# CHIRURGISCHE TECHNIK

VON

FRIEDRICH VON ESMARCH UND ERNST KOWALZIG

Dritter und vierter Band

Operationen an Kopf, Hals und Rumpf

DRITTE AUFLAGE


COLLEGE OF PHYSICIANS AND SURGEONS
COLUMBIA UNIVERSITY
1545 GASPAR TALLACOTIUS 1599
THE JEROME P. WEBSTER
LIBRARY OF PLASTIC SURGERY

# Chirurgische Technik.

Von

**Dr. Fr. von Esmarch**
Professor der Chirurgie in Kiel
Wirkl. Geheimer Rath.

und

**Dr. Ernst Kowalzig**
vormals I. Assistent der chirurgischen
Klinik in Kiel.

---

## Ergänzungsband
## zum Handbuch der kriegschirurgischen Technik.

---

## Operationen an Kopf, Hals und Rumpf.

Mit 632 Abbildungen.

Erste Hälfte.

### Operationen an Kopf und Hals.

3. verbesserte und vermehrte Auflage.

Kurz und bündig.

**Kiel und Leipzig.**
Verlag von Lipsius & Tischer.
1899.

# Chirurgische Technik.

Von

**Dr. Fr. von Esmarch**
Professor der Chirurgie in Kiel
Wirkl. Geheimer Rath.

und

**Dr. Ernst Kowalzig**
vormals I. Assistent der chirurgischen
Klinik in Kiel.

---

## Dritter Band.

## Operationen an Kopf und Hals.

---

**3. verbesserte und vermehrte Auflage.**

**Mit 368 Abbildungen.**

**Kurz und bündig.**

**Kiel und Leipzig.**
Verlag von Lipsius & Tischer.
1899.

Druck von A. Hopfer, Burg.

# Vorwort zur ersten Auflage.

Die günstige Aufnahme, welche die „kriegschirurgische Technik“ gefunden und vor Allem der Umstand, dass das Werk nicht nur von Militairärzten, sondern vielfach auch von praktischen Aerzten und Studirenden benutzt wird, hat mich veranlasst, in ähnlicher Weise auch die übrigen Operationen zu bearbeiten. Ich hoffe, dass dieser Ergänzungsband den Besitzern der ersten Bände eine erwünschte Zugabe sein werde.

Wie bei der kriegschirurgischen Technik habe ich mir die Aufgabe gestellt, kurz und bündig, d. h. mit Vermeidung aller unnöthigen Worte, die Operationen zu schildern, denn, dass man durch gute Abbildungen mit kurzem Text rascher belehren kann, als durch langathmige Beschreibungen ohne Bilder, bedarf wohl keines Beweises.

Ich nenne als meinen Mitarbeiter Herrn Dr. E. Kowalzig, weil er mir bei dieser Arbeit vielfach behülflich gewesen ist, vor Allem auch dadurch, dass er den grössten Theil der Bilder gezeichnet hat.

Kiel, im Dezember 1891.

**Fr. von Esmarch.**

# Vorwort zur dritten Auflage.

Da die erste sehr starke Auflage dieses Buches in wenigen Monaten vergriffen war, wurde die zweite Auflage nothgedrungen nur als unveränderter Neudruck herausgegeben. Die nun vorliegende dritte Auflage hingegen ist einer gründlichen Durchsicht unterworfen worden und ist, um den Fortschritten der Wissenschaft gerecht zu werden, nach Ausscheidung des weniger Brauchbaren nicht unbeträchtlich an Text und Bildern vermehrt worden. Hoffentlich wird sie sich die Beliebtheit, die sie bisher bei Aerzten und Studirenden erworben hat, auch fernerhin erhalten.

Kiel, den 24. April 1899.

**D. Verfasser.**

# Inhalt.

## Operationen am Kopf.

## Operationen am Halse.

# Operationen am Kopf.

## Die Resection am Schädeldach.

Die Resection von Stücken der Schädelknochen kann nöthig werden

1. bei **Verletzungen oder Erkrankungen des Schädeldaches**
   a) um complicirte Schädelbrüche gründlich zu reinigen und die Wundhöhle zu desinficiren;
   b) um lebensgefährliche Depressionen des Knochens zu beseitigen, eingedrungene Knochensplitter oder Fremdkörper herauszuziehen;
   c) um Tumoren und Sequester (Tuberculose, Syphilis) der Schädeldecken zu entfernen.
2. bei **Erkrankungen oder Verletzungen des Gehirns** und seiner **Hüllen**
   a) zur Eröffnung von Abscessen, Erweichungsherden und Sinusthrombosen;
   b) zur Entfernung von Geschwülsten, Narben und Fremdkörpern;
   c) zur Ausschneidung eines Hirnrindenfeldes bei Reflexepilepsie (Jackson); zur Beseitigung chronischer intracranieller Drucksteigerungen;
   d) zur Stillung intracranieller Blutungen **(Unterbindung der Art. meningea media).**

1. Wenn eine Bruchöffnung im Schädel vorhanden, aber das nach innen gedrückte Knochenstück wie gewöhnlich grösser ist, als die äussere Oeffnung, so muss die letztere erweitert werden, damit man das Knochenstück heben und herausziehen kann.

Zu diesem Zweck bedient man sich am Besten einer Lüerschen Hohlmeisselzange (Fig. 1) oder einer Hoffmann'schen

Fig. 1.

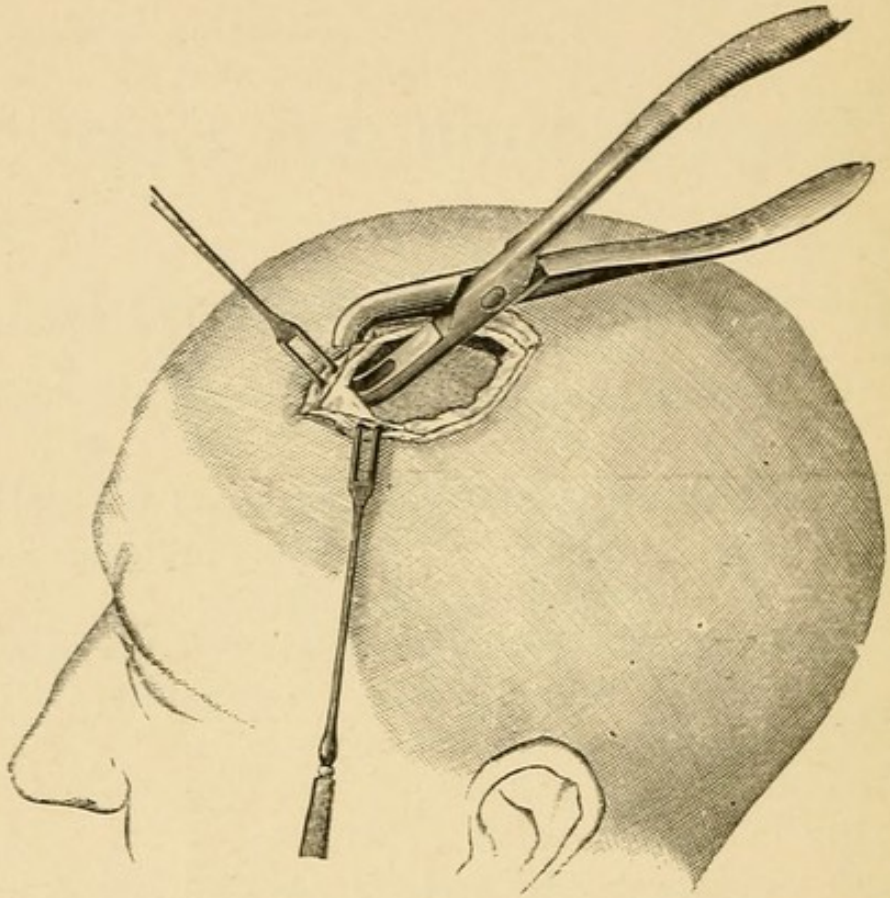

**Abbeissen des Knochenrandes einer Schädelfraktur mit Lüer's Hohlmeisselzange.**

Fig. 2.

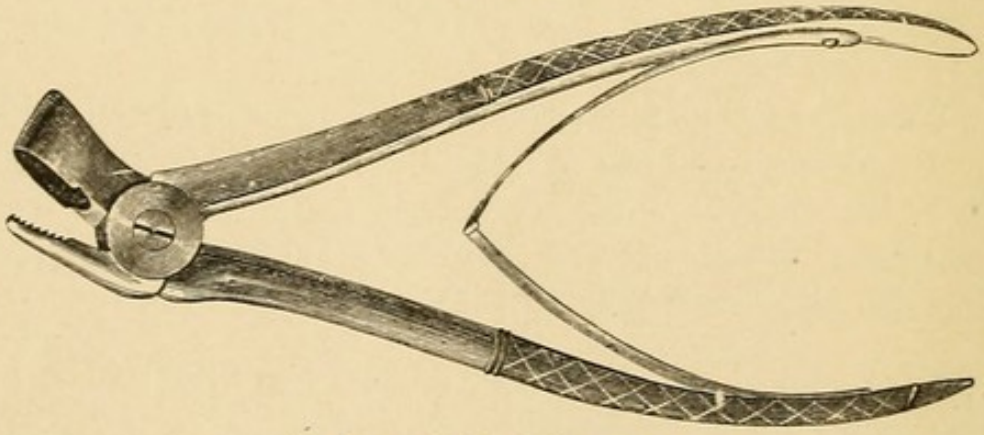

**Hoffmann's Locheisenzange.**

Locheisenzange (Fig. 2), falls nur die äussere Oeffnung so gross ist, dass sich der eine Arm der Zange unter den Knochen-

rand schieben lässt. Wenn man damit zur Zeit immer nur kleine Stücke von den Bruchrändern abbeisst, so lässt sich die Oeffnung rasch nach jeder Richtung hin erweitern.

2. Ist keine grössere Oeffnung im Schädel vorhanden, sondern nur ein schmaler Spalt, welcher erweitert werden soll, so bedient man sich dazu der Hohlmeissel, und zwar am Besten der gewöhnlichen, mit einem Holzstiel versehenen Tischlermeissel und eines hölzernen Klöpfels (Hammers), mit welchem man kleine kurze Schläge gegen den am Knochenrand schräg aufgesetzten

Fig. 3.



**Ausmeisseln einer Degenspitze.**

Meissel führt (Fig. 3). Hat man auf diese Weise den Spalt vorsichtig erweitert, so dass man die Hohlmeisselzange anwenden kann, so vergrössert man mit dieser die Oeffnung in der vorher angegebenen Weise.

Sobald der niedergedrückte oder in die dura mater eingedrungene Gegenstand hinlänglich freigelegt ist, wird er mit dem Elevatorium gehoben, mit einer Pincette oder Kornzange gefasst und vorsichtig herausgezogen. Steckt er in der dura mater ziemlich fest, so darf man ihn nicht mit Gewalt herausreissen, sondern muss ihn durch Einschneiden der Dura lösen. Ist die Basis eines niedergedrückten Knochenstückes nicht vollständig durchgebrochen, so braucht dasselbe nicht weggenommen zu werden.

3. Soll eine im Schädel fest eingekeilte und dicht an der Oberfläche abgebrochene Metallspitze herausgezogen werden, so kann man dieselbe von zwei Seiten durch kleine Hohlmeisselschnitte zugänglich machen (Fig. 3), bis sie sich dann mit einer kräftigen Zange fassen lässt.

Auch andere Fremdkörper (Haare, Erde, Tuchstücke etc.), welche in Bruchspalten eingeklemmt sind, müssen auf diese Weise herausgemeisselt werden, damit kein Schmutz in der Wunde zurückbleibt.

Fig. 4.

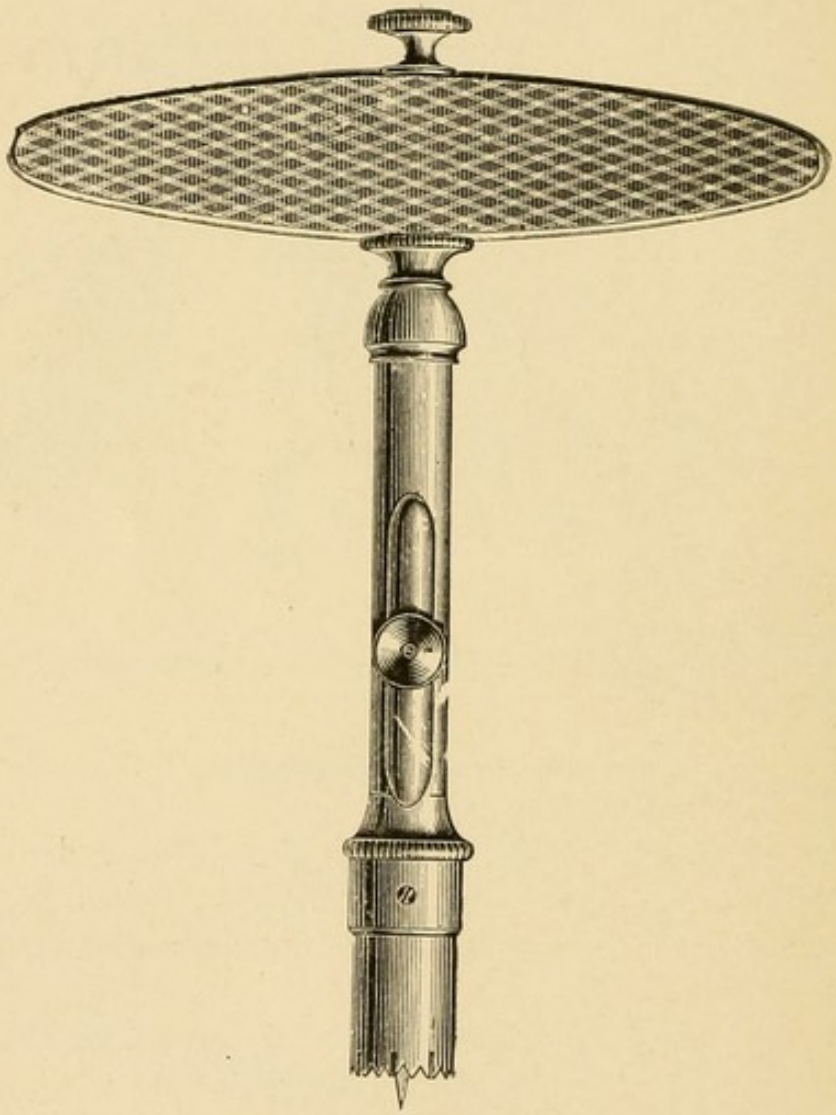

**Handtrepan (Trephine).**

Vorgefallene Hirntheile, wenn sie nicht etwa zu Brei gequetscht sind, darf man nicht wegschneiden, da sie während der Vernarbung sich wieder in die Schädelhöhle zurückziehen können. Doch müssen dieselben sorgfältig desinficirt werden.

## Die Trepanation,

d. h. die **Eröffnung des unverletzten Schädeldaches,** wird mit eigens hierzu verfertigten Instrumenten ausgeführt, mit denen man ein kreisförmiges Stück aus den Schädelknochen heraussägen kann **(Trepanation im engeren Sinne).**

Man bedient sich hierzu der Kronensäge (Trepan). Der Bogentrepan wird wie ein Tischlerbohrer mit beiden Händen geleitet; in den meisten Fällen genügt indess der mit einer Hand zu führende Handtrepan (Trephine, Fig. 4), mit welcher ein Knochenstück von der Grösse eines Zehnpfennigstücks zur Zeit entfernt werden kann.

Fig. 6.

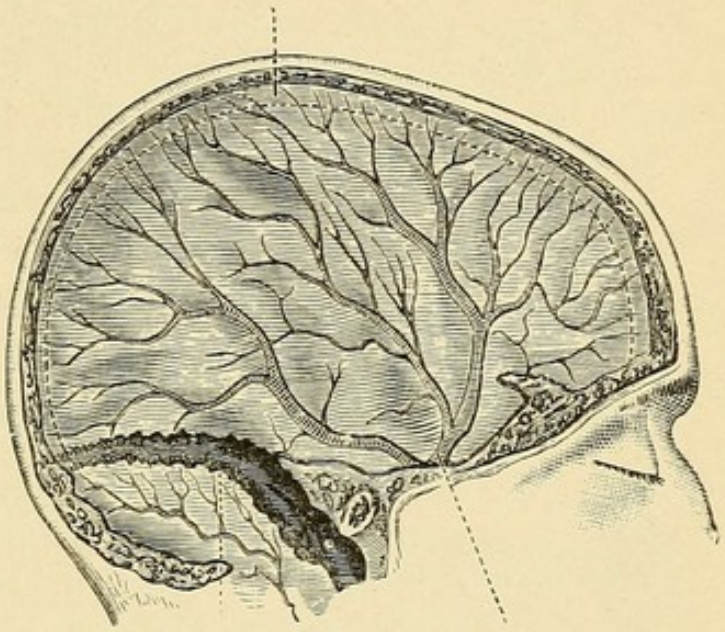


**Blutgefässe an der Innenseite des Schädels.**

Fig. 5.

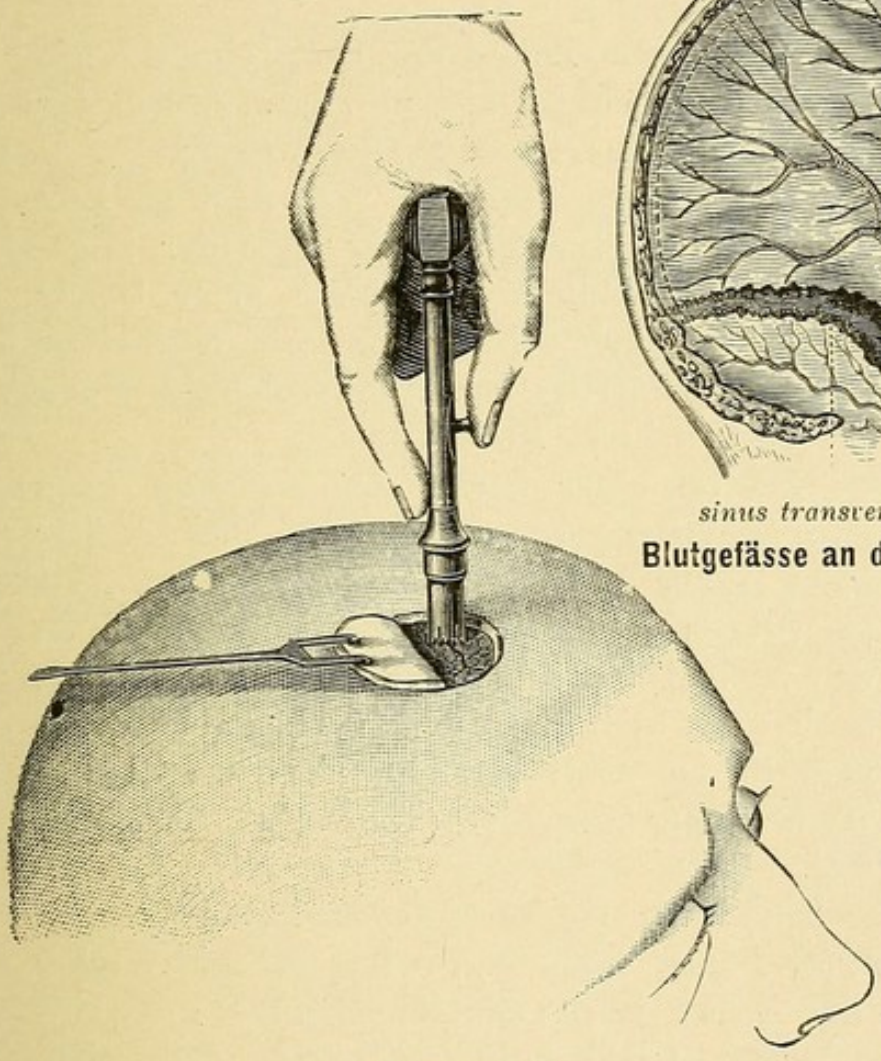

**Trepanation.**

1. Wenn an der Stelle, wo man trepaniren will, eine Wunde in der Kopfschwarte bereits vorhanden ist, so wird dieselbe nur durch einen Schnitt, der bis auf den Knochen dringt, erweitert. Wo nicht, so macht man am Besten einen halbkreisförmigen Schnitt bis auf den Knochen und schiebt mit dem Schabeisen

das Pericranium in Verbindung mit dem Lappen der Kopfschwarte so weit zurück, dass man die Kronensäge aufsetzen kann (Fig. 5).

Wenn möglich, vermeidet man dabei der Blutung wegen die Gegend des Sinus longitudinalis und transversus und die der Arteria meningea media (Fig. 6).

2. Um die Führung der Säge zu sichern, lässt man zuerst den vorgeschobenen centralen Stachel des Trepans (die Pyramide) in den Knochen eindringen (was man sich durch Vorbohren mittelst eines Tirefonds oder eines gewöhnlichen Bohrers erleichtern kann).

Fig. 7.

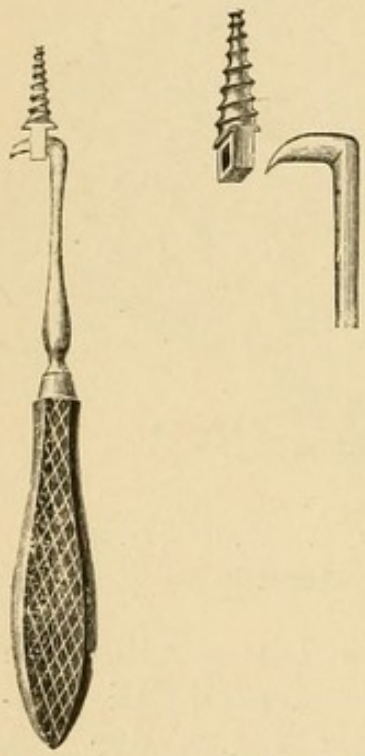

Knochenschraube mit Roser's Haken.

Sobald die Zähne der Säge einige Millimeter tief eingedrungen sind, wird der Stachel in die Krone zurückgezogen.

Das Sägen muss man von Zeit zu Zeit unterbrechen, theils um die Tiefe der Sägefurche mit dem Myrthenblatt einer Sonde zu untersuchen, theils um die Sägezähne durch Ausbürsten und Auswaschen von den Knochenspähnen zu befreien.

Ist an einer Stelle der Knochen ganz durchschnitten, so dürfen die Zähne hier nicht tiefer eindringen, sondern man lässt sie (durch Neigen der Krone) nur noch an den Stellen wirken, wo die tabula interna noch nicht getrennt ist. Vorher aber dreht man in das centrale Bohrloch eine kleine Knochenschraube (Heine's Tirefond, Fig. 7) ein.

3. Sobald die Knochenscheibe ringsum gelöst ist, hebt man dieselbe vorsichtig heraus, indem man einen im rechten Winkel gebogenen Haken in das obere Loch der Knochenschraube einhakt. Mit demselben Haken prüft man auch, ob deprimirte Knochensplitter sich bewegen lassen (Roser), und sucht sie damit oder mit einem stärkeren Hebel oder einer Zange emporzuheben oder ganz herauszuziehen.

Treten bei dieser Operation heftigere Blutungen aus abnorm erweiterten Venen der Diploë auf, so stillt man sie durch Hineindrücken einer in heissem Wasser erweichten Kugel

von Carbolwachs oder Einschieben eines dicken Catgutfadens. Blutungen aus den Aesten der Art. meningea media lassen sich durch eine Wachskugel stillen, wenn es nicht möglich sein sollte, die durchschnittene Arterie zu fassen und zu unterbinden. Blutungen aus einem verletzten Sinus pflegen nach fester Tamponade und Anlegung eines Druckverbandes aufzuhören.

---

Die meisten Chirurgen wenden in neuerer Zeit diese Methode der Trepanation nur noch sehr selten an und geben der Eröffnung mit Meissel und Hammer den Vorzug, wobei man viel rascher und sicherer eine beliebig grosse Oeffnung anlegen kann. Auch kann man mit der Knochenbeisszange nach Stille (Fig. 8) schnell einen Schädeltheil umschneiden. In neuester Zeit benutzt man eine kleine rotirende Radsäge, welche durch Fussbetrieb oder durch einen Electromotor in äusserst rasche Umdrehung versetzt wird (Fig. 9).

Fig. 8.

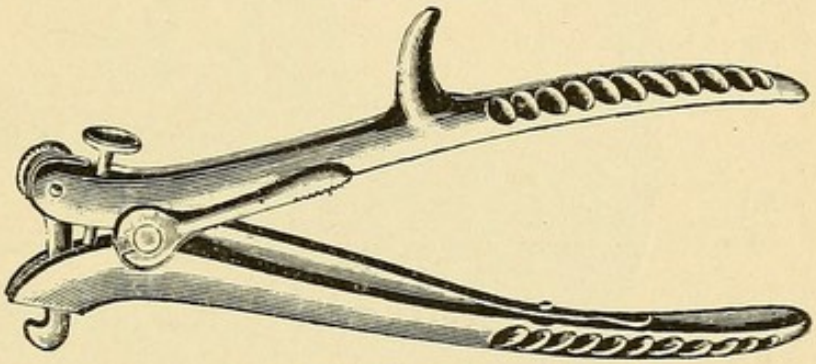

Knochenbeisszange nach Stille.

Eine **Trepanation wegen intracranieller Leiden** würde demnach folgendermassen verlaufen:

1. Nach bogenförmiger Umschneidung der Weichtheile und Freilegung des Schädeldaches wird dasselbe mit Meissel und Hammer eröffnet. Da man nie wissen kann, ob man nicht eine wechselnde Dicke und Festigkeit der Schädelknochen vorfindet, so muss der Meissel vorsichtig mit kurzen Schlägen getrieben werden, wobei man sich nach jedem Schlage von der Beschaffenheit des Knochens und der erreichten Tiefe überzeugt. Am Besten bedient man sich eines scharfen Hohlmeissels mittlerer Grösse, der mehr oder minder schräg angesetzt wird. Die Schläge dürfen nicht mit allzugrosser Kraft geführt werden, weil dadurch leicht Fissuren und unbeabsichtigte Verletzungen der darunter liegenden Theile (Dura, Gehirn) oder auch namentlich die sog. Verhämmerung des Gehirns (Koch, Filehne) mit ihren

Folgen entstehen könnten. Bei Anwendung der Radsäge ist diese nicht zu fürchten.

2. Ist die Dura mater freigelegt, so eröffnet man dieselbe am Besten in Form eines breit gestielten Lappens, indem man am Rande der Knochenlücke entlang und ungefähr 2 mm vor

Fig. 9.

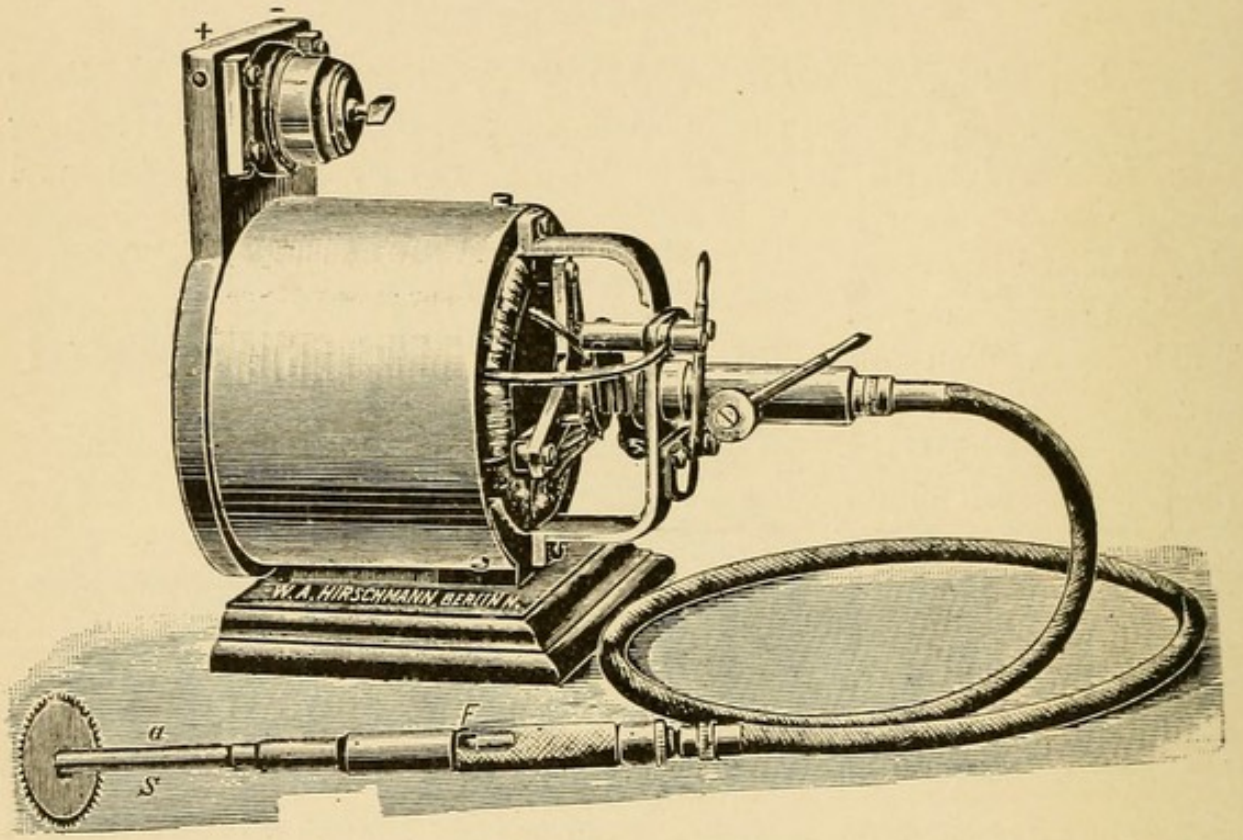


**Radsäge und Electromotor.**

demselben die Dura einschneidet und aufklappt; bei dieser Schnittführung lassen sich etwa verletzte Gefässe sehr gut beiderseits fassen und unterbinden, da sich das peripherische Ende nicht unter den Knochen zurückziehen kann (Horsley).

3. Nun liegt die Gehirnoberfläche vor; nachdem man dieselbe auf etwaige Veränderungen (Verfärbung, Fluctuation, Härten, Narben, fehlende Pulsation) genauer untersucht hat, dringt man in das Gehirn selbst ein mit einem genau senkrecht zur Oberfläche geführten Schnitte, da auf diese Weise am wenigsten Gefässe verletzt werden. Treten Blutungen auf, so drückt man einen Jodoformgazebausch so lange auf, bis die Blutung steht.

4. Findet man einen Tumor, so umschneidet man ihn im Gesunden und hebt ihn mit einem auf der Fläche gebogenen Messer oder Spatel vorsichtig heraus (Horsley benutzt biegsame Messer aus weichem Eisen) und tamponirt die entstandene Höhle.

Handelt es sich um Rindenepilepsie, so muss man zunächst durch unmittelbare electrische Reizung der Gehirnoberfläche das betreffende Rindenfeld genauer festzustellen suchen und trägt dasselbe dann oberflächlich ab; findet man einen Abscess, so drainirt man ihn nach der Spaltung, ohne viel zu spülen.

Dem bei den Eingriffen an der Hirnrinde auftretenden Shok kann man durch Berieselung mit heissem Wasser entgegentreten. Ist in der Nähe eines grossen venösen Sinus Verletzung desselben mit Lufteintritt zu befürchten, so kann man dieser Gefahr durch doppelte Umstechung vorbeugen, oder indem man das Operationsfeld durch Berieselung reichlich unter Wasser setzt.

5. Die Hauptwunde wird vernäht und ein Drainrohr eingelegt. Der Verband muss in der ersten Zeit täglich erneuert werden; es ist zweckmässig, die Drainage schon nach 24 Stunden zu entfernen; zeigt sich nach Beseitigung derselben in den nächsten Tagen eine Spannung der Nahträndер in Folge eingetretener Verhaltung, so stochert man mit einer Sonde ein kleines Abflussloch zwischen zwei Nähten.

Bei heftigen unstillbaren Blutungen aus dem Gehirn empfiehlt es sich, die ganze Wunde 2—3 Tage hindurch mit Jodoformgaze tamponirt zu lassen und nach dieser Zeit in Narkose die Secundärnaht anzulegen (von Bergmann).

---

Die **Craniectomie** (Lannelongue, Lane), d. h. die Resection von Stücken des Schädeldaches, um dem bei Idiotie und Microcephalie durch zu frühzeitige Verknöcherung der Nähte und Fontanellen eingeengten Gehirn mehr Raum zu verschaffen, wurde in letzter Zeit mit einiger Berechtigung, aber wechselnden Erfolgen ausgeführt, wenn schwere allgemeine oder mehr oder weniger lokalisirte Hirnstörungen auszuschliessen sind.

Man macht neben der Pfeilnaht entlang einen langen Hautschnitt (von der vorderen bis zur hinteren Haargrenze) spaltet das Periost und schiebt es nach beiden Seiten soweit zurück, dass man mit dem Meissel und der Knochenzange (Fig. 2) einen etwa fingerbreiten Streifen aus dem Knochen herausbeissen kann

(**Craniectomie linéaire**). Die Dura wird nicht eröffnet (Fig. 10). Die Haut wird schliesslich über der Knochenrinne vernäht. Wenn nöthig, kann später dieselbe Operation auch auf der andern Seite gemacht werden. Sind einige Centra besonders betroffen, so entfernt man über diesen entsprechend grosse Stücke (Scheiben) aus dem Schädeldach, ähnlich wie bei der S. 7 beschriebenen Resection. Mitunter ist es empfehlenswerth, das Periost im Bereich des zu entfernenden Knochenstücks gleichfalls mitzunehmen, um einer zu frühzeitigen Verknöcherung der Lücke vorzubeugen.

Fig. 10.

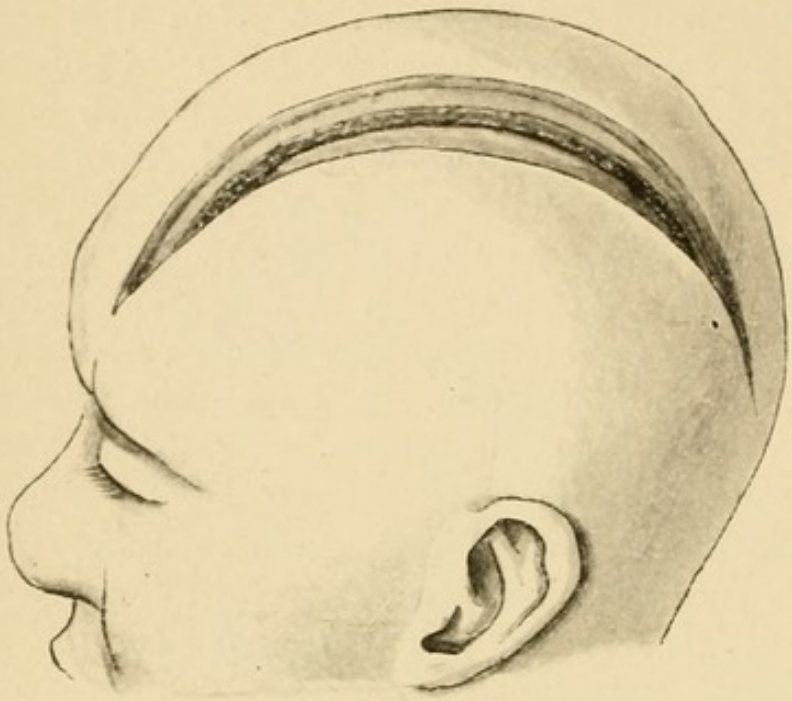

Craniectomie.

Gersuny lüftete das ganze Schädeldach derart, dass er den Knochenschnitt wie bei Obductionen rings um den Schädel führte, sodass die Schädeldecke beweglich auf dem Gehirn lag.

---

Nach Heilung der Trepanationswunden bleibt fast immer trotz der Erhaltung des Periostes die Verknöcherung der Lücke aus und die Kranken sind genöthigt, zum Schutz dieser weichen nur von Haut bedeckten leicht verletzlichen Stelle ihres Schädels einen Schutzapparat aus hartem Stoff zu tragen.

Um diesem Uebelstande abzuhelfen, hat man namentlich bei Probeeröffnungen den knöchernen Verschluss der Lücke durch

## osteoplastische Resection des Schädeldaches

in verschiedener Weise zu erreichen gesucht.

Die runden Knochenscheiben, so wie sie aus dem Trepan herausfallen, hinterher wieder einzusetzen, führte nur selten zur Wiedereinheilung und ist ausserdem nicht ungefährlich, da leicht Sekretverhaltung in den darunterliegenden Geweben zu Stande kommt.

Macewen zerbrach daher die herausgesägte Knochenscheibe in viele kleinere Stücke, mit denen er die Wunde ausfüllte, und auch meist Heilung mit Verknöcherung erzielte. Bequemer ist es, nach dem Vorgange Senn's entkalkte Knochenspähne anzuwenden, die man in Sublimatspiritus vorräthig hält. Ebenso könnte man die bei der Meisselung entstandenen frischen Knochenspähne wieder zur Ausfüllung der Lücke benutzen (Autoplastik) (Gerstein setzte einen grösseren durch Verletzung entstandenen Knochensplitter wieder ein und erzielte Einheilung mit Verknöcherung). Auch der Versuch, Celluloidplatten in die Knochenlücken einzuheilen, hat in einigen Fällen guten Erfolg gehabt (Heteroplastik).

Fig. 11.

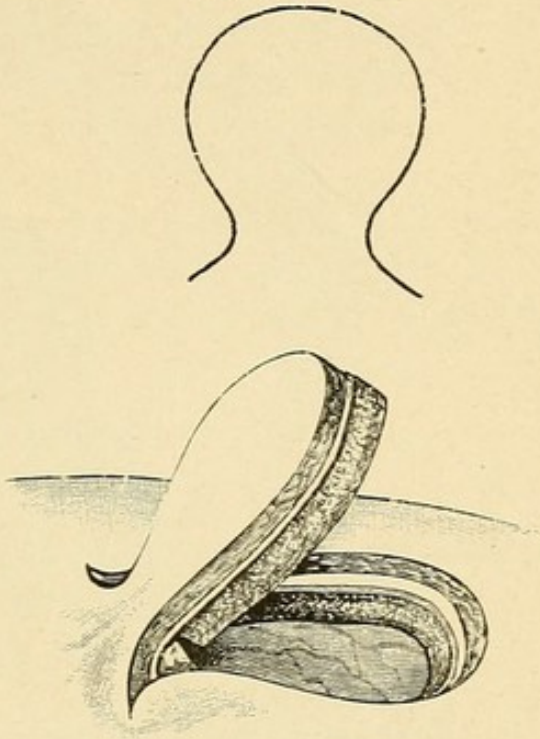

**Osteoplastische Schädelresection nach W. Wagner.**

W. Wagner bildet aus dem zu eröffnenden Schädeltheil einen Deckel, welchen er aufklappt. Die Weichtheile bis auf das Periost werden in Form eines griechischen Ω durchtrennt. Am Rande des sich etwas zusammenziehenden Hautlappens umschneidet er das Periost und in derselben Linie wird auch der Knochen am Bogen durchgemeisselt; er bildet zunächst mit schmalem feinem Meissel eine Rinne und vertieft diese dann durch schmale, ziemlich dicke, vorn einseitig abgeschrägte Meissel, die er schräg nach innen aufsetzt. In die beiden Schenkel wird nur eine von aussen nach innen tiefer werdende Rinne gemeisselt, von welcher aus man mit schmalem Meissel die noch stehende Knochenbrücke subperiostal durchtrennt. Nun kann das ganze Knochenstück mit dem Elevatorium herausgehebelt und aufgeklappt werden (Fig. 12). — Seine Einheilung in die Lücke ist durch die Brücke und die Unversehrtheit der bedeckenden Weichtheile ziemlich gesichert. Die Wunde wird nach beendeter Operation vernäht und an einem oder an beiden Schenkeln drainirt.

Müller verfährt in ähnlicher Weise, indem er nur die oberflächliche Knochenschicht (König) als flache Scheibe in der Diploë

abmeisselt und mit den bedeckenden Weichtheilen in unversehrter Verbindung lässt.

Fig. 12.

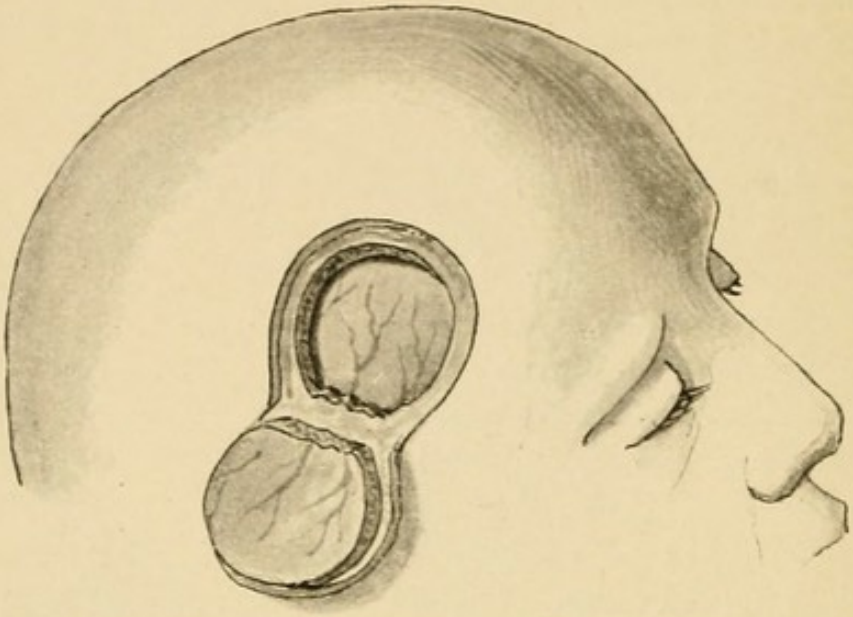

**Osteoplastische Schädelresection nach Wagner.**

**Grössere Schädeldefecte** lassen sich am besten durch die Osteoplastik nach Müller und König in folgender Weise decken:

Nach Umschneidung der Haut über dem Defect in Form eines breitgestielten Lappens (*a*) bildet man neben diesem einen im Ganzen etwas grösser zugeschnittenen Ersatzlappen (*b*), den

Fig. 13.


**Osteoplastik bei Schädeldefecten.**

man im Zusammenhang mit dem Periost und einer dünnen Knochenschicht in der Diploë ausmeisselt. Zwischen beiden Lappen

bleibt ein spindelförmiges Stück unversehrter Haut stehen und über dieses herüber werden nun die beiden Lappen an ihren Stielen mit einander verschoben, so dass der Periostknochenlappen über dem Defect eingenäht wird, während der zuerst umschnittene einfache Hautlappen auf die Diploëfläche des Ersatzlappengrundes gelagert wird. Der in die ursprüngliche Lücke eingefügte Ersatzlappen bildet dann einen knöchernen Verschluss derselben.

---

Ehe man sich entschliesst, wegen intracranieller Leiden das Schädeldach zu eröffnen, muss man ganz darüber im Klaren sein, an welcher Stelle desselben der erkrankte Hirntheil zu finden ist.

**Fig. 14.**

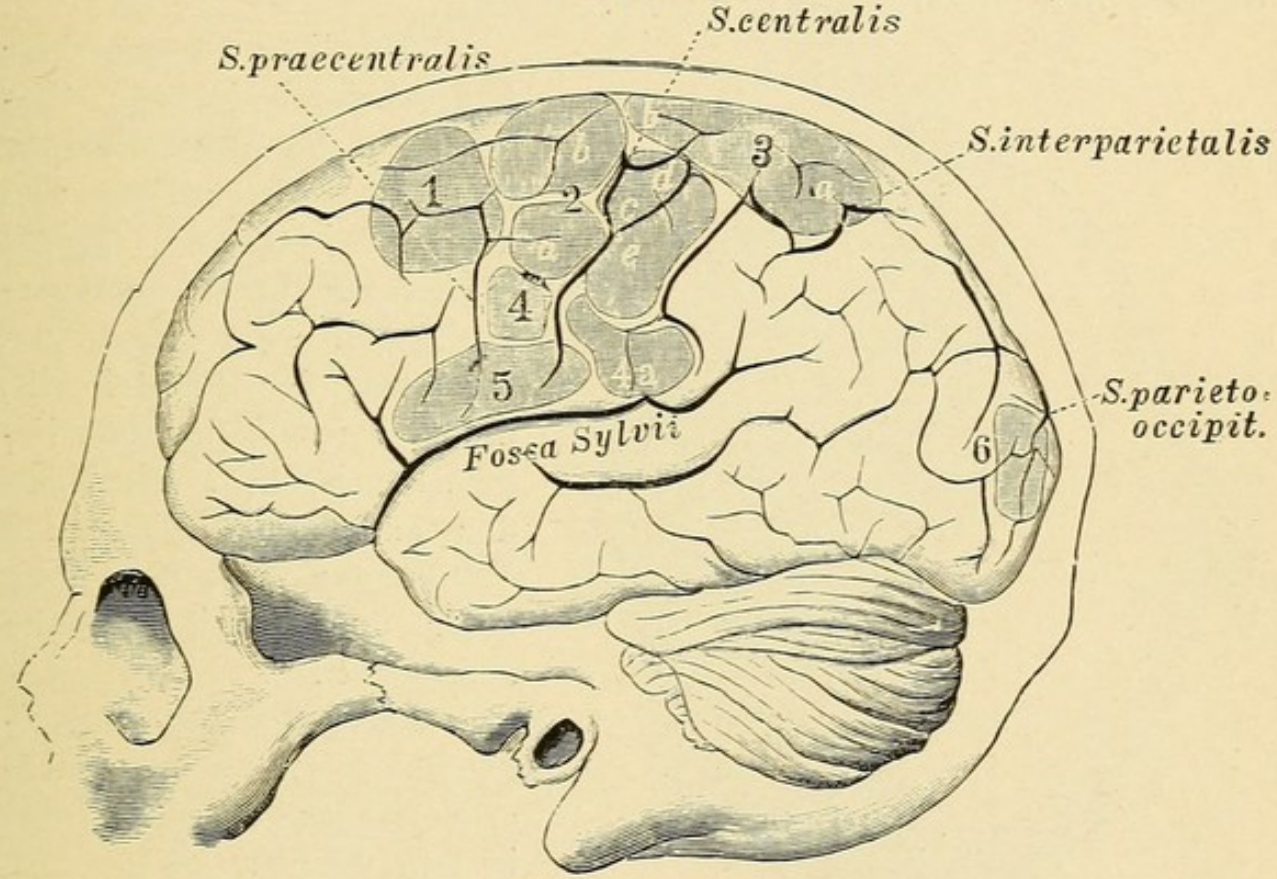


**Hirntopographie.**

1. **Gebiet des N. oculomotorius.** Erhebung d. oberen Lides, Bewegungen des Bulbus, Erweiterung der Pupillen, Drehung des Kopfes nach der entgegengesetzten Seite.
2. **Obere Extremität.**
   *a.* Ad- und Abductoren,
   *b.* Extensoren,
   *c. d.* Flexoren, Supinatoren, Pronatoren,
   *e.* bewegende Muskeln der Hand.
3. **Untere Extremität.**
   *a.* Flexoren.
   *b.* Extensoren.
4. **Facialis.** Gebiet des Gesichts.
   *a.* Muskeln des Mundes.
5. **Centrum der Sprache** und der von der Zunge ausgeführten Bewegungen (nach vorn zu: Aphasie, nach hinten: Hypoglossus-Gebiet).
6. **Sehsphäre.**

S. a. Tillmanns II. 1. 70, 122, Keetley: Index of surgery 207, 209, Senn: Principles 276.

Wichtige Anhaltspunkte für den Sitz solcher Erkrankungen geben die durch dieselben hervorgerufenen Reizungs- oder Lähmungserscheinungen (Herdsymptome), über deren Ursprung im Gehirn, namentlich in den Rindenfeldern der Hirnoberfläche die experimentelle Physiologie und die Erfahrung der Chirurgen und Pathologen mehr und mehr Licht verbreiten. Fig. 14 stellt die Lage der wichtigsten motorischen und sensorischen Rindenfelder zu den Hauptwindungen und Furchen des Grosshirnes dar.

Durch die Kenntniss der Rindenfelder, ihrer Vertheilung an der Hirnoberfläche und ihrer Lage zur Oberfläche der Schädelkapsel sind wir in den Stand gesetzt, die richtige Stelle zur Eröffnung der letzteren zu ermitteln.

Fig. 15.

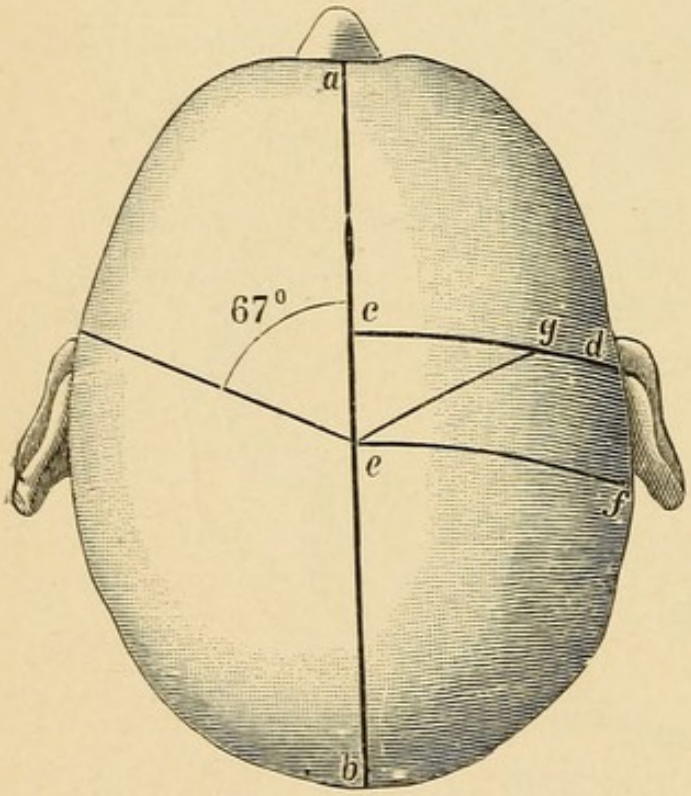


**Ermittelung des Sulcus centralis nach Thane und Bennet.**

Da diese Rindenfelder hauptsächlich in der Umgebung der **Centralfurche** (Sulcus centralis) und der **Sylvischen Spalte** (fossa Sylvii) gelagert sind, so ist die genaue Bestimmung der Schädelstelle, unter welcher dieselben liegen, unerlässlich. Die Lage der anderen Furchen und Windungen lässt sich dann mehr oder weniger genau abschätzen.

Die **Lage der Centralfurche** (Sulcus Rolando) ermittelt man (nach Thane) in folgender Weise:

Von der Nasenwurzel (Glabella) nach dem Hinterhauptshöcker wird eine Linie über die Pfeilnaht (Pfeilnahtlinie) gezogen und in zwei gleiche Hälften getheilt. Von der Mitte dieser Linie aus, 13 mm nach hinten, beginnt die Centralfurche und verläuft in einen Winkel von 67° ungefähr 10 cm lang nach vorne unten (Fig. 15).

Oder man zieht (nach Bennet) von der Pfeilnahtlinie aus rechtwinklig nach unten zwei gleichlaufende, 5 cm von einander

entfernte Linien, von denen die vordere (Fig. 15 *c d*) den vorderen Rand des äusseren Gehörganges, die hintere (*e f*) den hinteren Rand des Warzenfortsatzes schneidet. Vom oberen Ende der letzteren wird eine Linie schräg nach unten vorne gezogen, welche die erstere 5 cm oberhalb des Gehörgangs schneidet. Diese schräge Linie bezeichnet die Lage der Centralfurche (Fig. 15 *e g* und Fig. 16)*).

Cathart bestimmt das obere Ende der Centralfurche einen halben Zoll hinter der Mitte der Sagittalen und ihren Verlauf von hier zum Tuberculum zygomaticum.

**Fig. 16.**

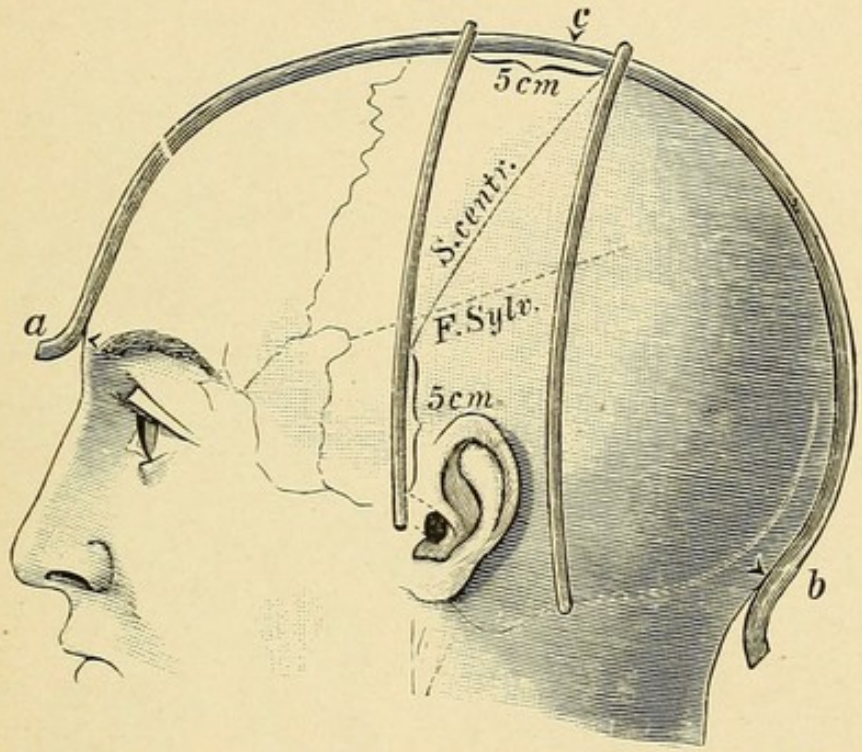


**Köhler's Bügel (Craniencephalometer) zur Auffindung des Sulcus centralis.**

Die **Theilungsstelle der fossa Sylvii** in ihre beiden Aeste, in deren Umgebung die Rindenfelder des Nervus facialis und hypoglossus liegen, findet man in der Mitte des planum temporale an derselben Stelle, an welcher der Stamm der Art. meningea media zur Unterbindung freigelegt wird (s. u.).

---

*) Noch genauere Angaben über Ermittlung des oberen Endes der Centralfurche bei verschieden grossen Schädeln Erwachsener (bei denen die Länge der Pfeilnahtlinie schwankt zwischen 28 und 33 cm) finden sich bei Hare (in London Lancet March 3, 1888) und in Senn's Principles of Surgery, 1890, pag. 275). Danach liegt jener Punkt, wenn die Pfeilnahtlinie 28 cm lang ist, $15^1/_2$ cm von der Glabella entfernt, dagegen $18^1/_2$ cm von derselben, wenn jene Linie 33 cm lang ist.

Es sind eine Menge von **Messwerkzeugen** angegeben worden, welche diese Messungen erleichtern sollen (Broca, Turner, Wilson, Horsley, Köhler, Kocher). Köhler z. B. benutzt einen Bügel aus Bandeisen, an welchem sich zwei parallele, rechtwinklig nach den Seiten abgehende biegsame Drähte hin und her schieben lassen (Fig. 16). Aehnlich ist Horsley's Winkelmaass.

Kocher's Messwerkzeug (Fig. 17) besteht aus zwei federnden Stahlspangen mit Centimetereintheilung, die durch ein quer um den

Fig. 17.

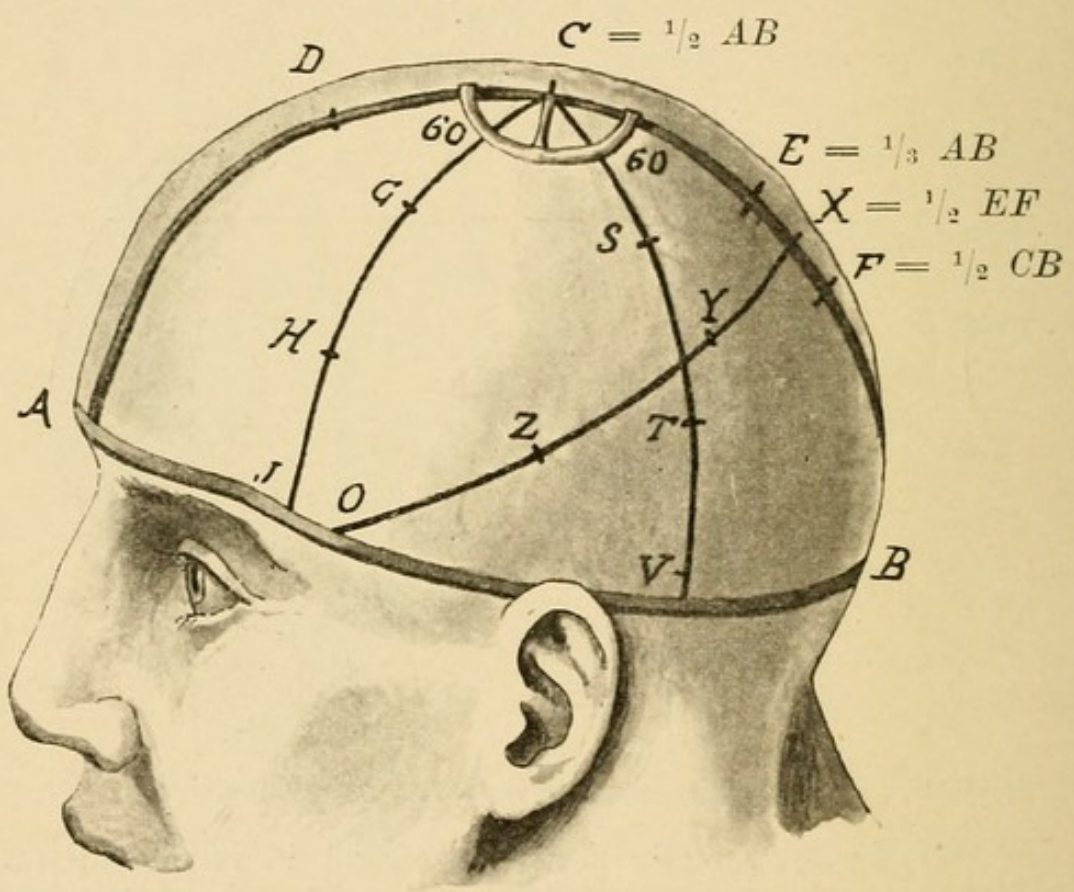


**Bestimmung wichtiger Gehirnpunkte auf der Schädeldecke nach Kocher.**

Schädel gelegtes elastisches Band sich leicht aufsetzen lassen; das Band verläuft von den Augenbrauenbogen über den oberen Ansatz der Ohrmuschel zum Hinterhauptshöcker, die erste federnde Spange senkrecht hierzu von der Glabella zum Hinterhauptshöcker, die zweite mit Kreiseintheilung versehene Spange lässt sich an der ersten beliebig verschieben und befestigen. Schiebt man diese Spange auf die Mitte der senkrechten, so kann man im Winkel von 60° zwei schräge Linien zu der wagerechten ziehen und diese

in je drei Theile theilen. Eine dritte Linie verläuft schräg vom hinteren Drittel nach vorn. Um ihren Ausgangspunkt zu finden, theilt man den senkrechten Bogen in drei gleiche Theile, und halbirt dessen hintere Hälfte. Von der Mitte der so gefundenen Punkte verläuft die gesuchte Linie im rechten Winkel nach unten und schneidet die wagerechte etwa 1 cm hinter der vorderen Schräglinie. Theilt man diese nun auch noch in drei gleiche Theile, so ist festgestellt, dass folgende Punkte und Centra zusammenliegen:

*J* = vorderes Ende der fossa Sylvii,
*V* = Grenze zwischen Schläfen- und Hinterhauptslappen,
*C* = oberster Punkt der vorderen Centralwindung vor der Rolando'schen Furche,
*G* = Grenze zwischen vorderer Central- und 1. und 2. Stirnwindung,
*H* = Grenze zwischen vorderer Central- und 3. Stirnwindung,
*S* = Sulcus interparietalis,
*T* = Gyrus angularis,
*X* = Fissura parieto-occipitalis,
*Y* = Gyrus angularis,
*Z* = hinteres Ende des wagerechten Theils der fossa Sylvii,
*Ω* = vorderes Ende der ersten Temporalfurche,
*D* = erste Stirnwindung, Schnittpunkt der Kranz- und Pfeilnaht.

Am rasirten Schädel lassen sich indessen die betreffenden Linien mit Hülfe eines Bandmaasses und Winkelmessers beinahe ebenso genau construiren und mit Hautkreide aufzeichnen.

---

Die Behandlung der (meist otitischen) **Hirnabscesse im Schläfenlappen,** der Thrombosen des Sinus transversus und inficirten Basisbrüche durch das Felsenbein gelingt am besten durch die

**Eröffnung des Schädels an der Basis der Schläfenschuppe** (v. Bergmann).

Das Operationsfeld wird begrenzt: seitlich durch die beiden Linien des Bügels von Köhler (Fig. 16), oben durch eine drei Querfinger breit über dem Jochbogen, unten durch eine etwa 1 cm oberhalb des Jochbogens verlaufende Linie (obere vordere Pyramidenfläche) s. Fig. 18, B.

1. Hautschnitt um den oberen Theil des Ohrmuschelansatzes

herum bis zur Basis des Warzenfortsatzes und von da 2—3 cm nach hinten oben ziehend; der sofort bis auf den Knochen geführte Schnitt trennt die art. temporalis, Zweige der auricularis post., die kleinen Ohrmuskeln, die Schläfenfascie und den Schläfenmuskel.

2. Mit dem Schabeisen werden die Muskelfasern und die Ohrmuschel nach unten vom Knochen abgeschoben, der

Fig. 18.

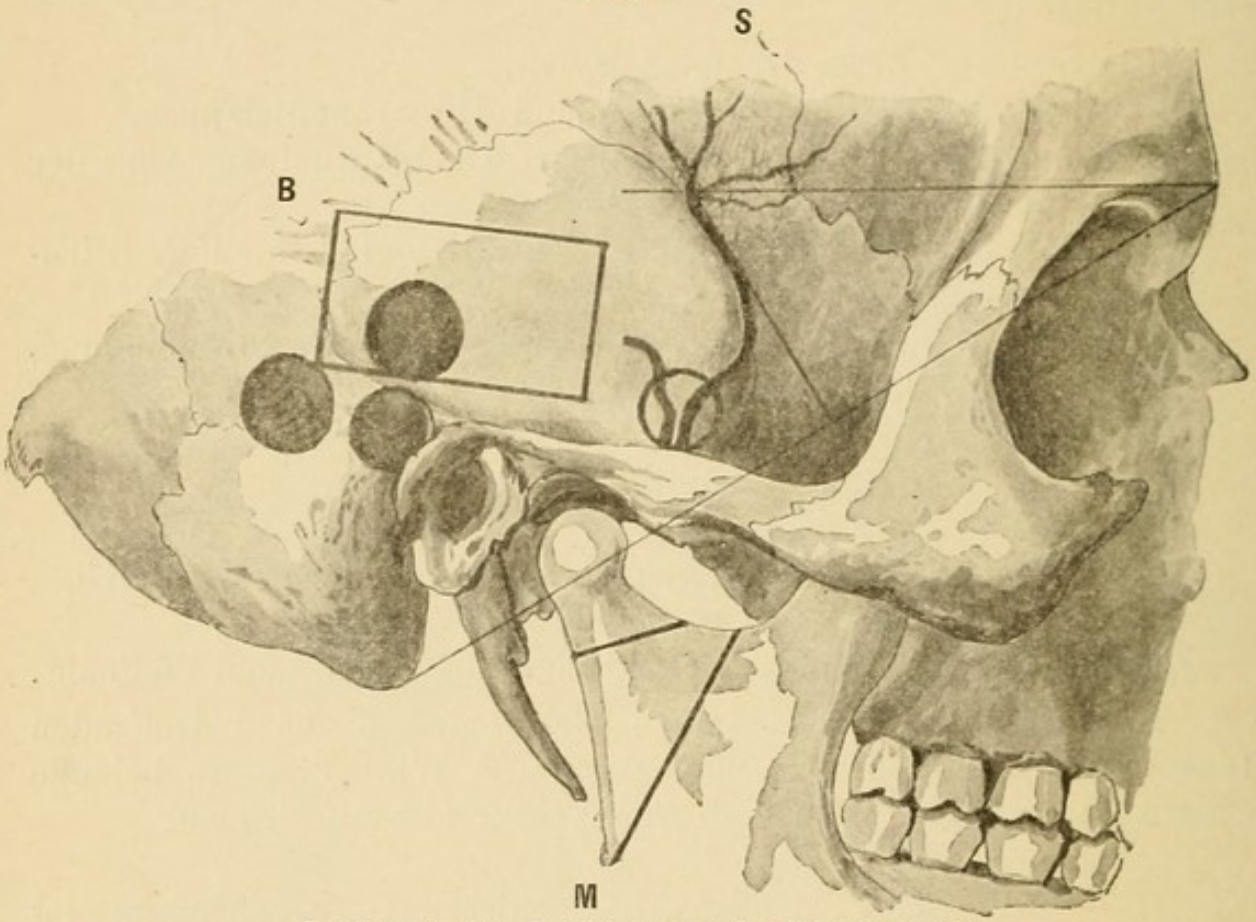


**Eröffnung des Schädels am Schläfentheil (B),**
darunter die Stellen zur Eröffnung des Sinus transversus und des Antrum mastoideum.
S = Auffindung der Art. meningea media (Steiner).

den knöchernen Gehörgang auskleidende Haut-Periosttrichter wird oben und hinten bis gegen das Trommelfell abgelöst und mit der ganzen Ohrmuschel nach vorn gezogen.

3. Nach oben wird mit dem Raspatorium ein 2 cm breiter Abschnitt der Schläfenschuppe freigemacht, bis die lange Wurzel des Jochbogens (linea temporalis) vorliegt; dicht über dieser, wie an einem Lineal entlang, meisselt oder sägt man den Schädel bis zum Angulus mastoideus des Scheitelbeins heran auf.

4. Von diesem Schnitt aus lässt sich nun nach oben hin ein 2 cm hohes und 4 cm langes Fenster (Fig. 18 B) aus der Schuppe ausmeisseln. Mit dem Elevatorium wird von der vorderen oberen Pyramidenfläche die Dura sammt dem von ihr bedeckten Schläfenlappen abgehoben, bis die Gegend über dem tegmen tympani, dem Ausgangspunkt für die Beseitigung der oben genannten Erkrankungen freigelegt ist.

Von dieser Stelle aus kann durch Erweiterung der Oeffnung nach hinten zu der Sinus transversus erreicht werden, der im tentorium cerebelli, der fühlbaren Grenze zwischen mittlerer und hinterer Schädelgrube, verläuft, oder man sucht ihn durch Aufmeisselung des Warzenfortsatzes auf (s. S. 23).

---

Zu diagnostischen Zwecken hauptsächlich, aber auch um Hirndruck und Hydrocephalus zu bessern, dienen folgende beiden kleinen Eingriffe:

### Die Probeperforation des Schädels

mit nachfolgender Hirnpunktion macht Meinhard Schmidt bei lebensbedrohenden Hirnerkrankungen, die einen Hirnabscess wahrscheinlich machen, folgendermassen:

Mit einem spitzen Messer wird die Haut bis auf den Knochen etwa 5 mm lang eingestochen, das Periost mit Meissel oder Schaber zurückgeschoben und nun der Knochen mit einem kleinen, im Trepanbogen befestigten Bohrstift oder einem Drillbohrer (Fig. 24, 25) sehr vorsichtig, ohne die Dura zu verletzen, angebohrt. Durch die Knochenöffnung hindurch lässt sich die lange Nadel einer Probepunctionsspritze einstechen, um durch Aspiration in verschiedener Tiefe den Eiterherd zu entdecken. Da der Stichkanal kaum eine Narbe in der Gehirnmasse hinterlässt, so können solche Punctionen auch mehrfach ausgeführt werden. Findet man an irgend einer Stelle den vermutheten Abscess, so lässt sich die Eröffnung des Schädels sofort anschliessen.

### Die Lumbalpunction
(Quincke 1891)

bei Meningitis serosa simplex und tuberculosa (besonders bei Kindern), aber auch bei subduralen Blutungen, bezweckt den Hirndruck zu mässigen durch Punction des Rückenmarkscanals in der Lendengegend, wo das Rückenmark sich schon zu der Cauda

equina aufgelöst hat. Der kleine Eingriff lässt sich gewöhnlich, namentlich bei Benommenen, ohne Narkose ausführen; nur ausnahmsweise ist örtliche oder allgemeine Narkose nothwendig.

Der Kranke liegt auf der (linken) Seite mit stark nach vorn gebeugter Lendenwirbelsäule. Unterhalb des dritten oder vierten Lendenwirbelbogens stösst man eine dünne Hohlnadel einige Millimeter neben der Mittellinie etwas schräg nach innen und aufwärts ein, 2—4—6 cm tief, je nach der Grösse des Kranken und der Dicke der Weichtheile. Dass man den Subarachnoidalraum getroffen hat, erkennt man an dem Aussickern oder Ausfliessen der Flüssigkeit.

Da die Knochenumrisse oft individuell verschieden sind, muss man sich beim Einstechen auch etwas durch das Gefühl leiten lassen.

## Unterbindung der Arteria meningea media.

Umschriebene arterielle Blutergüsse zwischen Schädeldach und harter Hirnhaut (circumscripte supradurale Haematome) entstehen am häufigsten in der mittleren Schädelgrube (Haematoma medium s. temporo-parietale). Viel seltener sind die hinteren Haematome (Haematoma posticum s. parieto-occipitale), welche die Gegend unter dem Tuber parietale einnehmen; am seltensten die vorderen, unter dem Tuber frontale liegenden (Haematoma anticum s. fronto-temporale) (Krönlein).

Der Sitz dieser Blutergüsse hängt zunächst ab von der Stelle, wo die Art. meningea media zerrissen worden ist: (Stamm, vorderer oder hinterer Ast); bisweilen ist das Gefäss an mehreren Stellen verletzt, dann entstehen meist diffuse Haematome, welche sich über die ganze Oberfläche der betreffenden Schädelhälfte ausbreiten.

Um den Stamm der Art. meningea media freizulegen, muss man die Schädelkapsel in der Mitte der Schläfengrube eröffnen, senkrecht über der höchsten Vorwölbung des Jochbogens (Nahtverbindung zwischen Jochbein und Schläfenbein) an einer Stelle, wo sich eine 3 cm oberhalb und parallel dem Jochbogen gezogene Linie mit einer 2 cm hinter dem aufsteigenden Jochbeinfortsatz gezogenen senkrechten Linie schneidet.

Vogt bestimmt diese Linien in ähnlicher Weise, indem er die eine daumenbreit hinter dem Stirnfortsatz des Jochbeins senk-

recht, die andere zwei Finger breit über dem Jochbogen wagerecht zieht. Im Kreuzungspunkt dieser Linien liegt der Stamm der Arterie (Fig. 19).

Fig. 19.

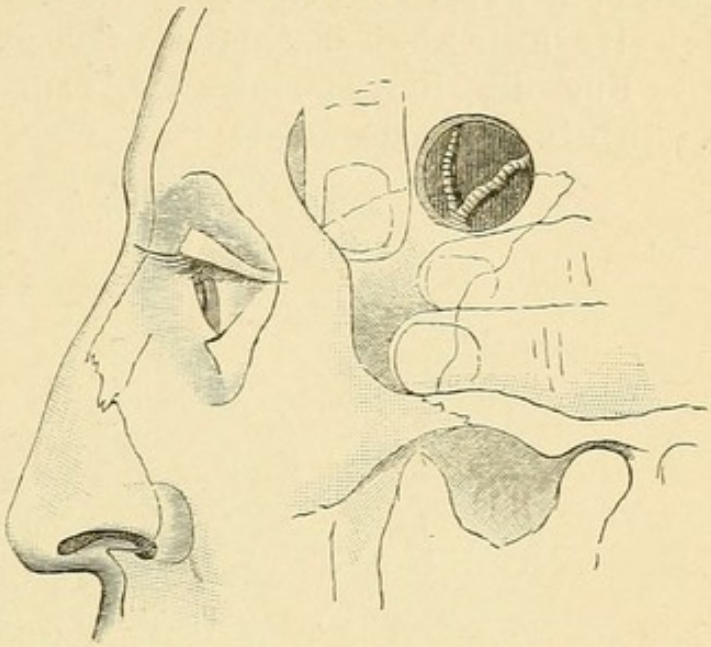

Bestimmung der A. meningea media (Vogt).

Bei unverletztem Schädeldach macht man sich die Unterbindungsstelle durch einen Bogenschnitt mit unterer Basis zugänglich, spaltet den freigelegten M. temporalis in der Richtung seiner Fasern und das darunterliegende Periost, und schiebt dasselbe mit dem Schabeisen nach beiden Seiten von seiner Unterlage ab. Der Knochen kann nun mit der Kronensäge oder mit dem Meissel resecirt werden; zu beachten ist dabei seine geringe Dicke an dieser Stelle (Schläfenschuppe, Keilbeinflügel). Die in die Dura eingebettete Arterie muss mit stark gekrümmter Nadel und Catgutfaden umstochen und doppelt unterbunden werden.

Nach Kocher trifft man den vorderen und hinteren Ast der Art. meningea media am sichersten, wenn man unmittelbar über der Mitte des Jochbogens die hier sehr dünnwandige Schläfenschuppe trepanirt (s. a. Fig. 18).

1. Hautschnitt von der Stirnjochbeinverbindung schräg abwärts bis zum hintersten Ende des Jochbogens und dann aufwärts zum vorderen Ohrrande (Schläfenschnitt, Fig. 64).
2. Nach Trennung der derben Schläfenfascie und Unterbindung der Art. temporalis superficialis geht man am hinteren Rand des Schläfenmuskels bis auf den Knochen ein und hebelt den Muskel sammt dem Periost nach vorne zu vom Knochen ab.
3. Durchtrennung der dünnen Knochenschuppe mit dem Meissel oder der Trephine. Unterbindung der zu Tage tretenden Aeste der Arterie.

Findet man aber an dieser Stelle das vermuthete Haematom nicht, dann sollte man zunächst eine leicht gekrümmte Hohlsonde oder einen (Tuben-) Katheter zwischen Knochen und Dura mater schieben und danach suchen, jedenfalls aber den Schädel an einer anderen Stelle nochmals trepaniren und zwar unter dem Scheitelbeinhöcker (hinteres Haematom).

Für die Bestimmung der beiden Trepanationsstellen giebt Krönlein folgende Regel:

Fig. 20.

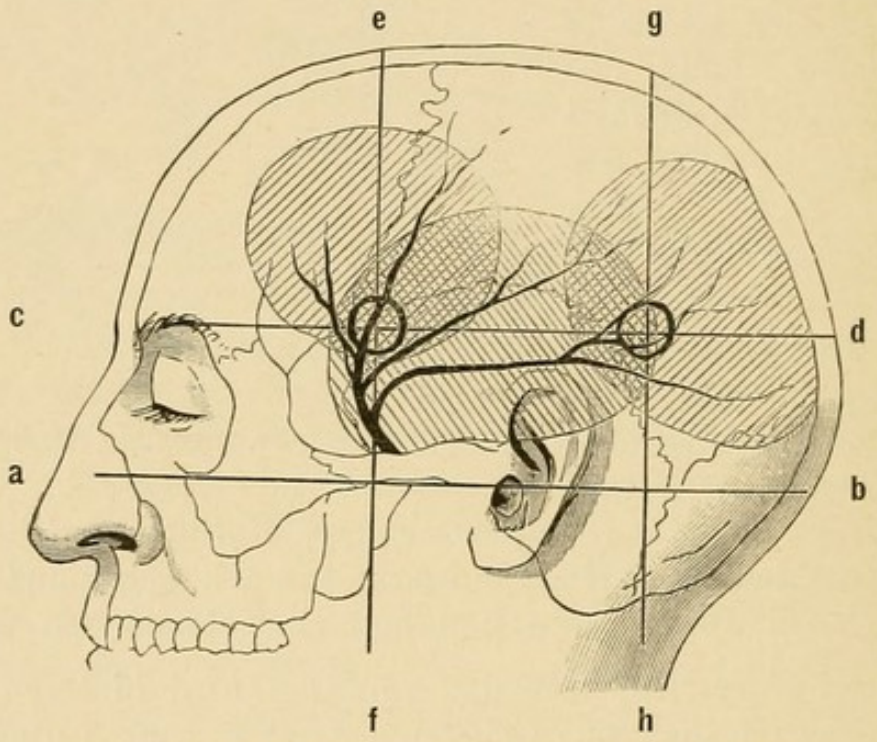


**Trepanation der A. meningea media nach Krönlein.**

Man ziehe eine Linie (Fig. 20 *c d*) durch den Supraorbitalrand nach hinten, parallel mit der Horizontallinie des Kopfes (Ohröffnung-Infraorbitalrand-Linie, Virchow's deutsche Horizontale *a b*). In dieser Linie sollen die beiden Oeffnungen liegen und zwar die vordere etwa 3—4 cm hinter dem proc. zygomat. des Stirnbeins (*e f*), die hintere in dem Kreuzungspunkte der Horizontalen mit einer unmittelbar hinter dem processus mastoideus (3—4 cm hinter dem äusseren Gehörgang gezogenen Verticalen (*g h*).

Ein solches zweites Trepanloch ist auch bei diffusem Haematom sehr nützlich, um die festklebenden Blutgerinnsel zu entfernen und die grosse Höhle zwischen Knochen und Dura gründlich zu drainiren.

Nach Steiner findet man die beiden Trepanationsstellen folgendermassen: Man zieht eine Linie von der Mitte der Glabella zur Spitze des Warzenfortsatzes und stellt auf die Mitte dieser Linie eine Senkrechte auf; wo diese senkrechte Linie eine durch die Mitte der Glabella gehende, um den Schädel horizontal geführte Linie schneidet, liegt der vordere untere Parietalwinkel und der vordere Ast (Fig. 21, Fig. 18 S.). Der Kreuzungspunkt der

**Fig. 21.**

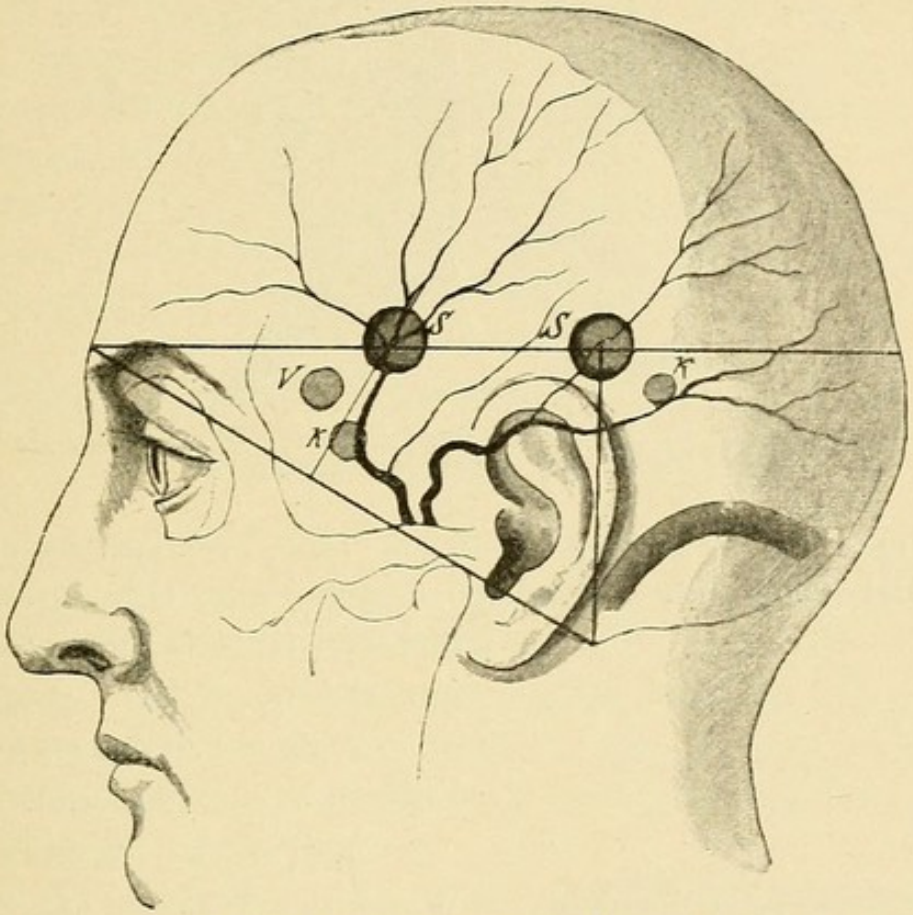


**Verlauf der Art. meningea media**
und ihre Trepanationsstellen nach Steiner (S) nach Vogt (V) nach Krönlein (K).

Horizontallinie mit einer knapp vor dem Warzenfortsatz bei nach vorn geklappter Ohrmuschel aufsteigender Senkrechten giebt die Trepanationsöffnung für den hinteren Ast der Arterie an.

## Die Eröffnung des Processus mastoideus

ist nothwendig

a) bei acuter (acute infectiöse Osteomyelitis) und chronischer Entzündung (tuberculöse Ostitis), Caries und Nekrose der Warzenhöhle und -zellen, meist von einer Eiterung im Mittelohr (Otitis media) ausgehend,

b) bei Geschwülsten: (Perlgeschwülste [Virchow], branchiogene Kystome, Cholesteatom [Müller]).

Fig. 22.

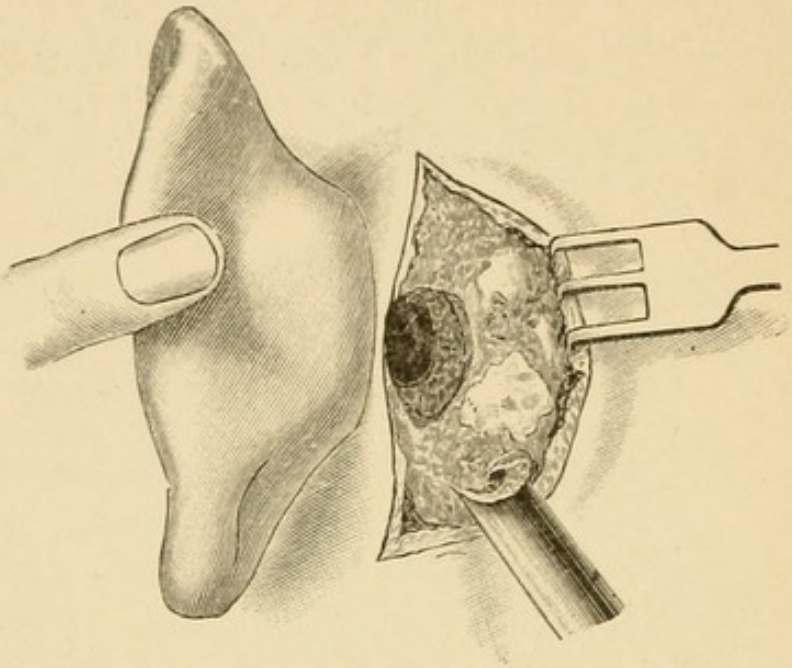

**Eröffnung des Processus mastoideus.**

1. Der Hautschnitt, 3—5 cm lang, verläuft 1 cm hinter und parallel (bogenförmig) dem Ansatz der Ohrmuschel. Die Art. auricularis posterior bleibt unverletzt.

Fig. 23.

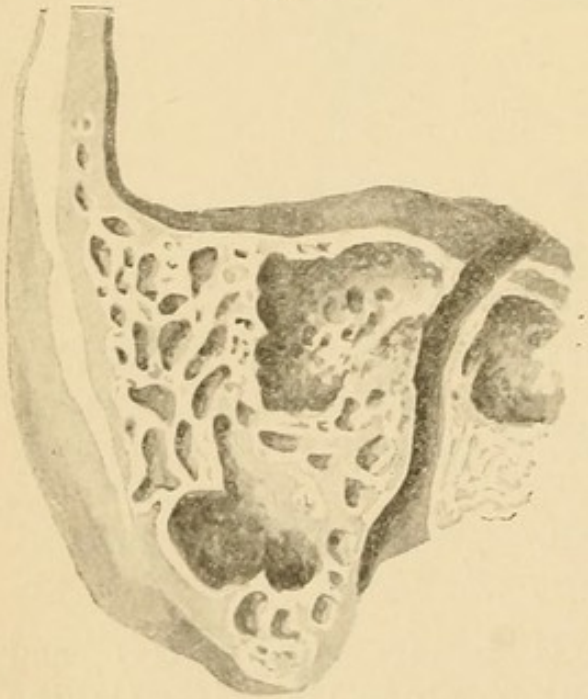

**Warzenfortsatz, aufgeschnitten.**
Antrum mastoideum, Cellulae mastoideae und Canalis facialis zeigend.

2. Mit Schabeisen wird das Periost zurückgeschoben.

3. Die vorliegende vordere Wand der Warzenhöhle wird nun durch Meisselung entfernt (Fig. 22). Dies geschieht am Besten mit kleinen (2—8 mm breiten Hohlmeisseln, sehr vorsichtig, immer schräg von hinten oben nach vorn unten schlagend, etwa in der Richtung des knöchernen Gehörganges. Niemals sollten die Schläge nach hinten zu (Sinus transversus!) oder horizontal nach innen (Dura mater!) oder zu tief nach vorne (Canalis facialis!)

geführt werden. In dieser Weise vorgehend, meisselt man eine breite **trichterförmige Mulde**, aus welcher Eiter, Granulationen, käsige Massen, Sequester mit dem scharfen Löffel entfernt werden, bis die Mulde glatte Wandungen zeigt.

4. Hierauf wird die hintere Wand des knöchernen Gehörganges mit dem Meissel entfernt, der Gehörgang selbst gehörig desinficirt und die so entstandene flache, überall leicht zu übersehende Mulde mit Jodoformgaze tamponirt.

Heftigere Blutungen während der Operation können aus dem Sinus transversus oder aus Venen der Diploë stammen und stehen unter Tamponade, stark blutende schwammige Granulationen müssen rasch ausgeschabt werden.

Die Nachbehandlung besteht in Drainage, Ausspülungen und in dauernder Tamponade, um einen zu frühen Verschluss der Höhle zu verhüten.

---

Die schwer zugänglichen **Nebenräume der Paukenhöhle** (Atticus, Aditus ad antrum) legt Stacke bei chronischen Eiterungen folgendermassen frei:

1. Die Ohrmuschel und der häutige Gehörgang werden im Zusammenhang abgelöst und nach vorn gezogen, nachdem letzterer nahe dem Trommelfell durchtrennt ist.

2. Hammer und Trommelfellrest werden entfernt, ein schmales, S-förmig gebogenes Raspatorium hoch in den Atticus hinaufgelegt und die dünne knöcherne äussere und untere Wand des Kuppelraumes vollständig abgemeisselt.

3. Der Ambos wird herausgenommen, das Raspatorium nach hinten geführt und auf ihm soviel von dem Margo tympani und der hinteren oberen Gehörgangswand abgemeisselt, bis die Sonde bequem ins Antrum eindringt.

4. Nun wird die das Antrum nach aussen deckende Knochenmasse weggeschlagen, so dass jetzt das Antrum mit dem Gehörgang zusammen eine grosse flache Mulde bildet (die mediale Wand der Höhle darf wegen des Labyrinths und des N. facialis mit dem Meissel nicht berührt werden).

Nach Entfernung alles Krankhaften wird durch Spaltung des Gehörganges ein viereckiger Lappen gebildet und auf die Knochenmulde aufgelegt, um die entstandene Lücke zwischen Gehörgang und Antrum dauernd zu überhäuten.

## Die Eröffnung der Stirnhöhle (Sinus frontalis)

kann nöthig werden:

a) zur Beseitigung von Flüssigkeitsansammlungen nach Entzündungen derselben,

b) zur Entfernung von Geschwülsten (Osteom, Polypen) und Sequestern.

1. Man macht den Hautschnitt senkrecht über die Höhe der Geschwulst oder bildet einen Lappen mit der Basis nach oben.

2. Nach Durchtrennung der dünnen Muskelschicht (M. frontalis, orbicularis, corrugator) wird das Periost durchgeschnitten und mit dem Raspatorium nach den Seiten hin zurückgeschoben.

3. Die nun vorliegende vordere Wand des Sinus frontalis wird je nach ihrer Dicke und der Art der Erkrankung in verschiedener Ausdehnung entfernt, entweder mit dem Meissel oder mit der Kronensäge; sehr verdünnte Wandungen lassen sich mit kräftigem Messer schneiden.

Um die Aeste des N. facialis zu schonen, führt Kocher den Hautschnitt bogenförmig der abrasirten Augenbraue entsprechend sofort bis auf den Knochen, wobei N. frontalis und N. und A. supraorbitalis, aber nicht der N. facialis, durchschnitten werden. Wenn nöthig, wird ein aufwärts steigender Medianschnitt hinzugefügt.

Fig. 24. Fig. 25.

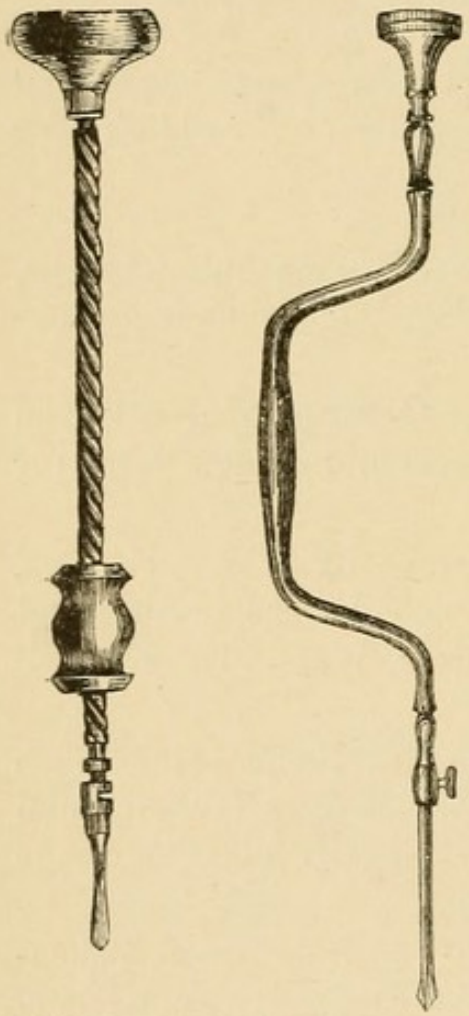

Drillbohrer und Knochenbohrer.

Dient die Eröffnung nur zu diagnostischen Zwecken, so genügt die Anbohrung mit einem Knochen- oder Drillbohrer (Fig. 24, 25) oder auch einem Troikart. Operirt man wegen Fremdbildungen, so exstirpirt man diese nach gehöriger Freilegung und vernäht die Schnitte des Periostes und der Haut sorgfältig.

Bei Flüssigkeitsansammlungen, welche durch Stauung nach Verschluss des Verbindungsganges mit der Nase ent-

standen sind, ist es nothwendig, für genügenden Abfluss derselben durch Drainage der Stirnhöhle nach unten hin zu sorgen. Mit einem Drainagetroikart (Fig. 26) oder einer starken Zange wird die Siebbeinplatte nach der Nasenhöhle hin durchgestossen und die Oeffnung so erweitert, dass ein möglichst dickes Drainrohr eingeführt werden kann. Dasselbe wird entweder nach dem Nasloch zu herausgeleitet (Fig. 27), oder nach dem Pharynx zu, so dass es gerade hinter dem weichen Gaumen sichtbar ist.

Fig. 26.

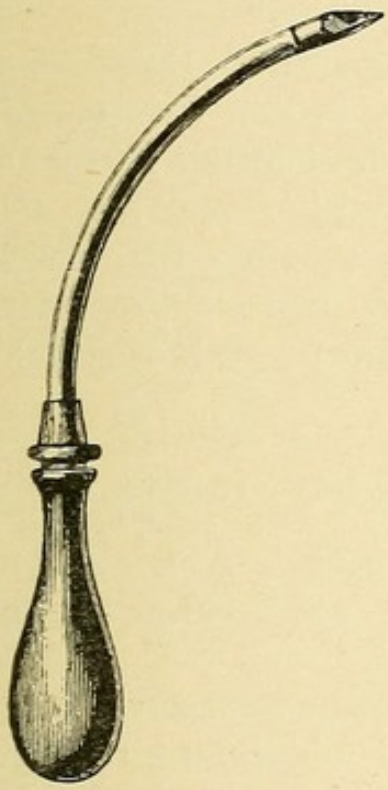

Drainagetroikart.

Fig. 27.

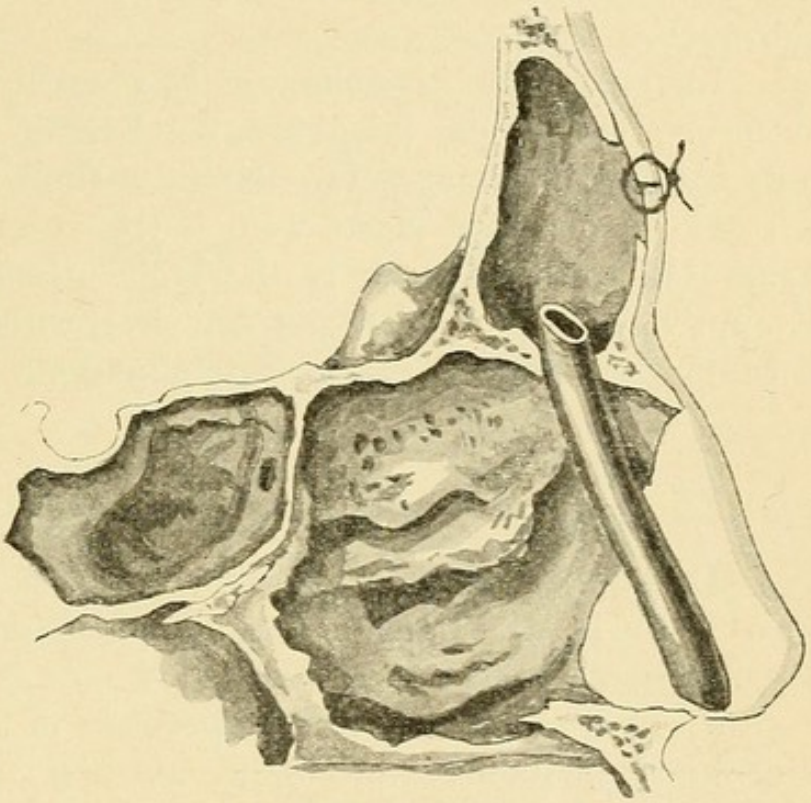

Drainage des Sinus frontalis.

Die Hautwunde kann dann ganz durch die Naht geschlossen werden; das Drainrohr wird erst nach einiger Zeit entfernt, wenn sich der Gang genügend gebildet hat und damit die Gefahr der Recidive beseitigt ist.

---

## Die Resection am Oberkiefer

wird fast nur zur Entfernung von Geschwülsten unternommen, die entweder vom Alveolarfortsatz (Epulis) oder vom Oberkieferkörper selbst ausgehen.

## I. Die Resection des Alveolarfortsatzes

macht man bei kleineren, gut begrenzten Geschwülsten am Besten mit einer sehr kräftigen, grossen Hohlmeisselzange durch einen einzigen Druck in wenig Augenblicken oder man meisselt den erkrankten Theil in Form eines Keiles heraus. Bei mehr nach hinten zu in der Molargegend liegenden Neubildungen ist es meist nothwendig, die Mundöffnung durch quere Spaltung der Wange (Fig. 68) zu vergrössern, um den nöthigen Raum zu gewinnen. Bei grösserer Ausdehnung und unregelmässiger Begrenzung der Geschwulst muss man Meissel und Stichsäge gebrauchen.

In grösserer Ausdehnung lässt sich schon der Oberkiefer entfernen von einem **intrabuccalen Schnitt** aus in der Umschlagsfalte entlang, vorausgesetzt, dass die Haut noch nicht mit erkrankt ist; die knorpelige Nase wird auch losgeschnitten und nun die ganzen Weichtheile stark in die Höhe gezogen (ähnlich Fig. 256). Klappt man nach Entfernung der Geschwulst die Bedeckung wieder herunter, so tritt fast keine Entstellung ein (Knapper-Rotgans).

## II. Die Resection des ganzen Oberkiefers.

Da bei der sehr blutigen Operation hauptsächlich Aspiration von Blut in die Lungen (Schluckpneumonie) zu fürchten ist, so kann man entweder

a) in halber Narkose operiren, d. h. man macht zuvor eine Morphineinspritzung von 0,02—0,03 g und chloroformirt den Kranken nur leicht, wodurch er in einen Zustand von Analgesie versetzt wird, so dass er nichts fühlt, dabei aber auf Anrufen noch gehorcht und das in den Kehlkopf fliessende Blut aushustet, oder

b) man macht vor der Operation die Tracheotomie und tamponirt die Trachea mit der Tamponcanüle von Trendelenburg oder der Pressschwammcanüle von Hahn, wobei man auch noch von der Wunde aus nach oben hin den Larynx tamponiren kann (s. d.), oder

c) man operirt am „hängenden Kopf“ (Rose), wobei indessen die Blutung viel beträchtlicher ist, oder

d) man unterbindet unmittelbar vorher die Carotis externa, (Kocher) wodurch die Operation viel sauberer und daher leichter wird. —

Operirt man in halber Narkose, so ist vor Allem wichtig, die Eröffnung der Mundhöhle bis zuletzt aufzuschieben, um das Einfliessen von Blut in dieselbe so lange als möglich zu verhüten; man kann daher während des ersten Theils der Operation den Kranken auf dem Rücken liegen lassen und lässt ihn erst bei Eröffnung der Mundhöhle aufrecht mit vornüber gebeugtem Kopf sitzen. Die Operation verläuft dann folgendermassen:

1. Die Nasenhöhle wird mit der Bellocq'schen Röhre von hinten her fest tamponirt (s. Fig. 246).

2. **Hautschnitt.** Die Durchtrennung der Weichtheile ist von den Operateuren sehr verschieden gemacht worden. (Fig. 28 giebt eine geordnete Uebersicht der hauptsächlichsten Schnittführungen.)

Die besten und brauchbarsten Hautschnitte sind folgende:

**Fig. 28.**

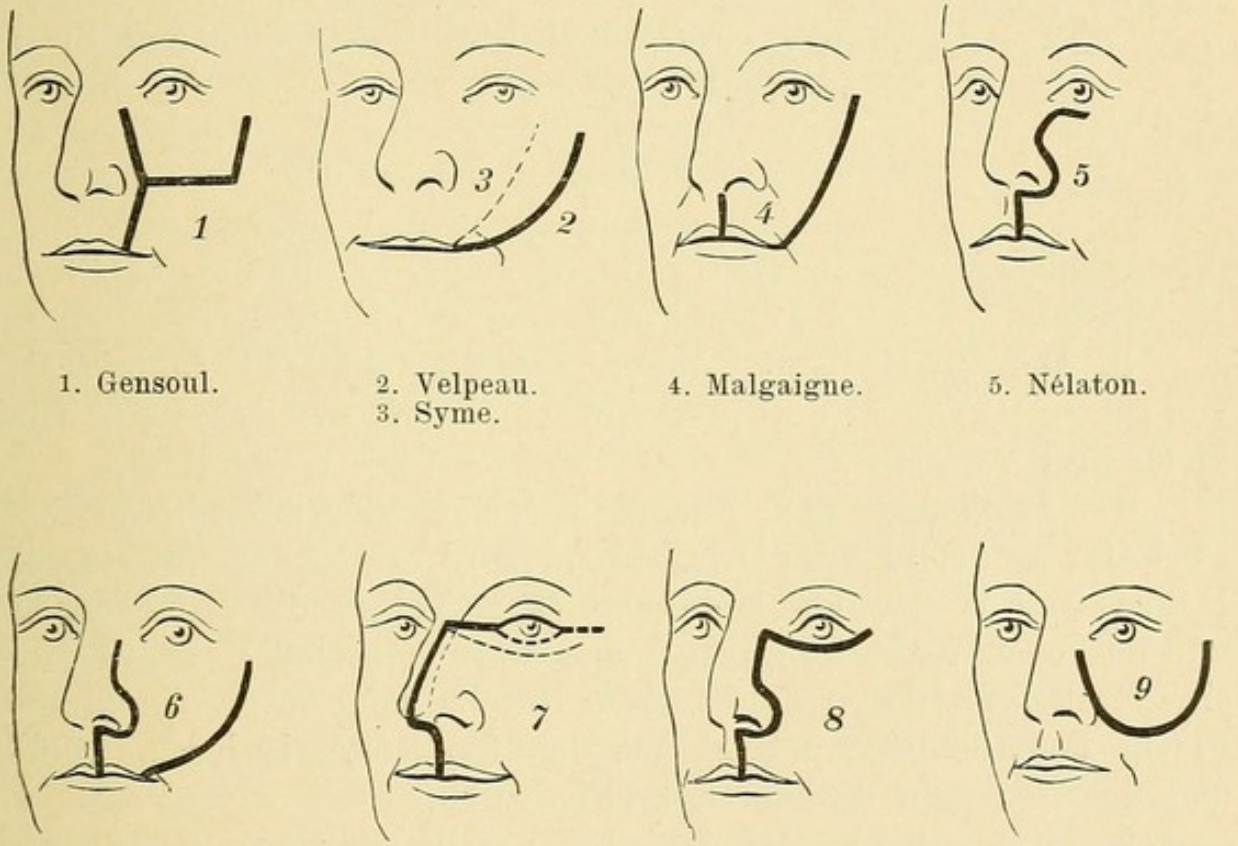


1. Gensoul. 2. Velpeau. 3. Syme. 4. Malgaigne. 5. Nélaton.

6. Fergusson. 7. Dieffenbach. 8. Weber. 9. v. Langenbeck.

**Hautschnitte zur Oberkieferresection.**

a) Dieffenbach's Schnitt spaltet in der Mittellinie die Haut des Nasenrückens und der Oberlippe; vom oberen Ende desselben wird ein Querschnitt bis in den inneren

Augenwinkel geführt und, wenn nöthig, auch der äussere Augenwinkel bis zum Jochbein durchschnitten. (Giebt viel Raum, entstellt wenig.)

b) O. Weber's Schnitt beginnt unterhalb des inneren Augenwinkels, zieht senkrecht abwärts zum Nasenflügel, umkreist denselben bis zum Septum und spaltet die Oberlippe in der Mittellinie. Von seinem oberen Ende wird ein leicht gebogener Schnitt auf dem unteren Orbitalrande entlang geführt. (Entstellt fast gar nicht.)

c) v. Langenbeck macht einen bogenförmigen Schnitt mit oberer Basis, welcher vom vorderen Rande des Nasenbeins beginnend bis zur Umschlagsfalte der Wangenschleimhaut herabzieht und zum Jochbein hinaufsteigt.

Fig. 29.

Hautschnitt nach Kocher.

d) Um die Muskeln und Nerven möglichst zu schonen, macht Kocher einen dem Weber'schen ähnlichen Hautschnitt, welcher die Oberlippe neben dem Filtrum spaltet und vom Nasenloch um den Nasenflügel herum zur Höhe des inneren Augenwinkels zieht. Auf diesen Schnitt wird vom unteren Rande des M. orbicularis oculi ein über den Ansätzen der Mm. quadratus labii sup. und zygomatici schräg nach aussen unten verlaufender Querschnitt gesetzt (Grenze des oberen und unteren Facialisgebietes), Fig. 29.

3. Der durch einen dieser Schnitte gebildete Lappen wird von seiner Unterlage abpräparirt, so dass der erkrankte Oberkiefer frei vorliegt.

4. **Auslösung des Knochens.** Nach Zurückschiebung des Periostes an der unteren Orbitalwand wird der Bulbus mit stumpfen Haken oder Wagner's Hohlhebel (Fig. 54) in die Höhe gezogen und mit einer im Halbkreis gebogenen runden Nadel (Heyfelder) eine Kettensäge durch die Fissura orbitalis inferior an der hinteren Fläche des Jochbeins entlang aus der fossa malaris heraus geführt und das Jochbein durchgesägt (Fig. 30 *a*).

5. Nun wird von der Apertura nasalis anterior aus der processus nasalis und orbitalis maxill. sup. bis in die fissura orbitalis inferior mit der Knochenscheere (oder Stichsäge) durchschnitten (Fig. 30 *b*).

Jetzt wird der Tampon aus dem Nasloch entfernt und der Kranke aufgerichtet mit leicht vornüber geneigtem Kopf.

6. Von der Nase aus stösst man einen langen Drainagetroikart am hinteren Rande des harten Gaumens durch in die Mundhöhle und zieht mit demselben eine Draht- oder Kettensäge durch die Mund- und Nasenhöhle (Fig. 31 *a*).

Fig. 30. Fig. 31.

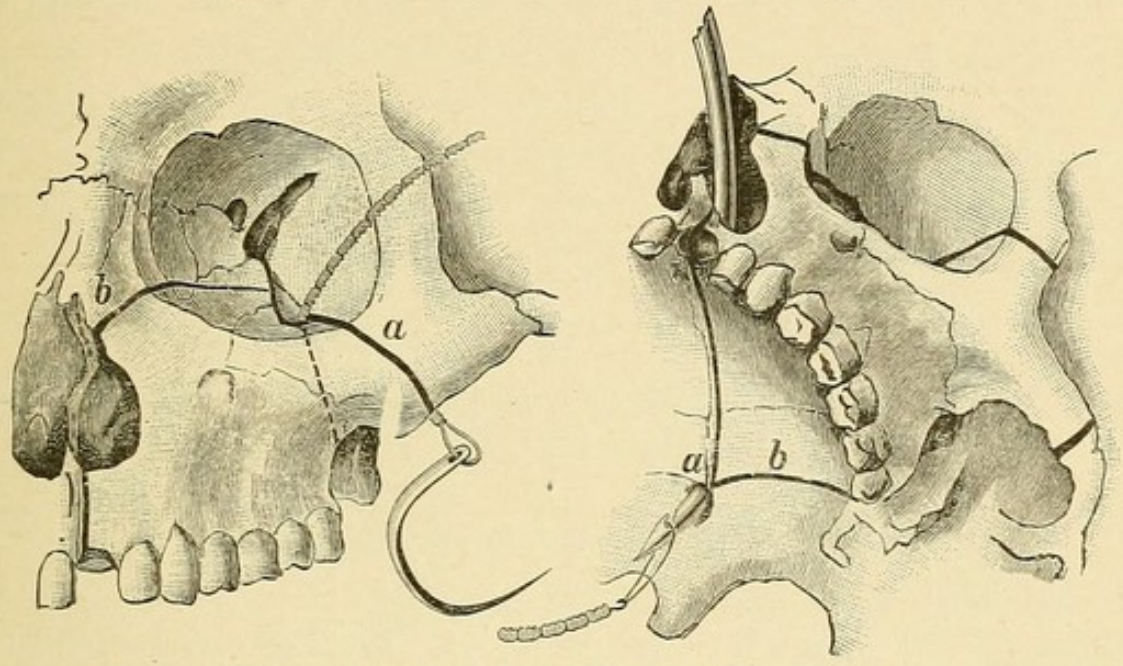


Sägeschnitte bei Resection des Oberkiefers.

7. Ein mittlerer oberer Schneidezahn wird rasch ausgezogen und der Hautschnitt durch die ganze Dicke der Oberlippe vollendet; darauf nach Durchschneidung des mucös-periostalen Gaumenüberzuges in der Mittellinie

8. der harte Gaumen dicht an der Mittellinie (Vomer) mit der Kettensäge durchtrennt; dann wird mit dem Messer oder Thermokauter der weiche Gaumen in querer Richtung vom Rande des harten Gaumens abgeschnitten (Fig. 31 *b*).

9. Der nun nur noch am Gaumenbein haftende Oberkiefer wird durch Einstemmen eines Meissels oder Hebels in die Sägeschnitte des Jochbeins gelockert, mit einer starken Zange gefasst und mit kräftigem Ruck nach aussen herausgedreht (Fig. 32).

10. Die Art. maxillaris interna oder deren Aeste (spheno- und pterygopalatina, infraorbitalis) wird in der Tiefe der grossen Wundhöhle unterbunden, wenn sie nicht schon torquirt ist durch das gewaltsame Ausdrehen des Knochens. Nach Stillung der Blutung wird die ganze Wundhöhle (Fig. 33) mit (klebender) Jodoformgaze fest ausgestopft, die Haut darüber sorgfältig vereinigt.

Nach der Operation kommt es vor Allem darauf an, den Kranken vor der drohenden Gefahr einer Pneumonie zu bewahren. In den ersten Tagen sitzt er daher am Besten aufrecht im Bett, oder liegt auf der operirten Seite oder auf dem Bauch. Sorgfältige Reinigung des Mundes; Ernährung durch die Schnabeltasse oder ein gläsernes Saugrohr.

Fig. 32.

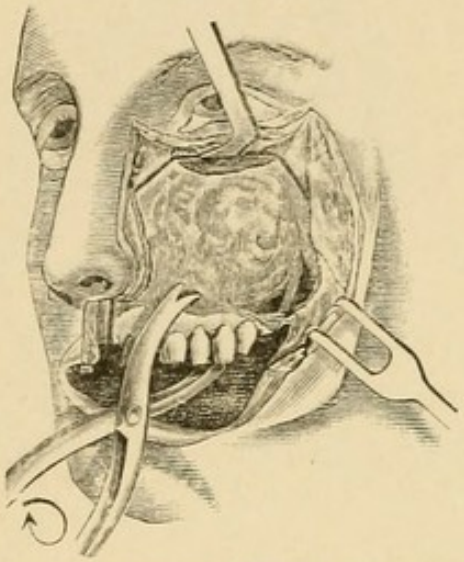

Herausdrehen des losgesägten Oberkiefers.

Fig. 33.

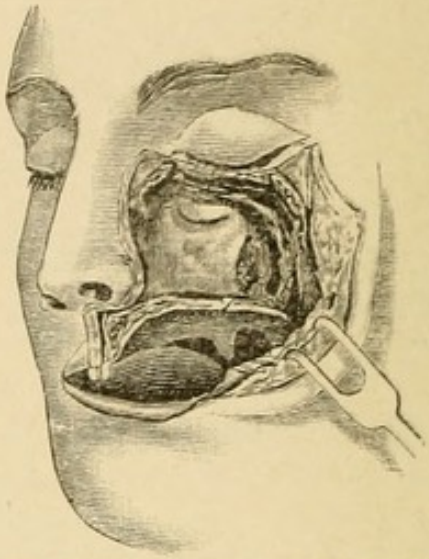

Wundhöhle nach Oberkieferresection.

Nach Heilung der Wunde, die meist in überraschend kurzer Zeit vor sich geht, bekommt der Kranke eine die fehlenden Zähne und den Gaumen ersetzende Gebissplatte, oder eine den ganzen fehlenden Knochen ersetzende Prothese.

---

Statt der Kettensäge kann man sich übrigens für die Loslösung des Knochens überall der Drahtsäge (Gigli), der Stichsäge, der Liston'schen Knochenscheere oder des Meissels bedienen, womit die Operation ebenso schnell und gut zu Ende geführt werden kann.

Je nach der Ausbreitung der Erkrankung werden auch die Sägeschnitte verschieden anzulegen sein. Wegen der zu berücksichtigenden späteren Entstellung des Gesichtes ist es vortheilhaft, soviel als möglich vom Jochbein oder wenigstens von seinem Periost zu erhalten (Fig. 30.....).

Ist der mucösperiostale Ueberzug des harten Gaumens noch nicht mit erkrankt, so umschneidet man ihn nach von Langenbeck

am inneren Rande des Alveolarfortsatzes, hebelt ihn mit dem Elevatorium nach der Mitte zu ab und durchschneidet zugleich die Anheftung des weichen Gaumens. Dann erst wird die Gaumenplatte durchgesägt. Der so erhaltene vorhangartig in der Mitte der Mundhöhle herabhängende Gaumenüberzug wird an die Wangenhaut genäht und schliesst den Mund von der Wundhöhle ab.

Ist es bei wenig ausgedehnten Geschwülsten sogar möglich, den knöchernen Gaumen zu erhalten, dann sägt man den durch von Langenbeck's Lappenschnitt freigelegten Oberkiefer durch einen wagerecht oberhalb der Zahnwurzeln verlaufenden Schnitt vom Alveolarfortsatz ab, ebenso wie bei der temporären Resection (s. d. und Fig. 35).

In schlimmeren Fällen freilich ist man oft genöthigt, das ganze Jochbein (Fig. 31), den weichen Gaumen, die Gaumenplatte der anderen Seite, sogar beide Kiefer zugleich auszusägen.

### Die Resection beider Oberkiefer

wurde zuerst von Heyfelder (1841) ausgeführt. Man benutzt am Besten den Schnitt von Velpeau (Fig. 28, 2) doppelseitig, präparirt die Gesichtshaut nach aufwärts ab und sägt von dem einen Jochfortsatz durch die Orbita und Nasenwurzel in die andere Orbita und den Jochfortsatz der anderen Seite; der Gaumen braucht nicht durchgesägt zu werden. Auch kann man mit Dieffenbach's Hautschnitt jeden Kiefer einzeln loslösen.

---

Operirt man wegen Nekrose des Kiefers **(Phosphornekrose)**, so ist die Entfernung des abgestorbenen Stückes verhältnissmässig leicht, je nach der Grösse der Sequester.

Dumreicher verfährt folgendermassen: Nach Ausziehen aller wackligen Zähne wird vom Alveolarfortsatz an der mucös-periostale Ueberzug mit dem Elevatorium sowohl von der vorderen als auch von der unteren Fläche des Oberkiefers abgedrängt; dann meisselt man einen Keil aus dem Knochen heraus, dessen Basis am Alveolarfortsatz 2—3 cm beträgt und zieht nun aus der so geöffneten Kieferhöhle mit einer starken Kornzange alle locker gewordenen Stücke des Oberkiefers heraus; die noch nicht völlig abgestossenen werden später herausgeholt. Ausserdem gestattet die breite Eröffnung der Kieferhöhle eine ausgiebige Desinfection.

## III. Die osteoplastische oder temporäre Resection des Oberkiefers

(von Langenbeck 1861)

wird ausgeführt:

bei gutartigen fibrösen oder cavernösen von der Schädelbasis ausgehenden Geschwülsten, welche den Nasenrachenraum ausfüllen und sich in die Oberkieferhöhle oder durch die fossa sphenomaxillaris in die Schläfengrube hineindrängen. (Retromaxillargeschwülste.)

Fig. 34. Fig. 35.

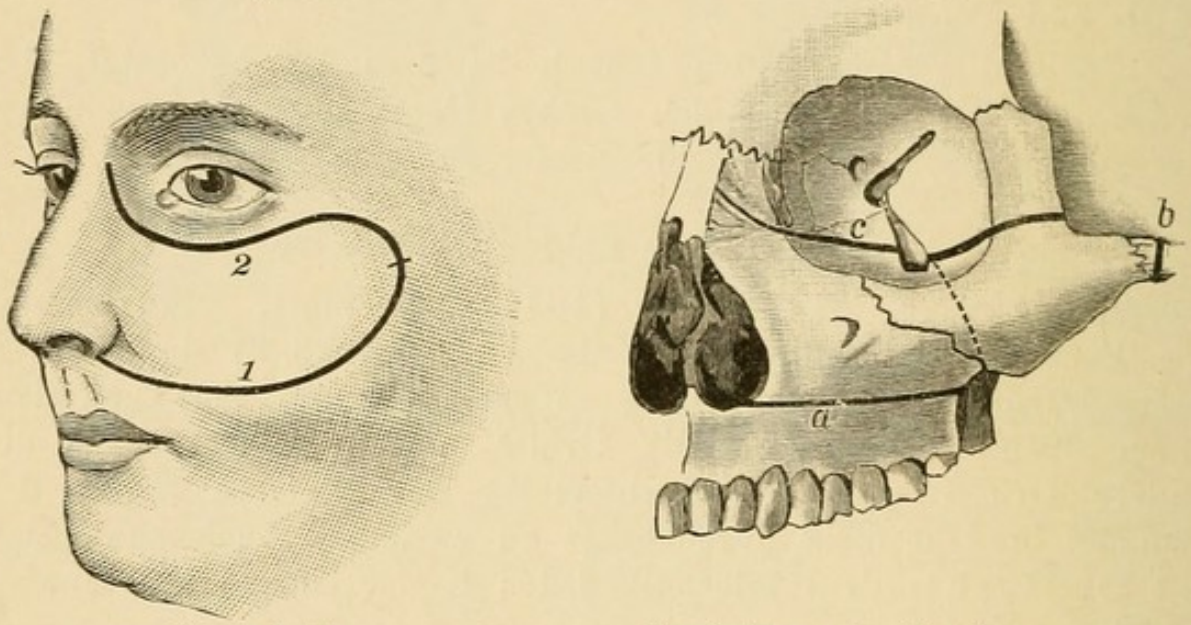


Hautschnitt. Durchsägung des Knochens.

**Osteoplastische Resection des Oberkiefers nach v. Langenbeck.**

Durch Aufklappen eines losgesägten Stückes des Oberkiefers, welches mit den Weichtheilen in Verbindung bleibt, wird die Geschwulst vollständig freigelegt, so dass sie mit Messer und Scheere von der Schädelbasis abgeschnitten werden kann; darauf wird das Oberkieferstück wieder an seine Stelle gebracht und die Haut darüber vernäht.

von Langenbeck verfuhr folgendermassen:

1. **Hautschnitt** bis auf den Knochen bogenförmig von der äusseren Ecke des Nasloches bis zur Mitte des Jochbogens (Fig. 34, 1).

2. Ablösung des Ansatzes des Masseter vom unteren Rande des Jochbeins; Spaltung der fascia buccalis.

3. Nachdem der Unterkiefer durch einen in den Mundwinkel der gesunden Seite eingesetzten Mundsperrer niedergedrückt ist, wird zuerst der rechte Zeigefinger zwischen Geschwulst und Oberkiefer in die fossa pterygopalatina und durch das erweiterte Foramen sphenopalatinum bis gegen die Nasenhöhle gedrängt; an dem Finger führt man ein Elevatorium und auf demselben eine feine Stichsäge bis in die Rachenhöhle. Der in die Rachenhöhle vom Munde aus eingeführte linke Zeigefinger fängt die Spitze der Säge auf.

4. **Horizontale Durchsägung des Oberkiefers** oberhalb des Processus alveolaris bis in die Apertura pyriformis (Fig. 35 *a*).

Bei Operationen am rechten Oberkiefer drängt man den linken Zeigefinger in die fossa maxillaris und sägt gegen dieselbe von der Nasenhöhle aus.

5. **Hautschnitt** bis auf den Knochen bogenförmig von der Nasenwurzel aus am unteren Orbitalrande entlang, den ersten Hautschnitt am Jochbogen treffend (Fig. 34, 2).

Fig. 36. Fig. 37.

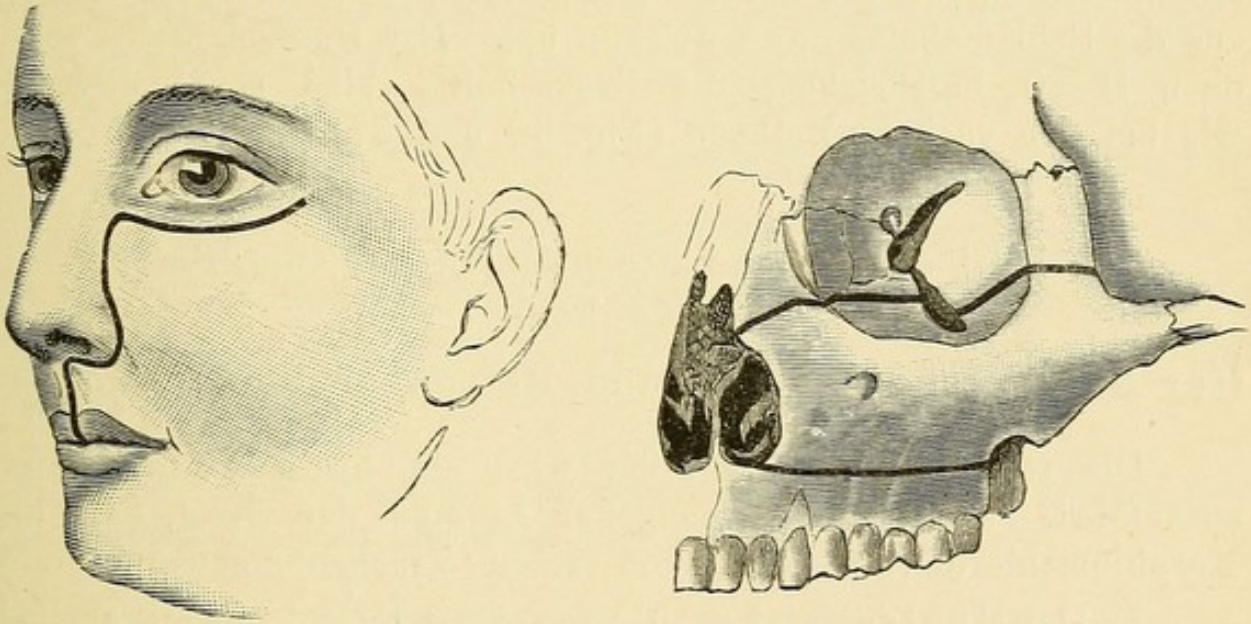

Hautschnitt. Knochenschnitte.

**Osteoplastische Oberkieferresection nach O. Weber.**

6. Nachdem der äussere untere Winkel der Orbita und der Winkel zwischen processus temporalis und frontalis des Jochbeins von den Weichtheilen befreit worden ist, wird von innen her der Jochbogen in der Mitte **durchsägt** (Fig. 35 *b*), dann der processus frontalis des Jochbeins bis in die fissura orbitalis inferior und die Orbitalplatte des Oberkiefers bis zum

Thränenbein dicht unterhalb der Thränensackfurche, und zuletzt die Mitte des Nasalfortsatzes des Oberkiefers bis zum Nasenbein mit der Stichsäge durchtrennt. (Schonung der thränenableitenden Organe [Simon] Fig. 35 *c*.)

7. Durch ein unter das Jochbein eingesetztes Elevatorium wird das ausgesägte Oberkieferstück medianwärts herausgehebelt, wie der Deckel einer Dose. Die Nahtverbindung zwischen Nasenbein und Oberkiefer bricht hierbei meistentheils ein.

8. Die nun frei vorliegende Geschwulst wird mit einem breiten Elevatorium aus der fossa pterygopalatina herausgehoben und der Stiel mit Messer, Scheere oder Thermokauter von der Schädelbasis abgelöst. Schliesslich wird das resecirte Oberkieferstück in seine frühere Lage zurückgeklappt und die Hautwunde durch sorgfältige Naht verschlossen.

Um die Aeste des Nervus facialis mehr zu schonen, verlegte O. Weber die Ernährungsbrücke des aufzuklappenden Oberkiefers nach aussen an den Jochbogen und legt ihn durch Einknicken an seiner Nahtverbindung mit dem processus zygomaticus des Schläfenbeins nach aussen um. Der Hautschnitt ist schon oben S. 30 beschrieben, die Sägeschnitte sind sonst dieselben wie bei der vorigen Methode (Fig. 36 und 37).

## Die osteoplastische Resection beider Oberkiefer (Kocher)

(für Nasenrachenpolypen und Retropharyngealtumoren.)

Die sehr blutige Operation wird am hängenden Kopfe ausgeführt, nach vorhergegangener Ligatur der Carot. ext. und Morphiumchloroformnarkose von einer Tracheotomiewunde aus.

1. Der Hautschnitt spaltet von einem Nasenloche aus abwärts die Oberlippe neben der Mittellinie. Darauf wird die Schleimhaut an der oberen Umschlagstelle über dem Alveolarrande quer bis auf den Knochen durchtrennt und die Oberlippe stark nach der Stirn zu geschoben (Fig. 38 ----).

2. Mit dem Meissel werden die beiden Oberkieferkörper in der Höhe des unteren Nasenstachels über den Alveolarrändern nach einander quer durchgeschlagen, wobei die Highmorshöhlen eröffnet werden. Nach zeitweiliger Tamponade folgt nun

3. Die mediane Spaltung des Alveolarfortsatzes und der harten Gaumenplatte mit dem Meissel (Fig. 38 —). Es gelingt dann, mit kräftigen scharfen Haken die beiden Oberkieferhälften weit auseinanderzuziehen, die äussere Wand des Antrum Highmori bricht dabei ein, dagegen bleibt der Keilbeinflügelfortsatz unversehrt. Nach Spaltung der etwa noch unverletzten Schleimhaut des Nasenhöhlenbodens, nach Seitwärtsdrängen des Vomer und Abtragung hindernder Muscheltheile kann nun die Nasenhöhle, der Nasenrachenraum, die Schädelbasis und das Dach der Nasenhöhle auf's Beste übersehen werden.

Fig. 38.

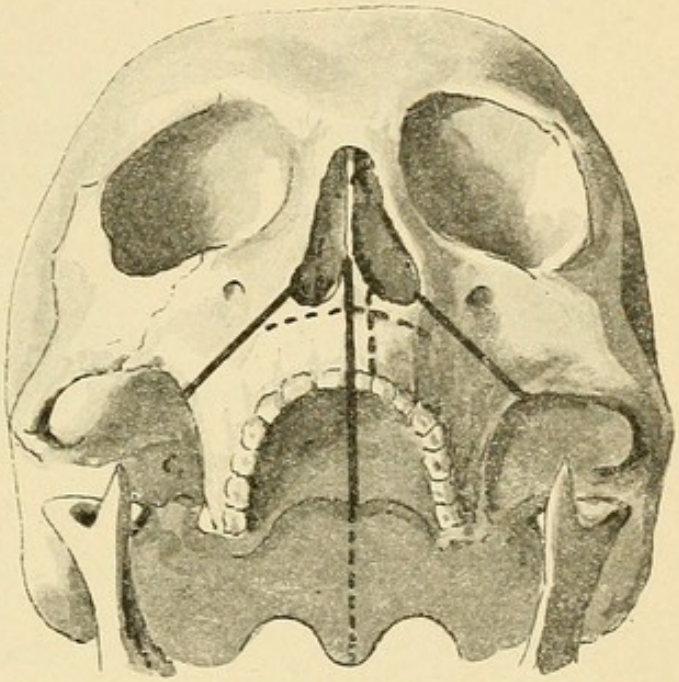

**Osteoplastische Resection beider Oberkiefer nach Kocher.**
---- Hautschnitte. —— Knochenschnitte.

4. Der Tumor lässt sich nun in Angriff nehmen mit Messer, Thermokauter u. s. w., wobei mitunter noch die Spaltung des weichen Gaumens und Zäpfchens zur besseren Freilegung nöthig werden kann. Zum Schluss wird dieser Schnitt wieder vernäht, die Oberkieferhälften in ihre frühere Lage zurückgeklappt und in dieser durch eine dicht über dem Alveolarfortsatz angelegte Seidenknochennaht erhalten; die Lippenwunde wird ebenfalls vernäht.

---

Ueber die temporäre Resection des Processus nasalis des Oberkiefers und die Resection des Jochbeins s. u.

## IV. Die Eröffnung des Antrum Highmori

ist vorzunehmen

1. bei Empyem desselben nach Zahnwurzelperiostitis und Ostitis des Oberkiefers,
2. bei Hydrops nach Verschluss des Ausführungsganges in der Nasenhöhle und cystisch entarteten Schleimpolypen.

1. Nach Entfernung der kranken Zähne oder Zahnwurzeln, wobei gewöhnlich schon der Eiter hervorquillt, wird

ein Alveolus, am besten derjenige des zweiten Backzahns (tiefster Punkt der Höhle) (Fig. 39 a) mit einem starken Knochenbohrer, (Bohrmeissel, Aufräumer) durchstossen und durch bohrende Drehungen mit Instrumenten von zunehmender Breite erweitert, bis der kleine Finger eingeführt werden kann.

Fig. 39.

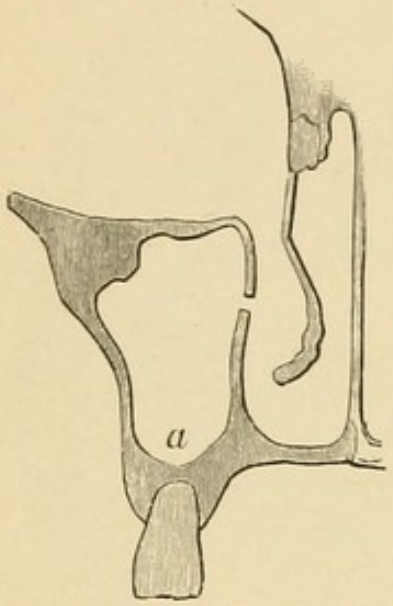


**Schematischer Frontalschnitt durch die rechte Highmorshöhle und Nasenhöhle (Henle).**

Fig. 40.

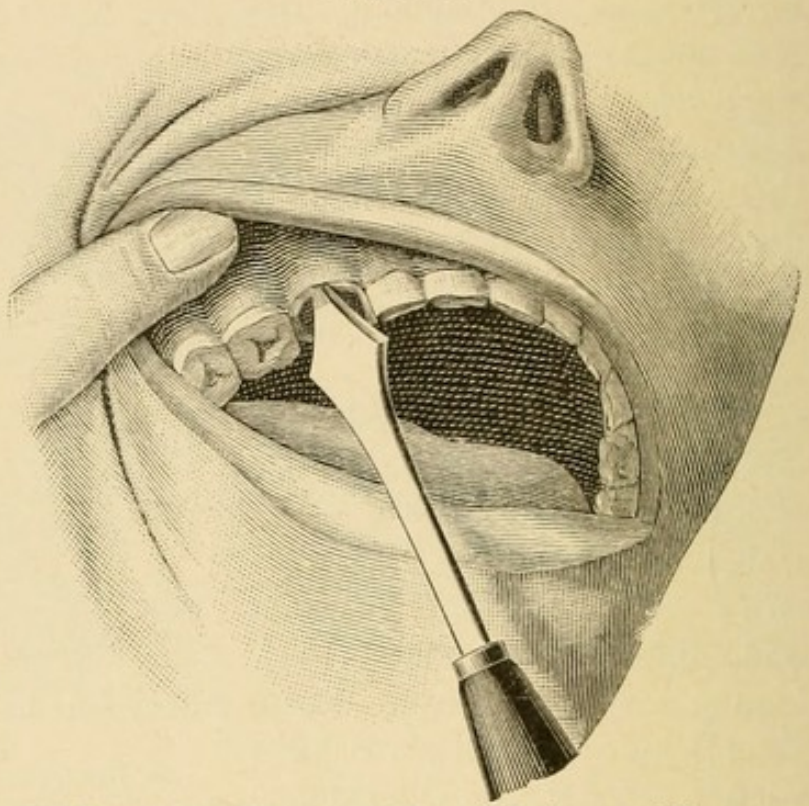

**Eröffnung der Highmorshöhle mit dem Aufräumer.**

2. Ist die Höhle auf ihren Inhalt abgetastet, so wird ein starkes Drainrohr eingelegt, durch welches häufige desinficirende und adstringirende Ausspülungen gemacht werden können; am besten eignen sich zur Drainage kleine Glas- oder Metallröhren, da die Oeffnung so lange erhalten bleiben muss, bis die ganze starrwandige Höhle sich zu schliessen beginnt. Ist der Eiter nach diesen Spülungen geruchlos geworden, so lässt man vom Zahnarzt ein Ersatzstück mit einem Zahn anfertigen, dessen lange Wurzel bis in die Höhle hinaufreicht und den Canal offen hält. Neben dem kosmetischen Vortheil können die Kranken auch mit diesem Zahn kauen und ihn nach jeder Mahlzeit entfernen, um ihre Kieferhöhle auszuspritzen.

Zur Entfernung von Sequestern beisst man die Alveolen mehrerer Zähne mit der Knochenscheere ab, bis die Oeffnung genügend gross erscheint.

Bei subperiostalen Cysten der vorderen Kieferwand, welche nicht selten einen Hydrops der Kieferhöhle vortäuschen, kann man auch die **fossa canina** oberhalb der Zahnwurzeln durch einen kleinen Hautschnitt an der oberen Umschlagsfalte der Mundschleimhaut anbohren und drainiren. Doch ist das Loch schwer offen zu halten und der Abfluss des Eiters erschwert.

Ist die Erkrankung der Kieferhöhle die Folge von Verlegung ihres Ausführungsganges, so kann man nach Mikulicz vom unteren Nasengange aus die nasale Wand der Oberkieferhöhle mit einem gekrümmten Stilet, welches um die Muschel herumgeführt wird, durchstossen und die normale Oeffnung wiederherstellen (Fig. 41).

Fig. 41.



**Stilet nach Mikulicz.**

Statt der häufigen Spülungen hat man übrigens neuerdings auch mit der trocknen Behandlung durch Einstäubungen mit Jodoform, Jodol, (Krause) u. A. sehr gute und schnellere Heilungen erzielt. Wenn trotzdem immer wieder Recidive sich einstellen, dann muss man in hartnäckigen Fällen die ganze vordere Wand der Highmorshöhle abtragen (Radicaloperation).

Am weitesten gelingt eine breite Eröffnung der Oberkieferhöhle von der dünnen Platte der Fossa canina aus: Bei aufwärts geklappter Oberlippe wird die Umschlagsfalte über den drei ersten Backzähnen bis auf den Knochen gespalten, das Periost nach oben zu abgehebelt bis zum Foramen infraorbitale und die dünne Wand zwischen Stirnfortsatz und Jochbein mit dem Hohlmeissel eröffnet.

Zur Freilegung des Antrum Highmori und der Nasenhöhle resecirt Kocher einen Theil des Oberkiefers osteoplastisch.

1. Hautschnitt wie zur Oberkieferresection Fig. 29, aber mit Schonung der Oberlippe.

2. Mit Knochenzange und feinem Meissel durchtrennt man die Knochen oben vom Nasenbein beginnend schräg nach innen

durch die Siebbeinplatte bis zur Fissura orbitalis inferior, vom unteren Rande der Apertura pyriformis zum Canalis infraorbitalis, dann vom wagerechten Hautschnitt aus die Orbitalplatte des Oberkiefers am Infraorbitalcanal entlang.

3. Klappt man das eingemeisselte Knochenstück sammt den Weichtheilen nach aussen, so hat man einen guten Ueberblick über die Nasen- und Oberkieferhöhle.

---

# Die Resection am Unterkiefer.

Bei Geschwülsten und Nekrosen des Unterkiefers ist man genöthigt, mehr oder weniger grosse Stücke desselben auszusägen.

## I. Die Resection des Alveolarfortsatzes

macht man, ebenso wie am Oberkiefer, mit grossen Hohlmeisselzangen, Meissel oder Stichsäge. Gewährt die stark nach unten verzogene Unterlippe nicht genügenden Raum, so spaltet man durch einen horizontalen Schnitt die Haut entlang der unteren Umschlagsfalte der Wangenschleimhaut und schlägt das abgelöste Lippenstück nach oben hinauf. Bedient man sich des Meissels, so kann das Abmeisseln des Alveolarrandes sehr sicher und rasch ausgeführt werden, wenn der Operateur den Meissel hält und mit der andern Hand controllirt, während ein Gehülfe das Hämmern besorgt. (Roser, dreihändiges Meisseln.)

## II. Zur Resection des halben Unterkiefers

verfährt man folgendermassen:

1. Ausziehen eines mittleren Schneidezahnes.

2. Von der Mitte des unteren Kinnrandes wird ein spitzes schmales Messer durch die Kinnhaut gestochen und an der Vorderfläche des Unterkiefers hinaufgeschoben, bis die Spitze zwischen Lippe und Zahnreihe hervortritt.

3. Von demselben Einstich aus schiebt man das Messer an der hinteren Fläche des Unterkiefers hinauf, bis die Spitze am frenulum linguae hinter der Zahnreihe hervortritt.

4. **Durchsägung des Unterkiefers** in der **Mittellinie**, entweder mit der Kettensäge (Fig. 42) von hinten nach vorn oder mit der Stichsäge von vorn nach hinten; die Seite, an welcher die Säge zuletzt heraustritt, muss durch einen untergeschobenen Spatel oder Zinnstreifen vor Zerfleischung ihrer Weichtheile durch die Säge geschützt werden; beim Gebrauch der Stichsäge kann man auch nach halber Durchsägung des Unterkiefers den Rest mit der Knochenscheere durchschneiden.

Fig. 42.

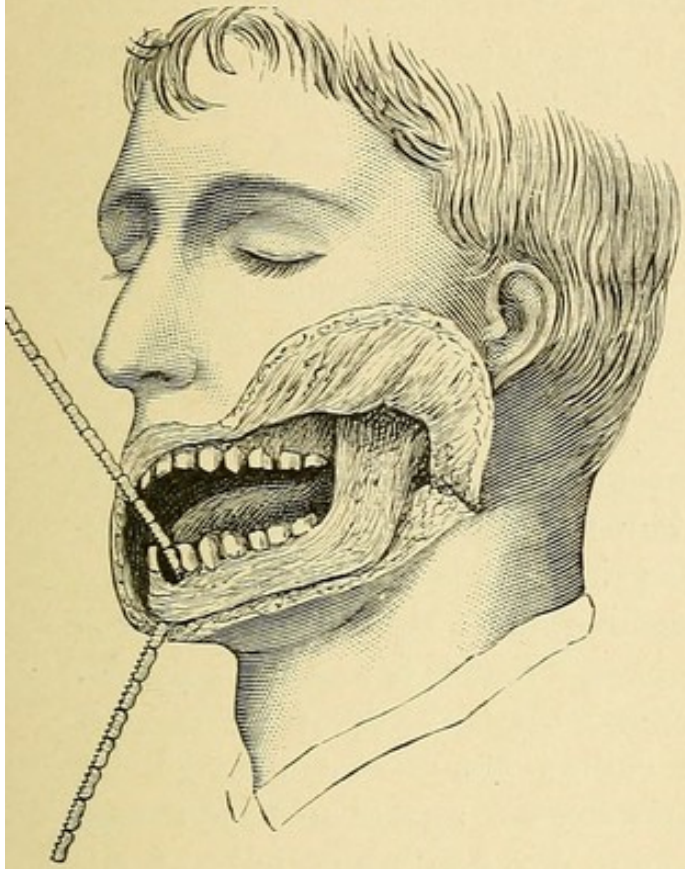

Hautschnitt und Durchsägung des Knochens.

Fig. 43.

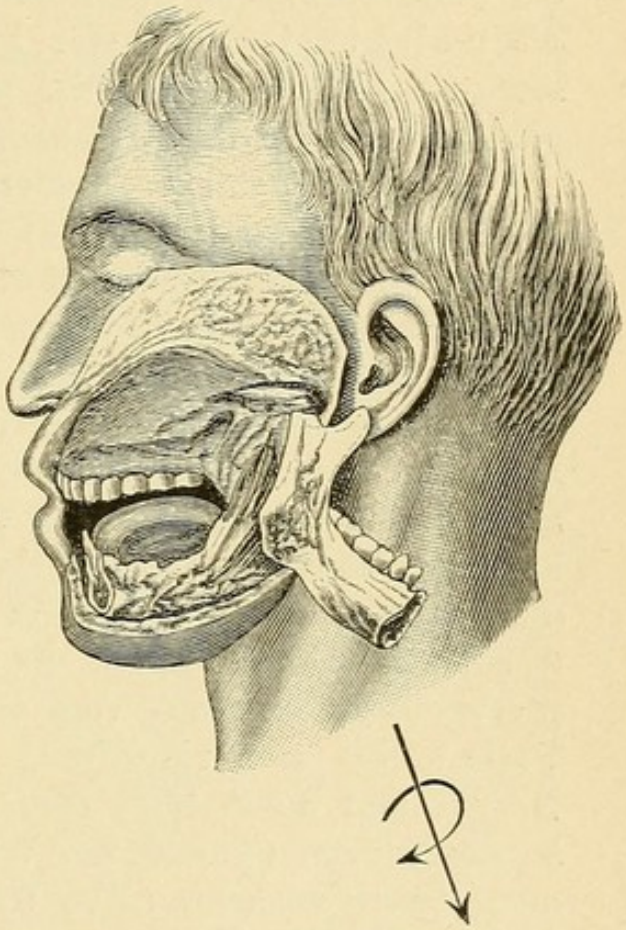

Herausdrehen aus dem Gelenk.

**Resection des halben Unterkiefers.**

5. Vom Einstich am Kinn aus wird ein kräftiger **Schnitt am unteren Kieferrand entlang** bis zum Kieferwinkel geführt oder wenn man die Facialisäste schonen will, vom Zungenbein nach hinten aufwärts ziehend und daumenbreit hinter und unter dem Kieferwinkel endigend (Kocher); die hierbei durchschnittene Arteria maxillaris externa wird doppelt unterbunden.

6. Wenn es nothwendig erscheint, wird der Schnitt am hinteren Rand des aufsteigenden Kieferastes entlang bis fingerbreit unter-

halb des Ohrläppchens geführt (nicht höher, weil sonst die oberen Aeste des N. facialis, die Arteria transversa faciei und die Parotis verletzt werden). Fürchtet man eine zu starke Blutung bei der nun folgenden Resection, so räth Kocher, gleich nach dem Hautschnitt die Unterbindung der Carotis externa oberhalb der Thyreoidea superior oder der Lingualis auszuführen.

7. Ablösung der Haut, Schleimhaut und des Masseters von der vorderen Fläche des Unterkiefers.

8. Der Unterkiefer wird nach unten und aussen gedrückt, bis seine Sägefläche durch den medialen Wundwinkel hindurchtritt, die Weichtheile von der Innenfläche des Knochens werden abgelöst (M. mylohyoideus, geniohyoideus, pterygoideus internus, glandula submaxillaris, Schleimhaut).

9. Durch stärkeres Herunterdrücken des Unterkiefers tritt der processus coronoideus hervor, von welchem die Sehne des M. temporalis abgetrennt wird; da dies ziemlich schwierig ist, so kann man auch den processus coronoideus mit der Knochenscheere abschneiden (Chassaignac).

10. Nach Abdrängung der Parotis und der Innenfläche des Masseter vom aufsteigenden Kieferast mit dem Elevatorium fasst man das Kieferstück mit der Faust und **dreht das Gelenkköpfchen** durch einen kräftigen Druck **nach aussen abwärts** aus der cavitas glenoidalis gewaltsam heraus (Fig. 43). Dadurch werden die Gelenkkapsel, die Gelenkbänder und der Ansatz des M. pterygoideus externus vom collum mandibulae abgerissen, das Periost löst sich ringförmig vom collum mandibulae ab und der Nervus und die Arteria mandibularis werden aus dem Kieferkanal herausgerissen (Torsion). Würde man die Auslösung scharf mit dem Messer vornehmen, so würde diese Arterie und die dann fast unvermeidliche Verletzung der Art. maxillaris interna, welche dicht hinter dem collum mandibulae verläuft, eine erhebliche Blutung verursachen.

11. Nach Entfernung des Knochens pflegt die Blutung gering zu sein; blutet die Art. mandibularis aus der Sägefläche der andern Seite, so drückt man ein Wachskügelchen in den Kanal.

12. Die Ränder der Mundschleimhaut, soweit sie erhalten werden konnte, werden mit einander vernäht und damit ein Abschluss der Wunde gegen die Mundhöhle hergestellt; die Hautwunde wird vernäht und drainirt.

In allen Fällen, in denen es auf gute Uebersicht und Freilegung des Operationsfeldes besonders ankommt, soll man sich nicht scheuen, die Unterlippe und Kinnhaut median zu spalten und so einen Winkelschnitt zu bilden; nach Ablösung des Hautlappens liegt die Unterkieferhälfte völlig frei vor (Fig. 42).

---

In derselben Weise kann man auch den ganzen Unterkiefer entfernen, wenn möglich in zwei durch einen längeren Zwischenraum getrennten Zeiten.

## III. Die Resection des Kieferbogens

wird meist wegen Tumoren und in ähnlicher Weise, wie die Resection einer Kieferhälfte ausgeführt.

1. Nach Extraction der beiden Zähne, zwischen denen man den Unterkiefer entfernen will, wird je nach der Ausdehnung der Erkrankung der Hautschnitt am unteren Kinnrande entlang geführt, und die Haut nach oben zu losgelöst; auch kann man noch die Lippe senkrecht spalten und die entstandenen Hautlappen seitlich, wie Thürflügel aufklappen.

2. Der Knochen wird in der oben beschriebenen Weise durchtrennt. Da durch Entfernung eines Mittelstücks der Bogen des Kiefers kleiner und daher, weil nun die Kiefer nicht mehr auf einander passen, das Kauen bedeutend erschwert, ja unmöglich gemacht wird, und auch die Gesichtsbildung leidet, so ist es, wenn irgend möglich, dringend zu rathen, entweder vom unteren Rande oder an der Innenfläche eine, wenn auch schmale, Knochenspange stehen zu lassen.

Fig. 44.

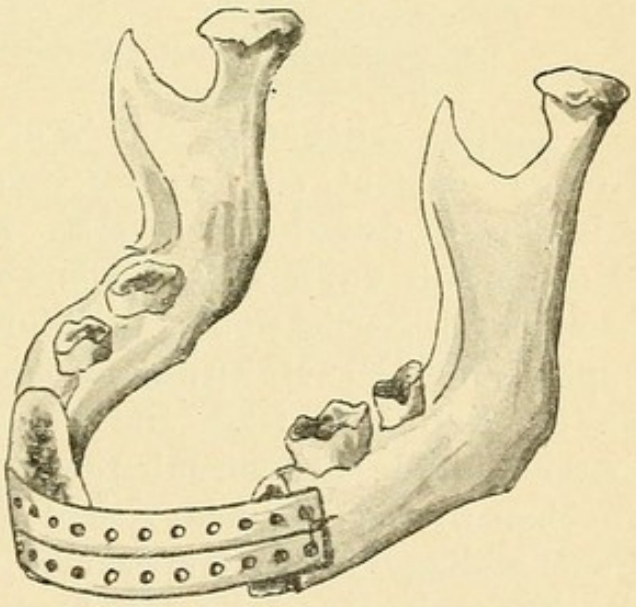

**Metallschienen als Ersatz des resecirten Kieferbogens nach Partsch.**

Geht dieses nicht an, so müssen später geeignete Gestelle zur Ausfüllung der Lücke hergestellt werden. Dazu empfiehlt es sich, nach A. Martin, eine genau passende Kautschukprothese, die mit Metallflügeln den Kieferstumpf umfasst und mit Schrauben

an ihm befestigt ist, sofort nach der Entfernung des Knochens einzusetzen und dann erst die Hautwunde zu vernähen. Besser noch ist statt des Kautschuks die Einheilung von Gold- oder Aluminiumbroncedraht (Boenneken) oder die Verwendung schmaler Streifen von Victoriametall (Hannsmann, Bartsch) (Fig. 44).

Bardenheuer machte bei der Resection des Unterkieferwinkels mit Erfolg die Implantation eines Knochenstückes, das er vom unteren Rande des Kieferbogens nahm, in die Lücke hineinklappte und dort festnähte (Fig. 45, 46).

Fig. 45. Fig. 46.

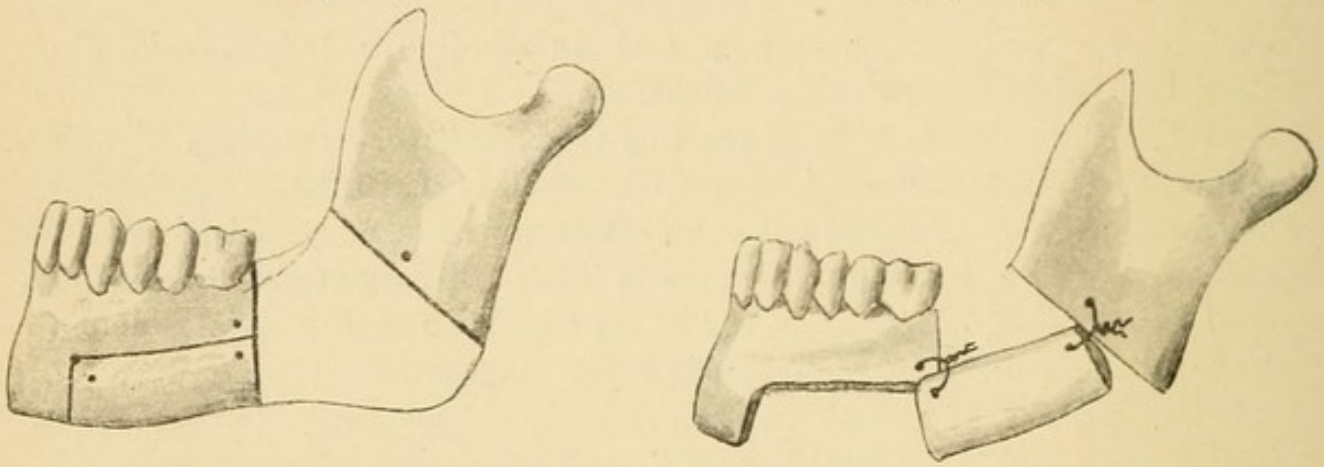

**Osteoplastik nach Unterkieferresection (Bardenheuer).**

3. Bei Ablösung der Weichtheile an der Innenfläche des Kiefers entsteht eine grosse Gefahr für den Kranken durch die Ablösung der beiden MM. genioglossi, welche allein die Zunge nach vorn ziehen können. Hört ihre Thätigkeit auf, so kann durch Zurücksinken des Zungengrundes Verschluss des Kehlkopfes und Erstickung erfolgen, namentlich wenn der Kopf zurückgebeugt ist. Rathsam ist es daher, die Abtrennung dieser Muskeln bei vornübergeneigtem Kopf und ganz zuletzt vorzunehmen, nachdem man sich der Zunge durch eine durchgezogene Fadenschlinge oder Hakenzange versichert hat. Delpech nähte die Zungenbasis an die Halshaut fest.

## IV. Die Resection des Unterkiefergelenkes

ist bei eitriger und chronischer Entzündung, und bei Ankylosis desselben indicirt.

1. Man macht einen kleinen Hautschnitt etwa 1 cm vor

dem vorderen Rande des Ohres nach abwärts; die leicht zu fühlende vor dem Ohre hinaufsteigende Arteria temporalis darf nicht verletzt werden (Fig. 47).

2. Nach Zurückschiebung der Weichtheile und des Periostes liegt das collum mandibulae frei vor, welches durch vorsichtige Meisselschläge quer durchgetrennt wird (Fig. 18). Mit der Knochenzange entfernt man jetzt das lose gewordene Gelenkköpfchen. Die dicht hinter demselben verlaufende Arteria maxillaris interna soll nicht verletzt werden, was leicht geschehen könnte, wenn man die Resection mit Stichsäge oder Knochenscheere vornehmen wollte.

Während der Nachbehandlung muss durch fleissige Kiefergymnastik eine möglichst bewegliche Nearthrose erzielt werden.

Fig. 47.

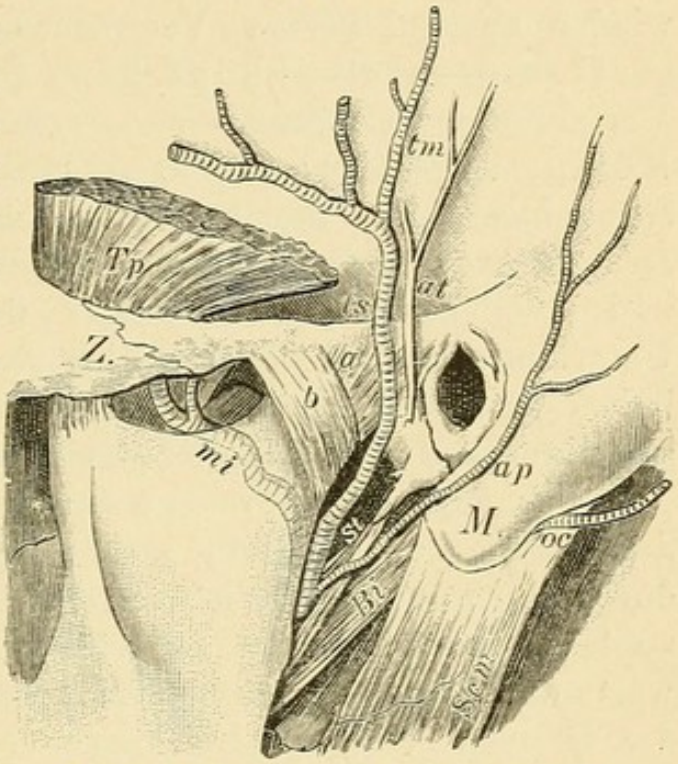


**Topographie des Unterkiefergelenks.**

*Z* = processus zygomaticus
*M* = processus mastoideus
*a* = ligamentum capsulare
*b* = ligamentum accessorium laterale
*Tp* = M. temporalis
*Scm* = M. sternocleidomastoideus
*Bi* = M. biventer
*St* = M. stylohyoideus
*mi* = Art. maxillaris interna
*ts* = Art. temporalis superficialis
*tm* = Art. temp. media
*ap* = Art. auricularis posterior
*oc* = Art. occipitalis
*at* = Nerv. auriculo-temporalis.

---

Bei der **Kieferklemme**, mag sie durch narbige Stränge oder theilweise knöcherne Verwachsung eines Theiles des Unterkiefers mit dem Oberkiefer bedingt sein, nützt die einfache Durchschneidung der Stränge und verkürzten Muskeln nur wenig, selbst wenn sich daran eine allmähliche Dehnung derselben durch Mundspiegel und Sperrhölzer anschliesst. Bei Narbencontractur des M. masseter und der Mm. pterygoidei kann man versuchen, die Ansätze dieser Muskeln vom Knochen abzulösen (Le Dentu). Narbige Verkürzung der Wangenschleimhaut exstirpirt man; der entstandene Defekt muss dann durch grössere plastische Operationen nach den

Regeln der Meloplastik (s. S. 88) gedeckt werden (Gussenbauer). In Fällen, wo dieses nicht angeht oder nur ungenügenden Nutzen schafft, muss man vor der narbigen Stelle den Kiefer freilegen und ein 2—3 cm langes Stück aus der Dicke desselben aussägen (von Esmarch); es entsteht dann ein **falsches Gelenk** aus fibrösem Gewebe, mit welchem der Kranke wieder kauen kann. Baum resecirte ein keilförmiges Stück aus dem Kieferwinkel. Die einfache Durchsägung des Kiefers (Rizzoli) führt sehr schnell wieder zu knöcherner Verwachsung der Fragmente. Die Resection des Gelenkköpfchens (S. 45) ist als das erfolgreichste Verfahren bei knöcherner Ankylose besonders von Bottini und König empfohlen; Küster durchtrennte auch den Processus coronoideus, um die Spannung des Schläfenmuskels zu heben. In schweren Fällen mit bedeutender Schrumpfung der Muskeln und Bänder kann man sogar den ganzen oberen Theil des Unterkieferastes unmittelbar über der Lingula fortnehmen (Mears), indem man zu dem S. 44 angegebenen Schnitt einen Querschnitt am unteren Jochbeinrande hinzufügt.

Um eine Wiederverwachsung des resecirten Kiefers mit der Pfanne zu verhüten, macht Helferich eine Interposition durch einen aus dem Schläfenmuskel gebildeten Lappen, wodurch zugleich eine zu starke Verschiebung des Unterkiefers nach aufwärts und hinten verhütet wird. Die Form der Kieferstellung und des Gesichts bleibt daher besser als bei einfacher ausgedehnter Resection.

Er verfährt folgendermassen:

1. 4 cm langer Längsschnitt, fingerbreit vor dem Ohre; Vordringen in die Tiefe unter Schonung der Parotis und auch der Art. temporalis, bis der Knochen in der Gegend des Kiefergelenks freigelegt ist.

2. Der Gelenkfortsatz des Unterkiefers wird ohne Schonung des Periostes oben und unten in einer Ausdehnung von reichlich 1 cm mit dem Meissel resecirt.

3. Nach Verlängerung des Hautschnittes nach oben, wird aus dem Schläfenmuskel ein längerer 3 cm breiter Lappen mit unterer Basis ausgeschnitten und nach unten umgeschlagen, so dass er um das Jochbein herum in den Defekt eingelagert werden kann, wo er durch einige seitliche Nähte befestigt wird. Macht die Umklappung Schwierigkeiten, so wird ein entsprechendes Stück vom Jochbogen resecirt.

4. Die Wunde im Schläfenmuskel wird durch versenkte Nähte verkleinert, die Hautwunde ohne Drainage völlig geschlossen.

---

Bei der

**subperiostalen Resection des Unterkiefers**

wegen **Phosphornekrose** verfährt man nach Dumreicher folgendermassen:

Von einem in der ganzen Ausdehnung der Knochenschwellung am unteren Kieferrande entlang geführten Schnitt aus wird das Zahnfleisch und schalige Periost an der vorderen und hinteren Fläche des Knochens abgehebelt, der freigelegte Knochen beiderseits an der Grenze der Nekrose mit Stich- oder Kettensäge durchtrennt und das lose Stück herausgezogen. Auch kann man den Knochen vom Munde aus subperiostal entfernen, nachdem man nur an den beiden Grenzen des Nekrotischen je einen etwa 3 cm langen Schnitt auf den unteren Kieferrand geführt und nach Abhebelung der Weichtheile von der vorderen und hinteren Wand den Knochen beiderseits durchsägt hat.

---

Ueber die

**temporäre Resection des Unterkiefers**

s. u. (Amputation der Zunge).

---

# Nervendehnung und Nervenresection

Bei hartnäckigen, keinen inneren Mitteln weichenden Krankheiten der peripheren Nerven ist man berechtigt, dieselben auf chirurgischem Wege anzugreifen.

Am wenigsten zerstörend, aber auch nur selten dauernde Heilung bringend ist die

**Neurotonie, Nervendehnung:** Der Nerv wird an einer möglichst gut zugänglichen Stelle mit dem Messer freigelegt, mit stumpfen Haken oder den Fingern gefasst, von seiner Unterlage abgezogen und mit Kraft gedehnt. Diese Kraft ist natürlich der Zartheit und Dicke des Nervenstranges anzupassen: während

z. B. der Facialis leicht abreisst, kann man an dem gefassten Ischiadicus das ganze Bein in die Höhe heben: dass die Dehnung genügend gelungen sei, erkennt man an der geschlängelten Lage des Nerven nach der Operation.

Die **Neurotomie**, die einfache **Nervendurchschneidung**, pflegt nur ganz vorübergehend zu nützen, weil durch die rasche Verwachsung der durchschnittenen Enden die Leitungsfähigkeit zu bald wieder hergestellt wird. An ihre Stelle ist daher die

**Neurectomie, Nervenresection** getreten, d. h. das Herausschneiden eines möglichst langen Stückes aus dem Nerven; dieses Verfahren findet vorzugsweise an den rein sensiblen Nerven (Trigeminus) Anwendung, wozu z. Th. erhebliche Voroperationen erforderlich sind. Doch hat Thiersch gezeigt, dass man auch ohne dieselben genügend lange Nervenstücke entfernen kann durch die

**Neurexairesis, Nervenextraction,** d. h. das Herausreissen des Nerven. Hierzu ist nur nöthig, denselben an einer Stelle freizulegen; dann wird er mit der Thiersch'schen Zange

Fig. 48.

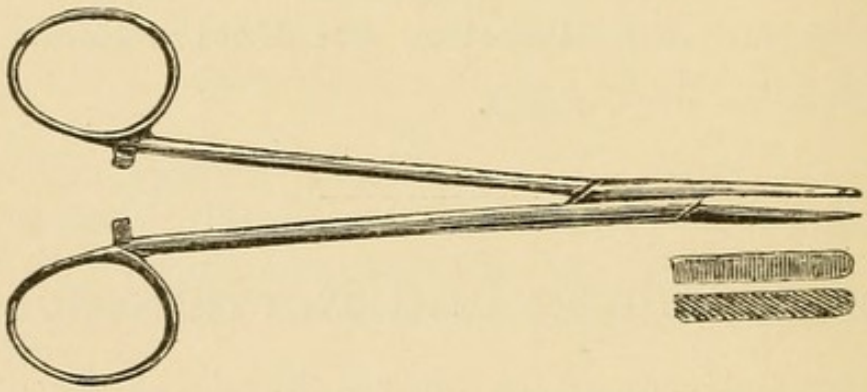

**Zange nach Thiersch zur Nervenextraction.**

(Fig. 48) der Quere nach gefasst und durch langsame Drehungen um dieselbe aufgewickelt. Es folgen bei diesem Zuge sowohl die peripheren, als auch centralen Theile des Nerven sammt seinen Verzweigungen eine Strecke weit, ehe sie durch übergrosse Dehnung abreissen; man kann auf diese Weise 5—7 cm lange Nervenstücke von einem Punkte aus herausreissen, während die noch zurückbleibenden Theile stark gedehnt sind.

**Die Nervendehnung** ist ausgeführt worden:

1. bei Sensibilitäts- und Motilitätsstörungen (Neuralgien, tonischen und klonischen Krämpfen), besonders wenn die Ursache derselben in einer peripher gelegenen an und für sich nicht zu heilenden Erkrankung liegt.

2. bei Reflexepilepsie, sofern sie von peripheren Nerven ausgeht.

3. beim Tetanus traumaticus.

**Die Nervenresection und -extraction** wird vorzugsweise wegen hartnäckiger Neuralgien der einzelnen Aeste des N. trigeminus vorgenommen.

Fig. 49.

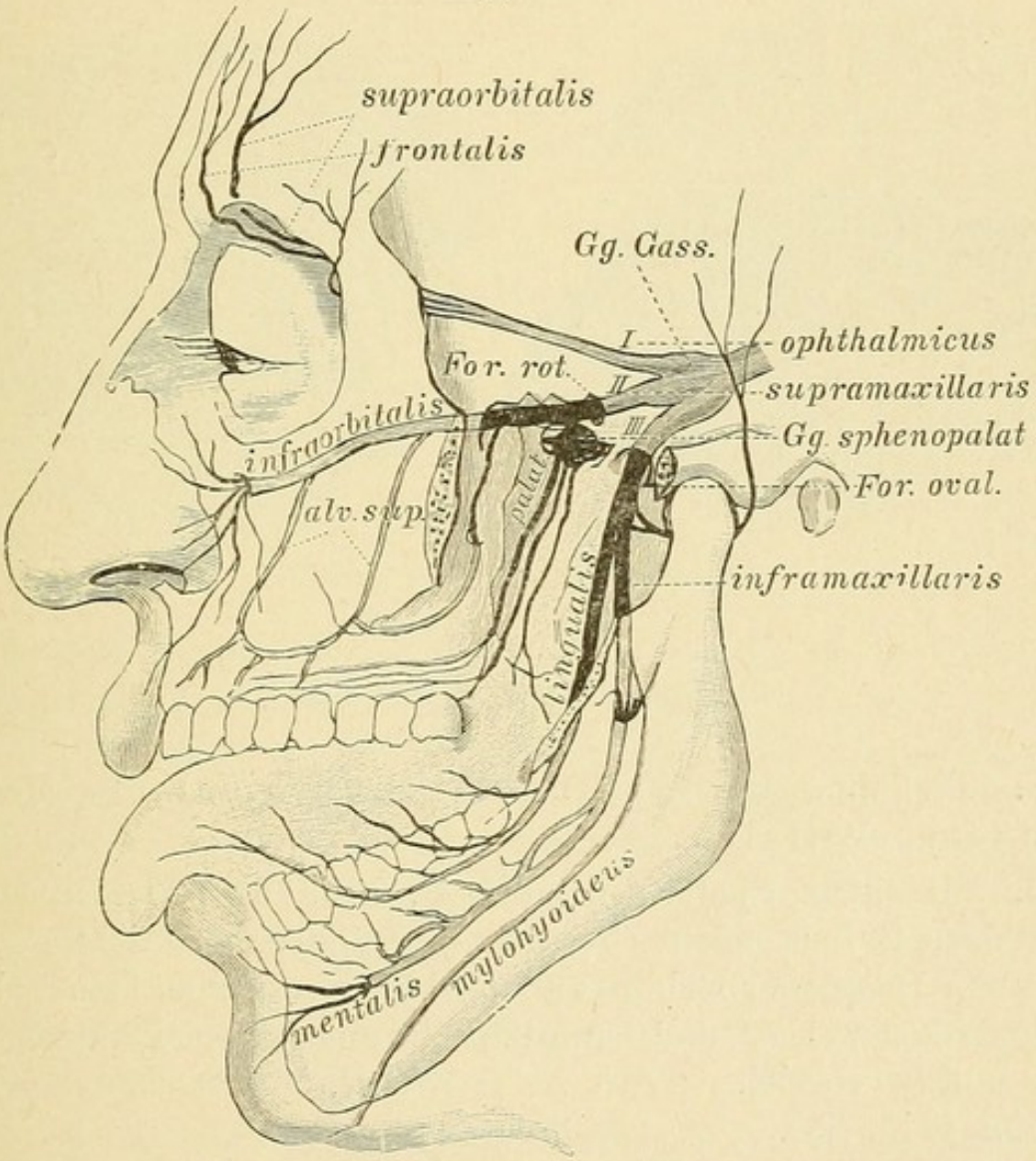


**Schema der Zweige des N. trigeminus.**

Jochbogen und Unterkieferfortsatz resecirt nach Krönlein's Methode.

## Die Stellen zur Auffindung der einzelnen Nerven

sind folgende:

### Nervus supraorbitalis.

Der erste Ast des Trigeminus, N. ophthalmicus tritt durch die Fissura orbitalis superior in die Orbita ein und zieht als N. supraorbitalis zwischen dem Dache der Orbita und dem M. levator palpebrae sup. gerade nach vorn zur Incisura supraorbitalis, um sich in der Stirnhaut zu verzweigen. Nicht selten giebt er schon vorher Aeste ab, welche als N. frontalis und supratrochlearis über den inneren Theil des oberen Augenhöhlenrandes zur Stirn hinauftreten (Fig. 49 I).

1. Hautschnitt, bogenförmig, 3 cm lang dicht unter der (abrasirten) Augenbraue längs des Orbitalrandes verlaufend.

Fig. 50. Fig. 51.

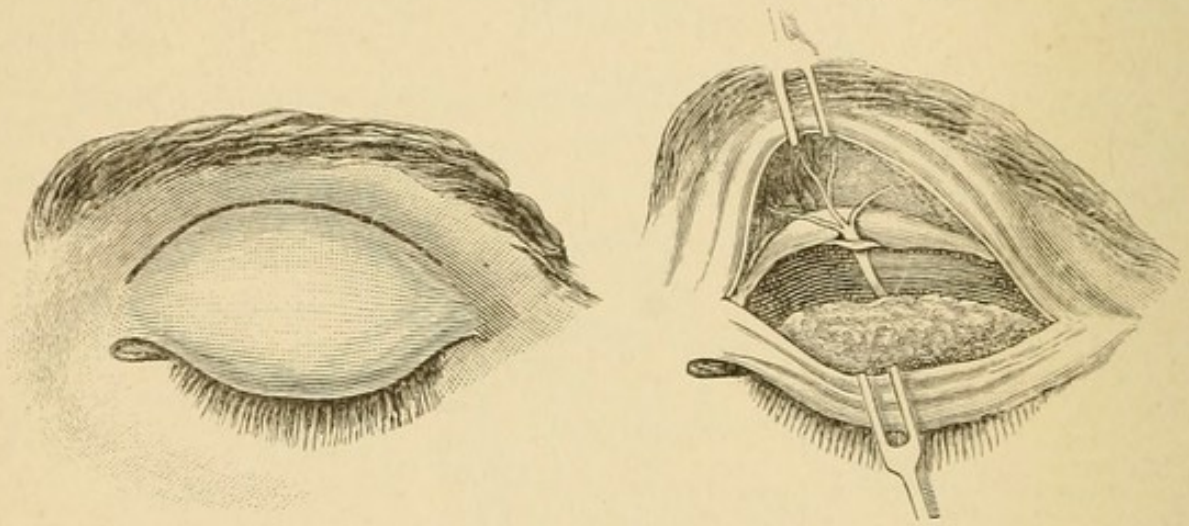

Freilegung des N. supraorbitalis.

2. Trennung der Fasern des M. orbicularis und der fascia tarsoorbitalis.

3. Mit einem Spatel wird der M. levator palpebrae sup. sammt dem Bulbus nach abwärts gedrängt; nun sieht man den Nerven am Dache der Orbita entlang laufen zwischen dem orbitalen Fett und dem Periost und kann ihn mit einem Schielhäkchen leicht fangen und hervorziehen; den N. frontalis findet man mehr nach innen zu (Fig. 51).

Man kann den hervorgezogenen Nerven mit der Cooper'schen Scheere dicht vor seinem Eintritt in die Orbita abschneiden und

seine Verzweigungen in der Stirnhaut stumpf herausreissen; zur Extraction legt man die Zange an der Incisura supraorbitalis an.

---

### Nervus supramaxillaris

Der zweite Ast des Trigeminus, N. supramaxillaris verläuft vom foramen rotundum in der fossa sphenomaxillaris durch die Fissura orbitalis inferior zur Orbita, in deren Boden er im canalis infraorbitalis bis zum foramen infraorbitale entlang zieht, um sich in der fossa canina unter dem M. levator labii sup. als Pes anserinus minor büschelförmig zu verzweigen (Fig. 49 II).

1. Bogenförmiger Hautschnitt 4 cm lang am unteren Rande der Orbita entlang bis auf den Knochen (Fig. 52).

Fig. 52.

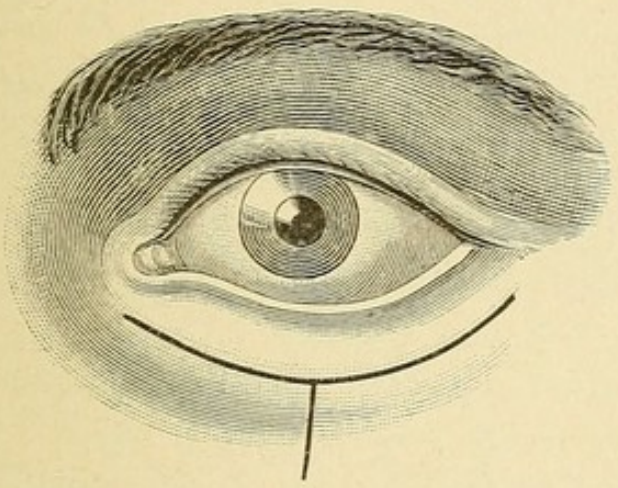


Fig. 53.

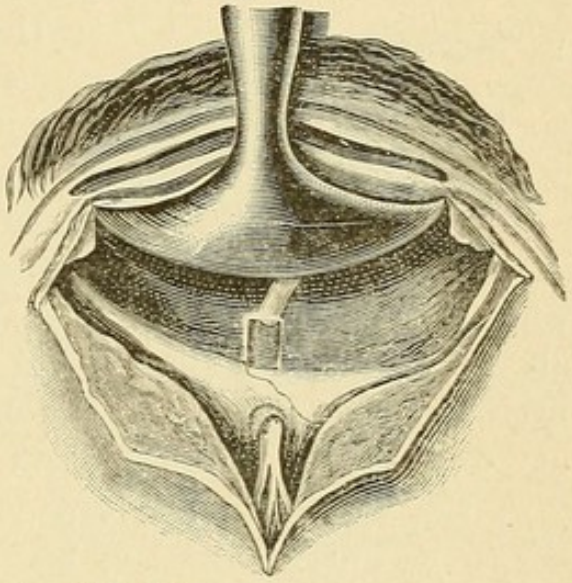

Freilegung des N. infraorbitalis.

2. Mit einem Elevatorium wird das Periost sammt den Weichtheilen vom Boden der Orbita bis zur Fissura orbitalis inf. hin abgehebelt und der ganze Inhalt der Augenhöhle durch den spiegelnden Hohlhebel (Wagner Fig. 54), einen löffelartigen Spatel, der an seiner Aussenfläche spiegelblank ist, vom Knochen abgehoben. (Im Nothfall lässt sich dieses Instrument auch durch einen silbernen Theelöffel ersetzen.) Man sieht jetzt durch die dünne obere Knochenwand des Canalis infraorbitalis hindurch deutlich den weisslichen Nerven neben der Arterie durchschimmern (Fig. 53).

3. Will man ein grösseres Stück des Nerven reseciren, so wird nun mit einem feinen Meissel die dünne Decke des Orbitalkanals aufgebrochen, der Nerv mit einem Schiel-

häkchen hervorgezogen und an seiner Eintrittsstelle in die Orbita möglichst weit centralwärts mit der Scheere abgeschnitten.

Fig. 54.

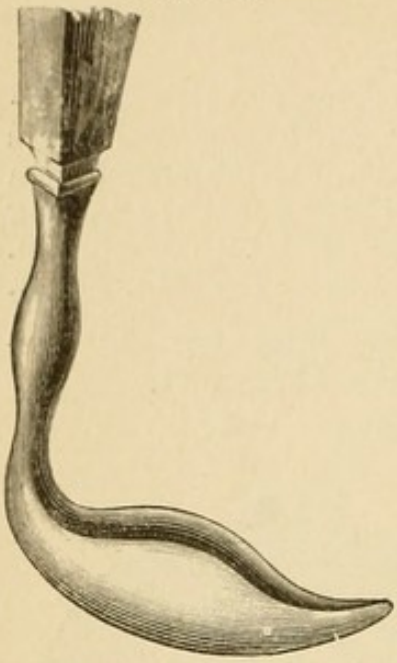

Spiegelnder Hohlhebel nach Wagner.

4. An seiner Austrittsstelle im Foramen infraorbitale wird der Pes anserinus minor freigelegt, wenn nöthig, unter Hinzufügung eines kleinen abwärts gerichteten Hautschnittes (Fig. 52 *a*). Von hier aus wird das schon abgeschnittene Nervenende mit Schielhäkchen oder Pincette aus dem Infraorbitalkanal herausgezogen und von seinen Hautverzweigungen abgeschnitten oder abgerissen.

Um die Nervenextraction an diesem Aste vorzunehmen, genügt es, die Austrittsstelle am for. infraorbitale freizulegen (Fig. 55 *a*). Dann wird die Zange unter den Nerven quer zu seiner Axe untergeschoben und durch langsames Aufrollen sowohl der centrale Theil bis zu seiner Eintrittsstelle in die Orbita als auch die periphere Ausbreitung (Rami alveolares et dentales) herausgedreht.

Um die oberen Alveolarnerven zu durchschneiden, löste von Langenbeck bei emporgehobener Oberlippe die Umschlagsfalte durch einen langen Schnitt vom Knochen ab und durchtrennte die vordere Wand des Antrum Highmori mit der Stichsäge oder dem Meissel von der Nase bis zum Processus pterygoideus.

Scheint es wünschenswerth, den Nervus supramaxillaris bis zu seinem Austritt aus der Schädelhöhle (Foramen rotundum) sich zugänglich zu machen, dann macht man die

Fig. 55.

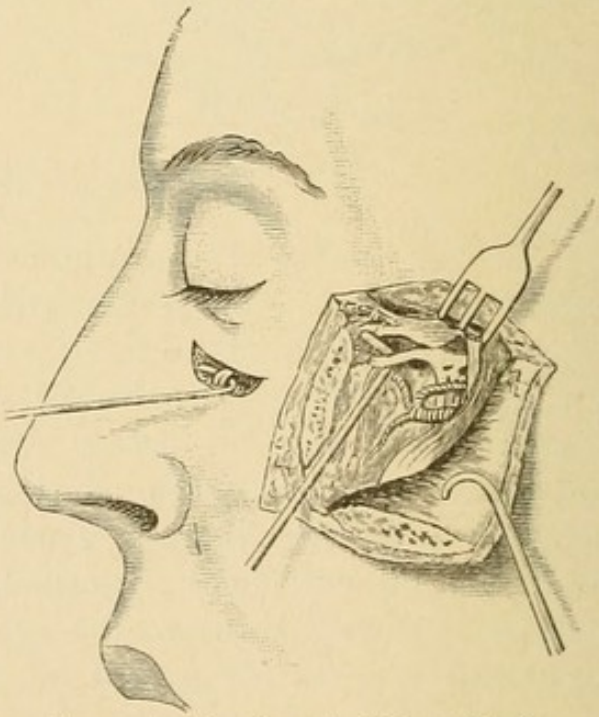


Neurectomie des N. infraorbitalis mit Resection des Jochbeins nach Lücke-Braun-Lossen (b). Bei a Freilegung des N. infraorbitalis zur Extraction nach Thiersch.

## Neurectomie des Nervus supramaxillaris
### mit temporärer Resection des Jochbeins
### (Lücke-Braun-Lossen).

1. Der Hautschnitt ist winkelförmig; der erste Schnitt beginnt 1 cm oberhalb des äusseren Augenwinkels 2—3 mm vom äusseren Orbitalrand entfernt und steigt schräg nach vorn abwärts bis zur Gegend des oberen dritten Backzahns, wo sich der proc. zygomaticus des Oberkiefers als scharfer Winkel fühlbar abhebt.

2. Mit schmalem, spitzem Messer löst man von unten her, sich dicht an den Knochen haltend, die Weichtheile an der Innenfläche des Jochbeins ab und durchsägt letzteres mit einer Stich- oder Kettensäge schräg medianwärts.

3. Der zweite Schnitt geht vom oberen Ende des ersten Schnittes rechtwinklig nach hinten zu am oberen Rande des Jochbogens entlang bis zum Jochfortsatz des Schläfenbeins, Haut und fascia temporalis durchtrennend.

4. An seiner Verbindung mit dem Schläfenbein wird nun der Jochbogen mit Säge oder Meissel durchtrennt (oder nur eingeknickt, Braun) und der Hautlappen mitsammt dem Jochbogen und Masseteransatz **nach unten geklappt** (Fig. 55).

5. Nachdem man die vorderen Fasern des Schläfenmuskels, wenn nöthig, durchschnitten hat, werden die vorquellenden Fettmassen der Fossa sphenomaxillaris mit den Venenplexus und der Art. maxillaris interna mit breiten Wundhaken nach hinten geschoben; nöthigenfalls kann man das Fettgewebe in der Tiefe auch wegschneiden.

6. Der Nerv wird nun mit einem Schielhäkchen aufgesucht, indem man dasselbe in die fissura orbitalis inf. einführt und den Nerv von der Art. infraorbitalis zu trennen sucht; die Arterie, ein Zweig der Art. maxillaris int., kommt von aussen, hinten, unten, der Nerv verläuft von hinten innen oben schräg nach vorn unten aussen und kann centralwärts bis zum foramen rotundum verfolgt werden.

7. Während der Nerv mit einem Schielhäkchen stark hervorgezogen wird, schneidet man ihn möglichst dicht am foramen rotundum mit einer spitzen Hohlscheere durch, und reisst dann mit dem abgetrennten Stück auch seine peripheren Zweige heraus.

Kocher gelangt zum foramen rotundum unter Schonung der Facialisäste durch **Aufklappen des Jochbeins nach aussen.**

1. Der Hautschnitt, 1 cm medianwärts vom fühlbaren foramen infraorbitale beginnend, zieht gerade und etwas schräg abwärts nach aussen zum Jochbogen (Fig. 56); Unterbindung der Art. angularis, Schonung des Ductus Stenonianus, Durchtrennung des M. orbicularis oculi, der mit dem Periost bis in die Orbita abgehoben wird. Der M. quadratus lab. sup. wird subperiostal abgelöst und der dadurch freigelegte N. infraorbitalis an seiner Austrittsstelle mit einem Schielhäkchen gefasst. Die Ansätze der Mm. zygomatici und des vorderen Massetertheils werden vom Jochbein abgelöst.

2. Der Jochbogen wird innen und aussen freigemacht und schräg durchgemeisselt; die Verbindung mit dem Oberkiefer durchtrennt man so, dass der Schnitt vom Canalis infraorbitalis, der

Fig. 56. Fig. 57.

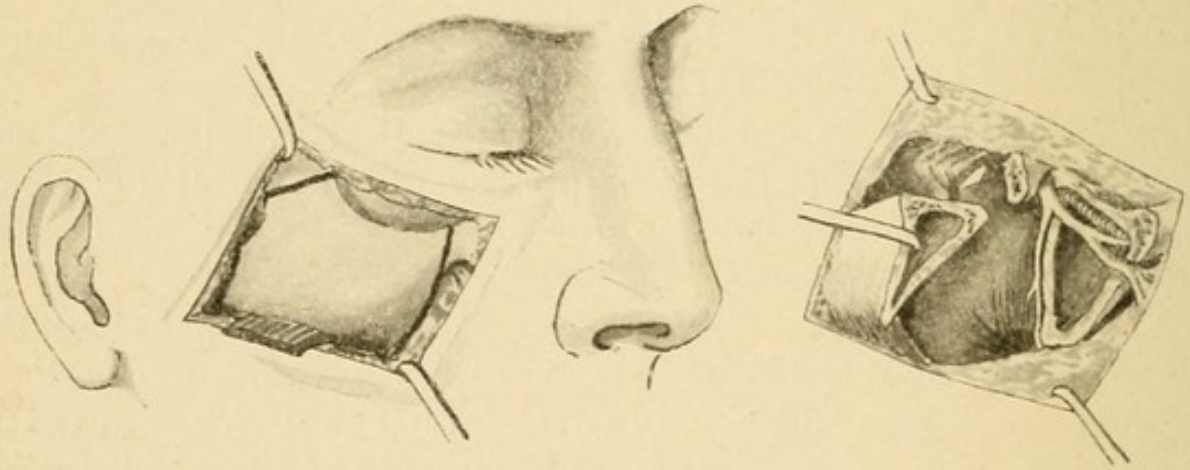

**Freilegung des N. supramaxillaris am foramen rotundum nach Kocher.**

der Länge nach eröffnet wird, bis zum vorderen Masseteransatz durch die obere Wand des Antrum Highmori verläuft. Den Stirnfortsatz meisselt man schräg nach innen durch.

3. Das Jochbein wird nun mit einem Knochenhaken nach oben aussen geklappt (Fig. 57) und das Orbitalfett mit stumpfem Haken in die Höhe gehoben. Der N. infraorbitalis lässt sich dann leicht übersehen bis zum foramen rotundum und hinter dem abwärts ziehenden N. sphenopalatinus fassen, durchschneiden oder ausreissen.

4. Nun wird das aufgeklappte Jochbein wieder in seine Lage zurückgebracht; Knochennähte sind dabei meist überflüsssig. Die Hautwunde wird in ganzer Ausdehnung vernäht.

## Nervus inframaxillaris.

Der dritte Ast des Trigeminus, N. inframaxillaris, tritt durch das Foramen ovale aus der Schädelhöhle und theilt sich sofort in mehrere Aeste, von denen die bedeutendsten sensiblen sind: N. auriculotemporalis, welcher um den Gelenkfortsatz des Unterkiefers herum vor dem Ohre in die Höhe steigt. N. lingualis und N. mandibularis, welche beide zwischen M. pterygoideus intern. und Innenfläche des Unterkiefers nach unten vorne herabziehen. Der N. lingualis verläuft dann am Boden der Mundhöhle und seitlich zur Zunge, der N. mandibularis tritt mit der begleitenden Arterie in den Canalis mandibularis an der Lingula ein, zieht in demselben mit der Arterie entlang und verlässt ihn als N. mentalis durch das Foramen mentale unter dem M. depressor anguli oris, um sich in der Kinnhaut zu verzweigen (Fig. 49 III).

---

Sonnenburg und Lücke bahnten sich einen Weg zu diesem Nerven an der Innenfläche des Unterkiefers folgendermassen:

Fig. 58.

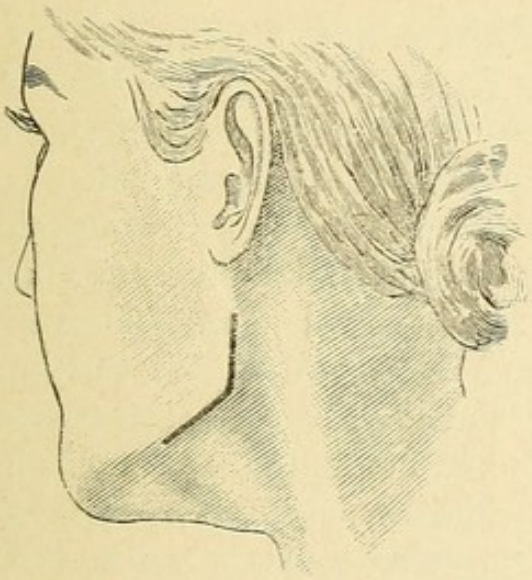

**Freilegung des N. inframaxillaris nach Sonnenburg-Lücke.**

Fig. 59.

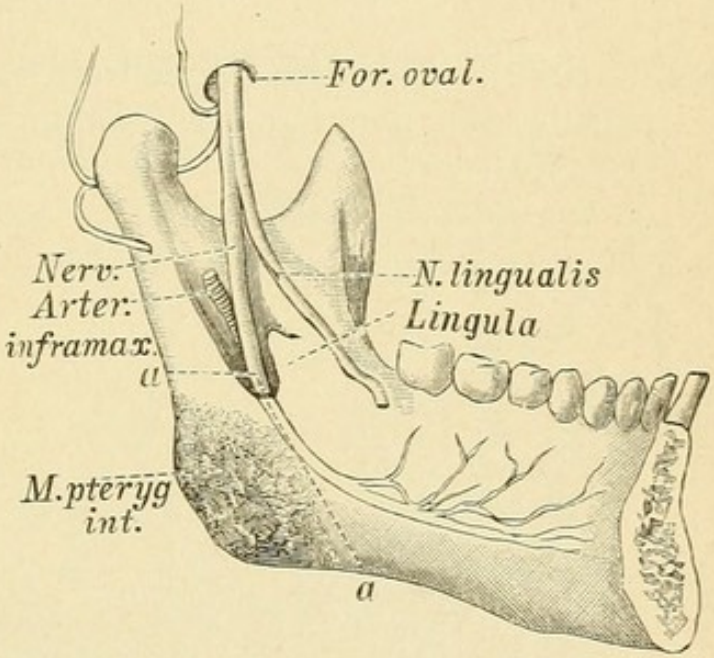


**Linke Unterkieferhälfte von innen.**
a—a Sägeschnitte nach Bruns.

Die Operation wird am hängenden Kopf ausgeführt, um die an der Innenfläche des Unterkiefers gelegenen Theile besser zu Gesicht zu bekommen.

1. Gleichschenkliger Winkelschnitt, 5—6 cm lang hart um den Unterkieferwinkel herumlaufend durch Haut und Periost (Fig. 58).

2. Mit einem Elevatorium wird das Periost an der inneren Unterkieferfläche zugleich mit dem Ansatz des M. pterygoideus internus abgelöst und nach oben hinten zurückgedrängt, bis man das vorspringende Knochenplättchen der Lingula fühlt (Fig. 59).

3. Unter Leitung des Fingers führt man nun ein Schielhäkchen nach oben und innen bis über die Lingula hinauf, sondert mit demselben den Nerven von der begleitenden Arterie, zieht ihn stark hervor und hält ihn mit einer Schieberpincette fest.

4. Man kann den Nerven jetzt entweder reseciren, indem man ihn erst dicht an der Lingula und dann möglichst weit nach oben zu (centralwärts) abschneidet, — oder ihn nach Thiersch herausreissen, indem man statt des Schiebers die Thiersch'sche Zange anlegt und sowohl den ganzen peripheren Theil aus dem Canalis mandibularis, als auch den centralen bis zur Schädelbasis mit der Zange aufwickelt und herausreisst.

Kühn und Bruns entfernten Stücke des Unterkieferwinkels, um den Canalis mandibularis freizulegen.

Fig. 60.

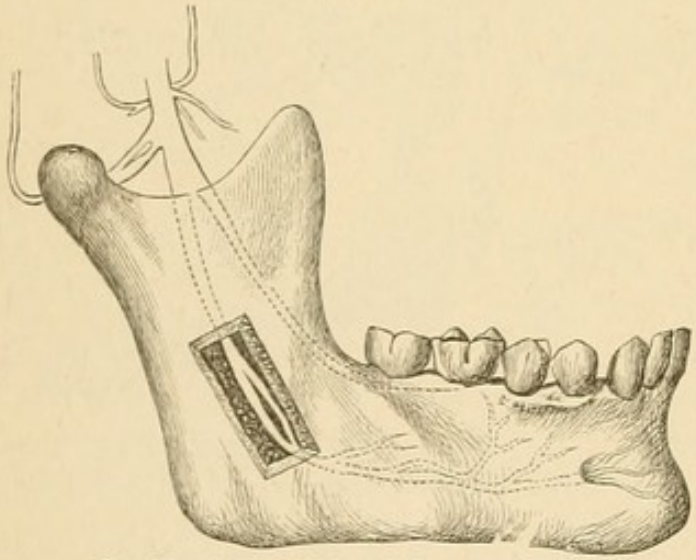

**Rechte Unterkieferhälfte von aussen**
mit dem Fenster nach Velpeau-Linhart.

Bruns machte einen bogenförmigen Hautschnitt am hinteren Unterkieferrande vom Ohr abwärts bis zum vorderen Ansatz des Masseter; nachdem die Parotis nach hinten und der abgelöste Masseter nach oben zurückgeschoben sind, wird von dem nun frei vorliegenden Kieferwinkel ein $1-1\frac{1}{2}$ cm breites und $3-3\frac{1}{2}$ cm langes rautenförmiges Stück aus seiner hinteren Kante herausgesägt und vom M. pterygoid. int. abgetrennt (Fig. 59 *a*); der im eröffneten Kieferkanal liegende Nerv kann dann leicht mit einem Schielhäkchen hervorgeholt werden.

Velpeau und Linhart meisselten in die vordere Fläche

des Unterkiefers ein Fenster, durch welches der Mandibularkanal eröffnet wird (Fig. 60).

1. Hautschnitt 3—4 cm lang in der Mittellinie des aufsteigenden Unterkieferastes.

2. Nach Spaltung der Fascia masseterica und Freilegung des Ductus Stenonianus wird der letztere sammt der Art. transversa faciei nach oben gezogen; die Fasern des Masseter werden der Länge nach durchtrennt.

3. Das Periost wird in derselben Richtung gespalten und mit dem Raspatorium zurückgeschoben, bis ein genügendes Stück der Mandibula frei vorliegt.

4. Mit Meissel und Hammer wird schichtweise ein länglich viereckiges Stück der vorderen Wand abgestemmt (Fig. 60) bis man den Canalis mandibularis eröffnet hat und in demselben den Nerv neben der Arterie verlaufen sieht, wo er nun leicht hervorgeholt werden kann.

---

Bis zum **Foramen ovale** kann man auf folgende Arten vordringen:

a) durch die **retrobuccale Methode** nach Krönlein (Fig. 61):

1. Querer Wangenschnitt, 1 cm vom Mundwinkel beginnend und 1 cm vor dem Ohrläppchen endend, Durchtrennung des Fettgewebes. M. buccinator und Wangenschleimhaut bleiben unverletzt. Durchtrennung der vorderen zwei Drittel des M. masseter unter Schonung der Parotis und des Ductus Stenonianus.

Fig. 61.

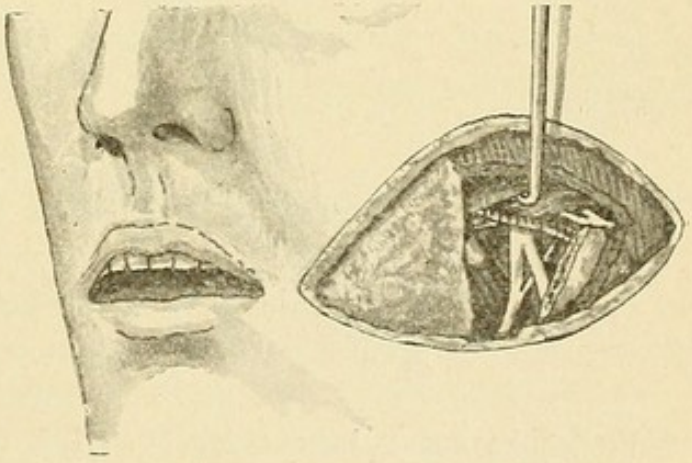

Retrobuccale Methode nach Krönlein.

2. Der Processus coronoideus des Unterkiefers wird mit dem Hebel von seinen bedeckenden Muskeln, Masseter und M. pterygoideus internus befreit, mit der Knochenscheere möglichst tief schräg durchtrennt, und mit dem Schläfenmuskel nach oben gezogen.

3. Nun werden auf stumpfem Wege die Nerven zugänglich gemacht. Durch das Fettlager der Wange und am M. pterygoideus int. und ext. hindurch dringt man zur Lingula, wo der Nervus alveolaris inferior und auch der N. lingualis leicht abzutasten ist und zu Gesicht gebracht werden kann, weiter nach oben die Chorda tympani und die Art. maxillaris interna. Zieht man den M. pterygoideus ext. stark nach oben, so erreicht man den N. auriculotemporalis, hinter dem N. lingualis und alveolaris inf. die Art. meningea media umfassend. So gelangt man schliesslich zur Schädelbasis, wo die Nerven entweder in grosser Ausdehnung resecirt oder nach Thiersch ausgerissen werden können.

Nach dieser Methode lassen sich auch, wenn es wünschenswerth ist, nur einzelne Zweige des III. Astes herausnehmen: N. buccinatorius, alveolaris inferior, lingualis, auriculotemporalis.

b) Mikulicz macht eine **temporäre Unterkieferresection:**

1. Hautschnitt längs des Kopfnickers vom Warzenfortsatz bis zur Höhe des langen Zungenbeinhorns, von da in kurzem Bogen aufwärts zum vorderen Rande des Masseter und $1^1/_2$ cm über den Unterkieferrand (Fig. 62).

Fig. 62.

Freilegung des N. inframaxillaris nach Mikulicz.

2. Der Knochen und der Halstheil der Parotis wird freigelegt, das vom Unterkiefer zur Kopfnickerfascie gehende Ligament durchtrennt.

3. Nun wird der Kiefer treppenförmig durchgesägt. Am vorderen Rande des Masseter, dessen vorderste Ansätze meist mitgenommen werden müssen, wird das Periost an der Aussen- und Innenfläche des Unterkiefers bis hinter den letzten Backzahn, ohne die Mundschleimhaut zu verletzen, freigelegt. Hinter dem Backzahn wird der Knochen mit einer Ketten- oder Drahtsäge senkrecht bis zur Hälfte eingesägt, die andere Hälfte von aussen her mit der Stichsäge 1 cm davor durchtrennt und das Mittelstück wagerecht durchgemeisselt (Fig. 62 ⌐).

4. Die Knochenstücke werden mit Haken stark auseinandergezogen, der Ansatz des M. pterygoideus int. abgelöst, der N. mandibularis hinter der Lingula hervorgezogen und der dicht unter der Mundschleimhaut an den Backzähnen verlaufende N. lingualis aufgesucht. An diesen Nervenstämmen stumpf in die Höhe dringend, wobei der M. pterygoideus ext. stark nach innen oben gezogen werden muss, gelangt man bis zum Foramen ovale (Fig. 63).

Fig. 63.

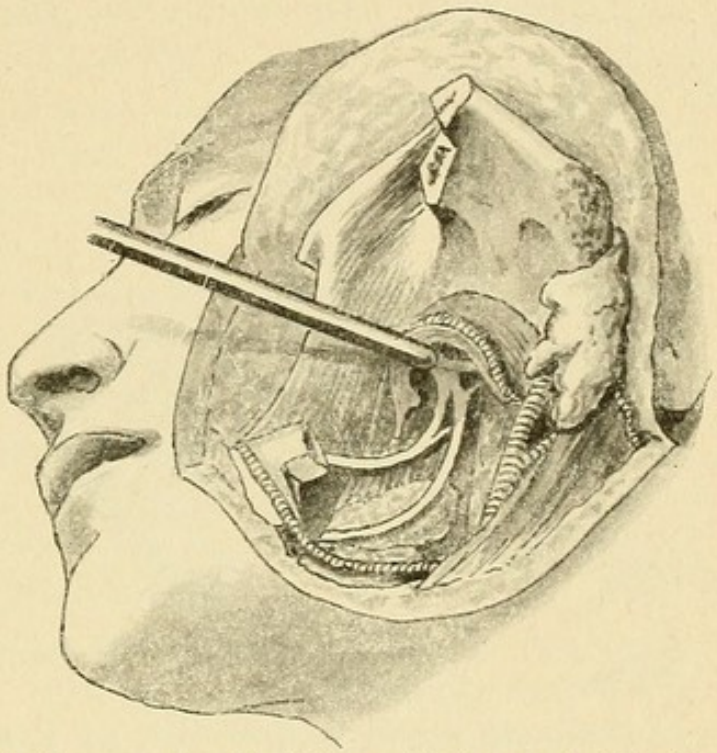

Freilegung des N. inframaxillaris nach Mikulicz.

5. Nach Resection der Nerven wird der Unterkiefer durch eine Silberdrahtnaht vereinigt (die Stufenform der Knochenwunde verhindert eine Verschiebung der Stücke durch Muskelzug), hinter dem Kieferwinkel ein Mullpfropf eingelegt und die Haut bis auf diese Drainstelle vernäht.

6. Bei der Nachbehandlung ist für sorgfältige Mundreinigung zu sorgen, für den Fall, dass die Mundschleimhaut doch verletzt sein sollte.

c) Kocher gelangt nach **temporärer Jochbogenresection** zum foramen ovale:

1. Hautschnitt vom Stirnfortsatz des Jochbeins schräg abwärts bis unter das hintere Ende des Jochbogens, dann rechtwinklig vor dem Ohre aufwärts steigend. Unterbindung der Schläfenadern. Durchtrennung der Fascia superficialis und temporalis, die abwärts gezogen werden (Fig. 64).

2. Durchmeisselung des Jochbogens: vorn unmittelbar hinter dem aufsteigenden Stirnfortsatz und hinten dicht vor dem Unterkieferköpfchen. Das ausgemeisselte Stück wird sammt dem Masseteransatz kräftig nach abwärts gezogen.

3. Der nun vorliegende, von Fett bedeckte M. temporalis wird mit stumpfem Haken von hinten her stark nach vorn gezogen; im Nothfall trennt man den Proc. coronoideus mit der Knochenscheere durch.

4. Das Periost auf der Crista infratemporalis wird von der Jochbogenwurzel nach vorne zu gespalten und mit den Weich-

Fig. 64. Fig. 65.

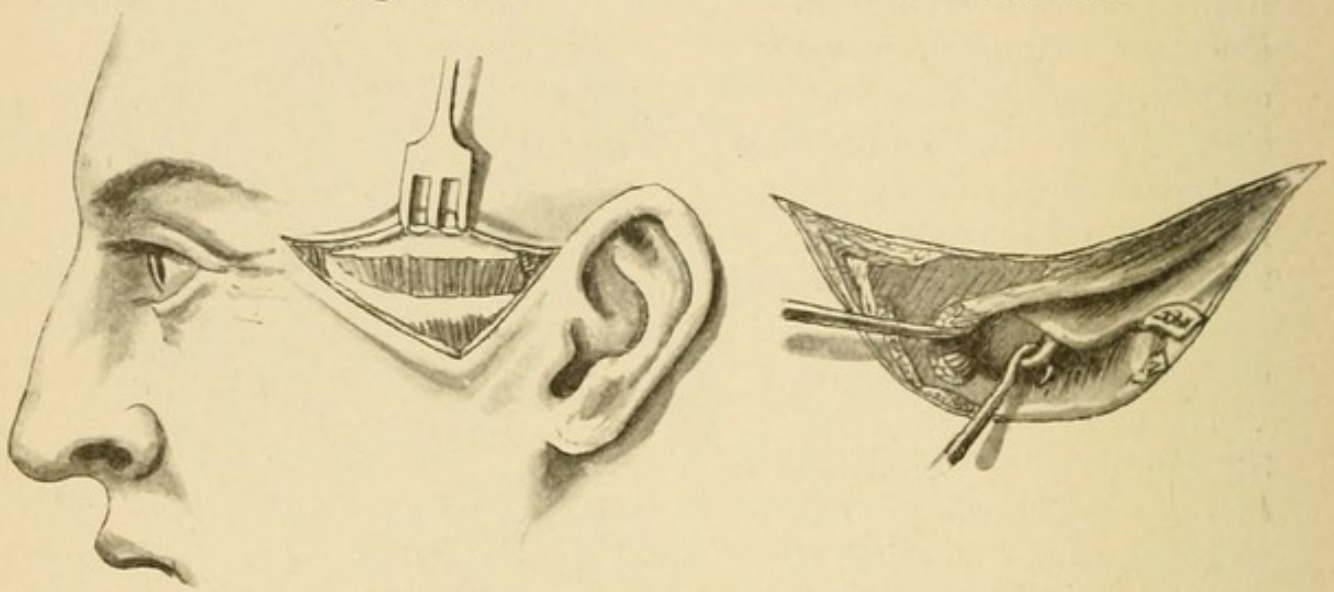

**Freilegung des N. inframaxillaris am foramen rotundum nach Kocher.**

theilen medianwärts von der Schädelbasis bis zum Processus pterygoideus zurückgeschoben. Dicht hinter dessen hinterer Kante ist das foramen ovale fühlbar.

5. Nach Beseitigung des Nerven an dieser Stelle wird der herabgeklappte Jochbogen wieder in seine natürliche Lage gebracht und mit Knochennähten befestigt, die Hautwunde in ganzer Ausdehnung vernäht.

Salzer verfuhr ähnlich wie Kocher, aber von einem nach oben convexen Bogenschnitt aus, der fingerbreit über dem Jochbogen durch Haut, Fascie und Schläfenmuskel bis auf den Knochen dringt.

Um den **zweiten und dritten Ast des Trigeminus gemeinschaftlich** möglichst centralwärts bis zu ihrem Austritt aus der Schädelhöhle verfolgen zu können, erweiterte Krönlein die Methode von Lücke-Braun-Lossen dadurch, dass er ausser dem Jochbogen auch noch den Proc. coronoideus des Unterkiefers resecirt (Fig. 49 und 66).

1. Hierzu bildet er in der Schläfenwangengegend einen halbmondförmigen Lappen, dessen Basis über der oberen Kante des Jochbogens liegt und dessen Spitze eine vom Nasenloch zum Ohrläppchen gezogene Linie berührt.

2. Nachdem der Hautlappen nach oben geschlagen und die Fascia temporalis vom ganzen oberen Rande des Jochbogens abgetrennt ist, wird der Jochbogen in der von Lücke angegebenen Weise resecirt und mit dem ihm noch anhaftenden Masseteransatz nach unten geklappt.

3. Der Proc. coronoideus des Unterkiefers wird freigelegt, schräg nach unten und nach vorn abgemeisselt und mit dem Ansatz des M. temporalis nach oben geklappt (Fig. 67).

Fig. 66.

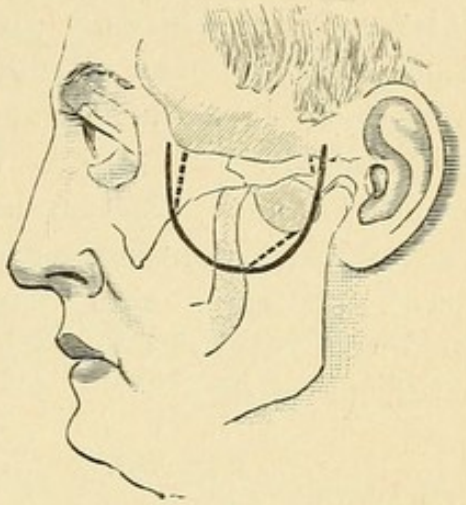

**Resection des II. und III. Astes des Trigeminus nach Krönlein**
— Hautschnitt ··· Sägeschnitte (s. a. Fig. 49).

4. Nachdem die zwischen den Rändern der M. pterygoidei verlaufende Art. maxillaris interna unterbunden ist, wird der obere Kopf des M. pterygoideus externus von der Crista infratemporalis stumpf abgetrennt; der N. mandibularis ist jetzt bis zum foramen ovale hin erreichbar.

Fig. 67.

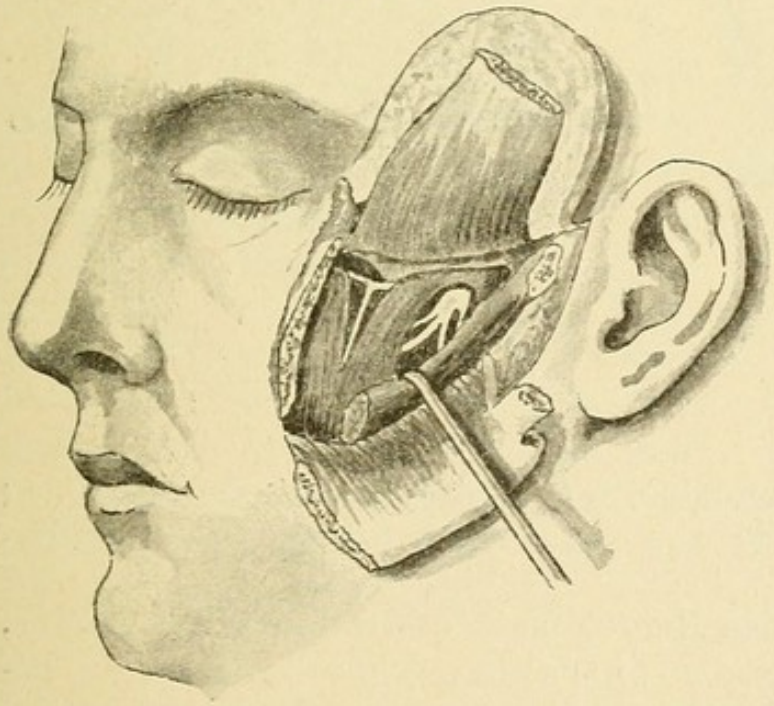

**Freilegung des II. und III. Astes des Trigeminus nach Krönlein.**

5. In der fossa sphenomaxillaris tiefer eindringend, wie oben beschrieben, gelangt man an den N. supramaxillaris bis zum foramen rotundum. Man kann nun die Resection oder Extraction beider Nerven vornehmen.

Den

**Nervus lingualis**

kann man intrabuccal aufsuchen an der Stelle, wo er vom Kiefer seitlich zur Zunge tritt. Bei seiner oberflächlichen Lage sieht man ihn oft durch die Schleimhaut durchschimmern. Er lässt sich hier durch einen einfachen Schnitt durch die Wangenschleimhaut an ihrer Uebergangsstelle zur Zungenschleimhaut leicht treffen. Bietet der weit geöffnete Mund aber nicht hinreichende Zugänglichkeit, so muss man die Wange der Quere nach spalten vom Mundwinkel bis zum aufsteigenden Unterkieferast (Roser), wobei die Art. maxillaris externa durchtrennt wird. (Fig. 68).

Fig. 68.

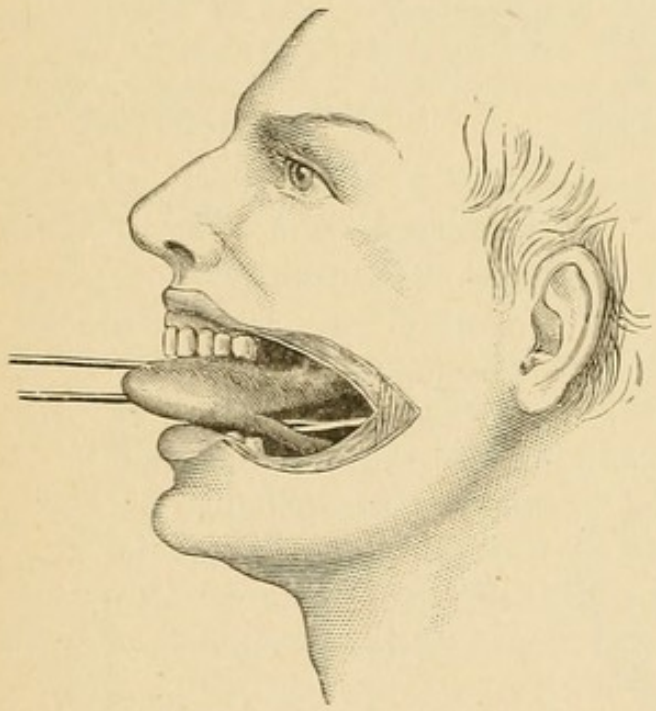

Freilegung des N. lingualis nach Roser.

Fig. 69.

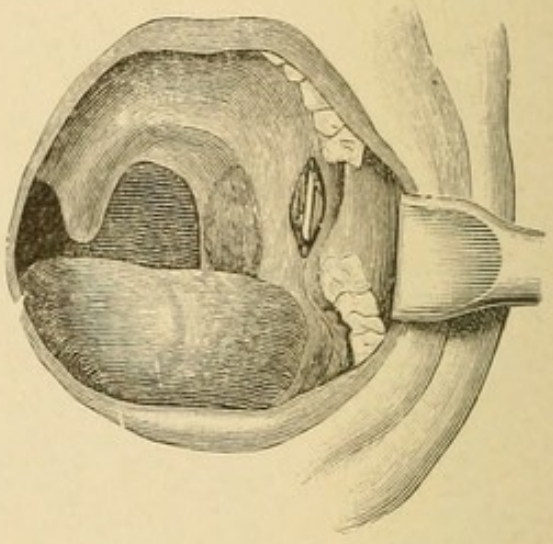

Freilegung des N. mandibularis und des N. lingualis nach Paravicini.

Ist man genöthigt, den Nerven mehr centralwärts zu reseciren, so geschieht dies am Besten extrabuccal nach der S. 55 beschriebenen Methode von Sonnenburg-Lücke. Man findet dann den N. lingualis neben dem N. mandibularis oberhalb der Lingula zwischen Periost und M. pterygoideus internus.

Auch könnte man diese Stelle vom Munde her zugänglich machen, wie Paravicini für den N. inframaxillaris empfahl. Man spaltet die Mundschleimhaut am vorderen Rande des aufsteigenden Unterkieferastes entlang bis zum letzten Mahlzahn, hebelt das Periost und den M. pterygoideus int. vom Knochen ab und sucht von der Lingula aus den Nerven mit stumpfen Instrumenten aus seiner Umgebung zu lösen (Fig. 69).

## Nervus mentalis.

Um den N. mandibularis an seiner Austrittsstelle am foram. mentale freizulegen, kann man intrabuccal oder extrabuccal vorgehen:

1. Nachdem man die umgestülpte Unterlippe stark nach abwärts gezogen hat, macht man etwa 1 cm unterhalb des Zahnfleischansatzes am 1.—2. Backzahn einen horizontalen 2—3 cm langen Schnitt, von welchem man vorsichtig in die Tiefe dringt bis zum foramen mentale, wo man den austretenden Nerven fassen und mit seinen Verzweigungen ausschneiden oder herausreissen kann (Fig. 70).

Fig. 70.

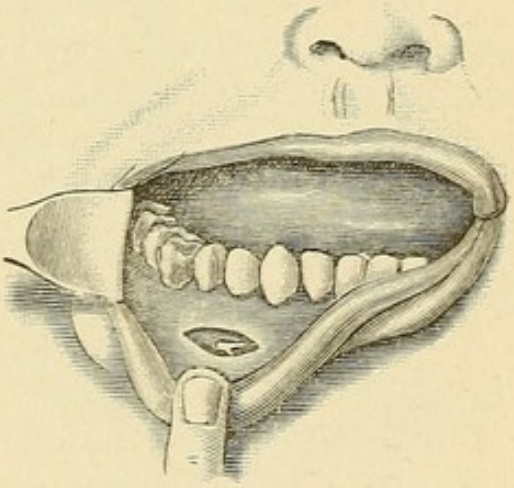

Freilegung des N. mentalis.

2. Ist die Entfernung eines längeren Stückes wünschenswerth, so macht man besser ohne Verletzung der Mundschleimhaut von der äusseren Kinnhaut her einen horizontalen Einschnitt vom Eckzahn bis knapp vor den vorderen Masseterrand (Art. maxillaris externa!) bis auf den Knochen und hebelt das gespaltene Periost nach oben zu ab, sucht das foramen mentale und meisselt von hier aus den Unterkieferkanal eine Strecke weit rinnenförmig auf.

---

Sind alle Mittel bei heftiger Neuralgie des Trigeminus erfolglos gewesen, so bleibt schliesslich als letzte Zuflucht mit Aussicht auf dauernden Erfolg noch übrig die

## intracranielle Resection des Ganglion Gasseri

(Krause 1893).

Schon W. Rose eröffnete 1890 vor dem Foramen ovale die Schädelbasis mit einer Trephine, trennte am dritten Aste entlang das Ganglion stumpf von der Dura ab und entfernt es nach Durchschneidung des zweiten und dritten Astes extradural und stückweise mit Pincette oder scharfem Löffel. Gründlicher und besser ist aber die Methode von Krause:

1. **Eröffnung der Schädelhöhle.** Der Hautschnitt bildet in der Schläfengegend über dem Jochbogen dicht vor dem Ohr einen uterusförmigen Lappen; unter genauer Blutstillung dringt

Fig. 71. Fig. 72.

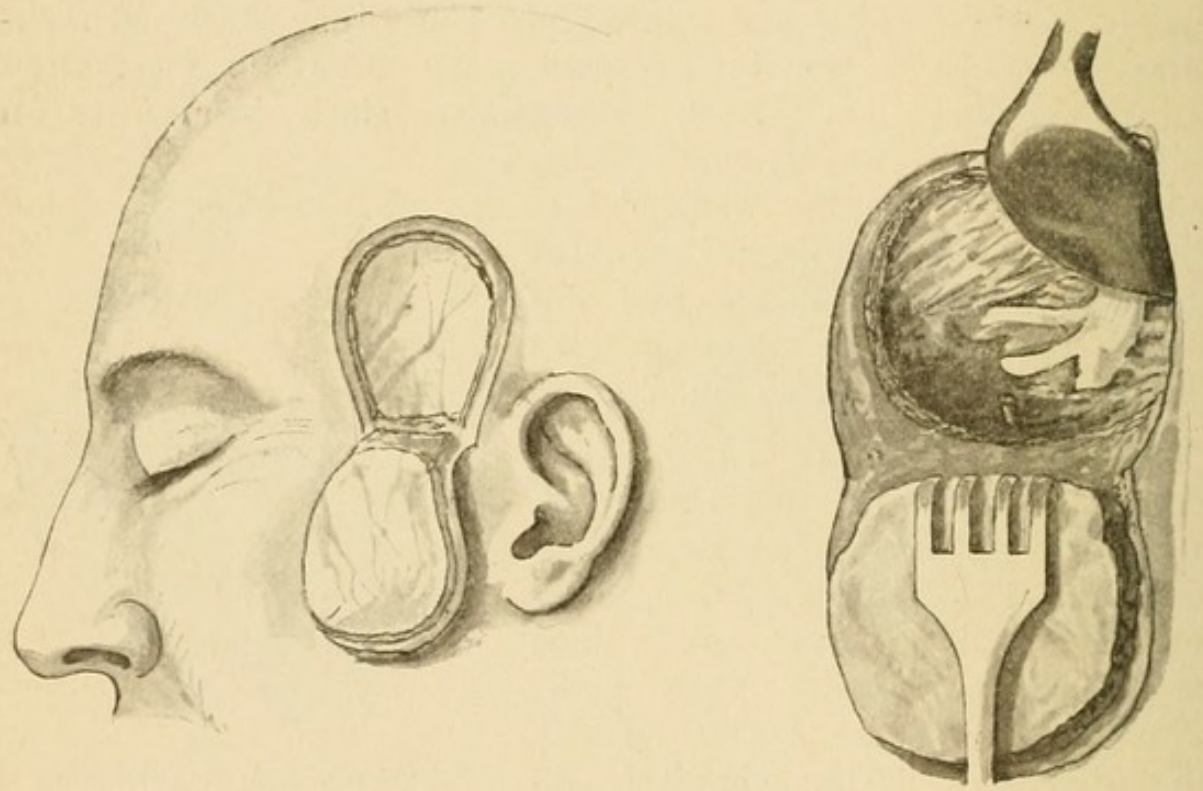

Intracranielle Resection des Ganglion Gasseri nach Krause.

man durch Fascie, Muskel und Periost bis auf den Knochen und durchtrennt diesen mit der Radsäge oder mit dem Meissel. Der so gebildete Haut-Muskel-Knochenlappen (nach Wagner) wird nach unten zu aufgeklappt; der am Stiel beim Aufbrechen etwa stehenbleibende zackige untere Knochenrand wird mit der Luerschen Zange geglättet und bis zur Schädelbasis fortgenommen (Fig. 71).

2. **Unterbindung der A. meningea media.** Zwischen Dura mater und Schädelbasis mit dem Finger und stumpfem Hebel in die mittlere Schädelgrube vordringend (Blutung!, steht durch zeitweilige Tamponade), wird zunächst der Stamm der Art. meningea media dicht über dem Foramen spinosum nach doppelter Unterbindung durchschnitten. Das Gehirn wird mit einem breiten, rechtwinklig gebogenen Spatel vorsichtig in die Höhe gehoben.

3. Freilegung und **Entfernung des Ganglion** (Fig. 72). Langsam weiter in die Tiefe dringend, gelingt es nun, während der Spatel das Gehirn vorsichtig und nur soviel als unbedingt zum Sehen nöthig ist (Hirndruck!), in die Höhe hebt, mit einem Elevatorium zunächst den dritten Ast, dann den medial gelegenen zweiten Ast, und das Ganglion in ganzer Ausdehnung oben von der Dura und unten vom Knochen freizumachen (der im sinus cavernosus verlaufende erste Ast darf nicht frei präparirt werden).

Das Ganglion wird mit der Thiersch'schen Zange quer gefasst, dann der zweite und dritte Ast am Foramen rotundum und ovale mit einem spitzen Tenotom durchschnitten und nun durch langsame Drehung der Zange das Ganglion mit seinen Zweigen und ein mehr oder weniger grosses Stück des Trigeminusstammes (meist in seiner ganzen Länge bis zum Pons Varoli) herausgedreht.

4. Hierauf wird das Gehirn wieder zurückgelagert und der Haut-Knochendeckel durch einige Nähte in seiner natürlichen Lage befestigt. Es empfiehlt sich nach Ausbeissen einer kleinen Lücke an seinem hinteren Rande für 2—3 Tage ein Drainrohr in die Tiefe der Wunde zwischen Dura und Schädelbasis einzulegen.

Bei sehr schwachen Kranken lässt sich die Dauer des Eingriffs wesentlich beschränken, wenn man nach Ablösung eines Weichtheil-Periostlappens den Knochen mit Meissel und Luer'scher Zange fortnimmt. Freilich sinkt dann später die Schläfengegend grubenförmig ein.

Doyen entfernt das Ganglion in ähnlicher Weise („temporosphenoidal"), indem er die Aufmeisselung des Schädels mit der Krönlein'schen Jochbeinresection verbindet. Dies Verfahren ist aber noch eingreifender als das obige.

---

Den

**Nervus facialis**

kann man entweder nach seinem Austritt am **Foramen stylomastoideum** oder weiter vorn am vorderen Unterkieferrand (etwa in der Mitte zwischen Jochbogen und Kieferwinkel) freilegen.

1. Der Hautschnitt trennt den hinteren Rand des Ohrläppchens von der Ohrmuschel und zieht am hinteren Kieferrand abwärts. Nach Trennung der Fascia parotideo-masseterica zieht man die freigelegte Parotis nach vorne, die Art. auricularis posterior nach hinten. Am vorderen Rande des Processus mastoideus dringt man neben dem Kopfnickeransatz in die Tiefe und findet den Nerven neben dem M. digastricus, unter dem die Carotis externa verläuft.

Fig. 73.

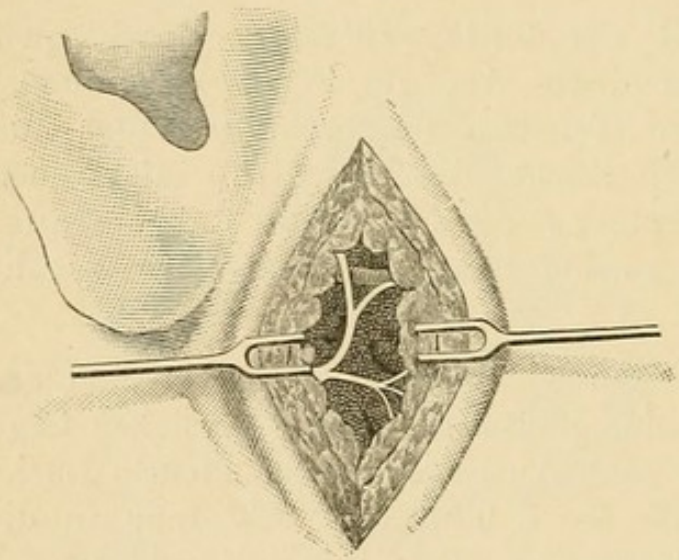

Freilegung des N. facialis nach Loebker-Hueter.

Leichter lässt sich der N. facialis **im Parotisgewebe** nach Löbker-Hueter freilegen.

1. Hautschnitt 5 cm lang vom Ohrläppchen längs des hinteren Kieferrandes nach abwärts laufend.

2. Nach Trennung der fascia parotidea wird mit schräg nach vorne gegen den Kieferrand gerichteten Messerschnitten das Parotisgewebe vorsichtig durchtrennt (Art. carotis ext.!), bis man den Ramus inferior nervi facialis zu Gesicht bekommt.

3. Indem man diesen nach hinten hin verfolgt, gelangt man zum Ramus superior und weiter zur Vereinigung beider vor dem for. stylomastoideum (Fig. 73).

4. Zur besseren Freilegung des letzteren kann man vom unteren Wundwinkel noch einen 2 cm langen Schrägschnitt nach hinten oben bis über den processus mastoideus führen (Kaufmann). Die Dehnung des so aufgefundenen Nerven-

stammes geschieht sehr vorsichtig mittels eines Schielhäkchens oder untergeschobenen Gummiröhrchens.

---

Des Zusammenhanges wegen mögen an dieser Stelle noch die anderen am häufigsten zum Zweck der Dehnung freigelegten Nervenstämme ihren Platz finden:

Der

**Nervus accessorius Willisii**

verlässt mit dem N. vagus zusammen die Schädelhöhle durch das Foramen jugulare, und während sein vorderer Ast mit dem N. vagus verschmilzt, zieht sein hinterer zwischen Vena jugularis interna und Arteria occipitalis hinter dem M. biventer und stylohyoideus schräg nach abwärts und tritt etwa 5 cm unterhalb des processus mastoideus in den Kopfnicker, welchen er durchbohrt, um sich im M. cucullaris zu verzweigen.

1. Hautschnitt 5—6 cm lang am vorderen Rande des Kopfnickers vom Warzenfortsatz nach abwärts bis zur Höhe des Kieferwinkels (Fig. 74).

2. Nach Spaltung der Fascie wird der freie vordere Rand des Kopfnickers zurückgezogen, und man sieht oder fühlt den

Fig. 74. Fig. 75.

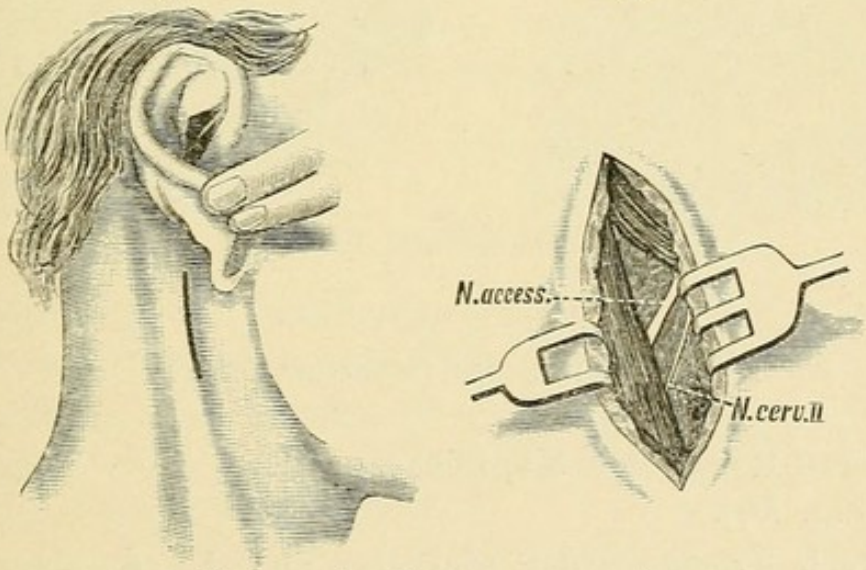


Freilegung des Nervus accessorius.

Nerven unter der tieferen Fascie verlaufen, unmittelbar unterhalb des im oberen Wundwinkel fühlbaren, vom M. biventer bedeckten processus transversus atlantis.

Neben dem N. accessorius trifft man meist auch einen schwachen Zweig des zweiten Cervicalnerven (Fig. 75).

Um den Nerven bei seinem Austritt aus dem Kopfnicker freizulegen, macht man entlang dem hinteren Rande des letzteren einen 4—5 cm langen Schnitt querfingerbreit unterhalb des processus mastoideus. Hier trifft man den Nerven, den hinteren Muskelrand umgreifend, als schräge Schlinge an.

## Plexus brachialis.

1. Während der Kopf auf die entgegengesetzte Seite gedreht und der Arm herabgezogen ist (wie zur Unterbindung der Subclavia) wird 1 cm oberhalb und parallel der Clavicula

Fig. 76. Fig. 77.

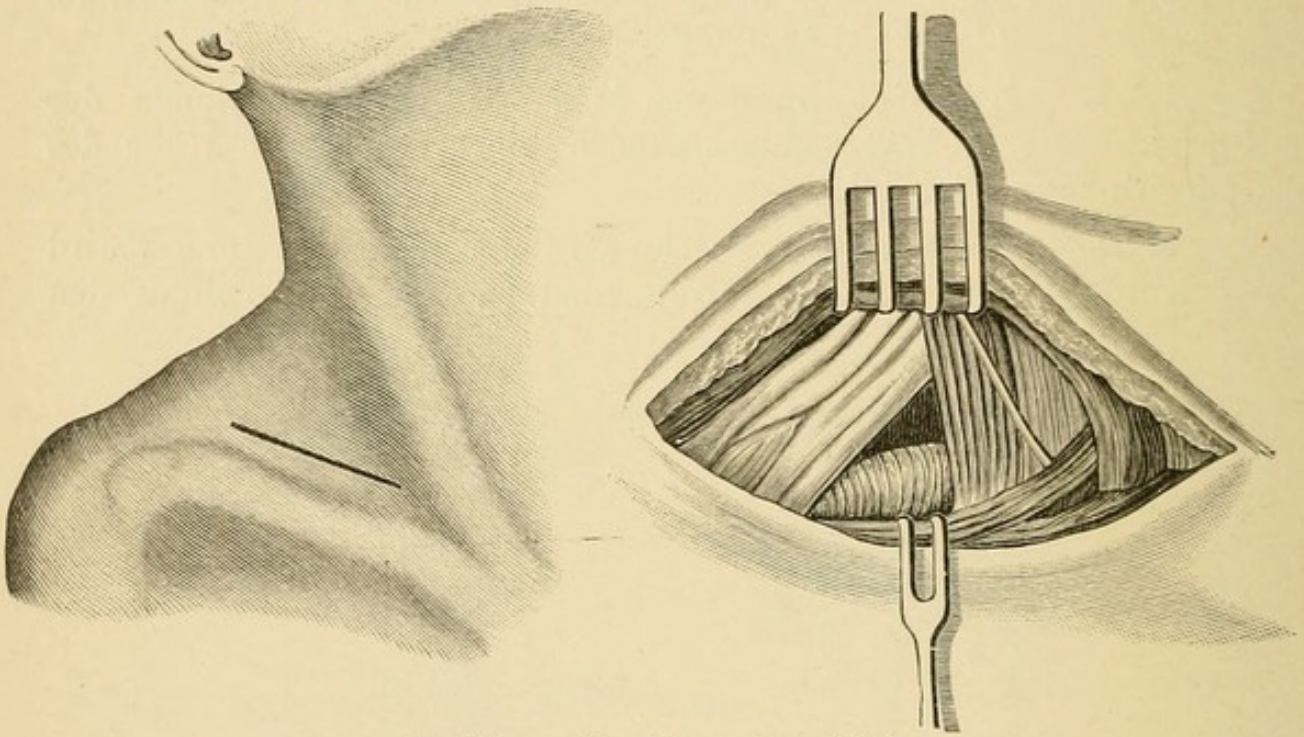

Freilegung des Plexus brachialis.

vom äusseren Rande des Kopfnickers ein 5—6 cm langer Schnitt geführt (Fig. 76).

2. Nach Trennung des Platysma und der Fascia colli superficialis dringt man stumpf durch das Fettgewebe in die Tiefe, bis man zum M. omohyoideus gelangt.

3. Derselbe wird nach unten gezogen; hinter ihm liegt der Plexus brachialis in lockerem Bindegewebe (Fig. 77).

## Nervus cruralis.

1. Längsschnitt 4 cm nach innen von der Spina ilium anterior superior, vom Lig. Pouparti 6 cm nach abwärts verlaufend (Fig. 78).

Fig. 78. Fig. 79.

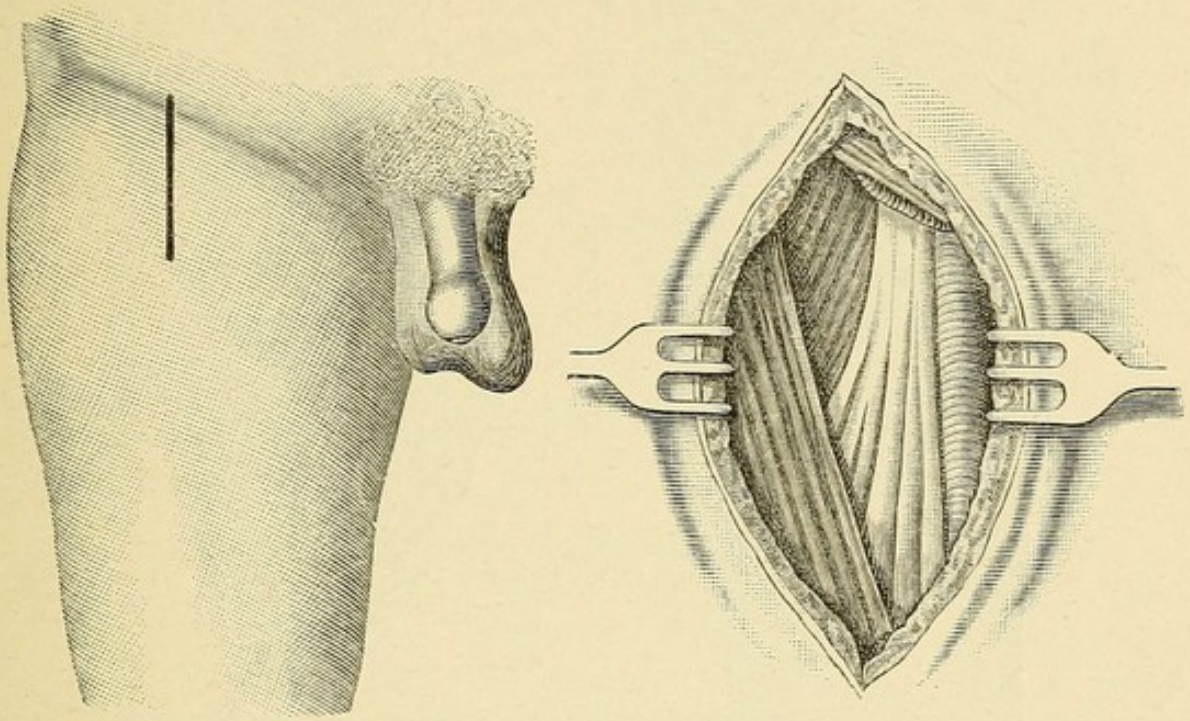

**Freilegung des Nervus cruralis.**

2. Trennung der Fascia lata, unter welcher von mehreren Lymphdrüsen bedeckt, das Nervenbündel liegt (die Art. femoralis liegt medianwärts) (Fig. 79).

## Nervus ischiadicus.

1. Senkrechter Hautschnitt 10 cm lang in der Mitte zwischen Trochanter maior und Tuber ischii (Fig. 80).

2. Spaltung der Fascie neben dem Nervus cutaneus posterior, bis im oberen Wundwinkel der untere Rand des M. glutaeus maximus erscheint.

3. Durch stumpfes Eindringen zwischen M. biceps und semitendinosus gelangt man zu dem Nerven, welcher in seiner Scheide dem M. adductor magnus aufliegt (Fig. 81).

4. Der Nerv wird stumpf umgangen, mit dem Finger aus der Wunde hervorgeholt und **kräftig gedehnt;** es ist rathsam, die an der

hinteren Seite der Scheide verlaufende Art. comitans nervi ischiadici hierbei zu schonen, die bisweilen sehr stark entwickelt ist.

Fig. 80.

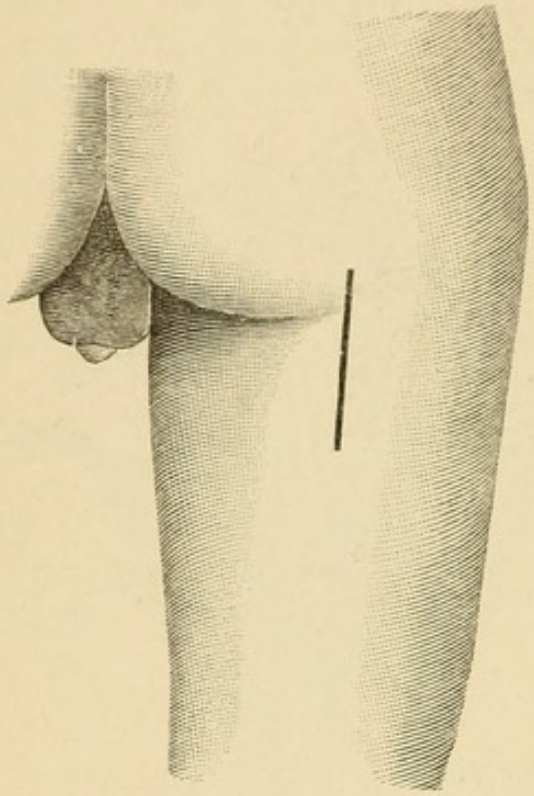

Fig. 81.

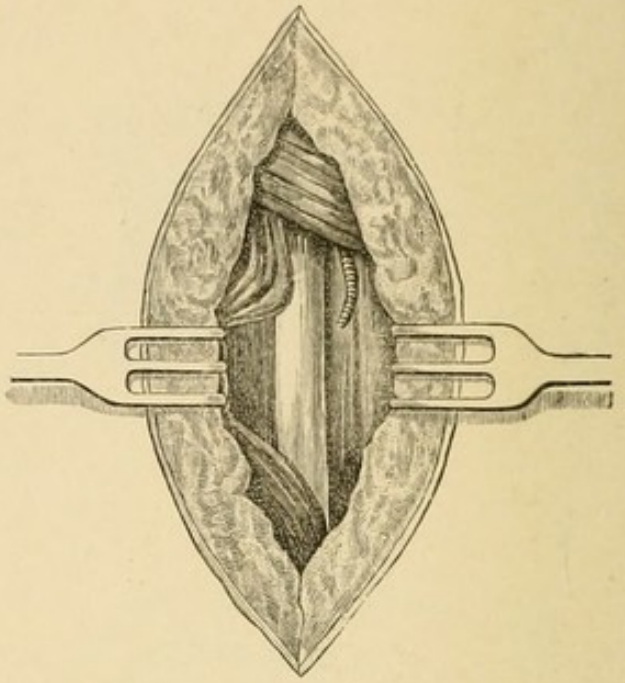

**Freilegung des Nervus ischiadicus.**

Auch auf **unblutigem Wege** kann man den Ischiadicus über den **Sitzknorren** dehnen, indem man in tiefer Narkose das im Kniegelenk gestreckte und im Fussgelenk dorsalwärts gebeugte Bein langsam so weit über den Leib des Kranken herüberbiegt, bis die Zehen in dieser Stellung das Gesicht desselben berühren.

## Nervus popliteus.

1. Hautschnitt 5—6 cm lang vom oberen Ende der Fossa poplitea in der Mittellinie abwärts verlaufend (Fig. 82).

2. Nach Spaltung der Fascie fühlt man zwischen M. biceps und semitendinosus die den Nerven und die Gefässe gemeinsam einschliessende Bindegewebsscheide. Nach Eröffnung derselben liegt der Nerv am oberflächlichsten (Fig. 83).

Fig. 82.

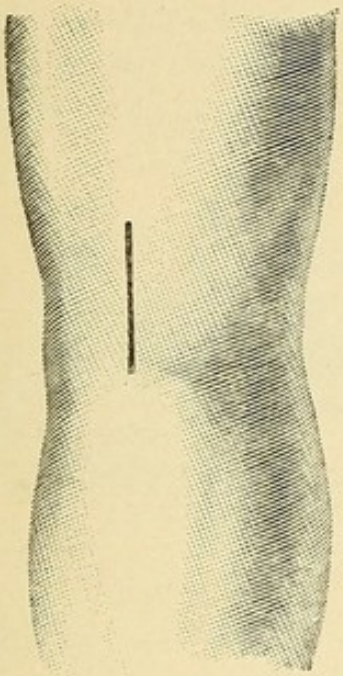

Fig. 83.

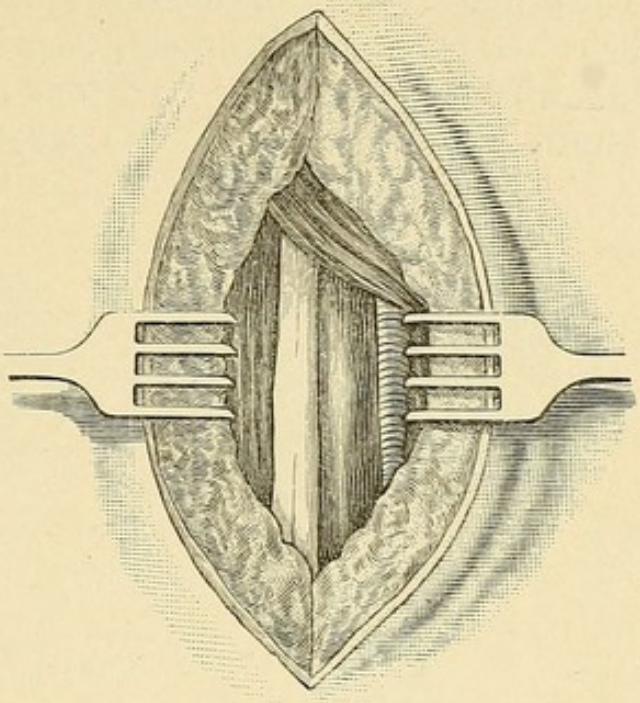

**Freilegung des Nervus popliteus.**

---

# Plastische Operationen im Gesicht.

Die plastischen Operationen haben den Zweck, verloren gegangene Körpertheile durch Einheilung anderer lebender Theile zu ersetzen oder Lücken, die entweder angeboren, oder durch Verwundung, Verschwärung u. s. w. entstanden sind, zu schliessen.

## Die Blepharoplastik
(Augenlidbildung)

bezweckt **den Ersatz des Augenlides** nach Verlust:

1) durch Verletzungen,
2) durch Ausrottung krankhafter Neubildungen,
3) durch Verschwärungen mit narbiger Verkürzung und Ausstülpung der Schleimhaut **(Ectropium).**

Beim **Ectropium des unteren Lides**, welches bei weitem am häufigsten vorkommt, kann man nach Dieffenbach zwei von den Augenwinkeln aus nach unten spitz zusammenlaufende

Schnitte führen, den dadurch gebildeten dreieckigen Lappen so weit nach oben schieben, dass der Lidrand nicht nur in seine natürliche Lage zurückgebracht, sondern sogar etwas eingekrempt wird und in dieser Lage des Lappens die Wunde wieder vernähen, wodurch sie die Form eines Y annimmt (Fig. 84, 85).

Fig. 84. Fig. 85.

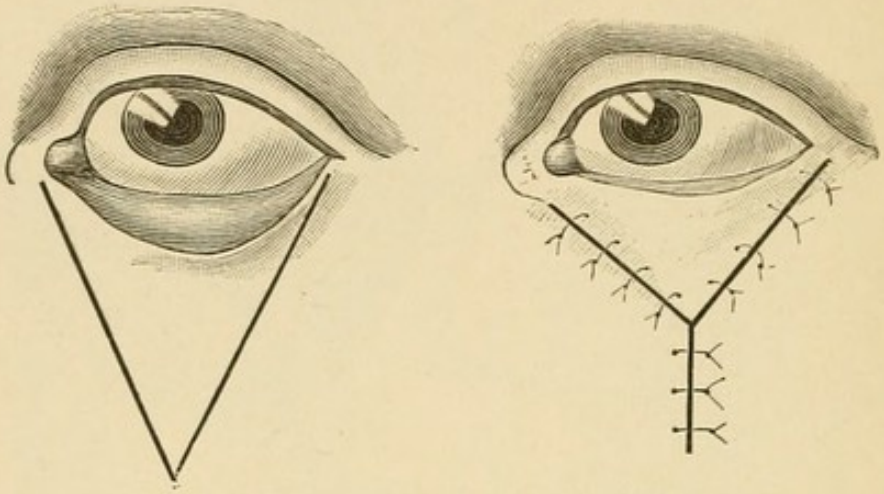

**Blepharoplastik nach Dieffenbach.**

Oder man macht nach Wolfe einen Schnitt, parallel dem Lidrande, zieht diesen in die Höhe und näht ihn einstweilen mit 2—3 Nähten an das obere Augenlid an. In den klaffenden Spalt wird ein Hautstück aus dem Arm des Kranken gesetzt, welches in der Form der Lücke ähnlich, aber etwas grösser ist. Nachdem

Fig. 86. Fig. 87.

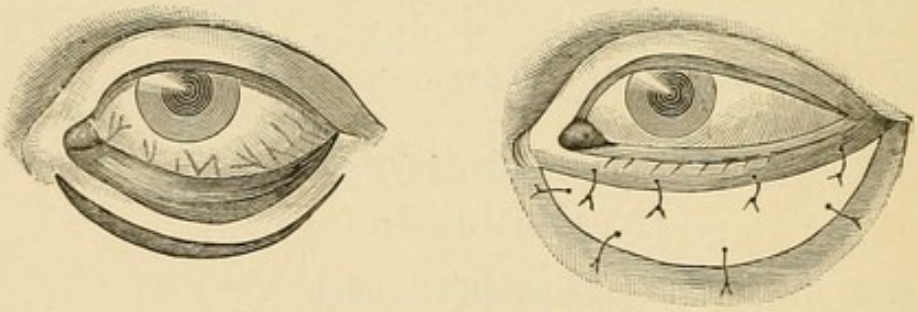

**Blepharoplastik nach Wolfe.**

dasselbe an seiner inneren Fläche auf das sorgfältigste von allem Fettzellgewebe befreit ist, bis es so glatt und dünn ist, wie Handschuhleder, werden seine Ränder mit wenig Knopfnähten an die Defecträndер befestigt (Fig. 86, 87).

Selbst wenn diese Lappen in ganzer Ausdehnung anheilen, so schrumpfen sie doch meist später ganz bedeutend zusammen.

Bessere Erfolge soll die Transplantation des Defectes nach Thiersch haben, namentlich wenn man die Transplantationsschollen in gleicher Spaltrichtung auflegt und zuvor die Blutung vollständig gestillt ist. Um Schrumpfung möglichst zu verhindern, erreicht man eine stark klaffende Wundfläche durch zeitweiliges Vernähen der Lidspalte (Plessing).

Fig. 88.

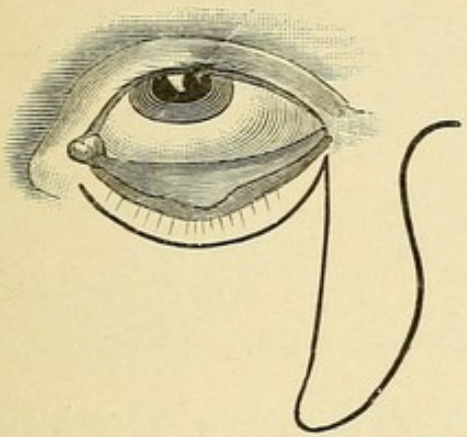

Fig. 89.

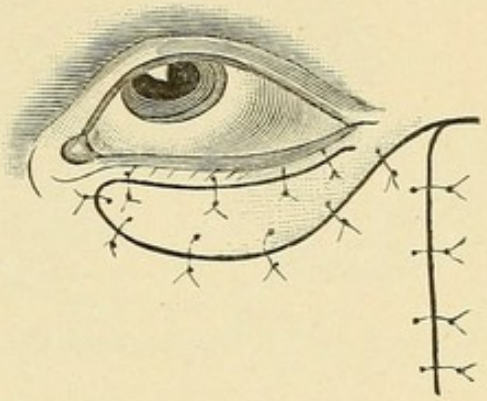

**Blepharoplastik nach Ammon und v. Langenbeck.**

Noch weniger zum Schrumpfen geneigt sind die **gestielten Hautlappen**, welche nach Fricke aus der Schläfengegend (Fig. 90) oder nach Ammon und v. Langenbeck aus der seitlichen Wangenhaut (Fig. 88, 89) gebildet werden. Zu beachten ist bei Bildung des Lappens, dass der Stielschnitt bogenförmig nach aussen gerichtet wird, wodurch bei der Drehung weniger Zerrung eintritt, und dass der Lappen so reichlich gross geschnitten werde, dass nach seiner Einpflanzung das Augenlid nach innen gestülpt ist.

Fig. 90.

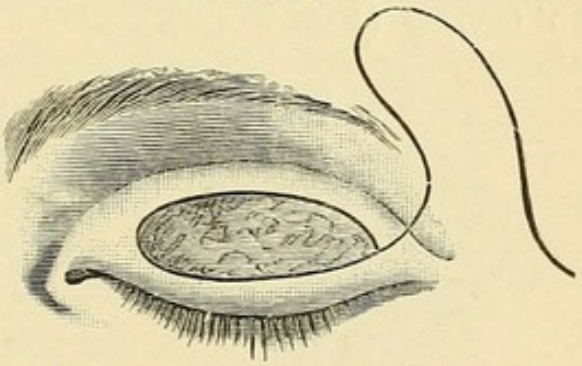

**Blepharoplastik nach Fricke.**

Diese Methoden eignen sich auch für den Ersatz von Defekten nach Ausrottung von Geschwülsten.

---

Sind Theile **von beiden Augenlidern** zu ersetzen, so kann man nach Hasner von Artha sichelförmige, den Defekt umkreisende Lappen aus der benachbarten Haut schneiden, und durch

Zusammenschieben derselben den Augenwinkel und die Lidspalte wieder herstellen, ohne dass dabei klaffende Wunden zurückbleiben (Fig. 91, 92).

Fig. 91. Fig. 92.

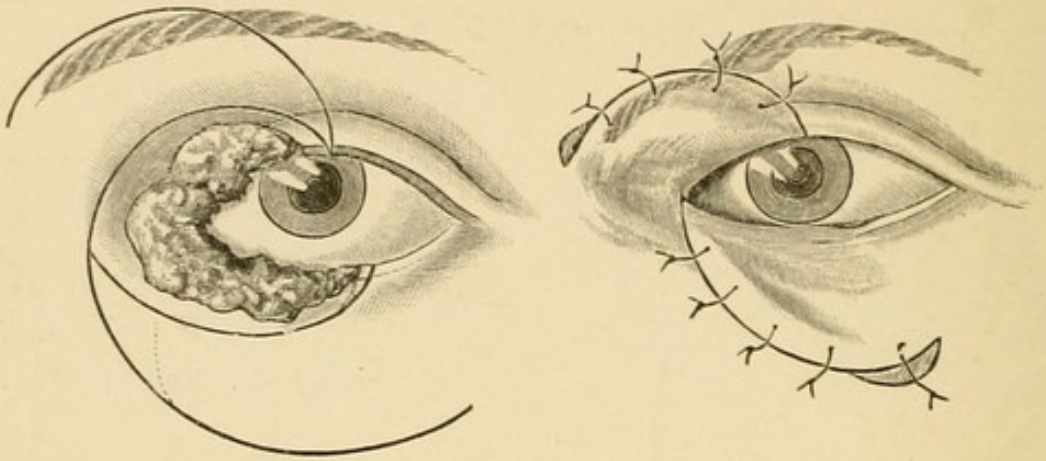

**Blepharoplastik nach Hasner von Artha.**

Auch Dieffenbachs Methode der seitlichen **Verschiebung rautenförmiger Lappen** lässt sich zum Ersatz der Lider verwenden; es ist dabei sorgfältig jeder Rest der Bindehaut zur Umsäumung des oberen Lappenrandes zu benutzen und die nach der Verschiebung seitlich zurückbleibende dreieckige Wunde, soweit sie nicht durch Nähte verkleinert werden kann, durch Transplantation zu decken (Fig. 93, 94).

Fig. 93. Fig. 94.

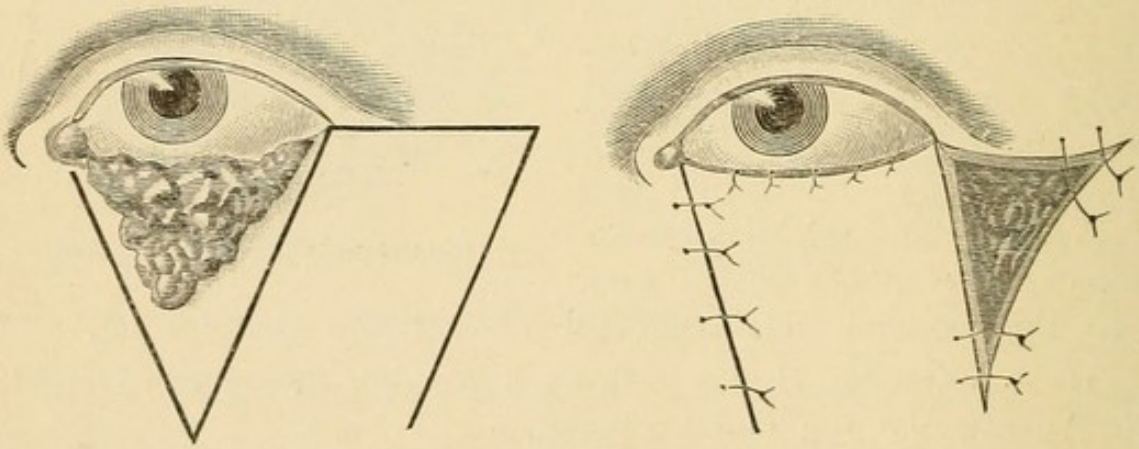

**Blepharoplastik nach Dieffenbach.**

Sehr guten Erfolg hat endlich der Ersatz eines ganzen Lides durch Verschiebung eines **doppelt gestielten** aus dem gesunden Lide entnommenen Lappens nach Tripier. Dieser bildet

(z. B. nach Ausschneidung des unteren Augenlides in seiner ganzen Dicke) aus dem oberen Augenlide durch zwei etwa 1 cm von einander entfernte parallele Schnitte, von denen der untere genau am oberen Rande des Lidknorpels verläuft, einen doppeltgestielten Lappen (Fig. 95). Zugleich dringt er stumpf von diesen Schnitten aus in die Fasern des M. orbicularis ein, löst dieselben im Zusammenhang mit der umschnittenen Hautbrücke vom Tarsalknorpel ab und klappt den so hergestellten musculocutanen Lappen

Fig. 95. Fig. 96. Fig. 97.

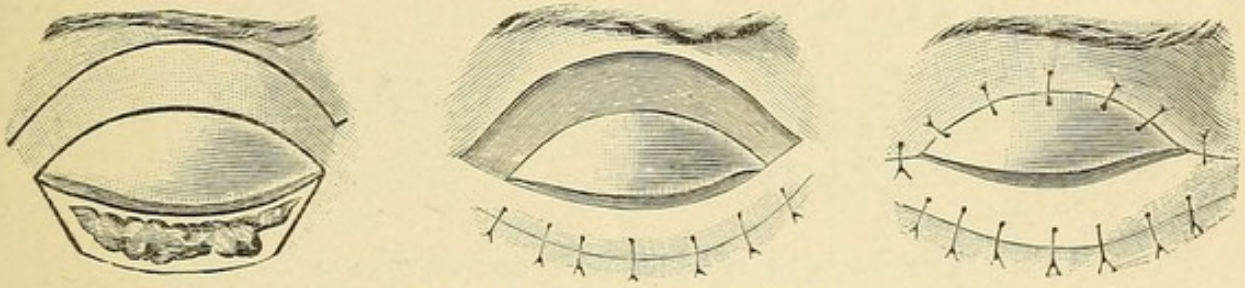

**Blepharoplastik nach Tripier.**

über das obere Lid herüber in den Defect, wo er mit feinen Seidennähten befestigt wird (Fig. 96). Der sekundäre Defect am oberen Lide lässt sich ebenfalls vollständig vernähen (Fig. 97). Durch die Verlagerung der Muskelfasern ist der Kranke befähigt, die Lider in fast natürlicher Weise zu öffnen und zu schliessen.

Ein dauernder Erfolg der Operation ist bei allen diesen Methoden nur dann zu erhoffen, wenn noch soviel von der Conjunctiva erhalten werden kann, dass der Ersatzlappen damit umsäumt wird; ist zuviel Bindehaut verloren gegangen, so könnte man sich zu helfen suchen durch Verdoppelung (Umlegung) des freien Lappenrandes oder besser noch durch Transplantation eines Schleimhautstückes (Wölfler).

## Cheiloplastik.

### Lippenbildung.

**Der Ersatz der Unterlippe** wird vorzugsweise nothwendig nach Exstirpation bösartiger Geschwülste (Carcinom) oder wegen entstellender Narben nach tuberculösen oder syphilitischen Verschwärungen; **der Ersatz der Oberlippe** meist aus letzterem Grunde.

Bei Operationen an den Lippen ist es wünschenswerth, Blutleere zu schaffen, entweder dadurch, dass man die Art. coronariae an beiden Mundwinkeln durch Fingerdruck, Schieberpincetten oder ähnliche Klemmzangen comprimirt, oder mit eigens hierzu hergestellten Parallelzangen (Fig. 100) das Operationsgebiet abklemmt, oder indem man an dem zu entfernenden Theil (besonders bei fehlender Assistenz) die Umstechungsconstriction (Langenbuch) anwendet: mit festen Seidenfäden, die über der Haut mög-

Fig. 98. Fig. 99.

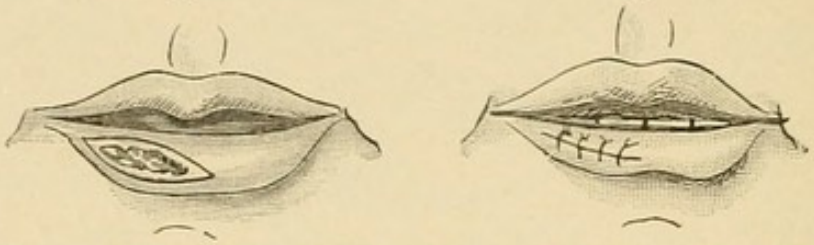

**Flächenhafte Excision eines Tumors der Unterlippe — Naht.**

lichst fest geknotet werden, umgrenzt man die betreffende Stelle dreieckig oder vieleckig, so dass jede Fadenschlinge mit der anderen eine kleine Kreuzung hat. Hierbei stellt sich neben der Blutleere auch Empfindungslosigkeit im abgeschnürten Gebiete ein.

Fig. 100. Fig. 101.

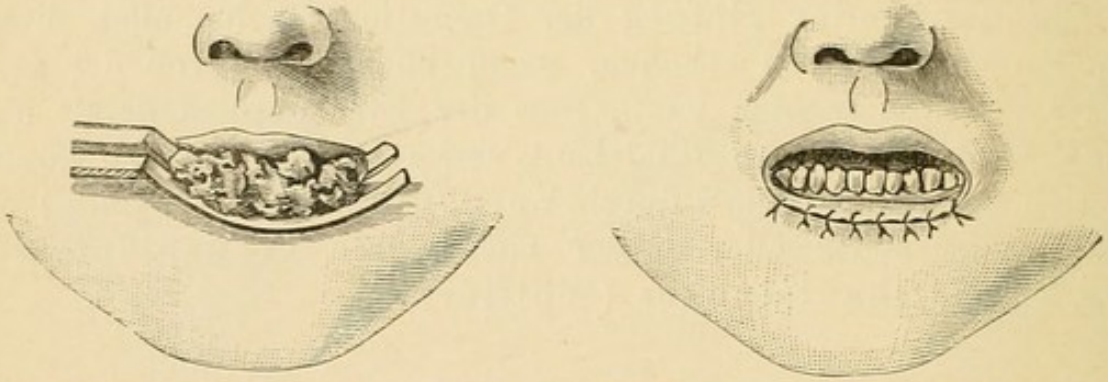

**Abtragung des Randes der ganzen Unterlippe (unter künstlicher Blutleere mit einer Parallelzange).**

Bei der **Exstirpation des Lippenkrebses** gilt die Regel, die Schnitte im gesunden Gewebe, mindestens $1^1/_2$ cm von der fühlbaren Grenze der Neubildung entfernt, zu führen.

1. Kleinere Geschwülste des Lippensaums werden mit dem Klauenschieber oder der Balkenzange gefasst, empor-

gehoben und mit der Hohlscheere oder dem Messer abgetragen; die Wunde wird durch wagerechte Längsnaht vereinigt (Fig. 98, 99). **(Flächenhafte Excision.)**

Man kann auf diese Weise bei nur oberflächlicher Wucherung selbst das ganze Lippenroth exstirpiren und die Wunde mit der Lippenschleimhaut umsäumen (Fig. 100, 101).

2. Grössere Geschwülste, welche nur einen Theil der Lippe einnehmen, aber den Lippensaum beträchtlich überschritten haben, werden durch zwei seitliche unten zusammenstossende Schnitte entfernt. **(Keilexcision.)**

Der keilförmige Spalt wird durch senkrechte Naht geschlossen: Zunächst legt man einige tiefe Nähte durch die ganze

Fig. 102. Fig. 103.

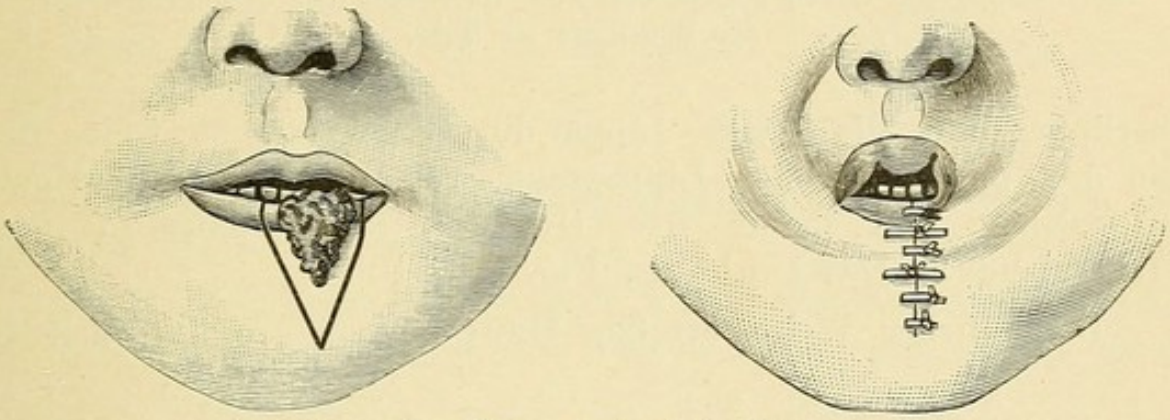

**Keilexision eines Tumors der Unterlippe — Naht.**

Dicke der Lippe, wodurch zugleich die Blutung gestillt wird; dann werden die Wundränder durch oberflächliche Nähte genau mit einander vereinigt (Fig. 102, 103).

Hat man mehr als die halbe Unterlippe auf diese Weise fortschneiden müssen, so wird die Mundöffnung sehr eng und wegen der starken Verkürzung des Restes der Unterlippe tritt die Oberlippe rüsselförmig hervor, eine Entstellung, welche sich aber infolge der starken Dehnbarkeit des Lippengewebes in der Regel nach kurzer Zeit wieder verliert.

3. Ist der Lippensaum in seiner ganzen Breite erkrankt und erstreckt sich die Wucherung in das Lippengewebe so tief hinein, dass nach flächenhafter Ausschneidung die Lippe

zu niedrig werden würde, dann kann man durch Benutzung eines Theiles des Lippensaumes von der Oberlippe den fortgenommenen Rand ersetzen, indem man dicht oberhalb des

Fig. 104.

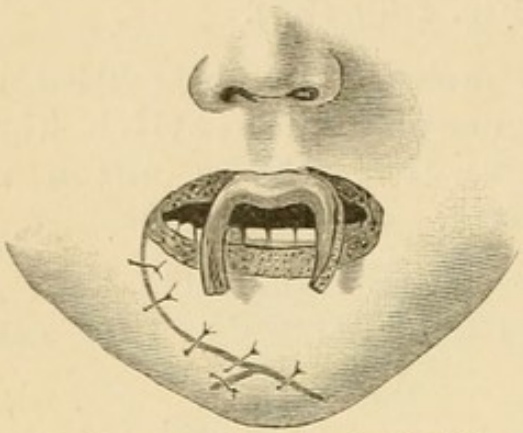

Fig. 105.

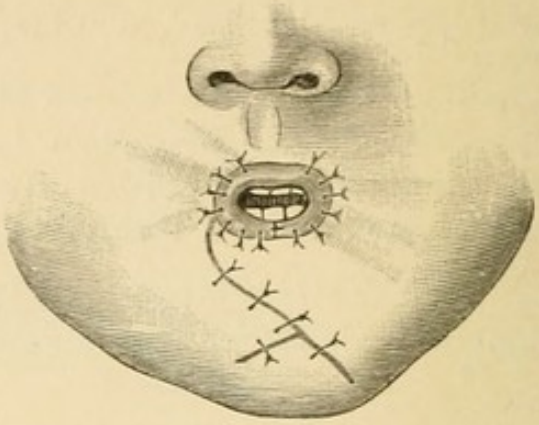

**Umsäumung der durch Plastik ersetzten Unterlippe mit dem Lippenroth der Oberlippe — Naht.**

Oberlippenroths die ganze Lippe durchschneidet, so weit, dass man den nun abgelösten Lippensaumstreifen um die Mundspalte herumziehen und damit die Unterlippe umsäumen kann (Dieffenbach, Langenbeck, Fig. 104, 105).

In ähnlicher Weise ersetzte Bruns einen grossen Theil der

Fig. 106.

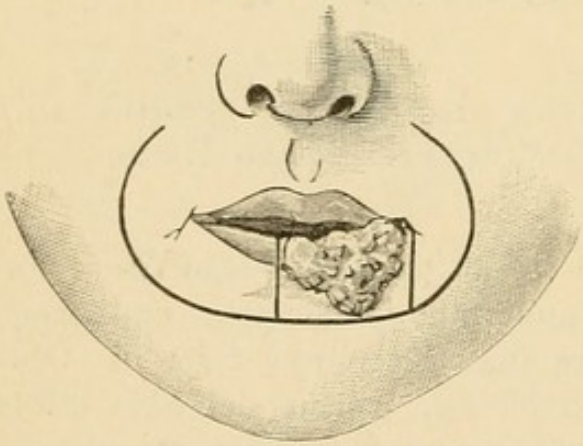

Fig. 107.

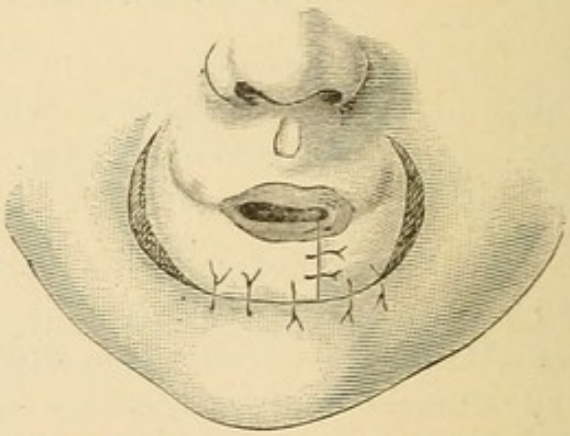

**Cheiloplastik nach Bruns.**

Unterlippe, indem er durch zwei bogenförmige Schnitte in weiterer Entfernung die Mundspalte umkreiste und die dadurch beweglich gemachten Wundränder mit einander vereinigte (Fig. 106, 107).

Ebenso benutzt Estlander die Oberlippe zur Bildung der Unterlippe, indem er einen dreieckigen Lappen, dessen Ernährungsbrücke am Lippensaum liegt, aus der Oberlippe schneidet

Fig. 108. Fig. 109.

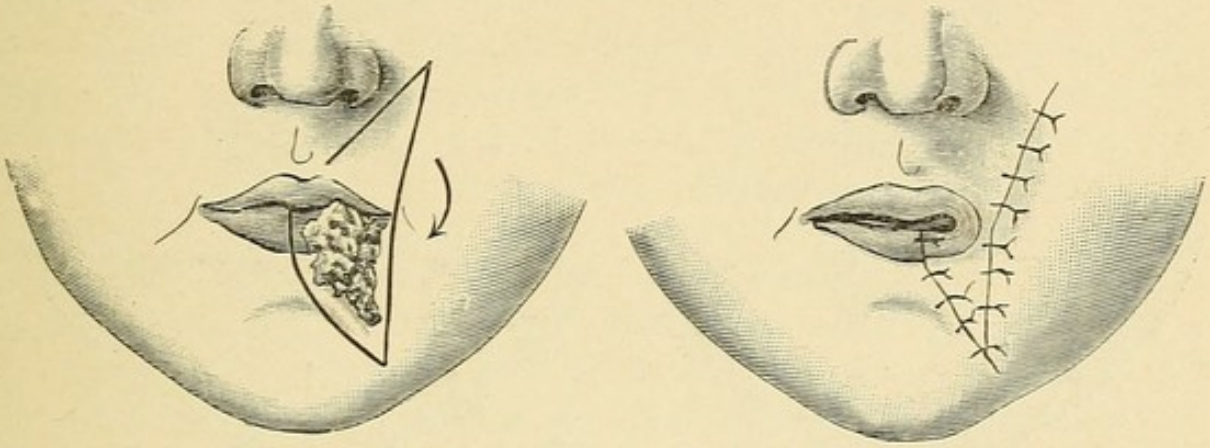

Cheiloplastik nach Estlander.

und diesen durch Drehung in die Lücke der Unterlippe hineinbringt (Fig. 108, 109).

---

Um **die ganze Unterlippe zu ersetzen**, kann man auf verschiedene Weise verfahren:

1. Dieffenbach führte nach keilförmiger Ausschneidung der erkrankten Unterlippe von beiden Mundwinkeln aus wage-

Fig. 110. Fig. 111.

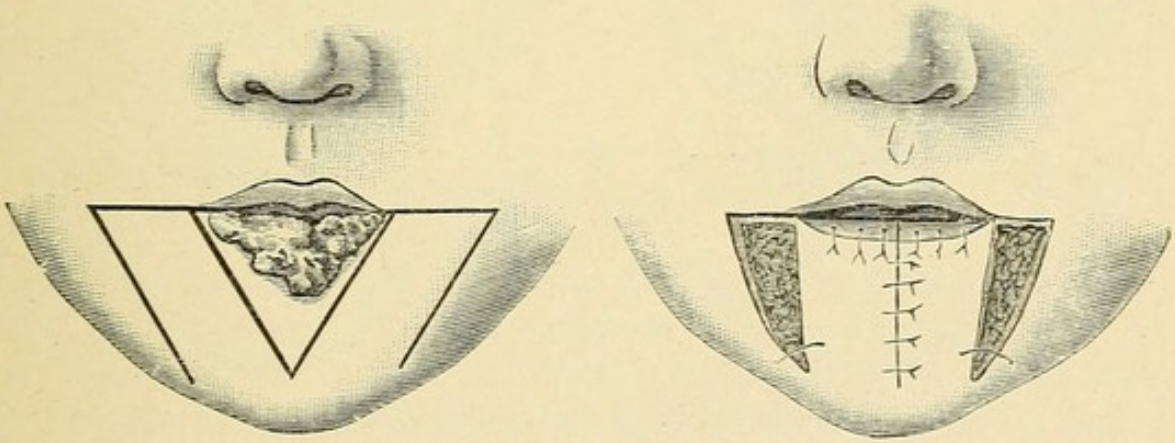

Cheiloplastik nach Dieffenbach.

rechte Schnitte durch die ganze Dicke der Wange und, von den Enden dieser, schräge Schnitte nach unten parallel den Wundrändern. Die so gebildeten rautenförmigen Lappen vereinigte

er in der Mitte und säumte am freien Rande der neuen Lippe die Schleimhaut an die äussere Haut (Fig. 110, 111). Nach dieser Methode bleiben zu beiden Seiten der Lippe klaffende Wunden zurück, die durch Granulation heilen müssen. Deshalb ist es

Fig. 112. Fig. 113.

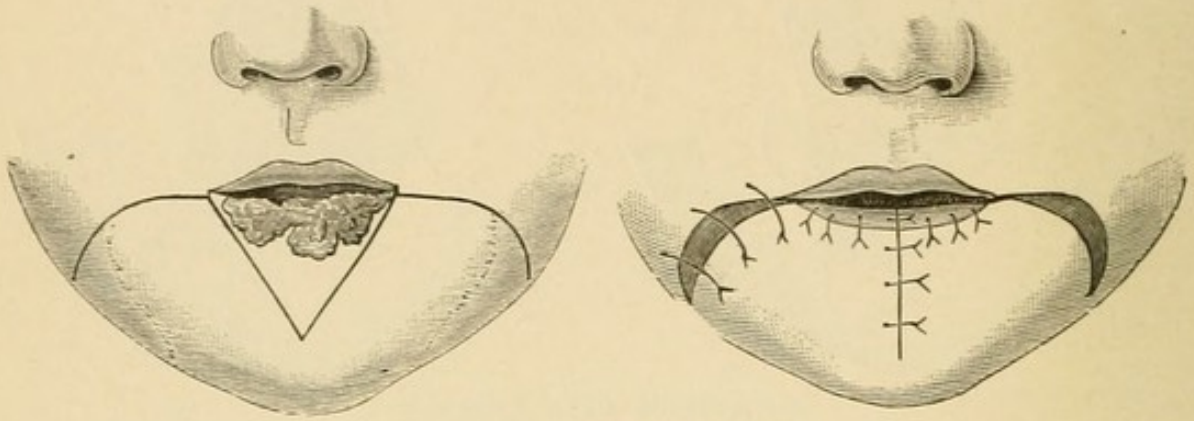

Cheiloplastik nach Jaesche.

besser, nach Jaesche, die Wangenschnitte bogenförmig nach aussen und dann nach unten zu führen (Fig. 112). Die an einander verschobenen Wundränder können dann nach Bildung der Lippe durch die Naht vollständig geschlossen werden (Fig. 113).

Fig. 114. Fig. 115.

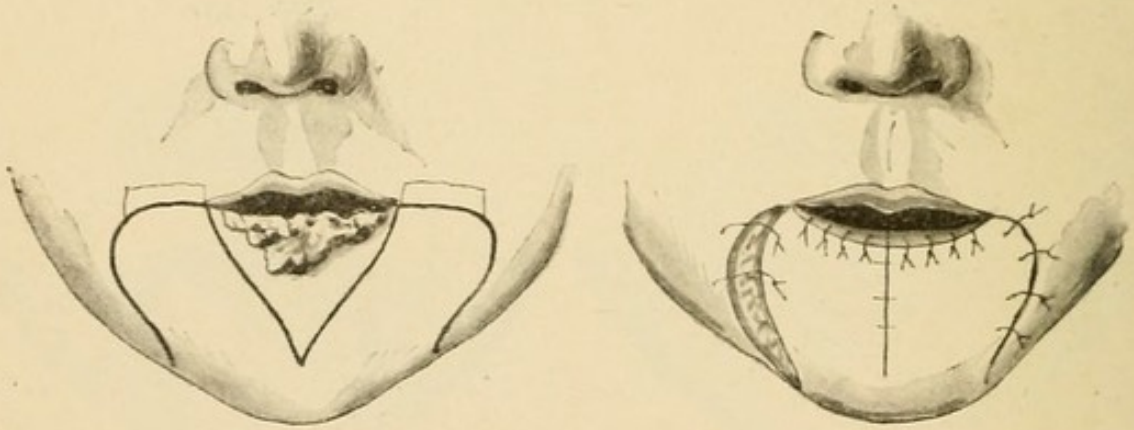

Cheiloplastik nach Trendelenburg.

Trendelenburg änderte die Schnittführung in der Weise ab, dass er den Bogen stärker krümmte, so dass dessen Endpunkt noch vor die Arteria maxillaris externa zu liegen kam (Fig. 114). Um zur Bildung des Lippensaums reichlich Schleimhaut zur Ver-

fügung zu haben, führte er den Wangenschnitt zunächst nur bis auf die Schleimhaut, präparirte diese vom oberen Theil der Wange etwas ab und durchschnitt sie etwa $^1/_2$ cm höher als die äussere Haut; der am Wangenlappen sitzen bleibende Schleimhautlappen wurde zur Umsäumung verwendet.

2. Bruns bildet nach viereckiger Ausschneidung der Unterlippe aus dem vorderen oberen Theil der Wangen zwei seitliche viereckige Lappen, welche zu beiden Seiten der Oberlippe bis zu den Nasenflügeln hinaufsteigen. Nachdem er zunächst die Geschwulst an ihrem Rande durch einen Querschnitt im Gesunden abgegrenzt hat, fügt er an den Mundwinkeln aufwärts steigend zwei Seitenschnitte hinzu, von denen aus nach auswärts hin die beiden Lappen gebildet werden; diese dreht er nach unten, näht sie in die viereckige Wunde ein und bildet den Lippensaum aus der reichlich daranhängenden Wangenschleimhaut (Fig. 116, 117). Spannt sich aber die Schleimhaut in der Länge der Lappen zu sehr, so kerbt man sie an ihrem Grunde durch Querschnitte ein.

Fig. 116.

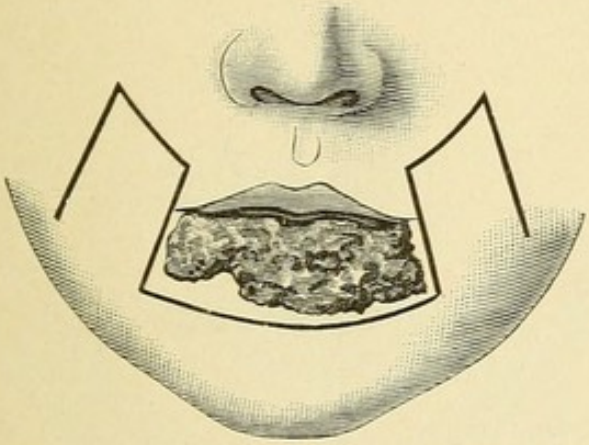

Fig. 117.

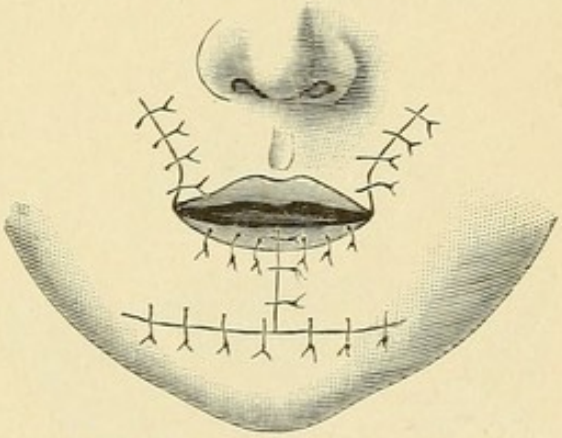

Cheiloplastik nach Bruns.

3. Burow erzielte mit seiner Methode der seitlichen Dreiecke ebenfalls gute Erfolge, obwohl dabei unnöthigerweise zwei gesunde Hautstücke geopfert werden; doch kann man hierbei die Schleimhaut der auszuschneidenden Dreiecke erhalten und zur Umsäumung sehr bequem benutzen (Fig. 118, 119).

---

Auch die Kinnhaut lässt sich zur Bildung der Unterlippe benutzen, am besten nach den Verfahren von Blasius, Morgan und von Langenbeck.

Blasius führt von der Mitte der halbmondförmig ausgeschnittenen Lippe aus zwei halbmondförmige Schnitte in die Seiten des Kinns; die dadurch gebildeten beiden Lappen

Fig. 118. Fig. 119.

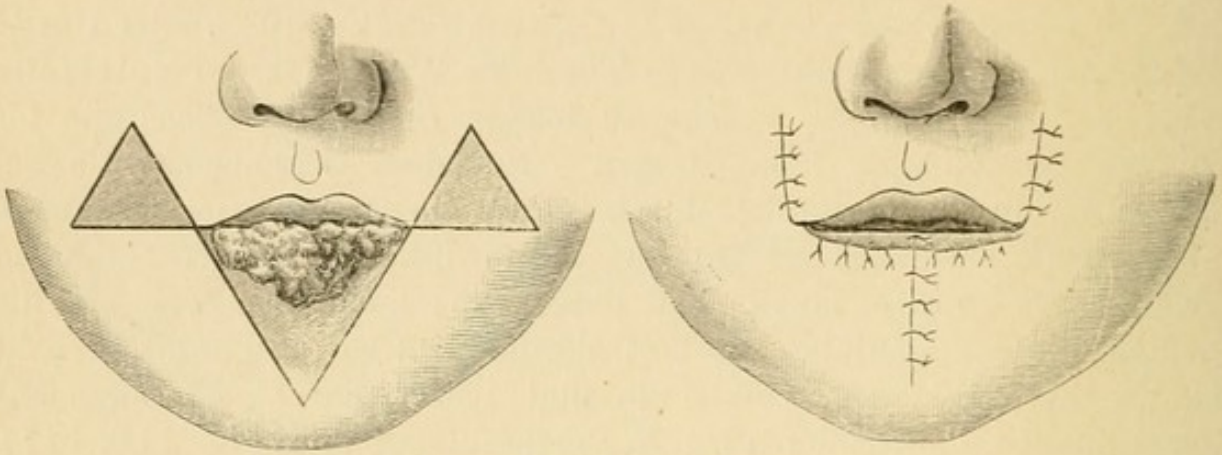

Cheiloplastik nach Burow.

werden auf dem zwischen ihnen stehen gebliebenen „Sporn" der Kinnhaut nach oben geschoben und mit einander vereinigt (Fig. 120, 121).

Fig. 120. Fig. 121.

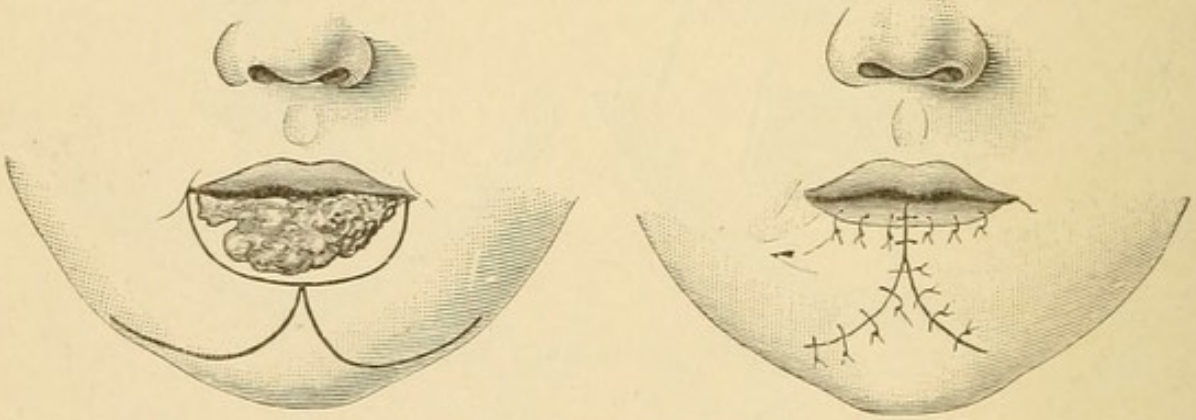

Cheiloplastik nach Blasius.

v. Langenbeck bildet aus der Mitte des Kinns einen Lappen mit seitlichem Stiel und hebt denselben über den an der anderen Seite stehen gebliebenen Hautsporn hinüber, wo er eingenäht wird, während der gleichfalls abgelöste Sporn mit dem unteren Wundrande der Lappenwunde vereinigt wird (Fig. 122, 123).

Die nach diesen Methoden gebildete Lippe hat wegen ihres Mangels an Schleimhautbedeckung die Neigung sich zu

wulsten und nach innen einzukrempen; es ist deshalb rathsam, den freien Rand mit Schleimhaut zu umsäumen, welche man aus

Fig. 122. Fig. 123.

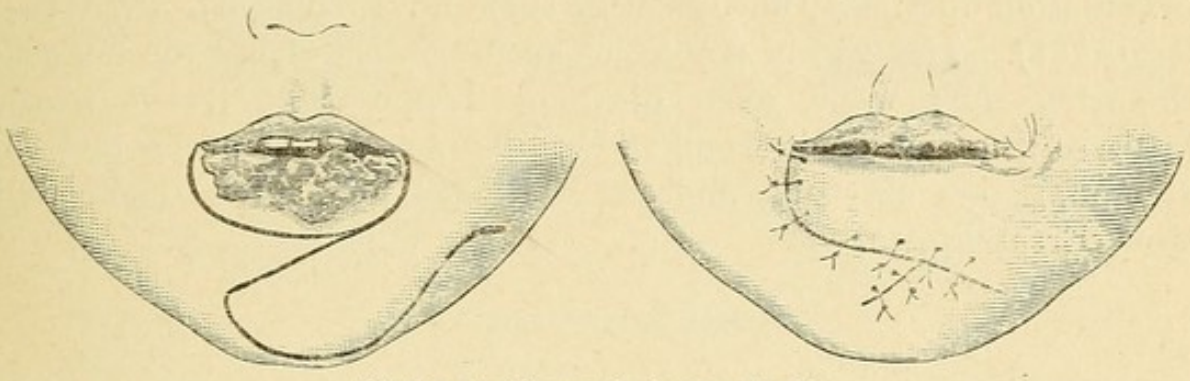

Cheiloplastik nach Langenbeck.

der Oberlippe oder aus der Wangenschleimhaut heranzuziehen sucht (z. B. Fig. 104, 105).

Morgan (1829) ersetzte die Unterlippe bei sehr ausgedehnten Defecten durch die Kinn- und Unterkinnhaut. Er macht einen etwa 12 cm langen Bogenschnitt den Unterkiefer

Fig. 124. Fig. 125.

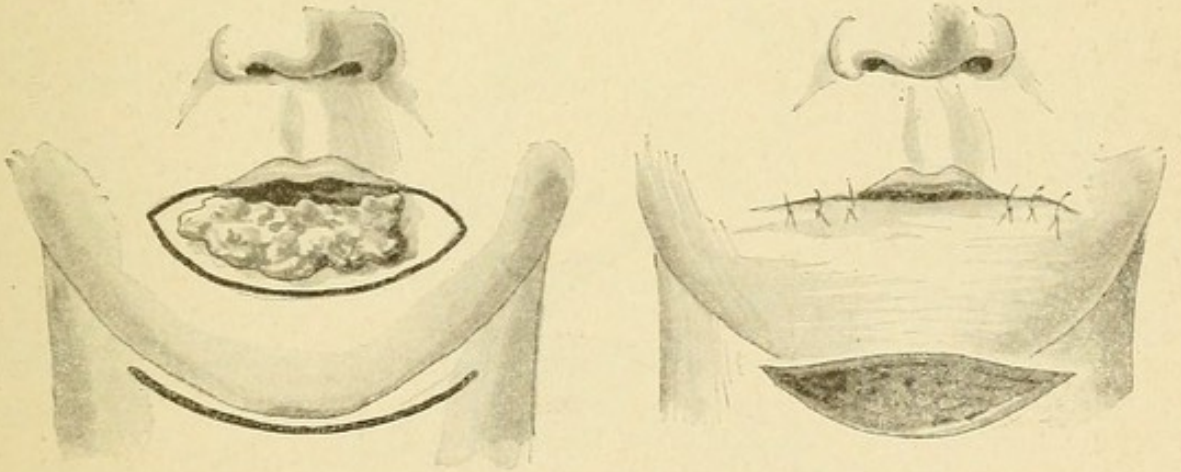

Cheiloplastik nach Morgan.

entlang, vom Defectrande etwa 1 cm mehr entfernt, als die Höhe der exstirpirten Unterlippe betrug (Entfernung etwa erkrankter Drüsen). Die durch den Schnitt gebildete Hautbrücke wird von ihrer Unterlage mit wagerechten Schnitten abgelöst, wie das Visir eines Helmes in die Höhe geklappt, durch einige Nähte in ihrer Lage erhalten und besonders an ihrem

unteren Rande mit dem Unterkiefer vernäht, um sie nicht herabsinken zu lassen. Zwischen die Wundfläche des Lappens und Kiefers werden Gazestreifen eingeführt. Der klaffende Defect der Unterkinngegend wird durch Nähte verkleinert, der Rest der Granulation überlassen oder nach Thiersch transplantirt. (Wölfler, Regnier). Der Erfolg der leicht ausführbaren Operation ist wider Erwarten gut; wenn auch die neue Lippe nicht frei beweglich wird, so zeigt sie doch weniger Neigung zur Schrumpfung und Einkrempung, als die nach anderen Methoden gebildeten schleimhautlosen Ersatzlippen.

---

Der **Ersatz der Oberlippe** kann entweder durch Verziehung der umgebenden Theile oder durch Bildung seitlicher gestielter Lappen ausgeführt werden.

Dieffenbach macht beiderseits Schnitte, welche die Nasenflügel umkreisend bis zur halben Nasenhöhe hinaufsteigen, löst die Weichtheile ausgiebig vom Oberkiefer ab, zieht sie bis über den Rand der Zähne herunter und vereinigt sie unter der Nase in der Mittellinie (Fig. 126—128). (Wellenschnitt).

Fig. 126. Fig. 127. Fig. 128.

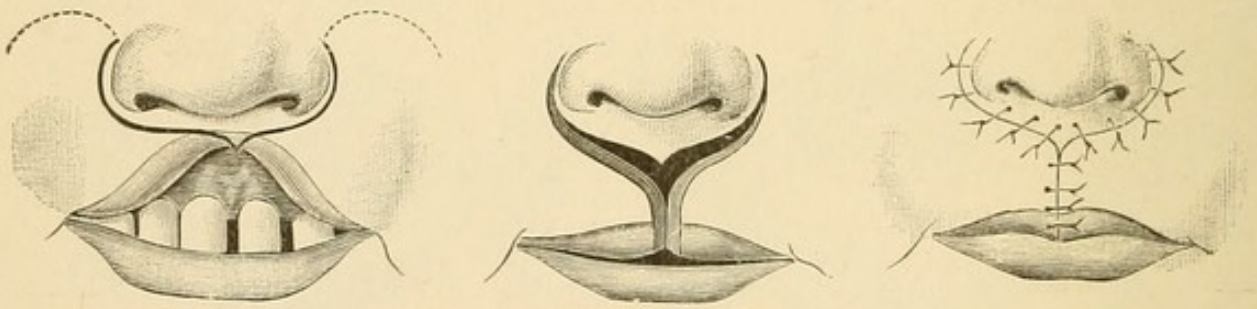

**Wellenschnitt nach Dieffenbach.**

Werden hierdurch die Lappen nicht genug beweglich, so fügt man jederseits noch einen Bogenschnitt nach aussen hinzu (Fig. 126).

Besser ist es, zwei seitliche Lappen aus der Wange zu bilden, welche man nach Ablösung vom Knochen gegen die Mitte zusammenlegt [Bruns] (Fig. 129, 130).

Fig. 129.

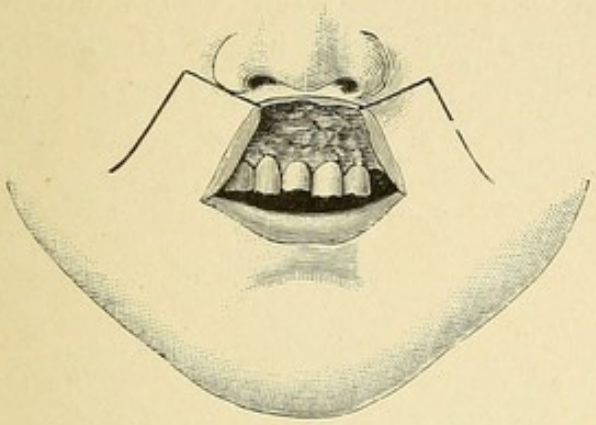

Fig. 130.

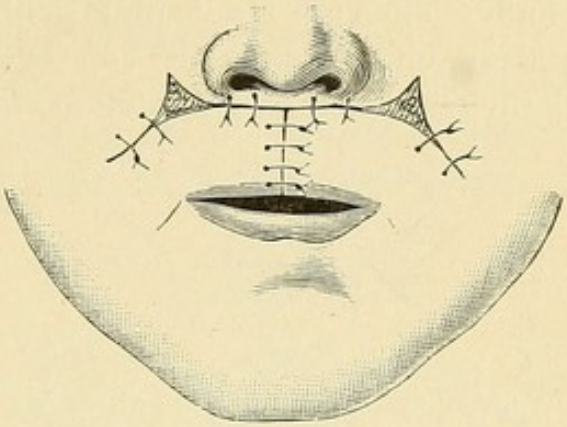

Cheiloplastik nach Bruns.

Für manche Fälle eignet sich auch die Methode von Sédillot, welcher zwei seitliche viereckige Lappen mit oberer Basis aus der unteren Wangengegend schneidet und dieselben über die Unterlippe hinaufschlägt (Fig. 131, 132).

Fig. 131.

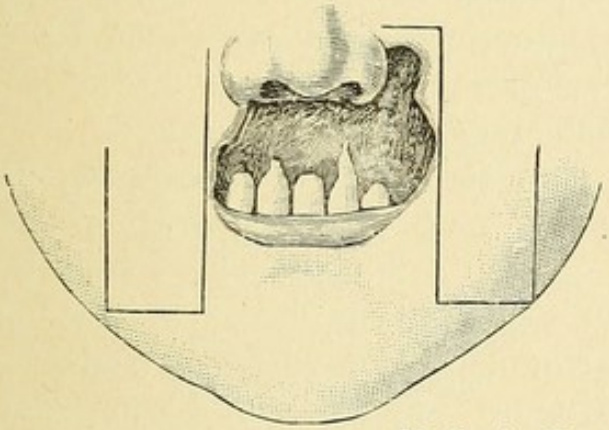

Fig. 132.

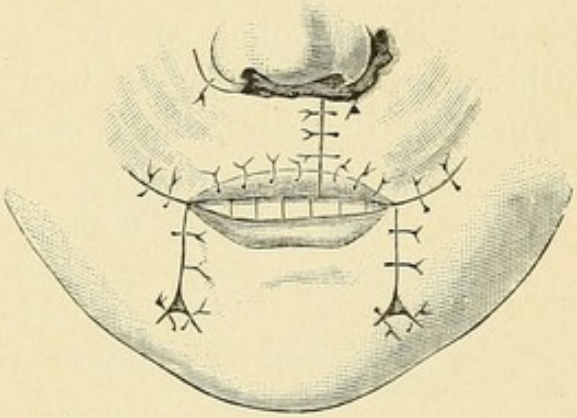

Cheiloplastik nach Sédillot.

---

## Stomatoplastik

(Stomatopoësis, Mundbildung)

wird ausgeführt bei Verengerung der Mundöffnung, die am häufigsten durch Narbenschrumpfung nach Verschwärungen entsteht, aber auch angeboren vorkommt.

Dieffenbach verfuhr auf folgende Weise: Von der Mundöffnung aus werden zwei seitliche Schnitte durch die ganze Dicke der Wange geführt, so weit wie der neue Mund gross sein soll (Fig. 133); hierauf wird die Schleimhaut an die

äussere Haut gesäumt; gelingt dieses wegen der narbigen Beschaffenheit von Haut und Schleimhaut nicht leicht, so wird die letztere ein Stück weit von ersterer abpräparirt und dadurch beweglicher gemacht. Besonders an den neuen Mundwinkeln ist

Fig. 133. Fig. 134.

Stomatoplastik nach Dieffenbach.

eine genaue Umsäumung zu erstreben; da eine Wiederverengerung der Mundspalte nur dadurch zu verhüten ist, dass die Schleimhaut mit dem Mundwinkel per primam intentionem verwächst, so ist es rathsam, die Schleimhaut hier in Form eines kleinen dreieckigen Läppchens in den Winkel einzunähen (Fig. 134) [Roser].

Fig. 135.



Künstlicher Mund nach Hueter.

Um vor Recidiven zu schützen, ist einige Zeit nach der Operation das Tragen eines „künstlichen Mundes" (Hueter) von Nutzen; dieser besteht aus einer Hartgummiröhre von der Weite des neuen Mundes und der Form eines Cylinderhutes ohne Deckel (Fig. 135).

## Meloplastik.

### Wangenbildung

Bei Exstirpation von Wangengeschwülsten kann man vom Mundwinkel bis zum Masseterrande die Wange bis auf das Wangenfett einschneiden, dieses theils fortnehmen, theils bei Seite schieben, und die Geschwulst, die man mit dem in den Mund eingeführten Finger zur leichteren Erkennung ihrer Grenzen nach aussen drängt, mit gebogener Scheere vollständig im Gesunden herausschneiden. Die Haut wird dann vollständig vernäht, der Schleim-

hautdefect tamponirt und nach 4—5 Tagen mit Thiersch'schen Läppchen transplantirt. Diese werden dann schleimhautähnlich und es entsteht keine Mundklemme (Ewald-Albert).

Kleinere Defecte der Wangen lassen sich schliessen, indem man die umgebenden Weichtheile von der Unterlage ausgiebig so weit ablöst, dass sie sich in irgend einer Richtung durch die

Fig. 136. Fig. 137.

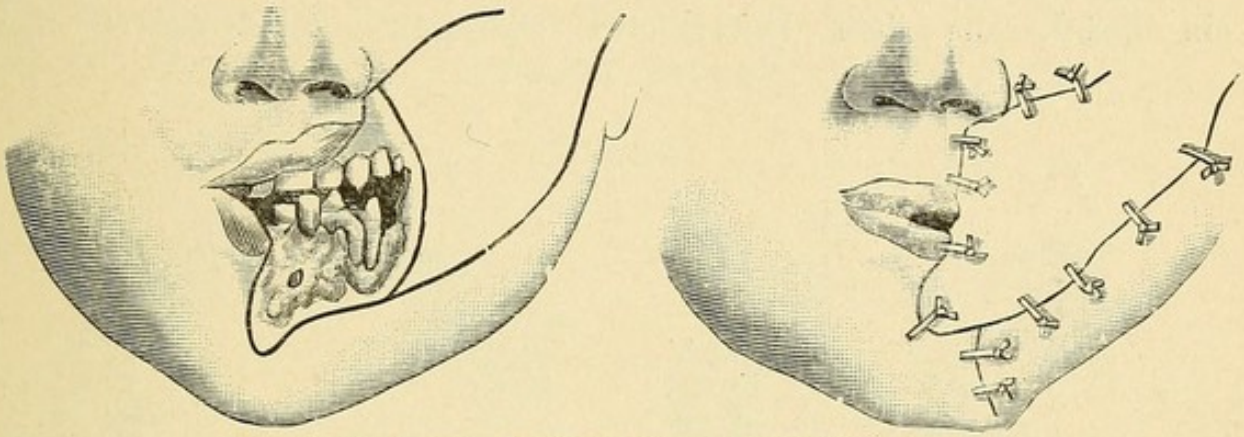

Meloplastik durch Dehnung eines gestielten Lappens.

Fig. 138. Fig. 139.

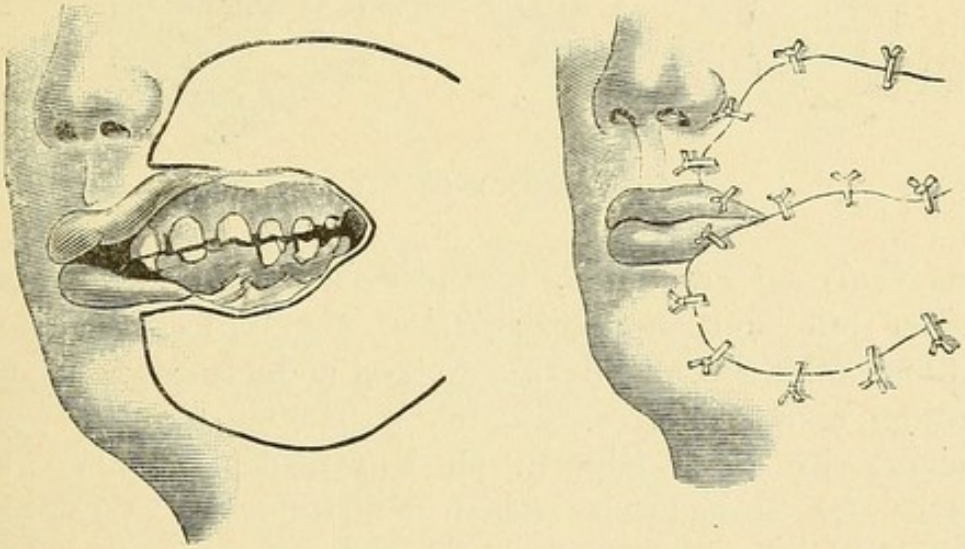

Meloplastik durch Verschiebung zweier gestielter Lappen.

Naht vereinigen lassen; es ist indessen besonders darauf zu achten, dass durch den Zug der Naht nicht andere Entstellungen (Extropium, Verzerrung der Mundspalte und Nasenflügel) entstehen. Bei kleineren Defecten und noch genügend vorhandener Wangenschleimhaut gelingt es auch, den Defect durch zwei gestielte

Schleimhautlappen aus der Wange und der Lippenschleimhaut (Oberst) zu schliessen.

Bei grösseren Lücken muss man Lappen aus der Umgebung bilden, durch deren Dehnung und Verschiebung das Loch gedeckt wird; als Beispiele mögen Fig. 136—139 dienen.

Fehlt an diesen Stellen die Schleimhaut, so würde durch Schrumpfung der Lappen die meist vorhandene Kieferklemme noch verstärkt werden. Um dies zu verhüten, kann man entweder ein Stück aus dem Unterkiefer aussägen und dadurch ein

Fig. 140. Fig. 141.

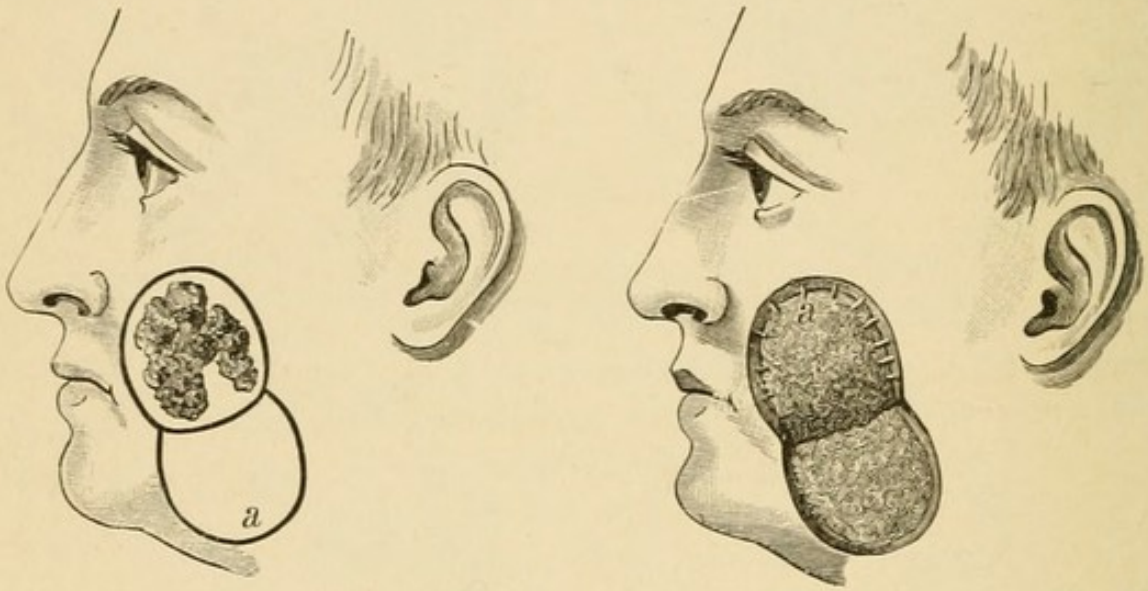


**Meloplastik nach Kraske.**

falsches Gelenk herstellen, (Esmarch s. S. 46) oder aber einen Hautlappen mit der Epidermisfläche als Unterfutter in den Defect hineinschlagen und darüber einen anderen Hautlappen legen, oder endlich einen schon gebildeten gestielten Lappen vor seiner Einpflanzung in die Lücke durch Hauttransplantation an seiner Wundfläche zu überhäuten suchen (Thiersch). Bayer bildet einen (ziemlich gross zu nehmenden) Lappen aus dem Gaumenüberzug. Der über diese Unterfütterung zu legende Hautlappen wird aus der Unterkiefergegend genommen.

Kraske bildet aus der unmittelbaren Umgebung des Defects einen Lappen, welcher in denselben hineingeklappt wird; derselbe kann einheilen, auch wenn sein Stiel nur aus subcutanem Gewebe besteht (Gersuny). Nach der Einnähung in

die Lücke bildet seine Epidermisfläche die Innenseite der neuen Wange, während seine Wundfläche, ebenso wie die Stelle, aus der er entnommen ist, durch Transplantation nach Thiersch gedeckt wird (Fig. 140, 141). Dieses Verfahren führt zwar in einer Sitzung zum Ziele, doch verursachen bei Männern die in die Mundhöhle wachsenden Barthaare grosse Unbequemlichkeiten, und wenn auch mehrfach beobachtet worden ist, dass die umgeklappte Haut der Schleimhaut ähnlich wurde und die Haarbälge zu Grunde gingen, so haben doch Israel und Hahn Verfahren angegeben, welche diesen Uebelstand dadurch vermeiden sollen, dass

Fig. 142. Fig. 143. Fig. 144.

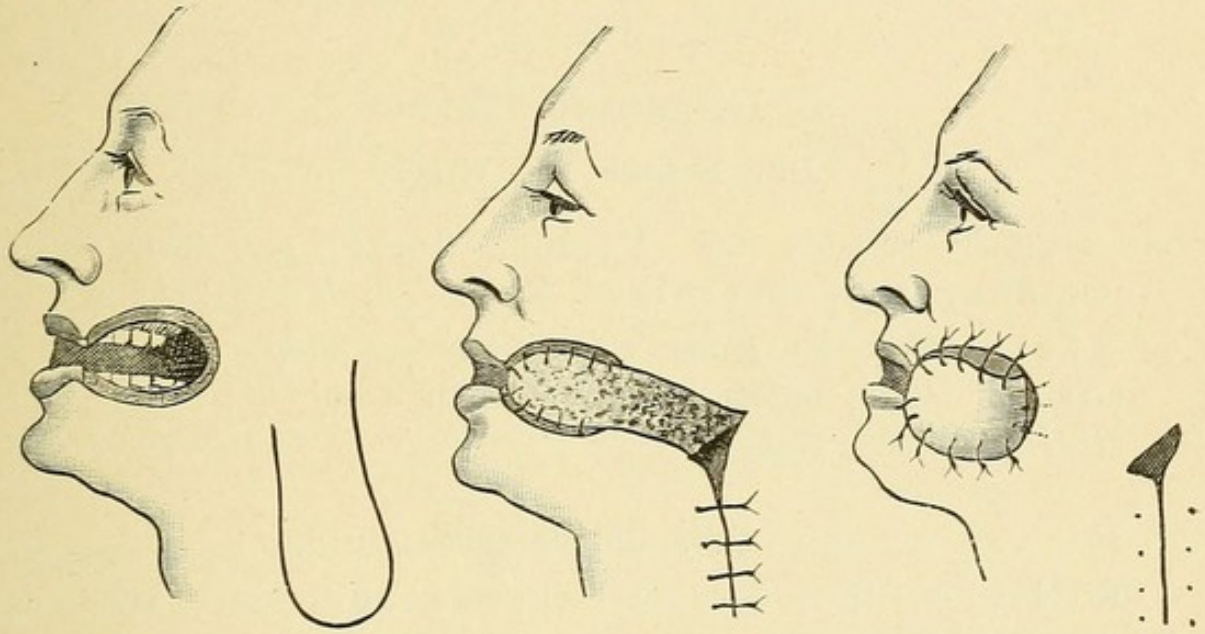

Meloplastik nach Israel.

aus entfernter liegenden, unbehaarten Körperstellen (Hals, Brust) grosse Hautlappen herbeigeholt werden.

Israel schneidet einen langen Lappen aus der seitlichen Halshaut, welche er am Stiel sitzen lässt, umklappt und mit seiner vorderen Hälfte in den Schleimhautrand des Defects einnäht, so dass die Epidermisfläche nach innen gegen die Mundhöhle liegt (Fig. 143); nachdem dieses Stück eingeheilt ist, (nach 14 bis 17 Tagen) wird der Stiel abgeschnitten und das nun freigewordene hintere Stück ebenfalls umgeklappt und nach Abschabung aller Granulationen auf das erste, Wundfläche gegen Wundfläche, genäht, so dass das neugebildete Wangenstück aus doppelter Hautlage besteht (Fig. 144). Der Mundwinkel wird

durch Verziehung des Lippenroths (s. S. 78) überhäutet und das Loch hinten an der Umschlagsstelle durch Anfrischung geschlossen.

Ich habe in einem ähnlichen Falle einen langen Lappen aus der Halshaut genommen, dessen Stiel unmittelbar neben dem Defectrande lag, denselben durch Umklappen der unteren Hälfte verdoppelt und so in die Lücke eingenäht, dass die Umschlagsstelle den neuen Mundwinkel bildete. Etwas schwierig ist hierbei die Anlegung der Naht, da das eingeklappte Ende des Lappens zuerst mit den Resten der Schleimhaut und dann der äussere Theil mit den Wundrändern der äusseren Haut vernäht werden muss. Die Stelle, aus der der Lappen genommen ist, lässt sich in ganzer Ausdehnung durch die Naht schliessen.

---

## Rhinoplastik.

### Der Ersatz der Nase

kann versucht werden bei Verlust derselben durch Verwundungen, Tuberculose, Syphilis, Neubildungen.

Je nachdem die ganze Nase oder nur Theile derselben zu ersetzen sind, unterscheidet man die totale und partielle Rhinoplastik.

### Totale Rhinoplastik.

I. Mit Bildung eines Lappens aus der Stirnhaut (sog. **indische Methode**).

a) **bei Verlust der Weichtheile der ganzen Nase:**

Zur Bestimmung der Grössenmaasse des Lappens macht man sich ein Modell aus Leder oder Heftpflaster, welches man auf den zu ersetzenden Defect anpasst, wobei folgende normale Verhältnisse zu beobachten sind:

Der untere Umfang der Nase über die Spitze gemessen muss gleich sein der Entfernung vom inneren Augenwinkel zum Mundwinkel (etwa 7 cm), die Länge des Nasenrückens gleich der Entfernung von der Grenze des Haarwuchses bis zur Glabella; je länger das Septum gebildet wird, um so höher wird die Nase; um eine gebogene (römische) Nase zu erhalten, wölbt man die Seitenränder des Lappens etwas, während gerade Seitenränder eine mehr griechische Form hervorbringen.

Dem Hautlappen wurden von den einzelnen Chirurgen die verschiedensten Formen gegeben, vgl. Fig. 145.

Nachdem die Form und Grösse des Lappens bestimmt und in Heftpflaster ausgeschnitten ist, wird dieses Modell auf die

Fig. 145.

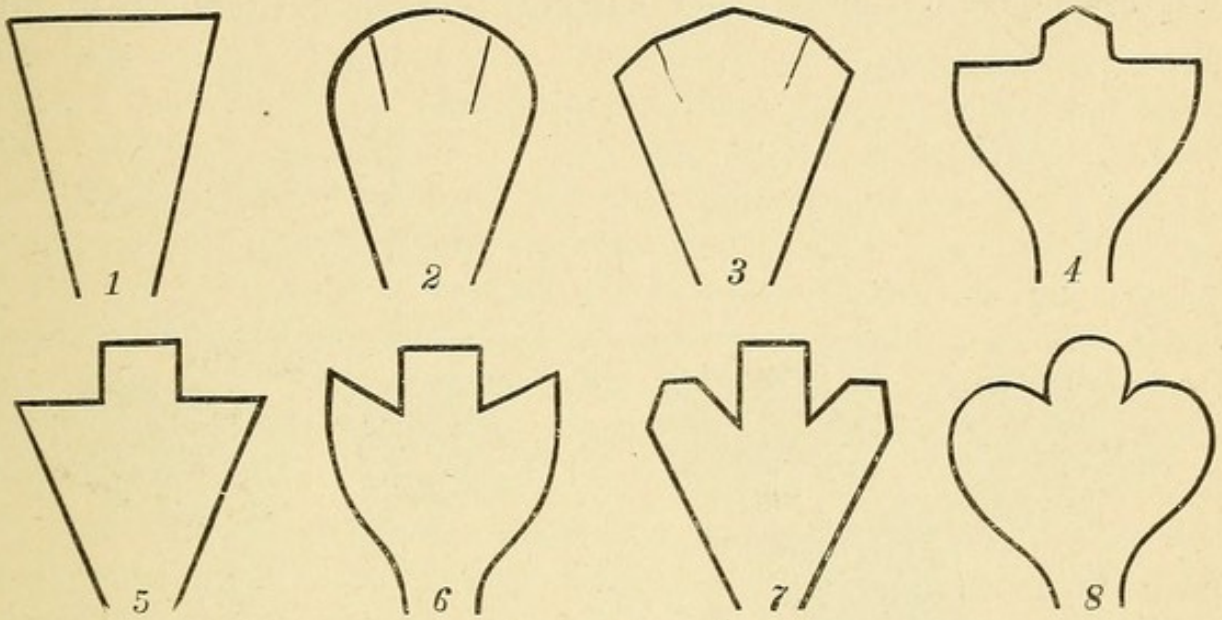


**Modelle zur Rhinoplastik.**
1 Ursprüngliches Modell der Indier; 2 und 5 Modelle von Dieffenbach; 4 von Ammon-Zeis; 3, 6, 7, 8 von Langenbeck.

Stirne über der Nase festgeklebt und zwar so, dass der Stiel des Lappens schräg gegen einen Augenhöhlenrand gerichtet ist, wodurch die Art. angularis in die Ernährungsbrücke kommt (Fig. 146); dann schreitet man zur Operation:

Der Kranke befindet sich in halbsitzender Stellung und gemischter Chloroformnarkose (vorher Injection der Maximaldose Morphium), wodurch während der Dauer der Operation, wenn die Anwendung der Chloroformmaske nicht mehr möglich ist, ein Zustand von Schmerzlosigkeit erzeugt wird, während der Kranke lauten Anrufen und Befehlen noch gehorcht.

1. Nun wird zunächst der **Rest des Nasenstumpfes** in Gestalt eines gleichschenkligen Winkels **wund gemacht**, indem man am Rande des Defects entlang tiefe Schnitte führt bis zu der Stelle, wo die Nasenflügel eingepflanzt werden sollen. An der Stelle, wo das neue Septum einzufügen ist, wird oberhalb des Philtrum ein kleiner dreieckiger Spalt geschnitten. Die Ränder der Seiten-

schnitte, ebenso wie die Oberlippe werden nach aussen zu etwa $^1/_2$ cm vom Knochen abgelöst.

2. Das auf der Stirn festgeklebte **Nasenmodell** wird mit scharfem Messer genau überall bis auf den Knochen **umschnitten.** Den inneren (unteren) Rand des Stieles lässt man in der Nähe des Augenwinkels bis in den oberen Wundwinkel des angefrischten Nasenstumpfes verlaufen; der äussere (obere) biegt oberhalb der

Fig. 146. Fig. 147.

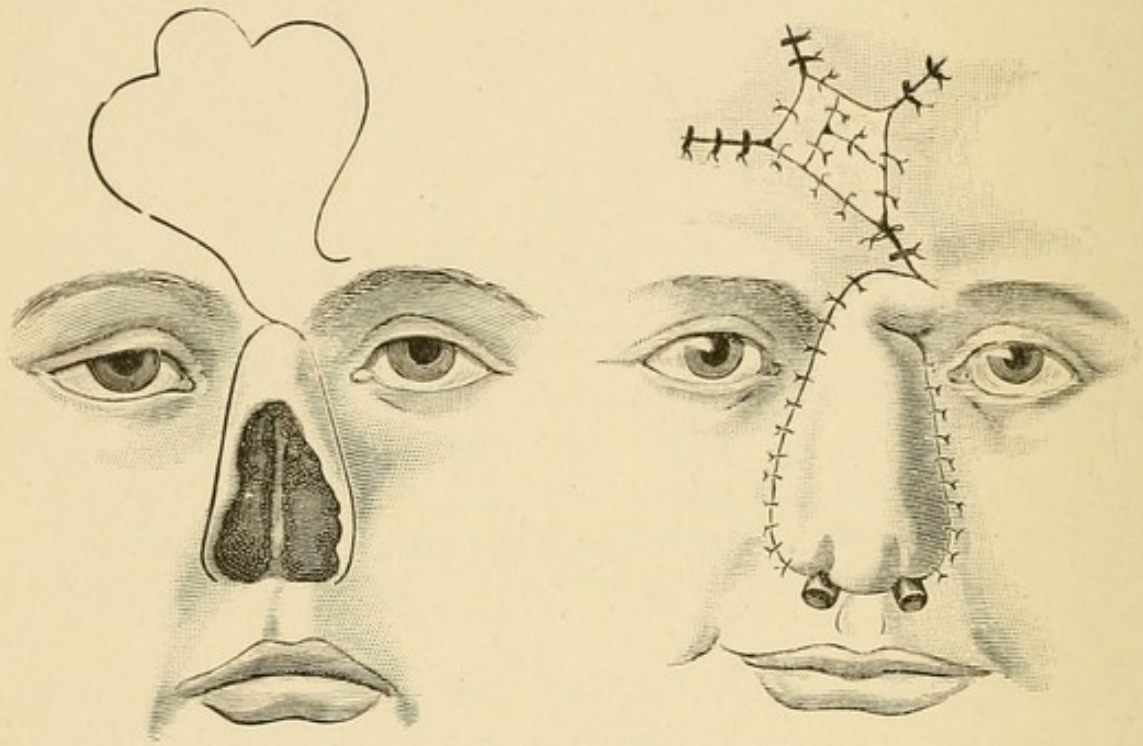

**Totale Rhinoplastik aus der Stirn**
(Indische Methode).

Augenbraue hakenförmig nach aussen um, wodurch bei Drehung des Stieles eine Abknickung desselben möglichst vermieden wird. Der so umschnittene Hautlappen wird sammt dem Periost vom Knochen abgelöst und das Heftpflastermodell entfernt, dann wird der Lappen nach unten geschlagen, so dass er vor der Nasenhöhle herabhängt.

3. Ehe man nun die Anheftung des Lappens vornimmt, ist es zweckmässig, zuvor die grosse **Wunde auf der Stirne** durch seitliche Vernähung der Wundecken zu **verkleinern,** so weit dies ohne allzu grosse Spannung möglich ist; der in der Mitte übrig bleibende Defect kann nun sofort oder auch am Ende der ganzen Operation durch Transplantation nach Thiersch oder Wolfe gedeckt werden (Fig. 147).

Währenddessen hat der herunterhängende Lappen sich „ausgeblutet“ und ist blass geworden; er wird nun **angenäht.**

4. Zunächst wird das zum Septum bestimmte Stück des Lappens an seinen beiden unteren Ecken mit scharfem Messer oberflächlich wund gemacht und der Länge nach leicht zusammengefaltet in den dreieckigen Schnitt oberhalb des Philtrum mit Kopfnähten eingenäht; darauf werden die beiden Nasenflügel gebildet durch Umklappen der beiden Seitenecken nach innen zu; in dieser zusammengefalteten Lage werden sie durch eine durch die ganze Dicke des neuen Nasenflügels gelegte lose Matratzennaht gehalten und ihre hinteren Seiten durch Knopfnähte an den angefrischten unteren Wundwinkel des Defectes angeheftet. Dann erst werden die Seitenränder in den Wundfalz mit zahlreichen Knopfnähten genau eingenäht. In der Nähe des gedrehten Stieles dürfen die Nähte nicht zu dicht angelegt werden, am besten alternirend, so dass sie sich nicht gegenüberstehen.

In die neugebildeten Naslöcher werden zwei mit Jodoformgaze umwickelte Gummiröhren eingelegt, um ihrer grossen Neigung zum Zuwachsen entgegen zu wirken und die umgeschlagenen Hautränder sanft gegen einander zu drücken (Fig. 147); dieselben müssen auch nach erfolgter Anheilung der Nase noch lange Zeit getragen werden.

Um diesem lästigen Uebelstande abzuhelfen, rieth von Volkmann, das Septum nicht anzunähen, sondern frei herabhängen zu lassen; im Laufe der Wundheilung wulstet es sich nach innen zu in die Nase hinein, und lässt der Luft einen genügenden Zugang durch die Nase; zugleich entsteht durch diese rundliche Wulstung eine ganz leidlich aussehende Nasenspitze, deren gute Form bei allen Methoden mehr oder weniger zu wünschen übrig lässt. Sollte später eine Verbesserung der Entstellung erwünscht sein, so kann man das Septum nachträglich bilden (s. S. 103).

Zum Verband nach Rhinoplastik benutzt man am besten kleine Jodoformgazestreifen oder schmale mit Borsalbe bestrichene Läppchen auf den Nahtlinien, so dass man immer den Zustand und die Farbe der neuen Nase im Auge behält; die vernähte und transplantirte grosse Stirnwunde kann durch einen leichten Druckverband geschützt werden.

Ist die neue Nase am nächsten Tage noch von blasser

Farbe, so ist dieses kein schlechtes Zeichen: sie wird in den nächsten Tagen blassrosa und schliesslich von normaler Farbe; ist sie dagegen blauroth oder dunkelbraun verfärbt, so ist meist ein nicht vollständiger Erfolg der Operation durch theilweises Absterben des Kunstgebildes zu befürchten; bisweilen thun Blutegel, an die blauen Stellen gesetzt, gute Dienste.

Die zu Anfang sehr entstellende Faltung des Stieles wird später durch einfaches Ausschneiden des Höckers beseitigt, ebenso können später noch mehrere kleinere Nachoperationen zur Verschönerung der Form nöthig sein; alle diese Operationen dürfen nicht zu früh, jedenfalls nicht vor der 4.—6. Woche ausgeführt werden, da sich die neue Nase durch nachträgliche Schrumpfung immer mehr und mehr (meist zu ihrem Nachtheile) verändert, zumal wenn die erhoffte Ossification des Pericranium entweder höchst gering ist, oder ganz ausbleibt.

b) **bei Verlust der ganzen Nase mitsammt dem knöchernen Gerüst derselben** sinkt die auf obige Weise neugebildete Nase aus Mangel an Stütze in sich zusammen und flacht sich mehr ab.

Um dieses zu verhüten, hat man sich bemüht, durch geeignete Unterfütterung der Weichtheilnase einen festeren Halt zu geben.

Schon von Langenbeck glaubte durch Mitnahme des Periosts der Stirnhaut der Nase grössere Festigkeit zu geben; er hatte auch den Plan, eine dem neuen Nasenrücken entsprechende Knochenspange an dem Lappen zu bilden, wie dies von Hacker neuerdings mit Erfolg that.

Hueter bildete aus der noch vorhandenen Haut des Nasenrückenrestes einen Lappen, der nach unten umgeklappt wird, so dass seine Wundfläche nach vorne sieht; auf dieselbe wird dann der Stirnlappen gelegt; durch die Neigung des umgeschlagenen Lappens, in seine alte Lage zurückzukehren, kann der Nasenrücken etwas gehoben bleiben (federnder Stützlappen) [s. a. Fig. 149].

Thiersch benutzte zur Unterfütterung zwei seitliche rautenförmige Lappen aus der Wangenhaut, die er mit der Wundfläche nach aussen in der Mittellinie zusammen nähte und darüber den Stirnlappen legte; die entstandenen grossen Defecte werden durch Transplantation gedeckt (Fig. 148).

Aehnlich, nur umgekehrt, verfuhren Verneuil und Bouisson, welche den Stirnlappen zur Unterfütterung benutzten, und darüber zwei seitliche Wangenlappen schoben (Fig. 149).

Fig. 148.

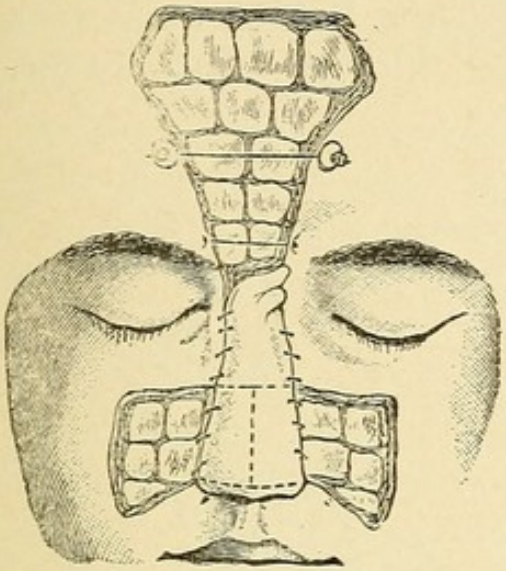

Rhinoplastik nach Thiersch.

Fig. 149.

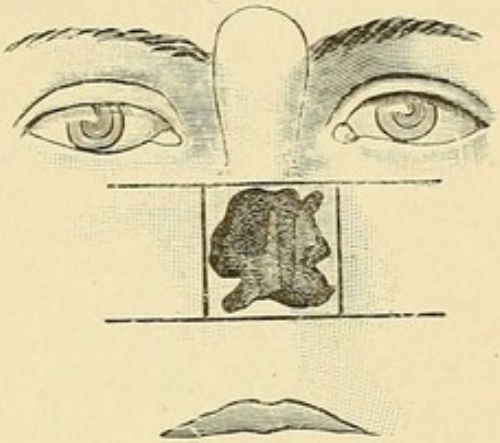

Rhinoplastik nach Verneuil.

v. Langenbeck versuchte das Nasengerüst osteoplastisch wieder herzustellen, indem er das meist nur eingesunkene, aber doch noch in Resten vorhandene Nasenskelett sammt den durch den chronischen Verlauf früherer Ulcerationen bedingten Callusmassen wieder aufrichtete. Nachdem die Apertura pyriformis durch einen vom Nasalfortsatz des Stirnbeins abwärts laufenden Medianschnitt freigelegt und die Haut nach beiden Seiten etwas zurückpräparirt ist, sägt er vom Rande der Apertura pyriformis beiderseits mit der Stichsäge einen schmalen Knochenstreifen ab, der an seinem unteren Ende mit dem Oberkiefer in Verbindung bleibt (Fig. 150). Die so entstandenen Bälkchen werden mit dem Elevatorium senkrecht aufgerichtet und die vorher abgelösten Hautlappen an ihnen befestigt; dann werden die eingesunkenen Nasenbeine jederseits vom Processus nasalis maxill. sup. abgesägt und langsam mit dem Hebel in die Höhe gebrochen, wobei die Nahtverbindung zwischen Nasenbein und Stirnbein das Charniergelenk bildet. Ueber dieses wie Dachsparren wirkende Stützgerüst wird nun die neue Nase aus der Stirn, wie oben beschrieben, gelegt (Fig. 151).

In Fällen, wo es gelingt, bei grosser Biegsamkeit des Knochens

diese Sparren so aufzurichten, dass ihre Ernährungsbrücke nicht abbricht, oder einknickt, kann man mit dieser kunstvollen Operation einen schönen Erfolg haben; meist tritt aber doch Nekrose ein.

König nahm aus der Stirn einen Hautknochenlappen, indem er von der Glabella einen langen schmalen viereckigen Streifen schnitt, und nun mit scharfem Meissel einen schmalen Knochenspahn aus der Corticalis des Stirnbeins ausmeisselte, der

Fig. 150. Fig. 151.

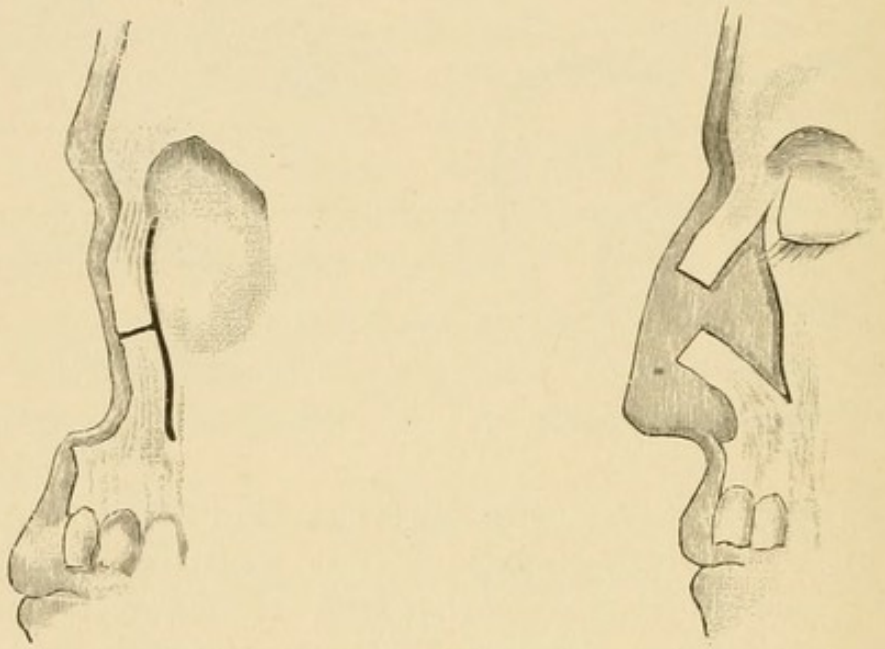

**Osteoplastisches Nasengerüst nach von Langenbeck.**

mit dem Hautlappen in inniger Verbindung blieb und seine Innenfläche darstellte. Dieser Lappen wurde über den Nasendefect heruntergeklappt und über den so gebildeten neuen Nasenrücken der Weichtheillappen aus der Stirn befestigt (s. S. 105).

Eine völlig knöcherne Nase mit sehr gutem Dauererfolge erzielte Schimmelbusch in folgender Weise:

1. Ein Hautknochenlappen, dessen 7—9 cm breite Basis an der Haargrenze liegt, wird nach Durchtrennung der Haut mit messerscharfem breitem Meissel aus der obersten Knochenschicht des Stirnbeins ausgemeisselt, wenn möglich so, dass die dünne Knochenplatte nicht einbricht. Dieser Lappen wird abgehoben und in Jodoformgaze gewickelt. Der entstandene Stirndefect wird sofort durch Lappenverschiebung (nach Jaesche) zu einer strichförmigen Narbe vereinigt. Die Schnitte für die Lappen

ziehen von den Ecken des Defects an der (abrasirten) Haargrenze bogenförmig bis in die Schläfengegend (Fig. 152).

2. Nach 4—6—8 Wochen wird der Knochenlappen, nachdem sich einige Stellen nekrotisch abgestossen haben und die ganze Fläche mit Granulationen bedeckt ist, nach Entfernung derselben (Messer) mit Läppchen nach Thiersch an seiner Innenfläche bedeckt.

3. Ist diese Ueberhäutung gelungen, so stellt man den Lappen nasenförmig auf und setzt ihn mit seinen angefrischten Rändern in die ebenfalls angefrischten Reste der Apertura pyriformis ein, so dass die Knochenschichten genau aneinander liegen.

Fig. 152. Fig. 153.

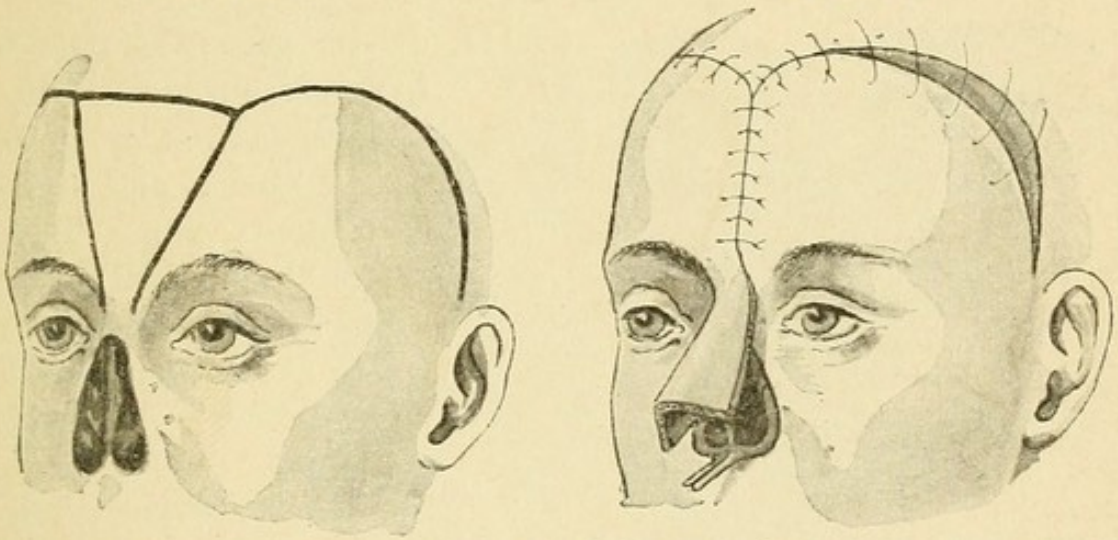

**Rhinoplastik nach Schimmelbusch.**

Um die „Profilhöhe“ zu sichern und zugleich die Eindrücke der Nasenflügel anzudeuten, führt man im unteren Theile der neuen Nase einen Metalldraht durch, der aussen durch zwei Knöpfe oder Platten gehalten wird. Will man auch ein Septum bilden, so nimmt man es aus der häutigen Bedeckung der Apertura pyriformis, indem man von ihrem unteren Rande zwei dünne seitliche Lappen nach der Mitte zu bis zur natürlichen Ansatzstelle des Septum ablöst und dieselben unter einander und mit der neuen Nasenspitze vernäht (Fig. 153).

Bei Sattelnasen verfährt man ähnlich, nur wird der Lappen nicht transplantirt, sondern mit seiner (abgekratzten) Granulationsfläche nach aussen, Hautfläche nach innen, eingepflanzt und über

seine Wundfläche sofort die in der Mitte der Länge nach gespaltene und beiderseits weithin abgelöste Haut der eingesunkenen alten Nase herübergezogen.

---

II. Ist die Stirnhaut wegen narbiger Beschaffenheit zu plastischen Zwecken nicht gut verwendbar, so muss man andere Theile des Gesichts zu verwenden suchen; Nélaton ersetzte die Weichtheile der Nase durch zwei rautenförmige seitliche **Wangenlappen**, welche ihre Basis am Nasenrücken und inneren Augenwinkel haben; an dem einen Lappen muss noch ein viereckiges Anhängsel sich befinden zur Bildung des Septums (sog. **französische Methode**) [Fig. 154].

---

Fig. 154.

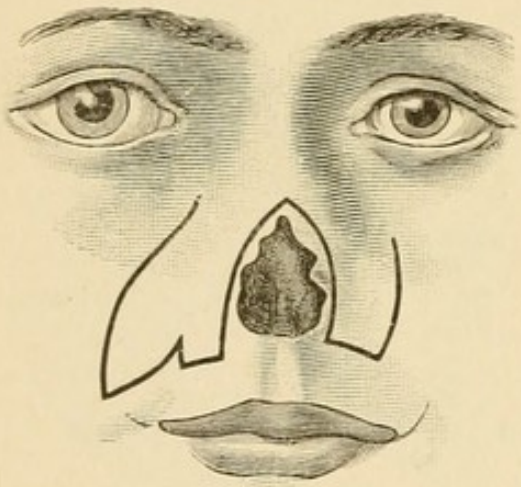

**Rhinoplastik aus der Wange nach Nélaton.** (Französische Methode).

III. Ist im ganzen Gesicht überhaupt keine gute Haut zum Ersatz zu finden, so bleibt nichts übrig, als nach dem Vorgange von Tagliacozza*) (1597) und v. Gräfe (1816) die neue Nase aus der Armhaut zu bilden (**italienische Methode**).

Zu dem Zwecke wird aus der Mitte des Oberarms zunächst durch zwei Einschnitte ein doppelt gestielter Lappen gebildet, den man durch Unterschieben von Gaze am Wiederverwachsen mit der Unterlage verhindert. Wenn in dem Lappen die narbige Schrumpfung beginnt, wird die eine Brücke durchtrennt und die Wundfläche an den angefrischten Nasendefect geheftet. Ist die Verheilung erfolgt, so wird auch die andere Brücke am Arm durchtrennt (Fig. 155).

Der Uebelstand, dass bei dieser Methode der Arm während der Heilung unbeweglich am Kopfe festgestellt sein muss (durch Bandagen ev. Gypsverband), der Kranke immer die Secrete gra-

---

*) Tagliacozza, Professor in Bologna 1597: De curtorum chirurgia per insitionem.

nulirender Wundflächen einathmet, und schliesslich doch die neue Nase wegen der Minderwerthigkeit der Armhaut gegenüber der Gesichtshaut weniger lebensfähig und formloser ist, insbesondere schnell zusammenschrumpft, hat die italienische Rhinoplastik wenig

Fig. 155.

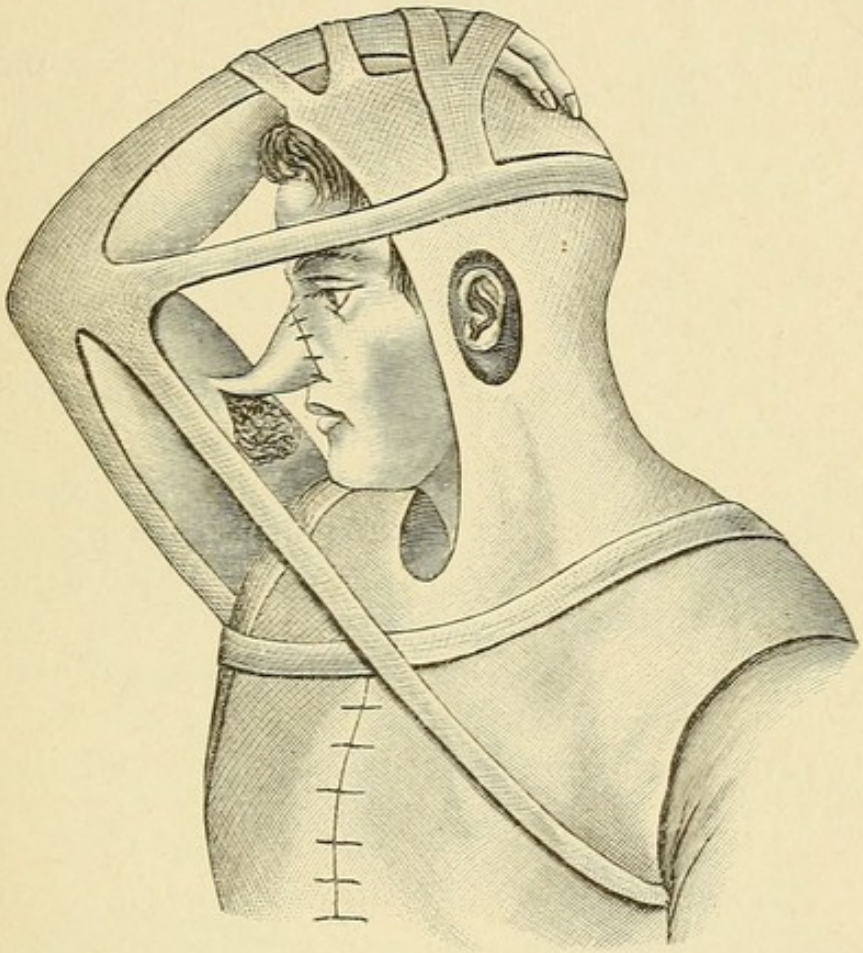

**Rhinoplastik aus der Armhaut nach Tagliacozza und v. Gräfe.**

in Aufnahme kommen lassen; sie kann höchstens im Nothfall als Ersatz der indischen Methode dienen. In letzter Zeit ist sie aber dennoch ab und zu, sogar mit Erfolg, ausgeführt worden. So ersetzte Israel die Nase, um die entstellenden Stirnnarben zu vermeiden, durch Ueberpflanzung eines aus der Ulnarseite des Vorderarms entnommenen Hautknochenlappens, dessen knöcherner Antheil aus der unmittelbar unter der Haut liegenden Ulnarkante besteht (Fig. 156). Bei einer Sattelnase ersetzte er das eingefallene Nasengerüst durch Ueberpflanzung einer von der Tibia abgesägten Knochenspange.

Fig. 156.

Rhinoplastik nach Israel.

Bei allen diesen Methoden lässt dennoch die neugebildete Nase oft sehr viel zu wünschen übrig. Zudem ist sie auch noch zum Verfall geneigt, manche schrumpft im Lauf der Zeit immer mehr zusammen. Wer daher einen dauernden Erfolg haben will, thut gut, die neue Nase gleich möglichst gross „auf Zuwachs“ anzufertigen.

Viel schönere kosmetische Erfolge erzielt man durch die **Nasenprothesen**, die jetzt in vulkanisirtem Kautschuck (Sauer) oder Celluloid (Kleinmann) in vorzüglicher Weise hergestellt werden, zumal hierbei durch Anpassen von abgeschnittenen Maskennasen (Kleinmann) oder nach Modellen von Bildhauern (Gronwald) die für die betreffende Physiognomie passendste Form gefunden werden kann. Festgehalten werden diese Prothesen entweder durch ein Brillengestell (wie bei Masken) oder

Fig. 157.



Fig. 158.



Nasenprothese nach Tiemann.

durch zwei pincettenartig auseinander federnde Drähte, die sich gegen die Ränder, die Apertura pyriformis und die Muschelreste stützen. Die Ansatzlinie wird durch gefärbtes Collodium, Zinkleim u. dergl. möglichst unsichtbar gemacht; einfaches Ankleben ohne Haltapparat ist zu unsicher.

## Partielle Rhinoplastik.

Dieselbe dient zum **Ersatz einzelner Theile der Nase**, z. B. einer Nasenhälfte, eines Nasenflügels, der Nasenspitze, des Septums.

**Fehlt die eine Seitenwand der Nase**, so kann man sie nach der indischen Methode ersetzen, indem man aus der Stirnhaut einen Lappen von der Form eines halbirten Nasenmodells herunterklappt und in den Defect einnäht; ebenso lassen sich grössere oder kleinere Defecte des Nasenrückens durch entsprechend geformte schmale Stirnlappen bedecken.

Fig. 159. Fig. 160.

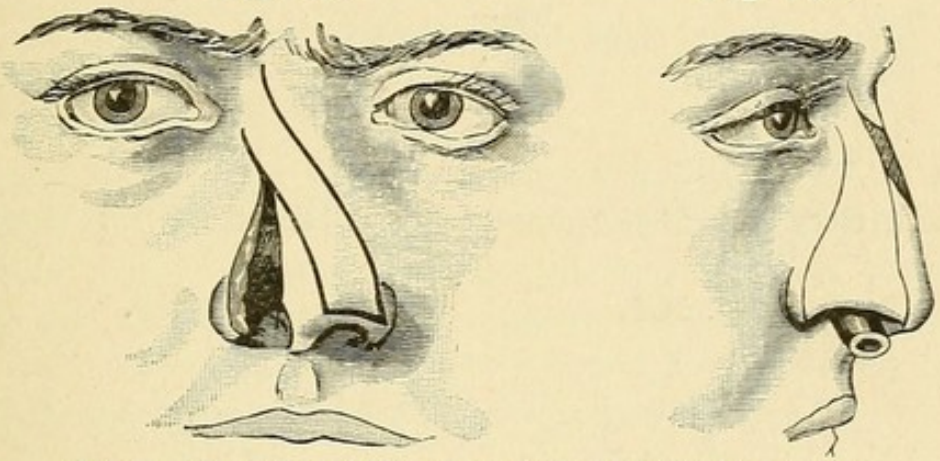

**Ersatz eines Nasenflügels aus der Haut des andern nach von Langenbeck.**

Betrifft der Verlust mehr **den Nasenflügel** und die über ihm liegende Haut, so bildet man nach von Langenbeck den Ersatzlappen aus der anderen Nasenhälfte:

Man schneidet einen schmalen rechteckigen Lappen aus der gesunden Seite, dessen Basis am innern Augenwinkel der kranken Seite liegt, dessen Seiten schräg über den Nasenrücken hinüberziehen und dessen unterer Querschnitt dicht über dem gesunden Nasenflügelrande endigt; wird der von seiner Unterlage abgelöste Lappen über den stehenbleibenden „Sporn“ auf die kranke Seite herübergeklappt und hier eingenäht, so ist er um einige Millimeter länger als der zu deckende Spalt. Durch (narbige) Ein-

krempung seines unteren freien Randes nimmt das neue Nasloch dieselbe Form an, wie das gesunde, während der secundäre Defect durch Granulation heilt oder sofort nach Thiersch überhäutet wird. Der Erfolg dieser Operation ist ein ausgezeichneter (Fig. 159, 160).

**Kleinere Defecte der Nasenflügel** deckt man entweder durch Heranziehung gestielter Lappen aus der benachbarten Wangen-

Fig. 161. Fig. 162. Fig. 163.

**Ersatz eines Nasenflügels durch gestielte Lappen aus der Wange.**

Fig. 164. Fig. 165.

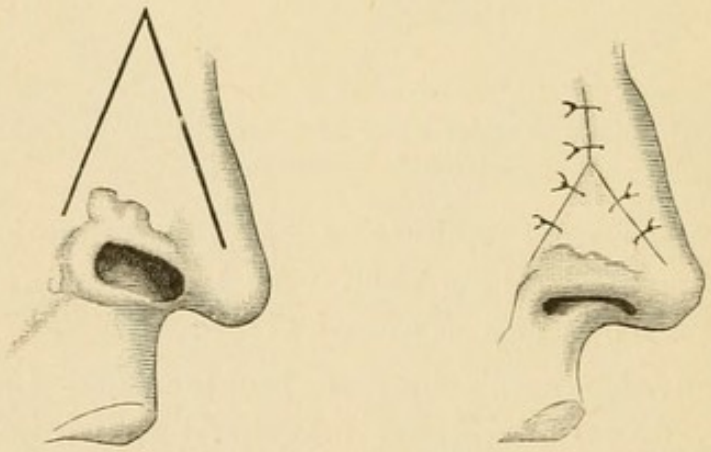

**Bildung des Naslochs durch Hautverschiebung.**

haut (Fig. 161, 162, 163) oder durch Herabschieben eines Λ-förmigen Lappens und Anlegung einer X-förmigen Naht nach Dieffenbach (Fig. 164, 165). Auch aus der Oberlippe lässt sich, ähnlich wie in Fig. 162 ein Ersatzlappen schneiden (O. Weber).

Kleinere Defecte **der Nasenspitze** lassen sich in mannigfaltigster Weise aus der Nase selbst ersetzen durch Bildung kleiner Lappen mit geeignet angelegter Ernährungsbrücke und Verschiebung. Die secundären Defecte gleichen sich so aus, dass man sie später kaum bemerkt. W. Busch deckte einen die Nasenspitze und einen Nasenflügel einnehmenden Defect durch einen seitlich gestielten Lappen aus der Haut des Nasenrückens und der Glabella (Fig. 166). Originell ist das Verfahren Hueters, welcher die durch einen Keilschnitt excidirte Plantarkuppe der kleinen Zehe als Nasenspitze einnähte.

Fig. 166.

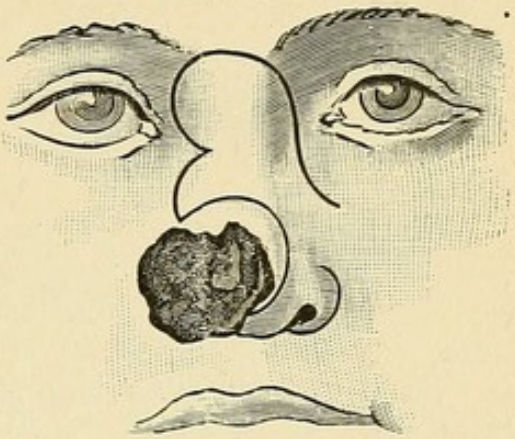

**Ersatz der Nasenspitze und des Nasenflügels nach W. Busch.**

Zum **Ersatz des Septum**

kann man verwenden:

1. die Haut des **Philtrums der Oberlippe** (Dieffenbach), indem man die Mitte der Lippe durch zwei senkrechte Schnitte durch ihre ganze Dicke auslöst und gerade nach oben schlägt, so dass die Schleimhaut nach aussen sieht. Der Lappen wird dann an die zuvor angefrischte Stelle der Nasenöffnung eingenäht, und die Lippenwunde durch Naht völlig geschlossen (Fig. 167, 168).

Fig. 167.

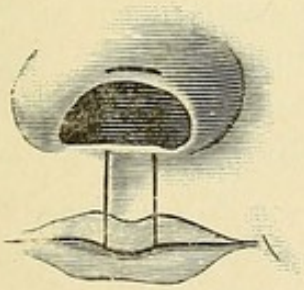

Fig. 168.

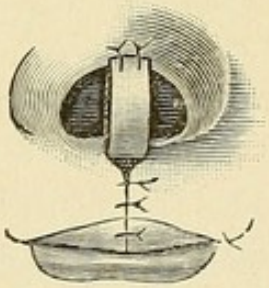

**Ersatz des Septum nach Dieffenbach.**

2. die **Haut der Oberlippe,** aus welcher man einen schräg liegenden Lappen bildet mit oberer Basis und diesen durch seitliche Verschiebung in die Nasenöffnung näht: der Stiel muss

dann später abgetrennt und in die Mitte gesetzt werden (von Langenbeck Fig. 169, 170).

Fig. 169.

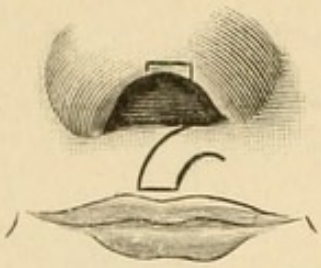

Fig. 170.

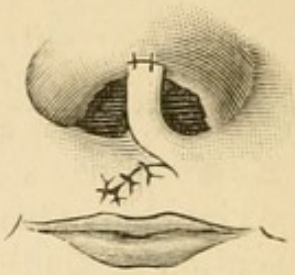

Ersatz des Septum nach von Langenbeck.

3. die **Haut des Nasenrückens**, aus dem man ein Läppchen bildet und nach unten seitlich dreht (Hueter). Fig. 171, 172.

Fig. 171.

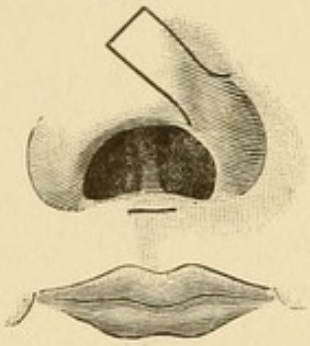

Fig. 172.

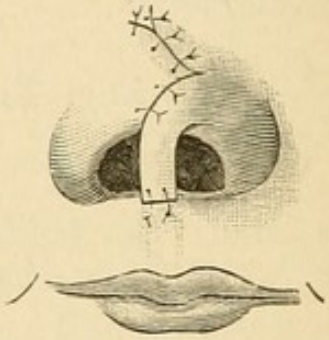

Ersatz des Septum nach Hueter.

---

### Der Wiederaufbau eingesunkener Nasen,

deren Knochen und Knorpelgerüst durch Geschwüre oder Verletzungen zerstört worden ist (**Sattelnase**), hat meist keinen dauernden Erfolg, wenn man nur Hautlappen ohne feste Unterlage verwendet, weil durch die Schrumpfung der neuen Hautgebilde die Verunstaltung bald wieder eintritt.

War das Knorpelgerüst noch z. Th. erhalten, aber die Nasenspitze tief eingesunken und aufwärts gestülpt, so verfuhr v. Langenbeck folgendermassen:

Durch einen nach oben convexen Querschnitt von einem Nasenflügel zum andern wird die Nasenspitze abgetrennt und durch einen scharfen Haken nach unten vorn herabgezogen und aus ihrer Nische herausgeholt. In den so entstandenen Defect

von der Form eines liegenden Halbmonds wird nun ein ähnlich geformter gestielter Lappen aus der Stirnhaut herabgeschlagen und durch Nähte an die Seitenränder und die Nasenkuppe befestigt (Fig. 173—176).

Fig. 173. Fig. 174. Fig. 175. Fig. 176.

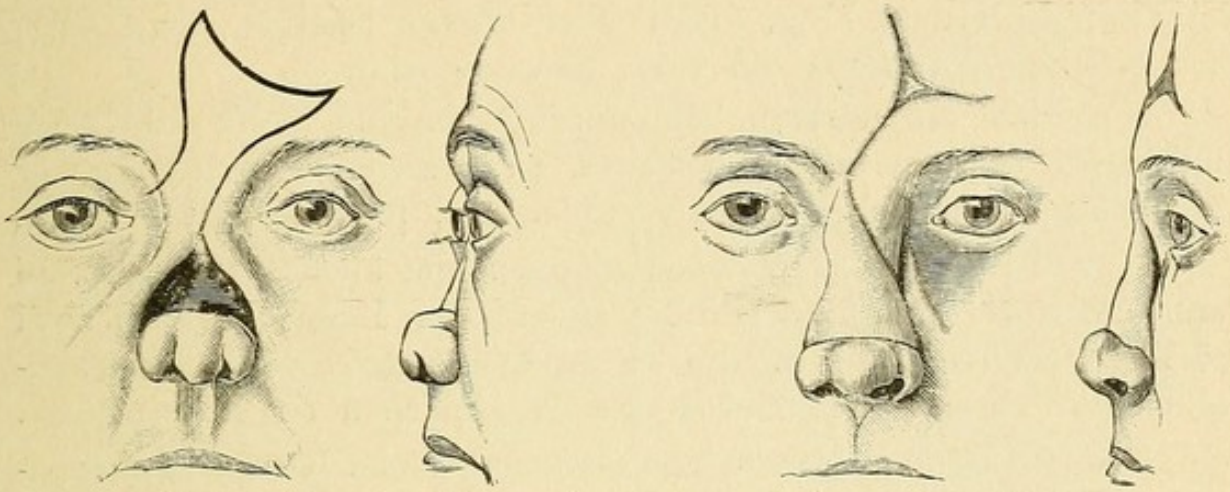

**Wiederaufbau der eingesunkenen Nase nach von Langenbeck**
vor und nach der Operation.

Fig. 177. Fig. 178.

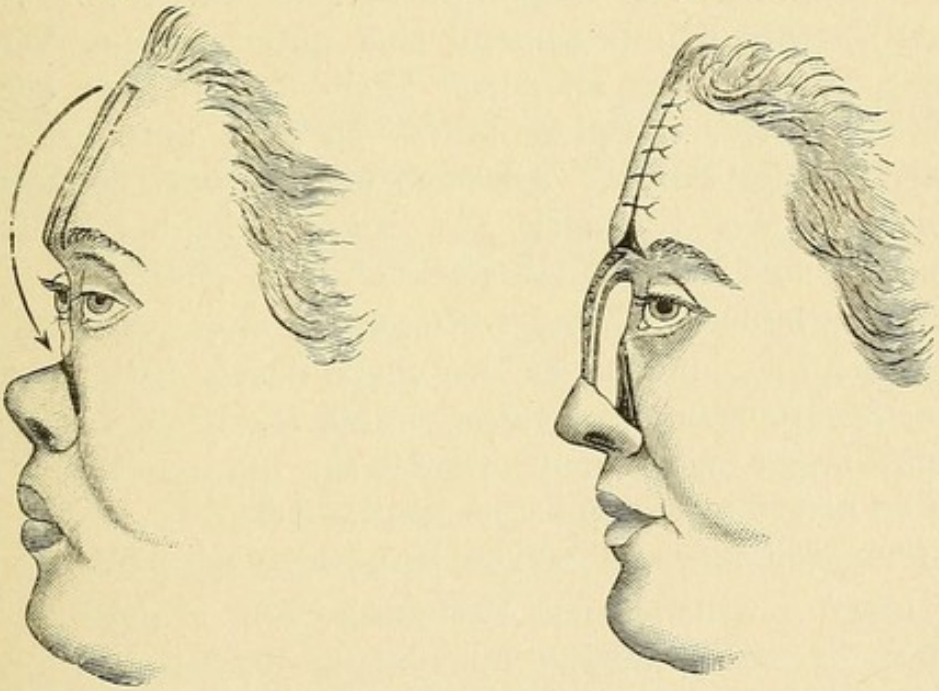

**Rhinoplastik nach König.**

König bildete einen knöchernen Nasenrücken durch einen **Weichtheilknochenlappen** aus der Stirn.

Nach querer Abtrennung der Weichtheilnase an ihrer tiefsten

Stelle wird aus der Mitte der Stirn ein ca. 1 cm breiter Hautlappen umschnitten, dessen Basis in der Glabella liegt (Fig. 177). Dieser Hautstreifen wird sammt dem Periost und einer dünnen Knochenschicht mit einem schmalen Meissel vom Stirnbein abgelöst, gerade nach unten geklappt, so dass seine Knochenfläche nach aussen liegt und mit der beweglich gemachten Nasenkuppe vernäht (Fig. 178); über diesen Sparren wird dann nach indischer Methode die neue Nase geformt.

Um aber die normale Einsenkung zwischen Stirn und Nase und einen schmaleren Nasenrücken zu erzielen, durchschnitt er die Verbindungsbrücke des Stirnlappens und pflanzte sie tiefer ein.

Israel liess den Hautknochenlappen erst überhäuten, spaltete dann die unter ihm liegende Nasenhaut der Länge nach in zwei thürflügelförmige Lappen, die er an den angefrischten Knochenbalken seitlich anheftete und so die Seitenflächen der Nase bildete.

Der Stirnlappen besteht aus einer nur 4 mm breiten Knochenspange, um die herum das mindestens 2 cm breite Hautstück vereinigt wird. An diesen überhäuteten Rüssel wird dann später die Haut der Sattelnase eingepflanzt.

Ollier umschnitt die eingesunkene Nase durch zwei Schnitte, die an den Nasenflügeln beginnend sich unter spitzem Winkel in der Glabella trafen, nahm an dieser Stelle das Periost mit in den Lappen und schob seine Spitze um 4 cm nach unten, in welcher Stellung er befestigt wurde. Aehnlich wie bei der Blepharoplastik Dieffenbachs wird dadurch die Nasenrückenhaut reichlicher nach vorn und die Nasenspitze nach abwärts gedrängt.

Mikulicz bildete aus den vorhandenen eingesunkenen Weichtheilen ein Septum, indem er dieselben durch seitliche Schnitte am Rande der Apertura pyriformis ablöste, nach der Mitte zu klappte, und ihre wundgemachte Oberfläche mit einander vernähte. Ueber die so geformte nur mit dem häutigen Septum in Verbindung stehende neue Scheidewand wurde dann eine neue Nase gebildet.

Die oben beschriebenen Verfahren von Schimmelbusch (S. 96) und Israel (S. 100) sind ebenfalls für Sattelnasen angewendet worden.

Führen alle diese Versuche nur mangelhafte Erfolge herbei, so muss man sich mit den künstlichen Nasengestellen begnügen, welche aus Goldblech, Kautschuk, Bernstein u. s. w. hergestellt sind.

Aeyräpää richtete viele Sattelnasen mit dauerndem guten Erfolge auf durch Draht-, Hart- und Weichkautschukprothesen, die eine Art künstlicher Nasenscheidewand bilden und von innen her durch eine Oeffnung im harten Gaumen eingeführt werden.

Fig. 179.

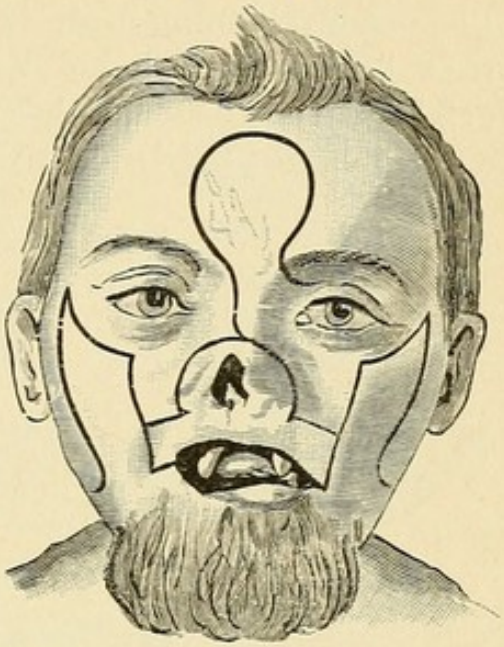

Bei gleichzeitiger Zerstörung von Nase und Oberlippe, wie sie nach Lues und Lupus nicht selten vorkommt, kann man den Ersatz dieser Theile in einer Sitzung vornehmen (Fig. 179), wobei man alle noch vorhandenen brauchbaren Hauttheile möglichst schont und theils zur Deckung theils zur Unterfütterung verwendet.

# Plastische Operationen bei angeborenen Spaltbildungen der Mundgegend.

## I. Bei Lippen- und Kieferspalten.

Die meisten dieser Operationen können gleich nach der Geburt vorgenommen werden, doch ist es zweckmässig, bei den schweren Formen die Kinder etwas älter (1—2 Jahre) werden zu lassen, um besser entwickelte Hauttheile zur Verfügung zu haben. Ausserdem kann man bei Kieferspalten durch eine vorläufige Operation und passend angewandten Druck die Spalträndер vorher wesentlich einander nähern.

Grössere Kinder können in Narkose und dann, wenn man es vorzieht, am hängenden Kopf (Rose) operirt werden, kleinere Kinder werden nicht chloroformirt, sondern in aufrechter Stellung mit Binden entweder auf ein Brett oder an die Brust eines sitzenden Gehülfen festgewickelt. Zu beiden Seiten steht je ein Assistent, welcher durch Druck mit Fingern und Schwämmen die

Blutung aus der Lippe beherrscht und das etwa in den Mund geflossene Blut mit Stielschwämmen entfernt.

## A. Einseitige Lippenspalte (Hasenscharte).

Die einfache Anfrischung der Spalträndер mit nachfolgender Vernähung hinterlässt meist einen entstellenden Einkniff durch die nachträgliche Verkürzung der Narbe; die folgenden Verfahren bezwecken daher hauptsächlich diesen Einkniff zu vermeiden und eine hinreichende Länge der Lippe herzustellen.

Fig. 180. Fig. 181. Fig. 182.

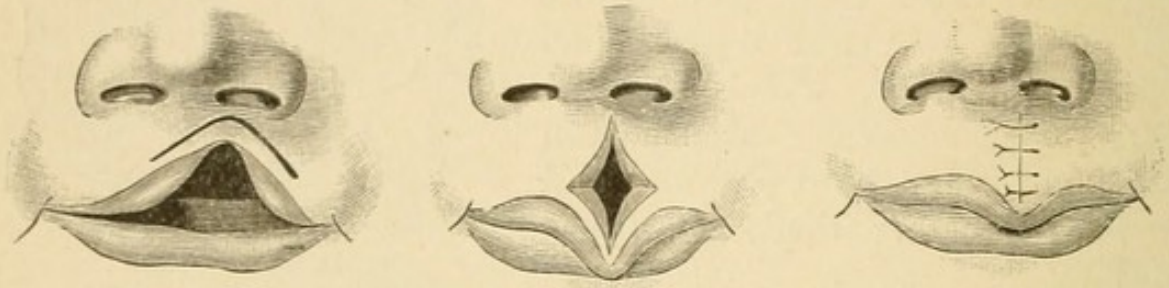

Anfrischung. Wunde. Naht.

**Verfahren von Nélaton.**

Bei unvollständigen, nicht bis an das Nasenloch reichenden Spalten leichteren Grades kann man je nach der Tiefe derselben in verschiedener Weise verfahren.

1. Nélaton durchschneidet die Lippe oberhalb des Spaltwinkels parallel den Rändern derselben, zieht den Spaltwinkel herab und

Fig. 183. Fig. 184. Fig. 185.

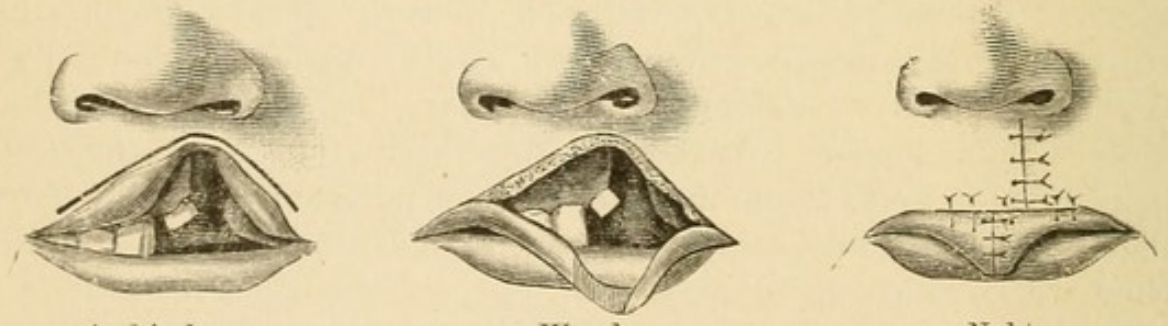

Anfrischung. Wunde. Naht.

**Lippensaumverziehung nach von Langenbeck (und Wolff).**

vereinigt die rautenförmige Wunde in der Längsrichtung, so dass ein rüsselförmiger Vorsprung entsteht, der sich nachträglich durch die Narbenschrumpfung wieder ausgleicht.

2. J. Wolff trennt nach v. Langenbeck's Vorgang den

ganzen Lippensaum bis nahe zu den Mundwinkeln von der Lippe ab, zieht ihn nach unten, vereinigt die Wundränder in der Längsrichtung und heftet den Lippensaum durch wagerechte Naht an die neugebildete Oberlippe, nachdem er soviel vom Lippenroth ausgeschnitten hat, dass nur noch ein mässiger Vorsprung zurück-

Fig. 186. Fig. 187. Fig. 188.

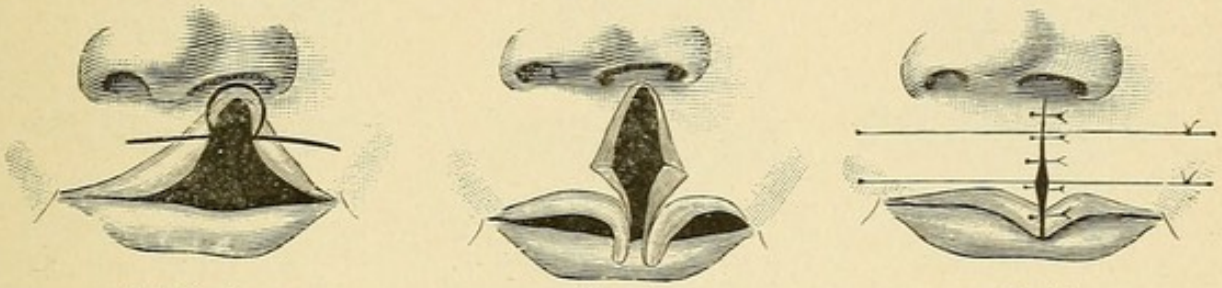

Anfrischung. Wunde. Naht.

**Verfahren von Malgaigne.**

bleibt, der wieder durch Längsnaht vereinigt wird. (Lippensaumverziehung.)

3. Malgaigne umschneidet den Spaltwinkel halbkreisförmig, führt von beiden Enden dieses Schnittes zwei kleinere schräg nach aussen unten in die Lippe hinein, klappt die so gebildeten

Fig. 189. Fig. 190. Fig. 191.

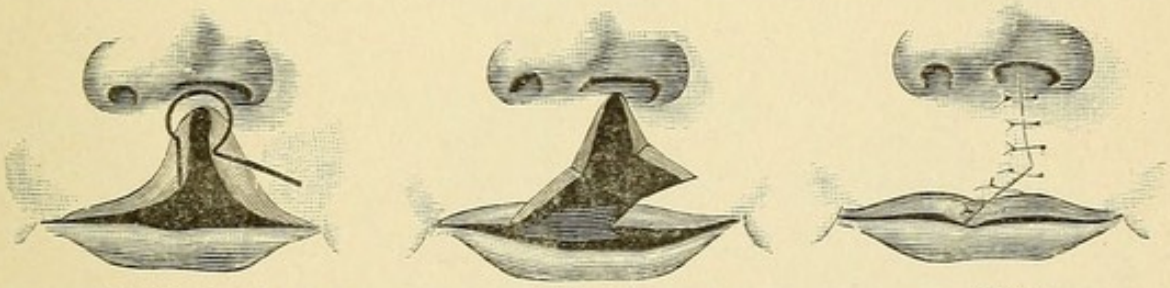

Anfrischung. Wunde. Naht.

**Verfahren von Mirault (v. Langenbeck).**

Zipfel nach unten und näht die dadurch verlängerten Spaltränder in der Mitte zusammen.

4. Mirault schneidet nur ein Läppchen aus dem einen (am besten lateralen) Spaltrande, frischt den andern Rand entsprechend winklig an und bildet durch Annähen des Läppchens an den abgeschrägten Wundrand der andern Seite den Lippensaum.

5. Giraldès bildet am lateralen Rande ein Läppchen mit

unterer Basis und führt von dessen Spitze einen Schnitt nach aussen unter dem Nasenflügel hin; vom inneren Spaltrande wird ein Läppchen mit oberer Basis geschnitten, welches nach oben

Fig. 192. Fig. 193. Fig. 194.

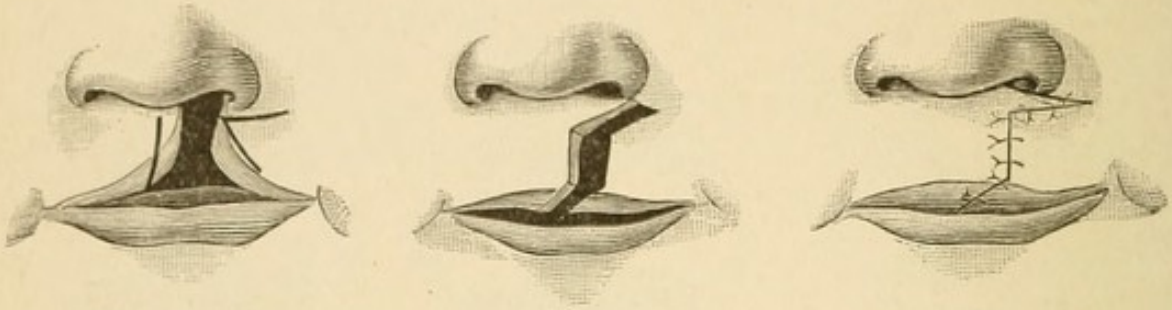

Anfrischung. Wunde. Naht.

**Verfahren von Giraldès.**

gezogen den unteren Rand des Nasloches bildet, während das Läppchen der anderen Seite nach unten gezogen und als Lippensaum verwendet wird.

Diese älteren Methoden sind in neuerer Zeit vielfach abgeändert und verbessert worden, z. B. durch König, Maas und Hagedorn. Die Schnittführungen bezwecken alle möglichst lange Wundränder zu erzielen; die Ausführung ist aus Fig. 195—203 ersichtlich.

Fig. 195. Fig. 196. Fig. 197.

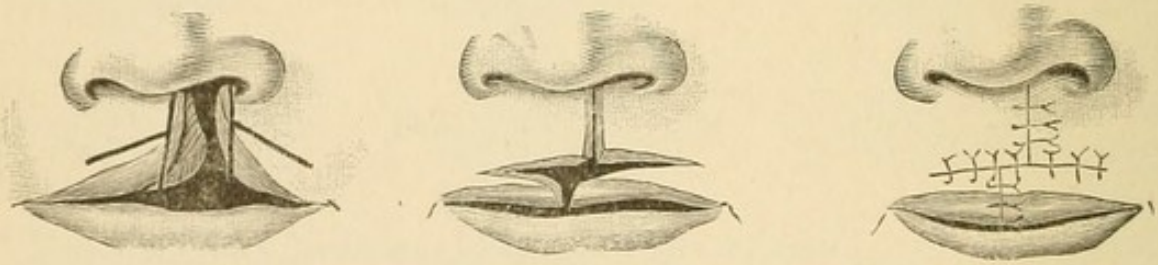

Anfrischung. Wunde. Naht.

**Verfahren von König.**

Ich selbst verfahre seit 1854 bei allen diesen Spaltbildungen (namentlich bei etwas älteren Kindern, wo hinreichend Weichtheile vorhanden sind) nach dem von mir aufgestellten „Princip der Sparsamkeit“ d. h. ich umschneide an allen Spalträndern genau an der Grenze des rothen Lippensaums die Lappen, klappe die Schleimhaut nach hinten zurück und nähe die Schleim-

hautlappen mit feinsten Nähten so zusammen, dass sie eine Unterlage mit nach vorn gerichteter Wundfläche bilden, auf welcher dann die Ränder der äusseren Haut zusammengeschoben und durch Nähte vereinigt werden (Fig. 204—205).

Fig. 198.

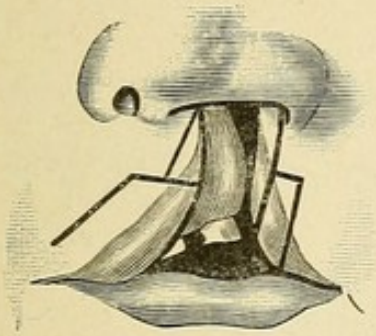

Anfrischung.

Fig. 199.

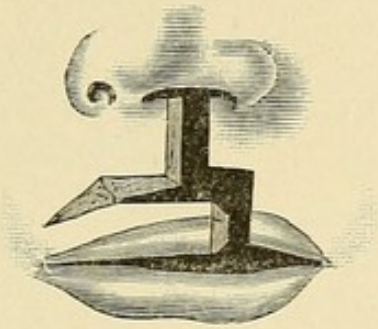

Wunde.

Fig. 200.

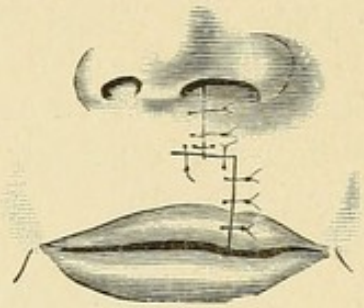

Naht.

**Verfahren von Maas.**

Fig. 201.

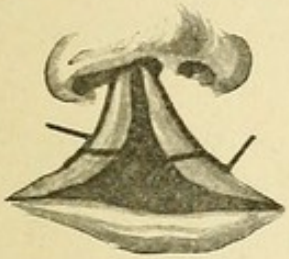

Anfrischung.

Fig. 202.

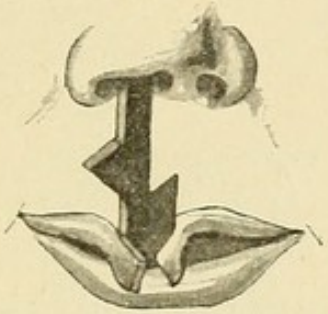

Wunde.

Fig. 203.

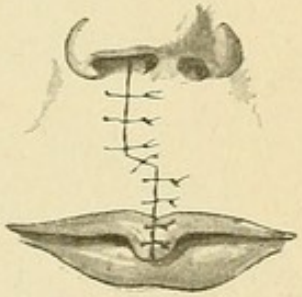

Naht.

**Verfahren von Hagedorn.**

Das Verfahren ist mühsamer und zeitraubender, als alle andern und deshalb auch nur bei ältern Kindern anwendbar, giebt aber bei weitem die schönsten Erfolge, zumal wenn man in ausgiebiger Weise durch tiefe Schnitte von der Uebergangsfalte aus die Lippe vom Kiefer ablöst und dadurch beweglicher macht, was von grosser Wichtigkeit für alle diese Operationen ist.

## B. Doppelseitige Lippenspalte.

Bei doppelseitiger Lippenspalte wird der in der Mitte befindliche Lappen im wesentlichen nach den eben beschriebenen Methoden wund gemacht und mit den Seitenstücken vereinigt, wobei es vor allem darauf ankommt, mit den vorhandenen Weich-

theilen sparsam umzugehen, d. h. nichts wegzuschneiden, was noch zu verwerthen ist.

Das Mittelstück muss am Rande der Schleimhaut umschnitten werden, so dass entweder ein viereckiger (v. Langenbeck) oder runder (v. Esmarch) Wundrand entsteht, an welchen die wundgemachten Seitenränder auf verschiedene Weise angenäht werden; sind die letzteren nicht breit genug, so kann man durch seitliche Einschnitte dieselben verlängern und ohne Spannung zusammenschieben (Maas, Hagedorn Fig. 206—211).

Fig. 204.

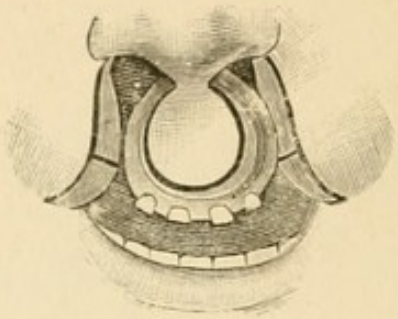

Anfrischung.

Fig. 205.

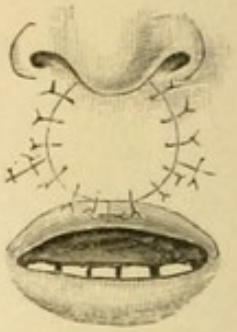

Naht.

Verfahren von v. Esmarch.

Fig. 206.

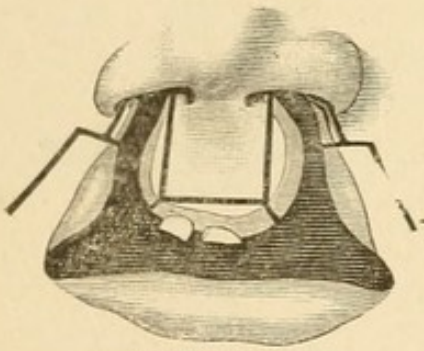

Anfrischung.

Fig. 207.

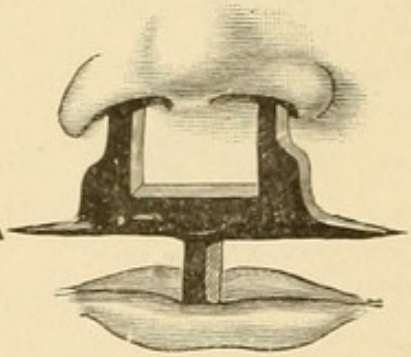

Wunde.

Fig. 208.

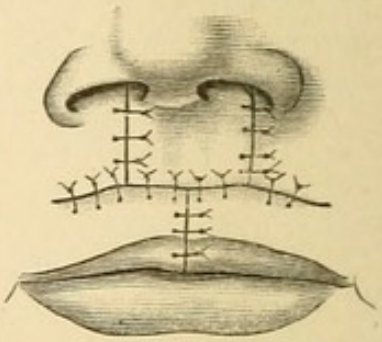

Naht.

Verfahren von Maas.

Fig. 209.

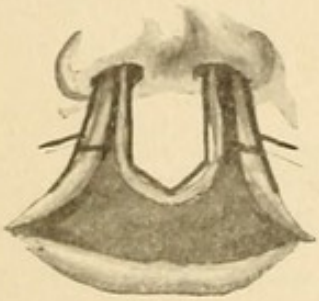

Anfrischung.

Fig. 210.

Wunde.

Fig. 211.

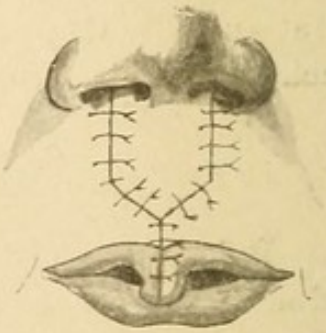

Naht.

Verfahren von Hagedorn.

## C. Doppelseitige Lippen- und Kieferspalte.

Der hierbei vorhandene Bürzel **(Zwischenkiefer)** springt in der Regel stark vor: es ist daher nöthig, denselben erst zurückzulagern, ehe man die Vereinigung der Lippenspalten vornimmt.

Am besten eignet sich hierzu das Verfahren Bardelebens, welcher subperiostal dicht hinter den Ossa incisiva den Vomer durchschneidet.

Fig. 212. Fig. 213.

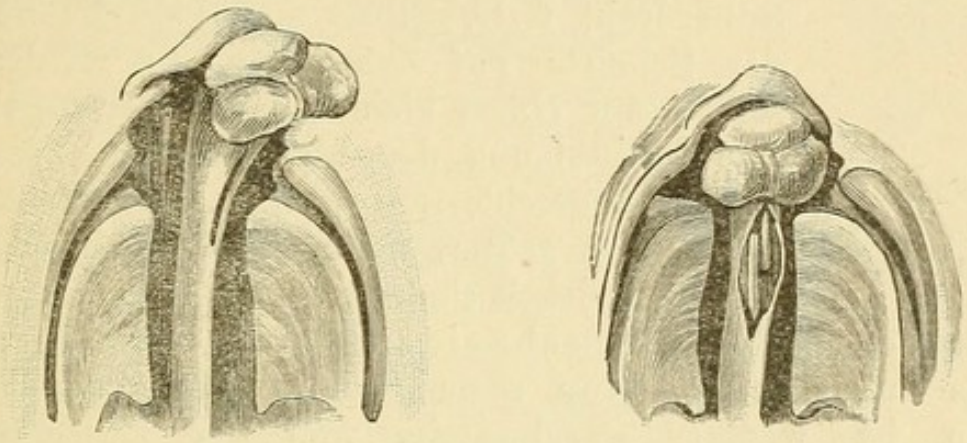

Zurücklagerung des Zwischenkiefers nach Bardeleben.

Zu dem Zwecke macht er auf dem unteren Rande des Vomer genau in der Mittellinie, um die zu beiden Seiten liegenden Art. nasopalatinae nicht zu verletzen, einen etwa 1 cm langen Schnitt bis auf den Knochen (Fig. 212), hebelt mit einem feinen Spatel den mucösperiostalen Ueberzug beiderseits ab, schiebt die Spitzen einer Knochenscheere zu beiden Seiten des Vomer unter dem Periost senkrecht hinauf und durchschneidet ihn in seiner ganzen Höhe. Durch Druck auf den Bürzel von vorn her werden nun die beiden Knochenplatten an einander vorbeigeschoben und dadurch der vorspringende Zwischenkiefer in die Kieferspalte zurückgedrückt (Fig. 213).

Um den reponirten Zwischenkiefer in seiner Lage zu erhalten, lässt man das Kind ein Mützchen (Nachthaube) tragen, an welchem ein Band aus Kautschuck so befestigt ist, dass es gerade quer über die Oberlippe unter die Nase zu liegen kommt, und den Bürzel zurückhält, ohne das Kind am Saugen u. s. w. zu verhindern (Fig. 214). Diese Vorrichtung ist besser als der

„Thiersch'sche Schmetterling", bei welchem das Gummibändchen durch zwei auf die Wangen geklebte Heftpflasterstücke festgehalten wird, weil das Pflaster sehr bald Eczem verursacht.

Fig. 214.

Zurückdrängen des Bürzels durch elastischen Zug.

Wenn der Bürzel breiter ist, als der Zwischenraum zwischen den Kiefern, so schneidet man mit der Knochenscheere von seinen Seitenrändern, sowie von den Rändern der Kieferspalte soviel ab, dass er in den Spalt hineinpasst, und näht ihn in dieser Stellung mit Silberdraht fest. Stösst man bei der Führung der Schnitte auf Zahnkeime, so werden dieselben mit einem kleinen Löffel herausgehebelt. Die Vereinigung der Lippenspalten kann nun gleich angeschlossen werden, geschieht aber besser erst später, wenn die Weichtheile etwas mehr entwickelt sind.

Das einfache Ausschneiden eines keilförmigen Stückes aus dem Vomer sammt seinen Bedeckungen nach Blandin ist weniger zweckmässig, weil der Zwischenkiefer beweglich bleibt und die Blutung aus den durchschnittenen Art. nasopalatinae sehr beträchtlich werden kann. Wohl aber kann man die Arterie im abgehobenen Periost unversehrt lassen, wenn man die Keilexcision nach Czerny subperiostal ausführt.

Fig. 215.

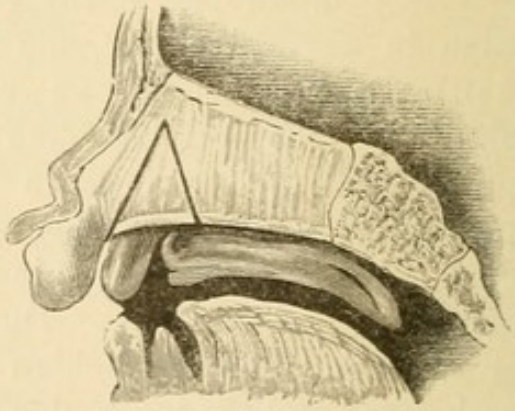

Resection eines Keiles aus dem Vomer nach Blandin.

Auch das Verfahren von Simon giebt kein schönes Resultat. Er löste die Seitenlappen durch Bogenschnitte um die Nasenflügel und seitliche Einschnitte soweit ab, dass sie genügend beweglich wurden und an die angefrischten Seitenränder des vorspringenden Bürzels angenäht werden konnten, wobei er auf das mangelhafte Aussehen der so gebildeten Lippe vorläufig nicht achtete: erst später, wenn durch den Zug der Seitenlappen der Zwischenkiefer genügend zurückgelagert war, wurde die Ausbesserung der Lippe vorgenommen.

Das einfache Wegschneiden des ganzen Zwischenkiefers ist auf keine Weise zu rechtfertigen, weil danach eine sehr grosse Entstellung der Mundgegend zurückbleibt.

Fig. 216. Fig. 217. Fig. 218.

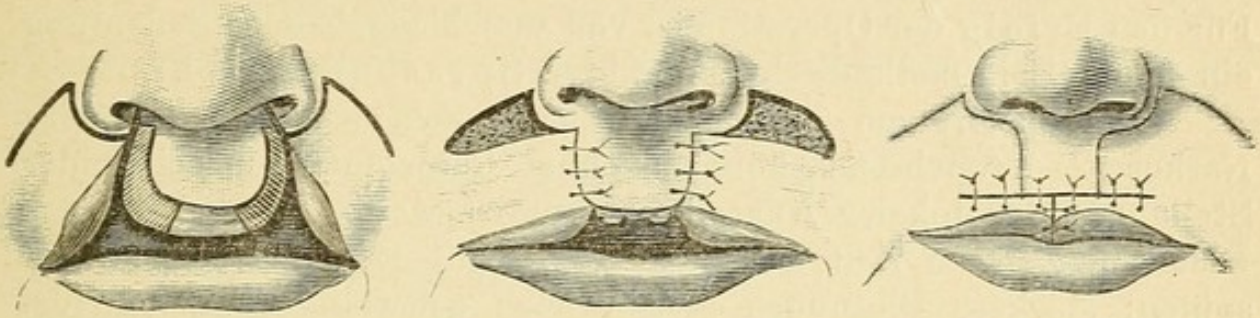

Anfrischung. Vorläufige Befestigung der Seitenlappen. Spätere Lippenbildung.

**Verfahren von Simon.**

## D. Einseitige Lippen- und Kieferspalte.

Hier pflegt der an einer Seite angewachsene Zwischenkiefer schräg nach der andern stark vorzuspringen und würde der Vereinigung der Weichtheile sehr hinderlich sein. Um ihn beweglich zu machen und zurückzulagern, drückt man einen löffelartigen Hohlmeissel an der Stelle, wo das Os intermaxillare mit dem Alveolarfortsatz verwachsen ist, mit einiger Kraft von unten her durch den Kieferrand nach oben, bis der Zwischenkiefer sich um seine Achse drehen und in den Kieferspalt hineindrücken lässt, wo er dann durch das elastische Mützenband festgehalten wird; die Vereinigung der Weichtheile kann gleich danach oder auch später vorgenommen werden.

Um den vorspringenden Zwischenkiefer und die Abweichung der Nasenspitze nach der gesunden Seite hin zu beseitigen, räht Samter, die knorpelige Nasenscheidewand durch einen zwischen Oberlippe und Zwischenkiefer fast senkrecht aufsteigenden Scheerenschnitt zu durchtrennen, wodurch die Nasenspitze gut beweglich wird. Dagegen unterlässt J. Wolff alle derartigen Repositionsversuche, weil danach die Oberlippe später zu weit zurücktritt.

# II. Bei Spaltbildungen des Gaumens.

Dieselben sind sehr oft mit Lippen-Kieferspalten verbunden.

Während man früher so lange mit dem operativen Verschluss wartete, bis die Kinder gross genug waren, um sich mit der nöthigen Vernunft der Operation zu unterwerfen, die sie meist selbst

dringend wünschen, hat in neuerer Zeit der möglichst frühzeitige Verschluss noch bessere Erfolge zu verzeichnen (Wolff), da die Kinder dann besser sprechen lernen. Doch scheint es immerhin sicherer, die Kinder nicht schon im ersten Lebensjahre, sondern etwas später, im Alter von 5—7 Jahren zu operiren. Für den Erfolg der Operation ist von ausschlaggebender Bedeutung ein lange Zeit methodisch ausgeübter Sprachunterricht.

Man operirt am besten am „hängenden Kopf" in mässiger Narkose. Erwachsene können ohne Chloroform in sitzender Stellung unter lokaler Anaesthesie operirt werden, wobei sie das Blut von Zeit zu Zeit ausspucken und mit Eiswasser den Mund spülen; stärkere Blutungen stehen nach zeitweiliger Tamponade.

## Die Staphylorrhaphie,

d. h. der **Verschluss von Spalten des weichen Gaumens** durch die Naht wird folgendermassen ausgeführt (von Graefe 1816):

Fig. 219.

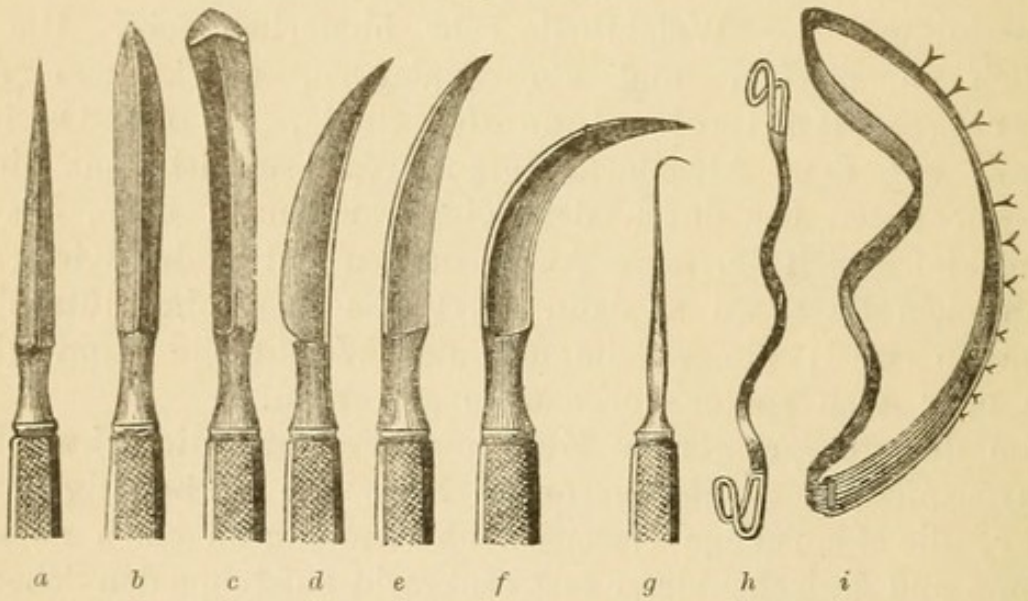


**von Langenbecks Instrumente zur Operation der Gaumenspalten.**

*a* zweischneidiges spitzes Messer zur Anfrischung bei Staphylorrhaphie;
*b, c* spitzes und geknöpftes Messer zur Ablösung des weichen Gaumens von der nasalen Schleimhaut und dem Gaumenbein;
*d* Bauchiges Messer zur Anlegung der Seitenschnitte;
*e, f* Sichelmesser zum Durchschneiden der Gaumenmuskeln;
*g* scharfes Häkchen;
*h* Mundwinkelhalter;
*i* „Diadem".

Der Kranke sitzt dem Lichte gegenüber auf einem Stuhl, während ein Gehülfe den Kopf gegen seine Brust andrückt, der Operateur sitzt vor ihm.

Der Mund wird aufgesperrt gehalten entweder durch den Mundspiegel von Whitehead oder durch einen zwischen die Backzähne geklemmten Kautschukkeil, während die Mundspalte nach beiden Seiten durch die Mundwinkelhaken von von Langenbeck (Fig. 219 *h*) weit offen gehalten wird.

Die Schleimhaut des ganzen Gaumens und des Zungengrundes wird durch Bepinseln mit einer 10 % Cocainlösung unempfindlich gemacht.

1) **Anfrischung der Spalträndер.** Mit der Fröhlich'schen Zange (Fig. 220 a) oder einer langen Hakenpincette oder einem scharfen Häkchen (Fig. 219 *g*) wird zuerst die linke Spitze der gespaltenen Uvula gefasst, nach unten gezogen und gespannt; darauf wird ein schmales spitzes Messer (Fig. 219 *a*) mit nach oben gerichteter Schneide dicht oberhalb der gefassten Stelle einige Millimeter vom Rande entfernt durch die Dicke des Zäpfchens gestossen und mit sägenden Zügen nach aufwärts geführt, bis etwas über den Spaltwinkel hinaus (Fig. 220). Das zuerst gefasste Stück des Spaltrandes der Uvula wird hart neben der Zange nach unten zu abgeschnitten und das obere Ende des so abgelösten Saumes vom Spaltwinkel am harten Gaumen abgetrennt.

Fig. 220.

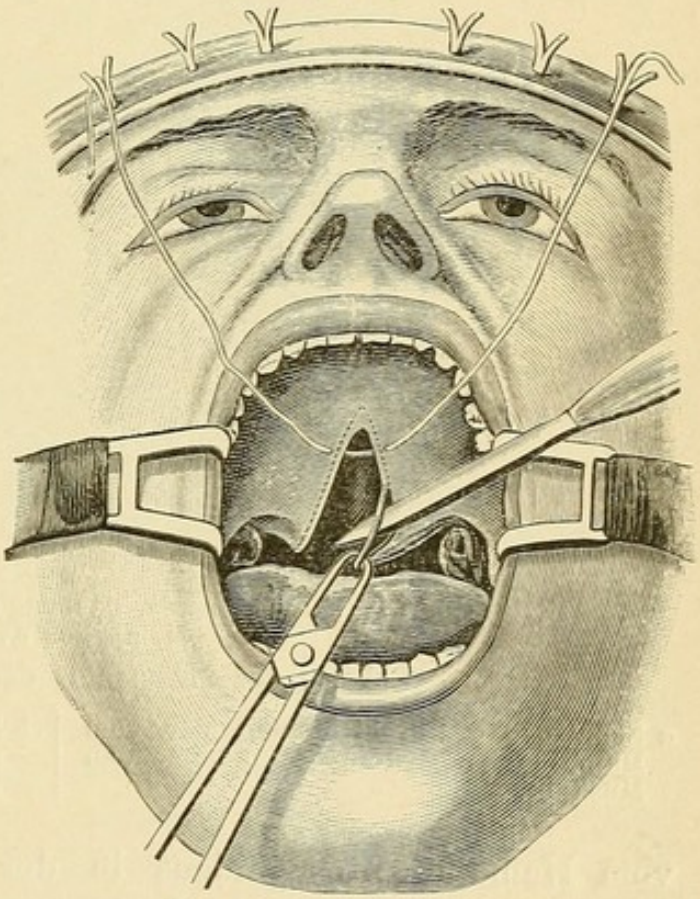

a

Staphylorrhaphie.

In derselben Weise wird der rechte Spaltrand des Gaumensegels angefrischt.

2) Zur **Entspannung der Wundränder** kann man nach Dieffenbach zu beiden Seiten derselben in einiger Entfernung Entspannungsschnitte durch die ganze Dicke des Gaumensegels

machen. Besser ist es, nach Fergusson und von Langenbeck die Gaumenmuskeln, welche das Gaumensegel heben und die Gaumenschlundbögen bewegen (M. levator veli palatini und M. pharyngopalatinus) [Fig 221] zu durchschneiden: Ein sichelförmig gebogenes spitzes Messer (Fig. 219 *f*) wird mit aufwärts sehender Schneide dicht unterhalb und etwas nach aussen

Fig. 221.

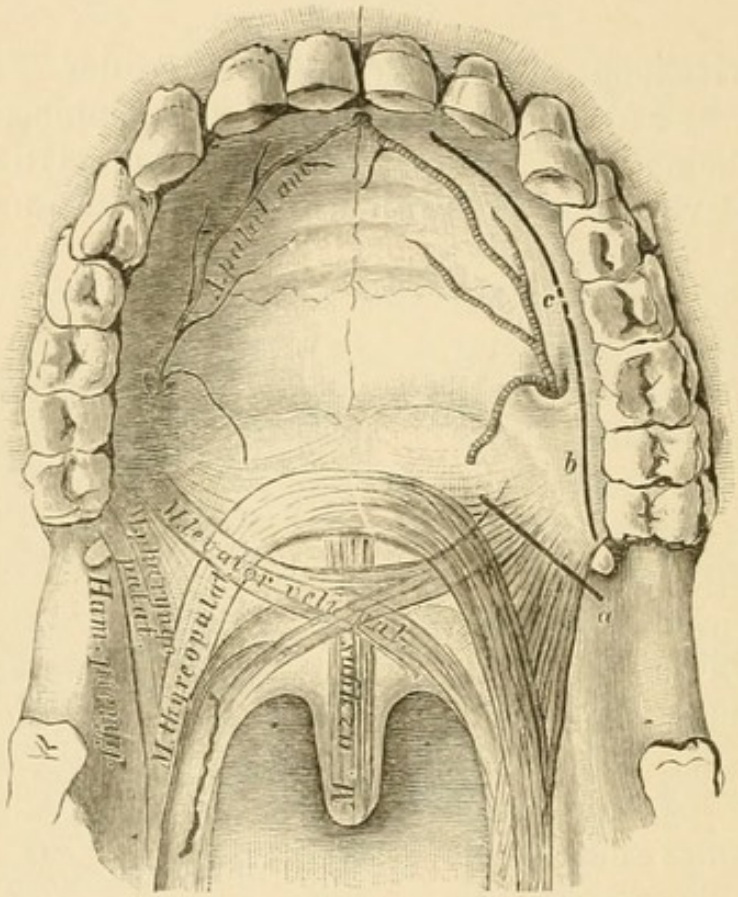


M. levator veli palatini. M. pharyngopalatinus. M. thyreopalatinus. M. azygos uvulae.

**Schema der Musculatur des weichen Gaumens.**

*a* Schnitt zur Durchtrennung der vom Hamulus pterygoideus kommenden Muskeln.

*b* Schnitt zur Ablösung der mucös-periostalen Lappen bei der Uranoplastik.

vom Hamulus pterygoideus in der Richtung von aussen nach innen und von vorn nach hinten durch das Gaumensegel bis gegen die hintere Rachenwand eingestossen und darauf mit sägenden Zügen das Gaumensegel in seiner ganzen Dicke bis gegen den hinteren Rand des os palatinum durchschnitten (Fig. 221 *a*). Die weiter vorn durch die canales pterygopalatini verlaufenden Stämme der Arteria pterygopalatina werden

dabei nicht verletzt. Ist die Spannung der Wundränder übrigens nicht gar zu beträchtlich, so können diese Entspannungsschnitte auch unterbleiben.

3) Die **Anlegung der Naht** geschieht am besten mit dem Nadelwerkzeug nach von Langenbeck (Fig. 223), einer stumpfwinklig gebogenen gestielten Hohlnadel, aus welcher dicht hinter der Spitze eine am Ende hakenförmig gebogene sehr feine Uhrfeder durch Druck auf eine kleine Scheibe am Griff hervorgeschoben werden kann. Die Nadel wird von vorn nach hinten dicht neben dem angefrischten Spaltrande des Gaumens eingestossen und wenn ihre Spitze in der Spalte sichtbar wird, die Scheibe nach vorn geschoben, wodurch der Haken aus der Nadel hervor und durch den Gaumenspalt von hinten nach vorne in die Mundhöhle hineintritt. Mittelst des Fadenträgers (Fig. 222) (eines in zwei gespaltene Schenkel auslaufenden Führungsstäbchens) führt ein Gehülfe die Fadenschlinge dem Häkchen entgegen und der Operateur lässt, wenn der Faden hinter dasselbe gelangt ist, die Uhrfeder zurückschnellen, deren Haken den Faden fängt und nach sich zieht. Das Instrument und mit ihm der Faden wird nun von hinten nach vorn aus dem Spaltrand hervorgezogen und durch Vorschieben der Uhrfeder der Faden aus dem Häkchen freigemacht. Die entsprechende Stelle am andern Spaltrand wird nun ebenfalls mit der Nadel durchstochen, und von dem vorgedrückten Häkchen das entgegengesetzte über den Fadenträger ausgespannte Fadenende gefangen und durch Zurückziehen der Nadel aus dem Munde hervorgeleitet (Fig. 224).

Fig. 223.

Fig. 222.

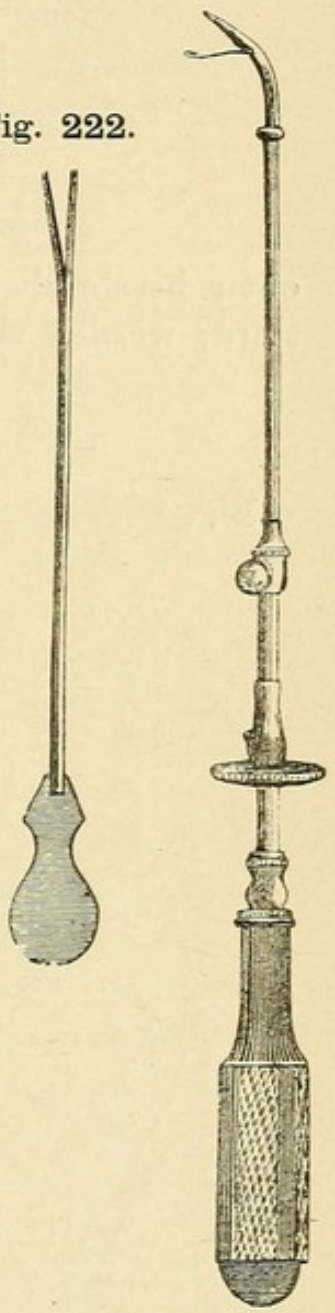

**Nadelwerkzeug und Fadenträger nach v. Langenbeck.**

Die Naht wird mit Seidenfäden in der Weise ausgeführt, dass man vom Spaltwinkel beginnend nach der Spitze der Uvula fortschreitet. Erst wenn alle Fäden in der

Fig. 224.

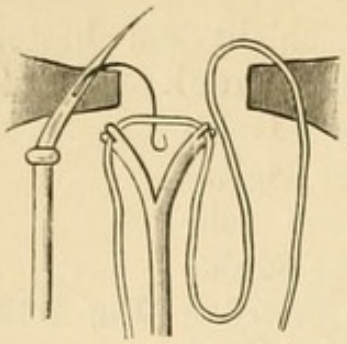

Anlegung der Naht.

Fig. 225.

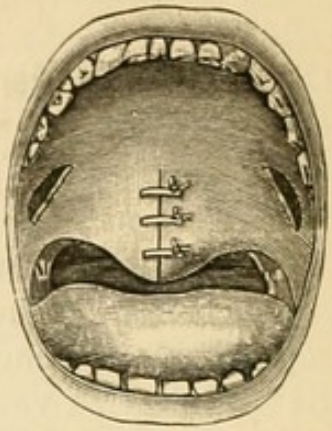

Fertige Operation.

oben beschriebenen Weise durch die Spalträndер geführt sind, werden sie in derselben Reihenfolge wie sie angelegt sind, mit einem chirurgischen und daraufgesetzten einfachen Knoten zusammengebunden und dann kurz abgeschnitten. Damit die zahlreichen aus dem Munde heraushängenden Fäden sich nicht verwirren, ist es zweckmässig, dieselben an einem Pappstreifen oder Schusterspan in entsprechend angelegte Kerben einzuklemmen. Noch bequemer ist der Fadenhalter von Langenbeck's, ein Halbring von Blech mit angenieteten Klemmen, welcher mittelst eines elastischen Gurts wie ein Diadem vor der Stirn des Kranken befestigt wird (Fig. 219 *i* und 220).

Fig. 226.

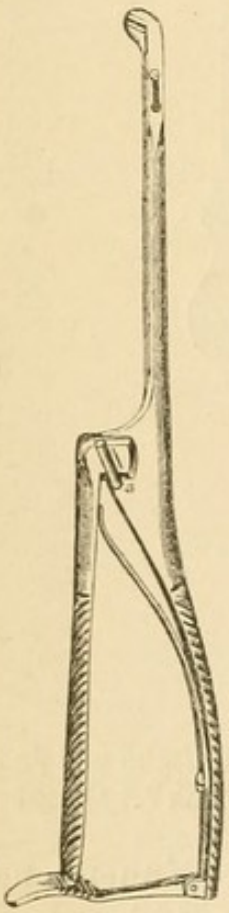

Schiefmaul nach Hagedorn.

Fig. 227.



Gestielte Nadel nach v. Bruns.

Zu einer Staphylorrhaphie sind kaum mehr als 3—6 Nähte erforderlich.

Uebrigens lassen sich die Nähte, statt mit dem von Langenbeck'schen Instrumentarium ebenso gut mit anderen Werkzeugen ausführen, je einfacher, um so besser. Statt des Näh-

apparates wandten Roser und Stromeyer einfache Nadelhalter und gerade Nadeln an; auch der von Roux angegebene Nadelhalter ist zweckmässig. Operirt man in Narkose am hängenden Kopf, so lässt sich die Naht auch ganz bequem mit den Hagedorn'schen Nadeln und dem Nadelhalter für tiefe Nähte, „sog. Schiefmaul", ausführen (Fig. 226). Es sind eine Reihe complicirter Nähwerkzeuge angegeben, am bekanntesten ist wohl das von Passavant, welches nach Art einer Nähmaschine arbeitet; die gestielte Nadel von Bruns ist der von Langenbeck's im wesentlichen ähnlich (Fig. 227).

## Die Uranoplastik

d. h. der **Verschluss von Spalten des harten Gaumens** durch blutige Naht (von Langenbeck 1860)

wird fast ebenso, wie am weichen Gaumen ausgeführt:

1) Nach den gleichen Vorbereitungen werden die Spalträndер des harten Gaumens mit einem starkbauchigen Messer **wund gemacht** (Fig. 219 d).

2) Zur **Entspannung** der starr auf ihrer Unterlage, dem knöchernen Gaumen festhaftenden Wundränder werden zwei durch den Gaumenüberzug (Schleimhaut und Periost) bis auf den Knochen dringende hart an der Zahnreihe verlaufende **Seitenschnitte** (Warren) gemacht, welche hinten am Hamulus pterygoideus beginnen und vorn zwischen äusserem und mittlerem Schneidezahn endigen, so dass also vorn eine 1 cm breite Anheftungsbrücke an den processus alveolaris, hinten eine ununterbrochene Verbindung mit dem weichen Gaumen erhalten bleibt (Schonung der Art. palatina, Fig. 221 *b*).

3) Von diesen Schnitten aus hebelt man den ganzen Gaumenüberzug von dem Knochen ab und bildet so zwei **mucös-periostale doppeltgestielte Lappen.** Zu dem Zwecke setzt man ein gebogenes Raspatorium in den seitlichen Einschnitt fest gegen den Knochen gestemmt ein und drängt oder schiebt das Periost mit der Schleimhaut nach der Mitte zu vom Knochen ab. Ist die Ablösung am Alveolarrande, wo die Verwachsung am festesten ist, etwa 1 cm weit gelungen, so kann man die mittleren Theile mittelst gekrümmter Elevatorien leichter vom Knochen abdrängen. Die so gebildeten Lappen werden nach

der Mitte zu gegen einander geschoben, so dass sie sich in der Mittellinie berühren. Es folgt nun

4) **die Anlegung der Naht** genau in der oben S. 119 beschriebenen Weise.

Bei einseitigen Gaumenspalten, d. h. wenn die andere Gaumenhälfte mit dem Vomer verwachsen ist, ist oft nur ein Seitenschnittt an der entsprechenden Seite nöthig; oder man nimmt aus der nach dem Spaltrande sehenden Seite des Vomer einen mucösperiostalen Lappen, den man mit dem angefrischten Spaltrand des harten Gaumens vernäht (Lannelongue).

Ist bei sehr breiter Spalte und tiefem Gaumen das Material für die Lappen verhältnissmässig gering, so ist der Vorschlag von Brandt bemerkenswerth, einige Monate vor der Operation sämmtliche Backzähne des Oberkiefers auszuziehen, um dadurch einen flachen Gaumen und mehr Material zu erzielen. Ist aber reichlich Material vorhanden, so dass sich die Lappen leicht vereinigen lassen, dann räth von Langenbeck, die Seitenschnitte so anzulegen, dass in ihrer Mitte (etwa bei *c* Fig. 221) eine kleine Ernährungsbrücke stehen bleibt, wodurch die Lappen mehr am Gaumen gehalten werden und sich weniger auf die Zunge senken.

Wenn, wie meist bei angeborenen Defecten, **sowohl der harte als der weiche Gaumen gespalten** ist, so verbindet man nach der eben beschriebenen Weise die Staphylorrhaphie mit der Uranoplastik:

Die Seitenschnitte, welche am Hamulus pterygoideus beginnen, fallen dann mit dem Entspannungsschnitt durch das Velum zusammen. Ist man bei Ablösung der mucös-periostalen Lappen bis zum hinteren Rande des os palatinum gelangt, und also auch das Gaumensegel von demselben abgehoben, so schneidet man den hinteren nach dem Nasenrachenraum sehenden Schleimhautüberzug des Velum palatinum in seiner ganzen Breite durch und vom Os palatinum ab, wofür Langenbeck ein besonders gekrümmtes Knopfmesser angegeben hat (Fig. 219 *b*, *c*). Doch sind die Entspannungsschnitte im Velum meist unnöthig, wenn man nur die Nasenschleimhaut am hinteren Rande des knöchernen Gaumens gehörig durchtrennt (Küster).

Die abgelösten, ganz beweglichen, grossen Lappen hängen lose, wie „Hängematten“ in die Mundhöhle hinein und berühren sich fast von selbst in der Mittellinie, so dass bei der Naht keine Spannung entsteht.

Ein Verband ist unnöthig; die klaffenden Seitenschnitte wurden gewöhnlich mit Jodoformgaze tamponirt, doch tritt die Anlegung der Lappen und die Heilung schneller ohne Tamponade ein (Küster).

Fig. 228.

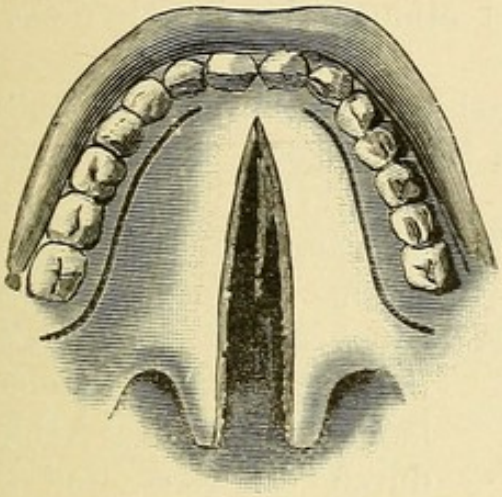

Fig. 229.

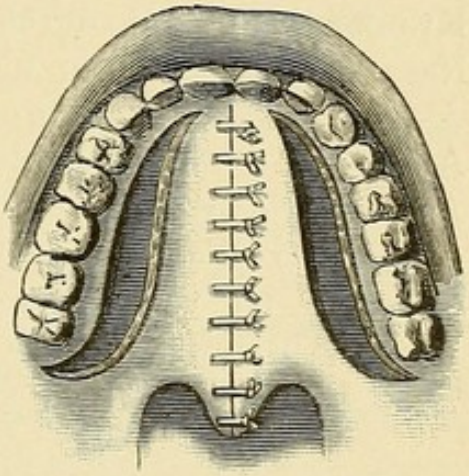

**Staphylorrhaphie und Uranoplastik bei angeborener Gaumenspalte durch Verschiebung zweier gestielter mucösperiostaler Lappen.**

Bei der **Nachbehandlung** hat der Kranke in den ersten Tagen völliges Schweigen zu beobachten und darf nur flüssige Nahrung zu sich nehmen. Spülungen, Berieseluugen der Mundhöhle mit schwachen antiseptischen Lösungen sind namentlich nach den Mahlzeiten vorzunehmen.

Die Fäden können ungefähr vom fünften Tage ab allmählich entfernt werden.

Kleinere etwa zurückbleibende Fisteln heilen durch Bepinselung mit Cantharidentinctur, grössere werden mit Silberdraht vernäht.

---

Trotz gelungener Operation und nachfolgender methodischer Sprachübungen bleibt die Sprache dennoch immer mehr oder weniger näselnd, ein Fehler, der hauptsächlich dadurch bedingt ist, dass das zu kurze Gaumensegel sich nicht völlig an die hintere Pharynxwand zum Abschluss der Nasenhöhle anlegen kann.

Um diesem Uebelstande abzuhelfen, erdachte Passavant als Ersatz für die Staphylorrhaphie die **Gaumenschlundnaht,** wobei er die beiden getrennten Gaumensegelhälften an die hintere Pharynxwand annähte. Schönborn machte eine von Trendelenburg geplante **Staphyloplastik,** indem er den winkelförmigen Spalt des weichen Gaumens durch einen ähnlich geformten gestielten Lappen aus der Pharynxwand ausfüllte.

Hierbei wird freilich ein Abschluss der Nasenhöhle erzielt, dieselbe aber auch zugleich völlig ausser Funktion gesetzt; der Kranke kann nur durch den Mund athmen, kann sich nicht die Nase schnauben, kann nicht riechen.

von Mosetig-Moorhof versuchte diese durch den völligen Abschluss der Nasenhöhle bedingten Beschwerden zu heben durch Anlegung einer Oeffnung im harten Gaumen und zwar ganz vorn dicht hinter den Schneidezähnen, um den näselnden Beiklang zu vermeiden. **(Fistelbildung am foramen incisivum).** Durch Ausmeisseln eines linsengrossen Stückes und Einlegen eines kurzen Metallröhrchens gelang es ihm, die Athmung durch die Nase und theilweise auch das Riechen wiederherzustellen.

Fig. 230. Fig. 231.

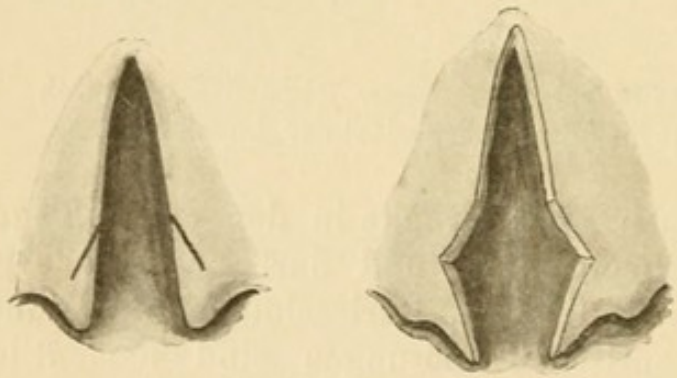

**Staphyloplastik nach Küster.**

Einfacher und erfolgreicher verfährt Küster, indem er die zu kurze Uvula wie bei der Malgaigneschen Hasenschartenoperation durch seitliche Einschnitte verlängert und vernäht (Fig. 230, 231).

---

Der operative Verschluss der Gaumenspalten, so vollkommen er auch ausgeführt sein mag, kann in manchen Fällen dennoch nicht die Hülfe der

## Gaumenprothesen, Obturatoren

entbehren, durch deren zweckmässige Herstellung erst eine fast normale Sprachbildung erzielt, ja die Operation völlig ersetzt werden kann, wenn dabei noch methodischer Sprachunterricht ertheilt wird.

Der prothetische Verschluss von Spalten des harten Gaumens ist verhältnissmässig leicht durch eine sich an den Zähnen stützende Platte, welche den harten Gaumen überzieht, herzustellen. Der ältere Gedanke, derartige Lücken durch Hineinstopfen von Wachs, Leder, Baumwolle u. s. w. oder Bolzen in Hemdknopfform zu schliessen, ist völlig unzweckmässig, da durch den Fremdkörper die Ränder der Lücke immer mehr auseinandergedrängt werden. Die Hauptschwierigkeit entsteht erst, wenn es gilt, auch Spalten des weichen Gaumens zu schliessen und zugleich einen Abschluss gegen die Nase beim Sprechen zu erzielen.

Wirklich Gutes leisten hierin die in neuerer Zeit erdachten auf physiologischen Grundsätzen fussenden Systeme:

**Der Obturator von Süersen** (1867) beruht auf dem Princip der Benutzung des M. constrictor pharyngis superior als bewegender Kraft zum Schliessen und Oeffnen des Durchgangs zwischen Mund- und Nasenhöhle; derselbe besteht aus einem Kloss vulkanisirten Kautschuks, dessen Form nach einem weichen Modell gebildet ist, in welches der Kranke selbst durch lautes Sprechen seine contrahirten Schlundmuskeln eingepresst hat. Ruhen diese, so entsteht durch ihr Zurückweichen ein genügender Raum zum Durchtritt der Luft in die Nase; werden sie in Thätigkeit gesetzt, so legen sie sich an die im Kloss gebildeten Grübchen und schliessen die Nasenhöhle ab. Durch eine schmale Brücke, welche den Gaumenspalt selbst ausfüllt, steht der Kloss mit einer Gebissplatte in Verbindung, welche ihn in seiner Lage befestigt (Fig. 232 und 233).

**Der Obturator von Kingsley** wirkt durch Benutzung des M. levator veli palatini; er besteht aus einem Obturator mit beweglichem Gaumensegel aus Kautschuk, welches auf den Spalträndern ruht und durch ihre Bewegungen gegen den Pharynx gehoben wird. (Fig. 234).

**Der Obturator von Wolff-Schiltsky** schliesst den Nasenrachenraum durch einen elastischen Ballon ab, der sich den verschiedenen Formänderungen des Pharynx beim Sprechen leicht anpasst. Er wird durch eine Gummiplatte in seiner Lage gehalten und ist sehr bequem und nicht schwer. Nachts wird er entfernt, und auch am Tage, wenn der Kranke nicht zu sprechen hat. Dieser Apparat kann sowohl vor als auch nach

Fig. 232.

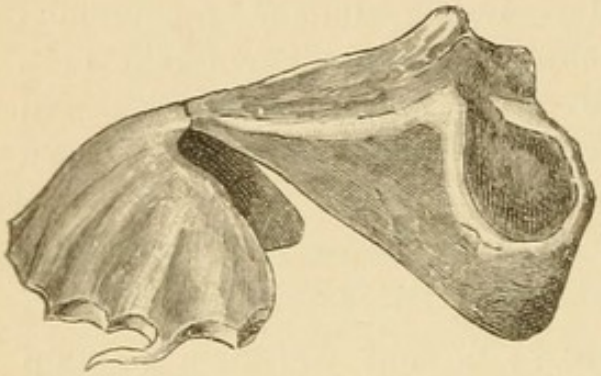

von der Seite

Fig. 233.

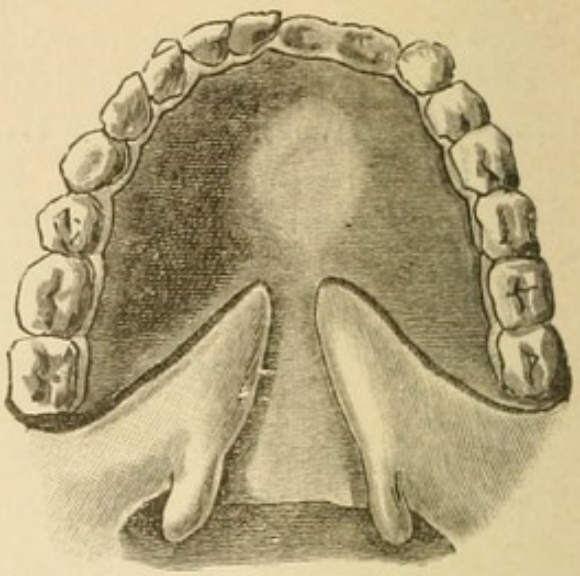

von unten (angelegt)

Obturator nach Süersen.

Fig. 234.

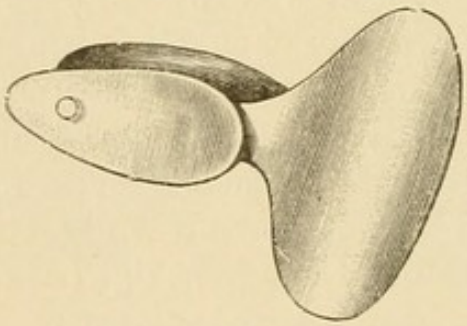

Obturator nach Kingsley.

Fig. 235.



Obturator nach Wolff-Schiltsky.

Fig. 236.

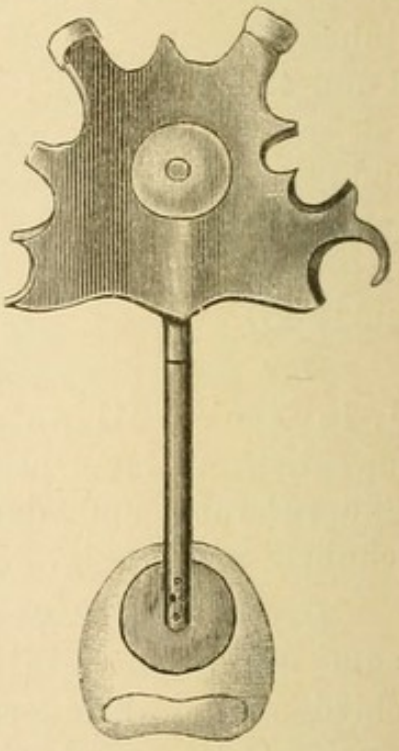

Obturator nach Brandt.

Obturatoren für Gaumenspalten.

der Operation angewendet werden, weil durch ihn erst der nasale Beiklang der Sprache beseitigt wird (Fig. 235).

Aehnlich ist der **Obturator von Brandt,** welcher aus einem Ballon von Hausenblase (auch Gummiblase) besteht, der luftleer eingeführt und erst im Munde vom Kranken selbst mittelst des kleinen Gebläses mit Luft gefüllt wird; die dünnen Wandungen der Blase passen sich den durch die Muskelthätigkeit bedingten Veränderungen der Pharynxform leicht an und lassen die Luft dorthin pressen, wo sie zum Abschluss nöthig wird. Die Prothese ist haltbar und leicht zu ersetzen und passt für alle Gaumendefekte (Fig. 236).

---

Ueber den plastischen Verschluss erworbener Gaumendefekte s. S. 163.

---

# Operationen in den Höhlen des Gesichts.

---

## a) in der Augenhöhle.

---

### Die Evacuatio orbitae,

d. h. die Ausräumung der Augenhöhle muss gemacht werden:

a) bei ausgedehnteren bösartigen Neubildungen der Haut und Bindehaut der Augenlider und Thränenorgane, wenn die Geschwulst ohne Opferung des mitunter noch gesunden Bulbus nicht vollständig zu entfernen ist;

b) bei (intraocularen) Geschwülsten des Bulbus, wenn dieselben die Tenon'sche Kapsel schon durchbrochen haben.

1) Nachdem die Lidspalte durch einen Schnitt nach aussen hin etwas erweitert ist und die Augenlider stark zum Klaffen gebracht sind, wird ein langes gerades Messer an der Umschlagsstelle der Conjunctiva eingestossen und hart am Knochenrande in sägenden Zügen möglichst an der Umschlagsfalte entlang um den Bulbus herum geführt.

2) Mit einer gebogenen Scheere geht man seitlich am Bulbus bis in die Gegend des Sehnerven und durchschneidet ihn mit einem einzigen Schlage möglichst weit nach hinten zu.

3) Die nun lose gewordene Gewebsmasse wird nach vorn gezogen und mit der Scheere vollends losgetrennt.

4) Zur Mässigung der Blutung genügt eine kurze Compression der Höhle; darauf wird die Art. ophthalmica in der Tiefe unterbunden. Zum Schluss werden die noch zurückgebliebenen Gewebreste sorgfältig ausgeräumt.

Hat man von vornherein die Absicht, auch das Periost mitzunehmen, so erleichtert man sich die Operation wesentlich, wenn man gleich vom Orbitalrande ab mit einem Elevatorium zwischen Knochen und Periost eindringt und den ganzen Orbitalinhalt als einen vom Periost umgebenen Gewebskegel fast blutlos herausschält.

Die entstandene grosse Höhle wird tamponirt und heilt mit sehr entstellender tief eingezogener Narbe, wenn man die Höhlung nicht deckt.

Hat man die Lider noch erhalten können, so dienen diese zur Bedeckung, indem man nach sorgfältiger Abtragung der Coniunctiva und des Wimperrandes die angefrischten Wundränder mit einander vernäht.

Hat man aber auch ein oder gar beide Lider entfernen müssen, so deckt man den freiliegenden Orbitalrand durch Drehung oder Verschiebung eines Lappens aus der Schläfe oder Stirn (Küster).

---

Bei der

## Exstirpatio bulbi,

d. h. der Wegnahme des Auges aus der Orbita, wurde der Augapfel sammt dem ihn umgebenden Gewebe und den Muskeln aus der Orbita herausgeschnitten; diese Operation ist aber jetzt verdrängt worden durch die schonendere

## Enucleatio bulbi,

d. h. die Ausschälung des Augapfels aus der Tenon'schen Kapsel.

Dieselbe ist auszuführen

a) bei noch nicht durchgebrochenen intraocularen Geschwülsten,

b) bei fortkriechender Erkrankung der Bulbuseingeweide (Ophthalmia sympathica).

1. Die Coniunctiva wird nach Erhebung einer Falte des Lig. palpebrale etwa 3 mm vom rechten oder linken Cornealrande entfernt, mit einer gebogenen Scheere eingeschnitten und nach dem Aequator hin abgelöst.

Fig. 237.

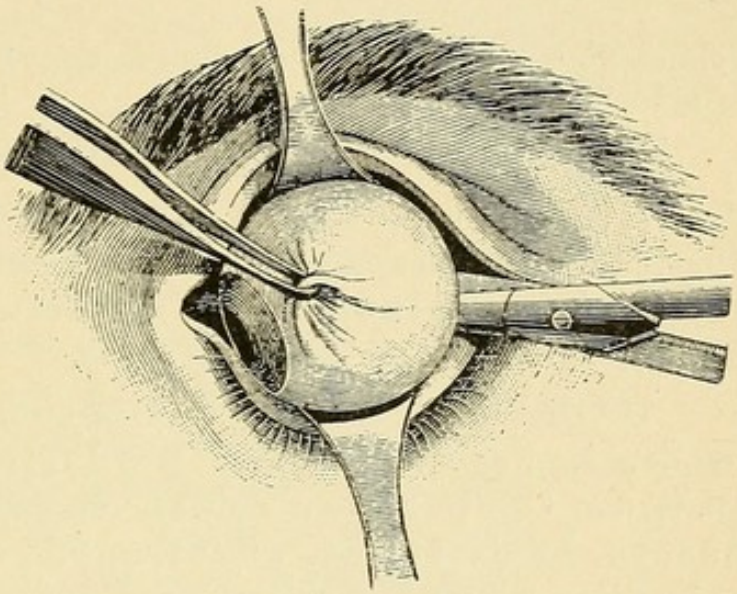

**Enucleatio bulbi**
Durchschneidung des Sehnerven.

2. Dann wird mit einem Schielhäkchen der sehnige Ansatz des entsprechenden M. rectus gefischt und von der Sclera abgetrennt. Indem man nun nach oben oder unten die Coniunctiva immer concentrisch zum Cornealrand weiter einschneidet und die entsprechenden Muskelansätze fasst und abtrennt, entsteht eine dem Hornhautrande parallele kreisförmige Coniunctivalwunde, in der die Ansätze der vier M. recti durchtrennt sind.

3. Mit einer starken Hakenpincette wird der Sehnenrest eines seitlichen M. rectus gefasst, der Bulbus stark hervorgezogen und um seine Achse gerollt; darauf geht man mit einer Cooperschen Scheere an der gefassten Seite längs der Sclera in die Tiefe und durchschneidet den Sehnerven (Fig. 237).

4. Während der Bulbus noch stärker hervorgezogen wird, durchschneidet man auch noch die Sehnen der Mm. obliqui und zieht nun den losgelösten Augapfel heraus.

5. Die Blutung ist nicht sehr bedeutend und steht leicht durch Tamponade der Höhle; die Ränder der Coniunctiva kann man durch einige Nähte vereinigen.

Die Heilung erfolgt in wenigen Tagen; um die Entstellung zu beseitigen, lässt man später ein künstliches Auge aus Glas oder Celluloid tragen, welches durch die erhaltenen Muskelstümpfe in befriedigender Weise bewegt wird.

Fig. 238.

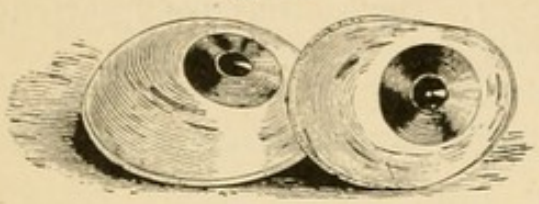

Künstliche Augen.

Einen noch besseren Stützgrund für das künstliche Auge erhält man durch die einfachere, ungefährliche

## Exenteratio bulbi (v. Graefe),

die Auswaidung des Augapfels, die die Enucleatio unter Umständen ersetzen kann und ausserdem bei schweren Verletzungen, Entzündung, Entartung des Bulbus nothwendig wird.

Hierbei wird der Limbus corneae mit spitzem Messer bis in den Suprachoroidealraum durchstochen, in den Schlitz ein Blatt der Cooper'schen Scheere eingeführt und der Hornhautansatz kreisförmig abgetragen. Dann führt man einen scharfen Löffel dicht an der Innenseite der Sclera ein und löffelt den ganzen Bulbusinhalt aus. Nach Stillung der geringen Blutung wird das Loch der Sclera wagerecht vernäht; es bleibt so ein aus Sclera bestehender Knopf zurück, welcher der Träger des künstlichen Auges wird.

---

### b) im Ohr.

## Fremdkörper im äusseren Gehörgang,

welche durch ihre Anwesenheit Taubheit, Schmerz, Entzündung verursachen, müssen in möglichst schonender Weise entfernt werden. Durch ungeschickte Eingriffe gerathen sie sehr leicht noch tiefer in den Gehörgang und können das Trommelfell verletzen.

Unruhige Kinder, welche den Kopf hin- und herwerfen und bei jeder Berührung vor Schmerz zucken, narkotisirt man am besten; bei Erwachsenen kann man auch Cocain einträufeln.

Die Untersuchung und Entfernung des Fremdkörpers muss

mit Hülfe des Ohrenspiegels (Fig. 239) und bei bester Beleuchtung mit grosser Vorsicht vorgenommen werden.

In den meisten Fällen genügt es, den Gehörgang mit einer kleinen Spritze in feinem aber kräftigem Strahle auszuspritzen; die Spritzenspitze braucht hierbei nicht in's Ohr hineingebracht zu werden; dagegen wird die Ohrmuschel nach hinten und oben gezogen, um dem leicht gekrümmten Gehörgang einen geraderen Verlauf zu geben. Der Wasserstrahl dringt dann neben dem Fremdkörper hinter ihn vor das Trommelfall und drängt ihn nach vorn heraus; das abfliessende Spülwasser muss auf abgegangene Stücke untersucht werden.

Fig. 239.

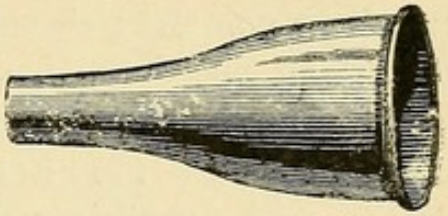

Ohrenspiegel.

Führt dieses Verfahren nicht zum Ziele, so benutzt man feine Instrumente, die den Körper entweder von vorn fassen (knieförmig gebogene Pincette, feine Kornzange) oder besser solche, die ihn von hinten her herausfördern (Häkchen, Ohrlöffel, Drahtschlingen). Letztere kann man schnell herstellen durch Umbiegen einer Drahthaarnadel. Die stellbare Curette von Leroy d'Etiolles (Fig. 240) besteht aus einem Stäbchen, dessen löffelartiges Ende durch Druck auf einen Hebel am Griff rechtwinklig zur Achse gestellt werden kann. Mit diesen Instrumenten sucht man hinter den Fremdkörper zu kommen, indem man sich dicht an der unteren Wand des Gehörgangs hält, oder wo sonst mit dem Spiegel ein kleiner Zwischenraum zu entdecken ist. Harte, den ganzen Raum ausfüllende Körper kann man versuchen anzubohren und zu zerstückeln. Perlen und andere steinharte Körper kittet man an (Pinsel mit geschmolzenem Alaunpulver, Streichholz mit Siegellack u. s. w.). Gequollene Hülsenfrüchte (Bohnen, Erbsen) befreit man durch kleine Scarificationen von der Hülse oder bringt sie durch Wasserentziehung mittelst Glycerineinträuflungen zum Schrumpfen. Weichere Früchte kann man versuchen durch Fassen mit einem feinen Häkchen nach aussen hervorzuziehen. Insekten, die in den Gehörgang hineingerathen sind, tödtet man

Fig. 240.

Stellbare Curette nach Leroy d'Etiolles.

durch Einlegen eines in Chloroform getränkten Wattebausches und spült sie dann heraus, oder giesst Oel in den Gehörgang, wodurch sie veranlasst werden, schnell zum Athmen an die Oberfläche zu kommen.

Sind alle diese Versuche fruchtlos, so lasse man vorläufig von Gewaltmassregeln ab, und rathe dem Kranken nach Einträuflung von Oel sich auf das betroffene Ohr zu legen; der Körper fällt dann manchmal heraus.

Besteht der zu entfernende Gegenstand (wie in der Mehrzahl der Fälle) aus verhärtetem Ohrenschmalz, so bringt man dieses nach gehöriger Erweichung durch Oel oder Glycerin am schonendsten mit dem Wasserstrahl heraus. Sitzen die bräunlichen Massen desselben nicht gar zu fest, so kann man sie auch im Zusammenhang mit kleineren Ohrlöffeln von der Wand des Gehörgangs abhebeln.

Im Nothfall bleibt nichts übrig, als den knorpligen Gehörgang sammt der Ohrmuschel durch einen an ihrem hinteren Ansatz bogenförmig geführten Schnitt abzulösen und temporär nach vorn zu klappen, so dass das Trommelfell frei vorliegt (Paul von Aegina).

Nur in den schlimmsten Fällen müsste auch noch der Warzenfortsatz und die Paukenhöhle eröffnet werden.

---

### c) in der Nasenhöhle.

Zur

## Besichtigung der Nasenhöhle

stülpt man die Nasenspitze mit dem Finger nach oben, wobei man zugleich durch Druck nach hinten den betreffenden Nasenflügel etwas ausbuchtet. Es gelingt dann manchmal, die Seitenwände bis zu den Muscheln und das Septum zu überblicken. In den meisten Fällen jedoch bedarf es hierzu besonderer erweiternder Instrumente.

Das einfachste ist das von Juracz (Fig. 241), mit dem man den Rand des Nasloches nach aussen, oben, in jeder beliebigen Richtung verzieht. Es lässt sich im Nothfall aus einer entsprechend gebogenen Haarnadel rasch improvisiren. An dem Nasenspeculum von Fränckel lassen sich die gefensterten Arme durch Schraubenkraft beliebig von einander entfernen; sie halten sich dann selbst

an den Rändern des Nasloches fest; man kann, je nachdem man die Arme am Nasenflügel und Septum oder an beide Nasenflügel ansetzt, nur eine Nasenhälfte oder beide zugleich zugänglich machen (Fig. 242, 243).

Auch röhrenförmige Specula (Zaufal's Nasentrichter) hat man zur Besichtigung namentlich des unteren Nasenganges angewendet; dieselben sind ähnlich dem unten abgebildeten Urethroscop.

Fig. 241.

Nasenspeculum nach Juracz.

Fig. 242. Fig. 243.

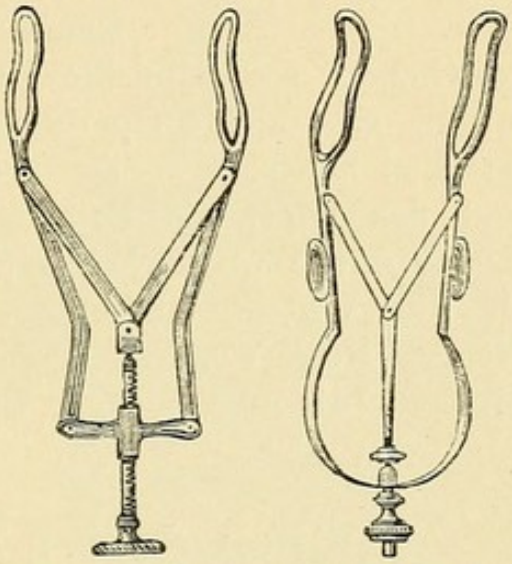

Nasenspeculum nach Fränckel.

Um die Nasenhöhle von hinten her, namentlich aber den Nasenrachenraum zu besichtigen **(Rhinoscopia posterior)**, benutzt man kleine Kehlkopfspiegel. Der Kranke sitzt vor dem Untersuchenden mit leicht vornüber geneigtem Kopf; der Zungengrund wird mit einem Zungenhalter (z. B. dem von Türck, Fig. 279), niedergedrückt, den der Kranke selbst halten kann, und nun der kleine Spiegel, die spiegelnde Fläche nach aufwärts gekehrt, vorsichtig, ohne die Rachengebilde zu berühren, hinter das Velum geführt. Gelingt dieses nicht oder erschwert das Zäpfchen die genaue Besichtigung allzusehr, so kann man es durch einen stumpfen Haken oder einen Zäpfchenhalter (Fränckel, Voltolini) nach vorne ziehen; unter Umständen ist eine Cocainpinselung nothwendig.

Nur dem völlig Geübten dürfte es gelingen, sich mit dem Spiegel allein über die im Nasenrachenraum befindlichen Veränderungen zu unterrichten. Es ist daher immer räthlich, der Be-

sichtigung die unmittelbare Betastung folgen zu lassen, welche man mit dem leicht gekrümmten hinter den weichen Gaumen bis zu den Choanen eingeführten Zeigefinger vornimmt. Um sich von dem Kranken hierbei nicht beissen zu lassen, wird der Finger durch eine gerade oder mit Gelenken versehene Metallhülse geschützt (Fig. 244 und 248).

Fig. 244.

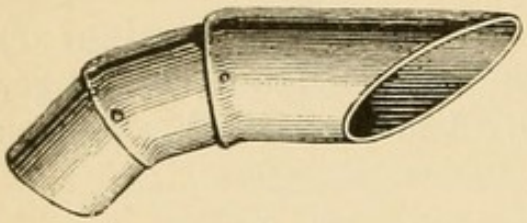

Fingerschützer.

Will man aber noch mehr Raum zur Palpation und Inspection gewinnen, so empfiehlt sich die **Spaltung des Septum** nach Kocher, eine kleine Operation, bei der man mit einer geöffneten starken Scheere in die Naslöcher so weit als möglich eingeht und das knorpelige Septum spaltet. Dabei werden die beiden kleinen Art. septi narium verletzt. Zwei Nähte vereinigen schliesslich die Wunde so genau, dass die Narbe fast unsichtbar ist. — Noch weiteren Zugang zum Naseninnern schaffen die S. 141 und 143 angegebenen Eingriffe.

Die

## Tamponade der Nasenhöhle

wird nothwendig

a) bei heftigen und anhaltenden Blutungen aus der Nase selbst, wenn dieselben nicht auf einfachere Weise zum Stehen gebracht werden können:

b) vor einigen Operationen im Gesicht und an der Nase, um zu verhüten, dass beim narkotisirten Kranken Blut durch die Nase in die Luftwege hinabfliesse.

Für manche Fälle genügt es, wenn man das Nasenloch, aus welchem die Blutung erfolgt, von vorn her mit Gaze oder Watte ausstopft und die Nasenflügel von aussen zusammendrückt. Taucht man die Stücke in 20 % Cocainlösung, so tritt der Erfolg sofort ein.

Steht die Blutung aber danach nicht, so muss die Choane von hinten her verschlossen werden; dies geschieht mit Hülfe der Bellocq'schen Röhre (Fig. 245, 246).

Die kleine gerade vorn etwas gekrümmte Röhre wird durch

das Nasloch am Boden der Nasenhöhle entlang gegen den Rachen zu geführt und die in der Röhre verborgene Uhrfeder vorgeschoben, welche um das Gaumensegel herumgleitet und im Munde sichtbar wird; in das an ihrem geknöpften Ende befindliche Oehr hat man vorher einen Fadenring befestigt, in welchen man nun das eine Ende eines langen Seidenfadens einfädelt, in dessen Mitte der Tampon befestigt ist, welcher die Choane verschliessen soll. Nun wird das Röhrchen sammt dem Seidenfaden durch das

Fig. 245.

Fig. 246.

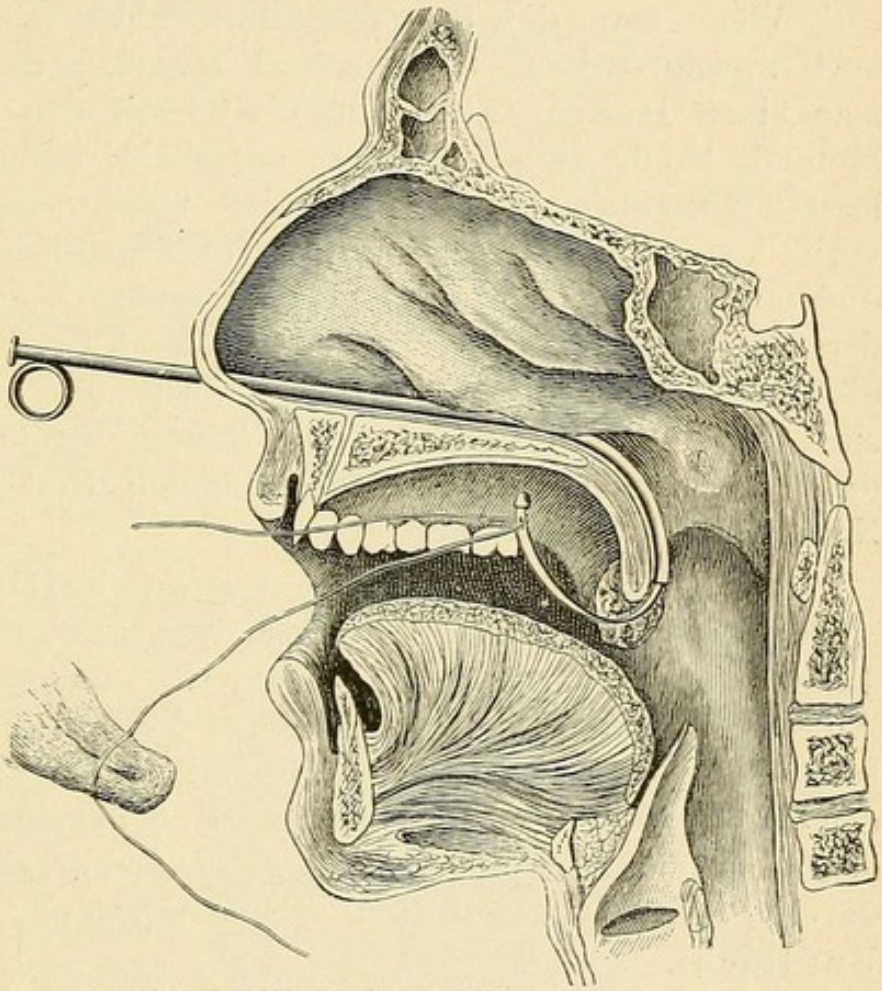

**Anwendung der Bellocq'schen Röhre.**

Nasenloch wieder herausgezogen; der Tampon schlüpft hinter das Gaumensegel und wird unter Leitung des eingeführten linken Zeigefingers in die Choane von hinten her eingebracht und durch Anziehen des aus dem Nasloch hängenden Fadens noch fester in dieselbe hineingezogen. Das andere Ende des Seidenfadens hängt zum Munde heraus, dient zum Herausziehen des Tampons und wird während seines Verweilens mit Heftpflaster an Ohr oder Wange befestigt.

Wird nun noch die vordere Tamponade des Nasenloches hinzugefügt, so ist Eingang und Ausgang der blutenden Nasenhälfte verschlossen und die Blutung kommt zum Stehen.

Der Tampon kann etwa nach zwei Tagen wieder entfernt werden, nachdem man ihn durch Eingiessen lauwarmer desinficirender Lösungen gelockert hat.

In Ermangelung einer Bellocq'schen Röhre kann man sich auch eines elastischen Katheters, einer Darmsaite oder eines stark gewichsten Fadens bedienen.

Wenn man den Sitz der Blutung kennt, lässt sich dieselbe noch zweckmässiger, leichter und schneller dadurch stillen, dass man einen Bausch entfetteter Watte mit der Kornzange auf die blutende Stelle einige Minuten aufdrückt und 24 Stunden liegen lässt (Hartmann). Macnamara stopfte die ganze Nase von vorn her mit Leinwandstreifen (Taschentuch) aus; besser ist Jodoformgaze. Von einem fingerbreiten, $^1/_2$ m langen Streifen derselben wird zunächst soviel um eine Sonde gewickelt, dass ein dicker Pfropf entsteht; dieser wird durch das Nasloch bis zur Choane vorgeschoben, die Sonde herausgezogen und mit derselben der aus dem Nasloch hängende Rest des Streifens in die Nasenhöhle hineingestopft.

Von den vielen Mitteln gegen heftiges Nasenbluten seien noch genannt: tiefes Athmen, Eiswasser, Essig, Alaun, Cocain, Tannin, Eisenchloridwatte, Ferripyrin, Penghawar-Yambee etc., Ableitungen durch heisse Fuss- und Vollbäder, Sinapismen, Aderlass, Glüheisen, Klystiere, Emporhalten der Arme, Compression der Carotis und Jugularis, Compression der blutenden Stelle durch den eingeführten Finger, durch Zusammendrücken der Nasenflügel, durch einen Gummiballon (Rhineurynter) (Küchenmeister, Englisch).

---

## Operation der Nasen- und Nasenrachenpolypen.

Zur

### Entfernung der Schleimpolypen der Nase

bedient man sich einer nicht zu schwachen, gut fassenden, geraden Zange mit etwas ausgehöhlten Armen (Polypenzange Fig. 247).

Der Kranke sitzt auf einem Stuhle mit leicht vornüber-

gebeugtem Kopf, welchen ein dahinterstehender Gehülfe festhält; an der linken Seite des Kranken wird eine Schale mit Carbolwasser hingestellt.

Fig. 247.

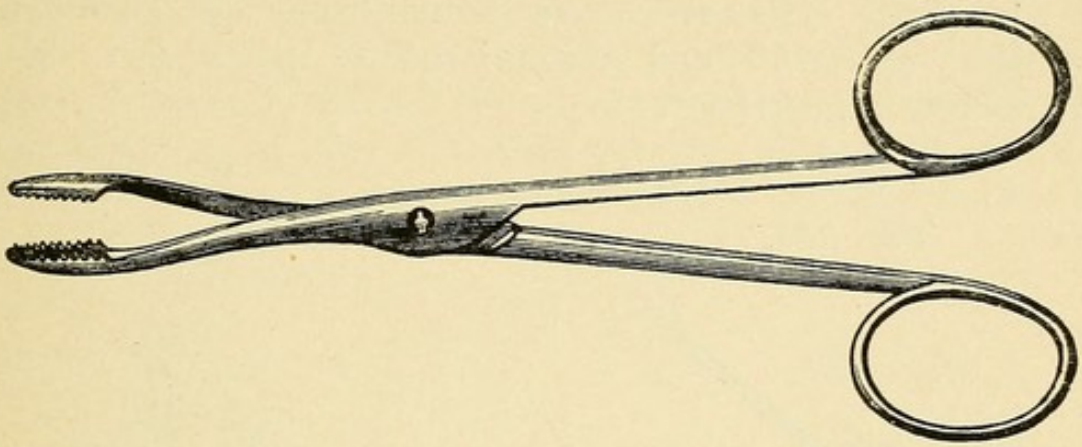

Polypenzange.

Nachdem nöthigenfalls durch Einpinselung einer 5—10 % Cocainlösung die Nasenhöhle unempfindlich gemacht ist, führt man den linken Zeigefinger durch den Mund hinter den weichen Gaumen und krümmt die Fingerspitze gegen die Choanen; dann wird die Zange rasch von vorn her durch das Nasloch eingeführt und auf dem Boden der Nasenhöhle am Septum entlang bis gegen die Fingerspitze vorgeschoben; sobald man sie nun öffnet, fällt der Polyp zwischen ihre Arme; die Zange wird geschlossen, etwas um ihre Achse gedreht, mit einem Ruck herausgezogen und die gefassten Polypenstücke schleunigst in dem Wasser durch rüttelnde Bewegungen aus der geöffneten Zange entleert; sofort führt man die Zange in derselben Weise ein und sucht wieder etwas zu fassen und herauszureissen, während die in der Choane befindliche Fingerspitze etwa nach hinten fallende Polypen der Zange ent-

Fig. 248.

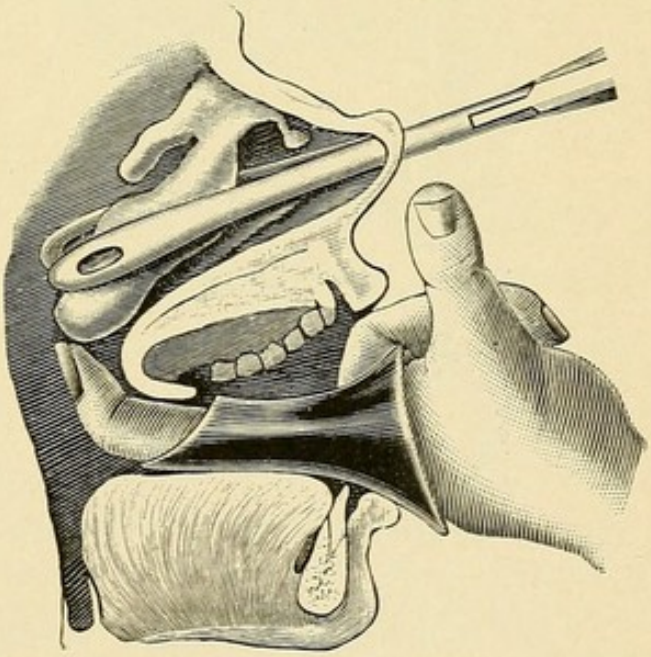

Ausreissen eines Nasenpolypen.

gegendrückt. Auch können durch starkes Ausschnauben des Kranken in den etwa nothwendigen Zwischenpausen die noch vorhandenen Polypen nach vorn geschleudert werden.

Dieses Verfahren setzt man mit möglichster Schnelligkeit und dabei systematisch von unten nach oben zu die ganze Nasenhöhle abtastend und ausräumend so lange fort, bis die Zange nichts mehr erfasst.

Fig. 249.

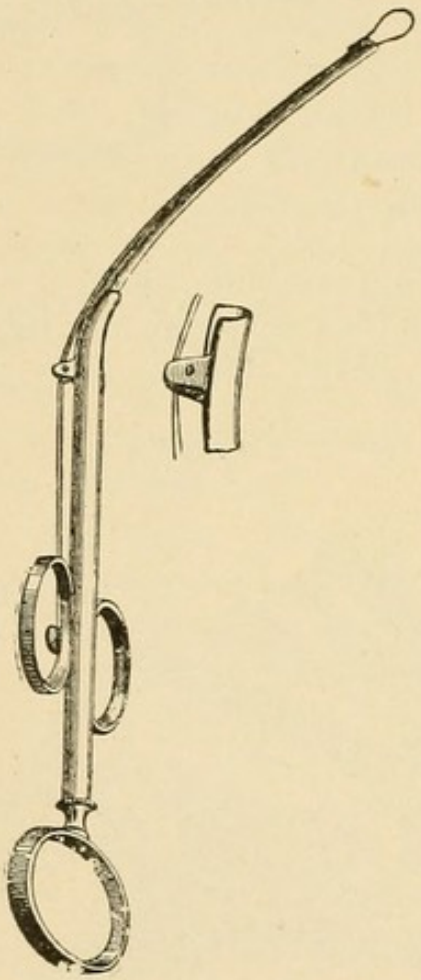

Kalte Drahtschlinge nach Wilde-Duplay.

Fig. 250.



Doppelröhre nach Levret.

Je rücksichtsloser man verfährt, desto rascher und gründlicher ist der Erfolg; werden Stücke der Muschelränder dabei abgebrochen, so schadet es nicht viel, ging doch Pirogoff sogar so weit, alle Muscheln von vornherein bei Nasenpolypen herauszubrechen, um den nachfolgenden Recidiven den Boden zu entziehen.

Ist die Nase von sehr vielen kleinen Polypen ausgefüllt, so erreicht man mit der Zange nur wenig, besser ist es dann, die ganze Nasenhöhlenschleimhaut mit dem scharfen Löffel abzukratzen.

Die anfangs ziemlich heftige Blutung steht fast ausnahmslos nach einiger Zeit unter Eiswasserberieselung. Bei hartnäckigen stärkeren Blutungen wären Lösungen von Tannin, Ergotin-Glycerin-Alkohol u. Ae. anzuwenden; im äussersten Nothfalle müsste zur Tamponade der Nase geschritten werden (s. S. 134).

Fig. 251.

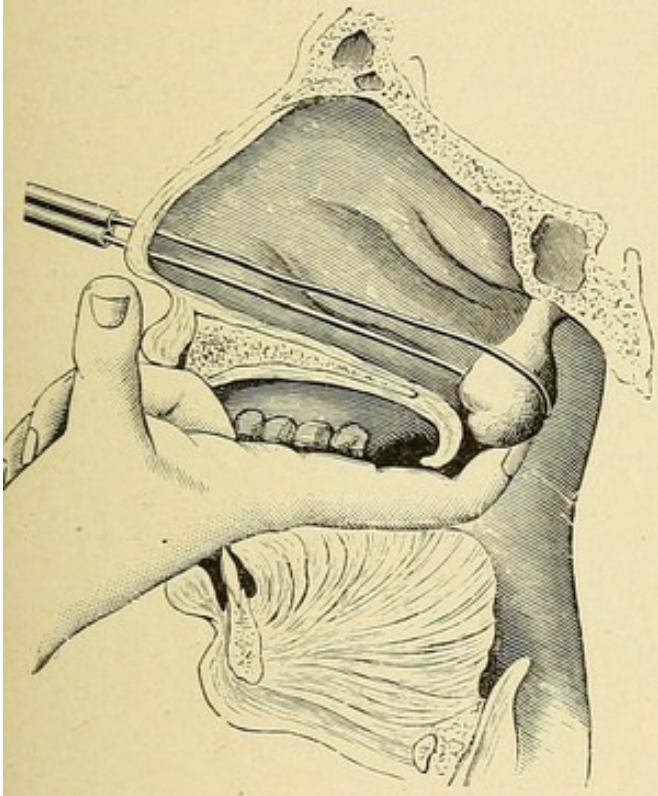

Abschnürung eines Polypen mit der Doppelröhre.

Fig. 252.

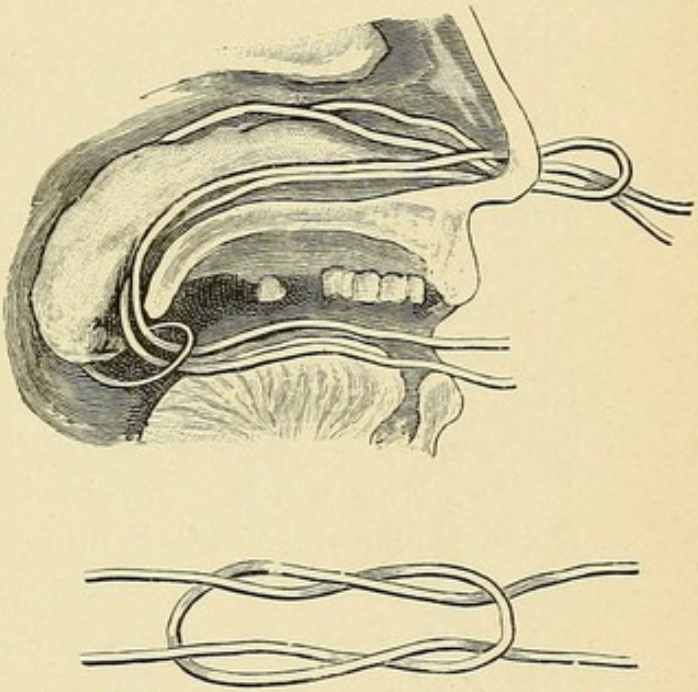

Abbinden eines Nasenpolypen nach von Langenbeck.

Dieses Verfahren führt ebenso sicher und rasch zum Ziele, als die nur von sehr geübten Händen ausführbare Abschnürung der einzelnen Polypenstiele mittelst der galvanokaustischen Schlinge oder der sog. kalten Drahtschlinge (Fig. 249, 250). Diese eignet sich hauptsächlich für kleinere, besonders in der oberen Nasenhälfte sitzenden Polypen und ist zwar schonender, aber auch langwieriger.

Um Recidive zu verhüten, kann man auch die ganze Nasenschleimhaut leicht galvanokaustisch ausbrennen.

Bei einzelnen grossen Nasen(rachen)polypen, welche einen dünnen Stiel haben, kann man auch versuchen, denselben durch Abbinden zur Nekrose und dadurch zum Abfallen zu bringen; das Vorhandensein faulender Stoffe und das Zurückbleiben des Stielrestes, von dem Recidive ausgehen können, bilden die Nachtheile dieses Verfahrens, welches von Langenbeck mittelst zweier seidener Schlingen (Ricord) folgendermassen ausführte:

1. Ein quer durchlochter elastischer Katheter wird durch das Nasloch in den Rachen eingeführt und mit dem linken Zeigefinger soweit nach vorn in den Mund geleitet, dass der zu einer gleichschenkligen Schlinge zusammengelegte erste Faden mit seinem offenen Ende in das Fenster des Katheters eingefädelt werden kann.

2. Der Katheter wird zurückgezogen und mit ihm gleitet die Schlinge unter Leitung des linken Zeigefingers bis über den Körper des Polypen, so zwar, dass sie noch im Munde sichtbar bleibt, während die freien Enden aus dem Nasloche hängen.

3. In den wiederum eingeführten Katheter wird die zweite Fadenschlinge mit dem geschlossenen (schlingenförmigen) Ende eingefädelt und durch die Nase zurückgezogen, so dass die freien Enden im Munde, die Schlinge vor dem Nasloch zu liegen kommen.

4. Nun werden sowohl im Munde, als vor dem Nasloch die freien Enden durch die Schlinge durchgeschürzt und dann, während die im Munde befindliche Schlinge mit dem Finger möglichst hoch um den Polypen geführt wird, beide Enden fest angezogen (Fig. 252).

5. Nachdem auf diese Weise der Stiel unterbunden ist, wird der Polyp dicht davor abgeschnitten. Die Ligatur kann nach 2—3 Tagen ohne Schaden entfernt werden.

Die

## Entfernung der fibrösen Polypen (Nasenrachenpolypen),

welche mit meist breitem Stiel vom Perioste oder dem Knochen der Schädelbasis selbst ihren Ausgang nehmen, und ihren Lieblingssitz in den hinteren Theilen der Nase und im Pharynx haben, ist bedeutend schwieriger.

Dieselben können nach vorn in die Nasenhöhle, seitlich hinter dem Oberkiefer in die Flügelgaumengrube, Schläfengrube, nach oben durch das Keilbein in den Schädelraum hineinwachsen. Diese Neubildungen müssen möglichst gründlich exstirpirt werden, und um an sie zu gelangen, sind je nach dem Sitz und der Grösse verschiedene **Voroperationen** angezeigt.

Dieselben haben den Zweck, einen möglichst freien Zugang in das Naseninnere zu schaffen, so dass man auch die hinteren Abschnitte leicht übersehen, betasten und der erforderlichen Behandlung zugänglich machen kann. Sie finden daher ihre Anwendung nicht nur zur Exstirpation von Geschwülsten, sondern auch bei Nekrose, Caries, Geschwüren (Lupus) und festgekeilten Fremdkörpern.

## Die Spaltung der Nase in der Mittellinie

(Dieffenbach, König)

kann unter Umständen genügen und lässt sich schnell, nöthigenfalls ohne Narkose, ausführen. Ein gekrümmtes, spitzes Messer wird durch das Nasloch der befallenen Seite möglichst hoch hinauf bis zum Nasenbein an dem Septum entlang geführt und der Nasenrücken dicht neben der Mittellinie von innen nach aussen aufgeschlitzt (Fig. 253); giebt die aufgeklappte Nasenhälfte nicht genügend Raum, so kann man noch den processus nasalis von der Wunde aus osteoplastisch reseciren, nöthigenfalls auch noch die Oberlippe spalten und durch Zurückpräpariren derselben den Zugang zur Apertura pyriformis vergrössern (Jordan, Baracz). Die Polypen entfernt König durch kräftigen hebelnden Zug mit grossen nicht zu scharfen Löffeln.

Fig. 253.

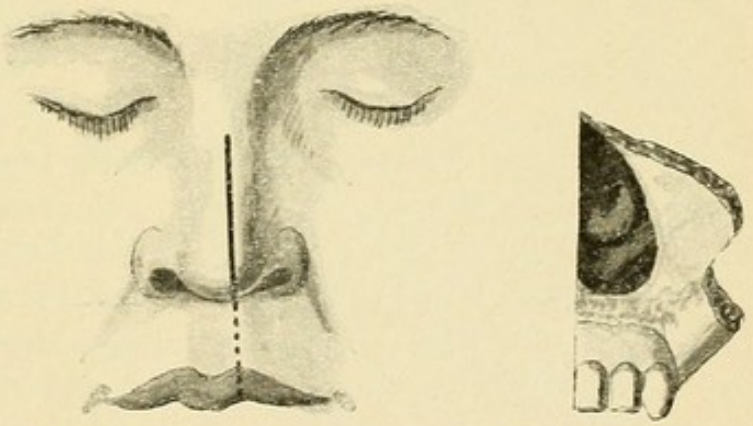

Spaltung der Nase nach König und Baracz.

Die nachher sorgfältig vernähte Schnittlinie verheilt mit kaum sichtbarer Narbe.

## Die Resection des Nasenfortsatzes des Oberkiefers
(v. Langenbeck 1854).

1. Bogenförmiger Hautschnitt vom inneren unteren Rande der Augenbraue zum Nasenrücken und von da zum Ansatz des Nasenflügels in der Nasolabialfalte (Fig. 254).

2. Der Lappen wird nach dem Auge zu abpräparirt.

3. Der Nasenknorpel wird von seiner Verbindung mit dem Knochen abgetrennt und in diese Oeffnung dicht unterhalb des Ansatzes der unteren Muschel eine dünne, kurze, feste Stichsäge eingeführt. Mit derselben wird der Proc. nasalis nach aussen oben bis zum Thränensack durchsägt, dann gerade nach oben bis zur Nasenwurzel und endlich nach abwärts das Nasenbein selbst

Fig. 254. Fig. 255.

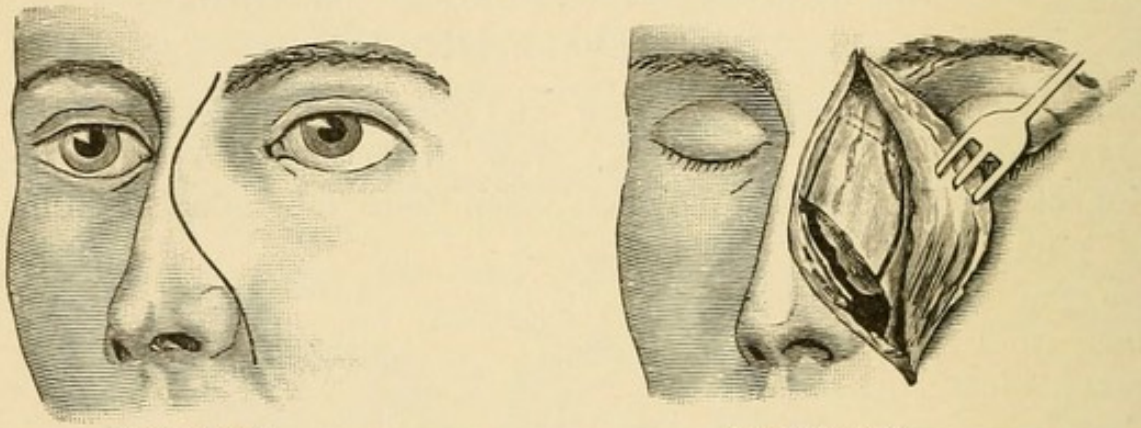

Hautschnitt. Sägeschnitte.

**Resection des Processus nasalis maxillae superioris nach v. Langenbeck.**

der Länge nach oder seine Verbindung mit dem Proc. nasalis durchtrennt. Die Fortnahme dieser herausgesägten Knochenplatte, bestehend aus dem processus nasalis des Oberkiefers, einem Stück des Os lacrymale, des Os nasale und der unteren Muschel giebt genügend Raum, um das ganze Innere der Nasenhöhle, die Choanen und den unteren Theil des Keilbeinkörpers zu übersehen. Schliesslich wird die Hautwunde in ganzer Ausdehnung durch die Naht vereinigt.

Obwohl durch den Ausfall des Knochenstückes in der Regel keine Formveränderung des Gesichtes zurückbleibt, so hat doch von Langenbeck selbst später (1859), um den Proc. nasalis nicht ganz entfernen zu müssen, mit temporärer (osteoplastischer) Resection diese Operation in der Weise aus-

geführt, dass er den mit dem Periost bedeckten Knochen nur von unten bis zum Thränenbein und oben in seiner Verbindung mit dem Nasenbein durchsägte (Fig. 255) und nun durch ein in den unteren Sägeschnitt eingesetztes Elevatorium die Knochenplatte emporhebelte, wobei die dünne Knochenlamelle der Thränenbeingegend einbricht. Das deckelartig nach oben zu aufgeklappte Stück kann zum Schluss in seine frühere Lage zurückgebracht werden und wieder festwachsen.

In manchen Fällen kann auch

## die temporäre Ablösung der Nase
(Rouge)

von Vortheil sein, wobei die Weichtheile der Nase und die Oberlippe nach oben zu verschoben werden.

Wegen der hierbei auftretenden, ziemlich beträchtlichen Blutung wird die Operation entweder in Seitenlage mit nach rechts gedrehtem Kopfe oder am hängenden Kopf ausgeführt, wobei freilich das Blut noch stärker fliesst, aber weniger leicht in die Luftröhre gelangt und eingeathmet wird.

Fig. 256.

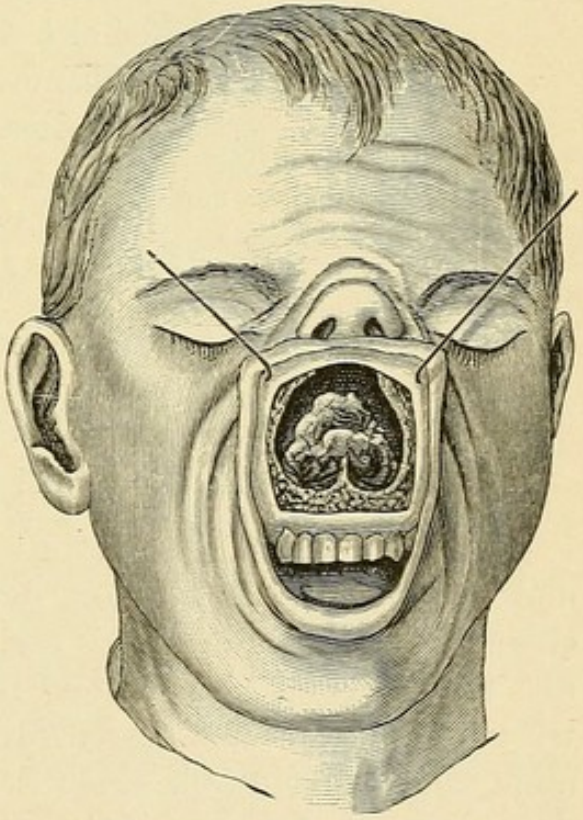

Temporäre Ablösung der Nase nach Rouge.

1. Die Oberlippe wird an beiden Mundwinkeln von dem Operateur und einem Gehülfen stark gespannt in die Höhe gehoben. Nachdem man die Uebergangsfalte der Schleimhaut durch einen Schnitt, welcher oberhalb des linken ersten Backzahnes beginnt und oberhalb des rechten endigt, bis auf den Knochen durchtrennt hat, löst man die Weichtheile von letzterem nach oben zu ab bis zur Spina nasalis anterior.

2. Von dieser trennt man das Septum cartilagineum und dann vom Oberkiefer die Nasenflügelknorpel mit je einem Scheeren-

schnitt ab und klappt die nun ganz abgelöste Lippe mit der Nase gegen die Stirn zu auf; ist die knöcherne Scheidewand im Wege, so wird auch sie mit der Scheere durchgeschnitten.

Es gelingt nun leicht, alles Krankhafte aus der Nase zu entfernen, auch versteckt sitzende Geschwüre und Granulationen zu Gesicht zu bekommen und entsprechend zu behandeln; nach beendeter Operation wird die abgelöste Nase wie ein Vorhang wieder heruntergelassen. Eine Befestigung durch Nähte ist nicht erforderlich. Eine Entstellung bleibt nach dieser Operation nicht zurück.

Ausserordentlich zugänglich wird das Operationsfeld durch das **Aufklappen der ganzen Nase sammt dem knöchernen Nasengerüst;** hierzu muss das letztere mit einer Stichsäge von seiner Umgebung abgetrennt werden. Lawrence umschnitt die Nase seitlich und unten und klappte sie nach oben auf; besser ist das Verfahren von Ollier, welcher durch einen hufeisenförmigen Hautschnitt die Seitenränder und die Nasenwurzel abtrennte, das knöcherne Nasengerüst in derselben Ebene durchsägte und die Nase nach unten klappte; die Ernährungsbrücken liegen dann im Septum und den Nasenflügeln (Fig. 257).

Fig. 257.

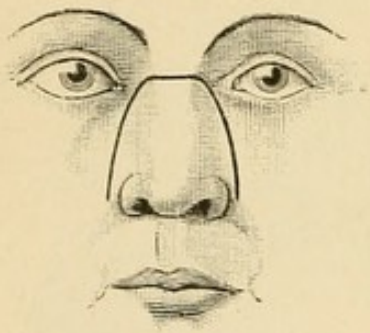

**Temporäre Resection der Nase nach Ollier.**

Noch bessere Aussicht in Betreff der Ernährung bietet

## die seitliche Aufklappung der äusseren Nase

(Chassaignac, Bruns).

1. Der Hautschnitt umkreist die Nase an drei Seiten und dringt überall bis auf den Knochen; er beginnt unter dem einen Nasenflügelrand und verläuft wagerecht durch die Oberlippe bis zur Gegend des ersten Backzahns der anderen Seite; dann wird die Haut der Nasenwurzel über der Sutura nasofrontalis quer abgetrennt durch einen Schnitt, welcher beiderseits 1 cm von dem inneren Augenwinkel entfernt bleibt; die Endpunkte dieser beiden Schnitte werden auf einer Seite durch einen schräg nach aussen unten längs der Nasenseite verlaufenden Schnitt verbunden (Fig. 258).

2. Mit der Stichsäge wird die Spina nasalis ant. wage-

recht abgetrennt und das knöcherne Septum in derselben Richtung eine Strecke weit mit der Knochenscheere durchschnitten.

3. Die Stichsäge wird mit der Spitze in der Nasenhöhle am unteren Rand der Apertura pyriformis eingesetzt und der Nasenfortsatz des Oberkieferknochens entsprechend dem Hautschnitt bis zum Nasenbein hin sammt dem vorderen Ende der unteren Muschel durchsägt.

4. Beide Nasenbeine werden in der Sutura nasofrontalis quer abgesägt und das Septum (wenn überhaupt nöthig) theils vom unteren, theils vom oberen Querschnitte aus mit der Knochenscheere durch zwei stumpfwinklig nach hinten sich treffende Schnitte durchtrennt.

Fig. 258.

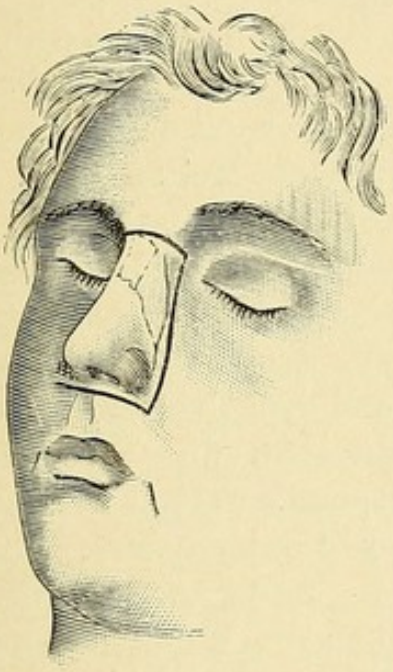

Hautschnitt.

Fig. 259.

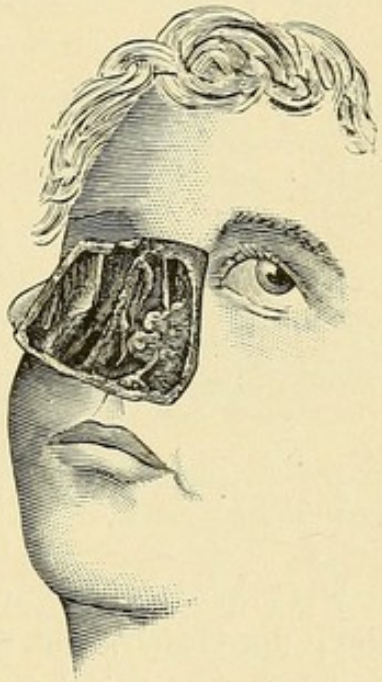

Die Nase aufgeklappt.

**Temporäre Resection der Nase nach v. Bruns.**

5. Durch Einsetzen eines Elevatoriums in das obere Ende des seitlichen Schnittes wird die Verbindung des Nasenbeins mit dem Oberkiefer der andern Seite eingeknickt und die ganze Nase dann auf die andere Wange umgeklappt.

Man hat nun einen völlig freien Einblick in das Naseninnere bis zur hinteren Rachenwand.

Ist es wünschenswerth, diese Theile längere Zeit für Auge und Finger zugänglich zu lassen, so kann die Nase (unbeschadet ihrer Ernährung) mehrere Wochen lang aufgeklappt bleiben. Am Ende dieser Zeit wird freilich eine oberflächliche Anfrischung der in der Vernarbung begriffenen Wundränder nöthig sein.

Will man nur die eine Hälfte der Nasenhöhle aufklappen dann überschreiten die queren Hautschnitte nicht die Mittellinie; die Einsägung des Oberkiefers geschieht wie oben; die Sutura nasofrontalis wird bis zur Mittellinie durchsägt und die Verbindung beider Nasenbeine in der Mitte durch Hebelwirkung eingeknickt.

### Temporäre Resection des Nasengerüstes
nach Gussenbauer
zur Freilegung der Stirn-, Siebbein-, Keilbein- und Augenhöhlen.

1. Tamponade der Nasenhöhlen.

2. Hautschnitt bis auf den Knochen von der inneren Hälfte der Augenbraue längs des Stirnfortsatzes des Stirnbeins und Oberkiefers abwärts, dann quer über die Nase, den Rändern der Nasenbeine entsprechend und aufwärts zur innern Hälfte der andern Augenbraue.

Fig. 260.

Temporäre Nasenresection nach Gussenbauer.

3. Mit dem Meissel wird nun der Proc. nasalis des Oberkiefers bis zur Margo infraorbitalis, beide Nasenfortsätze des Stirnbeins im Zusammenhang mit dem Thränenbein, der Lamina papyracea des Siebbeins und dem Orbitaltheil des Stirnbeins, schliesslich die Verbindung der Lamina perpendicularis des Siebbeins mit dem Vomer durchgetrennt.

4. Der Weichtheilknochenlappen wird nach oben hinaufgeschlagen, die Geschwulst entfernt, dann die Wundhöhle mit Jodoformgaze tamponirt und letztere zu den Nasenlöchern herausgeleitet; der Lappen wieder heruntergeklappt und in ganzer Ausdehnung vernäht.

Wenn die Geschwülste vom Boden der Rachenhöhle oder der Halswirbelsäule ausgehen, kann es unter Umständen leichter sein, statt von der Nase aus **vom Gaumen her** an die Wurzel des Polypen zu gelangen.

Manne und später Dieffenbach spalteten den ganzen weichen Gaumen sammt dem Zäpfchen in der Mittellinie; die beiden Hälften wurden dann auseinandergezogen und später durch Staphylorrhaphie wieder geschlossen. Maisonneuve bediente sich desselben Schnittes, liess aber das Zäpfchen unversehrt (Boutonnière palatine), wodurch die spätere Wiedervereinigung

leichter gelang. Boeckel trennte den weichen vom harten Gaumen durch einen Querschnitt ab. Nélaton entfernte von einem ⊤Schnitt aus den hinteren Theil des harten Gaumens; und Gussenbauer durchtrennte den mucös-periostalen Gaumenüberzug in der Mitte, löste ihn nach beiden Seiten hin ab und meisselte das knöcherne Gaumengewölbe auf. Durch dieses Verfahren gelingt es auch, die Keilbeinhöhlen freizulegen.

Chalot und Habs meisselten aus dem harten Gaumen eine Art künstlichen Wolfsrachen heraus, indem sie von einem der Fig. 256 ähnlichen Schnitt aus den Vomer mit der Drahtsäge durchtrennten und von den Lücken der rasch ausgezogenen Eckzähne aus den harten Gaumen längs des Alveolarrandes bis zum Ansatz des weichen Gaumens abmeisselten, den Alveolarfortsatz zwischen den Eckzahnalveolen und der Nasenhöhle durchtrennten und nun das nur noch am weichen Gaumen hängende Mittelstück fallthürartig herunterklappten. Leichter und ohne die hierbei auftretende beträchtliche Blutung ist das Verfahren von Partsch: Von einem ähnlichen Weichtheilschnitt aus, der vom 2. Mahlzahn der einen zum 2. Mahlzahn der andern Seite verläuft, werden die Weichtheile stark aufwärts gezogen, der Knochen mit dem Elevatorium rasch freigemacht und mit einem breiten Meissel der Oberkiefer oberhalb der Zahnwurzeln, der Nasenboden- und Kieferhöhlenschleimhaut wagerecht bis zum Tuber maxillare durchgeschlagen, bis sich der **ganze Gaumen** durch mässigen Druck wie ein Visir nach unten klappen lässt. Nach Exstirpation des Tumors lagert man den abgemeisselten Gaumen wieder zurück und befestigt ihn in seiner natürlichen Lage durch eine Schleimhautnaht. Die Wiedervereinigung erfolgt wider Erwarten schnell und ohne jegliche Functionsstörung.

Die Freilegung der Schädelbasis nach Kocher durch Aufklappen der unteren Hälfte beider Oberkiefer s. S. 37.

Diejenigen Geschwülste endlich, welche von den Flügelfortsätzen des Keilbeins ausgehend in der Flügelgaumengrube hinter dem Oberkiefer sitzen und in die Schläfengrube hineinwachsen (**Retromaxillargeschwülste**, von Langenbeck), können weder vom Mund noch von der Nase her ausgerottet werden und müssen durch die osteoplastische Resection des Oberkiefers (s. S. 34) freigelegt werden.

---

**Die Exstirpation der Nasenrachenpolypen**, zu welchen man sich auf die eine oder andere Weise erst den Zugang bahnen musste, gestaltet sich verschieden je nach der Beschaffenheit und dem Blutgehalt des

vorgefundenen Tumors: härtere Geschwülste werden mit Messer und Scheere abgetragen, der Grund wird durch den scharfen Löffel und das Raspatorium gründlich gesäubert; zuweilen gelingt es auch mit diesen Instrumenten die Geschwulst im Ganzen von ihrer Unterlage abzuhebeln. Bei auftretender starker Blutung und weicherer Beschaffenheit des Tumors ist der Thermokauter in Anwendung zu ziehen, womit man auch die letzten Reste der Geschwulststümpfe zerstören kann. Auch durch die electrolytische Behandlung hat man dieselben zum Zerfall gebracht und in einigen Fällen Heilung erzielt.

Ob die Bepinselung des Stumpfes mit Lugol'scher Lösung vor Recidiven sichert, ist fraglich; dagegen gehen diese Geschwülste mit zunehmendem Alter oft von selbst zurück (Gosselin, Hueter).

---

## Adenoide Wucherungen im Nasenrachenraum

(Meyer).

Das Vorhandensein derselben erkennt man schon am Gesichtsausdruck und der Sprechweise der Kranken (Kinder). Ueber Ausdehnung und Beschaffenheit giebt aber erst der hinter den weichen Gaumen geführte, den Rachenraum abtastende Finger Aufschluss. Durch Schaben lassen sich die Granulationen leicht entfernen.

Man verfährt dabei folgendermassen:

Nachdem sich der Operateur die Nägel seiner beiden Zeigefinger (die freilich etwas lang sein müssen) etwa rechtwinklig zugespitzt hat, wird das Kind auf einem Stuhl an Armen und Beinen festgebunden. Unter irgend einem Vorwand überredet man das Nichts Ahnende, den Mund zu öffnen, in den dann rasch der mit einer Metallhülse geschützte Finger eingeführt wird: der Arzt hat nun gewonnenes Spiel; seitlich hinter dem Kopf des Kranken stehend, räumt er mit seinem hinter das Gaumensegel geführten Zeigefinger zunächst die entsprechende Seite des Rachenraums aus, zieht den Finger aus der Hülse, führt den andern ein und macht es auf der andern Seite ebenso, bis überall glatte Wandungen zu fühlen sind.

Es kommt vor allem darauf an, gleich beim ersten Male möglichst gründlich vorzugehen, ein zweites Mal dürfte man die Kinder nur selten so leicht zum Sitzen bringen.

Die Blutung ist während der Operation zwar stark, doch nie beängstigend und steht durch kalte Nasendouche. Die Kranken hüten in den nächsten Tagen das Zimmer (und Bett) und erhalten kalte, flüssige Kost (Milch, Eier).

Hat der Operateur nicht einen Nagel von der erforderlichen Länge und Härte, so kann er ihn durch Instrumente ersetzen (z. B. Fig. 261), wobei freilich die Controle durch den Tastsinn lange nicht so vollkommen ist.

Fig. 261.

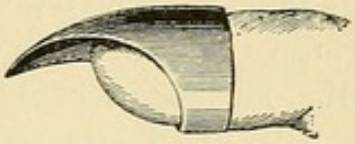

Scharfer Finger nach Motais.

Dieser Eingriff verliert viel von seinem rohen Eindruck, wenn man den Kranken leicht narkotisirt; so dass er das in den Kehlkopf fliessende Blut noch heraushusten kann. Auch die Anwendung von Instrumenten wird von einigen vorgezogen.

Meyer erfand zur Beseitigung der Vegetationen sein Ringmesser (Fig. 262 *a*), Lange und viele andere veränderten das-

Fig. 262.

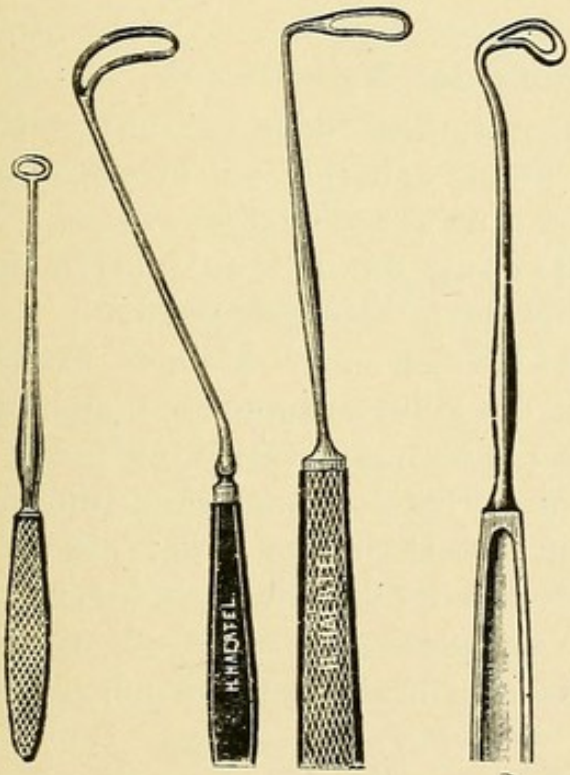

*a* *b* *c* *d*

Ringmesser nach *a* Meyer, *b* Schölz, *c* Lange, *d* Gottstein.

Fig. 263.

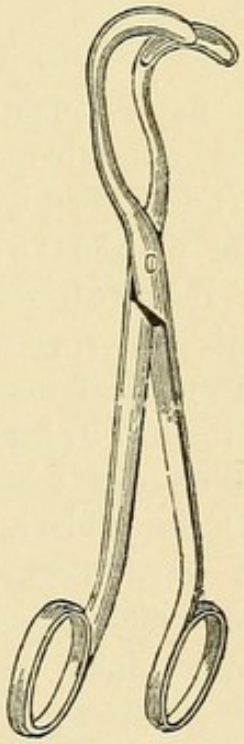

Nasenrachenzange nach Michael.

selbe, man hat sogar hobelartige Messer. Das Meyer'sche Instrument wird durch den unteren Nasengang, die winklig ge-

bogenen vom Munde her in den Rachenraum gebracht, ein daneben eingeführter Finger sollte immer die Thätigkeit des Instruments beaufsichtigen. Jetzt ist wohl das beliebteste das Ringmesser nach Gottstein (Fig. 262*d*), eine zur Fläche gebogene Curette, die man vom Munde her hoch in den Rachenraum einführt und nun durch kräftigen Druck nach abwärts die Massen womöglich als zusammenhängendes Stück herunterschält, bis der tastende Finger nichts Krankhaftes mehr fühlen kann.

Auch hat man die Granulationen mit Zangen (Fig. 263) abgequetscht oder mit galvanocaustischen Brennern zerstört.

Als Nachbehandlung kann man Nasenspülungen anwenden entweder mit dem Irrigator oder der Rachenspritze (Brown), Fig. 264.

Fig. 264.

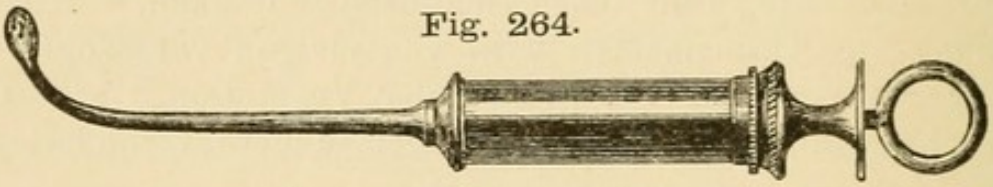

Rachenspritze nach Brown.

---

## Die Verengerung der Nasenlöcher,

welche nach plastischen Operationen oder durch geschwürige Processe entsteht, ist nur dann dauernd zu heben, wenn die erweiternden Schnitte mit Haut umsäumt werden.

Die unblutige Erweiterung durch Quellstifte ist langwierig; Röhren müssen Jahre lang getragen werden.

Ist das Nasenloch fast bis zu einer kleinen Fistelöffnung geschrumpft, so erreicht man die Hautverdoppelung einigermassen durch einen schrägliegenden ⊤Schnitt (Dieffenbach), indem der Balken des T am Rande des Flügels entlang läuft und der Fuss in die Ecke zwischen Septum und Oberlippe fällt; die gebildeten Lappen werden durch eine Röhre in das Nasloch hineingedrängt.

Oder man spaltet die Verengerung nach oben und unten, der Form eines normalen Nasenloches entsprechend, legt in der

Fig. 265. Fig. 266.

Erweiterung verengter Nasenlöcher.

Mitte des Septums einen Entspannungsschnitt an und vernäht den dadurch beweglicher gemachten medialen Lappen jederseits mit der Nasenschleimhaut (Fig. 265, 266).

Auch kann man am Ende des Erweiterungsschnittes ein Roser'sches Läppchen (s. S. 86) bilden. In schlimmen Fällen muss man eine partielle Rhinoplastik machen.

---

Bei

**Verkrümmungen der Nasenscheidewand,**

wie sie nach Verletzungen und durch abnormes Längenwachsthum derselben entstehen (und mit Nasenkatarrh verbunden sind oder ihn bedingen) hat man auf mannigfache Art versucht, den durch die convexe Ausbuchtung des Septum verengten Nasengang wieder völlig luftdurchgängig zu machen.

Blandin, Rupprecht, Roser legten eine Oeffnung in der Scheidewand an, um die Luft in den gesunden andern Nasengang zu leiten; Ersterer durchstach den verbogenen Knorpel mit einem Pfriemen, letztere durchlochten das Septum etwa linsengross mit eigenen Locheisenzangen (ähnlich denen der Schaffner).

Andere resecirten den vorspringenden Knorpeltheil unter Vermeidung der Perforation.

Dieffenbach schnitt ein entsprechend grosses Oval aus; ähnlich verfuhren Chassaignac und Roser. Am schonendsten ist die

**subperichondrale Resection am Septum**

(Petersen).

In Narkose wird bei weit klaffend gehaltenem Nasenloch mit schmalklingigem Messer ein ⊔förmiger Lappen mit der Basis nach oben aus dem mucösperichondralen Ueberzuge an der convexen Seite umschnitten, dieser mit einem feinen Elevatorium vorsichtig nach oben zurückpräparirt und der nun vorliegende Knorpel entsprechend dem unteren Schnitt mit dem Messer quer durchtrennt; von diesem Schnitt aus dringt man (immer von demselben Nasenloch aus) mit dem Elevatorium zwischen Knorpel und Perichondrium der anderen Seite ein und löst dieses auch hier ausreichend ab; das nun beiderseits freigemachte Knorpelstück wird jetzt vorn, hinten und oben mit der Scheere in Form eines gothischen Fensters ⌂ ausgeschnitten, der mucösperichondrale Lappen heruntergeklappt und durch zwei Nähte in den Ecken befestigt.

Diese Methode eignet sich namentlich für ganz vorn sitzende Verkrümmungen, da sowohl die Enge des Operationsfeldes, als auch die nicht unerhebliche Blutung das Arbeiten in grösserer Tiefe unmöglich macht und man dann nicht sieht, was man thut.

Fig. 267.

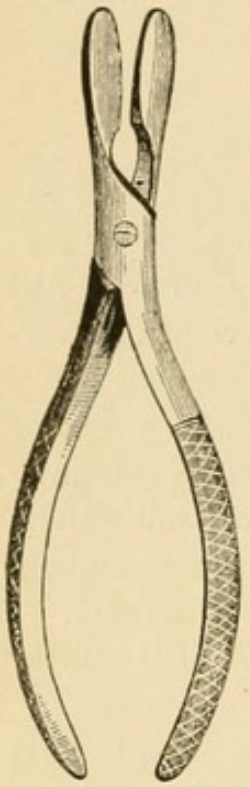

Rhinoplastos nach Adams.

Fig. 268.

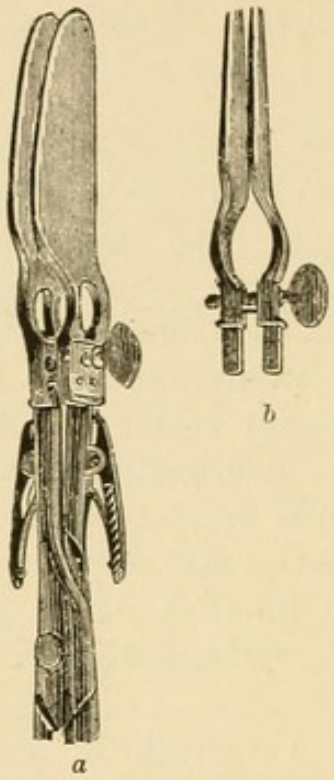


Zange nach Juracz
*a* die Zange bis zum Schloss,
*b* das abgenommene Plattenpaar.

Auch die unblutige Geradrichtung des verbogenen Septum durch eigene Zangen ist versucht worden.

Adams drückte mit seinem „Rhinoplastos" (Fig. 267) die Scheidewand gerade und legte hinterher einen Compressor aus zwei gleichlaufenden Platten für 3—5 Tage an. Juracz verbesserte die Zange, indem der vordere das Plattenpaar tragende Theil, nachdem durch Schluss der Arme die Reposition erzielt ist, abgenommen werden kann und dann als Compressor liegen bleibt (Fig. 268).

---

## d) in der Mundhöhle.

Zur **Besichtigung der Mundhöhle** sind eine Menge Instrumente in Gebrauch, sog. **Mundspecula.**

Die Lippen zieht man am einfachsten mit der Fingerspitze auseinander oder benutzt die gewöhnlichen Lippenhalter aus Metall, aus Holz (Luer), oder gebraucht stumpfe Haken (von Langenbeck) und Aehnliches.

Die Zahnreihen, zumal wenn sie absichtlich oder in der Narkose fest aufeinander gepresst werden, treibt man durch keilförmige Instrumente (Dilatatoren) auseinander. Das einfachste ist ein Keil aus weichem Holz, den man seitlich zwischen die Backzähne zwängt; zweckmässig ist auf ihm ein grobes Gewinde angebracht (sog. Diebsschraube, Fig. 269). Die Einführung dieses

Schraubenkeils gelingt durch bohrende Bewegung schonender und leichter.

Der Mundsperrer nach Heister besteht aus zwei stählernen, vorn sich verjüngenden Armen, welche durch Schraubenkraft auseinandergetrieben werden (Fig. 271).

Fig. 270.

Fig. 269.

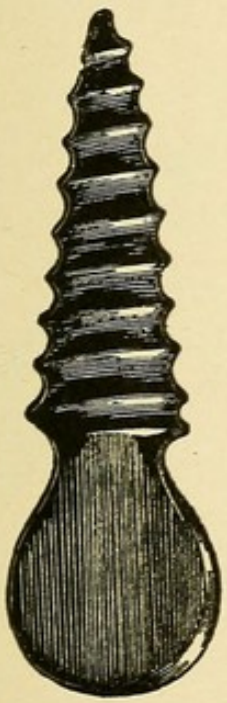

Schraubenkeil.

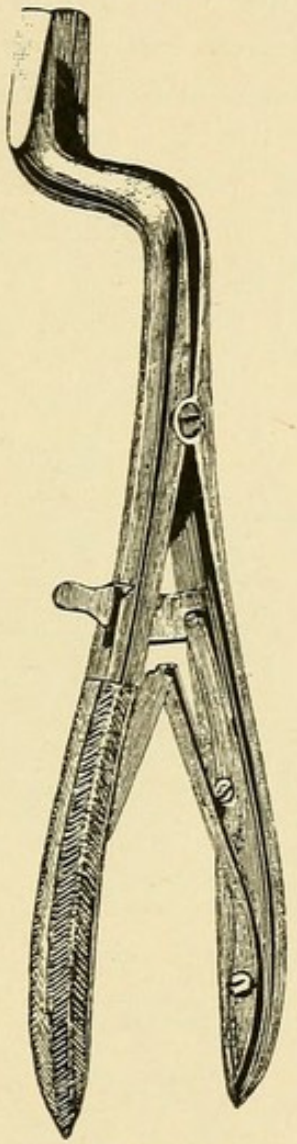

Mundspeculum nach König-Roser.

Fig. 271.

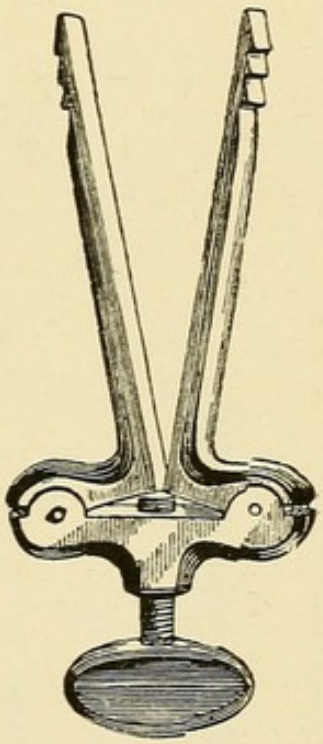

Mundsperrer nach Heister.

Aehnlich ist der Mundsperrer nach König-Roser, dessen winklig gebogene, am Ende mit Bleiplatten belegte Arme durch Zusammendrücken des Griffes auseinandergehebelt werden. Hiermit lässt sich der gewaltsam geöffnete Mund auch dauernd offen halten.

Wenn der Kranke zwar von selbst den Mund öffnet, es aber nothwendig ist, denselben längere Zeit geöffnet zu erhalten,

so schiebt man am einfachsten einen Korken zwischen die Backenzahnreihen, oder den Mundkeil nach Pitha, ein an einem Faden befestigtes doppeltgerinntes Kautschuckstück. Aehnlich ist der gestielte Mundkeil nach Weinlechner.

Fig. 272.

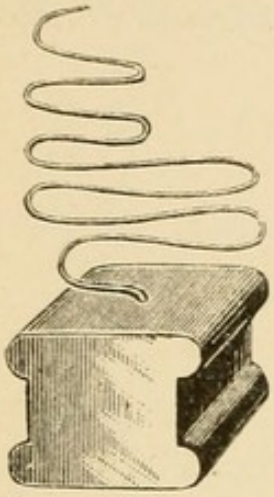

Mundkeil nach Pitha.

Vortrefflich zur Besichtigung des Mundes und zum Offenhalten desselben bei einzelnen Operationen (an Zunge, Gaumen) ist das Mundspeculum nach Whitehead, dessen beide Arme durch gezähnte Sperren auseinander gehalten werden; die für den Unterkiefer bestimmte Seite trägt zugleich eine verstellbare Zungenplatte. Fig. 273, 274 zeigen das Instrument geschlossen, geöffnet und angelegt.

Fig. 273.

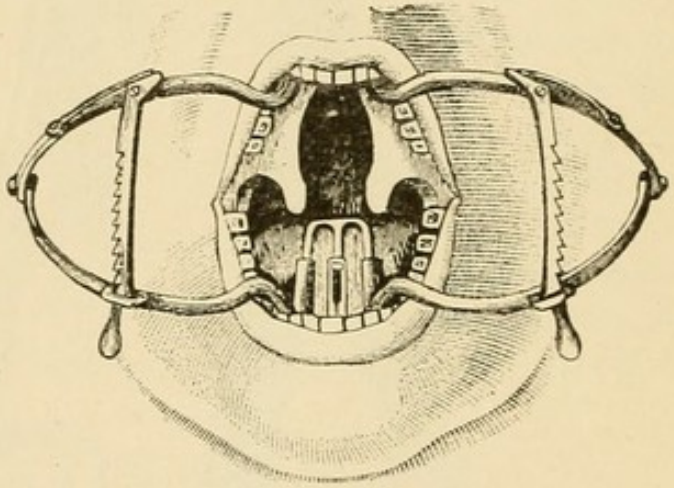

Fig. 274.

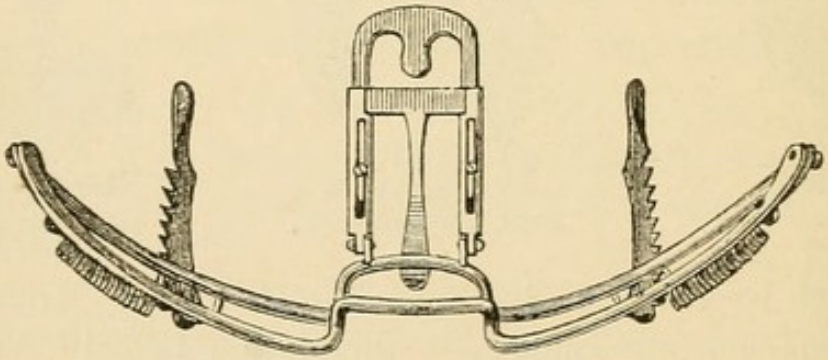

**Mundspeculum nach Whitehead.**

Fig. 273 angelegt und von vorn. Fig. 274 geschlossen und von oben.

Aehnlich ist das englische Speculum (Fig. 275), dessen Arme sich an einem Spiralgang auseinanderschrauben lassen. (Tillmanns.)

Fig. 275.

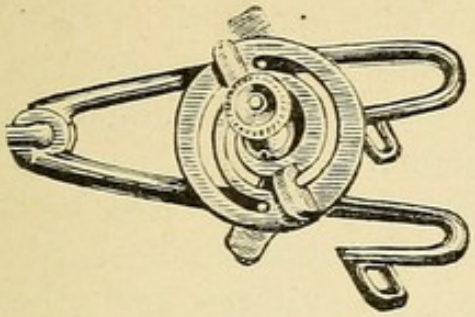

Englisches Speculum nach Tillmanns.

Fig. 276.

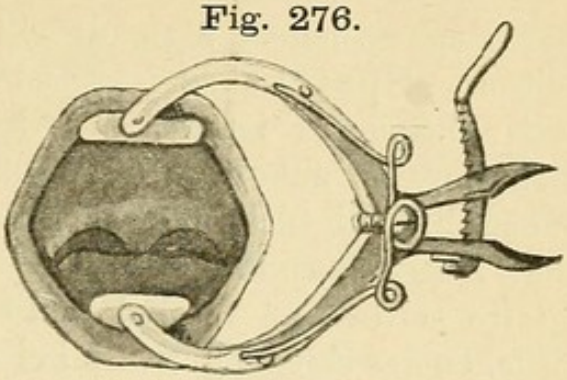

Automatischer Mundsperrer nach Bruns.

Der automatische Mundsperrer nach Bruns besteht aus zwei beweglichen gerinnten Platten, die auf die Zahnreihen zu liegen kommen und durch bogenförmige, mit einer Feder versehene Arme beständig auseinanderfedern. Das Zusammenklappen wird durch eine Sperre verhindert, die nur durch Fingerdruck ausgelöst werden kann (Fig. 276).

Fig. 277.

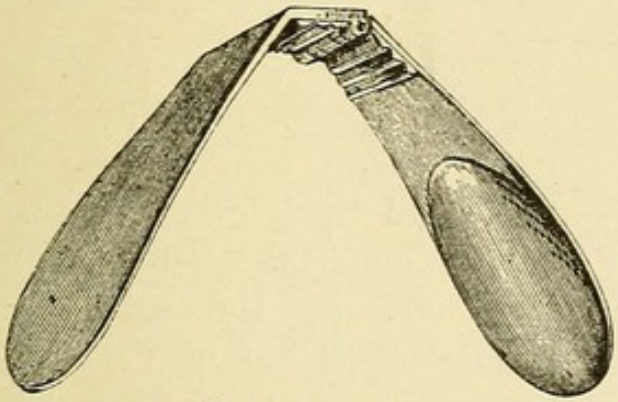

Zungenspatel.

Fig. 279.

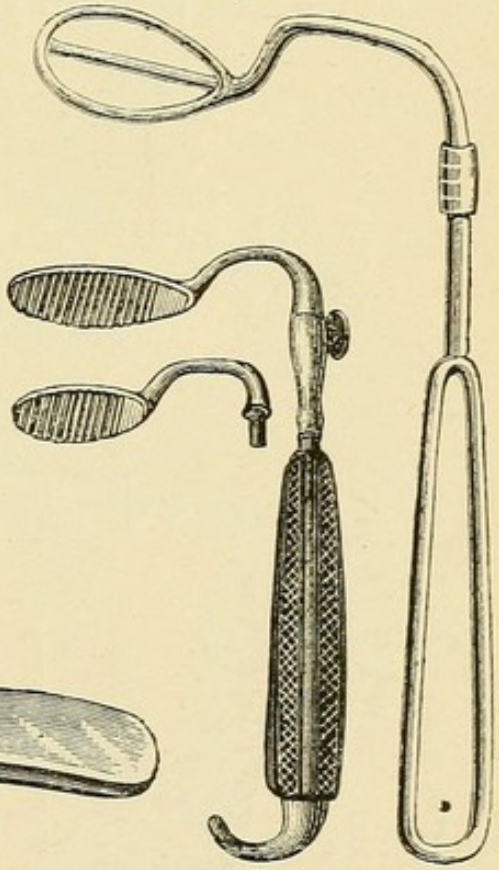

Zungenspatel nach Türck.

Fig. 278.

Zungenspatel aus Glas.

Die Zunge bäumt sich bei manchen Kranken gewaltig und verhindert durch ihre Wölbung und Bewegungen die Besichtigung

der Rachentheile. Man drückt sie mit dem Finger, besser noch mit dem Spatel nieder (Pflasterstreicher) oder nimmt einen Löffelstiel; bequemer ist der Winkelspatel (Fig. 277), dessen Arme sich nur bis zum rechten Winkel öffnen können, weil die haltende Hand hierbei nicht den Eingang der Mundhöhle beschattet. Auch der Zungenspatel nach Türck gehört hierher, dessen breite Platte seitlich im Winkel dem Stiele ansitzt; er wurde zum Niederdrücken des Zungengrundes bei der Rhinoscopia posterior angegeben.

Bei Anwendung der Zungenspateln ist vor allem zu beachten, dass sie nicht zu tief eingeführt werden und dabei zufällig die Gaumenbögen und den hintersten Zungengrund berühren, weil dadurch Würgbewegungen ausgelöst werden.

Widersätzliche Kranke (Kinder) bringt man dadurch zum Oeffnen des Mundes, dass man sich mit dem Finger zwischen die Zahnreihen hineinbohrt und zugleich den Rand der Unterlippe zwischen dieselben einstülpt (Hueter) oder in die Lücke hinter den Mahlzähnen einen Mundsperrer einschiebt. Kleine Kinder öffnen den Mund sofort, wenn man ihnen die Nase zuhält. Uebrigens kommt man durch Zureden wohl meist rascher zum Ziel als durch Gewalt.

---

Fig. 280.

Operation am hängenden Kopf nach Rose.

Um bei Operationen in und an der Mundhöhle das Einfliessen von Blut in die Luft- und Speiseröhre zu verhüten, empfiehlt Rose, den Kopf des im Uebrigen vollkommen flach auf dem Rücken liegenden Kranken über das Kopfende des Operationstisches frei nach unten hängen zu lassen (**hängender Kopf**), Fig. 280. Das Blut fliesst dann durch die Choanen und aus den Naslöchern heraus; die Blutung wird aber durch die venöse Stauung in den Halsgefässen erheblich stärker. — Besser ist es, nach Ried den ganzen Operationstisch am unteren Ende so zu erheben, dass der ganze Körper schräg und der Kopf am tiefsten zu liegen kommt.

---

## Das Ausziehen der Zähne.

**Kranke Zähne** werden ausgezogen:

a) wenn sie schmerzhaft sind und die Erkrankung (Caries) schon so weit vorgeschritten ist (Pulpitis), dass durch ätzende Mittel und zweckmässige Ausfüllung der Höhle (Plombiren) keine dauernde Besserung zu erwarten ist;

b) wenn sie die Ursache von Alveolarabscessen (Wurzelperiostitis) und von Zahnfisteln sind.

**Gesunde Zähne** entfernt man nur:

a) wenn sie wahrscheinliche Ursache heftiger Neuralgie sind;

b) wenn sie abnorm stehen und den Durchbruch benachbarter Zähne hindern oder Lispeln verursachen;

c) als Vorakt zu einigen Operationen.

Einen Zahn kann man aus seinem Zahnfach (Alveolus), in welches seine Wurzeln fest eingebettet sind, nur dann herausziehen, wenn die Wände des Alveolus etwas gelockert sind. Dieses Auseinanderdrängen der Alveolarwände geschah früher durch seitliches Umbrechen des Zahnes, wobei meist diejenige Seite des Zahnfaches, nach welcher der Zahn umgelegt wurde, abbrach. Die hierzu gebrauchten Instrumente wirkten wesentlich durch Hebelkraft: der Zahnschlüssel, Ueberwurf, Pelikan, Zahnhebel etc. (Fig. 281, 282.)

Jetzt wendet man allgemein die viel schonender wirkenden Zahnzangen an. Dieselben haben den Zahnhals als Angriffspunkt, und da dieser bei den einzelnen Zähnen verschieden geformt ist, bedingt durch die Anordnung ihrer Wurzeln, so braucht man auch mehrere Zahnzangen.

**Die Wurzeln der einzelnen Zähne** sind nun folgendermassen angeordnet:

Fig. 281.

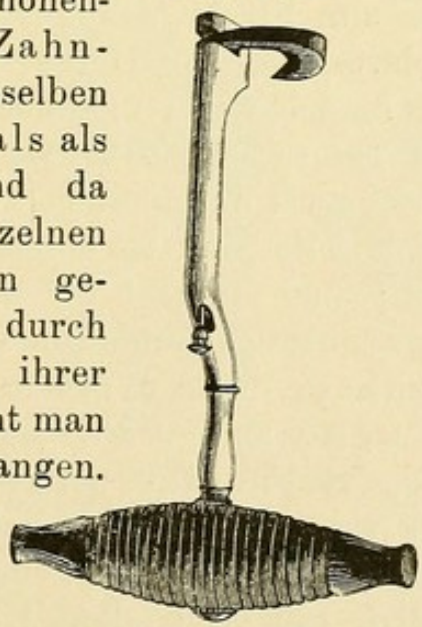

Zahnschlüssel.

Fig. 282.

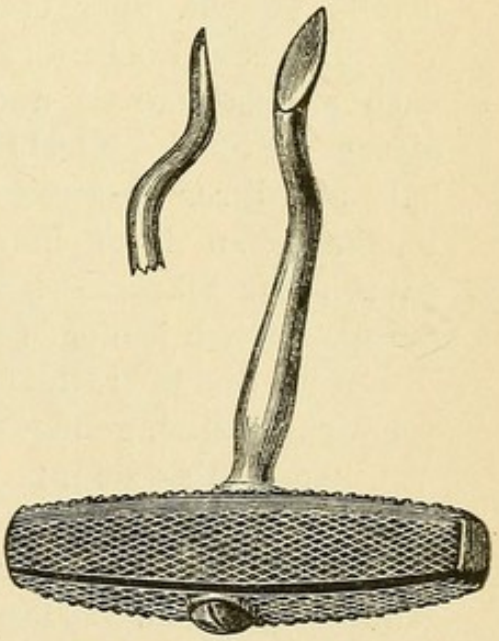

Zahnhebel nach Lécluse.

Fig. 283. Fig. 284. Fig. 285.

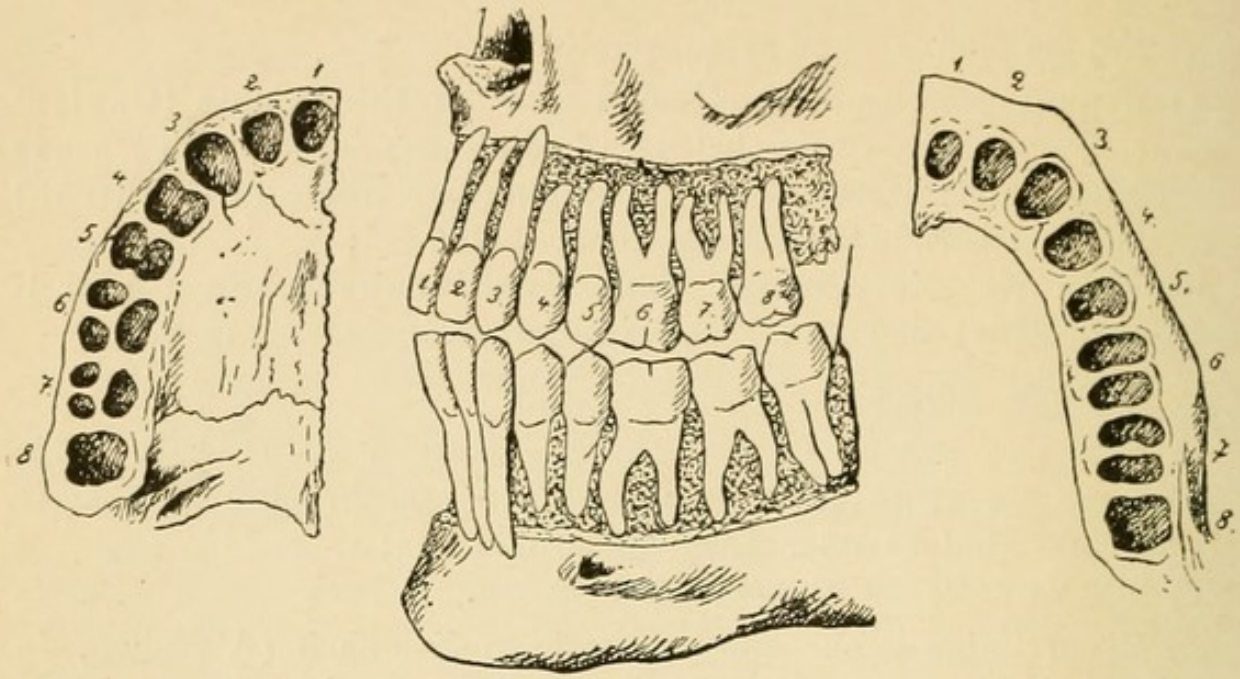

**Alveolen des Oberkiefers.** **Kieferskelett mit blossgelegten Zahnwurzeln.** **Alveolen des Unterkiefers.**

1., 2. Schneidezähne. 3. Eckzahn. 4., 5. Backzähne. 6., 7. Mahlzähne. 8. Weisheitszahn.

Am **Oberkiefer:** Die Schneide- und Eckzähne haben einen fast runden Hals; sie werden mit einer glattgeränderten geraden Zange gefasst (Fig. 286 *c*).

Die Backzähne (Bicuspidaten) besitzen zwei (oft zusammengewachsene) Wurzeln, welche aussen und innen (labial und lingual) liegen. Für ihren etwas rechteckigen Hals sind die Zangen glattmäulig gebaut, aber etwas zur Fläche gebogen (Fig. 286 *b*).

Die Mahlzähne (Molares) haben drei Wurzeln, von denen zwei nach aussen (labial) und eine nach innen (lingual) stehen. Die zu diesem (wie ein Kleeblatt geformten) Zahnhals passenden Zangen haben an ihrer äusseren Seite zwei durch einen Vorsprung getrennte Facetten, an ihrer inneren Seite sind sie einfach ausgehöhlt; im ganzen zur Fläche gebogen; man braucht für die rechte und linke Seite natürlich je eine entsprechend gebaute Zange (Fig. 286 *a* und *d*).

Für die Weisheitszähne, deren Wurzeln meist kegelförmig verwachsen sind, genügt eine glattrandige, aber stark gebogene Zange.

Am **Unterkiefer:** Die Schneide- und Eckzähne haben ebenso wie am Oberkiefer rundliche Hälse; daher auch dieselben Zangen Verwendung finden, nur sind sie bequemer stark zur Kante gebogen. Dasselbe gilt von den Bicuspidaten; die Molaren dagegen haben sämmtlich zwei Wurzeln, die in der

Achse des Kiefers vorn und hinten (proximal und distal) liegen. Die zu diesem Zahnhals passenden Zangen haben an beiden Blättern je zwei durch einen Dorn geschiedene Ausbuchtungen und sind stark zur Kante und Fläche gebogen. Mit denselben kann man auch die Weisheitszähne ziehen (Fig. 287).

Um nicht eine zu grosse Anzahl von Zangen nöthig zu haben, hat man eine sogen. Universalzange (en-tout-cas) erdacht, deren glatte Ränder und leichte Biegung einigermassen für jeden Zahnhals passen (Fig. 288).

Fig. 286.

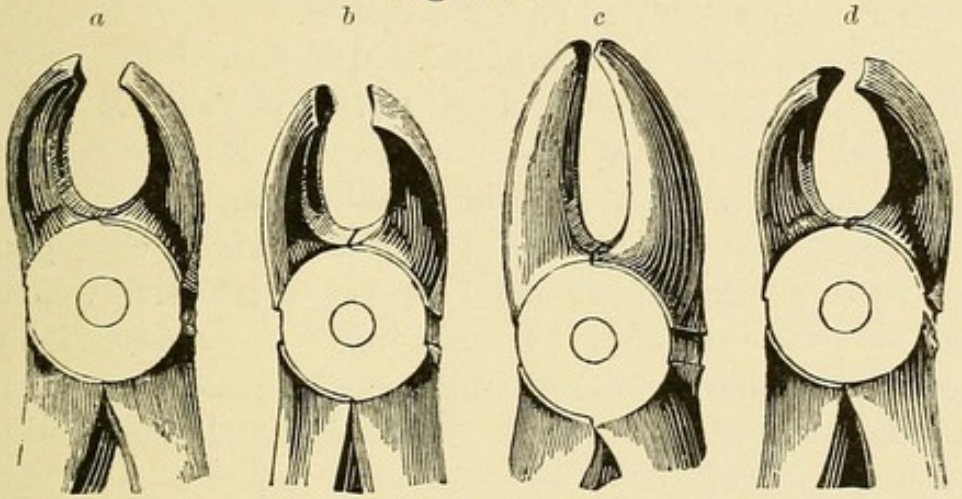


**Zangen für obere Zähne.**

rechte Molares — Bicuspidaten — Schneide- und Eckzähne — linke Molares

Fig. 288.

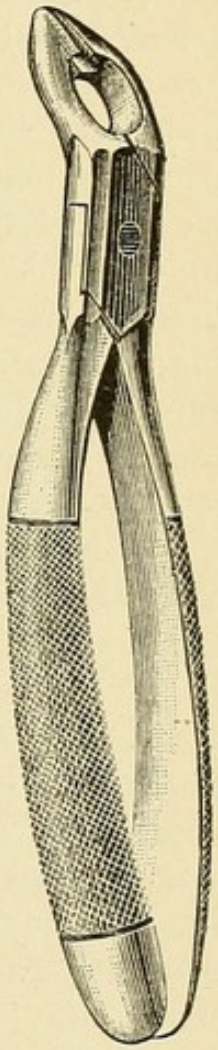

**Universalzange.**

Fig. 287.

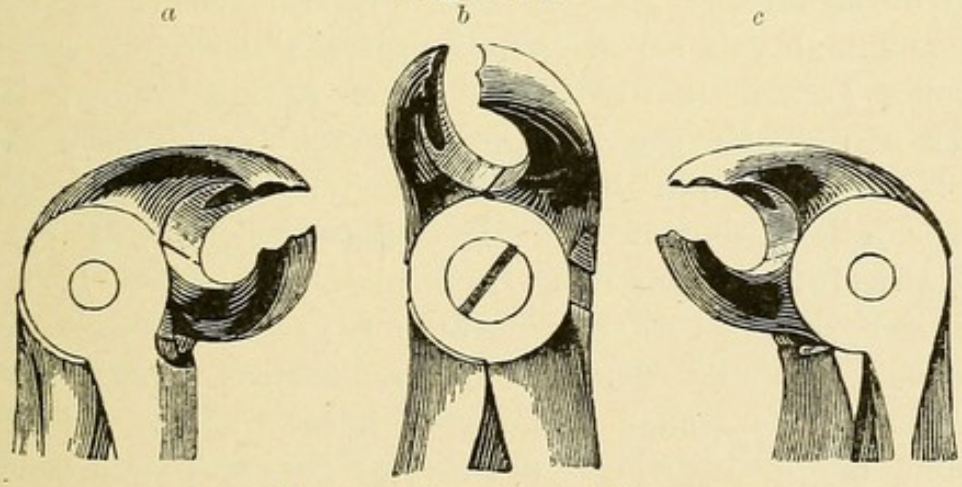


**Zangen für untere Zähne.**

Molares rechts — Molares beiderseits — Molares links

**Die Extraction:** Man lässt den Kranken auf einem Stuhle sitzen und mit den Händen den Sitz fest umklammern; geht man rasch und energisch vor, so ist es kaum nöthig, den Kopf durch

einen Gehülfen halten zu lassen (beim Oberkiefer leicht nach hinten über, beim Unterkiefer nach vornüber gebeugt). Scheint es dennoch nöthig, so stellt man sich rechts neben den Kranken, nimmt dessen Kopf unter seinen linken Arm und hat die Finger der linken Hand noch zum Oeffnen des Mundes, der Lippen u. s. w. frei, während die rechte Hand die Zange führt. In dieser Stellung kann man die meisten Zähne ziehen. Je nachdem man es aber bequemer findet und die Zange handlicher anzulegen ist, stellt man sich auch ganz vor oder links neben den Kranken, wobei dann das Halten des Kopfes fortfallen muss (den man übrigens auch von vorn her durch Andrücken gegen eine Wand, Stuhllehne u. dergl. am Zurückweichen hindern kann). Die Zange fasst man mit der vollen Faust; der Daumen legt sich auf beide Zangenarme nahe am Schloss, der vierte und fünfte Finger gleiten zwischen die Zangenarme, spreizen sie auseinander und wirken auch zugleich einem zu kräftigen Zudrücken der Zange entgegen.

Die Zange wird geöffnet über die Zahnkrone geführt, welche in die Höhlung zu liegen kommt, hart am Zahn unter dem Zahnfleisch (das durch die scharfen Zangenränder zurückgeschoben wird) bis an den Zahnhals eingeschoben und geschlossen. Durch einige rüttelnde Bewegungen nach der Seite werden nun die Alveolarwände auseinandergehebelt und endlich der Zahn senkrecht herausgezogen; das ganze ist das Werk von 2—3 Sekunden.

Liegt die Zange richtig am Zahnhals, so ist bei einiger Vorsicht ein Abbrechen des Zahnes fast ausgeschlossen; ja der Zahn gleitet manchmal von selbst beim Schliessen der nach unten sich verjüngenden Lefzen in die Höhlung der Zange hinein; ist die Zange aber oberhalb des Zahnhalses geschlossen, so wirkt sie wie eine Kneifzange und bricht leicht die Krone ab. Es kommt also vor allem darauf an, die Zange möglichst tief unter das Zahnfleisch an den Zahnhals zu schieben. — Das Schliessen der Zange soll nicht mit zu grosser Gewalt geschehen, da sonst ebenfalls der Zahn abgebrochen wird; man muss durch Uebung das Maass von Kraft herausfinden, welches den Zahn an dem langen Hebelarm der Zange gerade folgen lässt.

Bei einwurzeligen Zähnen kann man neben den seitlichen Rüttelbewegungen auch eine leichte Achsendrehung hinzufügen, bei mehrwurzeligen ist dies natürlich nicht angängig.

**Anaesthesie** ist bei geschickter, schneller Extraction meist entbehrlich; sonst kann man einen kleinen Wattebausch, der in

5—10% Cocainlösung getaucht ist, wie eine Kappe über den Zahn und die Zahnfleischränder legen, oder mit derselben Lösung eine kleine Einspritzung in das Zahnfleisch machen. Ebenso wirkt 5% Eucainlösung. Empfehlenswerth ist ferner die Infiltration nach Schleich und auch das Aethylchlorid. Sieht man sich bei sehr schwierigen Extractionen namentlich mehrerer Zähne veranlasst, Chloroform oder Bromaethyl anzuwenden, so ist dabei an die Gefahr der Aspiration von Blut im Stadium der Toleranz zu denken. Sehr zweckmässig ist folgendes Verfahren: Man lässt den Kranken einen Arm emporhalten und nun Chloroform einathmen; nach einigen Zügen beginnt der Arm zu schwanken und fällt schlaff herab; jetzt entfernt man rasch den Zahn, denn in diesem Augenblick fühlt der Kranke keinen Schmerz, obgleich das Erregungsstadium noch nicht eingetreten ist. In kurzer Zeit ist der Chloroformrausch spurlos vorüber.

Die **Blutung** aus der Alveole steht gewöhnlich unter Spülungen mit kalten schwach antiseptischen Lösungen; hält sie länger an, so drückt man die Alveolarränder mit den Fingern etwas zusammen oder verschliesst den Alveolus durch ein der Zahnwurzel ähnlich zugeschnittenes Korkstückchen oder ein Wattebäuschchen (wie eine Flasche mit dem Pfropfen), oder tamponirt den Alveolus mit Jodoformgaze oder Wasserstoffsuperoxyd; dies ist wohl immer ausreichend, sonst müsste man noch zum Eisenchlorid und Thermokauter seine Zuflucht nehmen; bei Personen, welche haemophil oder leukaemisch sind, wird man natürlich die Extraction vermeiden.

Als **Unglücksfälle** beim Zähneziehen sind anzusehen: das Abbrechen der Krone, entweder durch Ungeschicklichkeit des Arztes oder abnorme Brüchigkeit des Zahns verursacht, das Abbrechen einer einzelnen Wurzel, ausgedehnte Zertrümmerung des Alveolus mit späterer Nekrose; endlich das Ausziehen eines unrechten Zahnes. Dies Unglück kann durch zu grosse Hast des Operateurs oder falsche Angaben des Patienten bedingt sein; man unterlasse daher nie, ehe man die Zange anlegt, sich genau den Zahn zu betrachten, mit der Zange zu beklopfen und mit dem Schielhäkchen cariöse Stellen zu sondiren. Ist das Uebel einmal geschehen, so kann man versuchen, den gesunden Zahn nach sorgfältiger Reinigung und Desinfection wieder in seine Höhle einzupflanzen (Reimplantation), wo er manchmal wieder einheilt.

Die **Entfernung von Wurzeln** ist nur dadurch schwieriger, dass man sie schwer fassen kann, wenn sie gar nicht mehr über den

Alveolarrand hervorragen. Am schwierigsten sind frisch abgebrochene Wurzeln zu ziehen, weil sie fest im Alveolus sitzen; ältere sind durch mehrfache Entzündungen (Periostitis) schon lockerer und leicht zu ziehen, wenn man das darüber gewachsene Zahnfleisch entfernt hat. Wurzelzangen, welche im Ganzen schwächer gebaut sind und glatte, scharfe Lippen haben, werden ebenso angewendet wie die Zahnzangen (Fig. 289 *a*, *b*). Gelingt es aber mit diesen nicht, die Wurzel zu heben, so bedient man sich der Wurzelhebel (Fig. 289 *c*, *d*), welche senkrecht eingestossen werden: durch Neigung des Griffs tritt dann die Wurzel aus dem Alveolus heraus; oder des Gaissfusses, eines früher viel gebrauchten Zahnhebels (Fig. 289 *e*), oder der Wurzelschraube (Fig. 290 *a*), die man in der Achse der Wurzel festschraubt und dadurch eine Handhabe gewinnt.

Fig. 289.

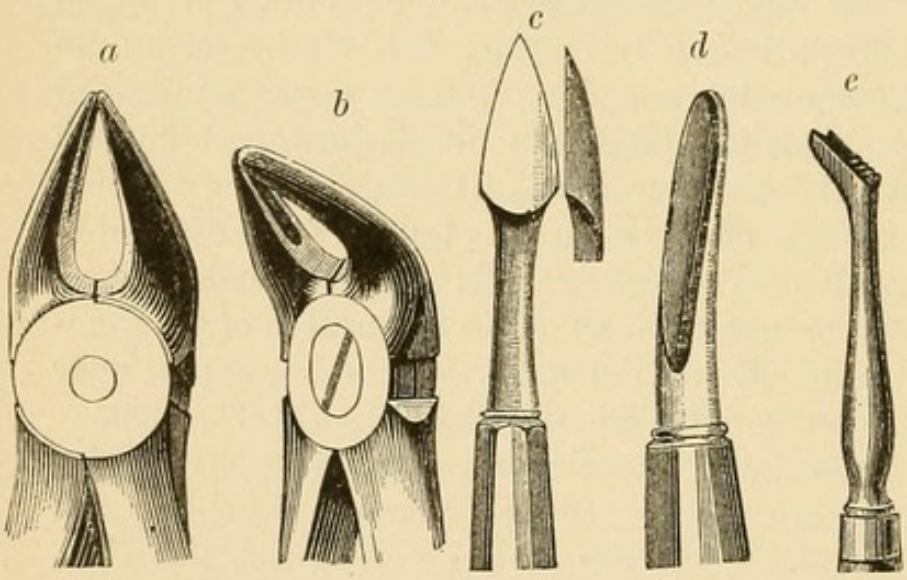


Fig. 290.

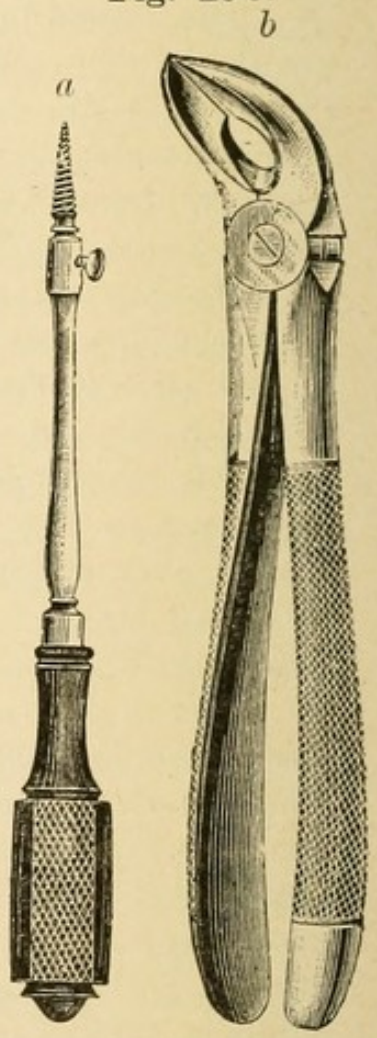


**Instrumente zur Extraction von Wurzeln.**

Fig. 289. *a* gerade, *b* gebogene Wurzelzange, *c*, *d* Wurzelhebel (amerikanisch), *e* Gaisfuss.

Fig. 290. *a* Wurzelschraube, *b* Knochenzange nach Roser.

Leistet die Wurzel allen diesen Instrumenten noch Widerstand, so bleibt nichts übrig, als den Alveolus zu durchschneiden und

die Wurzel herauszunehmen. Roser hat hierzu eine schneidende Knochenzange (ähnlich der Liston'schen) angegeben, mit welcher der Alveolarrand sammt dem Zahnfleisch senkrecht durchgebissen wird (Fig. 290 *b*).

## Erworbene Gaumendefecte.

Löcher im Gaumen, die durch Verletzungen, Neubildungen, chronische Entzündungen (tuberculöse und syphilitische Ostitis und Nekrose) zu Stande gekommen sind, schliesst man im wesentlichen nach den Regeln der Gaumenspaltnaht (s. S. 116). Sehr zu beachten ist besonders bei den syphilitischen Defecten, dass die Lues völlig erloschen und die Defecträndер vernarbt sein müssen, wenn man einigen Erfolg von der Operation haben will; nur zu häufig werden sonst die Wundränder nekrotisch.

**Löcher des weichen Gaumens** werden angefrischt und vernäht. Kleinere können durch wiederholte vorsichtige Anwendung des Glüheisens oder Thermokauters zum narbigen Verschluss gebracht werden. Manche dieser Defecte schliessen sich bisweilen auch von selbst mit der Zeit.

Für **Löcher des harten Gaumens**, welche in der Mittellinie liegen (wie die meisten syphilitischen), eignet sich die Verschiebung zweier brückenförmiger Lappen nach von Langenbeck (s. S. 121). Die Seitenschnitte können dann natürlich etwas näher an dem Defectrand geführt werden (Fig. 291). Statt der oben beschriebenen Naht räth Roser, die Fäden einfach unter beiden Lappen durchzuführen und dieselben durch das Zusammenknoten aneinander zu bringen. Kleinere (stecknadelknopfgrosse) Löcher, die mitunter während der Heilung der Uranoplastik an den Stichcanälen oder zwischen zwei Nähten auftreten, namentlich ganz vorn hinter den Schneidezähnen, kann man durch Berührung mit dem Thermokauter oder einer glühenden Nadel schliessen.

Fig. 291.

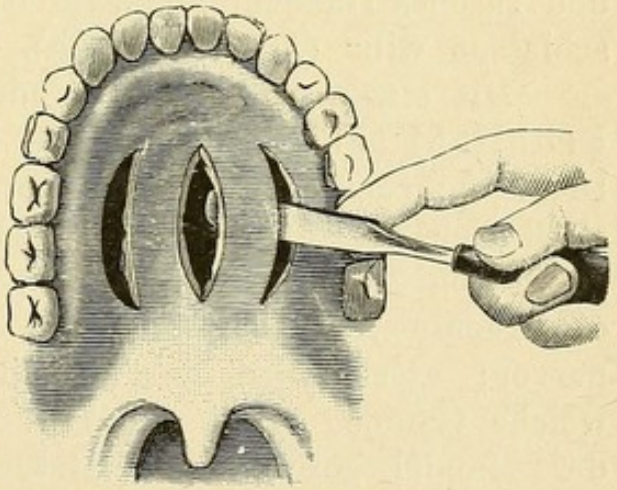

**Uranoplastik bei Gaumenperforation.**

Liegen die Defecte seitlich, so muss man durch Einpflanzen gestielter Lappen aus der Umgebung die Lücke zu

schliessen suchen; von Langenbeck erzielte auch den Verschluss mit Unterfütterung, indem er zunächst einen kleinen Lappen umgeklappt in den Defect einstülpte und darüber einen zweiten Lappen legte. Ist nicht genügend gesunde Haut am Gaumen vorhanden, so muss man aus der Nachbarschaft Weichtheile heranholen. So benutzte Rose die Lippenschleimhaut, Blasius die Stirnhaut und Thiersch die Wange in ihrer ganzen Dicke.

Sind durch starke narbige Schrumpfung die Gaumenbögen und der weiche Gaumen derartig verzerrt, dass hierdurch ähnliche Störungen wie bei Gaumenspalten entstehen, so wäre die Staphylopharyngorrhaphie und die Staphyloplastik angezeigt (s. S. 124), wobei freilich sehr zu fürchten ist, dass der gebildete Lappen ganz oder theilweise abstirbt.

## Die Tonsillotomie.

Das Abschneiden der Mandeln (Amputation) wegen Hyperplasie derselben wird in folgender Weise ausgeführt:

Der Kranke sitzt auf einem Stuhle, dem Lichte zugekehrt; wenn es wegen sehr grosser Reizbarkeit erforderlich scheint, kann die Tonsillengegend durch Bepinselung mit Cocainlösung unempfindlich gemacht werden.

Alle Mundspiegel und Keile zum Oeffnen des Mundes sind überflüssig, denn es kommt bei Ausführung dieser Operation lediglich auf das schnelle Erfassen des richtigen Augenblickes und rasches Handeln an, „wie wenn man eine Schwalbe im Fluge schiessen will“ (Dieffenbach).

Mit einem Doppelhaken oder einer Hakenzange (Muzeux, Fröhlich) (Fig. 292) in der linken Hand und einem langen leicht gekrümmten geknöpften Messer in der rechten Hand stellt sich der Arzt rechts hinter den Kranken, führt in den weit geöffneten Mund desselben den Haken (Zange) ein, fasst damit die rechte Tonsille und zieht sie aus ihrer Vertiefung etwas hervor; rasch wird darauf mit dem Rücken des Messers der weiche Gaumen etwas gehoben, die Schneide auf die obere Fläche der Mandel gesetzt und letztere am Gaumenbogen entlang mit sägenden raschen Zügen von oben nach unten abgeschnitten; dann stellt man sich vor den Kranken und wiederholt diese Operation von vorne an der linken Tonsille; will man auch die rechte Tonsille von vorn her abschneiden, so müsste man die rechte Hand über die linke kreuzen und über der Hand operiren, oder

das Messer mit der linken Hand führen. Ob das eine oder das andere Verfahren den Vorzug verdient, hängt von der Uebung ab. Wenn die Operation schnell und sicher ausgeführt wird, ist es kaum nöthig, die Zunge durch einen Spatel niederzudrücken, wozu dann noch ein Gehülfe nöthig wäre.

Fig. 292.

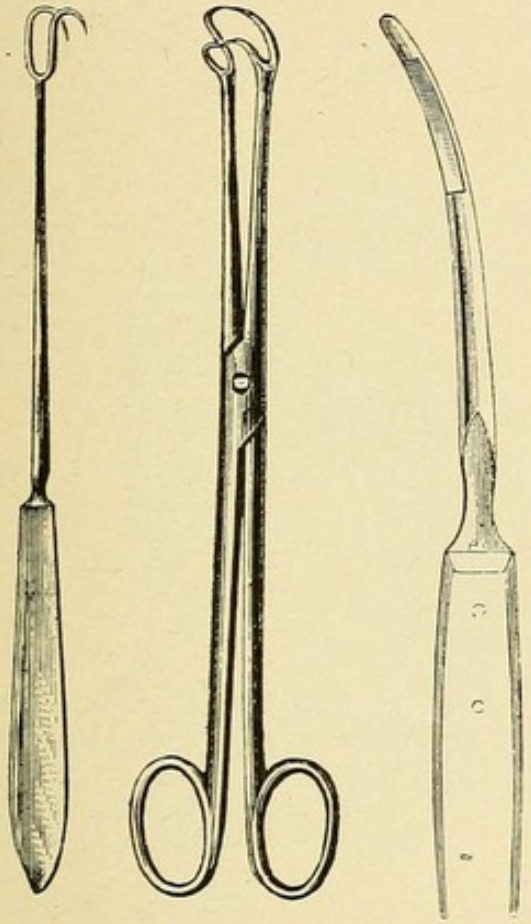

**Doppelhaken, Hakenzange und Messer zur Tonsillotomie.**

Fig. 293.

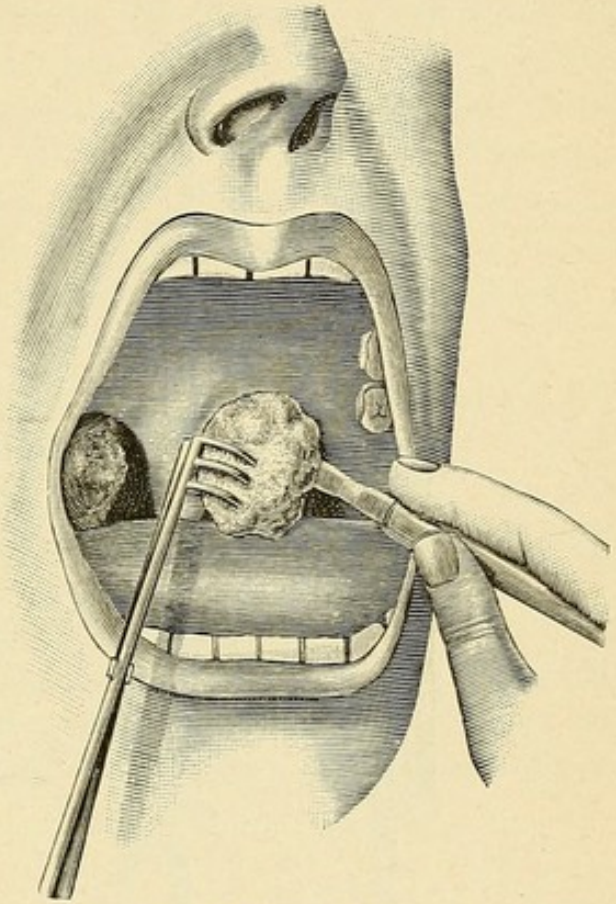

**Tonsillotomie mit Messer und Hakenzange.**

Bei Kindern und sehr ängstlichen Erwachsenen ist die Ausführung der Operation mit dem guillotineartigen Tonsillotom (schneidenden Ringmesser, Fig. 294) von Fahnestock-Mathieu sehr bequem.

Zeige- und Mittelfinger der rechten Hand werden in die beiden seitlichen Ringe, der Daumen in den Ring am Ende des Griffs gesteckt; durch Gegeneinanderschieben der Finger tritt aus dem Ringe das schneidende ringförmige Messer hervor, während zugleich die harpunenartige Gabel vorgetrieben wird. Man führt das Instrument so ein, dass die Gabel nach innen, der Mittellinie zugekehrt ist, führt den Ring rasch über die Tonsille und

schliesst nun mit kräftigem Ruck die Finger, wodurch die von der Gabel gespiesste und hervorgezogene Tonsille durch den schneidenden Ring von hinten nach vorne zu abgeschnitten wird (Fig. 295).

Fig. 294.

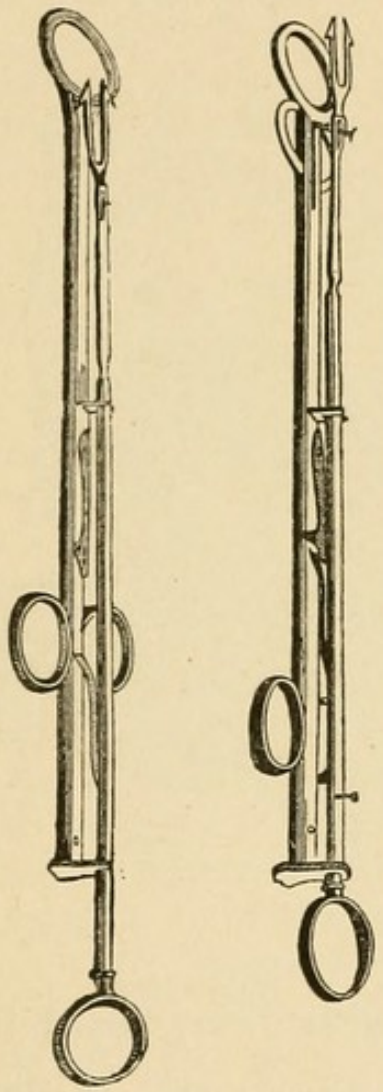

**Schneidendes Ringmesser (Tonsillotom)**
vor und nach der Operation.

Fig. 295.

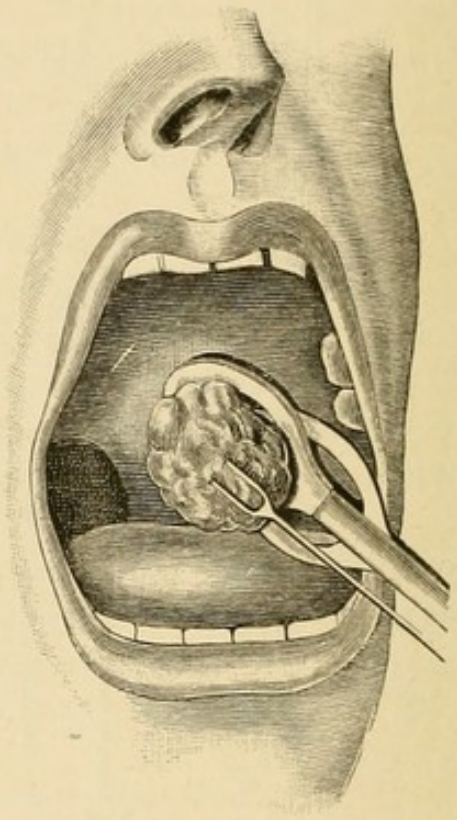

**Tonsillotomie mit dem Ringmesser.**

Wenn auch durch dieses Verfahren die kleine Operation sehr bequem und schnell auszuführen ist, so können doch gerade bei Anwendung des Ringmessers auch unangenehme Zufälle eintreten, welche die Beendigung der Operation verhindern (Verbiegen der Gabel, Abbrechen des schneidenden Ringes, Steinbildung in der Tonsille). Da das Instrument von einer einmal gespiessten Tonsille nicht wieder losgemacht werden kann, so sollte man

immer ein geknöpftes Messer für den Nothfall in Bereitschaft halten.

Die ganz weichen Arten der Tonsillenhypertrophie, welche man weder mit dem Haken noch mit dem Ringmesser fassen kann, schabt man mit dem scharfen Löffel oder zerquetscht sie mit stumpfen Instrumenten oder durch Fingerdruck **(Tonsillothlipsis).** Ein altes, sonst wenig geübtes Verfahren für diese leicht zerreisslichen Formen ist auch die **Enucleation der Tonsille:** Der Arzt legt die Spitze seines Zeigefingers zwischen den oberen hinteren Theil der Mandel und den hinteren Gaumenbogen, reisst an dieser Stelle die Schleimhaut ein und schält die Tonsille von der Pharynxwand aus ihrer Nische heraus, bis sie an ihrem unteren vorderen Theile lose wie an einem Stiele in den Schlund herabhängt. Der Stiel wird abgedreht oder abgeschnitten; der kleine Eingriff ist fast blutlos (Pollard).

Einfach ist auch die von Hoffmann und M. Schmidt angelegentlichst empfohlene **Schlitzung der Tonsillen,** d. h. das Aufreissen aller Löcher und Taschen an ihrer Oberfläche, um die Brutstätten für Infectionskeime zu beseitigen. Mit einem scharfen Schielhäkchen reisst man alle Lakunen nach oben und unten hin auf, bis der Haken überall glatt hingleitet; etwa entstehende Schleimhautfalten und ein Stück des vorderen Gaumenbogens, das die Mandel wie eine Klappe zudeckt, werden mit der Scheere abgetragen. Die aufgerissenen Theile werden zum Schluss mit einem Antisepticum desinficirt.

---

Die nach der Tonsillotomie auftretende parenchymatöse Blutung steht in der Regel sehr leicht von selbst oder unter Berieselung mit kaltem Wasser oder Eiswasser; stärkere Blutungen, wie sie bei Bluterkrankheit oder etwaiger Verletzung der Art. palatina ascendens auftreten können, stillt man durch Druck, indem man Zeige- und Mittelfinger in dem Munde gegen die blutende Fläche drückt und von aussen einen Gegendruck ausübt (von Langenbeck), oder durch einen gestielten Tupfer, oder endlich, indem man bei ganz hartnäckigen Blutungen die beiden Gaumenbögen mit einander vernäht und dadurch die blutende Fläche zusammendrückt. Die so viel gefürchtete Verletzung der Art. carotis interna dürfte kaum jemals vorkommen, da diese Ader gewöhnlich mehr als 1 cm von der Tonsille entfernt verläuft.

Die verschiedenen Compressorien, welche den Fingerdruck ersetzen sollen (Fig. 296), sind gewöhnlich gerade dann nicht zur Stelle, wenn man sie gebrauchen will.

Fig. 296.

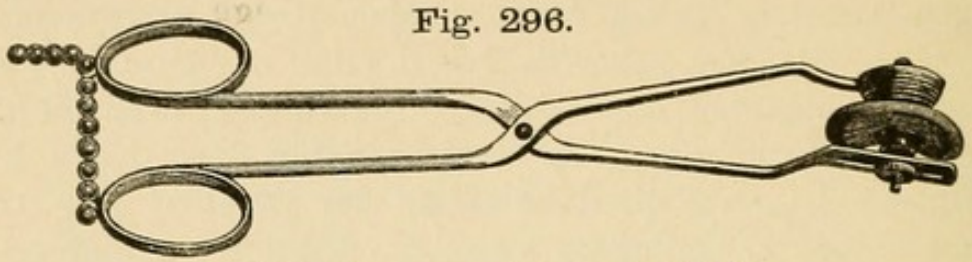

**Tonsillen-Compressorium nach Mikulicz.**

**Abscesse der Tonsille** eröffnet man durch Einstich mit einem spitzen Messer, wobei man sich nur vor einer etwaigen Verletzung der Art. palatina zu hüten hat, wenn man zu weit nach aussen durch den Gaumenbogen sticht. Die Amputation der Tonsille ist auch hierbei, um den Eiterherd breit zu eröffnen, empfehlenswerth (Rotter).

## Die Exstirpation der Tonsille

wegen bösartiger Neubildungen kann man vom Munde aus nur selten vollständig ausführen, sondern man muss von aussen her sich einen Zugang zu der Tonsille bahnen durch die **temporäre Resection des aufsteigenden Kieferastes** (von Langenbeck).

Fig. 297.

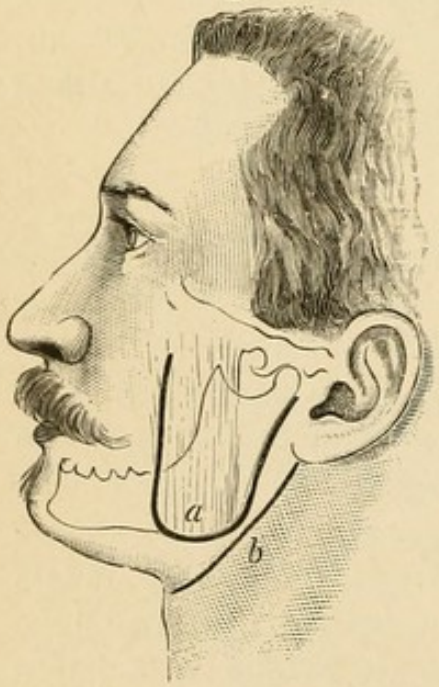


**Hautschnitte zur Exstirpation der Tonsille.**
*a* nach von Langenbeck.
*b* nach Mikulicz.

1. Der Hautschnitt, zungenförmig mit oberer Basis, verläuft am vorderen und hinteren Rand des aufsteigenden Kieferastes um den Kieferwinkel herum, den M. masseter einschliessend (Fig. 297 *a*).

2. Nach Unterbindung der Art. maxillaris externa und Durchtrennung des Periostes entsprechend dem vorderen Schnittrande wird die Mandibula dicht vor dem Masseteransatze mit der Stichsäge durchtrennt, und der nun lose gewordene aufsteigende Ast des Unterkiefers nach sorgfältiger Ablösung des Bindegewebes an seiner

inneren Seite und unter Schonung der Kaumuskeln im Gelenk nach oben luxirt; die Mundhöhlenschleimhaut bleibt noch unverletzt.

3. Nun liegt die Geschwulst frei vor, nach aussen und hinter ihr die Carotis externa.

Wenn man den Tumor mit Messer und Scheere gründlich entfernt hat, wobei man die Eröffnung der Mundhöhle möglichst zuletzt vornimmt, klappt man den luxirten Theil des Unterkiefers wieder in seine Lage zurück und vereinigt ihn mit dem Kieferbogen durch die Knochennaht.

Aehnlich ist das Verfahren von Mikulicz: der Hautschnitt verläuft am vorderen Rande des Kopfnickers von der Höhe des Mundwinkels bis zum grossen Horne des Zungenbeins (Fig. 297 *b*).

Nach schichtweiser Durchtrennung der Weichtheile und des Periostes am hinteren Kieferrande wird der hintere Theil des aufsteigenden Unterkiefers bis in die Incisura semilunaris hinauf vom Periost entblösst und am hinteren Rande des Masseters mit der Kettensäge durchtrennt. Das abgesägte Unterkieferstück wird vollständig — ohne Verletzung der Mundschleimhaut — aus dem Gelenk ausgelöst. Nun lässt sich alles Erkrankte bis auf die Schleimhaut exstirpiren; zuletzt wird auch noch diese durchtrennt und damit der Pharynx eröffnet. Die entstandene Höhle wird mit Jodoformgaze vollständig ausgefüllt.

Der Defect, der nach dieser Operation zurückbleibt, ist nicht erheblich; die Funktion der Kaumuskeln bleibt z. Th. erhalten; später kann sogar eine Neubildung des enucleirten Stückes von dem erhaltenen Periost aus eintreten.

Für manche Fälle ist es sicherer, zur Vermeidung einer Schluckpneumonie vor der Operation die Tracheotomie und Tamponade der Trachea auszuführen.

---

Die

## Ablatio uvulae (Kionotomie),

die Abtragung des zu langen (hypertrophischen) Zäpfchens wird in wenig Sekunden durch einen einzigen Scheerenschlag ausgeführt.

Fig. 298.

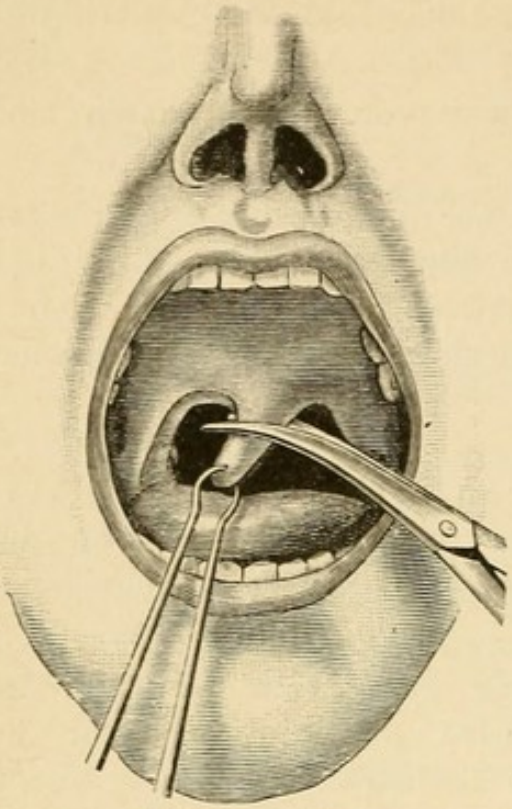

Ablatio uvulae.

Die Uvula wird mit einer Hakenzange an ihrer Spitze gefasst, nach vorn gezogen und dann mit einer starken Cooper'schen Scheere, deren Blätter weit geöffnet sind, abgetragen, entweder nur zur Hälfte oder selbst am Ansatz des weichen Gaumens. Da das leicht bewegliche schlüpfrige Zäpfchen dem Druck der Scheerenblätter leicht nach hinten ausweicht, so wird es häufig nur angeschnitten. Es kommt daher bei dieser kleinen Operation nur darauf an, das mit der Hakenzange gefasste Stück einen Augenblick stark nach vorn zu ziehen und möglichst tief in die weit geöffnete Scheere hineinzudrücken.

Die meist geringe Blutung steht von selbst; die Wunde heilt in wenig Tagen.

---

# Operationen an der Zunge.

## Die Ausschneidung eines Keiles aus der Zungenspitze

bei Geschwülsten derselben lässt sich ohne grossen Blutverlust in folgender Weise (Dieffenbach) rasch ausführen:

Nach Anlegung des Whitehead-Mason'schen Mundsperrers (Fig. 273) wird die Zungenspitze mit einer Klauenzange gefasst und stark hervorgezogen.

1. Zu beiden Seiten der beabsichtigten Schnitte (welche mindestens $1^1/_2$ cm von der Grenze der Neubildung entfernt geführt werden müssen) wird ein langer, starker Seidenfaden mittelst einer Nadel so durchgezogen, dass seine Mitte an der Unterfläche der Zunge als Schlinge herabhängt (Fig. 299).

2. Während ein Assistent je ein Fadenende mit der Hälfte der Schlinge seitwärts zieht und so die Zunge in die Breite

reckt, schneidet man rasch mit einer starken Scheere oder mit schmalem Messer den Keil, welcher die Geschwulst enthält, durch zwei convergirende Schnitte aus der Zungenspitze heraus und schliesst sofort den Spalt durch Anziehen und Zusammenknoten der beiden Fadenenden (Fig. 300, 301).

3. Der Rest der Wunde wird durch mehrere feinere Knopfnäthe vereinigt (Fig. 302).

Fig. 299.

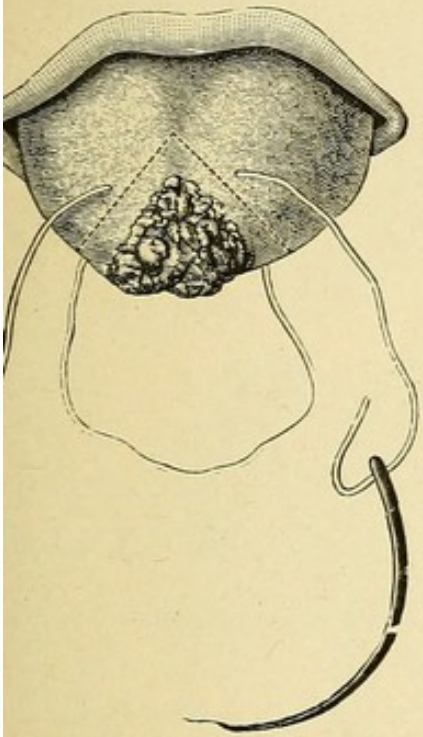

g. 299. Anlegung des Seidenfadens.

Fig. 300.

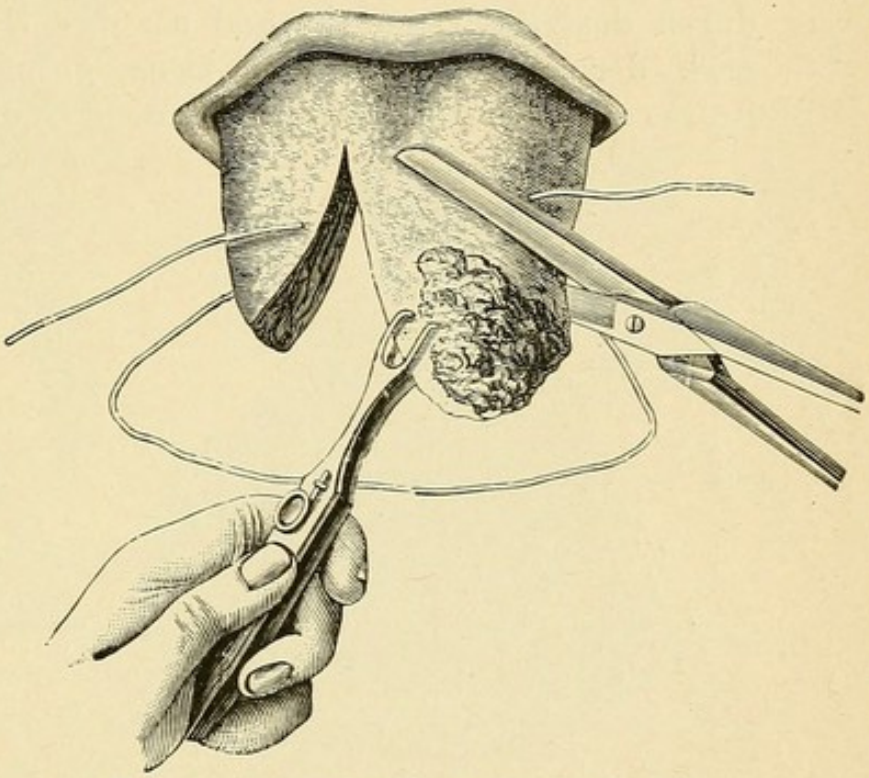


Fig. 300. Ausschneidung der Geschwulst.

Fig. 301.

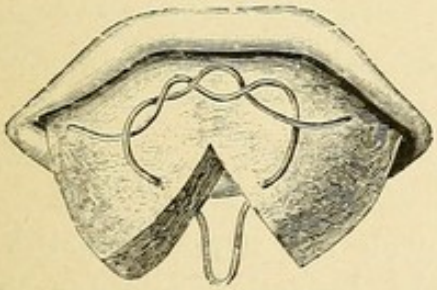

Fig. 301. Knotung des ersten Fadens.

Fig. 302.

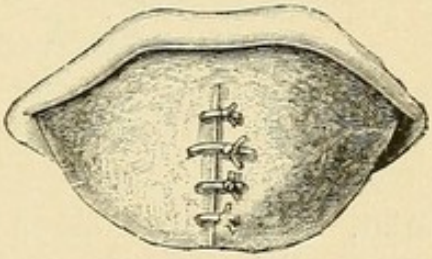

Fig. 302. Naht.

**Ausschneidung eines Keils aus der Zungenspitze.**

---

Müssen grössere Stücke der vorderen Zungenhälfte entfernt werden, so kann man die Blutung beherrschen:

Durch **temporäre Umschnürung der ganzen Zunge an der Wurzel.**

Nachdem die Zunge stark hervorgezogen ist, macht man unter dem Kinn dicht vor der Mitte des Zungenbeins einen $^1/_2$ cm langen Einschnitt, durch welchen man eine lange gerade gestielte Oehrnadel durch die Zunge hinaufführt, bis die Spitze mit dem Oehr auf der Zungenwurzel dicht vor dem Kehldeckel zum Vorschein kommt. In das Oehr wird ein langer dicker doppelter Seidenfaden eingefädelt und mit der Nadel durch die Einstichsöffnung herausgezogen. Darauf führt man die Nadel wieder durch dasselbe Loch ein und an der Seite der Zunge, welche nach der entgegengesetzten Seite gezogen wird, vorbei, bis die Spitze in der Mundhöhle vor dem Gaumenbogen zum Vorschein

Fig. 303. Fig. 304.

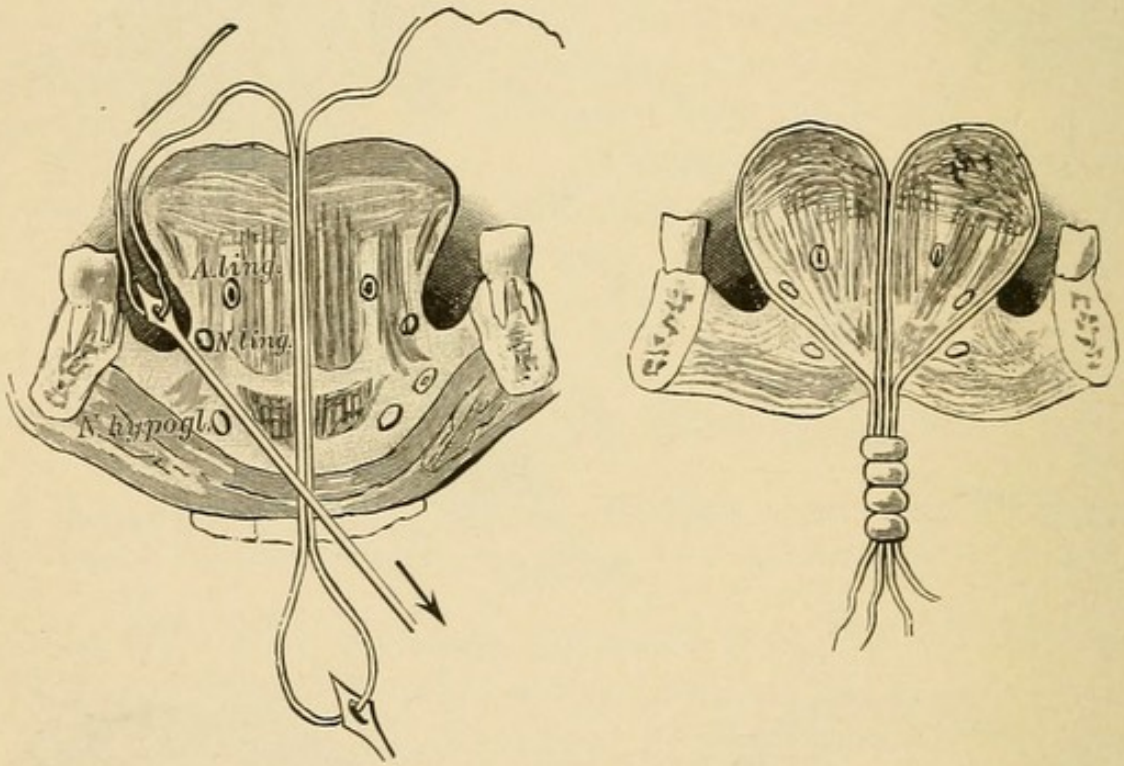


**Temporäre Umschnürung der ganzen Zunge.**

kommt, fädelt den einen der beiden durch die Zungenwurzel gezogenen Fäden in das Oehr ein und zieht denselben mit der Nadel nach unten zum Kinn heraus (Fig. 303). Dasselbe wiederholt man an der andern Seite. Die nun aus der Einstichöffnung unter dem Kinn heraushängenden vier Fäden werden durch den Rosenkranz eines Gräfe'schen Schlingenschnürers gezogen und nach Befestigung der Enden die beiden Schlingen durch die Schraube

desselben so zusammengeschnürt, dass die Blutzufuhr zur Zunge vollständig unterbrochen ist (Fig. 304).

Betrifft die Erkrankung nur die eine Seite der Zunge, so genügt die Abschnürung dieser Hälfte allein (Fig. 305).

Fig. 305.

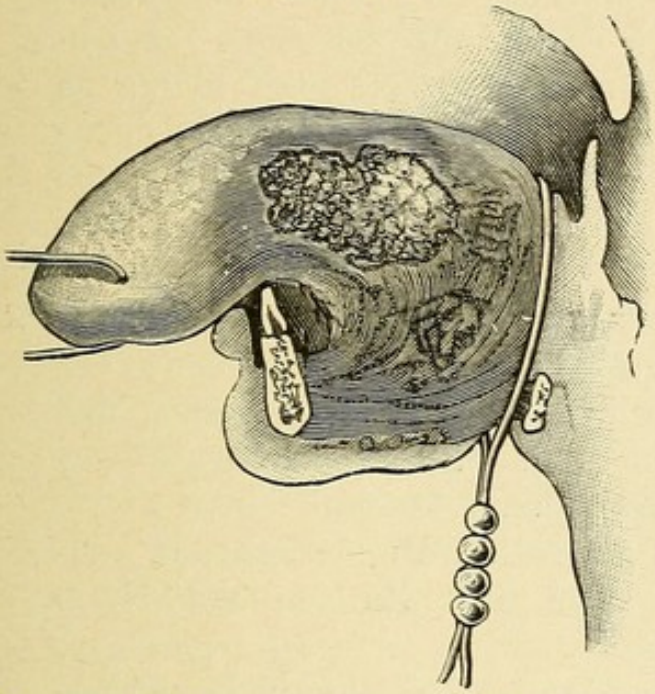

Temporäre Umschnürung einer Zungenseite.

Fig. 306.

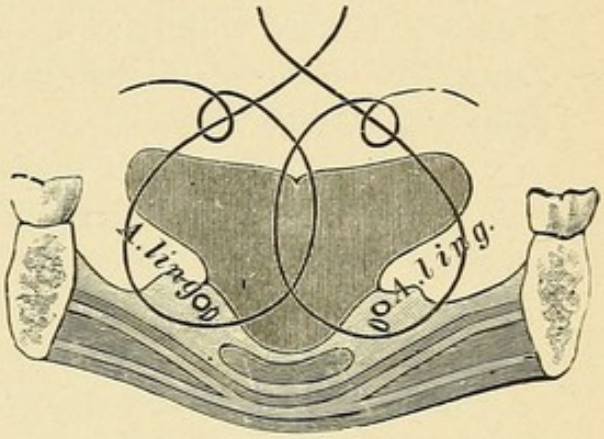

Temporäre Umschnürung der Zunge nach Langenbuch.

Auch von der Mundhöhle aus kann man kleinere Stücke der Zunge in derselben Weise abschnüren, indem man nach Langenbuch eine starke krumme Nadel mit doppeltem Seidenfaden von oben nach unten durch die Mitte der Zunge sticht und nun jede Zungenhälfte mit einem der Fäden zusammenschnürt. Um das Abgleiten der Fäden nach vorne zu verhindern, führt Langenbuch die Fäden noch einmal an den Seitenrändern von unten nach oben durch die Zunge hindurch (Fig. 306).

Noch sicherer ist es, wenn man jeden Faden einzeln mit krummer Nadel durch die Zungenmitte am Mundboden herausführt, so dass die beiden Fäden in der Mitte etwas über einander greifen.

---

## Amputatio linguae.

Muss wegen bösartiger Neubildungen die eine Zungenhälfte oder gar die ganze Zunge entfernt werden (Amputatio linguae), so kann man dies von der Mundhöhle aus ohne Blutverlust ausführen, wenn man vorher die **Unterbindung** einer oder

beider **Arteriae linguales** macht (s. Bd. II. S. 231). (Auch kann man von der Wunde aus zugleich die Art. maxillaris externa unterbinden, welche den Mundboden versorgt.)

Man schneidet dann mit Messer oder Scheere die Zunge ab und sucht die Schnittränder des Stumpfes in passender Richtung mit stark gebogenen Nadeln und starken Catgutfäden zusammenzunähen: so kann man z. B. nach Entfernung der einen Zungenhälfte die übrig gebliebene Zungenspitze seitwärts nach hinten zu in die Wundfläche der Zungenbasis einnähen und so eine neue kleinere Zunge bilden; bei querer Amputation der ganzen Zunge vernäht man am besten den oberen und unteren Wundrand der Quere nach.

von Langenbeck empfahl die Zunge mit dem hakenförmig gebogenen Messerbrenner eines rothglühenden Thermokauters langsam und ohne Blutung abzuschneiden, wobei er Lippen und Gaumen durch Anlegung des von ihm mit Schutzplatten versehenen Whitehead'schen Mundspeculum schützte.

Bottini hat von dem weit geöffneten Munde aus auf galvanokaustischem Wege schon über 100 Zungen z. Th. in grosser Ausdehnung amputirt.

Whitehead unterbindet die Arteria lingualis nicht vorher, sondern macht die Amputation der stark hervorgezogenen Zunge bei weit aufgesperrtem Munde langsam mit kleinen vorsichtigen Scheerenschnitten; trifft er die Art. lingualis, so fasst er sie vor der Durchschneidung mit der Schieberpincette, durchschneidet sie ganz und torquirt beide Enden.

---

Sehr häufig, namentlich wenn die Erkrankung der Zunge auch auf die benachbarten Theile übergegriffen hat, ist man gezwungen, sich durch

## Voroperationen

einen freieren Zugang zum Operationsfelde zu verschaffen.

Die **quere Spaltung der Wange** vom Mundwinkel bis zum aufsteigenden Kieferast ist eine auch nach guter Heilung entstellende Verletzung, die nicht genügend Raum giebt, namentlich wenn, wie so häufig, die Erkrankung von der Zunge aus auf Gaumen, Tonsille und Mundboden bis an die Epiglottis übergegangen ist. In diesen Fällen bietet den besten Zugang zu dieser Gegend die

**temporäre seitliche Resection des Unterkiefers**
(von Langenbeck).

1. Hautschnitt vom Mundwinkel der kranken Seite senkrecht nach unten bis zur Höhe des Schildknorpels; Unterbindung der A. maxillaris ext.

2. Vom unteren Wundwinkel aus eröffnet man die Inframaxillargrube, löst die etwa erkrankten Lymphdrüsen aus, durchschneidet den M. biventer, den N. hypoglossus, spaltet den M. hyoglossus und unterbindet die Art. lingualis.

3. Nachdem der erste Backzahn ausgezogen und an dieser Stelle mit einem spitzen Messer der Mundboden hart am Unterkiefer entlang durchbohrt worden ist, wird der Unterkieferknochen mit der Stichsäge schräg von hinten oben nach vorn unten oder <förmig oder ⌐⌙förmig (Fig. 63) durchgesägt; die Blutung aus dem Canalis mandibularis stillt man durch Eindrücken eines Kügelchens aus Carbolwachs.

4. Die Sägeflächen werden durch zwei scharfe Knochenhaken auseinander gezogen (Fig. 307); mit einer Hakenzange oder durch die Zunge gelegten starken Fadenschlinge wird die Zunge nach aufwärts gegen die gesunde Seite hin gezogen, die Schleimhaut des Mundbodens bis zum arcus palatoglossus durchtrennt und vom Unterkiefer abgelöst, der N. lingualis durchschnitten.

5. Es gelingt nun verhältnissmässig leicht, die erkrankten Theile zu entfernen. Der etwa erkrankte Gaumenbogen wird vom Gaumensegel abgeschnitten und nach abwärts losgelöst; auch die Tonsille und Pharynxwand kann vorsichtig (Carotis!) entfernt werden. Die Zunge wird abwärts nach der kranken Seite zu gezogen, und im Gesunden je nach dem Sitz der Geschwulst durchschnitten; bei querer Amputation dicht vor dem Kehldeckel schneidet man sie von oben vorn nach unten hinten ab, und durchtrennt das Ligamentum glossoepiglotticum zuletzt; sollte die Unterbindung der anderen Art. lingualis nöthig sein, so kann sie leicht von unten her gemacht werden, während man die Zunge nach oben und nach der kranken Seite zieht (Fig. 308).

6. Nach beendeter Operation werden die durchsägten Kieferstücke durch Knochennaht mit Silberdraht wieder vereinigt, die Hautwunde durch Kopfnaht geschlossen und an ihrer tiefsten Stelle drainirt. Die Wunde der Zunge bedeckt man am besten

mit klebender Jodoformgaze oder bepinselt sie mit der von Whitehead gerühmten Benzoemischung.

Die Ernährung des Kranken geschieht in der ersten Zeit mit der Schlundsonde. Für häufige Mundspülungen (Wasserstoffsuperoxyd- oder Borlösung) ist Sorge zu tragen.

Fig. 307.

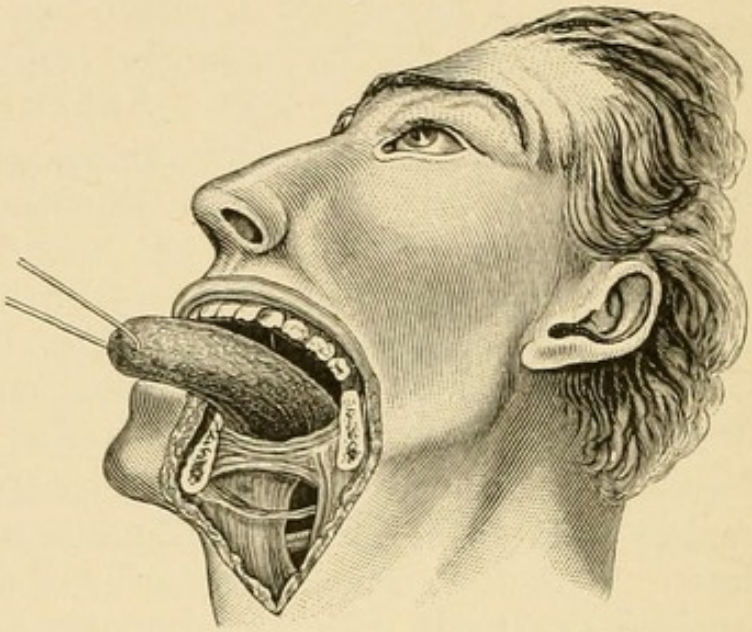

Durchtrennung der Haut und des Unterkiefers.

Fig. 308.

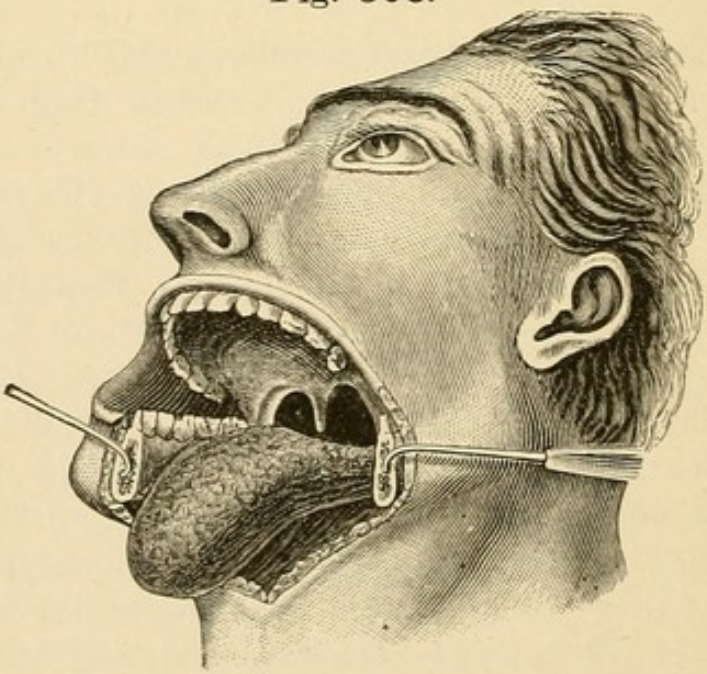

Durchtrennung des Mundbodens und Hervorziehen der Zunge.

**Temporäre Resection des Unterkiefers nach von Langenbeck.**

Die

**temporäre Resection des Unterkiefers in der Mittellinie**
(Sédillot)

eignet sich nur für die seltneren Erkrankungen der unteren Fläche der Zunge und des Mundbodens. Nach senkrechter Spaltung der Lippe bis unter das Kinn wird der Unterkiefer durchsägt, wie S. 41. Durch Auseinanderklappen der beiden Kieferhälften gewinnt man leichten Zugang zu den vorderen Theilen des Mundes und vereinigt nach der nöthigen Operation die Kieferstücke durch die Knochennaht. Da indess in der Mittellinie nur sehr wenig Neigung zur Verschiebung der Kieferstücke an einander besteht, so kann man auch die Knochennaht unterlassen und nur das Periost und die Weichtheile genau vereinigen.

Fig. 309.

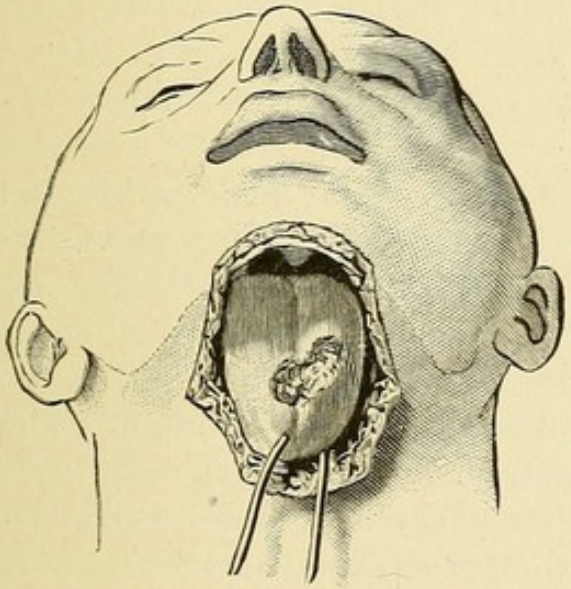

**Exstirpation der Zunge vom Kinn aus nach Regnoli-Billroth.**

Fig. 310.

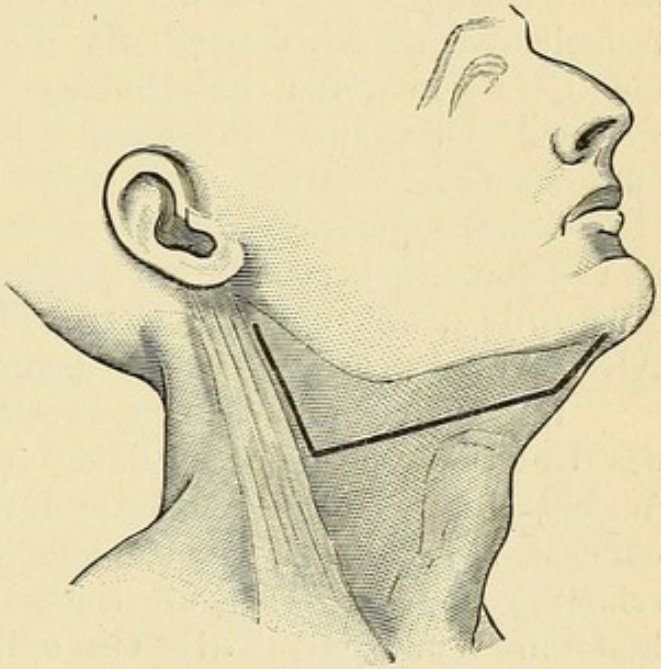

**Exstirpation der Zunge von der Basis nach Kocher.**

Da die Durchsägung des Kiefers als Voroperation immerhin verletzend ist, auch die Verheilung der Sägeflächen wegen der steten Bespülung mit Mundflüssigkeit nicht immer per primam intentionem vor sich geht, so ist von Anderen versucht worden, das Operationsfeld durch Trennung der Weichtheile allein zugänglicher zu machen.

Billroth legt nach dem Vorgang von Regnoli die vordere Gegend der Zunge und des Mundbodens **vom Kinn her** frei; ein bogenförmiger Hautschnitt am unteren Kinnrande entlang dringt zur Innenfläche des Kiefers, dann folgt Abdrängung des Periostes, Durchschneidung der Mm. genioglossus, geniohyoideus, digastricus und Spaltung der Mundschleimhaut hinter dem Alveolarrand. Von beiden Enden dieses Schnittes wird je ein Seitenschnitt gerade nach unten und aussen zum Zungenbein geführt und bis in die Mundhöhle vertieft. Aus dieser Oeffnung lässt sich (allerdings mit Mühe) die Zunge fast bis zur Epiglottis herabziehen (Fig. 309).

Kocher macht die **„Zungenexstirpation von der Basis“** durch einen seitlichen Winkelschnitt, der vom Kinn in der Mittellinie bis zur Mitte zwischen Zungenbein und Kinnrand, dann quer nach hinten in der Hals-Mundbodenfalte zum vorderen Kopfnickerrande und von hier aus am Kopfnicker entlang aufwärts zum Ohrläppchen zieht. Nachdem der Lappen gegen das Gesicht hinauf geklappt und an der Wange festgenäht ist, können in der freigelegten fossa submaxillaris die Art. lingualis, maxillaris und die Carotis externa unterbunden und kranke Drüsen entfernt werden. Die ganze Zungenseite bis zur Epiglottis ist leicht zugänglich (Fig. 310).

Dieser Operation ähnlich, aber einfacher und auch nicht ganz so viel Raum gebend, ist der **„untere Wangenweg“** nach Verneuil-Maunoury, von dem aus Geschwülste der Zunge und Wange, des Alveolarrandes und Gaumens zugängig gemacht werden können.

Der Hautschnitt verläuft vom Mundwinkel zum unteren Rande des Unterkiefers und an diesem entlang bis zum Winkel. Die Weichtheile werden schichtweise durchtrennt und die Art. maxillaris externa unterbunden, die Mundhöhlenschleimhaut aber noch geschont; nun lässt sich die Submaxillargrube ausräumen und im hinteren Wundwinkel die Carotis ext. unterbinden. Dann erst wird die Eröffnung der Mundhöhle längs des Kiefers, nöthigenfalls nach Entfernung eines Kieferstückes, vorgenommen und durch eine Sperrzange klaffend erhalten. Der Tumor in der Mundhöhle lässt sich nun leicht und ohne grosse Blutung entfernen.

Da beim Zungenkrebs die Drüsen und Lymphgefässe der befallenen Seite stets, die der anderen meist mit erkrankt sind (Küttner), so empfiehlt sich, zur gründlichen Beseitigung des Uebels zunächst die **völlige Ausräumung des Mundbodens** aus-

zuführen und von einem bogenförmigen Schnitt etwas unterhalb des Unterkiefers alle Drüsen und das erkrankte Bindegewebe zu entfernen; hierbei werden auch die Art. linguales unterbunden. Die Zunge lässt sich dann von der Mundhöhle aus, wie früher beschrieben, amputiren.

Es empfiehlt sich übrigens zur Erleichterung der Narkose zuvor Morphium zu injiciren und die Tracheotomie zu machen; sofort nach Eröffnung der Mundhöhle tamponirt man dann den Kehlkopfeingang. Mussten grössere Stücke oder gar die ganze Zunge entfernt werden, so leidet die Sprache natürlich beträchtlich, doch ist sie oft noch verständlich, wenn nur ein auch noch so kleines Stück der Zunge zurückgeblieben ist (Schultén).

Dieffenbach beobachtete, wie ein Kranker mit amputirter Zunge sofort besser sprechen konnte, wenn er eine hölzerne Kelle in den Mund nahm. Jetzt giebt es sogar **künstliche Zungen**, Prothesen, die sich auf den Unterkiefer stützen und aus einem Stückchen weichen Kautschuks bestehen.

---

Bei den unter der Zunge liegenden cystischen Geschwülsten, **Ranula** (welche am häufigsten aus den Blandin-Nuhn'schen Schleimdrüsen der Zungenspitze, aber auch durch Verlegung des Ductus Bartholinianus der Glandula sublingualis entstehen, Fig. 311), bringt die einfache Spaltung des Sackes mit Drainage, oder theilweiser Abtragung seiner vorderen Wand nur selten dauernde Heilung, da selbst von kleinen zurückgelassenen Wandresten aus sich nach einiger Zeit ein Recidiv einzustellen pflegt. Ebenso unsichere Erfolge haben die Versuche, die Wandungen der Cyste durch Betupfen mit Chlorzink, Höllenstein, Jodtinctur, Alkohol u. s. w. zu veröden.

Fig. 311.

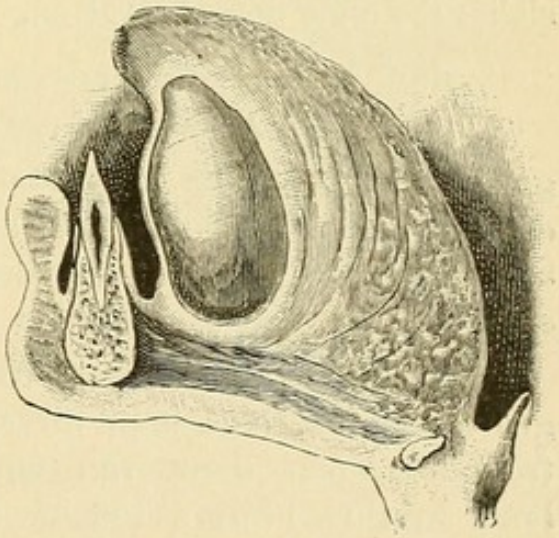

Ranula.

Viel besser und zweckmässiger ist die Exstirpation der Cyste (Schuh). Die Operation wird ohne Narkose oder unter lokaler Anaesthesie ausgeführt. Nach Spaltung des dünnen Schleim-

hautüberzuges an der vorderen Cystenwand, die man am sichersten unter Aufhebung einer kleinen Falte zwischen zwei Pincetten und dann auf der Hohlsonde ausführt, dringt man stumpf zwischen Schleimhaut und Sackwand ein; die Auslösung bietet gewöhnlich keine grösseren Schwierigkeiten, da die Cystenwand an manchen Stellen so locker an ihrer Umgebung haftet, dass sie durch blosses Anziehen gelöst werden kann. Wenn die Auslösung infolge früherer erfolgloser Operationen, wodurch die Verwachsungen fester geworden sind, Schwierigkeiten bietet, genügt es, die vordere Wand mit der Hohlscheere abzutragen und die Ränder des Sackrestes mit der Mundschleimhaut zu vernähen.

---

## Die Exstirpation der Parotis

ist vorzunehmen bei Geschwülsten; sind dieselben mehr gutartiger Natur (Fibrom, Chondrom), so genügt deren Exstirpation, bei den bösartigen Neubildungen (Sarcom, Carcinom) muss die ganze Drüse entfernt werden.

Wegen der anatomischen Lage der Parotis ist eine totale Exstirpation derselben mit Schwierigkeiten verknüpft, und da der N. facialis, welcher durch die Drüse hindurchzieht, dabei stets in mehr oder weniger grosser Ausdehnung verletzt wird, so ist eine Paralyse der von ihm versorgten Gesichtshälfte die sichere Folge der Operation.

Man verfährt folgendermassen:

1. Nachdem man zuvor den Gehörgang durch einen Pfropf gewöhnlicher Watte geschützt hat, wird der Hautschnitt über die Höhe der Geschwulst geführt, je nach Bedarf entweder gerade und parallel dem aufsteigenden Kieferast oder lappenförmig, oder elliptisch, kranke Hautstellen umkreisend.

2. Wenn man vorsichtig vorgehend bis auf die Kapsel gedrungen ist, legt man dieselbe in ihrer ganzen vorderen Fläche frei und sucht dann **von unten** her an der Carotis externa entlang an ihre hintere Fläche zu gelangen, wobei man am besten stumpf vorgeht mit Fingern oder Kocher'cher Sonde. Ist man genöthigt, Verwachsungen mit dem Messer zu lösen, so ist die Schneide des Messers immer gegen die Drüse zu richten. Die Drüsenkapsel wird nur mit stumpfen Haken oder Fingern gehalten; setzt man scharfe Haken ein, so zerreisst sie leicht. Bei diesem

Vorgehen an der hinteren Fläche von unten nach oben zu muss man nacheinander durchtrennen: die Vena facialis ant. und post., die Art. temporalis unter dem Jochbogen, die Art. auricularis vor dem Gehörgange, die A. transversa faciei unter dem Gelenkkopf, die Art. auricularis post. und occipitalis am Kopfnickerrande. Unter Umständen ist man genöthigt, die Carotis externa selbst zu unterbinden (Fig. 312 und 313).

Fig. 312. Fig. 313.

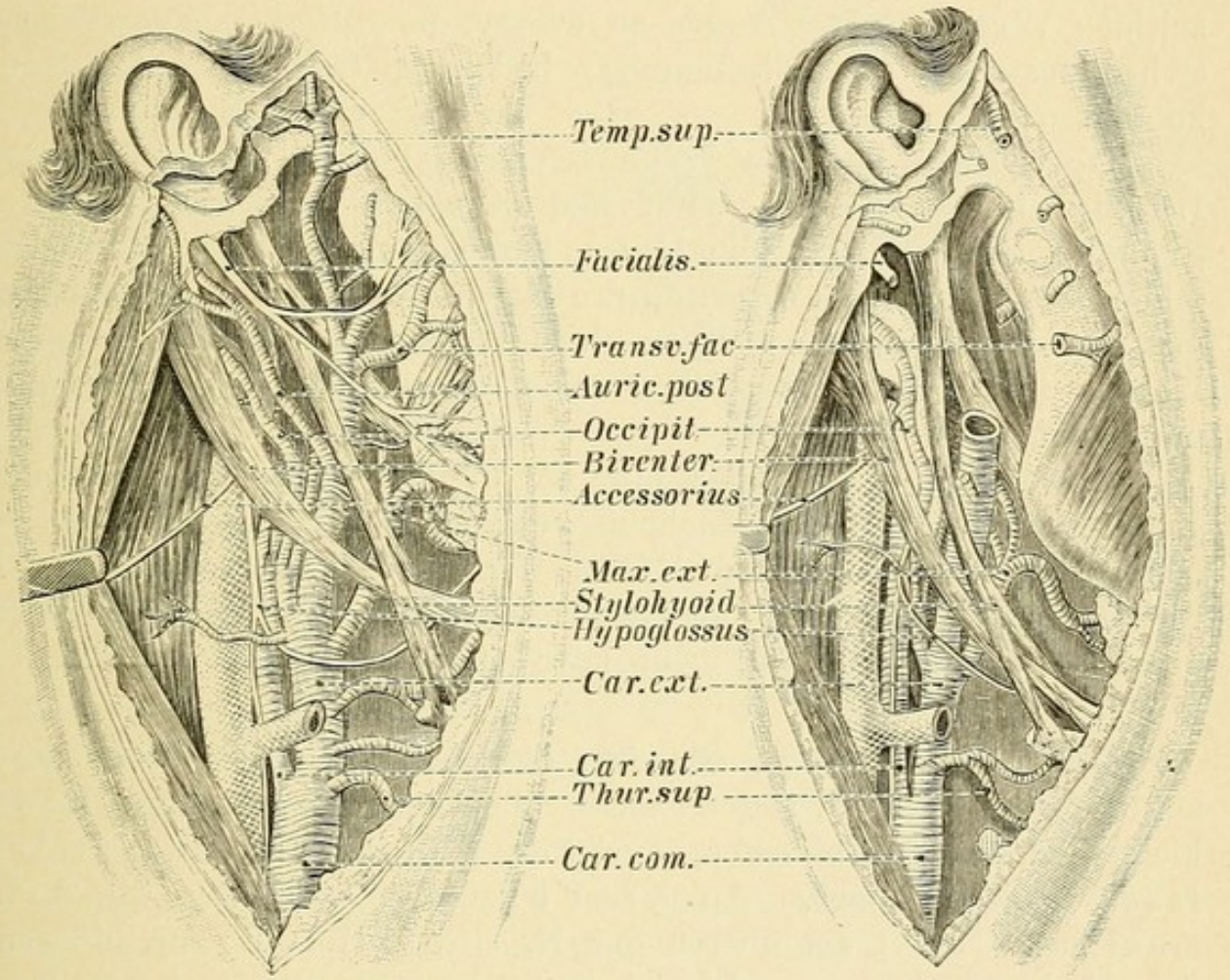


**Anatomie der Parotisgegend nach von Bruns.**

3. Ist so die Parotis von allen Seiten her freigelegt, so gräbt man sie ebenfalls möglichst stumpf aus der Nische hinter dem Unterkiefer heraus, wobei nach ihrer Ablösung vom Griffelfortsatze noch die Art. maxillaris int. und pharyngea ascend. zu unterbinden sind. Die Verzweigungen des N. facialis müssen wohl meist durchschnitten werden; wenn möglich, schont man wenigstens den Hauptstamm.

Schüller findet den Zugang zu der Retromaxillargrube leichter und übersichtlicher, indem er die Geschwulst **von oben** unter dem Ohrläppchen und von ihrer vorderen Abgrenzung im Gesicht mit dem Messer in Angriff nimmt, wobei jedes sichtbar werdende Gefäss nach doppelter Unterbindung durchschnitten wird. Die nach hinten sinkende Geschwulstmasse lässt das Operationsfeld frei und übersichtlich.

Die entstandene Wundhöhle wird je nach ihrer Grösse genäht und drainirt. Bei der Nachbehandlung hat man auf rechtzeitigen Verschluss des Auges zu achten, um die durch das Offenstehen desselben (Facialislähmung) bedingten Schädlichkeiten fern zu halten.

Operirt man in dieser Weise extracapsulär, stumpf, unter Leitung des Auges, so kann man ziemlich sauber und ohne grossen Blutverlust die Drüse herausschälen; diese Vortheile fallen fort, wenn man intracapsulär in dem leicht zerreisslichen lockeren Drüsengewebe selbst schneidet oder bei durchbrochener Kapsel schneiden muss; eine reine Exstirpation ist dann fast unmöglich.

Handelt es sich jedoch nur um die Herausschälung gut abgegrenzter Geschwülste (Enchondrome) im Gewebe der Drüse, so gelingt dieselbe nach Spaltung der gemeinsamen Kapsel verhältnissmässig leicht; und auch der N. facialis kann je nach der Lage der Geschwulst mehr oder weniger geschont werden.

---

**Die Exstirpation der Glandula submaxillaris** ist leichter auszuführen, da die Drüse ziemlich oberflächlich zwischen Unterkieferrand und M. biventer, nur vom Platysma und der Halsfascie bedeckt, liegt. An ihrem äusseren Rande liegt die Art. maxillaris ext.; am oberen der N. lingualis, und am unteren der N. hypoglossus. Die stumpfe Ausschälung lässt sich erleichtern, wenn man mit dem Finger vom Mundboden her die Drüse hervordrängt, oder sie von der Kinnhaut her um den Unterkieferrand herumwälzt.

---

## Speichelfisteln.

Wangenfisteln des Ductus Stenonianus, welche nach Verletzungen desselben oder Verschwärungen zu Stande gekommen sind, heilen mitunter von selbst nach einiger Zeit. Unterstützt

kann die Heilung werden durch Cauterisation mit dem Paquelinfistelbrenner oder mit dem Lapisstift.

Ist das periphere Ende schon obliterirt und besteht eine lippenförmige Fistelöffnung, so muss man für einen künstlichen Abfluss nach dem Munde zu Sorge tragen, indem man z. B. mit einem Troikart oder einer dicken Nadel die Wange von der Fistel aus durchbohrt und nun die Ränder der letzteren anfrischt und vernäht.

Einen sicheren Erfolg bietet das Verfahren von de Guise: Derselbe sticht von der Fistelöffnung aus zwei Nadeln, die an den Enden eines Seidenfadens befestigt sind, so durch die Wange hindurch (Fig. 314), dass ihre Ausstichs-Oeffnungen in der Wangenschleimhaut etwa $^1/_2$ cm von einander entfernt sind. Der Faden wird nachgezogen und im Munde festgeknotet (Fig. 315); darauf werden die Ränder der Fistelöffnung elliptisch angefrischt und mit einander vernäht.

Fig. 314. Fig. 315.

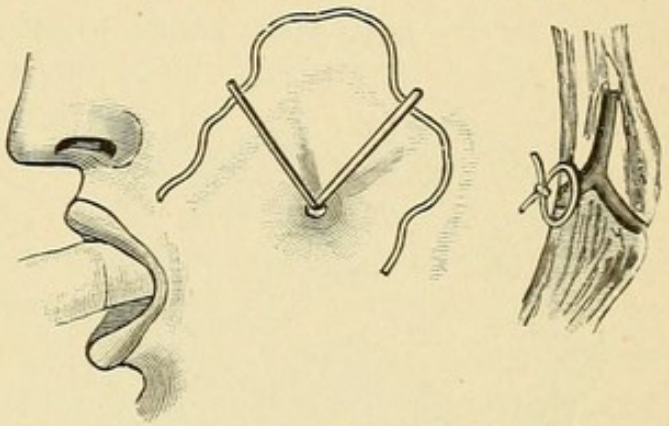

Operation der Speichelfistel nach de Guise.

Der Speichel kann nun durch die beiden gemachten Oeffnungen und durch den zwischen ihnen durch Druck des Fadens entstehenden Defect nach dem Munde zu in die Mundhöhle abfliessen, die äussere Speichelfistel ist in eine innere verwandelt.

Bei Fistelbildung im Tractus massetericus müsste man versuchen, die Parotis zur Verödung und Atrophie zu bringen, wie es Desault durch dauernde Compression der Drüse, Viborg durch die Unterbindung des Speichelganges erstrebt hat.

---

Die

## Pharyngotomia subhyoidea

(Malgaigne, von Langenbeck)

wird gemacht, um Geschwülste oder festeingekeilte Fremdkörper zu entfernen, welche in der hinteren oder seitlichen Wand des Pharynx oder am Kehlkopfeingang sich befinden.

Der Operation wird stets, besonders bei Entfernung von Geschwülsten, 3 Tage vorher die Tracheotomie und Tamponade der Trachea vorausgeschickt (s. S. 198).

1. Hautschnitt 5—6 cm lang bei stark hintenübergeneigtem oder hängendem Kopf parallel dem unteren Rande des Zungenbeins quer über den Hals (Fig. 316).

2. Durchschneidung der oberflächlichen Halsfascie und der Mm. sternohyoidei und thyreohyoidei, bis das starke Lig. thyreohyoideum medium vorliegt.

Fig. 316.

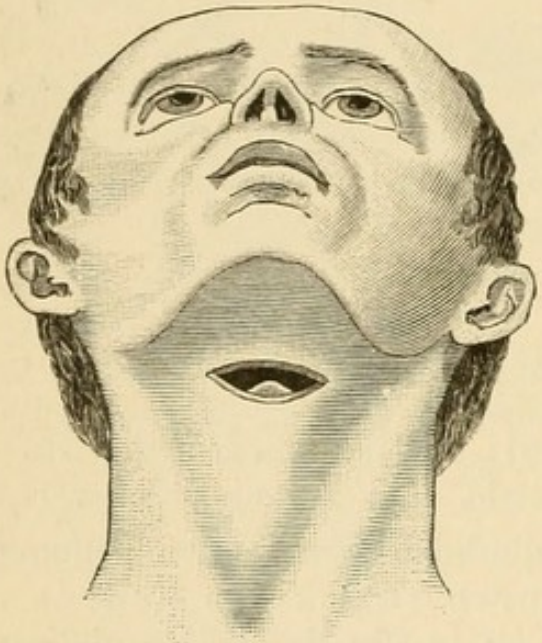

Fig. 317.

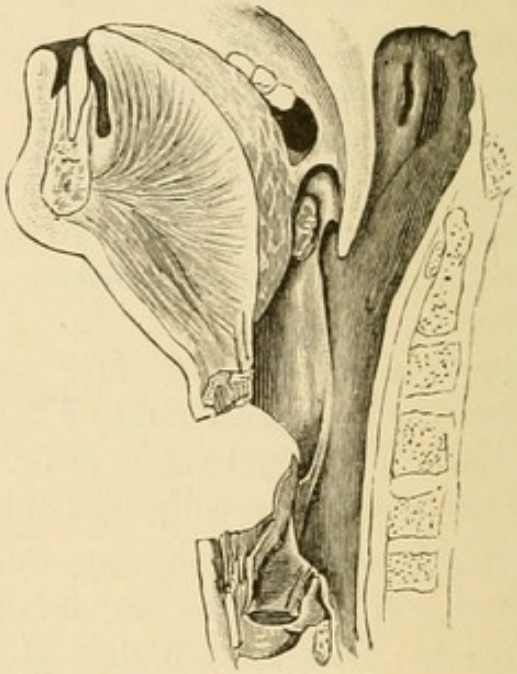

**Pharyngotomia subhyoidea**

von vorn — im Durchschnitt.

3. Dasselbe wird sammt der Membrana thyreohyoidea zwischen zwei Pincetten mit stets senkrecht in die Tiefe gerichteten Schnitten oder durch Einstechen eines spitzen Messers am unteren Ende des Zungenbeins schräg nach oben und dann gegen den vom Munde aus eingeführten Zeigefinger mit einem Knopfmesser in seiner ganzen Dicke durchtrennt und von der hinteren Zungenbeinfläche abgelöst und die nun blossgelegte Pharynxschleimhaut parallel dem unteren Zungenbeinrand in der ganzen Ausdehnung des Hautschnittes quer durchschnitten, wodurch die fossa glosso-epiglottica eröffnet ist. Noch zugänglicher wird der Schlund- und Kehlkopfeingang nach Durchschneidung der grossen Zungen-

beinhörner 1—2 cm von ihrem freien Ende (Schonung der Art. lingualis und des N. laryngeus superior).

4. Nach Trennung der straffen Bandverbindungen sinkt der untere Schnittrand herab, die Wunde klafft; in ihr wird die Epiglottis sichtbar, welche mit einem Klauenschieber gefasst und aus der Wunde hervorgezogen wird; die Lig. ary-epiglottica, ebenso die hintere Fläche des Kehldeckels und der ganze Kehlkopfeingang mit den Cartilagines arytaenoideae werden sichtbar und zur Entfernung etwa vorhandener Geschwülste leicht zugänglich. Zur besseren Uebersichtlichkeit und zur sicheren Vermeidung des N. laryngeus sup. durchtrennt Sallas sogar das Zungenbein durch einen Sagittalschnitt; die Knochenwunde hinterlässt auch ohne Vernähung keine Functionsstörungen.

5. Ebenso sind die seitliche und hintere Pharynxwand leicht zu übersehen und zu erreichen, wenn man den Kehlkopf etwas vom Pharynx ablöst. Muss man erkrankte Stücke aus derselben herausschneiden, so ist es rathsam, nach rascher Unterbindung der etwa durchschnittenen Art. pharyngea ascendens, zuvor noch den Kehlkopfeingang zu tamponiren und, wenn nöthig, den Hautschnitt bis zu den seitlichen Lig. thyreohyoidea zu verlängern. Kann man die Wundränder des Pharynx nicht durch die Naht vereinigen, so überlässt man nach Stillung der Blutung den entstandenen Defect der Heilung durch Granulation, bedeckt ihn mit antiseptischer Gaze und führt ein Schlundrohr von der Nase aus an ihm vorbei in den Magen.

6. Nach Entfernung der Tamponade des Kehlkopfeingangs wird das Lig. thyreohyoideum durch einige Knopfnähte wieder vereinigt und die Hautwunde in ganzer Ausdehnung vernäht.

---

Ist die Exstirpation grösserer Stücke der Pharynxwand nothwendig, so kann man auf diesen Querschnitt noch einen Seitenlängsschnitt setzen, um einen besseren Zugang zu gewinnen, oder aber von vorn seitlich an den Pharynx zu gelangen suchen:

## Pharyngectomia lateralis

(von Langenbeck).

1. Nach vorausgeschickter Tracheotomie und Tamponade der Luftröhre wird der Hautschnitt von der Mitte der Kieferhälfte über das grosse Zungenbeinhorn nach abwärts bis zur Höhe des Ringknorpels und dicht an die Tracheotomiewunde geführt.

2. Nach Durchschneidung der oberflächlichen Halsfascie, des Platysma und M. omohyoideus dringt man vorsichtig in die Tiefe und unterbindet die Art. lingualis, thyreoidea superior und mehrere Aeste der Vena facialis; die beiden Zweige des N. laryngeus sup. müssen ebenfalls durchschnitten werden.

3. Der hintere Bauch des M. biventer und des M. stylohyoideus werden vom Zungenbein abgelöst, so dass die seitliche Pharynxwand freiliegt.

Dieselbe wird der Länge nach in der ganzen Ausdehnung der Wunde gespalten, und während der Kehlkopf nach der gesunden Seite gezogen und etwas um seine Achse gedreht wird, hat man genügenden Raum, um mit stumpfen Instrumenten die Wand des Pharynx vom Kehlkopf und von der Wirbelsäule abzulösen. Man hüte sich vor ringförmiger Resection des Pharynx wegen der darauf folgenden Stenose (Küster).

Auf diesem Wege hat man sogar Larynx und Pharynx entfernt; der Tod erfolgte bisher nach der Operation meist an Mediastinitis und subcutaner Phlegmone.

---

**Retropharyngealabscesse,** Eiteransammlungen zwischen Pharynx (und Oesophagus) und Halswirbelsäule eröffnet man möglichst frühzeitig, um die Larynxstenose zu beseitigen und zu verhüten.

Fig. 318.

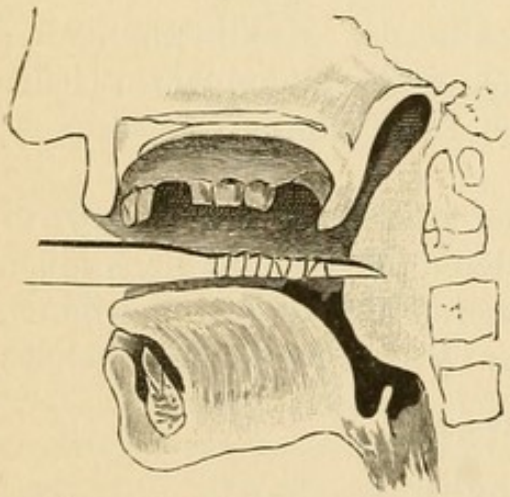

Eröffnung eines Retropharyngealabscesses.

Der nicht narkotisirte Kranke sitzt mit leicht vornübergeneigtem Kopf (in Narkose muss durch „hängenden Kopf“ die Aspiration verhütet werden). Während der eingeführte Zeigefinger der linken Hand die fluctuirende Stelle betastet, wird unter seiner Führung ein bis nahe zur Spitze mit Heftpflaster u. dgl. umwickeltes spitzes Messer in die Pharynxwand eingestochen, wenn möglich an der tiefsten Stelle des Abscesses; die Oeffnung kann noch etwas erweitert werden, so dass der Eiter ganz freien Abfluss hat.

Verwächst die Oeffnung zu frühzeitig, so muss sie mit einer Sonde aufgestochert oder ein neuer Schnitt angelegt werden.

Gurgelungen und Ausspritzungen des Rachens mit ungiftigen Antisepticis, auch Einblasungen von Jodoform und Aehnlichem befördern den Wundverlauf.

Um den Abscess zur antiseptischen Behandlung besser offen halten und die Höhle auch mit dem Finger untersuchen zu können, eröffnet Burkhardt die Retropharyngealabscesse, so lange sie noch retrovisceral sind, **vom Halse aus.**

Der Hautschnitt am inneren Kopfnickerrande entlang in der Höhe des Kehlkopfes dringt durch das Platysma.

Zwischen den in der Höhe des Schildknorpels verlaufenden Gefässen, die nach aussen gezogen werden, und dem Kehlkopf dringt man auf stumpfem Wege in dem lockeren Zellgewebe bis zum inneren Umfang der Carotis communis, die hier keine Aeste abgiebt. Dicht am Kehlkopf macht man nun mit dem Messer im retropharyngealen (verdickten) Gewebe eine kleine Oeffnung und erweitert diese stumpf, bis die Abscesshöhle freiliegt. Sie wird nach aussen hin drainirt.

In derselben Weise lassen sich auch die retrooesophagealen Abscesse (Wirbeltuberkulose) eröffnen und behandeln.

---

# Operationen am Halse.

## Die Eröffnung der Luftwege, Bronchotomie

ist nothwendig, um Erstickung (Asphyxie), durch Einengung und Verlegung des Larynx zu beseitigen oder zu verhüten

a) bei Erkrankungen der Luftwege (Croup, Diphtherie, Oedema glottidis),
b) bei Verletzungen der Kehlkopfknorpel (Fracturen, Blutungen),
c) bei Fremdkörpern,
d) bei Geschwülsten und narbigen Verengungen,
e) zur künstlichen Athmung und
f) als Voroperation bei einigen Eingriffen im Mund und Rachen.

Fig. 319.

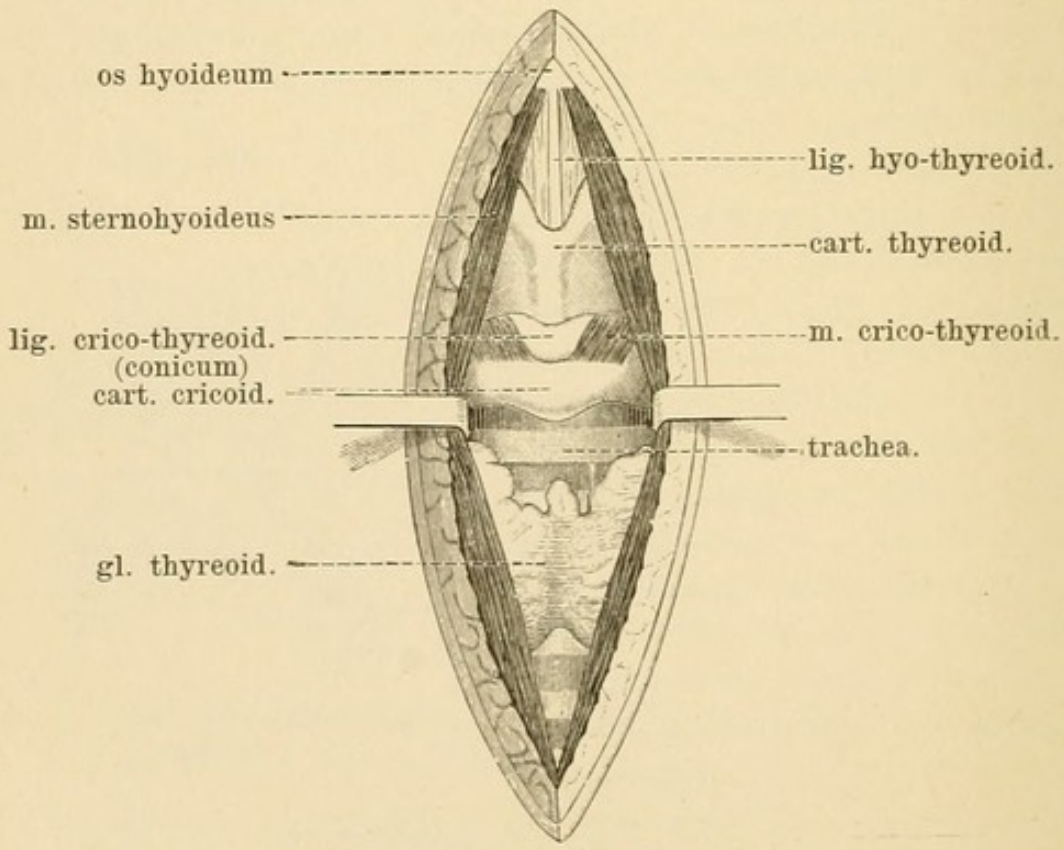


**Kehlkopf und Luftröhre von vorne.**

Die Luftwege können an verschiedenen Stellen eröffnet werden; man unterscheidet

# I. Laryngotomie.

Die

## Thyreotomia mediana,

die **Spaltung der Schildknorpel** macht man

bei Verletzungen (Brüchen) der Kehlkopfknorpel und zur Entfernung von Fremdkörpern und Geschwülsten (Papillome, Tuberculome) im Kehlkopfgehäuse.

Der Operation wird stets die Tracheotomie (inferior) und Tamponade der Trachea vorausgeschickt, um dadurch während der Operation genügenden Luftzutritt zu ermöglichen und Aspiration von Blut zu verhindern.

Der Kranke liegt auf einer Nackenrolle mit stark zurückgebeugtem Kopf.

1. Der Hautschnitt verläuft genau in der Mittellinie von der oberen Grenze der Schildknorpel bis zum oberen Rande des Ringknorpels; die Haut wird hierbei vom linken Daumen und Zeigefinger des Operateurs gespannt gehalten.

2. In der weisslichen Linie zwischen beiden Mm. sternohyoidei durchtrennt man die Halsfascie: über dem lig. cricothyreoideum trifft man die Art. cricothyreoidea, die entweder doppelt unterbunden oder mit einem stumpfen Häkchen (sammt einem etwa vorhandenen stärkeren Mittellappen der Schilddrüse) nach unten gezogen wird.

3. Am unteren Rande des Schildknorpels wird nach Fixirung desselben durch ein eingesetztes scharfes Häkchen ein spitzes Messer mit nach oben gerichteter Schneide in das lig. cricothyreoideum eingestossen und der Schildknorpel nach oben hin in sägenden Zügen durchschnitten; wenn es angeht, schont man den oberen Rand (Ansatz der Stimmbänder); besser und bequemer ist es, die Spaltung mit einer starken geraden Scheere oder mit dem Knopfmesser auf einer eingeführten Hohlsonde zu machen. Unter Umständen ist bei Verknöcherung der Commissur die Durchtrennung derselben mit der Liston'schen Knochenscheere oder einer feinen Säge nöthig.

4. Sofort werden zwei scharfe Häkchen in die Spalträndер gesetzt und durch Auseinanderziehen derselben das Kehlkopf-

innere sichtbar gemacht. Hat man die beabsichtigte Operation im Kehlkopfinnern beendet, wobei mitunter zur Aufhebung der Reflexe eine Cocainpinselung nützlich ist, so wird der Schildknorpel durch einige im perichondralen Gewebe angelegte Nähte wieder vereinigt, und auch die Hautwunde vernäht.

Da es bei der Wiedervereinigung hauptsächlich auf das richtige Zusammenpassen der Stimmbänder ankommt, so kann man, um dieses mehr zu sichern, den oberen Theil des Schildknorpels ungespalten lassen, wodurch die getrennten Knorpeltheile sicherer in ihre alte Lage kommen **(partielle Thyreotomie).**

Noch besser erreicht man dieses Ziel durch die

**Thyreotomia transversa** (Gersuny),

die quere Spaltung der Schildknorpel dicht oberhalb der unversehrt bleibenden vorderen Stimmbändercommissur, so dass die obere Hälfte nach oben aufgeklappt werden kann und dadurch besonders der obere Kehlkopfraum gut zugänglich wird.

1. Ein Medianschnitt vom Zungenbein zum Ringknorpel legt die Schildknorpel frei, von deren Seiten die Weichtheile stumpf abgehebelt und zurückgehalten werden.

2. 1—2 mm oberhalb des vorderen Ansatzes der Stimmbänder (der in der Mitte zwischen dem tiefsten Punkt der Incisur und dem unteren Schildknorpelrande liegt) spaltet man den Schildknorpel parallel seinem oberen Rande durch einen Querschnitt mit dem Messer (oder einer feinen Säge) jederseits etwa 1 cm tief, wodurch auch die Schleimhaut durchtrennt und die Kehlkopfhöhle eröffnet wird.

3. Darauf spaltet man den Schildknorpel vollständig mit der (Knochen-)scheere bis zu seinem hinteren Rande, wobei die Sinus Morgagni durchschnitten werden.

4. Die obere Kehlkopfhälfte zieht man nun mit einem in die Mitte des lig. thyreohyoideum eingesetzten Häkchen stark nach oben, wodurch die Stimmbänder und Taschenbänder zugänglich werden.

Durch einen Scheerenschnitt in der Mittellinie nach oben zu gelingt es leicht, den Raum oberhalb der Taschenbänder und die aryepiglottischen Falten zu übersehen; durch Verlängerung dieses Schnittes kann man schliesslich die eine Knorpelhälfte nach aussen umklappen und bis zur Epiglottis und Zungenwurzel gelangen.

Klappt man die auseinandergezogen Theile wieder zusammen, so legen sie sich richtig aneinander und es bedarf zu ihrer Befestigung nur weniger Nähte.

Die

### Laryngotomia infrathyreoidea.

(Spaltung des lig. conicum allein.)

Bei plötzlicher Asphyxie der Erwachsenen lässt sich diese Operation am leichtesten und schnellsten ausführen, giebt aber nur bei sehr grossen Kehlköpfen genügenden Raum zur Einführung einer Canüle. Spaltet man das Ligament senkrecht, so muss die quer über dasselbe verlaufende Arterie doppelt unterbunden (oder umstochen) werden; mehr Raum gewinnt man durch einen ⊤ oder ┼ Schnitt.

Meistentheils ist man jedoch genöthigt, die Wunde nach unten zu verlängern und den Ringknorpel mit zu durchschneiden (**Cricotomie**). Ist derselbe wenig nachgiebig oder gar verknöchert, so müsste man nach Zurückschiebung des Perichondriums ein Stück aus dem Knorpel reseciren (**Cricectomie**), um für die einzulegende Canüle den nöthigen Raum zu schaffen.

Als

### Laryngotomia subhyoidea

bezeichnete Langenbuch einen Eingriff wegen eines kleinen Tumors an der vorderen Stimmbandcommissur, bei dem er einen queren Hautschnitt dicht über dem Schildknorpel machte, die Muskeln vom Zungenbein ablöste und median — rechtwinklig zum Hautschnitt — das ligamentöse Dreieck in der oberen Incisura thyreoidea spaltete. Von dort wurde die Epiglottiswurzel quer durchschnitten, der Larynx durch zwei Haken nach unten und vorn herausgezogen und der Tumor mit der Scheere entfernt.

---

Handelt es sich um die gründliche Ausrottung von gutartigen Geschwülsten oder die Entfernung von Fremdkörpern, so wird man meist der freieren Zugänglichkeit wegen den Kehlkopf vom oberen Rand des Schildknorpels bis zum unteren Rand des Ringknorpels spalten (**Laryngofissur**), nöthigenfalls auch noch die ersten Trachealringe durchtrennen und am oberen

Wundrande das Lig. thyreohyoideum quer vom Schildknorpel abtrennen. In diesem gut zu übersehenden Operationsfelde lassen sich endolaryngeal nicht fassbare Fremdkörper leicht entfernen; papillomatöse (tuberculöse) Wucherungen werden mit dem scharfen Löffel herausgeholt und ihre Anheftungsstelle mit dem Glüheisen zerstört; nach genauer Vernähung der Spalträndер stellt sich die Stimme bald wieder her, wenn die Tamponade der Trachea, die, wie oben erwähnt, stets vorausgeschickt sein muss, nach einigen Tagen entfernt wird.

---

## II. Tracheotomie.

Die **Eröffnung der Luftröhre** kann oberhalb oder unterhalb des Isthmus der Schilddrüse vorgenommen werden; erstere, die leichtere Operation, wird am häufigsten ausgeführt, um bei Verlegung oder Einengung des Kehlkopfes einen neuen Athmungsweg zu bahnen, letztere ist bedeutend schwieriger und dann angezeigt, wenn die oberen Trachealringe von der Schilddrüse bedeckt sind (wie meist bei Kindern), oder wenn Geschwülste des Kehlkopfinnern sich auf die Luftröhre fortgesetzt haben. Auch macht man sie gern als Voroperation bei Eingriffen an den oberen Luftwegen.

### Tracheotomia superior.

Der Kranke liegt mit stark hintenüber gebeugtem Kopf über einer Nackenrolle (oder über der Tischkante). Der Kopf wird von einem Gehülfen festgehalten, der auch, wenn es angeht, die Narkose beaufsichtigt, durch welche die stürmischen Athembewegungen, das unruhige Auf- und Niedersteigen des Kehlkopfes etwas gemildert werden. Sehr empfehlenswerth ist für den kurzdauernden Eingriff die Infiltrationsanaesthesie. Die Hände des Kranken werden durch eine über den Rücken laufende Bindenschlinge zu beiden Seiten des Rumpfes festgehalten.

Nachdem man sich über die Lage des leicht zu fühlenden Schild- und Ringknorpels vergewissert hat, macht man:

1. den **Hautschnitt** genau in der Mittellinie 3—4 cm lang vom Ringknorpel nach abwärts.

2. Das Zellgewebe auf dem spatium intermusculare wird zwischen zwei Pincetten in die Höhe gehoben und durchtrennt (wie bei der Unterbindung der Arterien), die Musculi sternohyoidei werden mit stumpfen Haken gleichmässig nach beiden Seiten auseinandergezogen; legt man an ihre Ränder den Sperrhaken nach Bose (Fig. 321*a*) ein, so wird dadurch ein Gehülfe ersetzt und durch den Zug zugleich die Blutung verringert. Reismann umsticht temporär die Wundränder durch 8 Suturen, die möglichst nahe an die Trachea gehen und nicht durch Knoten, sondern durch einfache Schleifen geschlossen werden.

Fig. 320.

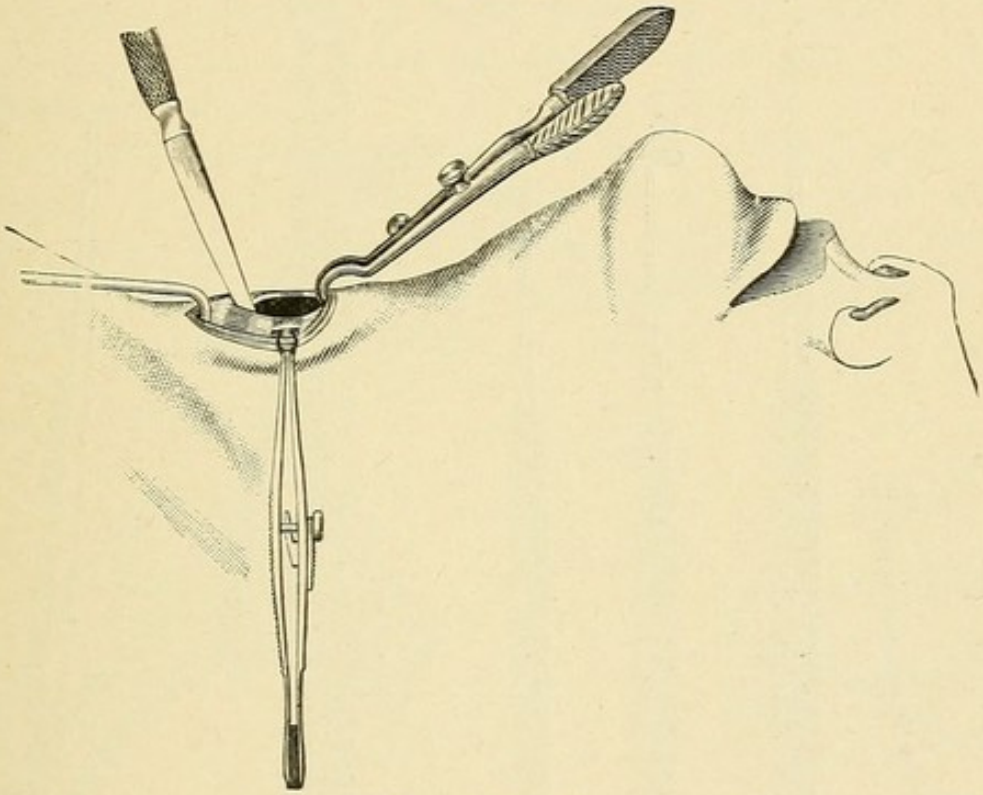

**Tracheotomie.**

3. Nun spaltet man die vorliegende mittlere Halsfascie in der Höhe des Ringknorpels durch einen kleinen Querschnitt, löst den unteren Rand dieses Schnittes durch ein untergeschobenes stumpfes Instrument (Hohlsonde, Schielhaken, Messerstiel) von der Trachea ab und dringt so hinter dem mittleren Fascienblatt auf der Luftröhre hinter den Schilddrüsenisthmus; derselbe wird ohne Blutung mit einem stumpfen Häkchen nach unten zu herabgedrängt; die vordere Trachealwand liegt frei vor. (**Retrofasciale Ablösung der Schilddrüse** nach Bose.)

4. Ehe man die Luftröhre eröffnet, muss jedes blutende Gefäss mit Schiebern gefasst werden; man braucht nicht alle zu unterbinden, da die venöse Blutung nach Herstellung der normalen Athmung meist bedeutend geringer wird; ausserdem dienen die beiderseits herabhängenden Schieber zum Auseinanderhalten der Wundflächen (Fig. 320).

5. **Eröffnung der Trachea**; dieselbe muss zunächst genügend festgehalten werden durch Einsetzen eines einfachen scharfen

Fig. 321.

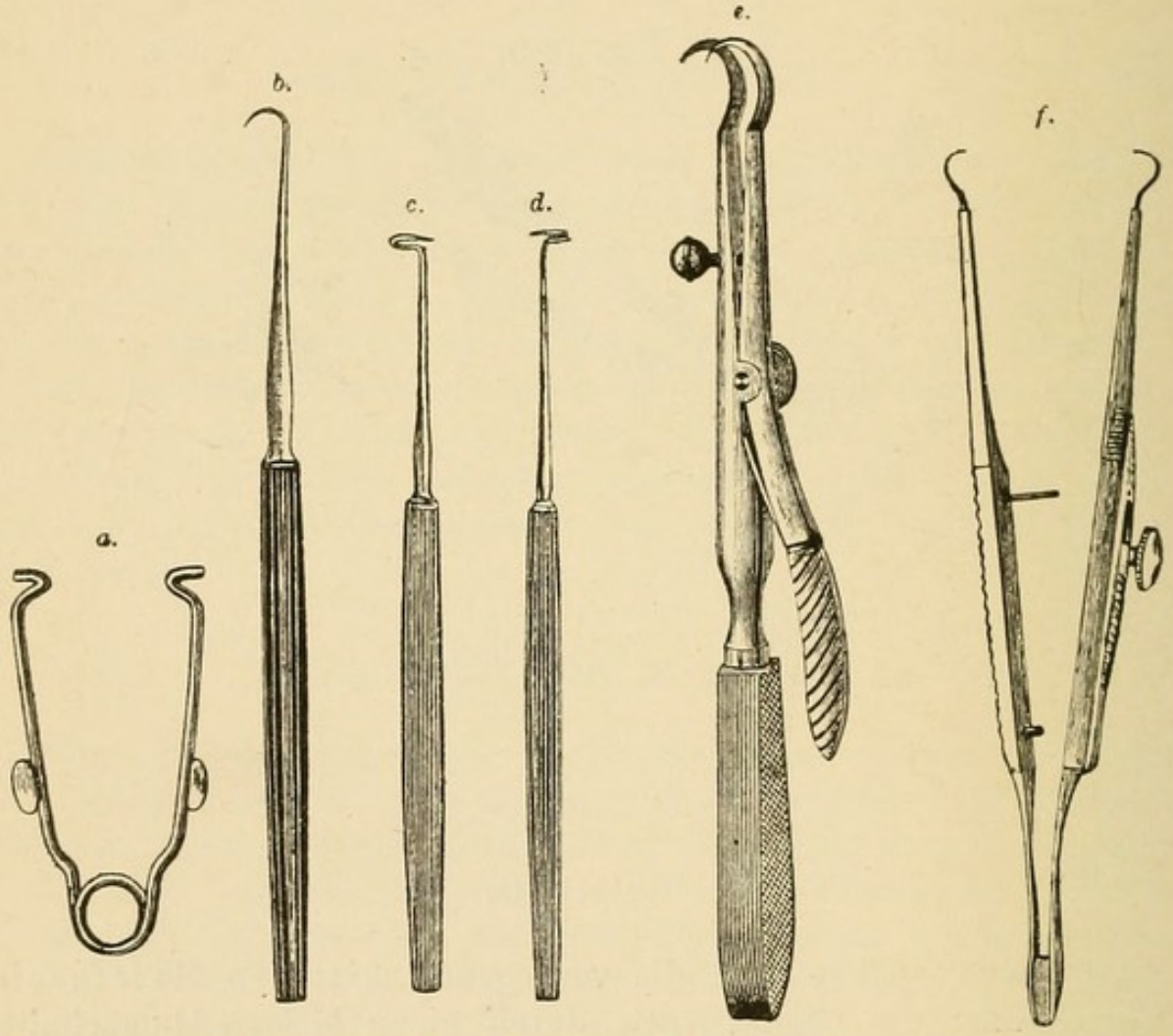


**Sperrhaken nach Bose.** **Scharfe Häkchen.** **Doppelhaken nach von Langenbeck.** **Klauenschieberpincette.**

Häkchens. Besser ist es, zwei seitlich abgebogene scharfe Häkchen (Fig. 321 *c, d*) zu beiden Seiten des beabsichtigten Schnittes in der Mittellinie in die Trachealwand einzusetzen, von denen das rechtsseitige der Operateur, das andere der Gehülfe

hält. Die Anwendung des Doppelhakens nach von Langenbeck (Fig. 321 *e*), dessen scharfe Spitzen durch Druck auf den Hebel am Griff zum Klaffen gebracht werden können, spart die Hülfe; hat man zwei Klauenschieberpincetten (Fig. 321 *f*), so können sie wie die scharfen Häkchen eingesetzt werden und ziehen die Luftröhre von selbst durch ihre Schwere auseinander. An der so doppelt fixirten Stelle wird ein spitzes Messer senkrecht durch den ersten Trachealring eingestossen und in sägenden Zügen nach abwärts geführt; aus dem Schnitte, der durch den Zug der Häkchen sofort klafft, zischt Luft hervor, ein Zeichen, dass die Luftröhrenwand auch vollständig durchtrennt ist. Um genügenden Raum an kleinen Kehlköpfen (bei Kindern) zu schaffen, ist es meist nicht zu vermeiden, den Spalt nach oben hin durch Trennung des Ringknorpels zu erweitern (**Cricotracheotomie**).

6. **Einführung der Canüle** in den Spalt. Die Doppelcanüle nach Lüer-Hagedorn (Fig. 322) besteht aus zwei genau in einander passenden gebogenen Röhren an einem vorne beweglichen Schild, die durch ein um den Hals geführtes elastisches Band in der Wunde befestigt werden.

Fig. 322.

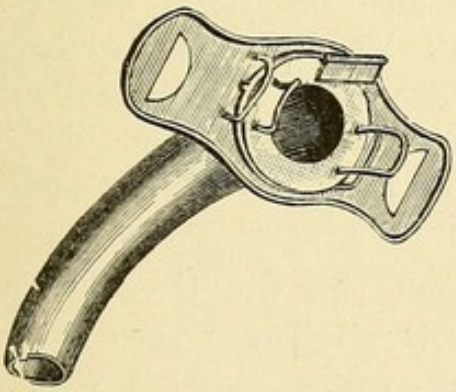

**Doppelcanüle nach Lüer.**

Fig. 323.

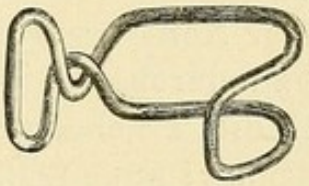

**Haken aus Draht.**

7. Als Verband legt man hinter die Canülenplatte ein geschlitztes Stückchen Jodoformmull. Die innere Canüle muss von Zeit zu Zeit herausgenommen und mit einem weichen Federbart vom Schleime gereinigt werden.

Hat man keine Canüle zur Hand, so schiebt man ein dickes Drainrohr ein, dessen unteres Ende schräg abgeschnitten ist; oder einen elastischen Catheter oder einen dicken Federkiel;

oder man biegt aus Draht rasch zwei Haken (Haarnadeln) (Fig. 323), welche beiderseits in den Luftröhrenspalt eingeführt und durch eine hinten um den Hals geführte Gummischnur auseinander gehalten werden. Ist nichts dergleichen zur Hand, so zieht man jederseits unter einem der Knorpelringe einen Faden oder Draht durch und hält den Spalt daran klaffend.

Uebrigens ist es zweckmässig, mit der Einführung der Canüle wenigstens so lange zu warten, bis die ersten Hustenstösse vorüber sind; gewöhnlich werden dabei noch Membranen, aspirirtes Blut, Schleim in weitem Bogen herausgeschleudert, auch könnte man mit einem unten leicht hakenförmig gebogenen Draht die Trachea sondiren und nach flottirenden Membranen fischen.

---

Wie sehr auch in den meisten Fällen die Operation mit grösster Schnelligkeit ausgeführt werden muss, so sollte man doch nie seine völlige Ruhe und Geistesgegenwart verlieren, weil durch unvorsichtige Hast leicht **üble Ereignisse** und Kunstfehler eintreten; dahin gehören: stärkere Blutung mit Aspiration, wenn nicht vor der Eröffnung der Trachea für genaue Blutstillung gesorgt wurde; ferner unvollständige Durchtrennung der vorderen Trachealwand, sodass die Canüle zwischen Schleimhaut und Knorpel eindringt, also die Asphyxie verstärkt; seitliche Eröffnung der Trachea; Verletzung der hinteren Trachealwand oder gar des Oesophagus. In Fällen allerhöchster Noth braucht man sich dann nicht zu scheuen, die Trachea quer zu durchschneiden, um nur erst Luft zu schaffen, oder man macht die Tracheotomia inferior.

Die Canüle bleibt so lange liegen, bis die Ursache zu ihrer Einführung beseitigt ist, meist nur 2—3 Tage; nach der ersten Woche kann sie wohl immer schon völlig entfernt werden und die Wunde schliesst sich dann schnell. Schwierigkeiten bei ihrer Entfernung machen am allerhäufigsten die **Granulome** der Trachea, die sich an den Stellen, wo die Canüle der Luftröhrenwunde anliegt, bilden. Zuweilen sitzen sie auch im Trachealrohr selbst, namentlich wenn die Schleimhaut in eine gefensterte Canüle (Sprechcanüle) hineinwächst. Beim Herausziehen der Canüle klappen diese polypenartigen Gebilde in die Wunde oder in das Trachealrohr hinein und bedingen einen Erstickungsanfall, bis die Canüle wieder eingeführt ist.

Man spaltet die Wunde etwas nach oben und unten und entfernt die Wucherungen mit der Scheere oder brennt sie ab.

---

Die **Intubation des Larynx** (O'Dwyer), d. h. die endolaryngeale Einführung platter Canülen zur Hebung von Larynxstenosen ohne Tracheotomie erfordert ein grosses Instrumentarium, viel Uebung, dauernde Beaufsichtigung und wird trotz zahlreicher guter Erfolge in Deutschland sehr wenig in Anwendung gebracht.

Fig. 324.

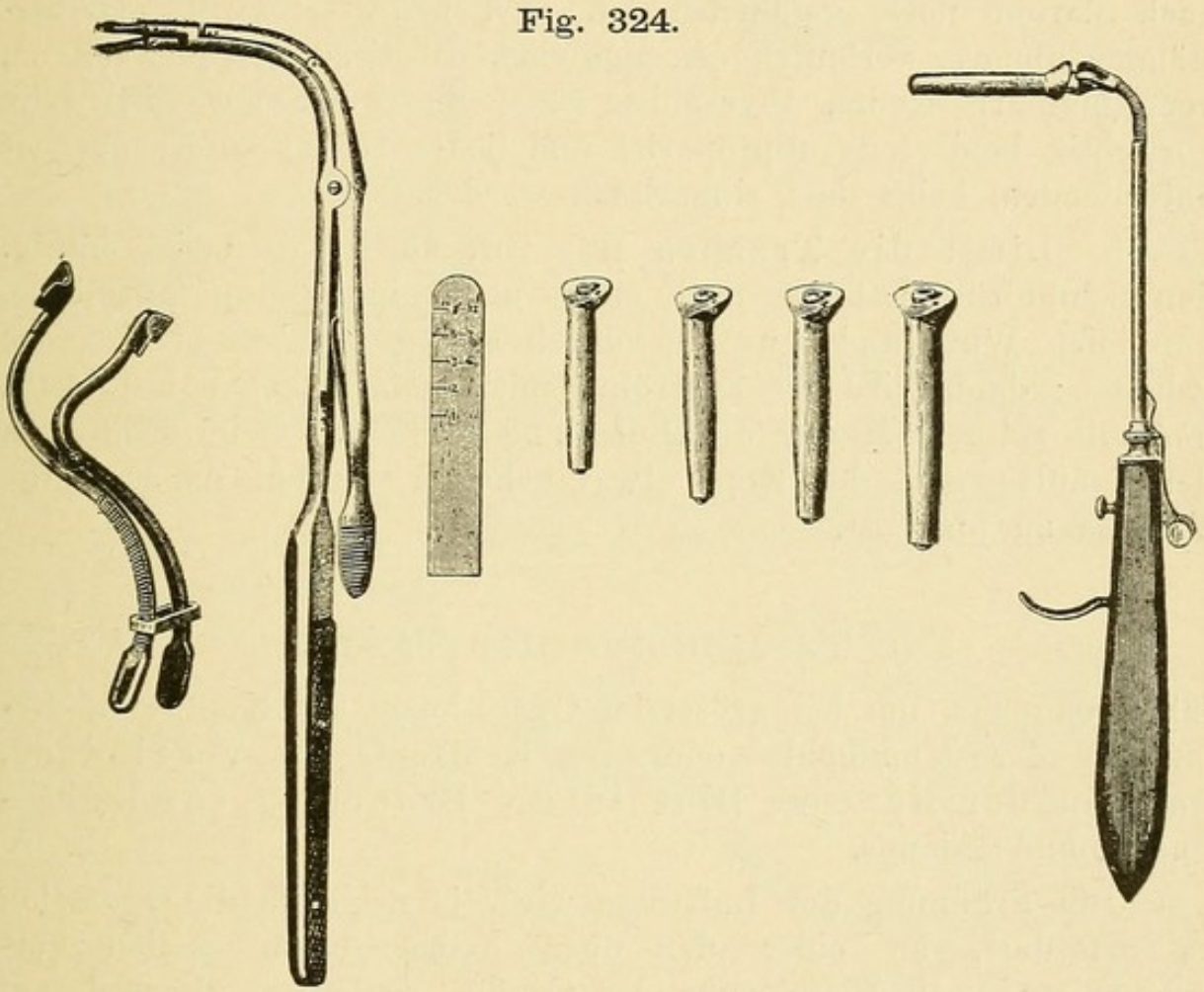

**Instrumente zur Intubation des Larynx.**

---

## Tracheotomia inferior.

Die Eröffnung der Luftröhre unterhalb des Schilddrüsenisthmus wird folgendermassen ausgeführt:

1. Der Hautschnitt verläuft vom Ringknorpel bis zum Jugulum (oberen Rand des Brustbeins).

2. Nach Trennung des lockeren Zellgewebes und der oberflächlichen Fascie wird das darunter liegende sehr venenreiche

Gewebe möglichst stumpf durchtrennt; nicht zu schonende Gefässe werden vor ihrer Durchtrennung doppelt unterbunden oder umstochen.

3. Nun wird das tiefere Fascienblatt gespalten und seine Ränder sammt den Mm. sternohyoidei durch Bose's federnden Haken auseinandergezogen.

4. Jetzt muss das vor der Trachea liegende Bindegewebe durchtrennt werden, das sehr viele grosse Venen enthält und auch darum noch gefährlich ist, weil nicht selten die Gefässstämme abnorm verlaufen (A. anonyma, carotis, thyreoidea magna, vena jugularis media, thyreoidea ima); dieses Gewebe wird sehr vorsichtig beiderseits abpräparirt und jedes Gefäss sofort doppelt unterbunden, keins darf eingerissen werden.

5. Liegt die Trachea frei vor, so ist es meist nöthig, den Schilddrüsenisthmus noch etwas nach oben stumpf abzulösen, die tiefen Wundränder werden durch stumpfe Haken auseinander gehalten; dann wird die Luftröhre mit einem Häkchen festgehakt und mit spitzem Messer 1—2 cm lang eröffnet. Beim Einführen der Canüle muss der Kopf etwas gehoben werden, da sonst die Trachea zu platt ist.

---

## Die Tamponade der Trachea

führt man aus, um bei grösseren Operationen am Kopfe mit Eröffnung der Mundhöhle oder im Kehlkopfe zu verhindern, dass in der Narkose Blut in die Bronchien (Aspirationspneumonie) gelange.

Die Eröffnung der Luftwege wird, je nachdem die Operation es erfordert, an einer der oben beschriebenen Stellen vorgenommen; nach Einführung der Canüle kommt es dann darauf an, den freibleibenden Raum neben der Canüle dicht zu machen.

Am einfachsten ist es, wenn man Gazestücke oder kleine, an einem Faden befestigte bohnengrosse jodoformirte Pressschwämme einführt und damit den Raum über der Canüle tamponirt. Wenn dieselben durch die Sekrete aufquellen, schliessen sie die Trachea vollständig ab; sicherer ist es indessen, auch noch den Raum neben der Athmungscanüle auszufüllen; Michael überzog die Canüle mit einem dicken Gummirohr; am gebräuchlichsten ist jetzt die leicht herzustellende **Pressschwammcanüle**

nach Michael-Hahn, welche fest mit jodoformirtem Pressschwamm bewickelt ist. Dieselbe wird trocken eingeführt und quillt in den Wundflüssigkeiten bedeutend auf (Fig. 326). Sehr zweckmässig

Fig. 325.

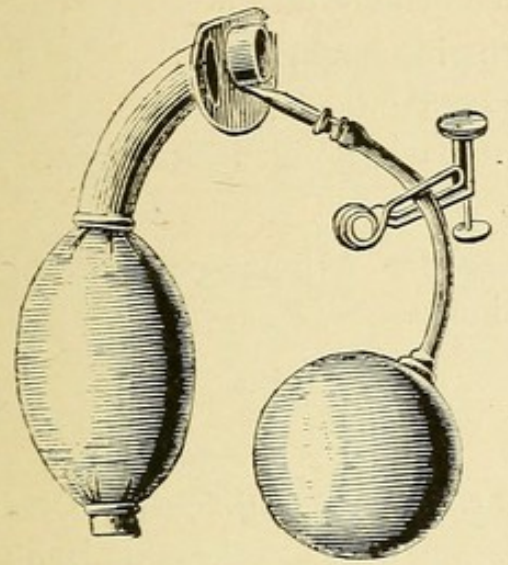

Tamponcanüle nach Trendelenburg.

Fig. 326.

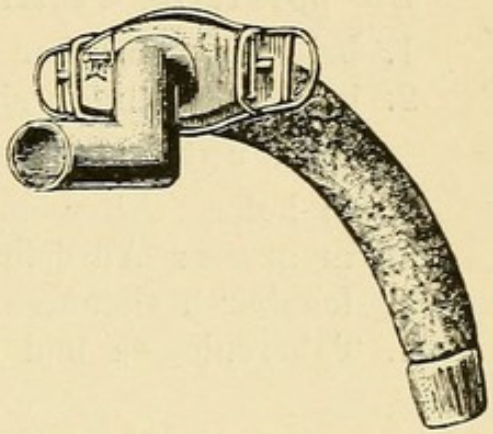

Pressschwammcanüle nach Michael-Hahn.

und zierlich ist die **Tamponcanüle** nach Trendelenburg, der überhaupt zuerst den Gedanken fasste, die Trachea zu tamponiren. Die Canüle ist von einem Gummibeutel umgeben, der durch ein kleines Röhrchen mit Luft aufgeblasen wird, so dass er sich überall der Luftröhrenwandung anschmiegt. Da die Luft bald etwas entweicht, so ist es noch besser, den Beutel mit Wasser u. dgl. zu füllen. Die Einathmung des Chloroforms geschieht nach Einlegung der Canüle durch einen mit Stoff überspannten Blechtrichter, der durch einen Gummischlauch mit der Trachealcanüle verbunden wird (Fig. 325, 327).

Fig. 327.

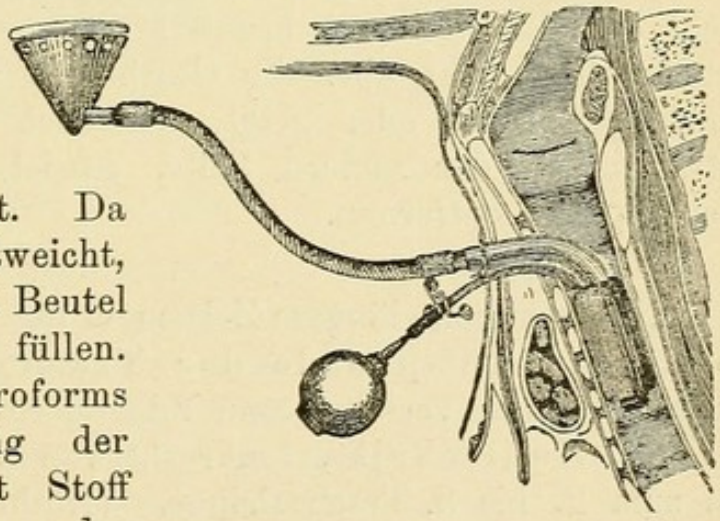

Tamponcanüle nach Trendelenburg (in situ).

## Die Exstirpation des Kehlkopfs
(Czerny 1870, Billroth 1873).

Die totale Exstirpatio laryngis soll man ausführen:

nur bei solchen bösartigen Erkrankungen, welche eine theilweise Exstirpation ungenügend erscheinen lassen.

Die partielle Exstirpatio laryngis macht man:

1. bei malignen, aber umschriebenen Tumoren,
2. bei hochgradigen ringförmigen unnachgiebigen Stenosen,

man unterlässt sie aber bei

1. zu hohem Alter und Erkrankung der Athmungsorgane,
2. zu grosser Ausdehnuug des Leidens,
3. dehnbaren Stenosen,
4. Tuberculomen und Syphilomen.

---

Ehe man die Operation beginnt, ist es unerlässlich, die Diagnose sowohl durch den Kehlkopfspiegel, als durch mikroskopische Untersuchung endolaryngeal herausgeschaffter Stücke der Geschwulst völlig sicher zu stellen. In Fällen, wo man über die Ausbreitung der Erkrankung im Kehlkopfinnern zweifelhaft ist, macht man dann unmittelbar vor der Operation die **diagnostische Laryngofissur.** Zeigt sich nach dieser Spaltung des Kehlkopfes nur die eine Seite erkrankt und überschreiten die Ausläufer der Geschwulst nicht die Mittellinie, so begnügt man sich mit der halbseitigen Exstirpation. Ist aber die Geschwulst schon über die Mittellinie hinweggewuchert oder zeigt sich auch nur eine verdächtige Infiltration an der andern Seite, so ist es besser, den ganzen Kehlkopf zu entfernen.

---

Nachdem man längere Zeit zuvor die praeliminäre Tracheotomie und Tamponade der Trachea (mit Hahn's Canüle) ausgeführt hat, verfährt man folgendermassen:

1. Hautschnitt, senkrecht von der Mitte des Zungenbeins bis zum 2. bis 3. Trachealringe. (Nöthigenfalls werden am oberen Ende oder auf den beiden Endpunkten wagerechte Schnitte angefügt (┬ Schnitt, ⊥ Thürflügelschnitt [Bardenheuer]).

2. Nach Spaltung der oberflächlichen Fascie dringt man zwischen den Mm. sternohyoidei bis auf den Schildknorpel (doppelseitige Unterbindung der Arteria cricothyreoidea). Zweck-

mässig ist es nun, den Schildknorpel zu spalten und sich nochmals durch Besichtigung von der Nothwendigkeit der totalen Entfernung zu überzeugen.

Fig. 328.

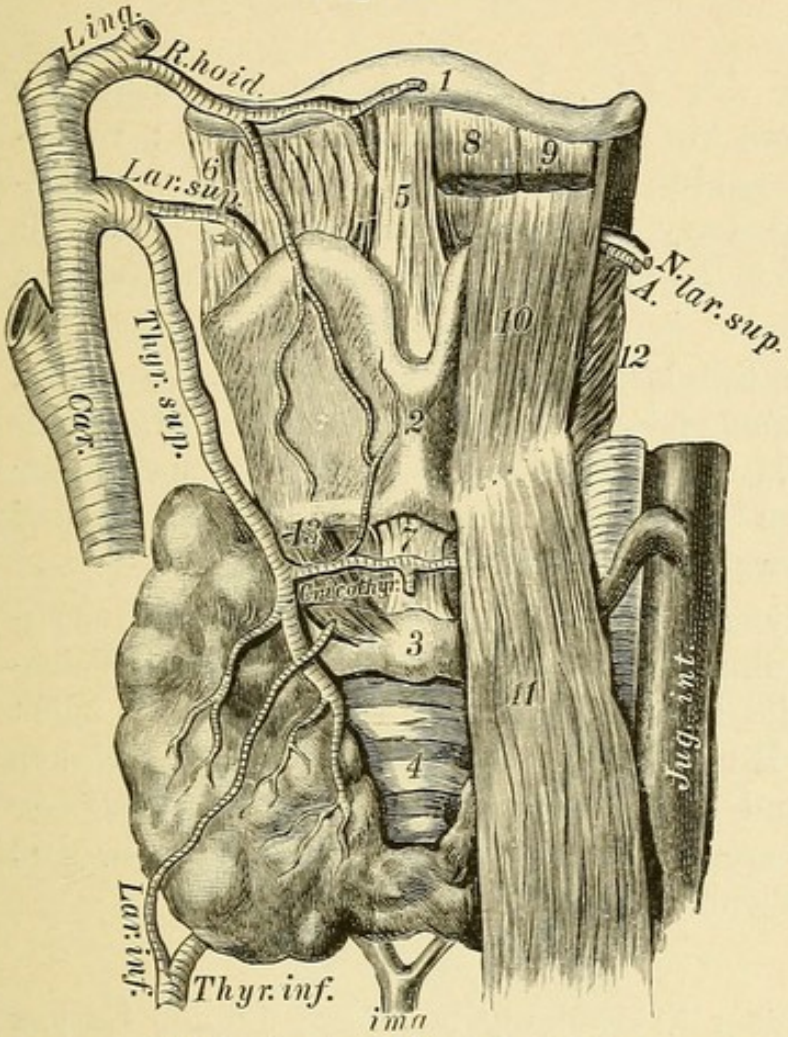


1. Os hyoides.
2. Cartilago thyreoidea.
3. — cricoidea.
4. Trachea.
5. Ligam. thyreohyoid. med.
6. — — laterale.
7. — cricothyreoid.
8. Musc. sternohyoideus.
9. — omohyoideus.
10. — thyreohyoideus.
11. — sternothyreoideus.
12. — thyreopharyngeus.
13. — cricothyreoideus.

Art. carotis.
— thyreoidea sup.
— laryngea sup.
— lingualis et Ramus hyoideus.
— cricothyreoidea.
— thyreoidea inf.
— laryngea inf.
Vena jugularis int.
— thyreoidea ima.
N. laryngeus sup.

**Anatomie der Kehlkopfgegend,**
links in situ, rechts die Verzweigung der Arterien.

3. Mit dem Elevatorium werden die Weichtheile von den Seiten des Kehlkopfs stumpf abgelöst. Die sehnige Verbindung der Musculi sternothyreoidei und thyreohyoidei wird seitlich abpräparirt und mit stumpfen Haken sammt den Seitenhörnern der Schilddrüse nach aussen geschoben und auseinander gehalten, die Art. laryngea inferior und cricothyreoidea werden beiderseits unterbunden.

4. Ablösung des Larynx vom Pharynx, mit kleinen vorsichtigen Scheerenschnitten immer dicht am Knorpel sich haltend, um die in der Nähe verlaufende Carotis externa und Art. thyreoidea sup. nicht zu verletzen.

5. Der jetzt freigelegte Larynx wird nach der einen Seite, die Weichtheile werden nach der andern gezogen; nach Unterbindung der Arteria laryngea superior wird das Lig. hyothyreoideum lat. durchschnitten; dasselbe geschieht auf der andern Seite.

6. Durchschneidung des Lig. hyothyreoideum mediale und der Pharynxschleimhaut hinter den Arytaenoidknorpeln; Unterbindung der beiden Arteriae laryngeae inferiores; der allseitig beweglich gemachte Larynx wird unterhalb des Ringknorpels quer von der durch eine Fadenschlinge festgehaltenen Trachea abgeschnitten.

Die Erhaltung der Epiglottis bietet meist keinen Vortheil. Dagegen räth Maas, wenn möglich, ein ringförmiges Stück des Ringknorpels stehen zu lassen, weil es das Einlegen der Canüle sehr erleichtert und eine weite Verbindung zwischen Mund und Trachea auch ohne Apparate offen hält.

Will man den Larynx von unten nach oben (Billroth) auslösen, so trennt man ihn nach Ablösung der seitlichen Weichtheile zuerst unterhalb des Ringknorpels von der Trachea ab, zieht ihn mit einem in den Ringknorpel eingesetzten scharfen Haken nach vorn und oben, und durchtrennt nun mit hart gegen den Larynx gerichteten Scheerenschnitten seine Verbindung mit dem Pharynx und endlich diejenige mit dem Zungenbein.

---

Ist bei vorgeschrittener Erkrankung auch das um den Larynx gelegene Gewebe mit zu entfernen, so wird die Operation viel blutiger und gefährlicher. Die hierbei zu durchschneidenden Gefässe sind von oben nach unten gerechnet: der Ramus hyoideus arteriae lingualis, die Art. laryngea superior, die Art. cricothyreoidea aus der Art. thyreoidea superior, die Art. laryngea inferior aus der Art. thyreoidea inf. und die entsprechenden Venen. Dann werden die Muskeln vom Larynx abgeschnitten, dieser exstirpirt und die Umgebung von erkrankten Drüsen gereinigt, welche am inneren Rande des Kopfnickers, auf der Gefässscheide und unterhalb des Kiefers liegen.

---

Die **halbseitige Exstirpatio laryngis** beschränkt sich auf die erkrankte Seite, wird aber im Uebrigen wesentlich nach den

Regeln der totalen ausgeführt; sie ist ungefährlicher und die Kranken können auch ohne Canüle verständlich sprechen.

---

Die Seitenschnitte werden vernäht, der Medianschnitt wird nur tamponirt. Die Wunde des Pharynx wird nicht vernäht; man führt von derselben aus ein Schlundrohr in den Magen und tamponirt die Wundhöhle mit Jodoformgaze. Der Kranke bleibt in Rückenlage im Bett, der Verband wird täglich gewechselt. Die Tamponcanüle kann schon am nächsten Tage durch eine gewöhnliche (Hahn) ersetzt werden, oberhalb deren die Wunde mit antiseptischer Gaze tamponirt wird. Die Wundhöhle verkleinert sich bei günstigem Verlauf ziemlich schnell; die Kranken sind im Stande, mit Flüsterstimme vernehmlich zu sprechen. Will man eine phonetische Canüle, einen „künstlichen Kehlkopf“ tragen lassen, so empfiehlt sich diejenige von Bruns-Beyerle, von Gussenbauer (Fig. 329, 330), oder von Julius Wolff.

Fig. 329.

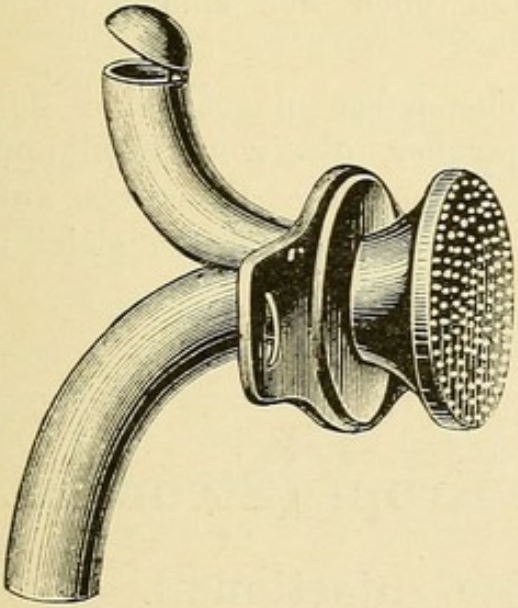

Fig. 330.

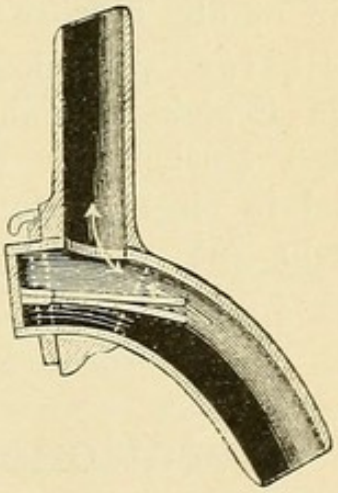

**Phonetische Canüle (künstlicher Kehlkopf)**
**nach Gussenbauer. nach von Bruns.**

Die Kranken können durch diese Apparate mit lauter Stimme sprechen. Manche begnügen sich aber, wegen der Reizung durch die Canülen, mit der Flüsterstimme.

---

Da die meisten Operirten, ausser an Recidiven, an der Aspiration von Secreten zu Grunde gingen, ist auf die **Nachbehandlung** die grösste Sorgfalt zu verwenden.

Bardenheuer erzielte sehr gute Erfolge, indem er nach Entfernung des Larynx eine Scheidewand zwischen der Mund- und Wundhöhle herstellte. Die vordere Wand der Speiseröhre wird mit dem Rande der möglichst weit erhaltenen Schleimhaut unterhalb des Kehldeckels oder mit dem angefrischten freien Rande der Epiglottis vernäht, die Wundhöhle tamponirt. Der Kranke wird mit nach hinten gesenktem Kopf gelagert, so dass der Trachealstumpf den höchsten Punkt der Wunde bildet und kein Sekret in die Trachealwunde herabfliessen kann. Da die Kranken schlucken können, legt er auch kein Schlundrohr zur Ernährung ein und kann so, ohne die Wunde zu reizen, den ersten Tampon bis zu 8 Tagen liegen lassen.

J. Wolff bleibt bei der Schlundsonde, entfernt aber sofort nach der Operation die Tamponcanüle und vernäht die Tracheotomiewunde. Der obere Rand des Trachealstumpfes wird ringsum in die Hautwunde eingenäht und von oben her eine gewöhnliche Canüle in die Trachea eingeführt.

Rotter verschloss den Rachendefect durch eine doppelreihige Schleimhautnaht, nähte darüber die vom Kehlkopf abgelösten Muskeln in einer zweiten, und die Haut bis auf die Winkel in einer dritten Schicht. Der Kranke konnte gleich nachher sehr gut schlucken.

---

# Operationen beim Kropf (Struma).

## 1. Parenchymatöse Injectionen.

Einspritzungen von Jodtinctur oder Lugol'scher Lösung (oder Alkohol, Ueberosmiumsäure, Jodoformöl) können bei nicht zu grossem einfachem (parenchymatösem) Kropf bisweilen eine Verkleinerung bewirken (nach vorhergegangener entzündlicher Reaktion); manchmal sind sie aber erfolglos.

Man macht sie in 2—3tägigen Zwischenräumen mit einer halben Pravaz'schen Spritze voll beginnend und allmählich bis zu

einer ganzen steigend. Ob man in die Geschwulst richtig eingestochen hat, erkennt man an dem Auf- und Niedergehen der Canüle bei Schluckbewegungen. Gefährlich ist es, das Mittel in eine Vene einzuspritzen, weil dadurch plötzlicher Tod (durch Embolie) erfolgen kann; man muss deshalb zuerst den Stempel der leeren Spritze anziehen und wenn man dabei Blut in die Spritze einsaugt, an einer anderen Stelle einstechen.

Die Einspritzung soll sehr langsam geschehen.

## 2. Punction mit nachfolgender Injection

von Jodtinctur oder Lugolscher Lösung ist nur bei Struma cystica von einigem Erfolg, vorausgesetzt, dass die Cystenwandungen ziemlich dünn sind und nicht zu viele Ausbuchtungen haben.

Die Punction wird unter peinlichster Asepsis bei verschobener Haut mit einem nicht zu dünnen Troikart ausgeführt, weil der Cysteninhalt oft dickflüssig (colloid) ist. Das Ausfliessen soll langsam geschehen, weil durch zu schnelle Druckentlastung leicht Blutungen in das Cysteninnere entstehen. Als Verband dient Jodoformcollodium und ein leichter Druckverband.

## 3. Spaltung mit Umsäumung

(Chelius)

bei Struma cystica und Abscessen.

1. Hautschnitt über die Höhe der Geschwulst unter Vermeidung oder doppelter Unterbindung grösserer Venen.
2. Durchtrennung der Fascia colli superficialis.
3. Annähung der vorliegenden Cystenwand und Fascie an die Hautränder durch fortlaufende Matratzennaht.
4. Spaltung der Cyste in der Linie des Hautschnitts, Ausräumung, Tamponade. Bei grösseren Cysten resecirt man, wenn nöthig, das freiliegende Stück der vorderen Wand; bei sehr grossen genügt unter Umständen die doppelte Drainage ohne Spaltung.

Beträchtliche parenchymatöse Blutungen (bei Struma cystica parenchymatosa Stromeyer) stillt man durch feste Tamponade mit Jodoform-, Wasserstoffsuperoxyd- oder Chlorzinkgaze.

Ist die Exstirpation isolirter Cysten leicht auszuführen, so verdient sie vor der Spaltung den Vorzug. (Müller.)

## 4. Die Exstirpation der Struma (Strumectomie)

(Billroth, Rose 1878)

Die **totale Exstirpation** der Schilddrüse ist nach den jetzigen Erfahrungen nicht mehr erlaubt, da in Folge der Operation epileptische Krämpfe, Lähmung der Kehlkopfmuskulatur, Kachexie, Myxoedem und tödtlich verlaufende Tetanie und Idiotismus drohen (**Kachexia thyreopriva**, Kocher).

Sie dürfte höchstens bei maligner Entartung (Sarcom, Carcinom) in Erwägung kommen und dann kann die Implantation frischer Drüsensubstanz in die Bauchdecken diese nach völliger Exstirpation auftretende Kachexie verhindern, ebenso wie der Genuss der frischen Drüse oder ihres Saftes (Thyreoidin, Jodothyrin, Baumann).

In allen andern Fällen kommt daher nur noch die

**halbseitige Exstirpation**

in Frage, und auch diese nur dann, wenn auf der anderen Seite noch gesunde Drüsensubstanz vorhanden ist.

Kocher verfährt folgendermassen:

1. Hautschnitt, je nach dem Sitze und der Grösse der Geschwulst in der Mittellinie des Halses oder am inneren Rande

Fig. 331.

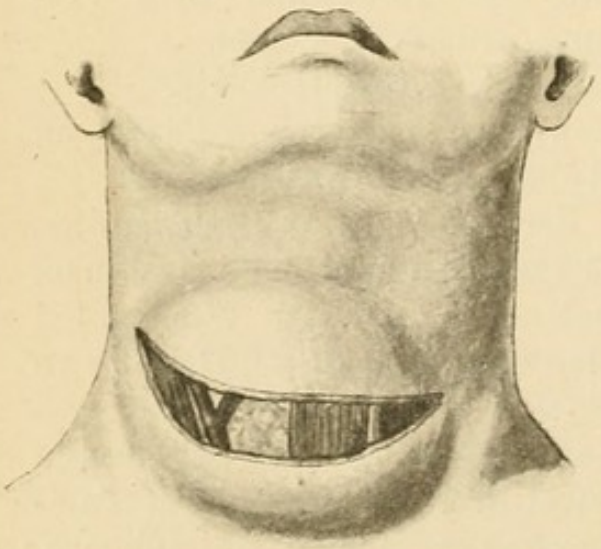

Kragenschnitt.

Fig. 332.

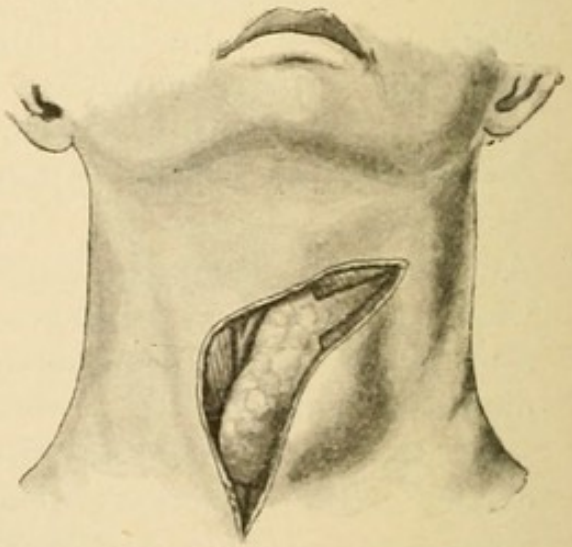

Winkelschnitt.

**Strumectomie nach Kocher.**

des Kopfnickers entlang, bei sehr grossen Kröpfen Winkelschnitt oder Thürflügelschnitt. Ein einfacher Querschnitt, Kragenschnitt, der auf der kranken Seite etwas höher hinaufzieht als auf der gesunden, liefert eine am wenigsten sichtbare Narbe (Fig. 331, 332).

2. Nach Trennung des Platysma und der Fascia superficialis und genauer doppelter Unterbindung und Durchschneidung aller sichtbaren Gefässe werden auch, wenn nöthig, die Musculi sternohyoidei, sternothyreoidei, omohyoidei in der Mittellinie getrennt und in der Nähe des Ansatzes am Kehlkopf, wenn möglich nur theilweise, quer durchschnitten. Der Kopfnicker wird an seinem vorderen Rande gehörig freigemacht und mit stumpfen Haken seitwärts gezogen; die äussere Kropfkapsel liegt nun als dünne Bindegewebslage frei vor und wird genau gespalten. Sie wird mit der Kropfsonde (Fig. 333) von der Struma nach aussen abgehebelt (Unterbindung der Venen), so dass man mit einem Finger den äusseren Rand des Kropfes umgehend, an seine hintere Fläche gelangen kann.

Fig. 333.

Kropfsonde nach Kocher.

3. Der Kropf wird medianwärts herausgewälzt (luxirt), sehr schonend und vorsichtig, um die sich stark spannenden Gefässe nicht zu zerreissen.

4. Die hinter dem herausgewälzten Kropf bogenförmig von aussen zu seiner Anheftungsstelle an der Trachea aufwärts ziehende Art. thyreoidea inferior wird sorgfältig frei gemacht (N. recurrens) und unterbunden, aber nicht durchschnitten, ebenso die begleitende Vene. Am unteren Rande durchtrennt man nach doppelter Unterbindung die sehr starke Vena thyreoidea ima.

5. Oberhalb des Isthmus am medialen Rande des Oberhorns mit der Kropfsonde eingehend, durchschneidet man dann nach doppelter Unterbindung einen in der Mittellinie aufsteigenden Ast der Vena thyreoidea sup., zieht das Oberhorn mit den Fingern stark empor, bis sich die oberen Thyreoidgefässe stark spannen, umgeht sie mit der Kropfsonde und unterbindet und durchschneidet dann die Art. und Vena thyreoidea superior.

6. Am oberen und unteren Rande des Isthmus unterbindet und durchtrennt man nun die Vena communicans superior und inferior, schiebt langsam die Kropfsonde zwischen Isthmus und

Trachea durch, umschnürt ersteren mit starkem Faden doppelt und durchschneidet ihn zwischen den Ligaturen.

7. Nun wird der Kropf mit der linken Hand von der Trachea ab- und emporgehoben und sein hinterer noch an der Luftröhre festsitzender Rand von ihr unter sorgfältigster Schonung des an dieser Stelle emporsteigenden N. recurrens abgelöst. Da

Fig. 334.

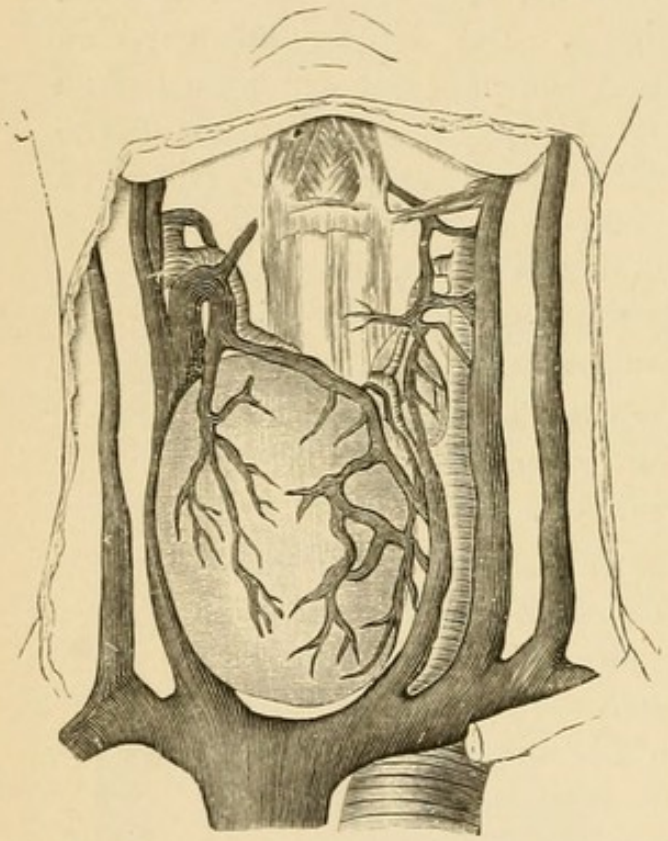

**Rechtsseitige Struma, die Verästelung der oberflächlichen Venen zeigend, nach Kocher.**

Fig. 335.

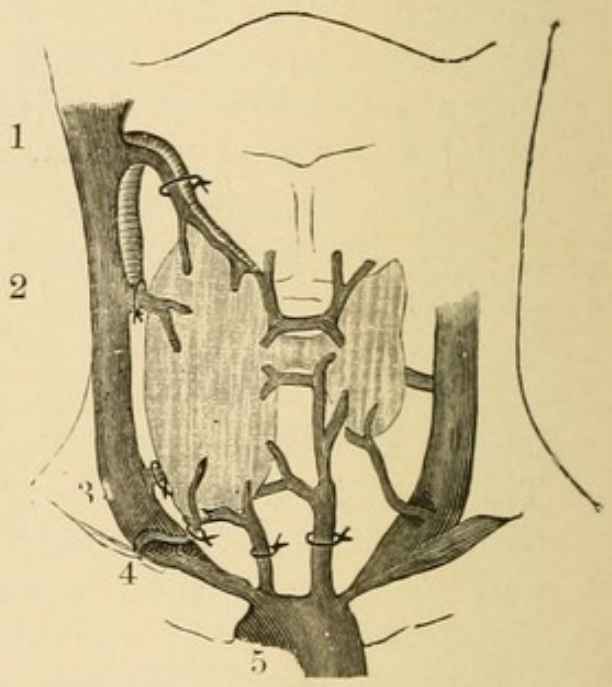


**Schema der bei Kropfexstirpation nöthigen Unterbindungen grösserer Venen nach Kocher.**

A. u. V. thyreoidea sup. 2. V. thyr. sup. access. 3. V. thyr. inf. access. 4. V. thyr. inf. 5. V. thyr. ima princeps u. acces

dieser Nerv trotz aller Vorsicht aber doch verletzt werden kann, ist es zweckmässiger, ein Stück der hinteren Kropfkapsel zu seinem Schutze zurückzulassen durch einen parallel zu der Luftröhre aber etwas von ihr entfernt ausgeführten senkrechten Schnitt.

Fig. 336.

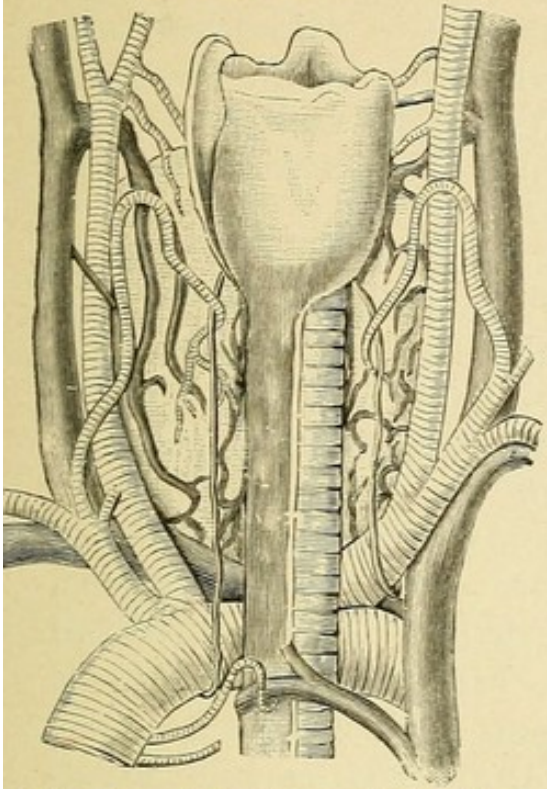

Kehlkopf und Trachea mit den benachbarten Gefässstämmen von hinten gesehen; Verlauf des N. recurrens.

Fig. 337.

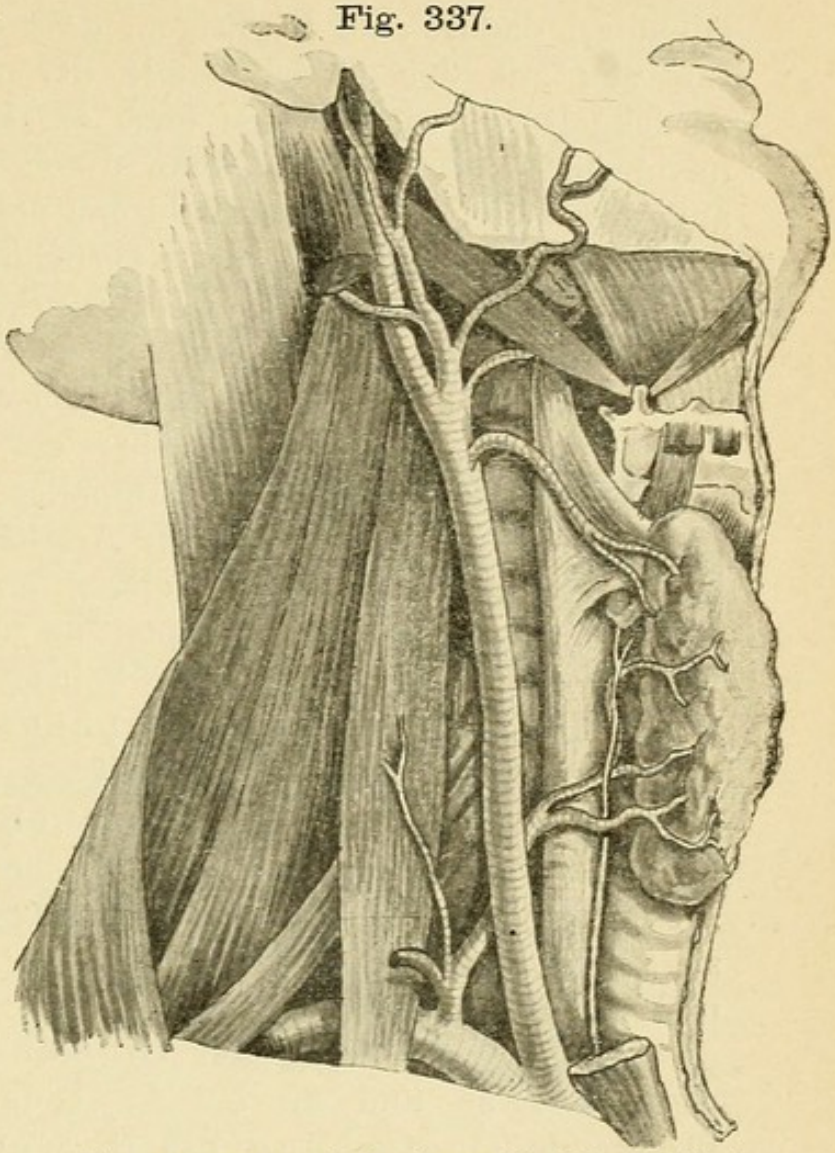

N. recurrens und A. thyreoid. inf. (Wölfler).

Der **Nervus recurrens nervi vagi** sive N. laryngeus inferior entspringt rechts unter der Art. subclavia, links unter dem Arcus aortae aus dem Vagus, steigt hinter diesen Gefässen in der Rinne zwischen Trachea und Oesophagus hinter und medianwärts von der Carotis communis aufwärts zum unteren Rand des M. cricopharyngeus. Unter diesen eintretend, gelangt er von hinten her über den oberen Rand des Ligam. cricothyreoideum laterale in Begleitung der Art. thyreoidea inferior in das Kehlkopfinnere (Fig. 336, 337).

8. Die Haut wird über der entstandenen grossen Wundhöhle wieder vereinigt und drainirt. Unter Druckverband kann die Heilung in 1—2 Wochen erfolgen.

## 5. Die Resection des Kropfes

(Mikulicz)

macht man bei doppelseitiger diffuser colloider Entartung, um die durch die Totalexstirpation bedingten Uebelstände (Recurrens-

lähmung) dadurch zu beseitigen, dass ein Stück gesunder Drüsensubstanz mit der Eintrittsstelle der unteren Schilddrüsenarterie zurückgelassen wird, wobei auch am sichersten der N. recurrens unversehrt bleibt. Doch kann dieses Verfahren mannigfach verändert werden, indem man bald den unteren, bald den oberen Pol, bald den Isthmus der Drüsen zurücklässt.

Nach Trennung der Haut, Muskeln und Fascien wird die eine Kropfhälfte stumpf isolirt; am Oberhorn werden die Art. und Vena thyreoidea sup., am Unterhorn nur die oberflächlichen Gefässe unterbunden; der stumpf von der Trachea abgelöste Isthmus wird nach doppelter Massenunterbindung durchtrennt und nun, während ein Assistent von der Seite her die in denselben eintretenden Gefässe mit den Fingern comprimirt, der zu resecirende Seitenlappen an der vorderen und seitlichen Fläche der Trachea mit der Scheere gelöst; der im Winkel zwischen Trachea und Oesophagus sitzende Theil bleibt dabei zurück und wird mit Hülfe von starken Klemmzangen, welche das Parenchym herausquetschen, mit starken Catgutfäden zusammengeschnürt und in mehreren Abschnitten durch Massenligaturen wie ein Stiel abgebunden. Dieser zieht sich zu einem kastaniengrossen Knoten in dem Winkel zwischen Luft- und Speiseröhre zusammen.

Um die Ablösung der Geschwulst von der Seitenfläche der Trachea und die bei Anwendung der Massenligatur zu fürchtende Quetschung des N. recurrens zu vermeiden, umschnitt Kocher durch einen senkrecht (sagittal) stehenden Kreisschnitt die Drüsenkapsel in der Nähe des Isthmus (Hilus). Doch muss der obere Abschnitt des Kreises völlig oberhalb des Ringknorpels liegen. Hierdurch ist eine Verletzung des N. recurrens fast ausgeschlossen. Aus dem zurückbleibenden Stumpf wird schliesslich ein dem normalen ähnlicher kleiner Schilddrüsenlappen geformt. Dann wird der Stiel der abgelösten Kropfhälfte der Länge nach mittelst stumpfer Scheere in mehrere Theile getheilt, jeder mit starker Klemmzange gefasst, unterbunden und dann die ganze abgebundene Masse mit der Scheere abgeschnitten.

### 6. Die **Enucleation** (Ausschälung) oder **intraglanduläre Exstirpation** (Porta, Socin)

bei Cysten, gut abgegrenzten parenchymatösen Knoten und bei doppelseitigen Kröpfen.

Nach Spaltung der Haut, Fascie, Kapsel (capsula externa s. fasciosa, tiefe Halsfascie) und des darüber liegenden (gesunden), aber verdünnten Drüsengewebes (capsula glandularis, Drüsenkapsel) werden die einzelnen Knoten stumpf herausgeschält.

Dies gelingt bisweilen noch rascher, wenn man sofort den Knoten durch einen tiefen Schnitt in zwei Theile spaltet und jede Hälfte mit Fingern und scharfem Löffel herausgräbt (**Evacuatio**, Kocher), doch kommt es dabei oft zu sehr beträchtlicher Blutung. Zweckmässig scheint es daher (nach Bose) durch einen kleinfingerdicken elastischen Schlauch hinter dem grössten Durchmesser die Geschwulst zusammenzuschnüren, wodurch die Blutung verhindert und zugleich nach Spaltung der Kapsel das Kropfgewebe aus der Wunde hervorgepresst wird. Natürlich können in geeigneten Fällen die eben beschriebenen Methoden der Resection und Enucleation zweckmässig mit einander verbunden werden:

**Enucleationsresection** (Kocher),

die für alle isolirten Knoten anzuwenden ist.

Nachdem von einem queren oder winkligen Schnitt aus der Kropf luxirt ist, wie S. 207 beschrieben, wird, ohne die grossen Gefässe zu unterbinden, zunächst der Isthmus nach doppelter Ligatur durchschnitten. Von diesem Schnitt aus macht man den inneren Umfang des Kropfknotens frei, unterhöhlt das ihn bedeckende Drüsengewebe nach oben und unten mit der Kropfsonde und unterbindet es in wagerechter Linie doppelt. Von hier aus schält man mit dem Finger den Knoten zunächst oben und unten, dann auch an seiner Rückfläche von der Drüsensubstanz ab. Diese wird dann mit der Scheere an der Rückfläche senkrecht durchtrennt bis zu den Unterbindungen auf der Vorderfläche zwischen Ober- und Unterhorn. Der Knoten ist dann sammt dem ihn bedeckenden Gewebe entfernt.

## 7. Die Unterbindung der zuführenden Arterien (von Walther, Wölfler)

bei Struma vasculosa und Morbus Basedowii.

### a) Unterbindung der Art. thyreoidea superior.

1. Hautschnitt, 4 cm lang am inneren Rande des Kopfnickers über das grosse Horn des Zungenbeins bis zum Schildknorpel.

2. Spaltung des Platysma. Man findet die Arterie vor dem grossen Horn des Zungenbeins in dem Dreieck zwischen M. omohyoideus, digastricus und sternocleidomastoideus.

Kocher und Rydygier suchen die Arterie von einem Querschnitt aus auf, der vom Kopfnickerrande zum Zungenbeinkörper verläuft. Der vordere Ast der Ader ist stets zu fühlen auf der medialen oberen Seite des Oberhorns der (vergrösserten) Schilddrüse, neben dem Kehlkopf abwärts ziehend.

Fig. 338.

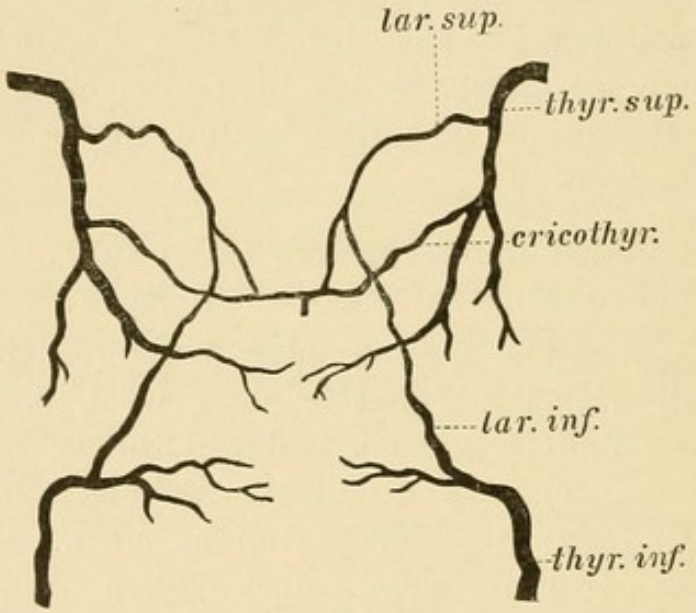


**Schema der den Kehlkopf und die Schilddrüse versorgenden Arterien.**

## b) Unterbindung der Art. thyreoidea inferior.

Langenbeck machte den Hautschnitt 6 cm lang in dem Spalt zwischen den beiden Köpfen des Kopfnickers.

1. Trennung des Platysma, Unterbindung der Vena transversa colli, V. transversa scapulae, V. jugularis externa; Spaltung der Fascia colli profunda; Aufschlitzen des Kopfnickers nach oben zu.

2. Der sehnige Theil des M. omohyoideus erscheint in der Mitte der Wunde und wird nach aussen gezogen oder durchschnitten. Die nun sichtbare Vena jugularis interna wird medianwärts gezogen: man sieht die Carotis, den N. vagus und den M. scalenus anticus, von Zellgewebe und Fascie bedeckt.

3. Nach stumpfer Durchtrennung derselben wird der N. phrenicus sichtbar und nach aussen geschoben. Am inneren Rande des M. scalenus anticus, der ein wenig nach aussen gezogen wird, erblickt man den Bogen der Art. thyreoidea inferior (Sympathicus!) (s. a. Fig. 337). Um die Gefahr der Verletzung des Sympathicus zu umgehen, zieht Wölfler die grossen Gefässe und den N. vagus nach innen.

Rydygier verfährt zur Unterbindung dieser Arterie folgendermassen:

1. Der Hautschnitt 6—8 cm lang, verläuft 2 cm oberhalb und parallel der Clavicula quer über die portio clavicularis des Kopfnickers und die fossa supraclavicularis.

2. Nach Spaltung von Platysma und fascia colli sup. dringen beide Zeigefinger bohrend durch das lockere Binde- und Fettgewebe hinter dem Kopfnicker bis an den Rand des M. scalenus ant. Die Lymphdrüsen werden weggeschnitten.

3. Der Kopfnicker mit den grossen Halsgefässen und dem Vagus wird durch lange stumpfe Haken nach vorne und innen gehoben, so dass der gebohrte Spalt weit klafft. Dann erscheint am inneren Rande des M. scalenus ant. der Truncus thyreocervicalis, von dem die Art. thyreoidea inferior nach innen abbiegt. Dieselbe wird doppelt unterbunden.

Kocher unterbindet die Arterie an der Stelle, wo sie hinter der Carotis sich zur Schilddrüse nach innen wendet:

1. Hautschnitt, quer über dem Jugulum im Bogen schräg nach oben aussen über den Kopfnicker.

2. Platysma und Kopfnicker werden kräftig nach aussen, der M. omohyoideus und der M. sternohyoideus nach unten und innen gezogen; Vena jugularis, Carotis communis und N. vagus macht man am Innenrande frei, zieht sie nach aussen und dringt zwischen diesem und dem Schilddrüsenrande (oder dem M. sternothyreoideus) gegen die Wirbelsäule vor.

3. Die Schilddrüse wird nach innen emporgehoben und man sieht den nach oben convexen Bogen der Arterie unter dem sie kreuzenden N. recurrens auf dem M. longus colli liegen.

---

Ist die Exstirpation der kranken Schilddrüse nicht mehr ausführbar, so können folgende **Palliativoperationen** versucht werden:

Jaboulay hebt den Kropf aus seiner natürlichen Lage heraus und lüftet ihn gleichsam durch seine **Exothyreopexie:**

Von einem Medianschnitt aus wird der Kropf stumpf mit den Fingern aus seinen Verbindungen vorsichtig gelöst und die gelockerten Lappen nach aussen luxirt und mit sterilem Mull umgeben. Wird dieser am vierten Tage entfernt, so zieht sich die Haut von selbst wieder über den Kropf zusammen, dieser aber schrumpft allmählich, weil die Zerrung der grossen Gefässe seine Ernährung beeinträchtigt. — Da dieses Verfahren zu Thrombosen führen kann, macht Wölfler eine **Dislocation des Kropfes** in ähnlicher Weise, indem er ihn aus seinem Lager, wo er functionelle Störungen macht (z. B. zwischen Trachea und Sternum), herausholt und ihn unter die Haut und den Kopfnicker, zumeist an einer höheren Stelle, fixirt. Als Ersatz für die nicht ausführbare Exstirpation empfiehlt er auch Stichelung mit dem Thermokauter. Die **Ligatur des Isthmus** glandulae thyreoidae wurde von Gipp und Jones empfohlen, um Dyspnoe und Compressionserscheinungen zu beseitigen. Der Hautschnitt verläuft in der Medianlinie vom Schildknorpel abwärts. Der Isthmus wird von der Luftröhre stumpf abgetrennt, durch Massenligaturen zu beiden Seiten der Trachea zusammengeschnürt und in der Mitte durchschnitten (oder das ganze auf die Trachea drückende Mittelstück wird resecirt).

---

Als übler Zufall bei Kropfoperationen ist besonders die **Asphyxie** zu fürchten. Dieselbe kann bedingt sein

1. durch die Narkose,
2. durch Lähmung der N. recurrentes,
3. durch völliges Zusammendrücken der **säbelscheidenartig** verengten Trachea (bei seitlichen Wendungen des Kopfes und beim Herauswälzen des Kropfes). (Fig. 339, 340, 341.)

Um diese Compressionsstenose zu verhüten, kann man während der Operation entweder die Seitenwände der Luftröhre durch scharfe Häkchen auseinander ziehen oder durch einfachen Fingerdruck auf die vordere Wand von einander entfernen. Zur dauernden Hebung der Stenose führt man an zwei Stellen durch die Seitenwände der Luftröhre einen starken Catgutfaden mit krummer Nadel hindurch und zieht diesen über dem kantigen vorderen Rand so zusammen, dass die Seitenwände auseinander federn (Kocher).

Fig. 339. Fig. 340. Fig. 341.

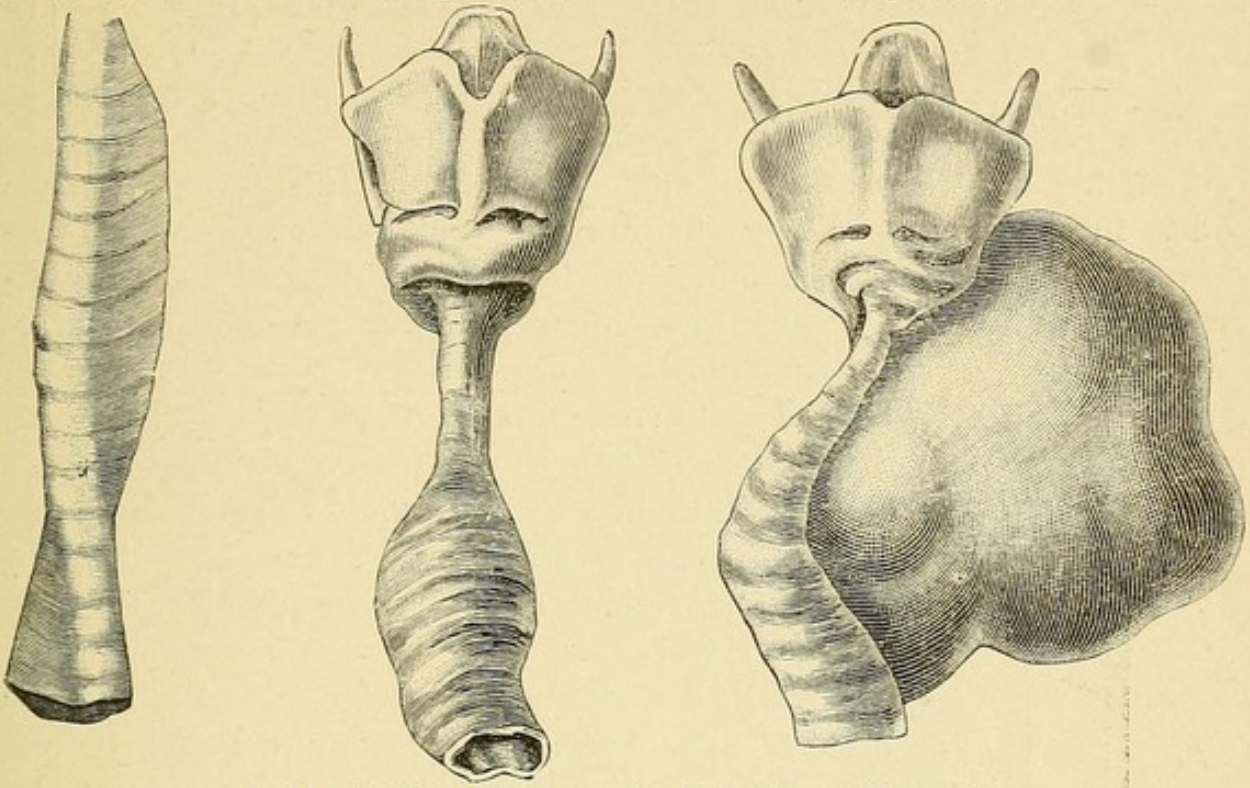

**Säbelscheidenartig verengte Luftröhren (Demme).**

Bei hochgradiger Athemnoth ist von der Chloroformnarkose (nicht Aether, wegen Aspiration des reichlichen Trachealsecretes) abzusehen und leichte Morphiumnarkose oder locale Anaesthesie zu versuchen. Diese empfiehlt sich auch für alle nicht gar zu schwierigen Kropfoperationen.

---

Die **Tracheotomie** ist bei allen diesen Eingriffen möglichst zu vermeiden, weil sie die Asepsis fast unmöglich macht (phlegmonöse Mediastinitis; Aspiration).

Ist man genöthigt, bei substernalen und sehr verwachsenen Kröpfen der drohenden Asphyxie wegen die Tracheotomie oberhalb der Verengerung vorauszuschicken, so muss man eine lange biegsame Canüle einführen, welche bis über die zusammengedrückte Stelle hinabreicht (König) [Fig. 342].

Fig. 342.

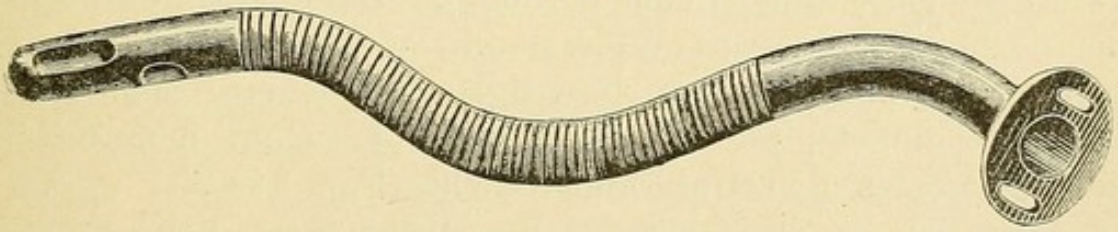

**Biegsame Canüle nach König für Tracheotomie bei Struma.**

---

# Operationen an der Speiseröhre.

## Die Einführung der Schlundröhre

geschieht, um den Magen von schädlichem Inhalt zu befreien oder ihm Nahrungsmittel zuzuführen. Zu diesem Zwecke verbindet man die Schlundröhre durch einen Gummischlauch mit einem Behälter (Dusche, Trichter) [**Magenpumpe**]. (Fig. 343.)

Fig. 343.

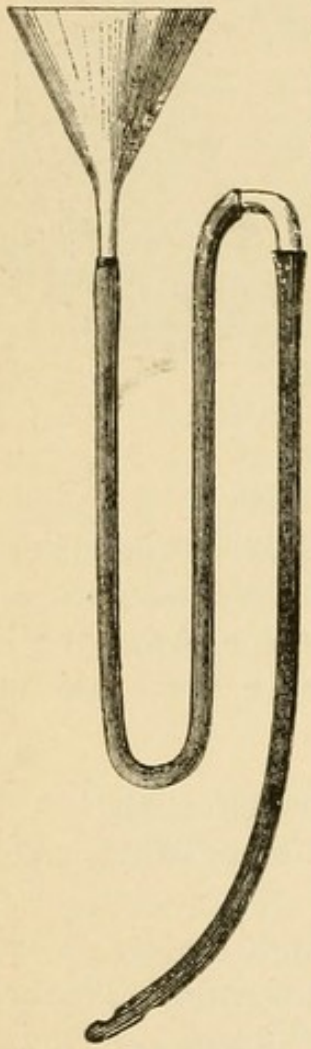

Magenpumpe.

Giesst man letzteren voll Flüssigkeit, so läuft dieselbe durch Hebung des Gefässes in den Magen hinab und kann durch Senkung desselben bis unter die Höhe des Magens wiederum sammt dem Mageninhalte herausgehebert werden.

Soll das Schlundrohr längere Zeit liegen bleiben oder kann es wegen Widerstrebens des Kranken nicht durch den Mund eingeführt werden, so muss dasselbe durch den unteren Nasengang und den Schlundkopf in die Speiseröhre eingeschoben werden und kann so lange Zeit liegen bleiben, ohne wesentliche Beschwerden zu verursachen.

Der Kranke sitzt vor dem Arzte auf einem Stuhl mit rückwärts gebeugtem Kopfe, weit geöffnetem Munde und herausgestreckter Zunge. Der Arzt drückt mit dem linken Zeigefinger den Zungengrund nieder und schiebt das mit der rechten Hand nahe seinem Ende wie eine Schreibfeder gefasste Instrument, welches zuvor durch Bestreichen mit Oel oder besser mit Glycerin gut schlüpfrig gemacht ist, vorsichtig an der hinteren Rachenwand entlang in die Tiefe bis in den Magen (die Cardia liegt bei Erwachsenen etwa 40 cm jenseits der Schneidezähne). Bei der Einführung fühlt man in der Regel etwas Widerstand in der Gegend des Ringknorpels, den man dadurch beseitigen kann, dass man mit der linken Zeigefingerspitze den Zungengrund sammt dem Kehlkopf nach vorn gegen den Unterkiefer zieht (Fig. 344).

Auch ist es zweckmässig, das Instrument mehr nach der linken Seite hin zu leiten. Fühlt man stärkeren Widerstand

in den tieferen Abschnitten der Speiseröhre (Fremdkörper, Geschwülste, Verengerungen, Aneurysmen), so hüte man sich, zu grosse Gewalt anzuwenden, welche in dem meist veränderten umgebenden Gewebe leicht eine Perforation hervorbringen könnte.

Fig. 344.

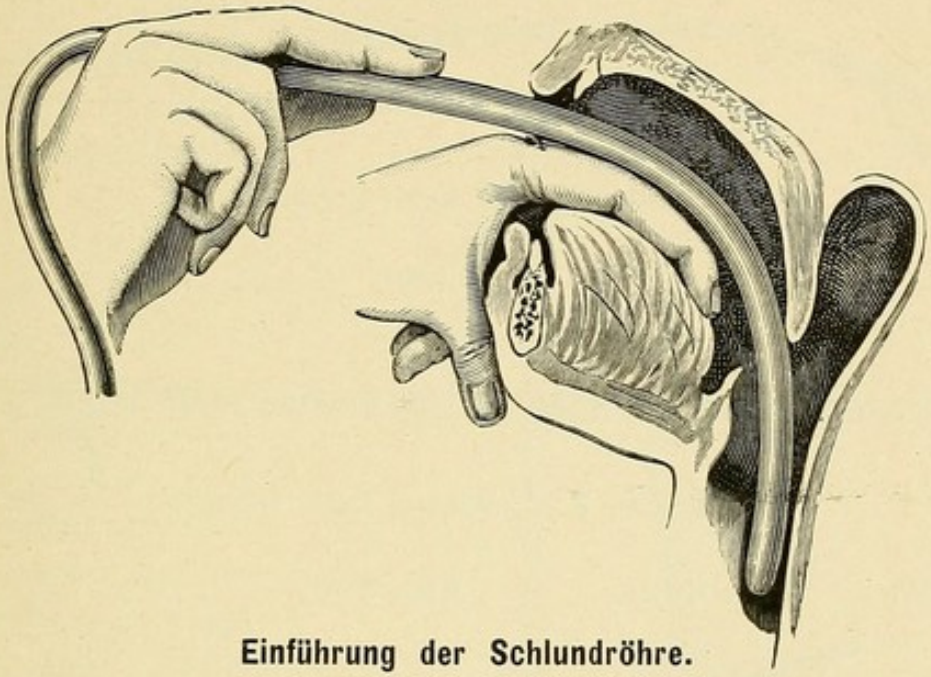

**Einführung der Schlundröhre.**

Sollte das Instrument in den Kehlkopf statt in den Schlund gelangen, so tritt sofort ein heftiger Husten- und Erstickungsanfall ein, während bei richtiger Einführung meist nur Würgbewegungen entstehen, welche durch Aufforderung zu tiefen Athem- und Schluckbewegungen gemildert werden können. Ist das Instrument erst am Kehlkopf vorbeigeführt, so kann es, fast ohne Reiz zu verursachen, weiter geschoben werden.

## Fremdkörper in der Speiseröhre

müssen möglichst bald entfernt werden, da durch sie ausser den Schluckbeschwerden auch häufig Entzündung (und Perforation) der Oesophaguswand hervorgerufen werden können.

Sitzen sie hinter dem Larynx festgekeilt, so lassen sie sich entweder mit dem hakenförmig gebogenen Zeigefinger oder mit einer gekrümmten Kornzange herausbefördern; wenn nicht, müssen sie nöthigenfalls durch die Pharyngotomia subhyoidea (s. S. 183) freigelegt werden.

Sitzen sie im oberen Theil des Schlundrohres selbst, so gelingt es in vielen Fällen mit gebogenen langschnabligen, in verschiedenen Richtungen sich öffnenden Zangen, dieselben

zu fassen und herauszuziehen, wobei man indessen grosse Vorsicht anwenden muss, um keine Zerreissungen der Schleimhaut hervorzubringen. (Fig. 345—350.)

Fig. 345.



Schlundzange nach Matthieu.

Fig. 346.

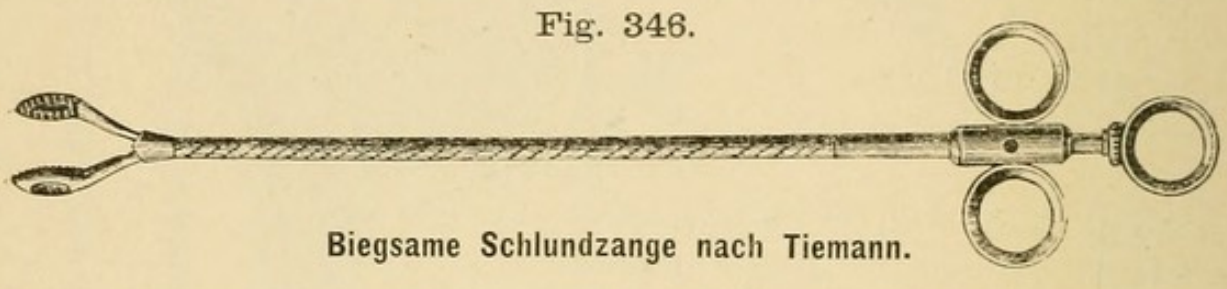

Biegsame Schlundzange nach Tiemann.

Fig. 347. Fig. 348. Fig. 349. Fig. 350.

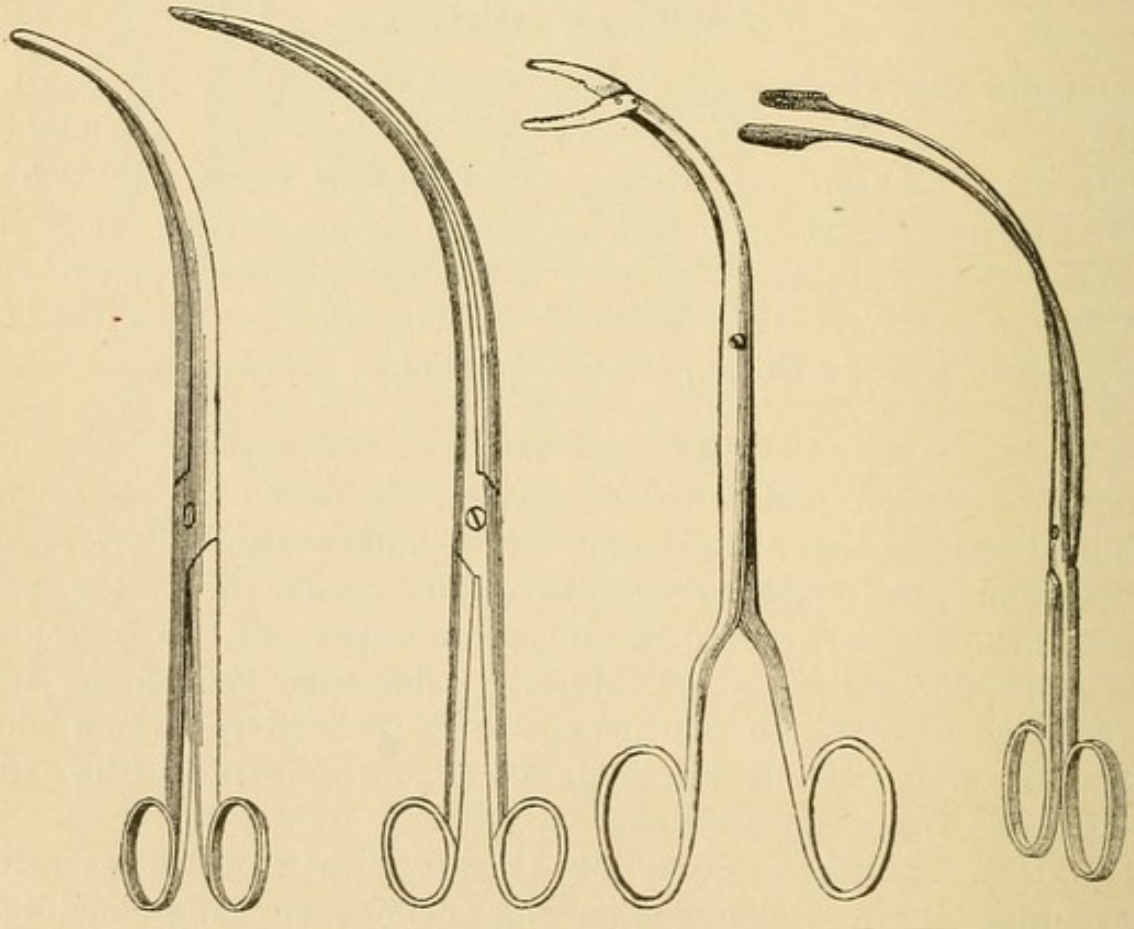

Schlundzangen.

Platte harte münzenförmige Körper lassen sich am besten mit dem Münzenfänger von Graefe (Fig. 352) fassen, dessen scheibenförmige bewegliche Endplatten neben dem Körper vorbeigeschoben werden und beim Zurückziehen denselben festhaken und mitnehmen.

Treffliche Dienste leistet auch der stellbare Oesophagushaken nach Collin (Fig. 353), ein biegsamer Stab, an dessen Ende sich ein kleiner curettenartiger Haken befindet, welcher durch eine Schraubenvorrichtung am Handgriff in jede beliebige Stellung gebracht werden kann, so dass es möglich ist, den Fremdkörper sowohl zu fassen, als auch nach Belieben wieder loszulassen.

Spitze dünne Körper (Nadeln und Gräten), werden dadurch entfernt, dass man den Oesophagus mit geeigneten Instrumenten ausfegt. Der Grätenfänger von Weiss (Fig. 351) trägt an seinem unteren Ende einen Schwamm und darüber ein Gitterwerk von Schweinsborsten, welche durch Anziehen des Handgriffs sich zu einer schirmartigen Platte entfalten; das Instrument wird geschlossen eingeführt und

Fig. 351.

Fig. 352.

Fig. 353.

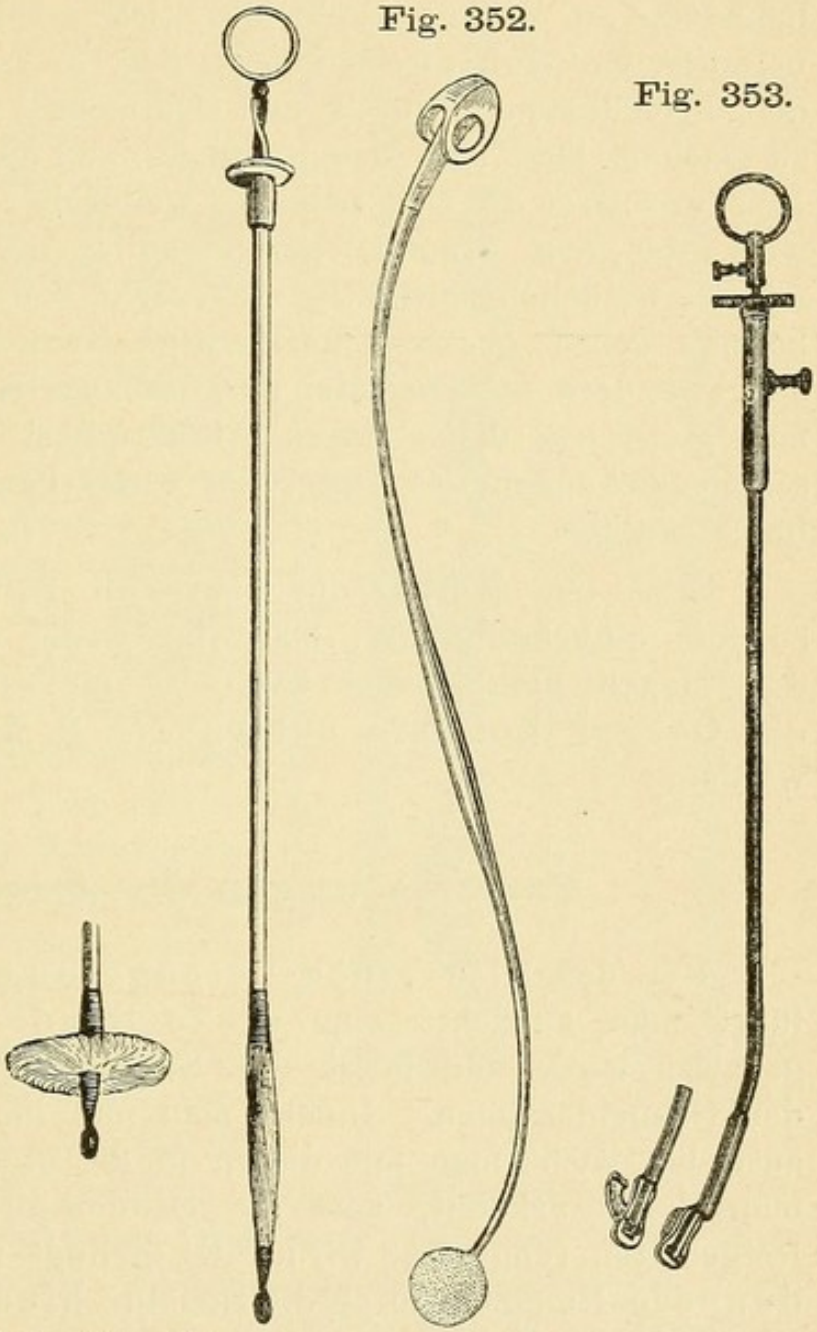

Fig. 351. **Grätenfänger nach Weiss.**
Fig. 352. **Münzenfänger und Schlundstösser.**
Fig. 353. **Stellbarer Oesophagushaken nach Collin.**

in aufgespanntem Zustande zurückgezogen, wobei die Fremdkörper sich in dem Borstennetz fangen, wenn sie nicht schon zuvor durch den Schwamm in den Magen hinunter gestossen sind.

Gelingt es trotz aller Versuche nicht, den Fremdkörper nach oben heraufzuziehen, so muss man versuchen, ihn in den Magen hinunterzustossen, am besten mit einem biegsamen Fischbeinstab, an dessen Ende ein Schwamm oder Elfenbeinknopf befestigt ist (Schlundstösser, Fig. 352). Um die Wanderung des Fremdkörpers durch den Darmcanal möglichst unschädlich zu machen, lässt man den Kranken dann ausschliesslich Kartoffeln, Reis und Brot zu sich nehmen, wodurch reichlicher Koth erzeugt wird, der den Fremdkörper einhüllt; die erfolgten Stuhlgänge müssen natürlich sorgfältig untersucht werden. Auf diese Weise können selbst grosse scharfkantige Körper (Gebisse) den Darm durchwandern, ohne Schaden und Beschwerden zu machen. Unzweckmässig ist es, dabei durch Abführmittel die peristaltischen Zusammenziehungen des Darms zu verstärken, um den Abgang zu beschleunigen.

Sitzt der Körper im tieferen Speiseröhrenabschnitt so fest eingekeilt, dass man ihn weder herausziehen, noch in den Magen hinabstossen kann, so muss man versuchen, durch die Oesophagotomia externa (s. S. 223) seiner habhaft zu werden.

## Verengerungen des Oesophagus.

Um den Sitz einer Verengerung näher zu bestimmen, führt man zunächst eine dicke Sonde ein, bis dieselbe angehalten wird, und misst die Entfernung des Hindernisses von den Schneidezähnen. Indem man nun immer dünnere Nummern auswählt, sucht man mit diesen in die Strictur einzudringen, was man daran erkennt, dass die Sondenspitze beim Zurückziehen festgehalten (engagirt) wird. Es gelingt nun meist die nächstdünnere Nummer durch die Strictur hindurchzuschieben und so die Enge der Strictur zu bestimmen.

Um sie allmählich zu erweitern, lässt man die durchgeführte Sonde 10—20 Minuten lang ruhig in ihr liegen, wodurch meist eine geringe (entzündliche) Erweichung des umliegenden Gewebes herbeigeführt wird, so dass man am folgenden Tage nach vor-

heriger Einführung derselben Sonde sofort die nächstfolgende dickere Nummer einführen kann, welche dann wieder ebenso lange liegen bleibt. Dies wird so lange fortgesetzt, bis man die gewünschte Weite erzielt hat. Zu der Sondenbehandlung eignen sich vor allen die elastischen Sonden mit birnförmigem Knopfende und dünnem Hals; auch die mit elfenbeinernen Oliven von verschiedener Dicke versehenen Fischbeinsonden (Fig. 354) sind in manchen Fällen von Nutzen. Die Sonde von Trousseau (Fig. 355) trägt an jedem Ende drei Oliven von zunehmender Grösse.

Fig. 354.

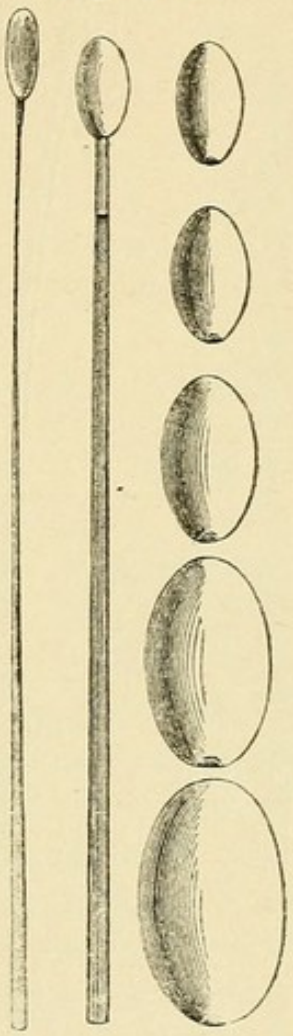

Olivensonde.

Fig. 355.

Sonde nach Trousseau.

Leyden erzielte gute Erfolge durch Dauercanülen, kurze Hartgummiröhren, welche in der verengten Stelle liegen bleiben und die Ernährung erleichtern. Mittelst eines Führungsstabes mit weicher konischer Spitze (Wolff) werden sie in die Verengerung eingeschoben und können monatelang in derselben verbleiben; sie lassen sich durch einen vorher an ihnen befestigten Seidenfaden, der während ihres Verweilens aus dem Munde hängt, leicht wieder herausziehen (Fig. 356).

Wenn es nicht gelingt, durch Sondenbehandlung die Stricturen in gewünschter Weise zu erweitern, dann hat man versucht, dieselben durch Einkerben mit eigens dazu verfertigten Instrumenten, die nach Art der Urethotome wirken und ähnlich gebaut sind (Oesophagotome) (Fig. 357, 358), die Verengerung mit einem Male zu beseitigen (**Oesophagotomia interna,** Maisonneuve).

Besser und weniger gefährlich ist es wohl in solchen Fällen, die Gastrostomie zu machen. Bisweilen gelingt es dann noch später von dieser Magenöffnung aus, (narbige) Stricturen zu

erweitern (**retrograde Dilatation**). Kraske brachte einen Fadenknoten vom Munde aus durch die Strictur in den Magen, spülte

Fig. 356.

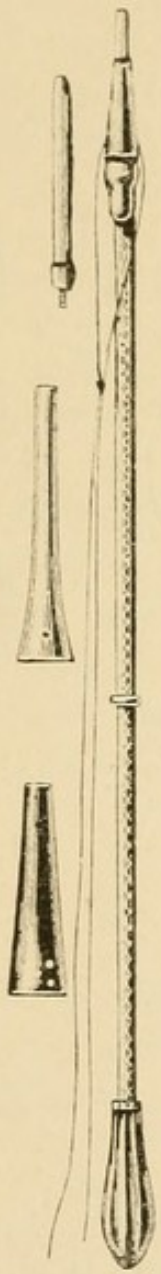

Sonde mit Dauercanüle nach Leyden.

Fig. 357.

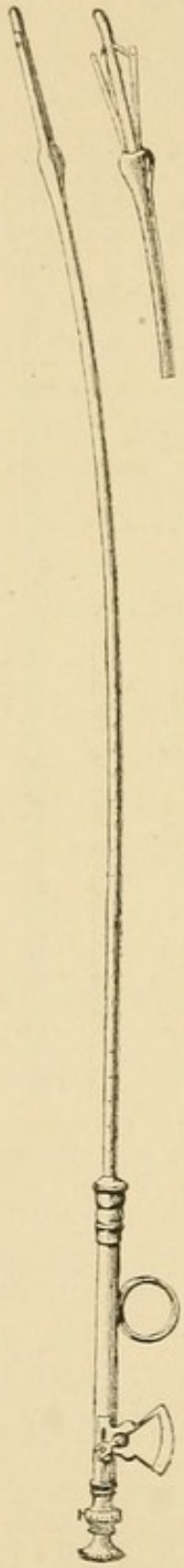

Oesophagotom nach Trélat

Fig. 358.



Oesophagotom nach Collin.

denselben aus der Magenfistel heraus und konnte nun durch Anbinden und Hinaufziehen immer dickerer Elfenbeinoliven (Fig. 359) die Verengerung allmählig, aber vollkommen erweitern. Lange band an einen solchen Faden kleine dreieckige Messerchen (Fig. 360) (wie an Maisonneuve's Urethrotom). Diese wurden mit dem Faden heraufgezogen und kerbten die Strictur von

Fig. 359.

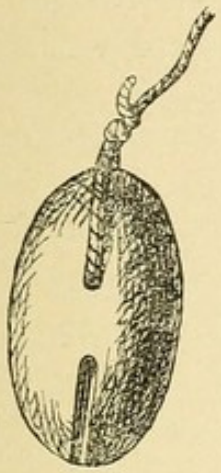

Olive nach Kraske,

Fig. 360.

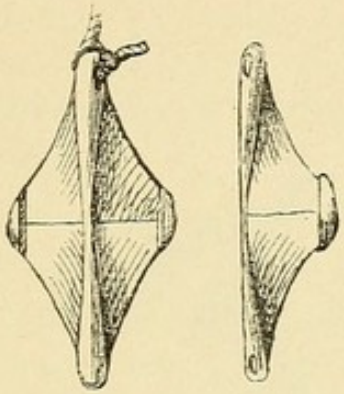

Messerklingen nach Lange zur retrograden Dilatation.

Fig. 361.

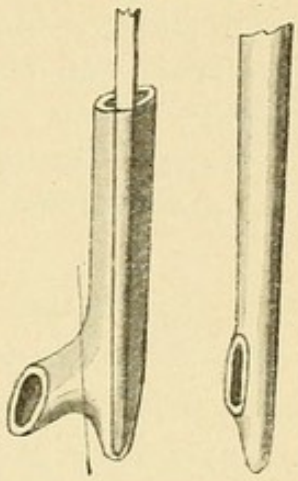

Drainröhre nach v. Hacker über einem Führungsstäbchen ausgezogen und dann seitlich abgeschnitten.

unten her ein. Socin liess zur Erweiterung derartiger Verengerungen eine an einem Faden befestigte Schrotkugel hinabschlucken. Ist dieses erst gelungen und der Faden aus der Magenöffnung hervorgeholt, so lässt sich auch die **Sondirung ohne Ende** nach von Hacker ausführen. Er benutzt dazu ausgezogene Gummifäden oder Drainröhren, die über ein Führungsstäbchen straff gespannt, also dünner gemacht, an dem Faden eingezogen werden und mit Nachlassen des Zuges sich zusammenziehen, also wieder dicker werden. Bindet man dann immer dickere Röhren an die schon in der Strictur liegende dünnere, und zieht diese durch, so gelingt es damit in recht kurzer Zeit die gewünschte Erweiterung zu erzielen.

## Die Oesophagotomia externa
(Goursaud 1738)

d. h. die Eröffnung des Halstheiles der Speiseröhre von aussen wird gemacht:

1. zur Entfernung festgekeilter Fremdkörper,
2. zur blutigen oder gewaltsamen stumpfen Erweiterung von Verengerungen, besonders wenn sie tief sitzen.

Die Operation wird, weil die Speiseröhre mehr links hinter der Luftröhre liegt, an der linken Halsseite ausgeführt, der Kranke befindet sich in halbsitzender Stellung, den Kopf nach rechts gedreht; in den Oesophagus wird, wenn es angeht, ein möglichst dickes Schlundrohr oder eine dicke Sonde (oder der „Ectropoesophag") eingeführt.

1. Der Hautschnitt, etwa 5—7 cm lang, verläuft am vorderen Rande des Kopfnickers entlang von der Höhe des Ringknorpels nach abwärts (wie zur Unterbindung der Carotis) [Fig. 363].

Fig. 362. Fig. 363.

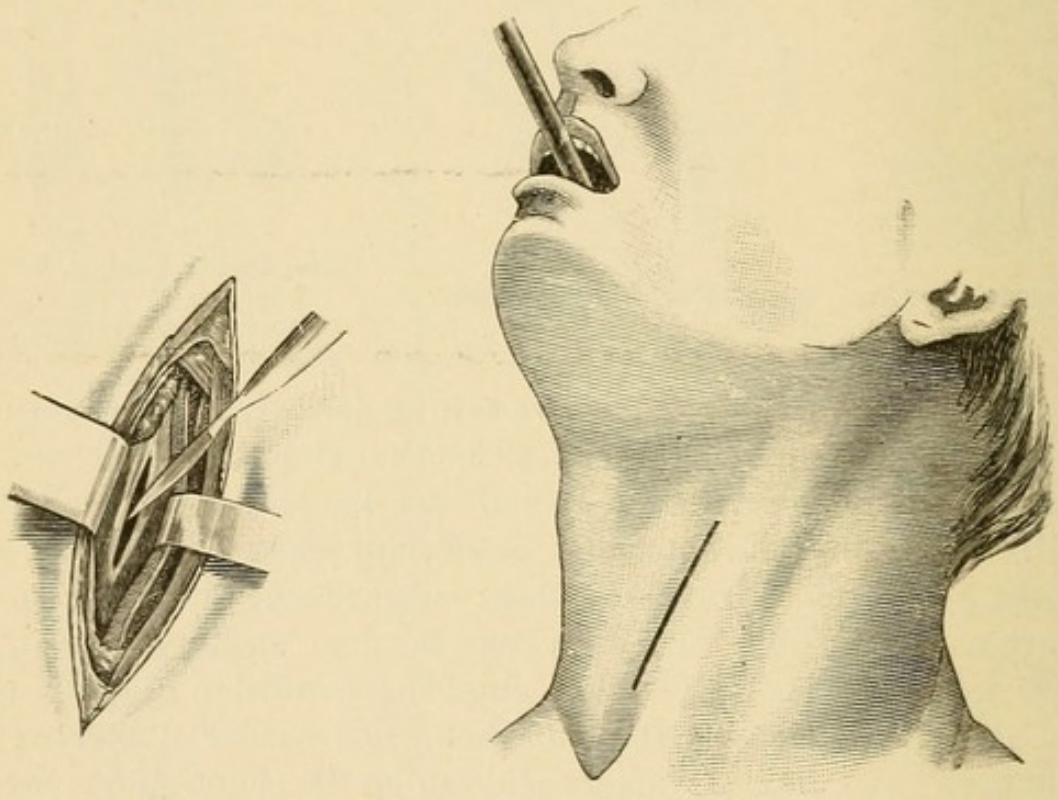

**Oesophagotomia externa.**

Eröffnung des Oesophagus. Die Gefässscheide nach aussen gezogen. Hautschnitt.

2. Nach Spaltung des Platysma und der Fascia colli superficialis mit Schonung der Vena jugularis externa wird der Kopfnicker nach aussen gezogen.

3. Spaltung der mittleren Halsfascie mit oder ohne Schonung des M. omohyoideus; der linke Seitenlappen der Schilddrüse wird mit stumpfen Haken nach der Mitte gezogen.

4. Man dringt nun weiter möglichst stumpf mit zwei Schielhaken in die Tiefe und trifft zunächst die gemeinschaftliche Scheide, welche Carotis, Vena jugularis und N. vagus einschliesst, auf ihr verläuft der Ramus descendens N. hypoglossi. Wird dieses Ganze durch einen breiten stumpfen Haken nach aussen gezogen, so kommt dahinter die Wand des plattrundlichen, längsgefaserten Oesophagus zum Vorschein (Fig. 362).

5. Ist ein Schlundrohr eingeführt, so gelingt die Eröffnung des Oesophagus auf diesem leicht; muss die Eröffnung aus freier Hand geschehen, so macht man sie am besten zwischen zwei Pincetten, wobei zuerst die starke Muscularis und dann die nur locker mit ihr verbundene Mucosa emporgehoben und durchschnitten wird.

Die Höhe und Länge der Eröffnung richtet sich nach dem Sitz und der Art des Leidens, wegen dessen operirt wird.

6. Von dieser Wunde aus kann man nun den Fremdkörper zu Gesicht bekommen und herausbefördern; in schwierigen Fällen legt man noch Fadenschlingen durch die Wundränder, um den Spalt klaffend zu erhalten (Billroth); handelt es sich um eine narbige Verengerung, so legt man den Einschnitt dicht oberhalb oder unterhalb derselben an und nimmt von hier aus die Erweiterung vor, wobei das Auge die zu machenden Eingriffe überwachen kann.

Die stumpfe Erweiterung geschieht am besten mit der Sperrzange (Handschuhweiter, Roser), die man geschlossen einführt und dann öffnet, man kann auch schliesslich mit dem geknöpften Messer den Narbenring mehrfach, aber ganz seicht einkerben, oder auf einer eingeführten Hohlsonde die Erweiterung mit dem Bruchmesser ausführen (combinirte Oesophagotomie, Gussenbauer).

7. Nach Beseitigung des Hindernisses wird eine Schlundsonde von der Nase aus bis in den Magen geführt und die Oesophaguswand über derselben in ihren einzelnen Schichten vernäht. Duplay näht nur die Schleimhaut zusammen. Fischer lässt ohne Schlundrohr schon nach wenigen Stunden Flüssigkeit schlucken. Die äussere Wunde kann man locker vernähen und drainiren oder besser noch tamponiren, um so ganz sicher Verhaltungen und Senkung (Mediastinitis) zu verhüten.

Hat man unterhalb einer die Lichtung der Speiseröhre verlegenden Neubildung die Eröffnung des Oesophagus vorgenommen und ist es nicht möglich, von der Wunde aus die Geschwulst zu exstirpiren oder wenigstens durchgängig zu machen, so vernäht man die Wundränder der Speiseröhre mit der äusseren Haut **(Oesophagostomie)**, und erzielt dadurch eine **lippenförmige Oesophagusfistel**, durch welche der Kranke ernährt werden kann. Dies empfiehlt sich auch für tief sitzende sehr enge Stricturen, die wahrscheinlich längere Zeit behandelt werden müssen (von Hacker).

---

Bei nicht zu grossen und gut abgegrenzten Geschwülsten der Speiseröhre kann man versuchen, die **Resection des Oesophagus** vorzunehmen (Czerny), d. h. die quere Durchtrennung desselben oberhalb und unterhalb der Geschwulst; wenn das entfernte Stück nicht zu gross ist, so lässt sich die Vereinigung der beiden Enden durch die Naht erzielen, wenn nicht, versucht man zunächst das untere Ende durch starkes Emporziehen dem oberen Stumpf zu nähern; gelingt dies aber nicht, dann muss das untere Ende in die Hautwunde eingenäht und so ein künstlicher Mund (lippenförmige Fistel) gebildet werden.

Bei gänzlich inoperablen Geschwülsten muss durch die Gastrostomie (s. S. 266) dafür gesorgt werden, dass der Kranke nicht verhungere.

Die **Oesophagusdivertikel** lassen sich exstirpiren. Von einem Hautschnitt aus, der bis zum Jugulum reicht, legt man den Sack frei, löst ihn theils stumpf, theils mit dem Messer nachhelfend aus seiner Umgebung los und schneidet ihn an seiner Anheftungsstelle an der Speiseröhre ab. Schon während des Abtragens werden möglichst dicht Nahtfäden durch die Schleimhaut des Oesophagus gelegt, und nach Entfernung des Sackes geknotet. Auch das über dieser Naht liegende Bindegewebe kann vernäht werden. Auf die Oesophaguswunde wird ein fester Tampon gelegt, und auch die übrige nur theilweise zu vernähende Hautwunde tamponirt man etwa 6 Tage lang (von Bergmann).

Kocher erzielte prima intentio der Oesophagusnaht dadurch, dass er das Divertikel vor der Abtrennung doppelt unterband, den Stiel mit dem Thermokauter durchtrennte, und danach die Schleimhaut gründlich verschorfte. Der Mucosastumpf wurde

zuerst durch Naht der Muscularis und Adventitia bedeckt und schliesslich mit Oesophaguswand in der Längsrichtung übernäht.

Die **Oesophagoplastik** (von Hacker, Hochenegg) nach ausgedehnten Resectionen bezweckt, die entstandenen Lücken durch Hautlappen zu ersetzen. Durch Einschlagen zweier seitlicher Lappen wird zunächst die hintere Wand gebildet, und nach deren fester Einheilung die vordere Wand durch Einklappen eines mit der Epidermis nach innen gebogenen Lappens, dessen Fleischseite dann wiederum durch Verschiebung eines seitlichen Halslappens gedeckt wird.

---

## Die **Tenotomie des Kopfnickers**

bei angeborenem Schiefhals (Torticollis, caput obstipum) macht man unter dem Schutze der Asepsis nicht mehr subcutan (Stromeyer), sondern offen, mit Freilegung der zu durchschneidenden Theile (von Volkmann).

Fig. 364.

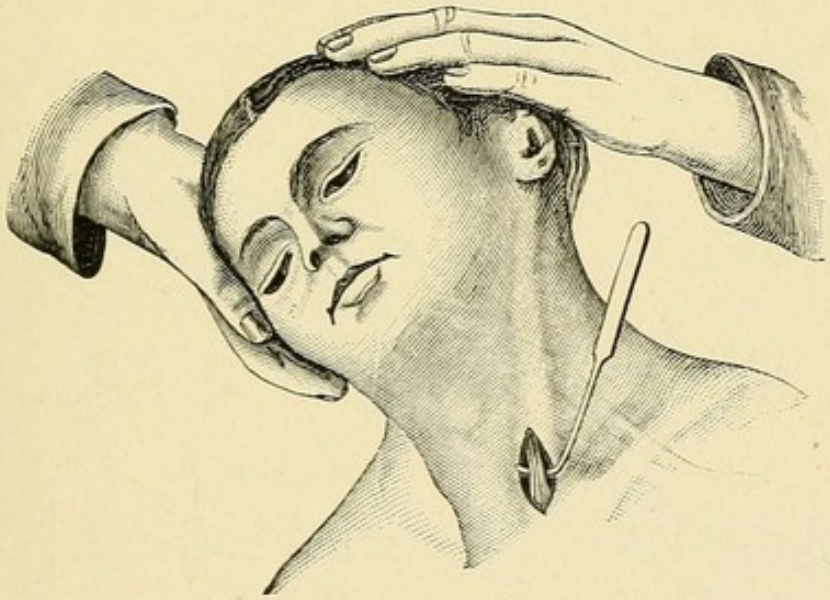

**Tenotomie des Kopfnickers.**

Der Kopf wird nach der gesunden Seite gezogen, so dass sich die Fasern des Schlüsselbein- und Brustbeinansatzes des Kopfnickers stark spannen.

1. Der Hautschnitt, 1—2 cm lang, verläuft auf dem vorspringenden Strange, fingerbreit über dem Schlüsselbein, zunächst am Ansatze des M. sternomastoideus, bis der oft zu

einer weiss glänzenden Sehne entartete Muskel erscheint. Derselbe wird mit einem Schielhäkchen umgangen (Fig. 364), herausgehoben und auf demselben durchschnitten (jugularis externa!).

2. Spannt sich auch der M. cleidomastoideus, so wird mit dessen Sehne genau ebenso verfahren, unter Umständen von derselben Hautwunde aus.

3. Die kleine Wunde wird vollständig vernäht. Nach der Operation liegt der Kranke in einem Streckbett, in welchem der Kopf durch einen Kinnnackengurt durch ein Gewicht nach oben gezogen wird, während die eigene Körperschwere bei schräg gestelltem Bett den Gegenzug ausübt. Später liegt er den grössten Theil des Tages auf dem Schrägbrett (Stromeyer) (Fig. 365), wobei der Kopf in der Glisson'schen Schwebe festgehalten und durch Schrägstellung des Bügels nach der kranken Seite gedreht wird. Die Dehnung des Muskels kann noch dadurch vermehrt werden, dass man durch ein Gewicht den Arm der kranken Seite herabziehen lässt.

Fig. 365.

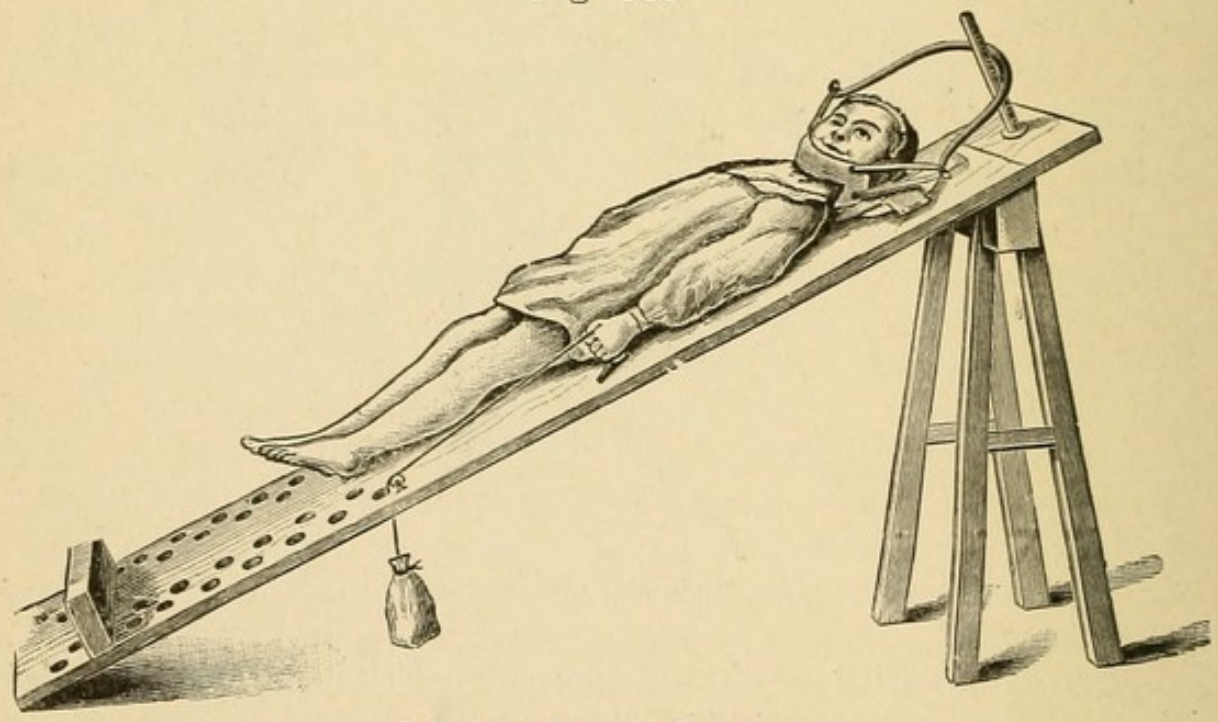

**Schrägbrett nach Stromeyer.**

Da die zwischen den Muskelstümpfen liegende Narbe und das den Muskel umgebende Bindegewebe immer wieder zu Verkürzungen neigt, so macht Mikulicz in schwereren Fällen die

### Exstirpation des Kopfnickers
(Mikulicz 1891).

1. Hautschnitt 3—4 cm lang zwischen beiden Köpfen des Muskels, Durchtrennung des Platysma.

2. Durch Verziehen der Wundränder macht man beide Sehnen nach einander frei, unterminirt sie und schneidet sie auf einem untergeschobenen Elevatorium (Vena jugularis interna!) unmittelbar am Knochen vom Schlüsselbein und Brustbein ab.

3. Jedes Ende wird mit einem Schieber gefasst und kräftig nach oben gezogen und theils stumpf, theils mit dem Messer schiebend bis zu ihrer Vereinigungsstelle ausgelöst.

4. Unter Neigung des Kopfes nach der kranken Seite gelingt es nun von der kleinen Hautwunde aus, den erkrankten Muskel bis zum Warzenfortsatz loszulösen und möglichst nahe an diesem mit der Scheere abzuschneiden. Der hintere obere Theil des Muskels, den der N. accessorius durchbohrt, muss aber geschont werden (sonst Cucullarislähmung).

5. Nun wird der Kopf möglichst weit nach der gesunden Seite gebogen und die sich spannenden Fasern der verkürzten Muskelscheide werden sorgfältig herauspräparirt.

6. Die kleine Wunde wird vollständig vernäht; die Kopfstellung vorläufig nur wenig verbessert.

Dieser Operation folgt eine bemerkbare Entstellung in der äusseren Form des Halses, da der Kopfnickerwulst fortfällt; doch ist dafür die Behandlungsdauer kürzer und die Heilung dauernd.

---

## Operation der Geschwülste des Halses.

Die Cystengeschwülste des Halses (tiefe Atheromcysten), welche der Gefässscheide aufsitzen, erfordern in der Regel keine Exstirpation, da man sie durch Punction mit nachfolgender Jodinjection fast immer zur Verödung bringen kann; nothwendig ist es dabei, den Cystensack durch die Troikartröhre mit Borlösungen so lange auszuspülen, bis die Spülflüssigkeit klar abläuft; erst dann erfolgt die Einspritzung von Lugol'scher Lösung (s. a. b. Hydrocele testis).

Die Exstirpation der festen Geschwülste gelingt verhältnissmässig leicht, wenn dieselben gut abgekapselt und mit ihrer Umgebung nicht verwachsen sind. Man kann sie dann nach Freilegung der Kapsel mit den Fingern oder stumpfen Instrumenten (Kocher's Sonde, geschlossene Cooper-sche Scheere) leicht und ohne Blutung herausgraben. Die Operation kann aber höchst schwierig werden, wenn die Geschwülste mit der Nachbarschaft, namentlich den grossen Gefässen (Jugularis, Carotis) verwachsen sind. Die Hauptgefahr ist dabei immer die Verletzung der Venen, theils wegen der heftigen Blutung, theils wegen der Möglichkeit des Eintretens von Luft in dieselben, ein Ereigniss, welches durch Luftembolie und Herzinsufficienz plötzlichen Tod herbeiführen kann. Oft ist das Anschneiden derselben nicht zu vermeiden, weil eine Vene, wenn sie nicht mit Blut gefüllt ist, sich von einem Zellgewebsstrang nicht sicher unterscheiden lässt; daher gilt es als Regel, die Schnitte immer gegen die Geschwulst zu richten und wenn sich die Messerschneide in der Nähe der grossen Gefässe befindet (deren Lage übrigens bei grösseren Geschwülsten sehr verändert sein kann), durch häufiges Nachlassen der Spannung und des Zuges an der Geschwulst die Venen sich wieder mit Blut füllen zu lassen und so erkennbar zu machen. Trotz aller Vorsichtsmassregeln wird aber dennoch bisweilen eine grosse Vene verletzt: man glaubt, einen Zellgewebsstrang zu durchtrennen und hat ein Stück der Jugularis selbst oder einen in dieselbe eintretenden Seitenast abgeschnitten, so dass ein rundes Loch in der Wand des Gefässes entstanden ist. In diesem Falle wird die Wunde plötzlich mit einem Strom dunkeln Blutes überschwemmt; tritt (wenn der Kranke gerade einathmet) Luft ein, so hört man ein blasendes Geräusch und das bei der nächsten Ausathmung aus dem centralen Venentheil hervorquellende Blut ist schaumig.

Nur das sofortige Aufsetzen des Fingers auf die angeschnittene Vene vermag hier die drohende Gefahr abzuwenden.

Man sucht nun die verletzte Venenwand mit Schiebern zu fassen und schliesst das Loch, wenn es nicht zu gross ist, durch seitliche Umschnürung mit einem dünnen starken Seidenfaden (wandständige Ligatur, Fig. 368) oder aber, wenn der Schlitz zu gross ist, löst man die Vene von ihrer Umgebung ganz ab

Fig. 366.

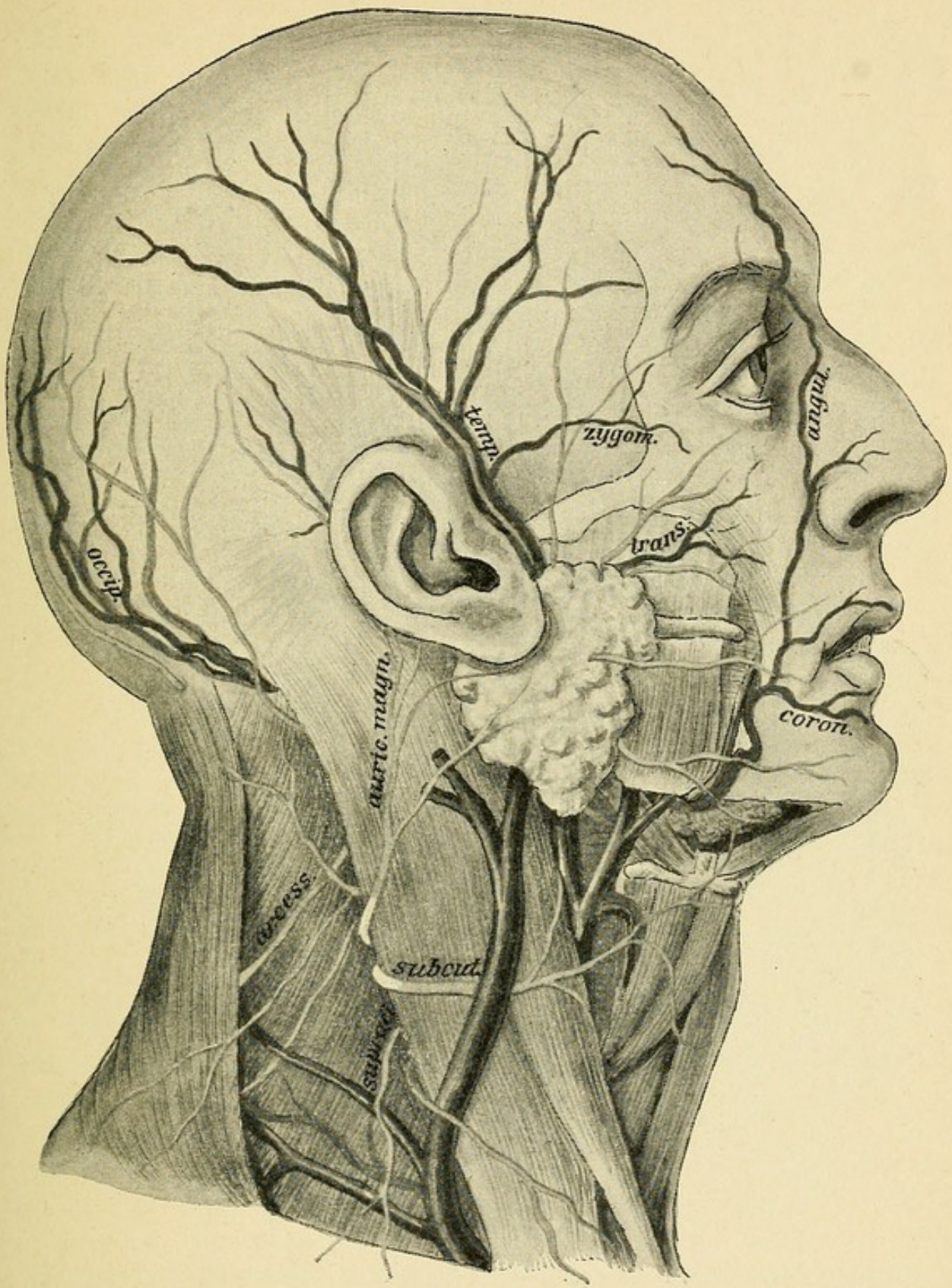


**Topographische Anatomie des Kopfes und Halses, oberflächliche Schicht.**

temp. = A. u. V. temporalis mit N. auriculotempor.: zygom. = A. zygomatica; trans. = A. transversa faciei; coron. = A. coronaria aus A. maxillaris ext.; angul. = A. angularis; occip. = A. u. V. occipitalis mit N. occipit. maior; access. = N. accessorius Willisii; daneben Nn. supraclaviculares, N. auricularis magnus, N. subcutaneus colli med.

Fig. 367.

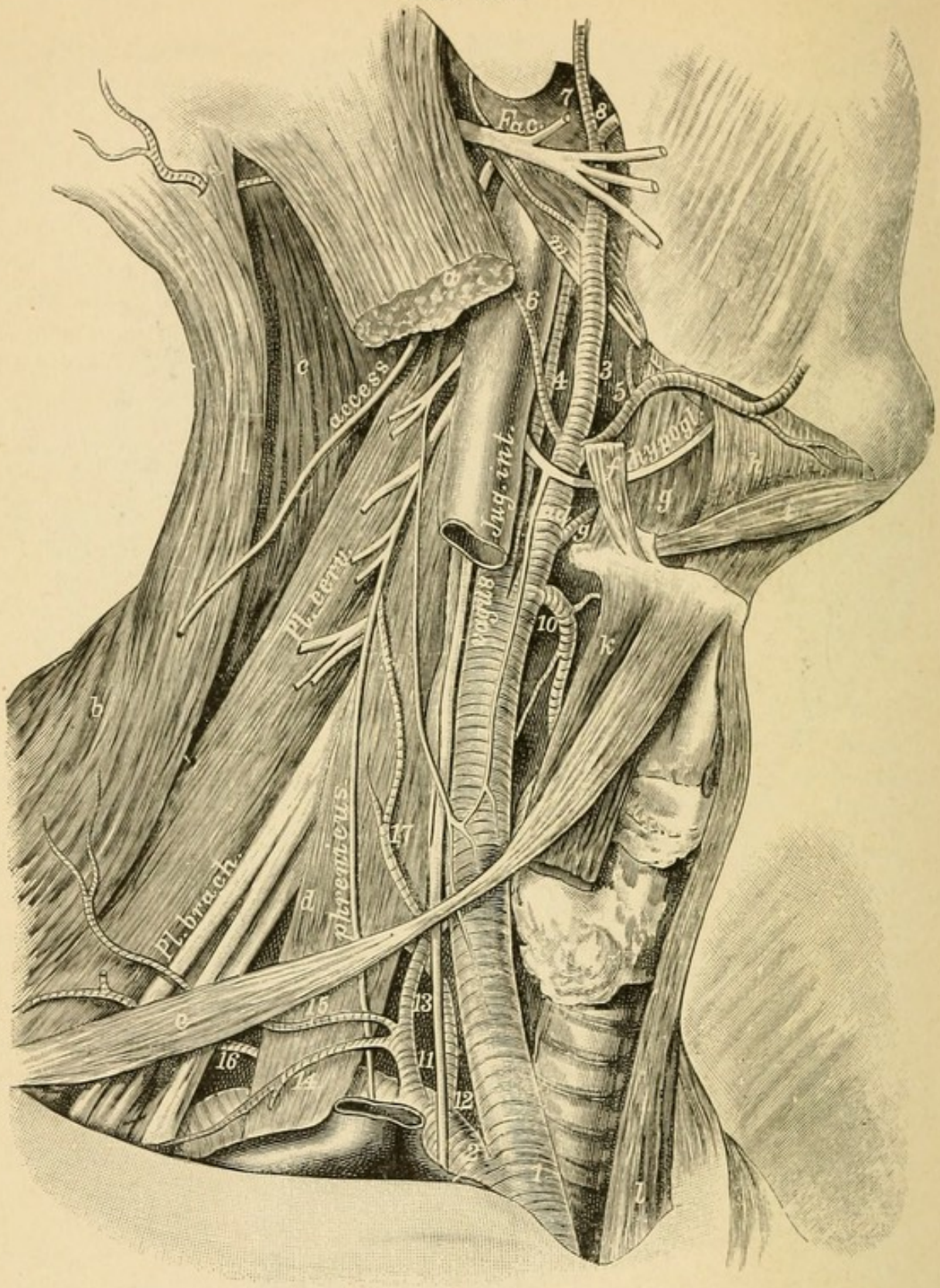


**Topographische Anatomie der tieferen Schicht des Halses (nach Heitzmann).**

1. Carotis communis. 2. Art. subclavia. 3. Carotis externa. 4. Carotis interna. 5. A. maxillaris ext. 6. A. occipitalis. 7. A. temporalis. 8. A. maxillaris int. 9. A. lingualis. 10. A. thyreoidea sup. 11. Truncus thyreo-cervic. 12. A. vertebralis. 13. A. thyreoidea inf. 14. A. transversa scapulae. 15. A. cervicalis superfic. 16 A. transversa colli. 17. A. cervicalis ascend. *ad* = Ram. descend. nervi hypoglossi.

| | | |
|---|---|---|
| *a* = M. sternocleidomastoideus | *e* = M. omohyoideus | *i* = M. biventer. |
| *b* = M. cucullaris | *f* = M. stylohyoideus | *k* = M. sternothyreoideus |
| *c* = M. splenius capitis | *g* = M. hyoglossus | *l* = M. sternohyoideus |
| *d* = M. scalenus ant. | *h* = M. mylohyoideus | *m* = M. stylopharyngeus. |

und unterbindet sie oberhalb und unterhalb der verletzten Stelle. (Auch die fortlaufende Naht solcher Venenlöcher ist mehrmals mit gutem Erfolg gemacht worden.)

Das Anschneiden der Arterie ist leichter zu vermeiden wegen der dickeren Wandungen derselben; geht aber die Carotis durch die Geschwulst hindurch oder ist fest mit ihr verwachsen, so muss das betreffende Stück doppelt unterbunden und resecirt werden. Die Verletzung und Ligatur des Nervus vagus, welcher hinten zwischen Arterie und Vene verläuft, ist, soweit es angeht, sorgfältig zu vermeiden. (Fig. 366 und 367 mögen dazu dienen, die anatomischen Verhältnisse der Halsgegend zu veranschaulichen.)

Fig. 368.

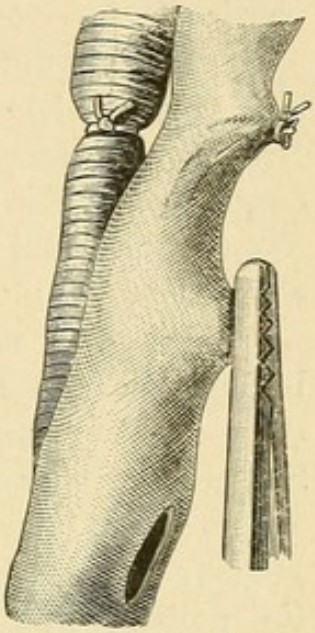

Wandständige Venenligatur.

Vereiterte und käsig erweichte Lymphome lassen sich selten von ihrer Umgebung rein auslösen, da nach Verletzung der oft nur noch dünnen Kapsel der Inhalt ausfliesst und die Geschwulst zusammenfällt und ihre Spannung verliert: man muss sich dann begnügen, dieselben zu spalten, mit dem scharfen Löffel gründlich auszuräumen, und die entstehenden Taschen mit der Sperrzange zu erweitern und zu ebnen.

Für die Technik der Schnittführung mögen folgende Regeln gelten: beim Herauspräpariren richte man die Schneide des Messers stets gegen die Geschwulst hin, und schneide fast senkrecht auf die Kapsel. Jedes sichtbar werdende Gefäss wird noch vor seiner Durchschneidung doppelt unterbunden. Durch Zug an dem zu entfernenden Stück, wo es noch angeht, sucht man ein Zellgewebsemphysem zu erzeugen, welches am besten die Grenze zwischen gesundem und krankem Gewebe erkennen lässt, wobei man dann oft mit dem Stiel des Messers schneller vorwärts kommt als mit der Schneide. Man schneide auch nie „im Dunkeln“; sind die Gewebe vom Blut überschwemmt, so muss durch rasches Abtupfen zuvor das Blut entfernt werden, ehe man weiter schneidet. Wenn an einer Stelle die Auslösung nicht gut gelingen will und Schwierigkeiten macht, so versuche man es erst an einer andern, verweile also nie an einer bestimmten Stelle zu lange, sondern bald hier, bald da, wie es die Gelegenheit fordert, vorgehend wird die

Geschwulst von ihrer Unterlage abgelöst. Sind Muskeln im Wege, welche sich nicht zur Seite ziehen lassen, so kann man sie durchschneiden und zum Schluss wieder durch Nähte vereinigen; erkrankte Stellen derselben müssen unbedenklich ausgeschnitten werden.

Die mitunter sehr ausgedehnte Wunde kann man, wenn alle Geschwülste rein exstirpirt sind, gewöhnlich ganz durch die Naht schliessen. In den abhängigsten Theil wird ein Drainrohr eingelegt. War Vereiterung vorhanden, so tamponirt man die Wundhöhle und kann dieselbe später durch die Naht secundär schliessen.

Da die nach ausgedehnten Drüsenexstirpationen zurückbleibenden und mit der Zeit immer mehr aufschwellenden Narben eine recht grosse Entstellung bedingen, macht Dollinger aus Schönheitsrücksichten die **subcutane Exstirpation** durch einen Hautschnitt, der in der Höhe des äusseren Gehörgangs an der Haargrenze und 1 cm von ihr entfernt zum Hinterhaupt zieht. Es gelingt ihm von hier aus, nicht nur die hinter dem oberen Kopfnickertheil und hinter dem Kieferwinkel gelegenen Drüsen stumpf nach Unterhöhlung und Abhebelung der Haut mit den Fingern herauszuheben, sondern auch die auf der Gefässscheide und an der Clavicula liegenden Tumoren werden in derselben Art herausgegraben. Nach Vernähung der Hautwunde ist am Halse von der eingreifenden Operation nichts zu merken.

---

# Chirurgische Technik.

Von

**Dr. Fr. von Esmarch**
Professor der Chirurgie in Kiel
Wirkl. Geheimer Rath.

und

**Dr. Ernst Kowalzig**
vormals I. Assistent der chirurgischen
Klinik in Kiel.

---

## Ergänzungsband
## zum Handbuch der kriegschirurgischen Technik.

---

## Operationen an Kopf, Hals und Rumpf.

Mit 632 Abbildungen.

**Zweite Hälfte.**

## Operationen an Brust, Bauch und Becken.

3. verbesserte und vermehrte Auflage.

Kurz und bündig.

**Kiel und Leipzig.**
Verlag von Lipsius & Tischer.
1899.

# Chirurgische Technik.

Von

**Dr. Fr. von Esmarch** und **Dr. Ernst Kowalzig**
Professor der Chirurgie in Kiel
Wirkl. Geheimer Rath.
vormals I. Assistent der chirurgischen
Klinik in Kiel.

---

## Vierter Band.

## Operationen an Brust, Bauch und Becken.

---

**3. verbesserte und vermehrte Auflage.**

**Mit 264 Abbildungen.**

**Kurz und bündig.**

**Kiel und Leipzig.**
Verlag von Lipsius & Tischer.
1899.

Druck von A. Hopfer, Burg.

# Inhalt.

## Operationen an der Brust.



## Operationen am Bauch.

## Operationen am Becken.

# Operationen an der Brust.

## Die Unterbindung der Art. anonyma.

(Mott. 1818.)

Der 2 cm lange Truncus anonymus liegt hinter dem Manubrium sterni vor der Trachea zwischen Vena anonyma dextra und Art. carotis communis sinistra der rechten Pleurakuppe dicht auf, verdeckt durch die quer über ihn verlaufende Vena anonyma sin. und theilt sich hinter dem Sternoclaviculargelenk in Art. subclavia und Carotis communis dextr. (Fig. 369.)

Der Kopf wird über die Tischkante oder eine Nackenrolle stark nach rückwärts und etwas nach links gebeugt.

1. Bogenförmiger Hautschnitt, oberhalb des linken Sternoclaviculargelenks beginnend und quer über den oberen Rand des Manubrium sterni am inneren Rand des rechten Kopfnickers hinaufziehend. (von Langenbeck) [Fig. 370.]

Fig. 369.

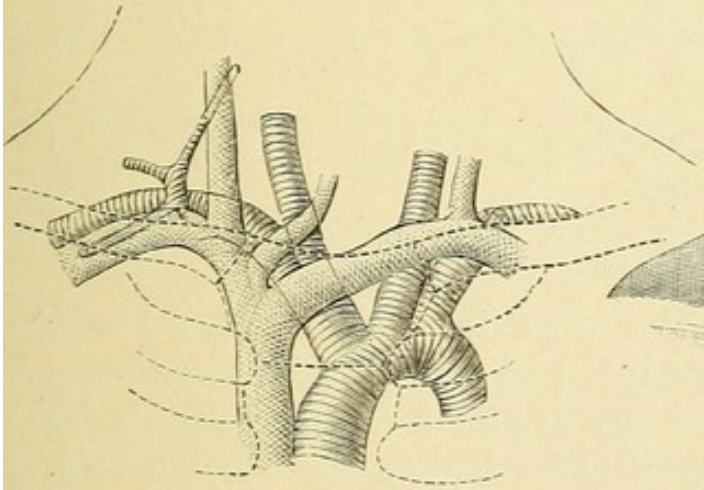

V. A.

Fig. 370.

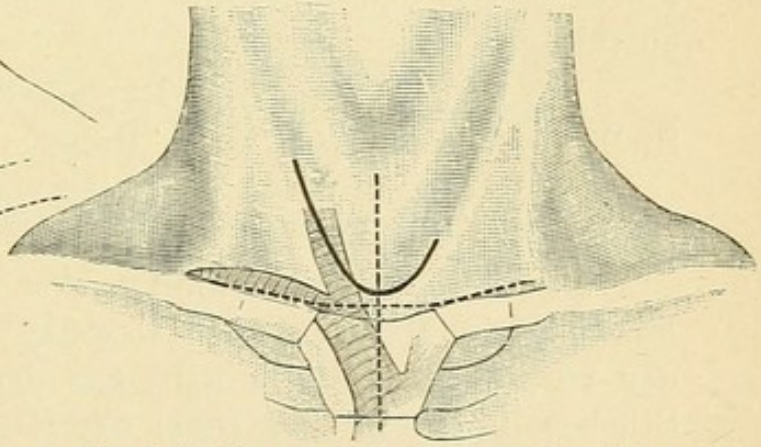

Hautschnitte zur Unterbindung der Art. anonyma.

stelung der grossen Gefässe hinter dem Brustbein. —— von Langenbeck. ---- Bardenheuer.

2. Nach Spaltung des Platysma und der Fascia colli superficialis werden, wenn nöthig, auch die Mm. sternohyoidei und sternothyreoidei dextr. durchtrennt und der Sternaltheil des rechten Kopfnickers vom Brustbein abgelöst.

3. Spaltung der Fascia colli profunda; es erscheint der Bulbus venae jugularis internae mit dem N. vagus und der Carotis communis.

4. Während die Vene und der Nerv mit stumpfen Haken vorsichtig nach aussen gezogen werden, verfolgt man die Carotis centralwärts bis zur Subclavia und diese ebenfalls unter Schonung des N. vagus, recurrens und phrenicus bis zum Truncus anonymus hin.

5. Mit dem Arterienhaken wird ein starker Faden von unten nach oben unter Vermeidung einer Pleuraverletzung um die Arterie möglichst hoch (gegen die Aorta zu) hinaufgeführt und dieselbe ganz allmählich zugeschnürt.

Da von oben her der Zugang zu der Art. anonyma sehr schwierig ist und man bei der Tiefe der Wunde keinen genügenden Ueberblick hat, kann man, wenn es nöthig scheint, das sternale Ende der Clavicula reseciren (von Bergmann) oder auch sich nach Bardenheuer die Arterie durch die **Resection des Manubrium sterni** freilegen (s. S. 237).

---

## Die Unterbindung der Art. mammaria interna

nach Schuss- oder Stichverletzungen derselben kann man nach Erweiterung der Wunde im entsprechenden Intercostalraum wegen der Enge des Operationsfeldes nur mit Schwierigkeit ausführen.

Die Resection eines Rippenknorpels über der betreffenden Stelle schafft dagegen mehr Raum:

1. Hautschnitt, 5—7 cm lang, dicht neben dem Sternalrande (Fig. 371).

2. Nach Durchtrennung der Fascia superficialis, der Fasern des M. pectoralis maior und des Perichondriums der vorliegenden Rippe wird aus der letzteren ein ca. 2 cm langes Stück mit dem Messer (oder der Rippenscheere) herausgeschnitten. (s. a. S. 239).

3. Senkrechte Durchschneidung des an dieser Stelle aponeurotischen M. intercostalis externus (lig. coruscans) und der Fasern des M. intercostalis internus, in den beiden Intercostalräumen.

4. Dicht unter der Muskelschicht verläuft etwa 1 cm vom Sternalrande entfernt die Arterie, von zwei Venen begleitet,

von der Pleura noch durch die Muskelbündel des M. triangularis sterni getrennt (Fig. 372). Sie wird an ihrem centralen und peripheren Ende unterbunden (Anastomose mit der Art. epigastrica inferior.

Fig. 371.

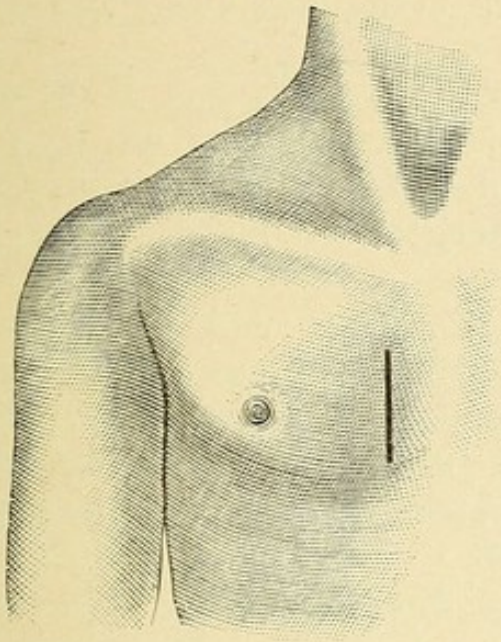

Fig. 372.

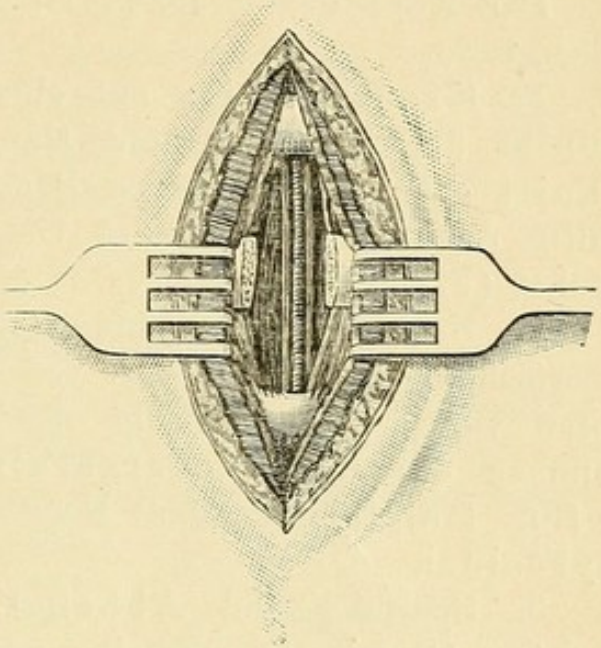

**Unterbindung der Art. mammaria interna.**
Hautschnitt. Wunde.

Die Continuitätsunterbindung im nächst oberen und unteren Intercostalraum (Goyrand) durch Querschnitte giebt weniger Raum und ist unsicherer als die directe Unterbindung.

---

## Die Resection des Manubrium sterni

kann nöthig werden:

1. Zur Unterbindung der Arteria oder Vena anonyma (s. S. 235) bei Verletzungen und Aneurysmen derselben oder ihrer nächsten Verzweigungen, und wenn dieselben mit Geschwülsten verwachsen sind.

2. Zur Eröffnung des retrosternalen Raumes, um entweder Geschwülste dieser Gegend (Sarcome, Chondrome, Struma) zu exstirpiren, und bei inoperablen retrosternalen Kröpfen die Tracheotomie zu machen, oder Abscesse zu eröffnen.

3. Zur Entfernung der erkrankten Brustwand (Tumoren, Caries).

Je nach der Ursache, wegen welcher operirt wird, muss sich die Grösse der zu entfernenden Stücke richten; soweit es angeht, ist das Periost dabei zu schonen; bei den Erkrankungen der Brustwand selbst muss es stets mit entfernt werden.

Bardenheuer führt die Resection des obersten Theiles des Brustbeins folgendermassen aus:

Der Kopf des Kranken ist stark nach links und rückwärts gebeugt.

1. Kreuzschnitt: auf einen 8—10 cm langen Medianschnitt über Jugulum und Manubrium sterni wird ein Querschnitt entlang dem oberen Rande des Manubrium, der inneren Hälfte der rechten und des Gelenktheiles der linken Clavicula geführt (Fig. 370 ----).

2. Nach Durchschneidung des Platysma und der Fascia superficialis wird das Periost von der Mittellinie aus nach beiden Seiten von der Vorderfläche des Manubrium abgeschoben. Abtrennung des Kopfnickeransatzes, des vorderen Blattes der tiefen Halsfascie, der Mm. sternohyoidei und sternothyreoidei.

3. Spaltung und Abhebelung des Periostes von der rechten Clavicula; dieselbe wird 3—4 cm vom Sternalgelenk durchgesägt, ebenso die 1. und 2. Rippe in derselben Entfernung; dasselbe wird auf der linken Seite vorgenommen.

4. Mit starken Knochenhaken werden die Stümpfe des Schlüsselbeines und der Rippen nach vorn gezogen, an ihrer Rückseite wird das Periost zurückgeschoben. Dann setzt man den Haken in den rechten Rand des Sternum, zieht diesen stark nach vorn und hebelt das Periost von der hinteren Fläche des Manubrium ab.

5. Auf einer untergeschobenen (Zinn-) Platte wird mit dem Meissel ein etwa 4 cm hohes Stück des Manubrium quer abgemeisselt (oder mit einer starken Rippenscheere durchtrennt) und das lose Knochenstück entfernt.

6. Spaltung des Periostes und der tiefen Halsfascie genau in der Mittellinie. Die Vena jugularis interna liegt nun vor und wird mit dem N. vagus nach aussen geschoben, bis Carotis communis und Art. subclavia freiliegen. Unter Schonung des N. phrenicus, vagus und der Nn. recurrentes an der Art. subclavia entlang bis zur Vereinigung derselben mit der Carotis communis vordringend, gelangt man an die Art. anonyma

Um sie freizulegen, werden die Vena anonyma sinistra und die Venae thyreoideae med. und sin. nach links, die Vena anonyma dextra nach rechts, die beiden Pleurablätter nach unten gehalten, dann wird die Arterienscheide freipräparirt und eröffnet.

Diese Operation lässt sich auch **osteoplastisch** ausführen, indem man am unteren Ende des senkrechten Hautschnittes das Brustbein subcutan durchmeisselt und mit der bedeckenden Haut in Verbindung lässt, und das losgemeisselte Knochenstück nach unten umklappt; die grosse Wunde wird tamponirt und erst später, wenn die Gefahr der Mediastinitis vorüber ist (nach etwa 8 Tagen) wird das Knochenstück in seine frühere Lage zurückgebracht.

---

## Die Resectio costae

das Ausschneiden eines Stückes aus einer (oder mehreren) Rippen wegen Erkrankung derselben (Caries, Nekrose, Neubildungen) oder zur ausgiebigen Eröffnung der Brusthöhle wird in folgender Weise ausgeführt:

1. Ein Schnitt, welcher parallel der Rippenachse 5—6 cm lang über die Mitte der Rippe hin geführt wird, trennt Haut und Muskeln bis auf das Periost.

2. Mit scharfen Haken werden die durchschnittenen Weichtheile auseinandergezogen. Das Periost wird in der Richtung des Hautschnittes 2-3 cm weit gespalten. An jedem Ende des Periostschnittes wird ein Querschnitt (|——|) von einem Rande der Rippe zum andern gemacht und dann mit dem Raspatorium das Periost in zwei Lappen nach oben und unten hin von der Aussenfläche der Rippe abgeschoben.

3. Mit einem spitzen gebogenen Elevatorium wird dann zunächst vom unteren Rippen-

Fig. 373.

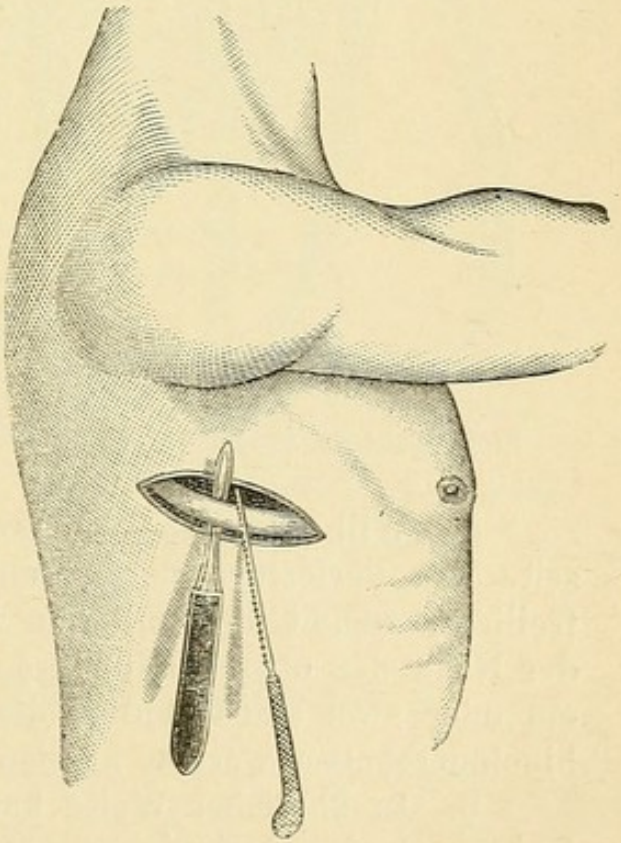

Resection einer Rippe mit der Stichsäge.

rande her, unter Schonung der im sulcus costalis verlaufenden arteria intercostalis das Periost auch von der hinteren Fläche der Rippe vorsichtig abgelöst, bis die Spitze des Instrumentes im oberen Intercostalraum zwischen Periost und Rippe herausgedrängt werden kann.

4. Unter dem Schutz desselben wird darauf ein genügendes Stück der Rippe mit der Stichsäge (Fig. 373), der Rippenscheere (Fig. 374) oder mit der amerikanischen Baumscheere (Fig. 375) resecirt.

Fig. 374.

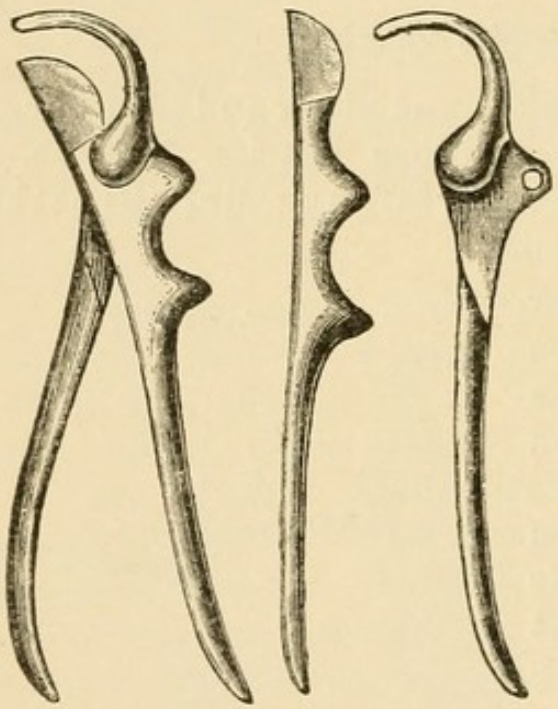

Rippenscheere (Costotom) nach Gluck.

Fig. 375.

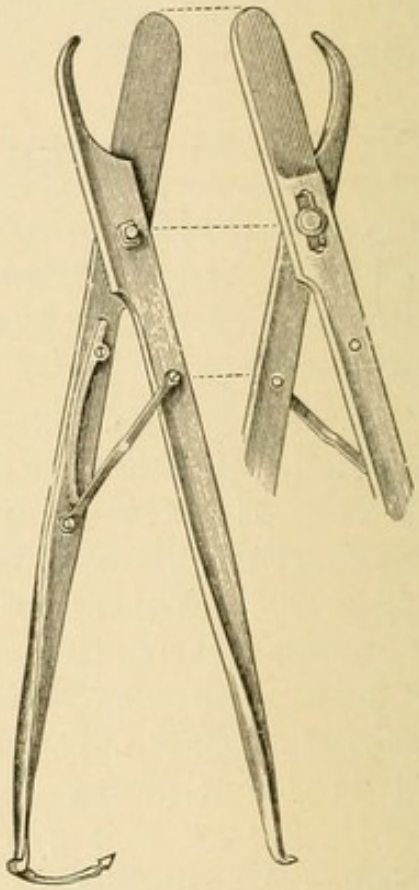

Amerikanische Baumscheere.

5. Will man den Pleuraraum eröffnen, so wird nun die Rückseite des Periostcylinders, welche jetzt in der Tiefe der Wunde freiliegt, sammt der mit ihr verwachsenen pleura costalis in der Nähe des oberen Rippenrandes so weit eingeschnitten, dass ein oder zwei starkwandige dickste Drainröhren in die Brusthöhle hineingeschoben werden können (s. S. 247).

6. In ähnlicher Weise kann man auch Stücke vom Brustbein mit der Lüer'schen Hohlmeisselzange reseciren, wenn

es für den freien Abfluss des Pleurainhaltes nothwendig erscheint, darf dabei aber nicht vergessen, dass die arteria mammaria interna zu beiden Seiten des Brustbeins, ca. 1 cm weit vom Rande desselben entfernt, hinter den Rippenknorpeln herabläuft (Fig. 376).

Fig. 376.

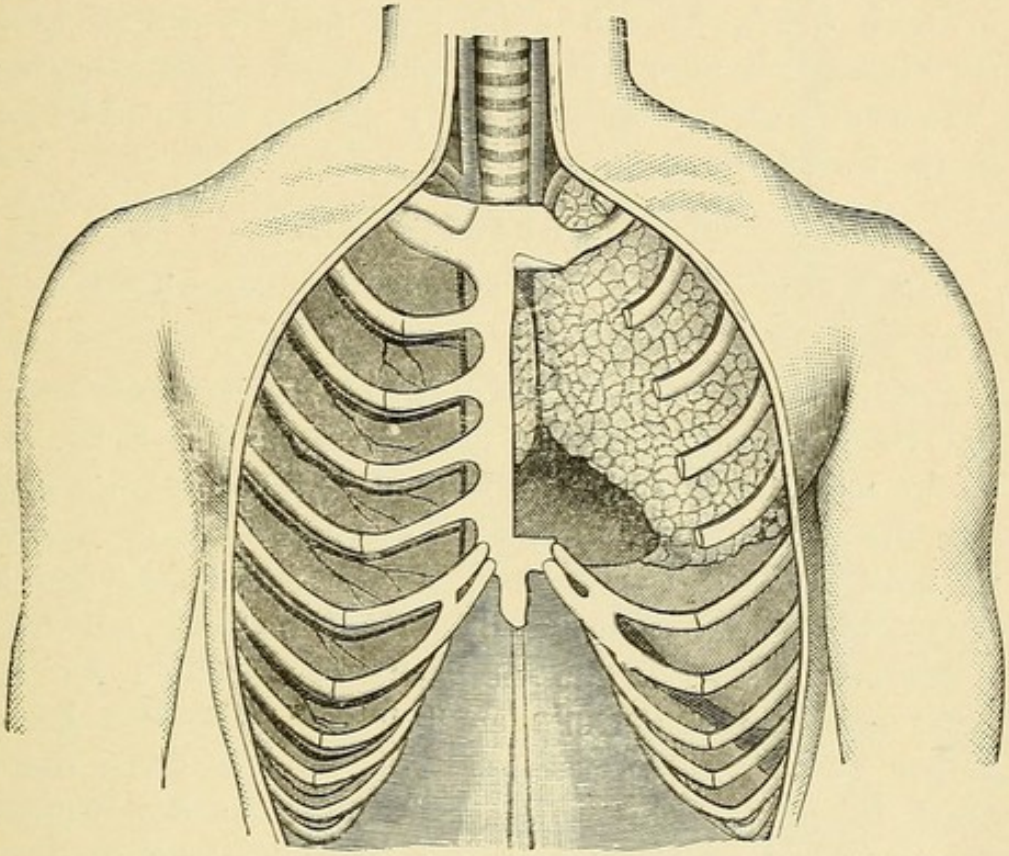

**Vordere Ansicht des Brustkorbes.**
Art. intercostalis und mammaria interna sichtbar.

Muss man wegen Erkrankung der Rippen selbst (Geschwülste, Caries) Stücke derselben fortnehmen, so wird man nicht, wie eben beschrieben, subperiostal operiren, sondern, je nach der Ausdehnung der Erkrankung, die den Knochen umgebenden Weichtheile, Periost, Muskeln, Haut, ja unter Umständen Stücke der Lunge mit entfernen.

---

## Die Eröffnung der Brusthöhle

wird unternommen bei Exsudaten der Pleura, besonders wenn dieselben durch ihre Ausdehnung (Compression der Lunge und des Herzens), oder durch ihre Beschaffenheit das Leben bedrohen.

Zunächst muss man sich durch genaue physikalische Untersuchung (Dämpfung, abgeschwächter Stimmfremitus, fehlendes Athmungsgeräusch) über die Ausdehnung des Ergusses und durch eine Probepunction mit einer sterilisirten Pravaz'schen Spritze über die Beschaffenheit desselben Klarheit verschaffen.

Findet man nur Serum oder Blut, so entleert man den Erguss durch einfache Punction; ist die bei der Probepunction entleerte Flüssigkeit aber eitrig, dann genügt die Punction allein nicht, sondern man muss dem Eiter dauernden Abfluss verschaffen (s. S. 247).

## Die Thoracocentesis

die Eröffnung der Brusthöhle durch Stich

wird folgendermassen ausgeführt:

Der Kranke liegt an der Kante des Lagers mit ganz wenig erhöhtem Oberkörper und mehr auf der gesunden Seite.

Wollte man das Exsudat an seiner tiefsten Stelle anstechen, so würde die Ausflussöffnung durch die Bewegungen des Zwerchfells in kurzem verlegt werden. Man wählt daher zweckmässig eine etwas höher gelegene Stelle zur Punction, am häufigsten den **5. Intercostalraum in der Axillarlinie**, oder den **7.—8. Intercostalraum in der Scapularlinie** am Rücken. Um den Intercostalraum sicher zu treffen, presst man mit zwei Fingern die Weichtheile fest in ihn hinein und sticht zwischen den Fingern den Troicart ein, aber nicht zu tief, um eine Verletzung der Lunge zu vermeiden. Auch hält man sich mehr an den oberen Rand der unteren Rippe, um die Art. intercostalis nicht zu treffen.

Die Punction der Brusthöhle mit einem einfachen Troicart ist ein Kunstfehler; denn wenn auch anfangs der im Thorax durch das Exsudat bedingte Ueberdruck ein continuirliches Abfliessen ermöglicht, so würde doch nach Ausgleichung des Druckunterschiedes zwischen Pleuraraum und äusserer Luft bei jeder tieferen Inspiration (Husten) Luft aspirirt werden (Hydropneumothorax).

Man muss daher diese Ansaugung von Luft durch geeignete Massnahmen verhüten.

Am einfachsten ist die Herstellung eines ventilartigen Verschlusses der äusseren Canülenmündung, mit Benutzung einer schlaffen dünnen Membran, welche sich bei jeder Inspiration vor die Canüle legt, aber das Ausfliessen bei der Exspiration

nicht hindert. Billroth bediente sich eines Stückes Kalbsdarms, Reybard u. A. empfahlen, den Troicart durch eine dünne Kautschukmembran (Condom) hindurchzustossen und diesen am Schild der Canüle festzubinden, so dass er wie ein Vorhang vor der Mündung liegt und gegen diese bei jeder Inspiration fest angedrückt wird. Das Verfahren ist einfach und zuverlässig (Fig. 379).

Man kann die Punction auch mit einem Hahntroicart ausführen (Fig. 377, 378).

Nach Einstossung desselben wird der Stachel bis hinter den Hahn zurückgezogen, dieser geschlossen, der Stachel ausgezogen und nun über das Ende der Canüle ein kurzer Gummischlauch gestreift, welcher auf den Boden eines mit antiseptischer Lösung gefüllten Gefässes reicht (Biermer). Beim Oeffnen des Hahnes strömt so lange Exsudatflüssigkeit aus, bis der Druckunterschied ausgeglichen ist; tritt durch Husten u. s. w. wieder negativer Druck ein, so wird ein Theil des bereits Entleerten angesaugt, weil sich das Ende des Schlauches unter Flüssigkeit befindet.

Fig. 377. Fig. 378. Fig. 379.

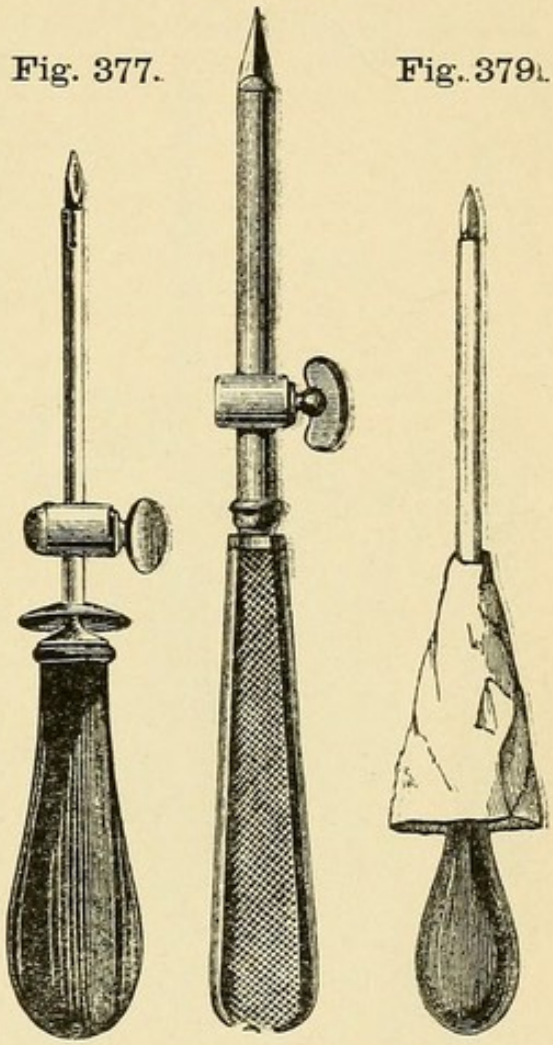

Hahntroicart nach Kussmaul. Troicart nach Reybard.

## Punction mit Aspiration.

Da bei der einfachen Punction eben nur soviel abfliesst, als der im Pleuraraum herrschende Ueberdruck (der manchmal sehr gering ist) gestattet, so verbindet man zweckmässig mit der Canüle einen Heber- oder Saugapparat, wodurch eine beliebig grosse Entleerung des Ergusses unter allen Umständen ermöglicht wird. Zu bedenken ist bei diesem Vorgehen, dass durch zu energische Aspiration und dadurch bedingte Druckschwankung im Thoraxraum leicht Congestionen zu Lunge und Pleura, Husten, ja Ohnmacht eintreten.

Rathsam ist es daher, das Exsudat nie in einer Sitzung vollständig zu entleeren, das Ausfliessen zeitweilig zu unterbrechen und wenn die Flüssigkeit blutig gefärbt wird, sofort die Operation einzustellen. Tritt doch manchmal schon nach Entleerung geringer Mengen eine Resorption des Restes des Exsudates ein. Fräntzel räth, selbst bei sehr grossen Ergüssen nie mehr als 1500 ccm mit einem Male zu entleeren.

Fig. 380.

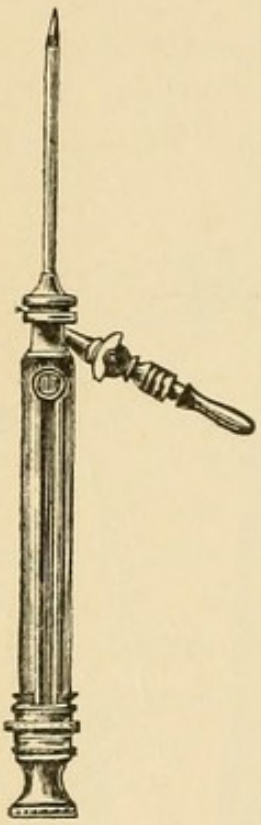

Troicart nach Fräntzel.

Fig. 381.

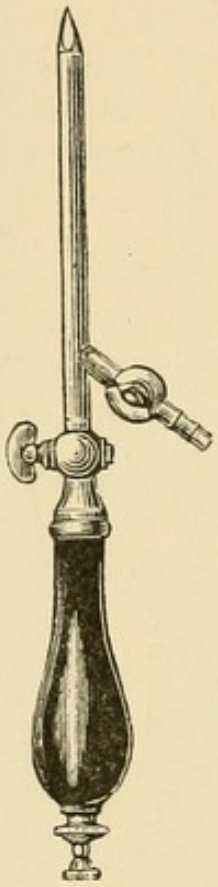

Troicart nach Billroth.

Zur Punction mit Aspiration sind zahlreiche Apparate ersonnen worden. Am zweckmässigsten führt man dieselbe mit dem Troicart nach Fräntzel (Fig. 380) und den Saugapparaten von Potain oder Dieulafoy aus (Fig. 382, 383).

Bei dem Fräntzel'schen Troicart (Fig. 380) lässt sich der Stachel luftdicht durch einen am Handgriff angebrachten Knopf zurückziehen, während die Flüssigkeit durch die seitlich angebrachte mit einem Hahn versehene Röhre abfliesst. Tritt während der Aspiration eine Verlegung der Canüle durch Gerinnsel ein, so genügt ein einfaches Vorschieben des Stachels, um dieses sonst so lästige Ereigniss mechanisch zu beseitigen. — Die seitlich abgehende kleine Röhre wird durch einen Gummischlauch mit der Saugflasche verbunden. In letzterer kann durch die Saugspritze die Luft verdünnt werden, so dass nach Oeffnung des Hahns an der Canüle die Flüssigkeit in dieselbe eingesogen wird.

Fig. 382.

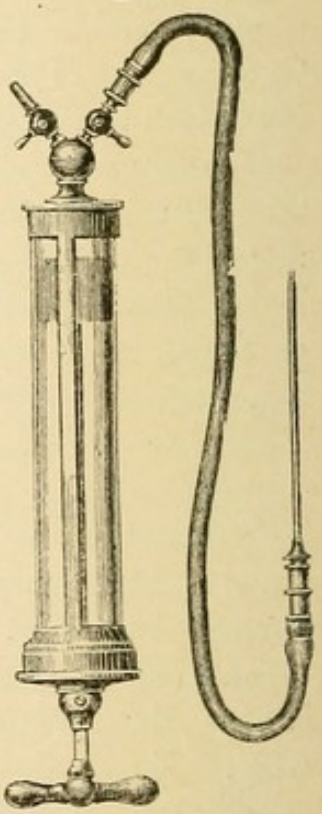

Aspirationsspritze nach Dieulafoy.

Benutzt man statt dieses Troicarts die einfacheren Aspirationsnadeln (Fig. 382, 383),

welche den Hohlnadeln der Pravaz'schen Spritze ähnlich sind, so kann es geschehen, dass durch Vorlagerung einer Flocke plötzlich das Ausfliessen stockt; dann bleibt nichts anderes übrig, als die Nadel auszuziehen und an einer anderen Stelle einzustossen, was bei der Geringfügigkeit des Eingriffs durchaus gerechtfertigt, aber doch für den Operateur und die Umgebung unangenehm ist.

Fig. 383.

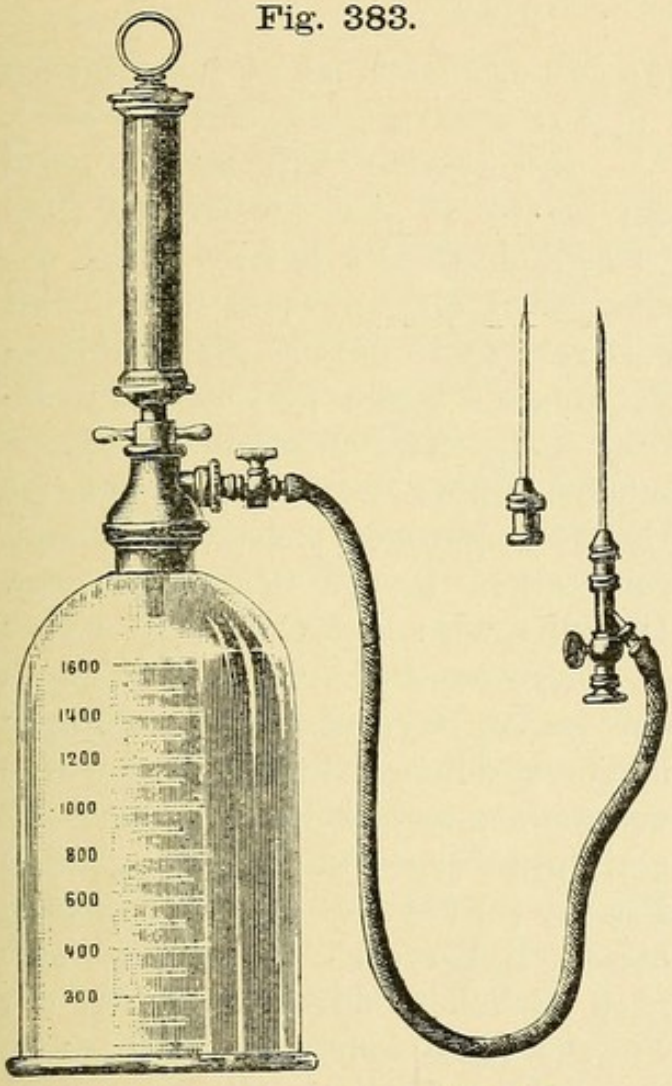


Aspirationsapparat nach Potain.

Fig. 384.

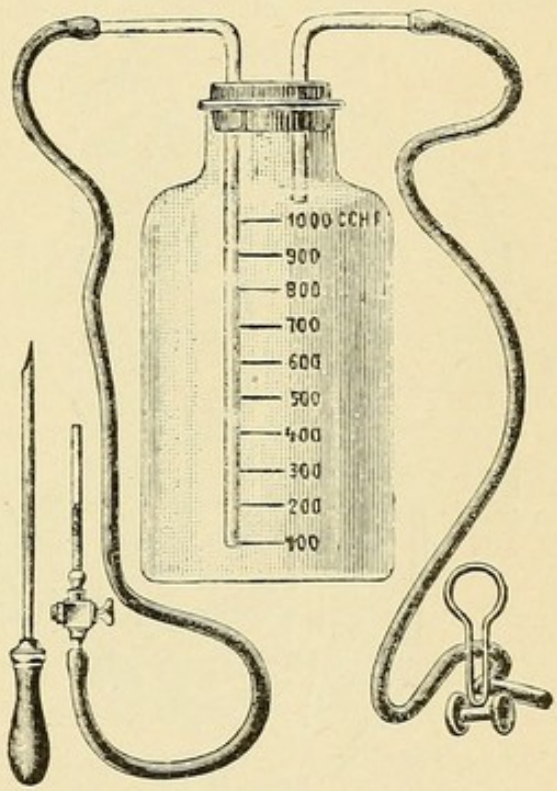


Aspirationsapparat nach Fürbringer.

Die Aspirationsapparate vereinfachte Fürbringer dadurch, dass er zum Aufsaugen der Flüssigkeit eine einfache Flasche gebraucht, deren luftdicht schliessender Pfropfen von zwei Glasrohren durchbohrt ist, von denen das eine bis zum Boden reicht und in eine antiseptische Flüssigkeit taucht, das andere dicht unterhalb des Pfropfens endigt (Spritzflasche). Das längere Rohr steht durch einen Schlauch mit dem Punctionsinstrument in Verbindung. Durch einen am kürzeren Rohr befestigten und mit

einem Quetschhahn verschliessbaren Schlauch kann die Luft in der Flasche durch Ansaugen mit dem Munde verdünnt werden.

Nach beendeter Punction wird die kleine Stichöffnung mit Jodoformcollodium verklebt und ein leichter Druckverband angelegt.

## Die **Punction mit dauernder Aspiration** (Quincke, Bülau)

wird für manche Formen des Empyems, namentlich im jugendlichen Alter, mit sehr gutem Erfolge in Anwendung gezogen (Fig. 385).

Fig. 385.

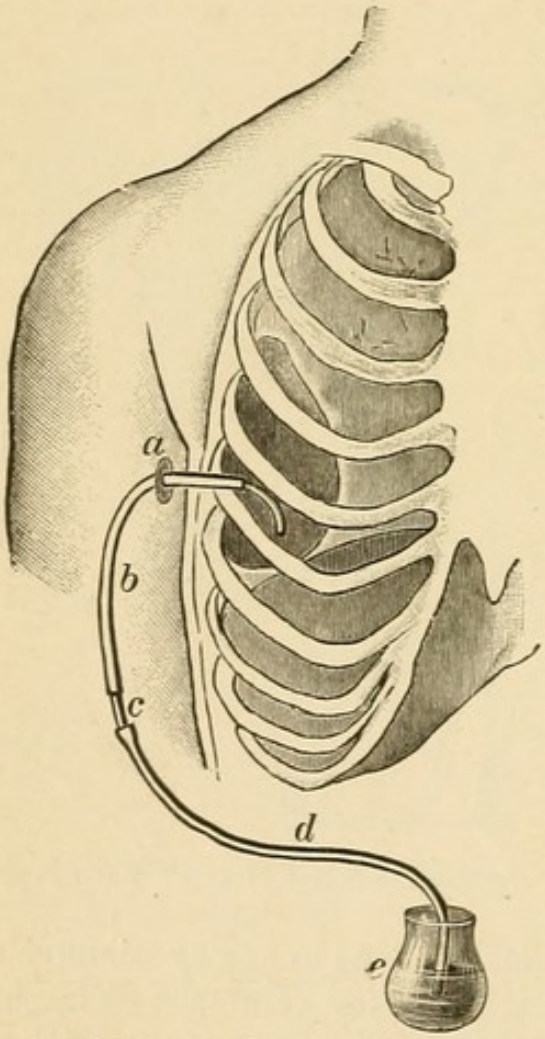


Aspirationsdrainage nach Bulau.

Ein starker Troicart (*a*) wird am besten in der Axillarlinie (und womöglich an der tiefsten Stelle des Empyems) eingestochen, der Stachel entfernt und durch die Canülenlichtung ein genau passendes Gummirohr (*b*) [Nélatoncatheter] eingeschoben; über diesem wird nun die Canüle ausgezogen, sodass das Gummirohr allein in der Brustwand liegt. Dasselbe wird mit Collodium sicher an der Brustwand befestigt und durch ein kurzes Glasrohr (*c*) mit einem längeren dünnen Gummischlauch (*d*) verbunden, dessen Ende in eine mit antiseptischer Flüssigkeit gefüllte Flasche (*e*) taucht. Die Saugwirkung dieser Hebervorrichtung lässt sich nach Belieben durch Senkung der Flasche vollkommen beherrschen; an dem eingeschalteten Glasrohr kann man den Abfluss des Eiters beobachten. Ist die Saugflasche voll, so wird der Gummischlauch zugedrückt, während die Flasche gereinigt oder erneuert wird. Auf diese Weise geht die Entleerung eines Empyems ganz langsam vor sich, während zugleich die von ihrem Druck befreite Lunge sich allmählich entfalten kann. Die Kranken können unter Umständen dabei herumgehen mit der Flasche in der Tasche.

## Die Thoracotomie,

die Eröffnung der Brusthöhle durch Schnitt,

muss bei allen eitrigen oder septischen Exsudaten ausgeführt werden, um dem Eiter dauernd genügenden Abfluss zu verschaffen.

Das Empyem wird wie jeder andere Abscess behandelt, durch Spaltung und Drainage. Da es sich um eine Eiterhöhle handelt, deren Wandungen z. Th. starr sind, z. Th. ihre Elasticität wesentlich eingebüsst haben, so muss man die Drainageöffnung so lange zu erhalten suchen, bis eine deutliche Verkleinerung des Empyems durch Zusammenrücken und Verwachsung seiner Wandungen (Pleura costalis und pulmonalis) eingetreten ist.

Der Kranke befindet sich bei diesem Eingriff in halbliegender Stellung und nur etwas nach der gesunden Seite geneigt; bei vollständiger Seitenlage auf der gesunden Seite kann plötzlicher Tod während der Operation eintreten (Paget).

Die **einfache Spaltung** der Brustwand in einem Intercostalraum genügt meistens nicht, da sich die Wunde eher schliesst, als das Empyem ausheilt und als Folge davon eine hartnäckige Empyemfistel zurückbleibt. Schon Hippocrates suchte durch Trepanation einer Rippe einen besseren Abfluss herzustellen. Zweckmässiger ist die subperiostale **Resection eines Rippenstückes** von etwa Fingerlänge; am Rücken resecirt man gewöhnlich die 7.—9. Rippe, in der Axillarlinie die 5. Rippe, s. S. 239. In die hierdurch hergestellte breite Oeffnung werden 1—2 sehr dicke Kautschukdrains eingeführt, die durch quer vorgesteckte Sicherheitsnadeln am Hineinschlüpfen in die Höhle verhindert werden. Zur Vergrösserung der Oeffnung kann man auch noch von demselben Schnitte aus durch starkes Emporziehen die nächsthöhere Rippe in gleicher Weise reseciren, die Pleura eröffnen, die zwischen den beiden Längsschnitten liegenden Weichtheile und Gefässe durch zwei mit der Aneurysmanadel durchgeführte Fäden unterbinden und die Pleuraschnitte durch einen senkrechten Schnitt verbinden; die Oeffnung klafft dann in Form von ⊥.

Die Heilung eines in dieser Weise drainirten Empyems nimmt verschieden lange Zeit in Anspruch, je nachdem die comprimirt gewesene Lunge noch die Fähigkeit besitzt, sich wieder zu entfalten und so die Lungenpleura der Rippenpleura zu nähern und zur Verwachsung zu bringen. Bei längerem (monatelangem)

Bestehen der Erkrankung hat sie diese Fähigkeit meistentheils fast ganz eingebüsst; die bestehende Höhle hat zwar Abfluss, verkleinert sich aber nicht, und der langdauernde Säfteverlust zehrt die Kräfte und das Leben des Kranken auf. In diesen Fällen gilt es, die starre Thoraxwand so beweglich zu machen („chirurgisch zu mobilisiren"), dass sie sich leichter der Lungenoberfläche nähert und gegen sie einzieht. Dieses suchte schon Simon dadurch zu erreichen, dass er über dem Empyem mehrere Rippen in grösserer Ausdehnung resecirte. Später ersann Esthlander (Homén) nach demselben Grundsatz seine **Thoracoplastik:** er verkleinerte die kranke Hälfte des Thorax dadurch, dass er in der Axillarlinie (wo die bedeckenden Weichtheile am dünnsten sind) 5—7 Rippen in einer Ausdehnung von 3—12 cm resecirte, und einen längsovalen Ausschnitt im Thoraxscelett anlegte. Zu dem Zweck macht man einen grossen senkrechten Schnitt über der betreffenden Stelle, präparirt die Weichtheile über den Rippen zurück und resecirt die letzteren subperiostal. Nach breiter Spaltung der Pleura gewinnt man einen genügenden Ueberblick über die Ausdehnung des Empyems und den Zustand der Lunge. Bei der Heilung schieben sich die Rippenenden zusammen und ziehen sich zugleich nach innen ein.

Fig. 386.

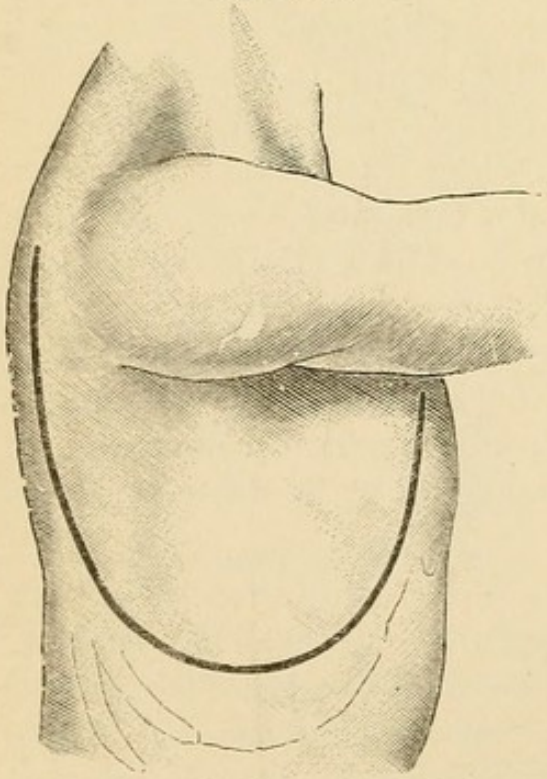

Thoracoplastik nach Schede.

Bei ganz veralteten Fällen ging Schede kühn und mit dem besten Erfolge so vor, dass er die ihrer knöchernen Bestandtheile beraubte, schlaff gemachte Brustwand unmittelbar auf die collabirte Lunge legte und hier zur Verheilung brachte. Er bildet einen grossen Lappen mit oberer Basis aus der Thoraxwand (Fig. 386). Der Schnitt beginnt über dem vorderen Rande des Pectoralis maior in der Höhe der Achselhöhle, steigt bogenförmig bis zur unteren Grenze der Pleura herab und zieht am Rücken zwischen Wirbelsäule und Schulterblatt bis zur 2. Rippe hinauf. Der alle Weichtheile sammt der Scapula

enthaltende Lappen wird nach oben hin zurückpräparirt, dann werden sämmtliche Rippen, von der zweiten abwärts, von ihrem Knorpelansatz bis zum Tuberculum costae resecirt. Nach breiter Spaltung der Pleura costalis in ganzer Ausdehnung der Wunde hat man eine freie Einsicht in die Pleurahöhle. Der ganze Rest der Thoraxwand (Intercostalmuskeln, verdickte Pleura) wird mit starker Scheere abgetragen, indem die vorher zwischen zwei Fingern comprimirten Rippenarterien jedesmal nach der Durchschneidung unterbunden werden. Nach Reinigung der Lungenpleura und Entfernung aller Granulationswucherungen mit einem grossen scharfen Löffel wird der Hautlappen über die Lunge gelagert und durch einen Druckverband in dieser Stellung befestigt. Die Verklebung der grossen Wunde erfolgt meist per primam. Auch hört mit einem Schlage das bisher vorhandene remittirende Fieber auf.

Bei der **Nachbehandlung des Empyems** wurde früher vielfach gerathen, täglich durch gründliche Ausspülungen u. s. w. die Höhle zu reinigen. Roser rollte sogar den Kranken, wie ein Fass, hin und her, um alle Theile der Höhle mit der antiseptischen Spülflüssigkeit in Berührung zu bringen.

Durch diese häufigen Spülungen wird indess die Heilung (Verklebung der beiden Pleurablätter) mindestens verzögert, indem die frischen, zarten Adhäsionen mechanisch auseinander gezerrt werden. Es ist sogar plötzlicher Tod während des Ausspülens beobachtet worden. Deshalb überlässt man besser das Innere der Höhle sich selbst, und bespült dasselbe nur Einmal (bei der Operation), aber gründlich, mit starken, nicht giftigen Antisepticis.

Später begnügt man sich, den durchtränkten Verband zu erneuern, die Drainröhren herauszunehmen und von stagnirenden Gerinnseln zu reinigen, im Uebrigen aber lässt man die Wundhöhle in Ruhe (wenn nicht etwa neue Zersetzungsvorgänge eine erneute Desinfection erheischen).

---

## Die Pneumotomie,

das Einschneiden der Lunge ist in neuerer Zeit mehrfach mit gutem Erfolge ausgeführt worden:

a) um Tumoren, Cysten (Echinococcen) oder einen tuberculösen Herd zu entfernen (sehr selten möglich),

b) um Abscesse und grössere (sackartige) Bronchiectasien zu eröffnen,
c) um Gangrän durch abgestorbenes Gewebe (nach Verletzungen) oder festsitzende Fremdkörper zu beseitigen,
d) um tuberculöse Cavernen zur Heilung oder Schrumpfung zu bringen, vorausgesetzt, dass der tuberculöse Herd ein umschriebener ist, bei sonst gesunder oder fast gesunder Lunge.

Die Pneumotomie wird mit dem Thermokauter ausgeführt; Hauptbedingung für die Operation ist die sichere Verwachsung der beiden Pleurablätter über der Operationsstelle.

Nachdem man durch physikalische Untersuchung und Probepunction mit der Pravaz'schen Spritze oder dem Capillartroicart den Sitz der Erkrankung genau festgestellt hat, wird über dieser Stelle die Brustwand eingeschnitten und ein genügendes Stück einer oder mehrerer Rippen resecirt (s. S. 239). Wegen der Unsicherheit der Diagnose ist es oft nöthig, dies von einem grösseren Lappenschnitte aus zu thun. Ob Verwachsungen der Pleura bestehen, ist nie sicher zu sagen; man kann daher am besten die Pleurablätter sofort bei der Eröffnung vernähen oder man sucht nach gelungener Freilegung der Pleura costalis durch extrapleurale Palpation (Tuffier) sich über die Beschaffenheit der Lunge zu unterrichten, oder man operirt nach Quincke zweizeitig, indem man zunächst die Pleurablätter in der angelegten Wunde durch Aetzung mit Chlorzinkpaste zur Verklebung bringt. Dann dringt man mit dem rothglühenden Thermokauter ohne erhebliche Blutung in das Lungengewebe in die Tiefe, bis man auf den Erkrankungsherd trifft: Der Inhalt desselben entleert sich nach aussen. Ob man nun ein Drainrohr einlegt oder nur tamponirt, hängt von der Lage der Höhle und der Beschaffenheit ihres Secrets ab. Der künstliche Fistelgang schliesst sich nach einiger Zeit von selbst, während sich der Auswurf und das Allgemeinbefinden der Kranken bedeutend bessert.

Bei tuberculösen Cavernen, deren Wandungen von derbem, schwielig verdicktem Gewebe umgeben sind und daher weniger leicht zusammenschrumpfen können, als einfache Lungenabscesse, kommt es vor allem darauf an, neben der Chlorzinkätzung die Rippenresection unter Mitnahme des Periostes so auszuführen, dass die Wunde mit tief eingezogener nachgiebiger Narbe ausheilen kann (Quincke).

Da diese Cavernen am häufigsten in den Lungenspitzen vorkommen und meist auch feste pleuritische Verwachsungen bis zum zweiten Intercostalraum bestehen, ist es zweckmässig, dieselben vom ersten Intercostalraum aus zu eröffnen.

Sonnenburg verfuhr in folgender Weise:

Der Hautschnitt verläuft daumenbreit unter der Clavicula vom Manubrium sterni bis etwa 4 cm vor dem Proc. coracoideus. Spaltung der tiefen Brustfascie; der M. pectoralis minor wird sichtbar. Nachdem man mit den Fingern stumpf den vorliegenden Intercostalraum freigelegt hat, wird der unter der Clavicula hervortretende kurze Bogen der ersten Rippe mit der Rippenscheere resecirt, die Intercostalmuskeln und die Pleura durchschnitten und nun mit dem Thermokauter das vorliegende Lungengewebe bis auf die Caverne durchgebrannt.

Tuberculöse Cavernen bieten aber wohl kaum mehr Indicationen zum operativen Eingreifen (Sonnenburg).

---

In ähnlicher Weise lassen sich auch grössere Stücke der Lunge (Geschwülste) entfernen; ob die Resection eines Lungenlappens **(Lungenresection)** oder gar einer ganzen Lunge am Hilus erlaubt ist **(Lungenexstirpation)**, lässt sich nach den bisherigen Erfahrungen noch nicht sicher entscheiden.

---

Die **Punctio pericardii** bei serösem und blutigem Erguss in den Herzbeutel macht man, wenn durch die Grösse desselben Athmung und Herzthätigkeit hochgradig beeinträchtigt sind (Rose's Herztamponade), im wesentlichen wie die Punction der Pleura, aber nur mit dem Aspirationsapparat.

Die Hohlnadel wird am besten im 4. oder 5. Intercostalraum etwa 2 cm vom linken Sternalrande entfernt senkrecht eingestossen: die Entleerung soll nur langsam stattfinden (Ohnmacht!).

Sicherer ist aber:

Die **Pericardiotomie.** Die Eröffnung des Herzbeutels durch Schnitt bei eitrigem Erguss wird durch einen Querschnitt im 4. oder 5. linken Intercostalraum und schichtweisem Vordringen in die Tiefe ausgeführt. Die Art. mammaria interna

muss hierbei unterbunden werden. Um das Pericard in grösserer Ausdehnung freizulegen, empfiehlt sich die Resection eines Rippenknorpels, wie bei der Unterbindung der Mammaria int. (s. S. 236). Von einem ähnlichen Schnitt aus hat Rehn sogar erfolgreich eine Herzwunde durch Naht verschlossen.

---

# Operationen an der Brustdrüse.

## Die Incisio mammae,

das Einschneiden in die Brustdrüse

bei Abscessen nach Mastitis, gestaltet sich mitunter nur wie die einfache Spaltung eines oberflächlichen Abscesses.

Sitzt der Eiter mehr in der Tiefe, so kann die Operation schwieriger werden und erfordert die Narkose.

1. Der Hautschnitt muss radiär verlaufen, von der Peripherie nach der Gegend der Brustwarze zu, um die ebenfalls radiär verlaufenden Milchgänge möglichst zu schonen.

2. Nach Durchtrennung der meist ziemlich reichlichen Fettschicht, in welcher die Drüse liegt, eröffnet man den Abscess durch Einstechen des Messers, und während der Inhalt hervorquillt, führt man den Finger ein und tastet die Innenfläche der oft sehr buchtigen Höhlung ab; die dieselbe durchziehenden Stränge und Bindegewebszüge werden durchgerissen, kleinere Nebenhöhlen dadurch eröffnet und so alle Ausbuchtungen beseitigt; die Ausschabung mit dem scharfen Löffel kann mitunter nöthig und zur schnelleren Heilung dienlich sein.

3. Die Blutung steht nach einiger Zeit durch Druck; die Wundhöhle wird locker tamponirt; bei grosser Ausdehnung und retromammären Abscessen ist es rathsam, ausserdem noch ein Drainageloch am abhängigsten Theile in die Haut zu schneiden.

---

## Die Exstirpatio mammae.

Gutartige Neubildungen, welche nicht zu gross sind, kann man aus der Brustdrüse herausschneiden, exstirpiren; haben dieselben aber das Drüsengewebe in weiterer Ausdehnung ergriffen oder liegen sie an mehreren Stellen zerstreut in demselben, so ist es besser, die ganze Drüse fortzunehmen **(Ablatio mammae).** Die Haut wird durch zwei schräg von oben aussen nach unten

innen verlaufende Bogenschnitte, welche die Brustwarze zwischen sich lassen, durchtrennt. Zuerst wird der untere Schnitt geführt und der Rand des Pectoralis maior freigelegt; dann macht man den oberen Schnitt, löst die Haut bis zur oberen Grenze der Drüse ab, ergreift nun das umschnittene Organ mit der vollen Faust und löst es möglichst stumpf durch Zug und mit dem Messerstiel von der Unterlage (Muskelfascie) ab; hierbei ist die Blutung geringer, als bei Anwendung des Messers.

Stark hypertrophische oder mit mehreren gutartigen Tumoren durchsetzte Mammae lassen sich auch durch **temporäre Ablösung** zum Schwinden bringen, wenn man sie zur Hälfte ihres Umfangs am Rande umschneidet und von der Unterlage ablöst. Klappt man sie nach Stillung der Blutung wieder in ihre frühere Lage zurück, so bedingt das sich bildende Narbengewebe und die Thrombosirung der Gefässe eine verminderte Blutzufuhr.

Hat man aber nach dem Aussehen und dem Verlauf der Erkrankung den Verdacht, dass die Geschwulst bösartig ist, dann muss nicht nur die ganze Mamma ausgeschnitten, sondern es muss auch noch die Achselhöhle „ausgeräumt“ werden, **selbst wenn in derselben keine erkrankte Stelle zu fühlen ist.**

---

## Die Ablatio mammae mit Ausräumung der Achselhöhle

wegen bösartiger Neubildungen (Carcinom, Sarcom) macht man folgendermassen:

1. Die Haut wird durch zwei bogenförmige Schnitte, welche ausser der Brustwarze auch eine etwa mit der Haut verwachsene Stelle der Geschwulst zwischen sich lassen, durchtrennt, wie oben beschrieben (S. 252). Der untere Bogenschnitt wird zuerst geführt und dringt sofort bis auf den M. pectoralis maior.

2. Von diesem Schnitte aus wird von unten her die Mamma, ohne sie zu zerren oder zu quetschen, **sammt der Muskelfascie** durch Schnitte, welche den Muskelfasern gleichlaufend geführt werden, vom Brustmuskel abgeschält bis zur oberen Grenze.

3. Nun erst wird der obere Bogenschnitt durch die Haut gemacht und ebenfalls bis auf den Muskel vertieft; die jetzt ausgelöste Brustdrüse hängt nur noch am Fettgewebe (oder den bis in die Achselhöhle eindringenden Lobuli aberrantes) in ihrem oberen äusseren Winkel, und wird hier noch **nicht** durchgeschnitten.

Die Blutung, welche bei der Ablösung der Mamma nur selten sehr beträchtlich ist, stammt aus Aesten der Art. thoracica longa, mammaria externa und interna und den Art. intercostales. Sie wird vorläufig durch Druck mittelst eines grossen Schwammes oder mit sterilisirten Gazeballen gestillt.

Der M. pectoralis wird sehr sorgfältig auf etwaige erkrankte Stellen abgetastet; hat man auch nur den geringsten Verdacht, so wird die Stelle im Gesunden ausgeschnitten, oder die erkrankten Fasern in ihrer ganzen Länge exstirpirt; nöthigenfalls schneidet man den ganzen Muskel weg und zwar von seinem Ansatz am Humerus bis zum Sternum. Auch der M. pectoralis minor muss mitunter zur Entfernung erkrankter Drüsen quer durchtrennt oder ganz entfernt werden (Halsted, Meyer).

Fig. 387.

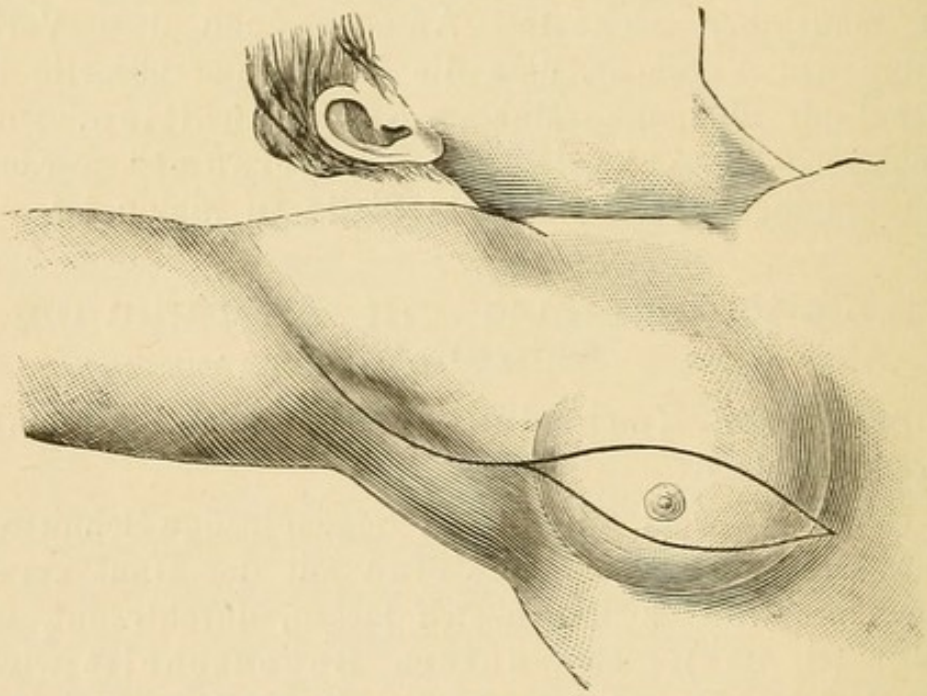

**Hautschnitt bei Ablatio mammae mit Ausräumung der Achselhöhle.**

4. Vom oberen Wundwinkel aus wird der Hautschnitt leicht bogenförmig zwischen den Rändern des M. pectoralis maior und latissimus dorsi in die Achselhöhle hineingeführt (Fig. 387).

5. Nach Durchtrennung der Fascia axillaris und Freilegung der Ränder der beiden Muskeln dringt man an der seitlichen Brustwand auf dem M. serratus anticus maior gegen die Achselhöhle vor. Alles Fett und Bindegewebe sammt den darin enthaltenen Lymph-

**drüsen und Lymphgefässen** wird theils stumpf, theils mit dem Messer **als Ganzes** herausgeschält. Besondere Vorsicht ist nothwendig, wenn man sich der Aussenwand der Achselhöhle, gebildet von dem Oberarmkopf und den auf ihm verlaufenden grossen Gefässen nähert. Die Arteria axillaris liegt geschützt durch die grossen Nervenstränge. Am oberflächlichsten und am leichtesten zu verletzen ist die grosse Achselvene, mit deren

Fig. 388.

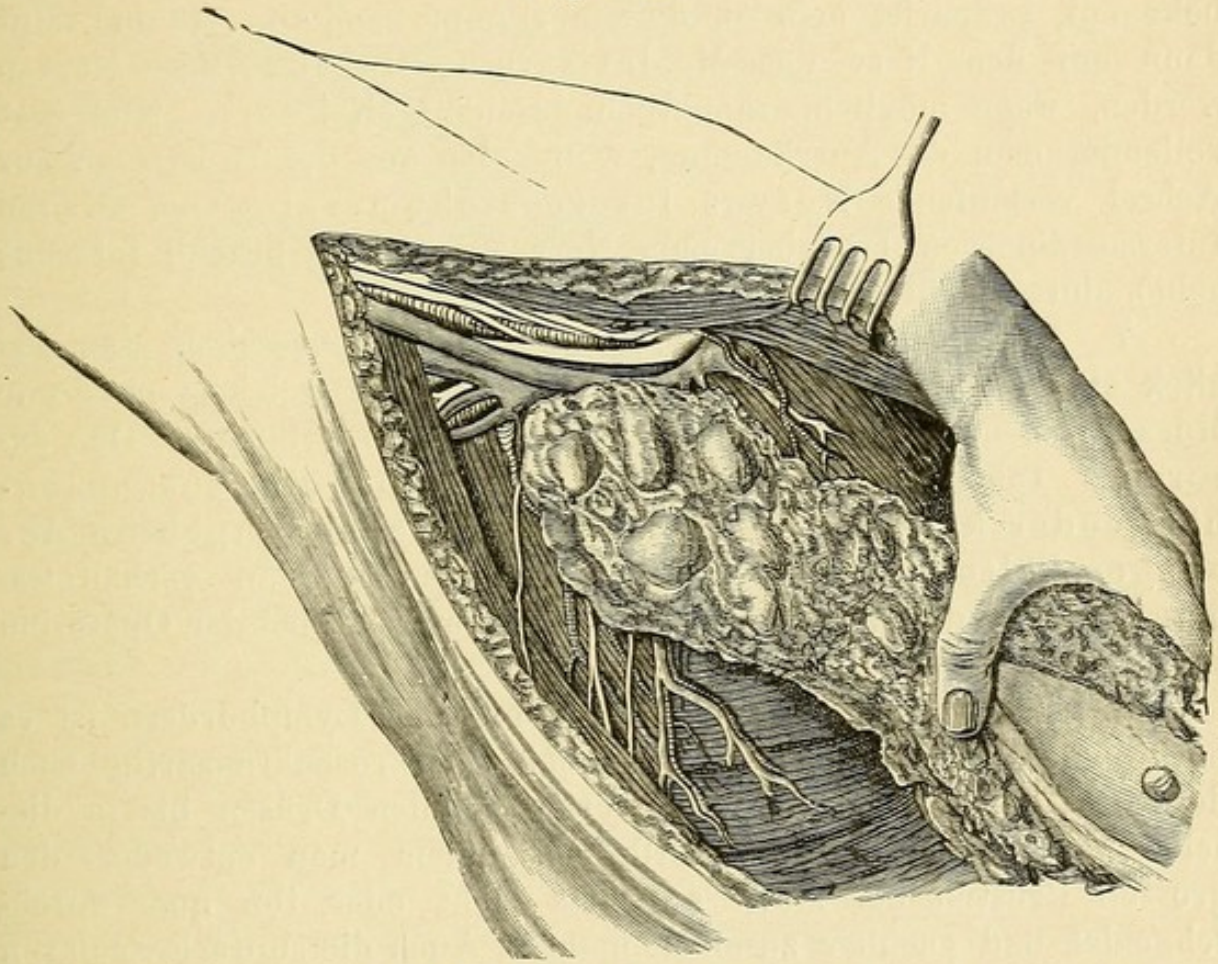

**Ausräumung der Achselhöhle.**

Wand sehr oft das umgebende Zellgewebe und die eingelagerten Drüsen verwachsen sind. Hier präparirt man vorsichtig mit Pincette und Hohlsonde möglichst stumpf die Venenwand frei; sollte sie angeschnitten werden, so legt man eine wandständige Ligatur an. Müssen erkrankte Stellen aus ihrer Wand herausgeschnitten werden, so vernäht man das entstandene Loch der Länge nach fortlaufend. Der grosse Brustmuskel muss mit stumpfen Haken stark nach oben gezogen, der Arm nicht zu

stark erhoben, sondern mehr wagerecht zum Rumpfe gehalten werden, um die Spannung der Muskeln zu vermindern. Auch hüte man sich durch zu starken Zug an dem zu entfernenden Gewebe die Vene blutleer zu machen, weil sie dann nicht von einem Zellgewebsstrang zu unterscheiden ist.

6. Sobald man die Aussenwand der Achselhöhle freigelegt hat und nun an der hinteren Wand das in der Tiefe auf dem M. subscapularis liegende subscapulare Gefässbündel und den medianwärts liegenden zweiten Nervus subscapularis zu Gesicht bekommt, präparirt man an diesem stumpf nach abwärts und trifft dann auf den Nerv des M. latissimus dorsi. Diese Nerven werden, wenn möglich, sämmtlich geschont (Küster). Nun erst vollendet man die Ausräumung, wobei der aus der Brustwand zur Achsel verlaufende Nervus intercostohumeralis vom zweiten Intercostalnerven (welcher zum Nervus cutaneus brachii internus geht), durchschnitten wird (Fig. 388).

7. Nach vollendeter Operation soll die **Achselhöhle den Anblick eines anatomischen Präparates** bieten, in welchem man nur Muskeln, Nerven und Gefässe (Vena axillaris) erblickt. Der exstirpirte Inhalt der Achselhöhle hängt als ein zusammenhängender keilförmiger Fettbindegewebsklumpen an der ausgeschälten Brustdrüse. Nur dann ist man verhältnissmässig sicher, die Wunde vor einer Krebsinfection bei der Operation zu schützen.

8. Bei ausgedehnterer Erkrankung der Lymphdrüsen ist es nothwendig, die von der Achselhöhle aus rosenkranzartig nach der Schlüsselbeingrube sich erstreckenden Drüsen bis in dieselbe freizulegen und zu entfernen, indem man entweder den grossen Brustmuskel stark aufwärts zieht oder ihn quer durchschneidet und nachher zusammennäht. Auch die supraclavicularen Drüsen müssen dann stets exstirpirt werden (temporäre Durchsägung des Schlüsselbeins).

9. Nach Unterbindung aller durchschnittenen Gefässe wird die grosse Wunde in ganzer Ausdehnung vernäht. Die Achselhöhle wird drainirt, oder noch besser man schneidet die Haut am abhängigsten Punkte (in liegender Stellung) über einer eingeführten Kornzange ein, führt durch den Schlitz einen starken Catgutfaden, und bringt durch Knotung desselben über der Nahtlinie den Schlitz zum Klaffen, so dass die Wundsecrete durch denselben Abfluss haben (Maass-Hoffa) [Fig. 389]. Zweckmässiger noch scheint

das Einschieben eines dicken an einem Seidenfaden befestigten („gefesselten") Drainrohrs in diese Oeffnung, das am 2. oder 3. Tage an dem unter dem Verbande nach aussen geleiteten Faden herausgezogen wird.

Fig. 389.

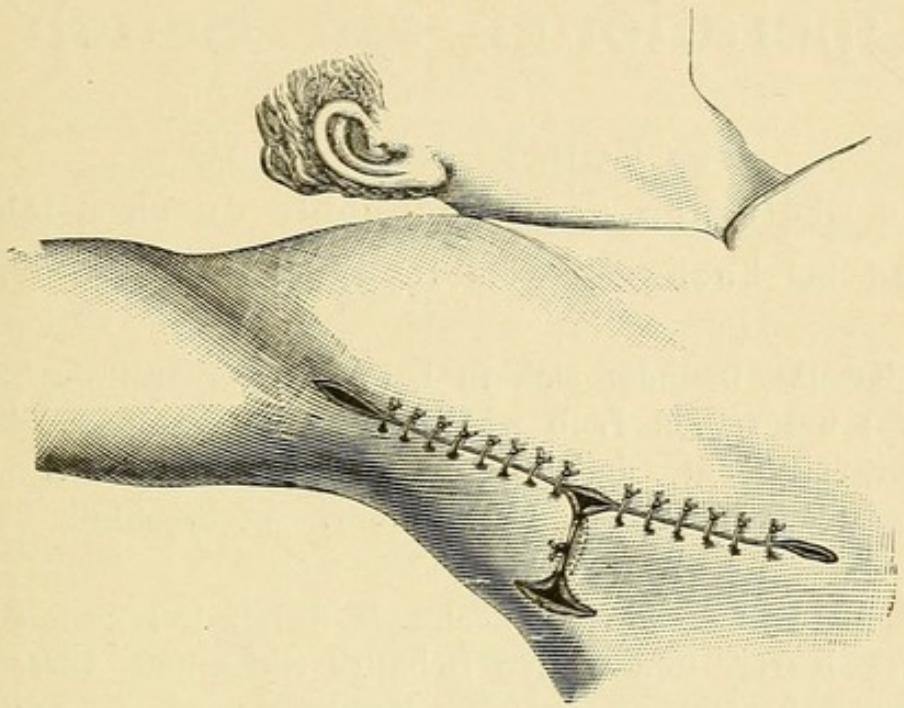

**Naht und Drainage nach Ablatio mammae mit Ausräumung der Achselhöhle.**

Ein Polsterverband drückt die Wundflächen sanft aneinander, ein kugelförmiger Tupfer drängt die Haut in die Achselhöhle hinein; der ganze Arm der erkrankten Seite wird unbeweglich an die Brustwand angewickelt.

Nach der meist rasch erfolgenden Heilung entsteht mitunter durch die Narben in der Achselhöhle Oedem des Armes und das Unvermögen, denselben zu erheben. Letzterem Uebelstande sucht Küster durch die Schonung der oben genannten Nerven abzuhelfen. Rydygier verhütet die Narbenbildung über den Nervenstämmen, indem er den Hautschnitt in der Achselhöhle lappenförmig nach dem Rande des M. latissimus dorsi zu anlegt.

War es nicht möglich, soviel Haut zu erhalten, dass überall die Naht angelegt werden kann, so macht man die Wundränder durch Ablösung von ihrer Unterlage beweglich und dehnbarer oder man schliesst den Defect durch Plastik oder Hautverpflanzung, oder lässt die Wunde durch Granulation heilen, wobei man etwa auftretende Recidive leichter erkennen und beseitigen kann.

# Operationen am Bauch.

## Die Punctio abdominis,

die Eröffnung der Bauchhöhle durch Stich,

macht man bei hochgradigem Hydrops ascites in folgender Weise:

Der Kranke befindet sich in halbsitzender Stellung am Rande des Lagers; um seinen Leib wird ein Handtuch (oder eine breite Binde) derart gelegt, dass die Enden sich in der Nabelgegend kreuzen. Die Harnblase muss zuvor, nöthigenfalls mit dem Catheter, entleert werden.

1. Nachdem man sich nochmals durch Percussion über die Grenze des leeren und vollen Schalles Sicherheit verschafft hat (die Därme schwimmen auf dem Erguss), wird ein mittelstarker Troicart, an dessen Canüle durch die aufgelegte Zeigefingerspitze die Tiefe, bis zu welcher eingestochen werden soll, markirt ist, **in der Linea alba**, etwa in der Mitte zwischen Nabel und Symphyse senkrecht in die Bauchhöhle eingestossen (Fig. 390). Mitunter kann man die Stichöffnung seitlich in einer vom Nabel zur Spina ilium anterior gezogenen Linie anlegen (dabei Verletzung der Art. epigastrica inferior möglich!)

Fig. 390.

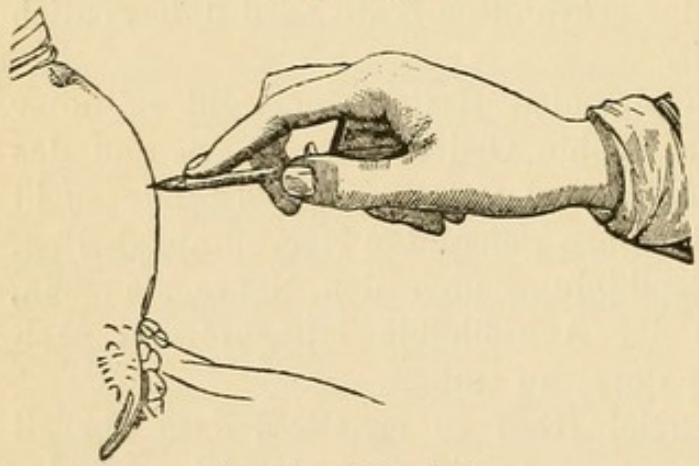

Punctio abdominis.

2. Während der Stachel des Troicarts entfernt wird, stürzt aus der Canüle die Flüssigkeit im Strahle hervor. An das Ende der Canüle wird nun ein passender Gummischlauch befestigt und dieser in ein tieferstehendes Gefäss geleitet.

Lässt der Druck während des Ausfliessens nach, so kann er durch Anziehen des Handtuchs etwas gesteigert werden; hierdurch wird auch zugleich der in den Unterleibsorganen durch die Punction eintretenden Druckschwankung mit ihren Folgen (Husten, Ohnmacht) vorgebeugt.

3. Fliesst nichts mehr ab, so entfernt man die Canüle und verklebt die kleine Stichöffnung mit Heftpflaster oder Jodoformcollodium; der Leib des Kranken wird mit einem leichten Druckverband versehen, um die Druckentlastung mit ihren Folgen (Hyperämie) und die Wiederansammlung des Exsudates möglichst zu verhindern.

Bei sehr dicken Bauchdecken ist es zweckmässig, die Haut durch einen kleinen Messerschnitt an der Punctionsstelle unter Lokalanaesthesie zu durchtrennen: der Troicart dringt dann leichter durch.

Sehr schwachen Kranken giebt man während des Ausfliessens der Flüssigkeit einen Schluck Cognac oder Wein. Stellt sich Ohnmacht ein, so unterbricht man das Abfliessen durch Zudrücken des Gummischlauches. Stockt der Abfluss durch vorgelagerte Fibrinflocken oder eine Darmschlinge, so kann man dieselben durch ruckweises Kneten des Gummischlauches von der Canülenmündung fortschleudern, oder muss sie durch ein in die Canüle eingeschobenes stumpfes Instrument (Sonde, Nélatonkatheter) vorsichtig bei Seite schieben. Probepunctionen mit der Pravaz'schen Spritze können an jeder Stelle vorgenommen werden.

---

## Die Laparotomie (Coeliotomie),

die Eröffnung der Bauchhöhle durch Schnitt,

wird gemacht:

a) um an den Baucheingeweiden chirurgische Eingriffe ausführen zu können oder

b) zu diagnostischen Zwecken.

**Vorbereitungen:** Mehrere Tage zuvor ist, wenn es das Leiden gestattet, für gehörige Entleerung des Darmcanals durch Abführmittel und Darmspülungen zu sorgen, kurz vor der Operation muss der Kranke ein Vollbad genommen haben und seine Blase entleert werden. Auch eine Magenspülung ist stets von Vortheil.

Die Operation selbst muss möglichst schnell in einem warmen Raume (20° R.), dessen Luft zuvor (durch Dampfspray) durchfeuchtet ist, ausgeführt werden; um dem Kranken nicht viel Wärme zu entziehen, lässt man ihn auf einem warmen Wasserkissen liegen und umhüllt seine Glieder mit Watte oder Flanell. Da ein einmal inficirtes Bauchfell sich niemals vollständig desinficiren lässt, so ist bei der Operation die strengste Asepsis zu beobachten, s. Bd. I.

Nach Eröffnung der Bauchhöhle wendet man für gewöhnlich keine Spülungen mit desinficirenden Lösungen an. Blut wird mit stark ausgedrückten aseptischen Tupfern ausgewischt. Hervorgezogene Eingeweide werden in sterile warme Mullcompressen eingehüllt, bis sie zurückgebracht werden können.

Ausspülungen der Bauchhöhle mit Salzwasser (0,6 %) der Tavel'schen Lösung (Na. carbon. calcin. 2,5, Na. chlorat. pur. 7,5, Aq. dest. 1000) oder ungiftigen desinficirenden Lösungen (Bor, Salicyl, Rotterin) soll man nur da vornehmen, wo eine Infection (Eiter, Koth) stattgefunden hat. Besser aber ist auch hier meist das sorgfältige Austupfen mit sterilen feuchten Mullbäuschen.

---

1. Der **Hautschnitt** wird so lang gemacht, als es für die Operation nöthig scheint, am besten in der Linea alba; läuft der Schnitt über die Nabelgegend, so umgeht man den Nabel nach links. Je nach dem Organ, zu welchem man gelangen will, kann man auch seitlich von der Linea alba, am äusseren Rande des M. rectus abdominis oder in den Fasern desselben Längsschnitte anlegen; unter Umständen können Schräg- oder Querschnitte zweckmässig sein.

Beim Schnitt in der Mittellinie gelangt man nach Durchtrennung der Haut und der darunter liegenden Fettschicht zunächst auf die weissglänzende Linea alba. Trifft man, wenn der Schnitt nicht genau in der Mittellinie gemacht wurde, auf Fasern des Rectus abdominis, so ermittelt man durch eine Sonde den Rand der Muskelscheide und damit die Linea alba.

2. Nach Durchtrennung derselben kommt meist eine mehr oder weniger dicke Schicht subperitonealen Fettes zum Vorschein und dann das zarte, fast durchsichtige Peritoneum.

3. Erst nachdem jegliche Blutung sorgfältig gestillt ist, wird nun zwischen zwei Pincetten eine Falte des Bauchfells aufgehoben und mit Messer oder Scheere eingeschnitten; sofort wird eine breite platte Hohlsonde eingeführt und auf derselben der Schnitt so erweitert, dass man mit zwei Fingern der linken Hand in die Bauchhöhle eindringen kann; während dieselben die Därme schützen, wird zwischen ihnen das Bauchfell so weit gespalten, wie die äusssere Haut.

4. Die Ränder des Bauchfellschnittes werden durch einige in Abständen von ungefähr 5 cm angelegte Knopfnähte, deren Enden lang bleiben, an die äussere Haut angesäumt.

Nun kann man die Hand in die Bauchhöhle einführen und die nöthigen Operationen vornehmen.

---

Die **Wiedervereinigung der Wunde** muss sehr sorgfältig geschehen.

Wenn man den Eingriff rasch beendigen muss, so legt man zuerst mehrere tiefgreifende Seidennähte an durch Haut und Bauchfell zugleich, und vereinigt dann die Haut zwischen diesen Nähten noch durch mehrere oberflächliche Catgutnähte. Besser ist aber für die spätere Festigkeit der Narbe die Etagennaht: zuerst werden die serösen Flächen des Bauchfells, dann die darüberliegenden Theile, Fascie oder Muskel durch Knopfnaht oder fortlaufend mit Catgut (oder Silberdraht, Schede) vereinigt und endlich die Hautränder durch abwechselnd mit Catgut und Seide angelegte Nähte geschlossen. Drainage in Gestalt von Gummi- oder Glasröhren oder Jodoformdocht wird nur angewendet, wenn eine Infection der Bauchhöhle vorliegt. In solchen Fällen ist es sogar zweckmässig, die Wunde gar nicht zu vernähen, um die Bauchhöhle vom Druck zu entlasten und den Abfluss des Exsudats zu sichern. Israel macht bei diffuser eitriger Peritonitis einen ausgiebigen Kreuzschnitt durch die Bauchdecken und lässt ihn offen. Vor die Därme wird eine Schürze von sterilem Mull gelegt. Sie ziehen sich nach längerer Zeit von selbst in die Bauchhöhle zurück.

Hat man bei der Operation (z. B. nach Entfernung sehr grosser Geschwülste) in der Bauchhöhle einen „todten Raum“ erzeugt, aus dessen Wandungen leicht eine Nachblutung stattfinden könnte, so tamponirt man diesen nach Mikulicz in der Weise, dass man ihn mit einem grösseren Stück Jodoformgaze auskleidet und dann diesen Gazebeutel mit sterilisirter Gaze ausfüllt, deren

Enden aus einem Winkel der im übrigen genähten Laparotomiewunde herausgeleitet werden; durch allmähliches Ausziehen der Gaze kann sich die Höhle langsam verkleinern und schliessen.

Der **Verband** kann entweder mit Jodoformcollodium oder mit Jodoformgaze, Watte und Heftpflasterstreifen angelegt werden. Mässige Compression des ganzen Bauches durch eine breite Binde hat vielfachen Nutzen, ebenso die Compression durch aufgelegte Sandsäcke.

Tritt nach der Operation heftiges Erbrechen auf, so ist Injection von Coffein oder Darreichung von Opiumtinctur oder Eispillen mitunter sehr wirksam. Ist das Erbrechen sehr hartnäckig, so können Magenausspülungen von Nutzen sein.

Bei der **Nachbehandlung** ist die **Ernährung** von grösster Wichtigkeit, da bei Operationen am Magen und Darm nur leicht resorbirbare und reizlose Nahrung gereicht werden darf. Manchmal ist für die ersten Tage die Ernährung vom Rectum aus angezeigt. Die neueren Nährpräparate ermöglichen aber auch eine zeitweise genügende Nahrungszufuhr vom Magen aus. Für leichtere Fälle dürfte folgender einfache Speisezettel ausreichen:

am Operationstag: nur Mundspülung mit kaltem Wasser.
1. Tag: ½ l Milch, kalt, stündlich 1 Esslöffel.
2. Tag: dazu: Morgens und Nachmittags je ein Zwieback.
3. Tag: dazu: ein weichgekochtes Ei.
4. Tag: dazu: Mittags Weinsuppe.
5. Tag: dazu: gekochte Taube, oder geschabtes Fleisch, leicht übergebraten mit Kartoffel- oder Reisbrei.
6. Tag: von nun an täglich etwas mehr gute und leichtere Speisen, daneben kann von Anfang an Wein (Schaumwein) gegeben werden.

Fig. 391.

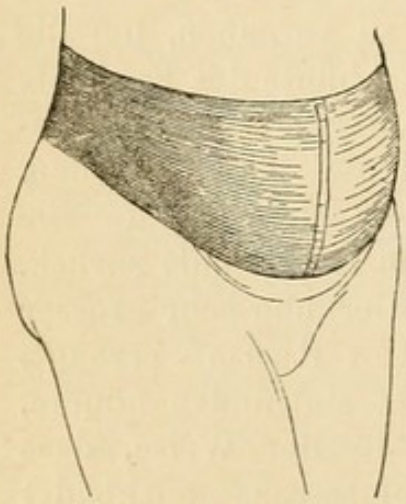

Leibbinde nach Laparotomie.

Die Verbandabnahme erfolgt gewöhnlich am 10. bis 12. Tage; die Entlassung etwa in der dritten Woche.

Jeder Laparotomirte muss lange Zeit eine Leibbinde tragen, um ein Auseinanderweichen der Wundränder (Bauchhernie) zu vermeiden (Fig. 391).

---

Bardenheuer hat zur Untersuchung der Eingeweide ohne Verletzung des Bauchfells den **extraperitonealen Explorativschnitt** empfohlen, um durch das dünne parietale Peritoneum hindurch (diaperitoneal) die Eingeweide abzutasten; er legt

zu diesem Zwecke sehr grosse Schnitte bis auf das Peritoneum an, von welchen er die Bauchwand als grossen Lappen (Thürflügel) in weiter Ausdehnung ablöst. Von einem Lumbalschnitt am vorderen Rande des M. sacrolumbalis entlang ausgehend, macht er Querschnitte entweder oben am Rippenbogen oder unten am Darmbeinkamm entlang (Lumbal-, Costal-, Iliacalschnitt, Thürflügelschnitt). Um zu den Organen des kleinen Beckens zu gelangen, löst er durch einen queren Schnitt die Bauchwand verschieden weit von dem vorderen oberen Beckenrande ab (Suprasymphysärschnitt).

---

## Laparotomie bei Ileus.

Beim Ileus durch mechanischen Darmverschluss (Fremdkörper, Neubildungen, Narbenstricturen, Invaginationen, Verschlingungen, Achsendrehungen, Abschnürung durch Stränge u. s. w.) ist, wenn innerliche Mittel nicht geholfen haben, die Laparotomie angezeigt; wenn aber bereits septische Darmlähmung eingetreten ist, d. h. wenn man in dem fassartig aufgetriebenen Bauche keine einzelnen sich bewegenden Darmschlingen mehr unterscheiden kann und wenn die Kranken nahezu vollkommen erschöpft sind, dann gilt es zunächst, dem angesammelten zersetzten Darminhalte nur Abfluss zu verschaffen **(Enterostomie)** s. S. 286. Man wählt dazu eine Stelle, welche möglichst nahe oberhalb des Hindernisses sich befindet. Bisweilen wird durch diese vorläufige Operation auch das Hinderniss selbst dauernd beseitigt, wo nicht, so kann man später bei besserem Kräftezustand des Kranken die Radicaloperation vornehmen.

Wenn man den Sitz des Hindernisses zu kennen glaubt, so macht man den Schnitt zur Laparotomie am besten über demselben. Ist derselbe jedoch unbekannt, dann wird der Bauchschnitt in der Linea alba angelegt.

Nun muss der Sitz des Hindernisses aufgesucht werden: Man führt die Hand in die Bauchhöhle ein und sucht mit derselben den Sitz und die Ursache des Verschlusses zu ermitteln, indem man die Därme, soweit es möglich ist, abtastet; gelingt dies nicht, so muss man den Darm aus der Bauchhöhle herausziehen und durchsuchen: ein Assistent erfasst irgend eine stark geblähte in der Bauchwunde liegende Darmschlinge und hält sie beständig fest; von hier ausgehend zieht der Operateur immer

weitere Schlingen vor, die der Assistent gleich wieder in die Bauchhöhle zurückschiebt. Merkt man an der Abnahme der Röthung und Blähung der Darmschlingen, dass man sich von der einklemmenden Stelle entfernt, dann geht man nach der anderen Seite von der festgehaltenen Darmschlinge ab in derselben Weise vor, bis man das Hinderniss erreicht hat (Hulke, Mikulicz). Am raschesten findet man aber das Hinderniss, wenn man gleich von vornherein einen sehr grossen Hautschnittt macht und die Gedärme aus der Bauchhöhle heraus in eine heisse Serviette (Compresse) packt (Kümmell). Wegen der rasch erfolgenden Abkühlung ist bei diesem Verfahren die grösste Schnelligkeit geboten.

Findet man Invaginationen oder ist eine Darmschlinge durch ein Loch im Mesenterium getreten, so sucht man dieselbe durch Zug zu lösen; Stränge werden nach vorheriger doppelter Unterbindung durchschnitten; findet man Neubildungen, so muss das betreffende Darmstück resecirt oder eine Anastomose hergestellt werden. Findet man eine Achsendrehung, durch Verlängerung des Mesenterium, so muss der Darm zurückgedreht und das Mesenterium durch Bildung einer dem Darm parallel laufenden Falte verkürzt werden (Senn); die zurückgedrehte Flexura sigmoidea wird an die linke Bauchwand festgenäht (von Nussbaum).

Nach Beseitigung des Hindernisses müssen die Gedärme möglichst rasch wieder in den Bauch zurückgebracht werden, was durch die starke Auftreibung derselben ausnehmend erschwert sein kann.

Durch langsames Hineinstopfen unter allmählicher Verkleinerung der Hautwunde kann man dies freilich erzwingen, doch ist es nicht rathsam, dabei zu grosse Gewalt anzuwenden, weil danach in der Regel der tötliche Collaps nicht lange auf sich warten lässt und auch trotz Beseitigung des Hindernisses der gelähmte Darm seinen zersetzten Inhalt nicht mehr weiter befördern kann.

Ist der Darm noch nicht gelähmt, dann erleichtern die Zusammenziehungen seiner Muskulatur oft das Zurückbringen; auch durch Ausspülungen des Magens bei geöffneter Bauchhöhle (Rehn) kann man mehr Raum schaffen und die Reposition erleichtern. Im äussersten Nothfalle muss man die aufgetriebenen vorliegenden Darmschlingen an einer Stelle durch Längsschnitt eröffnen und den Inhalt mit den Fingern ausstreichen, oder

denselben durch ein eingebundenes Drainrohr allmählich ausfliessen lassen (Mikulicz). Gelingt hiernach die Reposition, dann kann man die Wunde durch die Darmnaht wieder schliessen; sind die Därme aber schon gelähmt, dann ist es besser, die Schlinge in der Hautwunde zu befestigen und so einen künstlichen After (s. S. 289) anzulegen.

---

# Operationen am Magen und Darm.

## Die Gastrotomie.

Die kunstgerechte Eröffnung des Magens macht man zur Entfernung von verschluckten Fremdkörpern, deren freiwilliger Abgang nach Form und Beschaffenheit derselben nicht zu erwarten ist. Schon Daniel Schwab schnitt 1635 ein verschlucktes Messer mit Erfolg aus dem Magen heraus. Wenn bereits Verwachsungen mit den Bauchdecken oder Abscesse vorhanden sind, genügt ein einfacher Einschnitt, wenn aber nicht, verfährt man folgendermassen:

1. Hautschnitt, entweder von der Spitze des Schwertfortsatzes schräg nach links und daumenbreit unter dem linken Rippenbogen entlang; oder in der Mittellinie, in der Linea alba, daumenbreit unterhalb des Schwertfortsatzes beginnend. Spaltung und Annähung des Peritoneums (s. S. 261).

2. Hervorziehen des Magens mit zwei Fingern; die vordere Wand wird nöthigenfalls durch zwei Fadenschlingen, welche nur durch Serosa und Muscularis dringen, festgehalten.

3. Nun schneidet man den Magen an, am besten senkrecht, um grössere Gefässe zu vermeiden (Art. coronaria ventr.) entweder gerade über dem Fremdkörper, wenn er fühlbar ist, oder frei zwischen den Fadenschlingen.

4. Ist die Oeffnung genügend gross, so zieht man den Fremdkörper mit den Fingern oder Zangen heraus und schliesst die Oeffnung durch die Magennaht, wobei man die Fadenschlingen mit verwenden kann.

Neuerdings hat man die Gastrotomie auch vorgenommen bei Magenblutung und Magengeschwür. Nach Eröffnung des Magens kann das blutende Gefäss aufgesucht und unterbunden werden; Geschwüre werden ausgeschnitten und die frischen Wundflächen durch die Naht vereinigt (Rydygier).

---

Die **Gastrorrhaphie** (Magennaht) ist indicirt:

a) bei Verwundung des Magens,

b) wegen Magenfisteln, welche durch Geschwüre oder nach Verletzungen entstanden sind. (Nach Stich- und Schnittwunden fällt meist der Magen vor, so dass von seinem Inhalt nichts in die Bauchhöhle gelangt; ist dies aber der Fall, so erfolgt rasch tötliche Peritonitis.)

Die Naht fasst nach Lembert's Methode (Fig. 445) nur die Serosa und Muscularis und stülpt die Wundränder ein, entweder durch Knopfnaht oder rechtwinklig fortlaufende Naht (s. S. 293).

Gequetschte Stellen der Wundränder werden nöthigenfalls angefrischt; bei Magenfisteln müssen die Fistelränder losgelöst und die narbige Umgebung abgetragen werden.

---

**Gastropexie** nennt man das Anheften des Magens an die eröffnete vordere Bauchwand durch Nähte, die seine Serosa und Muscularis fassen. Poncet macht sie sofort nach Stenosen der Speiseröhre, um eintretenden Falls später an der vernarbten Stelle den Magen leichter eröffnen zu können. Auch zur Hebung des herabgesunkenen Magens (Gastroptosis) lässt sie sich anwenden. Bei stark erweitertem Magen, dessen Beschwerden der üblichen Behandlung trotzen, haben Bircher, Weir, Brandt u. A. den Magen mit Erfolg verkleinert durch die **Gastroplicatio:** Die freigelegte Wand des Magens wird der Länge nach mit einer Sonde eingedrückt und über ihr die Magenwand seroserös vernäht. Unter mehrfacher Etagennaht lässt sich so eine fast handbreite in das Mageninnere hineinragende Falte herstellen. Man kann auch mehrere Längsfalten an der Vorder- und Rückseite anlegen. Aehnlich ist die Gastrostenoplastik nach Tricomi. **Gastrolysis** nennt von Hacker die Lösung von Adhaesionen und Strängen, die oft heftige Gastralgien hervorrufen.

---

## Die Gastrostomie.

(Sédillot 1849.)

Eine Magenbauchwandfistel wird angelegt:

a) wegen Verengerung oder Undurchgängigkeit der Speiseröhre durch Geschwülste oder Narben, welche so tief

liegen, dass sie von einer Wunde der Speiseröhre aus nicht zu erreichen sind,

b) wegen grosser Divertikel der Speiseröhre und

c) bei fest in dieselbe eingekeilt sitzenden Fremdkörpern.

Findet man durch Percussion den Magen sehr geschrumpft, wie es meist der Fall ist, so ist es zweckmässig, denselben, wenn es überhaupt möglich ist, kurz vor der Operation durch Brausemischungen aufzublähen.

1. Hautschnitt 7—8 cm lang von der Medianlinie und dem proc. ensiformis schräg nach links unten, parallel und 2 cm unterhalb des linken Rippenbogens bis zum 8. Rippenknorpel (Fenger) oder senkrecht 2—3 cm links von der Linea alba, in den Fasern des M. rectus abdominis (welcher nach der Heilung einen sphincterartigen Verschluss bildet) (von Hacker).

2. Nach Spaltung des Bauchfells und Annähung der Spalträndер an die Haut sucht man den Magen auf, der meist geschrumpft tief hinten liegt. Durch den Verlauf der Arteria und Vena gastroepiploica ist die Magenwand kenntlich und von dem Colon transversum zu unterscheiden, welches auch noch ausserdem vom Netz bedeckt ist.

3. Eine Falte der vorderen Magenwand wird hervorgezogen und durch 15—20 mittelstarke Seidennähte, welche die Magenwand nicht ganz durchbohren, sondern nur die Serosa und Muscularis fassen und etwa 1 cm in der letzteren verlaufen, ringsum an die Ränder der vom Bauchfell umsäumten Hautwunde angenäht, so dass ein ovales (ca. 4 cm langes, 3 cm breites) Stück Magenwand den Grund der Wunde bildet. Die langen Enden der Nahtfäden werden ringsum auseinander gelegt (sternförmig) und die Wunde mit einem antiseptischen Verband bedeckt (Fig. 392).

Fig. 392.

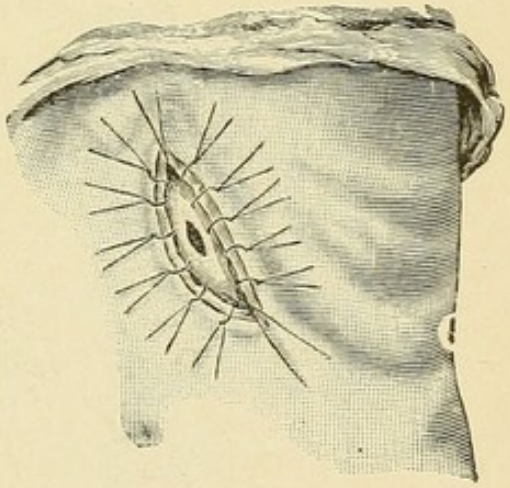

**Gastrostomie.**
Annähung der Magenwand.

In den ersten Tagen wird der Kranke vom Mastdarm aus durch Clysmen ernährt (Leube's Fleischlösung, Tropon, Somatose u. s. w.). F. Fischer macht sofort Nahrungszufuhr möglich, indem er eine sehr feine Canüle schräg in den Magen stösst und

durch sie Milch einspritzt; dadurch dass er längere Zeit mehrmals täglich immer an derselben Stelle schräg einsticht, erreicht er die Bildung einer schrägen, gut schliessenden Fistel.

Wenn aber die Gefahr des Verhungerns noch nicht so gross ist, dann wird erst nach 3—5 Tagen, wenn die Bauchfellflächen mit einander verklebt sind und die vordere Magenwand an die Bauchwand festgelöthet haben,

4. die Eröffnung des Magens vorgenommen; nach Abnahme des Verbandes wird die jetzt durch die Granulationen nicht deutlich zu erkennende Wundfläche zwischen den ausgebreiteten Fadenenden mit einem Klauenschieber oder feinen Häkchen etwas in die Höhe gehoben und nun ein einfacher oder Kreuzschnitt gemacht, entweder mit dem Messer, oder mit dem Thermokauter (Hagedorn), gerade gross genug, um ein Gummirohr von $^3/_4$—1 cm Lichtung mit Mühe einschieben zu können.

Fig. 393.

Mahlzeit eines Gastrostomirten (nach Trendelenburg).

Ist der Kranke (durch Inanition) sehr collabirt, so ist es oft nicht möglich, die Verklebung der Peritonealränder abzuwarten und die Operation in zwei Zeiten auszuführen; dann folgt sofort nach Annähung der Magenwand die Eröffnung derselben und durch das eingeführte Rohr können dem Hungernden sogleich Labemittel zugeführt werden.

Durch dieses Rohr beginnt man nun vorsichtig die Fütterung des Kranken (Ei, geschabtes Fleisch, Peptone u. A.). Später kann man dem Patienten auch den Genuss der Speisen ermöglichen und zugleich für die nöthige Einspeichelung und die reflectorische Magensaftabsonderung sorgen, indem man den Kranken seine Nahrung selbst kauen und durch ein Rohr in die Magenfistel speien lässt (Trendelenburg) [Fig. 393].

Zwischen den einzelnen Mahlzeiten wird das Rohr durch einen Holzpfropf verschlossen; später kann man eine Hartgummicanüle mit passendem Verschluss anwenden. Wenn die Oeffnung im Magen nicht zu gross angelegt war, so lässt sich in der Zwischenzeit die Canüle ganz entfernen, durch die Zusammenziehung der Wundränder wird dann ein genügender Verschluss erzielt, namentlich wenn man nach von Hacker die Oeffnung im M. rectus angelegt hat, wodurch eine Art Schliessmuskel sich ausbildet.

Letzteren Zweck erreicht die Methode von Girard noch ausgiebiger: derselbe macht einen 15 cm langen senkrechten Schnitt über die Mitte des oberen Theils des M. rectus abdom. sin., näht in die Mitte dieses Schnittes die hervorgezogene Magenwand ein, löst zu beiden Seiten des Spaltes ein etwa fingerbreites Muskelbündel des Rectus von der Unterlage ab und kreuzt diese beiden Muskelbrücken so übereinander, dass sie wie ein Sphincter die Magengegend zwischen sich fassen. Durch Nähte werden sie in dieser Stellung befestigt.

E. Hahn näht den Magen im 8. Intercostalraum ein, um die elastischen Rippenknorpel wie einen Quetschhahn zu benutzen; dieselben sollen auch eine Vergrösserung der Fistel verhindern. Zu dem Zwecke macht er zuerst einen 5—6 cm langen Schnitt am linken Rippenbogen entlang, 1 cm von ihm entfernt, bis in die Peritonealhöhle, führt in die Oeffnung eine gebogene Kornzange ein, drängt mit derselben von hinten her den 8. Intercostalraum empor und schneidet auf denselben von aussen her ein. Dann zieht er mit Daumen und Zeigefinger von der unteren Wunde aus eine möglichst im Fundus gelegene Parthie des Magens hervor, fasst sie mit der Kornzange und zieht sie durch die obere Wunde in den Intercostalraum hinein, wo sie durch Nähte befestigt wird. (Eine Verletzung der Pleura und des Zwerchfells ist im 8. Intercostalraum nicht mehr zu fürchten.)

Wenn eine narbige Strictur den Oesophagus verengt, kann man versuchen, diese von der Magenfistel aus zu erweitern, erst mit Darmsaiten, später mit einem über ein Fischbeinstäbchen ausgezogenen Gummirohr (von Hacker) und den gewöhnlichen Bougies (s. a. S. 223), um die Fistelöffnung dann zu schliessen.

Fig. 394. Fig. 395.

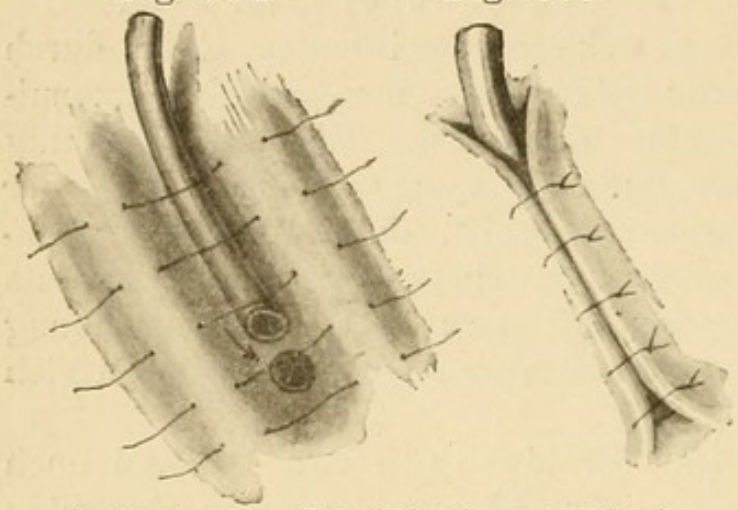

Gastrostomie. Schrägfistel nach Witzel.

Handelt es sich aber um eine krebsige Stenose, die nicht zu beseitigen ist, so schafft dem Kranken eine bedeutende Erleichterung für die Einführung der Nahrung die **Anlegung einer Schrägfistel** nach Witzel oder Frank.

Witzel vernäht die Magenwand über einem Röhrchen zu zwei Längsfalten, so dass ein Canal entsteht, dessen Verlauf dem unteren Ureterende in der Blasenwand gleicht.

1. Hautschnitt gut fingerbreit unter dem linken Rippenbogen entlang bis auf die Rectusscheide.

2. Diese wird durch Längsschnitt eröffnet, die Rectusfasern werden in der Mitte der Länge nach stumpf durchtrennt.

3. Mit Messer und Fingerspitze geht man durch den M. transversus abdominis quer von rechts nach links bis auf das Peritoneum.

4. Dieses wird eröffnet, dann durch ruhigen, stetigen einige Zeit fortgesetzten Zug ein genügend grosses Stück der vorderen Magenwand hervorgeholt und an ihr zwei schräg steil von links nach rechts oben verlaufende Längsfalten in einem Abstand von 1,5—2 cm emporgehoben.

5. Im unteren Ende dieser Rinne wird eine kleine Oeffnung angelegt und ein bleistiftdickes Gummirohr eingeführt (Fig. 394).

6. Ueber diesem nach aufwärts gerichteten Rohr werden die emporgehobenen Magenfalten in einer Ausdehnung von etwa 4 cm durch 4—5 Lembert'sche Nähte zu einem Canal geschlossen. Einige feinere oberflächliche Nähte sichern den Verschluss der Rinne (Fig. 395).

7. Es folgt die Einnähung des Magens in die Bauchwunde, wie S. 267 beschrieben. Durch die Fasern des M. rectus und

transversus wird das nach aussen geleitete Gummirohr wie in eine Kreuzklemme gefasst.

9. Das Röhrchen kann wochenlang liegen bleiben, ohne dass der Mageninhalt herausfliesst. Später kann es entfernt werden und wird nur zur Fütterung eingeführt. Die Fistel wird nur mit einem Gazebäuschchen bedeckt.

Marwedel veränderte diese Methode dadurch, dass er die Schrägfistel intraparietal zwischen Mucosa und Muscularis bildete.

Nach Einnähung einer daumenbreiten Falte der vorderen Magenwand wird deren Serosa und Muscularis 4—5 cm lang eingeschnitten, im unteren Wundwinkel die Mucosa angestochen und ein dünnes Drainrohr in den Magen eingeführt und mit einer Catgutnaht befestigt; dann werden die Serosa- und Muscularisränder über dem Rohr vereinigt. Dasselbe kann nach 5—6 Tagen entfernt werden und wird dann nur zur Nahrungsaufnahme wieder eingeschoben.

Da der schräge Verlauf der Fistel nach einiger Zeit mehr senkrecht wird, der gute Verschluss aber trotzdem erhalten bleibt durch die dem Gummirohr sich dicht anlegenden Serosaflächen, die starke Faltung der Schleimhaut und die Muskelwirkung der Rectusfasern, so bildet Kader von vornherein einen senkrecht durch die Magenwand verlaufenden Serosatrichter, indem er nach Einführung des Rohres die Magenwand in mehreren Falten darüber vernäht (tiefe [Fig. 396] und oberflächliche [Fig. 397] Verschlussnähte, die in dritter Schicht durch Fixationsnähte [Fig. 398] gedeckt werden). Die Bauchdeckenwunde wird dann ebenfalls schichtweise vernäht.

Fig. 396. Fig. 397. Fig. 398.

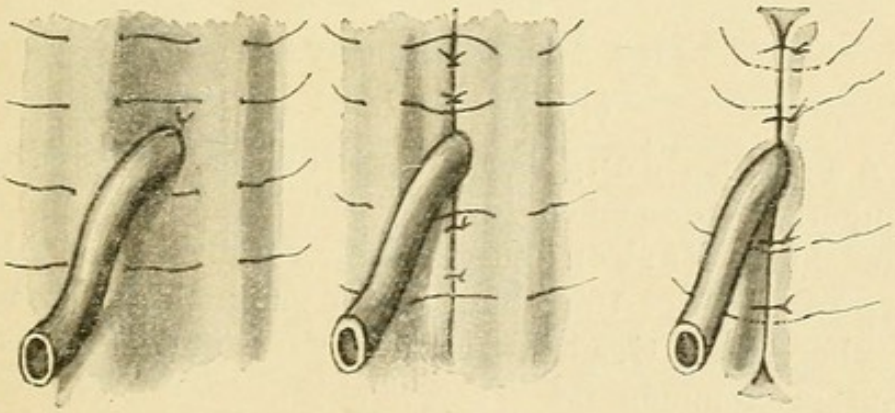

Gastrostomie nach Kader.

Frank bildet aus dem hervorgezogenen Magen eine Art kleinen subcutanen Oesophagus folgendermassen:

1. Von dem gewöhnlichen Schnitt aus wird durch den Peritonealschlitz ein 3—4 cm langer Zipfel hervorgeholt, dessen Kuppe mit einer Fadenschlinge versehen und ihre Basis mit dem Peritoneum und der tiefen Fascie ziemlich eng vernäht (Kocher) (Fig. 399).

2. Etwa 3 cm oberhalb dieses Schnittes wird eine kleine $1^1/_2$ cm lange Incision oberhalb des Rippenbogens angelegt, die zwischen den beiden Schnitten entstandene Hautbrücke stumpf unterminirt und der Magenzipfel an der Fadenschlinge unter der Brücke durch in die obere Oeffnung hineingezogen (Fig. 400).

Fig. 399. Fig. 400. Fig. 401.

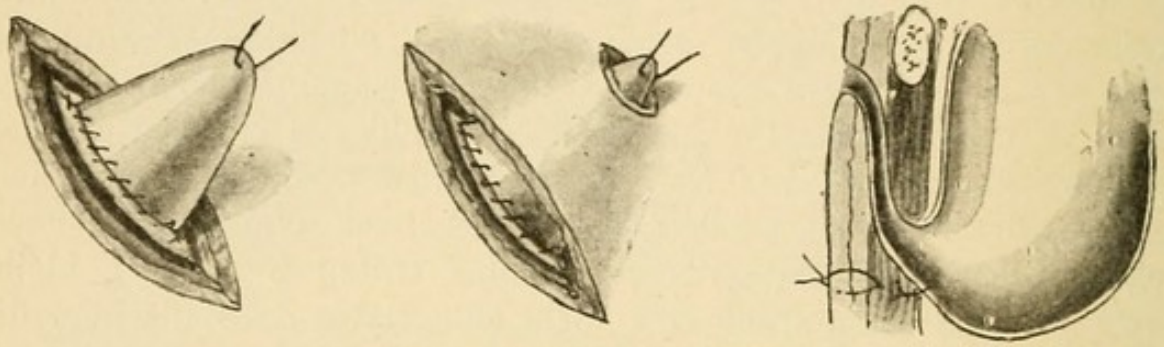

Gastrostomie nach Frank.

3. Die Magenzipfelspitze wird eröffnet und mit einigen Nähten an die Wundränder des kleinen Knopflochs befestigt.

4. Der erste Schnitt wird in ganzer Ausdehnung vernäht. Der kleine Canal lässt sich sehr gut zum Einflössen von Nahrung benutzen; er verhütet das Ausfliessen des Mageninhaltes durch seinen gewundenen Verlauf um den Rippenbogen und durch die Zusammenziehung des Rectusschlitzes (Fig. 401).

---

## Die Resectio pylori.

(Billroth 1881.)

Die Ausschneidung des Pförtnertheils am Magen wird bei Verengerung desselben durch Geschwülste (Carcinom) und ausgedehnte Narben ausgeführt, vorausgesetzt, dass Verwachsungen mit der Umgebung noch gar nicht, oder wenigstens nicht in erheblichem Grade vorhanden sind, und der Kranke nicht sehr heruntergekommen ist.

Vorbereitungen: Nachdem man sich durch öftere vorherige Untersuchung (in Narkose) über Sitz und Ausbreitung der Erkrankung einigermassen Sicherheit verschafft hat und der Darmcanal durch Laxantien und Einläufe gründlich entleert ist, wird

der Magen kurz vor der Operation mehrmals mit schwachen antiseptischen Lösungen (Borsalicyl) ausgespült; dann bekommt der Kranke ein Clysma von 10—20 Tropfen Opium.

Um bei der langdauernden Operation dem Collaps vorzubeugen, ist es zweckmässig, die Narkose thunlichst zu vermeiden und so lange als möglich unter lokaler Anästhesie nach Schleich zu operiren. Als Analepticum kann man eine warme Mischung von gutem Rothwein und Wasser (1 : 3) bereit halten, die man in Zwischenräumen in den Mastdarm einlaufen lässt (Lange). Ebenso wirksam ist ein Clysma von 1 Esslöffel Cognac auf $^1/_2$ Liter Wasser. Im Uebrigen s. S. 260.

1. **Hautschnitt** in der Linea alba vom Schwertfortsatz bis zum Nabel (Rydygier) oder Schrägschnitt über die zu fühlende kranke Stelle quer durch die Recti abdom. (Wölfler, Billroth).

2. Nach Eröffnung des Bauchfells untersucht man zunächst durch Hervorziehen des Pylorustheils und Abtastung der Umgebung, ob eine Resection überhaupt ausführbar ist, ob namentlich Verwachsungen mit dem Colon transversum, dem Pancreas und der Leber vorhanden sind. Im Nothfalle kann man durch einen im lig. hepatogastricum oder im kleinen Netz gemachten Schlitz mit dem Finger die hintere Fläche des Pylorus abtasten. Scheint die Operation nicht gut ausführbar, so schliesst man entweder die Bauchwunde wieder (diagnostische Laparotomie) oder macht die Gastroenterostomie.

Entschliesst man sich aber zur Resection, so wird nun:

3. Der **Pylorus** sammt den zu entfernenden Theilen **isolirt,** von der Umgebung losgelöst: Abtrennung des Lig. gastrocolicum von der grossen Curvatur nach vorsichtiger doppelter Unterbindung aller Gefässe zwischen zwei Schiebern oder mit dem Thermokauter (Wölfler). Die Abtrennung darf nicht weiter, als bis zur beabsichtigten Resectionslinie vorgenommen werden, da sonst leicht Gangrän des Colon eintreten kann (Lauenstein); ebenso macht man die Abtrennung des lig. hepatogastricum von der kleinen Curvatur und des lig. hepatoduodenale; hier sind die Unterbindungen mitunter recht schwierig; nachdem man auch etwaige geringe Adhäsionen der hinteren Seite mit dem Pancreas vorsichtig durchtrennt oder umstochen hat, wird jetzt der völlig freigemachte Magentheil ganz aus der Bauchwunde herausgezogen, unter ihm ein sterilisirtes Gazestück (oder ein platter Schwamm) durchgezogen und

darüber warme Compressen gelegt; alles Uebrige wird in die Bauchhöhle zurückgebracht.

4. **Ausschneidung des Pylorus**; vor Anlegung der Schnitte müssen Magen- und Duodenallumen verschlossen werden, um das Ausfliessen von Darminhalt und Krebsjauche zu verhüten.

Dies geschieht am besten durch die Finger eines Gehülfen; oder man umschnürt Magen und Duodenum mit dünnen Kautschukfäden oder Seidenfäden (Schede) oder Gazestreifen (Billroth). Auch einige Compressorien sind für diesen Zweck angegeben worden.

Die Darmklemme nach Rydygier (Fig. 404) besteht aus zwei mit dünnen Drainröhren überzogenen Stahlstäbchen, die den Darm zwischen sich fassen und beiderseits an ihren

Fig. 402. Fig. 403. Fig. 404. Fig. 405.

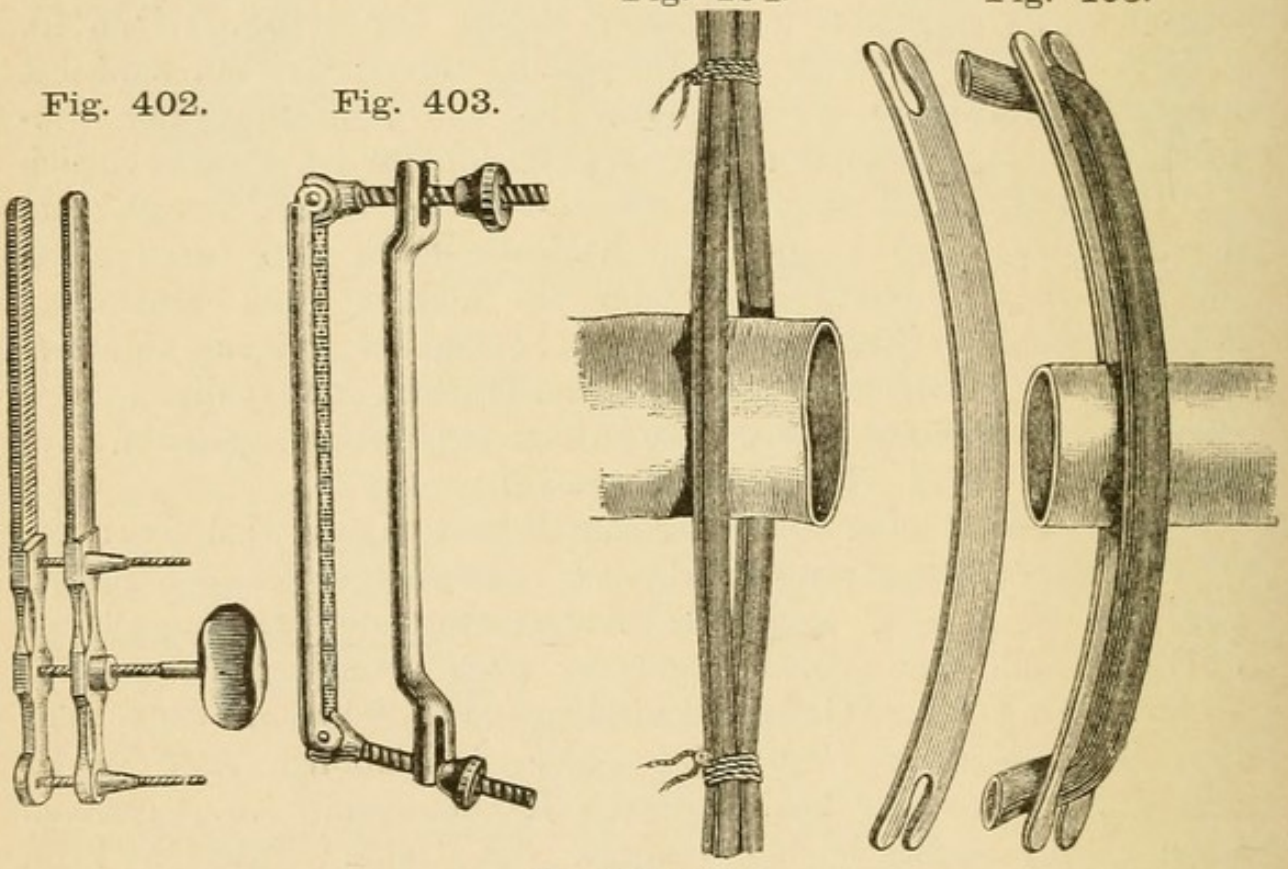

**Darmklemmen**

**nach Billroth. nach Hahn. nach Rydygier. nach Wehr und von Heineke.**

Enden durch Umwicklung mit einem Gummifaden zusammengedrückt werden. Aehnlich ist das Compressorium nach Wehr-Heineke (Fig. 405), ein Stahlbügel, an welchen ein darüber gespannter Gummischlauch den Darm presst.

Auch die Darmklemmen nach Billroth (Fig. 402) und Hahn (Fig. 403) und die Parallelzangen nach Gussen-

bauer (Fig. 406), Küster (Fig. 407), Lücke u. A. können angewendet werden.

Diese Instrumente werden so angelegt, dass der Pylorustheil mindestens 2 cm vom Rande der Erkrankung entfernt ausgeschnitten werden kann, und zwar wird das Duodenum durch eine Klemme, der Magen durch zwei Klemmen von oben und unten her verschlossen. (Lässt sich am Duodenum die Klemme wegen straffer Verwachsungen nicht gut anlegen, so zieht man durch Darmwand und Mesenterialansatz zwei Fadenschlingen, an denen der Darm etwas hervorgezogen wird.) Jenseits dieser Klemmen wird der gesunde Magentheil durch Assistentenfinger geschlossen, am Duodenum aber noch eine zweite Klemme angelegt.

Fig. 406.

Fig. 407.

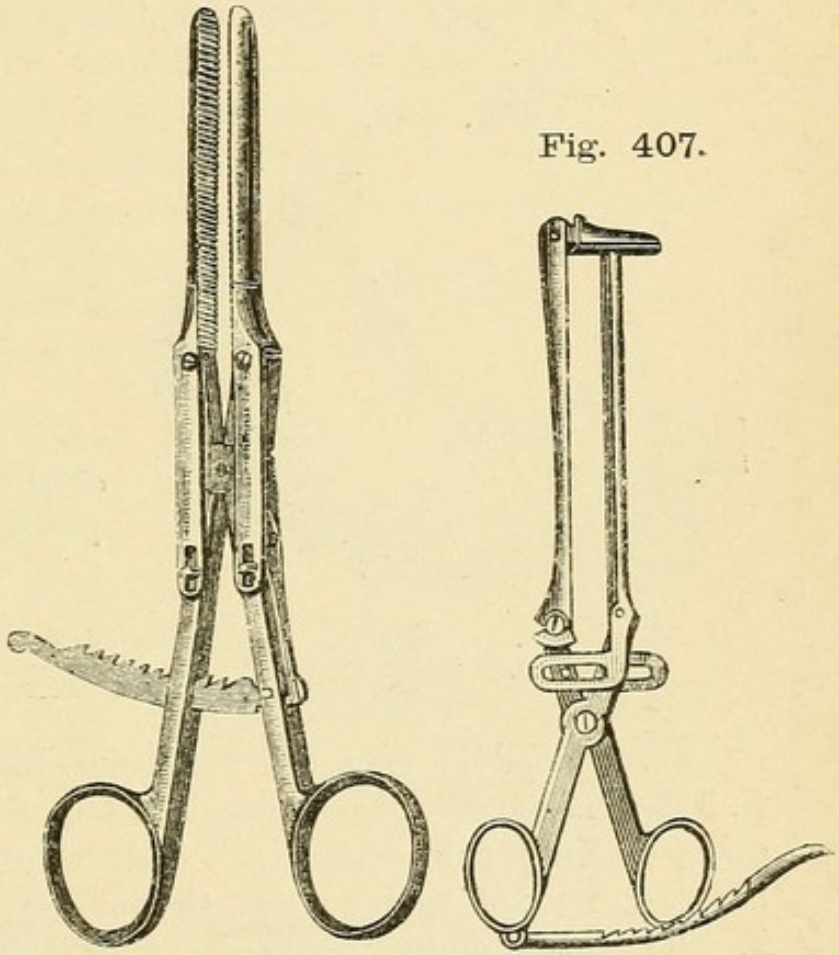

Parallelzangen
nach Gussenbauer. nach Küster.

5. Die Geschwulst wird mit einer breiten Muzeux'schen Zange gefasst und der Magen mit einer geraden Scheere durchschnitten, meist in schräger Richtung (Fig. 408). Der Schnitt beginnt an der kleinen Curvatur oben links und verläuft nach unten rechts; jedes sichtbare Gefäss wird nach jedem Scheerenschlage unterbunden; ist das Magenlumen eröffnet, so wird der Inhalt durch einen eingeschobenen Schwamm sofort aufgesogen und mit einem zweiten Schwamm antiseptisch ausgetupft. An der grossen Curvatur lässt man den Magen mit dem Pylorus noch im Zusammenhang, etwa dem Umfange des Duodenum entsprechend.

6. Die Magenwunde wird von der kleinen Curvatur beginnend sogleich durch die doppelreihige Naht nach Czerny

vernäht **(Occlusionsnaht)** (Fig. 409a). Danach wird der Magenschnitt an der grossen Curvatur vollendet.

7. Dem Magenschnitt parallel wird nun das Duodenum zwischen den beiden Klemmen in schräger Richtung durchtrennt, ebenfalls schrittweise vorgehend und unter sorgfaltiger Blutstillung.

8. Das Duodenum wird jetzt an die verkleinerte Magenwunde angenäht **(Ringnaht)** nach den Regeln der circulären Darmnaht (s. S. 294): An der kleinen Curvatur beginnend, legt man zuerst, so weit es angeht, die innere Schleimhautnaht an und dann von aussen eine zweite Nahtreihe nach Lembert. Ob man sich der Knopfnaht oder der fortlaufenden Naht bedient, scheint gleichgültig; eine fortlaufende Naht mit Seide ist jedenfalls schneller angelegt und schliesst sehr gut ab.

Fig. 408. Fig. 409.

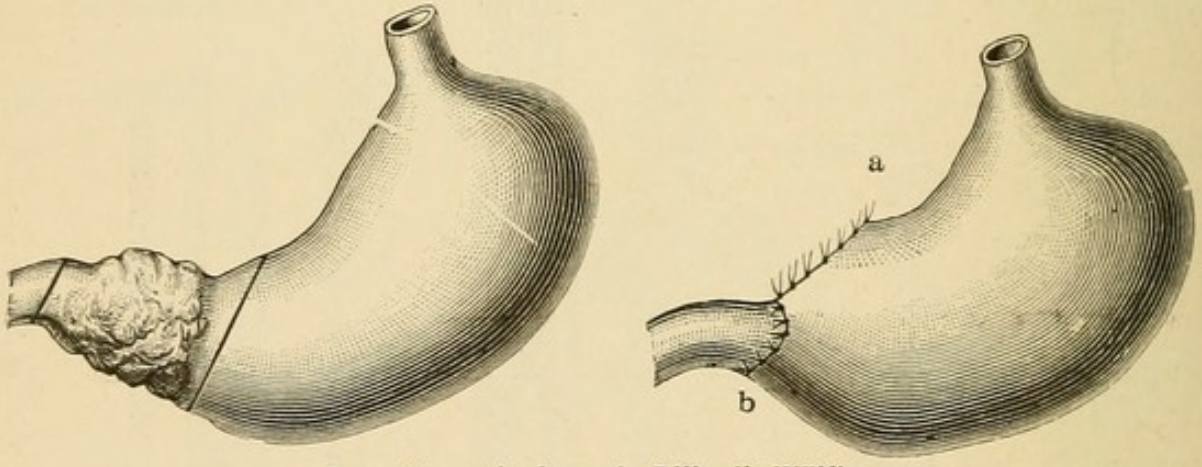


**Resectio pylori nach Billroth-Wölfler.**
Anlegung der Schnitte. Naht.
a) Occlusionsnaht, b) Ringnaht.

9. Nachdem man die Nahtreihen nochmals sorgfältig geprüft und an schwach scheinenden Stellen durch dazwischengelegte Knopfnähte gesichert hat, werden dieselben antiseptisch betupft, die untergeschobene Compresse entfernt und der Magen in die Bauchhöhle versenkt. Die Bauchdeckennaht wird wie S. 261 beschrieben, angelegt.

Die Ernährung des Kranken geschieht in den ersten 3—4 Tagen nur durch Clysmen, von da ab flüssige Kost, s. S. 262.

Das Annähen des Duodenums an die grosse Curvatur (Rydygier, Billroth, Wölfler) schafft für den Durchgang der Nahrung einen bequemeren Weg, als die Insertion an der kleinen Curvatur, wie sie anfangs ausgeführt wurde. Der ohnehin meist

erweiterte Magen wird hierbei durch die Verschlussnaht mehr blindsackartig (Fig. 411).

Fig. 410.

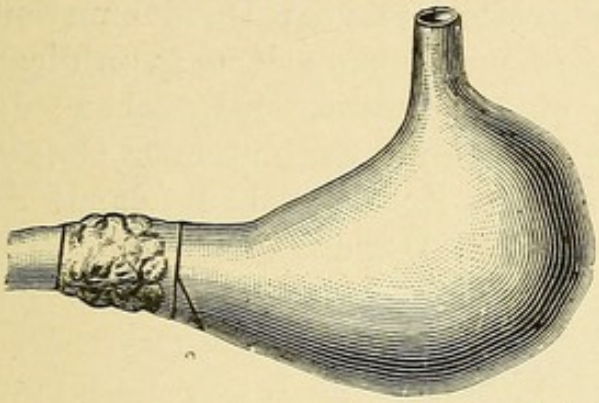

Fig. 411.

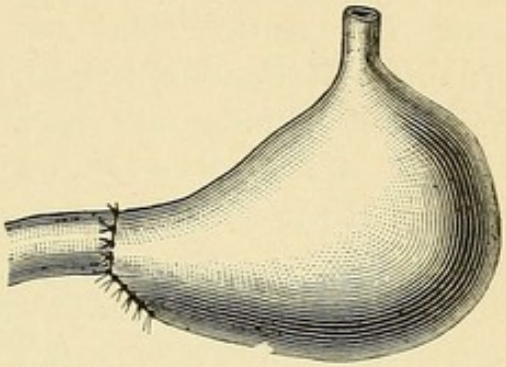

**Resectio pylori nach Rydygier.**
Anlegung der Schnitte. Naht.

Um solche sackartige Zwickelbildung zu vermeiden, muss man, wenn die zu vereinigenden Lumina gar zu ungleich sind, noch durch einen Schrägschnitt an der grossen Curvatur diese Ungleichheiten zu ebnen suchen (Fig. 410a). Die Einpflanzung des Duodenums in der Mitte der Magenwunde bietet keinen Vortheil.

Fig. 412.

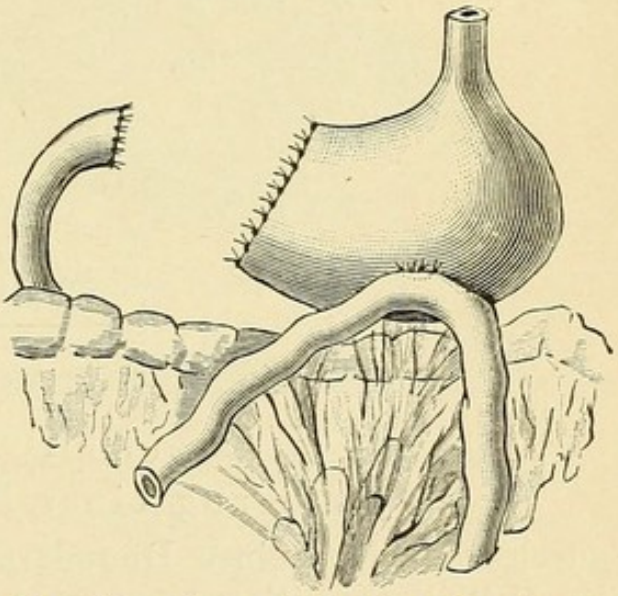

**Resectio pylori mit Gastroenterostomie (Billroth).**

In einigen Fällen, in denen die Neubildung eine so grosse Ausdehnung hatte, dass die Vereinigung der resecirten Theile ohne sehr grosse Spannung nicht möglich gewesen wäre, machte Billroth zuerst die Gastroenterostomie, exstirpirte die Geschwulst und verschloss die Oeffnungen im Magen und Duodenum durch die Naht (Fig. 412).

Kocher erzielte gute Erfolge mit der Pylorusresection und **Gastroduodenostomie.** Er durchschneidet zunächst das Duodenum zwischen den beiden Klammern, dann den Magen an den Klammern entlang und verschliesst letzteren vollständig durch fortlaufende, alle Schichten fassende Seidennaht (Fig. 413). Ueber diese Nahtreihe wird noch eine Reihe Lembert'scher Nähte gelegt. Der Assistent dreht nun die hintere Magenwand nach vorn und drückt sie zugleich

gegen den rechten Rand der Hautwunde an das hervorgezogene Duodenum heran, welches dadurch verschlossen wird. Der hintere Rand des Duodenums wird nun durch eine Serosa-Naht mit der Rückwand des Magens vernäht und die Klemme vom Duodenum entfernt. Die hintere Seite des Magens wird knapp $^1/_2$ cm von dieser vernähten Stelle der Länge nach eingeschnitten, entsprechend der Breite des Duodenums und nach Unterbindung blutender Gefässe zunächst die hintere (Fig. 414) und im Zusammenhang damit die vordere Ringnaht, die ganze Dicke der Darmwand, Serosa, Muscularis und Mucosa umfassend, angelegt; darüber folgt im Anschluss an die schon angelegte hintere Serosanaht die seroseröse Uebernähung des vorderen Theiles. Die Erfolge dieses Verfahrens sind bisher recht gut gewesen.

Fig. 413. Fig. 414.

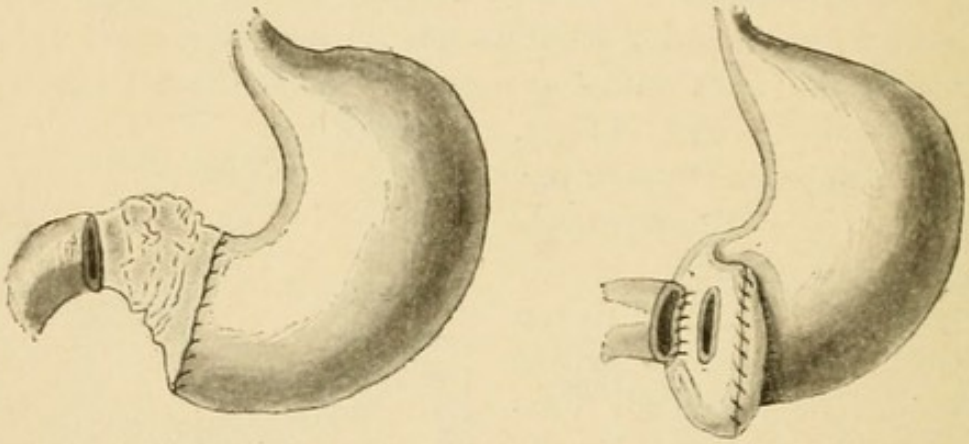

**Resectio pylori mit Gastroduodenostomie nach Kocher.**

## Die Gastroenterostomie.

(Wölfler 1881.)

Die Anlegung einer Magen-Dünndarmfistel durch Einnähen eines Dünndarmstückes in die Magenwand wird als Palliativoperation ausgeführt bei nicht mehr operirbarem Pyloruskrebs oder Recidiven desselben nach vorhergegangener Resection und bei Verengerungen des Duodenum, um den Mageninhalt in den Darm zu leiten.

1. Längsschnitt in der Linea alba vom Schwertfortsatz bis zum Nabel; das Peritoneum wird gespalten und mit einigen Nähten an die äussere Haut befestigt.

2. Colon transversum und Netz werden mit dem Finger herausgeholt und nach oben rechts hinübergelegt; man sieht nun

die Plica duodenojejunalis des Bauchfells, aus welcher der Dünndarm heraustritt; das Mesenterium desselben wird nach links hin immer länger und in einer Entfernung von 40—50 cm so lang, dass man den Darm über das Colon hinweg an den Magen anlegen kann (Fig. 415).

Fig. 415.

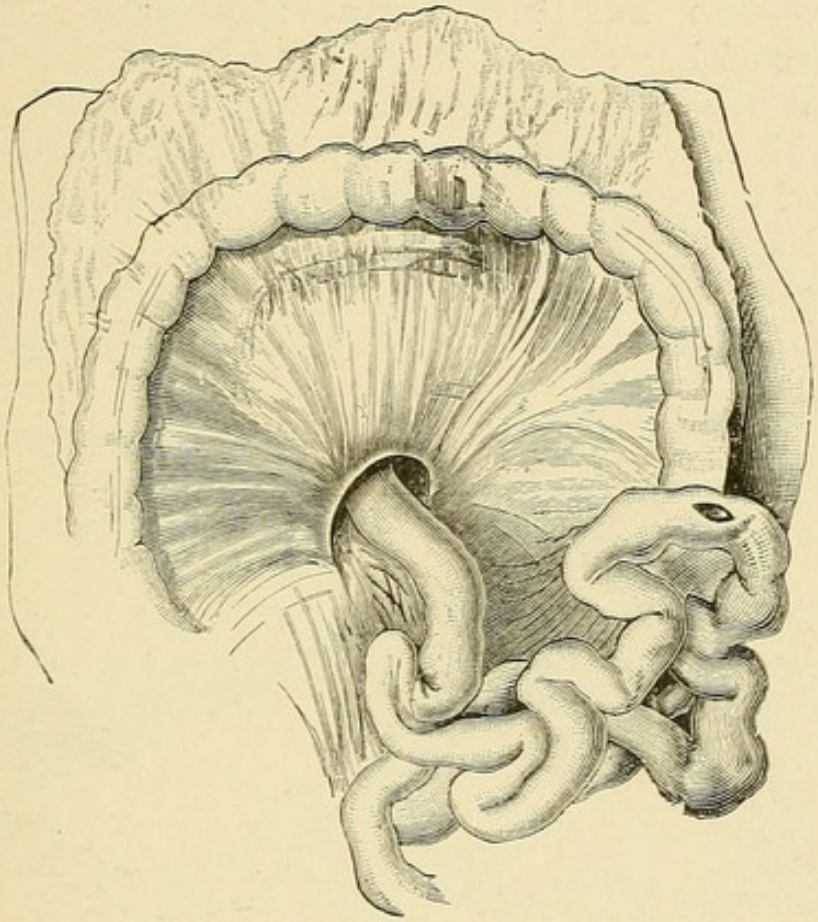

**Plica duodenojejunalis, Colon transversum und Netz in die Höhe geschlagen.**

3. Diese Stelle des Dünndarms wird aus der Bauchwunde herausgezogen, ein etwa 10 cm langes Stück mit den Fingern leer gestrichen und nach beiden Seiten abgeklemmt, entweder durch Gummifäden oder dicke Seidenfäden oder Klemmen, die man durch kleine mit Schiebern gemachte Schlitze im Mesenterium durchsteckt. Bis auf die beiden einzuschneidenden Theile, das Dünndarmstück und die Magenwand, wird alles in den Bauch zurückgeschoben, und die ganze Bauchwunde mit sterilen warmen Compressen bedeckt.

4. Die abgesperrte Dünndarmschlinge wird an der dem Mesenteriumansatz gegenüberliegenden Seite durch einen 3 cm langen Einschnitt eröffnet, die Blutung gestillt und die Innen-

fläche antiseptisch ausgewischt. Es ist von Vortheil, den Einschnitt möglichst klein zu machen, da grosse Schnitte die spätere Spornbildung begünstigen.

5. Die vordere Magenwand wird in der Nähe des Fundus oder auch in der Mitte zwischen Fundus und Pylorus vom Assistenten gefasst und in die Höhe gehoben, entweder mit den Fingern oder mit Gussenbauers Klemmen oder Bruns' Klemmzangen sicher abgesperrt und nun zwischen denselben etwa 4 cm oberhalb der grossen Curvatur (wo sich die Art. coronaria bereits in kleinere Aeste verzweigt hat) durch einen 3—5 cm langen Einschnitt eröffnet; die Blutung wird gestillt, die Innenfläche des Magens mit schwacher antiseptischer Lösung gereinigt. Die Einschnitte in Magenwand und Dünndarmstück können entweder der Länge nach (Wölfler, Fig. 416) oder quer (Socin, Fig. 417) gemacht werden.

Fig. 416. Fig. 417.

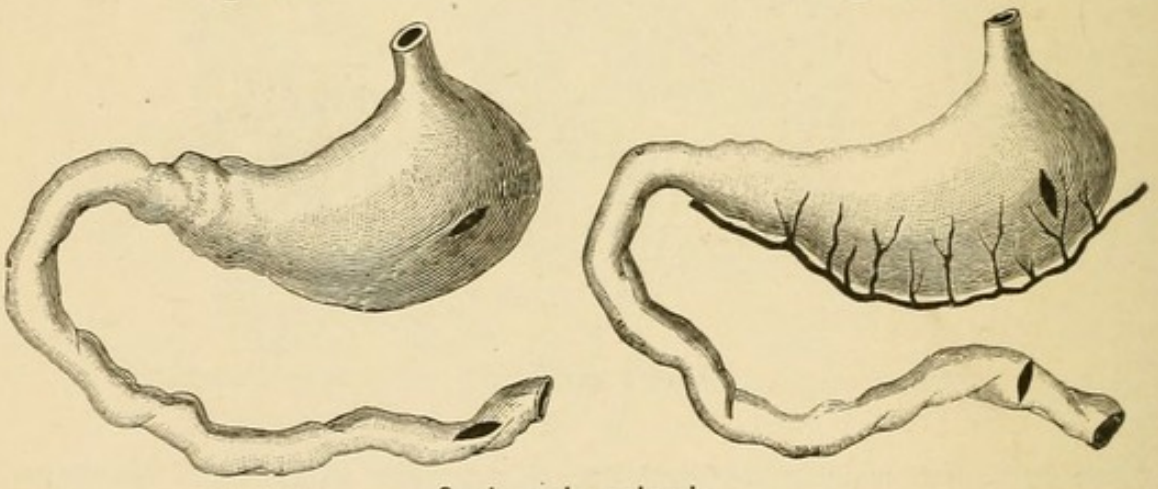

**Gastroenterostomie**
**nach Wölfler. Anlegung der Schnitte. nach Socin.**
Andeutung der Art. coronaria.

6. Anlegung der Naht. Zuerst werden die hinteren Wundränder durch die innere Schleimhautnaht (Wölfler) [Fig. 447] vereinigt, so weit es möglich ist, dann der Rest durch äussere Schleimhautnaht und schliesslich die Serosa ringsherum durch Lembert's Naht oder die fortlaufende rechtwinklige Matratzennaht nach Cushing geschlossen (s. S. 293).

---

Folgende Abänderungen dieses Verfahrens sind noch zu erwähnen:

von Hacker (und Courvoisier) empfiehlt die Dünndarmschlinge an die hintere Magenwand anzunähen, um die Ein-

klemmung des Colon transversum durch die darüber gelagerte Dünndarmschlinge zu verhüten und eine natürlichere Lage der Dünndarmschlinge herzustellen. Zu dem Zwecke wird, nachdem das Colon mit dem Netz in die Höhe geschlagen ist, von hinten her auf stumpfem Wege ein Schlitz in eine gefässlose Stelle des Mesocolon gemacht, die Ränder desselben werden klaffend an die hintere Magenwand angeheftet und dann die Dünndarmschlinge in diesem Spalt mit der hinteren Magenwand vernäht (Fig. 418), was aber sehr schwierig sein kann; das Colon transversum mit dem grossen Netz bleibt vor der Dünndarmschlinge in seiner normalen Lage. Diese Methode wird auch jetzt noch von vielen Seiten als die beste empfohlen.

Fig. 418.

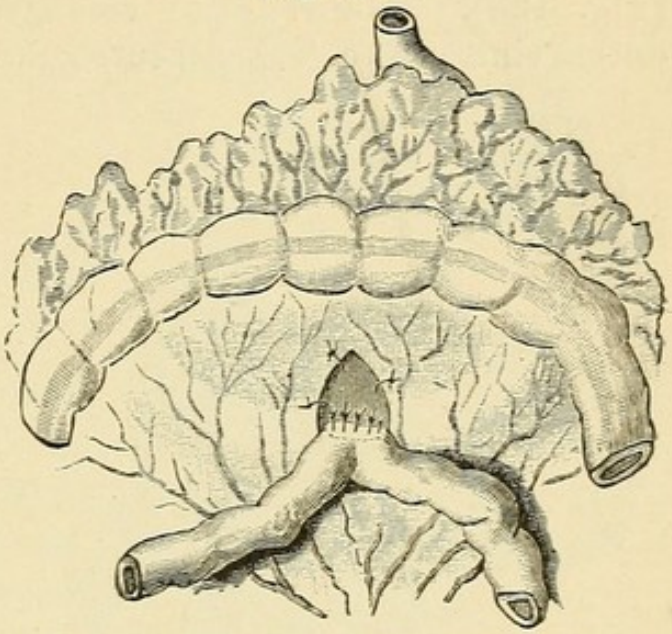

Gastroenterostomie nach von Hacker.

Fig. 419. Fig. 420. Fig. 421.

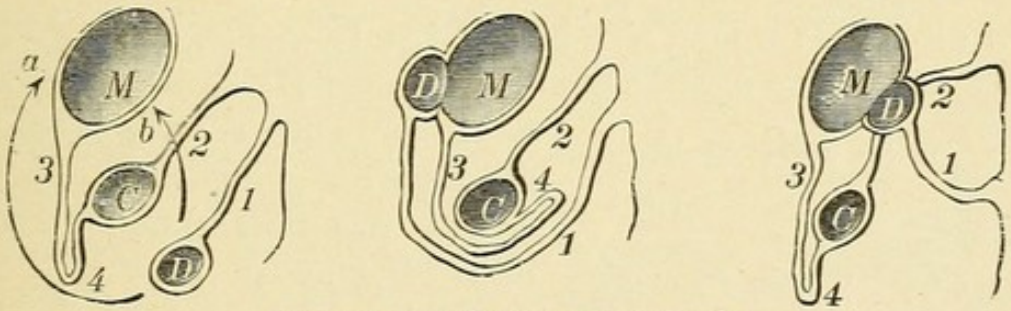


Schema der Gastroenterostomie.

Fig. 419. Magen (*M*), Colon (*C*) und Dünndarm in natürlicher Lage. *1.* Mesenterium, *2.* Mesocolon, *3.* Lig. gastrocolicum, *4.* Omentum maius. Pfeil *a* = Verfahren nach Wölfler, Pfeil *b* = Verfahren nach von Hacker.
Fig. 420. Gastroenterostomia antecolica nach Wölfler.
Fig. 421. Gastroenterostomia retrocolica nach von Hacker.

Wölfler will, um das Einfliessen von Galle in den Magen, und vom Mageninhalt in das zuführende Darmstück und das dadurch bedingte Erbrechen zu verhindern, über dem zuführenden Dünndarmschenkel dadurch eine Klappe bilden, dass er die rechte Hälfte der Darmöffnung an die intacte Magenwand und nur die linke Hälfte an den Rand der Magenöffnung annäht

(Fig. 422). Denselben Zweck kann man nach seinem Vorschlage auch erreichen, wenn man die Dünndarmschlinge ganz durchschneidet und das untere abführende Ende in die Magenwunde, das obere, durch Naht etwas verengte zuführende Ende aber in die Wand des abführenden Endes einnäht (Fig. 423). von Hacker verengerte das zuführende Darmstück durch eine seröse Tabaksbeutelnaht.

Fig. 422.

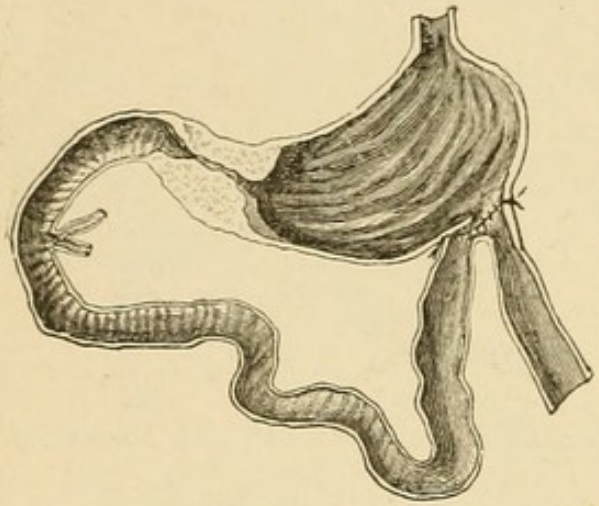

Fig. 423.

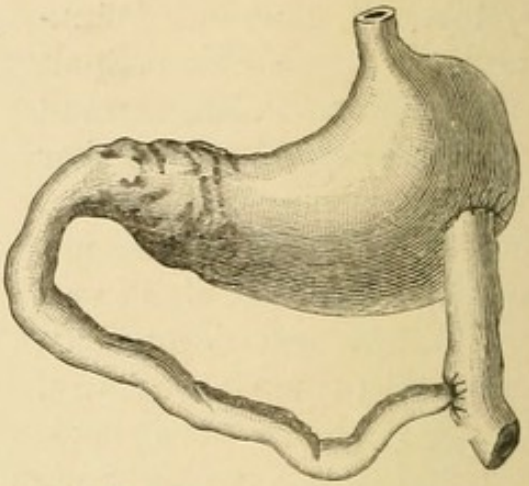

Gastroenterostomie nach Wölfler.

Lücke nahm irgend eine beliebige Dünndarmschlinge, die der Wunde zunächst lag und ein genügend langes Mesenterium hatte, und nähte sie in der Weise an den Magen an, dass das abführende Ende nach rechts, das zuführende aber nach links liegt, so dass die peristaltische Bewegung von Magen und Darm in derselben Richtung von links nach rechts verläuft. Die Richtung der Peristaltik suchte er dabei durch Berührung mit einem Kochsalzkrystall zu ermitteln, welche nach Nothnagels Versuchen am Kaninchendarm eine antiperistaltische Bewegung auslöst. Leider ist der Erfolg dieses Versuches beim Menschen nicht ganz sicher.

Fig. 424.

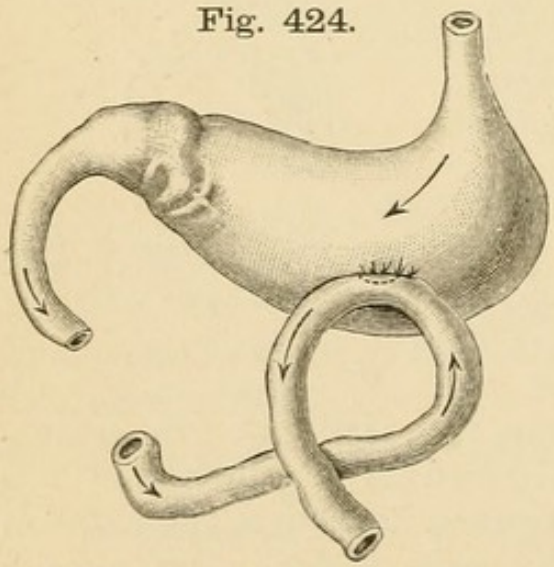

Gastroenterostomie nach Lücke.

In ähnlicher Weise verfuhr Kocher, indem er die Schnitte im Magen und Dünndarm und die Vernähung derselben so aus-

Fig. 425.

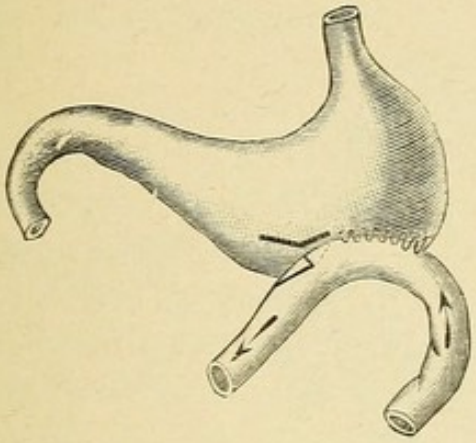

Fig. 426.

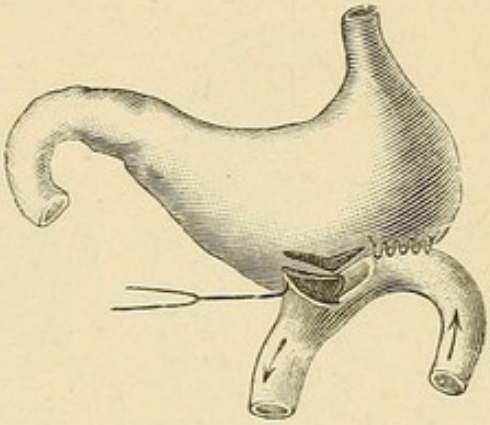

**Gastroenterostomie nach Kocher.**
Anlegung der Schnitte. Naht.

führte, wie aus Fig. 425 und 426 ersichtlich ist. Später operirte er so, dass er die Darmschlinge nach querer Eröffnung mit der vorderen Magenwand derart vernähte, dass der zuführende unter den abführenden Schenkel zu liegen kommt (Fig. 427). Dann kann wohl der abführende Schenkel den zuführenden zudrücken, aber nicht umgekehrt.

Fig. 427.

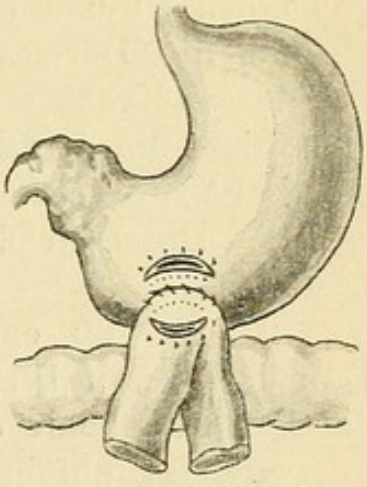

**Gastroenterostomie nach Kocher.**

Doyen bildet eine längliche Klappe am zuführenden Darmschenkel: er durchbohrt das Ligamentum gastrocolicum, steckt durch die Oeffnung das ganze grosse Netz in die Bursa omentalis (um die spätere Compression der Schlinge durch das Colon transversum zu verhindern), und vernäht das Colon mit der grossen Magen-Curvatur. Dann erst vernäht er die Darmschlinge mit der Curvatura maior in einer Ausdehnung von 10—12 cm; in der Mitte dieser Naht wird die 3—4 cm lange Fistelöffnung angelegt. Der zuführende Darmschenkel erhält dadurch eine höhere Lage (Fig. 429) und eine in seiner Längsachse verlaufende Klappe durch einige Lembert'sche Nähte.

Muss die Operation wegen Entkräftung des Kranken möglichst rasch ausgeführt werden, so empfiehlt sich die Eröffnung des Bauches unter Lokalanästhesie und die Anlegung der Fistel nach

der einfachsten Methode (Wölfler oder von Hacker) unter Anwendung des Murphy'schen Knopfes (s. S. 296).

Fig. 428. Fig. 429. Fig. 430.

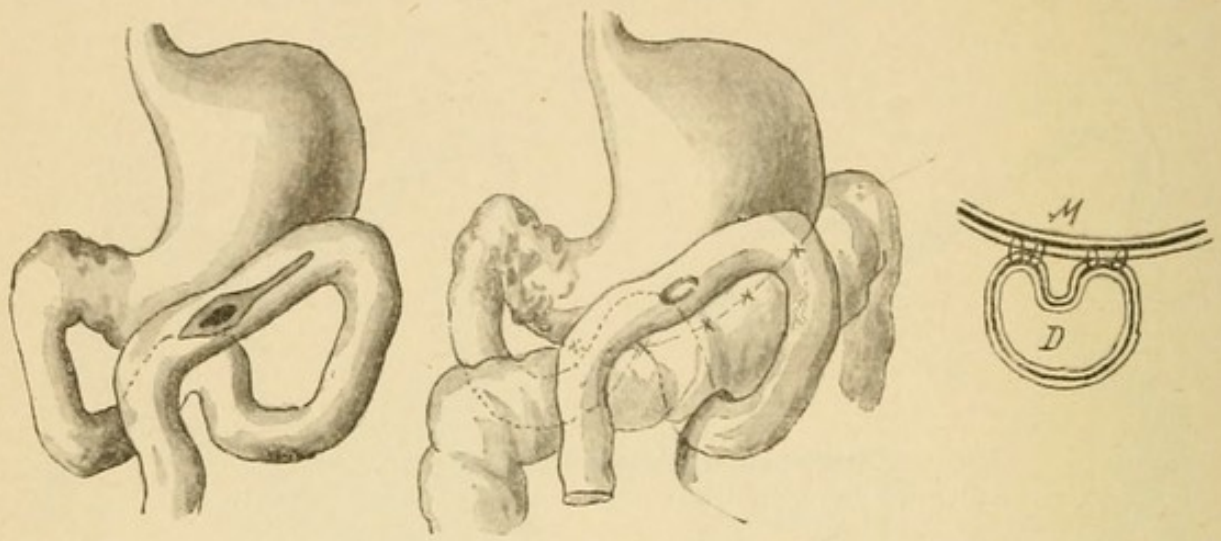


**Gastroenterostomie nach Doyen.**

In denjenigen Fällen endlich, wo auch die Gastroenterostomie unmöglich ist und namentlich die nothwendige mehrtägige Ruhigstellung des Darmcanals das Leben des äusserst erschöpften (verhungerten) Kranken gefährden könnte, lässt sich auch statt dieser Operation die **Duodenostomie** (Maydl) oder besser die **Jejunostomie** (Albert) ausführen, die leichter und weniger gefahrvoll ist:

1. Die Bauchdecken werden quer in der Magengrube durchtrennt.

2. 15—20 cm von der Plica duodenojejunalis wird der Dünndarm weit hervorgezogen, vollständig quer durchtrennt und die Peritonealhöhle durch einige Nähte vorläufig geschlossen.

3. Das abführende Darmende wird 10 cm unterhalb seines Randes an der convexen Seite 3 cm weit eingeschnitten und hier das zuführende Ende von der Seite her eingenäht.

4. Das periphere Darmstückende wird im linken Winkel der Bauchdeckenwunde mit 4 Knopfnähten so befestigt, dass es 2 cm über die Haut hervorragt.

Die Ernährung durch diese Fistel ist leicht; die Verdauungssäfte von Leber und Pankreas bleiben dem Kranken erhalten, ähnlich wie in Fig. 423. Albert änderte die Jejunostomie in der Weise, dass er an der Basis der hervorgezogenen Schlinge eine Anastomose anlegte (s. S. 299), die Kuppe des Darms durch einen zweiten

Hautschnitt oberhalb des ersten wie bei der Gastrostomie von Frank (s. Fig. 400) hervorzog und nach einigen Tagen mit dem Thermokauter durchbrannte. Die Anastomose liegt gleich hinter der Bauchdeckenwunde im Bauchraum.

---

Ist die Verengerung des Pylorus durch Narben hervorgerufen und sind wenigstens an der vorderen Wand keine beträchtlichen Verwachsungen mit der Umgebung vorhanden, dann hat man versucht, mit dem Finger die Verengerung zu beseitigen, indem man entweder, ohne den Magen aufzuschneiden, den Finger mit der vorderen Magenwand in den Pylorus einstülpte und diesen dadurch erweiterte, oder vor dem Pylorus einen Einschnitt in den Magen machte, und von der Wunde aus Sonden oder Bougies durch den Pförtner führte (Loreta).

Viel besser und von dauernder Wirkung ist die plastische Erweiterung des Pylorus:

## Die Pyloroplastik

nach von Heineke und Mikulicz,

bei welcher durch den ganzen narbigen Theil hindurch ein nicht zu grosser Längsschnitt (5—8 cm) gemacht wird, den man in querer Richtung wieder vereinigt, so dass der Duodenalwinkel des Schnittes dem Magenwinkel anliegt (Fig. 431, 432).

Fig. 431. Fig. 432.

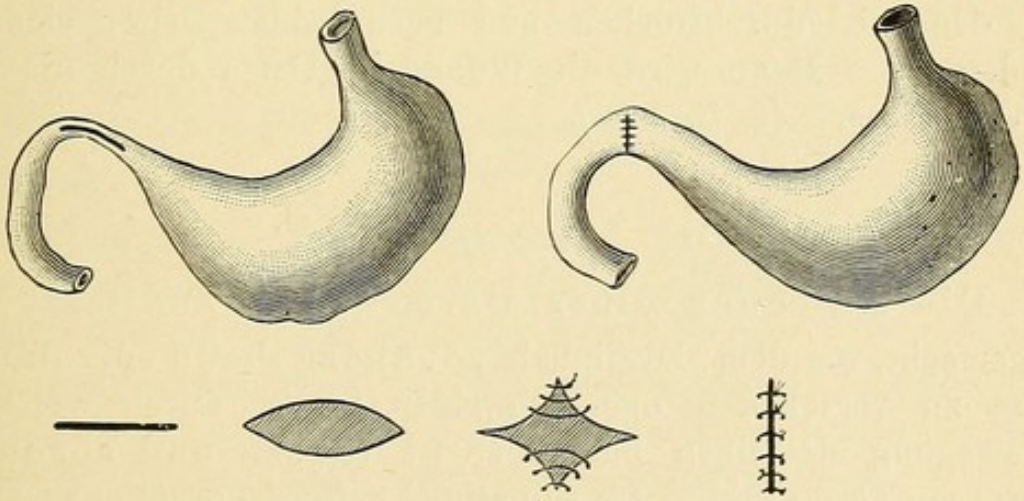

**Pyloroplastik nach von Heineke.**
Schema der Naht.

Beim Sanduhrmagen macht man zur Erweiterung der engen Stelle diese Operation in ähnlicher Weise (Fig. 433) oder man legt

an der tiefsten Stelle der beiden Säcke eine Gastroanastomose nach Wölfler an.

Fig. 433.

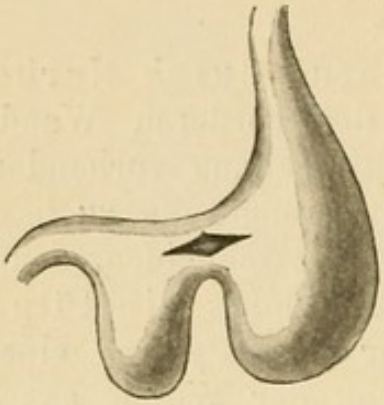

Gastroplastik

Fig. 434.

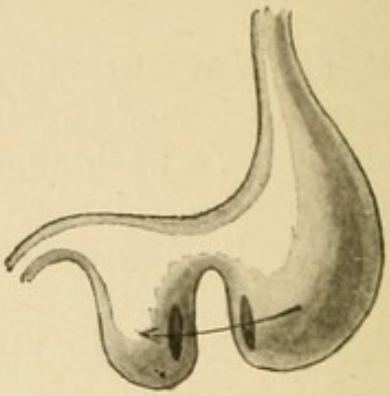

Gastroanastomose

bei Sanduhrmagen.

## Die Enterotomie.

Die Eröffnung des Darms durch einen Schnitt wird nöthig, wenn man Fremdkörper oder gestielte Geschwülste (Lipome, Adenome, Sarcome etc.) entfernen will.

Der Einschnitt wird parallel der Längsachse des Darms an der dem Mesenterialansatz gegenüberliegenden Seite gemacht, so lang, als nöthig ist, um den Fremdkörper herauszubefördern. Gestielte Geschwülste schneidet man ab, nachdem man mit einer Nadel den Stiel durchstochen und nach beiden Seiten sicher abgebunden hat. Dann wird die Wunde im Darm durch die Darmnaht verschlossen (s. S. 292).

## Die Enterostomie.

Die Anlegung einer Darm-Bauchwandfistel wird gemacht, um dem Darminhalt vorübergehend oder dauernd Abfluss zu verschaffen oberhalb einer Stelle, durch welche die Fortbewegung desselben behindert ist (acute und chronische Darmstenose durch Invagination, Achsendrehungen, Verwachsungen, Einschnürungen durch Stränge, Reposition von Brüchen mitsammt dem einschnürenden Bruchsackhals [Reposition en bloc], durch Geschwürsnarben und Neubildungen, die sich nicht mehr durch Exstirpation beseitigen lassen).

Je nach der Stelle des Darms, welche eröffnet wird, unterscheidet man **Ileostomie** und **Colostomie.**

Zur **temporären Enterostomie** schreitet man in solchen Fällen von Darmverschluss, in welchen die Art und der Sitz des Verschlusses nicht sicher erkannt werden konnte und die Aufblähung des Darmes durch Gas und Koth (septische Darmlähmung) einen solchen Grad erreicht hat, dass zu befürchten ist, der Kranke werde einen grösseren Eingriff zur Beseitigung des Verschlusses selbst nicht überstehen.

Man eröffnet den Darm an einer Stelle, welche möglichst nahe oberhalb des vermutheten Sitzes der Stenose liegt, um nicht mehr, als nöthig ist, vom Darm auszuschalten und so die Ernährung zu beeinträchtigen. Bei sicherer Diagnose des Sitzes der verengten Stelle eröffnet man den Bauch dort, wo man diesen Darmtheil findet; ist die Diagnose nicht ganz sicher zu stellen, so wählt man zum Einschnitte Stellen, wo gewisse Abschnitte des Darmes (Colon) mit einiger Sicherheit zu finden sind: die rechte Weichengegend, in welcher der Blinddarm sich befindet, und die linke Weichengegend, wo das untere Ende des Colon descendens, die Flexura sigmoidea liegt (**Colostomia inguinalis**), oder die vordere Bauchgegend zwischen Nabel und Brustbein, wo das Quercolon verläuft (**Colostomia media**). Stellt sich bei vorhandenem Meteorismus statt des Dickdarms eine stark geblähte Dünndarmschlinge in die Wunde ein, so wird diese eröffnet, da es nur darauf ankommt, dem Darminhalt an irgend einer Stelle vorläufig Abfluss zu verschaffen.

Die Colostomie in der Weichengegend wird in folgender Weise ausgeführt:

1. Hautschnitt 5—6 cm lang, fingerbreit oberhalb und parallel der äusseren Hälfte des Poupart'schen Bandes, schräg nach oben zur Spina ilei ant. sup. (Fig. 435).

2. Durchschneidung der Aponeurose des M. obliquus externus, stumpfe Trennung der Fasern des M. obliquus internus und des M. transversus, bis das Bauchfell freiliegt.

3. Spaltung des Bauchfells, Vernähung der Spalträndер mit den Wundrändern der Haut.

4. Heranziehen des Dickdarms. Derselbe ist oft von Dünndarmschlingen umlagert, aber kenntlich an der blasseren

Farbe, den Einkerbungen (Haustra) und Muskelstreifen (Taeniae). Um den zuführenden und abführenden Theil zu erkennen, fühlt man mit dem Finger am Darm entlang, bis man zu dem Hinderniss gelangt, oder, wenn es angeht, spritzt man vom After Wasser ein und verfolgt den Verlauf der Aufblähung.

Fig. 435.

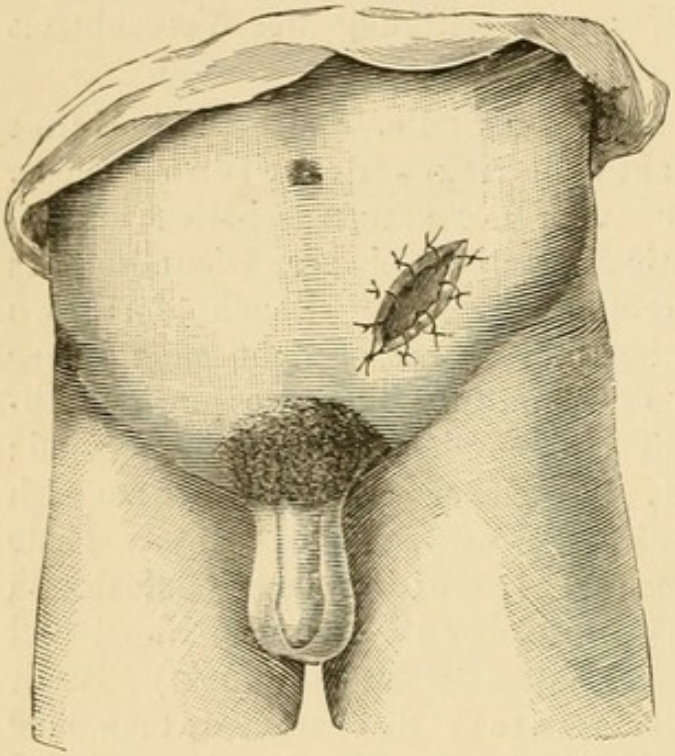

Fig. 436.

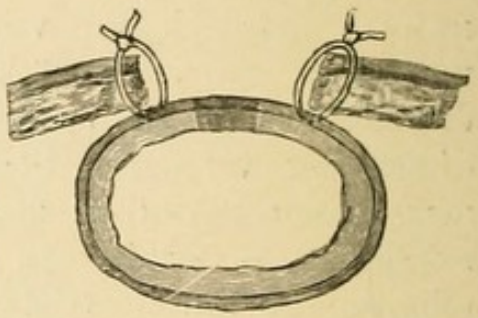

**Colostomia inguinalis.**

Anheftung des Darms. Anlegung der Naht (im Durchschnitt).

5. Die Serosa des Darms wird nun mit dem anliegenden Bauchfellblatt in der Hautwunde vernäht durch Seidennähte, welche nur die Serosa und Muscularis des Darms und das Peritoneum fassen (Fig. 436); die Naht wird möglichst dicht angelegt; die Fäden bleiben lang und werden strahlenförmig um die Wunde auseinandergelegt. Noch dichter wird der Abschluss, wenn man nach Anlegung von vier Knopfnähten an den Wundwinkeln und Mitten der Wundränder eine fortlaufende Naht anlegt. Ist man genöthigt, dem Kranken sehr rasch Erleichterung zu schaffen, so wird die Operation einzeitig gemacht und es erfolgt nun

6. die Eröffnung des Darmes mit dem Messer oder schneidenden Thermokauter in der Längslinie; um etwaige Un-

dichtigkeiten der Darmheftnaht vor dem verderblichen Eindringen von Koth zu bewahren, ist es rathsam, die ganze Naht dick mit Salicylvaselin zu bestreichen, mit Jodoform zu bepulvern oder dicht mit Gazestreifen zu bedecken. Erlaubt es indess der Zustand des Kranken, so macht man die Operation lieber zweizeitig und eröffnet den Darm erst nach 2—4 Tagen, wenn die inzwischen eingetretenen Verklebungen des Bauchfells eine Kothinfiltration nicht mehr befürchten lassen.

Der Darm wird dann ausgespült und in den zuführenden Schenkel ein möglichst langes Drainrohr eingeführt, das die Haut überragt und sie vor Beschmutzung (Eczem) möglichst schützt. Ist das ursprüngliche Hinderniss gehoben, so lässt sich diese temporäre Darmfistel leicht durch Anfrischung und Naht oder durch Resection verschliessen.

## Die Anlegung eines Anus artificialis,

eines künstlichen Afters, aus welchem dauernd der gesammte Darminhalt nach aussen entleert werden soll, ist angezeigt bei Verschluss des Mastdarms durch Geschwülste, welche vom After aus nicht mehr entfernt werden können und durch alte hartnäckige (luetische) Geschwüre desselben.

Man eröffnet das Colon descendens so weit wie möglich nach unten. Nach den älteren Methoden wurde dasselbe entweder von hinten ausserhalb des Bauchfells oder von vorne innerhalb der Bauchhöhle eröffnet, zweckmässiger ist es aber, die Flexura sigmoidea in der linken Leistengegend aufzusuchen. Nur noch ausnahmsweise macht man:

1. Die Colostomia lumbalis extraperitonealis nach Callisen-Amussat: durch senkrechten Schnitt von der 12. Rippe abwärts bis zum Darmbeinkamm; es wird dann die vom Bauchfellüberzuge freie Rückseite des Colon descendens aufgesucht, mit der Wunde vernäht und eröffnet.

2. Die Colostomia lumbalis intraperitonealis nach Fine durch senkrechten Schnitt 15—20 cm lang von der Spitze der 11. Rippe abwärts; das Peritoneum wird eröffnet, Vernähung der vorderen Wand des Colon descendens mit den Wundrändern.

Am gebräuchlichsten und zweckmässigsten ist die ursprünglich von Littre empfohlene

## Colostomia inguinalis am S. Romanum
## (Anus inguinalis, Leistenafter).

Die Operation wird an der linken Seite zunächst ebenso ausgeführt, wie vorhin bei der temporären Colostomie beschrieben ist (s. S. 287, 1—4).

5. Das S. romanum, an seinen Appendices epiploicae kenntlich, wird aufgesucht und bis zu seinem Mesenterialansatz aus der Wunde herausgezogen, unter denselben wird durch einen stumpf in's Mesenterium gemachten Schlitz ein Gazebausch oder ein mit Jodoformgaze umwickelter stabförmiger Körper (Hartgummibolzen, Glasstab, Sonde oder dergl.) quer durchgeführt, so dass derselbe brückenartig auf den Hauträndern ruht, während der Darm auf ihm reitet (Maydl) (Fig. 437).

Fig. 437.

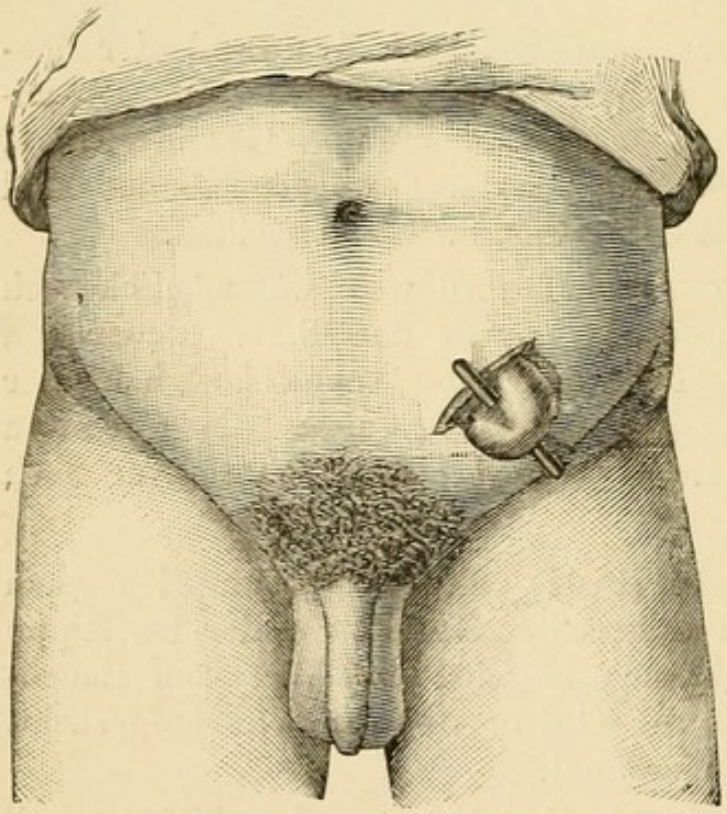

Anlegung des Anus artificialis.

Fig. 438.

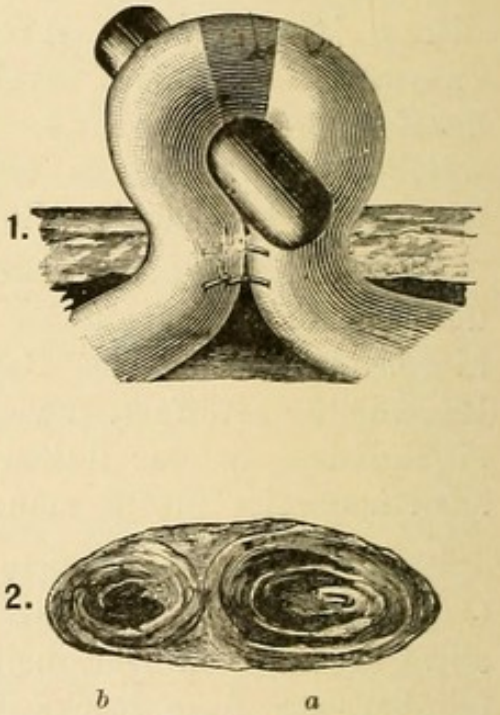


1. Die Darmschlinge, hervorgezogen.
2. Völlig durchtrennt.

*a* Zuführendes, *b* abführendes Ende.

6. Will man den Darm sofort eröffnen, so vernäht man die beiden Schenkel sowohl mit einander unterhalb des Bolzens (Fig. 438, [1]), als auch mit den Wundrändern durch dichte Serosanähte, und zwar so, dass das zuführende Stück reichlich Raum

hat, das abführende aber von diesem zusammengedrückt wird (Kocher). Kann man aber in zwei Zeiten operiren, so näht man nur die Schenkel durch einige Nähte an einander und umwickelt das Ganze mit Jodoformgaze; die Eröffnung geschieht erst nach 2—3 Tagen, wenn Adhaesionen eingetreten sind.

7. In querer Richtung wird dann der Darm durchtrennt, am besten mit dem rothglühenden Thermokauter; ist das Lumen eröffnet, so wird das Loch nur ganz langsam vergrössert (bei rascher Kothentleerung kann Collaps und plötzlicher Tod eintreten, Schönborn). Man öffnet zunächst nur etwa ein Drittel des Darmumfangs; dann werden in beide Schenkel dicke Gummirohre eingeführt und der Darminhalt gründlich ausgespült. Die völlige Durchtrennung bis auf den Bolzen (Fig. 438,[2]) geschieht erst nach 14 Tagen.

Macht man die Operation wegen eines unheilbaren Mastdarmleidens (Krebs), dann ist es zweckmässig, um das ausgeschaltete untere Ende bequem ausspülen zu können, den Darm gleich ganz zu durchtrennen und jedes Ende für sich in die Wunde einzunähen, so dass womöglich zwischen beiden Darmöffnungen eine etwa 1 cm breite Hautbrücke gebildet wird (Hahn, König). Witzel macht die Bauchwunde sogar über 12 cm lang, so dass eine breite Brücke zwischen den in die Wundwinkel eingenähten Enden vernäht werden kann.

Dies ist vortheilhafter, als wenn man das untere Ende nach Einstülpung seines Randes durch Serosanähte völlig verschliesst und in das Becken versenkt (Madelung).

Das mehrfach beobachtete Herunterrücken von Mastdarmgeschwülsten und die oft sehr ausgedehnten Vorfälle des Colon durch den After legen den Gedanken nahe, dass es möglich sein könnte, hochsitzende, aber nicht verwachsene Geschwülste noch vom After her zugänglich zu machen, wenn man das zu versenkende Stück an ein vom After eingeschobenes langes Gummirohr festschnürt, darüber die Schlussnaht anlegt und nun nach gewaltsamer Erweiterung des Afters durch täglichen langsamen Zug an dem Rohr einen Prolaps des unteren Endes mitsammt der Geschwulst zu erzeugen sucht; liegt der Tumor dann in der Nähe des Afters oder vor demselben, so wird er abgeschnitten, wie bei Abtragung des Mastdarmvorfalles beschrieben ist (von Esmarch).

---

## Die Enterorrhaphie.

Die Darmnaht dient zur Vereinigung von Darmwunden

### I. bei theilweiser Durchtrennung der Darmwand.

Zur Darmnaht benutzt man sehr feine Seide und feine im Querschnitt runde Nadeln, entweder ganz gerade („engl. Perlnadeln No. 12"), oder nur an der Spitze aufgebogene oder halbkreisförmige. Auch die Nadeln von Hagedorn sind sehr brauchbar. Um mit dem mühsamen Einfädeln während der Operation keine Zeit zu verlieren, ist es zweckmässig, eine genügende Menge eingefädelter Nadeln steril vorräthig zu haben (z. B. in dem Darmnadelbehälter Fig. 440 oder einer ähnlichen Vorrichtung).

Fig. 440.

Fig. 439. Fig. 441.

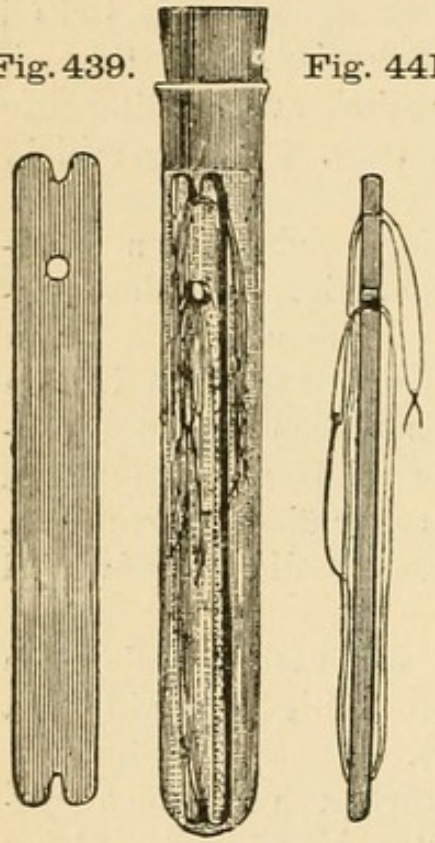

Darmnadelbehälter nach von Esmarch.

Das Vorbild für alle jetzt gebräuchlichen Arten der Darmnaht ist:

1. Die **Serosanaht nach Lembert.** Sie wird in der Weise angelegt, dass man die Nadel etwa 4 mm vom Wundrande entfernt einsticht, dieselbe zwischen Schleimhaut und Muscularis eine Strecke weit durchführt und dicht vor dem Wundrande wieder aussticht; auf der andern Seite verfährt man in umgekehrter Richtung. Beim Knoten des Fadens werden die Wundränder eingestülpt und die serösen Flächen mit einander in Berührung gebracht (Fig. 442, 445). Statt mit der Knopfnaht kann man in dieser Weise auch fortlaufend nähen, was sich rascher ausführen lässt (Fig. 443).

2. Die **doppelreihige Naht nach Czerny** ist eine Verbesserung der vorigen (sog. **Etagennaht**). In der ersten Nahtreihe werden erst die Wundränder der Serosa und Muscularis mit einander vereinigt und darüber dann noch eine Reihe Lembert'scher Nähte gelegt, ebenfalls entweder einzeln oder fortlaufend (Fig. 446).

3. Die **rechtwinklige Naht nach Cushing** ist eine versenkte Matratzennaht, bei welcher man fortlaufend nach Lembert's Grundsatz näht. Nachdem man zunächst eine Lembert'sche Knopfnaht angelegt hat, sticht man die Nadel 3—4 mm vom

Wundrande entfernt ein, führt sie subserös durch die Muscularis etwa 3 mm weit parallel dem Wundrande, sticht hier wieder aus und geht nun auf die andere Seite über, wo man in gleicher Weise fortfährt; beim Anziehen des Fadens bildet die Naht eine gerade Linie (Fig. 444). Sollte es nöthig sein, so kann man hierüber noch eine gewöhnliche Lembert'sche Nahtreihe legen.

Fig. 442. Fig. 443. Fig. 444.

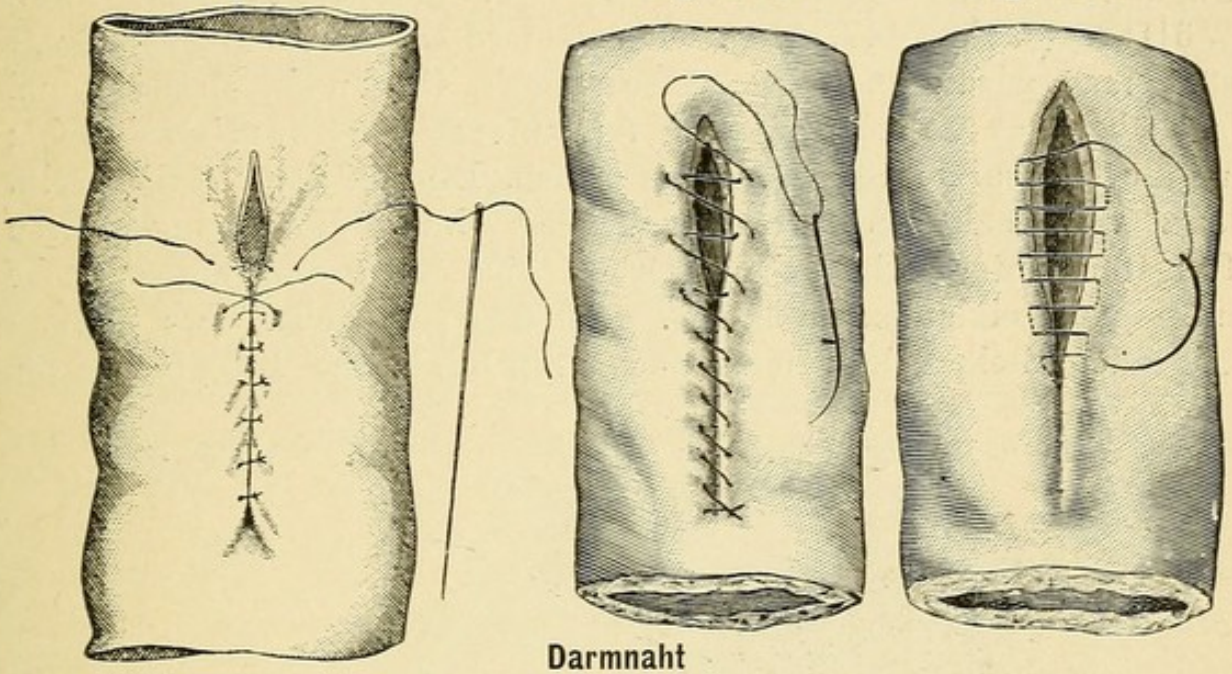

**Darmnaht**

**nach Lembert** — Knopfnaht

fortlaufende Naht

**nach Cushing.** — Matratzennaht.

Fig. 445. Fig. 446.

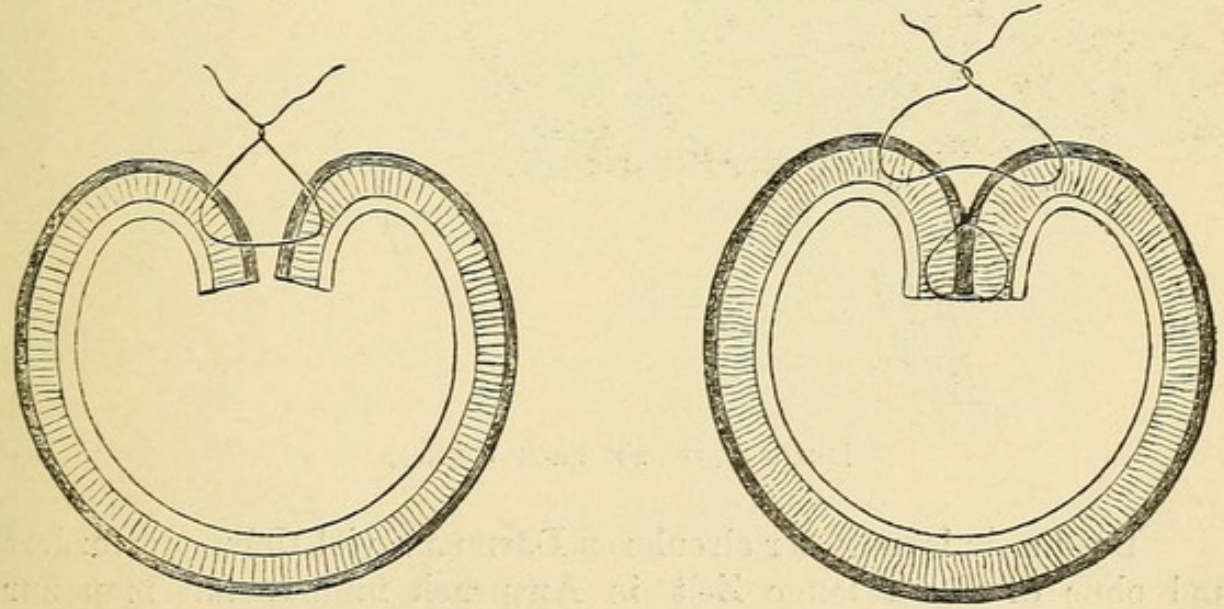

**Schema der Darmnaht**

**nach Lembert** **nach Czerny.**

### II. Bei völliger querer Durchtrennung des Darmes

legt man die Nähte nach denselben Grundsätzen an (**circuläre Darmnaht**).

Die Vereinigung der beiden Darmlichtungen beginnt man an der mesenterialen Seite, indem man von innen her die Darmwand in ihrer ganzen Dicke etwa bis zur Hälfte ihres Umfanges durch Knopfnähte vereinigt: **innere Darmnaht** nach Wölfler (s. Fig. 447, 448). Die andere Hälfte des Darmumfangs näht man wiederum von aussen nach Czerny's Methode und legt über das Ganze noch eine fortlaufende Lembert'sche Naht; um die Haltbarkeit der Nähte zu prüfen, kann es von Vortheil sein, kurz vor Schluss des letzten Theiles durch einen eingeführten Irrigator unter erheblichem Druck eine schwache antiseptische Flüssigkeit einlaufen zu lassen. An den sich dabei etwa undicht zeigenden Stellen legt man noch Lembert'sche Knopfnähte an.

Fig. 447.

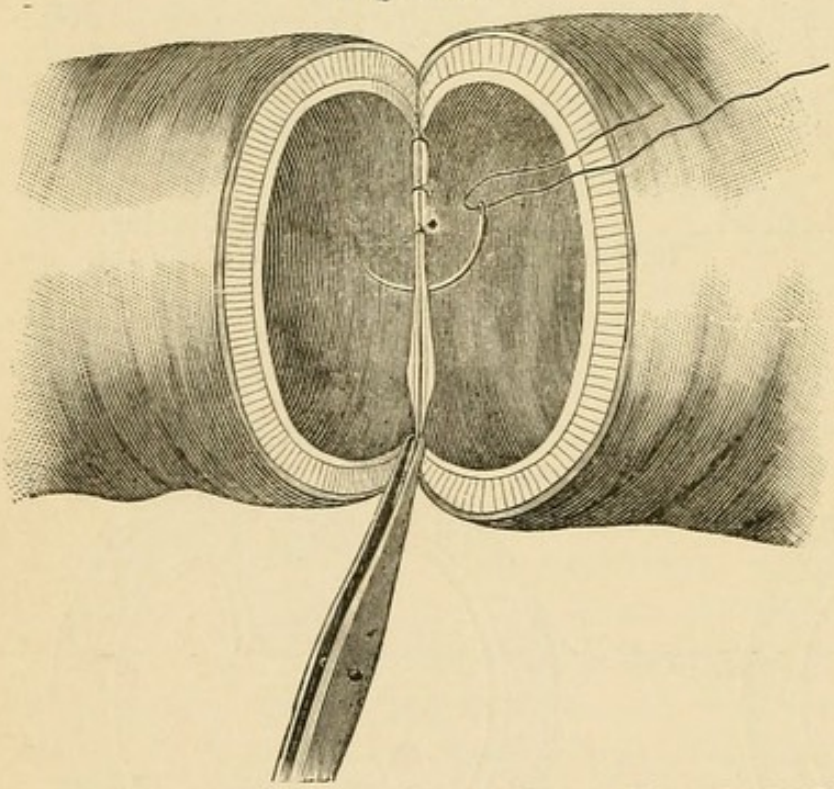

Fig. 448.

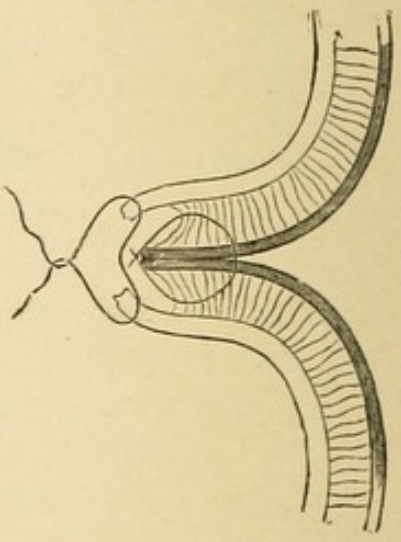

**Innere Darmnaht nach Wölfler.**

Da die Anlegung der circulären Darmnaht viel Uebung erfordert und ohne diese oft lange Zeit in Anspruch nimmt, hat man zur Erleichterung des Eingriffs und zur Sicherung des festen Verschlusses schon im Mittelalter Versuche gemacht, den Darm über

ringförmige Körper zu vereinigen, welche in das Darmlumen geschoben und später mit dem Kothe wieder entleert wurden. So verwendeten die „vier Meister“ zu diesem Zwecke die getrocknete Luftröhre eines Thieres, Jobert einen Metallring, Amussat einen Holzring mit Furche. Auch resorbirbare Ringe und Platten wurden benutzt: Maccaronistücke (Alessandri), entkalkte Knochenrohre (Neuber, Fig. 449), Knochenplatten (Senn, Fig. 458), durchbohrte Kartoffelplatten und -röhren (Landerer), Kohlrübenplatten (Baracz), Catgutringe mit Gummifäden umwickelt oder mit Gummirohrstücken überzogen (Brokaw) u. A. m. Die Knorpelplattennaht (Madelung) wird von aussen her als Matratzennaht angelegt. Auch die alte Methode der Invagination nach Jobert (Fig. 451), hat man mit diesen Einlagen versucht.

Fig. 449.

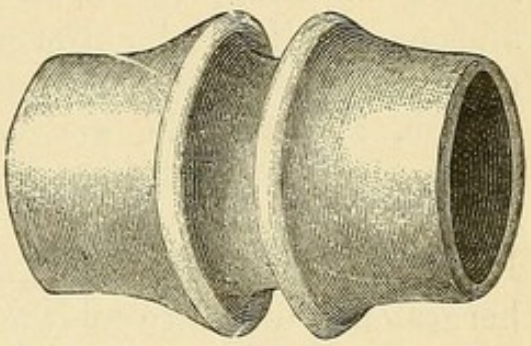

Knochenrohr nach Neuber.

Fig. 450.

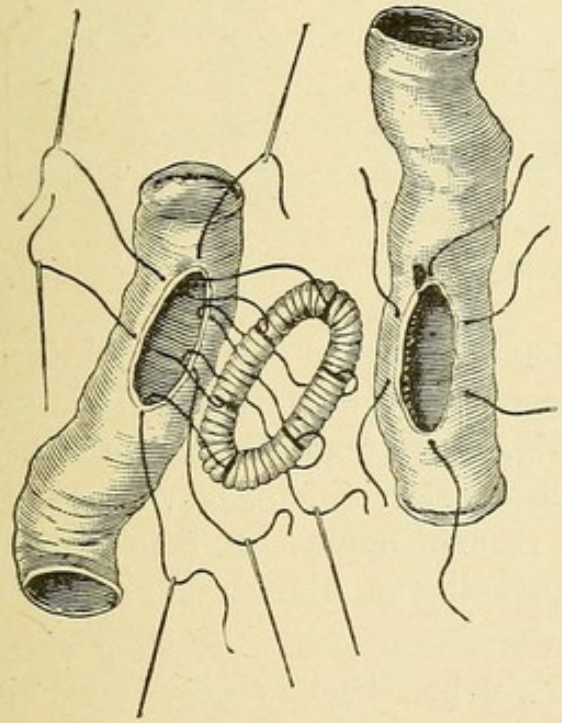

Catgutring nach Brokaw.

Fig. 451.

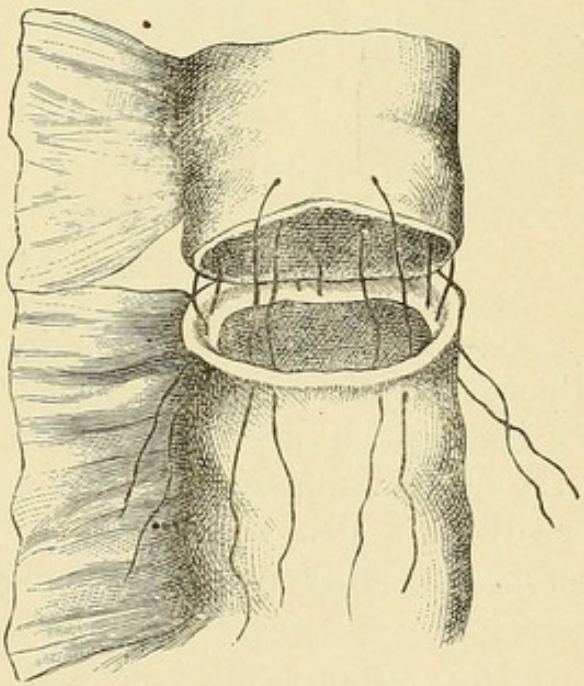

Darmnaht nach Jobert (Invagination).

Am meisten in letzter Zeit angewendet wird der viel gelobte und viel getadelte **Darmknopf nach Murphy** (Fig. 452—455). Die beiden Theile dieses aus vernickeltem Eisenblech hergestellten

Knopfes bestehen aus glockenartig gewölbten, in der Mitte durchbohrten Platten, die je einen röhrenartigen Fortsatz haben; diese beiden Fortsätze passen in einander und werden durch eine einschnappende Feder zusammengehalten: die Darmlumina werden nun zunächst durch eine alle Schichten fassende Schnürnaht umsäumt, die Knopfhälfte in das Lumen eingeführt und durch Zuziehen der Naht der Darm mit der Serosafläche nach aussen an die Röhre angeschnürt; mit dem andern Darmende verfährt man ebenso, steckt dann die beiden Röhren ineinander und schliesst die beiden Knopfhälften durch Fingerdruck fest zusammen, wobei man verhüten muss, dass kleine Schleimhautfalten zwischen die Ränder der Knopfhälften gerathen. Damit ist nun die Verbindung hergestellt, die Serosaflächen verwachsen breit mit einander, das zwischen die Ränder des Knopfes eingezwickte Stück des Darms stirbt ab und der Knopf fällt nach 1—2 Wochen in den Darm und wird mit dem Stuhlgang entleert. Die durch ihn im Darm hergestellte Verbindung hat genau den Umfang des Knopfes.

Fig. 452. Fig. 453. Fig. 454. Fig. 455.

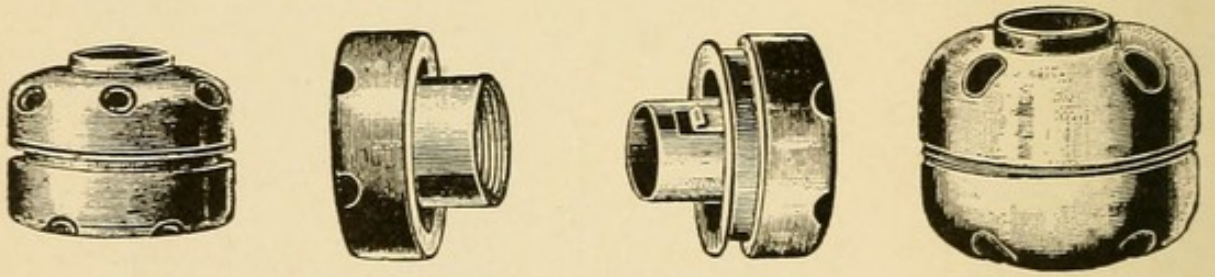

**Darmknopf nach Murphy.**

Die Operation lässt sich in dieser Weise sehr rasch, in einigen Minuten ausführen, eignet sich daher besonders für sehr elende Kranke. Es ist freilich auch hier nothwendig, dass man die Technik beherrscht und nur Knöpfe von tadelloser Beschaffenheit verwendet. Frank hat den Knopf sogar aus resorbirbarem Stoff herstellen lassen, was aber bis jetzt wenig Vortheile zu bieten scheint.

---

Um festzustellen, ob und an welchen Stellen bei penetrirenden Bauchwunden Därme verletzt sind, empfiehlt Senn, mittelst eines Kautschukballons Wasserstoffgas in den Mastdarm einzutreiben; dasselbe geht mit Leichtigkeit durch die Iliocoecalklappe und entweicht aus allen Löchern der Darmwand in die Bauchhöhle und dann durch die Bauchwunde nach aussen, wo es

durch seine Brennbarkeit nachgewiesen werden kann. Es gelingt sogar, dieses Gas durch den ganzen Darmcanal zum Magen und zum Mund herauszutreiben.

## Die Resection des Darmes.

Das Herausschneiden eines Darmrohrstückes ist auszuführen bei:

a) Wunden des Darmes mit Quetschung und Zerreissung der Ränder;
b) Gangrän nach Volvulus, nach Mesenterialablösung und bei brandigen Brüchen;
c) Verengerungen durch Geschwürsnarben oder bösartige Neubildungen;
d) Untrennbaren Verwachsungen mit letzteren;
e) Anus praeternaturalis.

Die Resection muss in durchaus gesundem Gewebe ausgeführt werden, da sonst Gangrän u. a. droht; es empfiehlt sich, lieber zu viel als zu wenig fortzuschneiden, denn selbst die Resection eines mehr als meterlangen Stückes Darm bringt dem Menschen keine besondere Gefahr für die Ernährung. Ist man über die Grenze zwischen Gesundem und Krankem im Unklaren, so ist es am sichersten, die hervorgezogene Schlinge zunächst nur zu eröffnen (künstlicher After) und erst später zu reseciren.

Die Operation wird folgendermassen ausgeführt:

1. Aus der Wunde des Bauchschnittes wird der betreffende Darmabschnitt hervorgeholt und nachdem sein Inhalt mit den Fingern nach beiden Seiten hin herausgestrichen ist, ausserhalb der Bauchhöhle auf warme sterilisirte Krüllgazestücke gelagert und in dieselben, so weit es möglich ist, eingehüllt. War der Bauchschnitt sehr gross, so wird er zum Schutz gegen Abkühlung und Infection durch einige vorläufig angelegte Nähte verkleinert (Madelung).

2. Um das Wiedereinfliessen des Darminhaltes zu verhindern, wird nach beiden Seiten hin der Darm abgeschlossen und festgehalten, entweder durch Assistentenfinger (deren Spitzen nöthigenfalls durch Gummiringe zusammengedrückt werden), oder durch starke, nicht zu fest angezogene Seidenfäden, die durch einen im Mesenterialansatz gemachten Schlitz geführt werden, durch Jodoformdochte, oder durch die Darmklemmen, wie sie von Rydygier, von Heineke, Lücke u. A. angegeben sind (s. S. 274).

Diese Verschlüsse sind 2—3 cm jenseits der beabsichtigten Schnitte anzulegen und zwar schräg, so dass an der Mesenterialseite weniger abgeklemmt wird (Kocher), um ja nicht die Circulation zu beeinträchtigen.

3. Ablösung des Mesenterium. Entweder schneidet man aus demselben einen dem auszuschaltenden Darmstück entsprechenden Keil heraus (Fig. 456), unterbindet sorgfältig die einzelnen verletzten Gefässe und vernäht die Wundränder mit einander, indem man je nach der Dicke und dem Fettgehalte des Mesenterium die Nähte entweder durch seine ganze Dicke legt oder beide Platten gesondert durch fortlaufende Catgutnaht vereinigt; oder, was viel besser ist, man trennt das Mesenterium, wenn es gesund ist, in querer Richtung von seiner Ansatzstelle am Darm ab (Kocher), nachdem man jedes sichtbare Gefäss nahe am Darm vorher umstochen hat. Nach vollendeter Darmresection wird das überflüssige Mesenterialstück zu einer Längsfalte vernäht (Fig. 456, 457).

Fig. 456. Fig. 457.

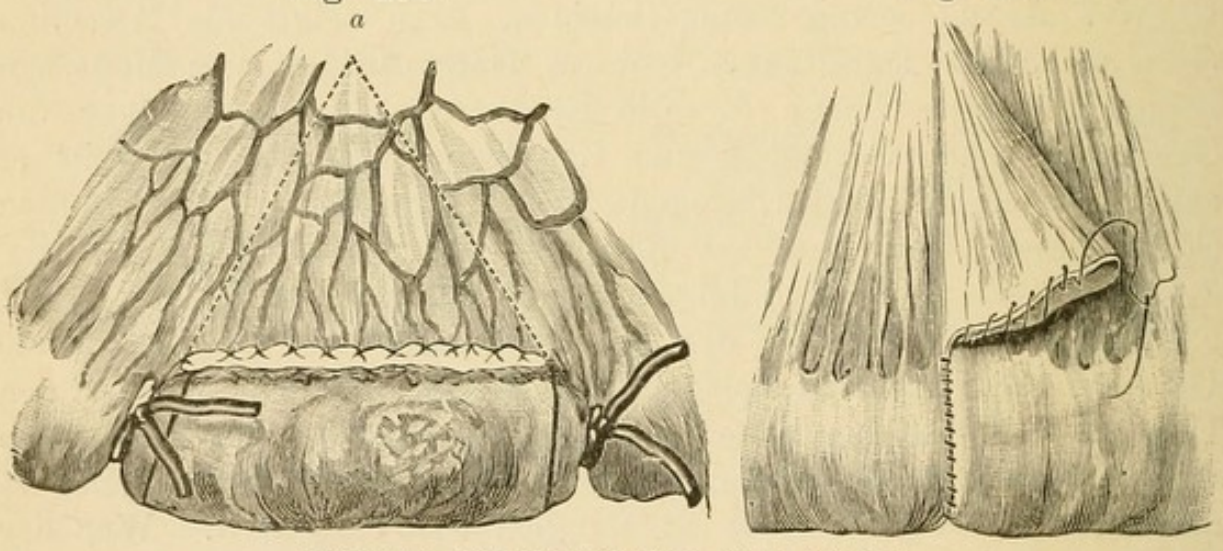


**Ablösung des Mesenterium nach Kocher.**
*a* ..... Keilexcision. Anlegung der Naht und Bildung der Falte.

Bei beiden Methoden ist besonders darauf zu achten, dass nicht mehr Mesenterium abgelöst wird, als zu dem herauszuschneidenden Darmstück gehört und dass auch bei der Darmnaht durch Zerrungen keine Einrisse in den Gekrösansatz noch nachträglich zu Stande kommen (drohende Gangrän).

4. Durch zwei Scheerenschnitte, die wenigstens 2 cm von den Klemmen entfernt bleiben, wird das Darmstück herausgeschnitten und sofort das Innere der beiden Stümpfe mit antiseptischen Lösungen ausgetupft. Sind die beiden Darmlichtungen

von ungleicher Grösse, so muss das engere Stück in schräger Richtung (elliptisch) abgeschnitten werden, oder man verengert das weitere Lumen (Dickdarm) zunächst durch eine Schnürnaht. Die Zwickelbildung ist weniger zweckmässig.

5. Hierauf wird der Darm durch die circuläre Darmnaht vereinigt, in die Bauchhöhle zurückgebracht und der Bauchschnitt geschlossen. von Bergmann sichert sich vor Misserfolgen bei der Darmnaht nach Resection, indem er zu beiden Seiten des genähten Stückes Jodoformgazestreifen anlegt, deren Enden zur Bauchwunde herausgeleitet werden. Tritt dann Gangrän (und Peritonitis) ein, so bleibt sie örtlich beschränkt.

In den ersten Tagen nach der Operation wird der Kranke unter gelinder Opiumwirkung gehalten und nur durch Clystiere ernährt; vom dritten Tage ab giebt man flüssige Nahrung und geht erst allmählich zu festeren Speisen über.

---

Erscheint die Darmresection unausführbar, weil Geschwülste des Darms weithin mit der Umgebung verwachsen sind, oder Fisteln und narbige Schwielen die Exstirpation des Darmstückes unmöglich machen, dann ist es vorzuziehen, die erkrankte Stelle dadurch auszuschalten, dass man einen künstlichen Weg zwischen den oberhalb und unterhalb der Geschwulst gelegenen Darmstücken anlegt (**Enteroanastomosis**) bei seitlich aneinander gelegtem Darm (Maisonneuve 1854, Billroth 1882) entweder in der bei der Gastroenterostomie beschriebenen Weise, oder schneller und einfacher nach der Methode von Senn; dieser führt in jeden der beiden gemachten Längsschnitte in der Darmwand eine ovale, in der Mitte durchlochte, entkalkte Knochenplatte ein, an deren Rändern vier aseptische Seidenfäden befestigt sind; die beiden Fäden an der Längsseite der Platte sind mit feinen Nadeln versehen (Fig. 458 *a*); diese werden von innen her durch die Muscularis und Serosa der Darmwundränder gestochen und darauf die vier entsprechenden Fadenpaare mit einander verknotet. Dadurch werden die serösen Flächen der beiden Darmstücke mässig fest gegen einander gepresst und der Darminhalt kann durch die auf einander passenden Oeffnungen der Knochenplatten hindurchtreten (Fig. 458 *b*, *c*). Es folgt rasch breite Verklebung der Darmwandungen im Bereich der Platten, welche nach kurzer Zeit im Darminhalt aufgelöst und verdaut werden.

Die Ausführung dieser Operation nimmt nur sehr kurze Zeit in Anspruch. Um ganz sicher zu gehen, kann man die Serosae der aneinander liegenden Darmwände im ganzen Umfange noch durch einige Lembert'sche Nähte (Fig. 458*c*) zusammenheften.

Fig. 458.

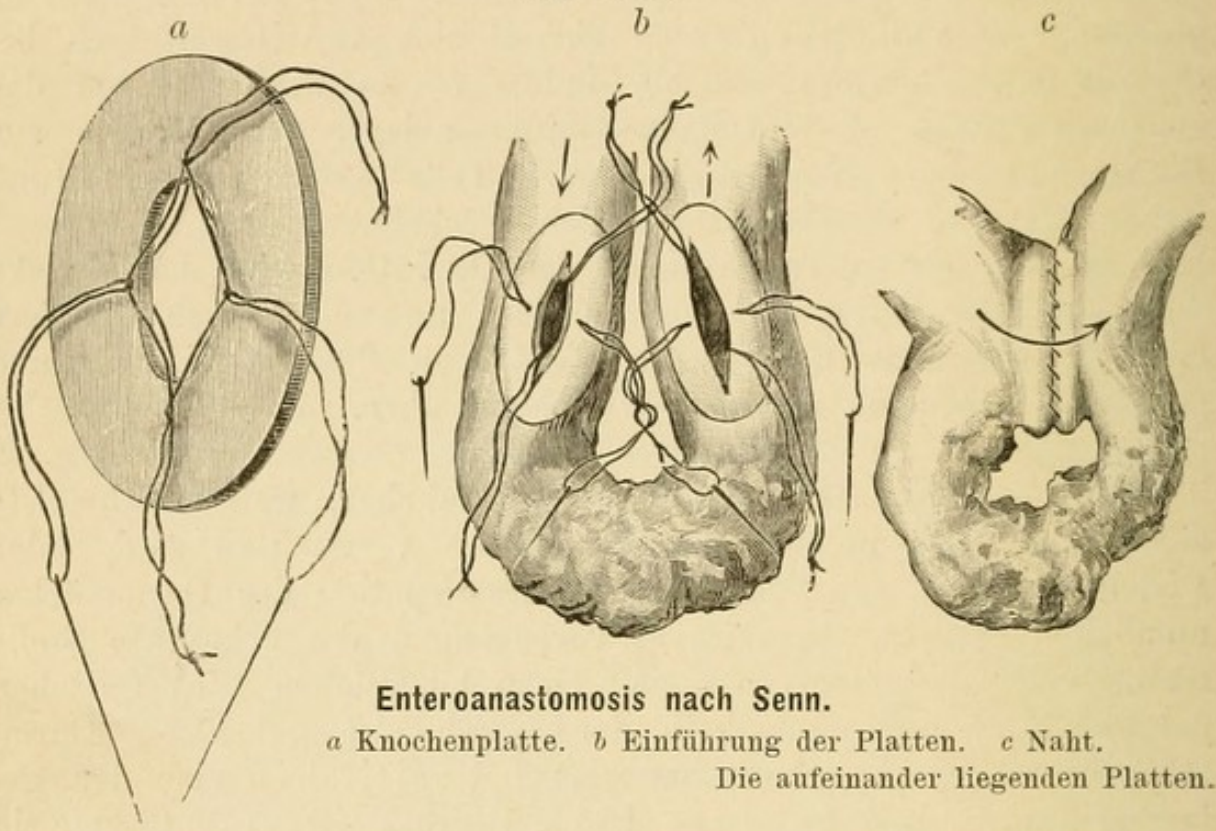


**Enteroanastomosis nach Senn.**
*a* Knochenplatte. *b* Einführung der Platten. *c* Naht. Die aufeinander liegenden Platten.

Diese Platten, die vorräthig gehalten werden müssen, kann man im Nothfall ersetzen durch Catgut- und Gummiringe; über ein Bündel Catgut werden mehrere etwa 2 cm lange Gummiröhren gezogen und zu einem Ringe zusammengebunden (Brokaw) [Fig. 450]. Der Darmknopf nach Murphy (Fig. 452) wird auch hierfür jetzt in ausgedehntem Maasse angewandt.

Um aber in dem erkrankten Abschnitt die fortdauernde Reizung des Kothes und der Peristaltik völlig zu beseitigen, führte Salzer 1891 die **lokale Darmausschaltung** ein, d. h. die Ausschneidung eines Stückes Darmrohr aus dem übrigen Darmcanal derart, dass das ausgeschnittene kranke Darmstück in der natürlichen Lage verbleibt, seine Enden aber zugenäht oder in die Bauchwunde eingepflanzt werden, während die Enden des gesunden funktionirenden Darms mit einander vereinigt werden. Man kann hierbei in verschiedener Weise vorgehen, indem man entweder beide Enden des ausgeschalteten Stückes vernäht und versenkt (bei

schon bestehenden Bauchfisteln in dem ausgeschalteten Stück), oder man näht dessen beide Enden in die Bauchwunde ein, oder, was sich am meisten empfiehlt, man vernäht nur das distale Ende (als Sicherheitsventil) mit der Bauchhaut und versenkt das zugenähte proximale Stück. Die beiden gesunden Darmstücke werden dann mit einander vernäht, entweder Wunde gegen Wunde (circuläre Vereinigung) oder durch seitliche Einpflanzung des proximalen Stückes in das vernähte distale, oder durch Verschluss beider Enden und seitliche Anastomose. Der Erfolg dieses Eingriffes ist meist ein überraschend guter; das ausgeschaltete Stück kann durch die Fistel arzneilich behandelt und ausgespült werden und lässt sich später bei etwa eintretender Besserung sogar exstirpiren.

(Hochenegg, Frank, von Eiselsberg, Bier u. v. A. haben diesen Eingriff erfolgreich ausgeführt.)

Fig. 459. Fig. 460. Fig. 461.

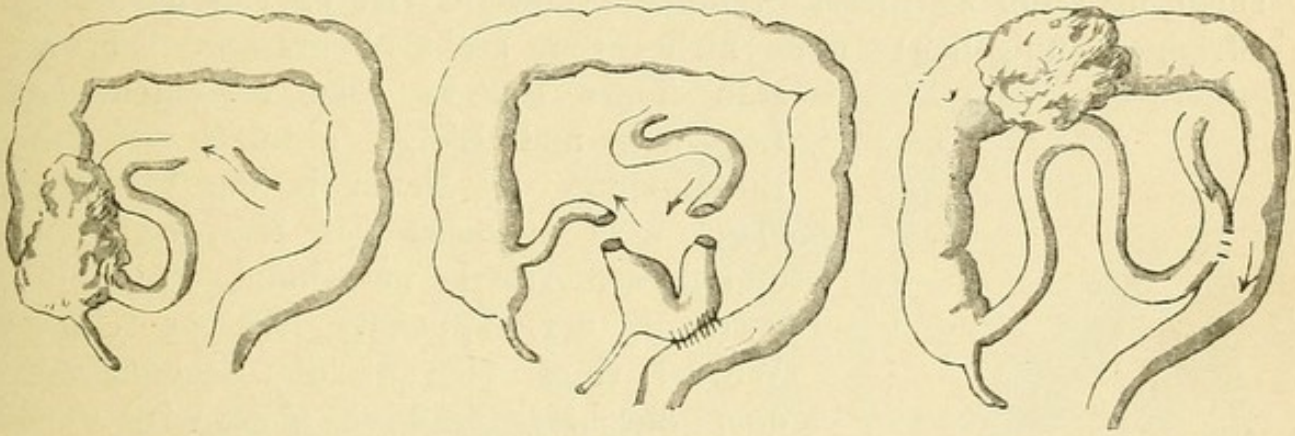

Fig. 462. Fig. 463. Fig. 464.

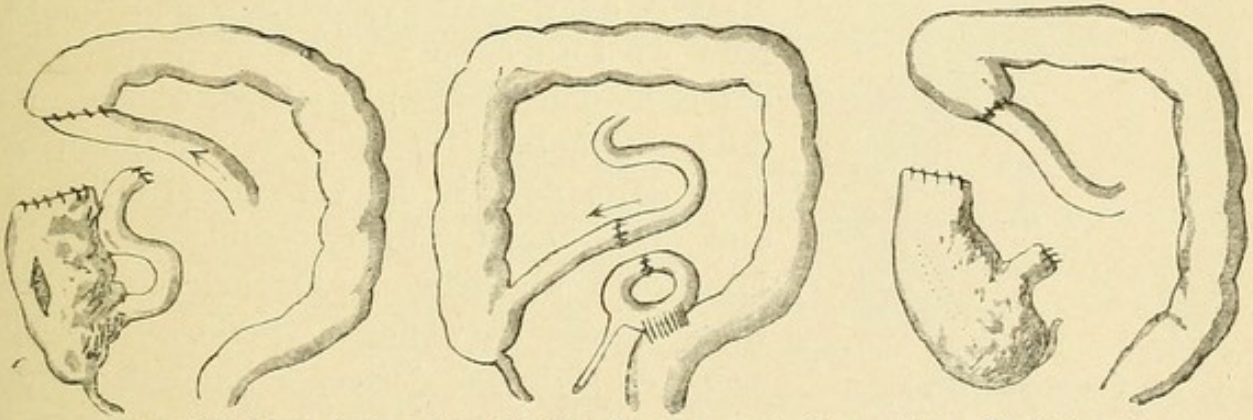

**Verschiedene Arten der lokalen Darmausschaltung (von Eiselsberg).**

Fig. 459. 462. Ausschaltung des Ileocoecalabschnittes; im Coecum besteht eine Bauchwandfistel.

Fig. 460. 463. Ausschaltung und ringförmige Vernähung eines mit der Flexura sigmoidea festverwachsenen Dünndarmabschnittes, der durch eine Fistel Abfluss hat.

Fig. 464. Totale Ausschaltung des Ileocoecalabschnittes.

Bei pericoecalen Abscessen (Perityphlitis) durch Vereiterung und Durchbruch des Appendix vermiformis (**Epityphlitis**, Appendicitis) ist die

**Resection des erkrankten Wurmfortsatzes**

das beste Mittel, um die Gefahren der drohenden allgemeinen Peritonitis und die Recidive abzuwenden. Wenn es angeht, führt man bei der recidiven Epityphlitis die Resection nicht während des Anfalls, sondern im freien Intervall aus.

Hierzu macht man einen Einschnitt entweder wie zur Unterbindung der Art. iliaca (s. Bd. II. S. 103) oder am äusseren Rande des M. rectus abdominis 10—12 cm lang (Gerster). Der Wurmfortsatz liegt 5 cm nach innen (medianwärts) von der Spina ilium ant. sup. in der Richtung zum Nabel (Mac Burney). Nach Spaltung und Ausspülung der Abscesshöhle sucht man ihn an dieser Stelle auf (zuweilen ist er von narbigen Strängen umgeben) und zieht ihn recht behutsam hervor. Man findet ihn in sehr verschiedener Lagerung und Länge, abwärts von der Einmündung des Ileum in das Coecum. Dann wird zunächst das Mesenteriolum und dessen Arterie unterbunden und abgetrennt, der Appendix fast an seiner Wurzel rings bis auf die Schleimhaut quer durchtrennt, diese aber wird umschnürt und vor der Ligatur mit dem Messer oder Thermokauter durchtrennt. Nun wird die Serosa und Muscularis über den Schleimhautstumpf gezogen und ebenfalls umschnürt. Man kann den kleinen Rest dann noch in das Coecum einstülpen und das entstandene Grübchen nach Lembert übernähen. Danach wird die Bauchwunde entweder verschlossen oder, wenn es sich um Abscesse handelt, tamponirt. Finden sich auch noch Perforationen am Coecum, so lassen sich dieselben ebenfalls durch Lembert'sche Naht oder wandständige Ligatur (s. Fig. 368) schliessen.

Fig. 465.

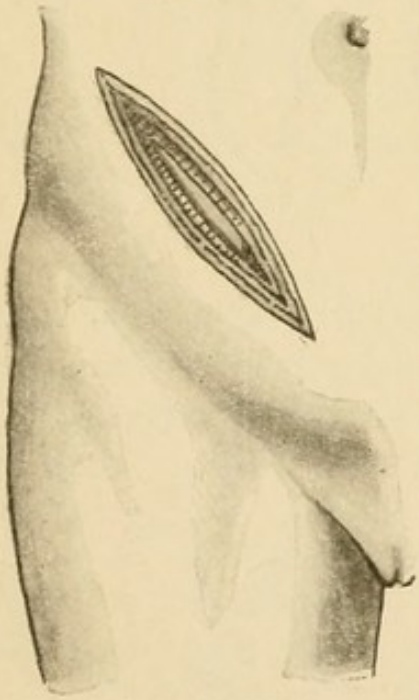

Coecalschnitt.

## Der widernatürliche After (Anus praeternaturalis),

welcher entweder von selbst entsteht, nach Eröffnung von Kothabscessen, oder absichtlich angelegt wird, wenn man beim Bruchschnitt die Darmschlinge brandig findet, muss in der Regel durch Kunsthülfe geschlossen werden.

Bei länger bestehendem widernatürlichem After legen sich das zuführende und abführende Darmende mehr oder weniger spitzwinklig neben einander, und es bildet sich hier eine breite, bindegewebige Verwachsung ihrer mesenterialen Seiten, der sog. **Sporn**, ein leistenartiger Vorsprung, welcher das Abfliessen des Kothes in das abführende Ende fast vollständig verhindert; die Beseitigung dieses Spornes ist die nächste Aufgabe, damit der Koth wieder seinen natürlichen Weg nehmen kann.

Hierzu dienten früher ausschliesslich die Darmscheeren, Darmklemmen, wie sie zuerst von Dupuytren angegeben und später vielfach verbessert wurden (Blasius, Collin) [Fig. 466].

Fig. 466.

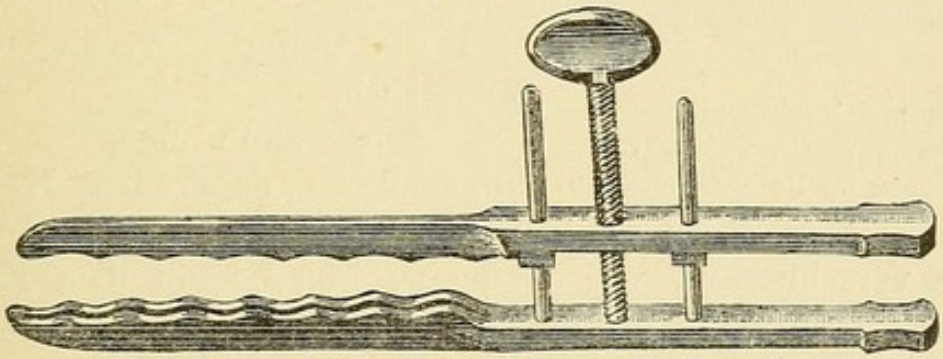

**Darmklemme nach Dupuytren-Blasius.**

Dieselben hatten den Zweck, die spornartige Scheidewand durch Druckbrand zu zerstören: Nachdem der Sporn mit einer Hakenzange möglichst weit hervorgezogen ist, werden die beiden Arme der Klemme unter dem Schutz der Finger eingeführt und so angelegt, dass sie etwa $1\frac{1}{2}$—2 cm vom Sporne fassen; nachdem man sich nun nochmals überzeugt hat, dass keine gesunden Darmschlingen in der Tiefe mitgefasst werden können, wird die Klemme langsam und lose zugeschraubt, wobei der Kranke keine erheblichen Schmerzen fühlen darf (Fig. 467 *a*). Täglich wird die Schraube fester angezogen, bis nach 3—8 Tagen der Sporn durchschnitten ist und das Instrument von selbst abfällt. Es ist nun

ein schmaler Spalt im Sporn entstanden, der noch nicht genügt, daher dasselbe Verfahren an den daneben liegenden Theilen wiederholt werden muss. Während der Dauer desselben bekommt der Kranke innerlich Opium und möglichst reizlose Nahrung.

Fig. 467.

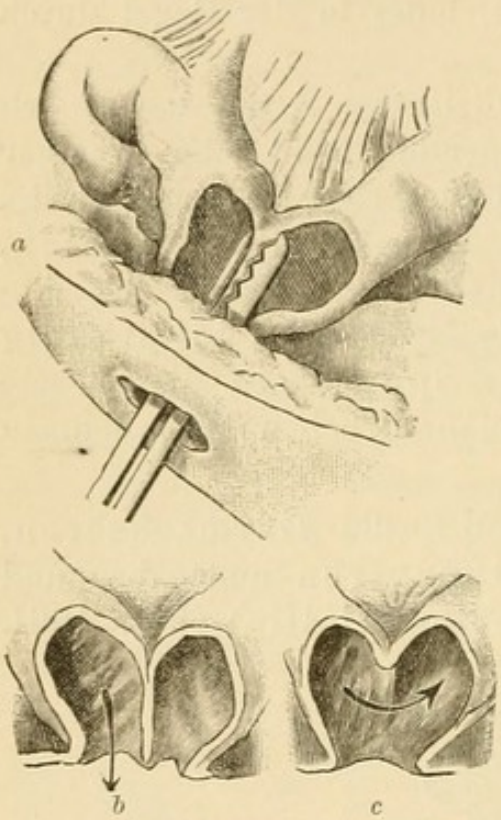


**Anus praeternaturalis.**

*a*) Die Darmklemme angelegt.
*b*) Der Sporn im Durchschnitt.
*c*) Nach der Operation.

Ist in dieser Weise das Hinderniss beseitigt, so kann die Heilung der Bauchwunde mitunter spontan erfolgen; zur Beförderung der Vernarbung wurde das Glüheisen angewendet; schneller noch erreicht man den Verschluss durch eine plastische Operation. Köhler drängte in einfacherer Weise den hindernden Sporn zurück durch daumendicke, 24 cm lange Gummiröhren, die in beide Enden eingeschoben werden; der Kothabgang erfolgte danach zum allergrössten Theile durch den After und die Oeffnung verkleinerte sich wesentlich.

Auch kann man, um den unangenehmen dauernden Kothabfluss zu vermindern, die Oeffnung mit Pelotten verschliessen, wie man eine Flasche mit dem Kork verschliesst. Lauenstein benutzt dazu Hart- oder Weichgummikolben, von Bergmann einen hemdknopfartigen Gummiball zum Aufblasen.

Fig. 468. Fig. 469.

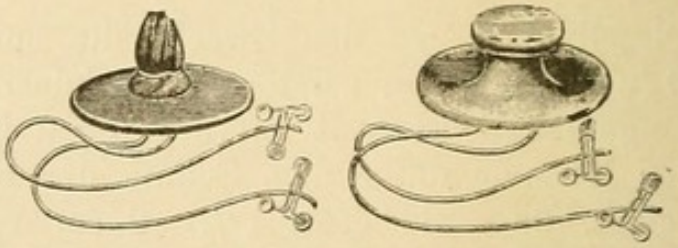

**Gummipelotte nach von Bergmann.**

In neuerer Zeit hat man indessen unter dem Schutz der Antisepsis das Recht, die Bauchhöhle zu eröffnen und das verwachsene Darmstück zu reseciren, wobei man viel rascher zum Ziele kommt:

1. Zunächst wird zur Sicherung der Aseptik die Oeffnung in der Bauchwand mit den beiden Darmlichtungen myrthenblattförmig umschnitten, die zwischen den Schnitträndern und den

Darmöffnungen liegende Haut von der Fascie lospräparirt, über die Darmöffnung zusammengefaltet, die Ränder aufrecht gegen einander gestellt und durch eine fortlaufende Naht so dicht mit einander vereinigt, dass kein Darminhalt mehr ausfliessen kann.

2. Nun dringt man in die Bauchhöhle, löst die Darmenden von ihren Verwachsungen und zieht sie aus der Wunde hervor, welche durch einige Nähte vorläufig verkleinert wird.

3. Nach Abklemmung der beiden Enden in der bei Resection des Darms beschriebenen Art werden dieselben an einer passenden Stelle quer abgetrennt und ein entsprechendes Stück Mesenterium abgelöst. Es folgt dann die Vereinigung beider Darmenden durch die circuläre Darmnaht, s. S. 294.

Die Ausführung dieser Operation lässt sich dadurch sehr erleichtern, dass man die Beckenhochlage nach Trendelenburg anwendet, wobei alle beweglichen Därme gegen das Zwerchfell hin sinken und nur die angelöthete Darmschlinge in der Wunde verbleibt.

---

## Operationen bei Hernien.

Alle Eingeweidebrüche müssen, wenn möglich, immer durch passende **Bruchbänder** zurückgehalten werden, da sie sich sonst stetig vergrössern und beständig die Gefahr der Einklemmung droht. Auch kommt durch Tragen eines passenden Bruchbandes in jüngeren Jahren nicht selten noch Heilung zu Stande.

Die Bruchbänder sind im Wesentlichen Pelotten (Kissen), welche durch eine um das Becken gelegte Feder gegen die Bruchpforte so angedrückt werden, dass sie das Heraustreten des Bruches sicher und dauernd verhindern.

Fig. 470.

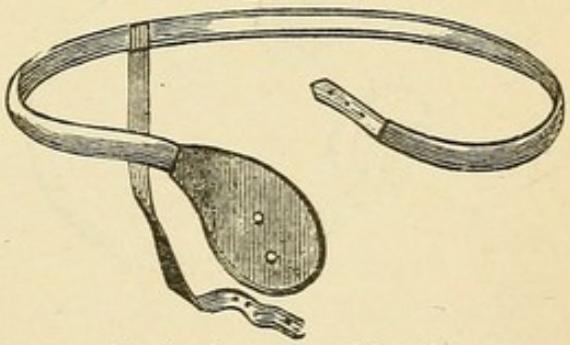

Deutsches Bruchband.

Bei dem **deutschen Bruchband** (Fig. 470) ist die Pelotte unbeweglich in stumpfem Winkel mit der Feder verbunden, welche an der kranken Seite das Becken umfasst. Durch einen Schenkelriemen wird die Pelotte noch sicherer in ihrer Lage gehalten (Fig. 471, 472).

Bei dem **englischen Bruchband** (Salmon) ist die Pelotte in einem Kugelgelenk beweglich verbunden mit der Feder,

Fig. 471.

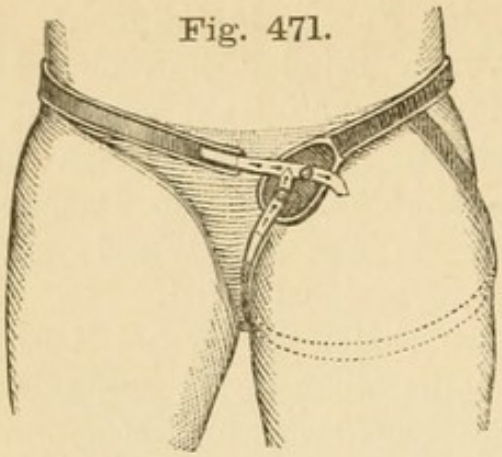

Fig. 472.

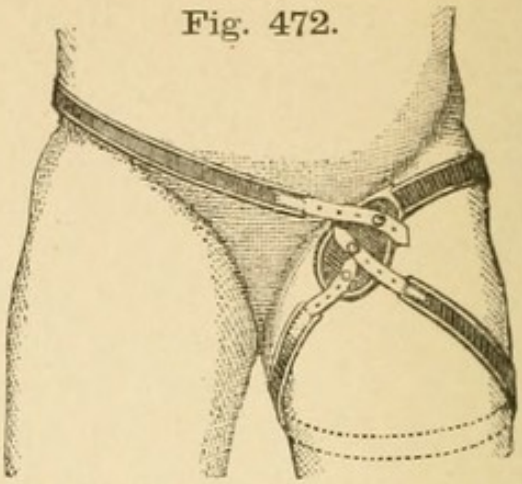

**Deutsches Bruchband (angelegt)**

bei Leistenbruch. bei Schenkelbruch.

Fig. 473.

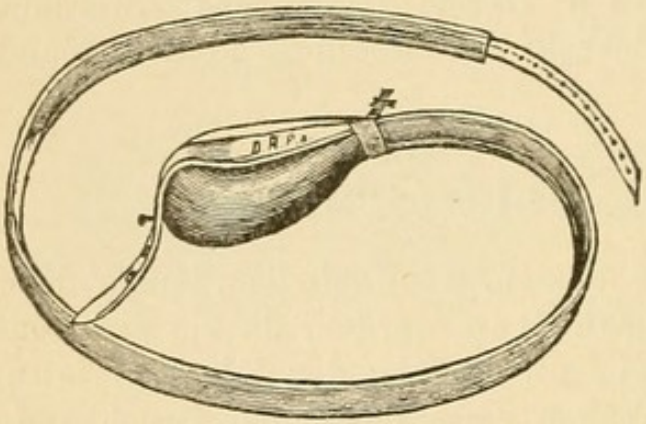

**Bruchband mit Glycerinpelotte.**

welche durch eine hintere Pelotte sich am Kreuzbein stützt und die gesunde Seite des Beckens umgreift; ein Schenkelgurt ist hierbei oft zu entbehren (Fig. 474, 475). Von den vielfachen Abänderungen der Pelotten sei hier nur die von aussen beliebig zu füllende regulirbare Glycerinpelotte (Fig. 473) und die ringförmige Luft-

Fig. 474.

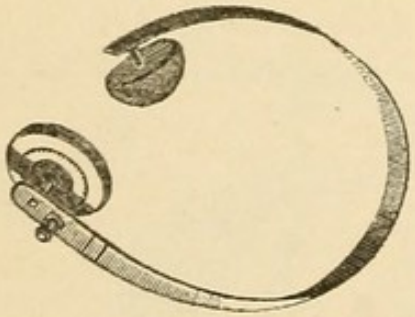

Fig. 475.

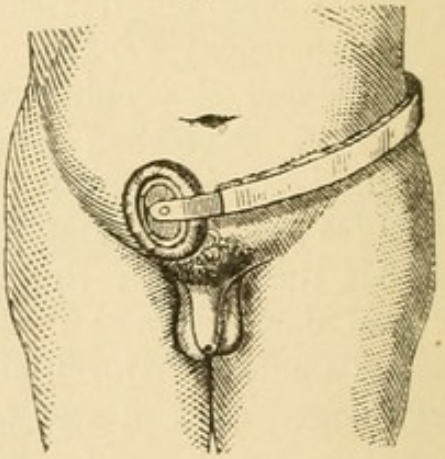

**Englisches Bruchband.**

pelotte genannt, die sich allseitig besser der Bruchpforte anschmiegen soll, als die üblichen Lederkissen.

Beim **Nabelbruchband** wird die Pelotte auf die Bruchpforte gedrückt durch einen kreisförmig den Leib umgebenden elastischen Gurt, welcher durch Schulter- und Schenkelriemen in seiner Lage gesichert werden muss. Bei kleinen Kindern lassen sich die Nabelbrüche meist zur Heilung bringen durch kleine Pelotten (Wattekugeln), welche mit Heftpflasterstreifen in der zu zwei Falten erhobenen Haut befestigt werden oder durch eine Kautschukbinde mit einer kleinen Gummihalbkugel, die auf die Bruchpforte zu liegen kommt.

Fig. 476. Fig. 477. Fig. 478.

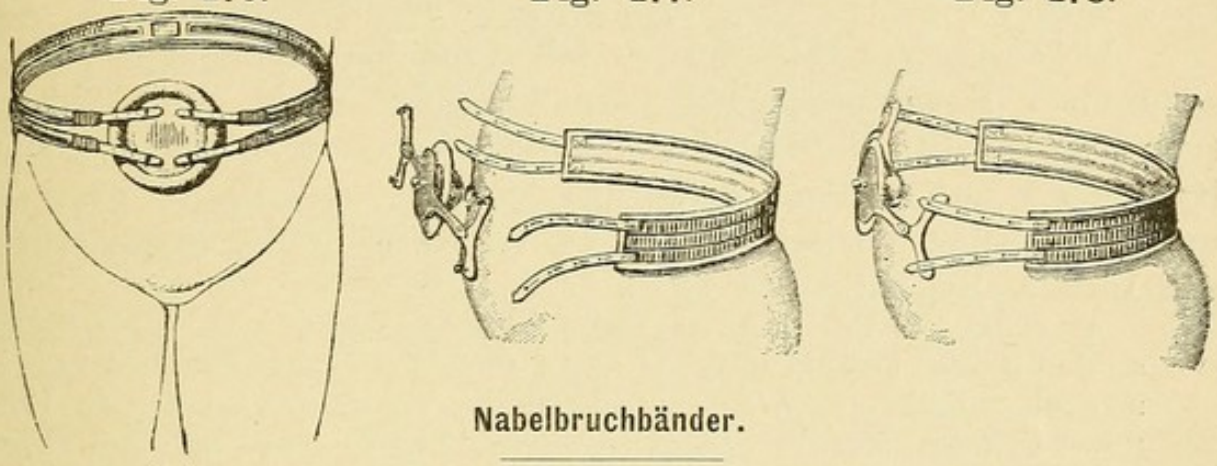

Nabelbruchbänder.

Jedes Bruchband sollte nur unter ärztlicher Aufsicht vom Instrumentenmacher hergestellt werden, da es oft sehr schwierig, manchmal fast unmöglich ist, das Bruchband vollkommen passend zu machen; ein schlecht sitzendes oder nicht richtig wirkendes Bruchband schadet aber nur. Um zu ermitteln, ob ein Bruchband das Heraustreten des Bruches mit Sicherheit verhindert, fordert man den Patienten auf, die Bauchpresse wirken zu lassen (z. B. in kauernder Stellung), oder das Bein zu spreizen, Treppen zu steigen u. s. w.

Wenn ein Bruch eingeklemmt ist, so muss zunächst stets der Versuch gemacht werden, denselben auf unblutigem Wege in die Bauchhöhle zurückzubringen (**Taxis**).

Man verfährt dabei folgendermassen:

Der Kranke liegt mit erhöhtem Becken und angezogenen Beinen, um die Bauchdecken zu erschlaffen und dadurch die Bruchpforte zu entspannen. Dann versucht man, durch gelinden, allmählich verstärkten Druck mit den Fingerspitzen und der ganzen Hand den Bruchinhalt in die Bauchhöhle zurückzustopfen. Geht der Bruch dabei nicht bald zurück, so versucht man, durch Hervorziehen der Bruchgeschwulst, seitliches Hin- und Herziehen, Kneten und dadurch, dass man den Druck vorzugsweise gegen die Bruchpforte hin

auf den Bruchhals wirken lässt und immer nur wenig Inhalt zur Zeit in dieselbe hineinzustopfen sucht, sein Ziel zu erreichen.

Die Anwendung der Narkose kann diese Bemühungen wesentlich unterstützen durch die Erschlaffung der Bauchmuskulatur und die Unempfindlichkeit des Kranken. Ebenso ist die längere Anwendung der Kälte (Eisbeutel, Bestäuben mit Aether oder Aethylchlorid) oft von Nutzen.

Bei grossen alten Leistenbrüchen wird die Reposition mitunter durch Einwicklung der ganzen Bruchgeschwulst mit einer elastischen Binde und Auflegen eines Eisbeutels erreicht.

Alle diese Versuche müssen mit Ruhe und Beständigkeit ohne allzugrosse Kraftanstrengung ausgeführt und nicht gar zu lange (etwa $^1/_4$ — $^1/_2$ Stunde) fortgesetzt werden, denn der Bruchschnitt ist sicherer und weniger gefährlich als eine zu lange fortgesetzte und zu gewaltsam ausgeführte Taxis (Zerreissung des Bruchsackes, des Darms, Reposition en bloc).

Auch das alte Verfahren des Fabricius ab Aquapendente, den Kranken an den Beinen aufzuhängen und dann zu schütteln, hat mitunter in verzweifelten Fällen noch zum Ziele geführt, da in dieser Lage die Eingeweide gegen das Zwerchfell zu sinken und so einen Zug von innen her auf die eingeklemmte Darmschlinge ausüben; in derselben Weise wirkt auch die Beckenhochlagerung Trendelenburg's, bei welcher man noch die Narkose zu Hülfe nehmen kann.

Fig. 479.

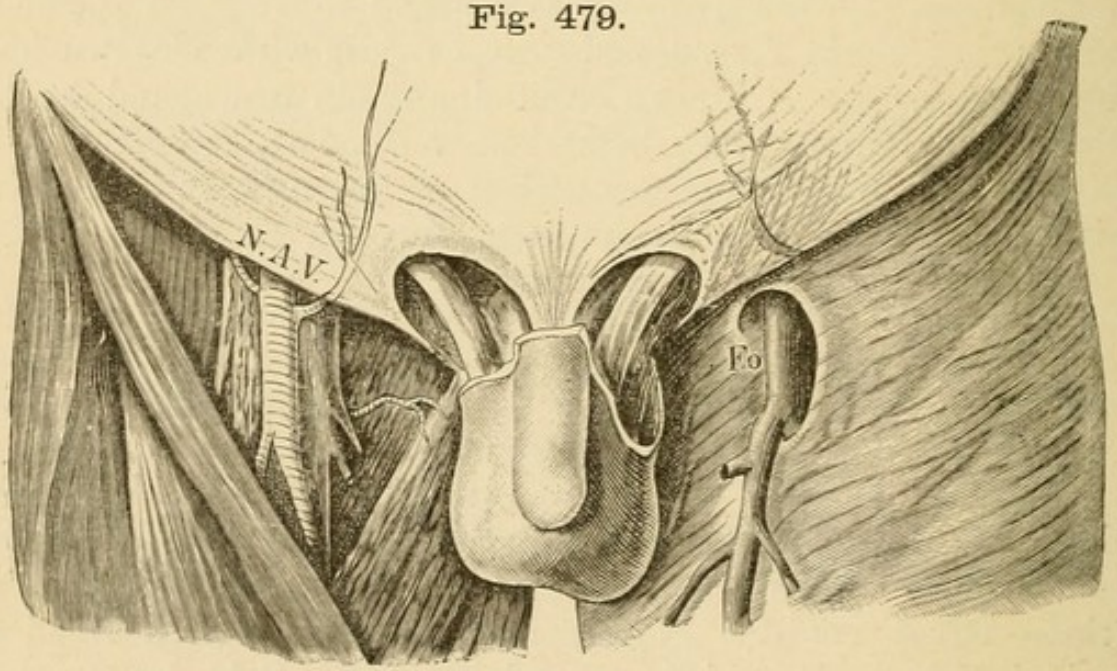


**Anatomie der Leistengegend.**

Die Schenkelgefässe mit der Art. epigastrica.
Die äussere Mündung des Leistencanals mit dem Samenstrang.

Die Schenkelfascie mit der fossa ovalis (Fo), in welcher die Vena saphena in die Vena cruralis einmündet.

Fig. 480.

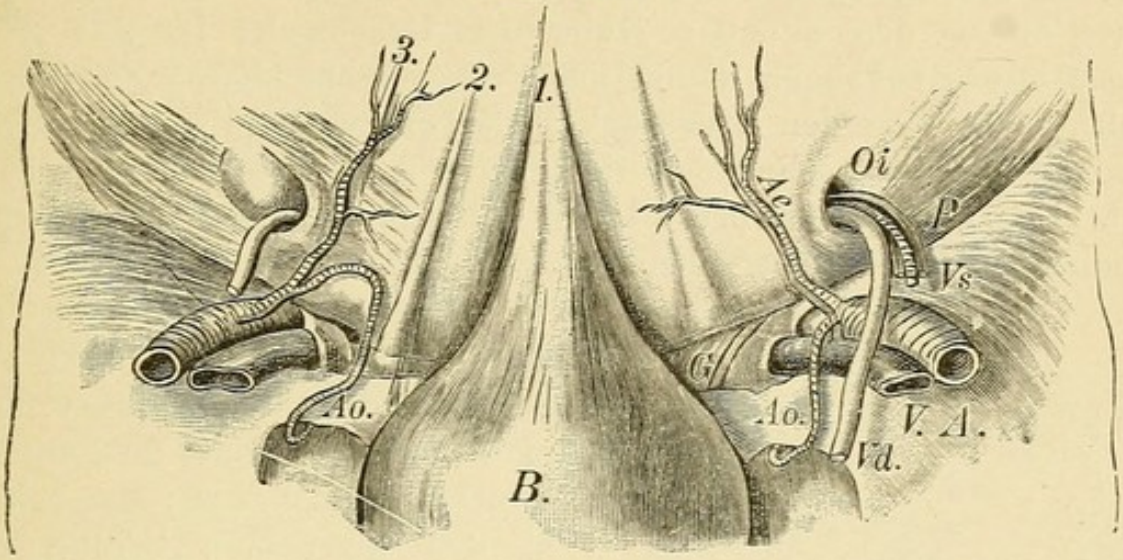


**Anatomie der Leistengegend von der inneren Bauchseite her.**

*B* = Blase. *P* = Lig. Pouparti. *G* = Lig. Gimbernati. *Oi* = Orificium internum des Leistencanals. *A. V.* = Art. und Vena cruralis. *Ae* = Art. epigastrica. *Ao* = Art. obturatoria (links abnorm aus der Art. epigastrica entspringend). *Vs* = Vasa spermatica. *Vd* = Vasa deferens. 1. Plica vesico-umbilicalis medial. 2. Plica vesico-umbilicalis lateral. 3. Plica epigastrica.
Zwischen 1. und 2. liegt die Fovea inguinalis interna, zwischen 2. und 3. die Fovea inguinalis media, nach aussen von 3. die Fovea inguin. externa.

Fig. 481.

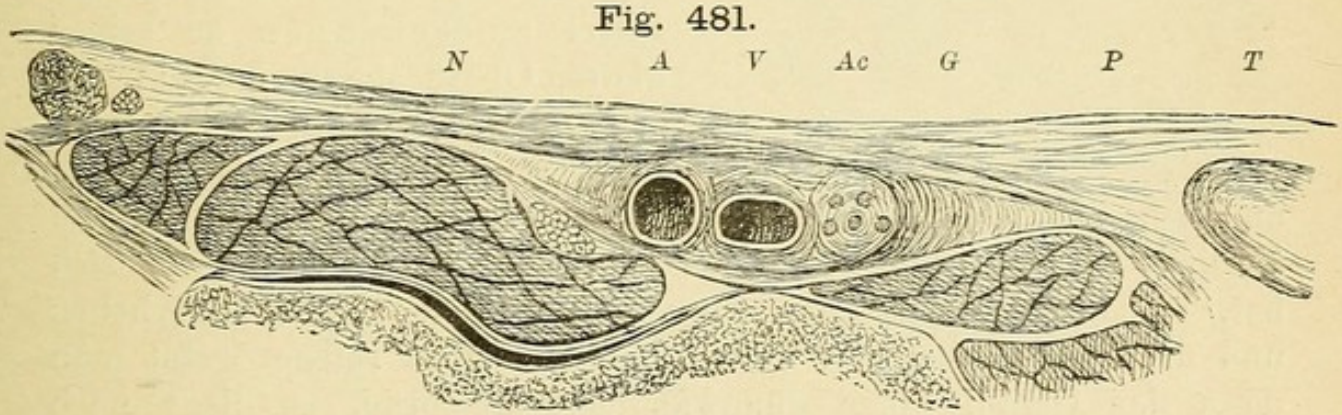


**Frontalschnitt durch den Schenkelbogen.**

*N* = Nervus cruralis. *A. V.* = Art. und Vena femoralis. *Ac* = Annulus cruralis (Austrittsstelle der Schenkelhernien) [Septum crurale]. *G* = Lig. Gimbernati. *P* = Lig. Pouparti. *T* = Tuberc. pubic.

---

Sind alle diese Bemühungen erfolglos, so schreitet man sofort zur

## Herniotomie.

1. **Hautschnitt** über den grössten Durchmesser der Geschwulst und die Einklemmungsstelle hinweg nach Erhebung einer queren Hautfalte; es ist rathsam, den Schnitt nicht zu klein zu machen (Fig. 482).

2. **Freilegung und Spaltung des Bruchsacks.** Zwischen zwei Pincetten werden auf der Höhe der Geschwulst in der Nähe der Bruchpforte nach und nach alle verschiebbaren Zellgewebsschichten, welche den Bruchsack bedecken, vorsichtig in die Höhe gehoben und durchschnitten, wie bei der Arterienunterbindung (Bd. II, S. 85) beschrieben ist; die Schnitte dürfen nur die emporgehobene Falte durchtrennen.

Fig. 482.

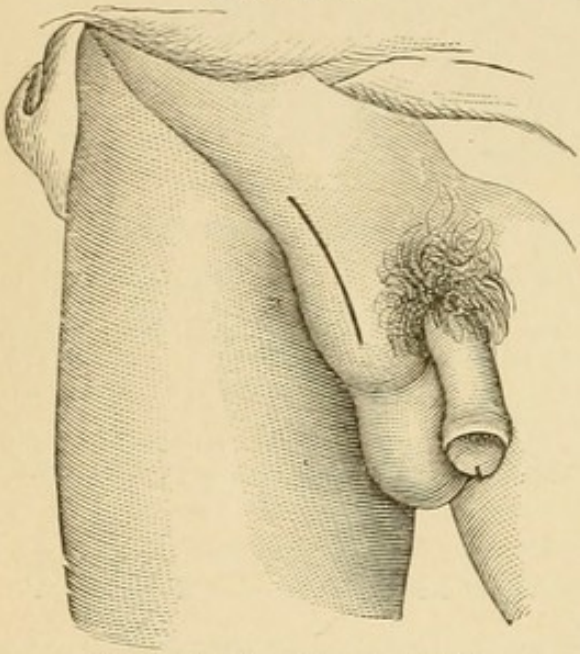

**Herniotomie** (Hautschnitt).

Wenn eine Erhebung von Zellgewebsfalten nicht mehr oder nur schwer gelingt, dann kann man annehmen, dass man auf den Bruchsack gelangt ist: Man schiebt in den gemachten Schlitz eine Hohlsonde nach beiden Wundwinkeln zu und spaltet auf derselben alle den Bruchsack bedeckenden Zellgewebsschichten, bis die ganze vordere Wand des Bruchsackes frei vorliegt.

Der Bruchsack ist in der Regel zu erkennen an seiner glatten Oberfläche, an den auf ihm hin und wieder zerstreut liegenden Fettklümpchen (subseröses Fett), an dem durchschimmernden Bruchwasser. Ist man darüber im Zweifel, ob man den Bruchsack oder eine Darmschlinge vor sich hat, so sucht man mit den Fingern eine kleine Falte zu erheben und die Innenflächen der Falte an einander zu reiben. Hat man dann das Gefühl einer dünnwandigen Membran, so liegt noch Bruchsack vor, während die ödematös geschwollenen Darmwandungen sich viel dicker anfühlen und überhaupt nicht in kleinen Falten emporzuheben sind. Wenn der Bruchinhalt mit dem Bruchsack an der betreffenden Stelle verwachsen ist, so dass sich keine dünne Falte mit den Fingerspitzen erheben lässt, dann sucht man eine andere Stelle auf und wird in der Regel eine solche finden, deren Beschaffenheit keinen Zweifel übrig lässt; hier erhebt man nun den Bruchsack zwischen zwei Pincetten zu einer kleinen Falte und macht mit Messer oder Scheere einen kleinen Einschnitt, aus dem sofort das Bruchwasser hervorspritzt; in diese Oeffnung schiebt man nun eine Hohlsonde hinein, auf welcher man

den Bruchsack in seiner ganzen Länge spaltet, bis man den ganzen Bruchinhalt überschauen kann.

3. Mit dem gegen die Bruchpforte eingeführten Finger untersucht man nun den Sitz der Einklemmung und überzeugt sich, ob Verwachsungen bestehen, indem man den Bruchinhalt mit dem Finger ringsum abtastet. Sind solche vorhanden, so müssen sie vorsichtig, stumpf, abgelöst werden; sind dieselben aber zu fest, dann trennt man sie mit dem Messer so, dass dünne Stücke der Bruchsackwand an der Darmwand sitzen bleiben.

4. **Lösung der Einklemmung:** Man drückt ein Bruchmesser (Herniotom, Fig. 483) mit der Fläche der Länge nach auf die

Fig. 483.

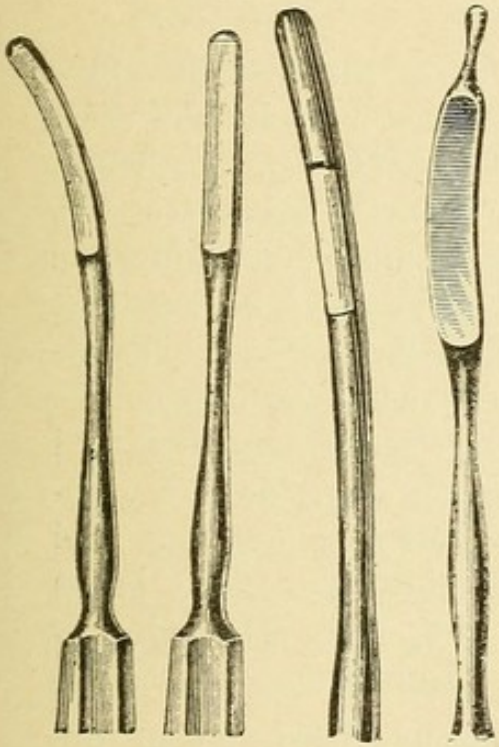

**Bruchmesser.**

Fig. 484.

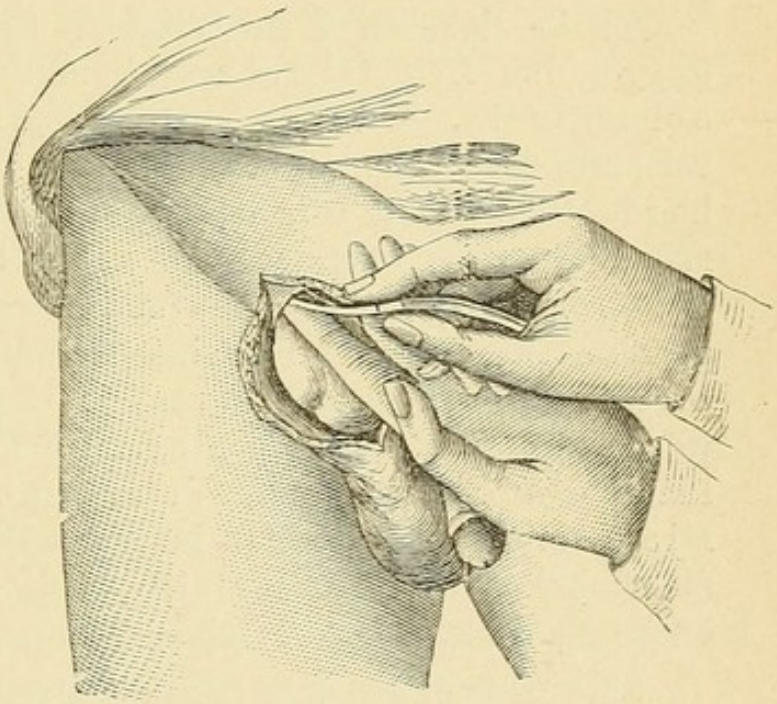

**Herniotomie** (Lösung der Einklemmung).

Volarfläche des linken Zeigefingers und schiebt den Finger möglichst weit gegen die Bruchpforte vor, bis seine Kuppe den einklemmenden Ring fühlt. Nicht selten kann man in dieser Stellung bei langsam verstärktem Druck das Oedem der Darmschlinge so weit verdrängen, dass die Fingerspitze noch in die Bruchpforte eindringen kann. Nun schiebt man das stumpfe Ende des Bruchmessers über die Fingerspitze hinweg in die Bauchhöhle vor, richtet die Schneide des Messers gegen den einklemmenden Rand auf und kerbt denselben ein, indem man mit dem Finger gegen

den Messerrücken einen Druck ausübt. Ziehend schneidende Bewegungen sind zu meiden. Diese Einkerbungen kann man an mehreren Stellen des Bruchringes (Vidal) (und dann nur oberflächlich) so oft wiederholen, bis die Fingerkuppe sich mit Leichtigkeit neben dem Bruch in die Bauchhöhle schieben lässt.

Die Stelle des einklemmenden Ringes, wo die Einkerbungen gemacht werden, richtet sich lediglich nach der Art des Bruches:

Beim **äusseren Leistenbruch** schneidet man den Bruchring **nach aussen** ein, beim **inneren nach innen** (um die Art. epigastrica zu vermeiden). Ist man zweifelhaft, welche von diesen beiden Brucharten vorliegt, so schneidet man **nach oben** (Scarpa).

Beim **inneren Schenkelbruch** schneidet man **nach innen** gegen das Lig. Gimbernati, und da an dieser Stelle die Art. obturatoria, wenn sie aus der Art. epigastrica entspringt, verlaufen kann (corona mortis) [Fig. 480], so muss ganz besonders hier die Trennung nur durch Druck, nicht durch schneidenden Zug ausgeführt werden, damit die bewegliche Arterie vor dem Messer zurückweichen kann und nur die straffen sehnigen Theile getrennt werden. Durch einen Schnitt nach aussen würden die grossen Schenkelgefässe, nach oben durch das Lig. Pouparti würde die Art. epigastrica, der Samenstrang, das Lig. rotundum, nach unten die Vena saphena getroffen werden. Bei Einklemmungen **in der fossa ovalis** schneidet man **nach innen oben** den processus falciformis ein. Bei dem sehr seltenen **äusseren Schenkelbruch** schneidet man **nach aussen.**

5. **Reposition des Bruchinhalts.** Ist auf diese Weise die Einklemmung beseitigt, so hat man zunächst zu untersuchen, in welchem Zustande sich die eingeklemmte Darmschlinge befindet, vor allem die Stelle der Wandung, wo die Einklemmung stattgefunden hat. Zu dem Zweck muss man den Darm etwas hervorziehen: Findet man an der Einklemmungsstelle einen missfarbigen, grauen Strich, so ist zu befürchten, dass hier eine Perforation eintreten wird; dieselbe Befürchtung muss man hegen, wenn die Darmschlinge selbst eine dunkle blauschwärzliche oder bräunliche Farbe zeigt, an ihrer Oberfläche matt ist und nicht mehr glänzt; dann darf die Schlinge nicht zurückgebracht werden.

6. Wenn der Darm noch von guter Beschaffenheit ist, d. h. wenn er eine glatte glänzende Oberfläche hat, blassroth bis dunkelblauroth (venöse Stase) gefärbt ist, unter Fingerdruck etwas blasser wird und bei Berührung mit einem Kochsalzkrystall sich bewegt, so wird er nun sorgfältig antiseptisch abgewischt und durch Fingerdruck, wie bei der Taxis, in die Bauchhöhle zurückgestopft; bieten sich hierbei Schwierigkeiten dar, so lässt man mit Schiebern den Bruchsack an seinen Rändern straff spannen und anziehen, wodurch hindernde Faltenbildung beseitigt wird.

7. Man kann nun den Bruchsack und die Bruchpforte so behandeln, wie bei der **Radicaloperation** (s. S. 314) beschrieben ist.

Sieht aber der Darm verdächtig aus, so kann man ihn zwar zurückbringen, muss aber in die Bruchpforte ein Drainrohr einlegen und die Wunde nur tamponiren, um der Eiterverhaltung und Peritonitis vorzubeugen.

Ist wegen Gangrän der Darmschlinge eine Perforation zu fürchten, so lässt man den Darm ausserhalb der Bauchhöhle im Bruchsack liegen und wartet ab, ob er sich erholt und allmählich in die Bauchhöhle zurückzieht, oder ob ein Durchbruch erfolgt (anus praeternaturalis).

Ist aber die Gangrän schon ganz deutlich ausgesprochen, so muss die Darmschlinge am Zurückschlüpfen verhindert und vor der Bruchpforte befestigt werden, am besten durch einen mit Jodoformgaze umwickelten Stab oder Drain, welchen man durch einen in's Mesenterium gemachten Schlitz hindurchschiebt (Fig. 437); die Darmwand kann dann noch durch Knopfnähte mit ihrer Umgebung vernäht werden, damit sie sich nicht zurückziehen kann.

Ist der brandige Bruch bereits in den Bruchsack durchgebrochen, so begnügt man sich mit der Spaltung des Bruchsackes.

Die sofortige Resection des brandigen Darmstücks mit nachfolgender Darmnaht ist nicht selten mit Erfolg ausgeführt worden. Da aber nicht mit Sicherheit erkannt werden kann, wie weit sich die Entzündung in der Darmwand erstreckt, und da die Nähte im entzündeten Gewebe nicht sicher halten, so ist immer ein Misslingen zu befürchten. Auch die lange Dauer einer solchen Operation in Narkose bei Kranken, deren Allgemeinzustand durch die Einklemmung gelitten hat, ist wohl zu berücksichtigen. Letzterem

Uebelstande könnte man indess dadurch abhelfen, dass man die sehr viel Zeit in Anspruch nehmende Darmnaht erst am folgenden Tage ohne Narkose ausführt, da dieselbe fast gar keine Schmerzen verursacht. Helferich legt oberhalb der brandigen Stelle eine schnell herzustellende Darmanastomose an.

---

Findet man im Bruch einen anderen Inhalt als eine Darmschlinge, so sucht man denselben in die Bauchhöhle zurückzubringen, wenn er von normaler Beschaffenheit ist (Ovarium, Blase). — Findet man verwachsenes, knotig verdicktes und lipomatös entartetes Netz, so wird dasselbe nach vorheriger mehrfacher Abbindung in der Nähe der Bruchpforte abgeschnitten und der Stiel in die Bauchhöhle zurückgeschoben.

---

## Die Radicaloperation der Brüche

macht man:

a) nach der Herniotomie, wenn der Darm und die Gewebe der Umgebung noch in gutem Zustande sich befinden,
b) bei beweglichen Brüchen, wenn sie Beschwerden verursachen und durch Bruchbänder nur schwer (oder gar nicht) zurückzuhalten sind,
c) bei angewachsenen Brüchen, wenn sie beschwerlich werden.

### a) beim Leistenbruch.

Man verfährt folgendermassen:

1. **Hautschnitt** unter Erhebung einer Hautfalte über die Wölbung und den grössten Durchmesser der Bruchgeschwulst.

2. Vorsichtige **Freilegung des Bruchsackes** zwischen zwei Pincetten in der S. 310 beschriebenen Weise; auch kann man die einzelnen Schichten des den Bruchsack umgebenden lockeren Zellgewebes, sofern sie nicht zu fest mit einander verwachsen sind, auf der eingeschobenen Hohlsonde oder Kocher'schen Sonde durchtrennen, bis man auf den Bruchsack selbst kommt; von diesem werden nun auf stumpfem Wege mit dem Messerstiel oder der Kocher'schen Sonde die Zellgewebsschichten ringsum abgestreift, bis der ganze Bruchsack bis zum Bruchsackhalse hin ganz freigelegt ist.

3. Der Bruchsackhals wird in der Bruchpforte möglichst hoch hinauf und stumpf ringsum abgelöst. Nachdem der Bruchinhalt durch Streichen und Drücken leicht in die Bauchhöhle zurückgebracht ist, wird der nun **leere Bruchsack stark angezogen** und sein Hals möglichst hoch hinauf durch einen starken Catgutfaden **fest zusammengeschnürt;** um das Abgleiten der Ligatur zu verhüten, kann man die Enden derselben dicht unterhalb der Schnürstelle mit einer Nadel durch den Bruchsack führen und nochmals um denselben nach beiden Seiten hin doppelt zusammenknoten.

4. Etwas unterhalb dieser Umschnürungsstelle wird der Bruchsack mit Messer oder Scheere quer **abgeschnitten** und der Stumpf durch die Bruchpforte in die Bauchhöhle hineingeschoben.

Muss man bei Verwachsungen des Bruchinhaltes den Bruchsack spalten, um dieselben zu lösen, so empfiehlt Czerny, die serösen Flächen des stark hervorgezogenen Bruchsackhalses von innen her durch fortlaufende Naht zu vereinigen.

5. **Verschluss der Bruchpforte.** Die Pfeiler derselben werden durch Knopfnähte mit einander vereinigt; man benutzt zum Nähen entweder starke Seiden- und Silkwormfäden oder am besten Silberdraht, dessen Enden nicht geknotet, sondern zusammengedreht werden (Schede). Näht man mit Seide, so kann auch die fortlaufende Miedernaht oder die Schnürnaht (Czerny) angewandt werden.

Eine Anfrischung der Pfeiler der Bruchpforte ist nicht nöthig, ebenso wenig ein ganz vollständiger Verschluss derselben, der beim Leistenbruche im inneren unteren Winkel sogar unterbleiben muss, um nicht den hier austretenden Samenstrang abzuschnüren. Sofern die Bruchpforte nur dauernd verengert bleibt, ist der Erfolg der Operation ziemlich gesichert.

Bei angeborenem Leistenbruch findet man die Theile des Samenstranges über den ganzen Bruchsack hin ausgebreitet, so dass es schwierig ist, dieselben vom Bruchsack zu trennen. Hier ist es rathsam, den Bruchsack sammt dem Hoden im Scrotum zu lassen, ihn nur oben vor der Bruchpforte vom Samenstrang abzulösen und den Bruchsackhals zuzuschnüren; das untere Stück des Sackes, in welchem der Hode liegt, wird der Länge nach gespalten und durch Tamponade zur Verödung gebracht. (Schede, Kraske, König.)

Bei verwachsenen Brüchen müssen nach Spaltung des Bruchsackes die Verwachsungen getrennt und der Bruchinhalt

zurückgebracht werden. Findet man entartetes Netz, so schneidet man dasselbe nach vorheriger Unterbindung ab; macht die Isolirung des Bruchsackes Schwierigkeiten, wie namentlich bei grossen Brüchen alter Leute, oder handelt es sich um einen entzündeten Bruchsack, wie bei manchen Herniotomien, dann ist es rathsam, den Bruchsack nicht auszulösen, sondern ihn nach der Spaltung zu tamponiren und die Wunde durch Secundärnaht zu schliessen.

6. Die Hautwunde wird in ganzer Ausdehnung durch die Naht verschlossen; als Verband ist Jodoformcollodium, Zinkpflastermull u. A. sehr bequem, oder man legt einen Polsterdruckverband in Spicagängen um die Leistengegend.

---

In den ersten 3—4 Tagen nach der Operation erhält der Kranke kleine Opiumgaben und flüssige Kost. Stuhlgang sollte nicht vor dem 4.—5. Tage erfolgen. Die Hautwunde ist nach 8—10 Tagen völlig verheilt.

Zur Sicherung des Erfolges der Operation ist der Kranke meist genöthigt, später ein Bruchband zu tragen, um ein Nachgeben der Narbe und damit ein Recidiv der Hernie zu verhüten; trotzdem sind dieselben nach dem eben beschriebenen einfachen Abbinden des Bruchsackhalses und Vernähen der Bruchpforte verhältnissmässig häufig.

In anderer Weise einen dauernden Erfolg, ohne Anwendung von Bruchbändern zu erzielen, versuchten neuerdings Macewen, Bassini u. v. A.

Von der Ansicht ausgehend, dass bei einfacher Abbindung oder Vernähung des Bruchsackes im Bruchcanal immer ein trichterförmiger Sack zurückbleibt, in welchen der Inhalt der Bauchhöhle beim Husten u. dergl. wie eine Welle hineingepresst wird und wie ein Keil den Canal zu erweitern strebt, suchte Macewen diesem Uebelstand und damit den Recidiven dadurch vorzubeugen, dass er **aus dem zusammengefalteten Bruchsack einen Pfropf** bildet, der, in die Bauchhöhle hineingestopft, wie ein Kissen dem Andrängen des Bauchinhalts widersteht; die Wände des Canals, von denen der Bruchsackhals stumpf abgelöst ist, werden durch eine Doppelnaht zusammengezogen, welche den inneren Pfeiler des Canals gegen den äussern und das feste Lig. Pouparti hinzieht.

Die Operation wird beim Leistenbruch folgendermassen ausgeführt:

1. Nach Reposition des Bruches wird der Hautschnitt über den Bruchhals hin geführt und der äussere Leistenring freigelegt (Fig. 485); der Finger dringt in den Leistencanal und untersucht die Lage der Art. epigastrica.

2. Der Bruchsack wird mit dem daran haftenden Fettgewebe losgelöst, herabgezogen und angespannt; der in den Leistencanal eingeführte Zeigefinger löst den Sack vom Samenstrang und bis über den inneren Leistenring ringsum von der Bauchwand ab (Fig. 486).

3. **Vernähung des Bruchsacks:** Eine Nadel mit starkem am Ende geknoteten Catgutfaden wird durch das untere Ende des Bruchsackes gezogen und dann nach oben gehend mehrmals in wechselnder Richtung durch den Sack durchgestochen (Fig. 487 *a*). Beim Anziehen des Fadens faltet sich der Sack wie ein gerefftes Segel zu einem Klumpen zusammen (Fig. 487 *b*); das freie Ende des Fadens wird in eine gestielte Bruchnadel gefädelt, diese durch den Bruchcanal hinaufgeführt und 1 cm oberhalb der inneren Oeffnung durch die vordere Bauchwand ausgestochen, während die Haut seitwärts gezogen wird (Fig. 487 *c*, *d*).

Der Faden wird aus dem Nadelöhr gelöst und stark angezogen, bis der gefaltete Bruchsack im Leistencanal verschwindet und sich wie ein Kugelventil vor die innere Leistenöffnung legt. Der Faden wird von einem Assistenten bis zum Verschluss des Inguinalcanals festgehalten und später mit mehreren Stichen durch die oberflächliche Schicht des M. obliquus externus befestigt.

4. **Verschluss des Inguinalcanals.** Hierzu benutzt Macewen zwei gestielte Oehrnadeln, von denen die eine nach rechts, die andere nach links seitlich abgebogen ist (Fig. 488 *a*, *c*). Der linke Zeigefinger wird in den Canal eingeführt, und fühlt nach der Art. epigastrica, die vermieden werden muss. Von ihm geleitet wird mit der (nach links gebogenen) Bruchnadel ein starker Faden (Silberdraht) an zwei Stellen durch den inneren Pfeiler geführt, zuerst nahe am unteren Rande, von aussen nach innen, dann oben, von innen nach aussen (Fig. 488 *a*); der Faden wird oben festgehalten und die Nadel zurückgezogen (Fig. 488 *b*). Das untere Ende des Fadens wird in die andere Bruchnadel eingefädelt, diese auf dem leitenden Finger von innen nach aussen durch das Lig. Pouparti und die vereinigte Aponeurose der drei Bauchmuskeln dem unteren Stich der anderen Seite gegenüber ausgestochen, und nachdem der Faden ausgefädelt, zurückgezogen (Fig. 488 *c*); in

Fig. 485.

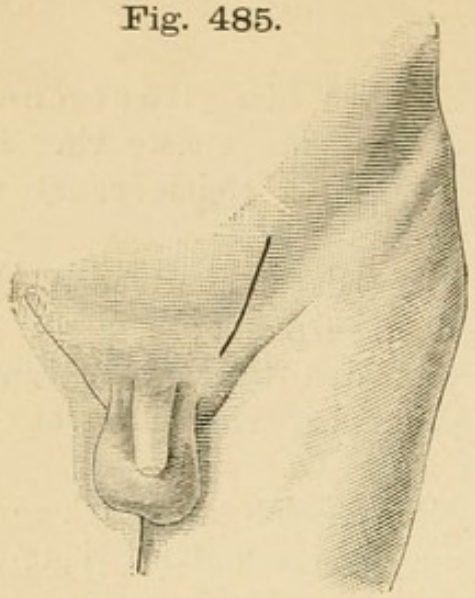

Hautschnitt

Fig. 486.

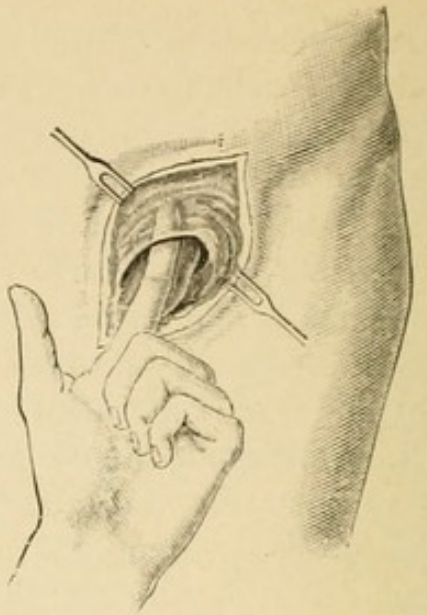

Fig. 487.

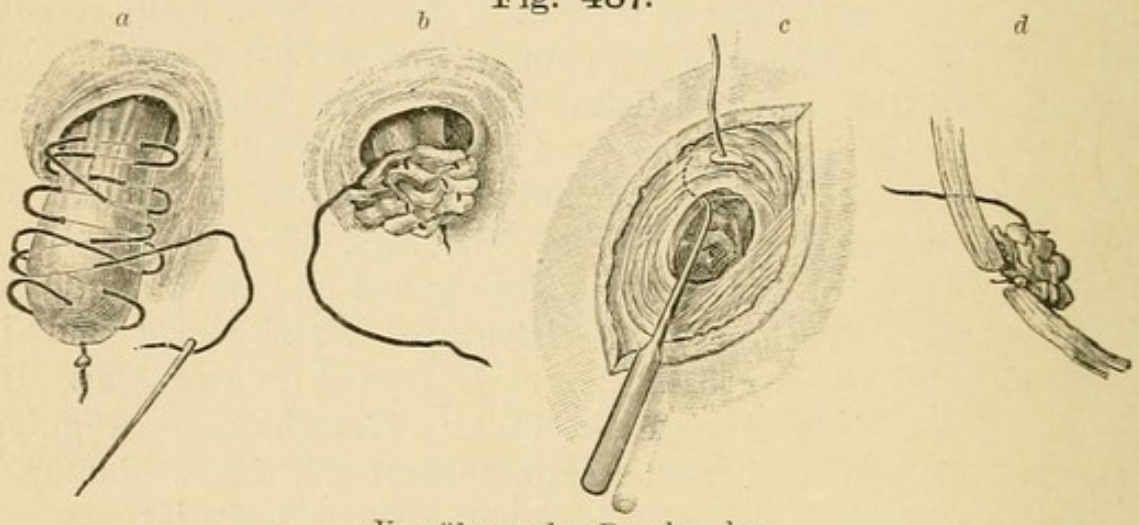


Vernähung des Bruchsacks.

Fig. 488.

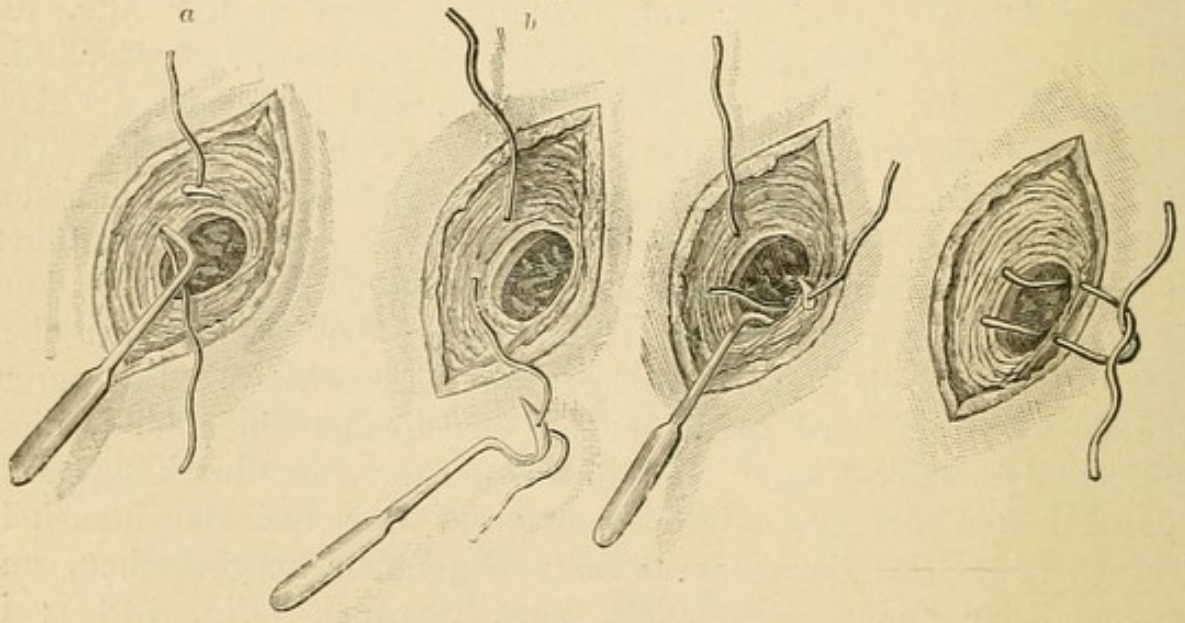


Verschluss des Inguinalcanals.

**Radicaloperation des Leistenbruches nach Macewen.**

derselben Weise wird das obere Ende des Fadens an einer der oberen Stichöffnung der inneren Seite gegenüberliegenden Stelle von innen nach aussen durchgeführt. Die beiden Enden des Fadens werden nun auf dem M. obliquus externus zusammengeknotet (Fig. 488 *d*), nachdem sie auf dem eingeführten Finger mässig fest angezogen sind, sodass der Samenstrang nicht eingeklemmt wird. Dieselbe Naht kann bei weiter Bruchpforte noch einmal weiter unten angelegt werden, wodurch die Pfeiler des Canals noch fester gegen einander gepresst werden.

5. Die Hautwunde wird vollständig vernäht. Der Kranke steht erst nach 4—6 Wochen auf, beginnt seine Arbeit erst nach der 8. Woche und hat sich bis in den 3. Monat hinein zu schonen; er trägt ein leichtes Bruchband, das nach dieser Zeit unnöthig ist.

Bei dem angeborenen Leistenbruch wird zuerst der Sack von seiner Verbindung mit dem Canal gelöst, dann geöffnet und unter Schonung des Samenstranges der Quere nach in zwei Theile getheilt. Aus dem unteren Theil wird eine Tunica vaginalis für den Hoden gebildet, der obere Theil wird möglichst weit heruntergezogen, hinten der Länge nach gespalten, so dass der Samenstrang herausgezogen werden kann, und durch einige Nähte geschlossen; dann wird er ebenso wie beim erworbenen Bruch als Stopfkissen zusammengefaltet, über den inneren Leistenring hinaufgezogen und nun mit Schonung des Samenstranges der Canal verschlossen (Fig. 489).

Fig. 489.

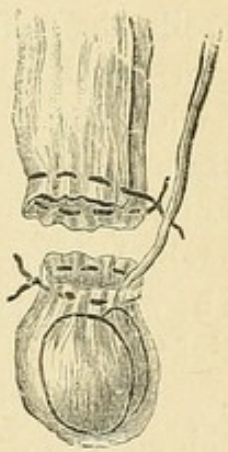

**Radicaloperation der Hernia congenita nach Macewen.**

Bassini führt die Radicalheilung herbei durch Wiederherstellung des **Leistencanals, wie er im physiologischen Zustande ist,** d. h. eines **schräg** durch die Bauchwand verlaufenden Canals mit vorderer und hinterer Wand, der zwar den Samenstrang durchgehen lässt, aber bei Wirkung der Bauchpresse sich klappenartig verschliesst (wie die Uretermündung in der Blasenwand). Er verfährt folgendermassen:

1. Hautschnitt über die Bruchgegend hinweg, die Aponeurose des M. obliquus externus entsprechend dem Leistencanal freilegend.

2. Durchtrennung der Aponeurose des M. obliquus externus vom äusseren Leistenring bis über den inneren Leistenring hinaus; dieselbe wird nach oben und unten in zwei Lappen vom Muskel abgelöst (Fig. 490 *a*).

Fig. 490. Fig. 491. Fig. 492.

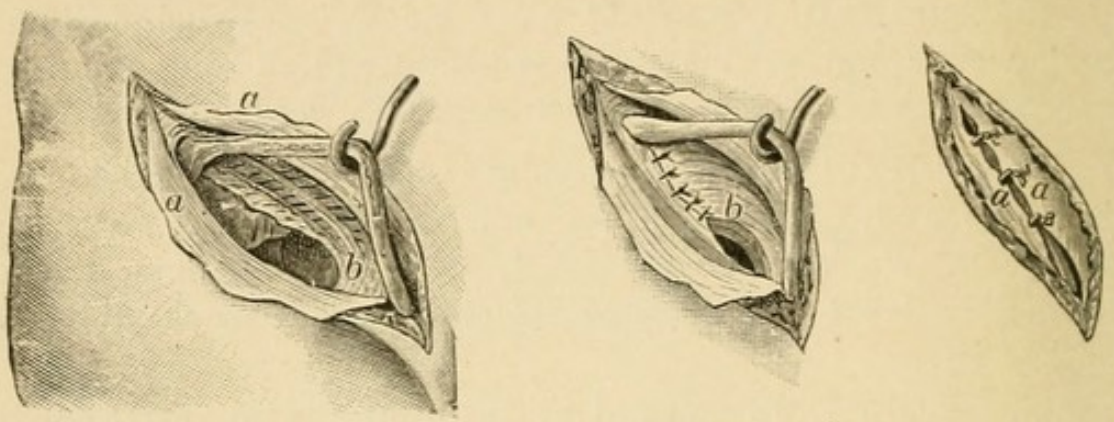


**Radicaloperation des Leistenbruches nach Bassini.**

Der Bruchsack wird vom Samenstrang zunächst an dieser Stelle losgelöst bis über seine Mündung an der Darmbeingrube; nun wird der Grund des Sackes eröffnet und der Bruchinhalt nach Lösung etwaiger Verwachsungen zurückgeschoben. Der Hals des Sackes wird gedreht, an seiner Mündung am inneren Leistenring mit gerader Nadel und doppeltem Faden durchstochen, nach beiden Seiten abgebunden und $^1/_2$ cm vor der Ligatur abgeschnitten; das auf diese Weise unterbundene Bauchfell zieht sich in die innere Darmbeingrube zurück.

3. Nach Abhebung des Samenstranges und Spannung der beiden Lappen der Aponeurose des M. obliquus ext. lässt sich die Rinne, welche vom Lig. Pouparti gebildet wird, bis über die Eintrittsstelle des Samenstranges hinaus übersehen. Nun wird der äussere Rand des M. rectus abdom. und die dreifache tiefere Schicht (M. obliquus int., M. transversus, Fascia verticalis Cooperi) von der Aponeurose des M. obliquus ext. losgelöst (Fig. 490 *b*) und an den hinteren isolirten Rand des Lig. Pouparti am Schambein beginnend 5—7 cm weit angenäht: Der Samenstrang wird in den oberen Wundwinkel und damit etwa 1 cm weit nach aussen oben verlegt; dadurch ist der innere Ring und die hintere Wand des Leistencanals hergestellt (Fig. 491 *b*).

4. Der Samenstrang wird in seine Lage zurückgebracht, die Aponeurose über ihm vernäht bis zum unteren Wundwinkel, welcher offen bleibt (äusserer Leistenring, Fig. 492). Die Hautwunde wird vollständig durch die Naht geschlossen.

Die Heilung erfolgt nach etwa 14 Tagen, die Kranken brauchen kein Bruchband zu tragen; ein Recidiv ist nach dieser jetzt wohl am häufigsten ausgeführten Operation nur ausnahmsweise aufgetreten.

Bottini spaltet den Leistencanal ebenfalls wie Bassini, führt aber dann an der unteren und oberen Seite des inneren Leistenringes 2—3 dicke Catgutschlingen von innen nach aussen mit der Hagedorn'schen Nadel so durch, dass sie an der oberen Seite den M. transversus, obliquus internus und die Aponeurose des M. obliquus externus, an der unteren Seite die ganze Dicke des Poupart'schen Bandes fassen. Dann werden die Schlingen fest verknüpft, wenn nöthig, wird der Verschluss noch durch eine weitere Catgutschlinge verstärkt.

Um die auch bei Bassini's Verfahren immerhin zurückbleibende schwache Stelle möglichst zu vermeiden, verfährt Frank folgendermassen:

Nach Spaltung der Haut und des Bruchsackes wird dieser an seinem Halse nach doppelter Unterbindung abgetragen.

Nun schiebt man das Periost vom medialen Theil des horizontalen Schambeinastes zurück, trennt den lateralen Rand des M. rectus ab und meisselt mit einem abgeknickten Meissel in der Richtung des Samenstranges eine Rinne in den Schambeinast, in die man bequem den kleinen Finger legen kann. In diese wird der Samenstrang verlagert. Nun vernäht man mit Knopfnaht erst das Periost, dann den äusseren Rectusrand, und endlich die aus Fascia transversa, M. transversus und M. obliquus internus bestehende Schicht für sich mit dem Poupart'schen Bande, die Aponeurose des M. obliquus ext. wird schliesslich auch für sich fortlaufend vernäht.

Ist der Bruchsack fest verwachsen, so wird er nicht exstirpirt, sondern wie eine Hydrocele bei der Schnittoperation tamponirt und verheilt dann durch Granulation.

Auch Wölfler verfährt ähnlich wie Bassini:

Nach Freilegung des äusseren Leistenringes und Durchtrennung der fascienartigen Schichten über dem Bruchsackhalse wird der

Bruchsack, ohne ihn weiter frei zu machen, auf einer Hohlsonde gespalten, mit Schiebern auseinander gehalten und die Eingeweide an dem inneren Bruchringe durch einen Gazepfropf zurückgehalten. In Beckenhochlagerung wird dann nach Entfernung des Pfropfes der Bruchsackhals von innen her mit Knopf- oder Schnürnaht vernäht (Art. iliaca externa!), die Innenfläche des Bruchsacks aber mit dem Thermokauter verschorft. Dann folgt die Vernähung des Bruchsackes, der in seiner Lage verbleibt und nur, wenn er sehr leicht sich auslösen lässt, in die Gegend der inneren Bruchpforte gedrängt wird. Jetzt wird der **Samenstrang verlagert:** Man zieht den Hoden nach Durchtrennung des Lig. Hunteri aus dem Scrotum heraus, führt ihn hinter dem freipräparirten M. rectus vorbei zum Spalt zwischen den beiden Recti heraus und wieder in den Hodensack zurück, wo er am Lig. Hunteri angenäht wird. Der Samenstrang verläuft dann quer hinter und schräg vor dem M. rectus. Da nun der Leistencanal nicht mehr nöthig ist, kann er völlig zugenäht werden, indem man den M. transversus, wenn nöthig auch den M. obliquus internus, endlich den äusseren Rand des M. rectus an das Lig. Pouparti annäht. Darüber folgt die sorgfältige Vernähung der gespaltenen Aponeurose des M. obliquus externus und der von ihr gebildeten Leistenpfeiler.

Kocher erzielt auch ohne Spaltung der Bauchmuskeln die besten Erfolge durch seine leicht auszuführende **Verlagerung des Bruchsackes.**

1. Der Hautschnitt, wie gewöhnlich ausgeführt, legt die Aussenfläche der äusseren schrägen Bauchfascie und den Bruchsackhals frei. Der Bruchsack wird vollständig isolirt.

2. In die Fascie schneidet man lateralwärts von der Mitte des Lig. Pouparti (Gegend des inneren Leistenringes) eine kleine Oeffnung, stösst durch diese und die vordere Wand des Leistencanals eine leicht gebogene Kornzange ein, führt sie im Leistencanal vor dem Samenstrang zum vorderen Leistenring, fasst mit ihr die Spitze des freigelegten Bruchsacks (Fig. 493) und zieht diesen durch den Leistencanal zurück zu dem kleinen Schlitz heraus.

3. Während der Bruchsack nun kräftig nach aussen oben angezogen wird, umschnürt man den in der Bauchwand liegenden Bruchsacktheil kräftig nach Umstechung mit einer Nadel, die durch die Bauchwand geführt wird. Dicht oberhalb vermehrt

eine zweite durch die ganze Dicke der Bauchwand gelegte Naht deren Widerstandsfähigkeit (Fig. 494).

4. Der zusammengefaltete Bruchsack wird auf die Aussenfläche der schrägen Bauchfascie (vordere Wand des Leistencanals) medianwärts gelagert (Fig. 495) und hier mit 2—3 möglichst tief greifenden Nähten befestigt (Canalnaht). Der Samenstrang bleibt dabei unverletzt, wenn er durch den Finger geschützt und abwärts gespannt wird.

Fig. 493. Fig. 494. Fig. 495.

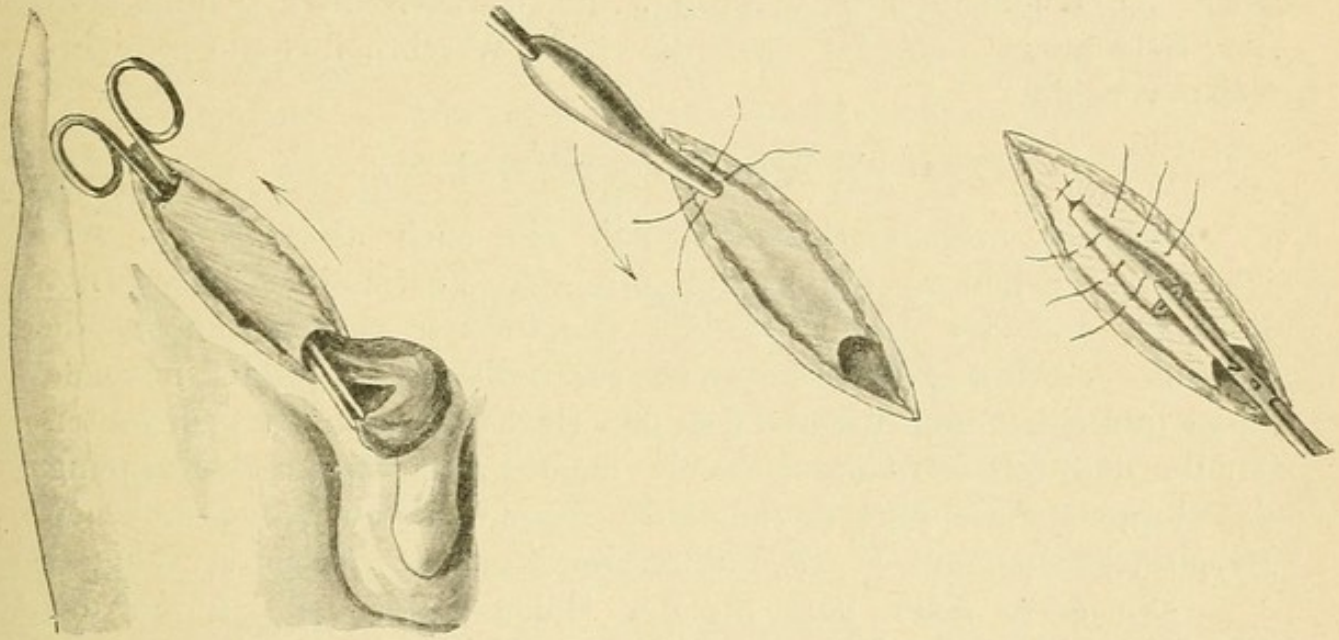

**Radicaloperation des Leistenbruches nach Kocher.**

5. Um das Wiederaustreten des Bruchsacks in der Richtung des Samenstranges ganz sicher zu verhindern, kann man ihn auch nach der Spina ilium ant. sup. hin auf der Fascie festnähen oder man macht die **Invaginationsverlagerung**, d. h. man vertieft den kleinen Schnitt in der Gegend des inneren Leistenringes bis auf das Peritoneum, fasst es mit Häkchen, durchtrennt es und führt nun die Zange in der Bauchhöhle bis zur Spitze des Bruchsacks, der ihr entgegengestülpt wird, so dass er sicher zu fassen ist. Beim Zurückziehen der Zange stülpt sich dann der Bruchsack wie ein Handschuhfinger ein, und die Peritonealfläche tritt nach aussen. Der herausgezogene Bruchsack wird durchstochen und nach beiden Seiten hin umschnürt, einige Nähte schliessen die kleine Wunde der Bauchwand.

Dann kann man unter Einstülpung der Fascia obliqui externi auch noch den Leistencanal durch ein paar Knopfnähte verengern.

Bei Frauen kann man mit Vortheil grosse Leistenpforten auch durch einen nach oben geschlagenen Periost-Knochenlappen verschliessen (Borchardt, Körte). Die Weichtheile am Schambein werden unter sorgfältiger Schonung des Periostes abgelöst und von der Symphyse bis zum Foramen obturatorium die obere Schicht des Schambeins abgemeisselt, am oberen Rande des horizontalen Schambeinastes aufwärts geklappt und in die Leistenöffnung hineingedreht. Die Pfeiler des Leistencanals werden über der Knochenplatte vereinigt, die durchtrennten Adductoren ans Schambein befestigt und die tiefe Weichtheilwunde schichtweise vernäht.

### b) Beim Schenkelbruch.

Da der normale Schenkelcanal, ein nach abwärts sich verjüngender Trichter, durch die mit der Fascia lata, dem Lig. Pouparti und der Fascia pectinea unmittelbar zusammenhängende Lamina cribrosa geschlossen ist, so stellt Bassini die normale Lage und Spannung dieser durch den Bruch auseinander gedrängten Theile dadurch her, dass er sie nach Freilegung und Kappung des doppelt umschnürten und in die Bauchhöhle zurückgeschobenen Bruchsackhalses mit 6—7 Nähten in folgender Weise vernäht:

Die erste Naht hart an der Spina pubis geht durch das Lig. Pouparti und neben dem Pecten pubis in die Fascia pectinea. Ebenso die beiden folgenden Nähte nach der Vena cruralis zu; die drei folgenden Nähte fassen die Plica falciformis und die Fascia pectinea; die letzte liegt proximal vom Durchtritt der Vena saphena. Werden nun die Fäden von oben angefangen geknotet, so entsteht eine C-förmige Nahtlinie, die hart am Schambein anliegt. Die Kranken können ohne Bruchband nach 8—10 Tagen aufstehen.

Fabricius erreicht den Verschluss des Schenkeltrichters und die möglichst feste Anheftung des Lig. Pouparti an den horizontalen Schambeinast in folgender Weise:

Von einem 10 bis 12 cm langen Hautschnitt über dem Poupart'schen Bande entlang bis zum Tuberculum pubicum eröffnet er den Bruchsack, reponirt den Inhalt und schliesslich den ligirten und abgeschnittenen Bruchsackhals, schiebt dann die Gefässe stark nach aussen und näht nun das etwas abgelöste

Lig. Pouparti mit stark gekrümmter Nadel am horizontalen Schambeinast an durch Fascia pectinea, M. pectineus und Periost (Art. und Vena epigastrica!). Rathsam ist es, dann zur Verstärkung des Verschlusses neben den grossen Gefässen das oberflächliche Blatt der Fascia lata wieder medial von der Vena cruralis an die Fascia pectinea mit 2—3 Nähten zu befestigen, und auch noch die Schenkel des äusseren Leistenringes durch wenige Nähte zu verengern.

Bei grossen Schenkelbrüchen verschliesst Salzer die Bruchpforte über dem abgetragenen Bruchsackhals durch einen Lappen aus der Fascia pectinea, den er durch einen bei der Crista pectinea beginnenden und am Lig. Gimbernati endigenden nach unten convexen Bogenschnitt bildet; dieser Lappen wird aufwärts geschlagen und ohne Spannung mit dem inneren Drittel des Poupart'schen Bandes vernäht.

### c) Beim Nabelbruch.

Gersuny verstärkte die nachgiebige fibröse Linea alba dadurch, dass er nach querer Vernähung der Bruchpforte (Nabelränder), die, allein ausgeführt, keine dauernden Erfolge hat, die Mm. recti darüber vereinigte, nachdem er ihre Scheide am freien Rande der Länge nach aufgeschlitzt hatte.

Sicherer aber ist die Ausschneidung des Nabelringes, **Omphalectomie** (Keen, Condamin, v. Bruns) in der ganzen Dicke der Bauchwand:

Die Nabelgegend wird durch zwei halbmondförmige bis zum inneren Rectusrand reichende Schnitte umschrieben, die ausserhalb des Bruchsackes bis zum Bruchsackhals vordringen und nach aussen von der Bruchpforte die Bauchhöhle eröffnen. Von der Wunde aus lässt sich dann Bruchpforte und Bruchsackhals spalten, der Bruchinhalt gut übersehen und zurückbringen oder beseitigen (Netzklumpen). Dann folgt die Naht der Bauchwunde, die sich ähnlich einer gewöhnlichen Laparotomiewunde verhält: In drei Schichten wird erst das Peritoneum und die hintere Rectusscheide, dann die Recti und ihre vordere Scheide, endlich die Haut vereinigt.

---

# Operationen an der Leber und Gallenblase.

## Die Operation des Echinococcus der Leber

kann auf verschiedene Weise ausgeführt werden.

In früherer Zeit (vor Einführung der Antisepsis) wurden diese Cysten durch Punction mit dem Troicart und durch Aspiration entleert; die Troicartcanüle blieb liegen und es bildete sich um dieselbe durch Verwachsungen eine Fistel, durch welche der Cysteninhalt langsam herauseiterte. Simon eröffnete mit zwei Troicarts den Sack doppelt, so dass zwischen den beiden Oeffnungen eine 3—4 cm breite Hautbrücke bestand, welche später, wenn sich die Verwachsungen gebildet hatten, durchtrennt wurde. Auch Aetzmittel wurden angewandt, um eine adhaesive Entzündung des Peritoneums zu erzeugen.

Antiseptisch ausgeführt ist die **breite zweizeitige Eröffnung** der Cyste (v. Volkmann) das beste und sicherste Verfahren.

1. Ueber der Höhe der Geschwulst werden die Bauchdecken, so weit als nöthig scheint, durchtrennt, entweder parallel dem Rippenbogen oder am äusseren Rectusrande oder in der Mittellinie. Nachdem die Blutung gestillt ist, wird das Bauchfell eröffnet und an die Spalträndер der Hautwunde angesäumt. Man sieht den Cystensack oder die denselben bedeckende Schicht Lebergewebe vorliegen. Nun wird der klaffende Spalt mit Gaze ausgefüllt und ein Deckverband angelegt.

2. Nach 7—9 Tagen, innerhalb welcher Zeit sich durch den Reiz genügend feste Verklebungen der Bauchfellblätter gebildet haben, wird die Cyste eröffnet, entweder mit dem Messer, wenn der Sack selbst vorliegt, oder mit dem Thermokauter, wenn auch noch Lebergewebe darüber liegt, über dessen Dicke eine Punction mit Pravaz'scher Spritze Aufschluss giebt. Die Eröffnung wird ebenso weit wie der Hautschnitt gemacht; während die Flüssigkeit mit den Tochterblasen hervorquillt, geht man mit dem Finger in die Tiefe und untersucht die Wand der Mutterblase auf etwa noch festsitzende Tochterblasen, die mit Kornzangen entfernt werden. Es folgt dann ausreichende Spülung (mit Sublimatlösung) und Tamponade oder Drainage der Wundhöhle, die sich allmählich, nach Ausstossung der Mutterblasenwand, durch Granulationen von der Tiefe her schliesst.

Statt der einfachen Incision der Bauchdecken empfahl Leisrink die vorherige Anheftung des Cystensackes an das parietale Peritoneum durch einige Matratzennähte, wodurch die Adhäsionen sicherer und früher fest würden (4.—5. Tag).

Da bei nicht völlig festem Abschluss der Peritonealhöhle eine Infection derselben durch Zerstreuung von Echinococcuskeimen zu fürchten ist, so scheint es weniger sicher zu sein, die Operation einzeitig auszuführen (Lindemann, Landau): Nach Eröffnung des Peritoneums wird der Cysteninhalt durch Aspiration so weit entleert, dass die Cystenwand schlaff wird; dann schneidet man dieselbe an und näht die Schnittränder an die mit dem parietalen Peritoneum umsäumten Hauträndер fest.

---

Traumatische **Leberabscesse** werden nach ähnlichen Grundsätzen behandelt. Die **Resection** von Stücken der Leber bei Schnürleber (Langenbuch) und Echinococcen (Loreta) ist in neuester Zeit mit gutem Erfolge gemacht worden; die Blutung aus den Schnittflächen muss durch Umstechung mit runden Nadeln oder mit dem Thermokauter gestillt werden; auch kann man die oberen und unteren Ränder der Leberwunde mit einander vernähen. Einzelne gestielte Lappen bindet man durch elastische Umschnürung ab. Selbst nach Fortnahme von mehr als der Hälfte der Leber regenerirt sich der verlorene Theil in kurzer Zeit (Ponfick).

---

## Die Cholecystotomie.

Die Eröffnung der Gallenblase durch Schnitt kann unternommen werden: bei Gallensteinen, vorausgesetzt, dass die Gallenblase selbst gesund und mit ihrer Umgebung nicht sehr fest verwachsen ist.

1. Der Bauchdeckenschnitt verläuft entweder am äusseren Rande des rechten M. rectus abd. vom Rippenbogen nach abwärts (Längsschnitt), oder zieht als Schrägschnitt von der Spitze des 10. Rippenknorpels nach innen unten nach dem Nabel zu (Tait) oder er wird bogenförmig quer etwas oberhalb oder auf dem unteren Leberrande entlang geführt (Leberrandschnitt: Courvoisier).

2. Nach Spaltung der Bauchdecken wird die Leber, wenn möglich, umgeklappt, die Gallenblase, so weit es geht, aus der

Bauchwunde herausgezogen, mittelst einer durchgezogenen Fadenschlinge festgehalten und mit einem feinen Troicart punctirt. Ist ihr Inhalt ausgeflossen, so spült man die Höhle mit desinficirenden Lösungen (Bor, Salicyl) aus.

3. Nun wird von der Punctionsstelle aus die Gallenblase angeschnitten, am besten quer parallel dem unteren Leberrande, bis man mit dem Finger in die Höhlung eindringen kann.

4. Die vorhandenen Steine werden mit dem Finger oder Zangen, Haken u. dergl. entfernt; im Ductus cysticus festsitzende oder in taschenförmigen Ausbuchtungen der Wandung sich verbergende Concremente kann man auch von der Aussenseite her mit den Fingern nach oben schieben, oder nöthigenfalls durch Druck zu zerquetschen suchen.

5. Nachdem so alle Steine entfernt sind, wird die Wunde der Gallenblase „mit aller erdenklichen Sorgfalt" durch die doppelreihige Serosanaht nach Czerny (s. Fig. 446) vernäht und die Gallenblase in die Bauchhöhle versenkt (**Cholecystendysis**, Courvoisier) oder ihre vernähte Kuppe am parietalen Bauchfellblatt befestigt (**Cholecystopexie**).

6. Die Bauchdecken werden ebenfalls durch die Naht vollständig vereinigt.

---

Diese sog. ideale Cholecystotomie (Bernays) stellt am besten die ursprünglichen Verhältnisse wieder her, ist aber nur dann sicher anwendbar, wenn die Wandungen der Gallenblase gesund sind; in entzündetem Gewebe würden die Nähte leicht durchschneiden oder durch nachträglichen Eintritt eines entzündlichen Hydrops die Naht sprengen. Ist daher bei Cholelithiasis zugleich die Gallenblasenwand erheblich erkrankt und bestehen so feste Verwachsungen, dass die Exstirpation der Gallenblase nicht räthlich scheint und ist man nicht ganz sicher, ob etwa Steine in den grossen Gallengängen vorhanden sind, so macht man lieber:

## Die Cholecystostomie.

Die Anlegung einer Gallenblasen-Bauchwandfistel. Nach Spaltung der Bauchdecken, Hervorholung der Blase, Punction und Desinfection ihrer Höhle und Herausbeförderung der Steine, wie eben beschrieben, wird die eröffnete Gallenblase an die Ränder der Bauchwunde festgenäht. Zunächst wird ihre Serosa mit

dem parietalen Peritoneum ringsum durch recht dicht angelegte Nähte vereinigt, um den Bauchraum abzuschliessen. Dann vernäht man noch die Gallenblasenschleimhaut mit der äusseren Haut und stellt so eine lippenförmige Fistel her. In dieselbe wird ein kurzes Drainrohr oder ein Jodoformdocht eingeschoben.

An Stelle dieser einzeitigen „natürlichen" Cholecystostomie (Lawson, Tait) kann man die Operation auch zweizeitig ausführen (Riedel, Bardenheuer), indem man zunächst die Gallenblasenkuppe uneröffnet in die Bauchwunde einnäht mit Nähten, welche nur in der Wandung verlaufen, ohne ihr Lumen zu verletzen, und erst einige Tage später, nachdem Verwachsungen eingetreten sind und der Abschluss der Bauchhöhle gesichert scheint, die Eröffnung vornimmt und die Steine entfernt.

Dieses Verfahren gewährt zwar am meisten Sicherheit, hat aber den Nachtheil, dass es eine bleibende Eiter- und Gallenfistel schafft, deren oft sehr langes Bestehen ungünstig auf das Befinden der Kranken einwirkt, zumal auch durch die Festheftung der Gallenblase an der Bauchwand weitere Nachtheile entstehen. Schliesst sich aber die Fistel (oder wird sie etwa durch eine Operation geheilt), so ist damit die Möglichkeit gegeben, dass die ursprüngliche Krankheit (Lithiasis) wiederum eintritt.

Daher hat Langenbuch (1883) empfohlen, alle diese Beschwerden und Nachtheile mit einem Schlage zu beseitigen durch:

## Die Cholecystectomie.

Die völlige Ausschneidung der Gallenblase ist indicirt:

a) bei langdauernder, oft wiederkehrender Cholelithiasis vesicularis,
b) bei Hydrops vesicae felleae durch Verschluss des Ductus cysticus,
c) bei ernstlicher Erkrankung der Gallenblasenwand (Empyem, Geschwüre, Geschwülste),
d) bei Rissen oder Wunden der Gallenblase, die nicht vernäht werden können, und Gallenblasenfisteln,

dagegen soll die Operation unterbleiben:

a) bei starken Verwachsungen mit der Umgebung, namentlich mit der Leber,
b) bei nicht zu beseitigendem Choledochusverschluss,
c) bei Anwesenheit vieler kleiner Steine in den Gallengängen.

1. ⊣Schnitt der Bauchdecken: Längsschnitt 10–15 cm lang am Aussenrande des M. rectus abdominis, auf welchen ein ebenso langer Querschnitt am unteren Leberrande entlang gesetzt wird.

2. Das Colon und der Dünndarm werden mit einem platten Schwamm nach unten gedrängt, der rechte Leberlappen aufwärts gezogen, so dass sich das Lig. hepatoduodenale anspannt, in dem die grossen Gallenwege liegen, welche abgetastet werden können. Dieses wird gespalten; fühlt man einen Stein im Ductus choledochus, so darf man die Operation nicht ausführen.

Fig. 496.

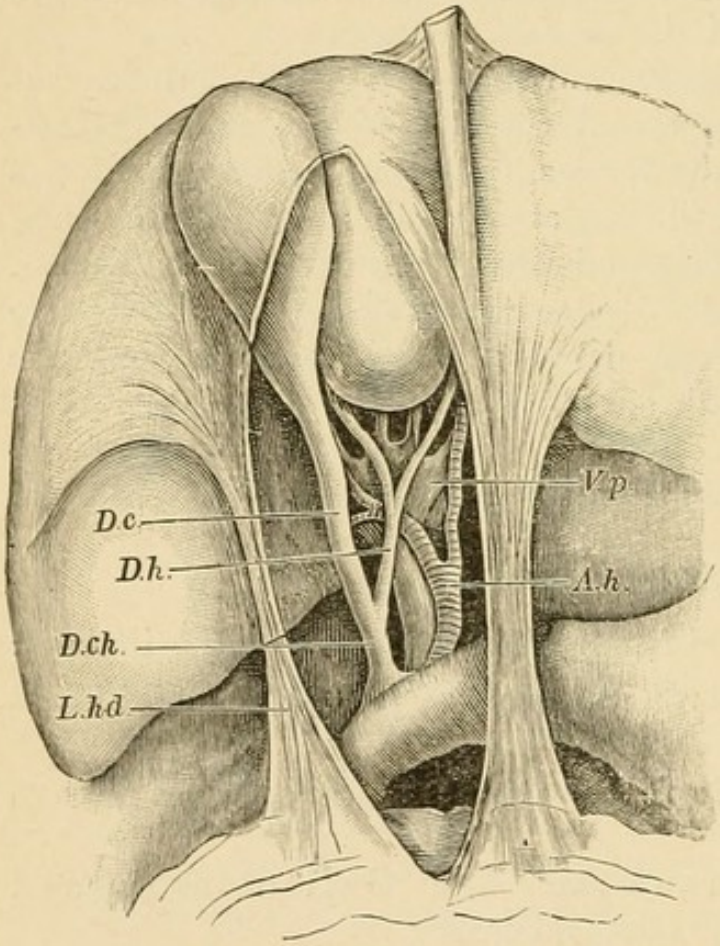


L. hd. = Lig. hepato-duodenale (der Länge nach gespalten).
D. h. = Ductus hepaticus.
D. c. = Ductus cysticus.
D. ch. = Ductus choledochus.
A. h. = Art. hepatica.
V. p. = Vena portae.

**Anatomie der unteren Fläche der Leber (nach Henle).**

3. Nachdem man die Gallenblase bis zu dem Ductus cysticus freigelegt hat, wird derselbe 1—2 cm vom Hilus der Blase entfernt mit einer Unterbindungsnadel umgangen und mit starkem Seidenfaden doppelt abgebunden. Fühlt man Steine in demselben, so müssen sie zuvor in die Gallenblase hineingeschoben werden.

4. Nun wird die Gallenblase aus ihrer Nische in der Leber ausgelöst. Nachdem ihr Bauchfellüberzug etwas von der Leber entfernt aufgeritzt ist, gelingt es leicht, dieselbe theils stumpf durch Zug, theils mit vorsichtigen Scheerenschnitten von der Leber zu trennen. Etwaige Blutungen aus der Lebersubstanz werden durch Druck oder Umstechung oder mit dem Thermokauter gestillt.

5. Abschneiden der Blase zwischen den beiden Unterbindungen im Ductus cysticus. Der zurückbleibende Stumpf desselben wird eingekrempt und sicher vernäht.

6. Darauf wird die Bauchwunde vollständig geschlossen.

---

Ist der **Ductus choledochus** verschlossen durch Einkeilung von Gallensteinen, durch Narbenstränge und Verwachsungen in der Umgebung oder durch den Druck der stark gefüllten Gallenblase oder von Geschwülsten der Nachbartheile (acuter und chronischer Choledochalverschluss), so muss man den Abfluss der Galle in den Darm wieder herzustellen suchen, um die Gefahr der Cholaemie zu beseitigen. Wenn es sich um einen eingekeilten Gallenstein handelt, so versucht man denselben durch Druck mit den Fingern beweglich zu machen oder von aussen her durch die Wand des Ductus choledochus in schonender Weise (ohne die Innenwand des etwa schon entzündeten Canals zu beschädigen) sanft zu zerdrücken mit Zangen, deren Arme man mit Gummiröhren überzogen hat (**Choledocho-Lithotripsie**). Gelingt dieses nicht leicht, so wird mit besserem Erfolge über dem Stein die Wand des Gallenganges durch einen Längsschnitt eröffnet, die ausfliessende Galle sorgfältig mit Schwämmen oder Gaze aufgefangen und nach Entfernung des Hindernisses die Wunde durch 3—5 Seidennähte wieder geschlossen (**Choledocho-Lithectomie**). Auch soll man hierbei nie versäumen, den Gallengang aufwärts und abwärts zu sondiren. Ein dickes Drainrohr wird schliesslich bis auf die Nahtstelle geführt. Ist das Hinderniss nicht zu beseitigen (ausgedehnte Geschwülste und Verwachsungen), so kann man die Galle durch eine Cholecystostomie nach aussen ableiten und dem Kranken mit der Nahrung wieder zuführen oder aber nach Abbindung des Ductus choledochus eine Gallenblasendünndarmfistel anlegen durch breite Vernähung der Gallenblase mit dem Duodenum oder Dünndarm in ähnlicher Weise, wie bei der Gastroenterostomie und Enteroanastomose beschrieben ist

(**Cholecysto-Enterostomie**); diese Operation hat zuerst von Winiwarter gemacht, „ein Triumph chirurgischer Technik und Ausdauer“ und nach ihm Kappeler u. A. Auch bei ihr findet mitunter der Murphy'sche Knopf erfolgreiche Anwendung.

---

# Operationen an der Milz.

## Die Splenectomie.

Die Ausschneidung der Milz

ist man berechtigt auszuführen bei vollständigem Vorfall, Cysten und Geschwülsten derselben, bei Abscessen, bei Wandermilz nur dann, wenn die durch dieselben verursachten Beschwerden sehr gross sind und durch Bandagen nicht verringert werden können. Dagegen sollte die Milzexstirpation unterlassen werden bei Tumoren, welche durch schwere Blutveränderungen bedingt sind (Leucämie, Malaria, Amyloid u. s. w.).

Die Schwierigkeit der Exstirpation liegt hauptsächlich in der Trennung der meist ausgedehnten Verwachsungen mit der Umgebung und der genügend sicheren Unterbindung des Stieles.

1. Der Bauchschnitt verläuft am zweckmässigsten in der Linea alba, je nach der Grösse der zu entfernenden Geschwulst verschieden lang. Unter Umständen muss noch ein Querschnitt hinzugefügt werden.

2. Nach Spaltung des Bauchfells führt man die Hand in die Bauchhöhle und überzeugt sich durch unmittelbare Betastung von den Verwachsungen der Milz, namentlich mit dem Zwerchfell.

Gewinnt man die Ueberzeugung, dass sehr ausgedehnte Verwachsungen den Erfolg der Operation vereiteln könnten, so ist es rathsam, von der Exstirpation abzustehen und die Bauchwunde wieder zu schliessen.

3. Die Adhäsionen, besonders das Lig. phrenicolienale, werden nun gelöst. Dieses geschieht durch das Messer nach doppelter Ligatur einzelner Theile der Stränge; meistentheils ist dieses Verfahren indess wegen breiter, flächenhafter Verwachsungen nicht anwendbar und man muss dann die Trennung mit dem Thermokauter vornehmen. Immer ist zu beachten, dass die Milzkapsel unter allen Umständen geschont werden soll wegen der sonst profusen parenchymatösen Blutungen. Ist die-

selbe flächenhaft mit einem der Nachbarorgane (Pancreas) verlöthet, so trennt man lieber ein Stück von diesem mit ab.

Verwachsungen mit dem Netz können auch später, wenn die an allen Seiten gelöste Milz aus der Bauchwunde herausgewälzt werden kann, nach vorheriger doppelter Unterbindung durchtrennt werden.

4. Nun folgt die Unterbindung des Stieles, des Lig. gastrolienale, in welchem die Art. und Vena lienalis verlaufen. Ist dieser Stiel nur kurz, so können sich der Ligatur die grössten Schwierigkeiten entgegenstellen und man muss dann ein Stück Milz am Stiele hängend zurücklassen.

Zur Unterbindung ist ein starker Seidenfaden oder eine Gummischnur (Olshausen) besonders empfehlenswerth, wobei man auf einen chirurgischen Knoten noch zwei einfache setzt, die Enden nöthigenfalls wiederum um den Stiel führt und an der anderen Seite knotet.

Nach Durchtrennung des Stiels, fingerbreit vor der Ligatur, sucht man noch in der Schnittfläche die einzelnen Gefässlichtungen auf und unterbindet sie ebenso.

5. Der Stielstumpf wird in die Bauchhöhle versenkt oder auch in der Wunde befestigt, um etwa auftretende Nachblutungen besser beherrschen zu können (Péan); die Hautwunde wird im Uebrigen vernäht.

Handelt es sich um sehr grosse Geschwülste, nach deren Entfernung ein toter Raum in der Bauchhöhle zurückbleibt, so empfiehlt sich gerade hier wegen der Gefahr der Nachblutung aus durchtrennten Adhäsionen die Tamponade der entstandenen Höhle nach Mikulicz (s. S. 261) [Ledderhose].

Unter Umständen, z. B. bei Cysten oder theilweiser Zerquetschung kann man auch nur ein Stück von der Milz abschneiden (**Resection**); die Blutung aus der Schnittfläche stillt man durch Tamponade, Umstechung oder mit dem Thermokauter; auch durch die elastische Ligatur mit einem Gummischlauch können Stücke der Milz zur Abschnürung gebracht werden (Lücke).

Die **Splenopexis**, die Anheftung der Wandermilz, hat meist keinen Erfolg; dagegen ist ihre Befestigung gelungen durch Einschieben in eine im parietalen Peritoneum eingeschnittene nach oben offene Tasche (Rydygier) und ihre extraperitoneale Anheftung unter dem Rippenbogen (Bardenheuer).

---

# Operationen an der Niere.

## Die Nephrotomie.

Das Einschneiden der Niere oder ihres Beckens (Pyelotomie) kann nöthig werden:

a) bei Fremdkörpern und Steinen und bei dadurch bedingter Anurie und Kolik,
b) bei Abscessen, Echinococcen und einzelnen Cysten,
c) bei Hydro- und Pyonephrosis.

## Die Nephrectomie.

(Simon 1869.)

Die Exstirpation einer Niere

macht man, wenn die andere Niere völlig gesund ist und keine „Hufeisenniere“ besteht,

a) bei Verletzungen (mit heftigen andauernden Blutungen) der Niere oder des Ureters,
b) bei Eiterungen (Pyelitis und Pyelonephrosis calculosa und tuberculosa),
c) bei unheilbaren Ureterfisteln,
d) bei bösartigen Neubildungen,
e) bei Wanderniere, aber nur, wenn dieselbe nach erfolgloser Nierennaht heftige Beschwerden macht und degenerirt ist.

Von dem Vorhandensein der anderen Niere überzeugt man sich durch bimanuelle Palpation entweder in der Rückenlage bei hochgezogenen Beinen oder besser in Seitenlage, die zu untersuchende Seite nach oben, wobei Hüfte und Knie leicht gebeugt werden. Simon tastete die Niere durch die in das Rectum hoch hinaufgeführte ganze Hand ab. Am sichersten aber ist es, die Niere abzutasten durch unmittelbare Freilegung vom Abdomen her oder extraperitoneal in der Lendengegend. Kocher führt von dem zur Exstirpation der Niere angelegten Querschnitt aus die Hand in die Bauchhöhle und tastet die andere Niere ab.

Von dem normalen Verhalten der anderen Niere kann man sich dadurch überzeugen, dass man den Harn jeder Niere gesondert zur Untersuchung auffängt durch Catheterisation der Ureterenmündung; dies gelingt am leichtesten unter Benutzung

des Cystoscops und sind die älteren Verfahren, den einen Ureter zusammenzudrücken oder zeitweilig zu unterbinden, dadurch in den meisten Fällen entbehrlich geworden.

---

Zur extraperitonealen **Freilegung der Niere** sind verschiedene Schnittführungen angegeben worden, von denen folgende die wichtigsten sind:

1. Der hintere senkrechte Lumbalschnitt nach Simon (Fig. 499) am äusseren Rande des M. sacrospinalis beginnt über der 11. Rippe, geht über die 12. Rippe hinweg und endigt in der Mitte zwischen 12. Rippe und der Crista ossis ilei (legt den Hilus am besten frei).

Fig. 497.

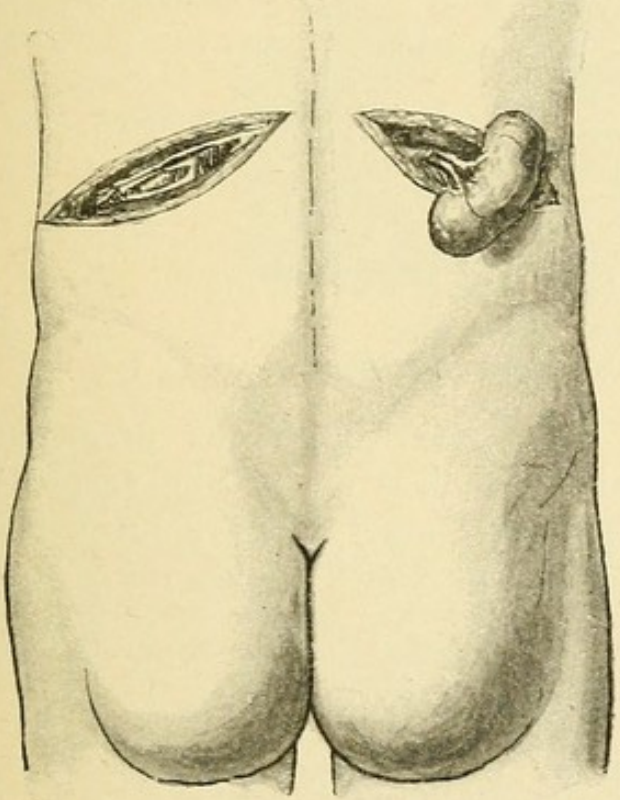

Fig. 498.

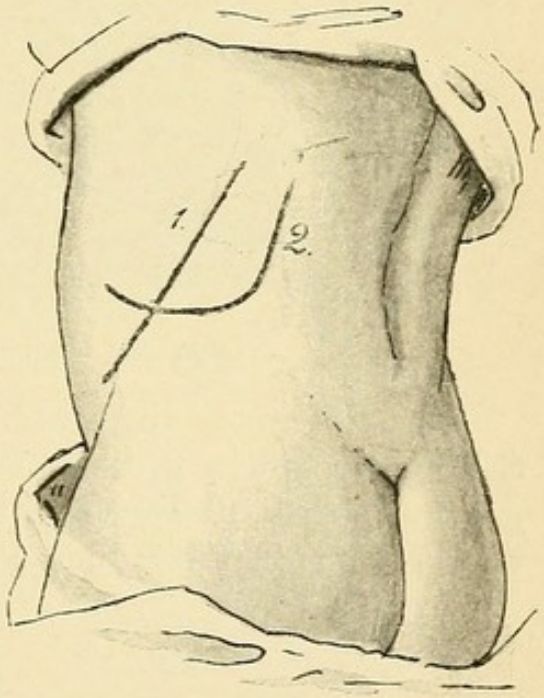


**Nephrotomie.**

**Querer Lumbalschnitt.** **Seitliche Lumbalschnitte 1. nach von Bergmann, 2. nach König.**

2. Der quere Lumbalschnitt nach Czerny, Braun, Kocher, Küster verläuft 1 cm unterhalb des Rippenbogens und parallel demselben vom Rande des M. sacrospinalis 8—10 cm nach vorn bis zur Axillarlinie (Colon! Peritoneum!) [Fig. 497].

3. Der seitliche Lumbal- oder schräge Lateralschnitt nach von Bergmann verläuft vom vorderen Ende der 12. Rippe

schräg nach vorn absteigend bis zur Grenze des äusseren und mittleren Drittels des Lig. Pouparti (giebt den meisten Raum) [Fig. 498 [1]].

4. Der Renalschnitt nach Bardenheuer zieht vom Ende der 11. Rippe abwärts zur Mitte des Darmbeinkamms; an seinen Enden werden entlang den Rippen und der Crista ilei Querschnitte hinzugefügt (Thürflügelschnitt).

5. Der retroperitoneale Lendenbauchschnitt nach König zieht von der 12. Rippe senkrecht am Rande des M. sacrolumbalis bis gegen die Crista ossis ilei und dann bogenförmig gegen den Nabel bis zum äusseren Rande des M. rectus abdominis (Fig. 498 [2]).

Fig. 499.

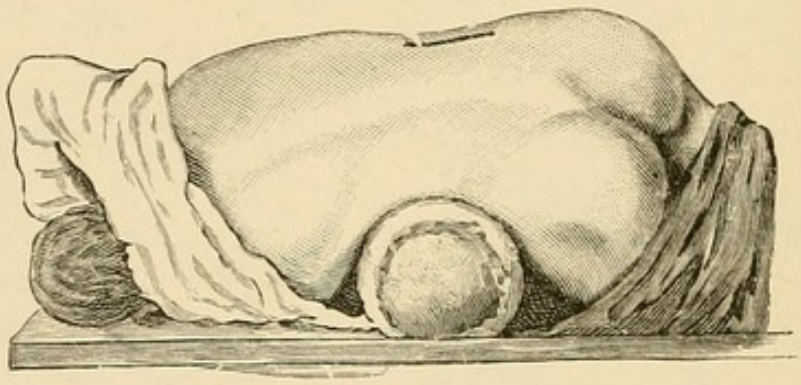

**Lage zur Freilegung der Niere nach Simon.**

Der Kranke liegt während der Operation mit der gesunden Seite über einem grossen Rollkissen, so dass die kranke Lendengegend gespannt hervortritt (Fig. 499), ein Gehilfe kann dabei vom Bauch her mit der Faust die Niere nach hinten oben her-

Fig. 500.

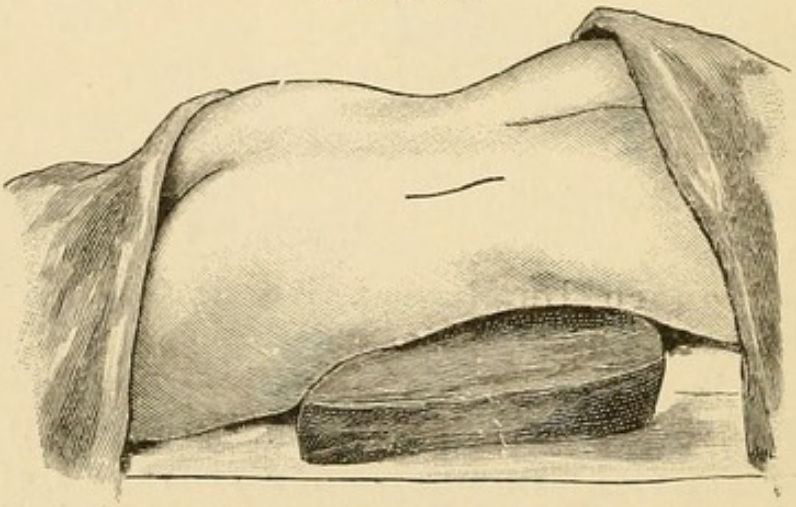

**Lage zur Freilegung der Niere nach Lange.**

vordrängen. Lange legt den Kranken in Bauchlage ein wenig auf die kranke Seite, die durch ein untergelegtes Kissen hervorgedrängt wird (Fig. 500).

Fig. 501.

Mc. = M. cucullaris.
Mld. = latissimus dorsi.
Sp. = M. sacrospinalis (sacrolumbalis).
Ql. = M. quadratus lumborum.
Oe. = M. obliquus ext. abd.
Oi. = M. obliquus int. abd.
Tr. = M. transversus abd.
Fld. = Fascia lumbodorsalis.
R. = Niere.
C. = Colon desc.

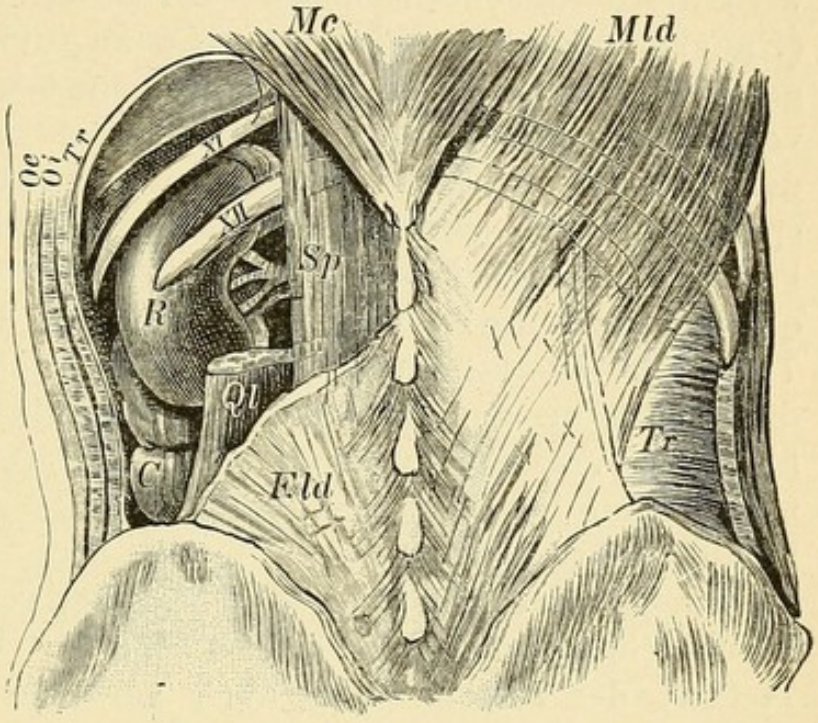


**Topographie der Nierengegend.**

Fig. 502.

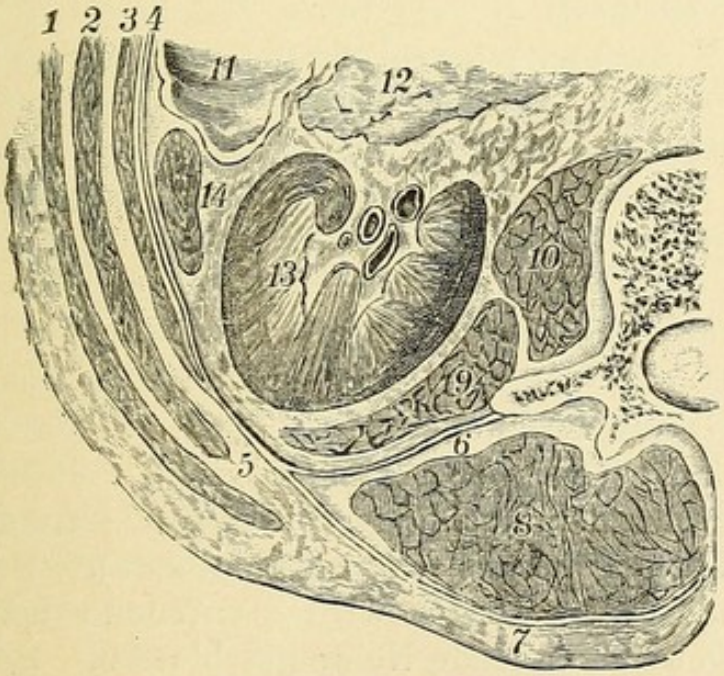


1. M. obliquus ext.
2. M. obliquus int.
3. M. transversus.
4. Fascia transversa.
5. Fascia lumbodorsalis.
6. deren tiefes Blatt.
7. deren oberflächliches Blatt.
8. M. sacrospinalis.
9. M. quadratus lumborum.
10. M. psoas.
11. Colon descend.
12. Pancreas.
13. Niere.
14. Milz.

**Wagerechter Schnitt durch die linke Nierengegend.**

Für die meisten Fälle empfiehlt sich als Normalverfahren die Methode nach Simon:

1. Hautschnitt s. S. 335. Nach Durchtrennung der oberflächlichen Fascie und des unteren Randes des M. latissimus dorsi wird die derbe oberflächliche Fascienscheide des M. sacrolumbalis (Fascia lumbodorsalis, lamina superf.) durchtrennt, der abgerundete Rand dieses Muskels freigelegt und der Schnitt so weit vertieft, bis im oberen Wundwinkel die 12. Rippe erscheint; nun gelangt man auf die Lamina profunda der Fascia lumbodorsalis, spaltet dieselbe und kommt nach Unterbindung der die Wunde kreuzenden Art. intercostalis XII. und lumbalis I. auf den M. quadratus lumborum, der sich an den unteren Rand der 12. Rippe ansetzt. (Da es nach Pansch Fälle giebt, in denen die Pleura bis zur Höhe des Querfortsatzes des 1. Lendenwirbels hinabreicht, so darf man den Schnitt durch das tiefe Fascienblatt nur bis auf 2—3 cm weit an den unteren Rand der 12. Rippe hinan machen.)

2. Durchtrennung des M. quadratus lumborum in der Längsrichtung und Auseinanderziehen der Spalträndер mit stumpfen Haken; der Muskel kann auch ganz zur Seite gezogen werden; unter demselben liegt das derbe Faserblatt des Bauchfells, welches die vordere Fläche des Muskels von der Niere trennt. Nach Spaltung desselben erscheint das untere Ende der Niere, in lockeres fettreiches Bindegewebe (Fettkapsel) eingebettet.

3. Freilegung der Niere; zuerst wird die unter den Rippen liegende obere Hälfte mit dem Zeigefinger stumpf von ihrer Umgebung getrennt; dann fasst man die Niere mit drei Fingern, zieht sie etwas hervor und löst sie mit dem Zeigefinger langsam und vorsichtig weiter aus; nur die festeren Verwachsungen an beiden Polen werden mit Messer oder Scheere durchtrennt. Handelt es sich um Verletzungen, so kann nun die Wunde vernäht, die Blutung gestillt werden; handelt es sich um Steine, so spaltet man nach vorheriger Sondirung mit Nadeln (Akidopeirastik) die Niere durch einen genügenden Längsschnitt (wie bei Sectionen) und holt die Steine mit Zangen, Löffeln oder Drahtschlingen (Lange) aus dem Nierenbecken oder den Kelchen heraus (**Nephrolithotomie**). Bei gesunder Niere und durchgängigem Ureter wird die Wunde dann durch mehrere das Nierengewebe fassende Nähte geschlossen. Hat man am Nierenbecken eingeschnitten, so wird die Wunde durch Einstülpungsnähte wieder vereinigt. Ist aber Eiterung vorhanden,

oder die Niere nicht ganz gesund, so ist es besser zu drainiren und die nur an ihren Enden wiedervernähte Weichtheilwunde zu tamponiren. Kleinere gut abgegrenzte Geschwülste der Rindensubstanz lassen sich keilförmig ausschneiden; die Wundränder werden vernäht (**Nierenresection**). Muss die **Nephrectomie** ausgeführt werden, so wird die Niere noch weiter ausgelöst und die Fettkapsel vom Stiele vorsichtig abgestreift, bis man die Gefässe und den Harnleiter unterscheiden kann. (Der Ureter liegt dem Rücken am nächsten, hinter ihm die Arterie, am tiefsten die Vene).

4. Unterbindung des Stieles; zunächst werden alle Theile, welche in den Hilus eindringen, insgesammt unterbunden (Massenligatur); dann schneidet man die Niere etwas vor der Ligatur ab und unterbindet alle sichtbaren Lichtungen noch einzeln. Der freigelegte Ureter wird nach vorheriger Einstülpung unterbunden.

5. Die Weichtheilwunde kann vollständig durch schichtweises Vernähen geschlossen oder auch drainirt und nur theilweise vernäht werden. Sicherer ist es aber zunächst, alles zu tamponiren und vielleicht später die Secundärnaht anzulegen oder die Wunde granuliren zu lassen.

---

Will man der besseren Zugänglichkeit halber (bei grösseren Geschwülsten) einen der seitlichen Lendenschnitte anwenden, so gestaltet sich die Operation nur wenig anders:

1. Hautschnitt nach v. Bergmann (Fig. 498 [1]).

2. Vorsichtige Durchtrennung des M. obliquus externus in der ganzen Länge der Wunde, dann des M. obliquus internus im oberen Theil der Wunde und des darunter liegenden M. transversus, bis die gelbliche Fascia transversa zum Vorschein kommt; unter derselben liegt eine Schicht lockeren fettreichen Bindegewebes, das praeperitoneale Fett. Zwischen diesem und der Fascia transversa wird ein Finger oder eine breite Hohlsonde eingeführt und auf derselben die Fascia transversa in der Ausdehnung der ganzen Wunde gespalten.

Fig. 503.

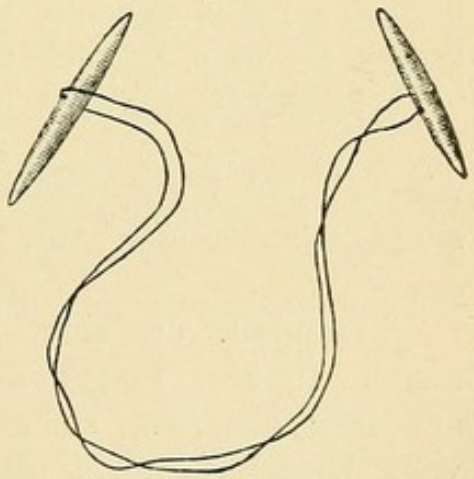

**Schiffchen nach Thiersch**
zur Handhabe der Ligaturfäden.

3. Nachdem das nun vorliegende parietale Peritoneum mit dem Finger nach der Mittellinie verschoben ist, erscheint das untere Ende der Niere eingebettet in lockeres fettreiches Bindegewebe (Fettkapsel).

Fig. 504.

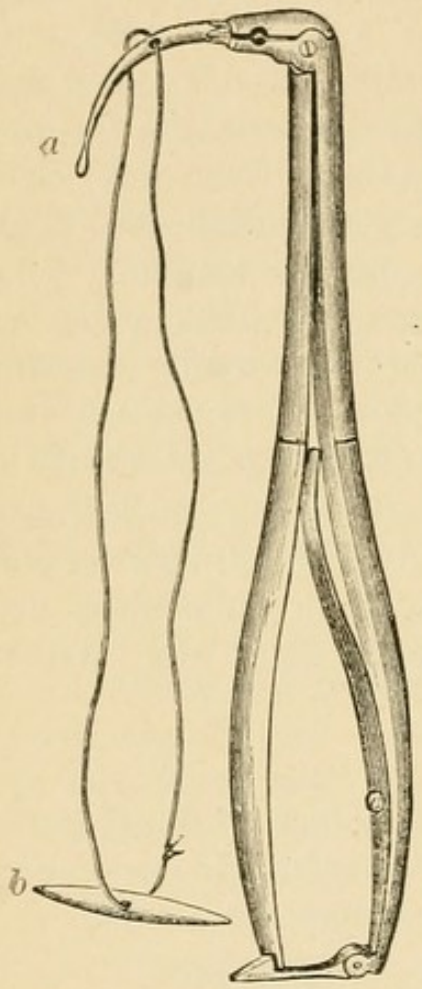


**Zange** *(a)* **nach Lange, Spindel** *(b)* **nach Thiersch** zur Anlegung fester Ligaturen in tiefen Wunden.

4. Die Niere wird nun aus ihrer Umgebung herausgeschält, und ihr Stiel fest unterbunden. Liegt derselbe tief im Grunde der Wunde, so leistet hierbei die elfenbeinerne Spindel nach Thiersch und die von Lange zur Führung derselben angegebene Zange vortreffliche Dienste (Fig. 504).

5. Die Wunde wird in ganzer Ausdehnung tamponirt.

---

Bei sehr grossen und festen Nierengeschwülsten und nicht ganz sicherer Diagnose hat man auch die **transperitoneale Nephrectomie** (Sänger) ausgeführt; der Schnitt verläuft in der Linea alba oder am Aussenrande des M. rectus der erkrankten Seite; um zur Niere zu gelangen, muss das Bauchfell zweimal eröffnet werden. Die Auslösung und Stielversorgung gestaltet sich ähnlich wie oben beschrieben; die Wundhöhle wird durch eine lumbal angelegte Gegenöffnung drainirt, das hintere Peritonealblatt vernäht, die Bauchwunde wie bei der Laparotomie vereinigt. Die Erfolge dieser Operation sind aber weniger gut, als bei dem extraperitonealen Vorgehen.

Handelt es sich um eine Hydronephrose, entstanden durch abnorm hohen und klappenbildenden Ansatz des Ureters am Nierenbecken, so entleert man eine Handbreit nach hinten vom Ureter entfernt die Cyste zunächst durch einen Troicart, darauf wird die vordere Wand von derselben Stelle aus nach unten gespalten und im Innern der geöffneten Cyste die Einmündung des Ureters aufgesucht; dann werden von der Einmündungsstelle aus Ureter und Cystenwand mit der Scheere

nach unten zu in der ganzen Ausdehnung der Geschwulst aufgeschlitzt und die Wundränder des aufgeschlitzten Ureters mit den Wundrändern der Cystenwand dicht vernäht, so dass nun die Oeffnung in den untersten Abschnitt der Geschwulst verlegt ist (Trendelenburg).

Grössere Säcke des Nierenbeckens, die nicht zu entfernen sind, werden in die Weichtheilwunde eingenäht, gespalten und drainirt.

---

## Die Nephropexie.

Das Festnähen der Niere (Hahn 1881)

ist angezeigt bei Wanderniere, wenn die Beschwerden derselben durch geeignete Bandagen nicht zu beseitigen sind.

1. Hautschnitt, etwa 10 cm lang, nach Braun oder nach Simon.

2. Nach Durchschneidung des M. latissimus dorsi und der Fascia lumbodorsalis dringt ein Fettklumpen hervor, den man wegschneidet.

3. Nun kommt eine braunrothe schlaffe Membran zum Vorschein, welche sich beim Einathmen und beim Vordrängen der Niere durch die Faust des Assistenten hervorstülpt (Capsula adiposa). Nach dem Einschneiden derselben treten wieder Fettklumpen hervor, welche vorsichtig mit der Scheere weggeschnitten werden, bis die Oberfläche der Niere erscheint.

4. Die Capsula propria wird durch einen 4—6 cm langen Schnitt gespalten und nach beiden Seiten von dem darunter liegenden Nierenparenchym 1—2 cm weit stumpf abgeschoben.

5. Mit einer starkgekrümmten (runden) Umstechungsnadel werden 4—6 starke Seidennähte durch die gespaltene Capsula propria, das Nierenparenchym und durch die Wundränder des Hautschnitts gezogen, wodurch die Niere in der Wunde sicher befestigt ist.

6. Die Wunde wird tamponirt und heilt durch Granulation; die Kranke hat mindestens 6 Wochen lang vollkommene Bettruhe zu beobachten.

Riedel befestigt die bewegliche Niere an die vordere Fläche des M. quadratus lumborum und an das Zwerchfell; Mikulicz stellte eine feste Verwachsung der Niere, des Colon und Duodenum

von einem Laparotomieschnitte aus her durch Bepinseln des die Niere überziehenden Bauchfells mit Celloidin oder Collodium.

---

Die **Freilegung des Ureters** (Ureterotomie) Israel, zur Entfernung von Steinen, Exstirpation erkrankter Stellen, Vernähung von Verletzungen und Fisteln ist für den oberen Theil von den lumbalen Schnitten aus möglich, für den unteren Abschnitt trennt man die Haut wie zur Unterbindung der Art. iliaca communis; seinen Verlauf im Becken legt man durch den peritonealen Lappenschnitt (s. Fig. 629) und den parasacralen Längsschnitt (Fig. 631) frei.

---

# Operationen am Becken.

## Operationen an der Harnröhre und Blase.

### Der Catheterismus.

Die männliche Harnröhre, ein Schleimhautrohr, dessen Wandungen in der Ruhe platt an einander liegen, besitzt in ihren verschiedenen Abtheilungen eine ungleiche Dehnbarkeit, wie der nachstehende Wachsausguss der Harnröhre (nach Sir Everard Home) zeigt. Diese Ungleichheit hängt wesentlich ab von der Nachgiebigkeit der die Schleimhaut umgebenden Gewebe, denn da die Injectionsmasse mit gleichem Druck auf die Wandungen der ganzen Harnröhre gewirkt hat, so werden diejenigen Stellen sich um so weiter ausgedehnt zeigen, je mehr sich die zwischen der Schleimhaut und der festen Tunica albuginea liegende Umgebung (das blutreiche cavernöse Gewebe) zusammendrücken lässt.

Fig. 505.



**Die männliche Harnröhre. (Wachsausguss nach Home.)**

Daher erscheinen als die engsten Stellen: das Orificium externum urethrae, welches von der Albuginea der Eichel umgeben ist und das Ende der pars cavernosa, welches durch die Oeffnung in der starren Lamina media fasciae perinei (Ligam. triangulare) hindurchtritt [Fig. 506] (Isthmus urethrae), während

die hinter dem Orificium liegende Fossa navicularis und die pars bulbosa am weitesten erscheinen, weil sie von einer grösseren Masse des weichen blutreichen corp. cavernosum urethrae umgeben sind. Der zwischen diesen Erweiterungen liegende Harnröhrentheil, pars cavernosa, zeigt seiner Umgebung entsprechend eine gleichmässige Dehnbarkeit.

Fig. 506.

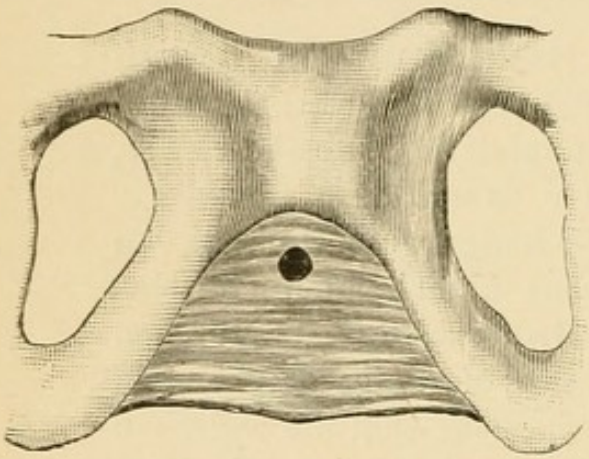

Ligamentum triangulare.

Fig. 507.

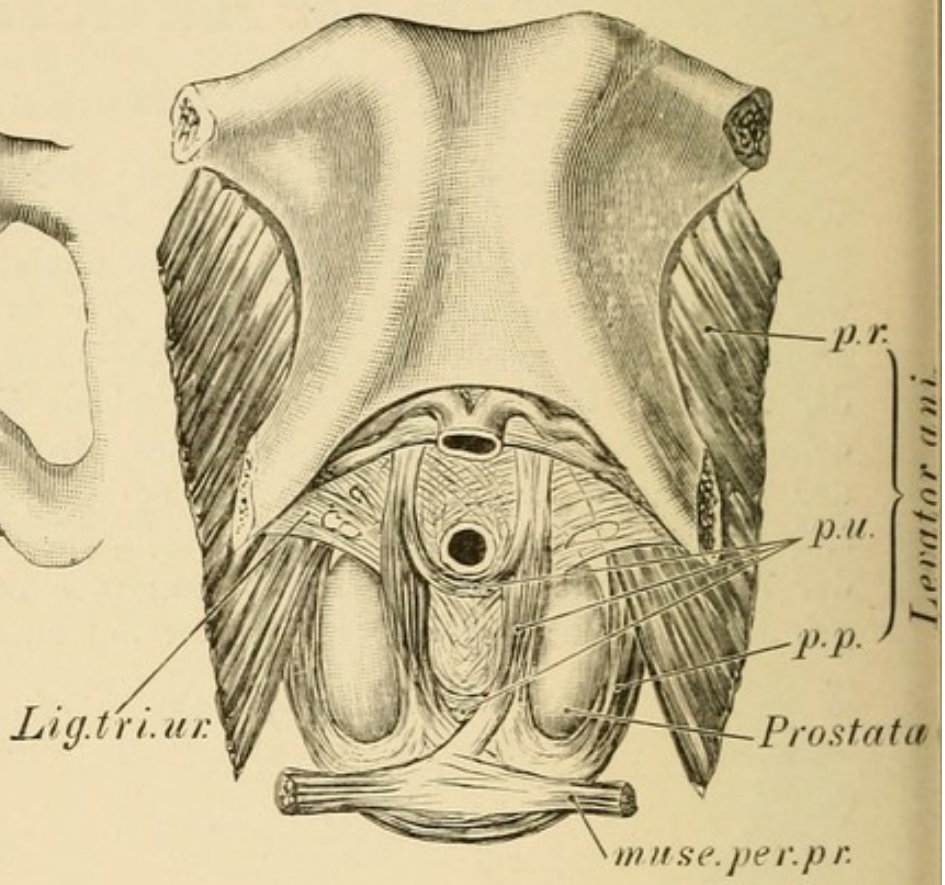


Lig. triangulare, M. levator ani und M. perinei prof. nach Luschka.

*p. r.* = pars rectalis. *p. u.* = pars urethralis.
*p. p.* = pars prostatica. *musc. per. pr.* = M. perinei profundus
*Llg. tri. ur.* = Ligamentum triangulare urethrae.

Von dem hinter dem Lig. triangulare liegenden Beckentheil der Urethra ist die vordere Hälfte, die pars muscularis, s. membranacea, von einem starken Apparat willkürlicher Muskeln umgeben, M. compressor urethrae (Fig. 508), welcher ihrer Ausdehnbarkeit im Leben unter Umständen grosse Hindernisse in den Weg setzen kann (**Spasmus urethrae**) und auch in der Leiche sich nur wenig auseinander drängen lässt; die hintere Hälfte, welche von der glatten Muskulatur der Prostata um-

geben ist (pars prostatica), ist am Lebenden sehr weit dehnbar, während an der Leiche die derbe Substanz der Prostata dem Druck der Injectionsmasse weniger weicht; deshalb erscheint diese Stelle an dem Ausguss verhältnissmässig zu eng.

Die pars cavernosa ist mit dem Penis nach allen Seiten frei beweglich (pars pendula, penilis), nur ihr hinteres Drittel (Wurzel des Penis) wird durch das lig. suspensorium penis mit der Symphyse straffer verbunden: der Isthmus hingegen ist durch das feste lig. triangulare fixirt; von hier ab krümmt sich der Beckentheil der Harnröhre (pars pelvina), ungefähr in einem Viertelkreisbogen nach hinten oben bis zur Blasenmündung.

Fig. 508.

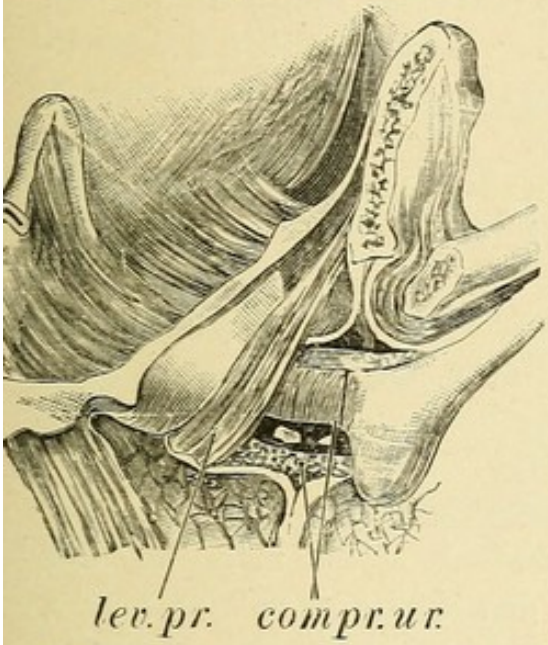


Fig. 509.

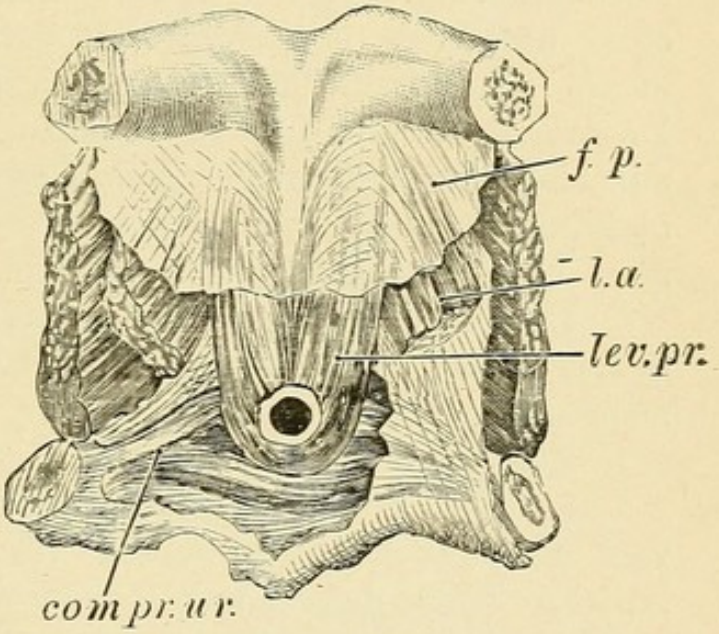


**Musculus compressor urethrae innerhalb des Diaphragma urogenitale (Henle) nach Maclise.**

Von der Seite. Von innen.

*lev. pr.* = M. levator prostatae. *l. a.* = M. levator ani. *f. p.* = fascia pelvis.

Beim Catheterismus müssen alle diese anatomischen Verhältnisse wohl berücksichtigt werden.

---

Die Einführung eines Catheters ist hauptsächlich erforderlich:

a) um Harnröhre und Blase zu untersuchen,
b) um die Blase zu entleeren oder anzufüllen.

Man benutzt starre (silberne) Instrumente, deren Spitze etwa in einem Viertelkreisbogen gekrümmt ist, oder weiche Kautschuk-Catheter, denen man jede gewünschte Biegung geben kann. Dieselben dürfen nur unter antiseptischen Vorsichtsmassregeln angewendet werden: die Metallcatheter sterilisirt man durch 10 Minuten langes Kochen in einem geeigneten Gefäss und bewahrt sie bis zum Gebrauch in Alkohol auf; die weichen Instrumente müssen einige Stunden vor dem Gebrauch in 5 % Carbol gelegt werden und vertragen das Kochen nur einige Male. Die Instrumente aus lackirtem Seidengewebe verlieren selbst durch Anwendung der Antiseptica ihre sie auszeichnende Glätte; sie werden vor und nach dem Gebrauch gut abgewischt. Alle diese Instrumente lassen sich aber durch Formalindämpfe in besonderen Gefässen dauernd aseptisch halten, ohne besonders geschädigt zu werden. Man macht die Instrumente bei der Einführung durch Bestreichen mit Borvaselin, Lanolin oder Jodoformöl schlüpfrig. Auch kann man vorher mit einer kleinen Spritze Jodoformöl in die Urethra bringen, die nöthigenfalls zuvor cocainisirt ist. Die Mündung der Harnröhre muss antiseptisch abgetupft werden.

Der Kranke liegt mit wagerechtem Körper und mässig gekrümmten (angezogenen) Beinen. Unter das Becken schiebt man ein kleines Kissen.

Zur

### Einführung eines metallenen Catheters

von gewöhnlicher Krümmung (Fig. 510 *a*) steht man an der linken Seite des Kranken, ergreift das desinficirte, gewärmte, gut beölte Instrument mit der rechten Hand wie eine Schreibfeder, stützt den kleinen Finger dieser Hand auf die Mitte des Bauches, senkt die Catheterspitze in das durch die Fingerspitzen der linken Hand auseinandergezogene Orificium ext. urethr. und schiebt den Penis unter mässigem Zug über das Instrument (Fig. 512), während man zugleich den Schnabel nach unten bis hinter die Symphyse senkt, bis er in der pars bulbosa unter dem Schambogen in die Gegend des Lig. triangulare gelangt ist. Nun erhebt man unter beständigem Anziehen des Penis den Griff des Catheters langsam und genau in der Mittellinie und sucht, ohne Gewalt anzuwenden, mit dem Schnabel um die Symphyse herum einen Kreisbogen zu beschreiben. Bei richtiger Führung dringt der Schnabel gewöhnlich leicht durch den Isthmus

in die pars muscularis ein (Fig. 513); fühlt man einen Widerstand, so hüte man sich, denselben durch Gewalt überwinden zu

Fig. 510.

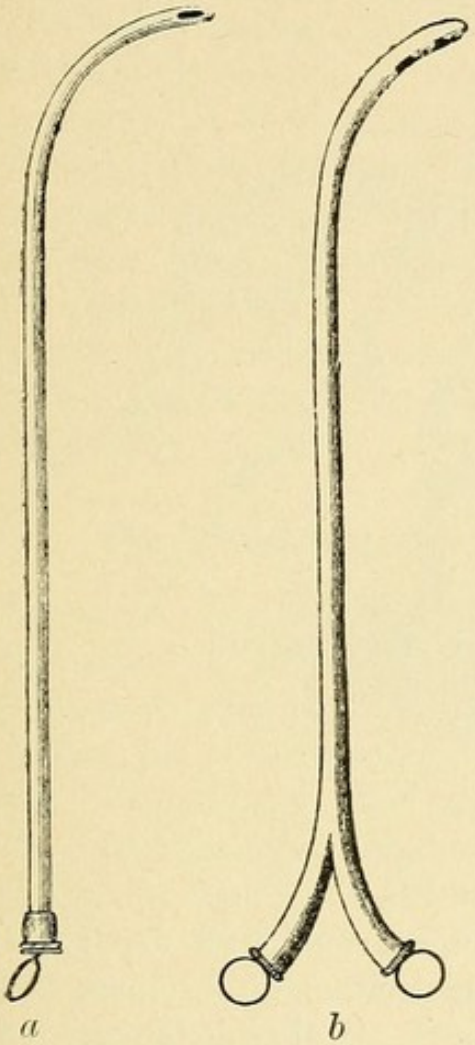


**Metallcatheter**
*a.* gewöhnlich,
*b.* doppelläufig.

Fig. 511.

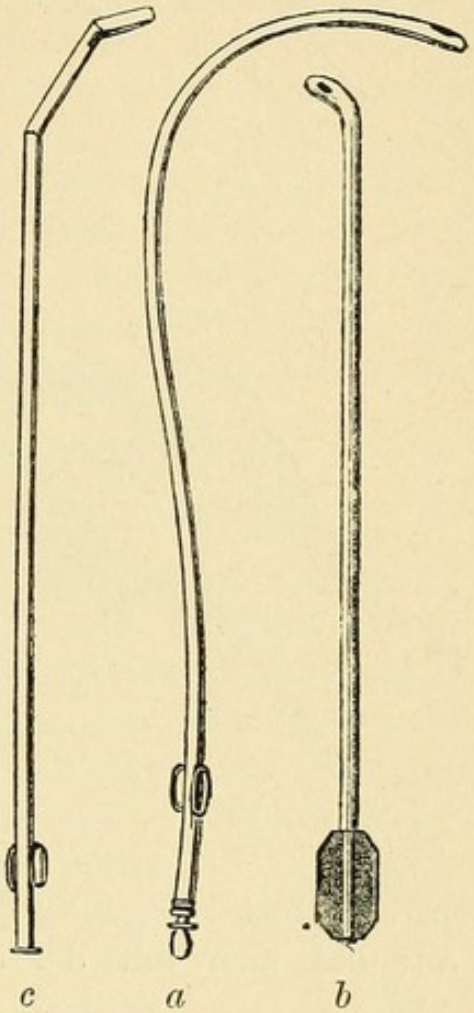


**Prostatacatheter**
*a.* mit grösserer Krümmung,
*b.* einfach } abgeknickt nach Mercier.
*c.* doppelt }

Fig. 512.

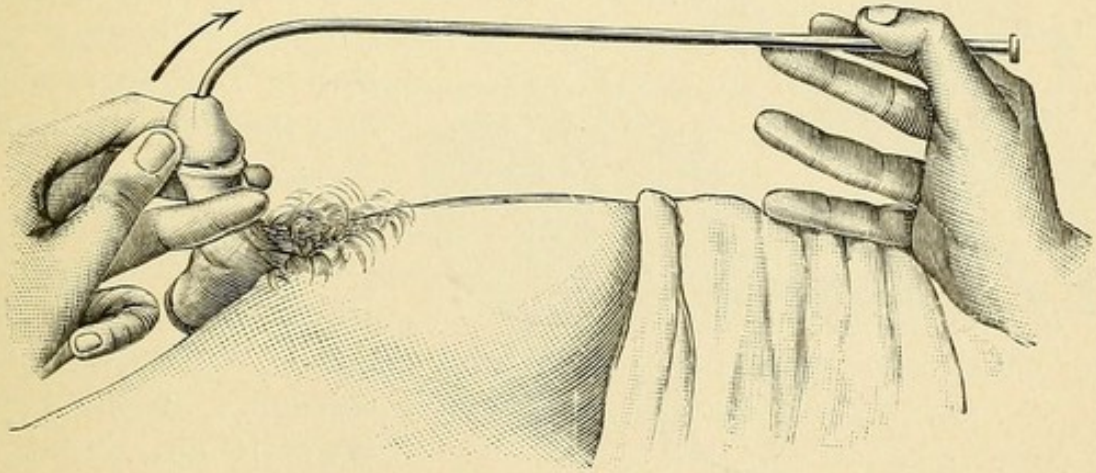

wollen; hat sich die Spitze des Instrumentes in der dehnbaren pars bulbosa zu weit nach hinten und unten begeben, besonders bei alten

Fig. 513.

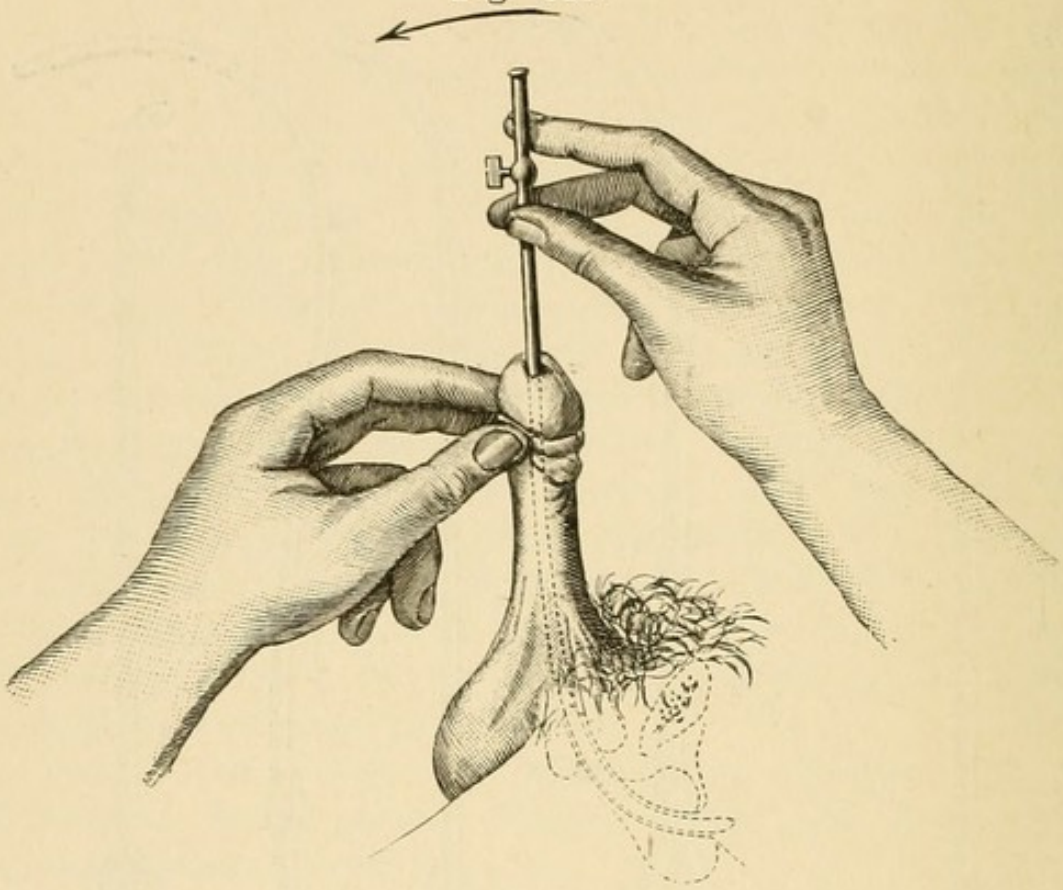

Leuten, so stösst sie gegen den hinteren Theil des Lig. triangulare an; hat man mit der Spitze einen zu kleinen Kreisbogen beschrieben, so stösst dieselbe oberhalb des Isthmus an die Symphyse an; hat man das Instrument nicht genau median geführt, so kann sich die Spitze seitlich vom Isthmus anstemmen; in allen diesen Fällen muss der Catheter ein wenig zurückgezogen und die Bewegung in der richtigen Weise wiederholt werden. Wendet man Gewalt an, so ist man

Fig. 514.

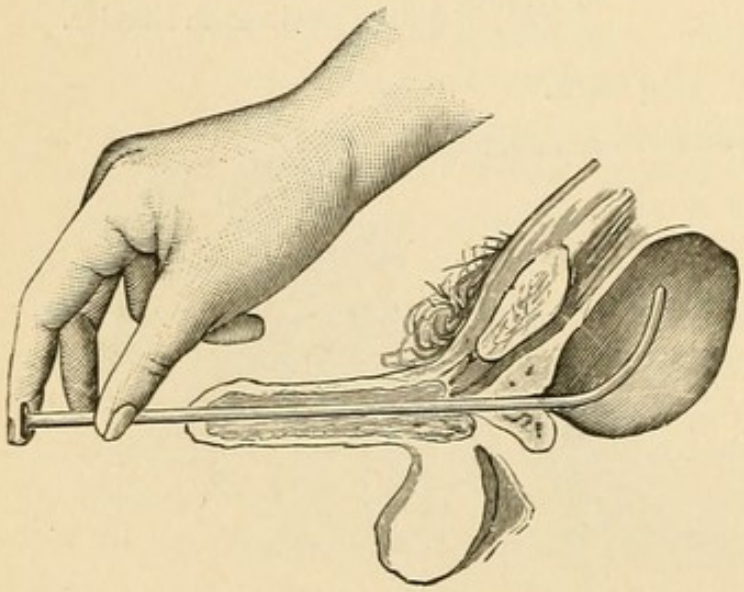

in Gefahr, einen falschen Weg zu machen, d. h. die Spitze durch die Wand der Urethra und die Fascie hindurchzubohren.

Ist die Spitze schon in die pars muscularis eingedrungen, so entsteht nicht selten ein Widerstand durch die spastische Zusammenziehung des M. compressor urethrae (Spasmus urethrae) [Fig. 508, 509]; derselbe wird in der Regel am besten dadurch überwunden, dass man geduldig einige Minuten wartet, bei unveränderter Stellung einen leichten Druck mit der Spitze ausübend; eine geübte Hand fühlt leicht das allmähliche Nachgeben der gespannten Muskelfasern; jetzt wird der Griff des Catheters langsam zwischen die Beine hinuntergesenkt, wodurch der Schnabel, der Krümmung der pars prostatica folgend, in die Blase gleitet (Fig. 514).

## Die Einführung der biegsamen Catheter

ist viel leichter. Die aus einem mit Firniss überzogenen Seidengewebe bestehenden Catheter, denen man durch einen in ihre Lichtung eingeführten Draht jede beliebige Krümmung geben kann, werden im Wesentlichen ebenso wie die starren Metallinstrumente eingeführt; die ganz weichen aus vulcanisirtem Kautschuk verfertigten (Nélaton-)Catheter finden ihren Weg leicht von selbst durch die Harnröhre, wenn man sie, immer nur kleine Abschnitte zur Zeit fassend, in die Mündung des mit der linken Faust umfassten Penis hineinstopft.

Fig. 515.

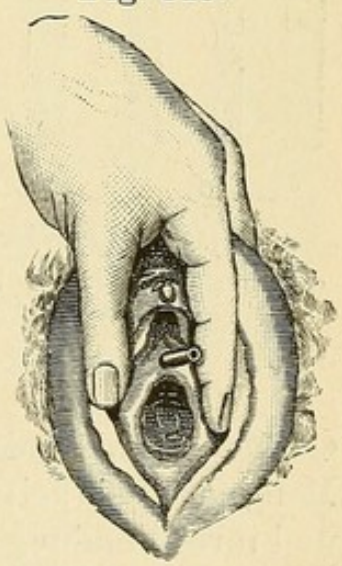

Catheterismus beim Weibe.

---

Die Einführung eines Catheters in die weibliche Harnröhre ist leicht auszuführen, wenn man sich die Harnröhrenmündung zu Gesicht bringt. Bei auseinandergehaltenen Labien wird zunächst die Harnröhrenmündung mit einem Wattebausch desinficirt und dann sofort der (meist gläserne und eben ausgekochte) kleine Catheter eingeschoben. Nie sollte man diesen kleinen Eingriff, um das Schamgefühl zu schonen, blindlings unter der Bettdecke vornehmen, da eine Infection der Blase oft die Folge ist.

---

Es ist rathsam, bei normalen Harnröhren nicht zu dünne Instrumente anzuwenden; durch die Spitze zu dünner Instrumente wird leicht ein Spasmus urethrae hervorgerufen oder ein schon vorhandener verschlimmert, während ein dicker Catheter, dessen Spitze weniger reizt, bei geduldigem Abwarten nach kurzer Zeit sich durch die pars muscularis weiterschieben lässt.

Fig. 516.

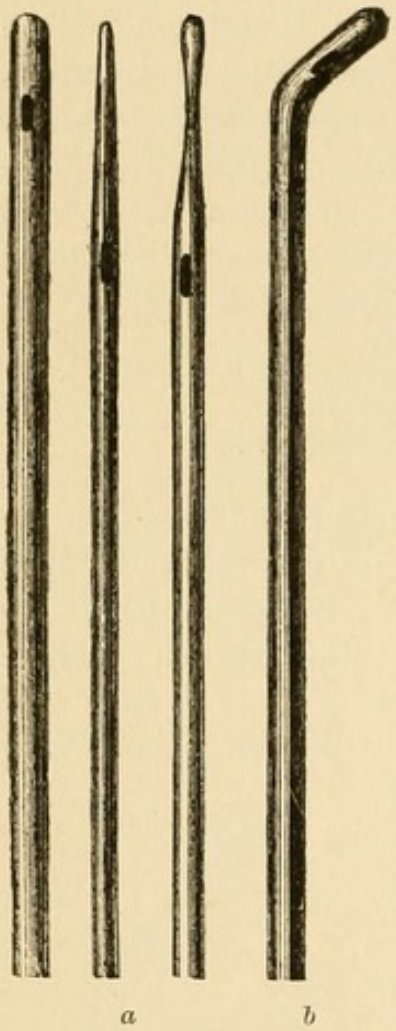


**Biegsame Catheter.**
*a.* mit gewöhnlicher, kegelförmiger u. knopfförmiger Spitze,
*b.* abgeknickt nach Mercier.

**Bei Hypertrophie der Prostata,** wo die pars prostatica der Harnröhre meist verlängert und oft stärker gekrümmt ist, bedient man sich längerer und stärker gekrümmter Catheter (Prostata-Catheter, Fig. 511 *a*). In Fällen, wo der „mittlere Prostatalappen" stärker entwickelt ist, gelangt man mitunter leichter in die Blase mit dem Prostata-Catheter nach Mercier, einem geraden Catheter, dessen Schnabel am unteren Ende stumpfwinklig in einfacher oder doppelter Knickung abgebogen ist (Fig. 511 *b*, *c*). Ist nach Vergrösserung der Seitenlappen die Urethra seitlich zusammengedrückt, so können auch die seitlich abgeplatteten Catheter nach Hueter gute Dienste leisten.

Die **Ausspülung der Blase** macht man am einfachsten mit einem gewöhnlichen (Nélaton-) Catheter und der Wunddusche. Nachdem der Blaseninhalt durch den Catheter entleert ist, führt man die Glasspitze der Dusche, in deren Schlauch keine Luftblasen sein dürfen, in die Mündung des Catheters ein und lässt unter Erheben der Dusche eine bestimmte Menge Flüssigkeit einlaufen; hierdurch wird die Blase ausgedehnt und ihre Wandung überall mit der Flüssigkeit in Berührung gebracht. Nimmt man die Duschenspitze ab, so entleert sich der Blaseninhalt im Strahle; dieses Einlaufen und Abfliessen wird so oft wiederholt, bis der beabsichtigte Zweck erreicht ist. Bequemer anzuwenden sind die doppelläufigen Catheter (Fig. 510 *b*), deren Schaft sich in ein Einfluss- und ein Ausflussrohr theilt.

Soll ein (Nélaton-) Catheter für längere Zeit in der Harnröhre liegen bleiben, um den Harn dauernd aus der Blase zu entfernen (**Verweilcatheter**), so befestigt man ihn am vorderen Theil des Penis mit einem dicken Baumwollfaden, aus dem man eine gekreuzte Doppelschlinge (Fig. 517) macht. Durch dieselbe wird der Catheter gesteckt, dann zieht man den Faden fest zusammen und knotet ihn noch einmal. Die Enden werden durch einen rund um den Penis lose gelegten Heftpflasterstreifen hinter der Eichel festgeklebt. Zweckmässig und einfach ist es auch, den Catheter mit einer Sicherheitsnadel an der Vorhaut festzustecken (oder festzunähen), so lange der Kranke sich noch in der Narkose befindet. Am sichersten aber ist die Befestigung nach Dittel: Ein in der Mitte für den Catheter durchlochter fingerbreiter Heftpflasterstreifen wird an der Vorder- und Hinterseite des Penis festgeklebt; die Wand des Catheters dicht vor dem Loch mit einer Sicherheitsnadel durchstochen und ein zweiter ebenso durchlochter Streifen an den Seiten festgeklebt. Zur grösseren Sicherheit wird das Ganze noch mit circulären Streifen befestigt (Fig. 518, 519).

Fig. 517.

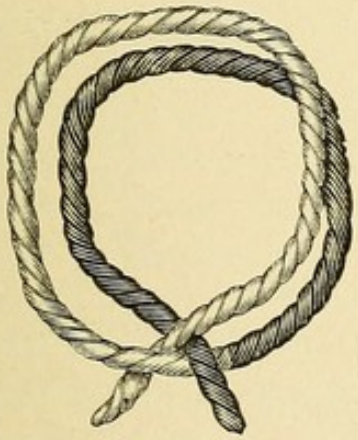

Gekreuzte Doppelschlinge.

Fig. 518.

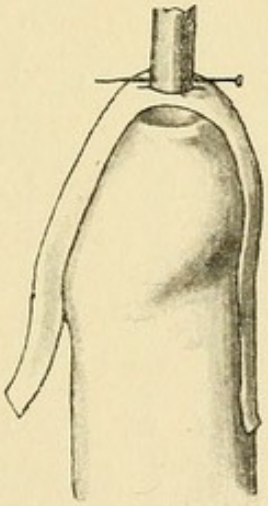

Fig. 519.

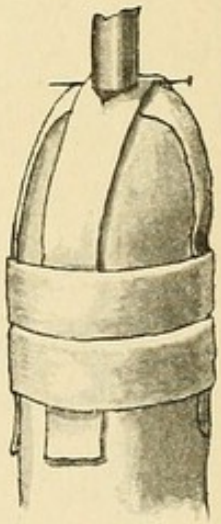

Befestigung des Verweilcatheters nach Dittel.

## Verengerungen der Harnröhre.

Eine **Strictur**, d. h. eine Beschränkung der Ausdehnbarkeit eines Theiles der Harnröhre, meist bedingt durch Schrumpfung ihrer Wandung (corpus cavernosum urethrae) kann

Fig. 520.

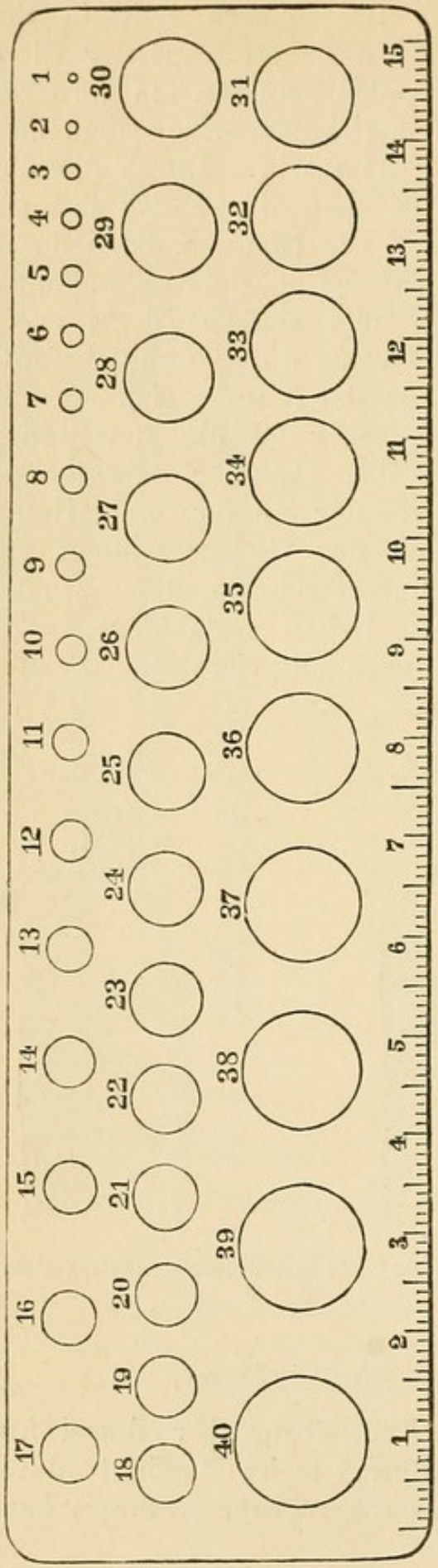


Scala für Harnröhreninstrumente nach Otis.

beseitigt werden: entweder durch unblutige Dehnung oder durch Spaltung.

Um den Grad einer Verengerung zu bestimmen, muss man von der normalen Dehnbarkeit der Harnröhre ausgehen. Otis hat mit Hülfe seines Urethrometers (Fig. 522) nachgewiesen, dass die Dehnbarkeit der Harnröhre in einem bestimmten Verhältniss zum Umfang des schlaffen Penis stehe. Er fand, dass die Lichtung einer männlichen Harnröhre durchschnittlich etwa 32 mm im Umfang habe, dass aber dieser Umfang mit dem Umfang des Penis in folgender Stufenfolge zuzunehmen pflege:

| Umfang des Penis | Umfang der Urethra |
|---|---|
| 75 mm | 30 mm |
| 81 „ | 32 „ |
| 87 „ | 34 „ |
| 93 „ | 36 „ |
| 100 „ | 38 „ |
| 112 „ | 40 „ |

Wenn nun auch in der Regel nur die beträchtlichen Verengerungen (enge Stricturen) grosse Beschwerden verursachen, so geben doch auch schon geringe Verengerungen (weite Stricturen) nicht selten Veranlassung zu hartnäckigen Störungen (Nachtripper, nervöse Reizungen, Samenfluss u. s. w.).

Zur genaueren Diagnose des Sitzes, der Länge und Enge einer Strictur bedient man sich entweder der Knopfsonden, d. h. dünner Stäbe (Bougies), an deren Ende sich olivenförmige Knöpfe von verschiedenem Durchmesser befinden (Fig. 521) oder besser des **Urethrometers** nach Otis, eines dünnen Metallstabes, an dessen Ende ein aus Metallstreifen zusammengefügter Korbansatz durch eine Schraube bis zum Umfang von 45 mm ausgedehnt werden kann (Fig. 425 *A*, *B*). Zum Schutze gegen Feuchtigkeit wird das Instrument vor der Einführung mit einem dünnen Kautschuküberzug (*C*) versehen. Dasselbe wird geschlossen durch die Strictur durchgeführt und dann der Korb durch die Schraube (*D*) so weit ausgedehnt, dass er nicht mehr durch die Strictur zurückgezogen werden kann. Man schraubt nun langsam soweit zurück, dass der Knopf sich wieder durch die Strictur hindurchziehen lässt, und liest an der Scala (*E*) die Enge der Strictur ab, während man die Entfernung von der Harnröhrenmündung an dem Schaft des Instrumentes ablesen kann.

Fig. 521.

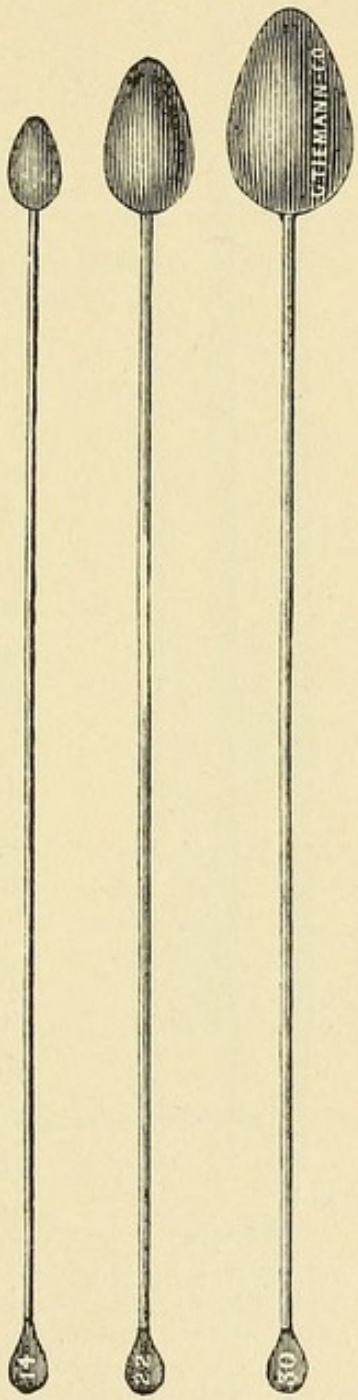


Geknöpfte Sonden nach Otis.

Fig. 522.

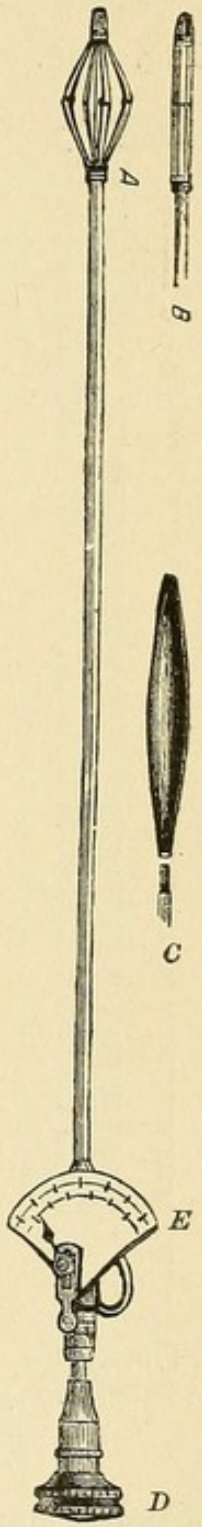


Urethrometer

*A*. geöffnet, *B*. geschlossen, *C*. Ueberzug.

---

Bei der **allmählichen Erweiterung durch Bougies** verfährt man auf folgende Weise:

Nachdem man die Harnröhre durch eine Injection von Jodoformöl antiseptisch eingeölt hat, führt man, an der rechten Seite des Patienten stehend und dessen Penis sanft anziehend die der Messung entsprechende Nummer eines soliden Bougies ein (Fig. $524_3$); stösst das Instrument auf Hindernisse, so sucht man mit dünneren Nummern in die enge Stelle einzudringen; gelingt dieses, so hat man beim Zurückziehen des Instruments das Gefühl, dass die Spitze desselben durch die Straffheit des umgebenden Gewebes festgehalten („engagirt") wird.

Fig. 523. Fig. 524.

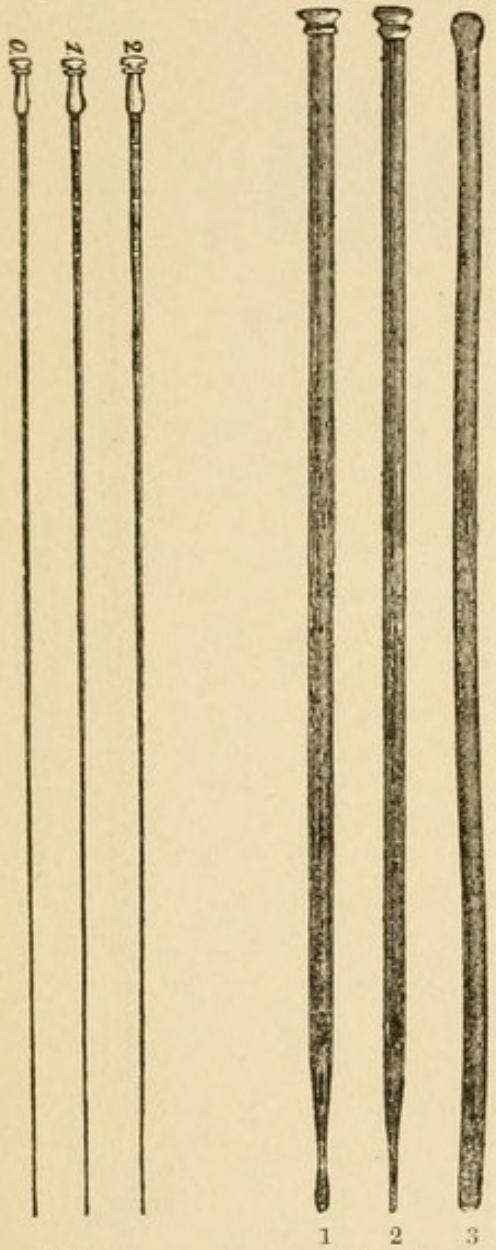


**Filiforme Bougies.** **Bougies**
1. mit geknöpfter Spitze,
2. mit conischer Spitze,
3. mit gewöhnlicher Spitze.

Um in sehr enge Stricturen hineinzugelangen, wählt man die feinsten Bougies aus Darmsaiten oder Fischbein (Bougie filiforme) [Fig. 523] oder die feinen elastischen Bougies mit olivenförmiger Spitze und dünnem Hals (z. B. Fig. $524_1$), mit denen man bei starker Dehnung des Penis unter Vermeidung jeglicher Gewalt durch langsames vorsichtiges Stochern die Stricturlichtung zu treffen sucht; hierbei muss man sehr geduldig und ruhig vorgehen, ohne dem Kranken wesentliche Schmerzen zu machen. Wendet man zu grosse Gewalt an, so legt sich die weich gewordene Spitze vor dem Hinderniss um und das Bougie rollt sich beim Nachschieben auf (Fig. 526*a*); im schlimmsten Falle aber durchstösst die Spitze das weichere Gewebe neben der Strictur (**falscher Weg**) [Fig. 526*b*]. Findet man grosse Schwierigkeiten, in ganz enge Stricturen einzudringen, weil der Eingang in den Canal excentrisch liegt, so kann man der Spitze der Darmsaite eine spiralige Krümmung geben, indem man sie um ein dickeres Bougie schraubenförmig

herumbiegt (Fig. 525). Wenn man dieselbe dann drehend einführt, so schleicht sich die Spitze leichter in die Strictur ein (Fig. 526 *c*).

Fig. 527.



ndoscop nach Otis.

Fig. 525.

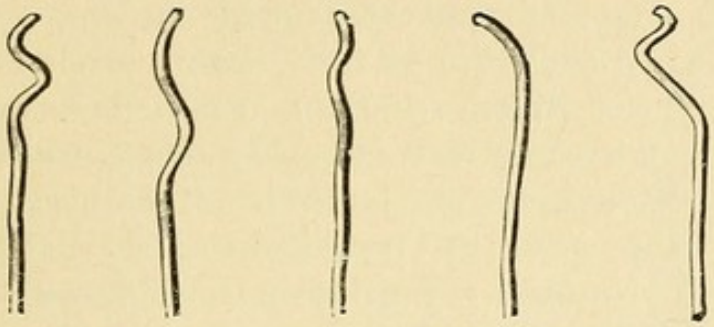

Darmsaiten mit gewundenen Spitzen nach Leroy d'Etiolles.

Fig. 526.

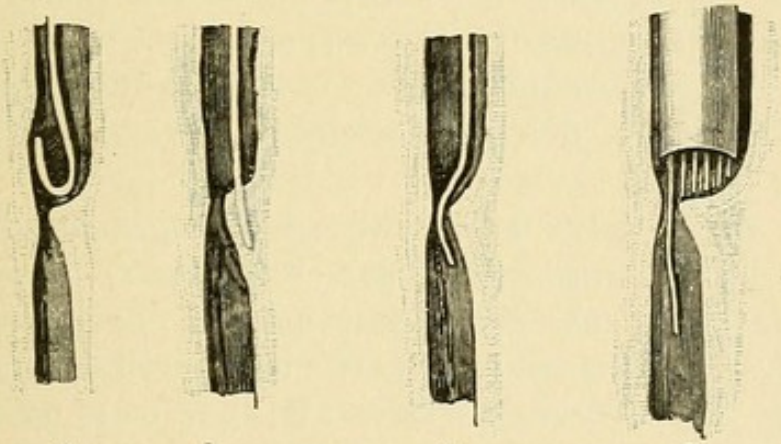

*a* *b* *c* *d*

Bougirung einer excentrisch gelegenen Strictur.

Fig. 528.

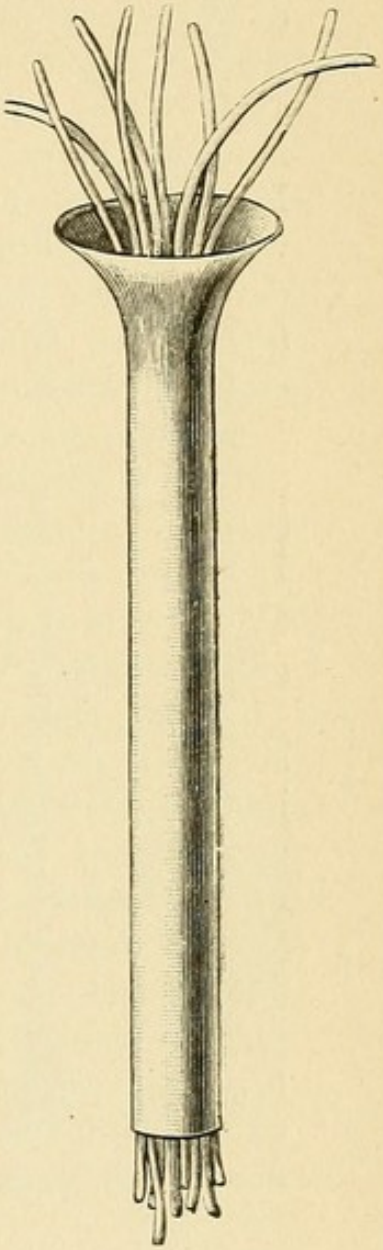

Endoscop mit Darmsaiten gefüllt
(s. auch Fig 526 *d*).

Auch kann man in ganz schwierigen Fällen eine endoscopische Röhre (wie sie zur Besichtigung der Harnröhre gebraucht wird) (Fig. 527) mit Darmsaiten füllen (Fig. 528), das Ganze

bis an die Strictur in die Harnröhre einführen und nun versuchen, durch vorsichtiges Stochern mit den einzelnen Darmsaiten nacheinander die Strictur zu treffen (Fig. 526 *d*).

Gelingt es, eine feine Darmsaite in die Verengerung hineinzubringen, so bemühe man sich nicht zu lange, sie gleich durch dieselbe hindurch bis in die Blase zu schieben; denn auch wenn vollkommene Harnverhaltung vorhanden war, pflegt nun der Harn erst langsam, dann immer schneller abzuträufeln. Man lässt sie also stecken, bis sie durch den Harn herausgetrieben wird; es gelingt dann meistens verhältnissmässig leicht, gleich darauf eine dickere Nummer einzuführen, weil die Darmsaite durch ihre Quellung die Stelle erweitert hat. Kann man aber erst ein Instrument durch die Strictur hindurch bis in die Blase führen, dann hat man gewonnenes Spiel und vermag nun durch tägliches Einlegen immer dickerer Bougienummern die Strictur allmählich zu erweitern. Beschleunigen lässt sich diese Dehnung dadurch, dass man das Instrument länger liegen lässt (Verweilsonde), wodurch eine entzündliche Erweichung des geschrumpften Gewebes herbeigeführt wird.

Hat man so die Urethra bis zur gewünschten Weite gedehnt, so muss doch das Bougiren noch Jahre lang, wenn auch in immer grösseren Zwischenräumen, fortgesetzt werden. Wird dies unterlassen, so kehrt in den meisten Fällen (vielleicht in allen) die Verengerung wieder.

Widersteht die Strictur hartnäckig der langsamen Dehnung, oder kehrt sie nach Unterlassung derselben rasch wieder (mit fortdauerndem Nachtripper), dann muss sie auf operativem Wege beseitigt werden. Dies geschieht entweder durch die gewaltsame Dehnung des Narbengewebes (Divulsion) oder besser durch den inneren Stricturenschnitt (Urethrotomia interna).

Zur

## Divulsion,

Zerreissung oder Sprengung der Strictur, benutzte man am häufigsten den Divulsor nach Holt (Fig. 529). Derselbe besteht aus einer catheterähnlichen Röhre, welche der Länge nach in zwei an der Spitze zusammenhängende Hälften gespalten ist; das Instrument wird durch die Strictur in die Blase geführt und nun drängt man durch Hineinschieben von Keilen die Hälften plötzlich auseinander und zersprengt damit die Strictur oder das

sie umgebende Gewebe; gleich darauf wird ein entsprechend dicker Catheter eingelegt.

Der Dilatator nach Thompson besteht ebenfalls aus zwei Stangen, die sich durch Schraubenkraft allmählich an einer bestimmten Stelle erheblich von einander entfernen lassen und dadurch die Strictur langsam dehnen, nöthigenfalls zerreissen können. In ähnlicher Weise wirkt der Dilatator von Oberländer (Fig. 530), bei dem zwei oder vier Stangen sich allmählich bis zur grössten Weite auseinanderschrauben lassen und die ganze Harnröhre dehnen; den Grad einer erreichten Dehnung liest man an einer Zeigerscheibe ab.

Fig. 529. Fig. 530.

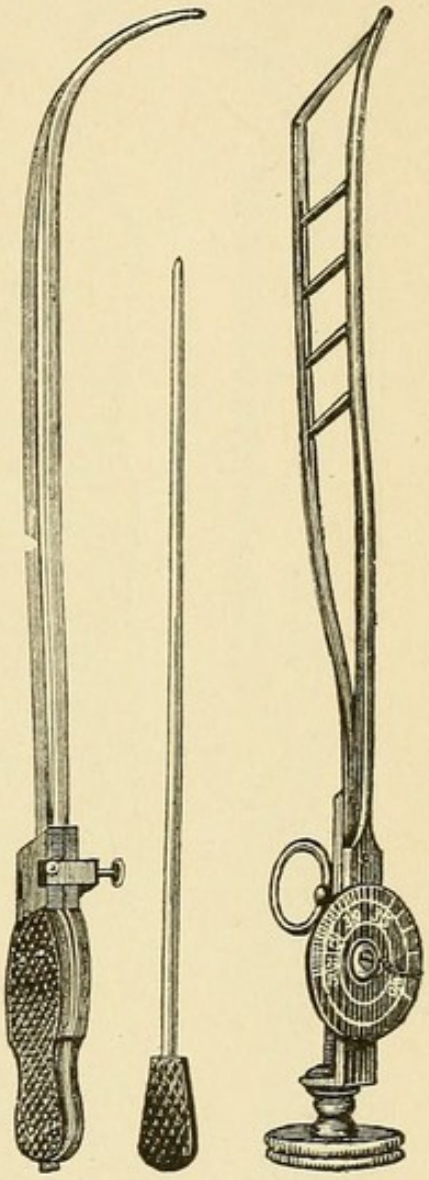

Divulsor nach Holt. Dilatator nach Oberländer.

---

Nach diesen mehr oder weniger gewaltsamen Eingriffen treten häufig hochfieberhafte Zustände, Schüttelfrost, Shok (Urethralfieber) ein, daher man lieber den zarter wirkenden inneren Stricturenschnitt anwendet. Will man eine Verengerung gründlich durch denselben beseitigen, so muss man die geschrumpfte Stelle des Schwellkörpers so vollständig einschneiden, dass die Harnröhre sofort bis zur Norm (s. S. 352) ausgedehnt werden kann.

---

## Die Urethrotomia interna,

den inneren Stricturenschnitt macht man nur bei Verengerungen, welche sich in der pars cavernosa, also vor dem Isthmus befinden, während Stricturen in der pars membranacea nur durch die Urethrotomia externa zu beseitigen sind.

Man bedient sich hierzu kleiner gedeckter Messerklingen, welche in einem stabförmigen Instrument verborgen sind und

durch einen Druck oder Zug am Griff desselben hervorgetrieben werden; die Operation ist verschieden, je nachdem man von vorn nach hinten oder umgekehrt schneidet.

Fig. 531.

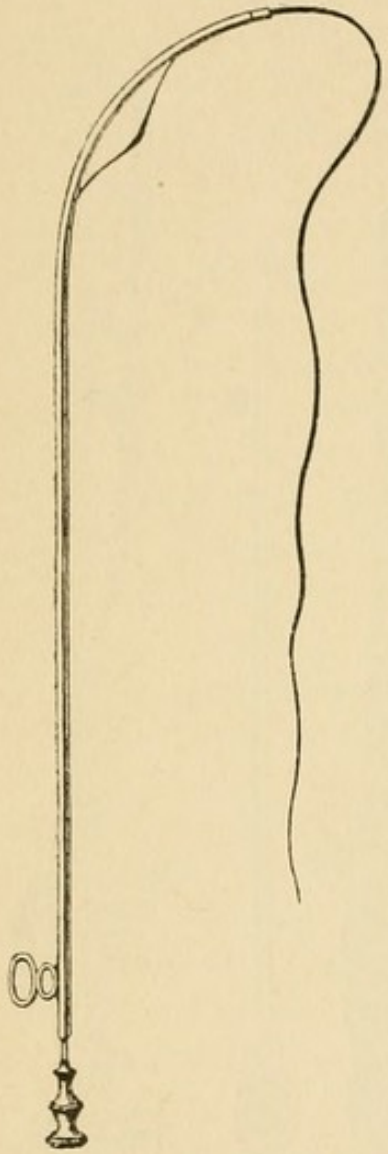

Fig. 532.

Urethrotom
nach Maisonneuve nach Civiale.

Ist die Strictur sehr eng, so dass man nur ein feinstes Leitbougie bis in die Blase zu bringen vermag, dann kann man an dieses das Urethrotom nach Maisonneuve (Fig. 531) anschrauben und unter Führung des Bougies mit dem Messerchen, welches nur an seiner vorderen Kante (nicht an der Spitze) schneidet, das straffe Gewebe der Strictur von vorn nach hinten durchtrennen.

Sicherer ist es, die Verengerung von hinten nach vorn zu durchschneiden, z. B. mit dem Urethrotom nach Civiale (Fig. 532), welches an seiner Spitze einen Knopf trägt, in dem das Messerchen verborgen liegt. Es muss dann freilich die Strictur schon für den Knopf durchgängig sein.

Die besten Erfolge indess hat man, wenn man die Dehnung mit der inneren Urethrotomie verbindet, durch die

## Urethrotomia interna dilatatoria
(Otis).

Das dilatirende Urethrotom nach Otis (Fig. 533) besteht aus zwei Metallstäben, welche sich durch eine Schraubenvorrichtung von einander entfernen lassen. Ein an einem feinen Metalldraht befestigtes Messerchen, welches im oberen Ende des einen Stabes versenkt liegt, lässt sich durch Zug am Griff in einer Rille des Stabes so zurückziehen, dass es in der Nähe des Endes hervor-

tritt und gespanntes Gewebe durchschneidet. Man führt das Instrument bis durch die Strictur, dehnt sie durch die Schraube, bis der Widerstand zu gross wird, lässt dann das Messerchen hervortreten und zieht das Instrument durch die Strictur hervor, wobei man die Trennung des schwieligen Gewebes als knirschendes Geräusch verspürt. Nun lässt man das Messerchen wieder zurücktreten, schiebt das Instrument wieder durch die Strictur hindurch, schraubt die Stäbe etwas mehr auseinander und wiederholt das Verfahren so lange, bis der Zeiger der Scheibe am Griff anzeigt, dass die gewünschte Erweiterung erreicht ist, wie sie als normale Weite der betreffenden Harnröhre zuvor durch das Urethrometer bestimmt wurde. Die Messerschnitte müssen genau in der Mittellinie und immer nur nach oben, d. h. gegen den Rücken der Urethra geführt werden, weil sie hier die geringste Blutung verursachen. Nur bei ganz vorne in der Gegend der Eichel sitzenden Stricturen schneidet man nach unten. Sind mehrere Stricturen vorhanden, so wird die Operation bei jeder einzeln vorgenommen. Zum Schluss wird ein entsprechend dicker mit Jodoformöl bestrichener Nélaton-Catheter in die Blase geführt, welcher 2 – 3 Tage liegen bleibt, damit der Urin nicht mit der frischen Wunde in Berührung kommt und „Urethralfieber“ verursacht.

Fig. 533.

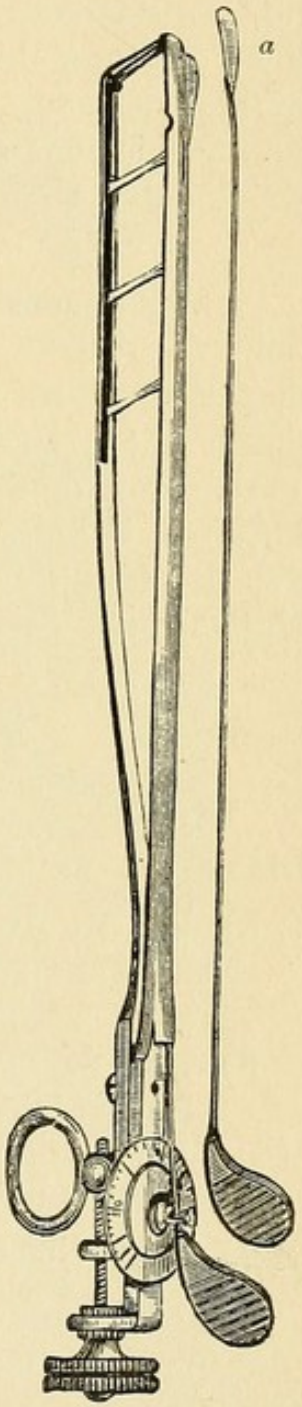


**Dilatirendes Urethrotom nach Otis.**
*a.* das Messerchen.

Sehr häufig ist der Meatus externus urethrae zu eng (angeboren oder erworben) und kann zu den verschiedensten Störungen der Geschlechtsorgane (chronischer Tripper, Neurosen) Veranlassung geben; ausserdem hindert diese Stenose die Einführung der der Urethra entsprechenden Nummern. — Ist dieses der Fall, so muss derselbe bis zu der durch die Messung des Penisumfanges ermittelten Normalweite nach unten hin gespalten werden (**Meatotomie**).

Dies geschieht durch einen einfachen Schnitt mit einem geknöpften Messer; um die Wiederverwachsung der Schnittflächen zu verhindern, muss man die Schnitträndер der Schleimhaut mit denen der äusseren Eichelhaut durch feine Nähte vereinigen oder die Spitze des flächenhaft abgelösten Frenulum praeputii in den inneren Schleimhautwinkel als Läppchen hineinnähen. Eine erhebliche Blutung hierbei kann die Unterbindung der Art. frenuli nöthig machen. Zur Nachbehandlung wird eine mit Jodoformöl bestrichene endoscopische Röhre für 2—3 Tage eingelegt, durch welche der Urin leicht gelassen werden kann.

---

Treten nach der inneren Urethrotomie heftigere Blutungen auf, so drückt man, wenn dieselben aus dem hinteren Theile der Harnröhre stammen, das Perineum gegen den Catheter an durch eine Krücke, welche man zwischen das Fussbrett des Bettes und den Damm einstemmt (Otis). Befindet sich aber der blutende Schnitt im vorderen Theil der Urethra, dann kann man den Penis durch zwei seitliche Pappschienen mit Hülfe einiger Gummiringe zusammendrücken (Smith).

---

## Die Urethrotomia externa.

Der äussere Harnröhrenschnitt am Damm (Boutonnière) ist nothwendig:

a) bei Verletzungen (Quetschungen, Zerreissungen) der pars membranacea, um der Urininfiltration vorzubeugen, oder dieselbe zu beseitigen,
b) bei narbigen Stricturen hinter dem Isthmus, welche sich nicht dehnen lassen oder undurchgängig sind, und Harnfisteln am Damm,
c) als Beginn der sectio mediana,
d) bei Steinen, die in der Harnröhre eingeklemmt sind.

Der Kranke liegt mit dem Steiss auf dem Rande des Tisches, die in Knie und Hüften stark gebeugten und auseinander gespreizten Beine werden von zwei Gehülfen festgehalten (Fig. 536) oder bei Mangel an Hülfe auf Stützen (Beinhalter) gelegt oder durch ein hölzernes Joch (Fig. 535), welches die Kniee in gleichmässiger Entfernung gebeugt hält, gespreizt. Am einfachsten ist es, jederseits den Fuss an die Hand anzubinden (Steinschnittlage).

Fig. 534.



Furchensonde nach Syme.

Fig. 535.

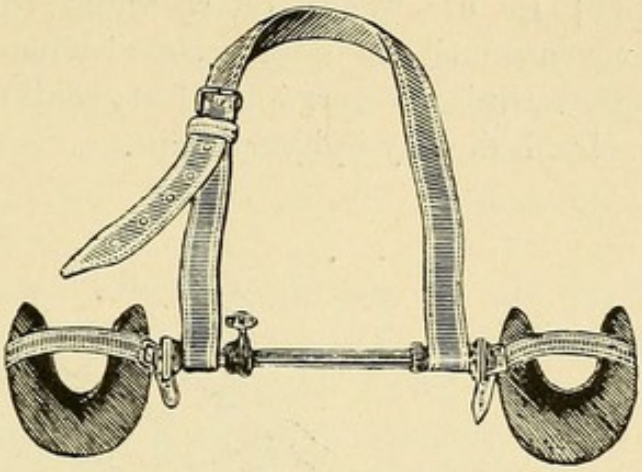

Hölzernes Joch zur Steinschnittlage.

Fig. 536.

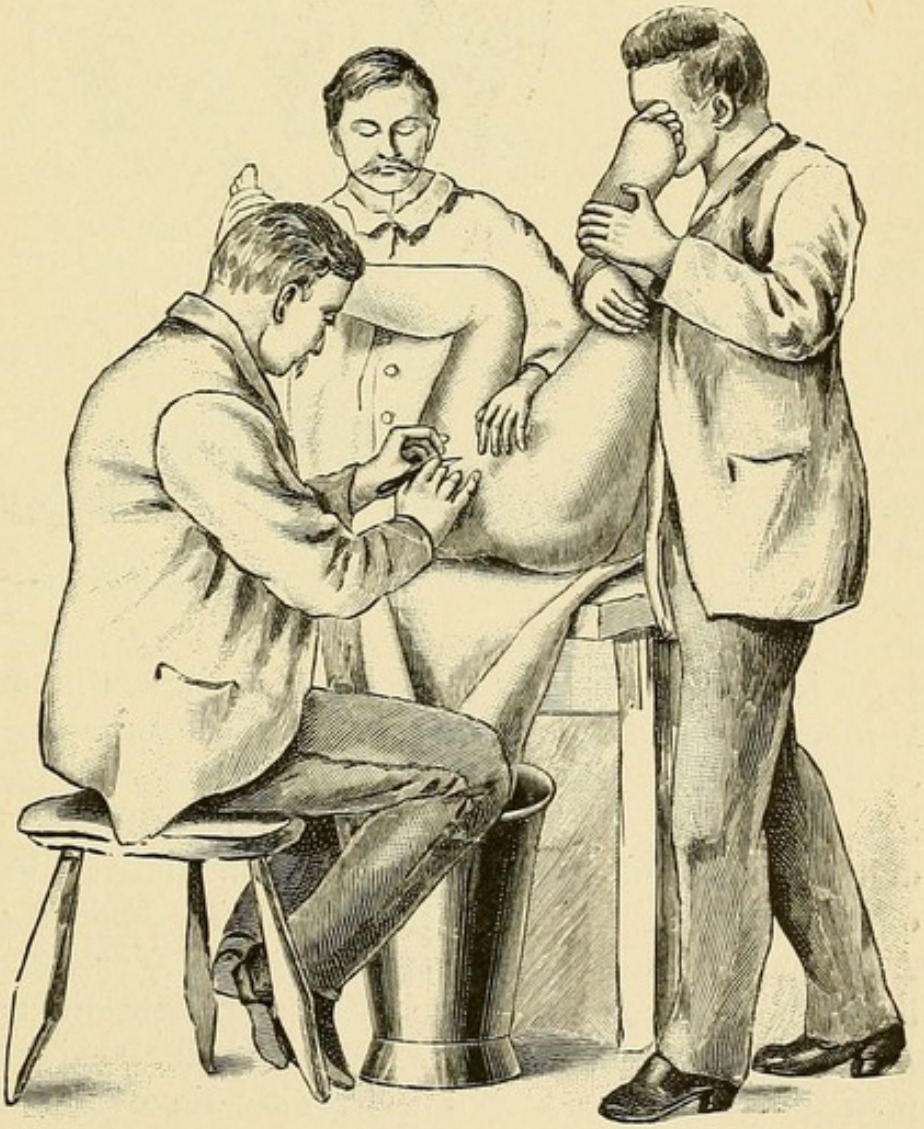

Steinschnittlage.

Durch die Harnröhre wird eine Furchensonde (Leitsonde) [Fig. 534] in die Blase oder, wenn dies nicht möglich ist, bis an die verengte Stelle geführt, und von einem Assistenten genau in der Mittellinie unverrückt festgehalten, wobei als Stützpunkt für die Hand die Symphyse dient.

Fig. 537.

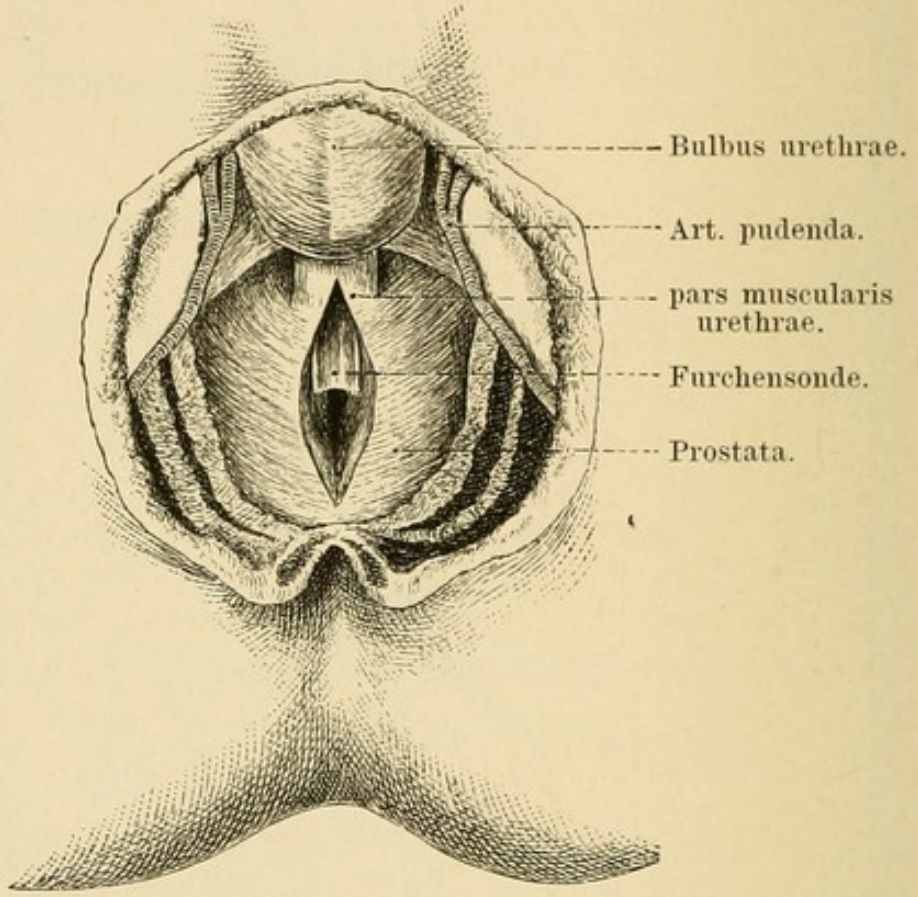


**Anatomie zur Urethrotomia externa.**

1. Genau in der Mittellinie zwischen dem emporgehobenen Hodensack und dem After, in welchem der linke Zeigefinger eingeführt ist, wird ein 3—4 cm langer Schnitt gemacht, der 2 cm vor dem After endigt und nur durch Haut und Zellgewebe dringt, den Bulbus im oberen Wundwinkel aber nicht verletzen darf. Der Bulbus wird mit stumpfen Haken oder Fingern des Assistenten nach oben gezogen; eine Verletzung desselben hat heftige, schwer zu stillende Blutungen zur Folge.

2. Durch vorsichtige Wiederholung des Schnittes dringt man in die Tiefe und durchtrennt die oberflächliche Fascie und die Mm. transversi perinei sup., bis die pars muscularis

urethrae freiliegt, in welcher man die Furchensonde oder die Spitze derselben deutlich fühlt.

3. Die pars muscularis wird nun eingeschnitten, bis die Sonde zum Vorschein kommt. Die Spalträndер der Schleimhaut werden entweder mit scharfen Häkchen auseinander gezogen, oder besser noch durch zwei Nähte an die äusseren Hauträndер angeheftet.

4. Wenn es gelungen war, die Sonde bis in die Blase zu führen, so wird nun an ihr entlang eine ∼förmig gebogene Hohlsonde in die Blase gebracht und auf dieser, nach Entfernung der Furchensonde, ein elastischer Catheter eingeführt.

5. Hat aber, wegen der starken Verengerung, die Sonde nicht bis in die Blase, sondern nur bis zum vorderen Rande des Hindernisses geführt werden können, dann gilt es, nach Freilegung der Sondenspitze in der eröffneten Harnröhrenlichtung das Blasenende der Urethra zu finden, was oft sehr schwierig ist. Bei undurchgängigen engsten Stricturen erleichtert man sich die Auffindung der kleinen Oeffnung, wenn man beiderseits durch angelegte Seidenfadenzügel die Urethralwand anziehen lässt; dann sucht man mit feinen Sonden die Strictur zu durchdringen und spaltet dieselbe in ihrer ganzen Länge bis in die gesunde Urethra hinein. Lange, callöse Stricturen kann man auch ganz ausschneiden und die gesunden Schleimhauträndер mit einander vernähen (**Urethrorrhaphie**). Ist man dabei genöthigt, z. B. zur Resection von Stricturen ein selbst 2—4 cm langes Stück aus dem ganzen Umfang der Harnröhre auszuschneiden, so lassen sich die beiden Stümpfe durch feine submucöse Nähte über einem eingelegten Catheter wieder vereinigen, wenn die Spannung nicht bedeutend ist. Bei ganz unheilbaren Stricturen endlich empfiehlt sich die Anlegung einer Dammfistel (perineale **Urethrostomie**, Poncet), indem man die an der unteren Seite ein wenig aufgeschlitzte Schleimhaut des centralen Urethralstumpfes mit den Hauträndern vernäht (König).

6. Noch schwieriger kann es sein, nach Verletzungen das völlig abgetrennte, gequetschte Blasenende der Urethra in dem gequetschten blutunterlaufenen Gewebe zu finden. Nachdem man die Blutgerinnsel energisch aus der Wundhöhle ausgeräumt und letztere mit desinficirender Flüssigkeit ausgespült hat, lässt man mit scharfen Haken die Wundränder auseinander ziehen. Bisweilen erkennt man dann sofort das centrale Ende der Urethra

in Gestalt eines beweglichen blutig infiltrirten Vorsprungs, der wie ein festes Blutgerinnsel aussieht. Wo nicht, so veranlasst man den Verwundeten, zu uriniren oder lässt, falls derselbe tief chloroformirt ist, von einem Assistenten einen starken Druck auf die gefüllte Blase ausüben. An der Stelle, wo der Urin hervorquillt, sucht man dann die Ränder der abgerissenen Harnröhre mit Hakenpincetten oder feinen Häkchen zu fassen und auseinander zu ziehen. Gelingt dies, dann lässt sich mit Leichtigkeit eine ∼förmig gebogene Hohlsonde und auf dieser ein elastischer Catheter in die Blase schieben. Bei tiefliegenden Verletzungen der pars muscularis empfiehlt Roser die Spaltung des Afters 1—2 cm hoch und Verlängerung dieses Schnittes am Mittelfleisch (Afterdammschnitt).

7. Wenn aber die Verletzung der Harnröhre hinter der pars muscularis, in der pars prostatica, stattgefunden hat, z. B. bei Schussfracturen des Schambeins, dann ist es meist nicht möglich, das vesicale Ende der Urethra aufzufinden und es droht die Gefahr der Harninfiltration bis weit ins Beckenzellgewebe hinauf, weil dabei die tiefe Beckenfascie verletzt worden ist. In solchen Fällen kann man die verletzte Stelle mitunter noch durch den Perinealschnitt (s. Fig. 562) freilegen, oder es muss der Blasenstich oder hohe Blasenschnitt und von diesem aus der Catheterismus posterior gemacht werden.

8. Der eingelegte Nélaton-Catheter bleibt für 3—4 Tage in der tamponirten Wunde liegen, um den Harn nicht mit derselben in Berührung kommen zu lassen; daher ist es auch zweckmässig, an demselben einen Schlauch, welcher in ein Gefäss mit antiseptischer Flüssigkeit taucht, als Hebervorrichtung anzubringen, so dass aller Harn aus der Blase sofort angesaugt wird.

Fig. 538.

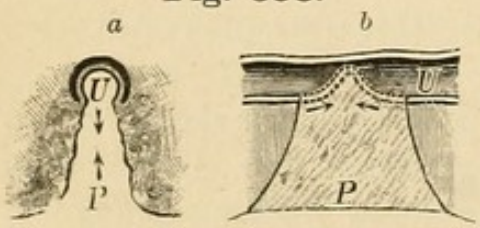


Schematische Darstellung der **Urethrotomia externa.**
*a* im Querschnitt, *b* im Längsschnitt.
*U* = Urethra, *P* = Perineum.

9. Die Heilung der Wunde durch Granulation wirkt erweiternd auf den gespaltenen Harnröhrenabschnitt, indem durch den Zug der schrumpfenden Narbe die Schleimhautränder der Urethra sowohl nach unten gegen den Damm, als auch der Länge nach auseinander gezogen werden (Roser, Fig 538).

## Die Urethroplastik

bezweckt den Verschluss lippenförmiger Fisteln der Harnröhre, die durch Verletzungen oder Verschwärungen derselben entstanden sind, und meist nur mit grossen Schwierigkeiten zur Heilung zu bringen sind.

Fig. 539.

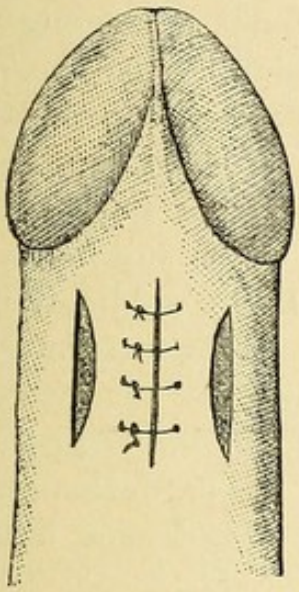

Urethroplastik nach Dieffenbach.

Ganz kleine, hirsekorngrosse Fisteln mit weichen, gut beweglichen Rändern kann man bisweilen durch einfache Anfrischung und Vernähung zum Verschluss bringen, wobei man die Knopfnaht oder auch Dieffenbach's Schnürnaht anwendet.

Ist aber ein etwas grösserer Defect zu schliessen, so muss man versuchen, durch Anlegung von Seitenschnitten mit Loslösung der dadurch gebildeten Brückenlappen von der Unterlage die angefrischten Fistelränder über dem Defect zusammenzuschieben. Dieffenbach legte Längsschnitte an (Fig. 539) und Nélaton unterminirte die Umgebung der Fistel von zwei Querschnitten aus (Fig. 540).

Fig. 540.

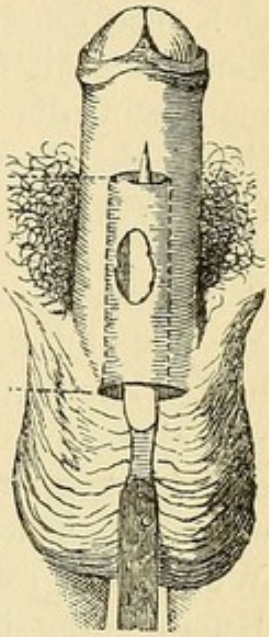

Urethroplastik nach Nélaton.

Fig. 541.

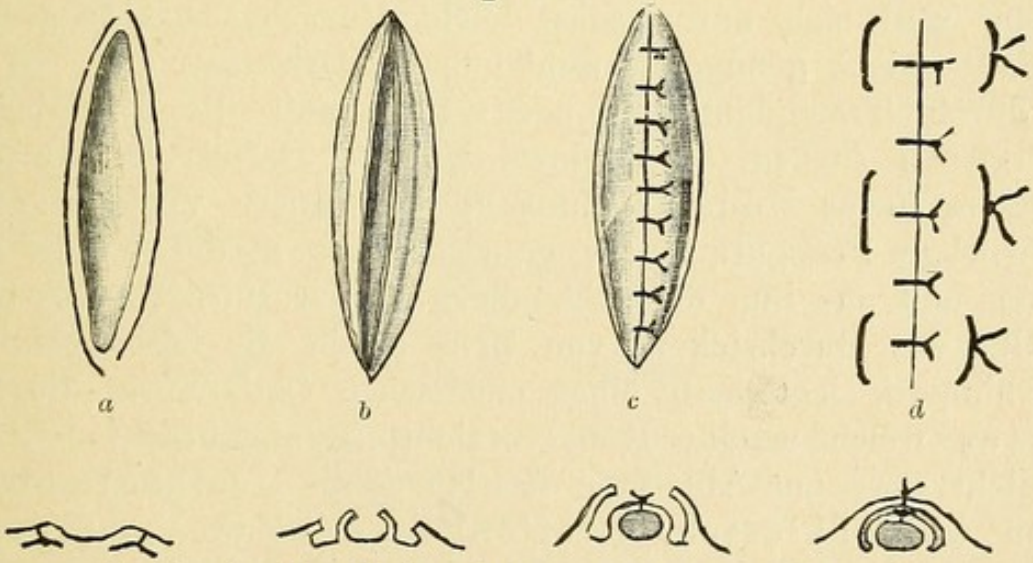


**Urethroplastik mit Unterfütterung nach von Esmarch.**

*a*) Umschneidung der Fistelränder. *b*) Umklappung derselben nach innen. *c*) Naht derselben (Unterfutter). *d*) Vernähung der herbeigezogenen Hautränder durch Knopf- und Matratzennaht. — Die 4 unteren Figuren zeigen dasselbe im Durchschnitt.

Die besten Erfolge erzielt man aber durch den doppelten plastischen Verschluss des Defects. Zu dem Zwecke umschneidet man die Fistel in ihrer ganzen Ausdehnung rings um ihren Rand herum mit scharfem Messer, und löst mit seichten Schnitten, welche immer nach innen gegen die Mitte hin gerichtet sind, die Schleimhaut ringsum so weit von ihrer Unterlage ab, dass sich ihre Ränder umklappen lassen und mit einander in Berührung kommen; mit feinen, dicht angelegten Catgut-Knopfnähten vereinigt man nun die inneren Schnittränder und hat dadurch eine mit Schleimhaut ausgekleidete neue Harnröhrenlichtung hergestellt (Fig. 541 *c*). Ueber diesem „Unterfutter“ wird nun die Wunde der äusseren Haut geschlossen, entweder indem man die äusseren Seitenränder der umschnittenen Fistelöffnung so weit mit dem Messer ablöst und beweglich macht, dass die dadurch gebildeten beiden Seitenhälften sich dehnen und über der Unterfütterung mit einander vereinigen lassen, oder indem man aus der sehr verschieblichen fettarmen Haut des Hodensacks einen gestielten Lappen schneidet, welcher natürlich bedeutend grösser als die zu deckende Wundfläche sein muss, und diesen durch Drehung des Stieles mit Knopfnähten in den Defect einnäht.

Bei ganz grossen und breiten Fisteln endlich ist es zweckmässig, den Verschluss durch doppelte, einen rücklings gedrehten und einen darüber gedehnten Lappen in der Weise herzustellen, wie bei der Epispadie (s. S. 393) beschrieben; doch ist auch hierbei besonders zu verhüten, dass keine Haare in die Harnröhrenlichtung hineinwachsen, weil sich daran sonst leicht Harnconcremente ansetzen.

Sollte nicht genügende Schleimhaut vorhanden sein, so kann man durch Transplantation nach Thiersch die Unterlage zu überhäuten suchen. Bei einem grossen Defect der Harnröhre am Damm ist es Meusel gelungen, das innere Vorhautblatt des entbehrlichen Praeputium als ganzes Stück in die Wunde einzupfropfen und aus ihm das fehlende Stück der Harnröhre zu bilden.

Um das Durchsickern von Urin durch die frische Nahtlinie zu verhindern, legt man einen elastischen Catheter in die Harnröhre, an welchem eine Hebervorrichtung angebracht ist, wenn man nicht etwa zur Ableitung des Harns die Urethrotomia ext. machen will (Thiersch, Dieffenbach). Zur Verhütung von Erectionen, die sehr häufig nach der Operation die ganze Naht sprengen, empfehlen sich grosse Dosen von Bromkalium.

---

## Fremdkörper in der Harnröhre und Blase,

welche entweder von vorn hineingesteckt sind oder von hinten her in dieselbe gelangen und stecken bleiben (Nieren- und Blasensteine oder Trümmer derselben) müssen möglichst bald aus derselben entfernt werden.

Fig. 542.

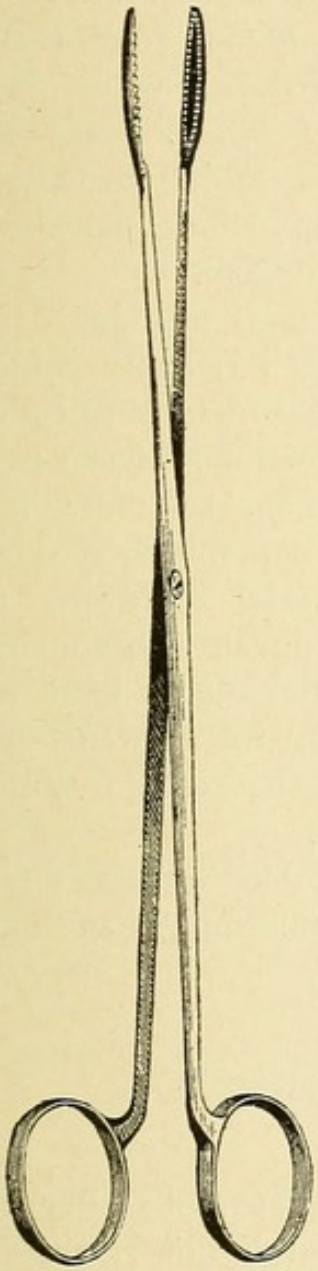

Urethralzangen nach Thompson.

Fig. 543.

nach Matthieu. (Alligator).

Fig. 544.



Catheterfänger nach Collin.

Fig. 545.



Lithotriptor nach Nélaton (für die Harnröhre).

Hierzu benutzt man lange, feine Zangen, z. B. die Urethralzange nach Thompson (Fig. 542) oder den sogenannten Alligator nach Matthieu (Fig. 543).

Glatte Körper, welche sich von vorn schlecht fassen lassen, sucht man mit Drahtschlingen oder eigens dazu erdachten Instrumenten von hinten her hervorzudrängen; sehr zweckmässig ist die stellbare Curette nach Leroy d'Etiolles (Fig. 240) und der stellbare Haken nach Collin (ähnlich Fig. 353).

Man hat noch eine ganze Reihe sinnreicher Instrumente für bestimmte Zwecke erfunden: Fig. 545 zeigt den stellbaren Steinzertrümmerer nach Nélaton für kleine Steine in der Harnröhre; Fig. 544 den Catheterfänger nach Collin für die Entfernung abgebrochener Catheterstücke aus der Blase. Das Ergreifen dieser Fremdkörper wird in geeigneten Fällen bedeutend erleichtert durch gleichzeitige Durchleuchtung mit Röntgenstrahlen. Auch durch Cystoscopie ist ihre Lage zu bestimmen.

Feine Körper (Nadeln, Borsten) kann man mit der endoscopischen Röhre sichtbar zu machen suchen. Leisten Nadeln der Extraction hartnäckigen Widerstand, so sticht man ihre Spitze durch die Peniswand hindurch und fasst sie mit der Kornzange.

Lässt sich der Fremdkörper nicht entfernen, so muss man denselben durch einen Einschnitt von aussen her freilegen durch die Sectio alta oder durch die Urethrotomia externa am Damm, oder wenn er mehr nach vorn sitzt, durch Einschneiden über dem Fremdkörper. Nach Entfernung desselben kann die Wunde sofort durch die Naht wieder geschlossen werden, doch muss dabei durch Einführung eines Verweilcatheters die Wunde vor der Benetzung mit Urin geschützt werden.

Sitzt ein Fremdkörper ganz vorn in der weiten fossa navicularis hinter einer engen Harnröhrenmündung, so muss die Meatotomie (s. S. 359) gemacht werden.

---

## Die Punctio vesicae (suprapubica).

Der Blasenstich

wird ausgeführt bei Harnverhaltung, wenn es trotz aller Bemühungen nicht gelingt, mit dem Catheter durch die Harnröhre in die Blase zu gelangen (besonders bei Prostatahypertrophie).

Die stark ausgedehnte Blase ist als kugelige Hervorwölbung über der Schamfuge fühlbar und sichtbar, ihre obere Grenze wird durch Percussion sichergestellt. Eine Verletzung der Peritonealfalte dicht über der Symphyse ist bei stark gefüllter Blase fast ausgeschlossen.

1. Der Blasenstich wird mit dem von Fleurant angegebenen langen gebogenen Troicart (Fig. 546) ausgeführt; an der rechten Seite des Kranken stehend, stösst man das sterilisirte Instrument durch die (rasirten) Bauchdecken dicht über der Symphyse mit kräftigem Ruck ein, erhebt den Griff etwas, wodurch die Spitze hinter der Symphyse in die Blase geführt wird, und schiebt nun langsam, während der Stachel zurückgezogen wird, die Canüle (*b*) bis an das Schild in die Blase.

2. Der im Strahle hervorstürzende Harn wird durch Aufsetzen des Fingers vorläufig zurückgehalten, bis man in die Canüle die stumpfendige innere Canüle (*c*) eingeschoben hat. Der an ihrem Ende befestigte Gummischlauch wird zum Auffangen des Urins in ein etwas tiefer stehendes Gefäss geleitet.

3. Befestigung der Canüle durch um den Rumpf herumgeführte Bänder oder kleine Heftpflasterstreifen. Die äussere Canüle muss 6—8 Tage liegen bleiben, um die durchstochenen Gewebe um sie herum mit einander verwachsen zu lassen; die innere Canüle dagegen wird öfter entfernt und vom Schleime u. dergl. gereinigt.

4. Etwa nach einer Woche muss aber auch die äussere Canüle herausgenommen und von den sich ansetzenden Incrustationen gereinigt werden; um nach ihrer Entfernung den Stichcanal nicht zu verfehlen, zieht man sie über der zuvor in sie eingeführten „Docke“ (*d*) heraus; letztere bleibt bis zur Wiedereinführung im Canal liegen. Mit dieser Docke (oder einem Catheter, Bougie u. a.) kann man auch ver-

Fig. 546.

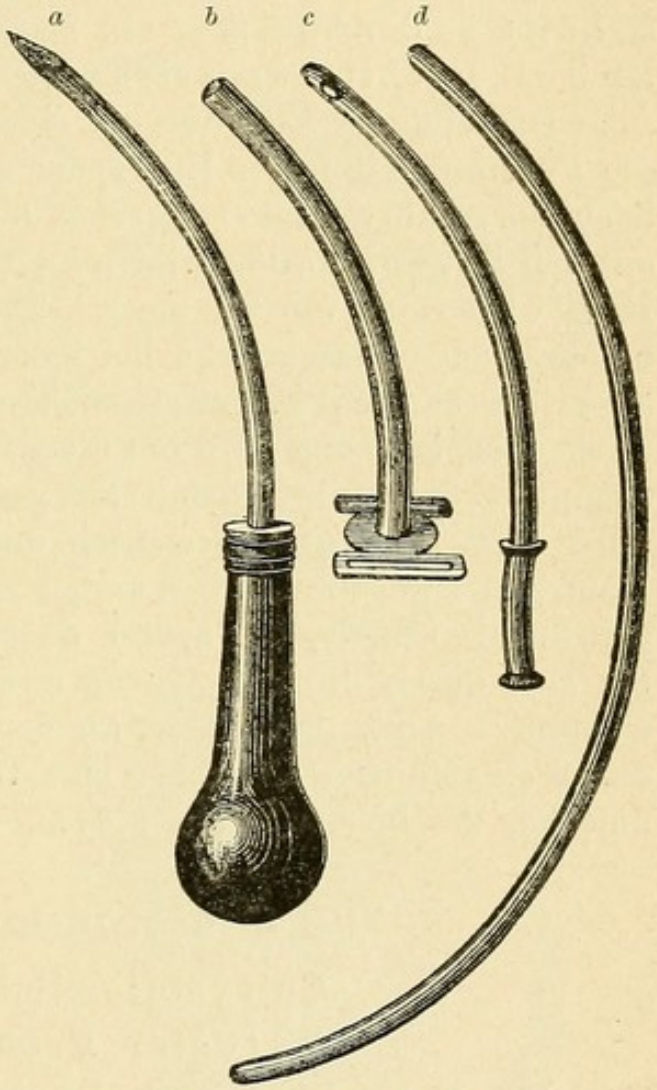


**Troicart zum Blasenstich nach Fleurant.**
*a*) Stilet, *b*) Canüle, *c*) innere Canüle, *d*) Docke.

suchen, von der Stichöffnung aus durch das Hinderniss in der Harnröhre hindurchzukommen und so die Harnröhre von hinten her wieder wegsam zu machen (Catheterismus posterior, Brainard).

Später legt man eine Dauercanüle aus Hartgummi oder einen elastischen Catheter ein: zuweilen bildet sich durch die Muskelfasern des M. rectus abdom. ein sphincterartiger Verschluss, welcher das Tragen einer Canüle unnöthig macht.

Bei sehr dicken Bauchdecken ist es zweckmässig, die Haut und das Fettgewebe bis auf die Fascie durch einen kleinen Schnitt zu durchtrennen, ehe man den Troicart einstösst: letzterer ist dann leichter und sicherer zu führen.

Die einfache Punction mit einem feinen Explorativtroicart und die Punction mit feiner Hohlnadel und Aspiration (s. S. 245) ist leicht auszuführen und erfolgreich, aber nicht besonders zu empfehlen, da sich Harninfiltration bilden kann und der Eingriff meist mehrere Male wiederholt werden muss. Dagegen kann als Ersatz des oben beschriebenen Blasenstichs bei dauernder Harnverhaltung die leicht auszuführende **Cystostomie** nach Poncet gemacht werden: In Beckenhochlagerung wird ein 6 cm langer Querschnitt dicht über der Symphyse durch die Bauchdecken geführt, die vorliegende Blasenwand wird 3 cm weit quer gespalten und ihre Schleimhautränder an die Hautränder genäht. In den ersten Tagen trägt der Kranke eine kurze gekrümmte Canüle, die später durch einen Zinnnagel ersetzt wird, bis sich durch die Vernarbung und die Rectusfasern ein Verschluss einstellt. Auch kann man an der vorliegenden Blasenwand über einem eingeführten Röhrchen eine Witzel'sche Fistel (s. Fig. 394) anlegen, die hier, wie am Magen, einen sicheren Verschluss giebt.

---

## Die Cystotomia suprapubica

Epicystotomie, Sectio alta.

(Peter Franco 1561.)

Der hohe Blasenschnitt wird ausgeführt:

a) behufs Entfernung von Blasensteinen, namentlich von grossen und harten Steinen (vor Allem bei Knaben), Divertikelsteinen und anderen Fremdkörpern, die sich durch die Harnröhre nicht gut entfernen lassen,

b) bei Geschwülsten der Blase und Prostata,

c) bei schmerzhaften (tuberculösen) Geschwüren und reizbarer Blase,

d) bei undurchgängigen Stricturen des hintern Theils der Harnröhre behufs des Catheterismus posterior.

**Vorbereitungen:** Nachdem die Blase mehrere Tage zuvor wegen des meist bestehenden Catarrhs mit warmen antiseptischen Lösungen (Bor, Salicyl) gespült und der Darm des Kranken ausgiebig entleert ist, wird mit Beginn der Narkose ein metallener Catheter mit Hahnverschluss in die Blase eingeführt und bleibt während der ganzen Operation liegen.

Fig. 547.

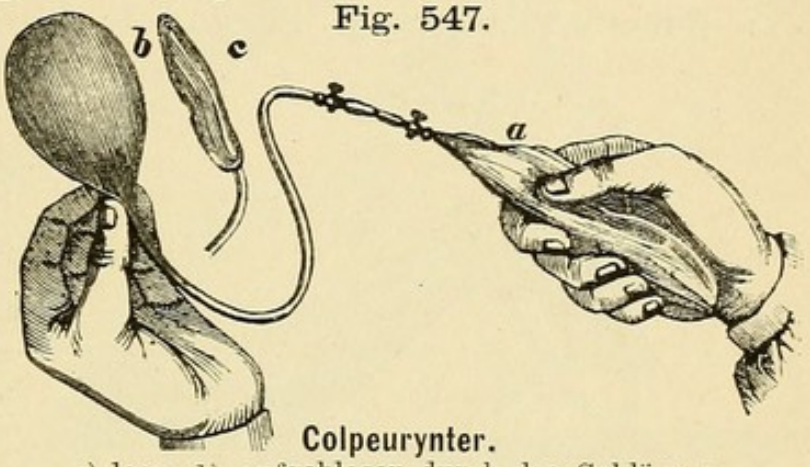


**Colpeurynter.**
c) leer, b) aufgeblasen durch das Gebläse a.

Um die Blase aus dem kleinen Becken und mit ihr die Umschlagsfalte des Peritoneums emporzudrängen, wird zuerst ein gut eingefetteter, kegelförmig zusammengeballter Kautschukball (Colpeurynter, Fig. 547) in den Mastdarm bis über den Sphincter geschoben und mit etwa 300—400 ccm warmen Wassers angefüllt. Dann lässt man unter geringem Druck etwa 200 ccm

Fig. 548.

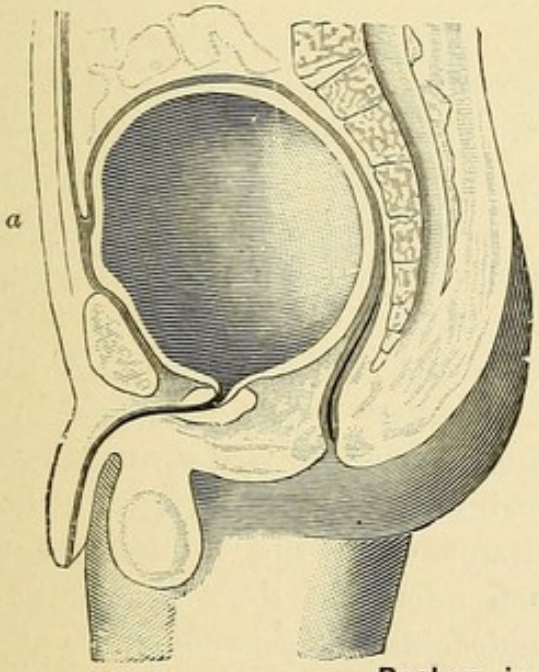


Fig. 549.

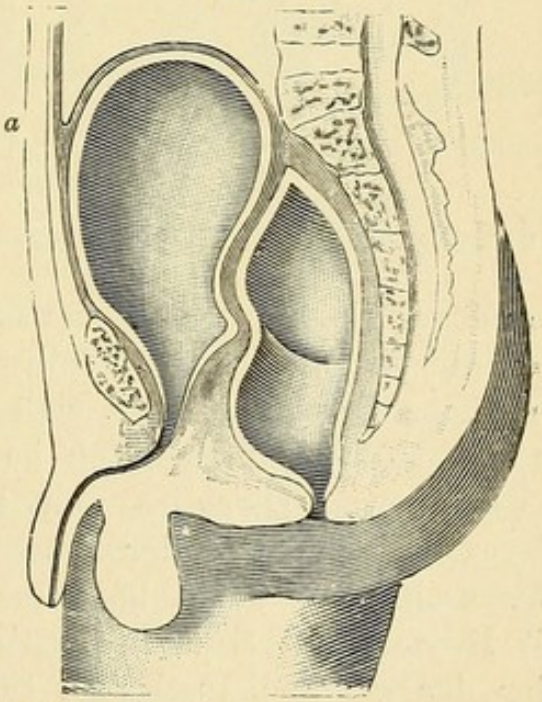


**Becken im Durchschnitt.**

**Harnblase gefüllt.** **Harnblase und Mastdarm gefüllt.**

a) Stand der Peritonealfalte (nach Fehleisen).

warmer Borlösung durch eine Dusche in die Blase laufen; jetzt steht die Umschlagsfalte des Bauchfells an ihrer vorderen Wand mindestens 3—4 cm oberhalb der Symphyse (Garson, Petersen, Fehleisen, Fig. 548, 549). Man sieht dann eine kugelige Hervorwölbung über der Symphyse, welche leeren Percussionsschall giebt, und kann nun ohne Gefahr der Verletzung des Bauchfells den Blasenschnitt ausführen.

Allgemein gebräuchlich ist jetzt auch für diese Operation die **Beckenhochlagerung** (Trendelenburg): Der Körper des Kranken wird durch Erheben des Rumpfes und der Beine in eine schräg abhängende Lage gebracht (45 °). Es sind hierfür an den Operationstischen geeignete Vorrichtungen angebracht (Fig. 550), oder ganz besondere Tische hergestellt worden.

Fig. 550.

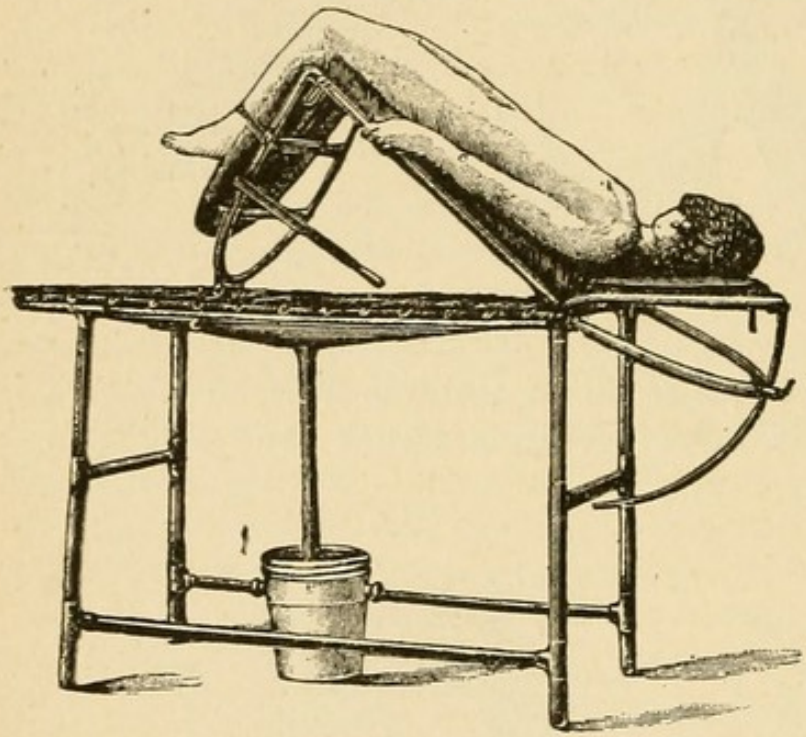

**Operationstisch mit Beckenhochlagerung.**

In Ermangelung eines solchen Tisches kann man durch einen kräftigen Wärter während der Operation den Kranken in Beckenhochlage halten lassen (Fig. 551).

Hierbei ist die Ausdehnung des Mastdarms und der Blase überflüssig, die Därme sinken, der Schwere folgend, gegen die Zwerchfellkuppel und die Blase tritt von selbst aus dem kleinen Becken hervor; die ganze Operation lässt sich viel leichter und sicherer in dieser Lage ausführen, namentlich hat man einen freien Einblick in das Blaseninnere. Dies ist von hohem Werthe, wenn man wegen Blasengeschwülsten oder vergrösserter Prostatalappen den hohen Blasenschnitt gemacht hat; man kann dann die Tumoren sauber mit Messer und Scheere exstirpiren oder mit dem Thermokauter oder der galvanokaustischen Schneideschlinge abbrennen.

1. **Hautschnitt**, entweder Längsschnitt, etwa fingerlang, genau in der Mittellinie von der Symphyse aufwärts, oder

besser Querschnitt (Bardenheuer), dicht über und parallel dem oberen Symphysenrande gerade oder leicht gebogen mit der Convexität nach der Symphyse zu (Fig. 552).

Fig. 551.

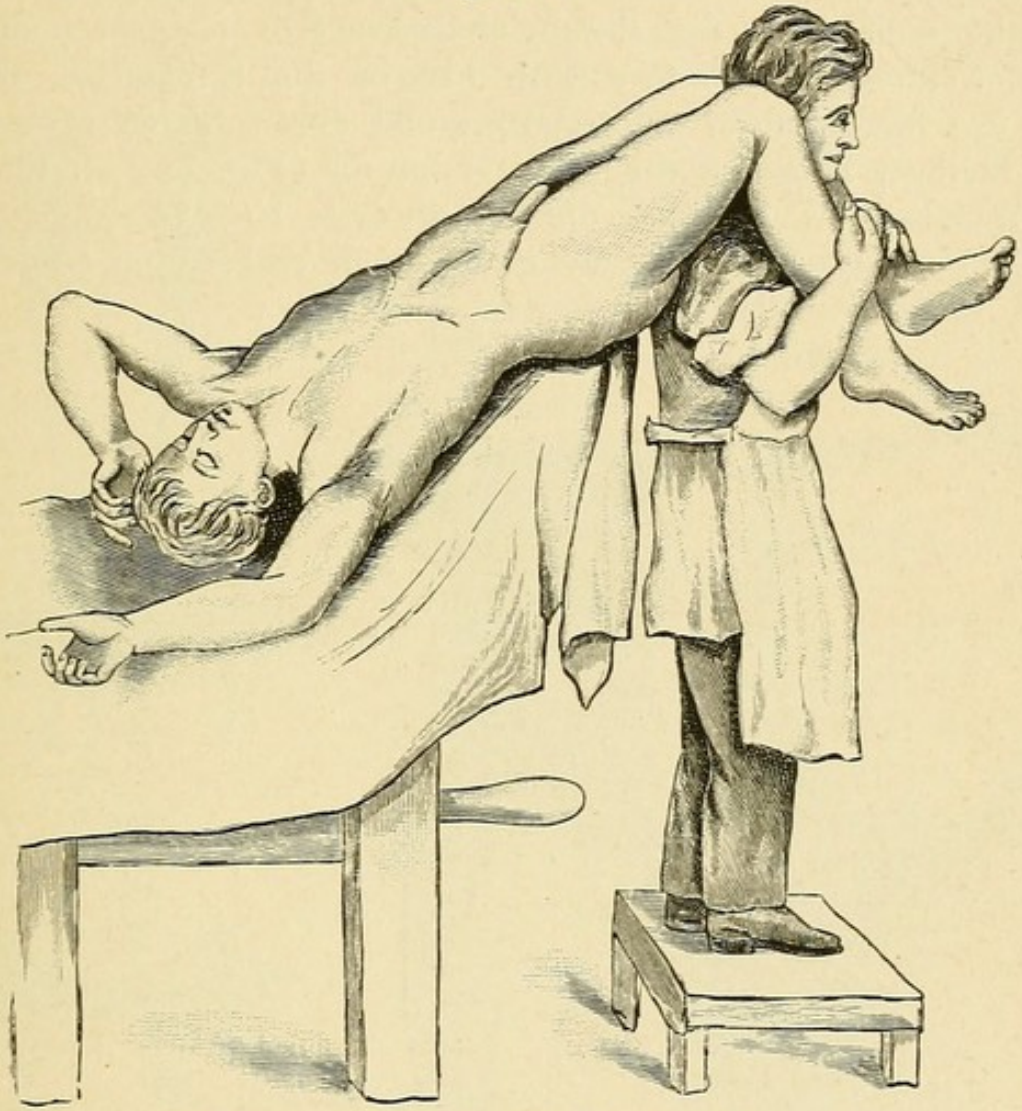

**Beckenhochlagerung nach Trendelenburg.**

2. Die oberflächliche Fascie, die Mm. pyramidales, die Rectusscheide und die untere Ausbreitung der Linea alba werden hart am oberen Beckenrand abgetrennt, während der linke Zeigefinger die Gewebe niederdrückt und anspannt; so gelangt man auf das dunkelgelbe venenreiche praevesicale Fett des Cavum Retzii, in welchem man stumpf, immer an und hinter der Symphyse sich haltend, ohne erhebliche Blutung bis zur vorderen Blasenwand vordringt, welche an dem Längsfaserverlauf ihrer gelblichen Muskulatur kenntlich ist. Der obere

Wundrand mit der auf der Blase liegenden Bauchfellfalte wird dabei mitsammt dem sie umgebenden subserösen Fett durch stumpfe Haken oder die Finger des Assistenten nach oben gezogen.

Will man, um eine etwaige Eröffnung des Peritoneums sicher zu vermeiden, den Blasenschnitt **in zwei Zeiten** ausführen (Vidal), so näht man jetzt die durch eine Pincette festgehaltene Blase durch Seidennähte, welche nur bis in die Submucosa dringen, ohne das Blaseninnere zu verletzen und deren Enden etwa fingerlang bleiben, rings an die Hautränder an (Fig. 552 *a*), tamponirt die Wunde und eröffnet die Blase erst 10—14 Tage später, nachdem ringsherum feste Verwachsungen eingetreten sind.

Fig. 552.

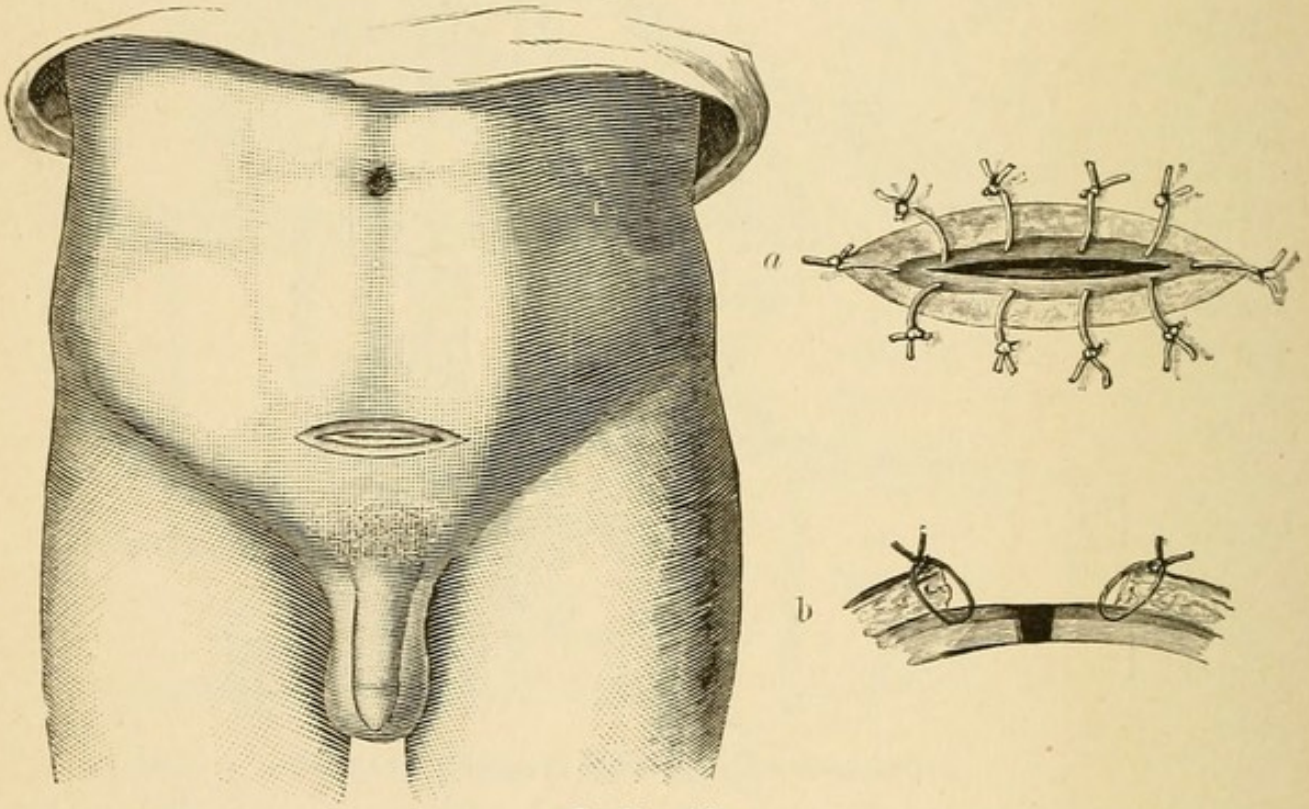


**Sectio alta.**

**Hautschnitt nach Bardenheuer.** **Annähung der Blase an die Hautwunde.** *a*) von oben, *b*) im Durchschnitt.

Will man **einzeitig** operiren, so erfolgt nun:

3. **Die Eröffnung der Blase.** Nachdem man sich der Blasenwand durch Festhaken mit einer Klauenschieberpincette versichert hat oder noch besser an den Enden des beabsichtigten Schnittes zwei Fadenschlingen durchgeführt hat, um das Zurücksinken der Blase zu verhindern, lässt man den Colpeurynter entleeren; dann wird die Blase nahe der Pincette oder zwischen den Faden-

schlingen möglichst hinter der Symphyse durch Einstich mit dem Messer in der Längs- oder in der Querrichtung 4—5 cm lang eröffnet.

4. Sofort führt man, während der Inhalt herausströmt, den rechten Zeigefinger in die Oeffnung ein, um die Grösse vorhandener Steine, oder Sitz und Art der Geschwulst zu ermitteln; hiernach richtet sich die Erweiterung des Einschnittes; dieselbe kann mit dem Messer oder der Scheere gemacht werden, oder auch stumpf, indem man auch den linken Zeigefinger neben dem rechten in die gemachte Oeffnung bringt, und beide Finger sanft auseinander sperrt.

Fig. 553.

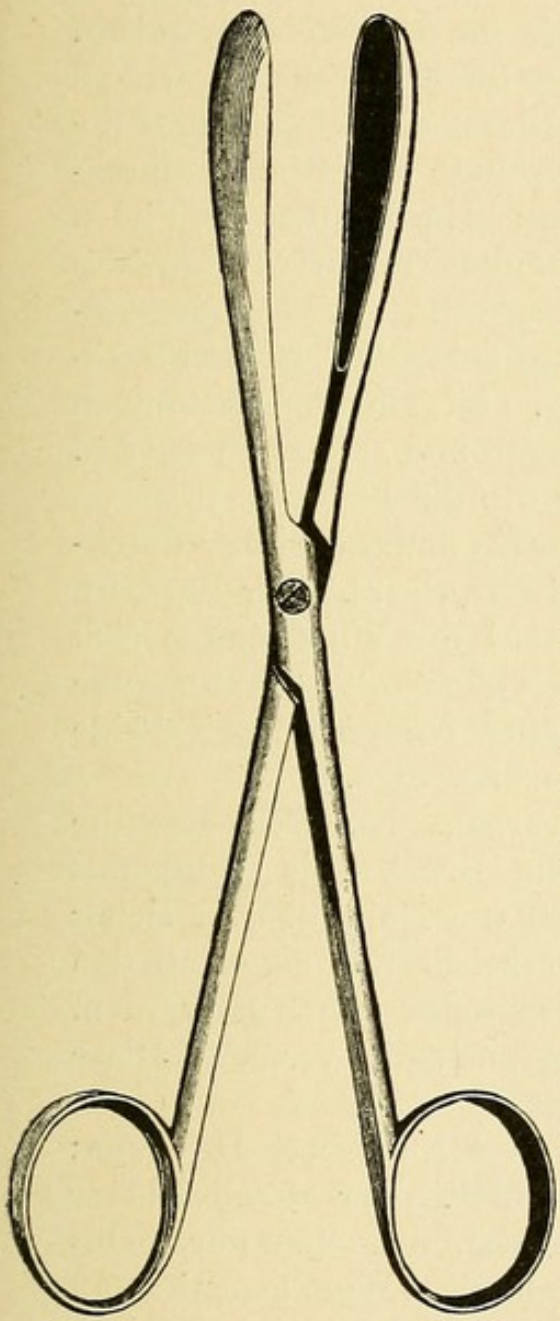

Steinzange.

Fig. 554.

Steinlöffel.

5. Scheint die Oeffnung gross genug, so lässt man die geöffnete Blase entweder durch stumpfe Haken von Gehülfen klaffend festhalten, oder heftet die Mitte jedes Schnittrandes der Blase an den entsprechenden Hautrand an, ohne die Schleimhaut der Blase anzustechen; die Fäden lässt man lang, um die Wunde auseinanderzuziehen.

6. Nach gründlicher Ausspülung der Blase mit warmem Borwasser erfolgt nun die **Entfernung des Steines** durch die Steinzange (Fig. 553) oder den Steinlöffel (Fig. 554). Auch kann man die beiden ausgestreckten Zeigefinger der gefalteten Hände als Zange benutzen (Fig. 555); dann nochmalige Spülung. Findet sich ein jauchiger Catarrh der Blasenschleimhaut, dann darf die Blasenwunde zunächst nicht vereinigt werden; man macht entweder die Drainage der Blase, s. u., oder

die Tamponade derselben mit Jodoformgaze. Ist die Blasenschleimhaut gesund, dann folgt

Fig. 555.

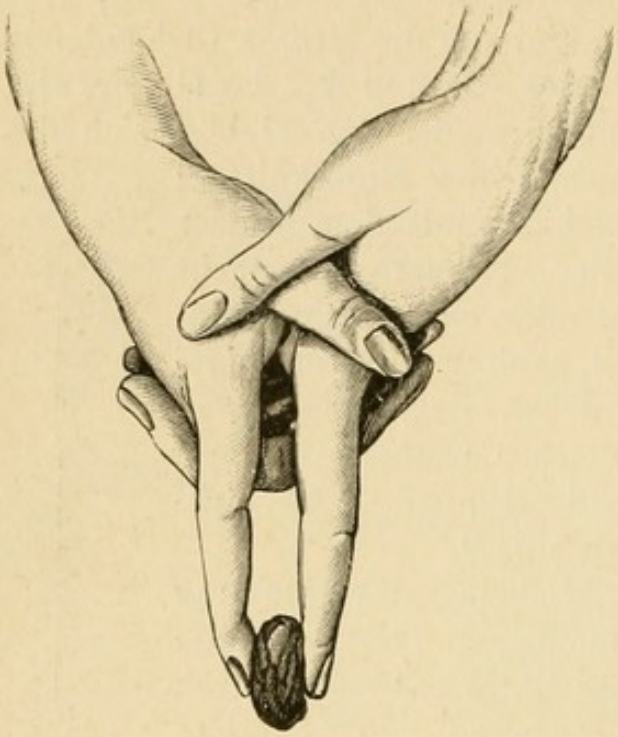

7. die **Anlegung der Blasennaht.** Die Nähte von feinem Catgut, das zuvor durch Jodoformäther gezogen ist, werden sehr dicht einzeln oder fortlaufend in der Weise angelegt, dass sie die äusseren zwei Drittel der Blasenwand fassen, die Schleimhaut aber nicht durchdringen; beim Knoten der Fäden werden die Wundflächen des Blasenschnitts in genaue Berührung gebracht. Es ist zweckmässig, erst alle Fadenschlingen anzulegen und zuletzt zu knoten. Man kann die Fäden auch schon vor der Eröffnung der Blase durchführen (Neuber). Zur breiten Vereinigung der Blasenwunde schrägt Antal die Wundränder nach aussen ab; zum sicheren Verschluss empfiehlt Thomson eine Steppnaht. Meist genügt aber eine dichte Knopfnaht mit Seide oder Chromcatgut, das nur langsam resorbirt wird.

8. Nachdem so die Blasenwunde vernäht ist, füllt man die Blase durch den Catheter unter starkem Druck (bis 1 m) mit warmer Borlösung, um zu ermitteln, ob die Naht überall sicher schliesst; wenn irgendwo Flüssigkeit durchsickert, müssen an den schwachen Stellen noch einige Nähte dazwischen angelegt werden. Zur grösseren Sicherheit kann man dann noch die vernähte Blase an die Bauchwunde festnähen (**Cystopexie**).

9. Tamponade der Hautwunde oder Naht mit Drainage; Befestigung des Verbandes durch eine ⊤Binde. Der Metallcatheter wird durch einen elastischen Catheter ersetzt, den man nur 1 bis 2 cm in das Blaseninnere hineinragen lässt. Man befestigt an ihm einen Schlauch, der in ein tiefer stehendes Gefäss mit einer antiseptischen Lösung geleitet wird.

---

Handelt es sich um die Entfernung von Geschwülsten im Blaseninnern oder der Prostata, so muss die Blasenöffnung möglichst

gross und leicht zugänglich gemacht werden. Am besten eignet sich hierzu der Querschnitt. Helferich meisselte sogar von dem oberen Rande der Symphyse subperiostal ein Stück heraus, um mehr Raum zu gewinnen. Auch empfiehlt es sich dann, ausser den Mm. pyramidales noch den Ansatz der Recti von der Symphyse abzutrennen. Nach derartigen Eingriffen ist es immer zweckmässig, die Blase zunächst mit Jodoformgaze oder -docht locker zu tamponiren oder mit dem ⊤förmigen Gummirohr nach Trendelenburg (Fig. 556) zu drainiren und erst secundär, etwa nach 8 Tagen, die Blasennaht anzulegen. Trendelenburg drainirt die Blase in allen Fällen und verkleinert höchstens die Wunde durch einige Nähte von den Seiten her; dann müssen die Kranken Seitenlage oder Bauchlage einnehmen.

Fig. 556.



Drainagerohr nach Trendelenburg.

---

Wenn es bei sehr grossen Steinen oder Verwachsungen des Bauchfells in seltenen Fällen nicht gelingt, das letztere ohne Verletzung so weit hinaufzuschieben, dass die vordere Blasenwand in genügender Ausdehnung freigelegt wird, dann kann man nach Langenbuch's Vorschlag einen lappenförmigen Hautschnitt durch die Bauchwand machen, das Bauchfell quer spalten und mit dem Hautlappen nach oben verschieben; es erfolgt dann unter antiseptischer Tamponade und Ruhigstellung der Därme (und Bauchpresse) durch Opium nach einigen Tagen eine Verwachsung des hinaufgeschobenen Bauchfells, wodurch die freie Fläche für die Blaseneröffnung vergrössert wird.

Als Drainageöffnung nach Sectio alta und zur Abtastung der Blase namentlich in der Gegend des Trigonum, hat Langenbuch die **Sectio alta subpubica** erdacht, bei der zwischen dem unteren Symphysenrande und der Peniswurzel eingegangen wird mit einem ⅄förmigen Schnitt. Diese Operation ist aber ebenso wenig gebräuchlich geworden, wie die subperiostale Resection der Symphyse bis auf eine schmale untere Spange nach Koch.

Die **Exstirpation der ganzen Harnblase** (Küster), die bei bösartiger Geschwulstbildung in Frage kommen kann, wird durch die Sectio alta ermöglicht; nachdem man sich durch breite Spaltung

der Weichtheile und Abmeisselung des oberen Beckenrandes möglichst viel Raum verschafft hat, wird die Blase rings stumpf abgelöst, peritoneale Verletzungen werden sofort vernäht. Von einem medianen Dammschnitt aus wird dann die Harnröhre quer abgetrennt, die Prostata stumpf oder mit der Scheere losgelöst, die Harnleiter schräg abgeschnitten und nach völliger Auslösung der Blase und Prostata in den Mastdarm eingepflanzt.

---

## Die Cystotomia perinealis

Sectio mediana.

Der Medianschnitt, die Eröffnung der Pars muscularis urethrae vom Damm aus, wird gemacht zur Beseitigung von:

a) mittelgrossen Steinen der Blase und Fremdkörpern, die sich nicht durch die Harnröhre entfernen lassen,
b) Geschwülsten der Blase und Prostata,
c) um die Blase diagnostisch mit dem eingeführten Finger abzutasten (Digitalexploration, Thompson).

Der erste Theil der Operation ist schon als Urethrotomia externa beschrieben (S. 360—362, 1—3).

4. Nach Spaltung der pars muscularis wird an der Sondenfurche entlang eine ~ gebogene Hohlsonde in die Blase geführt und die Leitsonde entfernt.

5. Man erweitert den Harnröhrenschnitt nach der Prostata zu, bis man mit der Spitze des rechten Zeigefingers eindringen kann.

6. Durch langsames Einbohren mit dem Finger oder durch die Dilatatoren von Simon und Hegar, oder mit der Sperrzange, oder einem stumpfen Gorgeret (Thompson) wird die Prostata so erweitert, dass der Finger in die Blase gelangt und den Stein oder die Geschwülste fühlen kann.

7. Handelt es sich um einen Stein, so wird unter Leitung des Fingers eine Steinzange (Fig. 557) eingeführt und der Stein gefasst. Hat man sich durch Drehungen der Zange überzeugt, dass keine Schleimhaut mitgefasst ist und zeigt die Entfernung der Zangenarme an, dass der Stein im kleinsten Durchmesser gefasst ist, so erfolgt

8. Die Entfernung des Steines, indem man beim Ziehen leicht hebelnde Bewegungen ausführt. Ist der Stein zu gross, so kann man entweder die Prostata mit dem stumpfendigen

Messer einkerben, s. S. 380, oder mit einem Steinbrecher (Fig. 558) erst den Stein zerkleinern und dann die grösseren Stücke mit der Zange, den Schutt mit dem Löffel herausbefördern.

9. Nachdem die Blase zum Schluss gründlich mit warmer Borlösung ausgespült ist, wird ein möglichst dicker Nélatoncatheter durch den Penis bis in die Blase geführt, und die Wunde in ganzer Ausdehnung tamponirt. Die Befestigung des Catheters (der sehr leicht herausschlüpft) geschieht am sichersten dadurch, dass man nach Lauenstein einen Seidenfaden in der Wunde um den Catheter knotet und die Enden des Fadens über den Tampon zusammenbindet.

Fig. 558.

Fig. 557.

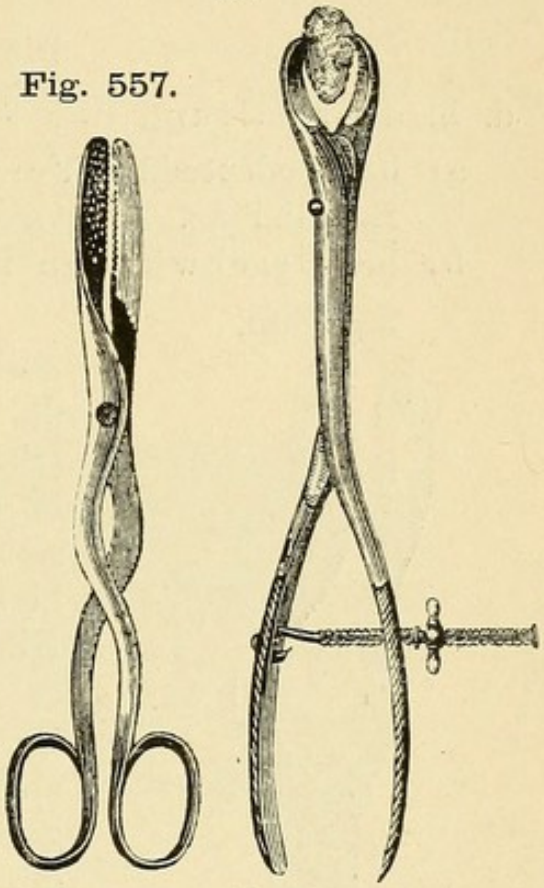

Steinzange. Lithoklast nach Luer.

Einen besseren Zugang namentlich zu dem prostatischen Theil der Harnröhre, wobei man auch eine Verletzung des Bulbus leichter vermeidet, gewinnt man durch einen bogenförmigen Querschnitt zwischen After und Bulbus urethrae (s. a. Fig. 562); der Bulbus wird freigelegt, durch Haken in die Höhe gezogen und nun die pars muscularis vorsichtig freipräparirt (Nélaton, König).

Fig. 559.

Dilatator für die weibliche Harnröhre nach Simon.

Beim Weibe ist die Extraction von Blasensteinen bedeutend leichter wegen der Kürze und Dehnbarkeit der Harnröhre. Nur bei sehr grossen Steinen, die auch der Lithrotripsie Widerstand leisten, müsste man den hohen Blasenschnitt machen; für gewöhnlich genügt aber die **Erweiterung der weiblichen Harnröhre** (Simon). Dieselbe wird mit den von Simon angegebenen Dilatatoren (Fig. 559) vorgenommen, die in immer stärkeren Nummern eingeführt werden, bis man bequem den Zeigefinger in die Blase bringen kann. Im Nothfalle muss man das Orificium ext. durch kleine Einschnitte einkerben; dies

ist schonender als eine zu gewaltsam ausgeführte Erweiterung. Dadurch sind dann Verhältnisse hergestellt, wie bei der Urethrotomia externa beim Manne (s. o.). Die in den folgenden Tagen auftretende Incontinenz verschwindet nach einiger Zeit wieder.

---

## Die Prostatotomie

d. h. die Spaltung der Prostata ist indicirt:

a) bei bedeutender Vergrösserung derselben (Hypertrophie, Entzündung, Abscesse),

b) bei Geschwülsten und Steinbildung.

Fig. 560.

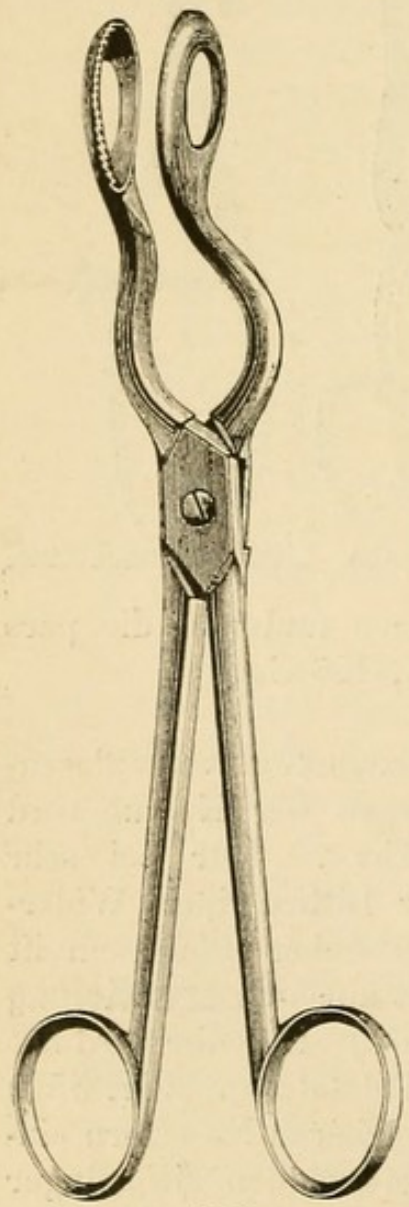

Zange nach Thompson für Blasentumoren.

Dieselbe wird ebenso wie die Sectio mediana ausgeführt (s. S. 378); durch die gespaltene Pars muscularis urethrae schiebt man dann den linken Zeigefinger in die Blase hinein und spaltet auf demselben mit einem geknöpften Messer die hintere Seite der Pars prostatica in der Mittellinie. Von diesem Schnitt aus gelingt es bisweilen, eingekapselte umschriebene Geschwülste (Adenome, Fibromyome) stumpf mit dem Finger herauszuschälen, auch gestielte Geschwülste und Schwellungen des mittleren Lappens mit der schneidenden Zange nach Landerer oder der Zange nach Thompson (Fig. 560) abzutrennen. Nach Stillung der Blutung legt man ein dickes, mit Jodoformgaze umwickeltes Gummistopfrohr oder ein Hartgummidrainrohr nach Watson (Fig. 561) in die Blase ein und lässt dasselbe 6—8 Wochen liegen, bis durch Druckatrophie die Schwellung der Prostata zurückgegangen ist.

Besser ist es, die ganze hintere Fläche der Prostata durch den perinealen Praerectalschnitt von Zuckerkandl freizulegen. Während der linke Zeigefinger in den After eingeführt wird, um eine Verletzung der vorderen Mastdarmwand zu

verhüten, macht man 3 cm über dem After einen 7 cm langen, leicht bogenförmigen Querschnitt über den Damm, wenn nöthig, bis gegen die Sitzknorren. Nach Spaltung der Fascia superficialis und Trennung der Verbindung zwischen M. bulbocavernosus und Sphincter ani externus schneidet man beiderseits die Ansätze des Levator ani vom Mastdarm ab, deren Stümpfe gegen das Becken zurückweichen und dringt stumpf in das Bindegewebe zwischen Mastdarm, Prostata und Blase bis zur Umschlagsstelle des Peritoneums vor. Nun wird die vorliegende Pars membranacea urethrae auf der eingeführten Steinsonde eröffnet.

Fig. 561.

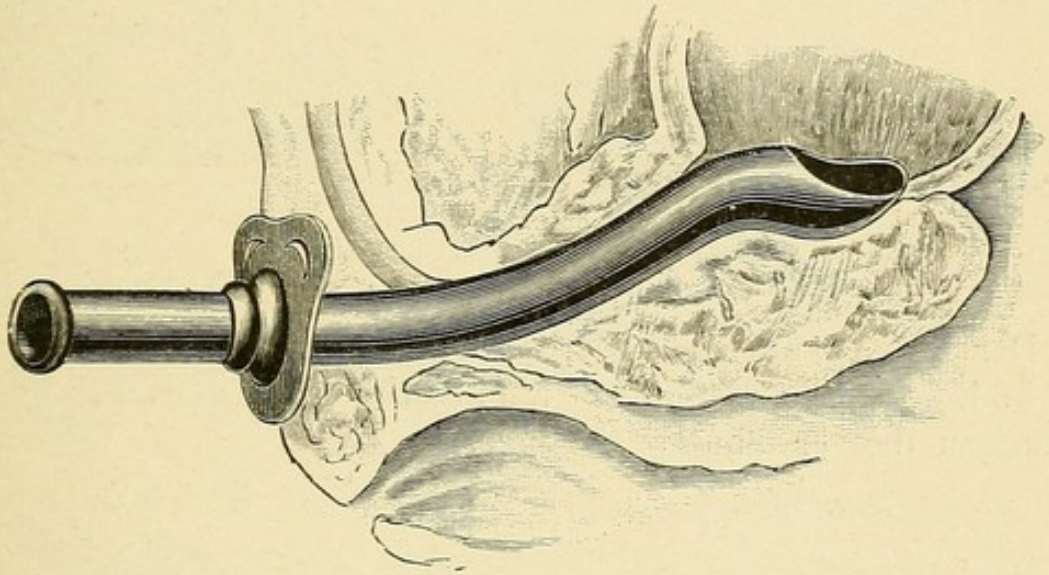

**Canüle nach Watson für Prostatahypertrophie.**

Der Finger dringt durch die Harnröhre in die Blase ein. Ein auf demselben eingeführtes Knopfmesser spaltet genau in der Mittellinie die hintere Wand der Prostata bis nahe an die Peritonealfalte. Jetzt zieht man mit scharfen Haken die beiden Hälften der Prostata auseinander und kann nun sowohl einen etwa vergrösserten mittleren Lappen, als auch beliebige Stücke aus den beiden Seitenlappen mit Messer, Scheere oder Thermokauter herausschneiden, oder vorhandene Steine bequem entfernen. Nach Stillung der Blutung wird der Schnitt soweit durch die Naht verkleinert, dass man ein Drainrohr (wie oben) einlegen kann. Die Hautwunde wird ebenfalls entsprechend verkleinert, im Uebrigen aber tamponirt.

Von diesem Schnitte aus lässt sich auch ohne Spaltung der Harnröhre und Prostata die hintere Wand der Drüse zur Spaltung von Abscessen und Entfernung von Geschwülsten zugänglich machen. Unter weiterer Ablösung des Mastdarms mit Verlagerung nach dem Steissbein zu und Vertiefung der Wunde gelangt man sogar bis an die Samenblasen und den Blasengrund.

Fig. 562.

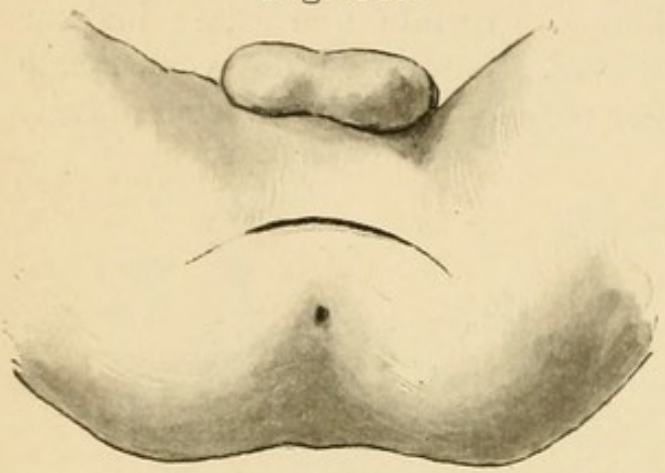

Fig. 563.

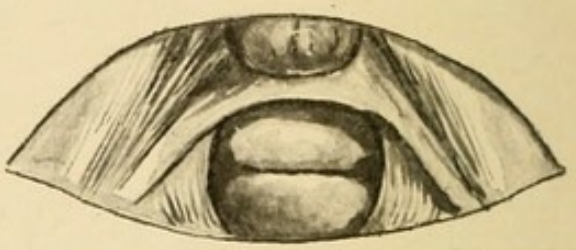

**Praerectalschnitt nach Zuckerkandl.**
Hautschnitt. Wundhöhle.

Der praerectale Spitzbogenschnitt nach Kocher (Fig. 564, 565) schafft ähnliche Wundverhältnisse und noch besseren Zugang zu den erwähnten Organen.

Fig. 564.

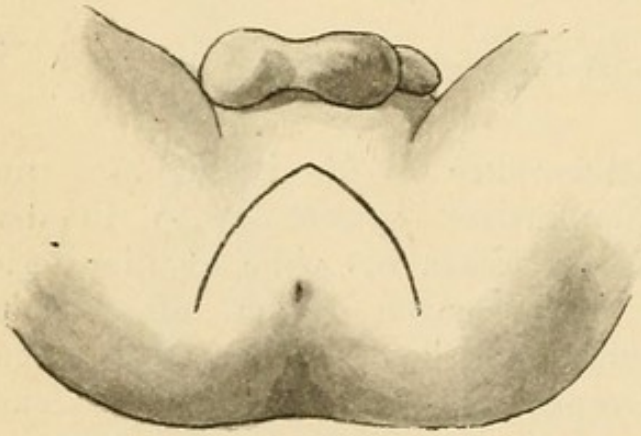

Fig. 565.

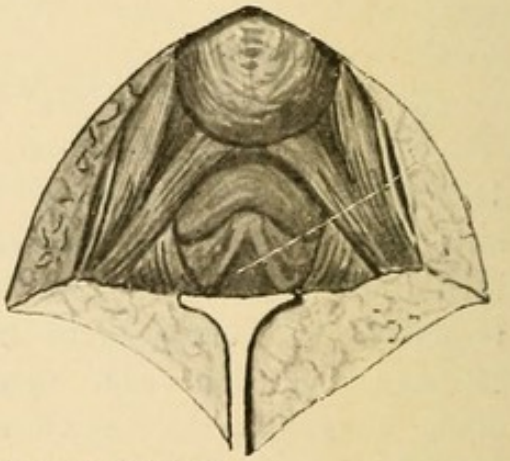

**Praerectaler Spitzbogenschnitt nach Kocher.**
Hautschnitt. Wundhöhle.

Neuerdings hat man übrigens die Eingriffe an der Prostata auch von dem hohen Blasenschnitte aus in Beckenhochlagerung ausgeführt (**Prostatectomia suprapubica**). Die Blase wird zu diesem Zweck mehr nach oben zu (am Apex) eröffnet. Die Blasenwunde

wird mit starken Haken auseinander gezogen, so dass man das Blaseninnere gut übersehen kann. Führt man nun einen Catheter ein, so kann man sehen und fühlen, wo das Hinderniss für die Harnentleerung sitzt (Höcker, Lappen, wallartige Erhebungen etc.). Man entfernt dann alles, was hervorragt (Mac Gill). Eine starke Aussackung am Fundus hinter der Prostata kann man durch keilförmige tiefe Excisionen der Blasenwand mit nachfolgender Naht beseitigen.

Die **Prostatectomia lateralis** (Dittel) legt die Prostata und ihre Umgebung von hinten her frei:

Der Kranke, in dessen Harnröhre ein elastischer Catheter eingeführt ist, befindet sich in rechter Seitenlage. Der Hautschnitt verläuft in der Afterkerbe von der Spitze des Kreuzbeins rechts um den Afterrand herum zur Raphe vor dem Anus. Beim Eindringen in das Cavum ischiorectale wird der Mastdarm stumpf von der Prostata gelöst und seitlich verzogen, bis zuerst der rechte Prostatalappen und schliesslich ihre ganze hintere Fläche freiliegt. Wenn es nöthig scheint, schafft die Entfernung des Steissbeins noch mehr Raum.

Ein Verfahren, das mehr Beachtung verdient, als es bisher gefunden zu haben scheint (Czerny, Kümmell, Freudenberg), ist die **galvanokaustische Spaltung** der Prostata (Bottini) bei Hypertrophie.

Fig. 566.

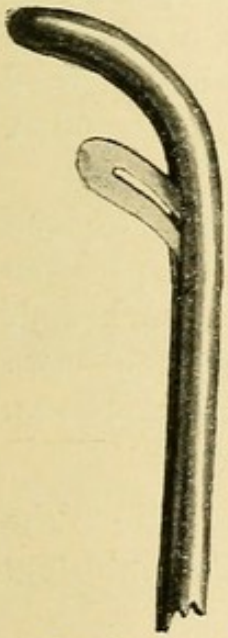

Schnabel des Incisore prostatico.

Sie wird mit einem lithotriptorähnlichen Instrument ausgeführt, dessen beweglicher Arm aus einem etwa $1^1/_3$ cm hohen Platinmesserchen besteht, welches aus der Nische des catheterförmigen, zugleich als Kühlvorrichtung dienenden Schnabels durch Drehung einer archimedischen Schraube hervortritt (Fig. 566). Nach Einführung dieses Instrumentes durch die zuvor anästhesirte Harnröhre (5 ccm einer $1^0/_0$ Cocainlösung) wird das durch Schliessen eines electrischen Stromes rothglühend gemachte Messer langsam von hinten nach vorn durch die Prostata hindurchgezogen. Meistentheils ist es zweckmässig, mehrere Spaltungen in verschiedenen Richtungen vorzunehmen, z. B. nach oben, nach unten und an der Seite der grössten Hypertrophie: der Eingriff ist in wenigen Minuten vollendet; der Kranke kann meist schon einige Stunden nachher

selbstständig seinen Urin lassen. Misserfolge sind kaum bisher eingetreten.

Auch die Unterbindung der zuführenden Arterien, der Art. hypogastricae nach Bier bringt ein oft erfolgreiches Abschwellen der hypertrophischen Prostata zu Stande. Die Operation wird in Beckenhochlagerung und transperitoneal ausgeführt, bietet aber ziemliche Schwierigkeiten.

---

## Die Lithotripsie,

d. h. die Zertrümmerung von Steinen in der Blase ohne Beschädigung von Blase und Harnröhre **kann** gemacht werden bei nicht zu grossen und nicht zu harten Steinen und genügender Weite der Harnröhre (Stricturen, besonders am orificium ext., müssen zuvor durch Erweiterung oder Spaltung beseitigt sein). Um mit der Operation gute Erfolge zu erzielen, bedarf es **einer grossen Uebung und Meisterschaft** in der Handhabung der dazu nöthigen Instrumente.

Die Zertrümmerung wird mit dem Lithotriptor ausgeführt, einem catheterförmigen metallenen Instrument mit kurzem, breitem Schnabel, welches aus zwei Armen besteht, von denen der eine (männliche) sich in einer Rille des anderen (weiblichen) schlittenartig verschieben lässt. Der erstere hat ein stark gezahntes vorderes Ende, welches in das gefensterte Ende des weiblichen hineinpasst. Durch Schraubenkraft oder Hammerschläge wird der von den Armen erfasste Stein zertrümmert (Fig. 567—569).

---

Zur Ausführung der Operation wird der Kranke auf einem niedrigen Tische mit erhöhtem Becken und gespreizten Beinen gelagert und chloroformirt; die Blase wird mehrmals mit Borsalicyllösung ausgespült und zum Schluss werden etwa 50 bis 100 ccm von der Lösung in der Blase zurückgelassen. Thompson zieht es vor, bei leerer Blase zu operiren.

Will man ohne Chloroform operiren, so kann man die Blase durch Einspritzung von 40—50 ccm einer 2—5 % Cocainlösung unempfindlich machen.

1. Einführung des Steinbrechers, genau wie beim Catheterismus beschrieben; die Schwere des Instruments erleichtert das Eindringen, vorausgesetzt, dass die Harnröhre die nöthige Weite besitzt.

2. Der Operateur steht auf der rechten Seite des Kranken und fasst den walzenförmigen Schaft des Instruments mit der linken, die Handhabe am Ende (Rad, Kugel) mit der rechten Hand. Durch Hebung der Handhabe drückt man den Schnabel des Instruments sanft gegen den Grund der Blase an und wartet in dieser Stellung ruhig einige Sekunden; durch Anziehen des gleitenden (männlichen) Arms öffnet man den Schnabel des Instruments so weit, dass man das Anstossen an den Blasenhals fühlt und schiebt die Handhabe nun wieder zurück: an dem deutlich fühlbaren festen Widerstand erkennt man, dass der Stein zwischen die Arme des Instruments gefallen ist. Ist dies nicht der Fall, so öffnet man die Arme von Neuem und tastet nach rechts oder links unter wiederholtem Oeffnen und Schliessen, bis man den Stein gefasst hat.

3. Jetzt wird durch Zusammenschieben der im Griff verborgenen Schraubenmutterhälften die „unterbrochene Schraube“ geschlossen und durch langsames Drehen der Handhabe um ihre Achse der Schnabel in Wirksamkeit gesetzt und mit grosser Kraft zugeschraubt, bis man das Krachen des zerbrechenden Steins fühlt und hört; da die Stücke nach beiden Seiten hin fallen, so kann man jetzt das Instrument wieder vollkommen schliessen. Während dessen wird der walzenförmige Schaft mit der linken Hand unverrückt in seiner Stellung festgehalten.

4. Sofort öffnet man wieder das Instrument, sucht eins von den Stücken zu fassen und in derselben

Fig. 567.



Lithotriptor nach Civiale.

Fig. 568.

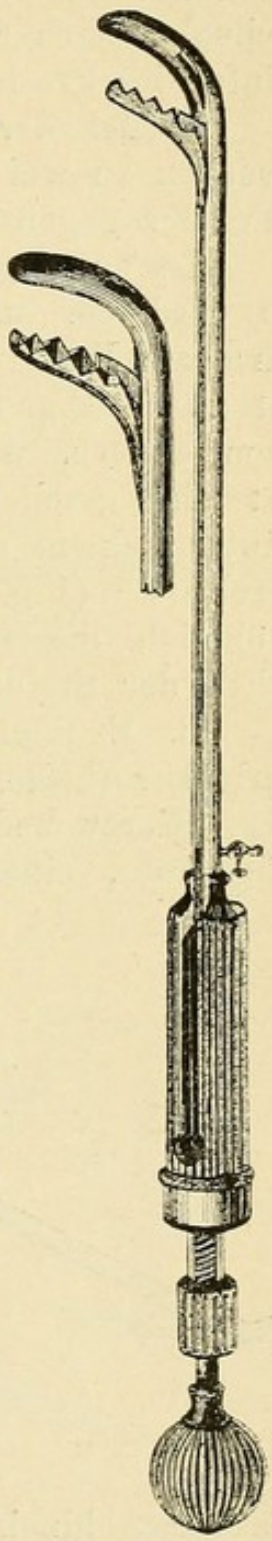

Lithotriptor nach Bigelow.

Weise zu zerbrechen und wiederholt das Verfahren, bis man keine grösseren Stücke mehr zu fassen bekommt und man annehmen kann, dass der Stein in lauter kleinere Stücke zermalmt ist. Um auch der letzten Stücke noch habhaft zu werden, dreht man den Schnabel nach abwärts gegen den Blasenhals zu, so dass er die hinter der Prostata sich etwa verbergenden Trümmer erfassen kann.

5. Ist der Stein zu hart, um durch Schraubenkraft zerbrochen zu werden, so kann man dies durch Schlagen mit einem Hammer gegen den Handgriff erreichen.

Ist auf diese Weise der Stein in kleine Stücke zerbrochen, so wird ein anderer Lithotriptor eingeführt, dessen weiblicher Arm am Ende nicht durchbrochen, sondern löffelartig ausgehöhlt ist (z. B. Fig. 567). Mit diesem werden die Stücke, eins nach dem andern, wiederum gefasst und zu feinem Gries zermalmt. Ist dies geschehen, dann wird ein dicker, mit grosser Oeffnung hinter seinem schnabelförmigen Ende versehener Entleerungscatheter (Fig. 569 $_3$) eingeführt. Aus demselben fliesst gewöhnlich die in der Blase vorhandene Flüssigkeit mit einem Theil der Steintrümmer heraus.

6. Es folgt nun sofort die Herausbeförderung der Steinsplitter (**Litholapaxie**, Bigelow).

Hierzu bedient man sich des Evacuators (Bigelow, Otis, Fig. 569), einer Saugpumpe, deren Ende in die Mündung des

Fig. 569.

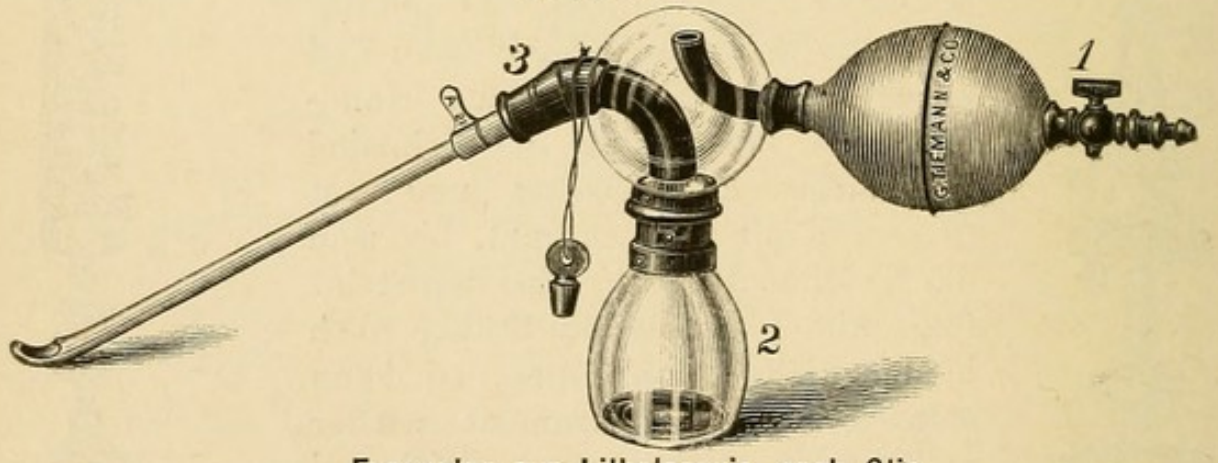


**Evacuator zur Litholapaxie nach Otis.**

Catheters hineingedreht wird. Nachdem der ganze Apparat mit Borwasser gefüllt ist, wird durch Zusammendrücken des Gummiballs ein Theil desselben in die Blase hineingetrieben, wo es die Steintrümmer vom Boden der Blase aufwirbelt: beim Nachlassen

des Drucks saugt der Ball die Flüssigkeit wieder heraus, welche nun mehr oder weniger Steintrümmer mit sich reisst; diese fallen sofort in dem an den Apparat angeschraubten, mit Glycerin gefüllten Sammelglas (2) zu Boden. Der Druck und das Ansaugen durch den Gummiball wird nun langsam und rhythmisch so lange wiederholt, bis keine Trümmer mehr aus der Blase herausbefördert werden. Die Unterbrechung des Wasserstromes in der Glaskugel durch eine nach oben und eine nach unten sich öffnende Röhre verhindert, dass die einmal herausgesaugten Steintrümmer wieder in die Blase zurückkehren.

Kommen keine Steintrümmer mehr heraus, so entfernt man den Entleerungscatheter und führt den Steinbrecher nochmals ein, um nach etwa zurückgebliebenen Steinstücken zu suchen; findet man solche, so verfährt man in gleicher Weise.

---

# Operationen bei angeborener Spaltbildung der vorderen Beckengegend.

## a) bei Ectopia vesicae.

Die angeborene Bauchwand-Blasenspalte besteht fast immer zusammen mit einer Schambeinspalte, mit Epispadie, und mit Leistenhernien.

Um den unerträglichen Zustand der mit diesen Formfehlern behafteten Kranken, das ununterbrochene Aussickern von Harn aus den frei in der vorgestülpten hinteren Blasenwand zu Tage liegenden Uretermündungen, einigermassen zu lindern, lässt man den Harn in einem geeigneten Recipienten aus Kautschuk (Fig. 570) auffangen.

Fig. 570.

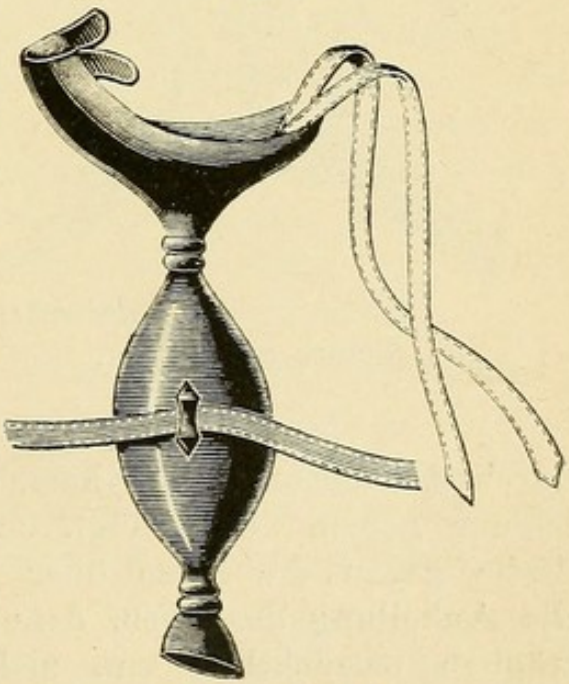

Harnrecipient.

Der operative Verschluss dagegen bietet ausnehmende Schwierigkeiten dar, und man kann zufrieden sein, wenn man den Blasendefect so weit gedeckt hat, dass in der zurückgedrängten Blase sich etwas Urin ansammeln kann, der durch

einen bruchbandähnlichen Verschluss zurückgehalten und durch Abnehmen desselben nach Belieben entleert wird.

Die Deckung der vorgedrängten hinteren Blasenwand,

**die Cystoplastik,**

ist zunächst **durch Lappenbildung** versucht worden (Wood, Thiersch).

Die Hautlappen müssen in der unmittelbaren Umgebung aus der Bauchwand entnommen werden. Man kann dieselben gleich mit der frischen Wundfläche an die wundgemachten Ränder der Blasenspalte anheften und hierzu entweder einen grossen Lappen (Hirschberg) verwenden oder gleichzeitig oder nach einander mehrere (Thiersch). Eine Unterfütterung durch Umklappen eines genügend grossen Lappens, wie es schon von Nélaton versucht wurde, ist nicht zweckmässig, weil die in das Blaseninnere hineingekehrte Epidermisseite zu hartnäckigen Steinbildungen

Fig. 571.

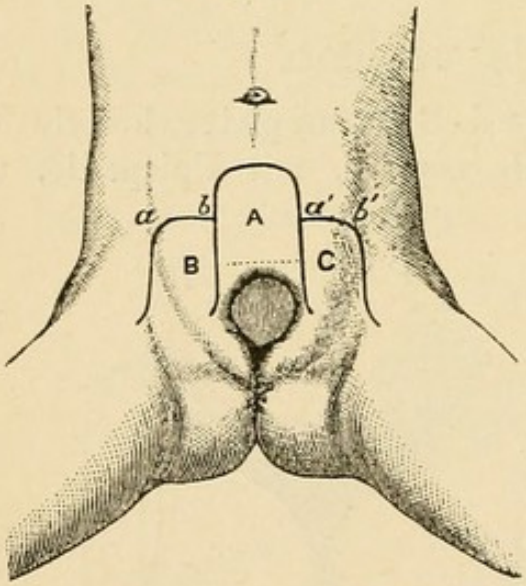


Fig. 572.

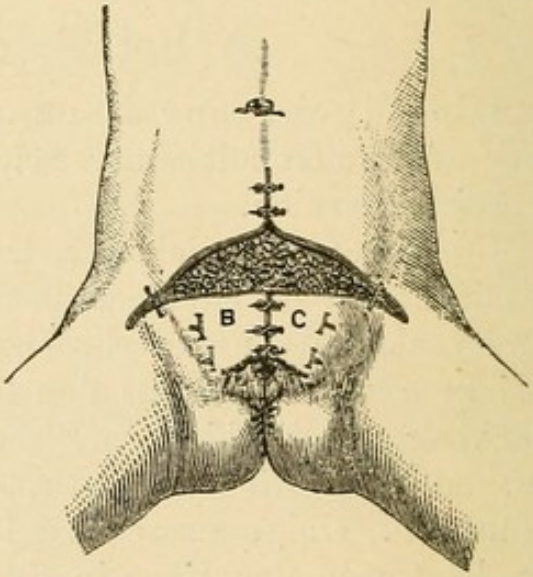


**Cystoplastik nach Wood.**

**Bildung der Lappen.** **Vernähung der seitlichen Lappen über dem umgeklappten Mittellappen.**

durch Ablagerung phosphorsaurer Salze an den Haaren Veranlassung geben. Es genügt, einen grossen Lappen mit der Wundfläche gegen die Blase über dem Spalt zu befestigen. Gelingt die Anheilung desselben, dann schrumpft zwar der Lappen nachträglich beträchtlich ein, zieht aber bei der Vernarbung die Schleimhaut der Blase z. Th. auf seine Innenfläche herauf. Wood

und Thiersch schlossen den Spalt mit Unterfütterung durch drei Lappen (Fig. 572—574). Aus der Haut des Bauches über der Blase wurde zunächst ein grosser Lappen A geschnitten, welcher nach unten umgeklappt und mit seiner Epidermisseite nach innen an die angefrischten Blasenränder angeheftet wurde: der dadurch geschlossene Blasendefect wurde dann durch Verschiebung und Drehung zweier gestielter, aus der seitlichen Weichengegend geschnittener Lappen B und C überhäutet. Den oben erwähnten Uebelstand der Concrementbildung könnte man vielleicht dadurch beseitigen, dass man vor der Operation die Gegend des Lappens A nach oberflächlicher Abtragung der Oberhaut mit Schleimhautlappen (nach Wölfler) bepflanzte oder die einzelnen Haarbälge auf electrolytischem oder galvanokaustischem Wege zerstörte.

Fig. 573.

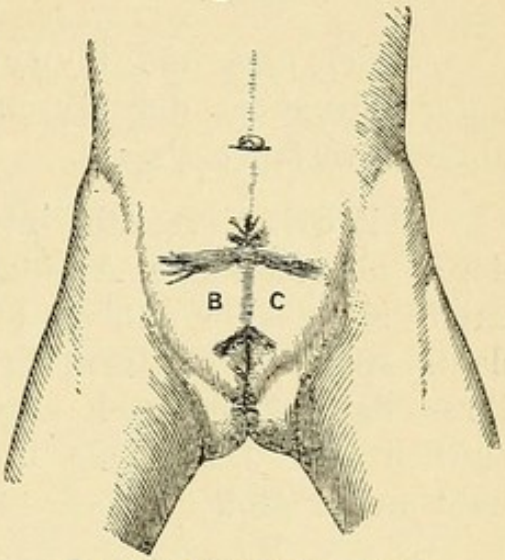


Cystoplastik nach Wood. Heilung.

Später verfuhr Thiersch so, dass er nach einander zwei seitliche Lappen nahe am Rande der Blase bis auf eine obere und untere Brücke loslöste und auf einer untergeschobenen Stanniol-, Elfenbein- oder Glasplatte granuliren liess. Wenn die Lappen zu schrumpfen und sich zu wulsten begannen, durchschnitt er die obere Brücke und nähte zuerst den einen Lappen über den unteren Theil der Blase; nach dessen Anheilung schloss er auch den oberen Theil durch den ebenso behandelten Lappen der anderen Seite und vernähte schliesslich den zwischen beiden Lappen zurückbleibenden queren Spalt durch eine letzte Operation.

Uebrigens lässt sich auch die Haut des durch die Leistenhernien oft beträchtlich vergrösserten Scrotums sehr gut zu solchen Lappen verwerthen; die Anheilung gelingt fast nie ganz vollständig; es bleiben meist zwischen einzelnen Nähten kleine Fisteln zurück, die wieder nachträglich geschlossen werden müssen.

Czerny gelang die unmittelbare Vernähung der Defectränder, indem er die vorgefallene Blasenschleimhaut ringsum bis auf ein etwa 20-Pfennigstückgrosses Stück in ihrer Mitte ab-

präparirte, umklappte und die Wundränder in der Mittellinie vernähte. Aehnlich ging Battle vor; die Vernähung der Ränder der äusseren Haut indessen muss durch plastische Eingriffe ermöglicht werden.

Schlange und Rydygier vernähten die Blasenspalträndер unter Mitnahme der Musculi Recti und Stücke der Schambeine; ähnlich verfährt Pozzi.

Mikulicz vernäht zwei Brückenlappen, die die Recti und deren abgemeisselte Ansätze enthalten, mit Silberdraht über der zuvor abgelösten und zu einer Hohlkugel vernähten Blase, bildet dann später die Harnröhre und den Penis durch Vereinigung ihrer der Länge nach angefrischten Spalträndер und verschliesst endlich den Blasenhals durch Umschneidung und Einstülpungsnaht der Fistel.

Poppert erzielte nach vernähter Blase eine ziemlich gute Continenz dadurch, dass er den hinteren Theil der Harnröhre, welcher ja den Sphincter enthält, auf eine kurze Strecke in der unteren Wand der Blase verlaufen liess. Eine Dehnung des Schliessmuskelringes durch den intravesicalen Druck kann dann nicht stattfinden.

Passavant verwerthete den Gedanken von Demme, zunächst den Spalt der Schambeine zu beseitigen; er suchte durch Tragen eines Kautschukgürtels oder eines mit Schrauben versehenen Stahlgürtels oder durch Liegen in einem Holzklotz mit keilförmigem Ausschnitt 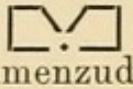 die klaffenden Schambeinränder ganz allmählich zusammenzudrängen, so dass sie sich fast berühren. Während dieser Zeit drängte er die Blasenwand durch geeignete Apparate (Gummiblase mit Guttaperchaplatte und Gummibinde) in die Bauchhöhle zurück. Wenn sich (nach Monaten) die Ränder des Spaltes unter dieser Behandlung genähert hatten, folgte nun die Vernähung des Spaltes der Blase nach breiter Anfrischung; dann wurden die Schambeine durch Nähte an einander gebracht und endlich die Herstellung des Schliessmuskelringes, der in seiner ursprünglichen Lage nur ein plattes gerades Muskelband darstellt, versucht. Zum Schluss wurde die nach oben offene Harnröhrenrinne durch Vernähung der aufwärts geschlagenen Schwellkörper der Ruthe geschlossen.

Die Verkleinerung der Schambeinspalte erzielte Trendelenburg in viel kürzerer Zeit, indem er die **Synchondroses sacroiliacae durchtrennte.** Zu dem Zwecke führt man den linken Zeigefinger in den Mastdarm des auf dem Bauch liegenden Kindes ein und sucht die Incisura ischiadica; dann durchschneidet man von aussen die Haut über den Synchondrosen, dringt in derselben Linie durch die hinteren Bandmassen in dieselben ein, bis die Verbindung so weit gelockert ist, dass sie durch kräftigen seitlichen Druck auf die beiden Beckenhälften gesprengt werden kann, so dass sich die Symphysenstümpfe berühren. Die Wundspalten werden durch Hautnähte verschlossen; darauf kommt das Kind für 4—6 Wochen in einen Lagerungsapparat, welcher das Becken seitlich zusammengedrückt hält. Nun werden die einander genäherten Spalträndер nach breiter Anfrischung in senkrechter Linie mit Silberdraht vernäht. Tritt hierbei zu grosse Spannung ein, so kann man die Haut durch dem Spaltrand parallele Seitenschnitte (wie Fig. 539) beweglicher machen.

Koch erzielte guten Erfolg mit einem ähnlichen Verfahren, wobei er die Symphysenspalte durch gewaltsame Sprengung der Synchondrosen verkleinerte.

König schiebt die gespaltene Symphyse zusammen nach beiderseitiger Durchmeisselung des horizontalen und absteigenden Schambeinastes.

Sonnenburg entfernte bei sehr stark vorgewulsteter Ectopie die ganze Harnblase, nachdem er sie vom Peritoneum von oben her sorgfältig abgelöst hatte (**Exstirpation der Harnblase**) und nähte die lospräparirten Ureteren an dem unteren Ende der durch Verschiebung seitlicher Lappen gedeckten Wundhöhle in die Penisrinne ein. Aehnlich verfuhr auch Langenbuch.

Maydl u. A. pflanzten nach Exstirpation der Blase die Ureteren sammt einem Stück Blasenschleimhaut in die flexura sigmoidea ein.

Harrison exstirpirte sogar bei gesunden Nieren die linke, pflanzte den Ureter der rechten in eine kleine Hautincision der rechten Lendengegend und schloss die Blase durch Plastik.

---

Der Erfolg aller dieser Operationen ist nur der, dass man nach Bedeckung (oder Entfernung) der höchst schmerzhaften entzündeten Blasenschleimhaut am unteren Ende der gedeckten

Lücke eine kleinere Oeffnung hat, die entweder durch den nach aufwärts geschlagenen Penisstumpf und eine geeignete Pelotte verschlossen werden kann, oder doch wenigstens geeigneter zur Anlegung eines Harnfängers ist, den der Kranke seitlich am Schenkel befestigt trägt (Fig. 574). Schliesslich kann man durch die Beseitigung der fast stets vorhandenen Epispadie den Harn auch noch durch den dicken Penisstumpf nach aussen leiten, wodurch annähernd normale Verhältnisse hergestellt werden, und die stete Durchnässung des Scrotums und Dammes mit sich zersetzendem Urin wenigstens gemindert wird.

Fig. 574.

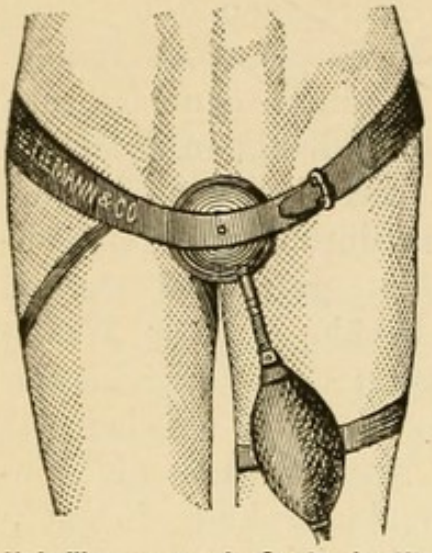


Urinfänger nach Cystoplastik.

## b) bei Epispadie.

Die Operation der Epispadie bezweckt, die nach oben offene Harnröhrenrinne in ein geschlossenes Rohr zu verwandeln. Dies geschieht am besten nach dem

### Verfahren von Thiersch,

welcher in mehreren Zeitabschnitten auf folgende Weise vorging:

1. **Bildung des Eicheltheils der Urethra:** Durch zwei an den Rändern der Eichelrinne entlang laufende schräg gegen einander geneigte Schnitte, welche tief in das Gewebe der Eichel eindringen, wird die Eichel in drei Lappen getheilt (Fig. 575 *a*, *b*). Nach Stillung der Blutung wird der mittlere, die Rinnenschleimhaut enthaltende Lappen mit einer Hohlsonde niedergedrückt und über ihm werden die beiden dehnbaren Seitenlappen zusammengeschlagen und durch tiefgreifende oder umschlungene Nähte mit einander vereinigt (Fig. 575 *c*).

Ist die Heilung gelungen, so sucht man:

2. **Die Penisrinne zu schliessen.** Man schneidet zu beiden Seiten der Rinne aus der Haut des Penisrückens zwei länglich rechteckige Lappen (Fig. 576), von denen der eine breitere seinen freien Rand der Rinne zukehrt (*b*), der andere schmälere aber seine Basis (*a*). Von diesen beiden thürflügelartigen Lappen wird der schmälere so über die Rinne herübergeklappt, dass er seine Hautfläche der Rinne zuwendet, der andere breitere wird

über denselben herübergeschlagen, so dass seine Wundfläche auf die nach oben gekehrte Wundfläche des ersten Lappens zu liegen kommt. Nachdem die Lage beider Lappen zu einander durch einige Matratzennähte gesichert ist, wird der Wundrand des grösseren Decklappens durch Knopfnähte mit dem gegenüberliegenden Wundrand der Peniswand vereinigt (Fig. 578). Ist nach Anheilung der Lappen auf diese Weise auch die Penisrinne in ein Rohr verwandelt, so folgt:

Fig. 575.

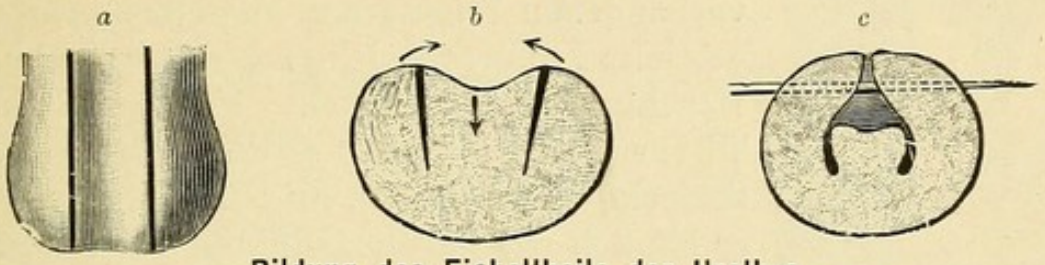


Bildung des Eicheltheils der Urethra.

Fig. 576.

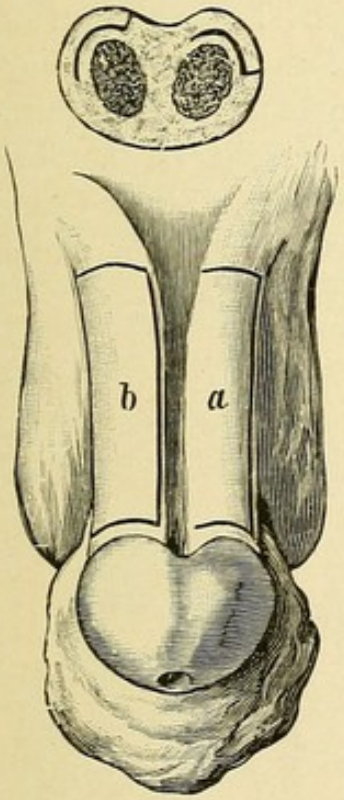


Fig. 577.

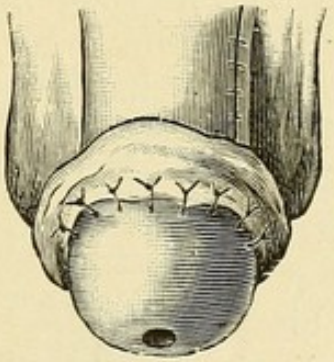

Verschluss des Schlitzes zwischen Eichel und Penis.

Fig. 578.

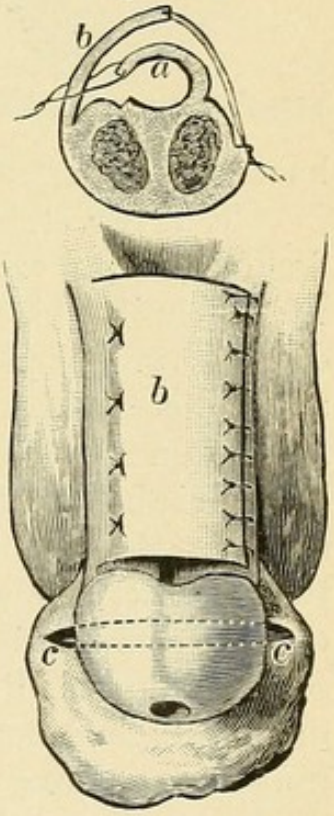


Verschluss der Penisrinne.

3. **Der Verschluss des** noch offenen kurzen **Schlitzes** zwischen Eichel und Penis, wozu die unterhalb der Eichel schürzenförmig herabhängende Vorhaut sich verwenden lässt. Dieselbe wird unterhalb des Sulcus coronarius der Eichel durch einen Querschnitt

(Fig. 578*c*) gespalten und die Eichel durch denselben wie durch ein Knopfloch hindurchgesteckt, so dass die Vorhaut sich wie ein Wulst über den Schlitz legt. Nachdem die Ränder desselben wund gemacht sind, werden die Vorhautblätter an die entsprechenden angefrischten Ränder der Eichel und des Penisrohres durch Nähte befestigt (Fig. 577).

Fig. 579.

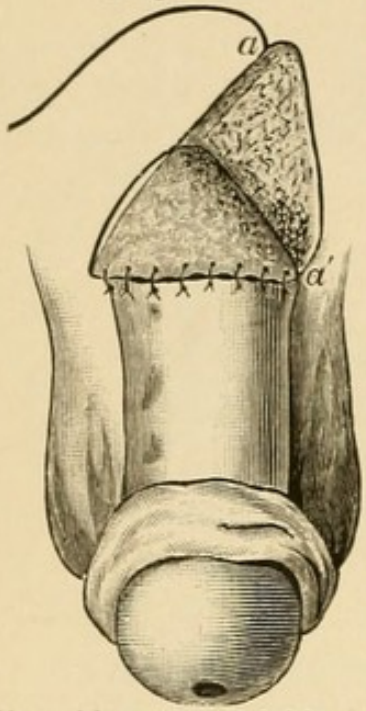


Verschluss des Trichters.

Es bleibt nun noch übrig:

4. Die Schliessung des an der Peniswurzel vorhandenen **Trichters.** Dieselbe muss durch gestielte Lappen, welche aus der benachbarten Bauchhaut entnommen sind, geschehen. Thiersch bildete zwei seitliche Lappen, einen dreieckigen und einen rautenförmigen, welche er ähnlich wie bei der Bildung des Penistheils über einander schlug (Fig. 577). Besser ist es, nur einen Lappen zu bilden und denselben, ehe man ihn annäht, durch Transplantation nach Thiersch aus einer Wundfläche zu überhäuten, wenn etwa die vorhandene Schleimhaut des Trichters zur Unterfütterung nicht ausreicht (s. S. 366).

Küster erzielte die Umwandlung der Penisrinne in einen Canal dadurch, dass er die untere Fläche des Penis durch einen tiefen Längsschnitt bis zwischen die Schwellkörper spaltet und die beiden Hälften nach oben zusammenschlägt. Helferich spaltet sogar bis auf die Schleimhaut. Die tiefe Schnittwunde wird der Granulation überlassen. Bei sehr kleinem Penis und grosser Jugend des Kranken ging Rosenberger so vor, dass er den zunächst an das Scrotum festgenähten Penis nach breiter Anfrischung seiner Rinne aufwärts gegen den Bauch klappte und hier in zwei entsprechend angelegte Anfrischungen einheilte (Fig. 580).

Fig. 580. Fig. 581.

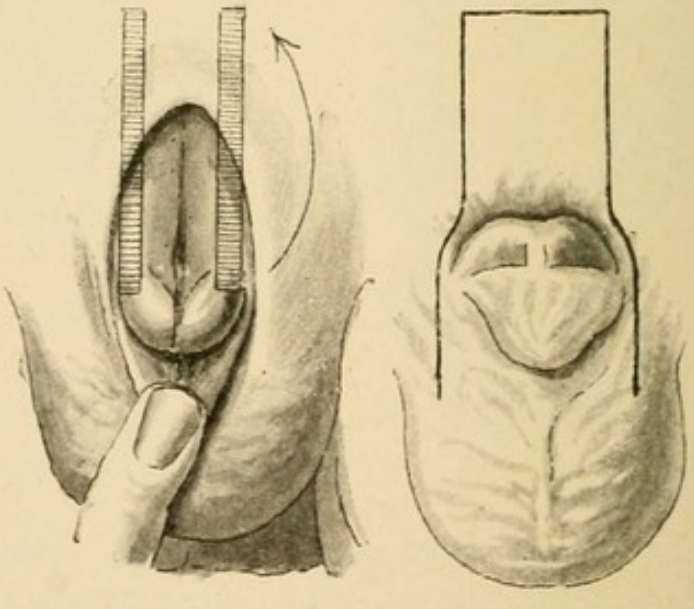

Operation der Epispadie nach Rosenberger.

Der nach oben stehende Penis wurde dann später unter Umschneidung eines Lappens aus der Bauchhaut (Fig. 581) wieder nach unten geklappt, seine wunde Rückenfläche mit diesem Lappen gedeckt und der Bauchhautdefect vernäht.

---

### c) bei Hypospadie

verfährt man ähnlich, wie eben beschrieben, oder deckt die Lücke nach den bei Harnröhrenfisteln erwähnten Methoden (s. S. 365).

In einfacherer Weise und in viel kürzerer Zeit scheint das

**Verfahren von Landerer** (Rosenberger)

zum Ziele zu führen.

Dieser ersetzt die fehlende untere Harnröhrenwand aus der Haut des Scrotums.

Zunächst werden zwei etwa 3—4 mm breite Streifen zu beiden Seiten der Penisrinne bis ins Scrotum hinein angefrischt, der Penis auf den Hodensack heruntergeklappt, sein Eicheltheil mit dem tiefsten Punkt der Anfrischungslinie vernäht und dann der übrige Theil des Penis beiderseits durch je 3 Knopfnähte auf dem Scrotum befestigt (ähnlich wie Fig. 580).

Nach völliger Anheilung des Penis in dieser Lage wird (nach 6—8 Wochen) derselbe aus dem Scrotum herausgeholt und an seiner Unterseite mit Haut gedeckt: Zu dem Zwecke führt man von der Harnröhrenmündung des an der Eichel hochgezogenen Penis zwei seitliche Schnitte in das Scrotum hinein, etwas länger, als der Penis werden soll, und schliesst den dadurch entstehenden rautenförmigen Defect durch Vernähung in der Längslinie vollständig.

---

# Operationen am Penis und Scrotum.

## Operation der Phimosis.

Die zu grosse Enge der Vorhaut kann beseitigt werden:

1. **stumpf** durch wiederholte kreuzweise Dehnung der verengten Vorhautöffnung mittelst einer in dieselbe eingeführten Kornzange, oder durch mehrmaliges kräftiges Zurückschieben, wobei etwa vorhandene Verklebungen zugleich gelöst werden. Dieses Verfahren genügt bei kleinen Knaben fast stets und giebt schönere Erfolge als der Schnitt.

2. **durch Incision. Dorsalschnitt** nach Roser.

Auf einer zwischen Vorhaut und Eichelrücken eingeführten Hohlsonde wird mit einer Scheere die Vorhaut bis über die vordere Hälfte der Eichel hinaus gespalten (Fig. 582). (Die Spaltung kann auch mit einem gekrümmten Tenotom von innen nach aussen gemacht werden). Beim Zurückziehen des äusseren Blattes des Praeputium bleibt das innere Blatt noch auf der Eichel liegen, sein Wundwinkel liegt vor dem des äusseren. Durch zwei seitliche Scheerenschnitte von diesem Wundwinkel aus wird ein dreieckiges Läppchen gebildet (Fig. 583 *a*), dessen nach oben umgeschlagene Spitze mit dem Wundwinkel des äusseren Blattes durch Naht vereinigt wird (*b*).

Fig. 582. Fig. 583.

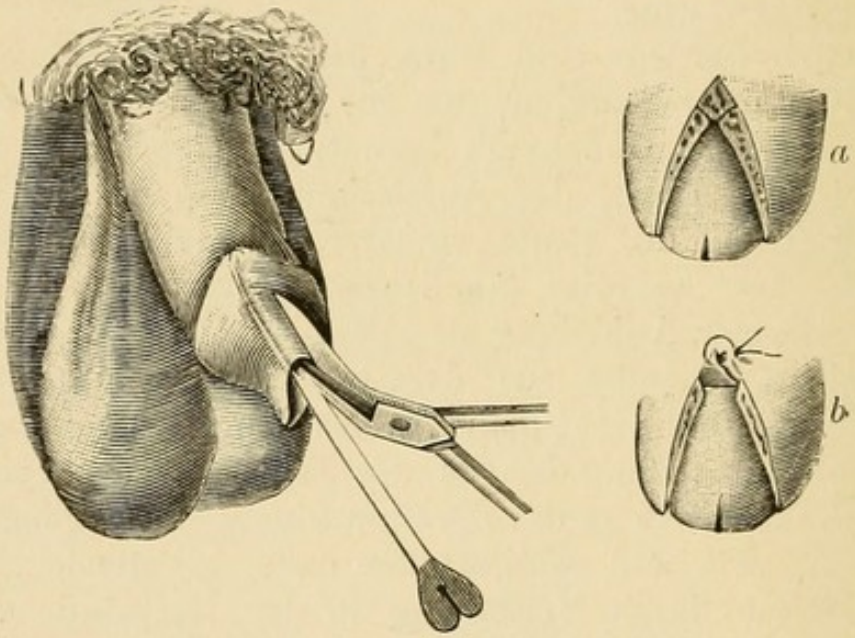


**Operation der Phimosis. Dorsalschnitt nach Roser.**

Schliesslich können auch noch die beiden Flächen der Seitenränder mit einander vernäht werden. Die beiden durch den Schnitt gebildeten Lappen hängen dann freilich wie eine kleine Schürze herunter.

Eine bessere Form der Vorhaut erhält man, wenn man ähnliche, aber kleinere Schnitte zu beiden Seiten der Vorhaut macht und die Wundränder in querer Richtung durch feine Nähte vereinigt (Fig. 584), oder man spaltet bei geringeren Graden die Vorhaut nur durch einen einfachen Schnitt so weit, dass sie sich bis zum Sulcus coronarius zurückziehen lässt. Dort verbleibt sie bis zur Verheilung der Wunde, die dann in querer

Richtung verläuft. Um den Verband nicht zu beschmutzen, lässt man den Kranken durch ein weites Rohr (abgebrochenes Reagenzglas) uriniren.

Ebenso kann man auch durch mehrfache ganz seichte Einkerbungen die Vorhautmündung erweitern, bis sie sich in den Sulcus zurückschieben lässt.

Fig. 584.

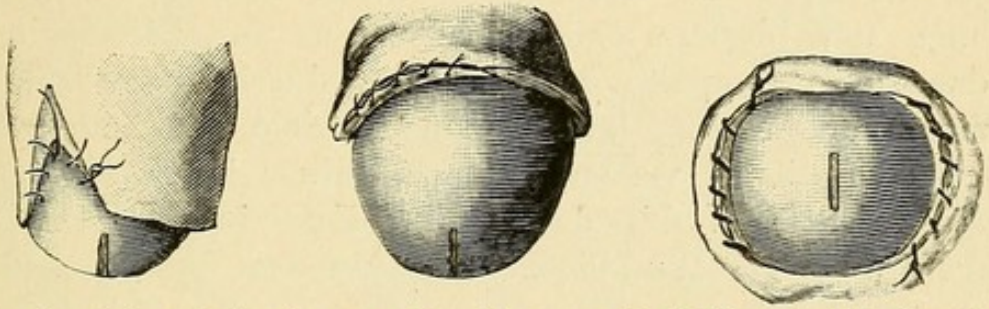

**Operation der Phimosis durch quere Vernähung zweier Seitenschnitte (von Esmarch).**

3. **durch Circumcision** (Beschneidung) besonders bei zu grosser Länge der Vorhaut. Die Vorhaut wird durch zwei ihren Rand fassende Pincetten gereckt und gespannt gehalten und mit einer Scheere parallel ihrem Rande vor der Eichel, ohne dieselbe zu verletzen, abgeschnitten. Noch einfacher gestaltet sich das Verfahren, wenn man das zu entfernende Stück mit einer Balkenzange fasst und an dieser entlang, wie an einem Lineal, abschneidet; das innere und äussere Blatt wird dann durch einige Nähte mit einander vereinigt.

Die **Abtragung der ganzen Vorhaut** ist selten nothwendig; man macht sie wegen bösartiger oder elephantiastischer Wucherungen, indem man den Dorsalschnitt bis an die Corona glandis führt und von dem Wundwinkel desselben aus nach beiden Seiten hin die Vorhaut dicht am Sulcus coronarius bis an das Frenulum mit der Scheere abträgt und das innere Blatt mit dem äusseren durch die Naht vereinigt.

Bei Kindern ist bisweilen die ganze innere Fläche der Eichel mit der Vorhaut durch Epithel verklebt, was sich bald nach der Geburt leicht durch Zurückziehen der Vorhaut und mit stumpfen Instrumenten beseitigen lässt. Geschieht dies aber nicht, so verwächst die innere Lamelle mit der Eichel so fest, dass sie in dieser einfachen Weise nicht mehr abgelöst werden kann. Löste man die Verwachsung mit dem Messer, so würde doch durch die Vernarbung der alte Zustand wiederkehren.

Dieffenbach bildete in solchen Fällen durch Plastik eine neue Vorhaut (**Posthioplastik**):

Er trug den rüsselförmigen vorderen Rand der Vorhaut ab und trennte das stark zurückgezogene äussere Blatt von dem inneren durch seichte Schnitte bis 1 cm hinter die Corona glandis, präparirte dann sorgfältig die ganze innere Lamelle von der Eichel los und schnitt sie an der Eichelkrone ringsum ab.

Nun krempte er den freien Rand des äusseren Blattes nach innen um bis zum Sulcus coronarius und heftete in dieser Lage das so verdoppelte äussere Blatt durch einige Nähte fest. Eine Wiederverwachsung konnte danach nicht stattfinden und die Oberfläche der Eichel vernarbte nach kurzer Zeit.

Besser ist es wohl, das verwachsene innere Blatt nicht abzutragen und die Wundfläche der inneren Lamelle sofort mit Epidermis zu bepflanzen.

---

Dem häufig nach allen diesen Operationen eintretenden Oedem der Vorhaut und Penishaut sucht man durch sofortige Einwickelung des ganzen Gliedes mit feinen Gaze- oder Gummibinden vorzubeugen.

---

## Operation der Paraphimosis.

Ist die Eichel durch die zurückgeschobene enge Vorhaut eingeklemmt, so tritt bald Oedem und Gangrän der Vorhaut und Eichel ein, wenn die Einklemmung nicht beseitigt wird. Da das Haupthinderniss für die Reduction in dem sich rasch entwickelnden Oedem besteht, so ist stets zunächst die Beseitigung desselben zu versuchen. Es gelingt meist durch **elastische Einwickelung** des ganzen Penis mit einer schmalen Gummibinde. Man beginnt an der Glans und wickelt langsam unter mässigem Anziehen der Binde das ganze Glied bis zur Wurzel ein; am vorderen Abschnitt legt man zweckmässig mehrere Touren übereinander, um den Druck zu verstärken. Nach einigen Minuten nimmt man die Binde ab und kann dann gewöhnlich ohne Schwierigkeiten die **Reduction der Vorhaut** (**Taxis**) ausführen:

1. Indem man den Penis in die linke Faust nimmt, so dass er vom Zeigefinger und Daumen hinter dem einklemmenden Wulst ringförmig umfasst wird, während die drei ersten Finger der rechten Hand die Eichel durch diesen Ring hindurchzudrücken suchen (Desruelles, Fig. 585) oder:

2. Indem Zeige- und Mittelfinger beider Hände den Penis hinter dem Wulst umfassen und die Vorhaut über die Eichel nach vorwärts schieben, während beide Daumen, neben einander auf der Eichel liegend, die Eichel durch den einklemmenden Ring hindurchpressen (Coster, Fig. 586).

Fig. 585.

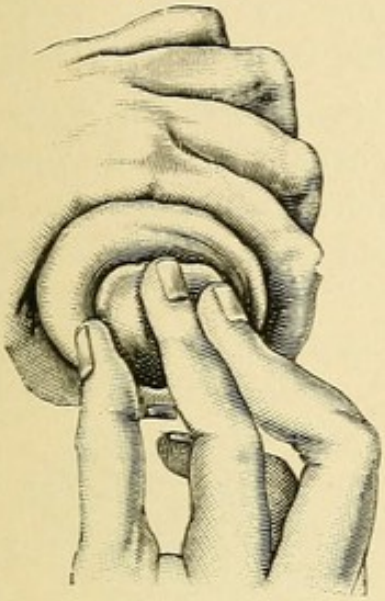

Fig. 586.

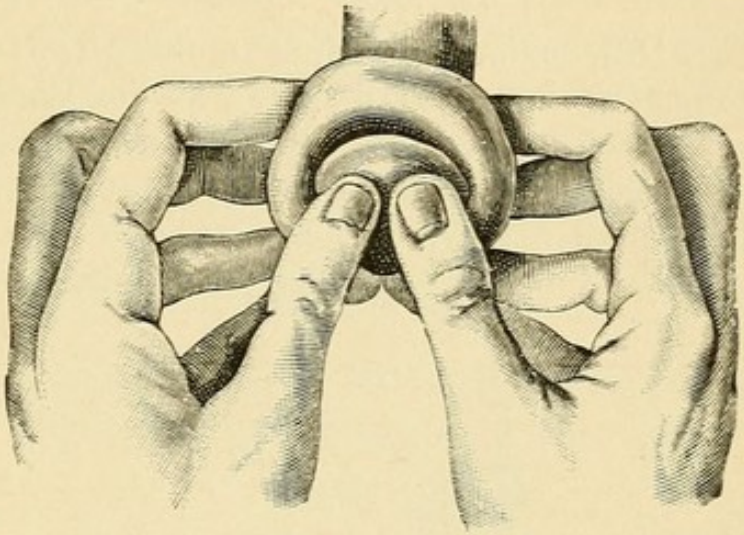

**Taxis bei Paraphimosis.**

Gelingen diese Handgriffe nach mehrfachen Versuchen nicht, oder ist schon Gangrän des Praeputium eingetreten, so macht man lieber die **Spaltung des einklemmenden Ringes.** In der

Fig. 587.

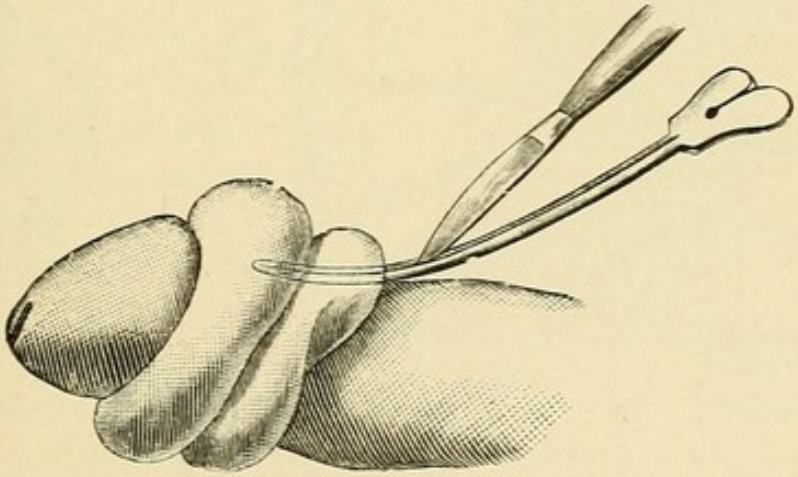

**Incision der Paraphimosis.**

Mitte des Penisrückens drückt man von hinten her eine spitzige Hohlsonde unter den einklemmenden Ring (Schnürfurche zwischen den beiden Wülsten, dem vorderen Vorhautrand entsprechend) und

spaltet denselben mit dem Messer. Gelingt es durch Auseinanderziehen der beiden Wülste (ödematöses inneres und äusseres Vorhautblatt) den einklemmenden Ring sichtbar zu machen, so schneidet man denselben schichtweise von aussen nach innen vollständig durch.

Nach erfolgter Reposition der Vorhaut ist es mitunter zweckmässig, einige Tage später die bestehende Phimose zu beseitigen.

## Die Amputatio penis.

Das männliche Glied muss abgeschnitten werden wegen bösartiger Neubildungen an der Eichel, Vorhaut und am Penis.

Man macht die Operation unter künstlicher Blutleere durch elastische Umschnürung vor oder hinter dem Scrotum, je nach dem Sitze der Geschwulst.

Fig. 588.

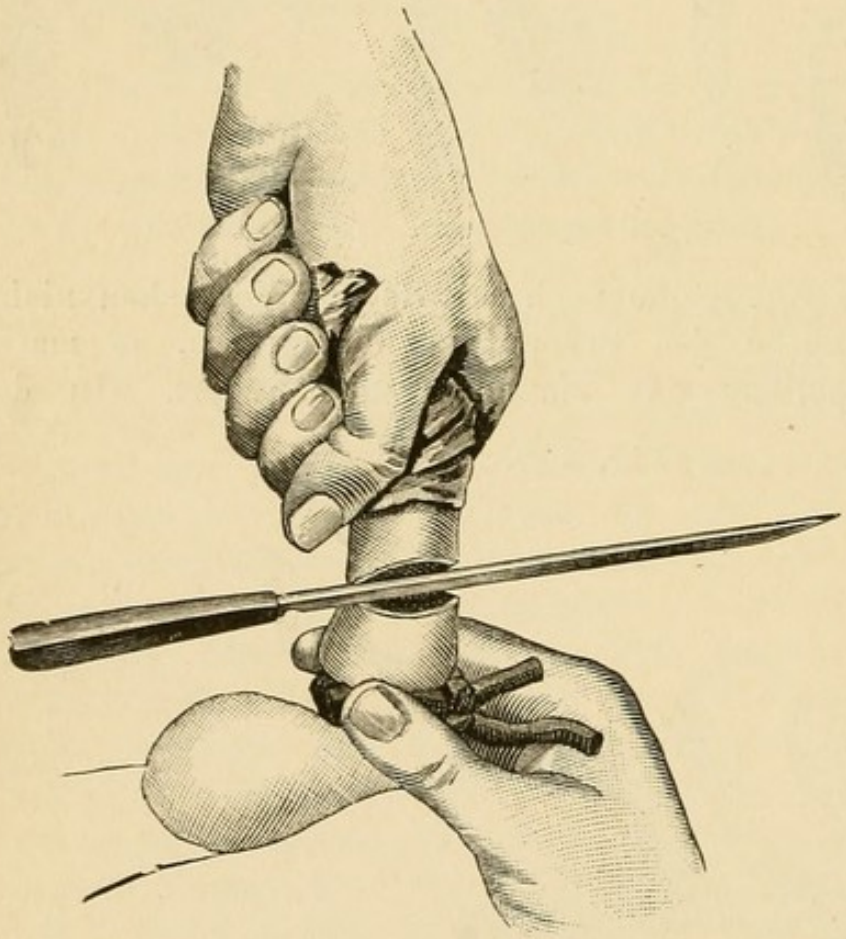

Amputatio penis.

Fig. 589.

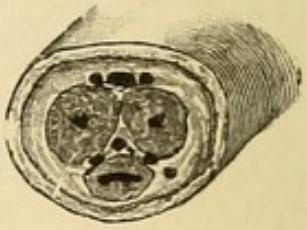

Wundfläche.

Fig. 590.

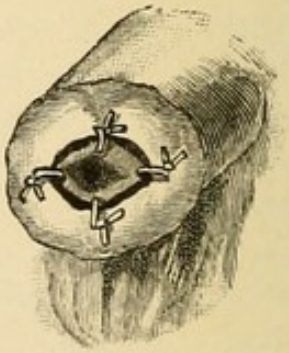

Naht.

1. Während ein Assistent die Wurzel des Penis festhält, erfasst man den in Gaze gehüllten abzulösenden Theil mit der linken Hand, zieht den Penis unter nicht zu starker Spannung der

Haut vom Körper ab und schneidet ihn im Gesunden in einem Zuge mit einem mittelgrossen Amputationsmesser ab (Fig. 588).

2. Dann werden in der Wundfläche (Fig. 589) die Art. dorsales und profundae penis und die Art. bulbosa aufgesucht und unterbunden oder torquirt. Die Blutung aus den corpora cavernosa verhindert man durch mehrfache Umstechungen oder indem man ihre Schnittflächen durch Herüberziehung und Vernähung ihrer Albuginea verschliesst.

3. Nach Lösung des Schlauches und Stillung der etwa noch eintretenden Blutung zieht man, um eine Stenose der Mündung zu verhüten, die Schleimhaut der Urethra etwas hervor, kerbt sie nöthigenfalls an ihrem unteren Rande etwas ein und vereinigt ihren Rand durch vier Knopfnähte mit der äusseren Haut (Fig. 590). Dazwischen kann man nach Bedarf noch einige Nähte hinzufügen.

Bei sehr hoher Amputation muss der Stumpf vor seiner völligen Durchschneidung durch einen Haken oder eine Hakenzange gefasst werden, damit die Schwellkörper nicht unter die Haut zurückschlüpfen können, falls die elastische Umschnürung dieses nicht schon verhindert.

Fig. 591.

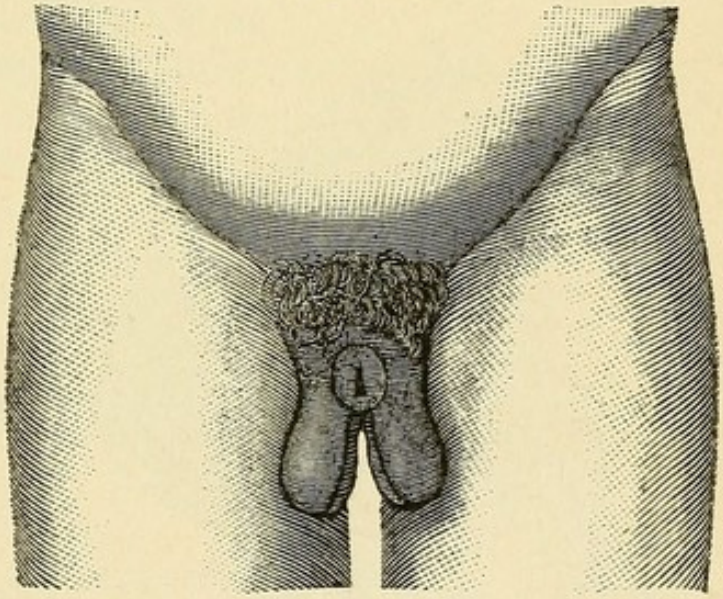

Hohe Amputatio penis mit Spaltung des Scrotums.

Muss bis ins Scrotum hinein amputirt werden, so spaltet man letzteres in der Mittellinie in zwei Hälften und näht den sorgfältig herauspräparirten Harnröhrenstumpf nach unten in den Hautschlitz ein (Fig. 591) oder man zieht den Harnröhrenstumpf durch eine am Damm angelegte Wunde heraus (perineale Urethrostomie, s. a. S. 363). Es wird dadurch die stete Benetzung des Scrotums mit Urin verhütet.

---

Als Verband dient ein Stückchen Jodoformgaze, das über die Wundfläche gelegt, beim Uriniren abgenommen und gleich

darauf erneuert wird. Einen Catheter dauernd einzulegen, ist unnöthig, doch kann mitunter in den ersten Tagen die Harnentleerung durch den Catheter nöthig werden.

---

## Operation der Hydrocele testis.

Das einfachste Verfahren zur Beseitigung des gewöhnlichen Wasserbruches ist

1. **die Punction und Injection von Jodlösung.** Nachdem man sich über die Lage des Hodens, welcher meist an der hinteren Seite der Geschwulst liegt, versichert hat, umfasst man mit der linken Hand von hinten her spannend den Hodensack und stösst mit der rechten Hand einen mittelstarken Troicart durch die vordere Wand nach oben zu gerichtet an einer Stelle ein, wo keine sichtbare Vene verläuft; die Tiefe, bis zu welcher man einstechen will, bestimmt man durch Anlegen der Zeigefingerspitze an die Canüle (Fig. 592). Das Anstechen des Hodens muss vermieden werden.

Fig. 592.

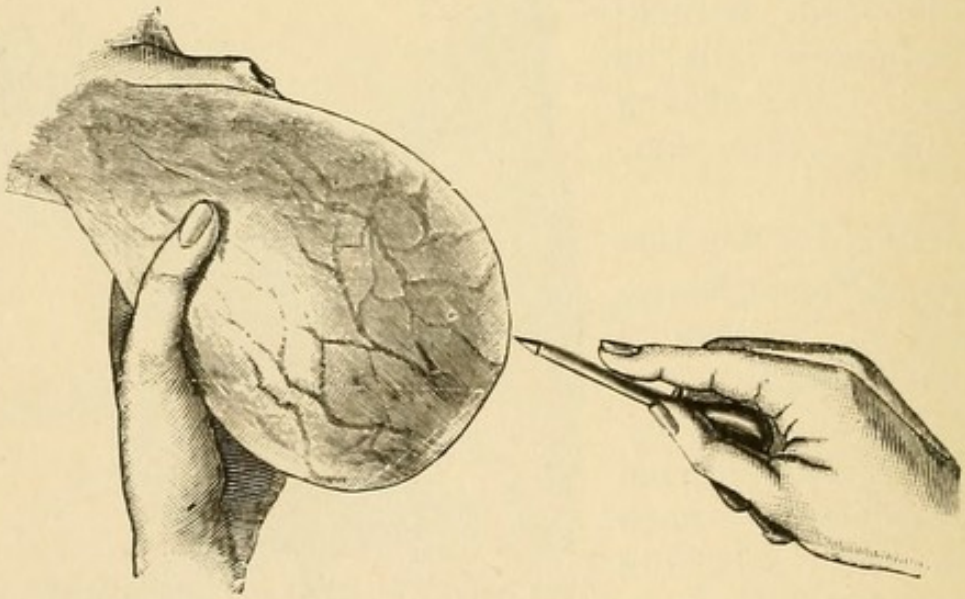

**Punction der Hydrocele testis.**

Indem man den Stachel herauszieht, schiebt man gleichzeitig die Canüle bis an das Schild hinein und lässt nun den Inhalt ausfliessen, wobei man das Anlegen der inneren Oeffnung der Canüle an die gegenüberliegende Wandung durch geschickte Bewegungen zu verhüten hat.

Ist alle Flüssigkeit abgelaufen, so wird die Spitze einer mit 5—10 g Jodtinctur oder Lugol'scher Lösung (Jod. 1,0, Kal. jodat. 2,0, Aq. 24,0) gefüllten Spritze, welche genau in die Canülenmündung passt, in dieselbe eingeführt und ihr Inhalt langsam in die Höhle entleert. Während die Spritze in der Canüle stecken bleibt, sucht der Assistent durch knetende, welgernde Bewegungen die Jodlösung mit der ganzen Höhlenwandung in Berührung zu bringen. Alsdann saugt man durch Anziehen des Spritzenstempels den grösseren Theil der Flüssigkeit wieder heraus.

Nach Entfernung der Canüle wird die kleine Stichwunde durch Jodoformcollodium, Heftpflaster u. A. geschlossen; der Kranke liegt 8 Tage mit leicht gehobenem Scrotum im Bett, erhält dann ein Suspensorium und wird mit der Weisung entlassen, nach Verlauf eines halben Jahres über den Erfolg zu berichten; denn so lange dauert es nicht selten, bis durch den Reiz des Jods nach erneutem (entzündlichem) Erguss die Scheidenhauthöhle vollständig obliterirt ist. Recidive treten nach dieser Operation nur äusserst selten auf. Sie kann daher in ihrer Einfachheit als das Normalverfahren angesehen werden, zumal bei Kindern, die sich noch nicht rein halten.

2. **Die Spaltung mit Umsäumung** (Radicalkur nach von Volkmann) macht man bei Haematocele, Pyocele und bei Hydrocele, wenn die Punction mit Jodinjection ohne Erfolg blieb.

Fig. 593.

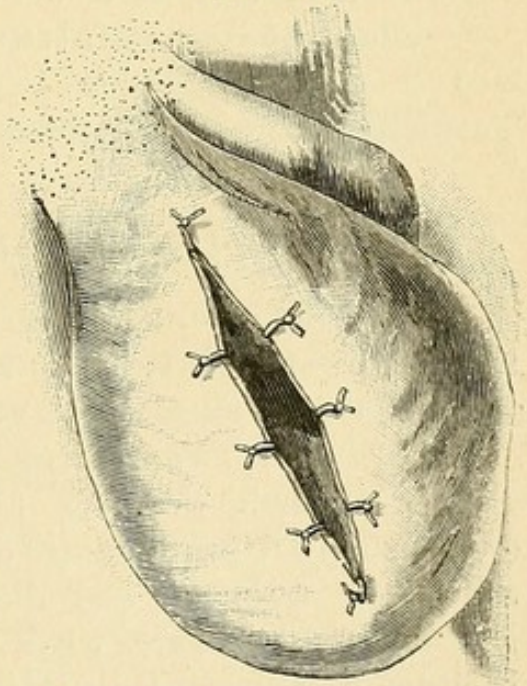

Spaltung der Hydrocele nach von Volkmann.

Nach sorgfältiger Desinfection wird der Hodensack wie zur Punction mit der linken Hand von hinten her umspannt und an seiner vorderen äusseren Seite durch einen 5-10 cm langen Einschnitt bis auf die Scheidenhaut gespalten.

Nach Stillung der Blutung wird nun die vorliegende Tunica vaginalis propria mit dem Messer angestochen und die Oeffnung, der Hautwunde entsprechend, erweitert, während der Inhalt abfliesst. Dann fasst man die Ränder der Scheidenhaut mit der Pincette, zieht sie etwas hervor und säumt dieselben durch

einige Knopfnähte an die Hautränder an (Fig. 593). Der etwa vorgefallene Hode wird in die Höhe zurückgebracht, neben ihn ein kurzes Drainrohr eingelegt, und der vernähte Wundsaum durch weitgreifende Hautnähte nach innen rinnenförmig eingestülpt. Der Rest der Wunde wird mit Jodoformgaze tamponirt und endlich ein typischer Beckenverband oder eine Badehose angelegt. König schneidet die Scheidenhaut ebensoweit wie die äussere Haut ein, besichtigt die Höhle, spült sie gründlich aus und vernäht sie wieder fortlaufend bis auf ein kleines Loch, in das ein Jodoformgazestreifen eingelegt wird.

Unter Umständen, besonders bei Schwarten alter Haematocelen (Vaginalitis proliferans) ist es zweckmässig, entsprechende Stücke der parietalen Scheidenhaut zu reseciren und den Rest mit der äusseren Haut zu umsäumen. Da aber die Heilung immerhin längere Zeit in Anspruch nimmt, so ist die **Totalexstirpation der inneren Scheidenhaut** (von Bergmann) eine Methode, die in kürzerer Zeit eine gründliche Heilung ermöglicht. Von einem entsprechend grossen Hautschnitt aus wird die ganze Tunica vaginalis propria bis nahe an den Hoden und Samenstrang stumpf ausgelöst und in der Nähe des Hodens unter Zurücklassung eines nur kleinen Stückes mit der Scheere abgetrennt; die Hautwunde wird in ganzer Ausdehnung vernäht, ein eingelegtes Drainrohr nach 2 Tagen entfernt. In ähnlicher Weise excidirt man den Sack bei Hydrocele funiculi spermatici.

Die Zusammenfaltung der gespaltenen Scheidenhaut, die Storp um den Hoden legt wie einen Soldatenmantel um den Tornister, ist nur für leichtere Fälle anwendbar und wohl entbehrlich.

---

## Operation der Varicocele.

Die stark erweiterten Venen des Plexus pampiniformis werden exstirpirt, wenn sie grosse Beschwerden machen, welche durch Tragen eines Suspensoriums nicht zu heben sind.

Nachdem das Scrotum des stehenden Kranken durch einen Gummischlauch derartig abgeschnürt ist, dass bei der ersten (schwachen) Umwicklung die Venen durch Stauung stark anschwellen, während erst die nächste Tour völligen Stillstand der Circulation bewirkt, wird nach Eintritt der Narkose ein entsprechend langer Schnitt durch die Scrotalhaut geführt, der die Venenbündel freilegt. Etwa angeschnittene Venenlumina

werden sofort durch Schieberpincetten geschlossen. Die erweiterten Venen werden dann in einer Strecke von einigen Centimetern sorgfältig aus dem sie umgebenden lockeren Bindegewebe herauspräparirt, nach doppelter Unterbindung in der Nähe des Hodens durchschnitten, nach oben hin abpräparirt und nun auch centralwärts nach doppelter Unterbindung abgeschnitten. Die Enden der resecirten Venen kann man mittelst der Ligaturfäden zusammenbinden, auch ein Stück aus der Scrotalhaut wegschneiden, wenn der Hodensack sehr verlängert ist oder noch besser (nach Köhler) die Längswunde des Scrotums quer vernähen, wodurch die Hodensackhälfte bedeutend verkürzt wird.

Fig. 594.

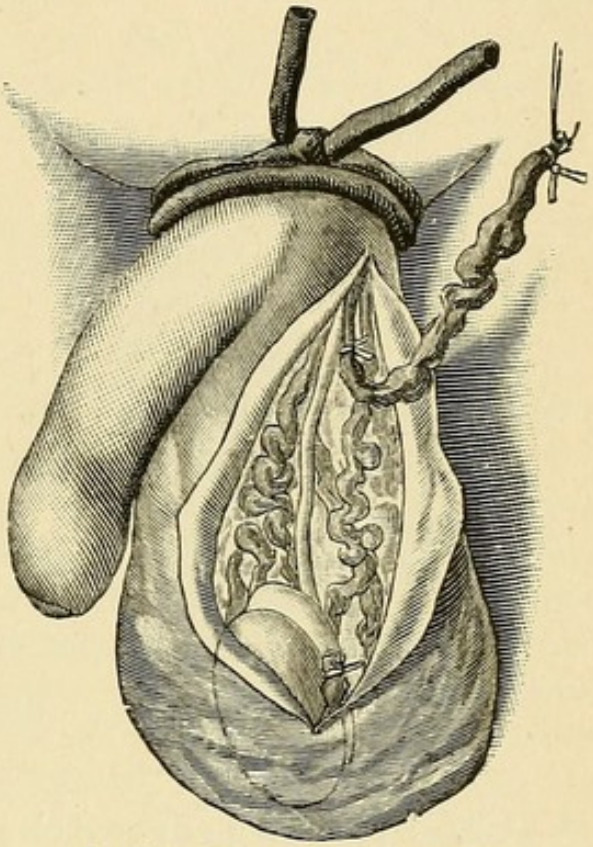

Exstirpation der Varicocele.

Eine oder zwei Venen muss man indess unversehrt lassen, ebenso auch eine Verletzung der Arterien vermeiden, da sonst leicht Nekrose des Hodens erfolgt.

Die Hautwunde wird durch Naht bis auf den unteren Winkel geschlossen und endlich ein antiseptischer Verband angelegt.

Nach Heilung der Wunde muss der Kranke ein Suspensorium tragen.

Die subcutane Unterbindung nach Ricord ist weniger sicher und durch die aseptische Exstirpation wohl ganz verdrängt. Wohl aber kann die doppelte Unterbindung und nachfolgende Durchschneidung der freigelegten Venen versucht werden.

---

## Die Castration.

Die Wegnahme des Hodens ist erforderlich bei Neubildungen und hochgradiger Tuberculose desselben.

1. Nach Anlegung eines elastischen Schnürschlauches um Penis und Scrotum wird der Hodensack in die linke Hand genommen und straff gespannt; Hautschnitt über die Höhe der

Geschwulst schichtweise bis auf die Tunica vaginalis. Bei bestehenden Fistelöffnungen und bei sehr grossen Geschwülsten ist es zweckmässig, durch Wegnahme eines entsprechenden (elliptischen) Hautstücks die erkrankte oder überflüssige Haut zu entfernen (Fig. 595).

Fig. 595.

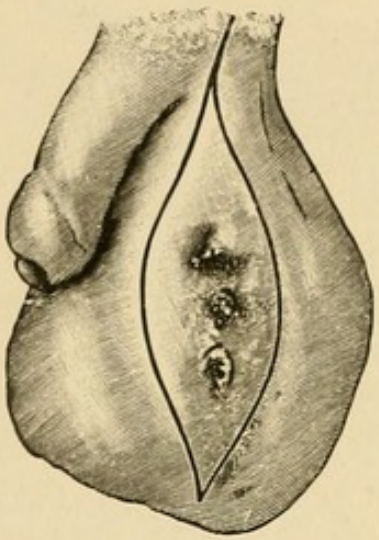

Hautschnitt.

Fig. 596.

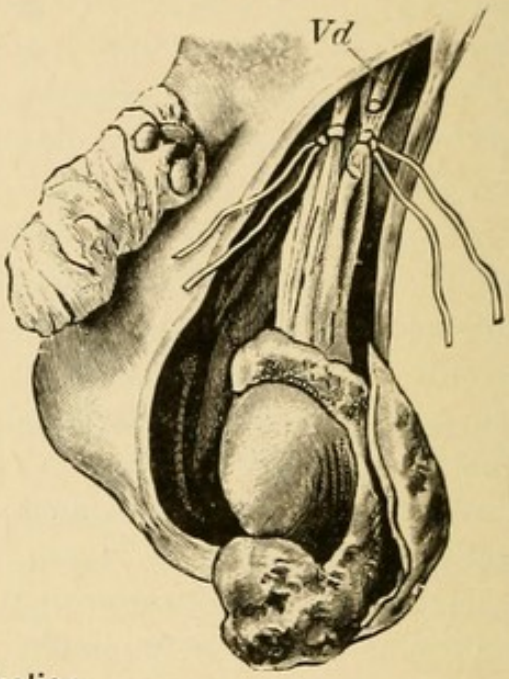


Castration.

Ligatur des Samenstrangs.

*Vd.* = Vas deferens.

2. Spaltung der Scheidenhaut, um durch genaue Besichtigung des Hodens die Diagnose zu sichern. Dann wird der Hode aus seinen Hüllen möglichst auf stumpfem Wege herausgeschält, bis er nur noch am Samenstrang hängt. Muss man bei stärkeren Verwachsungen das Messer gebrauchen, so schneide man immer gegen den Hodentumor und hüte sich durch Verletzung des Septum scroti die Hodensackhöhle der anderen Seite zu eröffnen.

3. Das leicht zu fühlende Vas deferens wird aufgesucht, aus dem lockeren Bindegewebe herausgeholt und durchschnitten.

4. Der Samenstrang wird mit einer Pincette oder dergl. etwa in seiner Mitte durchbohrt, ein doppelter starker Catgutfaden hindurchgeführt, jede Hälfte sehr fest zusammengeschnürt und 1 cm davor abgeschnitten. Um das Zurückschlüpfen des Stumpfes in die Bauchhöhle zu verhüten, lässt man die Fäden dieser Massenligaturen etwa fingerlang im oberen Wundwinkel liegen, wo sie zugleich als Drainage dienen.

5. Die grosse Wunde wird stark ausgespannt gehalten und jedes blutende Gefäss gefasst und unterbunden; darauf vernäht man ihre Flächen durch verlorene Nähte und ihre Ränder durch Knopfnaht, nachdem man die überflüssige Haut mit Scheere oder Messer abgetragen hat. Drainage ist meist unnöthig.

Um das Nähen an der runzeligen und schwer desinficirbaren Scrotalhaut zu vermeiden, kann man auch zuerst den Samenstrang unterhalb des Leistenkanals durch einen längeren Schrägschnitt freilegen und den Hoden durch diese Oeffnung herausluxiren (wie bei Sectionen).

Bei doppelseitiger Castration macht man einen bogenförmigen ⌣ Hautschnitt quer über die Raphe und exstirpirt den grössten Theil des Scrotum.

---

In letzter Zeit hat man bei Greisen auch bei **Prostatahypertrophie** die doppelte Castration ausgeführt (Ramm, White) und dadurch Schrumpfung der Prostata erzielt. Da indessen hierbei nicht selten schwere psychische Störungen eintreten, so empfiehlt sich statt dessen die **Resection des Vas deferens**, Vasectomie (Helferich), ein einfacher und gefahrloser Eingriff, der nöthigenfalls auch ohne Narkose unter Schleich'scher Anaesthesie ausführbar ist: Von einem 3—4 cm langen Hautschnitte über dem zwischen zwei Fingern deutlich fühlbaren rundlichen Strang des Vas deferens in der Gegend der Leistenöffnung oder tiefer, macht man das Vas deferens vom Samenstrange frei, zieht es etwas hervor, schneidet es centralwärts ab und reisst es vom Nebenhoden ab. Das entfernte Stück beträgt oft 8—12 cm. von Büngner empfahl die Evulsion, wobei durch allmählich gesteigerten Zug an dem freigelegten Samenleiter von diesem auch ein grosses Stück seines in der Bauchhöhle verlaufenden Theils herausgerissen wird.

---

# Operationen am Mastdarm und After.

## Die Untersuchung des Mastdarms.

Zur äusseren Untersuchung lässt man am einfachsten den Kranken sich über ein Bett oder einen Tisch bücken, während der Steiss dem Lichte zugekehrt ist; besser ist die Knie-Ellenbogenlage. Dann zieht man die Hinterbacken aus-

einander und lässt den Kranken pressen und drängen, damit der After etwas hervortritt.

Zur inneren Untersuchung führt man einen Zeigefinger, der mit antiseptischer Salbe (Borvaseline) gut schlüpfrig gemacht ist, in den vorher durch ein Clysma gereinigten Mastdarm, langsam und sanft drehend so weit ein, dass man die inneren Flächen

Fig. 597.

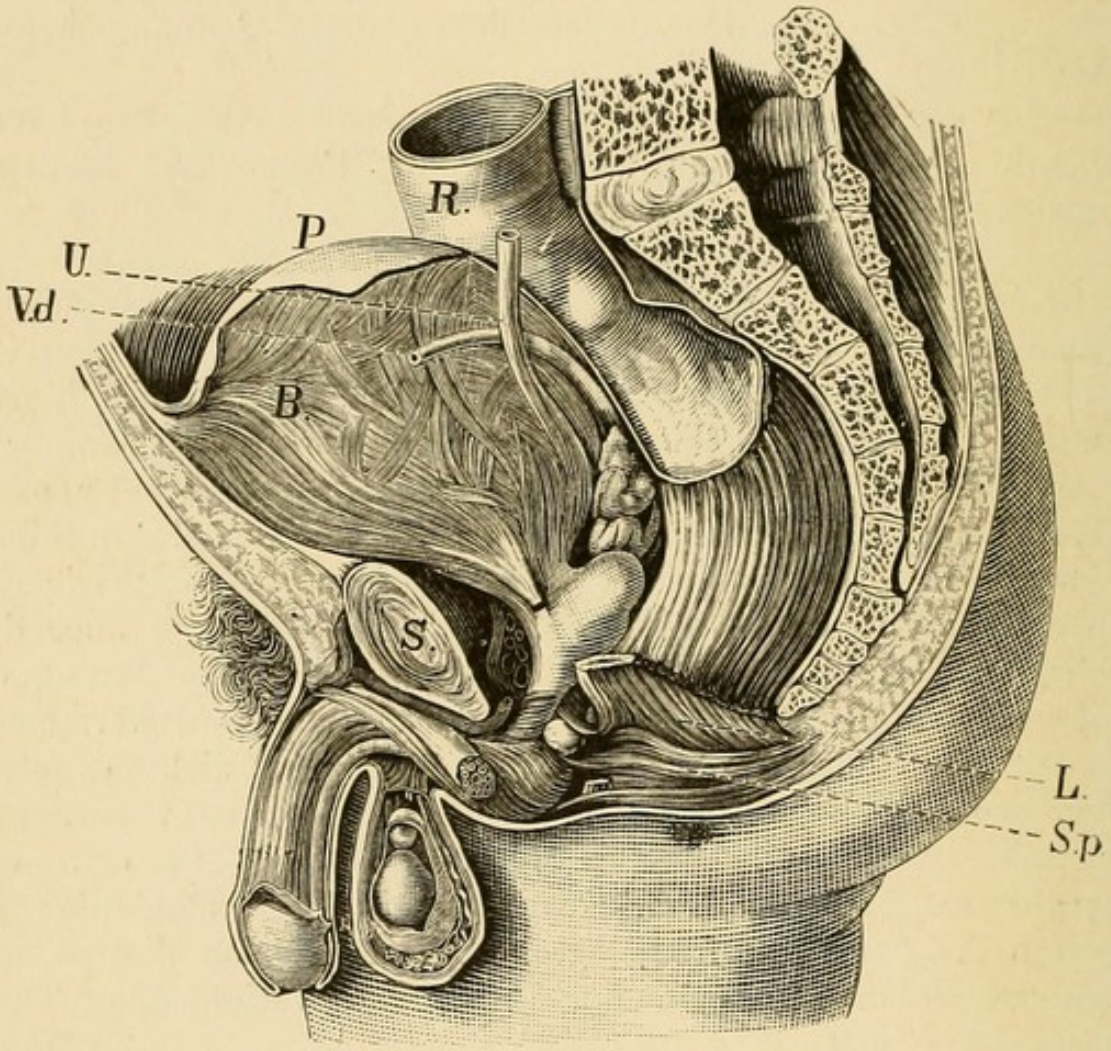


**Anatomie der Beckenorgane.**
*S.* = Symphyse, *R.* = Rectum, *B.* = Blase, *U.* = Ureter, *P.* = Peritoneum, *Vd.* = Vas deferens, *L.* = Levator ani, *Sp.* = Sphincter.

desselben damit abtasten kann. Um die höher gelegenen Abschnitte mit der Fingerspitze befühlen zu können, lässt man den Patienten drängen oder drückt selbst mit der anderen Hand auf den Bauch in der Richtung nach hinten unten.

Ist es aber nothwendig, die innere Mastdarmfläche zu besichtigen, dann muss der Widerstand der Sphincteren über-

wunden werden und dazu bedient man sich der **Mastdarmspiegel** (Specula ani).

Das Speculum nach Fergusson (Fig. 598) besteht aus einer vorn geschlossenen Röhre, deren Innenfläche mit Spiegelglas ausgekleidet ist; der zu besichtigende Theil des Mastdarms wird in den Längsspalt der Röhre eingestellt. Aehnlich ist das Speculum nach Gowlland.

Das Speculum nach Allingham (Fig. 599) ist vierblättrig; seine Arme lassen sich durch Zusammendrücken der Griffe auseinander hebeln und in jeder Weite durch die Schraube in deren Mitte feststellen. Mit diesem Instrument lässt sich der ganze untere Mastdarmabschnitt sehr gut zu Gesicht bringen.

Fig. 598.

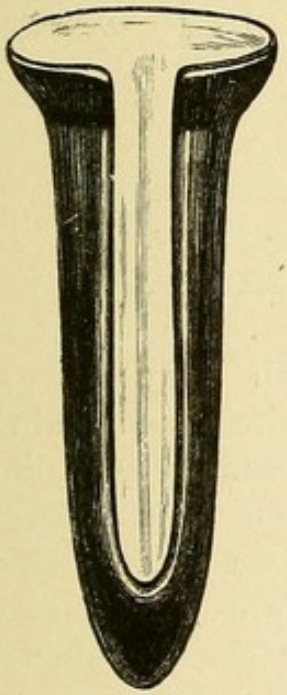

Fig. 599.

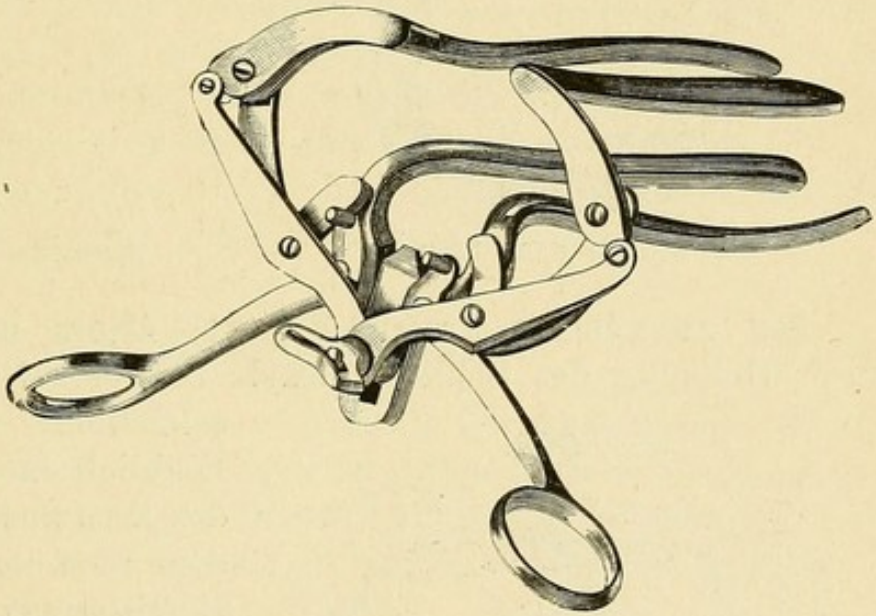

**Mastdarmspiegel**

**nach Fergusson.** **nach Allingham.**

Bei grosser Reizbarkeit des Sphincters und in allen schwierigen Fällen ist es aber rathsam, die Untersuchung in Narkose vorzunehmen. Ist in derselben der Sphincter erschlafft, so lassen sich ohne Mühe die rinnenförmigen Scheidenspiegel nach Sims (Fig. 600) oder Simon (Fig. 601) einführen und damit die ganze innere Fläche des Mastdarms be-

sichtigen. In Knie-Ellenbogenlage bläht sich nach Einführung dieser Specula der Mastdarm durch Luft auf und lässt sich gut übersehen.

Fig. 600.

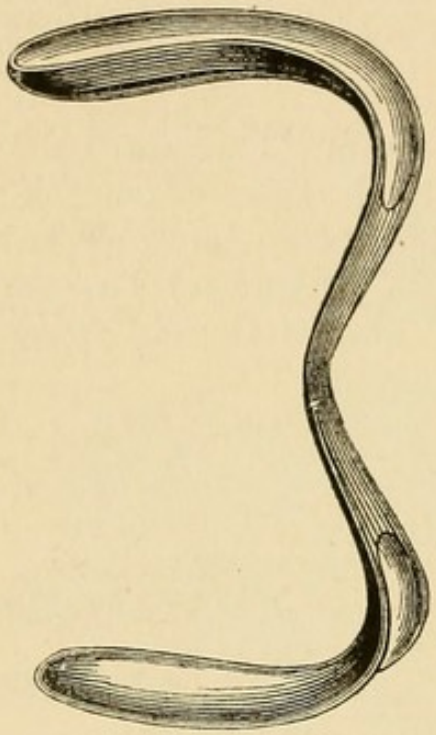

Speculum nach Sims.

Fig. 601.

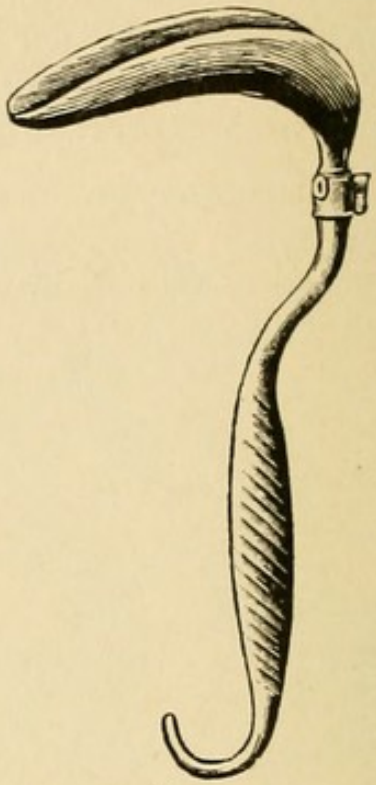

Speculum nach Simon.

**Die gewaltsame Erweiterung des Afters** nach Recamier, durch Dehnung des Schliessmuskels in tiefer Narkose ausgeführt, erleichtert ebenfalls sehr den Einblick in den unteren Theil des Rectums und wird ausserdem auch als Voroperation zur Beseitigung von Mastdarmleiden ausgeführt. Man führt zuerst beide Daumen in den After ein, während die vier Finger auf den Hinterbacken ruhen (Fig. 602); die Daumen werden dann langsam so weit von einander entfernt, bis die Spannung des Afterringes sehr gross wird. Dasselbe Verfahren wird nun in verschiedenen Richtungen wiederholt, bis der ganze Afterring genügend gedehnt ist; der Schliess-

Fig. 602.

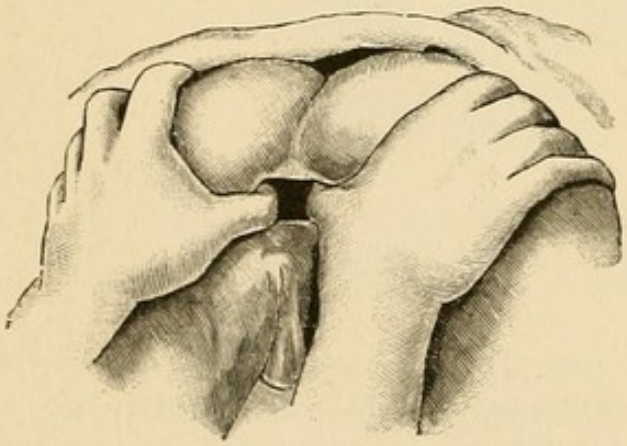

Gewaltsame Erweiterung des Afters.

muskel zerreisst hierbei subcutan, er fühlt sich schliesslich an wie ein gut geklopftes Beefsteak; nach der Operation fliesst nur sehr wenig Blut aus dem After.

In schwierigen Fällen (bei hochsitzenden Neubildungen, Fremdkörpern, Ileus) kann es nothwendig werden, in Narkose **die ganze Hand** (und den Vorderarm) in den Mastdarm einzuführen (Simon). In den vorher erweiterten After schiebt man erst einen, dann mehrere Finger, dann die halbe und endlich die ganze Hand mit vorsichtigen drehenden Bewegungen und allmählich kräftiger werdendem Druck in die Mastdarmhöhle ein. Hat die Hand zusammengelegt nicht mehr als 25 cm im Umfang, so kann man dieselbe in der Regel durch den After eines Erwachsenen hindurchzwängen, ohne die Schleimhaut zu zerreissen.

**Die Sphincterotomia posterior**, der hintere Rapheschnitt, ist nur selten zum Zweck der Untersuchung nothwendig, dagegen erleichtert er manche Operationen an der hinteren Mastdarmwand. Mit einem auf dem Finger eingeführten Knopfmesser spaltet man den ganzen Sphincter in der Raphe nach hinten bis zur Spitze des Steissbeins. Letzteres kann man noch nach unten aussen umbrechen oder ganz exstirpiren (Verneuil).

Die durch diese Operationen bedingte Incontinentia alvi ist in der Regel nach 8—14 Tagen wieder verschwunden.

---

## Die Proctoplastik.

Die Bildung einer Afteröffnung ist nothwendig bei den verschiedenen Formen des angeborenen Afterverschlusses (Atresia ani), um dem angesammelten Darminhalt einen genügenden Ausgang zu verschaffen und so weit es möglich ist, die natürlichen Verhältnisse dabei herzustellen.

Das Kind liegt in Steissrückenlage und wird nicht zu tief narkotisirt, da das mit dem Schreien verbundene Vordrängen der Dammgegend die Ausführung der Operation wesentlich erleichtert; die Harnblase muss zuvor entleert werden.

1. Hautschnitt genau in der Mittellinie, vom Scrotum (hintere Commissur der Labien) bis zur Spitze des Steissbeins.

2. Mit vorsichtigen Messerzügen dringt man allmählich in die Tiefe bis auf die Blindsackkuppe vor, durch deren Wand man das Meconium durchschimmern sieht. Das Bindegewebe rings um dieselbe wird stumpf so weit abgelöst, dass der Blind-

sack etwas heruntersinkt und in Gestalt einer dunkelblauen Blase die klaffende Wunde ausfüllt.

3. Durch zwei in beiden Wundwinkeln angelegte feine Seidenfäden, deren beide Enden in feine Nadeln eingefädelt sind, wird der Blindsack in der Wunde fixirt (Fig. 603) und darauf zwischen diesen Ligaturen der Länge nach gespalten.

Während der Inhalt hervorströmt, lässt man mit einer Dusche so lange warme Borlösung einlaufen, bis dieselbe zuletzt klar abfliesst.

4. Nun zieht man mit einem Häkchen die Schlingen der beiden vorhin eingeführten Fäden aus dem Spalt hervor, trennt sie in der Mitte (Fig. 604 E) und benutzt sie zu 4 Knopfnähten, durch welche vorn und hinten der gespaltene Blindsack an die äussere Haut angeheftet wird (Fig. 604).

Fig. 603.

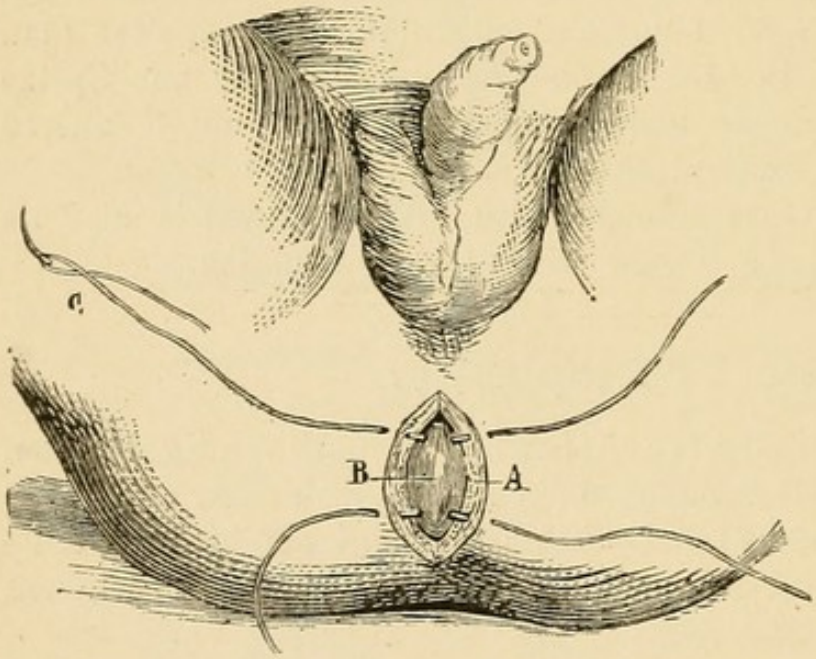


Fig. 604.

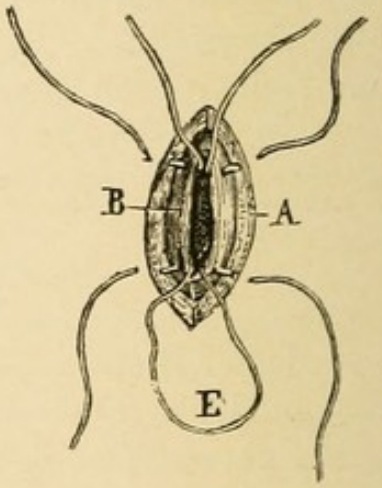


**Proctoplastik.**

Annähen des Blindsacks.

Eröffnung des Blindsacks. Knotung der Fäden.

5. Dann säumt man auch den übrigen Theil der Schnittränder des Mastdarms an die äussere Haut ringsum durch Knopfnähte an (Lippennaht nach Dieffenbach, ähnlich wie Fig. 134), wodurch eine sonst eintretende Afterstenose dauernd verhütet wird.

Selbst wenn die Atresie sich sehr hoch erstreckt, sollte man stets versuchen, durch muthiges Vertiefen des Dammschnittes den Blindsack zu erreichen, nöthigenfalls mit Eröffnung des Peritoneal-

sackes und Exstirpation des Steissbeins, um einen besseren Zugang in die Tiefe zu gewinnen. Man kann dann im Nothfall auch eine tiefhängende Dickdarmschlinge herunterziehen, mit den Wundrändern vernähen und eröffnen. Macleod empfiehlt sogar, in schwierigen Fällen die Bauchhöhle von vorn in der Mittellinie zu eröffnen, den Blindsack aufzusuchen, von seinen Verbindungen zu lösen und von oben her gegen den Dammschnitt hinauszudrängen. Um den Austritt von Meconium zu verhüten, streicht man dasselbe vom unteren Ende nach dem Colon zu, während sich das Kind in Beckenhochlage befindet.

Mündet der Mastdarm in Blase, Harnröhre oder Scheide, so legt man denselben ebenfalls von dem Dammschnitt aus frei, löst das Zellgewebe um die Einmündungsstelle stumpf ab und schneidet hier den Darm mit der Scheere quer ab. Das dadurch entstehende Loch in der Scheiden- oder Blasenwand wird sofort vernäht, das Mastdarmstück aber nach unten in die Dammwunde herabgezogen und hier befestigt (Rizzoli).

Wenn es auf keine Weise gelingen will, den After an seiner natürlichen Stelle anzulegen, dann muss, um das Leben des Kindes zu erhalten, ein Leistenafter angelegt werden (s. S. 290).

---

## Stricturen des Mastdarms.

Verengerungen des Mastdarmrohres erkennt man am sichersten mit dem eingeführten Finger; sitzen dieselben höher, so müssen Bougies eingeführt werden (ähnlich denen auf S. 354), dringen diese in die Strictur ein, so fühlt man beim Zurückziehen, dass ihre Spitze festgehalten wird. Besser noch sind die an einem Fischbeinstabe befestigten Elfenbeinoliven (Fig. 605, s. a. Fig. 354), bei deren Anwendung man deutlich das Gefühl des plötzlich überwundenen Widerstandes hat, wenn sie durch die Verengerung hindurchgegangen sind. Sie erschlaffen bei längerem Einlegen auch nicht so sehr den Sphincter.

Bei diesen Untersuchungen befindet sich der Kranke am besten in Knie-Ellbogenlage oder Beckenhochlagerung, um die Eingeweide aus dem kleinen Becken möglichst herauszubringen, da man sonst sehr leicht durch Faltenbildungen u. dergl. getäuscht wird.

Die langsame Dehnung durch Bougies geschieht am besten mit Olivensonden oder Glasbougies (Fig. 605, 606) nach den bei den Harnröhrenstricturen besprochenen Grundsätzen.

Die Bougies werden nicht zu oft (alle 2—4 Tage) eingeführt und jegliche Gewalt soll dabei vermieden werden, da ein leichter,

Fig. 605.

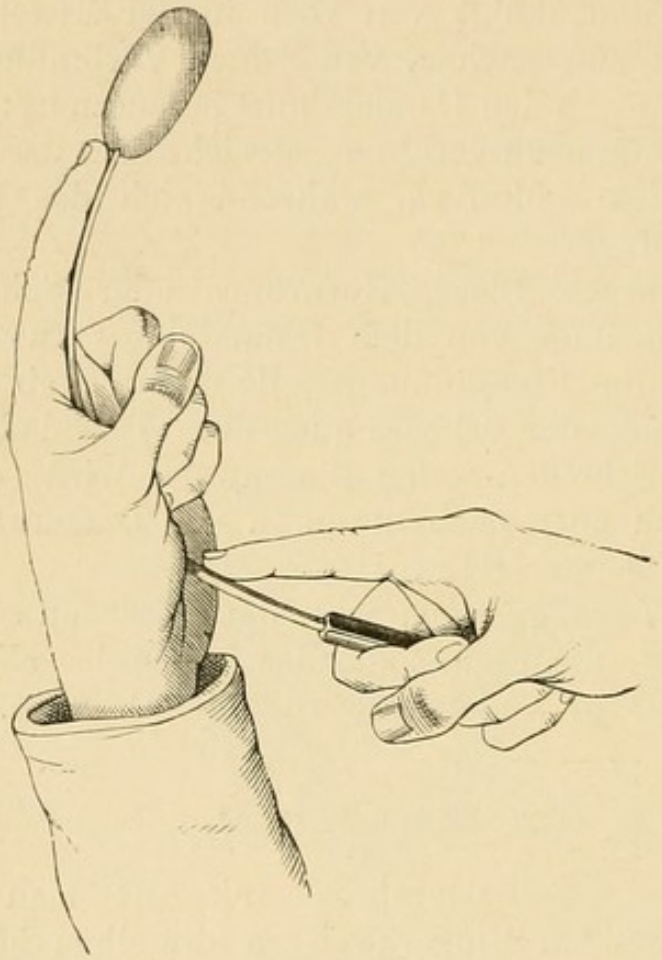

Olivensonde für den Mastdarm nach Bushe.

Fig. 606.

Glasbougie.

vorübergehender Druck am wirksamsten das festere Stricturgewebe beeinflusst.

Die gewaltsame Dehnung darf man nur mit der langsam und vorsichtig eingebohrten Zeigefingerspitze vornehmen; erweist sich das Gewebe als sehr fest, so kann man den Rand desselben ganz oberflächlich und an mehreren Stellen mit einem Bruchmesser einkerben (wie den Bruchring bei der Herniotomie, **Rectotomia interna**).

Nach tieferen Einschnitten, die etwa die ganze Mastdarmwand durchtrennen und damit den Beckenraum eröffnen, folgt leicht fortschreitende Phlegmone mit tödtlichem Ausgang.

Bei hochsitzenden Stricturen empfiehlt sich die **Rectotomia externa** (Sonnenburg): Nach Freilegung der hinteren Mastdarmfläche mit Resection des Steissbeins und Kreuzbeins (s. S. 427) wird die Verengerung von aussen nach innen in ihrer ganzen Ausdehnung gespalten; der Sphincter bleibt unversehrt. Die Wunde wird tamponirt und heilt sehr langsam (nach Art der Urethrotomia externa), der Narbenzug bringt allmählich gesunde Darmtheile nach unten.

In ganz schlimmen Fällen muss man eine Colostomie, oder wenn gar keine Hoffnung auf Besserung der Strictur besteht, einen Leistenafter anlegen.

### Stricturen des Afters

lassen sich nur sehr selten durch eine langwierige Bougirkur dauernd beseitigen; besser ist es, in geringeren Graden den After durch einen Längsschnitt zu spalten und die Wunde in der Quere zu vernähen. Bei engeren Stricturen empfiehlt es sich, den After nach vorn und hinten in der Mittellinie zu spalten, die Mastdarmschleimhaut ringsum so weit abzulösen, dass sie in die Hautwunde herabgezogen werden kann und hier mit der äusseren Haut, besonders an den Wundwinkeln, genau zu vernähen (wie bei der Stomatoplastik S. 85 beschrieben ist).

Erstreckt sich das Narbengewebe weit in das Rectum hinauf bei normaler äusserer Haut, dann bildet man nach medianer Spaltung aus letzterer zwei zungenförmige Lappen, deren Spitze gegen den After gerichtet ist, löst dieselben von ihrer Unterlage ab, zieht sie über die klaffenden Spalten herüber ins Rectum hinein und befestigt sie hier mit feinen Nähten (Dieffenbach).

---

## Die Operation der Mastdarmfistel

besteht in der Spaltung der Wand des ganzen Fistelkanals von einer Mündung bis zur andern; dies ist das einfachste, rascheste und sicherste Mittel, eine Fistel radical zu heilen.

Nachdem der Kranke mehrere Tage hindurch gehörig abgeführt hat, wird er in Seitenlage oder Steinschnittlage narkotisirt.

1. Zunächst muss die innere Mündung der Fistel aufgesucht werden.

Oft fühlt man die letztere dicht über dem Sphincter als einen kleinen härtlichen Wulst, gegen den man durch die äussere Oeffnung eine Sonde (Fig. 608) hindurchschieben kann.

Fig. 607.

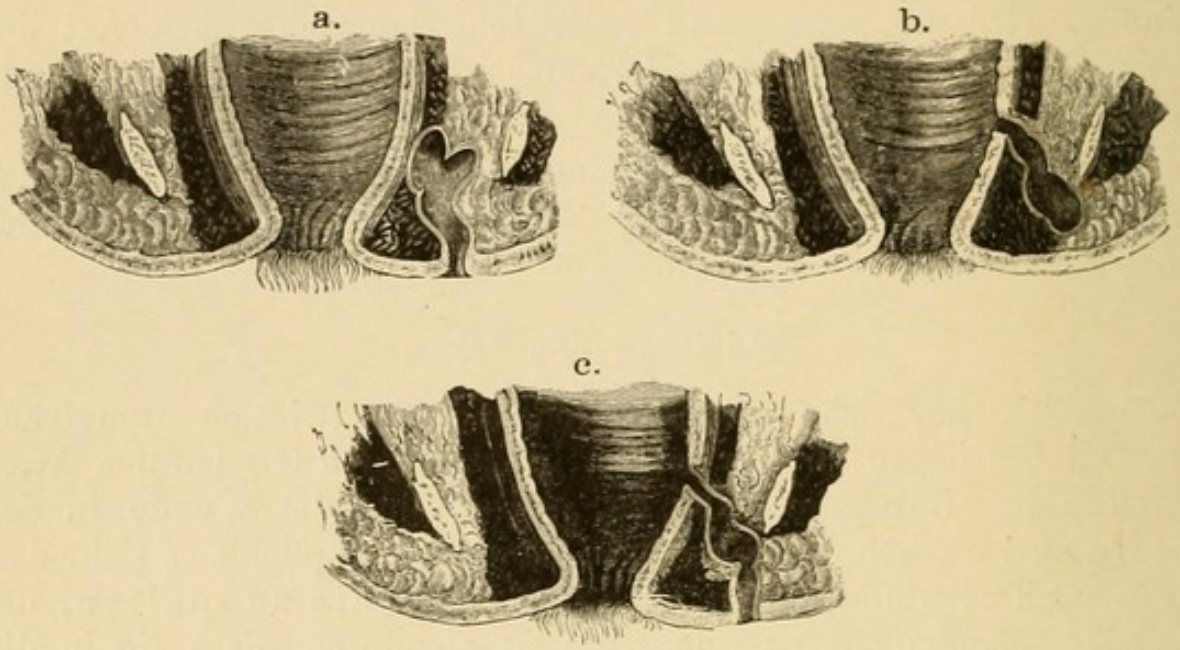


**Fistula ani.**

*a*) externa incompleta, *b*) interna incompleta, *c*) completa.

Sehr feine, hochsitzende innere Mündungen macht man aber am schnellsten durch Einspritzung von milchigen Lösungen (Milch, Creolin) sichtbar: Während ein Mastdarmspiegel (z. B. Fig. 598) eingeführt ist, spritzt man durch die äussere Fisteläffnung mit einer kleinen Spritze die Lösung unter mässigem Drucke ein: in der Regel dringt dann dieselbe aus der Mastdarmwand in feinem Strahle hervor; auf diese Weise erkennt man auch das Vorhandensein mehrerer innerer Oeffnungen.

Fig. 608.



**Mastdarmfistelsonde.**

2. Nun führt man eine zinnerne biegsame Knopfsonde, deren Schaft gerillt ist, vorsichtig und ohne grosse Gewalt durch die äussere Oeffnung gegen die Mastdarmhöhle zu, und erweitert

im Nothfalle die enge innere Mündung durch Andrängen des Sondenknopfes so, dass derselbe im Mastdarm sichtbar wird. Während man nun mit dem eingeführten Zeigefinger die Sondenspitze nach unten biegt (Fig. 609) und aus dem After hervordrängt, schiebt man die Sonde weiter durch: Alle zwischen den beiden Mündungen liegenden Weichtheile befinden sich als dicke Falte auf der Sonde vor dem After und werden leicht mit einem in der Sondenfurche entlang geschobenen spitzen Messer durchschnitten (Fig. 610) oder mit dem Thermokauter oder der galvanokaustischen Schneideschlinge durchtrennt.

Fig. 609.

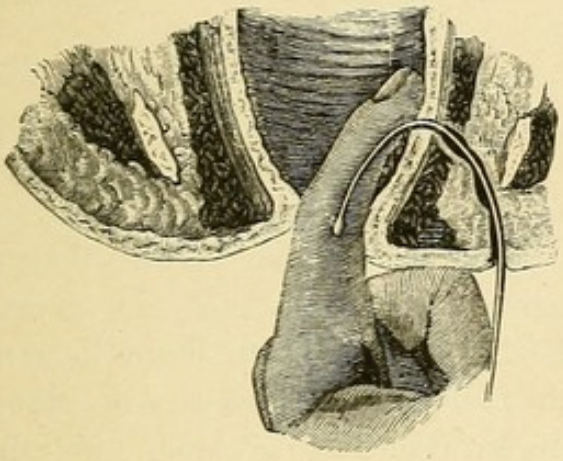

Fig. 610.

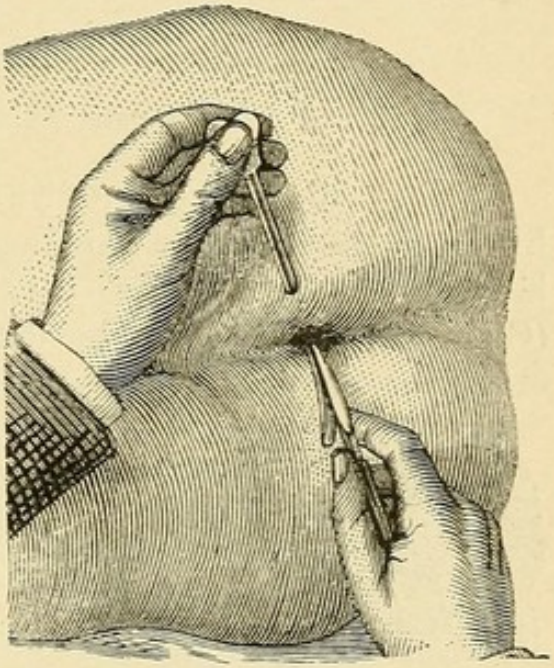

**Operation der Mastdarmfistel.**

3. Die Wandungen des gespaltenen Fistelganges werden gründlich mit dem scharfen Löffel ausgeschabt und als Verband

Fig. 611.

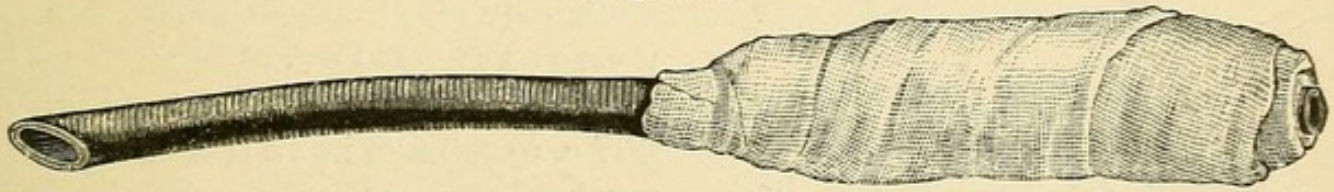

**Stopfrohr für den Mastdarm.**

ein dickes, mit Jodoformgaze umwickeltes Stopfrohr (Fig. 611) eingeschoben, welches durch seinen Druck die meist unerhebliche

Blutung stillt, die Wundränder auseinander drängt und ihre zu frühzeitige Verklebung hindert, da die Wunde vom Grunde her sich durch Granulationen schliessen soll.

Fig. 612.

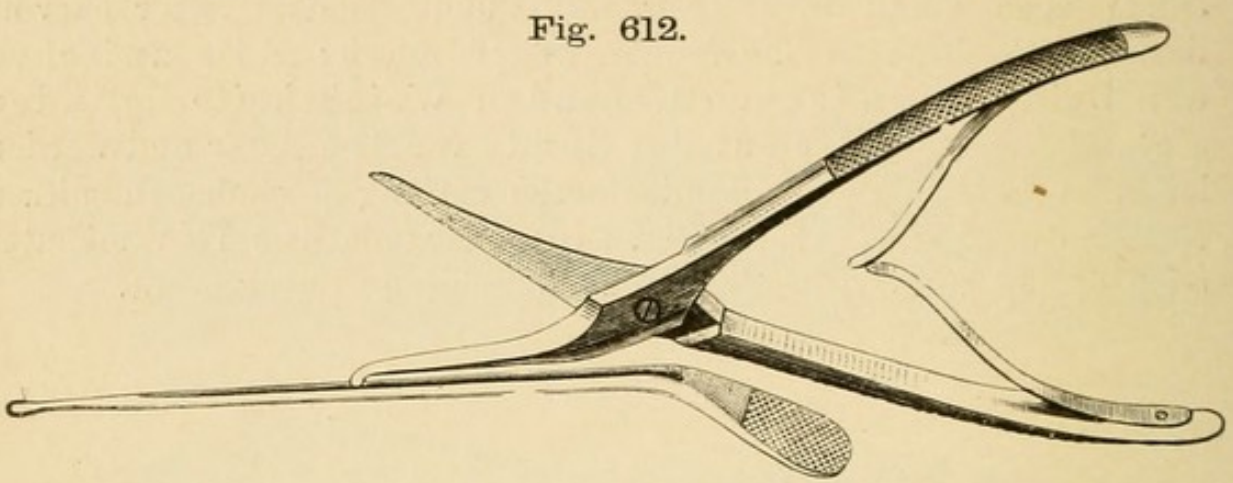

**Sonde und Scheere nach Allingham zur Spaltung der Mastdarmfistel.**

Sitzt die innere Mündung in schwieliger Umgebung so hoch, dass sich die Sondenspitze nicht vor den After bringen lässt, dann kann man entweder einen hölzernen Hohlkehlstab (Gorgeret, Fig. 613) in den Mastdarm führen, um die gegenüberliegende Wand desselben zu schützen, wenn man mit einem langen spitzen Messer auf der Hohlsonde entlang schneidet oder die Scheere nach Allingham benutzen, deren einer geknöpfter Arm in einer tiefgerillten Hohlsonde entlang gleitet (Fig. 612). Finden sich mehrere äussere oder mehrere innere Mündungen, so müssen dieselben sämmtlich gespalten und mit einander vereinigt werden; unterminirte, livide Hautbrücken werden weggeschnitten.

Fig. 613.

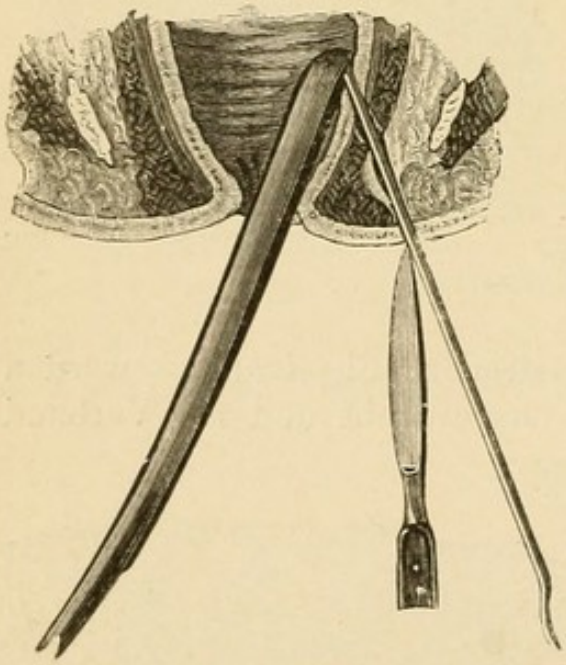

**Spaltung der unvollständigen Mastdarmfistel.**

Unvollständige Fisteln (Fig. 607 *a*, *b*) müssen in vollständige verwandelt werden.

Lässt sich die innere Mündung nicht nachweisen, so durchbohrt man mit dem Sondenknopf die Mastdarmwand an der dünnsten Stelle und fängt die Sonde mit dem

eingeführten Finger oder mit der Höhlung eines Gorgerets auf (Fig. 613) und durchschneidet dann alle dazwischen liegenden Theile.

Fehlt die äussere Mündung und deutet nur eine härtere druckempfindliche, leicht hervorgewölbte Stelle darauf hin, dass hier der Abscess durchbrechen werde, so gelingt es oft mit einer hakenförmig gebogenen Sonde durch die innere Mündung den Sondenknopf bis gegen die Haut zu schieben und auf ihm einzuschneiden; wo nicht, so sticht man ein spitzes Messer in die harte Stelle ein, bis man auf Eiter kommt, sondirt von der Abscesshöhle aus die innere Mündung und spaltet alles vorliegende Gewebe.

Die Durchtrennung der Fistel durch die seidene oder elastische Ligatur ist langwierig und nicht ohne Gefahr.

Wohl aber kann man nach der Spaltung das indurirte Gewebe des Fistelganges vollständig exstirpiren und die Wundflächen sofort durch die Naht wieder vollständig vereinigen (Stephan Smith, Lange).

---

## Der Prolapsus recti

geht bei Kindern oft dauernd zurück, wenn man sie an heftigem Pressen verhindert und den vorgefallenen Mastdarm nach jeder Stuhlentleerung sorgfältig mit den eingeölten Fingern zurückschiebt.

Den entzündlichen Zustand der Schleimhaut und die Erschlaffung der Gewebe beseitigt man durch Bestreichen der vorgefallenen Schleimhaut mit dem Höllensteinstift oder dem Thermokauter in radiären Streifen.

Führt dieses Verfahren nicht zum Ziele, so nimmt man in Narkose eine energische Aetzung der ganzen Schleimhaut mit rauchender Salpetersäure vor, mit welcher man, ohne die Afterhaut zu berühren, die gut abgetrocknete Schleimhaut so lange betupft, bis sich ein trockener grüner Schorf gebildet hat; dann schiebt man den Vorfall mit einem Stopfrohr zurück und zieht die Hinterbacken durch einen breiten Heftpflasterstreifen darüber zusammen.

Erwachsene können einen Mastdarmträger gebrauchen (Fig. 614), einen elastischen Kautschukball, der durch Gurte gegen die Afteröffnung angedrückt wird. Durch gründliche Verschorfung oder Ausschneidung grosser myrthenblattförmiger Stücke mit nachfolgender Naht (Dieffenbach) lässt sich mitunter ein nicht zu grosser Vorfall dauernd beseitigen. Auch die Ver-

kleinerung des Afters durch eine Schnürnaht oder durch einen subcutan angelegten Ring aus dickem Silberdraht hat oft guten Erfolg gehabt (Thiersch). Gersuny löste den unteren Theil des Mastdarms ab, drehte ihn um die Längsachse so lange, bis die Lichtung knapp für einen Finger durchgängig ist und nähte ihn in dieser Lage wieder ein.

Fig. 614.

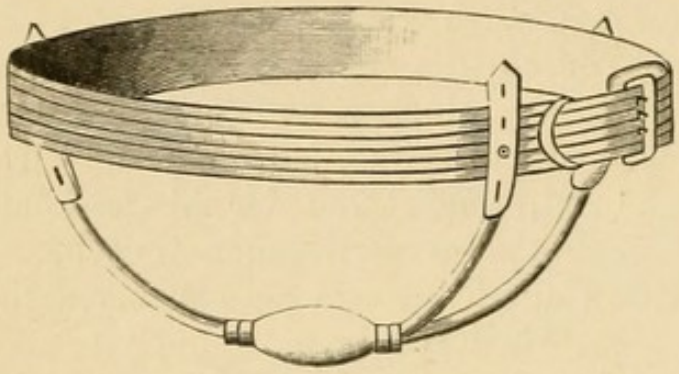

Mastdarmträger.

In hartnäckigen Fällen ist aber die **Resection des ganzen Prolapsus** das beste und sicherste Verfahren, namentlich wenn die Reposition unmöglich oder wegen beginnender oder bestehender Gangrän gefährlich ist.

In den möglichst weit hervorgepressten Darm wird ein an seinem oberen Ende mit einer seichten Querfurche versehener Holzstab, Mastdarmbougie o. A. so tief eingeschoben, dass der Vorfall mit einem dünnen Kautschukschlauch dicht vor dem After um die Furche umschnürt werden kann (von Esmarch). Etwa im Vorfall befindliche Darmschlingen müssen zuvor zurückgeschoben sein. Nun durchschneidet man unter künstlicher Blutleere 2 cm vor dem Schnürschlauch vorsichtig und schichtweise die ganze Darmwand und vernäht nach Unterbindung aller sichtbaren Gefässe zunächst die Serosae und dann (nach Lösung des Schlauches) auch die Musculares und die Mucosae mit einander. Statt des Bougies schiebt man dann ein Stopfrohr ein und reponirt damit den vernähten Darm.

Mikulicz verfuhr in ähnlicher Weise folgendermaassen:

1. Nachdem durch die Kuppe des Vorfalls zwei tiefgreifende Fadenschlingen zum Festhalten des Darms gelegt sind, wird 1—2 cm vor der Analfalte zunächst der vordere Umfang des äusseren Darmrohres schichtweise quer durchtrennt, bis die seröse Fläche des inneren Darmrohres freiliegt. Finden sich hierbei in der eröffneten Peritonealtasche Eingeweide, so müssen dieselben, nöthigenfalls nach Erweiterung des Afters, zurückgebracht werden.

2. Durch Knopfnähte werden die einander zugekehrten Flächen der beiden Darmrohre an ihrer peritonealen Seite genau mit einander vereinigt, bis die Peritonealhöhle an dieser Stelle vollständig abgeschlossen ist.

3. Nun durchschneidet man schichtweise den vorderen Umfang des inneren Darmrohres und vereinigt beide Darmrohre in der ganzen Schnittlinie durch tiefgreifende, alle Schichten fassende Knopfnähte, deren Enden lang bleiben.

4. Endlich wird schichtweise der hintere Umfang beider Darmrohre durchtrennt, die Gefässe des dazwischen liegenden Mesocolons werden unterbunden, und, schrittweise der Durchschneidung folgend, die Schnittränder durch tiefgreifende Nähte mit einander vereinigt (s. a. S. 292, Darmnaht).

5. Nach Abschneidung aller Fäden wird der leicht mit Jodoform bepuderte Stumpf vorsichtig in den After zurückgeschoben. Stopfrohr und Verband sind entbehrlich.

Hat das äussere Rohr einen viel grösseren Umfang als das innere, so lässt man im hintersten Abschnitt einen zwickelförmigen Spalt offen, in den man einen Streifen Jodoformgaze steckt.

Helferich macht diese Resection rascher und leichter, indem er die vordere und hintere Wand des Vorfalls vollständig der Länge nach spaltet, in den Enden dieser Schnitte je eine Naht durch sämmtliche Schichten anlegt, die Basis der gebildeten Lappen mit Matratzennähten durchsticht und davor quer abschneidet.

Bogdanik u. A. umgehen beim Prolaps, der sich noch zurückbringen lässt, die Resection dadurch, dass nach Eröffnung der Bauchhöhle das invaginirte Darmstück zurückgezogen und in seiner richtigen Lage am Peritoneum durch einige Nähte, welche die Schleimhaut nicht durchdringen, befestigt wird (**Colopexie**, Bogdanik). Den unteren Theil des Mastdarms kann man nach Spaltung der Haut vom After bis zum Steissbein mit einigen Seidennähten am Knochen festnähen (**Rectopexie**, Verneuil). Lange legte in Knie-Ellenbogenlage mit erhöhtem Steiss durch Spaltung der Afterfurche und Resection des Steissbeins die hintere Fläche des Rectum frei und bildete durch versenkte Etagennähte eine tiefe, nach innen vorspringende Längsfalte des Rectum (**Rectoplicatio**). Nach Vernähung der durchschnittenen Fasern des Levator und Sphincter ani wird auch die Hautwunde geschlossen und das Steissbeinloch tamponirt.

Um den erweiterten After zu verengern, führt die Cauterisation mit dem Glüheisen und die radiäre Ausschneidung mehrerer Falten (Dupuytren) nur selten zum Ziele. Wirksamer ist die Ausschneidung eines grossen Keiles aus der vor-

gefallenen Schleimhaut, dem After und der äusseren Haut mit nachfolgender Naht (Dieffenbach).

## Operation der Haemorrhoiden.

Wenn die Phlebectasien des Plexus haemorrhoidalis sowohl durch ihre Grösse und Anzahl als durch ihre Neigung zu Blutungen beschwerlich werden, ist es gerathen, dieselben zu beseitigen; dieses geschieht am besten und gründlichsten durch die **Exstirpation der Knoten** in folgender Weise:

Nachdem der Kranke mehrere Tage zuvor ausgiebig laxirt hat, wird unmittelbar vor der Operation ein Einlauf von recht warmem Wasser gegeben, welches in einen mit heissem Wasser gefüllten Nachttopf wieder herausgepresst wird, wobei alle Knoten (intermediäre und innere) hervorzutreten pflegen. Darauf wird der Kranke tief narkotisirt und in Steinschnittlage gebracht. Leichtere Fälle lassen sich aber auch unter Schleich'scher Anaesthesie operiren.

1. Der Afterring wird gewaltsam erweitert (s. Fig. 602) und ein grosser an einem starken Seidenfaden befestigter Schwamm

Fig. 615.

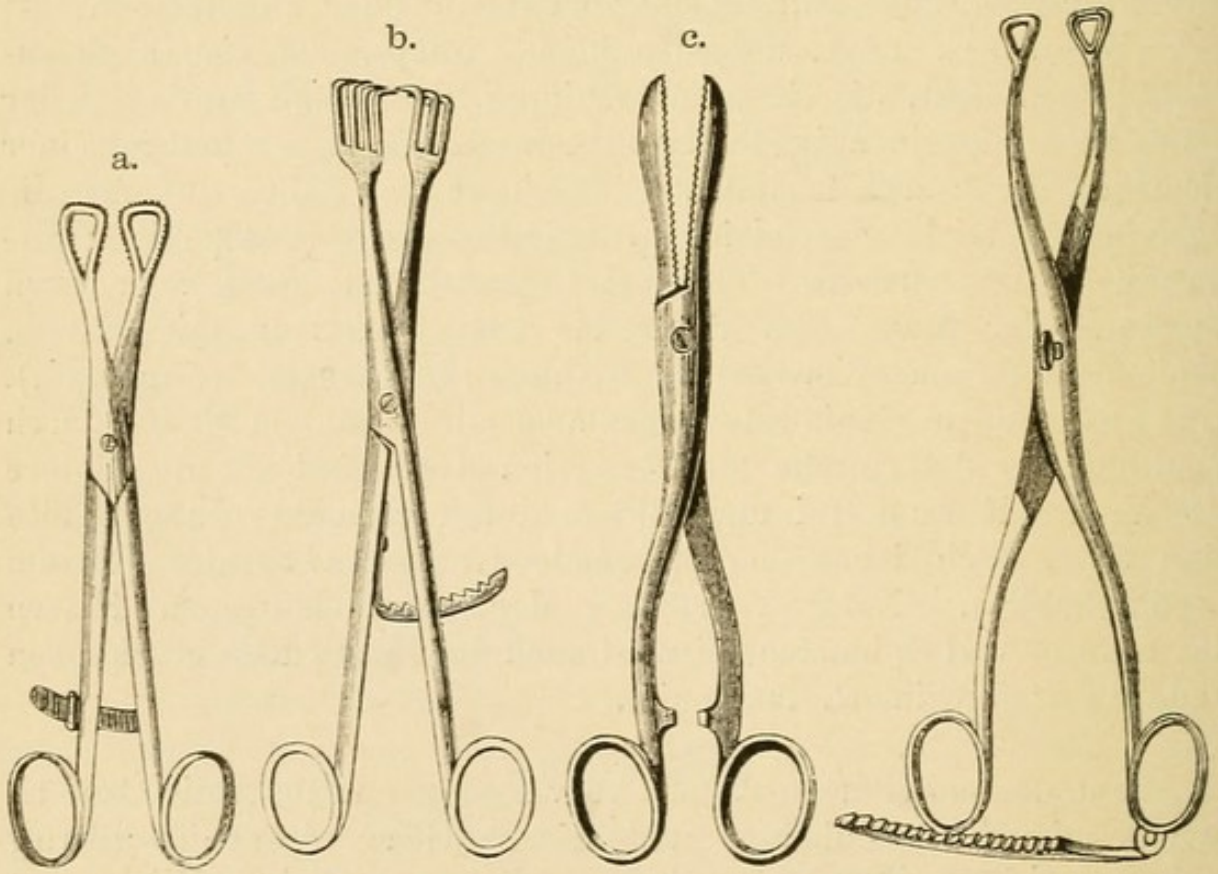


Fasszangen für Haemorrhoidalknoten

nach Smith. nach Curling. nach Hahn. nach Luer.

hoch hinauf in den Mastdarm eingeführt; letzteren spült man mit warmer antiseptischer Lösung (Bor, Salicyl) gründlich aus.

2. Nun werden sämmtliche grössere Knoten, äussere wie innere, mit Klemmzangen (Fig. 615) gefasst und hervorgezogen; durch das Gewicht der herabhängenden Zangen sind sie am Zurückschlüpfen verhindert.

3. Nach einander wird die Basis jedes einzelnen Knotens an der Aussenseite durch tiefes Einschneiden mit einer gut schneidenden Scheere (Haemorrhoidenscheere nach Allingham, Fig. 616) oder mit dem Messer zuerst vom Schliessmuskel abgelöst,

Fig. 616.

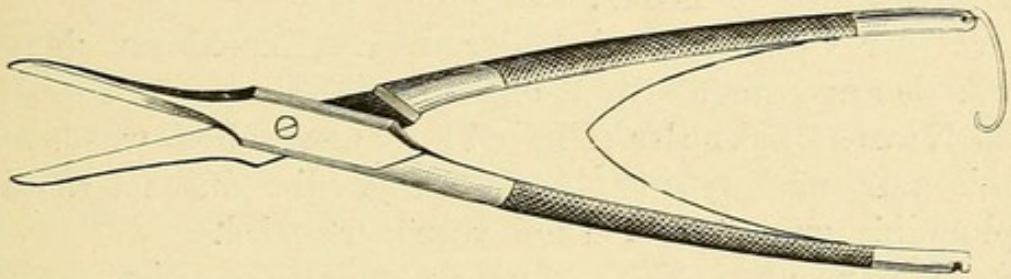

Haemorrhoidenscheere nach Allingham.

stark hervorgezogen und die Schleimhaut oberhalb der Basis mit einer Matratzennaht an die äussere Haut herangezogen (Fig. 617),

Fig. 617.

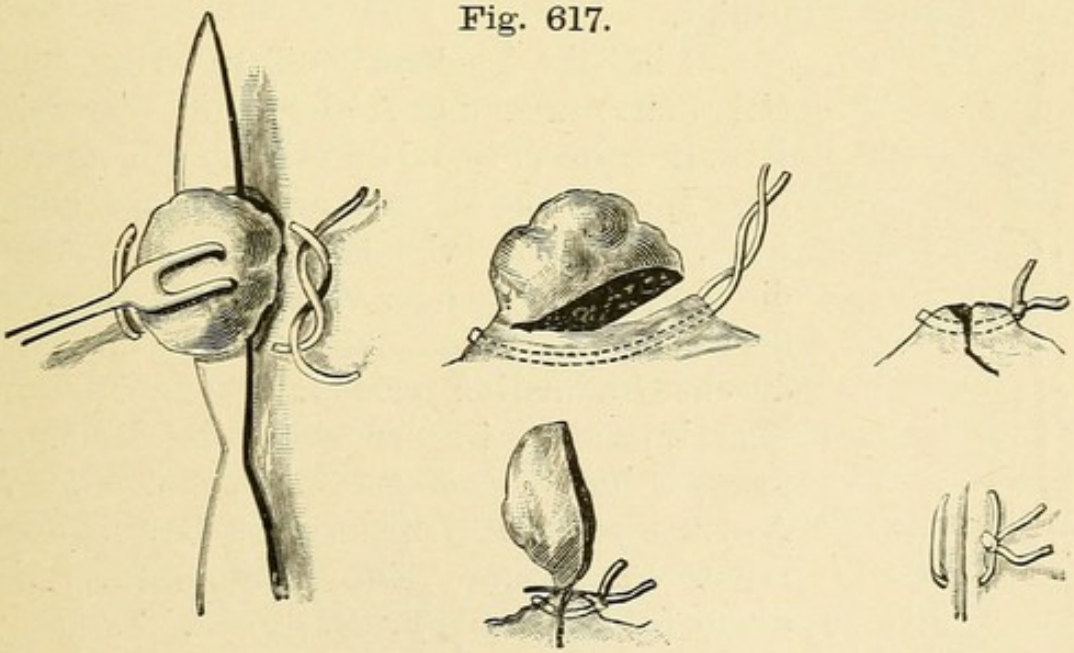

Exstirpation eines Haemorrhoidalknotens.

dann schneidet man den Knoten vor dem Faden ab, unterbindet die spritzenden Gefässe und schliesst die Wunde durch Knotung

der Matratzennaht; die etwa noch klaffenden Wundränder werden nach Betupfung mit Sublimatlösung durch Catgutknopfnähte genau vereinigt. In derselben Weise werden alle Knoten, innere wie äussere, abgetragen.

Unter Umständen kann man so die ganze entartete Afterschleimhaut in einzelnen Abschnitten exstirpiren und die Mastdarmschleimhaut ringsum an die äussere Haut genau annähen, während die Nahtfäden zur besseren Handhabung lang bleiben und strahlenförmig um den After ausgebreitet werden. Um aber später eintretende Narbenstenosen zu verhüten, ist es rathsam, einige schmale Schleimhautbrücken zwischen den exstirpirten Knoten unversehrt zu lassen.

Nach der Operation wird der in den Mastdarm eingeführte Schwamm herausgezogen und ein dickes, mit Jodoformgaze umwickeltes Kautschukrohr (Fig. 611) eingeschoben, welches liegen bleibt bis zur nächsten Stuhlentleerung, die durch Darreichung von Opium bis zum 6.—8. Tage verzögert wird.

Die in der ersten Zeit nach der Operation meist auftretende krampfhafte Harnverhaltung (Spasmus urethrae) wird durch Opium und warme Umschläge in der Schamgegend oder rascher durch vorsichtige Einführung eines nicht zu dünnen Catheters beseitigt.

Fig. 618.

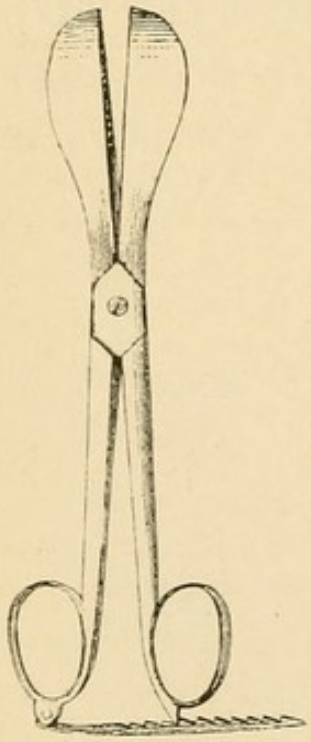

Blattzange nach von Langenbeck.

Die in England übliche Unterbindung (Ligatur) und das Abbrennen der mit der Blattzange (Fig. 618) gefassten Knoten nach von Langenbeck hat zwar ebenso gute Erfolge, führt aber viel langsamer zum Ziele, da die abgebundenen oder verbrannten Knoten sich doch erst abstossen müssen, ehe die Heilung durch Granulation erfolgt, während nach der Exstirpation in der Regel die Heilung per primam intentionem zu Stande kommt. Auch Aetzungen mit Salpetersäure (Houston) und reiner Carbolsäure sind angewendet. Neuerdings haben Pooley, Lange u. A. die parenchymatöse Injection von Carbolsäure-Glycerin (aa) mit der Pravaz'schen Spritze gerühmt, ein bequemes Verfahren, bei welchem in den oberflächlich leicht eingefetteten Knoten mit feiner Hohl-

nadel 1—2 Tropfen eingebracht werden. Von der Carbolsäure darf nichts auf die Schleimhaut kommen, die sonst nekrotisch wird.

Nicht zu grosse Hämorrhoidalknoten verschwinden übrigens nicht selten nach gewaltsamer Erweiterung des Afters (Verneuil).

---

## Die Operation des Mastdarmkrebses

wird in verschiedener Weise ausgeführt, je nach dem Sitz und der Ausbreitung desselben.

Kleinere, deutlich abgegrenzte oder gestielte Geschwülste der Mastdarmwand werden durch **einfache Excision** entfernt. Sitzen dieselben in der Nähe des Aftertheils, so zieht man sie nach gewaltsamer Erweiterung des Afters mit einer Klauenzange aus dem After hervor, umschneidet sie ringsum im Gesunden und vernäht nach Stillung der Blutung die Wundfläche vollständig, wenn möglich in querer Richtung, damit keine zu grosse Verengerung des unteren Darmendes entsteht.

Wenn aber die Geschwulst so hoch oberhalb der Analportion sitzt, dass sie sich nicht mehr aus dem After hervorziehen lässt, dann spaltet man den After durch den hinteren Rapheschnitt bis zur Kreuzbeinspitze (Dieffenbach), zieht beide Hälften mit scharfen Haken auseinander und umschneidet den hervorgezogenen Tumor durch zwei halbmondförmige Schnitte. Sitzt die Neubildung an der vorderen Seite, so spaltet man den After in der Medianlinie nach dem Damm zu (Sphincterotomia anterior) und präparirt die vordere Mastdarmwand vorsichtig von der Prostata und der Blase ab. Nach Entfernung der Geschwulst verkleinert man die Wunde durch wenige Nähte und drainirt den Rest.

Ist der After der Ausgangspunkt des Uebels, und der ganze Afterring krebsartig entartet, so umschneidet man denselben mit zwei halbmondförmigen Schnitten im Gesunden, dringt mit raschen Messerzügen in das den Mastdarm umgebende Zellgewebe hinauf bis über die Grenze der Erkrankung, die man mit dem in das Rectum eingeführten linken Zeigefinger fühlt, zieht das abgelöste Stück des Mastdarms mit einer Hakenzange stark hervor und schneidet nun oberhalb der Grenze den Darm quer durch. Nach Stillung der Blutung näht man den herabgezogenen Mastdarm an die Hautränder an (**Exstirpatio ani** nach Lisfranc).

Nach Verheilung der Wunde tritt durch die Narbenschrumpfung mit der Zeit eine genügende Verkleinerung ein, so dass die Kranken festere Kothballen einigermassen zurückhalten können; um den sich meist einstellenden Prolaps zurückzuhalten, empfiehlt es sich, eine Kugel aus gewöhnlicher Watte gegen die neue Afteröffnung zu drücken und mit einer geeigneten Binde zu befestigen.

---

Nimmt die Neubildung den grösseren Theil oder gar den ganzen Umfang der Mastdarmwand (**ringförmig**) ein, dann muss der ganze Mastdarm bis über die obere Grenze der Erkrankung hinauf weggenommen werden (**Resectio recti**). Wenn die Neubildung gleich oberhalb der Analportion beginnt, aber die Sphincteren nicht ergriffen hat, dann spaltet man (nach Dieffenbach) den After zuerst nach vorne in der Raphe bis an den Bulbus urethrae und darauf nach hinten bis an die Spitze des Steissbeins, durchschneidet aber die Schleimhaut quer an beiden Seiten da, wo sie in die Afterhaut übergeht und löst sie von dem inneren Sphincter ab.

Indem man nun mit grossen scharfen Haken (Simon) die beiden Hälften des Afters auseinanderziehen lässt, schneidet man unterhalb der Neubildung beiderseits den Mastdarm quer durch und löst ihn bis mindestens 4 cm weit über die obere Grenze der Geschwulst von seiner Umgebung los: zuerst wird die vordere Wand mit vorsichtigen Schnitten von Prostata und Blase abpräparirt, dann dringt man ringsum hart an der äusseren Wand vorsichtig nach oben, indem man, mehr mit den Fingern und stumpfen Instrumenten drückend als mit dem Messer schneidend, die sich spannenden Bindegewebsstränge trennt und jedes Gefäss womöglich schon vor der Durchschneidung sicher unterbindet. Weiter oben und im Bereich der Geschwulst sucht man sich möglichst weit von der Wand des Mastdarms zu entfernen.

Liegt die obere Grenze der durch die Darmwand hindurch fühlbaren Geschwulst so hoch, dass dabei die untere Umschlagsfalte des Peritoneums verletzt werden muss, so schneidet man dieselbe quer ein, wonach es leicht ist, den Mastdarm genügend weit herabzuziehen; mitunter gelingt es auch, vorsichtig auf stumpfem Wege das Bauchfell nach oben zu abzuschieben: es wölbt sich dann wie eine Fischblase bei jedem Athemzuge in der grossen Wundhöhle vor; kleinere Einrisse schliesst man sofort nach gründlicher Desinfection durch die Naht.

Sobald man an einer Stelle die obere Grenze der Geschwulst überschritten hat, bohrt man den Zeigefinger durch das lockere Zellgewebe bis auf die andere Seite und sucht nun, indem man ihn hakenförmig krümmt und die Geschwulst mit der vollen Faust umfasst, den Darm stark abwärts zu ziehen und von allen Seiten frei zu machen, bis derselbe frei beweglich vor der klaffenden Wunde herabhängt.

Nun schneidet man das Darmrohr mindestens 4 cm oberhalb der fühlbaren Härte quer durch und unterbindet alle blutenden Gefässe.

Dann wird der Schnittrand des Darmrohrs mit den Schnitträndern der Afterhaut durch Nähte vereinigt, wenigstens an der vorderen Fläche, die hintere wird besser tamponirt, um guten Secret- und Kothabfluss zu erzielen. Auch die Wunden im Damm und in der Gesässspalte werden durch Naht etwas verkleinert und drainirt.

Ist bei höher sitzenden Krebsen das Steissbein im Wege, so schneidet man dasselbe vom Kreuzbein ab (Kocher).

Den weitesten Raum zur Entfernung sehr hoch im Mastdarm sitzender Geschwülste erhält man durch die

**Resection des Kreuzbeins** (Kraske)

in folgender Weise:

1. Während der narkotisirte Kranke auf der rechten Seite liegt, wird ein Hautschnitt vom hinteren Afterrand bis gegen die Mitte des Kreuzbeins in der Mittellinie geführt.

2. Schichtweise in die Tiefe dringend, löst man den Ansatz des M. glutaeus maximus von der linken Seite des Kreuzbeins ab und exarticulirt das Steissbein.

3. Danach trennt man den untersten Theil des Ligamentum tuberoso-sacrum und des Lig. spinoso-sacrum vom Kreuzbein ab, wodurch der obere Theil der hinteren Mastdarmwand schon viel zugänglicher wird.

Fig. 619.

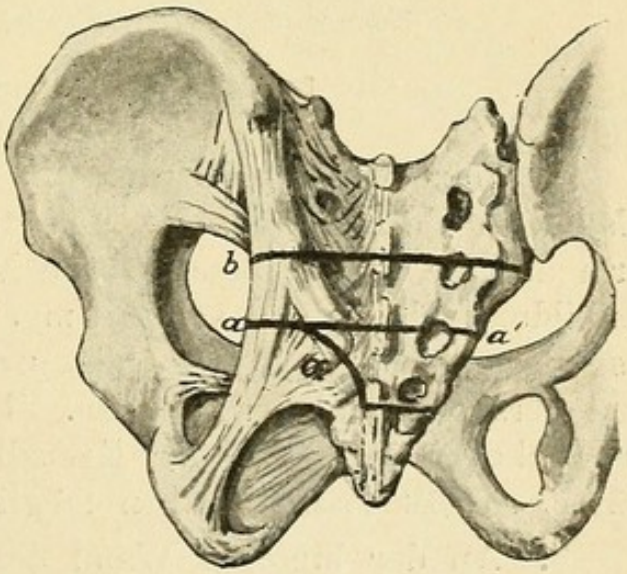


**Resection des Kreuzbeins.**
*a* **nach Kraske,** *a—a'* **nach Bardenheuer,**
*b* **nach von Volkmann, Rose.**

4. Nun nimmt man mit einer starken Knochenscheere das untere Stück des linken Kreuzbeinrandes fort in einer Linie, welche vom linken Rande, in der Höhe des dritten hinteren Kreuzbeinloches beginnend, im Bogen nach innen unten um das vierte Kreuzbeinloch herum zum linken unteren Kreuzbeinhorn zieht (Fig. 619*a*); der Rückenmarkskanal wird hierbei nicht verletzt; die Kreuzbeinnerven aber werden bis zum dritten hinauf durchschnitten.

Fig. 620.

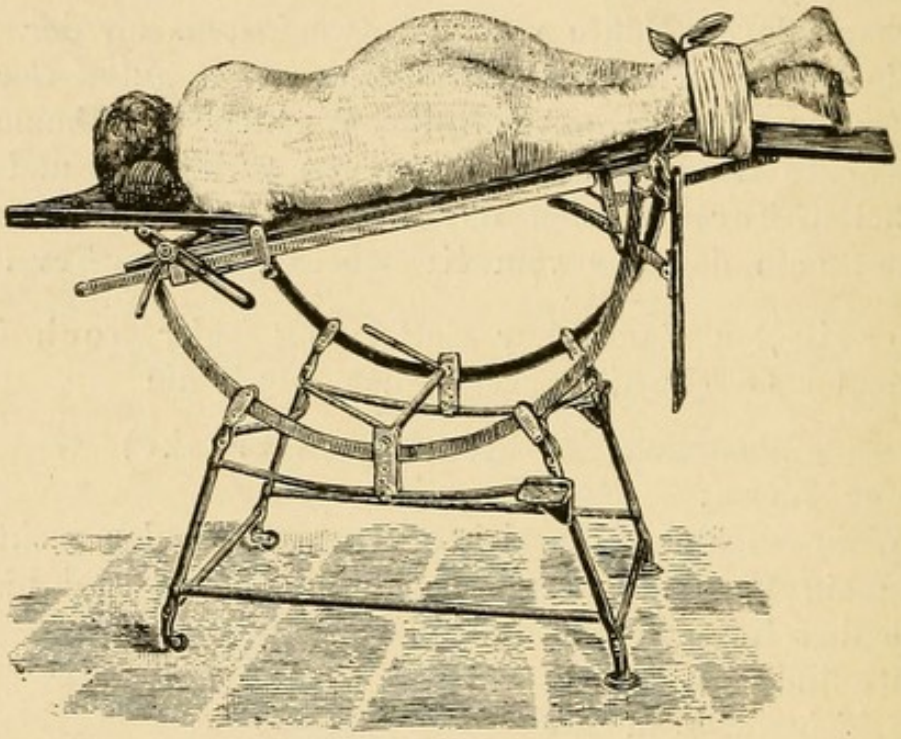

**Lagerung für sacrale Operationen.**

5. Jetzt wird der Kranke in Steinschnittlage mit hochgelagertem Becken gebracht und nun zunächst der ganze Mastdarm auf die vorher beschriebene Weise bis über die Grenze der Neubildung hinauf von seiner Umgebung gelöst, und zwar so weit, dass der erkrankte Theil ohne grosse Spannung bis zum Afterrand herabgezogen werden kann. Findet man bei dem Vordringen im Beckenbindegewebe der Kreuzbeinhöhlung erkrankte Lymphdrüsen, so löst man dieselben möglichst stumpf heraus.

6. An der hinteren Wand des Mastdarms, immer möglichst dicht an derselben vordringend, gelingt es verhältnissmässig leicht, theils stumpf, theils mit Scheerenschnitten, den Mastdarm ringsherum freizumachen (s. S. 427).

7. Ist der Aftertheil nicht miterkrankt, so kann man ihn unversehrt erhalten, indem man das erkrankte Darmrohrstück durch zwei quere Schnitte im Gesunden herausschneidet und das

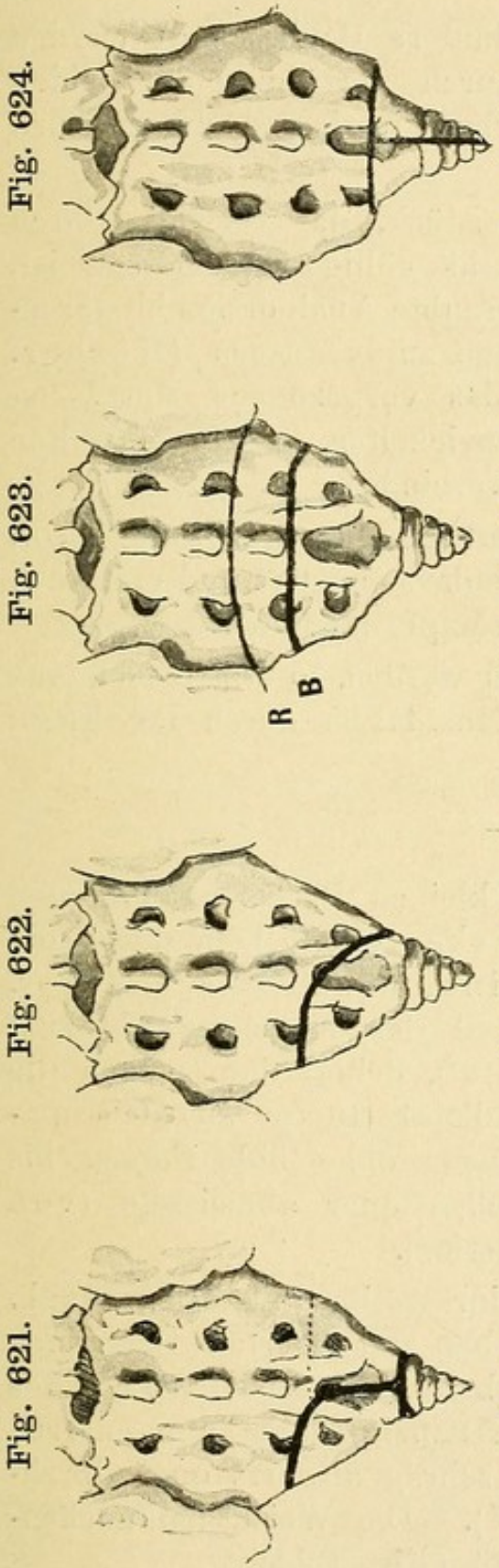


Fig. 621. Kraske. Fig. 622. Hochenegg. Fig. 623. Rose, Bardenheuer. Fig. 624. von Heineke.

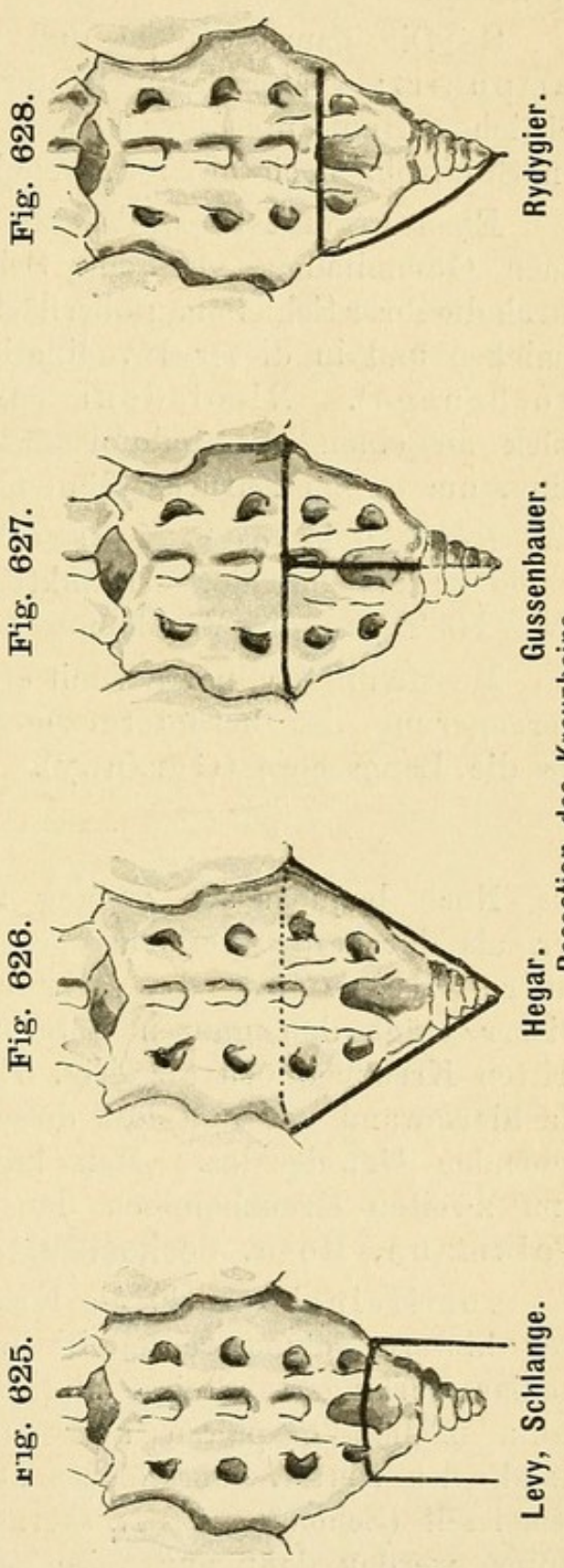

Fig. 625. Levy, Schlange. Fig. 626. Hegar. Fig. 627. Gussenbauer. Fig. 628. Rydygier.

Resection des Kreuzbeins.

herabgezogene obere Darmende an die nach hinten gespaltene Analportion annäht. Hierbei ist es zweckmässig, nur die vordere Hälfte des Darmumfanges zu vernähen, die hintere aber offen zu lassen.

8. Die ganze Wunde und der hintere Rapheschnitt werden tamponirt; später kann letzterer durch Vernähung der beiden seitlichen Hautlappen geschlossen werden; in den Mastdarm wird ein Stopfrohr hoch hinauf geschoben.

Ebenso gut ist es, das Mastdarmstück, das vorläufig durch einen Gummifaden oder eine Seidennaht völlig verschlossen ist, durch die ihrer Schleimhautoberfläche beraubte Analportion hindurchzuziehen und in dieser Invaginationslage zu befestigen (Kocher, Hochenegg). Nicoladoni nähte das vorgezogene Mastdarmstück an einen mit Jodoformgaze umwickelten, 3—4 cm weiten Ring, um es am Zurückschlüpfen zu verhindern.

Rehn geht nach Kraske's Methode in **zwei Zeiten** vor, indem er zunächst den erkrankten Mastdarm auslöst und erst nach etwa 10 Tagen die Vernähung der Stümpfe ausführt.

Musste die Analportion mit entfernt werden, so erzielt man eine Verengerung des heruntergezogenen Mastdarms durch Drehung um die Längsachse (Gersuny).

---

Noch bequemeren Zugang zum kleinen Becken von hinten her, als durch die Methode nach Kraske, erhält man durch die quere Resection des Kreuzbeins nach Bardenheuer. Dieser trägt den ganzen unteren Theil des Knochens bis zum dritten Kreuzbeinloch ab (Fig. 619 *a*—*a'*), dringt dann gegen die Mastdarmwand vor und löst diese möglichst stumpf aus dem umgebenden Gewebe los. Man kann sogar ohne üble Folgen bis zum zweiten Kreuzbeinloch den Knochen quer abmeisseln (von Volkmann, Rose, **Coeliectomia posterior**).

von Heineke macht die Kreuzbeinresection osteoplastisch. Der hintere Sphincterenschnitt wird bis zum vierten Sacralloch median verlängert, Steiss- und Kreuzbein mit der Blattsäge bis dahin median gespalten und das Kreuzbein dann am unteren Rande des vierten Sacralloches etwas schräg abwärts quer durchgemeisselt (Schonung des N. sacralis IV). Die Weichtheilknochenlappen werden dann zur Seite geklappt (Fig. 624).

W. Levy schont unter ähnlichem Vorgehen den M. levator ani und seinen aus dem vierten Sacralnerven stammenden Hauptnerv, indem er das Kreuzbein unterhalb des vierten Sacralloches quer durchtrennt, fingerbreit oberhalb der Cornua coccygea. Von den Enden dieses Schnittes werden zwei Längsschnitte 8 cm nach abwärts geführt und der Hautknochenlappen stark abwärts gezogen (Fig. 625). Aehnlich verfuhr Schlange, nur dass die Enden der Seitenschnitte unten die Haut allein durchtrennen (Schonung der Nn. haemorrhoidales inf.), oben aber den Glutaeus maximus und die Ligamente vom Kreuzbeinrande ablösen.

Hegar klappt das Kreuzbein nach oben um, nachdem er es durch zwei von den Spinae il. post. inf. zur Steissbeinspitze laufende Schnitte umschnitten und unterhalb des zweiten Sacralloches quer durchtrennt hat (Fig. 626).

Rydygier führt den Weichtheilschnitt schräg etwas vom Kreuzbeinrand entfernt von der linken Spina ilium posterior superior zur Steissbeinspitze und dann in der Mittellinie nach dem After zu. Nach Ablösung der Weichtheile vom Kreuzbein wird dieses unterhalb des dritten Sacralloches quer durchgemeisselt und nach rechts umgeklappt, so dass die Sacralnerven der rechten Seite unverletzt bleiben (Fig. 628).

O. Zuckerkandl bahnte sich nach dem Vorgang von Hueter an der vorderen Seite des Mastdarms einen Weg zu den Beckenorganen durch einen grossen hufeisenförmigen Schnitt (Fig. 629),

Fig. 629.

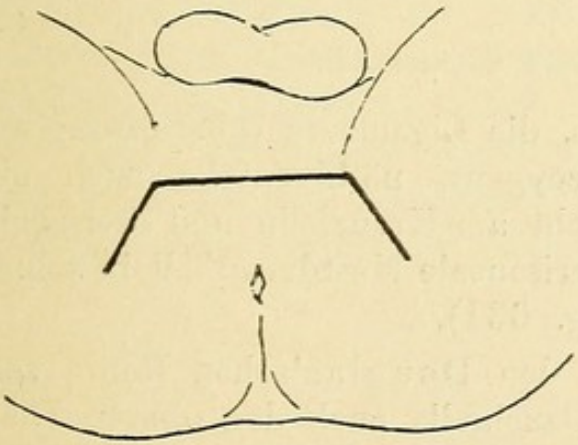

Fig. 630.

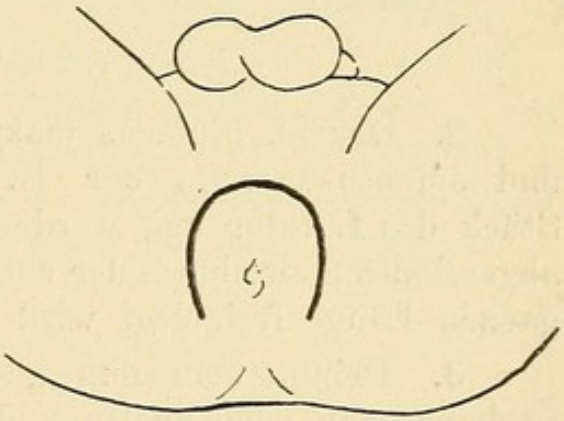

**Perineale Mastdarmexstirpation**
**nach Zuckerkandl.** **nach Hueter.**

von welchem aus er zwischen Prostata und Blase einerseits und Mastdarm andrerseits bis gegen die Umschlagsfalte des Peritoneums

vordrang. Das Zurückweichen des durchschnittenen M. levator ani erleichtert die Operation wesentlich. Nach Resection des erkrankten Darmrohrs vereinigt er die flexura sigmoidea mit der Analportion durch die circuläre Darmnaht; besser ist es, den After nach vorn zu spalten und die Wunde zunächst zu tamponiren.

Aehnlich ist der Hufeisenschnitt nach Hueter (Fig. 630), mit dem ein musculocutaner Lappen nach abwärts geklappt wird, der die vordere Mastdarmwand freilegt.

E. Zuckerkandl schlug vom anatomischen Standpunkte aus zur Blosslegung der Beckenorgane den **parasacralen Schnitt** vor:

1. In rechter Seitenlage des Kranken verläuft der Schnitt von der linken Tuberositas iliaca leicht bogenförmig hart am Kreuzbeinrande entlang zum Cavum ischiorectale in der Mitte zwischen Steissbeinhöcker und Mastdarm.

Fig. 631. Fig. 632.

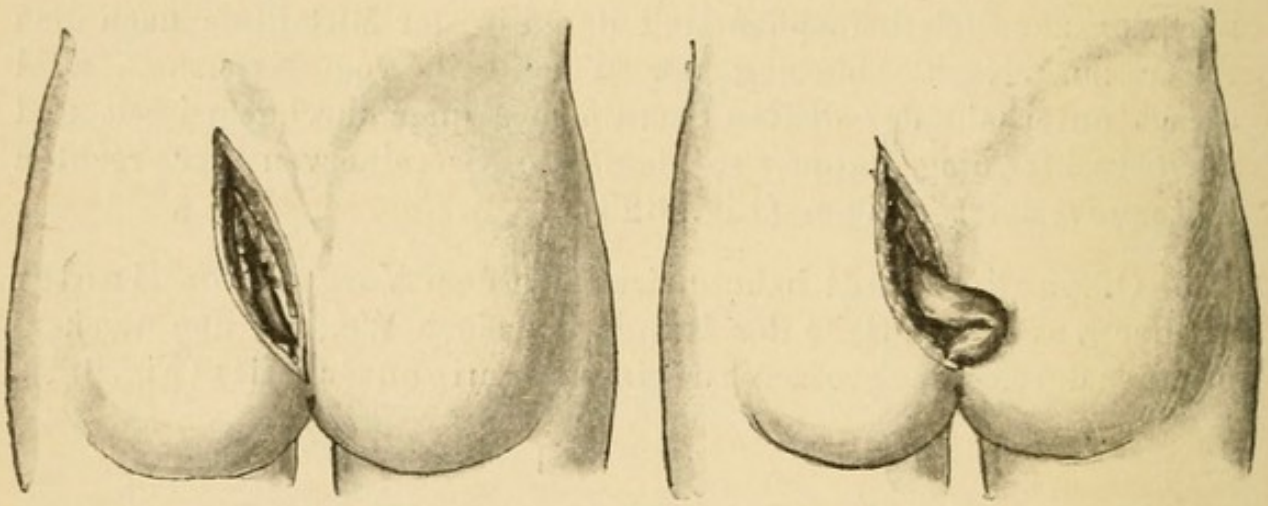

**Parasacralschnitt nach Zuckerkandl.**

2. Der M. glutaeus maximus, die Ligamenta tuberoso-sacrum und spinoso-sacrum, der M. coccygeus, nöthigenfalls auch ein Stück des Levator ani, werden dicht am Kreuzbein und Steissbein abgeschnitten, wodurch der extraperitoneale Mastdarmtheil in seiner ganzen Länge freigelegt wird (Fig. 631).

3. Dringt man nun gegen den Douglas'schen Raum vor, so kann man nach Spaltung des Bauchfells auch den oberen Theil des Mastdarms und die flexura sigmoidea erreichen.

Wölfler verfuhr in der gleichen Weise, operirte aber auf der rechten Seite.

Lässt sich die Geschwulst wegen ausgedehnter Verwachsungen in der Umgebung nicht mehr herausschneiden oder ist der Kranke so geschwächt, dass er einen grösseren Eingriff nicht überstehen würde, so muss man dem über der Verengerung sich anstauenden Kothe wenigstens Abfluss zu verschaffen suchen: entweder, indem man so viel wie möglich von den Geschwulstmassen mit dem scharfen Löffel und dem Thermocauter entfernt, oder indem man die ganze hintere Mastdarmwand bis über die obere Grenze der Geschwulst hinaus mit dem Thermocauter durchtrennt (**Rectotomie linéaire** nach Verneuil).

Am meisten aber empfiehlt es sich, einen künstlichen After anzulegen, wodurch sowohl der Koth entleert, als auch die Reizung der Geschwürsfläche durch Berührung der Kothmassen verhindert wird (s. a. S. 290).

Um diesen After verschlussfähig zu machen, kann man das centrale Ende entweder in dem probeweise ausgeführten Sacralschnitt einnähen (**Sacralafter**, Hochenegg) und das periphere Mastdarmende, welches das Carcinom enthält, vernähen, oder man schiebt das im Gesunden abgeschnittene Darmende durch eine 4—5 querfingerbreit neben dem Sacralschnitt angelegte Oeffnung zwischen den Fasern der Gesässmuskeln (**Rectostomia glutaealis**, Witzel).

Erstreckt sich die Erkrankung aber so weit nach oben, dass die Flexura sigmoidea oder das Colon zur Afterbildung benutzt werden muss, so macht man die S. 290 beschriebene Operation des Leistenafters. Witzel erreicht auch hierbei einen besseren Verschluss, indem er das obere Darmende durch einen Schnitt am linken Darmbeinkamm unter der Haut hindurch in die obere seitliche Glutaealgegend führte (**Colostomia glutaealis**); hier bildet sich durch die Fasern des Glutaeus maximus ein Muskelklammerverschluss und das Darmstück kann ausserdem leicht durch Druck gegen die Beckenschaufel zum Verschluss gebracht werden.

# Sach-Verzeichniss

(zum dritten und vierten Band).

## A.

## B.



## C.

## D.



## E.

## F.

## G.



## H.

## J.



## K.

## L.



## M.

## N.

## O.



## P.

## R.

## S.

## T.

## U.



## V.

## W.



## Z.

# Namen-Verzeichniss.

## C.



## D.

## E.



## F.



## G.

## H.



## J.

## K.



## L.

**P.**



**Q.**



**R.**



**S.**

## T.

## V.



## W.



## Z.