

Über plastische Deckung von Hautdefekten an den Extremitäten durch gestielte Hautlappen aus entfernten Korperteilen.

Contributors

Harsuny, Georg, 1867-
Augustus Long Health Sciences Library

Publication/Creation

Halle a. S. : Kaemmerer, 1893.

Persistent URL

<https://wellcomecollection.org/works/ufgjchbp>

License and attribution

This material has been provided by This material has been provided by the Augustus C. Long Health Sciences Library at Columbia University and Columbia University Libraries/Information Services, through the Medical Heritage Library. The original may be consulted at the the Augustus C. Long Health Sciences Library at Columbia University and Columbia University. where the originals may be consulted.

This work has been identified as being free of known restrictions under copyright law, including all related and neighbouring rights and is being made available under the Creative Commons, Public Domain Mark.

You can copy, modify, distribute and perform the work, even for commercial purposes, without asking permission.



Wellcome Collection
183 Euston Road
London NW1 2BE UK
T +44 (0)20 7611 8722
E library@wellcomecollection.org
<https://wellcomecollection.org>

COLUMBIA LIBRARIES OFFSITE
HEALTH SCIENCES STANDARD



HX64060470


RD121 H25

Über plastische Deck


Hartung


Über plastische deckung von hautdefekten
an den extremitäten

RECAP



COLUMBIA UNIVERSITY
THE
LIBRARIES
IN THE CITY OF NEW YORK
HEALTH
SCIENCES
LIBRARY





Digitized by the Internet Archive
in 2010 with funding from
Open Knowledge Commons

2697

Über plastische Deckung
von
Hautdefekten an den Extremitäten
durch gestielte Hautlappen
aus entfernten Körperteilen.

Inaugural-Dissertation

zur
Erlangung der Doctorwürde in der Medicin und Chirurgie,
welche
mit Genehmigung der hohen medicinischen Fakultät
der
vereinigten Friedrichs-Universität Halle-Wittenberg
zugleich mit den Thesen

Dienstag, den 15. August 1893, Vormittags 11 Uhr

öffentlich verteidigen wird

Georg Hartung

aus Königsberg i. Pr.

Referent: Herr Prof. Dr. von Bramann.

Opponenten:

Herr Dr. med. Willy Morro, Assistenzarzt.

Herr Karl Küstermann, cand. med.



Halle a. S.,
Hofbuchdruckerei von C. A. Kaemmerer & Co.
1893.

~~Webster Library~~

RD121

#25

Imprimatur

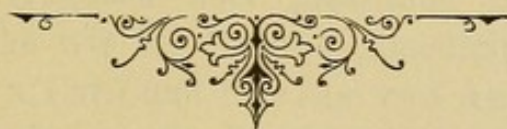Prof. Dr. von Bramann

h. t. Decanus

Seinen Eltern

in Dankbarkeit


gewidmet.



Seiner Eltern

in Dankbarkeit

gedruckt
in der
Königl. Hof- und
Landesbibliothek
in Berlin



Plastische Operationen, unter welchen man im allgemeinen die Deckung eines angeborenen oder erworbenen Defekts versteht, wurden bekanntlich schon im Altertum von indischen Ärzten häufig ausgeführt, und zwar die Rhino-, Cheilo- und Otoplastik. Veranlassung und häufige Gelegenheit dazu gab die noch jetzt im Morgenlande und besonders in Indien gebräuchliche Strafe, Nasen, Ohren u. s. w. abzuschneiden. Der Hautlappen, welcher zur Deckung des Defektes dienen sollte, wurde aus dessen unmittelbarer Nachbarschaft, aus der Haut der Wange gebildet.

Die ersten Angaben über plastische Operationen im Abendlande, welche wir bei Celsus („*medicinae libri octo*“), Galen (2. Jahrh. n. Chr.) und Paulus von Aegina (7. Jahrh. n. Chr.) finden, sind äusserst dürftig und beziehen sich mehr auf seitliche Hautverschiebung als auf Hautüberpflanzung.

Erst im 15. Jahrhundert kamen die plastischen Operationen mehr zur Geltung, und zwar in Calabrien; es waren besonders der Wundarzt Branca aus Catania und sein Sohn Antonio, welche sich um die Vervollkommnung dieser Kunst verdient machten. Branca benutzte zur Rhinoplastik einen gestielten Hautlappen aus der benachbarten Wangenhaut, sein Sohn entnahm das Hauptstück zum Ersatz des Nasendefekts dem Oberarm, also einer entfernten Körpergegend. Die Ausübung der Plastik blieb jedoch lange Zunftgeheimnis der Calabrischen Ärzte, bis endlich durch Gasparo Tagliacozza, Professor der Anatomie und Medizin zu Bologna

(1546—1599), sie zur allgemeinen Kenntnis gelangte. Er erreichte es aber nicht, die damaligen Chirurgen dauernd für plastische Operationen zu begeistern. Die Schwerfälligkeit seiner Darstellung, seine umständlichen Vorschriften und nicht zum Geringsten die Interessenlosigkeit der damaligen Ärzte an der Litteratur brachten es dahin, das „eine der glänzendsten Bereicherungen der Chirurgie aufs neue für 2 Jahrhunderte in Vergessenheit sank.“

Auch waren die Beschwerden, vor allem die Schmerzen bei einer solchen Operation in jener Zeit, als man Anaesthetica nicht kannte, derartig, dass sich nur wenig Patienten dazu herbeiliessen, und die Ärzte selbst davon abrieten.

Seltsame Gerüchte über die neugebildeten Körperteile, Verspottungen und wohl auch zahlreiche Misserfolge brachten schliesslich das Kapitel von den plastischen Operationen gänzlich zum Stillschweigen, und erst dem 19. Jahrhundert war es vorbehalten, sie dem Dunkel der Vergessenheit zu entreissen und, zum Heile der leidenden Menschheit, zu ungeahnter Vervollkommnung zu bringen.

Karl Ferdinand Gräfe (1816), welcher die Versuche mit plastischen Operationen eifrig wieder aufgenommen hatte, kürzte das umständliche Verfahren Tagliacozzas bedeutend ab und nannte seine Methode, im Gegensatze zur „indischen“ und „italienischen“, die „deutsche.“

Unter seinen Nachfolgern muss man hauptsächlich Dieffenbach's (1822) gedenken, welcher sich sehr grosse Verdienste um die Vervollkommnung der Plastik erworben hat, und schon erfolgreiche Untersuchungen der physiologischen Vorgänge an transplantierten Hautlappen anstellte.

Man kann die plastische Kunst der früheren Zeit, bis zur Mitte des 19. Jahrhunderts, mit Recht eine „ars decoratoria“ nennen, nur kosmetische Rücksichten forderten zu plastischen Operationen auf, und diese waren fast nur auf die Wiederherstellung zerstörter Nasen, Ohren und Lippen beschränkt; kosmetische Störungen gaben also hauptsächlich die Indikation zur Plastik ab.

Erst in der neueren Zeit hat man versucht, auch, wenn praktische Rücksichten es verlangen, plastisch zu operieren, also zu wahren Heilzwecken! Wenn man auch in jener Zeit von bedeutenden Erfolgen noch nicht reden konnte, so sind doch die Bemühungen sehr anzuerkennen, welche schon damals die Chirurgen sich gaben, durch ein Trauma, ein Geschwür und andere Ursachen veranlasste Hautdefekte auf plastischem Wege zur Heilung zu bringen.

Besonders an den Extremitäten sind ja derartige Substanzverluste in hohem Grade geeignet, bedeutende Funktionsstörungen hervorzurufen, und oft verfiel das betr., unbrauchbare Glied, allen Heilversuchen trotzend, unweigerlich der Amputation.

Der bedeutenden Beschwerden wegen, welche bei der Rhinoplastik durch die lange Aneinanderheftung des Arms an den Kopf bis zur Anheilung des überpflanzten Hautstücks, dem Patienten erwachsen, erstrebte man schon lange eine Abänderung. Als nun ausserdem Fälle vorkamen, bei denen weder die Haut des Gesichts noch die der Arme zum Ersatz gebraucht werden konnte, verfiel man wieder auf die sog. ältere indische Methode, gänzlich abgetrennte Hautstücke zur plastischen Deckung zu benutzen.

So verpflanzte Bünger in Marburg¹⁾ bei einem solchen Patienten ein gänzlich abgetrenntes, dem Oberschenkel entlehntes Hautstück auf einen Nasendefekt, wie er angiebt, mit teilweisem Erfolge.

Zahlreiche Chirurgen, wie Dzondi in Halle, Dieffenbach, Wutzer u. A., welche dann auch Versuche mit ganz abgelösten Hautlappen anstellten, hatten jedoch keinerlei Erfolg zu verzeichnen.

Man liess trotzdem in den Bestrebungen nicht nach, die Versuche wurden mit Eifer fortgesetzt, und im Jahre 1869 feierte die plastische Chirurgie durch Réverdin's Entdeckung einen grossartigen Triumph. Ausgehend von dem durch die Erfahrung bekannten Naturgesetze, „dass die

1) Bünger. Gr. u. W. Journ. 1823, Bd. 4. Gelungener Versuch einer Nasenbildung aus einem völlig getrennten Hautstücke aus dem Beine.

Überhäutung einer granulierenden Wundfläche nur von der Hautgrenze her erfolgt, und dass zur Möglichkeit einer Vernarbung Cutisgewebe die *conditio sine qua non* bildet“, versuchte Réverdin, ein junger französischer Schweizer Mediziner, kleine Stückchen Haut, welche er andern Körperstellen entnahm, auf Granulationsgewebe überzupflanzen und sie dort zur Heilung zu bringen. Der Versuch gelang: zwei dem andern Oberarm entnommene Hautstückchen heilten auf einem traumatischen Defekt des Arms an. Seine Meinung zwar, nur Epidermis überpflanzt zu haben, erwies sich als irrig. Deprès wies ihm nach, dass es Cutis in ganzer Dicke gewesen war. Jedoch gab man die Versuche, Cutisläppchen mit Unterhautzellgewebe zu verpflanzen, bald wieder auf, da trotz mannigfacher Modifikationen und Abänderungen bei der Operation der Erfolg ausblieb. Nach Réverdin sollten die Läppchen nur aus Epidermis und Corium bestehen und Erbsengrösse nicht überschreiten. Der Defekt musste eine gut aussehende Granulationsfläche darstellen. Entnommen wurden die Läppchen dem Patienten selbst als auch andern Individuen, dann auch frisch amputierten Gliedern und Tieren.

Längere Zeit vor Réverdin hatte sich schon Thiersch eifrigst, aber erfolglos, mit Transplantationen versucht. Durch Réverdins Erfolge wurde sein Interesse noch gesteigert, und schon im Jahre 1874 konnte er neue, wichtige Beobachtungen über die Anheilung von Haut auf Granulationsgewebe mitteilen¹⁾.

Auf Grund seiner mikroskopischen Untersuchungen kam er darauf, die oberflächliche Schicht der Granulationen, mit den senkrecht aufsteigenden Gefässschlingen vor Auflegen der Läppchen erst abzutragen, sodass „die untere, aus straffem Bindegewebe bestehende Schicht mit ihrem horizontal gelagerten Gefässnetze“ freigelegt wurde.

1) Thiersch. Leipzig 1874. Über die feineren anatomischen Veränderungen bei Aufheilung von Haut auf Granulationen.

Im Jahre 1886 veröffentlichte er eine neue Transplantationsmethode, welche sich von der Réverdin's hauptsächlich durch folgendes unterschied:

Während wie bereits erwähnt, Réverdin die Grösse des zu überpflanzenden Hautstückes bis erbsengross angab, bediente sich Thiersch mit Erfolg bedeutend grösserer Hautläppchen von 10—14 cm Länge und 2—3 cm Breite. Durch Abschaben der oberflächlichen Granulationsschicht mit einem Rasiermesser stellte er eine frische Wundfläche her worauf er, nach sorgfältigster Blutstillung die Läppchen auflegte. Diese bestanden aus Epidermis, dem Papillarkörper, mit dem rete Malpighi und einer Lage glatten Stromas (= Corium). Die Thiersch'schen Läppchen hatten den Vorzug, grösser und bedeutend schmiegsamer zu sein und leichter anzuheilen.

Die zahlreichen Versuche, welche daraufhin mit Transplantationen nach Réverdin und besonders nach Thiersch angestellt wurden, übertrafen zuerst alle Erwartungen. Durch die zahllosen glücklichen Erfolge konnten sich die Indikationen zur Deckung von Haut-, Weichteil- und Knochen-defekten durch Transplantationen immer mehr erweitern. Nach Verletzungen, nach Operationen (Entfernung von Geschwülsten), nach die Haut zerstörenden Krankheiten u. A. m. ergaben die neuen Methoden vorzügliche Resultate, sodass die Transplantationen bald ein Gemeingut aller Chirurgen wurden.

Am meisten wol forderten zur Operation auf ausgedehnte Hautnarben, Contrakturen an den Gelenken, entstanden nach Verbrennungen, Verätzungen, Erfrierungen, Phlegmonen u. a., wodurch die Beweglichkeit der Glieder in hohem Grade beeinträchtigt oder völlig gehemmt, die Erwerbsfähigkeit der Patienten erheblich herabgesetzt oder ganz aufgehoben war.

Aber — trotz der zahlreichen glücklichen Transplantationen, welche berichtet wurden, (O. Nagel¹⁾ und Hübscher²⁾)

1) O. Nagel. Über die Erfolge der Hauttranspl. nach Thiersch. Aus der Tüb. chir. Klinik des Prof. Bruns. (Beitr. z. klin. Chir. 1889).

2) Dr. Hübscher. Beiträge zur Hautverpflanzung nach Thiersch. Aus der baseler Chir. Klinik des Prof. Socin. (Beitr. z. klin. Chir. 1889).

teilen mit, dass selbst Hautstreifen in der Länge von 30 cm anheilten), so liessen doch auch die Misserfolge nicht auf sich warten.

Diese Transplantationen waren, besonders bei ausgedehnten Hautdefekten, da nie alle verpflanzten Lappchen auf einmal anheilten, und deshalb zahlreiche Sitzungen nötig waren, recht umständlich und zeitraubend. Die Körperstellen zwar, welchen man die Hautlappchen entnahm, zeigten schliesslich kaum sichtbare Narben.

Aber auch direkte Misserfolge traten ein:

An denjenigen Stellen des Körpers (besonders an den Extremitäten), welche äusseren Schädlichkeiten hauptsächlich ausgesetzt sind, an denen unmittelbar unter der Haut der Knochen liegt (z. B. Tibiakante, Ellenbogen), erzielten die Transplantationen keine dauernde Deckung der Substanzverluste. Die Lappchen heilten wol an, fielen aber bald, bei Einwirkung äusserer Schädlichkeiten, bei fortgesetztem Druck, Reibung u. s. w. wieder ab; oder es bildeten sich Einrisse und Schrunden, welche schwer verheilten. Ebenso erfolglos blieben die Versuche, tiefergreifende, z. B. nach langdauernden Phlegmonen entstandene Defekte in der *vola manus*, in der *planta pedis* zu ersetzen. Die neue, dünne Epidermisschicht kam direkt auf die durch das Trauma oder die Eiterung freigelegten Sehnenscheiden, Gefässe und Nerven zu liegen und hielt selbst geringen Anforderungen nicht Stand. Stets blieben diese Stellen ein *locus minoris resistentiae*, beim Zufassen, beim Auftreten gingen die Hautlappchen bald zu Grunde.

Vorwiegend aber waren es geschwürige Prozesse und besonders die berüchtigten Unterschenkelgeschwüre, welche hartnäckig der versuchten Überhäutung, durch Transplantationen Widerstand entgegensetzten.

Schon die grosse Anzahl der angegebenen Heilmethoden diesen Geschwüren gegenüber, beweist ihre Bösartigkeit. So wenig wie die seitlichen Incisionen (angegeben von John Simon und C. O. Weber 1865), die Circumcisionen nach

Nussbaum, die mechanische Verziehung der Haut durch extendierende Heftpflasterverbände (nach Maas und Schede), von den zahllosen „Vernarbungssalben“ ganz abzusehen, — ebenso wenig Erfolg erzielten hier Transplantationsversuche. An einzelnen Stellen heilten zwar die Lämpchen an, die neugebildeten Narben brachen aber äusserst leicht wieder beim Gebrauch der Extremität auf; vor Recidiven war man nie sicher, und die erfolglosen Überhäutungsversuche konnten in vielen Fällen das ultimum refugium, die Amputation des unbrauchbaren Gliedes, doch nicht verhüten.

In allen diesen, eben angegebenen Fällen, in welchen selbst durch Thiersch'sche Transplantationen eine Überhäutung und Vernarbung auf die Dauer unerreichbar ist, ist nun die Deckung des Substanzverlustes durch grosse, gestielte Hautlappen, welche Cutis in ganzer Dicke mit dem Unterhautzell- und Fettgewebe enthalten, allein wirksam, und diese Plastik hat sich seit Jahren durch ausgezeichnete Erfolge vielfach bewährt.

Meist handelt es sich um Defecte an den Extremitäten, deren freie Funktion dadurch behindert wird. Es sind also praktische Rücksichten, aus welchen plastische Operationen an 50 afficirten Extremitäten ausgeführt werden.

Zunächst bediente man sich zur plastischen Deckung der Haut der Nachbarschaft; nur wenn diese nicht benutzt werden konnte, sei es, dass sie selbst durch narbige Schrumpfung verändert war, oder ihre Entfernung zu Funktionsstörungen Veranlassung geben würde, oder aber der zu deckende Defekt von zu grosser Ausdehnung war, entnahm man die Hautlappen entlegenen Körperstellen, natürlich nur solchen, welche eine Annäherung gestatteten.

Während man für Gesichtsdefekte seit langer Zeit schon frische, gestielte Lappen aus der Nachbarschaft, aus der Haut des Gesichtes, des Halses und des Kopfes verwandt hatte, um eine möglichst genaue Anpassung zu erzielen, hielt man es bei der Hernahme der Haut aus entfernten Körperteilen für ratsam, granulierende Lappen zu benutzen. Die

Hautlappen wurden derart von ihrer Unterlage abgelöst, dass sie mit ihr nur noch durch 2 Stiele zusammenhingen; durch Einlegen von Staniol oder dünnen Bleiplatten (Graefe) wurden die Wundflächen von einander gehalten, eine gutartige Eiterung und Granulationsbildung erzielt. Dann erst wurde, nach Durchtrennung eines Stieles der nunmehr granulierende Lappen auf dem gleichfalls mit Granulationen bedeckten Defekt befestigt. Die Verwendung granulierender Lappen hielt man für vorteilhafter, da sie durch die Granulationen schädlichen Einflüssen (zersetztem Urin bei Operation der ectopia vesicae, inficierendem Wundsekret u. a.) nicht so ausgesetzt sind, wie eine frische Wundfläche, und da die Sekretion vor der gefürchteten Austrocknungsnekrose, welche so oft die frischen Lappen zum Absterben bringen sollte, wie man glaubte, genügend schützte. Czerny meinte, granulierende Lappen, deren Gefäße in lebhafter Neubildung begriffen sind, könnten sich schneller mit dem neuen Nährboden in Verbindung setzen und würden deshalb schneller anheilen.

Die Nachteile erschienen allerdings auch nicht gering; die relative Dicke granulierender Lappen begünstigte ihre Aufwulstung und ein starkes Einkrempeln der Ränder, ihre Elastizität war im Vergleich mit frischen Lappen viel geringer.

Billroth (und Gussenbauer) gelang es 1874, durch Überpflanzen eines granulierenden Lappens mit den Dimensionen 11 : 5,4 cm, entnommen der Wade des anderen Beines, ein prominierendes ulcus der Ferse zur Heilung zu bringen. Gleichen Erfolg hatte Czerny 1876 und 1878 bei varicösen Unterschenkelgeschwüren, Thiersch bei Operation einer ectopia vesicae, Billroth bei Schluss einer Magenbauchwandfistel und einer Scheidenplastik.

Im Jahre 1818 hatte bereits Graefe empfohlen, zur Rhinoplastik einen frischen, gestielten Hautlappen dem Oberarm zu entnehmen und sofort auf dem Defekte zu befestigen. Diese, die „deutsche“ Methode, kürzte bedeutend das Verfahren Tagliacozza's ab, die langdauernden, beschwerlichen Vorbereitungen, den Lappen granulierend zu machen, blieben dem Patienten erspart.

Zunächst scheinen jedoch die Erfolge mit der Verwendung frischer Hautlappen nicht sehr zahlreich gewesen zu sein; auch Graefe berichtet nur von einem erfolgreich verlaufenen Falle. Einen grossen Teil der Schuld an diesen Misserfolgen muss man wol der recht mangelhaften Antisepsis jener Zeit zuschreiben.

Fabrici gelang es 1843 zuerst, einen frischen, gestielten Hautlappen vom Thorax auf die Innenfläche der Hand zu verpflanzen.

Barwell entnahm 1866 mit Erfolg einen Hautlappen der seitlichen Hüfte, zur Beseitigung von Syndactilie, ebenso berichten Adams (1881), Socin (1883), Salzer (1886) und Czerny von guten Erfolgen.

Andere hingegen, wie Szigmondi in Wien und Wutzer, hatten mit der Plastik frischer Lappen wieder weniger Glück, letzterer schob das Misslingen der Operation allerdings auf die ungenügende Befestigung der beiden Extremitäten an einander.

Maas in Würzburg beschäftigte sich sehr eingehend mit plastischen Operationsversuchen und war auch der erste, welcher die gelungene Überpflanzung eines frischen, gestielten Lappens von einem Unterschenkel auf den andern mitteilen konnte.

In seiner bekannten, ersten Arbeit¹⁾ zeigte er an der Hand von fünf Fällen, dass grosse, frische, gestielte Hautlappen, bei Beobachtung gewisser Vorsichtsmassregeln gut ernährt werden, eine widerstandsfähige Decke für den Defekt abgeben und nicht schrumpfen; ihre Sensibilität stellte sich nach einiger Zeit vollkommen wieder her.

Auf Grund seiner Versuche und Beobachtungen gab er eine Reihe von Regeln für diese Operationen an.

Zahlreiche Chirurgen, welche daraufhin nach seiner Methode operierten und sich im Allgemeinen an seine Regeln hielten, konnten vorzügliche Resultate mitteilen. Ich erwähne

1) Maas Über Plastik mit frischen, gestielten Lappen aus entfernten Körperteilen. (Archiv f. klin. Chirurgie v. Laugenbeck Jahrg. 1885. Bd. 31).

nur die von Nicoladoni (Innsbruck), Salzer jun.¹⁾, C. Jüngst²⁾ Francke³⁾, von Eiselsberg⁴⁾, Wagner⁵⁾, Czerny und Sawicki⁶⁾ mitgeteilten Erfolge.

Maas selbst teilte auf dem Chirurgen-Congress 1885 noch weitere Fälle⁷⁾ von gelungener Plastik mit, desgleichen andere im Jahre 1886⁸⁾.

Meine Aufgabe soll es nun sein, die Verwendung grosser, gestielter Hautlappen, entfernten Körperteilen entnommen, zur Deckung von ausgedehnten Haut- und Weichteildefekten an den Extremitäten, zu behandeln, und zwar mit besonderer Berücksichtigung der Operations-Methode, wie sie in der chir. Klinik zu Halle des Herrn Prof. v. Bramann, welcher mir gütigst 5 neue Fälle zur Veröffentlichung zur Verfügung gestellt hat, üblich ist.

Auch hier soll von Operationen aus kosmetischen Gründen nicht die Rede sein, sondern in erster Hinsicht von der Heilung derjenigen Substanzverluste an den Extremitäten, welche Ernährungs- und Funktionsstörungen veranlassen.

Der Zweck dieser Operationen ist also, unbrauchbare Glieder zu erhalten und brauchbar zu gestalten, und dadurch die Erwerbsfähigkeit der Patienten wesentlich aufzubessern oder wiederherzustellen.

Die Indikationen für solche plastische Operationen an den Extremitäten sind zwar im Allgemeinen schon oben

1) Wien. med. Wochenschrift 1887. No. 3 und 4.

2) Deutsche med. Wochenschr. 1887. No. 43.

3) Deutsche med. Wochenschr. 1889.

4) ebendas

5) Langenbecks Archiv XXXVI S. 381 und Verhandl. d. deutsch. Ges. f. Chir. 1887. I. S. 109.

6) Br. Sawicki. Üb. Transpl. gestielter Lappen aus entleg. Körperteilen. [gaceta lekarska 1890 No. 46—49] Centralblatt f. Chir. 1891.

7) Maas. Autoplastik bei Geschwüren.

Centralblatt f. Chir. 1885. No. 24. Beilage.

8) Maas. Weitere Fälle v. Plastik mit frischen gestielten Lappen aus entfernten Körperteilen.

Archiv f. klin. Chir. XXXIII. 1886.

angedeutet, der Übersicht halber aber ist es erforderlich, dieselben hier nochmals zusammenzustellen:

Man kann die Hautdefekte einteilen in frische, granulierende und narbige.

Eine plastische Deckung durch grosse gestielte Hautlappen ist bei frischen und granulierenden Substanzverlusten indiciert, wenn dieselben so ausgedehnt oder so in die Tiefe greifend sind, dass auf eine andere Weise eine Heilung nicht zu Stande kommen kann.

Solche ausgedehnte Hautdefekte können entstehen durch Verletzungen aller Art, besonders durch Maschinengewalt, durch Verbrennungen, tiefgreifende phlegmonöse Prozesse, Operationen, durch die Haut zerstörende Krankheiten und vor allem durch chronische Geschwüre.

Von besonderer Bedeutung sind diese Hautdefekte an denjenigen Körperstellen, hauptsächlich an den Extremitäten, welche äusseren Schädlichkeiten in höherem Grade ausgesetzt sind, z. B. *vola manus*, *planta pedis*, Kante der *Tibia*.

An den Gelenken kann man durch eine plastische Deckung bestehender Substanzverluste das Entstehen von Narben und Contrakturen, und damit von Funktionsstörungen verhüten. Sind narbige Defekte bereits vorhanden, so lässt sich auch durch Excision der Narben und nachfolgende Plastik die Funktion des betr. Gelenkes wiederherstellen.

Von grosser Wichtigkeit bei einer plastischen Operation ist der Ort, von wo man den zu transplantierenden Lappen hernimmt. Zunächst ist hier wohl die Frage am Platze, ob es ratsam oder überhaupt zulässig ist, die Haut eines anderen Individuums als des Patienten selbst zur Verpflanzung zu benutzen.

Eine „Heteroplastik“ war schon *Tagliacozza* nicht unbekannt. Ob schon zu jener Zeit viele Operationen auf diese Weise ausgeführt worden sind, lässt sich durch die Literatur schlecht nachweisen.

Ein Punkt besonders war es, welcher eine Heteroplastik zu empfehlen schien: Wie *Fischer* beobachtete, heilten

Hautstückchen besser an, wenn der gebende und der empfangende Ort anämisch gemacht war. Man versuchte daher die Implantation von Haut frischer Leichen oder frisch amputierter Glieder und wendete zugleich bei den Patienten Blutleere an.

Für die Heteroplastik sprach auch die Beobachtung, dass bei alten, kachektischen Patienten ihnen selbst entnommene Haut nicht zur Anheilung gelangte, wohl aber die anderer, jüngerer Individuen.

Von einigen Autoren wurden jedoch auch entgegengesetzte Resultate mitgeteilt.

Bald zeigte sich aber, welchen Gefahren man durch eine Heteroplastik den Patienten gegebenen Falls aussetzte

Völcker¹⁾ teilt einen Fall mit, bei welchem durch Hautverpflanzung Variola während des Prodromalstadiums übertragen wurde und der exitus letalis eintrat.

Unter andern berichtet auch Czerny²⁾ über 2 Fälle, bei denen mit grosser Wahrscheinlichkeit Tuberkulose durch Implantation von Hautstreifen übertragen worden ist, diese waren Gliedern, welche wegen Caries amputiert worden waren entnommen, wenn auch weit vom Erkrankungsherde entfernt

Wie Deubel³⁾ angiebt, wurde 1881 durch transplantierte Hautstücke vom Sohne auf den Vater Syphilis verpflanzt. Die Lämpchen zerfielen unter Geschwürsbildung, und erst durch eine spezifische Kur gelangte die geschwürige Fläche allmählich zur Heilung.

Wenn schon diese Fälle beweisen, dass auch durch Übertragung von Haut anscheinend gesunder Individuen eine Infektion möglich, eine Heteroplastik also zu verwerfen ist, so wird man ausserdem wohl kaum daran denken, bei einer Plastik mittels grosser gestielter Lappen die Haut eines andern Menschen zu benutzen.

1) Deutsche militärärztl. Zeitschrift 1872. Heft I

2) Centralblatt f. Chir. 1886.

(Beilage-Bericht über den Chir. Congress).

3) Gaz. méd. de Paris 1881 No. 55.

„Inoculation de la syphilis par l'intermédiaire de greffes“.

Da in solchen Fällen Geber und Empfänger bis zur Heilung des Lappens an einander fixiert bleiben müssen, lässt schon die unangenehme und für beide Teile qualvolle Situation den Gedanken an eine Heteroplastik nicht aufkommen.

In Kürze seien auch hier die Versuche erwähnt, durch Überpflanzen von Tierhaut Hautdefekte beim Menschen zur Heilung zu bringen. Baratoux und Dubousquet-Laborderie machten den Vorschlag, die Bauchhaut von Fröschen, in Daumen-nagelgrossen Stückchen zu benutzen, und teilten Fälle mit, in denen nach 4 Wochen Heilung eingetreten sein soll. Auch George R. Fowler beobachtete bei einer Negerin ein gutes Resultat durch Überpflanzen von Froschhaut; Heilung nach 3 Monaten.

Phelps und M. E. van Meter verwandten die Haut junger, wenige Tage alter Hunde, P. Redard die von Hühnern, zur Defektdeckung auf der menschlichen Kopffläche; mit Froschhaut hatte er keine Erfolge erzielt.

Versuche mit Tierhaut haben sich nicht bewährt und sind nicht zu empfehlen.

Man wird daher, um wieder auf den Ort der Lappenentnahme zurückzukommen, in allen Fällen zunächst die Haut der Nachbarschaft, weil am bequemsten, zum Ersatz heranziehen suchen. Falls diese, z. B. durch narbige Schrumpfung der Wunde unbrauchbar sein sollte, erst dann wird man den Lappen aus anderen Körperteilen entnehmen.

Auch in den Fällen, welche hier in Betracht kommen, sind meistens die Defekte von solcher Ausdehnung, dass sie aus der Haut der Nachbarschaft nicht gedeckt werden können; man wird sich also hier durchweg der Lappenbildung aus entfernten Körperteilen zu bedienen haben, selbstverständlich, wenn eine Annäherung der betr. Teile überhaupt möglich ist.

Schon Tagliacozza hat die Frage erörtert, welche Körperteile am besten als Ersatzmaterial bei plastischen Operationen erscheinen; er empfahl die Armhaut in der Flexionsgegend als die zweckmässigste.

Wie v. Langenbeck in seinen Vorlesungen über „Akiurgie“ sich äussert, ist die Haut der Körperoberfläche keineswegs in gleichem Masse geeignet, das Material zum Wiederersatz zerstümelter Teile zu geben. Die sehr verschiedene Dicke, die an manchen Körperstellen gar nicht, an andern als sehr dickes Polster vorhandene Fettschicht unter der Haut, die Anheftung der Cutis an den darunter liegenden Teilen, die Gegenwart oder das Fehlen einer derben Fascie unter derselben, der Zusammenhang von Muskeln mit der Cutis, endlich die Verteilung der Blutgefässe in der Haut, alle diese Momente sind unstreitig von dem grössten Einfluss für das mehr oder weniger vollkommene Gelingen plastischer Operationen.

Für Defekte an der oberen Extremität und besonders am Vorderarme, wo ja hauptsächlich grössere Substanzverluste durch Verletzungen entstehen, erscheint zum Ersatz am geeignetsten die Haut des Thorax an der Seite in der Gegend des Rippenbogens. Hier ist eine bequeme Fixation der Extremität ermöglicht, die Haut daselbst ist sehr beweglich und erleichtert daher auch eine spätere Deckung des gesetzten Defekts ausserordentlich. Barwell empfahl zum Ersatz die seitliche Hüftgegend, Socin den Oberschenkel, Salzer benutzte, um eine zu starke Drehung des Hautlappenstiels zu vermeiden, für Defekte an der *vola manus* die Haut des Rückens, für das *dorsum* der Hand die seitliche Brusthaut. Die Haut des Rückens zu verwenden, dürfte sich deshalb nicht empfehlen, da es dann für den Patienten unmöglich oder jedenfalls nicht ratsam ist, im Bette die bequemste Lage, die Rückenlage einzunehmen.

In den meisten Fällen wird man, auch ohne die Basis des Lappens einer zu starken Drehung aussetzen zu müssen, mit der Haut der seitlichen Thoraxwand bequem auskommen. Bei weiblichen Patienten wird man gut thun, die Gegend der Schnürstelle der Kleider für die Narbe zu vermeiden.

Für Defekte an der unteren Extremität gilt folgendes: Für den Oberschenkel eignet sich sowohl die Haut des

andern Ober- wie Unterschenkels zum Ersatz. Sitzt der Defekt auf einem Unterschenkel, so benutzt man die Haut des andern Ober- oder Unterschenkels.

In allen diesen Fällen ist eine relativ bequeme Fixation beider Extremitäten möglich. P o n c e t¹⁾ lagerte bei einem Defekt, welcher das untere äussere Viertel des Unterschenkels betraf, den Fuss an dieselbe Gesässseite an. Diese Fixation wird jedoch wol nicht bei jedem Patienten gelingen.

Es ist wol kaum nötig, besonders darauf hinzuweisen, dass auch diesen Operationen eine sorgfältige, antiseptische Reinigung der Körperstelle, welcher der Lappen entnommen werden soll, voranzugehen hat. Die Operation selbst muss unter streng antiseptischen oder besser aseptischen Cautelen verlaufen.

Selbstverständlich ist bei jeder plastischen Operation von diesem Umfange Narkose unerlässlich.

Die Frage, ob man die betr. Körperteile (in Betracht kommen natürlich nur die Extremitäten) vor der Operation anämisch machen soll, hat die Chirurgen lange Zeit beschäftigt. Durch vielfache Versuche zeigte sich, dass bei diesen Operationen Esmarchsche Blutleere, die künstliche Anämie durch elastischen Bindendruck, im Allgemeinen nicht anzuraten ist.

Mit senkrechter Elevation des betr. Gliedes vor der Operation wird man völlig auskommen. Anderfalls kann eine Nachblutung aus den durchschnittenen Gefässen des Hautlappens den ganzen Erfolg in Frage setzen.

Was die Grösse des zu bildenden Lappens anbetrifft, so muss dieselbe der Ausdehnung des Substanzverlustes entsprechen, sodass der Lappen den Defekt ohne Spannung ausfüllen kann. Früher glaubte man, dass, je grösser der Lappen sei, um so schwieriger die Anheilung zu stande kommen könne.

1) P o n c e t. Sur deux observations d'Autoplastie, par la methode italienne modifiée. (Bull. et mém. de la soc. de chir. de Paris T. XIV. p. 29).

Zahlreiche Fälle aus der Literatur beweisen aber, dass die Grösse des Lappens ziemlich gleichgültig für die Anheilung ist, vorausgesetzt, dass seine Basis eine entsprechende Breite besitzt. v. Bramann bildete in No. 5 der mir gütigst zur Verfügung gestellten Fälle einen Hautlappen von den Dimensionen 8—18: 34 cm, und das Resultat war ein vorzügliches. Die Breite der Basis des Lappens wird in entsprechendem Verhältnis zu seiner Länge zu bilden sein. Hier empfiehlt es sich, nicht zu sparsam zu sein, um eine genügende Blutzufuhr zum Lappen zu ermöglichen.

Für die Bildung und Lösung des Lappens stellte Maas als Regel auf: der zu bildende Hautlappen ist möglichst in der Richtung des Gefässverlaufs herauszuschneiden, selbst wenn dadurch bei der Anheftung an den Defekt eine stärkere Drehung um seinen Stiel nötig sein sollte. Die Wahl der Stellung zum Mutterboden ist also bedingt durch den Gefässverlauf.

Diese Vorsichtsmassregel ist aber nicht unbedingt nötig, denn einmal sind die Hautgefässe sehr zahlreich und reich an Anastomosen, sodass ein grösseres Hautstück nicht von den Zweigen nur eines grösseren Gefässes gespeist wird. Andererseits zeichnen sich gerade die Gefässe der Haut der Extremitäten durch einen atypischen Verlauf bei den einzelnen Individuen aus, so dass schon hierdurch eine genaue Befolgung der Maas'schen Regel mit Schwierigkeiten verknüpft ist. v. Bramann bildete in No. 1 der am Schluss näher zu besprechenden, von ihm operirten Fälle, zur Deckung eines Fusssohlen- und Fersendefekts einen Lappen aus der anderen Wade, dessen Basis nach aussen lag, so dass also die Längsachse des Lappens nicht mit der Richtung des Gefässverlaufs im Sinne von Maas zusammenfiel. Die Anheilung erfolgte in derselben Zeit wie in anderen Fällen.

Wird der Stiel des Lappens einer zu starken Drehung oder durch ungenügende Fixation einer Zerrung, einem dauernden Drucke ausgesetzt, so wird die Blutzufuhr zum Lappen behindert und seine Anheilung dadurch verzögert oder unmöglich.

Dieffenbach war es in mehreren Fällen aufgefallen, dass während der Operation eine starke Hyperaemie des Lappens eintrat, und derselbe eine cyanotische Farbe annahm. Er liess deswegen die Hautlappen nach ihrer Ablösung kräftig bluten, suchte auch durch kalte Umschläge und Blutegel einer Hyperaemie, der häufigsten Ursache des Absterbens des Lappens, vorzubeugen und empfahl zu gleichem Zwecke, in dem Stiele keinen Arterienhauptast zu erhalten. v. Langenbeck wies aber nach, dass nicht der arterielle Zufluss die Hyperaemie bewirke, sondern die zu starke Drehung des Lappens um den Stiel und der dadurch behinderte venöse Abfluss; es tritt also konsekutive ischämische Gangrän ein.

Bei genügender Breite des Stieles verträgt ein Hautlappen schon eine ziemliche Drehung und Dislokation, ohne gangränös zu werden. Ausserdem kann man auch dadurch eine stärkere Drehung vermeiden, dass man bei der Lappenbildung den Längsschnitt derjenigen Seite, nach welcher der Lappen gedreht werden soll, etwas länger anlegt, als den der anderen Seite. Selbstredend muss aber durch einen genügenden Fixationsverband jede nachträgliche Zerrung oder Dislokation des Lappenstiels vermieden werden.

In der Voraussetzung, dass ein Lappen, welcher durch 2 Brücken mit dem Mutterboden zusammenhängt, besser ernährt würde, hat man auch doppelstielige Lappen empfohlen. Billroth, Sawicki, von Hacker¹⁾ und Andere berichten von guten Erfolgen. Der Lappen wurde von seiner Unterlage derart abgelöst, dass er an seinen Breitseiten mit ihr zusammenhängen blieb. Die betr. Extremität wurde darauf zwischen Lappen und Unterlage hindurchgesteckt und dann ersterer mit seiner Wundfläche auf dem Defekte befestigt.

Die Trennung der Stiele, wovon später die Rede sein soll, geschah dann in zwei Zeiten.

1) V. Ritter von Hacker. Über den Ersatz grösserer Hautdefekte durch Transpl. frischer ein- und doppelstieler Lappen aus entfernten Körperteilen. Archiv f. klin. Chir. 37, 1888.

Bei der Loslösung vom Mutterboden wird der einstielige Lappen durch 2 Längsschnitte und einen verbindenden Querschnitt abgegrenzt und von der Fascie oder mit derselben von der Unterlage abpräpariert.

v. Bramann löst die Fascie mit ab, wenn der Lappen zur Deckung eines Substanzverlustes dienen soll, in welchem der Knochen freiliegt; andernfalls wird die Fascie mit der Unterlage im Zusammenhang belassen.

Bevor der Lappen aber auf dem Defekt befestigt werden kann, hat man diesen dazu vorzubereiten. Zeigt der Substanzverlust eine frische Wundfläche, so kann man sich mit sorgfältiger Butstillung begnügen; ist die Wundfläche mit Granulationen bedeckt, so sind diese mit einem Rasirmesser oder besser mit dem scharfen Löffel zu entfernen, wie Thiersch es angegeben hat.

Hat man es mit Hautdefekten zu thun, welche durch ein Geschwür oder durch Narben veranlasst sind, so sind diese vor der Operation durch Excision zu entfernen. Bei Unterschenkelgeschwüren¹⁾ mit cirkulärer Narbe, welche durch Druck auf die zuführenden Gefäße Ernährung und Granulationsentwicklung hindert, ist die Narbe bis zur Fascie zu umschneiden, etwa 2 Querfinger breit vom Defektrande entfernt, um ein Absterben des Narbendefektrings zu verhindern. Man hat dann die Bildung besserer Granulationen abzuwarten, ehe man zur Transplantation selbst schreiten kann. Denn es ist eine Hauptbedingung für die Anheilung eines Lappens, dass an den Rändern des Defekts überall normale Haut vorhanden ist und die Wundfläche aus normalem, nicht infiltriertem Gewebe besteht.

Bei ausgedehnten Substanzverlusten an Hand und Fuss hat man, wenn Sehnenverletzungen vorliegen, die Sehnennaht, bei Spitzfussstellung durch Narbenkontraktur am Fuss die Tenotomie der Achillessehne der Plastik voranzuschicken.

Nach diesen Vorbereitungen werden die Ränder des Defekts, welche mit dem freien Rande des Lappens in Ver-

1) v. Mosetig-Moorhof Chirurg. Operationslehre.

einigung kommen sollen, angefrischt; etwa überschüssiges Fettgewebe wird am Rande des Lappens abgetragen, um seine Wundränder gleichmässig zu machen.

Jede Blutung ist sorgfältig durch Compression zu stillen, erst dann erfolgt die Adaption des Lappens und seine Befestigung durch Nähte. Die verschiedentlich empfohlenen Entspannungsnähte sind unnötig und zu verwerfen, da sie anämisierend wirken. Zur Naht bedient man sich der Seide, sie ist dem von Maas empfohlenen Catgut vorzuziehen, zumal die Nähte 14 Tage liegen bleiben müssen.

Zur Bedeckung des freibleibenden wunden Teils der Ernährungsbrücke, des unbedeckt gebliebenen Defektrestes sowie der neu geschaffenen Wundfläche empfahl Maas, Borsalbe, dick auf Gaze gestrichen, zu verwenden, um hierdurch den Lappen vor Austrocknungsnekrose und Infection zu schützen.

v. Bramann verwendet hierzu mit Erfolg Jodoformgaze, ein unbedingt reinlicheres Verfahren.

Den durch die Bildung des Lappens geschaffenen Defekt wird man sofort durch Hautfasciennähte zu verkleinern suchen, ehe man den Jodoformverband anlegt.

v. Langenbeck warnte vor dem Hinüberleiten der Brücke über unverletzte Stellen der Haut zur Wundfläche des Substanzverlustes, indem er annahm, dass hierdurch die Gefahr des brandigen Absterbens für den Hautlappen gesteigert würde. Diese Vorsicht ist unnötig, wie sich gezeigt hat. Die Ausfüllung bestehender Lücken mit Jodoformgaze sichert vollkommen einen normalen Verlauf der Anheilung.

Damit der Lappen der Defektfläche überall gut anliegt, und eine stärkere Exsudatbildung zwischen beiden verhindert wird, hat man sodann einen leichten aseptischen Druckverband anzulegen.

Hierauf folgt einer der wichtigsten Operationsakte, der der Fixation des empfangenden Körperteils an den gebenden.

Es ist ein unbestreitbares Verdienst von Maas, auf die Wichtigkeit der Fixation ganz besonders hingewiesen zu haben. Wieviele Misserfolge mögen wol vorher durch eine ungenügende Aneinanderlagerung der betr. Körperteile und dadurch verursachte Alteration des Lappens veranlasst worden sein! Ich erwähne nur einen Fall von Wutzer, welcher selbst zugab, dass die Befestigung durch lederne Schnürstrümpfe, wie er sie versucht hatte, nicht genügte und eine Anheilung verhindern musste.

Vor allem kommt es bei dem Fixationsverbande darauf an, dass die Aneinanderlagerung der Körperteile sich bequem bewerkstelligen lässt und für den Patienten auf die Dauer nicht mit zu grossen Unannehmlichkeiten verbunden ist. Denn durch einen zu frühzeitigen Verbandwechsel dürfte, auch unter Narkose, die Anheilung des Lappens immerhin beeinträchtigt werden.

Maas empfahl, für alle Fälle den Gypsverband zu benutzen, und zwar umgab er zunächst jeden der aneinander gelagerten Körperteile für sich mit einer Gypskapsel und heftete dann erst den Lappen auf dem Defekt an; zum Schluss vereinigte er beide Gypskapseln durch einen dritten Gypsverband mit einander.

Zur Befestigung der oberen Extremitäten an den Thorax bedient sich von Bramann nicht wie Maas des Gypsverbandes, sondern Heftpflasterstreifen und gestärkten Gazebinden. An den unteren Extremitäten ist aber ein Gypsverband unbedingt erforderlich, da hier von dem Patienten viel ausgedehntere Bewegungen bei ungenügender Befestigung möglich sind.

Die Fixationsverbände werden, wenn zweckmässig angelegt, von den Patienten gut vertragen. Die Steifheit der Gelenke, welche durch die lange Aneinanderlagerung hervorgerufen wird, ist nach Abnahme des Verbandes bereits innerhalb von 24 Stunden meist völlig verschwunden.

Ich komme jetzt zur Besprechung der Zeit der Stiel-durchtrennung, welche eine besondere Wichtigkeit dadurch

beansprucht, dass sie natürlich erst nach erfolgter Anheilung des Lappens vorgenommen werden kann.

Die indischen Ärzte sollen die Hautbrücke nach 25 Tagen durchtrennt haben, Tagliacozza gab den 15. – 20. Tag zur gänzlichen Ablösung des Lappens an; Gräfe berichtet sogar von einer erfolgreichen Operation, bei welcher er am 6. Tage den Stiel durchschnitt.

Wie sich durch zahlreiche Fälle aus der Literatur nachweisen lässt, erfolgt die Lappenanheilung bei jüngeren Individuen bedeutend schneller als bei älteren Patienten und auch bei kleineren Kindern, ein Moment, welches bei der Durchtrennung des Stiels sehr in Betracht kommen kann.

Wenn wir von doppelstielligen Lappen absehen, so kann man die Ernährungsbrücke des Lappens einzeitig oder in 2 oder mehr Zeiten durchtrennen.

Maas empfahl, die Ablösung des Lappens von seiner Grundfläche am 10. – 14. Tage auf einmal vorzunehmen. In einigen Fällen hat er selbst jedoch bedeutend früher den Lappenstiel durchtrennt.

Einmal sah er sich genötigt, wegen der grossen Unruhe des Patienten, bereits am 7. Tage den Verband wechseln zu müssen. Er fand den Lappen gut angeheilt und durchschnitt seinen Stiel am selben Tage.

Ein anderer Fall betraf einen 5 $\frac{1}{2}$ jährigen Knaben; hier nahm Maas die Stieldurchtrennung schon am 6. Tage vor, wohl an dem frühesten Zeitpunkt, welcher in der Literatur bekannt ist.

In beiden Fällen lag es wohl an dem jugendlichen Alter der Patienten und dem vollständigen Fehlen einer Randgangrän des Wunddefektes, dass die Lappen in dieser kurzen Zeit gut angeheilt waren. In einem 3. Falle löste Maas bei einem 53jährigen Patienten bereits am 9. Tage den Lappen völlig ab, auch hier verlief die Heilung ohne Störung.

Im allgemeinen wird man, wie Maas vorschreibt, am

10.—14. Tage den Stiel und zwar auf einmal durchtrennen können.

Eine zwei- oder mehrzeitige Stiellösung wird dann angebracht sein, wenn der Lappen eine zu bedeutende Grösse gehabt hatte, in der angegebenen Zeit noch nicht völlig angeheilt oder eine partielle Nekrose desselben eingetreten sein sollte.

v. Hacker empfahl zur zweizeitigen Durchtrennung die Zeit vom 6.—8. und 14.—17. Tage. Bei doppelstieligen Lappen nahm er am 12. Tage die Trennung des ersten, am 18. Tage die des zweiten Stieles vor.

Beim Durchschneiden des Stieles blutet der Lappen ziemlich heftig, ein Zeichen der neu entwickelten Gefässbildung in demselben.

Man hat sodann die von neuem gesprossenen Granulationen zu entfernen, die Wundränder anzufrischen und nach gestillter Blutung den Lappen völlig auf dem Defekt durch die Naht zu befestigen.

Sollten kleinere Randteile des Lappens nekrotisch geworden sein, so sind dieselben, falls Demarkation da ist, abzutragen, und die Wundränder können dann von neuem vernäht werden. Die übrigbleibenden Defekte sind am zweckmässigsten durch Transplantationen nach Thiersch zu decken.

Über das Verhalten des Lappens selbst während der Operation und besonders nach der Stieldurchtrennung sind verschiedene Angaben gemacht worden. Um zunächst eine von Maas in einem Falle und auch von Andern beobachtete Epidermisabstossung nach gänzlicher Ablösung des Lappens zu erwähnen, so ist dieselbe wohl als ein Zeichen der unvollkommenen Anheilung zu betrachten, zumal in diesen Fällen der Stiel zu sehr früher Zeit durchtrennt wurde.

In anderen Fällen, in denen die Stieldurchschneidung erst nach 10 und mehr Tagen vorgenommen wurde, trat eine solche Abstossung der Epidermis nicht ein; selbstredend ist hiermit nicht die ganz oberflächliche, stets bei der Haut vorkommende Epithelabschuppung gemeint.

Inbetreff der Temperatur und des Aussehens des transplantierten Lappens beobachtete Fabrici, dass derselbe sich unmittelbar nach Durchtrennung der Basis kühler anfühlte und blasser aussah, als die umgebende Haut. Nach wenigen Stunden hatte sich jedoch die normale Temperatur und Farbe wieder hergestellt. Man wird dies Verhalten also leicht durch die Alteration der vasomotorischen Nerven durch den Schnitt und die wenn auch nicht gefährliche Anämie in der ersten Zeit erklären können.

Maas wiederum bemerkte in einem Falle eine Temperaturerhöhung und eine längere Zeit anhaltende rötliche Färbung des Lappens, welche erst bei Gebrauch der Körperstelle (der Lappen war auf die Ferse und Sohle verpflanzt) verschwand.

Nach der Anheilung überragt der Lappen durch sein reichliches Fettpolster und das Auftreten einer gewissen Wulstung gewöhnlich etwas das Niveau der umgebenden Haut. Maas konnte in dem oben erwähnten Falle beobachten, dass bei fortgesetztem Gebrauche des Fusses sich bald die zuerst zarte Epidermis verdickte, die Wulstung allmählich abnahm, und nach einiger Zeit das Aussehen und die Beschaffenheit der transplantierten und der benachbarten Haut keine Verschiedenheiten mehr zeigte.

Gleiches war in einem ähnlichen, durch v. Bramann operirten Falle zu bemerken.

Was das Verhalten der Sensibilität in dem transplantierten Hautstücke anbetrifft, so zeigt sich, sobald dasselbe von seinem Mutterboden abgetrennt wird und nur noch durch eine Hautbrücke mit ihm in Zusammenhang bleibt, auch schon die Tastempfindung darin vermindert. v. Langenbeck machte darauf aufmerksam, dass bei Anlegen der Nähte der Patient die Durchstechung der Ränder des transplantierten Lappens gar nicht oder sehr wenig, die Nähte durch die Hautbrücke dagegen sehr schmerzhaft empfindet. Es schwindet also die Sensibilität der Nerven von der Peripherie nach dem Centrum zu, das Leistungsvermögen nimmt in centripetaler Richtung ab.

Nach der, wenn auch nicht völligen Abtrennung des Lappens treten in ihm Paraesthesien auf, Taubsein, Kriebeln, Formikation, verschwinden aber nach kurzer Zeit wieder. Sie sind wol als eine Folge der Durchschneidung oder der unumgänglichen Zerrung der Nerven des Lappens in der Brücke anzusprechen.

In den von Maas operierten Fällen wurden gewöhnlich bereits am selben Tage Berührungen und Nadelstiche auf dem Lappen gut localisiert, ebenso Wärme und Kälte richtig unterschieden. Eine Täuschung schien bei den getroffenen Vorsichtsmassregeln ausgeschlossen.

In 2 Fällen war schon nach 8 resp. 10 Tagen die Sensibilität eine beinahe normale zu nennen, nach einigen Monaten verhielt sie sich stets völlig wie die anderer Hautstellen.

In 2 anderen Fällen jedoch erwies sich die Sensibilität längere Zeit hindurch erheblich herabgesetzt. Die Schuld daran wird wohl zum Teil der frühzeitigen Stieldurchtrennung (6. und 9. Tag), hauptsächlich aber dem Umstande zuzuschreiben sein, dass das überpflanzte Hautstück unmittelbar auf dem freiliegenden Knochen zur Auflagerung kam. In diesen Fällen blieb die Sensibilität in den ersten 6 Wochen stark abgeschwächt und stellte sich erst sehr allmählich wieder her.

v. Bramann bemerkte in 2 ähnlichen Fällen das gleiche.

Meine Erörterungen stützen sich auf die von Herrn Prof. Dr. v. Bramann operierten und mir gütigst zur Verfügung gestellten Fälle, welche ich jetzt folgen lasse:

I.

Richard Windisch, 26 Jahre alt, Bahnarbeiter aus Weissenfels.

Diagnose: Grosse Quetschwunde an der rechten Fusssohle mit ausgedehnter Abtrennung der Haut.

Anamnese:

Pat. war beim Rangieren verunglückt. Er hatte eine

Lokomotive abgehängt und wollte sich aus den Schienen entfernen, dabei strauchelte er, und die rückwärts fahrende Lokomotive überfuhr seinen rechten Fuss. Er wurde am 24. 3. 1891 mit einem Verbande in die Klinik gebracht. Die Wunde war gereinigt und genäht. Die Nähte werden, um die Wunde ganz übersehen zu können, entfernt.

Status praesens.

Der rechte Fuss erscheint stark geschwollen und ist teilweise blau verfärbt. An der Plantarseite ist die Haut mit subcutanem Fettgewebe abgehoben. Grössere Gefässe und Nerven sind nicht verletzt. An einzelnen Stellen fehlt nur die Epidermis. An den Zehen und auf der Dorsalseite ist die Verletzung geringer. Der Calcaneus ist fast völlig von Haut entblösst, dieselbe ist wie eine Kappe abgehoben und nur noch an der äusseren Seite, am malleolus externus mit der übrigen Haut des Fusses im Zusammenhange; oberflächliche Knochenschichten sind an der unteren Seite des calcaneus abgerissen. Die Wunde wird desinficiert und mit Jodoformgaze tamponiert. Trockner Verband, Schienung und Hochlagerung des rechten Beines.

Allmählich reinigt sich die Wunde. Die nekrotisch gewordene Hautkappe wird entfernt. In der planta pedis liegen die intakten Sehnen der flexores frei, weiter hinten der calcaneus.

1. Juli. Der Wunddefekt betrifft die ganze rechte Ferse, sie nach hinten und zu beiden Seiten umgreifend, hinten nimmt er die ganze Breite der Sohle ein und verschmälert sich allmählich gegen die Zehenballen hin, welche er nicht mehr erreicht.

Die Granulationen sehen gut und frisch aus.

Verband mit essigsaurer Thonerde.

Zur Deckung des bestehenden Substanzverlustes wird die Transplantation eines gestielten Lappens aus dem andern Unterschenkel beschlossen.

17. Juli. Unter Chloroformnarkose werden die Granulationen der Wundfläche mit dem scharfen Löffel abgekratzt,

der äussere Wundrand, am malleolus externus, wird angefrischt.

Nach vollkommener Blutstillung wird aus der linken Wade ein Lappen von entspr. Grösse, die Basis nach aussen gelegen, gebildet. Er wird mit der Fascie von der Unterlage abpräpariert und sein freier Rand mit dem angefrischten äusseren Defektrande der Sohle durch Seidennähte vereinigt. Tamponade aller unbedeckten Wundflächen mit Jodoformgaze. Aseptischer Verband. Die Beine werden in ihrer Stellung durch Gypsverband fixiert.

Am folgenden Tage wird der Gypsverband am rechten Knie, wegen starken Druckschmerzes etwas eingeschnitten.

25. Juli. Fieberfreier Verlauf. Fixationsverband wird gut vertragen.

31. Juli. Der Verband wird abgenommen. Der Lappen ist gut angeheilt, nur an der Aussenseite der Hacke zeigt sich eine oberflächliche Nekrose. Der Lappenstiel wird auf einmal durchtrennt. An den freien Randpartien wird das reichliche Fettgewebe des Lappens abgetragen und derselbe mit den angefrischten Wundrändern des Defekts an der Sohle vernäht, nach Entfernung der daselbst gesprossenen Granulationen durch den scharfen Löffel.

Der Defect auf der linken Wade wird durch Hautfasciennähte verkleinert. An der Sohle besteht nach vorn plantarwärts eine kleine, ungedeckte Wundfläche. Verband mit Jodoformgaze.

14. August. Fieberfreier Verlauf. Der Lappen ist gut angeheilt, besitzt normale Temperatur und Farbe, nur an der Aussenseite besteht die erwähnte Nekrose. Diese wird entfernt, die vorhandenen kleinen Defekte werden durch Thiersch'sche Transplantationen gedeckt, desgleichen an der linken Wade.

12. November Die in mehrfachen Sitzungen überpflanzten Lappchen sind sämtlich angeheilt.

4. Dezember Patient wird entlassen.

Dieser Fall ist ungefähr derselbe, welchen Mass als zweiten in seinen „weitere Fälle von Plastik mit frischen, gestielten Lappen aus entfernten Körperteilen“ beschreibt. Auch dort war ein beträchtlicher, durch ein Geschwür gebildeter Defekt an Sohle und Ferse vorhanden, der Calcaneus lag, von Periost bedeckt, frei. Wie schon oben von mir erwähnt wurde, zeigte dieser Fall, dass ein Lappen auch zur Anheilung gelangt, wenn er nicht in der Richtung des Gefässverlaufs im Sinne von Maas herausgeschnitten ist. Für die geringe, oberflächliche Nekrose, welche sich am Lappenrande einstellte, kann man wol kaum die Schnittführung zur Bildung des Lappens verantwortlich machen. Wäre thatsächlich durch Zerschneiden von Gefässen eine behinderte Blutzufuhr eingetreten, so würde sich die Nekrose nicht auf einen so winzigen Teil des Lappens beschränkt haben.

Der Lappen wurde mit der Fascie losgelöst, da er zum Teil auf den entblössten Knochen zu liegen kam.

Der Stiel wurde nach 14 Tagen auf einmal durchtrennt, während Mass diesen Operationsakt in seinem angegebenen Falle bereits am 6. Tage vornahm. In beiden Fällen zeigte sich der Lappen gut angeheilt. Temperatur und Farbe des Lappens blieben normal. Die Sensibilität war in beiden Fällen stark herabgesetzt, Nadelstiche wurden in den ersten 4 Wochen nur als Druck empfunden; erst nach 8 Wochen hatte sich die Sensibilität fast völlig wieder hergestellt.

(siehe hierzu S. 28.)

Als sich unser Patient nach einigen Monaten wieder in der Klinik vorstellte, war das Resultat ein vortreffliches. Patient ging in seinen gewöhnlichen Stiefeln ohne Beschwerden, die Hacke war nur durch etwas Watte geschützt. Das überpflanzte Hautstück zeigte die Sensibilität wie die Haut der anderen Hacke und hatte ungefähr dasselbe Aussehen wie die übrige Sohlenhaut angenommen.

II.

Oskar Müller, 14 Jahre alt, Müller aus Wähltitz.

Diagnose: Zermalmung der l. Hand und grosse Quetschwunde an der rechten:

Anamnese: Patient geriet am 18. April in der Wassermühle mit der linken Hand zwischen 2 Walzen und kam, als er die ergriffene Hand frei machen wollte, auch mit der rechten ins Getriebe. Durch den Riss des Transmissionsriemens standen hierauf die Walzen. Etwa 8 Stunden nach dem Unfall kommt Pat. in die Klinik.

Status praesens: Die l. Hand ist zum grössten Teile von Haut- und Weichteilen entblösst, so dass teils die Sehnen in ihren aufgerissenen Scheiden, teils besonders an den Phalangen die Knochen blossliegen. An der rechten Hand verläuft eine tiefe Risswunde mit gequetschten und zerfetzten Rändern von der Volarseite der III. Phalanx des Mittelfingers nach unten zur vola, biegt um den Kleinfingerballen nach dem dorsum um und endigt hier über dem V. Metacarpus. Die Sehnenscheide des Flexor III ist eröffnet, die Haut des IV. und V. Fingers bläulich verfärbt, die III. Phalanx des IV. und V. Fingers frakturiert.

18. April. Zunächst wird die linke Hand der ausge dehnten Zermalmung wegen, dicht über dem Handgelenk amputiert. Rechterseits werden die Fetzen an den Rändern und im Grunde der Wunde abgetragen, letztere wird gereinigt und mit Jodoformgaze tamponiert.

Beide Arme in Suspensionsverband.

12. Mai. An der rechten Hand werden nekrotische Hautfetzen entfernt, unter ihnen zeigt sich eine gut granulierende Wundfläche.

19. Mai. IV. und V. Finger der r. Hand sind durch Demarkation im Gelenk zwischen I. und II. Phalanx völlig gelockert und werden hier abgetragen.

26. Mai. IV. und V. Finger der r. Hand werden exarticuliert. Aus der Gegend des l. Rippenrandes wird ein Lappen gebildet, dessen Basis nach unten sieht. Er wird mit der Fascie abpräpariert, und sein freier Rand mit der Wundfläche am dorsum des metacarp. III vernäht, nachdem die Granulationen entfernt sind. Die Wunde auf dem Thorax durch Hautfasciennähte verkleinert. Tamponade der Wund-

flächen mit Jodoformgaze. Fixation des Armes an den Thorax durch Heftpflastertouren und gestärkte Binden.

10. Juni. Der Verband wird abgenommen und, da der Lappen gut angeheilt ist, der Stiel auf einmal durchtrennt, der Lappen völlig angenäht.

24. Juni. Defekt auf dem Thorax wird durch Thiersch'sche Transplant. mit Erfolg gedeckt.

1. August. Passive Bewegungen!

10. Oktober. Temperatur, Aussehen und Sensibilität des Lappens ist normal. Die Prüfung der Beweglichkeit der Hand ergibt:

Der III. Finger der r. Hand steht in starker Beugungskontraktur. Beim Versuch, denselben zu strecken, zeigt sich die Beugesehne im proximalen Interphalangealgelenk mit der Haut verwachsen.

Der II. Finger lässt sich passiv völlig beugen und strecken. Aktiv wird derselbe im metacarpophal. Gelenk vollkommen gebeugt, im prox. Interphal.-Gelenk bis zum r. Winkel, im distalen gar nicht.

Der Daumen ist aktiv vollkommen beweglich.

14. Oktober. Unter Chloroformnarkose und Asepsis wird durch einen in der Volarseite des III. Fingers über das Interphalangealgelenk geführten Schnitt die hier sich befindliche Narbe gespalten. Die Sehne zeigt sich hier mit der Haut und dem Knochen durch Narbengewebe verwachsen. Beim Versuche, den Finger nach Lösung der Sehne zu strecken, reisst diese, narbig verändert, in der Höhe des distalen Interphalangealgelenks. Sehnennaht. Hautnaht. Der Finger wird, im metacarpophal. Gelenk gebeugt, auf Schiene fixiert.

21. Oktober. Fixation des Fingers in etwas gestreckterer Stellung auf einer Schiene.

24. Oktober. Der Finger wird völlig gestreckt verbunden. Mit den übrigen Fingern werden andauernd passive Bewegungen vorgenommen.

27. Oktober. Leichte pass. Bewegungen an dem III.

Finger, bei denen die Sehne in der ganzen Ausdehnung der Wunde mitgeht.

14. Dezember. Resultat: Der Daumen der rechten Hand ist frei und ziemlich kräftig beweglich. Der Zeigefinger ist im metacarpophal. Gelenk etwas schlotternd, in beiden Interphal. Gelenken beweglich, aktiv im ersten bis zum r. Winkel, im zweiten stumpfwinklich beugbar. Der 3. Finger ist in beiden Interph. Gelenken passiv nicht ganz streckbar. Beugung ebendasselbst beschränkt; aktiv wird der Finger fast nur im metacarpophal. Gelenk. gebeugt.

Sämtliche Wunden sind gut vernarbt. Die Gebrauchsfähigkeit der Hand beträgt etwa 10⁰/₀ der normalen.

Die Anlagerung der r. Hand an den linken Rippenrand war hier bequem zu bewerkstelligen, der Heftpflaster- und Gazeverband genügten völlig zur Fixation; der Fixationsverband selbst wurde von dem jungen Patienten ohne Beschwerden ertragen. Die Hand lag in dem z. Teil abgelösten Lappen wie in einer Tasche, und es war von Anfang an bereits möglich, den grössten Teil des Lappens auf dem Defekte zu befestigen. Da sich der Lappen nach 14 Tagen gut angeheilt zeigte, wurde zu dieser Zeit der Stiel auf einmal durchtrennt.

In diesem Falle war der Erfolg der Plastik ein hochbedeutender, indem dem Patienten durch die Operation eine brauchbare Extremität erhalten wurde, hier um so wesentlicher, als die andere Hand vor der Amputation nicht gerettet werden konnte.

Nachdem die hinderlichen Stümpfe des IV. und V. Fingers entfernt waren, blieben dem Patienten noch Daumen, Zeige- und Mittelfinger, welche zum Zufassen, besonders auch zu feineren Verrichtungen, z. B. zum Schreiben, völlig genügen. Die Erwerbsfähigkeit des Patienten wurde also, wenigstens zum Teile wieder hergestellt. Allerdings war es hier noch nötig, durch eine zweite Operation die Gebrauchsfähigkeit der Hand zu erhöhen; aber schon durch die Plastik erhielten die freiliegenden Sehnen eine schützende Decke,

ohne welche sehr beträchtliche narbige Schrumpfung entstanden wären, und Behinderung fast aller Bewegungen. Durch längere Zeit hindurch geübte passive Bewegungen, besserte sich die Beweglichkeit und Brauchbarkeit der Finger noch weiter.

Der Lappen hatte das Aussehen der anderen Haut der Hand angenommen, war auf der Unterlage verschieblich, seine Sensibilität normal.

III.

Ernst Ebert, Knabe aus Neustadt i. Th. 12 Jahre alt.
Diagnose: Narbenkontraktur an der rechten Hand.
rec. 9. 6. 1891; entl.: 12. 10. 1891.

Anamnese: Der Vater des Patienten besitzt eine Streichholzfabrik, worin sich Patient im Alter von 2 Jahren den rechten Unterarm und die rechte Hand dadurch verbrannte, dass er den im Wasser liegenden Stangenphosphor ergriff.

Am stärksten wurde der Daumen und der IV. Finger verletzt, letzterer verlor damals ein Glied. Der Patient befand sich darauf 9 Monate lang in ärztlicher Behandlung.

Status praesens: An der Volarseite der rechten Hand zieht vom Daumen über das Handgelenk fort ein derber Narbenstrang, durch welchen die völlige Streckung des Handgelenks und die Daumenbewegung behindert wird. Der Daumen steht im rechten Winkel zum Unterarm und zum Handteller, er kann aus dieser Stellung kräftig adduciert werden; andere Bewegungen sind nicht ausführbar. Der II. und III. Finger sind in der Beugung frei, in der Streckung leicht behindert. Vom IV. Finger existiert ein gut beweglicher aus $1\frac{1}{2}$ —2 Phalangen gebildeter Stumpf. Der V. Finger ist in Beugung und Streckung frei; der III. und V. convergieren über dem Stumpf des IV. mit einander.

Sensibilität normal.

30 Juni. Operation; Unter Chloroformnarkose wird die Narbe excidiert, worauf der Daumen etwas stärker abducirt

werden kann; anscheinend sind jedoch im Carpo-metacarpal-Gelenke des Daumens schwere Folgeveränderungen ausgebildet, welche eine freie Beweglichkeit unmöglich machen. Schiene auf dem dorsum.

10. Juli. Die Stellung ist nur wenig gebessert, die Wunde hat sich mit frischen Granulationen bedeckt.

12. August. Operation: Die Wundränder der granulierenden Wunden werden angefrischt, die Granulationen mit dem scharfen Löffel abgekratzt.

Aus der linken Thoraxseite wird ein gestielter Lappen von entsprechenden Dimensionen gebildet. Seine 3 freien Ränder werden in der vola und an der ulnaren Seite des Defekts mit den Wundrändern desselben durch Naht befestigt, die Lappenbasis sieht nach unten.

Der Defekt auf der Brust wird durch Hautfasciennähte verkleinert. Auf die Wundflächen Jodoformgaze. Rechte Hand und Arm werden durch Heftpflastertouren am Thorax befestigt, darüber Verband mit gestärkten Gazebinden.

16. August. Der Lappen ist vollkommen erhalten und angeheilt. Die Hälfte der Basis wird durchschnitten.

Der Defekt auf der Brust wird durch Transplantationen nach Thierreich gedeckt.

5. Sept. Der Hautlappen zeigt sich in ganzer Ausdehnung fest angeheilt, die Thiersch'schen Streifen nur zum Teil. Der Rest der Lappenbasis wird durchtrennt, die Lappenränder völlig angenäht.

Am Rande befinden sich noch einige kleine Wunddefekte; Passive Bewegungen.

11. Okt. Der rechte Daumen erscheint etwas kürzer als der linke, vollkommen ist die Flexion nicht möglich. Adduktion, Abduktion und Opposition sind frei. An der Stelle des IV. Fingers befindet sich ein Stumpf, gebildet aus einer Duplikatur der beiden Grundphalangen. Die andern Finger sind frei und kräftig beweglich, ebenso das Handgelenk.

12. Okt. Patient wird entlassen.

Dieser Fall zeigt, dass eine bedeutende Plastik auch bei narbigen Kontrakturen möglich ist. Die beträchtlichen funktionellen Störungen im Handgelenk und im metacarpophalangeal. Gelenk des Daumens, besonders bei Streckversuchen, wurden durch die Operation ganz bedeutend gebessert, so dass dem Pat. jedenfalls eine brauchbare Hand geschaffen wurde.

Die Stieldurchtrennung erfolgte hier in 2 Zeiten, 14 Tage nach der Operation wurde etwa die Hälfte der Basis, 21 Tage nach der Operation der Rest des Stieles durchschnitten. Die Anheilung des Lappens war eine vollkommene.

Als sich Patient nach einigen Monaten wieder vorstellte, erwies sich die Sensibilität im transplantierten Lappen als normal, sein Aussehen war von dem der umgebenden Haut kaum verschieden. Die Beweglichkeit der Gelenke hatte sich seit Entlassung des Patient noch gebessert.

IV.

Hugo Brandt, 5 Jahre als, Bergmannssohn aus Pölsfeld.
rec.: 17. XI. 1892, entl.: 19. II. 1893.

Diagnose: Quetschwunde der rechten Hand.

Anamnese: Der Knabe ist mit Ausnahme einer Verbrennung, die er sich vor einem Jahre zuzog, und welche die Beugeseite des rechten Unterarmes betraf, immer gesund gewesen. Am 17. XI. 92 Mittags 12 Uhr kam er mit der rechten Hand in eine Dreschmaschine. Die Blutung soll nicht stark gewesen sein. Der Knabe ging selbst zum Dorfbach und wusch sich, erhielt von dem hinzugerufenen Arzte 3 Uhr Nachmittags einen Notverband und wurde nach Halle geschickt, wo er am Abend in der chirurg. Klinik aufgenommen wurde.

Status praesens: Auf dem dorsum der rechten Hand, vom Ende der ulna und des radius bis zu den Phalangen der Finger, fehlt die Haut fast vollständig, nur einzelne kleinere Lappen, an den Rändern stark gequetscht, sind noch vorhanden. Das Handgelenk selbst ist breit eröffnet und erscheint auf der Ulnarseite stark gequetscht, das os multangulum minus ist zertrümmert, das os naviculare aus seiner

Verbindung herausgerissen. Über das Handgelenk ziehen als blutig gefärbte, zum Teil zerrissene Stränge, an den Enden gleichfalls gequetscht, die Sehnen, von denen die des extensor pollicis und des ext. dig. quinti ganz erhalten, alle andern aber durchgerissen sind. -

— Die beschädigten Sehnenstümpfe werden abgetragen; Sehnennaht. Das os multangulum minus und das os naviculare werden entfernt, das Gelenk drainiert. Antiseptischer Verband.

22. Nov. Zur Deckung des Substanzverlustes wird eine Lappenplastik beschlossen und zwar vom Thorax her, da der Haut- und Weichteildefekt zu ausgedehnt ist, um aus demselben oder dem andern Arme gedeckt werden zu können.

An der Beugeseite des rechten Arms zeigten sich ausserdem von früher narbige Hautveränderungen.

Aus der linken Seite des Thorax wird ein grosser Lappen genommen, der nach unten sieht.

Seine freien Ränder werden mit den angefrischten Wundrändern zum Teil vernäht. Die Wundflächen werden mit Jodoformgaze tamponiert, desgleichen das Handgelenk. Verband und Fixation des Armes am Thorax. Der neu-geschaffene Defekt wird durch Hautfasciennähte verkleinert.

5. Dezember. Verbandwechsel. Der transplantierte Lappen zeigt auf dem dritten Teil seiner Oberfläche eine geringe Nekrose. Mit Durchschneidung des Stieles wird noch gewartet. Einige Nähte werden entfernt. Neuer Fixationsverband.

12. Dezember. Die oberflächlichen nekrotischen Partien des Lappens werden entfernt. Von der Nekrose sind die tieferen Schichten, das subcutane Fettgewebe verschont geblieben, so dass man hoffen darf, die Funktion der Sehnen erhalten zu können.

Der Lappenstiel wird zur Hälfte durchtrennt. Neuer Fixationsverband.

19. Dezember. Verbandwechsel. Der Lappen wird vollständig an der Basis abgetrennt, zeigt gute Vaskulari-

sation und blutet stark. Er wird völlig durch Naht befestigt.

Suspensionsverband.

3. Januar 1893. Verband auf dem Thorax wird entfernt und durch einen Salbenverband ersetzt.

4. Januar. Verband der Hand wird abgenommen. Der Hautlappen zeigt sich gut angeheilt. Die Finger sind in den Phalangealgelenken sehr gut beweglich. Es wird ein Verband mit essigsaurer Thonerde angelegt, welcher von jetzt ab täglich gewechselt wird, um die Hand in Seifenwasser baden zu können.

Die Metacarpophalangealgelenke können aktiv noch nicht gebraucht werden; passiv sind sie in sehr mässigem Grade beweglich. Besonders beschränkt dabei ist die Beweglichkeit des Mittelfingers.

17. Januar. Seit dem 4. Januar wird die Hand täglich in Seifenwasser gebadet und im Laufe des Tages dorsalflektiert gehalten.

Die Bewegungen in den Metacarpophalangealgelenken sind infolge der täglich vorgenommenen Dehnungen freier geworden, die Beweglichkeit des Mittelfingers hat sich jedoch wenig gebessert.

5. Februar. Plötzlich hohes Ansteigen der Temperatur nach bisher fieberfreiem Verlauf. Verbandwechsel. An der kranken Hand zeigt sich ein Erysipel. Stichelungen auf dem Unterarm, Verband mit essigsaurer Thonerde. Am Abend nochmaliger Verbandwechsel. Die Hand ist stark gerötet und schmerzhaft. Verband mit Sublimat und Suspension der Hand.

6. Februar. Das Fieber hat etwas nachgelassen. Das Erysipel hat die gesetzten Grenzen nicht überschritten. Schmerzhaftigkeit und Rötung sind geschwunden. Verband mit essigsaurer Thonerde. Suspension.

8. Februar. Temperaturanstieg. Das Erysipel hat die Grenzen nun doch überschritten. Skarifikationen am oberen drittel des Oberarms.

11. Februar. Temperatur abgefallen. Rötung und Schmerzhaftigkeit fehlen. Kein Fortschreiten des Erysipels.

15. Februar. Das Erysipel ist völlig verschwunden. Die Wunde an der Hand ist völlig zugeheilt. Ein Verband wird als unnötig fortgelassen. Passive Bewegungen!

19. Februar. Patient wird mit ziemlich frei beweglicher Hand entlassen. Zu Hause sollen die passiven Bewegungen täglich mehrmals fortgesetzt werden.

6. März. Patient stellt sich in der Klinik wieder vor: Er vermag sämtliche Finger vollkommen aktiv zu strecken. Die Bewegungen im Handgelenk sind in fast normalen Grenzen aktiv ausführbar.

In diesem Falle war der frische, ausgedehnte Substanzverlust auf dem, Insulten stark ausgesetzten dorsum der Hand, kompliziert durch Sehnenverletzungen und breite Eröffnung des Handgelenks.

Transplantationen nach Thiersch hätten bei diesem tiefgreifenden Defekte nicht zu einer Heilung geführt; die Indikation zu einer Amputation war gegeben.

Nach 14 Tagen zeigte der Lappen eine teilweise, wenn auch ganz oberflächliche Nekrose. Mit der Durchtrennung des Stieles wurde deshalb gewartet. 21 Tage nach der Operation wurde eine Hälfte des Stieles durchschnitten, nach weiteren 7 Tagen der Rest. Die starke Blutung war ein Zeichen dafür, dass sich die Gefässe im Hautlappen in ausgedehntem Masse erneut hatten.

Der grosse Erfolg der Operation lag hier darin, dass die entblössten Sehnen eine kräftige, widerstandsfähige Decke erhielten, welche an jener Körperstelle unbedingt von Nöten ist, und dass das funktionelle Resultat ein vortreffliches war.

Der Erfolg wurde durch das plötzlich auftretende Erysipel nicht in Frage gestellt; eine kräftige Therapie führte auch hier zur baldigen Heilung.

Mit passiven Bewegungen wurde hier, so früh als möglich begonnen, und mit der Zeit hierdurch das Endresultat noch wesentlich gebessert.

V.

Wilhelm Hünnerbein, 30 Jahre, Heizer aus Meisdorf.
rec. 27. I. 91, entl. 4. VII. 91.

Diagnose: Weichteilverletzung am linken Vorderarm.

Anamnese: Pat. wurde am 27. I. 91 in einer Mühle dadurch verletzt, dass der Treibriemen eines Schwungrades den linken Arm erfasste und in grosser Ausdehnung die Haut vom Arme losriss.

Status praesens: Grosser, kräftiger Mann. Am linken Arme fehlt die Haut von der Mitte der Streckseite des Oberarms bis nahe zur Hand vollständig, in einer Länge von 30—33 cm und einer Breite von 6—10 cm, letztere im Bereich des Ellenbogen. An der Beugeseite ist die Hautdecke zusammenhängend erhalten. Die Muskulatur ist an manchen Stellen zertrümmert; der musc. flexor carpi ulnar. und der flexor sublimis sind stark zerfetzt, die corticalis des oberen Drittels der Ulna ist an ihrer hinteren Fläche fortgerissen. In der Gegend des metacarp. V sind die Weichteile gleichfalls verletzt, ebenso zwischen II. und III., sowie IV. und V. Metacarpus. Antiseptische Reinigung der Wunde. Tamponade aller Wundtaschen mit Godoformgaze.

5. Februar. Die ganze Wunde beginnt zu granulieren.

20. Februar. Die Wunde zeigt gute Granulationen; kleine Fasciennekrose.

28. Februar. Die Wunde ist mit frischen, gut aussehenden Granulationen bedeckt; ein kleiner Teil des freiliegenden radius wird nekrotisch.

30. April. Operation: Nach Entfernung der Granulationen wird der linken Thoraxseite ein gestielter, c. 34 cm langer und an dem einen Ende 8, am andern c. 13 cm breiter Hautlappen entnommen und über dem Defekt des an den Thorax gelegten Armes durch Naht fixiert. Jodoformgaze auf die Wundflächen. Heftpflasterverband.

14. Mai. Verbandwechsel. Der Lappen ist gut angeheilt. Die Hälfte der Basis wird durchtrennt.

21. Mai. Der Rest des Stiels wird durchschnitten. Naht.

4. Juli. Fieberfreier Verlauf. Patient wird entlassen.

In diesem Falle, in welchem die Grösse des transplantierten Lappens, welcher zur Deckung des ungeheuren Haut- und Weichteildefektes dienen sollte, besondere Erwähnung verdient, wurde gleichfalls ein vorzügliches Resultat erzielt. Patient war nach 4 Wochen Schonung zu Hause, wieder vollkommen im Stande, mit dem betr. Arme seine gewiss nicht leichte Arbeit als Heizer zu verrichten. Die Bewegungen im Ellenbogengelenk waren völlig normal und in kräftiger Weise ausführbar. Bei der Streckung des Armes krümmen sich die Finger. Der Defekt auf der Brust ist gut verheilt.

Patienten wurde also eine notwendige Extremität durch die Operation erhalten und seine Erwerbsfähigkeit fast bis zur Norm wieder hergestellt.

Fassen wir zum Schlusse nun nochmals die Vorteile, welche durch solche plastische Operationen erzielt werden, und welche dieselben vor andern Transplantationsmethoden voraushaben, kurz zusammen, so erhalten wir folgendes Resultat:

Grosse, gestielte Hautlappen schrumpfen nach ihrer Anheilung nicht. Sie behalten ihre Elastizität vollkommen bei und sind auf der Unterlage wie normale Haut frei verschieblich.

Zahlreiche, treffliche Resultate haben gezeigt, dass sich die Lappen bei der Vernarbung sogar dehnten. In einem Falle, welcher von Maas operiert war und einen Defekt auf der patella betraf, verlängerte sich der transplantierte Hautlappen bei Beugung des Knies um 3,5 cm!

Vor allem geben diese Lappen eine ausreichende Bedeckung des Defektes ab. Lagen vorher durch das Trauma die Sehnen, Gefässe, Nerven oder Knochen frei, so ist nach der Plastik durch die Dicke des Lappens eine kräftige Schutzdecke vor Insulten geschaffen und eine adhärente Narbe vermieden, während andere Methoden in diesen Fällen dauernde Heilung nicht zu erzielen vermögen, da die neu-geschaffene, dünne Epidermisschicht einen genügenden Schutz nicht abgibt.

Durch die plastische Bedeckung werden Ernährungsstörungen, welche durch lange Eiterung, chronische Geschwüre hervorgerufen sind, beseitigt; durch andere plastische Methoden sind solche geschwürige Prozesse einer dauernden Heilung nicht zugänglich.

Der hauptsächlichste aber und wichtigste Erfolg einer Plastik mit grossen, gestielten Hautlappen ist der, dass Funktionsstörungen verhindert oder beseitigt werden.

An den Gelenken lässt sich durch plastische Deckung die Bildung von narbigen Contrakturen verhüten; sind solche bereits vorhanden, so wird durch Narben-Excision und nachfolgende plastische Deckung die Beweglichkeit des betr. Gelenkes wieder hergestellt, und damit die Erwerbsfähigkeit des Patienten bedeutend aufgebessert.

Vorher unbrauchbare Extremitäten lassen sich in brauchbare umwandeln; in vielen Fällen rettet sie eine Plastik vor der sonst unvermeidlichen Amputation.

Maas bemerkte mit Recht, dass auch die osteoplastische Resection des Calcaneus, welche von Mikulicz bei Hautgeschwüren und Defekten der Fersenhaut empfohlen wurde, sich durch eine plastische Deckung umgehen lässt; nur gleichzeitige Erkrankung des calcaneus würde die Operation noch indiciren können.

An eine plastische Operation, welche wegen Funktionsstörungen an den Extremitäten vorgenommen wurde, hat sich zweckmässiger Weise eine regelrechte Massage und die fleissige Übung des betroffenen Gelenkes durch aktive und passive Bewegungen anzuschliessen; zu beginnen hat man damit je nach der Individualität des einzelnen Falles, natürlich erst nach völliger Anheilung der transplantierten Haut. Durch ein solches Verfahren wird man mit der Zeit die Funktionsfähigkeit des Gelenkes und damit des ganzen Gliedes noch weiter bessern können.

Zum Schlusse meiner Arbeit ist es mir eine angenehme Pflicht, meinem hochverehrten Lehrer, Herrn Prof. v. B r a m a n n, für gütige Überlassung des Materials, sowie liebenwürdige Unterstützung bei Abfassung der Arbeit meinen besten Dank auszusprechen.

Literatur.

- Deutsche medizinische Wochenschrift.
Deutsche Chirurgie (Billroth u. Lücke).
Verhandlungen der deutschen Gesellschaft für Chirurgie.
Archiv f. klin. Chirurgie (v. Langenbeck).
Centralblatt f. Chirurgie.
Eulenburg, Encycl. der ges. Heilkunde.
König, allgemeine Chirurgie.
Billroth, v. Winiwarter, allg. Chirur. Therapie und
Pathologie.
v. Mosetig-Moorhof, chir. Operationslehre.
v. Langenbeck, Vorlesungen über Akiurgie.
Zeis, Litteratur und Geschichte der plastischen Chirurgie.
Löbker, chir. Operationslehre.
Tillmanns, allg. Chirurgie.
I. Hahn, Transplant. ungestielter Hautlappen nach Wolfe
mit Berücksichtigung der übr. Methoden (1888 Inaug.-
Diss. Kiel).
Prof. Dr. Haeser, Übersicht der Geschichte der Chirurgie
und des chir. Standes.
Prof. Dr. Thiersch, Über die feineren anatom. Veränderungen
bei Aufheilung von Haut auf Granulationen (Leipzig 1874).
Fabrici, Anaplastisches Verfahren zur Wiedererzeugung
der Haut der inneren Handfläche. (1844).
Ernst Becker, Über Transplantation (Inaug.-Diss. Berlin
1881).

- O. Nagel, Über die Erfolge der Hauttransplantation nach Thiersch. (Aus der Tüb. Chir. Kl. des Herrn Prof. Bruns) 1889.
- Dr. Hübscher, Beiträge zur Hautverpflanzung nach Thiersch. (Aus der Basel. chir. Kl. des Herrn Prof. Socin) 1889.
- Wiener med. Wochenschrift.
- Jungengel, Hauttranspl. nach Thiersch. (Verh. der phys. med. Ges. Würzb Bd. XXV.)
- Garré, Über die histologischen Vorgänge bei der Anheilung der Thiersch'schen Transpl. (Bruns, Beiträge zur klin. Chir. 1889. Sonderabdruck).
- Poncet (Paris). Sur deux observations d'Autoplastie par la méthode italienne modifiée. (Bull. et num. de la soc. de chir. de Paris T. XIV, p. 29).
- E. Plessing. (Mitteil. aus der chir. Klinik zu Leipzig). Hautverpflanzung nach Thiersch.
- Deubel, Erysipèle gangréneux. Inoculation de la syphilis par l'intermédiaire des greffes. (Gaz. méd. de Paris 1881 No. 45).
- M. Eisner. Über die Behandlungsweise des chron. Unterschenkelgeschwürs (1888).

Lebenslauf.

Ich Georg, Richard Hartung, evangelischer Confession, wurde geboren am 16. Dezember 1867 zu Königsberg i. Pr. als Sohn des damaligen Buchdruckereibesitzers in Königsberg, jetzigen Rentiers in Leipzig Hermann Hartung. Ich besuchte zunächst in Leipzig die Teichmannsche Privatschule und dann das Nicolai-Gymnasium, welches ich Ostern 1886 mit dem Zeugnis der Reife verliess, um Medizin zu studieren.

Ich besuchte sodann die Universitäten Heidelberg (S. S. 86. W. S. 86/87. S. S. 87) und Göttingen (W. S. 87/88 — S. S. 89), wo ich am 8. Mai 1889 das tentamen physicum bestand. Im W. S. 89/90 diente ich als Einjähriger beim kgl. preuss. magd. Jäg. Bat. No. 4 in Naumburg, studierte dann in Strassburg i. Els. (S. S. 90. W. S. 90/91) und Halle a. S. (S. S. 91 — S. S. 93). Durch die Güte der Herren Prof. Dr. v. Bramann und Geh. Med. - Rat Prof. Dr. Weber war ich in der kgl. chir. Univ. Klinik vom 5. Dez. 1891 bis zum 1. April 1892, und in der kgl. med. Univ. Klinik vom 1. April 1892 bis zum 1. Okt. 1892 als Volontär beschäftigt. Am 4. August 1893 bestand ich das Examen rigorosum.

Während meiner bisherigen Studienzeit hatte ich die Ehre, folgende Herren Professoren und Dozenten zu hören:

Ackermann, Bernstein, v. Bramann, Bunge, von Bunsen, Damsch, Eberth, Eisler, Ebstein, Fischer, Gegenbaur, Harnack, v. Herff, v. Hippel, Hitzig, Kaltenbach, Krause, Kromayer, Kühne, Meissner, Merkel, v. Mering, V. Meyer, Oberst, Pfitzer, Pott, Renk, Riecke, Schiefferdecker, Schirmer, Weber.

Thesen.

I.


Bei ausgedehnten Haut- und Weichteildefekten an den Extremitäten ist die Transplantation grosser gestielter Hautlappen aus entfernten Körperteilen indiciert.

II.

In den Fällen, wo die vaginale Totalexstirpation wegen der Grösse des Uterus nicht auszuführen ist, ist die modifizierte, ventrale Methode Freund's der sacralen Methode vorzuziehen.


III.

In allen Fällen von Sycosis parasitaria ist die Epilation vorzunehmen.



PAMPHLET BINDER
Syracuse, N. Y.
Stockton, Calif.

COLUMBIA UNIVERSITY LIBRARIES (hsl, stx)
RD 121 H25 C.1
Über plastische Deckung von Hautdefekte



2002186497

BOUND
APR 25 1958

