

**Lehrbuch der fracturen und luxationen für ärzte und studierende / bearb.
von Dr. Albert Hoffa.**

Contributors

Hoffa, Albert, 1859-1907.
Augustus Long Health Sciences Library

Publication/Creation

Würzburg : Stahel'sche universitäts-buch- & kunsthandlung, 1888.

Persistent URL

<https://wellcomecollection.org/works/ph3ywwbh>

License and attribution

This material has been provided by This material has been provided by the Augustus C. Long Health Sciences Library at Columbia University and Columbia University Libraries/Information Services, through the Medical Heritage Library. The original may be consulted at the the Augustus C. Long Health Sciences Library at Columbia University and Columbia University. where the originals may be consulted.

This work has been identified as being free of known restrictions under copyright law, including all related and neighbouring rights and is being made available under the Creative Commons, Public Domain Mark.

You can copy, modify, distribute and perform the work, even for commercial purposes, without asking permission.



Wellcome Collection
183 Euston Road
London NW1 2BE UK
T +44 (0)20 7611 8722
E library@wellcomecollection.org
<https://wellcomecollection.org>

Unable to display this page

RD 101


H67

Columbia University
in the City of New York



Department of Surgery
Bull Memorial Fund





Digitized by the Internet Archive
in 2010 with funding from
Open Knowledge Commons





LEHRBUCH
DER
FRACTUREN UND LUXATIONEN
FÜR
ÄRZTE UND STUDIERENDE

BEARBEITET VON

DR. ALBERT HOFFA,
DOCENT DER CHIRURGIE AN DER UNIVERSITÄT WÜRZBURG.

WÜRZBURG.

DRUCK & VERLAG DER STAHEL'SCHEN UNIVERSITÄTS-BUCH- & KUNSTHANDLUNG.

1888.

Vorrede.

Das vorliegende Werk ist dem Wunsche entsprungen, ein dem heutigen Stande unserer Wissenschaft entsprechendes Handbuch der practisch so ungemein wichtigen Lehre der Fracturen und Luxationen zu schaffen.

Den Lernenden soll es gründlich in den Gegenstand einführen, dem Arzte aber ein zuverlässiger Rathgeber in seiner Thätigkeit sein. Es ist daher nicht nur besondere Rücksicht auf die Pathologische Anatomie genommen, sondern auch die Differentialdiagnose eingehend besprochen und die Therapie so dargestellt worden, dass mit möglichst einfachen Mitteln möglichst vollkommene Resultate erzielt werden können.

Von den vielen in den letzten Jahren angegebenen neuen Verbandmethoden habe ich nur diejenigen aufgenommen, welche sich bewährt haben und vom Arzte selbst ohne besondere mechanische Hilfsmittel hergestellt werden können. Wer sich für die anderen Apparate interessirt, den verweise ich auf die Zusammenstellung derselben von *A. Schreiber* in der illustrierten Monatsschrift der ärztlichen Polytechnik 1887.

„Anschauung ist die Seele des Unterrichtes“. Diesem Erfahrungssatze getreu habe ich den Text durch möglichst zahlreiche eigene, den bekannten Lehrbüchern, dem Werke von *Gurlt*, sowie den betreffenden Kapiteln der Deutschen Chirurgie entnommene Zeichnungen illustriert und die colorirten Tafeln hinzugefügt.

Diese letztern sind nach meinen Skizzen von meinem Freunde, dem Sanitätsrath Dr. *B. Florschütz* aus Coburg in dankenswerthester Weise ausgeführt worden. Sie sollen dem Studirenden die äussere Form der verletzten Glieder einprägen helfen, ihn vor Allem aber auch über die Lage der gebrochenen oder verrenkten Knochen orientiren. Denn nur derjenige kann eine Therapie in rationeller Weise einleiten, welcher diese genau zu bestimmen weiss.

Ich muss diesen Tafeln eine Erklärung hinzufügen.

Es könnte nach denselben den Anschein gewinnen, als ob ich die Dislocation der Fragmente lediglich aus dem Muskelzuge ableiten wollte.

Dagegen muss ich mich ausdrücklich verwahren. Der Leser wird im Gegentheil finden, dass ich mich bei allen Fracturen bemüht habe, alle Verhältnisse zusammenzustellen, welche die Verschiebung der Fragmente begünstigen können.

Es ist aber nicht zu leugnen, dass den Muskeln nach vollständiger Zerreissung der den Knochen deckenden Weichtheile ein grosser Einfluss auf die Erhaltung der Dislocation zukommt.

Diese ist aber bei einer grossen Anzahl von Brüchen eine typische, häufig wiederkehrende, und so habe ich mich entschlossen, dieselbe darzustellen, in dem Gedanken, dass Derjenige, welcher sich einen bestimmten Typus gemerkt hat, Abweichungen von diesem stets leicht erkennen wird.

Damit übergebe ich denn mein Werk der Oeffentlichkeit. Möge es in meinem Sinne der kranken Menschheit Nutzen bringen!

Würzburg im November 1887.

Albert Hoffa.

Schädelbrüche.

Anatomisch-physiologische Vorbemerkungen.

Der Schädel besteht aus dem Schädeldach und dem Schädelgrund. Das Schädeldach, nach Art einer Kuppel gebaut, zeigt verschiedene Nähte, welche das Stirnbein, die Scheitelbeine, das Hinterhauptbein und die Schläfenbeine umgrenzen. In der Mittellinie verläuft die Sutura sagittalis, rechtwinkelig zu ihr vorn die Sutura coronalis, hinten, sich in einem spitzen Winkel an sie anschliessend, die Sutura lambdoidea. Auf den steil abfallenden Seitenflächen des Schädels finden sich die bogenförmig verlaufenden Suturae squamosae. Abnorme Nähte, welche sogenannte Schaltknochen einschliessen, trifft man häufig in der Lambdanaht, seltener in der Coronar- und Sagittalnaht. Es ist wichtig, sich an das Vorhandensein dieser Nähte zu erinnern, da sie gelegentlich mit Fissuren des Knochens verwechselt werden können und verwechselt worden sind.

Sämmtliche Schädelknochen bestehen aus einer äusseren und einer inneren Tafel compacter Knochensubstanz, welche zwischen sich eine Spongiosa einschliessen. Die äussere Corticalis, Lamina externa ist an gut entwickelten normalen Knochen doppelt so dick, wie die Lamina interna. Die spongiöse Substanz, die Diploë, besteht aus kleinen mit einander communicirenden Zellen.

Die Dicke des Schädeldaches ist sowohl örtlich, wie individuell äusserst verschieden. Sie beträgt auf dem Scheitel eines kräftigen Mannes etwa 4—5 mm. Auf dem Scheitel laufen beide Corticalplatten der Knochen parallel. An der Stirn und dem Hinterhaupt, wo sie am kräftigsten sind, weichen sie schwach keilförmig auseinander.

An der Basis ist die Dicke der Knochen durchschnittlich geringer als an der Convexität. Vielfach bestehen dieselben hier nur aus spongiöser Substanz, die zwischen zwei papierdünnen Blättern compacten Gewebes eingeschlossen ist. Diese dünnen, durchscheinenden Stellen finden sich vorzugsweise an den Gruben,

sind von einander durch vorspringende massive Stützpfeiler getrennt und von zahlreichen Kanälen und Löchern durchsetzt. Die Festigkeit und Widerstandsfähigkeit der einzelnen Theile der Schädelbasis wird dadurch sehr verschieden. Im Allgemeinen ist sie viel spröder als das Schädeldach, dessen Knochenlagen ziemlich gleichmässig zusammengesetzt sind.

Der Schädel, als Ganzes, besitzt eine grosse Elasticität. Lässt man einen frischen Schädel auf den Boden fallen, so macht er mehrere Sätze, wie ein Billardball. Comprimirt man denselben langsam zwischen Schraubstöcken in einem Durchmesser, so vergrössern sich die andern um mehrere Millimeter. Wird die Elasticitätsgrenze überschritten, so bricht der Knochen an der schwächsten, resp. der am meisten gebogenen Stelle. Die Formveränderung ist bei frontalem Druck (Querdruck) grösser als bei sagittalem Druck (Längsdruck). Es bricht deshalb bei Querdruck der Schädel schon bei geringerer Belastung als bei Längsdruck. Der senkrechte Durchmesser verändert sich bei Quer- und Längsdruck fast gar nicht. Die Bruchlinien laufen stets den Drucklinien parallel. Bei einer Gewalt, die von der Stirn gegen das Hinterhaupt wirkt, entsteht also ein Längs- (Sagittal-)bruch, bei einer Gewalt, die von einer Schläfe zur andern wirkt, ein Querbruch (*Messerer*). Der Elasticitätsmodulus der Schädelknochen entspricht nach *v. Bergmann* etwa dem des Messings. Die Tabula externa und interna besitzen einen gleichen Elasticitätscoefficienten.

Das Schädeldach ist durch seine Form und exponirte Lage Verletzungen leicht zugänglich, der Schädelgrund dagegen vor solchen durch das ihn deckende Skelett des Gesichtes einerseits, und mächtige Muskellagen andererseits mehr geschützt.

Frequenz der Schädelbrüche.

Die Brüche des Schädels sind im Frieden relativ seltene Verletzungen, indem sie nur 1,4 % aller zur Beobachtung kommenden Fracturen ausmachen. Im Kriege, und zwar im Belagerungskrieg sieht man sie ungleich viel häufiger, da Rumpf- und Gliedmassen hier in den Batterien Deckung finden. Sie erreichen dann eine Frequenz von 10 und 25 %. Ein Theil der Schädelbrüche bleibt auf das Schädeldach beschränkt, ein anderer verbreitet sich über Dach und Grund, ein dritter, und zwar der kleinste, gehört allein der Schädelbasis an.

A. Brüche des Schädeldaches.

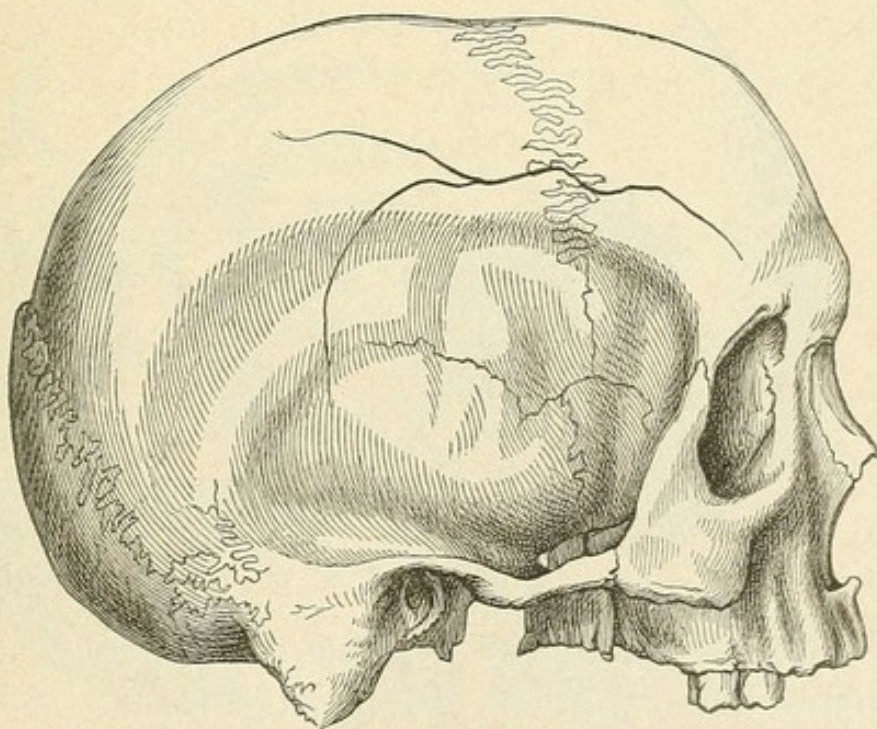
Die Brüche des Schädeldachgewölbes sind in der Regel directe. Selten entstehen sie auf indirectem Wege in der Weise, dass zwischen der Fracturstelle und dem Ort der Gewalteinwirkung eine unveränderte Schädelstrecke liegt. Die directen Brüche beschränken sich aber sehr oft nicht auf die Stelle der Berührung, sondern gehen über dieselbe hinaus. Man spricht dann von ausstrahlenden, irradiirten Fracturen.

Die verletzende, in der Regel stumpfe Gewalt kann in zweifacher Weise einwirken. Einmal ist es ein in Bewegung begriffener Körper, ein Schlag, Wurf oder Schuss, der den Schädel trifft, das andere Mal ist dieser selbst in Bewegung und fällt oder stösst dabei gegen einen harten, unnachgiebigen Gegenstand. Im Ganzen ist die Form der entstehenden Fractur abhängig von der Grösse der Contactfläche des brechenden Körpers und der Geschwindigkeit seiner Bewegung.

Man unterscheidet bezüglich dieser Formen der Convexitätsbrüche folgende Unterarten:

1) *Fissurae*, Spaltbrüche sind solche Zusammenhangstrennungen, welche den Knochen in Form von Linien d. h. Rissen

Fig. 1.

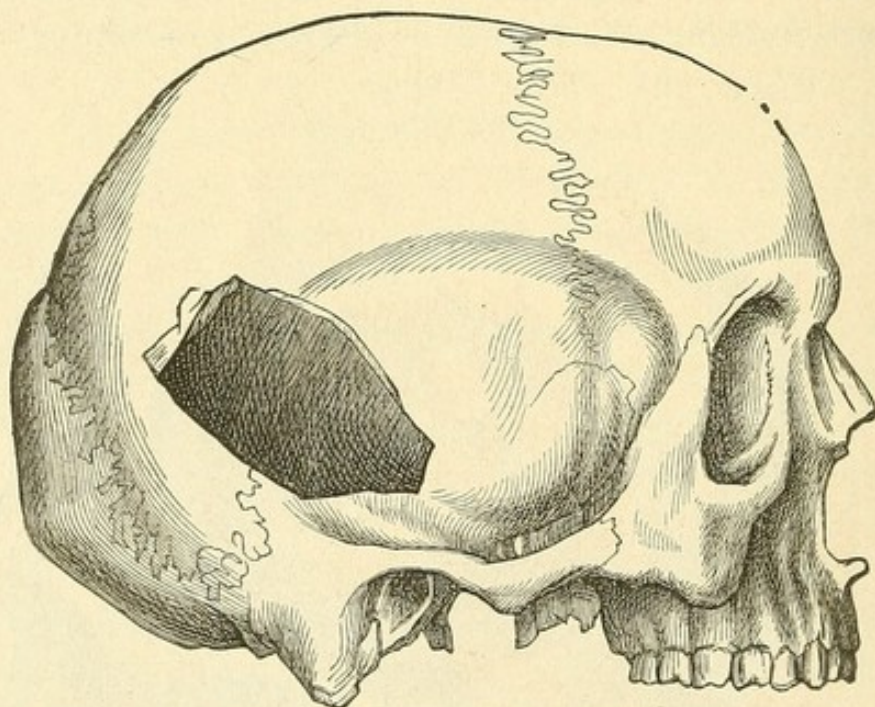


oder Sprünge durchsetzen. Sie durchdringen meist alle Schichten desselben und verlaufen entweder einfach oder verästelt, über einen Knochen oder mehrere, die Nähte überspringend oder sich in ihnen eine Strecke weit (Fig. 1) bis in die Basis hinein fort-

setzend. Zu dem Begriff einer Fissur im engeren Sinne gehört, dass ihre Ränder nicht klaffen. Am Schädel rechnet man jedoch auch diejenigen lineären Fracturen zu den Spaltbrüchen, deren Ränder sich nicht mehr vollständig berühren, aber glatt und scharf sind und sich unbeweglich einander gegenüber liegen. Im Momente des Entstehens der Fissur hat jedesmal ein Klaffen der Knochenränder stattgefunden. Dies geht mit Sicherheit daraus hervor, dass man oft Haarbüschel in den Fissuren eingeklemmt sieht, ja Fälle beobachtet hat, in welchen beim Vorhandensein einfacher Fissuren Stücke von Kugeln, Hautfetzen und dergleichen im Gehirn gefunden wurden. Die Fissuren kommen entweder allein für sich vor, oder in Begleitung von andern Bruchformen, indem sie von einem Splitter- oder Stückbruch ausstrahlen. Sie entstehen durch die Einwirkung scharfer Instrumente oder durch stumpfe rasch andringende Gewalten.

2) Stückbrüche sind solche Brüche, bei denen ein Knochenstück durch eine in sich selbst zurücklaufende, bald

Fig. 2.

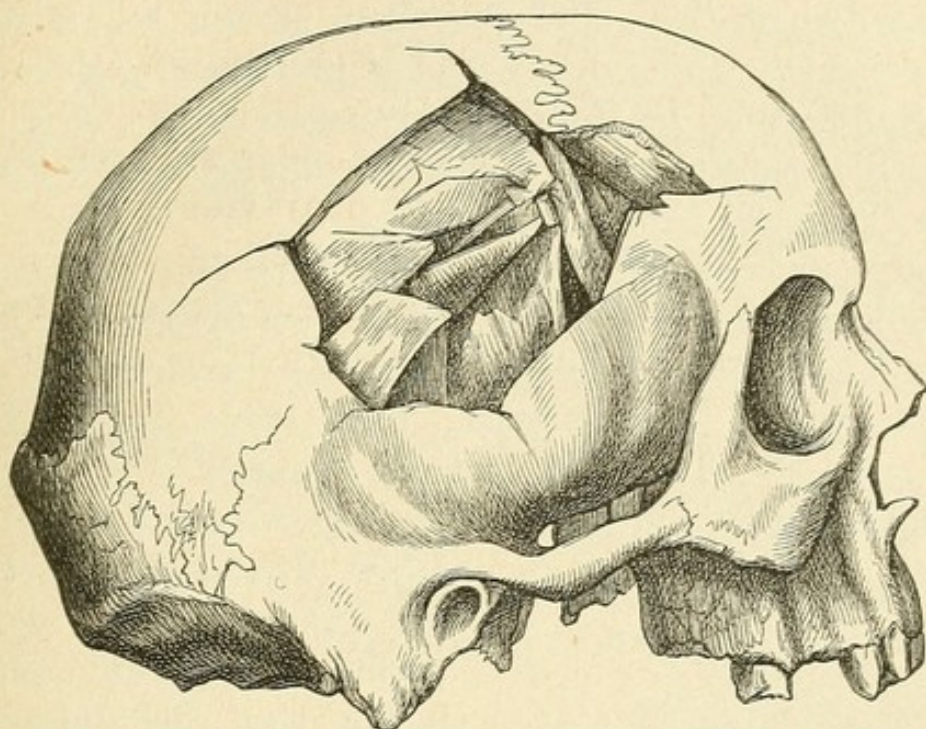


mehr bogenförmig, bald mehr winkelig gekrümmte Bruchlinie aus der Continuität des Schädels gelöst ist (Fig. 2.). Sie entstehen in gleicher Weise, wie ein Theil der Fissuren durch stumpfe rasch wirkende Gewalten (Granatsplitter).

3) Splitterbrüche (*Fracturae comminutivae*). Sie sind dadurch charakterisirt, dass eine grössere oder kleinere Partie

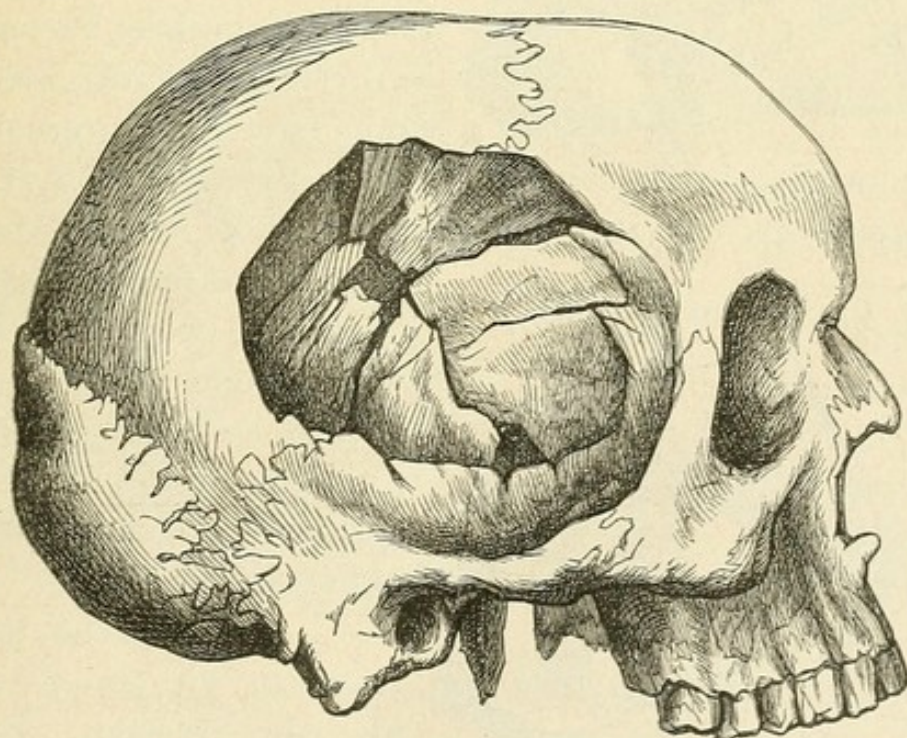
des Schädeldgewölbes in mehrere, oft zahlreiche Fragmente von verschiedener Gestalt und Grösse zerschlagen ist (Fig. 3).

Fig. 3.



Besitzen die einzelnen Fragmente eine gewisse Regelmässigkeit, indem sie von einem gemeinsamen Mittelpunkt radienförmig ausstrahlen, so spricht man von Sternbrüchen (Fig. 4).

Fig. 4.



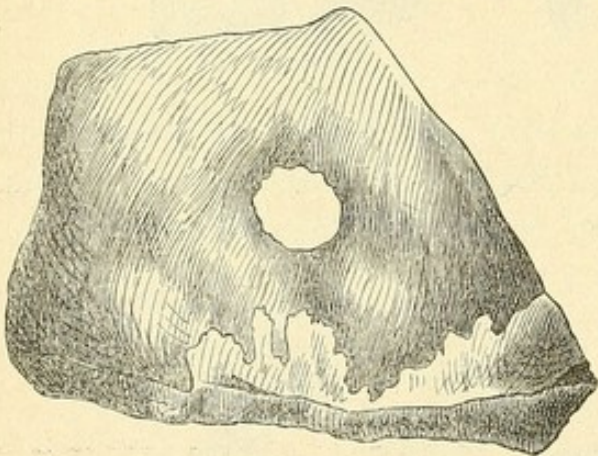
Die Splitter können ganz gelöst sein oder noch theilweise an Weichtheilen adhäriren. Von dem Splitterbruch nehmen oft Fissuren ihren Ausgang, die bis zur Basis verlaufen können. Die

Splitterbrüche entstehen, wenn ziemlich spitze Körper den Schädel mit geringer Geschwindigkeit treffen, so dass sich die Wirkung der brechenden Gewalt auf die nächste Umgebung fortpflanzen kann.

4) Lochbrüche. Bei denselben ist ein scharf umschriebenes Knochenstück aus dem Knochen glattwandig oder nur mit geringer Splitterung des Randes herausgeschlagen (Fig. 5 a und Fig. 5 b). Sie entstehen vorzugsweise häufig durch Schussverletzungen (Projectil à bout portant).

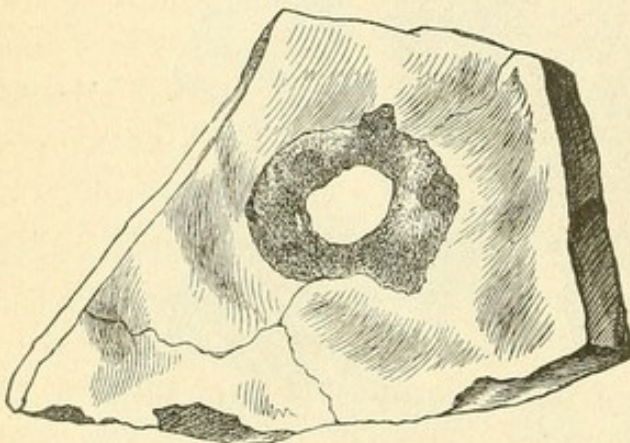
Diese verschiedenen Bruchformen betreffen entweder beide Tafeln des Schädels gleichmässig, indem die Fractur die ganze Dicke des Knochens durchsetzt, oder sie beschränken sich auf die Tabula externa oder interna. Sind beide Tafeln betroffen, so findet man die Tabula interna meist ausgedehnter fracturirt, als die Tabula externa (Fig. Fig. 5 a u. 5 b und 8 a u. 8 b.)

Fig. 5 a. (Aeussere Ansicht).



schen beiden Tafeln besteht nur in ihrer Dicke. Dieser ist noch grösser, als es auf den ersten Blick scheint, indem die

Fig. 5 b. (Innere Ansicht).



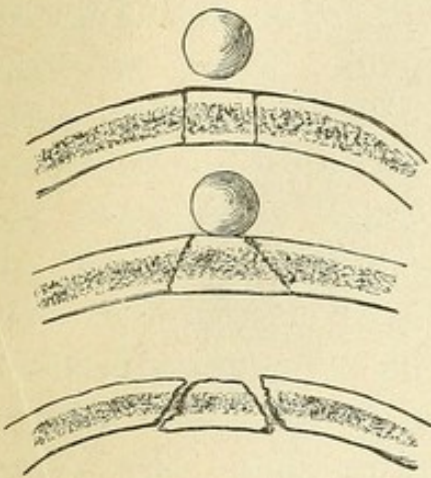
der gewöhnlichen Richtung der brechenden Gewalten zu suchen ist. Bei dieser wird die äussere Lamelle nur von dem andrängen-

Diese Thatsache führte dazu, der Tabula interna den Namen *Lamina vitrea* beizulegen, indem man ihr eine grössere Sprödigkeit zuschrieb. Dem gegenüber wies jedoch *Luschka* nach, dass gleich dicke Scheiben der beiden Tafeln weder in ihrem Bau noch in ihrer Structur, noch in ihrem Elasticitätscoefficienten differiren. Ein Unterschied zwi-

ischen beiden Tafeln besteht nur in ihrer Dicke. Dieser ist noch grösser, als es auf den ersten Blick scheint, indem die äussersten Gefässkanälchen der Vitrea so weit sind, dass man von einem Uebergang zur Diploë sprechen kann, während die Lamina externa keine solche Schwächung durch Kanäle erkennen lässt (*Merkel*). Die Tabula interna bricht also leichter, da sie dünner ist als die externa. Es kommt hiezu noch ein Umstand, der in

den Fremdkörper, die innere aber von dem Fremdkörper plus dem ausgebrochenen Stück der äussern Lamelle betroffen, so dass die ganze herausgebrochene Partie nothwendig die Form

Fig. 6.

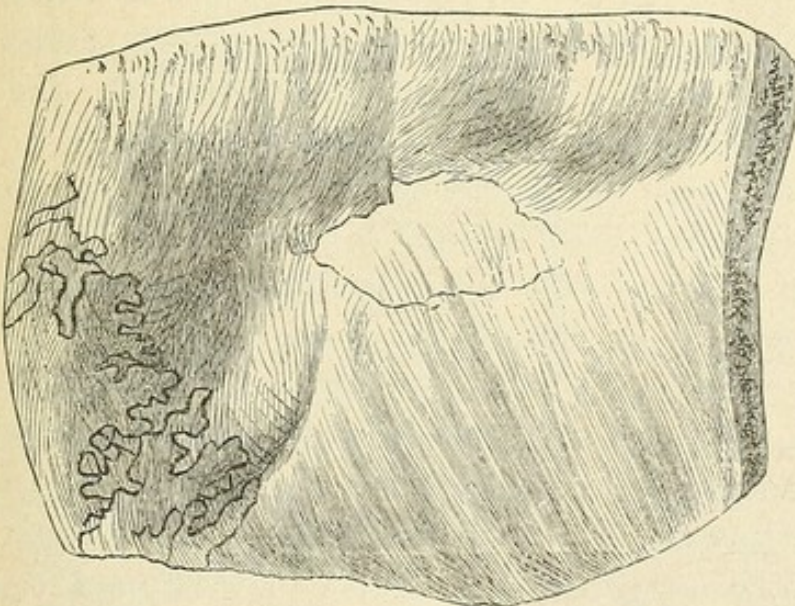


eines abgestumpften Kegels erhalten und die Lamina interna ausgiebiger splintern muss. Es ergibt sich dies aus dem vorstehenden Schema (Fig. 6). Lässt man einmal die brechende Gewalt nicht von aussen nach innen, sondern etwa vom Foramen occipitale magnum aus so einwirken, dass zuerst die Lamina interna und dann erst die Lamina externa getroffen wird, so dreht sich das Verhältniss um: die Splitterung der L. interna wird geringer, die der externa bedeutender.

Teewan hat dies durch Versuche an Leichen festgestellt.

Bei mässigen von aussen einwirkenden Gewalten an Stellen, wo die Diploë ganz besonders massig entwickelt ist, kommt

Fig. 7 a. (Äussere Ansicht).

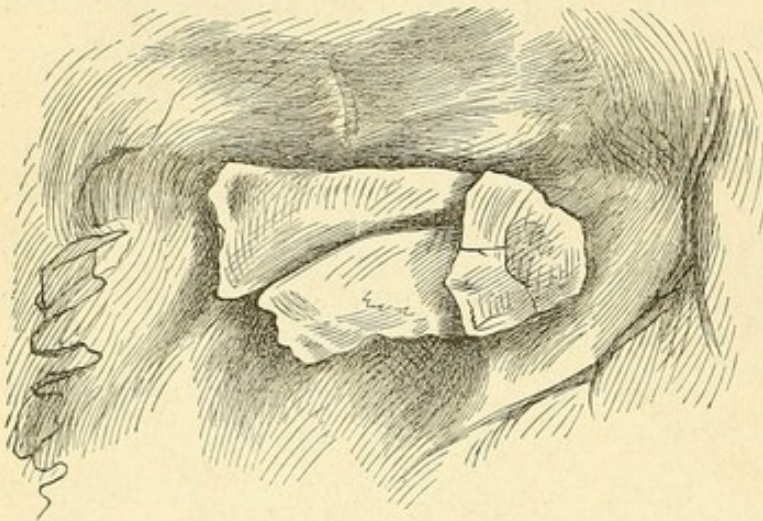


es vor, dass die äussere Tafel und die Diploë zertrümmert sind, während die innere Tafel unverletzt bleibt. Der hierbei stattfindende Mechanismus ist leicht verständlich. Interessanter sind die Fälle, bei denen die Tabula externa intact bleibt und die Tabula interna isolirt

bricht. Während die erstere nämlich zuweilen nur eine kleine Delle oder ringförmige Fissuren trägt, kann letztere von einem Punkt aus radienförmig gesprungen erscheinen, etwa wie eine Fensterscheibe, die von einem Stein getroffen wurde (Fig. 7 a

und 7 b). Die Erklärung für dieses Factum hat ebenfalls *Teevan* gegeben. Stellen wir uns in der folgenden Skizze die Wölbung

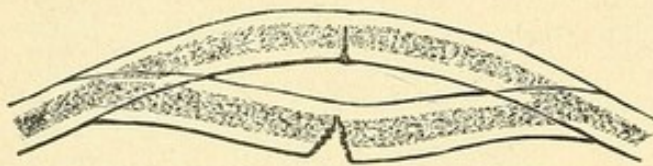
Fig. 7 b (Innere Ansicht).



des Schädel-Segmentes vor und auf der Höhe desselben den Angriffspunkt einer mässigen Gewalt, so wird durch diese die convexe äussere Tafel abgeplattet und die Moleküle hier zusammengeschoben. Die innere concave Lamelle wird dagegen gedehnt (Fig. 7 c). Es findet

ganz dasselbe Verhältniss statt, als wenn man einen festen Stab über das Knie bricht. Ebenso, wie hier der Bruch immer an der freien gedehnten Seite beginnt, wird in unserem

Fig. 7 c.



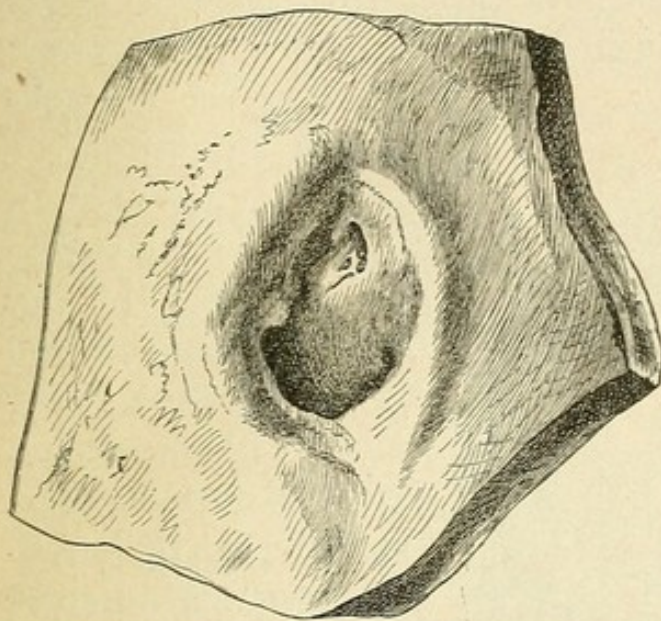
Fall die Continuität zuerst in der Lamina interna aufgehoben. Wenn nun durch den Widerstand der Schädelknochen in diesem Momente die einwirkende

Kraft erschöpft wird, so federt die verbogene aber nicht gebrochene äussere Lamelle in ihre normale Lage zurück, und die T. interna ist allein gerissen.

Die **Dislocation** der gebrochenen Schädelstücke findet meist gegen die Tiefe der Schädelhöhle in Form einer Depression statt. Ist die ganze, von der Bruchlinie umschriebene Stelle eingedrückt, so spricht man von einer peripherischen Depression (Fig. 8 a und 8 b), hält dagegen die Peripherie an der Umgebung noch fest, während das Centrum trichterförmig nach unten abfallend am tiefsten steht, so spricht man von einer centralen Depression (Fig. 9—11). Wird durch die einwirkende Gewalt das herausgebrochene Knochenstück vom Körper des Kranken ganz fortgeschleudert, so entsteht ein Substanzverlust im Schädel. Die Dislocation entsteht fast stets primär durch die Gewalt selbst. Am kindlichen Schädel kommt es gelegentlich auch einmal zu einer Impression, ohne dass eine wirkliche Fractur vorausgegangen wäre.

Das Gehirn leidet bei diesen Fracturen in verschiedener Weise. Es kann der verletzende Körper in die

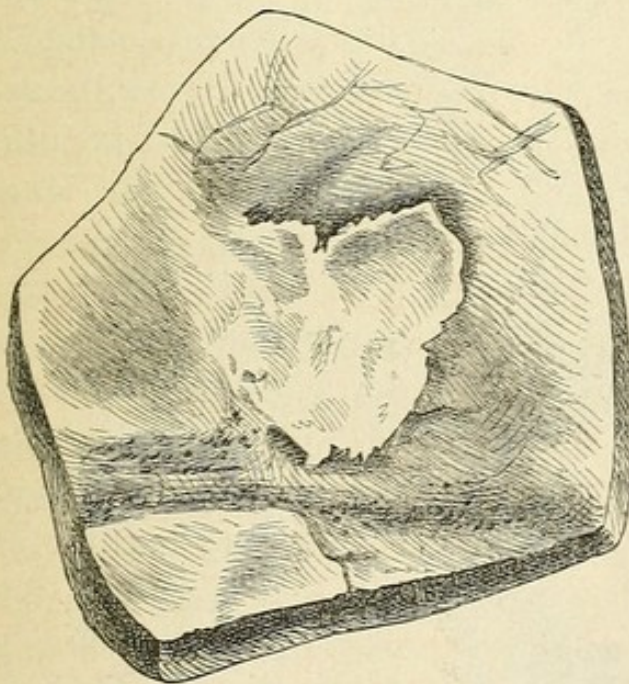
Fig. 8 a.



Äussere Ansicht.

das aus den zerrissenen Aesten der Arteria meningea media oder den Gehirnsinus stammt. Selbst wenn in Folge der Elasticität des Schädels die Dislocation der Fragmente eine vorübergehende

Fig. 8 b.



Innere Ansicht.

sondern auch die Hirnhäute einer septischen Infection von aussen zugänglich werden.

Masse desselben eindringen, oder es können sich die deformirten Splitter mit ihren scharfen Rändern und Spitzen durch die Hirnhäute hindurch in dasselbe einspiessen. Ist ein grösseres Knochenstück in die Schädelhöhle getrieben, so vermag es durch Beschränkung des dem Hirn und seinen Adnexen angewiesenen Raumes bedeutende Störungen hervorzubringen, ebenso ein die Schädeloberfläche drückendes Blutextravasat,

ist, können die im Momente der Verletzung abgeflachten und eingebogenen Knochen die zarte Substanz des Hirnes zusammendrücken und zerquetschen. Die Verletzung dieses gestaltet sich noch bedenklicher, wenn bei der Fractur gleichzeitig auch die äusseren Bedeckungen durchtrennt wurden. Die Fractura simplex und complicata stehen sich hier streng gegenüber, weil durch die Weichtheilverletzung nicht nur die Knochenwunde,

Symptome der Convexitätsbrüche.

Die Diagnose eines Schädelgewölbsbruches ist oft schwer, oft leicht zu stellen, je nachdem die Bruchstelle unserem Auge und dem tastenden Finger zugänglich ist oder nicht. Betrachten

Fig. 9.

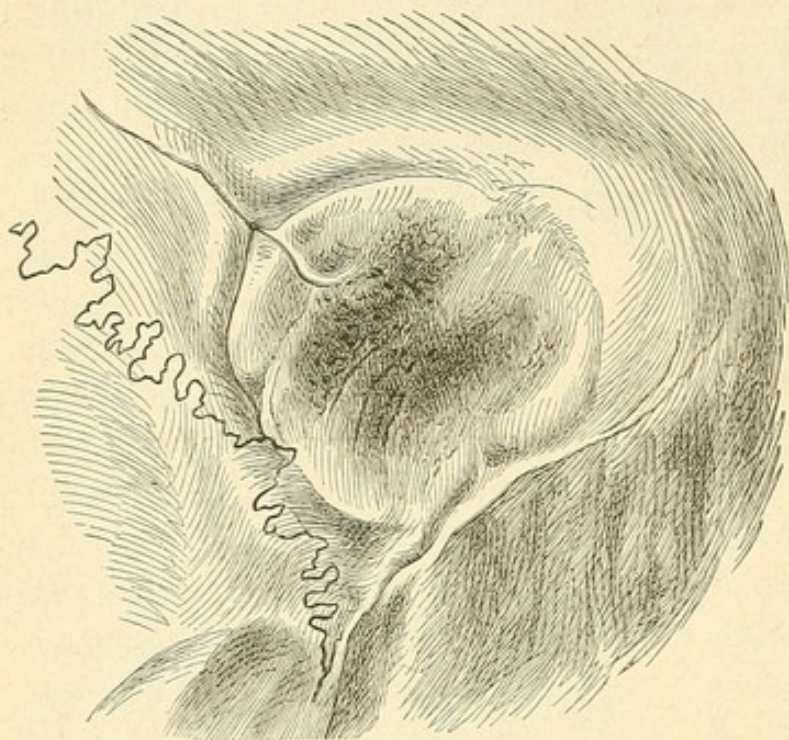
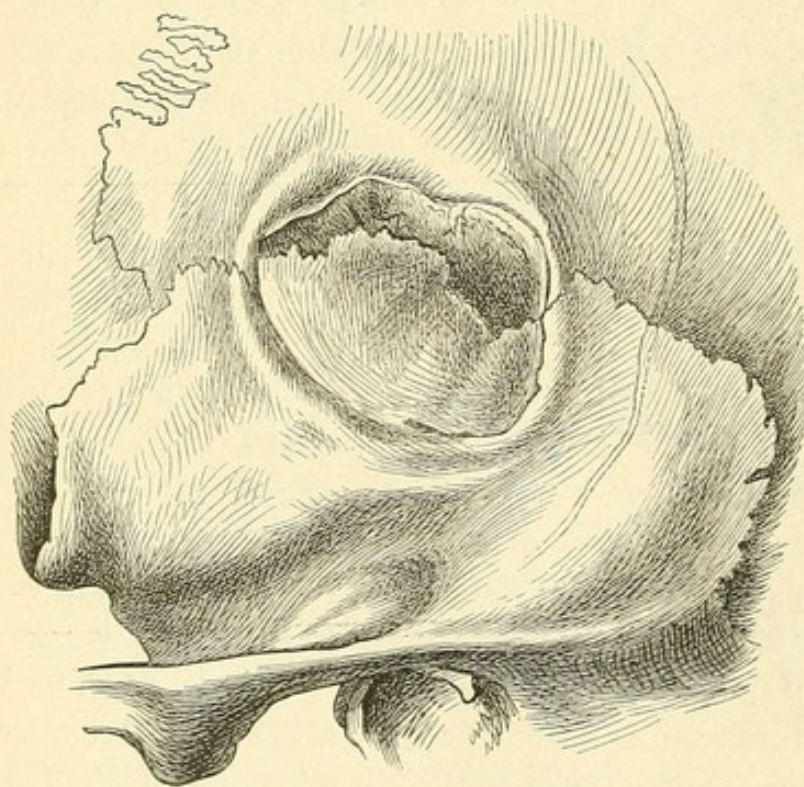


Fig. 10.



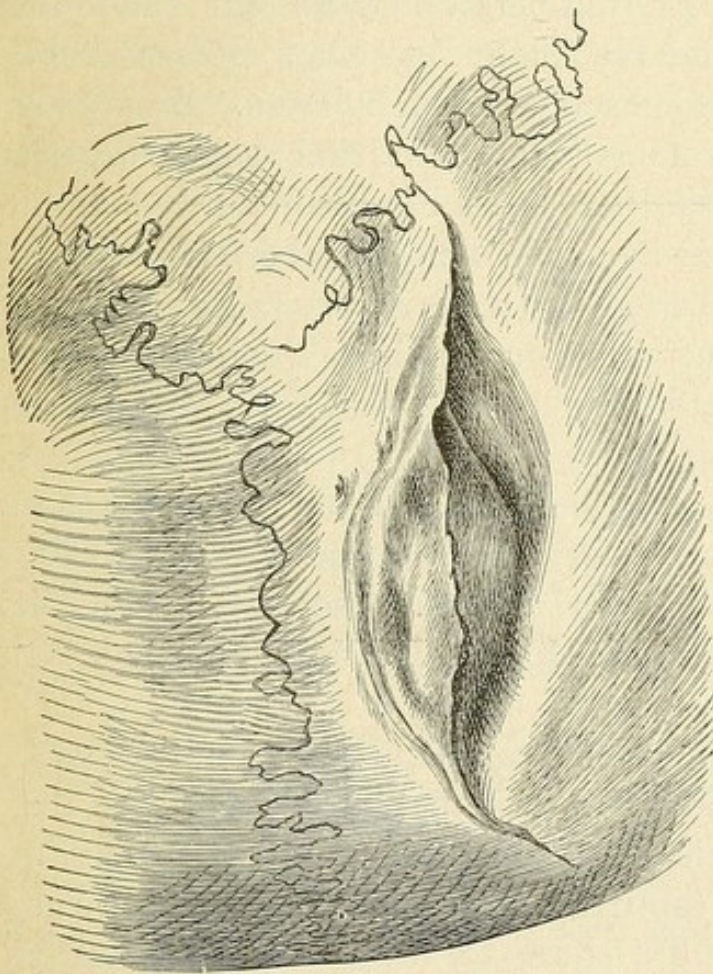
wir zunächst die **subcutanen Fracturen**.

Von subjectiven Symptomen kommen hier in Betracht der Bruchschmerz und die Empfindlichkeit bei Palpation der Bruchstelle. Der Schmerz ist im Allgemeinen ein dumpfer und soll den Kranken, auch wenn er bewusstlos ist, zu unwillkürlichem Greifen nach der Bruchstelle veranlassen. Durch Berührung, Erschütterung des Kopfes, gewaltsame Bewegungen des Unterkiefers soll er deutlicher hervortreten. Objectiv lässt sich oft an der Bruchstelle, im Umfange der einwirkenden Gewalt, eine als Folge der Hautverletzung auftretende ödematöse Anschwellung der Weichtheile, die sog. *Pott'sche*

Kopfgeschwulst nachweisen, die man früher als pathognomonisch für Fissuren

hielt. Das einzig sichere Mittel, eine *Fractura simplex* zu erkennen, ist das Betasten der Schädeloberfläche mit den Fingern wobei man gleichzeitig die Veränderungen, Quetschungen und Blutunterlaufungen in der Haut berücksichtigt. Man sucht so eine klaffende Bruchspalte, einen scharfen Bruchrand oder eine Depression zu entdecken. Crepitation und abnorme Beweglichkeit können nur erkannt werden, wenn ein Stück Knochen ganz herausgeschlagen oder in Splitter zertrümmert ist. Geringe Grade einer Depression können nur unter besonders günstigen Verhältnissen einigermaßen sicher

Fig. 11.



wahrgenommen, andererseits aber ausgesprochene Dislocationen durch die geschwollenen Weichtheile maskirt werden. Hüten muss man sich Depressionen anzunehmen, wo keine vorhanden sind. Solche können vorgetäuscht werden: 1) durch ein Cephalhämatom, d. h. eine subperiostale, während der Geburt entstandene Blutunterlaufung bei Kindern, bei der sich nach einiger Zeit der Rand als harter Wall anfühlt. 2) Durch phlegmonöse Anschwellungen. Die anfangs gleichmässige Schwellung erweicht im Beginne

der Eiterung, und man hat es dann wieder mit einem tieferen Centrum und einer härteren Peripherie zu thun. 3) Durch Eindrücke, die während der Geburt, durch frühere Traumen oder durch syphilitische Prozesse entstanden sind. 4) Durch locale Altersatrophie des Schädels und Unebenheiten zufolge eigenthümlicher Schädelbildung, wie sie besonders am Hinterkopf vorkommen. Bei sehr schwierigen Verhältnissen kann die Untersuchung mittelst der *Middeldorpf'schen* akidopeirastischen Nadel etwaige Zweifel lösen.

Eine eigenthümliche Folge subcutaner Schädelbrüche bei jungen Kindern ist in seltenen Fällen die Entwicklung einer mehr oder weniger umschriebenen mit Flüssigkeit erfüllten Geschwulst unter den weichen Schädeldecken. Es handelt sich hier entweder um eine subperiostale Ansammlung von Liquor cerebrospinalis in Folge einer mit dem Knochenbruch gleichzeitig einhergehenden Trennung der Hirnhäute, so dass die arachnoidalen Sinus eröffnet wurden, oder um eine cystische Degeneration eines bei der Verletzung entstandenen Blutextravasates.

Die Diagnose einer Fractur wird leichter, wenn dieselbe eine **complicirte** ist. Schwierigkeiten bereiten dann nur haarfeine Fissuren, da dieselben mit einer Knochennaht, einer Gefässfurche, einem angeklebten Haar verwechselt werden können. Man muss sich dabei auch an das Vorkommen der Schaltknochen erinnern, um keiner Täuschung zu verfallen. Die Fissuren wird man in frischen Fällen nach Reinwischen der Knochenoberfläche daran erkennen, dass Blut aus denselben heraussickert. Ihre Ausdehnung zu eruiren ist oft nicht möglich, es sei denn, dass sie nach der Schädelbasis hin verlaufen und hier besondere Erscheinungen veranlassen.

In gleicher Weise kann man bei Stück- und Splitterbrüchen die Bruchlinien mit dem Auge und dem Finger verfolgen, die Bruchstücke fühlen und feststellen, ob die ganze Dicke des Knochens oder nur die äussere oder innere Tafel allein durchsetzt wurde.

Dieser Aufgabe vermag die Untersuchung oft nur unvollständig zu genügen. Man richtet sich dabei nach der Tiefe der Depression und erinnert sich der Thatsache, dass die Tabula interna meist ausgedehnter splittert als die Tabula externa. Ein isolirter Bruch der Tabula externa wird da wahrscheinlich, wo, wie an den Stirnhöhlen, eine mächtige Diploëschicht vorhanden ist.

Für die Annahme einer ausgedehnten Splitterung der Tabula interna bietet die Art und Weise der Gewalteinwirkung einen guten Anhaltspunkt. Je localisirter diese war, je enger also auch die Grenzen der Fractur sind, desto wahrscheinlicher, ja sicherer ist die Interna in zahlreichere und kleinere Fragmente zerschellt, als an der Aussenfläche sichtbar sind.

Isolirte Fracturen der Tabula vitrea mit Sicherheit zu erkennen, ist sehr schwierig. Man wird ihre Existenz vermuthen dürfen, wenn die losgesprengten Splitter bestimmte Gehirnerscheinungen erzeugen, und ein Bruch der äussern Tafel sicher ausgeschlossen werden darf.

Bei der Stellung der Diagnose darf man nicht vergessen, dass dieselbe lediglich der Therapie halber geschieht. Man darf daher nie gewaltsame Manipulationen vornehmen, welche dem Kranken mehr schaden als nützen könnten.

Substanzverluste innerhalb der Bruchstelle verrathen sich ebenso wie klaffende Spalten und weitere Abstände der einzelnen Fragmente durch die in Folge der Hirnbewegung entstehende Pulsation des Blutes, welches sich innerhalb der Wunde ansammelt. Grössere Verletzungen der Dura mater erkennt man durch einen Vorfall der Gehirnsubstanz. Austritt von Liquor cerebrospinalis kommt bei den Brüchen der Convexität selten vor.

Der wichtigste Theil unserer Diagnose bei Schädelbrüchen bezieht sich auf die gleichzeitigen Störungen im Inhalt der Schädelhöhle, denn das klinische Bild eines Schädelbruches wird beherrscht durch die nervösen Störungen, die durch die Insulte des Gehirns bedingt sind und als *Commotio*, *Compressio* und *Contusio cerebri* bezeichnet werden.

I. Commotio cerebri, Gehirnerschütterung, Gehirnshoc.

Die Gehirnerschütterung ist, wie dies *Koch* und *Filehne* durch fortgesetzte schwache Hammerschläge auf Thierschädel nachweisen konnten, die Folge einer mechanischen Beleidigung sämmtlicher Gehirncentra durch die einwirkende Gewalt. Es entsteht in diesen wahrscheinlich eine Umlagerung der Moleküle, sei es nun durch schwingende Bewegungen der einzelnen Elemente oder durch Andrängen der Gehirnmasse in toto gegen irgend einen Punkt der Schädelkapsel.

Macht man die Section eines an Gehirnerschütterung Gestorbenen, so weist der anatomische Befund keine gröbere Läsion des Gehirns auf. Zuweilen findet man capilläre Apoplexien in der Medulla oblongata, häufiger eine venöse Hyperämie der Gehirngefässe. Letztere würde im Einklang stehen mit einer von *Fischer* aufgestellten Theorie, wonach die *Commotio cerebri* als

eine vasomotorische Reflexlähmung aufzufassen und als Gehirn-Shoc zu bezeichnen wäre.

Die **Symptome** der Gehirnerschütterung deuten auf eine diffuse Affection des Gehirns, vor allem der Grosshirnrinde — Verlust des Bewusstseins — und der Medulla oblongata — Störungen der Respiration und Herzthätigkeit.

Man kann im Allgemeinen zwei Grade derselben, eine leichtere und eine schwerere unterscheiden. Im Moment der Verletzung sinkt der Patient besinnungslos zu Boden. Er liegt da mit blassem Gesicht und fast reactionslosen Pupillen. Die Respiration ist oberflächlich, der Puls kaum zu fühlen, klein, fadenförmig, in der Regel verlangsamt. In den leichteren Fällen dauert dieser Zustand nicht lange, der Puls hebt sich, die Athemzüge werden tiefer, und die Patienten erholen sich rasch. In den schwereren Fällen dauert die Bewusstlosigkeit länger, die Kranken reagiren auf keinen äusseren Reiz, die Extremitäten sind kühl, die oberflächliche Athmung wird zuweilen von tieferen, seufzerähnlichen Inspirationen unterbrochen, der Puls ist klein und verlangsamt, es tritt Erbrechen ein, Harn und Koth gehen unwillkürlich ab, oder es tritt umgekehrt Retentio urinae ein. Im entleerten Urin lässt sich oft Eiweiss oder Zucker nachweisen. Nach oft stunden-, ja tagelanger Dauer dieses Zustandes kehren das Bewusstsein und mit ihm die gestörten Functionen wieder zurück, es folgt jedoch jetzt der überstandenen tiefen Depression ein Stadium der Erregung. Der Puls wird frequent und hart, die Haut fühlt sich heisser an, das Gesicht erscheint geröthet, die Pupillen eng, die Augen glänzend. Der Patient klagt über Kopfschmerzen, Unruhe und Schmerzen in allen Gliedern. In seltenen Fällen bleibt die Depression unverändert und Patient stirbt im Coma. Als Folge einer überstandenen Commotion bleibt öfter ein länger dauernder Diabetes insipidus zurück, auch können sich die Patienten zuweilen nach dem Erwachen nicht mehr an die Zeit vor und nach der Verletzung erinnern. Die Commotio cerebri ist oft combinirt mit den Erscheinungen des Hirndruckes und der Hirnquetschung. Je länger der comatöse Zustand des Erschütterten dauert, desto wahrscheinlicher hat die eine oder andere dieser Verletzungen stattgefunden.

II. Compressio cerebri, Hirndruck.

Der Hirndruck entsteht nur sehr selten durch ein deprimirtes Fragment. Man könnte dies vermuthen, wenn seine Symptome unmittelbar nach der Verletzung entstünden. Meistens ist er die Folge einer Blutung, die aus der zerrissenen Arteria meningea media stammt. Der Sitz des Blutextravasates richtet sich nach dem Ort der Fractur. Entweder ist es diffus über die ganze Concavität der betreffenden Schädelhälfte ausgedehnt oder es bleibt circumscrip't, scharf abgegrenzt in der Form eines Kreises oder eines Ovals (Fig. 12). Meist liegt es dann in der mittleren Schädelgrube (Hämatoma medium s. temporo-parietale), seltener unter dem Tuber parietale (Hämatoma posterius s. parieto-occipitale) und am seltensten unter dem Tuber frontale (Hämatoma anterius s. fronto-temporale) (*Krönlein*).

Da die Gehirnmasse nicht compressibel ist durch einen Druckwerth, wie ihn ein solches Blutextravasat darstellt — der Tod tritt ein bei einer Blutmenge von 60—240 gr —, so muss die Raumbeschränkung, die innerhalb des Schädels durch dasselbe entsteht, auf andern Wege ausgeglichen werden. Es geschieht dies in der Weise, dass zunächst die Gehirnflüssigkeit, der Liquor cerebrospinalis, aus dem Gehirn ausgedrückt wird, wie man aus einem Schwamm das Wasser ausdrückt. Er weicht aus, indem er durch das Foramen Magendie in den 4. Ventrikel, in den Rückenmarkskanal, in die Scheide der die Schädelkapsel verlassenden Nerven und die abführenden Lymphbahnen abfließt. Wird der Druck innerhalb der Schädelkapsel so hoch, dass er die Spannung des Liquor cerebrospinalis überwiegt, so fallen nunmehr auch die Gehirngefäße der Compression anheim. Es werden nicht nur die venösen Gefäße, sondern auch die Capillaren und Arterien dauernd zusammengedrückt, und die in's Gehirn einströmende und dasselbe durchfließende Blutmenge auf ein Minimum herabgedrängt. Die Folge davon ist eine allmählig entstehende arterielle Anämie des ganzen Gehirns, die sich zunächst an der Hirnrinde, dann an den grossen Centren und zwar vorzugsweise am Vaguscentrum und vasomotorischen Centrum geltend macht. Die Blutleere selbst bedingt zuerst eine Reizung, dann eine Lähmung dieser Gehirnthteile und gerade aus der regelmässigen Aufeinanderfolge dieser Reizungs- und Depressionserscheinungen lässt sich die Diagnose des Hirndruckes mit Sicherheit stellen.

Die **Reizungssymptome** kommen nach der Verletzung mit allmählig zunehmender Intensität zum Vorschein. Das Gesicht des betreffenden Patienten erscheint zunächst geröthet, die Augen glänzen, die Pupillen sind eng. Er klagt über Kopfschmerzen, leidet an grosser Unruhe und Schlaflosigkeit. Dann kommt Erbrechen hinzu und als besonders charakteristisches Symptom eine bedeutende Verlangsamung des Pulses. Derselbe ist hart, voll und geht herunter auf 40 und noch weniger Schläge in der Minute (Vagusreizung). Die Aufregung geht nun in das entgegengesetzte Symptom über, es entwickelt sich das **Depressionsstadium**. Die Verletzten werden unbesinnlich, liegen theilnahmslos da, sind anfangs noch durch starke Reize zu erwecken, verfallen aber bald einem vollständigen Coma. Koth und Urin werden zurückgehalten oder gehen unfreiwillig ab. Die Pupillen erweitern sich, der Puls wird frequent, die Athmung unregelmässig, entsprechend dem *Cheyne-Stocke'schen* Typus. Zu diesem Bild der diffusen Lähmung gesellen sich zuweilen noch isolirte Paralysen und Convulsionen. Dieselben können auf einen Arm, ein Bein beschränkt bleiben oder sich auf eine ganze Seite erstrecken. Es wird auch wohl eine Lähmung des Abducens, des Oculomotorius, einseitige Pupillenerweiterung beobachtet. Wird keine Hülfe geschafft, so ist der Ausgang meist ein tödtlicher. Der Herzschlag erlischt in der Regel erst 1–2 Minuten nach dem Aufhören der Athmung.

III. **Contusio cerebri, Gehirnquetschung.**

Die Quetschung des Gehirns geschieht im Momente der Verletzung durch momentane sich sofort wieder ausgleichende Depressionen oder durch in das Gehirn eingedrungene Splitter oder Fremdkörper. Es zerreißen dadurch die Parenchymgefässe des Hirns, ebenso wie dessen Zellen zerstört werden. In den geringeren Graden der Quetschung erscheint das Hirn von dichtstehenden kleinen, oft nur punktgrossen Extravasaten durchsetzt, in den stärkeren ist es zertrümmert und bildet einen aus Blut und Gewebs-elementen bestehenden Brei. Ausser diesen Blutungen in das Hirn findet man stets auch erhebliche Meningealblutungen. Erfolgt keine Wundinfection, so werden die Zerfallsproducte resorbirt, es bildet sich eine Narbe, oder es stellt sich eine Gehirn-Erweichung ein, die am Rande des Zerfallsherde allmählig fort-

schreitet. Bei Schuss-, Loch- und Sternbrüchen kommt es zuweilen zum Ausfluss der gequetschten Hirnmasse aus einer äussern Wunde. Man bemerkt dieselbe dann beim Reinigen dieser zwischen den Haaren und Blutgerinnseln. Seltener entwickelt sich später ein *Prolapsus cerebri*. Derselbe ist dann die Folge eines gesteigerten intracraniellen Druckes, der selbst wiederum einer serösen Imbibition in der getroffenen und der nächst angrenzenden Hirnregion oder einem Hirnabscess sein Dasein verdankt. Es kann ein solcher *Prolapsus cerebri* die Grösse einer Mannesfaust erreichen. Tritt keine Meningitis ein, so kann Heilung erfolgen, indem die fungösen Massen theils abgestossen werden, theils durch vernarbende Granulationsbildung wieder in das Cavum Cranii zurücksinken.

Die **Symptome** der *Contusio cerebri* sind im Gegensatz zu denen der *Commotio* und *Compressio cerebri* localisirte. Sie sind vollständig abhängig vom Ort und der Ausdehnung der Hirnverletzung und werden daher als Herdsymptome bezeichnet. Die Diagnose kann nur gestellt werden, wenn diese alsbald nach der Verletzung auftreten. Häufig ist sie unmöglich, wenn eine gleichzeitige *Commotio* oder *Compressio* das klinische Bild verwischen. Die Symptome bestehen im Ausfall der Functionen, welche von der contundirten Stelle der Hirnperipherie aus eingeleitet werden. In neuerer Zeit haben klinische Beobachtungen im Verein mit Sectionsbefunden und physiologischen Experimenten die Topographie der Hirnrinde schon so gefördert, dass wir im Stande sind, aus solchen Ausfallsymptomen den Sitz mancher Contusionen zu erkennen. So weist eine nach der Fractur entstehende Aphasie hin auf ein Betroffensein der dritten linken Stirnwindung, eine gleichzeitige Lähmung des *Facialis* und *Hypoglossus* auf eine Contusion der zu beiden Seiten des *Sulcus Rolandi* gelegenen Partien, Monoplegien auf Contusionen der Centralwindung, Anästhesien auf solche der hinter der Centralwindung gelegenen Rindentheile.

Bald nach der Verletzung auftretende Convulsionen einzelner Muskelgruppen, einzelner Extremitäten oder einer Körperhälfte werden bedingt durch Alteration der Umgebung des Contusionsherdes (collaterales Oedem); später einsetzende Reizerscheinungen dieser Art durch Meningitis und Encephalitis.

Recapituliren wir kurz, so sind die bei einer Schädelfractur in Betracht kommenden nervösen Störungen entweder diffus

oder localisirt. Liegen diffuse Störungen vor und bestehen gleich anfangs Depressionserscheinungen (Bewusstlosigkeit, Shoc), wie dies am häufigsten ist, so liegt *Commotio cerebri* vor. Treten dagegen von vorneherein Reizsymptome (Erbrechen, Convulsionen, Pupillenenge, Pulsverlangsamung) auf, nehmen dieselben allmählig zu, nachdem sich Patient vielleicht noch nach der Verletzung beschäftigt hatte, so deutet dies auf Hirndruck in Folge einer Blutung. Zeigten sich schliesslich unmittelbar nach der Verletzung Herdsymptome, so ist eine Gehirnquetschung vorhanden.

Prognose der Convexitätsbrüche.

Die Verletzung der Schädelknochen hat an und für sich nichts Specifisches, wie man früher vielfach annahm. Einfache subcutane Fracturen, die nicht mit schwereren Gehirnverletzungen complicirt sind, verlaufen in der Regel ebenso gutartig, wie die analogen Brüche an den Extremitäten. Bemerkenswerth ist nur ihre geringe Neigung zur Callusbildung, so dass selbst Fissuren oft nur durch Bindegewebe heilen. *v. Bergmann* sieht als Ursache dieser unvollständigen Regeneration die Unverrückbarkeit der Fragmente an, wodurch der zur Callusbildung nothwendige Reiz verloren geht. Dass die Dura mater als Periost der Tabula interna für gewöhnlich nicht viel Callus producirt, ist recht günstig. Es müsste ja ein solcher gegen das Gehirn hin wachsen und recht bedenkliche Reizerscheinungen hervorrufen. Defecte im Schädel werden sehr selten durch Knochenneubildung, in der Regel nur durch eine straffe Narbe verschlossen. Losgesprengte Splitter, besonders der Tabula vitrea, können wieder anheilen und ganz fest werden.

Die Gefährlichkeit subcutaner Schädelbrüche hängt von der begleitenden Hirnverletzung ab. Wir sahen schon, dass eine reine *Commotio cerebri* sehr selten, eine *Compressio cerebri* in Folge von Blutung aus der Art. mening. media dagegen meist letal endet. Die Folgen einer *Contusio cerebri* hängen von der Ausdehnung des Contusionsherdes ab. Die gekreuzten Lähmungen der Extremitäten, die Störungen im Bereiche der Hirnnerven gehen zuweilen erst nach vielen Wochen zurück, seltener schon nach kürzerer Zeit. Für letztere Fälle kann man eine einfache Resorption des Blutextravasates, für die ersteren eine Narbenbildung im Gehirn annehmen. Wieder in anderen Fällen bleiben Functionsstörungen bestehen, ja es können

selbst nach günstigem Verlauf der ersten Wochen später noch Ernährungsstörungen auftreten, die unter dem Bilde der rothen und gelben Erweichung und Encephalitis, bedingt durch fortschreitende fettige Entartung der Blutgefäße, einhergehen und endlich zum Tode führen. Ebenso können Contusionsherde, die sich zu Gehirnabscessen umbilden, einen plötzlichen letalen Ausgang durch Perforation in die Gehirnventrikel veranlassen. Die Alterationen im Bereiche der Psyche verschwinden innerhalb mehrerer Wochen, doch haben sie für einzelne Fälle auch eine ernstere Bedeutung, indem nicht nur Gedächtnisschwäche, sondern auch Geisteskrankheiten sich entwickeln können. Sogar Epilepsie hat man im Gefolge von Depressionsfracturen beobachtet, wenn die Hirnhäute mit der Knochennarbe verwachsen waren.

Die complicirten Convexitätsfracturen verlaufen unter dem Schutze des aseptischen Verfahrens fast ebenso reactionslos wie die Brüche mit unverletzten Hautdecken. Ihre Prognose wird jedoch schlecht, sobald septische Keime Zutritt zu den Fragmenten fanden. Dann vereitert das Blutextravasat an der Fracturstelle, es kommt zu einer Osteomyelitis der Diploë und gilt dann noch als ein glücklicher Ausgang der, dass nur eine circumscripte Necrose der Schädelknochen eintritt. Meist pflanzt sich die Entzündung fort auf die Meningen, es entsteht die gefürchtete septische Meningitis, die Contusionsherde des Gehirns ebenso wie die Thromben in den Gehirnsinus vereitern, es kommt zur Pyämie und tritt der Tod unfehlbar ein, da eine Desinfection der weit verzweigten, complicirten subarachnoidealen Räume unmöglich ist.

Die **septische Meningitis** wird eingeleitet durch Frösteln und ein Gefühl des Unbehagens, über das der Patient klagt, selten durch einen wirklichen Schüttelfrost. Die Temperatur steigt allmählig an, der Puls wird klein, frequent, der Kranke wird sehr unruhig, schlaflos, klagt über Kopfschmerzen, fängt auch wohl an, zu deliriren. Das Gesicht erscheint häufiger auffallend blass, seltener geröthet, die Pupillen sind enge. So lange diese Symptome bestehen, kann man auch an eine intrameningeale Blutung denken, die Diagnose der Meningitis wird jedoch sicher, wenn sich jetzt klonische Krampfanfälle und halbseitige Lähmungen entwickeln. Die ersteren kommen meist nur bei Kindern vor, die letzteren dagegen bei Erwachsenen und zwar ausser-

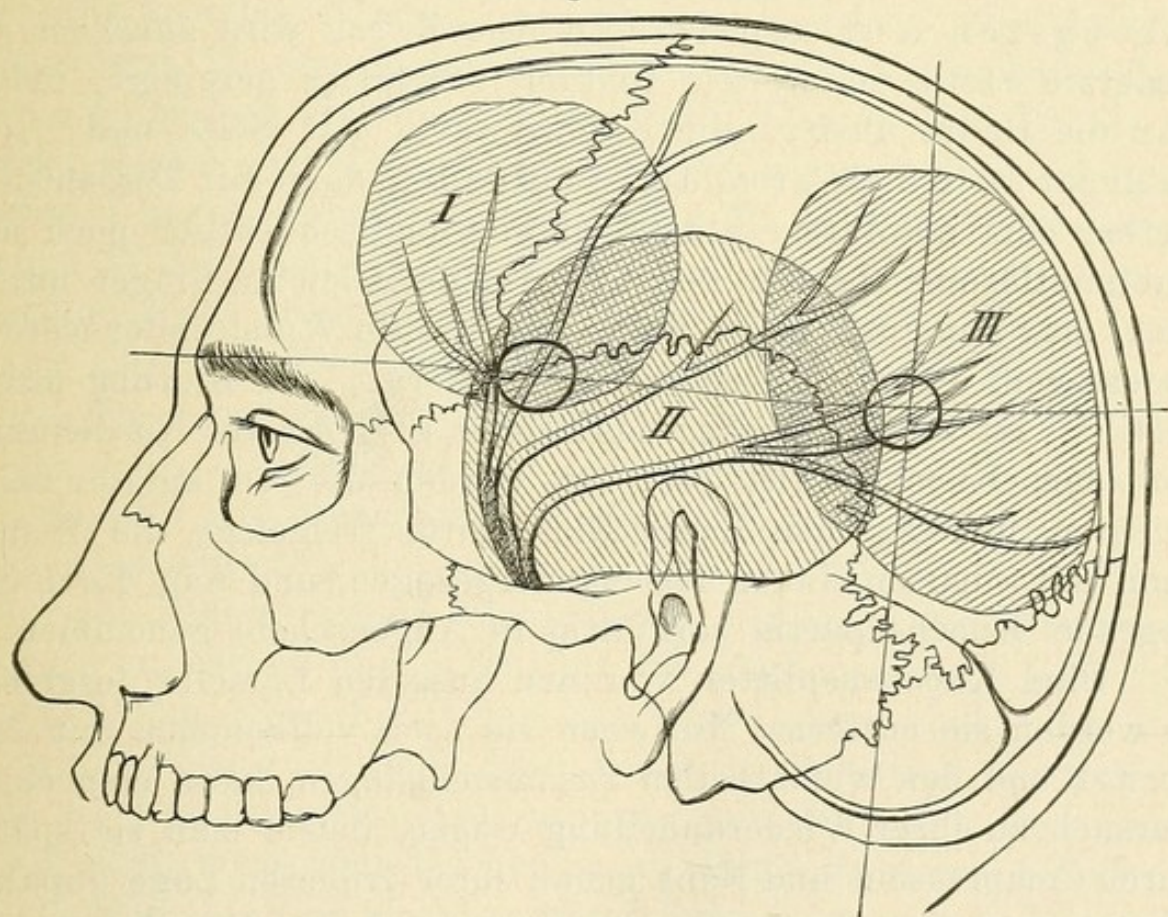
ordentlich schnell von einem Gliedtheile zum andern fortschreitend. Mit dem Beginn der Lähmung wird der Kranke ruhiger, somnolent, später comatös. Die Temperatur bleibt in der Regel hoch, seltener sinkt sie herab. Der Puls wird immer kleiner, die Pupillen weit, die Athmung unregelmässig, röchelnd, bis der Tod wenige Tage nach dem Beginn der Erkrankung dem ganzen Prozess ein Ende macht.

Therapie der Convexitätsbrüche.

Bei der Behandlung eines Schädelbruches sind zwei Punkte zu berücksichtigen: die Beschaffenheit der Bruchstelle selbst und der Zustand des Gehirns und seiner Häute. Was die erstere anlangt, so kommt es zunächst darauf an, ob man es mit einer subcutanen oder mit einer complicirten Fractur zu thun hat. Bei der **subcutanen** Fractur ist unser Handeln lediglich ein zuwartendes. Wir sorgen für ein ruhiges Verhalten der Patienten, indem wir sie in gut ventilirten Räumen das Bett hüten lassen, verhüten alle psychischen Erregungen, geben eine leicht verdauliche, etwas knappe Diät, suchen durch Abführmittel, Calomel in Dosen von 0,25 bis 0,3 eins- bis zweimal, regelmässige Stuhlentleerungen herbeizuführen und lassen die Patienten streng überwachen und beobachten. Stellen sich Congestionen nach dem Kopf ein, oder bildet sich über der Bruchstelle eine ödematöse Schwellung der Weichtheile, verbunden mit fixem Kopfweh, so legt man Kühlkissen, eine Eisblase auf oder applicirt die Kälte mittelst der *Leiter'schen* Röhre. Eine zu lange Anwendung der Kälte ist nicht zweckmässig, weil dadurch die zur Callusbildung nothwendige Reparation der Gewebe gehemmt werden und Necrose entstehen könnte. Ein operativer Eingriff in Gestalt der Trepanation ist bei subcutanen Fracturen früher vielfach angewendet worden, wenn Depressionen und ausgedehnte Splitterungen vorlagen. Bei unserer heutigen Kenntniss der Schädelverletzungen ist ein solches Verfahren durchaus unstatthaft. Wir wissen, dass selbst grössere Depressionen an sich keine oder doch nur vorübergehende Hirndrucksymptome machen. Ist es aber im Momente der entstehenden Depression zu einer Gehirncontusion gekommen, so würden wir, indem wir durch die Operation die subcutane Fractur zu einer complicirten gestalten, den pathogenen Microorganismen zum Contusions-

herd den Zugang frei machen und damit alle die vorher besprochenen Gefahren der septischen Meningitis heraufbeschwören. Die intacte Haut ist der beste Schutz gegen jede Infection, daher auch bei ausgedehnten subcutanen Splitterfracturen die Operation zu unterlassen ist. Sind einzelne Splitter ganz aus ihrem Zusammenhange gelöst, so dass man eine Necrose derselben befürchten muss, so wartet man mit der Extraction der Sequester besser so lange, bis der Demarkationsprozess im Gange ist und der Eiter die Weichtheile hervorwölbt. Eine Trepanation bei subcutaner Schädelfractur ist nur unter einer Voraussetzung statthaft, dann aber ist sie nicht nur gerechtfertigt, sondern dringend nothwendig: wenn allmählig sich steigernde Hirndrucksymptome eine Blutung aus der zerrissenen Arteria meningea media anzeigen. Die Trepanation wirkt dann direct lebensrettend durch Stillung der Blutung und Wegräumung des entstandenen

Fig. 12.



Extravasates. Sie wird am Schläfenbein ausgeführt und zwar in der Fossa temporalis, entsprechend etwa der Stelle des Jochbogens, an welcher sich der kurze Process. zygomaticus des Jochbeines mit dem Process. zygomaticus des Schläfenbeines verbindet.

(P. Vogt.) Trifft man an dieser Stelle nicht das Extravasat, ist man aber von dem Vorhandensein desselben überzeugt, so legt man noch eine zweite Trepanöffnung unter dem Scheitelbeinhöcker an, da es sich dann meist um ein parieto-occipitales Hämatom handelt. Für die richtige Bestimmung der zweiten Trepanationsstelle ziehe man eine Linie vom Supraorbitalrand nach hinten parallel der Horizontallinie des Kopfes und eine weitere Linie unmittelbar hinter dem Processus mastoideus vertical nach oben. Da, wo sich diese beiden Linien schneiden, ist der richtige Punkt (Fig. 12). Von dem einen, eventuell den beiden Trepanlöchern aus wird dann das Extravasat ausgeräumt und die Blutung durch Unterbindung, Umstechung oder Tamponade mit antiseptischer Gaze gestillt. Schon manches sonst verlorene Menschenleben ist durch ein solches, auf Grund einer wissenschaftlichen Diagnose basirtes Vorgehen dem Tode entrissen worden.

Das erste Princip für die Behandlung **complicirter** Schädelfracturen ist Durchführung der strengsten Antisepetik. Zu dem Zweck wird zunächst die verletzte Stelle in weitem Umkreis sorgfältig gereinigt, indem man die Haare rasirt, die Kopfschwarte mit Seife und $\frac{1}{10}\%$ Sublimat oder 3 % Carbollösung abbürstet, dann mit Terpentinöl, Aether oder absolutem Alkohol abreibt und schliesslich noch mit Sublimatlösung abspült. Mit dem gut desinficirten Finger untersucht man nun die Wunde. Stark gequetschte Wundränder werden abgetragen, etwaige Fremdkörper entfernt, die Blutung exact gestillt. Ist die Galea oder das Periost in grösserer Ausdehnung von dem Knochen abgelöst, so werden die so entstandenen Buchten und Taschen durch Einschnitte freigelegt, die Wunde dann mit scharfen Haken auseinandergezogen, und nun die unterliegende Knochenpartie sorgfältig in Augenschein genommen.

Sind Knochensplitter von der äusseren Lamelle losgelöst, so werden sie entfernt. Nur wenn sie noch vollkommen mit dem Periost und den Weichtheilen zusammenhängen, kann man einen Versuch zu ihrer Wiederanheilung wagen, indem man sie später durch Compression und Naht genau ihrer früheren Lage anpasst. Findet man eine durchgehende Fissur und ist dieselbe sauber, so spült man einfach den Knochen ab, sind jedoch Haare oder andere Fremdkörper in derselben eingeklemmt, oder sind die Ränder der Fissur gesplittert oder mit Schmutz imprägnirt, so muss man zu beiden Seiten des Bruchrandes mit dem Meissel

einen schmalen Streifen Knochen entfernen, um die eingedrungenen Gegenstände zu beseitigen. Dabei ist es meist nicht nöthig, die Tabula vitrea zu verletzen. Setzen sich die Fissuren über weite Strecken der Convexität fort, so werden sie nicht in ihrem ganzen Verlauf verfolgt, da dieser ja mit Ausnahme der Bruchstelle selbst ein subcutaner, mithin eine Infection kaum zu fürchten ist.

Findet man eine Depressionsfractur, und ist nicht anzunehmen, dass während oder nach der Verletzung septische Keime in die Bruchspalten eingedrungen sind, so werden etwaige Splitter entfernt, spitze Ecken und Kanten abgemeisselt, dagegen keine Elevationsversuche unternommen, denn von dem eingedrückten Knochenstück rühren etwaige Hirndruckerscheinungen nicht her. Ist dagegen eine Infection der Wunde wahrscheinlich, so ist zum Zwecke einer gehörigen Desinfection die Meisseltrepanation geboten. Man braucht sich ja bloss daran zu erinnern, dass die Lamina interna meist in grösserer Ausdehnung gesplittert ist als die Lamina externa, um einzusehen, dass eine derartige Bruchform für einen günstigen Wundheilungs-Verlauf ungeeignet ist. Es müssen erst die überstehenden Kanten der Tabula externa ebenso weit abgemeisselt werden, als man Splitterung der Interna findet. Eher kann man nicht für einen weiteren aseptischen Wundverlauf garantiren. Bei den schwersten Formen der Schädelbrüche, den ausgedehnten Stück- und Splitterbrüchen, kann man eine Elevation eventuell Correction der Stellung der einzelnen Knochenstücke versuchen. Zum Zwecke der Elevation kann es dabei nöthig werden, Stücke der ausgebrochenen Fragmente oder der benachbarten Knochen zu reseciren, ebenso muss man dies zuweilen thun, um ein zwischen Knochen und Dura sitzendes Blutextravasat zu entfernen, um für genügenden Secretabfluss zu sorgen und überhaupt die möglichst beste Wundform herzustellen. Sind Splitter in das Gehirn eingedrungen, so muss man dieselben entfernen, denn bei jeder Pulsation des Gehirns, wie sie bei jeder Respirationsphase und bei jeder Herzsystole stattfindet, muss sich das Gehirn an diesen Splintern reiben und quetschen, so dass fortdauernde Reizungen stattfinden. Sind Fremdkörper in das Gehirn eingedrungen, so entfernt man sie nur, wenn sie sichtbar sind. Jedes Sondiren tieferer Gehirnpartien ist zu unterlassen. Quillt aus der zerrissenen Dura das zermalmte Hirn wie ein Schwamm hervor, so hält man es durch Tamponade mit aseptischer Gaze zurück.

Für eine schnelle Heilung ist es wünschenswerth, die Weichtheilwunde durch eine genaue Naht zu vereinigen. Ist dies wegen starker Spannung nicht möglich, so ist es nach dem Vorgange *v. Bergmann's* am besten, die Lücke durch eine plastische Operation zu decken. Der antiseptische Verband muss den ganzen behaarten Kopf bis in die Mitte der Stirn bedecken, durch um das Kinn gezogene Bidentouren am Abgleiten verhindert sein und auf der verletzten Stelle namentlich bei Lappenwunden eine gewisse Compression ausüben. Die sonstige Behandlung ist die gleiche wie bei subcutanen Fracturen.

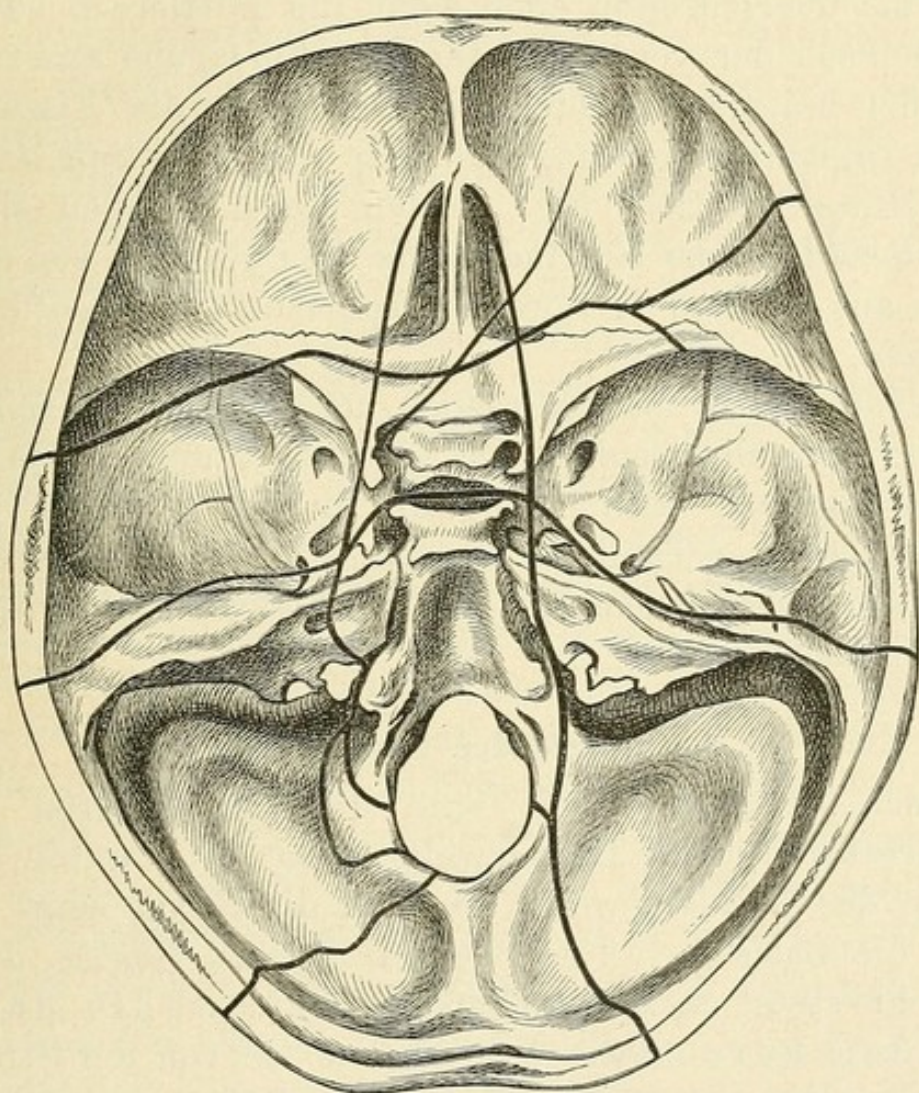
Besondere Massnahmen erfordern die begleitenden Gehirnverletzungen. Im Depressionsstadium der *Commotio cerebri* sind Excitantien am Platz. Subcutane Injectionen von Aether, Campheröl, Moschustinctur, Sinapismen oder andere Hautreize in die Herzgegend oder an andere Körperstellen, Erwärmung des ganzen Körpers durch Einpackungen in heisse Decken, durch Wärmflaschen oder heiss gemachte Ziegel. Der Kopf wird tief gelegt, um den Blutzufluss zum Gehirn anzuregen. Im Excitationsstadium müssen die Congestionszustände zum Gehirn bekämpft werden. Der Kopf wird dann hochgelagert, auf demselben eine Eisblase applicirt und durch Calomel eine Ableitung auf den Darm versucht. Bei bestehendem Hirndruck kommen zunächst die eben geschilderten Mittel in Betracht. Kommt man damit nicht zum Ziel, so ist die Trepanation indicirt. Eine Venäsection ist im Allgemeinen wenig zu empfehlen, ebenso wenig locale Blutentziehungen durch Ansetzen von Blutegeln an ein Emissorium. Bei der *Contusio cerebri* muss die Vereiterung der Herde durch strenge Antiseptik verhindert werden. Haben sich Gehirnabscesse entwickelt, so ist durch Trepanation für eine möglichst frühzeitige Entleerung des Eiters zu sorgen.

B. Brüche der Schädelbasis.

Die Brüche der Schädelbasis sind fast ausschliesslich Fissuren. Stück- oder Splitterbrüche kommen höchstens vor, wenn eine Kugel oder ein ähnlicher Fremdkörper in dieselbe eindringt. Die Fissuren sind bei der grossen Sprödigkeit der Basis meist sehr ausgedehnt, verlaufen in der Regel mehr oder weniger senkrecht zur Längsachse des Schädels und betreffen dabei am häufigsten die mittlere Schädelgrube. Nach *Felizet* betrachtet man die Keilbeinflügel und die Felsenbeinpyramiden mit ihren hinten

compacten Partien als zwei Systeme von Pfeilern, welche im Allgemeinen die Fortsetzung von Fissuren aus einer Schädelgrube in die andere verhindern. Es trifft dies zu für schwächere Gewalten. Durch bedeutendere Kräfte werden aber auch diese Strebe Pfeiler durchtrennt. Zeichnet man in einer Schädelbasis eine grössere Anzahl von Fissuren ein, so erkennt man unschwer eine gewisse Gesetzmässigkeit ihres Verlaufes (Fig. 13).

Fig. 13.



In der vorderen Schädelgrube durchsetzen sie den mittleren Theil des obren Randes der Orbita, indem sie oft gerade durch die Incisura supraorbitalis gehen. Sie erstrecken sich von hier aus bis in das Foramen opticum oder sie theilen sich an der Fissura orbitalis superior, indem sie in die Lamina cribrosa und auf die andere Orbita übergehen.

In der mittleren Schädelgrube kann man zwei bevorzugte Bahnen unterscheiden. Die eine zieht parallel der Längsachse der Felsenbeinpyramide hin, die andere liegt weiter nach vorne

im grossen Keilbeinflügel. Die erstere ist die häufigere. Die Fissur hält sich dann in der Pars tympanica des Felsenbeins ziemlich genau in der Richtung der vorderen unteren Kante der Pyramide, seltener rückt sie höher hinauf auf die innere Fläche derselben, das mittlere Ohr und die Schnecke öffnend. Die zweite Hauptbahn der hierher gehörigen Fissuren ist in der Regel mit einem Bruch des Processus zygomaticus verbunden. Sehr oft gehen die Fissuren von einer Seite zur andern quer über die Sella turcica hinweg, sie überschreiten auch wohl die mittlere Schädelgrube, indem sie nach der vorderen oder hinteren Grube ausstrahlen.

In der hinteren Schädelgrube verlaufen die Fissuren entweder in sagittaler Richtung zur Seite der Mittellinie oder radiär auf das Hinterhauptloch hin. In der Regel dringen sie in die mittlere Schädelgrube ein, indem sie die Pyramide von der Fossa jugularis aus nach dem Foramen spinosum des Keilbeines hin durchsetzen.

Hervorzuheben ist schliesslich noch die sog. „Kreisfractur“ der Basis. Dieselbe beginnt am hinteren Umfange des Foramen occipitale magnum, läuft nach vorn in das Foramen jugulare, durch den dünnsten Theil der Pyramide in den Canalis caroticus, von hier aus ins Foramen opticum und endet mit einer Querrissur im Keilbeinkörper.

Aetiologie der Basisbrüche.

Ihrer Aetiologie nach sind die Basisfissuren meistens directe Brüche. Die Gewalt wirkt mit breiter Angriffsfläche auf das Schädeldgewölbe ein, und die Fissur setzt sich von hier auf die Basis fort. Nach dem Aran'schen Gesetz, das, wenn auch nicht stets, so doch häufig zutrifft, wählt dabei die Fissur den kürzesten Weg, indem sie von der Stirn in die vordere, von den Scheitelbeinen in die mittlere und vom Hinterhaupt in die hintere Schädelgrube übergeht. Die Richtung des Bruches hängt ab von der Richtung der Gewalt, so dass sich aus der bekannten Richtung der Gewalt die Richtung der Bruchspalten erschliessen lässt und umgekehrt. Es ist das für den Gerichtsarzt ein sehr wichtiges Moment.

Indirecte Basisbrüche sind ziemlich selten; am häufigsten werden sie noch bei Schussverletzungen beobachtet. Es entstehen diese Fracturen par contrecoup diametral entgegengesetzt der Stelle, an welcher die Gewalt einwirkte. So

fand sich z. B. am Schädel *Lincolns* eine Splitterfractur am rechten Orbitaldach, trotzdem diese Stelle von der Kugel gar nicht getroffen war; dieselbe hatte vielmehr das linke Hinterhauptbein perforirt und war im rechten Vorderlappen des Grosshirns stecken geblieben.

Wie erklärt sich ein solches Factum? Früher nahm man nach der *Saucerotte'schen* Vibrationstheorie an, dass sich von der getroffenen Stelle die Schwingungen des Stosses nach allen Seiten verbreiteten, und die Fissur dort zu Stande käme, wo sie sich an der entgegengesetzten Stelle kreuzten. Heutzutage wissen wir, dass das Räthsel einfach durch die Elasticität des Schädels gelöst wird. An der Formveränderung des Schädels nimmt ja auch die Basis Theil, und es ist nicht auffallend, dass gelegentlich auch hier einmal an der am meisten gedehnten Partie der Elasticitätscoëfficient zuerst überwunden wird.

Bei einer Compression des Schädels in seiner verticalen Achse können Basisbrüche in verschiedener Art resultiren. So fällt Jemand mit der Convexität des Schädels auf eine feste Unterlage. Dabei wird der Kopf momentan in seinem verticalen Durchmesser comprimirt, und der vorwärts drängende Körper bricht mit der Halswirbelsäule voran wie ein Keil in die spröde Basis ein. Ein anderes Mal bekommt der Patient einen Schlag auf den Schädel, wobei dieser über die Halswirbelsäule aufgestülpt wird, wie man einen Hut auf einen Kopf eintreibt. Wiederum kann der Verletzte auf die Füße oder das Gesäss fallen, wodurch die Wirbelsäule in ihrer Bewegung aufgehalten wird, und der noch bewegte Kopf sich an der Halswirbelsäule aufspiesst, wie man den Hammer auf seinen Stiel auftreibt, wenn man diesen Stiel gegen eine feste Unterlage aufstösst.

Schliesslich können Basisbrüche noch entstehen durch Gewalten, die das Kinn treffen. Es werden dabei die Gelenkfortsätze des Unterkiefers gegen ihre Gelenkgruben angedrängt und sprengen dieselben, indem sie sogar selbst in der mittleren Schädelgrube erscheinen können.

Symptome der Basisbrüche.

Für die Erkennung eines Basisbruches kommen die localen Fracturerscheinungen, wie der Nachweis einer abnormen Beweglichkeit, Crepitation oder Deformität nur selten in Betracht, es wird vielmehr die Diagnose durch Vermittelung

der sogenannten rationellen Symptome gestellt. Als solche kommen vor:

1) Blutunterlaufungen, Sugillationen. Dieselben finden sich an Haut- und Schleimhautstellen, welche durch lockere Bindegewebslager mit der Schädelbasis in Verbindung stehen, indem das aus der Fissur extravasirende Blut sich allmählig senkt. Ihr Vorhandensein ist nur dann charakteristisch, wenn die Gewalt nicht am Ort ihres Erscheinens eingewirkt hatte und sie nicht unmittelbar nach der Verletzung, sondern erst Stunden oder Tage lang später aufgetreten sind. Bei Fissuren des Orbitaldaches bemerkt man solche Sugillationen in den Augenlidern und unter der *Conjunctiva bulbi*. Sie kommen dann zuerst am innern Augenwinkel und am untern Lid, später auch am obern Lid zum Vorschein und sind zuweilen verbunden mit einem Exophthalmus. Sugillationen in der Schleimhaut des Rachens beobachtet man bei Fissuren in der Pars basilaris des Hinterhauptbeines, Sugillationen am *Processus mastoideus* bei Brüchen der Schläfenbeinschuppe oder der Pars mastoidea selbst. Bei Fracturen der hintern Schädelgruben kommt das Blut unter der Nackenhaut zu Tage. Es senkt sich hierher allerdings auch das Blut aus der Höhe der Lambdanaht und der Hinterhauptschuppe.

Ist die Basisfractur eine complicirte, so tritt das Blut an die freie Oberfläche; es kommt zu

2) Blutungen. Am häufigsten finden diese aus dem äusseren Gehörgang statt nach Brüchen, welche das Mittelohr durchsetzen und das Trommelfell zerrissen haben. Ist ein Sinus verletzt worden, so kann die Blutung sehr stark sein und lange andauern. Dringt das Blut durch die *Tuba Eustachii*, so gelangt es in die Rachenhöhle. Ebendort hin ergiesst es sich bei Brüchen des Keilbeinkörpers, während es bei Brüchen der horizontalen Siebbeinplatte aus der Nase ausströmt. Da die Patienten leicht das in den Rachen dringende Blut verschlucken, so ist ein blutiger Auswurf und Erbrechen blutiger Massen bei Basisfracturen nicht selten. Im Anschluss an die Blutungen aus dem Ohr und unter denselben Bedingungen kommt es häufig zu einem

3) Ausfluss von *Liquor cerebrospinalis* aus dem Ohr. Es muss dazu stets eine Zerreißung der Dura und Eröffnung der Subarachnoidealräume erfolgt sein, und nimmt dann

die seröse Flüssigkeit ihren Weg entweder durch den inneren Gehörgang, das Labyrinth und das zerrissene Trommelfell oder es tritt durch Bruchspalten in der obern Wand des knöchernen Gehörgangs (Tegmen tympani) in den äusseren Gehörgang. Man muss sich daran erinnern, dass das austretende Fluidum auch Lymphe (Aqua Cotunni) oder von einem ausserhalb der Dura gelegenen Blutgerinnsel ausgepresstes Serum sein kann und darf Liquor cerebrospinalis nur dann annehmen, wenn die Flüssigkeit unmittelbar nach dem Trauma, lange Zeit hindurch (bis 4 Tage) und in grossen Mengen (in 24 Stunden 150—500 gr) ausquillt und wenn es gleichzeitig hell, kochsalzhaltig und eiweissarm oder eiweissfrei ist. Bei Brüchen des Siebbeines hat man, wenn auch selten, den Austritt von Liquor cerebrospinalis aus der Nase beobachtet. In gleicher Weise findet man zuweilen aus dem äusseren Gehörgang und zur Nase hinaus den

4) Austritt von Gehirnssubstanz. In den äusseren Gehörgang dringt das Hirn am leichtesten aus Spalten, welche die obere Wand desselben eröffnen; es ist dann vorher zu einem Brei zerquetscht worden und kann ausfliessen, ohne dass man gleichzeitig die Hirnflüssigkeit ausströmen gesehen hätte.

5) Lähmungen einzelner Hirnnerven sind für die Diagnose nur dann verwerthbar, wenn diffuse Hirnsymptome fehlen. Ist sofort nach der Verletzung eine vollständige Lähmung vorhanden, so ist der betreffende Nerv durch ein Fragment gequetscht oder zerrissen worden, nimmt sie dagegen im Laufe der ersten Stunden zu, so handelt es sich wahrscheinlich um einen den Nerven drückenden Bluterguss. Treten nervöse Störungen erst nach Tagen oder Wochen auf, so sind sie abhängig von einer längs des Nervenstammes sich verbreitenden Entzündung, einer Neuritis ascendens, einem gefährlichen Ereigniss, da es zumeist zur Meningitis basilaris führt. Die am häufigsten lädirten Nerven sind der Facialis, Acusticus, Opticus, Trigeminus und die Augenmuskelnerven. Schwindel und Gleichgewichtsstörungen, Umfallen nach der kranken Seite beruhen nach *v. Bergmann* nicht sowohl auf einer Verletzung der nervösen Organe der halbzirkelförmigen Kanäle als auf einer gleichzeitigen Hirnläsion.

6) Schliesslich ist noch das Hautemphysem zu erwähnen, welches nach Brüchen des Processus mastoideus am Hinterhaupt, nach solchen des Siebbeines in der Augenhöhle, den Lidern und den anstossenden Theilen des Gesichtes,

nach solchen der Stirnhöhlen an der Stirn zur Entwicklung gelangen kann.

Prognose der Basisbrüche.

Die Prognose der Basisbrüche ist stets eine zweifelhafte. Sie können direct tödtlich werden durch eine begleitende Contusion des Gehirns und der grossen Nervenstämmen, sowie durch Ansammlung von Blut längs der wichtigsten Hirnprovinzen. Weiterhin sind sie trotz ihrer versteckten Lage doch sehr oft der äusseren Luft und damit den Entzündungserregern zugänglich. Einmal werden ja durch die Spalten die luftführenden Nasen-, Stirn- und Keilbeinhöhlen und am häufigsten die Paukenhöhle und der äussere Gehörgang eröffnet, dann aber nehmen die Fissuren doch sehr oft ihren Ursprung an der Convexität, und damit kann der Bruch an der Basis mit einer Hautwunde am Dache in Verbindung gebracht werden. Entwickelt sich eine Eiterung, so macht meist eine Basilar meningitis dem Leben ein Ende, ungleich viel seltener kommen die Patienten mit partiellen Necrosen, z. B. des Felsenbeines davon. Bleibt die Eiterung aus, so heilen die Fracturen der Basis ebenso gut wie die der Convexität mit knöchernem, zuweilen von Bindegewebe unterbrochenem Callus.

Therapie der Basisbrüche.

Die Behandlung der Basisfracturen weicht in nichts ab von der der Schädeldachfracturen, nur wird noch mehr als bei diesen die gleichzeitige Hirnläsion das Vorgehen des Arztes beeinflussen. Neben absoluter Ruhe und Erfüllung der früher beschriebenen diätetischen Vorschriften soll man auch diese Brüche möglichst aseptisch behandeln. Bei Communication des Bruchspaltes mit der Nasen- und Rachenhöhle ist dies allerdings nicht so gut möglich, wie beim Betroffensein des äussern Gehörganges. Hier werden etwaige Blutungen durch Tamponade mit aseptischer Watte gestillt. Steht die Blutung, so spritzt man die Blutgerinnsel mit einer schwachen Sublimat-, Salicyl- oder Borsäurelösung vorsichtig aus, verstopft dann das äussere Ohr mit Watte und legt einen antiseptischen Verband an. Sollte schon Eiterung eingetreten sein, so verhält man sich wie bei einer Otorrhoe aus andern Ursachen. Bei Brüchen des Siebbeines empfehlen sich Ausspülungen der Nase mit schwachen Lösungen von Kali hypermanganicum oder Sublimat. Sind die Weichtheile der Orbita verletzt, so werden sie gehörig desinficirt, die Wunde möglichst

günstig gestaltet und ein Occlusivverband angelegt. Ist die Wunde bereits inficirt, so dringe man möglichst gegen die Bruchstelle vor und lege Drainageröhren ein. Fremdkörper müssen aus der Orbita entfernt werden, selbst wenn sie fest eingekeilt sind. Es ist dazu eine Erweiterung kleinerer Wunden dringend nothwendig. Bei subcutanen Fracturen der Stirnhöhlen ist die Trepanation nur erlaubt, wenn Splitter vollständig losgelöst sind. Die eröffnete Stirnhöhle drainirt man zweckmässig in der Weise, dass man mittelst einer entsprechend gebogenen Sonde von ihr aus eine Drainageröhre in den untern Nasengang zur Nase herausführt.

Brüche der Gesichtsknochen.

Anatomisch - physiologische Vorbemerkungen.

Die Brüche der Gesichtsknochen betragen etwa 2,4 % aller zur Beobachtung kommenden Fracturen, sind also relativ seltene Verletzungen. Am häufigsten bricht noch der Unterkiefer, nach *Gurlt* etwa doppelt so häufig, als die übrigen zusammengenommen. Die Seltenheit dieser Fracturen beruht zum Theil in der Configuration des Gesichtsskelettes: Die einzelnen Knochen bilden theils gewölbte Flächen und Bogen, theils Gruben, die von Weichtheilen ausgefüllt sind, und es gehören daher kräftige Gewalten dazu, um sie zu brechen. Sie sind ferner sehr innig und fest mit einander verbunden. Die Zusammenbangstrennung beschränkt sich daher oft nicht auf einen Knochen, sondern geht auf seine Nachbarn über, so dass an einem Individuum sogar alle betroffen sein können. Die Brüche sind weiterhin meist complicirte, wenn auch die äussere Haut unverletzt ist, indem in der Regel die Schleimhaut einer der Höhlen des Gesichtes verletzt ist, und durch den Riss derselben die Luft zur Bruchspalte gelangt. Die Gesichtsknochen besitzen eine grosse Plasticität, so dass selbst Splitter, die nur noch lose an Weichtheilen festhängen, wieder einheilen können. Der Reposition und Erhaltung der Bruchstücke in ihrer richtigen Lage setzen sich manche Schwierigkeiten in den Weg, insofern man nicht ohne grosse Beschwerden für den Kranken Verbände anlegen kann. Andererseits bedarf man öfters keines solchen, indem keine beträchtlichen Dislocationen eintreten. Wir betrachten nun die einzelnen Fracturen und besprechen zuerst die

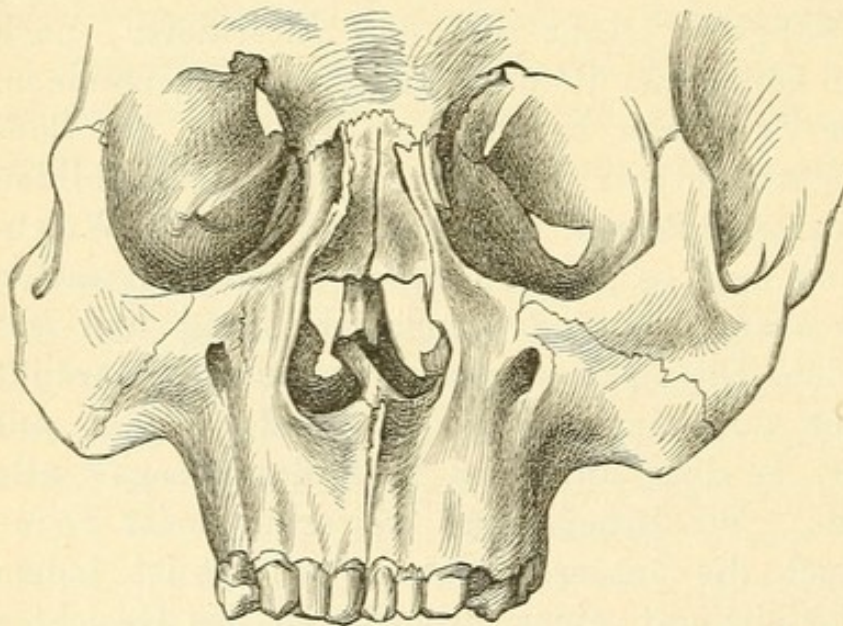
A. Brüche des Nasengerüsts.

Man rechnet hierher die Brüche der Nasenbeine, des Nasenfortsatzes des Oberkiefers und des Stirnbeins, ferner die Fracturen der Lamina perpendicularis des Siebbeines, der Thränenbeine, des Vomer und der Muscheln.

Bei der Kürze, dem gewölbten Bau und dem starken Gefüge der Nasenbeine brechen dieselben nur nach Einwirkung einer directen und zwar ziemlich starken Gewalt, die wie ein Fall, Stoss oder Schlag, Ueberfahrenwerden von aussen her einwirkt. Selten greift sie von innen her an, wie z. B. eine Kugel, welche in den Mund gefeuert, an der Nasenwurzel hervordringt. Sehr häufig sind gleichzeitig die andern Gesichtsknochen mit gebrochen.

Bezüglich der anatomischen Charaktere dieser Brüche ist zunächst hervorzuheben, dass Diastasen eines oder beider

Fig. 14.



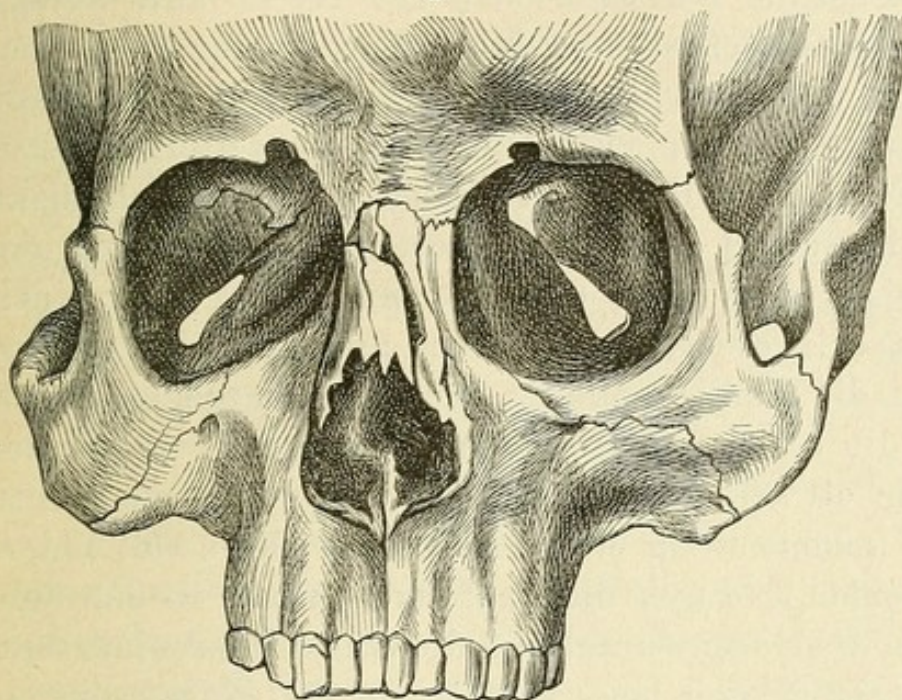
Nasenbeine aus ihren Verbindungen noch sehr wenig beschrieben sind. Ebenso sind Fracturen eines Nasenbeines allein ziemlich selten. Sie finden sich gelegentlich an einer unteren Ecke, da wo der Knochen am dünnsten ist.

Weit häufiger

brechen beide Nasenbeine zusammen. Die Bruchlinie sitzt in solchem Falle meist in der Mitte der Knochen und verläuft quer oder mehr weniger schräg. Die Fragmente werden entweder beide nach innen getrieben, so dass sich die Nase vollständig abplattet (Fig. 14) und Aehnlichkeit mit einer syphilitischen Sattelnase bekommt, oder sie werden nach der Seite hin dislocirt, so dass ein Schiefstand der Nase eintritt (Fig. 15). Jedesmal nehmen auch die Lamina perpendicularis und der Vomer an der Verschiebung Theil. Sie werden entweder gebrochen (Fig. 14), oder es erfolgt nur eine gewissermassen compensatorische Ver-

krümmung derselben in ihren unteren Theilen (Fig. 15). Falls dieses seitliche Einknicken der Nasenscheidewand nicht recht-

Fig. 15.



zeitig stattfindet, kann sich die Gewalt in directer Richtung bis zur Crista galli fortsetzen, so dass es zu Fissuren der Schädelbasis

kommt. Es gehören dazu jedoch bedeutende Krafteinwirkungen, wie sie ebenso erforderlich sind, um Brüche an der

festgefügtten Nasenwurzel zu erzeugen. Solche Brüche sind dann wohl auch mit Fracturen der Stirnhöhlenwände oder mit Absprengung eines oder des andern Orbitalrandes verbunden und bilden sehr schwere Verletzungen, welche durch Hirncontusionen, Blutungen oder eitrige Meningitis sehr oft den Tod zur Folge haben.

Die allerhäufigsten Nasenfracturen sind ausgedehnte Splitterbrüche des ganzen Nasengerüsts. Dies ist nicht wunderbar, da die Knochen nur sehr wenig Diploë besitzen und daher ausserordentlich spröde sind.

Die Schleimhaut der Nase ist meist zerrissen. Auch die Nasenknorpel können einbrechen, abreißen, obwohl sie Dank ihrer Elasticität der Gewalt meist ausweichen.

Symptome der Nasenbrüche.

Die Diagnose einer Nasenfractur ist in der Regel leicht zu stellen, wenn die Patienten sofort nach der Verletzung zur Behandlung kommen. Später kann die Fractur verdeckt werden durch die Schwellung der Weichtheile. Diese ist oft sehr beträchtlich, erstreckt sich über die Wangen und nach den Augen hin und kann mit Blutunterlaufungen der Haut und Oedem der Lider verbunden sein. Die Haut ist dabei oft stark geschunden und schmerzhaft, so dass die genauere

Untersuchung in der Narcose zu geschehen hat, die ohnedies der Therapie wegen meist nothwendig ist. Ist die Schwellung noch gering, so fällt zunächst die Deformität der Nase auf, welche schief steht oder abgeplattet ist, und dabei oberhalb der dislocirten Fragmente die stehen gebliebenen Knochenränder erkennen lässt. Diese fühlt man auch bei der Palpation, welche weiterhin Crepitation und abnorme Beweglichkeit der Bruchstücke nachweist. Man überzeugt sich von diesen Erscheinungen am besten in der Weise, dass man den kleinen Finger oder einen weiblichen Katheter in die Nase einführt und mit der andern Hand von aussen die Theile abtastet und sich entgegendrückt. Gewöhnlich sind die Nasenfracturen von Blutungen aus der Nase begleitet, die oft sehr heftig sind, ja sogar zum Tode führen können. Seltener kommt es zu einem Hautemphysem, indem die Luft der Nasenhöhle durch die Schleimhautrisse in das subcutane Gewebe um die Nasenwurzel und die Augenlider eindringt. Das Emphysem steigert sich beim Schnäuzen der Nase, wie bei jeder heftigen Expirationsbewegung, doch pflegt es sich im Allgemeinen nicht weit zu verbreiten. Wo es nach einer frischen Verletzung an der Nase entsteht, kann man mit Sicherheit eine Fractur annehmen.

Die sich in die Schädelbasis fortsetzenden Fissuren kann man nicht direct nachweisen. Man darf sie jedoch annehmen bei Einwirkung sehr schwerer Gewalten, auch wenn sich nicht sofort Gehirnerscheinungen einstellen. Durch stark seitlich dislocirte Fragmente können die Thränenwege verletzt werden, so dass es zu Thränenträufeln und später zu Thränensackfisteln kommt. Zudem können sich durch Schwellung der Nasenschleimhaut heftige Respirationsbeschwerden entwickeln.

Im weiteren Verlauf der Nasenbrüche entsteht zuweilen eine Periostitis und eine Perichondritis, die zur Ablösung des Periostes und damit zu partieller Necrose der Knochen führen können. In Folge solcher Necrosen resultiren dann später entweder starke Entstellungen oder stinkende Eiterausflüsse aus der Nase, Ozoena traumatica, welche erst aufhören, nachdem die Sequester entfernt sind. An eine solche Periostitis muss man denken, wenn die entzündlichen Erscheinungen nach der Fractur nicht nachlassen, ein dumpfer, nach der Stirn hin ausstrahlender Schmerz übrig bleibt und dazu noch eine Geschwulst hinzutritt. Die Incision der Geschwulst und Entleerung des

Eiters wird dann dem Ausgange in Necrose vorbeugen, die sonst lange Zeit noch die Patienten belästigt. Im Ganzen sind die letztgenannten Folgen doch sehr selten.

Prognose der Nasenbrüche.

Die Prognose der Nasenfracturen ist daher im Allgemeinen günstig, indem selbst complicirte Splitterbrüche rasch durch festen Callus heilen können. Bleibende Nachtheile entstehen fast nur, wenn keine passende Behandlung eintritt. Es sind hier die entstellenden Dislocationen, die Ozoena traumatica, eine bleibende Verengung der Nasenhöhle durch Schiefstand des Septums und die Thränensackfisteln zu nennen.

Therapie der Nasenbrüche.

Die Therapie der Nasenfracturen ist eine sehr einfache, wenn keine Dislocation vorhanden ist und die Blutung steht. Man legt in solchem Fall auf die geschundene Haut eine antiseptische Salbe auf oder macht Umschläge mit antiseptischen Lösungen. Ist die Weichtheilschwellung sehr stark, und sind gleichzeitig Hirnerscheinungen vorhanden, so legt man auch wohl eine Eisblase darüber. Ist die Haut verletzt, so werden stark gequetschte Partien abgetragen und die intacten Ränder möglichst exact durch die Naht geschlossen. Die Heilung erfolgt meist per primam intentionem. Eine mässige Blutung aus der Nase stillt man durch Berieselung mit kalten antiseptischen Flüssigkeiten, etwa einer 2%tigen Borsäurelösung. Wo man diese nicht zur Hand hat, genügt auch kaltes Wasser. Ist die Blutung stärker, so kommt man oft nur durch Tamponade der Nase zum Ziel.

Die Hauptindication für die Behandlung der Fracturen ist die primäre Beseitigung der Dislocation, da dies schon nach wenigen Tagen sehr viel schwerer gelingt. Es geschieht dies in gleicher Weise, wie man auf Crepitation untersucht, indem in die Nase, wenn es geht, der kleine Finger, im andern Fall ein weiblicher Katheter, ein eigens dazu construirtes Instrument (*Dubois*), oder eine Korn- oder Polypenzange eingeführt wird und so die Knochen durch gleichzeitigen Druck von innen und aussen in ihre richtige Lage gebracht werden. Ist der Nasenfortsatz des Oberkiefers gebrochen, so führt man, um den Thränennasenkanal wegsam zu erhalten, von unten her eine hinreichend starke stählerne *Laforest'sche* Sonde in denselben ein und reponirt ebenfalls von innen nach aussen. Etwaige Splitter

sucht man, wenn sie auch nur ganz lose mit dem Periost zusammenhängen, möglichst zu erhalten, sie heilen in der Regel wieder ein. Ist die Reposition gelungen, so hält das Nasengerüst fast stets schon von selbst. Ist Neigung zur Wiederherstellung der Verschiebung vorhanden, so vermeidet man dieselbe am besten, indem man zwei mit Borsalbe bestrichene, passend dicke Drainröhren in die Nasenlöcher einführt. Von aussen angelegte Verbände schaden mehr, als sie nützen. Die Drainröhren werden von Zeit zu Zeit gewechselt und die Nase mit schwachen Lösungen von Kali hypermanganicum, Borsäure oder Sublimat (1:10,000) ausgespült. Ist einmal eine eitrige Meningitis im Anzug, so ist die Therapie meist machtlos.

Bei veralteten Fracturen der Nase muss man mittelst kräftiger Hebel die Dislocation zu beseitigen suchen, eventuell plastische Operationen vornehmen. Ein schiefstehendes Septum operirt man am besten durch Excision mehr weniger grosser Theile aus demselben, um auf diese Weise die beiden Nasenhälften in Communication zu bringen.

B. Brüche des Jochbeins.

Das Jochbein ist durch seine exponirte Lage manchem Stoss und Schlag ausgesetzt. Brüche desselben sind jedoch wegen seines gewölbten und festen Baues und seiner festen Verbindung mit dem Oberkiefer, dem Stirn- und Schläfenbein sehr selten.

Sie entstehen nur durch starke directe Gewalten und sind in der Regel Splitterbrüche. Der Knochen wird dabei nach rückwärts getrieben und bricht gleichzeitig die äussere Wand der Kieferhöhle oder die untere Wand der Augenhöhle ein. Zuweilen wird das Jochbein aus seinen Nahtverbindungen mit den übrigen Knochen völlig herausgeschlagen und nach der Augenhöhle hin verschoben, so dass Compression des Bulbus entstehen kann. Es sind dann meist auch Fracturen der Nachbar-knochen vorhanden. Verläuft dabei eine Bruchlinie durch den Infraorbitalkanal, so kann der Nervus infraorbitalis zerrissen werden (Fig. 16 u. 17). Ist durch einen mehrfachen Bruch das Mittelstück des Jochbogens losgelöst, so kann es durch den Masseter nach abwärts gezogen werden. Selten werden die Fragmente durch eine vom Munde her wirkende Gewalt, wie bei Schüssen in denselben nach aussen gelangen. Durch beschränkte

Gewalten kommen auch Absprengungen einzelner Theile, z. B. des äussern Orbitalrandes vor. Die schwereren, oft complicirten Jochbeinfracturen sind häufig mit Schädelverletzungen verbunden.

Symptome der Jochbeinbrüche.

Die Symptome der Jochbeinfractur treten, wenn keine zu starke Weichtheilgeschwulst besteht, recht auffallend zu Tage, indem durch die Dislocation der Fragmente eine sicht- und fühlbare Abflachung des entsprechenden Wangentheiles, seltener abnorme Prominenzen hervorgerufen werden. Eine genaue Palpation des Jochbeines erfordert, dass man gegen dasselbe von aussen, dann aber auch von der Augenhöhle und mit dem in den Mund eingeführten Finger vordringt. Man wird dann meist Crepitation und abnorme Beweglichkeit nachweisen können. Ist der Nervus infraorbitalis lädirt, so besteht Anästhesie der Wange, der Nasenhälfte und der Oberlippe. Wird der Nervus dentalis superior gedrückt, so sind auch das Zahnfleisch und die Zähne dieser Seite unempfindlich und taub. Blutungen sind im Ganzen selten. Bei Zerreiassungen der Kieferhöhlenschleimhaut können sie aus der Nase erfolgen, bei gleichzeitigem Bruch der Orbita Exophthalmus erzeugen oder eine subconjunctivale Ecchymose, wie sie in gleicher Weise bei Basisfracturen entsteht. Fast stets ist das Kauen und das Oeffnen des Mundes erschwert. Es kann dies herrühren von einer Quetschung des Temporalis oder Zerreissung des Masseter, auch wohl von einem Druck, den die nach dem Proc. coronoideus des Unterkiefers dislocirten Fragmente auf diesen Fortsatz auszuüben vermögen.

Die Heilung der Jochbeinfracturen erfolgt mit Bildung eines knöchernen Callus innerhalb 3—4 Wochen. Waren die Fragmente stark deprimirt, so bleibt meist eine, wenn auch nicht auffallende Deformität zurück.

Therapie der Jochbeinbrüche.

Die Therapie sucht die Reduction der Fragmente zu bewerkstelligen, indem man von aussen, von der Orbita und vom Munde her an dieselben heranzukommen sucht. Gelangt man so nicht zum Ziele und will absolut einer späteren starken Entstellung vorbeugen, so könnte man unter allen aseptischen Cautelen die Reposition von einem kleinen Einschnitt auf die Bruch-

stelle aus versuchen. Man wird jedenfalls so eher zum Ziele gelangen, als wenn man die Elevation mit einem Tirefond oder nach *Stromeyer* mit einem starken durch die Haut hindurch in die Fragmente eingestossenen Resectionshebeln unternimmt.

Zur Retention der Fragmente kann man nur die an sich schon schmerzhaftige Bewegung des Unterkiefers durch ein Capistrum verhindern. Alle anderen Verbände sind unnütz, denn der Knochen hält sich schon von selbst in seiner Lage, wenn die Reposition gelungen ist.

C. Brüche des Oberkiefers.

Die Brüche des Oberkiefers entstehen fast ausnahmslos durch directe Gewalten, wie durch einen Schlag oder Stoss auf das Gesicht, Schussverletzung, Auffallen schwerer Lasten oder Ueberfahrenwerden. Da indess solche Kräfte meist durch die vorspringenden Nasen- und Jochbeine parirt werden, so sind die Oberkieferbrüche ziemlich selten, anderentheils aber häufig mit Brüchen dieser Knochen combinirt. Die Fracturen sind in der Regel complicirte, indem entweder die äusseren Bedeckungen oder häufiger die Mundschleimhaut verletzt ist oder auch das Antrum Highmori sich eröffnet findet.

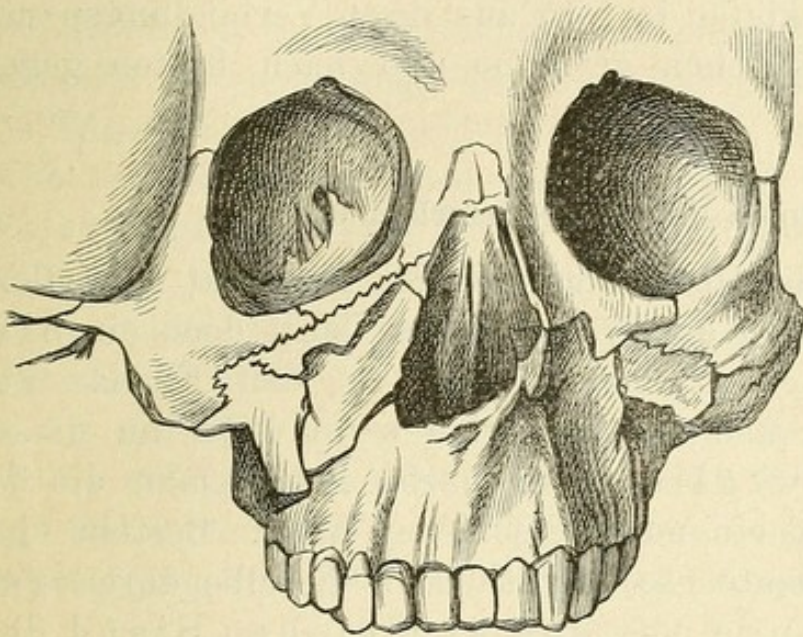
Abgesehen von den Brüchen der Nasen- und Jochbeinfortsätze, die wir schon kennen gelernt haben, unterscheidet man im Allgemeinen Quer- und Längsbrüche des Alveolarfortsatzes und des Oberkieferkörpers.

Die Brüche des Alveolarfortsatzes entstehen vielfach beim ungeschickten Ausziehen der Zähne. Die dünnen Knochenlamellen können dabei nur eingebrochen oder auch in mehrere Splitter getrennt sein. Es können aber durch solche Zahnoperationen gelegentlich auch ernstere Verletzungen resultiren, wie sie sonst nur die Folge äusserer Verletzungen sind. Durch solche kann der ganze Alveolarfortsatz bis zu dem Proc. pterygoideus abbrechen und die Highmorshöhle eröffnet werden, indem der abgetrennte Fortsatz mitsammt den in ihm enthaltenen Zähnen nach einwärts gedrängt wird. Seltener verläuft die Bruchlinie von einem Proc. pterygoideus bis zum andern, wobei dann sogar das ganze Gaumengewölbe abgetrennt sein kann.

Die Brüche des Oberkieferkörpers sind entweder einfache Spalt- oder häufiger Splitterbrüche, welche die vordere

Wand der Highmorshöhle betreffen (Fig. 16 und 17). Ist die Splitterung sehr ausgedehnt, so können sich Fissuren auf die

Fig. 16.



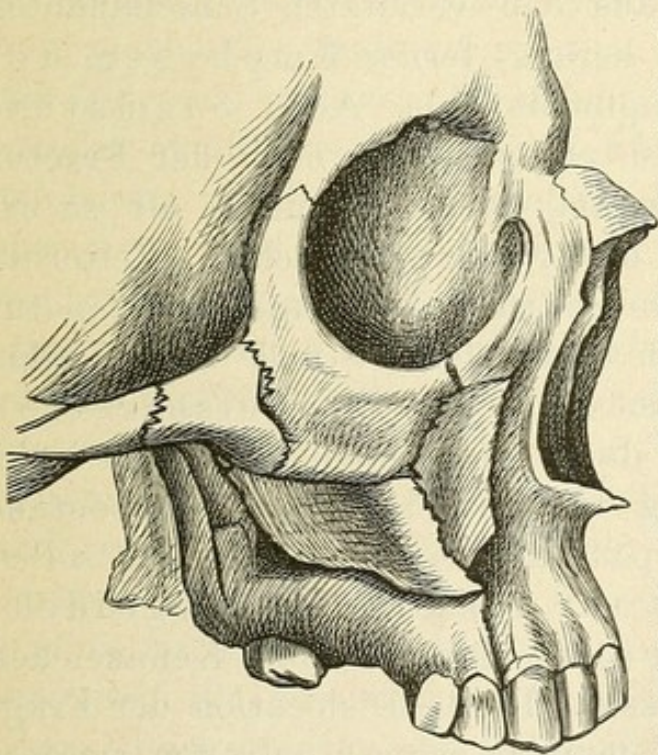
Nachbarknochen erstrecken, und bedeutende Dislocationen entstehen, indem die

Splitter nicht nur nach einwärts, sondern auch gegen den Bulbus hin gedrängt werden. Die bedeutendsten Zerstörungen kommen durch Schussverletzungen vor.

Während Schüsse, welche Selbstmörder sich in den Mund ab-

feuern, das Gaumengewölbe zertrümmern oder das ganze Gesichtsskelett zerschmettern, können Kugeln, welche die Kiefer

Fig. 17.



von der Seite her treffen, quer durch sie hindurch gehen, sie ausgedehnt zermalmen, merkwürdigerweise aber die Zähne ganz intact lassen. In einzelnen Fällen wird auch wohl ein ganzes Stück des Kiefers mit fortgerissen oder eine Kieferhälfte aus ihren Nähten gesprengt.

Die Längsbrüche des Oberkiefers sind viel seltener als die Querbrüche. Sie stellen sich entweder dar als isolirte Diastasen der beiden Oberkiefer und Gaumenbeine in der Mittel-

linie, so dass der Bruchspalt zwischen den Schneidezähnen beginnt und in der Mittellinie des harten Gaumens bis zum weichen Gaumen reicht, oder sie verlaufen seitlich von der Mittellinie vom Eckzahn nach oben längs des Proc. nasalis. Der eine Oberkiefer kann dabei noch anderweitig verletzt sein, so dass er ent-

weder tiefer steht oder nach rückwärts eingedrückt ist oder sich etwas gedreht hat, so dass die Kauflächen der Zähne nach innen oder nach aussen zu stehen kommen. Sehr selten findet man einen oder beide Oberkiefer in toto aus ihren Verbindungen mit den übrigen Gesichtsknochen getrennt und nach hinten gegen den Pharynx dislocirt.

Symptome der Oberkieferbrüche.

Die Diagnose der Oberkieferfracturen ist leicht zu stellen. Besteht keine Dislocation der Fragmente, so lässt doch ein blutiger Spalt zwischen zwei Zähnen den Einriss der Schleimhaut erkennen und die Palpation weist dann an dieser Stelle abnorme Beweglichkeit nach, indem man die betreffenden Zähne gegen einander verschieben kann. Besteht eine Dislocation der Fragmente, so verräth sich dieselbe durch das Einsinken der Wange oder den ungleichen Stand der Zähne. Beim Zufühlen weist man dann leicht die abnorme Beweglichkeit und Crepitation nach, schwer ist es oft nur, den Verlauf etwa noch bestehender Fissuren richtig anzugeben. Dazu kommen noch Blutungen aus den verletzten Schleimhäuten durch den Mund oder die Nase heraus, ferner Emphysem der Haut bei Verletzung der Highmorshöhle. Auch ödematöse Schwellungen kommen in den ersten Tagen nach der Fractur häufig vor und sind besonders am weichen Gaumen oft so erheblich, dass sie Schlingbeschwerden verursachen. Weiterhin ist die Function des Kiefers je nach der Lage der Fractur beim Sprechen und Kauen beeinträchtigt und wie bei allen Verletzungen der Mundhöhle eine stärkere Speichelsecretion vorhanden. Daneben besteht dann schliesslich noch eine mehr weniger starke Schwellung der Weichtheile, spontane Schmerzen und Druckempfindlichkeit. Besonders sollen Schmerzen, die bei Druck auf den Proc. pterygoideus entstehen, pathognomonisch für sonst ohne besondere Kennzeichen verlaufende Oberkieferbrüche sein. Durch Dislocation der Fragmente gegen den Bulbus kann derselbe schwer getroffen werden, ebenso kann durch Verletzung des Nervus infraorbitalis Anästhesie der Wangen entstehen. Bei vielen durch starke Gewalten entstandenen Brüchen sind schliesslich gleichzeitig schwere Gehirnerscheinungen vorhanden.

Prognose der Oberkieferbrüche.

Die Prognose der Oberkieferbrüche ist auch bei ausgedehnteren Splitterfracturen meist eine günstige. Die Eiterungen, welche durch die Schleimhautrisse entstehen, hindern nicht eine schnelle Callusbildung, die bei einfachen Brüchen schon nach 14 Tagen bis 4 Wochen, bei schweren nach 5—7 Wochen den Knochen hinreichend fest und das Kauen wieder möglich macht. Es entsteht allerdings meist ein heftiger Mundcatarrh und die Eiterung kann in den Nebenhöhlen lange Zeit fort dauern, es werden auch wohl Splitter und kleine Stücke des Proc. alveolaris necrotisch, aber Gefahren durch Pyämie oder Sepsis entstehen nicht, weil die Wundsecrete gut abfließen können. Ein Exitus letalis erfolgt in der Regel nur durch die begleitenden Schädel- und Gehirnverletzungen. Die später resultirende Entstellung ist meist gering oder kann durch passende Prothesen corrigirt werden.

Therapie der Oberkieferbrüche.

Die Therapie berücksichtigt zunächst die Deformität. Von der Wange, vom Mund und der Nasenhöhle her sucht man mit den Fingern oder mit Zuhülfenahme dicker Sonden die Fragmente in ihre richtige Lage zu bringen und erkennt diese bei Brüchen des Alveolarfortsatzes daran, dass die Zahnreihe wieder vollständig symmetrisch steht. Splitter, die noch an Weichtheilen adhären, lässt man bestehen, da sie meist wieder anheilen, ebenso werden losgelöste Zähne sorgfältig in ihre Alveolen replantirt, da sie wieder fest wachsen. Primäre Resectionen, die man früher bei Splitterfracturen unternahm, werden heutzutage nicht ausgeführt. Etwaige Blutungen werden sorgfältig, eventuell durch Tamponade gestillt. Besteht keine Neigung zu Dislocationen, so legt man dem Patienten einfach eine Funda an und schient so den Unterkiefer gegen den Oberkiefer. Verschieben sich dagegen die Fragmente, so geschieht die Retention mittelst der von *Morel-Lavallée* angegebenen Guttaperchaschienen, die man weich auf die ganze roponirte Zahnreihe des Oberkiefers drückt und dann erstarren lässt. In neuerer Zeit werden von den Zahnärzten aus Aluminiumbronze passende Dentalschienen gefertigt (s. Unterkiefer). Das Zusammenbinden der dem Bruchspalt benachbarten Zähne mit Draht (*Ledran*), sowie die complicirten Apparate, wie sie früher nach dem Vorgange von *Gräfe* u. A. angewendet wurden, sind wenig empfehlenswerth.

Bis zur Consolidation der Knochen muss der Kiefer möglichst geschont werden. Der Kranke darf deshalb nicht kauen, sondern bekommt flüssige Diät. Zur Reinigung des Mundes wird derselbe täglich mehrmals, besonders nach jeder Nahrungsaufnahme mit schwachen antiseptischen Lösungen (Kali hypermanganicum) ausgespült und mit Kali chloricum-Lösung ausgewaschen. Splitter, welche sich durch Eiterung losstossen sollten, extrahirt man möglichst vom Munde aus.

D. Brüche des Unterkiefers.

Der Unterkiefer bricht wegen seiner exponirten Lage am häufigsten von allen Gesichtsknochen. Die Fracturen werden bei Männern etwa 10 mal so häufig wie bei Frauen, bei Kindern überhaupt nur selten beobachtet.

Der Knochen besitzt eine grosse Härte und Dichtigkeit und überdies eine ziemliche Sprödigkeit (*C. O. Weber*). Die Bruchflächen sind daher in der Corticalsubstanz gewöhnlich glatt und scharfkantig und die Splitter meist sehr scharf.

Die meisten Unterkieferbrüche entstehen durch directe Gewalten, wie Stösse, Schläge, auffallende Lasten, Schüsse. Es hängt von dieser Wirkung der brechenden Kraft nicht nur die Richtung des Bruches sondern auch die Dislocation der Fragmente ab; letztere wird allerdings auch durch die Muskeln mehr weniger beeinflusst. Der Unterkiefer ist der einzige Gesichtsknochen, bei dem auch indirecte Fracturen vorkommen. Es kann dies in zweierlei Weise geschehen, je nachdem die Gewalt in frontaler oder sagittaler Richtung einwirkt. Im erstern Fall sucht die Kraft, z. B. ein Wagenrad, das über die eine Kieferseite herüberfährt oder die Puffer von Waggonen, die den Kopf einklemmen, die Krümmung des Knochens zu vermehren, und es bricht derselbe an der Stelle der stärksten Knickung. Im andern Fall ist der Bruch veranlasst durch einen Sturz auf das Kinn, wobei die Continuitätstrennung die Gelenkfortsätze betrifft. An dem Proc. coronoideus können schliesslich durch starke Contractionen des Musculus temporalis auch Rissbrüche entstehen.

Die anatomischen Formen der Unterkieferfracturen sind mannigfaltige. Man unterscheidet Brüche des Alveolarfortsatzes, des Körpers, des aufsteigenden Astes und der Gelenkfortsätze, wobei nach dem Grad der Trennung der Bruch ein unvollständiger, vollständiger, einfacher, doppelter oder Splitter-

bruch sein kann. Am häufigsten sind Brüche des Unterkieferkörpers, während der aufsteigende Ast durch die dicke, ihn deckende Muskulatur mehr geschützt liegt.

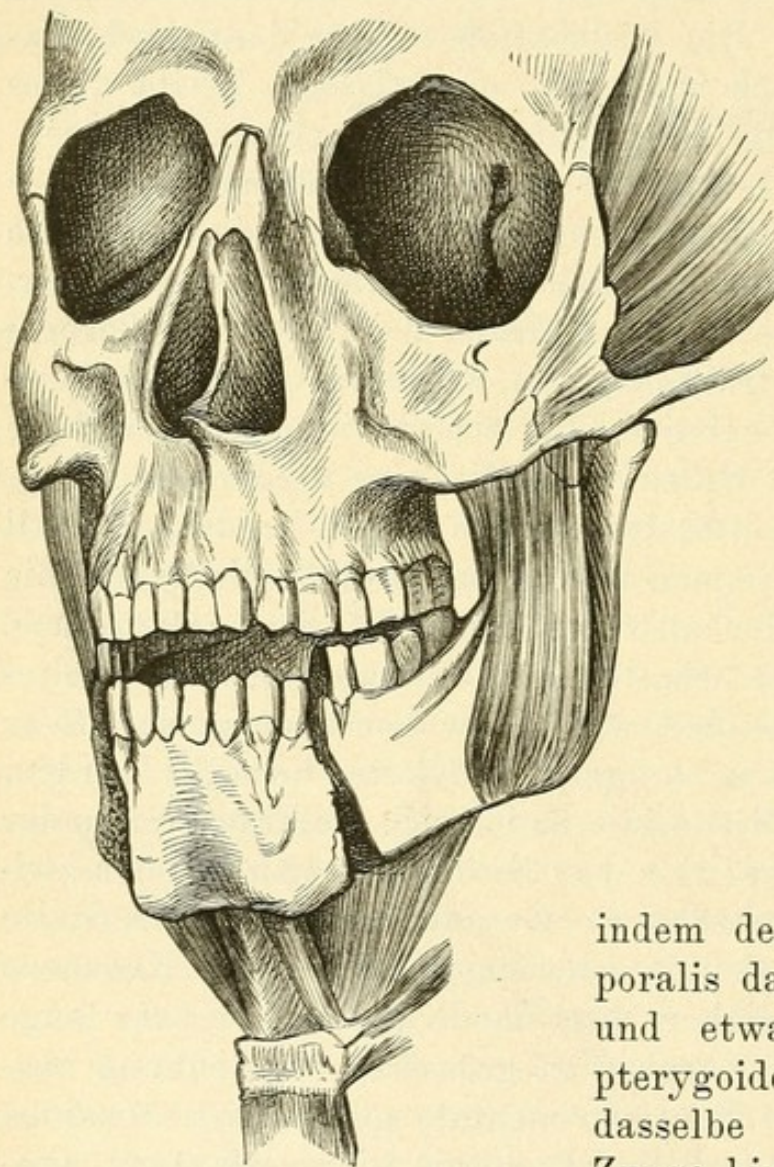
Die Brüche des Alveolarfortsatzes entstehen wie am Oberkiefer entweder bei unvorsichtigen oder rohen Zahnextraktionen oder sie verdanken einer directen Gewalt ihr Dasein, so an den Schneidezähnen, wenn dieselben von vorn mit hinreichender Kraft getroffen werden. Die Dislocation erfolgt dann nach einwärts, und das Zahnfleisch wird mit eingerissen. Bleibt dieses intact, so bleiben auch die Fragmente in ihrer normalen Lage.

Brüche des Unterkieferkörpers können an jeder beliebigen Stelle desselben vorkommen, es gibt jedoch gewisse Prädispositionsstellen. Zunächst kann die Fractur in der sog. Symphyse sitzen. Die beiden Hälften des Unterkieferkörpers verknöchern schon sehr frühzeitig, so dass eine wirkliche Symphyse später gar nicht existirt. Es erhält vielmehr die Mitte des Körpers durch die Spina mentalis eine bedeutende Verstärkung, so dass Continuitätstrennungen gerade in diesem Theil nicht sehr häufig sind. Kommen sie vor, so verläuft die Bruchlinie vertical zwischen den beiden mittleren Schneidezähnen nach abwärts, und die beiden Fragmente behalten ihre normale Lage bei. Selten steht das eine Bruchende etwas hinter dem andern oder etwas höher als dieses, oder kann ein geringes Klaffen bemerkt werden.

Häufiger als in der Mittellinie finden sich die Fracturen in der Nähe derselben, im Bereiche der Schneidezähne oder zwischen diesen und den Eckzähnen. Gerade diese letztere Stelle wird gern betroffen, da sie die schwächste Partie des Knochens darstellt. Es rührt dies daher, dass der Eckzahn eine sehr lange Wurzel besitzt, die den Knochen in grösserer Ausdehnung aushöhlt, und dass hier das Foramen mentale gelegen ist. *Hamilton* fand unter 20 Fällen 14mal die Bruchlinie hier verlaufend. Dieselbe ist entweder vertical oder häufiger schräg gerichtet, von oben und vorn nach unten und hinten. Ist das Periost völlig zerrissen, so ist die Dislocation der Fragmente in Folge des Muskelzuges eine typische. Durch den Bruch wird nämlich der Unterkiefer in ein kürzeres und ein längeres Stück getrennt. An dem kürzeren Fragment inseriren die Kaumuskeln (*M. temporalis*, *masseter* und *Mm. pterygoidei*). Dieselben werden nach stattgehabter Fractur das Fragment im Sinne der Schliessbewegung des Unterkiefers nach aufwärts an den Oberkiefer

bis zur Berührung der Zahnreihen erheben. Am längeren Bruchstück wirken dagegen die Muskeln, welche von der Nähe der Symphyse nach dem Zungenbein laufen und das Oeffnen des Unterkiefers besorgen, die *Mm. digastricus, genio-hyoideus*, die vordern Fasern des *hyoglossus* und eventuell des *mylohyoideus*.

Fig. 18.



Diese Muskeln werden das längere Fragment nach unten und etwas nach rückwärts ziehen, sodass eine beträchtliche *Dislocatio ad latus* zu Stande kommt. (Taf. I.) Die Fragmente liegen selten in einer Ebene, sind vielmehr meist auch in frontaler Richtung verschoben, indem das hintere Ende entweder nach aussen oder häufiger nach innen von dem vordern steht. Es hängt dies von der Richtung der Bruchlinie ab. Die Muskelwirkung kommt dabei nicht zur Geltung,

indem der *M. masseter* und *temporalis* das Fragment nach aussen und etwas nach vorwärts, der *pterygoideus internus* dagegen dasselbe nach innen gegen die Zunge hin zu dislociren strebt.

Gar nicht selten findet man einen symmetrischen Bruch im Bereich der Schneidezähne. Bei einem solchen Doppelbruch ist dann das Mittelstück des Kieferbogens durch schräg laufende Bruchlinien entweder in Gestalt eines grossen Dreieckes oder in Gestalt eines Trapezes herausgelöst. Die sich an der Symphyse inserirenden Muskeln ziehen nach stattgehabter Continuitätstrennung das centrale Fragment nach abwärts gegen das Zungenbein und gleichzeitig nach rückwärts gegen die Mundhöhle hin (Fig. 18). Die Zunge kann dabei derartig nach hinten sinken,

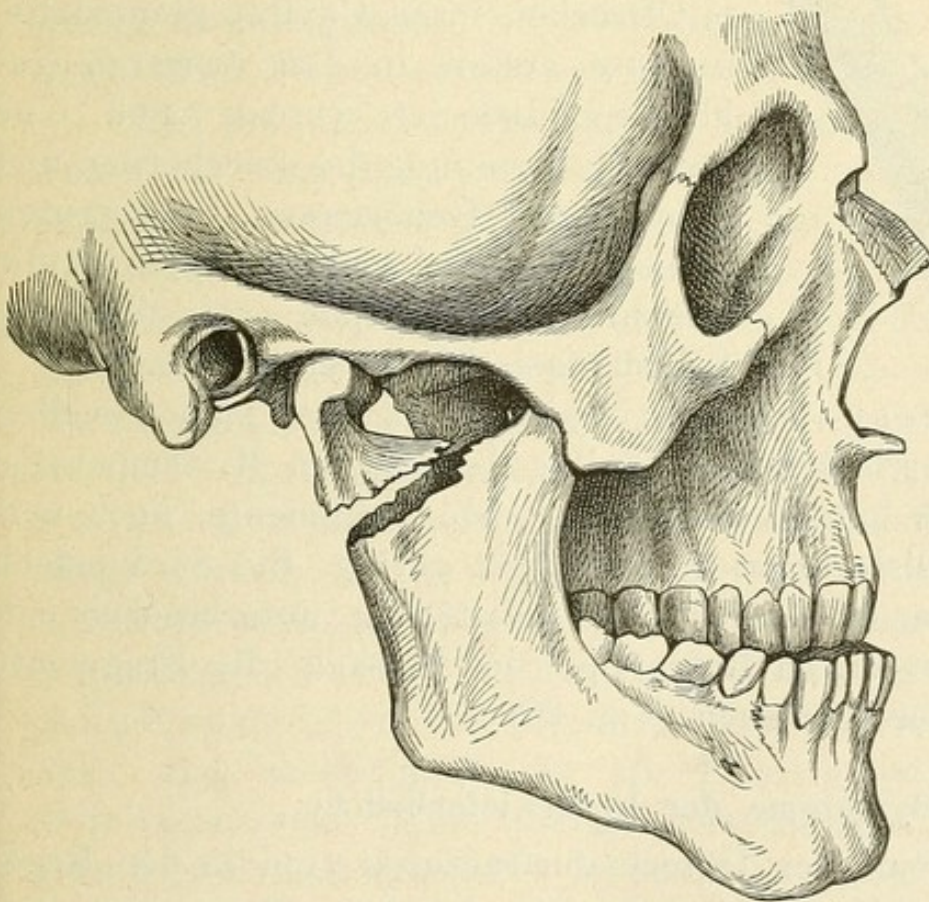
dass sie durch Verlegung des Kehlkopfeinganges Erstickungsgefahr hervorzurufen vermag.

Doppelbrüche an den seitlichen Theilen des Unterkieferkörpers sind seltener, und ebenso betreffen Splitterbrüche und Schussfracturen öfters die Mitte desselben. Die Brüche im Bereiche der Backenzähne verlaufen meist schräg, sind oft gar nicht dislocirt, ebenso die Brüche hinter ihnen, wobei die Bruchlinie schief in den Unterkieferwinkel hineinläuft.

Ist der Körper und gleichzeitig beide Gelenkfortsätze abgebrochen, so spricht man von 3fachen Brüchen. Alle diese Fracturen gehen einher mit Verletzungen des Canalis alveolaris und demgemäss mit Zerrungen und Zerreissungen des Nervus und der Arteria mandibularis. Zu grösseren Blutungen kommt es jedoch selten, da im Falle einer Zerreissung das Gefäss meist stark torquirt wird.

Die Brüche am aufsteigenden Ast verlaufen selten quer. Meist haben sie eine schräge Richtung, indem sie

Fig. 19.

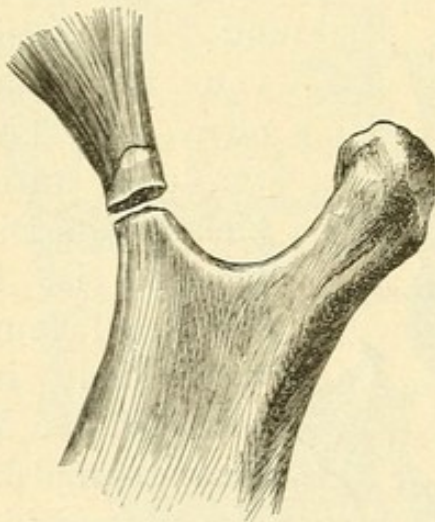


von vorn und oben nach hinten und unten ziehen. Eine Dislocation ist in der Regel kaum vorhanden, indem sich der M. masseter und die Mm. pterygoidei das Gleichgewicht halten. Zuweilen sind beide Aeste gebrochen, dann kann der Körper des Unterkiefers nach der Seite verschoben sein und ebenso kann derselbe sich dis-

lociren, wenn der Bruch des Astes complicirt ist mit einer Luxation des Gelenkfortsatzes der anderen Seite.

Die Gelenkfortsätze selbst brechen nicht sehr häufig. Im Falle einer Fractur verlaufen die Bruchlinien meist schräg von vorn oben nach hinten unten, indem sie vorn dicht über dem Ursprung des Gelenkfortsatzes ihren Anfang nehmen. Die Dislocation ist dann gewöhnlich sehr auffallend. Durch den *M. pterygoideus externus* wird der abgebrochene *Proc. condyloideus* nach vorn und innen gezogen, während das durch den ganzen übrigen Unterkiefer gebildete andere Fragment durch die übrigen Muskeln, besonders den *M. pterygoideus internus* der anderen Seite nach der kranken Seite hin verschoben wird (Fig. 19). So kommt es, dass das Kinn nach der verletzten Seite hin steht, im Gegensatz zur einseitigen Luxation des Kiefers, bei der dasselbe nach der gesunden Seite hin gerichtet ist. Brechen beide Gelenkfortsätze ab, so wird der übrige Unter-

Fig. 20.



kiefer stark nach hinten und oben gezogen, so dass die Zähne derselben weit hinter denen des Oberkiefers zu stehen kommen. Die Brüche der Gelenkfortsätze sind zuweilen verbunden mit Brüchen ihrer *Cavitas glenoidalis*, so dass erstere in den äusseren Gehörgang dislocirt werden und eine partielle Trennung des knöchernen und knorpeligen Gehörgangs hervorrufen können. In solchem Falle können die Bruchlinien sich auch weit über die Schädelbasis hinaus erstrecken.

Am *Processus coronoides* beobachtet man zuweilen Rissfracturen durch den sich an ihn inserirenden *M. temporalis*. Da meist Periost und Sehnenfäden beide Fragmente noch verbinden, ist die Dislocation in der Regel gering. Sie wird jedoch bedeutend, wenn die Continuität vollständig unterbrochen ist, indem sich dann durch Retraction des Muskels die Fragmente weit von einander entfernen (Fig. 20).

Symptome der Unterkieferbrüche.

Die Symptome der Unterkieferfracturen sind in der Regel so in die Augen fallende, dass die Diagnose kaum Schwierigkeiten bieten wird. Die Bewegungen des Unterkiefers sind schmerzhaft, sie werden daher von dem Patienten vermieden, indem

derselbe den gebrochenen Kiefer mit seiner Hand stützt. An die Fracturstelle gelangt man, indem man theils von aussen, theils vom Munde her den Kiefer in seiner ganzen Länge abtastet und dabei vorzüglich auf einen ungleichen Stand der Zähne achtet. Ist man an der Bruchstelle angelangt, so ist die Berührung derselben sehr schmerzhaft. Wenn das Zahnfleisch zerrissen ist oder eine Wunde besteht, kann man auch wohl die Bruchlinien sehen.

Ist das Periost ausgiebig zerrissen, so lässt sich leicht Crepitation und abnorme Beweglichkeit nachweisen. Es besteht dann auch stets die oben geschilderte Deformität, die am besten aus der abnormen Stellung der Zähne erhellt. Brüche des aufsteigenden Astes und der Gelenkfortsätze lassen sich am besten vom Munde her nachweisen, indem man abnorme Beweglichkeit in der Continuität des Kiefers zu erzeugen sucht und dabei zu gleicher Zeit die Stellung des Kiefers berücksichtigt.

Wenn bei Betastung des Proc. coronoides heftige Schmerzen angegeben werden, und sich dieselben bei ausgiebigen Bewegungen des Unterkiefers noch vermehren, kann man eine Fractur dieses Fortsatzes annehmen.

Bei complicirten Fracturen, besonders Schussverletzungen, findet oft eine bedeutende Blutung aus der Art. maxillaris externa, interna und der Alveolaris statt. Störungen von Seiten des gedehnten und gezerzten Nervus alveolaris finden sich meist nur bei sehr bedeutender Verschiebung der Fragmente und zwar bei Brüchen, die vom Foramen mentale nach hinten gelegen sind. Taubheit der entsprechenden Lippenhälfte, Ameisenkriechen, aber auch heftige Neuralgien und Muskelzuckungen können durch eine solche Läsion des Nerven bedingt werden. Wenn sich die Gewalt auch auf die Schädelbasis erstreckt hatte, so findet man nicht selten auch eine begleitende Commotio cerebri, beim Betroffensein des Gehörgangs den Ausfluss einer blutig serösen Flüssigkeit aus dem Ohr und nachträglich ein oft lange anhaltendes, quälendes Ohrensausen. Eine häufige Complication ist die Luxation der der Fracturstelle benachbarten Zähne, welche sich sogar zwischen die Fragmente einkeilen können. In solchem Falle soll man die Zähne wieder fest in ihre Alveolen eindrücken, da sie in der Regel wieder anwachsen.

Prognose der Unterkieferbrüche.

Die Prognose der Unterkieferfracturen ist im Ganzen eine günstige, wenn es sich um einfache Brüche mit nur geringer Zerreissung des Zahnfleisches handelt. Dann bildet sich ein fester Callus meist schon innerhalb kurzer Frist, die 3 — 6 Wochen selten übersteigt. Pseudarthrosen sind nicht häufig, dagegen bleiben zuweilen Deformitäten, Schiefstand der Zähne zurück. Ebenso kann es gelegentlich in Folge von Obliteration des Alveolarkanales durch den Callus zur Ernährungsatrophie des Alveolartheiles mit Verlust der Zähne kommen. Die complicirten Unterkieferfracturen sind schwerere Verletzungen. Die Weichtheile im Munde schwellen beträchtlich an, es entsteht ein reichlicher Speichelfluss und in Folge von mangelhafter Reinigung des Mundes eine ulceröse Stomatitis. Daneben kommt es zu Abscessen an der Bruchstelle, in deren Grunde sich necrotische Partien oder losgelöste Splitter abstossen. Da die Secrete nicht, wie bei den Oberkieferfracturen, gut abfliessen können, werden sie leichter verschluckt und es entsteht so oder indem die inspirirte Luft über die Oberfläche der sich zersetzenden Gewebe streicht und die pathogenen Keime direct in die Bronchien trägt, eine septische Bronchitis und Pneumonie, die schliesslich den Exitus letalis bewirkt.

Therapie der Unterkieferbrüche.

Die Therapie der Unterkieferfracturen muss sich dieses Verhältnisses bewusst sein und hat daher neben der Retention der Fragmente vor Allem auch für eine möglichste Reinhaltung des Mundes zu sorgen.

Die Reposition der Fragmente ist in der Regel leicht. Beim Bruche des Alveolarfortsatzes schiebt man die Bruchstücke mit den Fingern zurecht. Bei einfachen Quer- und Schrägbrüchen drückt man den ganzen Unterkiefer gegen den Oberkiefer an und übt dabei gleichzeitig, besonders bei Doppelbrüchen in der Kinn-egend einen Zug nach vorn aus. Eine Contraextension kann man nöthigenfalls in der Weise finden, dass man den in den Mund eingeführten Finger gegen den vordern Rand des Unterkieferfortsatzes oder den Proc. coronoideus anstemmt. In schwierigen Fällen leistet die Narcose gute Dienste bei diesen Versuchen.

Was nun die Retention der Fragmente anbelangt, so bedarf man bei einfachen Fracturen mit geringer Neigung zur

Verschiebung kaum irgend eines besonderen Verbandes. Es genügt in solchen Fällen den Unterkiefer durch eine eventuell elastische (Bouisson) Funda oder ein Capistrum simplex oder duplex gegen den Oberkiefer zu schienen. Ist dagegen die Neigung zur Dislocation der Fragmente gross, so hat man bei der Retention oft mit sehr grossen Schwierigkeiten zu kämpfen, und die verschiedensten Chirurgen haben sich bemüht, passende Vorrichtungen zu construiren.

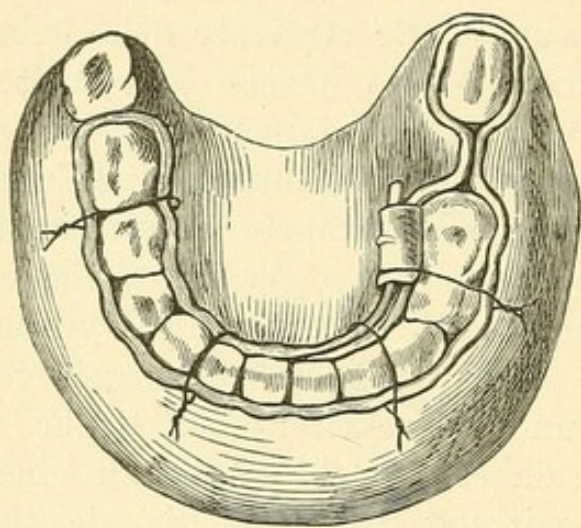
Der Vollständigkeit halber erwähnen wir zunächst das Verfahren *Boyer's*, der bei Brüchen im Seitentheile des Körpers das hintere Stück des Kiefers nach unten, das vordere dagegen nach oben zu drücken versuchte. Er erreichte dies, indem er hinten zwischen die Zahnreihen des Ober- und Unterkiefers einen auf seinen beiden Flächen rinnenförmig ausgehöhlten Korkstopfen schob und das Kinn vorn durch eine Funda menti in die Höhe zog. In gleicher Weise führte *Sczymanowsky* quer durch die Mundwinkel entsprechend den Backenzähnen ein Holzstäbchen, und befestigte dieses mittelst einer aus Gypsbrei hergestellten Funda unter dem Kinn. Andere Chirurgen versuchten die Zähne des Ober- und Unterkiefers mit Draht an einander zu binden, gelangten dabei jedoch selten zu einem Erfolg oder suchten auch wohl mittelst Schienen, die sie über die der Bruchstelle benachbarten Zähne fortlegten, auszukommen. Solche Schienen bestanden in früheren Zeiten aus Metallrinnen (*Rütenik, Lonsdale*), die mittelst Spangenvorrichtungen an unter das Kinn gelegte Platten befestigt wurden. Dieselben sind jedoch wegen des Druckes, den sie nothwendig auf die Weichtheile ausüben müssen, durchaus unpractisch.

Erst in neuerer Zeit hat man ihnen eine passende Form gegeben, indem *Morell-Lavallée* aus Guttapercha die sogenannten Interdentalschienen herstellte. Das Guttapercha wird in heissem Wasser erweicht, dann in der Form eines Hufeisens auf die Zahnreihen gedrückt, und nun die Kiefer fest gegen einander geschlossen. Die in dieser Stellung erhärtete Schiene wird dann so zugeschnitten, dass sie auf der labialen und lingualen Seite bis zum Zahnfleische reicht.

Diese Guttaperchaschienen erfüllen ihren Zweck in vorzüglicher Weise, werden aber heutzutage besser über ein vorher genommenes Gypsmodell des Kiefers gearbeitet. Sie haben nur den Nachtheil, dass sie das Kauen auf der betreffenden Seite

vollständig verhindern und sind daher in neuester Zeit vielfach von den aus Aluminium-Broncedraht nach Angabe *Sauer's* verfertigten Dentialschienen verdrängt worden. Diese Drahtschienen werden ebenfalls über Gypsmodelle sehr exact gehämmert. Sie müssen sich allen Buchten und Prominzen der Zahnreihe genau anschmiegen und bekommen dadurch schon ihren Halt, werden aber noch mittelst einiger quer zwischen den Zähnen laufenden dünnen Drahtschlingen befestigt (Fig. 21). Eine derartig gut gearbeitete Schiene gestattet selbst schon nach

Fig. 21.



kurzer Zeit dem Patienten das Kauen weicher Speisen und belästigt denselben sehr wenig. Es wirken diese Schienen ungleich viel besser als das blosse Aneinanderbinden der der Fracturstelle benachbarten Zähne, wodurch man höchstens auch noch diese Zähne lockert. Für complicirte Unterkieferfracturen ist es zuweilen zulässig, die directe Knochennaht auszuführen, doch wird man möglichst

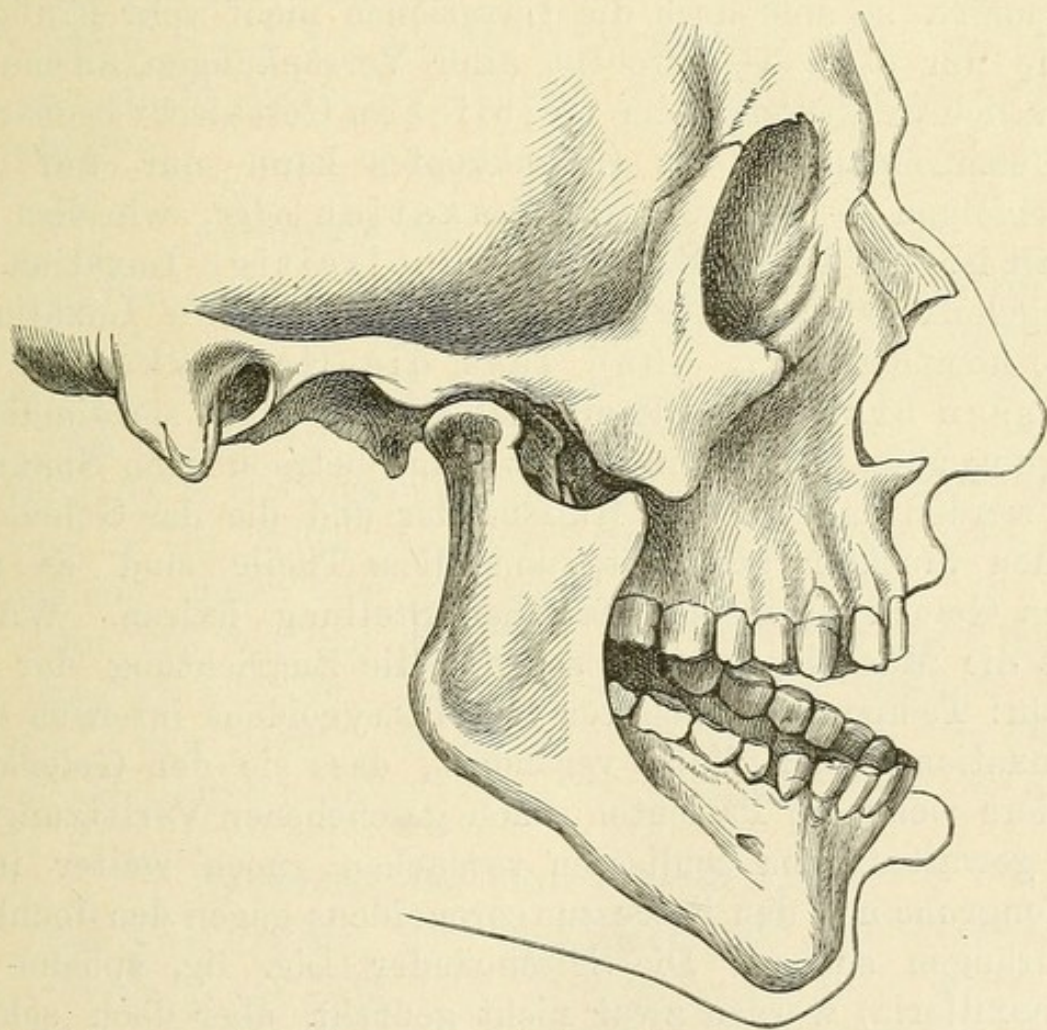
selten davon Gebrauch zu machen suchen. Vollständig gelöste Splitter entfernt man, belässt dagegen solche die nur mit schmalen Weichtheilbrücken zusammenhängen. Die Reinhaltung des Mundes geschieht durch stündliches Ausspülen desselben mit schwachen Lösungen von Kali hypermanganicum oder Borsäure. Es empfiehlt sich auch wohl das öftere Zergehenlassen von Kali chloricum-Pastillen auf der Zunge. Eintretende Abscesse sind möglichst frühzeitig zu incidiren. Communiciren sie mit dem Munde, so legt man am Rande des Kiefers eine Gegenöffnung an und leitet die Secrete durch eine Drainage nach aussen ab. Die Ernährung des Patienten geschieht anfangs mit flüssigen Speisen, eventuell mit dem Schlundrohr. Necrosen entfernt man erst, wenn sie vollständig gelöst sind und zwar möglichst vom Munde aus. Bekommt man schlecht geheilte Fracturen zur Behandlung, so hat *Suersen* gelehrt, auch diese mittelst [genau gearbeiteter Interdentalschienen, welche man den beiden Fragmenten anpasst und durch Keile allmählig auseinanderdrängt, nach und nach wieder gerade zu richten.

Luxationen des Unterkiefers.

Anatomisch-physiologische Vorbemerkungen.

Das Kiefergelenk des Erwachsenen besteht beiderseits aus zwei durch eine Zwischenknorpelscheibe getrennten Abtheilungen, die von einer ziemlich weiten Kapsel umschlossen werden. Der Gelenkkopf articulirt mit dieser Zwischenknorpelscheibe (Meniscus) in Form eines Charnieres. Diese selbst kann dagegen mit dem erstern auf der Gelenkfläche des Schläfenbeines nur hin und her gleiten und zwar in der Richtung von vorn nach hinten oder umgekehrt. Oeffnet man den Mund, so erfolgt zunächst die Charnierbewegung im unteren Gelenke, der Unterkiefer dreht sich dabei um eine quere Achse, welche man sich durch die beiden Foramina mentalia interna gelegt denken muss.

Fig. 22.



Entfernen sich dann die Zahnreihen weiter von einander so rutscht der Meniscus auf der geneigten Fläche des Tuberculum articulare nach vorn. Dieses hemmt für gewöhnlich die Bewegung. Wird aber das Oeffnen des Mundes übertrieben, so springt der

Gelenkkopf mit dem Meniscus vor das Tuberculum articulare und kann nun nicht mehr zurück, indem ihm letzteres den Weg versperrt (Fig. 22). Bei ganz jungen Kindern ist noch kein Tuberculum articulare vorhanden (*Hüter*). Dasselbe entwickelt sich erst mit dem Knochenwachsthum und sind daher Kieferluxationen in der frühesten Jugend nicht möglich. Ebenso sind sie bei Greisen selten, weil bei diesen der Bogen des Unterkiefers mit dem aufsteigenden Ast nicht in einem rechten Winkel wie bei Erwachsenen, sondern ebenso wie bei Kindern in einem stumpfen Winkel vereinigt ist, und so das Uebertreten des Gelenkkopfes über das Tuberculum sehr viel schwieriger zu Stande kommt.

Frequenz und Anatomie der Unterkieferluxationen.

Bleibt demnach das mittlere Lebensalter am meisten prädisponirt, so sind doch die Luxationen nicht sehr häufig, indem sie nur etwa $1\frac{1}{2}$ Procent aller Verrenkungen ausmachen. Gewöhnlich werden sie beim weiblichen Geschlecht beobachtet. Das Ueberschnappen des Gelenkkopfes kann nur auf einer Seite erfolgen — einseitige Luxation oder, wie dies öfter der Fall ist, auf beiden Seiten — doppelseitige Luxation. Das Kiefergelenk ist das einzige Gelenk, bei dem die Luxation zu Stande kommen kann, ohne dass die Gelenkkapsel einzureissen braucht. Dieselbe ist so weit, dass sie die falsche Bewegung gestatten kann, selbst ohne beträchtliche Spannung. Wohl werden dagegen die Hilfsbänder und die das Gelenk umgebenden Muskeln gespannt, und diese Theile sind es auch, die das Gelenk in seiner falschen Stellung fixiren. Was zunächst die Muskeln betrifft, so wird die Zugrichtung der Kaumuskeln: Temporalis, Masseter und Pterygoideus internus durch die Luxation in der Weise verändert, dass sie den Gelenkkopf, besonders wenn die Patienten nach geschehener Verletzung den Mund gewaltsam zu schliessen versuchen, noch weiter in die Schläfengrube und den Processus coronoideus gegen den Jochbogen hindrängen suchen. Die Seitenbänder (Lig. lig. speno- und stylomaxillaria) werden zwar nicht gedreht, aber doch sehr angespannt. Besonders leidet das Ligamentum laterale externum, dessen Faserrichtung gerade umgekehrt wird, indem es jetzt statt nach unten und hinten nach unten und vorn verläuft. *Nélaton* lehrte, dass die Fixation des Unterkiefers dadurch bedingt würde,

dass sich der Processus coronoideus unter dem vordernen Winkel des Jochbeins einhake und sich daselbst anstemme. Dem gegenüber zeigte *C. O. Weber*, dass der Processus coronoideus an den meisten Kiefern gar nicht lang genug ist, um sich einhaken zu können. Es hat ferner ein Abkneipen des Processus coronoideus vom Munde her mittelst der *Liston'schen* Knochenzange keinen Effect gehabt bei der Einrichtung veralteter Luxationen (*Roser*), wogegen bei der Leiche die Reposition sofort gelingt, wenn man mit dem Messer die gespannten Seitenbänder durchneidet (*Maisonueve*). Es ist dagegen möglich, dass die Fixation und die Schwierigkeit der Reposition zuweilen bedingt wird durch eine Einklemmung des Proc. coronoideus zwischen die Fasern des Temporalis und des Masseter. Aus der Anatomie des Gelenkes ist es leicht verständlich, dass Luxationen nur nach vorn zu Stande kommen können. Luxationen nach innen sind ganz unmöglich; solche nach hinten sind nur denkbar bei gleichzeitigem Bruch der vordern Wand des äussern Gehörganges, solche nach aussen nur bei gleichzeitigem Bruch des entgegengesetzten Astes des Kieferbogens.

Aetiologie der Unterkieferluxationen.

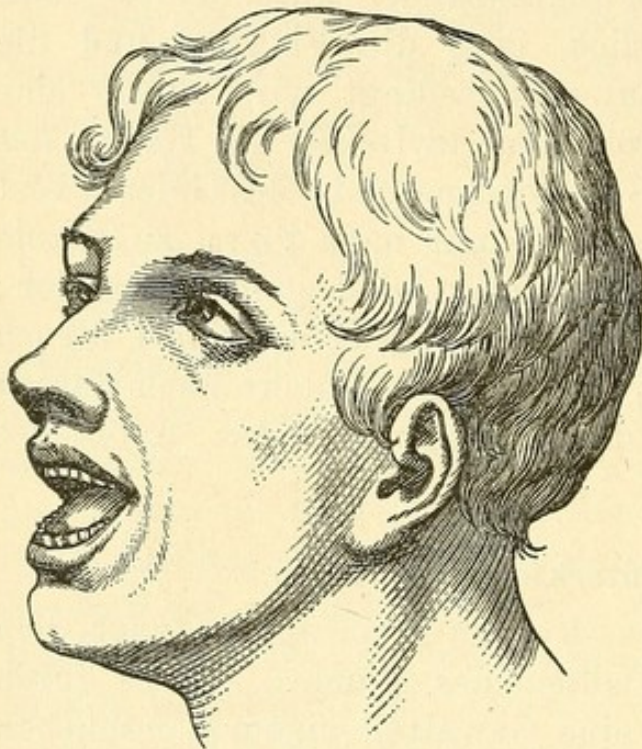
Die Gelegenheitsursache zur Luxation ist nach dem Gesagten stets ein zu weites Oeffnen des Mundes, wie es durch blossen Muskelzug oder durch eine Gewalteinwirkung geschehen kann. Das erstere ist der Fall beim Gähnen, Schreien, Erbrechen. Es treibt dabei vorzugsweise der Pterygoideus externus den Gelenkkopf in die Höhe des Tuberculum articulare. Die Gewalt vermag von aussen oder von innen her zu wirken. Von aussen her kann ein heftiger Schlag oder Stoss auf das Kinn die Veranlassung sein, von innen her das Einführen eines zu grossen Bissens in den Mund, das gewaltsame Einführen von Schlundsonden bei Geisteskranken, das rohe Herausreissen von Zähnen.

Symptome der Unterkieferluxationen.

Die Symptome der **doppelseitigen** Unterkieferluxation sind sehr prägnant (Fig. 23). Der Mund steht weit offen. Das Kinn ist nach vorn verschoben, so dass die Zahnreihe des Unterkiefers nicht, wie normal hinter, sondern weit vor dieser steht. Unter- und Oberkiefer sind, von den untern zu den obern Schneidezähnen gerechnet, ungefähr 2 bis 4 cm. entfernt.

Der Unterkiefer ist fast vollständig fixirt. Er lässt sich wohl ganz wenig nach unten bewegen, es ist aber absolut unmöglich, den Mund zu schliessen. Versucht man dies, so setzt sich jedem Versuch ein federnder, unüberwindlicher Widerstand entgegen. An der Stelle des Gelenkes fühlt man vor dem Tragus eine deutliche Lücke, das Gelenkköpfchen selbst bildet dagegen eine abnorme Hervorragung unter dem Joch-

Fig. 23.



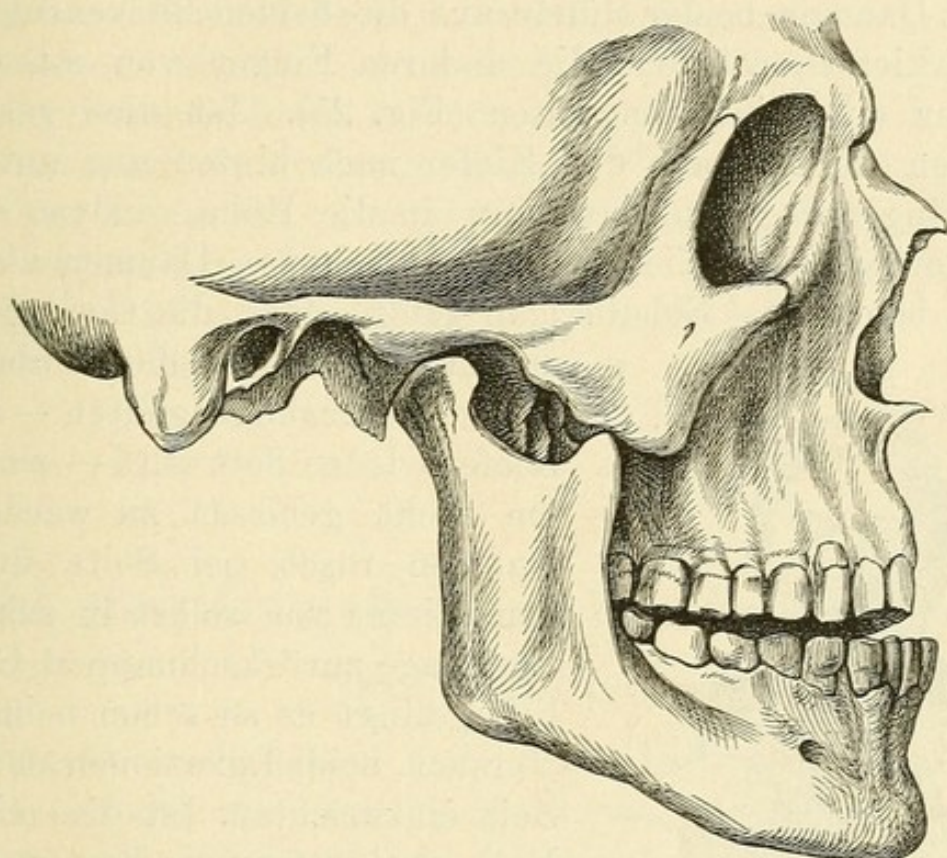
bein, wo es bei mageren Leuten schon durch die Inspection erkannt werden kann. Führt man den Finger in den Mund, so kann man den Proc. coronoideus ebenfalls gerade unter dem Jochbeine fühlen. Die Wangen sind verlängert, abgeflacht. Die gespannten Kaumuskeln springen reliefartig hervor. Da die Lippen einander nicht genähert werden können, fliesst der Speichel aus dem Munde heraus, so dass letzterer austrocknet. Das Kauen ist

unmöglich und das Sprechen, besonders der Consonanten, sehr erschwert. Oft bestehen heftige Schmerzen, indem der Gelenkfortsatz Trigeminasäste drückt, andere Male sind dieselben aber nur wenig ausgesprochen. Während das oben gezeichnete Bild die doppelseitige Luxation unverkennbar macht, sind die Zeichen der **einseitigen** Luxation weniger hervortretend. Das Hauptsymptom ist auch hier die Unfähigkeit der Patienten, den Mund zu schliessen. Es können dabei aber leichte Bewegungen mit dem Kiefer gemacht werden. Während auf der gesunden Seite die Gelenkcontouren die normalen sind, findet man auf der verletzten Seite wiederum die Vertiefung vor dem Tragus und die abnorme Hervorwölbung durch das Gelenkköpfchen. Dem entsprechend weicht die Achse des Kiefers von der Norm ab, und steht das Kinn nach der gesunden Seite hin verschoben (Fig. 24). (Wir sahen schon früher das umgekehrte Verhältniss bei

der einseitigen Fractur des Proc. condyloideus.) Die Functionsstörungen sind im Uebrigen die nämlichen wie bei der doppelseitigen Luxation.

Werden die Unterkieferluxationen aus irgend einem Grunde übersehen und deshalb nicht eingerichtet, so verschwindet mit

Fig. 24.



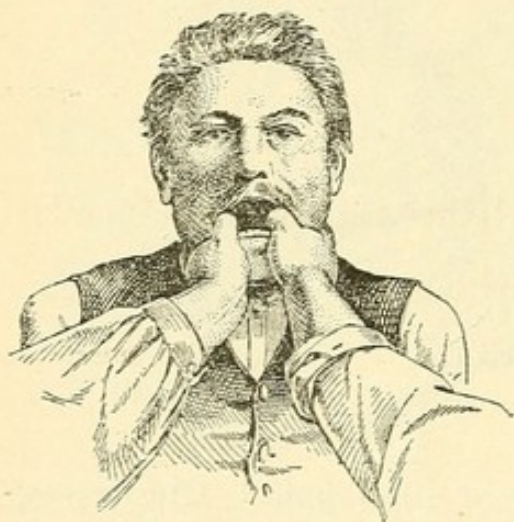der Zeit das charakteristische Bild mehr und mehr. Die Bewegungen werden freier und die Zähne nähern sich einander, so dass wenigstens mit den Backzähnen gekaut werden kann. Die Lippen berühren sich wieder, so dass der Speichel nicht mehr abfließt, und selbst Consonanten, wenn auch undeutlich, gesprochen werden können. Immerhin bleibt aber der Zustand doch sehr lästig. Gewöhnlich veraltet die Luxation schon nach wenigen Wochen, doch liegen Beobachtungen vor, wo die Reposition noch nach Monaten gelungen ist.

Therapie der Unterkieferluxationen.

In der Mehrzahl der Fälle bietet die Reposition der frischen Luxation keine Schwierigkeit, sie kann sogar zuweilen vom Patienten selbst vollzogen werden. Sobald jedoch einige Zeit nach der Verletzung verstrichen ist, kann sie sehr schwierig, ja sogar unmöglich werden. Man hat 2 Methoden zur Reposition, indem

man entweder den Unterkieferkörper oder die Proc. coronoidei zum Angriffspunkt wählt, um mittelst derselben den Gelenkkopf über das Tuberculum articulare zurückzuhebeln. Meist geht man zuerst den erstern Weg. Der Kranke sitzt dabei auf einem Stuhl und wird in schwierigen Fällen narcotisirt. Man legt nun die mit einem seidenen Tuch wohlumwickelten Daumen beider Hände auf die beiden Backenzahnreihen des Unterkiefers, während die anderen Finger von aussen und unten her das Kinn umgreifen (Fig. 25). Ist dies geschehen, so drängen die Daumen den Kiefer nach hinten und unten, die andern Finger dagegen das Kinn in die Höhe, indem sie den ganzen horizontalen Kieferast als Hebel, den Daumen als Hypomochlion benützen. Sobald man fühlt, dass die Condylen sich

Fig. 25.



anschieben, über das Tuberculum articulare zurückzugleiten — dass der Kiefer wieder flott wird — zieht man, um nicht gebissen zu werden, die Daumen rasch bei Seite und lässt den Kiefer von selbst in seine richtige Lage zurückschnappen. Gewöhnlich gelingt es so schon beim ersten Versuch, beide Luxationen zu gleicher Zeit einzurichten. Ist dies nicht der Fall, so thut man am Besten, erst das eine und dann das andere Köpfchen zu

reponiren, die doppelseitige Luxation also zuerst in eine einseitige zu verwandeln. Anstatt der Daumen kann man auch zwischen die hintern Backzähne Korkstopfen, hölzerne Keile etc. einschieben. Gemäss seiner Lehre, dass der Proc. coronoideus den Hauptwiderstand für die Reposition bilde, empfahl *Nélaton* von diesem aus den Kiefer zurückzubringen, und kommt man in der That oft mit dieser Methode gut zum Ziele. Die Reposition geschieht dabei in der Weise, dass man beide Daumen vor diese Fortsätze legt und nun mittelst eines directen Druckes auf dieselben von vorn nach hinten die Condylen in die verlassene Gelenkhöhle zurückzutreiben sucht. *Bird* hat so eine schon 18 Wochen bestehende Verrenkung noch glücklich reponirt.

Aeltere Luxationen setzen der Reposition oft grosse Schwierigkeiten entgegen. Für solche sind besondere zangenförmige Instrumente, mit denen man eine grössere Kraft entwickeln kann,

(*Jung, Stromeyer* etc.) angegeben worden. Dieselben sind jedoch unnütz, da die Muskeln besser durch die Narcose überwunden werden. Nach gelungener Reposition wird der Kiefer wenigstens eine Woche lang fest gegen den Oberkiefer geschient und den Patienten nur flüssige Diät gestattet. Auch später dürfen sie den Mund nicht zu weit öffnen, da gerade an diesem Gelenk die Neigung zur Wiederkehr der Luxation sehr gross ist. Hat man es mit einer solchen habituellen Luxation zu thun, so empfiehlt *Genzmer* durch Injectionen von Jodtinctur in das Gelenk die Kapsel zur Schrumpfung zu bringen. Bei vollständig irreponibler Luxation versucht man zunächst durch die aseptisch ausgeführte Arthrotomie die Hindernisse zu beseitigen. Gelingt dies nicht, so ist die Resection der Gelenkköpfechen indicirt und schon oft von Erfolg begleitet gewesen.

Brüche des Zungenbeins, des Kehlkopfes und der Trachea.

Zungenbein, Kehlkopf und Luftröhre liegen durch den vorstehenden Unterkiefer ziemlich geschützt und besitzen ausserdem eine grosse Beweglichkeit und Elasticität. So kommt es, dass Fracturen dieser Theile selten sind. Sie kommen jedoch durch directe Gewalt, und selbst durch Muskelzug entstanden vor.

A. Fracturen des Zungenbeins entstehen durch directe Gewalt, wie einen Fall oder Stoss gegen prominirende Gegenstände oder beim Erhängen, und durchsetzen dann meist den Körper dieses Knochens oder sie entstehen durch indirecte Gewalt. In diesem Falle sitzen sie entweder im Bereiche der grossen Hörner oder noch häufiger an der Verbindungsstelle dieser mit dem Körper. Die indirecte Gewalt wirkt entweder in horizontaler Richtung, wie z. B. beim Erwürgen und biegt dann erst die beiden Hörner, ehe sie brechen, oder sie wirkt von vorn nach hinten, indem sie den offenen Bogen des Zungenbeins gegen die Wirbelsäule flach drückt und denselben so erst übermässig streckt, bis das Maass der Elasticität überwunden ist. Zungenbeinfracturen durch Muskelzug sind selten. *Ollivier* berichtet über einen derartigen Fall, indem eine Frau beim starken Hintenüberneigen des

Kopfes einen Bruch des linken grossen Zungenbeinhornes acquirirte. Um einen Begriff über die Häufigkeit dieser Verletzungen durch andere Gewalten als das Erhängen zu geben, erwähnen wir eine Statistik *Gibb's*, nach der von 13 solchen Fracturen 7 durch Erwürgen, 3 durch directe Gewalt und 3 durch Muskelzug zu Stande gekommen waren. Die Dislocation der Fragmente ist in der Regel ziemlich bedeutend. Oft wird durch dieselben die Schleimhaut des Pharynx lädirt.

Was die **Symptome** der Zungenbeinbrüche anbetrifft, so hört der Verletzte im Augenblicke des Brechens ein krachendes Geräusch und empfindet dabei einen sehr heftigen Schmerz, der bei jeder Bewegung des Knochens wie beim Bewegen des Kopfes, Vorstrecken der Zunge, Oeffnen des Mundes noch gesteigert wird. Einzelne Patienten bezeichnen diesen Schmerz so, als stecke ihnen eine grosse Fischgräte im Hals. Sehr schnell entsteht eine von aussen wahrnehmbare bedeutende Geschwulst, meist auch eine Sugillation an der Stelle des Bruches.

Zuweilen kann man mit dem in den Mund eingeführten Finger oder von aussen her die dislocirten Fragmente fühlen und bei ihrer gegenseitigen Bewegung Crepitation erzeugen. Diese Crepitation muss man jedoch streng unterscheiden von dem eigenthümlichen Knacken, welches man oft bei normalem Zungenbein und Kehlkopf durch Verschieben dieser Theile auf den Körpern der Halswirbel bemerkt. Stets ist eine bedeutende Störung des Schlingactes vorhanden, wenn das grosse Horn unter die Pharynxschleimhaut verschoben ist. Man bezeichnet dieses Symptom nach *Valsalva*, der es zuerst beobachtet hat, *Dysphagia Valsalvae*. Das Schlingen kann selbst vollständig unmöglich werden, so dass selbst die geringste Quantität Wasser unter Erstickungsanfällen wieder ausgeschleudert wird. Ist die Pharynxschleimhaut verletzt, so kann eine profuse Blutung durch den Mund erfolgen. Das Sprechen macht grosse Beschwerden. Die Stimme ist heiser oder ganz verloren. Kommen die Patienten erst nach einiger Zeit zur Behandlung, so sind meist nur noch Dyspnoë, quälender Husten und Auswurf vorhanden.

Die Heilung der Zungenbeinbrüche erfolgt durch Callusbildung, nur selten kommt es zur Necrose eines Fragmentes.

Die **Therapie** hat dahin zu streben, die dislocirten Fragmente wieder in die richtige Lage zu bringen. Man versucht dies, indem man einen Finger in den Mund einführt und diesen

mit der andern Hand von aussen her controllirt, kommt jedoch nicht völlig zum Ziel, indem es nicht möglich ist, die Retention der Fragmente sicher zu bewirken. Um dieses nach Kräften zu thun, hat man durch Papier- oder Ledergravatten den Kopf und Hals möglichst ruhig gestellt oder hat auch wohl durch ein permanentes Schlundrohr, welches bei starken Schlingbeschwerden zur künstlichen Ernährung eingeführt werden muss, direct auf die Fragmente eingewirkt. Die Hauptsache ist ruhiges Verhalten der Patienten, Vermeiden des Sprechens und Darreichung flüssiger Diät. Bei starken Athembeschwerden muss die Tracheotomie gemacht werden.

B. Fracturen des Kehlkopfes betreffen am häufigsten die Schild- und Ringknorpel, viel seltener die Giesbeckenknorpel. Verhältnissmässig häufig sind Ring- und Schildknorpel gleichzeitig gebrochen. Man findet diese Brüche besonders bei ältern Leuten, bei welchen die Knorpel zum Theil schon verknöchert sind. Sie entstehen durch dieselben Gewalten wie die Brüche des Zungenbeins, indem der Kehlkopf entweder von der Seite her oder von vorn nach hinten zusammengedrückt wird. Im ersten Fall handelt es sich meist um Längsbrüche oder Impressionen am Schildknorpel und seitliche Doppelbrüche oder einfache Fracturen in oder nahe der Mittellinie des Ringknorpels. Im zweiten Fall kommen ausser diesen auch noch sehr unregelmässige mehrfache Brüche vor bis zur völligen Zertrümmerung der Knorpel. War die Gewalt sehr bedeutend, so findet man neben solchen Splitterbrüchen auch wohl noch eine völlige Abreissung der Trachea vom Larynx. Häufig sind alle diese Fracturen complicirt mit Verletzungen der äusseren Bedeckungen oder der Schleimhäute, es finden sich auch wohl unter diesen grosse Blutergüsse.

Die **Symptome** der Kehlkopfknorpelbrüche sind verschieden, je nachdem es sich um verticale oder mehr weniger transversale handelt. Bei den erstern findet man oft nur die nachstehenden objectiven Symptome, bei den letztern jedoch meist das ganze, gleich zu beschreibende Krankheitsbild. Die Kranken empfinden zunächst an der verletzten Stelle Schmerzen, die bei Berührung oder jeder Bewegung des Kehlkopfes sich vermehren. Die Stimme ist rau, heiser, oft ganz unarticulirt. Das Schlingen erschwert, wenn auch nicht so hochgradig, wie bei den Zungenbeinbrüchen. Die vordere Halsgegend ist ecchymosirt

und schwillt bald stark an. Im Anfang erscheint sie zuweilen, wenn die Gewalt von vorn nach hinten eingewirkt hatte, abgeplattet und abnorm breit. Wenn, wie in der Regel, die Schleimhaut des Kehlkopfes zerrissen ist, so tritt neben submucösen Blutergüssen ein Hautemphysem auf, welches sich sehr rasch über das Gesicht, Rumpf, Mediastinum, sogar über Arm und Beine ausbreiten kann. Durch die Schwellung der Schleimhaut, die dislocirten Fragmente und durch das Hinabfließen von Blut in die Bronchien entsteht eine stetig sich steigende heftige Dyspnoë mit Cyanose des Gesichtes, nicht selten wird unter quälenden Hustenanfällen schaumiges Blut ausgeworfen. Bei der Palpation kann man oft eine ausgesprochene Verlagerung der Kehlkopfknorpel nachweisen, indem man statt der normalen Contouren unregelmässige Vorsprünge und Vertiefungen fühlt. Nicht sehr häufig wird man dagegen Crepitation und abnorme Beweglichkeit constatiren können. Kann man die Patienten mit dem Kehlkopfspiegel untersuchen, so sieht man zuweilen neben dem submucösen Blutergüsse die dislocirten Bruchtheile.

Die **Prognose** der Kehlkopfbrüche ist eine sehr zweifelhafte. Nach *Fischer* sind von 75 Fällen 59, nach *Durham* von 69 Fällen 53 der Verletzung erlegen. Der Tod tritt, wenn nicht rasch Hülfe geschaffen wird, meist bald ein, indem Bluteintritt in die Luftwege, mediastinales Emphysem, Glottisödem und Glottiskrampf zu einem Lungenödem führen.

Kommt es zur Heilung der Brüche, so vollzieht sich dieselbe, wie bei allen Knorpelbrüchen, mittelst eines knöchernen, in der Regel nicht ausgiebigen Callus.

Die **Therapie** der Kehlkopfbrüche muss eine sehr energische sein. Wenn nach sorgfältiger Untersuchung, die mit allen Hilfsmitteln zu geschehen hat, die Diagnose sicher ist, und auch nur geringe Athembeschwerden bestehen, muss sofort die Tracheotomie gemacht werden, da Erstickungsanfälle ganz plötzlich eintreten können und die Operation dann oft zu spät kommt. Von der Tracheotomiewunde aus kann man das in die Lunge geflossene Blut aspiriren, auch wohl versuchen mit einer Sonde, einem weiblichen Catheter, die Reposition der Fragmente zu bewirken, wenn man nicht vorzieht, dies später noch durch eine Laryngotomie zu erreichen. Bei behindertem Schlucken werden die Kranken mit der Schlundsonde ernährt.

C. Die Brüche der Trachea sind noch seltener als die des Zungenbeins und des Kehlkopfes. Man beobachtete sie isolirt durch starke Gewalten, wie Quetschung zwischen den Puffern zweier Waggonen, Ueberfahrenwerden, Hufschlag. Es handelt sich entweder um Längsbrüche, bei denen mehrere Ringe in der Mittellinie getrennt und mit ihren Rändern nach innen umgebogen sind, oder es handelt sich um quere Rupturen, so dass die Luftröhre vom Kehlkopf oder ein Theil der Ringe von den darauf folgenden abgerissen sind und ein Klaffen der Fragmente bis zu 3 cm stattfinden kann. Zuweilen findet man auch einen Bronchus unweit von der Bifurcation total von der Lunge losgelöst.

Die **Symptome** dieser Fracturen sind die nämlichen wie bei den Kehlkopfbrüchen, nur ist das Emphysem noch mehr ausgesprochen. Die Diagnose kann daher oft recht schwer sein und lässt sich erst post mortem stellen, indem die Patienten meist unmittelbar nach der Verletzung sterben. Es sind bisher nur 2 Heilungen bekannt.

Die **Therapie** wird in der sofortigen Tracheotomie, Aspiration des Blutes und Schleimes und Einleitung der künstlichen Athmung bestehen müssen.

Brüche der Wirbel.

Anatomisch-physiologische Vorbemerkungen.

Für die Erkenntniss von Wirbelbrüchen ist es von Wichtigkeit, sich die normalen Contouren der Wirbelsäule gut einzuprägen. Man erreicht dies durch häufiges Abzählen der Wirbel an den einzelnen Dornfortsätzen, ebenso wie durch wiederholte Inspection des Rückens. Man erkennt dann, dass die Wirbelsäule in der Sagittalebene zweimal S-förmig gebogen ist. Die Nackengegend erscheint von oben nach unten leicht concav und durch den Vorsprung des Dornfortsatzes des 7. Halswirbels vom Rücken abgegrenzt. Die hintere Thoraxwand ist mehr weniger gewölbt, während die Lenden wieder eingebogen sind. Den 12. Brustwirbel erkennt man am Ansatz der letzten Rippe; der

7. Brustwirbel entspricht etwa der untern Spitze des Schulterblattes. In der Mittellinie des Rückens documentiren sich die Dornfortsätze der Lendenwirbel durch eine verticale Rinne, die zwischen den starken Muskelbündeln der langen Rückenstrecker versenkt liegt. Die gewölbte Kreuzgegend wird am wenigsten von Weichtheilen gedeckt. Hier sind daher die Knochenformen leicht durch die Haut hindurch zu erkennen.

Die Wirbelsäule hat eine mehrfache Aufgabe, indem sie nicht nur die Stütze des Rumpfes darstellt und zugleich mit dem Becken seine Verbindung mit den Extremitäten vermittelt, sondern gleichzeitig als Aufnahmeorgan und Beschützerin des Rückenmarkes dienen muss. Um allen diesen Aufgaben gerecht zu werden, ist der Bau der Wirbelsäule von der Natur ebenso complicirt wie sinnreich angelegt worden, und combiniren sich bei demselben Festigkeit und Starrheit, Elasticität und Biegsamkeit in ausserordentlich geschickter Weise.

Die Festigkeit der Wirbelsäule beruht auf dem festen Gefüge der einzelnen Wirbel. Dieselben nehmen von dem Hals theil nach dem Kreuzbein an Stärke und Tragfähigkeit zu. Dabei entspricht die Anordnung ihrer Spongiosa durchaus dem Gesetz, nach dem die Knochenbälkchen so angeordnet sind, dass sie der Einwirkung der Zug- und Drucklinien am wirksamsten widerstehen. Es gleicht, wie sich *Bardeleben* ausdrückt, der Bau der Spongiosa der Wirbel einer „Fachwerkconstruction“. Dementsprechend brauchte *Messerer* bei seinen Experimenten schon eine Belastung der Wirbel mit 150—425 Kilo, um Compressionsfracturen hervorzubringen.

Die Elasticität der Wirbelsäule ist eine Folge der Einschaltung von elastischen, nach der Lende hin ebenfalls dicker werdenden Polstern, der Intervertebralscheiben zwischen die einzelnen Wirbel. Es werden durch diese Scheiben nicht nur die Gewalten, welche die Wirbelsäule in verticaler Richtung treffen, ebenso oft gebrochen werden, als solche elastische Einschaltungen vorhanden sind, sondern es wird durch sie die Wirbelsäule gewissermassen in einen biegsamen Stab verwandelt. Die Elasticität dieses Stabes wird aber noch vermehrt durch die Krümmungen der Wirbelsäule, durch welche die ganze Säule gleichsam den Charakter einer Sprungfeder erhält.

In dem von den Wirbelbogen gebildeten länglichen Hohlraum, dem Wirbelkanal, liegt trefflich geborgen das

Rückenmark. Starke Muskeln und Fascien schützen diesen am Rücken, während er im Halstheil hinten durch die sich dachziegelförmig deckenden Proc. spinosi und Wirbelbogen, vorn und seitlich aber durch die Wirbelkörper gesichert wird. Das Rückenmark selbst ist weiterhin in diesem Hohlraum sehr sicher aufgehängt. Die an der Umrandung des Foramen magnum befestigte Dura mater liegt nämlich der Wandung des Wirbelkanals allein an den Intervertebrallöchern fester an. Sonst ist sie nur locker befestigt, und bleibt daher zwischen ihr und der Umrandung des Kanals ein Zwischenraum, welcher nebst reichlichem lockeren Fettgewebe die venösen Spinalsinus enthält.

Die bei Bewegungen der Wirbelsäule nothwendigen Ortsveränderungen werden dem Rückenmark einmal durch das eben geschilderte Verhältniss erlaubt, dann aber ist auch das Mark selbst in dem relativ weiten mit Cerebrospinalflüssigkeit ausgefüllten Arachnoidealsack schwebend erhalten und wird ihm so die Verschiebung erleichtert. In dem biegsamsten Theile, in der Halswirbelsäule, ist dann schliesslich auch das Caliber des Wirbelkanals am grössten.

Die eigentliche Substanz des Rückenmarkes hört in der Höhe der obern Lendenwirbel auf, um in die Cauda equina überzugehen.

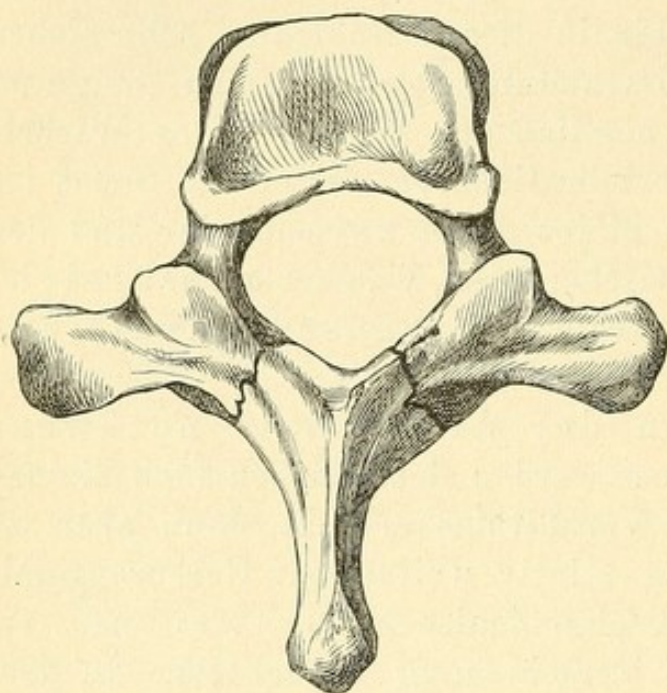
Frequenz und anatomische Charaktere der Wirbelbrüche.

In Folge der eben beschriebenen Verhältnisse sind die Brüche der Wirbelsäule relativ seltene Verletzungen, so dass sie kaum $\frac{1}{3}$ aller zur Beobachtung kommenden Fracturen ausmachen. Sie gehören vorzugsweise dem erwachsenen Alter an, sind viel häufiger beim Manne wie beim Weibe und kommen bei Kindern so gut wie gar nicht vor. Sie werden an allen Wirbeln und an allen Theilen des einzelnen Wirbels, an deren Körper, Bogen und Fortsätzen beobachtet und kommen hier als Fissuren, Infraktionen, Compressions- und Comminutivfracturen, als Schräg-, Quer-, Längsbrüche und als sog. hintere obere Keilfracturen vor.

Betrachten wir nun die anatomischen Charaktere der brüche an den einzelnen Wirbeltheilen, so sind Brüche der **Dornfortsätze** dort am häufigsten, wo dieselben am längsten und dünnsten sind, also vom 7. Halswirbel abwärts bis zu den

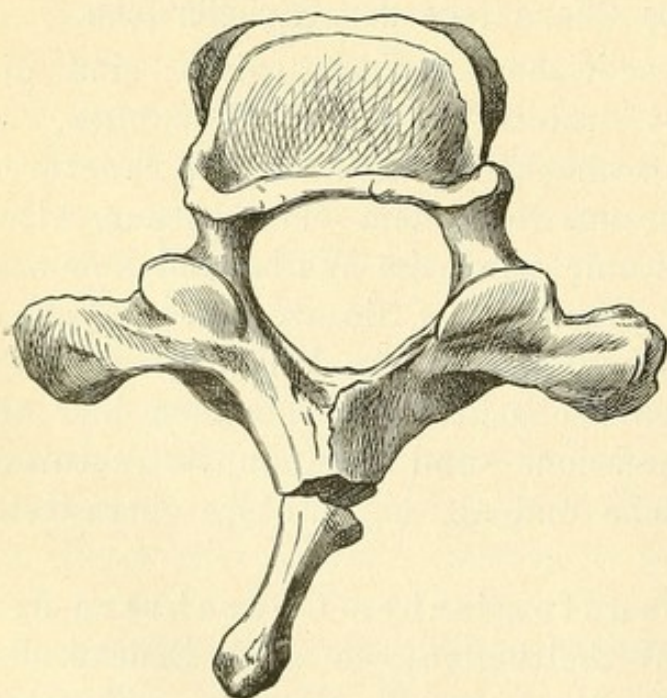
unteren Brustwirbeln. Sie brechen selten für sich allein. Meist ist gleichzeitig der Körper oder Bogen fracturirt und sitzt die

Fig. 26.



Fractur dann am allerhäufigsten so, dass im Bogen je eine Bruchlinie zu beiden Seiten des Dornfortsatzes liegt (Fig. 26). Bei der dachziegelförmigen Anlage der Dornfortsätze kommt es weiter nicht selten vor, dass mehrere gleichzeitig gebrochen sind. Betrifft die Fractur nur einen Fortsatz, so verläuft die Bruchlinie meist quer zu seiner Längsachse, seltener schräg oder gar in der Längsrichtung. Die Dislocationen sind in solchen Fällen meist beträchtlich. Sie erfolgen nach der Seite hin (Fig. 27) oder nach unten, und ist dann meist eine Reposition der Fragmente unmöglich.

Fig. 27.



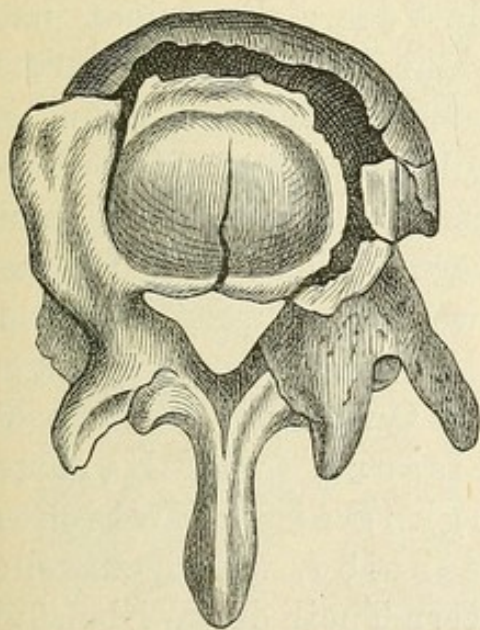
Isolirte Fracturen der **Processus transversi** sind noch viel seltener als die der **Processus spinosi**. Sie kommen noch am häufigsten an den Lendenwirbeln vor, da hier die Querfortsätze lang und direct nach aussen gerichtet sind. Neben gleichzeitigen Brüchen anderer Wirbeltheile sind sie häufiger. Ebenso kommen Brüche der **Processus obliqui** gewöhnlich nur als Complicationen, wie z. B. von Luxationen an der Halswirbelsäule vor.

Brüche, die nur den **Wirbelbogen** betreffen, finden sich zumeist an dem 4. bis 6. Halswirbel, da diese directer Gewalt am meisten ausgesetzt sind. Die Fractur ist dann gewöhnlich doppelseitig am Ansätze des Proc. spinosus, und kann das so herausgebrochene Stück gegen das Mark hin dislocirt werden und dasselbe verletzen (Fig. 27).

Am allerhäufigsten sind die **Wirbelkörper** selbst Sitz der Fractur, und finden wir dabei mannigfache Formen von Brüchen. Sie brechen um so leichter, je näher dem Kreuzbein sie liegen. Ebenso finden wir je mehr wir nach unten gehen, um so öfter nur Fracturen eines einzelnen Körpers.

Selten beobachtet man Fissuren und Infraktionen. Dieselben in vivo zu erkennen ist meist unmöglich. Man trifft sie zumeist bei Sectionen solcher Leute, bei denen man die Diagnose auf eine schwere Distorsion der Wirbelsäule gestellt hatte, ausserdem aber auch als Combination einer der noch zu nennenden Bruchformen. Von diesen sind zunächst die von *Middeldorpf* als Compressionsbrüche, von *Roser* als Quetschungsbrüche bezeichneten zu erwähnen. Das Wesentliche dieser Brüche besteht darin, dass das spongiöse Gewebe zusammengedrückt und verdichtet wird, zuweilen sogar ohne jede äussere Bruchspalte. Die äusserlich sichtbare Erscheinung besteht in einer mehr oder weniger auffallenden Formveränderung, indem der Wirbel in der Längsachse verkürzt, in der Quer-

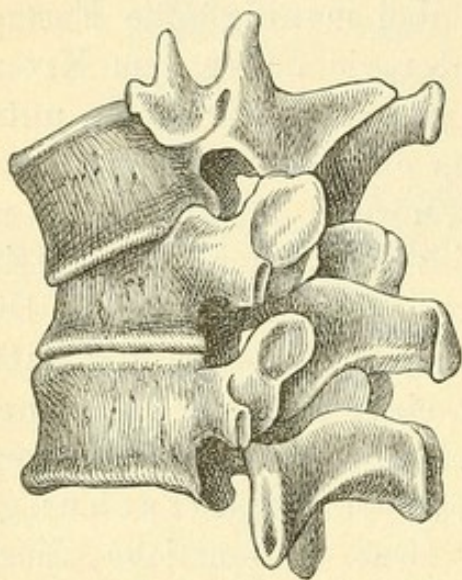
Fig. 28.



achse verbreitert, also niedriger und platter, aber auch breiter gedrückt wird (Fig. 28). Gemäss der nachher zu besprechenden Aetiologie dieser Fracturen, die häufig durch eine Ueberbeugung der Wirbelsäule entstehen, findet die Compression des Wirbels oft nicht gleichmässig, sondern am vorderen Rande am stärksten statt, so dass der Wirbelkörper eine keilförmige Gestalt annimmt und sich an der Bruchstelle eine kyphotische Krümmung (Fig. 29) der Wirbelsäule einstellt. Der Compressionsbruch kann zum Splitterbruche werden, wenn vom Rande

des Wirbels einzelne Stücke abgesprengt werden. Zuweilen ist der obere Wirbel oder ein Theil desselben fest in den comprimierten Wirbelkörper eingekeilt. Es kann der letztere aber auch ganz zermalmt sein, und so eine starke Verkürzung der Wirbelsäule resultiren.

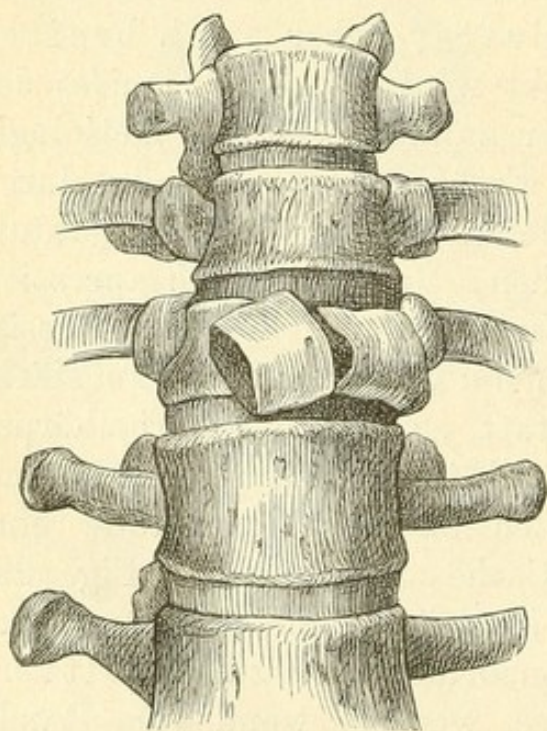
Fig. 29.



Längsbrüche, bei denen die Wirbelkörper in zwei seitliche Theile gespalten werden, sind selten. Sie wurden meist an den Hals- und oberen Brustwirbeln beobachtet und gehen oft mit bedeutendem Klaffen der Bruchstelle einher. Gelegentlich werden eine ganze Reihe aufeinander folgender Wirbel in dieser Weise betroffen, oder es wird ein förmlicher Würfel aus dem Körper herausgebrochen und der Splitter dann, ohne dass der Wirbel zusammensinkt, nach vorn dislocirt (Fig. 30).

Beim Querbruch geht die Bruchrichtung mehr weniger wagrecht von vorn nach hinten, so dass der Wirbelkörper in ein oberes und unteres Fragment getrennt wird. Die Bruchlinie

Fig. 30.



liegt dabei in der Regel der oberen Fläche desselben näher als der untern. Zuweilen verfügt sich das obere Fragment nach vorn, während das untere zurückbleibt. Es erscheint dann die Linie der Dornfortsätze abgebrochen, indem die obern mehr nach vorn gerückt sind und verdeckt werden, während die untern um so deutlicher hervorspringen. Eine Art Querbruch ist auch die Zerreissung und Herausprengung einer Zwischenbandscheibe, wie sie zuweilen am untern Theil der Wirbelsäule vorkommt, und gewöhnlich ein-

hergeht mit der Abreissung einer dünnen Schicht von den entsprechenden Endflächen der Wirbelkörper.

Die Schrägbrüche verlaufen fast ausnahmslos von oben und hinten nach vorn und unten. Entweder ist nur ein Keil vom vordern oberen Rande abgebrochen, der dann gewöhnlich mit dem zunächst darüber liegenden Wirbelkörper nach unten und vorn dislocirt ist, oder der Bruch durch-

Fig. 31.

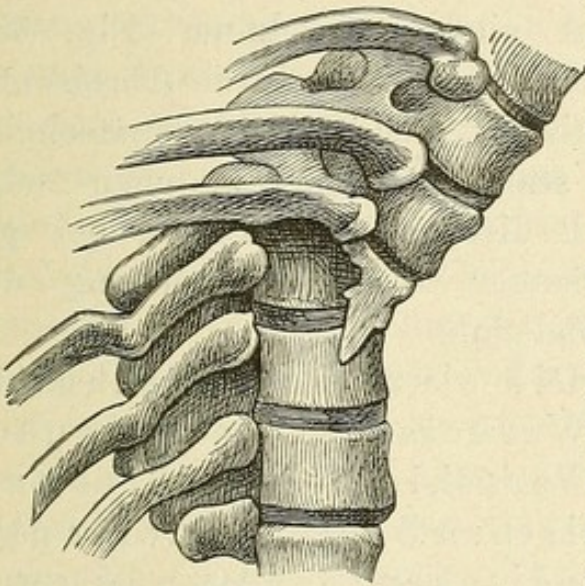
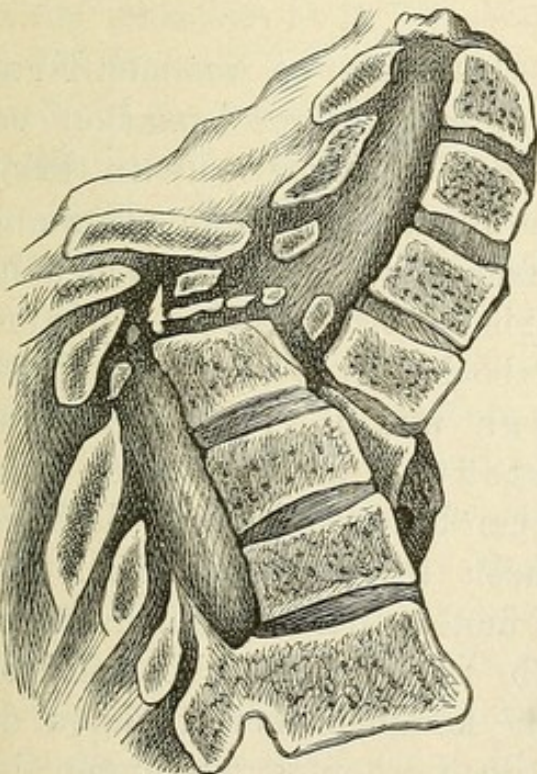


Fig. 32.

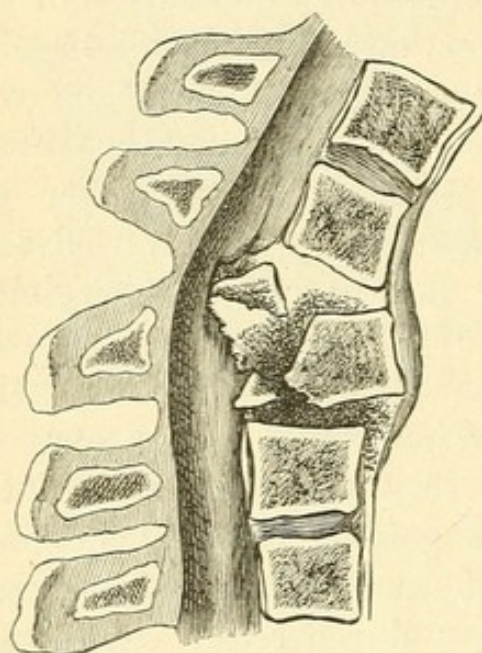


setzt den ganzen Wirbelkörper. In diesen Fällen ist, wenn nicht die Fortsätze und die hintern Bänder intact sind, stets eine ausgesprochene Dislocation vorhanden, indem das obere Fragment sammt dem darüber gelegenen Theil der Wirbelsäule über das untere herübergleitet (Fig. 31). Hierdurch entsteht ein Reiten der Fragmente und wird der Wirbelkanal sehr beengt, so dass vorn der Körper, hinten der Bogen auf das Rückenmark drückt, und dieses selbst vollständig durchtrennt sein kann (Fig. 32). Die unmittelbare Folge einer solchen Dislocation ist ferner eine Kyphose an der Bruchstelle, wie dies durch die nebenstehenden Figuren deutlich illustriert wird.

Als ziemlich typisch ist ferner noch eine Bruchart zu nennen, die man als obere hintere Keilfractur bezeichnet hat (*Ponfic-Tschammer*). Es handelt sich um einen Schrägbruch, der schief von hinten unten nach vorn oben zieht, und entweder für sich allein besteht, oder mit Splitter- und Compressionsfracturen zusammen vorkommt.

Das hintere obere Keilfragment hat man bisher nur an den Lenden- und untern Brustwirbeln gefunden. Es hat einen scharfen untern Rand und meist eine beträchtliche Grösse, indem es in seiner Höhe sogar die Hälfte von der des Wirbelkörpers betragen kann. Meist hängt es mit dem obern Wirbelkörper durch Fasern der Intervertebralscheibe zusammen. Diese Verbindung ist entweder fest, so dass eine Dislocation nur mit dem obern Wirbel

Fig. 33.



zusammen stattfinden kann, oder sie ist los, so dass der Keil unabhängig von dem Wirbelkörper in den Wirbelkanal eindringen kann (Fig. 33). Der Keil entsteht durch Abreissung mittelst der Zwischenbandscheibe bei starken Ueberbeugungen oder durch directe Absprengung bei gewaltsamer Zusammenpressung der Wirbelsäule.

Die einzelnen Abschnitte der Wirbelsäule bieten je nach der Verschiedenheit ihres anatomischen Baues und ihrer physiologischen Bedeutung auch gewisse Besonderheiten dar hinsichtlich ihrer Fracturen.

Was zunächst die Halswirbel betrifft, so kommen Fracturen des Atlas meist nur bei gleichzeitiger Luxation vor. Der Processus odontoides des Epistropheus bricht relativ häufig quer an seiner Basis ab, und ist dann öfter auch der hintere Bogen des Atlas mit fracturirt, oder der Bruch hat die beiden hintern Bogen dieser Wirbel betroffen. Am Epistropheus ist dann noch die zuweilen beobachtete isolirte Fractur seines Processus spinosus und die Fractur quer durch die beiden Gelenkfortsätze zu erwähnen. Bei den übrigen Halswirbeln brechen besonders leicht die Bogen und die Dornfortsätze. Die Fracturen ihrer Wirbelkörper sind oft mit Luxationen verbunden. Es finden sich an ihnen wie an den Brustwirbeln gelegentlich auch Längsbrüche, die mehrere Wirbel betreffen können. Selten kommen Verletzungen der Arteria vertebralis vor, man hat jedoch schon Zerreissungen der-

selben mit bedeutender Blutung zwischen die Muskeln und in den Vertebralkanal hinein beobachtet.

Die Brüche der Brustwirbelsäule betreffen meist nur einen Wirbel und zwar den Körper desselben. Ebenso verhält es sich bei den Lendenwirbeln, wo jedoch wieder verhältnissmässig häufig isolirte Brüche der Processus spinosi, transversi und der Bogen vorkommen.

Von den Nebenverletzungen, die Wirbelbrüche compliciren können, haben wir schon öfters Luxationen und Diastasen genannt. Dieselben sind meist eine Folge von Zerreissungen der starken Wirbelbänder, der Zwischenbandscheiben und der Gelenkfortsätze. Es können diese letztern Verletzungen jedoch auch vorhanden sein, ohne dass eine Verrenkung erfolgt. Weiterhin findet man gelegentlich Zerreissungen der die Wirbel deckenden Muskeln, Sehnen und Gefässe, so dass es zu ausgedehnten Extravasaten in der Umgebung der Wirbelsäule kommen kann. Alle diese Verletzungen treten jedoch zurück gegen die gleichzeitigen Verletzungen des Rückenmarkes und seiner Adnexa. Es kann das Mark selbst, ebenso wie das Gehirn durch die Gewalt in seiner moleculären Structur verändert werden, oder es kann eine Compression, Contusion oder Conquassation erfahren. Die Compression erfolgt durch deprimirte Fragmente oder Blutergüsse, welche aus dem zerissenen venösen Plexus zwischen Dura und Wirbelkanal stattfinden und sich meist an den hintern Theilen ansammeln. Zerreisst die Dura, was selten geschieht, so gelangt das Blut in den subarachnoidalen Raum, wo es sich jedoch selten weit ausbreitet. Durch das Extravasat wird das weiche Rückenmark abgeplattet, indem es dem Drucke auszuweichen sucht. Blutungen in das Mark hinein bedeuten schon eine Quetschung desselben, denn handelt es sich auch nur um punkt- und streifenförmige Hämorrhagien, so ist an Stelle derselben das Mark doch stets zerrissen. Oft findet man jedoch auch ausgedehntere Markblutungen, von denen aus sich dann später rasch Erweichungen des Markes entwickeln. Wenn Splitter in das letztere eindringen, so kann es in ausgedehnter Weise zertrümmert sein, ja es kann sogar seine Continuität vollständig unterbrochen oder in einen Brei verwandelt sein, welcher die Dural-scheide nur locker ausfüllt. Die gleichen Insulte können natürlich auch die Wurzeln der Rückenmarksnerven erleiden.

Schliesslich wollen wir noch erwähnen, dass gemäss den starken Gewalten, welche die Wirbelbrüche verursachen, sich neben diesen häufig noch anderweitige Fracturen und Luxationen, so der Rippen, des Brustbeins, der Extremitäten, und Insulte innerer Organe vorfinden.

Aetiologie der Wirbelbrüche.

Betrachten wir uns nun diese Gewalten, die Ursache der bisher beschriebenen schweren Verletzungen, so können dieselben direct, indirect und durch Muskelzug wirken, besonders aber dann, wenn die Elasticität der Wirbelsäule und die Festigkeit der Knochen und des Bandapparates gelitten hat. Solche pathologische Prädispositionen finden sich aber gar nicht selten. Wir erinnern hier nur an die Ankylosen der Wirbel und Verknöcherung der Ligamente, an die senile Osteoporose, Spondylitis, Arthritis deformans, Lues, an die Geschwülste — Sarcome und Carcinome, — die sich in der Spongiosa entwickeln können, an die Arrosion der Wirbelkörper durch Aneurysmen der Aorta. Nur wenn solche pathologische Affectionen der Wirbelsäule vorhanden sind, kann der Muskelzug allein einen Bruch derselben herbeiführen, denn um einen normalen Wirbel zu brechen, braucht man, wie vorher schon erwähnt, eine ziemlich bedeutende Kraft. An je längerem Hebelarm dieselbe ansetzt, um so eher wird sie die Verletzung herbeiführen können; daher kommt es, dass auch directe Fracturen ziemlich selten sind. Die Wirbelsäule liegt eben sehr geschützt, und können höchstens die Dornfortsätze und die Wirbelbogen durch eindringende Kugeln, durch einen festen Schlag, durch Ueberfahrenwerden, durch Auffallen des Körpers von der Höhe auf den Rücken oder durch Auffallen einer Last auf den Rücken des Verletzten in dieser Weise fracturiren.

Bei weitem die Mehrzahl der Wirbelbrüche entsteht auf indirectem Wege und zwar durch übermässige Biegung der Wirbelsäule nach vorn oder hinten. Nach *Malgaigne* können wir die Wirbelsäule als einen Stab von ungleicher Biegsamkeit ansehen. Der Halstheil derselben ist nach allen Seiten beweglich, während der Brusttheil wenig und der Lendentheil wieder mehr, wenn auch lange nicht so ausgiebig wie der Halstheil bewegungsfähig ist. Wird nun ein Stab von solcher ungleichen Biegsamkeit bis zum Zerbrechen gebogen, so bricht er besonders da, wo

ein relativ biegsamer Theil mit einem unbiegsamen in Verbindung steht. Demgemäss finden wir auch die meisten Brüche am 5. und 6. Halswirbel und am letzten Brust- und ersten Lendenwirbel, und ebenso konnte *Philippeaux* auch experimentell durch starke Beugung der Wirbelsäule an der Leiche an diesen Stellen Fracturen erzeugen. Es ist natürlich leicht verständlich, dass viele hierher gehörige Fracturen einer Combination directer und indirecter Gewalt ihr Dasein verdanken. So kann durch eine von der Höhe herabfallende Last der Verletzte gleichzeitig zusammengedrückt werden und eine Fractur eines Dornfortsatzes erleiden, indem das Gewicht diesen trifft. Die Ueberbeugung der Wirbelsäule kommt hauptsächlich zu Stande durch das eben geschilderte Verhältniss, dass schwere Gewichte Kopf, Nacken, Schultern oder Brust der Verletzten treffen wie bei Bergleuten, Gerüstarbeitern, oder durch Sturz des Patienten auf diese Theile oder auf die Füße, das Gesäss, wobei der übrige Körper nach vorn oder hinten überfällt. (Herabfallen von Gerüsten und Treppen, Herausspringen aus Fenstern).

Symptome der Wirbelbrüche.

Das typische Bild der Wirbelfractur setzt sich aus drei Symptomengruppen zusammen: Den Allgemeinerscheinungen einer schweren Verletzung, den localen Zeichen der Fractur und den Symptomen einer Rückenmarksläsion.

Die Allgemeinerscheinungen sind die des *Shocs*, d. h. die Patienten zeigen unmittelbar nach der Verletzung einen Zustand tiefer Depression, die sich durch Verlust des Bewusstseins, Kleinheit des Pulses, Blässe und Kühle der Haut und der Schleimhäute und andere Collapssymptome kundgibt. Es ist dieses Bild oft kein klares, wenn gleichzeitig Symptome einer Markverletzung vorhanden sind. Man darf aber auf *Shoc* schliessen, wenn die Erscheinungen ohne dauernden Nachtheil für das Sensorium bald vorübergehen.

Von den localen Zeichen der Fractur sind zunächst zu erwähnen äusserst lebhafte Schmerzen an der Bruchstelle. Dieselben beruhen wahrscheinlich auf einer Läsion der Nerven des Wirbelkanales, sind schon spontan vorhanden, werden aber durch jede, selbst die leiseste Berührung und alle Bewegungsversuche des Patienten bedeutend gesteigert. Neben dem Schmerz

ist stets auch eine Functionsstörung vorhanden. Die Wirbelsäule vermag bei nur einigermaßen erheblicher Fractur die Last des Körpers nicht mehr zu tragen. Der Kranke stürzt deshalb im Momente der Verletzung zusammen und ist unfähig sich aufzurichten, selbst wenn die Motilität der Extremitäten nicht gestört ist.

Bei Brüchen des Atlas und Epistropheus verliert der Kopf seine Stütze und damit die Sicherheit der Bewegungen. Bei solchen der übrigen Halswirbel spannen die Verletzten alle Muskeln an, um den Kopf festzustellen und steif zu halten, und ziehen dabei die Schultern in die Höhe, so dass der Hals verkürzt erscheint. Sie suchen auch wohl das fehlende Gleichgewicht zu ersetzen, indem sie den Kopf durch ihre Hände stützen.

Fanden stärkere Gefässzerreissungen an der Bruchstelle statt, so zeigt deren Umgebung nicht selten eine sich weithin erstreckende Schwellung und Verfärbung der Haut.

Fast stets vorhanden ist eine acut entstandene Deformität, die sich durch eine abnorme Haltung des Kopfes, eine Unterbrechung der Dornfortsatzreihe oder eine winkelige Knickung der Wirbelsäule zu erkennen gibt. Bei Brüchen der Halswirbel, vorzüglich der beiden obersten, findet man alle diese Erscheinungen vorhanden, indem der Kopf meist vorn übergeneigt oder auch wohl etwas seitlich abgewichen erscheint. Bei Brüchen der Brust und Lendenwirbel hat man dagegen nur die beiden letzten Abnormitäten. Eine Unterbrechung der Dornfortsatzlinie kann eintreten bei Brüchen der Dornfortsätze, der Bogen und beim Querbruch der Wirbelkörper. Tastet man in einem dieser Fälle die Dornfortsätze ab, so findet man plötzlich in der Reihe eine beim Drucke sehr schmerzhaft eisenkende Einsenkung und fühlt dann in der Tiefe den nach der Seite oder nach unten abgewichenen Dornfortsatz. Die Lücke ist zuweilen so tief, dass man leicht den Finger einlegen kann, und vermag es den Anschein zu haben, als ob die Wirbelsäule aus 2 Theilen bestände, deren oberer nach vorn verschoben wurde. Seltener tritt bei diesen Brüchen eine Kyphose ein. Sie kann daher resultiren, dass der gebrochene Dornfortsatz nach hinten hervortritt. In der Regel deutet jedoch eine plötzlich entstandene winkelige Knickung auf einen Bruch des Wirbelkörpers hin. Sie wird um so bedeutender, je mehr derselben sich an dem Bruche betheiligen. Die Entstehung der Kyphose wird leicht verständlich bei Betrachtung der früheren Figuren.

Sie ist, wie aus denselben ersichtlich, eine Folge von Compressionsbrüchen, bei denen die Compression vorzugsweise an den vordern Partien des Körpers stattfand, oder von Schiefbrüchen, bei denen das obere Fragment an dem untern vorbei nach vorn und unten gleitet. Diese letztere Dislocation kann so bedeutend werden, dass der obere Wirbelkörper gänzlich über den untern heraustritt.

Findet eine Einkellung der Fragmente statt, so neigt sich das obere Stück der Wirbelsäule ebenfalls meist in einem nach vorn offenen Winkel zum untern. Fand die Zertrümmerung oder Compression des Wirbelkörpers vorzüglich an seinen seitlichen Partien statt, so krümmt sich die Wirbelsäule nach der Seite, wir bekommen eine traumatische Scoliose. Combiniren sich winkelige und seitliche Knickung, so haben wir an Stelle der normalen Verhältnisse eine Kypho-Scoliose.

Die Deformität entsteht, wie schon hervorgehoben, stets acut. Sie braucht jedoch nicht sofort nach stattgehabter Verletzung einzutreten, sondern kann erst längere Zeit nachher durch ungeschickte Bewegungen des Patienten oder durch unzweckmässige Manipulationen mit demselben in die Erscheinung treten.

Die bei Fracturen der Extremitätenknochen so wichtigen localen Symptome der Crepitation und der abnormen Beweglichkeit kommen hier weniger in Betracht, weil die zumeist gebrochenen Wirbelkörper zu tief liegen, um einer Palpation zugänglich zu sein, weil ferner die Fragmente oft eingekeilt oder durch die spastisch contrahirten Muskeln fixirt sind.

Nur bei den selteneren Brüchen der Dornfortsätze oder der Bögen sind beide Symptome oft deutlich nachweisbar, und ebenso gelingt es zuweilen bei Brüchen der obern Halswirbel durch combinirte Untersuchung von aussen und vom Munde her die gebrochenen Wirbel an einander zu verschieben und so Crepitation zu erzeugen. Es wird auch angegeben, dass letztere, wenn auch objectiv nicht erkennbar, doch zuweilen subjectiv vom Patienten bei leichten Bewegungen des Körpers z. B. beim Umdrehen gefühlt wird.

Der wichtigste Symptomen-Complex bei Wirbelbrüchen bezieht sich auf die durch die Fractur bedingte gleichzeitige Läsion des Rückenmarks. Wie bei den Schädelbrüchen das klinische Bild von den Verletzungen des

Gehirns abhängt, so beherrscht hier die Rückenmarksverletzung vollständig die Situation. Ehe wir auf die dadurch bedingten Störungen eingehen, wollen wir jedoch noch betonen, dass in seltenen Fällen bei Lendenwirbelfracturen trotz deutlicher Dislocation nervöse Störungen ganz fehlen können, und erinnern dabei daran, dass vom 2. Lendenwirbel ab der Wirbelkanal kein Mark, sondern nur die festen Stränge der Cauda equina enthält.

Das pathologisch-anatomische Substrat für die Rückenmarkssymptome bilden entweder moleculäre Veränderungen des Markes — *Commotio Medullae spinalis* — oder wir haben es zu thun mit einer Compression oder Contusion desselben, wie wir das oben beschrieben haben.

Die Symptome der Rückenmarkerschütterung bestehen im Wesentlichen in Motilitätsstörungen an den Extremitäten — Schwäche, Parese oder Paralyse — und in Sensibilitätsstörungen — Parästhesien, Schmerzen längs des Rückgrates mit Druckempfindlichkeit der Wirbel, Anästhesie, seltener Hyperästhesie der Haut und Blasenschwäche. Diese Erscheinungen treten meist sofort nach der Verletzung, zuweilen aber auch erst später ein und führen entweder schnell zum Tode oder mehr weniger rasch zur Heilung, können aber auch in ein chronisches Siechthum übergehen. Fälle der letztern Art beobachtet man vorzüglich nach Eisenbahnverletzungen und bezeichnet die an Hysterie grenzenden Krankheitserscheinungen, die nach solchen später resultiren, als „railway spine“ (*Erichsen*).

Die Erscheinungen der *Compressio* und *Contusio medullae spinalis* sind nach Intensität und Extensität von dem Sitz der Fractur und dem Grad der Zerstörung des Markes abhängig, d. h. je näher dasselbe dem Gehirn lädirt ist, um so grössere Partien des Körpers werden in ihrer Innervation gestört werden, und je ausgiebiger die nervösen Organe zermalmt oder comprimirt sind, um so vollständiger wird die Lähmung sein.

Im Allgemeinen handelt es sich um doppelseitige (paraplegische) oder halbseitige (hemiplegische) Lähmungen der Motilität und Sensibilität, um Lähmungen der Blase und des Mastdarms, Veränderungen der Reflexerregbarkeit und der Thätigkeit der Vasomotoren.

Daneben kommen aber auch Reizerscheinungen wie Muskelkrämpfe, Schmerzen, Hyperästhesien vor. Wir wollen uns

über die Symptome, wie sie je nach dem verschiedenen Sitz der Markverletzung auftreten, Folgendes merken:

Wenn eine Fractur vom 3. Lendenwirbel an nach abwärts den Inhalt des Wirbelkanals beschädigt, so wird als solcher nicht mehr das Mark, sondern die feste Cauda equina vom Insulte betroffen, und ist daher nur bei bedeutender Dislocation der Fragmente eine Lähmung der Beine und der Beckenorgane zu erwarten. *Shaw* theilt eine Reihe von Fällen mit, bei denen die Patienten trotz bedeutender Deformität sogar noch gehen konnten.

Sitzt die Markverletzung in der Mitte der Lendenanschwellung, etwa in der Höhe des Dornfortsatzes des 12. Brustwirbels, so erhalten wir neben einem Fehlen der Reflexe eine unvollständige Paraplegie, indem eine motorische Lähmung alle vom Nervus ischiadicus versorgten Muskeln — also die Muskeln des Gesässes, an der Rückseite des Oberschenkels und alle unterhalb des Knies gelegenen, mit Ausnahme des Tibialis anticus, dessen Kernregion im obern Theil der Lendenanschwellung liegt, befällt. Dazu kommt dann noch eine Parese oder Paralyse des Sphincter ani und ebenso der Sensibilität, die sich über den ganzen Bereich der untern Extremität, mit Ausnahme der von den Nn. obturatorius und cruralis versorgten innern Schenkelfläche erstrecken kann.

Auch diese Partien, und ebenso der Tibialis anticus werden ergriffen, wenn die transversale Markläsion im obern Theile der Lendenanschwellung liegt. Man findet dann also ausser den vorher genannten Muskeln noch den Quadriceps und die Adductoren gelähmt und Anästhesie der dieselben deckenden Haut.

Complicirter werden die Störungen schon, wenn das Mark dicht oberhalb der Lendenanschwellung, also im Bereiche der untern Brustwirbel afficirt wird. Neben einer motorischen Lähmung der untern Extremitäten, der Blase und des Mastdarms, sowie einer Taubheit und Anästhesie der Haut von den Zehen bis zum Nabel, sollte man dann vor allen Dingen eine Steigerung der Reflexe in den untern Extremitäten erwarten, weil die Leitung von den reflexhemmenden Centren im Grosshirn zu der grauen Substanz des Lendenmarkes durch diesen Sitz der transversalen Markläsion unterbrochen wird. Wir wollen aber hier gleich er-

wähnen, dass eine solche Steigerung der Reflexe im Ganzen nur selten vorhanden ist. Es pflegen vielmehr während der ersten 24 Stunden alle Reflexe auszubleiben. Später sind sie dann entweder normal oder abgeschwächt, oder fehlen auch wohl ganz. Es rühren diese Abweichungen vielleicht von einer gleichzeitigen Reizung reflexhemmender Fasern her. Es kann aber auch eine Steigerung sämtlicher Reflexe da sein, ja es können die Patienten von tonischen oder klonischen Krämpfen der untern Extremitäten befallen werden, die entweder spontan auftreten oder auf die geringsten Reize, so der äussern Haut durch Berührung mit der Bettdecke, der Mastdarmschleimhaut durch Fäcalmassen, der Harnröhre durch den Urin oder Katheter.

Ziemlich die gleichen Erscheinungen resultiren nach Verletzung des Markes im mittleren und oberen Brustmark, nur reicht die Anästhesie bis zur Gegend des Schwertfortsatzes, und entsteht oft ein Gürtelgefühl in dieser Höhe. Fast in allen Fällen sind an der Lähmung auch Blase und Mastdarm betheiligt. Die Blasenlähmung ruft zunächst Retentio urinae hervor, so dass die Blase enorm ausgedehnt wird, ohne dass der Patient Harndrang empfindet. Es können aber Harn und Koth von Zeit zu Zeit unwillkürlich und zwar auf reflectorischem Wege entleert werden, sobald Blase und Mastdarm einen gewissen Füllungsgrad erreicht haben. So kann ein Schein von Function dieser Organe erweckt werden. Späterhin tritt aber vollständige Incontinenz auf, und zwar eine Incontinentia paradoxa, indem bei stets gefüllter Blase beständiges Harnträufeln statthat. Mitunter wird durch das Einführen des Katheters oder durch Druck auf die Harnröhre eine kräftige Contraction der sonst gelähmten Blase hervorgerufen. Die Darmlähmung führt entweder sofort zur Incontinentia alvi, oder erst zu einer Obstipation. Durch die Stagnation der Fäces entwickelt sich dann ein hochgradiger Meteorismus, besonders wenn gleichzeitig die Bauchmuskeln gelähmt sind. Dieses letztere ist aber meist der Fall, und wird dadurch die Athmung sehr erschwert, indem die aufgeblähten Därme das Zwerchfell hoch heraufdrängen.

Während bisher nur der Rumpf und die untern Extremitäten betroffen waren, erstreckt sich die Lähmung auch auf die Arme, also auf alle 4 Extremitäten, wenn das Mark in der Halsanschwellung, also zwischen den mittleren

Halswirbeln und dem 2. Brustwirbel verletzt wird. Es rührt dies daher, dass aus dem 5.—8. Hals- und dem 1. Brustnerven der Plexus brachialis gebildet wird. Da nun ausser den Bauchmuskeln auch sämtliche Intercostalmuskeln gelähmt sind, so tritt die sogenannte diaphragmatische Respiration ein, indem von allen Respirationsmuskeln nur noch das Zwerchfell und einzelne Halsmuskeln die Inspiration besorgen können, während die Expiration allein durch die Elasticität des Thorax ermöglicht werden muss. Die unmittelbare Folge dieses Athmungstypus ist die, dass alle Bewegungen, die eine kräftige Arbeit der Expirationsmuskeln verlangen, also vor allem Husten und Niesen unmöglich sind. Es wird dadurch das Leben der Patienten sehr bedroht, wenn sich gleichzeitig Bronchialkatarrhe entwickeln.

Durch das Intervertebralloch zwischen dem 3. und 4. Halswirbel kommen Fasern heraus, welche sich zum Nervus phrenicus vereinigen. Sitzt eine Fractur an dieser Stelle, also entsprechend dem obern Theil der Halsanschwellung, so kann der genannte Nerv zerstört, damit auch das Zwerchfell gelähmt und der Tod des Patienten unmittelbar nach der Verletzung herbeigeführt werden.

Bei allen Brüchen im Bereiche der Halsanschwellung können in Folge von Schädigung des Centrum ciliospinale (*Budge*) Störungen der Pupille, als Starre, Erweiterung oder Verengerung derselben eintreten.

Bei den Fracturen des Atlas und Epistropheus wird das obere Halsmark getroffen. Wird hier der Querschnitt desselben unterbrochen, so tritt totale sensible und motorische Lähmung in allen nach abwärts vom Kopf gelegenen Theilen ein. Die durch Lähmung der Phrenici herbeigeführte Asphyxie führt hier oft so schnell den letalen Ausgang herbei, dass eine genaue Beobachtung der vorhandenen Erscheinungen nicht möglich ist. Der Tod braucht jedoch nicht sofort zu erfolgen, sondern kann bei primärer geringer Dislocation erst später durch ungeschickte active und passive Bewegungen des Patienten resultiren.

Wir haben bisher nur von den Erscheinungen bei vollständiger transversaler Markverletzung gesprochen, und müssen jetzt noch Einzelnes nachholen über die Symptome bei unvollständiger Querschnittsläsion.

Ist eine solche vorhanden, so können die citirten Lähmungen

erst allmählig ihre volle Ausdehnung erlangen, oder es werden einzelne Muskelgruppen stärker als die übrigen oder eine Körperhälfte stärker als die andere betroffen. Isolierte Innervationsstörungen können aber auch durch alleinige Verletzung der austretenden Nervenwurzeln bedingt werden, freilich nur nach Brüchen der Halswirbel, denn nur hier ist der Rückenmarkskanal so weit, dass durch dislocirte Fragmente die Nervenwurzeln gequetscht werden, das Mark aber intact bleiben kann.

Nicht selten begegnet man bei theilweise erhaltenem Mark einem Vorwiegen der motorischen Lähmung gegenüber der sensibeln, derart, dass Sensibilitätsstörungen in den gelähmten Gliedern ganz fehlen oder bald rückgängig werden, während die motorische Lähmung fortbesteht. Es hängt dies von dem Verlauf der sensibeln Fasern im Rückenmark ab, indem dieselben einmal zahlreiche Anastomosen besitzen, dann aber auch von den hintern Wurzeln in die Hinterstränge eintretend, nicht alle in gleicher Höhe endigen, sondern in beträchtlicher Anzahl im gleichartigen Hinterstrang direct nach aufwärts ziehen und sich erst höher oben mit Ganglienzellen in Verbindung setzen. Diese Fasern können also über die beschädigte Stelle des Markes hinaus die Eindrücke in centripetaler Richtung weiter leiten (*Beck*).

Sehr interessant gestaltet sich das Krankheitsbild, wenn eine ganze Hälfte des Rückenmarksquerschnittes functionsunfähig gemacht wurde.

Wir erhalten dann die Symptome der *Brown-Sequard'schen* Halbseitenläsion, die in motorischer Lähmung auf der verletzten und sensibler Lähmung auf der entgegengesetzten Körperhälfte bestehen. Auf der motorisch gelähmten verletzten Seite macht sich zugleich auch eine Hyperästhesie bemerkbar, während das Muskelgefühl aufgehoben ist. An der oberen Grenze stösst an dies hyperästhetische Gebiet eine schmale anästhetische Zone an, welche ihren Ursprung einer Zerstörung der von der Verletzung unmittelbar betroffenen hintern Rückenmarkswurzeln verdankt. Ueber dieser anästhetischen Zone kommt dann wieder ein hyperästhetischer Bezirk, der sich über die Mittellinie hinaus auf die andere Körperseite fortsetzt. Auf der der Markläsion entgegengesetzten Seite ist die Motilität ebenso wie das Muskelgefühl erhalten, es herrscht hier dagegen eine Anästhesie aller Empfindungsqualitäten.

Bei allen Lähmungen tritt oft eine rapide Atrophie der befallenen Muskeln, sowie eine Herabsetzung ihrer electrischen Erregbarkeit ein.

Neben den Lähmungen, die uns bisher vorzugsweise beschäftigt haben, können nun noch durch die Markverletzung eine Reihe anderer Symptome resultiren. Von diesen haben wir auch schon erwähnt, wollen sie aber doch noch einmal betonen, gewisse Reizungserscheinungen, die uns als Hyperästhesien, als neuralgische Schmerzen in Form des sogenannten Gürtelgefühles, als tonische und klonische Krämpfe, fibrilläre Zuckungen der Skeletmuskeln, Priapismus, Ejaculation des Samens und als Erbrechen entgentreten können.

Von ganz besonderem Interesse können die Erscheinungen sein, welche durch Lähmung der vasomotorischen Nerven hervorgerufen werden können. Dieselben haben nicht nur im verlängerten Mark, sondern auch in der spinalen grauen Substanz ihren Sitz, und ist daher ihre Verletzung stets bei einer Läsion dieser Theile vorhanden. Die Vasomotorenlähmung führt zunächst zur Verlangsamung des Blutlaufes in den Capillaren der paralytischen Glieder, Erweiterung der Gefäße und in Folge davon zu leichtem Oedem der Haut, verlangsamter Wiederkehr der normalen Färbung derselben nach vorausgegangenem circumscribten Druck auf eine bestimmte Stelle, weiterhin aber auch zu einer Erhöhung der Temperatur der paralytischen Theile um einige Zehntel Grade gegenüber den intacten Gliedern.

Die Schweisssecretion kann eine locale Beschränkung erfahren, indem z. B. in einem Fall die gelähmten untern Extremitäten trocken blieben, während der obere, gesunde Theil des Körpers mit Schweisstropfen bedeckt erschien.

Als eine Folge der Vasomotorenlähmung muss man theilweise auch den Priapismus ansehen, den man nach Verletzung der grauen Substanz des ganzen Rückenmarkes beobachten kann. Es kann derselbe einer Reizung des Erectionscentrums im Lendenmark, also einer Erregung in der sexuellen Sphäre zugeschrieben werden. Häufig ist aber dieses Centrum, das dicht bei dem Blasen- und Mastdarmcentrum liegt, gelähmt, so dass active Erectionen nicht mehr stattfinden können, und trotzdem ist Priapismus vorhanden. Er wird dann einfach bedingt durch Lähmung

der Vasomotoren, die die Corpora cavernosa penis versorgen, indem dadurch der Tonus der Gefässwandungen der Schwellkörper aufgehoben und ein reichlicher Blutzufuss zu demselben ermöglicht wird. Sobald man für höhere Lage des Penis und damit für passenden Blutabfluss sorgt, verliert sich in solchem Falle die Steifheit des Gliedes. Der Priapismus kann übrigens Wochenlang nach der Verletzung bestehen bleiben.

Nach Fracturen der Halswirbel, ausnahmsweise aber auch nach solchen der Brust- und Lendenwirbel, beobachtet man hier und da eine excessive Steigerung der Körpertemperatur bis zu 41° und 42°. Dieselbe tritt meist erst im Verlaufe der Brüche ein, und findet man dann bei der Section oft eine ausgedehnte Entzündung des Markes. Wo aber eine solche Myelitis nicht gefunden wird, da handelt es sich vielleicht um eine Reizung der Vasomotoren, welche eine Contraction der Hautgefässe und damit verminderte Wärmeabgabe bewirkt.

Hand in Hand mit den functionellen Störungen der vasomotorischen Nerven gehen jene der trophischen, die gleichfalls von der grauen Substanz in den Vordersäulen entspringen. Einer Lähmung dieser Nerven verdankt die acute Atrophie der paralytischen Muskeln ihre Entstehung, dann aber noch eine andere schwerwiegende Schädigung der Gewebe, nämlich ein acuter Decubitus, der in schweren Fällen alle Stellen befällt, die irgend einem, sei es auch noch so geringem Drucke ausgesetzt sind. Dieser ausserordentlich schnell entstehende Druckbrand, dessen Bedeutung wir später noch näher würdigen werden, ist selten die Folge einer ausgedehnten Myelitis, wie man früher nach *Charcot* stets annahm, denn er kann auftreten, ohne dass irgend welche Symptome einer solchen vorhanden wären, sicherlich aber auch nicht immer durch eine Sensibilitätslähmung bedingt, denn die geschädigten Theile können sogar auffällig empfindlich sein. Er entsteht vielmehr zumeist bei schwacher Herzkraft durch Druck gegen solche Weichtheile, welche durch Lähmung ihrer trophischen Fasern in ihrer Ernährung sehr Noth gelitten und damit die Resistenz gegen äussere Einflüsse verloren haben.

Die Herzthätigkeit und der Puls erleiden zuweilen Veränderungen, wenn bei Brüchen der Hals- und obersten Brustwirbel die accelerirenden, pulsbeschleunigenden Nervenfasern,

die aus der grauen Substanz dieser Markgegend entspringend sich zum Sympathicus begeben und mit diesem zum Herzen gelangen, lähirt werden. Die natürliche Folge hiervon ist eine sofortige Verlangsamung des Pulses, weil nunmehr die Hemmungsnerven der Herzbewegung (Vagus mit den aus dem Accessorius stammenden Fasern) ihre ganze Macht entfalten können.

In Folge der behinderten Respiration macht sich zuweilen eine grosse Schwäche der Stimme, eine Langsamkeit und Unsicherheit der Sprache und eine eigenthümliche Röthung des Gesichtes geltend. In Folge eines Druckes nach vorn dislocirter Fragmente, oder von Blutextravasaten, die sich zwischen Wirbeln und Pharynx oder Oesophagus ansammeln, kann eine Erschwerung der Deglutition entstehen, und schliesslich ist bei vielen Wirbelbrüchen nicht nur ein Diabetes insipidus, sondern auch das Auftreten von Zucker im Urin beobachtet worden.

Diagnose der Wirbelbrüche.

Trotz der stattlichen Anzahl der angeführten Symptome ist es oft doch nicht leicht, ja zuweilen sogar unmöglich, die Diagnose eines Wirbelbruches zu stellen. Leicht ist sie, wenn neben den vom Rückenmark ausgehenden Erscheinungen noch die localen Fractursymptome nachweisbar sind, schwer wird sie dagegen, wenn letztere fehlen. Dann muss die Differentialdiagnose gestellt werden zwischen einer Fractur, einer einfachen Distorsion der Wirbelsäule und einer Compression des Markes durch ein ohne gleichzeitige Knochenverletzung entstandenes Blutextravasat im Wirbelkanal. Eine Luxation der Wirbelsäule, welche die gleichen Rückenmarkssymptome veranlassen kann, ist im Ganzen durch die bei diesen vorhandene Deformität leichter auszuschliessen.

Die Distorsionen der Wirbelsäule entstehen durch dieselben Gewalten wie die Fracturen, nur kommt es bei denselben bloss zu einer Zerrung und Zerreiassung von Ligamenten, Sehnen und Muskeln, vielleicht auch zur Compression der Intervertebralscheiben. Lebhaftes Schmerzen, welche die Wirbelsäule hindern, die Last des Körpers zu tragen, sind die Folgen dieser Verletzung, welche häufig noch durch Läsionen innerer Organe, wie der Niere, complicirt sind. Treten unter solchen Verhältnissen Rückenmarkssymptome auf, so kann die Gewalt zur Zerreiassung

des venösen Plexus zwischen Dura und der Wand des Wirbelkanals, damit zu einem das Rückenmark comprimirenden Blutextravasat geführt haben, während das Mark selbst intact bleibt. Die Lähmungen, die auf diesem Wege entstehen, sind meist unvollständige, betreffen z. B. nur einen Arm oder nur bestimmte Muskelgruppen eines Gliedes, oder sie betreffen, je nachdem die vordern oder hintern Wurzeln mehr gedrückt werden, intensiver die Motilität als die Sensibilität. Die Resorption eines solchen Extravasates und damit die Wiedergenesung des Patienten wird ferner rasch, innerhalb weniger Wochen erfolgen können, während bei Druck des Markes durch Knochenfragmente die Heilung entweder gar nicht oder doch erst nach sehr langer Zeit zu Stande kommt.

Haben wir im gegebenen Fall eine Fractur vor uns, so ist wiederum die Entscheidung oft schwer, ob die Rückenmarkssymptome von einer Compression oder einer Contusion des Markes herühren. Es hilft uns hier die Erfahrung, welche lehrt, dass einfache Compressionen des Markes bei den uns interessirenden Verletzungen weit seltener sind als Contusionen. Eine Compression des Markes und zwar durch ein Blutextravasat können wir wohl dann annehmen, wenn die Lähmungen nicht unmittelbar nach der Fractur entstanden, sondern sich erst allmählig entwickelten, und wenn der Fall günstig verläuft, indem eine Wiederherstellung der Motilität nicht erfolgen kann, wenn die Substanz des Markes vollständig zerstört war. Wie schwer es ist, intra vitam Compression oder Contusion zu diagnosticiren, zeigen zwei Beobachtungen *Wagner's*, indem sich in dem einen Fall vollständige Abreissung, im andern einfache Compression des untern Dorsalmarkes fand, während bei Lebzeiten völlig gleiche Symptome bestanden hatten.

Berücksichtigt man das soeben Angeführte, so wird man im einzelnen Fall durch eine möglichst exacte objective Untersuchung doch wohl zur Erkenntniss des wahren Sachverhaltes kommen. Die Untersuchung selbst soll methodisch geschehen. Hat man einen Patienten vor sich, bei dem die stattgehabte Gewalt einen Wirbelbruch annehmen lässt, so gilt als erste Regel für die Untersuchung, dass Bewegungen mit dem Patienten auf das geringste Mass beschränkt werden müssen, da durch ungeschickte Manipulationen gefährliche, ja schnell tödtlich werdende Verschiebungen der Fragmente eintreten können. Zum Fühlen

einer Crepitation, einer abnormen Beweglichkeit oder zur Feststellung der acut entstandenen Deformität am Rücken der Patienten gebraucht man die grösste Vorsicht und soll man den Patienten möglichst dieselbe Körperstellung einhalten lassen, die er gerade inne hat. Lieber soll man sich vorerst mit der Diagnose einer Wirbelverletzung begnügen, als dem Patienten durch übergrossen Eifer schaden.

Ehe man aber auf locale Fractursymptome fahndet, soll man eruiren, ob und in welcher Weise das Mark verletzt ist, da man ja in den nervösen Erscheinungen viele Anhaltspunkte zur Localisation der Verletzung besitzt. Man achtet also auf die Respiration, auf etwa vorhandenen Priapismus und Meteorismus, untersucht mit Nadelstichen die Sensibilität der Haut, fordert den Patienten auf, vorsichtig die einzelnen Glieder zu erheben, sucht durch Percussion den Füllungsgrad der Blase zu bestimmen, untersucht die Reflexerregbarkeit und die electromusculäre Erregbarkeit in den gelähmten Theilen, stellt genau die Grenze zwischen sensibler, anästhetischer, eventuell hyperästhetischer Haut fest, misst die allgemeine Körpertemperatur, sowie die Temperatur der gelähmten Theile, untersucht den Urin nach seiner Quantität und auf den Gehalt von Zucker oder sonstigen abnormen Bestandtheilen und wird so durch Vergleichung der gefundenen örtlichen und allgemeinen Symptome, sowie durch Analyse der stattgehabten Gewalt die vorliegende Verletzung annähernd sicher diagnosticiren können.

Prognose und Verlauf der Wirbelbrüche.

Für die Prognose der Wirbelbrüche gilt die Regel: Je tiefer die Verletzung sitzt und je weniger das Mark gelitten hat, um so mehr ist Aussicht auf Heilung vorhanden. Die Zerstörung lebenswichtiger Centren im Mark führt meist unmittelbar den Tod herbei. Ueberleben aber die Patienten die erste Zeit nach der Verletzung, so sind sie jetzt keineswegs allen Gefahren überhoben, sondern ein grosser Theil von ihnen geht im Laufe von Tagen, Wochen oder Monaten an den Folgen der Markverletzung zu Grunde. Im Anschluss an eine Compression oder Contusion des Markes entstehen nämlich fast ausnahmslos secundäre Veränderungen desselben, die in Folge einer durch die Verletzung bedingten Circulationsstörung zunächst den Charakter der anämischen oder hämorrhagi-

schen Necrose haben. Später folgt dann eine Erweichung der abgestorbenen Elemente und in der Umgebung derselben eine demarkirende Entzündung, die als auf- und absteigende Myelitis in die Erscheinung tritt. Findet eine Infection der zertrümmerten Gewebe statt, so kommt es zu einer eiterigen Myelo-meningitis. Da es sich aber in der übergrossen Mehrzahl der Fälle nicht um complicirte Fracturen handelt, so ist eine solche im Vergleich mit der so häufigen eiterigen Meningitis bei Schädelbrüchen ein seltenes Ereigniss.

Die Symptome nun, die von den eben geschilderten secundären Markveränderungen ausgelöst werden, sind progressive Lähmungen, die wir oben je nach dem Sitz der Verletzung kennen gelernt haben und die mehr weniger rasch den Tod herbeiführen. Am häufigsten gibt die Blasenlähmung Veranlassung zu demselben. Der Patient kann nicht allein uriniren, er wird daher täglich mehrmals catheterisirt und hat bald eine septische Cystitis acquirirt. Es genügt die geringste Menge mit dem Catheter eingeführter Mikroorganismen dazu, um in dem stagnirenden Harn eine kaum zu beseitigende faulige Zersetzung zu erregen. An die Cystitis schliesst sich dann in der Regel eine Pyelonephritis an, und der Kranke stirbt schliesslich an Urämie. Neben diesen Blasenleiden gefährdet den Patienten weiterhin sehr häufig der von uns schon vorher erwähnte foudroyante Decubitus. Am Kreuzbein, an den Trochanteren, an den Fersen, sowie an allen andern einem Druck ausgesetzten Körperstellen entwickelt sich derselbe oft so ausserordentlich schnell, dass schon nach wenigen Tagen unter schwerer Jauchung und hectischem Fieber in der Tiefe die necrotischen Knochen frei gelegt und der Wirbelkanal eröffnet werden kann, so dass dann der durch Sepsis, Pyämie oder ein accidentelles Erysipel herbeigeführte Tod als eine Erlösung angesehen werden muss. Die Darmlähmung macht sich in lästiger Weise geltend, wenn Durchfall eintritt, indem dann der unfreiwillig abgehende Koth den Patienten fortwährend besudelt. Eine nicht geringe Anzahl von Fällen geht ferner durch schwere Erkrankungen der Lunge und des Gehirns zu Grunde, indem sich in den Lungen nicht nur bedeutende Congestivzustände und Lungenödem, sondern auch ausgedehnte Pneumonien, im Gehirn hingegen starke Blutüberfüllungen, sowie seröse Ergüsse zwischen die Hirnhäute und in die Ventrikel entwickeln können.

Es erliegen nun glücklicherweise nicht alle Verletzten diesen Gefahren, sondern ein Theil erholt sich wieder, namentlich wenn die nervösen Lähmungen nur unvollkommene waren. Der Druck der Fragmente kann beseitigt werden, ein comprimirendes Blutextravasat kann sich resorbiren, und so kann allmählig eine Besserung des Befindens eintreten, wenn auch gewöhnlich eine gewisse Schwäche der untern Extremitäten, der Blase und des Darms zurückbleibt und sich in der nicht ganz functionsfähigen Blase leicht phosphatische Concremente bilden können.

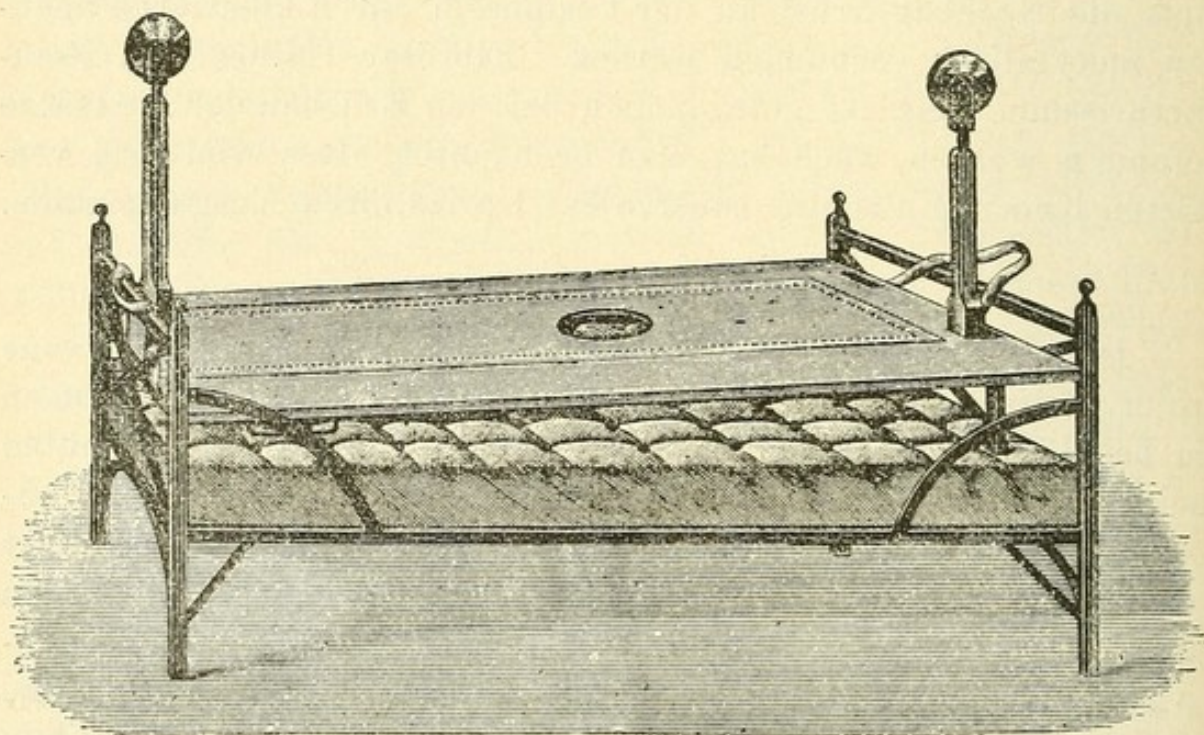
Wir haben bisher noch gar nichts von den Knochen erwähnt, und in der That ist die Prognose der Wirbelbrüche am allerwenigsten von der Art und der Ausdehnung der Knochenverletzung abhängig. Diese heilt in der Regel trotz ausgiebiger Splitterung, Quetschung und Dislocation mit Bildung eines knöchernen Callus, der allerdings ziemlich lange Zeit, 6—10 Wochen, zu seiner Herstellung braucht und stets die durch die Dislocation bedingte Deformität, also vorzüglich die Kyphose bestehen lässt. Bei der Callusbildung selbst schwindet meist ein Theil der knöchernen Trümmernmassen und der Intervertebralscheiben durch Resorption. Der fracturirte Wirbel ist oft, wenn er knöchern geheilt ist, von Osteophytenbildungen umschlossen, und können auch die Nachbarwirbel an der Peripherie durch knöcherne Spangen ankylotisch verbunden werden. Fibröser Callus und Pseudarthrosenbildung ist gelegentlich bei den Brüchen der Fortsätze gefunden worden, auch hat man beobachtet, dass von dem verletzten Knochen aus eine tuberculöse Caries ihren Ausgang nahm.

Therapie der Wirbelbrüche.

Die Behandlung der Wirbelbrüche ist vorzugsweise eine prophylactische, indem man durch entsprechende Massnahmen die bei der Prognose besprochenen Schädlichkeiten zu verhüten sucht. Zunächst erinnere man sich daran, dass durch jede unvorsichtige Bewegung die Dislocation der Fragmente verstärkt werden und dadurch ein sofortiger Tod herbeigeführt werden kann. Es ist daher schon der Transport und die Entkleidung des Patienten mit aller Vorsicht auszuführen. Der Kranke muss auf einer festen Bahre getragen werden, indem man seinen Kopf durch nebengelegte Sandsäcke möglichst stützt. Beim Hinüberlegen des Kranken in das Bett muss man viele Leute zur Verfügung haben, damit der ganze Stamm in verlässlicher Weise

gestützt werde. *Albert* gibt dafür folgende beherzigenswerthe Regel: Man rückt mit der Bahre bis an das Fussende des freistehenden Bettes und zwar so, dass die Längsachse der Bahre in die Längsachse des Bettes fällt, wobei das Kopfbende der Bahre das Fussende des Bettes berührt. Die Gehilfen treten zu beiden Seiten der Bahre und greifen unter den Kranken paarweise, so dass das eine Paar die Hände unter das Becken, das andere unter die Schultern, ein drittes unter die Beine des Kranken schiebt. Bei Halsbrüchen nimmt noch ein Gehilfe den durch Sandsäcke gestützten Kopf und Nacken in seine Obhut. Liegt der Körper des Kranken auf den Armen der Gehilfen, so wird die Bahre in der Verlängerung ihrer Längsachse weggezogen, die Gehilfen heben den Kranken in die Höhe und legen ihn ins Bett, indem die eine Reihe links, die andere rechts vom Bette gegen das Kopfbende fortschreiten und den Kranken sanft niederlassen. Das Bett selbst soll eine gut gepolsterte Rosshaarmatratze besitzen, auf die der Kranke möglichst horizontal gelagert wird, während man bei Halswirbelbrüchen den Kopf noch durch passend angebrachte Sandsäcke oder Spreukissen fixirt. Die Matratze sowie alle Kissen werden am besten mit einem wasser-

Fig. 34.



dichten Stoff überzogen und dafür gesorgt, dass die directe Unterlage des Patienten bequem gewechselt werden kann. Die Kleider werden am besten abgeschnitten, und empfiehlt es sich, unter

die Kreuzbeingegegend sofort ein grosses Wasserkissen zu legen. Wo ein solcher vorhanden ist, kann auch ein *Volkman-Hamilton'scher* Heberahmen (Fig. 34) als Lagerstätte benützt werden. Alle Stellen, die einem ständigen Druck ausgesetzt sind, müssen möglichst vor solchem geschützt werden. Man legt die Fersengegend durch Erhöhung der Achillessehne hohl, oder legt sie, eben so wie andere prominirende Knochenvorsprünge, wie besonders das untere Ende der Fibula, den Condyl. externus humeri, das Olecranon auf kleine Wasserkissen (mit Wasser gefüllte Eisblasen). Zweckmässig ist es auch, solche Theile noch durch Bedecken mit einem ausgiebigen Stück guten Cerussapflasters vor dem unmittelbaren Druck zu bewahren, oder sie mit dick gestrichenem Bor- oder Zinksalbelappen zu umgeben. Ueber die Füsse bringt man eine Reifenbahre an, um den Druck der Bettdecke zu verhüten, und stützt sie durch kleine Kissen so, dass sie stets rechtwinkelig stehen, damit nicht durch die Schwere des Fusses eine Contractur desselben in Equino-varusstellung entsteht. Wenn es irgend angeht, ist ein wiederholter, natürlich vorsichtig vorgenommener Wechsel der Lage des Patienten dringend anzurathen, damit nicht immer dieselben Stellen dem Druck ausgesetzt sind, und ist es dann stets gut, bei solchen Manipulationen die Theile, möglichst aber den ganzen Körper mit lauem Wasser und Spiritus oder Essig abzuwaschen. Grösste Reinlichkeit ist eine Hauptsache. Die abgehenden Fäces werden in untergelegter Watte aufgefangen, der Penis in ein Urinreceptaculum hineingehängt. Aber auch hier sei man vorsichtig, um Decubitus zu vermeiden. Ist derselbe erst einmal ausgebrochen, so muss man ihn nach den allgemeinen Regeln durch strengste Antisepsis möglichst zu beschränken suchen.

Grosse Schwierigkeit kann uns die Behandlung der Blasenlähmung bieten. Ist das Mark völlig durchquetscht, so dass vollständige motorische und sensible Lähmung besteht, so thut man am besten Nichts. Die Blase dehnt sich dann allmählig ad maximum aus, bis der Urin continuirlich überfließt, und es tritt keine Cystitis ein, da ein beständiger Strom vorhanden ist. Hat man bei nicht so schwerer Markverletzung jedoch irgendwie Hoffnung auf Heilung, so muss der Urin täglich mehrmals durch den Catheter entleert werden.

Bei dem Gebrauch des Catheters, der oft Monate lang zu geschehen hat, ist äusserste Vorsicht nöthig, um keine Infections-

keime in das Innere der Blase zu schleppen. Man wählt grosse Metall-Catheter, die man gut desinficiren kann und nur anwendet, nachdem man sie jedesmal vor dem Gebrauch gehörig ausgekocht und dann in 5% Carbolsäurelösung längere Zeit aufbewahrt hat. Um nicht Reste fäulnissfähigen Urins im Grunde der Blase zurückzulassen, thut man gut, der Entleerung der Blase stets eine gründliche Ausspülung derselben folgen zu lassen, und benützt dabei zuverlässige Desinficientien, wie Borsäure-, Salicylsäure-, Kali chloricum- oder schwache Sublimat- oder Carbolsäure-Lösungen. Ist schon Cystitis eingetreten, so lässt man am besten für einige Zeit einen Nelaton'schen Catheter dauernd in der Blase und spült letztere mehrmals täglich mit den eben genannten Antiseptics aus.

Was die Darmlähmung betrifft, so sei man nicht eilig, dem Verletzten baldigen Stuhl zu verschaffen. Es ist besser, wenn dieser nur alle paar Tage eintritt. Sollte sich Durchfall einstellen, geht man gegen diesen durch mässige Opiumdosen vor. Längere Stuhlverstopfung bekämpft man am besten durch Clysmen oder Electricität, wobei man eine grosse Electrodenplatte auf den Leib legt, während die andere stabförmige in den Mastdarm eingeführt wird. Werden die Patienten von starkem Meteorismus geplagt, indem die gespannten Gase von den gelähmten Därmen nicht durch den contrahirten Sphincter ani externus hindurchgepresst werden können, so empfiehlt es sich, mit der ganzen Hand in den Mastdarm einzugehen und den Sphincter so kräftig zu dehnen. Die Wirkung ist dann eine äusserst prompte, thut den Patienten sehr wohl und hat nach meinen Erfahrungen durchaus keine Nachtheile. Die Ernährung sei sofort kräftig, jedoch mit Vermeidung von Speisen, die viel Koth machen.

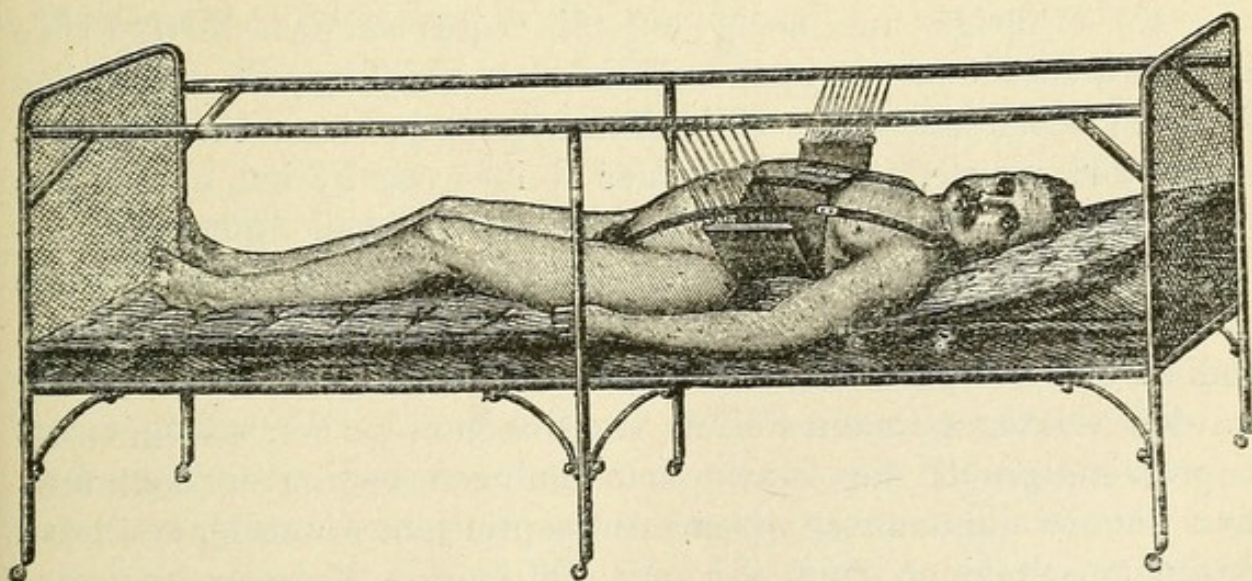
Hat man den Verletzten durch die eben geschilderte Behandlung so weit gebracht, dass er über die ersten Gefahren hinaus ist, so kann man sich nun der eigentlichen Behandlung der Fractur selbst zuwenden und kann auch dadurch zuweilen noch etwas zu einer rascheren Beseitigung der Marksymptome beitragen. Es kommen hier hauptsächlich 4 therapeutische Massnahmen in Betracht, nämlich die directe Reposition des Bruches, die permanente Extension bei horizontaler Lagerung oder in Lagerungsapparaten, die An-

legung stützender Verbände in suspendirter Stellung des Patienten und schliesslich operative Eingriffe.

Was zunächst die Reposition der Fragmente betrifft, so könnte man dieselbe versuchen bei sicher diagnosticirten Brüchen der Dornfortsätze und der Bogen. Sie würde dann in Hebung und Richtigstellung derselben bestehen. Ist die Diagnose des localen Verhaltens der Fracturstelle jedoch zweifelhaft, und das ist in der Regel der Fall, so rathen wir bei bestehendem Gibbus recht vorsichtig zu sein und höchstens durch sanften Druck mit der Hand die Knickung zu mildern, denn ein stärkerer Druck könnte abgesprengte Splitter erst recht in das Mark treiben, und man könnte so dem Patienten direct schaden. Nur wenn längere Zeit nach der Fractur verstrichen und bei noch bestehenden Marksymptomen die Dislocation mehr und mehr zunimmt, halten wir eine gewaltsamere Reduction in Narcose für zulässig. In solchem Fall kann man dann nachher noch die permanente Extension ausführen und so zufrieden stellende Resultate erreichen.

Was die permanente Extension betrifft, so halten wir dieselbe als Gewichtsextension indicirt bei Brüchen der Halswirbel. Der Zug wird dann mit Hülfe einer gut mit Watte gepolsterten *Glisson'schen* Schlinge ausgeführt, während das Kopfe des Bettes hochgestellt wird, damit das Körpergewicht des

Fig. 35.



Patienten durch seine Schwere die Gegenextension ausführen kann. Das Gewicht sei ja zuerst ein geringes, man beginne etwa mit 3 Pfund und steige allmählig, soweit es ohne Belästigung des

Kranken möglich ist. Bei Brüchen der Brustwirbelsäule wendet man die Extension in zweierlei Form an, indem man entweder ein gut gepolstertes Rollkissen quer unter den Rücken des Patienten schiebt oder denselben auf eine *Rauchfuss'sche* Schwebel legt (Fig. 35). Man erreicht so in der Regel eine genügende Ausgleichung der Deformität, und ist die Extension vorzugsweise wirksam gegen heftige von den Nervenwurzeln ausgehende Schmerzen, die häufig unmittelbar nach derselben verschwinden. Die Sensibilität der gelähmten Glieder pflegt sich auch rasch herzustellen, die Motilität wird dagegen weniger beeinflusst. Selbstverständlich muss man von jeder mechanischen Behandlung absehen, wenn durch dieselbe Decubitus hervorgerufen werden sollte.

Hat man die permanente Extension in der geschilderten Weise ausgeführt, so kann man nach mehreren Wochen, wenn es die Verhältnisse gestatten, dazu schreiten, den Patienten wieder auf die Beine zu helfen, indem man ihnen in mässig suspendirter Stellung nach *Sayre'scher* Methode einen stützenden Gypsverband um den Rumpf anlegt. Die Wirkung desselben ist in der Regel eine sehr prompte. Die Patienten lernen bald mit Krücken und später ohne diese gehen, natürlich bei nicht vollständiger Markzerquetschung, denn bei solcher ist die Therapie überhaupt machtlos. Man lasse nur nicht die Patienten zu früh aufstehen, denn sonst kann die Deformität trotz des Corsettes zunehmen.

Es erübrigt uns noch, auf die operativen Eingriffe bei Wirbelbrüchen einzugehen, die man als Trepanation der Wirbel bezeichnet hat. Seit diese Operation von *Cline* zuerst ausgeführt wurde, ist sie in einer Reihe von Fällen, besonders von amerikanischen Chirurgen wiederholt und von *Tillaux*, *Brown-Séquard*, *Leyden* u. A. empfohlen worden. Die bisherigen Erfolge sind jedoch bisher bei frischen Fällen nicht sehr aufmunternd, und kann die Operation auch theoretisch nur zugelassen werden bei den relativ seltenen Fällen von Fractur der Wirbelbogen mit Impression gegen das Mark und dadurch bedingter Lähmung. Man könnte dann unter streng antiseptischen Cautelen auf den Bogen einschneiden und ihn mit Hülfe des Meissels und des Elevatoriums an seinem Dornfortsatz zu erheben suchen, ohne den Wirbelkanal zu eröffnen. Gegen die Dislocation der Wirbelkörper, die doch am häufigsten Sitz der Fracturen sind, wird

man kaum operativ vorgehen können. Ist aber das Mark verletzt, so wird auch die Operation nichts helfen, da höchstens vielleicht secundäre Degenerationen desselben modificirt werden könnten. Es ist bisher wenigstens eine Regenerationsmöglichkeit des Markes nicht bewiesen worden. Bei veralteten Wirbelfracturen mit starker Dislocation und Lähmungserscheinungen, die eine unvollständige Markläsion oder eine dauernde Compression desselben durch die dislocirten Fragmente annehmen lassen, hat man neuerdings günstigere Erfolge durch die Operation erzielt, indem man die betreffenden Fragmente resecirte und dann eine Reposition mit Extensionsbehandlung folgen liess.

Sind die Patienten glücklich bis zum Stadium der Reconvalescenz gelangt, so würde eine Behandlung der atrophischen Musculatur durch Massage und Electricität, Bäder und Douchen zu empfehlen sein, und würde man neben einer guten Diät die Patienten noch längere Zeit corsettähnliche Stützapparate für die Wirbelsäule tragen lassen müssen.

Luxationen der Wirbel.

Anatomisch-physiologische Vorbemerkungen.

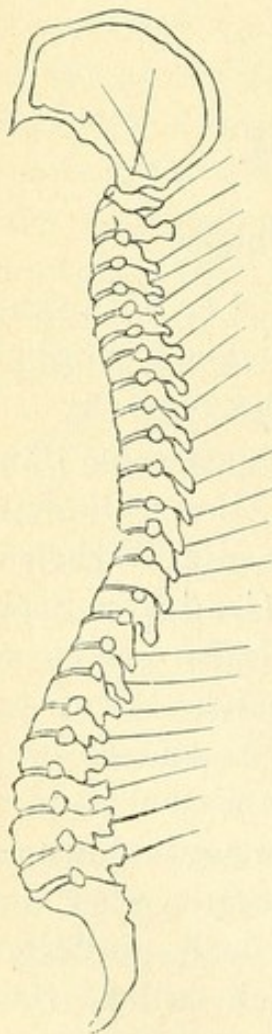
Zum Verständniss der Wirbelverrenkungen ist es nothwendig, sich den Bau der Wirbelsäule und die physiologisch möglichen Bewegungen derselben in das Gedächtniss zurückzurufen.

Die Wirbel sind durch feste oder doch elastische Bänder mit einander verbunden und nehmen dabei in ihrer Dimension von oben nach unten zu. So kommt es, dass die Wirbelsäule als Achsengebilde des Rumpfes einen gewissen Grad von Stabilität erhält. Im Ganzen ist ihre Form und Lage jedoch eine labile, schon durch geringe Muskelzüge veränderliche. Denn trotz des festen Verbandes je zweier Wirbel unter einander, besitzt jede dieser Verbindungen doch selbst einen gewissen Grad von Beweglichkeit. Dieser gestattet den einzelnen Elementen zwar nur geringe Excursionen, der ganzen gegliederten Säule aber durch die Summirung dieser kleinen Excursionen doch auffallende Formveränderungen, so dass sie sowohl nach allen Seiten hin in toto sich biegen lässt wie ein Stab, andrerseits aber Torsionsbewegungen in ziemlicher Ausdehnung zulässt. Ermög-

licht wird diese Beweglichkeit durch den Bau der Bandscheiben und die Gestaltung der Gelenkfortsätze.

Was die Bandscheiben betrifft, so ist ihr Nucleus pulposus wie ein elastisches Kissen zwischen die Wirbel eingeschoben und gestattet durch seine Nachgiebigkeit und Verschiebbarkeit dem auflagernden Wirbel kleine Lageveränderungen. Je breiter und je ebener die untere Fläche der Wirbelkörper wird, desto höher müssen die Bandscheiben sein, wenn noch einige Beweglichkeit möglich sein soll. Sie haben einen massgebenden Einfluss nur auf die Grösse der Bewegung, denn die Excursionsfähigkeit zwischen je zwei Wirbeln wird um so grösser sein, je höher sie sind. Die Richtung der Bewegung hängt ausschliesslich von der Gestaltung und der Richtung der Gelenkflächen der schiefen Gelenkfortsätze ab. Diese letztern liegen im Grossen und Ganzen so, dass von der

Fig. 36.



Seite gesehen die Gelenke des unteren Wirbels die des oberen von aussen umgreifen. Ihre Gelenkflächen können sich theils an einander verschieben, theils ihre senkrechte Entfernung von einander wechseln, so dass die Gelenkspalten mehr oder weniger klaffen. Die sagittale Achse dieser Gelenkflächen, welche wir uns senkrecht zu denselben verlaufend und die Syndesmosen gerade in ihrer Mitte treffend denken müssen, geht nur bei den Lendenwirbeln direct von vorn nach hinten. Je weiter wir an der Wirbelsäule nach oben gehen (Fig. 36), um so mehr erhebt sich ihr hinteres und senkt sich ihr vorderes Ende.

Die Bewegungen der Wirbelsäule erfolgen nun einmal um diese sagittale Achse und zweitens um eine frontale, quere Achse. Die Bewegungen um eine Achse müssen immer in einer Ebene geschehen, die senkrecht zu dieser Achse steht. Bei der Drehung um eine quere oder frontale Achse müssen sich die Wirbel also in sagittaler Richtung bewegen. Diese Bewegung bezeichnet man als Beugung und Streckung der Wirbel-

säule, und zwar verläuft die Achse dabei quer durch den Mittelpunkt der Zwischenbandscheibe. Bei der Beugung wird diese vorn comprimirt, während sie hinten auseinander federt, so dass die Wirbelringe klaffen. Dabei rücken die unteren Gelenkflächen des oberen Wirbels auf den oberen des unteren nach vorn und oben. Bei der Streckung sind die Verhältnisse umgekehrt. Die Beugung der Wirbelsäule findet ihre Hemmung in der Compression der Syndesmosen an deren vorderen Fläche, sowie in der Spannung der Ligamenta flava, welche die Wirbelbogen zusammenhalten. Eine Knochenhemmung existirt nicht. Die Streckbewegung wird dann gehemmt, wenn sich sämtliche Wirbelbogen auf einander stemmen und sich dachziegelförmig decken.

Complicirter als die Bewegung um die frontale Achse gestaltet sich jene um die sagittale Achse der schiefen Gelenkfortsätze. Wir haben gesehen, dass diese sagittale Achse je weiter nach oben, um so stärker eine Neigung von oben nach unten erhält. Je senkrechter aber eine Achse verläuft, um so mehr gestalten sich die um sie erfolgenden Excursionen als Drehbewegungen. So kommt es, dass nur an der Lendenwirbelsäule, bei der allein die Achse direct von vorn nach hinten zieht, reine seitliche oder Abductionsbewegungen möglich sind. An der Brustwirbelsäule und noch viel ausgesprochener an der Halswirbelsäule muss sich zu dieser Abductionsbewegung stets noch eine Rotation und zwar um die Längsachse der Wirbelsäule hinzugesellen. Mit anderen Worten: wenn sich einer dieser höheren Wirbel um den nächstunteren nach einer Seite hinüberneigt, so muss zugleich seine Vorderfläche nach derselben Seite herumgedreht werden. Die Hemmung beider Bewegungen findet sich am oberen Rand der Seite der Gelenke, nach welcher gedreht wird. Auf einfache Weise kann man sich das Gesagte klar machen. Versucht man nämlich die Seitenfläche des Kopfes möglichst weit der Schulter zu nähern, so wird sich der Kopf stets drehen, und zwar rückt das Ohr der gesenkten Seite nach vorne, während das Kinn sich der anderen Seite zudreht — physiologische Abduction des Kopfes. —

Als Wirbelluxationen bezeichnet man nun Verletzungen, durch welche die Gelenkfortsätze der Wirbel dauernd vollständig oder unvollständig von einander entfernt werden. Von den beiden Wirbeln nennt

man, im Gegensatze zu den Luxationen der Extremitäten, den oberen Wirbel den verrenkten und zwar deshalb, weil die Luxationen am häufigsten an der Halswirbelsäule entstehen, und von den beiden Wirbeln stets oder meist der obere die abnorme Bewegung ausführt.

Sind die Zwischenbandscheiben und Gelenkbänder zerrissen, stehen dabei auch wohl die Wirbel vorn oder hinten auseinander, hat aber keine wesentliche Verschiebung der Wirbel in horizontaler Richtung stattgefunden, so bezeichnet man diese Verletzung als *Diastase*. Wir wollen hier von diesen Diastasen erwähnen, dass sie sich am häufigsten an der Halswirbelsäule zwischen dem 5., 6. und 7. Wirbel finden. Sie sind oft complicirt mit Fracturen der Wirbelsäule, wie denn auch Luxationen häufige Begleiter dieser sind, sei es, dass die Luxation erst eine Folge der Fractur der Gelenkfortsätze ist, sei es, dass sie nur eine unwesentliche Complication der Fractur bildet.

Frequenz, Aetiologie und Mechanismus der Wirbelluxationen.

Es ist noch nicht lange her, dass man über die Wirbelluxationen ins Klare gekommen ist. Während man in früheren Jahren sehr viel häufiger solche Luxationen als Fracturen der Wirbelsäule annahm, kam man später zur entgegengesetzten Ansicht, so dass sogar ihr Vorkommen ganz geleugnet wurde. Jedenfalls sind sie sehr seltene Verletzungen. Nach der neuesten Zusammenstellung von *W. Wagner* überschreitet die Zahl der bis jetzt veröffentlichten Fälle kaum 200. Sie wurden noch am häufigsten beobachtet an der Halswirbelsäule, seltener an den Brustwirbeln und noch seltener, aber doch unzweifelhaft sicher an den Lendenwirbeln. Sie betreffen vorzugsweise Männer im Alter zwischen 20—50 Jahren und sind Raritäten bei Frauen, Greisen und Kindern. Sie kommen in der Regel nur durch schwere Gewalten, wie Verschüttetwerden, Auffallen schwerer Lasten, Herabfallen von bedeutender Höhe zu Stande. Fälle, bei denen man sie allein durch Muskelzug hat entstehen sehen, waren in der Regel durch lange, dehnbare Bänder und niedrige *Processus obliqui* pathologisch prädisponirt.

Entsprechend den Bewegungsmöglichkeiten der Wirbelsäule, die, wie wir gesehen haben, als Beugung, Streckung, und Abduction, verbunden mit gleichzeitiger Rotation stattfinden können, bezeichnet man, da die Luxationen stets durch eine Uebertreibung dieser phy-

siologischen Bewegungen zu Stande kommen, nach dem Vorgang von Hüter auch die Luxationen entweder als Beugungsluxationen oder als Abductions- oder Rotations-Luxationen.

Fig. 37 a. Vordere Ansicht.

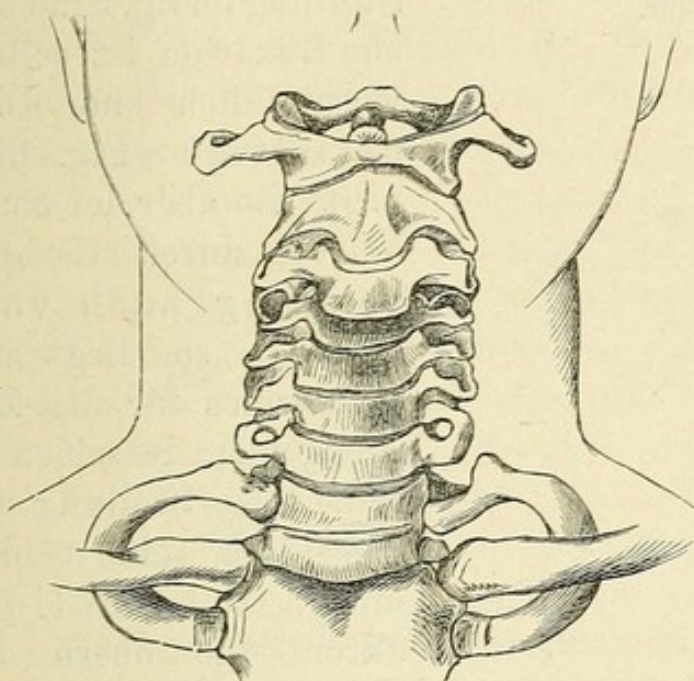
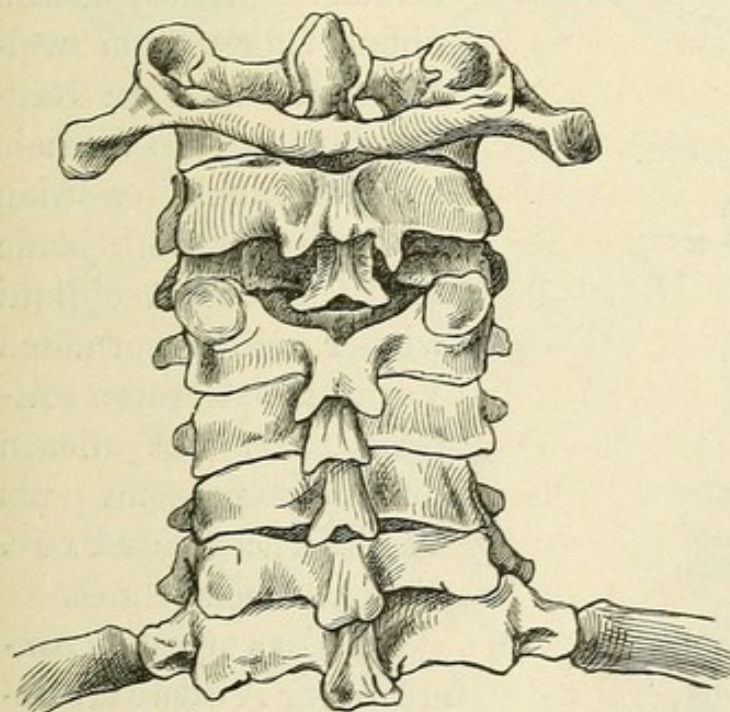


Fig. 37 b. Hintere Ansicht.



Ein Fortschreiten der Streckung bis zum Eintreten einer Luxation würde voraussetzen, dass sämtliche Wirbelbogen zusammengepresst und zermalmt werden. Es kommen gelegentlich — jedoch nicht durch Hyperextension, sondern durch bisher noch nicht genauer erforschte combinirte Bewegungen — solche Luxationen nach hinten vor. In den beobachteten Fällen war jedoch mit einer Zermalmung des Rückenmarkes der Tod unmittelbar eingetreten, so dass sie nicht Gegenstand ärztlicher Behandlung wurden.

Anders steht es mit der Beugebewegung der Wirbel. Bei dieser rücken die Bogen auseinander und beide Proc. obliqui des nächst unteren Wirbels nach oben, bis die Compression der Zwischenband - Scheibe und die Spannung der Lig. intercruralia die

Bewegung hemmt. Wenn nun die Bänder zwischen den Bogen zerreißen und ebenso die Zwischenbandscheibe abreisst, indem vielleicht noch eine Knochenlamelle an ihr haften bleibt, so können die Proc. obliqui des oberen Wirbels die des unteren voll-

ständig verlassen, und damit der obere Wirbel ganz nach vorn gleiten. Erfolgt nun eine Bewegung im Sinne der Streckung, so kommen die beiden Proc. obliqui des oberen Wirbels vor die des unteren zu stehen, und damit ist die luxirte

Fig. 38 a. Vordere Ansicht.

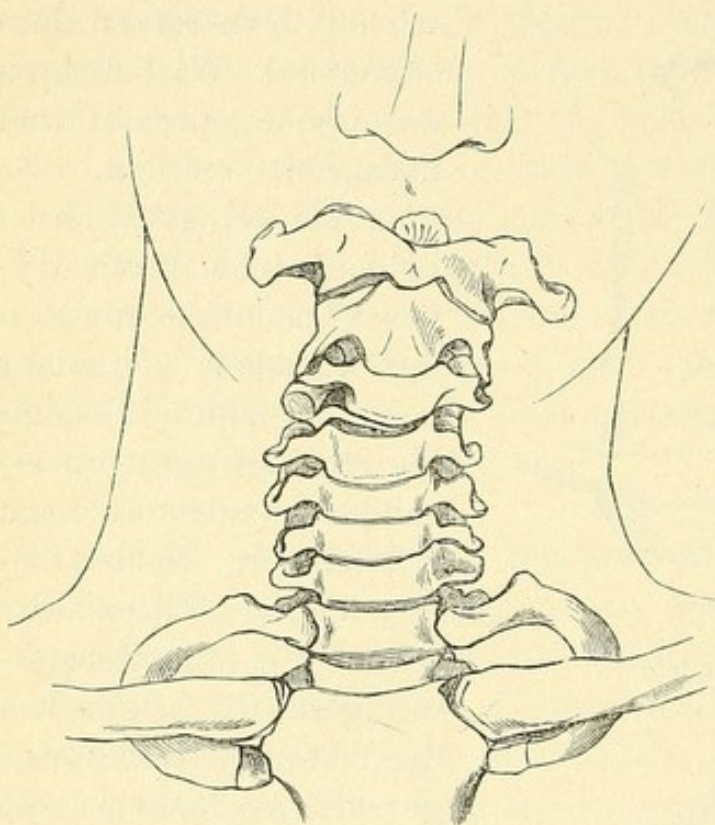
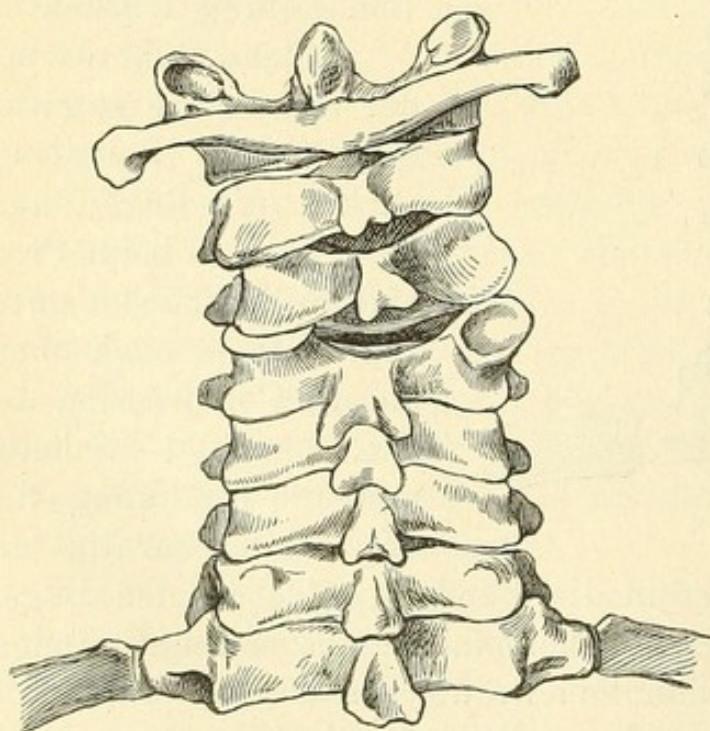


Fig. 38 b. Hintere Ansicht.



Stellung fertig. Eine solche Luxation ist selbstverständlich eine doppelseitige (Fig. 37 a u. b). Ist aber der obere Wirbel durch Ueberbeugung nach vorn luxirt, so liegt das Hinderniss für das Zurückgehen desselben in seine alte Stellung darin, dass seine beiden untern Proc. obliqui durch die obern des unteren festgehalten werden. Die letzteren bilden gewissermassen einen Haken, um welchen die unteren Ränder des luxirten Wirbels herumgeführt werden müssten, wenn beide Paare der Proc. obliqui wieder in ihre normalen Verhältnisse treten sollten. Hüter hat diesen Zustand passend als Verhakung der Proc. obliqui bezeichnet.

Das Zustandekommen der Abductions- oder Rotationsluxationen können wir uns am besten an einem concreten Fall klar machen. Denken wir uns, es würde

gegen die rechte Schulter geneigt, so rückt der rechte Proc. obliquus des oberen Wirbels nach unten. Die beiden linken Proc. obliqui aber machen die entgegengesetzte Bewegung, d. h. der linke Proc. obliquus des oberen Wirbels rückt nach oben. Gleichzeitig wird aber auch die rechte Seite des oberen Wirbels nach rechts herumgedreht werden, so dass seine linke Hälfte nach vorn zu stehen kommt. Die Hemmung dieser Bewegung ge-

Fig. 39 a. Vordere Ansicht.

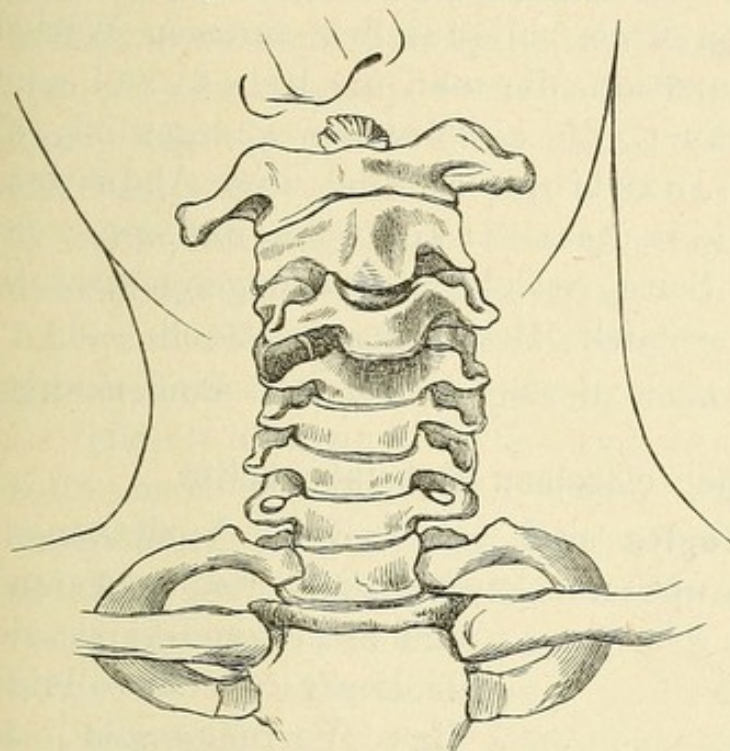
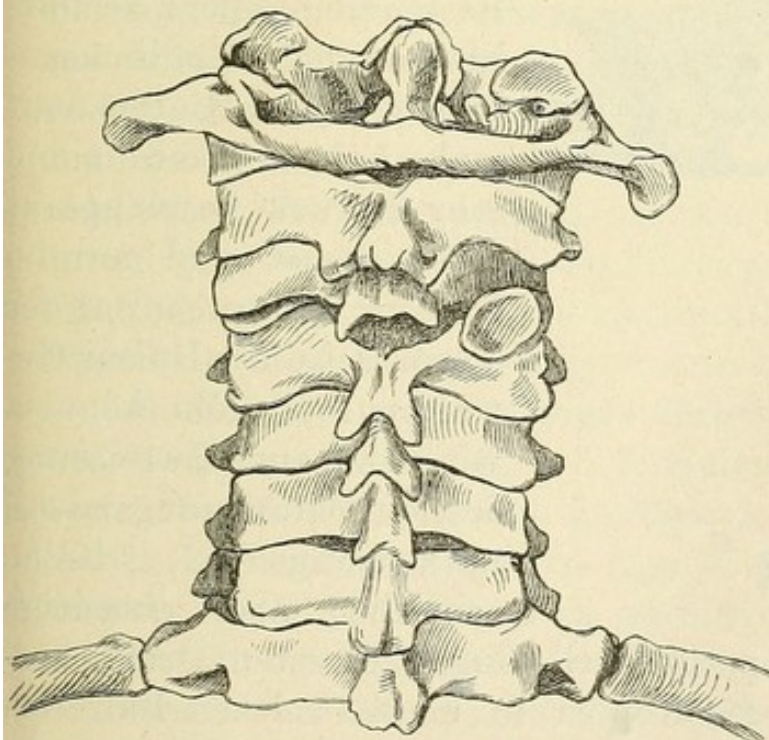


Fig. 39 b. Hintere Ansicht.



schieht auf der rechten Seite, indem der untere Rand des Proc. obliquus des oberen Wirbels sich gegen den Bogen des unteren Wirbels anstemmt. Denken wir uns nun, dass die Abduction des Kopfes nach der rechten Seite forcirt wird, so wird durch das Anstemmen des Proc. obliquus des oberen Wirbels an den Bogen des unteren ein Hypomochlion gebildet, so dass die beiden linken Proc. obliqui von einander abgehoben werden. Bleibt nun der untere Rand des oberen linken Proc. obliquus noch in theilweiser Berührung mit dem oberen Rand der unteren Gelenkfläche, oder rückt er nur theilweise über diesen herüber, ohne jedoch in die Incisur einzutreten, so bleibt die Verrenkung eine unvollständige (Fig 38 a u. b). Tritt jedoch der

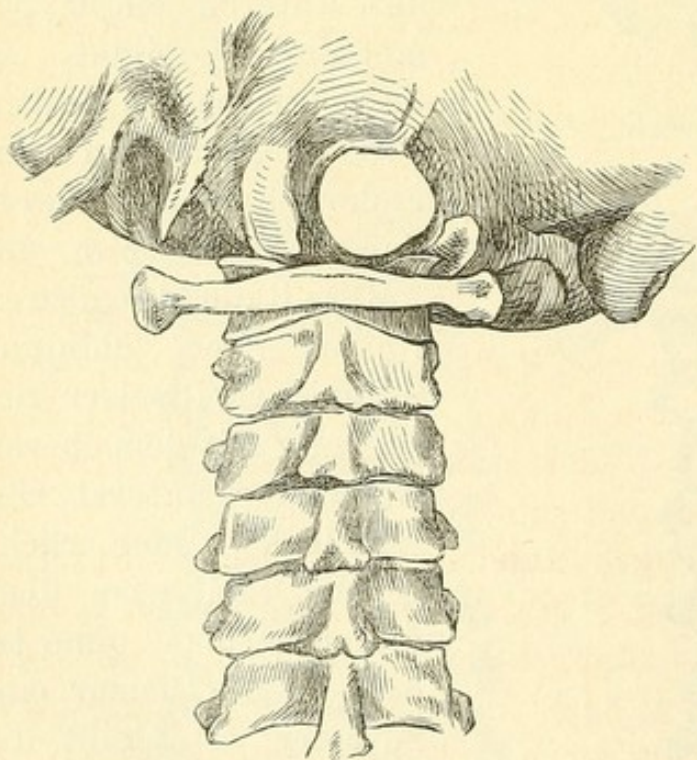
linke obere Proc. obliquus ganz vor den unteren Proc. obliquus, so findet wiederum eine Verhakung beider statt, und die Luxation ist eine vollständige. Auf der anderen Seite muss dabei ein starkes Klaffen der schiefen Gelenkfortsätze stattfinden (Fig. 39 a u. b). Wird diese Diastase noch etwas übertrieben, so dass, während auf der einen Seite die Verhakung der Proc. obliqui geschieht, auf der Seite der Diastase der obere Proc. obliquus sich so stark nach hinten verschiebt, dass sich sein zugehöriger Proc. transversus auf den Proc. obliquus des unteren Wirbels stützt, so entsteht eine Luxation, die man als *bilateral entgegengesetzte* bezeichnet, die also nichts anderes ist, als eine forcirte Rotationsluxation. Es sind diese Abductions- oder Rotationsluxationen also stets einseitige, und zwar entstehen sie immer auf der Seite, welche der entgegengesetzt ist, nach welcher die forcirte seitliche Bewegung stattfand.

Betrachten wir nun nach diesen einleitenden Bemerkungen

Die Luxationen der einzelnen Wirbelabschnitte.

1. **Luxationen des Kopfes** sind sehr seltene Verletzungen. Es existiren bisher überhaupt nur zwei sichere Beobachtungen,

Fig. 40.



und zwar handelt es sich in diesen um unvollständige Verrenkungen des Kopfes nach hinten. Es ist dies leicht erklärlich, da das Ginglymusgelenk zwischen Hinterhaupt und Atlas durch einen sehr starken Bandapparat befestigt ist und nur im Nacken, nicht aber auf der Vorderseite des Halses Gewalten angreifen können, wie sie zur Zerreissung solcher Befestigungsmittel nothwendig sind. Reine seitliche, also einseitige

Luxationen lassen sich experimentell durch directen Druck hervorrufen. Die Stellung des Kopfes in einem solchen Falle erhellt dann aus der nebenstehenden Figur (Fig. 40). Die Therapie

wird darin bestehen, dass man durch Zug am Kopf und Rotation nach der verrenkten Seite die Reposition versucht. In der Regel wird wohl durch Quetschung des Rückenmarkes die Respiration gelähmt werden und damit augenblicklicher Tod eintreten.

2. Luxationen des Atlas. Der Atlas führt auf dem Epistropheus Drehbewegungen um dessen Proc. odontoideus aus. Beide Wirbel sind durch die Lig. alaria und cruciata, suspensorium und transversum sehr innig mit einander verbunden. Eine Luxation ist nur möglich, wenn entweder der Zahnfortsatz bricht — dann liegt eigentlich keine reine Luxation vor — oder wenn das Lig. transversum reißt, und das geschieht sehr selten. Der Mechanismus dieser Verrenkungen besteht gewöhnlich darin, dass durch eine forcirte Beugung des Kopfes, (Verschüttetwerden, Auffallen schwerer Lasten, Erhängen) der Zahnfortsatz mit seinem oberen Ende nach hinten gedrängt wird und seine Bänder sprengt. Es handelt sich um eine Beugungsluxation, und steht der Kopf nach der Luxation nach vorn über gebeugt. Eine traumatische Luxation des Atlas nach hinten ist noch nicht beobachtet worden. Abductionsluxationen kommen dagegen vor, und zwar steht dann der Kopf nach rechts gedreht bei einer linksseitigen, nach links bei einer rechtsseitigen Luxation. Vielleicht gehören hierher einzelne von den Fällen, wo eine rasche spontane Drehung des Kopfes eine Fixation desselben in einer dieser Stellungen hervorbrachte, die sich durch Zug am Kopf und Drehung nach der verrenkten Seite leicht wieder reponiren liessen. Gelegentlich kommen auch bilateral entgegengesetzte Luxationen hier vor. Die Verletzungen des Markes sind meist sehr ausgedehnt und verlaufen bei den Beugungsluxationen in der Regel tödtlich, während bei den Abductionsluxationen in einzelnen Fällen die Reposition gelungen sein soll.

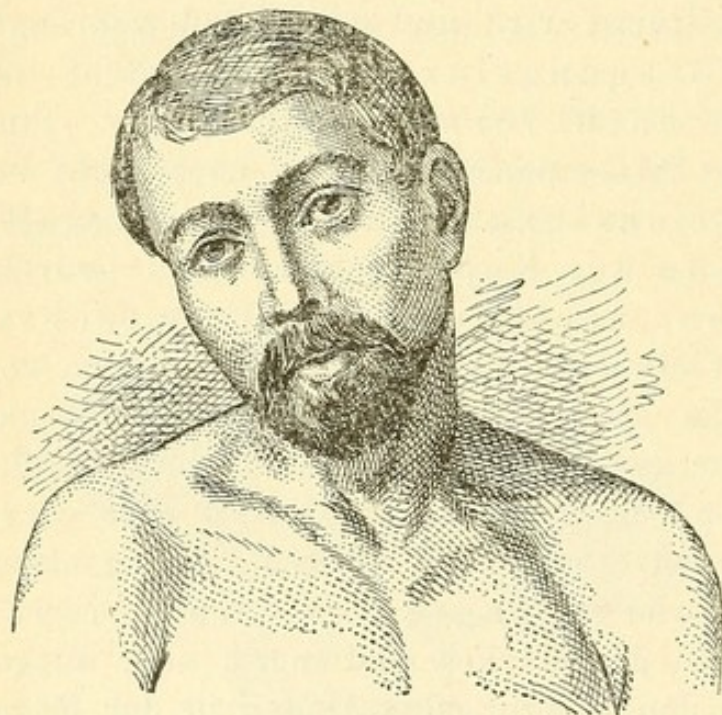
3. Luxationen der übrigen Halswirbel. Gleichwie Fracturen am häufigsten den 5., 6. und 7. Halswirbel betreffen, so kommen auch die Luxationen am häufigsten an diesen vor und zwar relativ am meisten zwischen dem 4. u. 5. und dem 5. u. 6. Halswirbel. Nach oben und unten zu nimmt die Frequenz ab. Bezüglich ihrer Entstehung sind gerade hier die Beugungs- und Rotationsluxationen charakteristisch, und wollen wir dieselben daher hier näher besprechen. Der Therapie halber betrachten wir zunächst

a. Die Rotationsluxationen.

Die gewöhnlichste Ursache für die Rotationsluxationen ist ein Fall auf den Kopf mit nachfolgendem Rumpf, wobei das Gewicht des letzteren nicht ganz in die Längsachse des Körpers, sondern durch seitliches Umfallen desselben abducirend auf die Halswirbelsäule wirkt. Es existiren aber auch eine ganze Reihe von Fällen, wo unzweifelhaft durch Muskelbewegungen — starke Drehung des Halses — die Luxation zu Stande kam. Den Mechanismus dieser Luxationen haben wir schon kennen gelernt und wenden uns daher gleich zu ihren **Symptomen**. Wir müssen hier streng die unvollständigen und die vollständigen Verrenkungen trennen.

Bei der **unvollständigen** Rotationsluxation (Fig. 41), bei der die beiden Spitzen der übereinander liegenden Proc. obliqui

Fig. 41.



aufeinander stehen, muss der Hals auf der Seite der Verrenkung verlängert, auf der anderen in geringem Grade verkürzt sein. Der Kopf erscheint nach der gesunden Seite abducirt und gedreht. Sind die beiden Proc. obliqui schon etwas übereinander weggerückt, so wird die Abductionsstellung nach der entgegengesetzten Seite nur in geringerem Grade

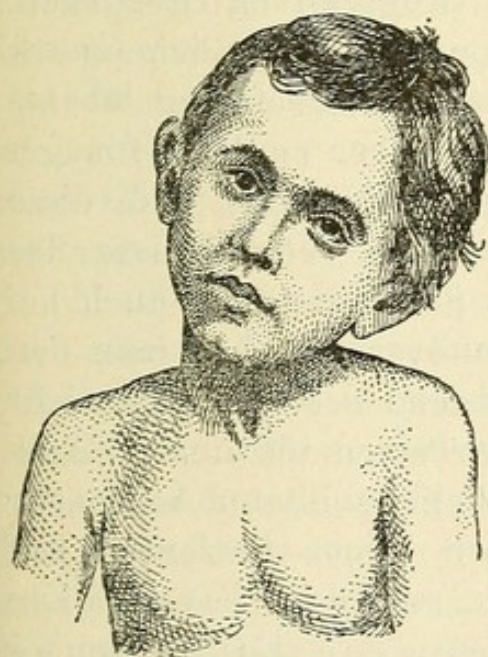
ausgeprägt erscheinen, die Rotation nach derselben Seite wird dabei jedoch fortbestehen. Handelt es sich z. B. um einen Hochstand des linken Proc. obliquus eines Wirbels, so wird der Kopf gegen die rechte Schulter geneigt stehen bleiben. Das Kinn ist dagegen nicht wie bei der physiologischen Abduction nach der entgegengesetzten Seite rotirt, sondern steht ebenfalls mehr nach rechts und zwar deshalb, weil der hochstehende linke Proc. obliquus zugleich auch weiter nach vorn steht, als der in Diastase befindliche rechte Proc. obliquus. (Fig. 41.)

Ist die Luxation eine **vollständige** (Fig. 42), besteht also eine Verhakung der beiden Proc. obliqui, dann muss naturgemäss der Kopf nach der verrenkten Seite hingeneigt und wie bei der physiologischen Abduction nach der entgegengesetzten Seite gedreht sein, der Hals aber muss auf der verrenkten Seite kürzer, auf der anderen Seite länger werden und zwar um so mehr, je stärker die Diastase auf dieser Seite ist.

So ist also schon die Stellung des Kopfes charakteristisch für die Luxation, wir haben aber ausserdem noch eine Reihe anderer Momente, welche für die Diagnose verwerthbar sind.

In der Nackengegend sind die tiefen Muskeln der Seite, in welcher die Proc. obliqui in Diastase stehen, vorgewölbt und gespannt. Die Proc. spinosi treten aus ihrer Linie nicht merklich heraus. Höchstens bei mageren Individuen kann man die kleine Verschiebung, welche der obere

Fig. 42.



Wirbel durch Rotation erleidet, auch an der Stellung der Proc. spinosi abtasten. Der Schlingact ist bei frischen Luxationen dieser Art immer etwas erschwert oder doch schmerzhaft, weil die eine Hälfte des Wirbelkörpers durch die gedrehte Stellung an der Rachenwand etwas hervor springt. Man kann diese Hervorragung mit dem in die Mundhöhle eingeführten Finger deutlich fühlen, weshalb man diese Untersuchung nie unterlassen soll. Spontane Schmerzen, Fixation des Kopfes in der

falschen Stellung und gewisse nervöse Störungen vervollständigen das Bild. Was diese letzteren betrifft, so resultiren sie entweder nur durch Verletzung der Nervenwurzeln, in Folge einer Quetschung an deren Austrittsstellen aus den Canales intervertebrales, und zwar häufiger an der Seite der Verhakung als der der Diastase, oder sie sind die Folge einer Commotion, Contusion oder Compression des Markes. Während man im ersten Fall nur reissende Schmerzen, Ameisenkriechen und paretische Zustände in dem betreffenden Arm

findet, können im letzteren alle die Erscheinungen zum Vorschein kommen, wie wir sie bei den Fracturen der Wirbelsäule als Folge der Markverletzung kennen gelernt haben.

Die **Prognose** hängt auch hier von der Markverletzung ab. Da diese zuweilen fehlen kann, so lassen im Allgemeinen die Wirbelluxationen eine günstigere Vorhersage zu, als die Fracturen, indem man durch passende Manipulationen die Knochenverschiebung wieder beseitigen kann. Ist sie vorhanden, so verweisen wir auch hier wieder auf das bei der Fractur Gesagte. Während wir aber bei den Fracturen oft ausser der Lage sind, das Mark von den drückenden und quetschenden Knochensplittern zu befreien, ist bei den Luxationen unsere Kunsthilfe sehr oft möglich.

Ist die Diagnose einer Rotationsluxation sicher gestellt, dann soll auch die **Reposition** derselben stets ausgeführt werden. Es handelt sich nicht nur um Beseitigung der fehlerhaften Haltung des Kopfes und Wiederherstellung der Functionen der Armnerven, sondern es handelt sich vor Allem auch um den Schutz des Lebens gegenüber den progressiven Störungen, wie sie sich bei dem Fortbestehen der Luxation im Rückenmark entwickeln können. Wenn so die Reposition direct eine lebensrettende genannt werden kann, so ist sie aber zugleich ein gefährlicher Act, weil bei gewaltsamer Ausführung und ohne Kenntniss und Benutzung der mechanischen Verhältnisse das Mark schwer verletzt werden kann. So hat man denn auch bei den früher geübten rohen Repositionsmanövern, wobei man den Kranken am Kopf in die Höhe hob, während sein Rumpfgewicht die Contraextension bildete, unmittelbar einen tödtlichen Ausgang eintreten sehen. Heutzutage wird kein gebildeter Arzt mehr in solch leichtsinniger Weise das Leben seines Patienten auf das Spiel setzen, sondern er wird in rationeller Weise durch wohlberechnete Bewegungen die Einrenkung auf demselben Wege bewerkstelligen, auf welchem die Verrenkung erfolgte. *Boyer, Richet, Hüter* und *Wagner* gebührt das Verdienst, uns diesen Weg klar vorgezeichnet zu haben. Wir müssen den Kopf so in seine normale Stellung zurückzuführen suchen, dass nichts gequetscht und nichts zerrissen wird, was nicht schon im Moment der Luxation gequetscht und zerrissen war, und müssen vor allen Dingen dahin streben, dass die Lichtung des Vertebralkanales, in welchem das Rückenmark steckt, bei der Zurechtschiebung der Wirbel ganz unverändert bleibt.

Die **Repositionsmanöver** selbst sind nun verschieden, je nachdem es sich um eine vollständige oder unvollständige Luxation handelt.

Haben wir es mit einer **vollständigen** Rotationsluxation, mit Verhakung der Proc. obliqui zu thun, so müssen wir zuerst die Verhakung lösen. Es geschieht dies durch eine stärkere Beugung nach der verrenkten und Drehung nach der entgegengesetzten Seite. Uebt man nun einen stärkeren Zug am Kopf aus und dreht ihn dann nach der verrenkten Seite hin, so hat man die normalen Verhältnisse wieder hergestellt.

Besteht keine Verhakung, ist die Luxation eine **unvollständige**, so wäre eine solche stärkere Beugung nach der luxirten und Drehung nach der entgegengesetzten Seite entschieden falsch, da sie gerade eine Verhakung hervorrufen könnte. Hier soll man einfach den Kopf anziehen, ihn nach der entgegengesetzten Seite abduciren und nach der verrenkten Seite drehen.

Es ist selbstverständlich, dass man diese Repositionsversuche in der Narkose macht. Sehr wichtig jedoch ist, nicht nur den Kopf allein zu benützen, um die nothwendigen Bewegungen auszuführen, sondern stets auch den über der luxirten Stelle liegenden Theil der Wirbelsäule mitzufassen. Nur so findet man eine genügende Handhabe, denn die am Kopf allein ausgeführten Drehungen pflanzen sich nicht genügend auf die unteren Halswirbel fort. Man macht die Reposition am besten so, dass man den Patienten mit dem Gesicht nach unten auf einen Tisch legt. Dann fasst man den Kopf, drückt ihn mit dem linken Arm gegen die eigene linke Brustseite, ergreift mit der rechten Hand die obere Wirbelsäulenpartie und nimmt dann die obengenannten combinirten Bewegungen vor.

Ist die Reposition gelungen, so muss der Kopf durch geeignete Verbände wie Pappkravatten, Schienung desselben mit Sandsäcken, Gypsverbänden noch 2—3 Wochen gut gestützt werden, so dass alle Dreh- und Seitenbewegungen unmöglich sind.

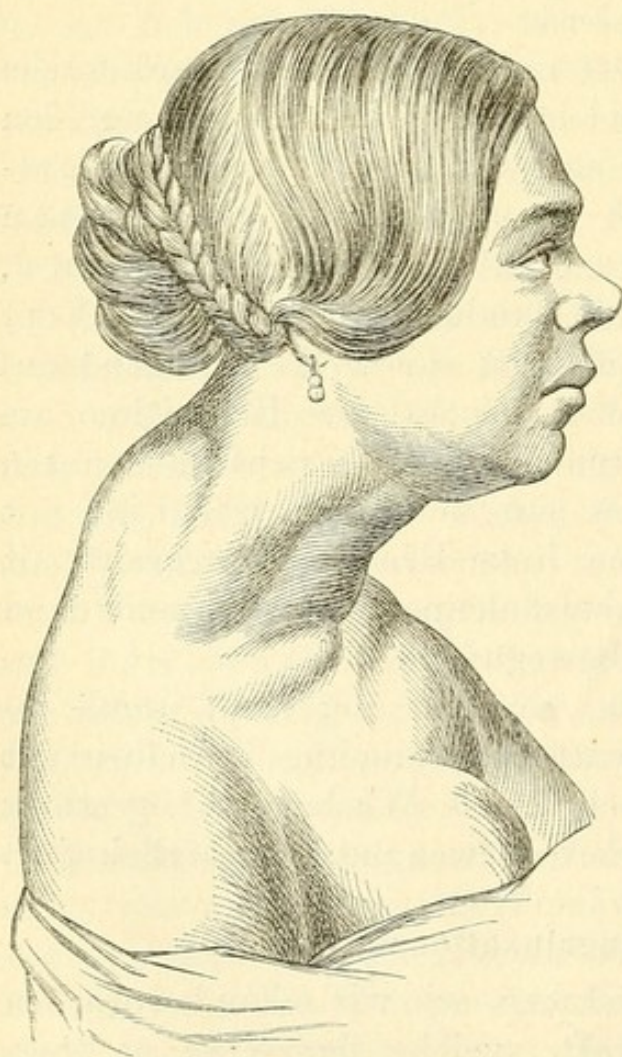
b. Die Beugungsluxationen.

Die Beugungsluxationen entstehen, wie wir schon besprochen haben, durch eine gewaltige Kraft, welche den Kopf so über-

mässig vorn überbeugt, dass die Bandscheibe und die zunächst gespannten Bänder zerreißen, und die Proc. obliqui der oberen Wirbel über die der untern hinüberggleiten und sich vor denselben festhaken. Die Veranlassung, welche zumeist zu Beugungsluxationen führt, ist ein Sturz aus bedeutender Höhe oder eine Verschüttung, wobei die Erdmasse den Kopf mit grosser Kraft gegen das Brustbein andrängt. Gelegentlich kann jedoch die Beugungsluxation auch durch directe Gewalt entstehen, indem z. B. durch einen heftigen Stoss oder Schlag, der den Nacken trifft, der Kopf gewaltsam von hinten nach vorn gedrängt wird.

Es wurde schon früher hervorgehoben, dass die doppelseitigen Luxationen in der übergrossen Mehrzahl der Fälle nach vorn entstehen. Solche nach hinten sind so selten intra vitam beobachtet worden, dass sich ein Symptomenbild von ihnen nur sehr unsicher entwerfen lässt. Meist wird der Kopf und der obere Halstheil als nach hinten gebogen und das Gesicht auf-

Fig. 43.



wärts stehend geschildert. Vorn waren die Weichtheile gespannt, hinten eine winklige Einknickung mit ziemlich tiefer Hautrinne vorhanden, in welcher sich der Dornfortsatz verbarg. In anderen Fällen soll kaum eine Dislocation vorhanden gewesen sein. Als Therapie würde eventuell die Extension allein hinreichend sein.

Im Gegensatz zu dieser seltenen doppelseitigen Luxation nach hinten sind die **Symptome** der doppelseitigen Beugungsluxation nach vorn stark ausgeprägt, obwohl immerhin quere Fracturen eines Halswirbels mit Dislocation der oberen Hälfte nach vorn ähnliche Erscheinungen machen können. Schon

die Haltung des Kopfes ist charakteristisch, indem derselbe vorn übergeneigt steht. Nur ganz selten fand man den Kopf recliniert und zwar dann, wenn die Zwischenbandscheibe und das vordere lange Wirbelband theilweise erhalten waren und das Nachvornrutschen des verrenkten Wirbelkörpers verhinderten, und wenn gleichzeitig die einwirkende Gewalt den Kopf hinten überlegte und die reflectorische Spannung der Nackenmuskeln denselben dann noch mehr herunterzog.

Nehmen wir nun den typischen Fall an, dass der Kopf vorn übergeneigt steht, so ist das Kinn dem Brustbein genähert (Fig. 43). Die Linie der Proc. spinosi bricht entsprechend dem nach vorn gewichenen oberen Wirbel plötzlich ab, so dass man die Proc. spinosi der noch höher gelegenen Wirbel zwischen den krampfartig contrahierten, beiderseitig convex vorspringenden Nackenmuskeln nicht mehr fühlen kann. Die winklige Knickung der Wirbelsäule, die Kyphose ist meist sehr deutlich ausgesprochen, und zwar wird die höchste Prominenz gebildet durch das stärkere Hervortreten des unter dem luxierten Wirbel gelegenen Dornfortsatzes. Diese Stelle ist meist auch stark druckempfindlich. Zuweilen halten die Verletzten den Kopf zwischen beiden Händen fest, um jede schmerzhafteste Bewegung desselben zu hindern. Das Schlingen ist bedeutend erschwert, und kann man auch hier mit dem in den Mund eingeführten Finger den unter der Rachenschleimhaut vorspringenden Wirbelkörper fühlen. Zu diesen Erscheinungen kommen dann noch die nervösen Störungen, von denen wiederum fast ausschliesslich die **Prognose** der Verletzung abhängt.

Viele Luxationen dieser Art endigen durch Zerreißung des Rückenmarkes und Lähmung der Athmung unmittelbar oder wenige Stunden nach der Verletzung tödtlich. Bleiben die Patienten am Leben, so finden wir bei ihnen meist schwere Läsionen des Markes. Die Lichtung des Wirbelkanals wird nämlich so verengt, dass ein Intactbleiben des Markes kaum denkbar ist, und so sehen wir denn Lähmungen an den Extremitäten und dem Rumpfe auftreten, welche wie bei den Fracturen an Grad und Ausdehnung bedeutend variieren können.

Auch bei den Beugungsluxationen muss die **Reposition** versucht werden. Man soll jedoch eingedenk der Gefahren, welche

der Act der Reposition mit sich bringt und angesichts der Möglichkeit, dass die schon vor der Reposition bestehende Verletzung des Rückenmarkes den Tod bedingen kann, den Angehörigen der Verletzten nicht verhehlen, dass es sich nur um einen Versuch zur Lebensrettung handelt und zwar um einen Versuch mit geringer Aussicht auf Erfolg. Ohne diese Vorsicht kann der Arzt vielleicht nach ganz richtig vollzogener Reposition gerade wegen dieser für den tödtlichen Ausgang verantwortlich gemacht werden (*Hüter*).

Die alten Repositionsverfahren bestanden wie bei den Rotationsluxationen in dem Emporheben des Kranken am Kopfe, welcher mit den Händen oder mit einem unter das Kinn geschobenen Handtuch gefasst wurde. Das Gewicht des Rumpfes übte dabei die Contraextension aus. Es kann natürlich bei dieser Manipulation durch den Zug in der Längsrichtung das Rückenmark an dem vorspringenden Wirbel guillotiniert werden, und wurde in der That ein sofortiger Exitus letalis oft genug constatirt. *Hüter* hat uns gelehrt, auch hier rationell und möglichst schonend vorzugehen. Wir verwandeln nach ihm die Beugungsluxation zuerst in eine einseitige oder Rotationsluxation und reponiren diese dann nach den vorher besprochenen Regeln. Man neigt z. B. den Kopf stark gegen eine, wir wollen annehmen, die rechte Schulter. Dann bildet sich an den rechten verhakten Proc. obliqui der luxirten Wirbel ein Hypomochlion, um welches es gelingt, den ebenfalls verhakten linken Proc. obliquus des oberen Wirbels so nach oben zu heben, dass man durch geeignete Rotationsbewegungen, d. h. durch Rückwärtsdrehen der linken Kopfhälfte (das linke Ohr rückt nach hinten, das rechte nach vorn) die linken Proc. obliqui in ihre normale Stellung bringt. So ist eine einseitige vollständige Rotationsluxation hergestellt, welche nun nach der uns bekannten Methode reponirt wird. Der Schutz des Kopfes nach der Luxation geschieht ebenfalls, wie bei den Rotationsluxationen beschrieben wurde.

4. Luxationen der Brust- und Lendenwirbel. Die Verbindung der Brustwirbel unter einander ist eine sehr feste. Die Achse ihrer Gelenkfortsätze verläuft annähernd horizontal. Ihre Articulation mit den Rippen gestattet ihnen nur eine geringe Bewegung, alles Verhältnisse, welche für das Zustandekommen einer Luxation ungünstig sind. In der That sind denn auch die

hier vorkommenden Wirbelverletzungen in der Regel atypische, indem es sich meistens um die Combination von mehr oder weniger ausgedehnten Knochenbrüchen mit Luxationen handelt. Indessen sind doch durch Sectionen auch hier unzweifelhafte Luxationen nachgewiesen worden. Dieselben betrafen am häufigsten den 12. Brustwirbel und traten meist als bilaterale Luxationen nach vorn, seltener nach hinten oder als Abductionsluxationen in die Erscheinung. Die Gewalten, welche hier in Betracht kommen, wurden als stark übertriebene Vorwärts- und Rückwärtsbeugungen der Wirbelsäule beschrieben. Sie wirkten wohl in der Weise, dass bei starker Hyperextension zunächst die Intervertebralscheiben von vorn her einrissen, und dass nun, nachdem die Wirbel so beweglich geworden waren, die Gelenkfortsätze ihre Bandverbindungen zerrissen und nach oben vorne über die des nächst untern Wirbels hinübersprangen.

Die **Diagnose** ist meist sehr schwierig, und ist es oft ganz unmöglich, eine begleitende Fractur auszuschliessen. Die **Symptome** beziehen sich wesentlich auf die Dornfortsätze. Bei der Luxation nach vorn springen die unteren mehr vor, bei der nach hinten die oberen. Dabei besteht eine Knickung der Wirbelsäule, indem bei der vorderen Luxation der verrenkte Wirbel mit seinen oberen Nachbarn in eine Vertiefung nach vorn gerückt erscheint; bei der hinteren umgekehrt. Die Lähmungen betreffen meist nur die unteren Extremitäten und scheint auch die **Prognose** etwas günstiger zu sein als bei den Fracturen, indem in einzelnen Fällen durch eine gelungene Reposition auch die nervösen Störungen beseitigt werden.

Die **Reposition** selbst geschieht nach den Regeln, welche schon von *Petit* und *Heister* gegeben wurden: Extension, Contraextension und Druck auf den vorspringenden Wirbel. *Petit* legte seinen Kranken mit dem Bauch auf ein cylindrisch zusammengelegtes Tuch, *Heister* über eine Tonne. Wir werden die Extension so ausführen, dass wir in der Narkose vorsichtig am Becken mit Händekraft, unter den Achseln mit Tüchern ziehen lassen.

Trotz der Mächtigkeit und Elasticität der Zwischenwirbelscheiben, trotz der Stärke und Festigkeit der Bänder und der Verstärkung derselben durch die starken Muskelmassen des Rückens und der ungünstigen Lage der Gelenkfortsätze sind doch auch an der Lendenwirbelsäule Luxationen beobachtet worden und zwar sowohl doppelseitige nach vorn und nach hinten,

als Abductionsluxationen; diese allerdings stets complicirt mit Fractur. Alle diese Fälle betrafen die drei oberen Lendenwirbel, am häufigsten jedoch den ersten. Bezüglich der Diagnose und der Symptome sowie der Reposition gilt ganz das bei den Brustwirbeln Gesagte. Ein Unterschied ist wohl nur durch die nervösen Störungen gegeben. Diese sind nämlich meist nur in beschränkter Weise vorhanden, da das Rückenmark an dem ersten Lendenwirbel endigt, neben der Cauda equina aber Raum genug besteht für etwaige Dislocationen. Am häufigsten hat man noch Lumbalneuralgien und Ischias beobachtet.

Fracturen des Brustbeines.

Anatomisch-physiologische Vorbemerkungen.

Das Sternum nimmt an dem vorderen Theile des Brustkorbes die Mitte ein. Es ist schräg nach abwärts und vorwärts geneigt, mit dem übrigen Skelett durch die Knorpel der sieben obersten Rippenpaare verbunden und dient selbst den beiden Schlüsselbeinen zur Befestigung. Es besteht ursprünglich aus 6 Segmenten, von denen das erste, das Manubrium sterni, meist bis zum mittleren Lebensalter von den übrigen getrennt bleibt. Die folgenden vier Segmente sind bei den Erwachsenen zu einem Knochen, dem Corpus sterni, verbunden. Das sechste, der Proc. xyphoideus, bleibt gewöhnlich bis zur Pubertätsperiode, oft aber auch noch im späteren Alter wenigstens theilweise knorpelig. Zwischen Manubrium und Corpus sterni findet sich zuweilen noch im spätern Leben eine spaltförmige Gelenkverbindung. Ist diese verknöchert, so wird die Synostose durch eine quere Erhabenheit ausgedrückt. Zwischen dem Corpus und dem Proc. xyphoideus ist das Bestehenbleiben des Halbgelenkes bis zum höheren Alter die Regel. Nur selten kommt es hier zu einer knöchernen Verbindung.

Das Brustbein ist von vorn nach hinten abgeplattet und besitzt in verticaler Richtung eine leichte Krümmung, deren Convexität nach vorn sieht. Es besteht aus einer schwammigen Knochensubstanz, welche nur eine dünne compacte Rinde besitzt. Zuweilen findet man das ganze Brustbein der Länge nach in zwei Hälften getheilt, Fissura sterni congenita.

Frequenz, Aetiologie und anatomische Charaktere der Brustbeinfracturen.

Entsprechend der Thatsache, dass die einzelnen Elemente des Sternums nach zurückgelegter Pubertätszeit, zuweilen auch schon bei jüngeren Individuen verknöchern, ohne dass man dies in vivo erkennen könnte, angesichts ferner des Erfahrungssatzes, dass Continuitätstrennungen in den oben beschriebenen Halbgelenken in der Regel in der Weise verlaufen, dass mit dem Knorpel auch ein Theil des Knochens abreisst, fasst man diese eigentlich als Diastasen zu bezeichnenden Verletzungen am besten mit den wirklichen Fracturen zusammen.

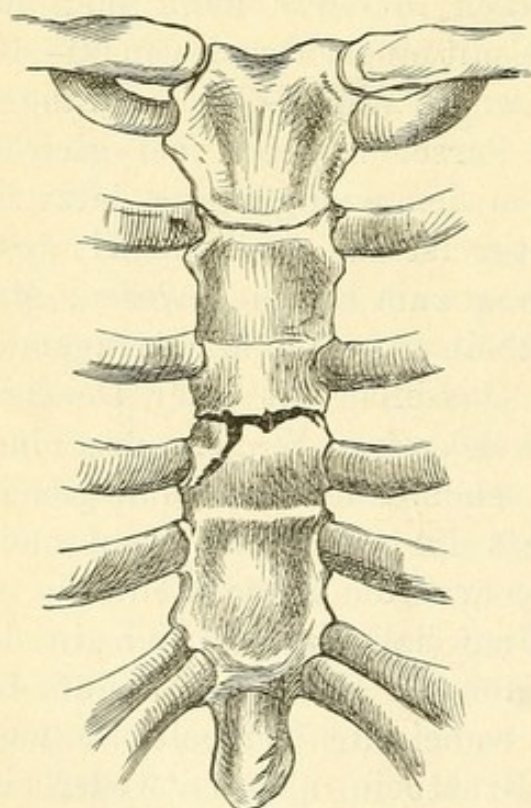
Trotz seiner oberflächlichen Lage sind die Brüche oder Diastasen des Sternums sehr seltene Vorkommnisse. Nach allen Statistiken nehmen sie die letzte Reihe in der Häufigkeitsskala der Fracturen ein. Die Ursache dieser grossen Seltenheit ist offenbar in der schwammigen, wenig spröden Beschaffenheit des Knochens selbst, sowie in seiner elastischen Befestigung zwischen den Rippenknorpeln zu suchen. Nach *Messerer* kann man das Sternum bei jugendlichen Individuen mit einem Druck von 60—100 Kilo belasten, und es dadurch selbst an die Wirbelsäule andrängen, ohne dass es bricht. Bei älteren Personen geben bei gleicher Belastung eher die Rippen nach. In den wenigen bis jetzt beobachteten Fällen von Brustbeinfractur ist nun auch eine directe Gewalt nur selten die Veranlassung zum Bruch gewesen. Man hat zwar das Auffallen mit dem Brustbein auf einen hervorragenden harten Körper, einen Stoss gegen dasselbe mit einer Deichsel, einen Schuss, das Ueberfahren eines schweren Wagenrades, einen Hufschlag in dieser Weise wirken sehen, und war dann gemäss der starken dazu erforderlichen Kraft die bedeckende Haut meist mitzerrissen, ungleich häufiger aber war die Fractur durch indirecte Gewalt entstanden. Hier handelte es sich in der Regel um einen Sturz von bedeutender Höhe herab auf den Kopf, den Steiss oder die Füsse, wobei die Wirbelsäule nach vorn oder hinten umgebogen, das Brustbein also entweder eingeknickt oder auseinander gerissen wurde. Seltener kam die Fractur in der Weise zu Stande, dass sich bei einem Fall auf den Kopf das Kinn in die Spitze des Sternums eintrieb, oder dass sich bei einem Fall auf die Schulter die Gewalt entweder durch die Clavicula oder durch die Rippen auf das Brustbein

übertrag. Schliesslich spielt hier noch der Muskelzug eine Rolle. Es wurde schon beobachtet, dass derselbe beim Ueberstrecken der Wirbelsäule z. B. beim Hintenüberbeugen Kreisender das Manubrium sterni quer durchriss, und ebenso hat man solche Querfractur des Sternums durch heftige Contractionen der Bauchmuskeln beim Heben schwerer Lasten oder beim Erbrechen entstehen sehen.

Entsprechend den schweren Gewalten, welche zu einem Zerbrechen des Sternums nöthig sind, findet man die Sternalbrüche sehr selten isolirt vor. In der Regel sind noch andere schwere Verletzungen wie Brüche der Wirbelsäule, der Rippen, des Beckens, Organverletzungen am Thorax und Abdomen vorhanden, so dass dann die Fracturen des Sternums nur unwesentliche Nebenerscheinungen sind. Sie kommen am häufigsten vor bei Männern, seltener bei Frauen und wurden noch nie beobachtet bei Kindern.

Was die anatomischen Charaktere der Sternalbrüche betrifft, so sind zunächst von *Gurlt* einige wenige Fälle zusam-

Fig. 44.



mengetragen worden, in denen man bei der Section an der hinteren Fläche des Körpers Infracturen fand, ohne dass vorn eine Spur von Verletzung zu bemerken war. Der sofortige Tod in diesen Fällen war eingetreten durch grosse Blutextravasate im Mediastinum und an der Aussenfläche des sonst unverletzten Herzbeutels.

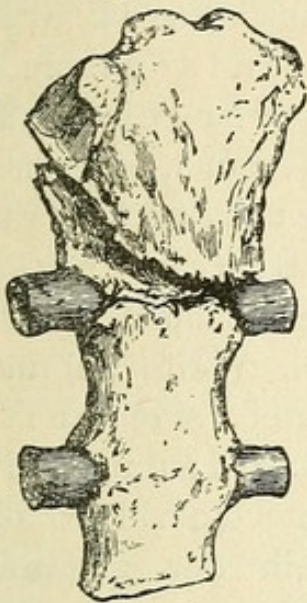
Weitaus die grösste Mehrzahl der Sternalfracturen sind vollständige mit quer oder leicht schräg verlaufenden Bruchlinien. Zuweilen sind mehrfache, sehr selten Längsbrüche beobachtet worden. Bei letzteren muss man sich vor einer Verwechslung mit der

schon genannten Fissura sterni congenita hüten. Auftreffende Schüsse erzeugen entweder Loch- oder Splitterbrüche. Letztere können auch durch das Eindringen eines spitzen Körpers entstehen.

Die Quer- oder leichten Schrägfracturen betreffen am häufigsten die Verbindungstelle des Manubrium und Corpus

sterni, und die Gegend zwischen dem 2. und 3. Rippenknorpel. (Fig. 45. u. 46). Sie kommen aber auch in der Mitte des Körpers, zwischen der 3. und 4. Rippe vor (Fig. 44), sind dagegen seltener an den tieferen Punkten. Die Dislocation der Fragmente ist verschieden. Bricht das Manubrium vom Corpus sterni ab, so wird dasselbe durch die starke und breite erste Rippe gewöhnlich in seiner normalen Lage erhalten. Der Körper des

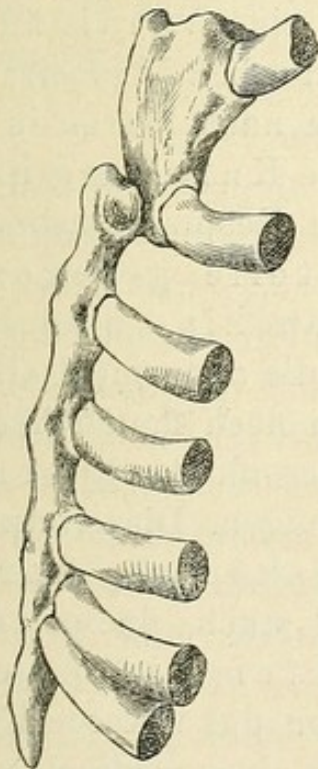
Fig. 45.



Brustbeins dagegen wird durch die Gewalt entweder gegen den Brustraum hingetrieben, und rückt dann an der hinteren Fläche des Manubrium etwas in die Höhe (Fig. 45) oder er wird nach vorn dislocirt, indem er sich vorn am Manubrium in die Höhe schiebt (Fig. 46). Zuweilen sind jedoch beide Fragmente einwärts gedrängt und bilden dann einen nach vorn offenen Winkel. Sitzt die Fractur in der Mitte des Körpers, so wird das obere Fragment meist nach innen, das untere nach vorn und oben stehend gefunden.

Die Brüche des Proc. ensiformis sind ausserordentlich selten. Man glaubte mitunter beobachtet zu haben, dass solche mit Dislocation des gebrochenen Stückes nach innen eine Ursache unstillbaren Er-

Fig. 46.



brechens gewesen sei, und hat dann sogar die Laparatomie ausgeführt, um die Reposition des Fragmentes zu bewirken.

Zur Vervollständigung der pathologischen Anatomie ist noch anzuführen, dass man in der Umgebung der Bruchstelle stets Blutextravasate trifft, die, wenn sie auf die Aussenfläche des Sternums erfolgen, keine weitere Bedeutung haben, wohl aber, wenn sie nach innen gegen das Mediastinum hin liegen, da sie in diesem Falle einen gefährlichen Druck auf das Herz ausüben können. Sie entstehen meist durch Zerreißen der Knochen- und Periostgefässe, gelegentlich aber auch durch Ruptur der Vasa mammaria interna. In seltenen Fällen

wurden durch die dislocirten Fragmente schwere Verletzungen der Brusteingeweide — Verletzungen des Herzbeutels, des Herzens, der Lunge — beobachtet.

Symptome der Sternalfracturen.

Die Symptome der Sternalfracturen sind in der Regel so auffallend, dass die Diagnose unschwer zu stellen ist. Der Verletzte hat im Moment der Fractur oft ein krachendes Geräusch vernommen und nimmt nach derselben eine ganz charakteristische Stellung ein. Um nämlich die Musculatur zu erschaffen, sitzt er halb aufrecht mit vorgebeugtem Kopf und gebeugtem Rumpf. Jeder Versuch, diesen zu strecken, wird mit heftigen Schmerzen beantwortet. Es besteht aber auch ausserdem ein localer Bruchschmerz, der bei jeder Bewegung, wie tiefen Inspirationen, Hustenstössen, sowie bei Druck sehr gesteigert wird. Weiterhin finden sich Sugillationen über der Bruchstelle und eine auffallende Nachgiebigkeit beim Druck auf den unteren Theil des Brustbeines. Besteht ein reiner Querbruch ohne Dislocation, so hat man beim Vorhandensein der genannten Zeichen das Recht, eine Fractur anzunehmen.

Viel leichter wird aber die Erkenntniss einer solchen, wenn sich die Fragmente verschoben haben. Die vordere Brustwand erscheint dann verkürzt. Auf dem Sternum findet man eine Prominenz und darüber eine Vertiefung, wenn das untere Fragment nach vorn und oben dislocirt ist. Umgekehrt entsteht bei Dislocation desselben nach hinten in der Achse des Brustbeins eine bajonettförmige Knickung nach hinten. Zuweilen sieht man auch bei den Respirationsbewegungen den unterhalb der Fracturstelle gelegenen Theil des Brustbeins an dem oberen hin- und hergleiten. Mit der palpirenden Hand kann man die abnorme Stellung der beiden Theile des Brustbeins gewöhnlich noch deutlicher erkennen und sich ebenso auch von der Anwesenheit abnormer Beweglichkeit und Crepitation überzeugen. Diese letztere kann man mit dem aufgesetzten Sthetoskop als kurzes knackendes Geräusch hören, zuweilen auch finden, dass sich die der Bruchstelle benachbarten Rippen einander genähert haben. Bei Dislocation des unteren Fragmentes nach innen sowie beim Vorhandensein eines mediastinalen

Blutergusses können Oppressionerscheinungen und bedeutende Respirationsbeschwerden entstehen. Sind die Lungen verletzt, so kommt zu dieser Dyspnoë noch Blutspen oder Bluthusten und Hautemphysem.

Prognose der Sternalfracturen.

Einfache nicht complicirte Fracturen des Brustbeins heilen innerhalb 4 Wochen durch knöchernen Callus ohne Zurücklassung functioneller Störungen. Wenn auch die Dislocation nicht immer ganz gehoben wird, gibt dies zu Klagen doch keine Veranlassung. Ebenso wenig thut dies eine zuweilen beobachtete Pseudarthrose. Ist die Heilung mit starker Verschiebung der Fragmente erfolgt, dann können allerdings Athembeschwerden, Hustenreiz und Herzklopfen theils durch Raumbeengung der Brusthöhle, theils durch Compression des einen oder beider Phrenici eintreten.

Der Verlauf nicht aseptisch gehaltener complicirter Fracturen kann ein verhängnissvoller werden, indem sich Mediastinalabscesse bilden und von hier auf den Herzbeutel und die Pleura fortzukriechen können. Vor dem Durchbruch eines solchen Abscesses nach aussen pflegen Pulsations-Erscheinungen in demselben aufzutreten. Complication mit anderen Verletzungen bedingt meist eine Trübung der Prognose. So kann der Tod durch Blutungen aus der Mammaria interna oder aus dem verletzten Herzen, durch Haemo- und Pneumothorax, durch Zerreissung des Rückenmarkes erfolgen.

Therapie der Sternalfracturen.

Die Therapie leistet in der Regel nicht viel. Man lässt die Patienten ruhig im Bette bleiben und versucht das untere prominirende Fragment mit den Fingern zurückzudrängen, oft jedoch ohne dauernden Nutzen, indem beim Nachlass des Druckes die Verschiebung sich wieder einstellt. Ist es nicht durch begleitende Nebenumstände verboten, so kann man dem Patienten ein Rollkissen unter den Rücken legen und so durch permanente Extension die Retention der Fragmente besorgen. Ist das untere Fragment nach hinten dislocirt, so hat man empfohlen, dasselbe mit einem eingeschlagenen scharfen Haken oder einem eingebohrten Trefond, ja sogar mittelst des Elevatoriums und des Trepan in die Höhe zu heben. Da man durch alle diese Manipulationen die einfache Fractur in eine complicirte verwandelt,

die Eingriffe aber selbst im günstigsten Fall keine Garantie für eine Retention der Fragmente bieten, so sind dieselben auch unter dem Schutz der Antiseptik zu verwerfen. Nur dann könnte man eine Berechtigung für dieselbe gelten lassen, wenn bei erheblicher Depression des Bruchstückes dauernd schwere Störungen von Seiten des Herzens oder der Lunge vorhanden wären, und man hoffen könnte, dieselben nach Hebung der Depression und Entfernung des mediastinalen Blutergusses zu beseitigen. Alle Verbände, welche den Thorax circular umgeben, sind zu unterlassen. Wollte man mit einer pelottenartigen Vorrichtung ein prominirendes Stück zurückhalten, so stellt man sich die Pelotte am besten aus einem Bindenkopf dar, den man mit breiten Heftpflasterstreifen befestigt. Dass bei complicirten Fracturen strengste Asepsis nothwendig ist, ist selbstverständlich.

Fracturen der Rippen.

Anatomisch-physiologische Vorbemerkungen.

Die Rippen sind elastische, bogenförmig gekrümmte, von aussen nach innen plattgedrückte Knochen, welche von den Brustwirbeln gegen das Brustbein verlaufen und den in der Brust gelegenen Respirations- und Circulations-Organen ein schützendes Gerüst bilden. Nur die sieben oberen, sog. wahren Rippen setzen sich direct an das Brustbein an. Von den übrigen fünf, den sog. falschen Rippen, besitzen die 8. bis 10. noch eine mittelbare Stütze an ihm, indem sie sich mit dem unteren Rand der nächst oberen Rippe verbinden. Die 11. und 12. dagegen enden frei zwischen den Brustmuskeln. Jede Rippe besteht aus zwei Theilen, der mehr nach hinten gelegenen längeren knöchernen Spange und dem kürzeren vorderen knorpeligen Ansatzstück. Die knöcherne und knorpelige Portion müssen als ein Ganzes angesehen werden, indem von einer Gelenkverbindung zwischen ihnen nicht die Rede ist. Jede einzelne Rippe ist in doppeltem Sinne gekrümmt. Die erste Krümmung ist jene, welche der Brusthöhle zugekehrt ist. Sie ist am auffallendsten da, wo sich die Rippe von hinten nach vorn wendet, und ist hier an der Aussenseite der Rippe durch eine scharfe Knickung, den Rippenwinkel, deutlich sichtbar. Die zweite Krümmung ist nach aufwärts ge-

richtet. Die Rippen laufen nämlich nicht horizontal gegen das Brustbein nach vorn, sondern in nach abwärts gesenkter Richtung. Sie liegen mit dem hinteren Ende höher als mit dem vorderen, behalten diese Richtung jedoch nicht in ihrer ganzen Länge bei, sondern sind in ihrem vorderen Theil wieder etwas nach aufwärts gekrümmt, um das Brustbein oder ihren nächst oberen Nachbar zu erreichen. Weiterhin zeigt eine Betrachtung der Rippen, dass nur die mittleren und unteren ihre Ränder direct nach oben und unten kehren. Die obersten dagegen und ganz besonders die erste wenden dieselben nach innen und aussen. Die Rippen sind im Ganzen gleich breit und stehen ebenso in gleichen, von den Inter-costalmuskeln ausgefüllten Zwischenräumen auseinander. Sie bestehen aus einer zellenreichen Diploe, welche von dichten, compacten Knochenlamellen umgeben ist.

Die Rippen besitzen namentlich im kindlichen Alter eine bedeutende Elasticität. Durch Experimente an Kindsleichen hat man festgestellt, dass man den Brustkorb durch eine Belastung von 90 — 100 Kilo bis zur Berührung des Brustbeins mit der Wirbelsäule zusammenpressen kann, ohne dass ein Bruch erfolgt. Es federn vielmehr die Rippen aus dieser äussersten Compressionsstellung wieder in die normale Lage zurück. Im höheren Alter nimmt die Elasticität der Rippen wieder ab, indem die Rippenknorpel verknöchern.

Frequenz, Aetiologie und anatomische Charaktere der Rippenbrüche.

Trotz ihrer grossen Elasticität sind Brüche der Rippen doch ziemlich häufig, so dass sie nach *Gurlt's* Statistik mit 17 % direct hinter den am häufigsten vorkommenden Brüchen des Vorderarmes rangiren. Der Grund hierfür liegt einerseits in der exponirten Lage der Rippen, andererseits in dem Umstand, dass diese gewissermassen als Umgrenzung eines Hohlorgans jeder Unterstützung in der Tiefe entbehren. Die Brüche ereignen sich vorzugsweise bei kräftigen Männern, kommen viel weniger vor beim weiblichen Geschlecht und sind im Kindesalter fast gar nicht vertreten wegen der dann vorhandenen grossen Elasticität des Thorax. Bei älteren Individuen werden sie wieder häufiger, weil mit der fortschreitenden Verknöcherung der Rippenknorpel der ganze Brustkorb starrer wird, und beim Beginn des Greisenalters eine Rarefaction der Knochensubstanz eintritt, durch welche die Rippen

schwammiger und zum Brechen geneigter werden. Nehmen wir dazu noch eine Atrophie der schützenden Muskeln, so verstehen wir, wie *Messerer* bei einer 82jährigen Frau schon durch ein Gewicht von 40 Kilo eine Fractur erzeugte, während dazu bei einem kräftigen 30jährigen Mann 200 Kilo nothwendig waren. Stärkere Grade der Osteomalacie und Rhachitis bieten ebenfalls eine pathologische Prädisposition zu diesen Fracturen.

Die Ursachen der Rippenbrüche können directe, indirecte Gewalten oder der Muskelzug allein sein. Directe Brüche beobachtet man am häufigsten an der Vorderfläche oder am seitlichen Umfang des Thorax, weil auf der Dorsalfläche, zu beiden Seiten der Wirbelsäule, die starke Musculatur und die Schulterblätter einen ausreichenden Schutz gewähren. Die Gewalten, die hier in Betracht kommen, sind ein Stoss z. B. mit einer Wagendeichsel, einem Balken gegen die Brust, ein Wurf mit einem spitzen Stein, ein Schlag mit einem schweren Stock, mit einem Hammer, mit dem Hufe eines Pferdes, ein Fall mit der Brust gegen die Ecke eines Tisches, gegen die Kante einer Treppenstufe, das Eindringen einer Kugel. Der hierbei stattfindende Mechanismus ist der, dass die andringende Gewalt den Rippenbogen nach seiner concaven Seite einbiegt, bis seine Elasticität überwunden wird. Es werden so meist nur eine oder auch zwei Rippen gebrochen. Fracturen vieler Rippen durch directe Gewalt sind aber auch beobachtet worden und zwar in der Weise, dass die Patienten überfahren oder durch herabstürzendes Gebälk derartig getroffen wurden, dass der Arm fest gegen den Thorax angepresst wurde und dabei die betreffenden Rippen einbrach.

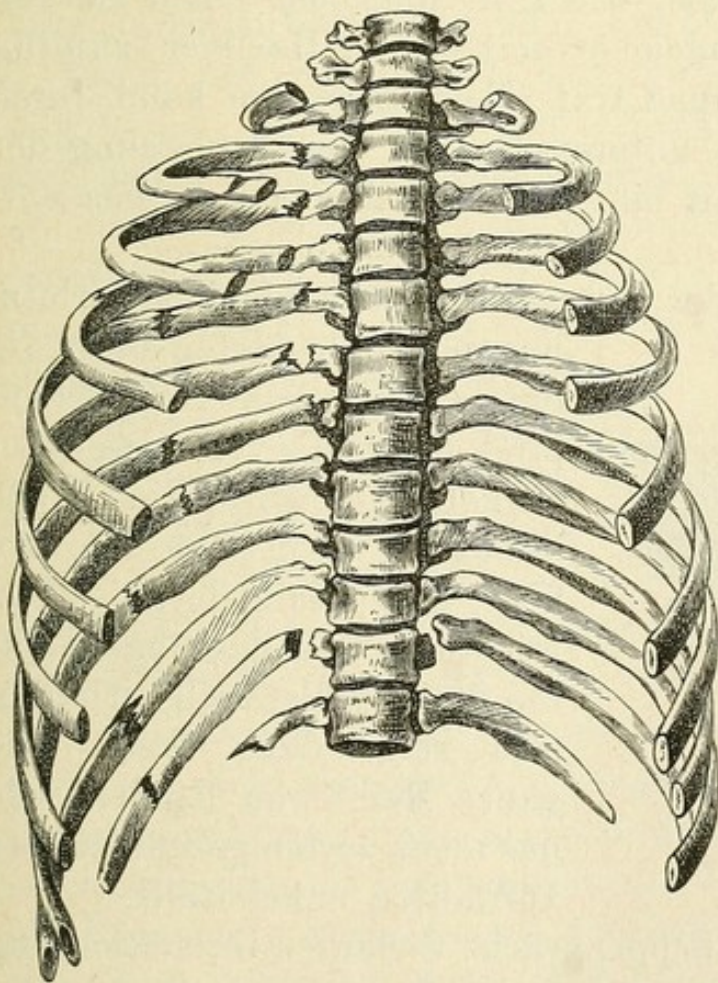
Kommt die Fractur durch indirecte Gewalt zu Stande, so sitzt sie an der Stelle, an welcher die Rippe durch die Gewalt am stärksten zusammengebogen wurde.

Diese kann zunächst in sagittaler Richtung einwirken, sei es dass ein Wagenrad über das Sternum geht oder dass der Patient zwischen zwei Eisenbahnwagen u. s. w. eingeklemmt wird. Das Sternum wird dabei der Wirbelsäule genähert und die Rippen zum Ausweichen nach aussen gezwungen, der ganze Thorax also platter gedrückt. Ist die Brustwand nicht mehr elastisch genug, so kann diese Veränderung der Brustform nur dadurch zu Stande kommen, dass die Rippen nachgeben. Es resultiren dabei, und das ist nach dem Gesagten leicht verständlich, fast stets doppel-

seitige und zwar mehrfache Brüche mehrerer Rippen in der Weise, dass die Bruchlinie entweder entsprechend der Richtung der Axillarlinie oder entsprechend den Knickungswinkeln der Rippen, seltener am Rippenhalse oder an den Knorpelverbindungen mit dem Sternum verläuft.

Wird der Körper mehr in frontaler oder diagonalen Richtung zusammengepresst, so dass das Sternum von der Wirbelsäule entfernt wird, so sind die Brüche in der Mehrzahl der Fälle einseitig, betreffen aber auch oft eine ganze Reihe von Rippen und sitzen theils in der Mitte, theils am Sternal- oder Vertebral-Ende. Es wird auch wohl durch solche Gewalt ein ganzes Stück der Thoraxwandung ausgebrochen, indem dann die Grenze des ausgebrochenen Stückes hinten an den Knickungswinkeln oder etwas weiter nach der Axilla, vorn in der Axillar- oder Mammillarlinie herzieht (Fig. 47). Es ist hierbei sehr wohl möglich, dass die eine Reihe der Fracturen durch directe Gewalt entstand, während die andere auf indirectem Wege zu Stande kam.

Fig. 47.



Fracturen durch Muskelzug hat man zuweilen beobachtet bei starken Expirations-Bewegungen, wie beim Husten oder Niessen. Sie kommen wohl meist nur bei pathologisch prädisponirten Knochen, wie bei stärkerer Atrophie und Lipomasie vor und finden sich am häufigsten an dem vorderen Theile der Rippen, in der Nähe ihrer Knorpel.

Ihrer anatomischen Lage nach werden die einzelnen Rippen sehr verschieden häufig von Fracturen befallen. Am häufigsten brechen die mittleren wahren Rippen.

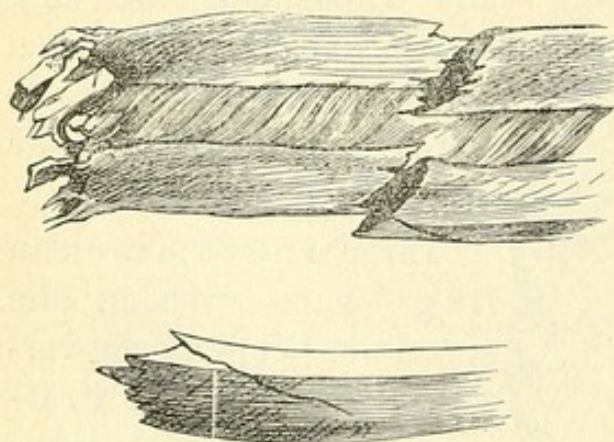
Die oberen sind durch das Schulterblatt, das Schultergelenk, das Schlüsselbein und die grossen Brustmuskeln besser als jene geschützt. Ausserdem vermögen die oberen aber auch, da sie nur einen kleinen Bogen beschreiben, da sie ferner ihre schmale Seite nach aussen kehren und verhältnissmässig stark sind, den sie comprimirenden Gewalten besser zu widerstehen als die mittleren, die einen grösseren Kreisbogen beschreiben und ihre schwächste, die flache Seite nach aussen wenden. Die falschen Rippen wiederum können wegen ihrer langen Knorpel und ihrer beweglichen Verbindung mit dem Brustbein äusseren Einflüssen leichter ausweichen.

Was die anatomischen Charaktere betrifft, so kommen auch an den Rippen einfache und complicirte, vollständige und unvollständige Brüche vor. Bei den unvollständigen Brüchen ist entweder ein Längsbruch des Rippenrandes vorhanden in der Weise, dass von diesem entweder oben oder unten ein längliches Stück ausgebrochen wird, oder die Rippe hat eine Infraction, eine Einknickung erlitten.

Die Längsbrüche sind sehr selten und entstehen durch begrenzte Gewalteinwirkungen, wie z. B. *Malgaigne* einen solchen an der Leiche erzeugte, indem er mit einem Hammer zufällig den unteren Rand der 5. Rippe traf. Beim Lebenden kann durch eine derartige Fractur des unteren Randes eine Verletzung der Art. intercostalis und damit ein traumatisches Aneurysma entstehen.

Die Infractionen der Rippen sind sehr häufige Verletzungen

Fig. 48.

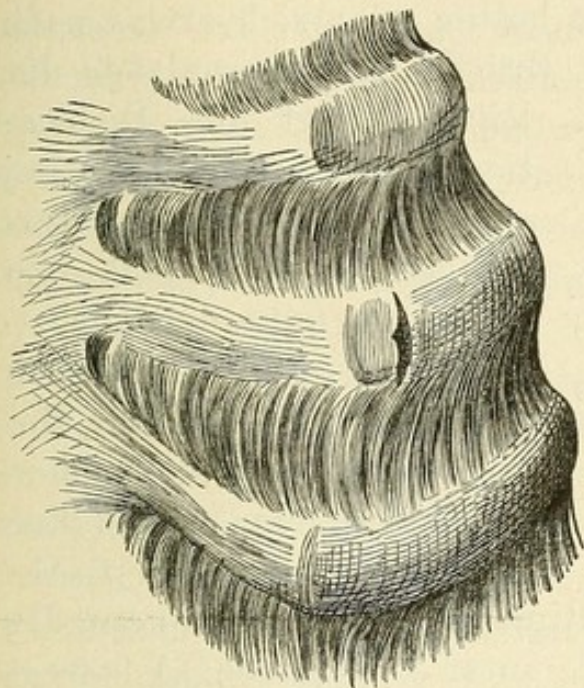


und betreffen öfter die innere als die äussere Knochen-
tafel, indem die von aussen ein-
wirkende Gewalt die Rippe
bricht wie einen Stab, den man
über dem Knie biegt. Das
Periost kann an der eingeknick-
ten Stelle vollständig erhalten
sein, selbst dann, wenn eine
ganze Reihe von Rippen, wie
das nicht selten geschieht, der
Infraction anheimfällt.

Die vollständigen Rippenbrüche verlaufen ihrer Richtung nach quer oder schräg, sind weitaus häufiger subcutan als com-

plicirt, sind der Zahl der Bruchstellen nach einfache, mehrfache oder Splitterbrüche, sind der Lage der Fragmente nach entweder

Fig. 49.



dislocirt oder nicht, und betreffen entweder nur eine oder eine grössere Anzahl von Rippen.

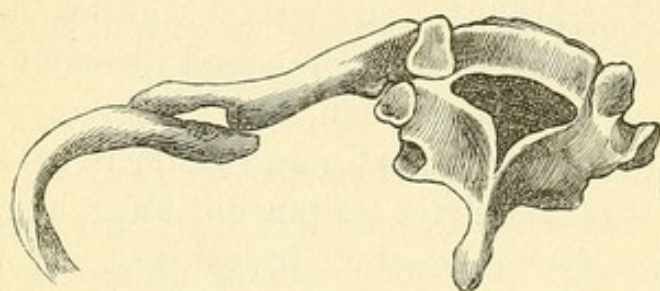
Die Quer- und Schrägbrüche besitzen entweder glatte oder mehr oder weniger stark gezähnte oder gezackte Bruchflächen. Entsprechend ihrem Zustande kommen als Biegebrüche findet man von der Bruchlinie öfter Fissuren ausgehen, so dass ein dreieckiger Keil durch dieselben umgrenzt, eventuell ganz herausgebrochen wird (Fig. 48).

Wenn das Periost theilweise erhalten ist, oder die Zähne der Bruchlinie ineinander greifen, so bleiben die Fragmente in ihrer normalen Lage (Fig. 49). Ist dagegen das Periost verletzt, so findet sich meist auch eine geringe Dislocation. Diese wird um so grösser, je mehr die Intercostalmuskeln zerrissen sind, und je grösser die Anzahl der gleichzeitig gebrochenen Rippen ist. Hat eine Dislocation stattgefunden, so können die Fragmente entweder nach der Brusthöhle verschoben sein oder sie können auf der Aussenfläche des Thorax einen Vorsprung bilden und sich dabei mit ihren breiten Flächen über einander schieben oder mit ihren schmalen Kanten neben einander stellen. Bei der Fractur einer Rippe ist das unmöglich, weil die als Schiene dienende Nachbarrippe eine solche Verschiebung verhindert. Ist eine Anzahl von Rippen, zum Theil an zwei verschiedenen Stellen gebrochen, so findet man zuweilen eine Depression der Fragmente.

In welcher Art die Fragmente sich zu einander dislociren, ist durchaus nicht constant und hängt von der Art der stattgehabten Gewalteinwirkung und dem Sitz des Bruches ab. So ist es einleuchtend, dass bei Compression des Thorax in sagittaler Richtung die Fragmente nach aussen weichen, während bei directer Gewalt und frontalem oder diagonalem Druck dieselben leichter

nach innen gleiten. Am häufigsten scheint bei Brüchen am hinteren Umfang der Rippen das hintere (vertebrale) Fragment hinter das vordere (sternale) zu treten und dies letztere sich in gleicher Höhe vor dem ersteren zu halten oder sich etwas nach abwärts zu senken (Fig. 50). Bei Brüchen am Sternalende der

Fig. 50.



Rippe erfolgt die Dislocation meist umgekehrt. Bei mehrfachen oder Splitterbrüchen, welche sich am häufigsten nahe der Wirbelsäule finden, wird sich noch weniger eine bestimmte Regel für das Zustandekommen der Verschiebung auffinden lassen. Ist eine Doppel-

fractur an einer oder mehreren Rippen vorhanden, so kann der abgetrennte Theil der Thoraxwand unter Umständen so beweglich sein, dass er bei den Respirationsbewegungen ventilartig eingezogen und ausgestossen wird.

Abgesehen von der Zerreissung der deckenden Haut sind die Rippenbrüche mitunter noch mit anderen Verletzungen complicirt. Dass Zerreissungen der Art. intercostalis gelegentlich zu einem traumatischen Aneurysma führen können, haben wir schon erwähnt. Es kann jedoch durch diese Verletzung auch ein zum Tode führender Haemothorax entstehen.

Die regelmässigsten Begleiter schwerer Rippenbrüche sind Insulte beider Pleurablätter und der Lungen. Diese werden fast ausnahmslos durch spitzige Fragmente oder Knochensplitter veranlasst, welche beim Zustandekommen der Fractur in die Lungen hineingetrieben werden. Bei den elastischen Rippen der Kinder kann es jedoch gelegentlich vorkommen, dass eine Quetschung und ein Einriss in die Lunge entsteht, ohne dass die Pleura costalis verletzt ist.

Die Folgen der Lungen- und Pleuraverletzung sind Haemo- und Pneumothorax, Haemoptoë und Hautemphysem. Diese Erscheinungen hängen theils von der Grösse und Art der Verletzung, theils von dem Verhalten der Pleura und der Lunge zu einander ab. Ist nämlich die Pleurahöhle von normaler Beschaffenheit, so sammelt sich die mit dem Blute zugleich aus der Lunge austretende Luft in sehr erheblicher Menge in ihr an und

führt zur Compression der Lunge. Dadurch wird dann der Riss in derselben geschlossen, und Blutung und Luftaustritt sistirt. Sind dagegen Verwachsungen zwischen den beiden Pleurablättern vorhanden, wie dies ja so häufig der Fall ist, so kann sich die Luft nicht in bedeutendem Masse in der Pleurahöhle ansammeln, sondern wird in Folge des starken Expirationsdruckes die Bindegewebsadhäsionen zwischen Pleura pulmonalis, costalis und Pericardium infiltriren, weiterhin aber auch in das intermusculäre und subcutane Bindegewebe der Brustwand eindringen und so als Hautemphysem in die Erscheinung treten.

Viel gefährlicher als diese Lungenverletzungen sind die glücklicherweise selteneren Verletzungen des Herzens, welche bei Brüchen der 5., 6., 7. oder 8. Rippe sowohl auf der rechten als linken Seite beobachtet wurden und meist innerhalb der kürzesten Zeit den Tod herbeiführten. Nicht ganz so selten findet man bei Brüchen der untersten Rippen auch Zerreißungen des Zwerchfells, der Leber und der Milz.

Diagnose der Rippenbrüche.

Die Diagnose eines isolirten Rippenbruches, besonders einer Infractur, zu stellen, kann mit grossen Schwierigkeiten verknüpft sein. Namentlich dann, wenn die muthmassliche Fractur sich bei fettleibigen Patienten ereignet hat, oder wenn sie durch dicke Muskellagen, durch ein Blutextravasat verdeckt ist, bleibt die Entscheidung, ob nicht nur eine einfache Contusion vorliege, oft zweifelhaft. Glücklicherweise bringt dieser Zweifel für die Patienten keinen Schaden mit sich, da die Behandlung in beiden Fällen die gleiche sein wird. In der überaus grossen Mehrzahl der Fälle bieten nun aber die Rippenbrüche doch eine ganze Reihe subjectiver und objectiver Symptome dar, so dass die Art der Verletzung leicht erkannt werden kann.

Symptome der Rippenbrüche.

Der Patient berichtet uns den Hergang der Verletzung, gibt an, im Momente derselben ein deutliches Krachen vernommen zu haben und bezeichnet mit dem Finger ganz genau die Stelle, wo die Fractur sitzt. Hier findet sich ein mehr oder weniger erhebliches Blutextravasat und ein stets heftiger stechender Schmerz, der durch alle Bewegungen des Thorax besonders aber beim Husten, Niesen

und ebenso beim Druck mit den Fingern noch gesteigert wird. Dieser Schmerz ist eines der werthvollsten Symptome, wenn er auf eine fixe Stelle beschränkt ist und dorthin auch dann localisirt wird, wenn man die sog. indirecte Palpation ausführt, d. h. von Stellen, die von der Fractur entfernt liegen, z. B. vom sternalen und vertebrealen Ende der Rippe her einen Druck ausübt, als wolle man die beiden Enden einander nähern. Um den Schmerz möglichst zu vermeiden, athmet der Patient so wenig als irgend geht, mit der verletzten Seite. Bei jeder tieferen Inspiration, oft auch durch Druck auf die Fracturstelle, wird ein quälender Husten ausgelöst. Die Palpation, welche die Rippen einzeln von vorn nach hinten untersucht, trifft auf den Ort der Verletzung durch Wachrufen dieses Schmerzes, fühlt aber ausserdem noch Crepitation, Deformität und abnorme Beweglichkeit. Die Untersuchung auf Crepitation geschieht in der Weise, dass man entweder die flache Hand auf die Fracturstelle auflegt und den Patienten tief zu inspiriren auffordert, oder dass man die Rippe auf beiden Seiten derselben umfasst und die Fragmente in entgegengesetzter Richtung an einander verschiebt. Bei diesen Manipulationen wird sich auch die abnorme Beweglichkeit geltend machen. Crepitation kann man aber auch noch durch die Auscultation wahrnehmen, indem man durch das aufgesetzte Sthetoskop hört, wie bei jeder Inspiration eine knackende Verschiebung der Fragmente entsteht. Es ist dies Geräusch wohl zu unterscheiden von dem knisternden Geräusch des Emphysems und dem reibenden Geräusch eines pleuralen Exsudates.

Die Deformität ist meist am wenigsten ausgesprochen. Nur bei starker Depression am vorderen Umfang des Thorax fühlt man beim Abtasten der Rippen eine Vertiefung oder auch wohl ein vorspringendes Fragment.

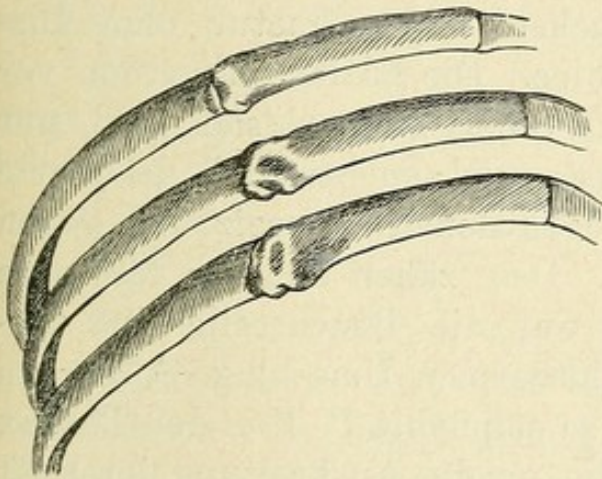
Zu diesen nur der Fractur angehörigen Zeichen kommen dann noch die Symptome der Complicationen. Die Verletzung der Lunge gibt sich zu erkennen durch blutigen Auswurf, Haemo- und Pneumothorax und Hautemphysem. Letzteres kann oft so bedeutend werden, dass es sich über den ganzen Rumpf, den Hals und Kopf, ja sogar über die Extremitäten ausbreitet. Ein solch starkes Emphysem verhindert dann eine genaue Untersuchung des Thorax. In den Fällen schwerster Compression der Lunge wird die Athmung sehr behindert. Die Patien-

ten werden blauroth, cyanotisch, machen ungeheuere Anstrengung, um Luft zu bekommen, und werden dadurch sehr unruhig.

Prognose der Rippenfracturen.

Solche Fälle bieten dann eine zweifelhafte Prognose. Im Uebrigen ist jedoch der Verlauf der Rippenbrüche gewöhnlich ein durchaus günstiger. Die Schmerzen an der Bruchstelle pflegen sich bereits nach einigen Tagen zu vermindern und bald darauf ganz aufzuhören. Die Vereinigung der Bruchenden erfolgt trotz der fortdauernd durch die Respiration unterhaltenen Bewegungen der Rippen in 3—4 Wochen durch knöchernen Callus. Derselbe ist meist nicht voluminös und verursacht, selbst wenn eine

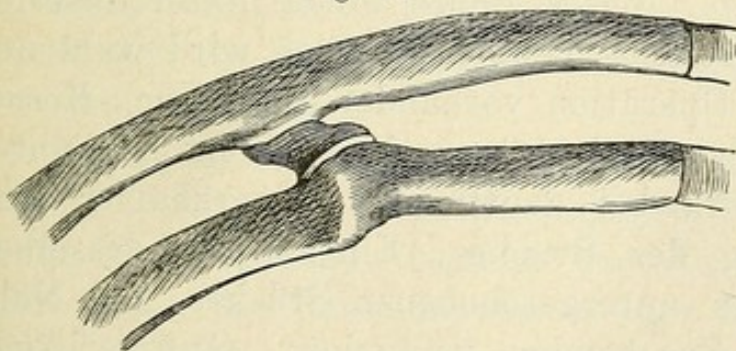
Fig. 51.



Reihe von Rippen gebrochen waren, keine Störungen (Fig. 51). Nur selten kommt es vor, dass durch denselben zwei benachbarte Rippen mit einander verwachsen. Berühren sich wirklich die Callusmassen, so entsteht zwischen ihnen lieber eine Art falschen Gelenkes (Fig. 52), Pseudarthrosen sind sehr selten, ebenso entwickelt sich nur bei besonderer Prädisposition eine

Caries oder Necrose der Bruchenden. War die Lunge verletzt worden, so kann unter schwerer Dyspnoë der Exitus erfolgen. Kommt es nicht so weit, so können uns doch die Patienten viele

Fig. 52.



Sorgen bereiten, wenn sich zum Haemopneumothorax noch eine hypostatische Pneumonie gesellt, die sich durch das Auftreten fieberhafter Temperatursteigerungen anmeldet. Zuweilen kommen noch

die schwersten Verletzungen durch, und braucht man daher nicht gleich die Hoffnung aufzugeben. Der Riss in der Lunge schliesst sich alsdann und vernarbt. Blut und Luft werden resorbirt, und nur pleuritische Adhäsionen bleiben zurück. Zu

einer Zersetzung der Luft im subcutanen Zellgewebe kommt es nicht, da etwaige infectiöse Keime in den Bronchien abfiltrirt werden. Selbst bei bestehendem Pyothorax kommt es nie zur Fäulniss der Emphysemluft, wahrscheinlich wohl deshalb nicht, weil nach dem bekannten Gesetz von einer feuchten Fläche sich nie Bacterien in die Luft ausbreiten können. Bei alten Leuten, besonders solchen, die an Lungenaufblähung und chronischer Bronchitis leiden, wird durch eine Rippenfractur die Expectoration des Schleimes durch die beim Husten stattfindenden Schmerzen sehr erschwert. Es liegt hierin für dieselben eine nicht zu unterschätzende Gefahr. Bei complicirten nicht aseptischen Fracturen droht natürlich das Empyem mit seinen Folgen.

Therapie der Rippenbrüche.

Die Behandlung einer einfachen Rippenfractur ohne Dislocation ist eine symptomatische. Die Patienten werden vor allen Dingen Ruhe haben müssen. Sie gewöhnen sich bald, nur mit der gesunden Seite zu athmen, und suchen sich im Bette eine schmerzlose Lagerung auf. Gegen den Hustenreiz und gegen den Schmerz gibt man Morphium. Den zähen Schleim löst man durch ein Expectorans und legt auf die Bruchstelle eine Eisblase oder noch besser einen feuchtwarmen Umschlag. Sollte ein starkes Hautemphysem auftreten, so empfiehlt *P. Vogt* den Thorax mit elastischen Binden einzuwickeln, um die Ausbreitung der Luft in den Bindegewebsmaschen zu verhindern. Besteht nur eine geringe Dislocation, so macht man am besten gar nichts gegen dieselbe. Ist sie stärker, so versucht man die Reposition durch Druck auf die gebrochenen Enden. Bei tiefer Depression eines Fragmentes rath *Malgaigne*, dieses durch einen hinter dasselbe einzusetzenden scharfen Haken zu eleviren, doch wird wohl nur selten Anlass zu solcher Operation vorhanden sein. Nach *Koenig* könnte man heutzutage, wenn eine Operation indicirt ist, unter dem Schutze der Antiseptik bei deutlicher schmerzhafter Verschiebung eine Blosslegung des Bruches, Einrichtung desselben event. mit Resection eines untergeschobenen Stückes und Naht der zusammengepassten Bruchenden versuchen. Gypsverbände zur Immobilisation des Thorax sind im Allgemeinen zu widerathen, da sie die Expiration zu sehr beeinträchtigen und daher von den wenigsten Patienten vertragen werden. Will man die gebrochene Seite stützen, so thut man dies mittelst eines breiten

Handtuches oder noch besser mit dachziegelförmig sich deckenden, nicht circulären Heftpflasterstreifen.

Ein actives Vorgehen ist dann angezeigt, wenn bei starker Cyanose ein voller harter Puls auf eine bedeutende Lungencongestion schliessen lässt. Man kann dann durch einen rechtzeitig ausgeführten Aderlass dem Patienten über die erste Gefahr hinaus helfen. Ebenso kann man bei hochgradigem Haemothorax durch eine vorsichtige Punction das Blut zum grössten Theil entfernen, ohne eine neue Blutung befürchten zu müssen.

Brüche der Rippenknorpel.

Die Rippenknorpel sind die Verlängerungen der Rippen, welche deren Ansatz oder deren Vermittlung mit dem Brustbein besorgen. In ihrer Verlaufsrichtung weichen sie sehr von einander ab. Der erste zieht gegen das Brustbein hin etwas abwärts, der zweite horizontal nach vorn. Alle übrigen aber mit Ausnahme der beiden letzten verlaufen von der Rippe aus zum Brustbein um so stärker nach aufwärts, je weiter sie in der Reihe nach unten hin gelegen sind.

Wir haben gesehen, dass diese Knorpel im höheren Alter meist verknöchern, und sind dann Fracturen derselben nichts Auffallendes. Es liegen jedoch auch Beobachtungen vor, dass sie trotz ihrer Elasticität auch bei jugendlichen Individuen brechen können.

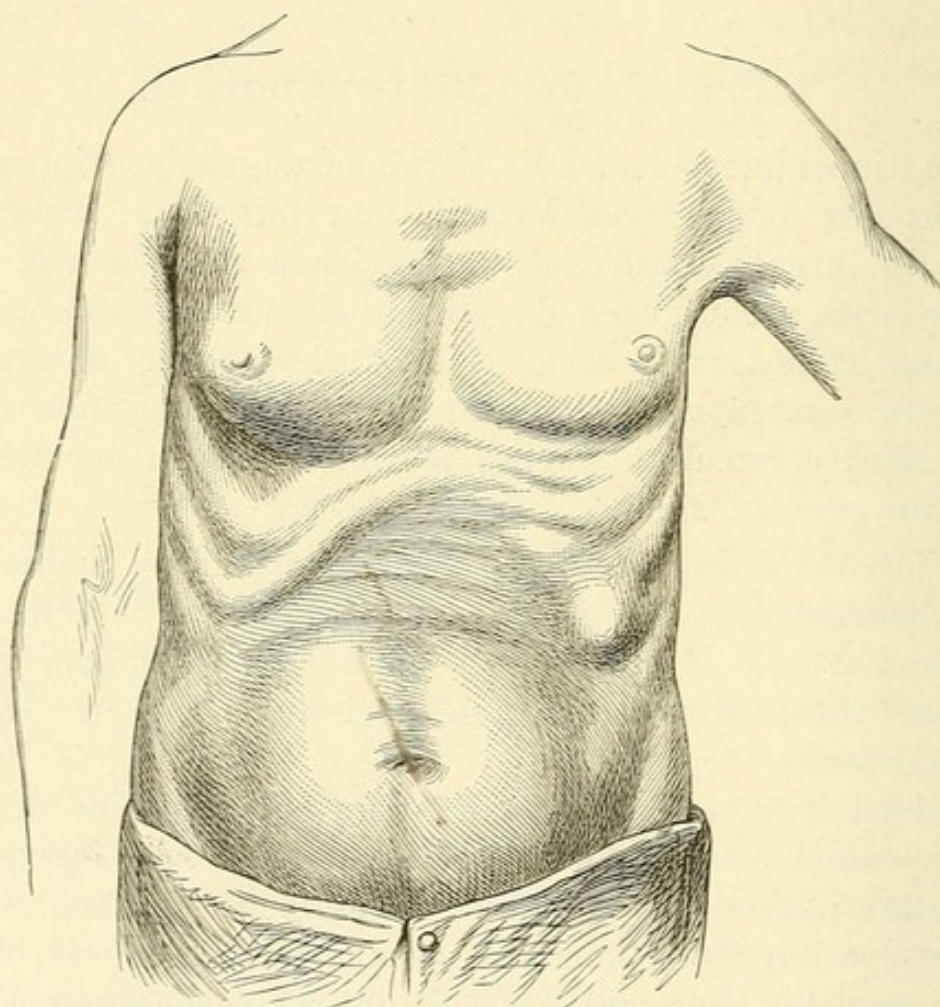
Solche Brüche findet man dann entweder an der Grenze der Rippe und des Knorpels oder in der Mitte des letzteren oder schliesslich nahe der Verbindung desselben mit dem Brustbein. An der ersteren Stelle kommen sie am häufigsten vor, und zwar bezieht sich die Mehrzahl der bekannten Beobachtungen auf den 6., 7. und 8. Knorpel.

Es handelt sich fast stets um ganz reine Querbrüche mit glatten, nicht gezackten Bruchflächen. Doppelbrüche sind sehr selten. In der Regel besteht eine Dislocation und zwar entweder bloss als Verschiebung in der Richtung von vorn nach hinten, so dass das eine der Fragmente stark hervorspringt, während über dem andern die Haut eingezogen erscheint, oder es findet dazu noch eine nicht unbeträchtliche Uebereinanderverschiebung der Fragmente in der Längsrichtung derselben statt. Es hängt die Art der Dislocation ab von der einwirkenden

Gewalt, von der Elasticität der Rippenknorpel und von der Beschaffenheit der Brusteingeweide. So kann z. B. durch etwaige Pleuraadhäsionen ein Fragment fixirt, das andere jedoch frei sein und dieses dann durch seine Elasticität nach vorne gedrängt und vor das erstere dislocirt werden.

Ueber die Aetiologie und Complicationen gilt dasselbe wie bei den Fracturen der knöchernen Rippen.

Fig. 53.



Die **Symptome** sind ziemlich einfacher Art. Das Gefühl des Krachens im Moment der Verletzung, der locale durch alle Thoraxbewegungen gesteigerte Schmerz führt zu der muthmasslichen Bruchstelle. Ist hier keine Dislocation vorhanden, so bleibt man oft über die Art der Verletzung im Zweifel, indem die beiden wichtigsten Fracturzeichen, *Crepitation* und *abnorme Beweglichkeit*, fehlen können. Sind sie vorhanden, so gibt sich die *Crepitation* als ein weiches Knorpelreiben zu erkennen, die *abnorme Beweglichkeit* aber lässt sich durch die Verschiebbarkeit der Fragmente deutlich von der den

Rippenknorpeln infolge ihrer Elasticität innewohnenden natürlichen Beweglichkeit unterscheiden. Bei bestehender Dislocation sieht man die durch die vorspringenden oder deprimirten Fragmente hervorgerufenen abnormen Erhöhungen (Fig. 53) und Vertiefungen der Haut über der Bruchstelle. Berücksichtigt man diese Symptome, und ist man sich stets der Lage und der Länge der Rippenknorpel bewusst, so wird man wohl immer die Diagnose, ob es sich im vorliegenden Falle wirklich um eine Rippenknorpelfractur handelt, und nicht um eine solche der knöchernen Rippe, mit Sicherheit stellen können. Ueber die Symptome der Nebenverletzungen verweisen wir auf das bei den letzteren Gesagte.

Durch zahlreiche Experimente und Sectionsresultate ist es sicher erwiesen, dass die Knorpelbruchflächen nie verheilen. Die Consolidation geschieht vielmehr in der Weise, dass vom Perichondrium aus sich ein knöcherner Callus bildet, welcher die beiden Bruchenden ringförmig umgibt und die sich selbst vollständig passiv verhaltenden Bruchflächen vereinigt. Die Callusbildung selbst erfolgt meist innerhalb 3 bis 4 Wochen.

Die **Therapie** ist derjenigen der Rippenknochenbrüche durchaus analog.

Luxationen der Rippen.

Die Rippen verbinden sich an ihren hinteren Enden mit der Wirbelsäule, *Articulatio costo-vertebralis*, vorn durch die Knorpel mit dem Seitenrande des Brustbeins, *Articulatio costo-sternalis*.

Die Wirbelgelenke sind doppelt, indem sich das Rippenköpfchen mit dem seitlichen Gelenkgrübchen der Wirbelkörper und der je zwischen zwei solchen gelagerten Zwischenwirbelscheibe verbindet, während die Rippenhöcker mit den entsprechenden Querfortsätzen articuliren. Bei den zwei letzten Rippen fehlt diese zweite Gelenkverbindung. Wo dieselbe aber vorhanden, sind beide durch starke Kapsel und Hilfsbänder befestigt.

Die *Articulatio costo-sternalis* betrifft die 1.—7. Rippe. Jedes dieser Gelenke besteht aus einer Synovialkapsel mit vorderen deckenden Bändern. Vom 6. und 7. Rippenknorpel geht das straffe *Lig. costo-xyphoideum* zum Schwertfortsatz.

Ausserdem stehen im jugendlichen Alter die Knorpel der 6. oder 7.—10. Rippe an ihren unteren Rändern durch Halbgeelenke, die mit Kapselbändern versehen sind, untereinander in Verbindung. Im späteren Alter verfallen auch diese der Verknöcherung.

Vergleicht man die kräftige Befestigung der Rippen mit ihrer Form und Stärke, so begreift man, dass Luxationen dieser Gelenkverbindungen sehr seltene Vorkommnisse sind. Wenn sie aber vorhanden sind, so spielen sie neben anderen schwereren Knochenverletzungen meist nur eine untergeordnete Rolle. Sie sind stets die Folge einer die Rippe an der Gelenkverbindung direct treffenden Gewalt, z. B. eines Falles auf einen spitzen Gegenstand.

Entsprechend den genannten Gelenkverbindungen hat man nun Luxationen im Costo-vertebralgelenk, im Costosternalgelenk und der unteren Rippen gegen einander gefunden.

Was die hinteren Verrenkungen betrifft, so hatten dieselben stets auf die vordere Seite des entsprechenden Wirbels stattgefunden. Die **Diagnose** soll bei plötzlich entstandenem krampfartigen Schmerz durch grössere Beweglichkeit der Rippen an ihrem hinteren Theil mit eigenthümlicher Nachgiebigkeit der Weichtheile und Mangel der Knochencrepitation gestellt werden können.

Bei den Luxationen oder besser Diastasen im Costosternalgelenk findet man den verrenkten Knorpel nach dem Sternum dislocirt und hier nach vorn unter der Haut prominirend.

Beiden Verrenkungen der Rippenknorpel unter einander, die ausser durch indirecte Gewalt auch durch Muskelzug z. B. beim Heben schwerer Lasten und dabei stattfindender Rückwärtsbeugung des Körpers entstehen können, gleitet der Knorpel, dessen Gelenkverbindung gelöst ist, unter und hinter den nächst oberen und drängt diesen nach vorn, so dass derselbe einen Vorsprung bildet, welcher zu der Annahme verleiten kann, es sei der obere Knorpel verrenkt.

Behufs der **Reduction** drückt man in diesem Falle auf den hervorragenden Knorpel von unten und vorn, worauf der verrenkte alsbald hervorspringt und durch seine Elasticität den richtigen Platz wieder einnimmt. Bei den übrigen Luxationen

lässt man eine tiefe Inspiration ausführen und übt während dieser die directe Impulsion des verrenkten Gelenkendes in seine normale Lage aus. Meist gelingt die Reposition und Retention nur unvollkommen, so dass die Heilung mit mehr oder weniger starker Dislocation erfolgt. Ein Schaden ist dies für die Patienten nicht, indem sich Schmerz und Athembeschwerden bald ganz verlieren.

Fracturen der Clavicula.

Anatomisch-physiologische Vorbemerkungen.

Das Schlüsselbein ist der Strebepfeiler, welcher durch seine Verbindung mit dem Schulterblatt einer- und dem Brustbein anderseits die obere Extremität in ihrer normalen Haltung nach aussen vom Thorax befestigen soll. Ober- und unterhalb desselben vertieft sich die Haut zu der Fossa supra- und infraclavicularis. Wegen seiner oberflächlichen Lage kann man es bei mageren Individuen deutlich hervortreten sehen. Bei besser genährten ist dies weniger der Fall, trotzdem lässt es sich aber auch bei diesen ganz genau abtasten. Thut man dies, so erkennt man leicht seine einem liegenden langgezogenen S vergleichbare Gestalt, mit dem von oben nach unten spatelförmig plattgedrückten acromialen und dem mehr prismatisch angeschwollenen sternalen Ende. Bei Kindern, oft auch bei Frauen ist es mehr gerade und in den Gelenkenden nicht so breit gebaut, ebenso links meist schwächer gebogen als rechts. Im Allgemeinen gilt die Regel, dass es eine um so stärkere Krümmung erhält, je mehr das betreffende Individuum resp. die betreffende Seite gearbeitet hat.

Für die Unterscheidung der verschiedenen Schlüsselbeinfracturen ist es von Wichtigkeit, dasselbe in ein äusseres, mittleres und inneres Drittel einzutheilen. Das äussere Drittel umfasst dasjenige Stück, an welches sich von oben der Cucullaris, von unten der Deltoides ansetzen. Es gehört vollständig der Schulter im engeren Sinne an, und ist sowohl an das Acromion als den Proc. coracoideus des Schulterblattes durch starke Bänder befestigt. Das ungefähr cylindrisch gestaltete mittlere Drittel beginnt an der inneren Grenze des Lig. coraco-claviculare posticum, welches bei mageren Menschen äusser-

lich leicht durchzufühlen ist, und liegt vor dem ersten Intercostalraum und der 2. Rippe, ist bei nach vorn geschobener Schulter beinahe ganz zu umgreifen und dient zur Insertion des Lig. coraco-claviculare anticum, des Musc. subclavius und eines kleinen Theiles des Pectoralis major. Das innere Drittel endlich nimmt seinen Anfang an der Stelle, an der sich die Clavicula mit dem äusseren Rand der ersten Rippe kreuzt. Es steht mit dem Knorpel dieser Rippe durch das Lig. costo-claviculare in Verbindung und dient zur Insertion eines Theiles des Pectoralis major und der Clavicularportion des Kopfnickers.

Frequenz, Aetiologie und anatomische Charaktere der Schlüsselbein-Brüche.

Die Fracturen der Clavicula kommen ziemlich häufig vor. Sie betragen etwa 15—16% aller Knochenbrüche und betreffen ziemlich gleichmässig die rechte und linke Seite. Wenn sie auch im mittleren Lebensalter, in welchem die Arbeitskraft des Menschen am meisten beansprucht wird, sehr oft beobachtet werden, so ist ihre Zahl doch noch grösser in der ersten Jugend, bis zum 10. Jahre. *P. Vogt* erklärt ihre Frequenz in diesem Alter durch den hohen Grad der Elasticität, welchen die obere Extremität durch ihre Epiphysenknorpel erhält, während die des Schlüsselbeins relativ früh verknöchern. Nach *Krönlein* entspricht die Schlüsselbeinfractur der Kinder der directen Schultergelenkluxation der Erwachsenen. Wie diese aber im höheren Alter an Häufigkeit zunimmt, muss die Frequenz der Clavicularfractur zu derselben Zeit abnehmen. Im Ganzen selten kommt die Verletzung in trauterin oder intra partum zu Stande. Während in der ersten Lebenszeit die Geschlechter gleich häufig betroffen sind, kommt im spätern Alter etwa nur ein Neuntel auf den weiblichen Theil der Bevölkerung.

Obwohl man annehmen sollte, dass die Clavicula wegen ihrer oberflächlichen Lage leicht von Gewalten getroffen werden könnte, so kommen doch directe Fracturen derselben, veranlasst durch einen Schuss, Schlag oder Fall im Allgemeinen nicht häufig vor. Man findet solche zwar an allen Stellen des Schlüsselbeins, vorzugsweise jedoch an dem äusseren durch seine Lage an der vorspringenden Schulter am meisten exponirten Drittel. Sie sind fast durchweg einfache, quere, selten Splitterbrüche.

Die überwiegend grössere Mehrzahl der Schlüsselbeinbrüche wird durch eine *indirecte Gewalt* hervorgerufen. Dabei wirkt diese auf das laterale Ende der Clavicula, sei es nun als Stoss auf die Schulter oder auf den Oberarm oder als Fall auf die Hand, wobei sich durch Feststellen des ausgestreckten Armes im Ellenbogen und Schultergelenk die Gewalt auf das Schulterblatt und das Schlüsselbein überträgt. Auch beim Heben schwerer Lasten, beim Zudrücken schwerer Thüren wird die Bewegung durch das Gewicht der Last, durch das Hinderniss der schweren Thür plötzlich gehemmt, und setzt sich die so entstehende Kraft durch den Oberarm in entgegengesetzter Richtung nach oben gegen den Oberarmkopf und gegen das Schlüsselbein fort. Gerade so wie bei einem Fall auf den Ellenbogen oder die Hand oder beim Stoss gegen die Schulter stemmt sich hierbei das mediale Ende der Clavicula an seiner Sternalverbindung an und der schwach S-förmig gebogene Knochen bricht an seiner dünnsten Stelle d. i. an der Grenze des mittleren und äusseren Drittels. Der Mechanismus der Fractur ist dabei derselbe wie bei einem gegen den Boden gestemmtten Stab, den man durch Druck von oben nach unten über seine Elasticitätsgrenze hinaus biegt. Derselbe bricht auch an seiner schwächsten und am meisten gebogenen Stelle.

Ziemliche Raritäten sind allein durch Muskelzug entstandene Clavicularfracturen. Zu ihrer Entstehung bei plötzlichen ruckweisen Bewegungen mit dem Oberarm trägt wohl meist eine durch Syphilis, mercurielle Cachexie, Osteomalacie, Carcinom oder Scorbut bedingte Knochenbrüchigkeit viel bei. Peitschenhiebe, ein Schlag, der sein Ziel verfehlte, Aufschwingen auf's Pferd, Heben schwerer Lasten über den Kopf, Fortwerfen schwerer Gegenstände, Unachtsamkeit beim Heckselschneiden waren die Ursachen. Die Richtung der Infractio oder Fractur ist auch hier nahezu eine quere. Sie sitzt gewöhnlich im mittleren Drittel, oder nahe dem sternalen Ende am Aussenrande des Sternocleidomastoideus. Bei ihrem Zustandekommen ist dieser letztere auch mit Vorliebe betheiligt, seltener der Pectoralis major und Deltoideus.

Einer besonderen Erklärung bedarf zuweilen die Entstehung einer Fractur beim Heben schwerer Lasten. Bei diesem Act werden beide im Ellenbogen flectirte Arme, da sie durch die Contraction des Brachialis internus und Biceps starr gehalten

werden, die beiden Schultern und mit ihnen das äussere Ende des Schlüsselbeins nach hinten und unten drängen. Das Schulterblatt weicht dabei über den Thorax nach hinten, während sich die Schultern und Schlüsselbeine senken müssen. Wird nun diese Senkung forcirt, so finden die Schlüsselbeine an der ersten Rippe einen Unterstützungspunkt, und der vor der Rippe gelegene Schlüsselbeintheil wird abgeknickt.

Doppelseitige Fracturen der Clavicula sind ungleich viel seltener als einseitige. Zwei Drittel aller ihrer Brüche betreffen das mittlere und die Grenze des mittleren und äusseren Drittels.

Was die anatomischen Charaktere der Schlüsselbeinfracturen betrifft, so kommen hier wiederum vollständige und unvollständige, einfache und mehrfache, subcutane und complicirte Brüche vor, von denen die subcutanen vollständigen die häufigsten, die complicirten die seltensten sind.

Die **unvollständigen** Brüche, die Infractionen der Clavicula, kommen besonders häufig bei Kindern vor. Die Clavicula ist dabei an ihrer unteren und hinteren Fläche gebogen, während die oberen und vorderen Corticallamellen in querer Richtung gebrochen sind. Die Verletzung entsteht entweder nach Fall auf die Hand oder die Schulter. Nach derselben besteht eine Dislocation, die sich, wenn auch öfters durch eine stärkere Schwellung der Weichtheile verdeckt, doch bei genauer Palpation als Krümmung oder winklige Knickung der Knochenachse nachweisen lässt. Die Kinder schreien beim An- und Auskleiden sowie beim Druck der die Clavicula abtastenden Finger auf die betreffende Stelle. Ueber dieser erscheint oft nach mehreren Tagen eine Sugillation und eine stärkere Schwellung, letztere herrührend von der beginnenden Callusbildung. Diese sichert dann die Diagnose, die vorher beim Fehlen der abnormen Beweglichkeit und Crepitation öfter auf einfache Verstauchung gestellt wurde. Die Reposition, welche durch directen Druck auf die Fracturstelle bei nach hinten gezogenen Schultern geschieht, gelingt auch bei frischen Infractionen oft nicht zur Zufriedenheit, indem sich die fracturirten Lamellen mit ihren Zähnen und Zacken fest verhaken können.

Die Details der **vollständigen** Brüche besprechen wir, um Wiederholungen zu vermeiden, lieber, indem wir die Fracturen jedes einzelnen Drittels besonders behandeln.

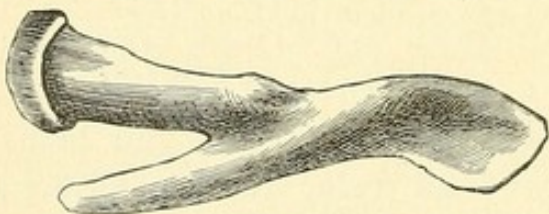
1. Die Brüche des mittleren Drittels oder an der Grenze des mittleren und äusseren Drittels werden vorzugsweise im mittleren Lebensalter beobachtet. Die Richtung des Bruches ist zumeist eine schräge, zuweilen so sehr, dass die Bruchlinien eine Strecke weit in der Längsachse der Clavicula liegen. Im Allgemeinen verlaufen sie sonst von vorn, unten und aussen, nach hinten, oben und innen, selten umgekehrt. Verhältnissmässig oft fehlt jede Dislocation, so besonders bei den subperiostalen Querbrüchen der Kinder. Auch bei den schiefen Brüchen ist sie dann gering, wenn das Periost noch theilweise erhalten ist, oder wenn die beiden Bruchflächen an einander eine Stütze gefunden haben. Sobald dieser Contact jedoch verloren und das Periost ganz zerrissen ist, findet eine Verschiebung der Fragmente statt. Dieselbe kann dann sogar eine ganz beträchtliche sein und erfolgt in der überaus grossen Mehrzahl der Fälle in typischer Weise.

Das innere, sternale Stück des fracturirten Knochens wird nämlich nach oben, das äussere nach unten dislocirt, während sich zugleich die acromiale Bruchfläche unter die sternale schiebt, und sich beide Bruchflächen so lagern, dass sie einen mit dem Scheitel nach oben und hinten gerichteten Winkel bilden (Tafel II.). Es entsteht also eine Dislocatio ad latus, ad longitudinem cum abbreviatione und ad axin, die Bruchstücke reiten aufeinander und zwar das innere auf dem äusseren. Das sternale Bruchstück tritt hierdurch dicht unter die Haut und kann hier durch Inspection und Palpation leicht erkannt werden. Diese typische Dislocation der Bruchenden wird bewirkt durch Muskelzug und durch die Schwere des Armes. Ersterer wird vorzugsweise an dem sternalen Ende zur Geltung kommen, indem der Sternocleidomastoideus, weniger allerdings durch seine contractile als seine elastische Eigenschaft, dasselbe nach geschehener Fractur nach oben eleviren wird. Dieser Zug nach oben wird dann noch unterstützt durch die Wirkung des Lig. interclaviculare, welches in gleicher Weise infolge der ihm innewohnenden Elasticität sich nach oben auszubreiten bestrebt ist (*Linhart*). An dem äusseren Fragment kommt wohl theilweise die Retraction des Deltoides zur Geltung. Von grösserer Bedeutung ist jedoch hier die Schwere des Armes. Mit dem Bruch der Clavicula verliert der Schulter-

gürtel seinen Strebepfeiler, welcher ihn im normalen Abstand von der Brustwand hält. Er wird daher sammt dem äusseren Bruchstücke dieses Pfeilers der Last des Armes anheimfallen und so durch das Gewicht desselben nach unten gezogen werden. Gleichzeitig wird aber auf dem Oberarm und damit auch auf das äussere Fragment der Zug der Adductoren und Innenrotatoren des erstern, vorzüglich aber der Pectoralis major und minor, vielleicht auch der Subclavius und Latissimus dorsi voll einwirken können und dadurch die Verkürzung des Schlüsselbeines und eine Innenrotation des Armes resultiren.

Auffällig könnte es bei dieser Verschiebung sein, dass der Plexus brachialis meist keinen Druck erfährt. Er liegt indessen der ersten Rippe so genau an, dass zwischen ihm und dem herabsinkenden Bruchstück immer noch Raum genug bleibt. In ähnlicher Weise sind durch ihre Lage die Art. und Ven. subclavia vor Verletzungen geschützt. Nur bei Schussfracturen werden sie zuweilen betroffen.

Fig. 54.



Sehr selten nur tritt bei diesen typischen Brüchen im mittleren Drittel eine Lageabweichung der Fragmente in der Weise ein, dass das Acromialende höher steht. Die oben beschriebene Dislocation kann jedoch sehr hochgradig werden,

sodass die Dislocatio ad axin und ad longitudinem selbst zu einer Y-Form des fracturirten Knochens führen können. (Fig. 54).

Mehrfache Brüche d. h. Doppelbrüche sind im Ganzen selten, doch beobachtet man zuweilen das Herausbrechen eines kleinen Stückes aus der Mitte, wobei sich dieses vollständig herumdrehen und sich mit seiner Längsachse senkrecht zu der des Schlüsselbeines stellen kann.

Die **Symptome** dieser Fracturen sind durchaus charakteristische. Besteht keine oder nur eine geringe Dislocation, so leitet die Feststellung der Gewalteinwirkung schon meist auf die Fractur hin. Als werthvolles Zeichen derselben findet sich dann über der Bruchstelle ein heftiger, auf ein enges Gebiet begrenzter Schmerz. Derselbe wird bei Bewegung des Armes, bei Druck auf die Fracturstelle selbst, ebenso wie auf einen entfernten Punkt der Clavicula stets auf die gleiche

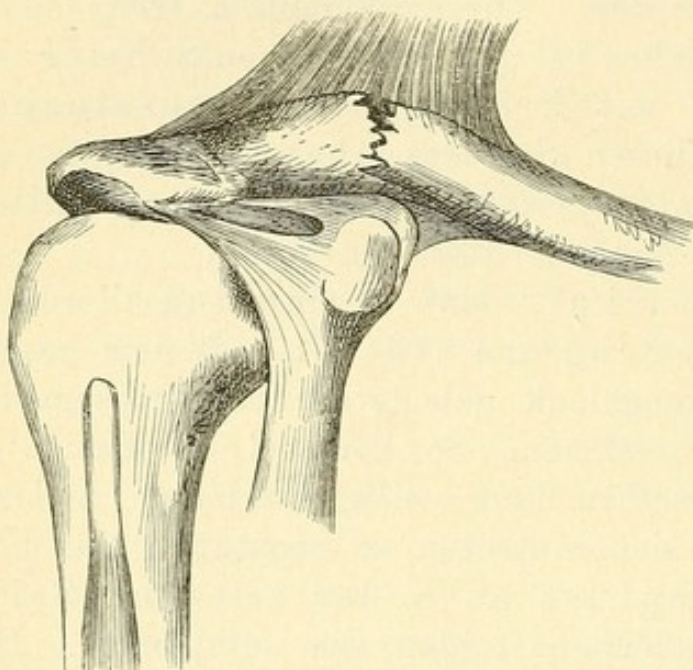
Stelle localisirt und gesteigert. In früheren Zeiten hielt man eine Functionsstörung in der Weise für charakteristisch, dass die Patienten die Hand der kranken Seite nicht auf den Kopf zu legen vermöchten. Dieses Symptom tritt jedoch nur darum ein, weil die Kranken bei den Bewegungen Schmerzen empfinden. Hat man es mit kräftigen, willensstarken Menschen zu thun, die diesen Schmerz überwinden, so erheben dieselben auf eine dahin gerichtete Aufforderung unmittelbar nach der Fractur den Arm bis über den Kopf.

Ist die Dislocation stärker, dann vermeiden allerdings die Verletzten jede Bewegung und stützen mit dem gesunden Arm den im Ellenbogengelenk gebeugten kranken, um der Schulter das Gewicht abzunehmen. So kommen die Patienten zum Arzt. Lässt man dieselben dann völlig entkleiden und sie in einiger Entfernung vor sich hintreten, so constatirt man Folgendes (Tafel II): Der Kopf ist nach der kranken Seite geneigt, um den Sternocleidomastoideus zu entspannen. Die Schulterwölbung der kranken Seite hat ihre normale Contour verloren, sie erscheint flacher und nach unten, innen und vorn gesunken. Der Arm ist nach innen rotirt und das Acromion deutlich der Mittellinie genähert, die Entfernung der Schulter vom Jugulum also geringer wie auf der gesunden Seite. Ueber der Fracturstelle sieht man entweder nur eine Blutunterlaufung, oder man erkennt auch schon durch die einfache Inspection die charakteristische Verstellung, indem das sternale Bruchende die Haut hervorwölbt. Lässt man nun den Patienten sich herumdrehen, so erkennt man, wie auf dem Rücken der mediale Rand des Schulterblattes auf der kranken Seite weiter von den Proc. spinosis entfernt ist als auf der gesunden, und constatirt ebenfalls auf jener eine scheinbare Verlängerung des Armes.

Geht man jetzt über zur Palpation, um sich vollständig klar zu werden über das Wesen der Verletzung, so tastet man die Clavicula mit dem einen Zeigefinger vom Sternal-, mit dem andern vom Acromialende her ab, kommt so auf die schmerzhafteste Fracturstelle, überzeugt sich, indem man die beiden Bruchenden gegen einander zu verschieben sucht, von der bestehenden Deformität und wird dabei regelmässig auch abnorme Beweglichkeit und Crepitation nachweisen können.

2. Brüche im äusseren Drittel sind in der Regel auch schiefe und entstehen durch directe Gewalt. Die Verschiebung der

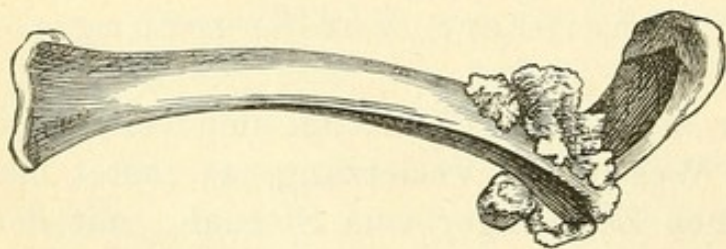
Fig. 55.



Fragmente ist hier nicht so typisch. Liegt die Fractur im Bereiche des Lig. coracoclaviculare und noch dazu zwischen den dasselbe constituirenden Lig. trapezoides, und conoideum, so ist in der Regel keine Dislocation vorhanden, wenn diese Bänder intact sind (Fig. 55). Auch bei nur theilweiser Verletzung derselben können sich der Deltoides und Cucullaris das Gleichgewicht halten. Sind

sie dagegen vollständig zerrissen, dann pflegt sich eine bedeutende Dislocation einzustellen und zwar ist sie dann gleich jener, wie sie stattfindet, wenn die Clavicula nach aussen von dem Lig. coracoclaviculare gebrochen wird. An diesem etwa 3 cm langen Stück pflegt sie nämlich so einzutreten, dass das äussere Fragment sich aufrichtet, so dass seine Bruchfläche auf dem Vorderrande des medialen Knochenstückes reitet, und beide Fragmente in einem rechten Winkel zu einander stehen (Fig. 56). Diese Dislocation entsteht einerseits durch den Zug des M. trapezius und der von der Brust zum Arm verlaufenden Muskeln, andererseits in Folge einer Achsen-

Fig. 56.

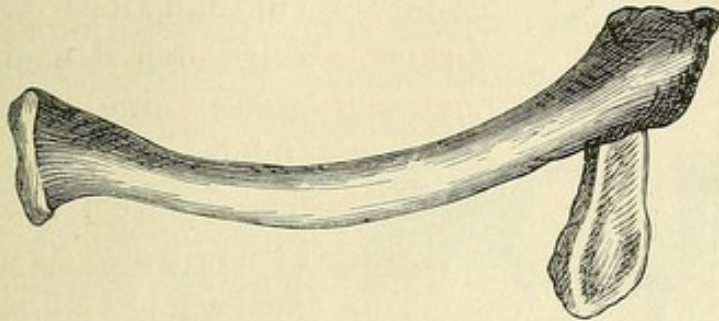


drehung, welche das Schulterblatt erleidet, indem es sich mit dem unteren Winkel nach vorne dreht. Selten sinkt das Fragment durch die Schwere des Armes nach abwärts (Fig. 57).

Ist die erstere Dislocationsform auch nur theilweise ausgeprägt, so sind die Symptome so prägnant, dass die Diagnose der Fractur leicht zu stellen ist, zumal die Stellung des Armes, der Schulter und des Schulterblattes die-

selbe ist wie bei den Fracturen im mittleren Drittel, bei denen, wie wir gesehen haben, die Schulter nach unten, innen und vorne gesunken und die Entfernung derselben vom Jugulum

Fig. 57.



verringert ist. Schwieriger wird die Erkenntniss des Bruches bei fehlender Dislocation. Abgesehen von den subjectiven Symptomen — spontaner Schmerz und Funktionsstörungen — sind dann

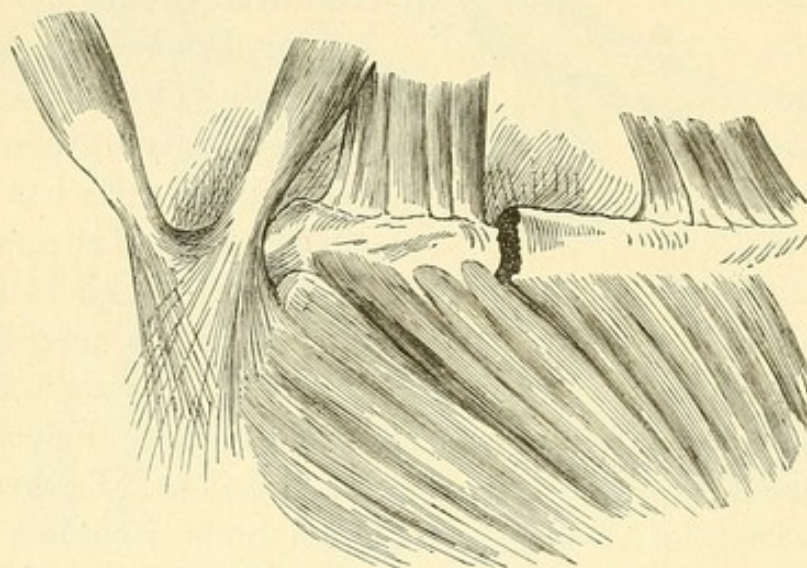
die wesentlichsten Erscheinungen eine Sugillation und Anschwellung über dem verletzten Theile, Schmerzen, die bei Druck auf diesen sowohl wie auf eine entferntere Knochenstelle stets auf den nämlichen Punkt localisirt werden, und der Nachweis einer Crepitation beim Erheben des Armes, sowie beim Versuch die beiden Fragmente mittelst Fingerdruckes in entgegengesetzter Richtung zu verschieben.

Sitzt die Fractur sehr nahe am Schultergelenk, so kann das sternale Fracturende eine supra-acromiale Luxation der Clavicula vortäuschen. Die richtige Diagnose wird hierbei gestellt durch die rauhe Beschaffenheit des Fracturendes im Gegensatz zur glatten des luxirten, die heftige Schmerzhaftigkeit an der Bruchstelle bei directer und indirecter Palpation, fernerhin durch die geringere Entfernung vom Jugularrande des Sternum und vor Allem die Crepitation, welche beim Heben und Senken der Schulter entsteht.

3. **Die Brüche im inneren Drittel** sind die seltensten der Clavicula. Sie können wohl durch indirecte Gewalteinwirkung entstehen, haben jedoch ihre Ursache häufiger in einer activen Muskelcontraction des sich perpendicular an die Clavicula ansetzenden Cleidomastoideus. Die Bruchlinien verlaufen quer oder schräg oder umgrenzen gar mehrere Splitter. Im letzteren Falle können sich Fissuren bis in das Gelenk hinein fortsetzen. Eine Dislocation besteht meist nicht (Fig. 58). Sie ist nur dann möglich, wenn das Periost, die Muskeln und das Lig. costoclaviculare eingerissen sind, und keine Verzahnung der Bruchflächen besteht. Wenn sie vorhanden ist, so bleibt das ster-

nale Fragment in situ oder weicht auch nach unten und hinten ab, während das äussere Ende, der Schwere der heruntersinkenden Schulter folgend, nach aufwärts verschoben wird. War die Fractur durch Muskelzug entstanden, so findet man

Fig. 58.



im Muskel infolge des Blutergusses eine ziemlich harte, längs desselben verlaufende Geschwulst, über der die Haut normal ist und die bei Druck mit Schmerzhaftigkeit reagirt.

Auch hier ist wieder für den

Bruch ohne Dislocation der Schmerz bei directer und indirecter Palpation pathognomonisch, wenn Crepitation und abnorme Beweglichkeit fehlen. Sitzt die Fractur nahe dem Gelenk, so muss die Differentialdiagnose gestellt werden zwischen dieser und einer incompleten Luxation nach vorn und oben. Hier hilft uns die genaue Palpation, indem man bei der Luxation nachweist, dass die Anschwellung direct dem Gelenke angehört, während dieselbe bei der Fractur vom Gelenke getrennt ist und sich noch in den Cleidomastoideus fortsetzt. Bei der Luxation fühlt man das leere Gelenk und eine gleiche Länge beider Claviculae, bei der Fractur ist dagegen das Gelenk ausgefüllt und das gebrochene Schlüsselbein kürzer als das gesunde. Wenn sich nach einigen Tagen über der verletzten Stelle eine Sugillation und die beginnende Callusbildung erkennen lässt, ist die Diagnose natürlich sicher. Bei allen Manipulationen an dieser Stelle kommt uns die leichte Palpationsfähigkeit des nach vorne gerichteten Bogens der Clavicula sehr zu Statten.

Prognose der Schlüsselbeinbrüche.

Die Prognose aller Fracturen des Schlüsselbeins ist in Bezug auf die Heilung eine sehr günstige, denn dieselbe erfolgt bei

Kindern in 15—20, bei Erwachsenen in 20—40 Tagen. Schlechter ist es mit der Ausgleichung der Deformität bestellt, da es oft nicht gelingt, dieselbe vollständig zu beseitigen. Glücklicherweise verursacht jedoch eine solche deforme Heilung selten Functionsstörungen. Ganz ausnahmsweise kommt es zur Pseudarthrosenbildung, ebenso selten zu Lähmungen des Plexus brachialis durch einen Callus luxurians. Eine Atrophie der Armmuskeln, Starrheit in den Gelenken des Armes, zuweilen auch neuralgische Schmerzen bleiben wie nach allen Fracturen so auch hier zurück, weichen indess rasch der geeigneten Behandlung. Verhängnisvoll für die Function der Clavicula kann bei Brüchen im Bereich des Lig. coracoclaviculare eine Osteophytenbildung werden, die zur Verwachsung der Bruchstelle mit dem Proc. coracoideus oder dem oberen Rande der Scapula, ja sogar mit der ersten Rippe führt. Die Function wird natürlich weniger leiden, wenn sich ein künstliches Gelenk in den betreffenden Knochenspannen bildet.

Therapie des Schlüsselbeinbrüche.

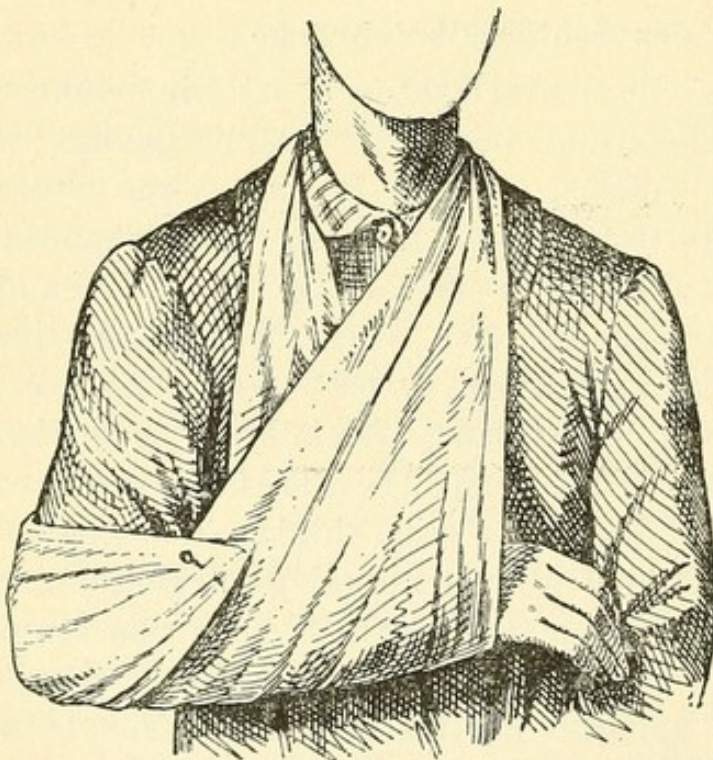
Die Behandlung der Clavicularfracturen ist eine sehr einfache, wenn keine Dislocation besteht. Dann genügt eine Mitella zur Stütze des Armes, um die Heilung ohne Störung eintreten zu lassen. Schwierig wird dagegen die Behandlung, wenn die Dislocation in typischer Weise erfolgt ist. Es handelt sich in solchem Falle darum, die nach vorn, unten und innen gesunkene Schulter nach hinten, oben und aussen zu drängen und in dieser Stellung fixirt zu erhalten. Die Reposition geschieht nun ziemlich leicht entweder in der Weise, dass man sich hinter den Patienten stellt, dessen Schulter mit beiden flach aufgelegten Händen hebt und nach hinten zieht, indem man eventuell noch das Knie in seinen Rücken stemmt, oder dass man denselben über ein zwischen seine Schultern gelegtes Rollkissen lagert. Sobald man jedoch mit diesen Repositionsmanövern nachlässt, ist es auch mit der Coaptation der Fragmente vorbei. Man ist nicht im Stande, die äusserst bewegliche und relativ schwere obere Extremität, welche durch ihr Gewicht die Schulter in die perverse Stellung herunterzieht, in der mitgetheilten normalen Lage zu erhalten. Der Thorax aber, an welchen man die obere Extremität fixiren könnte, verändert selbst bei der Respiration seinen Um-

fang und darf andererseits nicht zu sehr eingeschnürt werden, wenn keine Athmungsbehinderung entstehen soll.

Es hat sich nun eine grosse Reihe von Chirurgen bemüht, trotz der angegebenen Schwierigkeiten die Retention zu bewirken. *Gurlt* hat sich die Mühe gegeben, alle diese Verbandmethoden zusammenzustellen, und hat dabei nicht weniger als 70 derselben beschrieben gefunden. Wir wollen uns mit allen diesen Verbandarten, selbst nicht mit dem gefürchteten *Desault'schen* und *Velpeau'schen* aufhalten, da diese ihren Zweck nicht erfüllen und daher nur historisches Interesse besitzen. Wir wollen vielmehr nur die Mittel besprechen, welche in rationeller Weise wirken.

Die Pessimisten in der Therapie, die sich sagen, dass trotz aller ihrer Mühe doch eine Dislocation bestehen bleibt, dass diese aber nicht für die Function des Schlüsselbeins hinderlich ist, begnügen sich mit der einfachen Mitella, indem sie vielleicht

Fig. 59.

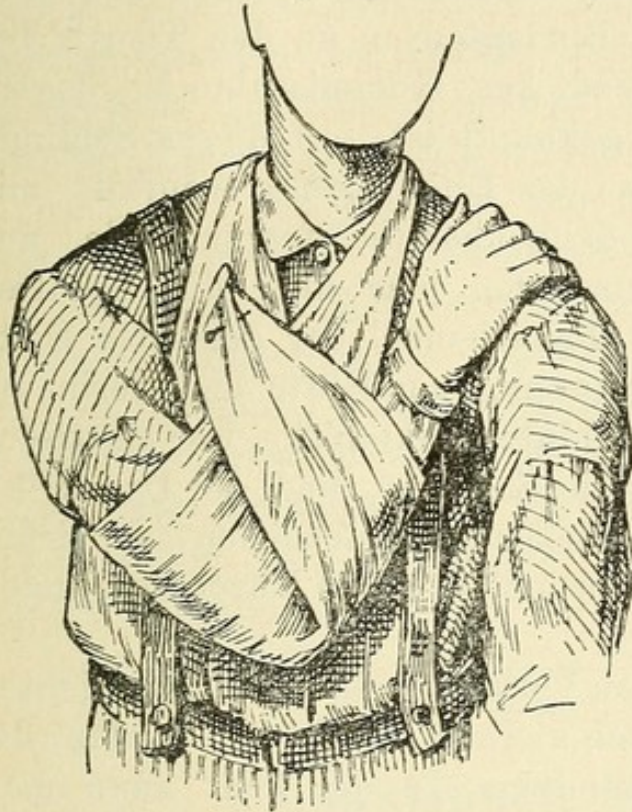

nebenbei noch einen stärkeren Wattebausch in die Achselhöhle einlegen. Wenn man die Mitella mit Verständniss anlegt, so kommt man damit oft auch allein zum Ziele. Wenn sie nur die Schwere des Armes zu übernehmen hat, so legt man die Breitseite an die Hand, den Zipfel an den Ellenbogen, das ist die gewöhnliche Anwendungsweise. (Fig. 59) Soll sie jedoch den Ellenbogen heben, so muss die Breitseite an den

Ellenbogen, der Zipfel an das Handgelenk angelegt werden. Dann lässt sich der Zipfel noch umschlagen, so dass das Tuch eine Rinne für den mit der Hand nach der gesunden Schulter gerichteten Vorderarm bildet (Fig. 60). Diese Stellung des Armes der gebrochenen Seite mit der Hand auf der gesunden Schulter nennt man gewöhnlich die *Velpeau'sche*. *Pirogoff* erreichte die

Fixation in dieser Stellung bei Kindern, die gern aus der Mitella herausschlüpfen, in zweckmässiger Weise so, dass er denselben eine eng anliegende Jacke anziehen und dann den Aermel, in

Fig. 60.

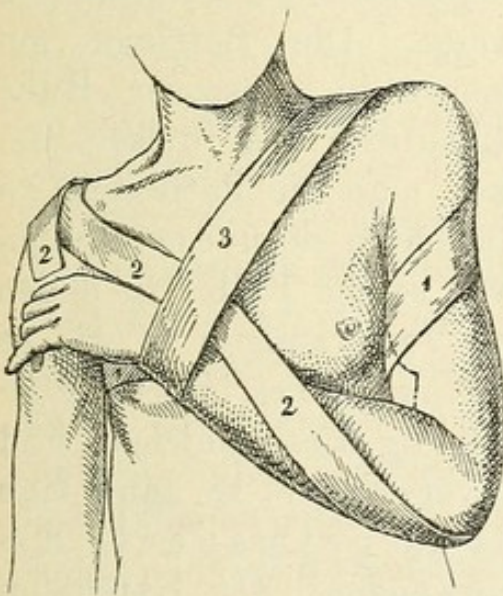


dem der Arm der verletzten Seite steckte, an den Brusttheil der Jacke annähen liess.

Der Verband, der heutzutage wohl am meisten angewendet wird, ist der *Sayre'sche* Heftpflaster-Verband (Fig. 61). Derselbe wird angelegt mit drei langen, 2—3 fingerbreiten Heftpflasterstreifen. Man legt den ersten von der Mitte der inneren Seite des kranken Oberarmes beginnend, spiralig nach hinten und oben über die äussere Fläche des Oberarmes unter der Schulter weg über den Rücken und unter der Achsel

der gesunden Seite bis zur Mamma. Diese Tour hebt die Schulter und zieht sie mit Kraft nach hinten. Der zweite Streifen hat eben-

Fig. 61.



falls die Aufgabe des Schulterhebens, er geht von der gesunden Schulter schief über die Brust unterhalb des rechtwinkelig gebogenen Ellenbogens der kranken Seite und von da zurück schief über den Rücken nach der Anfangsstelle an der gesunden Schulter. Der dritte Streifen wird mit seinem Anfang direct auf die Fracturstelle aufgeklebt, läuft dann an der Vorderfläche des Thorax herunter und wird mit seinem Ende wieder auf der Fracturstelle befestigt. Er dient als Tragband für die Hand, übt aber vor allem

einen directen Druck auf die Fragmente aus. Der Verband ist practisch, man erreicht mit ihm jedoch auch keine idealen Resultate.

An seiner Stelle hat kürzlich *Goeschel* einen ebenfalls leicht anzulegenden zweckmässigen Verband angegeben. Es wird der Arm der verletzten Seite rechtwinkelig im Ellenbogengelenk gebogen und in dieser Stellung durch einen Gypsverband fixirt. In die Achselhöhle wird ein Wattekissen eingeschoben und über demselben der Oberarm durch Bindentouren an den Thorax befestigt. Nun wird ein daumendicker Gummischlauch, dessen eines Ende zu einer Schlinge geknüpft ist, mit dieser Schlinge um den Vorderarm in der Nähe des Ellenbogens ebenfalls mit Binden befestigt und derselbe dann über die Fracturstelle, auf die ein Wattebausch kommt, und von hier über die Schulter hinweg über den Rücken zum Oberschenkel der gesunden Seite geführt, nach genügender Anspannung um Hüfte und Perineum geschlungen und hier aussen und hinten geknüpft. Der elastische Zug hebt dauernd und kräftig die Schulter, und der Druck des Gummischlauchs hält die emporstehenden Bruchenden sehr sicher in richtiger Lage. Er ist bequem und in allen Körperstellungen wirksam.

Mit den bisher beschriebenen Verbänden können die Patienten umhergehen. Es ist nun aber auch vielfach empfohlen worden, die Fractur in der Bettlage zu behandeln. In der That kann man dadurch, dass der Kranke auf einer festen Matratze und einem zwischen die Schulterblätter geschobenen Rollkissen liegt, die verletzte Schulter durch ihre eigene Schwere nach rückwärts bringen, und kann die Coaptation der Fragmente noch unterstützen durch die *Velpau'sche* Lage des Armes. Die Bettlage gewährt den Vortheil, dass die Fragmente in grösserer Ruhe verharren. Trotz alledem sind die Resultate bei dieser Behandlung doch nicht so viel besser, dass man die Patienten zu dieser Ruhelage verurtheilen soll. Wir möchten sie nur empfehlen für Doppelbrüche der Clavicula und für solche Fälle, in denen der Patient wegen anderer gleichzeitiger Verletzungen so wie so zu Bett liegen muss. Kommt es darauf an — bei jungen Mädchen — die Dislocation möglichst vollständig auszugleichen, und sind die Patienten mit der Bettlage einverstanden, so kann man nach *Bardenheuer* auch an der Clavicula die permanente Extension mittelst Heftpflasterstreifen anwenden. Die Extension wird dabei direct am Oberarm angebracht und der Zug nach aussen, oben und hinten geleitet, der Oberarm selbst aber mittelst Heftpflastercirkeltouren in der Gegend des Ellenbogengelenkes an

den Körper fixirt und gleichzeitig an eine Latte des Bettrandes der anderen Seite befestigt, damit der Körper nicht dem Gewichtszuge folge.

Schliesslich müssen wir noch erwähnen, dass mit der Antiseptik vollständig vertraute Chirurgen, wie *Dawson*, *Langenbuch* und *Bardenheuer* bei starker Dislocation der Fragmente dieselbe durch eine Incision blossgelegt und nach Reposition durch die directe Knochennaht mit Silberdraht in der richtigen Stellung fixirt haben. Es erscheint uns dies Verfahren das für complicirte Fracturen geeignete zu sein.

In späterer Zeit kann ein operatives Verfahren nothwendig werden, wenn ein hypertrophischer Callus durch Druck auf den Plexus brachialis Neuralgien oder Lähmungen verursacht, oder wenn Pseudarthrosen bestehen bleiben. Im ersteren Falle wird man dann unter antiseptischen Cautelen die Resection des Callus, im zweiten die Anfrischung der Fragmente und Vernähung derselben vornehmen.

Luxationen der Clavicula.

Anatomisch-physiologische Vorbemerkungen.

Die Clavicula ist mit dem Brustbein durch die *Articulatio sternoclavicularis*, mit dem Schulterblatt durch die *Articulatio acromioclavicularis* verbunden.

Im *Sternoclaviculargelenk* sind die Gelenkflächen der beiden mit einander verbundenen Knochen nicht congruent. Die Gelenkgrube des *Manubrium sterni* ist nämlich eine nach aussen und rückwärts gerichtete seichte Höhlung, während das Sternalende der Clavicula eine unregelmässig dreiseitige Gelenkfläche besitzt. Die Congruenz beider Gelenktheile wird erst vermittelt durch eine keilförmige *Zwischenknorpelscheibe* (*Meniscus*), welche wesentlich an der hinteren Fläche der clavicularen Gelenkfläche adhärirt und dieser auch bei allen Bewegungen folgt. Dieser *Zwischenknorpel*, den man von aussen kaum fühlen kann, trennt die kleine Gelenkhöhle in zwei nicht mit einander communicirende, spaltförmige Abtheilungen, deren eine der Clavicula, deren andere dem *Manubrium sterni* zugewendet ist. Die *Synovialkapsel* dieser Gelenke zieht sich von dem Gelenk zwi-

schen Meniscus und Clavicula noch gegen das Lig. costoclaviculare hin. Das ganze Sternoclaviculargelenk wird von sehr starken festen Bandmassen (Lig. fibrosum posticum et anticum) von vorne und hinten umgeben, während sich oben das kräftige Lig. interclaviculare zwischen beiden Sternalenden der Clavicula über den oberen Rand des Brustbeines hinwegspannt und ausserdem noch mit der Zwischenknorpelscheibe zusammenhängt. Zur Festigung des Gelenkes trägt zweifellos auch das breite Lig. costoclaviculare bei, welches sich dicht nach aussen von der Gelenkkapsel zwischen der Clavicula und dem Knorpel der ersten Rippe ausspannt.

Die Bewegungen des Schlüsselbeines gehen nun hier in der Weise vor sich, dass in dem clavicularen Gelenktheile eine Drehung um eine von vorn nach hinten gehende Achse geschieht. Dieses Gelenk vermittelt also Hebung und Senkung der Clavicula. In dem sternalen Gelenktheile werden dagegen vermöge der Elasticität des Faserknorpels und dessen Verschiebbarkeit am Brustbein freie Bewegungen um senkrechte und quere Achsen also vor- und rückwärts ermöglicht. Die Senkung des Armes und des Schlüsselbeines wird gehemmt, sobald sich der Körper des letzteren auf der ersten Rippe anstemmt, ferner durch das Lig. interclaviculare und die unten an der ersten Rippe, oben am Schlüsselbeinende fixirte Bandscheibe. Die Hemmung der Bewegungen nach hinten geschieht durch das Lig. interclaviculare und sternoclaviculare anticum, die nach vorn durch das Lig. fibrosum posticum. Da das Gelenk nach unten durch den Knorpel der ersten Rippe gewissermassen vervollständigt wird, so ist eine Verrenkung nach unten nicht denkbar, ohne dass dieser gebrochen ist. Luxationen können demnach nur nach den drei anderen Seiten hin, also nach vorn, hinten und oben entstehen.

Im Acromioclaviculargelenk stehen Clavicula und Scapula durch fast plane elliptische Gelenkflächen in Verbindung. Selten ist zwischen beiden noch ein Meniscus eingeschoben. Aeusserlich sind beide Knochen durch ein festes sehniges Gewebe mit einander verbunden, welches besonders auf der oberen Fläche stark entwickelt ist und nur geringe Bewegungen des Gelenkes, Vergrösserung oder Verkleinerung der Winkelstellung zwischen Clavicula und Scapula gestattet. An der oberen und unteren Seite des Gelenkes verstärken dasselbe ausserdem noch die Lig. acromio-clavicularia sup. et inf. Das Acromialende der Clavicula

ist bei Männern zuweilen ein wenig nach aufwärts gebogen, so dass es mit einem kleinen Höcker über das Gelenk emporragt. Nach Zerreissung aller dieser Befestigungsmittel kann eine Luxation der Clavicula nach oben über das Acromion oder nach unten unter dieses erfolgen.

Frequenz und Eintheilung der Schlüsselbeinluxationen.

Trotz der vielen Gewalten, welche die Clavicula zu pariren hat, sind Luxationen derselben doch sehr selten. Es rührt dies einmal her von der festen Verbindung, welche sie mit den anschliessenden Knochen besitzt, und zweitens von der Configuration des relativ spröden Knochens, der durch seine verschiedenen Krümmungen viel eher zum Zerbrechen neigt. So steht die Frequenzzahl der Fractur mit 16% der der Luxation mit etwa 1,5% entgegen, wobei noch zu bedenken ist, dass Verrenkungen überhaupt ungleich seltenere Verletzungen sind als Brüche. Von den beiden Gelenkenden luxirt noch am häufigsten das acromiale.

Es kommen hier nach *Malgaigne* vollkommene und unvollkommene Luxationen in Betracht. Die unvollständigen, bei denen die Bänder nur zum Theil zerstört sind, kommen besonders als pathologische Luxationen des Sternoclaviculargelenkes vor wie z. B. bei tuberculösen Entzündungen desselben oder bei hochgradiger Scoliose.

In der Regel sind die Kapsel, der Bandapparat und die nächstliegenden Muskelansätze ganz zerrissen, die Luxation ist eine vollständige und zwar erfolgt sie dann

1. am sternalen Ende:

- a) nach vorn, Luxatio praesternalis,
- b) nach oben, Luxatio suprasternalis,
- c) nach hinten, Luxatio retrosternalis;

2. am acromialen Ende:

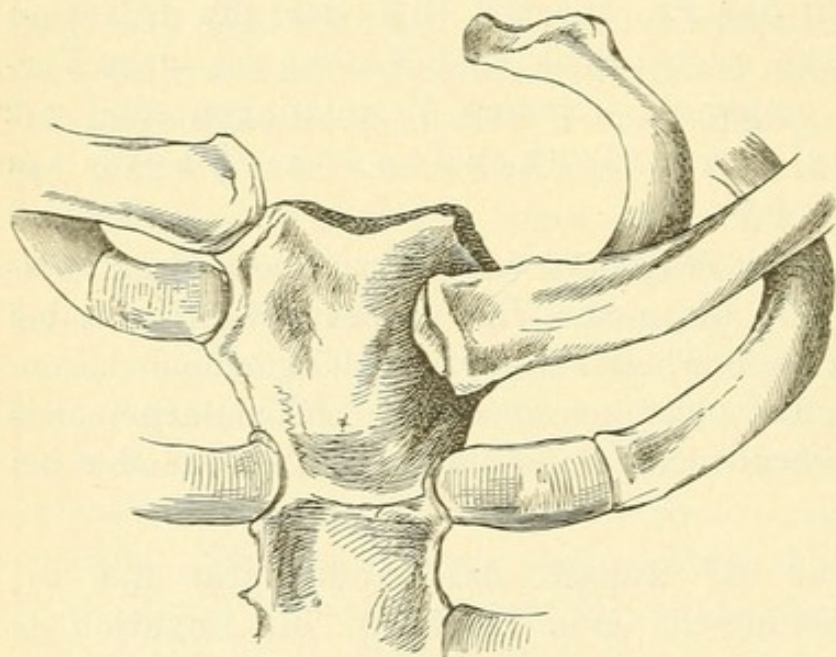
- a) nach oben, Luxatio supraacromialis claviculae oder Luxatio infraclavicularis scapulae,
- b) nach unten, Luxatio infraacromialis claviculae oder Luxatio supraclavicularis scapulae.

I. Luxationen am sternalen Ende.

a) Die Luxation nach vorn, *Luxatio praesternalis*, kommt am häufigsten von allen des Sternalendes zur Beobachtung und befällt mit Vorliebe das mittlere Alter (Fig. 62). Relativ oft findet sich als Complication eine Fractur des Acromion, des Proc. coracoideus oder der Rippen.

Der Kopf der Clavicula wird jedesmal gegen die vordere Kapselwand angestemmt, wenn die Schulter nach hinten gedrängt wird. Soll eine Luxation entstehen, so muss die Kapsel an ihrem vorderen Umfange nachgeben. Die Luxation setzt also eine forcirte Bewegung der Schulter nach hinten zu ihrer Entstehung voraus.

Fig. 62.



Als solche Gelegenheitsursachen, welche das Acromialende der Clavicula direct von vorne nach hinten drängen, sind zu nennen: ein Fall auf die Vorderfläche der Schulter; Ueberfahrenwerden, während das Rückgrat unterstützt ist, und die Schulter selbst hohl liegt; das Zurückdrängen der Schulter über ein in den Rücken gestemmes

Knie; das Tragen schwerer Lasten auf dem Rücken, besonders wenn die ihnen zur Stütze dienenden und über die Schultern laufenden Riemen plötzlich abgleiten.

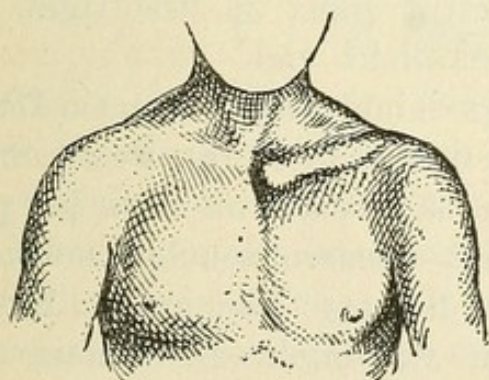
Die Gewalt, welche die Schulter nach hinten drängt, kann derselben weiterhin auch auf indirectem Wege übermittelt werden, so z. B. durch einen Fall auf die nach vorn ausgestreckte Hand. Seltener besteht sie in einer einfachen activen Muskelkraft. Durch diese sah man schon Luxationen entstehen bei militärischen Uebungen, bei denen die Schulter stark nach hinten geworfen wurde, oder beim Fortschleudern schwerer Gegenstände durch die starke Rückwärtsbewegung des Armes.

Ueber den Mechanismus der Luxation stehen sich zwei Ansichten entgegen. Bis auf die neueste Zeit glaubte man an eine Hebelwirkung. Wenn nämlich die Schulter stark nach hinten gedrängt wird, so sollte die Clavicula entweder an dem hinteren Theile der Incisura clavicularis sterni (*Morel-Lavallée*) oder an der ersten Rippe (*Boyer, Cooper*) ein Hypomochlion finden. Im ersteren Falle würde dann bei einer Uebertreibung dieser Bewegung das Köpfchen der Clavicula als die Last eines einarmigen Hebels, im zweiten als die eines zweiarmigen gegen die Kapsel drängen, bis dieselbe zerreisst. Das aus der Kapsel ausgetretene Köpfchen würde aber weiterhin noch durch die elastische Wirkung des Pectoralis major nach innen gedrängt werden.

Dieser Theorie ist vor Kurzem *Stetter* entgegengetreten. Nach ihm ist die Luxatio praesternalis eine secundäre Stellung, die primäre dagegen eine Luxation nach oben. Ein Hypomochlion soll sich aus anatomischen und mechanischen Gründen auf der ersten Rippe nur dann bilden können, wenn die Schulter nicht nur allein direct nach hinten gedrängt wird, sondern wenn gleichzeitig von oben her eine Gewalt das acromiale Ende der Clavicula in der Richtung von oben nach unten trifft. Findet aber dann die Mitte des Schlüsselbeines auf der ersten Rippe einen Unterstützungspunkt, so wird sein Köpfchen gegen die obere Kapselwand angedrängt werden müssen, und diese bei Einwirkung weiterer Gewalt hier oben zerreißen.

Die **Symptome** der Luxatio praesternalis sind unverkennbar (Fig. 63). Subjectiv klagt der Patient über einen heftigen localen Schmerz. Er hält den Kopf gegen die luxirte Seite hin geneigt, um die zeitweilig eintretende Einklemmung des Sternomastoideus zwischen der Clavicula und

Fig. 63.



dem Pfannenrande zu verhüten, und kann den Arm nicht vollständig erheben. Die Inspection ergibt eine charakteristische Deformität. Die Schulter, die ihren Strebepfeiler verloren hat, ist nach hinten und unten herabgesunken, die Clavicula dagegen springt in ihrem medialen Theile nach

vorne hervor. In Folge dessen sind die Fossae supra- und infraclavicularis stärker ausgesprochen. Das Köpfchen des Schlüsselbeines steht dicht unter der Haut auf dem Sternum und zwar meist etwas nach unten und innen von seiner Gelenkgrube. In der Gegend dieses Vorsprungs besteht zuweilen eine sehr starke Anschwellung. Es verhilft uns dann die Palpation zur Diagnose. Wenn man nämlich mit den Fingern die Vorderfläche der Clavicula abtastet, so stösst man auf die abnorme Hervorragung und gelangt von dieser weiter nach innen in einer steilen Abflachung zum Brustbein. Zuweilen gelingt es auch, die leeren Gelenkgruben zu fühlen. Der Vorsprung unter der Haut folgt den Bewegungen der Schulter. Zieht man dieselbe stark nach hinten, so kann man ihn zum Verschwinden bringen, indem das Köpfchen wieder in seine Pfanne einschnappt. Lässt man diesen Zug aber wieder nach, so stellt sich die Deformität sofort wieder her. Das Köpfchen liegt unter dem Ansätze des Sternomastoideus, kann denselben aber auch stark quetschen und nach innen und unten drängen. Der Ansatz des Cleidomastoideus ist dagegen mit dem Capitulum claviculare nach vorn dislocirt und springt als scharfer Rand hervor. Der Abstand des Acromialendes der Clavicula bis zur Mitte der Incisura jugularis der kranken Seite ist verkürzt, bis zu dem Vorsprunge dagegen gleich lang wie die Clavicula der anderen Seite.

Die **Prognose** der Verletzung ist im Ganzen sehr günstig. Nach Verlauf weniger Tage nimmt die locale Anschwellung und ebenso der örtliche Schmerz bedeutend ab. Der Patient, der wegen des letzteren seinen Arm ruhig hielt, fängt nunmehr an, ihn wieder zu gebrauchen, und schliesslich wird seine Function wieder ganz normal. Diese Besserung des Befindens stellt sich ein, trotzdem dass es fast nie gelingt, die Deformität ganz zu beseitigen.

Die **Therapie** leistet in der Regel nicht viel.

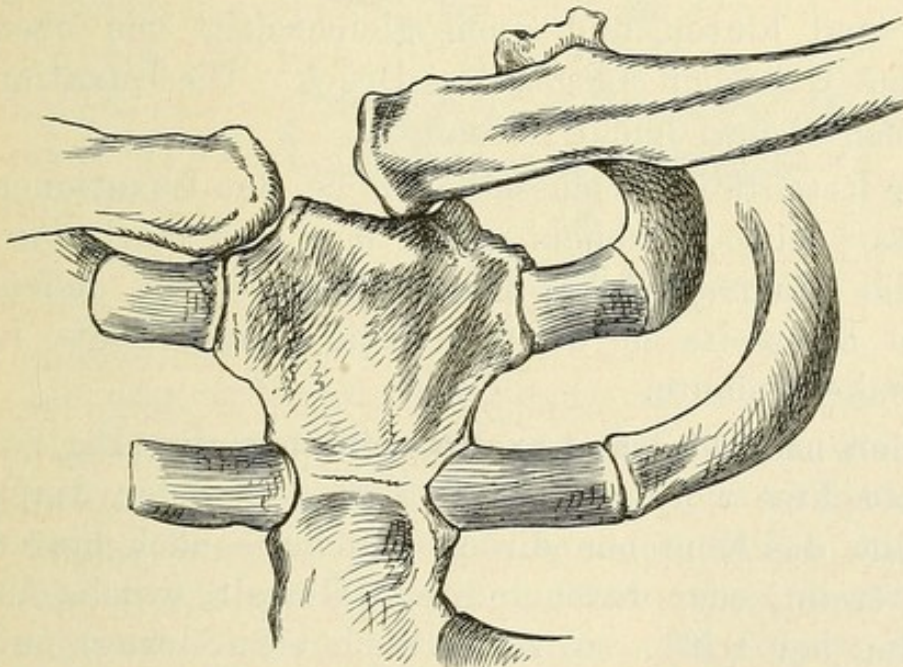
Die **Reduction** gelingt allerdings leicht durch einen Zug der Schulter nach aussen und hinten in Verbindung mit einem gleichzeitigen Druck auf das Köpfchen der Clavicula. Allein es ist ausserordentlich schwer, dieses dauernd an Ort und Stelle zu fixiren. Die grosse Reihe hierzu empfohlener Verbände wollen wir nicht erwähnen, da dieselben ihren Zweck nicht erfüllen.

Am zweckmässigsten würde es sein, die Retention des Köpfchens durch den Druck einer Pelotte zu bewirken. Ein solcher Druck wird aber hier schlecht vertragen. Es ist daher besser, den Patienten auf ein zwischen die Schulterblätter gelegtes Kissen zu lagern und das reponirte Köpfchen durch dachziegel-förmig sich deckende Heftpflasterstreifen zu befestigen. *Bardenheuer* räth zu der permanenten Gewichtsextension wie bei den Clavicul fracturen, verbunden mit dem Druck einer Pelotte oder einem *Malgaigne'schen* Stachel. In der ambulanten Praxis besorgt die Retention am besten ein nach dem Fall etwas modificirter *Sayre'scher* Heftpflasterverband.

b) Die Luxation nach oben, Luxatio clav. suprasternalis (Fig. 64), kommt nach *Stetter* als primäre Stellung viel häufiger vor, als man bisher geglaubt hat. Derselbe stellt sogar die Behauptung auf, dass alle durch Hebelwirkung entstandenen Luxationen des sternalen Clavicularendes primär solche nach oben sind.

Durch einen directen Schlag oder Stoss von unten her kann die Luxation nicht entstehen, weil die erste Rippe dies verhindert.

Fig. 64.



Stetter erklärt den Mechanismus so, dass eine Gewalt die nach unten gesunkene Schulter von aussen her trifft, dadurch das sternale Ende der Clavicula gegen resp. durch die obere Kapselwand hindurchtreibt und so die

Luxation herbeiführt. Die von *Hüter* ausgesprochene Ansicht, dass bei starker Adduction des Schultergürtels an der ersten Rippe sich ein Hypomochlion bilden solle, über welches das gleichzeitig stark nach unten gedrängte Acromion das Köpfchen der Clavicula nach oben abhebele, lässt *Stetter* nur für ganz vereinzelte Fälle gelten, weil bei der genannten Art der Gewaltwirkung auf der ersten Rippe nur dann ein Unterstützungs-

punkt vorhanden sein kann, wenn dieselbe an ihrer Ansatzstelle unter dem Sternalende der Clavicula pathologisch stark vorspringt.

Nach eingetretener Luxation steht das Köpfchen auf dem oberen Rande des Brustbeines und mehr der Mittellinie genähert, selbst bis zum Musc. sternomastoideus der anderen Seite hin. Zuweilen steigt es auch gleichzeitig noch in die Höhe, ja man hat es selbst am Kehlkopf stehend gefunden. Gewöhnlich wird das Aufsteigen dadurch verhindert, dass es sich zwischen dem Musc. sternomastoideus und sternohyoideus einkeilt.

Die **Symptome** sind vice versa dieselben wie bei der Luxation nach vorn, nur findet man jetzt den Vorsprung nicht vor dem Brustbein, sondern auf dessen Jugulum. Die Schulter ist nach unten, innen und vorne gesunken, die Clavicula fällt von innen nach aussen hin ab. Die Fossae supra- und infraclavicularis sind abgeflacht. Durch Druck des Köpfchens auf den Kehlkopf kann Athemnoth entstehen, ebenso Unvermögen zu sprechen.

Die **Therapie** bewirkt die Einrichtung durch einen starken Zug nach aussen und hinten und einen gleichzeitig von oben nach unten auf das Köpfchen ausgeübten Druck. Die Luxation stellt sich aber auch ebenso leicht wieder ein.

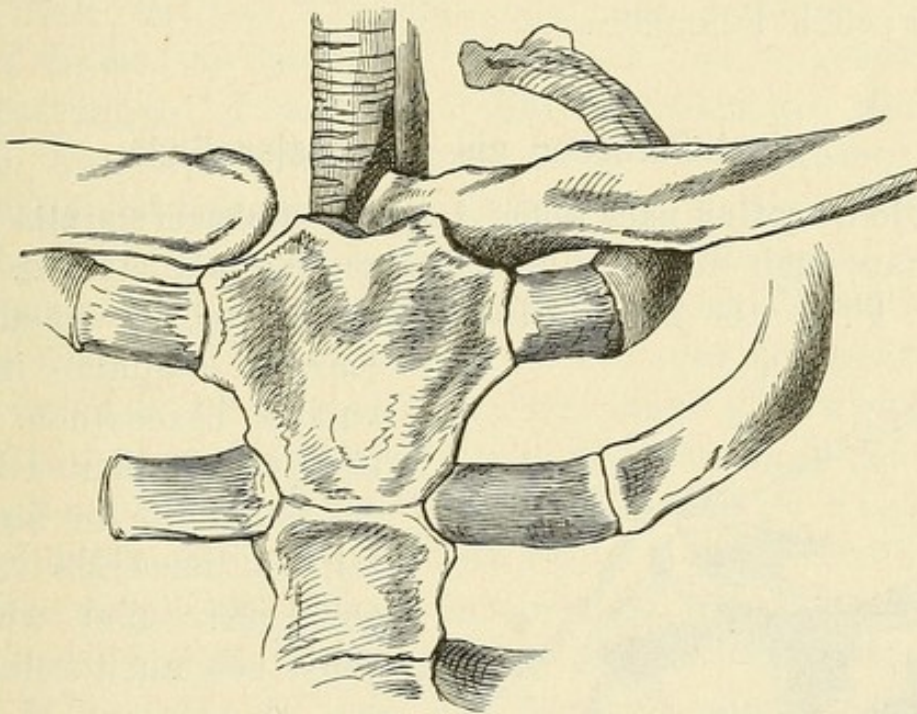
Bezüglich der Retention gilt dasselbe wie bei den Luxationen nach vorne. Anstatt eines Stachels würde man hier nach *Bardenheuer* besser die *Malgaigne'sche* Klammer anwenden, indem man deren Spitzen einerseits in das Brustbein, andererseits in die Clavicula einhaken könnte.

c) **Die Luxation nach hinten, Luxatio retrosternalis** (Fig. 65) ist nur selten beobachtet worden. Sie entsteht entweder durch eine Gewalt, welche das Köpfchen direct von vorne nach hinten durch die Kapsel treibt, oder durch indirecte Gewalt, welche die Schulter von hinten her trifft, sie stark nach vorn drängt und dadurch dem sternalen Ende der Clavicula die Möglichkeit gibt im entgegengesetzten Sinne d. h. nach hinten auszuweichen.

Die **Symptome** sind charakteristische. Sie werden dadurch hervorgerufen, dass das Köpfchen der Clavicula nunmehr auf der hinteren Fläche des Brustbeines, der Mittellinie mehr genähert und bald etwas mehr nach unten, bald mehr nach oben steht. An Stelle des Köpfchens findet man

eine Grube, welche sich als die leere Pfanne nachweisen lässt. Das innere Ende des Schlüsselbeines steht mehr zurück, während das Acromialende stärker hervorspringt. Die Fossae supra- und infraclavicularis erscheinen sehr abgeflacht. Die Schulter ist nach unten innen vorn gesunken, der Kopf wohl etwas nach der verletzten Seite hin geneigt. Der *Musc. cleidomastoideus* springt an der gesunden Seite weiter vor als an der kranken, weil hier sein Ansatzpunkt von der Clavicula mit nach hinten gezogen ist. Ebenso weichen auch die allgemeinen Bedeckungen auf der verletzten Seite nach hinten ab, während

Fig. 65.



der obere Rand des *Pectoralis major* relativ prominirt, wenn nicht eine starke traumatische Anschwellung die Deformität überhaupt maskirt. Der nach hinten ausgetretene Gelenkkopf kann zuweilen durch Druck auf die lebenswichtigen hinter dem Manubrium sterni gelagerten Organe schwere Zufälle herbeiführen. Es liegen daselbst: Die *Art. carot. communis* resp. die *Vena jugularis communis*, die *Vena anonyma*, *Vena subclavia*, der *Nervus phrenicus* und *vagus*, der *Oesophagus* und die *Trachea*, und es können durch Druck auf diese Theile hochgradige *Cyanose*, *Athemnoth*, *Singultus*, *Dysphagie*, Pulslosigkeit in der *Art. radialis* des betreffenden Armes, *Ohrensausen* und *Ohnmachten* hervorgerufen werden.

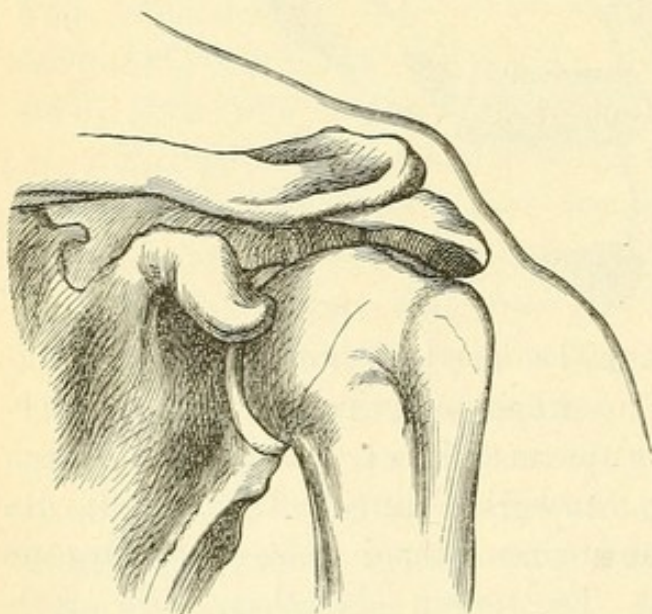
Die **Prognose** ist trotz dieser gefahrdrohenden Erscheinungen keine schlechte, indem sich die Organe dem plötzlichen Druck adaptiren können. Nur einmal war *Cooper* gezwungen, bei einer infolge einer hochgradigen Verkrümmung der Wirbelsäule allmählig entstandenen Luxation die Resection des Kopfes zu machen.

Die **Reposition** geschieht durch starken Zug der Schulter nach hinten und aussen bei gleichzeitiger Impulsion des Köpfchens von hinten nach vorn. Sollte die Reduction Schwierigkeiten bieten, so könnte man die Clavicula mittelst eines stumpfen Hakens umfassen und nach vorn ziehen. Die Retention geschieht in einer der vorher beschriebenen Weisen, eventuell mit der *Malgaigne'schen* Klammer.

II. Luxationen am acromialen Ende.

a) Die Luxation nach oben, *Luxatio supraacromialis* (Fig. 66), müsste man nach dem Grundsatz, dass der am meisten peripher gelegene Theil als der luxirte angesehen wird, eigentlich als

Fig. 66.



Luxatio scapulae infraclavicularis bezeichnen. Es hat sich jedoch, da die Dislocation der Clavicula am auffallendsten ist, der erste Name eingebürgert, und wollen wir denselben auch beibehalten.

Es ist diese Luxation die häufigste der Clavicula. Man beobachtet sie öfter als alle anderen Verrenkungen des acromialen und sternalen Endes zusammen.

Nach *Malgaigne* unterscheidet man zwei Unterarten: die vollständige und unvollständige Luxation.

Beide entstehen durch Gewalten, welche das Acromion der Scapula in der Richtung von oben nach unten treffen und dasselbe nach unten und hinten treiben. Hierbei wird gleichzeitig die durch das Lig. coracoclaviculare anter. und poster. mit dem Acromion verbundene Clavicula nach unten gedrängt. Wird diese

Bewegung forcirt, so stützt sich die letztere auf die erste Rippe, ihre Extremitas acromialis wird nach oben und vorn abgehoben, reisst die Ligamenta acromialia und die Synovialis ein, und gleitet über das Acromion nach oben, während dieses und die Scapula durch die Brust- und Rückenmuskeln nach vorn und innen gezogen werden. Wenn nun bloss die oben genannten Bänder nachgeben, so entsteht die unvollständige Luxation. Werden aber gleichzeitig auch die Lig. coraco-clavicularea zerstört, so entsteht die vollständige. *Boyer* glaubt, dass bei der Dislocation der Clavicula nach oben dem Zug des Musc. trapezius eine nicht zu unterschätzende Rolle beizumessen sei. Als Gewalt wirkt bei dieser Entstehungsart der Luxation entweder ein Fall auf das Acromion oder das Auffallen schwerer Lasten auf dieses. Es kann nun aber auch das umgekehrte Verhältniss stattfinden, d. h. es sind Fälle beschrieben worden, in denen das acromiale Ende durch eine seine untere Fläche direct treffende Gewalt nach oben verschoben wurde. So z. B. in einer Beobachtung *Hamilton's* durch einen Pfeilschuss.

Die **Symptome** der **unvollständigen** Luxation, die in der Regel im höheren Alter und vorzugsweise bei Männern beobachtet wird, sind heftiger localer Schmerz mit gleichzeitiger Sugillation und Anschwellung. Das Hauptzeichen ist jedoch die Deformität. $\frac{1}{2}$ —1 cm über der Acromialfläche sieht und fühlt man einen kleinen rundlichen Vorsprung, von dem der palpirende Finger in einem steilen Winkel auf das Acromion herabsteigt. Es liegt in gleicher Entfernung von der Mittellinie, wie das Acromialgelenk der anderen Seite und folgt den Bewegungen der Clavicula. Druck auf diesen Vorsprung ist meist nicht sehr schmerzhaft. Der Schmerz wird erst dann stark, wenn man den Arm erhebt.

Die Reposition gelingt oft durch die directe Impulsion, noch leichter jedoch beim Heben und Nachaussenführen der Schulter.

Differentialdiagnose. Die eben geschilderten Symptome könnten eine Fractur des acromialen Endes der Clavicula vortäuschen. Bei dieser ist jedoch der Abstand vom Sternoclaviculargelenk verkürzt, der Schmerz viel bedeutender und die Hebung der Deformität mit grösseren Schwierigkeiten verbunden. Auch von einer Fractur des Acromion muss man die Verletzung unterscheiden. Hier muss uns die Entdeckung der schmerzhaften

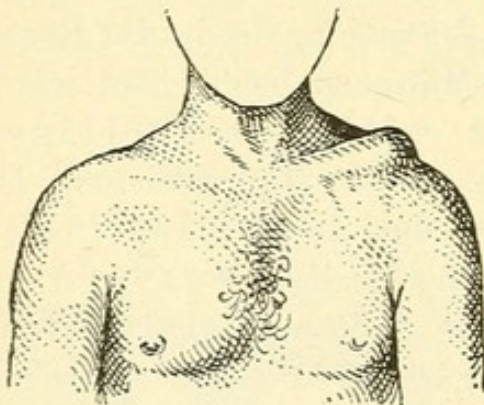
Bruchspalte nach aussen von dem Gelenk, die leichte Repositionsfähigkeit der Bruchfragmente durch einfaches perpendiculäres Heben des Armes und die dabei entstehende Crepitation zur Entdeckung eines eventuell vorhandenen Bruches führen.

Die **Prognose** ist günstig quoad functionem. Die Reduction gelingt leicht durch die vorher beschriebene Manipulation. Beim Nachlass des Druckes stellt sich die Deformität leicht wieder her.

Die **Therapie** fällt zusammen mit derjenigen der vollständigen Luxation.

Die **Symptome** der **vollständigen Luxation** sind sehr ausgesprochen, da der Stand des Schlüsselbeinendes auf dem Acromion eine ganz charakteristische Deformität hervorbringt. (Fig. 67). Anstatt der normalen Schulterwölbung findet man jetzt nämlich einen starken Vorsprung, welcher nach abwärts zum Acromion flach oder leicht concav abfällt, und $1\frac{1}{2}$ —2 cm, oft auch noch mehr von diesem entfernt liegt.

Fig. 67.



Das luxirte Schlüsselbeinende ist dabei nicht stets gerade nach aussen und oben gerichtet, sondern weicht meist auch etwas nach hinten, seltener nach vorn ab. Die Schulter ist wie bei der Clavicularfractur nach innen, unten und vorn verschoben und scheinbar verlängert. Ebenso könnte man beim ersten Anblick fälschlicher Weise eine Verkürzung des tiefen Durchmessers des Gelenkes an-

nehmen. Der untere Winkel der Scapula nähert sich nach hinten und oben der Wirbelsäule. Der Arm hängt schlaff am Leib herunter. Der Musc. trapezius springt mit seinem äusseren Rande stark unter der Haut hervor. Die Palpation ergibt eine grosse Beweglichkeit des dislocirten Gelenkendes, so dass man dasselbe mit Leichtigkeit nach vorn und rückwärts verschieben kann. Der Abstand des Vorsprunges von dem Brustbein entspricht genau der Länge der anderen Clavicula, und gelingt es an demselben die acromiale Gelenkfläche abzutasten. Die Bewegungen des Armes, besonders aber die Erhebungen desselben sind schmerzhaft und behindert, die Functionsstörung jedoch ähnlich wie bei der Clavicular-

fractur nur durch den Schmerz bedingt. Letzterer kann sehr heftig werden, wenn der *Musc. deltoideus* verletzt ist.

Es kann diese Verletzung verwechselt werden mit einer Fractur des Acromion und einer Luxation des Oberarmes nach vorne. Die Unterscheidungspunkte führen wir bei der Differentialdiagnose aller Schulterverletzungen an.

Die **Prognose** verhält sich wie bei den Luxationen am sternalen Ende, d. h. die Reposition ist leicht, die Retention aber schwierig. Die Heilung erfolgt meist ohne bedeutende Functionsstörung, aber mit mehr oder weniger erheblicher Dislocation.

Die Reposition geschieht durch starkes Erheben und Rückwärtsziehen der Schulter, während gleichzeitig die verrenkte Clavicula nach unten gedrückt wird.

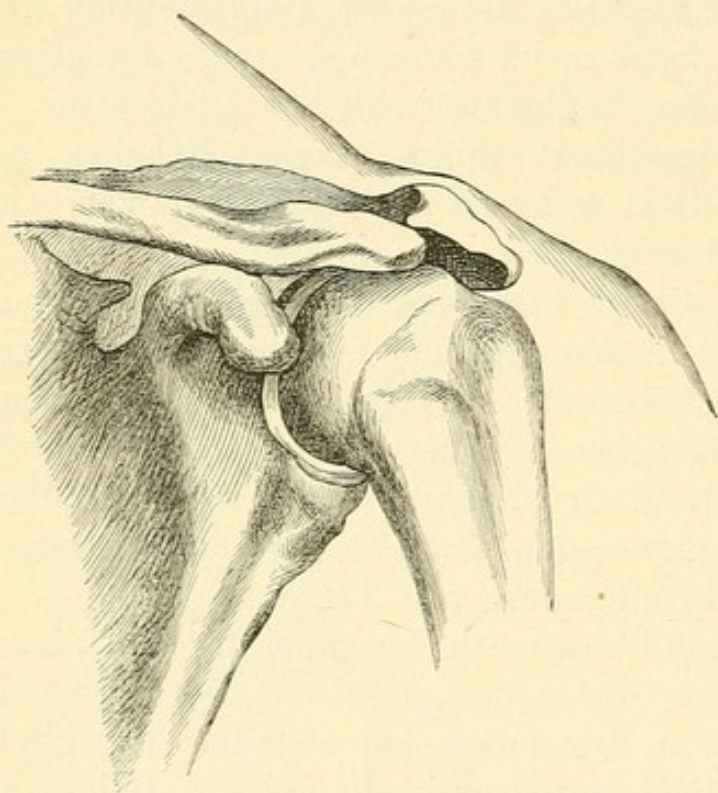
Die **Therapie** muss darin bestehen, die bei dieser Manipulation in ihr Gelenk einschnappende Clavicula zu fixiren. Es ist zu diesem Zwecke wiederum eine grosse Reihe meist unpractischer Verbände angegeben worden. So die Anwendung von elastischen Zügen, Federn, Bruchbändern oder von Schraubentourniquets. Andere empfehlen eine einfache Mitella, den *Sayre'schen* Heftpflasterverband oder den von *Velpeau*.

Das Prinzip aller Behandlungsmethoden muss das sein, einmal die Erhebung der Clavicula durch die elastische Retraction des Trapezius zu verhüten und zweitens die schon ohnedies bewegliche, jetzt aber vollständig gelockerte Scapula zu fixiren. Beiden Indicationen kann man nach *Bardenheuer* dadurch gerecht werden, dass man in der Rückenlage des Patienten mittelst der Heftpflastergewichtsextension die Clavicula nach unten, und von einem Achselkissen aus die Scapula nach oben zieht. Würde man so nicht zum Ziele kommen, so könnte man wieder die *Malgaigne'sche* Klammer in Anwendung bringen. Sehr practisch erscheint uns für manche Fälle ein Verfahren, das kürzlich *W. Baum* mit Erfolg angewendet hat, nämlich die subcutane Bändernaht. Er zog durch die Reste der *Lig. acromio-claviculare* und *coraco-claviculare* je einen Faden von carbolisirter Seide, reponirte die Luxation und knotete ähnlich wie bei der *v. Volkmann'schen* Patellarsehnennaht die Enden über einer Heftpflasterrolle. Darüber kam ein aseptischer Schutzverband, während der Arm in eine Mitella gelegt wurde. Die Resultate waren sehr gute, indem schon nach drei Wochen die Heilung eingetreten war, und die Arme mit alter Kraft bewegt werden konnten.

b) Die Luxation nach unten, *Luxatio claviculae infraacromialis* (Fig. 68), oder *Luxatio scapulae supraclavicularis* ist sehr selten. Es ist kaum ein Dutzend derartiger Verletzungen bekannt.

Die Aetiologie bildet ein Schlag oder Stoss auf das äussere Ende des Schlüsselbeins, welcher dasselbe direct von oben nach

Fig. 68.



unten treibt, während gleichzeitig der Arm abducirt ist und der untere Winkel der Scapula nach aussen steht, so dass der Proc. coracoideus der Clavicula den Weg nicht versperrt. Es kann vielleicht auch in demselben Augenblick das Acromion nach aufwärts getrieben werden, so z. B. durch einen Fall auf den Ellenbogen bei belasteter Clavicula. Durch die genannten Gewalten werden die Bänder ausgiebig zerrissen, so dass sich

das Gelenkende der Clavicula unter dem Acromion festhaken kann.

Von den **Symptomen** ist zunächst der Schmerz zu nennen, der durch active und passive Bewegungen noch bedeutend gesteigert wird. Zuweilen besteht in dem zugehörigen Arme durch Druck auf den Plexus axillaris das Gefühl des Ameisenkriechens. Der Arm selbst liegt dem Körper dicht an und ist in seiner Function bedeutend gehindert. Das Köpfchen der Clavicula prominirt ziemlich stark. Diese selbst senkt sich von ihrer Mitte ab schroff nach abwärts, so dass sie gleichsam im Muskelfleisch der Schulter zu verschwinden scheint. Die Ober- und Unterschlüsselbeingrube sind verstrichen. Das acromiale Ende der Clavicula fehlt an seiner normalen Stelle, so dass das Acromion spitzig hervorspringt und dessen Gelenkfacette durch die Weichtheile hindurch gefühlt werden

kann. Das Acromion selbst erscheint ferner der Mittellinie genähert, die Schulter nach vorn und innen gesunken, das Schulterblatt um seine Querachse gedreht, so dass sein unterer Winkel vom Körper absteht.

Die **Prognose** ist selbst, wenn die Einrichtung nicht gelingt, eine günstige. Der Schmerz und die Anschwellung am Gelenk verschwinden bald, und es bleibt weder in den Bewegungen des Schulterblattes noch des Armes eine Behinderung zurück. Es rührt dies daher, dass sich dann zwischen der oberen Fläche der Clavicula und der unteren des Acromion eine Nearthrose entwickelt.

Die **Reposition** gelingt nach *Morel-Lavallée* leicht, wenn man bei gebeugtem und fixirtem Vorderarm den Oberarm in seinem untern Theil kräftig nach aussen zieht, während man gleichzeitig die Clavicula nach vorne und oben drückt.

Zur **Retention**, die ziemlich schwierig ist, legte derselbe Autor ein Achselkissen in die Axilla und lagerte die Hand mittelst einer Mitella auf die gesunde Schulter. *Bardenheuer* empfiehlt, den Patienten auf eine feste Unterlage zu legen, wodurch der abstehende untere Winkel der Scapula an den Thorax angedrückt wird, und nun vom Oberarm aus eine Gewichts-extension nach hinten, oben und aussen zu führen.

Fracturen der Scapula.

Anatomisch-physiologische Vorbemerkungen.

Die Scapula, das Schulterblatt, ist ein breiter, flacher, besonders in der Fossa infraspinata sehr dünner Knochen, welcher der hinteren Fläche des Brustkorbes von der zweiten bis siebenten Rippe aufliegt. Sie ist von demselben jedoch durch ein weiches, elastisches, dickes Muskelpolster getrennt und ebenso auf ihrer hinteren Fläche durch ein gleich dickes Lager von Weichtheilen geschützt. Letztere werden von einer starken Fascie überzogen, welche an dem oberen und inneren Rande der Scapula entspringt und mit der Spina scapulae verwachsen ist. Sie trennt also die Fossa supra- und infraspinata in zwei abgeschlossene und von einander getrennte Räume. Blutextravasate werden daher in diesen Gruben retinirt werden und nicht nach aussen dringen. Eine grosse Anzahl von Muskeln, welche gleichmässig an der vorderen und hinteren Fläche der Scapula entspringen, verleihen derselben eine ausserordentlich grosse Beweglichkeit.

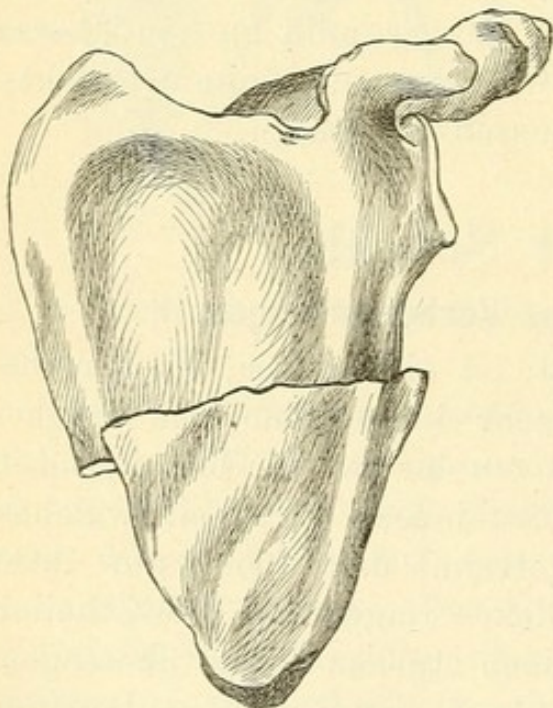
Frequenz und Eintheilung der Schulterblattbrüche.

In Folge seiner grossen Beweglichkeit, seiner geschützten Lage, seiner starken Unterpolsterung seitens des dicken Muskel-lagers und seitens der elastischen Rippen sind Brüche der Scapula im Allgemeinen sehr selten. Die grössten Fracturstatistiken von *Gurlt* und *Bruns* geben ein Verhältniss von 1% an. Es werden vorzugsweise Männer im Alter von 21 — 50 Jahren betroffen, seltener Frauen, Kinder fast gar nicht.

Je nach dem Sitze theilt man die Brüche ein in solche des Körpers, des Collum, des Acromion, des unteren und oberen Winkels, der Spina und des Proc. coracoideus. Diese Reihenfolge ergibt auch zugleich die Häufigkeit der Fracturen je nach den Theilen der Scapula. Betrachten wir nun diese Fracturen des Näheren und beginnen mit der

a) **Fractur des Körpers, des oberen und unteren Winkels und der Spina.** Die Brüche des Schulterblattkörpers sind bald

Fig. 69.



Längs-, bald Quer-, bald Splitterbrüche. Am häufigsten kommen die Querbrüche vor und zwar mit besonderer Vorliebe nach unten von der Fossa infraspinata. Sie durchsetzen dann den ganzen Körper von dessen vertebralem bis zum axillaren Rande. Meist ist die Bruchrichtung keine ganz vollständig quere. Es fällt vielmehr die Bruchlinie häufig nach der einen oder anderen Seite mehr ab. In beiden Fällen schieben sich die Fragmente bedeutend über einander und zwar am axillaren Rande mehr als am vertebralen (Fig. 69).

An dem mittleren dünnen Theile des Körpers findet man sehr oft sternförmige Splitterbrüche (Fig. 70). Schussfracturen erzeugen entweder Lochbrüche mit zackigen Rändern (Fig. 71) oder Splitterbrüche. Die Splitter können dabei erheblich verschoben werden. So wurden z. B. in einer Beobachtung *Pitha's* Splitter in die Lunge hinein und sogar durch die vordere Brustwand wieder herausgetrieben.

Die Längsbrüche sind äusserst selten (Fig 72). Sie führen, da sie nur in Ausnahmefällen die ganze Scapula durchsetzen, kaum zu einer Dislocation. Dieselbe kann jedoch bei vollständiger Längsfractur so erfolgen, dass das mediale Stück vom Levator ang. scap. und den Rhomboideis nach innen, das laterale dagegen

Fig. 70.

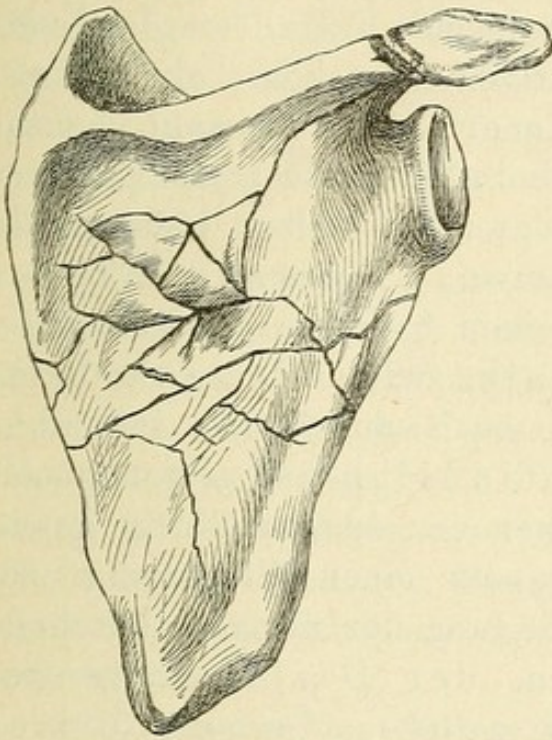
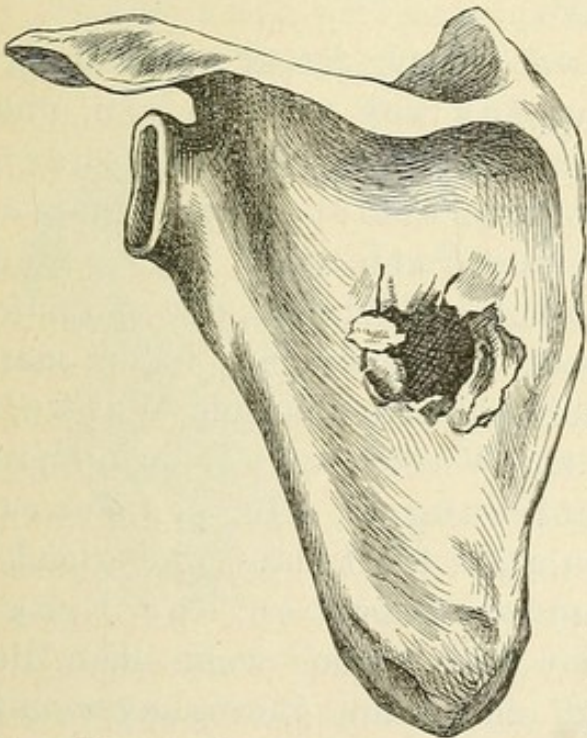


Fig. 71.



durch das Gewicht des Armes und die Retraction des Serratus antic. nach vorn und aussen verschoben wird.

Zuweilen finden sich mehrfache Brüche in der Weise, dass zwei Querbrüche zu gleicher Zeit vorkommen. Einer von diesen betrifft dann zumeist den unteren Winkel. Isolirte Fracturen des letzteren, sowie des oberen Winkels sind im Ganzen selten. Der abgebrochene untere Winkel wird gewöhnlich in Gestalt eines kleinen dreieckigen Fragmentes durch den Zug der betreffenden Serratusfasern sowie durch den Teres major nach vorn, aussen und aufwärts vor das obere Fragment verschoben. Die Fractur des oberen Winkels betrifft sehr oft gleichzeitig einen Theil der Fossa supraspinata. Durch Retraction des Levator ang. scapulae kann dann das abgebrochene Stück nach oben und innen zu stehen kommen. Die Spina kann sowohl quer an ihrer Basis abgebrochen als auch longitudinal fracturirt sein.

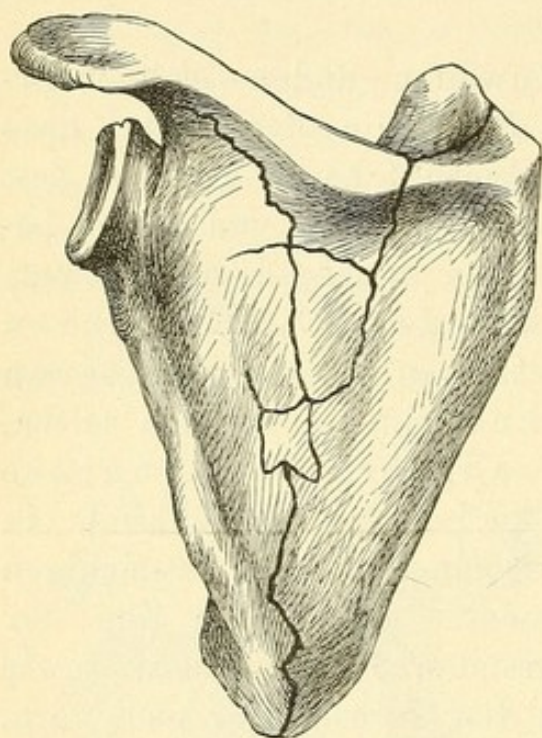
Die genannten Bruchformen entstehen sehr selten infolge einer activen Muskelcontraction. Ihre Ursache ist vielmehr in

der Regel eine starke directe Gewalt, z. B. Ueberfahrenwerden, Auffallen schwerer Lasten, Einklemmtwerden zwischen Puffern

oder Sturz aus grosser Höhe auf die Hinterfläche des Schulterblattes. Gemäss der starken Gewalten geht die Fractur immer mit einer bedeutenden Quetschung der Weichtheile einher, seltener ist sie wirklich complicirt.

Die **Symptome** dieser Fractur werden durch die Anschwellung an der Bruchstelle sowie durch das unter die Fascien

Fig. 72.



ergossene Blut mitunter verdeckt. In solchem Falle ist dann ein wichtiges Zeichen ein fixer Schmerz, der sowohl spontan wie bei allen activen und passiven Bewegungen, selbst beim tiefen Athmen, Husten, Niesen auf einen bestimmten Ort localisirt wird. Diese Stelle ist dann auch auf Druck besonders empfindlich und gibt uns nach geschehener Abschwellung gewissermassen einen Fingerzeig zur Auffindung der übrigen Erscheinungen, der Dislocation der Fragmente, der abnormen Beweglichkeit und Crepitation.

Um jedoch diese Zeichen zu entdecken, ist es nothwendig, die Scapula der Palpation zugänglich zu machen, und dies geschieht dadurch, dass man den Arm der betreffenden Seite stark abducirt und retrovertirt oder ihn am besten ganz auf den Rücken des Patienten legt. Man erreicht dadurch ein flügel förmiges Abstehen der Scapula und kann sich nun von der Dislocation überzeugen, indem man besonders an den Rändern des Schulterblattes abnorme Winkel- und Buckelbildungen, event. eine Verkürzung, an andern Stellen wie an der Spina Vertiefungen, Depressionen nachweist. Bei der gleichen Manipulation fühlt man dann gleichzeitig die Verschieblichkeit und das Reiben der Fragmente. Letzteres erkennt man oft auch schon, wenn man die Hand flach auf die Scapula auflegt und dann Bewegungen mit dem Arm ausführt. Bei den Brüchen der Fossa infraspinata fehlt meist die Crepitation, weil hier die Bruchränder wegen

der Dünne des Knochens keinen Contact mit einander haben. Die Bewegung des Armes ist für die ersten Tage immer sehr schmerzhaft, und kann die Hand meist nicht auf den Kopf gelegt werden.

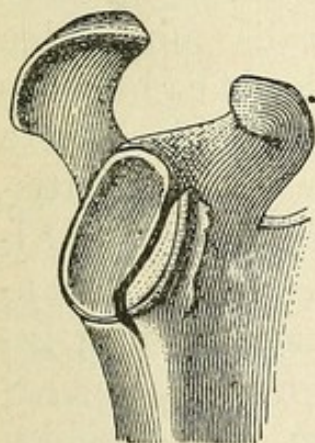
Die **Prognose** der Verletzung ist eine relativ günstige. Wegen der guten Ernährung der Scapula erfolgt die Heilung sehr rasch durch einen nicht sehr bedeutenden knöchernen Callus, gewöhnlich allerdings mit bestehenbleibender Dislocation. Auch Pseudarthrosen kommen vor, doch schaden auch diese nicht der Function. Nach complicirten Splitterfracturen, besonders nach Schussfracturen hat man Eiterung und Necrose der Fragmente beobachtet.

Die **Therapie** ist eine sehr einfache. Besteht keine stärkere Dislocation, so genügt eine einfache Mitella. Im anderen Fall kann man in der Rückenlage des Patienten und bei adducirtem Arm das Schulterblatt gegen die Thoraxwand mit Binden oder Heftpflaster befestigen. Für die Fractur des unteren Winkels empfiehlt *Bardenheuer*, die abgebrochene Spitze zuerst mit circulären Heftpflastertouren am Brustkasten zu befestigen und dann den Arm nach aussen, oben und etwas nach hinten permanent zu extendiren.

b) **Fractur des Collum scapulae.** Man unterscheidet an der Scapula einen anatomischen und einen chirurgischen Hals.

Der anatomische Hals entspricht der unmittelbar an die Fossa glenoidalis sich anschliessenden Einschnürung.

Fig. 73.



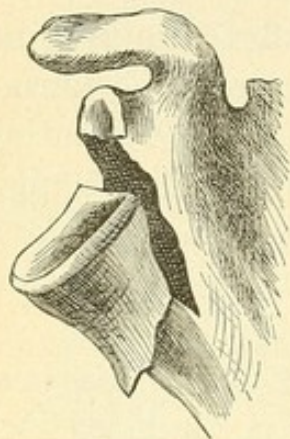
Der Knochen ist in diesem Gebiete äusserst compact, zudem durch starke Weichtheile, wie die Gelenkkapsel, Sehnen und Muskeln, sehr geschützt, so dass eine Fractur hier eine grosse Seltenheit ist. Bei den wenigen Präparaten, wo der anatomische Hals betroffen war, war meistens gleichzeitig noch ein Theil der Gelenkfläche abgelöst (Fig. 73), oder diese war in mehrere Stücke zersprengt, oder die Bruchlinie setzte sich doch wenigstens in den Gelenkfortsatz hinein (Fig. 74).

Die eigentliche typische Fractura colli scapulae verläuft in deren chirurgischem Hals. (Tafel III).

Als solchen bezeichnet man nach *Gurtt* eine Linie welche von der Incisura scapulae beginnend an der

Spina scapulae vorbeiläuft und sich nach unten bis unterhalb des Tuberculum infraglenoidale erstreckt. Sitzt hier ein Bruch, so umfasst das nach aussen von dieser Linie

Fig. 74.



liegende Bruchstück also den Gelenkfortsatz mit der Cavitas glenoidalis, den Proc. coracoideus und die Tubercula infra- et supraglenoidalia. Es zerreisst hierbei ferner das Lig. transversum sup. et inf., welches sich zwischen dem Collum anatomicum und der Basis der Spina scapulae ausbreitet. Die Fractur verläuft nun nicht immer genau in dieser Bruchlinie, sondern kann gelegentlich den Proc. coracoideus unberührt lassen.

Als häufigste Veranlassung dieser Fractur finden wir einen Fall oder Schlag auf das äusserste Ende der Schulter verzeichnet. Sie entsteht aber ebenso gut auch durch einen Sturz auf die Hand oder den Ellenbogen. Als directe Fractur sah man sie ferner bei Schussverletzungen. Eine Beobachtung liegt vor, wo sie durch eine heftige Contraction des Musc. biceps und coracobrachialis hervorgerufen war.

Die **Symptome** sind sehr charakteristisch (Tafel III.). Der Kranke fühlt im Augenblick der Entstehung der Fractur einen äusserst heftigen Schmerz, der Arm fällt ihm am Körper herunter, und ist er nicht im Stande, ihn wieder zu erheben. Es geschieht dies dadurch, dass das Gewicht des Armes durch Vermittlung der Kapsel, der langen Köpfe des Biceps und Triceps, sowie des Coracobrachialis und Pectoralis minor den abgebrochenen Gelenkfortsatz des Schulterblattes nach abwärts zieht. Gleichzeitig wirken auf das obere Ende des Humerus der Pectoralis major, Teres major und Latissimus dorsi und verschieben denselben gegen die Achselhöhle hin nach einwärts. Dem entsprechend steht der Ellenbogen abducirt, und ist die Achse des Armes schräg gerichtet, so dass dieselbe nach oben verlängert nicht unterhalb des Acromion fällt, sondern nach innen an demselben vorbeischießt. Die Schulter erscheint daher abgeflacht. Das Acromion springt scharf hervor. Der Deltoideus ist über diesen Vorsprung stark gespannt und vertieft, an seinem Claviculartheil dagegen von dem dislocirten

Kopf vorgewölbt. Bald direct unter dem Acromion, bald gleichzeitig mehr nach vorn oder hinten von demselben besteht eine Vertiefung, in die man bequem den Finger hineindrücken kann. Der Arm erscheint von rückwärts gesehen verlängert, das Acromion aber tiefer stehend, als auf der gesunden Seite. Der Kopf des Patienten ist meist nach der kranken Seite geneigt. Der Arm lässt sich, allerdings unter heftigen Schmerzen für den Patienten, activ und passiv frei nach allen Richtungen hin bewegen. Erhebt man ihn perpendiculär und übt von der Achselhöhle her von innen nach aussen einen Druck auf das äussere Fragment aus, so verschwindet sofort jede Deformität. Bei dieser Manipulation fühlt man in der Axilla den Humeruskopf und anstatt einer vermeintlichen glatten Fossa glenoidalis die zackige Bruchfläche. Wenn man auf diese letztere seinen Finger aufsetzt oder auch wohl die Scapula mit der flach aufgelegten Hand fixirt und nun mit dem kranken Arm Rotations- und Elevationsbewegungen ausführt, so überzeugt man sich leicht von der vorhandenen Crepitation. Um zu entscheiden, ob der Proc. coracoideus mit abgebrochen ist oder nicht, fixirt man denselben und sucht dann festzustellen, ob er bei starken Rotationen den Bewegungen des Armes und des peripheren Fragmentes folgt. Zuweilen entstehen durch den Druck des dislocirten Kopfes auf den Plexus axillaris nervöse Störungen und Lähmungen des N. axillaris.

Die Fractur könnte verwechselt werden mit einer Luxation des Oberarmes nach vorne, einem Bruch des chirurgischen Halses des Humerus und einer Luxatio claviculae supraacromialis. Die Differentialdiagnose betrachten wir später.

Die **Prognose** ist im Allgemeinen günstig, indem die Heilung meist durch knöchernen Callus, gewöhnlich aber erst nach 10—12 Wochen eintritt. Selten ist eine Pseudarthrose oder eine nachträgliche Steifigkeit des Schultergelenkes. Bleiben Functionsstörungen zurück, so beschränken sich dieselben in der Regel nur auf eine leichte Hemmung der Elevation.

Die **Therapie** hat zwei Indicationen zu genügen. Sie muss den Kopf des Humerus sammt dem Gelenktheile der Scapula nach aufwärts, aussen und hinten führen und den Scapulakörper fixiren. Das Erstere erreicht man, indem man den im Ellenbogen flectirten Arm stark nach aufwärts schiebt

und die Schulter nach rückwärts zieht, das zweite nur dadurch, dass man die Rückenlage auf einer harten Matratze einnehmen lässt. Viele Patienten können aber aus socialen Gründen nicht für einige Wochen im Bette liegen. Bei ihnen muss man die Retention entweder durch eine einfache Mitella und ein Achselkissen oder mittelst eines *Sayre'schen* Heftpflasterverbandes erstreben. Kann die Bettruhe eingehalten werden, so empfiehlt sich die Extension wie bei der *Fractura claviculae*, indem man den Zug nach aussen und etwas nach hinten und oben leitet. Zur Extension bei ambulatorischer Behandlung würde sich ein *Middeldorpf'scher* Triangel eignen. (Fig. 116.)

c) **Die Fracturen des Acromion** (Fig. 72) sind relativ häufig, da dasselbe dicht unter der Haut liegt und somit Traumen sehr exponirt ist.

Letztere wirken als Fall, Stoss oder Schlag auf die Schulter, seltener als Fall auf den Ellenbogen. Ganz ausnahmsweise hat man die Fractur auch durch Muskelaction bei plötzlichem Erheben des Armes entstehen sehen.

Die Fractur kann entweder im Gebiete des Acromioclaviculargelenkes oder peripher oder central von diesem sitzen. Sehr oft liegt sie in der Gegend der Epiphysenlinie, ja *Hamilton* glaubt, dass es sich namentlich im kindlichen Alter oft um eine Epiphysentrennung handle. Der directe Bruch liegt meist näher an der Spitze, der indirecte näher der Basis, einestheils, weil dort die schwächere Epiphysenlinie liegt, anderentheils, weil mit der Länge des Hebelarmes die Gewalt wächst. Die Richtung der Bruchlinie ist fast ausnahmslos eine quere (Fig. 70), ungleich viel seltener eine schräge. Das Periost bleibt wenigstens an der unteren Seite meistens erhalten und verhütet eine stärkere Dislocation. Nur wenn alle Weichtheile zerrissen sind, wird das periphere Fragment durch die Schwere des Armes und die Retraction des Deltoides nach abwärts gezogen. Da jedoch der *Cucullaris* das Gleichgewicht zu erhalten bestrebt ist, so imponirt die Dislocation der Fragmente meist nur als eine stärkere Wölbung der oberen Fläche des Acromion.

Dieses Ergebniss der Palpation ist das wichtigste **Symptom** der Fractur. Auf die Stelle derselben wird man hingeleitet, indem der Patient dortselbst über Schmerzen klagt. Dieselben werden durch Druck und beim activen Erheben des Armes gesteigert. Um den Schmerz zu lindern, hält der Patient

den Kopf oft nach der kranken Seite geneigt. Die Schulter erscheint abgeflacht. Wenn man den Arm nach abwärts zieht, so gelingt es, die Bruchspalte zu vergrössern und den Finger in dieselbe hineinzu legen. Schiebt man den Arm dann wieder in die Höhe oder fasst man das Fragment von vorne und hinten und verschiebt es in dieser Richtung, so entdeckt man neben der abnormen Beweglichkeit noch die Crepitation.

Die **Prognose** ist im Ganzen eine günstige. Die Vertheilung der Fragmente beansprucht gewöhnlich 4—5 Wochen, geschieht allerdings oft nur durch eine straffe Pseudarthrose. Die Function des Armes leidet nur dann, wenn die bindegewebige Vereinigung eine schlaffe ist, da dann der Kranke den Arm nicht gut über einen rechten Winkel erheben kann.

Die **Therapie** beschränkt sich im Allgemeinen auf das Tragen einer Mitella, welche den Ellenbogen erhebt. Ist die Dislocation eine stärkere, und hat der Patient noch andere Verletzungen, so dass er zu Bett liegen muss, so könnte man die permanente Extension des Oberarmes quer nach aussen oder direct nach oben ausführen.

d) **Die Fractur des Processus coracoideus** kommt isolirt ausserordentlich selten vor. Häufiger wird sie beobachtet als Complication anderer Verletzungen, wie der Luxation des Oberarmkopfes, Fractur oder Luxation des Schlüsselbeins, Fractur des Acromion und der Rippen.

Der Proc. coracoideus bricht fast ausschliesslich an seiner Basis ab. Die Bruchlinie kann sich auch auf die Scapula weiter ausdehnen, so dass sie entsprechend der früheren Epiphysenlinie bis in die unmittelbarste Nähe des Gelenkes reicht. In anderen Fällen findet man neben der queren Fractur noch eine Längsspaltung des distalen Fragmentes.

Als **Ursache** der Fractur finden wir entweder eine directe Gewalt z. B. den Stoss mit einer Wagendeichsel angegeben oder häufiger den Muskelzug, insbesondere, wenn der gestreckte Arm eine kräftige Schleuderbewegung ausführte.

Die **Symptome** sind wenig ausgesprochen, wenn das Lig. coracoacromiale nicht zerrissen ist, da dann jede Dislocation fehlt. Ausser einer Sugillation über der verletzten Stelle ist dann eigentlich nur der Bruchschmerz vorhanden. Für denselben ist aber charakteristisch, dass er nicht allein bei Druck

stärker wird, sondern auch dann, wenn man den supinirten Vorderarm im Ellenbogengelenk stark beugt. Der Schmerz wird dann erzeugt durch die Zerrung des Biceps an dem abgebrochenen Stück. Ist das obengenannte Band und das Periost ganz zerrissen, so wird der abgebrochene Fortsatz durch die an ihm entspringenden Mm. biceps, coracobrachialis und pectoralis minor nach unten und innen gezogen. Da jedoch das Bruchstück hinter dem dicken Pectoralis major sehr versteckt liegt, so gelingt es nur bei mageren Leuten abnorme Beweglichkeit und Crepitation hervorzurufen. Beides entdeckt man noch am besten, wenn man den Arm vom Leib abzieht und nun von der Achselhöhle aus hinter dem unteren Rande des Pectoralis major nach innen und oben hineingreift, um die Spitze des Fortsatzes zu fassen.

Die **Prognose** ist eine günstige. Die Heilung erfolgt zwar meist nur durch Pseudarthrose, doch leidet darunter die Function des Armes nicht. *Hueter* und *Albert* theilen Fälle mit, in denen sich an der Fracturstelle Abscesse bildeten, nach deren Incision man auf den abgebrochenen Fortsatz gelangte.

Die **Therapie** besteht darin, dass man den an den Thorax adducirten Ober- und den stark flectirten Vorderarm in eine Mitella legt.

Luxationen des Schultergelenkes.

Anatomisch-physiologische Vorbemerkungen.

Das Schultergelenk besteht in seinem knöchernen Theil aus der Pfanne, der Fossa glenoidalis scapulae, und dem Kopf des Oberarmknochens.

Die Gelenkfläche des Schulterblattes hat eine längliche Eiform, deren grosser Durchmesser senkrecht steht, mit dem breiten Ende nach unten und etwas nach hinten, mit dem spitzen dagegen mehr nach oben und innen gewandt. Sie selbst sieht nach aussen und ist so flach und so viel kleiner als der Humeruskopf, dass sie demselben nicht zur Aufnahme, sondern sozusagen nur zur Stütze dienen kann. Etwas vergrössert wird sie dadurch, dass ein faserknorpeliger Ring, Labrum glenoideum, ihren Rand um ein Weniges erhöht.

Der Oberarmkopf hat im Ganzen die Gestalt einer Halbkugel von nicht ganz 3 Cm. Radius. Seine knorpelige Oberfläche ist 3—4mal so gross als die der Fossa glenoidalis, sitzt dem Schafte schräg, in einem Winkel von 140° , auf und ist von letzterem durch eine ringsum verlaufende, nach vorn und oben deutlicher ausgeprägte Rinne, Collum anatomicum, abgegrenzt. Dicht vor dieser befinden sich zwei Höcker, ein lateraler, das Tuberculum majus, zum Ansatz für die Mm. supraspinatus, infraspinatus und teres minor, und ein kleinerer medialer, das Tuberculum minus, zum Ansatz für den M. subscapularis. Beide Höcker sind durch eine längliche Furche, Sulcus intertubercularis, welche für die Aufnahme der Sehne des langen Bicepskopfes bestimmt ist, getrennt. Dicht unter den Tuberkeln verjüngt sich der Humerusschaft sehr rasch, so dass hier der schmalste Theil desselben entsteht, der, sich bis zu den Insertionen der Mm. pectoralis major, latissimus dorsi und teres major erstreckend, den Namen Collum chirurgicum führt.

Die Gelenkkapsel entspringt vom ganzen Umfange der Cavitas glenoidalis nach aussen von Limbus cartilagineus, die Strecke ausgenommen, an welcher die Bicepssehne aus derselben heraustritt. Hier nimmt sie ihren Ursprung von der Basis des Proc. coracoideus. Am Humerus setzt sie sich jenseits der überknorpelten Fläche des Gelenkkopfes an und geht hier in das Periost über, nur den Anfang des Sulcus intertubercularis für die Bicepssehne freilassend. Die Kapsel ist ausserordentlich weit und schlaff. Sie ist beinahe gross genug, um den Humeruskopf zweimal zu fassen. Bei herabhängendem Arm bildet die untere Wand nach unten eine Ausbuchtung, welche bis zur oberen Höhe des Teres major reicht. Präparirt man die Muskeln ab, so sinkt der Kopf um fast 3 Cm. nach unten. Das fibröse Gewebe der Kapsel wird nach oben von einem Band verstärkt, welches von dem seitlichen Theil des Proc. coracoideus zum Oberarmkopf herunterzieht und sich zu beiden Seiten des Sulcus intertubercularis an das Collum anatomicum ansetzt (Lig. coracohumerale). (Fig. 75a). Es ist mit der auf ihm liegenden Sehne des M. supraspinatus fest verbunden und verläuft selbst dicht über der langen Bicepssehne. Der schwächste Theil der Kapsel befindet sich am oberen Rande des M. subscapularis dicht unterhalb des Proc. coracoideus. Sie besitzt hier eine Oeffnung, welche mit dem subscapularen Schleimbeutel commu-

nicirt. Eine zweite schwache Stelle ist nach unten zwischen den Mm. subscapularis und teres minor vorhanden. Es ist dies der einzige Punkt, an welchem die Kapsel nicht von Muskeln bedeckt ist. Im ganzen humeralen Theil finden wir nämlich sonst die Sehnen der hier vorbeiziehenden Muskeln — Mm. supraspinatus, infraspinatus, teres minor und subscapularis — innig mit der Gelenkkapsel verwachsen.

Das Schultergelenk wird nach oben hin um fast 4 Cm von einem knöchern-ligamentösen Dach überragt. Dasselbe besteht aus dem Acromion, dem Proc. coracoideus und dem zwischen beiden ausgespannten Lig. coracoacromiale. Durch das so entstehende Gewölbe wird eine Gelenkhöhle gebildet, in welcher nunmehr der Kopf sammt den Tuberculis Aufnahme finden kann.

Der Processus coracoideus springt nur bei mageren Leuten als rundlicher Höcker unter der Haut hervor. Nach innen von ihm ist die letztere zu einer kleinen ungefähr 3eckigen nach abwärts auslaufenden Vertiefung eingezogen, die man als *Mohrenheim'sche* Grube bezeichnet. Dieselbe entspricht dem nur von der Fascie überbrückten Zwischenraume zwischen dem Deltoideus und Pectoralis major einerseits, andererseits dem von diesen Muskeln freigelassenen untern Rande der Clavicula.

Die eben geschilderte anatomische Einrichtung des Schultergelenkes gestattet dem Humerus eine sehr freie Beweglichkeit. Das Gelenk ist eine Arthrodie, ein Kugelgelenk, und können also seine normalen Bewegungen um alle die zahlreichen Achsen, welche seinen Mittelpunkt treffen, ausgeführt werden. Es empfiehlt sich indess, drei Hauptarten von Bewegungen zu unterscheiden, je nachdem dieselben um die frontale, um die sagittale und um die perpendiculäre Achse erfolgen.

Am ausgiebigsten ist die Bewegung um die sagittale Achse, die Ab- und Adduction im Schultergelenke möglich, bei der also der Oberarm vom Rumpfe gerade auswärts nach der Seite entfernt oder dem Rumpfe in gleicher Ebene genähert wird.

Weniger ausgiebig geschieht die Bewegung um die frontale Achse, die Beugung und Streckung resp. die Hebung des Oberarmes gerade nach vorne und gerade nach rückwärts.

Die dritte Bewegung ist die Rotation des Armes, welche wieder ausgiebiger von Statten gehen kann als die vorhergehende.

Hierzu kommen dann noch die sog. Schleuderbewegungen des Armes, bei denen die Achsen fortwährend gewechselt werden.

Die Hemmung aller dieser Bewegungen ist eine knöchern e, indem sich das Labrum cartilagineum der Cavitas glenoidalis in die Rinne des Collum anatomicum einstemmt. Daneben treten an den Grenzen der Bewegungsexkursionen stets noch Hemmungen ein durch Spannung der das Gelenk umgebenden Sehnen und Muskeln, sowie auch des Lig. coracoacromiale. Sämmtliche Bewegungen des Schultergelenkes, vor Allem aber die um die horizontale und sagittale Achse, können weit ausgiebiger gestaltet werden durch eine Mitbewegung der Scapula. So ist z. B. die Hebung des Armes über die Horizontale nur durch eine Drehung der letzteren möglich.

Bei der Weite und Dehnbarkeit der Gelenkkapsel müssen wir die Fixation des Kopfes in der Pfanne noch erklären. Dieselbe geschieht zum grössten Theil durch den Luftdruck. Dass durch diesen der Kopf nicht nach abwärts gedrängt wird, verhütet die elastische Spannung der Kapsel, welche letztere wiederum ihren Tonus durch die innige Verbindung mit den umgebenden Muskeln erhält.

Frequenz und Eintheilung der Schultergelenksluxationen.

Der Satz, dass diejenigen Gelenke am häufigsten von Luxationen befallen werden, welche bei möglichst grösster Beweglichkeit zugleich auch die möglichst grössten Bewegungshemmer haben, trifft am Schultergelenk vollkommen zu. Die Luxation desselben kommt häufiger vor als die aller anderen Gelenke zusammen, indem die Statistik allein 50–51% für dieselben berechnet. Es rührt diese grosse Frequenz theilweise auch wohl daher, dass das Gelenk einwirkenden Gewalten gegenüber sehr exponirt liegt, und dass der Arm einen sehr langen Hebel darstellt, an welchem die an sich vielleicht geringfügige luxirende Gewalt mit bedeutender Kraft angreifen kann. Die Männer werden 4–5 mal mehr betroffen wie die Frauen, Kinder fast gar nicht. Die Disposition wächst mit dem Alter, so dass das 55.–70. Lebensjahr das grösste Kontingent stellt. Im achten Decennium nimmt die Frequenz wieder ab. Die linke Seite scheint etwas häufiger luxirt zu werden als die rechte.

Das schützende Dach des Gelenkes, das durch das Acromion, den Proc. coracoideus und das Lig. coracoacromiale gebildet

wird, bietet einen solchen Widerstand, dass Luxationen des Oberarmkopfes nach oben nicht möglich sind, soferne die genannten Knochenvorsprünge nicht abgebrochen sind. Es kommt dies zwar zuweilen vor. Immerhin ist jedoch eine Luxation nach oben als eine atypische Verletzung zu betrachten, und werden wir sie daher nicht in der gewöhnlichen Classification der Schultergelenksluxationen aufnehmen, sondern gesondert betrachten. Der Gelenkkopf wird aber auch nicht gut direct nach unten die Kapsel verlassen können, weil dieselbe in der Mitte des unteren Randes der Gelenkfläche durch den Ursprung des langen Kopfes des Triceps bedeutend verstärkt wird. Es bleibt also nur ihre vordere und hintere Seite für den Durchtritt des Kopfes übrig, und in der That kann man alle am Gelenk vorkommenden Luxationen in solche nach vorn und solche nach hinten eintheilen. Wir unterscheiden also mit der eben genannten Reserve:

1. Luxationen nach vorn, *Luxatio praeglenoidalis*,
 - a) *Luxatio axillaris*, auch genannt *Luxatio infraglenoidalis*, mit der Unterart der *Luxatio erecta* (*Middeldorpf*);
 - b) *Luxatio subcoracoidea*,
 - c) „ *subclavicularis* s. *intracoracoidea*,
2. Luxationen nach hinten, *Luxatio retroglenoidalis*
 - a) *Luxatio subacromialis*,
 - b) „ *infraspinata*.

Alle diese Luxationen können vollständige und unvollständige sein. Als unvollständige darf man jedoch nur diejenigen bezeichnen, in denen der Oberarmkopf noch mit einem Theil der seinigen die Gelenkfläche der Scapula berührt. Sie sind im Allgemeinen selten und kommen in der Regel nur als Varietäten der Luxationen nach vorn vor.

Betrachten wir nun die einzelnen Luxationsformen näher, so erwähnen wir vorher noch, dass die häufigsten Luxationen die nach vorn sind, während die nach hinten nur sehr selten vorkommen.

A. Luxationen nach vorn, *Luxatio praeglenoidalis*

Die Veranlassung zu dieser Luxation ist entweder eine indirecte oder directe Gewalt oder auch der Muskelzug. Nehmen wir zunächst den häufigsten Fall, die indirecte Gewalt an, so wirkt dieselbe in der Regel als Sturz auf die vorgestreckte Hand oder auf den Ellenbogen. Hierbei geräth der Oberarm in eine Hyperabduction, und drängt seinen Kopf gerade gegen den relativ schwächsten unteren und inneren Abschnitt der Gelenkkapsel, während sich der oberste Theil des *Tuberculum majus* gegen den oberen Rand der *Cavitas glenoidalis*, das *Collum chirurgicum humeri* gegen das *Acromion* anstemmt. Wirkt nun bei dieser Stellung des Armes die Gewalt noch weiter abducirend, so hebelt sich der Oberarmkopf von der *Cavitas glenoidalis* und zwar um das an ihrem oberen Rand gelegene *Hypomochlion* ab, sprengt die Kapsel an ihrer tiefsten, am meisten gespannten Stelle und tritt dann durch den Kapselriss in die Achselhöhle.

Wird in diesem Moment der Arm durch die gespannten unverletzten Kapseltheile in seiner erhobenen Lage fixirt, während ihn vielleicht der *Latissimus dorsi* und *Pectoralis major* noch mehr nach unten gegen den Thorax heranziehen, so steht jetzt sein Gelenkkopf am *Tuberculum infraglenoidale* in der Weise, dass seine kugelige überknorpelte Fläche gerade nach unten schaut. Wir haben es zu thun mit der *Luxatio humeri erecta* (*Middeldorpf*). Diese Verrenkung ist eine sehr seltene. Es wird nämlich in dem Augenblick, in dem der Oberarm gewissermassen wie ein zweiarmiger Hebel zwischen den nicht zerissenen Kapselpartien pendelt, und die luxirende Gewalt erschöpft ist, auf denselben einerseits die Schwere des Armes, andererseits die elastische Spannung der Muskeln und des Kapselrestes wirken, und ihn in Adduktionsstellung herabsinken lassen. Bleibt der Gelenkkopf bei dieser secundären Bewegung unterhalb der *Cavitas glenoidalis* stehen oder rückt er nur ein wenig an ihrem inneren Rand empor, so resultirt die *Luxatio sub- oder infraglenoidalis* oder *axillaris*. Schiebt er sich dagegen noch weiter nach oben und innen in die Höhe, so dass er gerade unter dem *Proc. coracoideus*, zwischen dem vorderen Rand der *Fossa glenoidalis* und dem Thorax zu stehen kommt, so ist die *Luxatio sub-*

coracoidea gegeben. Stellt er sich schliesslich an die innere Seite des Proc. coracoideus, ohne einen anderen Theil des Schulterblattes zu berühren, nahe unter die Mitte des Schlüsselbeines, so spricht man von der *Luxatio subclavicularis* und unterscheidet wohl von dieser noch die *Luxatio intracoracoidea*, wenn der Kopf zwar nach innen vom Proc. coracoideus steht, diesen aber noch mit einem kleinen Theil seiner Gelenkfläche berührt.

Bei den Luxationen durch reinen Muskelzug, wie sie in seltenen Fällen beim Werfen, Schleudern, Dreschen entstehen, findet sich in annähernd ähnlicher Weise ein Hypomochlion zwischen dem Deltoides und den Adductoren. Der Deltoides zieht den Arm nach aufwärts, während ihn der Pectoralis major und Latissimus dorsi nach abwärts zu ziehen bestrebt sind. Somit pendelt der Oberarm um einen zwischen den Ursprungsstellen dieser Muskeln gelegenen Punkt und wird bei forcirter Abduction in gleicher Weise luxirt.

Schliesslich kann auch durch directe Gewalt eine praeglenoidale Luxation entstehen. Die Gewalt, ein heftiger Stoss, Fall oder Schlag auf die Schulter muss dabei vorzugsweise auf das Tuberculum majus einwirken und somit den Gelenkkopf direct nach vorn und unten durch die schwächste Kapselpartie hindurchtreiben.

Die *Luxatio humeri erecta* ist stets die Folge einer grossen Gewalteinwirkung und entsteht meist durch Sturz mit emporgehobenen Armen durch eine relativ enge Oeffnung, z. B. durch die Sprossen einer Leiter hindurch. *Stetter* beobachtete die Luxation dadurch, dass der betreffende Patient die Treppe herunterfallend sich am Geländer festhalten wollte.

Wir wollen gleich hier anschliessen, dass sie nach *Middeldorpf* in der Weise reponirt wird, dass man zunächst in der Richtung des verrenkten Armes extendirt, den Ellenbogen dann in einer Bogenlinie nach abwärts führt und schliesslich, während man eine Faust in die Achselhöhle stemmt, den Arm adducirt.

Pathologische Anatomie der praeglenoidalen Luxationen.

Hat man Gelegenheit, eine frische Luxation anatomisch zu untersuchen, so trifft man etwa folgende Veränderungen:

1. Die Kapsel ist entsprechend der Richtung der Luxation gewöhnlich am vorderen und untern Umfange des Gelenkes zwi-

schen der Sehne des *M. subscapularis* und dem langen Kopf des *Triceps* so ausgedehnt zerrissen, dass der Gelenkkopf durch diese Oeffnung leicht hin- und herbewegt werden kann. Zuweilen findet sich jedoch ein enger schlitzartiger Riss nahe dem *Collum humeri*, durch welchen der Kopf dann wie durch einen Gummiring geschlüpft ist. Nur bei grosser Schlaffheit des Kapselbandes und der dasselbe spannenden Muskeln kann eine Luxation ohne Kapselläsion eintreten. Es handelt sich jedoch dann um unvollkommene Luxationen. Bei der *Luxatio subclavicularis* leidet die Kapsel am meisten. Man findet sie hier oft nach allen Seiten, besonders aber nach oben hin zerstört. Die unverletzten Kapseltheile ziehen straff gespannt zu dem Arm herab. Es betheiligen sich hierbei hauptsächlich Faserzüge, welche zu beiden Seiten der Durchtrittsöffnung des *Subscapularis* in die Kapsel liegen und vom Rande der *Cavitas glenoidalis* zum *Tuberculum minus* und *Collum humeri* ziehen (*Faraboeuf*), dann aber vorzugsweise auch das *Lig. coracohumerale*. Seinen Verlauf in normaler und luxirter Stellung erläutern die beistehenden Skizzen (Fig. 75 a und 75 b). Diese gedrehten und gespannten Kapseltheile

Fig. 75 a.

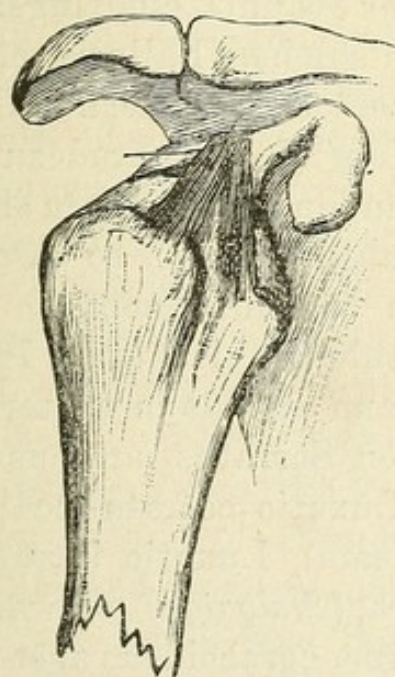
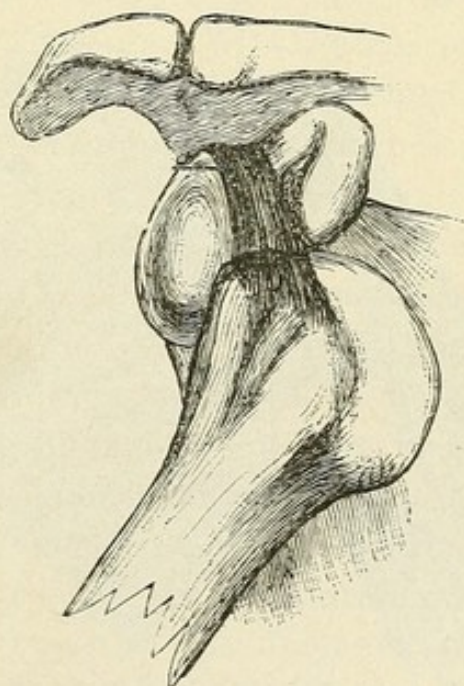


Fig. 75 b.



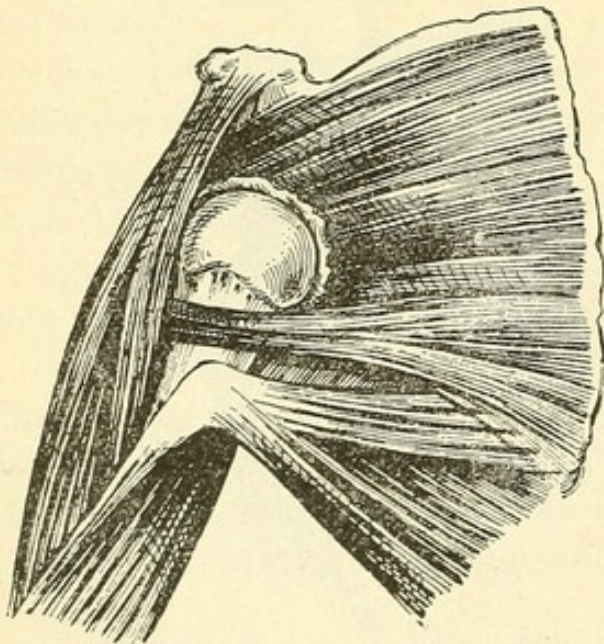
fixiren den Arm in seiner falschen Stellung. Man kann an der Leiche alle Muskeln durchschneiden, ohne auf diese abnorme Fixation irgend einen Einfluss auszuüben. Schneidet

man dann aber auch die eben erwähnten Kapselpartien durch, so ist dieselbe sofort gehoben.

2) Die die Kapsel verstärkenden und spannenden Sehnen des M. subscapularis, teres minor, supra- und infraspinatus sind nicht selten eingerissen oder ganz zerquetscht. Seltener reißt die Sehne des langen Bicepskopfes, dagegen wird sie öfter mehr oder weniger aus der Intertubercularrinne herausdislocirt und kann dann entweder durch die Bruchspalte des gleichzeitig abgesprengten Tuberculum majus verlaufen oder zwischen dem überknorpelten Gelenkkopf und dem Pfannenrande eingeklemmt werden. Bleibt sie in ihrer Rinne liegen, so kann sie dem verrenkten Gelenkkopfe nur in einem bedeutenden Bogen, mithin nur mit beträchtlicher Spannung des Biceps folgen, woraus sich dann Beugung und Supination des Vorderarmes erklärt.

3) Von den Muskeln sind der Deltoides sowie Coracobrachialis und kurzer Kopf des Biceps stark gespannt. Der Subscapularis ist gewöhnlich ausgebuchtet und gequetscht, da der Gelenkkopf in der Richtung seiner Wirkung verschoben wird

Fig. 76.



und sogar zwischen ihm und der Scapula eindringen kann. In solchem Falle reißen auch wohl seine Fasern ein, ja der Kopf kann geradezu durch ihn hindurchdringen (*Luxatio subscapularis*), so dass er wie in einem Knopfloch eingeschlossen ist (Fig. 76) und kann sich dann weiterhin auf den Serratus anticus major (*Luxatio serrato-scapularis*, (*Pitha*), *Luxatio intracoracoidea*, (*Malgaigne*) einwärts vom Proc. coracoideus anstemmen. Auch der Deltoides kann ge-

legentlich vom Kopfe durchbohrt werden, so dass dieser dicht unter der Haut liegt, umfasst von den Bündeln dieses Muskels. Der lange Kopf des Triceps bildet mit dem des Biceps zusammen eine den Humerushals umfassende Schlinge.

4) An dem Gelenkkörper findet man nicht selten begleitende Fracturen. Das Tuberculum majus wird in dem Moment, in dem es sich an den oberen Rand der Cavitas glenoidalis anstemmt, bei der kraftvollen Abhebelung der Gelenkflächen zuweilen abgesprengt, oder es wird durch den Zug der an ihm befestigten Muskeln abgerissen. Hält das Tuberculum Stand, so kann es umgekehrt ein Stück vom Rande der Cavitas glenoidalis oder vom Limbus cartilagineus abbrechen. In anderen Fällen können aber auch am inneren unteren Rande derselben kleine Stücke abgesprengt werden. Selten reisst der M. subscapularis das Tuberculum minus ab. Schliesslich kann neben der Luxation gar nicht so sehr selten eine Fractur des chirurgischen Halses des Humerus vorhanden sein.

5) Die Gefäss- und Nervenstämmе der Achselhöhle werden bei der Entstehung der Luxation im Momente der stärksten Hyperabduction durch den vordrängenden Kopf stets gedehnt und gezerrt. Dann aber gleiten sie seitlich nach einwärts und bleiben da auch nach vollendeter Luxation liegen. Zuweilen sind sie aber dann beträchtlicher Quetschung ausgesetzt, zumal wenn der Kopf den M. subscapularis durchbohrt hat und nun in unmittelbare Berührung mit ihnen getreten ist. Mit Ausnahme der Subscapulargefässe kommen Zerreissungen grösserer Gefässe dabei nur ganz ausnahmsweise vor, dagegen beobachtet man in Folge einer Compression der Gefässe mitunter Cyanose und Oedem des Armes. Durch die Laesion der Nerven kann es zur bleibenden Lähmung derselben kommen. Häufiger findet man jedoch nur eine vorübergehende Parese einzelner Nerven, vor Allem aber eine Lähmung des die hintere Portion des Deltoides versorgenden Nervus axillaris, der ja in der Regel gerade über die höchste Prominenz des verrenkten Kopfes hinzieht.

6) Das Bindegewebe in der Umgegend des Gelenkes ist stets blutig infiltrirt. Das extravasirte Blut senkt sich dann meist dem Verlaufe des langen Bicepskopfes folgend, so dass sich die Sugillationen oft auch an der inneren Seite des Oberarmes finden.

7) Sehr selten sind Zerreissungen der bedeckenden Haut und Weichtheile, so dass dann der Kopf aus der Wunde herauschaut.

Untersucht man eine traumatische Luxation längere Zeit, nachdem dieselbe wieder eingerichtet worden ist, so ist der Gelenkkörper stets mehr oder weniger ver-

ändert. Da wo die Knorpel verletzt waren, hat sich der Defect durch eine feste Knochennarbe geschlossen. Am Rande der Kapsel und an dem Tuberculum majus und minus haben sich in der Regel Osteophyten, an ersterer Stelle nicht selten auch Knorpelwucherungen ausgebildet. Der Kapselriss ist gewöhnlich durch eine feste, dichte Narbe geschlossen, die übrige Kapsel aber schlaffer als im gesunden Zustande. Der Kapselriss heilt übrigens nicht in allen Fällen. Man findet vielmehr hier und da eine breite Communication derselben mit dem unter dem M. subscapularis liegenden Schleimbeutel. Die Sehne des langen Bicepskopfes liegt oft ausser ihrer Rinne. War sie zerrissen, so kann ihr oberes Ende mit dem Gelenkkopf verwachsen und dann ein Lig. interarticulare darstellen.

Bei veralteten Luxationen bildet sich in der Regel eine Nearthrose. Die alte Gelenkhöhle kann dabei grösstentheils veröden, und ebenso der Gelenkkopf seine Form vollständig verändern. Da wo er seiner Pfanne aufliegt, wird er platter, ja es bilden sich dort selbst neue Schliffacetten. Wo er dagegen keine Berührung mit der Unterlage hat, wächst er aus und nimmt eine hypertrophische Form an. Sein Knorpel verschwindet stellenweise oder gänzlich. Seine untere Grenze kann eine unregelmässige Linie darstellen, so dass der anatomische Hals in einem Zickzack zu verlaufen scheint. Der vom Knorpel entblösste Knochen wird glatt und erhält ein polirtes Ansehen.

Betrachten wir nun die

Symptome der präglenoidalen Luxationen,

so sind die Erscheinungen der verschiedenen Arten im Grossen und Ganzen dieselben und differiren nur dadurch, dass der verrenkte Kopf jeweils an verschiedenen Stellen zu sehen oder zu fühlen ist. Als Beispiel nehmen wir bei der folgenden Schilderung die häufigste aller dieser Verrenkungen die Luxatio subcoracoidea, deren Zeichen gewöhnlich so prägnant sind, dass man dem Patienten die Luxation oft schon durch die Kleider hindurch ansehen kann (Pitha). Tafel IV.

Haben wir einen derartigen Verletzten vor uns, so zeigt derselbe einen ganz charakteristischen Habitus. Er hält seinen Kopf und Rumpf gegen die kranke Seite geneigt, während der Vorderarm gebeugt ist und von der gesunden Hand unterstützt wird. Er klagt über heftige Schmerzen

an der Schulter, und wenn der Plexus axillaris gezerzt wurde, über Schmerzen im ganzen Arm und das Gefühl des Ameisenkriechens und Taubseins in demselben.

Macht man nun, nachdem diese Symptome auf die Luxation hingewiesen haben, die Inspection des Gelenkes, so sieht man zunächst, dass die Schulter ihre normale Rundung und Wölbung verloren hat. Das Acromion springt stark hervor. Unterhalb desselben befindet sich eine Abflachung der Weichtheile, welche der von hier verschwundene Gelenkkopf zurückgelassen hat. Statt dessen bildet dieser eine abnorme, runde Hervorwölbung der Haut nach innen vom Gelenk unterhalb des Proc. coracoideus in der *Mohrenheim'schen* Grube. Der Deltoides erscheint in seinen seitlichen Theilen herabgezogen, abgeflacht, zuweilen sogar eingesunken, vorn hingegen vorgewölbt. Da das obere Ende des Humerus nach innen gewichen ist, so haben sich die Insertionsstellen des Pectoralis major und Latissimus dorsi ihrer Ursprungsstelle genähert. Es wird dadurch eine Faltung der Haut am unteren Rande der vorderen und hinteren Achselwand bedingt. Besonders in die Augen fallend ist dann weiterhin die Stellung des Armes. Der Ellenbogen steht bedeutend abducirt, oft 2—4 Zoll vom Rumpfe entfernt und gleichzeitig etwas nach hinten gerichtet. Die verlängerte Achse des Humerus führt nicht in die Cavitas glenoidalis, sondern nach innen von derselben in die *Mohrenheim'sche* Grube hin. Der Arm erscheint dadurch in der Gegend des Deltoidesursprunges wie abgelenkt, und kann man den Humerus von diesem Abknickungswinkel aus nach innen und vorn verfolgen. Der Arm erscheint ferner, besonders wenn man den Patienten von hinten her betrachtet, etwas verlängert, das Olecranon steht tiefer. Die Achselhöhle ist theils vom Kopf, theils von der nach innen dislocirten Oberarmdiaphyse ausgefüllt, so dass die Kuppel der Axilla tiefer steht, und die vordere Achselwand verlängert ist.

Zu diesen stets mehr oder weniger durch das Auge wahrnehmbaren Symptomen gesellen sich nun noch die durch Palpation zu eruirenden. Man fühlt zunächst das mehr nach der Seite und hinten prominirende Acromion und kann in die Vertiefung unter demselben mit dem Finger, eindringend, die leere Gelenkgrube abtasten. In der *Mohrenheim'schen* Grube

fühlt man den runden Gelenkkopf selbst durch die Muskelwand des Pectoralis hindurch und kann ihn auch von der Achselhöhle aus umgreifen. Der Arm ist in seiner falschen Stellung fast vollständig fixirt. Er kann activ in der Regel gar nicht, oder doch höchst wenig abducirt oder rotirt und auch passiv nur unter grossen Schmerzen und mit Mühe etwas nach hinten und vorn gebracht oder dem Leib genähert werden. Die vorhandenen passiven Bewegungen sind meist nur durch die Rotation der Scapula möglich. Bei jedem Versuch eine grössere Bewegung hervorzurufen, fühlt man einen federnden Widerstand.

Die Erscheinungen an der Schulter können gelegentlich durch ein starkes Fettpolster oder durch einen grossen Bluterguss, wenn der Patient später zur Behandlung kam, auch durch die der reparativen Gewebsreaction ihr Dasein verdankende Schwellung verdeckt werden. In solchen Fällen verhilft dann die genaue Untersuchung in der Narcose zur richtigen Erkenntniss der Verletzung. Ist der Arm stärker beweglich, so kann dies durch die Absprengung von Stücken des Pfannenrandes oder der Tubercula hervorgebracht werden.

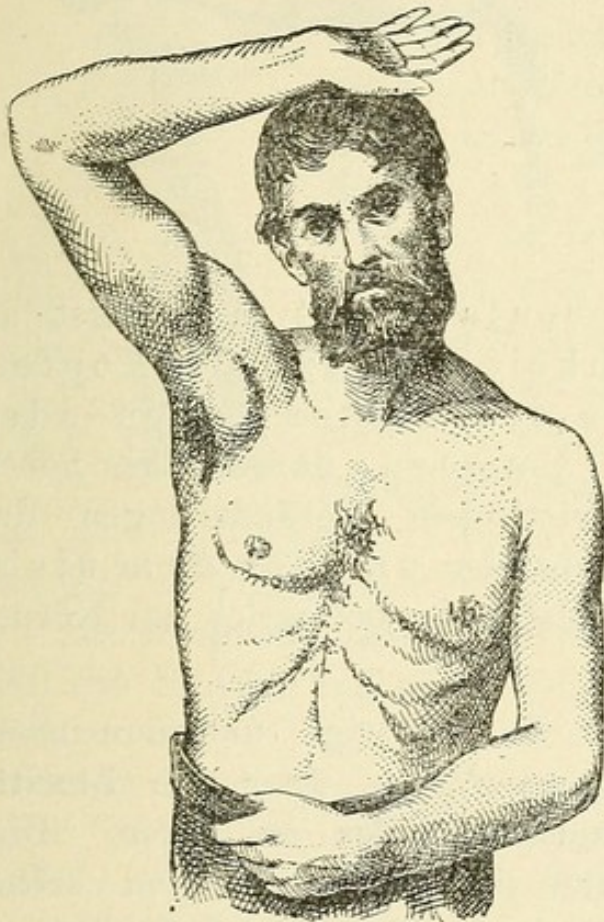
Die **Symptome** der **Luxatio axillaris** sind den oben geschilderten insofern ähnlich, als wir auch hier die der Luxation an sich zukommenden Erscheinungen finden. Eine Verschiedenheit resultirt nur durch den jetzigen tieferen Stand des Kopfes in der Achselhöhle. Derselbe ist in dieser äusserst leicht zu fühlen. Er steht nicht immer gerade nach unten, sondern weicht zuweilen mehr nach vorn, zuweilen mehr nach hinten ab. Je stärker er nach innen steht, um so stärker wird die Abduction des Armes. Charakteristisch sind dann ferner für diese Luxationsform eine grosse Spannung und Abplattung des Deltoides, eine stärkere Vertiefung unter dem Acromion und eine bedeutende Verlängerung des Armes und der vorderen Achselwand.

Bei der Unterart der **Luxatio axillaris**, der **Luxatio humeri erecta**, hat der Arm die elevirte Stellung beibehalten, welche er im Moment der Entstehung der Luxation einnahm. Der Ellenbogen steht in der Höhe des Kopfes, die Hand des verrenkten Armes wird mit ihrer Dorsal-

seite gegen diesen angedrückt (Fig. 77) oder auch mit der anderen Hand fixirt, um die bei jeder Bewegung eintretenden Schmerzen zu verhüten.

Bei der **Luxatio subclavicularis** bildet der Kopf in der Gegend, wo *Pectoralis major* und *Deltoides* zusammenstossen, eine Hervorragung, ist dagegen von der Achselhöhle aus schwer zu fühlen. Es rührt dies einmal daher, dass der Kopf unterhalb des Schlüsselbeins sich befindet, dann aber

Fig. 77.



auch daher, dass der Arm jetzt so stark adducirt steht, dass kaum ein Finger in die Axilla eindringen kann. Derselbe ist ferner nach einwärts rotirt, die Schulter stark abgeflacht, und ein grosser Abknickungswinkel am Ansatz des *Deltoides* vorhanden. Die Sehnen der am *Tuberculum majus* inserirenden Muskeln, *Supra-*, *Infraspinatus* und *Teres minor*, sind straff über die Gelenkhöhle gespannt oder auch wohl selbst zersprengt, oder gleichzeitig mit dem *Tuberculum* abgerissen, so dass man dann noch *Crepitation* an der Bruchstelle fühlt. An der inneren Seite des Armes

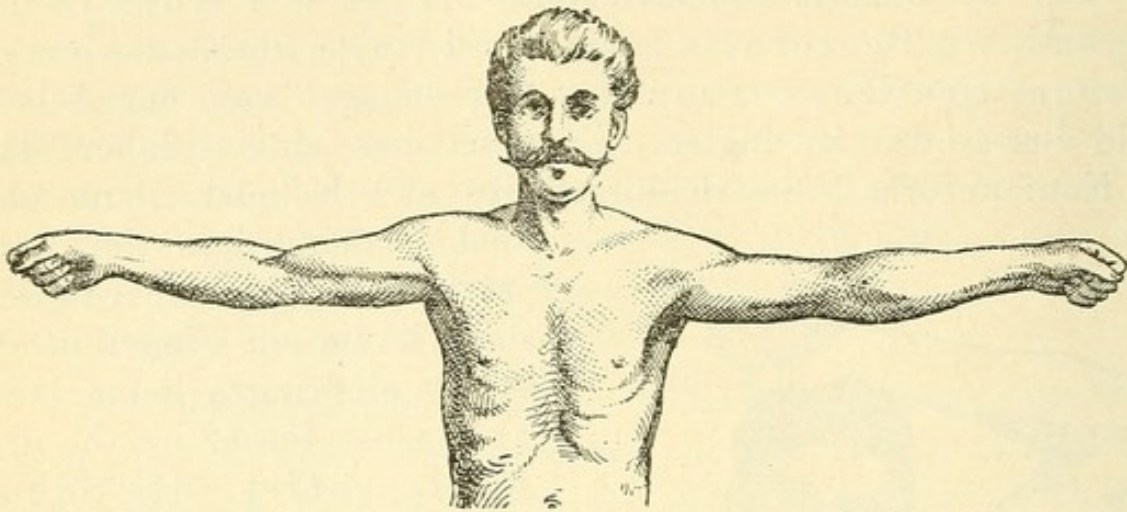
findet man häufig eine *Ecchymose* und ebenso eine stärkere Faltung der Haut in der Gegend des *Pectoralis*ansatzes.

Bardenheuer theilt zwei Beobachtungen mit, in denen sich bei einer derartigen Luxation der Arm in der Horizontalen vollständig fixirt zeigte. Die Deformität ergibt sich leicht aus der umstehenden Figur (Fig. 78).

Die als **Luxatio horizontalis** bezeichnete Verletzung war durch starke Elevation und gleichzeitige Retroversion des Armes beim Fallen von der Treppe entstanden. Die Reposition gelang in der Narcose leicht durch mässige Rotation nach aussen und Extension.

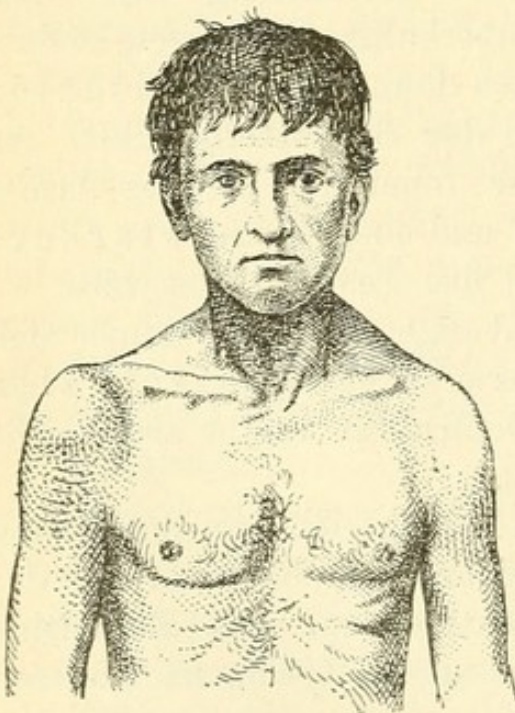
Besondere Symptome werden jeweils noch durch die Complicationen hervorgerufen.

Fig. 78.



Die Fractur der Tubercula erkennt man meist an einer grösseren Beweglichkeit des luxirten Kopfes, die gleichzeitige Fractur des anatomischen oder chirurgischen Halses des Humerus daran, dass neben den für die Luxation charakteristischen Veränderungen der Schulter noch Crepitation vorhanden und der Arm nicht abnorm fixirt ist, sondern vollständig beweglich am Körper herunter hängt.

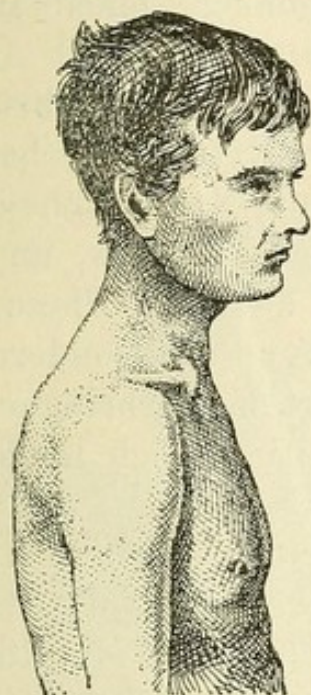Fig. 79 a. (Ansicht von vorne.)



Es erübrigt uns nun noch, einige Worte über die **Luxatio supracoracoidea** zu sagen. Dieselbe ist ausserordentlich selten und kann nach den Leichenexperimenten von *Busch* nur entstehen, wenn die Sehne des Subscapularis und die vordere Wand der Kapsel weit zerrissen und der Proc. coracoideus gebrochen ist.

Die Symptome sind kurz folgende (Fig. 79 a und 79 b): Man findet eine Prominenz an der vorderen Seite zwischen Acromion und Proc. coracoideus. Der Vor-

sprung gehört dem Kopfe an und hat dessen Configuration, folgt den Bewegungen des Humerus und ist durch den Deltoides abzutasten. Er springt stärker hervor, wenn man den Arm nach Fig. 79 b. (Seitl. Ans.) hinten wendet oder ihn perpendiculär



erhebt. Es fehlt die Einsenkung des Deltoides sowohl vorn als aussen. Das Acromion steht der Höhe des prominirenden Kopfes gegenüber, indess viel tiefer, so dass eine bedeutende Diastase zwischen diesen beiden Punkten besteht. An der hinteren Seite kann man unterhalb des Acromion die Cavitas glenoidalis oder doch ihren hinteren Rand abpalpiren. Der Arm steht adducirt, ist leicht nach aussen rotirt, retrovertirt und verkürzt. Die active Abduction desselben ist vollständig aufgehoben, die passive bedeutend vermindert, die Ante- und Retroversion in geringem Masse möglich. Zuweilen gelingt es,

an dem abgebrochenen Proc. coracoideus Crepitation zu erzeugen.

Die **Prognose** dieser Verletzung ist sehr ungünstig, für den Fall die Einrichtung nicht gelingt, weil die Function eine sehr gestörte ist.

Die **Reposition** wird man durch Elevation des Armes nach oben und hinten, combinirt mit einem Druck auf den prominirenden Kopf versuchen.

Die **Differential-Diagnose** hat die Aufgabe, die Luxation nach vorn zu unterscheiden von der Luxatio claviculae supra-acromialis, der Fractur des Acromion, der Fractura colli scapulae, der Fractura colli humeri anatomici und chirurgici. Die bezüglichen Unterscheidungsmerkmale ergeben sich leicht aus den nachstehenden Tabellen.

Prognose der praeglenoidalen Luxationen.

Die Prognose der Luxationen nach vorn ist im Allgemeinen eine gute, indem die Reposition bei richtiger Ausführung meist gelingt und die Function des Armes sich dann wiederherstellt. Es bleiben jedoch oft genug auch nach leichter Reposition Störungen in der Beweglichkeit des Armes zurück. Diese beruhen

dann zumeist auf einer Läsion des Nervus axillaris, und kann in Folge dessen der Arm kaum zur Horizontalen erhoben werden, da die Antagonisten des Deltoides dies nicht zulassen. Der Zustand kann eine Ankylose des Gelenkes vortäuschen, man überzeugt sich jedoch von der Bewegungsmöglichkeit leicht in der Narcose.

Missglückt die Reduction oder wird sie gar nicht ausgeführt, dann leidet die Gebrauchsfähigkeit der oberen Extremität bedeutend. Im günstigsten Falle bildet sich eine gute Nearthrose. Andere Male aber resultirt eine Ankylose des Gelenkes, und kann der Kopf durch fortdauernden Druck auf den Plexus brachialis nicht allein eine Lähmung des Armes, sondern auch trophoneurotische Störungen aller Art hervorbringen. Ein Glück hierbei ist es, dass man die Reposition noch lange Zeit nach der Verletzung ausführen kann. Es gelingt dann zwar nicht, den Arm wieder vollständig mobil zu machen, aber doch dem Patienten ein erträgliches Dasein zu verschaffen.

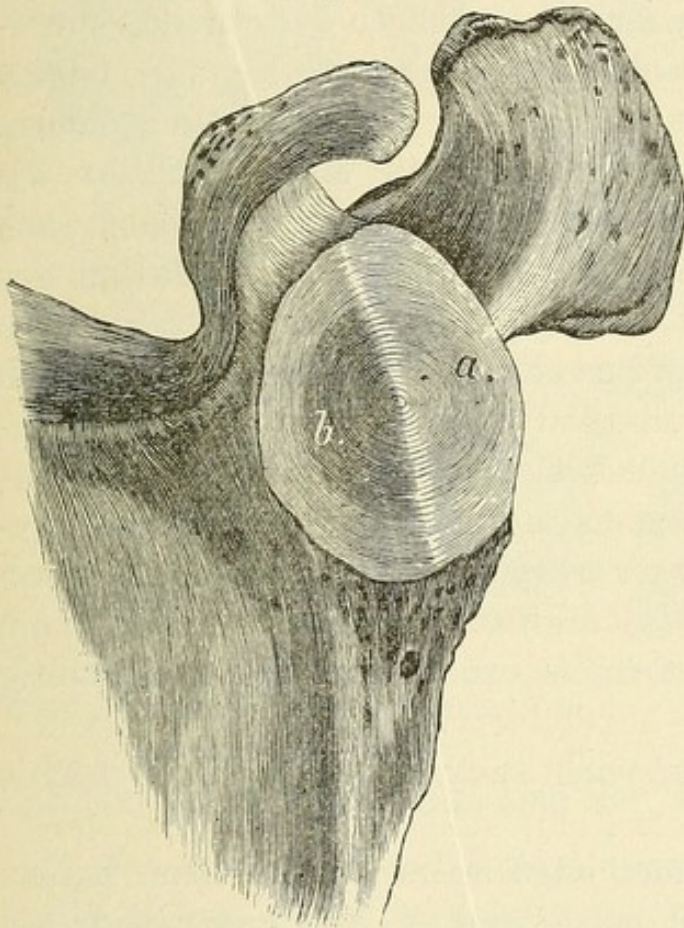
Die Schulterluxationen haben verhältnissmässig oft die Neigung zu recidiviren, so dass gerade hier die **habituellen Luxationen** ziemlich häufig sind. Es gibt Menschen, welche ihre Schulter 60, 70 mal und noch mehr luxirt haben, bei denen die Luxation durch eine einfache Muskelaction entsteht und von ihnen sogar willkürlich hervorgebracht werden kann.

Der Ursachen dieser habituellen Luxationen gibt es verschiedene und combiniren sich in der Regel mehrere derselben. Einmal findet man eine unvollständige Vernarbung des Kapselrisses (*Malgaigne*), andere Male eine vergrösserte Communicationsöffnung der Gelenkhöhle mit dem Schleimbeutel des M. subscapularis (*Roser*).

Wieder in anderen Fällen tragen complicirende Knochenbrüche, Absprengungen des Pfannenrandes, Defecte des Kopfes, welche das Herausgleiten des Letzteren begünstigen, die Schuld. Häufiger aber als durch die genannten Veranlassungen wird das Habituellwerden der Luxation dadurch bedingt, dass beim Zustandekommen derselben die Mm. supra- und infraspinatus vom Tuberculum majus total abreißen, sich dann hinter das Acromion zurückziehen, nicht wieder am Humerus anheilen, und nunmehr die concentrische Fixation der beiden Gelenkkörper sehr mangelhaft wird. (*Joessel*).

Ist dies der Fall, so wird durch die eigene Schwere des Armes und die Wirkung der Adductoren und Einwärtsroller der Kopf nach innen gegen den vorderen Rand der Cavitas glenoidalis gleiten und mit dieser mehr und mehr mit seiner hintern äussern Fläche articuliren. Es schleifen sich dann schliesslich der vordere innere Rand der Cavitas und die eben genannte

Fig. 80.



Partie des Kopfes gegen einander ab. Dieser letztere verliert dadurch an seiner hinteren äusseren an das Tuberculum majus grenzenden Hälfte seine Wölbung, an der Scapula aber bleibt von der ursprünglichen Gelenkfläche nur eine kleinere äussere Hälfte bestehen, während nach innen von dieser, theilweise den Hals des Schulterblattes einnehmend, eine neue Pfanne entsteht. Diese grössere innere Hälfte liegt dann mit der äussern nicht in einer Ebene, sondern stösst mit ihr in einer senkrecht abfallenden Kante unter einem Winkel zusammen

(Fig. 80). Gelenkkopf und Cavitas glenoidalis passen dann also so aufeinander, dass der relativ normale innere Abschnitt des Kopfes mit der inneren neuen Hälfte der Gelenkfläche articulirt, die Furche dagegen, welche diesen normalen Theil des Kopfes mit dem ihm angrenzenden Defect seines hintern Abschnittes verbindet, auf der vorspringenden Kante der Cavitas reitet. (Löbker).

Therapie der praeglenoidalen Luxationen.

Es empfiehlt sich im Allgemeinen, die frische traumatische Luxation möglichst gleich nach der Verletzung zu reponiren. Es ist dies aber keineswegs eine sehr leichte Aufgabe, und muss man vor allen Dingen wissen, welche Hindernisse sich der Einrichtung in den Weg stellen können.

Die erste Schwierigkeit bietet bei der grossen Beweglichkeit des Schulterblattes die Fixation dieses letzteren. Man erreicht dieselbe, indem man auf das Acromion von oben nach unten einen Druck und gleichzeitig auf den äusseren Rand der Scapula von aussen nach innen einen Zug ausübt.

Das zweite Hinderniss wird von den Muskeln gebildet und zwar entweder durch die elastische Retraction ihres zerrissenen und infiltrirten Gewebes oder durch eine active Contraction derselben im Momente der beabsichtigten Einrenkung. In beiden Fällen wird das Hemmniss durch die Chloroformnarcose gehoben.

Von viel grösserer Bedeutung für die Reposition ist die Gelenkkapsel. Denn selbst in der Chloroformnarcose oder nach Durchschneidung aller Muskeln bleibt die abnorme Fixation des Kopfes noch bestehen. Besonders spielt hier die Spannung des Lig. coracohumerale eine wichtige Rolle. Es kann aber auch der Kapselriss relativ zu klein sein, so dass der Kopf in demselben wie in einem Knopfloch fest umschnürt wird, und schliesslich können sich Kapselfetzen zwischen Kopf und Pfanne eingeklemmt haben. Alle diese Hindernisse wird man umgehen, wenn man die Kapsel stark erschlaft, und dies geschieht dann, wenn man den Arm über die Schulterhöhe erhebt und ihn gleichzeitig etwas retrovertirt.

Durch dieselbe Bewegung wird auch die eingeklemmte Bicepssehne freigemacht.

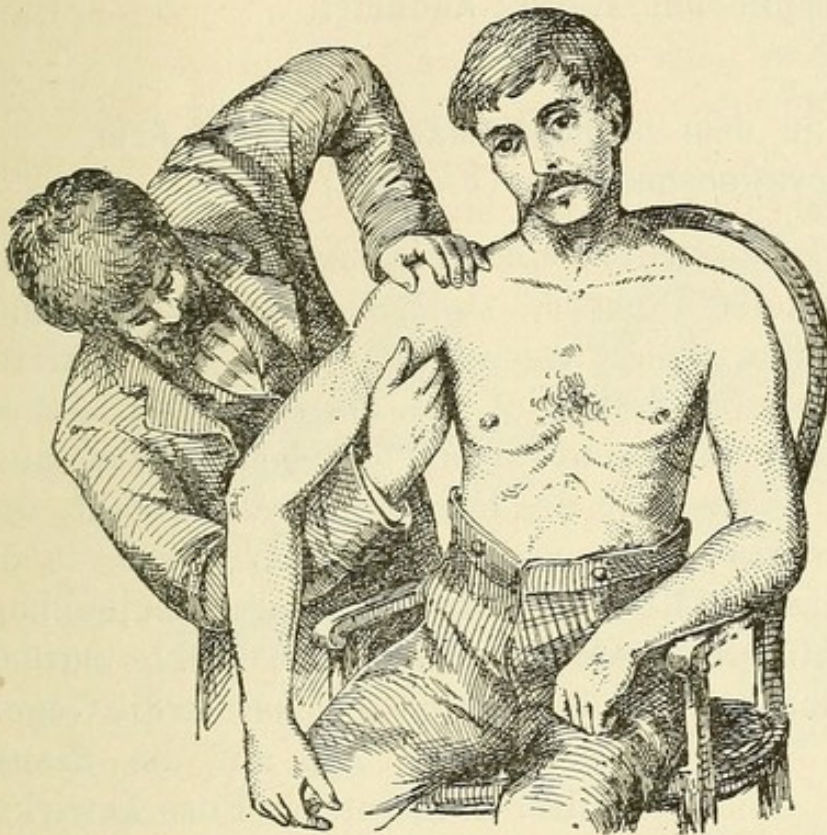
Ehe wir die **Repositionsmethoden** selbst besprechen, wollen wir noch erwähnen, dass man bei denselben und namentlich bei älteren Leuten mit rigiden Gefässen nicht zu grosse Gewalt anwenden soll, weil man sonst diese Gefässe zerreißen und grosses Unglück anrichten kann. Im Allgemeinen schreibt uns die genaue anatomische Kenntniss der örtlichen Verhältnisse und unsere Erfahrung über den Luxationsmechanismus den Weg der Reduction vor. Es ist daher überflüssig, die Unzahl aller der erfundenen Repositionsmanöver hier anzuführen, wir beschränken uns vielmehr darauf, die empfehlenswertheren derselben kurz zu beschreiben und durch Abbildungen möglichst anschaulich zu machen.

1. Impulsionsmethode nach Avicenna. (Fig. 81.)

Der Patient sitzt auf einem Stuhl. Die der Luxationsseite gleichnamige Hand des Arztes sucht den Kopf des Humerus von der Achselhöhle aus mit den halbgeschlossenen Fingern, die

ändern denselben von oben her zu umfassen und gegen die Gelenkhöhle zu schieben. Der luxirte, im Ellenbogengelenk flectirte

Fig. 81.



und am besten etwas über einen rechten Winkel abducirte Arm des Patienten hängt über den Vorderarm des Arztes, so dass er auf diese Weise gestützt wird.

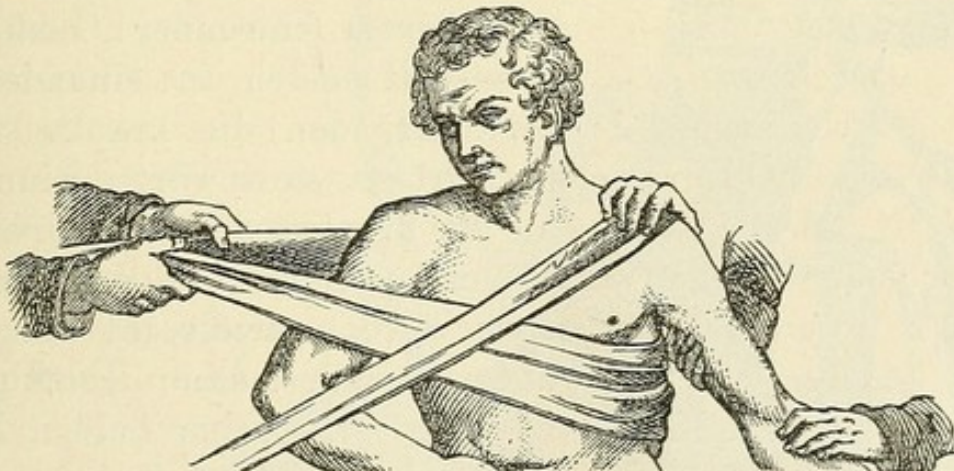
Bei der Luxatio subcoracoidea und axillaris kommt man auf diesem einfachen Weg häufig schon leicht zum Ziele. Das Verfahren ist allein anwendbar bei den mit Fractura colli

humeri complicirten Luxationen.

2. Extension in der Richtung des verrenkten Gliedes. (Fig. 82.)

Bei dieser alten Methode wird ein Kissen in die Achselgrube gelegt und über dasselbe mittelst eines Tuches der äussere

Fig. 82.



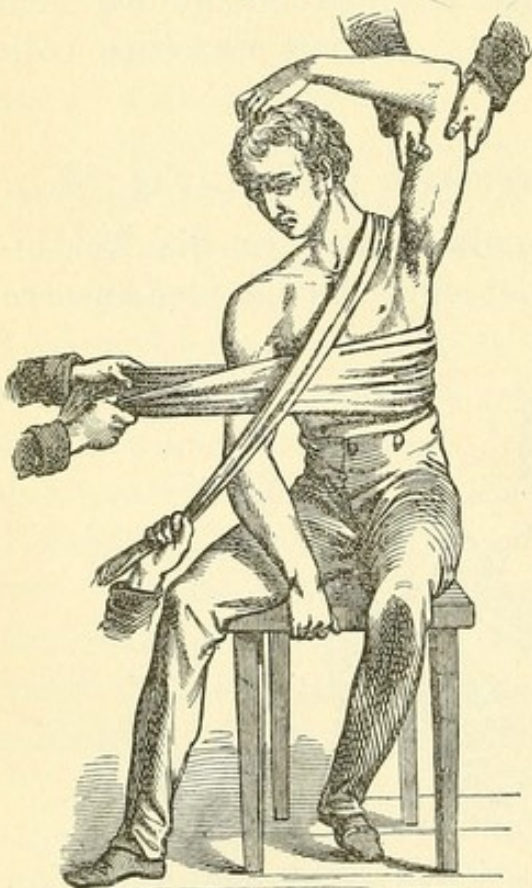
Rand der Scapula fixirt. Ein zweites Tuch zieht das Acromion nach abwärts, wobei gleichzeitig ein Druck auf dasselbe nach unten ausgeübt wird. Während nun ein Gehülfe den Arm in

seiner verrenkten Stellung kräftig anzieht, versucht der Operateur den Kopf des Humerus zu heben, und gibt, sobald ihm dies zu gelingen scheint, dem Extendirenden ein Zeichen, worauf dieser rasch den Arm an den Thorax adducirt.

3. Extension an dem perpendicularär erhobenen Arm, Elevationsmethode. (Fig. 83.)

a) *Mothe* lässt den Patienten einen niedrigen Sitz einnehmen, fixirt die Scapula mittelst Tüchern, stellt sich selbst auf einen Stuhl oder Tisch hinter den Patienten, umfasst den luxirten Arm über dem Ellenbogen, zieht ihn an, bis er etwas leichter beweglich ist, führt ihn dann sanft neben dem Kopf vorbei nach oben, bis er mit der Längsachse des Körpers parallel steht, und macht nun eine Bewegung, als wolle er den Kranken in die Höhe ziehen. Bei diesem Manöver tritt dann der Gelenkkopf unter einem eigenthümlichen Geräusch in seine Höhle zurück. Ohne Gehülfen vollführte er die Reposition so, dass er die Gegen-

Fig. 83.



extension mit dem auf die kranke Schulter aufgesetzten Fuss bewirkte, während der Patient auf einem niedrigen Bett lag. (Fig. 84).

b) *Rust* änderte dies Verfahren auf folgende Weise (Fig. 85): Der Kranke sitzt auf einem auf den Boden liegenden Kissen. Ein an der entgegengesetzten Seite des verrenkten Armes knieender Gehülfe umfasst mit beiden in einander gefalteten Händen die kranke Schulter und drückt sie abwärts. Ein zweiter, an der kranken Seite auf einem Stuhl stehender Gehülfe elevirt nun den Arm wieder senkrecht nach oben und extendirt dann kräftig. Der Chirurg setzt seine beiden Daumen auf den Gelenkkopf und drückt denselben in seine Höhle. Ist er in die-

selbe hineingeschnappt, so setzt der Chirurg nunmehr den Daumen der einen Hand fest in die Achselhöhle und ergreift

mit der anderen den Arm im Ellenbogengelenke, um ihn allmählig herabzuführen.

Fig. 84.

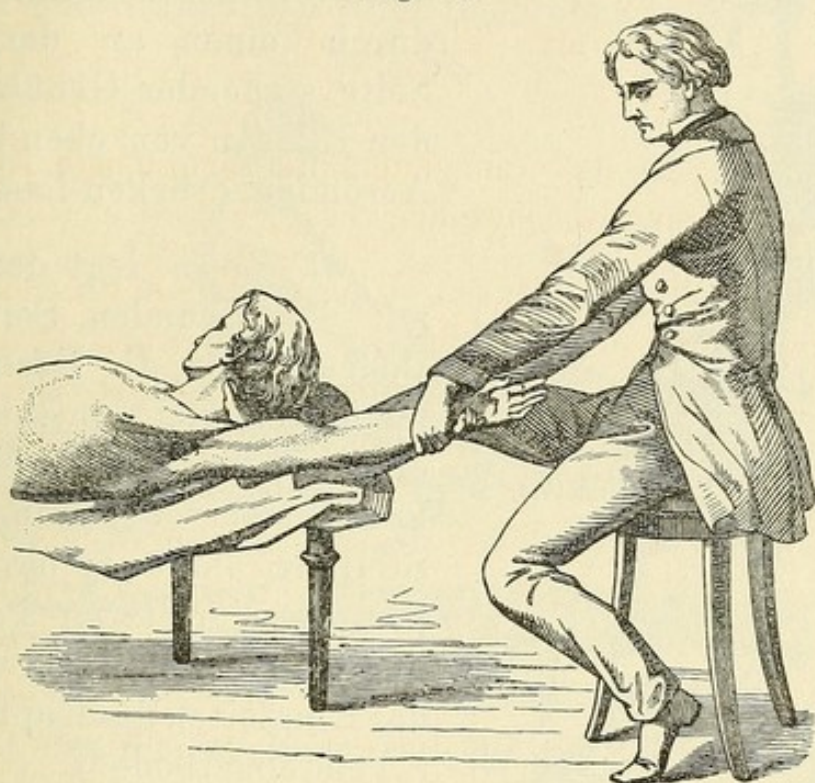


Fig. 85.

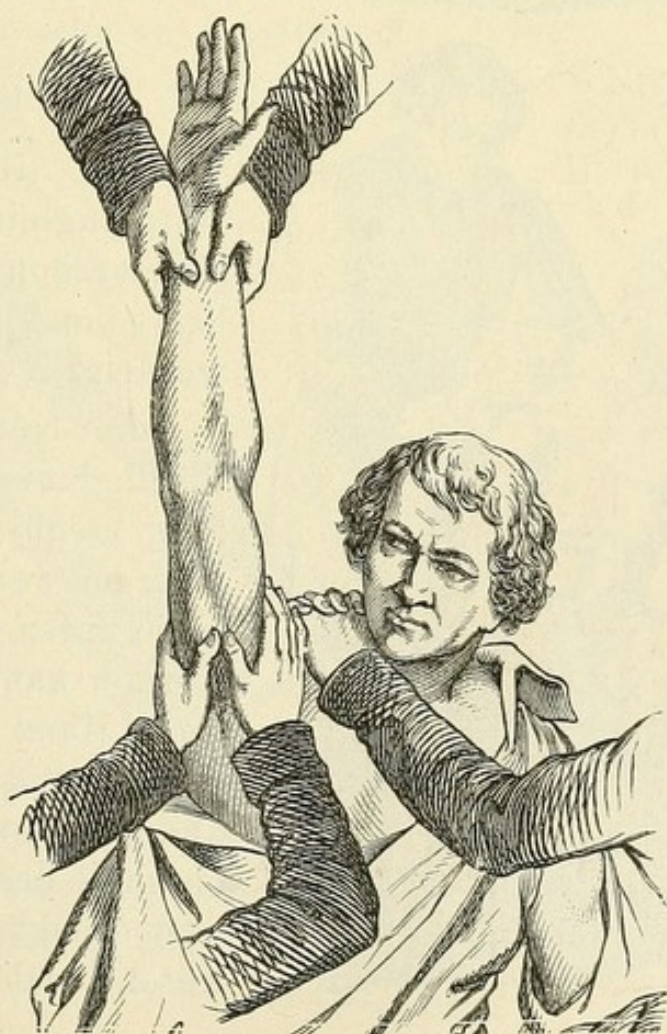

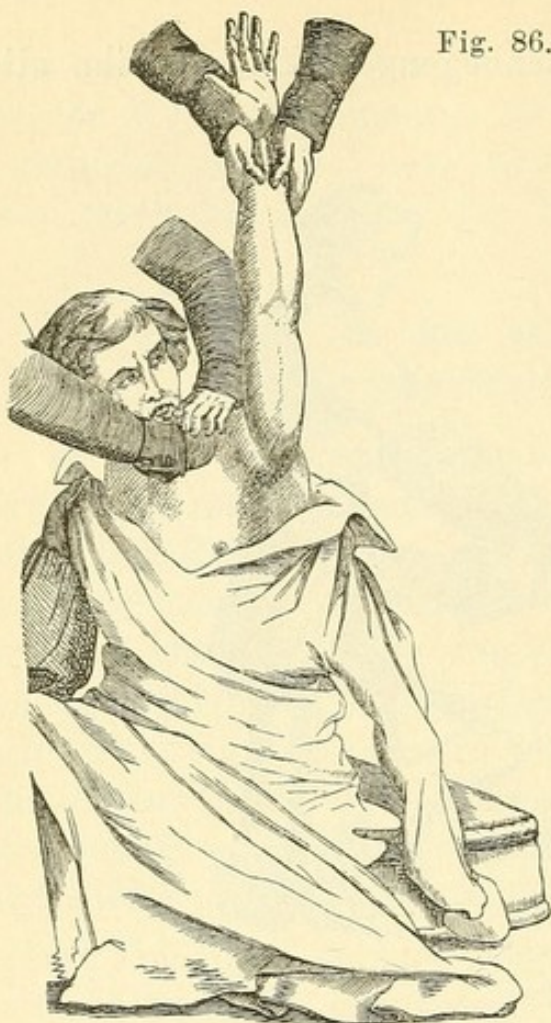
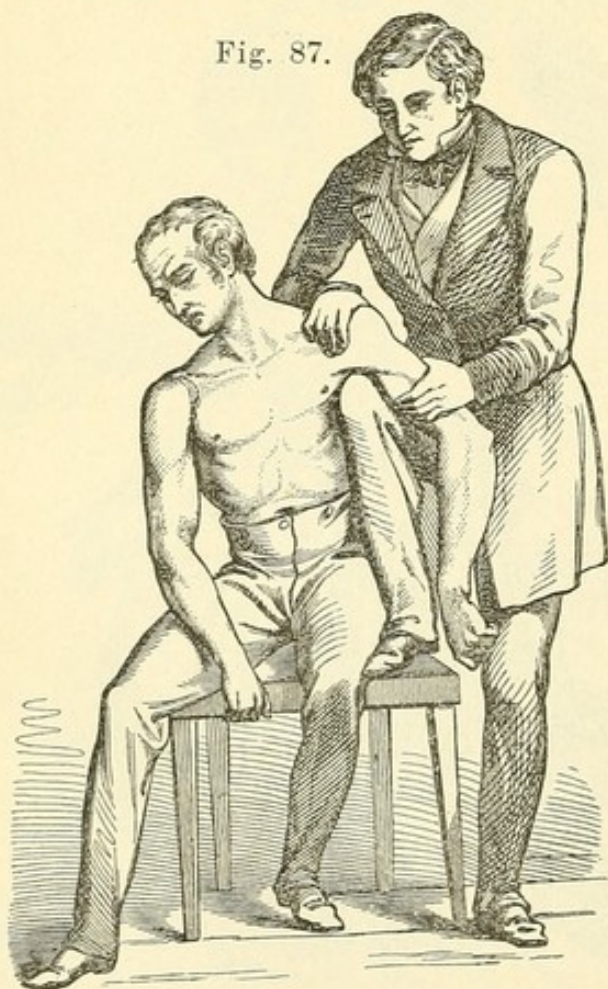


Fig. 86.

c) *Kluge* bewirkte bei der *Mothe'schen* Methode die Fixirung des Schulterblattes dadurch, dass er durch einen an der gesunden Seite stehenden Gehülften mit beiden Händen von oben her auf das Acromion drücken liess (Fig. 86).

d) *Simon* legt den Patienten mit der gesunden Seite auf den Boden, lässt die Füße desselben festhalten und den Arm mittelst einer Extension am Handgelenk kräftig nach oben ziehen. In dieser Stellung lässt er dann den Körper des Verletzten Pendelbewegungen machen, durch welche dann das Eingleiten des Kopfes geschieht („Pendelmethode“).

Fig. 87.



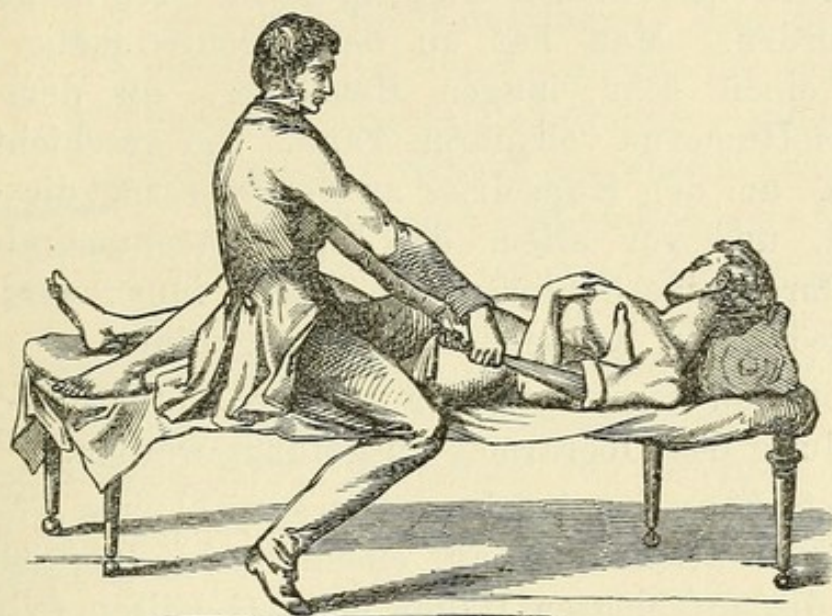
4. Hebelmethode.

Die Hebelmethode wird stets zugleich mit der Extension verbunden, sie ist vorzüglich von *Cooper* ausgebildet worden.

Der Kranke sitzt auf einem Stuhl, hinter welchem der Chirurg steht. Hierauf wird der Arm so weit abducirt, bis das Knie unter denselben geschoben werden kann (Fig. 87). Mit der einen Hand drückt nun der Operateur auf das Acromion, mit der anderen umfasst er den Humerus oberhalb des Ellenbogengelenkes und drückt denselben fest nach unten und innen. Der Kopf

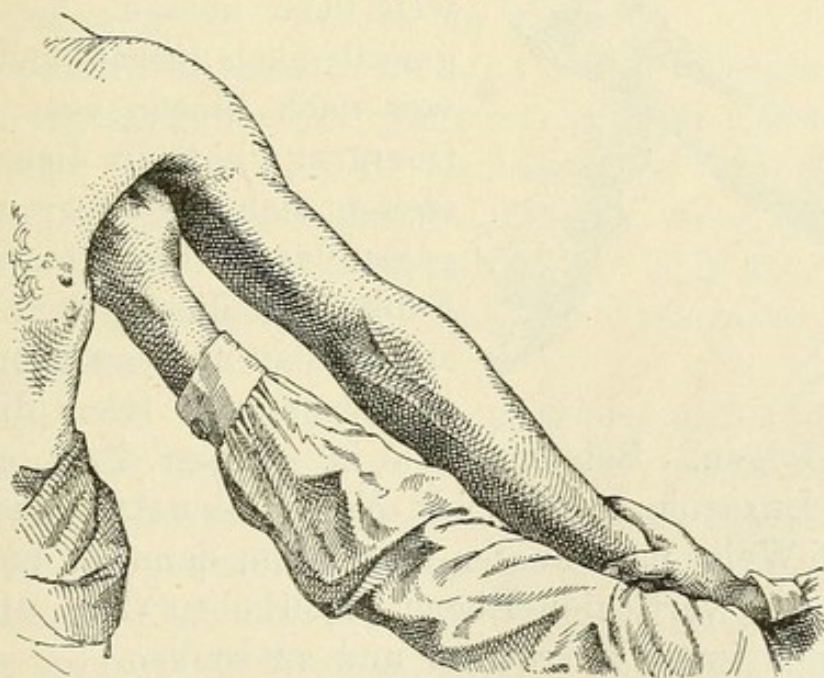
wird dabei nach aussen extendirt und gleichzeitig über das Knie abgehobelt. In dem Augenblicke, wo der Kopf in der Nähe des Gelenkes angelangt ist, erhebt der Operateur den Fuss auf die Zehenspitze und drängt den Kopf nach oben in das Gelenk hinein.

Fig. 88.



Anstatt des Knies kann man in die Achselhöhle in liegender Stellung des Patienten auch die des Schuhs entledigte Ferse (Fig. 88) oder die Faust (Fig. 89) einstemmen. Namentlich die letztere Methode ist sehr zu empfehlen.

Fig. 89,



Die Wirkung dieser Manipulationen ist leicht zu verstehen. Der in der Achselhöhle eingestemmte Theil des Operateurs fixirt die Scapula und bildet gleichzeitig ein Hypomochlion, so dass

der Gelenkkopf als Hebelarm der Last die entgegengesetzten Bewegungen machen muss wie der lange Hebelarm der Kraft.

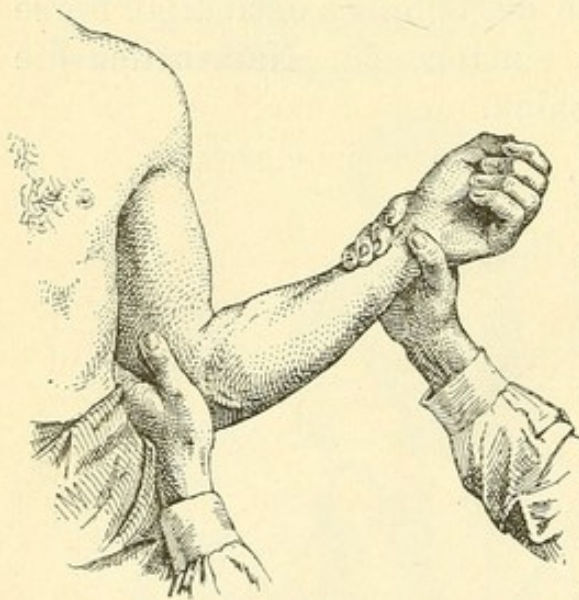
5. Die Rotationsmethoden.

Die Rotationsmethoden sind eigentlich erst in neuerer Zeit cultivirt worden. Man hat an dem rechtwinkelig gebeugten Vorderarm einen sehr langen Hebelarm, an dem man die Rotation des Humerus vollführen kann. Sie geschieht zunächst nach aussen, um den Kapselriss zu vergrössern, die gedehnten Kapseltheile, und vor allem das Lig. coracohumerale zu entspannen. Durch eine Schlussrotation nach innen wird dann der Kopf dem geöffneten Kapselriss entgegengeführt.

Die Rotation kann entweder in der Adductions- oder Abductionsstellung des Oberarmes ausgeführt werden.

a) Rotation in Adduktionsstellung (*Schinzinger*). (Fig. 90). Der Patient sitzt auf einem Stuhl. Das Schulterblatt kann durch die aufgelegten Hände eines Gehülfen fixirt werden.

Fig. 90.



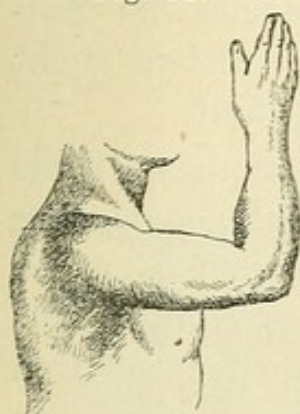
Der gegenüberstehende Arzt fasst nun den rechtwinkelig gebeugten Arm mit beiden Händen, drückt ihn fest gegen die Brust des Patienten an und rotirt ihn dann soweit nach aussen, bis die Hand gerade nach aussen und selbst etwas nach hinten vom adducirten Oberarm steht. In diesem Moment stemmt sich das Tuberculum majus gegen den hintern Pfannenrand an. Fühlt man diesen Widerstand, so erhebt man nun den Oberarm etwas und lässt dann rasch die Rotation

nach innen folgen. Bei den nach innen vom Proc. coracoideus erfolgenden Luxationen empfiehlt *Kocher*, den Arm zuerst in der geschilderten Weise nach aussen zu rotiren, dann ihn in adducirter Stellung in der verticalen Ebene zu erheben (Fig. 91) und ihn dann erst nach innen zu rotiren und zu senken.

b) Rotation in Abduktionsstellung (*Kocher*). Bei der gewöhnlichen Luxatio subcoracoidea und axillaris rath *Kocher*, zur Entspannung des Lig. coracohumerale den Arm

zuerst zu abduciren und dann erst die Aussenrotation mit folgender Adduction und Rotation nach innen auszuführen.

Gig. 91.



Man kann mit den Rotationsmethoden eine sehr grosse Kraft entfalten, und eignen sie sich daher besonders zur Zerspaltung von Adhäsionen bei veralteten Luxationen. Man muss stets sehr vorsichtig zu Werke gehen, da man sonst nicht nur den Knochen zerbrechen, sondern auch die Gefässe und Nerven zerreißen kann.

Sollen wir nun schliesslich eine Kritik aller dieser Operationsverfahren geben, so würden wir empfehlen, im gegebenen Falle die genannten Methoden in der aufgezählten Reihenfolge zu versuchen. Mit jeder kann man gelegentlich zum Ziel kommen; es wird aber jeder beschäftigte Arzt oft genug in die Lage kommen, von einer zur andern zu schreiten, wenn die vorhergehende ihn im Stiche gelassen hat.

Dass die Luxation eingerichtet ist, erkennt man aus dem schnappenden Geräusch beim Zurücktreten des Kopfes in seine Pfanne, durch die Verminderung des Schmerzes, durch die Wiederherstellung der normalen Länge und der normalen Achsenrichtung des Humerus, durch das Verschwinden der Schulterdeformität und die Möglichkeit den Arm wiederum frei nach allen Richtungen hin bewegen zu können.

Bei **veralteten Luxationen** kann man die Reposition eventuell nach voraufgegangener permanenter Extension versuchen. Führt sie nicht zum Ziel, so ist die aseptische Arthrotomie, eventuell die Resection des Humeruskopfes indicirt, wenn die Ernährungsstörung des Armes eine hochgradige ist. Eine forcirte Extension mittelst Flaschenzügen oder anderen Apparaten möchten wir nicht empfehlen.

Haben wir es neben der Luxation noch mit einer **gleichzeitigen Fractur** des Humerus zu thun, so versucht man zunächst, durch directe Impulsion den Kopf zu reponiren und dann die Fractur in gewohnter Weise zu heilen. Gelingt das nicht, so ist der alte Rath, zuerst die Fractur heilen zu lassen und dann erst nach 8—11 Wochen die Reposition zu versuchen, nicht empfehlenswerth, da man einmal wegen der starken nothwendig werdenden Manipulationen leicht den Callus wieder zerbrechen kann und man ausserdem mit dieser Methode bisher sehr wenig

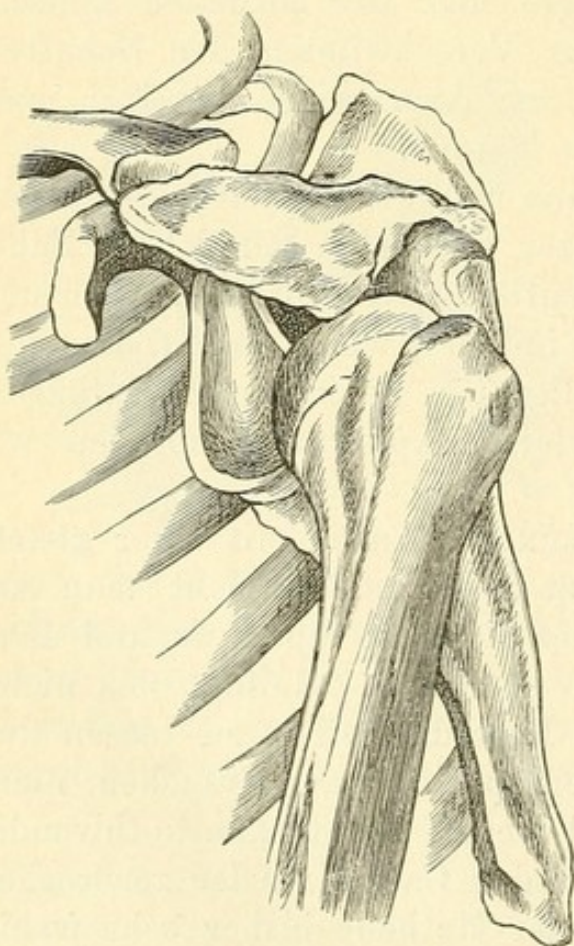
ermunternde Resultate erreicht hat. Entschieden besser ist es, nach dem Rathe von *v. Volkmann* u. A. zwischen den beiden Fragmenten eine möglichst bewegliche Nearthrose zu bilden, indem man durch permanente Extension des Oberarmes die Entfernung der beiden Bruchenden von einander zu erzielen sucht und bald active und passive Bewegungen folgen lässt.

Liegen beide Bruchenden sehr nahe bei einander, indem beide nach innen gewichen sind, so könnte man wohl heutzutage, gestützt auf die guten Erfolge der Resection des Humeruskopfes, unter allen antiseptischen Cautelen die Exstirpation des Kopfes vornehmen, um nachher den Arm im rechten Winkel zu extendiren und die sonst wohl unausbleibliche Ankylose zu vermeiden. Es würde ein solches Vorgehen vielleicht nur mit der Reposition des Kopfes nach freier Eröffnung des Gelenkes concurriren.

B. Luxation nach hinten, *Luxatio retroglenoidalis*.

Weit seltener als die eben besprochenen sind die retroglenoidalen Luxationen. Bei diesen durchbricht der Gelenkkopf

Fig. 92.



die hintere Kapselwand zwischen dem Acromion und dem langen Kopf des Triceps, also in ihrem dicksten durch die Insertion der *Mm. supra- und infraspinatus* verstärkten Theile und stellt sich entweder unter die Wurzel des Acromion an den hinteren Umfang des Halses der Scapula, *Luxatio subacromialis*, (Fig. 92) oder weiter nach hinten in die *Fossa infraspinata*, *Luxatio infraspinata*.

Die Veranlassung ist selten ein Fall auf die Hand oder auf den Ellenbogen des nach vorn gerichteten und stark adducirten Armes. Viel häufiger trägt die Schuld eine directe Gewalt, ein heftiger Stoss oder Schlag, Ueberfahrenwerden, welche den

Oberarmkopf direct von vorn nach hinten treibt. Relativ sehr oft entsteht die Luxation durch willkürliche (Schleudern) oder unwillkürliche (epileptische Krämpfe) Muskelaction oder durch eine gewaltsame Einwärtsrollung des Armes, welche ebenso wohl durch active Muskelkraft, wie durch äussere Einwirkung eingeleitet werden kann.

Fig. 93.

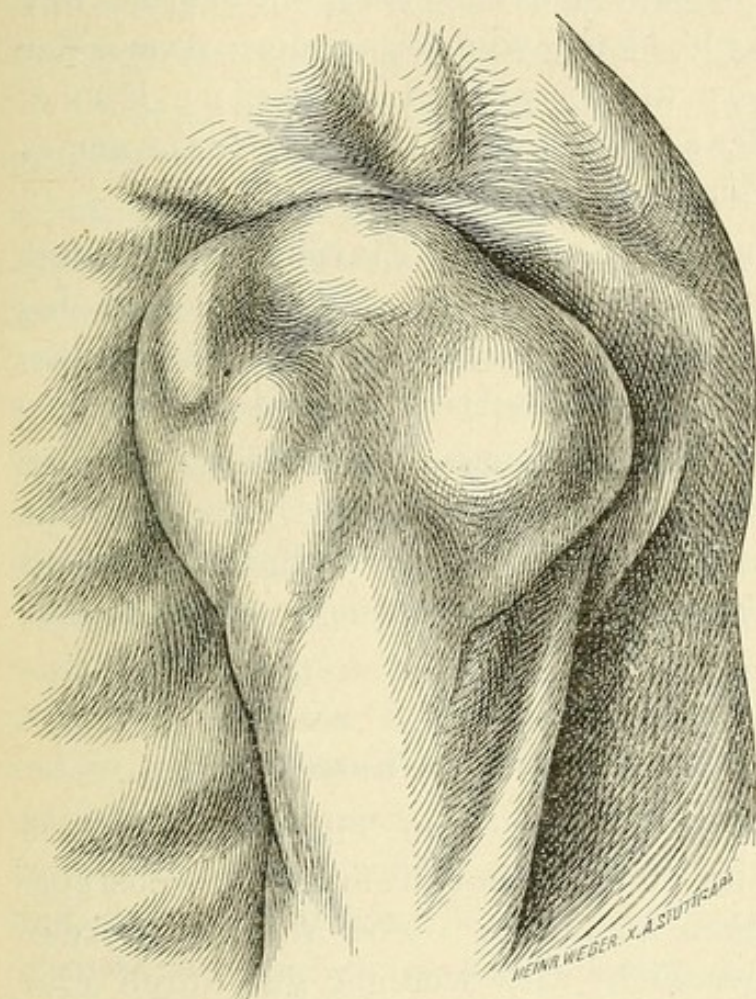
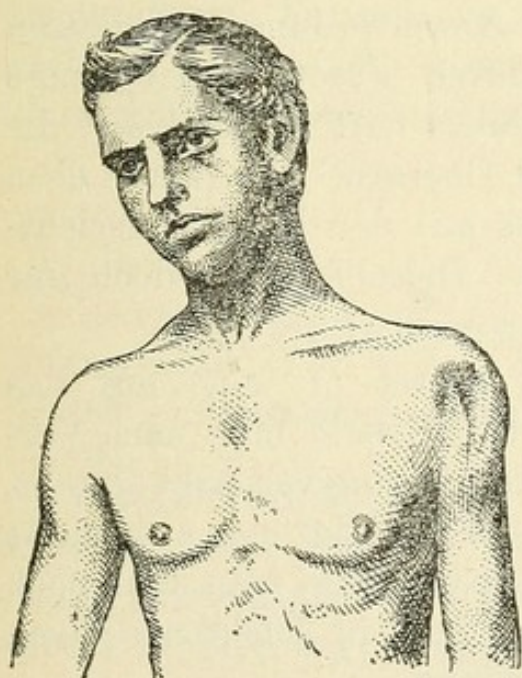


Fig. 94.



Die **Symptome** sind folgende: Die ganze Schulter ist nach aussen umgeworfen, so dass sie von vornher verbreitert erscheint. (Fig. 94). Der Proc. coracoideus und die vordere Ecke des Acromion sowie das Lig. coracoacromiale springen deutlich sichtbar

hervor. Darunter sieht man an Stelle der Wölbung des Deltoideus eine tiefe grubige Einsenkung, in deren Grund man die Cavitas glenoidalis fühlen kann. Auf der hinteren Seite der Schulter ist entweder unmittelbar unterhalb des Acromion oder weiter nach hinten gegen die Untergrätengrube zu eine starke Hervorwölbung vorhanden, welche den Bewegungen des Armes folgt und bei jeder Anteversion desselben noch stärker wird. (Fig. 93.) Die Achse des Armes fällt mit ihrem oberen

Ende nach aussen und hinten von der Pfanne. Der Arm selbst steht leicht abducirt, in alten Fällen abducirt und dabei nach innen rotirt und etwas antevertirt. Er ist in dieser Stellung fixirt, lässt sich dem Körper nur sehr schwer nähern, ist entweder gleich lang wie der andere Arm oder etwas kürzer oder länger als dieser und hat seine Function vollständig eingebüsst. Die Supination des Vorderarmes ruft gewöhnlich heftige Schmerzen hervor.

Die **Prognose** ist günstig, denn die Einrichtung gelingt wegen des weiten Kapselrisses sehr leicht. Gerade wegen des letzteren besteht aber auch eine sehr grosse Neigung zu Recidiven, zumal der Subscapularis vor seiner Insertion abgerissen wird.

Die **Therapie** bezweckt die Reposition ohne Mühe in der Weise, dass man den Arm bis zum rechten Winkel erhebt, leicht extendirt, auswärts rotirt und ihn dann schnell adducirt, während gleichzeitig auf den Gelenkkopf ein directer Druck von hintenher ausgeübt wird.

Die Nachbehandlung der eingenrenkten Luxationen.

Es empfiehlt sich im Allgemeinen, den eingenrenkten Arm für längere Zeit festzustellen, um die nothwendige Gewebsreparation in Ruhe vor sich gehen zu lassen. 3—4 Wochen werden dazu sicher gehören. Es geschieht dies weniger gut durch eine Mitella oder einen Gypsverband als durch Bindentouren, welche den Arm an den Thorax fest anschliessen. Für den Fall einer stärkeren Entzündung im Gelenk mit Anschwellung der ganzen Gelenkgegend oder einer intraarticulären Fractur oder lange dauernder Schmerzhaftigkeit des Gelenkes hält *Bardenheuer* die Extensionsbehandlung vom adducirten Oberarm aus nach oben aussen und hinten für indicirt, so dass aus der Extensionsrichtung eine Nachaussenföhrung resultirt. Dieselbe soll jedoch nur 14 Tage dauern.

Unmittelbar nach der Reposition leistet oft eine auf das Gelenk applicirte Eisblase gute Dienste. Sobald man nach Verlauf mehrerer Wochen den Kapselriss fest genug vernarbt glaubt, beginnt man die Massage des Gelenkes und beseitigt eine eventuelle Axillarislähmung durch Elektrizität. Später fügt man dann noch die gymnastische Behandlung, anfangs nur in leichten activen und passiven Bewegungen bestehend, hinzu.

Sollte man es mit einer Ankylose in ihren ersten Stadien zu thun haben, so wird dieselbe am besten durch allmähliche permanente Extension in verschiedenen Richtungen gehoben, nachdem man vorher durch vorsichtige Rotationsbewegungen das narbige Gewebe möglichst gelockert hat.

Gegen die Entstehung habitueller Luxationen muss man, wenn der gegebene Fall eine solche befürchten lässt, schon prophylaktisch vorgehen. Vor allem darf man den Gebrauch des Gliedes nicht zu früh, höchstens erst nach vier Wochen gestatten, um eine möglichst feste Verheilung des Kapselrisses zu erzielen. Gegen eine Erschlaffung der letzteren würde sich auch die Anwendung der permanenten Extension des Armes in Rotationsstellung desselben empfehlen. Man müsste dann die Extremität nach aussen rotiren bei praeglenoidaler, nach innen bei retroglenoidaler Luxation.

Hat sich die habituelle Luxation erst ausgebildet, so hat man wohl empfohlen, den Arm längere Zeit ruhig zu stellen durch Gyps- oder Schienenverbände oder Anbandagierung desselben gegen den Thorax, hat auch wohl Jodinjektionen in das Gelenk hineingemacht, ist aber so selten zum Ziele gekommen. Auch complicirtere Bandagen helfen nichts, und kann man wohl nur auf operativem Wege eine Besserung herbeiführen. So könnte man bei einer bedeutenden Erschlaffung der Kapsel ein Stück derselben excidiren, oder könnte, wenn diese die Schuld tragen, die abgerissenen Aussenrotatoren oder auch wohl das abgebrochene Tuberculum majus wieder annähen. In ganz hochgradigen Fällen hat man mit gutem Erfolg auch wiederholt schon den defecten Kopf ganz resecirt.

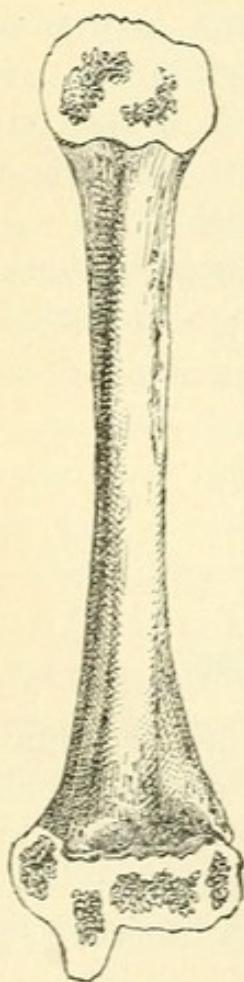
Fracturen des Oberarmes.

Anatomisch - physiologische Vorbemerkungen.

Das Oberarmbein, der Humerus, ist der Träger der Drehungsachse des Schulter- und Ellenbogengelenkes, indem es an seinem oberen Ende durch den Gelenkkopf mit dem Schulterblatt, an seinem unteren durch besonders gestaltete Gelenkflächen mit dem Vorderarmknochen articulirt. Die Anatomie des oberen Ge-

lenkendes, des anatomischen und chirurgischen Halses und der Tuberkel haben wir schon S. 167 besprochen. Vom Tuberculum majus läuft nach unten die Spina tuberculi majoris zum Ansatz für den Pectoralis major, vom Tuberculum minus die Spina tuberculi minoris zum Ansatz für den Teres major und den Latissimus dorsi. Die Spina tuberculi majoris führt nach abwärts zu einer an der äusseren Seite des Humerus befindlichen rauhen Stelle, der Insertion des Deltoides. Unterhalb dieser Tuberositas wird das früher nahezu cylindrische Mittelstück allmählig dreieckig. Die hintere Fläche wird durch eine innere und äussere Kante von der vorderen getrennt. Die äussere Kante endigt nach vorn umbiegend in einen stumpfen Fortsatz, den Epicondylus externus, den Ursprungsort der Strecker des Vorderarmes. Die innere Kante verdickt sich ebenfalls zu einem Fortsatz, der jedoch viel grösser ist als der äussere und an seiner rauhen Vorderfläche die Beuger des Vorderarmes entspringen lässt, Epicondylus internus. Zwischen diesen beiden Epicondylen ragt der Proc. cubitalis hervor, der durch eine vorspringende Kante in die nach aussen liegende Eminentia capitata und die nach innen gelegene Trochlea zerfällt. Ueber der letzteren findet sich hinten eine breite, tiefe, abgerundet dreieckige Grube, die Fossa supratrochlearis oder Olecrani. Von dieser Grube nur durch eine dünne Knochenplatte getrennt, liegt auf der vorderen Fläche der Trochlea eine viel kleinere Einsenkung, die Fossa coronoidea oder supratrochlearis anterior.

Fig. 95.



Der Humerus hat noch im 15. Lebensjahr am unteren Ende eine eigenthümlich gestaltete Epiphyse, welche aus zwei Verknöcherungskernen, einem für die Eminentia capitata und einem für die Trochlea hervorgegangen ist. Die Knorpelscheibe verläuft unter der Fossa supratrochlearis quer von einem zum anderen Epicondylus. Am oberen Ende erhält sich die Epiphyse bis gegen das 18. oder 20. Lebensjahr. Sie umfasst die ganze Gelenkfläche und beide Tubercula. Die Knorpelfuge geht von dem unteren Ende der Gelenkfläche schief nach aussen aufsteigend unter dem Tuberculum minus hin-

weg, dann quer in das Tuberculum majus und fällt medianwärts mit der Furche des anatomischen Halses zusammen (Fig. 95). Die Oberfläche des Knorpels ist eine convexe.

Seiner Architektur nach gehört der Humerus zu den Röhrenknochen mit starker compacter Rinde und einer durch sehr starkes Maschenwerk ausgefüllten Markhöhle. An beiden Gelenkenden findet sich eine dichtere Spongiosa, welche nur von einer dünnen compacten Knochenlamelle überzogen ist. Im Kopfe kreuzen sich Bälkchen, welche von der inneren Seite des chirurgischen Halses und dem Tuberculum majus aus in schlanken Bogen aufsteigen und zu der Gelenkfläche hinziehen. Sie werden wiederum von flacheren, der Gelenkfläche nahezu parallel laufenden Bogen gekreuzt. Am unteren Gelenkende ziehen die Bälkchen auf der inneren Seite von oben her gegen den Epicondylus internus hin und ausserdem von der oberen Wand desselben gegen die Rolle. Aussen lösen sie sich in Bogen von der Compacta des Schaftes ab und dringen zur Eminentia capitata. Beide Bogenzüge werden dann noch von queren Bälkchen durchkreuzt.

Frequenz und Eintheilung der Oberarmfracturen.

Die Brüche des Oberarmes kommen sehr oft zur Beobachtung. In der Häufigkeitsscala der Fracturen sind sie mit 7—10 % verzeichnet. Das grösste Contingent stellt nach *Bruns* das Mittelstück, dann kommt das untere Ende und schliesslich das obere. Aus einer Statistik dieses Autors ergibt sich weiterhin, dass das kindliche Alter am meisten befallen wird, und dass vom 1.—9. Decennium die Frequenz stufenweise ziemlich gleichmässig abnimmt.

Der besseren Uebersicht wegen theilt man die Fracturen des Oberarmes ein in solche des oberen Endes, des Schaftes und des unteren Endes. Nur ganz vereinzelt kommen Fissuren vor, welche die ganze Länge des Humerus durchsetzen. In einem solchen von *Krönlein* beobachteten Falle war eine starke Belastung der Schulter und übermässige Hebeanstrengung des Armes die Ursache gewesen.

A. Fracturen am oberen Ende des Humerus.

Die Fracturen am oberen Ende des Humerus umfassen:

- 1) die Brüche des Kopfes,
- 2) die des anatomischen Halses,
- 3) die der Tubercula,
- 4) die der Epiphysenlinie,
- 5) die des chirurgischen Halses.

1) Fracturen des Humeruskopfes.

Die isolirten Brüche des Kopfes sind äusserst selten. Es handelt sich gewöhnlich um Knorpelfissuren, unter denen die unterliegende Knochensubstanz zertrümmert ist, so dass dann der Kopf eine deutliche Depression zeigt.

Etwas grösser ist die Zahl der Verletzungen, bei denen neben anderen Fracturen, wie des anatomischen Halses, der Scapula und ihrer Fortsätze auch der Humeruskopf entweder nur fissurirt oder mehrfach gebrochen ist.

Die Bruchstücke können dann stark dislocirt, ja der zerbrochene Kopf vollständig luxirt sein.

Die Fractur entsteht am häufigsten als Schussverletzung, seltener durch einen Fall auf die Schulter oder auf den Ellenbogen und zwar im mittleren und höheren Lebensalter.

Die **Symptome** stellen im Allgemeinen das Bild einer starken Quetschung des Gelenkes mit Bluterguss in dasselbe dar. Eine richtige Diagnose intra vitam zu stellen, ist wohl nur dann möglich, wenn es durch Umfassen des Kopfes und plötzliche Rotation und Abduction des Armes gelingt, Crepitation direct im Gelenk nachzuweisen. Im Uebrigen gilt von dieser Verletzung dasselbe wie von der

2) Fractur des anatomischen Halses.

Die Brüche des anatomischen Halses sind isolirt gleichfalls äusserst selten. Sie verlaufen dann, da sich die Gelenkkapsel unterhalb desselben inserirt, vollständig intracapsulär. In der überaus grossen Mehrzahl der Fälle erstreckt sich aber die Bruchlinie, die Kapselinsertion überschreitend, in den chirurgischen Hals hinein, liegt also dann theilweise wenigstens extracapsulär. Oefters brechen auch die Tubercula mit ab, indem der abgebrochene Kopf gleichsam wie ein Keil zwischen dieselben

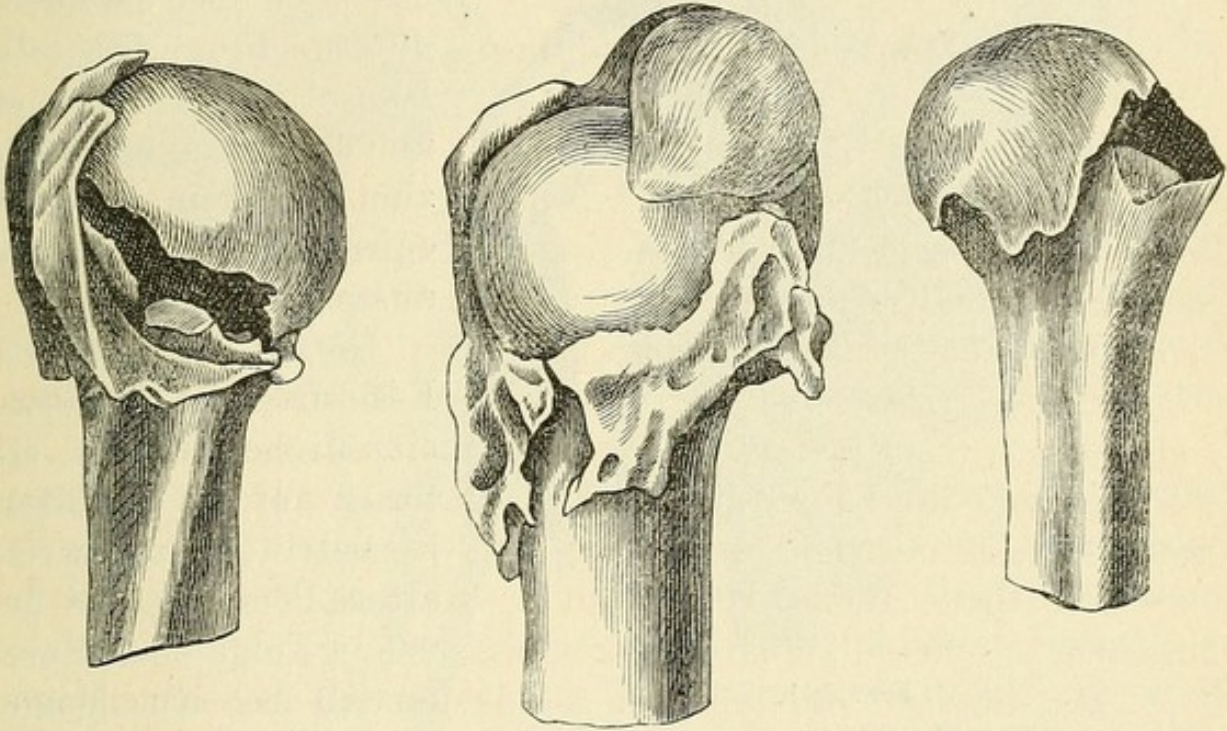
hineingetrieben wird, sie auseinander sprengt und wohl auch noch eine in den Schaft sich fortsetzende Längsfractur bewirkt.

Nach der Fractur ist entweder gar keine Verchiebung vorhanden (Fig. 96), oder es bleibt die Einkeilung des Kopfes zwischen den Tuberkeln bestehen (Fig. 97), oder es keilt sich die

Fig. 96.

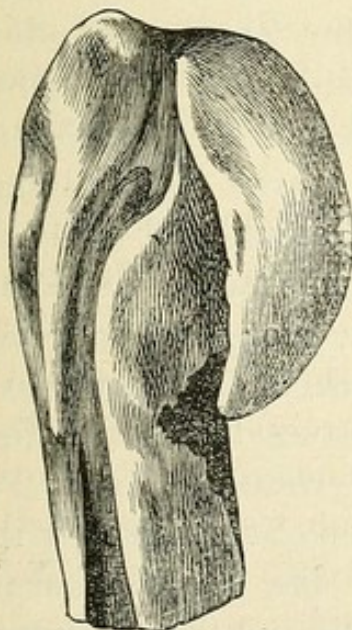
Fig. 97.

Fig. 98.



Diaphyse in die Epiphyse ein (Fig. 98). Oefter rutscht auch der Kopf an der inneren Seite des nach oben gezogenen Humerus-schaftes nach unten (Fig. 99) oder nach vorn oder hinten, relativ am meisten findet man jedoch die sogenannte *Malgaigne'sche* Dis-

Fig. 99.



locationsform, d. h. das untere Fragment wird durch den Deltoides und Pectoralis major nach oben und innen zur Fossa glenoidalis gezogen und drängt den Kopf dabei nach aussen (Fig. 100). Haben wir den Bruch ganz intracapsulär, so liegt der Kopf als loser Körper in der Gelenkhöhle und kann sich in derselben sogar um seine Querachse herum-drehen. Diese Verdrehung kann eine der-artig vollständige sein, dass die Bruchfläche des Kopfes gerade nach oben gekehrt ist und die Gelenkpfanne berührt, während seine überknorpelte Gelenkfläche auf der Bruch-fläche des unteren Fragmentes aufliegt.

Fig. 100.

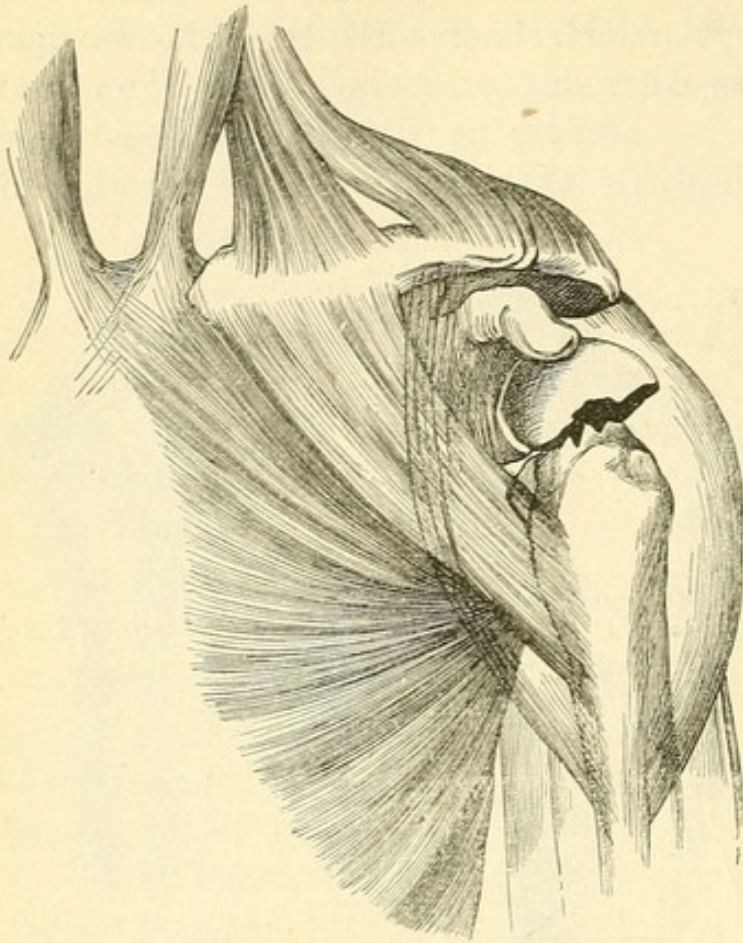
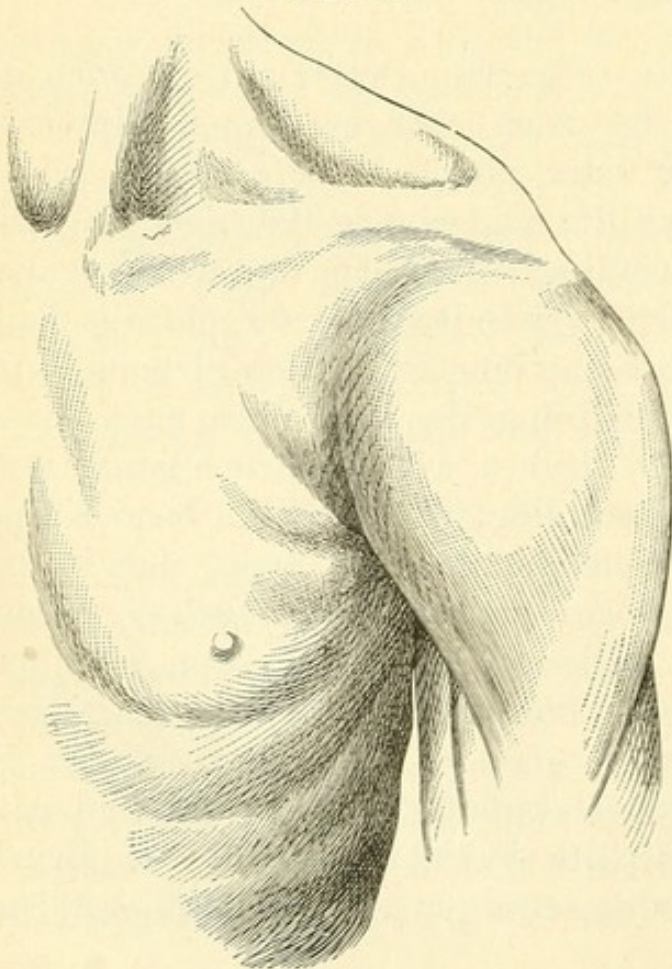


Fig. 101.



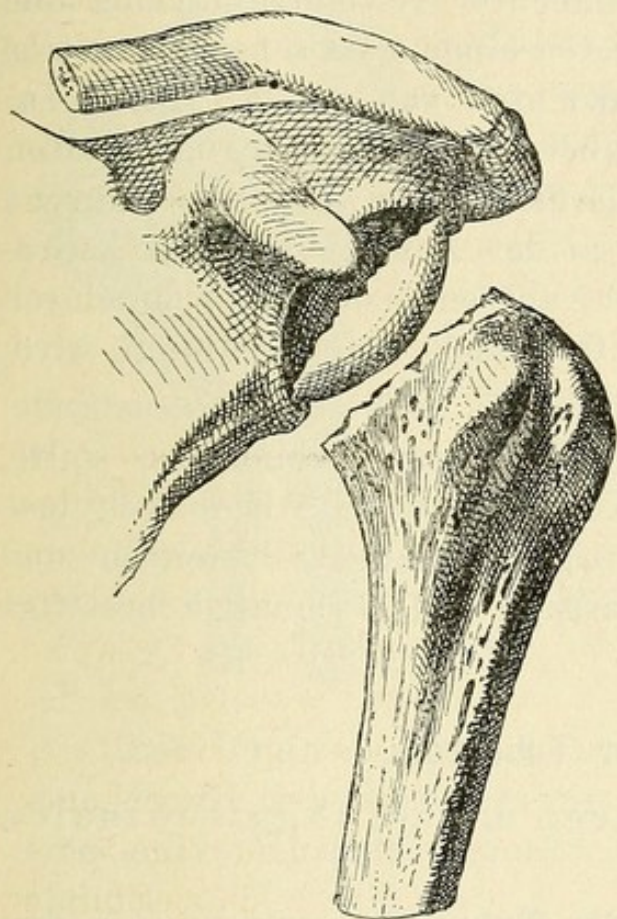
(Fig. 102). Schliesslich kommt es noch zuweilen vor, dass der Kopf die Kapsel durchbohrt und nach aussen luxirt, und ebenso kann gelegentlich das nach oben gezogene untere Fragment die Kapsel durchtrennen und in der Achselhöhle zum Vorschein kommen oder nach hinten und aussen weichen.

Die Ursache dieser Fracturen ist meistens eine directe Gewalt, ein Sturz auf die Schulter. Sie betrifft vorzugsweise ältere Personen, bei denen in Folge einer Rarefaction des Knochengewebes schon eine mässige Kraft sie zu Stande bringt. Es ist aber nicht ausgeschlossen, dass sie gelegentlich eines Falles auf die Hand entsteht.

Die **Symptome** der Fractur sind nicht sehr ausgesprochen. Wir haben eine starke Schwellung des Gelenkes (Fig. 101) und müssen bei der Diagnose vor Allem eine einfache Gelenkcontusion ausschliessen. Um Wiederholungen zu vermeiden, verweisen wir auf das später bei der Differentialdiagnose

der Schultergelenksverletzungen Gesagte. Wir heben hier nur hervor, dass man sich vor Allem über eine etwa bestehende *Crepitation*, *abnorme Beweglichkeit* und *Deformität*

Fig. 102.



klar werden muss. Es ist dies jedoch keineswegs leicht und erfordert gewisse Kunstgriffe. Diese bestehen darin, dass man entweder den Arm stark erhebt und dann von der Axilla aus die beiden Bruchenden zu verschieben sucht, oder dass man den Kopf durch Druck unterhalb des *Acromion* nach hinten drängt und nun starke *Elevationen* und *Rotationen* mit dem Oberarm ausführt.

Die **Prognose** ist eine zweifelhafte, wenn der Kopf lose im Gelenk liegt, weil dann die Lebensfähigkeit desselben in Frage gestellt ist. Es wird nämlich seine Ernährung besorgt durch einen Zweig der *Art. circumflexa humeri anterior*,

welcher sich in den vorderen Rand des *Tuberculum majus* ein senkt. Wird nun dieser Zweig bei der *Fractur* zerrissen, so kann es, wenn nicht noch einzelne Ernährungsbrücken des *Periostes* erhalten sind, zu einer *Necrose* des *Fragmentes* und damit sogar zu *Eiterung* in dem Gelenk kommen. Immerhin ist ein solches Ereigniss eine Seltenheit.

Die Function kann ferner dauernd gestört werden durch die Ausbildung einer *Ankylose* des Gelenkes, sei es nun, dass diese die Folge einer übermässigen *Callusproduction* oder einer secundären Entzündung des Gelenkes ist, oder dass sie bedingt ist durch die narbige und elastische *Retraction* der Muskeln und der Kapsel oder einer consecutiven Verfettung der Muskeln bei der langdauernden Ruhigstellung des adducirten Armes. Die Heilungsdauer, die bei der bisher üblichen Behandlung mehrere Monate beanspruchte und trotzdem nie eine vollständige Beweg-

lichkeit des Armes herbeiführte, soll bei der Extensionsbehandlung auf nur 4—5 Wochen abgekürzt werden (*Bardenheuer*).

Die **Therapie** kann bei einer Fractur mit Einkeilung in Anlegung einer einfachen Mitella bestehen. Bei stärkerer Dislocation rühmt *Bardenheuer* sehr die permanente Gewichtsextension und zwar gleich anfangs, um das Eintreten einer elastischen Retraction der Gewebe zu verhüten, mit Gewichten von 10—20 Pfund. Im Allgemeinen empfiehlt es sich dabei, die Extension nach unten parallel der Medianebene des Humerusschaftes zu leiten, während gleichzeitig an einem Keilkissen in der Achselhöhle die Contraextension ausgeübt und der nach aussen dislocirte Kopf durch einen circulären Heftpflasterstreifen nach innen gedrängt wird.

Eine besondere Beachtung verdienen noch die Folgezustände. Wenn eine Necrose oder secundäre Eiterung eintreten sollte, so würde man die Resection des Kopfes ausführen. Eine Ankylose würde am besten durch eine kräftige permanente Extension und nachfolgende Behandlung mit Massage und Gymnastik beseitigt werden.

3) Brüche der Tubercula.

Man unterscheidet den queren und den longitudinalen Bruch der Tubercula.

Unter der **queren Fractur der Tubercula** versteht man den Bruch, welcher durch das obere Ende des Humerus in dem Theile verläuft, welcher zwischen dem anatomischen Hals und der Epiphysenlinie gelagert ist. (*Fractura transtubercularis*).

Die Ursache soll gerade wie bei den Brüchen des anatomischen Halses eine directe Gewalteinwirkung sein.

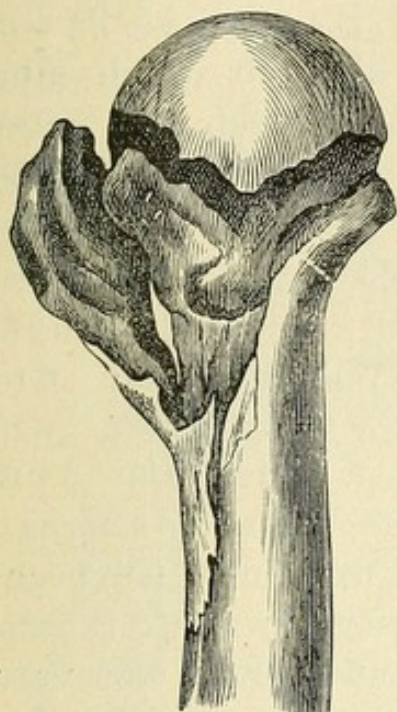
Die Bruchlinie verläuft bald mehr schräg, bald mehr der Quere nach. Eine Dislocation fehlt meist, da die Fractur gerade in der Gegend der Insertionslinie der sich das Gleichgewicht haltenden Aus- und Einwärtsroller des Oberarmes sitzt. Zuweilen soll sich indess der Kopf etwas mehr nach unten und innen verschieben, und die Diaphyse sich in die nach aussen stehende Bruchfläche desselben einbohren.

Symptome, Prognose und Therapie fallen mit jenen des anatomischen Halses zusammen.

Die **longitudinalen** Fracturen können das Tuberculum majus und minus betreffen.

a. Fracturen des Tuberculum majus. Die isolirte longitudinale Fractur des Tuberculum majus kommt sehr selten zur Beobachtung. Relativ oft dagegen beobachtet man diesen

Fig. 103.



Bruch als Abreissungs- oder Abquetschungs-Fractur bei einer Luxation des Humerus nach vorn oder einer Fractur des anatomischen Halses (Fig. 103). Zuweilen sind nur Theile des Tuberkels und zwar mit Vorliebe seine beiden vorderen Facetten abgerissen, in der Regel ist er jedoch an seiner Basis abgebrochen und weicht dann durch den Zug der Auswärtsroller 2—3 cm weit nach oben und aussen. Es kommt weiterhin vor, dass er in mehrere Splitter gespalten oder ganz zermalmt wird; auch kann er in die Diaphyse hineingetrieben sein und letztere noch weit nach unten fissuriren.

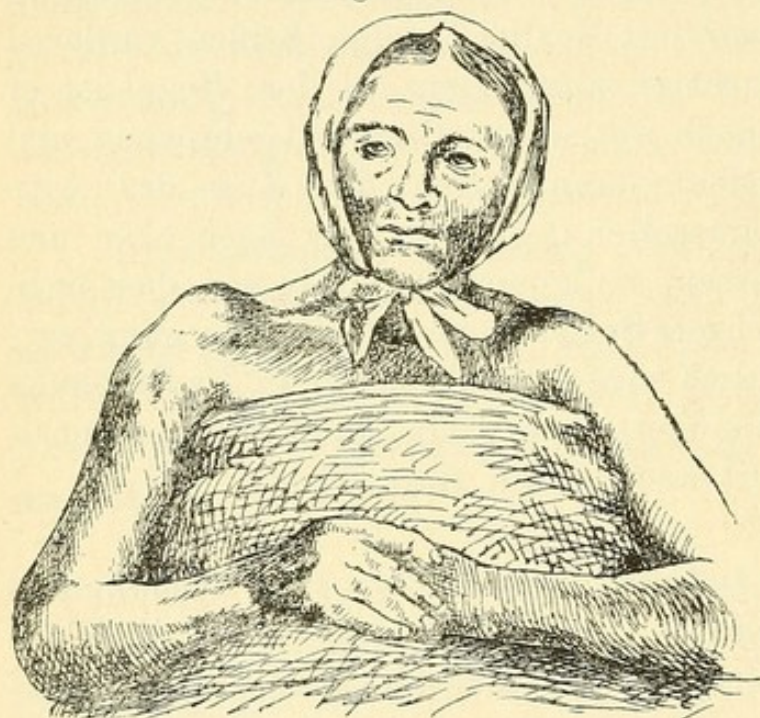
Die Ursache der isolirten Fractur ist fast ausnahmslos eine directe Gewalteinwirkung, sei es ein Schlag oder Fall, selten eine active Muskelcontraction beim Fortschleudern eines Gegenstandes.

Wenn das Tuberculum majus abgesprengt ist, so sind die Mm. supra- und infraspinatus ausser Thätigkeit gesetzt, und wird daher durch ihre Antagonisten d. h. den M. subscapularis, den vorderen Theil des Deltoides und Pectoralis major der Humerus nach innen gegen die innere Kapsel gezerrt, welche selbst durchbohrt werden kann. Das kleine abgelöste Fragment wird durch die an ihm entspringenden Muskeln nach oben, aussen und hinten gegen die äussere Kapsel und Fossa glenoidalis gezogen.

Das wichtigste **Symptom** ist die durch die eben genannte Dislocation bedingte Verbreiterung der Schulter, deren Querdurchmesser von vorn nach hinten bedeutend zugenommen hat. Das Bild ähnelt dem einer Luxation des Humerus nach vorn (Fig. 104). Das Acromion kann ziemlich stark vorspringen, doch steht der Ellenbogen nicht abducirt, sondern hängt im Gegentheil schlaff am Körper herunter und kann mit Leichtigkeit noch mehr adducirt werden.

Die örtliche Untersuchung ergibt zwei getrennte Vorwölbungen. Die eine, deren Betastung äusserst schmerzhaft ist, das *Tuberculum majus*, liegt unterhalb und etwas nach hinten vom *Acromion*, die andere breitere, der Gelenkkopf, nach aussen von der Basis des *Proc. coracoideus*. Diese beiden Vorsprünge sind oft durch eine deutlich sichtbare Furche geschieden. Drückt man unter

Fig. 104.



dem *Acromion* ein, so fühlt man eine Vertiefung zwischen den beiden Höckern, zuweilen sogar die Bruchfläche am *Humerus*. Der Arm hat seine normale Länge und ist höchstens etwas verkürzt, wenn der Kopf nach vorn und innen gewichen ist. Wenn man den Arm perpendicular oder über die Horizontale hinaus erhebt und nun die beiden

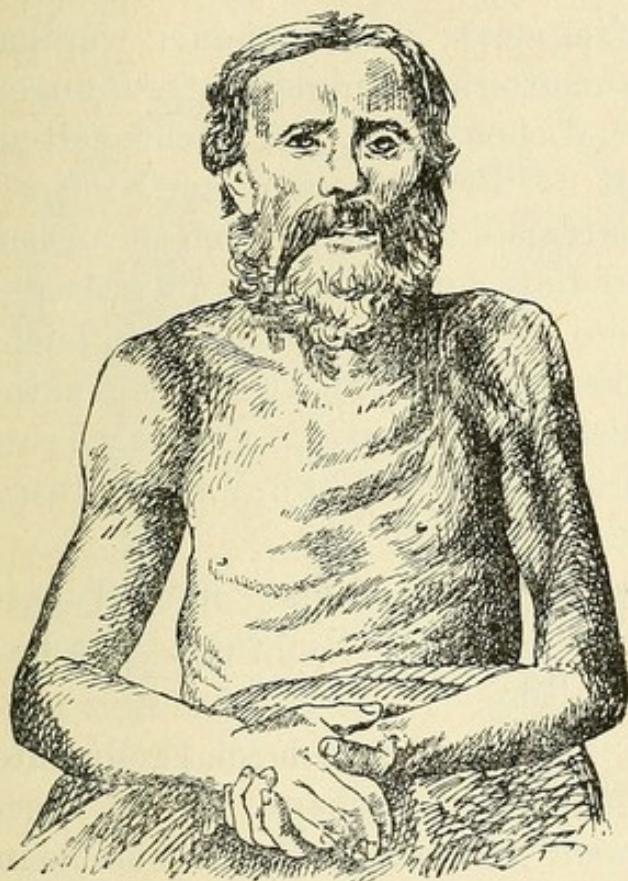
Höcker fixirt und den Arm rotirt, oder das abgesprengte Stück von hinten her umfasst und es seitlich verschiebt, gelingt es *Crepitation* nachzuweisen. Die Function des Armes ist ziemlich behindert, indem die active Auswärtsrollung unmöglich und die Abduction nur bis zur Horizontalen ausführbar ist.

b. Fractur des *Tuberculum minus*. Eine isolirte Fractur des *Tuberculum minus* ist bis jetzt noch sehr selten beobachtet worden. Combinirt kommt sie bei Luxation des Oberarmes durch Zug des *Subscapularis* oder in Begleitung einer Fractur des *Tuberculum majus*, besonders aber bei Brüchen des anatomischen Halses vor, bei denen sich der Kopf in den Schaft einkeilt und beide *Tubercula* auseinandersprengt.

Die **Symptome** gleichen ebenfalls sehr denen einer Luxation des *Humerus* nach vorn (Fig. 105). Man kann jedoch in der Gegend des *Tuberculum minus* einen kleinen Tumor bemerken, den man von einer Seite zur anderen verschieben kann, wobei

Crepitation entsteht. Der Arm ist nach aussen rotirt, der Kopf dagegen nach innen gewichen und in der Axilla leicht zu fühlen. Man sollte eigentlich erwarten, dass die Auswärtsroller den Kopf eher nach aussen zögen, indess ist das Ge-

Fig. 105.



wicht des Armes zu gross, und wird ausserdem noch die Kapsel an der vordern und innern Seite des Gelenkes, vielleicht auch die Bicepssehne zerrissen, letztere wohl auch in dem Bruchspalt luxirt, so dass schliesslich doch die Adductoren das Uebergewicht erhalten. Die Function des Armes leidet bedeutend, so dass man deshalb sogar das Tuberculum resecirt hat.

Die **Prognose** für die Brüche beider Tubercula ist insofern keine ganz günstige, als bei stärkerer Entfernung beider Fragmente von einander selten eine knöcherne Vereinigung ein-

tritt. War die Fractur des Tuberculum minus mit einer Luxation combinirt, so bleibt eine grosse Neigung letzterer zu Recidiven zurück. Es erklärt sich dies daraus, dass jetzt der Druck des Kopfes seitens des M. subscapularis fehlt.

Die **Therapie** der Brüche des Tuberculum majus und minus muss zunächst die Reposition der Fragmente besorgen. Das Tuberculum majus wird in der Weise coaptirt, dass man den Arm bis zum rechten Winkel erhebt und in dieser Stellung extentirt oder auch wohl die Extension mittelst eines Keilkissens in adducirter Stellung senkrecht nach oben und etwas nach aussen anbringt. Es klemmt sich dabei das Tuberculum zwischen dem Schaft und dem Acromion ein. Aus dem gleichen Grunde empfiehlt es sich, bei der Fractur des Tuberculum minus den Arm nach innen zu rotiren, an den Leib mittelst eines das obere Humerusende umfassenden Heftpflasterstreifens zu adduciren und vom Oberarm aus eine leichte longitudinale Extension nach oben und innen zu führen. (*Bardenheuer*).

4) Brüche der Epiphysenlinie.

Die Epiphysenlinie, deren Anatomie wir vorher schon besprochen, liegt um so weiter vom Kopfe des Humerus entfernt, je jünger das Individuum ist. Es wird also auch im Falle eines Bruches das betreffende obere Fragment um so kleiner werden, je älter der Patient ist. Die traumatischen Epiphysentrennungen sind zwischen dem 10. und 19. Lebensjahre gar nicht selten. Nur bei sehr jungen Kindern sitzt der Bruch ganz in der Knorpelschicht so z. B. bei den intra partum durch das Lösen der Arme erzeugten Trennungen. Ist einmal die Knorpelschicht zum grössten Theil verknöchert, so verläuft die Bruchlinie stets auch gleichzeitig in die Diaphyse hinein oder es ist ein Theil des anatomischen Halses mit abgerissen. Sehr häufig ist die Fractur dabei nur eine unvollständige. Es entspricht diese Verletzung der Luxation der Erwachsenen.

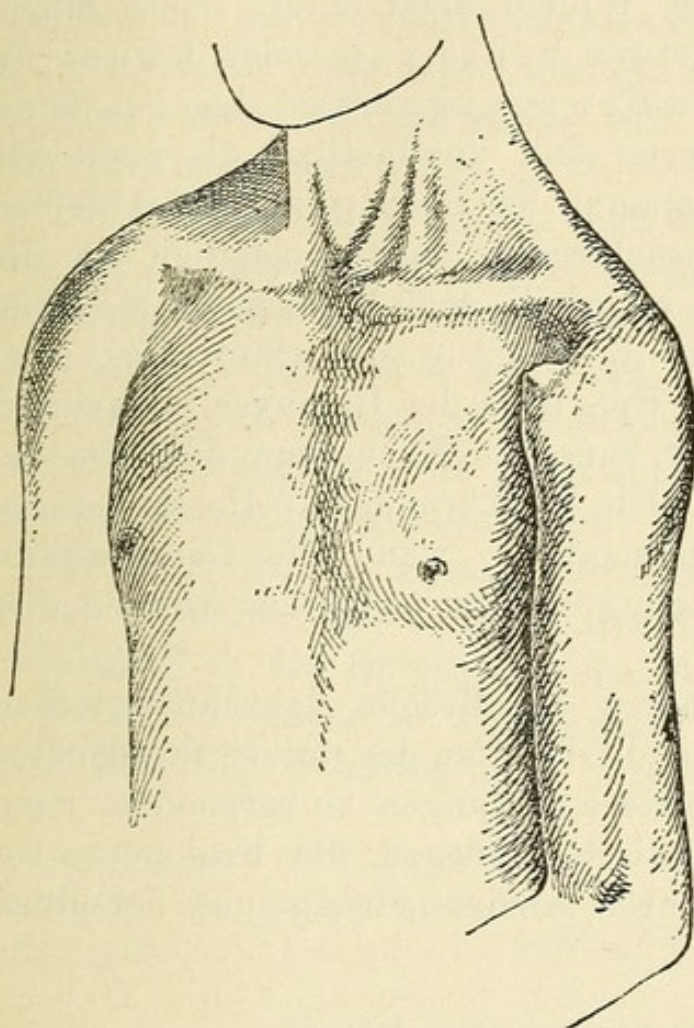
Die Ursache ist demgemäss auch meist eine Hyperabduction z. B. ein Zug am Arme in dieser Richtung, seltener ein Fall oder Schlag auf die Schulter.

Die Dislocation ist oft so gering, dass beide Fragmente in genauester Berührung mit einander stehen. In anderen Fällen weicht das untere Fragment etwas nach innen, bis sein convexer Rand sich in dem concaven des oberen fängt. Dieses letztere aber wird dadurch so gedreht, dass sein innerer Rand nach oben steigt, während sein äusserer so weit heruntergeht, als es die Spannung der äusseren Kapsel erlaubt. Zuweilen verlassen sich aber beide Fragmente vollständig, und wird dann das untere vom Pectoralis major, Latissimus dorsi und Teres major nach innen und oben zum Proc. coracoideus hingezogen, wo es dicht unter der Haut stehen bleibt oder dieselbe sogar perforirt. (Fig. 106.)

Die **Symptome** bei fehlender oder nur geringer Dislocation sind zunächst Schmerzen an der Bruchstelle. Der Patient lässt den Arm meist schlaff am Körper herunter hängen und kann denselben nicht bewegen. Die Gelenkgegend ist angeschwollen. Man weist abnorme Beweglichkeit dicht unterhalb des Gelenkes nach und fühlt bei der Palpation den Kopf in der Gelenkhöhle, constatirt aber, dass er sich bei Rotation des Oberarmes nicht mitbewegt.

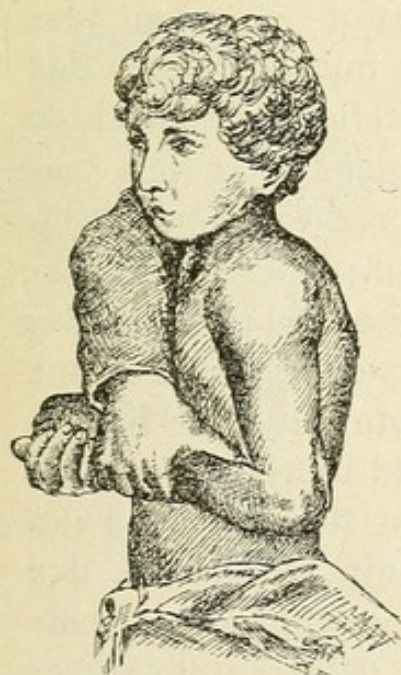Haben sich die Fragmente in der zuletzt geschilderten Weise verschoben, so sind die Symptome ausgesprochener. Man

Fig. 106.



findet dann an der Vorderseite des Gelenkes mehr oder weniger nahe dem Proc. coracoideus einen scharfen Vorsprung, welcher die ganze Schulter stark verbreitert erscheinen lässt (Fig. 106 und 107). Der Ellenbogen steht abducirt und nach hinten gerichtet, kann aber dem Körper leicht genähert werden. Die nach oben verlängerte Achse des Armes fällt nach innen und vorn vor das Gelenk. Etwa $1\frac{1}{2}$ Zoll unterhalb des Acromion befindet sich nach aussen oder nach hinten eine Vertiefung. Findet man abnorme Beweglichkeit, so bewegt sich der an der

Fig 107.



Innenseite des Oberarmes befindliche Vorsprung mit. Man fühlt ferner durch die Haut hindurch, je nachdem der Knorpel ganz abgerissen oder noch theilweise adhärirt, entweder einen scharfen Bruchrand oder eine mehr glatte, convexe Fläche. Die Deformität kann leicht durch Extension mit gleichzeitiger Adduction des Ellenbogens und Druck auf den Vorsprung nach hinten reponirt werden, kehrt aber beim Aufhören dieser Manipulationen schnell wieder zurück. Bei diesen Versuchen fühlt man dann auch wohl eine weiche, sanfte Knorpelcrepitation. Wenn man das obere Fragment mit

der einen Hand in Adductionsstellung fixirt und dann den Arm am Ellenbogen stärker abducirt, kann man öfter eine winkelige Knickung des Oberarmes im oberen Drittel des Deltoides erzeugen. Der so gebildete Winkel sieht dann nach innen. Der Arm ist in der Regel etwas verkürzt, seine Function aufgehoben, die passiven Bewegungen sind dagegen frei.

Die **Prognose** ist insoferne eine ungünstige, als nach der Heilung eine Wachsthumshemmung des Oberarmes zurückbleiben kann. Die Heilung des Knorpelbruches erfolgt nämlich wie die aller anderen Knorpelbrüche innerhalb 4—5 Wochen durch einen knöchernen Callus. Nur wenn die Fractur so verläuft, dass eine Knorpelschicht entweder der Epi- oder der Diaphyse adhärirend vollständig intact geblieben ist, kann das Wachsthum des Humerus ungestört weiter schreiten. Die Verkürzungen, die im ersten Falle resultiren, können namentlich, wenn die Continuitätstrennung im frühen Alter erfolgte, sehr bedeutend werden und 5—6 cm betragen.

Die **Therapie** ist derjenigen der Brüche des chirurgischen Halses analog. Bei sehr starker Dislocation des untern Fragmentes nach innen kann man, um spätere Störungen zu vermeiden, nach *Helferich* die Bruchstelle aseptisch bloßlegen, die Fragmente reponiren und die Retention durch Aneinandernagelung derselben besorgen.

5. Brüche des chirurgischen Halses.

Die Brüche des chirurgischen Halses sind die häufigsten des oberen Humerusendes. Die Fractur sitzt zwischen den Tuberculis und der Insertionsstelle des Pectoralis major und Latissimus dorsi und zwar meist an der Stelle, wo der feste Theil der Diaphyse in den spongiösen übergeht. Da mit dem zunehmenden Alter die Corticalis hier noch mehr atrophirt, so finden wir die Fractur meistens bei alten Leuten. An der Leiche eines alten Mannes genügt ein einziger Meiselschlag, um den chirurgischen Hals in zahlreiche Splitter einzubrechen.

Die Ursache der Fractur ist zumeist eine directe Gewalt, in der Regel ein Sturz auf die Schulter. Sie betrifft in diesem Fall vorzugsweise ältere Leute und durchsetzt den Knochen der Quere nach. Sie kann aber auch und zwar mit Vorliebe in den mittleren Jahren durch Fall auf die Hand oder auf den abducirten Ellenbogen entstehen und verläuft dann vorzugsweise

schräg. Schliesslich liegen auch noch Beobachtungen vor, in denen Querbrüche beim Fortschleudern schwerer Gegenstände durch active Muskelkraft entstanden waren.

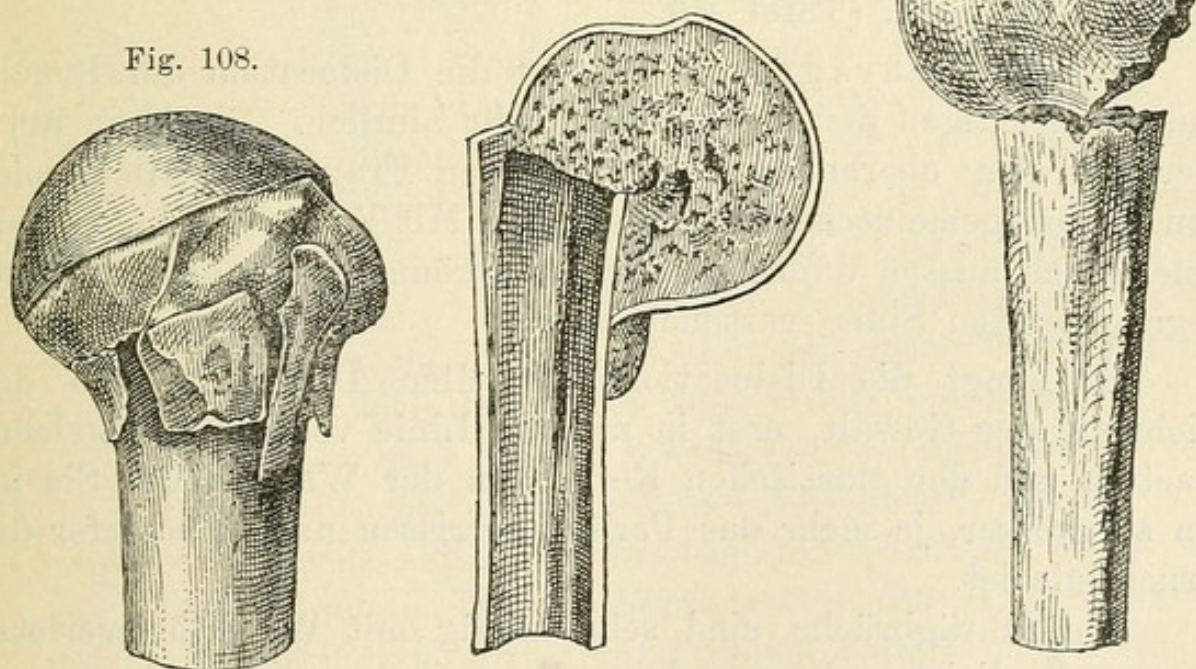
Was die pathologisch-anatomischen Charaktere betrifft, so kommen, wie schon gesagt, quere und schräge, ausserdem aber noch Splitterbrüche und solche mit Absprengung kleinerer Theile vor.

Die Querfracturen finden sich entweder in unmittelbarer Nähe der Tubercula oder etwas weiter nach unten in dem anschliessenden dünneren Theile des Halses. Sie verlaufen meist extracapsulär, können sich aber, zumal an der inneren Seite durch die Kapsel hindurch erstrecken. Sehr oft findet sich bei ihnen eine Einkeilung und zwar entweder so, dass das untere Fragment mit seiner ganzen Fläche in das obere eindringt, während dieses selbst in seiner normalen Lage bleibt (Fig. 108), oder in der Weise, dass sich die Diaphyse nur mit ihrer inneren Corticalwand in die Epiphyse einbohrt, diese letztere aber sich mit ihrer Bruchfläche so nach aussen wendet, dass sie an der inneren Seite des Schaftes nach unten wandert. (Fig. 109).

Fig. 110.

Fig. 109.

Fig. 108.



Es kann ferner das obere Fragment durch die Rotatoren nach aussen oben (Fig. 110) oder nach innen oben und vorn ge-

dreht werden (Fig. 111). Aeusserst selten hat es sich selbst in die Diaphyse eingekeilt. (Fig. 112).

Fig. 111.

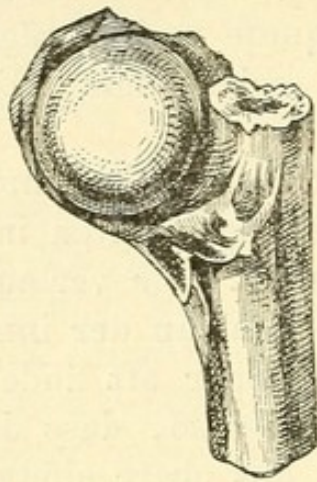
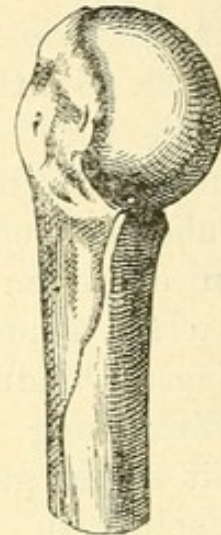


Fig. 112.



Die beiden Bruchflächen können ferner ihren Contact ganz verlieren. Das untere Fragment wird dabei fast stets durch den Pectoralis major, Teres major und Latissimus dorsi nach innen und durch den Deltoides nach aufwärts gezogen, während das obere durch den Supra- und Infraspinatus und Teres minor so gedreht wird, dass sich seine untere Fläche nach aussen und vorn wendet. Das Diaphysenende findet sich dann in gleicher Höhe mit der Gelenkpfanne, während die Bicepssehne abgelöst oder zerrissen ist. (Tafel V.)

Bei den Schrägfracturen ist die Dislocation der Bruchenden derjenigen der Querfractur sehr ähnlich. Sie kann auch hier von dem oberen oder dem unteren Fragmente allein oder von beiden gemeinschaftlich ausgehen. Mit Vorliebe bilden beide einen nach aussen offenen Winkel, sie können aber auch im entgegengesetzten Sinne verschoben sein.

Es hängt die Dislocation vor allen Dingen ab von der Richtung der Gewalt, erst in zweiter Linie von der Muskelcontraction und der elastischen Retraction der Weichtheile. Sie ist um so grösser, je mehr das Periost zerrissen und je schiefer die Bruchlinie ist.

Die Schrägbrüche sind sehr häufig mit Weichtheilverletzungen complicirt und zwar desshalb, weil das untere Fragment, indem es gewaltsam nach oben und innen gedrängt wird, die ihm im Wege stehenden Mm. pectoralis major und latissimus

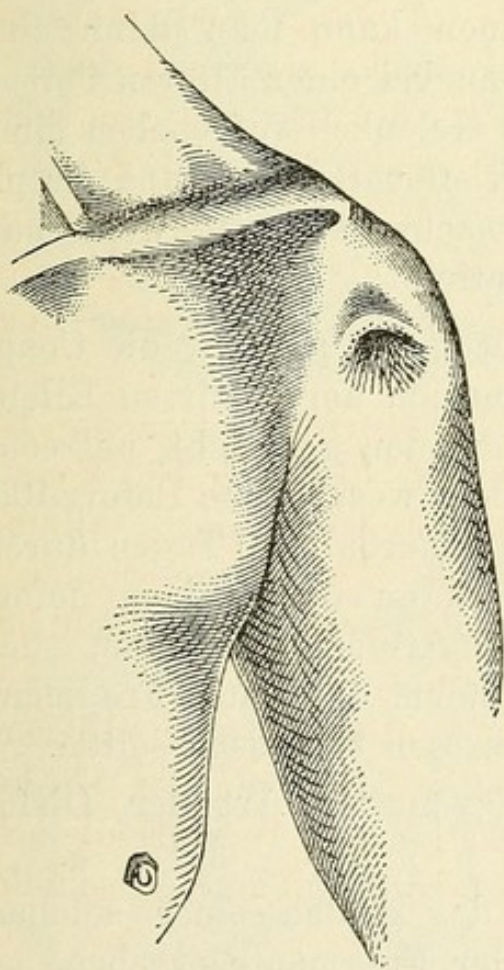
dorsi zerreißen, durch dieselben hindurchtreten, ja sogar die Haut anspiessen oder perforiren kann. Sehr viel seltener werden auf diese Weise die grossen Nerven und Gefässe lädirt.

Die Splitterfracturen betreffen vorzugsweise das Kopf-fragment, senden jedoch nur selten Fissuren in das Gelenk hinein.

Symptome der Brüche des chirurgischen Halses des Humerus.

Die **Symptome** sind meist leicht zu erkennen. Wir finden zunächst den Schmerz, welcher an eine bestimmte vom Gelenk entfernte Stelle gebunden ist und nicht nur bei Druck auf diese selbst, sondern auch bei einem solchen auf einen entfernten Punkt des Armes oder Bewegungen desselben sehr gesteigert wird. Wir erkennen ferner meist eine Sugillation der Gelenk-gegend oder an der Innenseite des Oberarmes und eine fast typische Deformität der Schulter (Tafel V.) Der Deltoides

Fig. 113.



erscheint abgeflacht, das Acromion springt hervor, doch nicht so scharf wie bei einer Luxation, sondern mehr abgerundet. Unterhalb des Acromion und zwar um mehrere Centimeter von ihm entfernt ist die Haut zu einer flachen Vertiefung eingezogen.

Der Ellenbogen steht in Abduction, ist jedoch nicht stark fixirt, sondern kann, wenn auch unter Schmerzen, dem Leib leicht genähert werden. Die verlängerte Achse des Armes fällt nach innen und vorn vor das Gelenk. In der Achselhöhle sieht und fühlt man eine Hervorragung, welche durch das obere Ende des unteren Fragmentes gebildet wird. Hat dieses die Haut angespiess, so ergibt die Betastung, dass letzere dem Vorsprunge unver-schieblich aufsitzt und bei Beweg-

ungen mit dem Gliede sich trichterförmig einzieht und vorwölbt. (Fig. 113).

Der Arm erscheint bedeutend verkürzt. Es ist dies Zeichen differentiell diagnostisch, besonders zur Unterscheidung von der Luxation sehr wichtig. Man erkennt diese Längendifferenz meist auf den ersten Anblick, besonders wenn man den Patienten die Arme vorn kreuzen lässt und ihn von hinten betrachtet. Geringere Verkürzungen constatirt man in der Weise, dass man beiderseits die Schulterblätter gleichstellt und nun die Entfernung des Acromion vom Epicondylus externus humeri misst. Die Palpation ergibt Crepitation, abnorme Beweglichkeit, während der Kopf in seiner natürlichen Lage bleibt und an den Bewegungen nicht Theil nimmt, und zeigt ferner die Möglichkeit den Arm an der Bruchstelle winkelig abzuknicken. Drückt das untere Bruchende in der Achselhöhle auf den Plexus brachialis, so kann in dem Arm das Gefühl des Ameisenkriechens und Taubheit in den Fingern entstehen.

Viel weniger ausgesprochen sind die Symptome, wenn eine Einkeilung besteht. Im Allgemeinen kann man dann eine eingekeilte Fractur diagnosticiren, wenn bei einer älteren Person nach einem Fall die Bewegungen des Gelenkes aufgehoben sind, die Deformität, dagegen keine Luxation vorhanden und Crepitation gar nicht oder nur undeutlich nachweisbar ist, wenn man den Kopf fixirt und dann den Arm rotirt.

Die **Prognose** ist eine günstige, wenn es gelingt, die Coaptation der Fragmente, die durch Extension am flectirten Ellenbogen und directen Druck auf die Bruchenden geschieht, aufrecht zu erhalten. Dann heilt die Fractur ohne wesentliche Deformität und Functionsstörung des Armes etwa innerhalb 30 Tagen durch knöchernen Callus. Im anderen Falle kann durch einen deformirenden Callus die Beweglichkeit des Armes sehr leiden, oder auch wohl eine Ankylose eintreten, indem das untere Fragment mit der Scapula verwächst. Pseudarthrosen sind sehr selten.

Die **Therapie** hängt vollständig von der Art der Dislocation ab.

Hat eine genaue Untersuchung das Fehlen einer solchen oder nur eine geringe Verschiebung der Fragmente ergeben, so soll man im Allgemeinen auch keine grossen Repositionsversuche machen, um nicht die in gutem Contacte stehenden Fragmente zu lockern. Es empfiehlt sich dann entweder nur eine einfache

Fig. 114.

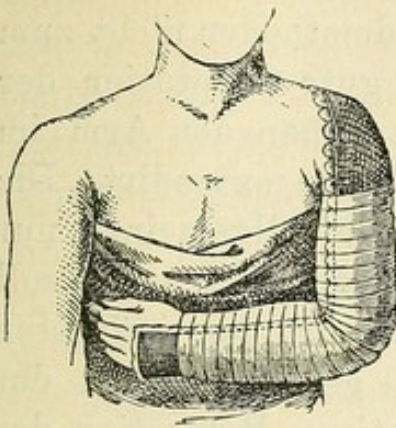


Fig. 115 a.

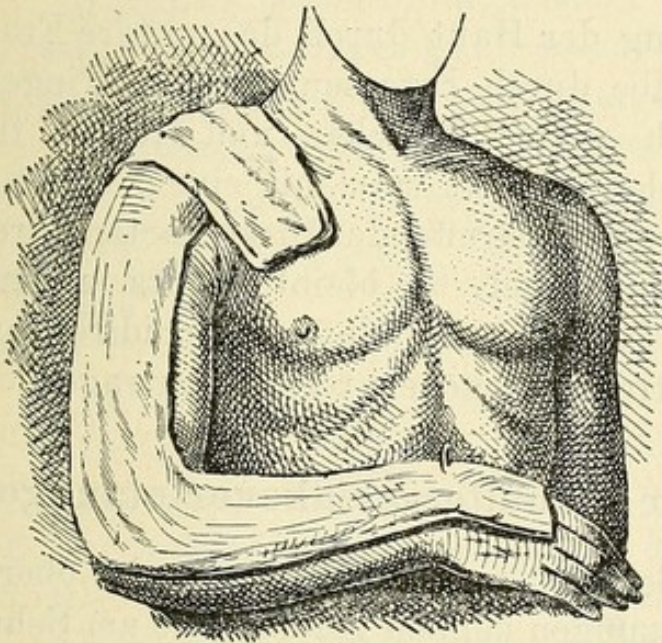
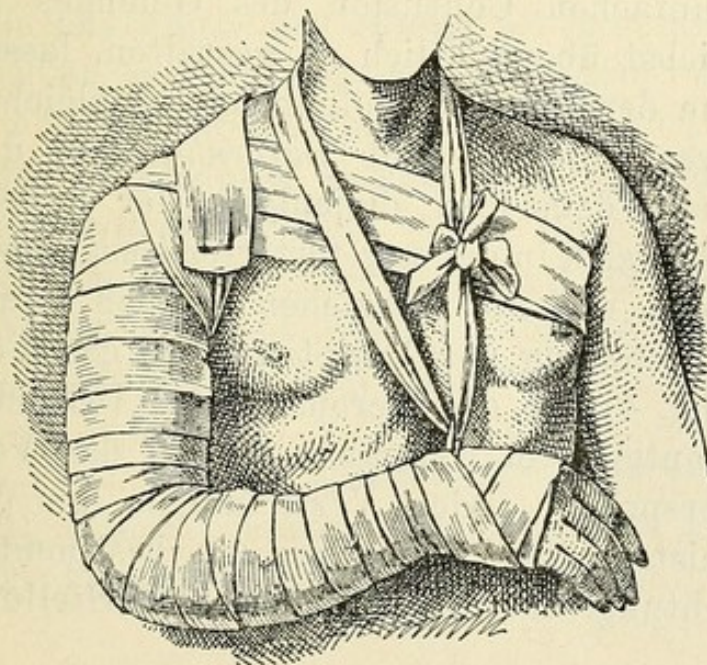


Fig. 115 b.



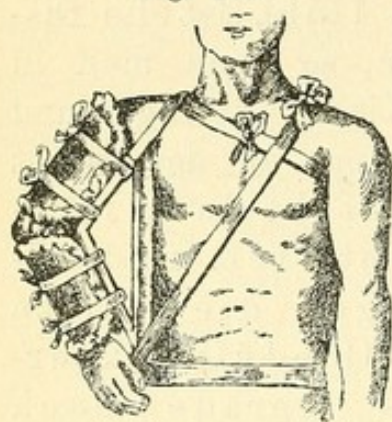
Pappschiene anzulegen und den Vorderarm in einer Mitella (Fig. 114) zu fixiren oder eine *Beely'sche* Gypshantfschiene anzulegen (Fig. 115 a u. 115 b). Ist die Dislocation beträchtlicher, so kann man in der Achselhöhle ein Kissen anbringen und den Oberarm über diesem an der Brust befestigen. Der Arm steht dann richtig, wenn bei flectirtem und adducirtem Ellenbogen die Spitze

des *Condylus externus* gerade nach vorn und senkrecht unter der Spitze des *Acromion* steht. Es ist dieser Verband jedoch nur für die Brüche zulässig, bei denen das obere Fragment seine normale Lage annähernd beibehalten hat, während das untere nach oben und innen in die Höhe gestiegen ist. In solchem Falle kann man auch den Arm mittelst einer Heftpflastergewichtsextension nach unten ziehen, während mittelst eines Keilkissens in der Achselhöhle die Contraextension nach oben geleitet wird, oder auch den *Middeldorpf'schen* Triangel anwenden (Fig. 116).

Liegt aber die seltene Verletzung vor, dass das untere Fragment in typischer Weise ver-

schoben ist, das obere aber nach oben und aussen steht, so kommt man mit all den angeführten Verbandmethoden nicht zum

Fig. 116.



Ziel, erreicht aber eine gute Coaptation der Fragmente dadurch, dass man den Arm im rechten Winkel nach aussen extendirt. Die Contraextension braucht im Allgemeinen nur 8—14 Tagen zu liegen, die Extension soll dagegen von Anfang an mit den stärksten Gewichten (10—20 Pfd.) geschehen, um der elastischen und reparativen Retraction der Gewebe entgegen zu arbeiten.

Besteht eine Anspießung der Haut durch das untere Fragment, so versucht man dieselbe durch Erfassen mit den Fingern und Emporheben oder durch sanftes Drücken und Reiben frei zu machen. Gelingt dies nicht, so geht man mit einem Tenotom ein und trennt die Haut resp. die betreffende Muskelpartie durch. Kommt man auch so nicht zum Ziel, so bleibt nichts anderes übrig, als unter aseptischen Cautelen die Haut zu incidiren und die Spitze des Fragmentes frei zu machen resp. abzutragen.

Differentialdiagnose der Schultergelenksverletzungen.

Wir haben jetzt nach Besprechung der Fracturen des oberen Humerusendes alle die Verletzungen kennen gelernt, die am Schultergürtel statthaben können. Es erübrigt uns nun noch die Differentialdiagnose der einzelnen Fracturen und Luxationen untereinander und von der einfachen Contusion des Gelenkes zu stellen. Um dieselbe möglichst übersichtlich zu gestalten, lassen wir zunächst die Symptome der Contusion folgen und vergleichen dann nach dem Vorbild von *Hamilton* und *Bardenheuer* in den nachstehenden Tabellen mit denselben diejenigen der andern Verletzungen. Es entsprechen sich in der angefertigten Zusammenstellung die einzelnen Ziffern, und zwar beziehen sie sich 1) auf das Lebensalter, 2) die Entstehung der Verletzung, 3) das Verhalten der Schulterwölbung, 4) das des Acromion und Deltoides und 5) der Weichtheile unter dem Acromion, 6) auf das Vorhandensein abnormer Vorsprünge oder Vertiefungen an der Schulter, 7) auf die Existenz von Schmerzen an bestimmten Punkten, 8) auf die Richtung der Oberarmachse, 9) Stellung

des Armes, 10) Länge, 11) Function desselben, 12) auf das Verhalten des Gelenkkopfes oder der Bruchenden, 13) auf den Nachweis von Crepitation und 14) abnormer Beweglichkeit und schliesslich 15) auf die Möglichkeit die Reduction zu vollführen. Wir hoffen auf diese Weise die Erkenntniss einer vorliegenden Verletzung mit möglichster Sicherheit fördern zu helfen.

I. Contusion der Schulter.

- 1) Kommt in jedem Lebensalter vor.
- 2) Entsteht durch directe Gewalt.
- 3) Es besteht eine starke gleichmässige Schwellung der ganzen Schulter, welche von Tag zu Tag abnimmt und nach etwa 8 Tagen verschwunden ist.
- 4) Das Acromion springt nicht stärker hervor.
- 5) Unterhalb desselben kann man zuweilen durch Wegdrücken des blutigen Exsudates eine scheinbare Vertiefung erzeugen.
- 6) Vor und hinter dem Acromion entdeckt man des öftern eine schwappende, durch einen Hämarthros bedingte Geschwulst.
- 7) Es besteht ein heftiger Schmerz im Gelenk, welcher durch Druck unterhalb des Aromion, an der vordern und hintern Seite des Gelenkes und von der Achselhöhle aus gesteigert wird.
- 8) Die Achse des Armes fällt in das Gelenk.
- 9) Der Arm steht normal, der Ellenbogen kann leicht stärker adducirt werden, Patient kann die Hand leicht auf die gesunde Schulter legen, während der Ellenbogen die Brust berührt.
- 10) Die Länge des Armes ist unverändert.
- 11) Seine Function, für die ersten Tage bedeutend behindert, wird rasch wieder normal.
- 12) Der Oberarm bewegt sich unverändert im Gelenk.
- 13) Crepitation fehlt,
- 14) Ebenso abnorme Beweglichkeit oder starre Fixation.
- 16) Es ist durch Massage möglich, die Schwellung des Gelenkes in kurzer Zeit bedeutend zu mindern.

II. Luxatio claviculae supraacromialis.

- 1) Kommt besonders im mittleren Lebensalter vor.
- 2) Entsteht durch directe Gewalt.

- 3) Die Schulterwölbung ist bedeutend verändert.
- 4) Das Acromion selbst verhält sich normal. Es ist auch
- 5) Unter ihm selbst keine Einsenkung der Haut vorhanden.
- 6) Das acromiale Ende der Clavicula bewirkt aber über dem Acromion einen starken Vorsprung, der zum letzteren in einem concaven Bogen abfällt. Die Schulter könnte daher, insofern man das Ende der Clavicula für das Acromion anspräche, eine bedeutende Abflachung zeigen. Das acromiale Ende der Clavicula ist aber viel schmaler als das Acromion und ausserdem glatt, abgerundet und wenig schmerzhaft. In der Vertiefung unter ihm sucht man vergebens nach der Cavitas glenoidalis. Die ganze Schulter ist nach vorn, unten und innen gesunken.
- 7) Schmerzen bestehen besonders, wenn der Deltoides verletzt ist, auf der prominirenden Kuppe, ausserdem bei Druck auf diese und bei stärkern Bewegungen des Armes.
- 8) Die Achse des Armes fällt ins Gelenk.
- 9) Der Arm hängt am Leibe herab, erscheint höchstens mit dem obern Ende abducirt.
- 10) Seine Länge ist scheinbar bedeutend vergrössert, dabei kann er
- 11) Leicht activ und passiv bewegt werden.
- 12) Crepitation fehlt.
- 13) Die Clavicula ist nach allen Seiten hin abnorm beweglich.
- 14) Der Gelenkkopf des Oberarmes rotirt unverändert unterhalb des wirklichen Acromion.
- 15) Durch Auf- und Auswärtsbewegung der Schulter und durch Herabdrücken des Vorsprunghes über dem Acromion nach unten gelingt sofort die Beseitigung der Deformität.

III. Luxatio claviculae infraacromialis.

- 1) Kommt im mittleren Lebensalter vor.
- 2) Entsteht durch directe Gewalt.
- 3) Die Schulter erscheint etwas abgeflacht, jedoch eckiger. Die Fossae supra- und infraclavicularis sind verstrichen.
- 4) Das Acromion springt spitzig hervor, seine Gelenkfacette kann durch die Weichtheile hindurchgeföhlt werden.
- 5) Unter demselben ist keine Vertiefung vorhanden, im Gegentheil kann
- 6) Von dem acromialen Ende der Clavicula nach vorn unter dem Acromion ein Vorsprung gebildet werden.

- 7) Schmerzen bestehen bei activen und passiven Bewegungen.
Im Arm zuweilen das Gefühl des Ameisenkriechens.
- 8) Die Achse des Armes fällt ins Gelenk.
- 9) Derselbe liegt dem Körper dicht an,
- 10) Erscheint etwas verlängert und ist
- 11) In seiner Function stark behindert.
- 12) Der Oberarmkopf zeigt nichts Abnormes.
- 13) Crepitation fehlt.
- 14) Die Clavicula, deren sternales Ende hervorspringt, ist am acromialen Ende abnorm beweglich.
- 15) Die Reduction gelingt leicht durch Auswärtsziehen des Oberarmes und directen Druck auf die Clavicula nach vorn und oben.

IV. Fractura Acromii.

- 1) Kommt in jedem Alter vor, am häufigsten jedoch im mittleren.
- 2) Entsteht meist durch directe Gewalt.
- 3) Die Schulter erscheint abgeflacht.
- 4) Das Acromion steht im Vergleich mit dem der gesunden Seite etwas tiefer.
- 5) Es findet sich jedoch keine Vertiefung unter demselben.
- 6) Es gelingt zuweilen eine vermehrte Wölbung des Acromion nachzuweisen oder beim Herabziehen des Armes über der Bruchstelle eine winkelige Knickung herbeizuführen.
- 7) Es besteht eine grosse Schmerzhaftigkeit auf der Höhe des Acromion, die bei Druck und starker Abduction des Armes noch gesteigert wird.
- 8) Die Achse des Armes fällt ins Gelenk.
- 9) Derselbe hängt am Leib herab, doch kann die Hand auf die gesunde Schulter gelegt werden.
- 10) Der Arm ist scheinbar verlängert.
- 11) Seine active Erhebung ist unmöglich oder erschwert, die Rotation frei.
- 12) Der Oberarmkopf bewegt sich dabei in seinem Gelenk.
- 13) Crepitation ist in der Regel leicht nachweisbar,
- 14) Ebenso abnorme Beweglichkeit.
- 15) Bei perpendiculärer Erhebung des Armes verschwindet die Deformität, kehrt aber beim Nachlass der Repositionsversuche sofort wieder.

V. Fractura colli scapulae.

- 1) Kommt meist im mittleren und höheren Alter vor.
- 2) Entsteht durch directe Gewalt.
- 3) Die Schulter erscheint sehr abgeflacht und nach unten gesunken.
- 4) Das Acromion springt stark hervor, der Deltoides ist in seinem mittleren Theile sehr gespannt.
- 5) Direct unter dem Acromion bald mehr nach vorn, bald mehr nach hinten befindet sich eine Vertiefung, in die man bequem den Finger hineindrücken kann.
- 6) Unterhalb des Acromion fühlt man oft in grosser Tiefe an Stelle der glatten Fossa glenoidalis die Zacken der Bruchfläche, deren Palpation
- 7) Sehr schmerzhaft ist.
- 8) Die Achse des Armes fällt ins Gelenk.
- 9) Derselbe hängt schlaff herunter oder steht leicht abducirt. Die Hand kann, wenn auch unter Schmerzen auf die gesunde Schulter gelegt werden.
- 10) Der Arm erscheint, besonders von hinten gesehen, verlängert; das Olecranon steht tiefer.
- 11) Active Bewegungen sind fast unmöglich, passive sehr schmerzhaft, indess leicht ausführbar.
- 12) Der Oberarmkopf wird zwar in der Axilla gefühlt, rotirt indessen in seinem Gelenk und kann mit demselben leicht an seine richtige Stelle geschoben werden.
- 13) Crepitation lässt sich leicht nachweisen, ebenso
- 14) Ist abnorme Beweglichkeit vorhanden.
- 15) Die Reduction gelingt leicht durch senkrechtes Erheben des Armes. Die Deformität kehrt jedoch leicht wieder.

VI. Luxatio humeri subcoracoidea.

- 1) Kommt im kindlichen Lebensalter sehr selten vor, sonst häufiger.
- 2) Entsteht in der Regel durch indirecte Gewalt, zuweilen aber auch durch directe und selbst durch Muskelaction.
- 3) Die Schulter ist kantig abgeflacht.
- 4) Das Acromion springt stark hervor. Der Deltoides ist gespannt. An seiner Ansatzstelle erscheint eine förmliche Abknickung des Armes.

- 5) Unterhalb des Acromion sieht und fühlt man eine Einsenkung der Weichtheile, in deren Tiefe die Cavitas glenoidalis zu palpieren ist.
- 6) In der *Mohrenheim'schen* Grube bildet der Gelenkkopf unterhalb des Proc. coracoideus eine Hervorwölbung und ist dort auch von der Axilla aus zu fühlen.
- 7) Es besteht eine grosse Schmerzhaftigkeit des Armes, bes. bei Bewegungsversuchen.
- 8) Die Achse des Armes fällt nach innen von der Fossa glenoidalis.
- 9) Derselbe steht abducirt, es ist unmöglich den Ellenbogen dem Leib zu nähern; Patient kann die Hand nicht auf die gesunde Schulter legen.
- 10) Der Arm erscheint etwas verlängert und ist
- 11) In der falschen Stellung vollständig starr und fest fixirt; bei jedem Bewegungsversuch fühlt man einen federnden Widerstand. Nur bei gleichzeitigem Bruch der Tubercula kann er beweglich sein.
- 12) Der Kopf steht unter dem Proc. coracoideus, hat also die Gelenkhöhle verlassen.
- 13) Crepitation fehlt.
- 14) Es ist abnorme Fixation vorhanden.
- 15) Die Reduction gelingt nur durch besondere Manipulationen, bleibt aber nachher bestehen.

VII. Fractura capitis humeri.

- 1) Kommt meist im höhern Alter vor.
- 2) Entsteht durch directe Gewalt.
- 3) Die Schulterwölbung ist normal oder doch nur minimal abgeflacht.
- 4) Das Acromion springt nicht hervor, ebenso findet man unter demselben
- 5) Keine Vertiefung.
- 6) Es ist nirgends ein abnormer Vorsprung zu fühlen.
- 7) Es bestehen Schmerzen im Gelenk.
- 8) Die Achse des Armes zieht ins Gelenk.
- 9) Der Arm hängt meist am Körper herunter, ist selten und sehr wenig abducirt.
- 10) Seine Länge ist unverändert.

- 11) Der Arm kann passiv frei bewegt werden, ebenso zuweilen auch activ.
- 12) Der Kopf folgt wegen der Einklemmung der eventuell abgebrochenen Fragmente stets den Bewegungen des Oberarmes.
- 13) Crepitation ist zwar im Gelenk vorhanden, indess schwer deutlich zu machen.
- 14) Abnorme Beweglichkeit lässt sich nicht nachweisen.
- 15) Die Dislocation fehlt meist oder ist ganz gering.

VIII. Fractura humeri transtubercularis.

- 1) Kommt im höhern Lebensalter vor.
- 2) Entsteht durch directe Gewalt.
- 3) Die Schulter ist sehr wenig abgeflacht.
- 4) Das Acromion springt etwas hervor.
- 5) Unter demselben befindet sich eine seichte, nahe dem Gelenk liegende Depression.
- 6) Es besteht eine starke Verbreiterung des obern Humerusendes.
- 7) Es besteht eine grosse Schmerzhaftigkeit bei Druck auf die Fracturstelle, auf die Gegend der Tubercula und bei stärkeren Bewegungen des Armes.
- 8) Die Achse des Armes fällt in das Gelenk, zuweilen ein wenig mehr nach innen.
- 9) Der Ellenbogen ruht dem Körper an, die Hand kann leicht auf die gesunde Schulter gelegt werden.
- 10) Der Arm ist nur bei bestehender Einkeilung etwas verkürzt.
- 11) Seine Beweglichkeit ist nicht besonders behindert.
- 12) Der Kopf steht in der Gelenkgrube, folgt jedoch nur bei bestehender Einkeilung den Rotationen des Armes.
- 13) Crepitation wird entdeckt, wenn man die Höcker umfasst und dann den Arm rotirt oder plötzlich abducirt. Bei diesen Manipulationen fühlt man auch
- 14) Abnorme Beweglichkeit ziemlich dicht unter dem Gelenk.
- 15) Es besteht keine starke Dislocation der Fragmente.

IX. Fractura Tuberculi majoris.

- 1) Kommt besonders im mittleren Lebensalter vor.
- 2) Entsteht durch Absprengung oder Abreissung.

- 3) Die Schulter erscheint stark verbreitert, ihr Querdurchmesser von vorn nach hinten vergrößert.
- 4) Das Acromion kann ziemlich stark vorspringen.
- 5) Dicht unterhalb des Acromion ist eine flache Depression vorhanden.
- 6) Man fühlt hinter und unterhalb des Acromion ein leicht bewegliches Fragment.
- 7) Es entsteht heftiger Schmerz bei starker Elevation des Armes und bei Druck auf das nach hinten und oben stehende Tuberculum majus.
- 8) Die Achse des Oberarmes fällt in das Gelenk.
- 9) Die Stellung des Armes kann unverändert sein; zuweilen ist jedoch der Ellenbogen leicht abducirt, da das obere Humerusende nach innen gezogen sein kann.
- 10) Der Arm hat seine normale Länge.
- 11) Es sind active Bewegungen unterhalb der Horizontalen möglich, dagegen keine Aussenrotation.
- 12) Der Gelenkkopf ist etwas mehr nach innen dislocirt und von der Axilla aus leicht abzupalpieren. Zwischen Kopf und Tuberculum majus liegt eine deutliche Rinne.
- 13) Crepitation fühlt man bei Rotationen des rechtwinkelig abducirten Armes und gleichzeitiger Fixation des Tuberculum majus.
- 14) Das Tuberculum lässt sich leicht hin- und herschieben.
- 15) Die Reduction des abgebrochenen Fragmentes an seine normale Stelle ist leicht durch directes Hinschieben desselben, die Retention desselben jedoch schwer.

X. Fractura tuberculi majoris cum luxatione humeri subcoracoidea.

- 1) Kommt besonders im mittleren Alter vor.
- 2) Entsteht meist durch Hyperabduction des Armes.
- 3) Die Schulter ist nicht so stark abgeflacht wie bei der Luxation allein, dagegen durch das Vorhandensein zweier Hervorwölbungen stark verbreitert.
- 4) Das Acromion springt weniger stark hervor.
- 5) Die Abflachung unter ihm ist weniger ausgesprochen, da unterhalb desselben das abgebrochene Tuberculum majus liegt.
- 6) Dieses ist hier als abnormer Vorsprung zu entdecken, der Gelenkkopf wölbt dagegen die *Mohrenheim'sche* Grube hervor.

- 7) Es bestehen nicht so heftige Schmerzen im Gelenk wie bei der Luxation.
- 8) Die Achse des Armes schiesst nach innen an der Cavitas glenoidalis vorbei.
- 9) Der Ellenbogen steht weniger abducirt als bei der Luxation und lässt sich dem Leib leichter nähern; die Hand kann nicht auf die gesunde Schulter gelegt werden.
- 10) Der Arm erscheint etwas verlängert.
- 11) Er kann trotz der Luxation ziemlich gut bewegt werden.
- 12) Der Kopf steht unter dem Proc. coracoideus und kann von der Axilla aus leicht palpirt werden.
- 13) Wenn man das Tuberculum dem Kopfe andrückt und dann verschiebt, fühlt man zuweilen Crepitation.
- 14) Der Arm ist nicht so stark fixirt wie bei der Luxation, auch lässt sich das Tuberculum hin- und herschieben.
- 15) Die Reduction gelingt leichter als bei der einfachen Luxation.

XI. Fractura Tuberculi minoris.

- 1) Kommt besonders im höhern Alter vor.
- 2) Entsteht meist als Complication einer Luxation, als Abreissungsfractur durch den Zug des M. subscapularis.
- 3) Die Schulter ist wenig abgeflacht; der Arm erscheint an der Deltoidesinsertion wie abgeknickt.
- 4) Das Acromion springt nicht hervor, ebenso ist
- 5) Keine Vertiefung unter demselben vorhanden.
- 6) An der Innenseite des obern Humerusendes fühlt man einen leicht verschieblichen Vorsprung, der durch eine Furche von dem Tuberc. majus getrennt ist.
- 7) Ueber dem ersteren werden heftige Schmerzen localisirt, ebenso ist die Aussenrotation sehr empfindlich.
- 8) Die Achse des Armes fällt ins Gelenk.
- 9) Der Arm steht zuweilen abducirt und nach aussen rotirt.
- 10) Seine Länge ist unverändert,
- 11) Seine Function sehr behindert.
- 12) Der Kopf ist zuweilen nach innen gewichen.
- 13) Crepitation lässt sich deutlich machen durch Umfassen des Tuberculum und Hin- und Herschieben desselben.
- 14) Das Tuberculum lässt sich leicht abnorm bewegen.
- 15) Die Reduction ist leicht, die Rotation schwer. Es besteht grosse Neigung des Armes zur Luxation nach vorn.

XII. Fractura colli humeri anatomici.

- 1) Kommt besonders im mittleren und höhern Alter vor.
- 2) Entsteht durch directe Gewalt.
- 3) Die Schulter ist wenig abgeflacht.
- 4) Das Acromion springt undeutlich hervor.
- 5) Unter demselben ist nur eine geringe Depression vorhanden.
- 6) Man fühlt zuweilen das untere Bruchende in der Achselhöhle.
- 7) Das Gelenk ist auf Druck sehr schmerzhaft, ebenso bei passiven Bewegungen.
- 8) Die Achse des Armes fällt ins Gelenk.
- 9) Der Arm hängt am Leibe herab, selten steht der Ellenbogen etwas abducirt, ist dann aber leicht adducirbar; die Hand kann leicht auf die gesunde Schulter gelegt werden.
- 10) Der Arm ist gleich lang wie der andere, selten minimal verkürzt.
- 11) Seine Beweglichkeit ist weder vermehrt noch vermindert.
- 12) Der Kopf ist im Gelenk vorhanden, zuweilen nach vorn und innen verschoben.
- 13) Crepitation ist vorhanden, lässt sich aber nur durch die früher geschilderten Manipulationen deutlich machen.
- 14) Es ist zuweilen abnorme Beweglichkeit vorhanden, und kann man dann den Arm unter dem Gelenk nach aussen abknicken. Es kann aber auch, ohne dass Einkeilung besteht, der Kopf den Rotationen des Armes folgen, wenn er nämlich zwischen Humerusschaft und Pfanne eingeklemmt wird.
- 15) Es lässt sich die Deformität durch ein in die Achselhöhle eingeschobenes Kissen ausgleichen.

XIII. Fractura colli humeri chirurgici.

- 1) Kommt als Querfractur meist in hohem Alter, als Schrägbruch bei jugendlichen Individuen vor. Ist der häufigste am oberen Humerusende vorkommende Bruch.
- 2) Die Querfractur entsteht meist durch directe, der Schrägbruch durch indirecte Gewalt.
- 3) Die Schulter erscheint etwas abgeflacht.
- 4) Das Acromion springt stark hervor.

- 5) Mehrere Centimeter unter dem Acromion findet sich eine Depression.

Diese liegt also tiefer wie bei den bisherigen Verletzungen.

- 6) Das untere Bruchende bewirkt nach innen und etwas nach unten vom Proc. coracoideus eine Hervorwölbung der Weichtheile und kann durch diese hindurch die zackige Bruchfläche gefühlt werden.
- 7) Unterhalb des Acromion besteht ein heftiger Schmerz an der Fracturstelle.
- 8) Die Achse des Armes schiesst nach innen an der Cavitas glenoidalis vorbei.
- 9) Der Ellenbogen steht abducirt, kann aber leicht adducirt werden, die Hand kann die gesunde Schulter erreichen.
- 0) Der Arm ist erheblich verkürzt.
- 1) Die passiven Bewegungen sind unter Schmerzen möglich.
- 2) Der Kopf liegt in der Gelenkgrube, nimmt nicht Theil an den Rotationen, wenn keine Einkeilung besteht.
- 3) Crepitation ist leicht zu erzeugen.
- 4) An der Fracturstelle lässt sich leicht abnorme Beweglichkeit und eine winkelige Abknickung des Armes erzielen.
- 5) Die Reduction gelingt unschwer, die Dislocation kehrt dagegen sofort wieder.

IV. Fractura colli humeri anatomici sive chirurgici cum Luxatione capitis humeri subcoracoidea.

- 1) Kommt meist im mittleren und höheren Alter vor.
- 2) Entsteht durch eine einleitende indirecte und folgende directe Gewalt.
- 3) Die Schulter ist stark abgeflacht.
- 4) Das Acromion springt stark hervor.
- 5) Dicht unter dem Acromion befindet sich eine tiefe Depression, in deren Grund man die leere Cavitas glenoidalis fühlt.
- 6) Unter dem Proc. coracoideus steht der Kopf fest fixirt.
- 7) Es bestehen heftige Schmerzen der ganzen Schulter.
- 8) Die Achse des Armes schiesst nach innen am Gelenk vorbei.
- 9) Der Arm hängt meist schlaff herunter, ist bisweilen etwas abducirt. Der Ellenbogen lässt sich dann leicht adduciren. Die Hand erreicht die gesunde Schulter.
- 0) Der Arm erscheint verkürzt, denn der Humerusschaft steht in der Axilla.

- 11) Die Function des Armes ist aufgehoben.
- 12) Der Kopf liegt nach vorn und innen vom Gelenke, nimmt aber an den Rotationen des Armes nicht Theil.
- 13) Crepitation lässt sich herrorrufen durch Aneinandernäherung der Fragmente.
- 14) Der Arm lässt sich nach allen Richtungen hin abnorm bewegen.
- 15) Die Reduction ist nur auf besonderem Wege zu erreichen.

XV. Fractura seu Diastasis Epiphyseos.

- 1) Kommt im jugendlichen Alter bis zum 20. Lebensjahre vor.
- 2) Entsteht meist durch indirecte Gewalt.
- 3) Die Schulterabflachung ist gering.
- 4) Das Acromion springt wenig hervor.
- 5) Die Depression unter demselben ist flach, liegt etwa 1 Zoll unter dem Acromion, tiefer als bei der Fractura colli humeri anatomici, höher als bei der des chirurgischen Halses.
- 6) Das untere Fragment springt an der vorderen inneren Seite des oberen Humerusendes vor.
- 7) Es besteht an der Stelle der Verletzung ein sich bei Druck und Bewegungen steigender Schmerz.
- 8) Die Achse des Armes zieht bei stärkerer Dislocation des unteren Fragmentes etwas nach innen an dem Gelenke vorbei.
- 9) Der Arm hängt am Körper herunter oder steht bei stärkerer Dislocation leicht abducirt und nach hinten gerichtet.
- 10) Der Arm ist etwas verkürzt,
- 11) Seine Function aufgehoben.
- 12) Der Kopf liegt unterhalb des Acromion und macht die Bewegungen des Armes nicht mit.
- 13) Es besteht eine weiche Knorpelcrepitation, ebenso
- 14) Abnorme Beweglichkeit.
- 15) Die Reduction ist leicht, die Retention der Fragmente dagegen schwer.

B. Fracturen der Diaphyse des Humerus.

Die Diaphyse des Humerus erstreckt sich von der Insertionsstelle des Pectoralis major bis zur Ursprungsstelle des Supinator longus. Fracturen können an jedem Punkt derselben eintreten. Ihr Sitz wechselt ausserordentlich.

Sie kommen am häufigsten vor im ersten Decennium, werden im zweiten bedeutend seltener, nehmen im dritten wieder an Frequenz zu, um von dort an allmählig abzufallen.

Die Ursache ist entweder eine directe Gewalt wie ein Stockschlag, Ueberfahrenwerden, Anstossen des Armes gegen einen festen Körper, oder eine indirecte Gewalt z. B. ein Fall auf den Ellenbogen oder die ausgestreckte Hand. Auch der Muskelzug spielt hier eine Rolle. Unwillkürliche Muskelcontraction kann die Fractur erzeugen bei Krampfanfällen, Epilepsie; willkürliche beim Fortschleudern eines schweren Gegenstandes, beim Verfehlen eines Zieles während eines Schlages, beim Schlagen von Lufthieben u. s. w. Der Arm wird in solchen Fällen ebenso abgelenkt wie ein Stock, den man am Schlusse eines kräftigen Hiebes gewaltsam zurückhält. Die so entstehende Fractur liegt gewöhnlich in seiner Mitte oder dicht unterhalb des Deltoidesansatzes.

Die Fracturen können unvollständige und vollständige sein.

Die Infractionen sind im Allgemeinen sehr selten, und kommen wohl nur bei rhachitischen Kindern vor.

Die vollständigen Fracturen sind bezüglich ihrer Ausdehnung, der Richtung der Bruchlinie, der Dislocation sehr verschieden. Man unterscheidet im Allgemeinen Quer-, Schräg- und Längsbrüche, einfache und mehrfache, comminutive und complicirte Brüche.

Die Längsbrüche haben wir schon gelegentlich der Anatomie erwähnt.

Die Querfracturen entstehen meist durch directe Gewalt oder auch wohl durch Muskelzug. Bei Kindern sind sie zuweilen subperiostal, bei Erwachsenen dagegen oft sehr stark gezackt, so dass die einzelnen Zacken ineinandergreifen. Die Dislocation ist meist sehr gering, oft besteht sie nur in der Bildung eines Winkels, indem die Zähne an der offenen Winkelseite in einander greifen, während sie sich an der geschlossenen Seite mit

der Spitze verfangen haben. Aeusserst selten verlassen sich die Fragmente. Es tritt dann dieselbe Dislocation ein wie bei den völlig ausser Contact stehenden Schrägbrüchen.

Bei diesen Schrägbrüchen ist die Bruchlinie selbst an keine bestimmte Richtung gebunden. Sie entstehen mit Vorliebe durch indirecte Gewalt und zwar durch forcirte Biegung bei einem Fall auf den Ellenbogen oder auf die ausgestreckte Hand. Die Dislocation ist grösstentheils abhängig von der Richtung der äusseren Gewalt und der Richtung und Beschaffenheit der Bruchlinie. Ist das Periost erhalten, so findet sich oft auch nur eine Winkelstellung der Fragmente. Ist dasselbe dagegen zerissen, so wird die Verschiebung beträchtlicher, denn es wirkt jetzt auf die Bruchenden die elastische Kraft der Muskeln. Die Dislocation ist dann verschieden, je nachdem die Fractur oberhalb oder unterhalb des Deltoidesansatzes oder am untern Ende der Diaphyse sitzt.

Beim Bruch oberhalb des Deltoidesansatzes wird das obere Fragment durch den Pectoralis major, Teres major und Latissimus dorsi nach innen, das untere dagegen durch den Deltoides nach vorn und auswärts gezogen. Es entsteht also an der Bruchstelle ein nach aussen offener Winkel. (Tafel VI.)

Beim Bruch unterhalb des Deltoidesansatzes zieht dieser das obere Fragment nach vorn und auswärts, während das untere durch die elastische Retraction des Triceps nach hinten und oben gelangt (Tafel VI). Es entsteht also ein bald mehr nach hinten, bald mehr nach vorn sehender Winkel. Viel seltener sinkt das untere Fragment der Schwere des Vorderarmes folgend gerade nach unten.

In der unteren Partie der Diaphyse ist eine Dislocation nicht gut möglich, weil der Knochen hier an beiden Seiten mit den von ihm entspringenden Muskeln, Triceps und Brachialis internus, bedeckt ist. Es kann indess auch hier gelegentlich durch die Schwere des abfallenden Armes und die Contraction des Triceps ein nach hinten offener Winkel gebildet werden. Sehr selten besteht eine Einkeilung der Fragmente, dagegen kann das untere Fragment eine Dislocation ad peripheriam eingehen.

Doppel- und Splitterbrüche haben am Oberarm nichts Charakteristisches, ebensowenig die durch Torsion entstehenden Spiralbrüche.

Von Nebenverletzungen bei den Oberarmfracturen hat man besonders bei den durch Schuss und Ueberfahrenwerden ent-

stehenden Zerreißungen der Art. brachialis beobachtet. Relativ häufiger ist aber das Gefäß nicht zerrissen, sondern nur abgeplattet und gequetscht. In gleicher Weise können auch die Nerven lädirt werden, so am oberen Ende des Plexus axillaris, ganz besonders aber häufig der sich um den Oberarm herum-schlängelnde Nervus radialis.

Die **Symptome** bei fehlender Dislocation sind der fixe Bruchschmerz, eine Sugillation, abnorme Beweglichkeit und die Möglichkeit den Knochen abzuknicken. Ist eine Verschiebung in der oben angegebenen Weise vorhanden, so findet man ausserdem noch die charakteristische Deformität, Crepitation, sieht auch wohl die hervorstehenden Bruchenden und constatirt die Funktionsstörung des Armes. Die Verletzung der Arterie gibt sich zu erkennen durch Kälte der Extremität, Abwesenheit des Radialpulses, rasche Verfärbung der Haut und selbst durch Eintreten einer Gangrän. Die Nervenverletzung zeigt sich an durch motorische Störungen, Anästhesie oder Hyperästhesie. Wenn die Fractur wie dies zuweilen vorkommt, mit einer Luxation im Schultergelenk combinirt ist, so findet man noch nebenbei die Symptome dieser.

Die **Prognose** ist im Ganzen sehr günstig. Bei fehlender Dislocation erfolgt die knöcherne Heilung bei jüngeren Leuten innerhalb 20—30 Tagen, bei älteren innerhalb 32—40 Tagen. Bei stärkerer Dislocation oder bei Splitterbrüchen verzögert sich die Consolidation um einige Wochen. Besteht eine reine Querfractur, so bleibt meist keine Deformität zurück, aber auch bei stärkerer Verschiebung bleibt sie, eine passende Behandlung vorausgesetzt, meist gering. Wenn sich Muskelbündel zwischen die Fragmente eingeklemmt hatten, oder die Fragmente mangelhaft fixirt waren, so kommt es zuweilen zu Pseudarthrosenbildung. Zu ihrer Verhütung ist ein genauer Contact der Bruchflächen dringend erforderlich. Durch eine hypertrophische Callusbildung kann der Nervus radialis gedrückt werden und so eine complete Lähmung desselben entstehen, die nur durch Resection des Callus geheilt werden kann.

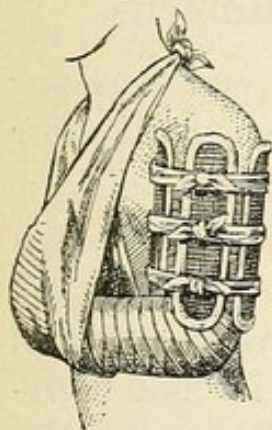
Die **Therapie** vollzieht zunächst die Reposition der Fragmente in üblicher Weise durch Extension und Contraextension. Dabei muss man vor allem auch auf etwaige Dislocation des unteren Fragmentes ad peripheriam achten. Der Arm steht

dann richtig, wenn der *Condylus externus*, gerade nach vorn und senkrecht unterhalb des *Acromion* steht und *Condylus externus*, *Acromion* und *Tuberculum majus* eine Linie bilden. Die Bruchflächen sollen sich nach der Coaptation möglichst in ihrer ganzen Länge berühren, der Vorderarm vollständig immobilisirt werden, um nicht seine Bewegungen auf das untere Fragment zu übertragen.

Zur Retention der Fragmente ist eine Mitella wenig zu empfehlen. Sie gibt leicht zu Pseudarthrosen Veranlassung, indem einmal das untere Bruchstück sich durch seine Schwere vom oberen entfernen kann, andere Male beim zu festen Anziehen der Mitella dasselbe neben dem oberen in die Höhe geschoben wird.

Besser eignet sich der Gyps, entweder in der Form der *Beely'schen* Gypshantfschiene (Fig. 115) oder als circulärer Gypsverband. Will man den letzteren wählen, so wird der ganze Arm in rechtwinkelig flectirter Stellung von der Hand bis zur Schulter und ebenso der Thorax mit Flanellbinden eingewickelt. Sodann wird von dem flectirten Ellenbogen aus eine kräftige Extension nach unten, von der Axilla aus die Contraextension nach oben ausgeübt, nun der Vorderarm und Oberarm mit Gypsbinden umgeben und gleich anschliessend mit der Gypsbinde einige Spicaturen über die kranke Schulter zur gesunden Achselhöhle geführt und dann erst der ganze Oberarm mittelst Gypscirkelturen an den Thorax befestigt, während die Extension bis zum Trocknen des Verbandes fortbesteht. Anstatt dieser

Fig. 117.



etwas umständlichen Manipulation empfiehlt *König* zwei Pappeschienen, von welchen die innere von der Achsel bis zum *Condylus internus* reicht, die äussere, an ihrem oberen Ende zur Anpassung an die Schulter mit einem Längsschnitt versehen, von der Schulter rechtwinkelig gebeugt um den Ellenbogen bis zur Hand verläuft. Sie hat in der Gegend des *Condylus internus* einen Ausschnitt. Die Schienen werden in heisses Wasser eingetaucht, nach dem Arm modellirt und mit feuchten

Gazebinden an demselben befestigt. Dieser Verband ist bequemer und leichter abnehmbar als der Gypsverband. Er eignet sich besonders für die Fälle, in denen eine starke Schwellung des

Armes besteht. In solchem Falle sind auch Holzschienen empfehlenswerth, deren Application aus der vorstehenden Figur 117 erhellt.

Um die Fragmente in abducirter Stellung zu fixiren und auf dem Planum inclinatum duplex gleichzeitig eine mässige Extension auszuführen, ist der *Middeldorpf'sche* Triangel sehr geeignet. Andere zur Extension angegebene Aparate sind unpractisch und brauchen daher nicht erwähnt zu werden.

Hamilton benutzt zur Extension das Gewicht des unterhalb der Bruchstelle liegenden Armtheiles. In ganz zweckmässiger Weise streckt er den Vorderarm und fixirt ihn auf einer festen langen, den ganzen Arm entlang laufenden Schiene. Die Heftpflastergewichtsextension ist wiederum von *Bardenheuer* besonders ausgebildet worden. Die Heftpflasterstreifen werden, wenn die Fractur nahe am oberen Humerusende liegt, nur unterhalb der Bruchstelle angelegt. Sobald sich die letztere jedoch dem Ellenbogengelenk nähert, sollen sie unbeschadet der Extensionswirkung bis unterhalb des Schultergelenkes reichen. Die Contraextension geschieht von einem Keilkissen in der Achselhöhle aus. Der Arm liegt bei der Extension in supinirter Stellung auf einem neben dem Kranken befindlichen Brette, um die Reibung zu vermindern, läuft dem Körper parallel und ist demselben ganz genähert. Wenn an der Fracturstelle ein mit der Spitze nach innen schauender Winkel besteht, so kann man einen um ihn herumgelegten Heftpflasterstreifen quer nach aussen extendiren, muss aber dabei gleichzeitig den Oberarm oberhalb der Fracturstelle mit Heftpflaster adduciren.

C. Fracturen am unteren Ende des Humerus.

Zum Verständniss der hierher gehörigen Fracturen ist es vor allem nöthig, sich über die Nomenclatur der Gelenktheile klar zu sein.

Den aus Trochlea und Rotula (*Eminentia capitata*) bestehenden Gelenkfortsatz des Humerus bezeichnet man als *Proc. cubitalis*. Seitlich von diesem erheben sich zwei rauhe Höcker, von denen der breitere und spitzere innen gelegen ist und *Epicondylus internus*, der schmälere, flachere an der Aussenseite vorspringt und *Epicondylus externus* genannt wird. Der *Epicondylus internus* sitzt der Trochlea nach innen auf und heisst mit dieser zusammen *Condylus internus*. Umgekehrt

nennt man die *Eminentia capitata* plus dem *Epicondylus externus* *Condylus externus*. Alle diese Theile haben eigene Epiphysenkerne, die zwischen dem 8. und 18. Lebensjahre knöchern verwachsen.

Wir haben nun am unteren Humerusende folgende Fracturen zu besprechen:

- 1) Die Brüche über den beiden Condylen, *Fractura supracondylica*. Dieselben umfassen also nach dem oben Gesagten das ganze untere Gelenkende.
- 2) Brüche, welche die beiden Condylen abtrennen, gleichzeitig aber noch mit einer in das Gelenk hineinragenden Fractur verbunden sind, **T** oder **Y**-Fracturen; *Fractura supracondylo-intercondylica*.
- 3) Brüche der Epiphysenlinie.
- 4) Brüche des *Proc. cubitalis*.
- 5) Brüche des *Epicondylus internus*.
- 6) Brüche des *Condylus internus*.
- 7) Brüche des *Epicondylus externus*.
- 8) Brüche des *Condylus externus*.

1) *Fractura supracondylica*.

Die Brüche oberhalb der Condylen liegen im Allgemeinen unterhalb der Insertionsstelle des *Supinator longus*, verlaufen meistens *extracapsulär*, können aber auch einzelne Fissuren in das Gelenk hineinsenden. Die Bruchlinie ist in der Mehrzahl der Fälle eine quere. Es kommen aber auch Schrägfracturen vor, die dann in der Regel von oben und aussen nach unten und innen verlaufen. Die Dislocation der Fragmente ist eine verschiedene. Meist zieht der *Triceps* das untere Bruchstück nebst dem ganzen Vorderarm nach hinten und oben. Das erstere erleidet dabei zugleich eine Drehung um seine Querachse, so dass der Gelenktheil nach hinten, die Bruchfläche aber nach vorne gerichtet wird. Das obere oder Diaphysenfragment steht ferner vor dem Gelenkfragment und ist in der Ellenbeuge als prominirender Körper fühlbar. Oberes und unteres Fragment bilden also einen nach vorn vorspringenden Winkel und sind zuweilen noch gleichzeitig medialwärts oder lateralwärts gegen einander verschoben (Tafel VII).

In anderen selteneren Fällen wird das ganze untere Bruchstück durch die fracturirende Gewalt nach vorn getrieben, wäh-

rend das obere nach hinten ausweicht. Es besteht dann ein nach hinten vorspringender Winkel. *Schüller* hält diese Dislocation für eine Folge der normalen Gestaltung des Knochens. Das untere Drittel der Diaphyse sammt dem Cubitalende ist nämlich nach hinten convex. Beim Fall auf den Ellenbogen wird aber diese Convexität noch mehr vergrössert, es entsteht ein Biegungsbruch mit dem nach hinten vorspringenden Winkel.

Die Fractur ist oft complicirt mit Verletzung der Weichtheile, und zwar handelt es sich gewöhnlich um Durchstechungsfracturen, indem das obere Fragment mit seiner Spitze die Weichtheile der Ellenbeuge durchbohrt. Es kann ferner auf gleiche Weise der Nervus medianus gequetscht oder selbst zerrissen und die Art. cubitalis angespiess werden.

Die Fractur kommt vorzugsweise häufig vor bei Kindern, seltener bei Greisen und fast gar nicht im mittleren Alter.

Die Ursache ist in der Mehrzahl der Fälle eine directe Gewalt, ein Schlag, Stoss oder Fall, der auf das Ellenbogengelenk einwirkt. Oefter entsteht der Bruch auch durch Hyperextension des letztern, so beim Fall auf die ausgestreckte Hand. Dabei wird das Olecranon, entsprechend der Länge des durch den ganzen Vorderarm dargestellten Hebelarmes, mit grosser Gewalt von hinten her gegen die Condylen getrieben und sprengt sie ab, während die Gelenkkapsel Stand hält. Auch nach einem Fall auf die Innenfläche des Vorderarmes beobachtet man die Fractur. Sie entsteht dann nach *Schüller* durch Combination der Pro- oder Supination mit einer forcirten Abduction des Gelenkes.

Die **Symptome** hängen ab von dem Fehlen oder Vorhandensein einer Dislocation.

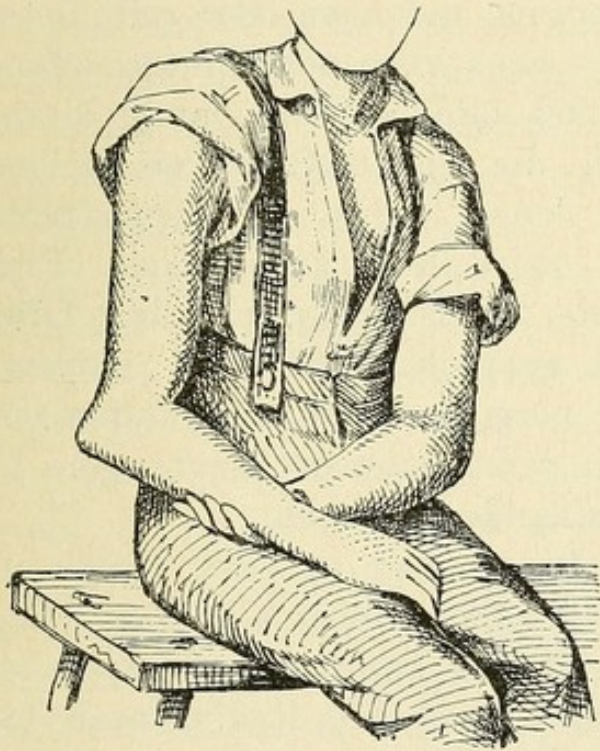
Fehlt dieselbe, so findet man oberhalb des Ellenbogengelenkes eine starke Anschwellung und an dieser Stelle den charakteristischen Bruchschmerz. Nach einigen Tagen erscheint dort eine Sugillation. Man vermag an der Bruchstelle den Knochen winkelig zu knicken oder auch abnorm zu bewegen und fühlt Crepitation, wenn man die Bruchenden umfasst und mit dem Vorderarme drehende Bewegungen ausführt.

Die Diagnose kann sehr erschwert werden, wenn ein starker Bluterguss in das Gelenk hinein stattgefunden hat. Einen solchen findet man aber gar nicht so selten, sei es nun in Folge

einer gleichzeitigen Quetschung des Gelenkes, sei es in Folge einer in das Gelenk hinein sich erstreckenden Fissur. Die Fracturschwellung geht dann unmittelbar in diejenige des Gelenkes über, und kann dann nur die genaue Untersuchung in der Narcose die Verletzung klar stellen. Wir wollen übrigens gleich hervorheben, dass man Kinder am besten bei einigermaßen zweifelhafter Ellenbogengelenkverletzung zur Stellung der Diagnose sofort chloroformirt.

Ist die typische Dislocation der Fragmente durch den Triceps eingetreten (Fig. 118), so steht der Arm im Ellen-

Fig. 118.



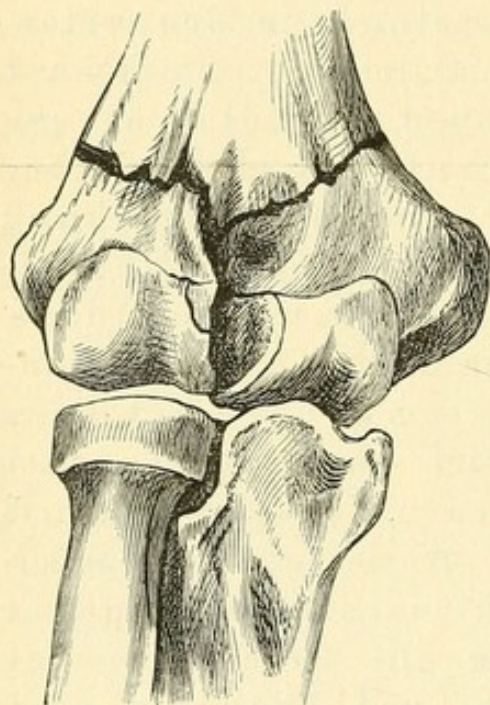
bogengelenk gebeugt, die Hand in Pronation, das Olecranon stark nach hinten und höher als gewöhnlich, hat dabei aber seine normale Beziehung zu den beiden Epicondylen nicht geändert. Vom Olecranon ziehen die Weichtheile mit einem scharf ausgeprägten, nach vorn offenen Winkel in die Weichtheile der unversehrten Humerusdiaphyse über. In der Ellenbeuge sieht und fühlt man oberhalb der Cubitalfalte einen

kleinen, schmalen durch das obere Bruchende gebildeten Vorsprung. Abnorme Beweglichkeit ist leicht zu fühlen, Crepitation dagegen erst, wenn man die Bruchenden wieder in Apposition gebracht hat. Zuweilen gelingt es, von der abnormen Beweglichkeit die darunter stattfindende glatte Beweglichkeit des Gelenkes zu unterscheiden. Zu diesen Symptomen kommt dann noch eine messbare Verkürzung des Humerus vom Acromion bis zu dem Epicondylus externus. Selbstverständlich besteht wiederum Schmerz, Anschwellung, Sugillation und Functio laesa.

2) Fractura supracondylo-intercondylica, T- oder Y-förmige Fractur (Fig. 119).

Es handelt sich um einen Splitterbruch, indem die Humerusbasis in 3 Fragmente getrennt wird. Die einfachste Form ist die T oder Y-förmige Gestalt der Fracturlinie, indem von einer quer oder schräg verlaufenden Fractura supracondylica ein verticaler oder schräger Spalt nach unten ins Gelenk zieht. Die Fragmente können so ohne stärkere Dislocation bestehen bleiben. In anderen Fällen dringt aber das obere wie ein Keil zwischen die unteren ein und treibt sie auseinander. Es kann auch wohl

Fig. 119.



hinter dieselben, selbst bis zum Olecranon gelangen oder mit diesem einen nach vorn oder hinten offenen Winkel bilden. Man muss hierher auch die Splitterfracturen rechnen, bei denen neben der Querfractur das obere und die unteren Fragmente noch mehrfach der Länge nach gebrochen sind und entweder ihre normale Lage beibehalten oder nach verschiedenen Richtungen hin auseinander weichen.

Die beiden unteren Fragmente selbst können ebenfalls ihre Lage ändern. So kann der Condylus externus sammt dem Radius nach hinten, der Condylus internus mit der Ulna nach innen weichen. Schliesslich können auch die beiden Condylen nach vorn gewichen sein, während beide Vorderarmknochen vollständig nach hinten luxirt sind.

Die Ursache der Fractur ist meist ein Fall auf den Ellenbogen, wobei zuerst die Querfractur oberhalb der Condylen eintritt, und dann secundär das obere Fragment sich beim Weiterwirken der Gewalt in das untere einschiebt und dasselbe auseinander treibt. Es kann aber auch der Bruch zwischen den beiden Condylen in der Art entstehen, dass dieselben von dem Olecranon wie von einem Keil auseinander gesprengt werden und endlich können sie durch eine direct auftreffende Gewalt auseinander bersten.

Die Fractur tritt fast ausnahmslos zwischen dem 18. und 40. Lebensjahre auf und ist gemäss der zu ihrem Zustandekommen nothwendigen intensiven Gewalt häufig mit einer äusseren Wunde complicirt. Dieselbe kann auch hier einer Durchstechung ihr Dasein verdanken.

Die **Symptome** sind zunächst eine sark e Anschwellung des Gelenkes durch einen Bluterguss und bedeutende Schmerzhaftigkeit desselben. Als Zeichen der supracondylären Fractur finden wir dann ferner den Vorsprung des Olecranon, den sichelförmigen Verlauf des Triceps, die Crepitation oberhalb des Gelenkes, nachweisbar beim Nachhintendrücken des oberen Fragmentes und Verschieben des Olecranon. Dass dann weiterhin daneben noch die Fractura intercondylica besteht, erkennt man in der Regel schon durch die Inspection, indem das Gelenk bedeutend verbreitert erscheint und die Condylen von einander entfernt stehen. Dabei kann man beide Condylen unabhängig von einander bewegen und durch Druck auf die Epicondylen unter heftigen Schmerzen und dem Gefühl der Crepitation die Verbreiterung des Gelenkes heben. Sobald man aber diesen Druck nachlässt, entsteht dieselbe wieder. Wenn zwischen den beiden Condylen eine sehr starke Diastase besteht, so weicht die Ulna oft in diesen Spalt hinein und wird dort eingekeilt. Die Folge davon ist, dass ein Stück Trochlea an der inneren Seite frei wird, die Entfernung des Epicondylus internus vom Olecranon bedeutend vergrössert erscheint, und der innere Trochlearrand frei zu fühlen ist.

Durch Druck des unteren Fragmentes auf den Nervus ulnaris besteht öfter eine Lähmung im Gebiete desselben, und ebenso kann der Nervus medianus stark gespannt und selbst durchrissen werden.

Der Arm ist im Ellenbogen gebeugt, Bewegungen sind activ und passiv kaum möglich. Bei starken und plötzlichen Rotationen des Vorderarmes fühlt man auch wiederum Crepitation. Hat sich das obere Fragment hinter die unteren geschoben, so kann das Olecranon scheinbar fehlen.

Bei den unregelmässigen Splitterbrüchen ist eine ausgedehnte, unter lauter Crepitation einhergehende abnorme Beweglichkeit der Fragmente vorhanden.

3) Brüche der Epiphysenlinie.

Die traumatischen Trennungen der unteren Humerusepiphyse wurden früher im Allgemeinen für seltene Verletzungen gehalten. Nach *Schüller* sind sie jedoch bei Kindern zwischen 3 und 4 Jahren und bis zum 12. Lebensalter ziemlich häufig.

Bei jüngeren Kindern ist mit der Lostrennung der Trochlea und Eminentia capitata immer auch die Trennung der Epiphysen des Epicondylus externus und internus verbunden. Bei älteren Kindern kann die letztere jedoch bestehen bleiben, da sie dann seitlich und fast senkrecht auf der Trochleaepiphyse steht (Fig. 95).

Die Ursache ist entweder eine directe Gewalt z. B. ein Fall auf das Olecranon, dann wird das untere Fragment nach vorn dislocirt, oder ein Fall auf die Hand, starke Ab- und Adduction des gebeugten Vorderarmes, oder endlich eine forcirte Pro- oder Supination. Bei all diesen indirecten Gewalten wird das untere Fragment nach hinten dislocirt.

In beiden Fällen, sei es nun dass die Verschiebung nach vorn oder hinten stattgefunden hat, ist das Periost mehr oder weniger weit vom Diaphysenende losgelöst, und unter demselben ebenso wie in den benachbarten Weichtheilen und im Gelenk selbst ein Blutextravasat vorhanden. Die Gelenkkapsel ist entweder intact oder meist über dem Olecranon und in der Ellenbeuge etwas eingerissen.

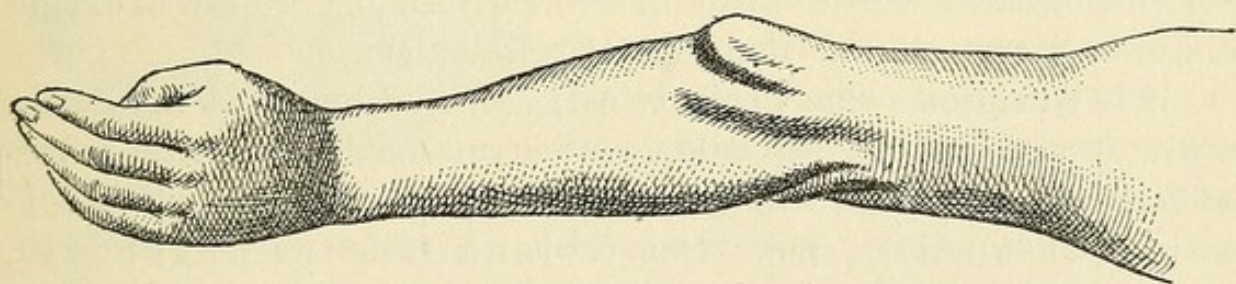
Die **Symptome** variiren je nach der Dislocation. Im gewöhnlichsten Fall der Verschiebung des unteren Fragmentes nach hinten erscheint ein Bild, das sehr an die Fractura supracondylica oder an das einer Luxation beider Vorderarmknochen nach hinten erinnert. Der Humerus erscheint unten wie verbogen: vorn ist er convex, während hinten das Olecranon weiter vorspringt und der Triceps und die ihn bedeckende Haut sichelförmig gespannt ist. Die Cubitalfalte ist deutlich markirt. Unmittelbar über ihr findet man eine vorspringende rauhe Knochenkante, welche sogar in die Haut gespiesst sein kann. Die Epicondylen sind meist wegen starker Schwellung nicht zu fühlen. Sonst steht das Olecranon nicht in einer Linie mit ihnen, sondern über denselben, besonders über dem Epicondylus internus. Der Vorderarm steht in leichter Pronation, das Ellenbogengelenk gebeugt. Bewegungen sind in dem letzteren nach allen Richtungen

hin ohne Widerstand möglich, sogar eine Ueberstreckung. Crepitation fehlt meist oder ist nur als Knorpelreiben vorhanden. Ist sie stärker ausgeprägt, so wird die Epiphysenlinie nicht scharf eingehalten.

Die **Symptome** bei Dislocation des unteren Fragmentes nach vorn schildert *Pitha* folgendermassen. Das Ellenbogengelenk ist geschwollen, steht in leichter Beugung, weitere Beugung oder Streckung ist unmöglich. Die Ellenbeuge ist verstrichen, gewölbt. Der Biceps und Brachialis internus sind durch eine harte rundliche Geschwulst emporgehoben. Der Durchmesser des Gelenkes von vorn nach hinten ist verbreitert, der Triceps verläuft normal. Das Olecranon steht mitten zwischen und in gleicher Höhe mit den deutlich zu fühlenden Epicondylen. Fasst man mit der einen Hand den Epicondylus internus, mit der anderen die in der Armfalte vorspringende Trochlea, so lässt sich die letztere unter Crepitation bewegen. Ebenso bewegt sich die Trochlea und Rotula, wenn man bei fixirtem Humerus den Vorderarm beugen oder strecken will.

Es kann schliesslich auch die Epiphyse mit den Vorderarmknochen nach innen gewichen sein, so dass eine incomplete Luxa-

Fig. 120.



tion nach innen vorgetäuscht wird. Die beistehende Figur 120 nach einer Beobachtung *Bardenheuer's* lässt dies deutlich erkennen.

4) Brüche des Processus cubitalis.

Die Brüche des Proc. cubitalis umfassen den intracapsulär gelegenen, aus Trochlea und Eminentia capitata bestehenden, überknorpelten Gelenkfortsatz. Man findet sie bei Erwachsenen, bei denen sie den Epiphysentrennungen der Kinder entsprechen.

Nach *Pinner* sind sie als isolirte Fracturen noch nicht beobachtet worden, sie können vielmehr nur bei gleichzeitigem Bruch des Olecranon vorkommen.

Sie entstehen nur durch directe Gewalt, die schräg zum Querdurchmesser des Fortsatzes vom Ellenbogen aus unter den Condylen einwirken muss. Indirecte Gewalten z. B. ein Fall auf die Hand, können nur partielle Abbrüche hervorrufen, so z. B. eine Abquetschung der Eminentia capitata durch das Capitulum radii.

Die **Symptome** eines solchen unvollständigen Bruches sind folgende: Es besteht ein Bluterguss im Gelenk und Schwellung der Weichtheile. Die hervorragenden Knochenpunkte stehen im normalen Verhältniss zu einander. Die passiven Bewegungen sind möglich, die Pro- und Supination frei. Man fühlt eine rundliche harte Erhabenheit vor dem Epicondylus externus, die wie die Pro- und Supination zeigt, dem Radius nicht angehört. Es steht vielmehr dessen Capitulum hinter diesem Vorsprung. Bei Pro- und Supination ist mittelst der auf diese abnorme Erhabenheit und an das Capitulum radii gelegten Finger Crepitation wahrzunehmen.

Das abgesprengte Fragment kann sich bisweilen auch nach der Rückseite des Gelenkes verschieben und hier gefühlt werden. Das Bruchstück würde alsdann seinen Standort hinter dem Epicondylus externus und Capitulum radii haben.

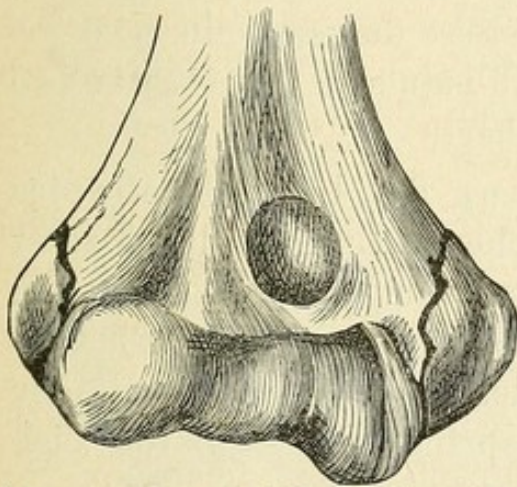
Die **Symptome** des vollständigen Bruches sind nicht sehr in die Augen fallend, da stets eine Fractur des Olecranon vorhanden, das Gelenk stark geschwollen ist und die Weichtheilesuffundirt sind. Das Gelenk steht leicht gebeugt, seine Conturen sind verwischt, der gesunde Arm unterstützt die kranke Hand. Von activen Bewegungen ist Pro- und Supination fast vollständig, Flexion in mässigem Grade, Extension gar nicht ausführbar. Beim Versuch, mit dem Vorderarm passive Bewegungen zu machen, entsteht ein deutliches Crepitationsgeräusch, und fällt eine bedeutende abnorme Beweglichkeit des Vorderarmes auf. Er lässt sich seitlich nach aussen und nach innen verschieben und in bedeutendem Maasse nach vorn führen. Die durch die letztere Bewegung entstehende Formveränderung ist sehr charakteristisch. Es kann dabei nämlich eine Vergrösserung des Diameter antero-

posterior bis zu 3 cm entstehen, während man von der Rückseite mit den Fingern tief in das Gelenk hineingreifen kann. Fixirt man die beiden Epicondylen, so fühlt man deutliche Crepitation, wenn man den Vorderarm besonders in seitlicher Richtung bewegt. Dies ist das wichtigste Zeichen. Die Diagnose ist sicher, wenn man neben dieser Crepitation unterhalb der Epicondylen noch abnorme Beweglichkeit fühlt, was natürlich nur bei gleichzeitigem Bruch des Olecranon möglich ist. Bei Pro- und Supinations-Bewegungen muss sich das Radiusköpfchen mitdrehen. Oberhalb der Epicondylen darf keine abnorme Beweglichkeit vorhanden sein.

5) Brüche des Epicondylus internus (Fig. 121).

Die Brüche des Epicondylus internus gehören ebenso, wie die nachher zu besprechenden des Epicondylus externus mit zu

Fig. 121.



den häufigsten am Ellenbogengelenk. Sie kommen vorzugsweise bei Kindern vom 10.—20. Lebensjahre vor. Da die Epiphysenlinie zwischen dem Epicondylus internus und der Trochlea erst mit dem 18. Jahre verknöchert, so muss die Fractur oft als traumatische Epiphysentrennung aufgefasst werden. Sie sitzt entweder an der Spitze des Fortsatzes oder an seiner Basis und liegt stets extracapsulär, wenn nicht Fissuren bis ins Gelenk dringen. Eine Dislocation des Fragmentes fehlt zuweilen ganz, meistens ist es indess nach unten oder auch wohl nach der Seite und zwar bald mehr nach hinten bis zum Olecranon, bald mehr nach vorn verschoben.

Sehr häufig begleitet diese Verletzung die seitliche Luxation der Vorderarmknochen. Sie entsteht dann als Abrissfractur mittelst des Lig. laterale internum. In anderen Fällen entsteht die Fractur durch eine stumpf einwirkende directe Gewalt und zwar durch einen Fall auf die innere Seite des Ellenbogens. Schliesslich kann sie auch auf indirectem Wege wiederum als Abrissfractur entstehen durch Fall auf die Volarfläche des abducirt gehaltenen Armes. Dabei wird die Gewalt sich besonders

an der inneren Seite geltend machen, und der Arm wird, da er schon physiologisch etwas abducirt steht, noch mehr in die Abductionsstellung hineingetrieben werden, wobei dann das stark gezernte Lig. laterale internum den Fortsatz abreisst. Ein Abriss desselben durch Muskelzug ist zwar behauptet, jedoch nicht bewiesen worden.

Die **Symptome** sind starke Anschwellung der Gelenkgegend an der inneren Seite, auch wohl in der ganzen Circumferenz, wenn gleichzeitig ein Haemarthros besteht. Es findet sich ferner genau der Stelle des abgequetschten Epicondylus entsprechend und ziemlich circumscript an der inneren Gelenkseite eine Ecchymose. Weiterhin besteht ein deutlicher Bruchschmerz bei Betastung der Epicondylenlinie, wenn man den Daumen und Mittelfinger auf beiden Epicondylen legt und dieselben dann zusammendrückt. Beugung und Streckung des Ellenbogengelenkes sind vollkommen frei und schmerzlos, so lange sich diese Bewegungen in mittleren Grenzen halten. Es entsteht dagegen ein plötzlicher heftiger Schmerz, sobald man sich dem Schlusse der Beugung oder Streckung nähert.

Dann tritt nämlich eine Spannung der Lig. lateralia des Gelenkes ein, wodurch an dem abgebrochenen Epicondylus gezerrt wird. Bei mittleren Excursionen fehlt diese Spannung. Auch bei der Supination entsteht Schmerz, weil der Pronator gedehnt wird, und ebenso bei der Pronation, weil der von dem Epicondylus internus entspringende Pronator sich contrahirt und den Epicondylus bewegt.

Besteht gleichzeitig eine Luxation, so kann man den Epicondylus internus oft gar nicht auffinden. Der Condylus internus ist dann abgeflacht, man spricht die innere Trochlearkante für den Epicondylus internus an. Es ist hier von Wichtigkeit, die Lage des Nervus ulnaris durch Druck auf denselben und die dadurch im kleinen Finger entstehenden Schmerzen nachzuweisen. Hat man den Nerven, so erkennt man dann sein Verhältniss zur Trochlea und eventuell das Verschwundensein des Vorsprunges. Fühlt man diesen, so kann man denselben abnorm bewegen und dabei Crepitation nachweisen.

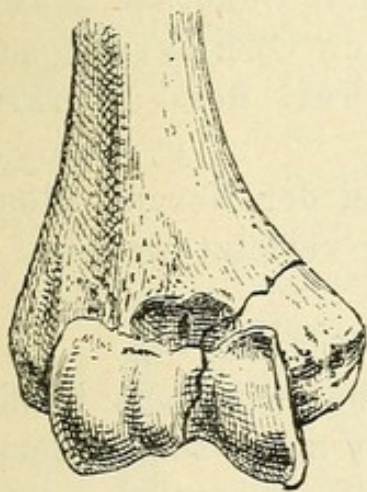
6) Brüche des Condylus internus.

Unter dieser Form versteht man die Abspaltung des Epicondylus internus sammt der Trochlea. Die Epiphyse zwischen Trochlea und Eminentia capitata verknöchert etwa im 13. Jahr. Die bis dahin stattfindenden Zusammenhangstrennungen sind also Epiphysenlösungen. Die Epiphysenlinie erstreckt sich aber nur bis etwa in die Mitte der Trochlea, indem im frühen Lebensalter das laterale Stück dieser letzteren noch der Eminentia capitata angehört.

Die Bruchlinie geht nun mit Vorliebe entsprechend der Epiphysenlinie vom inneren Rande des Humerus schief nach unten, durch die Fossa olecrani und endigt in der Trochlea oder reicht selbst bis in die Eminentia capitata (Fig. 122).

Die Dislocation hängt ab von der Ausdehnung der gleichzeitigen Verletzung der Kapsel und des Periostes, und kann ent-

Fig. 122.



weder das abgebrochene Fragment allein betreffen oder in Gemeinschaft mit der Ulna erfolgen. Selten findet sie nur direct nach innen oder nach innen und oben statt, wobei dann die Ulna und das Radiusköpfchen ebenfalls nach innen und oben weichen, und sich der Arm in ulnare Ad-
duction stellt. Am häufigsten verschiebt sich das Fragment nach innen oben und gleichzeitig nach rückwärts. Hierbei folgt die Ulna dem Fragmente und zieht, mit demselben in Contact bleibend, den

Radius nach, so dass dieser vollständig oder unvollständig luxirt. Es kann aber auch die ulnare Gelenkverbindung nachgeben, so dass beide Vorderarmknochen nach hinten verrenkt sind. Schliesslich kann der Condylus auch nach unten und vorn weichen, so dass der Vorderarm jetzt in radialer Ab-
duction steht.

Die **Symptome** sind Schwellung des inneren Gelenkabschnittes, Ecchymose dortselbst, Schmerzen bei starker Beugung, Streckung und Pronation, abnorme Beweglichkeit und Crepitation. Dazu kommen noch die durch die Dislocation des Fragmentes bedingten Zeichen. Ist dasselbe nach innen gewichen, so ist der Querdurchmesser des

Gelenkes verbreitert, der Abstand zwischen den Epicondylus vergrössert. Steht es nach innen und oben, so liegt der Epicondylus internus zugleich höher als der externus. Sind dabei Ulna und Radius luxirt, so sind der Epicondylus externus und die Eminentia capitata frei geworden, und steht der Vorderarm adducirt, so dass die innere Convexität des Gelenkes ausgeglichen ist. Versucht man dann den Vorderarm zu strecken, so weicht er nach innen ab.

Wenn sich das Fragment nach hinten gewendet hat, so wird dort das Olecranon stark vorspringen, seine relative Lage zum Epicondylus internus jedoch bewahrt haben, indess viel höher stehen als der Epicondylus externus. Das Radiusköpfchen folgt hierbei der Ulna und springt hinten stark hervor, so dass seine Gelenkgrube gut palpirt werden kann. Der Vorderarm steht dabei in Abductionsstellung. Sind beide Vorderarmknochen luxirt, so wird man das Radiusköpfchen, das Olecranon und den Proc. cubitalis frei durchfühlen und besonders nach Einrichtung der Luxation Crepitation und abnorme Beweglichkeit des Condylus, sowie abnorme Ab- und Adductionsfähigkeit des Vorderarmes nachweisen können.

Bei allen diesen Verletzungen können der Nervus ulnaris, medianus und die Weichtheile gleichzeitig verletzt werden.

7) Brüche des Epicondylus externus. (Fig. 121.)

Die Fractur des äusseren Epicondylus ist etwas häufiger als die des inneren. Der letztere scheint zwar seiner hervorragenden spitzigen Gestalt wegen mehr zum Abbrechen geneigt, allein der Fall auf den Ellenbogen erfolgt doch häufiger bei adducirtem als bei abducirtem Oberarm, so dass der Epicondylus externus öfter directen Gewalten ausgesetzt ist als der internus.

Diese sind die häufigsten Veranlassungen zu der Fractur. Dieselbe kann jedoch auch durch forcirte ulnare Adduction in Verbindung mit forcirter Pronation entstehen und begleitet auch oft die Luxationen des Vorderarmes nach hinten und nach der Seite.

Der Epicondylus externus verschmilzt schon im 8. Jahre mit der Eminentia capitata. So lange die Knorpelscheibe noch besteht, kann eine extracapsuläre Epiphysenfractur eintreten. Nach geschehener Verknöcherung muss die Bruchlinie mehr oder weniger ins Gelenk eindringen also intracapsulär sein.

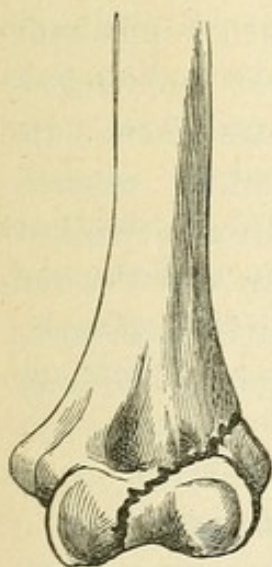
Die **Symptome** sind wiederum Schwellung, blutige Suffusion, Schmerz an der Bruchstelle, besonders bei Druck, ferner Crepitation bei starken Pro- und Supinationsbewegungen sowie ulnarer Adduction und abnorme Beweglichkeit. Der Arm steht ulnarwärts adducirt und gestattet eine abnorme Seitenbewegung. Seine Function ist meist nur wegen des Schmerzes bedeutend behindert.

8) Brüche des *Condylus externus*. (Figur 123.)

Die Brüche umfassen den *Epicondylus externus* sammt der *Eminentia capitata*. Sie kommen besonders vor bei Kindern, sowohl nach Fall auf die ausgestreckte Hand, indem dabei das Radiusköpfchen gegen die *Rotula* anstösst, als durch forcirte Seitenbewegungen (*Schüller*). Die Bruchlinie verläuft wiederum gern entlang der Epiphyse, also nach aussen vom *Epicondylus externus* schräg über die *Eminentia* hinweg durch die Grube der *Trochlearolle* ins Gelenk hinein. (Fig. 123.)

Das Bruchstück ist in der Mehrzahl der Fälle durch eine grosse Beweglichkeit ausgezeichnet und nach hinten und aussen verschoben, wobei dann die Fractur oft mit einer Luxation des Radius nach aussen complicirt ist. Auch die Ulna kann an dieser Luxation theilnehmen, so dass sogar das *Olecranon* in den Spalt der *Eminentia capitata* eintreten kann.

Fig. 123.



Es besteht Crepitation und abnorme Beweglichkeit. Der Ellenbogen ist rechtwinkelig gebeugt. Alle Gelenkbewegungen sind äusserst schmerzhaft. In der Gegend des *Condylus externus* besteht eine starke *Ecchymose* und im Gelenk ein *Haemarthros*. Dazu findet man bei bestehender Luxation noch die Symptome dieser selbst.

Die **Prognose** aller der genannten Fracturen des Humerusendes ist bei passender Behandlung im Allgemeinen eine gute, indem die Heilung durch knöcherne Callusbildung mit guter Function des Gelenkes innerhalb 3—4 Wochen erfolgt. Auch die complicirten Fracturen heilen gewöhnlich gut aus, wenn nicht Zerreibungen der Nerven und Gefässe schwere Störungen, wie

motorische und sensible Lähmungen und selbst Gangrän des Gliedes bedingen.

In anderen Fällen freilich bleibt eine Ankylose des Gelenkes zurück, sei es nun eine wahre, durch einen unregelmässigen Knochenbrückencallus, sei es wie gewöhnlich eine falsche in Folge einer narbigen Schrumpfung der Gelenkkapsel, der elastischen Retraction und Verfettung der Muskeln oder auch einer übermässigen Callusproduction, welche die Bewegung des Gliedes mechanisch hemmt. Die hauptsächlichste Ursache bildet jedoch eine Anheilung der abgebrochenen Fragmente in dislocirter Stellung, wodurch dann eine bedeutende Deformität entsteht, und die Excursion des Gelenkes ausserordentlich beeinträchtigt wird. Im Allgemeinen hängt die spätere Functionsfähigkeit ab von der Beschaffenheit der Fractur, ob das Gelenk eröffnet wurde oder nicht, von der Zahl der Fragmente, ob einfache, mehrfache oder Splitterbrüche bestehen, von der Dislocation derselben, ob dieselbe klein oder gross ist, und von der Art der Heilung, ob dieselbe in normaler Stellung erfolgte oder mit winkeliger Dislocation und grosser Callusproduction. Wenn ein starker Bluterguss in das Gelenk stattgefunden hatte, so kann eine Synechie der Gelenkflächen zurückbleiben. Wenn Knorpel- oder Knochensplitter abgesprengt worden waren, können sie sich als freie Gelenkkörper entwickeln und bei Bewegungen bedeutende Schmerzen verursachen. Bei den Epiphysenbrüchen kann eine Wachsthumshemmung zurückbleiben. Auch Pseudarthrosen kommen vor. Nicht selten entwickelt sich bei prädisponirten Individuen im Anschluss an das Trauma auch eine tuberculöse Gelenkentzündung oder Arthritis deformans.

Die Prognose wird schlecht, wenn bei complicirter Gelenkfractur die Antisepsis nicht gewahrt wurde.

Therapie der Fracturen des unteren Humerusendes.

Die Therapie dieser Fracturen soll die Reposition der Fragmente bewirken und vor allem eine Steifigkeit des Gelenkes verhüten.

Die Reposition richtet sich ganz nach der bestehenden Dislocation. Sie wird im Allgemeinen ausgeführt, indem man das Gelenk rechtwinkelig beugt, den Vorderarm so stellt, dass seine Radialseite direct nach oben schaut und dann bei Extension und Contraextension am Vorder- und Oberarm die Frag-

mente mit den Fingern in ihre richtige Lage drückt. Hier werden sie mittelst Bindenzügeln zurückgehalten und nun die Retention besorgt. Die Hand so stark zu supiniren, dass der Kranke bei gebeugtem Vorderarm in dieselbe hineinblicken kann, ist besonders bei intracapsulären Fracturen nicht zu empfehlen, weil in der Supinationsstellung eine Spannung der Kapsel entsteht, und dadurch wieder eine Verschiebung der Fragmente verursacht werden kann.

Die Retention erfolgt, wenn die Fragmente coaptirt sind, entweder durch einen circulären Gypsverband, der Hand- und Schultergelenk mit umfassen muss, durch eine *Beely'sche* Gypshantfschiene oder durch eine Reihe von anderen seitlich oder auch an der Rückseite verlaufenden und zuweilen mit Charniergelenk versehenen Schienen, von denen die aus Guttapercha (*Hamilton*) sich noch am besten eignen.

Welchen Contentiv- oder Schienenverband man nun auch wählt, nie darf er, wenn man nicht ein steifes Gelenk haben will, zu lange liegen gelassen werden. Im Allgemeinen ist es räthlich, den ersten Verband nach zehn Tagen zu wechseln, dabei dem Arm eine stumpfere Winkelstellung zu geben und dann im weiteren Verlauf alle 6—8 Tage in gleicher Weise zu verfahren. Nach 3 Wochen wird man dann schon leichte passive Bewegungen vornehmen und diesen dann nach eingetretener Consolidation eine passende Gymnastik und Massage des Gelenkes folgen lassen. *Bardenheuer* empfiehlt auch für alle diese Fracturen die longitudinale Gewichtsextension des supinirten Armes nach unten, während je nach der Art der Dislocation durch circuläre Pflasterstreifen der bestehenden Verschiebung der Fragmente entgegengearbeitet wird. Die Heilung soll dann stets ohne Ankylose und Deformität mit vollständiger Function des Gelenkes innerhalb drei Wochen eintreten.

Hat sich eine Ankylose entwickelt, so verwerfen wir das *Brisement forcé* und empfehlen die permanente Extension, wenn man aber mit dieser nicht zum Ziele kommt, die Resection der Gelenkenden.

Luxationen des Ellenbogengelenkes.

Anatomisch-physiologische Vorbemerkungen.

Von Seiten des Oberarmes betheiligen sich bei der Bildung des Ellenbogengelenkes die Trochlea und Eminentia capitata. Die Gelenkfläche der Trochlea stellt einen Schraubengang dar, der am rechten Arm nach links, am linken nach rechts gewunden ist. Die auf ihr hin- und hergleitende Fossa sigmoidea ulnae bildet einen concaven im Sinne der convexen Trochlea gekrümmten Körper. Die Eminentia capitata ist ein Kugelsegment, das mit der Trochlea eine gemeinsame Achse besitzt und mit der tellerförmigen Grube des Radiusköpfchens articulirt. Die Gelenkfläche steht dabei schief in der Weise, dass der mediale Theil der Trochlea 1 cm tiefer liegt als die Eminentia capitata.

Radius und Ulna stehen mit einander in dem oberen Radio-Ulnargelenk in Verbindung. Dieses entsteht dadurch, dass sich die Circumferentia articularis des Radiusköpfchens in einem halbmondförmigen Ausschnitt der Ulna (sinus lunatus) einbettet und hier durch ein breites, derbes, den Radiushals ringförmig umfassendes Band, Lig. annulare, festgehalten wird.

Die beiden Vorderarmknochen werden am Humerus zunächst fixirt durch die fächerförmig ausstrahlenden Seitenbänder, von denen das innere, Lig. laterale internum, von dem Rande der Fossa sigmoidea ulnae entspringend, sich an die Wurzel des Epicondylus internus, das äussere, Lig. laterale externum, vom Lig. annulare und dem vordern und hintern Ende des Sinus lunatus ulnae ausgehend, sich an die Rauigkeiten neben der Eminentia capitata ansetzt. Das Ganze umgibt dann noch eine gemeinschaftliche Kapsel, die die ebengenannten kurzfasrigen Bänder zu ihrer Verstärkung aufnimmt. Sie setzt sich am Humerus auf beiden Seiten in der rinnenförmigen Vertiefung an, die zwischen den Epicondylen und dem Proc. cubitalis liegt. Nach vorn umfasst sie die Fossae supratrochleares major und minor, indem sie vor jeder Grube eine kleine Ausbuchtung bildet. Von vorn geht sie dann nach hinten, hier die ganze Fossa olecrani einschliessend, und dortselbst zu beiden Seiten des Olecranon eine grössere medianwärts gelegene und eine laterale Ausstülpung erzeugend. Bei einem Bluterguss ins Gelenk werden diese beiden Ausbuchtungen vorgewölbt und lassen Fluctuation erkennen. Vom Hume-

rus zieht die Kapsel dann als weiter langfaseriger Sack zu den beiden Vorderarmknochen, um sich an der Ulna vor dem Proc. coronoideus, am Radius an dessen Hals anzusetzen. Hier stülpt sie sich unter dem Lig. annulare vor, so dass das Radiusköpfchen vollständig von ihr umgeben wird. Sie umgeht dann die Gelenkflächen der Ulna und des Radius und setzt sich hinten an der Spitze des Olecranon an.

Die Kapsel ist nach vorn dünn. Sie wird hier nur durch einige schwache, bandartige, vom Humerus entspringende Fasern verstärkt. Noch schwächer ist sie hinten, besonders über der Fossa olecrani, wo sie nur aus einer sehr zarten, mit Fettklümpchen durchsetzten Membran besteht. Hier verleiht ihr jedoch der M. triceps eine Stütze. Als einen Spanner der Kapsel betrachtet man den M. anconaeus quartus.

Die Gelenklinie befindet sich etwa 1,5 cm unter der die Epicondylen verbindenden Linie. Sie wird durch die obere jener Hautfalten angezeigt, die sich bei der Beugung des Gelenkes zu bilden pflegen.

Das Olecranon und die beiden Epicondylen sind normaler Weise gut durch die Haut zu palpieren. Ihre Stellung zu einander ändert sich aber je nach der Einstellung des Gelenkes. Streckt man nämlich den Arm und lässt ihn senkrecht herabhängen, so steht das Olecranon in gleicher Höhe mit den beiden Epicondylen und hinter ihnen. Die diese drei Knochenvorsprünge verbindende Linie ist also eine gerade und horizontale. Beugt man dagegen den Vorderarm, so rückt das Olecranon vor die Epicondylen und unter sie. Die Verbindungslinie stellt dann ein Dreieck mit der Spitze nach unten dar.

Das vereinte Ellenbogen- und Radio-Ulnargelenk hat einen zweifachen Bewegungsmodus, indem zwischen Humerus, Radius und Ulna die Beugung und Streckung des Gelenkes, im Radio-Ulnargelenk die Pro- und Supination vor sich gehen.

Das Humero-Ulnargelenk gestattet die Beugung und Streckung etwa in einem Umfange von 150°. Der Radius folgt dabei den Bewegungen der Ulna, welche vermöge ihres Baues und der Ansatzverhältnisse der Kapsel den Gang der Bewegungen vorzeichnet. Die Hemmung dieser Excursionen geschieht durch die Spannung der Bänder und durch gewisse ineinandergreifende Vorsprünge und Vertiefungen des Gelenkkörpers. So stemmt

sich bei stärkster Beugung der Proc. coronoides ulnae gegen die Fossa supratrochlearis anterior, bei stärkster Streckung die Spitze des Olecranon gegen die Fossa olecrani. Es berühren sich übrigens bei der Beugung und Streckung des Gelenkes nicht alle Theile der Trochlea und Fossa sigmoidea ulnae gleichmässig. Die Gelenkflächen kommen vielmehr bei der Beugung vorzugsweise nur vorn und hinten, bei der Streckung nur hinten und aussen in Contact.

Da die Trochlea mit ihrer Achse nicht senkrecht auf den Schaft des Humerus angesetzt ist, sondern schiefwinkelig, so wird der Vorderarm sowohl in der Beuge- als auch in der Streckstellung aus der Richtung des Oberarmes abgelenkt, und zwar so, dass der gebeugte Vorderarm die Hand nie dem Schultergelenke gegenüberbringen, sondern sie immer nur auf die Brust legen kann, gleichwie andererseits bei vollständiger Streckung der supinirte Vorderarm sich an den Oberarm in einem nach aussen offenen Winkel ansetzt — physiologische Abduction des Vorderarmes.

In dem zwischen Capitulum radii und Sinus lunatus ulnae gebildeten Radio-Ulnargelenk vollziehen sich, mag die Stellung des Vorderarmes zum Oberarm sein, wie sie will, also bei Beugung oder Streckung desselben, die Rotationsbewegungen des Radius, die man Pro- und Supination nennt und in einer Grenze von etwa 180° möglich sind. Die Achse dieser Bewegung, bei der sich der Radius um die Ulna dreht, geht von dem Centrum der Eminentia capitata durch das Köpfchen des Radius zu dem am unteren Ulnaende gelegenen Caputulum ulnae. Der Radius dreht sich also oben um sein eigenes, unten um das Caputulum der Ulna.

Pro- und Supination sind die Bewegungen, welche bald die volare, bald die dorsale Fläche der Hand nach vorn bringen. Schaut die Vola bei herabhängendem Vorderarm nach vorn oder bei gebeugtem nach oben, so ist Hand und Vorderarm supinirt. Schaut sie nach hinten oder unten, so steht sie in Pronation. Die Supination wird gehemmt durch die Spannung des obersten, besonders verdickten Theiles des Ligamentum interosseum, den man als Chorda obliqua bezeichnet, ferner durch die Spannung des Kapsel- und Bandapparates an der radialen Hälfte des Ellenbogengelenkes und des unteren Radio-Ulnargelenkes und schliesslich durch die Wirkung des Pronator teres und quadratus

und Flexor carpi radialis, die gegen das Ende der Supination übermässig gedehnt werden und daher ihr Widerstand entgegensetzen. Als Hemmung der Pronation hat man bisher vielfach eine Berührung der Ulna und des Radius angesehen, indem bei einer solchen extremen Bewegung der sich um die Ulna drehende Radius gegen diese anstossen sollte. Dies ist jedoch nur an dem skelettirten Arm der Fall. Am Lebenden existirt eine solche Knochenhemmung thatsächlich nicht. Es verhindern dieselbe vielmehr die zwischen Ulna und Radius an der Palmarfläche des Armes liegenden Weichtheile. Die wirkliche Hemmung der Pronation ist ebenso wie die der Supination eine elastische, federnde, indem sie ebenfalls durch den oben genannten Kapsel- und Bandapparat, das Lig. interosseum und die Spannung der Antagonisten — der Supinatoren — geschieht. (*Schüller.*)

Frequenz und Eintheilung der Ellenbogengelenks-Luxationen.

Das Ellenbogengelenk besitzt durch die charnierartige Verbindung seiner Gelenkkörper sowie durch die Stärke seiner Bänder einen hohen Grad von Festigkeit. Es sind daher grosse Gewalten nöthig, um Verrenkungen desselben hervorzubringen. Trotzdem sind dieselben aber nicht gar so selten, so dass sie sogar mit 18 % nächst den Verrenkungen des Oberarmes die häufigsten unter allen Luxationen sind. Dabei kommen sie vorzugsweise bei Kindern und jüngeren, an der Grenze zwischen dem kindlichen und erwachsenen Alter stehenden Individuen vor, und zwar deshalb, weil bei diesen die Höcker, Vorsprünge, Kanten und Furchen der Gelenkkörper viel weniger scharf ausgeprägt sind, wie bei kräftigen Erwachsenen.

Die Luxationen können nun entweder beide Vorderarmknochen zugleich oder nur einen derselben betreffen und dabei nach verschiedenen Richtungen hin erfolgen. Es ergeben sich die verschiedenen Luxationsmöglichkeiten aus dem folgenden Schema:

A. Verrenkungen beider Vorderarmknochen.

a) nach hinten α) ohne

β) mit Bruch des Proc. coronoideus,

- b) nach vorn α) ohne
 β) mit Bruch des Olecranon,
- c) zur Seite α) nach aussen,
 β) nach innen,
- d) nach verschiedenen Richtungen, sog. divergierende Luxation.

B. Verrenkungen eines Vorderarmknochens.

- a) Verrenkung der Ulna nach hinten,
- b) Verrenkung des Radius
 - α) nach vorn,
 - β) nach hinten,
 - γ) nach aussen.

A. Verrenkungen beider Vorderarmknochen.

a) Verrenkungen beider Vorderarmknochen nach hinten.

Dieselbe ist unter allen Luxationen im Ellenbogengelenk die häufigste und kann eine vollständige oder unvollständige sein. Bei der vollständigen ruht das cubitale Gelenkende des Humerus vor dem Proc. coronoideus der Ulna und auf dem Halse des Radius. Der Proc. coronoideus steht dabei in der Fossa supratrochlearis posterior, hat also die Stelle des Olecranon eingenommen (Taf. VIII.). Bei der unvollständigen steht er nicht ganz in dieser Grube, sondern bleibt mit seiner Spitze gegen die untere Trochleafläche angestemmt, während das Radiusköpfchen mit seinem Rande unter der Eminentia capitata steht.

Der **Entstehungsmechanismus** dieser Luxation kann ein mehrfacher sein. In den meisten Fällen ist eine Hebelwirkung bei Hyperextensionsstellung des Gelenkes anzuschuldigen. Bei einem Fall auf die Hand des gestreckten Armes wird derselbe durch die Wucht des fallenden Körpers im Ellenbogengelenke hyperextendiert. Es geht dies soweit, bis durch das Anstemmen der Olecranonspitze in der Fossa supratrochlearis posterior die Bewegung gehemmt wird. Wirkt nun jetzt die Gewalt noch weiter, so bildet sich an dieser Stelle ein Hypomochlion, um welches das Gelenkende des Humerus nach vorn abgehelt wird, so dass es dort die stark gespannte Kapsel zerreisst und aus derselben heraustritt. Während sich nun der Humerus von oben her durch die Gewalt des Falles an den

Vorderarmknochen nach unten verschiebt, werden diese gleichzeitig durch einen elastischen Zug der vorher übermässig gespannten Mm. biceps und brachialis internus in leichter Beugstellung fixirt. Je nachdem sich nun der Humerus dabei zum Proc. coronoideus stellt, bekommen wir die vollständige oder unvollständige Luxation.

Ausser durch eine solche Hyperextension oder, wie man auch wohl sagt, Dorsalflexion kann die Luxation nach *Malgaigne* auch entstehen durch eine Einwärtsdrehung der Ulna bei halbgebeugtem Gelenk. Der Proc. coronoideus soll dabei nach innen, unten und hinten bewegt werden, die Kapsel und das Lig. laterale internum zerreißen und so die Verschiebung der Gelenkenden einleiten. *Malgaigne* hält demgemäss für die häufigste Ursache der Verrenkung einen Fall oder Schlag auf den inneren Rand des Unterarmes.

Es ist jedenfalls nicht zu leugnen, dass Luxationen bei Beugstellung des Gelenkes eintreten können. So vermochte *Schüller* sie an der Leiche durch einen kräftigen gegen den Oberarm von hinten her geführten Schlag zu erzeugen, und so behauptet auch *Stetter*, sie durch Hyperflexion entstanden, beobachtet zu haben. Wenn man nach ihm an der Leiche eine solche Hyperflexion des Gelenkes darstellt, so soll sich bei gehörig langem Proc. coronoideus und möglichst flacher Fossa supratrochlearis anterior der erstere in die letztere so einstemmen, dass beide Gelenkflächen so weit von einander abgehoben werden, dass sie sich an keinem Punkte mehr berühren. Wenn nun bei einer solchen Gelenkstellung von der Hand her eine heftige Gewalt einwirkt, so soll dieselbe den Vorderarm an dem Humerus vorbeitreiben, die hintere Kapselwand durchreißen und bei nachfolgender Streckung des Armes eine primäre Luxation nach hinten erzeugen können.

Schliesslich wollen wir nicht zu erwähnen vergessen, dass nach *Schüller's* Experimenten auch eine forcirte Seitenbewegung, sei es nun eine Abduction oder Adduction die Luxation veranlassen kann. Es steht diese Behauptung im Einklang mit der thatsächlich häufig gemachten Angabe, dass die Luxation nach einem Fall auf den gebeugten oder mässig gestreckten Arm entstand, während die Wucht des fallenden Körpers bei Aufstemmen der Hand oder des Vorderarmes auf den Boden den Ellenbogen nach der einen oder anderen Seite abknickte.

Was die **pathologische Anatomie** betrifft, so liegt der Kapselriss bei den durch Hyperextension entstehenden Luxationen vorn in der Ellenbeuge und verläuft dabei fast durchweg in querer Richtung. Bei den durch forcirte Seitenbewegungen, Rotationen und Hyperflexion veranlassten ist die Kapsel dagegen in grosser Ausdehnung vorn und hinten, regelmässig auch innen, seltener dagegen aussen zerrissen. Ebenso ist meist auch das Lig. laterale internum erheblich verletzt, während das äussere nur wenig von seinem Epicondylus abgelöst ist. Es kann jedoch auch die Luxation namentlich durch Hyperextension eintreten, ohne dass die Seitenbänder ganz zerstört sind, während diese wiederum in andern Fällen ihre Epicondylen abgerissen haben.

Regelmässig ist der Brachialis internus mehr oder weniger zerrissen, ja das cubitale Gelenkende tritt oft geradezu durch denselben hindurch und kann sogar die Haut der Ellenbeuge von innen nach aussen perforiren, während es sich vorn gegen die in einem Bogen darüber hinziehende Bicepssehne anstemmt. Dabei können die Nerven und Gefässe der Ellenbeuge stark lädirt werden. Seltener zerreisst bei complicirter Luxation der Nervus radialis (*Ledderhose*). Bei der Luxation durch Hyperextension wird der Nervus ulnaris aus seiner Rinne am Epicondylus internus gelöst und mit der Ulna nach innen verschoben.

Ausser einer Abreissung der Epicondylen, eventuell der Condylen finden sich bei der Luxation nicht selten Fracturen des Proc. coronoideus, und zwar kann derselbe an seiner Basis abbrechen, besonders im kindlichen Alter, wo er noch knorpelig ist, oder an seiner Spitze. Auch eine Fractura supracondylica kann die Luxation compliciren. So erwähnt *Hüter* eines Falles, wo das abgebrochene untere Gelenkende nach vorn dislocirt, gleichzeitig aber auch das Olecranon an seiner Basis abgebrochen und das Radiusköpfchen infracturirt war. Dieses letztere findet sich aber gar nicht so selten auch allein abgesprengt.

Die **Symptome** der **vollständigen** Luxation sind sehr in die Augen fallend, wenn dieselbe ganz frisch zur Beobachtung kommt. In den nächsten Tagen nach der Verletzung schwillt das Gelenk dagegen in Folge des Haemarthros und der reactiven Infiltration der Weichtheile in der Regel ganz bedeutend an, so dass man in solchem Falle nur nach längerer Massage des Gelenkes behufs Zertheilung des Extravasates oder in Narcose die Diagnose stellen kann.

Sind die Conturen des Gelenkes nicht durch eine solche Schwellung verwischt, so erscheint zunächst die ganze Extremität verkürzt (Tafel VIII). Das Gelenk steht dabei in leichter Beugung ($120-135^\circ$), seltener gestreckt, der Vorderarm schwach supinirt oder in Mittelstellung zwischen Pro- und Supination. Die Achsen des Vorder- und Oberarmes schneiden sich nicht im Gelenk, sondern etwas tiefer am ersteren. Der Diameter antero-posterior des Gelenkes erscheint stark verbreitert. Die Tricepssehne springt firstartig in einem nach hinten concaven Bogen hervor. Zu ihren beiden Seiten ist die Haut grubig eingesunken. Das Olecranon mit der Fossa sigmoidea ulnae und das Radiusköpfchen treten nach hinten frei heraus, so dass die tellerförmige Gelenkgrube des letzteren einen deutlichen Vorsprung bildet. Die Cubitalfalte ist nach unten verschoben. Ueber ihr sieht man eine walzenförmige Erhebung, welche bei der Palpation als das Gelenkende des Humerus erkannt wird, indem man die Eminentia capitata oder doch wenigstens den medialen Rand der Trochlea durchzufühlen vermag.

Das Verhältniss des Olecranon zu den beiden Epicondylen hat sich verändert. Bei Streckung des Armes steht es oberhalb, bei der Beugung gerade nach hinten von denselben, während es, wie schon oben gesagt, bei normalem Gelenk in Streckstellung eine Linie mit ihnen bildet, bei rechtwinkliger Beugung vertical unter, bei spitzwinkliger ein wenig vor ihnen steht. Es steht weiterhin das Olecranon in erheblich grösserer Entfernung, oft 3—4 cm von der Epicondylenlinie ab und kann ebenfalls gut abgetastet werden.

In selteneren Fällen hat sich der Vorderarm gleichzeitig etwas nach aussen verschoben. Dann trifft die verlängerte Humerusachse nicht mehr die Ulna, sondern geht nach aussen oder innen neben derselben vorbei.

Die Function des Gelenkes ist bedeutend beeinträchtigt. Die Beugung ist activ ganz aufgehoben und auch passiv wegen der starken Spannung des Triceps nicht über einen rechten Winkel hinaus möglich. Ebenso sind auch die Streckung, Pro- und Supination stark gehemmt. Es setzt sich der gewaltsamen Ausführung derselben stets ein federnder Widerstand entgegen.

Bei dem Druck, den die Nerven der Ellenbeuge erfahren, sind leichte Lähmungen im Bereich derselben immer nachweisbar.

Eine gleichzeitige Fractur des Proc. coronoides kann man dann vermuthen, wenn nach Reposition der Luxation die Vorderarmknochen sich leicht wieder nach hinten verschieben lassen. Sehr selten wird man Crepitation fühlen, zumal bei Kindern, wo der ganze Fortsatz noch knorpelig ist. Die Diagnose anderer Fracturen der Gelenkkörper bietet dagegen keine Schwierigkeit, wenn man nach geschehener Reposition die einzelnen Knochen genau abtastet.

Die **Symptome** der **unvollkommenen** Verrenkungen, welche am meisten bei Kindern vorkommen, sind nicht so ausgesprochen. Die Spitze des Olecranon liegt hier kaum höher als die Epicondylen, ragt aber nach hinten noch mehr hervor, wie bei der completen Luxation. Der Arm erscheint nicht verkürzt, sondern im Gegentheil etwas verlängert. Er steht mehr gestreckt und gestattet fast gar keine Bewegung. Der Radiuskopf — und das ist im Verein mit den oben genannten Zeichen das wichtigste — ist nur unvollständig nach hinten zu fühlen und kann bei stärkerer Geschwulst ganz verdeckt werden.

Aus dem Gesagten leuchtet die grosse Aehnlichkeit dieser Luxation mit der Fractura supracondylica deutlich hervor. Die Unterscheidungsmerkmale beider finden sich S. 274 und 276.

Die **Prognose** ist bei den einfachen frischen Verrenkungen eine günstige, da die Reposition meist leicht gelingt. Sobald diese jedoch nicht gemacht worden war und nun nach Verlauf weniger Wochen versucht werden soll, missglücken oft alle Versuche. Wenn auch Fälle vorliegen, wo man noch nach 3—4 Monaten zum Ziele kam, so kann man doch im Allgemeinen die Luxation in 5—6 Wochen für eine irreponible halten. Die Beweglichkeit des Armes ist dann besonders bezüglich der Beugung, Supination und Pronation sehr beschränkt. Ebenso kann die Function des Armes sehr leiden, wenn Fracturen vorhanden, aber nicht erkannt waren. Dann können durch Callusbildungen im Gelenk die Bewegungen desselben vollständig aufgehoben werden, so dass man eine Ankylose des Gelenkes in guter Stellung in solchen Fällen noch als ein günstiges Resultat betrachten muss. Es versteht sich von selbst, dass nicht aseptisch gehaltene Gelenkwunden zur

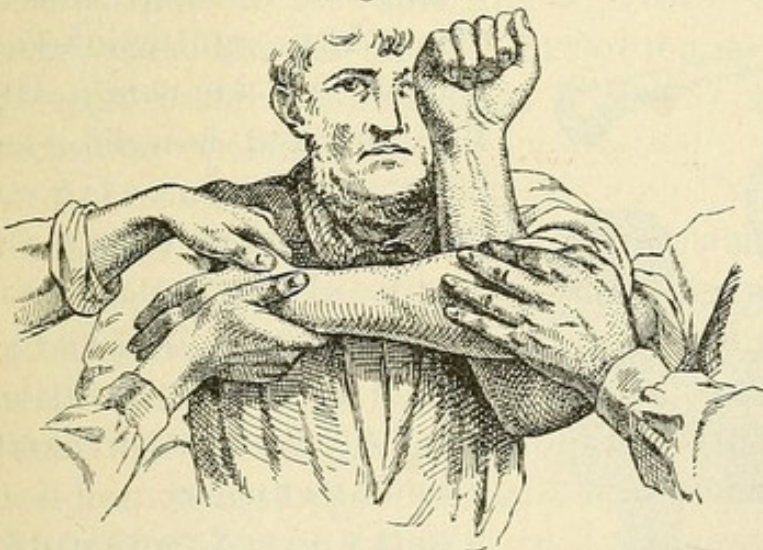
Vereiterung des Gelenkes und all deren Folgen führen können. Das Heraustreten des Gelenkendes durch die Haut hindurch ist an und für sich kein so schlimmes Ereigniss. Der Segen der Asepsik hilft auch hier über die Gefahren hinweg.

Die **Therapie** muss, soll sie anders erfolgreich sein, zunächst die Hindernisse kennen, welche sich der Reposition in den Weg stellen können. Die Fixation des Proc. coronoideus in seiner falschen Stellung geschieht durch die erhalten gebliebenen gespannten und gezerrten Theile der Kapsel und der Seitenbänder, besonders häufig aber auch durch die verdrehten Ausstrahlungen der derben dorsalen Vorderarmfascie, welche sich mit den unter ihnen lagernden Muskeln zu den Condylen des Oberarmes hinbegeben. Weiterhin sind dann hier zu beschuldigen Interpositionen von Kapseltheilen, Fetzen der Bänder, Muskeln, besonders des Brachialis internus und abgesprengter Knochentheile zwischen die Gelenkenden.

Zur **Reposition** selbst empfehlen wir von den vielen angegebenen Methoden die folgenden, von denen wohl keine bei richtiger Ausführung im Stiche lassen wird.

1) Die forcirte Beugung ist die älteste Methode (Fig. 124). Man beugt zuerst den kranken Arm bis zum rechten Winkel,

Fig. 124.

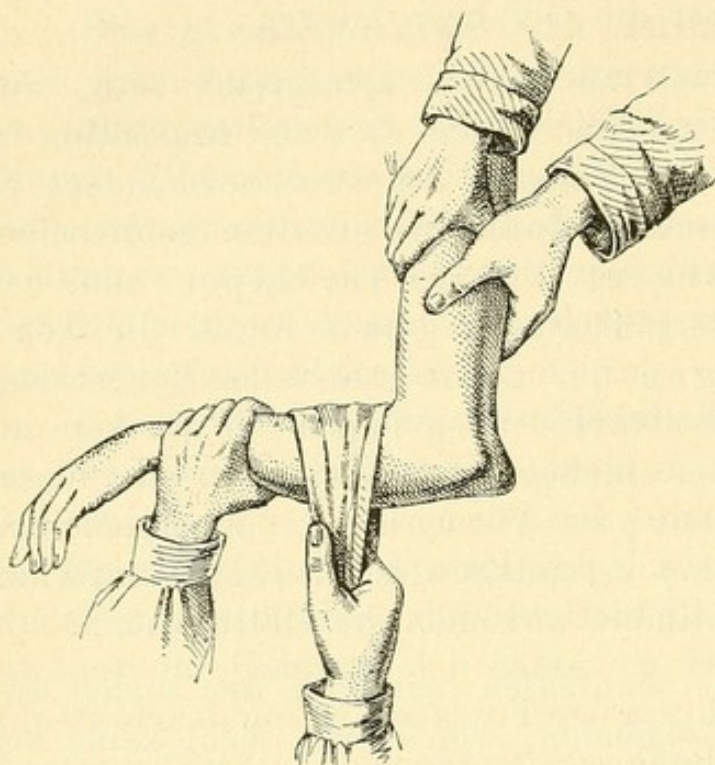


übergibt dann den Vorderarm einem Gehilfen zur Extension. Indem dieser nun den Zug ausübt, stemmt man selbst seinen eigenen Vorderarm in die Ellenbeuge und übt nun, während der Gehilfe durch immer stärker werdende spitzwinkelige Beugung über dem ein Hypomochlion

bildenden eigenen Vorderarm die Verhakung des Proc. coronoideus löst, mit der anderen Hand von hinten her einen Druck auf das Olecranon aus, wobei unter schnappendem Geräusch die Einrichtung gelingt. Anstatt des Vorderarmes kann man wohl auch das Knie in die Ellenbeuge einstemmen und über diesem das Gelenk beugen.

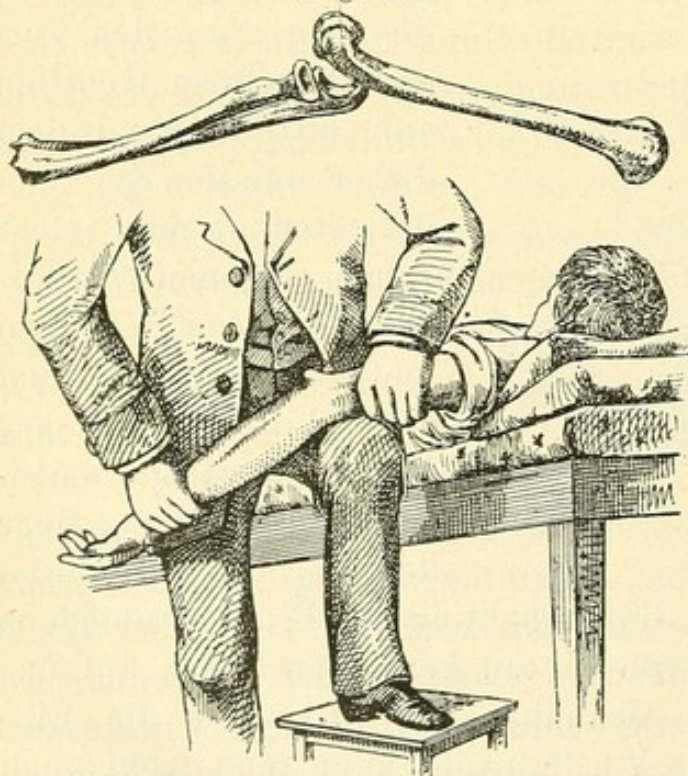
2) *v. Dummreicher's Distractionsmethode* (Fig. 125). Der Kranke liegt auf einem Tische. Ein hinter demselben stehender

Fig. 125.



Gehilfe übt an einem unter der Achselhöhle durchgeführten Tuch die Contraextension aus, ein zweiter umfasst zur besseren Fixierung noch den Oberarm. Der Operateur beugt den oberhalb des Handgelenkes gefassten Vorderarm bis zu einem rechten Winkel, wobei der Proc. coronoideus herabgleitet, und zieht nun mit einer dicht unter der Ellenbeuge angelegten Schlinge den Kronenfortsatz noch mehr nach abwärts. Fühlt er das Flot-

Fig. 126.



werden des Fortsatzes, so streckt er nun rasch den Vorderarm, ihn dabei gleichzeitig extendierend, und überzeugt sich nun von der geschehenen Einrichtung durch die Möglichkeit, den Arm spitzwinkelig beugen zu können. Die Manipulation besteht also im rechtwinkligen Beugen, Anziehen in der Verlängerung der Oberarmachse, Streckung und in darauffolgender Beugung des Vorderarmes.

3) *Hyperextensionsmethode nach Roser* (Fig. 126). Der Operateur legt den kranken Arm auf sein Knie, überstreckt

denselben soweit, dass Ober- und Vorderarm einen nach hinten offenen Winkel bilden, beugt dann rasch den Vorderarm,

während er denselben gleichzeitig nach vorn zieht, und hat damit die Reposition vollbracht. Es ist zweckmässig, in dem Moment, in welchem man von der Ueberstreckung zur Beugung übergeht, von einem Gehilfen die Spitze des Olecranon nach abwärts drücken zu lassen. Die Befürchtung, dass bei der Ueberstreckung die Weichtheile an der Beugeseite des Gelenkes, insbesondere der Nervus medianus oder die Arteria cubitalis zerreißen könnten, wurde durch die Erfahrung widerlegt. Der Mechanismus dieses Verfahrens ist leicht zu verstehen. Das Olecranon, unterstützt durch das Knie, stellt ein Hypomochlion dar, um welches der Oberarm als zweiarmiger, der Vorderarm als einarmiger Hebel bewegt wird. Je stärker der auf Ober- und Vorderarm ausgeübte Druck das obere Ende des Oberarmes und untere Ende des Vorderarmes nach hinten bewegt, desto mehr entfernt sich der Proc. coronoideus vom Proc. cubitalis humeri, und das Reductionshinderniss fällt fort, sobald diese Entfernung so gross geworden ist, dass die Spitze des Proc. coronoideus nicht mehr in der Fossa supratrochlearis steckt. Durch die nachfolgende Beugung werden dann die normalen Verhältnisse wieder hergestellt.

Bei veralteter Luxation würde man nach misslungener Reposition in Chloroformnarcose den Arm rechtwinkelig beugen und so fixiren, um eine günstige Stellung desselben zu erzielen, oder man könnte durch Arthrotomie oder besser noch durch Resection der Gelenkenden wieder ein brauchbares Glied herzustellen suchen.

b) Verrenkung beider Vorderarmknochen nach vorn.

Dieselbe ist sehr selten und kann erfolgen mit oder ohne gleichzeitige Fractur des Olecranon. Das erstere ist der Fall, wenn die Luxation in Streckstellung zu Stande kam, das letztere, wenn sie bei starker Beugung eintrat. Denn nur bei einer solchen kommt die Olecranonspitze so tief zu stehen, dass ein Stoss auf diesen Fortsatz von hinten her die beiden Vorderarmknochen direct nach vorn verschieben kann.

Die Literatur kennt nur wenige derartige Luxationen, die durch Fall auf den spitzwinkelig gebeugten Ellenbogen entstanden waren. Ebenso führt eine Nachahmung dieses Mechanismus an der Leiche nur äusserst selten zu dieser Verletzung (*Colson*), da viel lieber eine Fractur des Olecranon oder des unteren Humerus-

endes entsteht. Es gelingt dagegen leichter, die Luxation durch „Abdrehen“ zu erzeugen d. h. durch gewaltsame Rotation des Vorderarmes um die Achse des Humerus (*Streubel*). Auch Abduction des stark gebeugten Vorderarmes nach vorheriger Luxation des Radius nach vorn lässt sie in die Erscheinung treten.

Die Luxation ist entweder eine unvollständige (Tafel IX.), dann bleibt das rauhe obere Ende des Olecranon gegen die Trochlea angestemmt stehen, oder sie ist eine vollständige (Tafel X.), dann ist der Olecrananhöcker an der vorderen Fläche der letzteren heraufgeglitten und ruht ganz vor ihr. Dies letztere ist nur möglich, wenn nicht nur die Bänder sehr ausgedehnt zerrissen sind, sondern auch die Tricepssehne bedeutend gespannt, und der *M. brachialis internus* stark abgelöst ist.

Die **Symptome** sind in beiden Fällen sehr deutlich.

Bei der **unvollständigen** Luxation (Tafel IX.) ist der Arm um die Länge des Olecranon also etwa 3 cm verlängert. Der Diameter antero-posterior des Gelenkes ist verkürzt. Die Prominenz des Olecranon fehlt. Die Gelenkfalte ist kaum sichtbar. Man fühlt die leere Fossa olecrani und bei nicht zu erheblicher Schwellung die Gelenkfläche des Humerus, unter welcher nach unten der Proc. coronoideus als sicht- und fühlbarer Körper hervorspringt. Neben und nach aussen von diesem steht der Radius. Zwischen Ulna, Radius und Proc. cubitalis findet sich eine ringförmige Furche der ziemlich stark gespannten Weichtheile. Der Arm steht mässig gebeugt oder fast gestreckt.

Bei der **vollständigen** Luxation (Tafel X.) ist der Arm leicht verkürzt und fast spitzwinkelig flectirt. Der Diameter antero-posterior erscheint bedeutend verlängert. In der Ellenbeuge findet man nach innen von der Bicepssehne den Proc. coronoideus, die Cavitas sigmoidea und die Spitze des Olecranon dicht unter der Haut und nach aussen davon den Radiuskopf. Der Nervus ulnaris ist stark gezerzt und verursacht die entsprechenden leichten Innervationsstörungen. Das Cubitalende des Humerus steht hinten dicht unter der Haut, kann jedoch wegen seiner walzenförmigen Gestaltung kein Olecranon vortäuschen.

Bei gleichzeitiger Fractur des Olecranon ist der Durchmesser des Gelenkes von vorn nach hinten noch mehr vergrössert, der Vorderarm leicht flectirt und supinirt und ziemlich stark verkürzt. Die Spitze des Olecranon hat ihren natürlichen Platz inne, die Basis lässt sich dagegen abnorm bewegen und zeigt über ihrer Bruchfläche eine Vertiefung der Haut. Weiterhin findet man dann noch die übrigen Zeichen der Luxation sowie Crepitation nach geschehener Reposition.

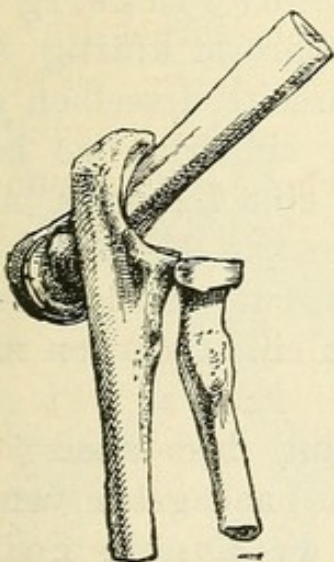
Die **Prognose** ist gut, da bei den ausgedehnten Bänderzerreissungen die Reposition keine Schwierigkeiten bietet, und in den beobachteten Fällen die Function des Armes erhalten blieb.

Die **Reposition** geschieht durch mässige Extension, während gleichzeitig ein directer Druck von vorn nach hinten auf die Ulna und von hinten nach vorn auf den Humerus ausgeübt wird. Man kann auch den Arm stark flectiren und den Vorderarm sammt Olecranon nach hinten über die Trochlea hinüber schieben.

c) Verrenkung der beiden Vorderarmknochen zur Seite.

Die seitlichen Verrenkungen der Vorderarmknochen sind sehr seltene Verletzungen und sind in der Weise, dass die Luxation rein nach aussen oder innen stattgefunden hätte, nur in

Fig. 127.



äusserst wenigen Fällen beobachtet worden. Es fanden sich vielmehr die seitlich verschobenen Vorderarmknochen fast stets auch zugleich nach hinten verrenkt. Weiterhin handelt es sich in den durch die Literatur bekannten Fällen nur ganz ausnahmsweise um vollständige Luxationen, so dass die beiden Vorderarmknochen gänzlich zur Seite stehend gefunden wurden. Es kommt dies allerdings vor, ja die Vorderarmknochen können dabei sogar noch eine Rotation erfahren, so dass sich die Ulna gegen den Condylus externus stützt oder gar mit ihrem Gelenkausschnitt auf der äus-

seren Kante des Oberarmes reitet („Umdrehungsluxation“). (Fig. 127.)

Die Mehrzahl der Fälle betrifft unvollständige Luxationen, die meist nach aussen, viel seltener nach innen erfolgt

waren. Es rührt dies daher, dass der innen tiefer reichende Rand der Trochlea der Verschiebung einen grösseren Widerstand entgegengesetzt als die glatte Eminentia capitata.

Wir finden vorzugsweise Kinder betroffen, weil bei diesen die Gelenkkörper noch nicht so scharf ausgeprägt und besonders die Seitenbänder noch weit weniger fest sind als bei Erwachsenen.

Nach den Angaben, welche die Anamnese über die Entstehung der Verrenkung gibt, ist die Ursache bald ein Fall auf die Hand bei ausgestrecktem oder mässig gebeugtem Arm oder ein Fall auf den Arm selbst oder auf den Ellenbogen.

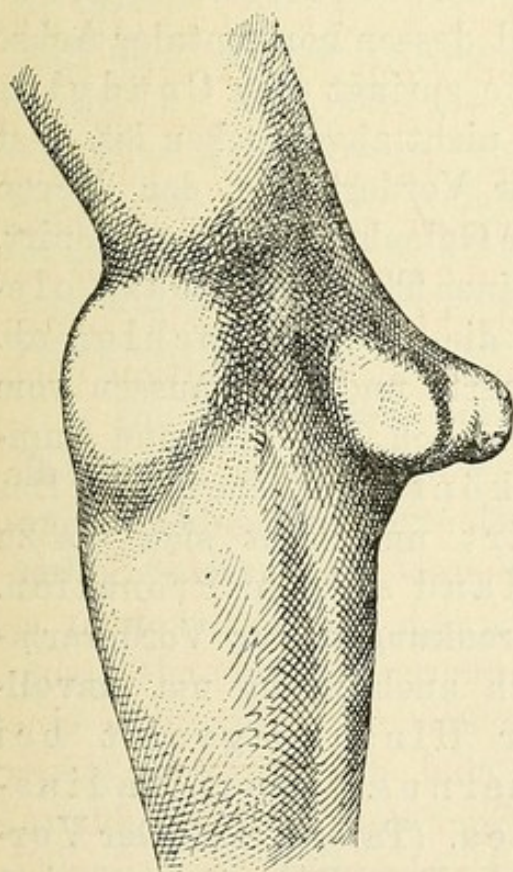
Der Mechanismus der Luxation ist dabei ein verschiedener. Beim Fall auf die ausgestreckte Hand ist er nach *Hüter* zunächst ein gleicher wie bei der Luxation nach hinten. Die secundäre Bewegung ist aber hier keine Beugung, sondern eine seitliche Abknickung, indem in dem Moment stärkster Hyperextension, wo eben die Kapsel einreisst, und der Körper durch Aufhebung des Knochencontactes seine Stütze verliert, dieser nun nach innen oder aussen von dem stützenden Vorderarm zu Boden fällt. Bei gestreckter Haltung des Gelenkes kann die Luxation ferner entstehen durch eine Gewalt, welche, wie z. B. eine den Vorderarm erfassende Maschine diesen *direct radial* oder *ulnar flectirt* d. h. ihn kräftig ab- oder adducirt. Wird ferner das Ellenbogengelenk rechtwinkelig gebeugt, der Oberarm fixirt, dann der Vorderarm kräftig adducirt, während gleichzeitig auf die Ulnarseite desselben ein Stoss in der Richtung nach aussen einwirkt, so kann eine jetzt folgende Streckung des Gelenkes eine Luxation nach aussen erzeugen, während umgekehrt eine forcirte Abduction bei rechtwinkliger Beugstellung des Gelenkes mit gleichzeitigem Stoss auf das Radiusköpfchen nach einwärts eine Luxation nach innen hervorbringen kann.

Die Luxation nach aussen setzt voraus, dass zuerst die Bänder an der inneren Seite des Gelenkes nachgeben, umgekehrt die Luxation nach innen, dass zuerst das äussere Seitenband zerreisst. Bei der Luxation nach aussen kommt es in der Regel nicht zur Trennung des inneren Seitenbandes, sondern es wird eher der *Epicondylus internus* entweder durch eine kraftvolle Contraction der Flexoren und des *Pronator teres* abgerissen, oder, was wohl noch häufiger der Fall sein dürfte, durch einen directen Stoss oder Fall abgesprengt. Das innere

Band selbst verliert dann natürlich alle Spannung und wird sammt dem Epicondylus und den an diesen inserirenden Muskeln nach vorn und eventuell medianwärts verschoben. Wenn man an der Leiche den Epicondylus internus mit einem Meiselschlag absprengt, so führt nach *Sprengel* schon eine blosse Hyperextension des Vorderarmes zur Entstehung dieser Luxation. Auch das Lig. laterale externum findet sich meist zerrissen. Das Lig. annulare kann intact sein oder dadurch nachgiebiger werden, dass ein entsprechendes Stück vom äusseren Rande des Proc. coronoideus abgequetscht wird. Bei der Luxation nach innen finden sich in der Regel beide Bänder gleichmässig zerrissen. Das innere hie und da vielleicht etwas mehr als das äussere. Seltener reisst der Epicondylus externus ab.

Bei beiden Luxationen ist stets ein beträchtlicher Kapselriss und zwar sowohl an der vorderen und hinteren Seite, als ganz besonders in den seitlichen Theilen vorhanden. Ebenso sind in diesem Bereich die das Gelenk deckenden Weichtheile erheblich lädirt. Von den Nerven wird am meisten der Ulnaris betroffen, gelegentlich aber auch der tiefe Ast des Radialis und der Medianus.

Fig. 128.



Es handelt sich also meist um schwere Verletzungen, welche nicht nur von einem beträchtlichen Bluterguss begleitet sind, sondern gelegentlich ausser den bereits erwähnten Brüchen des Epicondylus internus, externus und Proc. coronoideus auch Fracturen des Radiusköpfchens und der Trochlea im Gefolge haben.

Die **Symptome der vollständigen Luxation nach aussen** sind unverkennbar (Fig. 128). Der Vorderarm ist so stark nach aussen gewichen, dass er ganz und gar neben dem Humerus zu liegen scheint. Aussen ragt der Radius weit hervor, einwärts die Trochlea sammt der Eminentia capitata, so dass das Gelenk nahe-

zu die doppelte Breite zeigt. Die Haut über demselben ist aufs Aeusserste gespannt, so dass die Conturen der abgewichenen Knochen scharf markirt sind, so sehr, dass die Kante der Trochlea durchzuschneiden droht und selbst die Leiste zwischen Trochlea und Eminentia capitata zu fühlen ist. Das Radiusköpfchen springt so deutlich hervor, dass man seine tellerförmige Grube nicht nur fühlen, sondern sehen kann. Der Vorderarm steht gebeugt oder gestreckt und in starker Pronation. Diese wird bis zum Extrem getrieben bei der Umdrehungsluxation. Die hintere Fläche des Olecranon schaut alsdann nach vorn, und man entdeckt, in der Richtung von innen nach aussen fortschreitend, alle Knochenvorsprünge so deutlich, als hätte man über einen skelettirten Arm ein Stück Haut gelegt (*Pitha*).

Die **Symptome** der häufigsten seitlichen Luxation, der **unvollständigen nach aussen** können zuweilen durch eine starke Schwellung des Gelenkes verdeckt werden. Ist eine solche nicht vorhanden, so fühlt man, dass die Cavitas sigmoidea die vom Radius verlassene Eminentia capitata eingenommen hat, während der Radius nach aussen verschoben ist und gar keinen Contact mehr mit dem Gelenkkörper des Humerus hat. (Tafel XI.) Es wird hierdurch der seitliche Durchmesser des Gelenkes entsprechend dessen horizontaler Achse vergrössert. An der Innenseite springt der Condylus internus stark hervor, wenn er nicht abgebrochen ist. Ist dies der Fall, so lagert er an der Vorderfläche der leeren Trochlea oder findet sich zwischen die Gelenkflächen interponirt. Der palpierende Finger dringt in einen Theil der Fossa olecrani ein und tastet zuweilen auch die freie Trochlea ab. An der Aussenseite steht nach abwärts und nach aussen vom Condylus externus ein Vorsprung, der sich bei Pro- und Supinationsbewegungen als das Radiusköpfchen erweist. Der Arm ist mehr oder weniger flectirt und lässt sich bis zu einem spitzen Winkel beugen. Die Hand steht in Pronation.

Bei den bisher beobachteten **Verrenkungen** der Vorderarmknochen **nach innen** handelte es sich auch meist um **unvollständige**. Die Gelenkgrube der Ulna umgreift bei solchen den Epicondylus internus. Das Radiusköpfchen steht auf der Trochlea. (Tafel XII.) Der Vorderarm steht flectirt und pronirt. Der Ellenbogen ist

verbreitert. An der inneren Seite tritt eine deutliche Hervorragung zu Tage, welche dem inneren Rande der *Cavitas sigmoidea major* entspricht. Man kann dieselbe leicht bis zur Spitze des *Olecranon* verfolgen. Der *Epicondylus externus* prominirt deutlich auf der Aussenseite. Der *Biceps* und *Triceps* sind nach innen verschoben, der *Nervus ulnaris* wird stark gequetscht.

Die **Prognose** dieser Verletzungen ist wegen der nothwendigen Complicationen nicht so günstig als die der Luxationen nach hinten, besonders werden gleichzeitige Fracturen die Function sehr schädigen können.

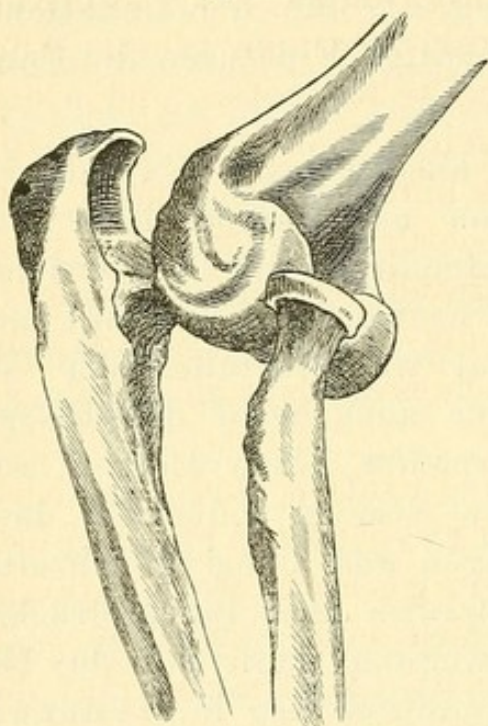
Die **Reposition** ist wegen des ausgedehnten Kapselrisses leicht auszuführen. Bei der **Luxation nach aussen** lässt man an der Hand und dem Vorderarm extendiren und drückt dabei letzteren nach innen und den Oberarm nach aussen. Gelangt man so nicht zum Ziel, so hat sich höchst wahrscheinlich der abgebrochene *Epicondylus internus* oder auch wohl die *Biceps*-sehne zwischen die Gelenkenden interponirt. Man thut in solchen Fällen gut, den hyperextendirten Arm zu abduciren, dann eine rasche Adductionsbewegung folgen und dabei gleichzeitig den Oberarm nach aussen, den Vorderarm nach innen drücken zu lassen. Anstatt der letzteren Bewegung kann man das Gelenk auch beugen, so dass die Manipulation also in Hyperextension, Abduction, rascher Adduction und Flexion des Vorderarmes besteht. Wenn der *Epicondylus internus* auch jetzt noch ein Hemmniss bildet, so kann man ihn unter aseptischen Cautelen entfernen. Auch in älteren Fällen kann man durch die Exstirpation des interponirten *Epicondylus* die Functionsfähigkeit des Gelenkes noch sehr bessern.

Die **Reposition** der **Luxation nach innen** geschieht durch Extension und Contraextension an der Hand bei gleichzeitiger Impulsion der Gelenkenden oder durch Hyperextension, Adduction und Flexion des Vorderarmes.

d) Die sogenannte divergierende Verrenkung der beiden Vorderarmknochen. (Fig. 129.)

In sehr seltenen Fällen wird unter Zerreissung des Lig. annulare die Ulna nach hinten, der Radius nach vorn verschoben. Der Mechanismus ist wohl derselbe wie bei einer Luxation nach hinten, nur dass der losgerissene Radius bei starker Zerreissung des Lig. interosseum nach vorn dislocirt wird.

Fig. 129..



Die **Symptome** dieser Verrenkung setzen sich aus denen der Verrenkung jedes einzelnen Knochens zusammen. Das Gelenk ist in seinem sagittalen Durchmesser verbreitert, der Arm verkürzt, supinirt, das Olecranon hinten, das Radiusköpfchen vorn zu fühlen. Jeder einzelne Knochen muss für sich reponirt werden.

Eine divergierende Luxation beider Vorderarmknochen nach aussen und innen, in der Weise dass das Capitulum radii auf dem äusseren, das Olecranon auf dem inneren Epicondylus ruhte, wurde von *Bisell* und *Guersant* beobachtet. In beiden Fällen war gleichzeitig ein Bruch der Vorderarmknochen in der Mitte vorhanden.

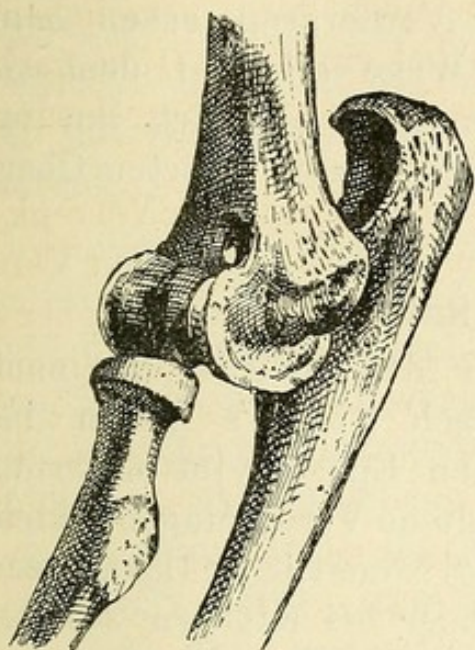
B. Verrenkungen eines Vorderarmknochens.

a) Verrenkungen der Ulna.

Die isolirten Verrenkungen der Ulna sind ziemlich selten und können nur nach hinten oder nach hinten und innen erfolgen. Sie sind entweder unvollständig, dann ist der Proc. coronoideus nur ein wenig einwärts und nach hinten über den Rand der Trochleakante getreten, oder sie sind vollständig, dann hat er sich in der Fossa olecrani verhakt. (Fig. 130.) Im ersten Falle ist das innere Seitenband mit den umgebenden Kapselpartien, im letzteren auch das Lig. annulare zerrissen.

Trotzdem nimmt auch der Radius an der abnormen Bewegung meist etwas Theil, wenn nicht das Lig. interosseum weithin zerstört ist.

Fig. 130.



Die Veranlassung ist ein Stoss oder Fall auf den Ulnarrand der Hand oder des Vorderarmes, wobei der extendirte Arm eine Radialflexion im Ellenbogengelenk erfährt, welche wiederum zur Zerreissung des Lig. laterale internum führt. Auch durch forcirte Adduction und ebenso durch forcirte Pronation kann die Ulna nach hinten treten, zumal wenn sie dabei noch einen kräftigen Stoss von der Hand her erfährt, oder die Gewalt die hintere Fläche des Humerusendes nach vorn treibt.

Die **Symptome** der **vollständigen** Luxation sind sehr ähnlich denen der Verrenkung beider Vorderarmknochen nach hinten. Die Tricepssehne springt mehr wie normal hervor, nach innen von ihr findet sich eine tiefere, nach aussen eine flachere Grube der Haut. Hinten springt das Olecranon besonders mit seiner Fossa sigmoidea, vorn besonders die innere Kante der Trochlea vor, während der Epicondylus internus eher etwas zurücktritt. Das Radiusköpfchen steht an seiner normalen Stelle, zuweilen etwas mehr nach innen. Die Achse des Vorderarmes bildet mit der des Oberarmes in Streckstellung nicht wie normal einen nach aussen offenen Winkel, sondern setzt sich entweder gerade fort oder bildet sogar mit ihr einen nach einwärts offenen Winkel. Der Ulnarrand des Vorderarmes ist verkürzt. Dieser steht mehr oder weniger gebeugt und auffallend pronirt. Beugung über einen rechten Winkel, ebenso vollständige Streckung sind unmöglich. Pro- und Supination völlig frei.

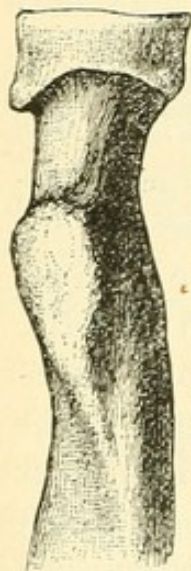
Die **unvollständige** Luxation lässt sich bei der Palpation genau erkennen, wenn man am gebeugten Arme eine mässige Rotations- oder Abductionsbewegung macht, indem sich dabei der Rand der Cavitas sigmoidea mehr von der Trochleakante abhebt.

Die **Reposition** muss die Spannung der hinteren Kapselwand und die Verhakung des Proc. coronoideus beseitigen. Man versucht zunächst einen einfachen Zug nach vorn unter gleichzeitiger Impulsion des Olecranon oder wählt die Hyperextensionsmethode wie bei der Luxation beider Vorderarmknochen oder richtet die Verrenkung auf demselben Wege ein, auf dem sie entstanden ist, d. h. man streckt den Arm, abducirt ihn im Ellenbogengelenk und lässt dann bei nach aussen rotirtem Oberarm eine schnelle Beugung folgen.

b) Verrenkungen des Radius.

Die isolirten Verrenkungen des Radius, die nach vorn auf die Eminentia capitata, nach hinten neben das Olecranon und nach aussen neben den Epicondylus externus erfolgen können, sind im Allgemeinen seltene Verletzungen, indem sie nach *Kroenlein's* Statistik nur etwa 4 % sämtlicher Luxationen bilden. Sie kommen ungleich viel häufiger bei Kindern als bei Erwachsenen vor, was sich durch die anatomischen Verhältnisse leicht erklären lässt.

Fig. 131.



Das Radiusköpfchen ist nämlich bei Kindern im Verhältniss weit schmaler zum Schaft und geht in diesen, da seine Knopfform noch nicht so ausgesprochen ist, mit viel geringerer Einschnürung über als bei Erwachsenen (Fig. 131 u. 132). Es lässt sich daher viel leichter als bei diesen im Lig. annulare auf- und niederschieben. Dieses selbst ist überdies bei ihnen verhältnissmässig weiter, liegt dem Radiushalse nicht so knapp an und ist dabei viel weniger fest und widerstandsfähig als im höheren Alter, indem es besonders leicht an seiner Verbindung mit dem äusseren Seitenband nachgibt. Schliesslich ist der Radius noch mehr an der Ulna in der Längsrichtung verschieblich, so

Fig. 132.



dass sein Köpfchen durch einen kräftigen Stoss von der Hand her durch einen etwa vorhandenen Kapselriss viel eher nach aufwärts getrieben werden kann, als später, wo die fester werdenden Bandmassen dies verhüten.

Die **Ursachen** dieser Verletzungen sind selten directe Gewalten, so ein Fall oder Stoss auf die äussere Ellenbogengegend, wobei das Radiusköpfchen direct von vorn oder hinten her ge-

troffen und nach Zerreißung des Ringbandes nach hinten oder vorn getrieben wird. Weit häufiger greift die Gewalt an der Hand oder am Vorderarm an, sei es nun, dass der Verletzte auf die vorgestreckte Hand fällt, sei es, dass bei einem Fall auf die Seite der Arm unter den Körper zu liegen kommt. Dabei kann sowohl der Vorderarm gegen den Oberarm als auch bei fixirtem Vorderarm der Humerus gegen letzteren bewegt werden.

Was nun den hierbei stattfindenden **Mechanismus** betrifft, so war man bis auf die neueste Zeit der irrthümlichen Ansicht, dass die Luxation durch eine forcirte Pronation entstehe. Am Schluss dieser Bewegung sollte der Radius die Ulna berühren und an der Kreuzungsstelle beider Knochen ein Hypomochlion entstehen, über welchem das Radiusköpfchen derart gegen das Lig. annulare und die Kapsel über dem Humero-Radialgelenke abgehoben würde, dass es beide auseinandersprengend luxirte. Es sollte dann entweder nach hinten (*Boyer, Hüter*) oder nach vorn (*Streubel*) zu stehen kommen. Wir haben nun schon bei den anatomischen Vorbesprechungen hervorgehoben, dass eine solche Knochenhemmung thatsächlich nicht existirt, sondern dass die Hemmung der Pronation durch den federnden Bandapparat zwischen den oberen und unteren Gelenkenden der beiden Vorderarmknochen, durch die Spannung der Ellenbogengelenkskapsel, des Lig. interosseum, sowie bestimmter Muskeln geschieht. Demgemäss ist der früher angenommene eben erwähnte Mechanismus nicht gut denkbar.

In der That haben auch *Schüller* und *Löbker* neuerdings durch zahlreiche Untersuchungen bewiesen, dass eine einfache forcirte Pronation bei Erwachsenen niemals, bei Kindern höchst selten eine Luxation nach vorn erzeugt. Wenn aber eine solche entsteht, so reponirt sie sich fast immer wieder von selbst.

In ähnlicher Weise entsteht bei einer einfachen forcirten Supination viel eher eine andere Verletzung des Ellenbogengelenkes als eine Luxation des Radiusköpfchens nach hinten. Nur wenn der Epicondylus externus im Zusammenhange mit dem äusseren Band vorher abgesprengt war, bringt die forcirte Supination zuweilen eine Subluxation des Radius nach hinten hervor.

Es ist diese Thatsache, dass wenigstens bei Erwachsenen weder durch forcirte Pronation noch durch forcirte Supination eine Radiusluxation erzeugt werden kann, erklärlich, wenn man sich der straffen Befestigung des Radius an der Ulna und an der Hand erinnert. Dieselbe verhindert es, dass selbst nach Sprengung der Bandmassen das Radiusköpfchen nach oben verschoben werden kann. Anders gestaltet sich die Sache, wenn durch die Gewalt gleichzeitig eine Fractur im oberen Drittel der Ulna entsteht. Dann vermag sich der Radius leicht zu dislociren, und genügt schon eine einfache Hyperextension oder kräftige Pronation zur Entstehung der Luxation nach vorn, eine Supination zur Luxation des Köpfchens nach hinten oder aussen.

Wenn nun eine einfache Pro- oder Supination eine Luxation nicht zu Stande kommen lässt, so spielen diese Bewegungen nichts desto weniger doch eine Rolle bei der Entstehung unserer Verrenkungen, indem diese dadurch hervorgerufen werden, dass sich mit den Pro- und Supinationsbewegungen jeweils noch forcirte Seitenbewegungen combiniren.

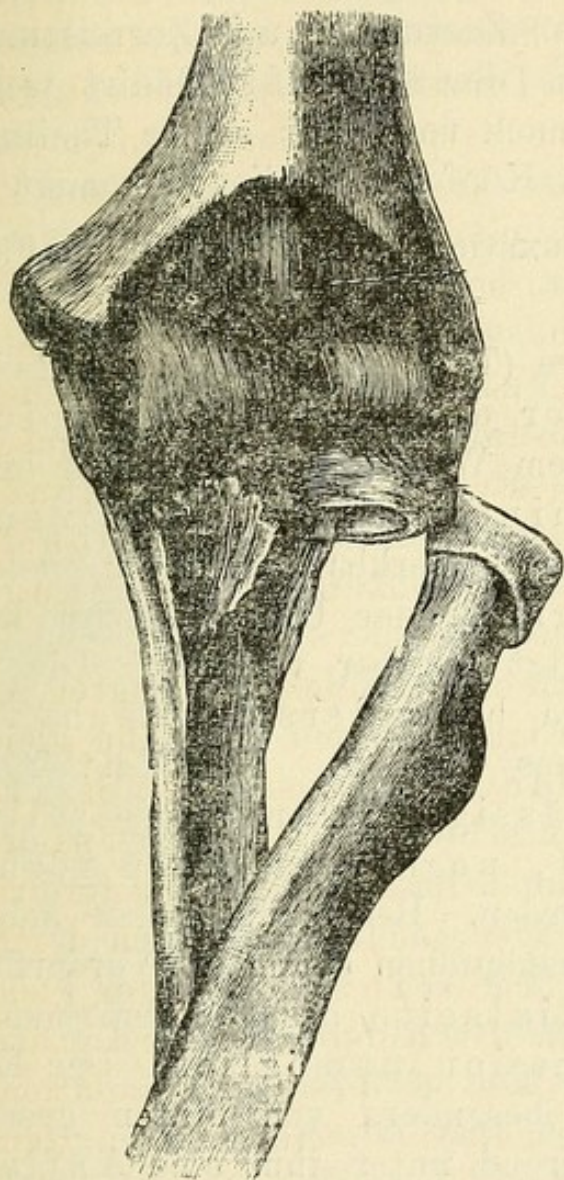
Wenn man an dem gestreckten oder leicht gebeugten Arm eine kräftige Pronation vornimmt, während man ihn gleichzeitig stark abducirt oder adducirt, so zerreisst das Lig. annulare, oder das Radiusköpfchen schlüpft nach unten aus demselben heraus und stellt sich nun beim Nachlass der forcirten Bewegung nach aussen, hinten oder nach vorn. Eben dorthin kann es gelangen durch forcirte Supination unter gleichzeitiger forcirter Abduction. Die Entstehung der Luxation wird hierbei dadurch begünstigt, dass bei diesen Manipulationen häufig ein Stück vom äusseren, dem Radius zugewendeten Rande des Proc. coronoideus abbricht, und die Bruchlinie sich bis in den Bereich des Ringbandes erstreckt.

Am häufigsten entstehen wohl die Luxationen unter Zerreißung des Ringbandes und der Kapsel durch Combination der Pronation und Abduction. Wenn dabei das Köpfchen die Kapsel verlassen hat, so kann daraus durch irgend eine secundäre Bewegung eine vordere, hintere oder seitliche Luxation sich entwickeln.

Die Richtung, in welche das Radiusköpfchen gelangt, hängt wohl vornehmlich ab von der Richtung der einwirkenden Gewalt, sowie vom Verhalten des Kapsel-

risses, der sich vorn, hinten oder aussen über dem Humero-Radialgelenk befinden kann. Soll eine Luxation nach vorn resultiren, so muss in der Regel das Lig. annulare zerrissen sein, soll sie nach hinten stattfinden, der hintere Abschnitt des äusseren Seitenbandes, und soll sie eine äussere werden,

Fig. 133.



nicht allein das Lig. laterale externum und annulare, sondern auch das Lig. interosseum und das zwischen Sinus lunatus ulnae und Collum radii gelegene Lig. quadratum. Es kann aber auch, wie schon erwähnt, bei Kindern der Kopf aus dem Lig. annulare herausschlüpfen (Fig. 133) und sich dann nach allen drei Richtungen hin begeben.

Relativ oft wird die Radiusluxation begünstigt durch begleitende Fracturen des Ulnaschaftes, des Proc. coronoideus und des Epicondylus externus. Im letzteren Fall wird natürlich das äussere Seitenband entspannt. Es kommen hier aber auch gar nicht selten Fracturen des Radiusköpfchens selbst in Betracht. Durch directen Schlag auf dasselbe von hinten und aussen, aber auch durch Radialflexion

des gestreckten Ellenbogens entstehen nämlich zuweilen Absprengungen an der äusseren Peripherie seines Gelenkrandes, wobei dann die Bruchlinie schräg von aussen und unten in das Gelenk dringt, das Köpfchen selbst aber nach vorn und innen getrieben wird. Eine solche Fractur liegt stets theilweise extracapsulär und pflegt deshalb die Heilung mit nur geringer Verschiebung des Fragmentes nach unten einzutreten, während die Luxation oft bestehen bleibt. Umgekehrt kann aber auch ein Stück der inneren Peripherie des Gelenkrandes abbrechen. Das Radiusköpfchen weicht

dann nach aussen, während das kleine, dann völlig intraarticulär gelegene Fragment nicht wieder anheilt, sondern sich zu einem gestielten freien Gelenkkörper umgestaltet (*Löbker*).

Je nach der Entstehungsweise der Radiusluxationen erfahren die über die Radialseite des Gelenkes hinziehenden Muskeln, besonders der *Supinator brevis*, gelegentlich aber auch der *Brachialis internus* Dehnungen, Zerrungen und Zerreißungen. Von den Nerven wird besonders der *Radialis* lädirt werden können, da er bei Luxationen nach vorn mit seiner Theilungsstelle gerade über dem luxirten Köpfchen zu liegen kommt.

Die Symptome der Radiusluxationen sind in frischen Fällen leicht wahrnehmbar.

Bei der Luxation nach vorn (Tafel XIII) steht das Radiusköpfchen vorn auf resp. über der *Eminentia capitata* und macht hier vorn unter dem Wulste des *Supinator brevis* eine Vorwölbung, während hinten unter der *Eminentia capitata* eine Einsenkung bemerkbar wird, in welcher man die seitliche Gelenkgrube der *Ulna* fühlen kann, wenn nicht die *Bicepssehne* jetzt darüber verläuft. Die Vorwölbung in der Ellenbeuge wird besonders deutlich, wenn man eine Streckung des Armes versucht. Der Unterarm steht leicht flectirt, in mässiger Pronationsstellung und kann activ weder rotirt, noch über einen rechten Winkel hinausgebeugt werden. Bei einem jeden solchen Versuch stemmt sich das Radiusköpfchen gegen die Vorderfläche des Oberarmes an. Die Radialseite des Vorderarmes ist verkürzt, Pro- und Supination unmöglich. Der *Epicondylus externus* tritt, besonders von hinten gesehen, sehr deutlich hervor, während unter ihm eine Abflachung der Weichtheile auffällt.

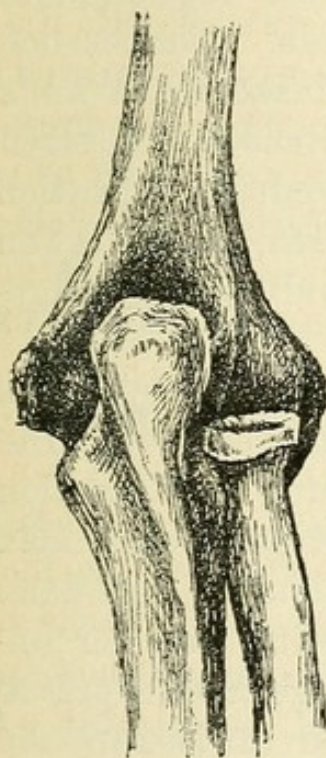
Nach *Malgaigne*, *Hutchinson* und *Lindemann* gibt es bei Kindern auch eine unvollkommene Luxation des Radius nach vorn. *Streubel* u. A. jedoch führen die darauf bezogenen Symptome auf eine Interposition der unverletzten hinteren Kapselwand zwischen den Gelenkkopf des Radius und die *Eminentia capitata* zurück. Die Verletzung entsteht, wenn kleine Kinder an der pronirten Hand in die Höhe gezogen werden. Die Kinder lassen dann den Arm schlaff herabhängen, scheuen selbst die geringste Bewegung des-

selben, schreien besonders beim Versuche, den in Pronation stehenden Unterarm zu supinieren. Eine nachweisbare Deformität fehlt in der Regel. Man fühlt dagegen meist ein knackendes Geräusch, wenn man unter Extension des Unterarmes eine Supination und Beugung ausführt. Unmittelbar darauf machen die Kinder wieder von ihrem Aermchen ungestörten Gebrauch. Dasselbe muss jedoch zur Verhütung von Recidiven etwa 1 Woche lang rechtwinkelig fixirt werden.

Bei der **Luxation des Radiusköpfchens nach hinten** (Fig. 134)

steht dasselbe hinter der Eminentia capitata neben dem Olecranon und kann hier deutlich gefühlt werden, während unterhalb derselben eine Vertiefung durchzutasten ist. Die durch das Radiusköpfchen verschobenen Muskeln verdecken den Epicondylus externus, während der Internus an der vorderen Seite besonders deutlich hervorragt. Die Entfernung von ersterem, sofern er deutlich fühlbar ist, zum Proc. styloideus radii ist verkürzt. Der Unterarm bildet mit dem Oberarm einen nach aussen offenen Winkel. Der Unterarm steht dabei in halber Pronationsstellung und kann nicht gestreckt und supinirt werden.

Fig. 134.



Bei der **Luxation nach aussen** steht das Capitulum radii nach aussen von der Eminentia capitata und macht hier eine abnorme, aber durch ihre Form sofort charakteristische

Vorwölbung, während hinten unterhalb der Eminentia eine grubige Einsenkung zu bemerken ist, in welcher man bei der Beugung ihre halbkugelige Gelenkfläche fühlen kann.

Man erkennt die abnorme Stellung des Radiusköpfchens bei allen Luxationen am leichtesten, wenn man während der Untersuchung bald in der Streck- bald in der Beugestellung passive Pronations- und Supinationsbewegungen macht. Diese letzteren Bewegungen sind bei der Luxation nach aussen nicht so sehr beschränkt wie bei den anderen. Die Erscheinungen, welche bei dieser Luxation die gleichzeitige Fractur

der Ulna im oberen Drittel macht, werden wir bei dieser kennen lernen.

Die **Prognose** der Radiusluxationen ist nicht so günstig, da gerade bei ihnen die Reposition oft nicht gelingt. Die Hindernisse, die sich derselben in den Weg stellen können, sind einmal in der Kapsel gelegen, indem es leicht vorkommen kann, dass die gerade bei Kindern so schlaaffe Gelenkkapsel zwischen Köpfchen und Eminentia capitata eingeklemmt werden kann. Es kann aber ferner auch das Köpfchen, wenn es bei der Entstehung der Luxation aus dem Lig. annulare herausgeschlüpft war, bei Repositionsversuchen dieses sammt den anhängenden Kapselpartien vor sich herstülpen und so die Einrichtung unmöglich machen. In gleicher Weise werden dieser abgesprengte Knochen- und Knorpelstückchen hinderlich sein. Schliesslich kann bei länger bestehender Luxation das Radiusköpfchen auf's äusserste atrophiren oder besonders nach begleitenden Fracturen sehr stark hypertrophisch werden. Bei irreponirter Luxation kann aber die Function des Gelenkes sehr leiden, ja sie kann bei gleichzeitigen intracapsulären Fracturen vollständig aufgehoben werden.

Die **Therapie** muss in der möglichst zeitigen Reposition und der gerade hier nicht leichten Retention bestehen. Die Reposition kann, einerlei nach welcher Richtung die Luxation erfolgte, zuweilen in der einfachen Weise gelingen, dass man bei fixirtem Oberarm am Handgelenk kräftig extendirt und dann den Unterarm rasch beugt, während man gleichzeitig mit der anderen Hand das Radiusköpfchen an seine richtige Stelle presst. Kommt man so nicht zum Ziel, so empfiehlt sich für Luxationen nach vorn und nach aussen ein kräftiger Zug des supinirten, hyperextendirten und gleichzeitig adducirten Vorderarmes in der Richtung seiner Achse und gleichzeitige Impulsion des Köpfchens, bei Luxationen nach hinten die gleichen Bewegungen aber bei Pronationsstellung der Hand.

Vermuthet man ein Herausschlüpfen des Radiusköpfchens aus seinem Ringband, so adducirt man bei Luxationen nach vorn den gestreckten Vorderarm so stark, bis das Köpfchen wieder unter der Eingangspforte der Kapsel steht, und lässt dann eine kräftige Supination folgen, macht dagegen bei Luxationen nach hinten die Adduction bei leichter

Beugung des Gelenkes, fügt dann eine mässige Streckung hinzu und zum Schluss eine Pronation.

Stellt sich die Unmöglichkeit der Reposition oder der dauernden Retention des Köpfchens heraus, oder hat man es mit veralteten Luxationen zu thun, so macht man unter aseptischen Cautelen die Arthrotomie des Gelenkes, beseitigt die Hindernisse und näht über dem reponirten Köpfchen die Kapsel zusammen (*Sprengel*) oder vollzieht, wenn dieses Vorgehen nicht angebracht erscheint, die Resection des Köpfchens (*Löbker*). Die Resection hat dann stets durch den *Hüter'schen* radialen Längsschnitt zu geschehen, nicht dagegen durch einen vorderen Schnitt, da man bei einem solchen zu leicht den Nervus radialis verletzen könnte.

Die Nachbehandlung aller Luxationen des Ellenbogengelenkes geschieht am besten bei rechtwinkelig gebeugtem Gelenk und so gestelltem Vorderarm, dass seine Radialseite nach oben sieht, durch einen gut angelegten Gypsverband oder eine *Beely'sche* Gypshanfschiene. Die Verbände bleiben 14 Tage liegen, worauf man mit systematisch durchgeführter Gymnastik, Massage und Electricität beginnt.

Differentialdiagnose der Ellenbogengelenksverletzungen.

Wenn man eine frische Ellenbogengelenksverletzung zur Behandlung bekommt, und das Gelenk in Folge des Blutergusses und der Quetschung der Weichtheile mächtig angeschwollen ist, so ist die Stellung einer richtigen Diagnose selbst für den Geübten oft eine schwierige Aufgabe. Man nimmt dann am besten die Narcose zu Hilfe und massirt in derselben die Schwellung möglichst weg. Nun betastet man systematisch die einzelnen Knochen genau und vergleicht am besten die gewonnenen Eindrücke mit den Contouren eines Skelettes, an dem man wo möglich die vermuthete Verletzung herstellt. Ohne Weiteres klar werden einem die vollständigen Verrenkungen des Vorderarmes nach einer oder der anderen Seite, die divergirende und Umdrehungsluxation, die vollständigen und unvollständigen Luxationen nach vorn, die Luxation der Ulna nach hinten, sowie die des Radius nach allen Richtungen. Man vergesse nie, bei einer Luxation des Radius nach aussen auf eine Fractur der Ulna im oberen Drittel zu untersuchen, und versäume ebenfalls nicht, bei den Luxationen beider Vorderarmknochen auf eine etwaige

Fractur des Epicondylus externus und internus, der Condylen, des Proc. coronoideus und des Olecranon zu achten.

Wir haben nun aber am Ellenbogengelenk eine Reihe von Verletzungen, welche bei oberflächlicher Betrachtung mit einander verwechselt werden könnten. Wir lassen diese nun folgen und vergleichen dann wieder ihre einzelnen Symptome in der Weise, dass sich in den Tabellen die einzelnen Ziffern entsprechen. Es ergeben sich dann die Unterscheidungsmerkmale von selbst.

Die einfache Contusion des Gelenkes erkennt man daran, dass bei beträchtlicher Schwellung und intraarticulärem Erguss sämtliche Knochenvorsprünge sich normal verhalten.

I. Fractura supracondylica.

1. Der Oberarm erscheint, von dem Epicondylus externus zum Acromion gemessen, deutlich verkürzt.
2. Das Ellenbogengelenk steht gebeugt, die Hand in Pronation.
3. Die Achse des Oberarmes fällt nicht in die Ellenbeuge, sondern mehr nach dem Vorderarm hin.
4. Der Querdurchmesser des Gelenkes erscheint normal, der von vorn nach hinten verbreitert.
5. Die Tricepssehne läuft concav in einem nach vorn offenen Winkel.
6. In der Ellenbeuge fühlt man oberhalb der Cubitalfalte einen schmalen zackigen Vorsprung.
7. Das Olecranon und Radiusköpfchen stehen stark nach hinten und höher als auf der anderen Seite.
8. Das Verhältniss des Olecranon zu den beiden Epicondylen ist dabei normal.
9. Der Vorderarm kann, wenn auch unter Schmerzen, passiv nach allen Richtungen hin abnorm bewegt werden. Dabei fühlt man über den Epicondylen
10. Abnorme Beweglichkeit und
11. Crepitation.
12. Es gelingt durch Zug am Vorderarm leicht, die Deformität auszugleichen, sie kehrt jedoch beim Nachlass des Zuges sofort wieder.

II. Fractura supracondylo-intercondylica.

1. 2. 3. 5. 6. 9. 10. 11. und 12. sind ebenso wie bei der Fractura supracondylica vorhanden. Es ist dagegen
4. Der Querdurchmesser des Gelenkes bedeutend verbreitert.
7. Das Olecranon scheint zuweilen zu fehlen, wenn sich der Schaft zwischen den Condylen eingekeilt hat.
8. Die beiden Condylen stehen weiter von einander und vom Olecranon ab. Wenn man dieselben gegen einander verschiebt, so fühlt man zwischen ihnen selbst
11. Crepitation.

III. Fractura Epiphyseos.

1. 2. 3. 4. 5. 7. 8. 9. und 12. sind dieselben, wie bei den vorhergehenden.
6. Der Vorsprung in der Ellenbeuge liegt näher dem Gelenk und ist breiter.
10. Die abnorme Beweglichkeit findet sich ebenso näher dem Gelenk und ist sogar Ueberstreckung möglich.
11. Crepitation ist, wenn vorhanden, nur als weiches Knorpelreiben nachweisbar.

IV. Fractura proc. cubitalis.

1. Eine Verkürzung des Armes ist nicht nachweisbar.
2. Wie bei den vorigen.
3. Die Achse des Oberarmes fällt ins Gelenk.
4. Der Tiefendurchmesser ist normal, kann aber durch Zug am Vorderarm um fast 3 cm vergrößert werden. Ebenso kann
5. Die sonst normal verlaufende Tricepssehne durch einen solchen Zug eher nach vorn angespannt werden.
6. Die Cubitalfalte ist wegen starker Schwellung des Gelenkes meist verstrichen.
7. Das Olecranon ist stets gebrochen, in Folge dessen
8. Steht seine Spitze höher als die beiden Epicondylen.
9. Der Vorderarm kann activ nicht bewegt werden, wohl aber lässt sich

10. Abnorme Beweglichkeit unter den Epicondylen dicht über der Gelenklinie nachweisen und
11. Crepitation, besonders wenn man den Vorderarm seitlich bewegt.
12. Die Reduction ist leicht und bleibt bestehen.

V. Luxatio cubiti posterior.

1. Der Oberarm hat seine normale Länge.
2. 3. 4. 5. und 7. wie bei der Fract. supracondylica.
6. In der Ellenbeuge findet man einen runden, breiten, walzenförmigen Körper.
8. Das Olecranon steht weiter nach hinten und höher als die Epicondylen.
9. Das Gelenk kann activ nicht bewegt und auch
10. Passiv nicht über einen rechten Winkel hinaus gebeugt werden.
11. Crepitation ist nicht vorhanden. Man darf bei nicht ganz frischen Verrenkungen etwaiges Schneeballknirschen im Gelenk nicht für eine solche halten,
12. Die Reduction ist nur durch bestimmte Manipulationen möglich. Ist sie erreicht, so bleibt sie aber bestehen. Nur bei gleichzeitigem Bruch des Proc. coronoideus besteht eine Neigung der Luxation zu recidiviren.

VI. Luxatio cubiti lateralis incompleta.

Verwechslung könnte vorkommen mit einer traumatischen Epiphysentrennung, bei der das untere Fragment mit dem Vorderarm stark seitlich verschoben ist (Fig. 120). Es besteht bei der Luxation aber keine abnorme Beweglichkeit, und kann man höchstens solche ebenso wie Crepitation an einem abgebrochenen Epicondylus fühlen.

Fracturen der Vorderarmknochen.

Anatomisch-physiologische Vorbemerkungen.

Das Skelett des Vorderarmes wird durch zwei gegen einander bewegliche Knochen, die Ulna und den Radius, gebildet. Beide haben einen schlanken, S-förmigen Bau, berühren sich mit ihren Enden in Drehgelenken und bilden mit einander den Rahmen, in welchem das Lig. interosseum ausgespannt ist. Sie haben beide eine dreiseitig prismatische Gestalt. Die schärfste Kante ist dem Zwischenknochenraum zugewendet und dient als Ursprungsstelle der diese ausfüllenden Membran, welche die Muskeln der vorderen und hinteren Seite, die Beuger und Strecker der Hand, von einander trennt.

Die Ulna liegt an der Kleinfingerseite des Vorderarmes und kann hier in ihrer ganzen Länge durch die Haut abgetastet werden. Sie trägt an ihrem oberen Ende das Olecranon und den Proc. coronoideus, an ihrem unteren das Capitulum mit dem Proc. styloideus. Ihre S-förmige Gestalt reicht nur bis zum unteren Ende, welches gerade und nahezu cylindrisch ist. Sie bildet mit ihrer die Trochlea umfassenden Cavitas sigmoidea major das eigentliche Ellenbogengelenk. Sie erhält eine obere Epiphyse nur am Olecranon. Der Proc. coronoideus ossificirt vom Körper aus. Die untere Knorpelfuge umfasst das Capitulum und den Proc. styloideus und erhält sich bis zum Beginn des 20. Lebensjahres. Die compacte Substanz ist besonders am oberen Ende sehr stark entwickelt. Sie wird um so dünner, je weiter man nach unten geht. Gleichzeitig nimmt aber die ganze Ulna von oben nach unten an Dicke ab.

Der Radius liegt an der Daumenseite des Vorderarmes, ist aber in seiner oberen Hälfte von dicken Muskellagen so verdeckt, dass er nicht durch die Haut hindurch gefühlt werden kann. Erst etwa handbreit von seinem unteren Ende tritt er mehr an die Oberfläche, so dass er von da an nach abwärts leicht abzupalpieren ist. An seinem oberen Ende trägt er sein Köpfchen, unter diesem den Hals und am Uebergang von diesem in den dreikantigen Schaft einen rauhen Höcker, Tuberositas radii, zum Ansatz für den Biceps. In seiner Mitte ist er bogenförmig ausgeschweift, hat hier seine dünnste Stelle und

wird an dem unteren Ende dicker und breiter. An diesem besitzt er ulnarwärts die *Fossula ulnaris* zur Aufnahme der Ulna, an der Daumenseite seinen *Proc. styloideus*, dorsalwärts mehrere durch rauhe Höckerchen geschiedene Leitfurchen für die Sehnen, unten eine Gelenkfläche für die Handwurzel. Die Epiphyse unterhalb des *Capitulum radii* ist bereits im 16. Lebensjahre verknöchert, während die Verschmelzung der unteren über der Wurzel des *Proc. styloideus* gelegenen Epiphyse mit der Diaphyse erst im 19.—20. Lebensjahre vollendet ist. Eine besondere Epiphyse der *Tuberositas radii* sowie des *Proc. styloideus* verknöchert schon vor dem 8. Jahre. Der Radius besitzt eine ziemlich starke compacte Substanz in seiner Diaphyse. Dieselbe nimmt jedoch von der *Tuberositas* nach oben und etwa von einer Linie, die 2—3 cm über dem unteren Gelenkende liegt, nach unten hin rasch ab. Die Bälkchen der *Spongiosa* laufen am unteren Ende theils in sagittaler und frontaler Richtung, theils parallel der Gelenkfläche.

Frequenz der Vorderarmfracturen.

Die Brüche des Vorderarmes sind mit etwa 18—20% die häufigsten aller zur Beobachtung kommenden Fracturen. Das Hauptkontingent dazu stellt das carpale Ende des Radius. Dann kommen die Brüche der beiden Vorderarmknochen und dann erst die des Radiuskörpers und der Ulna allein. Die Fracturen kommen in jedem Lebensalter vor, doch ist das kindliche und das kräftige Mannesalter prädisponirt.

A. Brüche beider Vorderarmknochen.

Die Brüche beider Vorderarmknochen sind meistens vollständige und entstehen durch directe Gewalt, Stoss, Schlag, Ueberfahrenwerden, kommen aber auch vor nach einem Fall auf die Hand. Im ersteren Fall kann die Fractur in jeder Höhe der Knochen sitzen, im letzteren betrifft sie mit Vorliebe das untere Drittel. In solchem Fall handelt es sich bei Kindern zuweilen nur um Infracturen. Sonst sind die Brüche einfache, complicirte oder Splitterbrüche. Bei der directen Fractur brechen die Knochen meist in gleicher Höhe, bei der indirecten liegt die Fractur an der Ulna zuweilen höher als am Radius.

Am häufigsten wird betroffen das mittlere Drittel, dann das untere. Im oberen sind Brüche wegen des Schutzes der starken Weichtheile sehr selten.

Was nun zunächst die Infractionen betrifft, so ist der Knickungswinkel in der Regel ein bedeutender, mitunter sogar ein rechter und öffnet sich gegen die Beuge- oder Streckseite. Der Widerstand gegen die Geraderichtung ist dabei verschieden, indem mitunter bloss ein Zug am Vorderarm ausreicht, ein ander Mal aber die Knochen gänzlich gebrochen werden müssen, um die Knickung ihrer Achsen zu beseitigen.

Die vollständigen Brüche verlaufen entweder quer und sind dann oft durch erhebliche Zahnung der Fragmente ausgezeichnet oder sie haben eine schräge Richtung. Ist das Periost mehr oder weniger erhalten, so können die Fragmente ihre gegenseitige Lage inne behalten. Sind aber alle Weichtheile zerrissen, dann sind sie verschoben, und zwar hängt die Richtung der Dislocation ab von der Art der einwirkenden Gewalt, von der Schwere des hängenden verletzten Gliedes, von zufälligen Bewegungen desselben und schliesslich von der Wirkung der Muskeln, die sich an die vier Fragmente ansetzen.

Im Grossen und Ganzen finden wir die Fragmente entweder gegen den Zwischenknochenraum oder nach der Radial- oder Ulnarseite abgewichen. Sie können dabei ferner über einander geschoben sein oder bilden, während sie gleichzeitig Rotationen eingehen, einen nach der Volar- oder Dorsalseite offenen Winkel miteinander. Kommt die Muskelwirkung vollständig zur Geltung, dann ist die Dislocation eine typische und verschieden je nach dem Sitze der Fractur. In dem häufigsten Falle, dem Bruche im mittleren Drittel unterhalb des Ansatzes des Pronator teres, bleibt das obere Fragment der Ulna wegen seiner festen Gelenkverbindung in der Regel in seiner natürlichen Lage. Die übrigen drei Fragmente werden dagegen durch die Pronatoren zunächst in das Spatium interosseum gezogen, so dass sie dieses verengern und die Muskeln aus demselben verdrängen. Weiterhin nimmt das obere Fragment des Radius, da der Pronator teres seinem Antagonisten, dem Biceps und Supinator brevis das Gleichgewicht hält, eine Mittelstellung zwischen Pro- und Supination ein. Die beiden unteren Fragmente des Radius und der Ulna werden aber durch den Pronator quadratus in volle Pronation gestellt, gehen also eine Dislocatio ad peripheriam ein, indem sich gegenüber

den oberen Fragmenten das untere Bruchstück des Radius volarwärts, das der Ulna dorsalwärts wendet. (Tafel XIV.)

Sitzt die Fractur oberhalb des Ansatzes des Pronator teres, so bleibt die eben beschriebene Dislocation der drei Fragmente bestehen, nur das vierte obere Fragment des Radius stellt sich jetzt in volle Supination, da die sich an ihm ansetzenden Mm. biceps und supinator brevis jetzt ohne ihren Antagonisten, den Pronator teres, wirken.

Bei den Brüchen im unteren Drittel oberhalb der früheren Epiphysenlinie werden beide oberen Fragmente durch den Pronator teres und quadratus, welcher letzterer dabei in seinen unteren Theilen meist zerrissen ist, in Pronation gestellt, durch den letzteren aber gleichzeitig gegen das Spatium interosseum hingedrängt. Die beiden unteren Fragmente dagegen werden durch den Supinator longus dorsal- und zugleich radialwärts gezogen, so dass ein nach der Radialseite hin offener Winkel entsteht und die Bruchfläche des oberen Ulnarfragmentes scharf hervorspringt. (Tafel XV.)

Zu diesen Dislocationen kommen dann noch die durch die Richtung der Gewalt bedingten dorsalen oder volaren Winkelbildungen. Entsteht die Winkelstellung ebenfalls durch Muskelzug, so ist sie stets nach der volaren Fläche gerichtet, da die Flexoren stärker sind als die Extensoren. Sehr selten besteht eine Einkeilung der Fragmente.

Die **Symptome** sind verschieden ausgeprägt, je nachdem es sich um einfache Infractionen oder um vollständige Fracturen handelt.

Die unvollständigen sowie die ohne Dislocation einhergehenden Vorderarmbrüche weisen nämlich oft nur den localen Bruchschmerz, die leichte Schwellung und den nach einigen Tagen auftretenden Bluterguss auf. Ist dagegen die oben beschriebene Verschiebung der Bruchenden vorhanden, so erscheint sofort die dadurch bedingte Deformität. Dieselbe gibt sich zu erkennen als winkelige oder seitliche Knickung des Armes, Verkürzung desselben und Verlust seiner platten Gestalt. Durch das Hereindrängen der Knochen in den Zwischenknochenraum werden ja die Weichtheile aus demselben herausgedrängt, wodurch der Arm eine mehr cylindrische Form erhält. Der Unterarm hängt schlaff herab, ist jeder activen Bewegung unfähig. Seine Haltlosigkeit ist ganz besonders ausgeprägt bei den so oft durch

Maschinengewalt entstehenden Splitterbrüchen. Bei complicirten Fracturen schauen die Bruchenden häufig genug selbst aus der Wunde heraus. Die Palpation subcutaner Fracturen des unteren und mittleren Drittels ergibt leicht abnorme Beweglichkeit und Crepitation an beiden Knochen. Im oberen Drittel ist der Nachweis dieser Symptome wegen der dicken Weichtheile nicht so einfach.

Die **Prognose** der Vorderarmbrüche ist hauptsächlich von der Art der Behandlung abhängig. Geschieht dieselbe richtig, so erfolgt die Heilung meist ohne merkliche Verschiebung innerhalb 20 bis 30 Tagen durch knöchernen Callus. Zuweilen erfordert ein Knochen, so besonders die Ulna, längere Zeit zur Consolidation. Dieselbe kann aber auch bei beiden auf sich warten lassen, ja es sind gar nicht so selten Pseudarthrosen beschrieben worden, die dann entweder auf einer Interposition von Sehnen, Muskeln zwischen die Fragmente oder zu frühzeitigen Bewegungen mit

Fig. 135.

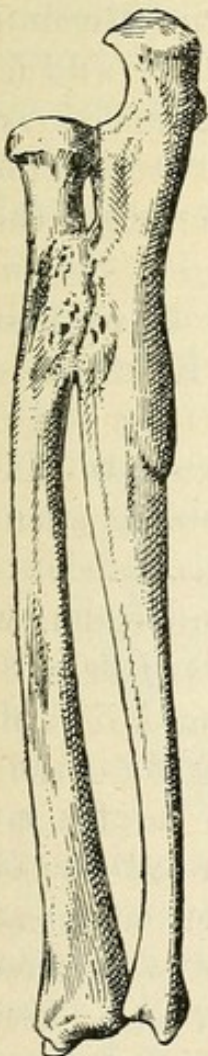
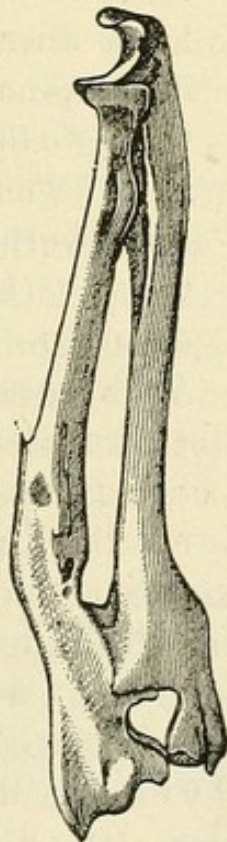

Fig. 136.



der Hand oder einer schlechten Ernährung der Fragmente beruhen. Sehr selten kommt es in Folge der Zerreissung von Gefässen und Nerven zu einer Gangrän der Hand. Wo man eine solche beobachtet, kann sie aber auch wohl die Folge einer schlechten Behandlung sein. Diese ist auch meist die Schuld, wenn nach der Verletzung eine starke Behinderung der Supination zurückbleibt, die selbst wieder durch eine knöcherne Verwachsung der neben einander liegenden Fragmente der Ulna und des Radius (Fig. 135 u. 136) durch einen zu starken

Callus oder eine sogenannte laterale Pseudarthrose bedingt sein kann. Diese letztere besteht darin, dass die in demselben Niveau befindlichen Bruchenden durch knöcherne Vereinigung heilen, ihre Callusmassen aber in den Zwi-

schenknochenraum hineinwachsen, jedoch so, dass sie nicht mit einander verschmelzen, sondern durch ein falsches Gelenk verbunden werden (Fig. 137). Neben den genannten Momenten liegt die Hauptschuld der behinderten Supinations-

Fig. 137.

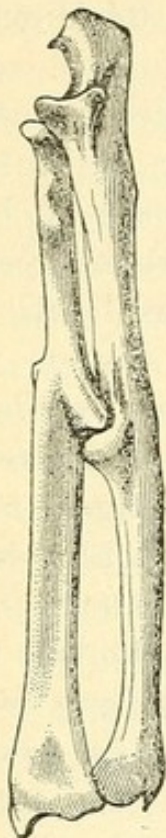
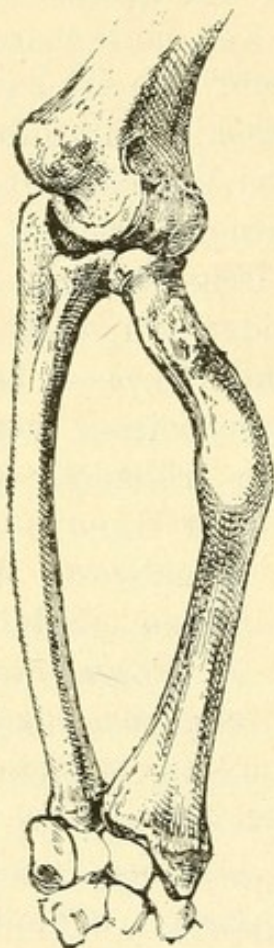


Fig. 138.



möglichkeit wohl noch darin, dass bei der typischen Dislocation der Fragmente keine Reposition stattfand, so dass die Heilung erfolgte, während die oberen Bruchenden in Mittelstellung zwischen Pro- und Supination, oder in vollständiger Supination, die unteren sammt der Hand dagegen in voller Pronation verharrten (Tafel XIV). Bei etwas winkelliger Zusammenheilung der Knochen, besonders des Radius, kann aber auch ein Hemmniss der Supination durch das Lig. interosseum gegeben sein, zumal wenn es selbst noch dazu straff vernarbt oder sogar theilweise verknöchert ist, indem es dann für die durch die winkelige Verbiegung der Knochen be-

dingte grössere Excursion derselben zu kurz wird (Fig 138).

Die **Therapie** hat auf die oben genannten Momente Rücksicht zu nehmen. Die Reposition soll bei rechtwinkelig gebeugtem Ellenbogengelenk durch Extension und Contraextension am Oberarm und an der Hand die Verkürzung ausgleichen und durch Stellung der Hand in Supination, so dass der Patient selbst in ihre Vola hineinsehen kann, das Lig. interosseum entfalten und die vier Fragmente in richtige Lage zu einander stellen. Die Hand des Arztes muss dabei oft noch durch directen Druck auf die Fragmente ihre winkelige Verschiebung beseitigen. Es sollen ferner die aus dem Spatium interosseum herausgetriebenen Weichtheile wieder in dasselbe hineingedrängt und die platte Form des Armes wieder hergestellt werden. Jede circuläre Einwickelung des

Gliedes ist daher zu vermeiden, da dieselbe ja, wie sich aus beistehender Figur unschwer erkennen lässt, das Gegentheil bewirkt (Fig. 139). Es sind vielmehr recht breite Schienen zu verwenden, die auf die Dorsal- und Volarfläche aufgelegt, jede Berührung des Vorderarmes selbst mit der circulären Binde verhüten. Die Schienen selbst können aus Holz, Pappe oder Kautschuk bestehen. Relativ am Einfachsten und doch durch-

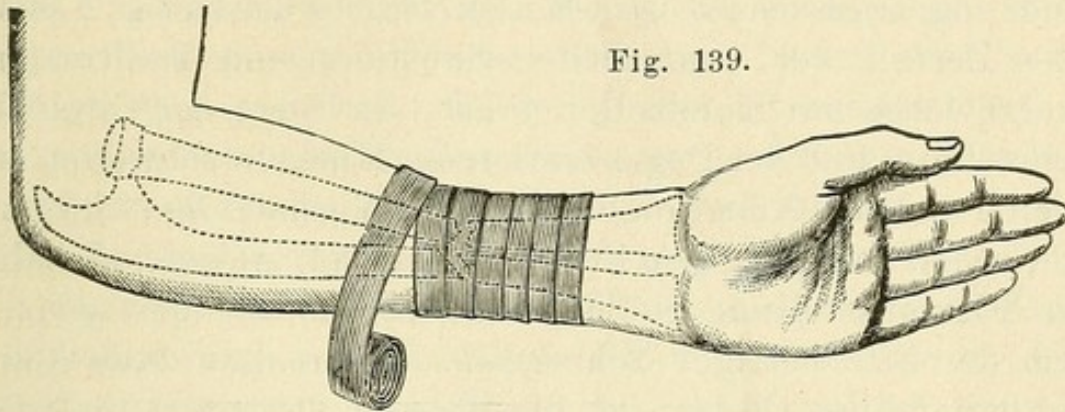
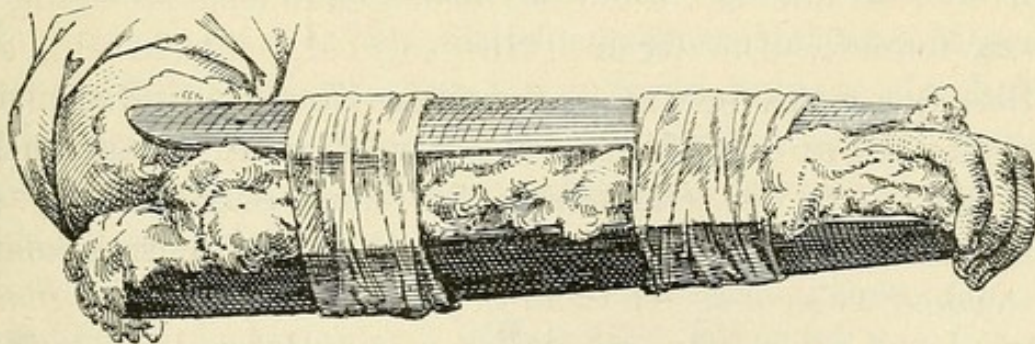


Fig. 139.

aus zweckentsprechend ist der *Middeldorpf'sche* Pressschienenverband. Derselbe besteht aus zwei gepolsterten, vorher in heissem Wasser geschmeidig gemachten, dünnen Ahornfournieren, die auf die Dorsal- und Volarseite aufgelegt und mittelst zweier Heftpflasterstreifen befestigt werden (Fig. 140). Sie lassen die Fracturstelle dem Auge zugänglich und können leicht loser und fester angezogen werden.

Will man Gyps anwenden, so ist eine *Beely'sche* Gypshanfschiene mehr zu empfehlen, als ein circulärer Gypsverband. Mit diesem muss man überhaupt recht vorsichtig sein.

Fig. 140



Jedenfalls darf man ihn bei irgendwie erheblicher Schwellung nicht anwenden. Die Gefahren, welche dem circulären Gypsverbande anhaften, haben schon manchen Arzt vor das Gericht gebracht. Wir müssen dieselben daher zur Warnung etwas näher besprechen. Durch einen zu festsitzenden derartigen Contentiv-

verband können die an und für sich schon oberflächlich liegenden und vielleicht schon durch die Fragmente gedrückten Gefässe noch mehr comprimirt, dadurch aber thrombosirt werden, so dass es zu einer Gangrän der Hand und nachträglich zur Amputation kommt. Ist aber der schliessliche Ausgang kein so schlimmer, so kann doch eine dauernde Unbrauchbarkeit des Armes entstehen, dadurch, dass die Blutleere in den comprimirten Gefässen zu einer sog. ischämischen Muskelentzündung, d. h. einem rapiden Zerfall der contractilen Substanz und Infiltration des Muskelgewebes mit Rundzellen führt. In Folge der Circulationsunterbrechung und der Degeneration der Muskeln schwellen, sobald sich eine solche Affection unter dem Verband entwickelt, die Finger schon nach wenigen Stunden stark an, nehmen alsbald eine starke Flexionsstellung ein und sind ebenso wie der ganze Vorderarm der Sitz heftiger Schmerzen. Wenn man dann den Verband abnimmt, so fühlen sich die Muskeln bretthart an, während der Kranke nicht im Stande ist, auch nur die geringste Bewegung auszuführen. Jetzt kann es noch bei einer blossen Bewegungsbeschränkung der Finger bleiben. Hatte man den Verband jedoch nicht sofort abgenommen, so schwillt der Arm in Folge der entzündlichen Infiltration der Gewebe in den nächsten Tagen bedeutend an. Im weitem Verlauf kommt es dann zu einer narbigen Schrumpfung der Muskeln. Dieselben verlieren vollständig ihre elektrische Erregbarkeit und werden bald so verkürzt, dass nie mehr zu beseitigende Contracturstellen der Hand und der Finger resultiren. Die sog. Klauenstellung der Finger kann so hochgradig werden, dass sich die Fingernägel in das Fleisch der Hohlhand einbohren und alle Versuche zur Geraderichtung derselben erfolglos bleiben.

Soll der Gypsverband also seinen Zweck erfüllen, so muss er gut gepolstert und öfters revidirt werden. In jedem Fall muss er von der Mitte des Oberarmes bis zum Ansatz der Finger reichen und bei nur einigermaßen heftigen Schmerzen abgenommen werden.

Welchen Verband man auch anwendet, stets soll derselbe nach 3—4 Wochen zeitweise abgenommen werden, um so frühzeitig als möglich eine kunstgerechte Massage sowie die Ausführung activer und passiver Bewegungen zu ermöglichen.

B. Brüche der Ulna,

Wir unterscheiden an der Ulna Brüche des Körpers und der Fortsätze: des Olecranon und des Proc. coronoideus.

a) Brüche des Olecranon.

Das Olecranon besitzt ein festes Knochengefüge, das besonders auf seiner oberen Fläche entwickelt ist und sich hier zu einer Tuberositas gestaltet. Dieser Höcker ist relativ breit, geht aber dann ziemlich rasch in eine etwas nach einwärts gekrümmte Spitze über. Auf der inneren Fläche des Olecranon befindet sich die Cavitas sigmoidea, die Gelenkgrube der Ulna. Diese zeigt in ihrer Mitte einen von der Olecranonspitze zum Kronenfortsatz verlaufenden senkrechten First und fällt von diesem nach beiden Seiten hin ab. Sie wird ferner halbirt von einer leichten, queren Einschnürung oder manchmal auch von einem förmlichen Einschnitte, welcher dann die Grenze gegen den Proc. coronoideus bildet und der früheren Epiphysenlinie entspricht. An dem vorher genannten Höcker inserirt mit einer derben Sehne der *M. triceps*, und ebenso erstrecken sich von beiden Seiten dieser selbst sehnige Fasern zur Gelenkkapsel und zur Fascie des Vorderarmes. Zwischen der Sehne des Triceps und der Tuberositas olecrani liegt gewöhnlich ein accessorischer Schleimbeutel.

Trotz seiner oberflächlichen Lage sind Fracturen des Olecranon doch im Ganzen seltenere Verletzungen, betragen sie doch nur etwa 1,2% aller überhaupt vorkommenden Brüche.

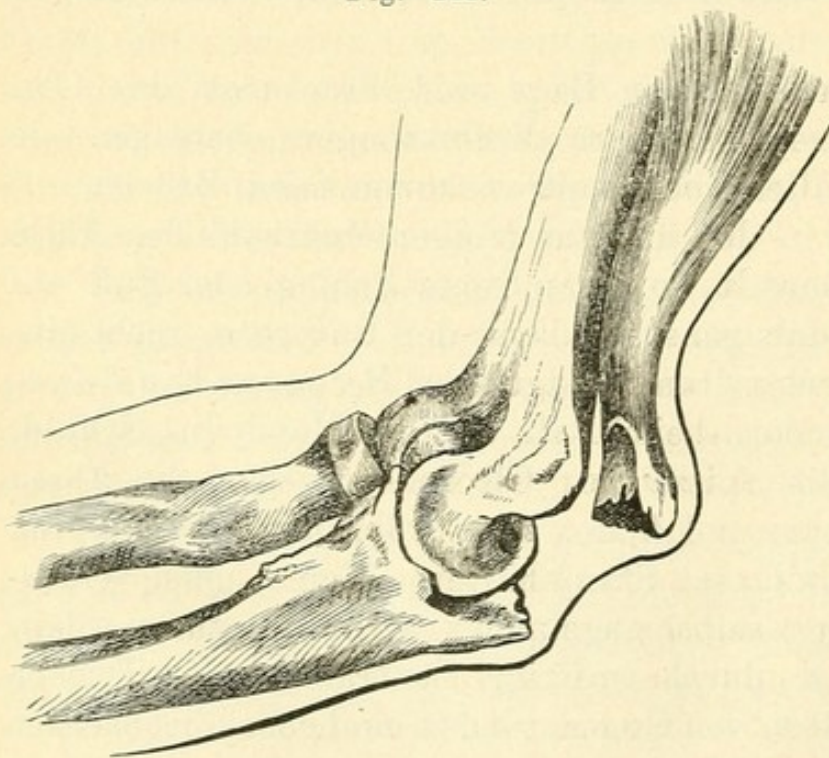
Sie entstehen in der überaus grossen Mehrzahl der Fälle durch eine directe Gewalt, so einen Stoss, Schlag oder Fall auf die Rückseite des Ellenbogens, während der Unterarm rechtwinkelig gebeugt ist. Viel seltener trägt eine Hyperextensionsbewegung des Gelenkes beim Fall auf die Hand die Schuld. Dabei stemmt sich die Spitze des Olecranon gegen die Fossa supratrochlearis posterior und findet hier, während der Condylus humeri und die Gelenkkapsel Stand halten, einen solchen Widerstand, dass der Fortsatz selbst abgeknickt wird. Fracturen allein durch Muskelzug, d. h. durch kräftige Contraction des Triceps z. B. beim Fortschleudern von Gegenständen sind schon beobachtet worden, sind aber sehr selten.

Der Bruch betrifft alsdann meist die Spitze des Fortsatzes und zwar nur eine dünne Corticalschicht, die an der Tricepssehne haften bleibt. Im übrigen verlaufen die Brüche in der Regel quer oder leicht schräg. Selten sind Längs-, wieder häufiger Splitterbrüche. Nächste der Spitze betreffen sie vorzugsweise die Mitte oder die Basis des Fortsatzes. In der Mitte sitzen sie gerne dort, wo sich die vorher beschriebene, der früheren Epiphysenlinie entsprechende Einschnürung befindet. An der Basis zieht die Bruchlinie gewöhnlich schräg von vorne nach hinten und unten, so dass nicht nur der ganze Fortsatz, sondern auch noch ein Theil des Ulnarschaftes mit abgesprengt ist.

Sehr häufig sind die Brüche complicirte. Das Gelenk kann dabei direct durch die Gewalt eröffnet sein, oder die Complication erst dadurch entstehen, dass die bei der Verletzung stark gequetschte Haut secundär gangränös wird. Stets ist in dem Gelenk ein Bluterguss vorhanden. Derselbe hat oft eine eigenthümlich rundlich ovale Abgrenzung, wenn sich das Blut in den Schleimbeutel unter der Tricepssehne ergossen hat.

Die Dislocation des abgebrochenen Fragmentes hängt ab von dem Verhalten des Periostes, der Tricepssehne und den von dieser zu der Gelenkkapsel hin verlaufenden sehnigen Fasern. Sind diese Weichtheile intact oder auch theilweise zerrissen, so

Fig. 141.



bleiben die beiden Bruchenden soweit in Contact, dass eine Diastase derselben kaum mit dem Fingernagel durch die Haut hindurch entdeckt werden kann. Sind sie aber vollständig getrennt, dann kommt an dem oberen Fragment die elastische Retraction des Triceps zur Geltung. Diese äussert sich aber darin, dass das Fragment nach

oben und meist auch etwas nach innen an der Hinterfläche des Oberarmes in die Höhe rückt, so dass eine Entfernung der Bruchflächen von einander bis zu 5 cm entstehen kann (Fig. 141). Diese Diastase der Fragmente wird durch Beugung des Gelenkes vermehrt, durch Streckung desselben vermindert. Sie wird zuweilen erst durch unvorsichtige Bewegungen mit dem Gelenke hervorgerufen, indem durch solche die bis dahin die Bruchenden zusammenhaltenden, noch unverletzten Sehnenfasern zerrissen werden.

Dass die *Fractura olecrani* die Begleiterin einer Luxation beider Vorderarmknochen nach hinten oder eines Bruches des *Proc. cubitalis* sein kann, ist früher schon erwähnt worden.

Die **Symptome** des Olecranonbruches sind meist deutlich ausgesprochen. Das Ellenbogengelenk ist in Folge des intraarticulären Blutergusses und der gewöhnlich starken Quetschung der Weichtheile in der Regel Sitz einer starken Geschwulst und zeigt in seiner bedeckenden Haut mannigfache Suffusionen. Der Arm steht meist in halber Beugung. Der Vorderarm ist der Schwere folgend in diese Stellung gesunken. Active Streckung ist unmöglich, passiv lässt sich dagegen der Arm beugen und strecken. Es tritt bei solchen Versuchen allerdings heftiger Schmerz ein, weil die passive Spannung auf der Streckseite des Gelenkes die Diastase der Bruchflächen zu vermehren trachtet. Bei der Palpation entdeckt man die Bruchlinie, das Klaffen der Fragmente, so dass man oft die Finger zwischen dieselben legen kann, und die abnorme Beweglichkeit des abgebrochenen Stückes, welches trotz der Beugung des Vorderarmes höher und zuweilen auch mehr nach hinten liegt, als die beiden Epicondylen. Es könnte dadurch der Verdacht einer Verrenkung des Vorderarmes nach hinten entstehen, es sichert jedoch die Möglichkeit der passiven Beugung und Streckung des Armes sofort die Diagnose. Bei blosser Abreissung der Spitze des Olecranon pflegt das losgelöste Knochenstück so klein zu sein, dass man eine blosse Abreissung der Tricepssehne vermuthen könnte. Bei Brüchen in der Mitte und an der Basis des Fortsatzes kann man durch Extension des Armes, Herabdrängen des in die Höhe gezogenen Fragmentes und Verschiebung desselben von einer Seite zur anderen *Crepitation* hervorrufen.

Die **Prognose** ist abhängig von der Qualität der Fractur und der Art der Behandlung. Längsfracturen

sowie solche Querbrüche, bei denen die beiden Fragmente in gegenseitiger Berührung geblieben sind, heilen durch knöchernen Callus. Besteht jedoch eine Diastase, so ist die knöcherne Heilung die Ausnahme, die Bildung einer Pseudarthrose die Regel. Je nachdem sich nun die Bandmasse zwischen den beiden Fragmenten straffer oder schlaffer entwickelt, wird die Function des Armes sich mehr oder weniger brauchbar wiederherstellen. Es ist ja klar, dass nur ein vollständig festes, strammes, fibröses Gewebe die Bewegung des Gelenkes annähernd in normalen Grenzen ermöglichen wird, während durch eine schlaaffe Zwischensubstanz eine nicht unwesentliche Beeinträchtigung in der Kraft des Gliedes stattfinden muss.

Die Ursache der mangelnden Callusbildung liegt in solchen Fällen begründet in der zu grossen Entfernung der Bruchflächen von einander und der Schwierigkeit, sie durch geeignete Mittel in dauernder Apposition zu halten. Weniger kommt wohl eine ebenfalls angeschuldigte schlechte Ernährung des abgebrochenen Stückes oder das Fehlen eines eigentlichen Periostes auf dem Olecranon — dasselbe wird bekanntlich durch die gefässarme Sehneninsertion vertreten — in Betracht.

Trotz der regelmässigen Eröffnung des Gelenkes durch die Fractur sind Ankylosen desselben bei passender Behandlung nicht sehr häufig, sind aber bei complicirten und Splitterbrüchen zuweilen nicht zu vermeiden. Bei letzteren kommt es gar nicht so selten zur Necrose der Fragmente.

Die **Therapie** der Olecranonbrüche hat drei Indicationen zu genügen, nämlich 1) den intraarticulären Bluterguss, 2) die Diastase der Fragmente zu beseitigen und 3) eine Ankylose des Gelenkes zu verhüten.

Was die erste Aufgabe betrifft, so kann der mit der aseptischen Technik vertraute Arzt ohne Gefahr das Gelenk sofort punctiren und so direct von dem Blute befreien (*Lauenstein*). Wem jedoch die Antisepsis nicht in Fleisch und Blut übergegangen ist, oder wer dieselbe im gegebenen Falle aus irgend einem Grunde nicht anwenden kann, dem rathen wir von der dann gefährlichen Punction ab, zumal da man die Resorption des Extravasates durch Ruhe, Compression des suspendirten Gelenkes, mit einer Gummibinde und tägliche Massage ebenfalls im Verlaufe von acht Tagen erreichen kann.

Sei es nun, dass man die Punction wählt oder den letzteren Weg einschlägt, in jedem Falle wird nach Beseitigung des Blutergusses der vorher eingewickelte Arm in gestreckter Stellung auf einer volaren, von der Hand bis zur Achsel reichenden wohl gepolsterten Schiene oder in einem Gypsverband bandagirt, um so die Reposition und Retention des Fragmentes zu erstreben.

Die Reposition geschieht in der Weise, dass man das nach oben dislocirte Bruchstück mit dem Finger umgreift und nach unten drängt. Dabei muss man verhüten, dass sich die Haut faltet und zwischen die beiden Bruchenden einklemmt.

Es ist nun eine grosse Anzahl von Apparaten und Verbänden angegeben worden, um diesen reponirenden Fingerdruck dauernd zu ersetzen, und so das Fragment in seiner richtigen Lage zu erhalten.

Von den Apparaten ist allein die *Malgaigne'sche* Klammer nennenswerth. Aber auch sie ist entbehrlich, da man mittelst einfacher Heftpflasterstreifen gerade so gut zum Ziele kommt.

Das Heftpflaster wird meistens in der Form des *Alcock'schen* Verbandes empfohlen, bei dem die Streifen nach Art der oberen Touren einer *Testudo inversa* spiralig um das Fragment herum verlaufen. Da hierbei jedoch eine Compression der Gefässe nicht ausgeschlossen ist, rathen wir lieber nur einen Streifen und zwar in der Längsrichtung anzulegen. Derselbe wird, nachdem man durch Verziehen der Haut über dem Olecranon dafür Sorge getragen hat, dass keine Hautfalte unter ihm entsteht, auf der Hinterfläche des Oberarmes aufgeklebt, von dessen Mitte abwärts über das Olecranon bis zur Mitte des Vorderarmes geführt und in dieser Stellung entweder durch die obengenannte volare Schiene oder auch durch einen Gypsverband fixirt. Diesen Verband lässt man dann vier bis fünf Wochen, innerhalb welcher sich ein knöcherner Callus entwickelt haben kann, ruhig liegen. Dann entfernt man ihn und gibt nun dem Gelenk, eventuell in Narkose eine allmählig stärker werdende Beugestellung.

In rechtwinkliger Beugung muss das Gelenk von vorne herein fixirt werden, wenn sich, wie bei complicirten Splitterbrüchen, eine Ankylose ziemlich sicher erwarten lässt, denn ein steifer, gestreckter Arm ist dem Patienten später sehr unbequem, ein rechtwinkelig ankylosirter dagegen erlaubt ihm die Functionen des täglichen Lebens in zufriedenstellender Weise auszuführen.

Nach Verlauf von 5—6 Wochen — wenn man nur auf eine straffe Pseudarthrose reflectirt, auch schon früher — ist es, um ein Steifwerden des Gelenkes zu verhindern, nothwendig, mit activen und passiven Bewegungen zu beginnen und sie nicht zu kurze Zeit fortzusetzen. Bei denselben muss man in der ersten Zeit stets das obere Fragment mit den Fingern herunterdrücken, um die gebildete Zwischensubstanz nicht zu zerren.

In der angegebenen Weise erreicht man wohl meist eine knöcherne Consolidation. Um aber eine solche sicher zu erzielen, ist man auch operativ vorgegangen.

Wir meinen hier nicht die von *Dieffenbach* ausgeführte Tenotomie der Tricepssehne und nachherige Exasparation der Bruchenden, sondern die directe Knochennaht der Fragmente. Dieselbe wurde zuerst unter antiseptischen Cautelen ausgeführt von *Lister* und hat sich seitdem öfters bewährt. Wir würden sie empfehlen bei schlaffer, die Brauchbarkeit des Armes sehr schädigender Pseudarthrose nach vorheriger Exstirpation des fibrösen Zwischengewebes und ebenso bei complicirten Fracturen, wenn das Fragment nicht zu klein ist. Ein solches kleines Stück wird zu leicht necrotisch. Man schneidet es daher lieber gleich heraus und entfernt ebenso am besten sofort stark gesplitterte Fragmente. Wir würden dann nachher, um die Tricepswirkung nicht auszuschalten, die Sehne desselben an dem stehengebleibenden Fragment und den paraarticulären Weichtheilen festnähen.

Selbstverständlich ist bei allen complicirten Fracturen strengste Antisepsis.

b) Brüche des Processus coronoideus.

Der Proc. coronoideus, der Kronenfortsatz der Ulna, umgreift hakenförmig die Trochlea des Humerus. Seine freie, in den Gelenkraum hineinsehende Spitze ist relativ lang und dünn. Seine Basis, welche dem Schafte der Ulna breit aufsitzt, hat etwa die Form einer vierseitigen Pyramide. Auf seiner vorderen Fläche verlaufen zwei Knochenfirste, nach abwärts convergirend zur Tuberositas ulnae.

Der ganze Fortsatz wird von den zwei Seitenbändern des Ellenbogengelenkes umfasst, indem das Lig. laterale internum sich breit an seiner inneren Seite inserirt, das Lig. laterale ex-

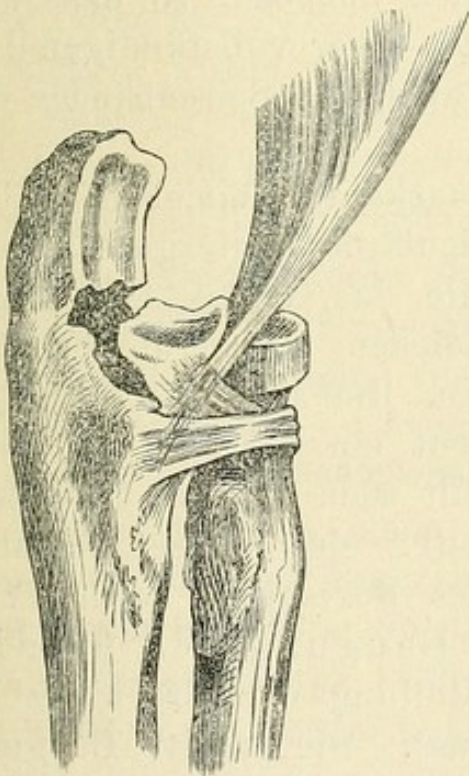
ternum dagegen durch seine Verschmelzung mit dem Ringbände des Radius indirect mit ihm in Verbindung steht.

An der vorderen Fläche des Proc. coronoideus und zwar an den vorher beschriebenen Knochenfirsten setzt sich der Musc. brachialis internus an, indem er gleichzeitig noch einige Sehnenbündel nach abwärts zur Tuberositas ulnae hinsendet.

Isolirte Brüche des Proc. coronoideus sind nun sehr selten. Es existiren in der Literatur kaum zwanzig zweifellose Beobachtungen. Häufiger findet man sie, wie das an der betreffenden Stelle schon erwähnt ist, als Begleiterin der Luxation beider Vorderarmknochen nach hinten.

Der Bruch kann an der Spitze oder an der Basis erfolgen. Im ersteren Falle verläuft er entweder quer oder entlang dem inneren oder äusseren Rande der Spitze und kann sich dabei bis in den Bereich des inneren Seitenbandes oder des Ringbandes erstrecken. Es handelt sich entweder um einfache Fissuren oder vollständige Continuitätstrennungen. Bei diesen letzteren kann das Bruchstück noch an der Kapsel hängen

Fig. 142.



oder ganz abgesprengt sein und lose im Gelenke liegen. An der Basis sind entweder nur die oberflächlichen Corticallamellen abgerissen oder der ganze Fortsatz abgesprengt (Fig. 142). Vor der vollständigen, erst mit dem 16. Lebensjahr beendeten, von dem Schafte der Ulna aus erfolgenden Verknöcherung des Fortsatzes könnte man wohl auch von einem Epiphysenbruch sprechen. Stets ist in dem Gelenk ein Bluterguss vorhanden.

Die **Ursache** der Fracturen ist selten eine directe Gewalt. In dieser Weise kann ein Schuss wirken, doch sind dann stets noch anderweitige Verletzungen vorhanden, neben denen die Fractur nur von untergeordneter Bedeutung ist. Ebenso sind Fracturen, entstanden durch kräftige Contractionen des Brachialis internus sehr selten. Dieselben können nach dem oben Gesagten niemals die Spitze betreffen, und kann ebenso wenig der Brachialis in-

ternus das abgerissene Stück von dem unteren entfernen; es müssten denn auch die Sehnenbündel desselben, die zur Tuberositas ulnae hinziehen, mit abgelöst sein. Die weitaus häufigste Veranlassung war in den vorliegenden Fällen eine indirecte Gewalt. Dabei haben wir drei Entstehungsmöglichkeiten zu berücksichtigen. Meistens war die Fractur durch Auffallen auf die Kleinfingerseite der Hand bei mässig gestrecktem Vorderarm entstanden. Dabei drängte das in der Achse der Ulna wirkende Körpergewicht den Fortsatz so stark gegen die Trochlea an, dass diese wie ein Keil denselben abquetschte. Andere Male wurde die Spitze des Fortsatzes abgeknickt durch eine starke Beugung des Vorderarmes, indem der Proc. coronoideus sich übermässig in die Fossa intercondyl. ant. humeri anstemmte. Schliesslich kann ebenfalls die Spitze abbrechen durch forcirte Seitenbewegungen des Gelenkes, besonders wenn diese noch durch stärkere Pro- oder Supination unterstützt wurden. Sie wird dabei entweder an der inneren oder äusseren Kante der Trochlea oder der Eminentia capitata abgedrückt.

In allen Fällen kann sich das Olecranon mit dem Schafte der Ulna nach hinten von der Trochlea abheben, so dass eine Diastase zwischen beiden entsteht. Zu einer vollständigen Luxation kann es nur kommen, wenn auch die Seitenbänder des Gelenkes vollständig eingerissen sind.

Die **Symptome** sind oft wenig markant. Immerhin haben wir, auch wenn in Folge des intraarticulären Blutergusses oder einer starken Contusion der Weichtheile das Gelenk sehr angeschwollen ist, doch eine Reihe von Zeichen, welche die Fractur annähernd sicher diagnosticiren lassen. Im Momente der Verletzung hört und empfindet der Patient ein lautes, höchst schmerzhaftes Krachen. Es stellt sich sofort, besonders in der Ellenbeuge, ein heftiger Schmerz ein. Dieser Schmerz wird bei Betastung der Gegend des Fortsatzes lebhafter und ebenso gesteigert bei activer Beugung des pronirten Vorderarmes, weil in dieser Stellung der Brachialis internus die ganze Arbeit verrichten muss. Die passive Beugung kann dadurch behindert werden, dass sich das abgebrochene Stück in die Plica cubiti einkeilt. Auch die Streckung ist schmerzhaft, weil dabei eine Zerrung des oberen Fragmentes statthat. Als besonders charakteristisch wird eine Sugillation angegeben, die sich bald nach der Verletzung in der Ellenbeuge ent-

wickelt. Selten wird es gelingen, unterhalb dieser den abgebrochenen Theil als kleinen, beweglichen, festen Körper durchzufühlen oder gar beim Herunterdrücken desselben Crepitation zu erzeugen. Das Olecranon steht, sobald der Bruch die Basis betrifft, immer etwas mehr nach hinten und bedingt dadurch eine Zunahme des Gelenkdurchmessers von vorn nach hinten. Auch der Radius wird dann meistens eine kleine Verschiebung nach der Trochlea hin erleiden. Sind die beiden Vorderarmknochen vollständig nach hinten verrenkt, so erkennt man den Bruch des Kronenfortsatzes daran, dass sich die Luxation durch den leichtesten Zug einrichten lässt, beim Nachlass des Zuges aber sogleich wiederkehrt.

Die **Prognose** ist im Ganzen günstig zu stellen. Die Heilung der Brüche kann nur dann mit knöchernem Callus erfolgen, wenn dieselben an der Basis sitzen und keine Diastase der Fragmente besteht. In allen anderen Fällen wird sie durch Pseudarthrose stattfinden. Es ist dies jedoch kein Nachtheil, weil die Function des Gelenkes dadurch nicht leidet. Wohl aber würde dies der Fall sein, wenn sich ein intraarticulärer Callus entwickeln würde. Die ligamentöse Verbindung lässt höchstens eine Neigung der Ulna, sich nach hinten zu dislociren, zurück. Ganz ausnahmsweise hat man im Verlauf der Heilung eine Luxation des Radius nach aussen entstehen sehen.

Die **Therapie** kann einen irgend belangreichen Einfluss auf die Anheilung des Fragmentes nicht ausüben, sie soll bloss eine Ankylose des Gelenkes verhindern. Sie erreicht dies am besten dadurch, dass man — event. nach geschעהener Einrichtung einer Luxation — in rechtwinkliger oder spitzwinkliger Flexion des Ellenbogengelenkes einen Gyps- oder Schienenverband anlegt, denselben etwa 14 Tage liegen lässt und dann mit vorsichtiger Gymnastik und Massage des Gelenkes beginnt. Selbstverständlich muss das Gelenk nach den ersten Bewegungsversuchen noch für einige Zeit festgestellt werden.

c) Brüche im oberen Drittel der Ulna, complicirt mit Luxation des Radius.

Die Fracturen der Ulna im oberen Drittel kommen für sich allein ausserordentlich selten vor. Meist ist gleichzeitig das

Radiusköpfchen luxirt und gilt daher die practische Regel, bei allen Fracturen im oberen Drittel der Ulna stets auch die Lage des Radiusköpfchens zu untersuchen.

Die Combination dieser beiden Verletzungen ist so regelmässig und ihre Erkenntniss für die spätere Gebrauchsfähigkeit des Armes so wichtig, dass wir ihr einen besonderen Abschnitt widmen wollen.

Die Verletzung kommt bei Kindern und Erwachsenen vor, und kann durch einen zweifachen Mechanismus entstehen. Einmal kann eine directe Gewalt, wie ein Hufschlag, Ueberfahren, Fallen gegen feste Körper, ein Schuss oder Stockschat die Ulna in ihrem oberen Drittel brechen und dann noch fortwirkend den Radius luxiren. Das ist die häufigste Entstehungsart. Zweitens kann die Ulna wieder durch directe Gewalt brechen, der Radius aber durch eine indirecte luxirt werden. In dieser Weise wird ein Fall auf die vorgestreckte Hand nach vorhergegangenem Anstossen des Armes gegen einen festen Körper wirken. Nehmen wir z. B. an, dass der Patient eine Treppe hinabstürzt, so kann er zunächst mit der ulnaren Seite seines Vorderarmes gegen eine Treppenstufe anstossen und dadurch die Ulna brechen. Sucht er sich nun mit der vorgestreckten Hand zu stützen, so kann er noch durch die Wucht des Körpergewichtes und das gleichzeitige Andrängen der dislocirten Ulnafragmente gegen den Radius die Luxation dieses letzteren acquiriren.

Die Fractur der Ulna liegt gewöhnlich im oberen oder an der Grenze des oberen und mittleren Drittels. Die Bruchrichtung ist eine leicht schräge, die Dislocation der Fragmente eine verschiedene. Das untere bleibt meist parallel zum Radius liegen. Das obere weicht dagegen gewöhnlich volarwärts (Taf. XVI), selten dorsalwärts ab. Sie sind dabei stets in der Längsrichtung an einander verschoben, so dass eine Verkürzung um mehrere Centimeter entsteht.

Das Radiusköpfchen ist, je nachdem die Gewalt von hinten, innen oder vorn eingewirkt hatte, nach vorn, aussen oder hinten luxirt und nimmt dann die gleiche Stellung ein, die wir für die isolirte Luxation kennen gelernt haben. Als Complication findet man gar nicht selten eine Zerreissung der bedeckenden Weichtheile, weiterhin aber gelegentlich auch eine Dehnung oder Zerreissung des Nervus radialis, eine Subluxation

des Proc. styloideus ulnae und einen Bruch des Epicondylus oder Condylus externus humeri.

Die **Symptome** dieser Verletzung sind sehr charakteristisch (Taf. XVI), können jedoch durch eine starke Anschwellung der Gelenkgegend verdeckt werden. Neben dem gewöhnlichen Fracturschmerz finden wir zunächst eine Behinderung in der Function des Vorderarmes. Derselbe steht gewöhnlich halb gebeugt und in mittlerer Pronation. Pronation und Streckung desselben gehen frei von Statten, Supination schon weniger, Beugung aber über einen rechten Winkel hinaus ist unmöglich. Die Inspection ergibt eine sofort in die Augen fallende Verkürzung des kranken Armes gegen den gesunden und lässt am Ellenbogengelenk nach vorn aussen oder hinten eine deutliche Vorwölbung erkennen, hervorgebracht durch das dislocirte Radiusköpfchen. Der Umfang des kranken Ellenbogengelenkes ist gegen den des gesunden um $2\frac{1}{2}$ —4 cm vergrössert. An seiner hinteren Seite zeigen sich drei gewöhnlich in einer gleichen horizontalen Linie liegende Knochenvorsprünge, gebildet vom Radiusköpfchen, Epicondylus externus humeri und Olecranon. Ueber der Fracturstelle sind die Weichtheile deprimirt. Verbindet man diese eingezogene Stelle mit den Endpunkten der eben genannten Horizontalen, so erhält man ein Dreieck, an dessen Spitze die Fractur, an dessen Basis die drei Knochenvorsprünge liegen.

Die Palpation lässt an der Fracturstelle die dislocirten Fragmente und deren abnorme Beweglichkeit fühlen und ergibt dazu noch Crepitation, die besonders bei Pro- und Supinationsbewegung hervortritt. Durch letztere kann man ebenfalls das prominirende Radiusköpfchen erkennen. War der Nervus radialis verletzt, so findet man dann schliesslich noch eine Lähmung der von ihm versorgten Strecken.

Die **Prognose** ist bei rechtzeitiger und richtiger Behandlung eine ganz günstige. Geschieht dieselbe nicht, so können die Fragmente consolidiren, das Radiusköpfchen sich eine Nearthrose bilden und so die Function des Armes wieder einigermaßen hergestellt werden. Es kann jedoch die knöcherne Vereinigung des Bruches ausbleiben. Dann wird der Arm ganz unbrauchbar, da die belastete Hand nirgends eine genügende Stütze findet. Das Gleiche ist der Fall bei einer Radialislähmung. Schliesslich kann

sich noch bei alten Leuten in dem Gelenk eine Arthritis deformans entwickeln.

Die **Therapie** der frischen Verletzung bewirkt zunächst die Reposition der Luxation. Dieselbe geschieht durch kräftige Extension am gestreckten Vorderarm und nachherige Beugung desselben, verbunden mit einer gleichzeitigen Impulsion des Köpfchens an seine richtige Stelle. Nun bringt man die Bruchfragmente in ihre richtige Lage und fixirt dann zur Retention des Ganzen den spitzwinkelig gebeugten und in halber Supinationsstellung stehenden Vorderarm in einem Gypsverband. Derselbe bleibt etwa 4—6 Wochen liegen, worauf man, wenn die Consolidation eingetreten ist, mit der Gymnastik und Massage des Gelenkes beginnt.

Hat man es mit einer veralteten Verletzung und starker Functionsstörung des Armes zu thun, so wird man die Reposition versuchen, falls dieselbe aber im Stich lässt, das Radiusköpfchen reseciren und, wenn nöthig, noch die Osteotomie der Ulna hinzufügen (*Helferich—Dörffler*).

d) Brüche des Ulnaschaftes.

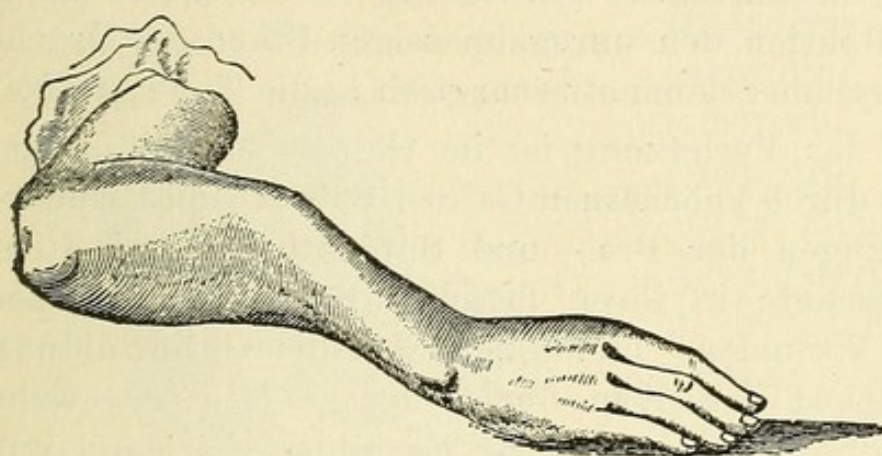
Da soeben die Fracturen im oberen Drittel der Ulna besprochen worden sind, betrachten wir hier die Brüche des mittleren und unteren Drittels.

Dieselben bieten nicht viel Charakteristisches und kommen nicht sehr häufig vor.

Sie entstehen in der überaus grossen Mehrzahl der Fälle durch directe Gewalt, einen Hufschlag, Fall gegen eine Treppenkante, insbesondere häufig als sogenannte Parirfracturen in der Weise, dass ein heftiger Schlag den zum Schutze des Kopfes erhobenen Vorderarm auf seinen Ulnarrand trifft. Der Bruch ist dann meist ein querer und sitzt in der Mitte der Ulna oder etwas näher unterhalb dieser. Hier ist der Knochen am dünnsten und am wenigsten von Weichtheilen gedeckt. Ziemlich selten ist ein Fall auf die ausgestreckte volar- oder dorsalflectirte Hand die Veranlassung der Fractur, da sich die Gewalt hierbei eher auf den Radius fortpflanzt. Es kommen aber solche indirecte Fracturen bei Kindern und bei Erwachsenen vor. Ebenso sollen dieselben gelegentlich durch eine starke Torsion z. B. beim Ausringen der Wäsche entstanden sein, und schliesslich kann

auch eine forcirte Supination unvollständige subperiostale Brüche erzeugen. Die Dislocation der Fragmente ist verschieden. Sie fehlt ganz bei subperiostalen Brüchen und ist gering bei noch theilweiser Erhaltung des Periostes. Ist dieses ganz zerrissen, so treibt die einwirkende Gewalt das untere Fragment in der Regel gegen das Spatium interosseum. Später wird dann, während das obere Fragment infolge seiner festen Charnierverbindung im Ellenbogengelenk in seiner normalen Lage bleibt, die Verschiebung des unteren gegen den Radius hin dauernd erhalten durch die

Fig. 143.



elastische Retraction des Musc. pronator quadratus (Taf. XVII).

Eine stärkere Uebereinanderschiebung der Fragmente kann nicht stattfinden, da der intacte Radius, gleichsam wie eine Schiene

wirkend, dies verhindert. Wohl aber kann sich eine Dislocatio ad axin ausbilden, wie z. B. in dem nebenstehenden Fall eine stumpfwinkelige Knickung der Fragmente nach der Dorsalseite hin stattfand (Fig. 143).

Fracturen des Proc. styloideus ulnae werden wir als Begleiterinnen der typischen Radiusfractur bei Besprechung dieser kennen lernen. Isolirt kommen sie nur äusserst selten vor, so durch die Einwirkung eines kantigen Körpers. Man findet dann das abgebrochene Stück nach der Richtung der Gewalt hin dislocirt.

Sehr häufig handelt es sich bei höher liegenden Brüchen um complicirte. Es ist dies bei der oberflächlichen Lage der hinteren Ulnarkante nicht wunderbar. Die Weichtheile werden besonders oft auch von innen nach aussen durchstossen.

Die **Symptome** dieser Brüche sind derart, dass die Diagnose wohl keinem Zweifel unterliegen kann. Wenn keine Dislocation besteht, so haben wir den localen Schmerz, die Anschwellung und den Bluterguss dort selbst, weiterhin Crepitation und abnorme Beweglichkeit. Man

fühlt diese letzteren, indem man die Ulnarkante abtastend an die Bruchstelle gelangt, nun zu beiden Seiten derselben die Ulna umfasst und die Fragmente in entgegengesetzter Richtung an einander verschiebt. Man kann auch wohl bloss die Daumen auf beiden Seiten der schmerzhaften Stelle aufsetzen und abwechselnd gegen die Fragmente drücken. Haben sich die Fragmente verschoben, so entdeckt man die Deformität durch die winkelige Knickung der Achse (Fig. 141) oder die Depression der Haut über dem radialwärts getriebenen unteren Fragment durch die einfache Inspection (Taf. XVII). Sind aber die äusseren Contouren durch starke Schwellung verwischt, so kann man doch durch Palpation den unregelmässigen Stand der Bruchenden erkennen, muss aber dabei oft energisch in die Tiefe greifen.

Die **Prognose** der Verletzung ist im Ganzen eine günstige. Die Heilung erfolgt durch knöchernen Callus. Selten sind Pseudarthrosen oder Störungen der Pro- und Supination durch Consolidation der Fragmente in ihrer falschen Stellung. Bei der Fractur des Proc. styloideus bleibt zuweilen die Callusbildung aus, weil das Periost desselben durch das gefässlose Gewebe des Lig. laterale ulnare vertreten ist. Es bildet sich dann nur ein fibröses Gewebe, welches sich zwischen die Bruchflächen einlagert.

Die **Therapie** hat zunächst die *Reposition* der Fragmente zu besorgen. Es geschieht dies durch Extension am Handgelenk, Contraextensionen am Oberarm und directes Zurechtdrücken der Bruchenden in ihre normale Lage. Es ist dies Letztere oft schwer, und muss man namentlich tief in das Spatium interosseum hereindrücken, um das untere Fragment aus demselben herauszudrängen. Sind die Schmerzen dabei zu heftig, so nimmt man am besten die Narcose zu Hülfe.

Ist der Bruch eingerichtet, so stellt man die Hand in halbe Supination und besorgt die Retention wie bei den Brüchen beider Vorderarmknochen, am einfachsten durch einen Pressschienenverband. Bei isolirten Brüchen des Proc. styloideus reponirt man das Fragment, befestigt es mit einem Heftpflasterstreifen, legt die Hand und den Vorderarm in eine Schiene und beide in eine Mitella, welche, um nicht auf das Fragment zu drücken, stets bis über die Finger reichen muss.

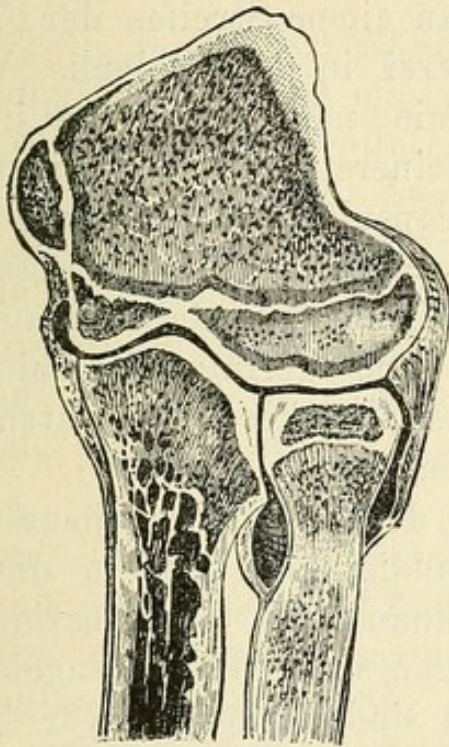
C. Brüche des Radius.

Am Radius haben wir Brüche des Köpfchens, des Halses, des Schaftes und des unteren Endes zu besprechen.

a) Brüche des Radiusköpfchens.

Das Radiusköpfchen hat die Form einer runden Scheibe, welche ringsum von einem glatten, breiten Rand, *Circumferentia articularis*, umgeben ist. Seine obere Fläche articulirt mittelst einer tellerförmigen Vertiefung mit der *Eminentia capitata humeri*.

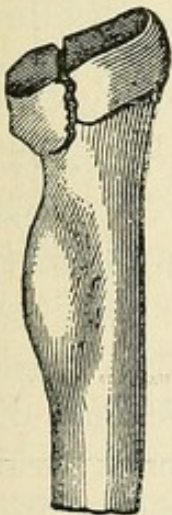
Fig. 144.



Diese Gelenkfläche liegt nicht horizontal, sondern fällt nach innen ab, indem die äussere Peripherie des Gelenkrandes etwas höher entwickelt ist. Nach unten geht das Köpfchen in den Hals des Radius über. Seinen vorderen Rand umschlingt gerade die Theilungsstelle des Nervus radialis. Die Epiphysenfuge zwischen Köpfchen und Schaft des Radius erhält sich bis zum 17. oder 18. Lebensjahr (Fig. 144). Das Radiusköpfchen wird vollständig von der Gelenkkapsel umgeben, da diese sich ja am

Halse des Radius unterhalb des Ringbandes ansetzt.

Fig. 145.



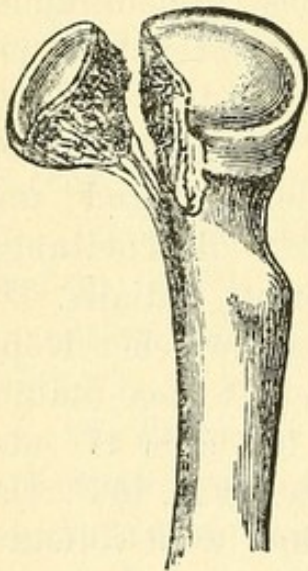
Die Fractur des Radiusköpfchens ist also eine rein intraarticuläre. Sie ist entweder eine unvollständige oder vollständige und stellt sich in der Weise dar, dass eine längs oder schräg verlaufende Bruchspalte ein Segment des Köpfchens abtrennt.

Bei der **unvollständigen** Fractur, der sogenannten Fissur des Radiusköpfchens, durchsetzt die Bruchspalte die tellerförmige Grube bald mehr nach der Peripherie, bald mehr nach dem Centrum derselben zu und dringt in verticaler Richtung bis zur Grenze des Radiushalses vor (Fig. 145). Sie trennt

also die Pfanne in zwei Theile, welche an ihrer Basis noch in knöchernem Zusammenhange mit dem Halse bleiben. Es kommen auch mehrfache Fissuren vor, so T-förmige, welche die Gelenkfläche in drei Theile theilen. Die Bruchflächen befinden sich bald in genauer Berührung, bald besteht starkes Klaffen derselben durch Divergenz des abgebrochenen Stückes.

Bei der **vollständigen** Fractur wird ein grösseres oder kleineres Segment des Köpfchens in der Regel von dessen vorderem, selten von seinem hinteren oder äusseren Umfange vollständig abgesprengt (Fig. 146). Nur selten ist das Köpfchen in mehrere Fragmente zertrümmert. Das losgebrochene Stück hängt

Fig. 146.



entweder noch an einem Streifen der Kapsel fest oder liegt frei in dem Gelenk. Wenn sich die Bruchlinie noch theilweise in den Radiushals hineinerstreckt, so liegt sie theilweise extracapsulär. Dann kann ebenfalls das gabelförmige Klaffen der Fragmente durch das den Hals umgreifende Ringband verhütet oder nur eine geringe Verschiebung des abgebrochenen Stückes nach unten und aussen zugelassen werden.

Der Bruch des Radiusköpfchens tritt entweder selbständig für sich in die Erscheinung oder kommt als Complication anderer Verletzungen des Ellenbogengelenkes vor. Von diesen sind zu nennen vor Allem

Fracturen des Proc. coronoideus ulnae, dann des Condylus externus humeri, des Olecranon, des Collum radii und Luxationen beider Vorderarmknochen nach hinten. Dass Absprengungen des Gelenkrandes das Zustandekommen der Luxation des Radiusköpfchens selbst begünstigen können, haben wir bei diesen schon erwähnt.

Die **Ursache** des Bruches ist entweder eine directe Gewalt, die das Köpfchen von hinten und aussen trifft, ein Stoss, Schlag oder Schuss, entschieden häufiger aber eine indirecte Gewalt. So ist die gewöhnlichste Veranlassung ein Fall auf die Hohlhand bei extendirtem und pronirtem Vorderarm. In dieser Stellung berührt nur der vordere Theil des Radiusköpfchens die Eminentia capitata humeri und wird bei gewaltsamem Anprall gegen dieselbe von dieser abgedrückt oder abgequetscht. Wir

haben es also mit einer sogenannten Meisselfractur zu thun. Wenn der Stoss das Ellenbogengelenk gleichzeitig radialwärts abknickte, so betrifft der Bruch mehr die äussere Peripherie des Köpfchens, wenn dies letztere gegen die Gelenkfläche der Ulna gepresst wird, mehr seinen inneren Rand. Auch ein Fall auf den flectirten Ellenbogen kann den Bruch erzeugen. Es handelt sich hier ebenfalls um eine Abquetschung, indem ja in dieser Stellung des Gelenkes die beiden Gelenkflächen sich vollständig berühren.

Bei forcirter Pronation entstehen bei Kindern zuweilen Lösungen der Epiphyse zwischen Köpfchen und Schaft.

Die **Symptome** der Fractur können durch die bald eintretende Schwellung des Gelenkes verdeckt werden, so dass die Diagnose schwierig sein kann. Man wird sie aber zu stellen vermögen, wenn man die Art der Gewalteinwirkung berücksichtigt und sich an das Vorkommen der Fractur erinnert. Nehmen wir einen typischen Fall derselben an, so bildet sich bald nach der Verletzung neben einer Anschwellung der bezüglichen Gelenkgegend ein heftiger Schmerz am Ellenbogen aus. Dieser Schmerz wird bei Druck auf das Radiusköpfchen äusserst heftig. Palpirt man das letztere, so wird man es bei unvollständiger Fractur mit stark klaffender Bruchspalte vergrössert und abnorm prominirend finden, so dass selbst eine unvollständige Luxation vorgetäuscht werden könnte. Bei einer vollständigen Fractur wird man dagegen das abgebrochene Segment als ganz beweglichen Knochen theil fühlen und ausserdem bei Druck auf dasselbe und gleichzeitiger Pro- und Supinationsbewegung des Vorderarmes Crepitation hervorbringen können. Intelligente Patienten geben dabei auf das Bestimmteste an, selbst das Reiben deutlich wahrzunehmen. Das Radiusköpfchen bewegt sich bei den Rotationen des Vorderarmes mit, oft allerdings nur mit geringerer Excursion als auf der gesunden Seite. Wenn der tiefe Ast des Nervus radialis, der, wie vorher erwähnt, über die Vorderfläche des Köpfchens wegläuft, durch das dislocirte Fragment gedrückt oder gezerzt wird, so können zu den genannten Symptomen noch die der Lähmung dieses Nerven hinzutreten. Die Finger stehen dann in mittlerer Beugestellung, der Daumen adducirt und flectirt, und beide können nicht extendirt und der letztere auch nicht abducirt werden, während die Bewegungen

des Handgelenkes vollständig frei sind. In den Gelenkmuskeln fehlt dazu noch jede elektrische Erregbarkeit.

Die **Prognose** der Verletzung ist im Ganzen eine günstige. Die Heilung erfolgt entweder durch knöchernen Callus, wobei allerdings die Dislocation meist bestehen bleibt und zuweilen auch eine Verwachsung des Bruchstückes mit dem Proc. coronoideus stattfindet. Das abgebrochene Stück kann sich aber auch in einen freien Gelenkkörper umwandeln und schliesslich kann sich eine sogenannte isolirte Vernarbung beider Fragmente einstellen, indem dieselben durch Resorption eine gleichmässige Oberfläche erhalten, sich mit compacter Substanz überziehen und sich gegenseitig von einander abschleifen. Die Function des Gelenkes leidet in der Regel nicht, ebenso bilden sich die nervösen Störungen im Lauf der Zeit bei passender Behandlung zurück.

Die **Therapie** besteht im Anlegen eines Contentivverbandes, welcher in rechtwinkliger Beugung des Gelenkes und Mittelstellung der Hand zwischen Pro- und Supination von der Mitte des Oberarmes bis zum Fingeransatz reicht. Derselbe bleibt 3—4 Wochen liegen, wonach die Gymnastik und Massage des Gelenkes eventuell die electro-therapeutischen Massnahmen folgen. Freie Gelenkkörper muss man durch Arthrotomie des Gelenkes entfernen. Sollten durch abnorme Verdickungen des Radiusköpfchens starke Functionsbehinderungen des Gelenkes eintreten, so würde man das Köpfchen am besten reseciren.

b) Brüche des Radiushalses.

Als Hals des Radius bezeichnet man den cylindrischen Theil des Knochens, welcher oben das Köpfchen trägt und unten durch die Tuberositas radii begrenzt ist.

Fracturen in diesem Theil, der durch starke Muskeln, besonders die Mm. supinatores und Mm. extensores carpi radiales bedeckt und geschützt wird, sind ziemlich selten. Sie können eine Luxation im Ellenbogengelenke oder einen Bruch des Proc. coronoideus begleiten, kommen aber auch für sich vor.

Die Ursache ist dann nicht sowohl eine indirecte Gewalt wie z. B. eine forcirte Pronation, als besonders eine directe, und zwar bedeutende Gewalt, so ein kräftiger Stockschlag oder ein Auffallen der Radialseite des Vorderarmes gegen einen kantigen Körper.

Bei jüngeren Individuen handelt es sich in der Regel um eine Epiphysentrennung.

Ist die Fractur eine vollständige, so wird das untere Bruchende durch den Biceps nach vorn und oben gezogen. Zugleich kann dabei eine Luxation der Ulna nach hinten entstanden sein.

Die **Symptome** werden wie bei der Fractur des Radiusköpfchens in dem localen Schmerz, Druckempfindlichkeit, Anschwellung und Crepitation bestehen. Bei der Prüfung auf abnorme Beweglichkeit wird man fühlen, dass das Radiusköpfchen bei Pro- und Supination den Bewegungen der Hand nicht folgt. Schliesslich wird man an der Vorderseite des Ellenbogengelenkes eine knöcherne Hervorragung finden. Der Vorderarm steht in Pronation und hat die Fähigkeit zu stärkerer Pro- und Supination verloren.

Die **Prognose** ist günstig, da trotz der oft bedeutende Weichtheilverletzung die Heilung anstandslos vor sich geht.

Die **Therapie** besteht wie bei den Fracturen des Radiusköpfchens in Anlegung eines Contentivverbandes, während man vermittelst eines Polsters und Bindenzügels das nach vorn gewichene untere Fragment nach hinten und aussen drängt.

c) Brüche des Radiuschaftes.

Die Fracturen des Radiuschaftes sind trotz der exponirten Stellung des Knochens an der Aussenseite des Unterarmes im Ganzen selten. So wurden sie z. B. von *Hamilton* unter 109 Radiusbrüchen nur 5mal, von *Falkson* unter 155 nur 4mal beobachtet.

Sie entstehen entweder durch directe Gewalt und verlaufen dann in querer Richtung oder kommen als leichte Schrägbrüche auf indirectem Wege zu Stande. Im letzteren Fall muss die Gewalt von beiden Enden des Radius her denselben übermässig zu biegen suchen, bis der Elasticitätscoëffizient überwunden wird. So wirkt z. B. ein Fall auf die Hand, wobei die Körperlast die auf das obere Radiusende wirkende Kraft vorstellt. Auch Spiralfracturen kommen vor und zwar durch forcirte Pronation, indem die oberen und unteren Band- und Kapselverbindungen, die ja die Pronation hemmen, hinlängliche Widerstandsfähigkeit besitzen. Die gewaltsame pronirende Bewegung dreht

dabei den an seinen beiden Gelenkenden fixirten Radius gewissermassen auseinander.

Der Bruch selbst kann entweder über oder unter der Insertion des Pronator teres sitzen.

Im ersteren Fall wird das obere Fragment durch die Mm. biceps und Supinator brevis vollständig supinirt und durch den Biceps zu gleicher Zeit nach vorn gezogen, d. h. gegen das Ellenbogengelenk flectirt. Das untere Fragment dagegen wird durch die Mm. pronator teres und quadratus in vollständige Pronation gestellt und gleichzeitig nach der Ulna hin dislocirt. Es tritt also eine hochgradige Verschiebung der Fragmente ein, ohne dass eine bedeutende Deformität vorhanden ist.

Sitzt die Fractur unterhalb des Pronator teres, so kann die einwirkende Gewalt die beiden Fragmente in einen dorsal- oder volar offenen Winkel zu einander stellen und sie gleichzeitig seitlich an einander verschieben. Wir haben jedoch sehr oft eine typische Dislocation und zwar dann, wenn nach vollständiger Zerreissung der den Knochen unmittelbar deckenden Weichtheile die Muskelwirkung zur Geltung kommt.

Das obere Fragment stellt sich dann, da der supinirenden Wirkung des Biceps und Supinator brevis durch den Pronator teres das Gleichgewicht gehalten wird, in Mittelstellung zwischen Pro- und Supination. Auch das untere Fragment stellt sich nicht in so starke Pronation, wie bei den oben beschriebenen Brüchen, da jetzt allein der Pronator quadratus wirkt. Es wird dagegen durch diesen Muskel gegen das Spatium interosseum gezogen und noch mehr gegen die Ulna hin dislocirt durch den Supinator longus, der durch einen Zug am Proc. styloideus nach aussen sein oberes Ende nach innen drängen muss. (Tafel XVIII).

Die **Symptome** dieser Fracturen sind so deutlich ausgesprochen, dass die Diagnose keinem Zweifel unterliegen kann. Wir finden Schmerz, Schwellung, die oben beschriebene Deformität, Crepitation, abnorme Beweglichkeit, die letzteren beiden beim Auflegen der Finger auf die Bruchstelle und Ausführung passiver Pro- und Supinationsbewegungen. Activ sind diese unmöglich, überhaupt der Arm nicht mehr brauchbar. Durch die Verschiebung des unteren Bruchstückes wird eine veränderte Richtung des Handgelenkes bedingt, welche um so auffälliger ist, je tiefer unten der Bruch seinen Sitz hat. Während das Handgelenk nämlich im normalen

Zustand an der Radialseite tiefer steht, als an der Ulnarseite, nähert es sich nun der horizontalen Richtung, wodurch zugleich ein abnormes Hervorragen des Capitulum ulnae entsteht (*Bardleben*).

Bezüglich der **Prognose** und **Therapie** gilt im Wesentlichen das bei den Brüchen beider Vorderarmknochen Gesagte. Es muss vermieden werden, dass die Heilung in der vorgenannten Stellung der Fragmente stattfindet, weil sonst die Supination unmöglich wird. Die Hand soll also in Supination gestellt und der Arm so durch einen Pressschienenverband, einen Gypsverband oder eine Gypshanfschiene fixiert werden.

d) **Brüche des unteren Radiusendes, Fractura radii loco classico.**

Die Anatomie des unteren Radiusendes haben wir schon Seite 278 besprochen. Hier wollen wir nur noch einmal daran erinnern, dass die compacte Substanz der Diaphyse etwa 2 cm oberhalb der Gelenklinie in die schwammige, wenig widerstandsfähige Epiphyse übergeht. Diese letztere dient zum Ansatz des die Handwurzelknochen an ihrer volaren Seite zusammenhaltenden sehr starken Lig. carpi volare proprium und ebenso des die gleiche Function auf der Dorsalseite verrichtenden Lig. carpi dorsale. Die Gelenkfläche des Radius, die nicht gerade nach vorn, sondern leicht nach der Volarseite schaut, trägt an ihrer ulnaren Seite eine leicht ausgehöhlte Grube, den Sinus lunatus, für das Köpfchen der Ulna. Sie vermittelt ferner allein die Verbindung mit der ersten Handwurzelreihe, indem diese von der Ulna durch die sogenannte Cartilago interarticularis, die an das Gelenkende des Radius anstösst, getrennt ist. Die untere Epiphyse des Radius liegt vollständig extrakapsulär.

Die Brüche am unteren Ende des Radius sind die häufigsten, die überhaupt vorkommen, indem sie allein 10 % ausmachen. Das weibliche Geschlecht scheint etwas bevorzugt vor dem männlichen. So kamen in einer Statistik von *Morris* auf 169 dieser Brüche 114 bei Frauen und 55 bei Männern. Bezüglich des Alters stellt das grösste Kontingent das 50.—60. Lebensjahr, dann folgt das 4., dann das 1. Decennium, während das 10.—30. Jahr relativ wenig betroffen wird.

Was nun die **pathologisch-anatomischen Charaktere** betrifft, so haben wir zunächst Fissuren zu erwähnen, die an dem Gelenkende vorkommen können. Sie durchsetzen dieses entweder

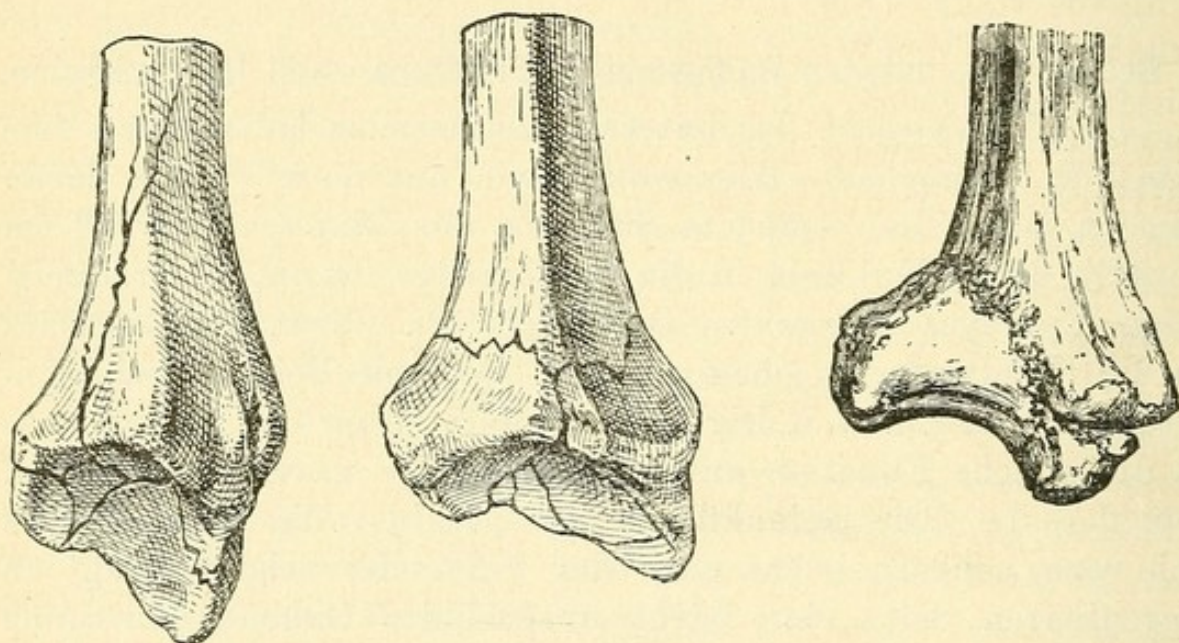
in der Längsrichtung, indem sie von der Mitte der unteren Gelenkfläche ausgehend das untere Drittel des Knochens in fast zwei gleiche Hälften trennen (Fig. 147), oder treten als sternförmige, nicht klaffende Spalten auf, die sich ebenfalls weit in die Diaphyse hinein erstrecken können (Fig. 148). Solche Fissuren liegen wohl in einer grossen Zahl derjenigen Fälle vor, die unter dem Namen „Verstauchung des Handgelenkes“ behandelt werden.

Gleichfalls in diese Rubrik fälschlich gedeuteter Verletzungen gehören zweifellos eine Reihe derjenigen, in welcher die

Fig. 147.

Fig. 148.

Fig. 149.



Gewalt zu einer Absprengung kleinerer, vollständig intraarticulär liegender Stücke vom Rande der überknorpelten Gelenkfläche geführt hat. Aber auch diejenigen Brüche werden wohl häufig übersehen, in denen ein grösseres in der Regel dreieckiges Fragment durch eine von der Gelenkfläche über die Grenze der Kapsel hinaus schräg nach der einen oder anderen Seite hin verlaufende Bruchlinie vom Gelenkende gelöst wurde (Fig. 149).

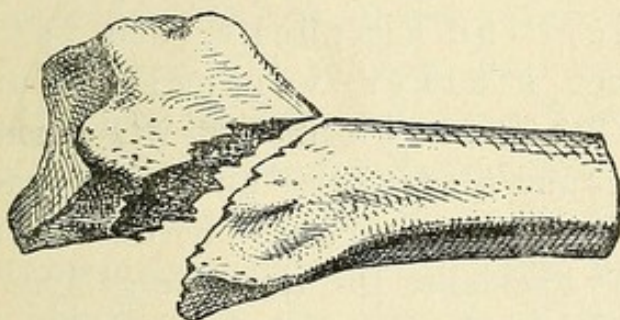
Alle diese eben genannten Variationen sind nun aber als Ausnahme zu betrachten gegenüber der so häufigen Verletzung, bei welcher der Bruch das ganze untere Gelenkende des Radius abtrennt.

Dieser Bruch sitzt an der Stelle, wo sich die compacte Diaphyse in die schwammige Epiphyse aufzulösen beginnt, also etwa 1–2 cm über der Gelenkfläche des Radius. Die Bruchlinie verläuft an dieser

Stelle in so typischer Weise, dass man diese Brüche geradezu als Fracturen des Radius „*loco classico*“ bezeichnet. Vielfach führen sie auch nach dem Autor, der sie zuerst genauer beschrieb, den Namen „*Colles fracture*“.

Nicht ganz so regelmässig wie der Sitz des Bruches gestaltet sich die Richtung der Bruchlinie. Am häufigsten verläuft sie quer von einer Seite zur anderen, dagegen schief von der Palmar- nach der Dorsalfläche, so zwar dass sie schräg ansteigend von unten (Vola) und vorn nach oben (Dorsum) und hinten zieht, die dorsale Fläche des Bruchstückes also etwas länger ist als die volare (Fig. 150). Sie hat dabei oft eine muschelförmige Krümmung in der Weise, dass die Bruchfläche des unteren Fragmentes leicht concav, die des oberen convex gestaltet ist. Auch stärkere Zahnung beider kommt vor, während bei jüngeren Individuen die Trennung in der Epiphysenlinie erfolgen kann.

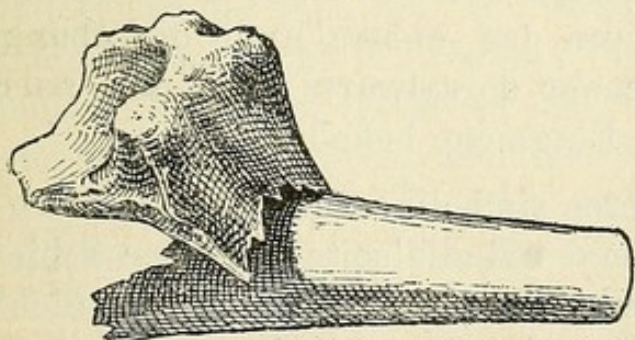
Fig. 150.



Das Periost ist bei diesen Querbrüchen leichter Art, auf der Extensorenseite gewöhnlich erhalten, auf der Beugeseite dagegen zerrissen. Das untere Bruchstück kann ferner noch in verticaler Richtung ge-

sprengt sein, so dass die Bruchlinie in das Gelenk eindringt. Seltener ist es isolirt zersplittert oder zerschmettert. Solche Splitterung ist dann entweder direct durch die einwirkende Gewalt bedingt oder rührt daher, dass sich das obere Fragment in das untere eintreibt und dasselbe auseinander sprengt. Eine derartige Folge der Einkeilung ist jedoch nicht häufig. Man findet vielmehr meist nur, dies aber allerdings ziemlich häufig, die Ein-

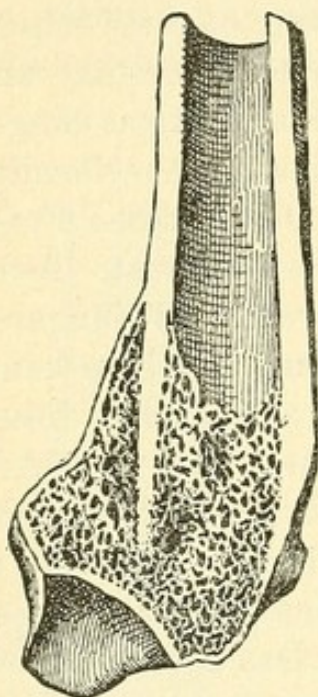
Fig. 151.



keilung in der Weise, dass sich allein der Dorsalrand oder auch wohl die nahe der Ulna zu gelegene Kante des oberen in das untere Fragment einschiebt, während sein Volarrand volarwärts gegen die Beugesehnen hingleitet (Fig. 151 und 152). Das untere Bruchende

wird dabei noch nach der Dorsalseite umgewendet, so dass dann sein Dorsalrand höher liegt, als der Volarrand des oberen. Auf diese Weise kommt an der Bruchstelle ein nach der Vola hinsehender Winkel zu Stande, da ja die Gelenkfläche des Radius nach dem Dorsum hin elevirt wird (Fig. 152).

Fig. 152.



In gleicher Weise, aber noch viel ausgesprochenener, erfolgt die Dislocation des untern Fragmentes nach dem Dorsum bei den ohne Einkeilung einhergehenden Brüchen mit quерem Verlauf. Da aber dasselbe mittelst der Cartilago interarticularis am Proc. styloideus ulnae befestigt ist, so kann seine Verschiebung nicht gerade aus in der Richtung der Vorderarmachse erfolgen. Es muss vielmehr eine Drehung in der Weise erfahren, dass sein oberer Rand gegen die Ulna hinrückt, sein lateraler aber stärker vorspringt und seine Gelenkfläche anstatt wie normal nach volar- und ulnarwärts, nunmehr gerade nach oben, d. h. dorsal- und etwas radialwärts sieht. Die Hand folgt immer

dem untern Bruchstück. Die Richtung ihrer Achse wird dem entsprechend verändert und radialwärts geneigt. Die ulnare Dislocation des unteren Fragmentes kann so stark werden, dass sie das Gelenkende der Ulna ulnarwärts über den Carpus herausdrängen kann.

Das obere Fragment dreht sich gewöhnlich nach innen und stellt sich mit dem oberen Theil des Vorderarmes in Pronation.

Findet sich der viel seltenere Verlauf der Bruchlinie von der Volarseite und oben nach der Dorsalseite und unten, so erfolgt die Dislocation in entgegengesetzter Weise. Der dorsale Theil der Gelenkfläche bildet dann das untere Ende des oberen Bruchstückes, welches sich nunmehr dorsalwärts über dem nach der Vola verschobenen unteren Fragment befindet.

Nicht so häufig als die queren sind die exquisiten Schrägbrüche. Sie ziehen meistens von der Radialseite und oben schief nach dem Ulnarrande der Gelenkfläche hin und dringen nicht selten neben denselben in das Gelenk selbst hinein.

Häufige **Complicationen** der Fractur sind Abquetschungen des Proc. styloideus ulnae oder Absprengungen kleinerer Fragmente von der volaren, dem Lig. interosseum abgewendeten Kante des untern Ulnarrandes, ferner Zerreißungen der Cartilago interarticularis oder des Lig. subcruentum, welches den Proc. styloideus ulnae mit der Cartilago interarticularis verbindet. Selbst Luxationen der Ulna im unteren Radio-Ulnargelenk, ja sogar Zerreißungen der Handgelenkscapsel hat man beobachtet. In all diesen letzteren Fällen ist natürlich ein Bluterguss im Handgelenk vorhanden.

Weiter findet man häufig die dorsalen Sehnenscheiden auf dem Radiusende verletzt, den subfascialen Raum hinter den M. extensor pollicis brevis und Abductor pollicis longus eröffnet, und dementsprechend in jenen wie in diesen ein Blutextravasat oder auch ein fibröses Exsudat. Sogar der grosse Sehnensack der Beugeseite kann durch das dislocirte obere Bruchstück verletzt werden, ja dieses kann sogar die Haut der Palmarseite durchbohren. In solchem Fall kann dann auch die Art. radialis platt gedrückt oder zerrissen werden. Von den an der Bruchstelle vorbeiziehenden Nerven können der Medianus, der oberflächliche sensible Ast des Radialis, die zu dem Gelenk hinziehenden Interossealzweige des Medianus und Radialis und schliesslich der Ramus dorsalis des Ulnaris in Mitleidenschaft gezogen werden.

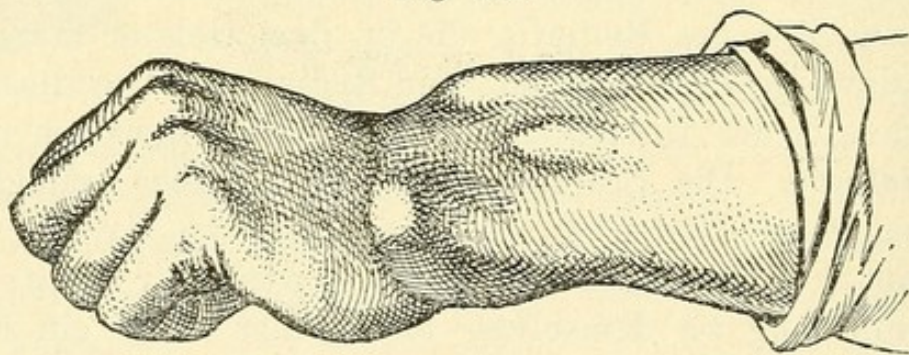
Aetiologie. Die Fractura radii loco classico erfolgt nur in äusserst seltenen Fällen durch eine directe Gewalt, z. B. einen Schuss. Sie ist vielmehr ein typischer Rissbruch. Die Veranlassung zu demselben bildet fast stets ein Fall auf die pronirte und stark dorsal flectirte Hand. Bei einer solchen starken Dorsalflexion erfährt das Lig. carpi volare propr. eine bedeutende Spannung, überträgt aber die Spannung, da es wegen seiner Stärke der Gewalt selbst Stand hält, auf das untere Radiusende, an dessen ganzen volarem Umfang es sich ansetzt, und reisst dasselbe ab. Ist aber der Rissbruch zu Stande gekommen, so treibt die Gewalt fortwirkend das untere Fragment nach dem Dorsum, während sich das obere in das untere einkeilt oder an diesem vorbei nach der Vola hin zu stehen kommt.

Wenn so die Dislocation durch die Gewalt zu Stande kommt, soll sie durch Muskelaction erhalten werden. Wir geben hier die Ansicht von *Colles*, *Smith* und *Lucas* wieder. Das Lig. carpi dorsale hält die Extensorensehnen mit Ausnahme von zweien zu-

sammen. Wenn nun der Radius dicht über diesem Band gebrochen ist, so werden nicht nur der Supinator longus und die Extensores pollicis, sondern auch der Extensor carpi radialis longus und brevis, der Extensor digitorum communis und Extensor indicis das Bestreben haben, das Fragment zurückzuziehen. Dieses wird ihnen aber ermöglicht dadurch, dass ihre Antagonisten durch den mangelnden Halt des Lig. carpi dorsale in ihrer Wirkung sehr geschwächt sind. Der Supinator longus und Extensor carp. rad. würden dann gleichzeitig das Bruchstück zu abduciren, d. h. in Radialflexion zu stellen suchen. Bewiesen soll diese Ansicht dadurch sein, dass in einem Fall die Dislocation erst durch die Todtenstarre eintrat, während sie an der lebenden Person einer Lähmung des Armes wegen nicht vorhanden war.

Sehr selten kommen Fracturen am unteren Radiusende durch übertriebene Volarflexion, also Fall auf den Handrücken zu Stande. Es spielt dann das Lig. carpi dorsale dieselbe Rolle, wie sonst der volare Bandapparat. Das untere Bruchstück wird dann volarwärts, das obere periphere dorsalwärts dislocirt, so dass die folgende Deformität (Fig. 153) entsteht.

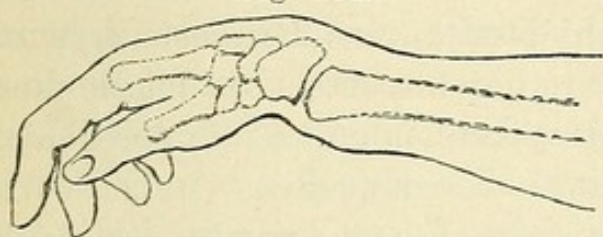
Fig. 153.



Die **Symptome** der gewöhnlichen Radiusbrüche beschränken sich bei mangelnder Dislocation der Fragmente, so bei den Fissuren und vollständigen Querbrüchen mit erhaltenem Periost oft nur auf den localen Schmerz und eine Anschwellung an der Bruchstelle. Man kann aber auch dann schon die Fractur ziemlich sicher diagnosticiren, wenn die Verletzung durch Fall auf die dorsalflectirte Hand entstanden war. Diese Entstehungsart des Bruches hilft uns auch zur Erkenntniss der eingekeilten Brüche, bei denen allerdings dann weiter noch eine Verdickung des unteren Radiusendes und eine charakteristische mit der Spitze des Winkels gegen die Volarfläche gerichtete Achsenknickung hinzukommt.

Ist aber in der oben beschriebenen Weise die typische Dislocation des untern Fragmentes dorsalwärts, die des obern dagegen volarwärts eingetreten, dann sind die Zeichen des Bruches so auffällig, dass er manchmal schon auf den ersten Blick erkannt werden kann (Taf. XIX). Nehmen wir einen solchen typischen Fall, so hat der Verletzte im Momente der Entstehung der Fractur oft selbst ein deutliches Krachen oberhalb des Handgelenkes empfunden. An dieser Stelle tritt alsbald ein heftiger Schmerz ein, die Hand wird kraftlos, kann nicht pro- oder supinirt werden, und wird in der Regel von der gesunden Hand unterstützt. Sie selbst steht mehr der Supination zugeneigt, während der Vorderarm pronirt ist. Sehr rasch entwickelt sich über dem Handgelenk eine Anschwellung, die oft recht bedeutend wird, so dass man sie erst wegmassiren muss, um die weiteren Symptome zu erkennen.

Fig. 154.



Diese geben sich zunächst dadurch kund, dass der Arm an der gebrochenen Stelle statt seiner normalen abgeplatteten Gestalt nunmehr eine mehr cylindrische Form besitzt. Betrachtet man ihn

weiterhin im Profil, so fallen ausser einer nach der Ulna hinschauenden Einknickung des Radius und vielleicht einer geringen Verkürzung desselben zwei Vorsprünge auf, und zwar einer an der Dorsal-, der andere an der Volarseite des Vorderarms dicht oberhalb des Handgelenkes (Fig. 154).

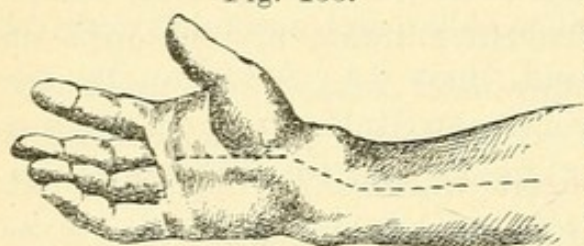
Die Vorwölbung auf der Dorsalseite liegt knapp über dem Gelenk, ist an der Radialseite am stärksten, wird nach der Ulna zu schwächer, hängt nach abwärts mit dem Carpus zusammen, ist dagegen nach aufwärts durch eine etwas schräg nach innen und abwärts nach der Ulna zu verlaufende Rinne vom Schafte des Radius abgegrenzt.

Die Vorwölbung auf der Volarseite ist etwas schwächer ausgeprägt, liegt mit der vorigen nicht in einer Ebene, sondern weiter entfernt vom Handgelenk, ist von diesem durch eine Furche geschieden und geht unmittelbar in die Diaphyse des Radius über. Diese Vorwölbungen geben der Extremität die eigenthümliche Deformität, die man gewöhnlich mit der Gestalt einer französischen Tischgabel vergleicht und daher als „Fourchette“stellung bezeichnet.

Die Achse des Vorderarmes und damit der Hand ist aber nicht allein in dieser Gabelstellung verändert, sondern zeigt gleichzeitig noch eine bayonettförmige Knickung, indem sie in Folge der Abductionsstellung des untern Fragmentes nicht, wie normal, durch den Mittelfinger der Hand, sondern durch deren 4. Finger verläuft. Dadurch erscheint die ganze Hand stark radial flectirt, während das untere Ende der Ulna auffallend stark hervorspringt und anscheinend eine grössere Breite des Armes über dem Carpus bewirkt (Fig. 155).

Ist die Dislocation nicht so stark ausgesprochen, so können die obengenannten Veränderungen der Vorderarmcontour weniger hervortreten, wir haben aber dann auch eine Deformität, die uns bei der Diagnose nicht im Stiche lässt. Die Seitenfläche

Fig. 155.



des Radius zeigt nämlich normaler Weise eine leichte dorsale Convexität, welche besonders in der Gegend des Handgelenkes durch das Umbiegen der seitlichen Kante des Knochens nach vorn deutlich sichtbar ist. Diese dorsale Convexität ist nach der Fractur ausgeglichen, ja zeigt im Gegentheil eine leichte volare Convexität (König).

Charakteristisch ist ferner eine Sugillation an der Volarseite des Carpus. Abnorme Beweglichkeit und Crepitation fehlen meist, weil die Bruchflächen sich gar nicht berühren, oder sind nur schwer nachweisbar. Will man sie fühlen, so muss man sich vergewissern, dass man wirklich das untere Fragment in der Hand hat, und dazu braucht man nur den Proc. styloideus desselben aufzusuchen. Hat man denselben gefunden, so umgreift man ihn mit dem Daumen und Zeigefinger der einen Hand, fasst dann ebenso das obere Bruchstück dicht über der Bruchstelle, stemmt den Arm der Patienten gegen die eigene Brust, extendirt die Fragmente und verschiebt dieselben dann in entgegengesetzter Richtung an einander. Abnorme Beweglichkeit lässt sich auch wohl so nachweisen, dass man die Hand in der Richtung der ursprünglichen Gewalt nach der Dorsalseite hindrängt und so das Bruchstück verschiebt.

Wird der Ramus dorsalis des Ulnaris durch das vorspringende Capitulum ulnae gezerrt, so klagen die Patienten über

Schmerz an der Innenseite des Handgelenkes, der oft noch in den Zwischenraum des IV. und V. Metacarpus irradirt resp. in die betreffenden Finger geht. Ebenso können Paresen und Schmerzen im Verlaufe der Medianusverzweigungen vorhanden sein.

Wie schon öfters betont, wird die Fractur der Radiusepiphyse sehr häufig für eine Distorsion gehalten. Auch diese entsteht durch Fall auf die dorsalflectirte Hand und geht einher mit heftigen Schmerzen und Anschwellung des Gelenkes. Abgesehen nun davon, dass derartige reine, ohne gleichzeitigen Bruch des Radius einhergehende Distorsionen grosse Seltenheiten sind, kann eine einfache Palpation sofort jeden Zweifel beseitigen, denn bei der Distorsion sitzt der Schmerz in der Gelenklinie, bei der Fractur aber 1—2 cm über dieser im Radius selbst. Ist man im Zweifel, so soll man im Interesse des Patienten lieber eine Fractur annehmen, und die Verletzung wie eine solche behandeln.

Auch mit einer Luxation des Handgelenkes kann die typische Radiusfractur verwechselt werden. In der That hat man sie bis zu *Dupuytren's* Zeiten für eine solche gehalten, hat aber dann eingesehen, dass wirkliche Luxationen des Handgelenkes grosse Raritäten sind, während die Fractur so ausserordentlich häufig vorkommt. Die nähere Differentialdiagnose beider Verletzungen besprechen wir später, nachdem wir erst die Handgelenkluxation kennen gelernt haben.

Die **Prognose** der typischen Radiusfractur hängt ab vom Alter der Patienten, der Qualität der Verletzung und der Art der Behandlung. So consolidiren reine Quer- oder Schrägbrüche jugendlicher Individuen bei passender Behandlung innerhalb 3—4 Wochen durch einen knöchernen Callus ohne Beeinträchtigung der Function des Armes. Nach Epiphysentrennungen kann allerdings eine Wachsthumshemmung des Radius eintreten, da die Längenentwicklung desselben vorzugsweise von seiner untern Epiphyse ausgeht. Pseudarthrosen sind äusserst selten.

Weniger gut vollzieht sich auch unter den eben genannten Bedingungen die Heilung bei älteren Leuten. Bei denselben bleibt oft eine Rigidität des Hand- und des Kniegelenkes zurück, und haben sie dann Monate lang zu thun, bis die Hand frei von Schmerzen wird, nicht mehr ödematös anschwillt und wieder eine gute Beweglichkeit erlangt. Häufig genug kehrt aber die frühere

Feinheit der Fingerbewegungen gar nicht mehr zurück, während die Hand gleichzeitig kraftloser geworden ist.

Vielfach bleibt an der Bruchstelle eine mehr weniger erhebliche Deformität zurück, da die Dislocation der Fragmente, z. B. bei bestehender Einkeilung derselben nicht in wünschenswerther Weise beseitigt werden kann oder sich unter schlecht sitzenden Verbänden wiederherstellt. Eine solche deforme Heilung kann sehr störend auf die Brauchbarkeit der Hand einwirken. Eine Compensation kann dann aber zuweilen dadurch geschaffen werden, dass die Verbindung der mittleren Carpalknochen unter einander nachgiebiger wird und sich eine grössere Beweglichkeit zwischen ihnen entwickelt. Eine abnorme Beweglichkeit der Hand kann entstehen, wenn die Fractur die Handgelenkscapsel zerissen hatte.

Diese letztere Verletzung kann aber auch das entgegengesetzte Verhalten nach sich ziehen. Wenn nämlich neben dem Radiusbruch noch gleichzeitige Läsionen des Radiocarpalgelenkes und des unteren Radio-ulnargelenkes vorhanden sind, wie Zerreissung der Kapseln dieser Gelenke oder des Lig. interarticulare oder Fissuren oder Splitterungen der carpalen Ulnar- oder Radius-epiphyse, so findet sich regelmässig in dem Handgelenke ein Bluterguss und kann dann durch Nichtbeachtung desselben selbst eine vollständige Ankylose des Gelenkes eintreten. Glücklicherweise ist dies nicht oft der Fall. Es beruht vielmehr die so häufig beobachtete Steifigkeit der betreffenden Gelenke meist nicht auf einer wirklichen Verwachsung ihrer Gelenkflächen, sondern viel öfter auf einer Retraction des periarticulären Gewebes.

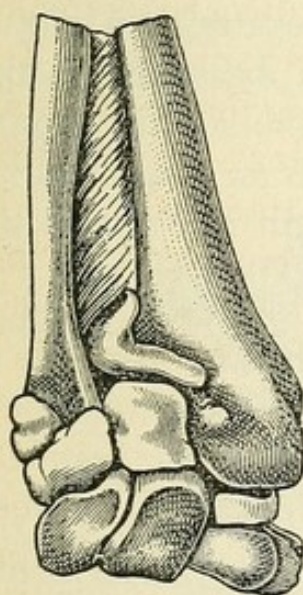
Diese letztere entsteht entweder durch eine Verletzung dieser Theile oder durch eine schlechte Behandlung, vorzüglich eine zu lange Immobilisirung derselben in Verbänden. Kein anderes Gelenk verträgt eine dauernde Ruhigstellung so schlecht als das Hand- und die Fingergelenke, indem hier oft schon wenige Wochen genügen, um nur mit vieler Mühe zu beseitigende Contracturen entstehen zu lassen. Ein zu fest angelegter Verband kann weiterhin auch eine ischämische Muskelentzündung mit ihren früher beschriebenen Folgen veranlassen, so dass dann, während die Musculatur vollständig vernarbt, Hand und Finger sich in Krallenstellung begeben und nie mehr wieder gerade gemacht werden können. Selbst Gangrän der Hand hat man in solcher Weise beobachtet, darf diese aber nicht immer dem Arzt zur

Last legen, da sie auch durch Zerreißungen der Art. radialis und ulnaris erzeugt werden kann.

Waren die das Gelenk umgebenden Sehnen und Sehnen-scheiden verletzt worden, so kann es in diesen letzteren zunächst zu einem fibrösen Exsudat kommen. Man findet dann in den ersten Tagen nach der Verletzung an der Dorsal-, besonders aber auch an der Volarseite der Bruchstelle eine harte, feste, allmählig in die Muskeln übergehende Geschwulst. Später organisirt sich dann das Exsudat, es kommt zur Verwachsung der Sehnen mit ihren Sehnenscheiden und so zur Pseudoankylose der Gelenke. Gelegentlich kann auch wohl ein stärkerer Callus zwischen die Sehnen-scheiden hineinwuchern und diese so zur Schrumpfung bringen.

Die Pro- und Supinationsbewegungen des Vorderarmes können schon durch die eben genannten Verhältnisse gestört sein, sind aber zuweilen auch ganz aufgehoben und zwar dann, wenn es bei

Fig. 156.



gleichzeitiger Fractur des untern Ulnaendes zu einer abnormen Callusbildung oder selbst zu knöcherner Verwachsung zwischen den carpalen Epiphysen des Radius und der Ulna gekommen ist. Zuweilen steigt auch das untere Fragment, besonders wenn der Bruch die ulnare Kante des Radius ausgiebiger betroffen hat, sammt den Handwurzelknochen im Spatium interosseum in die Höhe und ist dann nur durch eine kurze Bandmasse am Rande angeheftet (Fig. 156).

Schliesslich müssen wir erwähnen, dass Fracturen älterer Leute von einer Arthritis deformans des Gelenkes gefolgt sein können.

Wir haben also eine ganze Reihe von Störungen im Verlaufe der Heilung, die denn auch der Radiusfractur einen üblen Ruf verschafft haben. Für die Praxis ist dabei festzuhalten, dass sie sich durch zweckmässige Behandlung grösstentheils vermeiden oder doch auf ein geringes Mass zurückführen lassen.

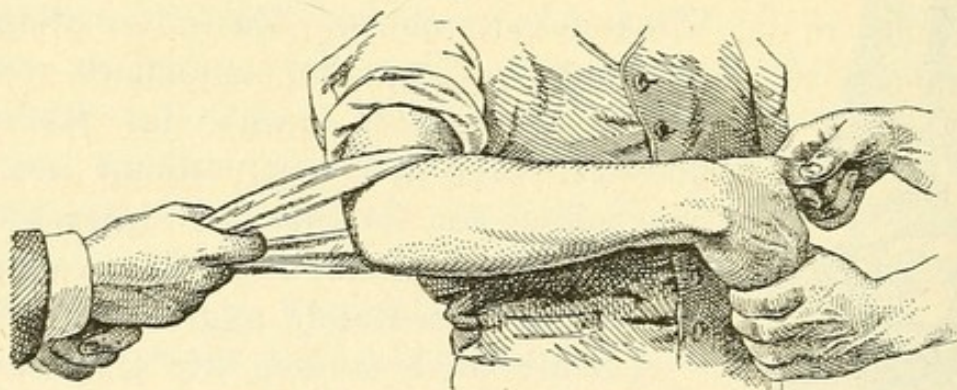
Die **Therapie** hat die Aufgabe, die Form des Gliedes wieder herzustellen und für die Erhaltung seiner Function zu sorgen. Sie muss also die Reposition und Retention der Fragmente erstreben und ein Steifwerden der Gelenke verhüten.

Was die Reposition der Fragmente betrifft, so ist dieselbe nur dann nicht nothwendig, wenn eine Einkeilung ohne

besondere Deformität besteht. In diesem Falle kann man nach *Cooper* die Behandlung in der einfachen Weise leiten, dass man unter die Bruchstelle eine auf einen Kopf aufgerollte Binde mit Heftpflasterstreifen fixirt und den Arm dann so in eine Mitella hängt, dass der Rand dieser mit dem Proc. styloideus ulnae abschneidet, die Hand also ulnarwärts herabhängt und so durch ihre eigene Schwere gewissermassen eine Extension ausübt.

Ist aber die typische Dislocation der Fragmente vorhanden, dann soll in jedem Fall die Reposition geschehen und zwar in folgender Weise: Der Arm wird rechtwinkelig gebeugt. Während nun ein Gehülfe mittelst eines Zügels die Contraextension am Oberarm ausführt, fasst ein anderer die gebrochene Hand so, dass er mit der einen Hand den abducirten Daumen, mit der andern die übrigen 4 Finger derselben umgreift. Darauf macht er zunächst eine kräftige Extension in der Richtung der Vorderarmachse, gleicht damit die Dislocatio ad longitudinem aus, gibt dann der extendirten Hand eine starke ulnare Abduction, um die Dislocatio ad latus zu beseitigen, und

Fig. 157.



fügt dann schliesslich noch eine starke Volarflexion der extendirten und ulnarflectirten Hand hinzu, womit er auch die Dislocatio ad axin gehoben hat (Fig. 157). Der Arzt selbst setzt darauf seine beiden Daumen auf die zwei Knochenvorsprünge am Dorsum und an der Vola und drückt sie in entgegengesetzter Richtung an einander. Gelingt die Coaptation der Fragmente nicht auf diesem Wege, so thut man gut, die Hand zuerst stark dorsal zu flectiren (*Roser*) und dann die übrigen Bewegungen folgen zu lassen.

Ist die Reposition in gehöriger Weise gelungen, so sollen nun, während der Zug und Gegenzug noch fortbesteht, die Verbände angelegt werden, welche die dauernde Retention zu bewirken bestimmt sind. Dieselben müssen im Allgemeinen den

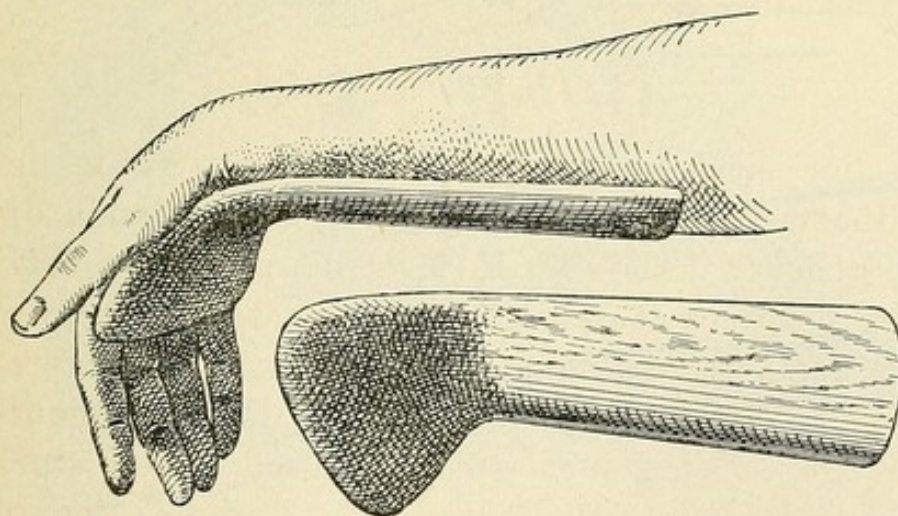
Arm in Mittelstellung zwischen Pro- und Supination umfassen. Nur bei gleichzeitigen Fracturen des unteren Ulnaendes thut man gut, der Hand gleich von Anfang an die volle Supinationsstellung zu geben und dann im Verlaufe der Heilung mit Supinations- und Pronationsstellung abzuwechseln.

Das erste Princip aller Verbände muss das sein, die Finger frei zu lassen. Sie dürfen nur bis zu den Metacarpophalangealgelenken reichen.

Es gibt nun eine grosse Reihe von Verbandmethoden, die zum Zwecke der Retention empfohlen worden sind. Wir führen von diesen wiederum nur die an, die sich leicht herstellen lassen und sich bewährt haben. Zunächst kommt der circuläre Gypsverband in Frage. Viele Chirurgen haben sich besonders wegen der Gefahr der ischämischen Muskelentzündung gegen denselben ausgesprochen und würden wir ihn auch nur dann empfehlen, wenn man gute Assistenz hat und in der Technik seiner Anlegung geübt ist. Jedenfalls muss er nach 8 Tagen erneuert werden, da dann die Geschwulst an der Bruchstelle vergangen ist und damit die Gypshülse gelockert wird. Der Gypsverband muss an dem rechtwinkelig gebeugten Gliede von der Mitte des Oberarmes bis zu den Metacarpophalangealgelenken reichen.

Bei irgendwie erheblicher Anschwellung des fracturirten Vorderarmes steht der Gypsverband in seiner Wirkung entschieden

Fig. 158.



zurück hinter den mannigfaltigen Schienenverbänden. Diese Schienen sind entweder einfache volare oder ulnare, oder dorsale oder bilaterale.

Von den ersteren nennen wir die Schienen von *Schede*, *Köl liker* und *Carr*.


Die *Schede'sche* Schiene (Fig. 158) besitzt dem Handgelenk entsprechend eine starke, volare Beugung und ulnare Abknick-

ung, wodurch die wünschenswerthe Combination der Flexions- mit der Abductionsstellung der Hand ermöglicht wird. Die Schiene wird mit einer Flanell- und einer über diese gelegten gestärkten Binde befestigt.

Die *Kölliker'sche* Schiene ist eine vollständig ulnare und wird in Flexion und Ulnarabduction angelegt.

Der *Carr'sche* Verband (Fig. 159 u. 160) besteht aus einer leichten Holzschiene, auf die ein convexes hölzernes Lager aufgeschraubt wird, das genau der concaven Radiusfläche entsprechend, auf der radialen Seite etwas über 1 cm dick ist, nach der ulnaren Seite sich abflacht und vor dem

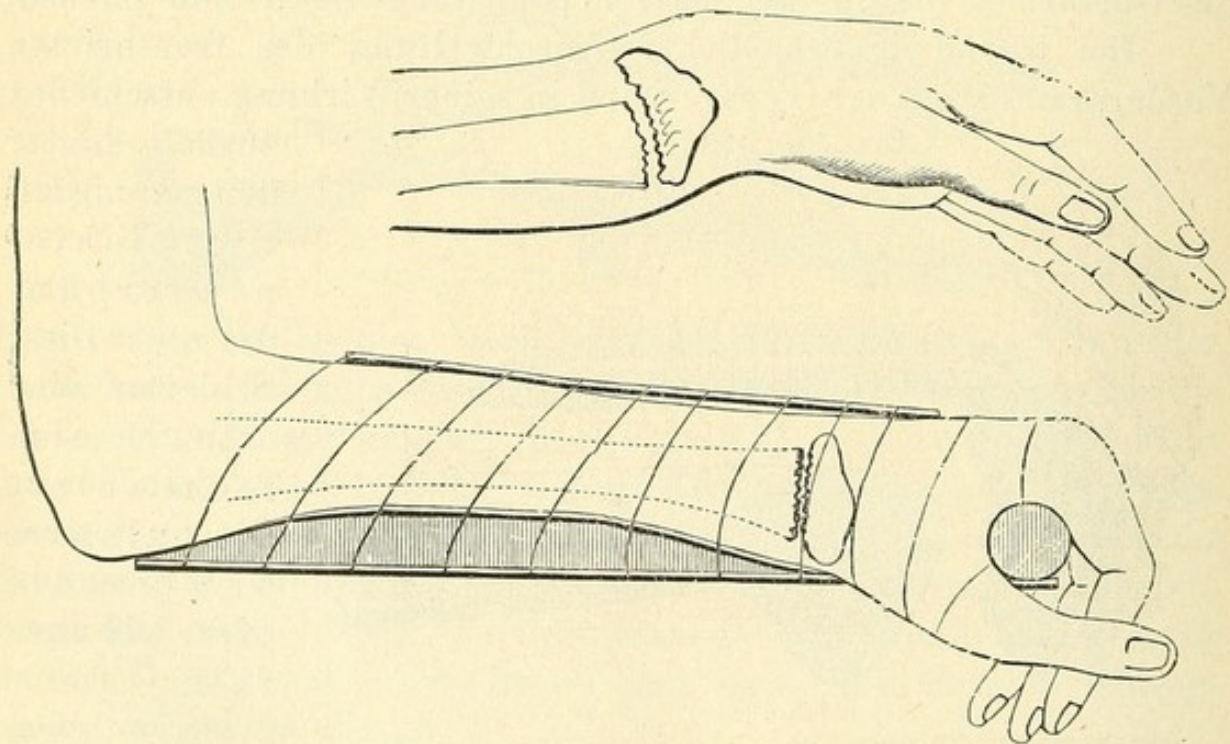
Fig. 159.



Handgelenk ganz niedrig wird, so dass hier Raum für das untere Fragment bleibt. Vorn ist schräg an diese Schiene ein rundliches Querstück befestigt, das der Hand als Stützpunkt dienen

soll, indem dasselbe von den Fingern umgriffen wird, während der Daumen radial nach unten zu liegen kommt. Nachdem der Patient mit seinen Fingern dies Querstück umfasst hat, wird die gepolsterte Schiene in ihrer Lage durch Bindentouren be-

Fig. 160.



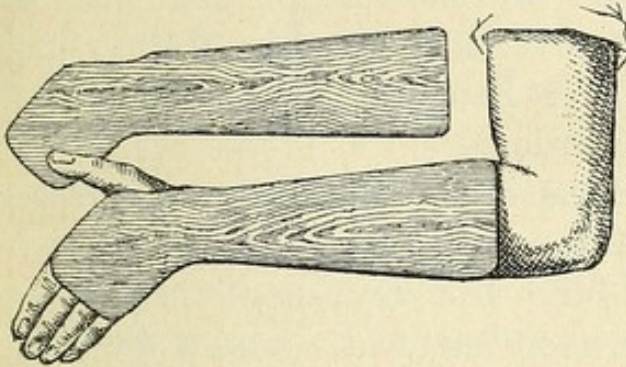
soll, indem dasselbe von den Fingern umgriffen wird, während der Daumen radial nach unten zu liegen kommt. Nachdem der Patient mit seinen Fingern dies Querstück umfasst hat, wird die gepolsterte Schiene in ihrer Lage durch Bindentouren be-

festigt. Man kann auch wohl zur Sicherung noch ein gut gepolstertes leichtes Holzschienchen auf der Dorsalseite hinzufügen.

Von den dorsalen Schienen sind als zweckentsprechend anzuführen: die Nelaton'sche Pistolenschiene (Fig. 161), die Beely'sche Gypshantfschiene (Fig. 162) und die sog. Roser'sche Dorsalschiene (Fig. 163).

Die beiden ersten sind wohl aus den nebenstehenden Figuren ohne Weiteres verständlich. Sie werden angelegt, nachdem die Reposition vollführt worden ist. Zur Anlegung der *Beely'schen* Schiene lässt man die

Fig. 161



Hand über einem unter das Handgelenk gelegten Rollkissen herunterhängen und in dieser Stellung extendiren und ulnarwärts abduciren, während ein

Gehülfe am Oberarm die Contra-extension ausübt. Die Technik des *Roser'schen* Verbandes ist folgende: Die gut gepolsterte Schiene, etwa von der Breite des

Fig. 162.

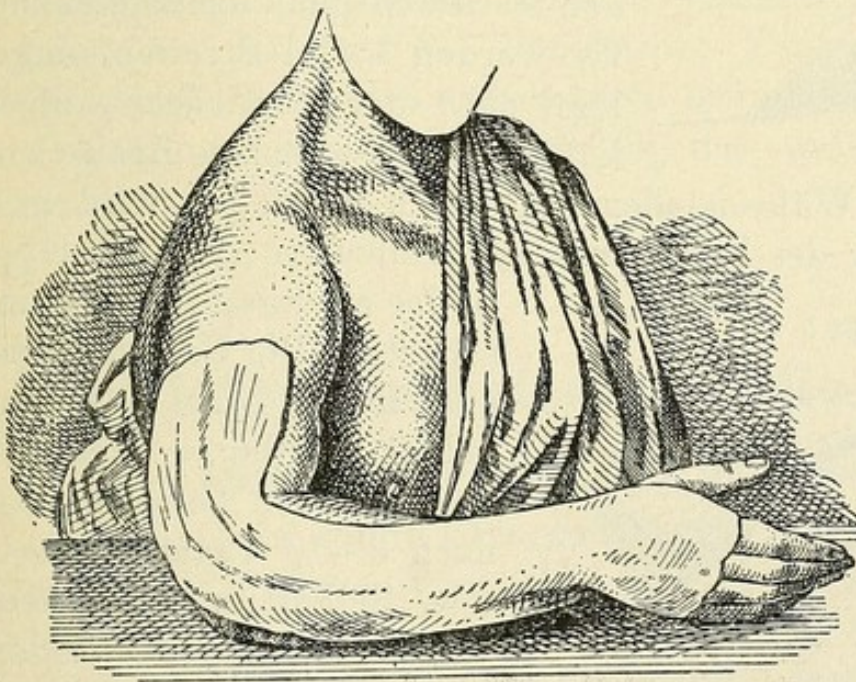
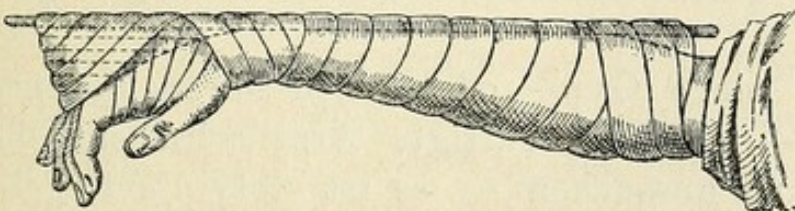


Fig. 163.



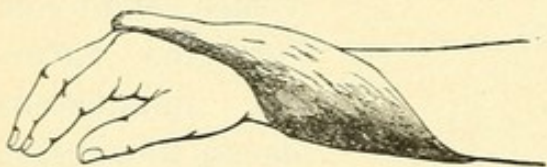Armes, reicht vom Condylus externus mindestens bis zu den ersten Phalangen der Finger. Sie wird auf dem Rücken des Armes und der Hand so angelegt, dass man die Hand flecirt herabhängen lässt, liegt also dem ersteren nur bis zum Handgelenk an. Der von hier bis zu den Fingern freibleibende Raum wird durch feste, in Form eines Keiles

zusammengelegte Leinwandcompressen ausgefüllt. Das zugespitzte Ende dieses Keiles liegt direct auf dem nach dem Dorsum abweichenden unteren Fracturende. Nun wird die Schiene mit einer Binde am Arm befestigt, während die Finger frei bleiben. Das dorsale Polster drückt dabei das prominirende untere Fragment direct nach abwärts. Das obere Fragment wird aber aus der Vola nach dem Dorsum gedrängt, indem es gegen den freien Raum der Dorsalschiene angezogen wird, welcher jenseits der dorsalen Comprime unter der Schiene bleibt.

Der empfehlenswertheste der bilateralen Schienen ist der *Middeldorpf'sche* Pressschienenverband (s. Fig. 140); doch können selbstverständlich statt der Fournire auch Papp- oder Kautschukschienen angewendet werden.

Gewissermassen eine Combination volarer und dorsaler Schienen stellt die von *Braatz* angegebene Spiralgypshanschienne (Fig. 164 a. und b.) dar. Die Gypshanststreifen beginnen 3 Finger breit vom Olecranon entfernt, laufen die Ulna umgreifend um die Volarfläche des Vorderarmes, und gehen über

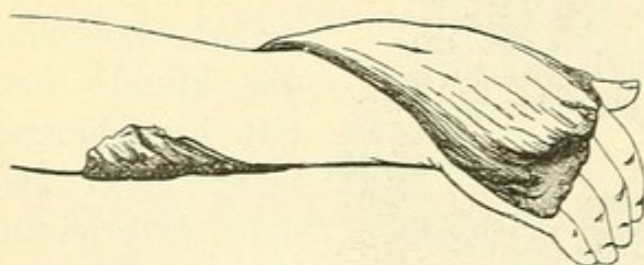
Fig. 164 a.



die gebrochene Stelle des Radius hinweg auf den Handrücken bis zu den Metacarpophalangealgelenken. Es werden soviel Streifen angelegt, dass der Handrücken ziemlich in seiner ganzen Breite von

ihnen bedeckt ist. Während der Gyps noch weich ist, wird nunmehr die Reposition der Fragmente ausgeführt, so dass der Gyps

Fig. 164 b.



in der erwünschten Stellung erhärtet. Die Schiene kann auf die blosse Haut angelegt werden, wird mit Stärkebinden befestigt und nach 8—10 Tagen gewechselt. Soll dann keine neue Schiene gemacht werden,

so muss unter die alte ein Stück Filz eingelegt werden, damit sie wegen der jetzt geschwundenen Geschwulst wieder genau anschliesst.

Sollte man nun einen Gyps- oder einen der Schienenverbände bevorzugen — jeder beschäftigte Arzt wird sich bald seinen Lieblingsverband aussuchen — so ist stets die Regel zu

beherzigen, die Verbände nicht zu lange liegen zu lassen. Besonders wenn man dieselben bei stärkerer Schwellung angelegt hatte, muss man sie schon nach einigen Tagen abnehmen, um die Bruchstelle controlliren zu können. Es empfiehlt sich auch möglichst früh die Massage anzuwenden. Namentlich bei stärkeren Sehnenscheidenexsudaten soll man die Verbände öfter wechseln und dann jedesmal das Glied massiren. Von vornherein sollen die Finger fleissig geübt und stets bewegt werden. Im Allgemeinen fährt man so 4 Wochen fort, bis die Consolidation eingetreten ist. Dann erstreckt man die Massagebehandlung auch auf das Handgelenk und beginnt mit activen und passiven Bewegungen desselben. Man soll mit der Massage und Gymnastik erst dann aufhören, wenn die Function des Armes und der Hand wieder normal geworden ist.

Bekommt man schlecht geheilte Fracturen zur Behandlung, so kann man in frischeren Fällen durch eine starke Dorsalflexion den Callus wieder zu zerbrechen suchen und nachher die Hand in richtiger Stellung fixiren. Sind die Verletzungen älter, so kommt man damit nicht zum Ziel, muss vielmehr, wenn die Massagebehandlung im Stiche lässt oder zu langwierig sein sollte, die aseptische Osteotomie machen, eventuell abnorme Callusbrücken wegmeiseln. Bei knöcherner Verwachsung des untern Radius- und Ulnarendes und dadurch behinderter Supination haben *v. Lesser* und *Lauenstein* mit Erfolg das untere Ende der Ulna resecirt.

Luxationen im unteren Radio-Ulnargelenk.

Anatomisch-physiologische Vorbemerkungen.

Im unteren Radio-Ulnargelenk articulirt das Köpfchen der Ulna mit dem Sinus lunatus des Radius und der diesen ergänzenden Cartilago triangularis. Dieser starke dicke Knorpel sitzt einerseits am ulnaren Rande des Radius fest, andererseits vermittelt des Lig. subcruentum am Proc. styloideus ulnae. Die Bewegungen des Gelenkes geschehen derart, dass der untere Abschnitt der Gelenkfläche und diese Knorpelscheibe sich wie die Glieder eines Fächers über einander verschieben. Der Drehpunkt liegt dabei an der Insertion der Scheibe am Proc. styloi-

deus ulnae. Die Gelenkkapsel entspringt an den freien Rändern des Sinus lunatus radii, der Cartilago triangularis und des Capitulum ulnae, liegt noch auf eine kurze Strecke der Ulna an und bildet zwischen beiden Knochen eine verhältnismässig weite sackartige Tasche, welche vorn nur durch wenige fibröse Faserzüge verstärkt wird.

Trotz dieser geringen Festigkeit der Kapsel sind Verrenkungen des Ulnaköpfchens wegen des starken früher genannten Hemmungsapparates für die Rotationsbewegungen des Radius und besonders wegen des starken Lig. interosseum sehr selten. Sie können nach dem Dorsum und der Vola hin erfolgen. Kürzlich hat *Tillmanns* aus der Literatur 18 dorsale und 16 volare Luxationen zusammengestellt. Etwas häufiger sind sie wohl als Begleiterinnen der typischen Radiusfracturen, obgleich es auch bei diesen meist nur zu einer Subluxation kommt. Eine vollständige Luxation kann nur dann eintreten, wenn neben der Kapselspannung und der Ablösung der Cartilago triangularis auch der starke Bandapparat zerrissen ist, der sich am Proc. styloideus ansetzt.

Betrachten wir nun

1. Die dorsale Luxation.

Dieselbe kommt zu Stande durch einen Fall auf die pronirte Hand oder durch eine forcirte Pronation, so z. B. beim Ausringen der Wäsche.

Die **Symptome** sind charakteristische. Wir finden nach der Gewalteinwirkung Schmerzen, gestörte Function im Handgelenk, aufgehobene Supination. Die Hand steht in starker Pronation und Beugung. Die normale Prominenz des Ulnaköpfchens fehlt, dagegen springt es auf der Rückseite des Handgelenkes abnorm hervor. Die Ulna kreuzt dabei den Radius. Wir erkennen dies daraus, dass der Proc. styloideus derselben, der normaliter mit dem Ulnarrande des 4. Fingers correspondirt, jetzt mehr der Radialseite desselben zugewendet ist. Der Querdurchmesser des Vorderarmes erscheint dadurch an der betreffenden Stelle verschmälert.

Die **Prognose** ist günstig bei einfacher Verrenkung. Ist dieselbe jedoch nur eine Combination der typischen Radiusfractur, so kann eine Ankylose des Gelenkes resultiren.

Die **Therapie** vollzieht die Reposition leicht durch eine Extension an der Hand und Ueberführung derselben in Beugstellung mit gleichzeitiger Impulsion des Köpfchens. Die Retention besorgt eine dorsale Schiene für etwa 14 Tage. Mitunter zeigt sich grosse Neigung zu Recidiven der Luxation. Dann muss man für längere Zeit einen gut sitzenden Contentivverband am supinirten Arm anlegen.

2. Die volare Luxation.

Die volare Luxation entsteht entweder durch ein directes Trauma oder eher durch eine übermässige Supination. Häufiger findet sie sich zugleich mit der Radiusfractur.

Die **Symptome** sind Fehlen der normalen Prominenz des Ulnaköpfchens, dagegen Erscheinung desselben als Vorsprung unter den Beugesehnen, die gleichzeitig radialwärts verdrängt sind. Stand der Hand in Supination oder Mittelstellung zwischen Pro- und Supination und Verminderung des Breitendurchmessers des Gelenkes.

Bezüglich der **Prognose** gilt das über die vorige Luxation Gesagte.

Die **Therapie** vollführt eine Extension an der Hand, Pronationsbewegung und Coaptation des Köpfchens. Für das Einschnappen des letzteren hinter die Cartilago triangularis mag auch eine starke Abduction der Hand nützlich sein.

Bei complicirten Luxationen des Gelenkes, bei denen das Köpfchen der Ulna durch die zerrissene Haut hervorstand, hat man schon die Resection desselben gemacht.

Luxationen der Hand.

Anatomisch-physiologische Vorbemerkungen.

Das Handgelenk, Radio-Carpal-Gelenk, entsteht dadurch, dass die untere Gelenkgrube des Radius im Verein mit der Cartilago triangularis eine flache Pfanne bildet, welche als einen von dem Dorsum nach der Vola zu platt gedrückten überknorpelten Gelenkkopf die erste Reihe der Handwurzelknochen —

os naviculare, lunatum und triquetrum — aufnimmt. Die Gelenklinie läuft in einem nach aufwärts convexen Bogen vom Proc. styloideus radii zu dem etwas höher liegenden Proc. styloideus ulnae. Die Gelenkkapsel ist ziemlich weit, entspringt von der Umrandung der Gelenkfläche des Radius und des Zwischenknorpels und setzt sich an der Peripherie der Carpalknochen an. Sie wird von einem sehr starken Bandapparate umgeben und zwar aussen von dem Lig. laterale externum, das von der Spitze des Proc. styloideus radii zum Os naviculare zieht, auf der Innenseite von dem stärkeren, vom Proc. styloideus ulnae zum Os triquetrum reichenden Lig. laterale internum und an der Volar- und Dorsalseite durch das Lig. rhomboides, rectum und obliquum. Weiterhin wird das Gelenk dann noch durch die auf seiner Volar- und Dorsalseite vorüberziehenden Beuge- und Strecksehnen sehr geschützt. So erhält es eine bedeutende Festigkeit, welche ihm nebst ausgiebiger Beweglichkeit grosse Sicherheit und Kraft verleiht. Die Bewegungen, die am Handgelenk vor sich gehen können, sind die Dorsalflexion oder Streckung, Volarflexion oder Beugung, Abbiegung nach der Radialseite oder Abduction, Abbiegung nach der Ulnarseite oder Adduction und die Combination dieser Excursionen, Rotationsbewegungen.

Wegen dieser grossen Widerstandsfähigkeit des Gelenkes sind Luxationen desselben ausserordentlich selten. Wie schon erwähnt, hielt man sie früher für häufiger, indem man bis zu *Dupuytren's* Zeiten die typische Radiusfractur für eine Handgelenksluxation ansah.

Nach den neuesten Zusammenstellungen existiren etwa 30 sichere Beobachtungen, die aber auch theilweise mit Fracturen des Proc. styloideus radii complicirt waren. Sie erfordern zu ihrem Zustandekommen eine sehr bedeutende Gewalt, können auf das Dorsum und die Vola erfolgen und dabei die bedeckenden Weichtheile perforiren.

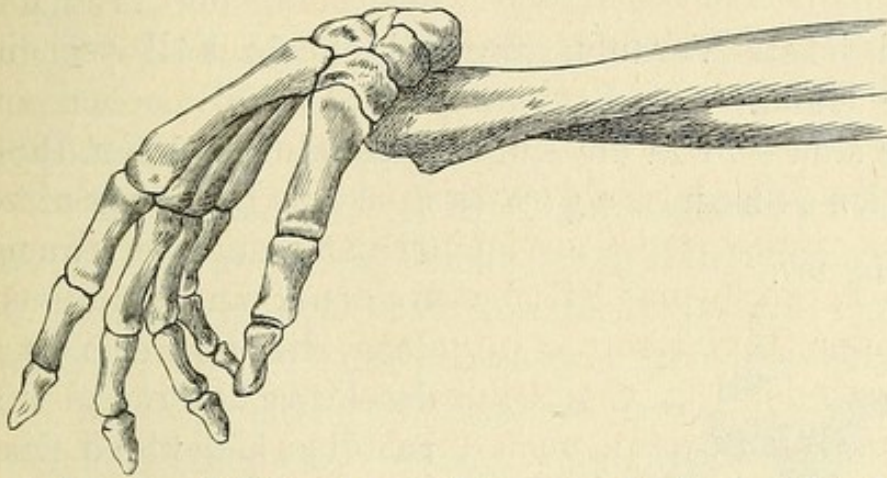
1. Die dorsale Handgelenksluxation.

Die Verrenkungen der Hand auf die Rückenseite des Vorderarmes betragen etwa $\frac{2}{3}$ der bisher bekannten Fälle.

Die Veranlassung war in der Regel eine forcirte Dorsalflexion z. B. bei einem Sturz von bedeutender Höhe herab auf die vorgestreckte Hand.

Die **Symptome** der dorsalen Handgelenksluxation sind denen der typischen Radiusfractur sehr ähnlich (Fig. 165 u. 166). Man

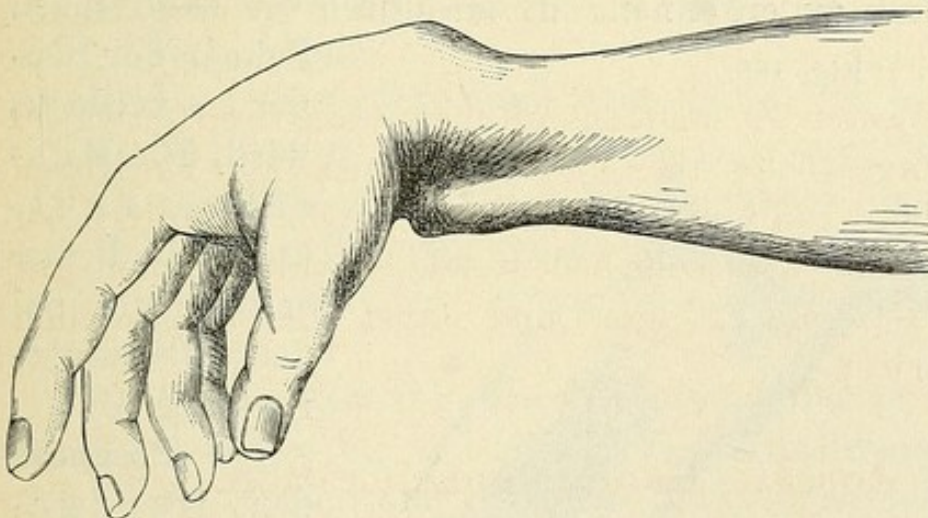
Fig. 165.



findet nämlich auch hier eine convexe Vorwölbung über der Dorsal-seite des Handgelenkes, die sich jedoch vielleicht nach oben hin etwas stärker abgrenzt als

bei der Radiusfractur. Ebenso findet sich die Vorwölbung der Volarseite des Unterarmes, aber diese reicht bis zum Ballen des Daumens also tiefer nach abwärts und setzt sich hier ebenfalls steiler ab als die durch die Fractur erzeugte. Bewegungen des in dieser Weise deformen Gelenkes sind unmöglich. Die Finger sind halbgebeugt und können nicht gestreckt werden. Die Palpation lässt durch die Haut hindurch die convexe Gelenkfläche des Carpus erkennen und constatirt weiter, dass der Proc. styloideus radii unter dem Os naviculare steht, während das Capitulum

Fig. 166.



ulnae etwa dem Os lunatum entspricht. Misst man die Entfernung der Spitze des Mittelfingers bis zum Olecranon, so erscheint dieselbe der gesunden Seite gegenüber verkürzt. Dagegen

ist die Länge der Vorderarmknochen von ihren Proc. styloideis bis zum Capitulum radii und zum Olecranon gleich. Auch die Entfernung der beiden Proc. styloidei von einander ist normal, der Durchmesser des Handgelenkes dagegen vom Dorsum nach der Vola hin um das Doppelte vergrößert.

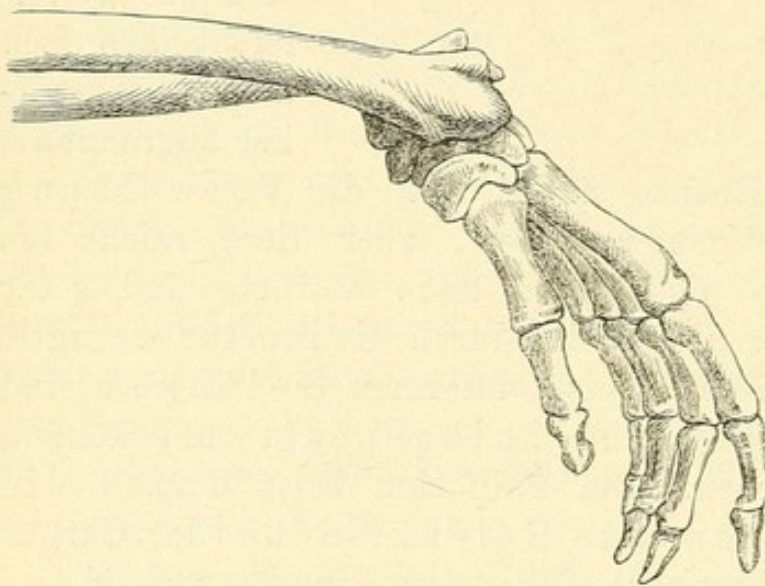
2. Die volare Handgelenksluxation.

Die volaren Handgelenksluxationen sind noch viel seltener als die dorsalen.

Die hauptsächlichste Veranlassung bildet ein Fall auf die stark volarflexirte Hand.

Die **Symptome** sind sehr in die Augen fallend (Fig. 167 u. 168). Die Vorderarmknochen ragen an der Dorsalseite

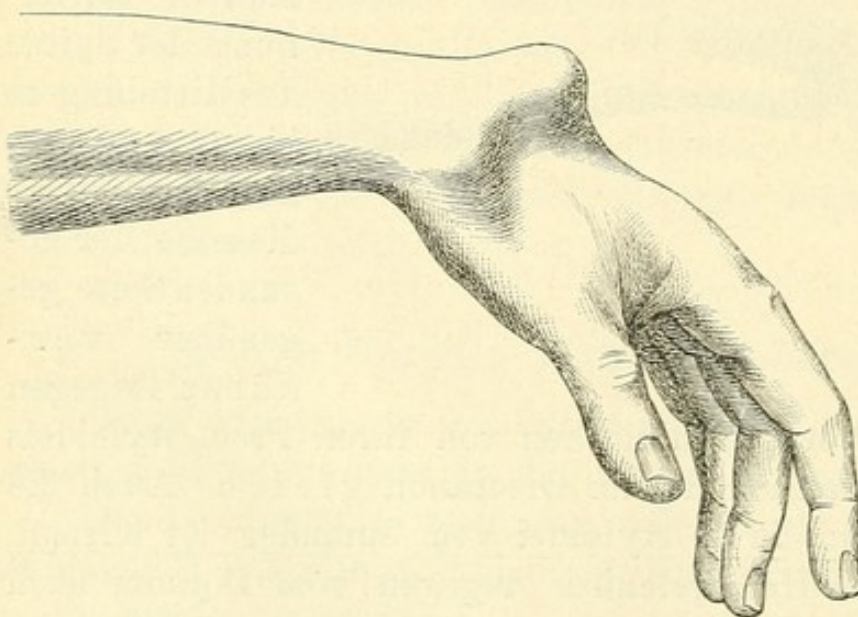
Fig. 167.



dicht unter der Haut hervor, und ist besonders die Prominenz des Proc. styloideus radii so bedeutend, dass man deutlich seine Contour erkennt. Von dieser Hervorwölbung fallen die Weichtheile steil gegen den Handrücken ab. In der so entstehenden Vertiefung verlaufen stark gespannt die Strecksehnen der Finger.

Die durch den Carpus an der Volarseite gebildete Geschwulst ist nicht so deutlich zu erkennen, da sie durch die zahlreichen

Fig. 168.



Sehnen der Beuger verdeckt wird. Die Messungsergebnisse sind dieselben wie bei der Dorsalverrenkung.

Die **Prognose** der Handgelenksluxationen ist in uncomplicirten Fällen im Ganzen günstig, in-

dem dann die Gebrauchsfähigkeit der Hand nicht sehr leidet. Auch die mit Weichtheilverletzungen einhergehenden Luxationen werden unter dem Schutze der Antisepsis ihre Gefahr verlieren. Dagegen können durch begleitende Fracturen und eine darauf nicht rücksichtnehmende Behandlung Ankylosen des Gelenkes entstehen. Nach geschehener Reposition ist keine Neigung zu Recidiven vorhanden.

Die **Therapie** der Handgelenksluxationen ist einfach. Die Reposition geschieht leicht durch Extension an der Hand, Contraextension am Arm und directe Impulsion des Carpus an seine richtige Stelle. Zur Retention wird die Hand für 8—10 Tage auf einer gepolsterten Schiene befestigt, sodann ihre Function durch Massage und zuerst vorsichtig ausgeführte gymnastische Uebungen wiederhergestellt.

Differentialdiagnose der Fractura radii loco classico und der Luxatio manus dorsalis.

A. Fractura radii loco classico.

- 1) Kommt sehr häufig vor.
- 2) Der Schmerz sitzt 1—2 cm über der Gelenklinie.
- 3) Der Vorsprung auf der dorsalen Seite fällt gegen die Ulna hin ab.
- 4) Der Vorsprung auf der volaren Seite reicht nicht bis zur Gelenklinie.
- 5) Die Achse der Hand geht durch den 4. Finger.
- 6) Das untere Ende der Ulna prominirt stark.
- 7) Die Bewegungen des Handgelenkes sind frei.
- 8) Die Entfernung des Proc. styloideus radii bis zum Capitulum radii ist etwas verkürzt gegenüber der gesunden Seite.
- 9) Die Entfernung des höchsten Punktes des dorsalen Vorsprunghes bis zur Spitze des Mittelfingers ist grösser als die Entfernung der Gelenklinie (oberster Rand des Carpus) bis zur Spitze des Mittelfingers der gesunden Seite.
- 10) Es lässt sich zumeist Crepitation und abnorme Beweglichkeit über dem Proc. styloideus radii nachweisen.
- 11) Die Deformität kehrt beim Nachlass der reponirenden Bewegungen nicht wieder.

B. Luxatio manus dorsalis.

- 1) Kommt ausserordentlich selten vor.
- 2) Der Schmerz sitzt in der Gelenklinie.
- 3) Der Vorsprung auf der dorsalen Fläche liegt gleichmässig über Ulna und Radius und fällt steil ab gegen den distalen Unterarm.
- 4) Der Vorsprung auf der volaren Seite reicht bis zum Daumenballen und setzt sich hier steil ab.
- 5) Die Achse der Hand geht durch den Mittelfinger.
- 6) Das Köpfchen der Ulna ist nicht sichtbar.
- 7) Die Bewegungen des Handgelenkes sind aufgehoben.
- 8) Die Entfernung des Proc. styloideus radii bis zum Caputulum radii ist beiderseits gleich.
- 9) Die Entfernung des höchsten Punktes des dorsalen Vorsprunghes bis zur Spitze des Mittelfingers ist gleich gross wie auf der gesunden Seite der Abstand des obersten Randes des Carpus bis zur obersten Spitze des Mittelfingers.
- 10) Crepitation und abnorme Beweglichkeit fehlen über dem Proc. styloideus radii.
- 11) Die Deformität lässt sich leicht beseitigen und kehrt nach Aufhören der Repositionsbewegung nicht wieder.

Brüche der Handknochen.

Anatomisch-physiologische Vorbemerkungen.

Man unterscheidet an dem Skelett der Hand 3 grössere Abschnitte: die Handwurzel oder Carpus, die Mittelhand oder Metacarpus und die Phalangen.

Die Handwurzel ist aus 8 kurzen, spongiösen, fest mit einander vereinigten, in 2 Reihen angeordneten Knochen zusammengesetzt. Die dorsale Fläche dieser Knochen ist convex gestaltet, während die palmare quer ausgehöhlt erscheint. Die Enden der beiden Reihen sind oft auf der Palmarseite gekennzeichnet, indem auf der Radial- und Ulnarseite die Eminentiae carpi, zwischen denen das Lig. volare proprium ausgespannt ist, hervorragen. Die dorsalen und palmaren Flächen der einzelnen Knochen

sind rauh, die anderen dagegen geglättet. Die Handwurzel ist zur Zeit der Geburt noch vollständig knorpelig. Ihre Knochen haben keine Epiphysen, verknöchern vielmehr von einem einzelnen Kerne aus.

Die Mittelhandknochen bestehen aus einer Basis, einem Capitulum und einem Corpus. Der Metacarpus des Daumens ist der kürzeste. Die anderen nehmen ulnarwärts stufenweise an Länge ab. Die des 2. und 5. Fingers sind zu einem flachen Gewölbe vereinigt, dessen Concavität gegen die Hohlhand, dessen Convexität gegen den Handrücken sieht. Jeder einzelne Mittelhandknochen ist in entsprechender Weise leicht gekrümmt, verschmälert sich gleich unterhalb seines vierseitigen Basaltheiles, wird dann nach abwärts wieder breiter, um allmählig in sein einem Kugelsegment entsprechendes, volarwärts stärker vorspringendes Köpfchen überzugehen. Die den Nachbarn zugekehrten seitlichen Flächen sind leicht gewölbt, stossen auf der Volarseite in einer mittleren Kante zusammen und fassen die Zwischenknochenräume zwischen sich. Sie sind durch feste Bandmassen miteinander vereinigt. Die Verknöcherung geschieht von einem Hauptkerne und einer Epiphyse aus. Diese letztere liegt bei den vier Mittelhandknochen der Finger an dem Köpfchenende, bei dem des Daumens dagegen am Basalende.

Die Phalangen sind den Mittelhandknochen ähnlich gebaut, verknöchern aber von einer an ihrer Basis liegenden Epiphyse aus.

Sämmtliche Knorpelfugen der Hand erhalten sich etwa bis zum 16. Lebensjahre.

Die Fracturen der Hand betragen etwa 10% aller Knochenbrüche. Sie kommen entweder an der Handwurzel oder der Mittelhand oder den Phalangen vor.

1. Brüche der Handwurzelknochen

Die Brüche der Handwurzelknochen sind wohl häufiger, als gewöhnlich angegeben wird, indem sie sehr oft verkannt und mit Contusionen verwechselt werden.

Infolge der gewölbeartigen Anordnung des Carpus setzen die Fracturen desselben eine bedeutende Gewalteinwirkung voraus und sind daher oft mit starker Quetschung oder Zerreissung der bedeckenden Weichtheile verbunden. Die Veranlassung ist entweder eine directe Gewalt, so ein heftiger Schlag, Ueberfahren

eines Wagenrades, Quetschung zwischen Eisenbahnpuffern oder häufig auch ein Fall auf den Handrücken. Nicht selten finden sich gleichzeitig Brüche und Verrenkungen anderer Theile des Armes.

Die **Symptome** sind nicht sehr ausgesprochen, namentlich wenn die Weichtheile stark geschwollen sind. Die Patienten empfinden Schmerz bei Bewegungen der Hand, und es entsteht eine genau der Handwurzelgegend entsprechende Schwellung. Wenn man sich nun überzeugt hat, dass die Vorderarmknochen intact sind, und man durch Betastung einen auf Druck ganz besonders schmerzhaften Punkt der Handwurzel entdeckt hat, so umfasst man mit den Fingern der einen Hand den Carpus auf der Radialseite dieses Punktes mit den der anderen auf der Ulnarseite und macht nun mit beiden entgegengesetzte Bewegungen nach der Dorsal- und Volarseite. Trotzdem eine solche Verschiebung der Fragmente an einander nur in geringer Ausdehnung möglich ist, fühlt man dabei doch zumeist Crepitation, da die getrennten spongiösen Knochenflächen in gegenseitiger Berührung bleiben. Eine Dislocation besteht sehr selten, höchstens kann einmal ein kleines Bruchstück nach dem Dorsum hin dislocirt und dann hier gefühlt werden.

Die **Prognose** ist insofern ungünstig, als zuweilen eine Steifigkeit der Handwurzel zurückbleibt. Wenn aber weiter keine Complicationen vorhanden waren, schadet das nicht viel, da die Beweglichkeit des Carpus an und für sich keine gar zu grosse ist.

Die **Therapie** besteht darin, dass man die Hand für 14 Tage auf einer Schiene aufbindet, in eine Mitella legt und dann nach Abnahme des Verbandes die Massage und Gymnastik erfolgen lässt. Bei complicirten Fracturen gilt neben dem Princip der Aseptik das, möglichst conservativ zu verfahren.

2. Brüche der Mittelhandknochen.

Die Fracturen der Metacarpalknochen kommen vorzugsweise bei Erwachsenen vor, sind aber im Ganzen selten und ebenfalls oft complicirt. Sie betreffen am häufigsten den 2. und 5. Metacarpus.

Sie entstehen durch directe oder indirecte Gewalt. Die directen Brüche ereignen sich z. B. am 5. Metacarpus durch Aufschlagen mit der Ulnarseite der Hand auf einen kantigen

Gegenstand. Durch indirecte Gewalt bricht am häufigsten der Metacarpus des Mittelfingers und zwar entweder durch einen Fall auf die Spitzen der Finger, wodurch diese in Hyperextension gebracht werden, oder durch einen Fall auf die Köpfchen der Metacarpi der zur Faust geballten Hand. Auch hier trifft ja der Fall zunächst den am meisten prominirenden 3. Knöchel.

Die Bruchstelle findet sich gewöhnlich in der Mitte des Knochens; aber auch Querbrüche in der Nähe des Capitulum, die vielleicht als Epiphysentrennungen aufgefasst werden müssen, sind nicht selten. Dislocation ist entweder gar nicht oder nur in sehr geringer Weise vorhanden, so dass der verletzte Finger höchstens eine minimale Verkürzung im Vergleiche zu dem der gesunden Hand erlitten hat. Daneben kann dann noch eine winkelige Knickung an der Bruchstelle vorhanden sein. Der Winkel schaut entweder nach dem Dorsum oder der Vola. Es hängt dies ab von der Art der Gewalteinwirkung. Wenn nämlich der Bruch durch Fall auf die Knöchel des Metacarpus die normale Wölbung desselben zu vergrössern sucht, so wird die winkelige Knickung nach dem Dorsum hin erfolgen, wobei vielleicht nach *Bardleben* die den Streckern überlegenen Beugemuskeln das vordere Bruchstück an seinem unteren Ende noch mehr gegen die Vola manus zu ziehen bestrebt sind. Umgekehrt wird bei einem Fall auf die Spitzen der hyperextendirten Finger ein nach dem Dorsum zu offener Winkel entstehen können.

Die **Symptome** beziehen sich auf den örtlichen Schmerz, die Anschwellung, die Functionsstörung, den Nachweis von Crepitation und abnormer Beweglichkeit bei Bestastung der Bruchstelle und Ausführung beugender, streckender und rotirender Bewegungen mit dem zugehörigen Finger und den Nachweis der Dislocation der Fragmente. Charakteristisch für den Bruch ist es, dass man diese d. h. eine Winkelstellung der Bruchflächen, wo sie ursprünglich nicht vorhanden war, leicht künstlich erzeugen kann. Zu dem Zweck bestimmt man durch Beugung des Fingers genau die Lage des Gelenkes, setzt dann den Daumen etwas oberhalb desselben auf die Rückseite des Metacarpus und stellt nun den Finger in Hyperextension. Dabei sieht man dann eine Einknickung im Verlaufe des Metacarpus entstehen, während gleichzeitig die Fragmente auf der Beugeseite prominiren.

Bei Brüchen in der Nähe des Köpfchens könnte man an eine Luxation der 1. Phalanx denken. Vor einem solchen Irrthum wird aber die Oertlichkeit des eventuellen Vorsprunges, die Freiheit der Bewegungen im Gelenk und die Crepitation schützen.

Die **Prognose** ist im Ganzen eine günstige. Die Heilung erfolgt durch knöchernen Callus im Verlauf von 25—30 Tagen.

Die **Therapie** vollzieht zunächst die Reduction durch Zug am Finger und Gegenzug am Handgelenk mit gleichzeitiger Coaptation der Fragmente. Ist diese erreicht, so beugt man die Finger, während man gleichzeitig darauf achtet, dass sich die Bruchflächen nicht wieder verschieben, legt dann auf die Dorsalseite derselben ein gepolstertes Schienchen aus Holz, Pappe oder Kautschuk, in die Vola aber ein dickes Wattepolster, welches die gebeugten Finger umgreifen, fixirt nun die ganze Hand und den Vorderarm auf einer Schiene oder in einem Gypsverband und legt beide in eine Mitella. Der Verband muss öfters revidirt und für baldige Massage und Gymnastik der Finger gesorgt werden.

3. Brüche der Phalangen.

Die Fracturen der Phalangen entstehen in der Regel durch directe quetschende Gewalten, kommen aber gelegentlich auch durch forcirte Rotations- oder Seitenbewegungen zu Stande. Der Bruch kann an jeder Stelle des Knochens sitzen. Gar nicht selten durchsetzt er denselben seiner ganzen Länge nach.

Die **Symptome** sind unverkennbar, indem man neben den subjectiven Beschwerden des Patienten Crepitation und abnorme Beweglichkeit, selten dagegen Dislocation nachweisen kann.

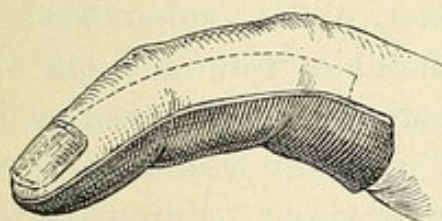
An den 3. Phalangen kommen zuweilen Rissfracturen vor, indem bei forcirter Beugung derselben die Strecksehnen mit einem Stück des Knochens, an welchen sie inseriren, abreißen.

Die Erscheinungen bestehen in Flexion des Nagelgliedes, das activ nicht gestreckt werden kann, in geringer Geschwulst und Ecchymose der Gelenkgegend. Passiv kann das Glied gestreckt werden, geht aber, losgelassen sofort, wieder in die Flexionsstellung zurück.

Die **Prognose** der Fingerfracturen ist günstig. Sie heilen in der Regel innerhalb 3—4 Wochen ohne jeden Nachtheil durch knöchernen Callus. Auch die erwähnten Rissfracturen lassen keinen bleibenden Nachtheil zurück, indem nach den Erfahrungen von *Busch* eine Verwachsung der Sehne mit der Kapsel des Phalangealgelenkes eintritt, und dieses so einen neuen Angriffspunkt erhält.

Die **Therapie** dieser Rissfracturen besteht darin, dass man den betreffenden Finger in der Streckstellung bandagirt. Alle übrigen Phalangealbrüche werden aber in Beugestellung der Finger verbunden und zwar in der Weise, dass man immer den Nachbarfinger als Schiene benutzt. Namentlich bei complicirten Fracturen muss die Beugestellung dringend innegehalten werden. Denn wenn es zu Bewegungsstörungen kommen sollte, wird ein mässig gekrümmter Finger immer weniger hindern, wie ein gerader steifer. Man besorgt also zunächst durch Zug und Gegenzug am Finger die Reposition, verbindet ihn dann durch Heft-

Fig. 169.



pflasterstreifen mit seinem Nachbar, beugt beide und hält sie in dieser Stellung zusammen durch Schienchen, die man sich aus Guttapercha, Pappe oder zusammengewickeltem Heftpflaster formt, und mit schmalen Binden oder

Heftpflasterstreifen befestigt (Fig. 169). Man kann auch wohl die beiden Finger einfach mit Gypsbrei bestreichen. In jedem Falle legt man die Hand in eine Mitella und fängt frühzeitig an zu massiren und methodische Bewegungen zu üben.

Luxationen der Handknochen.

Anatomisch-physiologische Vorbemerkungen.

Die Handwurzelknochen bilden miteinander das Inter-carpalgelenk. Das Os capitatum und hamatum bilden sozusagen einen gemeinschaftlichen Gelenkkopf, welcher in eine durch das Os naviculare, lunatum und triquetrum gebildete Gelenkpfanne aufgenommen wird. Die einzelnen Knochen sind dabei selbst durch plane Gelenkflächen und starke Bänder mit einander verbunden und von der gemeinschaftlichen Handgelenkscapsel umschlossen. Sie bilden zusammen ein flaches, mit der

Convexität gegen den Handrücken schauendes Gewölbe, in welchem das Os capitatum die Rolle des Schlusssteines spielt. Aeusserlich trifft man das Intercarpalgelenk unter der die beiden Griffelfortsätze verbindenden Linie. Neben den Sehnen des gemeinschaftlichen Fingerstreckers kann man ulnarwärts die Gelenkspalte zwischen Os triquetrum und Os hamatum, radialwärts die zwischen Os naviculare einerseits und Os capitatum und multangulum minus andererseits und noch weiter nach aussen die Gelenklinie zwischen Naviculare und Multangulum majus betasten. Die der Verbindung zwischen Os capitatum und Os lunatum entsprechende Stelle liegt in der Fortsetzung des Mittelhandknochens etwa $\frac{1}{2}$ cm unterhalb der Mitte zwischen beiden Griffelfortsätzen. Man kann diese Stelle am besten bei passiven Bewegungen der Hand, besonders bei passiver Beugung dem untersuchenden Finger entgegenführen.

Als zweites hier in Betracht kommendes Gelenk haben wir die Carpo-Metacarpalgelenke zu erwähnen.

Die Verbindungen der 4 inneren Mittelhandknochen mit der Handwurzel sind Amphiarthrosen, haben plane Gelenkflächen, eine sehr straffe Bandbefestigung und daher nur geringe Beweglichkeit, die am 4. und 5. Finger immerhin noch grösser ist als am 2. und 3. Der Mittelhandknochen des Daumens steht ausser aller näheren Verbindung mit den übrigen, articulirt mit dem Os multangulum majus in einem freien Gelenk und kann daher nach allen Richtungen hin bewegt werden.

Die Köpfchen der Mittelhandknochen stellen mit den grubigen Gelenkflächen der ersten Phalangen die Metacarpophalangealgelenke dar. Die Köpfchen besitzen keine vollständige Kugeloberfläche, sondern gleichen mehr einer Rolle, welche nur auf der Palmarfläche so breit ist, wie die Grübchen der Grundphalangen. Der 2. bis 5. Finger können in dem Gelenk gebeugt und gestreckt werden, lassen aber ausserdem, sobald sie vollständig gestreckt sind, Seitenbewegungen zu. Es rührt dies daher, dass die Gelenke auf beiden Seiten von starken Bändern begrenzt werden. Sind aber die Finger gebeugt, so sind diese Seitenbänder straff gespannt und verhindern jede Seitenbewegung. Diese wird erst ermöglicht, wenn durch Streckung der Finger die Seitenbänder erschlafft sind.

Eine besondere Besprechung verdient das Metacarpophalangealgelenk des Daumens. Dem niederen, breiten,

fast dem Abschnitte einer Walze vergleichbaren Gelenkköpfe entspricht hier eine flache, wesentlich quer ovale Gelenkgrube. Die Walze verjüngt sich gegen die Palmarseite, so dass sie auf der Dorsalseite breiter ist als an dieser. Auf der Volarseite finden sich 2 Condyli, die eine Vertiefung für die lange Beugesehne einfassen. Zwei ähnliche Höckerchen befinden sich zu beiden Seiten der 1. Phalanx, ebenfalls eine Rinne für die lange Beugesehne bildend. An der Volarfläche des Gelenkes liegen, der Basis phalangis in der Regel näher als dem Capitulum metacarpi, 2 Sesambeinchen, die durch ein Band des Ligamentum inter-sesamoidale zusammengehalten werden und an die Phalanx vermittelst der Lig. phalango-sesamoidea anhaften. Das erstere Band liegt in innigem Zusammenhange mit den beiden Seitenbändern, die hier so stark entwickelt sind, dass in dem Gelenk nur Beugung und Streckung, aber durchaus keine Seitenbewegung möglich ist. Die Kapsel ist auf der Dorsal- und Palmarseite dünn und schlaff, wird aber dort, wo sie sich an die Grundphalanx anheftet, durch derbe, quere, von den Seitenbändern ausgehende Fasern verdichtet und verdickt. Diese bilden hier eine Rolle für die Sehnenscheide der Flexoren und werden beim Versuch einer Dorsalflexion heraufgezogen, infolge dessen sich dann die Kapsel an der unteren Umrandung des Köpfchens stark spannt.

Die Interphalangealgelenke werden durch eine Rolle der Phalange gebildet, in welche die mit 2 Grübchen versehene Endfläche der nachfolgenden Phalange gleitet. Sehr starke Seitenbänder gestatten den Gelenken nur die Beuge- und Streckbewegung. Stärkere Dorsalflexion wird durch den Bandapparat gehemmt.

1. Luxationen im Intercarpalgelenke.

Bei dem festen Gefüge, den dieser Gelenkcomplex bildet, sind Luxationen desselben sehr grosse Seltenheiten.

Abgesehen von complicirten Schuss- und Maschinenverletzungen existiren bisher nur 4 sichere Beobachtungen (*Maisonneuve, Desprès, Richmond und Claudot*), in welchen die **Verbindung der 1. und 2. Handwurzelreihe gegen einander** luxirt war. Dabei handelte es sich einmal um eine vollständige Dislocation der zweiten Handwurzelreihe auf das Dorsum der ersten und dreimal um unvollständige Verrenkungen derselben nach der Volarseite. Die Veranlassung war ein Fall auf die Hand gewesen.

Die **Symptome** der **dorsalen** Luxation glichen denen der typischen Radiusfractur, nur dass die dorsale Schwellung distal von der die Griffelfortsätze verbindenden Linie lag.

Bei der **volaren** Luxation war eine Deformität umgekehrt wie bei dem typischen Radiusbruch vorhanden und stand die Hand in geringer Abduction. Bei Beugung und Streckung im Handgelenk entstand ein ähnliches schnappendes Geräusch, wie bei Einrenkung einer Luxation.

Die **Reposition** geschah bei der dorsalen Luxation leicht durch Extension an der Hand und Impulsion der Knochen an ihre richtige Stelle, bei der volaren durch starke Beugung der Hand ebenfalls verbunden mit dem Zurechtdrücken des Gelenkes.

Etwas häufiger als die eben beschriebenen Luxationen sind die **Verrenkungen einzelner Carpalknochen**. *Tillmanns* hat 15 derartige Fälle gesammelt, die das Os naviculare, capitatum, multangulum majus und lunatum, selbst auch das pisiforme betrafen.

Diese Luxationen waren vollständige oder unvollständige und häufiger nach dem Dorsum als nach der Vola erfolgt. Die Veranlassung war eine forcirte Volar- oder Dorsalflexion der Hand.

Eine besondere Prädisposition für die isolirte Luxation besitzt das Os capitatum, indem es als Schlussstein des carpalen Gewölbes, bei abnormer gewaltsamer Spannung dieses letzteren auf der Dorsalfläche desselben herausgedrückt wird.

Die **Symptome** sind bei nicht zu bedeutender Schwellung auffällig genug. Der ausgewichene Knochen bildet auf dem Dorsum oder der Vola eine harte, rundliche Geschwulst, die sich im ersten Fall bei Beugung, im letzteren bei Streckung der Hand vergrößert und um so fühlbarer und auffallender wird, je beträchtlicher die Verrenkung und je magerer die Hand ist.

Die **Reposition** geschieht durch Extension an der Hand und directer Impulsion des prominirenden Knochens, während man die Hand gleichzeitig dorsal oder volar flectirt. Gelingt die Reposition nicht, so hat man den luxirten Knochen auch schon mit Erfolg extirpirt.

Zur Nachbehandlung würde man die Hand für etwa 14 Tage fixiren und dann durch Massage und Gymnastik die Function derselben wieder herstellen.

2. Luxationen der Carpo-Metacarpalgelenke.

Luxationen im Carpo-Metacarpalgelenk des 2.—5. Fingers sind ungemein selten. Nur einmal hat man alle vier Metacarpen vollständig nach dem Dorsum und ein anderes Mal nach der Vola luxirt gefunden. Nur der letztere Fall kam frisch zur Beobachtung (*Tillaux*). Er betraf einen 20jährigen Patienten, der auf den Rücken der stark gebeugten Hand aufgefallen war. Die Hand stand in Volarflexion und konnte nicht gestreckt werden. Knapp vor der zweiten Carpusreihe war eine deutlich sicht- und fühlbare Depression vorhanden. Die Reduction geschah durch leichte Extension und eine solche Hebelbewegung mit der Hand, dass die Basis der Metacarpen gegen das Dorsum gedrängt wurde. Von isolirten Luxationen hat man volare des Metacarpus indicis, dorsale des 3. und 4. Metacarpus beobachtet. Eine dorsale Luxation des 1. und 2. Metacarpus, jedoch complicirt mit Fractur des dritten, ist ebenfalls beschrieben worden. Die Ursache war in den meisten dieser Fälle das Zerspringen eines Gewehrlaufes.

Etwas häufiger sind Luxationen in dem Carpo-Metacarpalgelenk des Daumens. Man hat hier 3 Luxationsformen beobachtet, indem man den Metacarpus auf das Dorsum oder die Vola des Os multangulum majus verrenkt, oder auch radialwärts von demselben verschoben fand.

Bei der **dorsalen Luxation**, die durch Fall auf die Rückenfläche des flectirten Daumens oder durch einen directen von der Vola her geführten Stoss entstanden war, ragte der Metacarpus entweder nur leicht nach dem Dorsum hervor oder er prominirte über fast 1 cm, ja war sogar auf dem Multangulum majus so weit nach dem Handgelenk hingerutscht, dass er hier die Sehnen in der Tabatière emporhob. *Roser* räth, bei unsicherer Diagnose eine starke Flexion zu machen, wodurch man die Gelenkfläche des Metacarpus dem palpirenden Finger entgegenführt.

Die **Reposition** geschieht durch Extension und directe Impulsion.

Die **volare Luxation** ist entschieden seltener als die eben beschriebene. Der Metacarpus pollicis tritt dabei auf die Oberfläche des Os multangulum majus neben den Metacarpus indicis und macht hier in der Palma manus einen Vorsprung.

Der Daumen erscheint nach dem Dorsum umgelegt, seine Function aufgehoben und die Flexoren stark gespannt.

Die **Reposition** geschieht durch Neigung des Daumens gegen die Hohlhand und gleichzeitige Extension desselben.

Die **radiale Luxation** wurde 2 mal als incomplete Verrenkung von *Albert* beobachtet.

Die Verletzung entstand während einer Kraftprobe beim Ringen.

Die Basis des Metacarpus prominirte nach der Radialseite. Seine Längsachse war schief von unten ulnarwärts nach oben radialwärts gerichtet, wodurch auch an der Volarseite ein leichter Vorsprung entstand.

Die **Reposition** geschah leicht durch Zug und Impulsion. Die Festigkeit des in einem Wasserglasverband fixirten Gelenkes wurde jedoch erst nach sechs Wochen wieder normal.

3. Luxationen der Metacarpophalangealgelenke.

Luxationen in den Metacarpophalangealgelenken sind relativ selten am 2.—5. Finger, häufiger dagegen am Daumen, indem sie bei diesem 4,8 % aller Verrenkungen ausmachen. Es rührt dieser Unterschied in der Frequenz her von der freien Stellung, welche der Daumen den andern Fingern gegenüber einnimmt und ihn den luxirenden Gewalten mehr aussetzt.

Wir betrachten zunächst diese Daumenluxationen, da sie in vieler Beziehung als Paradigma für die betreffenden Luxationen der übrigen Finger gelten können.

A. Luxationen des Daumens.

Das Metacarpophalangealgelenk des Daumens erlaubt, wie schon erwähnt, Beugung und Streckung. Bei stärkerer Volarflexion wird die Bewegung dadurch gehemmt, dass der Daumen auf seinem Ballen aufstösst. Luxationen durch Ueberbeugung sind daher sehr selten. Sie müssen naturgemäss nach der Vola hin erfolgen. Anders steht es mit der Hyperextension. Diese besitzt keine Contacthemmung, bietet daher luxirenden Gewalten gegenüber einen freien Angriffspunkt. In der That sind denn auch die dorsalen Luxationen ungleich viel häufiger als die volaren.

Sie sind es auch, welche man im Sinne hat, wenn man gemeinhin von einer Daumenluxation spricht.

a) Die dorsalen Daumenluxationen.

Wenn man die Extension im Metacarpophalangealgelenk des Daumens übertreibt, so findet man einen Widerstand, sobald sich die Grundphalanx des Daumens der dorsalen Grenze seines zugehörigen Metacarpusköpfchens nähert, einmal indem dieses breiter ist als die Gelenkfläche der Phalanx, dann aber auch deshalb, weil bei einer solchen extremen Dorsalflexion der vorher beschriebene kräftige Bandapparat an der Beugeseite des Gelenkes stark angespannt wird. Wirkt jetzt die dorsalflectirende Gewalt noch weiter, so findet die Grundphalanx an dem bezeichneten Punkt des Metacarpus ein Hypomochlion, die Gelenkflächen werden von einander abgehoben, reißen die Kapsel an der unteren volaren Umrandung des Köpfchens quer ab und kommen durch dieselbe zum Vorschein. Im Momente des Einrisses steht die Grundphalanx also senkrecht auf dem Metacarpus. Meist folgt jetzt der hyperextendirenden aber eine Flexionsbewegung, welche die Phalanx, deren Basis auf dem Dorsum des Metacarpus aufruht, diesem letzteren wieder mehr oder weniger parallel stellt.

Die Gewalten, welche in dieser Weise die Luxation zu Stande bringen, sind in der Regel ein Fall auf die Vorderfläche des Daumens oder ein heftiger Zug an demselben nach hinten z. B. beim Ringen oder ein Stoss gegen ihn beim Kampf mit Schlüsseln, während der Daumen zum festeren Halten eines solchen in dem Ringe des Schlüsselgriffes gesteckt ist.

Untersuchen wir die pathologisch-anatomischen Charaktere einer frischen Daumenluxation, so interessiren uns wesentlich das Verhalten der Gelenkflächen zu einander, der Zustand des volaren Sesamapparates, der Kapsel und der das Gelenk umgebenden Sehnen und Muskeln.

Was zunächst die Gelenkflächen anbetrifft, so kann die der Phalanx das Metacarpalköpfchen vollständig verlassen haben, oder noch theilweise auf dessen dorsalem Rande aufstehen. Im ersten Fall würden wir eine vollständige, im letzteren eine unvollständige Luxation vor uns haben. Nun unterscheidet man allerdings hier am Daumengelenk vollständige und unvollständige Luxationen, macht aber ihre Unterscheidung nicht allein von dem mehr weniger bestehenden Contact der Gelenkflächen

abhängig, sondern nach den grundlegenden Untersuchungen *Faraboeuf's* vor allem auch von dem Verhalten der Sesambeinchen.

Man spricht nämlich von einer *incompleten Luxation* dann, wenn die Sesambeinchen mit dem sich zwischen ihnen ausspannenden Bandapparat (*Lig. intersesamoideum*) auf den oberen Rand der metacarpalen Gelenkfläche heraufgerutscht sind, in ähnlicher Weise, wie man eine Brille von der Nasenwurzel auf die Stirne schiebt. Die Grundphalanx steht dabei mit der volaren Hälfte ihrer Gelenkfläche ebenfalls auf dem dorsalen Rand des Metacarpusköpfchens und wird durch die quer über das Köpfchen gespannte Schlinge des Sesamapparates am Zurücktreten in die Beugstellung verhindert.

Die Seitenbänder können bei dieser Luxationsform intact sein. Es zerreißen neben der Kapsel höchstens noch die *Lig. metacarposesamoidea*. Die Fasern des *M. abductor brevis* und des *Adductor* ziehen jetzt dorsalwärts von der Drehachse des Gelenkes und unterstützen wohl die Fixation der Phalanx in ihrer falschen Stellung.

Diese unvollständige Luxation kann von einzelnen Individuen, besonders von Kindern mit schlaffem Bandapparat willkürlich erzeugt und reponirt werden.

Bei der *completen Luxation* ist die Gelenkfläche der Phalanx mit dem unzertrennlich an sie befestigten *Lig. intersesamoideum* auf das Dorsum des Metacarpus hinaufgestiegen und hat sich letzteres um den Nacken desselben herumgeschlungen.

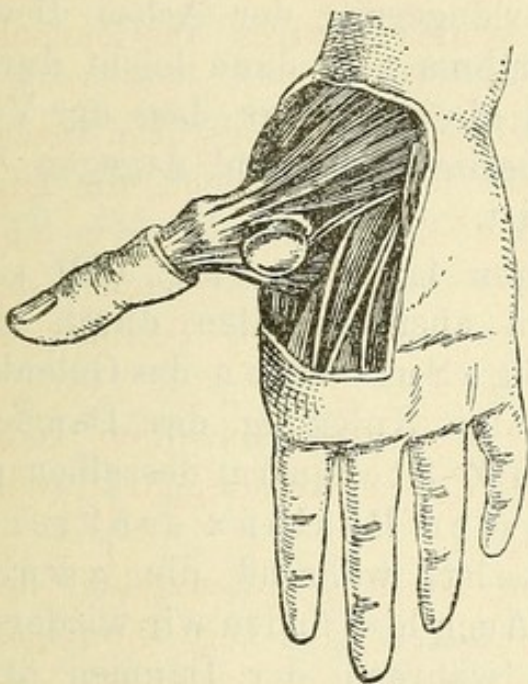
Es reißt dabei in der Regel nur das *Lig. laterale externum* von seinem Metacarpusansatz ab, während das *internum* erhalten oder nur in seinen tiefen Fasern, zuweilen mit einem Stück Periost vom Knochen abgelöst ist. Die Folge davon ist die, dass auch nur das äussere Sesambein auf das Dorsum metacarpi hinaufzusteigen vermag, während das innere an der innern oberen Seite des Gelenkes liegen bleibt.

Nur selten ist umgekehrt das innere Sesambein aufwärts dislocirt und zwar dann, wenn gelegentlich einmal das innere Seitenband stärker zerrissen war.

Der Kopf des Metacarpus ist bei der vollständigen Luxation zwischen der äusseren Portion des *Flexor brevis* und dem *Abductor brevis* einerseits und der inneren Portion des *Flexor brevis* und dem *Adductor* andererseits hindurchgetreten und steht dicht unter der Haut der Vola.

Diese Muskeln erfahren dabei theils Zerrungen, theils Verschiebungen. So wird der Adductor, der sich am innern Sesambein inserirt, nach innen verschoben, während der Flexor brevis, der sich am äusseren Sesambein ansetzt, in seinen vorderen inneren Fasern zerreisst, in seinen äusseren Fasern dagegen nach aussen luxirt. Der Abductor brevis bleibt in der Regel erhalten, die Sehne des Flexor pollicis longus wird dagegen dislocirt. Indem sie nämlich schon normal ulnarwärts von der Achse des Metacarpus verläuft, rutscht sie jetzt

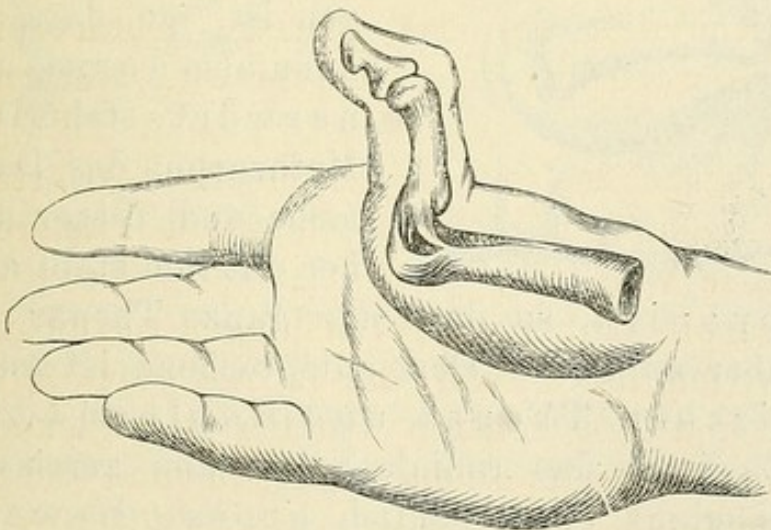
Fig. 170.



von dem ja meistens intact gebliebenen Lig. laterale internum mitgezogen, über den inneren Rand des Metacarpusköpfens nach innen. Vergegenwärtigen wir uns also noch einmal die Lage dieses selbst, so wird sein Hals nach innen umschlungen von der Sehne des langen Beugers und dem inneren Theil des Flexor brevis, während auf seiner Aussenseite der äussere Theil des Flexor brevis, und auf seinem Rücken das Lig. inter-sesamoideum und das äussere Sesambein aufliegt (Fig. 170).

Die **Symptome** der dorsalen Daumenluxationen sind äusserst charakteristisch. Betrachten wir zunächst die der **unvollständigen** Luxation (Fig. 171), so fällt sofort die abnorme Stellung

Fig. 171.

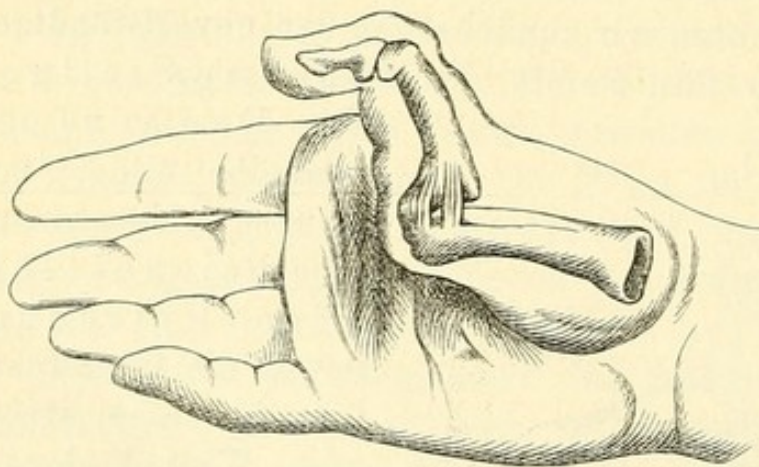


des Daumens auf. Derselbe bildet mit seinem Metacarpus eine bajonettförmige Knickung, indem die Grundphalanx in einem stumpfen Winkel dorsal flectirt steht, während die zweite Phalanx zur ersten halbgebogen ist. Die Bewegungen der ersten

Phalanx sind fast aufgehoben, weil die intacten Seitenbänder die verrenkten Knochen gegen einander pressen. Die Sehne des Extensor verläuft straff gespannt nach der ulnaren Seite des Gelenkes hin, während radialwärts von ihr eine tiefe Grube entsteht, in der man gelegentlich den dorsalen Rand der Grundphalanx fühlen kann. Auf der Volarseite ragt das Köpfchen des Metacarpus dicht unter der Haut hervor. Da Phalanx und Metacarpus nicht gegen einander bewegt werden können, so hält der Anfänger diesen Vorsprung in der Hohlhand gewöhnlich für die Basis der Grundphalanx, indem er ja in der That in der Verlängerung der Achse dieser Grundphalanx liegt. Ein solcher Irrthum wird dann leicht durch die Palpation aufgeklärt, indem dieselbe zeigt, dass der Vorsprung eine runde Wölbung besitzt, während dagegen die Phalanxbasis concav ausgehöhlt ist.

Die **Symptome** der vollständigen Luxation (Fig. 172) sind fast noch ausgesprochener, werden aber zuweilen durch eine starke Schwellung und blutige Suffusion des Gelenkes etwas verdeckt. Die bajonettförmige Knickung des Daumens ist jetzt zu einer vollständigen Z-Stellung desselben geworden, indem die Achse der ersten Phalanx senkrecht auf der des Metacarpus steht, während die zweite Phalanx wiederum gebeugt ist. Auch hier finden wir wiederum den Vorsprung in der Vola, während der Daumen öfter

Fig. 172.



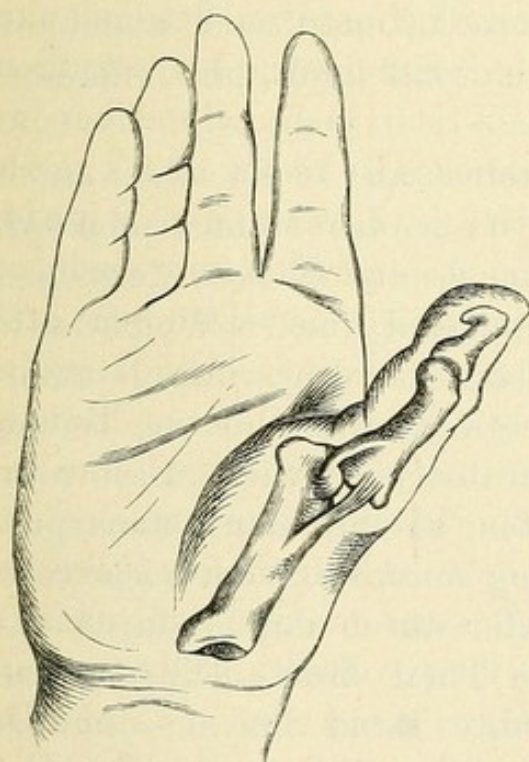
entsprechend dem Zug des inneren Bandes, gleichzeitig eine Dislocation nach dem Zeigefinger eingegangen ist, so dass er dann also dorso-ulnarwärts steht. Der Metacarpus des Daumens und dieser daher mit ihm steht ab-

ducirt und etwas opponirt, so dass der ganze Thenar an Breite ab-, an Dicke aber zunimmt. Dem entsprechend ist auch die Grenzfalte zwischen Thenar und Hohlhand viel tiefer als normal. Da jetzt das radiale Seitenband zerrissen ist, besitzt die Grundphalanx eine ziemlich grosse Beweg-

lichkeit. Man kann sie von einer Seite zur andern, von vorn nach hinten bewegen, sie auch um ihre Längsachse rotiren und kann sie schliesslich auf dem Dorsum des Metacarpus so gegen die Beugstellung hin umlegen, dass ihre Achse parallel zur Achse des Metacarpus zu liegen kommt. Der Daumen erscheint dann vom Os multangulum majus aus gerechnet selbst bis zu 1,5 cm verkürzt. Lässt man dann die Phalanx wieder los, so federt sie wieder in ihre aufgerichtete hyperextendirte Stellung zurück.

Bei solchen Versuchen muss man sehr vorsichtig sein. Es kann einem sonst passiren, dass man aus der completen Luxation die von *Faraboeuf* sogenannte **complexe** hervorbringt (Fig. 173). Diese ist nach dem genannten Autor dadurch charakterisirt, dass sich das äussere Sesambein zwischen der Phalanx und dem Metacarpus einklemmt und zugleich um-

Fig. 173.



dreht. Sie entsteht dadurch, dass sich bei der eben genannten Manipulation — Extension und Volarwärtsdrücken der Phalanx — das Sesambein zunächst auf die hohe Kante stellt, dann aber bei fortdauerndem Zug umgedreht, gleichsam umgewälzt wird, so dass es nun, während es sich zwischen die beiden Knochen einschiebt, seine überknorpelte Fläche dorsalwärts stehen hat.

Ist die complexe Luxation eingetreten, so steht jetzt die Phalanx parallel mit dem Metacarpus. Die früher vorhandene Beugung des zweiten Interphalangealgelenkes ist verschwunden, der Durchmesser des Gelenkes von der Beuge- zur Streckseite auffallend vergrössert und die Gelenkfläche der Phalanx vom Dorsum her deutlich abzapalpiren. Ist eine stärkere Schwellung vorhanden, so kann man sich diese Palpation durch eine stärkere Beugung des Daumens erleichtern, indem dann die Phalanxbasis auf dem Dorsum des Metacarpus noch mehr hervorspringt.

Die **Prognose** der dorsalen Daumenluxation, die nicht sofort reponirt wird, ist durchaus nicht sehr günstig zu stellen, indem die Luxation bald veraltet, und der Gebrauch des Gliedes dann sehr leidet. Der Daumen kann zwar im Laufe der Zeit eine mehr und mehr der normalen sich nähernde Lage einnehmen, es kann sich auch wohl eine neue Gelenkhöhle bilden, aber es kehrt doch mit der Beweglichkeit die alte Kraft nicht wieder zurück.

Selbst reponirte Fälle behalten oft eine gewisse Schwäche mit einer Disposition zum Wiedereintritt der Luxation.

Sehen wir nun ab von gewaltsamen Repositionsversuchen, bei denen man den ganzen Daumen ausriss, oder auch wohl eine Gangrän desselben erzeugte, so gelingt doch die Einrichtung der Luxation selbst bei rationeller Reposition nicht immer. Es können sich derselben vielmehr von aussen unüberwindliche, nur dem Messer zugängliche, in den pathologischen Veränderungen des Gelenkapparates begründete Hindernisse entgegenstellen.

Als derartige **Repositionshindernisse** hat man nach und nach eine ganze Reihe gefunden, die sich wohl auch mit einander combiniren können.

Fangen wir mit dem Knochen selbst an, so ist, wenn auch selten, zunächst die keilartige Form des Metacarpusköpfchens zu beschuldigen (*Hey*), indem der breite Rücken desselben nicht wieder durch die relativ zu engen und kurzen Weichtheile zurücktreten kann. Wir wissen ja, dass das Lig. intersesamoideum den Hals des Metacarpus umschlingt, während von beiden Seiten desselben die Seitenbänder herabziehen. Sind diese nun, was ja gelegentlich vorkommt, erhalten, so wird der Metacarpuskopf von einem förmlichen Bändering umfasst, der sich sehr schwierig soweit öffnen lässt, dass der durch ihn hindurch gesteckte Kopf zurückgleitet, weil ein Theil dieses Ringes, das zwischen den Sesambeinen ausgespannte Band für uns unausdehnbar ist. Die Spannung der Seitenbänder selbst, auf welche *Dupuytren* das Hauptgewicht legte, spielt wohl kaum eine Rolle, weil das radiale ja meist zerrissen ist. Ist es aber erhalten, so hängt vom Grade des Erhaltenseins der Bänder sicher viel mehr der Grad der Verrenkung als die Schwierigkeit der Reposition ab. Auch die *Vidal'sche* Ansicht, dass die kurzen in der Nähe des Gelenkes inserirenden Muskeln den durchgetretenen Kopf wie in einem Knopfloch fest um-

klammern und ihn nicht wieder herauslassen sollten, trifft wohl nur ganz ausnahmsweise zu, weil die Muskeln öfters ja selbst zerreißen und ausserdem die Repositionsschwierigkeit auch in der Narcose und an der Leiche bestehen bleibt. In der Regel beruht das Repositionshinderniss auf einer Interposition entweder des Sesambeines oder der Sehne des langen Beugers oder von Theilen der Kapsel zwischen Phalanx und Metacarpus.

Die Interposition des Sesambeines wurde zuerst von *Lücke*, dann von *Faraboeuf* als ein wesentlicher Behinderungsgrund der Reposition erkannt, und zwar fand sie *Lücke* bei der Operation eines einschläglichen Falles, *Faraboeuf* bei zahlreichen Leichenversuchen. In gleicher Weise constatirte man durch Eröffnung des Gelenkes irreponibler Luxationen des öfters (*Esmarch*, *Bardeleben*) die Sehne des Flexor pollicis longus als das Hemmniss der Reduction. Die Sehne gelangt zwischen Köpfchen und Phalanxbasis in dem Moment, wo sie bei der Entstehung der Luxation ulnarwärts vom Metacarpusköpfchen abgoleitet, indem sie ja bei intactem innern Seitenband fest an die Phalanx angeheftet ist, derselben also in ihrer abnormen Bewegung folgen muss. Alle diese genannten Hindernisse treten jedoch in ihrer Häufigkeit zurück gegen die besonders von *Roser* gelehrt Interposition der Kapsel. Wir haben Eingangs schon erwähnt, dass diese bei der gewaltsamen Abhebelung der Gelenkflächen in der Regel an der volaren Umrandung des Metacarpusköpfchens quer abreisst. Sie bleibt also an der Phalanx in Gestalt eines grossen Lappens hängen, der an seinem freien Rand zu beiden Seiten die Sesambeinchen trägt. Im Moment der Luxation kann es nun geschehen, dass sich dieser Theil der Kapsel, dem äussern Luftdruck folgend, nach der Dorsalseite hin umklappt und sich zwischen Metacarpus und Phalanx hineinschiebt. Die Sesambeinchen machen dann natürlich die Dislocation mit und so wird neben der Kapsel auch noch das Lig. intersesamoideum eingeklemmt.

Schliesslich wollen wir noch erwähnen, dass *König* in einem Fall, der von ihm durch Operation geheilt wurde, beobachtete, dass der äussere Abschnitt der Phalangealgelenkfläche abgerissen und auf dem Dorsum des Metacarpus zwischen diesem und der intacten Gelenkhälfte des Phalanx interponirt war.

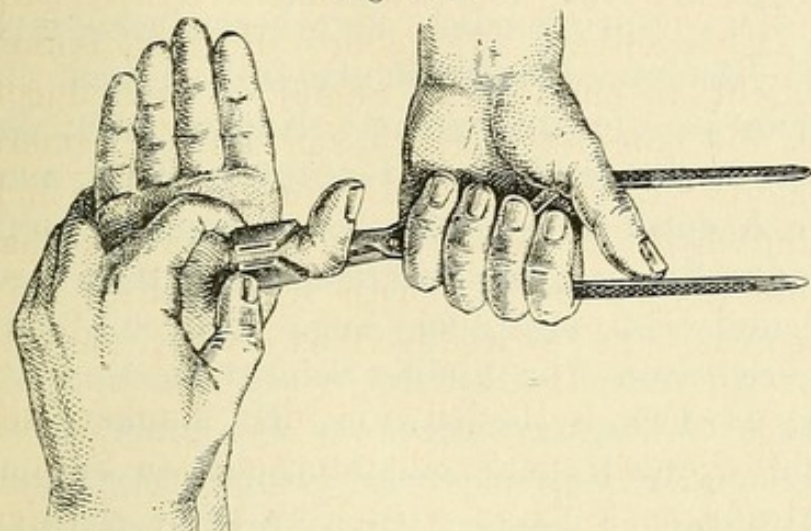
Die **Therapie** soll sich aller dieser Repositionshindernisse bewusst sein und die Reposition nur mit Berücksichtigung der pathologischen Verhältnisse geschehen.

Die kräftige Extension an dem verrenkten Gliede oder die forcirte Beugung desselben, Methoden, die man früher anwandte, sind daher nicht zu empfehlen, zumal da man durch sie, wie vorher erörtert, die complete Luxation in die schlimmere complexe verwandeln kann. Es concurriren vielmehr wesentlich 2 andere Verfahren, nämlich die directe Impulsion der Phalanx (*Faraboeuf*) und die Hyperextension derselben mit nachfolgender Flexion (*rationelle Methode, Roser*).

Die directe Impulsion soll den um den Nacken des Metacarpus herumgeschlungenen, eventuell interponirten Sesamapparat durch die Phalanx selbst wieder an seine richtige Lage bringen. Man führt sie zweckmässig in folgender Weise aus. Die kranke Hand wird in Mittelstellung zwischen Pro- und Supination auf eine Tischkante gelegt, so dass der luxirte Daumen nach oben steht, der Kleinfingerthenar aber auf der Tischkante aufruht. Nun legt der Operateur, indem er dem Kranken seinen Rücken zuwendet, beide Daumenspitzen gegen die Dorsalfläche der mehr weniger senkrecht zum Metacarpus stehenden Phalanxbasis, umfasst mit den Spitzen beider Zeigefinger das Capitulum metacarpi, mit den andern Fingern aber die Hand des Patienten. Jetzt drückt er mit den Daumenspitzen die Basis der Daumenphalanx nach vorn und lässt sie über die Gelenkfläche des Köpfchens volarwärts heruntergleiten, wobei gleichzeitig die Ansa des Sesamapparates vorgeschoben wird. Diese rutscht dann, sobald sie am Rande der gewölbten Metacarpalgelenkfläche angekommen ist, bei weiterem Druck in ihre frühere Lage zurück, worauf das Einschnappen der Gelenkflächen von selbst erfolgt und die Reposition gelungen ist. Man kann sich die Reposition erleichtern, wenn man während der Impulsion noch eine Extension am Daumen ausführen lässt. Diese Extension geschieht dann durch einen Gehülfen entweder mittelst seiner Finger, oder da der Daumen nur eine kurze Handhabe bietet, mittelst besonderer Schlingen oder Zangen, wie solche von *Luer*, *Matthieu* und *Collin* angegeben sind. Die nebenstehende Figur zeigt die Anwendung der *Collin'schen* Zange neben der gleichzeitigen Impulsion (Fig. 174).

Die zweite Methode — die Hyperextension mit nachfolgender Flexion — sucht die luxirte Phalanx auf demselben Wege zurückzuführen, auf welchem die Luxation entstand.

Fig. 174.



Man fasst den Daumen mit den Fingern oder einer der genannten Zangen, hyperextendirt ihn stark, d. h. legt ihn gegen seinen Metacarpus möglichst weit dorsalwärts zurück, um die eventuell eingeklemmte Kapsel frei zu machen, schiebt dann die Basis der Phalanx

derart schleifend nach vorn, dass der interponirte Kapseltheil vor ihr her an seine normale Stelle gleitet und geht dann, sobald man am dorsalen Rand des Metacarpusköpfchens angekommen ist, langsam in die Beugstellung über. Das Einschnappen der Gelenkflächen zeigt wieder die gelungene Reposition an.

Wenn, wie dies ja gelegentlich der Fall ist, der Daumen nicht nur dorsal flectirt, sondern gleichzeitig ulnarwärts abgewichen ist, so empfiehlt es sich, ehe man die Hyperextension vornimmt, durch Rotation in entgegengesetzter Richtung, vielleicht auch durch Bewegungen im Sinne der Abduction und Adduction, dem Daumen erst die senkrechte Stellung zum Metacarpus zu geben. Die gleichen Manipulationen würden auch die eingeklemmte Sehne des langen Beugers befreien können.

Hat man es mit einer complexen Luxation zu thun, so muss diese erst wieder in eine complete zurückverwandelt werden. Es geschieht dies in der Weise, dass man in der Richtung der parallel zum Metacarpus stehenden Phalanx kräftig extendirt, bis man die Verkürzung ausgeglichen hat, dann aber immer ziehend die Phalanx so stark dorsal flectirt, dass sich das Sesambeinchen wieder umdrehen kann. Die so entstandene complete Luxation wird dann in der angegebenen Weise behandelt.

Auf die eine oder andere der beschriebenen Methoden gelingt es etwa $\frac{2}{3}$ der Daumenluxationen zu reponiren, bei $\frac{1}{3}$ der-

selben kommt man aber nicht zum Ziel. Es ist dann eines der oben genannten Repositionshindernisse vorhanden, die nur auf blutigem Wege beseitigt werden können.

In früheren Zeiten ging man mit dem Tenotom ein und durchschnitt subcutan die vorspringenden oder besonders stark gespannten Sehnen und Bänder. Man gelangte dabei jedoch oft nicht zum Ziel, da man ja die interponirte Kapsel oder die interponirten Sesambeine nicht erreichte. Heutzutage wird man unter dem Schutze der Aseptik das Gelenk durch einen Schnitt auf der radialen Seite der Strecksehne eröffnen, die Wunde auseinanderhalten lassen und sich mit dem Auge über die vorliegenden Verhältnisse orientiren. Ein kleiner Schnitt in die seitlichen Gelenkbandfasern wird dann genügen, um die beiden Knochen von einander abziehen, die Repositionshindernisse beseitigen und die Reposition vollführen zu können. Diese Arthrotomie ist auch in veralteten Fällen zu versuchen. Kommt man aber mit derselben nicht zum Ziel, so hat man schon öfter mit Erfolg die Resection des Metacarpusköpfchens ausgeführt.

Will man auf die vollständige Reposition verzichten, so hat *Hüter* ganz leidliche functionelle Resultate dadurch erzielt, dass er in solchen Fällen, wo mit annähernder Sicherheit eine Kapselinterposition angenommen werden konnte, die Knochen in fast normale Stellung brachte und sie in dieser, um ein Wiedereintreten der Dislocation bei Aufhören des corrigirenden Zuges zu verhüten, in einem Gypsverband fixirte. Hatte ein solcher Verband 14 Tage gelegen, so war dann die Neigung zum Wiedereintritt der Verrenkung, wahrscheinlich wohl durch eine Druckatrophie der interponirten Theile verschwunden und konnte mit activen und passiven Bewegungen begonnen werden.

Zur Nachbehandlung des reponirten Daumens muss derselbe in leichter Beugestellung mittelst einer Pappschiene und einer Spica pollicis aus gestärkten Binden für 14 Tage festgestellt werden. Nach Ablauf dieser Zeit ist dann durch Gymnastik und Massage für eine Wiederherstellung seiner alten Kraft und Beweglichkeit zu sorgen.

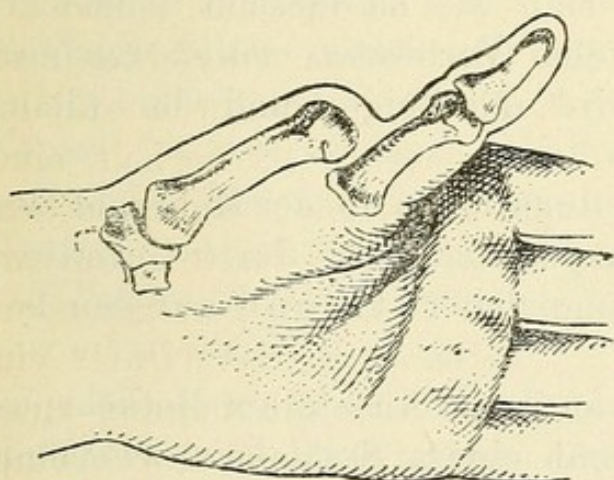
b) Die volaren Daumenluxationen.

Die volaren Daumenluxationen sind ausserordentlich selten. Dies rührt wohl daher, dass eine Ueberbeugung des Metacarpalgelenkes nicht stattfinden kann, weil sich bei einer solchen die

Spitze des Daumens in seinen Thenar einbohren müsste. Es gehören vielmehr sehr starke combinirte Gewalten zur Erzeugung der Luxation, indem neben der Beugung der Grundphalanx gleichzeitig noch rotirende, ab- oder adducirende Kräfte auf sie einwirken müssen.

Gemäss dieser Wirkungsweise der Kräfte fand man die Luxation auch nie rein volar, es stand vielmehr die Phalanx stets auch gleichzeitig ulnar- oder radialwärts rotirt. Diese Rotation muss dann noch durch die Configuration der Gelenkflächen unterstützt werden. Da nämlich die volare Fläche des Capitulum metacarpi sphärisch convex, die Dorsalfläche der Phalanxbasis aber nach beiden Seiten hin stark abschüssig convex ist, so kann sich die Gelenkfläche der letzteren nicht mitten auf der runden Fläche des Capitulum halten, sondern muss sich nach einer Seite drehen (*Meschede*). Nach welcher Seite sich der

Fig. 175.



Daumen dabei dreht, hängt wohl von der Dislocation der langen Strecksehne ab. Diese rutscht nämlich entweder radial- oder ulnarwärts vom Metacarpus ab und muss dann in Folge ihrer Spannung den Daumen im Sinne ihrer Verlagerung mit sich ziehen. Die Sehne soll sich sogar zwischen den beiden Knochen interponiren können. Stets ist die Kapsel ausgiebig zer-

rissen und ebenso sind stets beide Seitenbänder zersprengt.

Die **Symptome** sind bei nicht zu starker Schwellung nicht zu missdeuten (Fig. 175). Das Metacarpusköpfchen ragt auf dem Handrücken vor und ist dort von der Strecksehne bedeckt, wenn dieselbe in der Medianlinie verblieben ist. Die Basis der ersten Phalanx prominirt dagegen in der Vola und kann dabei ziemlich weit nach dem Handgelenk zu verschoben sein. Ist die Strecksehne radialwärts herabgerutscht, so steht die Phalanx nach dieser Seite abducirt, die Oberfläche des Daumens aber supinirt, ist sie ulnarwärts dislocirt, so hat umgekehrt die Phalanx eine Adductions-

stellung bei gleichzeitiger Rotation ihrer Vola im Sinne der Pronation.

Die **Reposition** geschieht durch Rotation im entgegengesetzten Sinne des Daumenstandes, um die Strecksehne wieder median zu bekommen, **Extension** zur Ausgleichung der Verkürzung, **Hyperextension** zur Adaption der Gelenkflächen und **directe Impulsion** derselben, sobald sie sich mit ihren Rändern wieder berühren.

Da wegen der ausgedehnten Zerstörung des Gelenkbandapparates Neigung zu Recidiven der Luxation besteht, muss die **Retention** und **Nachbehandlung** sorgfältig geschehen in gleicher Weise wie bei der dorsalen Luxation.

B. Luxationen der übrigen 4 Finger im Metacarpophalangealgelenk.

Die Luxationen der Grundphalangen des 2.—5. Fingers sind wohl etwas häufiger, als man sie zu Gesicht bekommt, da sie wohl des Oefteren von dem Verletzten selbst reponirt werden. Relativ am meisten wird der Zeige- und der kleine Finger betroffen.

Sie erfolgen wie die Daumenluxationen in der Mehrzahl der Fälle **auf das Dorsum** des Metacarpus und zwar durch Gewalten, die **hyperextendirend** und zugleich **rotirend** auf den betreffenden Finger einwirken.

Die Kapsel reisst auch hier an ihrem Ansatz am Metacarpus ab, und kann sich ebenfalls sammt einem Sesambein zwischen Phalanx und Metacarpus interponiren (*Willemer*). Zuweilen steht der luxirte Finger nicht gerade median, sondern zeigt ausserdem noch eine **ulnare** oder **radiale** Abweichung. In der Mehrzahl der Fälle sind die Luxationen **complicirte**. Sie sind auch hier wieder entweder **vollkommen** oder **unvollkommen**.

Die **Symptome** der **vollständigen** Luxation sind Verkürzung des Fingers, der in **Extensions-** oder **Hyperextensionsstellung** steht und dabei **radial** oder **ulnar** abgewichen sein kann, **Vorsprung** der Phalanxbasis auf dem **Dorsum** des Metacarpus, **Vorsprung** des Metacarpusköpfchens in der Hohlhand. Bei Luxationen des Zeigefingers ist die den Daumenballen umkreisende Hautfalte

tief eingezogen. Die Bewegung des Fingers ist meist ganz aufgehoben.

Bei der **unvollständigen** Luxation ist der Finger nicht verkürzt. Es findet sich aber der dorsale und volare Vorsprung, während sich der Finger in Extensionsstellung und zugleich in einer höheren Ebene als der Metacarpus befindet.

Die **Reposition** geschieht in der Regel leicht durch Ueberstreckung des Fingers, Verschiebung der Phalanx gegen das Metacarpusköpfchen und Beugung derselben, sobald sie an der Gelenkfläche des letztern angekommen ist.

Interposition der Kapsel, eines Sesambeinchens, Spannung der langen Beugesehne kann die Reposition hindern, so dass sie wie bei der dorsalen Daumenluxation erst nach Arthrotomie des Gelenkes möglich wird.

Die **volaren** Luxationen sind ganz ausserordentlich selten. Sie lassen sich auch durch die höchsten Grade der Beugung nicht künstlich erzielen und entstehen daher wahrscheinlich durch directe schwere Gewalten, welche die Phalanx durch die volare Kapsel hindurchtreiben. *Bardleben* beschreibt einen Fall, wo durch eine Maschinenverletzung alle Finger mit Ausnahme des Daumens volarwärts verrenkt waren. Sonst kennt man nur 4 Fälle: zwei am Zeigefinger, einen am Ring- und Kleinfinger, und einen am Mittelfinger.

Die **Symptome** sind denen der volaren Daumenluxation analog. Der Finger steht leicht flectirt, ist verkürzt, zuweilen gleichzeitig radial- oder ulnarwärts abgewichen, während das Metacarpusköpfchen auf dem Dorsum, die Phalanxbasis in der Vola prominirt.

Die **Reposition** geschieht durch Extension, bis sich die Gelenkflächen wieder berühren und direct impulsirt werden können, während man den eigenen Daumen von der Volarseite gegen das Gelenk drückt und als Schlussbewegung eine Beugung des luxirten Fingers ausführt.

4. Luxationen des Interphalangealgelenkes.

Luxationen der II. und III. Phalanx können durch Hyperextension nach dem Dorsum, durch Hyperflexion nach der Vola und durch rotirende und zugleich ab- oder adducirende und die Seitenbänder zerreissende Gewalten nach der Radial- oder Ulnarseite erfolgen. Dementsprechend steht die Basis der luxirten Phalanx entweder auf dem Dorsum (Fig. 176)

Fig. 176.

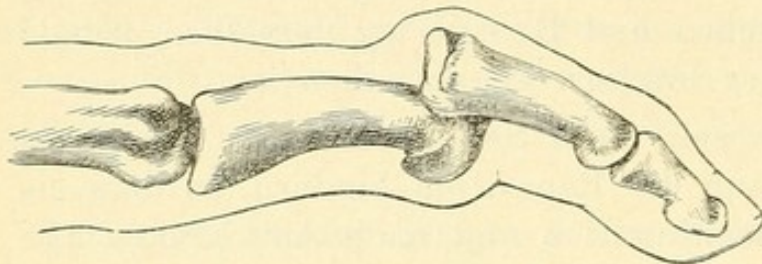
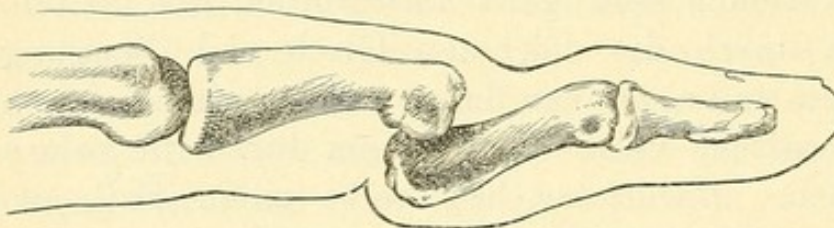


Fig. 177.



oder auf der Vola der vorhergehenden Phalanx (Fig. 177) und erzeugt hier einen Vorsprung oder prominirt auf der radialen oder ulnaren Seite. Da das Gelenk der Inspection und Palpation so leicht zugänglich ist, ist

die **Diagnose** in der Regel auf den ersten Anblick zu stellen. Nur bei unvollständiger Luxation könnte sie im ersten Augenblick zweifelhaft erscheinen, da bei dieser die Deformität nicht so charakteristisch ist. Hier hilft dann die gehinderte Beugung des betreffenden Gelenkes zur richtigen Erkenntniss der Verletzung.

Die **Reposition** gelingt in der Regel spielend leicht durch Extension und directe Impulsion. Nur wenn die Beuge-sehne sich zwischen die Knochen eingeklemmt hat, kommt man so nicht zum Ziel, muss sie vielmehr zunächst durch geeignete Rotationsbewegungen frei zu machen suchen.

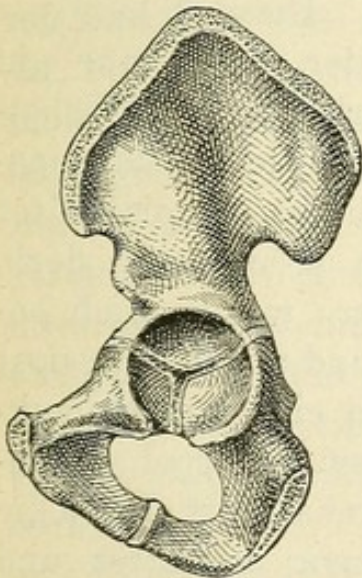
Zeigte sich die Luxation als irreponibel, so hat man auch hier die Arthrotomie und sogar Resection des Gelenkes gemacht. Wir würden die erste empfehlen, während die letztere vielleicht bei complicirten Luxationen in Frage kommt.

Brüche des Beckens.

Anatomisch-physiologische Vorbemerkungen.

Das Becken als Ganzes besteht aus 2 Hälften, den sogenannten Hüftbeinen, zwischen denen hinten wie ein Keil das Kreuzbein eingeschoben ist. Jede einzelne dieser Hälften wird aus 3 Knochen zusammengesetzt, nämlich dem Darmbein, Os ilei, dem Sitzbein, Os ischii, und dem Schambein, Os pubis. Diese 3 Knochen stossen in der Hüftgelenkspfanne zusammen. Man erkennt das am besten bei jugendlichen Individuen, bei denen sie durch Knorpelfugen getrennt sind. Diese Knorpelfugen bilden etwa die Form eines Y, das nach der Schoossfuge hinschaut. (Fig. 178.) Das Sitzbein und Schambein bestehen selbst wieder aus je 2 Schenkeln, welche das Foramen obturatorium umschliessen und an der vorderen inneren Umrandung desselben,

Fig. 178.



ebenfalls bis zum vollendeten Wachsthum durch eine Knorpelscheibe vereinigt sind. Ausserdem besitzt das Hüftbein noch 2 andere Epiphysenlinien, nämlich eine am Darmbeinkamme und eine am Tuber ischii. Die Stelle, wo Darmbein und Schambein verknöchern, wird am ausgewachsenen Skelett durch das sogenannte Tuberculum ileo-pubicum markirt. Von dem vorderen spitzen Ende der überknorpelten Pfanne, der Incisura acetabuli, zieht über die ganze Fläche des horizontalen Schambeinastes eine Kante, Pecten pubis, welche kurz vor der Synchondrose beider

Schambeine in einem Vorsprung, dem Tuberculum ileo-pectineum, endigt.

Eine dritte Hervorragung am Schambein findet sich schliesslich noch am oberen Rande der Symphyse. Sie wird als Tuberculum pubicum bezeichnet und dient dem Musc. rectus zum Ansätze. An der inneren Fläche wird das Hüftbein in eine obere und untere Hälfte getheilt durch eine Kante, welche sich von der Articulatio sacro-iliaca bis zur Synchondrosis ossium pubis erstreckt und den Namen Crista ileo-pectinea (Linea innominata, arcuata interna) führt. Die aufsteigenden Sitz- und

absteigenden Schambeinäste umschliessen ein mit seiner Spitze an den unteren Rand der Schoossfuge anstossendes Dreieck *Angulus* oder *Arcus pubis*, zwischen dessen oberen Schenkeln sich das *Diaphragma uro-genitale* mit der Durchtrittsöffnung für die *Pars membranacea urethrae* ausspannt. Das Hüftbein besitzt nach hinten zwei Ausschnitte, die *Incisurae ischiadica major* und *minor*. Dieselben werden durch die *Lig. spinoso-sacra* und *tuberoso-sacra* zu einer Art von Fensterpaaren ergänzt. Durch das obere derselben, das *Foramen ischiadicum majus* tritt der *Musc. pyriformis* hindurch, während oberhalb dieses die *Art. glutea super.* und der gleichnamige Nerv, unterhalb desselben aber die *Art. glutea infer.*, der *Nerv. gluteus infer.* und der *Nerv. ischiadicus* zum Vorschein kommen. Durch das untere, das *Foramen ischiadicum minus* zieht der *Musc. obturator intern.* zum *Femur*.

Die beiden Schambeine und damit die beiden Hälften des Beckens stossen in der vorderen Median-Linie in der sogenannten Symphyse oder Schoossfuge zusammen. Diese Symphyse stellt selten ein wirkliches Vollgelenk, in der Regel nur ein Halbgelenk dar, indem wie bei dem Verband der Wirbelkörper unter einander, so auch hier zwischen die Berührungsflächen der beiden Schambeine eine Bandscheibe eingeschaltet ist. Diese Bandscheibe ist an und für sich schon sehr derb, wird aber noch mehr verstärkt durch Bänder, welche sich besonders vor und unter der Verbindung finden und mit dem Periost der Schambeine verschmelzen. Sie ist selbst in eine Art Gelenkhöhle der Schambeine, die sogar mit hyalinem Knorpel ausgekleidet ist, eingelassen. Ein horizontaler Durchschnitt durch die Symphyse zeigt, dass die Fasermasse keilförmig gestaltet und mit der Kante nach dem Beckenraum, mit der Basis nach vorn gerichtet ist.

Während wir hier also nur eine Synchronrose vor uns haben, wird die Verbindung der Darmbeine mit dem Kreuzbeine jederseits durch ein wahres Gelenk, *Articulatio sacro-iliaca* vermittelt. Die Gelenkflächen, die im Ganzen eine ohrförmige Gestalt haben, entsprechen sich in ihrer Grösse vollkommen und liegen dicht an einander, so dass nur ein verhältnissmässig schmaler Spalt zwischen ihnen bestehen bleibt. Wir finden aber trotzdem alle Bestandtheile eines wahren Gelenkes: den hyalinen Knorpelüberzug der Contactflächen, eine den Verschluss der Gelenkhöhle

besorgende fibröse Kapsel und eine gefässhaltige, mit kleinen Zotten versehene Synovialhaut. Die Menge der Synovia ist äusserst gering, nimmt jedoch im höheren Alter gewöhnlich zu, womit dann die Festigkeit des Gelenkes etwas abnimmt. Während die Articulation auf ihrer vorderen Seite nur verhältnissmässig schwache, querverlaufende Verstärkungsbänder besitzt, sind dieselben hinten in einen aus mannigfaltig verfilzten und äusserst kräftigen Fasermassen bestehenden Haltapparat, *Apparatus ligamentosus ileo-sacralis* vorhanden, der sich zwischen den falschen Gelenkfortsätzen des Kreuzbeines und den vorspringenden Rändern des Darmbeines ausspannt. Als weiteres Hilfsband kann auch das *Lig. ileo-lumbale* gelten, das vom Querfortsatze des 5. Lendenwirbels zum hinteren Rande des Darmbeines zieht.

Würde man die beiderseitigen Gelenkflächen des Kreuzbeines verlängern, so würden sie sich in einem spitzen Winkel schneiden. Es erscheint demgemäss das Kreuzbein wie ein Keil, der von vorn her zwischen die beiden Darmbeine hineingetrieben ist. Gleichzeitig steckt es zwischen diesen aber als ein von oben nach unten hin eingetriebener Keil, indem es oben breiter ist als unten. Die fünf Wirbel, aus denen es entsteht, sind erst nach dem 20. Jahr knöchern verwachsen. Dann erst besitzt der Kreuzbeinkeil eine bedeutende Festigkeit. Als *Pars pelvina* desselben bezeichnet man seine 3 oberen Wirbel, die mit dem Darmbein in Verbindung stehen. Sein anderer Theil, an dem sich vermittelst einer Faserknorpelscheibe, theils mit, theils ohne spaltförmige Höhle das Steissbein ansetzt, heisst *Pars perinealis*.

Was die Architektur des Hüftbeins betrifft, so besitzt dasselbe an den meisten Stellen nur eine mässig starke compacte Rinde. Am kräftigsten ist dieselbe in der Umgebung der Pfanne sowie oberhalb derselben. In den hinteren Abschnitten des Darmbeines wird dasselbe so dünn, dass es zuweilen sogar durchscheint. Diese Partien werden aber von starken darüberliegenden Muskeln geschützt.

Wir müssen uns nun noch das Becken in toto betrachten. Da fällt uns sofort in die Augen, dass die Grundform desselben einen Ring darstellt, von welchem nach oben die Schaufeln der Darmbeine, nach unten die Theile des Sitz- und Schambeines abgehen, welche unterhalb einer vom unteren Rand der Symphyse

nach dem unteren Rand der Pfanne gezogenen Linie liegen. Dieser Grundring des Beckens oder schlechtweg auch der Beckenring genannt ist für uns von der grössten Wichtigkeit, einmal, weil er die Wirbelsäule und somit den Stamm trägt, dann weil an ihm die Gelenkpfannen angebracht sind und er somit auch die Stütze für die unteren Extremitäten abgibt, besonders aber deshalb, weil er in der Form eines Gewölbebogens gebaut, äusseren Gewalten gegenüber einen grossen Widerstand entgegenzusetzen vermag. Seine schwächste Stelle liegt zwischen der Symphyse und dem Tuberculum ileo-pubicum.

Den oberhalb der den Verlauf dieses Grundringes markirenden Crista ileo-pectinea liegenden Theil des Beckens nennt man das grosse Becken, den darunterliegenden das kleine Becken. Letzteres enthält neben einzelnen Darmschlingen den Urogenital-Apparat und das Rectum.

Das Becken, namentlich jugendlicher, aber auch älterer Personen besitzt eine ziemlich grosse Elasticität. So erwähnt *Hyrtl* eines Falles, in welchem das Becken eines 6jährigen Mädchens von einem schweren Lastwagen derart überfahren wurde, dass der halbe Darmkanal durch das zerrissene Perineum durchtrat, und doch waren die Knochen vollständig intact.

Frequenz, Aetiologie und pathologische Anatomie der Beckenbrüche.

Infolge der ihm innewohnenden, durch seine Construction bedingten grossen Festigkeit gehören Brüche des Beckens zu den am wenigsten vorkommenden. Ihre Frequenz beträgt nicht einmal 1% aller Fracturen. Das männliche Geschlecht findet sich überwiegend häufig betroffen. Das Kindes- und Greisenalter bleiben ziemlich verschont. Die Mehrzahl aller Beobachtungen fällt in das 10. bis 50. Lebensjahr. Von den einzelnen Knochen bricht am häufigsten das Schambein, dann folgen das Darmbein, das Sitzbein und schliesslich die Pfanne und das Kreuzbein.

Im Ganzen vermögen nur sehr kräftige Gewalten die Continuität der Beckenknochen zu überwinden. Dieselben wirken entweder direct, indem sie den einen oder anderen Durchmesser des Beckenringes zu verkleinern streben, oder indirect, indem sie von irgend einem Körpertheile aus auf das Becken übertragen werden. Schliesslich können einzelne seltene Formen auch durch reine Muskelwirkung zu Stande kommen. Gar nicht so selten finden sich hier auch Fracturen durch *Contre-coup*,

indem die Fractur fern von dem directen Angriffspunkte der Gewalt entsteht. Die Gelegenheitsursachen selbst werden durch starke Kräfte dargestellt. Ausser den Schussfracturen findet man als Veranlassung das Überfahren eines schwer beladenen Wagens über das Becken, das Verschüttetwerden durch Mauer-einsturz oder in Sandgruben, einen Fall von bedeutender Höhe herab auf die Füße oder das Gesäss, die Einklemmung zwischen den Puffern von Eisenbahnwaggons, einen heftigen Schlag oder einen schnell wirkenden Stoss angegeben.

Von wirklichen Rissfracturen durch Muskelcontraction kennen wir nur wenig sichere Fälle. So beschreibt *Maydl* einen Rissbruch des horizontalen Schambeinastes, *Linhart* einen solchen der Spina ilei ant. inf. durch Zug des Lig. Bertini. Die Vermuthung *Riedinger's*, dass gelegentlich Fracturen der Crista ilei durch Zug der Glutaei entstehen sollen, ist bisher nicht bewiesen worden.

An die Aetiologie der Beckenbrüche fügen wir unmittelbar an die **pathologisch-anatomischen Charaktere** derselben, da sich diese mit grosser Sicherheit aus der Art der Gewalteinwirkung erschliessen lassen.

Wir beginnen mit den **Beckenringfracturen** und nehmen zuerst den Fall der sagittalen Gewalteinwirkung.

Denken wir uns, es geht das Rad eines schwer beladenen Wagens quer über die Symphyse hinweg, so wird diese dem Kreuzbein genähert, der sagittale Durchmesser des Beckens also verkleinert werden. Ist nun die Last des Wagens so bedeutend, dass sie die Elasticität des Beckenringes zu überwinden vermag, so wird das ganze Gebiet der Schoossfuge herausgebrochen und in den Beckenraum hineingetrieben werden. Es ist wohl selbstverständlich, dass der Bruch dort eintritt, wo der Beckenring das Minimum der Widerstandsfähigkeit besitzt. Dieses findet sich aber da, wo die vordere Umgrenzung des Ringes am dünnsten ist, ferner da, wo dickere Partien des Scham- und Sitzbeines in einander übergehen, und schliesslich da, wo diese in den Jugendjahren durch Knorpelfugen verbunden waren. (*Kusmin*).

Die Bruchlinien, welche das fracturirte Schoossfugegebiet umgrenzen, liegen oft symmetrisch auf beiden Seiten und sind dabei nicht selten rauh, gezackt oder gar gesplittert. Im Ganzen haben sie einen typischen Verlauf und zwar in folgender Weise:

Den Ramus horizontalis ossis pubis durchsetzen sie entweder am Tuberculum pubicum, dicht an der Symphyse,

Fig. 179.

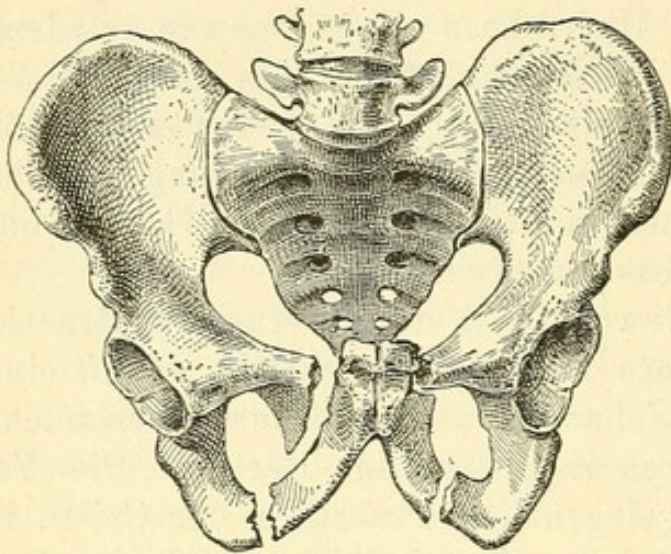


Fig. 180.

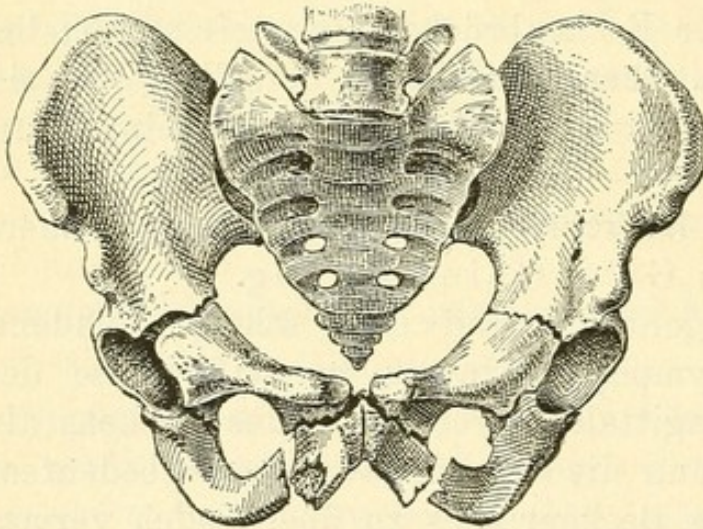
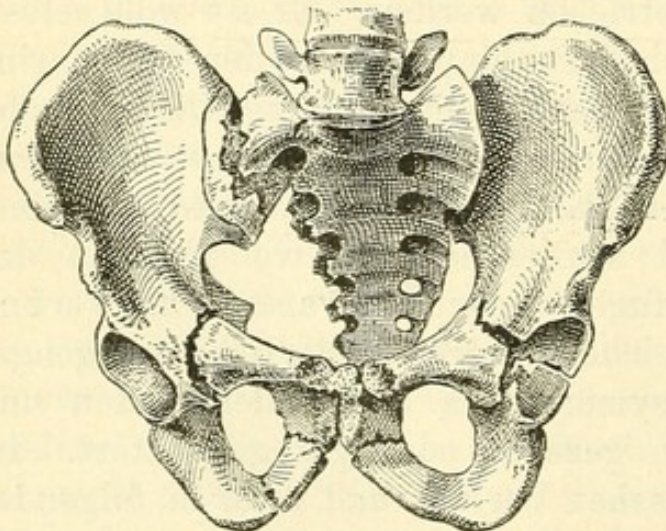


Fig. 181.



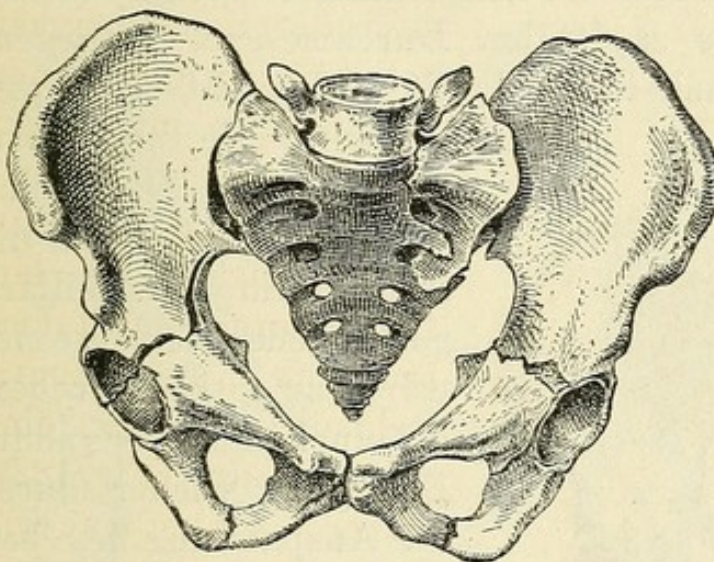
von hier schräg gegen das Foramen ovale hinziehend (Fig. 179) oder am Tuberculum ileo-pubicum. Hier entweder ebenfalls schräg nach abwärts und innen nach dem Foramen ovale hing gerichtet (Fig. 181) oder in der Weise verlaufend, dass der Schambeinast vollständig aus seiner Verbindung mit dem Darm- und Sitzbein herausgelöst wird (Fig. 180), wobei auch noch ein Bruch durch die Pfanne hindurch in die Incisura ischiadica major eindringen kann (Fig. 182).

Am Ramus ascendens ossis ischii sind besonders zwei Stellen disponirt. Einmal die Partie, an der das starke Taber ischii in den aufsteigenden Ast übergeht (Fig. 179), und zweitens die Vereinigungsstelle dieses mit dem Ramus descendens des Schambeines (Fig. 180).

Bei dem eben angenommenen Modus der Gewalteinwirkung haben wir so eine Verletzung an dem Ort ihres Auftreffens selbst ent-

stehen sehen. Es kommt nun aber gar nicht so sehr selten vor, dass bei stärkerer, expansiv wirkender Kraft, wie z. B. bei der Einklemmung des sagittalen Durchmessers zwischen den Puffern zweier Waggonen auch der hintere Angriffspunkt, das Kreuzbein, leidet. Dasselbe erfährt dabei entweder nur eine Zerrung der Bänder im vorderen Theile seiner Gelenkverbindung mit dem Darmbeine oder eine Zerreißung derselben, so dass eine vollständige Diastase der *Articulatio sacro-iliaca* entsteht, und das Kreuzbein selbst nach vorn und oben dislocirt wird (Fig. 180). Halten aber die vorderen Bänder Stand, so können sie einen Theil der Kreuzbeinflügel (Fig. 181) entlang den *Foramina sacralia*

Fig. 182.



ausreißen, während gleichzeitig die *Lig. ischio- und tuberoso-sacra* dasselbe am perinealen Rand des Kreuzbeins thun. Der Mechanismus einer solchen Verletzung liegt klar auf der Hand. Indem die Gewalt den Beckenring abzuplatten trachtete, hatte sie das Bestreben, die Darmbeine nach aussen umzulegen. Infolge ihrer grösseren

Stärke hielten diese aber zunächst fest. Es musste erst der vordere schwächere Beckenring nachgegeben haben, dann konnten sie so auseinander weichen, dass die Anspannung oder Zerreißung der genannten Bänder stattzufinden vermochte.

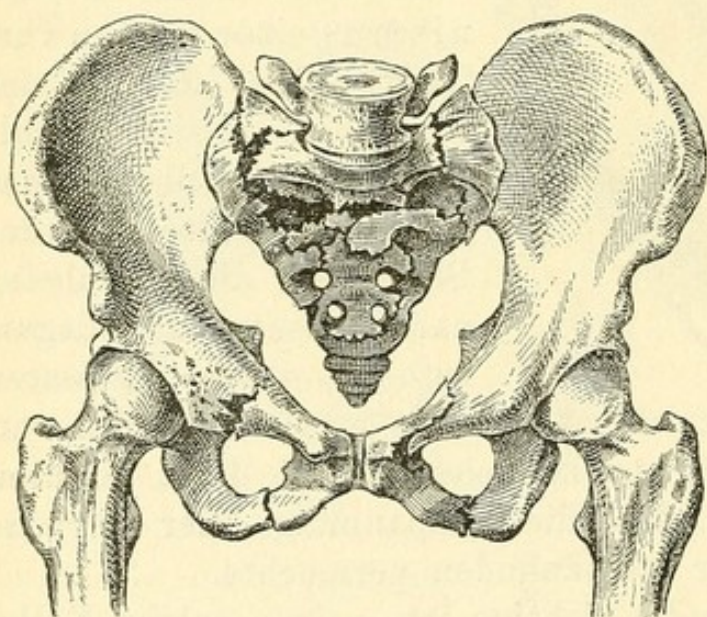
Dass diese Erklärung die richtige ist, zeigen solche Fälle, bei denen die Gewalt vorzugsweise auf die *Spinae ilei anter. sup.* wirkte, indem dabei neben einer Fractur dieser selbst der eben geschilderte Fracturtypus in vollstem Masse zur Geltung kommt.

Nicht minder charakteristisch wie bei dem eben geschilderten sagittalen Druck gestalten sich die Verhältnisse bei Compression des Beckenringes in seinem frontalen oder diagonalen Durchmesser. Eine solche kann eintreten, wenn das Becken von beiden Darmbeinen her oder von den beiden Trochanteren aus zusammengedrückt wird.

Nehmen wir zuerst den Fall, dass die Verletzung rein im queren Durchmesser des Beckens erfolgt, so sucht die Kraft

die beiden Pfannen einander zu nähern. Dies wird dadurch verhindert, dass sich das Schoossgebiet und das Kreuzbein-Darmbein-gebiet vermöge der ihnen innewohnenden Spannung der Verkleinerung des Durchmessers entgegensetzen. Bei weiterer Wirkung der Gewalt werden diese Hindernisse beseitigt, im vorderen Beckenring dadurch, dass das Schoossfugengebiet an denselben Stellen einbricht, welche wir auch bei der sagittalen Bruchwirkung als am wenigsten widerstandsfähig kennen gelernt haben (Fig. 183); im hinteren Beckenring aber dadurch, dass die beiden Darmbeine in das Kreuzbein von beiden Seiten her hereingeschoben werden und dasselbe in seinem pelvinen Theil zertrümmern (Fig. 183). Sind auf diese Weise die Hindernisse beseitigt, welche sich der Vergrößerung des sagittalen Durchmessers entgegenstellen, ist aber die brechende Kraft damit noch nicht erschöpft,

Fig. 183.



so wird sie nun fortwirkend die Darmbeine um eine ideale, durch die *Articulatio sacro-iliaca* gelegt gedachte Achse einwärts zu rotiren streben, bis auch diese secundäre Bewegung wieder durch die Anspannung des beiderseitigen *Apparatus ligamentosus sacro-iliacus* gehemmt wird. Dieser starke Bandapparat kann nun Stand halten, oder er wird ebenfalls zerrissen,

womit eine *Diastase* der *Articulationes sacro-iliacae* entsteht (Fig. 185), oder er erzeugt, indem er widerstandsfähiger ist als der Knochen, einen Rissbruch der hintern Darmbeinschaukel, wobei dann die Bruchlinie von der hintern obern *Crista* derselben bis zum *Foramen ischiadicum majus* verläuft. So entsteht der von *Malgaigne* sogenannte doppelte verticale Bruch, indem die Bruchlinie einmal kurz gesagt das *Foramen ovale* halbirt und zweitens in gleicher Richtung das Darmbein durchdringt (Fig. 184). Es ist wohl auf der Hand liegend, dass bei einem derartigen Mechanismus auch an der Angriffsstelle der Gewalt Fracturen entstehen können, so am vorderen Theil der Darmbeinschaukel

(Taf. XX), und dass die Fragmente die Neigung haben, nach aussen zu gelangen. So können sich namentlich die spitzigen Zacken der Schambeinbruchflächen in den darüber liegenden *Musc. ileo-psoas* einbohren (s. Taf. XX). Ebenso ist es begreiflich, dass bei Entstehung eines derartigen Bruches durch Fall von bedeutender Höhe herab das ganze herausgebrochene Stück des Hüftbeines gelegentlich nach hinten und oben zu stehen kommen kann (Fig. 184).

Der eben geschilderte Mechanismus der rein queren Compression wird aber jedenfalls nicht sehr häufig stattfinden.

Fig. 184.

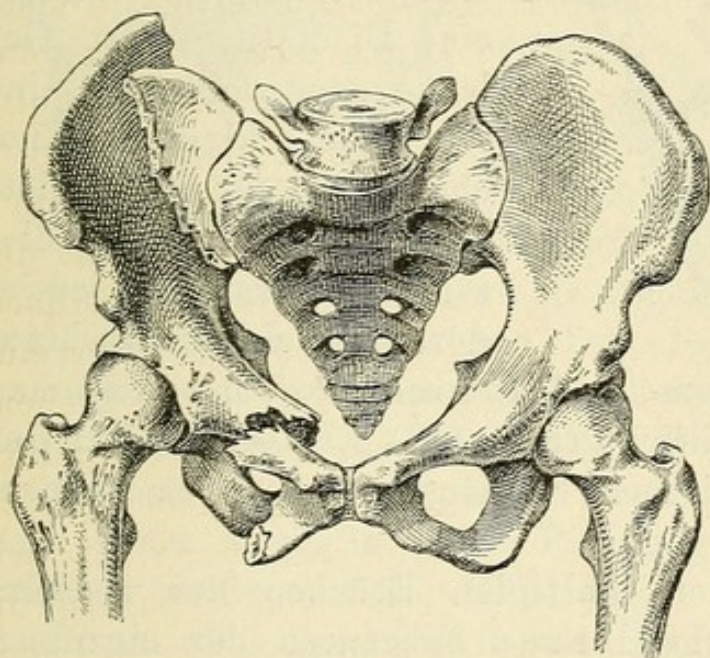
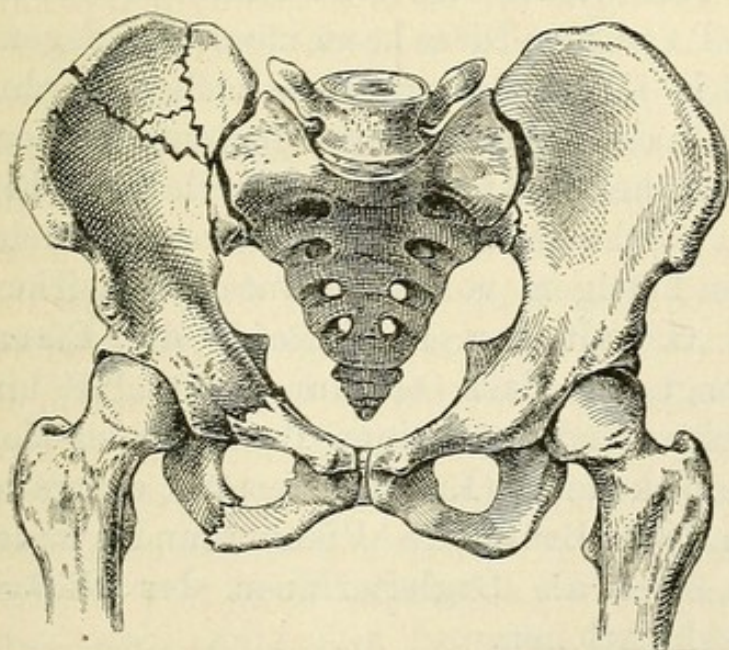


Fig. 185.

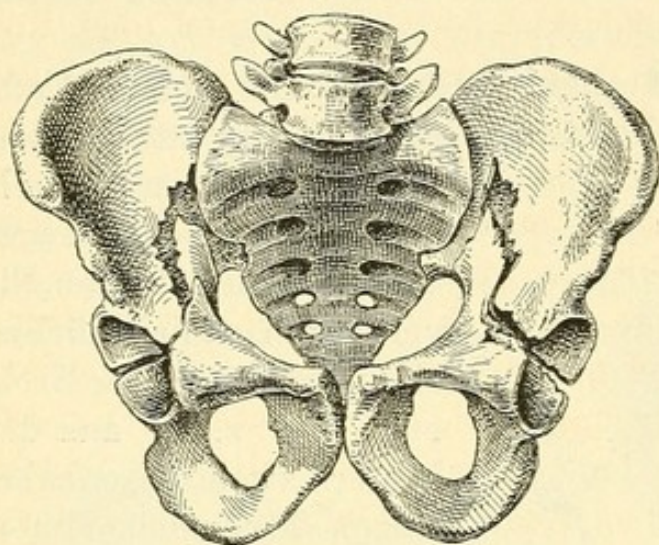


In der Regel werden wohl die Patienten der Gewalt auszuweichen streben. Sie versuchen unwillkürlich eine Drehung ihres Beckens, um z. B. aus den Puffern zweier Eisenbahnwagen herauszukommen, und werden dann von diesen in dem diagonalen Durchmesser ihres Beckens erfasst. Dann kann wieder die Schoossfuge an den typischen Stellen und ebenso das Kreuzbein brechen. Häufiger aber haben wir in solchem Fall den Zustand, dass auf der Seite der Kraft das Hüftbein unverletzt ist und höchstens eine Diastase oder kleine Rissfractur an der *Articulatio sacro-iliaca* zeigt, während die Seite des Gegendruckes die doppelte Verticalfractur und noch ausserdem Splitterungen des Darmbeins aufweist (Fig. 185). Die

letztere ganze Seite wird ja bei der postulirten Gewalteinwirkung gleichsam nach innen umgelegt und findet sich demgemäss auch meist nach hinten und innen gegen die intacten Beckentheile dislocirt.

Es erübrigt uns nur noch die Betrachtung der Fracturen, die bei Fall auf das Gesäss also durch Einwirkung der Gewalt auf

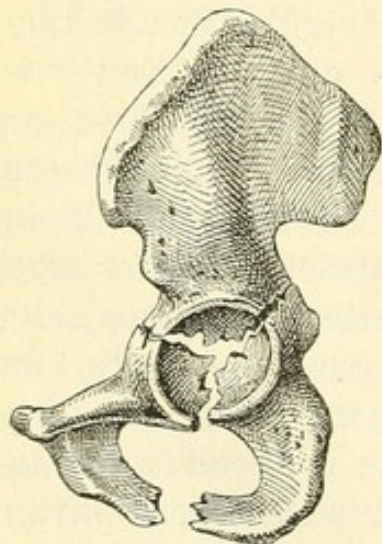
Fig. 186.



Knochenring der vom Scham- und Sitzbein um das Foramen ovale gebildet wird, herausbricht (Fig. 186). Seltener sitzt der Bruch an den sonst so typischen Stellen des vorderen Beckenringes.

Den eben beschriebenen multiplen Brüchen des Beckenringes gegenüber sind die isolirten Fracturen der einzelnen Beckenknochen von geringer Bedeutung.

Fig. 187.

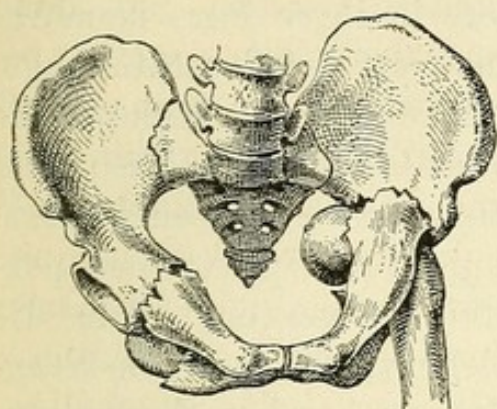


Am wichtigsten sind noch die Brüche der P f a n n e. Diese kann nämlich gelegentlich in ihre 3 Bestandtheile zerlegt werden, so dass also die Trennungslinien entsprechend den früheren Knorpelfugen verlaufen (Fig. 187). Sehr selten kommt es vor, dass bei einer heftigen, vom Trochanter her wirkenden Gewalt der Femurkopf die Pfanne sprengt, so dass er durch dieselbe hindurchtretend im kleinen Becken zum Vorschein kommt (*Luxatio femoris centralis*) (Fig. 188). Brüche des Pfannenrandes finden sich öfter als Begleiterinnen der Hüftgelenksluxationen.

Isolirte Fracturen der Tubera ischii kommen gelegentlich vor. Das abgebrochene Fragment kann dann nach vollständiger Zerreissung des Periostes und der sehnigen Ausbreitung der Muskelansätze durch die Beuger des Unterschenkels nach abwärts gezogen werden.

An den Darmbeinschaukeln finden wir gelegentlich durch Projectile erzeugte Lochbrüche in gleicher Weise wie bei den

Fig. 188.



Schädelknochen. Sie können aber für sich auch entweder in der Linea arcuata interna abbrechen, oder der Bruch kann grössere oder kleinere Stücke betreffen, gelegentlich auch wohl die ganze Crista, besonders so lange sie noch eine Epiphyse besitzt, oder nur die Spina anterior superior abtrennen. Die Fragmente der Crista werden durch die Glutäen nach

aussen umgelegt oder folgen dem Zuge des Obliquus und Transversus abdominis nach oben. Die abgebrochene Spina ant. sup. kann durch den Sartorius und Tensor fasciae latae nach unten und vorn gezogen werden. Das Kreuzbein kann durch Fall auf das hintere Stammende isolirt brechen. Die Fractur verläuft dann in der Regel in querer Richtung, wie es scheint, mit besonderer Vorliebe in der Höhe der 3. Sacrallöcher. Das untere Fragment wird durch die Gewalt nach innen getrieben und kann eine Compression des Rectum verursachen.

Das Steissbein bricht infolge seiner grossen Beweglichkeit sehr selten. Nur im hohen Alter, wenn die einzelnen Stücke unter einander und das Steissbein selbst mit dem Kreuzbein knöchern vereinigt sind, kann ein directer Schlag, z. B. mit dem Hufe eines Pferdes. oder ein Fall auf die Hinterbacken den Knochen der Quere nach brechen.

Betrachten wir nun noch die **Complicationen der Beckenfracturen**, so ereignen sich Zerreissungen der bedeckenden Weichtheile wohl deshalb nur selten, weil die verletzende Gewalt meist mit breiter Oberfläche auftrifft. Durchstechungen der Haut durch spitze Fragmente von innen nach aussen kommen allerdings hie und da vor, so besonders in der Leistenbeuge bei Brüchen des Schambeins. Sehr viel häufiger, ja man kann sagen, wohl stets sind dagegen Quetschungen und blutige

Suffusionen der bedeckenden Haut und Muskulatur vorhanden. Verletzungen der Art. und Ven. iliaca, Quetschungen und Zerrungen des Ischiadicus, des Cruralis, sowie der Sacralnerven kommen nur vereinzelt vor. Von besonderer Wichtigkeit sind die Läsionen der Beckenorgane. Hier haben wir als den häufigsten Befund zu erwähnen Insulte der Urethra. Dieselbe wird bei allen Brüchen in der Symphysengegend, bei denen die Fragmente nach innen oder nach unten und vorn dislocirt sind, besonders in ihrer Pars membranacea und bulbosa gequetscht oder ganz von der Prostata abgerissen. Spitze Fragmente können sie durchbohren, stumpfe sie verlegen oder abknicken. Die Blase selbst kann ebenso und zwar extra- oder intraperitoneal gequetscht und zerrissen werden. Zackige Bruchflächen können sie anspiessen, Splitter sie perforiren und zu Kernen von Blasensteinen werden. Wie die Urethra, kann auch die Vagina gelegentlich von den Fragmenten durchbohrt sein. Ebenso wurden auch schon Zerreißen der Därme, besonders des Mastdarmes beobachtet, und reichliche intra- und retroperitoneale Blutergüsse bei den Sectionen gefunden. Schliesslich sind gleichzeitige Fracturen anderer Knochen oder Verletzungen innerer Organe nichts Seltenes bei Beckenbrüchen.

Symptome der Beckenbrüche.

Den schweren einwirkenden Gewalten entsprechend zeigen die Patienten mit Beckenfracturen oft das Bild des Shocks, selbst wenn keine inneren Organe verletzt sind. Sie liegen da blass, reactionslos, mit kleinem Puls und kalten Extremitäten. Merkwürdig contrastiren dagegen Bewegungen, welche sie mit der einen oder anderen der unteren Extremitäten ausführen. Dieselben werden nämlich ruckweise im Hüftgelenk gebeugt und dann wieder gestreckt. Es sind das Schmerzcontracturen, die ausgelöst werden, sobald der Musc. ileo-psoas durch spitze in ihn eingedrungene Fragmente dauernd gereizt wird. Sind die Kranken wieder vollständig bei Sinnen, so klagen sie über heftige Schmerzen, die sie meist auf bestimmte circumscripte Stellen localisiren, Schmerzen, die bei Brüchen des vorderen Beckenringes in den Oberschenkel bis ans Knie (Nervus obturatorius), bei solchen des Kreuzbeins in den Rücken oder das Gesäss und bei Steissbeinfracturen in den After ausstrahlen und

die Patienten meist veranlassen, jede willkürliche Bewegung zu vermeiden. Fordert man sie auf, den betreffenden Schenkel zu beugen, so unterlassen sie dies oder bringen es nur unter den grössten Beschwerden zu Stande. Wenn sie im Moment der Verletzung gestürzt waren, vermögen sie sich in der Regel nicht zu erheben und bei Pfannenbrüchen keinen Schritt zu gehen, indem ja die Extremität jetzt ihre Stütze verloren hat. Neben diesen Functionsstörungen der Extremität sieht man dann bei genauer Betrachtung häufig noch eine abnorme Stellung derselben, indem sie namentlich bei Brüchen der Pfanne und bei den *Malgaigne'schen* doppelten Verticalfracturen öfter nach aussen rotirt steht, weil bei ihnen ja die ganze Beckenhälfte diese abnorme Lage eingenommen hat. Daneben ist sie nicht selten und zwar unter den gleichen Bedingungen etwas verkürzt, meist jedoch nicht mehr als 1—1½ cm. Selten sind Lähmungen der Beine. Sie wurden bei Kreuzbeinfracturen beobachtet. Ueber der Bruchstelle selbst sind die Weichtheile stark geschwollen und blutig verfärbt. Besonders in der Umgebung des Sitz- und Schambeines, ebenso am Scrotum und Perineum finden sich oft ausgedehnte Ecchymosen. Diese sind von besonderer Wichtigkeit, wenn sie nach einigen Tagen oberhalb des Lig. Pouparti auftreten, indem sie dann den Beckenbruch, insbesondere den Pfannenbruch von der intracapsulären Schenkelhalsfractur unterscheiden, deren Bluterguss stets unterhalb dieses Bandes zum Vorschein kommt. Lassen die genannten Erscheinungen eine Fractur vermuthen, so geht man jetzt über zur Palpation. Zunächst umgreift man von beiden Seiten her die Darmbeinschaufeln und drückt sie vorsichtig einander entgegen, dann legt man eine Hand unter das Kreuz und übt mit der andern einen leisen Druck aus auf die Symphyse und wird in beiden Fällen finden, dass der Schmerz des Patienten bedeutend gesteigert und immer wieder an dieselben Stellen verlegt wird. Diese tastet man dann, während man die Beine des Patienten sanft im Hüft- und Kniegelenk beugen lässt, mit Vermeidung jedes stärkeren Druckes ab und wird dann in der Contour der Knochen entweder nur kleine Niveaudifferenzen oder den höheren Stand einer Spina anterior superior nachweisen oder bei stärkerer Dislocation selbst die Bruchflächen fühlen, ja abnorme Beweglichkeit und selbst Crepitation erzeugen können.

Selbstverständlich darf man nicht den Nachweis dieser Kardinalsymptome der Fractur durch rohe Manipulationen erzwingen wollen, da sonst grobe Läsionen durch die Untersuchung selbst gesetzt werden können.

Stets empfiehlt es sich, der äusseren Untersuchung die innere durch den Mastdarm, eventuell die Scheide, folgen zu lassen, oder beide zu combiniren. Man fühlt dann nicht nur abnorme Beweglichkeit und Crepitation am Steiss- und Kreuzbein, sondern auch ganz genau das Verhalten des vorderen Beckenringes und der Pfanne.

Die Deformität bei den Brüchen der einzelnen Beckenbestandtheile wird sich nach dem bei der pathologischen Anatomie Gesagten leicht ergeben.

Abgebrochene Stücke der Crista ilei wird man entweder nur nach aussen umgelegt oder zwischen die Bauchmuskeln in die Höhe gezogen finden, während das abgebrochene Tuber ischii im Falle einer vollständigen Loslösung nach abwärts dislocirt liegen wird. Bei Brüchen des Kreuzbeines wird man das untere Fragment nach innen gewichen finden und die so entstehende winkelige Knickung entweder schon von aussen oder mit dem in den Mastdarm eingeführten Finger erkennen. Bei Brüchen der Pfanne mit Perforation des Kopfes in die Beckenhöhle wird der normale Vorsprung des Trochanter fehlen, die Wölbung des Kopfes dagegen vom Mastdarm aus zu fühlen sein.

Die Symptome, deren wir bisher gedachten, waren durch die Fractur selbst bedingt. Sie werden vielfach ergänzt von den Erscheinungen der Complicationen. In erster Linie sind hier zu nennen die Verletzungen der Harnröhre und Blase. Bei keinem Beckenbruch darf man versäumen, diese Theile genau zu untersuchen. Percutirt man die Blase, so wird man oft eine Retentio urinae constatiren können. Diese ist dann die Folge einer Blasenlähmung, welche selbst wieder entweder nur auf einer Erschütterung der Blasenerven oder auf einer mangelnden Action der Bauchpresse beruht. Diese letztere aber erklärt sich dadurch, dass die Insertionspunkte der Bauchmuskeln theilweise abgebrochen oder deren Fasern gequetscht oder blutig infiltrirt sind. In einem solchen Falle sammelt sich der Urin in der Blase an, dehnt diese ad maximum aus, bis es zur Ischuria paradoxa kommt, wenn man nicht den Katheter

einführt. Dieser entleert dann nicht selten einen blutigen Urin. Bei erhaltener Detrusor-Wirkung wird ein solcher wohl auch spontan entleert. Kommt reines, unvermisches Blut aus der Urethra zum Vorschein, so ist diese selbst verletzt. Führt man dann nicht sofort einen Katheter ein, so entwickelt sich bald eine Urininfiltration, die anfangs Anhaltspunkte für den Sitz der Verletzung geben kann. Durchtränkung des Scrotalgewebes deutet auf Ruptur der Pars bulbosa, Infiltration oberhalb der Symphyse und in den beiden Leistengegenden, beginnende Dämpfung in der Unterbauchgegend auf Verletzung der hinter der Fascia pelvis liegenden Pars nuda oder einen Riss in der Blasenwand. Intraperitoneale Blasenrupturen mit Austritt von Blut und Urin in die Bauchhöhle gehen einher mit frühzeitigen Collapserscheinungen, Schmerzhaftigkeit der Unterbauchgegend und rasch zunehmender Dämpfung. Der eingeführte Katheter kann dabei trotzdem ziemlich viel blutige Flüssigkeit entleeren, indem er in die Bauchhöhle eindringt.

Diesen Erscheinungen des Harnapparates gegenüber treten die Rectalsymptome entschieden zurück, die als Kothverhaltung viel seltener denn als Austritt von Fäcalsmassen in die Bauchhöhle auftreten.

Sollen wir noch ein Wort hinzufügen über die Diagnose der Beckenbrüche, so halten wir es für das Wichtigste, stets den geschilderten Gang der Untersuchung einzuschlagen. Man wird dann nicht nur die Brüche der Fortsätze leicht erkennen, sondern sich vor allem auch über die Verletzungen des Beckenringes klar werden und die Läsionen der Beckenorgane nicht übersehen.

Prognose der Beckenbrüche.

Bezüglich ihrer Prognose haben die Beckenbrüche Aehnlichkeit mit den Fracturen des Schädels und der Wirbelsäule, indem die Schwere der Verletzung nicht sowohl vom Knochenbruch an sich, als von der gleichzeitigen Läsion der von den Knochen umschlossenen inneren Organe abhängt.

Selbst schwere, multiple Beckenringfracturen können nämlich, falls keine weiteren schwereren Complicationen bestehen, durch knöchernen Callus heilen, der dann im Verlauf von 2—3 Monaten

den Beckenring wieder vollständig consolidirt. Es bleibt allerdings meist eine Dislocation bestehen. Die deforme Heilung bringt aber keine wesentlichen Functionsstörungen mit sich, indem geringe Verkürzungen einer Extremität leicht ausgeglichen werden, und die anfangs noch bestehenden Schmerzen und Unsicherheit des Ganges wieder verschwinden. Nur bei Frauen kann bei Heilung mit stärkerer Dislocation eine Raumbeengung des Beckens zurückbleiben, die dann zu schweren Störungen bei der Geburt Veranlassung zu geben vermag.

Complicirte, namentlich Schussfracturen, die nicht aseptisch gehalten werden, können zunächst langwierige Eiterungen des Beckenzellgewebes und der Hüftgelenke veranlassen und dann durch Sepsis oder Pyämie letal endigen. Viel seltener heilen sie schliesslich nach Ausstossung ausgedehnter Sequester.

Sehr bedroht wird das Leben der Kranken auch durch die Läsionen des Harnapparates. Nehmen wir zunächst den Fall einer Harnröhrenzerreissung, die nicht durch sofortige Einführung des Katheters unschädlich gemacht wurde, so entwickelt sich bald eine Urininfiltration. Auch diese kann anfangs noch durch zweckmässige Behandlung, d. h. möglichst frühzeitige Incisionen und Sorge für den Abfluss des Urins nach aussen in engen Grenzen gehalten werden. Kommt aber ärztliche Hülfe zu spät, so kann sie die bedenklichsten Zerstörungen am Penis, Damm und Scrotum erzeugen oder tiefgehende retroperitoneale Abscesse veranlassen, so dass es schliesslich auch wieder zur Pyämie kommt oder der Eiter in die Bauchhöhle durchbricht und der Kranke einer septischen Peritonitis erliegt. Das gleiche kann ihm geschehen bei intraperitonealen Blasenrupturen, obwohl sich die Bauchfellentzündung nicht sofort an die Verletzung anzuschliessen braucht. Tödlich enden wohl auch in der Regel die Zerreiassungen der Därme durch Austritt von Koth ins Peritoneum, und die Zerreiassungen der grossen Gefässe durch Verblutung. Es kommen aber gelegentlich die schwersten Fälle mit dem Leben davon. Die aseptische Wundbehandlungsmethode, die uns das Bauchfell zu eröffnen und die zerrissene Blase zu nähen erlaubt, hat auch hier schon sehr segensreich gewirkt.

Erliegen nun die Patienten nicht der Verletzung, so behalten sie doch oft lästige Störungen zurück.

Die Urethra kann durch unförmliche Callusmassen verletzt werden, narbige Stricturen sich in ihr entwickeln oder lang-

wierige Urinfisteln entstehen. Die Urininfiltration kann zu Gangrän des Dammes und des Scrotums geführt und so Defecte erzeugt haben, die theilweise bis auf die Harnwege reichen und wegen des callösen Narbengewebes nicht zur Heilung gelangen. Es dauert dann oft noch Monate und Jahre, bis man durch plastische Operationen einen einigermaßen erträglichen Zustand herstellen kann. Schliesslich entsteht bei der nothwendig lange dauernden Ruhelage nicht so selten auch Decubitus, der, vernachlässigt, ebenso schädlich wirken kann, wie bei den Wirbelfracturen.

Therapie der Beckenbrüche.

Uncomplicirte Brüche der Beckenfortsätze verlangen zunächst die Reposition der Fragmente. Dieselbe geschieht in der Weise, dass man sie von aussen her umgreift und in ihre richtige Lage bringt, während man nöthigenfalls mit dem in den Mastdarm oder in die Scheide eingeführten Finger die reponirenden Bewegungen unterstützt. Zur Retention kann man nichts weiter thun, als die Bettruhe verordnen, indem man die Patienten mit im Hüft- und Kniegelenk gebeugten Beinen die Rückenlage einnehmen lässt. Brüche der Pfanne oder die *Malgaigne'schen* doppelten Verticalfracturen würden die Anlegung eines Extensionsverbandes am Oberschenkel erfordern.

Bei den multiplen Beckenringfracturen gilt bezüglich des Transportes, der Entkleidung der Patienten, ihrer Lagerung, der Verhütung des Decubitus dasselbe, wie bei den Wirbelbrüchen. Auch hier versucht man die Reposition und Retention in der angegebenen Weise. Wir können im Ganzen ausser ruhiger Lagerung nicht viel thun, um den Bruch selbst zu beeinflussen. Unsere ganze Sorge müssen wir dagegen den Harnsymptomen zuwenden. Handelt es sich nur um eine functionelle Blasenlähmung, so genügt das öftere Einführen des Catheters, um den Harn zu entleeren. Liegt aber eine intra- oder extra-peritoneale Ruptur derselben vor, so würde die aseptische Laparatomie, verbunden mit der Naht der Blase oder Drainage derselben und der Bauchhöhle indicirt sein.

Bei Verletzungen der Harnröhre muss zur Verhütung der Urininfiltration sofort ein Verweilkatheter eingelegt werden. Der Catheterismus ist aber bei vollständiger Zerreissung der Urethra oft sehr schwer. Kommt man auch in der Narcose nicht zum

Ziel, oder sind schon die Zeichen der Urininfiltration vorhanden, so muss man sofort vom Damme aus auf die Harnröhre einschneiden (*Urethrotomia externa*), das hintere Ende derselben aufsuchen und dann durch dieses den Katheter in die Blase einführen. Zum Auffinden dieses hinteren Urethralendes ist es dabei zuweilen noch nothwendig, den *Catheterismus posterior* auszuführen. Ist die Harninfiltration bereits eingetreten, so muss man die infiltrirten Theile gehörig incidiren, drainiren und so den gangränösen Zerfall möglichst zu beschränken suchen.

Selbstverständlich erfordern complicirte Beckenbrüche strengste Antisepsis, Entfernung loser Splitter, Unterbindung blutender Gefässe, die zurückbleibenden Störungen aber, wie Harnfisteln, Stricturen u. s. w. eine ihnen angemessene nachträgliche Behandlung.

Luxationen der Beckenknochen.

Luxationen der Beckenknochen nennt man die Verschiebung derselben in einer der drei Knorpelfugen, während man ein blosses Klaffen dieser als *Diastase* bezeichnet. Man unterscheidet im Allgemeinen sechs Formen dieser Verletzungen, die wir kurz betrachten wollen.

1. **Luxation der Symphysis ossium pubis.** Die Veranlassung zur Sprengung der Schambeinfuge ist entweder eine äussere Gewalt, welche die Symphyse direct nach hinten treibt, oder ein grosser Kindskopf, der von starken Wehen getrieben oder mit der Zange kräftig angezogen, bei engem Becken den Ring desselben wie ein Keil auseinandertreibt, oder schliesslich eine passive Dehnung der starken sich am Schambein inserirenden Adductoren. Diese letzteren erzeugten die Luxation, z. B. öfters dann, wenn Patienten beim Ausgleiten grosse Anstrengungen machten, um nicht mit gespreizten Beinen zu fallen, oder wenn Reiter, trotz kräftigen Schenkelschlusses von dem sich bäumenden Pferd in die Höhe geschleudert wurden und dann mit voller Wucht wieder auf den Sattel zurückfielen.

Die Trennung sitzt entweder in der Knorpelscheibe selbst oder häufiger an der Grenze des Knorpels und Knochens und zwar so, dass der ganze Knorpel an einem der beiden Schambeine haften bleibt.

Was die **Symptome** betrifft, so vernehmen die Patienten in der Regel das Krachen der Symphyse. Es besteht an derselben Schmerzhaftigkeit, Unfähigkeit zu gehen. Das charakteristischste Zeichen ist das Klaffen der Symphyse, das sich bis zur Breite von mehreren Fingern durch die Haut hindurchfühlen lässt. Ausserdem besteht natürlich abnorme Beweglichkeit, aber keine Crepitation. Selten fehlen Störungen von Seiten der Harnorgane, da Läsionen der Blase und Harnröhre meistens vorhanden sind.

2. **Luxationen der Symphysis sacro-iliaca** kommen zuweilen, wie wir das schon gesehen haben, vor in Begleitung von Beckenringfracturen, sehr selten jedoch isolirt. In dieser Weise wurden sie einigemale beobachtet bei schweren Geburten und durch directe äussere, den hinteren Abschnitt des Darmbeines treffende Gewalten.

Symptome. Die Verschiebung findet gewöhnlich nach vorn statt oder bleibt wenigstens hier länger erkennbar, während die nach hinten erfolgenden Dislocationen sich sofort wieder von selbst einrichten. Zuweilen bildet auch wohl die ganze betreffende Hüfte einen merklichen Vorsprung nach vorn und aussen, so dass dann besonders die vorgeschobene Spina anter. super. ins Auge fällt.

3. Die **Luxationen des Darmbeines**, d. h. die Lösung einer Beckenhälfte aus ihren Fugen, ist das Gegenstück zur *Malgaigne'schen* Verticalfractur.

Wie diese kommt sie zu Stande durch Sturz aus der Höhe auf einen Fuss oder eine Beckenseite oder Auffallen einer schweren Last auf diese. In der Regel sind die betreffenden Knochen gleichzeitig auch gebrochen.

Die **Symptome** lassen sich ableiten von dem Höherstehen der ganzen Beckenhälfte, indem sowohl die Crista und deren Spinae, als auch die Schoossfuge die der anderen Seite überragen. Dabei sind diese Punkte stets auch leicht nach vorn oder hinten verschoben und nach aussen umgelegt. Das entsprechende Bein ist verkürzt und nach aussen rotirt. Zusammendrücken der Darmbeinschaufeln wird äusserst schmerzhaft empfunden und lässt die ganze abnorme Beweglichkeit des Hüftbeines erkennen. Die Deformität wird durch Extension am Bein leicht ausgeglichen.

Die Differentialdiagnose von der seitlichen Beckenringfractur wird dadurch gestellt, dass sich der Schmerz genau auf die Knorpelfugen localisiren lässt und Crepitation dortselbst fehlt.

4. **Luxationen des Kreuzbeines** können entstehen durch sagittale Compression des Beckenringes, sowie durch einen directen Stoss gegen dasselbe von hinten her. Gewöhnlich sind gleichzeitig Fracturen vorhanden. Die Deformität ergibt sich aus Fig. 180, in der man das Kreuzbein nach vorn und oben dislocirt findet. Die Verletzung war in den bekannten Fällen stets tödtlich.

5. **Luxationen des Steissbeines** sollen nach vorn und hinten vorkommen, werden sich aber kaum von den Fracturen dieses Knochens unterscheiden lassen.

6. Die **Luxationen aller drei Beckensymphysen auf einmal** sind mehrmals beschrieben worden; die Verletzten erlagen aber alle nach kurzer Zeit den Verletzungen der Beckenorgane.

Die **Prognose** hängt in gleicher Weise von dem Verhalten der Beckenorgane ab, wie bei den Fracturen. Ebenso wird sich wie bei diesen die

Therapie gestalten. Ruhige Rückenlage bei gebeugtem Knie und Hüftgelenk (*Planum inclinatum duplex*), eventuell permanente Extension am Oberschenkel werden die durch directen Druck reponirten Knochen in ihrer Lage erhalten. Statt der früher gebräuchlichen Beckengurte würde man das Klaffen der Symphyse am zweckmässigsten wohl mit Heftpflasterstreifen beherrschen können. Besondere Sorgfalt verdienen natürlich wiederum etwaige Läsionen des Harnapparates.

Luxationen des Hüftgelenkes.

Anatomisch - physiologische Vorbemerkungen.

An der Bildung des Hüftgelenkes betheiligen sich die Pfanne des Hüftbeines und der Kopf des Oberschenkels.

Die, wie schon früher erwähnt, von dem Darm-, Sitz- und Schambein gemeinschaftlich gebildete Pfanne, *Acetabulum*, stellt eine halbkugelige Hohlfläche dar, welche zur Aufnahme

des Oberschenkelkopfes erst dadurch völlig geeignet wird, dass sich um ihren freien Rand ein dicker, scharf endigender, faserknorpeliger Ring, Labrum glenoideum, legt, welcher ihre Tiefe vermehrt und eine an ihrer Innenseite befindliche Lücke, Incisura acetabuli, überbrückt. Nur der diesem Knorpelring zugewendete Rand der Pfanne ist vom Knorpel überzogen. Ihr Grund ist nur mit Synovialhaut bekleidet und enthält ausserdem etwas lockeres Fettgewebe.

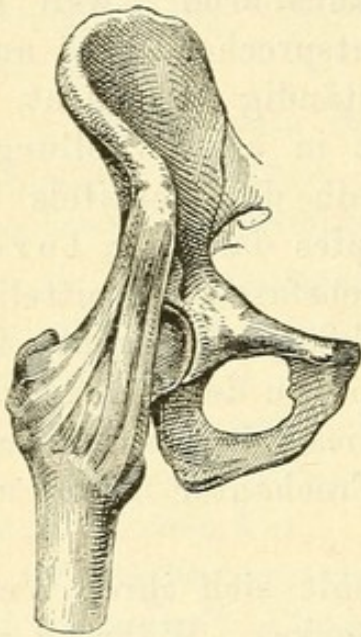
Der Gelenkkopf des Oberschenkels besitzt annähernd die Gestalt einer Halbkugel. Wir sagen „annähernd“, weil die Kugelgestalt etwas abgeflacht ist. Dementsprechend sind auch Pfanne und Gelenkkopf nicht ganz vollständig congruent, so dass sich die gegenseitigen Flächen nicht in allen Stellungen der Extremität berühren. Etwas unterhalb des Scheitels befestigt sich in einer kleinen Grube des Kopfes das Lig. teres, welches mit einem Theil seiner Bindegewebsfasern unmittelbar in den hyalinen Knorpelüberzug der Gelenkfläche übergeht. Die Verbindung des Gelenkkopfes mit der Diaphyse des Femur vermittelt der Schenkelhals. Die Grenze dieser beiden letzteren kennzeichnet die Linie, welche zwischen Trochanter major und minor hinzieht (Linea intertrochanterica).

Die Kapsel des Hüftgelenkes verhält sich ihrer Weite nach umgekehrt wie jene des Schultergelenkes. Während wir nämlich dort gesehen haben, dass letztere an ihrer Schulterblattinsertion enger ist, als an der Befestigungsstelle am Oberarm, ist die Hüftgelenkscapsel am Schenkel enger, als an der Pfanne, und stellt so einen Kegel dar, dessen Spitze nach unten, dessen Basis nach oben gerichtet ist. Sie entspringt an dem ganzen Umfange der Pfanne, setzt sich dagegen nicht um die ganze Peripherie des Schenkelhalses herum fest. Sie haftet vielmehr nur an den vorderen und seitlichen Abschnitten desselben, besonders an der Linea intertrochanterica an. Ihre hintere Wand hat keinen unmittelbaren Zusammenhang mit dem Knochen. Sie endet vielmehr mit einem scharf gezeichneten freien Rand und lässt nur die sie innen auskleidende Synovialis auf den Schenkelhals übergehen.

Die Wandungen der Kapsel sind ungleich fest und dick. Die schwächsten Partien finden sich an ihrer hinteren unteren Umrandung, da wo sich die Synovialmembran auf den Schenkelhals hinüberschlägt. Auf der vorderen Seite erhält sie dagegen

bedeutende Verstärkungsbänder. Das wichtigste derselben ist das Lig. Bertini oder auch das Lig. ileo-femorale genannt (Fig. 189). Dasselbe entspringt von der Spina anter. infer. des Darmbeines in der Breite von $1\frac{1}{2}$ cm und setzt sich, eine Breite von $7\frac{1}{2}$ cm erlangend, in zwei divergierenden Schenkeln an der Linea intertrochanterica anter. an. Es erhält auf diese Weise die Form eines umgekehrten Y und wird daher nach *Bigelow*, der seinen bedeutenden Einfluss auf Form und Einrichtung

Fig. 189.



der Hüftgelenksluxationen besonders kennen gelehrt hat, auch Y-Band genannt. Der gemeinsame Schenkel des Y ist oft sehr kurz, da die Divergenz des äusseren und inneren Theiles schon nahe am Ansätze beginnt. Diese beiden letzteren gehen ohne scharfe Grenze in die übrige Kapsel über, jedoch nicht mit der ganzen Summe ihrer Fasern. Von beiden Seiten her lösen sich nämlich Bündel ab, welche den Hals umgreifen und sich mit dem entgegenkommenden hinter diesem vereinigen. So entsteht eine Bandschlinge, die Zona orbicularis, welche den Schenkelhals in ähnlicher Weise umgreift, wie das Lig. annulare

das Köpfchen des Radius. Das Y-Band ist ausserordentlich stark und widerstandsfähig. Seine Dicke übertrifft die des Lig. patellare und der Achillessehne. Bei einem starken Manne musste man dasselbe mit 700 Pfund belasten, bis es zerriss.

Weniger entwickelt sind zwei andere Verstärkungsbänder der Kapsel, die Ligamenta pubo- und ischio-femorale, von denen das erstere vom Tuberculum ileo-pectineum zum Trochanter minor, das andere vom Tuber ischii zur hinteren Kapselwand zieht.

Das bereits erwähnte Lig. teres entspringt von der Incisura acetabuli und führt dem Schenkelkopf seine Ernährungsgefässe zu.

Dass die Schwere der unteren Extremität nicht den Contact des Kopfes mit seiner Pfanne aufhebt, wird nach Untersuchungen der Gebrüder *Weber* an der Leiche bewirkt durch den äusseren Luftdruck. Beim Lebenden kommen neben diesem sicher je-

doch noch in Betracht der ventilartige Schluss des Labrum cartilagineum, die Cohäsion der Synovia und die Wirkung der das Hüftgelenk deckenden Muskeln.

Von diesen letzteren lagern an der Innenseite des Gelenkes die Adductoren, der Pectineus und Gracilis, vorn der Ileo-psoas, Sartorius, Rectus femoris und Tensor fasciae latae, aussen die Glutaei, der Pyriformis, Obturator internus mit den Gemellis, der Quadratus femoris und der Obturator externus, hinten der Biceps, Semitendinosus und Semimembranosus.

Diese starken und kräftigen Weichtheile bilden gleichsam einen Wall, welcher besonders bei noch reichlich entwickeltem Fettpolster das Gelenk der äusseren Palpation äusserst unzugänglich macht.

Nichts desto weniger lässt sich die Lage desselben doch annähernd sicher von aussen bestimmen.

Bei Kindern trifft nämlich eine Ebene, welche man horizontal durch die Spitze des Trochanter major legt, etwa den höchsten Punkt des Schenkelkopfes. Bei Erwachsenen aber, bei denen dieser Trochanter etwas tiefer steht, fällt die gleiche Ebene etwa in den Mittelpunkt des Kopfes. Die Spitze des Trochanter major selbst liegt aber bei mässiger Beugung des Schenkels in einer Linie, welche von der Spina ilei anter. super. hinten herum zum Tuber ischii gezogen wird. (*Roser-Nelaton'sche Linie*). Kann man wegen starker Schwellung die Vorragung des Trochanter nicht erkennen, so vermag man dann die Lage des Gelenkes dadurch sicher zu bestimmen, dass man die Distanz zwischen Spina ilei anter. super. und Symphyse halbirt und von diesem Halbierungspunkte aus ein Perpendikel nach unten zieht. Dieses theilt dann das Gelenk ungefähr in zwei gleiche Hälften (*König*).

Das Hüftgelenk ist wie das Schultergelenk eine freie Arthrodie. Bewegungen in demselben sind also um alle nur denkbaren durch den Mittelpunkt des Kopfes gelegten Achsen möglich. Man scheidet jedoch auch hier die Bewegungen als solche um drei Achsen, weil sich aus diesen Grundtypen alle übrigen combiniren lassen. Diese Bewegungen sind: 1) Solche, um eine frontale, quer durch beide Schenkelköpfe ziehende Achse, Beugung und Streckung, 2) solche um eine sagittale senkrecht zu der vorigen verlaufende Achse, Abduction und Adduction und 3) solche, um eine verticale, mit der des Femur zusammenfallende Achse, Rotation nach aussen und nach innen.

Am ausgiebigsten gehen unter normalen Verhältnissen Ab- und Adduction, weniger Beugung und Streckung und am geringsten die Rotationsbewegungen vor sich.

Jede dieser Bewegungen besitzt ihre physiologische Hemmung. Die Grenze der Flexion entsteht in der Regel durch Berührung der Schenkelweichtheile mit denen des Bauches. Nur bei sehr abgemagerten Individuen und starkem Zurückbeugen der Wirbelsäule könnte es zu einem Anstossen des Schenkelhalses an den oberen Rand der Pfanne kommen. Die Extension wird gehemmt durch das Lig. ileo-femorale, welches sich gebieterisch jeder stärkeren Entfernung seines Ansatzes vom Darmbein entgegensetzt. Das Lig. ileo-femorale hemmt auch übermässige Bewegungen um die beiden anderen Achsen, indem sein äusserer Schenkel die Adduction und Auswärtsrollung, sein innerer in Verbindung mit dem Lig. pubo-femorale die Abduction und Einwärtsrollung behindert. Beide Schenkel wirken dabei um so früher und intensiver hemmend, je mehr sie zugleich durch Extension gespannt sind. Ab- und Adduction, sowie die Rotation werden also bei gebeugtem Schenkel ausgiebiger von Statten gehen können. Schliesslich hängt die Bewegungsmöglichkeit noch von der Dehnbarkeit und der wechselseitigen Beziehung der Muskeln ab. Das beweisen die Kautschukmenschen, welche ihre Antagonisten auszuschalten vermögen.

Frequenz, Aetiologie und Eintheilung der Hüftgelenksluxationen.

Die Tiefe der Pfanne, die Festigkeit der Kapsel, die Widerstandsfähigkeit der mächtigen Muskeln sowie des Schenkelhalses, die seltene Inanspruchnahme der Bewegungshemmungen bedingen eine grosse Seltenheit der Hüftgelenksluxationen, indem sie mit nur 12 $\frac{1}{2}$ % nach denen des Schulter- und Ellenbogengelenkes in der Häufigkeits-Skala erst in der dritten Reihe rangiren. Ueberwiegend häufig werden kräftige Männer zwischen dem 20. und 50. Lebensjahre betroffen; doch sind Kinder, Frauen und Greise keinesweges ausgeschlossen.

Der Gelenkkopf ist durch seine vertiefte Lage directen Gewalteinwirkungen nicht zugänglich. Die Luxationen entstehen also auf indirectem Wege. Selten wirkt in dieser Weise ein Stoss gegen den Trochanter, ein Fall auf das gebeugte Knie oder auf die Füsse. Die Ursache ist vielmehr in der Regel eine gewaltsame und plötzliche Uebertreibung einer sonst

physiologischen Bewegung, indem entweder der Oberschenkel gegen das Becken oder dieses gegen den Oberschenkel hingeführt wird. Dabei muss stets die Hemmung der Bewegung erreicht werden, und der Kopf mit seinem grössten Umfange den Pfannenrand überragen. In diesem Moment gewinnt der Schenkelhals an den Hemmungsbändern und dem überknorpelten Pfannenrand ein Hypomochlion. Dadurch wird aber der Femur zu einem zweiarmigen Hebel, dessen Lastarm der Gelenkkopf, dessen Kraftarm das Bein in seiner ganzen Länge darstellt. Während sich nun der Krafthebel nach der einen Seite bewegt, drängt der Lasthebel d. h. der Gelenkkopf in entgegengesetzter Richtung gegen die Kapsel, sprengt diese und tritt über den Pfannenrand heraus. Der Kopf wird also aus der Pfanne herausgehoben. Nur sehr selten berührt er dabei mit einem Theil noch die Pfanne, so dass die Luxation eine unvollständige wäre. Solche werden überhaupt bezweifelt. Hat er aber die Pfanne ganz verlassen, so behält er ebenfalls selten seine primäre Stellung dicht neben der Pfanne bei, nimmt vielmehr, der forttreibenden Gewalt sowie der Schwere des Gliedes folgend, fast stets eine secundäre Stellung ein, und wird dann in dieser durch die unverletzten Kapseltheile, vor allem durch das Lig. ileofemorale fixirt. Dieses gibt vermöge seiner Spannung dem luxirten Gliede in der Regel eine so typische Stellung, dass man nach *Bigelow* alle Luxationen, bei denen es erhalten ist, als regelmässige bezeichnet, diesen aber die unregelmässigen entgegensetzt, bei denen äusserst schwere Gewalten z. B. Maschinenverletzungen auch dieses stärkste Band des Körpers zerstört haben. Der Kopf kann nun die Pfanne hinten, vorn, oben oder unten verlassen, und unterscheidet man dann nach dem Standorte des Kopfes folgende Formen der Verrenkung.

1. Luxationen nach hinten (Luxationes posticae s. retrocotyloideae).

- a) Luxatio iliaca,
- b) Luxatio ischiadica.

2. Luxationen nach vorn (Luxationes anticae s. praecotyloideae).

- a) Luxatio suprapubica: Luxatio pubica,
Luxatio ileopectinea.

b) Luxatio infrapubica: Luxatio obturatoria,
Luxatio perinealis.

3. Luxationen nach oben (Luxationes supracotyloideae).

4. Luxationen nach unten (Luxationes infracotyloideae).

1. Luxationen nach hinten — Luxationes posticae s. retrocotyloideae.

Die Luxationen nach hinten unterscheidet man als solche auf das Darmbein (L. iliaca) und solche auf das Sitzbein (L. ischiadica). Der Unterschied im Stande des Kopfes bei diesen beiden Formen ist nicht gross, aber practisch wichtig. Immerhin lassen sich beide Arten ohne Nachtheil zusammen abhandeln.

Die Luxationen nach hinten entstehen im Allgemeinen durch Gewalten, welche die untere Extremität in Flexions-, Adductions- und Innenrotationsstellung drängen. Ob dabei der Kopf die höhere Lage auf dem Darmbein einnimmt oder die tiefere auf dem Sitzbein, das hängt ab von dem Grade der stattgehabten Flexion und Innenrotation. Man kann sich dies am besten vergegenwärtigen, wenn man die luxirenden Gewalten selbst zu Hilfe nimmt.

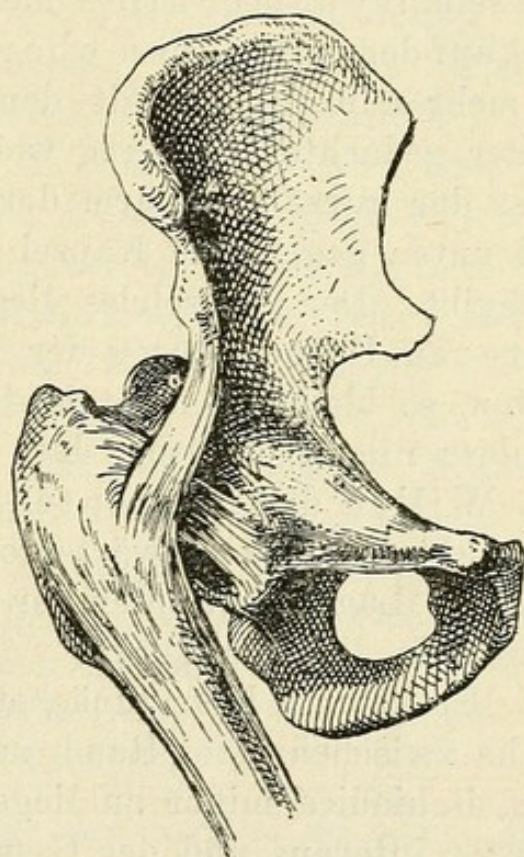
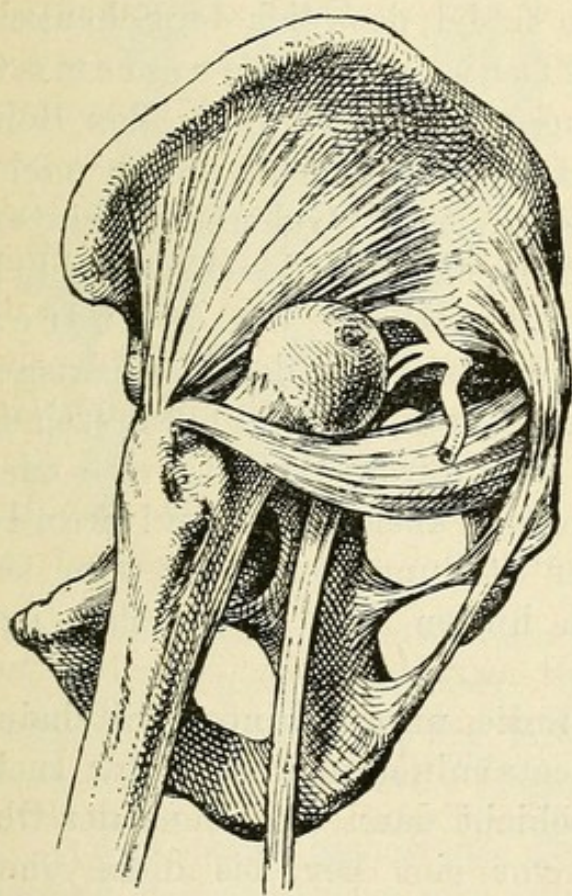
Diese wirken entweder so, dass das Bein die abnorme Bewegung macht, während das Becken fixirt ist, oder sie rotiren das Becken bei fixirtem Bein.

Nehmen wir den ersteren Fall an, so haben wir wieder zwei Möglichkeiten. Einmal ist das Bein adducirt und nach innen rotirt, jedoch nur mässig flectirt. Der Patient fällt z. B. von einer bedeutenden Höhe herab und gleitet beim Auftreffen auf den Boden mit dem Fusse nach innen oder stürzt mit einwärts rotirten Beinen auf die Seite. Dann wird sich die Kraft bis auf den Schenkelkopf fortpflanzen. Dieser wird aber dadurch gegen den hinteren oberen oder seitlichen Theil der Gelenkkapsel angedrängt werden und dieselbe bei genügender Gewalteinwirkung hier, d. h. also hinten und oben oder bei etwas stärkerer Flexion auch mehr in den hinteren seitlichen Partien zerreißen und, durch sie hindurchtretend, direct auf das Darmbein gelangen (L. iliaca directa). Jedenfalls liegt der Kapselriss oberhalb der Sehnen der Mm. obturatorii, doch können diese mit der unter

ihnen liegenden Kapsel gelegentlich auch zerrissen sein. Der verrenkte Kopf steht dann entweder zwischen Obturator internus und pyriformis, dessen fleischiger Bauch gequetscht oder durchrissen ist, oder er gleitet unter dem Pyriformis durch, so dass nun dessen Sehne um den Schenkelhals herumzieht, während der Kopf auf dem zerrissenen oder von seiner Insertion am Schenkel abgelösten Glutaeus minimus aufruhet und selbst von dem Rande des Glutaeus medius und dem Glutaeus maximus bedeckt ist (Fig. 190). Das Lig. ileo-femorale ist vorzüglich in seinem äussern Schenkel gespannt, die vordere Kapsel intact, ebenso die untere (Fig. 191).

Fig. 190.

Fig. 191.



Der eben supponirte Mechanismus kommt nun im Ganzen selten vor. In der Regel findet vielmehr beim Zustandekommen der hinteren Luxationen eine stärkere Beugung, ja sogar eine Ueberbeugung und eine stärkere Rotation nach innen statt, wobei dann so recht die Hebelwirkung zur Geltung kommt. Selten genügt schon ein blosses Ausgleiten auf ebenem Boden zur Entstehung solcher Verrenkungen, meistens ist eine starke Gewalt nothwendig. Dieselbe wirkt am allerhäufigsten

als schwere Last, welche, wie herabstürzende Erdmassen bei Verschüttungen, dem Becken die rotirende Bewegung mittheilen, indem sie dasselbe an der der Luxation entgegengesetzten Seite treffen und es vornüber und nach der luxirten Seite hin wälzen. In ähnlicher Weise entstehen sie wohl auch bei Eisenbahnunfällen, bei denen die Reisenden aus dem Wagen herausgeschleudert werden und mit dem betreffenden Beine hängen bleiben. Hierbei ist wohl in der Schwere des nach vorne herausfallenden und rotirenden Körpers die Ursache der Verletzung zu suchen.

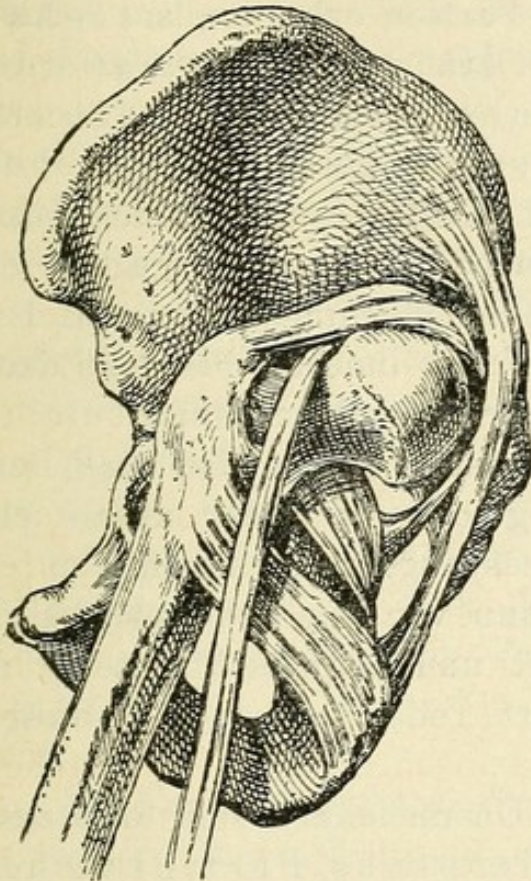
Der Mechanismus ist in allen diesen Fällen eine Hebelwirkung. Durch die starke Beugung, Adduction und Innenrotation wird der Kopf den hinteren unteren Kapselpartien gegenübergestellt, die ganze Extremität aber zu einem zweiarmigen Hebel, der sein Hypomochlion dadurch findet, dass sich der Schenkelhals auf dem vorderen oberen Pfannenrande aufstemmt. Je mehr nun die Gewalt den langen Hebelarm d. h. das Bein in der gedachten Stellung weiter zu treiben sucht, um so mehr muss der kurze Hebelarm der Last d. h. der Gelenkkopf hinten und unten gegen die Kapsel andrängen, bis diese schliesslich nachgibt. Der Kapselriss liegt jetzt also an der hinteren unteren Umrandung der Pfanne. Ist nun der Kopf ausgetreten, so bleibt er nicht hinten und unten an der Pfanne stehen, sondern nimmt dadurch, dass das Bein durch die Schwere oder den Willen des Patienten, besonders aber die fortwirkende Gewalt in stark einwärts rotirter Stellung herabfällt, eine secundäre Lage ein, indem er nach hinten und oben neben der Pfanne in die Höhe rückt.

Er kommt hier zunächst auf die untere hintere Sitzbeinfläche zwischen dem Rand des Acetabulum und dem der Incisura ischiadica minor zu liegen, schiebt dann die Sehne des Obturator internus und der Gemelli vor sich her, bis diese über seine Wölbung herübergleiten, so dass nun während die Gemelli in der Regel zerreißen, die Sehne des Obturator internus zwischen Kopf und Gelenkpfanne eingeklemmt wird, der Kopf aber zwischen Incisura ischiadica major und minor stehen bleibt oder sich in den untern Theil der letzteren einstellt. Er schaut dann zwischen dem ihn nach oben deckenden Musc. pyriformis und dem meistens auch etwas eingerissenen Quadratus femoris wie aus einem Fenster heraus. Das ist die Lage des Kopfes bei der Luxatio ischiadica, die *Bigelow* wegen des eben be-

schriebenen Verhältnisses zur Sehne des Obturator internus auch „Luxation unter die Sehne“ genannt hat. (Fig. 192).

Die Sehne des Obturator internus hindert den Kopf noch höher emporzusteigen. Dies kann nur geschehen, wenn die Sehne

Fig. 192.



zerreißt. Dies scheint allerdings ziemlich oft vorzukommen, denn man trifft den Kopf häufiger näher auf dem Darmbein, wobei er jedoch fast nie eine Linie überschreitet, welche man von der Spina anterior inferior nach der obersten Grenze der Incisura ischiadica major gezogen denkt. Das besonders in seinem innern Schenkel stark gespannte Y-Band und die unversehrt gebliebene hintere Kapselwand verhindern ein höheres Aufsteigen. So ist die Luxatio iliaca gleichsam auf indirectem, secundärem Wege entstanden, der Kopf aber hat dann dieselbe Stellung zu den umgebenden Muskeln, wie wir sie vorher bei der directen

Luxation kennen gelernt haben, nur sind jetzt auch, wie gesagt, die Auswärtsroller zerrissen. Will man im Namen dieser Luxation zugleich ihre Entstehung mit angeben, so bezeichnet man sie auch wohl als Luxatio ileo-ischiadica.

Wir haben bisher nur die Lage des Kopfes zu seiner Umgebung berücksichtigt und müssen nun zur Ergänzung der **pathologisch-anatomischen Charaktere** noch einige praktisch wichtige Details nachholen.

Beginnen wir mit der Pfanne selbst, so sind gar nicht selten an den Austrittsstellen des Kopfes Fracturen ihres Randes beobachtet worden, oder man fand auch wohl den Limbus cartilagineus von seiner knöchernen Unterlage abgelöst. Auch kommen hier und da sternförmige Fracturen des Pfannenbodens selbst zur Beobachtung.

Die Kapsel ist an den betreffenden Stellen entweder quer oder in Form eines Dreieckes von der Pfanne abgerissen, oder häufiger der Länge nach, also von der Pfanne nach dem Trochanter hin gespalten. Sehr selten befindet sich der Kapselriss an der Insertion des Schenkelhalses. Zuweilen ist die Kapsel in ihrer ganzen hinteren Ausdehnung von der Pfanne losgelöst. Ist sie in ihren lateralen Partien erhalten, so stehen diese vor dem Kopf und verlaufen dann gespannt von dem hinteren Rand der Pfanne nach dem Schenkelhals.

Niemals aber ist bei diesen regelmässigen Luxationen das Y-Band verletzt. Dadurch erklärt sich seine grosse Bedeutung für diese Luxationen, indem es ganz allein im Stande ist, den Kopf in seiner falschen Stellung zu fixiren. Bei der Luxatio ischiadica ist vorzüglich sein innerer, bei der Luxatio iliaca vorzugsweise sein äusserer Schenkel gespannt.

Das Lig. teres ist meistens zerstört, kann aber auch aus dem Grübchen am Schenkelkopf abgelöst sein oder selbst ein Stückchen seines Schenkelkopfansatzes abgerissen haben.

Der Nervus ischiadicus kann von dem Schenkelhals in die Höhe gehoben und stark gedehnt und gequetscht, die Glutäalgefässe ebenfalls comprimirt oder zerrissen werden (Fig. 192).

Von den von vorn her an den Oberschenkel sich ansetzenden Muskeln werden besonders der *Ileopsoas*, *Pectineus* und die *Adductores* stark gespannt.

Schliesslich sei noch erwähnt, dass gelegentlich Fracturen des Schenkelhalses und des Schenkelschaftes die Luxationen compliciren und sogar doppelseitige Oberschenkel-luxationen vorkommen können.

Symptome der Luxationen nach hinten.

Wer sich nach dem Gesagten oder mit Zuhilfenahme eines skelettirten Beckens die Lage des Kopfes bei der Luxatio iliaca und ischiadica vergegenwärtigt und sich daran erinnert, dass bei der Luxatio iliaca der Kopf nie auf die eigentliche Darmbeinschaukel heraufrückt, dem wird es sofort begreiflich sein, dass die beiden Formen keine grossen Differenzen des klinischen Bildes zeigen werden.

In beiden Fällen steht das luxirte Bein flectirt, adducirt und nach innen rotirt und ist dabei verkürzt.

Nur Unterschiede im Grade dieser falschen Stellungen kennzeichnen die eine oder andere Form.

Bei der **Luxatio iliaca** (Taf. XXI) stützt sich, wenn der Kranke aufrecht steht, das luxirte Bein mit dem Rande des einwärts gedrehten Fusses auf die Zehen des anderen. Die Beugung im Hüftgelenk, die stets vorhanden ist, wird dabei durch Senkung der betreffenden Beckenseite und Lordose der Lendenwirbelsäule vollkommen compensirt, so dass der Fuss den Erdboden mit der Sohle berührt. Lässt man den Patienten die Rückenlage einnehmen, so tritt die Beugung stärker zu Tage. Es kreuzt nun der kranke Fuss den gesunden am Metatarsus.

Bei der **Luxatio ischiadica** ist die Beugung und Innenrotation des Schenkels stärker ausgeprägt als bei der iliaca. Im Stehen rückt der kranke Fuss vor den gesunden, und vermag der Patient kaum mit der Fussspitze den Erdboden zu berühren. Im Liegen kreuzt das gebeugte Knie den anderen Oberschenkel und ruht mit seiner Innenseite auf der Vorderfläche des letzteren gleich oberhalb der Patella auf. Das Knie ist dabei leicht gebeugt und zwar um so stärker je tiefer der Kopf steht.

Zu dieser charakteristischen Stellung der Extremität kommt als weiteres augenfälliges Sympton hinzu die Verkürzung derselben. Dieselbe ist eine scheinbare und eine wahre. Scheinbar dadurch, dass der Patient die Adduction durch Hebung der kranken Beckenseite zu corrigiren sucht, faktisch aber wegen des jetzt höheren Standes des Kopfes am Becken dadurch nachweisbar, dass die Spitze des Trochanter major nicht wie normal in der *Roser-Nélaton'schen* Linie steht, sondern diese Linie nach hinten und oben um 2—5 cm überragt. Die Verbindungslinien der Spina ilei anterior superior, des Trochanter major und des Tuber ischii umschliessen nun ein mit der Spitze nach hinten und oben gerichtetes Dreieck, die Messung von der Spina anterior superior zum Malleolus internus aber ergibt eine Längendifferenz zu Ungunsten der kranken Seite. Selbstverständlich ist die Verkürzung stärker bei der Luxatio iliaca als bei der ischiadica.

Ebenso auffallend wie die genannten Erscheinungen ist die Deformität der Hüftgegend. Dieselbe erscheint, da der nach

innen und vorn gedrehte Trochanter major die Fascia lata spannt und nach aussen drängt, verbreitert. Bei mässig genährten Individuen erscheint das Gesäss **voller** und die Gesässfalte nach oben gerückt. In der Tiefe der Gesässmuskulatur vermag man den Kopf als harten kugeligen Körper zu fühlen, muss aber dazu bei Kranken mit reichlicher Fettentwicklung oft die Ausführung von Rotationsbewegungen mit dem Beine zu Hilfe nehmen, um sich zu überzeugen, dass die in der Tiefe fühlbare Geschwulst die vorgenommenen Bewegungen wirklich mitmacht. In der Leistengegend fehlt der normal vorhandene feste Widerstand in der Tiefe. Nur selten werden durch starke subcutane Blutergüsse die Contouren der Hüfte ganz verwischt.

Das Bein ist in seiner falschen Stellung fast vollständig fixirt, wie wir schon wissen, durch die Wirkung des Y-Bandes und der erhaltenen Kapseltheile. Active Bewegungen sind kaum ausführbar, passive im Sinne der Abduction und Aussenrotation vollständig unmöglich, in geringem Grade dagegen ausführbar im Sinne der Beugung und Adduction. Streckung und Adduction sind dagegen wieder nicht möglich. Bei allen stärkeren Bewegungsversuchen setzt sich diesen ein elastischer, federnder Widerstand entgegen.

In Folge der schweren Gewalteinwirkung und Erschütterung des Beckens findet man besonders im jugendlichen Alter nicht so selten eine vorübergehende Retentio urinae.

Neben diesen objectiven Symptomen treten die subjectiven ziemlich zurück. Der Kranke hat heftige Schmerzen und bei Compression des Ischiadicus ein bis in den Fuss ausstrahlendes Gefühl von Ameisenkriechen und Brennen, oder auch heftige Ischialgie.

Wir wollen nicht zu erwähnen unterlassen, dass in ganz ausserordentlich seltenen Fällen auch das Y-Band zerreißen und somit eine unregelmässige Luxation entstehen kann, bei der nunmehr das Glied seiner Schwere folgend eine nach aussen rotirte Lage annimmt.

Nach dem Gesagten ist die **Diagnose** der hinteren Luxationen leicht zu stellen. Verwechslungen können kaum vorkommen, obwohl bei starker Schwellung der Hüfte einfache Contusionen des Gelenkes sowie die seltenen mit Innenrotation des Beines einhergehenden Formen der Schenkelhalsbrüche ähnliche

Erscheinungen zeigen können. Die Unterscheidungsmerkmale werden wir später kennen lernen. In allen zweifelhaften Fällen wird die Untersuchung in der Narcose die richtige Erkenntniss fördern helfen. Ob in der vorliegenden Verletzung eine Luxatio iliaca oder ischiadica besteht, das wird die Stellungsanomalie der Extremität entscheiden, indem ja Beugung, Adduction und Einwärtsrollung bei der Ischiadica stärker sind als bei der Iliaca. Was die Complicationen anbetrifft, so wird man einen Bruch des Pfannenrandes diagnosticiren können, wenn die reponirte Luxation grosse Neigung zu Recidiven zeigt. Bei gleichzeitiger Fractur des Schenkelhalses wird man das Bein verkürzt, nach aussen rotirt, den Schenkelkopf aber unter der Glutäalmuskulatur finden — das sind aber äusserst seltene Fälle.

Prognose der Luxationen nach hinten.

Die Prognose frischer, rationell behandelter d. h. zweckmässig eingerichteter Luxationen ist im Ganzen eine günstige, indem in der Regel keine Störungen zurückbleiben, habituelle Luxationen aber ausserordentlich selten sind und nur bei gleichzeitigem Bruch des Pfannenrandes vorkommen.

Die Luxationen veralten jedoch sehr bald, und wenn es auch einzelne Fälle gibt, in denen die Reposition noch nach Jahren gelungen sein soll, so ist im Allgemeinen die Verrenkung schon nach wenigen Wochen nicht mehr vollständig zu heilen. Es bildet sich dann der Kopf an der falschen Stelle meist ein neues Gelenk und zwar öfters eine Nearthrose der vollkommensten Art. Trotzdem aber bildet die Verkürzung und Einwärtsrollung des Beines ein grosses Hinderniss beim Gehen, so dass die Kranken sich stets der Krücken bedienen müssen. Nur ausnahmsweise wird mit der Zeit in Folge der ständigen Belastung des Beines die Einwärtsrollung geringer. Aber auch dann vermögen sich die Patienten nur unter sehr starkem Hinken und unter baldiger Ermüdung fortzubewegen. Das kranke Bein wird dabei stets auch mehr oder weniger hochgradig atrophisch. Die alte Pfanne füllt sich mit Bindegewebe aus und obliterirt mit der Zeit vollständig. Ebenso verliert der Schenkelkopf seine normale Gestalt. Er schleift sich dort ab, wo er mit der neuen Pfanne articulirt, und bösst an den anderen Stellen seinen Knorpelüberzug ein. Solche üblen Folgen, wie man

sie als acute Vereiterungen und Verjauchungen der Gelenke nach gewaltsamen und rohen Repositionsversuchen in früheren Jahren vorkommen sah, sind heutzutage wohl kaum mehr zu befürchten.

Die Kenntniss der Aetiologie und der Anatomie der besprochenen Luxationen ist heutzutage soweit vorgeschritten, dass wir die Einrichtung derselben nicht mehr wie unsere Vorfahren zu fürchten haben. Geht man sachgemäss vor, so wird die Reposition in der Regel ohne Schwierigkeiten gelingen. Es gibt nun aber eine, glücklicher Weise sehr geringe Anzahl von Fällen, in denen selbst das rationellste Verfahren im Stiche lässt. Das sind die Verletzungen, in welchen ein **unüberwindliches Repositionshinderniss** vorliegt.

Als solche hat man bisher kennen gelernt: zunächst Knochenstücke, welche sich in die Pfanne einlagern. So kann das Lig. teres ein Stück vom Kopf losgerissen haben und mit diesem in der Pfanne liegen, oder es kann ein Segment des Pfannenrandes abgebrochen sein und sich jedesmal vor dem Femur-Kopfe in die Pfanne hineinschieben, wenn man den ersteren einzurenken versucht, oder es kann ein Stück des Trochanter, das mit der Kapsel abgerissen und an dieser hängen geblieben war, sich zwischen Kopf und Pfanne einklemmen. In gleicher Weise kann auch gelegentlich ein Stück des Limbus cartilagineus von seinem knöchernen Ansatz losgelöst und zwischen Kopf und Pfanne interponirt werden.

Weiterhin kommen die Muskeln in Betracht. Man hat auch hier wieder eine knopflochartige Umschliessung des Kopfes durch die kleinen Auswärtsroller beschuldigt. Eine solche kann wohl statthaben, wie die Sectionen zeigten, allein es ist kaum anzunehmen, dass rationelles Vorgehen dies Hinderniss nicht beseitigen sollte.

Dies kann man nicht sagen von den zuweilen durch den Kapselriss gesetzten Momenten. Es kommen hier zweierlei Verhältnisse in Betracht. Einmal kann derselbe, wie das *Gellé* unzweifelhaft nachgewiesen hat, zu eng sein, so dass der Kopf die Kapsel jedesmal vor sich herstülpt. Zweitens aber kann ein abgerissener Lappen der Kapsel sich in die Pfanne hineinlegen und so eine absolute Irreducibilität bewirken.

Solche Fälle bedürfen dann einer besonderen Behandlung.

Therapie der Luxationen nach hinten.

Die Reposition der Hüftgelenksluxationen wird, da sie eine schmerzhaft Operation ist, am besten in der Narcose vollzogen. Der Patient liegt auf einer harten Unterlage, auf der das Becken entweder mittelst Tüchern oder besser durch die auf beide Spinae ilei anteriores superiores gelegten Hände eines Assistenten fixirt wird. Der Operateur selbst fasst das im Kniegelenk gebeugte Bein derart, dass seine eine Hand in die Kniekehle, die andere an die Knöchel zu liegen kommt. Die Reposition selbst geschieht nun ohne jede rohe Gewalt und zwar durch Methoden, welche durch das Studium der Aetiologie und der pathologisch-anatomischen Charaktere gewonnen wurden und als anatomisch-physiologische Verfahren bezeichnet werden können.

Es sind nur zwei Methoden, welche auf diesen Namen Anspruch machen können. Wir führen daher auch nur diese beiden hier an. Es sind 1. die Methode der Manipulation, die von *Roser*, *Busch*, *Bigelow* und *Kocher* angegeben wurde, und die wir nach *Kocher* anführen, und 2. die auch von anderen Autoren angewendete, aber ganz besonders von *Middeldorpf* empfohlene Hebelmethode, sogenannte „*Methodus mochlica*“.

1. Die **Kocher'sche Methode der Manipulation** besteht darin, dass man das luxirte Bein zunächst noch stärker einwärts rotirt, als es schon steht, dann bis zum rechten Winkel flectirt, an dem flectirten Bein einen directen Zug nach oben in der Richtung des gebeugten Schenkels ausführt, es nun nach auswärts rotirt und schliesslich streckt.

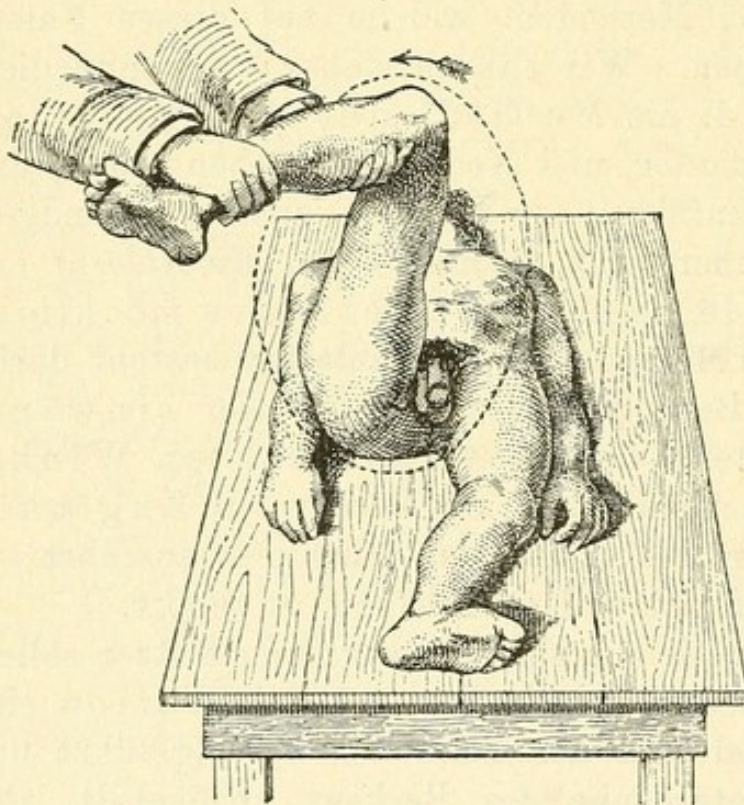
Sehen wir zu, wozu die einzelnen Bewegungen nützen sollen, so wird durch die zuerst ausgeführte Einwärtsrotation eine Erschlaffung der Kapsel und des Y-Bandes herbeigeführt und der Kopf von der Hinterfläche des Beckens abgehoben, also mobil gemacht. Die nachfolgende Flexion bis zum R. Winkel bewirkt ein Herabgleiten des Kopfes hinter den unversehrten Kapseltheilen nach unten, so dass er nunmehr dem Kapselriss wieder gegenübersteht. Sie wird ohne jede Gewaltanwendung gemacht, die bestehende einwärts rotirte und adducirte Stellung des Beines also dabei beibehalten. Vor gewaltsamer Flexion muss man sich hüten, denn sonst kann es passiren, dass der Kopf um die untere Umrandung der Pfanne nach vorn gleitet, und nun eine Luxation nach vorn und zwar auf das Foramen

obturatorium entsteht. Bei der folgenden Bewegung, d. h. dem Zug nach oben, soll das Y-Band, die Kapsel und namentlich der hintere Umfang derselben wieder angespannt und der Kopf auf die Höhe des Pfannenrandes emporgehoben werden, während ihn die Aussenrotation um den durch Spannung des Y-Bandes fixirten Trochanter nach innen in die Pfanne hineindreht und die schliessliche Streckung ihn parallel neben das andere Bein hinlegt.

2. Die **Middeldorpf'sche „Methodus mochlica“** reponirt den Kopf durch starke Flexion, Abduction und Auswärtsrollung der Extremität (Fig. 193.).

Die starke Flexion hebt den Kopf wieder vom Becken ab und stellt ihn dem Kapselriss gegenüber, die Abduction

Fig. 193.



spannt den äussern Schenkel des Lig. ileo-femorale, gestattet dadurch dem Schenkelhals oder dem Trochanter, sich am Rande der Pfanne anzustemmen und so ein Hypomochlion zu bilden, um welches nun die jetzt folgende Aussenrotation den Kopf in die Pfanne hineinhebelt. Schliesslich werden auch wieder durch eine Streckung der Extremität beide Beine parallel gelegt.

Das Einschnappen des Gelenkkopfes verräth sich bei beiden Methoden durch das charakteristische Geräusch und dadurch, dass das Glied wieder nach allen Richtungen hin bewegt werden kann. Der Anfänger muss sorgfältig darauf achten, dass er nicht eine Luxatio obturatoria erzeugt, sondern wirklich die Reposition besorgt hat.

Beide Methoden sind gleich gut und practisch. Die letztere empfiehlt sich namentlich auch für nicht ganz frische Verletz-

ungen. Man muss dann aber ja recht vorsichtig zu Werke gehen, da man sonst bei der Abduction und Aussenrotation, besonders bei älteren Leuten, den Schenkelhals brechen kann. Das ist schon den besten Chirurgen passirt. Man kann dies nur dadurch vermeiden, dass man alle Bewegungen langsam und stetig, aber ja nicht ruckweise vornimmt.

Gelingt die Reposition auf keine Weise und muss man annehmen, dass eines der vorhergenannten, von aussen unüberwindlichen Repositionshindernisse vorliegt, so muss man auf die Einrichtung verzichten, wenn man nicht unter aseptischen Cautelen die Arthrotomie und Entfernung der Hindernisse mit dem Messer vornehmen will, wie das *v. Volkmann* bereits mit Erfolg gethan hat.

In Fällen von Complication der frischen Luxation mit Schenkelhalsbruch wird eine Reposition unmöglich sein. Dann kann der geübte Aseptiker die primäre Resection des Kopfes ausführen, das obere Ende des unteren Fragmentes der Pfanne gegenüber stellen und in Abductionsstellung der Extremität einen Heftpflastergewichtsextensionsverband anlegen. Der weniger Geübte aber wird die Fractur in möglichst günstiger Stellung heilen und dann eine ausgiebige Nearthrose zu erzielen suchen.

Bei veralteten Luxationen kann man, nachdem durch einleitende Rotationsbewegungen die Adhäsionen möglichst gesprengt sind, die Reposition durch die Hebelmethode versuchen. Gelangt man nicht zum Ziel, so rathen wir von allen forcirten Extensionsversuchen mit Flaschenzügen oder anderen Instrumenten ab. Man sucht vielmehr zunächst eine möglichst günstige Nearthrose zu erzielen, macht dann die Osteotomia subtrochanterica, gibt dem Bein die richtige Stellung und heilt die Fractur in dieser, um sodann wieder möglichste Functionswiederherstellung zu erzielen. Verkürzt wird das Bein natürlich immer bleiben, aber bei guter Stellung der Extremität kommt die Verkürzung weniger in Betracht, da sie ja durch Beckensenkung ausgeglichen werden kann. Für hartnäckigere Fälle bleibt natürlich die Resection des Kopfes ein letztes Hilfsmittel. Sollte einem das Unglück passiren, bei Repositionsversuchen alter Luxationen den Schenkelhals zu brechen, so würde man bei extracapsulärer Fractur einen Extensionsverband anlegen müssen, um wieder eine Heilung in guter Stellung zu

erzielen. Bei intracapsulärer Fractur aber, bei der, wie die Erfahrung gelehrt hat, der Kopf wegen seiner schlechten Ernährung leicht necrotisch wird, würde die Resection des Kopfes indicirt sein.

Die Nachbehandlung der reponirten Luxation besteht zunächst darin, dass man auf die Hüfte eine Eisblase auflegt, den Patienten ruhig zu Bette legt und das Gelenk dann für einige Zeit feststellt. Bei nicht complicirten Luxationen genügt eine Ruhigstellung für zwei bis drei Wochen. Sobald aber ein Bruch des Pfannenrandes vorhanden ist, muss die Fixation bis auf sechs Wochen ausgedehnt werden, da sonst zu leicht Recidive der Luxation entstehen. Hat der Patient seine ersten Gehversuche gemacht, so muss nun die Massage der Muskulatur, die Anwendung der Electricität und eine vorsichtige Gymnastik folgen.

2) Luxationen nach vorne, *Luxationes anticae* s. *praecotyloideae*.

Während die Luxationen nach hinten durch Gewalten entstehen, welche das Bein flectiren, adduciren und nach innen rotiren, werden die Verrenkungen nach vorne durch solche erzeugt, die das flectirte oder gestreckte Bein abduciren und nach aussen rotiren.

Auch hier kann entweder das Becken oder das Bein die abnorme Bewegung ausführen. Der Kopf tritt dabei aus einem Kapselriss heraus, der entweder in der vorderen oberen oder vorderen unteren Umrandung der Pfanne liegt. Im ersteren Falle erfolgt die Luxation nach vorne oben auf das Schambein (*L. suprapubica*), im anderen nach vorne unten unter das Schambein (*L. infrapubica*).

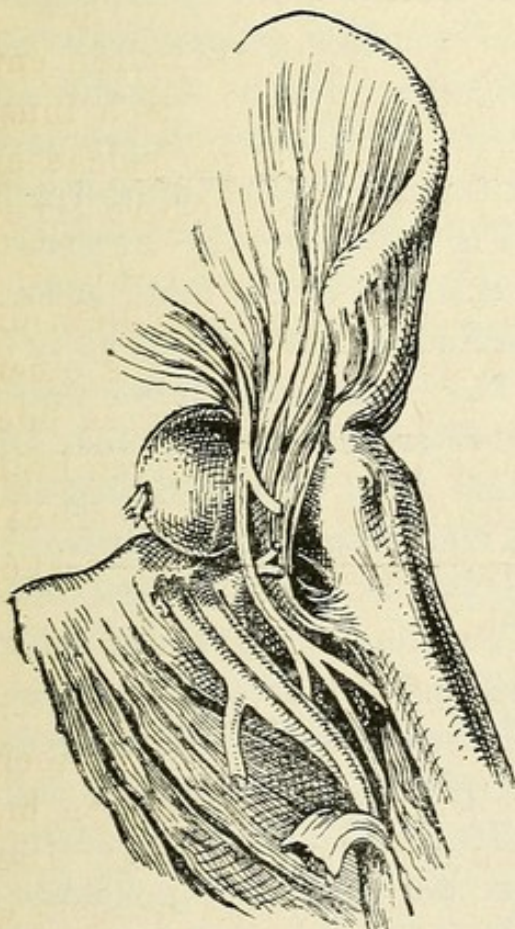
a) *Luxationes suprapubicae*.

Die Veranlassung zu den Verrenkungen auf das Schambein kann eine Gewalt sein, welche den Oberschenkel von hinten her trifft und den Kopf direct vorn aus der Kapsel treibt. Dies kommt jedoch nur sehr selten vor. In der Regel handelt es sich um eine gewaltsame Rückwärtsbeugung des Rumpfes, während die Patienten mit abducirten und auswärts rotirten Beinen dastehen. So ereignen sie sich z. B. bei Kindern,

welche beim Schaukeln ihrer Gespielen selbst derart von der Schaukel gestossen werden, dass ihr Oberkörper hintenüber fällt. In ähnlicher Weise werden Erwachsene betroffen, indem ihnen eine schwere Last, bei Verschüttungen, z. B. die herabstürzenden Erd- oder Steinmassen, auf die Brust fällt und dieselbe nach rückwärts treibt. Andermal wird die Luxation dadurch erzeugt, dass die Patienten in den Speichen von Rädern hängen bleiben, der Wagen aber weiter fährt, oder dadurch, dass der Körper beim Ringen hintenübergelegt wird, oder die Leute beim Gehen oder Laufen mit dem Fuss in einer Spalte oder Unebenheit des Bodens hängen bleiben, in demselben Moment aber ihren Körper rückwärts beugen, um sich vor dem Falle zu schützen.

In allen diesen Fällen handelt es sich wieder um eine Hebelwirkung. Der Schenkelhals stemmt sich auf den zum Hypomochlion werdenden hinteren unteren Rand der Pfanne. Der Kopf als Hebelarm der Last wird gegen die vordere obere Kapselwand gedrängt und reisst sie

Fig. 194.



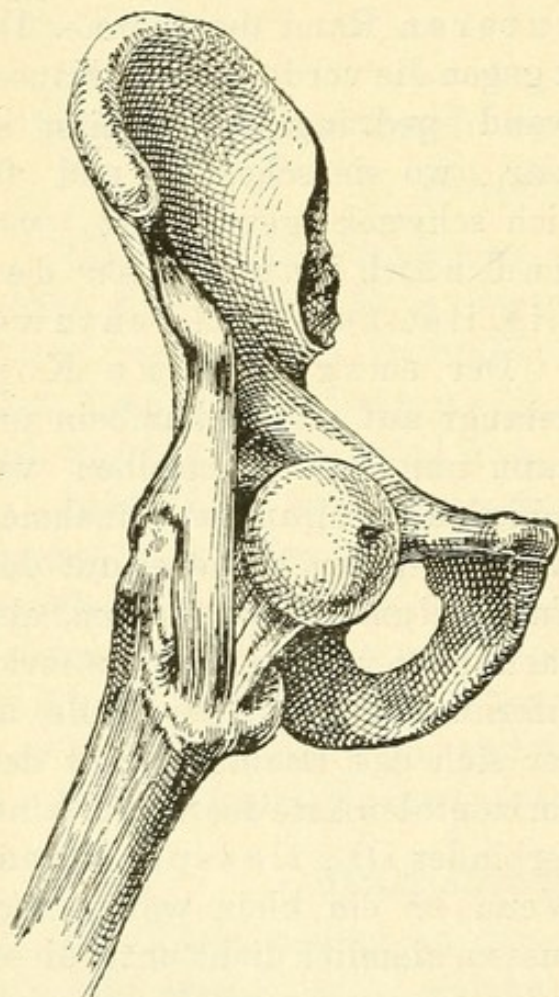
wand gedrängt und reisst sie hier, wo sie schon an und für sich schwach gewebt ist, vor und nach innen von dem Lig. ileo-femorale entzwei.

Der ausgetretene Kopf gelangt auf das Schambein und kann nun auf demselben verschiedene Stellungen einnehmen. Am häufigsten bleibt er auf dem Tuberculum ileo-pectineum, also nach innen von der Spina anterior inferior stehen, an der Stelle, an der sich das Darmbein mit dem horizontalen Aste des Schambeines verbindet (L. ileo-pectinea). Wenn er ein klein wenig nach aussen, ziemlich dicht unter dieser Spina angetroffen wird, so spricht man wohl auch von einer L. subspinalis. Machte er mehr in der Mitte des Schambeines oder

noch mehr nach innen am Tuberculum pubicum Halt, so liegt die Luxatio publica vor.

Was nun die **pathologisch-anatomischen Charaktere** dieser Luxationen betrifft (Fig. 194), so wird der auf dem Schambein liegende Kopf auf seine Unterlage fest aufgedrückt durch den über seine Wölbung oder häufiger über seinen Hals gespannt verlaufenden M. ileopsoas und die ebenfalls gespannte Fascia lata. Der Kopf selbst drückt etwa gegen die Gegend der Leiste, an der die Spermaticalgefässe in den inneren Leistenring eintreten. Der Trochanter major steht in der Hüftpfanne. Die Kapsel reisst entweder dicht am Schenkelhals, wobei dann der am Pfannenrande hängenbleibende Theil sich lappenförmig gegen die Pfanne hineinschlägt, oder sie ist in der Hälfte ihres vorderen Umfanges in der Nähe der Pfanneninsertion abgerissen,

Fig. 195.



so dass der Schenkelhals zwischen dem Kapselrande und dem Limbus cartilagineus wie in einem Knopfloch festgehalten wird. Das Y-Band ist erhalten, der innere Schenkel weniger gespannt als der äussere, dessen Ansatz mit dem Trochanter major nach hinten gegen die Pfanne weicht (Fig. 195). Der N. cruralis verläuft über dem Schenkelhals. Die Femoralgefässe sind nach innen gegen die Symphyse verschoben. Die dem Kopf zunächst liegende Arterie kann dabei zwischen Kopf und Os pubis eine Compression erfahren. Nur selten verlaufen die grossen Gefässe über der Wölbung des Kopfes selbst. Sie sind dann natürlich hochgradig gedehnt.

Von den umgebenden Muskeln ist der Pectineus gewöhnlich seitlich zerrissen oder gegen die Symphyse hingebogen, die drei Glutaei erschlafft, ihre Insertion mit dem Trochanter nach innen gezogen. Die Auswärtsroller sind sammt der hinteren Kapsel ebenfalls nach innen dislocirt, werden von dem Tro-

chanter in die Pfanne hineingedrückt und sind dabei aufs Aeusserste gedehnt oder auch wohl, mit Ausnahme des Obturator externus, zerrissen.

Die **Symptome** dieser Luxationen sind prägnant. (Tafel XXII). Das Bein steht im Allgemeinen gestreckt, abducirt und nach aussen rotirt. Die Abduction ist am geringsten ausgesprochen bei der Luxatio ileo-pectinea. Hier steht das Bein fast parallel dem anderen. Je mehr sich der Kopf der Mittellinie nähert, um so ausgesprochener wird die Abductionsstellung und um so mehr muss sich das Bein in leichte Beugstellung begeben. Wenn diese Beugstellung nicht sofort in die Augen tritt, so liegt die Schuld daran, dass sie durch Beckenneigung corrigirt wird. Stets ist eine reelle Verkürzung vorhanden, da der Kopf höher steht als die Pfanne. Trotzdem kann das Bein in Folge der vorhandenen Abductionsstellung scheinbar verlängert sein. Unter dem *Poupart'schen* Band sieht man in der Leistengegend, bald mehr gegen die Spina anterior infer., bald mehr gegen das Tuberculum pubis zu eine kugelige Vortreibung, die sich bei Rotationen des Beines als der Schenkelkopf erweist. Am inneren Rande dieser Geschwulst pulsirt die Art. femoralis. Sie liegt auch wohl etwas auf der Wölbung der Geschwulst selbst und giebt sich dann dem palpirenden Finger durch ein deutlich schwirrendes Geräusch zu erkennen. Das Bein ist in der falschen Stellung derart fixirt, dass active Bewegungen ganz unmöglich, passive aber wegen der Spannung der hinteren unverletzten Kapselwand und des inneren Schenkels des Y-Bandes nur im Sinne der Abduction und Auswärtsrollung ein wenig, gar nicht dagegen im Sinne der Beugung, Adduction und Einwärtsdrehung ausführbar sind. Die Patienten vermögen sich zuweilen noch auf das luxirte Bein zu stützen und zu gehen, wahrscheinlich deshalb, weil sich der Schenkelhals gegen das unverletzte Lig. ileo-femorale anstemmt, und der Kopf vielleicht auch eine Stütze an dem vorderen unteren Darmbeinstachel erlangt. Durch die Dehnung des Nerv. cruralis werden nicht selten heftige in das Bein ausstrahlende Schmerzen oder doch wenigstens das Gefühl des Taubseins und Eingenommenseins angegeben. Gelegentlich findet man auch bei diesen Luxationen Harnverhaltung. Die Glutäal-

gend ist abgeflacht und die Glutäalfalte verstrichen. Der normale Trochantervorsprung fehlt.

Die eigentliche Verrenkung auf das Schambein könnte verwechselt werden mit einem Schenkelhalsbruch. Eine solche Täuschung kann jedoch nicht stattfinden, wenn man die nachfolgenden differentialdiagnostischen Tabellen vergleicht.

Die **Prognose** ist relativ die beste von allen Hüftgelenkluxationen. Es können jedoch noch längere Zeit nach geschehener Reposition neuralgische Schmerzen im Cruralis zurückbleiben. Aber auch bei nicht reponirten Luxationen kann sich die Gehfähigkeit wieder herstellen, indem sich auf dem Schambein eine gute Nearthrose entwickelt oder der Kopf eine gute Stütze gegen den unteren Darmbeinstachel findet. Die Flexion im Hüft- und Kniegelenk ist allerdings entweder aufgehoben oder vermindert, indem ja jetzt auch die vom Tuber ischii entspringenden Beuger des Unterschenkels nicht mehr normal fungiren können.

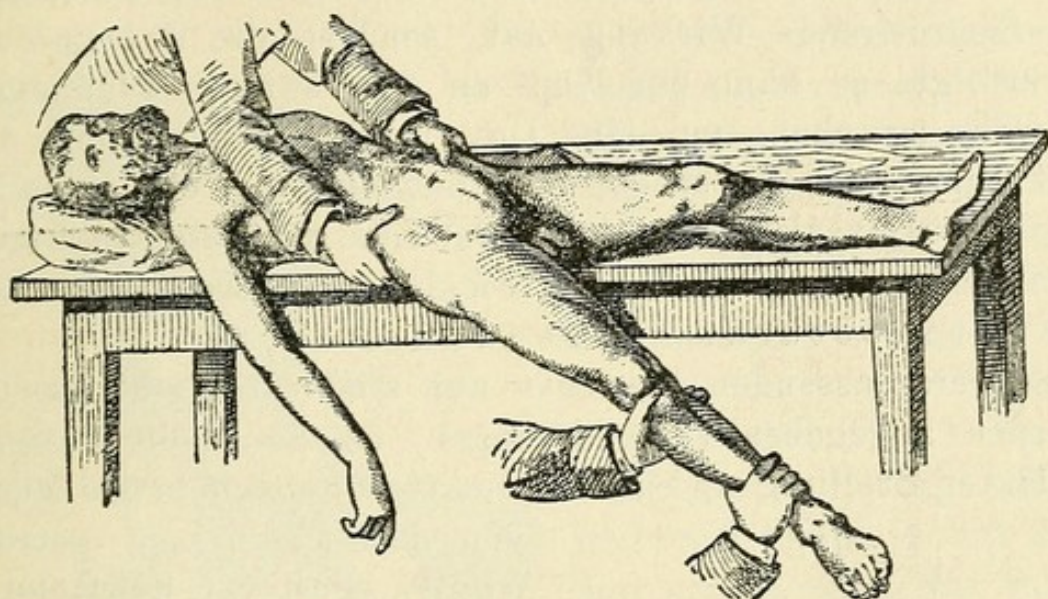
Zur **Therapie** empfiehlt sich die Reposition wieder nach einer der zwei folgenden Methoden.

1. Methode der Manipulation nach Kocher, bestehend in Hyperextension, Flexion unter gleichzeitigem Druck auf den Schenkelkopf und Rotation nach innen. Die Hyperextension in der vielleicht noch etwas verstärkten Auswärtsrotation und Abduction des Beines bezweckt eine Abhebung des Kopfes vom Schambein. Der Femur bildet dabei einen doppelten Hebel, dessen langer Arm durch den Schaft, dessen kurzer durch den Hals und Kopf dargestellt wird, während als Stützpunkt der durch die Kapselreste fixirte Trochanter dient. Ist der Kopf flott geworden, so wird der Schenkelkopf mit der Hand gegen die Pfanne hingedrückt, damit er bei der jetzt zur Erschlaffung des Lig. ileo-femorale nothwendigen Beugung nicht wieder nach aufwärts gleitet. Die Beugung selbst geschieht bis zum rechten Winkel. Dabei wird der hintere untere Kapseltheil angespannt und um diesen dann durch die Einwärtsrotation der Kopf in die Pfanne gedreht.

2. Middeldorpf's „Methodus mochlica.“ Die Reposition geschieht dabei durch Hyperextension, starke Flexion, Adduction und Rotation nach innen. Die Hyperextension hat den nämlichen Zweck wie bei der vorigen Methode. Das Bein wird jetzt aber viel stärker flectirt, möglichst so stark, dass ein spitzer Winkel entsteht. Der Kopf gleitet dabei auf

der schiefen Ebene des oberen Pfannenrandes nach abwärts. Die nachfolgende Adduction bringt ihn nun so an die Pfanne, dass sich der Schenkelhals auf den Pfannenrand aufstemmt. Um diesen festen Punkt wird dann schliesslich durch die Innenrotation der Kopf in die Pfanne hineingehebelt.

Fig. 196.



Bei den Ausführungen beider Methoden liegt der Patient auf dem Tischrand, damit die Hyperextension ohne Behinderung ausgeführt werden kann. Im Uebrigen gilt dasselbe wie bei den Luxationen nach hinten (Fig. 196).

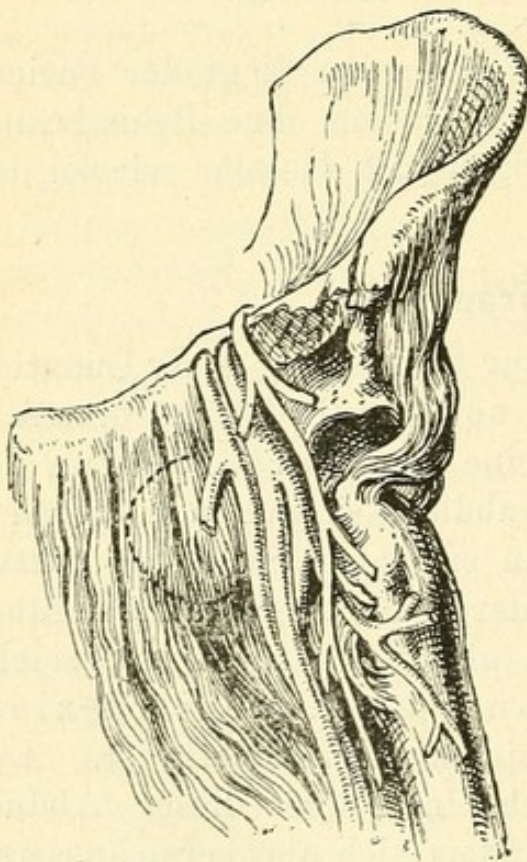
b) Luxationes infrapubicae.

Diejenige Bewegung, welche zur Entstehung einer Luxation unter das Schambein hauptsächlich nothwendig ist, ist eine Abduction, erst in zweiter Linie eine Auswärtsrollung des Beines. Steht das Bein in einer solch abducirten und nach auswärts rotirten Stellung, so kann schon ein einfacher Stoss von aussen genügen, um den Kopf über den vorderen Rand der Pfanne herüber zu treiben. In der Regel kommt allerdings nicht eine solche directe Gewalt in Betracht, sondern eine stärkere Flexion, so dass dann wieder die Hebelwirkung im Spiele ist. Der Schenkelkopf stemmt sich nämlich in Folge dieser Abduction, Aussenrotation und Flexion, indem sich am oberen äusseren Rande des Acetabulums ein Hypomochlion bildet, gegen die vordere untere Kapselpartie an, zersprengt dieselbe hier und tritt nun direct auf das Foramen obturatorium (L. obtu-

ratoria). War die Flexion eine bedeutende, so kann er auch wohl noch tiefer nach unten gegen den aufsteigenden Sitzbeinast zu stehen kommen und im Perineum erscheinen. Wir haben dann die Abart der Lux. obturatoria, die als L. perinealis bezeichnet wird. Wenn in dem Moment, in welchem bei stark flectirtem Beine der Schenkelkopf tief unten auf der prominirenden Kante des Os ischii steht, die Gewalt nicht eine abducirende und aussenrotirende Wirkung hat, sondern die Rotation nach innen erfolgt, so kann der Kopf an dem unteren Pfannenrand nach hinten rutschen, und eine Lux. ischiadica entstehen. Umgekehrt sahen wir ja schon, dass zuweilen bei der Reposition einer solchen Luxation nach hinten eine Lux. obturatoria entstehen kann, indem bei sehr starker Flexion der Kopf nach vorn rutscht (Lux. obturatoria secundaria).

Die veranlassenden Ursachen nun sind mannigfaltiger Art. Es werden angegeben Verschüttungen, bei denen die Patienten in gebückter Stellung und mit abducirten Schenkeln am Rücken

Fig. 197.



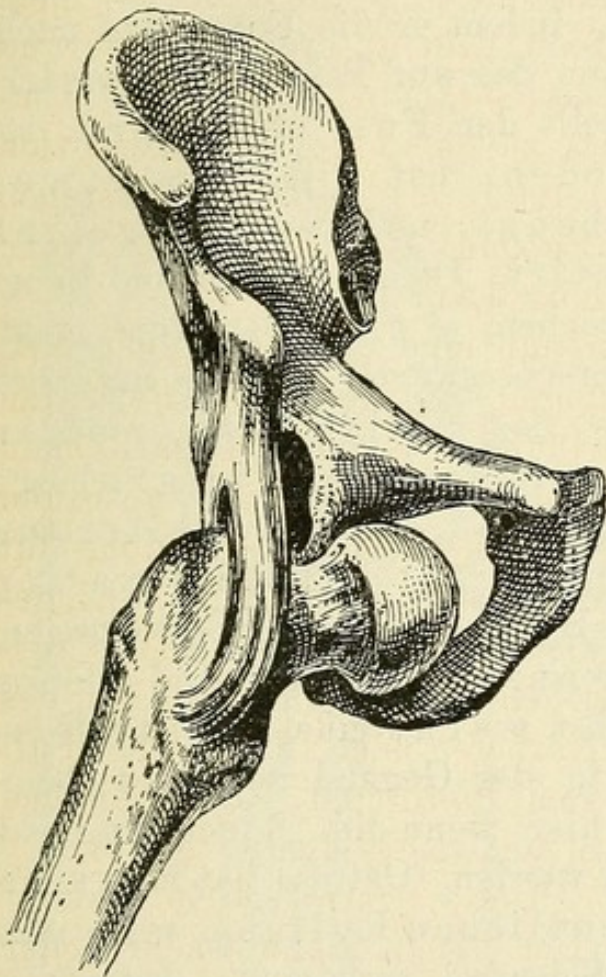
von den Erdmassen getroffen wurden, Fall von der Höhe auf die gespreizten Beine, Einklemmtwerden des Beines zwischen Balken und Umfallen des Körpers nach der Seite, Fall vom Pferd und Hängenbleiben in den Steigbügeln u. s. w.

Der ausgetretene Gelenkkopf (Fig. 197) steht mehr oder weniger hoch auf dem Foramen obturatorium, in der Regel in dessen unterem Abschnitt, so dass er etwa die Hälfte oder zwei Drittel der Membrana obturatoria deckt. Er kann dabei eine starke Compression der Vasa obturatoria und des Nervus obturatorius ausüben. Der Musc. obturatorius extern. liegt zu-

weilen unter dem Kopf, häufiger aber verläuft er zugleich mit dem Adductor longus und brevis stark gespannt, mitunter sogar eingerissen über demselben. Nach unten stützt sich der Kopf

auf den oberen Theil des Adductor magnus. Der Trochanter major liegt mit seiner hinteren Fläche gerade in der Pfanne und hat die sich an ihm ansetzenden Glutäen ebenfalls stark nach innen gezogen. Die Kapsel ist vorn unten in wechselnder Grösse zerrissen. Ihre vordere obere Peripherie ist stets erhalten, spannt

Fig. 198.



sich über den Schenkelhals hinüber und verhindert, dass der Kopf höher steigt, die Luxation also zu einer suprapubica würde. Dieser vordere obere Kapselumfang ist es auch, welcher in Gemeinschaft mit dem Lig. ileo-femorale die typische Stellung der Extremität erhält. Der hintere Umfang der Kapsel ist nicht gedehnt. Das Y-Band ist stark gespannt (Fig. 198). Sein innerer Schenkel rotirt den Femur nach aussen. Nur selten ist dieser innere Theil eingerissen. Dann nimmt natürlich die Auswärtsrollung ab. Bei der Lux. perinealis ist der Kapselriss im Allgemeinen ausgedehnter. Bei einer von *Bigelow* ausgeführten Section war dazu auch noch der äussere Schenkel des Y-Bandes abgerissen. Die Femoralgefässe verlaufen mit dem Nerv. cruralis vorn über dem

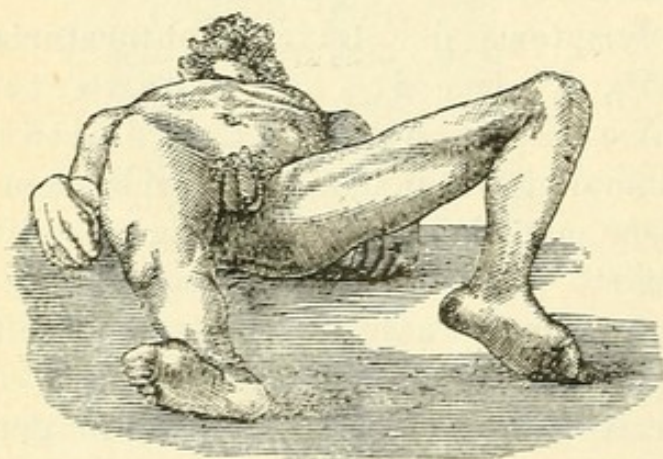
Schenkelhals, indem zwischen ihnen und dem Knochen der Musc. pectineus und Adductor brevis herziehen.

Die charakteristischen **Symptome** der **Luxatio obturatoria** sind mässige Flexion (ca. 35°), Abduction und Auswärtsrollung im Hüftgelenk und Verlängerung der Extremität. (Taf. XXIII). Diese Stellungsanomalien treten besonders bei Rückenlage der Patienten ein, nachdem man das Becken richtig gestellt hat. Dann ist das Bein abducirt, im Hüft- und Kniegelenk gebeugt, ruht dabei auf seinem äusseren Fussrand auf, schaut mit der Innenfläche des Knies nach vorn und ist messbar um so mehr verlängert, je tiefer der Kopf steht. Betrachtet man den

stehenden Patienten, so gestalten sich die Verhältnisse etwas anders. Die Flexion ist dann wenig ausgesprochen, da der Patient seine Wirbelsäule lordotisch krümmt und das Becken nach vorn neigt. Gleichzeitig senkt er dasselbe aber auch und gleicht damit die Abduction aus, indem er beide Beine parallel zu stellen sucht. Dies hat wiederum eine scheinbar viel grössere Verlängerung der Extremität bis zu 5 cm zur Folge. Auch die Auswärtsrollung kann er maskiren, indem er die Fussspitze nach einwärts wendet. Wir haben dann das auf Tafel XXIII wiedergegebene Bild. Der Kranke stellt den Fuss nach vorn, berührt mit den Zehen den Boden, hat die Ferse etwas erhoben, das Knie leicht gebeugt, und das Hüftgelenk abducirt und nach aussen rotirt. Die Abduction und Beugung sind um so stärker ausgesprochen, je tiefer der Kopf steht.

Zu diesen augenfälligsten Erscheinungen kommen nun noch die Abflachung des Gesässes, das Fehlen des normalen Trochantervorsprunges, anstatt desselben die grubige Abflachung der Trochantergegend, eine Verbreiterung des Oberschenkels an seiner Wurzel und die Fixation des Gliedes in der falschen Stellung. Alle Bewegungen, mit Ausnahme vielleicht einer geringen Abduction und Flexion sind aufgehoben. Der Kopf selbst macht eine leichte Hervorwölbung der Weichtheile in der Gegend der Plica falci-formis der Fascia lata und kann hier, wenn die Adductoren nicht zu stark entwickelt sind, erkannt werden. Oefters hat man allerdings nur das Gefühl des undeutlichen Rollens, wenn man Rotationsbewegungen mit dem Schenkel vornimmt. Jedenfalls ist der Kopf von dem Rectum aus deutlich abzutasten. Die Patienten vermögen oft unmittelbar nach der Ver-

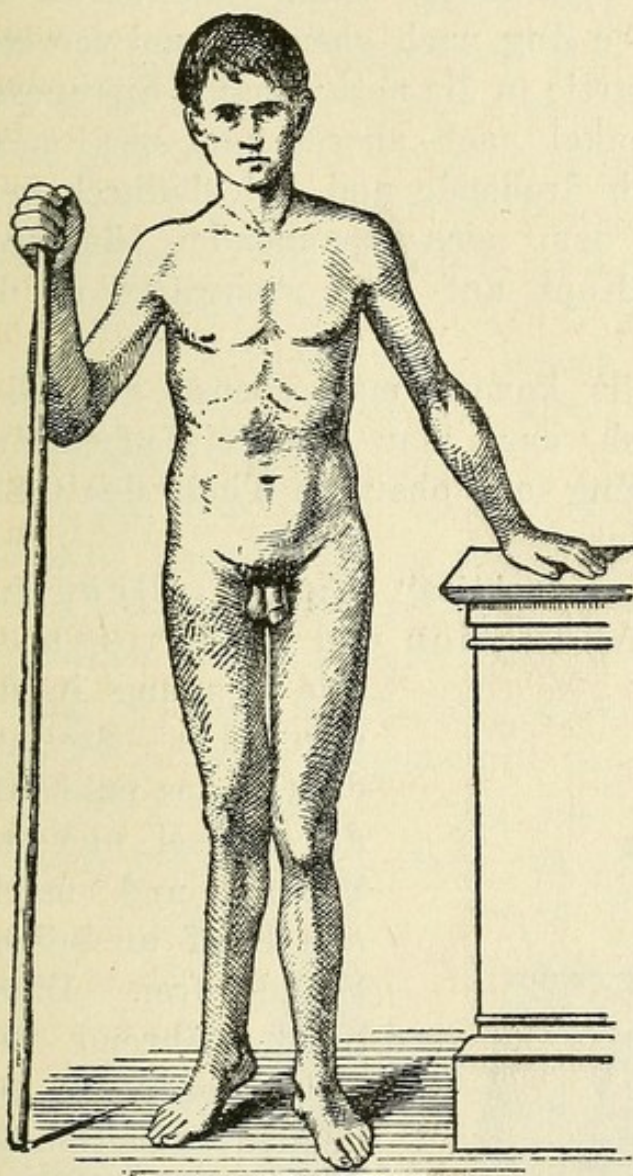
Fig. 199.



letzung grössere Strecken zu gehen, wahrscheinlich wohl desshalb, weil der Kopf auf dem Foramen ovale und an den erhaltenen oberen Kapselpartie eine gute Stütze findet. Durch den Druck des Nerv. obturatorius und cruralis werden öfters heftige Schmerzen, mindestens aber Taubheit des Beines ausgelöst.

Die **Luxatio perinealis** (Fig. (199)) ist leicht zu erkennen. Das Bein steht *ad maximum abducirt* und da so hochgradige Abduction wegen der Hemmung durch das *Lig. ileo-femorale* nur in Beugestellung möglich ist, ebenfalls *ad maximum flectirt*. Der Oberschenkel steht fast rechtwinkelig zur Körperachse. Das spitzwinkelig gebeugte Bein berührt mit der Aussenfläche

Fig. 200.



den Boden. Aufrechtes Stehen auf beiden Beinen ist unmöglich, da eine solche hochgradige Stellungsanomalie vom Becken aus nicht corrigirt werden kann. Der Kopf ist deutlich zu fühlen. Er ragt hinter dem Scrotum oder unter den Adductoren hervor. Der Druck auf den Bulb. urethrae verursacht zuweilen *Retentio urinae*.

Die Differentialdiagnose der *Luxatio obturatoria* von der *Fractura colli femoris* werden wir später besprechen.

Die **Prognose** nicht repoirter Luxationen auf das Foramen ovale ist keine so schlechte. Der Kopf bildet sich auf seiner Unterlage eine gute Nearthrose, und vermögen nachher die Patienten wieder ganz gut zu gehen.

Durch die stete Belastung

rückt der Kopf allmählig etwas höher und bekommt die Stellung des Gliedes dann Aehnlichkeit mit der bei der *Luxatio suprapubica*. Wir bilden einen solchen Fall nebenstehend nach *Busch* ab (Fig. 200). In demselben ist das Knie überstreckt, wohl um die gleiche Länge beider Beine zu erzielen. Im Uebrigen gilt dasselbe wie bei der Luxation auf das Schambein.

Zur **Therapie** empfehlen sich folgende Methoden der Reposition:

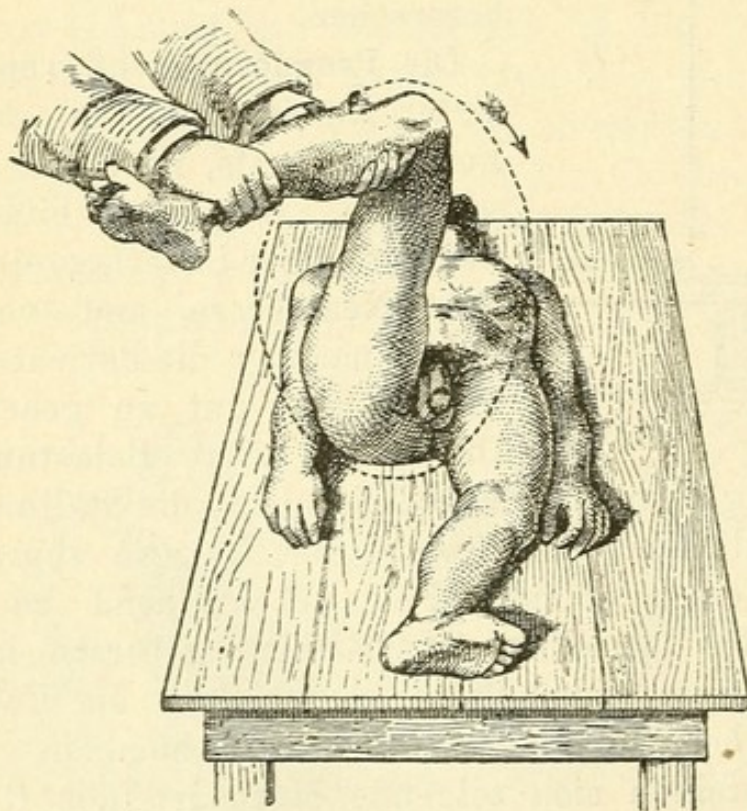
1. Rationelle Methode Kochers: Flexion bis zum rechten Winkel, Zug in dieser Stellung nach oben und starke Auswärtsrotation.

Die Flexion des Schenkels ist nöthig, um das Lig. ileo-femorale zu entspannen. Ist aber das Bein rechtwinkelig flectirt, so ist kein Theil der Kapsel gespannt. Da nun aber eine Spannung der hinteren Kapselabschnitte benützt werden soll, um die folgende Rotation um einen bestimmten Punkt ausführen zu können, so übt man einfach den Zug nach oben aus und versetzt dadurch die genannte Kapselpartie in die nothwendige Spannung. Dreht man nunmehr den Schenkel nach aussen und zwar möglichst stark, so zieht der sich drehende und sich dadurch verkürzende Kapseltheil nebst dem sich spannenden äusseren Schenkel des Y-Bandes den Kopf auf- und rückwärts in die Pfanne.

Bei der Luxatio perinealis kommt man ebenso zum Ziel, häufig aber auch schon dadurch, dass man einen einfachen Zug abwärts und einen starken Zug am obersten Theil des Oberschenkels nach aussen anwendet.

2. Middeldorpf's „Methodus mochlica“ (Fig. 201): Beugung bis zum rechten Winkel, Adduction und Innenrotation.

Fig. 201.



Die Beugung in der gegebenen Stellung des Gliedes erschlaft die Kapsel und das Y-Band und macht den Kopf an seinem Stande frei. Damit nicht während derselben oder der folgenden Adduction der Kopf um die Pfanne herumgleitet und eine Luxatio ischiadica entsteht, wird während derselben die Extremität mit einem Handtuch zugleich nach oben gezogen. Die Adduction bringt

den Kopf an die Pfanne, die Innenrotation hebt ihn in diese hinein.

Bezüglich der Complicationen und der veralteten Luxationen gilt das nämliche, wie für die hinteren Luxationen.

3. Luxationen nach unten, *Luxationes infracotyloideae*.

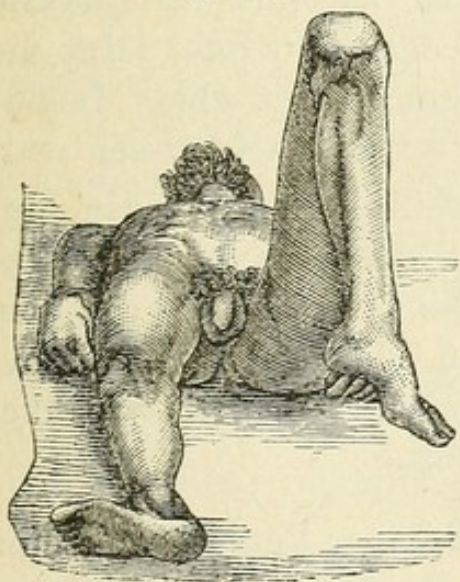Die Luxationen direct nach unten unter die Pfanne sind sehr selten. Der Kapselriss liegt am unteren Pol der letzteren. Der Kopf ruht mit seiner oberen Convexität auf dem Tuber ischii, vorn und innen von den stark gespannten Adductoren, rückwärts von den ebenso gedehnten Kniebeugern gestützt. Ebenso sind der Ileopsoas und Pectineus und das Y-Band stark gespannt.

Die Luxation entsteht dadurch, dass das Bein eine forcirte Abduction, jedoch ohne jede Drehung, erfährt, zuweilen auch durch einen Stoss, welcher den gebeugten Schenkel direct nach unten treibt.

Auf dem Tuber ischii findet der Kopf nur wenig Stütze. Er geht daher gern secundäre Stellungen ein und zwar durch Adduction und Innenrotation in die der Lux. ischiadica, durch Abduction und Aussenrotation in die der Lux. obturatoria. Zuweilen entstand die Subcotyloidea auch, während eine Ischiadica oder Obturatoria eingerichtet werden sollte.

Die **Symptome** der regelmässigen Luxation, bei der das Y-Band erhalten ist, sind unverkennbar. (Fig. 202.) Das Bein

Fig. 202.



ist im Hüftgelenk nicht ganz bis zum rechten Winkel flectirt, ebenso im Kniegelenk, so dass der Unterschenkel am Oberschenkel herabhängt. Dabei ist es leicht abducirt und nach aussen rotirt. Die Streckung ist unmöglich. Die übrigen Bewegungen sind wenig ergiebig, am freiesten noch die Rotationen. Es gelingt nicht immer, den Gelenkkopf an seiner falschen Stelle zu fühlen, da die gespannten, ihn deckenden Muskeln der Palpation hinderlich sind.

Bei den unregelmässigen, mit Zerreissung des Y-Bandes einhergehenden Luxationen ist die Stellung des Beines ganz

atypisch. Bald ist es dann mehr gestreckt, bald einwärts, bald auswärts rotirt und abducirt.

Die **Prognose** ist günstig, da die Reposition leicht gelingt. Bei irreponirter unregelmässiger Luxation kann der Kopf unter der Pfanne einen Stützpunkt gewinnen und so das Gehen möglich sein.

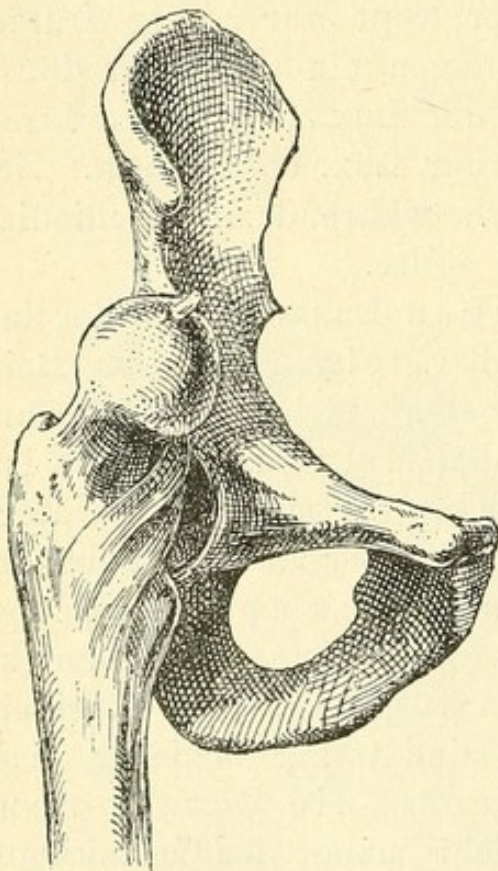
Die **Therapie** bewirkt die Reposition in einfacher Weise durch einen Zug in der gegebenen, also flectirten und abducirten Richtung des Beines, dem man zum Schluss noch eine Auswärtsrotation zufügt.

4. Luxationen nach oben, *Luxationes supracotyloideae*.

Die Luxationen nach oben sind zwar auch selten, aber doch etwas häufiger als die nach unten. Wir verdanken *Blasius* eine ein-

Fig 203.

gehende Monographie dieser Verletzung auf Grund von 23 gesammelten Fällen.



Der Kopf steht entweder auf der Spina anterior inferior oder unter ihr, oder zwischen ihr und dem vorderen oberen Darmbeinstachel. (Fig. 203.) Die Ursache am Lebenden ist wohl eine Flexion, Adduction und Auswärtsrollung. Sie ist daher als eine Varietät der Luxatio iliaca aufzufassen, nur dass jetzt die Schlussbewegung statt einer Innenrotation eine solche nach aussen war.

Der Kapselriss liegt in den hinteren Partien der Pfanne. Das *Bigelow'sche* Band verläuft vor dem abgewichenen Kopf und ist besonders in seinem äusseren Schenkel stark gespannt.

Die **Symptome** könnten bei oberflächlicher Betrachtung eine Luxatio ileo-pectinea vortäuschen. Eine sorgfältige Untersuchung wird jedoch vor einem solchen Irrthum schützen. Das Genauere ergibt sich aus folgendem Befund (Taf. XXIV). Die Extremität

steht gestreckt, adducirt, stark nach aussen gerollt, ist dabei verkürzt und lässt den Schenkelkopf unterhalb der Spina ilei anterior superior fühlen. Die Verkürzung erscheint wegen der Adduction des Schenkels noch grösser. Während die Adduction zuweilen weniger ausgesprochen ist, ist die Auswärtsrollung stets so hochgradig, dass die Fussspitze direct lateralwärts oder gar nach hinten gerichtet ist. Der Trochanter major ist je nach dem Grade der Auswärtsdrehung nach hinten oder mehr seitlich gerückt, die Trochantergegend daher entweder eingesunken oder etwas prominirend. Die Schenkelachse erscheint lateralwärts dislocirt. Der obere innere Abschnitt des Oberschenkels erscheint daher convex nach aussen gebogen. Das Gesäss ist schlaff, breit und flach, seine Falte steht höher. An der Stelle, wo der Schenkel in die Inguinal- und Perinealgegend übergeht, findet man einige kleine sehr deutliche Hautfalten. Die Beweglichkeit des Beines ist eine minimale, die Rotation nach innen ganz unausführbar, die Beugung in geringem Masse möglich.

Die **Prognose** ist günstig, da die Einrichtung leicht ist, veraltete Luxationen aber wegen der Stütze des Kopfes unter der Spina anterior superior eine gute Function des Beines erlauben.

Die **Therapie** besteht in der Reposition durch mässige Beugung und Adduction, Zug nach abwärts und Rotation nach innen.

Eine Unterart der Luxation nach oben bildet die von *Scriba* beschriebene Luxatio intrapelvica. In dem Falle *Scriba's* stand der durch die Bauchdecke deutlich fühlbare Kopf auf der Linea innominata, der Schenkelhals in der Fossa iliaca, der Trochanter major auf dem äusseren Theile des horizontalen Schambeinastes, auf der Spina ilei anterior inferior. Das Bein stand flectirt, adducirt und nach innen rotirt. Die durch Schlag einer Schaukel gegen die Brust entstandene Luxation wurde durch eine Hyperextension in eine Luxatio ileo-pectinea verwandelt und wie diese reponirt.

Brüche des Oberschenkels.

Anatomisch-physiologische Vorbemerkungen.

Betrachten wir das Oberschenkelbein, Femur, zunächst als Ganzes, so ist dasselbe ebenso wie der Humerus der Träger der Achsen seines oberen und unteren Gelenkes.

Der an seinem oberen Ende befindliche Gelenkkopf besteht aus einer rundlichen, nach innen, oben und unten und ein wenig nach vorne gerichteten Knochenmasse, die wir schon gelegentlich der Besprechung des Hüftgelenkes kennen gelernt haben. Er gliedert sich vom Oberschenkelschafte ab durch einen langen Hals, an dessen Basis sich die beiden Trochanteren befinden, Muskelhöcker, die hier viel stärker entwickelt sind als am Humerus. Die Achse des Halses ist in einem Winkel so an die Diaphyse angesetzt, dass der Trochanter major das obere Ende des Schaftes bildet. Dieser Schenkelhalswinkel sollte nach einer früher allgemein geltenden Ansicht beim Weibe kleiner sein als beim Mann, d. h. sich mehr einem Rechten nähern. Dies ist nun nicht der Fall. Nach neueren Untersuchungen von *Charpey* ist der Winkel vielmehr beim Erwachsenen und beim Greis, beim Mann und beim Weib gleich und nur bei Kindern etwa um 2 Grade grösser. Im Allgemeinen beträgt er im Mittel 127° , mit Schwankungen von 115° — 140° . Nach überstandener Rhachitis wird er kleiner.

Der lange Schaft des Oberschenkelbeines hat oben einen mehr gerundeten, unten einen von vorne nach hinten breit gedrückten Querschnitt. Bei aufrechter Stellung convergiren beide Femora nach unten und stehen daher schief auf der unteren Fläche der Condylen, welche genau in die Horizontale zu liegen kommen.

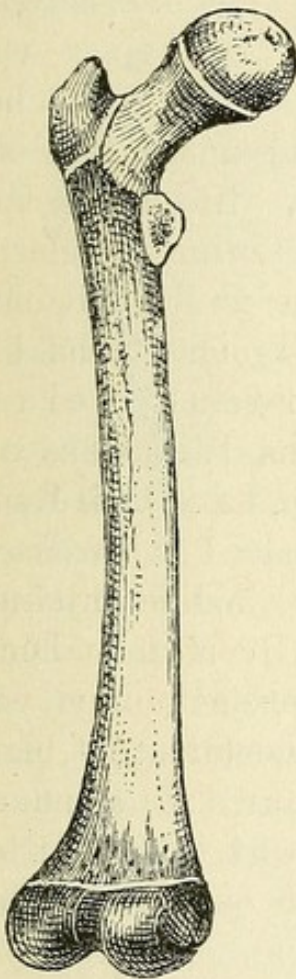
Die Condylen selbst bilden ein breites Piedestal und sind an demselben hinten durch eine tief eingreifende rauhe, vorne durch eine seichte geglättete Furche geschieden.

Bezüglich der Entwicklung des Femur müssen wir hervorheben, dass der Kopf aus einer besonderen Epiphyse hervorgeht, deren Fuge ziemlich genau dem Gelenkrand entlang läuft.

Die Trochanteren haben jeder einen besonderen Verknöcherungspunkt, die Condylen dagegen eine gemeinschaftliche Epiphyse, deren Fuge noch zwischen dem 18.—20. Lebensjahre besteht, und vorn über der Patellarfurche, an den Seiten über den Epicondylen und hinten längs der Linea poplitea verläuft (Fig. 204).

Der Femur muss bei aufrechter Stellung des Menschen die ganze Schwere des Oberkörpers tragen. Nun wird die Wider-

Fig. 204.



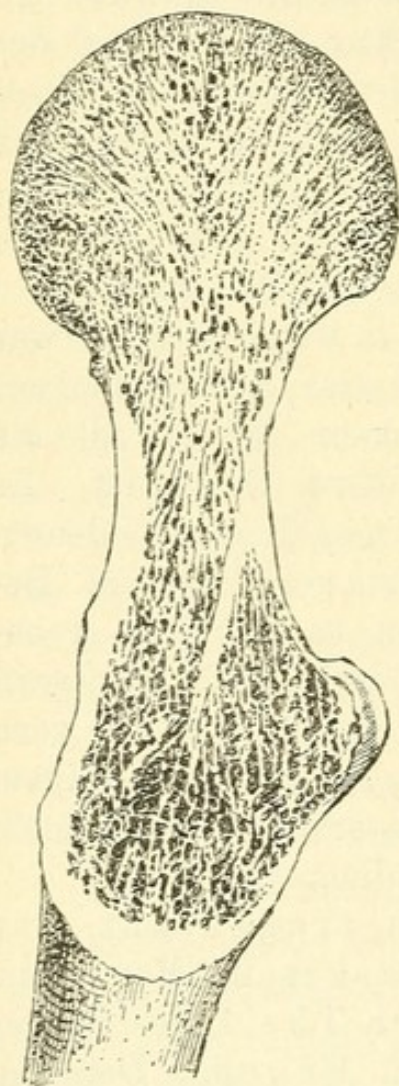
standsfähigkeit eines Knochens gesetzmässig dann bedeutend herabgesetzt, wenn derselbe eine Knickung seiner Achse erfahren hat. Dies ist aber am Femur durch die winkelige Abzweigung des Schenkelhalses der Fall. Hier wäre also der schwächste Theil des Schenkelbeines, wenn die Natur nicht durch einen besonderen Bau des Schenkelhalses dafür gesorgt hätte, dass derselbe seine Aufgabe vollständig erfüllen kann.

Zunächst kommt hier in Betracht die etwas geschwungene Form des Schenkelhalses. Seine hintere Seite ist mehr convex als die vordere, die ausserdem etwas länger ist. Er hat ferner die Gestalt eines Keiles, dessen spitze Kante nach abwärts gerichtet ist. Betrachtet man ihn von oben, so erscheint er bedeutend schmaler, als bei der Ansicht von vorn oder hinten. Er ist also gleichzeitig von vorn nach hinten etwas abgeplattet. Von seinem innern Umfange zieht eine stark vorspringende Leiste zum Trochanter minor.

Dort nun, wo er am meisten zu tragen hat, ist auch seine compacte Substanz am stärksten. Man nennt diese Stelle, welche dem innern untern Theil des Schenkelhalses entspricht, den *Adam'schen Bogen*. Derselbe stellt sich am besten in einem Frontaldurchschnitt dar. Man sieht dann, dass die Corticalis den obern Theil des Femur nicht überall mit gleicher Stärke umgibt, dass sie vielmehr die grösste Mächtigkeit eben an jenem innern untern Halsumfang erreicht, dass sie sich dann allmählig verschmälert und schliesslich, den Kopf erreichend, diesen mit einer ganz dünnen Schicht überzieht (s. Fig. 219).

Weitere Kraft erhält der Schenkelhals dann noch dadurch, dass sich in der Höhe des Trochanter minor gegen die Mittellinie zu von der Oberfläche der Compacta eine ebensolche compacte Knochenschicht abhebt, etwa 1 Cm tief in die Spongiosa eindringt und sich schliesslich unmittelbar unter dem Kopfe an der vorderen Fläche des Halses verliert. Dieses Gebilde nennt man entweder das *Bigelow'sche* Septum, oder nach *Merkel*, der es später beschrieb, den Schenkelsporn (Fig. 205). Es dient dem darauf ruhenden Trochanter minor gewissermassen

Fig. 205.



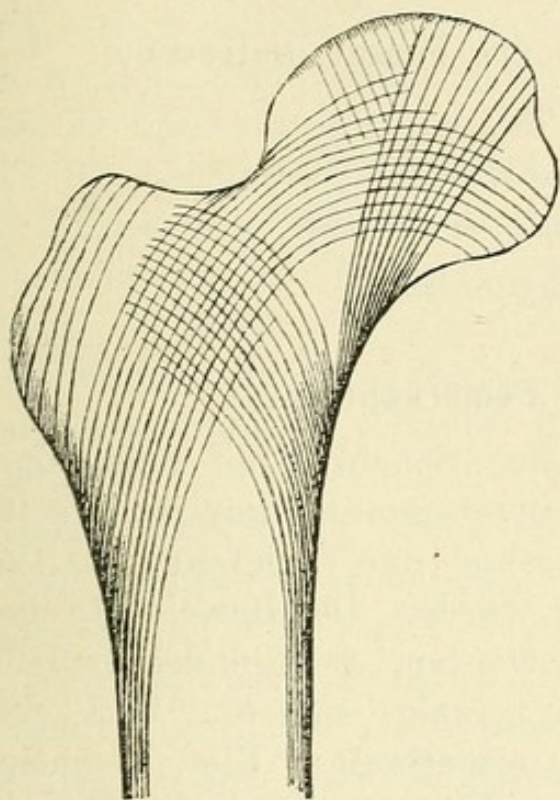
als Stütze und lässt die Spongiosa von sich in strahlenförmigen, einem Fächer vergleichbaren Zügen gegen die Aussen- und besonders gegen die Hinterseite des Trochanter major auslaufen.

Schliesslich ist die Festigkeit des Schenkelhalses ganz besonders abhängig vom Bau und der Anordnung seiner Spongiosa. Dem Mathematiker *Culmann*, dem Anatomen *v. Meyer* und den Chirurgen *Pacquard*, *J. Wolff*, *Heppner* und *Riedinger* verdanken wir eine klare Einsicht in dieses wunderbare Erzeugniss der Natur. Diese Autoren haben uns gezeigt, dass die Spongiosa stets derartig gestaltet ist, dass sie genau den Druck- und Zuglinien der Statik entspricht. Sie ist so gebaut, wie man nach mathematischer Berechnung einen „tragfähigen Kraken“ herstellen würde. Im Einzelnen lassen sich, besonders auf dünnern Schliffen, die Knochenbälkchen in bestimmte Systeme auflösen, welche in regelmässig wiederkehrenden Linien, den *Pacquard's-*

Meyer'schen Linien, den Schenkelhals durchziehen (Fig. 206). Das erste System beginnt in der Höhe des Trochanter major und zieht in parallelen Bögen durch den Schenkelhals zum innern und untern Abschnitte des Kopfes. Das zweite System entspringt an der gegenüberliegenden Seite in derselben Höhe und zieht derart gegen die Aussenseite zum Trochanter major, dass die sich kreuzenden Linien einen gothischen Bogen umschliessen.

Das dritte System geht vom Anfange des *Adam'schen* Bogens zum obern und innern Umfange des Kopfes, ist das dichteste und überträgt den Druck von Seite des Beckens sofort auf die

Fig. 206.



Corticalis der Innenseite des Schenkelhalses. Andere Züge, die man aus der erläuternden Abbildung erkennt, sind weniger bedeutungsvoll. Die Plättchen des zweiten Systemes, die sich zuerst gegen den Trochanter major richteten, stellen sich nach *Riedinger* zuweilen schon ziemlich früh senkrecht und nehmen dann die entgegengesetzte Richtung ein, so dass sie nun in das dritte System übergehen.

Diese regelrechte Anordnung der Spongiosa wird nur hie und da von den sich in die Tiefe senkenden Ernährungsgefässen des Halses unterbrochen. Der Schenkelkopf erhält sein Blut

im jugendlichen Alter durch Gefässe, welche ihm durch das Lig. teres zugeführt werden. Im späteren Leben verschwinden diese Gefässe grösstentheils (*Langer, Senn*). Die Ernährung des Kopfes wird dann von der Schenkelhalsspongiosa aus besorgt.

Das Verhalten der Hüftgelenkscapsel haben wir schon früher besprochen. Hier sei nochmals hervorgehoben, dass sich die Capsel vorn an der Linea intertrochanterica ansetzt, dass sie dagegen hinten nur etwa bis zur Mitte des Schenkelhalses gelangt.

Frequenz und Eintheilung der Oberschenkelbrüche.

Nach der Statistik von *P. Bruns* beträgt die Häufigkeit der Oberschenkelbrüche nur 6⁰/₁₀. Davon entfällt der 4. Theil auf den Schenkelhals. Dieser bricht besonders gern im höheren Alter. Im kindlichen Alter, namentlich im 1. Decennium, finden sich relativ häufig Brüche des Femurschaftes.

Wie am Humerus theilt man auch hier die Brüche ein in solche des oberen Endes, des Schaftes und des unteren Endes.

A. Fracturen am oberen Ende des Femur.

Die Brüche am oberen Ende des Femur umfassen

1. die Brüche des Kopfes,
2. die Brüche des Schenkelhalses,
3. die Brüche des Tuberculum majus,
4. die Brüche der Epiphysenlinie.

I. Fracturen des Femurkopfes.

Dupuytren behauptet, dass der Schenkelkopf nach einem Fall auf die Füße oder den Trochanter major gar nicht selten Compressionsfracturen erlitte, während die Verletzung als Contusion des Hüftgelenkes behandelt würde. Der Beweis für diese Behauptung ist nicht beigebracht worden, auch finden sich nirgends derartige Präparate. Den einzig sicheren Fall einer Schenkelkopffraktur hat *Riedel* mitgetheilt. Ein 15jähriger Knabe war unter einen schweren Wagen gerathen. Das betreffende Bein ergab eine reelle Verkürzung von 5 cm. Es war flectirt und nach innen rotirt, stand also wie bei einer gewöhnlichen Luxatio iliaca. Bei passiven Bewegungen fehlte jedoch der federnde Widerstand, während undeutliche Crepitation zu fühlen war. Nach einer Incision auf die verletzte Stelle und Entfernung des Trochanter major zeigte sich, dass der Schenkelkopf und -Hals der Länge nach in zwei Theile getheilt waren. Beide standen ausserhalb der Pfanne, deren hinterer oberer Theil eingedrückt war. *Riedel* glaubt, dass der Gelenkkopf zunächst auf den hinteren Pfannenrand geschoben, in dem Moment, in dem er auf diesem aufruhte, von einer zweiten Gewalt getroffen und nun durch den scharfen Pfannenrand in die zwei Theile zerschnitten wurde. Das obere äussere Fragment wurde entfernt und der Rest des Kopfes in die Pfanne zurückgebracht. Die Heilung erfolgte mit vollständiger Ankylose des Gelenkes und 2 cm Verkürzung.

2. Fracturen des Schenkelhalses.

Frequenz, Aetiologie und anatomische Charaktere der Schenkelhalsbrüche.

Die Brüche des Schenkelhalses, *Fracturae colli femoris*, sind höchst seltene Erscheinungen bei Kindern und Erwachsenen. Sie werden erst häufiger nach dem 50. Jahr und betragen nach dem 70. über ein Drittel aller Fracturen. Diese Thatsache, dass ihre Häufigkeit mit dem Alter stetig zunimmt, derart, dass sie bei Greisen die absolut häufigsten Brüche werden, erklärt sich unschwer aus den Veränderungen, die der alternde Knochen erleidet. Wir haben gesehen, dass in der Blüthe des Lebens der Schenkelhals infolge seiner eigenthümlichen Gestaltung und seines anatomischen Baues wohl im Stande ist, die Last des Rumpfes zu tragen und äusseren Gewalten Widerstand zu leisten. Er vermag dies etwa bis in das 50. Lebensjahr hinein. Dann beginnt sich allmählig wie am ganzen Skelett so auch am Schenkelhals die senile Osteoporose, d. h. eine excentrische Atrophie der Knochensubstanz geltend zu machen. Die Corticalis, besonders auch am *Adam'schen* Bogen wird dünner und dünner. Zahlreiche Spongiosa-Bälkchen werden resorbirt. So entstehen grössere Hohlräume, die sich mit gelbem Fettmark ausfüllen. Der *Merkel'sche* Sporn verschwindet zum grössten Theil. Der Schenkelhalswinkel nähert sich mehr einem rechten. Alle diejenigen Verhältnisse, welche früher die Widerstandsfähigkeit des Schenkelhalses bedingten, gehen somit verloren, und zwar bei Frauen eher als bei Männern; denn bei ersteren findet man die Brüche etwas häufiger, als bei letzteren.

Es genügen nun oft auch nur ganz geringe Gewalten dazu, um Schenkelhalsbrüche herbeizuführen. So findet man als Ursache derselben angegeben nicht nur einen Fall auf die Füsse, die Kniee, das Gesäss, oder einen Stoss oder Schlag gegen die äussere Hüftgegend, sondern sieht sie auch gar nicht so selten dadurch entstehen, dass die Patienten bei einem Fehltritt oder beim Stolpern sich gewaltsam aufrecht zu erhalten suchen.

Der Schenkelhals bricht vorzugsweise an zwei Stellen, einmal an seinem Uebergange in den Kopf, das andere Mal an seiner Basis, seinem Trochanteransatz. Nach Analogie des Humerus könnte man die an der ersteren Stelle eintretenden Brüche als solche des anatomischen Halses, die an letzterer eintretenden

als solche des chirurgischen Halses bezeichnen (*Lossen*). Gewöhnlich benennt man die Fracturen jedoch nach ihrem Verhältniss zur Hüftgelenkscapsel. Die dem Kopf benachbarten Brüche heissen dann intracapsuläre, die an der Basis gelegenen extracapsuläre. Daneben hat man dann noch die sogenannten gemischten Brüche, die vorn in der Regel intracapsulär, hinten dagegen extracapsulär verlaufen, da die Capsel hinten ja nur etwa bis in die Mitte des Schenkelhalses reicht.

Die Erfahrung hat nun gelehrt, dass nach einem Fall auf den Fuss oder das Knie, also bei Einwirkung der Kraft in der Längsachse des Femur intracapsuläre Fracturen entstehen, während extracapsuläre sich finden, wenn die Gewalt von der Aussenseite des Trochanter her, also in der Längsachse des Schenkelhalses angriff.

Zahlreiche experimentelle Untersuchungen (*Heppner, Streubel, Riedinger, Rodet, Lardy*) haben uns in dieser Beziehung Aufklärung verschafft. Kräfte, die in verticaler Richtung, also vom Fuss oder dem Knie aus den Schenkel trafen, erzeugten schief verlaufende Brüche des Halses, nahe dem Kopf oder mehr gegen seine Mitte hin. Von der äusseren Trochanterfläche aus erhält man eingekeilte Fracturen des Halses an seiner Basis oder möglicherweise auch eingekeilte Brüche des anatomischen Halses mit starker Splitterung. Von vorn nach hinten wirkende Schläge erzeugten quere intracapsuläre, von hinten nach vorn wirkende theils intra- theils extracapsuläre Brüche. Durch forcirte Rotation des Oberschenkels erzielte schliesslich *Lardy* in einem Fall eine unvollständige eingekeilte Fractur.

Auch Fracturen durch Muskelzug bei Uebertreibung der physiologischen Hüftgelenksbewegungen, gelegentlich auch beim Heben schwerer Lasten kommen hier vor. Im letzteren Fall kommen die Muskeln insofern in Betracht, als durch ihre Vermittelung der Druck der Last auf den Schenkelhals übertragen wird.

Besonders bemerkenswerth sind dann schliesslich noch die Rissfracturen des Schenkelhalses durch das Lig. Bertini, deren Kenntniss wir *Linhart* und *Riedinger* verdanken. Der Mechanismus dieser ist folgender: Beim Straucheln oder Ausgleiten wird der Rumpf plötzlich nach hinten übergeworfen, um das Hinfallen zu vermeiden. Hierbei wird durch starke Hyperextension im Hüftgelenk das Lig. ileo-femorale heftig

angespannt und reisst vermöge seiner grossen Stärke den Schenkelhals von seiner Basis ab. Diese Fracturen sind stets rein extracapsulär. Die vordere Bruchlinie ist sehr scharf, die hintere mehr zackig. Das Y-Band bleibt mit dem fracturirten Hals im Zusammenhang.

Wenden wir uns nun zu den pathologisch-anatomischen Charakteren der Schenkelhalsbrüche, so müssen wir zunächst erwähnen, dass hier gelegentlich **unvollständige Brüche, Infractionen**, vorkommen. Man kennt dieselben schon seit längerer Zeit (*Colles, Adams*). In neuerer Zeit hat *Koenig* wieder auf sie aufmerksam gemacht.

Es handelt sich fast stets um rein intracapsuläre Verletzungen, nur zweimal fand man die Bruchlinie theils innerhalb, theils ausserhalb des Kopfes verlaufend. Bald ist die obere (Fig. 207), bald die untere (Fig. 208) oder hintere Wand des Schenkelhalses betroffen, während die gegenüberliegende Corticalis, in

Fig. 207.

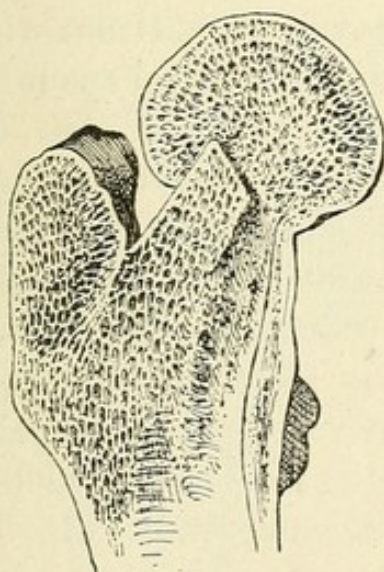
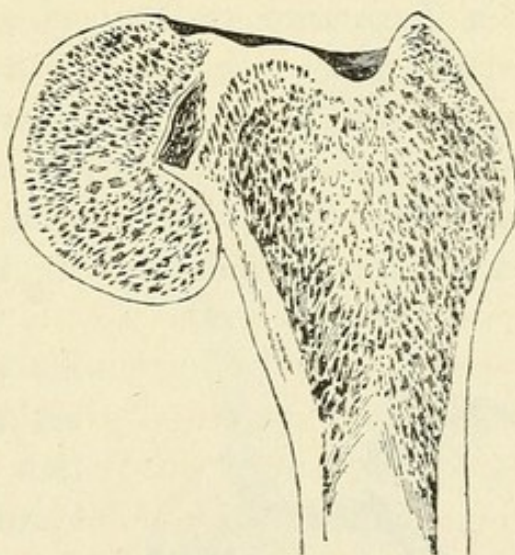


Fig. 208.



mehr oder weniger bedeutender Stärke unverletzt, die Continuität aufrecht erhält. Zuweilen ist gar keine Dislocation vorhanden; dann liegen die Ränder der queren Bruchspalte dicht an einander. In anderen Fällen ist dagegen der Schenkelkopf bald nach unten, bald nach hinten und oben umgebogen, und die eingebrochene Wand des Halses in die Spongiosa des Kopfes eingekellt. Diese Umbiegung setzt natürlich eine gewisse Nachgiebigkeit und Biegsamkeit der nicht gebrochenen Rindenpartie voraus, welche beide wiederum in der Rarefaction des Knochengewebes durch die excentrische Atrophie begründet sind (*P. Bruns*).

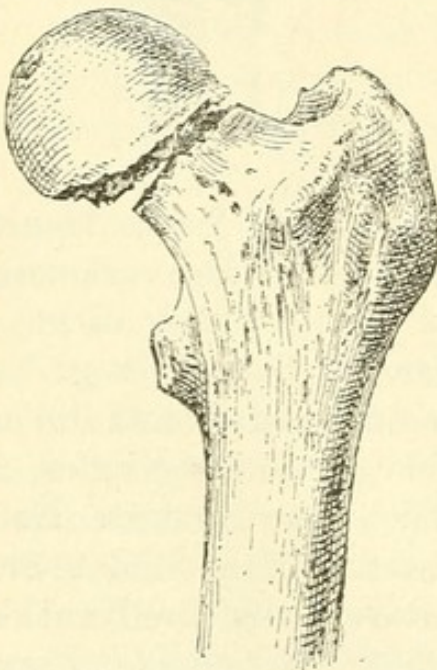
Die Infractionen entstehen durch schwache Gewalten, entweder schon durch das Körpergewicht allein oder durch Kräfte, die dadurch gemildert wurden, dass sie vorher schon andere Verletzungen erzeugten. So fand man neben den Infractionen gleichzeitig schon Fracturen des Trochanter major und des Oberschenkelchaftes.

An anatomischen Präparaten ist die Diagnose einer Infraction nur mit Vorsicht zu stellen, da geheilte vollständige, aber eingekeilte Brüche ein ähnliches Bild bieten können.

Die **vollständigen** Schenkelhalsbrüche theilt man, wie bereits erwähnt, ein in intracapsuläre, extracapsuläre und gemischte. Dabei ist noch hervorzuheben, dass alle diese Brüche mit Einkeilung einhergehen können, ja man spricht auch wohl geradezu von losen Schenkelhalsbrüchen im Gegensatze zu eingekeilten.

Man hat sich vielfach über die relative Häufigkeit der intra- und extracapsulären Fracturen gestritten und hat dann nach *Malgaigne* meistens die ersteren für häufiger angesehen. Dem scheint nun in Wirklichkeit nicht so zu sein. Nach der neuesten Zusammenstellung *Senn's* ist das Verhältniss vielmehr annähernd gleich, indem auf 313 Fälle 156 intracapsuläre und 157 extracapsuläre Brüche kamen. Dabei ist allerdings hervorzuheben, dass nach *Senn's* Erfahrungen rein extracapsuläre Brüche grosse Seltenheiten sind, dass vielmehr die sogenannten extracapsulären Brüche in der Regel gemischte sind.

Fig. 209.



Gehen wir nun etwas näher auf die einzelnen Bruchformen ein, so erwähnen wir zunächst, dass gelegentlich subperiostale Brüche vorkommen. Ebenso kann die Kapsel des Hüftgelenkes intact sein.

In der Regel sind allerdings beide, wenn auch öfters nur theilweise, eingerissen.

Die **intracapsuläre** Fractur hat häufiger eine schräge als quere Richtung. Sie verläuft am Saume des Kopfes da, wo der Hals am dünnsten ist (Fig. 209). Zuweilen ist auch ein Theil des Kopfes mit in den Bruch begriffen. Die Bruchenden

sind gewöhnlich kurzzahnig, selten gesplittert. Sie liegen entweder lose neben einander oder sind in einander eingekeilt. Im ersteren Falle ist keine Dislocation vorhanden, wenn die Kapsel intact ist. Ist diese verletzt, so steigt durch die elastische Retraction der am Trochanter major inserirenden Muskeln die Trochanterpartie des Halses in die Höhe. Der Trochanter major nähert sich dem Darmbeinkamme und wird am weiteren Hinauf-rücken erst gehindert, wenn die unverletzten Kapseltheile einen Widerstand setzen oder der Trochanter minor sich gegen das obere Bruchende anstemmt. Die Einkeilung erfolgt meist so, dass der untere und besonders der hintere Theil der Corticalis des peripheren Fragmentes in die Spongiosa des Kopfes eindringt. Beide Fragmente brauchen dabei nicht wesentlich aus ihrer ursprünglichen Lage verschoben zu sein (Fig. 210, 211 u. 212). In der Regel ist aber doch der Kopf nach innen gewölzt und gleichzeitig oft so stark nach rückwärts geneigt,

Fig. 210.

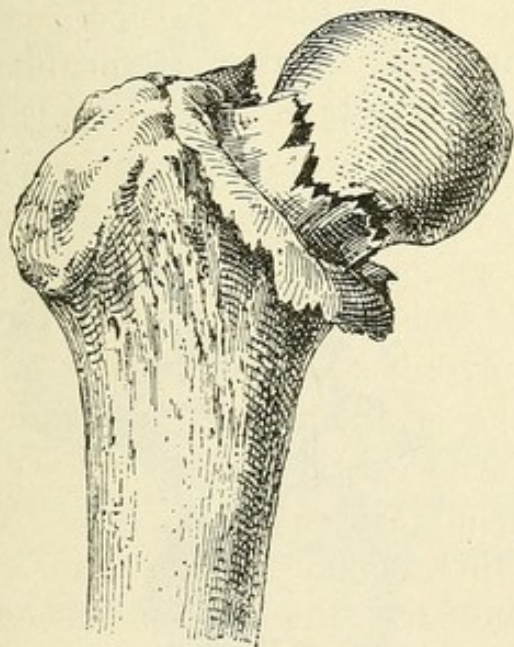
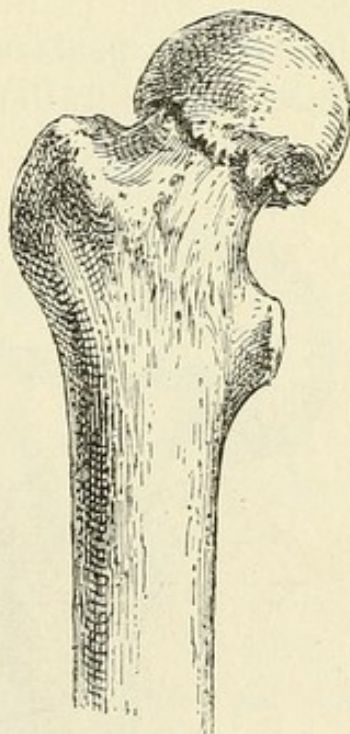


Fig. 211.



dass er sogar die Linea intertrochanterica posterior berühren kann (Fig. 213). An der vorderen Bruchlinie greifen dann die Zacken der Fragmente fest in einander. Hier und da treibt sich der untere Theil des Schenkelhalses in die spongiöse Substanz des Kopfes in der Weise ein, dass der obere Theil auf der Gelenkfläche reitet (Fig. 214).

Bei Kindern und jugendlichen Individuen stellt sich die intracapsuläre Fractur mitunter als eine Lösung der Kopf und Hals verbindenden Epiphyse dar.

Fig. 212.

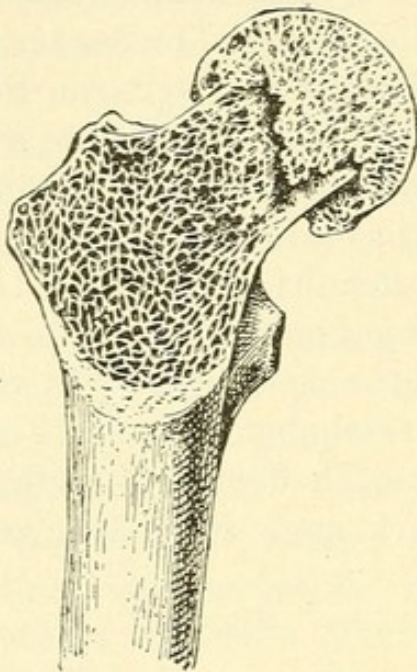
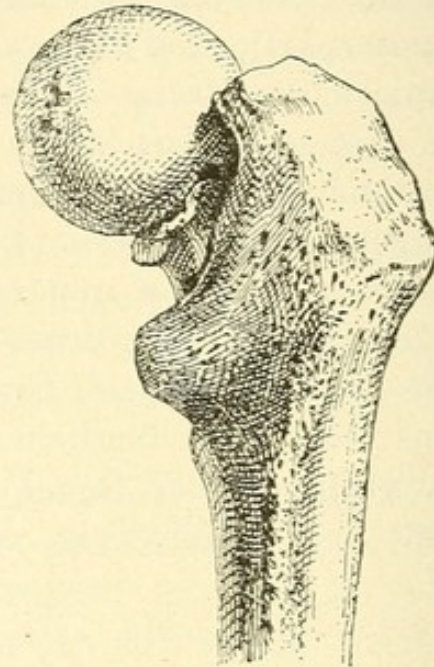


Fig. 213.



Die extracapsuläre Fractur hat in der Richtung ihrer Bruchlinie eine auffallende Gleichförmigkeit. Der Bruch durch-

Fig. 214.

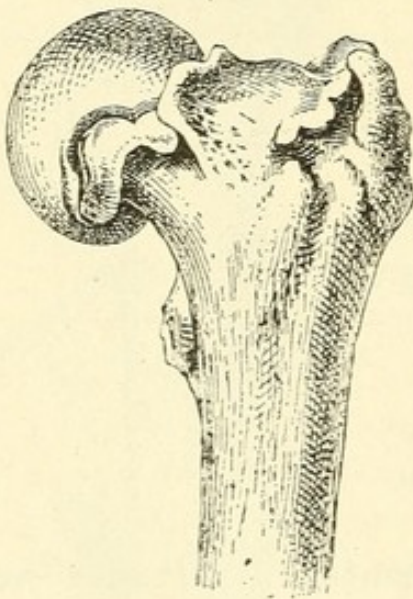
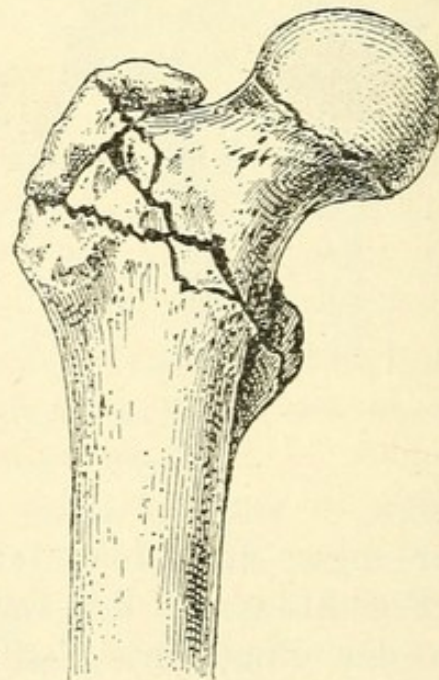


Fig. 215.



setzt nämlich fast ohne Ausnahme den Trochanter major nahezu in seiner Mitte, indem er von dessen Spitze — entlang der

Linea intertrochanterica — schief nach unten und vorne zieht und dort nahe am Trochanter minor oder direct unter der Basis dieses Fortsatzes endigt (Fig. 215). Der Bruch ist dabei selten ein einfacher, indem in der Regel oberhalb des Trochanter minor noch eine zweite Bruchlinie den Trochanter major in horizontaler Richtung durchdringt. In anderen Fällen ist der Trochanter major auch in mehrere Stücke gesplittert (Fig. 216), und kann sich die Splitterung ebenso, wenn auch sehr selten, auf den Schenkelhals erstrecken. Am häufigsten bricht der hintere von der Linea intertrochanterica posterior begrenzte Theil des Trochanter major und zwar in Gestalt eines länglichen Viereckes ab. Dieses Viereck hat verschiedene Länge,

Fig. 216.

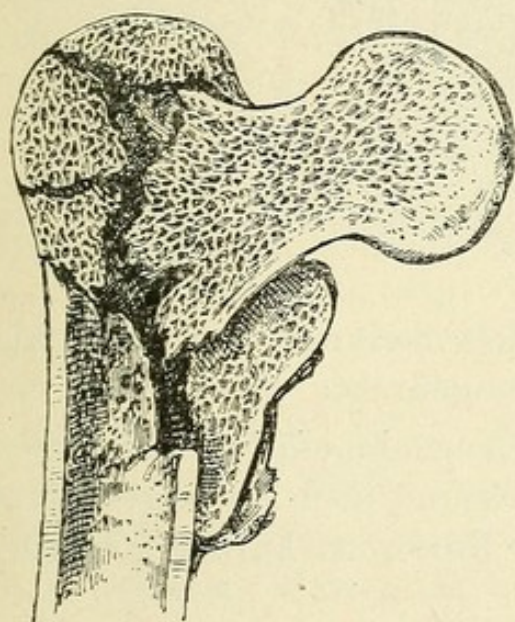
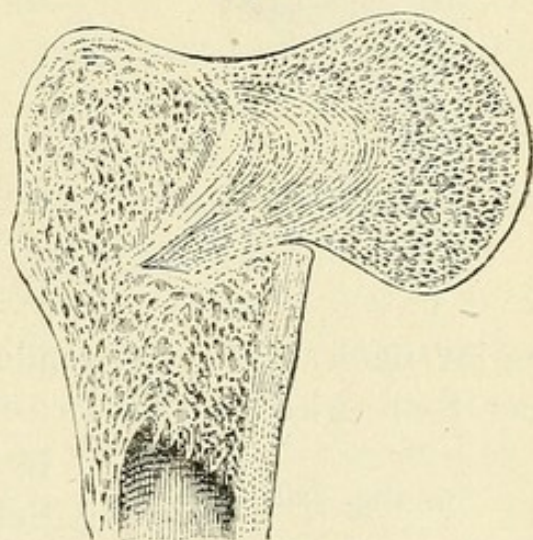


Fig. 217.



je nachdem der Trochanter minor mit gebrochen ist oder nicht. Nach *Riedinger* ist das Erstere die Regel. Der Trochanter minor kann aber auch ein eigenes Bruchstück bilden (*Linhart*).

In der überaus grossen Mehrzahl der Fälle geht nun die extracapsuläre Fractur einher mit einer Einkeilung der Fragmente. Diese Einkeilung ist entweder nur eine unvollständige in der Art, dass sich nur eine Seite — gewöhnlich die hintere oder untere — des Schenkelhalses in die gegenüberliegenden Theile des Trochanter eintreibt (Fig. 217), oder viel öfter eine vollständige. Das Verhalten beider Fragmente ist dann derart, dass das Epiphysenfragment mit dem Schenkelhals tief in der Spongiosa der Trochanterpartie steckt (Fig. 218). Auch hierbei hat sich dann, wie

dies besonders schön an Durchschnitten zu erkennen ist, das spitze Bruchende des Adam'schen Schenkelbogens und nach ihm der hintere Bruchrand am tiefsten in das zertrümmerte Gewebe eingegraben (Fig. 219). Dadurch aber wird wieder der Trochanter

Fig. 218.

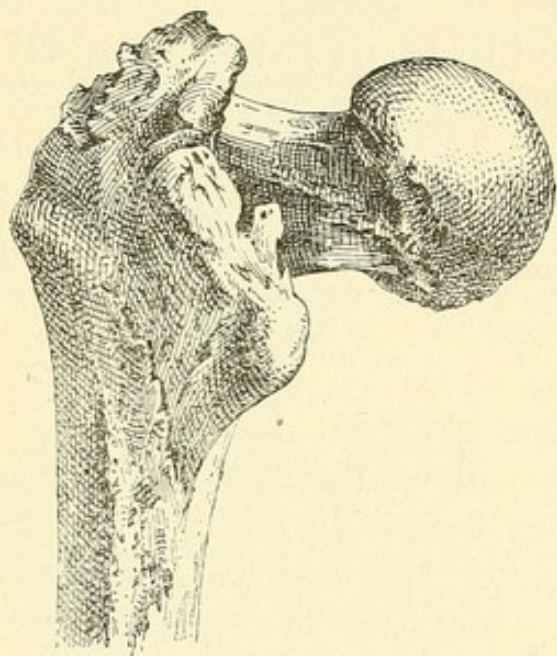
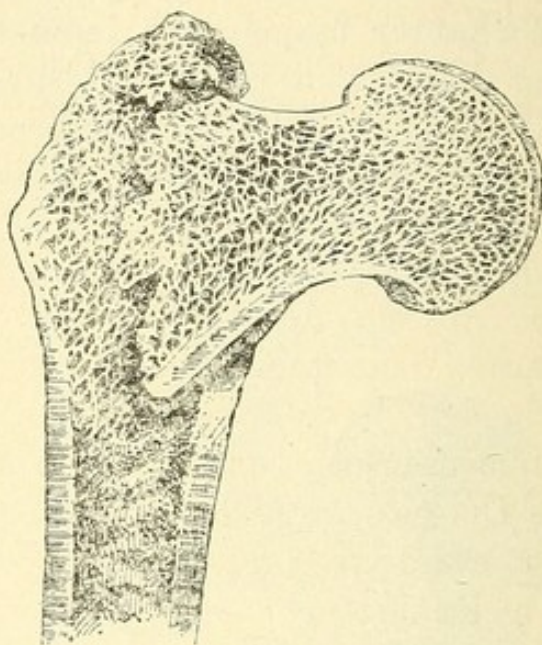
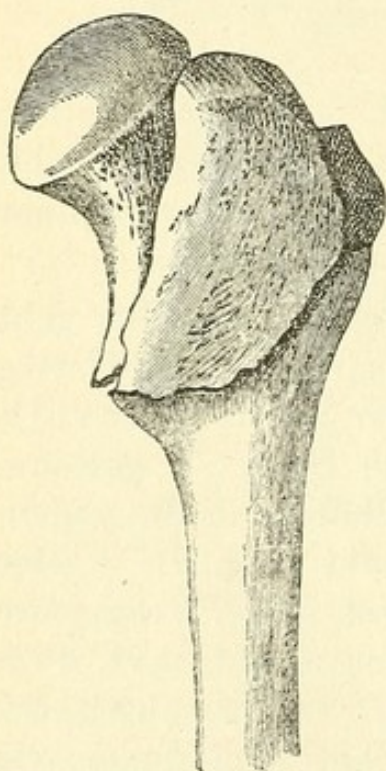


Fig. 219.



major nach hinten gewendet, dem Schenkelkopf genähert, und der Schenkelschaft nach aussen gedreht.

Fig. 220.



In einigen Ausnahmefällen findet sich der Schaft des Femur nach vorn gewendet, so dass dann der Hals vorn kürzer geworden ist als hinten.

Der Schenkelhalswinkel wird selbstverständlich durch die beschriebene häufigste Art der Einkeilung verändert. Meistentheils steht der Hals nach der Fractur annähernd im rechten Winkel zum Schafte (Fig. 218). Es kommen aber auch Fälle vor, in denen der Schenkelhalswinkel vergrößert ist, indem der Kopf sich mehr aufrichtet. (Fig. 220).

Ist keine Einkeilung vorhanden, so stellt sich stets eine grössere Dislocation ein. Da die Kapsel des Hüftgelenkes ja jetzt kein Hinderniss entgegengesetzt, kann die elastische Retraction der am unteren

Fragment inserirenden Muskeln voll zur Geltung kommen. Die Muskelaction tritt aber insofern in die Erscheinung, als die Glutäen und die combinirte Wirkung des Rectus femoris auf der Vorderseite und des Biceps, Semitendinosus und Semimembranosus auf der hinteren Seite den Oberschenkel nach oben und hinten an dem Schenkelhalsfragment vorbei in die Höhe ziehen.

Gleichzeitig wird dann noch die Schwere des Gliedes das untere Fragment in nachher noch näher zu erörternder Weise nach aussen zu drehen bestrebt sein (Tafel XXV).

Symptome der Schenkelhalsbrüche.

Wegen der Kürze des Schenkelhalses und seiner durch starke Weichtheile gedeckten Lage ist es am Lebenden unmöglich, den Sitz der Schenkelhalsbrüche ganz genau zu localisiren. Immerhin besitzen wir eine Reihe werthvoller Zeichen, welche die Diagnose annähernd sicher stellen lassen. Für die Praxis ist es dabei am wichtigsten, zu unterscheiden, ob die Fractur eine lose oder eingekeilte ist.

Die Symptome selbst sind, wie bei allen Fracturen, so auch hier, subjective und objective. Von den subjectiven haben wir zu nennen den Schmerz und die Störung im Gebrauch des Beines. Schmerzen sind bei Schenkelhalsbrüchen immer vorhanden. Sie sind im allgemeinen gering bei ruhiger Lage, treten dagegen mit grosser Heftigkeit ein bei activen und passiven Bewegungen des Beines. Sitzt die Verletzung nahe am Kopf, so werden die Schmerzen mehr in die Leisten-gegend verlegt, sitzt sie an der Schenkelhalsbasis, so finden sie sich mehr in der äusseren Hüftgegend und im oberen Theil des Schenkels und werden dann besonders durch Beuge- und Streckversuche lebhaft gesteigert. Die Gebrauchsstörung des Beines hängt ausser von der individuellen Schmerzempfindlichkeit des Patienten, von der Art der stattgehabten Dislocation ab. Bei losen Fracturen können die Kranken die verletzte Extremität gar nicht bewegen oder sie wenigstens nicht in gestreckter Stellung erheben. Bei intracapsulären Fracturen helfen sich die Patienten, wenn sie aufgefordert werden, ihr Bein zu erheben, zuweilen in der Weise, dass sie mit dem Hüftgelenk zugleich auch das Kniegelenk beugen und die Ferse, ohne sie zu erheben, auf der Unterlage hingleitend, gegen die Hüfte hin-

ziehen. Bei extracapsulären Brüchen sind solche Versuche in der Regel so schmerzhaft, dass sie lieber unterlassen werden. Sind die Fracturen eingekeilt, so ist selbst eine grössere Beweglichkeit des Beines nicht ausgeschlossen, indem dann die Patienten nicht nur das Bein erheben, sondern öfter sogar auf demselben stehen oder einige Schritte gehen können; namentlich bei eingekeilten extracapsulären Fracturen ist dies letztere der Fall.

Von den objectiven Symptomen (Tafel XXV) erkennt man durch die Besichtigung des Kranken zunächst eine durch Schwellung bedingte veränderte Gestalt der Hüfte. Die Leistenfalte ist entsprechend dem Sitz der Fractur verstrichen — bei Druck auf das Scarpa'sche Dreieck fühlt man auch wohl in der Tiefe eine winkelige Knickung des Schenkelhalses. Ebenso ist die Gesässfalte weniger deutlich ausgeprägt als an der gesunden Seite. Im allgemeinen ist entsprechend der stärkern Substanzzerstörung die Schwellung bedeutender bei den Fracturen an der Basis des Schenkelhalses. Hatten stärkere Blutergüsse stattgefunden, so erscheinen dieselben als Sugillationen um so früher und constanter an der Oberfläche, je näher die Fractur dem Schenkelschaft sitzt. Bei extracapsulären Fracturen finden sie sich besonders in der Trochanterengegend und erstrecken sich auch wohl weithin über den Oberschenkel. Bei intracapsulären Fracturen erscheinen sie nach einigen Tagen in der Leisten-
gegend unterhalb des Lig. Pouparti.

Hat man die eben genannten Zeichen berücksichtigt, so fällt weiterhin sofort die Auswärtsrollung des Beines auf. Die untere Extremität liegt schon in der Norm ein wenig nach aussen rotirt, eine Folge der leicht nach vorwärts gerichteten Stellung des Schenkelhalses. Diese schon normal vorhandene Auswärtsrollung des Beines wird nun nach der Schenkelhalsfractur vermehrt werden, bei eingekeilten Fracturen dadurch, dass sich vorzüglich die hinteren Abschnitte der Bruchflächen in einander eintreiben, wodurch natürlich der Schenkelschaft nach aussen herumgedreht werden muss, bei losen Brüchen aber durch die Eigenschwere des Gliedes. Zieht man die Achse der unteren Extremität, so geht dieselbe von der Spina anterior superior nach der Spitze der grossen Zehe. Der nach aussen von dieser Achse liegende Theil des Gliedes ist bedeutend schwerer als der nach innen liegende. Es ist daher selbstverständlich, dass sich das Glied nach aussen umlegt, wenn sein normaler Halt, der Schenkel-

hals, gebrochen ist. Der Grad der Aussenrotation ist ein verschiedener. Bei eingekeilten Brüchen hängt er ab von dem Grade der Einkeilung der hinteren Bruchflächen, bei losen Brüchen liegt das Bein gewöhnlich auf seiner äusseren Seite mit leicht gebeugtem Hüft- und Kniegelenk, so dass die Ferse der kranken Extremität den Zwischenraum zwischen der Achillessehne und dem inneren Knöchel des gesunden Beines berührt. In solchem Falle gelingt es leicht, die Aussenrotation zu korrigiren, während dieses schwierig ist und auch gar nicht versucht werden soll bei eingekeilten Brüchen.

In sehr seltenen Fällen besteht keine Aussen- sondern eine Innenrotation des Schenkels, nämlich dann, wenn, wie wir vorher schon angeführt, die Dislocation der Bruchenden in der Weise statthatte, dass sich die vordere Wand des Halses so in die Trochanterspongiosa einbohrte, dass das Trochanterfragment vor dem Halsfragment steht. Die Innenrotation ist dann schwer, nur durch gewaltsame Lösung der Verkeilung zu beseitigen. Gelegentlich erhält man eine Innenrotation des Beines wohl dadurch, dass, nach ursprünglich bestandener Aussenrotation die Kranken selbst oder Hilfeleistende das Bein nach innen umgelegt hatten. Man kann dann natürlich leicht das Bein wieder nach aussen drehen.

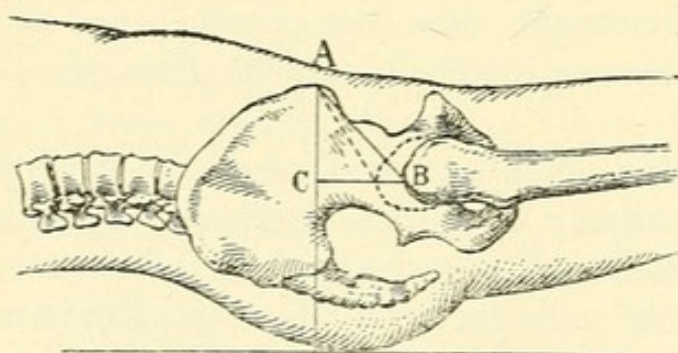
Nächst der Aussenrotation ist das wesentlichste Zeichen des Schenkelhalsbruches die Verkürzung des Beines. Dieselbe hängt ab von der Abnahme des Schenkelhalswinkels, der sich ja mehr einem Rechten nähert, von der Einkeilung der Fragmente oder von ihrer Längsverschiebung an einander. Bei einer Einkeilung kann sie nur so viel betragen als Schenkelhalssubstanz in die Spongiosa des Kopfes oder Trochanters eingedrungen ist, selten also mehr als etwa 2 Centimeter. Bei losen Fracturen kann sie dem gegenüber bedeutend zunehmen. Bei intracapsulären Fracturen wird allerdings die unverletzte Kapselpartie der Längsverschiebung bald einen Widerstand leisten, oder wird der Trochanter minor an das obere Fragment anstossen. Die Verkürzung wird also auch dann eine mässige bleiben und nicht leicht über 3 Centimeter hinausgehen. Erst wenn im Laufe der Zeit die Kapsel sehr nachgiebig wird, kann auch bei solchen intracapsulären Fracturen die Verkürzung noch etwas bedeutendere Werthe erreichen. (*Bardeleben.*) Bei losen extracapsulären Brüchen, bei denen, wie

wir gesehen haben, das untere Fragment an dem Schenkelhals vorbei in die Höhe steigt, wird die Verkürzung natürlich am stärksten ausgeprägt sein. Die Längendifferenz beider Beine kann dann bis zu 8 oder 10 Centimeter betragen. Eine allmähliche Zunahme der Verkürzung kommt hier nicht vor, dagegen öfter eine plötzliche, wenn nämlich eine bestehende Einkeilung gelöst wird und der Schenkel dann plötzlich der Muskelwirkung anheimfällt.

Die Messung der Verkürzung geschieht bei gleichem Stand der beiden Spinae ilei ant. sup. in einer horizontalen Ebene und parallel oder in gleiche Abduction gelegten Beinen von der Spina sup. nach dem inneren Rand der Patella und von da nach dem unteren Rand des Malleolus internus. Man kann auch wohl von der Spina ilei ant. sup. nach hinten eine transversale Linie ziehen und den Abstand der Trochanterenspitze von dieser Linie auf beiden Seiten messen. (*Bryant.*) (Fig 221.)

Hand in Hand mit der Verkürzung des Gliedes geht eine Entspannung der vom Becken an den Oberschenkel

Fig. 221.



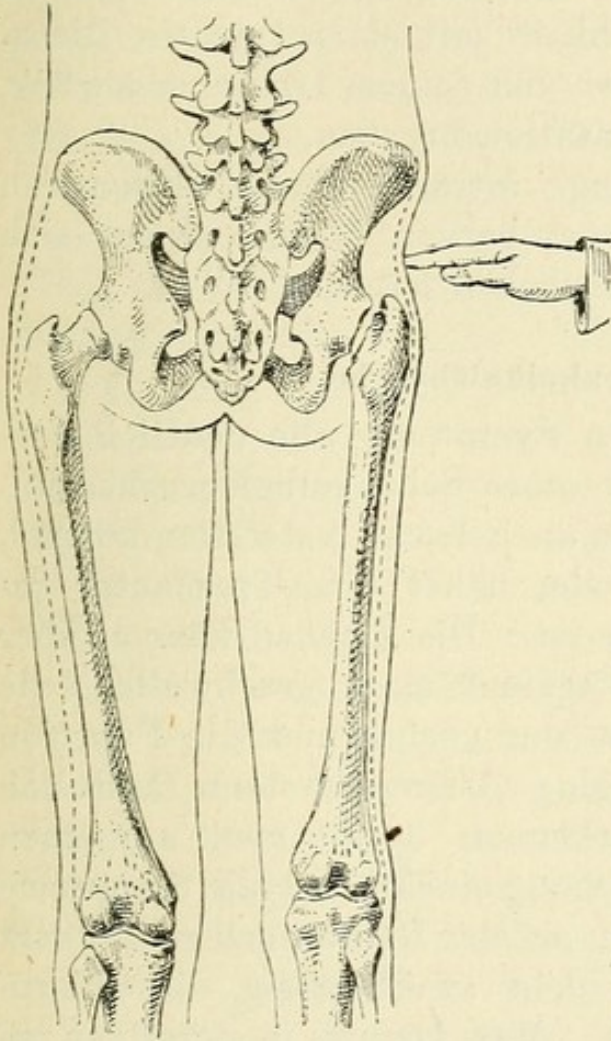
ziehenden Muskeln. Namentlich der Tensor fasciae latae und die Glutaeen werden erschlafft werden, da ja ihre Ursprungs- und Ansatzstellen jetzt einander genähert sind. Dadurch wird aber eine für die Schenkelhalsbrüche pathognomonische

Erscheinung hervorgerufen. Untersucht man nämlich das Spatium zwischen Trochanter und Crista ilei, so findet man an der gesunden Extremität an dieser Stelle eine beträchtliche Resistenz, die durch die Spannung des Tensor fasciae latae und Glutaeus medius hervorgebracht wird, am gebrochenen Gliede jedoch durch Aufhebung dieser Spannung eine tiefe Einsenkung. (*Allis, Bezzi.*) (Fig. 222.)

Man ist mit diesen letzteren Massnahmen bereits zur Palpation übergegangen. Dieselbe kann weiterhin bei nicht eingekielten Fracturen zuweilen Crepitation und stets abnorme Beweglichkeit nachweisen. Crepitation wird man fühlen, wenn man am extendirten Glied Rotationsbewegungen vornimmt oder hinter dem Trochanter einen Druck ausübt.

Ist man irgendwie zweifelhaft, ob die Fractur eine lose oder eingekeilte ist, so soll man unter keinen Umständen forcirt auf Crepitation untersuchen, da man sonst eine bestehende Einkeilung lösen und damit dem Patienten einen grossen Schaden

Fig. 222.

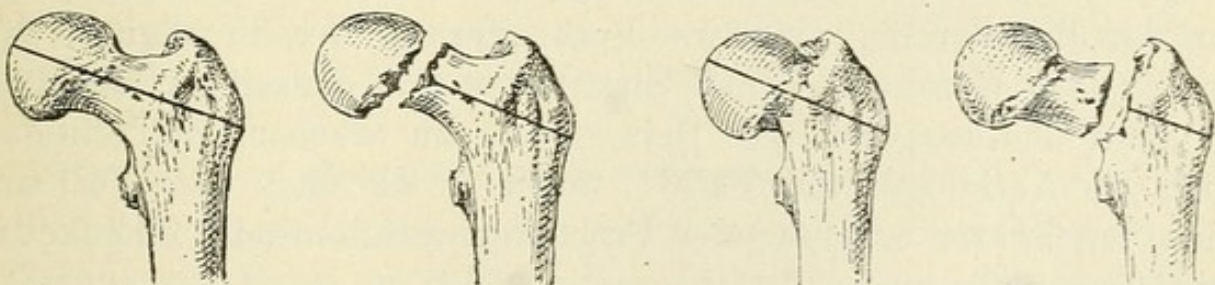


zufügen kann; denn die Einkeilung ist sehr werthvoll für die Heilung. Fehlt sie, so pflegt stärkere und leichter wahrzunehmende Crepitation bei extracapsulärem Bruch vorhanden zu sein.

Die abnorme Beweglichkeit prüft man gewöhnlich, indem man mit dem Gliede rotirende Bewegungen vornehmen lässt, während man selbst die Hand auf die Trochanterengegend auflegt. Man fühlt dann, dass der Trochanter major sich um einen kleineren Radius dreht als auf der gesunden Seite. Das ist bei eingekeilten Brüchen die natürliche Folge der Verkürzung des Schenkelhalses. Bei losen Brüchen wird dies Zeichen um so auffallender, je näher die Fractur dem Trochanter sitzt.

Bei vollständig extracapsulären Brüchen dreht sich schliesslich der Trochanter um die Längsachse des Oberschenkels. Es gehört schon etwas Uebung dazu, um dies Symptom sich deutlich zu machen, das übrigens aus dem beistehenden Schema erhellt. (Fig. 223.)

Fig. 223.



Der Trochanter major selbst ist in Fällen extracapsulärer Fractur mit Einkeilung oder Splitterung etwas verbreitert.

Stets ist er nach oben und rückwärts dislocirt und zwar im Verhältniss der stattgehabten Verkürzung und Aussenrotation. Bei stärkerer Verkürzung des Beines steht er hinten einige Centimeter über der *Roser-Nélaton'schen* Linie. Dies kann allerdings nur geschehen, wenn der Trochanter minor mit abgebrochen ist. Derartige Fälle haben, wenn dann die Extremität zufällig nach innen rotirt liegt, grosse Aehnlichkeit mit einer Luxatio iliaca. *Malgaigne* kam in einem Falle erst von seinem Irrthume zurück, als die Repositionsversuche Crepitation ergaben.

Bei vorhandener Einkeilung intracapsulärer Fracturen springt der Trochanter weniger hervor, ebenso wenn sich beide Fragmente an einander verschoben haben.

Diagnose der Schenkelhalsbrüche.

Wenn die eben angeführten Symptome alle deutlich vorhanden sind, so ist die Diagnose eines Schenkelhalsbruches unschwer zu stellen. Man wird dann auch leicht feststellen können, ob die Fractur näher dem Kopf oder näher dem Trochanter gelegen, ob sie lose oder eingekeilt ist. Die Zeichen können aber verwischt sein. So kann das Hüftgelenk stark geschwollen, die Verkürzung und Auswärtsrotation nur gering und die Function des Gliedes theilweise erhalten sein. Aber auch dann lässt sich die Fractur annähernd sicher erkennen, wenn man nur einen systematischen Gang der Untersuchung einhält und die Symptome so aufzufinden bestrebt ist, wie wir sie der Reihe nach geschildert haben. Im Allgemeinen ist es nicht zweckmässig, die Chloroformnarcose zu Hilfe zu nehmen. Man könnte in derselben zu leicht eine bestehende Einkeilung lösen, und gerade der starre Widerstand, den eingekeilte Brüche jedem Bewegungsversuch entgegensetzen, hilft am leichtesten zur Erkenntniss derselben. Ausserdem sprechen für eine bestehende Einkeilung geringere Verkürzung und Aussenrotation des Beines, heftige Schmerzen an der Bruchstelle, stärkere Verbreiterung des Trochanter, beträchtliche Geschwulst und Sugillation um denselben, die Möglichkeit das ausgestreckte Bein etwas zu erheben und schliesslich die Aetiologie des Falles, indem ja die nach dem Fall auf den Trochanter entstehenden Fracturen meistentheils eingekeilte extracapsuläre sind.

Die genauere Betrachtung der Symptome, namentlich das Zusammenfassen des ganzen Symptomenkomplexes wird in einem

vorliegenden Falle meist auch wohl die Entscheidung gestatten, an welcher Stelle des Halses die Fractur sitzt. Im übrigen haben wir die Unterscheidungsmerkmale in den folgenden Tabellen zusammengestellt. Aus denselben erhellt auch die Differentialdiagnose gegenüber den anderen Hüftgelenks- und Beckenverletzungen. Vorzüglich wird es sich um die Ausschliessung von halbseitigen Beckenbrüchen, von Luxationen des Oberschenkels nach vorn, und in den seltenen Fällen mit Innenrotation des Beines auch um Ausschliessung der Luxatio iliaca handeln.

Schwierig ist oft die differentielle Diagnose von einer Contusion des Hüftgelenkes. Auch bei dieser ist der Patient unfähig das Glied zu brauchen. Ausserdem kann durch eine Beckenhebung auf der kranken Seite eine Verkürzung vorgetäuscht werden und das seinem Gewicht folgende Bein leicht gebeugt und nach aussen rotirt liegen. Wenn dann noch heftige Schmerzen die Untersuchung erschweren, so könnte man wohl einen Zweifel hegen, wird aber dann sicher gehen, wenn man einem Ausspruche *Hodgson's* folgt. „Wenn ein älteres Individuum infolge eines Falles auf die Hüfte unfähig ist, das betreffende Bein zu gebrauchen, so ist es höchst wahrscheinlich, dass ein Schenkelhalsbruch besteht; dies um so mehr, wenn bei dem Falle keine besonders grosse Gewalt eingewirkt hat, wie sie nothwendig wäre, um eine Quetschung von solchem Grade herbeizuführen, dass der Schenkel dadurch unbrauchbar würde.“ Zudem vermindern sich bei der Contusion allmählig alle Functionsstörungen und Beschwerden, während sie bei der Fractur eher zunehmen.

Man unterlasse nie bei einem Schenkelhalsbruch zu untersuchen, ob nicht noch gleichzeitig ein Bruch des Schenkelschaftes besteht.

Bei den unvollständigen Schenkelhalsbrüchen steht das Bein in seiner natürlichen Stellung oder leicht nach aussen rotirt und ist etwas verkürzt. Man wird wohl kaum die Diagnose ganz sicher stellen können. In der Regel wird die Verletzung als Contusion des Hüftgelenkes angesehen werden.

Prognose der Schenkelhalsbrüche.

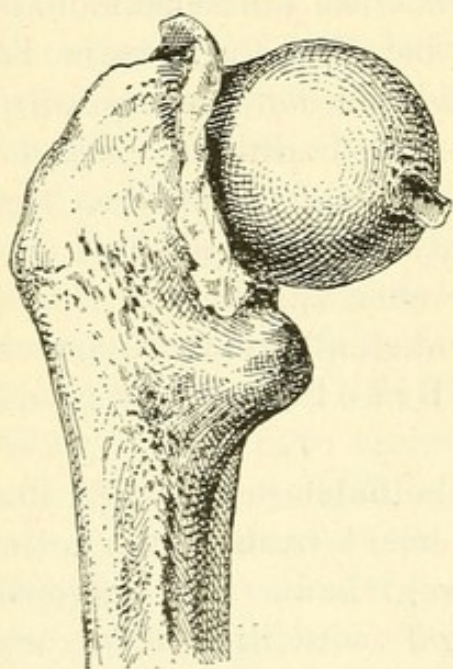
Die Schenkelhalsbrüche sind keineswegs ungefährliche Verletzungen. Es kann zunächst, wenn auch selten, zu acuten Vereiterungen des Gelenkes kommen, die in Anbetracht des Alters der Patienten niemals zu unterschätzen sind. Plötzlicher Tod

kurze Zeit nach der Verletzung kann eintreten infolge einer Fett-embolie (*Koenig*), indem das fettreiche Mark der Bruchstelle in die offenen Gefässlumina der Umgebung hineingepresst wird. Weitere Gefahren drohen dann dem Patienten durch die länger dauernde ruhige Bettlage. Einmal verschlimmern sich durch diese die bei alten Leuten häufigen chronischen Lungenaffectionen, so dass die Kranken an hypostatischer Pneumonie zu Grunde gehen, und zweitens entwickelt sich bei ihnen leicht Decubitus, welcher wiederum verhängnissvoll werden kann.

Ueberleben die Patienten, so ist die Heilung des Knochenbruchs verschieden bei intra- und extracapsulären Fracturen.

Bei intracapsulären Fracturen bildet sich selten ein knöcherner Callus. *Senn* hat nur 54 wohlbeglaubigte derartige Fälle zusammenstellen können. Bei solcher knöchernen Consolidation findet man dann fast ohne Ausnahme den ganzen Schenkelhals geschwunden und den Kopf unmittelbar auf der Trochanterengegend aufsitzend (Fig. 224). Von einem Callus an der Oberfläche des Schenkelhalses ist dabei nur äusserst wenig

Fig. 224.



zu bemerken. Den grössten Antheil zu einer derartigen knöchernen Heilung stellen wohl unvollkommene Brüche und solche mit Einkeilung.

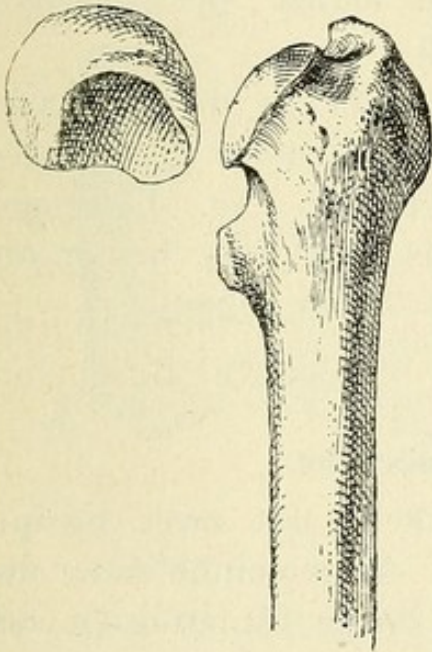
In der Mehrzahl der Fälle heilt die intracapsuläre Fractur nur durch eine Pseudarthrose, indem ein mehr oder weniger straffes oder schlaffes Gewebe die grösstentheils sehr erheblich atrophirten Bruchenden mit einander verbindet. Gelegentlich formen sich auch wohl die Fragmente durch die später erfolgenden Bewegungen so gegen einander, dass das eine Bruchende zu einer Art Pfanne wird, das andere aber sich knopfförmig abrundet (Fig. 225). Das Kopffragment wird auch zuweilen ganz resorbirt, während sich das untere zu einer neuen Gelenkfläche abschleift.

Die Tragfähigkeit des Schenkelhalses wird durch die Pseudarthrosenbildung natürlich bedeutend herabgesetzt, und die Patienten vermögen sich später nur an Krücken oder Stöcken fort-

zubewegen. Gelegentlich wird die Function des Beines dadurch ermöglicht, dass das untere Fragment an der Hüftgelenkscapsel beim Gehen einen Widerstand findet und dass das Gewicht des Körpers von dem hypertrophirenden äusseren Schenkel des Y-Bandes und der Sehne des Obturator externus getragen wird.

Die ausbleibende Verknöcherung intracapsulärer Fracturen ist verschiedenen Umständen zuzuschreiben. Einmal ist es bei der Unzugänglichkeit der Bruchstelle sehr oft unmöglich, die zur Callusbildung nothwendige dauernde Berührung der beiden Fragmente zu erzielen. Weiterhin wird aber der abgebrochene Kopf sehr schlechten Ernährungsbedingungen unterworfen sein. Der Schenkel-

Fig. 225.



hals ist unter dem Einflusse der senilen Atrophie schon an und für sich schlecht mit Blut versorgt, dann aber erleidet der Kopf durch den Bruch noch direct eine Einbusse seiner blutzuführenden Bahnen. Die Gefässe, die durch das Lig. teres in ihn hineintreten können, sind kaum nennenswerth. Die Arteria nutritia colli aber, die in der Mitte des Halses eintritt, wird durch eine näher am Kopf liegende Fractur ausgeschaltet. Auch die aus dem umgestülpten Blatte der Capsel in den Hals gelangenden kleinen Gefässe werden meist zerrissen und so die Blut-

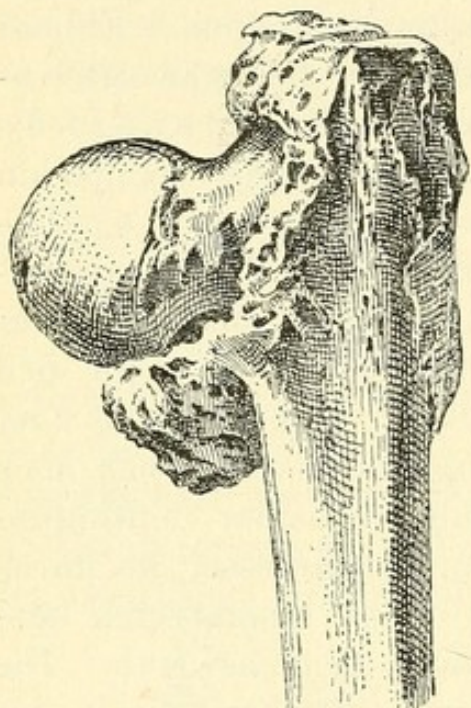
zufuhr zum Kopf fast ganz abgeschnitten. Dazu kommt dann noch schliesslich der Mangel eines eigentlichen Periostes an dieser Stelle. Es sind also Gründe genug für die mangelnde Knochenneubildung vorhanden. Wahrscheinlich beruht wohl auch die Atrophie der Bruchenden, das Schwinden der Knochensubstanz auf dieser schlechten Ernährung des Gewebes.

Ganz anders gestalten sich die Verhältnisse bei den extracapsulären Fracturen. Dieselben gehen ja meist mit Einkeilung einher und diese vermittelt die beste dauernde Adaption der Bruchenden. Auch wenn sich die beiden Fragmente an einander verschoben haben, pflegt hier die Callusbildung nicht zu leiden, ja sie ist zuweilen so bedeutend, dass durch die unförmlichen Massen die Bewegung des Hüftgelenkes sehr gehindert wird.

Ein Bild der gewöhnlichen ringförmigen Exostosenbildung nach eingekeilten Fracturen gibt die beistehende Figur 226.

Die vollständige Heilung des Bruches erfordert lange Zeit, 9–12 Wochen. Dann stellt sich aber im Laufe der Zeit die

Fig. 226.



Architectur der Spongiosa oft so vollständig wieder her, dass die Bälkchen wieder vollkommen den durch die Zug- und Druckkräfte an sie gestellten Anforderungen entsprechen (*J. Wolff*).

Die Form und Gestalt des Gliedes wird freilich selten wieder normal. Verkürzungen von 2–3 Centimeter bleiben selbst in günstigen Fällen zurück.

Eine Arthritis deformans entwickelt sich nicht so häufig nach Schenkelhalsbrüchen (*v. Volkmann, P. Bruns*), als man dies bisher angenommen zu haben scheint.

Therapie der Schenkelhalsbrüche.

Die Behandlung der Schenkelhalsbrüche hat zwei Hauptaufgaben zu erfüllen, die Sorge für das Allgemeinbefinden des Patienten und erst in zweiter Linie die Sorge für Heilung der Knochen in richtiger Stellung.

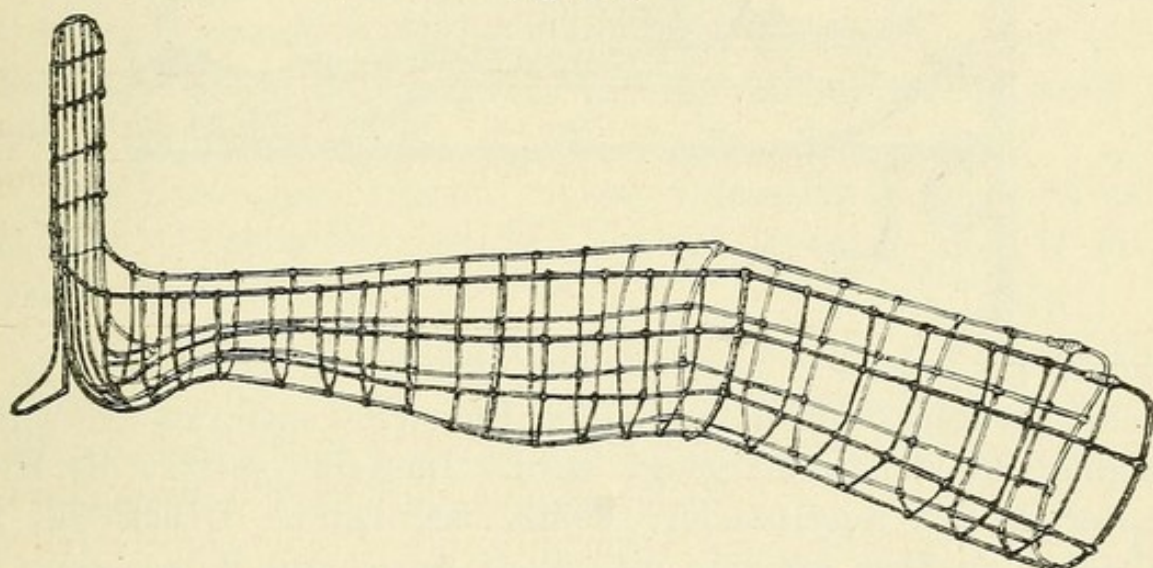
Was die erste Indication betrifft, so gilt es vor allen Dingen Decubitus und Lungenhypostasen zu vermeiden. Die Patienten werden deshalb von vornherein auf den *v. Volkmann-Hamilton'schen* Heberahmen (Fig. 34) oder auf eine gute Rosshaarmatratze gelagert. Mageren und schwachen Individuen gibt man sofort ein Wasserkissen und sorgt wie bei den Wirbelfracturen für grösste Reinlichkeit, besonders nach der Defäcation. Man lässt die Patienten weiterhin nicht während der ganzen Behandlungsdauer horizontal liegen, sondern gestattet ihnen schon bald eine halbsitzende Stellung einzunehmen.

Eine Reposition ist nur dann nöthig, wenn eine beträchtliche Dislocation besteht. Man fasst dann den Fuss mit einer

Hand an der Ferse, mit der anderen um den Rücken herum und gibt dem Beine, indem man leicht extendirt und nach innen rotirt, die natürliche Lage. Sobald man eine Einkeilung der Fragmente vermuthet, ist es durchaus unzulässig, gewaltsame Repositionsversuche zu machen, weil dadurch die Einkeilung gelöst werden und der Patient ihrer Vorthelle für die Heilung verlustig gehen kann.

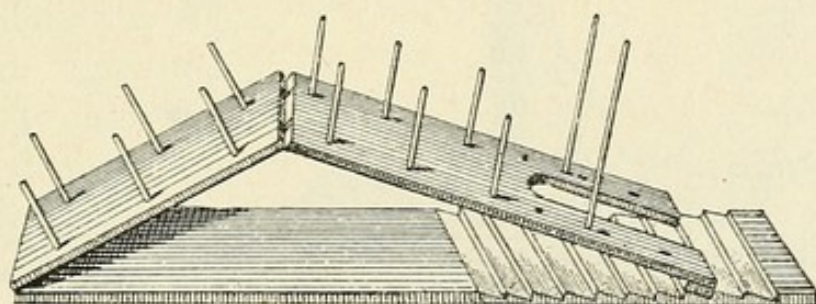
Was nun die Verbandmethoden betrifft, so kann man in Fällen eingekeilter Brüche mit geringer Verkürzung und Aussenrotation das Bein einfach zwischen Sandsäcken lagern und so ruhig liegen lassen. Bei Fällen mit stärkerer Dislocation könnten in Betracht kommen die Lagerung in einer *Bonnet'schen* Drahtthorse (Fig. 227) oder auf einem *Planum inclinatum*

Fig. 227,



duplex (Fig. 228) oder der circuläre Gypsverband, der nicht nur die verletzte Hüfte und das ganze kranke Bein, son-

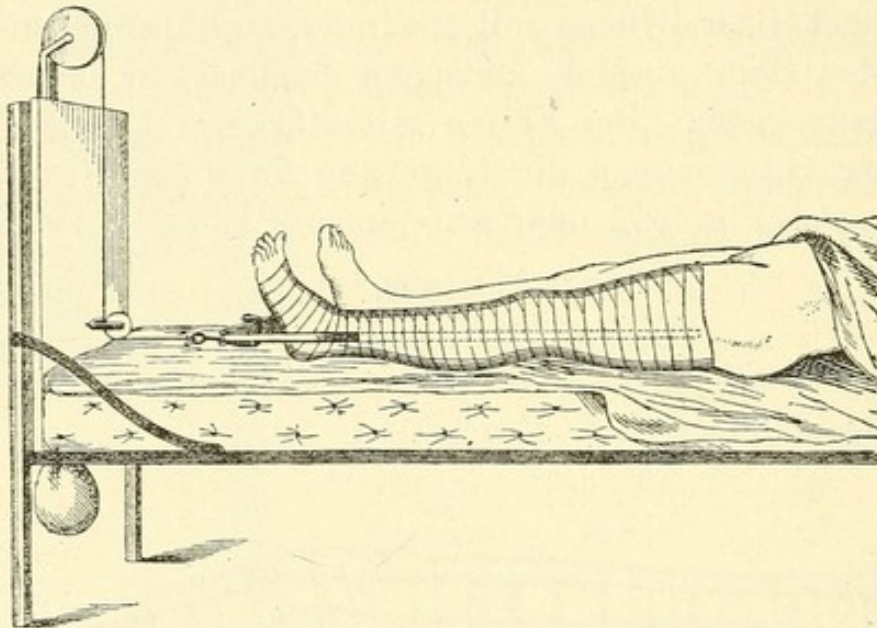
Fig. 228.



dern auch die gesunde Beckenseite umfassen müsste. Man kann aber kaum zu diesen Hilfsmitteln rathen, da wir in dem Heftpflasterextensions-Verband einen viel einfacheren und doch durchaus sicher wirkenden Retentionsapparat besitzen.

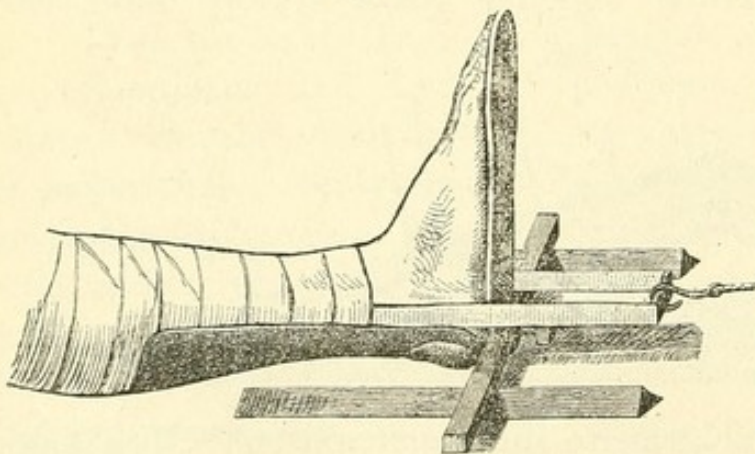
Diesem Streckverbande (Fig. 229) ist nach dem Vorgange des Amerikaners Gordon Buck von v. Volkmann seine heutige Vollkommenheit gegeben worden. Seine Technik ist folgende: Ein 6—8 cm breiter Heftpflasterstreifen wird zu beiden Seiten der Extremität möglichst hoch oben vom Oberschenkel herab angeklebt bis etwa handbreit über die Malleolen. Von hier aus

Fig. 229.



weichen die Streifen auseinander und bilden eine Schleife, in welche, mehrere Centimeter von der Fusssohle entfernt, ein sogen. Steigbügelbrettchen eingelegt wird. Dasselbe spreizt die Heftpflasterstreifen auseinander, damit sie keinen Druck auf die Malleolen ausüben können, und dient ferner zur Befestigung der

Fig. 230.



Schnur für die Extensionsgewichte. Die Streifen werden mit einer Flanellbinde am Glied befestigt und der Fuss auf eine **L**-Schiene mit gut gepolstertem Fersenausschnitt aufbandagiert. Nachdem das Heftpflaster nach Verlauf einiger Stunden festen

Halt gewonnen hat, werden die Gewichte angehängt, der Fuss aber gleichzeitig auf ein sogenanntes Schleifbrett (Fig. 230) aufgelegt. Dasselbe sichert die Ruhe der Extremität, verhütet

besonders das seitliche Umkippen derselben und befördert die Extension durch Verminderung der Reibung.

Die Belastung selbst muss, wenn sie erfolgreich sein will, mit starken Gewichten geschehen. Im Durchschnitt sind für muskelkräftige Individuen 25—30, für schwächere 15—20 Pfund nothwendig. Die kranke Beckenseite soll bei wirkenden Gewichten niedriger stehen als die gesunde, das extendirte Glied daher etwa 2—4 cm länger erscheinen als das gesunde.

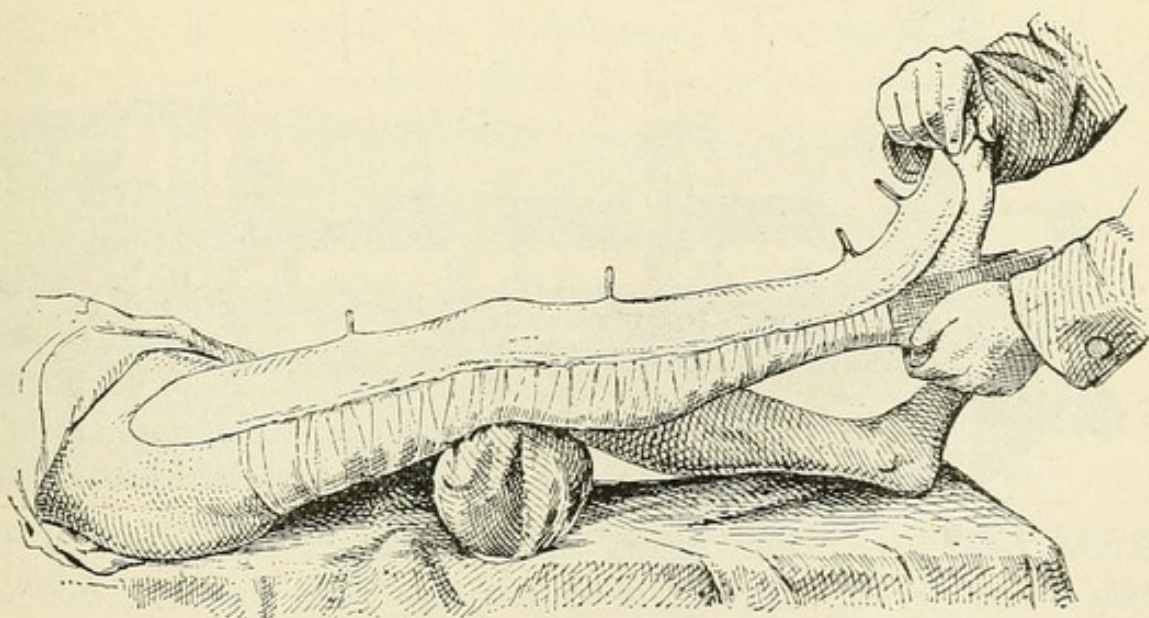
Die Contraextension geschieht entweder durch Höherstellen des Bettes am Fussende oder durch einen um die gesunde Hüfte angebrachten Gummischlauch oder dadurch, dass man den Patienten mit dem gesunden Fuss sich gegen ein im Bette angebrachtes Trittbrett anstemmen lässt.

Die durchschnittliche Heilungsdauer der Schenkelhalsbrüche bei dieser Methode beträgt etwa 8 Wochen. Die Heilung erfolgt dabei nach den Erfahrungen *v. Volkmann's* mit nur äusserst geringer Verkürzung.

Der Extensionsverband gestattet dem Patienten, sich schon nach 8—14 Tagen aufrecht zu setzen, ist also auch in dieser Hinsicht sehr bequem.

Sollte das Heftpflaster Eczeme oder Furunkel auf der Haut hervorbringen, so kann man anstatt desselben feste Leinwandstreifen nehmen und dieselben mittelst Stecknadeln an einer zuerst angelegten Flanellbinde befestigen.

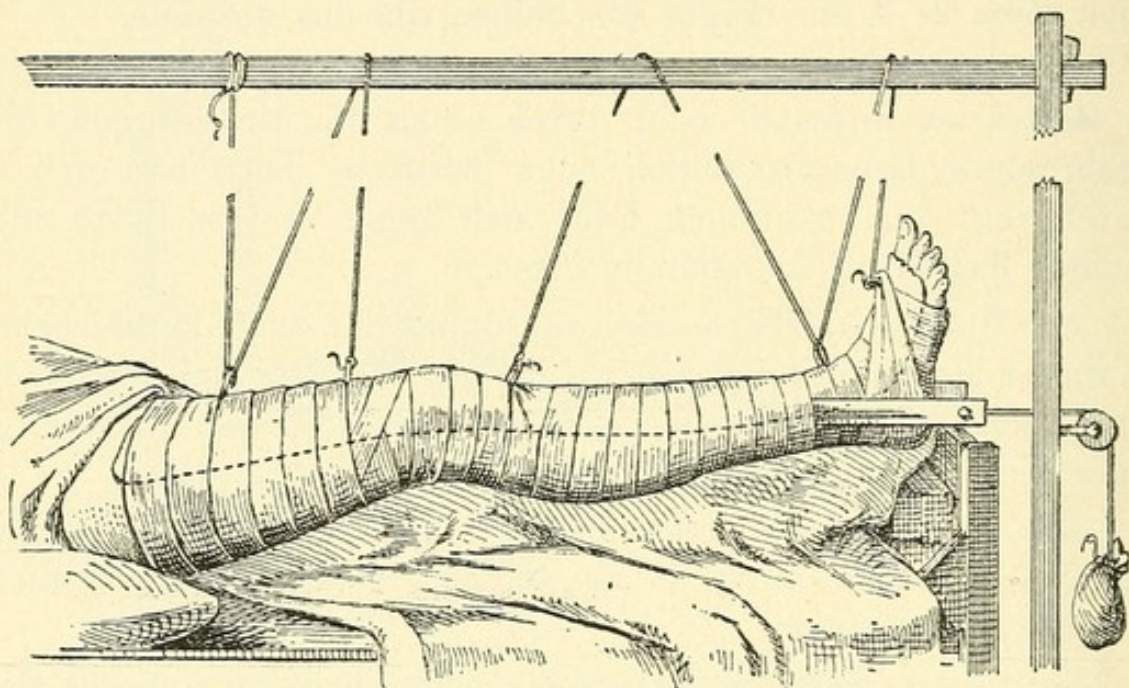
Fig. 231.



Nach *Morisani* kann man die Verkürzung, die durch die Verkleinerung des Schenkelhalswinkels entsteht, dadurch vermeiden, dass man die Extension in stark abducirter Stellung des Beines wirken lässt.

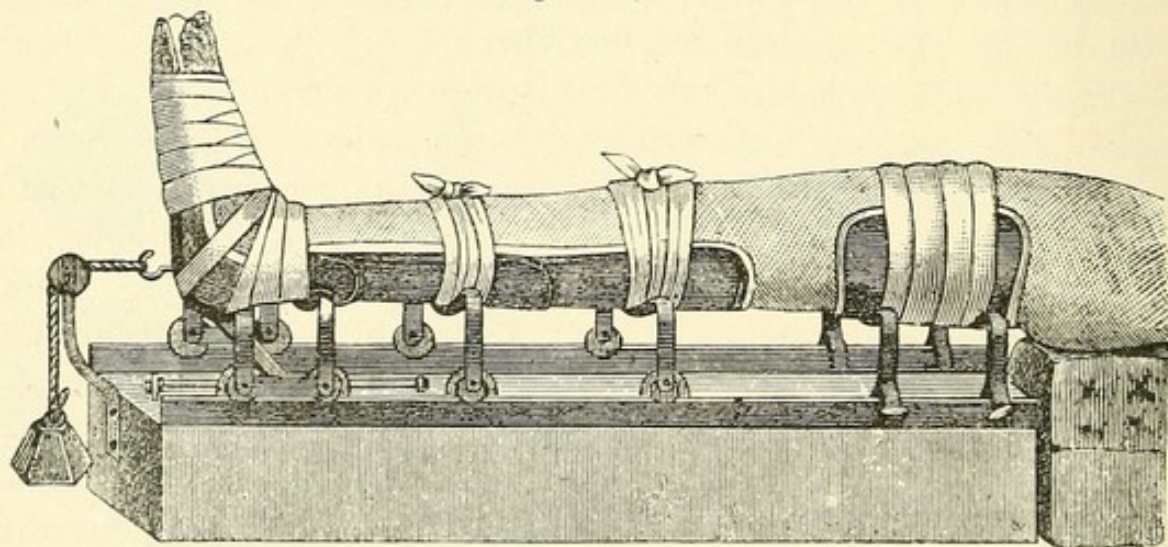
Die Bewegungsmöglichkeit der Patienten im Bett wird noch mehr gefördert durch Anwendung der Extension in suspen-

Fig. 232.



dirter Stellung des Gliedes. Dies erreicht in vorzüglicher Weise der *Beely'sche* Verband, der die Suspension an einer Gypshantfschiene gestattet. Dieselbe reicht von der Leiste

Fig. 233.

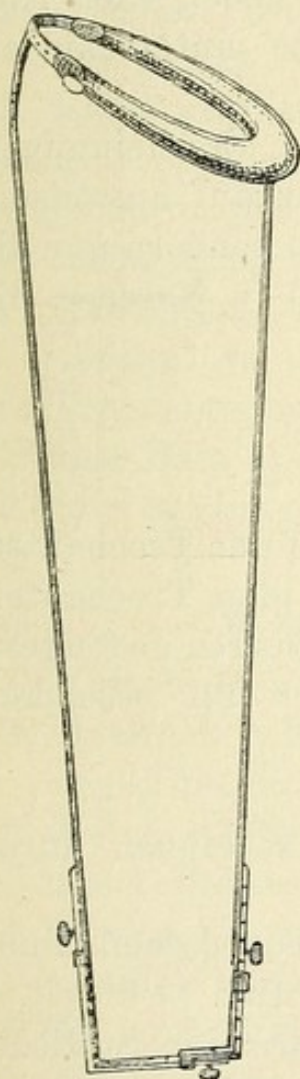


bis zur Zehenbasis und trägt die Suspensionsringe etwas nach aussen von der Mittellinie, wodurch das Bein dauernd die Neigung zur Innenrotation beibehält (Fig. 231 u. 232).

Es sind noch eine Reihe anderer Extensionsvorrichtungen angegeben worden, so von *v. Dummreicher*, dessen nach *v. Bruns* modificirter Eisenbahnapparat aus beifolgender Zeichnung ersichtlich ist (Fig. 233), von *Hennequin*, *Tillaux* u. A. Alle diese Apparate sind aber complicirter als die geschilderte *v. Volkmann'sche* oder *Beely'sche* Methode.

Sind 3—4 Wochen nach der Verletzung verstrichen, so lassen manche Chirurgen ihre Patienten aufstehen, damit die Schwere der Extremität die Extension besorge. Dazu sind be-

Fig. 234.



sonders construirte portative Apparate nöthig. Die empfehlenswerthesten derselben sind die von *Taylor*, *J. Wolff*, *Thomas* (Fig. 234) und *Pistono*, sie können aber ersetzt werden durch einen gut sitzenden, über einem Gypsmodell angefertigten Wasserglasverband, auf dem sich das Tuber ischii zu stützen vermag. Der kürzlich von *Senn* gemachte Vorschlag, bei nicht eingekielten, intracapsulären Brüchen die Fragmente in Narcose zu reponiren, sie dann zu exaspiriren und in einem Gypsverband zu fixiren, hat in Deutschland keine Anhänger gefunden, eben so wenig ein weiterer Vorschlag desselben Autors, das Einfügen der Bruchenden ineinander durch seitlichen Druck auf den Trochanter vermittelt einer in dem Verband angebrachten Pelotte oder vermittelt einer in die Mitte des Schenkelhalses durch Schraubenwirkung eingetriebenen schlanken Stahlspitze zu erreichen.

Langenbeck hatte schon früher versucht, die Bruchenden durch Stahlschrauben oder Elfenbeinstifte zu vereinigen. Das gleiche ist dann später von *König* und *Trendelenburg* geschehen.

Man wird wohl derartige operative Eingriffe meistens vermeiden können und sie überhaupt nur bei jugendlichen Individuen in Anwendung ziehen.

Bei veralteten Schenkelhalsbrüchen mit Pseudarthrosenbildung, die grosse Beschwerden machten, hat man neuerdings mit gutem Erfolg den Schenkelkopf unter antiseptischen Cautelen exstirpirt (*Fock*, *König*).

Differentialdiagnose der Hüftgelenksverletzungen.

Bei sorgfältiger Vergleichung der in den vorhergehenden Capiteln geschilderten Verletzungen finden sich einige derselben, die ähnliche Symptome darbieten und daher zu einer Verwechslung mit einander Veranlassung geben können. Es sind dies die Contusion des Hüftgelenkes, die *Malgaigne'schen* doppelten Verticalfracturen des Beckens, die Luxationen des Hüftgelenkes nach vorn, von denen wir hier nur die auf das Schambein berücksichtigen, und die Schenkelhalsbrüche, von denen wiederum lose, intra- und extracapsuläre und eingekeilte unterschieden werden müssen.

Wir führen die in Betracht kommenden Erscheinungen wieder in Tabellen an, indem wir nochmals darauf hinweisen, dass nicht der schematische Gebrauch derselben, sondern nur die genaueste Untersuchung des Patienten, eventuell in Narcose, die Diagnose sicher stellen wird.

I. Contusion des Hüftgelenkes.

1. Kommt in jedem Lebensalter vor.
2. Entsteht durch directe Gewalt, meist Fall auf den Trochanter.
3. Alle Zeichen bedeutender Quetschung um den Trochanter.
4. Schmerzen in der ganzen Hüfte, durch Bewegungen gesteigert.
5. Bewegung des Hüftgelenkes schmerzhaft, aber frei, besonders in Narcose.
6. Keine Crepitation.
7. Keine Verkürzung des Beines, höchstens scheinbar durch Beckenhebung.
8. Der Trochanter major steht in der *Roser'-Nélaton'schen* Linie.
9. Das Bein ist zuweilen leicht nach aussen rotirt.
10. Der Schenkelkopf befindet sich an seiner normalen Stelle.

II. *Malgaigne'sche* doppelte Verticalfractur.

1. Kommt besonders bei kräftigen Männern vor.
2. Entsteht durch Compression des Beckens im frontalen oder diagonalen Durchmesser.
3. Die äussern Bedeckungen an den Angriffspunkten der Gewalt bedeutend gequetscht.
4. Schmerzen, besonders bei Druck gegen beide Darmbeine.
5. Bewegungen des Hüftgelenkes in Narcose frei.

6. Crepitation bei Druck gegen die Darmbeine.
7. Geringe Verkürzung des Beines bis zu $1\frac{1}{2}$ cm, in Folge Höhersteigens der ganzen Beckenhälfte.
8. Trochanter major steht in der *Roser'-Nélaton'schen* Linie.
9. Das Bein leicht nach aussen rotirt.
10. Der Schenkelkopf befindet sich an seiner normalen Stelle.

III. Luxatio femoris suprapubica.

1. Kommt im allgemeinen selten im kindlichen Alter vor.
2. Entsteht durch Extension, Abduction und Aussenrotation des Beines.
3. Keine stärkere Quetschung an der Hüfte.
4. Keine besonders ausgeprägte Schmerzhaftigkeit.
5. Fixation des Schenkels in seiner falschen Stellung.
6. Keine Crepitation.
7. Verkürzung des Beines um einige Centimeter (bei Luxatio obturatoria verlängert).
8. Trochanter major steht nach innen dislocirt vor der Pfanne.
9. Das Bein steht abducirt und nach aussen rotirt.
10. Der Schenkelkopf ist auf dem Schambein zu fühlen.

IV. Fractura colli femoris intracapsularis.

1. Kommt fast nur im höhern Alter vor.
2. Entsteht schon durch unbedeutende Gewalten — Fall auf den Fuss, das Knie oder Gesäss.
3. Keine stärkere Quetschung oder Sugillation in der Umgebung des Gelenkes.
4. Wenig Schmerz bei ruhiger Lage, bei Bewegungen am Trochanter minor.
5. Beim Rotiren des Schenkels beschreibt der Trochanter major einen etwas kleineren Kreis als normal.
6. Crepitation kann erst entdeckt werden, wenn man dem Gliede seine normale Länge gegeben hat.
7. Verkürzung des Beines meist gering, kann später zunehmen.
8. Trochanter major steht wenig über der *Roser'-Nélaton'schen* Linie und dem Acetabulum soviel genähert, als die Verkürzung beträgt.
9. Das Bein steht nach aussen rotirt.
10. Der Schenkelkopf articulirt mit der Pfanne.

V. *Fractura colli femoris extracapsularis.*

1. Kommt meist im höhern Lebensalter vor, aber auch in der Jugend.
2. Entsteht meist nach Einwirkung einer Gewalt auf den Trochanter.
3. Alle Zeichen bedeutender Quetschung in der Gegend des Trochanter major.
4. Schmerz auch bei ruhiger Lage; Bewegungen wegen des Schmerzes nicht ausführbar.
5. Der Trochanter dreht sich bei Bewegungen (in der Narcose) nur um die Längsachse des Femur.
6. Crepitation leicht wahrnehmbar beim Auflegen der Hand auf den Trochanter.
7. Verkürzung beträgt bis 6 Centimeter.
8. Trochanter major ist verbreitert oder selbst gesplittert und steht über der *Roser'-Nélaton'schen* Linie.
9. Das Bein ist stark nach aussen rotirt.
10. Der Schenkelkopf steht in der Pfanne.

VI. *Fractura colli femoris cum gomphosi.*

1. Kommt im höhern Alter vor.
2. Entsteht meist nach Fall auf den Trochanter.
3. Alle Zeichen bedeutender Quetschung der Hüftgegend.
4. Meist bedeutende Schmerzhaftigkeit.
5. Das Bein zeigt eine auffallende Starrheit der Bewegungen.
6. Crepitation fehlt — soll auch nicht gewaltsam dargestellt werden.
7. Verkürzung beträgt bis zu 3 cm, ist aber oft sehr gering.
8. Der Trochanter major ist in der Regel verbreitert oder selbst gesplittert, kann aber auch bei intracapsulärer eingekeilter Fractur normal und nur etwas näher an das Acetabulum herangerückt sein.
9. Das Bein ist leicht nach aussen rotirt.
10. Der Schenkelkopf steht an seiner normalen Stelle.

Die seltenen Fälle von Schenkelhalsfractur, die mit Innenrotation des Beines einhergehen, könnten an eine *Luxatio femoris iliaca* denken lassen. Die Unterscheidung ist hier dadurch gegeben, dass bei der Luxation das Bein in seiner falschen Stellung starr fixirt und der Schenkelkopf unter der Glutaealmuskulatur nachweisbar ist.

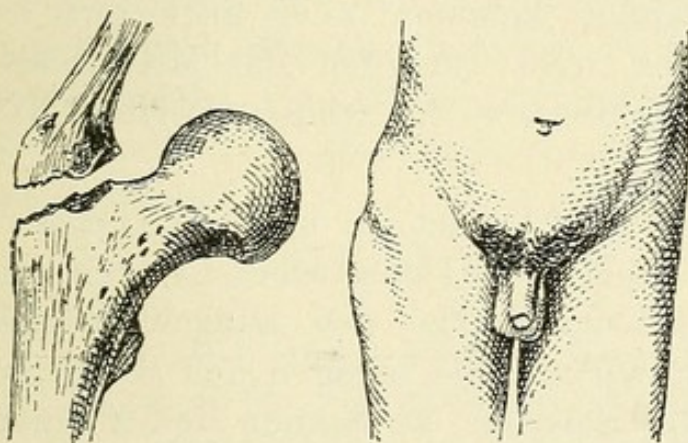
3. Isolierte Fracturen des Trochanter major.

Die Trennung des grossen Trochanter in seiner Epiphysenlinie, oder im späteren Lebensalter der Bruch des Trochanter entsprechend seiner früheren knorpeligen Verbindung mit dem Femurschaft ist ohne begleitende Schenkelhalsfractur eine ausserordentlich seltene Verletzung. *Morris* vermochte kürzlich nur 6 wirklich sichere Fälle zusammenzustellen.

In diesen erfolgte die Fractur stets durch eine direct auf den Trochanter einwirkende Gewalt, gewöhnlich einen Fall oder Stoss auf denselben.

Die Dislocation des Fragmentes war eine verschiedene und abhängig von dem Verhalten des den Trochanter deckenden fibrösen, sehnigen Ueberzuges. War dieser nicht mitzerissen oder wenigstens noch theilweise erhalten, dann blieben

Fig. 235.



die Bruchstücke in gegenseitiger Berührung. In solchem Falle waren dann die **Symptome** die einer schweren Contusion, und nur der genau auf den Trochanter localisirte Schmerz, der sich bei Druck auf diese Gegend noch bedeutend steigerte, liess die Fractur annehmen.

Waren dagegen die betreffenden Umhüllungen und damit die Muskelansätze vom Femur getrennt, so war das abgebrochene Fragment stets dem Zuge des *Glutaeus medius* und *minimus* gefolgt und stand dann nach hinten und oben heraufgerückt bis zu 6 cm entfernt von seinem Platze.

War keine zu starke Schwellung vorhanden, so zeigte eine solche Fractur das klinische Bild, wie es in Figur 235 wiedergegeben ist. An demselben ist besonders die Abplattung der Trochanterengegend bemerkenswerth.

Die Palpation des abgebrochenen Fragmentes ist wegen der Spannung der umgebenden Weichtheile, des öftern auch wegen der begleitenden Schwellung nicht gut möglich, dagegen gelingt es zuweilen nach Flexion, Abduction und Aussenrotation des Beines Crepitation zu erzeugen, wenn man die

Fragmente aneinanderdrückt. Wegen der Schmerzen halten die Patienten das verletzte Glied meist leicht gebeugt und einwärts rotirt. Die Bewegungen desselben sind nach allen Richtungen hin möglich.

Die Heilung erfolgt in der Regel durch Pseudarthrosenbildung. Ein knöcherner Callus kann sich nur entwickeln, wenn der intacte fibrös-periostale Ueberzug die Fragmente zusammenhält.

Die **Therapie** besteht in ruhiger Lagerung des Beines in Abduction und Aussenrotation bei leichter Beugung im Knie- und Hüftgelenk.

B. Fracturen der Diaphyse des Femur.

Die Brüche des Femurschaftes, deren Frequenz wir bereits kennen lernten, ereignen sich vorzugsweise bei arbeitenden Männern in dem 20—60. Lebensjahr, kommen aber auch gern bei Kindern vor. Am häufigsten wird betroffen das Mittelstück, dann das obere und am seltensten das untere Drittel der Diaphyse.

Die Ursachen können in direkten und indirecten Gewalten, ebenso aber auch im Muskelzug allein gelegen sein. Directe Kräfte müssen bei der Stärke des ausgewachsenen Femur schon sehr kräftig einwirken. Sie bringen den Bruch besonders am unteren Ende des Schaftes zu Stande und kommen als Auffallen einer schweren Last, Ueberfahrenwerden, zumal bei hohlliegendem Oberschenkel, Auftreffen einer Kugel zur Geltung. Derartige Brüche sind leicht mit einer bedeutenden Quetschung der Weichtheile verbunden. Indirect kommen die Fracturen zu Stande durch einen Fall auf die Füße. Sie sind dann Biegungsbrüche, indem der Femur bricht wie ein über die Grenze seiner Elasticität gebogener Stab, den man an seinem oberen Ende festhält und mit dem unteren kräftig auf den Boden aufstösst. Entsprechend seiner physiologischen Krümmung bricht der Femur in solchem Falle zuerst vorn an seiner Convexität, wird dagegen zusammengedrückt hinten an seiner Concavität wenn die Fractur im mittlern und untern Drittel eintritt. Handelt es sich dagegen um Fracturen im oberen Drittel, dicht oder einige Centimeter unter dem Trochanter major, so findet man den Rissbruch aussen und vorn, die Quetschung aber innen und

hinten, wiederum entsprechend der Krümmung des Knochens, die als Fortsetzung des *Adam'schen* Bogens ihre Concavität nach innen wendet. (*Lossen.*)

In anderen Fällen ist der indirecte Oberschenkelbruch ein Torsionsbruch. Er sitzt dann gewöhnlich im oberen Drittel und hat zu seinem Zustandekommen entschieden noch des Muskelzuges mitbedurft. So entstehen die Brüche, welche beobachtet wurden beim Versuche einen Fusstritt auszutheilen, während der Fuss sein Ziel verfehlte, ferner die Brüche, die beim Kegelschieben eintreten in dem Augenblick, in welchem der Spieler sich beim Abwerfen der Kugel auf das vorgestreckte Bein stützt und letzteres zugleich durch den Schwung des Oberkörpers eine Drehung erleidet. Diese plötzliche Drehung spielt in der Erzeugung des Bruches wohl die Hauptrolle. So kommt er zuweilen auch bei Arbeitern zu Stande, welche ihren Körper plötzlich drehen, um herabstürzenden Gegenständen auszuweichen, und ebenso gelegentlich beim Versuche, veraltete Hüftgelenksluxationen durch Rotationsmanöver zu reponiren. Der Knochen wird durch solche Gewalten gewissermassen aufgerollt, daher der Bruch selbst ein spiraliger wird. Wir kommen hierauf später noch zurück.

Die Fracturen können unvollständige und vollständige sein.

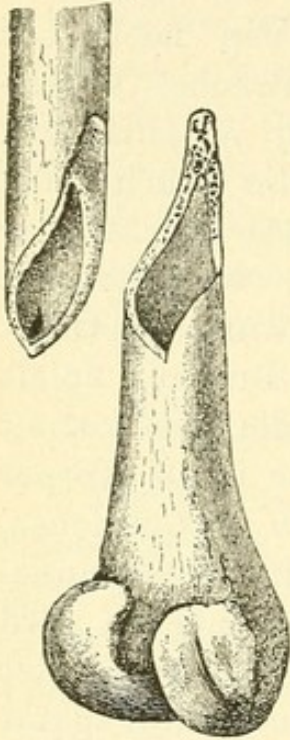
Infractionen sind im Ganzen selten, kommen aber hier und da auch bei Erwachsenen vor und sind dann von den meist in der Längsrichtung verlaufenden Fissuren dadurch ausgezeichnet, dass die Trennungslinie mehr einen queren Verlauf hat. Sie gehen einher ohne jede winkelige Knickung des Knochens.

Fissuren kommen als selbständige Bruchformen in der Diaphyse sehr selten vor. Als Beispiel führen wir eine Beobachtung *Bouisson's* an. In derselben war die Fissur in Folge eines heftigen den Oberschenkel schräg treffenden Schlages entstanden. Sie erstreckte sich über eine Länge von 15 cm und reichte von der Mitte der Diaphyse bis zum *Condylus externus femoris*.

Die vollständigen Brüche kommen in allen bekannten Variationen vor. Querbrüche finden sich zumeist nur bei rhachitischen Kindern oder bei Erwachsenen an der Epiphysengrenze. Sie sind zuweilen subperiostal oder doch wenigstens mit nur unvollständiger Periostzerreissung verbunden. Die Bruch-

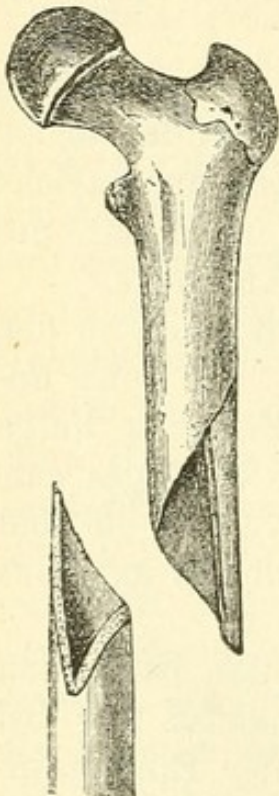
flächen selbst sind meist stark gezackt. Die Zacken können sich verfangen und so eine Art Einkeilung bewirken. Im Uebrigen beschränkt sich die Dislocation dieser Brüche im wesentlichen auf eine leicht seitliche oder auch wohl leicht winkelige Knickung.

Fig. 236.



Schrägbrüche kommen in überwiegender Mehrzahl vor. Die Schrägheit ist zuweilen so bedeutend, dass die Bruchflächen eine Strecke weit parallel der Längsachse verlaufen. Dabei sind sie oft so glatt und scharf, dass sie Aehnlichkeit mit einem Clarinettenmundstück haben und deshalb auch wohl *Fractures en bec de flûte* getauft worden sind. (Fig. 236.)

Fig. 237.



Besonderes Interesse erregen die durch Torsion entstandenen Spiralbrüche des Femur. Dieselben verdanken, wie wir gesehen haben, oft dem Muskelzug ihr Dasein. Sie sind dadurch ausgezeichnet, dass die beiden Bruchstücke ausserordentlich steil sind und sehr spitz auslaufen. Die eine Bruchlinie verläuft dabei in der Längsachse des Knochens, während die andere diesen in einer Schraubenlinie umgibt. (Fig. 237). Sie finden sich besonders häufig am oberen Ende des Femur, kommen aber auch weiter unten vor. Von beiden Bruchlinien gehen gern Fissuren aus, die sich bis in die benachbarten Gelenke erstrecken können. Die spitzen Bruchenden haben grosse Neigung, die umgebenden Weichtheile von innen nach aussen zu durchboren und so Durchstechungsfracturen zu erzeugen. Die Spirale geht wiederum entsprechend der normalen Biegung des Femur meist von unten innen über die dorsale Fläche des Knochens hinweg und endet an der äussern oberen Seite (*Stetter*).

Mehrfache Brüche und Splitterbrüche haben nichts Charakteristisches. Die ersteren finden sich in der Regel näher am oberen Ende in der Weise, dass ein Stück desselben herausgeschlagen ist. Der Femurschaft ist dann in 3 grosse Fragmente getheilt.

Fig. 238.

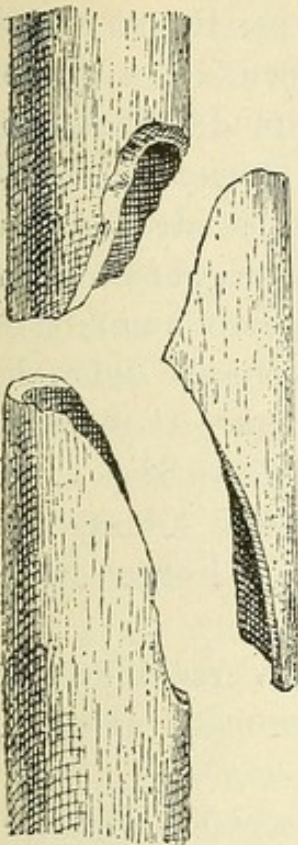
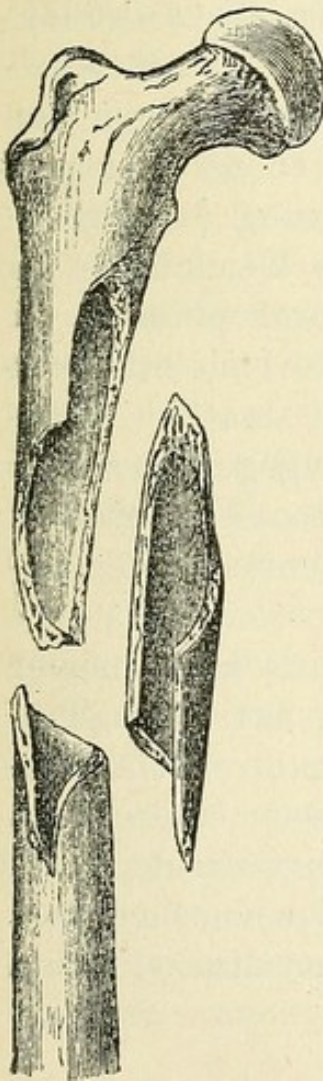


Fig. 239.



Das mittlere Fragment durchsetzt nun aber nicht immer die ganze Dicke der Diaphyse gleichmässig. Es ist vielmehr öfter nur ein grösserer Splitter von der vorderen Fläche des Knochens abgelöst, und zwar besitzt dieser Splitter bei den durch Biegung entstandenen Brüchen die Gestalt eines dreieckigen Keiles (Fig. 238), bei den durch Torsion entstandenen aber eine ausgesprochene Rauteform (Fig. 239).

Wenn wir somit die verschiedensten Bruchvariationen am Femur antreffen, so besitzt die Form und Richtung des Bruches doch etwas Gesetzmässiges, je nachdem der Sitz desselben ins obere, mittlere oder untere Drittel des Schaftes fällt.

Im oberen Drittel finden sich fast nur Schrägbrüche, deren Bruchlinien von aussen und oben nach innen und unten verlaufen (Tafel XXVI). Im mittleren Drittel herrschen die Schrägbrüche vor. Hier ziehen aber die Bruchlinien in der übergrossen Mehrzahl der Fälle von hinten und oben nach vorn und unten. Der Bruch schneidet die Femurachse bald in einem Winkel von 45 Grad, bald in einem viel spitzeren, ja es kommen fast in der Längsachse des Schenkels verlaufende Zusammenhangstrennungen vor. Im unteren Drittel treffen wir an der Stelle, an welcher bereits die Spongiosa beginnt und die Corticalis dünner wird, quere, öfters aber auch wieder schräge Bruchflächen. Charakteristisch für diese letzteren ist eine Neigung von oben hinten nach vorn unten.

Wenn man sich den Verlauf dieser Bruchrichtungen an einem skelettirten Femur vergegenwärtigt, so wird man sofort einsehen, dass durch dieselben eine Verschiebung der Bruchflächen sehr begünstigt wird. Sie stellen ja gewissermassen schiefe Ebenen dar, an welchen

ein Vorbeigleiten sehr erleichtert wird. In der That gehen denn auch alle diese Brüche, bei denen das Periost in der Regel ausgedehnt gelitten hat, mit geradezu typischen Dislocationen einher.

Diese Dislocationen hängen einmal ab von der Richtung der Gewalteinwirkung, die ja in der Regel von aussen her stattfindet und das untere Ende des Femur nach innen zu drängen bestrebt sein wird. Weiterhin spielt hier sicher die eigenthümliche Biegung des Femur selbst eine Rolle, und schliesslich kommt der Zug der an den Fragmenten inserirenden Muskeln in Betracht.

Allen Brüchen des Femur gemeinsam ist eine Drehung des untern Bruchendes um seine Längsachse. Wir lernten dieselbe bereits bei den Schenkelhalsbrüchen kennen und treffen sie hier wieder, indem wir das Bein in Folge seiner Eigenschwere nach aussen rotirt finden.

Daneben haben wir aber stets noch weitere Verschiebungen der Fragmente, die wiederum nach dem Sitz der Fractur variiren.

Bei den Brüchen im oberen Drittel (Tafel XXVI) folgt das obere Bruchstück dem Zuge des Ileopectineus und der Glutaeen und wird daher nach aussen, in Abductionsstellung, in weniger hohem Grade auch nach vorn, in Beugestellung gelangen. Das untere Fragment wird dagegen von der äussern Gewalt und den starken Adductoren nach innen und oben dislocirt. Es entsteht so eine Kreuzung der Bruchenden, ein Reiten derselben, das sich durch eine Verkürzung des Beines und an der Bruchstelle selbst durch einen nach aussen und vorn vorspringenden Winkel zu erkennen geben muss. Bei mageren Leuten ist dieser sehr deutlich wahrnehmbar, bei musculösen und fetten wird er dagegen zuweilen durch die gleichsinnige Biegung des Schenkelhalses verdeckt (*Roser*). Das obere Bruchende ist dabei gelegentlich noch gesplittert (*Bennet*).

Diese eben beschriebene Dislocation ist nun nicht immer vorhanden. Es besteht vielmehr bei den dicht unter den Trochanteren stattfindenden Brüchen, der *Fractura subtrochanterica*, zuweilen keine Verschiebung der Bruchenden, wenn diese auch schräg verlaufen. *Nicoladoni* macht dies abhängig von den anatomischen Verhältnissen dieser Gegend, indem der Knochen dort von einem derben, fibrösen, fest adhärennten, den Muskeln zum Ursprung dienenden Gewebe überzogen ist.

Bei den Brüchen im mittleren Drittel (Tafel XXVI) rückt entsprechend der Richtung der Bruchlinie das obere Fragment fast ausnahmslos vor das untere und ausserdem um so mehr nach aussen, je mehr sich der Bruch dem obern Drittel nähert. Liegt der Bruch unterhalb des Ansatzes der Adductoren, so ziehen dieselben das obere Fragment nach vorn und innen, während das untere Fragment nach aussen und hinter dem obern in die Höhe rückt.

Bei den Brüchen im untern Drittel (Tafel XXVII) wird das obere Fragment durch die Adductoren ebenfalls nach vorn und innen gelangen. Es kommt zuweilen soweit nach vorn, dass es die Muskeln und die Bursa extensorum durchstösst und direct unter die Haut tritt oder auch diese noch durchsticht.

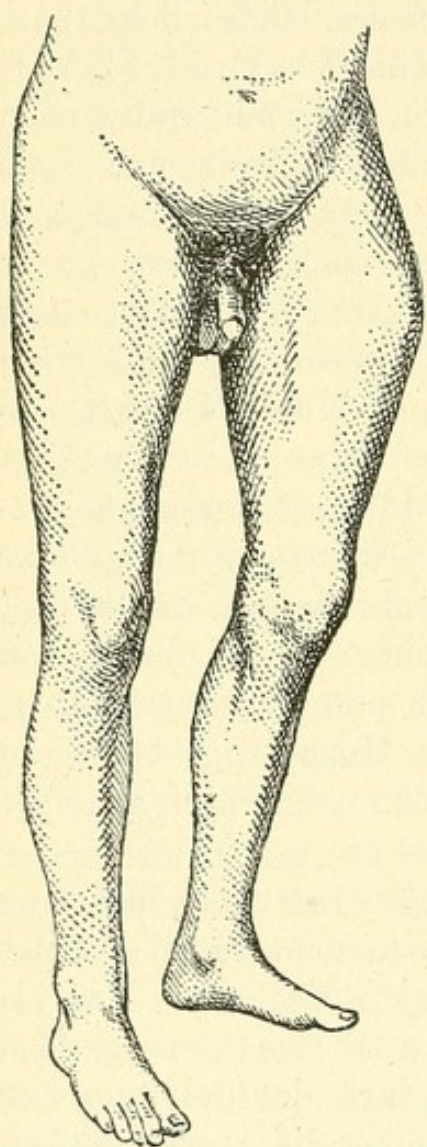
Das untere Fragment rückt an der Hinterseite des oberen in die Höhe, indem es der elastischen Retraction der vom Becken an den Unterschenkel ziehenden Muskeln anheimfällt. Zuweilen erfährt es dabei noch eine derartige Verschiebung, dass seine Bruchfläche nach hinten gegen die Kniekehle gewendet wird. Dieses Verhalten wurde zuerst von *Boyer* constatirt und auf die Wirkung der *Gastrocnemii* geschoben. *Lauenstein*, der einen gleichen Fall beobachtete — bei demselben war durch das Fragment sogar der Nervus peroneus angespiesst, — glaubt nicht sowohl einen derartigen Muskelzug für diese Dislocation beschuldigen zu müssen, als einen nachträglichen Fall auf das bereits gebrochene Glied.

Die **Symptome** derjenigen Oberschenkelfracturen, die nur unvollständig oder unter einem theilweise erhaltenen Periost liegen, beschränken sich auf den Schmerz, die Anschwellung an der Bruchstelle und die Functionsstörung des Beines. Wenn man die Patienten auffordert, das Bein von der Unterlage zu erheben, so wird an der Bruchstelle zuweilen eine winkelige Knickung bemerkbar. An dieser Stelle wird man dann durch gegenseitige Verschiebung der Bruchenden an einander abnorme Beweglichkeit und Crepitation nachweisen können.

Sobald das Periost an der Bruchstelle gänzlich zerrissen ist, tritt stets auch die vorher beschriebene Dislocation der Fragmente ein, die sich im klinischen Bild sofort erkennen lässt, wenn man das kranke mit dem gesunden Bein vergleicht und dabei auch die normalerweise zwischen den beiden parallel

neben einander gelegten Beinen bestehende Luftfigur berücksichtigt (Fig. 240). Es fällt dann zunächst auf die stets vorhandene Rotation des Fusses nach aussen. Der äussere Fussrand liegt auf der Unterlage auf, der innere Rand der Patella aber schaut gerade nach vorn. Weiterhin ist das fracturirte Bein stets verkürzt. Diese Verkürzung ist in verschiedenen

Fig. 240.



Fällen verschieden. Sie kann nur gering sein, aber auch 12 bis 15 cm betragen, dies letztere dann, wenn die Fragmente nicht nur winkelig verschoben sind, sondern auch auf einander reiten. Die Verkürzung misst man am besten in der Weise, dass man die Spinae anter. sup. des auf einer festen horizontalen Unterlage liegenden Patienten so lagert, dass ihre Verbindungslinie die Körperachse senkrecht schneidet, dass man beide Oberschenkel parallel legt oder in möglichst gleiche Abduction und nun gegen die aufgerichteten Fusssohlen ein Brett stellt. Man misst dann den Abstand desselben von der Ferse des verletzten Beines und wird sich so selten um $\frac{1}{2}$ cm täuschen. An der Bruchstelle selbst ist dann schliesslich wenigstens bei schlechter genährten Individuen eine winkelige Krümmung des Schenkels nach aussen und vorn oder auch direct nach vorn bemerkbar. Bei besser genährten Patienten wird diese Deformität zuweilen durch die gleichzeitige Schwellung verdeckt. Zu-

weilen kann man die Bruchenden auch direct fühlen oder sehen (Durchstechungsfracturen).

Die beschriebenen Zeichen sind so charakteristisch, dass die Diagnose eines Oberschenkelbruches meist auf den ersten Anblick zu stellen ist. Nicht so leicht ist es dagegen, besonders bei kräftigen Männern, ganz genau den Sitz des Bruches, den Verlauf der Bruchlinien und die stattgefundene Dislocation zu bestimmen. Da aber diese Verhältnisse für die einzuschlagende Therapie grosse Wichtigkeit besitzen, muss man sich doch Rechenschaft

über dieselben geben können. Dazu chloroformirt man am besten den Patienten und wird sich dann bequem über die Lage der Dinge unterrichten können.

Die **Prognose** der Oberschenkelfracturen ist im ganzen eine günstige, indem selbst die früher so gefürchteten complicirten Brüche heutzutage unter dem Schutze der Antiseptik anstandslos verlaufen. Die knöcherne Heilung erfordert bei Kindern etwa 4, bei Erwachsenen etwa 6—8 Wochen. Am schnellsten erfolgt die Callusbildung bei der jetzt meistens geübten *Extensionsbehandlung*, weil bei derselben an der Bruchstelle keine Hemmung der Circulation stattfindet, und daher das zur Callusbildung nothwendige Material ungehindert zugeführt werden kann. Sie gleicht ferner auch die Verkürzung am vollständigsten aus. Während man früher bei den gewöhnlichen Schrägbrüchen zufrieden war, wenn die nach der Heilung zurückbleibende Verkürzung 2—3 cm betrug, hat *v. Volkmann* von 110 Oberschenkelfracturen, die mit Extension behandelt wurden, 87 ohne jegliche Verkürzung heilen sehen. In den anderen Fällen betrug dieselbe meistens nur $\frac{1}{2}$ —1 Cm. Im einzelnen ergaben die Brüche im oberen Drittel eine Consolidationszeit von 40 Tagen, eine durchschnittliche Verkürzung aber von 0,4 cm, Brüche im mittleren Drittel 32 Tage und 0,2 cm, Brüche im unteren Drittel 34 Tage und 0,4 cm Heilungsdauer und Verkürzung (*Hertzberg*).

Die knöcherne Heilung tritt aber nicht in allen Fällen mit Sicherheit ein; es kommen vielmehr gar nicht so selten auch *Pseudarthrosen* vor. Die Gründe derselben hat man gewöhnlich als starkes Reiten der Fragmente oder als Interposition von Muskelbäuchen zwischen dieselben erkannt. Wir müssen noch erwähnen, dass ältere Leute bezüglich der Lungenhypostasen und des Decubitus denselben Gefahren ausgesetzt sind, wie bei den Schenkelhalsbrüchen, und dass Oberschenkelbrüche bei sehr fetten Personen nicht so selten auch durch *Fettembolie* tödtlich werden. Schliesslich ist noch anzuführen, dass im Verlaufe der Oberschenkelbrüche des mittleren und unteren Drittels ziemlich häufig blutige oder seröse Ergüsse im Kniegelenk auftreten. Dieselben entstehen entweder durch das auch den Bruch veranlassende Trauma oder als Folge von Fissuren, die sich bis ins Gelenk hinein erstrecken. Entwickeln sie sich später bei den ersten Gehversuchen, so sind sie offenbar durch die allgemeine

Trockenheit und Rigidität des immobilisirten Gelenkes zu erklären, auf welches die ersten physiologischen Bewegungen wie Distorsionen wirken (v. Volkmann). Derartige Ergüsse bleiben

oft lange bestehen. Die anderen pflegen mit der Heilung des Knochenbruches auch resorbirt zu sein.

Die spätere Gebrauchsfähigkeit des Gliedes hängt ganz ab von der eingeleiteten Behandlung. War diese mangelhaft, so heilen die Brüche in ihrer fehlerhaften dislocirten Stellung. Davon zeugen die beistehenden Figuren 241 u. 242, welche den typischen Dislocationen der Fragmente im oberen, und unteren Drittel entsprechen.

Die **Therapie** der Oberschenkelfracturen hat zunächst die Reposition der dislocirten Fragmente zu besorgen. Zu dem Zweck fixirt ein Gehilfe mit beiden aufgelegten Händen das Becken oder, wenn es geht, auch die obere Circumferenz des Femur.

Ein zweiter Gehilfe ergreift mit der einen Hand die Ferse, mit der anderen den Fussrücken oder die Zehen und erhebt sanft das gebrochene Bein des, am besten chloroformirten, Patienten von der Unterlage, übt dann einen kräftigen aber stetig wirkenden Zug aus und stellt dabei die Fussspitze so, dass die Längsachse des Metacarpalknochens der grossen Zehe, der innere Rand der Patella und die Spina anterior superior in eine Visirlinie zu liegen kommen (Fig. 247 und 249). Bei den Brüchen im oberen und mittleren Drittel wird dabei die Extremität so weit abducirt, dass das untere Fragment dem oberen wieder gegenübersteht. Man wird dabei zuweilen fühlen oder durch eine Einziehung der Haut über der betreffenden Stelle erkennen, dass das

Fig. 241.

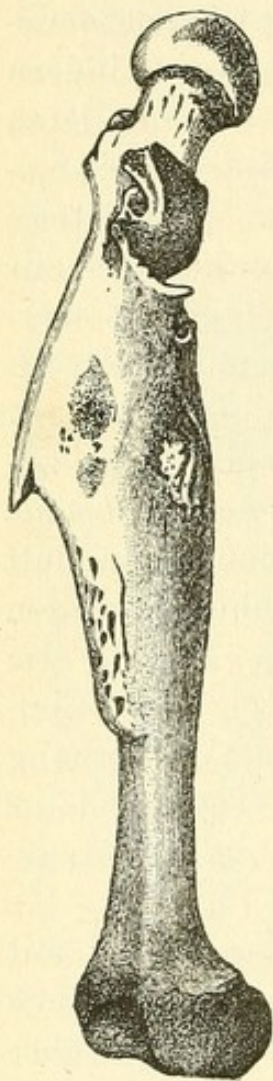
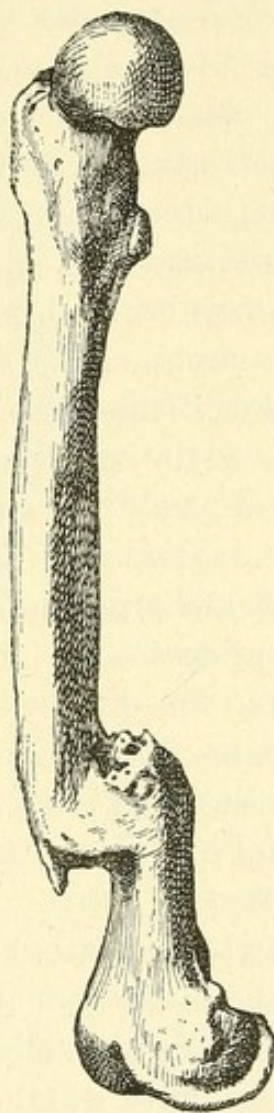


Fig. 242.



obere Fragment die benachbarten Weichtheile angespiesst hat. In solchem Falle könnte leicht eine Interposition von Muskeln stattfinden, und muss man daher die Anspießung entweder durch rotirende Bewegungen der Weichtheile, oder auch durch kleine Incisionen zu lösen suchen.

Ist nun die Reposition bewirkt, so handelt es sich jetzt darum, die Fragmente während der Heilungszeit dauernd in ihrer richtigen Lage zu einander zu erhalten. Das war bis vor Kurzem keine leichte Aufgabe und man hat eine Menge von Verbandmethoden und Apparaten zu diesem Zweck ersonnen. Dieselben haben den Patienten sicher oft mehr geschadet als genutzt und brauchen wir sie deshalb gar nicht aufzuzählen. Heute concurriren im wesentlichen nur Lagerungs- und Schienenverbände, Gypsverbände und die permanente Gewichtsextension.

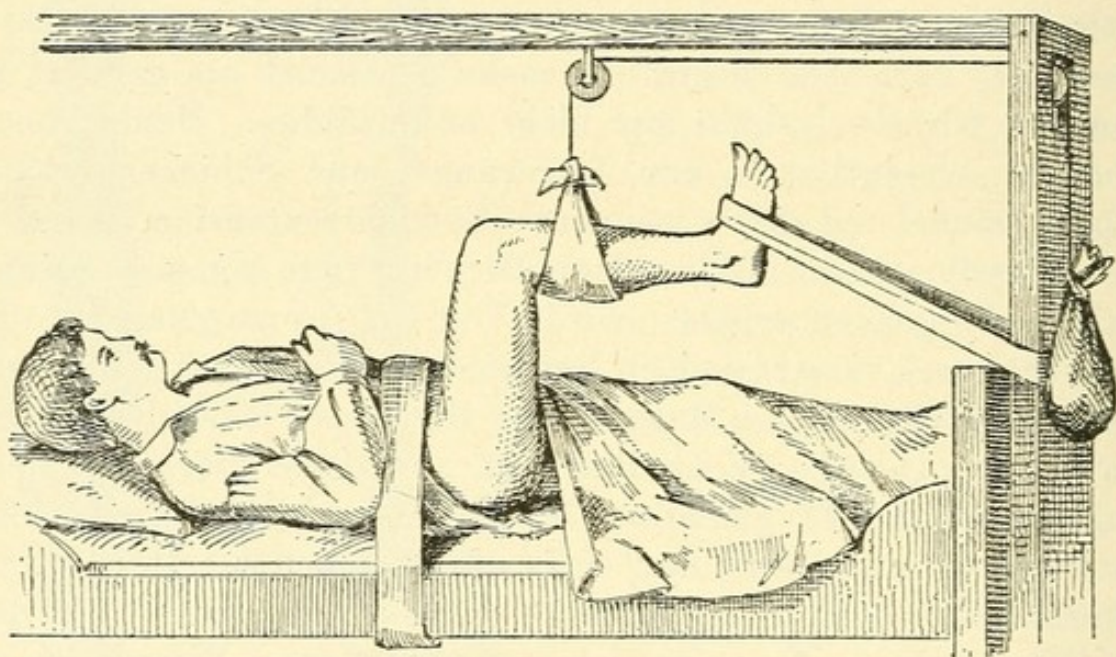
Dieselben können alle gelegentlich in Frage kommen, wie sich aus dem Folgenden ergeben wird. Von Lagerungsmethoden kommt zur provisorischen Retention der Fragmente, wenn man kein geeignetes anderes Material zur Hand hat, bisweilen die sog. *Pott'sche Seitenlage* in Betracht, zumal bei starker Aufrichtung des oberen Fragmentes. Der Patient wird auf die verletzte Seite gelegt und Hüft- und Kniegelenk gebeugt. Man erreicht dadurch eine vollständige Muskeler schlaffung und stützt dann die Extremität durch nebengelegte Sandsäcke. Womöglich soll der Fuss etwas höher liegen als die Hüfte. Diese Lagerung ist auf die Dauer unbequem. Erträglicher wird sie, wenn man dem Patienten die Rückenlage gewähren kann. Dazu gebraucht man aber eine doppelt geneigte schiefe Ebene, ein *Planum inclinatum duplex* (Fig. 228), auf welchem der Oberschenkel in aufsteigender, der Unterschenkel in absteigender Richtung liegt. Figur 228 zeigt die von *Esmarch* angegebene doppelte schiefe Ebene. Man kann auf dieser gleichzeitig eine Extension ausüben, wenn die Länge des Oberschenkelbrettes die des Oberschenkels selbst etwas übertrifft, so dass das untere Rumpfhälfte hohl liegt und durch sein Gewicht extendirt, während in der Kniekehle die Contraextension stattfindet. Man muss sich dann aber sehr vor einem zu starken Druck in der Kniekehle in Acht nehmen.

Diesen Nachtheil, dass an den Unterstützungspunkten leicht Decubitus entsteht, theilt die schiefe Ebene mit der sog. *Aequilibriumsmethode* von *Mojsisovics*, bei der die Extension

vom Unterschenkel des im Hüft- und Kniegelenk gebeugten Beines aus stattfindet (Fig. 243). Wir wollen hier einschalten, dass *Karg* neuerdings empfohlen hat, bei älteren Leuten in dieser Stellung einen Gypsverband anzulegen, um ihnen das Aufsitzen eher zu ermöglichen. Ein solcher Verband dürfte wegen der Gefahr der Gelenksteifigkeit jedenfalls nicht zu lange liegen.

Die verschiedenen Schienenverbände sind nothwendig für den Transport der Verletzten. Sehr zweckmässig gestaltet

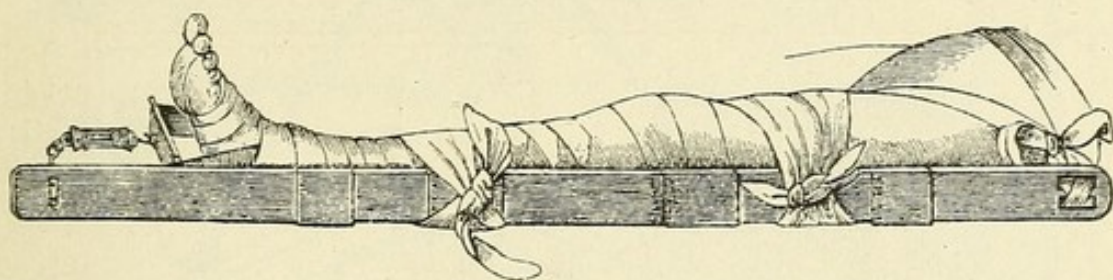
Fig. 243.



sich derselbe in einer *Bonnet'schen* Draht hose (s. Fig. 227), in welcher das gebrochene Glied wenigstens eine bequeme und sichere Lagerung findet. Soll die Rinne die ganze Extremität sammt Hüfte und Becken aufnehmen, so stellt man dieselbe nach *Roser's* Vorschlag am besten, aus 2—3 Stücken her, die dann beliebig weit übereinandergeschoben und mit Schnüren zusammengebunden werden. Sind derartige Schienen nicht zur Stelle, so ist recht praktisch auch eine starke Aussenschiene. Dieselbe muss etwa handbreit sein und sowohl über das Becken wie über den Fuss hinausreichen. Sie wird gehörig gepolstert und dann am Becken-, Knie- und Fusstheil mit einer Binde oder mittelst eines durch einen länglichen Ausschnitt in der Schiene hindurchgezogenen Cravattentuches fixirt. Am Fusstheil bringt man dann noch ein Brett an, an dem man die Auswärtsrotation der Extremität beseitigt. Auf die Fracturstelle selbst wird vor Anlegung der Schiene eine dicke Comprime gelegt und so ein directer Druck auf die nach aussen gewichenen Fragmente aus-

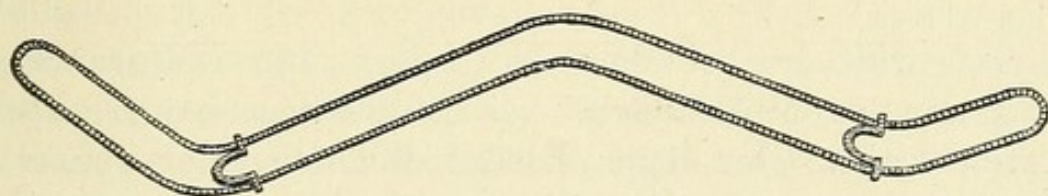
geübt. *v. Esmarch* hat diese Aussenschiene in sehr zweckmässiger Weise noch mit einer elastischen Wirkung ausgestattet. Er legt an der Extremität zuerst eine Heftpflasteransa mit Spreizbrettchen an und bringt dann die für den Kriegsfall zerlegbar gemachte lange Aussenschiene an. Dieselbe besitzt an ihrem oberen Ende zwei Einschnitte, an welchem der quere Beckengurt und ein Perinealschlauch zur Contraextension befestigt werden. Am untern, die Fusssohle überragenden Ende ist ein eiserner abnehm-

Fig. 244.



barer Haken angebracht. Zwischen diesem und dem Spreizbrettchen wird innen ein Kautschukschlauch eingeschaltet, welcher in beliebiger Spannung einen Zug in der Achse des Gliedes ausübt (Fig. 244).

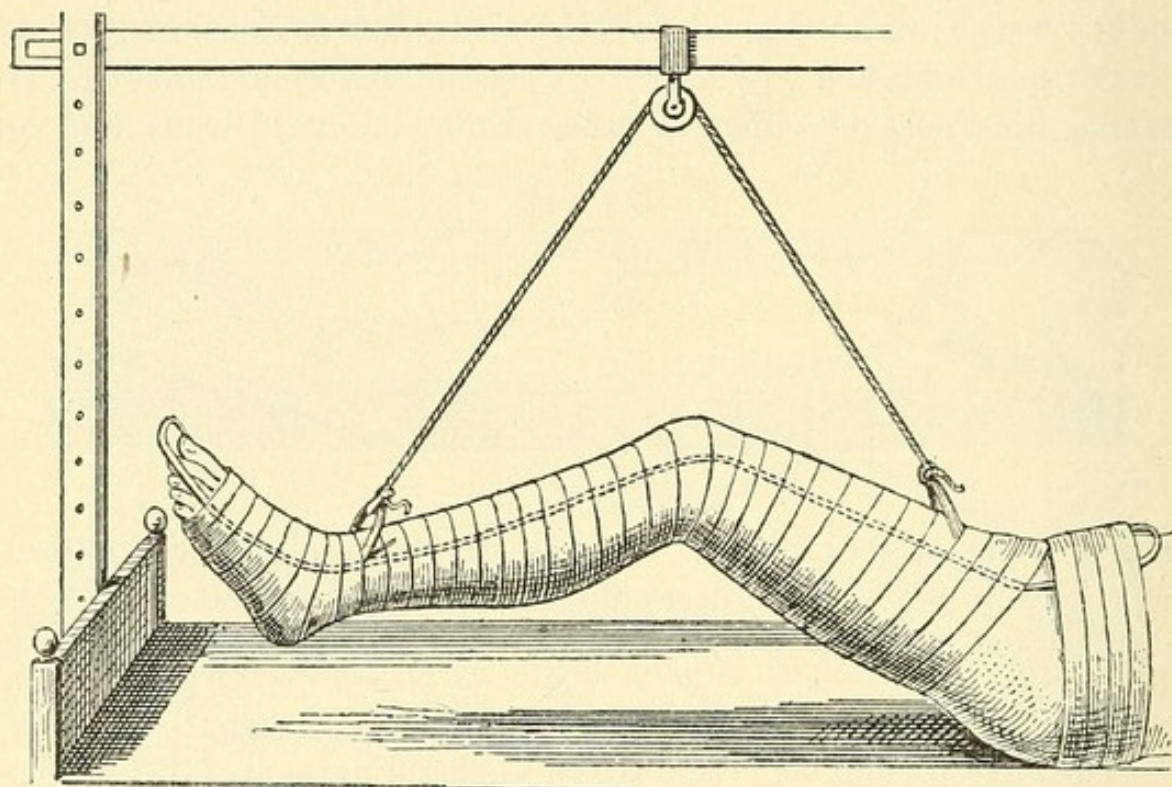
Fig. 245.



Eine andere Schiene, die man sich leicht improvisiren kann, ist die *Smith'sche* vordere Drahtschiene (Fig. 245 u. 246). Sie wird aus Telegraphendraht hergestellt und hat sich namentlich bei Schussfracturen während der letzten Kriege bewährt. Das Drahtgestell besteht aus einem langen Rahmen mit zwei verschiebbaren Bügeln zum Anknüpfen der Suspensionsschnüre. Der Rahmen wird an 3 Stellen, entsprechend dem Hüft-, Knie- und Fussgelenk leicht gebogen und auf die vordere Fläche der Extremität aufgelegt, nachdem die letztere von den Zehen an bis zum Becken eingewickelt und der Fussrücken sowie die Leistengegend durch untergelegte Kissen gegen den Druck der Schiene geschützt sind. Schliesslich wird das Bein sammt dem Drahtgestell mittelst einer Binde umwickelt und an einem Stricke suspendirt (Fig. 246).

Die Anlegung der bisher genannten Verbände erfordert keine besonders grosse Geschicklichkeit, wohl aber ist diese für den Gypsverband nothwendig. Man kann diesen aber nicht

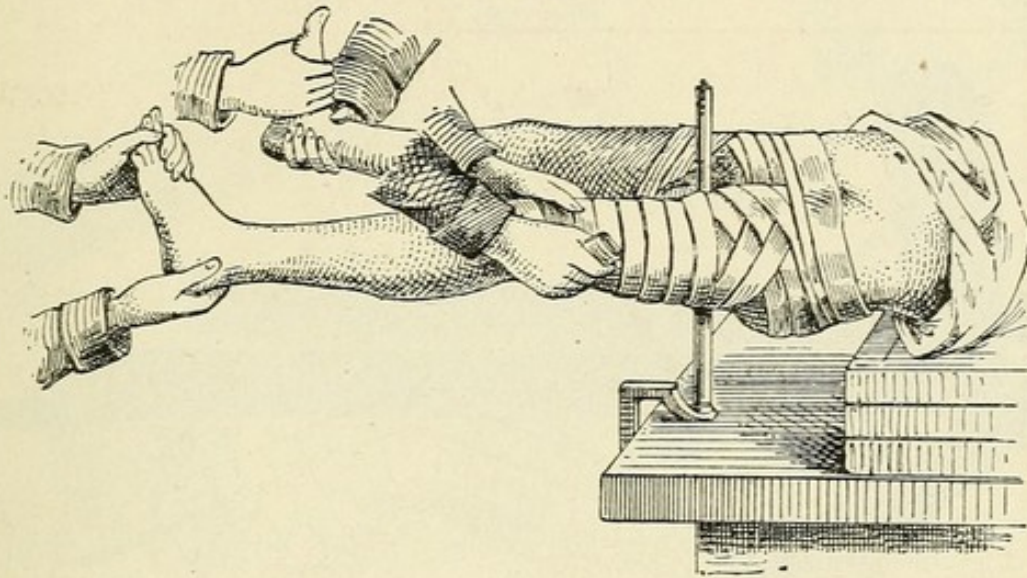
Fig. 246.



entbehren, weil er bei dem Transport auf weitere Strecken und bei unruhigen Kranken, bei Deliranten immer noch am sichersten wirkt. Der Gypsverband für den Oberschenkelbruch muss das ganze gebrochene Bein von den Zehen bis zum Becken umfassen und auch den gesunden Oberschenkel bis zu dessen Mitte umschliessen. Nur dann ist wirklich eine ruhige Lage der Fragmente möglich. Freilich ist deren Dislocation später, wenn die Weichtheile unter dem Verband abgeschwollen und atrophisch geworden sind, dadurch aber der Gypsverband lockerer wird, nicht ausgeschlossen, und das ist der grosse Nachtheil der Gypsverbände. Selbst unter dem besten derselben, der sofort nach der Fractur angelegt wurde, ist ein geringes seitliches Ausweichen der Fragmente und damit eine stärkere Verkürzung der Extremität nicht zu vermeiden. Niemals sollte man bei starker Weichtheilschwellung einen Gypsverband anlegen, da sonst das ganze Glied gangränös werden könnte. *Hamilton* hat einen derartigen unglücklichen Ausgang zweimal beobachtet.

Zur Anlegung des Gypsverbandes legt man den Patienten auf eine sog. Beckenstütze, wie sie von *v. Volkmann, Bardeleben* u. A. angegeben worden ist, lässt die Reposition in vorherbeschriebener Weise ausführen und wickelt dann die Gyps-

Fig. 247.



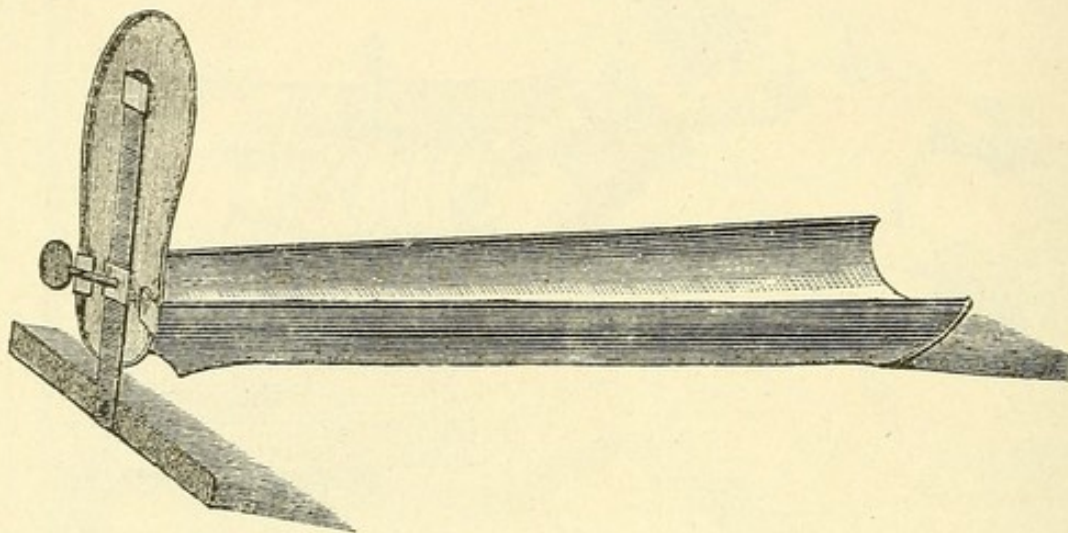
binden um, indem man zunächst die Fracturstelle und hierauf die benachbarten Gelenke vornimmt (Fig. 247).

Die entschieden beste definitive Verbandmethode für die Oberschenkelbrüche ist die permanente Gewichtsextension, die in gleicher Weise gehandhabt wird, wie wir sie bei den Schenkelhalsbrüchen kennen gelernt haben. Hier ist nur noch zu erwähnen, dass man unter das Knie ein Kissen legen muss, weil sonst eine Ueberstreckung desselben und damit heftige Schmerzen entstehen könnten. Bei den Fracturen im oberen und mittleren Drittel mit starker Abduction und Elevation des oberen Fragmentes muss man das untere Fragment diesem entgegenführen. Es geschieht dies, indem man die Extension in abducirter Stellung der Extremität und auf einem *Planum inclinatum simplex* ausführt.

Unmöglich wird die Heftpflasterextension bei den nahe am Kniegelenk gelegenen Brüchen, indem durch dieselbe leicht eine Dehnung und Erschlaffung der Kniegelenksbänder herbeigeführt werden könnte. Für diese Fälle kann man sich, falls keine stärkere Dislocation vorhanden ist, mit der Lagerung der Beine auf einer *v. Volkmann'schen* L-Schiene (Fig. 248) begnügen. Ist aber eine Dislocation vorhanden, so kann man diese durch eine 8–12tägige Extension, die während dieser kurzen Zeit nicht viel

Schaden anrichten wird, beseitigen und dann einen Gypsverband anlegen. Will man der Dislocation gleich von vornherein energisch entgegenreten, so haben *Beely* und *Treves* empfohlen, diese Brüche nicht in gestreckter Stellung, sondern mit gebeugtem Knie, eventuell verbunden mit Suspension zu behandeln. Nun

Fig. 248.



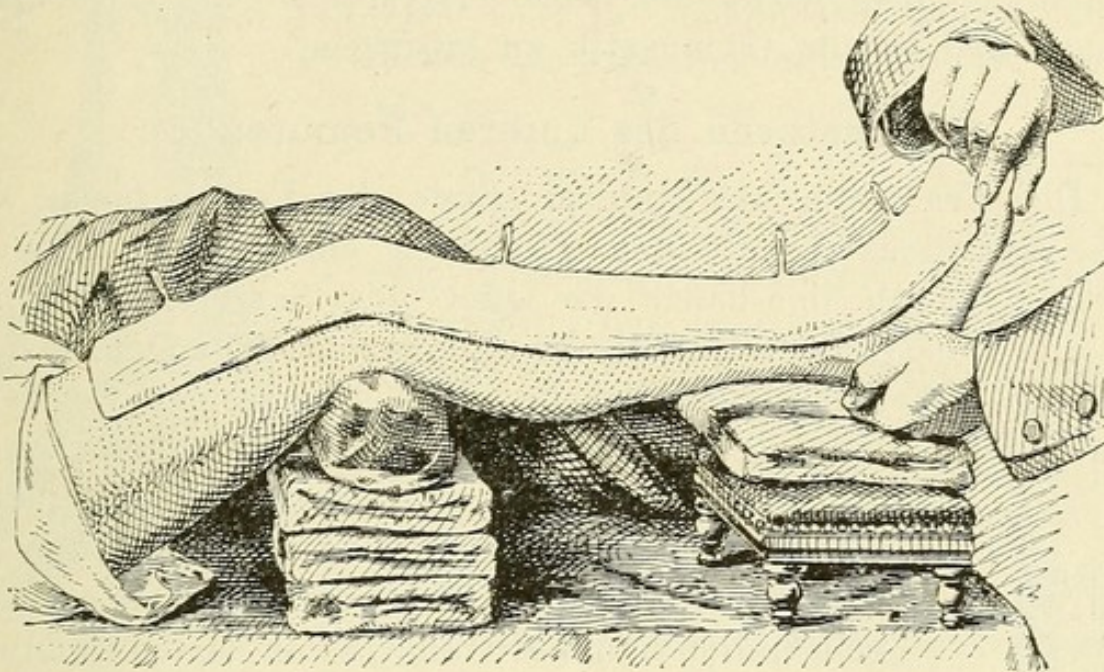
sind aber zuweilen die Weichtheile der Kniekehle so stark geschwollen oder ist ein solcher Bluterguss im Kniegelenk vorhanden, dass die gewünschte Beugung unmöglich wird. Unter solchen Umständen hat *Bryant* die Tenotomie der Achillessehne vorgeschlagen, um die Gastrocnemii, die ja die Dislocation des untern Fragmentes aufrecht erhalten, zu entspannen. *Treves* hat dies Verfahren 3mal angewendet und nachher die Gewichtsextension in Streckstellung, die ja dann möglich wird, ausgeführt.

Die Heftpflastergewichtsextension verbunden mit Suspension erreicht man in zuverlässiger Weise mit der *Beely'schen* Gypshantfischiene. Bei unruhigen Patienten muss derselben stets noch ein Beckentheil hinzugefügt werden (Fig. 249).

Besondere Schwierigkeiten bot in früheren Zeiten die Behandlung der Oberschenkelbrüche bei kleinen Kindern. Die Beschaffenheit der kindlichen Weichtheile am Oberschenkel, die meist bedeutende Völle des Leibes standen der Application des Gypsverbandes im Wege. Auch Schienenverbände, bestehend in 3 kleineren, ringsum die Fracturstelle angelegten und einer grösseren vom Fuss zum Becken reichenden Aussenschiene, wurden schlecht vertragen, da sich die Kinder stets beschmutzten und so Eczeme und Excoriationen unter dem Verbande entstanden. Diesen Ge-

fahren ist man jetzt überhoben, seitdem *Schede* gelehrt hat, die Extension in verticaler Suspension des Gliedes auszuführen.

Fig. 249.



Man legt die Heftpflasterstreifen wie bei Erwachsenen an, flectirt das Bein im Hüftgelenk und belastet dann dasselbe mittelst Gewichten, die über die Rolle eines am Bett befestigten Galgens laufen, so stark, dass der Steiss eben noch auf der Matratze aufliegt. Das Körpergewicht bildet dann eine genügende Contraextension. Man bedarf bei dieser Art der Extension geringerer Gewichtsmengen. 4—8 Pfund werden stets ausreichen. Das Verfahren ist sehr bequem. Die Kinder können dauernd rein gehalten werden, und die Consolidation ist ausserordentlich schnell, meist schon nach 3 Wochen vollendet. Es ist nicht nöthig, wie dies *Lentze* empfohlen hat, den Fuss und Unterschenkel erst mit einem Gypsverband zu versehen und an diesem eine Art Schleifbrett anzubringen. Im Gegentheil kann durch eine solche Complication leicht Decubitus entstehen.

Bei den intra partum acquirirten Oberschenkelbrüchen benutzt man den Rumpf als Schiene und befestigt den an und für sich schon gebeugten Oberschenkel durch circuläre Heftpflasterstreifen an demselben. Mit diesem Verband kann das Kind auch gebadet, also für die Reinlichkeit genügend gesorgt werden.

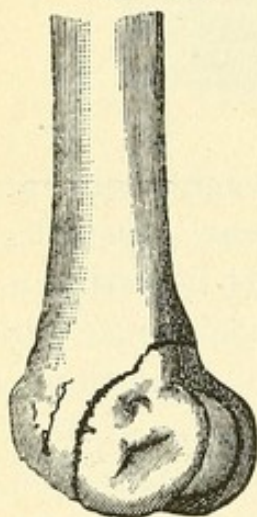
Wenn nun unter dem Extensionsverband die Consolidation eingetreten ist, und der Patient sein Bein von der Unterlage

aufheben kann, so ist es doch nicht zweckmässig, ihn gleich aufstehen und Gehversuche machen zu lassen. Der Callus könnte sich wieder biegen oder gar brechen. Man legt dann lieber noch für einige Wochen einen abnehmbaren Wasserglasverband an und sucht das Bein erst durch eine methodische Massage und leichte Gymnastik zu kräftigen.

C. Fracturen des unteren Femurendes.

Die Fracturen am unteren Ende des Femur bieten eine grosse Aehnlichkeit mit den Fracturen am unteren Ende des Humerus. Auch hier haben wir Quer- oder Schrägbrüche direct über den Condylen, traumatische Epiphysentrennungen, T- und Y-förmige Fracturen und Brüche eines oder beider Condylen. Dazu kommt dann noch eine Reihe **unvollständiger** Brüche.

Fig. 250.



Es handelt sich bei denselben um Fissuren, welche in der Regel in der Längsrichtung des Knochens verlaufen. Sie beginnen im Gelenk, gewöhnlich in der Mitte zwischen beiden Condylen, durchsetzen den Gelenkknorpel und eine mehr oder weniger lange Strecke der Epiphyse, reichen auch wohl in die Diaphyse hinein oder umgrenzen den grössten Theil eines Condylus (Fig. 250).

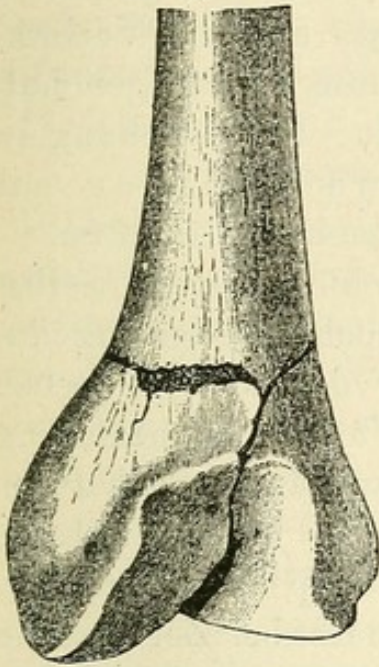
Diese Fissuren entstehen gewöhnlich durch eine in der Längsrichtung des Knochens wirkende Gewalt, welche die Gelenkfläche direct oder indirect trifft und entweder einen Theil des Gelenkendes abzusprengen oder wie ein Keil in dieselbe einzudringen sucht. So wirkt z. B. direct ein Fall auf die Condylen bei flectirtem Knie oder indirect ein Sturz aus der Höhe auf die Füsse. Im letzteren Fall sind es die Tuberositäten der Tibia, welche auf die Condylen des Femur auftreffen und dieselben auseinander treiben.

Die **Symptome** dieser Fissuren sind die einer schweren Contusion des Kniegelenkes. Nur ein durch Percussion des Knochens auf diesen selbst localisirter heftiger Schmerz könnte die Diagnose einigermaßen sicher stellen.

Die **vollständigen**, direct über den Condylen verlaufenden Brüche zeigen so ziemlich dieselben Verhältnisse wie die schon besprochenen Fracturen im unteren Drittel des Femurschaftes. Es sind häufig subperiostale Querbrüche, doch kommen

auch Schrägbrüche mit von hinten und oben nach vorn und unten oder umgekehrt verlaufender Bruchlinie vor. Das untere

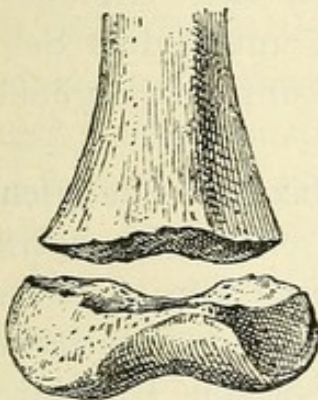
Fig. 251.



Fragment wendet sich öfter nach hinten und oben als nach vorn. Im letzteren Fall kann das Diaphysenfragment in die Kniekehle gelangen und dort die grossen Gefässe und Nerven verletzen.

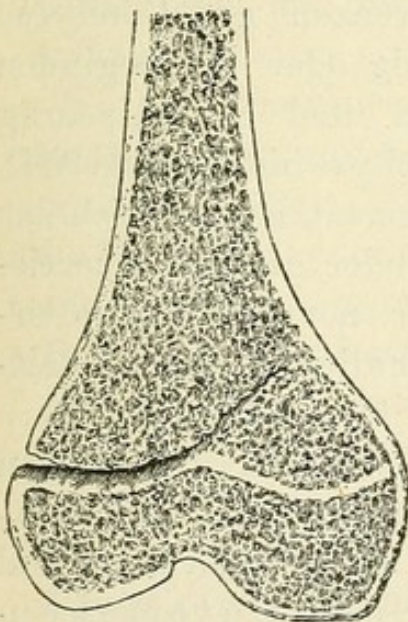
Für die T- und Y-förmigen Fracturen (Fig. 251) können wir auf die gleichen Fracturen am unteren Humerusende verweisen, nur dass jetzt die Patella die gleiche Rolle spielt wie dort das Olecranon. Bei all diesen Fracturen, welche in der Regel wenigstens theilweise intracapsulär verlaufen, ist ein Bluterguss im Kniegelenk vorhanden.

Fig. 252.



Die **traumatischen Epiphysentrennungen** am unteren Femurende sind nach *P. Bruns* die häufigsten von allen Lösungen der einzelnen Epiphysen. Diese grosse Frequenz erklärt sich wohl daraus, dass die untere Femurepiphyse lange Zeit einen sehr beträchtlichen Umfang besitzt und dass sie erst spät, gegen das 20. Lebensjahr hin, verknöchert. Die Ursachen sind bedeutende, indirect wirkende Gewalten wie Hyperextensionen, Lateralflexionen und gewaltsame Umdrehungen des Kniegelenkes.

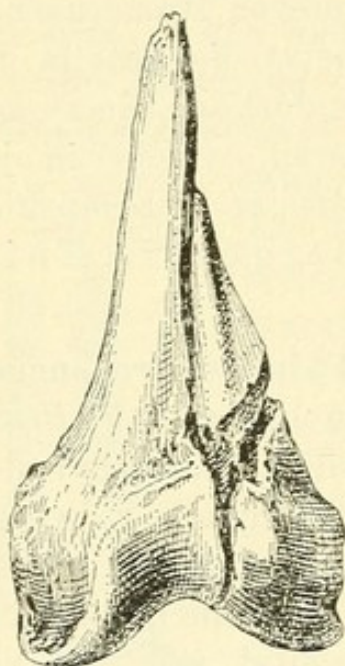
Fig. 253.



Die Trennungslinie verläuft entweder genau entsprechend der Knorpelfuge (Fig. 252) oder verfolgt die Epiphysenlinie nur theilweise und wendet sich dann schräg in die Epiphyse selbst hinein (Fig. 253). Die Verschiebung der Fragmente findet wieder meist in der Weise statt, dass das obere nach vorn, das untere nach hinten ausweicht. Dabei kann das letztere einen gefährlichen Druck auf die Gefässe der Kniekehle ausüben.

Die **Diagnose** wird gestellt, wenn neben den anderen Fracturzeichen abnorme Beweglichkeit dicht über dem Kniegelenk, weiche knorpelige Crepitation, die genannte Dislocation der Fragmente vorhanden ist, und die Verletzung sich bei einem jugendlichen Individuum zugetragen hat. In den meisten Fällen wird wohl die genaue Untersuchung in Narcose die Diagnose sichern und sind Verwechslungen mit einer Luxation der Tibia nach hinten kaum zu fürchten.

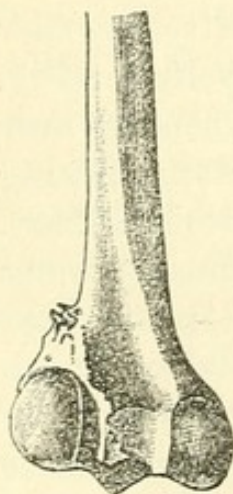
Fig. 254.



Die **Prognose** ist keine günstige. Selbst in dem Fall, dass knöcherne Heilung eintritt, bleibt doch für das spätere Leben die Gefahr einer Wachstumsheftung zurück, denn das Hauptlängenwachstum des Femur geht ja von dieser unteren Epiphyse aus. Die complicirten Verletzungen, die besonders bei Zerreissung der Gefässe und Nerven der Kniekehle bisher die Amputation des Gliedes verlangten, werden wohl unter dem Schutze der Antiseptik in Zukunft auch günstiger verlaufen.

Die **Brüche der einzelnen Condylen des Femur** setzen immer eine sehr beträchtliche Gewalt-Einwirkung voraus. Dieselbe kann direct erfolgen als ein Fall oder Schlag oder indirect als Lateralflexion des Kniegelenkes, indem dabei das Lig. laterale den Condylus abreisst.

Fig. 255.



Die Bruchlinien umgrenzen den Condylus entweder nahezu kreisförmig oder sie beginnen in der Fossa intercondylica und gehen schräg durch die Epiphyse in die Diaphyse hinein (Fig. 254).

Das abgebrochene Fragment kann durch das theilweise erhaltene Periost oder die nicht zerrissenen Lig. cruciata in seiner normalen Lage erhalten werden. In anderen Fällen steigt es seitlich und nach hinten in die Höhe (Fig. 255).

Die **Symptome** bei bestehender Dislocation sind Verbreiterung des Gelenkes, abnorme Beweglichkeit, Crepitation und eine abnorme Stellung des Unterschen-

schenkels. Indem nämlich die Tibia dem abgebrochenen Condylus folgt, entsteht bei Brüchen des Condylus internus ein traumatisches Genu varum, bei Brüchen des Condylus externus aber ein traumatisches Genu valgum. Der Unterschenkel zeigt dabei stets eine auffallende Beweglichkeit nach der Seite der Fractur hin.

Die **Prognose** ist eine dubia wie bei allen Gelenkfracturen. In Folge des intraarticulären Blutergusses kann eine fibröse Ankylose des Gelenkes zurückbleiben, es kann sich später eine Arthritis deformans entwickeln oder eine fehlerhafte Heilung in Varus- oder Valgusstellung erfolgen. Auch Pseudarthrosen wurden beobachtet, dadurch entstanden, dass sich ein Lappen der eingerissenen Gelenkkapsel zwischen die Bruchenden eingeklemmt hatte (*Trendelenburg*).

Die **Therapie** aller der genannten Fracturen des unteren Femures besteht darin, dass man die Reposition und Retention der Fragmente in ihrer richtigen Stellung ausführt und Steifigkeit des Gelenkes zu verhüten sucht.

Die Reposition richtet sich ganz nach der bestehenden Dislocation. Man gibt dem Bein durch Zug und Gegenzug die richtige Stellung, stellt das Kniegelenk in ganz leichte Beugung und drückt die Fragmente mit den Fingern in ihre richtige Lage. Besteht eine grosse Neigung zur Wiederkehr der Dislocation, so könnte man die Condylen durch Annagelung an ihrem Platze fixiren (*Trendelenburg*). Bei traumatischen Epiphysentrennungen mit starker Dislocation des unteren Fragmentes nach hinten könnte man vielleicht ebenfalls die aseptische Nagelung vornehmen wie bei den analogen Verletzungen am oberen Humerusende.

Die Fixation des Gliedes wird man, so lange noch beträchtliche Schwellung besteht, in einer *v. Volkmann'schen* 1-Schiene erreichen. Besteht keine Schwellung oder ist dieselbe nach 8—10 Tagen verschwunden, so legt man am zweckmässigsten am leicht gebeugten Kniegelenk einen Gypsverband oder eine *Beely'sche* Gypshanfschiene an. Die permanente Extension würde sich nur dann empfehlen, wenn man über den Heftpflasterverband noch einen Gypsverband anlegt.

Für die Brüche direct über den Condylen gilt in gleicher Weise wie für die Brüche des unteren Femurschaftdrittels der *Bryant'sche* Vorschlag der Tenotomie der Achillessehne.

Besondere Sorgfalt muss man später, wenn nach 4—6 Wochen die Consolidation eingetreten ist, dem Kniegelenke zuwenden und durch Massage und Gymnastik für die Wiederherstellung seiner Beweglichkeit sorgen. Zuweilen ist auch noch nach der Heilung das Tragen einer stützenden Kniekappe anzurathen.

Brüche der Kniescheibe.

Anatomisch - physiologische Vorbemerkungen.

Die Kniescheibe, Patella, ist von vorn nach hinten abgeplattet und besitzt die Gestalt eines Dreieckes mit nach unten und ein wenig nach innen gerichteter Spitze. Ihre vordere Fläche ist rauh und durch die Haut gut hindurch zu fühlen. Ihre hintere Fläche ist überknorpelt und durch eine verticale Kante in zwei Felder getheilt, von denen das äussere dünner und breiter, das innere aber viel dicker ist. Der Knorpelüberzug hört am unteren Viertel der Patella auf, so dass die Spitze etwa in einer Höhe von 2 und einer Breite von 4,5 Centimetern knorpellos ist. Dieser Theil der Patella dient dem retropatellaren Fettpolster zur Anlagerung und liegt vollständig extracapsulär. Brüche desselben würden also ebenfalls extracapsuläre sein (*Rödiger*).

Die Patella ist als Sesambein in die Quadricepssehne eingeschaltet und wird auf ihrer Vorderfläche von starken Fascien gedeckt. Da diese Weichtheile bei den Kniescheibenbrüchen eine grosse Rolle spielen, verdienen sie eine besondere Aufmerksamkeit. Präparirt man die Haut über dem Kniegelenk ab, so trifft man nach Durchschneidung einer zweiblätterigen, oberflächlichen Membran auf die eigentliche fibröse Fascie des Oberschenkels. Dieselbe heftet sich unterhalb und seitlich von dem äusseren Rande der Patella an die seitlichen Fasern der Quadricepssehne und am sehnigen Ueberzug der Patella an und geht dann, sich mit dem Periost der Tibia verbindend, in die Fascia cruris über.

Entfernt man diese oberflächliche Fascie, so folgt jetzt eine fibröse Membran, welche den Sehnenbündeln des Quadriceps aufliegt und sich ebenfalls auf den Unterschenkel forterstreckt. Schliesslich erscheint die breite Sehne des Quadriceps selbst, welche

sich an der Vorderfläche und den Seitenrändern der Patella inserirt und sich hier in drei grössere Züge spaltet. Der mittlere Zug, den man als die directe Fortsetzung der Sehne ansehen kann, geht als sehnige Aponeurose — Ligam. patellae proprium genannt und innig mit der rauhen Vorderfläche der Kniescheibe verwebt, — in das Ligam. patellae inferius über, welches selbst wieder an der unteren Spitze der Patella entspringend, seinen Halt an der Tuberositas tibiae findet.

Von diesem mittleren Hauptstrang durch lockeres Bindegewebe geschieden liegen fibröse Faserzüge, welche den Vastus internus mit der Tibia verbinden.

An der äusseren Seite endlich lassen sich festere Einlagerungen isoliren, welche sich an die Tibia ansetzen und sich weit hinauf in die Fascia lata verfolgen lassen (tendon du faisceau der Franzosen).

Die sehnige Ausbreitung des Quadriceps bildet so mit der Patella gewissermassen eine Kappe, welche das Knie an seiner vorderen Seite deckt. Wird diese Kappe abgehoben, so erscheint die Synovialschichte des Gelenkes, welche beiderseits noch durch dünne, von der Patella zu den Condylen gehende Fasern, die sog. Seitenbänder der Kniescheibe, verstärkt wird.

Frequenz, Aetiologie und pathologische Anatomie.

Die Brüche der Kniescheibe sind im ganzen seltene Verletzungen. Sie betragen nach der Zusammenstellung von *P. Bruns* nur 1,3% aller Brüche. Sie kommen dabei am häufigsten im mittleren Lebensalter (zwischen 30—50 Jahr), fast gar nicht im Kindesalter vor. Die rechte und linke Patella wird annähernd gleich häufig betroffen. Bezüglich des Geschlechtes ist eine bedeutende Bevorzugung des männlichen vorhanden. Das Verhältniss von Männern zu Frauen stellt sich so, dass die ersteren etwa viermal so häufig Fracturen erleiden als letztere.

Die Veranlassung der Kniescheibenbrüche kann eine directe Gewalt oder ein Muskelzug sein. Die Entscheidung über die Art der Entstehung ist nicht immer mit Bestimmtheit zu treffen, da die Aussage des Kranken gewöhnlich einen Fall auf das Knie angibt. Dieser Fall kann aber ebenso die Ursache der Fractur als die Folge des unmittelbar vorher durch Muskelzug entstandenen Kniescheibenbruches sein. Einen Anhaltspunkt zur Entscheidung hat man darin, dass die durch Muskelzug ent-

standenen Brüche in der Regel quere sind, während die directen Brüche entweder in der Längsrichtung verlaufen oder Stern- oder Splitterbrüche sind.

Die directen Brüche entstehen durch einen Schlag gegen die Patella, z. B. mit einem Pferdehuf oder durch einen Fall, wobei dann der Bruch meist so zu Stande kommt, dass die Patella auf einen hervorragenden Körper, in der Regel spitzige Steine, aufschlägt.

Etwa ein Drittel aller Kniescheibenbrüche entsteht durch Muskelzug. Der Kranke strauchelt oder gleitet auf ebenem Boden aus, versucht, um das Fallen zu vermeiden, sich aufzurichten oder rückwärts zu beugen und contrahirt zu dem Zweck plötzlich und heftig seinen Quadriceps.

Diese plötzliche Muskelanspannung reißt dann die Patella quer durch. Wir haben es also mit einem typischen Rissbruch zu thun. Viel seltener zerreisst der Muskel selbst oder das Ligam. patellae.

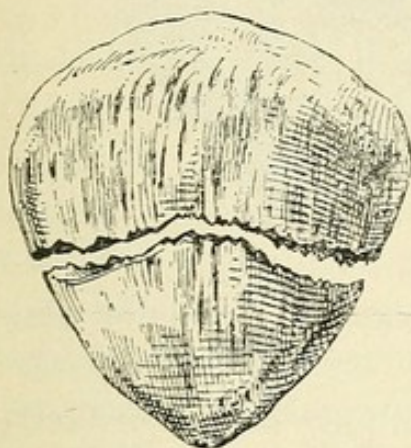
Die reine Muskelwirkung kommt jedoch nur dann zur Geltung, wenn die Fractur bei gestrecktem Beine eintrat. Das kommt jedoch verhältnissmässig selten vor. Weit häufiger ist vielmehr das Kniegelenk im Augenblicke des Bruches gebeugt, dann verbindet sich der Muskelzug mit einer indirecten Gewalt. Bei der Beugung des Kniegelenkes ruht nämlich die Patella nur mit ihrer Mitte auf der Femurrolle auf. Ihr unterer und oberer Rand liegen gewissermassen hohl und werden durch das Ligam. patellae einerseits und die Quadricepssehne anderseits fixirt. Das Ligam. patellae zieht dabei den unteren Rand der Patella nach vorn und unten, die Quadricepssehne jedoch den oberen Rand nach hinten und oben, also in einem Winkel mit der Zugrichtung des Ligam. patellae. Wird nun der Quadriceps plötzlich contrahirt, so wird die Patella zunächst auf die Condylen aufgedrückt und befindet sich dann in demselben Verhältniss wie ein Stab, den man über dem Knie zu beugen sucht. Sie bricht dann wie dieser in querer Richtung auseinander. Selbstverständlich kann dabei ein Fall auf das Knie die brechende Gewalt unterstützen.

Eine besondere Entstehungsweise setzen gewisse indirecte Kniescheibenbrüche voraus, die man als Secundärfracturen bezeichnet. Es sind das diejenigen Fälle, bei welchen die Kniescheibe zur Zeit der Verletzung krankhaft verändert war, also

eine pathologische Prädisposition bot. Die Patella besitzt dann entweder eine grössere Brüchigkeit (*Vrolík*) oder das betreffende Kniegelenk hat durch die vorausgegangene Kniescheibenerkrankung eine dauernde Verminderung seiner Brauchbarkeit erlitten, wodurch es wiederum leichter zu jenen typischen Unfällen kommt, welche Patellarfracturen erzeugen (*Maydl*).

Wenden wir uns zu den **pathologisch-anatomischen Charakteren** der Patellarfracturen, so ist bereits mehrfach betont worden,

Fig. 256.

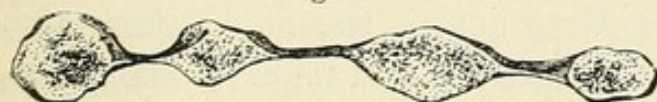

dass die durch Muskelzug entstehenden Brüche der Quere nach verlaufen (Fig. 256). Der Bruch durchsetzt aber die Patella nicht stets vollständig transversal, es finden sich vielmehr gar nicht so selten auch leicht schräg verlaufende oder bogenförmige Bruchlinien. Der Bruch selbst sitzt dabei in der Regel gerade in der Mitte der Patella oder etwas unterhalb dieser. Ziemlich häufig ist auch bloss die Spitze der Kniescheibe

abgerissen, so dass der Bruch extracapsulär liegt. Viel seltener wird nur ein Stückchen des oberen Randes im Zusammenhange mit der Quadricepssehne abgelöst.

Die Querbrüche können schliesslich auch unvollkommene sein, d. h. nicht die ganze Dicke des Knochens durchdringen. So hat man schon Präparate gefunden, bei denen eine Zusammenhangstrennung bloss auf der hinteren Fläche sichtbar war. Möglicherweise entstehen derartige Infracraktionen durch einen heftigen Anprall gegen das untere Femurende. In anderen Fällen

Fig. 257.



war die Fractur im Knochen eine vollständige, dagegen war der knorpelige Ueberzug der Gelenkfläche intact geblieben.

Gelegentlich finden sich multiple transversale Fracturen, durch welche die Patella in 3 oder 4 übereinander liegende Stücke getrennt wird (Fig. 257).

Sehr selten sind Längsbrüche. Die beiden Fragmente sind entweder gleich gross oder eines ist breiter als das andere. Gelegentlich wird auch nur ein schmaler Theil des Randes abgesprengt. Die Ursache der Längsbrüche ist stets eine directe Gewalt.

Ebenfalls nur durch directe Gewalt entstehen die Splitterbrüche der Patella (Fig. 258). Dieselben gehören zu den häufigsten Fracturen, denen dieser Knochen überhaupt ausgesetzt ist.

Fig. 258.

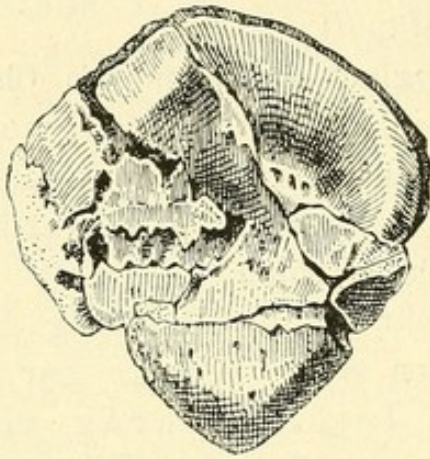
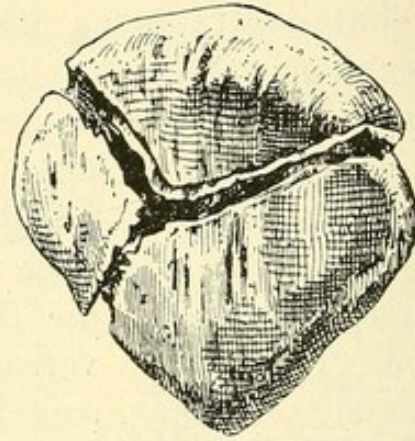


Fig. 259.



Die Splitterung ist entweder eine ganz unregelmässige oder eine sternförmige, indem die Bruchlinien von einem Mittelpunkt aus ausstrahlen (Sternbrüche) (Fig. 259), oder dergestalt, dass sog. T-Brüche entstehen. Kugeln schlagen oft ein einfaches Loch durch die Patella. Neben diesen Lochschüssen kommen jedoch auch Splitterschüsse vor.

Die Längs- und Splitterbrüche der Patella sind durch eine geringe Neigung zur Dislocation ausgezeichnet. Die Fragmente verschieben sich hier gar nicht oder nur unmerklich.

Anders gestaltet sich das Verhältniss bei den Querbrüchen. Auch hier bleiben die beiden Fragmente in gegenseitiger Berührung, wenn, wie das öfters der Fall ist, der sehnige Ueberzug der Kniescheibe erhalten ist. Ist die Aponeurose aber zerrissen, so folgt das obere Fragment dem sich contrahirenden Quadriceps, es entsteht eine Diastase der Fragmente. Dieses Klaffen derselben kann von wenigen Linien bis zu 10 und mehr Centimetern betragen. Die höchsten Grade finden sich dann, wenn sich der Querriss des Knochens noch in die seitlichen Weichtheile neben der Patella und in die Kniegelenkscapsel hinein erstreckt.

Auch eine starke Anfüllung des Kniegelenkes mit Flüssigkeit wird die Bruchstücke auseinander drängen. Ein solcher mehr oder weniger erheblicher Erguss findet sich aber stets, indem das aus den zerrissenen Blutgefässen des Knochens und der Capsel ausströmende Blut sich in das Gelenk ergiesst. Später kann dann zu diesem Hämarthros noch eine trauma-

tische seröse Synovitis hinzukommen. Zuweilen wird durch das eine oder andere Fragment die hintere Wand der Bursa praepatellaris verletzt, so dass dann das Blut auch in diesen Schleimbeutel eindringt und eine kugelige Vorwölbung desselben bedingt.

Neben der Diastase der Fragmente können dieselben auch seitlich gegeneinander verschoben oder auf die Kante gestellt sein, indem sich namentlich die Bruchfläche des oberen Fragmentes öfters gerade nach vorn oder gerade nach hinten wendet.

Besondere Aufmerksamkeit beansprucht bei den Querbrüchen das Verhalten der die Kniescheibe überziehenden Aponeurose. Dieses sehnige Gewebe auf der Patella ist elastischer als der Knochen. Denken wir uns nun den Knochen bereits gebrochen und sich zurückziehend, so lässt sich ein Moment vorstellen, in welchem die Aponeurose noch Stand hält und den Zwischenraum zwischen den Fragmenten überbrückt. Sie wird jetzt überdehnt, verliert damit ihre Elasticität und zerreisst schliesslich, wenn die Kraft gross genug ist, an einer tieferen Stelle als der Knochen. So entstehen verschieden lange Fetzen, und Lappen überdehnten Gewebes, welche in die Oeffnung zwischen die Fragmente hineingepresst werden. Die Mehrzahl dieser Fetzen bleibt an dem oberen oder unteren Fragment hängen und wird durch den äusseren Luftdruck mechanisch an die Bruchzacken angespiesst. Einige Fransen tauchen auch wohl in das Gelenk ein. Andere Male hängt ein grösserer Lappen wie ein Vorhang zwischen den beiden Fragmenten herab. Gelegentlich findet man auch bandartige Streifen quer von einer Seite nach der anderen Seite des Gelenkes ziehend. Diese Streifen können dann sogar unter das obere Fragment herunterschlüpfen.

Die Kenntniss dieser sehr wichtigen Verhältnisse verdanken wir vor allen *Macewen* und *König*. Ich habe persönlich das Verhalten der Aponeurose experimentell untersucht und dabei die eben geschilderten, durch klinische Beobachtungen erhobenen Befunde bestätigen können. Von solchen Versuchen stammen die nachstehenden Abbildungen. Fig. 260 zeigt den Moment, in dem die Aponeurose noch erhalten ist. Dieser Zustand kann auch an Lebenden vorkommen. Wir haben dann den sogenannten subligamentösen Patellarbruch. Zerreisst dann der fibröse Ueberzug, so ist die Ueberdehnung des Gewebes allerdings erstaunlich gross, so dass die

einzelnen Fetzen die doppelte und 3 fache normale Länge erreichen können. Fig. 261 lässt am Rande des oberen Fragmentes deutlich die Grenze der Aponeurosenzerreissung erkennen, wäh-

Fig. 260.

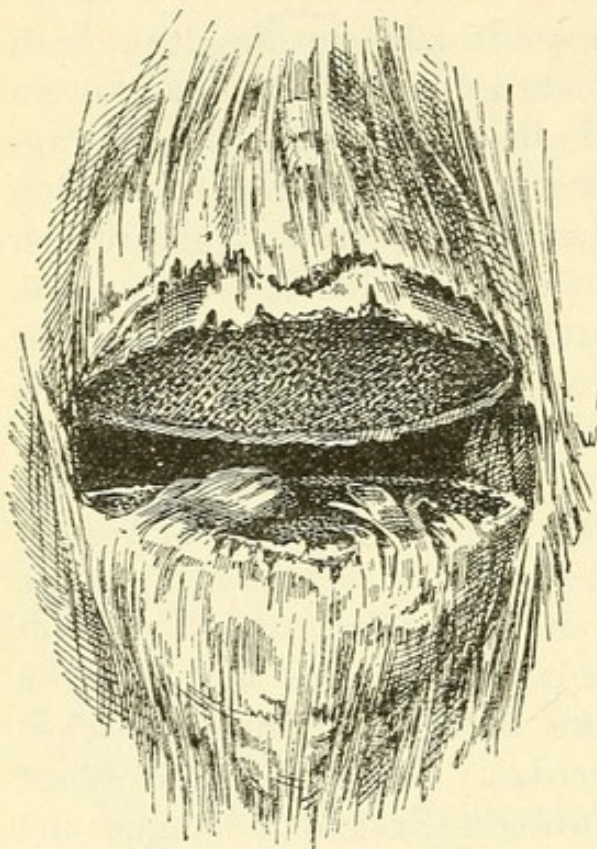
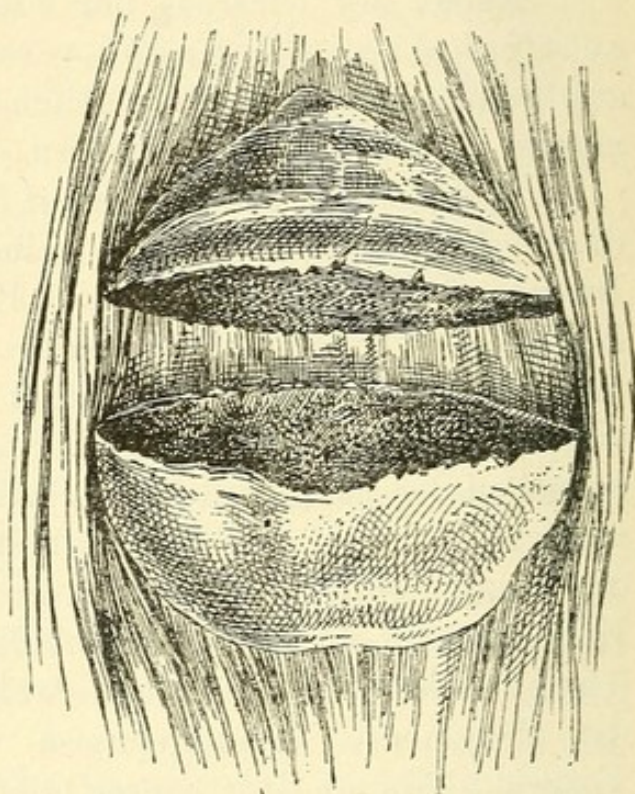


Fig. 261.



rend gleichzeitig ersichtlich ist, wie die unelastischen Fetzen und Lappen sich über das untere Fragment herübergelegt und sich an dessen Zacken angespiesst haben.

Das Ligam. patellae inferius findet man im Vergleich mit der gesunden Seite stets etwas verkürzt.

Gelegentlich findet man beide Patellae gebrochen.

Complicirte Kniescheibenbrüche sind sehr selten. Sie erfolgen, abgesehen von den durch Schuss oder eine Hiebwaaffe entstehenden Verletzungen hauptsächlich in der Weise, dass der Hufschlag eines Pferdes neben dem Knochenbruch noch eine Risswunde der bedeckenden Haut bewirkt oder ein Fall auf scharfkantige Steine oder Scherben stattfand oder das Kniegelenk überfahren wurde. Oft sind diese Fracturen dann noch weiter dadurch complicirt, dass fremde Körper — Sand, Steine u. s. w. in die Gelenkhöhle eingedrungen sind.

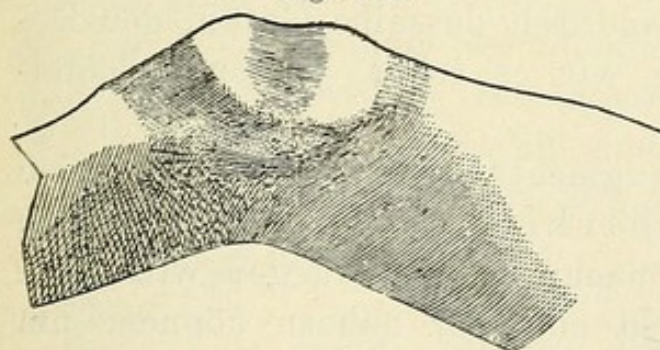
Symptome der Kniescheibenbrüche.

Die subjectiven Zeichen eines Kniescheibenbruches sind sehr ausgesprochen. Der Kranke fühlt in der Regel, wenigstens bei den durch Muskelzug entstandenen Brüchen, das Krachen des Knochens. Unmittelbar darauf stürzt er unter heftigen Schmerzen hin und ist dann ausser Stande, das verletzte Bein zu gebrauchen. Diese Gebrauchsstörung ist sehr eigenthümlich. Die Patienten vermögen sich vielleicht noch aufzurichten, doch ist das Gehen meist unmöglich. Zuweilen können sie sich in der Weise noch fortbewegen, dass sie das gesunde Bein vorsezen und das verletzte gestreckt gehaltene nachziehen, indem sie gelegentlich die Unbeweglichkeit dieses letzteren durch Umfassen mit ihren Händen sichern. Befinden sich die Kranken in der Rückenlage, so ist ihnen das Erheben ihrer Ferse vom Lager unmöglich, sie helfen sich dann auch wieder durch Umfassen ihres Unterschenkels. Wenn auch das Vorwärtsgen und das Treppensteigen unausführbar sind, so kann das Rückwärtsgen zuweilen dadurch geschehen, dass sich der Oberschenkel auf die Hemmungsbänder der hinteren Kapselwand aufstützt.

Lassen die eben geschilderten Zeichen schon an einen Kniescheibenbruch denken, so sind die objectiven Fractursymptome auch so auffallend, dass die Diagnose meist unschwer zu stellen ist (Fig. 262).

Bei der Inspektion findet man den Unterschenkel in grösserer oder geringerer Flexion je nach der grösseren oder

Fig. 262.



geringeren Zerreissung des fibrösen Ueberzuges. In den Vordergrund der Erscheinungen tritt sodann die Anschwellung des Gelenkes, die Folge des in dasselbe eingetretenen Blutergusses. Man sieht die Kapsel prall gespannt, besonders zu beiden Seiten der

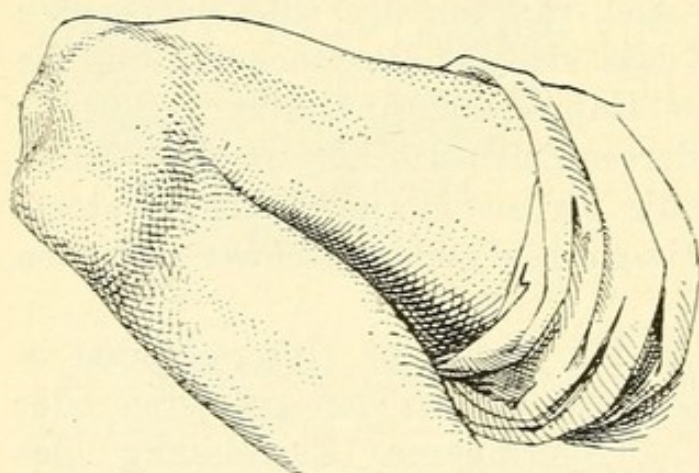
Patella und nimmt dabei trotzdem die Vertiefung wahr, welche sich zwischen den beiden Fragmenten befindet. Mitunter ist allerdings gerade der auf der Patella liegende Schleimbeutel durch eine Blutansammlung stark ausgedehnt. Dann findet man über der Mitte des Gelenkes eine kugelige Vorwölbung. Vorder Patella bildet sich auch meist eine ansehnliche Ecchymose aus.

Nach dem Gelenkerguss fällt am meisten auf die Dislocation der Fragmente, die man durch die Besichtigung, noch besser aber durch die Betastung erkennt. Je nach dem stärkeren oder schwächeren Klaffen der Bruchstücke ist die Diastase derselben durch die Haut hindurch kaum mit dem Fingernagel fühlbar oder aber so bedeutend, dass man bequem mehrere Finger zwischen die Fragmente einlegen kann. In jedem Falle wird das Klaffen der letzteren durch Beugung vermehrt (Fig. 263).

Auch bei Längsbrüchen, bei denen sonst keine Verschiebung besteht, kann eine solche durch Beugung des Gelenkes herbeigeführt werden, indem dann die an den Seitentheilen der Knie-scheibe angehefteten Bündel der Mm. vasti angespannt werden.

Fühlt man bei Querbrüchen einen mässig klaffenden Spalt, so muss man sich vergewissern, ob dieser auch wirklich zwischen den

Fig. 263.



zwei Fragmenten besteht. Man kann hier nämlich einer Täuschung insofern verfallen, als ein scheinbarer Spalt auch dann vorhanden sein kann, wenn eine mässige Blutung in den präpatellaren Schleimbeutel stattgefunden hatte. Der Rand dieses letzteren kann dann geschwollen,

seine Mitte aber weich sein, wodurch dasselbe Gefühl der Depression vorgetäuscht wird, wie wir es schon bei den Schädelbrüchen kennen gelernt haben.

Neben dem Klaffen der Fragmente ist durch die Palpation eine seitliche Verschiebbarkeit, zuweilen auch eine Kantenstellung derselben nachweisbar, dagegen wird man die Bruchenden nicht immer so einander nähern können, um Crepitation hervorzurufen.

Nur bei sehr bedeutender Schwellung der ganzen Kniegegend könnte man zweifelhaft sein, ob im gegebenen Falle nicht nur eine einfache Contusion des Kniegelenkes vorliegt. Hier wird sich die Diagnose in der Narkose stellen lassen, auch ohne Zuhilfenahme der von *Middeldorpf* für solche Fälle empfohlenen Acupunkturnadel.

Prognose und Verlauf der Kniescheibenbrüche.

Ueberlässt man einen Kniescheibenbruch sich selbst, so gestaltet sich der Verlauf meistens so, dass die Anschwellung des Gelenkes innerhalb der ersten Wochen immer mehr und mehr verschwindet und sich die von einander abstehenden Fragmente einander nähern. Findet dann keine ärztliche Behandlung statt, so pflegen sich die Fragmente nicht zu vereinigen, und es bleibt dann auch jede noch so schwache Extensionsbewegung ausgeschlossen. Während die Resorption des

Fig. 264.

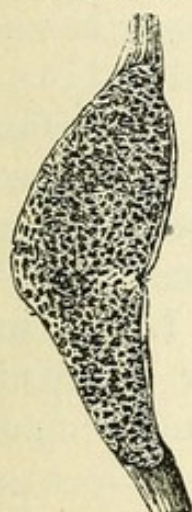
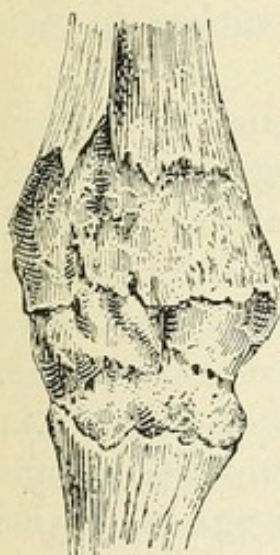
Fig. 265.



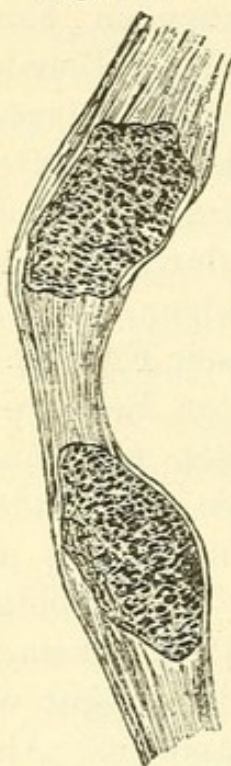
Gelenkergusses vorschreitet oder durch gewisse therapeutische Massnahmen beschleunigt wird, kann bei den sogen. subligamentösen Fracturen, bei denen die Fragmente in directer Berührung bleiben, im Laufe von 30—40 Tagen eine knöcherne Vereinigung derselben stattfinden. Wir wissen dies nach den Erfahrungen, die mit der *v. Volkmann'schen* Methode der Knieresection mit querer Durchtrennung der Patella gemacht wurden; denn hier heilt die Patella so gut wie ausnahmslos wieder knöchern zusammen. Aber auch Fracturpräparate selbst beweisen die Möglichkeit der knöchernen Heilung. Wir bilden z. B. einen Fall der Tübinger Klinik ab, in welchem die Callusbildung so exact erfolgte, dass man später die Bruchstelle nur an einer Einsenkung an der vorderen Fläche, einem etwas dichteren Gefüge der Spongiosa, sowie einem keilförmigen Defecte des Knorpelüberzugs erkennen konnte (Fig. 264). Ein anderes schönes Beispiel knöcherner Heilung (Fig. 265) entstammt der Beobachtung *Bryant's*.

Eine solche knöcherne Heilung ist auch die Regel bei den Längs- und Splitterbrüchen der Patella. Sie bleibt dagegen aus bei allen denjenigen Querfracturen, bei denen es nicht möglich ist, die Fragmente in dauernder Apposition zu erhalten, oder bei denen dieselben von vornherein weit klaffen. Bei allen diesen Brüchen kommt es nur zur Heilung durch eine fibröse Zwischensubstanz (Fig. 266). Dabei können aber die beiden Bruchstücke beträchtlich

hypertrophiren, sodass schon eines derselben den normalen Umfang der Patella erreicht.

Zuweilen glaubt man am Lebenden eine vollständig knöcherne Heilung erzielt zu haben, wird dann aber durch die

Fig. 266.



Section eines Besseren belehrt. So theilte kürzlich noch *Bogdanik* einen einschlägigen Fall mit, in dem statt des erwarteten Callus sich ein 2—3 mm breiter weisslicher Streifen von knorpelicher Consistenz darbot.

Der Grund der mangelnden Callusbildung bei Patellarbrüchen ist in verschiedenen Verhältnissen gesucht worden. *A. Cooper* beschuldigte die geringe Knochenproduktionsfähigkeit der Kniescheibe, deren Blutgefässe mangelhaft entwickelt seien, und die kein eigentliches Periost, sondern nur einen sehnigen Ueberzug besitze. Dieser Grund ist nicht stichhaltig! Tritt doch die knöcherne Heilung ein bei Längs- und Splitterbrüchen, bei der zum Zweck der Kniegelenksresection querdurchsägten Patella, findet doch öfter eine Regeneration nekrotisch abgestossener Patellarfragmente nach complicirter Fractur und finden sich endlich auch bei sonst fibröser Verbindung nicht gar so selten knöcherne Inseln und stalaktitenartige Auswüchse in dem Bindegewebe.

Man kam so darauf, anzunehmen, dass lediglich und allein die Diastase der Fragmente, die Schwierigkeit, dauernd Knochen gegen Knochen zu erhalten, die Ursache der Pseudarthrosenbildung sei. Hier hatte man nun wieder mit den Ursachen der Diastase zu rechnen. Die Retraction des Quadriceps, die unmittelbar nach der Verletzung erfolgt, hört bald wieder auf und ist in der Narkose jedenfalls leicht zu überwinden. An dem Quadriceps konnte daher nicht die Hauptschuld liegen, und wurde deshalb vorzüglich der intraarticuläre Bluterguss, der bei einigermaßen beträchtlicher Grösse die Fragmente klaffend erhalten muss, als hauptsächlichstes Hinderniss für die Callusbildung angesehen.

Unzweifelhaft kommt diesem Bluterguss eine grosse Bedeutung in der angeregten Frage zu. Er ist aber nicht der alleinige Grund, dass in manchen Fällen ungeachtet einer sehr sorgfäl-

tigen Behandlung die Callusbildung vereitelt wird. In diesen Fällen kommt dasjenige Verhältniss in Betracht, das uns *Macewen, König* u. A. gelehrt haben: Die Zwischenlagerung und Anspiessung der sehnigen Aponeurose der Patella an die Bruchflächen. Durch die Einschaltung dieses Gewebes wird die zur Callusbildung nothwendige Berührung der Knochen selbst gegen einander verhindert, und es entsteht die Pseudarthrose in gleicher Weise, wie sie sich z. B. am Oberschenkel nach Interposition eines Muskelbauches entwickelt. Entfernt man dieses Gewebe durch Operation und bringt nachher die Knochen durch die Naht in Berührung, so tritt nunmehr knöcherne Heilung ein.

Fibröse Heilung ist also bei den auf unblutigem Wege behandelten Kniescheibenbrüchen die Regel. Selten kommt es zwischen den beiden Fragmenten zur Ausbildung eines wirklichen falschen Gelenkes.

Die fibröse Zwischensubstanz kann nur wenige Millimeter breit und straff, aber auch mehrere Centimeter lang und sehr schlaff sein. In manchen Fällen wird eine solche ursprünglich schlaffe Verbindung mit der Zeit straffer, in der Regel aber wird sie mit dem Gebrauche des Gliedes mehr und mehr verlängert.

Wie steht es nun mit der Brauchbarkeit des Gliedes bei einer solchen langen Zwischensubstanz? Man hat bis vor Kurzem die „schlecht geheilten“ Fälle, die nach der Entlassung aus der Behandlung nur mit Hülfe eines Stockes, einer Krücke oder einer Kniekappe gehen konnten und das stetige Gefühl der Unsicherheit beim Aufrechthalten zeigten, immer auf Rechnung der schlaffen Pseudarthrose gesetzt. Neuere Untersuchungen haben gezeigt, dass dem nicht so ist. Das functionelle Resultat der Patellarfracturen ist keineswegs von dem Grade der Diastase abhängig. Man hat eine grosse Reihe von Fällen zusammengetragen, in denen bei geringer Diastase der Gang hinkend und unsicher war, während bei anderen eben so zahlreichen trotz eines Abstandes der Fragmente von 10, 12 und mehr Centimetern der Gebrauch des Gliedes sich so gut wie normal erwies.

Die Erklärung dieser letzteren Thatsache ist eine einleuchtende. Zunächst ist durch die Einschaltung der fibrösen Zwischensubstanz die Sehne des Streckmuskels verlängert und entspannt. Je länger die Zwischensubstanz ist, um so geringer

wird der Streckwerth bei der Zusammenziehung des Muskels sein. Allein unter dem Einflusse des wiederaufgenommenen Gebrauchs des Gliedes macht sich das Gesetz geltend, das man als Selbstregelung der Muskellänge bezeichnet. Nach diesem Gesetz vollzieht sich eine allmähliche Schrumpfung und Verkürzung der Muskelfasern, bis dieselben im Zustande der Contraction die normale Spannung erreicht haben. Dann ist die Verlängerung der Sehne ausgeglichen und der Quadriceps wieder in annähernd normaler Weise thätig. Die Natur hilft sich hier ebenso, wie sie dies nach Zerreißung des Streckmuskels selbst oder des Ligamentum patellae thut.

Wenn demnach die Dislocation der Fragmente nicht die Schuld trägt an der Unbrauchbarkeit des Gliedes, wie man sie zuweilen findet, so muss man nach andern Gründen suchen, weshalb selbst bei mässiger Diastase die Streckfähigkeit des Beines unvollständig und ganz unmöglich, das Gehen unsicher und beschwerlich sein kann.

Hier können wesentlich drei Verhältnisse eine Rolle spielen: 1) eine Atrophie des Quadriceps, 2) ein vollständiger Mangel jeder fibrösen Zwischensubstanz zwischen den Fragmenten und 3) eine feste Verwachsung des oberen Fragmentes mit der Vorderfläche des Femur. Alle drei Vorkommnisse, von denen wir das erste bereits durch *Malgaigne* kennen, die letzteren jedoch besonders durch *P. Bruns* erfahren haben, können auch wohl gelegentlich nebeneinander vorkommen.

Die Atrophie des Quadriceps beruht wohl hier und da auf einer gewaltsamen Zerrung und Quetschung des Muskels selbst oder auf einer anhaltenden Unthätigkeit desselben während der immerhin langen Dauer der Fracturheilung. Die Hauptschuld an der raschen Lähmung und dem Schwund des Muskels trägt aber wohl der traumatisch entzündliche Erguss im Kniegelenk, indem durch Resorption desselben der Muskel gewissermassen vergiftet wird. Die aus dem Gelenk abführenden Lymphgefässe durchsetzen gerade den Quadriceps und die in diesen Lymphgefässen fortgeführten chemischen Bestandtheile des Ergusses können deshalb direct ihre Wirkung auf den Muskel entfalten. War die Vergiftung des Muskels eine hochgradige, bleibt eine wirklich dauernde Atrophie des Muskels zurück, in den andern gleicht sich die letztere mit der

Wiederaufnahme des Gebrauchs des Gliedes allmählig wieder aus, bis schliesslich nach Jahren der Unterschied gegenüber dem gesunden Oberschenkel nur noch ein geringer ist.

Was das Ausbleiben einer fibrösen Vereinigung der Fragmente betrifft, so wurde dasselbe beobachtet bei schwächerer und stärkerer Diastase der Fragmente. Die Bruchflächen liegen dann ganz frei und die Verbindung beider Fragmente wird nach den Präparaten von *Adams, Berger, Ssalischschew* u. A. nur vermittelt durch die verdickte oberflächliche Fascie, welche seitlich in den Bandapparat des Kniegelenkes übergeht. Der Mangel einer solchen Zwischensubstanz lässt sich auf zweierlei Weise erklären. In der einen Reihe von Fällen bildet sich bei der Heilung der frischen Fractur von vorne herein keine Vereinigung der Fragmente. Das Hinderniss kann darin liegen, dass die Bruchflächen weit von einander abstehen oder einander nicht gegenüber liegen, sondern nach vorn oder hinten gekehrt sind, oder es liegt darin, dass sich die vorher besprochenen Gewebstheile zwischen die Bruchflächen eingeklemmt haben. In einer anderen Reihe von Fällen bleibt die Wiedervereinigung erst nach einer erneuten Fractur aus. Solche Refracturen aber können sowohl in der seit der ersten Fractur bestehenden ligamentösen Zwischensubstanz als in den beiden Fragmenten selbst erfolgen. Sie gehen nicht selten einher mit einer Zerreißung der bedeckenden Haut.

Beim Mangel einer Zwischensubstanz muss nun aber die Streckbewegung nicht jedesmal aufgehoben sein. Sie kann vielmehr auch dann noch durch Vermittlung der seitlichen Verstärkungsbänder des Kniegelenkes und der derben Faserzüge stattfinden, welche vom Vastus externus und internus, sowie vom Tensor fasciae latae an die Tibia und die Seitenränder des unteren Fragmentes herantreten.

Was schliesslich die Anheftung des oberen Fragmentes an die Vorderfläche des Oberschenkels betrifft, so kann diese dadurch entstehen, dass bei der Anspiessung der Bruchflächen durch den aponeurotischen Ueberzug die Fransen und Fetzen dieses letzteren mit der hinteren Kapselwand verwachsen.

Durch eines oder das andere der genannten Verhältnisse wird also die Unbrauchbarkeit des Beines erklärt. Damit ist aber die Zahl der Störungen noch nicht erschöpft, welche nach

Kniescheibenbrüchen zurückbleiben können. Wir haben vielmehr noch zu erwähnen, dass sich im Anschluss an den Gelenkerguss zuweilen eine hyperplasirende Entzündung entwickelt, durch welche die Gelenkfläche der Patella sowohl wie die des Femur und der Tibia mit zottigen Wucherungen bedeckt wird. Die Kranken fühlen dann bei Bewegungen des Gelenkes ein knarrendes Geräusch. Anderemale kommt es zu einer wirklichen Arthritis deformans, ja sogar, besonders nach complicirten Brüchen zu einer vollständigen Ankylose des Gelenkes. Sehr oft bleibt anhaltender Schmerz im Gelenk zurück und ebenso die Neigung zu lang andauerndem Oedem des Gliedes.

Selbst in den günstig verlaufenden Fällen bleibt für die erste Zeit meistens eine gewisse Steifigkeit des Gelenkes bestehen. Die vollständige Bewegungsmöglichkeit desselben kehrt in der Regel erst nach Monaten und Jahren zurück. Die Schwäche, welche das ursprünglich verletzte Bein zurückbehält, und die dadurch erforderlichen grösseren Anstrengungen, welche das andere Bein zu machen hat, führen nicht allein zu den vorher schon genannten Refracturen, sondern auch dazu, dass der Patient leicht auch noch die andere Kniescheibe zerbricht.

Therapie der Kniescheibenbrüche.

Für die Behandlung der Kniescheibenbrüche ist eine gleich grosse Anzahl von Methoden angegeben worden, wie für die Schlüsselbeinbrüche, wieder ein Beweis, dass keine Methode alles zu leisten vermag. Wir brauchen nicht alle Verbandarten aufzuzählen, können uns vielmehr damit begnügen, nur die Mittel und Wege anzugeben, welche wirklich rationell sind.

Die Indicationen, denen die Behandlung gerecht werden muss, sind: 1) die Beseitigung des Gelenkergusses, 2) die Coaptation der Fragmente, 3) die Retention der Fragmente bis zur erfolgten Consolidation, 4) die Bekämpfung der Quadricepsatrophie und 5) die Wiederherstellung der Functionen des Kniegelenkes.

Zur Erreichung dieser Ziele stehen uns im Allgemeinen drei Gruppen von Behandlungsweisen zur Verfügung: 1) Die passende Lagerung der Extremität in Verbindung mit der Immobilisation derselben und gewissen Verband-

arten, 2) die Massagebehandlung und 3) operative Eingriffe.

Wir wollen diese Gruppen in der Weise betrachten, dass wir jeder einzelnen Behandlungsweise sogleich ihre Kritik folgen lassen. Der denkende Arzt wird sich dann selbst sein Urtheil bilden und sofort erkennen, dass er nicht nach der Schablone handeln kann, sondern in jedem einzelnen Falle individualisiren muss.

Da die passende Lagerung des Beines allen Behandlungsarten gemeinschaftlich ist, so gebührt ihr bei dieser Besprechung der Vorrang. Sie hat den Zweck, den Quadriceps zu erschlaffen. Dies geschieht aber am besten in der Weise, dass man das Bein auf eine einfach geneigte schiefe Ebene legt, dadurch die Ferse etwa 20 cm über das Lager erhebt und gleichzeitig den Rumpf in eine halbsitzende Stellung bringt.

Die Entspannung des Quadriceps soll die Coaptation der Fragmente gestatten. Sie thut dies jedoch nur dann, wenn das Kniegelenk annähernd leer ist, denn sobald sich in diesem auch nur ein einigermaßen beträchtlicher Bluterguss befindet, ist es unmöglich, die Bruchflächen an einander zu passen. Dieselben schaukeln dann vielmehr auf dem Erguss und legen sich, wenn man sie einander entgegenführt, nicht etwa an einander, sondern sie „kanten“ sich, so dass sie sich weiter von der Mitte des Femur entfernen.

Es kommt also darauf an, den Gelenkerguss zu beseitigen. Zu diesem Zweck dient besser als das Auflegen einer Eisblase die Anlegung eines Compressivverbandes mit Flanell- und noch zweckmässiger mit elastischen Binden, wobei man stets eine v. Volkmann'sche Poplitealschiene anwenden muss, um einen Druck auf die Gefässe der Kniekehle zu vermeiden. Durch einen solchen elastischen Compressivverband gelingt die Resorption des Blutes durchschnittlich innerhalb 8—14 Tagen, und nun ist es möglich, die Fragmente einander zu nähern. Sie werden mit den Fingern zusammengedrückt und in ihrer richtigen Lage durch eine *Testudo genu inversa* oder dachziegelförmig sich deckende Heftpflasterstreifen, die man nach Alcock wie bei dem gebrochenen Oleocranon anlegt, fixirt. Ueber diese Verbände legt man dann wohl noch einen Gypsverband, den man nach acht Tagen

erneuern muss, um die gelockerten Streifen wieder straffer anzuziehen. Der Contentivverband bleibt 6—7 Wochen liegen. Den Patienten wird nicht gestattet, vor der achten Woche zu gehen; dann aber beginnen vorsichtige Beuge- und Streckversuche.

Diese Behandlungsweise, wie sie eben geschildert worden ist, ist diejenige, welche bis vor kurzer Zeit die geläufige war. Die Resultate, die man mit ihr erzielte, sind von *Brunner*, *Ruland* und *Beck* erforscht worden, indem dieselben die Patienten nach Jahren wieder untersuchten. Uebereinstimmend fanden sie, dass niemals eine knöcherne Heilung eingetreten war, ausser bei subligamentösen Fracturen, dass vielmehr eine fibröse Zwischensubstanz in der Länge von 1—2 cm die Regel bildete, dass dieselbe aber auch 5 und mehr cm betrug. Das aktive Extensionsvermögen war meistens ein vollkommen normales, weniger dagegen das Beugungsvermögen. Die Patienten waren gewöhnlich mit wenig biegbarem Knie entlassen worden. Die Beugefähigkeit besserte sich dann im Laufe der Jahre, wurde jedoch nie eine vollständige. Die Gebrauchsfähigkeit des Gliedes stellte sich stets erst sehr langsam wieder her, meist verging darüber ein halbes bis ein ganzes Jahr. Neben diesen günstigen Fällen fand sich aber auch eine ganze Reihe von solchen, die wir oben als schlecht geheilt bezeichnet haben.

Wir haben vorher als eine Indication aufgestellt die Beseitigung der Quadricepsatrophie, sahen aber, dass bei der eben genannten Lagerungs- und Verbandmethode auf den Quadriceps überhaupt keine Rücksicht genommen wurde. Man betrachtete es früher geradezu als ein günstiges Zeichen, wenn der Quadriceps sich schlaff anfühlte, da dies ja die bezweckte Entspannung bedeutete, und man beachtete nicht, dass dieses weiche widerstandslose Gefühl unter dem Fingerdruck und die Undeutlichkeit der Contouren bei versuchter Contraction die Zeichen der beginnenden Atrophie waren. Sobald man den wahren Thatbestand erkannte, versuchten einige Chirurgen auch die Behandlung dieser Atrophie und zwar durch Faradisation und Massage. Die Faradisation erzielte in einzelnen Fällen gute Resultate. Dieselben wurden aber übertroffen von denen der Massage. Das Verdienst, diese letztere in die Therapie der Patellarfracturen eingeführt zu haben, gebührt *Metzger*, *Tilanus* und *Ruland*.

Die Massagebehandlung nimmt keine Rücksicht auf die Vereinigung der Fragmente, sie will die Patienten möglichst früh zu Gehversuchen sowie activen und passiven Bewegungen des Kniegelenkes führen und die Steifheit des Gelenkes, die Kapselschrumpfung und die Atrophie der Muskeln gar nicht zu Stande kommen lassen.

Sie wird nach *Tilanus* in folgender Weise geleitet. Der Kranke wird ins Bett gelegt, die geschädigte Extremität hoch gelagert und immobilisirt. Am ersten Tage werden nur kalte Compressen aufgelegt, einerseits um durch die Kälte die intra-articuläre Blutung zu stillen, andererseits um die Patienten empfindungsloser gegen den Schmerz zu machen. Am nächsten Tage wird zum Zwecke der Resorption des Blutergusses das Knie mit einer elastischen Binde umwickelt, und gleichzeitig beginnt — zweimal innerhalb 24 Stunden — die Massage des Oberschenkels. Die linke Hand drängt das obere Fragment nach unten, die rechte Hand macht aus dem Handgelenk klopfende und knetende Bewegungen (*Tapotement* und *Pétrissage*) in der ganzen Ausdehnung der Streckmuskulatur bis hinab in die seitlichen Kniegelenksregionen. Die Massage dauert 10 Minuten. Bald werden mit der Massage active und passive Bewegungen combinirt. Nach 8 Tagen muss der Kranke aufstehen und Gehversuche machen. Nach 14 Tagen ist dann das Gehen schon so leicht, wie in den mit Immobilisation behandelten Fällen erst nach 2 Monaten. Die durchschnittliche Dauer der Behandlung beträgt 40 Tage. Trotz der frühzeitigen Bewegungen vergrössern die Fragmente nicht ihren Abstand. Im Gegentheil nähern sie sich mit der Resorption des Blutergusses, und zum Schlusse ist ihre Entfernung viel geringer als nach anderen Methoden.

Dieser Vorthail, die kurze Dauer der Behandlung, die Möglichkeit, diese letztere auf die einfachste Weise durchzuführen, so dass sie jeder Arzt leicht verwenden kann, und schliesslich die guten functionellen Resultate rühmt *Tilanus* als Vorzug seines Verfahrens. Die funktionellen Erfolge der Massagebehandlung sind gute. *Tilanus* erreichte in seinen sechs Fällen vollständige Streckfähigkeit und active Beugungsmöglichkeit bis zu 60°. Gleich günstige Erfahrungen hat auch *Helferich* gemacht.

Immerhin liegt die Gefahr nahe, dass hier und da Misserfolge eintreten können. Der Erfolg bei Kniescheibenbrüchen hängt doch wesentlich ab von dem Zustandekommen oder dem

Ausbleiben der Vereinigung der Fragmente. Die Sorge für letztere muss daher stets die erste Aufgabe einer rationellen Therapie der Kniescheibenbrüche sein. Iedenfalls ist der Gedanke von *Tilanus* ein ausserordentlich glücklicher, und die Massage des Quadriceps wird unter allen Umständen ein wirksames Beförderungsmittel zur Erhaltung der activen Gebrauchsfähigkeit des Gliedes sein. Wir möchten sie nur nicht in den Vordergrund der ganzen Behandlung stellen, sondern sie nur als frühzeitiges Hilfsmittel verwenden, nachdem man vorher die Bruchflächen nach Kräften gegen einander fixirt hat.

Diese genaue Fixation der Bruchflächen gegen einander bezweckten alle operative Eingriffe, von denen wir die Punction des Gelenkes, die Anwendung unmittelbarer Retentionsapparate, die Sehnennaht, die sogen. Peripatellarnaht, die Arthrotomie und Naht der Bruchenden und schliesslich die subcutane bleibende Metallnaht kennen.

Die Punction des Gelenkes wurde von v. *Volkmann* eingeführt. Dieselbe strebt die möglichst frühzeitige Entfernung des Blutes aus dem Gelenke an, von der Anschauung ausgehend, dass der Hämarthros einmal die Vereinigung der Fragmente verhindern, dann aber auch gar nicht so selten zu einer späteren serösen Synovitis des Gelenkes Veranlassung gebe. *Schede* fügte der Punction noch die Ausspülung des Gelenkes mit 3%iger Carbolsäure hinzu, um auch alle Gerinnsel aus dem Gelenk entfernen zu können. Darin liegt nämlich ein Nachteil des Verfahrens, dass zuweilen schon sehr frühzeitig eine Gerinnung des Blutes eintritt, so dass dann die Aspiration desselben durch den Troicart unmöglich wird. Solche Misserfolge hatten *Langenbeck*, *Lauenstein*, *Wahl*, *Koenig*, *Lücke*, *Kroenlein* und wohl auch andere Chirurgen, ohne dass ihnen der Vorwurf gemacht werden kann, zu lange mit der Operation gewartet zu haben.

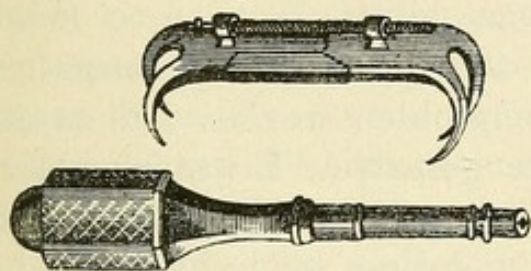
Die Punction, eventuell die *Schede'sche* Operation ist, das hat die Erfahrung gelehrt, unter streng antiseptischen Cautelen ausgeführt, ein ungefährlicher Eingriff. Sie kann daher für denjenigen, der die Aseptik beherrscht, bei sehr bedeutenden Gelenkergüssen empfohlen werden. Sie kürzt dann sicher den Heilungsverlauf ab. Bei mässigem Hämarthros kommt man mit dem elastischen Compressionsverband und der Massage wohl

eben so rasch zum Ziel. Nach der Punktion werden die Fragmente mit Heftpflasterstreifen einander genähert und darüber ein wiederholt zu erneuernder Gypsverband angelegt.

Der Punktion gegenüber stehen nun alle diejenigen Massnahmen, welche die Fragmente direct angreifen.

Zu denselben gehören zunächst die unmittelbaren Retentionsapparate. Der älteste und berühmteste derselben

Fig. 267.

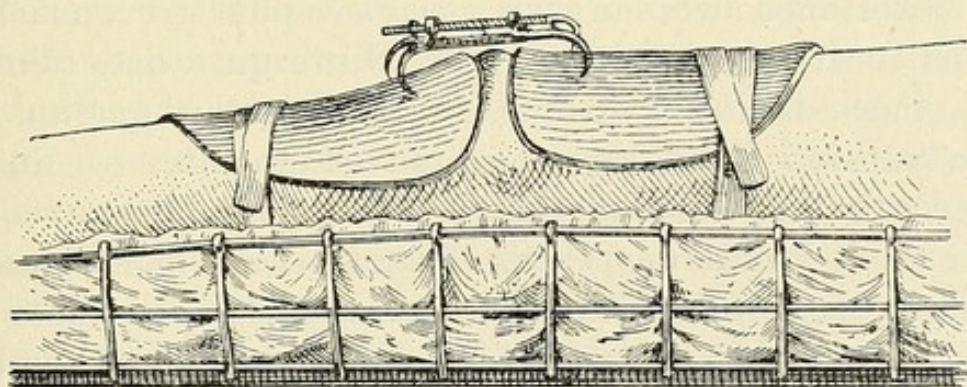


ist die *Malgaigne'schen* Klammer, die aus zwei scharfen Doppelhaken besteht, welche direct in die beiden Fragmente eingesetzt und durch eine horizontale Schraube bis zur völligen Berührung der Bruchflächen einander genähert werden (Fig. 267). Die Klammer

ist vielfach modifizirt worden. Sie ist aber auch schon in ihrer alten Form für hartnäckig auseinanderweichende Fragmente ein sehr brauchbares Instrument, welches unter antiseptischen Massnahmen angelegt für den Patienten höchstens einige Schmerzen mit sich bringt. Wurde nicht antiseptisch verfahren, so hat sie allerdings schon manche Eiterung, selbst mit tödtlichem Ausgange verursacht.

Trélat suchte die Verwundung der Haut und des Knochens dadurch zu vermeiden, dass er an die Ränder der Patella zwei modellirte Guttaperchaschienen anlegte und die Haken erst in diese einliess. (Fig. 268). Die Guttaperchaplatten müssen sehr exact liegen, wenn sie ihren Zweck erfüllen sollen. Will man

Fig. 268.



solche Platten anwenden, so ist es einfacher, diese durch Binden oder Heftpflaster zu fixiren, und während sie noch weich sind, Haken in sie einzulassen, welche man dann durch einen Gummischlauch verbindet (*Hagedorn*).

Gleichwertig mit dem *Malgaigne'schen* Verfahren, aber heutzutage kaum noch geübt, ist das Vorgehen von *Moreau*, *Dieffenbach* und *Ollier*, welche Metallzapfen in die Fragmente einbohrten und diese durch eine Art umschlungener Naht oder durch Bindenzügel einander näherten. *Ollier* legt sogleich einen Gypsverband an und entfernt die stählernen Zapfen, sobald der Verband erhärtet ist.

Gewissermassen einen Uebergang zu denjenigen Operationen welche das Kniegelenk selbst eröffnen, bildet die von *v. Volkmann* schon in vorantiseptischer Zeit angegebene Sehnennaht, die kürzlich wieder von *Baum* sehr empfohlen worden ist, da sie eine sehr gute Adaption der Fragmente gestattet. Ein starker Seidenfaden wird quer durch die Quadricepssehne, ein ebensolcher quer durch das Lig. patellae gezogen, und diese beide Fäden dann mit ihren Enden fest zusammengeknotet, während ein Assistent die Bruchstücke möglichst nahe an einander drückt. Auf die Stichöffnungen wird Jodoform aufgestreut und nun kann ein Heftpflasterverband oder ein Gypsverband angelegt werden. *Baum* entfernte die Schlingen nach drei Wochen. Nach vier Wochen konnten die Patienten schon ohne weiteren Schutzverband auftreten und sechs Wochen nach dem Unfall ihre Arbeit in unbeschränktem Masse wieder aufnehmen. Die Erfolge waren also sehr zufriedenstellend und fordern entschieden zu weiteren Versuchen auf.

An diese Methode der Sehnennaht, welche den Vortheil hat, das Gelenk unverletzt zu lassen, reiht sich ein Verfahren an, welches von *Kocher* vorgeschlagen und als „peripatellare Naht“ bezeichnet worden ist. *Kocher* punctirt zunächst das Gelenk, entfernt aus demselben den Bluterguss und führt dann mittelst einer stark gekrümmten Nadel einen doppelten Silberdraht am unteren Rande des unteren Fragmentes hinein, führt ihn unterhalb der Gelenkoberflächen der Bruchenden hindurch und am oberen Rande des oberen Fragmentes wieder heraus und knotet dann die Silberdrähte auf der Patella über einer Krüllgazerolle. Um die Faltung der Haut zu vermeiden, werden von der oberen Stichöffnung nach abwärts und von der unteren nach aufwärts 2 cm lange, nur die Haut durchtrennende Incisionen gemacht. Als Nachtheile dieser Methode wurde von anderer Seite (*Kroenlein*) die Entstehung von Hautdecubitus und ein beständiges Kanten der Fragmente beobachtet. Im übrigen waren die

functionellen Resultate günstig. Den Hautdecubitus kann man nach einer weiteren Mittheilung *Kocher's* dadurch beseitigen, dass man anstatt der zwei kleinen Schnitte einen einzigen Längsschnitt macht. Das Kanten der Fragmente aber könnte man durch Aufkleben eines circulären Heftpflasterstreifens über die Bruchfläche wohl verhüten.

Nachdem man die Gefahren der Gelenkeröffnung durch antiseptische Wundbehandlung auszuschalten gelernt hatte, lag es nahe, auch bei Patellarfracturen das Gelenk breit zu eröffnen und die directe Knochennaht auszuführen. Zwar haben schon in vorantiseptischer Zeit *Severinus*, ein berühmter italienischer Arzt, *Dieffenbach* und *Rhea-Barton* bei veralteten schlecht geheilten Patellarfracturen die Fragmente angefrischt und zusammengebunden, in zielbewusster Weise jedoch bei frischem Bruch, unter antiseptischen Cautelen hat zuerst *Lister* selbst die Knochennaht ausgeführt und ein treffliches Resultat erreicht. Viele andere Chirurgen haben dann die Operation wiederholt, so dass dieselbe heutzutage schon weit über 100mal ausgeführt worden ist. Die Interposition der sehnigen Aponeurose zwischen die Bruchflächen, welche unbedingt deren Heilung durch knöchernen Callus verhindern muss, kann nur durch die Blosslegung der Fragmente beseitigt werden. So sagen *Macewen* und andere Anhänger der Knochennaht.

Da fragt es sich denn, sind die durch die Knochennaht erzielten Resultate wirklich soviel günstiger als diejenigen, welche man mittelst der anderen eben beschriebenen Methoden erreichen kann? Zahlreiche Zusammenstellungen von Fällen, die mittelst der Knochennaht behandelt und nach Jahren untersucht wurden, lassen hier schon ein ziemlich abschliessendes Urtheil fällen. Die Heilung erfolgte allerdings in vielen Fällen mit knöcherner Vereinigung und vollkommener Herstellung der Brauchbarkeit des Gliedes und zwar in so kurzer Zeit, wie es durch die Behandlung mittelst der andern Methoden, mit Ausnahme vielleicht der Massagebehandlung nicht gelingt. Diesen günstigen Erfolgen steht dagegen eine bedeutende Anzahl von Misserfolgen gegenüber, in denen Ankylose entstand oder wegen Vereiterung des Gelenkes amputirt werden musste oder gar der Tod eintrat, sodass der Eingriff keineswegs als ein ungefährlicher gelten kann.

Wenn nun aber auf ungefährlichem Wege gute functionelle Resultate erzielt werden können, wie wir dies ja gesehen

haben, so ist die blutige Naht eines frischen Knie-scheibenbruches nur dann berechtigt, wenn das Gelenk bereits durch eine gleichzeitige Weichtheilwunde eröffnet ist.

Der mit der antiseptischen Technik vollständig vertraute Arzt wird vielleicht von dem Gesagten dann eine Ausnahme machen und die Knochennaht anwenden dürfen, wenn es darauf ankommt, bei jugendlichen Individuen ein durchaus leistungsfähiges Knie zu erhalten.

Ihre volle Berechtigung hat dagegen die Knochennaht bei veralteten, schlecht geheilten Brüchen. Man kann sie dann nach den Angaben *van der Meulen's* zuweilen gewissermassen ohne Gelenkeröffnung machen, indem durch die Organisation des Blutgerinnsels am hinteren Rande der Fragmente eine das Gelenk abschliessende Membran vorhanden sein kann.

Die Technik der Knochennaht in frischen Fällen ist einfach. Die Fragmente werden durch einen Quer- oder Längsschnitt blossgelegt, das Blut aus dem Gelenk entfernt, an die Bruchflächen angespiesste Theile des sehnigen Ueberzugs weggeschnitten, die Fragmente durchbohrt und dann mit Silberdraht, Catgut oder Seide genäht. Die Nähte werden kurz abgeschnitten und nach 6—8 Wochen entfernt oder auch eingeheilt.

Ceci hat kürzlich die Knochennaht in der Weise geändert, dass er die subcutane bleibende Metallnaht einführte. Die Fragmente werden in diagonalen Richtung durch die Haut hindurch durchbohrt, ein Silberdraht mit sorgfältiger Vermeidung von Schlingenbildung in Form einer 8 durch die Bohrlöcher hindurch geführt und die Enden des Drahtes dann geknüpft. Dieser Metaldraht soll einen die Callusbildung anregenden mechanischen Reiz ausüben, die Patella so verstärken, dass die Funktion des Gliedes schon nach 6—8 Tagen ermöglicht werden kann und nicht nur bei Quer Brüchen, sondern auch bei Splitter Brüchen gute Dienste leisten.

Bei veralteten Brüchen werden die Fragmente vor der Knochennaht erst angefrischt. Schwierig ist in solchen Fällen meistens das Aneinanderbringen der Fragmente, indem dieselben durch Adhäsionen an ihrer falschen Stelle fixirt sind. Man muss in solchen Fällen die Fragmente erst frei machen. Das obere Fragment kann dadurch beweglich gemacht werden, dass man es umschneidet. Kommt man damit allein

nicht zum Ziele, so kann man es herabdrängen, indem man den Quadriceps nach dem Verfahren von *Macewen* verlängert. Zu dem Zweck macht man mehrere querstehende Reihen von V-förmig klaffenden Incisionen in den Muskel, welche sich dann bei starkem Anziehen der Sehne Y-förmig schliessen.

Bei sehr weitem Zwischenraume zwischen den Fragmenten genügt auch eine solche Lockerung des oberen Fragmentes noch nicht. In solchen Fällen empfiehlt *v. Bergmann* die Tuberositas der Tibia und mit ihr das Lig. patellae schräg abzumeiseln und dann das untere Bruchende nach oben zu drängen. Die Fragmente heilen dann knöchern und ebenso verwächst die Tuberositas tibiae auch wieder an den noch bestehenden Berührungspunkten knöchern auf ihrer Unterlage. Eine Nekrose derselben ist nicht zu befürchten. *v. Bergmann* und *Sonnenburg* erreichten auf diese Weise gute Resultate.

Die Längs- und Splitterbrüche der Patella erfordern einfach die Anlegung eines Contentivverbandes mit nachfolgender Massage und Gymnastik des Gelenkes und der Muskulatur.

Werden bei zu schlaffer Pseudarthrose andere Massnahmen von dem Patienten nicht gestattet, so muss derselbe einen Stützapparat tragen, bei welchem ein vorn über das Knie hinziehendes Gummiband die Quadricepssehne ersetzt.

Luxationen der Kniescheibe.

Anatomisch-physiologische Vorbemerkungen.

Zum Verständniss der Patellarluxationen ist es zunächst nothwendig, gewisse Bezeichnungen anzuführen, welche einzelnen Bestandtheilen des unteren Gelenkendes des Femur durch *H. von Meyer* gegeben worden sind.

Die beiden Condylen des Femur tragen seitlich ebenso wie die des Humerus je einen, wenn auch nicht so sehr hervorspringenden Epicondylus. Die seitliche Fläche zwischem diesem Epicondylus und dem darunterliegenden Gelenkflächenrande des zugehörigen Condylus heisst *Planum epicondylicum externum* und *internum*. Die abgerundete verticale Furche, welche die Patellarfläche durchzieht, gibt derselben die Form einer Rolle, *Trochlea*. Der tiefe Einschnitt zwischen den beiden Condylen wird zum *Sulcus trochleae*. Dieser setzt sich

nach oben in eine flache Grube fort, die sich auf der vorderen Fläche des Femur findet und den Namen *Fovea supratrochlearis* führt. *Crista supratrochlearis externa* und *interna* ist die Leiste, welche von dem Rande der Trochlea an der vorderen Fläche des Femur aufsteigend, die *Fovea supratrochlearis* nach aussen und innen begrenzt.

An der Gelenkfläche der Patella zeigt sich eine durch eine kreuzförmige Leiste hervorgebrachte Eintheilung in vier Felder. Fasst man je zwei und zwei dieser zusammen, so kann man ein oberes und unteres Doppelfeld — geschieden durch die wagrechte Leiste — und ein inneres und äusseres Doppelfeld — geschieden durch die senkrechte Leiste — unterscheiden.

Lig. ileo-tibiale nennt *H. v. Meyer*, der nach *Malgaigne* die Lehre der Patellarluxation am meisten gefördert hat, jenen Fascienstrang, welcher die Sehne des *M. tensor fasciae latae* darstellt und sich an den äusseren Rand der Patella ansetzt.

Die Articulation der Patella mit der Trochlea des Femur ist keine Gelenkverbindung im eigentlichen Sinne, da sie nicht zwischen übereinstimmenden Flächen stattfindet. Sie ist vielmehr nur eine Rutschbahn, in welcher die convexe Fläche der Patella auf der ebenfalls convexen Trochlea hin- und hergleitet. Der Weg, den sie auf dieser Bahn zurücklegen kann, beträgt 7—9 Centimeter.

Die Patella selbst ist dabei nur als Sesambein in die Strecksehne eingeschaltet. Sie kann sich nicht verschieben ohne eine entsprechende Betheiligung dieser Sehne und sind daher ihre Luxationen eigentlich auch nur Sehnendislocationen.

Einige weitere Einzelheiten der Kniescheibenbewegung werden wir später noch kennen lernen.

Frequenz und Eintheilung der Patellarluxationen.

Die Kniescheibenverrenkungen sind seltene Verletzungen. Es existiren kaum 200 Beobachtungen in der Literatur. Die Patella wird normaler Weise durch die passiv gespannte Sehne des Quadriceps fest auf ihre Unterlage aufgedrückt und kann von dieser nur durch schiebende oder torquierende Kräfte verdrängt werden.

Bei der Verschiebung wird sie seitwärts geführt, während ihre Gelenkfläche stets dem Femur zugewendet bleibt. Sie kann nach aussen oder innen verschoben werden. Luxationen

können aber nur nach aussen stattfinden, denn eine nach innen verschobene Patella muss durch den Muskelzug sogleich wieder an ihre richtige Stelle gebracht werden, da sie an dem inneren Condylus nicht fixirt bleiben kann. Das ergibt sich unmittelbar aus der Betrachtung des inneren Condylus; denn das Planum epicondylaricum internum besitzt annähernd die Form einer Kugelfläche, der innere Rand der Trochlea aber und die Crista supratrochlearis interna springen sehr wenig hervor.

Die Luxation nach aussen kann eine vollständige und unvollständige sein.

Erfährt die Patella eine Torsion, so bleibt sie an ihrem Platze, macht aber eine Drehung um ihre eigene Achse, so dass ihre Gelenkfläche von dem Femur abgehoben und frei hingestellt wird. Sie kann in dieser Stellung fixirt werden, so dass dann also eine Luxation vorliegt, bei der die Patella auf ihrer Kante steht, verticale Luxation — oder sie kann sich auch vollständig umdrehen, so dass ihre Gelenkfläche unter die Haut zu liegen kommt, Inversion der Patella.

Wir haben also folgende thatsächlich vorkommende Luxationen der Patella zu unterscheiden:

- 1) Luxationen durch Verschiebung:
 - a) vollständige (nach aussen)
 - b) unvollständige (nach aussen).
- 2) Luxationen durch Verdrehung (Torsion):
 - a) Verticale Luxation
 - α) nach innen
 - β) nach aussen
 - b) Totale Umwendung der Patella.

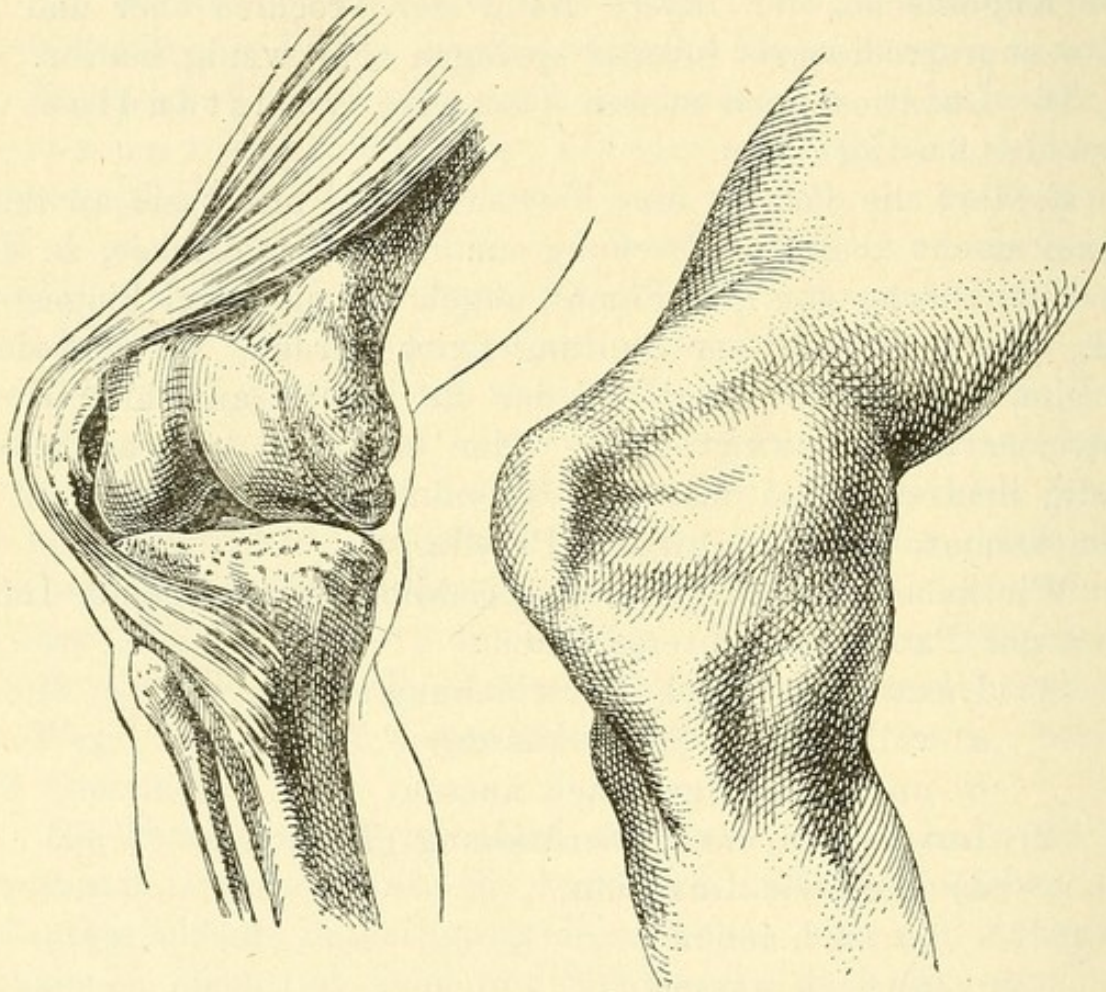
1. Luxationen durch Verschiebung.

Die Luxationen der Patella nach aussen können vollständige und unvollständige sein.

Bei der **vollständigen** Luxation liegt die Patella mit ihrer Gelenkfläche neben dem Condylus externus, auf dessen Planum epicondylaricum. Ihre innere Kante ist nach vorn, ihre äussere nach hinten gerichtet. Sie ist in dieser Lage etwas beweglich und erfährt namentlich bei Beugung des Kniegelenkes eine Verschiebung nach hinten. Sie kann aber auf ihren normalen Platz nicht zurückkehren, weil sie neben dem Condylus durch das ebenfalls nach hinten gewichene Lig. ileo-tibiale und die Streck-

sehne fest gehalten wird. Diese letztere fixirt sie dadurch, dass sie ebenfalls mit über den äusseren Condylus gelagert ist und von selbst nicht wieder über den äusseren Rand der Trochlea in ihre normale Gleitfurche gelangen kann (Fig. 269).

Fig. 269.



Sectionen und Leichenversuche haben ergeben, dass eine solche vollständige seitliche Luxation stets einen Längsriss der Kniegelenkscapsel erzeugt. Der innere Rand dieses Risses fühlt sich nach *Streubel* gespannt an, noch mehr aber die schief nach aussen ziehende Extensorensehne. Auf der Aussenseite werden das Seitenband des Gelenkes und die Capsel zu einer ziemlich tiefen Falte umgeschlagen.

Die Patella kann nun auf zwei Wegen nach aussen luxirt werden, nämlich 1) über die vordere Fläche oberhalb der Trochlea, 2) zwischen der Tibia und dem Condylus externus femoris. Das Gleiten in der ersten Bahn kann nur in der Streckung, dasjenige in der zweiten Bahn nur in der Beugung des Kniegelenkes zu Stande kommen.

Von diesen Wegen ist der erstere der häufigere.

Betrachten wir ihn etwas näher, so ist es schon lange bekannt, dass plötzliche Muskelcontractionen die Veranlassung der Verrenkung sein können. Wie aber *v. Meyer* gezeigt hat, müssen für eine solche Wirkung der Streckmuskeln vorher erst gewisse Grundbedingungen erfüllt sein. Es muss nämlich in dem Augenblick, in welchem die Contraction des Quadriceps erfolgt, das Kniegelenk entweder überstreckt oder einwärts geknickt sein oder es muss eine Rotation der Tibia nach aussen bestehen. Diese letztere aber kann wiederum entweder nur eine Theilerscheinung der Ueberstreckung sein als sogenannte Schlussrotation, oder aber auch direct durch eine Verdrehung des ganzen Beines hervorgebracht werden.

Alle diese genannten Zustände des Kniegelenkes können vereinzelt oder in verschiedener Vereinigung entstehen bei ungeschicktem Auftreten oder Aufspringen der Patienten, beim Anstemmen ihres Fusses gegen irgend einen Gegenstand, z. B. beim Ringen, beim Fallen mit seitlich eingebogenem Knie und Versuch, sich im Falle aufzurichten, oder beim Auffallen schwerer Gegenstände auf das eingeknickte Knie, z. B. bei Verschüttungen durch Erdmassen.

Der Mechanismus der Verletzung ist dabei folgender: In der Streckstellung des Knies liegt das untere Doppelfeld der Patella auf dem oberen Theile der Trochlea. Durch eine energische Contraction der Streckmuskeln kann sie jedoch noch höher herauf gezogen werden, so zwar, dass schliesslich nur noch ein schmaler Saum ihrer Gelenkfläche mit der Trochlea in Berührung steht. Unter gewöhnlichen Umständen gelangt sie freilich nicht so hoch, weil das gespannte Lig. patellae Widerstand leistet. Erst unter den vorher genannten Bedingungen des Kniegelenkes, durch welche die Trochlea gewissermassen gesenkt wird, vermag sie ihre höchste Lage einzunehmen. Als Widerstände für die Fixirung in dieser Lage wirken dann der Gegendruck des obersten Theiles des äusseren Trochlearandes und der Gegendruck der Crista supratrochlearis externa. Dieser letztere Widerstand ist aber verhältnissmässig unbedeutend und wird durch die Contraction des Quadriceps leicht überwunden, wenn erst der Hauptwiderstand, d. h. die stützende Anlagerung an den äusseren

Trochlearand durch die Ueberstreckung oder Einknickung des Kniegelenkes oder die Rotation der Tibia überwunden ist.

Diese letzteren Zustände bleiben natürlicherweise von dem Verletzten unbeachtet, so dass dieser nur über seine Muskelanstrengung zu berichten weiss. Es gebührt ihnen aber nach dem Gesagten ein grosser Antheil bei den sogenannten durch Muskelcontraction entstandenen Luxationen.

Selbstverständlich kann auf diesem „oberen“ Weg die Luxation auch durch directe Gewalten zu Stande kommen. Vorausgesetzt ist dabei wieder die Streckstellung des Knies. Die Richtung der einwirkenden Gewalt selbst muss aber zwei Kräfte enthalten, eine, welche die Patella nach oben schiebt, bis sie den Halt an dem äusseren Ende der Trochlea verliert, und eine zweite, welche in querer Richtung die gehobene Patella nach aussen verschiebt — in einer schräg von innen und unten kommenden Gewalt sind diese beiden Kräfte vereinigt. *Streubel* konnte so auch experimentell die Luxation mit einer Tischlerschraube erzeugen.

Wenn der eben besprochene Weg des Hinübergleitens der Patella über den Condylus auch der einfachste und häufigste ist, so fehlt es doch nicht an Fällen, in welchen zur Zeit der Einwirkung der luxirenden Gewalt eine gebeugte Stellung des Knies vorhanden war. In der That lässt sich auch bei einer Beugung von etwas weniger als einem rechten Winkel die Patella in der Rinne zwischen dem Condylus externus der Tibia und des Femur in die luxirte Stellung hinein führen. So mag die Luxation wohl in den Fällen entstehen, in denen Reiter mit ihrer Patella gegen Baumstämme oder bei Attacken gegen andere Reiter anstossen.

Man hat vielfach das Genu valgum als prädisponirendes Moment für die Luxation nach aussen bezeichnet. In der That treffen beide Erkrankungen des Oefteren zusammen. *Malgaigne*, *Isermeyer* und andere Autoren sind der Ansicht, dass das Genu valgum eine Folge veralteter, nicht reponirter Luxationen sei, indem die veränderte Zugrichtung der Streckmuskeln durch ihre directe Einwirkung auf die Tibia und ihren Seitendruck auf das Kniegelenk ein Genu valgum und eine Rotation der Tibia nach aussen herbeiführen müsste. Auch bei angeborenen Luxationen der Kniescheibe beobachtet man meistens an dem befallenen Knie eine Valgustellung.

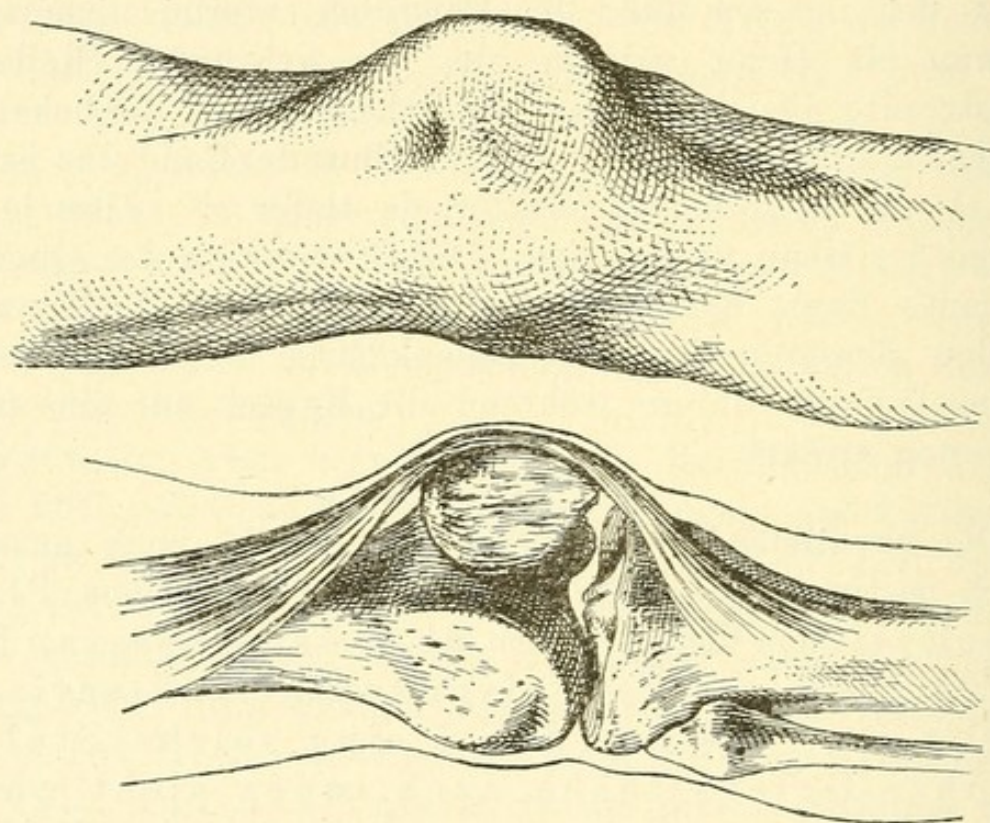
Für frische Fälle von Patellarluxationen bei Genu valgum könnten *Hüter's* Erklärungen zutreffen. Nach ihm ragt bei Genu valgum der Condylus internus femoris mehr hervor, und es entsteht so eine von innen nach aussen geneigte schiefe Ebene, welche die Patella leichter nach aussen gleiten lässt. Ausserdem entsteht bei Genu valgum bekanntlich an dem Condylus externus eine ziemlich tiefe Grube oder Rinne. Bei gebeugtem Knie ruht der grössere Theil der Patellargelenkfläche auf dem Condylus externus femoris, und nur ihr inneres Doppelfeld berührt den inneren Rand des Condylus internus femoris. Sobald nun ein Genu valgum aus der gebeugten Stellung in die gestreckte übergeht, kann es geschehen, dass der hohe Längsfirst der Patella sich in die erwähnte Rinne des Condylus externus stellt — und zwar um so leichter, je tiefer sie, also je hochgradiger das Genu valgum ist. Die Contraction des Quadriceps aber muss dann nothwendig die Patella über die Rinne und über den äusseren Rand der Gelenkfläche neben den Condylus externus femoris führen, während die Kapsel nur eine mässige Zerreissung erfährt.

Die **unvollständige** Luxation der Patella nach aussen ist dadurch bestimmt, dass die Patella nicht auf dem Planum epicondylicum liegt, sondern über dem äusseren Rande der Trochlea, vor der Crista supratrochlearis festgestellt ist. Sie hat dabei eine solche Stellung, dass ihre Gelenkfläche nach innen sieht und ihr innerer Rand nach vorne vor dem unteren Ende des Femur hervorragt. Die Patella hat in solchen Fällen gewissermassen einen Anlauf zur vollständigen Luxation genommen. Es ist aber nicht zu einer solchen gekommen, da das Kniegelenk nicht stark genug nach vorn oder nach innen eingeknickt oder die Patella durch die Gewalt nicht hoch genug hinauf am Oberschenkel in die Höhe gehoben wurde, um die Crista supratrochlearis zu überschreiten. Sie reitet vielmehr mit ihrem Sulcus auf dieser Kante und wird auf derselben fixirt von aussen durch den Zug des Lig. ileo-tibiale, von innen durch den Widerstand ihrer noch unversehrten Verbindungen und schliesslich durch den Gegendruck der nach vorne gedrängten Haut.

Symptome der Luxationen nach aussen.

Die Anzeichen einer **vollständigen** Abweichung der Patella sind unverkennbar (Fig. 269). Der Kranke ist gewöhnlich zusammengeknickt und kann sich zumeist nicht wieder erheben. Jede active Bewegung ist aufgehoben, die passive aber nur unter heftigen Schmerzen und in sehr engen Grenzen möglich. Das Bein liegt im Hüft- und Knie-

Fig. 270.



gelenk leicht flectirt. Das ganze Knie erscheint breiter, der Condylus internus springt stark hervor, die Patella aber befindet sich, selbst noch bei stärkerer Geschwulst bemerkbar, neben dem Condylus externus, während sich statt der normalen spitzrundlichen Knieform eine Vertiefung auf der Höhe des Gelenkes findet.

Bei der Palpation dringt man vorn in die leere Fossa intercondylica. Neben dem Condylus fühlt man an ihrer Form und geringen Beweglichkeit die Patella. Sie hat die Haut in einer Falte emporgehoben, von der aus man nach aufwärts die Quadricepssehne, nach abwärts das Lig. patellae verfolgen kann. In dem Gelenke befindet sich in der Regel ein mehr oder weniger erheblicher Bluterguss.

Die Symptome der **unvollständigen** Luxation sind weniger bezeichnend. Das Bein steht häufiger gestreckt als gebeugt, die Veränderung des Knies ist geringer, die vordere Knierundung nicht ganz geschwunden. Man fühlt den äusseren Rand der Patella deutlich nach aussen verschoben, den inneren aber vorn hervorspringend. Neben letzterem erkennt man die zur Hälfte freie Fossa intercondylica und fühlt strangartig gespannt den Quadriceps und das Lig. patellae.

2. Luxationen durch Torsion.

a. Verticale Luxationen.

Bei der verticalen Luxation hat die Patella eine halbe Drehung um ihre senkrechte Achse gemacht, so dass sie mit einem Seitenrande in der Mitte der Trochlea, genauer in der Fossa supratrochlearis steht und ihre Ebene senkrecht gegen die vordere Fläche des Femur richtet (Fig. 270). Nur ganz ausnahmsweise findet sich die vertical luxirte Patella neben dem Condylus. Die Verletzung gleicht dann einer einfachen Luxation nach aussen, nur ist jetzt die Gelenkfläche nach aussen gerichtet (*Parkes*).

Die verticale Luxation ist eine innere oder äussere, je nachdem die Gelenkfläche der dislocirten Patella nach innen oder nach aussen sieht.

Die Verletzung ist in dieser Form eigentlich eine Torsion der Strecksehne, für die allerdings die Patella den Angriffspunkt bietet. Dieser Angriffspunkt aber muss durch zwei Kräfte dargestellt sein, welche an den einander gegenüberstehenden Rändern der Patella in einem einander entgegengesetzten Sinne wirken. Von einem solchen Kräftepaar muss z. B. das eine den inneren Rand der Patella niederdrücken, das andere aber deren äusseren Rand heben. Diese zweite Kraft braucht keine wirklich active zu sein, sie kann vielmehr durch einen Widerstand gebildet werden, welchen die Patella an der inneren oder äusseren Wand der Trochlea bei gebeugtem Knie zu finden vermag.

So entstehen denn die verticalen Luxationen durch einen die Patella von der Seite und etwas von vorn treffenden starken Druck oder Stoss, wenn ein solcher den Rand der Patella in ihrer Lage auf der Trochlea trifft, und zwar entsteht

eine *Luxatio externa*, wenn diese Einwirkung den inneren Rand, eine *interna*, wenn sie den äusseren Rand der Patella trifft.

Es gibt aber auch Fälle, in denen allein der Muskelzug als ätiologisches Moment anzusehen ist. Der Patient hatte dann stets das Knie stark seitlich eingebogen, dasselbe dabei gleichzeitig mit dem Oberschenkel nach einer Seite z. B. nach links rotirt, hierdurch den *vastus internus* stärker contrahirt als den *externus* und somit den innern Rand der Patella um den äussern als Achse aufgestellt, während der Fuss irgendwie fixirt war. (*Malgaigne, Fort, und G. Middeldorpf*).

Die *Luxatio interna* und *externa* werden gleich häufig beobachtet. Die innere entsteht im allgemeinen bei stärkerer Beugung des Knies als die äussere.

Die Fixation der torquirten Patella findet nach *Malgaigne* dadurch statt, dass sich die Patella mit ihrer nach hinten gestellten Kante in die Spongiosa der Fovea supratrochlearis einwühlt. Diese Erklärung genügt aber sicherlich nicht vollständig. Die Fixation ergibt sich vielmehr zum grössten Theil aus der elastischen Gegenspannung der beiden Seitenränder der Strecksehne, welche ja über den oberen Rand der Patella hinziehend, in einem Bogen erhoben wird.

Die Kapsel muss stets bedeutend zerrissen sein, um eine Kantenstellung der Patella zu erlauben. Ihre unverletzten Theile müssen sich ferner mit der Patella drehen und lassen sich dann neben der gespannten Extensorensehne als straffe Stränge fühlen. Diese Spannung und Drehung der Kapsel trägt dann wohl auch etwas zur Fixation der Kantenstellung bei, wenigstens bot sie in einem Falle *Streubel's* ein schwer zu überwindendes Repositionshinderniss.

Die verticalen Luxationen werden sehr viel seltener beobachtet, als die seitlichen. Unter 120 von *Streubel* gesammelten Fällen von Kniescheibenverrenkungen befanden sich nur 21, also ungefähr $\frac{1}{6}$ verticale.

Symptome der verticalen Luxationen.

Die verticale Verrenkung ist eine so eigenthümliche Verletzung, dassman ihre Erscheinungen niemals vergessen kann, wenn man sie einmal gesehen hat (s. Fig. 270). Das Bein fand sich in der Regel vollständig gestreckt, doch erwähnen *Mal-*

gaigne, *Hamilton* und *G. Middeldorpf* auch Fälle mit leichter Beugestellung des Knies. Dieses selbst ist in der Weise verändert, dass sein Durchmesser von vorn nach hinten bedeutend vergrössert ist. Anstatt seiner normalen Wölbung sieht man eine scharfe Kantenkante vorspringen und zwar in der Regel nicht genau in der Mittellinie, sondern mehr dem *Condylus externus* oder *internus* zugewendet. Zu beiden Seiten dieses Längsfirstes fallen die Weichtheile stark ab, ja sind zuweilen förmlich eingezogen. Die *Quadricepssehne* und ihre Fortsetzung, das *Lig. patellae* verlaufen aufs äusserste gespannt über die obere Kante des Vorsprunges. Namentlich der Verlauf der *Quadricepssehne* ist diagnostisch sehr bezeichnend. Die Sehne verläuft nämlich in einem nach innen convexen Wulst an der Innenseite des Gelenkes bei der inneren Luxation, bei der also die Gelenkfläche der *Patella* nach innen schaut, und umgekehrt in einem nach aussen convexen Bogen, wenn die Gelenkfläche der *Patella* nach aussen schaut, also eine äussere Luxation vorliegt. Betastet man den Vorsprung, so kann man bei nicht zu starker Geschwulst und nicht zu stark gespannter Haut wohl die Leiste auf der überknorpelten Fläche durchfühlen. Die Function des Beines ist vollständig aufgehoben. Passiv kann man unter heftigen Schmerzen des Patienten ganz geringe Bewegungen ohne, etwas ausgiebigere in *Narcose* ausführen. Die *Patella* erlaubt auch zuweilen leichte Bewegungen um ihren aufgestemten Rand als Achse. (*Griffith*).

In dem Falle, dass die vertical luxirte *Patella* neben dem *Condylus* stand, fand *Parkes* die Kniekontur bedeutend verbreitert, die *Fossa intercondyloidea anterior* deutlich unter der Haut abtastbar. An der äusseren Seite des *Condylus externus* befand sich eine starke Hervorragung, welche durch die vertical gestellte *Patella* gebildet wurde in der Weise, dass dieselbe mit ihrem inneren Rande aufruhte, die subcutane Fläche nach innen, die Gelenkfläche nach aussen gewendet. Das Bein war in leichter Beugung unbeweglich. Ebenso war die Knie-scheibe vollständig fixirt infolge starker Anspannung des *Tensor fasciae latae* und des *Lig. patellae*. Wegen des Tiefstandes des medialen Kniescheibenrandes war die *Quadricepssehne* schlaff, weich und seitlich verschiebbar.

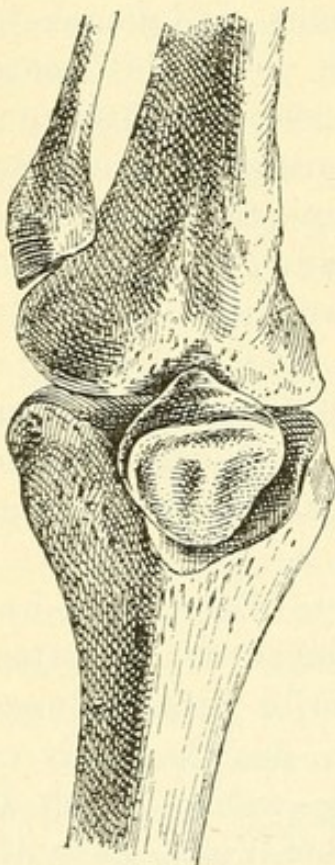
Der 20jährige Patient war beim Aufsteigen auf einen Wagen ausgeglitten, mit gebeugtem Knie gefallen und hatte sich dabei mit letzterem gegen einen grossen Kohlenblock gestossen.

b. Vollständige Umdrehung, Inversion der Patella.

Die Torsion der Patella, welche bei der verticalen Luxation eine unvollendete, auf halbem Wege stehen gebliebene ist, kann in sehr seltenen Fällen so vollständig werden, dass ihre subcutane Fläche auf die Trochlea und ihre Gelenkfläche nach vorne unter die Haut zu liegen kommt. (Fig. 271).

So lag in einer Beobachtung *Gaulke's* die Kniescheibe ganz auf dem Condylus externus femoris, war hier fixirt und schaute mit ihrer hinteren Fläche nach vorne und innen, mit ihrer vorderen nach hinten und aussen.

Fig. 271.



Wragg sah folgenden Fall: Ein Neger hatte von einem Wagen einen Stoss gegen das rechte Bein erhalten. Bei der Untersuchung war der Unterschenkel ausgestreckt; an der äusseren Seite des Kniegelenkes trat ein scharfer Knochenrand unter der Haut hervor, der etwa einen halben Zoll hoch von der Condylenfläche abstand; die innere Seite des Kniegelenkes erschien schlaff und eingedrückt; man fühlte hier den Gelenkrand des inneren Condylus und weiter nach aussen in der Tiefe, etwa einen halben Zoll von dem die Gelenkfläche nach innen begrenzenden rauhen Rande entfernt, einen festliegenden Knochenrand. Die Strecksehne und das Lig. patellae fühlte man unter der Haut als harte, gewundene Stränge.

Schliesslich finden sich noch gleiche Beobachtungen von *Castara* und *E. Watson*.

Hervorzuheben ist, dass der aussen liegende innere Rand der Patella mehr prominirt als der innen liegende äussere Rand, eine Thatsache, welche leicht verständlich ist, da ja die Crista supratrochlearis externa mehr hervorspringt als die interna.

Die Verletzung kann nur dann statthaben, wenn die Kapsel zu beiden Seiten längs der Patella ausgiebig zerrissen wird.

Die Symptome sind die einer unvollständigen seitlichen Luxation. Die richtige Diagnose wird nur dann gestellt werden können, wenn man die Gelenkfläche der Patella durch die Haut abzutasten vermag.

Prognose der Patellarluxationen.

Ist die Einrichtung einer Patellarluxation gelungen, so kehrt in der Regel die Function des Kniegelenkes ohne jede Störung zurück. In anderen Fällen bleibt eine Neigung zu Recidiven zurück, so dass die Luxation auf die geringfügigsten Anlässe hin, z. B. beim Tanzen, Laufen, unbedeutendem Springen wieder eintritt. So erwähnt *Bloxam* einen 10jährigen Knaben, bei dem die Luxation jedesmal durch Beugung des Knies entstand und durch Streckung desselben aufgehoben wurde.

Werden Luxationen nicht eingerichtet, so bleibt bei unvollständiger Abweichung eine gewisse Schwäche und Neigung zum zeitweiligen Einknicken bestehen. Aber auch selbst bei vollständiger Luxation können die Verletzten allmählig wieder ihr Bein zu gebrauchen lernen. Beugung und Streckung des Gelenkes bleiben aber meist erschwert, der Gang unsicher und besonders das Bergab- und Treppabsteigen sehr mühsam. Daneben entwickelt sich, wenigstens bei jugendlichen Individuen, infolge der veränderten Wirkung des Quadriceps oft ein Genu valgum, denn der nach aussen gerichtete Zug desselben muss den Unterschenkel in einen zum Oberschenkel offenen Winkel ziehen und ihn gleichzeitig nach aussen drehen.

Bei verticalen Luxationen können die Patienten auch wieder gehen lernen, doch kann das Knie in seiner falschen Stellung auch fast vollständig steif bleiben.

Therapie der Patellarluxationen.

In frischen Fällen ist die Einrichtung der Patellarluxationen in der Regel leicht. Es muss dazu vor allen Dingen der Quadriceps und das Lig. patellae entspannt werden. Dies geschieht durch Beugung des Beines in der Hüfte und Streckung im Knie. Nach dem Vorgange *Hamilton's* lässt man den Verletzten sich auf einen Stuhl oder Tisch setzen, erhebt seinen Fuss auf die eigene Schulter und nähert sich dann

möglichst seinem Becken. Die Reposition geschieht dann in der Weise, dass man bei Luxationen nach aussen die Patella fasst, sie zunächst etwas nach oben und dann erst nach innen an ihre normale Stelle drängt. Man kommt so in der Regel leicht und ohne Narcose zum Ziel.

Bei verticaler Luxation chloroformirt man am besten wegen der heftigen Schmerzen und reponirt dann durch Rotation, indem man die torquirte Extensoren- und Vastussehne als Anhaltspunkt benutzend, die Patella in umgekehrter Richtung dreht. Eine vorsichtige Kniegelenksbeugung unterstützt dabei meist die Reposition, gewaltsame Kniebeugung muss jedoch durchaus widerrathen werden, indem dabei nicht nur Fracturen der Patella, Zerreißungen des Lig. patellae, Einknickungen der vorderen Wand des Femur eintreten, sondern die verticale Luxation auch in eine vollständige Inversion verwandelt werden kann.

Lassen sich frische Luxationen nicht auf die angegebene Art reponiren, was wohl nur bei der Kantenstellung vorkommt, so ist das Hinderniss wahrscheinlich vorzugsweise in der Spannung der eingerissenen und gedrehten Kapselwand zu suchen, da wiederholt das Lig. patellae und selbst die Extensorensehne erfolglos durchschnitten worden sind. In solchen Fällen könnte man unter antiseptischen Cautelen die verletzte Stelle blosslegen und die Hindernisse direct beseitigen. *König* hat auf diese Weise kürzlich eine veraltete verticale Luxation geheilt. Die Gelenkeiterung bleibt dann aus, welche alte Chirurgen erlebten, indem sie die Kapsel eröffneten und mit einem Elevatorium die Patella umzuwälzen suchten.

Luxationen des Kniegelenkes.

Anatomisch-physiologische Vorbemerkungen.

Das Kniegelenk wird gebildet durch die Articulation des unteren Femurendes mit dem oberen Ende der Tibia. Es sind dabei gewissermassen zwei Gelenke dadurch gegeben, dass je ein Condylus femoris und eine Facette der Tibia durch die Fossa intercondylica am Femur und die Eminentia intercondylica an der Tibia getrennt sind.

Die Gelenkflächen beider Oberschenkelcondylen sind in sagittaler und frontaler Richtung convex. Der laterale Condylus ist gegen die Incisura intercondylica mit einem fast sagittalen Rande begrenzt und wird selbst nach vorn immer breiter, der mediale dagegen besitzt einen gegen die Incisur concaven Rand und ist überall gleich breit. Er ist daher nicht nur im Sinne der Flexion, sondern auch der Rotation gekrümmt, während dagegen der laterale Condylus nur eine Flexionskrümmung besitzt.

Von den Gelenkflächen der Tibia ist die innere längsoval und tellerförmig ausgehöhlt, die laterale in sagittaler Richtung mehr eben oder nur wenig convex. Nur die der Emminencia intercondylica zunächst liegenden Antheile sind den entsprechenden Flächen des Femur vollständig angepasst. An den übrigen Theilen wird die Congruenz dadurch hergestellt, dass sich zwischen Tibia und Femur zwei halbmondförmig gestaltete, aus derbem Bindegewebe bestehende Bandscheiben einschalten.

Diese Menisci sind ebenfalls assymetrisch. Der mediale ist offener und heftet sich mit seinem vorderen dünnen Ende ganz vorn am Rande der Gelenkfläche der Tibia, mit seinem stärkeren hinteren Ende hinter der Emminencia an. Der laterale dagegen ist stärker gebogen, umkreist nahezu die ganze Gelenkfläche der Tibia und ist mit seinem Ende unmittelbar vor und hinter der Emminencia befestigt.

Wir wollen gleich hier erwähnen, dass diese Bandscheiben bei den Bewegungen des Kniegelenkes mit den Condylen des Femur gleiten und dass hierbei der lateralen ein grösserer Spielraum überlassen ist als der medialen.

Zwei Gruppen starker Bänder befestigen die beiden Gelenkflächen des Femur auf der Tibia. Die eine Gruppe stellen die Lig. cruciata vor, welche im Gelenk gelegen, die Scheidewand zwischen den beiden seitlichen Femoro-tibialgelenken vervollständigen. Das vordere Kreuzband geht von dem Condylus externus zum vorderen, das hintere vom Condylus internus zum hinteren Ende der Emminencia intercondylica tibiae. Die zweite Gruppe wird gebildet von den Seitenbändern des Kniegelenkes. Das äussere derselben, Lig. laterale externum, geht vom Epicondylus externus zum Köpfchen der Fibula. Das innere besteht eigentlich aus zwei Bändern, den Lig. laterale internum longum et breve. Beide entspringen an dem Epicondylus internus, ziehen dicht auf einander liegend senkrecht nach abwärts und

setzen sich, das erstere an der Innenfläche der Tibia, das letztere an der Bandscheibe an.

Die Kapsel des Kniegelenkes unterscheidet sich von allen anderen Gelenkkapseln durch ihre grosse Ausdehnung — sie beginnt am Femur etwas oberhalb der Knorpelgrenze und setzt sich dicht unter dem Knorpel des Tibiakopfes fest — und dadurch, dass ihre äusseren derben Schichten hauptsächlich ein Erzeugniss der umliegenden Muskeln sind. An der oberen Seite stellt diesen äusseren Faserbeleg dar die Sehne des Quadriceps, an der hinteren Seite die Sehnen des *M. popliteus*, *semimembranosus* und *gastrocnemius*.

Die im Kniegelenk möglichen Bewegungen sind *Beugung*, *Streckung* und *Rotation* des Unterschenkels. Eine solche Rotation des Unterschenkels nach aussen stellt sich stets als Schlussbewegung der Streckung ein, die Folge der eigenthümlichen Gestaltung der Femurcondylen.

Die *Hemmung* der Bewegungen geschieht theils durch extreme Verschiebung der Semilunarknorpel, theils durch die Seiten- und Kreuzbänder. Die *Streckung* findet ihre Grenzen in dem Moment, in welchem Femur und Tibia in einer Geraden stehen — die Tibia zudem etwas nach aussen rotirt, durch die Spannung des *Lig. cruciatum posterius*, der Seitenbänder, der hinteren Kapselwand und schliesslich dadurch, dass sich der äussere Meniscus an eine kleine dreiecke Facette, die sog. Hemmungsfacette der Femurrolle anstemmt. Die *Beugung* wird gehemmt durch die Spannung des *Lig. cruciatum anterius* sowie durch die Berührung von Unter- und Oberschenkel.

Frequenz und Eintheilung der Kniegelenksluxationen.

Wegen der Festigkeit des Kniegelenkes, bedingt durch seinen starken Bandapparat und die Breite der Gelenkflächen, wegen des Mangels einer seine Bewegungen stark hemmenden Knochenschanke sind Luxationen desselben äusserst selten. Man bringt nicht viel über 100 Fälle aus der Literatur zusammen. Jedenfalls setzen sie stets eine bedeutende Gewalteinwirkung voraus und ereignen sich besonders bei älteren Männern, ungleich viel seltener bei Frauen.

Je nach der Richtung der Gewalt und der Stellung des Beines unterscheidet man im allgemeinen 4 verschiedene Formen der Luxation:

- 1) Luxation der Tibia nach vorn,
- 2) Luxation der Tibia nach hinten,
- 3) Seitliche Luxationen der Tibia nach aussen oder innen,
- 4) Rotationsluxationen der Tibia.

Alle diese verschiedenen Luxationen können vollständige und unvollständige sein.

1. Luxationen der Tibia nach vorn.

Die Verrenkung der Tibia nach vorn ist die häufigste der Kniegelenksluxationen.

Die Ursache dieser Verletzungen ist entweder eine directe Gewalt oder eine bedeutende Ueberstreckung des Gelenkes. Stets sind es aber die Condylen des Oberschenkels, welche die Kapsel sprengen und sich von der Tibia entfernen.

Eine directe Gewalt muss den Oberschenkel so treffen, dass sie ihn kräftig nach hinten schiebt. Das Knie kann dabei in Beugung oder Streckung stehen. Die Luxation kommt jedoch so entschieden seltener zu Stande als durch Ueberstreckung. Bei einer solchen drängen die Condylen des Femur gegen die Seitenbänder und die hintere Kapselwand und zwingen diese zum Nachgeben. So entsteht die Luxation, wenn Patienten von einer Höhe herab auf die Füße stürzen oder wenn sie bei schnellem Laufen, vielleicht bergabwärts, die Bewegung selbst plötzlich einzuhalten versuchen oder dazu gezwungen werden, indem sie mit ihrem Unterschenkel in ein tieferes Loch gerathen. In beiden Fällen erhält der Körper das Uebergewicht nach vorn und erzeugt so die Verschiebung der Gelenkenden.

Unruhe hat versucht, die Luxation nach vorn an der Leiche herzustellen. Ueberstreckte er den Unterschenkel bis zu einem rechten Winkel mit dem Oberschenkel und liess dann eine Beugebewegung folgen, so entstand die Luxation, wenn der Unterschenkel während der Beugung stark nach vorn gedrückt wurde. Dabei blieben die Seitenbänder erhalten, während die Kreuzbänder zerrissen. Es gehörte immerhin eine grosse Kraft dazu, die Luxation so zu erzeugen. Leichter entstand sie, wenn

der Unterschenkel bei der Beugebewegung nicht nur nach vorn gedrückt, sondern gleichzeitig adducirt und nach innen rotirt wurde. Dann zerriss das äussere Seitenband, während das innere intact blieb. Wurde dann an demselben Gelenk durch forcirte Abduction auch noch das innere Seitenband zerrissen, so gelang es nun spielend leicht, die Luxation herzustellen und zu reponiren. Eine Verrenkung mit alleiniger Erhaltung des äusseren Seitenbandes liess sich nur dann herstellen, wenn nach Sprengung der hinteren Kapselwand durch Ueberstreckung das Lig. laterale internum durch kraftvolle Abduction eingerissen worden war.

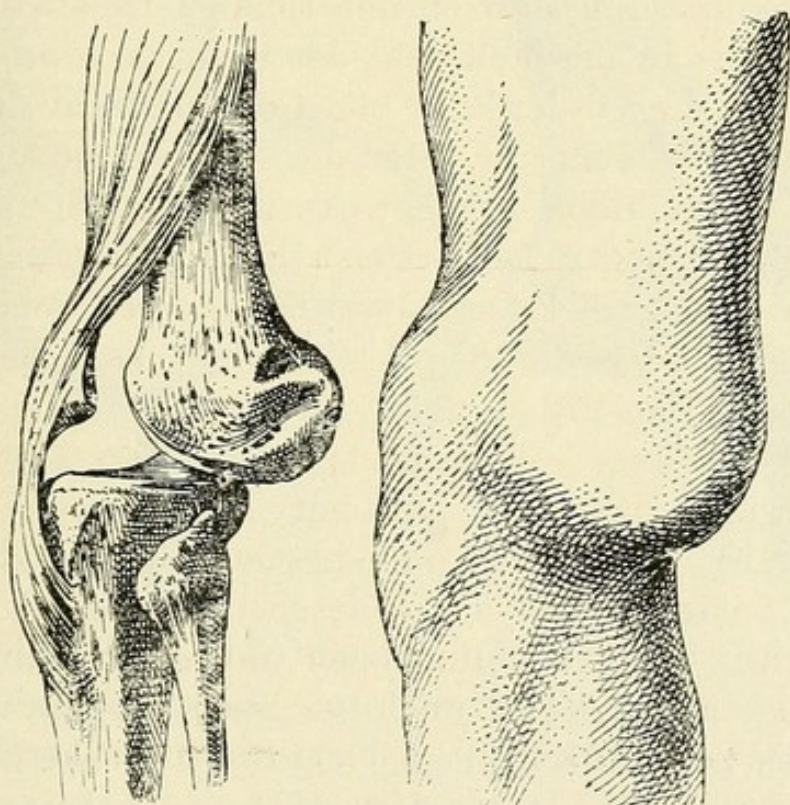
Die pathologische Anatomie der Unterschenkelverrenkung nach vorn ist relativ einfach. Die Luxation ist entweder eine unvollständige, dann ruhen die Condylen des Femur auf den hinteren Partien der tibialen Gelenkfläche, oder sie ist — und das in der Mehrzahl der Fälle — eine vollständige, dann ruht die Vorderfläche der Condylen auf der hinteren scharfen Kante der Tibia auf, oder die letztere ist an den Condylen ganz in die Höhe gerückt, so dass ihre hintere Fläche auf der Trochlea liegt. Oefters ist dabei die Tibia zugleich schwach seitwärts gerückt, so dass ihr innerer Condylus nach der inneren Seite oder der Kopf der Fibula nach der äusseren Seite herausragt (Fig. 272 u. 273).

Es ist klar, dass solche hochgradige Verschiebungen der Gelenkenden gegen einander nur mit bedeutender Verletzung der benachbarten Weichtheile einhergehen können. Die Kapsel wird stets zu beiden Seiten der Kniescheibe ausgiebig zerrissen. Die Lig. lateralia können vollkommen unversehrt sein (*Urlichs*), finden sich aber in der Regel auch zerrissen und kann sich der Riss dann auch noch durch die Aponeurose des Vastus externus und internus forterstrecken. *v. Volkmann* beobachtete in einem Falle eine so vollständige Ausreissung des Lig. laterale ext. vom Knochen, dass die Rinde des zugehörigen Epicondylus in der Grösse eines Markstücks entblösst war. Die Lig. cruciata sind immer fetzig zersprengt, das Lig. patellae proprium dagegen meist unverletzt. Von den umgebenden Muskeln sind die beiden Knöpfe des Gastrocnemius vollständig zerquetscht oder auch theilweise noch erhalten. Die Nerven und Gefässe der Kniekehle werden selten zerrissen, wohl nur bei gleichzeitiger Zerreißung der bedeckenden Haut. Sie verlaufen dagegen stark gespannt in der Furche zwischen den beiden Femurcondylen.

An den Knochen selbst wurden neben Absprengungen kleinerer Knochenstücke vollständige Zertrümmerungen des Tibiakopfes, Rissfracturen des Fibulaköpfchens durch das äussere Seitenband und schliesslich Lösung der Gelenkverbindungen zwischen der Tibia und Fibula beobachtet.

Die **Symptome** der Luxation sind unverkennbar. Bei der **unvollständigen** Verrenkung (Fig. 272) hat das Knie seine normale Wölbung verloren, dagegen steht die Gelenkfläche der Tibia derart nach vorn vor, dass sie sich leicht unter der Haut abtasten lässt. Letztere ist stark gespannt, durch die vorspringende Tuberositas tibiae oft auch weisslich verfärbt. Die Patella liegt schlaff, und mit der Femurrolle

Fig. 272.

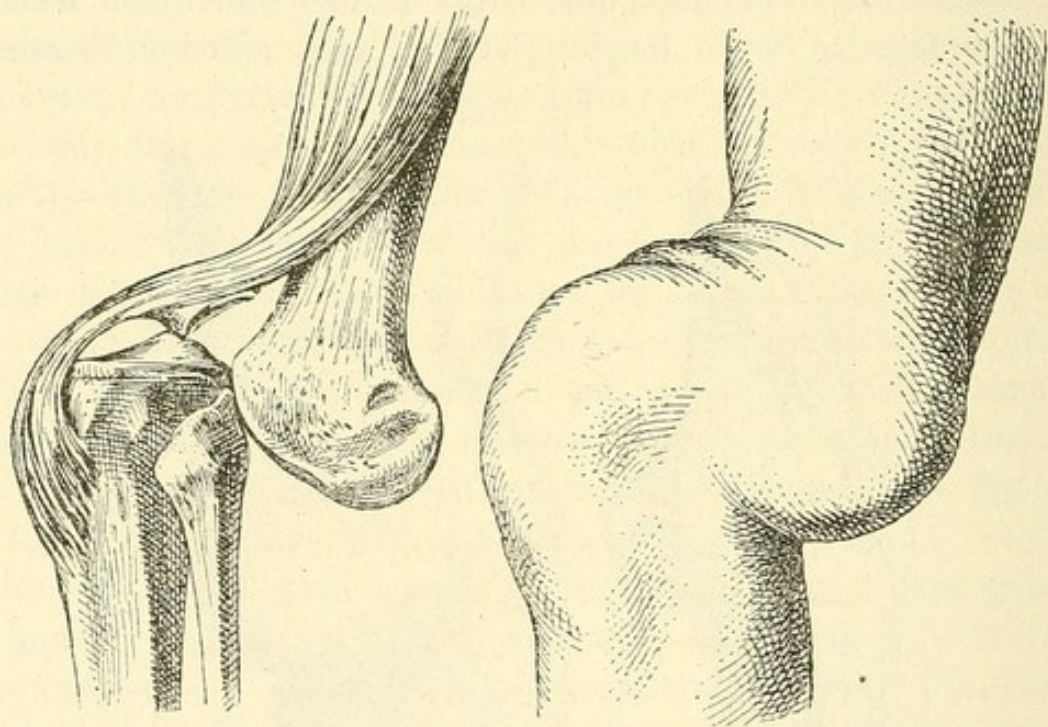


ein wenig zurückgesunken, in der Regel nach aussen. Die Condylen des Oberschenkels ragen in der Kniekehle hervor. Das Bein steht gestreckt und kann nur wenig gebeugt werden.

Noch greifbarer gestaltet sich das Bild der **vollständigen** Verrenkung (Fig. 273), das wir nach der Schilderung *Lossen's* wiedergeben. Das Kniegelenk scheint wie nach hinten zusammengeknickt. Vorn erhebt sich vorspringend die Tuberositas tibiae. Sie setzt sich in das hinten umbiegende Lig. patellae fort, zu dessen beiden Seiten man tief

eindringen und die Gelenkfacetten der Tibia fühlen kann. Die Mitte der Gelenkfläche wird von der Patella eingenommen, welche sich entweder, steil nach hinten gerichtet, gegen die Femurrolle anlehnt oder platt, die Vorderfläche nach oben gedreht, der Tibia wie ein Deckel aufliegt. Das erstere ist der Fall, wenn die Femurcondylen noch auf der Hinterkante der Tibia aufruhen, das letztere, wenn sich die Gelenkflächen gänzlich verlassen haben. Der obere Patellarrand sieht nach hinten und ist vom Bauche des erschlafften Quadriceps durch mehrere

Fig. 273.



tiefe, halbkreisförmige Hautfalten geschieden. Die Fossa poplitea ist verstrichen. An ihrer Stelle gewahrt man die beiden Buckel der Femurcondylen dicht unter der unverletzten Haut. Das Bein steht in Streckung, meist sogar in Ueberstreckung und ist je nach der Grösse und Weite des Kapselrisses entweder fixirt oder freier beweglich. In Fällen bedeutender Zerstörung konnte man den Unterschenkel an dem erhobenen Femur förmlich baumeln lassen. Stets ist eine Verkürzung des Beines vorhanden, wenn die Gelenkenden ausser Berührung gerathen sind. Bei unverletzter Haut beträgt dieselbe aber nicht mehr als 3—5 cm. Bei Compression der Kniekehlengefässe und Nerven fehlt der Puls in der Art. dorsalis pedis und kommt es zum Gefühl von Ameisenkriechen und Taubsein des Fusses.

Nach dem Gesagten unterliegt die Diagnose keiner Schwierigkeit. Die einzig mögliche Verwechslung mit einer Fractur oder Epiphysenlösung am unteren Femurende kann durch genaue Betastung der Gelenkenden wohl stets vermieden werden.

Die **Prognose** der Luxation ist in Beziehung auf die Brauchbarkeit des Gliedes eine zweifelhafte, indem selbst bei unvollständiger Luxation das Gehen zumeist mangelhaft und die volle Beugung unmöglich ist. Nach Zerreißung der grossen Gefässe und Nerven kann es zu Gangrän des Beines kommen. Die Reposition geschieht aber in der Regel leicht, doch können selbst nach geschehener Einrichtung Thrombosen in den Gefässen entstehen, sobald diese einem länger dauernden Druck ausgesetzt gewesen waren. Dann kommt es in den günstigeren Fällen auch nachträglich noch zu Circulations- und trophoneurotischen Störungen, in den schlimmeren aber zu Lähmungen, ja selbst zu Gangrän des Beines.

Die complicirten Luxationen, die früher wegen Vereiterungen und Verjauchungen des Blutextravasates die Amputation verlangten, werden wohl heutzutage unter dem Schutze der Antiseptik auch günstiger verlaufen.

Die **Therapie** besteht in der Reposition durch Extension am Unterschenkel, Contraextension am Oberschenkel oder an einem Perinealgurt und directer Impulsion der Gelenkenden, indem der Operateur dieselben mit seinen Händen, die sich einander entgegendrücken, in ihre richtige Lage drängt.

Man kommt auch wohl zum Ziele, wenn man nach geschehener Distraction der Gelenkenden das Knie beugt.

Hueter empfiehlt als rationelle Methode die Ueberstreckung der Tibia mit nachfolgender Beugung derselben, während gleichzeitig ein Druck mit der Hand das obere Tibiaende nach hinten drängt. Dabei ist allerdings die Gefahr zu beachten, dass die Hyperextension die ohnehin schon gespannten Nerven und Gefässe trennen könnte.

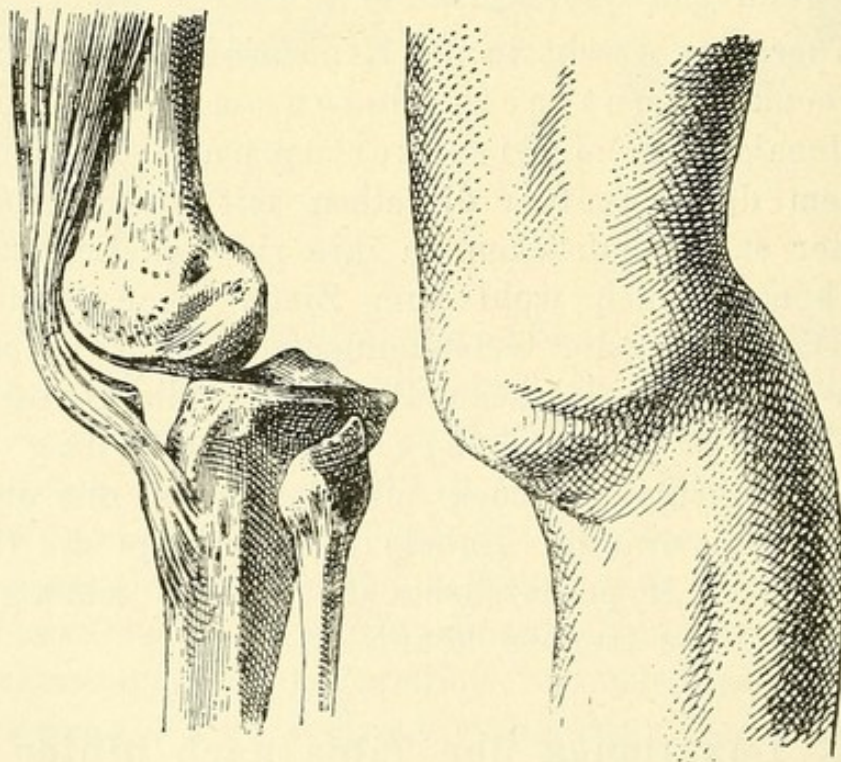
2. Luxationen der Tibia nach hinten.

Die Luxation der Tibia nach hinten ist wiederum entweder eine **vollständige** oder **unvollständige**. Im ersteren Falle sind die Femurcondylen ganz vor die der Tibia gerutscht, im letzteren ruhen sie noch auf der vorderen Kante der Tibia auf.

Die Luxation entstand in der Mehrzahl der Fälle durch eine directe Gewalt, welche das Knie in ganzer oder halber Beugung von vornher traf und die Tibia direct nach hinten stiess. So wirkten auffallende Lasten oder das Auffallen mit dem gebeugten Unterschenkel gegen irgend einen kantigen Gegenstand. Der umgekehrte Mechanismus, ein Stoss von hinten gegen den Femur erzeugt die Luxation viel seltener. *Stetter* sah sie bei einem jungen Menschen entstehen, der beim Herablaufen von einem steilen Berg plötzlich still stehen wollte. Er stemmte dabei den einen Fuss gegen weichen Leimboden, schnellte den Oberkörper gewaltsam zurück, fühlte in dem betreffenden Knie einen heftigen Schmerz und brach sofort zusammen.

Die Kapsel reisst bei dieser Luxation in ihren hinteren Partien, indem dieselben von den Femurcondylen gesprengt werden. Die Seitenbänder und das Lig. patellae können erhalten sein (*Vast*), finden sich ebenso oft aber auch verletzt. Die Lig. cruciata sind stets zerrissen und die Seminularknorpel meist dislocirt. Die umgebenden Muskeln können intact sein, man fand

Fig. 274.



aber sogar schon die Quadricepssehne abgerissen. Da die hintere Kante der Tibia scharf ist und keinen Ausschnitt besitzt, so erleiden die Gefässe und Nerven der Kniekehle bei vollständiger Verrenkung immer eine bedeutende Zerrung und Quetschung.

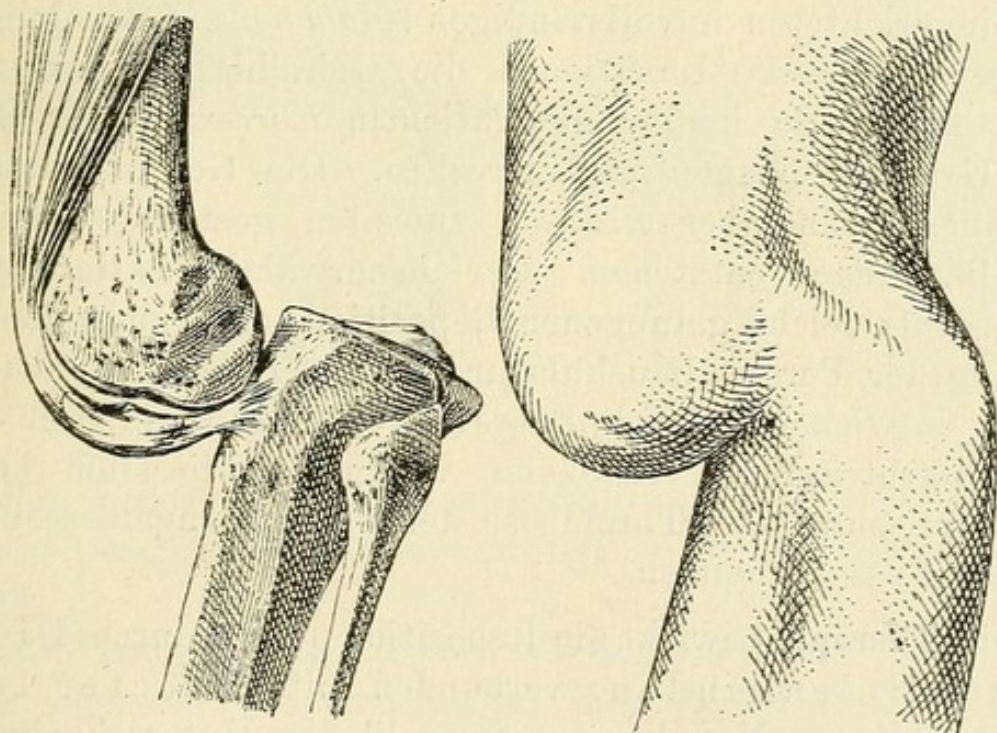
Die Gefässe können auch wohl einreissen, so dass dann traumatische Aneurysmen entstehen.

Die **Symptome** der Verrenkung nach hinten entsprechen in umgekehrter Weise denen der Luxation nach vorn.

Bei der **unvollständigen** Luxation (Fig. 274) steht der Unterschenkel gewöhnlich ganz leicht flectirt. Die Femurcondylen springen nach vorn hervor, so dass die Patella etwas nach hinten abgewichen ist, und der Durchmesser des Gelenkes von vorn nach hinten vergrössert wird.

Bei der **vollständigen** Luxation (Fig. 275) sind die Zeichen natürlich noch viel ausgesprochener. Hier hat der Durchmesser des Gelenkes von vorn nach hinten die doppelte Breite wie normal. Von vorn und von der Seite betrachtet,

Fig. 275.



hängt der Oberschenkel sozusagen über den Unterschenkel herab, von hinten dagegen hat man das vollkommenste Bild eines *Genu recurvatum*, indem der Unterschenkel förmlich nach vorn umgebogen erscheint. Vorn treten die beiden Femurcondylen so stark hervor, dass ihre ganze Schleiffläche gefühlt werden kann. Die Patella liegt ganz horizontal, so dass ihre Vorderfläche direct nach abwärts sieht. Zu beiden Seiten ihres Ligamentes finden sich

tiefe Einsenkungen der Haut. Hinten springt der obere Rand der Tibiaepiphyse hervor. Ueber ihr verläuft straff gespannt die Haut. Haben sich die Gelenkenden gegen einander verschoben, so besteht neben diesen Zeichen noch eine Verkürzung des Beines. Active Bewegungen der Extremität sind nicht möglich, passive in geringem Grade unter heftigen Schmerzen.

Eine **Differentialdiagnose** könnte nur mit einer Fractura supracondylica femoris und Dislocation des unteren Fragmentes nach hinten in Frage kommen, wenn etwa ein starker Bluterguss die Contouren verwischt hat. Hier entscheidet wieder die genaue Palpation in Narcose, welche bei der Fractur abnorme Beweglichkeit, Crepitation und Unversehrtheit der Gelenkverbindungen nachweisen wird.

Die **Prognose** der Luxation nach hinten ist quoad functionem eine bessere als die der Luxation nach vorn, indem selbst bei nicht eingerichteten unvollständigen (*Malgaigne, Lossen*) und vollständigen (*Karewski*) Luxationen die Gehfähigkeit fast normal werden kann. So konnte die Patientin *Karewski's* ihr Bein in vollen Grenzen beugen und strecken. Die Gebrauchsfähigkeit des Beines kann aber dadurch zuweilen gestört werden, dass Nervenlähmungen entstehen. Der obenerwähnte Patient *Stetter's* behielt trotz leicht gelungener Reposition eine mehrmonatliche Lähmung der Peronealmuskulatur zurück. In einer Beobachtung *Lossen's* entwickelte sich in Folge Zerreissung des inneren Seitenbandes nachträglich ein Genu varum. Schliesslich kann es nach Zerreissung oder Thrombose der Kniekehlengefässe zu Gangrän des Fusses kommen.

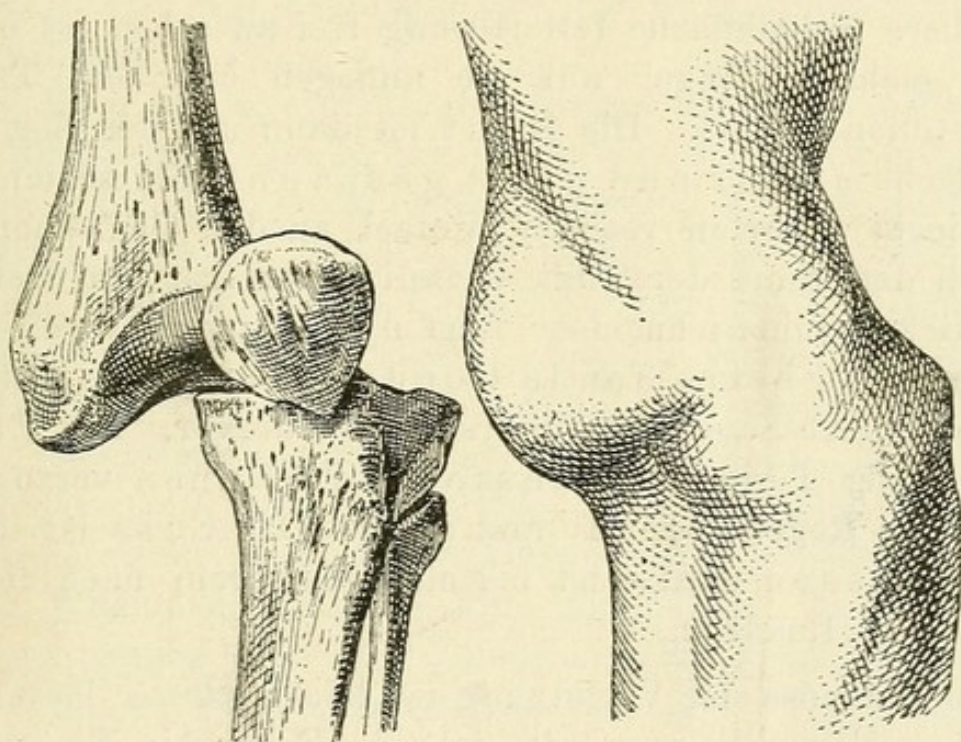
Die **Therapie** bewirkt die Reposition leicht durch Distraction der Gelenkenden, verbunden mit directer Impulsion derselben. Man kann auch wohl den Unterschenkel erst extendiren und ihn dann beugen, bis der Fuss das Gesäss berührt, und so die Einrichtung erzielen.

3. Seitliche Luxationen der Tibia nach aussen oder nach innen.

Die seitlichen Luxationen der Tibia sind sehr selten. Es sind im ganzen ungefähr 20 äussere und 10 innere beschrieben worden. (Fig. 276).

Die Luxation ist dabei fast stets nur eine unvollkommene, so dass z. B. bei der Luxation nach aussen der innere Condylus

Fig. 276.



der Tibia soweit nach aussen verrückt wird, dass er unter dem äusseren Condylus des Oberschenkels zu stehen kommt und umgekehrt.

Die Luxation setzt die Zerreiissung eines oder beider Seitenbänder mitsammt der anliegenden Kapselpartie und die Zerstörung der Lig. cruciata voraus. In Fällen vollständiger Luxation, welche in der Regel durch schwere Gewalten wie Maschinenverletzungen entstehen, ist meist die Haut eingerissen, so dass die Condylen durch die gequetschten Weichtheile hervorragen.

Im übrigen ist die Ursache entweder ein seitliches Umknicken des Knies beim Fallen oder Springen auf die Füsse, beim Zusammenbrechen unter einer schweren Last, oder eine Abbiegung des Oberschenkels sammt dem Stamme nach der einen oder anderen Seite, während der Unterschenkel auf irgend eine Weise fixirt

ist. Die äusseren und inneren Condylen der Tibia und des Femur werden dabei von einander abgehoben, die Seitenbänder und die Kapsel zerreißen und die Gelenkenden gleiten von einander ab. In seltenen Fällen drängt auch wohl eine directe Gewalt, z. B. aufstürzende Erdmassen, den Femur und die Tibia zur Seite.

Die **Symptome** der Verletzung werden meisterhaft von *Pitha* geschildert. Der Durchmesser des Kniegelenkes ist verbreitert. Auf der äusseren bzw. inneren Seite ragt der Kopf der Tibia hervor, zuweilen so vollständig, dass ihre ganze obere Gelenkfläche tellerförmig frei zu sehen ist und man bequem mehrere Finger auf sie auflegen oder ein Trinkglas darauf stellen könnte. Die Haut ist dann auf der fast ebenen Gelenkfläche straff und glatt gespannt. Sie schmiegt sich unter einem scharfen rechten Winkel an den Oberschenkel an, ist durch den Rand der Tibia weisslich verfärbt und droht jeden Augenblick durchzuschneiden. Auf der entgegengesetzten Seite tritt der betreffende Condylus femoris unter ebenso schroffem Absatze zum Unterschenkel hervor. Die Patella wird mit der Tibia nach aussen oder innen verzogen und steht in der Regel schief, fast quer. Der Fuss ist des öfteren nach aussen gedreht bei einer äusseren, nach innen bei einer inneren Luxation.

Die **Diagnose** der Verletzung ist leicht. *Stetter* lässt an eine momentane Verwechslung mit einer in Folge der Fractur eines Condylus femoris entstandenen seitlichen Verschiebung des Unterschenkels denken, wobei zugleich das Fragment etwas nach oben dislocirt und der Unterschenkel gebeugt ist. Die Dünne der bedeckenden Weichtheile würde jedoch stets gestatten, den abgebrochenen Condylus zu fühlen.

Die **Prognose** der Verletzung ist eine relativ günstige, indem die Einrichtung meist leicht gelingt und die Gebrauchsfähigkeit des Beines nachher eine gute wird.

Bei nicht eingerichteten Luxationen bleiben Beugung und Streckung des Gelenkes stets mangelhaft, während sich überdies noch je nach der Art der Verrenkung ein Genu varum oder valgum ausbildet.

Die **Therapie** vollzieht die Reposition durch Zug am Unterschenkel und directes Hineindrücken des Tibiakopfes an seine

normale Stelle. Will die Reposition nicht gelingen, so kann man unter antiseptischen Cautelen auf das Hinderniss einschneiden und dasselbe beseitigen (*Braun*).

4. Rotationsluxationen der Tibia.

Bei den Rotationsluxationen der Tibia ist dieselbe nach aussen oder innen verschoben, so zwar, dass die Dislocation in der einen oder anderen Diagonale vor sich geht. Es liegen nur wenige Beobachtungen von *Dubreuil*, *Martelière*, *Paris* und *Sulzenbacher* vor. Wir begnügen uns nur die letztere Beobachtung hier anzuführen.

Das Knie war gestreckt, der Unterschenkel so rotirt, dass bei der Rückenlage des Kranken der äussere Fussrand auf der Unterlage auflag. Ausserdem war er parallel zu sich nach hinten und aussen gerückt. Trotz der bedeutenden Schwellung der Kniegegend trat das untere Femurende mit den Condylen deutlich hervor und die Weichtheile unterhalb desselben liessen sich tief eindrücken. Unterhalb des Condylus internus war ein bohnen-grosses freibewegliches Knochenstück zu fühlen. In der Kniekehle fühlte man das obere Ende der Tibia nach hinten und aussen prominirend. Die äussere Gelenkfläche mit dem unter ihr liegenden Wadenbeinköpfchen kam am meisten nach hinten zu stehen und konnte durch die Weichtheile hindurch betastet werden. Die vordere Tuberositas tibiae sah nach aussen und hatte mit dem unverletzten Lig. patellae propr. die Patella lateralwärts gezogen, so dass diese knapp an die Aussenseite des Condylus externus zu liegen kam. Sie war quer gelagert, sah mit ihrem inneren Rande nach vorn, mit ihrer vorderen Fläche nach aussen oben. Verkürzung 3 cm. Die Verletzung war dadurch entstanden, dass ein Balken den inneren Fussrand traf, den Fuss nach aussen rotirte und am Boden festhielt, während der Oberkörper nach vorne überfiel — also Rotation und Hyperextension im Knie.

Die **Reposition** geschieht durch Extension an der in ihre richtige Stellung rotirten Tibia und directe Impulsion ihres Kopfes mittelst Händedruck.

Wir wollen schliesslich noch einmal darauf hinweisen, dass bei allen irreponibeln Kniegelenksluxationen die aseptische Arthrotomie angezeigt ist.

Bei complicirter Luxation muss von vorn herein strengste Antiseptik walten. Bei Zerreissung der Nerven und Gefässe der Kniekehle ist die primäre Amputation indicirt.

Die **Nachbehandlung** der eingerichteten Kniegelenksluxationen besteht darin, dass man das Glied für 2—3 Wochen in eine Hohlschiene, bei nicht zu starker Schwellung auch wohl in einen Contentivverband legt, und dann vorsichtig mit Massage und Gymnastik beginnt.

Bei veralteten, schlecht geheilten Fällen könnte man vielleicht noch durch eine nachträgliche Resection der Gelenkenden brauchbare Glieder erzielen (*Doutrelepont*).

Zu den Luxationen, die im Kniegelenk vorkommen können, gehören auch die Verschiebungen der Zwischenbandscheiben, die sogenannten

Luxationen der Zwischenknorpel.

Die Verschiebung der Zwischenbandscheiben ist eine schon lange gekannte Verletzung. Sie war schon *Bass*, *Bromfield*, *Hey* bekannt und ist von *Cooper* genauer beschrieben worden. Später wurde aber ihr Vorkommen geläugnet und die durch sie bedingten Erscheinungen auf das Vorhandensein freier Gelenkkörper zurückgeführt. Wenn nun auch letztere ein ähnliches Bild darbieten können, so ist doch eine Dislocation der Zwischenknorpel sicher möglich. Dies beweisen anatomische Befunde, die man theils am Lebenden, theils an der Leiche gewonnen hat. Dieselben mögen zunächst hier folgen.

Nicoladoni machte bei einem 16jährigen Patienten, da er einen freien Gelenkkörper vermuthete, die Arthrotomie des Kniegelenkes, stellte aber bei der Operation fest, dass es sich nicht um einen Gelenkkörper handelte, sondern um eine Verschiebung des lateralen Semilunarknorpels, dessen convexer Rand bei jeder Streckbewegung des Gelenkes nach aussen gedrückt wurde.

Reid fand bei einer Section ebenfalls eine Luxation der äusseren Bandscheibe. Das Fasergewebe, welches den Aussenrand des Knorpels mit dem Rande des Tibiakopfes verbindet, war in der vorderen Hälfte quer durchrissen; der Knorpel lag nach hinten und innen gerückt, zwischen der *Emminencia intercondylarica*, dem hinteren Kreuzbande und dem *Lig. popliteum obliq.*; das *Lig. transversum* war unverletzt, der Knorpel abgeplattet.

Am vorderen Theile der Tibia zeigte sich der knorpelige Ueberzug durch den directen Contact des Femurcondyls etwas abgenutzt und runzelig.

Ein Präparat von Dislocation des Semilunarknorpels nach innen wurde von *Godlee* beschrieben. Der äussere Umfang des Knorpels war von seiner Verwachsung mit der Gelenkkapsel abgerissen und lag in einer senkrechten Stellung zwischen den beiden Condylen.

Schliesslich existirt dann noch ein zweiter Sectionsbefund von *Nicoladoni*. Derselbe fand an einem alten Kniegelenk die hintere Hälfte des medialen Zwischenknorpels mit Entwurzelung seiner Haftstelle an der Tibia gelöst und das freigewordene Stück nach innen am medialen Condylus empor luxirt.

Man muss wohl *Nicoladoni* beistimmen, dass der ganze Meniscus nicht verschoben, dass vielmehr nur seine vordere oder hintere Hälfte nach innen oder aussen und dabei gleichzeitig etwas nach vorn oder hinten luxirt werden kann. Der innere Knorpel verschiebt sich in der Regel nur nach vorn, der äussere aber nach aussen und hinten oder nach innen.

Die Luxation selbst stellt sich so dar, dass die convexe Kante des Knorpels sich zwischen die Gelenkflächen des Femur und der Tibia einklemmt und dann ein absolutes Hinderniss für die Streckung abgibt.

Ueber den Mechanismus der Luxation haben *Dubreuil* und *Martellière*, *Pitha*, *Loreta* und *Knott* Untersuchungen angestellt. Alle diese Autoren sind zunächst darin einig, dass die Luxation nur bei schlaffem Bandapparat entstehen kann, wie er besonders nach vorher bestandenen beträchtlichen Gelenkergüssen sich findet. Die Luxation kommt aber bei solchem schlaffen Bandapparat dann zu Stande, wenn das gebeugte Kniegelenk eine Rotation erfährt, und dazu vielleicht noch plötzlich in Streckstellung übergeführt wird.

Die veranlassenden Ursachen brauchen dabei gar nicht sehr bedeutende zu sein. So genügt z. B. schon das Hängenbleiben mit dem nach auswärts rotirten Fuss in der Falte eines Teppichs, ja *Cooper* sah die Luxation sogar erfolgen bei einer Person, die sich plötzlich im Bette umdrehte, dabei mit dem Fuss in der Kleidung hängen blieb und denselben nicht so-

fort mit dem Körper mitbewegen konnte. Ein anderes Mal genügt das einfache Anstossen des Fusses gegen einen am Boden liegenden Stein oder ein Fall, bei dem der Fuss fixirt ist und der Körper nach hinten überstürzt.

Nicoladoni glaubt, dass die Luxation in solchen Fällen nur dadurch möglich wird, dass das vordere oder hintere Haftband des Knorpels und wenigstens theilweise auch seine Randverbindung mit der Kapsel losreisst. *Pitha* hält zweierlei für möglich. Entweder kann der Condylus des Femur bei der Rotation des Unterschenkels den Meniscus überspringen und ihn dann nach hinten drängen oder die Rotationsbewegung reisst den Meniscus von seiner Anheftungsstelle an der Tibia ab und schiebt ihn vor sich her.

Die **Symptome** der Verletzung gleichen durchaus denen eines freien Gelenkkörpers. Nach der veranlassenden Ursache fühlt der Verletzte ganz plötzlich einen heftigen Schmerz im Kniegelenk, so dass er sich öfters nicht mehr recht aufrecht zu erhalten vermag. Kommt er zur Untersuchung, so steht das Knie halb gebeugt und ist in dieser Stellung so vollständig fixirt, dass jede Bewegung, besonders jeder Streckversuch die heftigsten Schmerzen hervorruft. Aeusserlich sind die Contouren des Kniegelenkes normal. Einzelne Beobachter geben allerdings an, in der Höhe der Gelenkspalte auf der Aussen- oder Innenseite eine Erhabenheit gefühlt zu haben. Beim Patienten *Nicoladoni's* trat eine solche beim Versuche der Streckung mit einem leisen Ruck vor dem Lig. laterale extern. auf. Bei voller Streckung wurde sie mit einem zweiten hörbaren Rucke noch bedeutender, war dann flachhügelig und etwas über haselnussgross.

Bezüglich der **Prognose** ist zu bemerken, dass sich die Dislocation entweder von selbst einrichtet, oder dass dieses durch Kunsthilfe leicht geschehen kann. Unmittelbar darauf sind alle vorher genannten Zeichen verschwunden und ist das Gelenk wieder vollständig gebrauchsfähig. Zuweilen bleibt eine grosse Neigung zu Recidiven zurück, in der Weise, dass z. B. beim Beugen des Knies alles normal ist, während bei der Streckung des Gelenkes der Knorpel wieder vorspringt.

Schliesslich ist noch hervorzuheben, dass sich im Anschluss an die Verletzung seröse Ergüsse im Gelenk entwickeln können.

Die **Reposition** vollzieht man nach *Hey*, *Sandham*, *Aleotti* u. a. am zweckmässigsten in der Weise, dass man zunächst kräf-

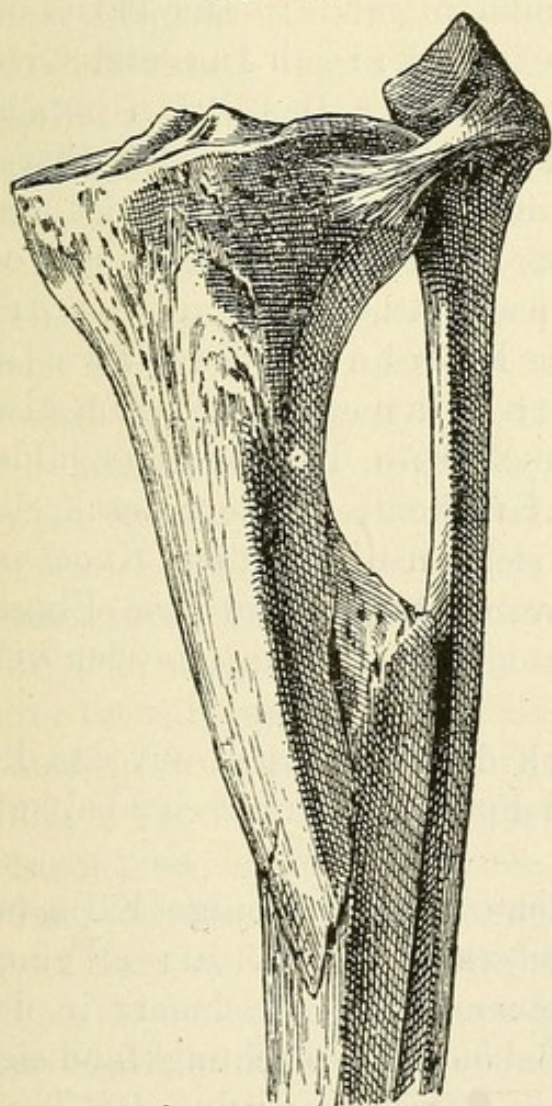
tig an der Tibia extendirt, sie dann so stark als möglich beugt und in dieser Stellung einige Aus- und Einwärtsrotationen des Unterschenkels folgen lässt. Man hält dann den Patienten für einige Tage im Bett und lässt später, um Recidive zu vermeiden, längere Zeit eine Kniekappe tragen.

Bei habitueller Luxation kann man zuweilen durch beharrliche Ausführung passiver Bewegungen noch ein brauchbares Glied erzielen — der Knorpel scheint sich dann seiner neuen Stellung anzupassen — oder unter antiseptischen Cautelen den Meniscus exstirpiren.

Luxationen des oberen Tibiofibulargelenkes.

Das obere Tibiofibulargelenk liegt an der hinteren Seite des äusseren Condylus der Tibia. Die Gelenkflächen beider Kno-

Fig. 277.



chen sind beinahe eben. Sie werden durch eine derbe Kapsel mit einem vorderen Verstärkungsbande verbunden. Das Gelenk selbst gestattet nur eine ganz geringe Beweglichkeit und communicirt zuweilen mit dem Kniegelenk. Traumatische Verrenkungen dieses Gelenkes sind chirurgische Seltenheiten. Nur neben anderweitigen Verletzungen, wie den Luxationen des Kniegelenkes, den Fracturen des Fibulaköpfchens und den Fracturen des oberen Tibiaendes hat man sie öfters beobachtet. So ist z. B. in der nebenstehend abgezeichneten Beobachtung *Malgaigne's* eine Luxation der Fibula nach innen und oben nach einem Schiefbruch der Tibia erfolgt (Fig. 277).

Die isolirten Verrenkungen der Fibula können nur nach vorn oder hinten erfolgen.

Bei der Verrenkung nach vorn steht der Kopf der Fibula neben der Tuberositas tibiae. Die Verletzung ist nach *Hirschberg*

bisher erst 9mal beobachtet worden. Die Ursache war in diesen Fällen nur einmal eine directe (*Sanson*), sonst stets eine indirecte Gewalt, und zwar ein Sturz in Folge eines Fehltrittes, wobei es sich jedoch nicht um ein einfaches Hinfallen, sondern um ein solches nach vorherigem Straucheln, einem krampfhaften Versuch sich zu halten, einem Hängenbleiben, handelte. Bei dieser Entstehung spielt aber sicher auch ein abnorm starker Zug der von der Vorderseite der Fibula entspringenden Muskeln, Extensor digitorum communis, Extensor hallucis longus und Mm. peronei, mit.

Hirschberg konnte die Luxation an der Leiche nach Durchschneidung der Bandverbindung zwischen Tibia und Fibula durch Zug an den obengenannten Muskeln, schwerer durch Adduction und Streckung des Fusses bei gleichzeitiger Beugung des Knies herstellen.

Die **Symptome** der Luxation sind folgende: Die Patienten klagen über das Gefühl des Ameisenkriechens und Eingeschlafenseins im Unterschenkel. Das Bein steht gestreckt, der Fuss adducirt. Das Bein kann im Sitzen frei bewegt werden, aber der Kranke vermag nicht auf ihm zu stehen. Dicht unter der Kniescheibe nach aussen und unten neben dem Lig. patellae tritt unter der Haut eine etwa taubeneigrosse knöcherne Geschwulst hervor, während das Fibulaköpfchen an seiner normalen Stelle verschwunden ist. Die Sehne des Biceps bildet nicht mehr den äusseren Pfeiler der Kniekehle, sondern beschreibt einen Bogen nach vorn, der sich an die vordere Knochengeschwulst ansetzt. Wenn man von letzterer mit dem Finger nach abwärts geht, so überzeugt man sich, dass sie der verschobenen Fibula angehört.

Die **Reposition** geschieht durch directen Druck auf das Fibulaköpfchen nach hinten, während Fuss und Unterschenkel gebeugt sind.

Von **Verrenkungen nach hinten** sind nur wenige Fälle beobachtet worden. Ein Patient *Dubreuil's* fühlte, als er einen Sprung machen wollte, plötzlich einen heftigen Schmerz in der Gegend des Wadenbeinköpfchens. Bei der Untersuchung fand sich dieses letztere 3 cm hinter den äusseren Condylus der Tibia dislocirt und konnte hier deutlich unter der Haut abgetastet werden. Der Fuss stand nach aussen rotirt. Der Unterschenkel

wurde halb gebeugt und mit der Hand an seine richtige Stelle gedrückt. Dies gelang, aber die Luxation trat am andern Tage wieder ein und erst nach zwölf tägiger Ruhe und Unbeweglichkeit des Beines blieb die Reposition bestehen. *Dubreuil* und *Malgaigne* halten in diesem Falle die Luxation für entstanden durch die plötzliche Contraction des Biceps.

Eine zweite Beobachtung der Verrenkung nach hinten stammt von *Parkinson*. Derselbe sah sie bei einem 24jährigen kräftigen Manne ohne Zerreißung des Lig. laterale extern. und ohne Knochenbruch. Der Patient war beim Ringen hingestürzt mit adducirtem und im Knie flectirtem rechten Bein, auf das ihm sein Gegner fiel. Die Einrichtung gelang erst in Narcose, bei äusserster Beugung im Knie und Druck auf das Köpfchen der Fibula, erst von hinten nach vorn, dann von aussen nach innen.

Schliesslich erwähnen noch *Richardson* und *A. Conzels* gleiche Verletzungen.

Hirschberg erzeugte die Luxation an der Leiche nach Durchschneidung des die Fibula und Tibia verbindenden Kapselbandes durch directen Zug an der Bicepssehne von der Innenseite des Oberschenkels her.

Zu erwähnen ist noch, dass bei den Fibularluxationen gleichzeitig auch das Lig. laterale externum des Kniegelenkes mehr oder weniger gedehnt, und dass das Kniegelenk selbst zuweilen in Mitleidenschaft gezogen werden kann.

Namentlich mit Rücksicht auf diese letztere Thatsache empfiehlt es sich, zur Erhaltung des reponirten Köpfchens an seinem richtigen Platze, nach geschehener Einrichtung die Extremität durch einen festen Verband zu fixiren. Bei Luxation nach vorn wird dazu die gestreckte Stellung des Knies die beste sein, bei Luxationen nach hinten aber die gebeugte, um den Bicepszug auszuschalten. Bei letzteren Luxationen besteht oft Neigung zu Recidiven. Dann muss man durch vorherige Bindeneinwicklung und ein geeignetes Polster einen directen Druck auf das Fibulaköpfchen ausüben.

Eine sofort von selbst reponirte Luxation der ganzen Fibula, sodass dieselbe an der Tibia in die Höhe geschoben war, hat *Sorbet* beobachtet.

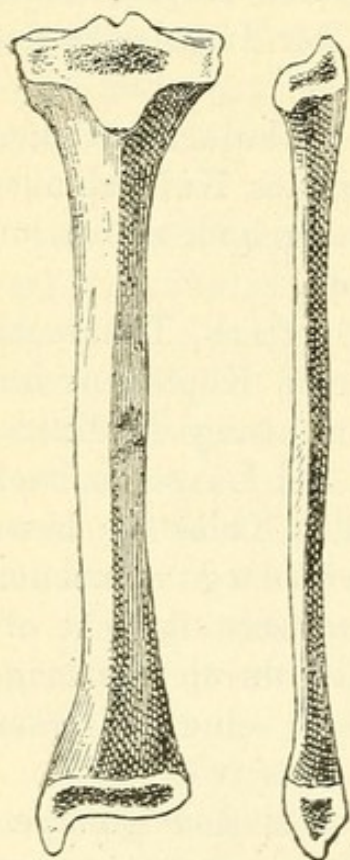
Luxationen am untern Ende der Fibula kommen gelegentlich bei Knöchelbrüchen oder Luxationen des Fussgelenkes vor.

Brüche des Unterschenkels.

Anatomisch-physiologische Vorbemerkungen.

Das Skelett des Unterschenkels wird von der Tibia und Fibula gebildet. Beide Knochen sind durch das obere und untere Tibiofibulargelenk sowie durch das Lig. interosseum mit einander verbunden und stellen mit ihren unteren Enden eine Gabel dar, deren Zinken — die Malleoli — den Talus als obersten Fusswurzelknochen zwischen sich aufnehmen. Die Tibia ist dreiseitig gebaut, so dass man an ihr 3 Flächen und 3 Ränder unterscheidet. Die vordere innere Fläche ist in ihrem oberen Theile convex, im unteren Drittel aber concav. Sie ist nur von der Haut, der Fascie und dem Periost bedeckt und deshalb der äusseren Untersuchung sehr zugänglich. Das gleiche lässt sich von der vorderen Kante sagen. Dieselbe ist im oberen Drittel

Fig. 278.



sehr scharf, verschwindet aber nach unten in der breiten abgerundeten, über dem Malleolus internus gelegenen Fläche. Die Tibia hat als alleiniger mit dem Femur in Gelenkverbindung stehender Knochen die ganze Last des Körpers zu tragen. Sie ist deshalb besonders in ihrem oberen Theile sehr stark und breit. Nach unten hin wird sie schwächer. Man sieht dies am besten, wenn man sie von der Seite her betrachtet. Dann fällt einem sofort die Abnahme des sagittalen Durchmessers auf und man erkennt, dass die schwächste Stelle sich an der Grenze des mittleren und unteren Drittels befindet. Hier ist dann auch gleichzeitig die Stelle, wo die Concavität der vorderen inneren Fläche am stärksten ist und wo sich die Spongiosabälkchen abzublättern beginnen, so dass die compacte Substanz des unteren Drittels be-

deutend dünner wird, als die des mittleren. Es wird uns also nicht wundern, wenn wir später an dieser Stelle die meisten Unterschenkelfracturen antreffen werden. An seinem unteren Ende wird der Knochen wieder breiter.

Die Fibula besitzt einen dreikantigen, schmalen Schaft, der sich am oberen Ende zum Köpfchen, *Capitulum fibulae*, verdickt.

Tibia und Fibula besitzen an ihren oberen und unteren Enden Epiphysen, die etwa zwischen dem 16. und 20. Lebensjahr verknöchern (Fig. 278).

Frequenz der Unterschenkelbrüche.

Die Brüche der Unterschenkelknochen gehören nächst denen der Vorderarmknochen zu den am häufigsten vorkommenden Brüchen. Sie werden mit 15–16% ebenso oft beobachtet, wie die Brüche der Rippen und des Schlüsselbeines.

Die Fracturen selbst betreffen weitaus am meisten kräftige Männer im 30.–40. Lebensjahre. Dann folgt das zweite, dann das vierte Decennium. Bei Kindern und Greisen werden die Unterschenkelbrüche so selten, dass sie kaum den fünften Theil derjenigen der Oberschenkelbrüche oder derjenigen des dritten Decenniums erreichen.

Bezüglich der Antheilnahme beider Knochen an den Fracturen ist es festgestellt, dass am häufigsten beide Knochen gleichzeitig in ihrem Schaft brechen. Dann folgen die Brüche eines oder beider Knöchel. Am seltensten sind die isolirten Brüche an der Tibia und an der Fibula.

Wie bei den Vorderarmknochen empfiehlt es sich auch hier, die Fracturen beider und der einzelnen Knochen gesondert zu betrachten.

A. Brüche beider Unterschenkelknochen.

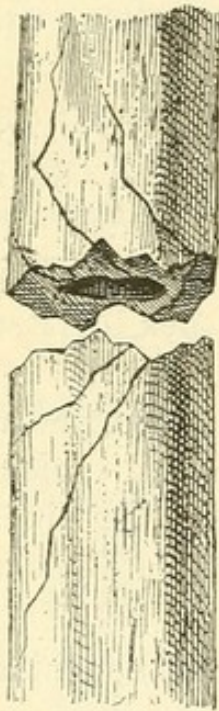Wenn man gemeinhin von einem Unterschenkelbruch spricht, so versteht man darunter stets den Bruch beider Knochen. Dieser Sprachgebrauch rührt wohl daher, dass beide Knochen ungleich viel häufiger brechen als die einzelnen allein.

Die Ursachen dieser Brüche sind *directe* oder *indirecte* Gewalten. *Hamilton* beschuldigt des öfteren auch den Muskelzug; doch ist diese Ansicht durch andere Autoren nicht bestätigt worden.

Die *directen* Brüche sind vielleicht etwas häufiger als die *indirecten*. Bald entstehen sie durch ein Wagenrad, welches über das Glied hinweggeht, bald durch das Auffallen eines

schweren Körpers von veränderlicher Höhe herab, bald durch einen heftigen Schlag mit dem Hufe eines Pferdes oder einem andern Gegenstand. Der Bruch liegt dann gewöhnlich im mittleren Drittel, seltener im unteren und noch seltener im oberen Drittel. Diese Bevorzugung des mittleren Drittels lässt darauf schliessen, dass der directe Bruch wohl meist ein Biegebungsbruch ist, indem die beiden Knochen am Knie und Fuss unterstützt sind, und die Gewalt dieselben in gleicher Weise bricht wie

Fig 279.



einen von beiden Seiten her belasteten Stab. Ein solcher bricht aber stets der Quere nach in seiner Mitte entzwei. So ist denn auch der directe Biegebungsbruch der Unterschenkelknochen ein querer. Die Entstehung durch Biegung lässt sich in solchem Falle oft genug an den Bruchenden selbst direct nachweisen. Es ist für den Biegebungsbruch bezeichnend, dass die Bruchlinie Neigung hat, sich gabelig zu theilen und einen Keil zu umschreiben, dessen Basis der concaven Seite der Biegung zugekehrt ist. So finden wir denn auch, wie die nebenstehende Abbildung zeigt, dass von dem Querbruch der Tibia von beiden Bruchflächen aus schräg verlaufende Fissuren ausgehen, welche jene Keilform andeuten (Fig. 279). Am oberen Ende des Unterschenkels kommen directe Brüche des Oefteren bei Eisenbahnunfällen vor, indem die Knochen im Augenblick des Zusammenstosses der Züge durch die gegeneinander getriebenen Sitzbänke der Wagen förmlich abgequetscht werden.

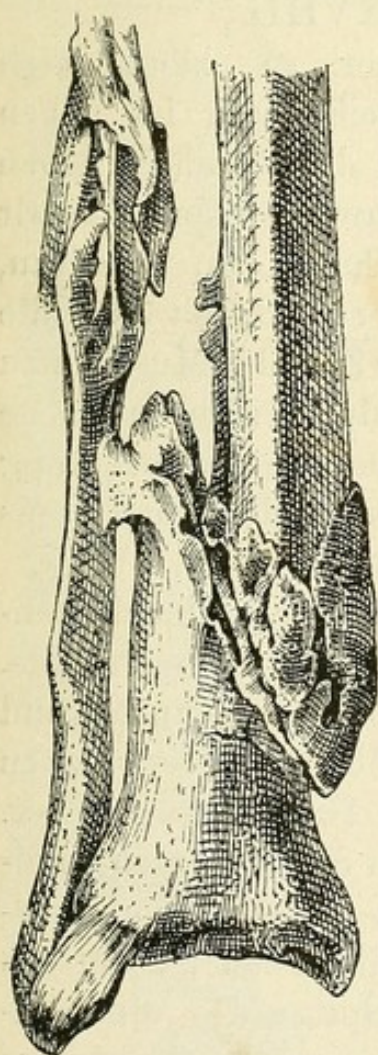
Die indirecten Brüche entstehen entweder durch einen einfachen Fall auf ebener Erde in Folge eines falschen Trittes oder durch Fall von einer grösseren Höhe herab auf die Füsse oder ähnliche Gewalten. Der Bruch ist dann auch hier meist durch Biegung entstanden, sitzt aber jetzt im Gegensatz zu dem directen Bruch nicht in der Mitte des Unterschenkels, sondern an der Grenze seines mittleren und unteren Drittels, wo sich, wie wir gesehen haben, seine schwächste Stelle befindet. Der indirecte Bruch kann aber auch durch eine gewaltsame Torsion des Unterschenkels entstehen, wenn die Knöchel fixirt sind und der Rumpf durch eine plötzliche Schwenkung gedreht wird. Es entstehen dann in gleicher Weise wie am Oberschenkel

die Spiralbrüche. Schliesslich ist der indirecte Bruch zuweilen auch ein Abknickungsbruch, indem der Körper nach der Seite umfällt, während das untere Ende des Unterschenkels zwischen Steinen, Balken u. dgl. festgehalten wird. Er sitzt in solchem Falle ziemlich nahe an den Knöcheln, selten im oberen Drittel.

Wenn der Bruch auf directem Wege erfolgte, so können beide Knochen gleichzeitig und in gleicher Höhe gebrochen sein. Das ist aber im ganzen nur selten der Fall, denn man findet die Fibula meist einige Centimeter höher gebrochen als die Tibia. Es ist, wie dies beim indirecten Bruch die Regel ist, zunächst die Tibia allein gebrochen und die Fibula erst später unter der Körperlast zusammengeknickt.

Die **pathologisch-anatomischen Charaktere** der Unterschenkelbrüche sind sehr mannigfaltig. Im ganzen selten beobachtet man

Fig. 280.



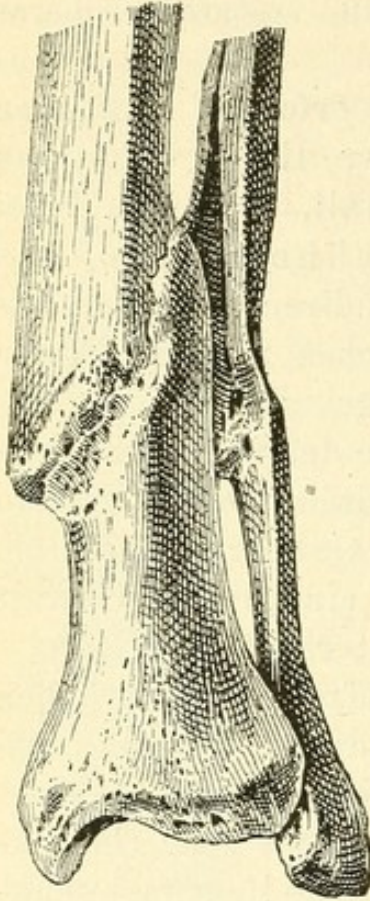
Infractionen, sieht sie aber gelegentlich dann entstehen, wenn eine directe Gewalt den hohl liegenden Unterschenkel trifft.

Von den vollständigen Brüchen haben wir schon die durch Biegung entstandenen Querbrüche kennen gelernt. Dieser Querbruch hat etwas sehr Charakteristisches. Die Bruchfläche liegt fast senkrecht zur Achse der Knochen, lenkt aber ganz vorne an der Tibia etwas nach unten ab, so dass das obere Fragment in einen vorderen Stachel oder Zahn ausläuft. Auch das untere Fragment ist gezahnt. Die Zacken beider Fragmente greifen in einander, so dass keine Verschiebung des Knochens entsteht.

Ungleich häufiger als diese Querbrüche sind Schrägbrüche der Unterschenkelknochen. Diese schiefen Brüche pflegen in der Regel von oben aussen nach unten und innen zu verlaufen (Fig. 280 u. 281). Dazu kommt dann mehr oder weniger ausgeprägt, noch eine gleichzeitige Richtung von hinten und oben nach unten und vorn. Es wird dann der der Tibiakante angehörige Theil des oberen Bruch-

stückes keilförmig oder in Form eines Klarinetten-Mundstückes zugespitzt. Die Dislocation dieser Fracturen ist meistens eine typische. Die Fragmente sind zunächst

Fig. 281.



der Länge nach an einander verschoben, so zwar, dass das untere Fragment hinter und oft auch etwas nach aussen an dem oberen emporgleitet. Zu gleicher Zeit stellen sich beide auch in einem nach hinten offenen Winkel mit einander, so dass die Spitze des oberen Fragmentes nach vorn gedrängt wird und hier die Haut in die Höhe hebt oder anspiesst oder durchbohrt. Das untere Fragment ist zudem in Folge der Schwere des Fusses, welcher wegen des Bruches beider Knochen seinen Halt verliert, mehr oder weniger nach aussen rotirt (Tafel XXVIII).

Als Ursache dieser so häufig sich findenden Art der Verschiebung ist neben der Form und Richtung des Bruches, neben der Richtung der einwirkenden Gewalt und mannigfachen mechanischen Insulten, welche nach geschehenem Bruch auf die Fragmente statthaben, hauptsächlich wohl der Zug der Muskeln zu beschuldigen. Die Wadenmuskeln vermitteln durch ihre elastische Retraction die Längsverschiebung und die winkelige Abweichung des unteren Fragmentes, während das obere durch den Quadriceps in seiner nach vorn dislocirten Stellung erhalten wird.

Selten ist bei den Schrägbrüchen die Richtung der Bruchlinie und der Dislocation umgekehrt, wie oben beschrieben wurde. Die Bruchlinien ziehen dann von oben und vorn nach unten und hinten, während das untere Fragment nach vorn verschoben wird und auf dem unteren Ende des oberen Fragmentes reitet.

Wie am Oberschenkel finden sich auch an den Unterschenkelknochen auf die vorher beschriebene Weise entstandene Torsions-(Spiral-)brüche. Bei diesen Spiralbrüchen ist ein geradezu typischer Befund der, dass von der Spitze des einspringenden Winkels des unteren Fragmentes eine schraubenförmig gewundene Fissur bis in die Gelenkfläche herabsteigt. Zuweilen durchsetzt diese Fissur dann noch die Gelenkfläche nahe ihrem

hinteren Rande und steigt an der hinteren Fläche der Tibia wieder in die Höhe, so dass ein dreieckiges Stück von jener Fläche umschrieben wird (Fig. 282).

Gosselin glaubt, dass diese Fissuren durch eine Keilwirkung von Seite des oberen Fragmentes entstehen, indem dieses in das untere eingetrieben werden soll. Für viele Fälle mag das zutreffen. *Houel* hat aber ganz richtig eingewendet, dass man mitunter das spitze Ende des oberen Fragmentes so dünn und zerbrechlich findet, dass es unmöglich als ein Keil wirken konnte.

Die Bruchlinie der Fibula fällt bei den Spiralbrüchen meistens in die fortgesetzt gedachte Richtung der Bruchlinie der Tibia (s. Fig. 306).

Schliesslich haben wir noch die Splitter- und die mehrfachen Brüche zu erwähnen.

Die Splitterbrüche entstehen meist durch directe Gewalt und stellen oft vollständige Zermalmungen vor (Fig. 283).

Fig. 282.

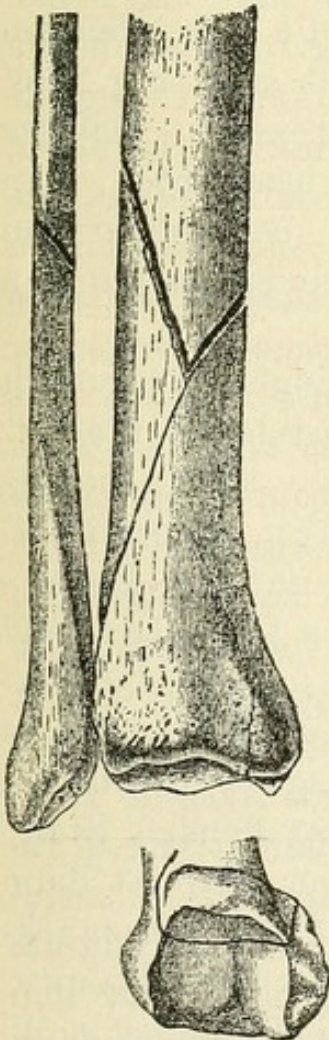
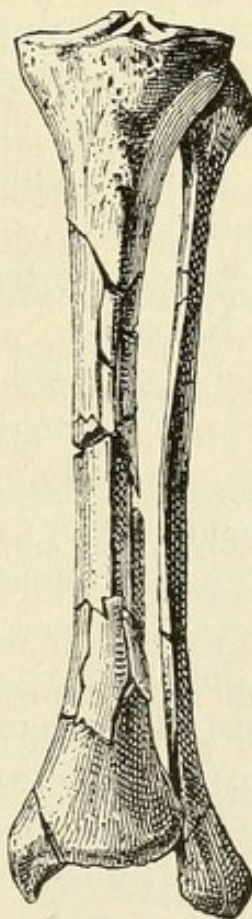


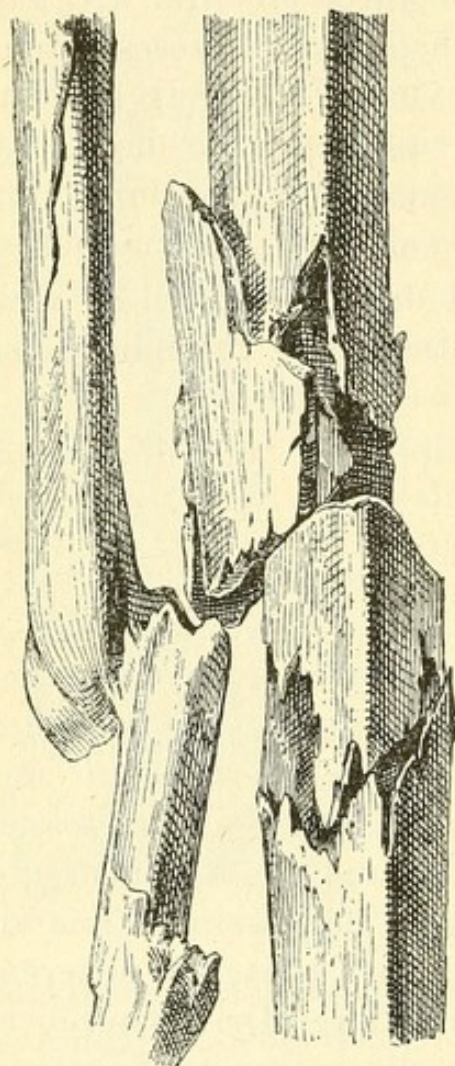
Fig. 283.



Es gibt aber auch hier wieder gewisse Typen. So findet man zuweilen, wenn der Patient zur Seite gestossen wurde, und ein Rad über die innere Fläche seiner Tibia an der Grenze zwischen unterem und mittlerem Drittel herüberging, die compacte Substanz der inneren Fläche in rautenförmige Fragmente zerbrochen und in die Markhöhle getrieben oder nach aussen hin dislocirt. Hatte das Rad höher oben getroffen, so zeigt die compacte Substanz zahlreiche spitze Splitter, während die Kanten als lange Fragmente noch ausserdem abgelöst sind. Die Fibula ist dabei in beiden Fällen an Stelle der Gewalteinwirkung gesprengt.

Doppelbrüche der Tibia sind im ganzen selten. Mehrfache Brüche finden sich nicht selten durch Biegung ent-

Fig. 284.

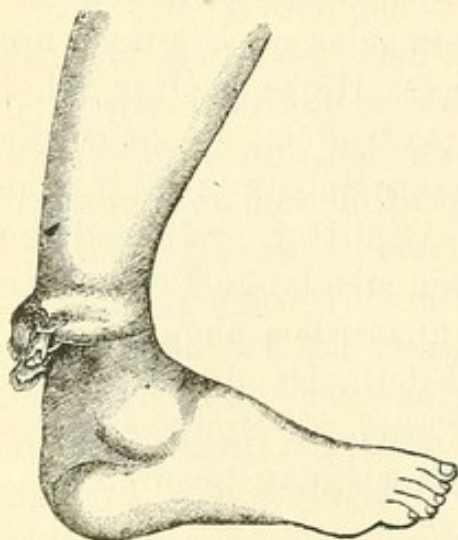


standen in der Weise, dass der typische keilförmige Splitter von der äusseren Seite und dem vorderen Rande der Tibia abgelöst und nach aussen gegen die Tibia getrieben ist (Fig. 284).

Die Unterschenkelbrüche sind sehr oft complicirt. Einmal kann die directe Gewalt schwere Zerreissungen und Zermalmungen der Weichtheile setzen, so dass oft genug die Bruchenden blossliegen; dann aber kommen auch sehr häufig Durchstechungsfracturen vor. Bei diesen sind die Wunden meistens scharf und glatt. Sie können aber auch sehr gequetscht und nebenbei noch durch vorgefallene Weichtheile, insbesondere zerrissene Muskelbündel oder durch die vorstehenden Bruchenden ausgefüllt sein (Fig. 285). Zerreissungen der grösseren Gefässe des Unterschenkels beobachtet man ziemlich oft, selbst bei subcutanen Fracturen. Seltener sind Verletzungen der Nerven.

Die **Symptome** der Unterschenkelbrüche hängen wesentlich davon ab, ob eine Dislocation der Fragmente besteht oder nicht.

Fig. 285.



Bei dem ohne Dislocation einhergehenden verzahnten Querbruch finden wir zunächst nur die Funktionsstörung des Gliedes und den localen Bruchschmerz. Der Verletzte ist durchaus unfähig, sich auf sein Bein zu stützen und klagt beim Abtasten der Tibia an der betreffenden Stelle über heftige Schmerzen. Man ist dann schon berechtigt, die Fractur anzunehmen, auch wenn man keine Niveaudifferenzen an der Tibia finden kann.

Ganz anders gestalten sich die Verhältnisse bei dem Schiefbruch mit seiner charakteristischen Dislocation. Hier fällt sofort, und wegen der oberflächlichen Lage der Tibia ausserordentlich deutlich, die Deformität auf. Der betreffende Unterschenkel ist verkürzt und nach aussen rotirt. An seiner vorderen Kante drängt das spitze obere Fragment die Haut empor und erzeugt an dieser Stelle eine stumpfwinkelige Knickung, so dass die Ferse dem Knie genähert ist und der Fuss die Spitzfussstellung eingenommen hat. In solchem Falle ist es dann leicht, Crepitation und abnorme Beweglichkeit hervorzurufen, und es besteht selbstverständlich gleichzeitig vollständige Gebrauchsunfähigkeit des Gliedes. (Tafel XXVIII).

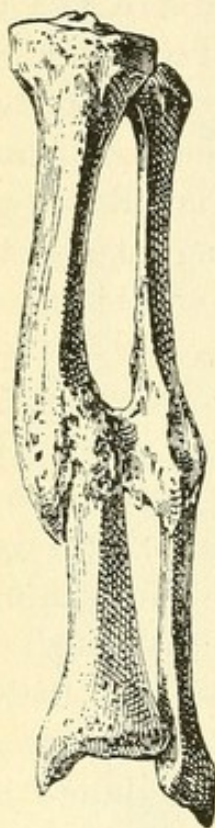Ist die Dislocation nicht in so hohem Masse vorhanden, oder wird sie durch ein stärkeres Blutextravasat verdeckt, so erlaubt doch auch dann eine sorgfältige Untersuchung, wenn nöthig in Narcose, die Erkennung des Bruches. Man tastet zu dem Zweck langsam und vorsichtig mit beiden Händen die Kante der Tibia von oben nach unten ab und kann dann schwerlich die Verschiebung an der Bruchstelle übersehen. Ueber die Richtung des Bruches überzeugt man sich, indem man ober- und unterhalb dieser Stelle die Tibia fasst und die beiden Hände in entgegengesetzter Richtung an einander verschiebt.

Nach dem Gesagten unterliegt die Diagnose der Unterschenkelbrüche kaum Schwierigkeiten. Zweifelhaft kann man aber zuweilen, besonders bei muskelkräftigen Personen über den Sitz und die Beschaffenheit des Fibularbruches bleiben. Meist gelingt es jedoch, durch eine genaue Untersuchung die federnden und selbst crepitirenden Bruchenden nachzuweisen.

Die **Prognose** der Unterschenkelbrüche gestaltet sich am günstigsten bei den einfachen Querbrüchen. Die knöcherne Heilung erfolgt bei diesen innerhalb 5—6 Wochen. Je schiefer der Bruch ist und je beträchtlicher die Dislocation, um so langsamer vollzieht sich die Callusbildung. Dann dauert es oft drei und mehr Monate, bis das Bein wieder gebraucht werden kann, und oft genug ist auch dann noch die Heilung mit Dislocation erfolgt, so dass lange Zeit dauernde Schmerzen und ödematöse Anschwellungen des Gliedes zurückbleiben. Durch Zwischenlagerung von Muskelbäuchen zwischen die Bruchenden oder zu frühzeitigen Gebrauch des Gliedes, wodurch die gebildeten spärlichen

Knochenbrücken wieder zerbrechen, kommt es hie und da auch zu Pseudarthrosenbildung. Ziemlich häufig verwachsen Tibia und Fibula durch einen brückenförmigen Callus (Fig. 286). Die

Fig. 286.



Einwirkung dieses Callus stört jedoch, obgleich er die Beweglichkeit beider Knochen gegen einander aufhebt, die Function des Fussgelenkes nur in geringem Grade.

Die complicirten Fracturen des Unterschenkels, die früher wegen Eiterung, Necrose, Pyämie sehr gefürchtet waren, verlaufen unter antiseptischen Cautelen durchaus anstandslos.

Die **Therapie** der Unterschenkelbrüche hat zunächst die **Reduction** der Fragmente zu besorgen. Diese ist leicht bei Querbrüchen mit geringer Dislocation, indem sie dann durch ein einfaches Anziehen des Fusses in der Richtung der Gliedachse geschieht. Schwierig kann sie bei dislocirten Schiefbrüchen werden. Dann ist man oft genöthigt, den Patienten zu narcotisiren und sollte dies stets thun, sobald man auf irgend einen Widerstand stösst. Man braucht die Narcose jedoch ausserdem auch noch vielfach zur Anlegung des Fracturverbandes selbst.

Die **Einrichtung** des Bruches geschieht durch Zug und Gegenzug oberhalb und unterhalb der Bruchstelle und directes Hineindrücken der Fragmente in ihre richtige Lage durch die Hände des Arztes. Der Gegenzug wird ausgeübt mittelst einer Perinealschlinge oder in der Weise, dass ein Gehülfe mit seinen beiden Händen den oberen Theil des Oberschenkels umgreift und ihn kräftig fixirt. Den Zug besorgt ein zweiter Gehülfe, indem er den Fuss mit einer Hand an der Ferse, mit der andern um den Rücken umgreift, sich dann zurücklegt, beide Ellenbogen an seinen Rumpf nimmt und diesen dann zurückfallen lässt. So übt er den Zug mittelst seines eigenen Körpergewichtes aus und wird daher auch weniger ermüden, als wenn er lediglich mit der Kraft seiner Arme wirken würde. Dieser am Fuss extendirende Assistent hat nun auf folgendes zu achten. Er muss zunächst kräftig ziehen, um die Verkürzung des Unterschenkels auszugleichen. Dann muss er die Ferse heben, um das obere Ende des unteren

Fragmentes nach hinten zu drängen und damit das Vorstehen des spitzen Bruchendes des oberen Fragmentes nach vorn zu beseitigen, und schliesslich muss er durch eine geeignete Drehung des Fusses, also meistens eine solche nach innen, die Rotation des unteren Fragmentes um seine Längsachse aufheben. Der Unterschenkel steht dann richtig, wenn der Innenrand der grossen Zehe mit dem Innenrand der Patella in einer Linie liegt. Besondere Schwierigkeiten bereitet der Reposition oft die Anspießung der Fascie oder der Haut durch die Spitze des oberen Fragmentes. Man muss dann versuchen, durch geeignete Beugebewegungen die Anspießung zu lösen. Misslingen diese Versuche, so kommt man mit kleinen aseptischen Einschnitten zum Ziel. Eine Erweiterung der Wunde zum Zwecke der Reposition erfordern ferner von vornherein nicht so selten die Durchstechungsfracturen.

Ist nun die Reposition vollendet, indem der Arzt selbst noch den Bruchenden ihre richtige Lage gegeben hat, so folgt jetzt die Aufgabe, die Wiederverschiebung derselben zu verhüten. Dies kann entweder bei gestreckter oder leicht gebeugter Stellung des Unterschenkels geschehen. Es kommt in der Regel wenig darauf an, ob man das Kniegelenk beugt oder streckt. Man beobachtet zwar zuweilen, besonders bei Fracturen im oberen Drittel, dass die Fragmente sich besser aufeinander halten lassen, wenn das Knie gebeugt ist und hierdurch der Gastrocnemius erschlafft wird. Gewöhnlich wird aber wohl die Streckung des Kniegelenkes sicherer sein, weil sie nicht, wie die Beugung eine Rotation im Knie zulässt.

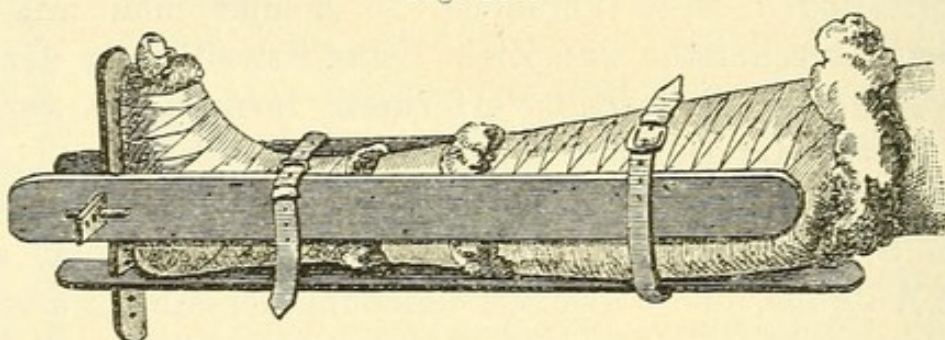
Die Retention der Fragmente kann man nun auf vielfache Weise erzielen. Es kommen hier wieder die verschiedensten Lagerungsmethoden, Suspensvorrichtungen, Schienen- und Contentivverbände in Betracht. Permanente Extension ist wegen der Kürze des Angriffspunktes für die Heftpflasterstreifen nicht anwendbar. Wir werden aber später bei den Knöchelbrüchen sehen, wie sich die Distraction auch hier anwenden lässt. Im gegebenen Fall wird diejenige Verbandart den Vorzug verdienen, welche die ruhige, bequeme, schmerzlose Lagerung des ganzen Beines und die sichere Retention der Fragmente auf die einfachste Weise erreicht.

Von den Lagerungsvorrichtungen ist, wenigstens als provisorisches Mittel, sehr zu empfehlen die *Pott'sche* Seiten-

lage, welche in gleicher Weise gehandhabt wird, wie wir das bei den Oberschenkelbrüchen kennen gelernt haben. Man kann mit ihr bei willenskräftigen Männern selbst die vollständige Heilung erzielen (*Middeldorpf, Maas*).

In früheren Jahren waren als Lagerungsapparate vielfach im Gebrauch die sogenannten Beinladen, wie solche von *Petit-Heister* u. a. angegeben worden sind. Man kann sie aber gut entbehren. Wollte man eine derartige Lade anwenden, so wäre am passendsten die *Scheuer'sche* Beinlade (Fig. 287). Dieselbe hat wenigstens den Vorzug, dass sie rasch und einfach aus einigen

Fig. 287.



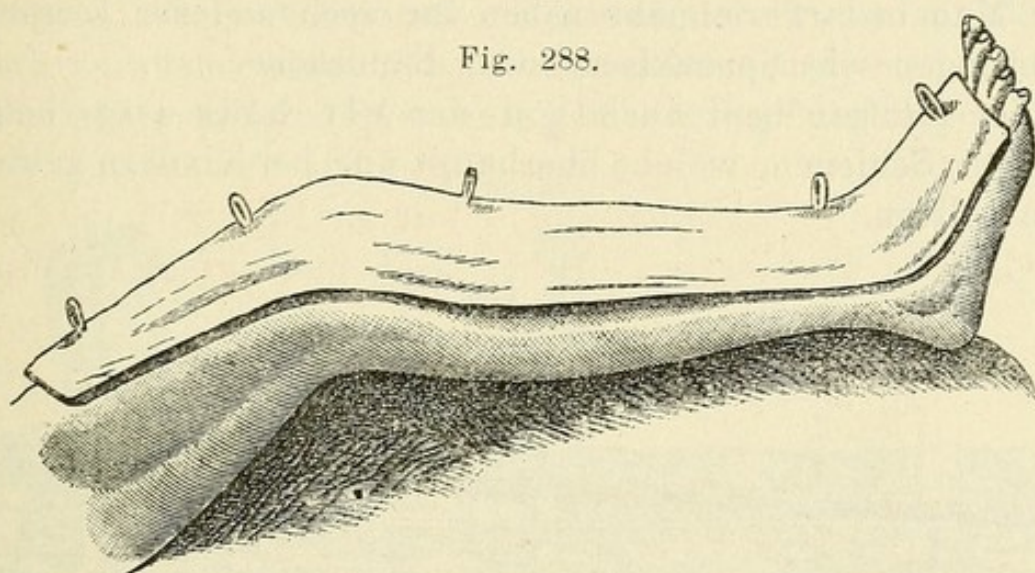
Holzplatten hergestellt werden kann. Sie würde sich also gut als Nothverband eignen.

Sehr zweckmässig zur Lagerung sind die *Bonnet-Roser'schen* Drahtstiefel. Dieselben, besonders in der ihnen neuerdings von *Cramer* gegebenen Gestalt, haben das Bequeme, dass man sie leicht verändern, verkürzen, zurechtbiegen, dass man an jeder beliebigen Stelle Bänder durchziehen, Kissen oder Watte einschieben oder ein Fenster offen lassen kann. Man muss aber darauf achten, dass der Drahtstiefel genügend tief ist, d. h. genügend hohe Seitenwände besitzt. Denn ohnedies gewährt er keinen genügenden Halt nach der Seite hin. Je besser ein solcher Stiefel der Form und Grösse des Individuums angepasst ist, je genauer er anliegt, desto mehr kommt er in seiner Wirkung dem Contentivverbande gleich. Man braucht dann den Apparat nur ein wenig auszufüttern, das Bein in der richtigen Stellung hineinzulegen und dasselbe durch Bindentouren zu fixiren. Mittelst dieser letzteren kann man auch ganz leicht den Drahtstiefel zur Suspension benutzen.

Die Suspension geschah sonst durch die verschiedensten Schwebevorrichtungen. Man kann diese aber besser ersetzen durch die *Smith'sche* vordere Drahtschiene (Fig. 246) oder die *Beely'sche*

Gypshantfschiene (Fig. 288). Diese letztere reicht vom unteren Drittel des Oberschenkels bis zu den Köpfchen der Metatarsalknochen und wird mit 4 bis 5 Suspensionsringen versehen. Das Kniegelenk steht bei der Anlegung der Schiene in leichter,

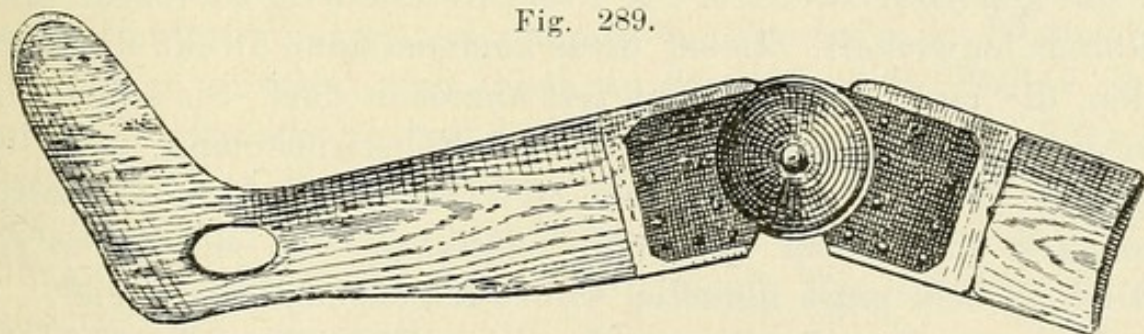
Fig. 288.



das Fussgelenk in rechtwinkliger Flexion. Das Bein wird in gleicher Weise gehalten, wie wir dies beim Oberschenkelbruch kennen gelernt haben.

Einen Uebergang von den Lagerungsapparaten zu den Schienenverbänden stellt die *v. Volkmann'sche* **I** Schiene dar (Fig. 248). Beim Gebrauch derselben ist besonders die Fersen-
gegend zu polstern, da sonst leicht Decubitus dortselbst entsteht. Indicirt ist diese Schiene stets, wenn eine starke Schwellung an der Bruchstelle besteht. Sie ist aber auch bei nicht dislocirten Quer- und Schiefbrüchen bis zur definitiven Heilung am Platz. Im übrigen kommen Schienenverbände nur als Nothver-

Fig. 289.

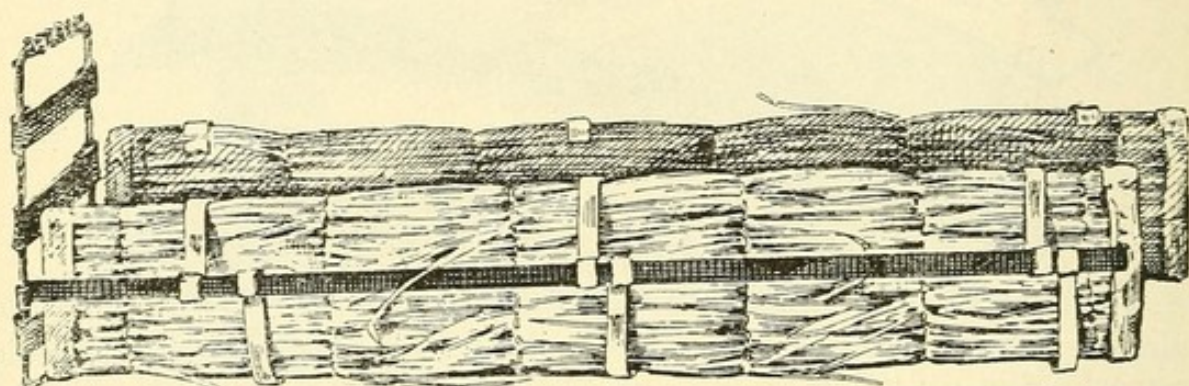


bände in Betracht. Sie sind als solche oft nicht zu entbehren und kommen dann besonders als seitliche und als circular angelegte zur Anwendung. Die seitlichen Schienen heissen auch wohl englische. Als Beispiel derselben diene die *Sharp'sche* Schiene (Fig. 289), die vom Becken bis über den Mittelfuss reicht, für den

Knöchel einen Ausschnitt hat und im Kniegelenk ein Charnier besitzt. Die Schiene wird gut gepolstert angelegt und macht das Bein und den Fuss gleichsam zu einem Stück. Sie genügt aber für sich allein nicht zur gehörigen Sicherstellung der Bruchenden. Man bedarf vielmehr neben ihr noch anderer Lagerungsvorrichtungen wie Spreukissen oder Sandsäcke.

Dies letztere gilt auch von den circular angelegten kürzeren Schienen, welche überhaupt nur bei Kindern gebraucht werden sollten.

Fig. 290.



Sehr brauchbare Schienen zum Transport kann man sich aus Strohgeflecht herstellen, zumal wenn man noch einige Blechstreifen zu Hülfe nimmt (Fig. 290).

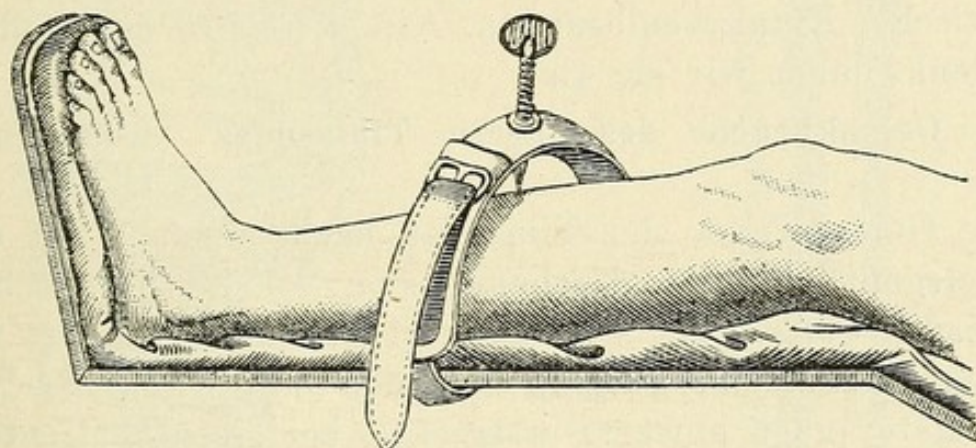
Der circuläre Gypsverband empfiehlt sich besonders für einfachere Fälle und für die späteren Stadien eines Unterschenkelbruches. Er muss das rechtwinkelig stehende Fussgelenk und das Kniegelenk mit fixiren, die Zehen aber frei lassen. Die Ferse wird am Besten mit in den Verband hereingenommen, muss aber gut gepolstert werden. Die Fracturstelle wird zuerst mit einer Mullbinde umwickelt. Ueber diese kommen dann direkt die Gypsbinden, die man aber ja nicht fest anziehen darf. Sie sollen vielmehr nur einfach abgerollt werden. Sonst bekommt man unweigerlich Decubitus, Schmerzen und Oedem des Beines. Sobald Schmerzen unter dem Verbande entstehen und die Zehen sich bläulich färben, muss derselbe sofort abgenommen werden.

Ein gut sitzender Gypsverband beseitigt am vollkommensten die Neigung des oberen Fragmentes sich nach vorn zu verschieben, besonders wenn man während des Erstarrens der Gypsbinden durch Bindenzügel die richtige Lage der Bruchenden aufrecht erhält.

Diese Neigung des oberen Fragmentes mit seiner unteren Spitze die Haut vorn emporzudrängen, hat den Aerzten schon

viele Schwierigkeiten bereitet. Man hat, um ihr entgegen zu wirken, schon die Tenotomie der Achillessehne ausgeführt, — die Wadenmuskeln drängen ja das untere Fragment gegen das obere — oder hat das spitze Bruchende resecirt (*Stromeyer*), oder hat besondere Apparate construirt, um dasselbe dauernd herabzudrängen. Am bekanntesten ist von diesen der sog. *Malgaigne'sche* Stachel, der an einem den Unterschenkel

Fig. 291.



umgreifenden Bügel angebracht, in das hervorragende Fragment hereingeschraubt wird und dasselbe niederhält (Fig. 291). Der Stachel ist wirksam und unter antiseptischen Cautelen auch durchaus ungefährlich.

Bei complicirten Fracturen mit stärkerer Dislocation der Fragmente könnte man die directe aseptische Knochennaht ausführen. Im Uebrigen würde dann das Glied am besten in einen Contentivverband gelegt werden. In Fällen von sogenannter protahirter Callusbildung, in denen noch nach 5—6 Wochen kein fester Knochenring gebildet worden ist, ist es empfehlenswerth, den Patienten einen genau passenden, abnehmbaren Wasserglasverband zu machen und ihnen in demselben das Gehen zu gestatten, damit sie sich selbst die Exasperation ihrer Bruchenden ausführen können. Man darf dann auch, nach den Erfahrungen der *Schönborn'schen* Klinik, entsprechend dem Fussgelenk ein Gelenk in dem Verbande anbringen und damit der späteren Gelenksteifigkeit entgegenwirken.

Unter welchem Verbande man nun auch die Heilung der Fractur erzielt hat, als Nachbehandlung muss stets eine mehrere Wochen dauernde Massage und Gymnastik des Gliedes, verbunden mit Douchen und Bädern desselben folgen, um seine völlige Gebrauchsfähigkeit wieder zu erzielen.

B. Brüche der Tibia.

I. Brüche am oberen Ende der Tibia.

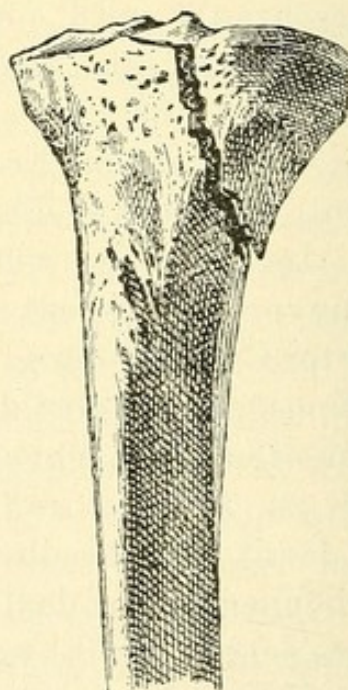
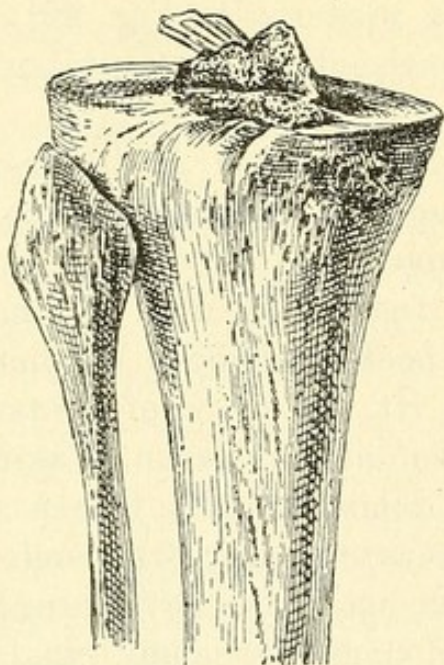
Die Brüche am oberen Ende der Tibia können entweder nur einen Theil des Knochens betreffen oder die ganze Dicke desselben durchsetzen. Im ersteren Fall werden kleinere oder grössere Stücke vom Gelenkrande abgetrennt, im letzteren entstehen die ausserordentlich seltenen Quer- und Splitterbrüche oder traumatischen Epiphysenlösungen. Alle diese Brüche eröffnen das Kniegelenk, daher wir sie als

a) **Gelenkbrüche des oberen Tibiaendes** zusammenfassen können.

Die Gelenkfläche der Tibia ist nach einem Fall auf die Füsse gelegentlich von vielfachen Fissuren durchsetzt. So fand zum Beispiel *Campaignac* 4 Längsfissuren, von denen eine von der Mitte der Gelenkfläche ausging und sich in gewundenem Verlauf 13 Centimeter nach abwärts erstreckte, bei einem Patienten, der

Fig. 292.

Fig. 293.



von einer beträchtlichen Höhe herabgefallen war. Andere Male ist ein Stück der Gelenkfläche durch das Ligamentum cruciatum abgerissen und bleibt an diesem hängen (*Hutton, Poncet, Dittel*) (Fig. 292). Relativ am häufigsten ist durch schräg verlaufende Bruchlinien ein Theil des GelenkranDES und zwar meist der eine oder andere Condylus abgebrochen (Fig. 293), doch kann

eine Abquetschung auch ziemlich parallel der Gelenkfläche erfolgen (Fig. 294). Diese letzteren Brüche entstehen in der Regel

Fig. 294

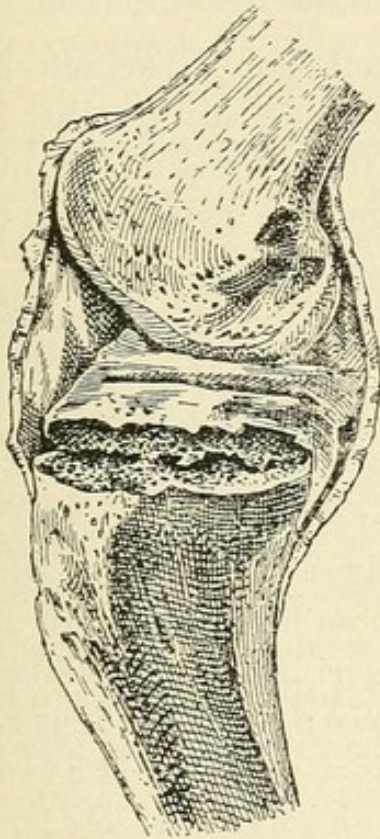
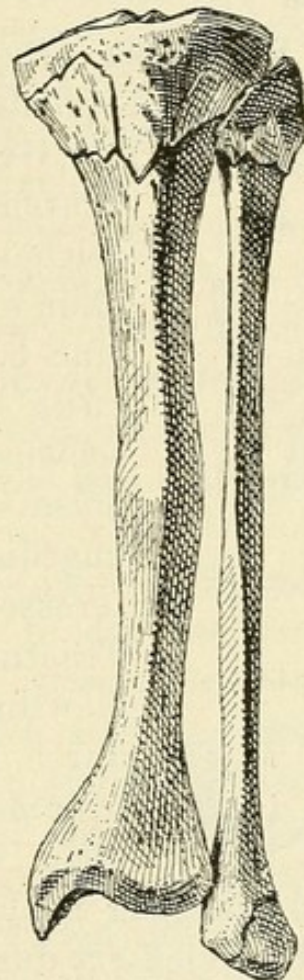
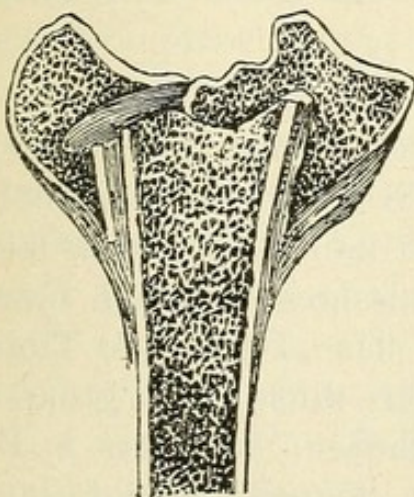


Fig. 295.



durch directe Gewalten, Auffallen schwerer Lasten, Hufschlag u. s. w. und bilden den Uebergang zu den mehr weniger quer verlaufenden Brüchen (Fig. 295). Diese kommen nach Einwirkung sehr starker Kräfte zu Stande. Das obere Fragment stellt

Fig. 296.

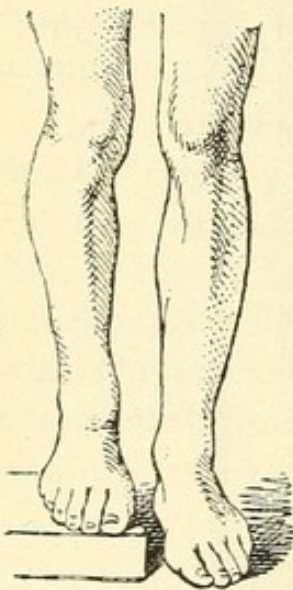


sich dann zuweilen in Flexion, während der übrige Unterschenkel gestreckt ist. Zu der queren Trennung gesellt sich nicht selten noch eine Splitterung des oberen Fragmentes in mehrere Stücke, auch kann sich die Diaphyse der Tibia in die Epiphyse einkeilen und die letztere auseinanderreiben (Fig. 296). Schliesslich beobachtet man bei jüngern Individuen auch vollständige Epiphysenlösungen. *P. Bruns* fand unter 100 derartigen Verletzungen 4 am oberen Ende der Tibia. Sie

waren durch Lateralflexionen des Unterschenkels mit und ohne Torsion desselben oder durch Hyperextensionen des Kniegelenkes entstanden. Ihre Prognose ist insofern ungünstig, als später eine Hemmung des Längenwachstums eintreten kann (Fig. 297).

Die **Symptome** aller dieser Bruchformen setzen sich zusammen aus den Erscheinungen an der Bruchstelle selbst und dem Bluterguss in das Gelenk. Dieser fehlt nie und ist oft so be-

Fig. 297.



deutend, dass dagegen die eigentlichen Fracturzeichen zurücktreten. Die letzteren können dann weiterhin noch mehr verdeckt werden, wenn eine beträchtliche Weichtheilschwellung besteht, wie dies nach Einwirkung der schweren directen Gewalten die Regel ist. Man muss sich dann öfters nur mit einer Vermuthungsdiagnose begnügen und den Fall im Interesse der Kranken so behandeln, als läge eine Fractur vor. Bei geringerer Schwellung wird man durch Percussion des Knochens Fissuren, durch den Nachweis von Crepitation, abnormer Beweglichkeit und Deformität aber die vollständigen Brüche nach ihrer

Form und Richtung nachweisen können. Die Untersuchung wird wesentlich erleichtert durch die oberflächliche Lage des Knochens, nur muss man sich vorher schon am Gesunden in der Palpation der Theile geübt haben.

Als eine besondere, durchaus typische Form der Gelenkfracturen sind die von *Wagner* sogenannten

Compressionsfracturen des oberen Tibiaendes zu erwähnen, deren Kenntniss wir *König*, *v. Volkmann* und vor allem *W. Wagner* verdanken.

Nach *Wagner's* Beobachtungen — er sah allein 9 Fälle — sind diese Compressionsfracturen des oberen Tibiaendes, wie er sie analog den Compressionsfracturen der Wirbelkörper bezeichnet, gar nicht so selten. Ihr Mechanismus ist immer der, dass bei einem Fall auf die Füße der oder die massigen, starken Condylen des Oberschenkels gewissermassen das „Dach der Tibia eindrücken“. Der Fall auf die Füße aber muss mit grosser Wucht von bedeutender Höhe herab geschehen, wie dies z. B. bei Bergleuten der Fall ist, welche in den Schacht hinabfallen.

In weitaus den meisten Fällen scheint es nur der *Condylus internus tibiae* zu sein, der diese Verletzungen erleidet, es kann aber auch die äussere Seite des Tibiakopfes mitbetroffen sein, ja es kann sogar gelegentlich nur der *Condylus externus* zerquetscht, der *Condylus internus* aber intact sein.

Dieses überwiegend häufigere Befallensein des inneren *Condylus* ist mechanisch leicht zu erklären, denn bei einem Fall auf die Füße muss er, als der Schwerlinie des Körpers am nächsten liegend, auch am ersten von der Kraft getroffen werden. Der äussere *Condylus* dagegen kommt erst bei stärkerem Anprall an die Reihe. Er dürfte ausserdem auch noch durch die säulenförmig ihn stützende *Fibula* etwas geschützt sein. In den Fällen, in denen nur der *Condylus externus* verletzt ist, ist vielleicht an eine vorherige Abknickung des Kniegelenkes im Sinne des *Genu valgum* zu denken.

Die pathologisch-anatomischen Charactere der Compressionsfracturen sind wechselnde. In den leichteren Fällen ist die *Corticalis* der Gelenkfläche nur etwas eingedrückt. In den schwereren ist sie uneben, zerklüftet, tief eingebrochen und hinabgesunken, in die *Spongiosa* der Epiphyse eingekellt, während die letztere zusammengepresst, von tiefreichenden Fissuren durchsetzt ist. Oefters sind Theile des Semilunarknorpels mit eingeklemmt. An den betreffenden Condylen des Femur finden sich ebenfalls regelmässig Durchbrechungen und Ablösungen der *Corticalis*.

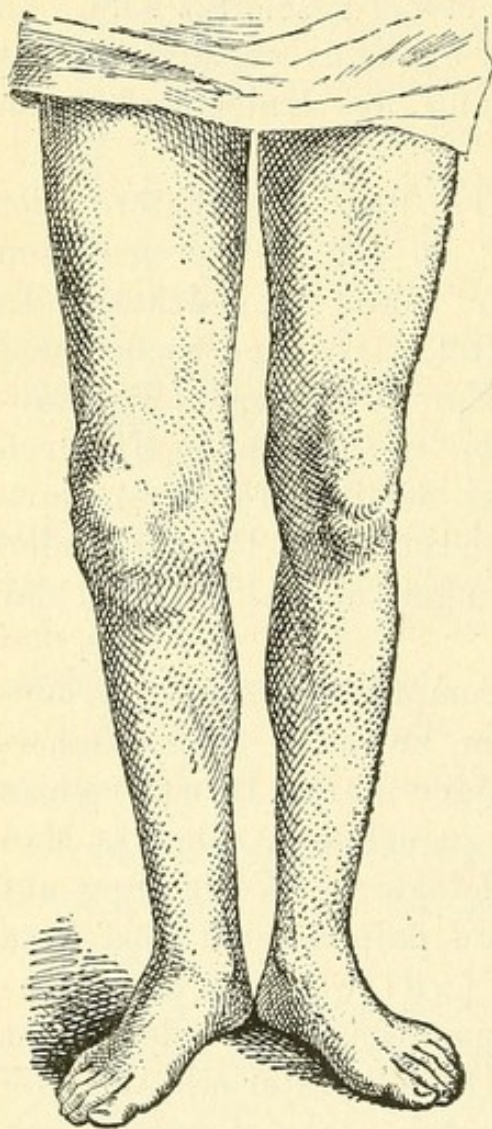
Die Symptome der leichteren Compressionsfracturen können übersehen werden, da die Kranken zuweilen noch umhergehen können und der mehr oder weniger starke Bluterguss ins Gelenk ihre Schmerzen und Klagen zu erklären scheint. Man muss in solchen Fällen, wenn die Aetiologie der Verletzung auf eine Compressionsfractur hinweist, genau palpiren und wird dann doch stets eine starke Druckempfindlichkeit am *Condylus internus* oder *externus* nachweisen und dortselbst auch eine Verdickung und Wulstung unterhalb der Gelenklinie fühlen können. Vielleicht besteht dann daneben noch eine abnorme seitliche Beweglichkeit.

In den schwereren Fällen, den eigentlichen Compressionsfracturen, ist dagegen das klinische Bild ein sehr bezeichnendes. Wir nehmen für die folgende Schilderung einen Bruch des *Condylus internus* an. Die Erscheinungen bei Betroffensein des

Condylus externus sind dann die entsprechend umgekehrten. Das Kniegelenk erscheint geschwollen durch einen Bluterguss. Es steht in leichter Beuge- und starker Genu varum-Stellung, letzteres oft so hochgradig, dass es bis 5 Cm nach aussen abweicht (Fig. 297). Dabei ist es sehr druckempfindlich, besonders im ganzen Umfang unterhalb der Gelenklinie.

Diese ganze Partie fühlt sich daneben gewulstet an, wie wenn der obere Theil der Tibia über den Rand hinweggequollen

Fig. 297.



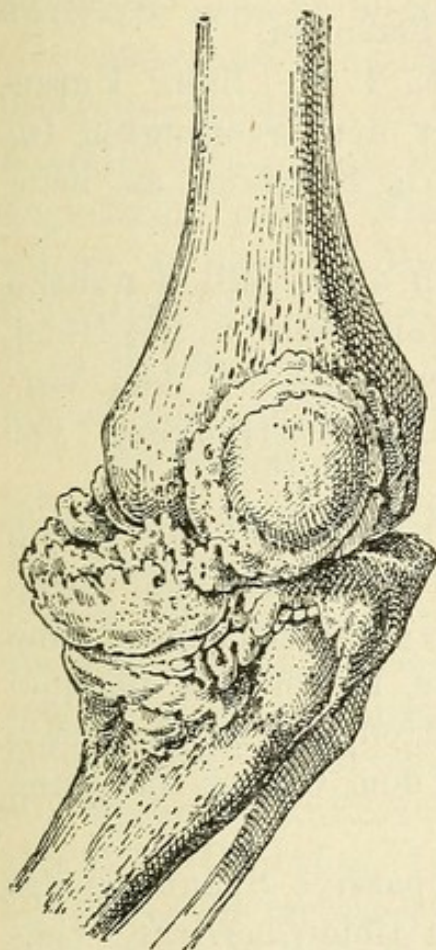
wäre. Druckempfindlich ist stets auch die Gegend des Ligamentum laterale externum. Die seitliche Beweglichkeit des Kniegelenkes ist erheblich gesteigert und unterhalb der Gelenklinie gegenüber dem anderen Beine bedeutend vergrössert.

Die **Prognose** aller der bisher besprochenen Fracturen des oberen Tibiaendes ist wie die aller Gelenkfracturen zu stellen. Die Heilung kann zwar mit vollständiger Gebrauchsfähigkeit des Kniegelenkes erfolgen, oft genug aber leidet sie in erheblichem Maasse. So können sich Adhäsionen entwickeln, sodass das Gelenk steif wird, oder losgelöste Theile der Gelenkfläche zu freien Gelenkkörpern werden, so dass diese den Patienten später wieder zu einer Operation nöthigen. Vor Allem aber entwickelt sich sehr leicht, besonders im Anschluss an die Compressionsfracturen eine Ar-

thritis deformans des Gelenkes (Fig. 298). Schliesslich kann es nach traumatischen Epiphysenlösungen zu einer Wachstums-
hemmung der Extremität kommen, wie wir dies bereits nach einer Beobachtung *Bryant's* gezeigt haben (Fig. 297) oder dauernd ein Genu varum oder valgum zurückbleiben.

Die **Therapie** hat auf die eben genannten Nachteile Rücksicht zu nehmen und kann viel zur Vermeidung derselben beitragen. Sie besteht am besten in einer

Fig. 298.



Distraction der Gelenkenden mittelst der Heftpflastergewichtsextension, die ja bei so hohem Sitz der Fractur am übrigen Unterschenkel Halt genug findet. Man legt dann auf das Gelenk selbst noch eine Eisblase oder unterwirft es der elastischen Compression, kann auch wohl bei sehr beträchtlichem Bluterguss die Punction ausführen. Ist die Gelenkschwellung vorbei, so kann man dann nach etwa 8—14 Tagen dem Gliede die richtige Stellung in einem Gypsverbande geben. Jedenfalls kann die Consolidation nicht vor der sechsten Woche erwartet werden. Dann aber sorgt eine vielleicht schon etwas früher begonnene Massage und später noch eine rationelle Gymnastik für völlige Gebrauchsfähigkeit des Gliedes.

Complicirte Gelenkfracturen werden aseptisch behandelt, schlecht geheilte Fälle eventuell später resecirt.

b) **Rissbrüche der Spina tibiae.** Beim Neugeborenen und auch später noch liegt an Stelle der nachherigen, dem Ligamentum patellae zum Ansatz dienenden Tuberositas oder Spina tibiae vor dem Knochen der Epiphyse und Diaphyse eine dicke Knorpellage. Dieselbe beginnt später zu ossificiren, vereinigt sich mit der oberen Epiphyse und bildet dann einen Fortsatz dieser, der vor dem Ende der Diaphyse herabgreift. Im Alter von 15—20 Jahren zeigt dieser Fortsatz, die Spina tibiae, stets noch eine knorpelige Verbindung mit seiner Unterlage.

Zwischen dem Ligamentum patellae und der Tibia selbst liegt ein Schleimbeutel, die Bursa infragenualis, welche von der Kniegelenkscapsel nur durch eine dünne Membran geschieden ist.

Man muss sich diese anatomischen Verhältnisse vergegenwärtigen, wenn man die Rissbrüche der Spina tibiae verstehen will.

Es sind das seltene Verletzungen. *E. Müller*, der ihnen kürzlich seine besondere Aufmerksamkeit schenkte, konnte im Ganzen nur 8 einschlägige Beobachtungen mittheilen. Von diesen 8 Fällen betrafen 6 jugendliche, noch im Wachsthum begriffene männliche Individuen, 2 ältere Personen.

Von 6 Fällen betrafen 5 die rechte, 1 die linke Unterextremität, ein Verhältniss, das wohl mit der bevorzugten Inanspruchnahme der rechten Körperhälfte in Einklang zu bringen ist.

Die Ursache der Verletzung war in allen Fällen nahezu die gleiche, nämlich ein Sprung in die Weite oder in die Höhe. Der Abriss der Spina geschah dabei in der Regel bei dem Versuche, den Körper durch eine gewaltsame Anstrengung vor einem Falle nach rückwärts zu bewahren.

Wie nun schon der Name ausdrückt, entsteht der Bruch der Spina tibiae durch Abreissung und zwar entweder durch eine active Contraction des Quadriceps oder durch eine übermässige Dehnung dieses Muskels, indem zum Beispiel in einer Beobachtung *Weinlechner's*, der betreffende Patient nach einem kraftvoll ausgeführten Sprunge mit dem Gesäss auf seine eigene Wade fiel.

Da nun eine gewaltsame active und passive Spannung des Quadriceps so selten Fracturen der Spina tibiae bewirkt, vielmehr weit häufiger Zerreissungen des Muskels selbst oder seiner Sehne oder des Lig. patellae oder Querbrüche der Kniescheibe, so muss im gegebenen Fall eine besondere Prädisposition vorgelegen haben. Eine solche Prädisposition aber liegt in der vorherbeschriebenen Art der Entwicklung der Spina aus einem selbstständigen, erst spät mit der Tibia knöchern verwachsenden Fortsatz. Da der Rissbruch so selten eintritt, so muss man vielleicht annehmen, dass in den betreffenden Fällen die knöcherne Verwachsung mit der Tibia noch gar nicht eingeleitet war, so dass es sich also um eine reine Epiphysenlösung handeln würde. In den im späteren Lebensalter sich ereignenden Fällen ist der Bruch wohl nur theilweise im Knorpel verlaufen, also eine Combination von Rissbruch und Epiphysenlösung vorhanden. Es kann aber auch eine echte Fractur der Spina, also ein echter Rissbruch eintreten, wenn die Verknöcherung schon ganz stattgefunden hatte oder schliesslich auch nur eine unvollständige Abreissung bestehen, indem der Knochen noch theilweise durch

Periost- oder Rindentheile mit seiner Umgebung in Zusammenhang geblieben ist. Es kann dann das Fragment durch den Muskelzug mit seiner Spitze um eine horizontale Achse nach aufwärts gedreht werden (*P. Vogt*).

Wie sich nun aber auch im einzelnen Falle die Art der Trennung verhält, in der Ausdehnung des Bruches besteht jedenfalls eine grosse Verschiedenheit. Einmal ist die ganze Spina abgerissen, andere Male nur grössere odere kleinere Stücke derselben, so dass die Basis des Knochenfragmentes zwischen 2 und 5 Centimetern schwanken kann. Jedenfalls kommen auch allmähliche Uebergänge zu den Zerreissungen des Kniescheibenbandes an seinem Tibiaansatz vor (*Richet*).

Die **Symptome** der Rissfractur der Spina gestalten sich ähnlich denen einer Querfractur der Kniescheibe. Unmittelbar bei der Verletzung empfinden die Patienten ein Nachgeben, einen Riss oder Krach oder einen Schmerz in der Kniegegend. Sie sind darauf unfähig, das Bein zu strecken. Die Kniescheibe ist in ihrer Contour und Form vollständig erhalten, jedoch stets mehr oder weniger in die Höhe gerückt, von $2\frac{1}{2}$ bis zu 4 Centimetern. Das Hauptzeichen ist nun das, dass man 4—6 Centimeter unterhalb der Spitze der Patella einen grösseren oder kleineren Knochenvorsprung fühlt, der mit dem Kniescheibenbande zusammenhängt und sich mit demselben verschieben lässt. Diese Verschiebbarkeit besteht sowohl in seitlicher als longitudinaler Richtung, in letzterer allerdings nur bei vollständiger Fractur. In mehreren Fällen bestand dazu noch Crepitation.

Ausserdem war fast stets noch ein Bluterguss im Kniegelenk vorhanden. Das Blut gelangt in dasselbe, indem die schmale Verbindung der Bursa infragenualis mit der Kniegelenkscapsel bei dem Zustandekommen der Fractur mit durchrissen wird.

Vergegenwärtigt man sich die angeführten Symptome, so wird man bei einigermaßen genauer Untersuchung die Diagnose richtig stellen können. Eine Verwechslung ist nur möglich mit einem Querbruche der Patella, wenn die Lage des abgerissenen Knochenstückes unterhalb des Ligamentes für eine solche oberhalb desselben gehalten wird. Dieser Irrthum ist in der That *O. Will* passirt, indem er sogar das Gelenk durch einen Längsschnitt breit eröffnete, um die Naht bei der vermeintlichen Patellarfractur anzulegen.

Die **Prognose** der Rissfractur ist eine gute. In sämtlichen bisher frisch zur Behandlung gekommenen Fällen ist, allerdings oft erst nach mehreren Monaten, die Gebrauchsfähigkeit des Gliedes wieder vollständig hergestellt worden. In veralteten, nicht behandelten Fällen ist dagegen das Endresultat mangelhaft. So war in einem Falle, den *Pitha* zu Gesicht bekam, die ganze Extremität abgemagert, die Streckung und Feststellung des Knies wenig kräftig und wenig andauernd, und das Gehen nur mit einem Stock und fester Kniekappe möglich. Eine Osteophytenwucherung an der Tibia bezeichnete die Stelle des Knochenausrisses.

Die Art der Anheilung gestaltete sich im übrigen so, dass in den 7 frischen Fällen 6mal eine knöcherne Verwachsung mit der Unterlage erfolgte. Nur 1mal kam es zur Pseudarthrosenbildung bei einem besonders unruhigen und unfolgsamen Patienten. Die fibröse Bandmasse war aber derb und fest, so dass gleichwohl die Gebrauchsfähigkeit des Beines nicht litt. Wir haben früher schon gesehen, dass *v. Bergmann* die Spina tibiae abmeisselte, um bei veraltetem schlecht geheiltem Patellarbruch das untere Fragment dem oberen entgegenführen zu können und dass auch in diesem Falle, wie in einer weiteren gleichen Beobachtung *Sonnenburgs* die Spina knöchern mit der Meisselfläche verwuchs, in soweit sie noch mit derselben in Berührung stand.

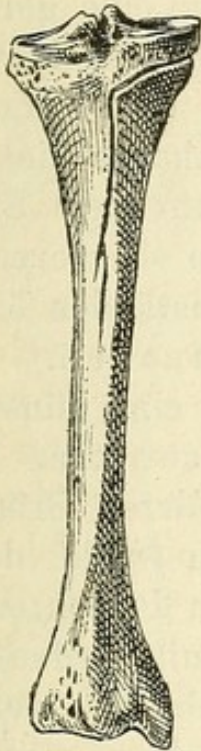
Die **Therapie** hat die Aufgabe, die durch den Quadriceps emporgezogene Spina zu reponiren und an ihrer Stelle zu fixiren. Hierzu genügt in der Regel ein Binden- oder Heftpflasterverband, der in Achtertouren das Fragment gegen die Tibia angedrückt erhält und selbst noch durch einen in Streckstellung des Knies angelegten Gyps- oder Wasserglasverband gedeckt wird. Diese Verbände müssen mindestens 6 Wochen liegen bleiben, um einer ligamentösen Vereinigung vorzubeugen. Sollte das Fragment eine grosse Neigung zur Dislocation besitzen, so könnte man es aseptisch auf seiner Unterlage festnageln.

c. **Brüche des Tibiaschaftes.** Am Schafte der Tibia kommen zunächst Fissuren vor. Dieselben verlaufen entweder der Länge nach, so in einer, ein Kind betreffenden Beobachtung von *Hornridge*, in der die Fissur in die Epiphysenfuge auslief, während die letztere selbst theilweise gelöst war, (Fig. 299) oder es sind Spiralfissuren. Eine solche zeigt ein Präparat von

P. Bruns, das einem Mann entstammt, der verschüttet worden war und gleichzeitig eine Oberschenkelfraktur erlitten hatte (Fig. 300).

Eine Infraktion der Tibia eines Erwachsenen beschreibt *Menzel*. Durch Ueberfahren eines Wagenrades waren etwa $\frac{7}{8}$ der

Fig. 299.



Peripherie der Tibia quer durchbrochen. Nur die innere Tibiakante, über welche gerade das Rad herübergefahren war, war vollkommen unversehrt, auch ohne jede Spur von Fissur.

Im Ganzen sind solche unvollständigen Brüche Seltenheiten. Aber auch die vollständigen Trennungen des Tibiaschaftes kommen nicht häufig isolirt vor, da die einwirkende Gewalt oder auch die Körperlast meist noch die Fibula mitbricht.

Sind vollständige Brüche vorhanden, so können sich alle schon vorherbeschriebenen Bruchformen, die auch bei gleichzeitigem Fibularbruch vorkommen, hier wiederholen.

Im Ganzen finden sich aber doch am häufigsten durch directe Gewalt entstandene Querbrüche oder leichte Schrägbrüche. Eine Dislocation der Fragmente fehlt meist, da die intacte Fibula gewissermassen als Schiene dient, doch kann sich auch hier das

Fig. 300.

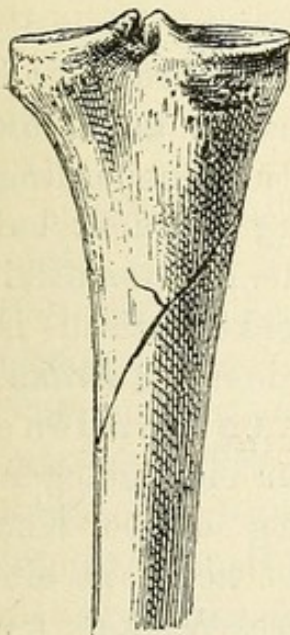
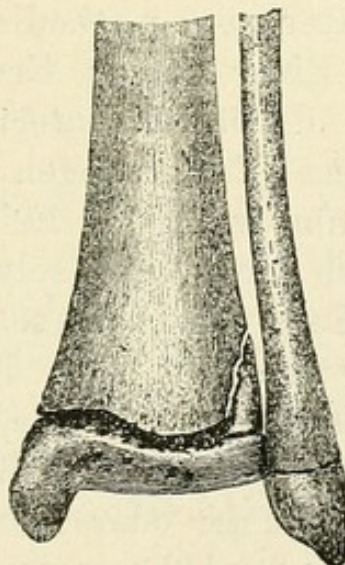


Fig. 301.



obere Fragment nach vorn, das untere nach hinten begeben.

Am unteren Ende der Tibia finden sich nicht so selten Epiphysenlösungen. *P. Bruns* fand sie 11 mal unter 100 Fällen. Die Trennung stellt meist zum Theil eine reine Epiphysenlösung, zum Theil eine reine Fraktur vor, indem sie an der einen Seite in die Epiphysenlinie einsetzt,

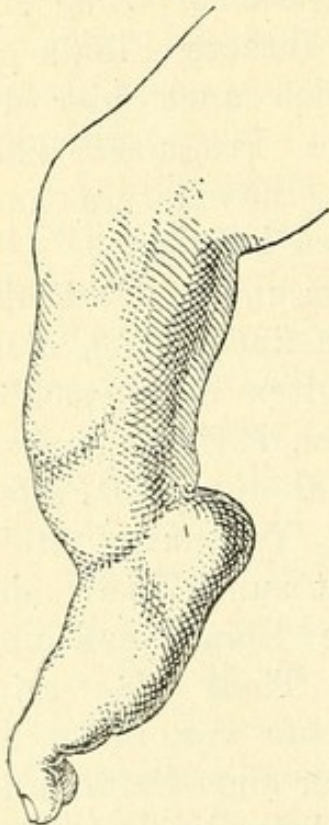
derselben eine Strecke weit folgt und dann in schräger Richtung in die Diaphyse ausläuft (Fig. 301). Es bleibt dann am Rande

der Epiphyse ein kleineres oder grösseres diaphysäres Stück sitzen.

Die **Symptome** dieser Brüche sind viel weniger ausgesprochen, als die der Brüche beider Unterschenkelknochen. Man findet meist nur den localen Schmerz, eine Ecchymose, die nach einigen Tagen auftritt, und wohl auch eine geringe ödematöse Anschwellung der Weichtheile. Nur bei Dislocation des oberen Fragmentes nach vorn, wird die Diagnose leichter. Dann fühlt man beim Abtasten der Tibiakante die Unebenheit derselben und kann an der betreffenden Stelle abnorme Beweglichkeit und Crepitation hervorrufen. Der Patient vermag aber selbst unter diesen Umständen öfters noch das Bein als Stütze beim Gehen zu gebrauchen.

Die **Prognose** der Verletzung ist im Ganzen eine günstige. Die Heilung pflegt innerhalb 4—6 Wochen einzutreten. Bisweilen kommt es allerdings auch bei diesen isolirten Brüchen zur Pseudarthrosenbildung, wahrscheinlich wohl dann, wenn man die Fractur nicht entdeckt und den Patienten zu frühzeitig gehen lässt. Es kann dann die Fibula bedeutend stärker, vielleicht auch gebogen werden und nun als Stütze für das Körpergewicht dienen.

Fig. 302.



Die **Therapie** ist sehr einfach. Das Glied wird in einem Schienen- oder Contentivverband für 4—6 Wochen fixirt; später aber methodisch massirt.

Einer kurzen Erwähnung würdig sind

d) **Die intrauterinen Brüche der Tibia.**

Diese Verletzungen, die uns neuerdings *Braun* wieder in Erinnerung gebracht hat, sind gar nicht so selten, indem *Braun* allein 5 Fälle beobachtete. Charakteristisch ist für dieselben nach der Schilderung *Braun's* eine bei der Geburt vorhandene, meist unterhalb der Mitte der Tibia gelegene Biegung oder Knickung dieses Knochens nach vorn und fast konstant eine vorn an der Convexität dieses Winkels ge-

legene Hautnarbe oder Hauteinziehung (Fig. 302, 303 und 304). Häufig ist ferner gleichzeitig mit diesem Bruche com-

binirt eine Minderzahl der Zehen und ein theilweiser oder gänzlicher Defect der Fibula, der aller Wahrscheinlichkeit nach in ursächlichem Zusammenhang mit der Fractur der Tibia steht, indem er das Bein weniger widerstandsfähig gegenüber äusseren Gewalteinwirkungen macht.

Fig. 303.

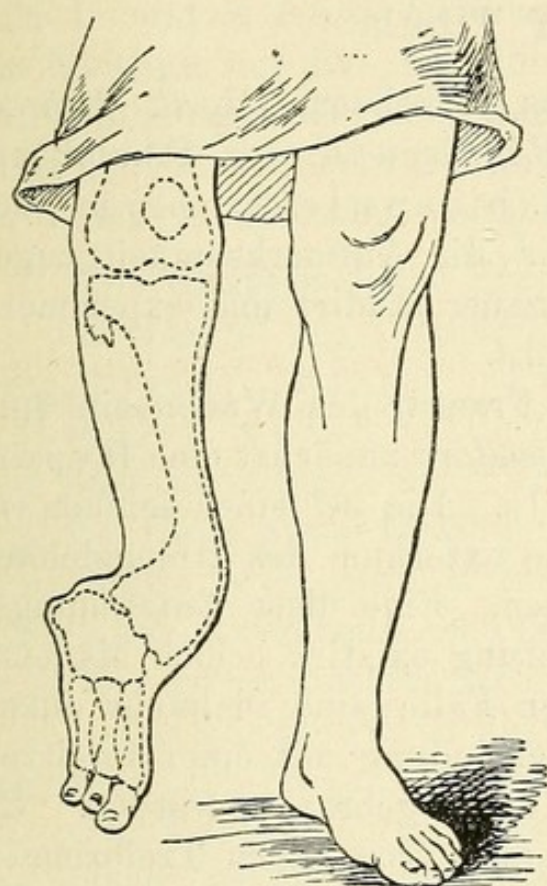
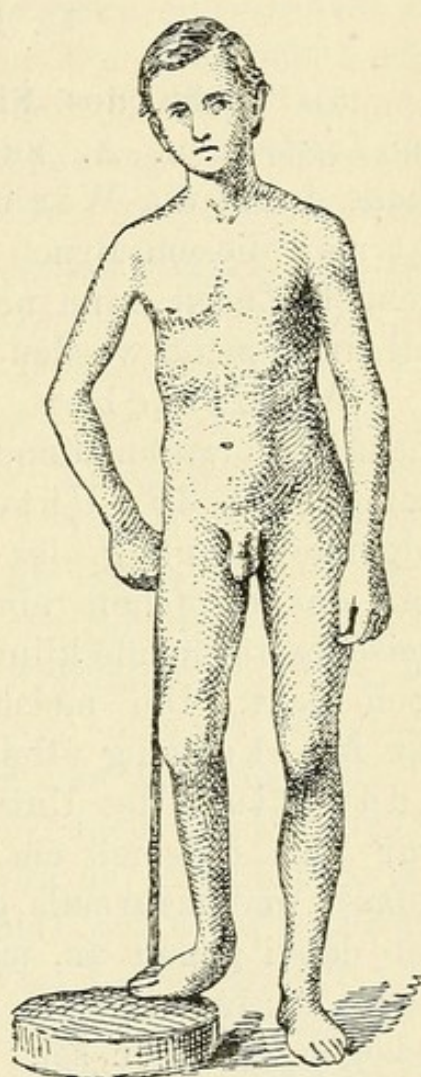


Fig. 304.



Von Bedeutung ist dann noch die Verkürzung des Beines, welche im spätern Alter in Folge von Wachstumsstörungen mehr und mehr zunimmt. So betrug sie bei zwei erwachsenen Patienten *Braun's* 7 und 8 Centimeter. Ausserdem findet sich meist eine Contractur des *M. gastrocnemius* und der auf der Hinterseite des Unterschenkels gelegenen Weichtheile, so dass eine Spitzfussstellung, oft auch gleichzeitig ein *pes varus* oder *valgus* entsteht.

Bezüglich der **Therapie** rath *Braun* bei geringer Biegung der Tibia kleiner Kinder eine passende Prothese anzulegen, bei stärkerer Winkelbildung aber, welche das Gehen unmöglich

machen würde, möglichst frühzeitig die Osteotomie der Tibia vorzunehmen. Bei Erwachsenen mit starker Verkürzung rath *Braun* auf Grund eines in dieser Weise mit Glück behandelten Falles eine künstliche Ankylosirung des Fussgelenkes in Spitzfussstellung herbeizuführen.

C. Brüche der Fibula.

a) **Brüche des Fibulaköpfchens.** Nachdem *Hyrtl, Führer, von Lotzbeck* u. A. zuerst einen Rissbruch des Fibulaköpfchens durch die Wirkung des *M. biceps* beschrieben hatten, hat man diesem Bruch später mehr die Aufmerksamkeit zugewendet. Er ist dann neuerdings genauer studirt und experimentell untersucht worden von *Dumollard*.

Als Ursachen, welche eine Fractur des Wadenbeinköpfchens hervorrufen können, nennt *Dumollard* zunächst eine Hyperextension des Unterschenkels. Die bei einer solchen erfolgende Dehnung des Lig. laterale externum des Kniegelenkes soll das Köpfchen abreißen können. Eine diese Entstehungsweise bestätigende klinische Beobachtung existirt jedoch bis jetzt noch nicht. Die meisten bisherigen Fälle sind vielmehr durch den Muskelzug allein oder in Verbindung mit einer forcirten Adduction des Unterschenkels hervorgebracht worden. So war zum Beispiel ein Patient *Duplay's* von einem Treibriemen gefasst und mehrmals gegen die Erde geschleudert worden. Er gab dabei genau an, mit der Aussenseite des Beines so auf den Boden aufgeschlagen zu sein, dass das Bein stark nach innen gebogen gewesen sei. Diese Beobachtung zeigt, dass beim Zustandekommen des Bruches jedenfalls noch eine directe Gewalt betheiligte war und so konnte denn auch *Dumollard* ohne gleichzeitige directe Gewalt die Fractur nie erzeugen. Es gibt aber sicher reine Fälle von Rissbrüchen. Dieselben entstehen bei Menschen, welche sich, im Begriffe zu fallen, kräftig auf eine Extremität stützen und durch die dazu nöthige Muskelaction ihr Fibulaköpfchen abreißen.

Pathologisch-anatomisch unterscheidet *Dumollard* 3 Formen des Bruches: Erstens kennt er, bei sehr heftiger Gewalteinwirkung einen Splitterbruch des Köpfchens, zweitens einen Sternbruch desselben, wobei es in 3 Stücke zersprengt ist, von denen das grössere dem Lig. laterale externum

oder der Sehne des Biceps anhängt, und drittens eine subperiostale Fractur des Halses des Wadenbeinköpfchens.

Wichtig ist nun, und dadurch wird die Fractur interessant, die bei derselben mögliche Verletzung des ja das Wadenbeinköpfchen umschlingenden Nervus peroneus und des Nervus cutaneus cruris externus. *Dumollard* unterscheidet eine directe und indirecte Verletzung dieser Nerven, je nachdem sie im Moment des Bruches durch Knochensplitter gequetscht oder durch die einwirkende Gewalt gedehnt, gezerrt oder andererseits im Verlaufe der Heilung durch Callusbildung gedrückt oder in einen anhaltenden entzündlichen Zustand versetzt werden.

Die **Symptome** der Fractur sind ziemlich charakteristisch. In der Gegend des Fibulaköpfchens bemerkt man unter der Haut eine kleine, harte, seitlich stark bewegliche Geschwulst, welche sich bei Beugung des Knies in Folge der Bicipswirkung aufrichtet, bei Streckung desselben aber senkt. Unter dieser Geschwulst ist eine Vertiefung zu fühlen, unterhalb deren man wiederum das obere Ende des unteren Fragmentes nachweisen kann. In Folge der Schlaffheit des Lig. laterale, dessen unteres Ende sich ja am Fibulakopf inserirt, besteht eine gesteigerte seitliche Beweglichkeit des Kniegelenkes nach innen. Zu diesen Zeichen kommen dann noch die der Nervenverletzung. Schon unmittelbar nach der Verletzung entstehen lebhafteste Schmerzen, die von der Bruchstelle auf die ganze äussere Fläche des Unterschenkels und den Fussrücken ausstrahlen. Daneben findet man dann eine mehr weniger vollständige Lähmung der Muskeln an der vorderen und äusseren Seite des Unterschenkels und einen Verlust der Sensibilität in dem von den Nerven versorgten Gebiet, also in der Gegend oberhalb des äusseren Knöchels, auf dem Fussrücken und dem Rücken der beiden ersten Zehen.

Die **Prognose** der Verletzung hängt wesentlich ab von dem Grade der Nervenverletzung. In den schlimmeren Fällen bleibt die Lähmung dauernd bestehen. Es gesellen sich dann noch trophische Störungen hinzu, so dass in einem Falle sogar die Amputation nöthig war. Es kann sich aber auch eine schwere Neuritis entwickeln. So beobachtete *Terrier* einen Patienten, bei dem sich in der Umgebung der anästhetischen Stellen anfallsweise heftige Neuralgien, zugleich mit dem

Auftreten eines festen Oedems entwickelten. Möglicherweise wird dann der Nerv von den gebildeten Callusmassen umschlossen und gedrückt. Es kommt übrigens nicht immer zur Callusbildung, denn *Duplay* fand bei einer Section eine Pseudarthrose.

Die **Therapie** hat zunächst die Fractur zu behandeln. Dies geschieht nach Reposition der Fragmente durch Fixation des Gliedes in irgend einem Contentivverband. Weiterhin tritt dann die Behandlung der verletzten Nerven in den Vordergrund. Neben der Anwendung von Massage, Electricität, Bädern und Douchen kommen hier auch Operationen und zwar Befreiung der Nerven von Knochensplintern oder einschnürenden Callusmassen und ferner die Dehnung oder Resection und Naht derselben in Betracht.

b) **Brüche des Fibulaschaftes.** Isolierte Brüche des Fibulaschaftes in seinem mittleren und oberen Drittel sind seltene Verletzungen. Sie entstehen meist durch directe Gewalt und verlaufen dann transversal. Es kommen hier und da einfache Infractionen vor (*Cloquet*). Bei den vollständigen Brüchen findet kaum eine Dislocation der Fragmente statt oder dieselbe ist so gering, dass sie unter der dicken Muskelschicht der Wade nicht gefühlt werden kann.

Die **Symptome** sind daher nicht sehr ausgesprochen. Meist ist man auf die Gegenwart eines fixen Schmerzes an einer bestimmten Stelle des Knochens, welcher durch Bewegungsversuche gesteigert wird, angewiesen. Oefters constatirt man auch, dass das obere Fragment seine Lage nicht mit dem untern ändert, wenn man auf letzteres einen Druck ausübt oder wenn man es zugleich mit dem Fusse rotirt. Bei solchen Versuchen fühlt man auch wohl Crepitation. Endlich pflegen sich im Verlaufe des Bruches entlang der Fibula Ecchymosen einzustellen. Dieselben sind aber nur dann wahrzunehmen, wenn sie nicht durch die in Folge der directen Gewalt entstandene Weichtheilquetschung verdunkelt werden. Die Patienten vermögen meist noch zu gehen.

Die **Prognose** der Verletzung ist eine günstige. Die knöcherne Heilung tritt innerhalb 4—5 Wochen ein.

Die **Therapie** besteht in Anlegung eines Schienen- oder Contentivverbandes mit Feststellung des Fusses.

D. Brüche am unteren Ende der Tibia und Fibula, Brüche der Knöchel.

Anatomisch-physiologische Vorbemerkungen.

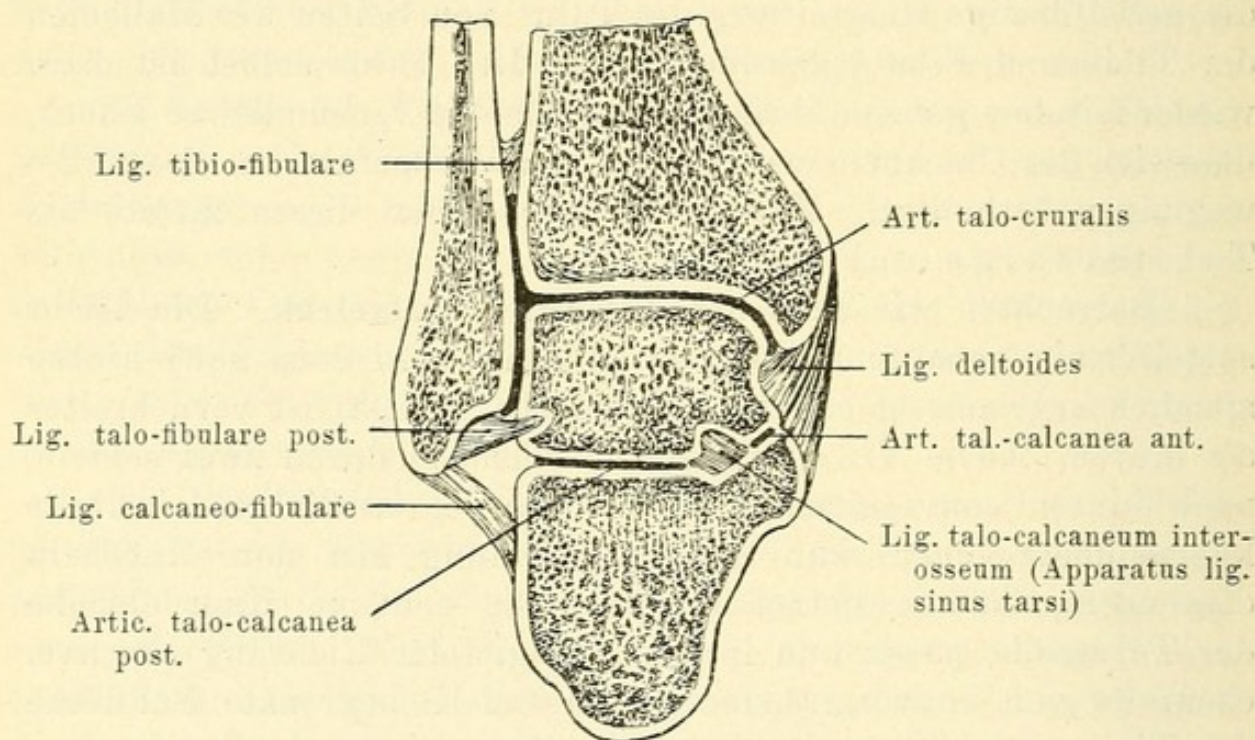
Zum Verständniss der Brüche am unteren Ende der Tibia und Fibula, sowie später der Luxationen an den Fussgelenken ist es nothwendig, sich die anatomisch-physiologischen Verhältnisse dieser Theile zu vergegenwärtigen. Der Anfänger wird dabei gut thun, sich das Gesagte mit Hülfe eines Skelettes klar zu machen. Der Fuss bewegt sich am Unterschenkel in dem sogenannten Sprung- oder Talocruralgelenk, das durch die gabelförmige Umgreifung des Talus von Seiten der Malleolen der Tibia und Fibula gebildet wird. Der Talus selbst ist dann wieder mit dem ganzen übrigen Fuss gelenkig verbunden, so jedoch, dass sich der Calcaneus weniger als der Vorderfuss an diesen Bewegungen betheiligt. Man bezeichnet daher dieses zweite als Talotarsalgelenk (*Hüter*).

Betrachten wir zunächst das **Talocruralgelenk**. Die leicht sattelförmig gebaute Talusrolle, die eine von vorn nach hinten ziemlich regelmässig convexe Oberfläche besitzt, ist vorn breiter als hinten, indem die convexe Knorpelfläche durch zwei schiefe, nach hinten convergirende Ränder von den seitlichen, ebenfalls knorpelüberzogenen, zur Gelenkverbindung mit den Knöcheln dienenden Flächen getrennt wird. Die convexe Knorpelfläche der Talusrolle passt nun in die in sagittaler Richtung concave, ebenfalls von convergirenden Seitenrändern begrenzte Endfläche der Tibia und bildet mit dieser ein Charniergelenk, in dem die beiden Malleolen und die sie vorn und hinten verbindenden Ligamenta tibio-fibularia ein seitliches Abgleiten der Tibia verhindern. Der Umfang der tibialen Gelenkfläche ist etwa um ein Dritttheil kleiner als der Umfang der Talusrolle. Ihre Form wird aber dadurch veränderlich, dass Tibia und Fibula in ihrem unteren Gelenk einer durch die Bänder vermittelten elastischen Bewegung fähig sind. Rückt die Tibia auf den hinteren schmälern Theil der Talusrolle, so schmiegt sich der Malleolus fibulae oder externus ihr ganz nahe an. Rückt sie dagegen nach vorn, so klemmt sich der breitere Theil der Talusrolle zwischen die Knöchel ein und hebt den lateralen Knöchel hinten von der Tibia ab.

Die Kapsel des Sprunggelenkes heftet sich vorne und hinten in einigem Abstände von den Gelenkflächen am Talus an, geht dann von hier an die Ränder der Knöchel und der Tibio-fibularbänder und inserirt sich an den Rändern der Gelenkfläche der Tibia, deren vorderer stumpfer Rand noch in den Gelenkraum aufgenommen ist. Starke Bandmassen verstärken diese Kapsel (Fig. 304). Man kann im Allgemeinen ein äusseres und ein inneres Seitenband annehmen.

Das äussere Seitenband zerfällt in drei Bündel. Das vordere, *Lig. talo-fibulare anticum* geht mit parallelen

Fig. 304.



Fasern vom vorderen Rande des Malleolus externus zum vorderen Rande der seitlichen Malleolarfläche des Talus. Das hintere, *Lig. talo-fibulare posticum* zieht als derber Faserstrang aus der rauhen Grube an der inneren Fläche des Malleolus externus zu dem hinteren Fortsatze des Talus und schliesst sich an die Fasern der hinteren Kapselwand an. Das dritte, *Lig. calcaneo-fibulare* ist brückenförmig von der Spitze des Knöchels schief nach hinten zur Aussenseite des Fersenhöckers gespannt.

Das innere Seitenband ist fächerförmig gestaltet. Es heisst deshalb *Lig. deltoides*. Seine vordersten, dicht gedrängten und zugleich oberflächlichen Bündel gehen als *Lig.*

tibio-naviculare bis zum Os naviculare. Die darauffolgenden Bündel heften sich an dem Sustentaculum tali an, Lig. calcaneo-tibiale. Auf diese kommen Fasern, die den hinteren Rand des Bandes bilden und sich am Talus ansetzen, Lig. talo-tibiale posticum. Das Lig. talo-tibiale anticum erscheint erst nach Entfernung dieser letzteren Fasern.

Die Bewegungen nun, die im Talocruralgelenk möglich sind, sind Hebung und Senkung des Fusses. Diese Bewegungen vollziehen sich um eine quere, etwa durch die Knöchel gelegte Achse. Die Senkung der Fussspitze bezeichnet man auch als Beugung oder besser als Plantarflexion, die Hebung als Streckung oder besser Dorsalflexion. Die Mittelstellung des Fusses ist die zum Unterschenkel rechtwinkelige. Von dieser Mittelstellung aus kann der Fuss in gleicher Ausdehnung plantar- und dorsalflectirt werden. Die ganze Excursionsmöglichkeit beträgt nach den Gebrüdern *Weber* etwa 78°. Bei gelenkigen Füßen erreicht sie selbst einen rechten Winkel.

Die Hemmung der Plantarflexion geschieht durch das Anstossen der hinteren, etwas gebogenen Kante der tibialen Gelenkfläche gegen den hinteren Rand des Talus, sowie durch die Anspannung der vorderen Fasern der Seitenbänder, die Hemmung der Dorsalflexion durch das Anstemmen des vorderen Randes des Malleolus internus gegen die seitliche Hervorragung der Talusrolle und die Spannung der hinteren Fasern der Seitenbänder. Ausserdem sind für die Hemmung der Bewegungen noch die bi- und polyarthrodialen Muskeln von grosser Bedeutung. So ist z. B. bei gebeugtem Kniegelenk die Dorsalflexion viel ausgiebiger möglich, als bei gestrecktem Kniegelenk, weil sich im letztern Fall der Gastrocnemius hemmend in den Weg stellt.

Zu dem **Talotarsalgelenk** combiniren sich 3 Gelenke, von welchen das Talonaviculargelenk die Hauptrolle übernimmt, während die Gelenke zwischen Talus und Calcaneus und zwischen Calcaneus und os cuboides nur Mitbewegungen ausführen. Das Talonaviculargelenk wird von der convexen Fläche des Taluskopfes und einer Pfanne dargestellt, welche aus der concaven Fläche des Naviculare und einer Facette des Calcaneus besteht, welche sich auf dem Sustentaculum tali befindet. Die Pfanne wird dann noch durch Bandmassen ergänzt, welche vom Sustentaculum zum Naviculare ziehen. Die Kapsel dieses

Gelenkes folgt ziemlich genau den Rändern der Gelenkflächen. Das Talo-calcanealgelenk wird durch congruente Flächen der concaven untern Fläche des Talus und der convexen oberen Fläche des Calcaneus gebildet, ebenso stimmen die Gelenkflächen des Gelenkes zwischen Calcaneus und os cuboides miteinander überein. Beide Gelenke besitzen gesonderte, den Gelenkrändern folgende Kapseln und seitliche und plantare Verstärkungsbänder.

Die Bewegungen des Talotarsalgelenkes gehen im Allgemeinen um eine schräge Achse vor sich. Dieselbe verläuft in einer Linie, die man sich vom Fersenhöcker nach vorn und oben bis zur rauhen Fläche des Taluskopfes gezogen denken muss. Um diese Achse kann sich nun der Fuss in zweierlei Weise drehen. Einmal kann sich die Fussspitze der Medianebene nähern, dabei muss aber nothwendigerweise der innere Fussrand gehoben werden. Diese Bewegung nennt man Adduction oder, nach Analogie mit der gleichsinnigen Bewegung der Hand, Supination des Fusses. Zweitens kann die Fussspitze nach aussen gewendet werden, wobei wiederum gleichzeitig eine Erhebung des äussern Fussrandes erfolgen muss. Diese Bewegung heisst Abduction oder Pronation des Fusses.

Eine Hemmung dieser Bewegungen kann direct nur in dem Gelenk zwischen Talus und Calcaneus entstehen, indem sich am Schluss der Bewegungen Knochenpunkte berühren. — Beim Schluss der Adduction berührt das hintere Ende des Sustentaculum tali das hintere innere Ende des Taluskörpers, beim Schluss der Abduction stösst die Dorsalfläche des Proc. anterior calcanei gegen die Vorderfläche des freien äusseren Randes des Talus vor dem Malleolus externus. Im Uebrigen werden die Hemmungen durch die festen Bandverbindungen zwischen Calcaneus und Talus einerseits und Calcaneus und Os cuboides andererseits auf die beiden anderen Gelenke übertragen.

Die Fracturen am unteren Ende des Unterschenkels sind sehr häufige Verletzungen und haben das Eigenthümliche, dass sie fast stets durch indirecte Gewalt entstehen. Es kann natürlich auch ein Wagenrad, das über die Knöchel geht, diese einmal brechen, das sind aber Ausnahmen.

Man kann im Wesentlichen 2 Gruppen der indirecten Fracturen unterscheiden, 1) solche, welche durch Compression des Unterschenkels in verticaler Richtung und 2) solche, welche

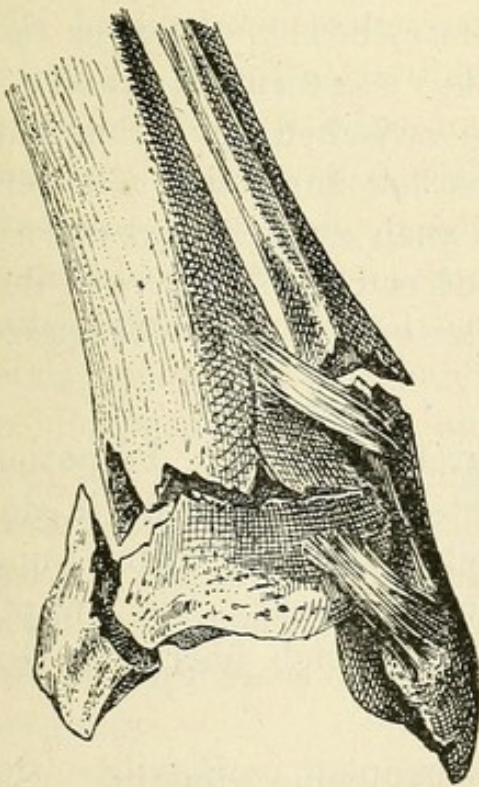
durch aussergewöhnliche Bewegungen des Fusses entstehen. Die ersteren sind seltener und bilden die Gruppe der supramalleolären Brüche, die zweiten sind ungleich häufiger und bilden die Gruppe der Knöchelbrüche. Wir müssen beiden Gruppen unsere volle Aufmerksamkeit schenken.

E. Brüche über den Knöcheln, *Fracturae supramalleolares (Malgaigne)*.

Als Bruch über den Knöcheln (*Fracture supramalléolaire*) hat *Malgaigne* zuerst einen Bruch beschrieben, der einige Centimeter oberhalb der Gelenklinie des Sprunggelenkes verläuft und das letztere meistens eröffnet.

Der Bruch kann wohl durch Ueberfahren eines Wagenrades entstehen, hat aber in der bei weitem grössten Mehrzahl der Beobachtungen seine Ursache in einem Sturz aus der Höhe auf die Füsse, wobei der Talus gegen die Knöchel angedrängt wird und dieselben sprengt. *Tillaux* hat diese Brüche experimentell erzeugen können, wenn er den Fuss forcirt adducirte. Er glaubt, dass bei dieser Manipulation die Lig. tibio-fibularia

Fig. 305



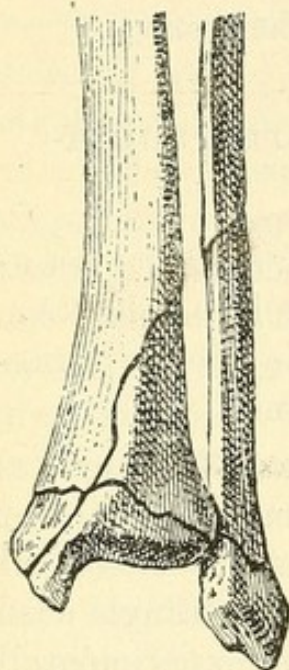
eine Rolle spielen, indem sie nach dem Bruch der Fibula im unteren Drittel an der Tibia einen Zug ausüben, sodass diese auf der äussern Seite durch Abreissen, auf der innern durch Einknicken abbreche.

Die Bruchformen selbst wechseln in mehr oder weniger erheblicher Weise. Bald besteht nur eine fast quere Trennung beider Knochen, bald ist der Bruch unregelmässiger, breitgezackt und das untere Fragment der Tibia und der Fibula dabei noch selbst in mehrere Stücke zerbrochen (Fig. 305). Oefters war neben dem Bruch der Malleolen noch ein Stück von der vorderen oder hinteren Gelenkfläche der Tibia abgesprengt. So

war in einem Falle von *Chassaignac* und *Richelot* der Fuss nach innen dislocirt und scheinbar verkürzt, die Fibula gebrochen.

und ihr Malleolus nach hinten gedrängt. Die Section zeigte dann, dass ein Stück vom hinteren Rand der tibialen Gelenkfläche abgebrochen und stark nach hinten verschoben war, dass es aber noch den Talus berührte. Die Bänder waren intact. In einem anderen Falle *Chassaignac's* war die Tibia 4 Finger breit über dem Gelenk gebrochen, das obere Fragment in das untere eingekleimt und dieses in 4 Fragmente zersprengt. Die Fibula war ebenfalls doppelt gebrochen. Ein anderes Beispiel ist von *Poncet* beschrieben. Die Fig. 306 zeigt die Richtung der Bruchlinien in diesem Fall, in welchem das untere Ende des Unterschenkels in 7 Bruchstücke getheilt war.

Fig. 306.



Die **Symptome** dieser Brüche lassen sich nicht einheitlich aufstellen. Sie wechseln je nach der vorhandenen Dislocation der Fragmente. Sind diese nur seitlich verschoben, so erscheint die Gegend über dem Fussgelenk verbreitert. In andern Fällen ist der Fuss ganz nach der einen oder anderen Seite abgewichen, so dass sich auf der convexen Seite ein oberhalb der Gelenklinie befindlicher Knochenvorsprung darstellt, oder er ist nach aufwärts in das Spatium interosseum dislocirt, womit dann eine vollständige Diastase zwischen der Tibia und Fibula gegeben ist. Das untere Bruchstück kann sich mit dem Fuss durch den Zug der Wadenmuskeln auch nach hinten und oben begeben und die vordere Fläche der Tibia auf der Gelenkfläche des Talus nach vorn gleiten, so dass der ganze Vorderfuss verkürzt erscheint.

Die Diagnose lässt sich nur durch sorgfältige Palpation stellen. Die Narcose ist dazu wohl stets nothwendig, da in der Regel eine starke Anschwellung besteht und der intra- und periarticuläre Bluterguss die Contouren verwischt. Die Hauptsache ist, festzustellen, dass die Bruchlinien sich über dem Gelenk befinden.

Die **Prognose** dieser Verletzungen ist keine günstige. Sie gehören wegen der bedeutenden Gewalt, die ihre Erzeugung voraussetzt, zu den schwersten Unterschenkelbrüchen und man

erzielte bisher auch bei passender Behandlung oft nur ein ankylotisches Fussgelenk.

Die Behandlung selbst wird in Gemeinschaft besprochen mit derjenigen der

F. Brüche der Knöchel; Malleolarfracturen.

Die Knöchelbrüche sind nach den Fracturen beider Unterschenkelknochen die häufigsten Brüche des Unterschenkels. So kamen in dem London-Hospital während zweier Jahre allein von den Brüchen am unteren Fibulaende 236 Fälle zur Beobachtung. 196 derselben waren auf indirectem und nur 38 auf directem Wege entstanden. Die Ursache der übrigen war unbekannt. Diese Zahlenverhältnisse lassen sofort das ungleich häufigere Vorkommen der indirecten Gewalten erkennen. In der That treten directe Gewalten fast in den Hintergrund. Nach *Clippingdale*, dem wir die obigen Zahlen verdanken, bestehen sie meist in einem Stoss oder Schlag gegen die innere oder äussere Seite des stehenden Beines. Demgegenüber zeigen die indirecten Gewalten eine grosse Mannigfaltigkeit.

Entweder ist es ein Umkippen des Fusses nach aussen oder innen auf unebenem Boden, welches die Fractur erzeugt oder der Fuss bleibt in irgend einem Hinderniss, einem Loch im Wege, zwischen Steinen, in einem Wagengeleis stecken und der Körper fällt nach der Seite um, oder der Fuss wird zwischen irgend welchen Gegenständen fixirt und der Unterschenkel macht eine drehende Bewegung, um ihn zu befreien, oder es findet ein Sturz von einer Höhe herab statt und der Fuss trifft mit dem innern oder äussern Fussrand auf, sodass er gewaltsam um seine Längsachse herumgewälzt wird.

Es handelt sich in allen diesen Fällen um Uebertreibungen der physiologischen Bewegungen des Fusses und zwar um forcirte Pro- und Supinationen, oder um gewaltsame Drehungen der Fussspitze nach ein- und auswärts um eine verticale, durch den Unterschenkel hindurchgehende Achse, eine normaler Weise unmögliche Bewegung.

Alle diese Bewegungen gehen wesentlich im Talotarsalgelenk vor sich. Trotzdem sind Verletzungen dieses Gelenkes sehr selten und zwar deshalb, weil im Augenblicke der

Verletzung der Fuss durch seine Muskeln gewissermassen in einen starren Hebel verwandelt wird, der die Gewalten auf das Talocruralgelenk fortpflanzt.

Je nachdem nun die Gewalt sich früher erschöpfte oder sich völlig entfalten konnte, bewirkt sie entweder einfache Distorsionen oder Fracturen oder Luxationen des Sprunggelenkes. Sehr häufig lassen sich die Distorsionen nur schwer von den Fracturen unterscheiden und ebenso besteht zwischen den Fracturen und den Luxationen nur ein gradueller Unterschied, sodass man die Fracturen sehr passend auch als „Verrenkungsbrüche“ bezeichnet hat (*Stromeyer*).

Zum Verständniss dieser Verrenkungsbrüche ist es wichtig, sich die Anatomie des Sprunggelenkes zu vergegenwärtigen. Wie wir gesehen haben, bewegt sich die Rolle des Talus in der Hohlrolle der Tibia und wird in dieser festgehalten durch die beiden Knöchel und die diese verbindenden Bandmassen. Wenn nun heftige Gewalten den Charniermechanismus des Sprunggelenkes zu stören suchen, so können sie zunächst auf die Bänder wirken. Diese Bänder aber sind sehr fest und widerstandsfähig und es geschieht daher auch hier das, was wir auch an andern Körperstellen gesehen haben, sie halten selbst Stand und reissen lieber die ihnen zum Ursprung dienenden Knochenfortsätze ab, sie erzeugen Rissbrüche (*Fractures par arrachement*). Wirken die Gewalten aber auf den Talus selbst, so kann dieser nur dann aussergewöhnliche Bewegungen machen, wenn er entweder die Gelenkverbindung zwischen Tibia und Fibula trennt, also eine Diastase derselben erzeugt, oder wenn er die Knöchel abknickt oder abquetscht (*Fracture par divulsion*). In den meisten Fällen von Knöchelbrüchen combiniren sich diese verschiedenen reissenden, brechenden und knickenden Gewalten.

Man ist schon in früher Zeit bemüht gewesen, den Mechanismus der Knöchelbrüche klarzulegen. *Richerand*, *Boyer*, *Dupuytren*, *Maisonneuve*, *Bonnet* und in neuerer Zeit *Tillaux* und *Hönigschmied* haben einschlägige Versuche an Leichen gemacht und verdanken wir denselben eine ziemlich klare Einsicht in die durchaus nicht so einfachen Verhältnisse der Brüche.

Am Lebenden entstehen die Brüche wie gesagt auf dreierlei Weise. Einmal durch eine forcirte Adduction oder Supination oder Tibialflexion des Fusses, zweitens durch

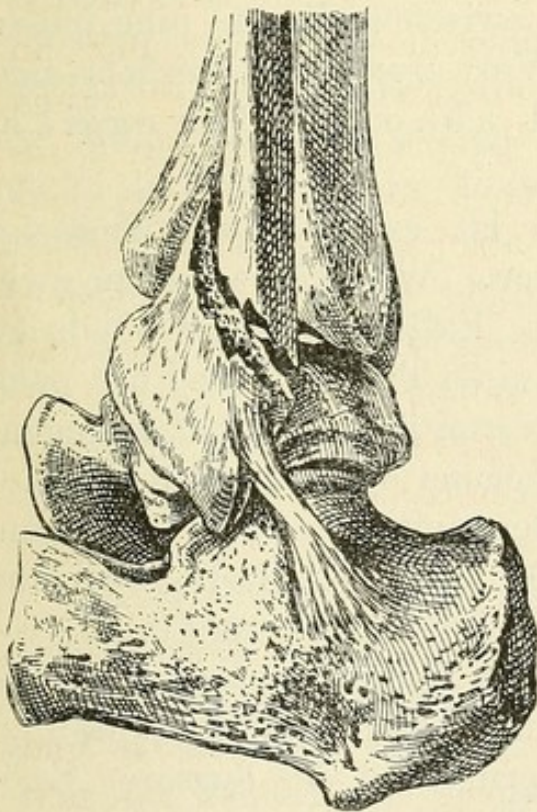
eine forcirte Abduction oder Pronation oder Fibularflexion des Fusses und drittens durch eine gewaltsame Drehung der Fussspitze nach ein- oder auswärts. Demgemäss können wir auch recht wohl Adductions- oder Supinationsfracturen, Abductions- oder Pronationsfracturen und schliesslich, wenn wir sie so nennen wollen, In- und Eversionsfracturen unterscheiden.

I. Adductions- oder Supinationsfracturen der Malleolen.

Die eigentlich im Talotarsalgelenk sich vollziehende Supination wird auf das Sprunggelenk fortgeleitet, wenn der Körper bei fixirtem Fuss nach der Seite der Tibia fällt oder wenn bei einem Fehltritt der Fuss stark nach innen umkippt oder endlich, wenn bei fixirtem Unterschenkel eine Gewalt den innern Fussrand übermässig hebt, den äussern dagegen senkt.

In solchen Fällen kommt die äussere Kante des Talus gegen den Malleolus externus zu liegen, zugleich aber werden

Fig. 307.



die Lig. talofibularia und das Lig. calcaneofibulare stark gespannt. Es kann nun wohl gelegentlich, wie dies *Boyer* und *Dupuytren* lehrten, der Malleolus externus über dem Hypomochlion der Taluskante, also etwa in der Höhe der Gelenklinie abgebrochen werden, in der Regel aber entstehen andere Verletzungen. Es zerreißen nämlich die obengenannten Seitenbänder selbst, oder sie reißen noch häufiger die Spitze des Malleolus externus quer oder leicht schräg ab (Fig. 307). Dieser Bruch aber, also ein wahrer Rissbruch, sitzt meistens etwa 1 cm über der Spitze des Malleolus ex-

ternus, ist gewöhnlich subperiostal, und geht auch bei vollständiger Zerstörung des Periostes fast nie mit Dislocation einher. Besteht eine solche, so stellt sich der Fuss in Varusstellung.

Gleichzeitig mit dem Malleolus externus kann auch noch der Malleolus internus quer, und zwar vollständig oder unvollständig, durch den Druck des schräg gestellten Talus abgeknickt werden.

Die **Symptome** dieser Supinationsbrüche sind wenig ausgesprochen, so dass die Verletzung meist für eine einfache Distorsion gehalten wird.

Ist die Fractur des Malleolus externus subperiostal, so tritt am meisten hervor der fixe Bruchschmerz in der bezeichneten Höhe des Knöchels, während man abnorme Beweglichkeit kaum fühlen kann, wenn man die abgebrochene Spitze mit dem Finger einwärts zu drängen sucht. Crepitation fehlt meistens, dagegen ist stets ein Bluterguss im Gelenk vorhanden. Die Patienten vermögen meist noch zu gehen.

Leichter ist der Bruch zu erkennen, wenn das Periost vollständig zerrissen ist. Wenn man dann den Fuss etwas um seine sagittale Achse nach innen dreht, so sieht und fühlt man bei nicht zu starker Schwellung über dem äusseren Knöchel die scharfen Bruchkanten und zwischen diesen eine quer verlaufende, rinnenartige Vertiefung. Ausserdem sind denn auch stets Crepitation und abnorme Beweglichkeit nachzuweisen.

Zur Erläuterung des Gesagten ist es wohl zweckmässig, kurz einige klinische Fälle anzuführen. Wir wählen dazu zwei Beobachtungen *Heyfelder's*. Der erste Fall betraf eine 40jährige Frau, welche beim Herabsteigen von einer Treppe ihren Fuss nach innen umknickte. Eine auffällige Deformität war nicht zugegen, wohl aber eine Anschwellung entsprechend dem äusseren Knöchel und Schmerz $1\frac{1}{2}$ Centimeter über dem unteren Ende desselben, der längere Zeit hier fixirt blieb. An derselben Stelle war eine Querfurchen bemerkbar und dumpfe Crepitation zu fühlen. — Der zweite Fall ereignete sich bei einer 26jährigen Dame, welche die Umknickung des Fusses nach innen beim Schlittschuhlaufen erlitt. Hier fand sich über dem untern Rand des äusseren Knöchels eine starke Geschwulst und bei Berührung heftiger Schmerz, welcher auf eine bestimmte Stelle beschränkt blieb. Eine Querfurchen war wohl zu fühlen, Crepitation aber selbst bei Rotation des Fusses nicht nachweisbar.

2. Abductions- oder Pronationsfracturen, In- und Eversionsfracturen der Malleolen.

Die **Abductions-** oder **Pronationsfracturen** sind die häufigsten der Knöchelbrüche. Sie entstehen durch das Umkippen des Fusses nach aussen, wie es ja auf so zahlreichen Wegen zu Stande kommen kann und enden in der Hauptsache mit einem Bruche der Fibula. Ihr Mechanismus ist folgender.

Bei der Abduction oder Pronation oder Fibularflexion des Fusses spannt sich zunächst das innere Seitenband, das Lig. deltoides, und zwar hauptsächlich in seinem mittleren Antheil, dem Lig. calcaneo-tibiale. Wird nun die Pronation übertrieben, so reisst entweder dieses starke Band durch, oder es reisst ungleich viel häufiger seine Ursprungsstelle, den Malleolus internus ab. Damit findet aber die Gewalt einen mächtigen Widerstand in der Weise, dass sich jetzt die Spitze des Malleolus externus gegen die äussere Seite des Calcaneus anzustemmen vermag. Es kann damit die Gewalt erschöpft sein und es kommt nur zu einer Zermalmung der Malleolenspitze (*Hönigschmied*). In der Regel aber wirkt die Gewalt jetzt erst recht weiter und drängt, das Anstemmen der Malleolenspitze gegen den Calcaneus als Unterstützungspunkt benützend, die Tibia nach innen. Damit wird aber die ganze Körperlast auf die Fibula übertragen und diese dadurch dort gebrochen, wo sie am dünnsten ist, d. h. 5—6 Centimeter oberhalb ihrer Knöchelspitze. So endet also die gewaltsame Abduction in der Regel mit dem Bruch der Fibula, der hier wohl ebenso typisch mit seinem leicht schrägen Verlaufe ist, wie die *Fractura radii loco classico*. (Tafel XXIX).

Aber auch die **In- und Eversionsfracturen** erzeugen im Wesentlichen Brüche der Fibula. Wird der Fuss gewaltsam nach einwärts um eine vertical, durch den verlängert gedachten Unterschenkel ziehende Achse gedreht, so zerreißen meistens die Bänder im *Chopart'schen* Gelenk oder es kommt zu einer Ruptur des Lig. talofibulare ant. Es kann aber auch eine Fractur des Malleolus externus oberhalb oder unterhalb dieses letzteren Bandes entstehen und schliesslich kann es zu einer vollständigen *Torsionsfractur* beider Unterschenkelknochen kommen. Die Entstehungsart dieser Verletzungen ist

die, dass sich der vordere Rand der inneren Gelenkfläche des Talus gegen den inneren Knöchel anlegt und dass über diesem als Hypomochlion die Absprengung des äussern Knöchels von der hintern Seite erfolgt. Ein solcher Mechanismus findet sich im Ganzen selten am Lebenden.

Ungleich häufiger erfolgt bei demselben eine gewaltsame Auswärtsdrehung der Fussspitze. So z. B. dann, wenn der Körper nach vorn und innen fällt, während der Fuss zwischen zwei festen Punkten eingeklemmt ist – auf diese Weise erlitt der berühmte *A. Cooper* selbst einen Fibularbruch, indem er mit dem Fuss zwischen Eisstücken stecken blieb – oder, wenn der Fuss bei einem Fehltritt auf seinen inneren Rand nach aussen und hinten weicht, während der Unterschenkel durch das Körpergewicht fixirt oder in umgekehrter Richtung fortgezogen wird, oder wenn ein Pferd den Reiter abwirft und ihn, im Steigbügel hängend, nachschleift oder noch im Sattel an einen Baum oder eine Mauer drängt, so dass die nach aussen stehende Fussspitze gewaltsam nach hinten gedrückt wird.

Was geschieht nun bei einer solchen forcirten Auswärtsdrehung des Fusses? Wir können keine bessere Auskunft hierüber verlangen, als folgende uns von *Maisonnette* zuerst gegebene und später von *Hönigschmied* bestätigte Schilderung des Vorganges. Im Moment der Auswärtsdrehung stellt der Fuss, da seine Biegsamkeit durch die Fixation der Tarsalgelenke verschwunden ist, einen Hebel dar, der zu den Knöcheln, die er auseinander zu treiben sucht, senkrecht steht. Der Malleolus internus wird dann beim Fortschreiten der abnormen Bewegung durch die innere Fläche des Talus von hinten nach vorn und von aussen nach innen gedrückt, während die äussere Fläche des Talus den Malleolus externus von innen und vorn nach aussen und hinten treibt. Der weitere Verlauf der Verletzung hängt nun von dem Verhalten der Lig. tibio-fibularia ab. Halten dieselben Stand, so drückt die äussere Fläche des Talus den Malleolus externus ab. Diese Fractur beginnt dann zuerst mit dem Losreissen eines dreieckigen Stückes vom untern Ende der Tibia, entsprechend der Insertion des Lig. tibio-fibulare ant., durchsetzt die Fibula schräg von vorn unten und innen nach oben und aussen, und wendet sich schliesslich nach hinten und

innen, um hier in eine scharfe Spitze auszulaufen (Fig. 308) (*Hönigschmied*). Das abgelöste Stück der Tibia bleibt an dem Malleolus externus sitzen. Die übrige Tibia kann aber mit-samt dem oberen Bruchstück der Fibula nach innen und unten dislocirt werden, so dass die Bruchfläche der Fibula auf die obere Fläche des Talus zu stehen kommt (*A. Cooper*) (Fig. 309).

Fig. 308.

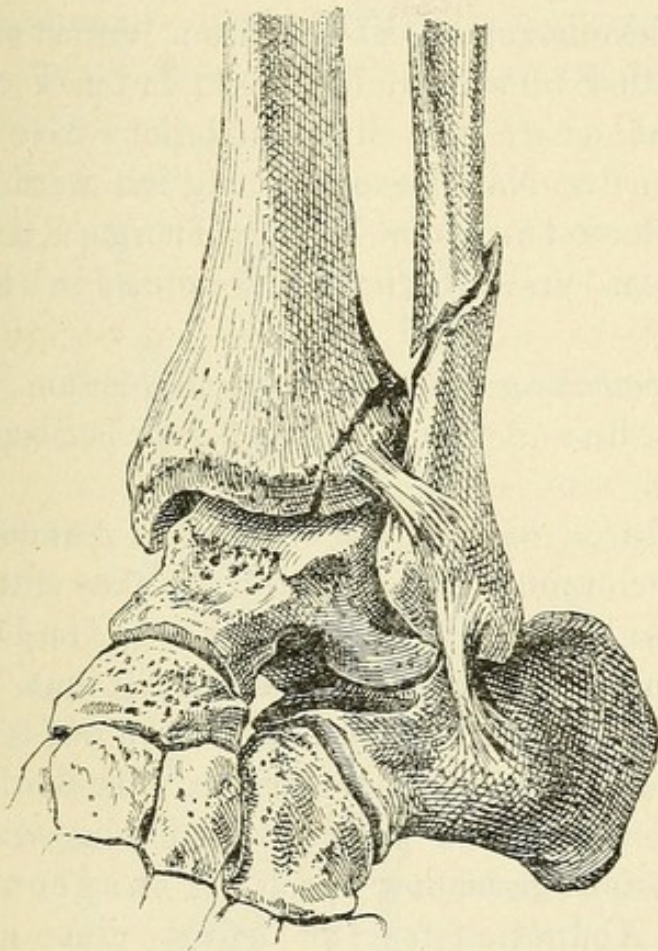
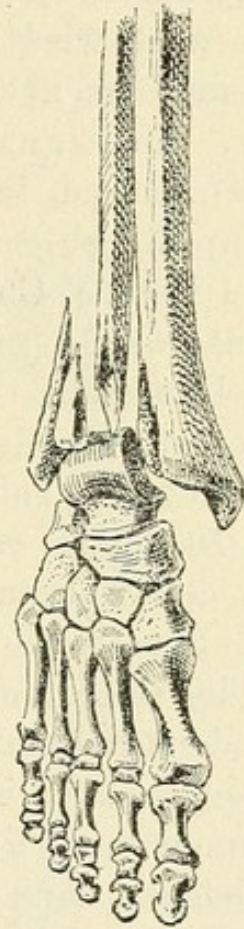


Fig. 309.



Zerreissen dagegen die Lig. tibio-fibularia, so drängt der Talus die Tibia und Fibula auseinander und die noch fortwirkende Gewalt erzeugt einen Bruch der letzteren, wieder dort, wo sie am dünnsten ist, 5—6 cm über ihrem unteren Ende, gelegentlich aber wohl auch noch höher oben gegen ihre Mitte hin (*Fracture par diastase*). Wie *v. Volkmann* bemerkt, kommt es auch hier manchmal statt zur Diastase zum Abreißen einer dreieckigen Spange aus dem untern Ende der Tibia. Besteht aber die Diastase, so verschiebt sich der Talus meist gegen das Spatium interosseum hin, so dass gewissermassen eine Luxation des Fusses nach oben entsteht.

Nach dem Gesagten werden die

Symptome der eben besprochenen Fracturen vielfach wechseln können. Ein charakteristisches Bild lässt sich nur für die typischen durch Abduction oder Auswärtsdrehung entstandenen Fibularbrüche geben. Ehe wir dieses Bild zeichnen, wollen wir nochmals darauf hinweisen, dass die richtige Diagnose auch der weniger hervortretenden Knöchelbrüche nur durch eine genaue Untersuchung zu stellen ist, und dass man in allen irgendwie zweifelhaften Fällen die Narcose zu Hülfe nehmen muss. Dann aber wird man die Verletzung meist erkennen, selbst wenn man anfangs nur den fixen Schmerz, die gestörte Function, die locale Schwellung, eine beschränkte Ecchymose vorfindet, indem es in der Narcose stets möglich wird, die Vorsprünge der Bruchkanten, die Vertiefungen durch ihre Diastase, Crepitation und abnorme Beweglichkeit zu entdecken.

Den Gang der Untersuchung in einem vorliegenden Fall wollen wir an dem typischen Abductions-Fibularbruch erläutern. (Tafel XXIX).

Nachdem man sich durch die Aufnahme der Anamnese über den Hergang der Verletzung unterrichtet und die subjectiven Beschwerden des Kranken, seine Schmerzempfindung und die Gebrauchsstörung seines Gliedes ermittelt hat, legt man denselben auf eine horizontale Unterlage, weil man auf dieser am bequemsten jede Abweichung von den normalen Verhältnissen erkennen und den kranken Fuss am besten mit dem gesunden vergleichen kann. Das geschieht zunächst durch die Inspection. Dieselbe ergiebt bei der Abductionsfractur sofort eine charakteristische Deformität. Der Fuss steht nämlich, da er durch die verletzende Gewalt in Abductionsstellung getrieben wurde, auch nach Aufhören der Gewalt, abducirt, pronirt, indem er durch die elastische Retraction der Peronealmuskeln in dieser Stellung fixirt wird. Er hat also eine Art Plattfuss- oder Valgusstellung angenommen. Zuweilen steht er dabei gleichzeitig auch etwas nach hinten, wohin ihn nach Zerreißung des inneren Seitenbandes die Wadenmuskulatur dislocirt. Durch die Abductionsstellung des Fusses wird aber der Malleolus externus nach aussen dislocirt und es erscheint daher der ganze Fuss wie nach aussen abgeknickt. Den Grad dieser Abweichung erkennt man am besten dadurch, dass man durch die Mitte des Unterschenkels die Längsachse zieht.

Während diese an der unverletzten Seite durch die zweite Zehe hindurch geht, fällt sie an der Seite der Fractur mehr weniger nach einwärts vom inneren Fussrand (Fig. 310). Zuweilen ist die Abweichung des Fusses nur an seiner Spitze als Auswärtsdrehung zu erkennen, während die Ferse ihre gewöhnliche Richtung beibehalten hat.

Ausser dieser zunächst in die Augen fallenden Dislocation des Fusses ergibt die Inspection aber noch andere abnorme Erscheinungen, die ebenfalls stets ausgesprochen sind, selbst wenn sich sofort eine stärkere Anschwellung ausgebildet hat. Der

Fig. 310.

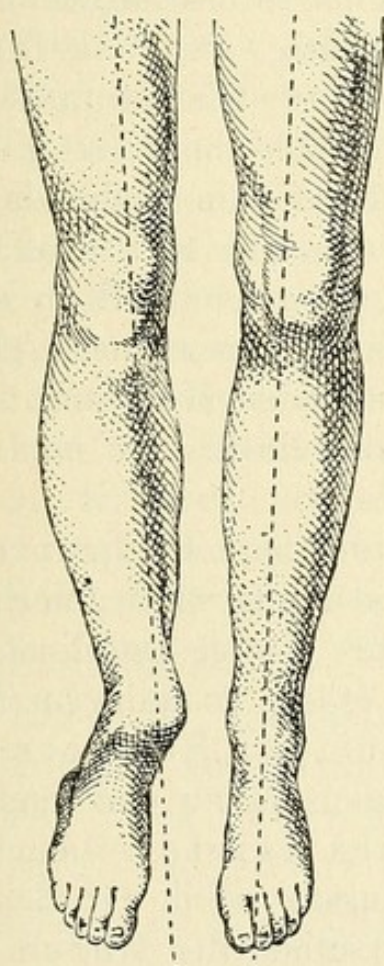
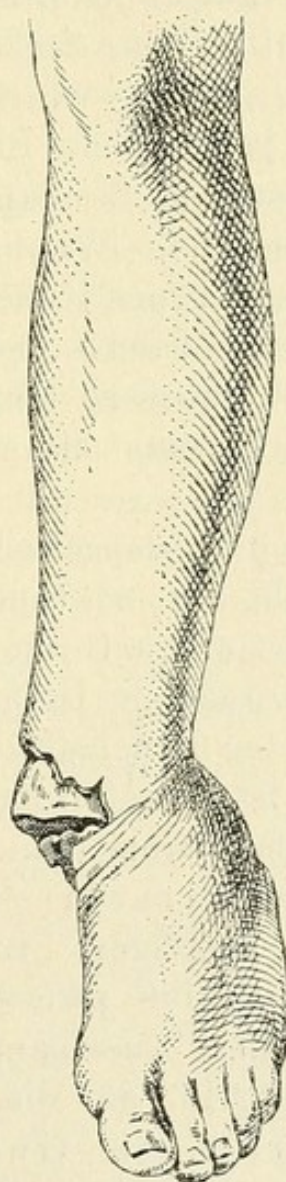


Fig. 311.



innere Knöchel springt nämlich unter der Haut hervor, besonders mit seinem vorderen Rande. Die beiden Knöchel stehen weiter als auf der gesunden Seite auseinander. Oberhalb des äusseren Knöchels befindet sich eine Ver-

tiefung in Gestalt eines einwärts gerichteten Winkels, eine Einbiegung, der *Dupuytren* den wenig passenden Namen *Coupe de hâche*, *Axthieb* gegeben hat. Diese Deformität, anfangs zuweilen unbedeutend, nimmt, sich selbst überlassen, immer mehr zu und erreicht den höchsten Grad, wenn der Kranke auf dem fracturirten Bein zu gehen versucht. Alsdann kann es soweit kommen, dass die Tibia mit ihrer Bruchfläche den Boden berührt und dabei die entgegenstehenden Weichtheile von innen nach aussen durchbohrt (Fig. 311).

Durch die Inspection wird man schliesslich an der Verfärbung der Haut auch noch die *Sugillationen* und *Echymosen* in Folge des Blutergusses an der Fracturstelle erkennen. Diese *Sugillationen* sind besonders wichtig, wenn die Deformität des Fusses nicht so stark ausgeprägt ist. Die einfache *Distorsion* setzt ja auch ein Blutextravasat, dasselbe stammt aber aus dem gefässarmen Bandapparat und kann daher niemals sehr bedeutend werden. Wohl aber kann dies der Fall sein bei dem aus den zerrissenen Knochengefässen stammenden Blutextravasat einer Fractur. Findet man also bei einer sogenannten „Fussverstauchung“ grössere Blutergüsse an beiden Knöcheln, so kann man schon hieraus mit grosser Wahrscheinlichkeit eine Fractur annehmen.

Nach der Inspection geht man über zur *Palpation*. Um sich zunächst eine muthmassliche Vorstellung über den Sitz weniger dislocirter Fracturen zu verschaffen, ist es zweckmässig, zuerst die bestehende Deformität noch etwas zu steigern. Man ruft dann an der Bruchstelle sofort heftigen Schmerz hervor, und zwar ist dieser Schmerz im Gegensatz zu dem mehr diffusen der *Distorsion* ein streng localisirter. Auch durch stärkere *Dorsalflexion* des Fusses wird der Schmerz in der Regel gesteigert, indem bei derselben die breitere vordere Fläche des Talus zwischen die Knöchel zu stehen kommt und dieselben daher auseinanderzudrängen vermag (*Hüter*). Ein weiterer Kunstgriff, der die Malleolarfractur sofort erkennen lässt, ist das kräftige Gegeneinanderdrücken der beiden Knöchel. Der Fuss wird dadurch unter lebhaften Schmerzen in seine normale Lage gebracht und die Diagnose so bei bestehendem Zweifel gesichert. Man geht nun dazu über, das untere Ende des Unterschenkels abzutasten. Zu dem Zweck gleitet man mit den Fingern von den Spitzen der Malleolen

ab an der Tibia und Fibula in die Höhe. Man kommt dann auf die Bruchflächen und kann besonders an der Fibula den spitzen Vorsprung des oberen Fragmentes fühlen. Auch wird man zwischen den Bruchstücken eine rinnenartige Vertiefung oder Furche erkennen und diese durch Auswärtsdrehen der Fussspitze vergrössern, durch die entgegengesetzte Bewegung aber verkleinern können. Bei solchen Versuchen wird man meist auch *Crepitation* und *abnorme Beweglichkeit* wahrnehmen. Zum Nachweis dieser letzteren Zeichen kann man auch in der Art vorgehen, dass man durch Druck mit dem Finger auf die Spitze des Knöchels eine Art Schaukelbewegung erzeugt, und damit das obere Ende des untern Fragmentes zum Hervortreten zwingt. Dieser sehr zweckmässige, schon von *Nélaton* empfohlene Handgriff setzt aber voraus, dass das untere Fragment nicht zu lang ist.

Wollen wir noch ein Wort sagen über die Diagnose dieser Brüche, so ist dieselbe wohl stets zu stellen, wenn man sorgfältig alle Symptome aufzufinden und dieselben in Einklang mit dem bekannten Hergang der Verletzung zu bringen sucht. Bei stärkerer Schwellung nimmt man die *Narcose* zu Hülfe und massirt in derselben die Blutextravasate weg, so dass man die *Palpation* der Knochen vornehmen kann. Ist man zweifelhaft, so behandelt man die Verletzung wie eine *Fractur*, da man dem Patienten sonst ernstlich schaden kann.

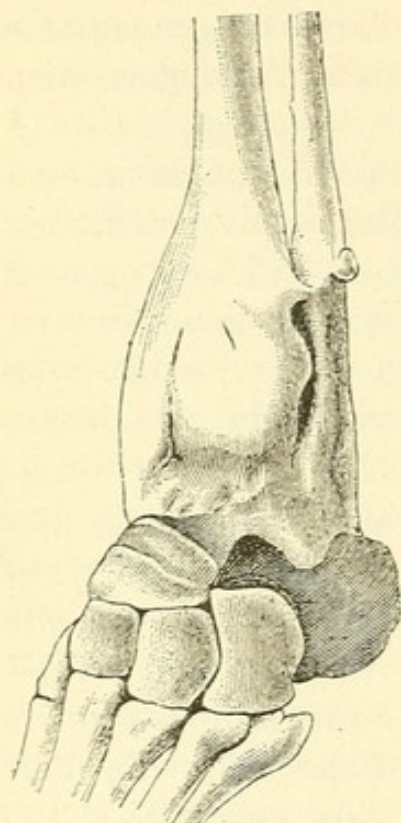
Wir wollen hier noch erwähnen, dass nach *Le Fort* durch forcirte Ein- und Auswärtsdrehung des Fusses das *Lig. tibiofibulare anticum* angespannt werden und daraus eine Abreissung einer verticalen Knochenlamelle am vorderen Rande des *Malleolus externus* resultiren kann.

Die Diagnose gründete *Le Fort* auf einen streng begrenzten, dem vorderen Rande des *Malleolus externus* entsprechenden Bruchschmerz, wie er am besten durch Druck mittelst des stumpfen Endes eines Bleistiftes hervorgerufen werden kann. Dazu kommen dann noch *Ecchymosen*, die im Gegensatz zu den Abreissungsfracturen des untern Endes des *Malleolus* nur wenig ausgedehnt sind.

Die **Prognose aller Knöchelbrüche** ist wesentlich von der Behandlung abhängig. Wurde die *Fractur* nicht erkannt oder wurde sie schlecht behandelt, so bleiben stets mehr oder weniger

erhebliche Störungen zurück. Zunächst kann der Fuss in der fehlerhaften Stellung anheilen, sodass er dauernd eine Valgusstellung behält, und später absolut unfähig zur Stütze des Gliedes wird. Selten bleibt die knöcherne Heilung aus.

Fig. 312.



Es kommt dann nur zu einer ligamentösen Vereinigung der Fragmente. Diese Pseudarthrosen geben aber allmählig unter der Körperlast nach, sodass die Deformität des Fusses erst später eintritt. Wieder in anderen Fällen kommt es zu einer Ankylose des Fussgelenkes, indem alle Fragmente durch den Callus miteinander verschmelzen, (Fig. 312) oder sich im Anschluss an den intraarticulären Bluterguss eine hyperplasirende Entzündung der Synovialis und damit eine fibröse Verschmelzung der Gelenkenden herabildet. Schliesslich entwickeln sich bei disponirten Patienten ziemlich häufig Tuberculosen des Gelenkes und ebenso kann es bei nicht aseptischen, complicirten Fracturen zur Vereiterung

des Gelenkes mit allen üblen Folgen kommen.

Somit liegen also Gründe genug vor, recht vorsichtig in der Behandlung zu sein, auch die anscheinend leichten Verletzungen als schwere zu betrachten und demgemäss zu verfahren.

Die **Therapie** selbst bewirkt nun zunächst die Reposition der Fragmente. Der Fuss steht dann richtig, wenn er mit dem Unterschenkel einen rechten Winkel bildet, die Fusssohle des liegenden Patienten gerade nach vorn schaut und der Innenrand der grossen Zehe in einer Linie mit dem Innenrand der Patella steht. Die Herstellung dieser normalen Lage des Fusses geschieht durch dieselben Handgriffe wie bei den Unterschenkelbrüchen, durch Zug und Gegenzug und directes Zurechtdrücken der Fragmente.

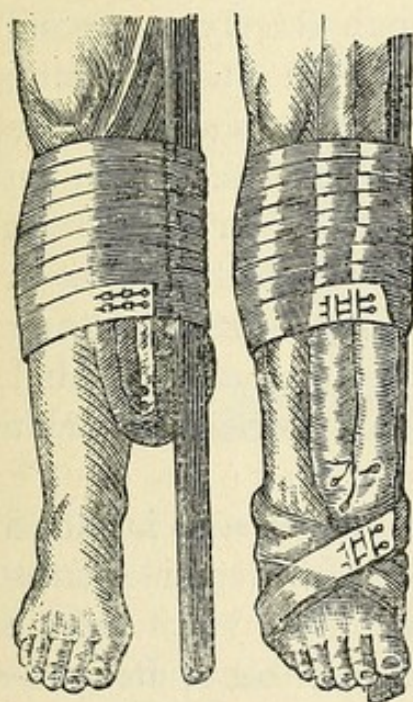
In dieser normalen Stellung des Fusses bandagirt man denselben in einer v. Volkmann'sche **I**-Schiene oder irgend einer anderen zweckmässigen Hohlrinne von Blech oder Draht, wenn eine bedeutende Schwellung am Fussgelenk besteht.

Man legt dann über den Verband noch eine elastische Binde, um durch die elastische Compression möglichst bald die Resorption des Blutergusses zu erreichen. Ist derselbe von vornherein gering und besteht ausserdem auch keine oder nur eine ganz geringe Dislocation, so kann man der elastischen Compression sofort auch noch die Massage hinzufügen, indem man das Glied täglich aus seinem Verbande herausnimmt, und es nach der Massage wieder kunstgerecht verbindet.

Man kann die Massage und elastische Compression auch wohl verbinden mit der *Pott'schen* Seitenlage, die *Pott* gerade für diese Fracturen empfohlen hat.

In allen Fällen mit stärkerer Dislocation rathen wir aber von der sofortigen Anwendung der Massage ab, denn dann ist die Hauptindication die, eine knöcherne Heilung in normaler Stellung des Fusses zu erzielen. Die Erfahrung hat nun gelehrt, dass dies am leichtesten geschieht, wenn man dem Fuss in den ersten 14 Tagen bis 3 Wochen nach der Verletzung nicht gleich die vorher beschriebene normale Lage gibt, sondern wenn man ihn während dieser ersten Zeit in der der Deformität entgegengesetzten Stellung verbindet. Die Supinationsbrüche gehen ja sehr selten mit einer Varusstellung ein-

Fig. 313.



her, die Pronationsbrüche dagegen meist mit einer Valgusstellung. Daher gilt der eben ausgesprochene Satz besonders für diese letzteren Brüche und soll man also bei ihnen den Fuss zunächst in Varusstellung halten.

Dupuytren gab zu dem Zwecke einen besonderen, ganz zweckmässigen Verband an (Fig. 313). Zur Reduction wird bei demselben das kranke Bein im Knie- und Hüftgelenk rechtwinkelig gebeugt. Die Contraextension geschieht am Ende des Oberschenkels, die Extension an dem, an der Ferse und am Metarsus umfassten Fuss und zwar zuerst in der Achse des Unterschenkels, dann aber stark nach Innen, wobei ein Gehülfe den untern Theil des

Unterschenkels nach Aussen drückt. Der zur Retention bestimmte Verband besteht nun aus einem langen Kissen, einer starken

hölzernen Schiene und zwei Binden. Kissen und Schienen müssen länger sein, als der Unterschenkel. Das Kissen wird auf die innere Seite des Unterschenkels gelegt und in der Gegend über dem Malleolus internus mehrfach zusammengebogen, so dass hier ein Wulst von 8—10 Centimeter Dicke entsteht. Auf dieses Kissen legt man die den Unterschenkel weit überragende Schiene und befestigt diese sammt dem Kissen mit einer Binde am Unterschenkel. Durch die zweite Binde wird dann der Fuss in Varusstellung gegen das untere Ende der Schiene befestigt, und nachher der Unterschenkel, im Knie halb gebeugt, auf seine äussere Seite gelegt.

Einfacher kann man dasselbe, was *Dupuytren* erreichen wollte, erzielen, wenn man den Fuss in Varusstellung eingypst. Der Gypsverband lässt die Zehen frei, umschliesst die Ferse und reicht bis ans Kniegelenk heran.

Bei Anlegung des Gypsverbandes muss man sehr sorgfältig verfahren und die Fragmente zuverlässig coaptiren lassen. Zu dem Zweck wickelt man die Ferse ein, während der extendirende Gehülfe am Metarsus zieht und lässt dann an der Ferse halten, während man den Metatarsus vornimmt. Der extendirende Gehülfe wirkt wieder mit seiner Körperschwere, wie wir das bei den Unterschenkelbrüchen gesehen haben, da er so am wenigsten ermüdet.

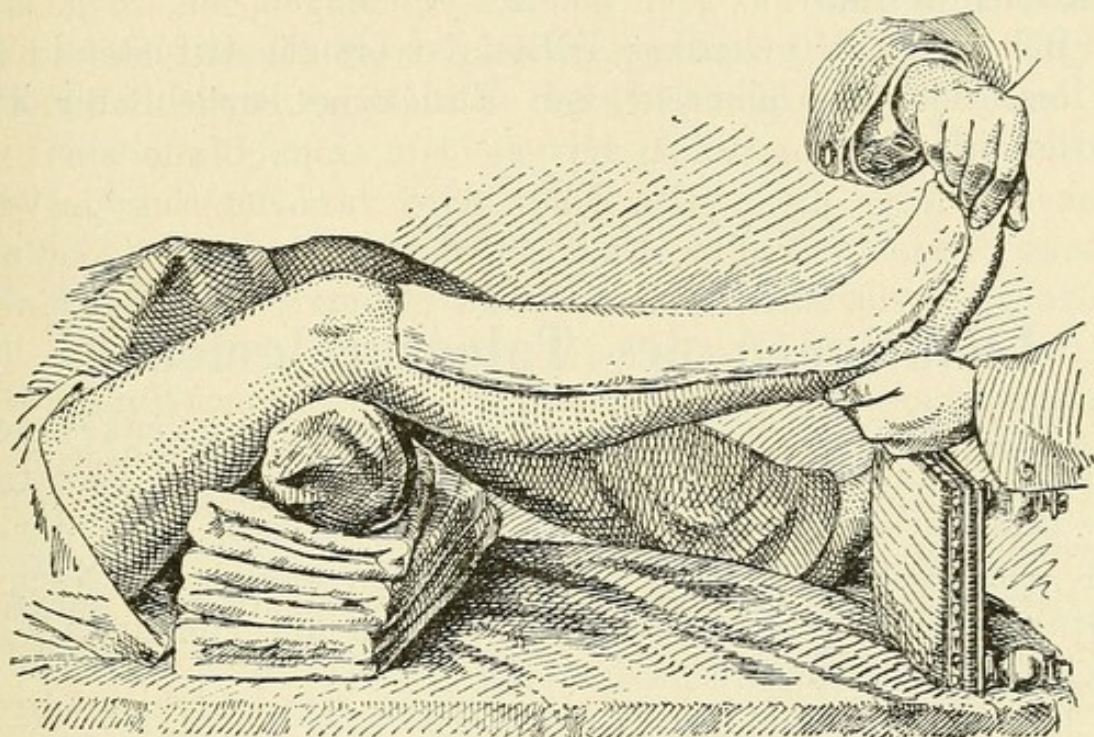
Es ist nun dringend anzurathen, dass man den Gypsverband alle 8 Tage wechselt. Einmal, weil zunächst eine Anschwellung der Theile erfolgt, dann aber, weil man dem Fuss jedesmal eine andere Stellung geben soll, um die Bildung von Adhäsionen zu vermeiden. Man gibt ihm also zuerst eine volle Varusstellung, geht nach 8 Tagen mehr der Normalstellung zu, stellt ihn nach 14 Tagen normal und wechselt dann von dieser Normalstellung aus, indem man ihn bis zur vollendeten Heilung abwechselnd stärker dorsal- oder plantarflectirt. Auf diese Weise vermeidet man am sichersten eine Ankylosenbildung.

Ebenso zweckmässig, wie der circuläre Gypsverband ist auch die *Beely'sche* Gypshantfschiene, deren Form und Anlegung aus der beistehenden Fig. 314 gut erhellt.

Es liegt wohl klar auf der Hand, dass die beste Behandlungsweise in einer permanenten Distraction des Fusses bestehen würde, und es ist sehr erfreulich, dass *Hansmann* eine Vorrichtung gefunden hat, welche eine solche erlaubt und

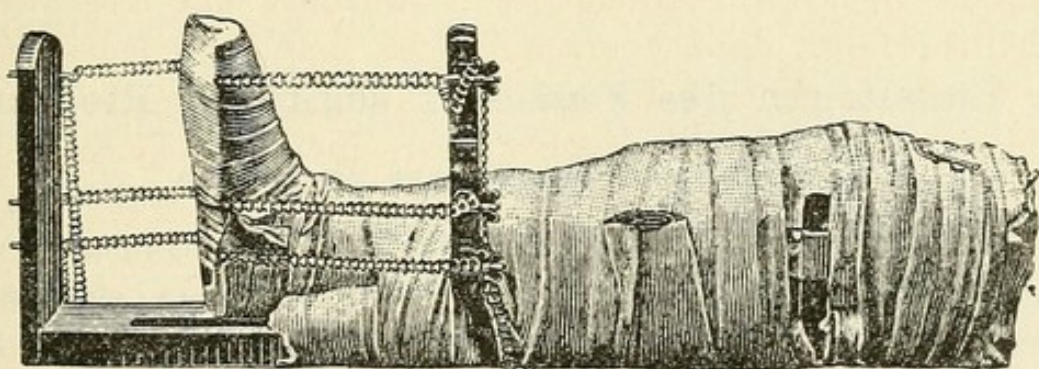
doch nicht unbequem ist. Diesen *Hansmann'schen* Apparat, mit dem der Fuss in jeder beliebigen Stellung, also sowohl in Pro-

Fig. 314.



wie Supination kräftig extendirt werden kann, haben wir untenstehend abgebildet (Fig. 315). Die Kraft greift an einem Brettchen an, das mittelst Heftpflaster an der Fusssohle befestigt wird, und zu beiden Seiten Haken, zum Einhaken

Fig. 315.



von Ketten trägt. Der Unterschenkel kommt in eine viereckige mit Fussbrett versehene hölzerne Schiene, wird an dieser mit Binden fixirt und nun die Extension mittelst Ketten ausgeführt, die in der aus der Figur ersichtlichen Weise an die vorhergenannten Haken angehängt und an der hölzernen Schiene festgeschraubt werden. Der Apparat ist sehr brauchbar und verdient besondere Empfehlung.

Die Heilung der Knöchelbrüche erfordert 5 bis 6 Wochen. Nach dieser Zeit muss dann durch methodische Gymnastik und Massage die Gebrauchsfähigkeit des Gliedes wieder völlig hergestellt werden.

Bei schlecht geheilten Fällen ist oft die Osteotomie oder die Resection der Knöchel zur Erzielung brauchbarer Beine nothwendig.

Luxationen des Talocruralgelenkes.

Wegen der grossen Festigkeit des Talocruralgelenkes, dessen Anatomie wir bereits kennen gelernt haben, sind Luxationen desselben ausserordentlich selten. Sie betragen nach der Statistik von *Krönlein* kaum $\frac{1}{2}\%$ aller Verrenkungen. Nach der Richtung, nach welcher der Talus gegen die Tibia und Fibula verschoben wird, unterscheidet man

- | | | |
|--------------------------------------|---|-------------------------|
| 1. Luxationen des Fusses nach vorn | } | in sagittaler Richtung, |
| 2. Luxationen des Fusses nach hinten | | |
| 3. Luxationen des Fusses nach aussen | } | in seitlicher Richtung. |
| 4. Luxationen des Fusses nach innen | | |

Alle diese Luxationen können vollständige oder unvollständige sein. Die letzteren sind nach *Hüter* die häufigeren.

A. Luxationen des Fusses in sagittaler Richtung.

I. Luxationen des Fusses nach vorn.

Die seltenen Luxationen des Fusses nach vorn entstehen durch eine gewaltsame Dorsalflexion des Fusses (*Henke*). Drückt man die Fussspitze gegen den Unterschenkel oder diesen letzteren gegen die fixirte Fussspitze, so findet diese Bewegung bald ihre Hemmung in der Spannung der Achillessehne und der Seitenbänder des Fussgelenkes. Wendet man nun grosse Kraft an, so können diese hemmenden Elemente einreissen. Dann aber stemmt sich der vordere Rand der Tibia in die kleine Knochengrube am vorderen Rande der Talusrolle ein und es bildet sich hier ein Hypomochlion, über dem die Gelenkflächen der Tibia und des Talus hinten von

einander abgehebelt werden. Die Tibia stemmt sich gegen die hintere Kapselwand an, spannt diese zuerst aufs äusserste an, zerreisst sie dann und nunmehr gleiten Tibia und Fibula nach hinten über die Talusrolle hinweg und werden hinter dieser fixirt, sobald der Fuss durch die naturgemäss jetzt folgende Plantarflexion wieder in die rechtwinkelige Stellung geführt wird. Somit ist der Fuss nach vorn luxirt. Es kann dabei im Moment der Luxation, wenn auch selten, zu begleitenden Fracturen kommen. Die Fibula ist gewöhnlich intact, dagegen wurde die Tibia an ihrem vorderen Rande oder an der Knöchelspitze abgebrochen gefunden. *Hönigschmied* sah diese letztere Fractur auch meist bei seinen Leichenversuchen eintreten, indem die Seitenwand des Talus den Malleolus internus abknickte. Seltener erfolgt ein Rissbruch des Malleolus externus durch Zug des Lig. talofibulare posticum. Auf dem Knorpel der Talusrolle finden sich zuweilen Furchen, welche der sich hier aufstemmende vordere Rand der Tibia erzeugt.

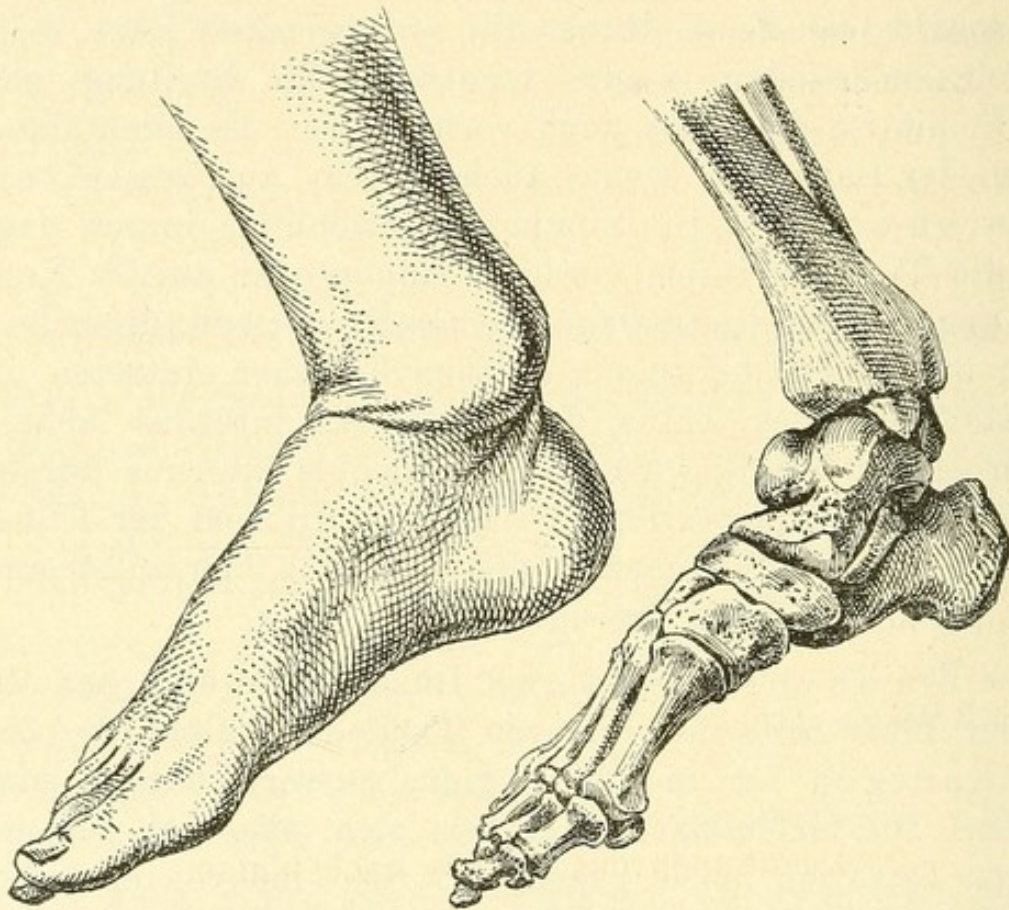
Bei der unvollständigen Luxation berührt der vordere Rand der Tibia noch den hinteren Theil der Talusrolle, bei der vollständigen ist die Tibia ganz ausser Contact mit der letzteren. Die Gelenkflächen stehen sich also bei der unvollständigen Luxation noch gegenüber. Sie sind von einander getrennt durch das ergossene Blut und durch die zwischen sie gelagerten Weichtheile.

Nicht selten ist die Luxation mit Hautverletzung complicirt, sei es, dass die Tibia die Haut durchstösst oder dass dieselbe nachträglich durch den übermässigen Druck gangränös wird.

Die **Symptome** der **vollständigen** Luxation sind sehr charakteristisch (Fig. 316). Der ganze Fuss erscheint dem Auge verlängert. Der Fersenvorsprung ist verschwunden. Die Achillessehne zieht in senkrechter Linie nach aufwärts. Zu ihren beiden Seiten fühlt man die Knöchel, die der Fusssohle genähert sind, da ja die Gabel des Unterschenkels auf dem niedrigen hinteren Fersenfortsatze aufruht. Vorn ragt die Talusrolle heraus. Man kann ihre Gelenkfläche durch die stark gespannten Weichtheile mehr oder weniger deutlich vor der Tibia hindurchfühlen. Der Fuss kann in leichter Dorsalflexion fixirt sein, ist

aber auch ebenso oft plantarwärts flectirt, indem er seiner eigenen Schwere folgt.

Fig. 316.



Ist die Luxation eine **unvollständige**, so sind die Symptome weniger deutlich ausgesprochen, besonders, wenn bereits eine erhebliche Schwellung eingetreten ist. Dann ist wohl eine Verwechslung der Luxation mit einer Fractura supramalleolaris denkbar, bei der die beiden oberen Fragmente nach hinten getreten sind. In solchem Falle wird die genaue Untersuchung in der Narcose die Zweifel lösen, indem in dieser sicher nachweisbar sein wird, dass die Malleolen bei der Fractur mit dem Fuss nach vorn, bei der Luxation aber mit dem Unterschenkel nach hinten gerückt sind. Natürlich spricht auch der Mangel des fixen Bruchschmerzes und der Crepitation für das Vorhandensein einer Luxation.

Die **Prognose** der nicht eingerichteten Luxation ist nicht zu ungünstig zu stellen. Anfangs bestehen zwar heftige Schmerzen bei Gehversuchen, später aber gibt der dorsalflectirte Fuss doch eine Stütze ab, so dass die Patienten mit ihrem Hackenfuss

sich leidlich fortbewegen können. Bei eingerichteter Luxation könnten die gleichzeitigen Fracturen eine Steifigkeit des Gelenkes hervorrufen, falls sie nicht berücksichtigt würden.

Die **Therapie** bewirkt die Einrichtung leicht, indem man die Tibia auf demselben Wege zurückführt, auf dem sie luxirte. Zu dem Zweck macht man zunächst eine starke Dorsalflexion und drückt dann das untere Ende der Tibia nach vorn, während man den Fuss gleichzeitig nach hinten und unten schiebt. Eine Schlussplantarflexion vollendet dann die Reposition. *C. Hüter* hat auf diese Weise die Luxation noch nach $\frac{1}{2}$ jährigem Bestehen reponirt.

In ganz frischen Fällen von Subluxation genügt zuweilen schon das einfache Anziehen des Fusses nach hinten, des Unterschenkels nach vorn zur völligen Einrichtung. Nach derselben wird das Gelenk für 2—3 Wochen in einem Contentivverband festgestellt und später vorsichtig mit passiven Bewegungen begonnen und massirt.

Bei complicirter Luxation könnte man etwaige der Reposition im Wege stehende Knochentheile reseciren (*Roser-Krause*).

2. Luxationen des Fusses nach hinten.

Die Luxationen des Fusses nach hinten kommen etwas häufiger vor als die nach vorn. Sie entstehen stets in der Weise, dass bei einem Fall die Körperschwere den Unterschenkel nach hinten reisst, während der Fuss am Boden fixirt ist oder auf eine nach vorn abschüssige Ebene auffällt. Dadurch kommt der Fuss in eine forcirte Plantarflexion. Es bildet sich durch das Anstemmen des hinteren Randes der Tibia an dem hintern Rand der Talusrolle ein Hypomochlion, die fortwirkende Gewalt zerreisst über diesem die Seitenbänder, das Gelenk kommt vorn zum Klaffen, die Tibia sprengt die vordere Kapselwand und gleitet nun über die glatte Fläche der Talusrolle nach vorn. Damit ist aber die Luxation des Fusses nach hinten gegeben.

Fixirt wird diese falsche Stellung dann wiederum dadurch, dass der Fuss durch eine secundäre Bewegung seine rechtwinkelige Lage zum Unterschenkel einzunehmen versucht.

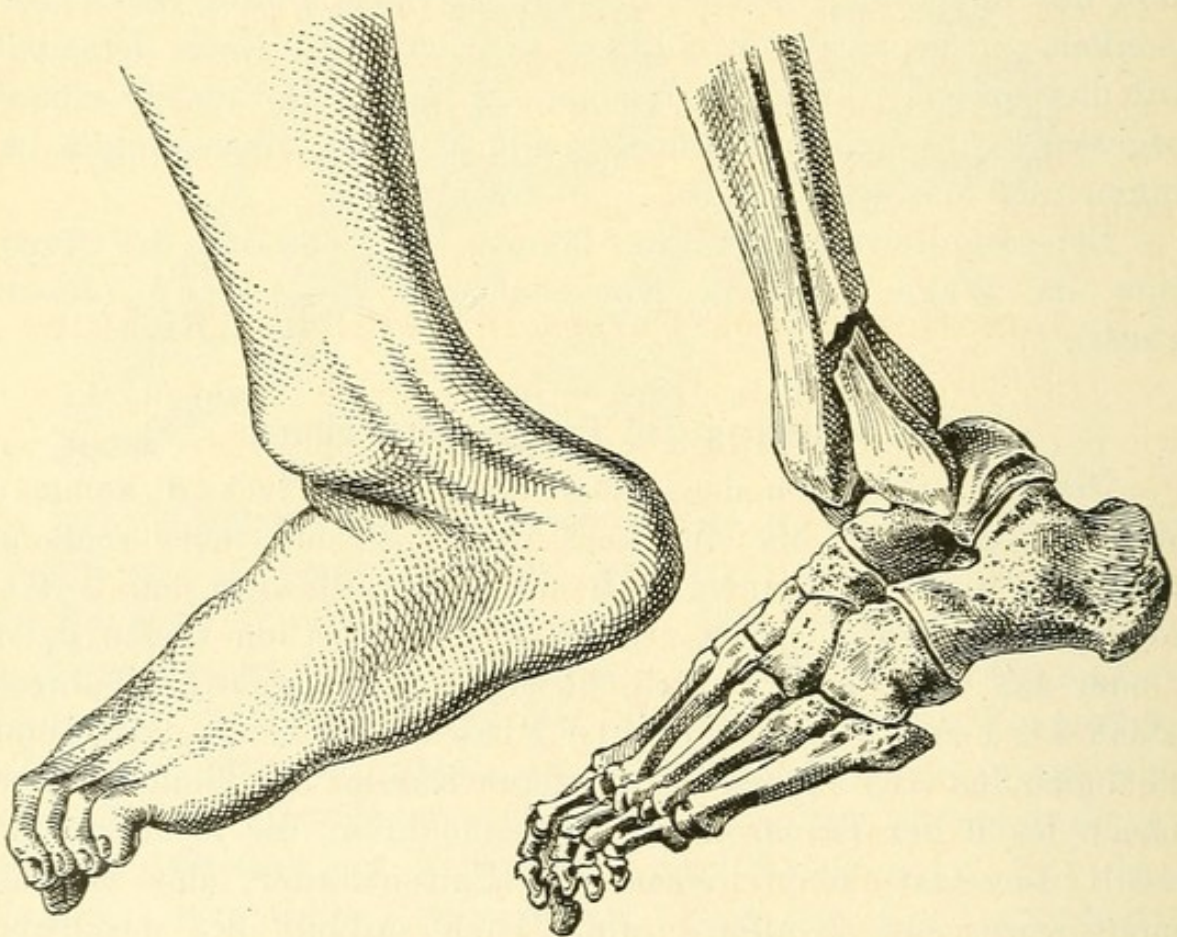
Im Moment der Luxation kommt es zu ausgedehnten Bänderzerreissungen. *Hönigschmied* sah bei seinen Versuchen Zerstörung

der Lig. talofibularia, des Lig. calcaneo-fibulare und des Lig. deltoideum. In einzelnen Fällen wurden auch der Malleolus externus oder beide Knöchel abgerissen.

In der Mehrzahl der Fälle ist dann weiterhin noch die Fibula im unteren Drittel gebrochen. Das obere Bruchende folgt der Tibia nach vorn, das untere dem Talus nach hinten. Auch hier ist die Luxation öfters eine complicirte.

Die **Symptome** sind äusserst deutlich ausgeprägt (Fig. 317). Der vordere Theil des Fusses ist verkürzt, der Fersentheil um ebensoviel verlängert. Vorn springt auf dem Fussrücken die Tibia hervor. Ihre scharfrandige Gelenk-

Fig. 317.



fläche lässt sich unter der in einer gespannten Falte herüberziehenden Haut zum Theil durchfühlen und zwar umso mehr, je tiefer die Fussspitze steht. An mageren Füßen sieht man die Strecksehnen als gespannte Stränge über den Fussrücken verlaufen. Die Achillessehne zieht in einem stärkeren nach hinten concaven Bogen zum Fersenhöcker. Zwischen ihr und den Unterschenkelknochen besteht eine tiefe Rinne.

Für die unvollständige Luxation gilt dasselbe, wie bei der Luxation nach vorn, hier ist aber kaum eine Verwechslung mit einer Fractur möglich. Nur ein starker Bluterguss und eine frische reactive Schwellung könnten die eben gezeichneten Contouren etwas verwischen.

Die **Prognose** ist insofern schlechter als bei der Luxation nach vorn, als der Gebrauch des Fusses bei nicht geschehener Einrichtung sehr beeinträchtigt ist, indem er in Spitzfussstellung verbleibt. *Vidal* beobachtete eine grosse Neigung der eingerichteten Luxation zu Recidiven, wie er glaubt, in Folge des Zuges von Seiten der Wadenmuskeln.

Die **Therapie** vollzieht die Einrichtung durch forcirte Plantarflexion, Zug am Fuss nach vorn bei gleichzeitigem Druck gegen das untere Ende des Unterschenkels nach hinten und Schlussdorsalflexion.

Die Nachbehandlung gleicht der bei Luxation des Fusses nach vorn.

B. Luxationen des Fusses in seitlicher Richtung.

Die Luxationen des Fusses in seitlicher Richtung können, wie wir bei den Knöchelbrüchen schon gesehen haben, nicht ohne diese letzteren vorkommen, weil der Talus durch dieselben in seiner Lage fixirt ist. Wir haben auch schon hervorgehoben, dass der Mechanismus der Knöchelbrüche, dieser ja auch Verrenkungsbrüche genannten Verletzungen, identisch ist mit denen der Luxationen, indem diese letzteren nur durch eine Fortwirkung der als forcirte Ab- oder Adduction stattfindenden Gewalt entstehen, und gewissermassen einen höheren Grad der Fracturen darstellen.

Die Luxationen des Fusses nach aussen oder innen zeichnen sich demgemäss vor den durch Ab- oder Adduction entstehenden Knöchelbrüchen nur durch ihre äussere Erscheinung aus. Die pathologische Anatomie beider Verletzungen ist die gleiche, nur dass bei der Luxation eine stärkere Dislocation der gebrochenen Knochen stattgefunden hat.

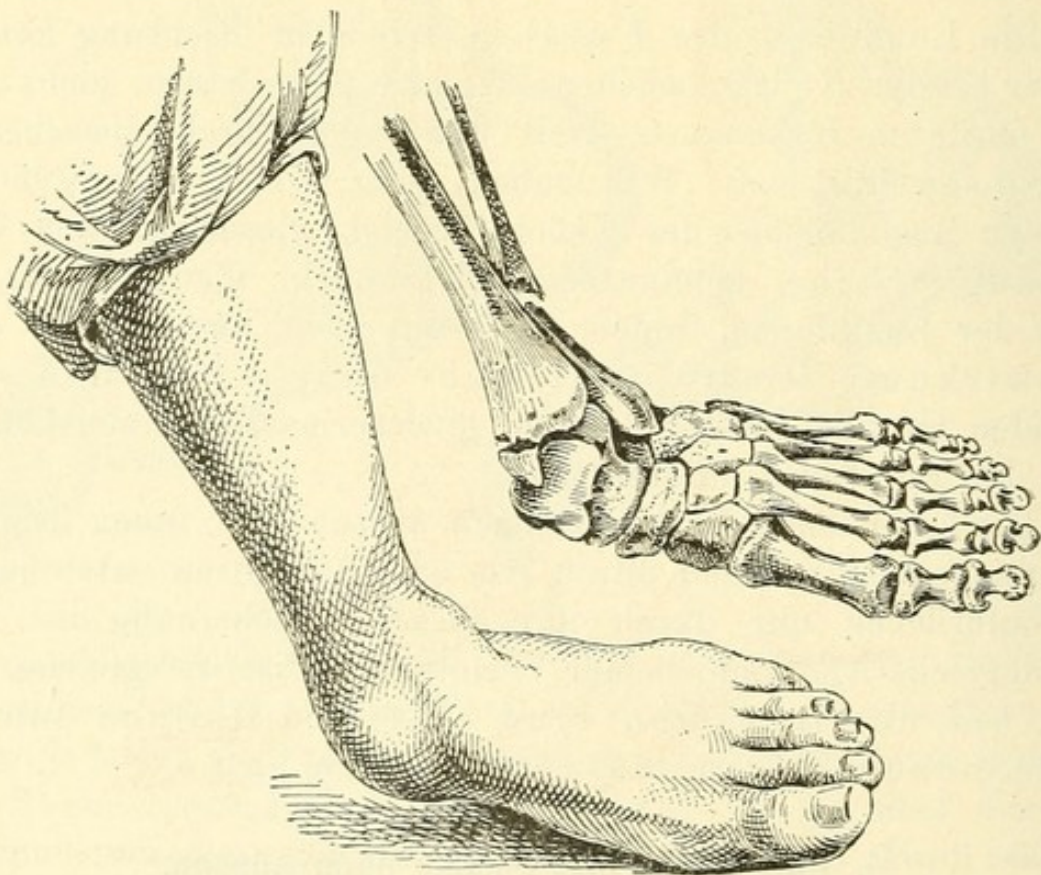
1. Luxationen des Fusses nach aussen.

Diese häufigste Luxation des Fussgelenkes entsteht durch eine gewaltsame Abduction des Fusses. Durch dieselbe

zerbricht die Fibula, werden die inneren Seitenbänder zerrissen oder reissen diese den Malleolus internus in der früher beschriebenen Weise ab, und wird dann der Fuss durch das Gewicht des Körpers, sei es bei einem Versuch des Patienten, aufzutreten oder beim Hinfallen desselben, wobei das gebrochene Glied unter den Körper zu liegen kommt, nach aussen abgelenkt. Dann dreht sich der Talus um seine sagittale Achse, so dass seine convexe Rolle gegen den Malleolus internus, seine untere Fläche aber mehr oder weniger nach aussen zu stehen kommt. Selten ist er dabei auch gleichzeitig noch in horizontaler Richtung nach aussen hin verschoben.

Das ist die gewöhnliche Form der Luxation. Es kommt aber noch eine Abart derselben vor, bei der der Talus sich nicht um seine sagittale Achse gedreht hat, sondern bei der die Drehung um eine verticale Achse erfolgte, sodass der ganze Fuss vollständig nach aussen umgedreht liegt. Diese Abart der äusseren Luxation kann man nach *G. Fischer* recht wohl als

Fig. 318.

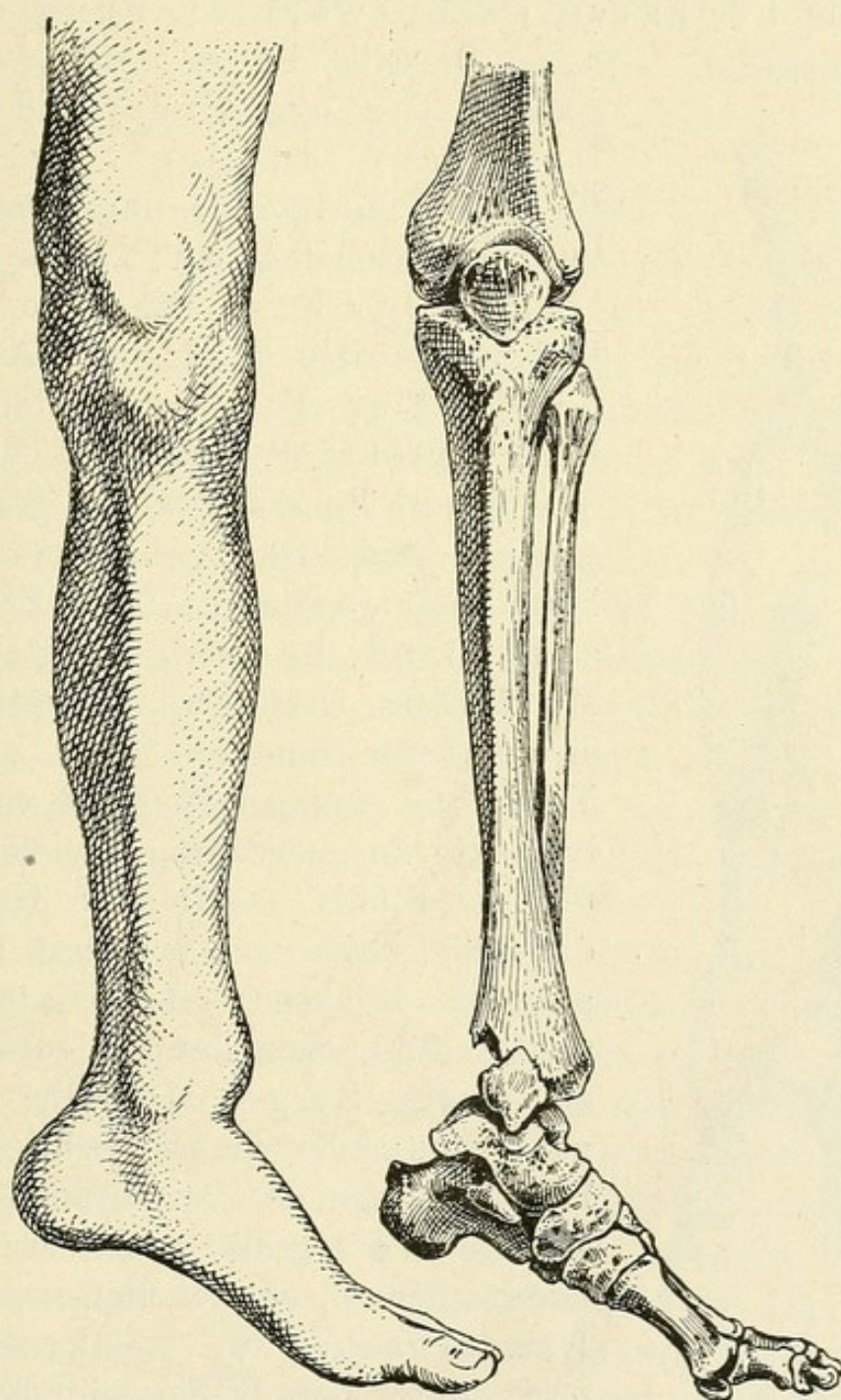


Rotationsluxation des Fusses nach aussen bezeichnen. Sie wurde nach *Thomas* zuerst von *Huguier* beschrieben.

Der Unterschied zwischen diesen beiden Formen von Luxationen wird sofort klar werden, wenn wir ihre Erscheinungen betrachten.

Die **Symptome der gewöhnlichen äusseren Luxation** mit Drehung des Talus um seine sagittale Achse sind im Grossen und Ganzen die der Abductionsfractur (Fig. 318). Der Fuss ist nur noch bedeutend mehr abducirt, so dass sein

Fig. 319.

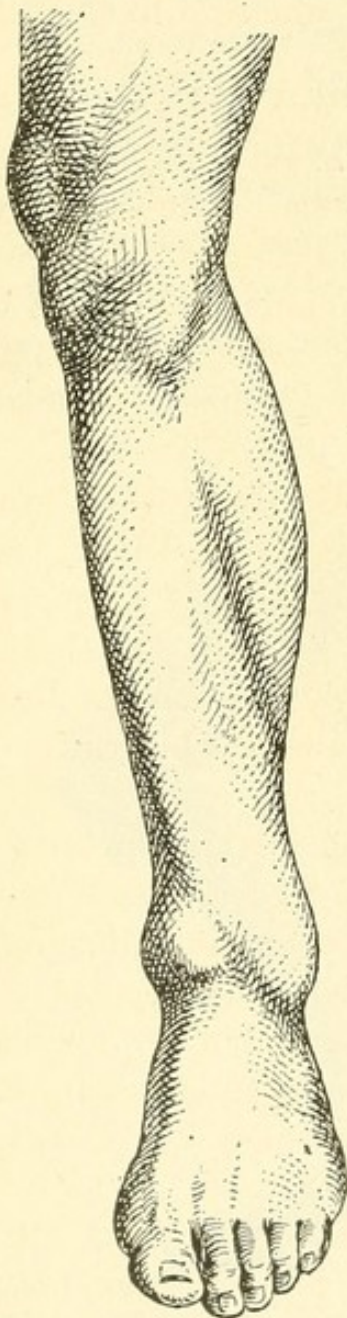


innerer Rand vollständig gesenkt, sein äusserer dagegen fast senkrecht nach oben gerichtet ist, der Fussrücken also nach innen, die Sohle nach aussen schaut. Der Talus ragt mit

seinem Kopfe unter dem Malleolus internus hervor, oft so stark, dass er die Haut zu durchbrechen droht oder wirklich durchbricht. Dazu kommen dann noch die uns schon bekannten Zeichen der begleitenden Fracturen der Knöchel, insbesondere der Fibula.

Die **Symptome der Rotationsluxationen** des Fusses nach aussen sind dagegen folgende (Fig. 319). Am hervorstechendsten ist die hochgradige Auswärtsdrehung des Fusses.

Fig. 320.



Dieselbe ist so stark, dass der ganze äussere Fussrand auf der Unterlage aufliegt, wenn der Kranke mit gerade nach vorn gerichteter Kniescheibe auf dem Rücken liegt. Der Fuss ist also um etwa 90° um seine verticale Achse gedreht. Der Fuss steht fernerhin in Plantarflexion, während der äussere oder innere Fussrand weder gesenkt noch gehoben sind. Die Achillessehne verläuft sehr gespannt, die Ferse tritt auffallend hervor, desgleichen der Malleolus internus. Ebenso befindet sich auf der äusseren Seite ein starker Vorsprung, der jedoch nicht vom Malleolus externus herrührt, sondern von der für die Fibula bestimmten Gelenkfläche der Tibia. Erst wenn man mit dem Finger auf die Rückseite des Unterschenkels gleitet, fühlt man den Malleolus externus als harten Körper. Derselbe wird also nach hinten verschoben. Schliesslich fällt bei Seitenlage des Patienten, bei der der gesenkte Fuss grade nach vorn steht, am Unterschenkel sehr deutlich eine schmale Längsfurche auf, welche etwa handbreit unter dem Fibulaköpfchen beginnt und schräg nach unten verläuft, um sich

an der Rückfläche des Unterschenkels zu verlieren (Fig. 320). Diese Furche entspricht dem Verlauf der *M. peroneus longus*,

der sich nach *G. Fischer* durch den Reiz des gebrochenen und nach hinten verschobenen Malleolus externus contrahirt.

2. Luxationen des Fusses nach Innen.

Wir haben früher gesehen, dass die Adductionsfracturen der Knöchel selten mit Dislocation einhergehen, dass aber, wenn eine solche vorhanden ist, der Fuss eine Adductionsstellung einnimmt. Wenn wir annehmen müssen, dass die Luxation des Fusses nach innen einfach eine stark dislocirte Adductionsfractur ist, so ist es klar, dass die adducirende Gewalt eine recht bedeutende sein muss, um eine innere Luxation zu erzeugen.

In der That beobachtete man dieselbe nur äusserst selten. Die veranlassende Ursache war auch niemals ein einfaches Umkippen des Fusses nach innen, sondern es kam, dazu noch ein Fall, bei dem der Fuss unter den Körper zu liegen kam, oder eine starke Einwärtsknickung des Unterschenkels, während der Fuss in adducirter Stellung, z. B. zwischen zwei Balken fixirt wurde. Andere Male waren die Patienten in einem Wagenrad hängen geblieben und geschleift worden.

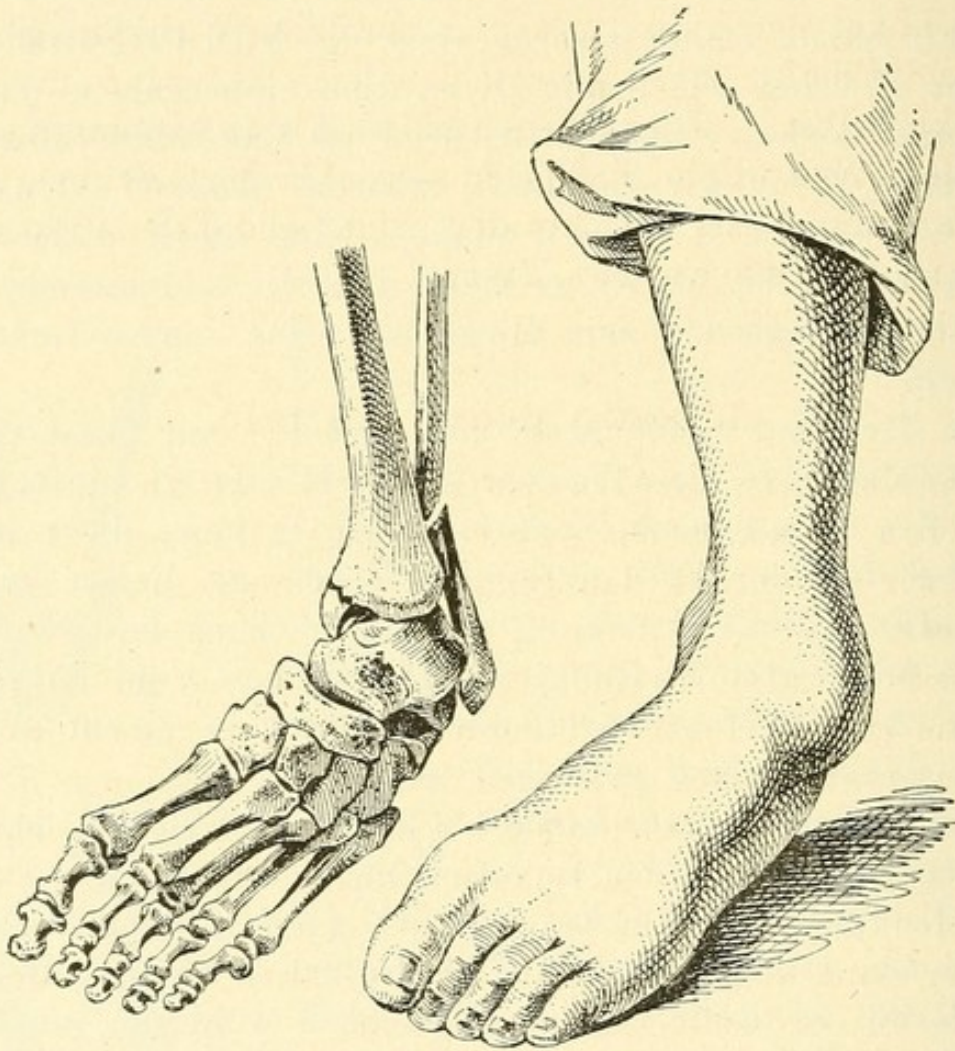
Nach eingetretener Luxation bietet die Stellung des Fusses das umgekehrte Bild der Luxation nach aussen dar. Die convexe Rolle des Talus schaut gegen den Malleolus externus, seine untere Fläche nach innen. Der innere obere Rand der Rolle stemmt sich auch wohl am innern Rand der tibialen Gelenkfläche an, wenn der Malleolus internus abgекnickt ist.

Die Luxation ist ausserordentlich häufig durch Weichtheilverletzung complicirt, indem die gebrochenen Knochen von innen nach aussen die entgegenstehenden Gewebe perforiren. *Malgaigne* fand unter 22 derartigen Luxationen 19 mit Eröffnung des Gelenkes. Von begleitenden Fracturen waren dabei verzeichnet solche des Talus, der Tibia, der Fibula allein, und solche der Tibia und Fibula zusammen. In einem Falle waren Tibia, Talus und Calcaneus gebrochen, die Fibula aber intact.

Die **Symptome** der Luxation sind unverkennbar (Fig. 321). Der Fuss hat eine Klumpfussstellung und meistens auch etwas Spitzfussstellung angenommen. Sein innerer Fussrand ist erhoben, der äussere gesenkt. Die ganze innere Seite erscheint concav, die äussere convex und

halbkreisförmig abgerundet. Gegen die Spitze des äusseren Knöchels fühlt man Crepitation, vor dem Malleolus

Fig. 321.



externus einen von dem Talus gebildeten Vorsprung.

Bezüglich der **Prognose** und **Therapie** der seitlichen Fussgelenksluxationen können wir uns kurz fassen. Es gilt hier ganz dasselbe wie von den Knöchelbrüchen, nur muss man, in Anbetracht der grösseren Verletzung, die Behandlung wenn möglich mit noch grösserer Vorsicht leiten.

Luxationen im Talotarsalgelenk.

Im Talotarsalgelenk, dessen Anatomie und Physiologie uns schon geläufig ist, beobachtet man 2 Arten von Luxationen. Einmal bleibt der Talus in seiner normalen Verbindung mit der Tibia und Fibula, dagegen verschiebt sich der ganze übrige Fuss gegen ihn selbst — *Luxatio pedis sub talo*, das anderemal luxirt der Talus allein, indem er sowohl seine Gelenkverbindung mit dem Tarsus, als die mit der Tibia und Fibula sprengt — *Isolirte Luxation des Talus*.

Wir betrachten zuerst die

Luxatio pedis sub talo.

Die Kenntniss der *Luxatio pedis sub talo*, *Luxatio subtalica*, *Luxation sous-astragalienn*e (*Broca*) verdanken wir wesentlich den genauen Untersuchungen von *Broca* und *Henke*.

Diese Luxationen sind sehr selten, da sie im Allgemeinen durch die gleiche Uebertreibung der physiologischen Bewegungen des Talotarsalgelenkes entstehen, wie die Luxationen des Talocruralgelenkes. Wir haben aber bei diesen letzteren gesehen, dass der Fuss im Momente der Luxation durch Feststellung im Talotarsalgelenke gewissermassen in einen starren Hebel verwandelt wird, der dann seine Kraft an der Gelenkverbindung des Talus mit dem Unterschenkelknochen ansetzt.

Nun kommt es gelegentlich vor, dass das Talotarsalgelenk selbst zum ersten Angriffspunkt der Gewalt wird. Dieselbe zerreisst dann den starken *Apparatus ligamentosus* im *Sinus tarsi*, hebt Talus und Calcaneus von einander ab, löst ferner den Taluskopf vom *Os naviculare*, das ja durch feste Bandmassen und durch das *Os cuboides* innig mit dem Calcaneus verbunden ist, und gestattet nun dem ganzen Fuss von den Gelenkflächen des Talus herunterzugleiten. Die Richtung, die der Fuss bei dieser Verschiebung erhält, ist eine verschiedene. Im Allgemeinen kann er nach innen, nach aussen, nach hinten und nach vorn vom Talus zu stehen kommen und demgemäss unterscheidet man auch

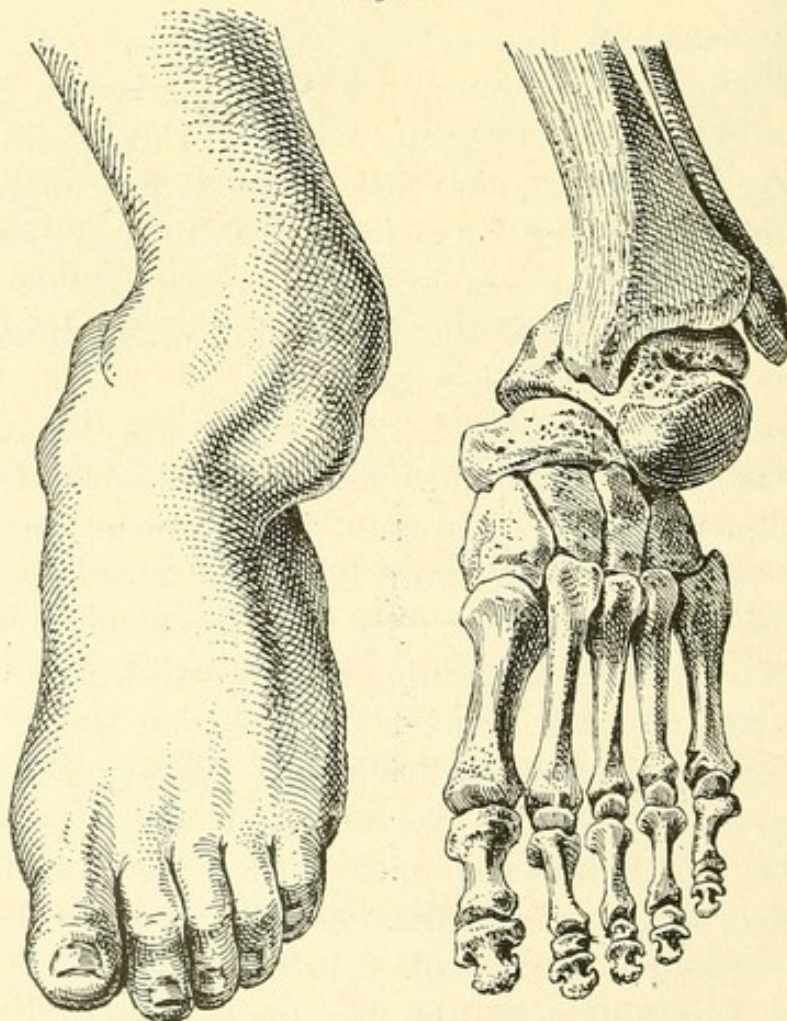
- 1) die *Luxatio pedis sub talo* nach innen,
- 2) die *Luxatio pedis sub talo* nach aussen,
- 3) die *Luxatio pedis sub talo* nach hinten,
- 4) die *Luxatio pedis sub talo* nach vorn.

I. Luxatio pedis sub talo nach Innen.

Die Luxatio pedis sub talo nach innen entsteht sowohl am Lebenden als an der Leiche durch eine forcirte Adduction des Fusses. Den dabei stattfindenden Mechanismus schildern *Henke* und *Lossen* folgendermassen. Hypomochlion der luxirenden Gewalt wird die hintere Ecke des Sustentaculum tali des Calcaneus. Die Gelenkspalten zwischen Talus und Calcaneus kommen zum Klaffen, der Kopf des Talus tritt aus der Pfanne des Os naviculare, das Lig. interosseum im Sinus tarsi zerreisst und der Talus wird von dem vorwärts stossenden Unterschenkel über den Calcaneus hinweggeschoben. Es kann sich nun gegen den Proc. anterior calcanei anstemmen oder ihn nach vorn überragen oder ganz über die obere Gelenkfacette hinweg nach aussen gleiten.

Die **Symptome** dieser Luxation sind wohl ausgesprochen (Fig. 322). Der Fuss steht supinirt und einwärts rotirt, hat also das Aussehen eines Klumpfusses. Die Fusssohle

Fig. 322.



schaut nach innen und ist zuweilen nahezu vertical gerichtet. Der innere Fussrand erscheint etwas verkürzt und mehr

concav, der äussere mehr convex und verlängert (*Mac Cormac*). Der Malleolus externus prominirt stark. Unter ihm fehlt die Resistenz des Calcaneus, der ja nach innen gewichen ist. Der Malleolus internus ist kaum zu fühlen, dagegen stösst man unter ihm auf einen länglichen Vorsprung, den Innenrand des Calcaneus, dessen sustentaculum tali man besonders deutlich fühlt. Der runde Kopf des Talus ruht dicht unter der Haut, etwa über dem Gelenk zwischen Calcaneus und Os cuboides, und ist hier fühlbar und sogar zu sehen, wenn keine zu starke Weichtheilschwellung besteht. Die ihn bedeckende Haut ist dabei sehr straff gespannt, wenn sie nicht schon perforirt ist. Die Tuberositas ossis navicularis springt ebenfalls stark hervor, während hinter ihr sich eine unregelmässig tiefe Furche bis zum Sustentaculum tali erstreckt. Die activen Bewegungen des Fusses sind aufgehoben. Passiv kann man den Fuss beugen, strecken, adduciren, aber nicht abduciren.

Dieses eben geschilderte Bild kann zuweilen verwischt sein durch eine beträchtliche Schwellung der Weichtheile. Aber auch dann wird die Diagnose, besonders in der Narcose, stets zu stellen sein, nachdem man vielleicht die Schwellung etwas wegmassirt hat. Eine Luxation des Talocruralgelenkes ist leicht auszuschliessen, da ja der Talus seine normale Stellung zu den beiden Malleolen beibehält und demgemäss Beugung und Streckung des Fusses frei von Statten gehen. Sollte man ja über die vorliegende Verletzung im Zweifel sein, so ist ein Wink *Roser's* wohl zu beachten. *Roser* macht nämlich darauf aufmerksam, dass man immer an die Luxatio sub talo denken müsse, wenn die vorhandene Adductionsstellung des Fusses nicht zu corrigiren ist und sich im Sprunggelenk keine Erklärung für dieselbe findet.

Die **Prognose** der Luxatio sub talo nach innen ist wie die der übrigen Luxationen sub talo eine im Ganzen günstige, wenn die Einrichtung gelingt. Dann lernen die Patienten nach längerer Zeit wieder gut gehen. Die Einrichtung ist aber des öfteren misslungen — wahrscheinlich weil man den Mechanismus der Luxation nicht kannte. Dann war das functionelle Resultat ein schlechtes, sodass man später zu operativen Eingriffen, wie Resection des Taluskopfes oder Exstirpation des ganzen Talus

greifen musste. Solche Operationen hat man wohl auch gleich anfangs gemacht, wenn die frische Luxation eine complicirte, und schwierig einzurenken war.

Die **Therapie** vollzieht die Reposition, während Knie- und Hüftgelenk zur Erreichung einer völligen Muskelerschlaffung rechtwinkelig gebeugt sind (*Mac Cormac*), in der Weise, dass man den Fuss dieselbe Bewegung rückwärts machen lässt, die er machen musste, um in die abnorme Stellung hereinzukommen. Diese Sätze gelten ebenso auch für die übrigen Luxationen sub talo. Man wird also die bestehende Adduction zuerst noch etwas mehr forciren, dabei von innen gegen den Fuss, von aussen gegen den Talus drängen lassen, etwas extendiren, und dann in starke Abductionsstellung übergehen. Der Fuss schnappt dann in seine richtige Stellung zurück und wird in dieser durch einen leichten Gypsverband für 2—3 Wochen fixirt. Später folgt dann die Massage und Gymnastik, während der Fuss in einem festen Schnürstiefel den nöthigen Halt bekommt.

Besondere Vorsicht ist nöthig, wenn eine Drucknekrose der Haut zu erwarten ist. Dann wird der Verband bald gewechselt und von vorneherein aseptisch verfahren. Dieses letztere versteht sich von selbst für complicirte Luxationen.

2. Luxatio pedis sub talo nach Aussen.

Die zweite Gruppe der Luxationen sub talo umfasst diejenigen, bei welchen der Fuss nach aussen vom Talus luxirt wird. Sie sind die häufigsten der hierher gehörigen Verrenkungen. Unter 20 Fällen derselben kamen sie 13 mal zur Beobachtung.

Diese Luxationen kommen zu Stande durch forcirte Abduction des Fusses und zwar durch ein heftiges Auffallen auf die Ferse, während der Fuss in dieser hyperabducirten Stellung steht, oder durch einen Stoss gegen die äussere Seite des Unterschenkels, während der Fuss fixirt ist.

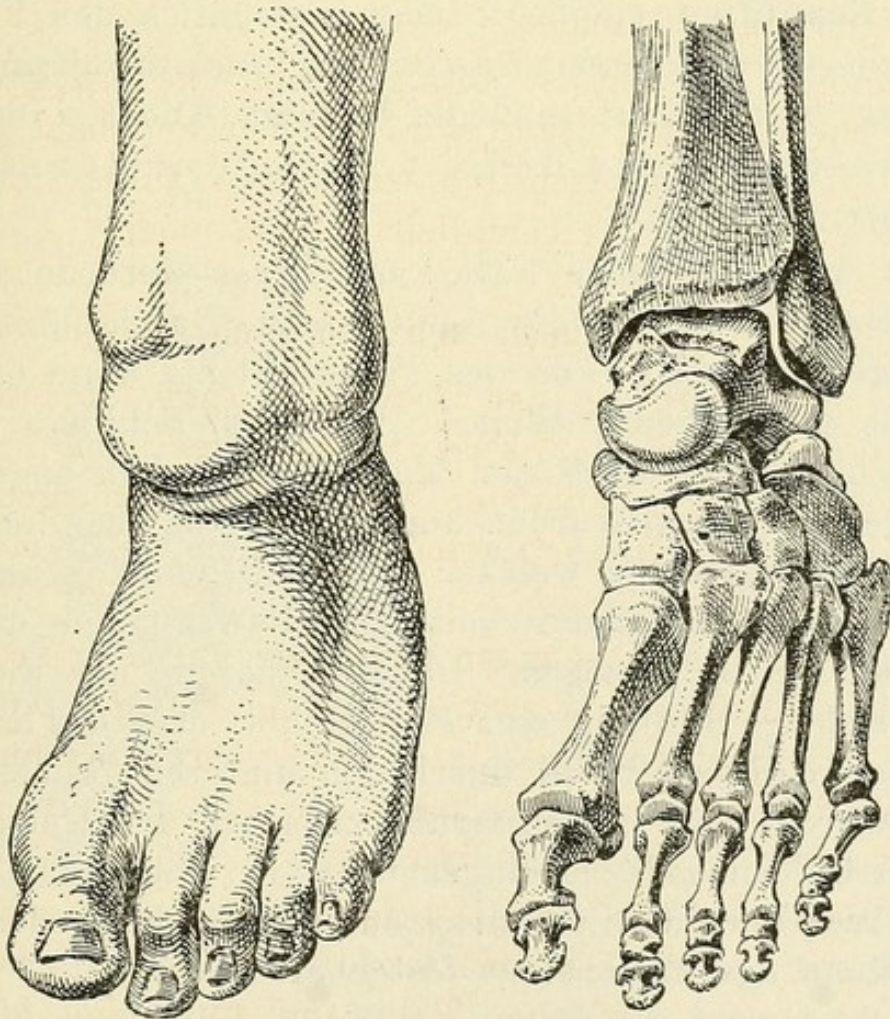
Als Hypomochlion für die luxirende Gewalt dient wiederum der Calcaneus, jetzt aber die Dorsalfläche seines Processus anterior. Das Gelenk zwischen Talus und Calcaneus kommt zum Klaffen nach innen, sodass hier der Apparatus ligamentosus zerreisst, der Talus verschiebt sich auf den Gelenkflächen des Cal-

caneus und an dem Os naviculare vorbei nach innen, womit der Fuss nach aussen von ihm zu liegen kommt.

Die grosse Gelenkfacette des Talus ruht nunmehr auf dem Sustentaculum tali des Calcaneus, während der Kopf nach innen von dem Os naviculare steht. Verlassen sich Talus und Calcaneus vollständig, so liegt der Fuss ganz auf der äusseren Seite des Malleolus externus. In einem von *Bryant* beschriebenen, von *Key* beobachteten und secirten Fall wurde der Musculus Tibialis posticus vor der Tibia gefunden. Er drückte den Talus herab. Der Nervus tibialis posticus verlief gewaltsam gespannt über den Talus.

Die **Symptome** verhalten sich umgekehrt wie die der Luxatio sub talo nach innen (Fig. 323). Der Fuss hat eine vollständige Plattfussstellung eingenommen, sein innerer Rand ist gesenkt, sein äusserer erhoben. An seinem äusseren Rande

Fig. 323.



springen stärker hervor der Calcaneus und das Os cuboides. Ueber diesen beiden Knochen findet sich dagegen

eine Vertiefung und zwar dort, wo normaler Weise, der Malleolus externus und das Caput tali die Haut hervorwölben. Der Malleolus internus ist der Fusssohle näher gerückt und buchtet hier die Weichtheile heraus. Vor ihm bildet der Kopf des Talus einen Vorsprung. Das Os naviculare ist auf dem Fussrücken deutlich zu fühlen. Die Beuge- und Streckbewegungen sind erhalten, Abduction aber, und besonders die Adduction behindert. Dagegen ist die Beweglichkeit im Calcaneo-cuboidalgelenk freier als sonst.

In der Regel ist der Malleolus externus über seiner Spitze abgeknickt. Sehr oft ist auch hier eine Zerreissung der bedeckenden Weichtheile vorhanden, so dass der Talus frei aus der Wunde herauschaut.

Bezüglich der **Prognose** gilt dasselbe wie bei der Luxatio pedis sub talo nach innen.

Zur **Reposition** empfiehlt man gewöhnlich den Fuss zuerst noch stärker zu abduciren, und ihn dann, während man etwas extendirt und die luxirten Knochen direct an ihre richtige Stelle drückt, in Adductionsstellung überzuführen.

Pick kam in einem Falle mit dieser Methode nicht zum Ziel, selbst nachdem er die Achillessehne durchschnitten hatte. Vor der geplanten Excision des Talus glückte dann die Reposition noch auf folgende Weise. Eine feste Schlinge wurde um den Fuss hinter der Basis den Metatarsalknochen angelegt. Die zwei Enden derselben wurden angespannt und über die Schultern des Operateurs gezogen, welcher sein Knie vor den untern Theil der Tibia stemmte. Unter seitlichen Bewegungen des Fusses wurde nun kräftig gezogen. Dabei schnappte der Fuss alsbald in seine richtige Stellung ein. *Pick* glaubt, dass das Repositionshinderniss in diesem Falle durch den hinteren Rand des Talus gebildet wurde, der in die Grube zwischen den Gelenkfacetten der obern Calcaneusfläche eingekeilt war, während zu gleicher Zeit sein von Weichtheilen umspannter Hals durch den scharfen hintern Rand des Kahnbeines festgehalten wurde.

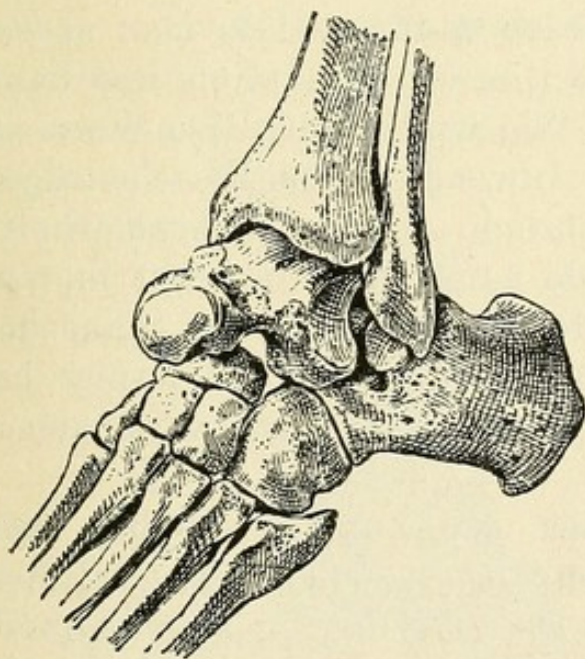
3. Luxatio pedis sub talo nach hinten.

Die Luxatio pedis sub talo nach hinten ist eine der seltensten Verrenkungen. Sie entsteht durch eine forcirte Plantarflexion des Fusses, zu der weder eine Abduction, noch Adduction hinzukommen darf. Die luxirende Gewalt muss also genau in der gleichen Ebene mit der Achse des Talocruralgelenkes wirken. Als Hypomochlion dient dann der hintere Rand der Calcaneusfacette. Der Talus stützt sich hier auf, zerreisst die hemmenden Kapseln und Bänder, und tritt nun mit dem Unterschenkel über das Os naviculare hinweg nach vorn auf den Fussrücken.

Als Beispiel der Luxation nach hinten wird gewöhnlich die Verletzung des Dubliner Professors der Medicin *Carmichael* angeführt, die *Macdonnel* beschrieben hat. *Carmichael* ritt in starkem Trabe, als sein Pferd stürzte. Um nicht vorn über geworfen zu werden, bog er sich auf dem Sattel nach hinten und stiess mit ausgestrecktem Unterschenkel und Fuss auf den Boden auf.

Die **Symptome** der Verrenkung traten sehr deutlich hervor. Der Kopf des Talus lag auf der oberen Seite des Os

Fig. 324.



naviculare und der Keilbeine (Fig. 324). Hier hob er die Haut bis zum Bersten empor. Seinen Hals fühlte man dicht vor der Tibia, die sammt der Fibula mit dem Talus in Verbindung geblieben und nach vorn gerückt war. Die Ferse war in Folge dessen verlängert, während der Vorderfuss verkürzt erschien. Die Achillessehne prominirte stärker als normal. Der Fuss konnte, allerdings unter Schmerzen, gebeugt und gestreckt werden.

Einen ähnlichen Fall beobachtete *Bryant*, bei dem er die Amputation ausführte. Es handelte sich um eine complicirte Luxation und gleichzeitige Fractur des Calcaneus. Die Verletzung war entstanden, indem der Fuss des Patienten von einer

Locomotive erfasst wurde, während der Körper angeblich nach aussen umfiel. Als *Bryant* den Patienten sah, war der Fuss nach einwärts gedreht und verkürzt. Vor dem Malleolus externus befand sich ein Knochenvorsprung, der sich als das dislocirte vordere Drittel des Calcaneus erwies. Bei der Section des Fusses befand sich der Talus in seiner normalen Stellung zur Gabel der Malleolen, während die Spitze des Malleolus externus abgebrochen war. Der Taluskopf ruhte auf dem Os naviculare, zwischen der Sehne des Tibialis anticus an seiner Innen-, und den Sehnen des Extensor digitorum communis longus auf seiner Aussenseite. An der Aussenseite des Fusses lag der dislocirte Theil des Calcaneus auf der Dorsalfläche des Os cuboides. Die Peronealsehnen hatten ihre Lage beibehalten, verliefen aber sehr gespannt.

Nach dem Gesagten zeigt diese Luxation eine gewisse Aehnlichkeit mit der Luxation des Fusses im Talocruralgelenk nach hinten.

Die Differentialdiagnose wird hier dadurch gestellt, dass bei dieser Beugung und Streckung des Fusses behindert, bei der Luxatio sub talo aber frei sind.

Knöchelfracturen erkennt man durch die Möglichkeit, Crepitation hervorzurufen.

Die **Reposition** geschieht wieder dadurch, dass man zuerst die falsche Stellung des Fusses noch etwas übertreibt, und dann in die entgegengesetzte übergeht. Sie wollte auf diese Weise in dem Falle *Carmichael's* trotz der Anwendung von Flaschenzügen nicht gelingen, bis sie ganz plötzlich durch eine krampfhaftige Bewegung des Patienten zu Stande kam. *Henke* bemerkt hierzu, dass vielleicht ein Ruck der Wade die Bewegung im Sinne der Plantarflexion momentan vermehrt, und so das Hinderniss beseitigt habe. Er empfiehlt auch, dieses Hilfsmittel vorkommenden Falles anzuwenden.

Als eine **Mittelform zwischen der Luxatio sub talo nach hinten und der nach innen** beschreibt *Quénu* folgenden veralteten Fall, den er an der Leiche eines etwa 50jährigen Mannes fand. Der Fuss erschien deform und in Varusstellung. An seinem Dorsum war etwas nach aussen vom Os naviculare ein runder, harter Vorsprung zu fühlen. Die Beweglichkeit im Sprunggelenk war normal. Die Ferse schien verlängert. Die Achillessehneninsertion lag 4 cm hinter der Tibia. Die Section des Fusses er-

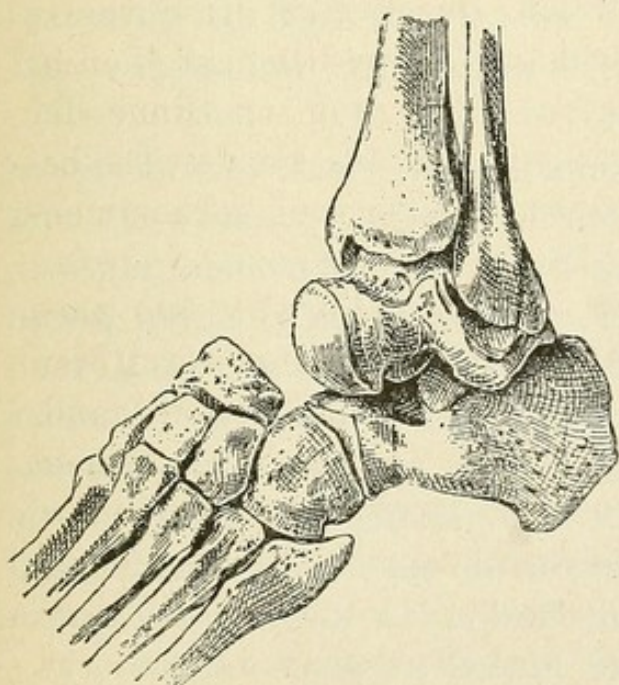
gab nun Folgendes: Während sich die übrigen Fussknochen in normaler Lage zu einander befanden, war die Lage des Talus zu ihnen verändert, indem seine Achse die des Fusses schräg von hinten innen nach vorn aussen kreuzte. Der Mittelpunkt des Caput tali entsprach ziemlich genau dem Kreuzungspunkt der Linie Calcaneus und Cuboideum einerseits und Cuboideum-Naviculare andererseits. Das Caput tali ritt also auf dem Gelenk zwischen Calcaneus und Cuboideum, überragte dasselbe um etwa $1\frac{1}{2}$ cm und stützte sich auf dem Cuboideum und dem äusseren Theil des Naviculare. Calcaneus und Talus waren durch fibröse Bänder fest miteinander verbunden. Das Caput tali hatte seinen Knorpelüberzug verloren und war statt dessen von einer Schicht Bindegewebe bedeckt. Ebenso war die Innenfläche des Talus von einer fibrösen Schicht überzogen, die sich von hier zum Os naviculare erstreckte. Vom hintern Ende des Calcaneus war ein kleines Fragment abgebrochen.

Auf Grund dieses Falles sieht *Quénu* die Luxation nach hinten überhaupt nur als Spielart derjenigen nach innen an. Er fasst diese beiden als Dorsalluxationen zusammen und stellt ihnen dann die Luxation nach aussen und die nach vorn gegenüber.

4. Luxatio pedis sub talo nach vorn.

Die Luxatio pedis sub talo nach vorn entsteht durch eine reine Dorsalflexion des Fusses, in dem die Gewalt

Fig. 325.



von oben her den Unterschenkel auf den Fuss niederdrückt und als Hypomochlion den vorderen Rand der Gelenkfläche zwischen Talus und Calcaneus benützt, wodurch das Gelenk nach hinten zum Klaffen gebracht wird. Durch die Hebelwirkung wird dann der Fuss nach vorn getrieben, während Talus und Tibia nach hinten rutschen (Fig. 325).

Parise beobachtete so die Luxation bei einem Arbeiter, der verschüttet wurde.

Die **Symptome** waren folgende. Der Fersenvorsprung war verschwunden, der vordere Abschnitt des Fusses verlängert. Die Achse der Unterschenkelknochen fiel auf den hinteren Theil des Fersenbeines. Beugung und Streckung des Fusses waren möglich.

Gleiche Fälle beschrieben dann noch *L. Petit* und kürzlich *Planteau*. In denselben war die Luxation durch einen Sprung von einer Leiter herab auf die Ferse des dorsalflectirten Fusses entstanden. Nach der Luxation fiel sofort die Verlängerung des Fusses — um $1\frac{1}{2}$ cm — auf.

Die **Reposition** gelang leicht durch starkes Drängen des Fusses nach hinten unter Flexions- und Extensionsbewegungen, namentlich aber durch forcirte Flexion. Die Heilung erfolgte stets vollkommen.

Isolirte Luxationen des Talus.

Wenn der Fuss in seinem Talocrural- und Talotarsalgelenk allein luxirt werden kann, wie wir soeben besprochen haben, so kommt es gelegentlich auch vor, dass sich diese beiden Verrenkungen combiniren. Der Talus tritt dann aus allen Verbindungen mit seinen anliegenden Knochen heraus, er ist isolirt verrenkt.

Es ist das im Allgemeinen ein seltenes Ereigniss. *Krönlein* beobachtete unter 400 traumatischen Luxationen keine einzige des Talus. *Malgaigne* stellte bis zum Jahre 1855 54 Fälle zusammen, *Jversen* fand dazu bis 1876 weitere 15, und seitdem sind uns noch etwa 20 Fällen bekannt.

Die Luxationen des Talus können dabei nach verschiedenen Richtungen hin und zwar nach vorn, hinten, aussen und innen erfolgen. Dabei kann sich der luxirte Knochen zugleich noch um seine Achse drehen, sodass er sich schräg gegen die Achse des Fusses stellt, und schliesslich kann er, wenn auch äusserst selten eine vollständige Umdrehung in seiner Pfanne zwischen den Malleolen erfahren, so dass seine Gelenkrolle gegen die Fusssohle sieht. Am häufigsten erfolgen die Luxationen nach vorn, dann kommen die nach vorn aussen und vorn innen, dann die nach aussen oder innen und am seltensten die nach hinten, hinten innen oder hinten aussen.

Der Mechanismus dieser Verletzungen ist ein complicirter. Der Talus bildet gewissermassen den Schlussstein des Fussgewölbes. Er wird daher am leichtesten von allen Fusswurzelknochen herausgeschleudert werden, wenn das Gewölbe zusammengedrückt wird, in gleicher Weise wie ein Kirschstein aus den Fingern fortfliegt, wenn man diese gegeneinander presst. Frühere Autoren, vor Allem *Henke*, nehmen nun an, dass der Talus im Moment der Luxation zunächst durch eine forcirte Plantar- oder Dorsalflexion aus seiner Verbindung mit Tibia und Fibula gelöst und unmittelbar darauf durch eine gewaltsame Adduction oder Abduction aus dem Talotarsalgelenk gehoben würde.

Diese Erklärung ist soweit ganz einleuchtend, dass die genannten übermässigen Bewegungen mit einander combinirt werden müssen, um eine Talusluxation zu erzeugen, fraglich ist jedoch, ob die Reihenfolge der Bewegungen, wie sie *Henke* annimmt, die richtige ist. *Stetter* glaubt dies nicht. Er ist der Ansicht, dass durch die Uebertreibung der Bewegungen in der Reihenfolge, wie sie *Henke* annimmt, eher Luxationen des Fussgelenkes nach vorn, hinten oder nach der Seite, mit oder ohne Malleolenfracturen erfolgen. Sollte eine isolirte Talusluxation entstehen, so müsse die Gewalt zunächst den starken Apparatus ligamentosus im Sinus tarsi zerreißen. Dies geschehe aber durch forcirte Ab- oder Adduction des Fusses. Erst nachdem dieser Bandapparat nachgegeben, könne durch Plantar- oder Dorsalflexion das Ausreten des Talus im Talocruralgelenk erfolgen, mit oder ohne vollständige Zerreißen der Seitenligamente.

Demnach präcisirt *Stetter*, und wohl auch mit Recht, den Mechanismus der isolirten Luxatio tali dahin, dass zuerst durch forcirte Ab- oder Adduction des Fusses die Verbindungen des Talus mit dem Calcaneus und Os naviculare gelöst werden und dass dann durch eine unmittelbar folgende Dorsal- oder Plantarflexion auch diejenigen des Talocruralgelenkes zerreißen. Die Reihenfolge der Bewegungen ist daher umgekehrt, als sie *Henke* angenommen.

Wenn so der Mechanismus im Allgemeinen feststeht, ist derselbe doch für die Luxationen nach den verschiedenen Richtungen hin noch nicht ganz aufgeklärt. Die Luxation nach hinten kommt wohl zu Stande durch Combination der Ab- oder Ad-

duction mit einer Plantarflexion des Fusses (*Henke*), die nach innen vorzugsweise durch gewaltsame Abduction, die nach aussen besonders durch gewaltsame Adduction, zweifelhaft blieb jedoch bis in die neueste Zeit das Zustandekommen der Luxationen nach vorn.

Die früheren Chirurgen liessen die Luxation nach vorn, nach *Rognetta's* Leichenexperimenten, durch eine forcirte Plantarflexion entstehen, während gleichzeitig der Unterschenkel unter dem Drucke des Körpergewichtes stark nach hinten gedrängt würde, wie dies z. B. zutrifft für einen Fall aus beträchtlicher Höhe mit der Plantarfläche des Fusses auf eine von hinten oben nach vorn unten geneigte Ebene oder bei einem Fall vom Pferde und Hängenbleiben des Fusses im Steigbügel.

In neuerer Zeit ist diese Ansicht *Rognetta's* wieder durch *Dauvé* aufgenommen und durch Versuche gestützt worden. *Dauvé* erhielt nach Durchschneidung aller Bandverbindungen des Talus eine Luxation desselben nach vorn und aussen durch Combination der Plantarflexion mit Adduction, eine Luxation nach vorn und innen aber durch Plantarflexion mit Abduction.

Dem gegenüber behauptet *Henke* gerade das Gegentheil. Nach ihm ist zur Erzeugung der isolirten Talusluxation nach vorn neben der Ab- und Adduction nicht eine Plantar- sondern eine Dorsalflexion nothwendig. *Henke* führt zum Beweis seiner Ansicht Beobachtungen an Lebenden und Leichenversuche an. Diese letzteren wurden in der Art ausgeführt, dass zuerst eine Luxation des Talus im Talocruralgelenke, dann eine solche im Talotarsalgelenke hergestellt, beide wieder reponirt und dann eine schnelle Dorsalflexion gemacht wurde. Dadurch trat der Talus nach vorn, und zwar gleichzeitig nach innen, wenn noch eine Abduction, nach aussen, wenn noch eine Adduction des Fusses hinzugefügt wurde.

So steht sich Behauptung gegen Behauptung gegenüber und noch dazu die Angabe, dass beide Ansichten am Lebenden bestätigt worden seien.

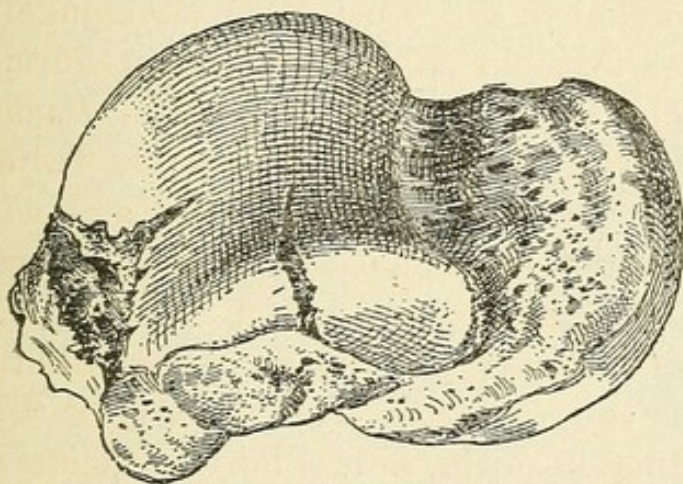
Nun sind aber die Angaben der Patienten über den Stand und die Bewegungen des Fusses im Augenblick der Verletzung in den seltensten Fällen so genau, dass man daraus den Mechanismus herleiten könnte. Wir würden also wohl nie über die Schwierigkeiten hinwegkommen, wenn wir nicht noch auf einem anderen Wege einen objectiven Aufschluss erhalten könnten.

Ein solcher aber wird uns durch die Veränderungen gewiesen, die der dislocirte Talus bei der Luxation erleiden kann. Der Talus zeigt nämlich mannichfache Läsionen seines Knorpelüberzuges oder mehr oder weniger vollständige Fracturen, und der Sitz dieser Verletzungen gibt durchaus einwandfrei den Hergang der Hebelwirkung an.

Derartige Knochenpräparate verdanken wir *Riedinger*, *Löbker* und *G. Middeldorpf*. Sie wurden durch Exstirpation des verrenkten Talus gewonnen.

Das Präparat *Riedinger's* (Fig. 326) entstammt einer Luxation nach aussen und vorn. Der Talus hat hier eine Fractur

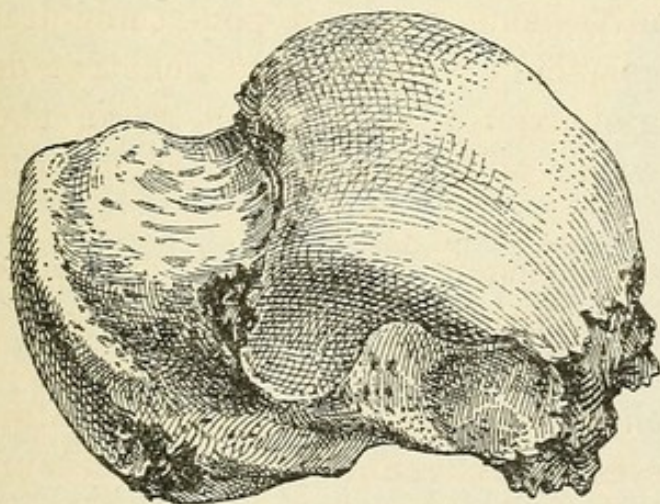
Fig. 326.



an der medialen Seite erlitten. Der Bruch beginnt in der Mitte des unteren Randes der Gelenkverbindung zwischen Tibia und Talus und erstreckt sich nach oben bis fast in die Mitte der Talusrolle. Dieser Bruch ist zweifellos durch eine forcirte Adductionsbewegung entstanden. Weiterhin ist der

ganze hintere Abschnitt der Talusrolle zerquetscht. Diese Zermalung hat die Form eines Keiles, dessen Spitze nach vorn schaut.

Fig. 327.



Sie spricht augenscheinlich dafür, dass hier eine forcirte Plantarflexion im Moment der Verrenkung vorgelegen hat.

In der Beobachtung *Löbker's* (Fig. 327) lag eine unvollständige Luxation des Talus nach vorn und aussen vor. Hier war der ganze innere Rand des Talus zusammengepresst

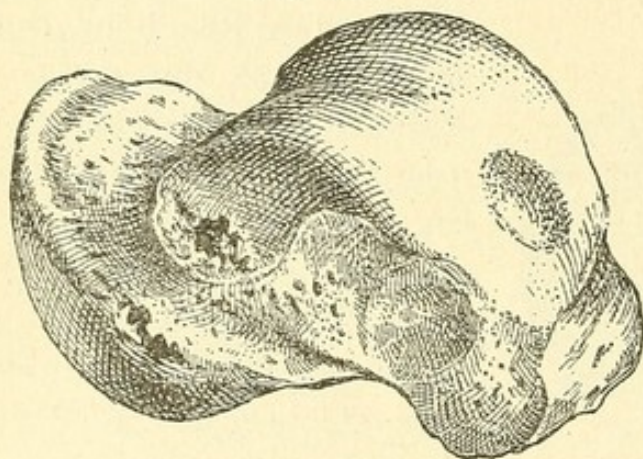
und einzelne Splitter von der unteren Fläche abgesprengt, während der äussere Rand und die Mitte des Knochens vollständig intact waren. Das spricht wieder für eine forcirte Adduction

des Fusses. Fernerhin war an dem Talus aber noch ein ähnlicher, wenn auch nicht so grosser Defect am Knorpel des vorderen Randes der Rolle vorhanden. Ein solcher konnte aber nur durch eine forcirte Dorsalflexion entstehen, indem sich bei einer solchen die vordere Kante der Tibia gerade auf die betroffene Stelle aufstemmt.

G. Middeldorpf beschreibt zwei Knochenpräparate, beide abermals von Luxationen nach vorn und aussen stammend.

Im ersteren Fall (Fig. 328) zeigt der Talus an der vorderen unteren Peripherie der medialen Gelenkverbindung zwischen

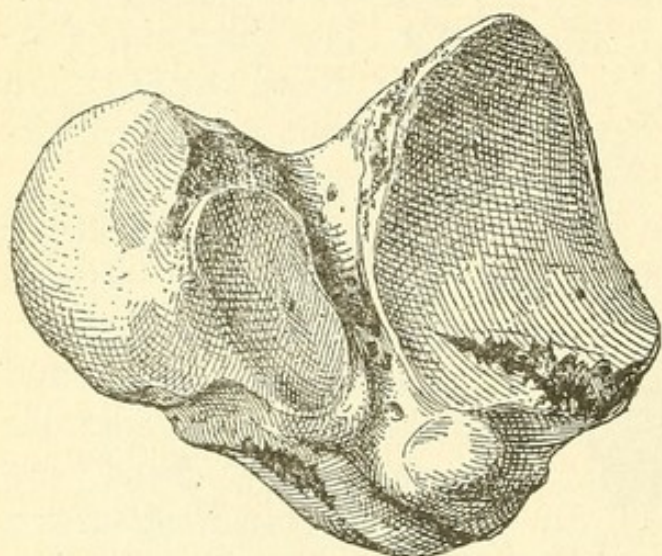
Fig. 328.



Talus und Tibia eine deutliche Abblätterung des Knorpels, welcher von dem darunter liegenden Knochen in $\frac{1}{2}$ cm Breite und $\frac{1}{4}$ cm Höhe abgehoben ist. An der entsprechenden medialen Knorpelpartie der Verbindung zwischen Taluskopf und Os naviculare findet sich ebenfalls eine Absprengung von Knorpeltheilen.

Alle anderen Theile der Rolle sind intact. Nur am hinteren Ende der horizontalen Talusgelenkfläche, dort, wo dieselbe allmählig in die seitliche Gelenkfläche zwischen Talus und

Fig. 329.



Fibula übergeht, befindet sich noch eine ca. 2 cm im Durchmesser haltende deutliche Depression des Knorpels in den Knochen hinein. Auch an der vorderen Peripherie der Gelenkfläche zwischen Talushals und Sustentaculum tali des Calcaneus ist eine deutliche Knorpelabsprengung zu erkennen, wenn man das Präparat von unten her betrachtet.

Im zweiten Fall (Fig. 329) war am medialen Rand der Gelenkverbindung zwischen Talus und Calcaneus ein breiter, drei-

eckiger, mit der Spitze nach vorn sehender Spalt in der Gelenkfläche vorhanden, dadurch entstanden, dass ein 1 cm langes, nicht ganz $\frac{1}{2}$ cm breites Stück der Gelenkfläche abgebrochen und medialwärts verschoben war. Am hinteren Umfang dieser Fracturstelle finden sich noch eine Reihe weiterer kleinerer Knochenabsprengungen. Das Aussehen des beschriebenen Keiles, mit seiner Spitze nach vorn schauend, wie im Falle *Riedinger's*, spricht offenbar wieder für eine forcirte Plantarflexion. Ferner fanden sich an dem vorderen, unteren Ende der medialen seitlichen Gelenkfläche ähnliche Knorpelabhebungen wie im ersten Falle, hervorgerufen durch eine forcirte Adduction.

Wir haben hier also 4 Präparate. Drei derselben sprechen durchaus objectiv für eine Entstehung der Luxation durch Adduction und Plantarflexion, eines für eine solche durch Adduction und Dorsalflexion (*Löbker*). Das Ergebniss derselben ist also das, dass die isolirte Luxation nach vorn und aussen sowohl nach der Erklärung *Rognetta's*, als der *Henke's* entstehen kann, durch Dorsalflexion — nach den wenigen Präparaten zu urtheilen — vielleicht seltener als durch Plantarflexion. Auch *Verebély* sah eine Luxation, wohl entstanden durch Plantarflexion, indem bei derselben das innere hintere Viertel der Gelenkoberfläche des Talus abgebrochen war.

Wir haben schon früher erwähnt, dass auch die Luxation nach hinten durch forcirte Plantarflexion entsteht. Dieselbe ist aber ungleich viel seltener als die nach vorn. Der Grund hierfür kann in zwei Momenten gegeben sein. Erstlich wird die eigenthümliche Beschaffenheit der Talusrolle, welche ja vorn breiter ist als hinten und nach hinten convergirende Gelenkflächen besitzt, dem Talus durch jede Bewegung um seine Querachse einen leichteren Austritt nach vorn ermöglichen. Zweitens aber kommt die Configuration der dorsalen Oberfläche des Calcaneus in Betracht, indem dessen wie schiefe Ebenen nach vorn und aussen gerichteten Gelenkflächen für Taluskörper und Hals ein Abgleiten des Talus nach vorn und aussen erleichtern werden.

Die zuweilen beobachtete Umdrehung des Talus um seine horizontale, oder die vollständige Umdrehung desselben um seine verticale Achse lässt sich nicht anders erklären als durch den Widerstand, den der dislocirte Knochen an den entgegenstehenden elastischen Sehnen und den gespannten Weichtheilen findet. *Stetter* macht daneben noch den Umstand verantwortlich,

dass die Tibia im Moment des Austretens des Talus einmal mehr auf seine innere, ein anderesmal mehr auf seine äussere Kante drückt und so beim Hinausdrängen zugleich in einer der sagittalen Achse entsprechenden Rotation wirkt.

Die Luxationen des Talus sind vollständige oder unvollständige. Im ersteren Falle hat er alle seine Gelenkverbindungen gesprengt und ist vollständig ausser Berührung mit denselben getreten, im letzteren ist noch ein geringer Contact der Gelenkflächen vorhanden, während der Talus zu meist zwischen dem Calcaneus, Os naviculare und Cuboides eingeklemmt ist, so dass er vollständig unbeweglich fest sitzt.

Bei der vollständigen Luxation sind in der Regel alle Bandverbindungen zerrissen und der Talus jeder Ernährung beraubt, indem die Blutgefässe, die hauptsächlich von unten in ihn hereindringen, zerstört sind. Der Talus liegt ganz lose oder hängt höchstens noch an kleinen, gequetschten Weichtheilbrücken. Diese letzteren sind noch in grösserem Maasse vorhanden bei den unvollständigen Luxationen. Zuweilen wird der vollständig luxirte Talus durch eine complicirte Wunde herausgeschleudert, so dass er am Boden liegend gefunden wird (*Malgaigne, Norris*).

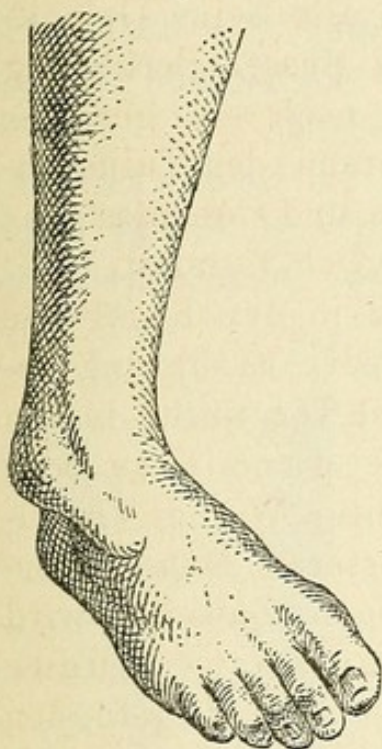
In einzelnen Fällen beobachtete man, dass sich nicht der ganze Talus dislocirt hatte, sondern dass er gebrochen, und nur ein Fragment verschoben war. So sah *Küster* einmal, dass Kopf und Hals an ihrer Stelle geblieben, der übrige Theil aber nach vorn und aussen verschoben war. *Dumont* berichtet ebenfalls von einer Fractur durch das Collum tali, Sitzenbleiben des Kopfes an normaler Stelle und Dislocation des anderen Fragmentes nach hinten. Ein anderes Mal war das Caput tali nach vorn und aussen luxirt und hatte sich mit seiner Gelenkfläche für die Tibia gerade nach unten gedreht, während der übrige Theil an normaler Stelle sass, nochmals gebrochen war und die Bewegungen des Fusses sehr hinderte, so dass er extrahirt werden musste.

Schliesslich kommen auch noch Rissfracturen des Talus neben der Luxation vor, indem der Bandapparat selbst gehalten und lieber kleine Knochenstückchen an seiner Insertion abgerissen hat.

Was die **Symptome** betrifft, so bildet der Talus bei der **Luxation nach vorn** einen dicht unter der straff gespannten

Haut liegenden, deutlich seh- und fühlbaren, harten Vorsprung, der dem Os naviculare aufliegt (Fig. 320). Er lässt sich gewöhnlich völlig abgrenzen, und ist aus seiner Lage schwer zu verdrängen. Die Tibia ist etwas nach

Fig. 330.



hinten gerückt und steht auf dem Calcaneus. Dadurch sind die Malleolen der Fusssohle genähert, während das Bein etwas verkürzt ist. Die Achillessehne zieht in fast gerader Linie vom Fersenhöcker nach aufwärts. Der Fussrücken erscheint etwas verlängert. Der Fuss steht in Plantarflexion, und ist nur wenig oder schwer beweglich. Je nachdem der Talus ausser nach vorn noch etwas nach aussen oder innen abweicht, steht auch der Fuss mehr in Adduction — die Spitze nach innen, die Ferse nach aussen — oder mehr in Abduction, die Spitze nach aussen, die Ferse nach innen. In der Regel stellt sich bald eine

erhebliche Schwellung des ganzen Fusses ein.

Bei der **Luxation nach hinten** ist die Dorsalseite des Fusses verkürzt, die Ferse normal, über derselben jedoch, zwischen Tibia und Achillessehne ein dicker, harter Körper fühlbar. Vor der Tibia befindet sich eine Vertiefung. Die Beweglichkeit des Fusses ist etwas grösser als bei der Luxation nach vorn.

Ist die Dislocation des Talus nach hinten aussen oder hinten innen erfolgt, so steht er zwischen dem Knöchel der betreffenden Seite und der Achillessehne. Bei der letzteren Form sind zuweilen die Zehen flectirt, in Folge der Spannung ihrer Flexoren durch den Talus.

Bei der **Luxation nach aussen** ist der Fuss stark nach innen gedreht, er steht in Varusstellung. Der äussere Knöchel springt stark unter der gespannten Bedeckung hervor. Unter ihm fühlt man einen unebenen, eckigen Knochen, den luxirten Talus. Der Malleolus internus ist in der Regel nicht fühlbar, der Fuss bildet vielmehr an dieser Stelle einen Winkel mit dem Unterschenkel. Die activen

Bewegungen sind meist aufgehoben, die passiven nur in geringem Grade möglich.

Bei der **Luxation nach innen** steht der Fuss in Plattfussstellung und finden sich genau die gleichen Symptome wie bei der äusseren Luxation vor, nur in umgekehrter Weise.

Die Zeichen der **vollständigen Umdrehung** des Talus sind die einer schweren Distorsion. Ohne begleitende Wunde ist die Luxation am Lebenden kaum nachweisbar.

Bei allen Luxationen des Talus können die bedeckenden Weichtheile zerrissen sein. Die Wunde ist in der Regel eine unregelmässige. Ihre Ränder sind stets geschwollen und

Fig. 331.

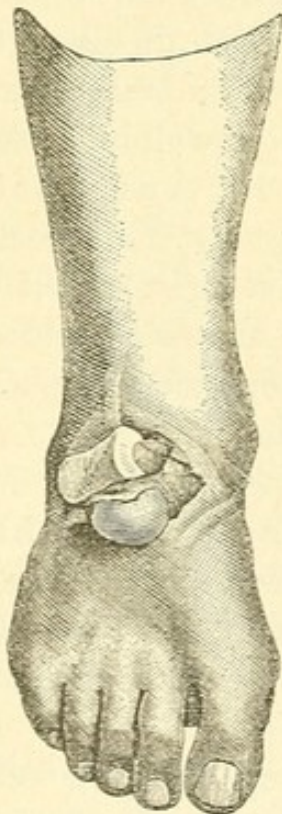
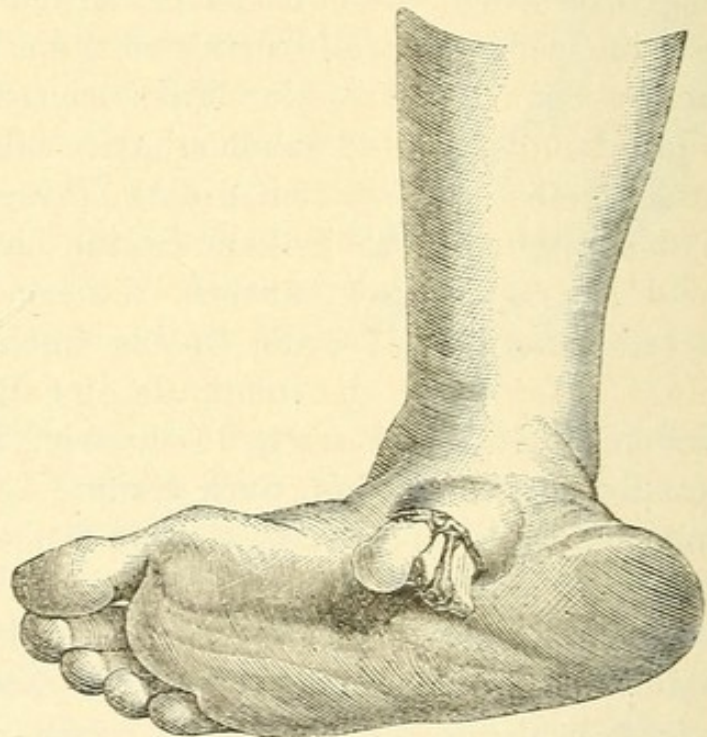


Fig. 332.



blutig verfärbt. Sehr oft sieht der dislocirte und um seine Achse gedrehte Talus mit irgend einem seiner Theile aus der Wunde heraus (Fig. 331 u. 332).

Die **Diagnose** der Talusluxationen lässt sich aus den angegebenen Symptomen leicht und sicher stellen. Nur bei sehr starker Schwellung der Weichtheile können Zweifel bestehen. So erzählt *Malgaigne* von einem Fall, indem er zuerst nur eine Fractur der Fibula und erst am 12. Tage die Luxation des Sprungbeines diagnosticiren konnte. Einfache Luxationen im Talocrural- und Talotarsalgelenk lassen sich ausschliessen, wenn

man genau die Localität der Verletzung berücksichtigt. Ausserdem lässt sich auch meist durch Palpation der Nachweis erbringen, dass der Talus beide Gelenkverbindungen gelöst hat.

Die **Prognose** der isolirten Talusluxationen ist eine zweifelhafte, denn die Verletzung ist viel schwerer, als man dies nach der geringen Grösse des dislocirten Knochens erwarten sollte.

Gelingt die Einrichtung bald nach der Verletzung, so können wieder absolut normale Verhältnisse eintreten (*Stetter*). Die Reposition gelingt aber nach den in der Literatur vorhandenen Angaben nur in dem vierten Theil der Fälle. In den übrigen ist der Talus so fest durch gespannte Bänder, Sehnen und Knochenvorsprünge fixirt, oder derart zwischen dem Os naviculare und dem Unterschenkel eingekeilt, dass man ihn absolut nicht wieder an seine richtige Stelle bringt. Ueberlässt man dann die Verletzung sich selbst, so bleibt im günstigsten Fall der Gang dauernd mühsam und schmerzhaft, während die Bewegungen des Fusses selbst, namentlich die Dorsalflexion stark gehemmt sind. In den ungünstigern Fällen kommt es an der verletzten Stelle zur Eiterung, sei es dass die gespannte Haut über dem Talus gangränös und so das Gelenk von aussen her blossgelegt, oder dass der vollständig ausser Circulation gesetzte Talus selbst necrotisch wird. Dann kommt es nach monatelanger Eiterung zu einer Ausstossung des Talus und Heilung mit geringer Beweglichkeit oder Ankylose. Aber auch Todesfälle durch Pyämie sind bekannt, wenn nicht schnell noch die Amputation des Unterschenkels vorher den Patienten rettete.

Alle diese üblen Folgen können dagegen durch einen passenden aseptischen Eingriff, die Exstirpation des luxirten Talus beseitigt werden.

Die **Therapie** hat wie bei allen anderen Luxationen, zunächst die Reposition zu erstreben, wenn auch meist keine Aussicht auf Erfolg vorhanden ist. Die Reposition soll möglichst frühzeitig vorgenommen werden, und zwar in Narcose. Zunächst beugt man Hüft- und Kniegelenk des Patienten und lässt ihn am besten zur vollständigen Erschlaffung der Muskeln die *Pott'sche* Seitenlage einnehmen. Dann fixirt ein Gehülfe den Unterschenkel über den Malleolen. Ein anderer Gehülfe übernimmt den Fuss, fasst ihn mit einer Hand an der Ferse, mit der andern um den vordern Theil des Rückens herum, extendirt kräftig

und drängt dann den Fuss noch mehr in seine pathologische Stellung hinein. Während aber dieses letztere geschieht, setzt der Arzt seine Finger auf den luxirten Talus, und sucht ihn an seine richtige Stelle zu drängen. Dies erfolgt bei gelingender Reposition mit einem schnappenden Geräusch.

Kommt man so nicht zum Ziele, so unterlässt man alle weiteren gewaltsamen Repositionsversuche und schreitet zur primären, aseptischen Exstirpation des Talus. Man incidirt die Weichtheile und kann dann den Talus entweder sogleich herausnehmen oder nachdem man etwa noch haftende Bandmassen durchtrennt hat. Bei bestehender Wunde wird diese soweit als nöthig erweitert, um die Extraction des Talus ermöglichen zu können.

Selbstverständlich ist die Exstirpation des Talus auch dann auszuführen, wenn derselbe necrotisch geworden ist und eine schon länger dauernde Eiterung unterhält.

Die Entfernung des Talus hindert die spätere Gebrauchsfähigkeit des Fusses nicht sehr bedeutend. Das zeigen einmal die Erfahrungen, die man an operirten Klumpfüssen gewonnen hat, das beweisen aber auch Nachforschungen, die man nach Jahren über die Patienten anstellte, denen der Talus wegen einer Luxation exstirpirt worden war. Solche Untersuchungen verdanken wir *Dumont*. Das Fussgewölbe bleibt erhalten, ebenso die Beweglichkeit des Fussgelenkes, indem sich Tibia und Fibula auf den Calcaneus aufstützen. Gelegentlich bleibt eine leichte Spitzfussstellung oder auch wohl eine leichte Einwärtsdrehung des Fusses zurück, die dann den Patienten etwas stört. In der ersten Zeit nach der Operation schwillt der Fuss in der Regel noch nach stärkeren Anstrengungen etwas an und besteht dann auch wohl geringe Schmerzhaftigkeit. Nach Jahren vermögen aber die Patienten weite Strecken ohne Beschwerden zurückzulegen.

Die Fixation des Fusses nach der Exstirpation des Talus geschieht für 3—4 Wochen in einem Contentivverband. Dann folgt Massage und Gymnastik.

Brüche des Talus.

Bei der Besprechung der Talusluxationen haben wir schon vielfach Brüche des Talus erwähnen müssen, die dadurch entstanden, dass im Moment der Hebelwirkung die sich berührenden Knochen gewissermassen in einander gedrückt wurden. Es handelte sich entweder um einfache Abblätterungen des Knorpels oder Fissuren und Infraktionen des Knochens oder Absprengungen und Abreissungen kleinerer Theile desselben oder vollständige Fracturen, die dann meistens durch den Hals des Talus verliefen. Es können aber auch vollständige Trümmerbrüche die Luxation begleiten.

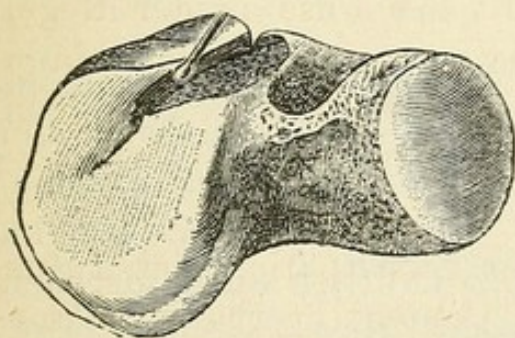
Die ohne Luxation des Talus selbst einhergehenden Brüche dieses letzteren sind ausserordentlich selten, wobei man allerdings bedenken muss, dass die Diagnose am Lebenden nicht stets gestellt, die Verletzung vielmehr als schwere Distorsion behandelt wird.

Ihre Ursache ist in der Regel ein Fall von bedeutender Höhe herab auf die Füsse, bei dem der Talus zwischen Tibia und Calcaneus zusammengepresst wird. Der Kopf des Talus kann aber auch durch eine gewaltsame Rotation des Fusses abbrechen (*Bardeleben*).

Sehr oft ist die Talusfractur begleitet von einem gleichzeitigen Bruch des Calcaneus oder von einer Luxation des Talocruralgelenkes. Weiterhin ist sie meistens eine complicirte.

Die Richtung und Ausdehnung der Bruchlinien ist eine sehr verschiedene. Auch hier kommt es gelegentlich

Fig. 333.



nur zu einfachen Absprengungen des Knorpels, so in einem von *P. Bruns* beschriebenen Fall, der einen 12jährigen Knaben betrifft. Derselbe hatte durch Auffallen eines schweren Steines eine complicirte Luxation des Fussgelenkes erlitten. Der Gelenkknorpel der Talusrolle war in seinem vorderen Umfang scharfrandig durch-

trennt und nach hinten zu grösstentheils von dem unterliegenden, sonst völlig intacten Knochen abgelöst (Fig. 333).

Bei den vollständigen Brüchen ist entweder das Collum tali quer oder leicht schräg abgetrennt, oder der Bruch betrifft

nur den *Processus calcanei*. Der *Talus* kann aber auch durch frontale Bruchlinien in eine vordere und hintere oder durch sagittale in zwei seitliche oder durch horizontale in eine obere und untere Hälfte geschieden werden. Schliesslich kann er dann noch in verschiedene Splitter zersprengt oder vollständig zermalmt sein, wobei die Splitter öfters in einander eingekeilt werden.

Die Fragmente selbst bleiben entweder an ihrer Stelle liegen, oder sie sind dislocirt, wobei sie dieselben Verschiebungen erleiden können, wie der vollständig luxirte *Talus*. In der Regel wird der Kopf des *Talus* gegen den Fussrücken, sein Körper aber gegen die Achillessehne verlagert. Derartige Fälle von Luxation des abgebrochenen Fragmentes haben wir früher schon in den Beobachtungen von *Küster* und *Dumont* kennen gelernt. Weitere wurden noch von *Vollmar*, *Mac Cormac*, *Le Gros Clark*, *Norris*, *John Ashurst*, *Poinsot*, *Bryant*, *Goyder*, *Humphry* und *Stanmore* beschrieben.

Die **Symptome** einer isolirten, nicht dislocirten *Talusfractur* sind wesentlich die einer schweren *Distorsion*. Unfähigkeit auf dem Fuss zu stehen, tiefliegender Schmerz, vermehrt durch irgend welche Bewegungen des Fusses, starke Schwellung und Quetschung in der Gegend des *Talus* müssen immer an eine *Fractur* desselben denken lassen. *Crepitation* ist sehr oft nicht zu fühlen. Man überzeugt sich noch am ersten von ihr dadurch, dass man den Fuss abwechselnd von vorn nach hinten und von einer Seite zur andern schiebt. Selbst wenn aber *Crepitation* vorhanden ist, ist sie sehr schwer richtig zu localisiren. Vor allen Dingen muss man durch genaue Betastung der *Tibia* und *Fibula* eine Verletzung dieser auszuschliessen suchen.

Die **Diagnose** ist also in solchen Fällen schwierig. Leichter wird sie bei den mit *Dislocation* einhergehenden Brüchen. Bei diesen findet man im Allgemeinen die Zeichen der *Talusluxation*, nur dass die Hervorwölbung auf dem Fussrücken oder zu beiden Seiten der Achillessehne nicht so deutlich ausgesprochen ist, wie bei der Verschiebung des ganzen *Talus*.

Die **Prognose** stimmt wesentlich mit derjenigen der *Talusluxationen* überein. In günstigen Fällen kann die Gebrauchsfähigkeit des Fusses wieder hergestellt werden, in ungünstigeren kommt es zur *Ankylose* des Fussgelenkes oder zur *Necrose* der

Fragmente mit deren Folgen. Complicirte Fracturen können durch Vereiterung des Gelenkes das Leben gefährden.

Die **Therapie** nicht dislocirter Brüche geschieht durch Fixation des rechtwinklig gestellten Fusses für 3—4 Wochen in einem Gypsverband und später durch Massage und Gymnastik. Bei dislocirten Brüchen muss man die Reposition versuchen, indem man am Fuss extendirt, ihn noch mehr in eine etwa vorhandene falsche Stellung hereindrängt und das Fragment dann direct an seine Stelle drückt. Sollte die Reposition missglücken, so könnte man dem Fusse wohl eine möglichst gute Stellung geben und in dieser die Heilung erstreben, besser wäre es aber jedenfalls für die spätere Function, die aseptische Exstirpation der hindernden Fragmente vorzunehmen. Die Tibia stützt sich dann später auf den zurückgebliebenen Talusrest, die sich berührenden Knochenflächen schleifen sich gegen einander ab und der Fuss wird wieder ganz brauchbar (*Thierry*).

Brüche des Calcaneus.

Der Calcaneus, das Fersenbein, besteht fast ausschliesslich aus spongiöser Substanz. Dieselbe ist nur von einer ganz dünnen Compacta überzogen.

Die Brüche des Calcaneus sind seltene Verletzungen, stehen doch die Brüche sämmtlicher Fussknochen zusammengenommen in der Fracturstatistik mit nur kaum 2% verzeichnet (*P. Bruns*).

Nichtsdestoweniger sind die Brüche des Calcaneus typische Verletzungen, und zwar beobachtet man wesentlich 4 verschiedene Bruchformen:

1. den Rissbruch des Fersenhöckers,
2. den Compressionsbruch des Calcaneuskörpers,
3. den Bruch des Sustentaculum tali, und
4. den Bruch des Proc. inframalleolaris.

1. Der Rissbruch des Fersenhöckers

lässt seine Ursache schon durch seinen Namen erkennen. Es handelt sich um eine gewaltsame Contraction der Wadenmuskeln, die den Fersenhöcker mittelst der Achillessehne abreißen. Die Veranlassung bildet in der Regel ein Fehltritt, ein Sprung oder Fall auf die Füße, wobei die

Contraction des Gastrocnemius und Soleus das Gleichgewicht des Körpers zu erhalten strebt.

Die Bruchlinie verläuft stets quer. Im Ganzen selten ist bloß die Ansatzstelle der Achillessehne losgerissen. In der Regel liegt die Zusammenhangstrennung vielmehr hinter der *Articulatio talo-calcanea*. Sie löst also den ganzen hinteren Fortsatz des *Calcaneus* ab. Das abgebrochene Fragment wird durch die elastische Retraction der Wadenmuskeln nach oben gezogen. Diese Verschiebung nach aufwärts ist jedoch meist unbedeutend, weil die Plantarfascie und die im Zusammenhang mit ihr von der untern Fläche des abgerissenen Fersenhöckers entspringenden Muskeln, oft auch das starke *Lig. calcaneo-cuboideum* das Fragment fixiren.

Die **Symptome** lassen den Bruch leicht erkennen. Im Augenblick des Bruches fühlt der Kranke ein Krachen an der Ferse und zugleich heftigen Schmerz. Er fällt hin und vermag nicht mehr aufzustehen, viel weniger aufzutreten. Die Fussspitze steht durch den antagonistischen Zug des Dorsalflexoren nach aufwärts gerichtet. Die Dislocation des Fersenhöckers nach oben gibt sich dadurch zu erkennen, dass der Vorsprung der Ferse am kranken Fuss weniger deutlich ist als am gesunden Fuss. Man fühlt auch wohl die Diastase der Fragmente und kann den bestehenden Zwischenraum durch Streckung im Knie und Dorsalflexion des Fusses noch vergrößern. Selten wird man den untern Rand des vorderen Bruchstückes in der Fusssohle fühlen können. Das nach oben dislocirte Fragment ist frei beweglich, auch lässt sich durch Herabdrängen und Verschiebung desselben am untern Fragment *Crepitation* erzeugen.

Häufiger als dieser Bruch ist der

2. Compressionsbruch des *Calcaneus*.

Dieser *Compressionsbruch* des *Calcaneus* (*Middel-dorpf*) oder auch wohl *Zerquetschungsbruch* (*König*) oder *Sternbruch* (*Hüter*) oder *Fracture par écrasement* (*Malgaigne*) genannt, kann wohl gelegentlich durch einen Schuss oder das Ueberfahren eines Wagenrades entstehen, kommt in eigentlich typischer Weise aber meistens durch einen Fall auf die Ferse von bedeutender Höhe herab zu Stande. Dabei wird der *Calcaneus* zwischen dem Boden und dem *Talus* [zusammen-

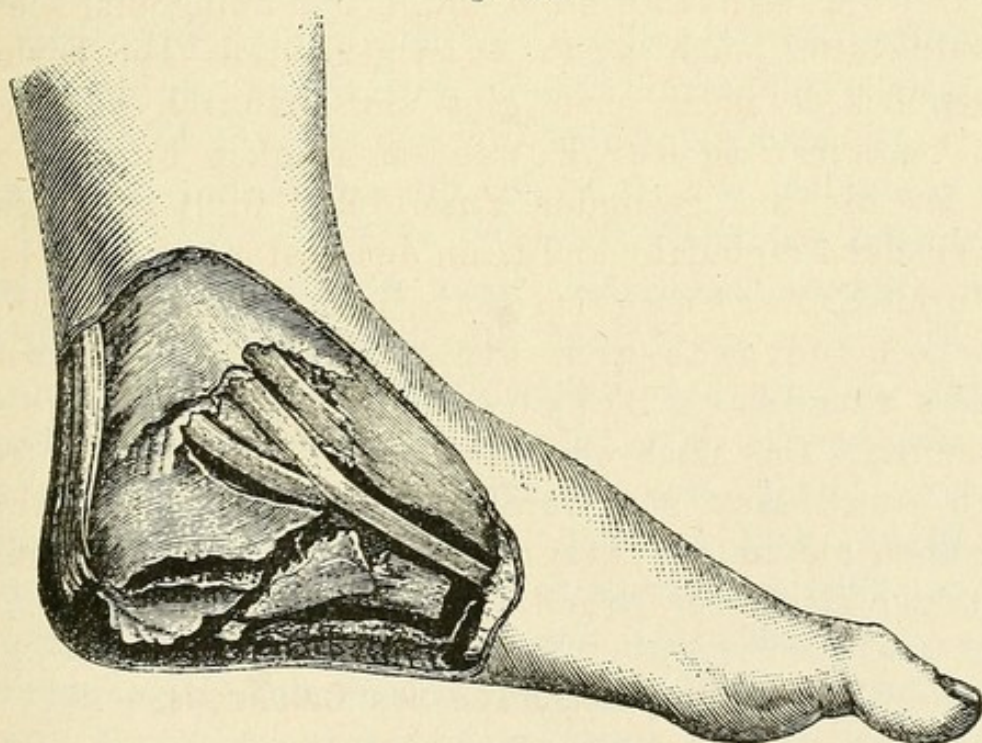
gepresst, während der letztere noch dazu wie ein Keil wirkt und mehr oder weniger tief zwischen die beiden seitlichen Hälften des Calcaneus eindringt. Der innere Abschnitt des Calcaneus leidet dabei immer mehr als der äussere, da die durch die Tibia ziehende Schwerlinie auf seinen innern Rand fällt.

Gemäss dieser Entstehung findet man den Bruch des Calcaneus gelegentlich doppelseitig.

Der comprimirte Calcaneus wird in seiner äussern Form zuweilen nur wenig verändert. Sein Gewebe ist dabei aber zerquetscht, zertrümmert und verdichtet, auch können sich von der Rindensubstanz, wegen ihrer grösseren Sprödigkeit, einzelne Splitter losgelöst haben. In andern Fällen ist der Calcaneus niedriger und platter, aber auch breiter gedrückt worden, gerade so wie der comprimirte Wirbelkörper, indem sich die Splitter in einander einkeilen.

Ist die Continuität des Knochens aufgehoben, so verläuft die Hauptbruchlinie nach den Untersuchungen von *Legouest* in

Fig. 334.



der Richtung von hinten nach vorn, so zwar, dass die Bruchspalte um so mehr klappt, je weiter sie nach vorn zieht. Von dieser schrägen Spalte gehen dann mehr oder weniger zahlreiche seitliche Nebenspalten aus (Fig. 334).

Die **Symptome** des Quetschungsbruches können dadurch leicht verwischt werden, dass sich sehr bald eine bedeutende Schwellung der Ferse entwickelt. Diese Anschwellung setzt

sich meist bis auf die Knöchelgegend fort, sodass man anfangs eher einen Knöchel- oder Fibularbruch vermuthet. Sieht man aber genauer zu, so bemerkt man gewiss, dass die Hauptschwellung an den Seitentheilen des Calcaneus sitzt, und wenn man dann zufühlt, so wird man erkennen, dass diese Schwellung eine beträchtliche Resistenz zeigt, wie sie nur von einer Verbreiterung des Knochens herrühren kann. Besonders auffallend ist dies an der innern Seite über dem Talocalcanealgelenk. Fernerhin erscheint das Fussgewölbe zusammengesunken und der Fuss abgeplattet. Die Knöchelspitzen sind der Sohle genähert. Bewegungen am Fersenhöcker sind sehr schmerzhaft und lassen zuweilen eine weiche, undeutliche Crepitation fühlen. Ebenso schmerzhaft ist das Auftreten auf den Fuss, daher es unterlassen wird.

3. Brüche des Sustentaculum tali.

Das Sustentaculum tali, jener Fortsatz an der vorderen innern Hälfte des Calcaneus, der dem Talus zur Stütze dient und an seiner plantaren Fläche eine Rinne für den *M. flexor hallucis* trägt, bricht zuweilen für sich ab. Die Kenntniss dieses Bruches verdanken wir *Abel*, der ihn auf Grund dreier eigenen Beobachtungen studirte.

Wir führen am besten diese 3 Fälle hier an. In dem ersten Fall war ein Soldat von einem durchgehenden Pferde gesprungen und mit dem linken Fusse in forcirter Supinationsstellung umgeknickt. Der Fuss stand nach der Verletzung in Valgusstellung, das Fussgelenk war durch eine scharf-randige Wunde weit eröffnet. Es wurde eine Fractur oder Infraction der Fibula angenommen. Der Patient ging am 15. Tage an Sepsis zu Grunde. Bei der Section zeigte sich das Sustentaculum tali vollständig vom Körper des Calcaneus abgesprengt und etwas nach unten gesenkt.

Im zweiten Falle wurde bei einem Rekruten die Diagnose auf diese Fractur aus folgenden Symptomen gestellt: Er war vor 3 Jahren beim Turnen mit dem Fusse umgeknickt und 7 Wochen zum Gehen unfähig gewesen. Bei der Untersuchung stand der linke Fuss in einer Art Valgusstellung, doch so, dass der Fuss mit dem innern Rand und weit in die Sohle hinein nicht auftrat. Der innere Knöchel war

normal, das Sustentaculum tali mindestens von doppelter Dicke als am gesunden Fuss und auf Druck empfindlich.

Der dritte Fall betraf einen Soldaten, der sich so mit dem Pferde überschlagen hatte, dass der linke Fuss unter das Pferd zu liegen kam. Als er sich aufzurichten versuchte, ging der Fuss unter deutlichem Knarren aus der Varusstellung in die Valgusstellung über. Plantar- und Dorsalflexion des Fusses waren möglich, active Ab- und Adduction dagegen völlig aufgehoben.

Nach diesen 3 Fällen und auf Grund von Experimenten glaubt *Abel* die Diagnose der Fractur aus folgenden Momenten stellen zu können:

1. aus der Art der Entstehung, indem die Veranlassung eine forcirte Adduction des Fusses ist,
2. aus der unmittelbar nach der Verletzung eintretenden Valgusstellung des Fusses,
3. aus einer leichten Verkürzung der Ferse in Folge einer geringen Verschiebung des Calcaneus nach vorn,
4. aus der localisirten Druckempfindlichkeit und der Unbrauchbarkeit des Fusses.

4. Brüche des Processus inframalleolaris des Calcaneus

scheinen äussert selten zu sein. Wir kennen nur einen Fall von *A. Bidder*.

Processus inframalleolaris heisst nach *Hyrtl* ein höckerartiger Vorsprung, der sich zuweilen an der äusseren Fläche des Calcaneus findet, schief nach vorn und unten gerichtet ist und hinter sich eine mit Knorpel überzogene Furche besitzt, in welcher die Sehne des Musculus peroneus longus verläuft. Ausnahmsweise wird dieser Vorsprung so hoch, dass er fast im Niveau des äusseren Knöchels liegt und die ihn bedeckende Haut hügelartig emporhebt.

Bidder beobachtete nun einmal eine Rissfractur dieses Fortsatzes durch das sich an ihm in einem fast rechten Winkel inserirende Ligamentum calcaneo-fibulare. Der Patient war von einer Höhe herabgesprungen und mit dem Fuss nach innen umgeknickt, so dass also die Körperlast auf den adducirten Fuss einwirkte. Dadurch war das Lig. calcaneo-fibulare angespannt worden und hatte den Fortsatz abgerissen.

Die **Symptome** waren folgende: Patient konnte nicht auf den Fuss auftreten und hatte grosse Schmerzen. Am Fuss und Fussgelenk war Alles normal. Unterhalb des Malleolus externus war die äussere Fläche des Fusses mässig geschwollen, die Haut sugillirt. Beim Abtasten fand sich 2 cm unter der Spitze des Malleolus ein ungefähr 2 cm langes, 1 cm breites Knochenstück, dessen Längsachse ziemlich parallel derjenigen des Fusses lag. Es konnte nach vorn und rückwärts verschoben werden, wobei starke Crepitation entstand. Am gesunden Fuss war ebenfalls ein auffallend starker Proc. inframalleolaris vorhanden.

Die **Prognose der Calcaneusfracturen** ist keine ganz günstige. *Hüter* sah zwar bei seinen Fällen später keine Functionsstörungen, viele andere Chirurgen klagen aber über den unsicheren Gang, den ihre Patienten viele Jahre, ja zeitlebens behielten. Es gilt dies natürlich nur von den Compressionsbrüchen, bei denen die Heilung in der falschen Stellung des Knochens erfolgt. Eine Reposition solcher Brüche ist ja fast unmöglich, wenn man nicht darunter vielleicht die Befreiung des Talus aus dem Calcaneus durch Extension an der Ferse und dem Fussrücken verstehen will. Der Fuss bleibt also auch nach der Heilung abgeplattet und diese Plattfussstellung kann sogar sehr bedeutend werden.

Die knöcherne Heilung selbst erfolgt sehr langsam. *Gurlt* gibt als Durchschnittsdauer 60 Tage an.

Besser ist die Prognose der Rissbrüche. Diese heilen innerhalb 30—40 Tagen und zwar durch knöchernen Callus. Die Angabe, dass die Vereinigung immer nur durch Pseudarthrose erfolgt, ist unrichtig.

Das abgebrochene sustentaculum tali heilt rasch knöchern an. Es kann aber auch hier, wie wir gesehen haben, eine Deformität und Unbrauchbarkeit des Fusses zurückbleiben.

In dem *Bidder'schen* Fall von Bruch des Proc. inframalleolaris erfolgte das Zusammenwachsen der getrennten Knochenflächen rasch und ohne Hinderniss, und stellte sich die normale Gehfähigkeit viel eher ein, als nach den Brüchen des Malleolus externus.

Für die **Therapie** genügt bei den einfacheren Calcaneusbrüchen, der Fractur des Sustentaculum tali und des Proc. in-

framalleolaris, ein gut sitzender Gypsverband, der den rechtwinkelig stehenden Fuss und den Unterschenkel umfasst.

Bei den Rissbrüchen darf der Gypsverband oder die Gypsschiene oder eine vordere Drahtschiene erst angelegt werden, nachdem man das Knie stark gebeugt, den Fuss plantarflectirt und den Patienten auf die Seite gelegt hat, um seine Wadenmuskulatur zu erschlaffen und die beiden Fragmente einander entgegenzuführen. Diese hält man dann dadurch zusammen, dass man einen Heftpflasterstreifen auf der Mitte der Wade aufklebt, ihn über den Fersenhöcker der Länge nach herüberführt und wieder auf der Fusssohle befestigt. Darüber kommt dann der Contentivverband.

Bei den Compressionsbrüchen legt man das Glied zunächst in eine v. Volkmann'sche L-Schiene oder in eine Suspensionsvorrichtung (Beely'sche Gypshanfschiene), und legt den Gypsverband erst nach 8—14 Tagen an, nachdem die Abschwelung erfolgt ist. Nach 4—5 Wochen beginnt man mit der Massage und vorsichtigen Gehversuchen.

Brüche des Os naviculare, cuboides, der Ossa cuneiformia sowie der Metatarsalknochen und der Phalangen.

Die Brüche aller dieser Knochen haben nichts Charakteristisches. Wir können hier wesentlich auf die gleichen Verletzungen an der Hand hinweisen.

Sie entstehen in der Regel nur durch schwere directe Gewalteinwirkungen, wie Auftreffen schwerer Lasten oder eines Projectiles oder Ueberfahrenwerden. Selten ist ein Fall auf die Fussspitze die Veranlassung.

In den Vordergrund tritt wieder die durch die starke Quetschung bedingte Anschwellung der Weichtheile. Oft ist auch die Fractur eine complicirte, so dass die zertrümmerten Knochen blogelegt sind.

Die kleinen spongiösen Knochen der Fusswurzel erleiden meist Compressionsfracturen, ähnlich wie die Wirbelkörper und der Calcaneus.

Die Metatarsalknochen sind in einfacheren Fällen leicht schief gebrochen und nicht dislocirt. Nur, wenn mehrere derselben fracturirt sind, können sich die Fragmente nach dem Dorsum

oder der Planta des Fusses verschieben. An den Zehenphalangen kommen gelegentlich Längsfracturen vor.

Die **Symptome** treten uns entgegen als heftiger Schmerz, Anschwellung, Functionsstörung, Deformität und schliesslich als abnorme Beweglichkeit und Crepitation.

Die **Prognose** dieser Verletzungen ist im Ganzen günstig bei einfacheren Verhältnissen. Die complicirten Fracturen waren früher wegen der Gefahr der Eiterung in den Sehnenscheiden und Gelenken sehr gefürchtet. Sie verlaufen aber unter dem Schutze der Antiseptik gut.

Die knöcherne Heilung erfolgt in 3—5 Wochen.

Die **Therapie** besteht in der Ausgleichung etwa bestehender Dislocationen, Stellung des Fusses in einen rechten Winkel zum Unterschenkel und Fixation desselben auf einer **L**-Schiene bis zur erfolgten Abschwellung. Dann kann man den Gypsverband anlegen.

Bei complicirten Fracturen und beträchtlicher Zertrümmerung der Knochen sucht man möglichst conservativ vorzugehen.

Luxationen des Calcaneus.

Eine isolirte Luxation des Calcaneus d. h. eine Trennung desselben vom Talus und Os cuboides, hält *Lossen* trotz der Bedenken *Broca's* doch für möglich, da einige unzweifelhafte Fälle in der Literatur verzeichnet sind. So berichtet *Dumas* über zwei Beobachtungen, in denen der Calcaneus nach aussen verrenkt war. In beiden Fällen fühlte man unter dem tief in die Weichtheile versenkten Malleolus externus die äussere und obere Fläche des Calcaneus, dessen vorderer, mit dem Os cuboides articulirender Fortsatz über diesem einen deutlichen Vorsprung bildete. Der normal stehende Talus sprang nach innen vor. Unter ihm fehlte die Resistenz des Calcaneus. Im zweiten Fall war das Os cuboides noch für sich von den Metatarsalknochen nach aussen gewichen, während der Vorsprung des Os metatarsi V in den Weichtheilen verschwunden war.

Eine Verwechslung mit einer Luxatio pedis sub talo kann hier wohl nicht angenommen werden. Der über dem Os cuboides

hervorragende Knochen konnte nicht der Kopf des Talus gewesen sein, da bei der Luxatio sub talo nach aussen das Caput tali am inneren Rande des Fusses hervorspringt (*Lossen*).

Im ersten Fall entstand die Luxation durch Auffallen eines Balkens auf die Innenseite des Fusses und des Unterschenkels, so dass der Calcaneus gewissermassen direct nach aussen verschoben wurde.

Der zweite Fall war klarer. Der rechte Fuss war mit der Ferse eingeklemmt, und der Stamm wurde in diesem Moment gewaltsam nach links umgeworfen.

Die **Reposition** gelang beide Male durch Zug am Unterschenkel in der Richtung nach aussen und Druck gegen den Calcaneus nach innen.

Luxationen des Os naviculare.

Das Os naviculare bleibt bei der Luxatio sub talo zuweilen an dem Talus haften und tritt aus der Verbindung mit den 3 Keilbeinen heraus. (*Malgaigne, Burnett*.)

Die eigentliche Luxation des Os naviculare, bei der auch seine Verbindung mit dem Talus gelöst wird, ist äusserst selten. Jedenfalls entsteht sie nur durch sehr complicirte und drehend wirkende Gewalten. Der luxirte Knochen tritt entweder am inneren Fussrande oder am Fussrücken hervor. *Lossen* konnte 6 Fälle zusammenstellen. Von diesen ist von besonderem Interesse ein Fall von *Chassaignac*, da derselbe frisch zur Section kam.

Bei einem Sprung von einer bedeutenden Höhe war der Patient auf die Füsse gefallen. Er erlitt am linken Fuss eine Luxation des Talus nach innen, am rechten die Luxation des Os naviculare.

Die **Symptome** dieser letzteren Luxation waren sehr deutlich. Der innere Fussrand war verkürzt und zeigte 1 cm unter der Tibia einen scharfen Vorsprung, der offenbar dem Os naviculare angehörte. Ausserdem fehlte die *Tuberositas ossis navicularis* an der normalen Stelle. Bei der Section stand das verrenkte Os naviculare auf dem Halse des Talus. Die 3 Keilbeine und der I. und II. Metatarsalknochen waren mit ihm nach oben geschoben.

Luxationen der Keilbeine.

Von den 3 Keilbeinen hat man das erste für sich und alle 3 zusammen luxirt gefunden.

Die Ursache war bald ein Fall auf die Fussspitze, bald der Druck eines Wagenrades. Bei der Luxation des *Os cuneiforme primum* war entweder der Knochen aus allen Verbindungen gelöst und nach oben oder innen verschoben, oder er hing noch mit seinem Metatarsalknochen zusammen.

R. Smith hatte Gelegenheit, zwei veraltete Fälle der letzteren Art zu seciren.

Die **Symptome** waren folgende: Der vordere Abschnitt des Fusses war verkürzt, obwohl Talus und Unterschenkel sich ganz normal verhielten. Auf dem Fussrücken bildete das luxirte Keilbein einen Vorsprung. Die *Planta pedis* war nach einwärts gedreht und sowohl von vorn nach hinten, als von einer Seite zur anderen convex.

Die Luxation aller 3 Keilbeine auf das *Os naviculare* wurde nach Fall auf die Füße (*Monteggia*) und nach Ueberfahren eines Wagenrades (*Key*) beobachtet.

In einem veralteten Fall fand *Bertherand* den inneren Fussrand verkürzt, die Wölbung des Fussrückens vergrößert. Auf ihm bildete der hintere Rand der *Ossa cuneiformia* einen queren Vorsprung, oberhalb welchem die Strecksehnen deutlich zu palpiren waren.

Die **Reposition** aller Luxationen des *Os naviculare* und der Keilbeine gelingt am Besten, wenn man die Fussspitze stark nach abwärts drängt und dann einen directen Druck auf die verrenkten Knochen ausübt. *Nélaton* exstirpirte in einem Fall das I. Keilbein, das sich quer über das II. gelagert hatte.

Luxationen der Metatarsalknochen.

Die Verrenkung des *Lisfrank'schen* Gelenkes kann entweder alle Metatarsalknochen oder nur einen Theil oder selbst nur einen derselben betreffen. Ferner kann die Luxation eine vollkommene oder unvollkommene sein.

Die Verletzung selbst ist eine seltene. *Hitzig* stellte 1865 29 Fälle zusammen.

Seitdem finde ich nur noch 11 weitere Veröffentlichungen.

I. Die Luxation aller Metatarsalknochen

kann nach oben (dorsal), nach unten (plantar), nach aussen und nach innen stattfinden.

Am häufigsten ist die Luxation nach oben. Als Ursachen derselben fand man das Ueberfahren eines Wagenrades über den Fuss, das Auffallen einer schweren Last, also Gewalten, welche das Fussgewölbe von oben nach unten plattdrücken, so zwar dass die Reihe der Keilbeine und das Os cuboides hinter den Metatarsalknochen nach abwärts gedrängt werden. Die Köpfchen der Mittelfussknochen erscheinen dann auf dem Fussrücken.

Auch durch Sturz aus der Höhe sind derartige Luxationen veranlasst worden. Vielleicht trafen dabei die Köpfchen der Metatarsalknochen auf eine Bodenunebenheit auf, während die Ossa cuneiformia und das Os cuboides durch die Last des Körpers nach abwärts gedrückt wurden.

Die **Symptome** der Luxation sind unmittelbar nach der Verletzung sehr bezeichnend. Der Fussrücken ist gewölbt, die Fusssohle abgeplattet. Auf dem Dorsum sieht und fühlt man die Reihe der vorspringenden Metatarsalköpfchen. Ueber diese verlaufen die Strecksehnen und halten durch ihre Spannung die Zehen in Dorsalflexion. Der Fuss ist verkürzt, bei den vollständigen Luxationen mehr als bei den Subluxationen. Die Fussspitze oder auch wohl der ganze vordere Abschnitt des Fusses ist nach innen gewendet, indem das Os metatarsi I am stärksten nach oben und innen gedrängt wird. Die Haut ist im Ganzen selten verletzt.

Die **Luxation nach unten** ist sehr viel seltener. Sie entsteht durch forcirte Dorsalflexion (*Smyly*). Auf dem Fuss-

rücken zeigt sich ein querer von der Fusswurzel gebildeter Vorsprung. Vor diesem befindet sich eine tiefe Rinne. Der ganze Metatarsus drängt sich in der *Planta pedis* vor. Der Fuss ist verkürzt.

Die **Luxationen nach aussen und nach innen** sind wegen der Einfalzung des *Os metatarsi II* zwischen das I. und III. Keilbein direct nicht möglich. Entweder bricht dieser Knochen, oder was das gewöhnlichere ist, die Luxation entsteht secundär aus einer Verrenkung nach oben.

Als Beispiel der Luxation nach aussen führen wir den Fall von *Lacombe* an, der diesen selbst betrifft. *Lacombe* war mit dem Pferd gestürzt und unter dasselbe zu liegen gekommen. Sein Fuss lag mit dem äusseren Rand auf, die Fussspitze aber gerieth über eine Bodenvertiefung, als das Pferd nochmals auf die Seite fiel und mit seiner Last den vorderen Abschnitt des Fusses derart krümmte, dass er mit dem *Os cuboides* und dem *Calcaneus* einen stumpfen Winkel bildete. Der Metatarsus wich nach aussen und man konnte deutlich am äusseren Fussrand den Fortsatz des V. Metatarsalknochens, am inneren das I. Keilbein vorragen sehen. Der Fuss war verkürzt und abgeplattet.

Von der Verrenkung nach innen gibt es nur ein Beispiel von *Kirk*. Der Metatarsus bildete an der innern Seite einen beträchtlichen Vorsprung, an der äussern Seite befand sich die entsprechende Vertiefung.

Die **Prognose** der angeführten Luxationen der Metatarsalknochen ist im Ganzen eine günstige. Die Einrichtung gelang in allen frischen Fällen und die veralteten zeigten eine leidliche Brauchbarkeit des Fusses zum Gehen.

Die **Reposition** geschieht durch kräftige Extension am Metatarsus, während der Tarsus gut fixirt ist, und directe Impulsion der Metatarsalköpfchen.

Der reponirte Fuss muss für 8—14 Tage in einem Verband festgestellt werden.

2. Die Verrenkungen einzelner Metatarsalknochen

entstehen durch dieselben, jedoch mit kleinerem Angriffspunkt wirkenden Gewalten, wie die aller Metatarsalknochen. Die Gewalt drückte auch wohl den einzelnen Metatarsus gegen eine unebene, steinige Unterlage.

Die Verschiebung der mittleren Knochen findet nach oben und unten, die des I. und V. auch nach innen, beziehungsweise aussen statt.

Die **Symptome** lassen sich leicht erschliessen, wenn man das über die Luxation aller Metatarsalknochen Gesagte durchliest.

Die **Reposition** stiess zuweilen auf Schwierigkeiten, da der Zug am ganzen Metatarsus auf den einzelnen Knochen wenig Einfluss hat. Im Nothfalle wird man unter antiseptischen Cautelen die Gelenkspalte bloßlegen und den Knochen hineinhebeln oder sein Köpfchen reseciren.

Luxationen der Zehen.

I. Luxationen der Metatarsophalangealgelenke

ereignen sich vorzugsweise an dem betreffenden Gelenk der grossen Zehe. Unter 22 von *Malgaigne* angeführten Fällen finden sich 19 des Hallux. Wir nehmen daher diese letzte Luxation als Beispiel. Nach *Bartholmai's*, unter *Roser's* Leitung ausgeführten Leichenversuchen kann sie auf die Dorsalfläche des Metatarsus und nach innen erfolgen.

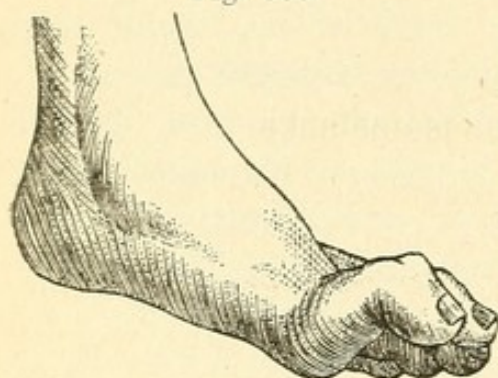
a. Die **Verrenkung der grossen Zehe auf die Dorsalfläche des Metatarsus** entsteht gerade wie die analoge Verletzung am Daumen durch eine forcirte Dorsalflexion der Zehe. Dabei stemmt sich das Capitulum des Metatarsalknochens gegen die untere Kapselwand an, zerreisst dieselbe und tritt nun nach unten aus, so dass die erste Phalanx auf seinen Rücken zu stehen kommt.

In der Regel wird diese forcirte Dorsalflexion veranlasst bei einem Sprung auf die Zehen. Doch kann sie auch entstehen, wenn der Fuss von vorn und hinten her in irgend einer Weise eingeklemmt wird, oder wenn ein vom Pferd herabfallender Reiter mit den Zehen im Steigbügel hängen bleibt, oder wenn der Reiter beim Aufschwingen in den Sattel zu kurz in den Bügel tritt.

Die Verrenkung ist bald eine vollständige, bald eine unvollständige. Bei der vollständigen Luxation springt die Basis der I. Phalanx auf dem Dorsum des Metatarsus hervor, sodass man zuweilen ihre Facette fühlen kann.

In die Planta ragt an entsprechender Stelle der Kopf des Metatarsus. Die Zehe steht mit ihrer ersten Phalanx

Fig. 335.



in Dorsal-, mit ihrer zweiten Phalanx in Plantarflexion (Fig. 335). In einzelnen Fällen war sie fast senkrecht aufgerichtet. Stets ist sie etwas verkürzt. Ihre activen Bewegungen sind aufgehoben. Relativ häufig — 10 mal unter 19 Fällen — hatte das Metatarsusköpfchen die Haut der Sohle perforirt.

Bei der unvollständigen Luxation sind die gleichen Zeichen vorhanden, nur minder ausgesprochen.

Die **Prognose** ist gut. Die Reposition macht aber zuweilen Schwierigkeiten. Die Repositionshindernisse sind die gleichen wie am Daumen (*Bartholmai*), und müssen auf dieselbe Weise überwunden werden.

Die **Reposition** geschieht nach *Faraboeuf's* rationeller Methode dadurch, dass man die bestehende Dorsalflexion noch mehr forcirt und die Phalanx dann mit dem Finger nach vorn drückt.

Bei irreponibeler Luxation gilt das bei der Daumenluxation Gesagte.

b. Die **Verrenkung der grossen Zehe nach innen** entsteht durch forcirte Abduction, besonders in rechtwinkelter Dorsalflexion (*Bartholmai*).

Es sind nur wenige Fälle bekannt. Hier eine Beobachtung *Notta's*, die die Verletzung erläutern mag. Dem Patienten war ein Wagenrad über den Innenrand des rechten Fusses hinweggefahren. Man fand ausser einer Anschwellung am Fussrücken einen Vorsprung am Innenrande des Fusses, der dem hinteren Ende der Phalanx entsprach. In der Planta bestand keine besondere Deformität. Die Streckbewegung war frei und zeigte deutlich, dass die Excursionen oberhalb des Metatarsusköpfchens stattfanden. Die Beugung war behindert. Bei seinen Versuchen fand *Bartholmai* stets die Phalanx etwas nach innen rotirt, den Kopf des Os metatarsi aber im I. Zwischenknochenraum.

Die **Reposition** gelingt leicht durch Zug an der Zehe und directen Druck auf das Phalangenende. Rationeller wäre eine Abduction, verbunden mit Impulsion der Phalanxbasis.

II. Luxationen der Interphalangealgelenke.

Die Luxationen in den Interphalangealgelenken der Zehen sind die vollständigen Analoga der gleichen Verletzungen an den Fingern. Sie sind aber sehr selten. *Broca* beobachtete eine Luxation der II. Phalanx der grossen Zehe nach oben, welche durch einen Fusstritt gegen einen Hund entstanden war. Die Einrichtung gelang durch Verschieben der dorsalflectirten Phalanx. *Pinel* fand eine Luxation der II. Phalanx der grossen Zehe nach innen durch Sturz vom Pferde. Die II. Phalanx war ganz nach innen umgelegt, die I. aber ragte durch einen Hautriss hervor.

Die **Reposition** geschieht durch Extension an der Zehe, eventuell vermittelt einer Schlinge, und directe Impulsion der verschobenen Phalanxbasis.

Register.

(Die Ziffern bedeuten die Seitenzahlen.)

A.

Abductionsfibularbruch, typischer 554.
 Abductionsfracturen der Malleolen 551.
 Abrissfracturen des Epicondylus internus 239.
 Acromion, Anatomie 169.
 — Fracturen s. diese.
 Acupuncturnadel Middeldorps 464.
 Adam'scher Bogen 405. 407. 409. 437.
 Adductionsfracturen der Malleolen 549.
 Aequilibriummethode v. Mojsisovics 145.
 Akidopeirastik 11.
 Alcock'scher Verband 289. 471.
 Alveolarfortsatz, Fracturen 38. 43.
 Anaemia cerebri arterial 15.
 Annagelung v. Fragmenten 455. 535.
 Aneurysma traumat. 501.
 Ankylose 182. 195. 245. 288. 289. 455. 470. 558. 594.
 — künstl. in Spitzfussstellung 538.
 Antrum Highmori 38.
 Arachnoidealsack 63.
 Arthrotomie 302. 348. 352. 388. 389. 474.
 Articulatio acromio-clavicularis 143. 144.
 — costo sternalis 127.
 — sterno-clavicularis 143.
 Atlasluxation s. Luxation des Atlas.

Atrophie 73. 80. 348.
 — der Knochensubst. des Femur 409.
 — des Quadriceps 468. 470. 472.
 — des Schädels 11.
 Ausspülung des Kniegelenks 474.
 Austritt der Gehirnssubstanz 29.

B.

Bajonettstellung der Hand 312. 341.
 Bauchhöhle, Drainage 369.
 Becken, Anatomie 353.
 Beckenknochen, Diastase 370.
 — Fracturen, s. diese.
 — Luxationen s. diese.
 Beckenorgane, Verletzungen, s. diese.
 Beckenstütze 449.
 Beckensymphysen, Luxationen der 3 zugleich 372.
 Beely's Verband siehe bei den verschiedenen Extremitätenfracturen.
 Beinlade v. Petit-Heister 522.
 Bewegungen, active u. passive 284.
 Bicepssehne, eingeklemmte 184.
 Biegungsbrüche des Femur 436.
 Bigelow'sches Septum 406.
 Blase, Lähmung 76. 84. 87. 369.
 Bluthusten 113.
 Blutung im Kniegelenk 452.
 — bei Nasenbrüchen 34.

Blutung bei Schädelbasisbrüchen 28.
 — bei complic. Schädelbrüchen 28.
 Brisement forcé 245.
 Brown-Sequard'sche Halbseitenläsion 76.
 — Symptome 78.
 Brüche s. Fracturen.
 Brustbein s. Sternum.
 Brustwirbeluxationen s. Luxationen der Wirbel.
 Bursa infraglenialis 531.

C.

Callus, knöcherner 289. 293. 298. 333. 424. 465.
 — mangelnde Bildung 466.
 — bei Patellarfracturen 466. 472.
 — protrahirter 525.
 Canalis alveolaris, Verletzung 45.
 Capitulum metacarpi, Epiphyse 331.
 Carpalknochen, Exstirpation 336.
 — Luxation 336.
 Carpo-Metacarpalgelenke 334.
 — Anatomie 334.
 — Luxation 332.
 Carpus, Anatomie 329.
 Catheterismus posterior 370.
 Cephalhaematom 11.
 Clavicula, Anatom.-Physiolog. Vorbem. 144.
 — Fracturen s. diese.
 — Luxationen s. diese.
 Colles fracture 307.
 Collin, Zange 346. 347.
 Collum anatomicum femoris 161. 167. 180.
 — chirurgicum femoris 161. 167. 180.
 — femoris, Ernährung desselben 487.
 Commotio cerebri 14. 73.
 — medullae spinalis 74.
 Compression des Gehirns 15.
 — des Rückenmarks 15. 69. 74. 288. 559.
 Compressionsfractur der Tibia, oberes Ende 528.
 Condylus femoris externus und internus Fract. 454.
 — ext. humeri, Fracturen 295.
 Congestionen bei Schädelfracturen 20.
 Contusio cerebri 16. 17.

Contusion des Hüftgelenks, Differentialdiagnose 329. 423. 432.
 — medullae spinalis 69. 74.
 — der Schulter s. diese.
 Conquassation des Rückenmarks 69.
 Convexitätsbrüche des Schädels s. Fracturen des Schädels.
 Convulsionen bei Hirndruck 16.
 — Paralyse, isolirte 16.
 Coup de hache 556.
 Cystitis, septische 84.

D.

Darmbein, Luxationen 371.
 Darmbeinschaufeln, Fracturen 360. 363.
 Darmlähmung 84. 88.
 Daumen, Bajonettstellung 342.
 — Gangraen 344.
 — Luxationen 339. 348.
 — Luxat. irrepon. 345.
 — Metacarpophalangealgelenk 333.
 — Z-Stellung 342.
 Decubitus, acuter 80. 84. 90. 369. 523.
 — fondroyanter 84.
 — bei Schenkelbrüchen 424. 426. 443.
 Depression der gebrochenen Schädelstücke 8.
 Depressionsbrüche s. Fracturen des Schädels.
 Desault'scher Verband 140.
 Diabetes insipidus 14. 81.
 Diaphragmatische Respiration 77.
 Diastase der Wirbel s. Wirbel.
 — des Sternum 169.
 — der Beckenknochen 30. 70.
 — der Patellarfragmente 460. 466.
 Differentialdiagnose der
 Fractura capitis humeri 219.
 Fractura colli femoris 399.
 Fractura colli humeri anatomici 223.
 Fractura colli humeri anatomici sive chirurgici cum Luxatione capitis humeri subcoracoidea 223.
 Fractura colli humeri chirurgici 223.
 Fracturen mit der Contusion der Schulter 215.
 Fracturen der Diaphyse des Humerus 226.

Differentialdiagnose der

- Luxatio claviculae supra-acromialis 215.
 Luxatio claviculae infra-acromialis 216.
 Luxatio cubiti posterior 276.
 der Ellenbogengelenks-Verletzungen 273.
 der Hüftgelenksverletzungen 432.
 der Tibialuxationen n. hinten 502.
 der Beckenfracturen 372.
 Fractura seu Diastasis Epiphyseos 225.
 Fractura humeri transtubercularis 220.
 Luxatio humeri subcoracoida 218.
 Luxatio manus dorsalis 324.
 Luxatio obturatoria 399.
 Fractura proc. cubit. 275.
 der Schultergelenks-Verletzungen 214.
 Fractura Tuberculi majoris 220.
 Fractura tuberculi majoris cum luxatione humeri subcoracoidea 221.
 Fractura Tuberculi minoris 222.
 Dislocation gebroch. Schädelst. 8.
 Distorsion des Handgelenkes 313.
 — des Wirbels, Entstehung, Folgen 81.
 Distraction, permanente des Fusses 560.
 Dornfortsätze, Fract. s. diese.
 Drainage der Blase s. Blase.
 — Bauchhöhle 369.
 Druckatrophie 348.
 Dupuytren'scher Verband 559.
 Durchstechungsfracturen des Femur 438.
 442.
 — der Tibia 518.
 Dysphagia 151.
 — Valsalvae 58.
 Dyspnoë 112.

E.

- Eisenbahnapparat 431.
 Elasticität des Beckens 356.
 Elektrische Muskelerregbarkeit 79. 302.
 Ellenbogengelenk. Verletzungen 273.
 Emphysem, mediastinales 60.

Epicondylus ext. humeri, Fractur 295.
 Epilepsie bei Schädelbrüchen 19.
 Epiphysentrennungen des capit. radii s.

radius.

- des capit. metacarpi s. dies.
 — des femur 414.
 — unteres Ende desselb. 453.
 — Complicationen 454.
 — Diagnose 454.
 — Dislocation 453.
 — Häufigkeit 453.
 — Prognose 454.
 — Richtung 453.
 — Ursache 453.
 — an der spina tibiae 532.
 — an der tibia oben 527.
 — — unten 535.

Eversionsfract. der Malleolen 551.

Extension permanente 89. 214. 245. 296.
 298. 316. 323. 332. 333. 336.
 338. 346. 350. 351. 372. 429.

Exstirpation luxirter Carpalknochen 336.

— des Talus 592. 592.

Extraction des Talus 592.

F.

Femur, Bau desselben 405. 406. 407.

- Condylenfracturen 454.
 — Epiphysentrennung 453.
 — Fissuren 437.
 — Fracturen s. Fracturen des Femur.
 — Infractionen 437.
 — Paquard-Meyer'sche Linien 406.

Fettembolie 424. 443.

Fibula 538.

- Fracturen s. diese.
 — Luxationen s. diese,

Finger s. Phalangen.

Fissuren des Femur 437.

- — humerus 197.
 — — radius 305.

Fissurae sterni congenitae 108.

Fissuren der tibia 534.

— der Wirbelsäule 65.

Fracture par diastase 553.

Fractura Acromii 164. 217.

Frequenz 164.

- Prognose 165.
 Richtung 165.
 Symptome 164.
 Therapie 165.
 Ursachen 164.
- Fracturen des Alveolarfortsatzes 38. 43.
 Fracturen des Beckens 353.
 Aetiologie 353.
 Anatomie 353. 356.
 Complicationen 363.
 Diagnose 367.
 Differentialdiagnose 372.
 Frequenz 356.
 Malgaigne'sche doppelte Verticalfracturen 369.
 Patholog. Anatomie 356.
 Prognose 367.
 Richtung 357. 366.
 Symptome 364.
 Therapie 369.
- Fracturen des Brustbeins s. Fr. sterni.
 Fracturen des Calcaneus 595.
 Anatomie 595.
 Compressionsbruch 596. 597.
 Formen 595.
 Frequenz 595.
 Prognose 600.
 Rissbruch 595. 596.
 Symptome d. Compressionsbrüche 598.
 Symptome des Rissbruches 596.
 Therapie 600. 601.
- Fracturae claviculae, Aetiologie 131. 133.
 Anatomie 130. 132.
 Aeusseres Drittel 136. 137.
 Callus hypertrophischer 143.
 Diagnose 137.
 Doppelbrüche 132. 134.
 Inneres Drittel 137. 138.
 Frequenz 130.
 Mittleres Drittel 133. 134. 135.
 Naht der Bruchenden 143.
 Physiologie 130. 132.
 Prognose 108.
 Reposition 132.
 Richtung 131.
 Therapie 139.
 unvollständige 132.
- Symptome ders. 132.
 Verbandmethoden 140.
 Verlauf 139.
- Fracturae colli anatomici humeri, Aetiologie 200.
 Ankylose 201.
 m. Bruch der Tubercula 198.
 Callus, übermässiger 201.
 Diagnose 201.
 Differentialdiagnose 399.
 Dislocationsform, Malgaigne's 199.
 Eiterung, secundäre 202.
 Entzündung, secundäre 201.
 Extracapsuläre 198.
 Folgen 202.
 Functionsstörung 281.
 Intracapsuläre 198.
 Heilungsdauer 200.
 mit Luxation des Humeruskopfes 200.
 Necrose 202.
 Prognose 201.
 Retraction der Muskeln 201.
 Symptome 200.
 Therapie 202.
 Verfettung der Muskeln nach 201.
- Fracturen colli chirurgici humeri 208.
 Aetiologie 208.
 Complicationen 210.
 Einkeilung 212.
 Extracapsuläre 209.
 Heilungsdauer 212.
 Prognose 212.
 Schrägfracturen 210.
 Splitterfracturen 211.
 Symptome 211.
 Therapie 212.
- Fracturen des collum femoris, Aetiologie 410.
 Anatomisch-physiolog. Vorbemerkungen 409. 411.
 Arten 410.
 Differentialdiagnose 433.
 Eingekeilte 412.
 extracapsuläre 410. 412. 414.
 Frequenz 409.
 gemischte 412.
 intracapsuläre 410. 412. 413.

- lose 412.
 Prognose 423. 426. 429.
 subperiostale 412.
 Symptome 416. 417. 418. 419. 420.
 Therapie 426.
 unvollständige 411.
 vollständige 412.
- Fractura colli fem. cum gomphosi**
 Differentialdiagnose 434.
 — colli femoris extrac. 434.
- Fracturen des collum scapulae**
 Differentialdiagnose 218.
- Fracturen des condylus externus humeri**
 Aetiologie 243.
 Ankylose, nach 244.
 Arthritis deformans n. 244.
 Complicationen 243. 244.
 Frequenz 243.
 Gelenkentzündung, tuberc. n. 244.
 Gelenkkörper, freie bei 244.
 Prognose 244.
 Pseudarthrosen, n. 244.
 Symptome 243.
 Wachsthumshemmung 244.
- Fracturen eines condylus femoris 454.**
 Aetiologie 454.
 Dislocation 454.
 Entstehungsmechanismus 454.
 Prognose 455.
 Symptome 454.
 Therapie 455.
- Fracturen des condylus internus humeri 241.**
 Aetiologie 241.
 Bruchlinie 241.
 Complicationen 242.
 Definition 241.
 Dislocation 241.
 Frequenz 241.
 Medianusverletzungen 242.
 Symptome 241.
 Ulnarisverletzungen 242.
 Weichtheilverletzungen 242.
- Fracturen des Epicondylus externus 242.**
Fracturen des Epicondylus int. 239.
 Aetiologie 239.
 Complicationen 239.
 Frequenz 239.
- mit Luxation 240.
 — Symptome 240.
 ohne Luxation 240.
 — Symptome 240.
- Fracturen der Epiphysenlinie des Humerus**
 — obere 206—208.
 — untere 236—238.
- Fracturen des Femur 404. 407.**
 Anatomie 404.
 am oberen Ende 408.
 Differentialdiagnose 399.
 Eintheilung 407. 408.
 Frequenz 407.
 Physiologie 404.
 Statistik 407.
 Vorkommen 407.
- Fracturen der Femurdiaphyse, Arten 437. 438.**
 Aetiologie 436. 439. 440.
 oberes }
 mittleres } Drittel 441.
 unteres }
 Prognose 443.
 Richtung 439.
 Symptome 441. 442.
 Therapie 444.
- Fracturen des Femurhalses s. Fract. colli femoris. -**
- Fracturen des Femurkopfes 408.**
- Fracturen des Femur, Unteres Ende 452.**
 Formen 452.
 Symptome 452.
 unvollständige 452.
 vollständige 452.
- Fracturen des Fibulaköpfchens 538.**
 Aetiologie 538.
 Patholog. Anatomie 538.
 Prognose 539.
 Rissbruch 538.
 Splitterbruch 538.
 Sternbruch 538.
 subperiostale Fracturen 539.
 Symptome 539.
 Therapie 539.
- Fracturen d. Fibulaschaftes, Aetiolog. 540.**
 Prognose 540.
 Symptome 540.
 Therapie 540.

Fracturen der Gesichtsknochen 31.

Anatomie 31.

Complicationen 31.

Frequenz 31.

Fracturen des Humerus 195.

Anatomie 195.

— — am Condylus externus 243.

— — am Condylus internus 241.

— — Diaphyse 226.

Aetiologie 226.

Anatomie 226.

— — Dislocation 227.

— — Infractionen 226.

— — Längsbrüche 226.

— — Querbrüche 226.

unvollständige 226.

— — Schrägbüche 227.

— — Ueber dem Deltoidesansatz 227.

— — unten 229.

— — vollständige 226.

— Doppelbrüche 227.

Eintheilung 197.

Frequenz 197.

— am Epicondylus externus 242.

— am Epicondylus internus 239.

Nebenverletzungen 227.

Oberes Ende 198.

Ursache, Diagnose, Symptome
198.

Prognose 228.

— Spiralbrüche 227.

— Splitterbrüche 227.

Symptome 227.

Therapie 228.

— Unteres Ende 230.

Eintheilung 231.

Reposition 244.

Retention 244.

Therapie 244.

Fracturen der Halswirbel 72.

Fracturen der Hand 329.

Aetiologie 329.

Frequenz 329.

Prognose 330.

Therapie 330.

Fracturen der Handknochen 328.

Anatomisch-physiologische Vor-
bemerkungen 328.

Fracturen des Kehlkopfes 59.

Aetiologie 59.

Anatomie 59.

Eintheilung 59.

Prognose 60.

Symptome 59.

Therapie 60. 99.

Fracturen der Malleolen 549.

— Abductionsfibularbruch 554.

Symptome 554. 555.

— Adductions- oder Supinations-
fracturen 549.

Aetiologie 547.

Krankengeschichten 550.

Symptome derselben 550.

— Abductions- oder Pronations-
fracturen 551.

— In- und Eversionsfracturen 551.

Complicationen 551. 552. 553.

Frequenz derselben 551.

Symptome 554.

Ursache 551.

Mechanismus der Entstehung 551
552.

Prognose sämmtlicher 557.

Symptome der Abductionsfracturen 554.

Ursache derselben 551.

Therapie sämmtlicher 558. 559.
560. 561.

Fracturen der Metacarpalknochen

Aetiologie 330.

Anatomie 329.

Entstehungsmechanismus 331.

Differentialdiagnose 332.

Frequenz 330.

Sitz 331.

Symptome 331.

Therapie 332.

Fracturen der Metatarsalknochen 601—
602.

Fracturen der Nase 35.

Hautemphysem 34.

Necrose 34.

Perichondritis 34.

Periostitis 34.

Prognose 35.

Therapie 35.

Fracturen des Nasengerüsts 32.

Anatomie 32.

Entstehung 32.

Frequenz 33.

Symptome 33.

Fracturen des Oberkiefers

Aetiologie 38.

Frequenz 38.

Prognose 40.

Therapie 40.

Fracturen des Olecranon

Aetiologie 285.

Bluterguss 286. 288.

Callusbildung, mangelnde 288.

Complicationen 286.

Dislocation der Fragmente 286.

Entstehungsmechanismus 285.

Eröffnung des Gelenkes 286. 288.

Frequenz 285.

Prognose 287. 288.

Pseudarthrose 288.

Richtung 286.

Sitz 286.

Symptome 287.

Therapie 288. 289.

Fracturen des Os naviculare 601—602.

— des Os cuboides 601—602.

— der Ossa cuneiformia 601.

Fracturen der Patella 456.

Aetiologie 457.

Anatomisch-physiolog. Vorbemerkungen 456.

Anatomie, pathologische 457. 459.

Arten: bogenförmige 459.

— directe 458.

— extracapsuläre 459.

— indirecte 458.

— intracapsuläre 459.

— Längsbrüche 459. 479.

— multiple, transversale 459.

— Querbrüche 459.

— schräge 459.

— Splitterbrüche 460.

— Aetiologie 460.

— Subligamentöse 461.

— T-förmige 460.

— unvollkomm. Querbrüche 459.

— veraltete 479.

Ausbleiben fibr. Vereinigung 469.

Complicationen 462. 469.

Diastase 466.

Dislocation der Fragmente 460.

Functionelle Resultate 467.

Indicationen zu Operation 470.

Operative Eingriffe 471. 474.

Refracturen 469.

Symptome 463. 464.

Therapie 470.

Verknöcherung, mangelnde 466.

Verlauf 465.

Fracturen der Pfanne 362.**Fracturen der Phalangen der Hand 332.**

Aetiologie 332.

Complicationen 333.

Prognose 333.

Richtung 332.

Symptome 332.

**Fracturen der Phalangen des Fusses
601—602.****Fracturen des Proc. coronoideus max.
iuf. 166.**

Aetiologie 165.

Prognose 166.

**Fracturen des Processus coronoideus
ulnae**

Aetiologie 291.

Anatomie 290.

Prognose 293.

Sitz derselben 291.

Symptome 292.

Therapie 293

Fracturen des Processus cubitalis

Aetiologie 237.

mit Bruch des Olecranon 238.

Diagnose 239.

Differentialdiagnose 275.

Entstehungsmechanismus 238.

Symptome 238. 239.

Fracturen des Processus ensiformis 111.**Fracturen des Processus inframalleolaris
des Calcaneus 599.**

Anatomie 599.

Prognose 600.

Rissfractur 599.

Symptome 600.

Therapie 600.

Fracturen des Processus styloideus ulnae
297.

Deformität 298.

Diagnose 297.

Prognose 298.

Therapie 296.

Fracturen des Processus transversus 64.

Fracturen des Radius 299.

Anatomie 299.

Eintheilung 299.

Variationen 366.

— der Radiusepiphyse 313.

— des Radiushalses 302.

Anatomie, Aetiologie 302.

Prognose 303.

Symptome 303.

Therapie 303.

— des Radiusköpfchens 299.

Aetiologie 302.

Complicationen 300.

Prognose 302.

T-förmige 299.

Symptome 301.

Therapie 302.

— des Radius loco classico 305. 306.
307. 313.

Aetiologie 503.

Complicationen 300. 314. 315.

Differentialdiagnose 327.

Pathologische Anatomie 305. 308.

Prognose 313.

Symptome 310. 313.

Therapie 315.

— des Radiuschaftes 303.

Aetiologie 303.

Entstehungsmechanismus 303.

Frequenz 303.

Prognose 305.

Sitz 304.

Symptome 304.

Therapie 304.

— des Radius, unteres Ende 305.

Fracturen der Rippen 114.

Aetiologie 115.

Anatomisch - physiologische Vor-
bemerkungen 114. 117.

Depression der Fragmente 119.

Diagnose 121.

Frequenz 115.

Längsbrüche 118.

Prognose 123.

Querbrüche 119.

Richtung 117.

Schrägbrüche 119.

Symptome 129.

Therapie 124.

Verlauf 123.

Fracturen der Rippenknorpel 125.

Anatomie 125.

Richtung 125.

Symptome 126.

Therapie 127.

Verlauf 127.

Fracturen des Sprunggelenkes 548.

Fracturen des Sternums 108.

Anatomie 208. 109. 110.

Aetiologie 109.

Frequenz 108.

Krankenbehandlung 113.

Patholog. Anatomie 111.

Prognose 113.

Querbrüche 110.

Schrägbrüche 111.

Symptome 112.

Therapie 113.

Verlauf 113.

Fracturen subcutane der Stirnhöhle 31.

Fractura supracondylica 231.

Aetiologie 232.

Complicationen 232.

Diagnose 232.

Differentialdiagnose 274.

Dislocation 231.

Durchstechungsfracturen 232.

Frequenz 232.

Quetschung des nerv. median. 232.

Richtung 231.

Sitz 231.

— supracondylo - intercondylica 234.

Differentialdiagnose 275.

Fracturen des Sustentaculum Tali 598.

Anatomie 598.

Diagnose 599.

Fälle 598. 599.

Fracturen des Schädels 1.

Complicationen 22.

- Elasticität des Schädels 2.
 Frequenz 2.
 Gehirnverletzungen 24, 9.
 subcutane 10, 12.
 Therapie 4, 20.
- Fracturen der Schädelbasis.**
 Aetiologie 24, 26.
 Blutunterlaufungen 28.
 Gehirnverletzungen 29.
 Kreisfracturen 26
 Lähmungen 29.
 Prognose 30.
 Symptome 27.
 Tamponade 30.
 Therapie 30.
 Verlauf 24, 26.
- Fracturen der Schädelconvexität.**
 Prognose 18.
 Symptome 10.
- Fracturen des Schädeldaches 3.**
 Diagnose 10,
 — Knochensplitter 22, 23.
 — Lochbrüche 6, 5.
 — Spaltbrüche 3.
 — Splitterbrüche 4.
 — Stückbrüche 4.
- Fracturen des Schulterblattes 157.**
 Anatomie 158, 166.
 Bruchrichtung 158.
 Eintheilung 158.
 Frequenz 152.
 Lochbrüche 158.
 Physiologie 158
 Querbrüche 158.
 Splitterbrüche, sternförmige 158.
- Fracturen des Schulterblatthalses 161.**
 Aetiologie 162.
 Prognose 161.
 Symptome 160.
 Therapie 161.
 Verlauf 161.
- Fracturen des Talocruralgelenkes.**
 Anatomisch-physiol. Vorbemerkungen 541, 544.
 Bruchformen 545.
 Diagnose 546.
 Eintheilung 544
 Entstehungsmechanismus 545.
- Frequenz 547.
 Malleolarfracturen 547.
 Prognose 546.
 Supramalleoläre 545.
 Symptome 546.
 Therapie 546.
- Fracturen des Talus. Aetiologie 593.**
 Complication 593, 595.
 Diagnose 594.
 Luxation des abgebr. Fragmentes.
 Fälle 594.
 Prognose 594.
 Richtung der Bruchlinien 593, 594.
 Symptome 594.
 Therapie 595.
 vollständige 593.
- Fracturen der Tibia 518, 526.**
 Aetiologie 518.
 Doppelbrüche 518.
 Epiphysenlösung, vollst. 527.
 Gelenkbrüche 526.
 Gelenkfissuren 526.
 Oberes Ende.
 Aetiologie 528.
 Compressionsfracturen 528.
 Entstehungsmechanismus 528.
 intrauterine 536.
 Patholog. anatom. Charactere 529.
 Prognose 530.
 Querbrüche 527.
 Splitterbrüche 527.
 Symptome 529, 530.
 Therapie 530.
- Fracturen der Tibia am Schafte 535.**
 Aetiologie 535.
 Arten 535.
 Epiphysenlösung 535.
 Prognose 536.
 Symptome 526.
 Therapie 537.
- Fracturen Tibia, Spinafracturen.**
 Aetiologie 532.
 Anatomie 531.
 Diagnose 533.
 Frequenz 532.
 Prognose 534.
 Symptome 533.
 Therapie 534.

Fracturen der Trachea 61.

Aetiologie 61.

Anatomie 61.

Frequenz 61.

Symptome 61.

Fracturen des Trochanter major 435.

Isolirte 435.

Symptome 435.

Therapie 435.

Fracturen der Tubera ischii 363.

Fracturen der Tubercula 202.

Fracturen des Tuberculum majus humeri 203.

minus 204.

Aetiologie 203.

Complicationen 204.

mit Fractur des anatomischen Halses 203.

longitudinale, isolirte 203.

mit Luxation des Humerus nach vorn 203.

quere 202.

Prognose 202. 205.

Symptome 202. 203. 204.

Therapie 202. 205.

Fractur der Ulna 285. 293. 296.

Aetiologie 294.

Complicationen 294.

Dislocation 294.

Oberes Drittel mit Radiusluxation 293.

Therapie derselb. 296.

Schaft 296. 297.

Dislocation 297.

Eintheilung 296.

subperioste 297.

Fractur des Unterkieferkörpers 43.

Symptome 46.

Therapie 48.

— Fracturen des Unterkiefers 42.

Aetiologie 42.

Anatomie 42.

Canalis alveolaris, Verletzungen 45.

Prognose 48.

Reposition der Fragmente 48. 49.

Symptome 46.

Symmetrischer Bruch 44.

Therapie 48.

Fracturen des Unterschenkels

Aetiologie 514. 517.

Anatomisch-physiolog. Vorbemerk. 512. 513.

Beider Unterschenkelknochen 513.

Complicationen 518.

Diagnose 519.

Frequenz 513.

Klarinettenform d. Fragmente 516.

Knochennaht 525.

Nachbehandlung 525.

Patholog. Anatomie 515.

Prognose 529.

Querbrüche 515.

Richtung 515.

Schrägbrüche 515.

Spiralbrüche 515.

Splitterbrüche 517.

Symptome 519.

Therapie 520. 521.

Torsionsbrüche 516. 517

Fracturen d. beid. Vorderarmknochen 278.

Anatomisch-physiol. Vorb. 277.

Dislocation 279. 280.

Frequenz 278.

Prognose 281.

Sitz 279. 280.

Symptome 280.

Therapie 282.

unvollständige 280.

vollständige 279.

Fracturen der Wirbel 61.

Aetiologie 70.

Anatomie 61. 63.

Compressionsbrüche 66.

Diagnose 81.

directe 70.

Frequenz 83.

indirecte 70.

Krankentransport 86. 87.

Kyphose 72.

Längsbrüche 66.

Nebenverletzungen 60.

Operativer Eingriff 90.

Prognose 83.

Querbrüche, Symptome ders. 72.

Quetschungsbrüche 65.

Schrägbrüche 67.

Symptome 71.
Therapie 85. 88.
Untersuchung 82.
Verlauf 83.

Fracturen der Wirbelbogen 65.
— der Wirbelkörper 65.
— der Brustwirbelsäule 69.
— der Lendenwirbelsäule 72.

Fractur, Yförmige 234.
Aetiologie 234.
Dislocation 234.
Frequenz 235.
Splitterbrüche 234. 235.
Symptome 235.

Fracturen des Zungenbeins 57.
Anatomie 57.
Fragmente 59.
Frequenz 58.
Symptome 58.
Therapie 59.

G.

Gehirn-Anaemie 15.
— -Druck 15. 16.
— Erkrankungen 15.
— Erschütterung 13. 14
— Entstehung 15.
— Stadien 16.
— Symptome derselben 14.
— Fremdkörper 23.
— Quetschung s. Contusio cerebri.
— Verletzungen 9. 24.
— Vorfall s. Prolapsus cerebri.

Gelenkkörper, freie 302.

Genu valgum 484. 485.
— — traumaticum 455.
— varum 455.

Gesichtsknochen-Fracturen s. diese.

Gibbus 89.

Glissonsche Schlinge 89.

Glottisoedem 60.
— krampf 60.

Goeschel's Verband 142.

Gummibinde 288.

Gürtelgefühle 76. 79.

Gymnastik 202. 245. 273. 293 296. 302.
327. 332. 336. 348. 390. 452.
456. 525. 562. 576. 592. 595.

Gypshautschiene nach Beely, siehe bei
den Extremitätenbrüchen,
Schienen

Gypsverband 229. 245. 283. 284. 289.
293. 305. 317. 430. 455. 448.
476. 477. 524. 560. 595 etc.

H.

Haemarthros 460. 466.

Haemothorax 120. 122.

Haematoma medium 15.
posterius 15. 22.
anterius 15.

Haemoptoe 120.

Halbseitenlaesion s. Brown. Sequard

Hals s. Collum.

Halswirbel-Fracturen s. diese.

— -Luxationen s. diese.

Halswirbelsäule 63.

Hand, Luxat. s. diese.

Handgelenk, Anatomie 323.
Distorsion 306.

Luxationen s. diese.

Handknochen, Distorsionen 313.

Fracturen s. diese.

Luxationen s. diese.

Hansmann'scher Apparat bei Malleolar-
fracturen 561.

Harnapparat, Verletzung s. diese.

Harnfisteln 370.

Harninfiltration 370.

Haut, Taubheit derselben 75.

Hautemphysem 60. 113. 120. 122. 129.

Hebelmethode 387. 400.

Heberahmen n. Hamilton 426.

Heftpflastergewichtsextension 213. 230.
427.

Heftpflasterverband 245. 283. 289. 333.
428. 447. 451. 464. 471. 476.

Herzthätigkeit, Veränderung derselben
bei Wirbelbrüchen 81.

Hirn s. Gehirn.

Humerus, Anatomie 230.

Humerus, Architectur 197.

— Diaphyse 226.

— Fracturen s. diese.

— Infractionen 226.

— Resection 192. 202.

Hüftgelenk, Anatomie 372. 373. 374.
375. 376.

- Contusion 423.
- Differentialdiagnose 432.
- Luxationen 372.

Hyperaesthesia 78.

Hyperextension der Phalanx 346.

I.

Infractionen des collum femoris 411.

- des femur 437.
- der fibula 540.
- der tibia 535.
- der Rippen 118.
- der Vorderarmknochen 279.
- der Wirbelsäule 65

Inversionsfracturen der Malleolen 551
Jochbein 36.

- Fracturen, s. diese.

Intercarpalgelenk, Anatomie 334.

- Luxation 335. 337.

Interphalangealgelenk 335. 352.

Interposition von Theilen zwischen die
Gelenkenden 345. 346. 461. 467.

Intervertebralscheibe 62.

Inversion der Patella 481.

Ischuria paradoxa 366.

K.

Kantenstellung der Fragmente bei Pa-
tellarbrüchen 461. 464.

Kapsel, Interposition 345.

Kehlkopfbrüche 66.

Keilfractur bei Wirbelbrüchen 67.

Keilkissen 213.

Kniegelenk, Anatomie 4.

- Luxationen s. diese.
- Metallnaht subc.
- Naht 474. 476. 477. 478.
- Resection nach v. Volkmann 465.
- Technik der Knochennaht 478.
- Kniescheibe s. Patella.

Knochennaht bei Unterschenkelbr. 525.

Knochensplitter bei Schädelbrüchen.

Anheilung 20.

Entfernung 22. 23.

Kochers Repositionsmethoden 387. 394.
400.

Kopf, physiolog. Bewegungen 94.

Kothretention 367.

Krankenbehandlung bei Wirbelbr. 87.

Krämpfe klon. u. ton. 76. 79.

Kreisfracturen s. Fracturen.

Kühlkissen 20.

Kyphoscoliose 73.

L.

Läsion s. Verletzung.

Laforet'sche Sonde 35.

Lähmung s. Paralyse.

Längsbrüche der Rippen 118.

Leiter'sche Röhre 20.

Lendenwirbelsäule 107.

- Fracturen s. diese.

- Luxationen s. diese.

Lig. metacarposesamoidea 340.

Liquor cerebrospinalis, Ausfluss
des aus dem Ohr 28.

Lochbrüche des Schädels 6.

siehe auch Becken und Scapula

Lungenerkrankungen 60. 84.

Lungenhypostase 426. 443.

Luxationes anticae s. Luxationen des
Hüftgelenkes.

Luxationen des Atlas.

Arten 99.

Frequenz 99.

Mechanismus 99.

Luxatio axillaris s. Luxat. des Schulter-
gelenks.

Luxationen der Beckenknochen 370—372.

- der Beckensymphysen 372.

- der Brustwirbelsäule 107.

Luxationen des Calcaneus 602.

- einzelner Carpalknochen 336.
vollständige, unvollständige Fre-
quenz, Reposition 336.

Luxationen der Carpo-Metacarpalgelenke
337, 338.

Luxationen der Clavicula 143.

Anatomisch-phys. Vorb. 143.

Eintheilung 145.

am acromialen Ende nach oben 152.

Aetiologie 152.

Differentialdiagnose 153.

Eintheilung 152, 153.

Prognose 154.
 Symptome 154.
 Therapie 155.
 am acromialen Ende nach unten 156.
 Frequenz 156.
 Prognose 157.
 Reposition 157.
 Symptome 156.
 nach hinten 150—152.
 nach oben 149, 150—155.
 Aetiologie 150.
 Symptome 150.
 Therapie 155.
 am sternalen Ende 146—152.
 nach unten.
 nach vorn 146, 147, 148.
 Differentialdiagnose
 infraacromialis 216.
 supraacromialis 215.
Luxatio cubiti lateralis incompleta 276.
 — posterior, Differentialdiagnose 276.
Luxationen i. Carpo-Metacarpalgelenk 337.
 II—V. digiti 337.
 pollicis 337.
 Aetiologie 377.
 Complicationen 337.
 Reposition 337, 338.
 Symptome 337.
 dorsale 337.
 volare 337.
Luxation des Darmbeins 371.
 Aetiologie 371.
 Symptome 371.
 Therapie 327.
Luxationen des Daumens s. Luxat. pollicis.
 338 ff.
Luxationen des Ellenbogengelenks 249.
 Anatomie, pathologische 252.
 Anatomisch-physiologische Vorbe-
 merkungen 246.
 Differentialdiagnose 473.
 Eintheilung 249.
 Frequenz 249.
 Nachbehandlung 273.
 Prognose 254.
 Reposition 255.
 Symptome 252, 253, 254.
 Therapie 255.

Luxatio femoris suprapubica, s. Luxation
 der Beckenknochen.
Luxatio fibulae 511. s. auch Luxationen
 des Unterschenkels.
Luxationen des Fusses nach hinten 565.
 Aetiologie 565.
 Bänderzerreissungen 565.
 Complication mit Fibularbruch 569.
 Complicationen, andere 566.
 Entstehungsmechanismus 565.
 Frequenz 565.
 Nachbehandlung 567.
 Prognose 567.
 Symptome 566.
 Therapie 567.
 — in sagittaler Richtung 562.
 — nach vorn 562.
 Aetiologie derselben 562, 563.
 Anatomie, patholog. 562, 563.
 Complicationen 563.
 Eintheilung 562.
 Entstehungsmechanismus 562.
 Frequenz 562.
 Leichenversuche üb. dieselben 563.
 Prognose der nicht eingerichteten
 564.
 Symptome 563, 564.
 Therapie 564.
 unvollständige 563, 564.
 vollständige 563.
 — in seitlicher Richtung
 Complicationen 567.
 Dislocation 567.
 Entstehungsmechanismus 567.
 Patholog. Anatomie 567.
 — nach aussen 567.
 Aetiologie 567.
 Prognose 572.
 Symptome 569, 570.
 Therapie 572.
 — nach innen 571.
 Aetiologie 571.
 Complicationen 571.
 Entstehungsmechanismus 571.
 Frequenz 571.
 Prognose 572.
 Symptome 571.
 Therapie 572.

- Luxationen der Halswirbel
 Beugungsluxationen 103. 105.
 Aetiologie 100. 103.
 Prognose 105.
 Repositionsverfahren 106.
 Richtung 104.
 Therapie 106.
 Rotationsluxationen 100. 102.
 Symptome 104.
 Verlauf 105.
 Prognose 102.
 Repositionsmanöver 103.
 Reposition 102.
 Symptome 100. 101. 104.
 unvollständige 100.
 vollständige 101.
- Luxationen der Hand 323. 324.
 Aetiologie 324. 326.
 Complicationen 324.
 dasselbe 324. 325.
 Frequenz 324.
- Luxationen des Handgelenkes 313.
 — der Handknochen 333.
 Prognose 326.
 Richtung 324.
 Statistik 324.
 Symptome 325. 326.
 Therapie 327.
 volare 326.
- Luxatio horizontalis 179.
 — humeri erecta 101—178.
- Luxationen des Hüftgelenkes 372—403.
 Aetiologie 376.
 Anatomisch—phys. Vorb. 372.
 Eintheilung 376. 377.
 Frequenz 376.
- Luxationen im Interphalangealgelenk 352.
 Diagnose 352.
 Entstehungsmechanismus 352.
 Reposition 352.
 Symptome 352.
- Luxatio ileo-pectinea 391.
- Luxationes infracotyloideae 401.
 Aetiologie 401. 402.
 Entstehungsmechanismus 401.
 Prognose 402. 405.
 Symptome 401.
 Therapie 402.
- Luxationes infrapubicae 390. 395. 396.
 Aetiologie 396.
 Complicationen 401.
 Prognose 399.
 Symptome 396. 397.
 Therapie 399.
 — infraspinata 170.
 — iliaca 378.
 Entstehungsmechanismus 378. 379.
 380.
 Symptome 383.
 — infracotyloideae 401.
 — intrapelvica 403.
- Luxatio ischiadica 378. 380.
- Luxation im Intercarpalgelenk 335.
 Aetiologie 335.
 dorsale 336.
 Frequenz 335.
 Reposition 336.
 Symptome 336.
 volare 336.
- Luxationes supracotyloideae 402.
- Luxation im Interphalangealgelenke des
 Fusses 609.
 Aetiologie 402.
 Prognose 403.
 Symptome 402. 405.
 Therapie 403.
- Luxation der Symphysis sacro-iliaca 370.
- Luxationen der Keilbeine 604.
- Luxation des Kniegelenkes s. Luxatio-
 nen der Tibia.
 Anatom.-phys. Vorb. 492. 493. 494.
 Arten s. Luxationen der Tibia.
 Eintheilung 495.
 Frequenz 495.
 Symptome 501. 504.
 Therapie.
- Luxationen des Kopfes 98.
 Entstehung 98.
 Therapie 99.
- Luxationen des Kreuzbeins 372.
- Luxationen der Lendenwirbelsäule 107.
- Luxationen im Metacarpalgelenk II. —V.
 350.
 Complicationen 350.
 Entstehungsmechanismus 350.
 Frequenz 450.

- Richtung 350.
 Unvollkommene 350.
 Vollkommene 350.
 Symptome derselben 350.
- Luxationen der Metacarpophalangeal-
 gelenke**
 Aetiologie 338.
 Frequenz 338.
 Therapie.
- Luxationen der Metatarsalknochen 605.**
Luxationen aller Metatarsalknochen 605.
 nach aussen 606.
 nach innen 606.
 nach oben 605, Symptome.
 nach unten 605.
 Symptome 606.
 Prognose 606.
 Reposition 606.
- Luxationen einzelner Metatarsalknochen
 606, 607.**
 Aetiologie 606.
 Reposition 607.
 Symptome 607.
- Luxatio obturatoria 396, 398.**
 Differentialdiagnose 399.
 Symptome 397, 398.
- Luxation der Patella**
 Aetiologie 483.
 Anatom. phys. Vorb. 479, 480.
 Eintheilung 480, 481.
 Entstehungsmechanismus 482.
 Inversion 481, 490.
 Praedisposition 484.
 Prognose 491.
 Sehnendislocation 480.
 Symptome 486, 487.
 Therapie 491, 492.
 unvollständige 485.
 verticale 490.
 vollständige 481.
 Torsionsluxationen 487, 488.
 Verschiebungsluxationen 481.
- Luxatio perinealis 396, 399.**
 Vorkommen 400.
- Luxatio phalangis I, Differentialdiagnose
 332.**
- Luxatio pollicis dorsalis completa 342
 — 346.**
- Luxatio complexa 343, 347, 348.**
 — dorsal. incompleta 339, 340, 341,
 342.
 — irreponible 345.
 — volaris 348 — 380.
- Luxationes posticae 378.**
 Anatomie 381, 382.
 Complicationen 389.
 Diagnose 384.
 Eintheilung 378.
 Nachbehandlung 390.
 Prognose 385.
 Repositionshindernisse 386.
 — methode 386.
 Symptome 381.
 Therapie 387.
- Luxationes praecotyloideae, s. Luxationen
 des Hüftgelenkes.**
- Luxationes praeglenoidales 171.**
 Abnorme Fixation d. Kopfes 184.
 Chloroformnarcose 184.
 Complicationen 191.
 eingerichtete 191.
 Elevationsmethode 186, 188.
 Extensionsmethode 184.
 Funktionsstörung 181.
 Hebelmethode 188.
 Impulsionsmethode 184.
 Kritik der Methoden 190.
 Pendelmethode 188.
 Prognose 181.
 Reposition 181.
 Hindernisse derselben 183.
 Methoden 184.
 Rotation nach Kocher 190.
 — nach Schinzinger 190.
 Symptome 170.
 Therapie 183.
 Veraltete 191.
 Verhalten der Muskeln 184.
 Verhalten der Kapsel.
- Luxatio pedis sub talo 573.**
 Eintheilung 573.
 Entstehungsmechanismus 573.
 Frequenz 573.
 — nach aussen.
 Aetiologie 576.
 Entstehungsmechanismus 576.

- Methode nach Pick 578.
 Prognose 578.
 Reposition 578.
 Symptome 577.
 Luxatio pedis sub talo nach hinten.
 Aetiologie 579. 580.
 Complicationen 579.
 Differentialdiagnose 580.
 Frequenz 579.
 Reposition 578.
 Symptome 579.
 — nach innen.
 Diagnose 575.
 Entstehungsmechanismus 574.
 Operative Eingriffe 575. 576.
 Prognose 515.
 Symptome 574.
 Therapie 576.
 — nach vorn.
 Aetiologie 581.
 Reposition 582.
 Symptome 582.
 Luxationes praecotyloideae 392—394.
 pubicae 391.
 Luxationen im untern Radio-Ulnargelenk 322.
 Anatomisch-physiol. Vorbemerkungen 321. 322.
 dorsale, Aetiologie 322.
 Prognose 322.
 dorsale, Symptome 322.
 Therapie 322.
 volare, Aetiologie 322.
 Complicationen 323.
 Prognose 323.
 Symptome 323.
 Luxationen des Radius bei Fractura condyl. int. 241.
 Luxationen des Radius nach aussen 266. 273.
 nach hinten 266. 269. 271.
 nach vorn 266. 270.
 Luxationen der Rippen 127.
 Anatomie 127.
 Arten 128.
 Frequenz 128.
 Symptome 130.
 Therapie 130.
 Luxatio sacro-iliaca 371.
 Aetiologie 371.
 Symptome 371.
 Luxationen des Steissbeins 372.
 Luxatio subacromialis 892.
 — subclavicularis 173. 179.
 — subcoracoidea 176. 180.
 — subspinoza 391.
 Luxatio subtalica 573.
 — supraacromialis 152.
 — supracoracoidea 180. 181.
 — supracotyloidea 402.
 Aetiologie 402.
 Prognose 403.
 Symptome 402. 403.
 Therapie 403.
 — supracubica 390.
 — suprasternalis 149.
 — Symphysis ossium pubis 370. 371.
 — — sacro-iliaca 371.
 Luxationen des Schultergelenkes 166.
 Aetiologie 171.
 Anatomisch-physiolog. Vorb. 166.
 Bildung einer neuen Pfanne 183.
 Eintheilung 170.
 Frequenz 170.
 nach vorn 175.
 Anatomie patholog. 172.
 Deformität 177.
 Frequenz 169.
 Gelenkkörperbrüche 175.
 Habituelle 182. 195.
 Osteophyten 176.
 Symptome 176.
 Luxationen des Talocruralgelenkes, s. Luxationen des Fusses.
 Eintheilung derselben 562.
 Frequenz derselben 562.
 Luxationen des Talotarsalgelenkes 573.
 Arten 573.
 Luxationen des Talus, isolirte
 Diagnose 590.
 Entstehungsmechanismus 583. 584.
 Fälle 582. 587.
 Frequenz 582.
 Präparate 585. 586. 587.
 Prognose 591.
 Richtung 582. 588. 589. 590.

- Symptome 588.
- Therapie 591.
- unvollständige 588.
- vollständige 588.
- vollständige Umdrehung d. Talus 590.
- Luxationen der Tibia 495.
 - Aetiologie 495.
 - Anatomisch-phys. Vorb. 492—494.
 - Eintheilung 495.
 - — nach hinten 499.
 - Aetiologie 500.
 - Differentialdiagnose 502.
 - Prognose 502.
 - Symptome 501.
 - Therapie 502.
 - Unvollständige 499. 501.
 - Verhalten der Kapsel 500.
 - Vollständige 499. 501.
 - — seitliche 503.
 - Aetiologie 503.
 - Diagnose 504.
 - Eintheilung 503.
 - Prognose 504.
 - Symptome 504.
 - Therapie 504. 505. 506.
 - — nach vorn 495.
 - Aetiologie 496.
 - Anatomie 496.
 - Prognose 499.
 - Therapie 499.
 - unvollständige 496. 497.
 - vollständige 496. 497. 498.
- Frequenz 494.
- Prognose 499.
- Therapie 499 u. f.
- Luxationen des Tibiofibulargelenkes
 - isolirte 509.
 - traumatische 509.
 - — nach hinten
 - Fälle 510. 511.
 - Frequenz 510.
 - Leichenexperimente 511.
 - Neigung zu Recidiven 511.
 - — nach vorn
 - Aetiologie 510.
 - Experimente 510.
 - Reposition 510.
 - Symptome 510.

- Luxationen der Ulna 264.
 - Aetiologie 264.
 - Reposition 266.
 - Symptome 265.
 - unvollständige 264.
 - vollständige 264.
- Luxationen des Unterkiefers 51.
 - Aetiologie 53.
 - Anatomie 51. 52.
 - doppelseitige 54.
 - einseitige 54.
 - Entstehungsmechanismus 42.
 - Frequenz 42. 52.
 - Symptome 53.
 - Therapie 55. 56.
- Luxation beider Vorderarmknochen 250.
 - divergirende 264.
 - veraltete 257.
- Luxation beider Vorderarmknochen nach hinten 250.
 - Anatomie pathol. 251.
 - Complicationen 254.
 - Entstehungsmechanismus 250.
 - bei Fractura condyl. int. 241.
 - — Methoden der Reposition 256. 257.
 - Prognose 254.
 - Symptome 253. 254.
 - Therapie 258.
 - unvollständige 250.
 - vollständige 250.
- Luxationen beider Vorderarmknochen nach der Seite 259. 260.
 - — nach aussen 260.
 - — nach innen 259.
 - Aetiologie 259. 260.
 - Complicationen 259. 261.
 - Entstehungsmechanismus 260.
 - Frequenz 259.
 - Methoden 263.
 - Prognose 263.
 - Symptome 261. 262.
 - Therapie 263.
 - unvollständige 259.
 - vollständige 259.
- Luxationen beider Vorderarmknochen nach vorne 257.
 - Aetiologie 257.

- Complicationen 257.
- Entstehungsmechanismus 258.
- Frequenz 257.
- Prognose 259.
- Reposition 259.
- Symptome 258.
- unvollständige 258.
- vollständige 258.
- Luxation eines Vorderarmknochen siehe
 - Luxation des Radius.
 - — der Ulna.
- Luxationen der Wirbel 91.
 - Abductionslux. 95. 97.
 - Beugungslux. 95.
 - bilateral entgegengesetzte 98.
 - doppelseitige 96.
 - Frequenz 94.
 - Rotationslux. 95. 97.
 - Verhakung der Proc. obliqui 96.
 - unvollst. 97.
 - vollständige 98.
- Luxationen der Zehen 607. 607.
- Luxationen der Zwischenknorpel 506.
 - Aetiologie 507.
 - Entstehungsmechanismus 507.
 - Frequenz 506.
 - Prognose 508.
 - Symptome 508.
 - Therapie 508.

M.

- Malgaigne, Klammer 269.
 - doppelte Verticalfracturen des Beckens, Differentialdiagnose 432.
- Malleolen, Fracturen s. S. 549.
- Manubrium sterni 108.
- Markveränderungen, secund. Sympt. 84.
- Markverletzung. transversale 75.
- Massage 202. 245. 273. 284. 288. 293. 296. 302. 321. 327. 332. 333. 348. 452. 456. 471. 473. 474. 525. 536. 540. 559. 576. 592. 595.
- Mastdarm, Lähmungs-Paralyse.
 - Verletzung 364. 366.
- Meisselfraktur 301.
- Meningitis septica bei Convexitätsbrüchen 19.
- Merkel'scher Sporn 406. 409.

- Metacarpalknochenfracturen, Differentialdiagnose 332.
 - Fracturen, s. diese.
- Metacarpophalangealgelenk.
 - Anatomie 334.
 - Luxationen s. diese.
 - des Daumens, Anatomie 334.
- Metacarpusköpfchen, Resection 348.
- Meteorismus 76. 88.
- Methode, rationelle bei Daumenluxationen 346.
- Middeldorpf, Acupunktur 11. 464.
 - Preseschiene, s. Schiene.
 - Triangel 168. 213. 230.
- Mittelform zwischen der Luxatio subtalo nach hinten und nach innen, s. Luxatio subtalo.
- Mittelhandknochen, Anatomie 329.
 - Fracturen s. diese.
- Mitella 139. 140. 298. 332. 333.
- Mohrenheim'sche Grube s. Schulterblatt.
- Motorische Lähmung 78.
- Muskelentzündung, ischämische 284.
- Myelitis 84.
- Myelo-meningitis, eitrige 84.

N.

- Naht der Blase 369.
- Nase, Fracturen s. diese.
- Nasengerüst, Fracturen s. diese.
- Nearthrose 176. 182. 295.
- Nekrose 34. 288. 290. 594.
 - anaemische 8.
 - Drucknekrose 579.
 - haemorrhagische 83.
- Neuritis ascendens 29.

O.

- Oberarmfissuren 197.
- Oberarmkopf s. humerus 167.
- Oberkieferbruch s. Fracturen.
- Oberschenkel s. Femur.
- Oedem 20. 60. 470.
- Ohrensausen 151.
- Ostesorose, senile 409.
- Osteotomie 296. 321. 389. 538.
- Ozaena traumatica bei Nasenbrüchen 34.

P.

- Paralyse der Adductoren 75.
 — bei Fibularfracturen 539.
 — bei Hirndruck 16.
 — der Hirnnerven b. Basisbrüchen 29.
 — des Mastdarms 76.
 — motorische 78.
 — des Radialis 295. 301.
 — des Sphincter ani 75.
 — des Medianus 235.
 — des Ulnaris 235.
 Parese des sphincter ani 75.
 Parirfracturen 296.
 Patella, Anatomie 456.
 — Fracturen 456.
 — Luxationen 479.
 Perichondritis bei Nasalfracturen 34.
 Periostmangel bei Schenkelbrüchen 425.
 — bei Patellarbrüchen 466.
 — bei Oberarmbrüchen 288.
 Peritonitis 368.
 Pes varus 537.
 — valgus 537.
 — equinus 537.
 Phalanx-Fracturen, s. diese.
 — Klauenstellung 284.
 Phalangengelenkfläche, Abreißen ders. 345.
 — Interposition 345.
 — Rissfracturen 332.
 Planum inclinatum duplex 372. 427. 445.
 — simplex 449. 471.
 Pott'sche Kopfgeschwulst 10.
 — Seitenlage 445. 521. 559.
 Pressschienen, s. Schienen.
 Priapismus 79.
 Processus coracoideus 166.
 — Anatomie 290.
 — Fracturen, s. d.
 — Luxationen, s. d.
 Processus ensiformis 108. 111.
 — odontoidens 68.
 — spinosus des Epistropheus 68.
 — styloideus ulnae 297.
 — Subluxation 294 u. 95.
 — xyphoideus 108.
 Prolapsus cerebri 17.
 Pronationsfracturen der Malleolen 551.
 Hoffa, Lehrbuch.

- Prothese bei Biegungen der Tibia bei Kindern 537.
 Pseudarthrose 290. 298. 424. 431. 443. 520. 536. 540.
 Pulslosigkeit 151.
 — der arteria dors. pedis 498.
 Pupillarstörungen 77.
 Pyaemie 84.
 Pyelonephritis 84.

R.

- Radialisläsion, s. Verletzung.
 Radius, Epiphysentrennung 303.
 — Fissuren 299, 305.
 — Fracturen, s. diese.
 — Resection, s. d.
 Radio-Carpalgelenk 323.
 — Anatom.-physiol. Vorbem. 324.
 Radio-ulnargelenk, Luxat. 321.
 — Anatom.-phys. Vorbem. 321.
 Railway spine 74.
 Rauchfuss, Schwebe 90.
 Reflexsteigerung bei Rückenmarksverletzung 76.
 Reizerscheinungen bei Rückenmarksverletzung 74.
 Resection des Fibulaköpfchens 540.
 — bei Fussluxationen 565.
 — des Humeruskopfes 191.
 — des Interphalangealgelenkes 352.
 — des Knies nach v. Volkmann 465.
 — des Radiusköpfchens 296. 302.
 — des Schenkelkopfes 389.
 — des Taluskopfes 592. 595.
 — des Ulnaköpfchens 245. 323. 352.
 — der Ulna 321.
 Retention von Koth, s. Kothret.
 — von Urin, s. Urinret.
 Retentionsapparat bei Patellarbr. 475.
 Retraction der Quadricepssehne 466.
 Rissfracturen der Phalangen 332.
 — des Proc. coronoid. 42. 46.
 Rippen-Infractionen 118.
 — Fracturen, s. d.
 — Luxationen, s. d.
 — Knorpelbrüche, s. Fracturen.
 Rückenmarkverletzung, s. d.
 Rollkissen 90.

- Roser-Nélaton'sche Linie 422.
 Rotationsluxation des Fusses nach aussen 568.
 — Symptome 570.
 Rückenmark 63.
 — Conquassation 69..
 — Contusion 69. 74.
 — Erschütterung 74.
 — Verletzungen 74. 76. 79.

S.

- Sayre'scher Heftpflasterverband 141.
 Sayre'sche Methode beim Gypsverband 90.
 Scarpa'sches Dreieck 418.
 Schrägbrüche des femur 438.
 Scoliose, traumat 73.
 Secundärfracturen der Patella 458.
 Sehnennaht 476.
 Selbstregelung der Muskellänge, Gesetz der 468.
 Sesamapparat 339. 340. 346.
 Sesambein, Interposition 166, 345.
 Shok bei Wirbelbrüchen 71.
 Singultus 151.
 Spaltbrüche, s. Fissuren.
 Splitterbrüche 65. 288.
 Spiralbrüche des femur 438.
 Spiralfissuren des Tibiusschaftes 534.
 Sprunggelenk Anat. 548.
 — Distorsion, s. d.
 — Fracturen, s. d.
 — Luxationen, s. d.
 — Verrenkungsbr. 548.
 Stachel v. Malgaigne 525.
 Spitzfussstellung 537.
 Steissbein, Luxat., s. d.
 Sternum, Diastase 109.
 — Fissur angeb. 110.
 — Fracturen, s. d.
 Stomatitis ulcerosa bei Unterkieferfract. 48.
 Stricturen 368. 370.
 Subligamentöser Patellarbr. 461. 472.
 Sublimat 22. 30. 37.
 Subluxation des proc. styl. 295.
 Subperiost. Fractar des Fibulakopfes 539.
 — der Ulna 297.
 Supinationsfracturen der Malleolen 549.

- Suspension 288. 522.
 Schädel, Anatomie 1.
 — Fracturen, s. diese.
 Schädelbasisbrüche, s. Fracturen.
 Schädeldachbrüche, s. Fracturen.
 Schenkelhalsbruch, s. Fracturen.
 Schenkelsporn 406.
 Schienen, Aussenschienen bei Oberschenkelfr. 447.
 — bilaterale 320.
 — circuläre 524.
 — Dentalschienen 41, 50.
 — dorsale n. Roser 319. 323.
 — Drahtschienen n. Smith 447. 522.
 — gepolsterte 327. 332.
 — Guttapercha 333. 245.
 — Gypshaufschiene Beely's 213. 229. 275. 273. 283. 560. 319. 455. 523.
 — Heftpflasterschienen 333.
 — Holzschienen 318. 319. 332. 283. 230.
 — Interdentalschiene 49.
 — Kautschuk 332. 283.
 — n. Kölliker 318.
 — Pistolensch. n. Nélaton 319.
 — Poplitealschienen Volkm. 471.
 — Pappe 332. 333. 283. 229.
 — Pressschienen (Middeldorpf) 283. 305. 320. 348.
 — seith. englische 523.
 — n. Scharp 523.
 — n. Schede 317.
 — Spiralgypshauf-Schiene (Braatz) 320.
 — volare 320.
 — v. Volkmann 449. 455. 523. 558.
 Schienenverband 289. 293. 317. 298.
 Schleifbrett 428.
 Schlüsselbein, s. Clavicula.
 Schrägbrüche des Femur 438.
 Schulterblatt, Anat. 166, 167. 168. 405.
 Schulterblatt-Brüche, s. Fracturen.
 Schulter, Contusion 215.
 — Differentialdiagnose 168. 214. 215.
 — Eröffnung 192.
 — Luxation, s. d.
 Schwebe v. Rauchfuss 90.

T.

- Talocruralgelenk 541.
 Talonaviculargelenk 541. 543.
 Talotarsalgelenk 541.
 Anatomisch-physiologische Vorbe-
 merkungen 541. 544.
 Fracturen 549. 550. 551—562.
 Luxationen 562 u. ff.
 Talus, Abblätterungen des Knorpels 593.
 — Absprengungen 593.
 — Fissuren 593.
 — Fracturen 593.
 — Infractionen 593.
 — Luxationen s. diese.
 Tamponade bei Basisbrüchen 30.
 Taubheit der Haut nach Rückenmarks-
 verletzungen 75.
 Tenotomie der Achillessehne 455. 525.
 — der Tricepssehne 290.
 T-förmige Fissuren d. Radiusköpfch. 300.
 — Fracturen 234. 453. 460.
 Thränensackfisteln 34.
 — träufeln 34.
 Torsionsbrüche des femur s. Fract. fem.
 Trachea, Fracturen s. Fracturen.
 Tracheotomie 59. 60. 61.
 Trepanation 23. 90.
 — bei Hirndruck 24.
 — bei Schädelbrüchen 20.
 Tricepssehne s. Tenotomie.
 Trochanter; Fracturen s. diese,
 Trophoneurotische Störungen 182.
 Tubera ischii, Fracturen 363.
 Tuberculafracturen siehe Fracturen der
 Tubercula.

U.

- Ulna-Fraktur, s. Fractur ulnae.
 — subperiostale Fractur 297.
 Ulnaköpfchen, Resection 323, 321.
 Unterschenkel-Fracturen s. Fracturen
 d. Unterschenkels.
 Urethraverletzungen s. Verletzungen.
 Urethrotomia externa 370.
 Urinfiltration 370.
 Urinretention 366.

V.

- Vagina, Verletzung s. diese.
 Varusstellung des Fusses 559. 571. 577.
 Velpeau'scher Verband 140, 141.
 Verband nach Carr 318.
 Verrenkungsbrüche des Sprunggelenkes
 548.
 Verknöcherung, ausbleibende des Schen-
 kelhalses 425.
 Verletzung der Arteria iliaca 364.
 — der Arteria intercostalis 120.
 — des Axillaris 182.
 — des Brachialis 228.
 — der Beckenorgane 367.
 — der Blase 371.
 — der Bursa praepatellaris 461.
 — des Canalis alveolaris 45.
 — der Gefäße der Kniekehle 454.
 — des Handgelenks 306.
 — des Harnapparates 364. 366. 368.
 370. 371. 372.
 — des Ischiadicus 364. 382.
 — innerer Organe 454.
 — des Markes 75.
 — des Mastdarms 364. 366.
 — des Medianus 235. 270.
 — der Nerven der Kniekehle 454.
 — der Nerven bei Fibularbrüchen 539.
 — des Nerv. cut. cruris ext. 539.
 — des Nerv. peroneus 539.
 — des Radialis 276.
 — der Urethra 364. 360. 369. 371.
 — des Ulnaris 235, 294.
 — der Vena iliaca 364.
 — des Rückenmarks 76. 79. 75.
 Verticalfractur, doppelte 369.

W.

- Weichtheilzerreissungen s. Verletzungen.
 Wirbel, Brüche s. Fracturen.
 — Compressionsfracturen 66.
 — Diastasen 94, 98.
 — Luxationen, s. diese.
 — Querbrüche 66.
 — Quetschungsbrüche 65.
 — Schrägbrüche 67.
 — Trepanation 90.
 Wirbelbogen, Brüche 65.

Wirbelbogen, Kanal 62, 63.
Wirbelgelenke 127.
Wirbelkörper, Querbrüche 72.
Wirbelsäule, Affectionen, patholog. 70.

Anatomie 91.
Aufgabe 62.
Biegung 93.
Beweglichkeit 70.
Bewegungen 90.
Distorsionen 81.
Drehbewegungen 93.
Elasticität 62.
Festigkeit 62.
Fissuren 65.

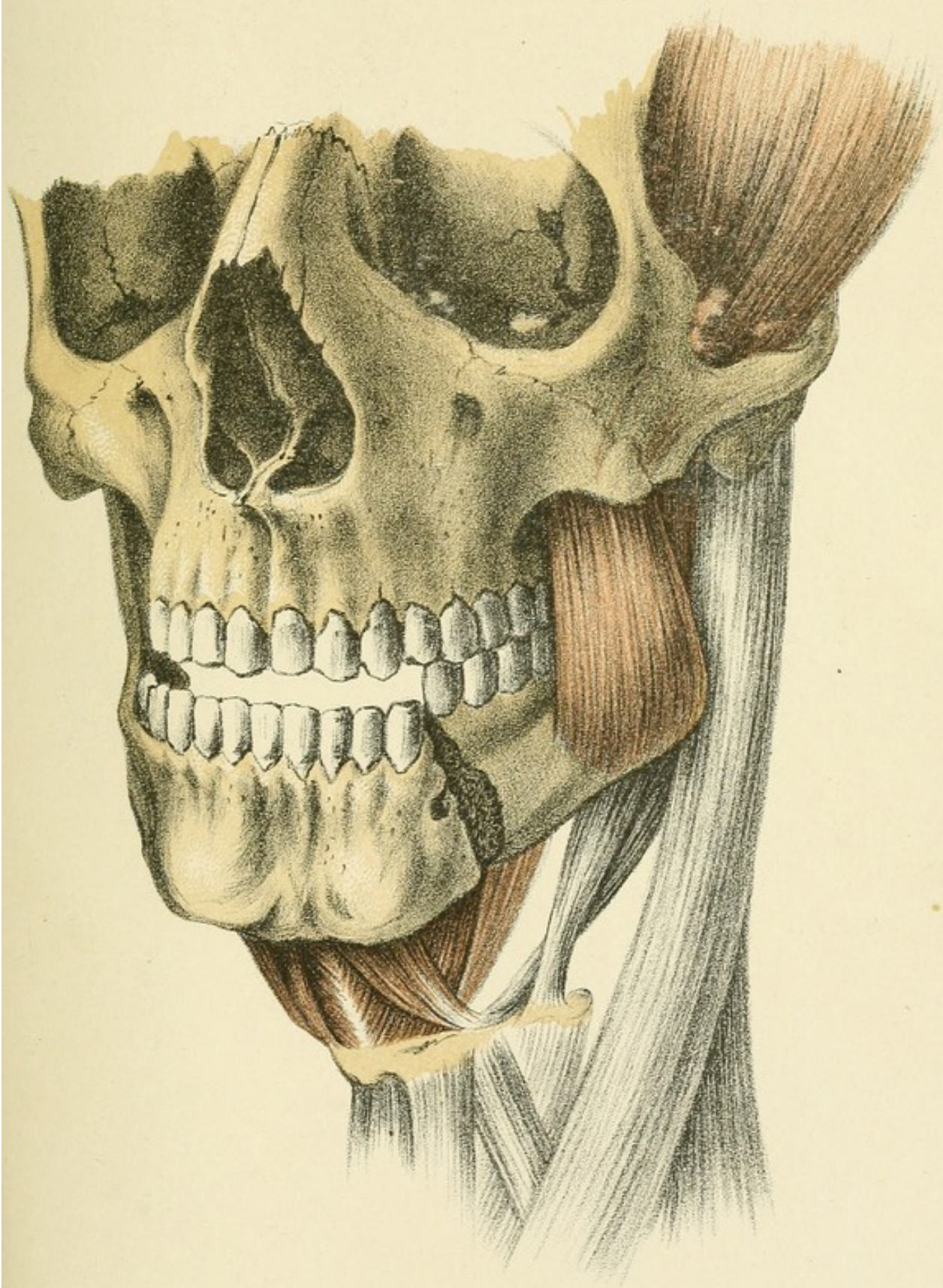
Infractionen 65.
Krümmung derselben 62.
Physiologische Bewegungen 91.
92. 93. 94.

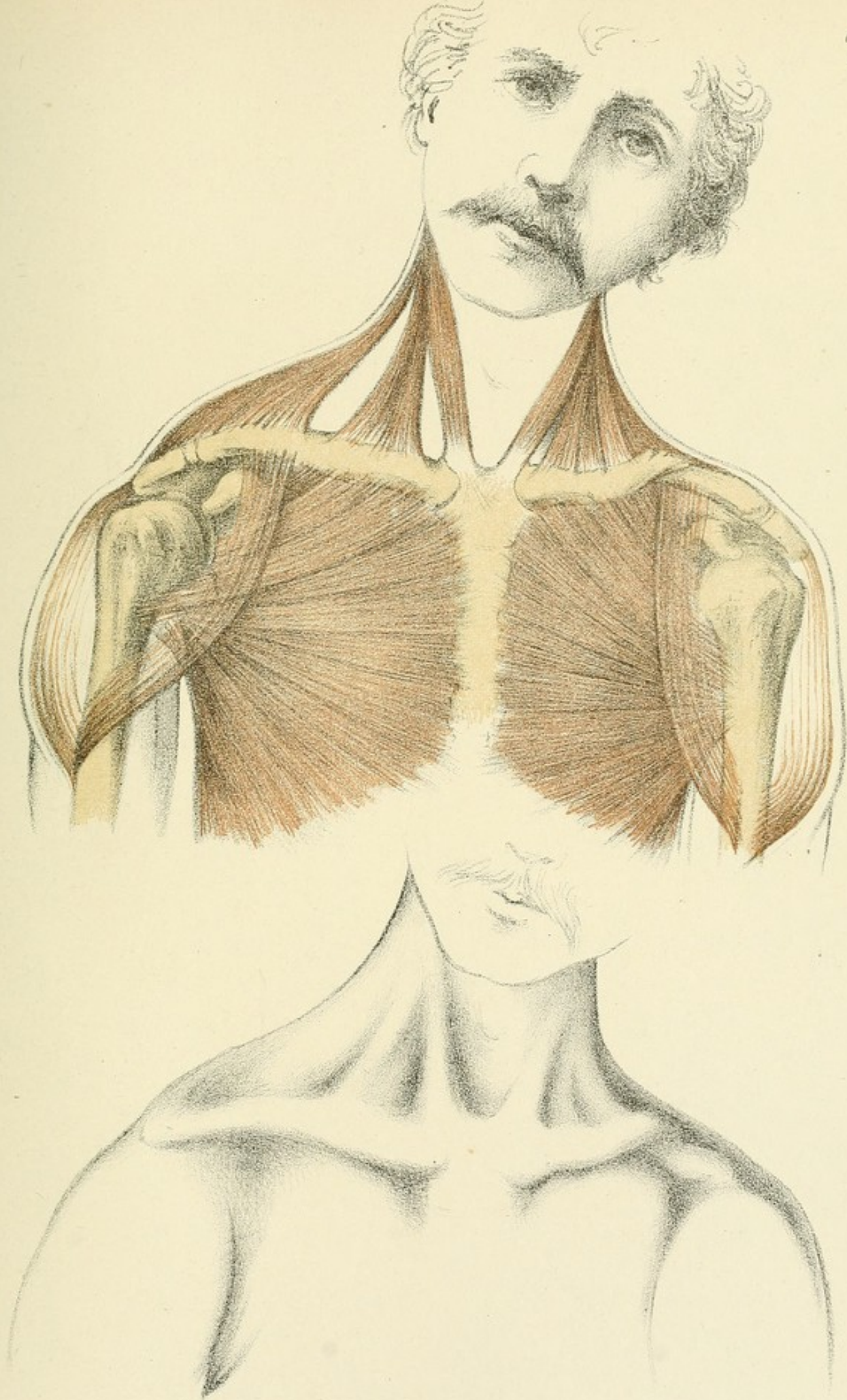
Y.

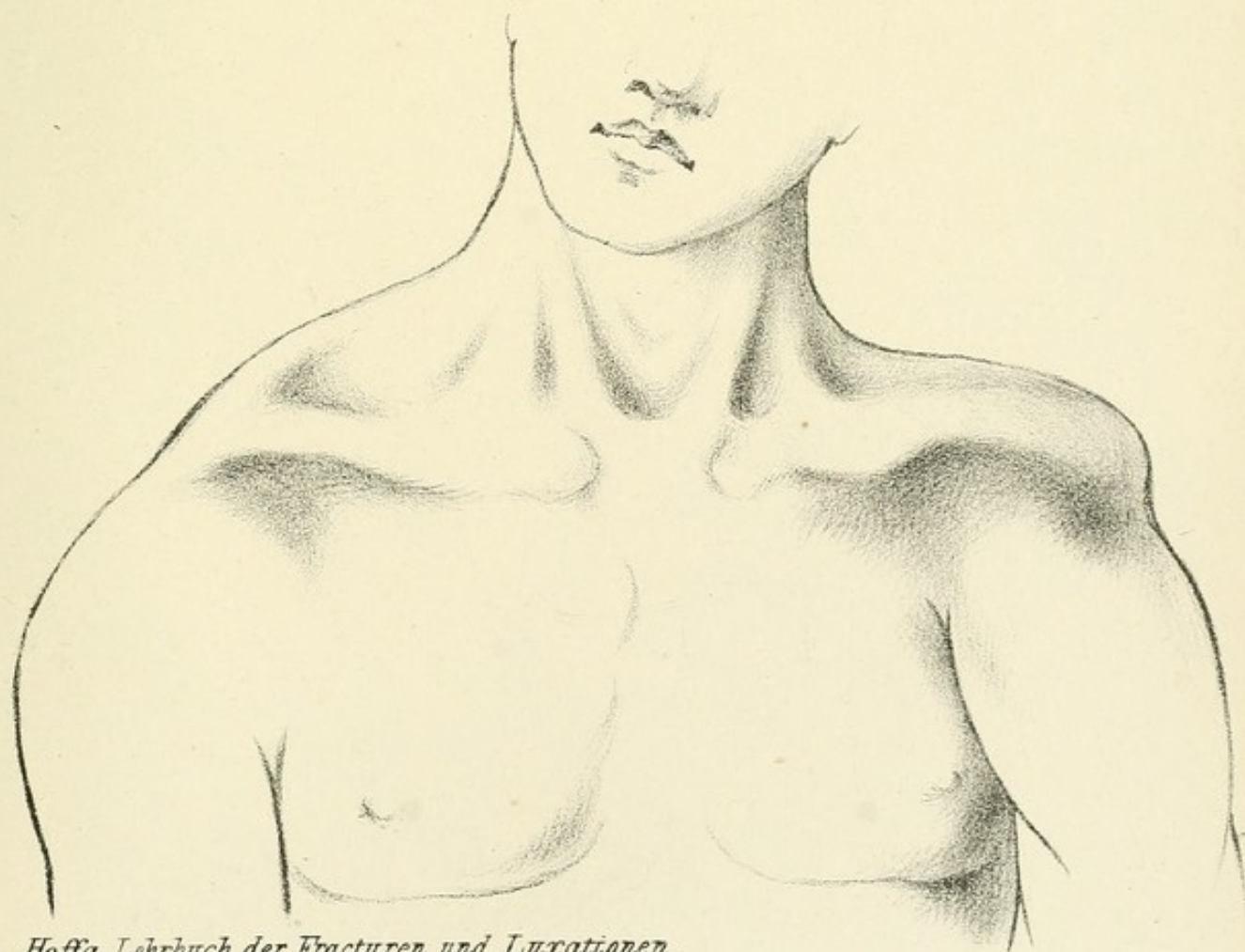
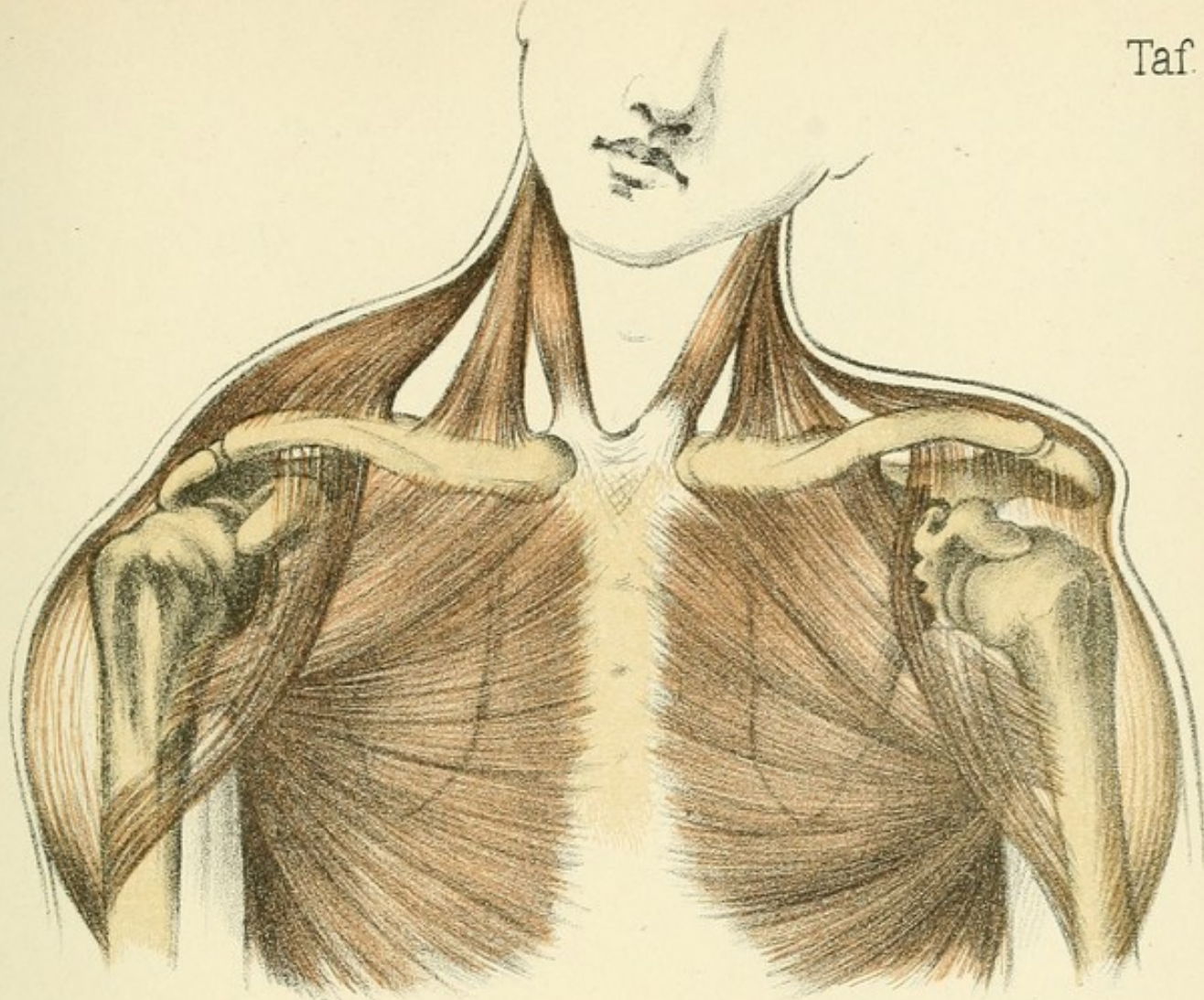
Y-förmige Fractur 234. 453. 479.

Z.

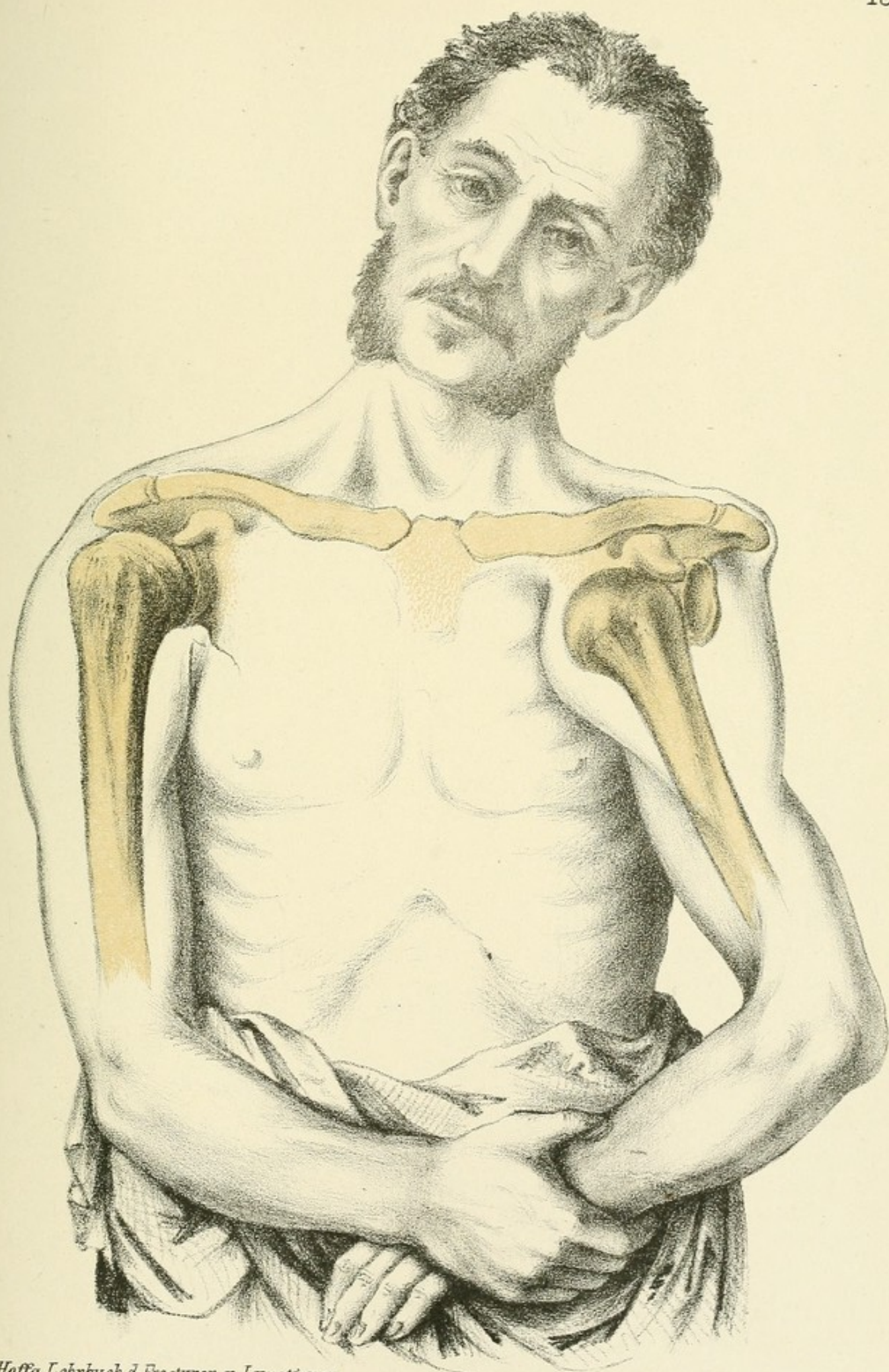
Zange nach Collin s. Collin.
Zehen, Luxationen s. diese.
Zerreissung s. Verletzung.
Zucker im Harn 81.
Zungenbein-Brüche s. Fracturen.

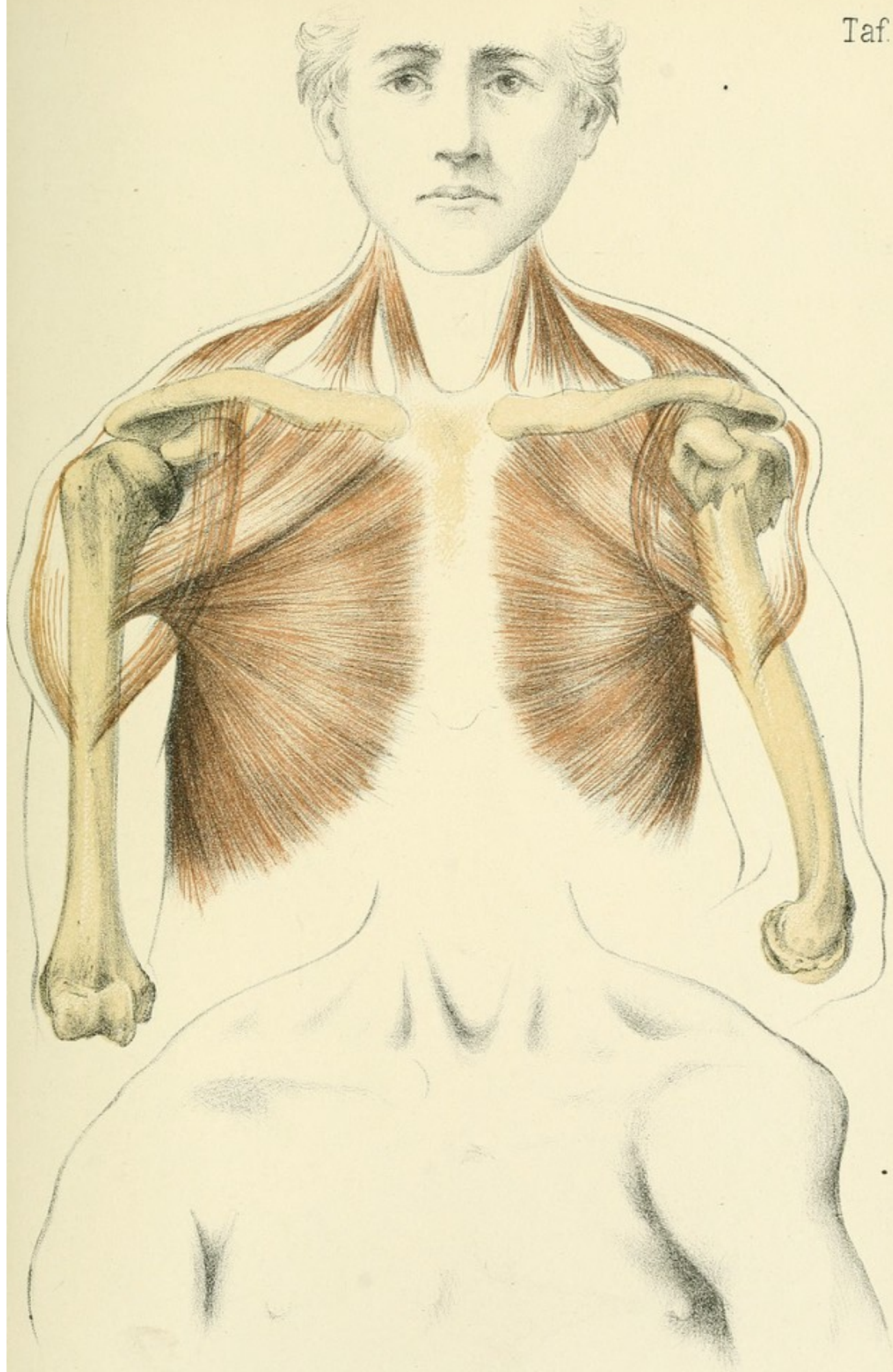


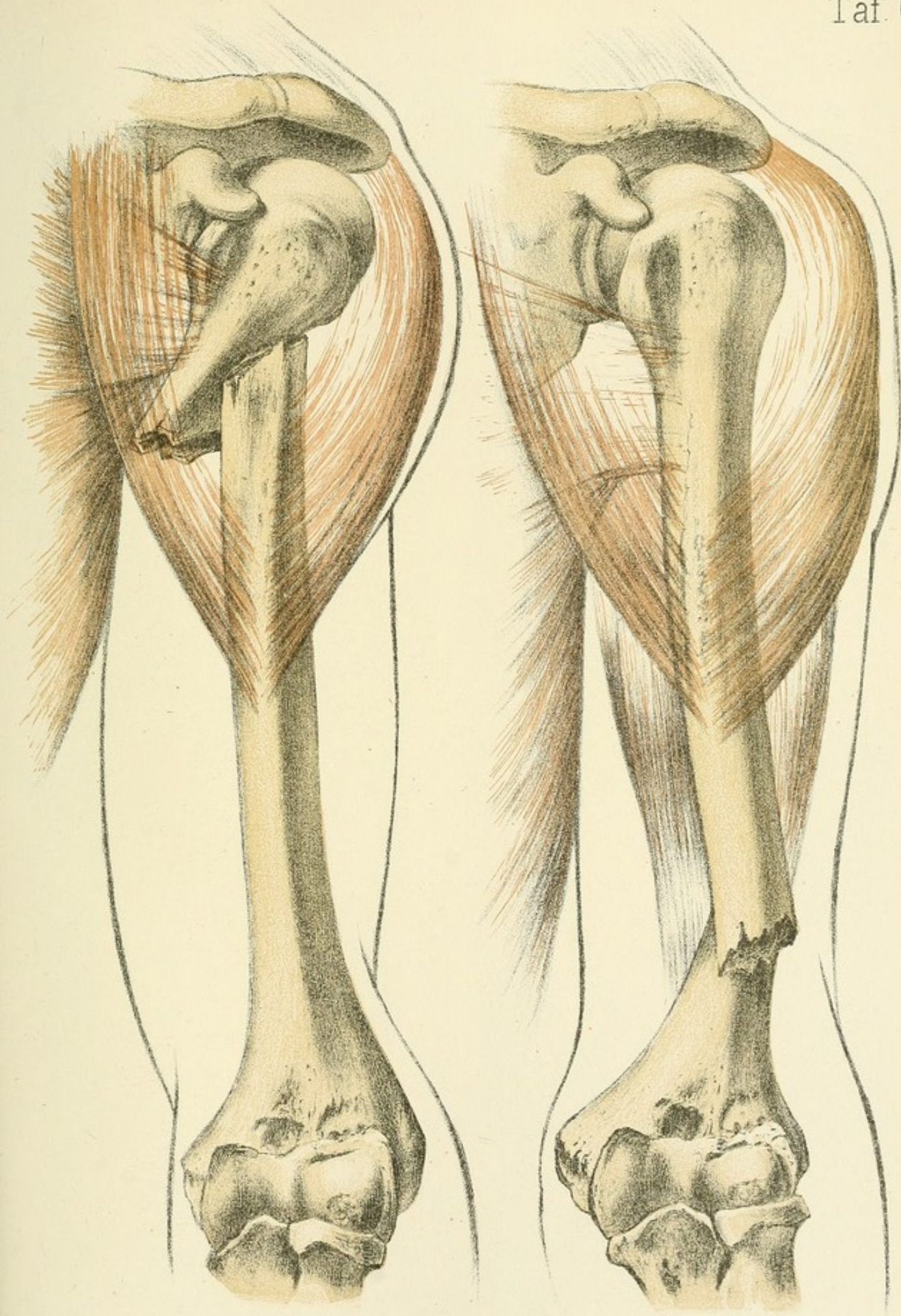

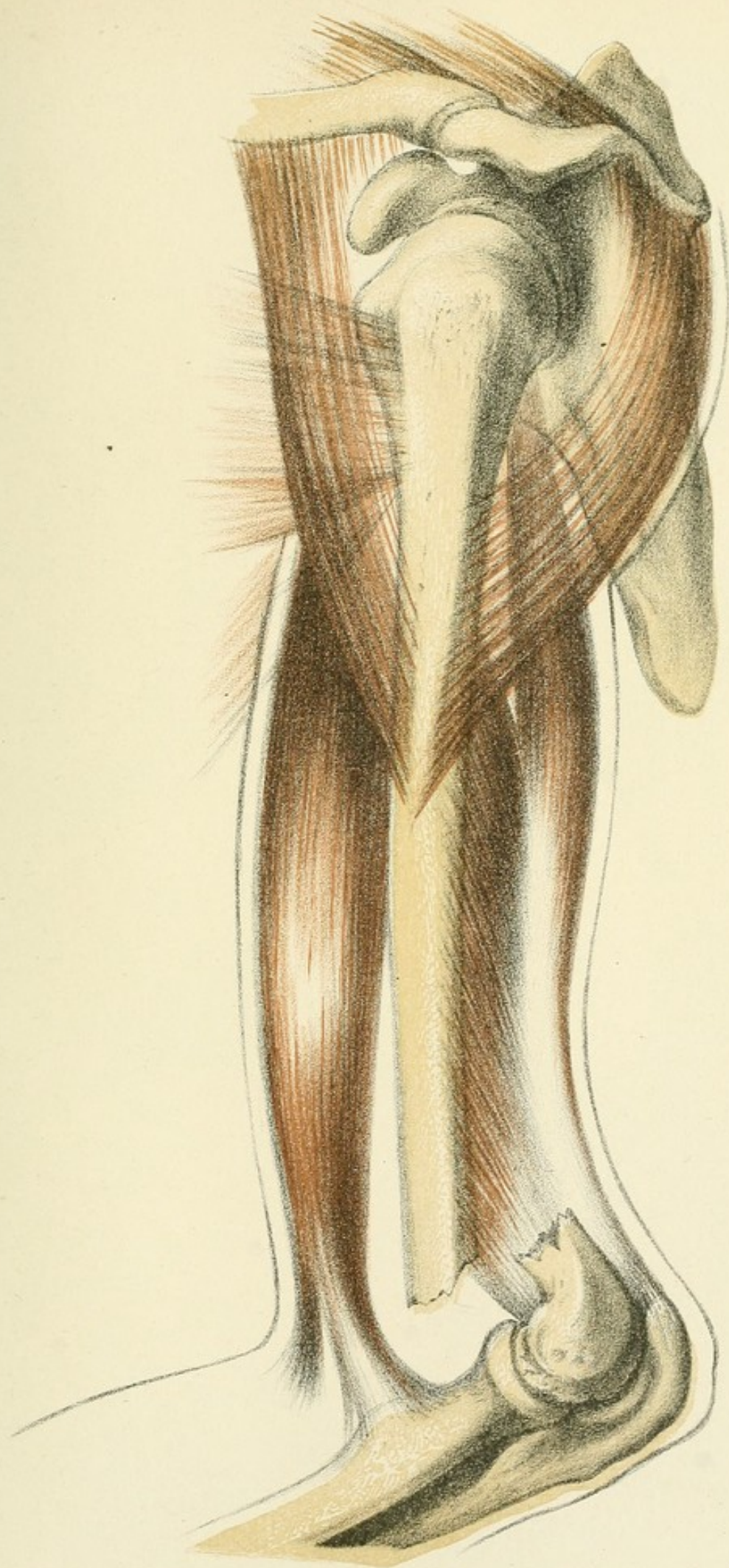


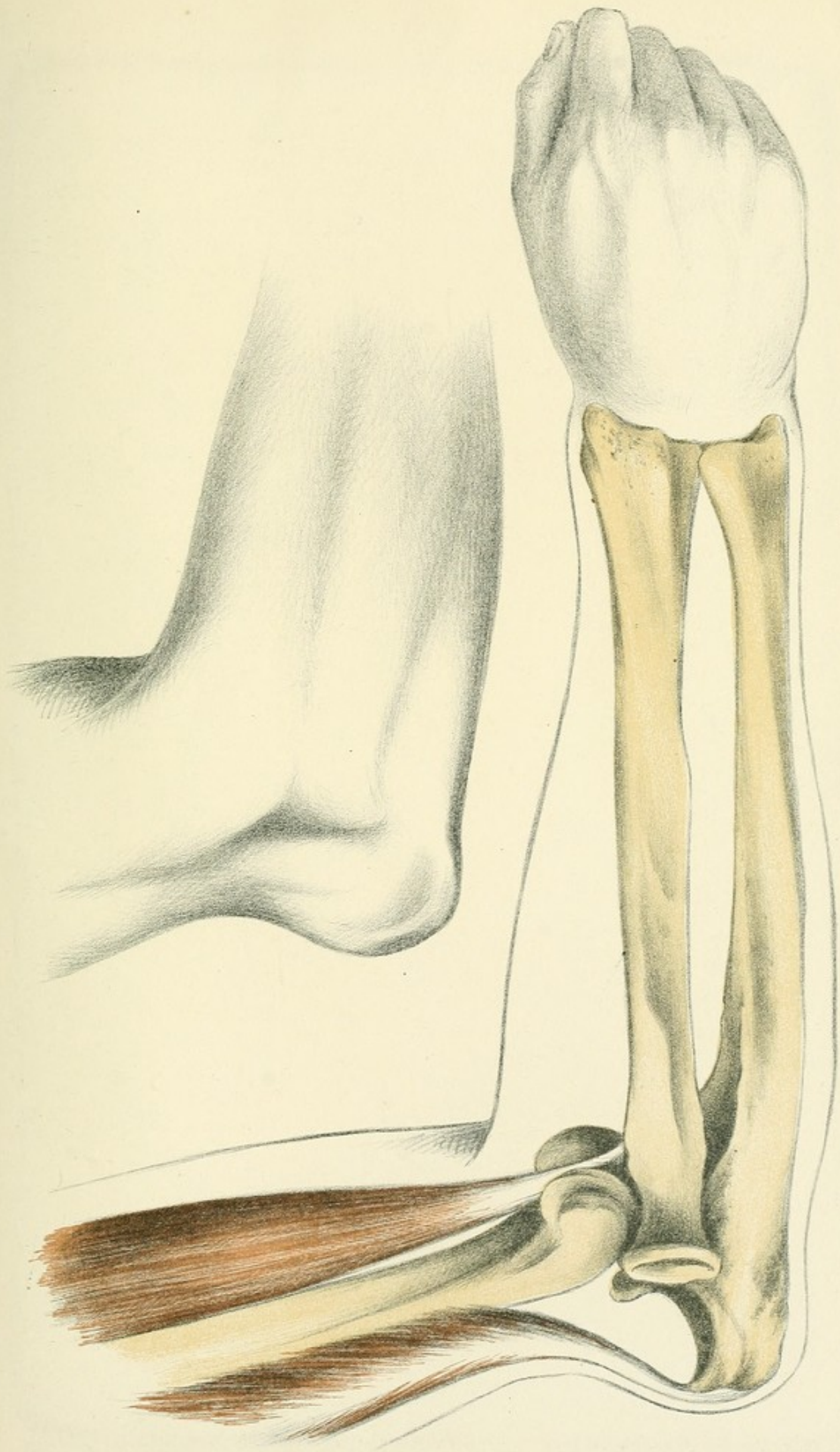




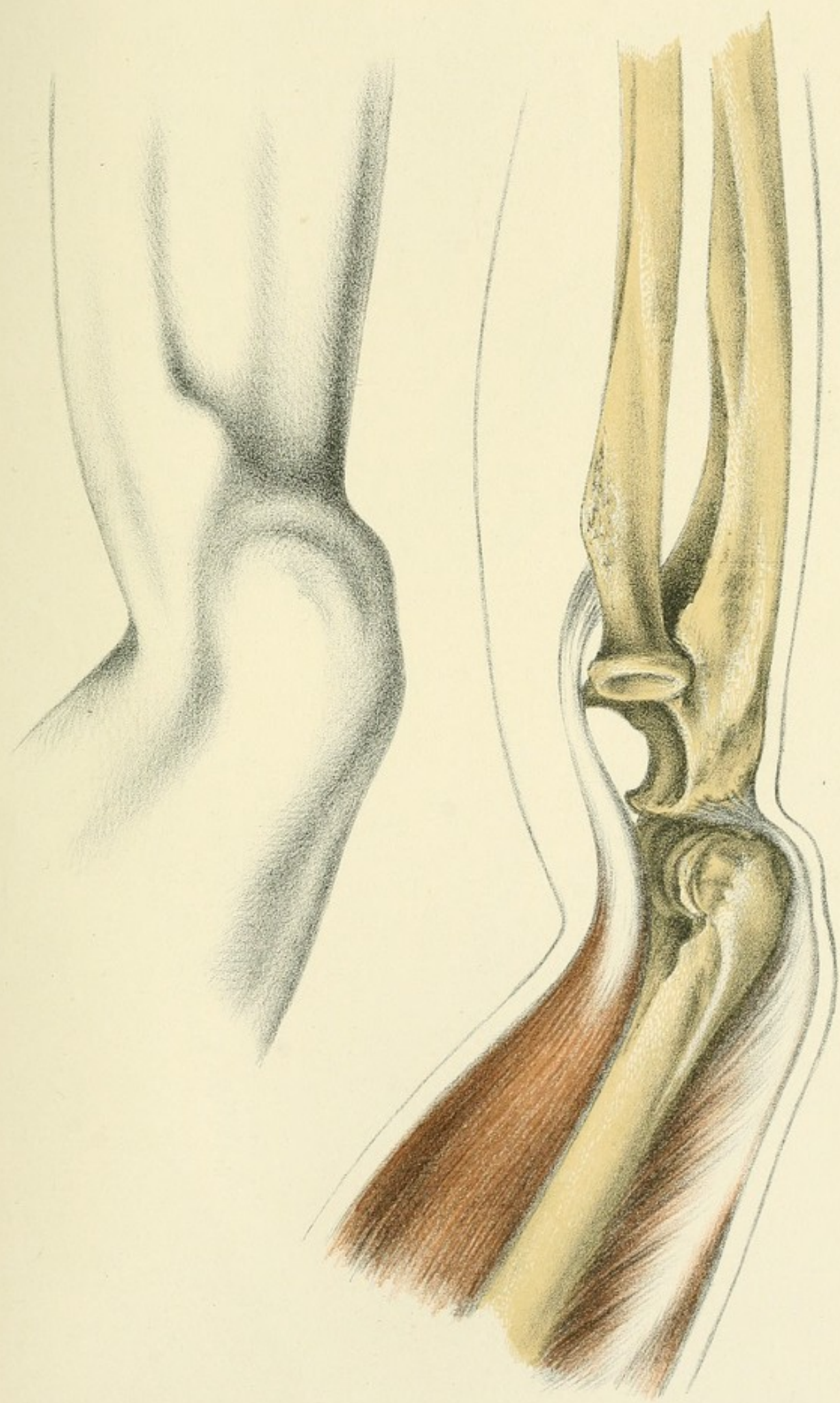




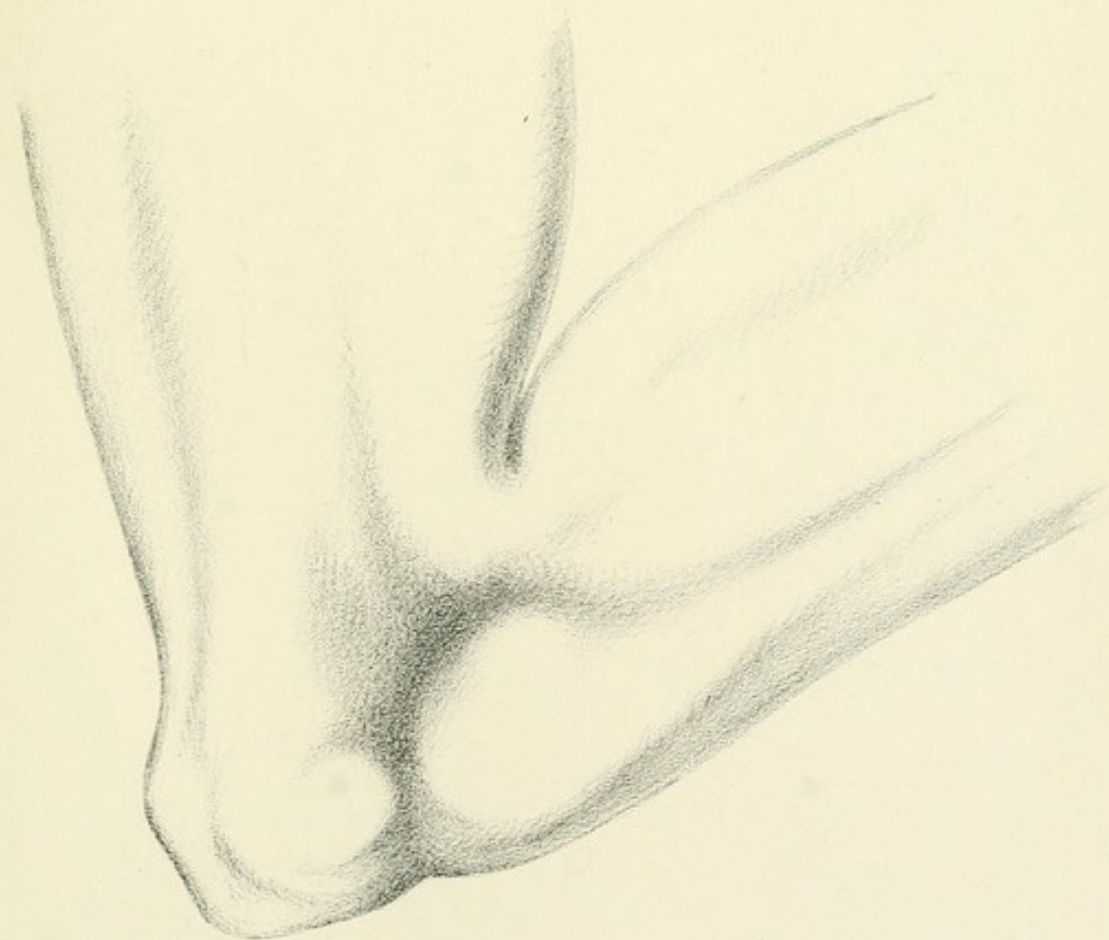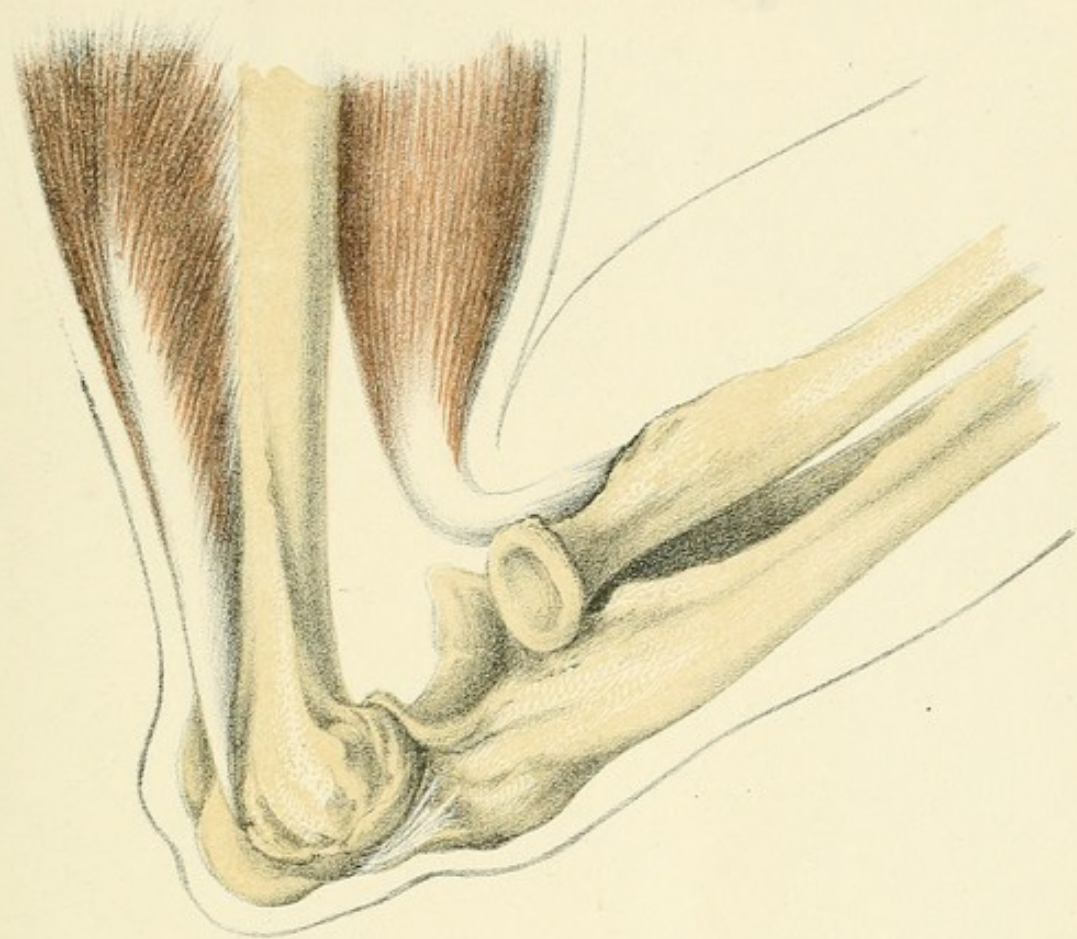


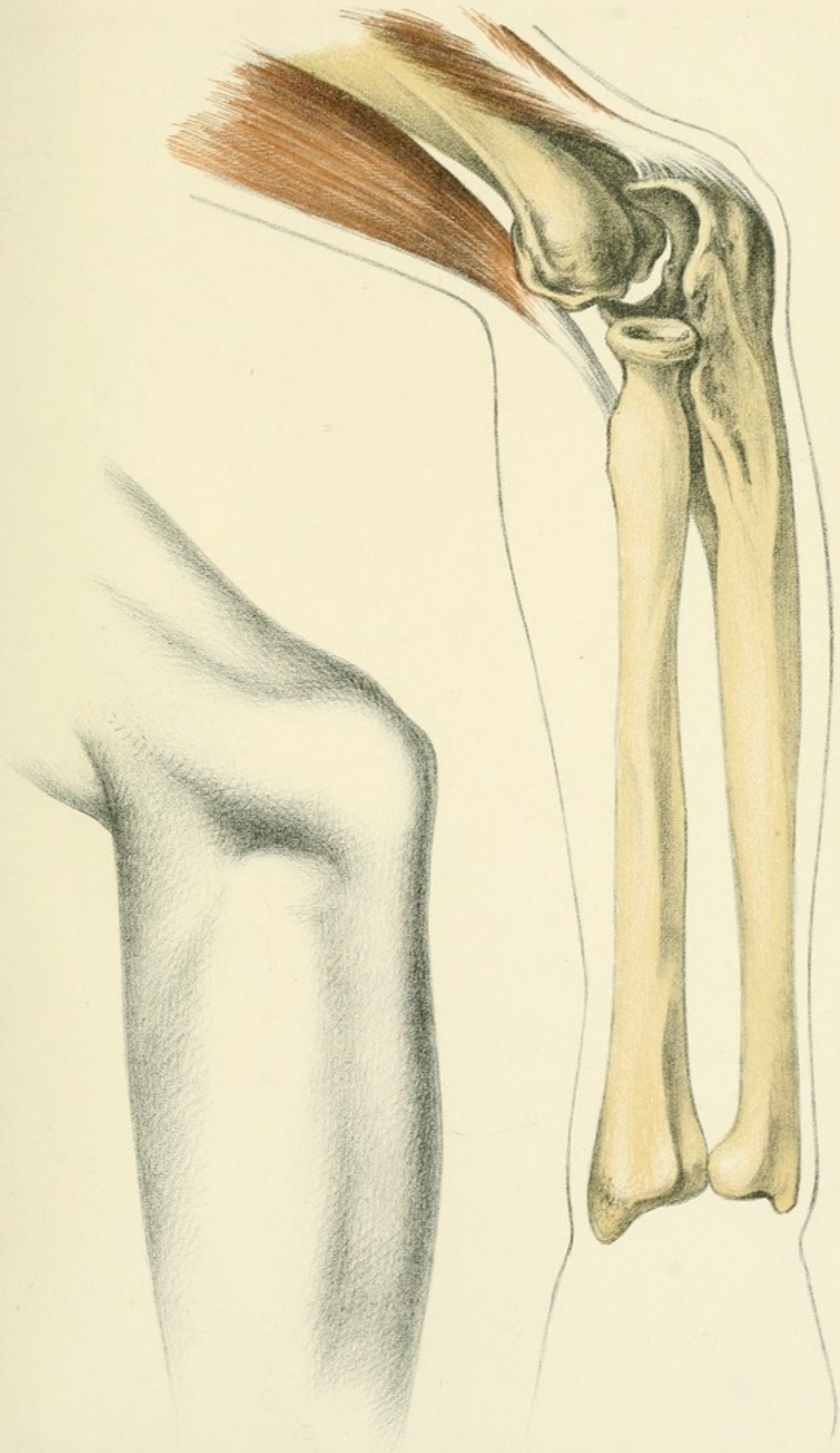


Taf. 8.

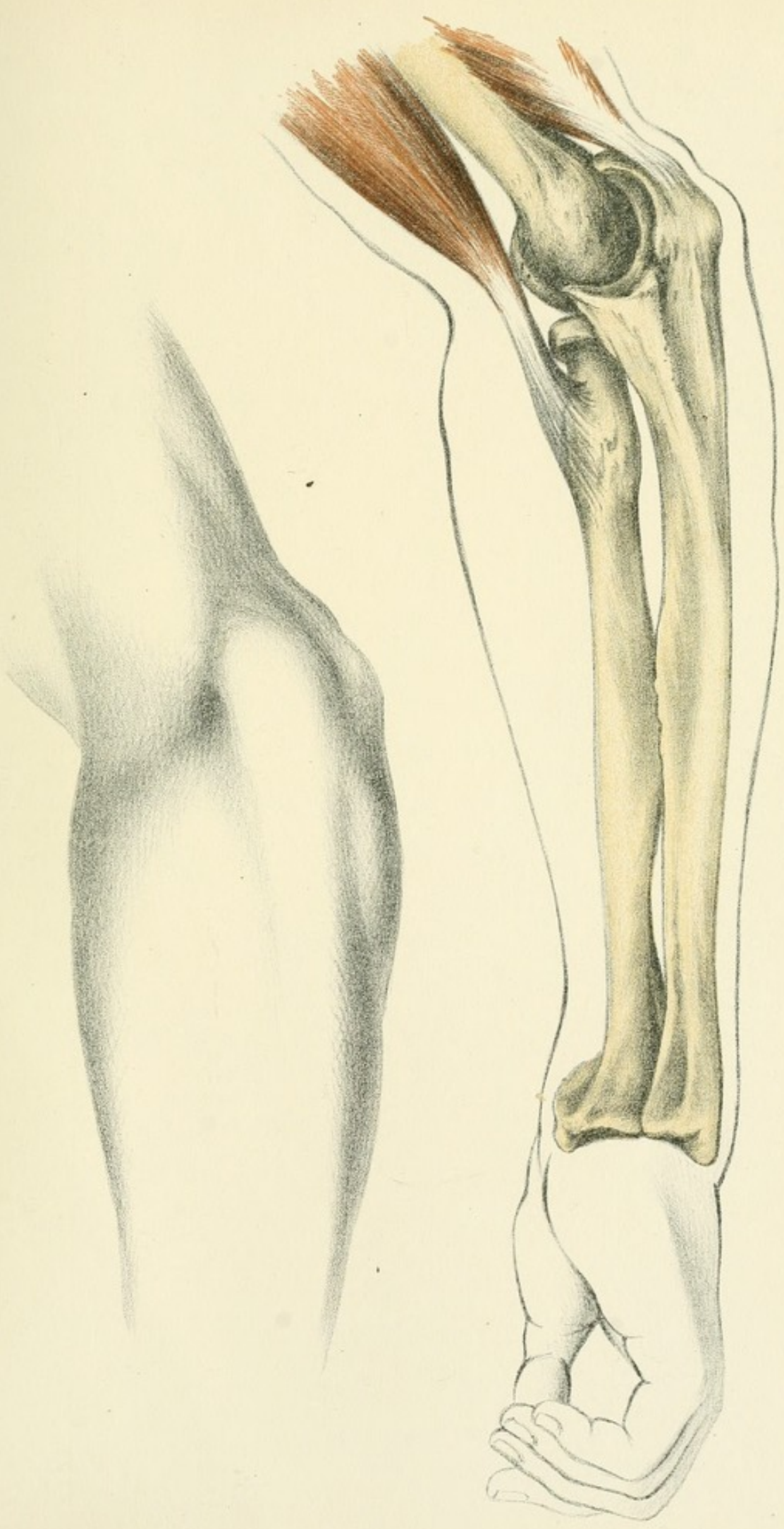


Taf. 9.

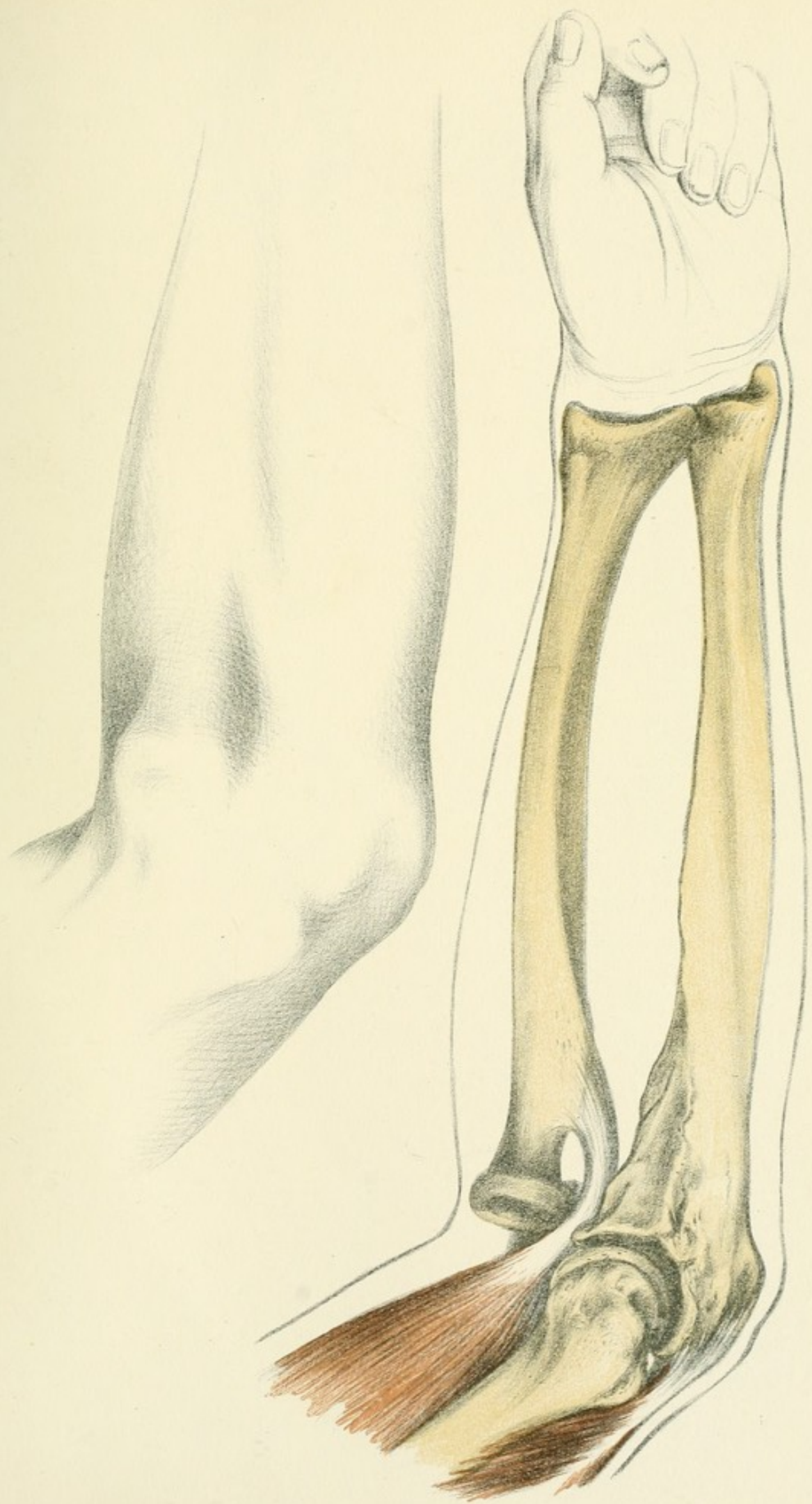




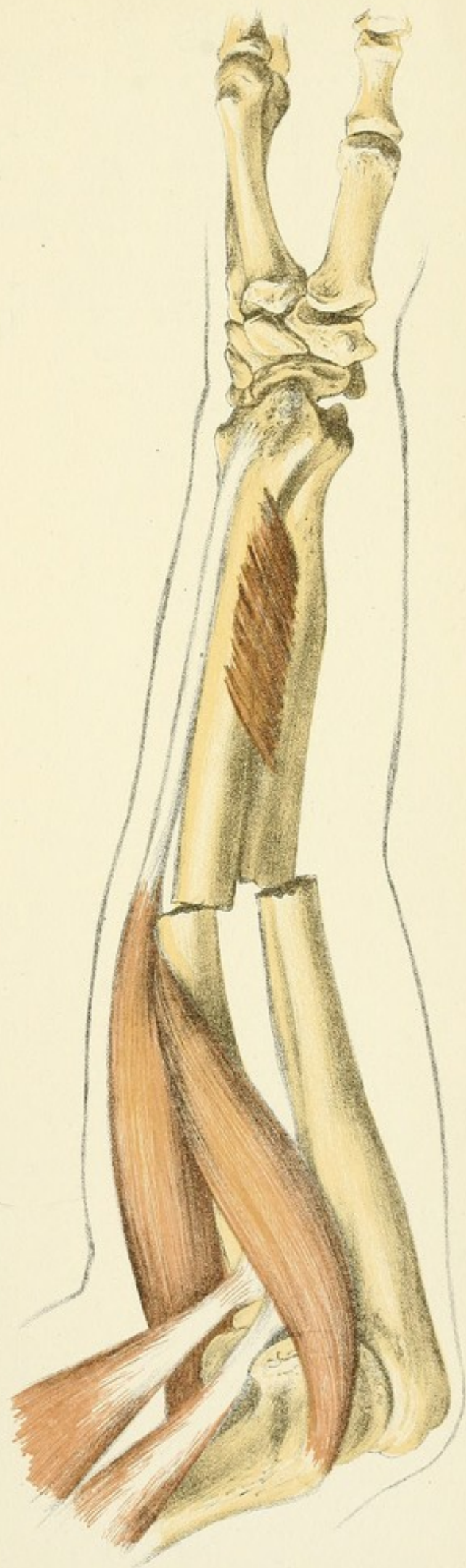
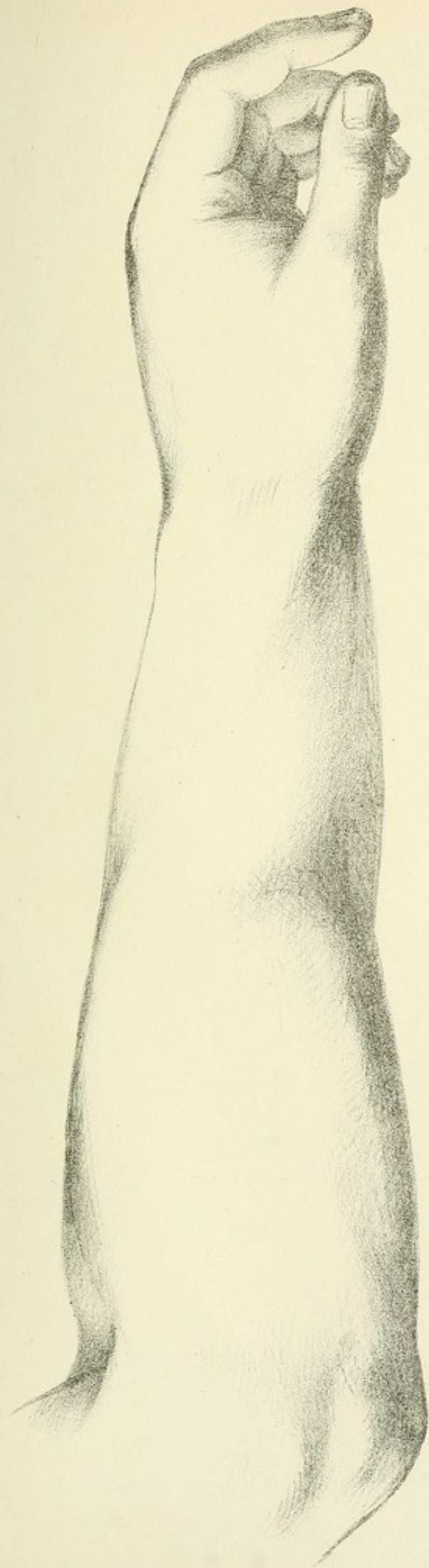
Taf. 11.



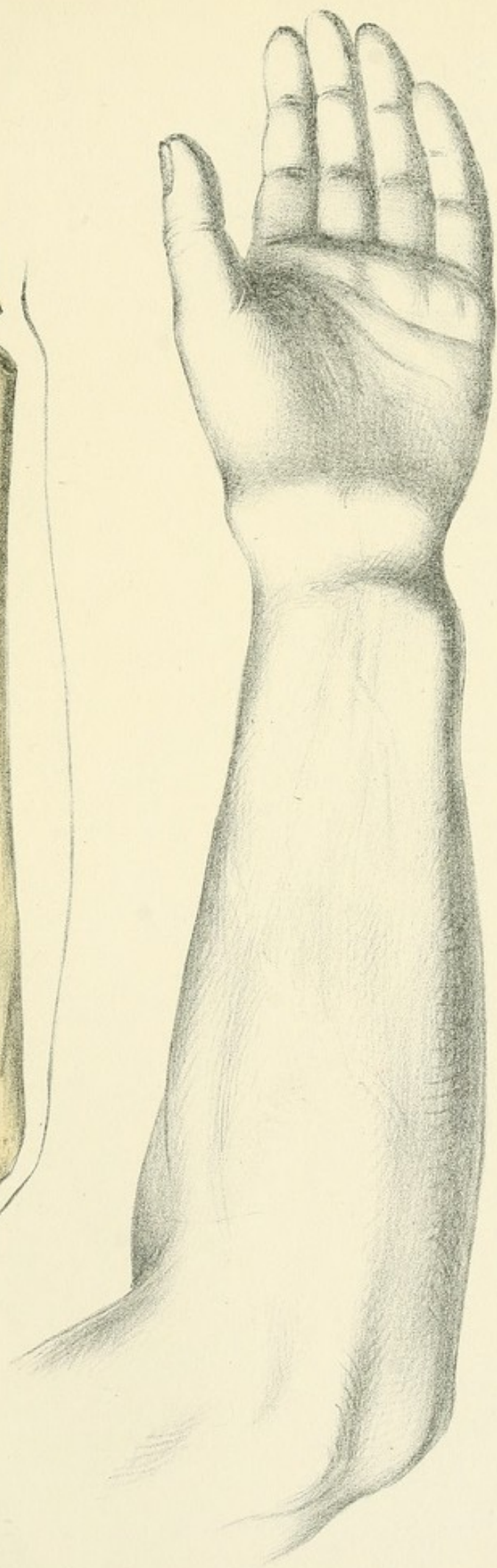
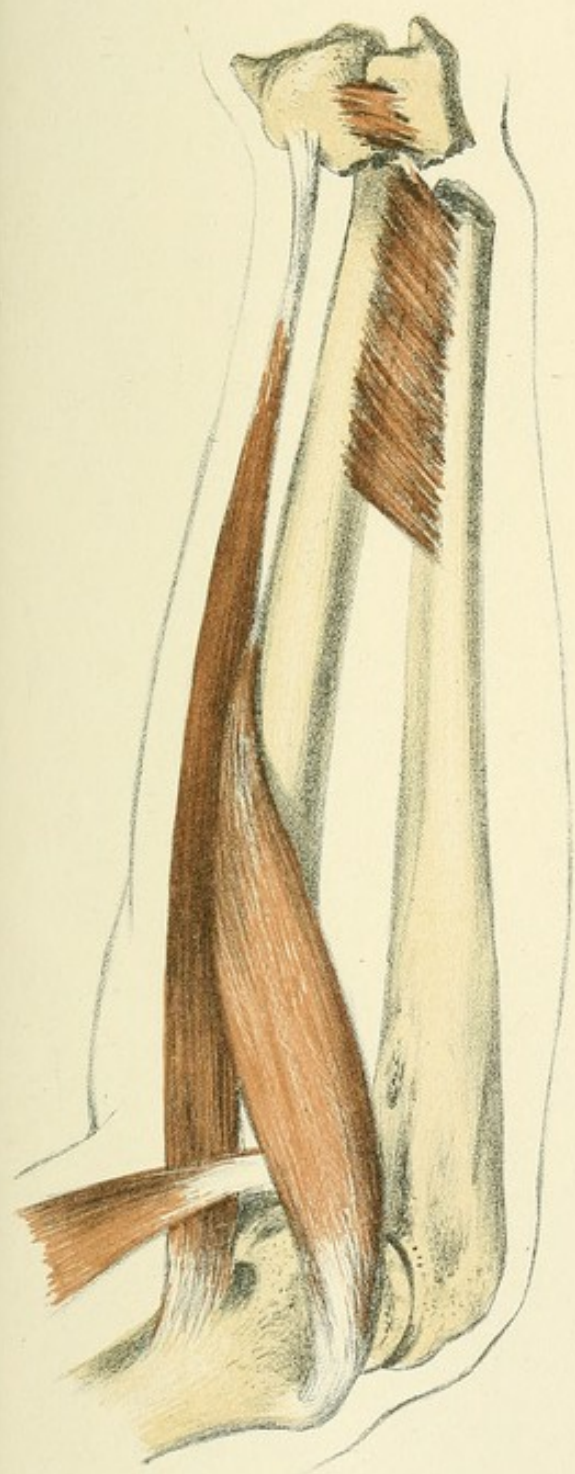Taf. 12.



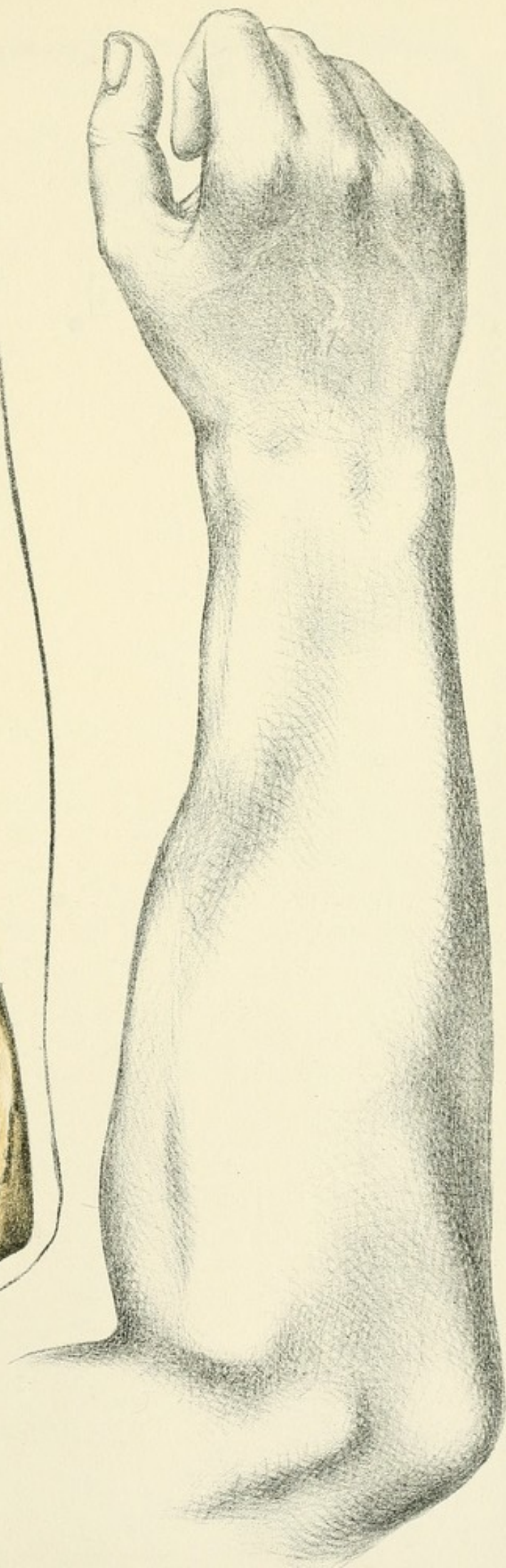
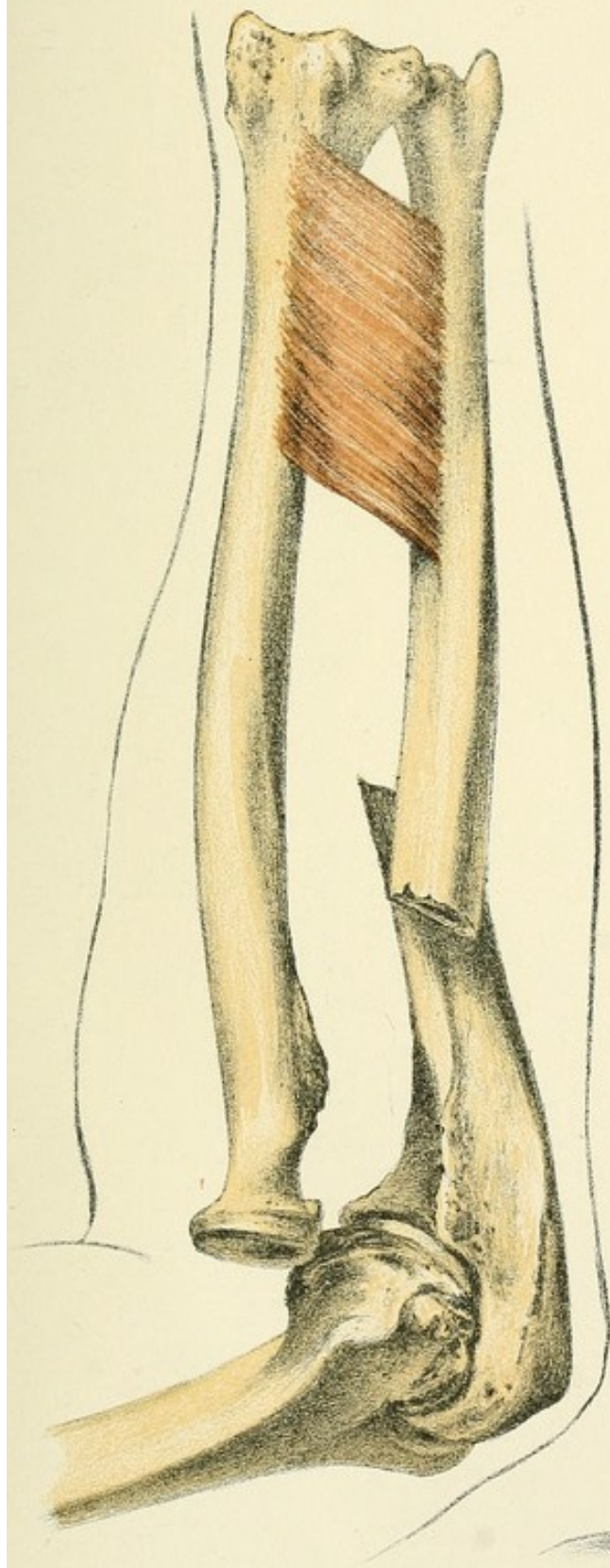Taf. 13.



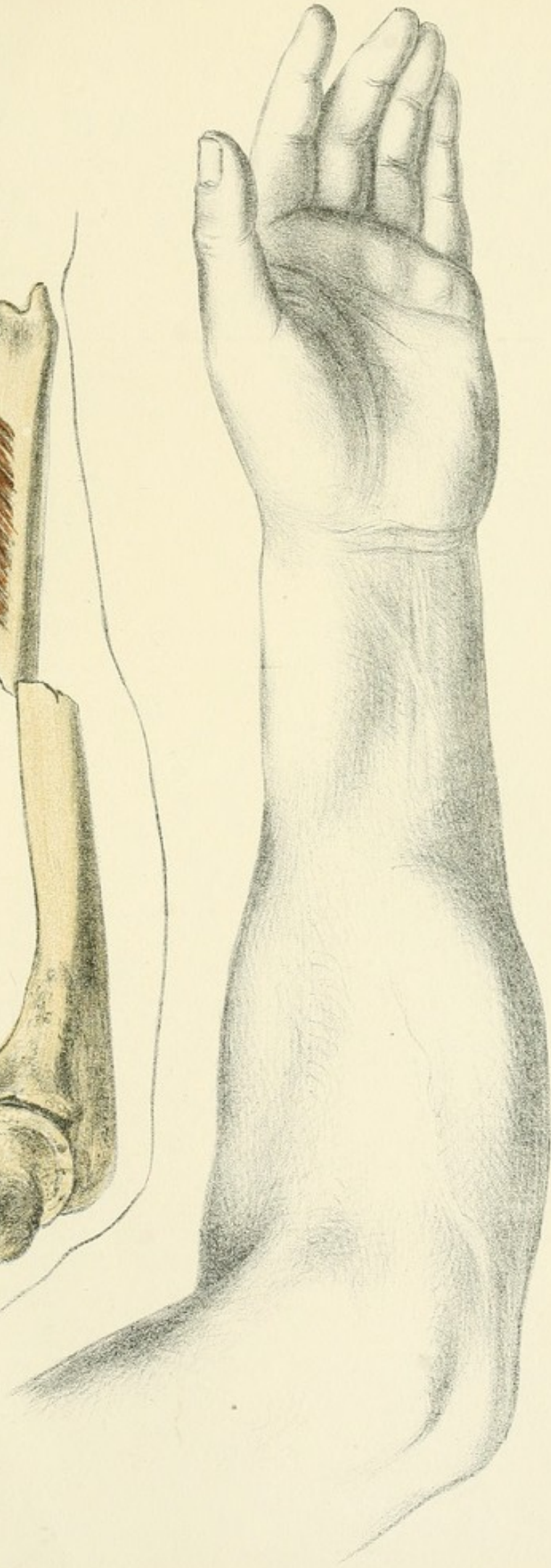
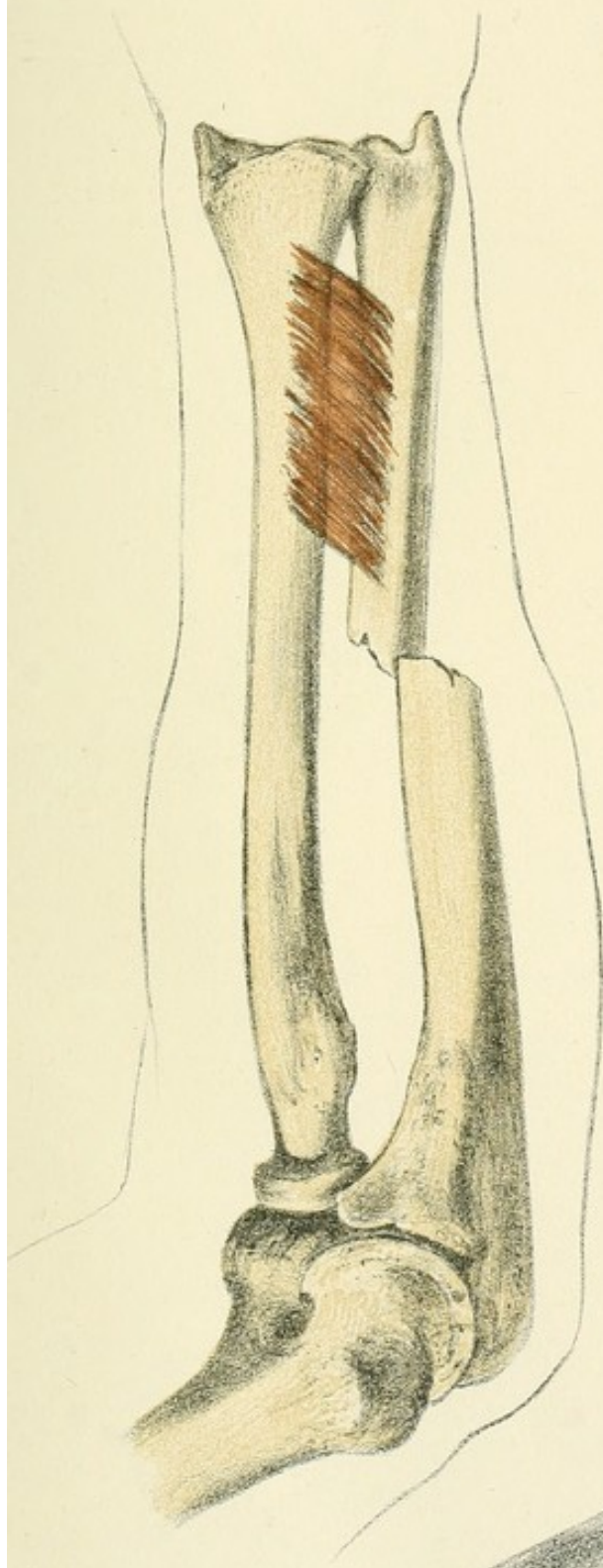
Taf. 14.



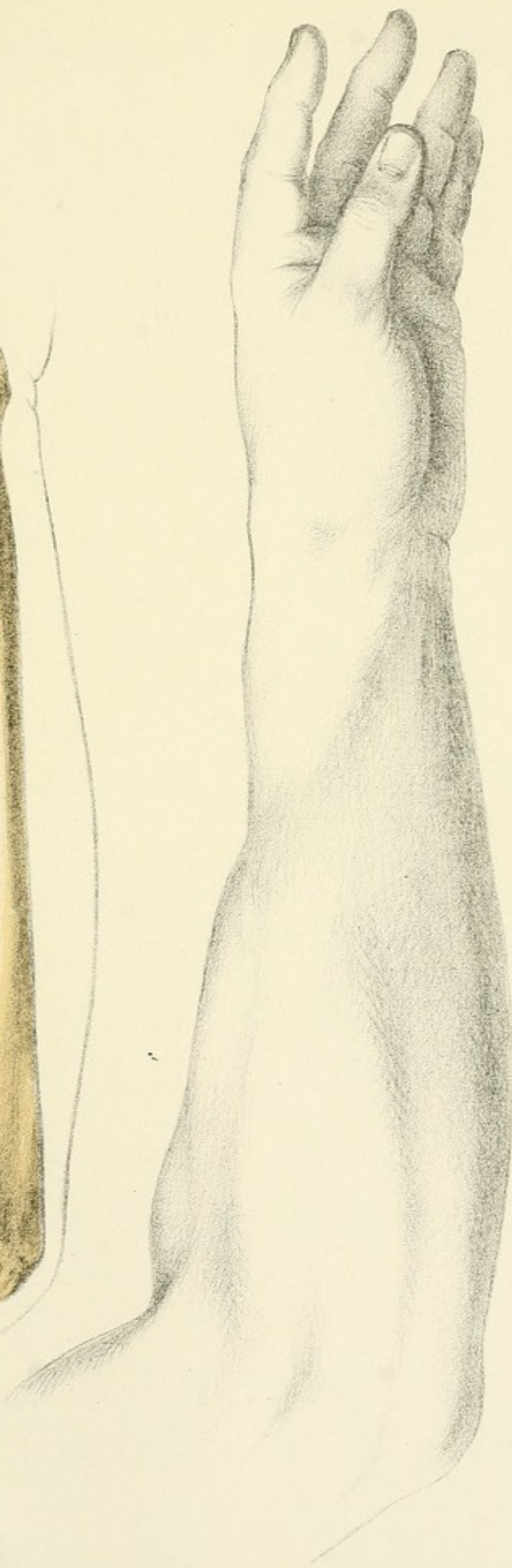
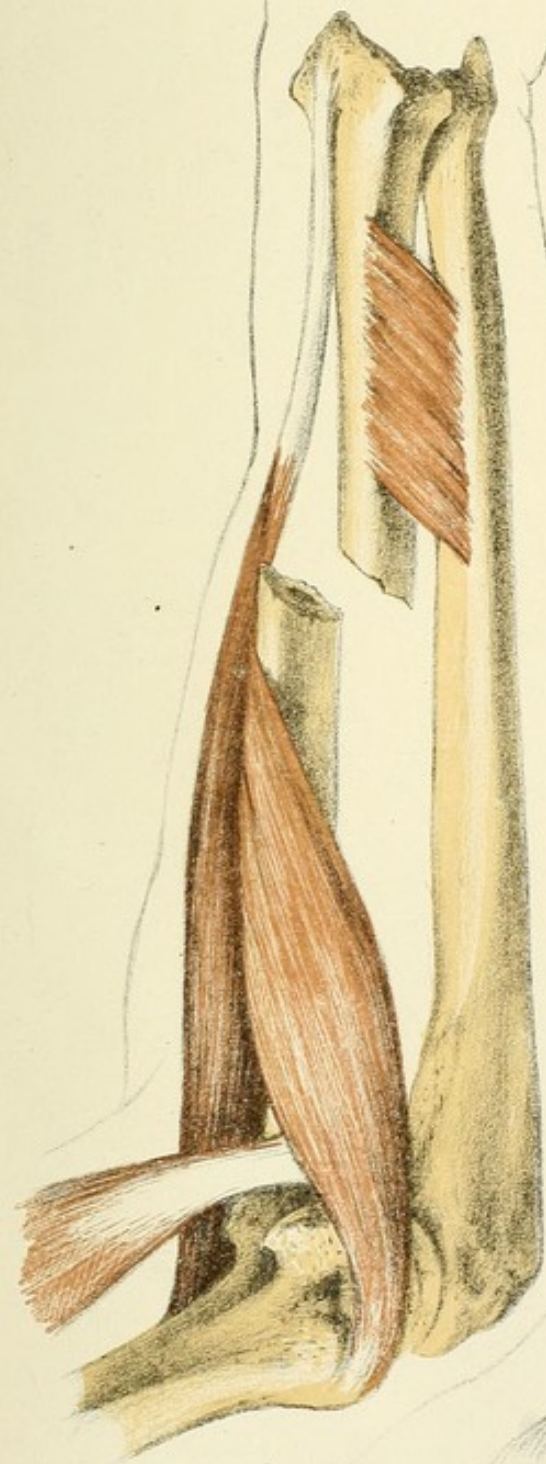Taf. 15.



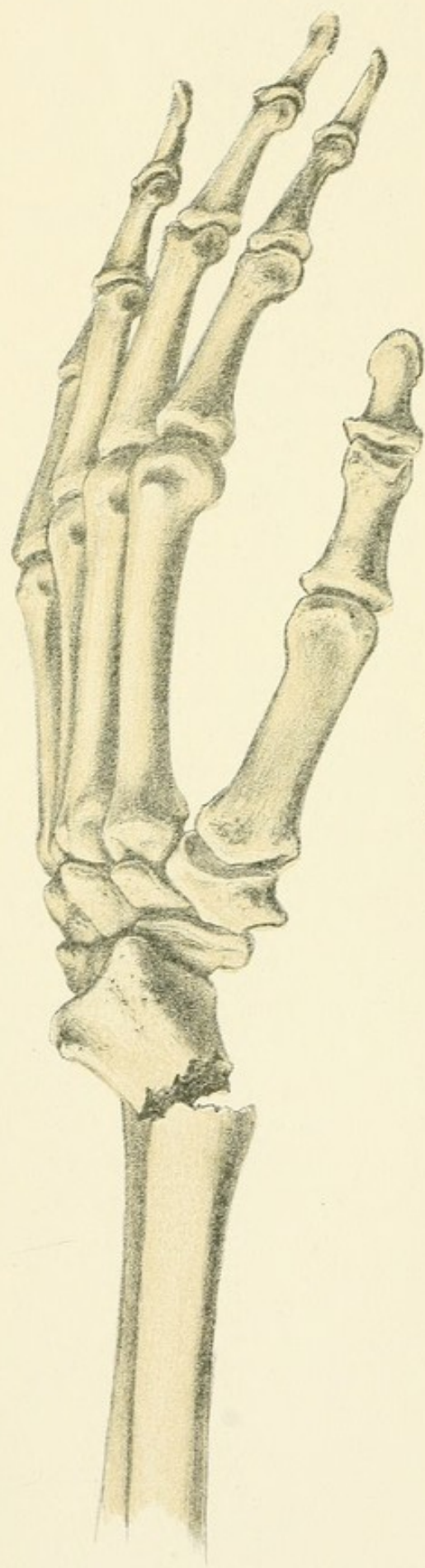
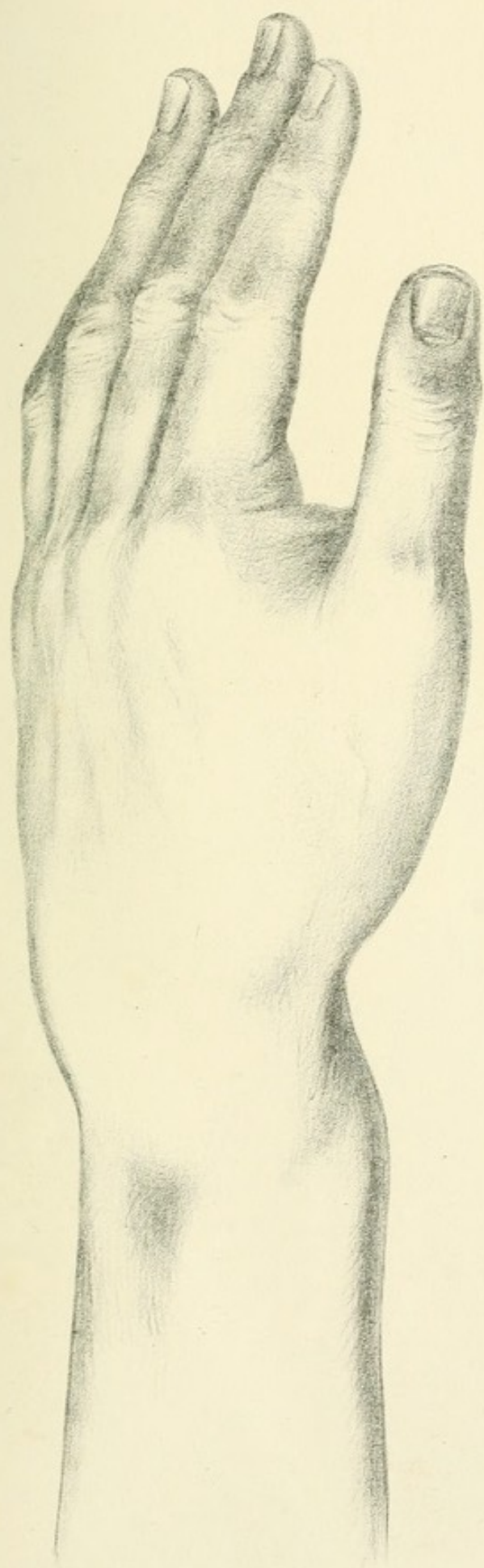
Taf. 16.



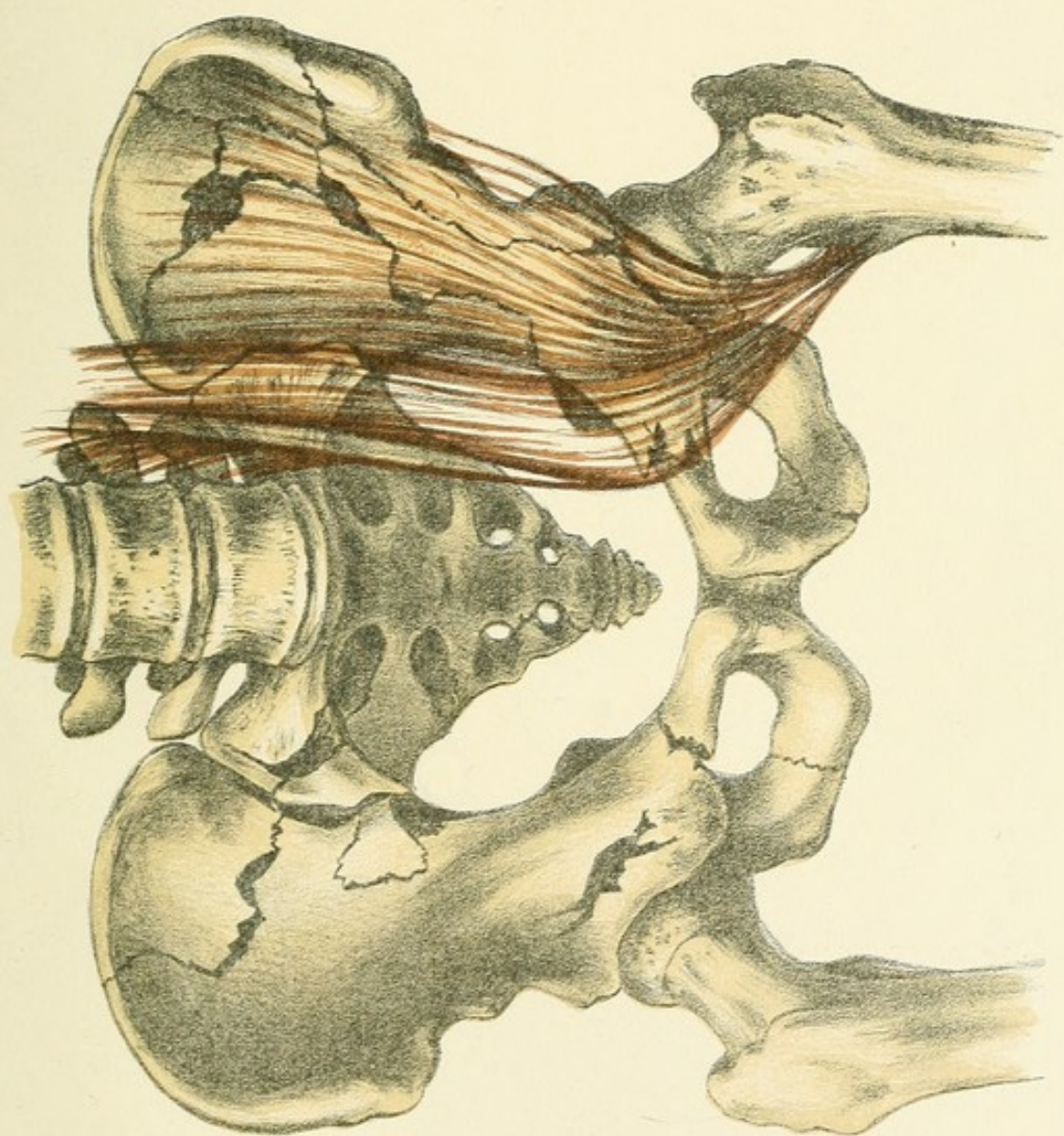
Taf. 17.



Taf. 18.



Taf. 19.



Taf. 20.

