

# **Über die Verwendung grosser ungestielter Hautlappen zu plastischen zwecken / von F. Krause.**

## **Contributors**

Krause, Fedor, 1857-1937.  
Augustus Long Health Sciences Library

## **Publication/Creation**

Leipzig : Breitkopf, 1896.

## **Persistent URL**

<https://wellcomecollection.org/works/btdgcvk5>

## **License and attribution**

This material has been provided by This material has been provided by the Augustus C. Long Health Sciences Library at Columbia University and Columbia University Libraries/Information Services, through the Medical Heritage Library. The original may be consulted at the the Augustus C. Long Health Sciences Library at Columbia University and Columbia University. where the originals may be consulted.

This work has been identified as being free of known restrictions under copyright law, including all related and neighbouring rights and is being made available under the Creative Commons, Public Domain Mark.

You can copy, modify, distribute and perform the work, even for commercial purposes, without asking permission.



Wellcome Collection  
183 Euston Road  
London NW1 2BE UK  
T +44 (0)20 7611 8722  
E [library@wellcomecollection.org](mailto:library@wellcomecollection.org)  
<https://wellcomecollection.org>

COLUMBIA LIBRARIES OFFSITE  
HEALTH SCIENCES STANDARD



HX64056570

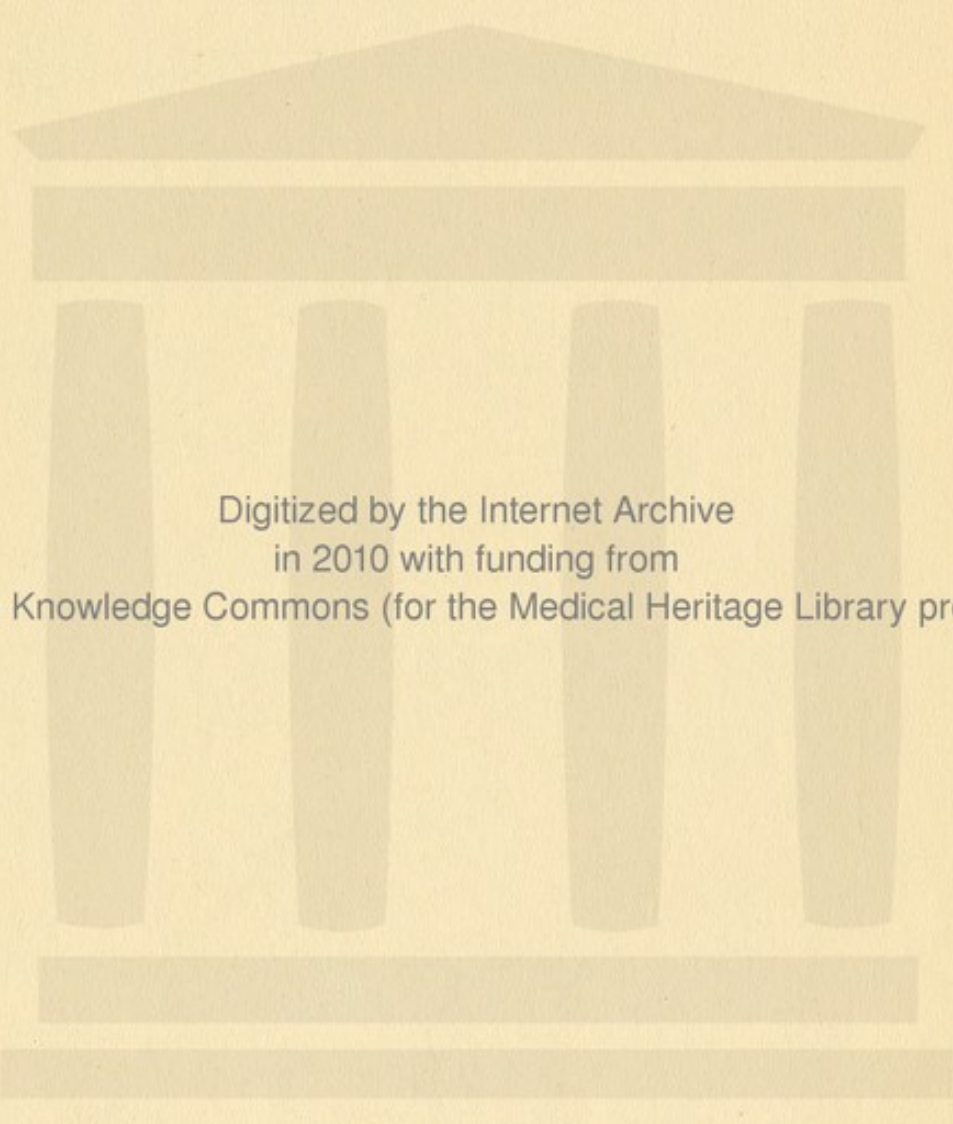
RD121 K86 1896 Über die Verwendung

1


**RECAP**

**Columbia University**  
**in the City of New York**  
**College of Physicians and Surgeons**  
**Library**





Digitized by the Internet Archive  
in 2010 with funding from  
Open Knowledge Commons (for the Medical Heritage Library project)



RED. ACTION DER  
WIENER MEDICINISCHEN PRESSE

# Sammlung Klinischer Vorträge

begründet von

**Richard von Volkmann.**

**Neue Folge**

herausgegeben von

**Ernst von Bergmann,  
Wilhelm Erb und Franz von Winckel.**

**Nr. 143.**

(Dreißundzwanzigstes Heft der fünften Serie.)

**Über die Verwendung grosser ungestielter Hautlappen  
zu plastischen Zwecken**

von

**F. Krause.**

Subskriptionspreis für eine Serie von 30 Vorträgen 15 Mark

Preis jedes einzelnen Heftes 75 Pf.

*Ausgegeben Januar 1896.*

**Leipzig**

Druck und Verlag von Breitkopf und Härtel

1896.

Das Recht der Übersetzung in fremde Sprachen bleibt vorbehalten.

K 86  
1896  
C. 1

# Sammlung klinischer Vorträge

begründet von

**Richard von Volkmann.**

— Neue Folge. —

Herausgegeben von

**Ernst von Bergmann,**

**Wilhelm Erb und Franz von Winckel.**

Die »Sammlung Klinischer Vorträge« wird im Sinne ihres Begründers von den ersten Klinikern fortgeführt werden und ihre leitende Stellung auf diesem Gebiete auch künftig wahren.

Jeder Vortrag bildet ein Heft, welches, einzeln bestellt, 75  $\mathcal{M}$  kostet, bei Subskription auf eine Serie von 30 auf einander folgenden Heften 50  $\mathcal{M}$ . Jährlich erscheinen mindestens 18 Hefte, bei deren Versendung Chirurgie, Innere Medicin und Gynäkologie möglichst gleichmässig vertreten sein sollen.

Mit Heft 121 begann die V. Serie der »Neuen Folge« (Heft 121—150 umfassend). Subskriptionen werden von allen Buchhandlungen und Postanstalten angenommen.

Die Vorträge der ersten Reihe des Unternehmens in 12 Serien werden nach wie vor einzeln sowie in Serien zum Preise von  $\mathcal{M}$  15.— abgegeben; auch sind zu den Vorträgen der Chirurgie, Inneren Medicin und Gynäkologie (jede Gruppe 4 Bände umfassend) geschmackvolle Einbanddecken zum Preise von je 1  $\mathcal{M}$  durch jede Buchhandlung oder direkt von der Verlagshandlung zu beziehen.

Leipzig, 1896.

**Breitkopf & Härtel.**

Von der fünften Serie erschienen bereits:

121. Über Folgen und Behandlung von Fingerverletzungen. Von **G. Ledderhose.**
122. Über die in klinischen Lehranstalten bestehende Nothwendigkeit einer geburtshilflichen Abstinenzzeit für »inficirte« Studenten. Von **Otto Sarwey.**
123. Myxödem. Von **P. K. Pel.**
124. Über multiple cartilaginäre Exostosen und multiple Enchondrome. Von **Dietrich Nasse.**
125. Über die Behandlung (insbesondere die operative) der Rückwärtslagerung der Gebärmutter. Von **Max Graefe.**
126. Einige Worte über die sematologische und diagnostische Bedeutung der menschlichen Gangspuren oder Ichnogramme. Von **Franz Neugebauer.**
127. Die Wandlungen der medicinischen Therapie in unserm Jahrhundert. Von **F. Leonhardi.**
128. Zum Oedema acutum cervicis uteri gravid, parturientis s. puerperalis intermittens. Von **A. Geyl.**
129. Über Eisentherapie. Von **H. Quincke.**
130. Erfahrungen über Hirnsinusthrombosen nach Mittelohreiterung während des Jahres 1893. Von **Jansen.**
131. Über eine neue Methode der Behandlung der unzeitigen Geburten. Von **A. Dürrsen.**
132. Über den Lähmungstypus bei der cerebralen Hemiplegie. Von **Ludwig Mann.**
133. Die Behandlung der Mittelohreiterungen. Von **J. Michael.**
134. Über die schriftstellerische Thätigkeit im Verlaufe der Pananvia. Von **Albert Behr.**
135. Über anämische Zustände. Von **Theodor Danin.**
136. Traumatische Luxationsformen der kleineren Fusswurzelknochen. Von **Ferdinand Bähr.**
137. Über Scheidenmykosen (Colpitis mycotica acuta). Von **Otto v. Herff.**
138. Klinisch-bakteriologische Beiträge zur Pathologie und Therapie des Abdominaltyphus. Von **Richard Stern.**
139. Über Narkosenlähmungen. Von **Ferdinand Krumm.**
140. Über angeborene solide Geschwülste des perennirenden Theiles der Nabelschnur. Von **F. v. Winkel.**
141. Die Bedeutung der Lehre von den Autointoxikationen für die Pathologie. Von **Albert Albu.**
142. Zur Pathologie und Therapie der Schussverletzungen des Magens und Darmes. Von **Paul Klemm.**
143. Über die Verwendung grosser ungestielter Hautlappen zu plastischen Zwecken. Von **F. Krause.**

# 143.

(Chirurgie Nr. 40.)

## Über die Verwendung großer ungestielter Hautlappen zu plastischen Zwecken<sup>1)</sup>.

Von

**F. Krause,**

Altona.

Die Thatsache, dass vollständig aus ihrem Zusammenhange mit der Umgebung herausgelöste Hautlappen an derselben oder an einer anderen Körperstelle unter günstigen Bedingungen wieder anheilen können, ist auch in Europa seit länger als einem Jahrhundert bekannt. In ersterer Beziehung brauche ich nur auf folgende Mittheilung des Sancassani<sup>2)</sup> zu verweisen: Ein weiblicher Charlatan schnitt sich, um die wunderbare Wirksamkeit seines Wundbalsams der gaffenden Volksmenge vor Augen zu führen, ein Stück Haut aus dem Schenkel, legte es, nachdem es auf einem Teller herumgereicht worden war, auf dieselbe Stelle seines Körpers zurück und verband die Wunde mit dem angepriesenen Balsam. Die Wiederanheilung soll fast ohne sichtbare Narbe erfolgt sein.

Weiter ist gegen Ende des vorigen Jahrhunderts zu uns aus Indien die Kunde gedrungen, dass Leute aus der Ziegelmacherkaste abgeschnittene Nasen durch plastische Operationen zu ersetzen verstanden und zu diesem Zwecke gelegentlich auch ungestielte Lappen aus der Gesäßhaut verwendeten, nachdem diese auf mechanische Weise durch Klopfen mit Holz-pantoffeln und dergl. zu beträchtlicher Anschwellung gebracht worden war. Zum Festheften der aus jeder organischen Verbindung losgetrennten Hautlappen bedienten sich die Mitglieder jener Kaste eines geheimnis-

1) Vortrag mit Krankenvorstellungen, gehalten auf der Lübecker Naturforscherversammlung am 17. Sept. 1895.

2) Sancassani, *Dilucidazioni fisico-mediche etc.* Rom 1731—38.

vollen Kittes, dem aus leicht erklärlichen Gründen eine besondere Heilkraft zugeschrieben wurde. Da dieses Verfahren in Indien früher geübt worden sein soll, als die Nasenbildung mit gestielten Hautlappen, so wird es auch als »ältere indische Methode« bezeichnet; in die ungestielten Hautlappen wurde ebenso, wie wir es bei den gestielten zu thun pflegen, das ganze Unterhautfett im natürlichen Zusammenhange mit der Cutis hineingenommen.

Bernhard von Langenbeck, dessen herrliche Vorträge über Akiurgie ich noch zu hören das Glück gehabt habe, erzählte uns, dass man in früheren Zeiten, namentlich als die Naturphilosophie die Wissenschaft beherrschte, der Meinung war, ein derartiges einer fremden Person entstammendes Stück Haut hänge auch, nachdem es an seinem neuen Inhaber fest angewachsen, in seiner Ernährung von dem Befinden des ursprünglichen Besitzers ab: es magere ab und werde welk, wenn es diesem schlecht erginge, und es strotze von Fülle und Kraft, wenn Jenes Befinden ein gutes sei. Daraus ergab sich von selbst die lästige Verpflichtung des neuen Besitzers, seinen Vorgänger dauernd im Auge zu behalten und für ihn nach besten Kräften zu sorgen. Heute sind wir zum Glück für unsere Operirten anderer Meinung; ist das Hautstück auf dem neuen Inhaber festgewachsen, so gehört es diesem im wahrsten Sinne des Wortes mit Haut und Haar, denn nach meinen Beobachtungen pflegen auch die Haare in der überpflanzten Haut wieder zu wachsen.

Während — offenbar begünstigt von klimatischen Verhältnissen und vielleicht unter dem Schutze jenes geheimnisvollen Kittes, dem ätherische und balsamische, also antiseptisch wirkende Stoffe beigemischt gewesen sein mögen — gewöhnliche Handwerker, welche sich nur nebenbei mit plastischen Operationen befassten, außerordentliche Erfolge in diesem theoretisch und praktisch hochwichtigen Gebiet aufzuweisen hatten, waren unsere chirurgischen Vorfahren weniger glücklich. Karl Ferdinand Gräfe, dem wir in der Rhinoplastik so viel Dank schulden, war bei seinen Versuchen, jene ältere indische Methode der Nasenbildung auszuführen, nicht von Erfolg begünstigt: die überpflanzten stiellosen Hautlappen gingen in Fäulnis über. Nicht viel besser erging es Dzondi, Philipp von Walther, Dieffenbach und Wutzer. Trotz aller Misserfolge wurde der Gegenstand immer wieder aufgenommen und zwar um so eifriger, als von anderer Seite günstige Ergebnisse mitgetheilt werden konnten. Hoffacker<sup>1)</sup> hatte in seiner Thätigkeit als Paukarzt in Heidelberg mehrfach abgeschlagene Nasentheile, einmal auch ein Stück der Unterlippe wieder anheilen sehen, und Büniger<sup>2)</sup> in Marburg erreichte es bei einer Nasenbildung mittels Haut von der äußeren Seite des Oberschenkels,

1) Hoffacker, Medicin. Annalen. Heidelberg 1836. Bd. II.

2) Büniger, Gräfe u. Walther's Journal. Bd. IV. Berlin 1823.

dass wenigstens ein Theil davon anheilte, während freilich der Rest abstarb.

Auch in der neueren Zeit wurden, angeregt durch die 1869 veröffentlichte wichtige Entdeckung Reverdin's von der Überpflanzung kleiner Epidermisstückchen auf granulirende Flächen, die Versuche, ungestielte Hautlappen zu plastischen Zwecken zu benutzen, mit mehr oder weniger Glück fortgesetzt; so in Frankreich von Lefort und Sichel zur Augenlidbildung, von Ollier zur Trennung einer Syndaktylie, in Amerika von Hamilton. Bei allen diesen Versuchen war stets die ganze Haut einschließlich des Unterhautfettes zur Lappenbildung verwendet worden. Dass hierin aber einer der Gründe gesucht werden muss, warum die Anheilung so wenig sicher sei, hat zuerst Jacenko<sup>1)</sup> erkannt, und er empfahl daher, das Fettgewebe vom Hautlappen vor seiner Verwendung zur Plastik mit der Schere zu entfernen.

Aber unbeachtet verhallte diese Mahnung, und es war dem Augenarzt J. Wolfe in Glasgow<sup>2)</sup> vorbehalten, dieselbe Entdeckung noch einmal zu machen. Er benutzte bei zwei Kranken die Haut von der Innenseite des Vorderarmes zum Ersatz des Augenlids. Zunächst schnitt er nach Anfrischung des Defektes einen entsprechend großen Lappen aus der ganzen Dicke der Haut einschließlich des Fettgewebes, entfernte hierauf, während er die Haut zwischen den Fingern festhielt, mit einem scharfen Messer das ganze Unterhautfett, so dass die glatte untere Fläche des Lappens weiß aussah, und fügte nunmehr dieses nur aus Cutis und Epidermis bestehende und somit sehr dünne, kaum 1 mm starke Hautstück genau in den Wunddefekt ein.

Den Vorschriften Wolfe's schlossen sich im Großen und Ganzen seine Nachfolger an, unter denen ich Zehender<sup>3)</sup> und vor allen Dingen F. von Esmarch<sup>4)</sup> erwähnen möchte. In seiner Dissertation<sup>5)</sup> berichtet Hahn über 13 Fälle, welche innerhalb der 12 Jahre von 1877—1888 in der Kieler Klinik nach der Wolfe'schen Methode operirt worden sind. Von Esmarch wich nur in so fern von der ursprünglichen Vorschrift ab, als er das subkutane Fett und alles lockere Zellgewebe nicht mit dem Messer, sondern mit der Schere von den Lappen entfernte; mehrfach wurden

1) Jacenko, Berl. klin. Wochenschrift. 1871. Nr. 8.

2) J. Wolfe, A new method of performing plastic operations. Med. Times and Gazette vom 3. Juni 1876.

3) Zehender, Plastik des Oberlids. VI. Kongress der deutschen Gesellschaft für Chirurgie. Berlin 1877.

4) Esmarch, Hautlappen-Überpflanzung. XIV. Kongress der deutschen Gesellschaft für Chirurgie. Berlin 1885.

5) Johannes Hahn, Über Transplantation ungestielter Hautlappen nach Wolfe. Inaug.-Dissert. Kiel 1888.

diese vor der Überpflanzung in Karbolwasser, Sublimatlösung oder physiologischer Kochsalzlösung abgewaschen. Meist geschah die Befestigung der Lappen durch einige Katgutnähte.

In vier Fällen handelte es sich um Ektropium des Unterlides, fünfmal um Deckung des Defektes, welchen der Chirurg selbst durch Verwendung der Stirn- oder Nasenhaut zur Rhinoplastik geschaffen hatte, dreimal um Ersatz eines Substanzverlustes an der Nase, der nach Verletzung oder Excision eines Krebsgeschwürs entstanden war. Ferner wurde in einem Falle ein kleiner, nach Excision einer lupösen Narbe entstandener Defekt an der Oberlippe nach Wolfe plastisch ersetzt; in einem anderen Falle ein Naevus pigmentosus am äußeren Augenwinkel excidirt und die frische Wunde durch zwei ungestielte Lappen vom Oberarm gedeckt. Endlich wird über den vergeblichen Versuch berichtet, mehrere Unterschenkelgeschwüre bei demselben Patienten mittels jener Methode zur Heilung zu bringen. Nachdem durch Bäder und Umschläge mit essigsaurer Thonerde die Geschwüre gereinigt worden und geruchlos gemacht waren, wurde jedem Oberschenkel ein ungefähr 12 cm langer, etwa drei Finger breiter Hautlappen entnommen, mit der Cooper'schen Schere vom Unterhautfett sorgfältig befreit und nach Abschabung eines entsprechend großen Theiles der Geschwürsfläche in mehrere Stücke zerschnitten, auf der geschabten Fläche mittels protective silk und Polsterverbandes befestigt. Die oberflächlichen Schichten der aufgepflanzten Lappen stießen sich gangränös ab, die tieferen heilten anscheinend an. Sieben Tage nach jener ersten Transplantation wurden auf alle Geschwürsflächen nach vorgenommener Abschabung große Hautlappen von einem kurz zuvor amputirten Bein aufgesetzt; fünf Tage später musste der Verband seines starken Gestankes halber entfernt werden: von den Lappen war keiner angeheilt. Dieser Versuch ist somit als misslungen zu bezeichnen; denn Hahn fügt hinzu, dass es dann im Laufe mehrerer Monate doch noch gelang, durch Transplantationen nach Reverdin und Thiersch die Ulcera zur Vernarbung zu bringen.

In der Diskussion über die eben erwähnte Mittheilung von Es-march's auf dem Chirurgenkongress theilte B. von Langenbeck mit, dass er ein Ektropium der Unterlippe mit Benutzung eines aus dem Oberschenkel des Kranken entnommenen Hautlappens operirt habe, an welchem der ganze Panniculus adiposus zurückgeblieben war. Während Anfangs der Lappen lebend und etwas stärker geröthet als die gesunde Gesichtshaut erschien, zeigte er nach 14 Tagen eine bräunliche Färbung, seine Oberfläche starb ab. Nach vier Wochen wurde die papierdünne, trockene Eschara entfernt, und darunter fand sich der Defekt durch eine glatte Narbenmasse ausgefüllt. Nach Langenbeck's Ansicht war offenbar nicht der ganze Hautlappen abgestorben, sondern vielleicht gerade die angeheilte tiefere Schicht (Panniculus) erhalten geblieben. Er

empfahl daher die Transplantation von Hautlappen, an welchen der Panniculus zurückgelassen war.

Trotzdem von so hervorragenden Seiten die Wolfe'sche Methode gerühmt wurde, hat sie doch keine allgemeine Verwendung gefunden. Nur einzelne Operateure bedienten sich ihrer, und hier ist besonders Antonio Ceci<sup>1)</sup> in Genua zu erwähnen, welcher, angeregt durch die oben erwähnte Mittheilung von Esmarch's auf dem Chirurgenkongress vom Jahre 1885, das Verfahren bei sechs Kranken mit mehr oder weniger vollkommenem Erfolg in Anwendung gezogen hat. Namentlich erzielte er dreimal nach der Exstirpation eines Hautkrebses im Gesicht mit der Verwendung ungestielter Hautlappen ein sehr befriedigendes Ergebnis. In einem 7. Falle benutzte er die Haut von einem frisch amputirten Bein und hatte einen fast vollständigen Misserfolg. Auf Grund seiner Erfahrungen empfahl er die Methode für plastische Operationen im Gesicht.

Die wenigen Chirurgen aber, welche sich sonst zu dem Verfahren entschlossen, bedienten sich seiner so gut wie ausnahmslos zu dem ursprünglich vom Erfinder angegebenen Zwecke: zur Lidplastik. Die Ergebnisse waren im Allgemeinen nicht befriedigend. Abgesehen davon, dass noch keine Methode gefunden war, die Anheilung der Lappen mit Sicherheit zu gewährleisten, pflegten auch in gut geheilten Fällen, in denen das kosmetische Resultat zunächst durchaus genügend erschien, im weiteren Verlaufe Schrumpfungsvorgänge im Lappen einzutreten, welche zur Wiederkehr des Ektropiums in mehr oder weniger hohem Maße führten. Dazu kam, dass Thiersch<sup>2)</sup> im Jahre 1886 seine bekannte Methode veröffentlichte, Hautdefekte in beliebiger Größe durch lange und breite Streifen von Epidermis in Zusammenhang mit dem Stratum papillare der Cutis zu decken. Die Erfolge, welche mit dieser außerordentlichen Verbesserung des Reverdin'schen Verfahrens allerwärts erzielt wurden, waren so glänzende, dass gar kein Bedürfnis vorzuliegen schien, statt jener oberflächlichsten Hautschichten ungestielte Lappen aus ihrer ganzen Dicke zu verwenden. Denn während die Thiersch'sche Methode wenig oder kaum sichtbare Merkmale an den Stellen hinterlässt, denen das Material zur Transplantation entnommen wird, bleibt nach Excision eines ungestielten Hautlappens im günstigsten Falle, wenn die geschaffene Hautwunde, durch genaue Naht vereinigt, *prima intentione* heilt, eine schmale Längsnarbe zurück. Da dieser Eingriff auch erheblich größer ist, so schien das Urtheil über ihn gesprochen, und thatsächlich ist seit dem Thiersch'schen Vortrage in Deutschland nichts von Bedeutung mehr über das Wolfe'sche Verfahren veröffentlicht worden.

1) A. Ceci, *Riforma medica*. August 1891. — *Bollettino della R. Accademia Medica di Genova*. Anno VI. 1891. — *British Medical Journal*, 16. April 1892.

2) Thiersch, *Über Hautverpflanzung*. XV. Kongress der deutschen Gesellschaft für Chirurgie. Berlin 1886.

Indessen wenn man die Ergebnisse, welche mit den Thiersch'schen Überpflanzungen erzielt werden, einer vorurtheilsfreien Prüfung unterwirft und die Geheilten längere Zeit in Beobachtung behält, so überzeugt man sich unschwer, dass in einer Reihe von Fällen die zunächst ausgezeichnet überhäuteten Abschnitte nach kürzerer oder längerer Frist von neuem Aufbruch und Geschwürsbildung zeigen. Dies geschieht überall da, wo an die betreffenden Theile stärkere Anforderungen gestellt werden, und namentlich an Stellen, welche fortwährend groben mechanischen Einwirkungen ausgesetzt sind, wie an Fuß und Unterschenkel, an der Hand, zumal wenn die Haut unmittelbar auf den Knochen transplantiert werden musste. Die großen cirkulären Unterschenkelgeschwüre liefern das beste Beispiel. Gewiss gelingt es fast in jedem Falle, nach entsprechender Vorbehandlung und Reinigung des Geschwürsgrundes durch Aufpflanzung Thiersch'scher Streifen das Geschwür zur Heilung zu bringen. Man verfolge aber die Kranken weiter, und man wird zahlreiche Rückfälle erleben. Ich verfüge über einige Beobachtungen, in denen solche Geschwüre nach der Thiersch'schen Methode mehrmals für einige Wochen, ja selbst Monate geheilt waren, um dann in ursprünglicher oder selbst beträchtlicherer Größe wiederzukehren. Dann habe ich sie in der unten zu schildernden Weise durch ungestielte Häutlappen zur Heilung gebracht, und diese Heilungen sind jetzt seit 3 und 4 Jahren von Bestand. Und doch waren die Thiersch'schen Transplantationen unter voller Berücksichtigung der Wichtigkeit einer zweckmäßigen Vorbereitungskur und entsprechender Nachbehandlung nach allen Regeln der Kunst ausgeführt worden.

Auch Garrè<sup>1)</sup> spricht sich in dem Kapitel, welches er der Ursache des Zerfalles der Transplantationen auf Unterschenkelgeschwüren widmet, in demselben Sinne aus: »Nach der Thiersch'schen Methode ist die Überhäutung der Beingeschwüre prompt vollendet. Desshalb gab man sich bereits der freudigen Hoffnung hin, wegen eines solchen Leidens nicht mehr vor die Alternative des »laisser aller« oder der Amputation gestellt zu sein. Bei längerer Beobachtung der Fälle mit Ulcus cruris — Bruns hat meines Wissens zuerst darauf hingewiesen — stellte sich jedoch bald heraus, dass nach Wochen und Monaten bei der Hälfte der Fälle die frisch angeheilten Transplantationen einem raschen Zerfall unterliegen, und das alte Leiden wieder da ist.« Auch bei ausgedehnten Verbrennungen kann man ähnliches beobachten, ebenso bei großen Hautverlusten an den Gliedmaßen, zumal wenn die Gelenkgegenden betroffen sind. Denn nur eine elastische Bedeckung, wie sie das Thiersch'sche Verfahren nicht mit Sicherheit zu erzielen vermag, kann hier den

1) C. Garrè, Über die histologischen Vorgänge bei der Anheilung der Thiersch'schen Transplantationen. Brun's Beiträge zur klinischen Chirurgie. 1889.

fortdauernden Zerrungen, welche die Gelenkbewegungen mit sich bringen, erfolgreichen Widerstand leisten.

Wollte man früher in solchen Fällen dauernde Heilung erzielen und unter Umständen sogar der Amputation aus dem Wege gehen, so war man gezwungen, die fehlende Haut nach dem Vorgange von Maas<sup>1)</sup> und Wagner<sup>2)</sup> durch große gestielte Lappen zu ersetzen, welche man für Arm und Hand der Haut des Rumpfes, für Unterschenkel und Fuß der Haut des andern Beines entnahm. Dass dieses Verfahren auch neuerdings noch, wo ja die Thiersch'sche Methode vielfache technische Verbesserungen erfahren hat, unentbehrlich ist, beweist die Mittheilung von Bramann's<sup>3)</sup> auf dem Chirurgenkongress vom Jahre 1893, welcher mehrere nach Maas-Wagner behandelte und geheilte Patienten vorstellte.

Dieses Verfahren bietet aber ganz außerordentliche Unannehmlichkeiten für den Kranken dar. Die betreffenden Glieder müssen sehr genau, am besten durch Gipsverbände an einander oder am Rumpfe befestigt werden, bis der Lappen hinreichend an seinem neuen Orte angeheilt ist, so dass der Stiel ohne Gefahr für die Ernährung durchtrennt werden kann; das darf im Allgemeinen nicht vor dem 10.—14. Tage geschehen. Die gezwungene Lage ist außerordentlich beschwerlich. Dazu kommt, dass jenes Verfahren sich überhaupt nur in verhältnismäßig wenigen Fällen ausführen lässt. Aus dem Unterschenkel wird man z. B. bei Leuten der arbeitenden Klasse, die doch hier fast allein in Frage kommen, einen großen gestielten Lappen wegen der zurückbleibenden störenden und wenig widerstandsfähigen Narbe nur ungern nehmen wollen.

Die angeführten Gründe haben mich vor länger als 4 Jahren veranlasst, auf die Transplantation ungestielter Hautlappen zurückzugreifen. Nachdem ich nunmehr eine größere Zahl von Fällen mehrere Jahre hindurch beobachtet und mich von den im Allgemeinen ausgezeichneten Dauerergebnissen überzeugt habe, will ich Ihnen heute, meine Herren, über meine Erfahrungen Bericht erstatten und Ihnen eine Anzahl Geheilte vorführen.

In erster Linie handelte es sich darum, eine Methode zu finden, welche die Anheilung der Lappen sicher gewährleistet. Darüber habe ich eine Mittheilung auf dem Chirurgenkongresse vom Jahre 1893<sup>4)</sup> ge-

1) Maas, Langenbeck's Archiv. XXXI, 3 und XIV. Kongress der deutschen Gesellschaft für Chirurgie. Berlin 1885.

2) W. Wagner, XVI. Kongress der deutschen Gesellschaft für Chirurgie. Berlin 1887.

3) v. Bramann, Heilung großer Weichtheil- und Hautdefekte der Extremitäten mittels gestielter Hautlappen aus entfernten Körpertheilen. XXII. Kongress 1893.

4) F. Krause, Über die Transplantation großer ungestielter Hautlappen. XXII. Kongress der deutschen Gesellschaft für Chirurgie. Berlin 1893.

macht, und Mikulicz<sup>1)</sup>, welcher das Verfahren angenommen und vielfach angewandt hat, urtheilt folgendermaßen: »Es gebührt Krause das große Verdienst, die Methode so ausgebildet zu haben, dass sie nicht nur mit den früheren konkurriren, sondern sie zum Theil ganz verdrängen wird.« Und »durch die Methode der Transplantation beliebig großer, ungestielter Hautlappen von jeder beliebigen Körperstelle her hat die plastische Chirurgie einen wesentlichen Fortschritt gemacht.« Ferner hat ein Assistent der Breslauer Klinik, A. Niché<sup>2)</sup>, welcher über ausgedehnte Ulcerationen im unteren Drittel des Unterschenkels als eine neue Indikation zur osteoplastischen Fußresektion nach Wladimirow-Mikulicz Mittheilungen machte, sich dahin ausgesprochen, dass »die neu aufgestellte Indikation außerordentlich eingeschränkt würde . . . insbesondere durch die an der Breslauer Klinik jetzt sehr häufig geübte Krause'sche Methode . . . Die dabei erzielten Resultate sind bei uns außerordentlich günstig; es misslang unter 14 auf diese Weise operirten Fällen nur einmal die Anheilung des Lappens vollständig.«

An demselben Tage, an dem ich mein Verfahren dem Chirurgenkongress mittheilte, berichtete M. Hirschberg<sup>3)</sup> über 4 Fälle, in denen er nach Exstirpation von Geschwülsten an Jochbein, Nasenrücken, Stirn und Schädel jedes Mal einen ungestielten Hautlappen sammt Unterhautfett, welcher in der Größe von 3 : 4 bis 4 : 5 cm der Außenseite des Oberarmes oder der Radialfläche des Vorderarmes entnommen worden war, auf den Defekt transplantierte. Der Lappen wurde in besonderer, dem Verfahren der alten Inder ähnlicher Weise vorbereitet. Unter Esmarch'scher Konstriktion des Armes wurde der Hautabschnitt, aus dem der Lappen genommen werden sollte, 2—3 Minuten lang mit einem mehrfach zusammengelegten dünnen Gummischlauche gepeitscht, hierauf der Lappen, der in Längen- und Breitendurchmesser die entsprechenden Defektmaße um etwa ein Drittel übertraf, von drei Seiten umschnitten und von der Fascie derart gelöst, dass die vierte Seite, der Stiel, gegen die Hand gerichtet war. Durch die drei freien Ränder des Lappens wurden Nahtfäden gelegt, und wenn die Blutung am Defekt ganz oder nahezu aufgehört hatte, der Esmarch'sche Schlauch gelöst. Nach wenigen Minuten röthete sich der Lappen und schwoll so stark an, dass die Haut durch die Erektion der Cutisapillen ein welliges Aussehen bekam. Der

1) J. Mikulicz, Über den Ersatz von größeren Hautdefekten durch Transplantation ungestielter Hautlappen nach der Methode von Krause. Verhandl. des IV. deutschen dermatol. Kongresses. Breslau 1895.

2) A. Niché, Eine neue Indikation und Modifikation der osteoplastischen Fußresektion nach Wladimirow-Mikulicz. Archiv für klin. Chirurgie. Bd. 49. S. 259.

3) M. Hirschberg, Über die Wiederanheilung vollständig vom Körper getrennter, die ganze Fettschicht enthaltender Hautstücke. XXII. Kongress der deutschen Gesellschaft für Chirurgie. Berlin 1893.

Stiel wurde durchtrennt, der nunmehr völlig gelöste Lappen in den Defekt eingefügt und mittels der Nahtfäden an den Wundrändern befestigt, wobei jede Zerrung des Lappens vermieden wurde. Das etwa nachgesickerte Blut entfernte man durch leichtes Streichen, und um in dieser Beziehung auch weiterhin gesichert zu sein, wurde an der vierten Seite des Lappens eine kleine Lücke offen gelassen und nicht genäht. Der leichte Druckverband geschah mit protective silk, Mull und Watte. Die Lappen heilten an, es stieß sich nur die Epidermis und das Rete Malpighii unter geringer Absonderung bis zum 15. oder 18. Tage als dünner Schorf ab. Darunter lag die mattrothe, leicht wellige Cutisfläche frei, die sich in wenigen Tagen überhäutete.

Hirschberg betont besonders, dass ein gewisser Blutreichthum des aus allen Verbindungen gelösten Hautlappens nöthig sei, damit noch längere Zeit nach der Trennung gewisse Strömungsvorgänge sich abspielen, die das Material zur vorläufigen Verklebung liefern. Daher versetzte Hirschberg die Hautlappen vor der Ausschneidung durch Klopfen in einen Zustand der Hyperämie und nahm damit wieder das Verfahren der alten Inder auf, welche ja die Gesäßhaut erst mit Holzpantoffeln bearbeiteten, bevor sie sie zur Nasenbildung verwandten. Seiner Meinung nach liegt »in der Verwendung von Hautstücken mit sehr dichtem Gefäßnetz, bezw. in der künstlich erzeugten Hyperämie das Geheimnis der Transplantationsfrage«. Ich muss dieser Ansicht aufs entschiedenste widersprechen, und meine zahlreichen Erfahrungen beweisen, dass es für die Anheilung vollständig gleichgültig ist, ob man die Haut von Brust oder Bauch, die der Gliedmaßen von ihrer Streck- oder Beugeseite zur Bildung ungestielter Hautlappen benutzt, d. h. ob man Haut mit dichterem oder weniger dichtem cutanen Blutgefäßnetz verwendet. Ferner halte ich es meinen Beobachtungen nach eher für schädlich, die zu transplantirende Haut vorher durch irgend welche »Behandlung«, sei sie mechanischer oder anderer Art, in einen Zustand erhöhter Turgescenz, Blutfüllung oder, um mich Dieffenbach's Ausdruck zu bedienen, Vitalität zu versetzen. Je weniger die Haut maltrairt wird, um so sicherer heilen die ungestielten Lappen an.

Ich will mich nicht in theoretische Erörterungen darüber einlassen, aus welchen Gründen bei den alten Indern die mechanisch so stark insultirten Lappen aus der Gesäßhaut auf den Nasendefekten angeheilt sind. Da nach meinen Erfahrungen Haut von jeder Körperstelle, ohne vorher künstlich in Hyperämie versetzt worden zu sein, mit Erfolg verwandt werden kann, so liegt nicht in den von Hirschberg angeführten Momenten der Kardinalpunkt der Methode. Das Geheimnis der Transplantation ungestielter Hautlappen liegt vielmehr in strengster Asepsis und durchaus trockenem Operiren, ferner — und das ist für dauernd gute Ergebnisse von größter Wichtigkeit —

in der gehörigen Vorbereitung des mit der neuen Haut zu bedeckenden Bodens.

Wenn wir nunmehr zur Beschreibung des Verfahrens übergehen, so ist es am zweckmäßigsten, den letzterwähnten Punkt voraus zu nehmen. Der Boden, auf den transplantiert werden soll, ist entweder eine frische Wunde oder eine granulirende, geschwürige Fläche. Zunächst hat man z. B. bei der Exstirpation lupöser oder krebsiger Theile genau darauf zu achten, dass nach gehöriger Desinfektion und Abtrocknung des Operationsfeldes nur trockenes Material, namentlich also keine irgendwie angefeuchteten Schwämme oder Tupfer mit der neuen Wunde in Berührung kommen. Selbst sterile physiologische Kochsalzlösung kann nicht als gleichgültig bezeichnet werden. Denn leicht überzeugt man sich davon, dass auf einer mit jener Lösung berieselten Wundfläche die Hautlappen nicht annähernd so schnell festkleben, als wenn man das durchaus trockene Operationsverfahren eingeschlagen hat. Offenbar verändert auch physiologische Kochsalzlösung die an der Wundoberfläche freiliegende Zellschicht in gewisser Weise, eine Veränderung die nicht eintritt, wenn ausschließlich hervorsickerndes Blut mit ihr in Berührung kommt. Von der Anwendung irgend welcher desinficirender Flüssigkeiten darf vollends nicht die Rede sein. Ich verwende zum Abtupfen und Reinigen der Wunde hier wie sonst stets im Wasserdampf sterilisirte Gaze; auch achte man darauf, dass nach dem Kochen alle Instrumente in sterilen Tüchern abgetrocknet werden. Ferner sollen die Hände des Operateurs und der Assistenten allerdings in der üblichen Weise desinficirt, aber mit sterilem Wasser abgewaschen und dann getrocknet werden.

Handelt es sich um granulirende Flächen oder alte Geschwüre, so müssen sie durchaus erst in frische Wunden verwandelt werden. Selbst auf ganz reine Granulationen pflege ich meine Hautlappen nicht zu verpflanzen, da nach ihrer Anheilung die schon eingeleiteten narbigen Prozesse oft weiter schreiten und dadurch zu hässlichen Wulstungen der transplantierten Haut führen. Zudem kann man sich durch bakteriologische Untersuchung überzeugen, dass selbst in den besten Granulationen lebensfähige Mikroorganismen nicht bloß an der Oberfläche, sondern auch in der Tiefe des Gewebes gelegentlich vorhanden sind.

Bevor aber der Geschwürsgrund oder die granulirende Schicht extirpirt wird, soll sie erst durch geeignete Behandlung in den Zustand einer gesunden Granulationsfläche verwandelt werden. Dies geschieht z. B. bei Unterschenkelgeschwüren am besten durch feuchte Verbände mit Kreolinlösung oder essigsaurer Thonerde, ferner durch stundenlange Bäder, später durch Salbenverbände. Wird dabei Bettruhe und Hochlagerung des Beines innegehalten, so kann man selbst in stark vernachlässigten Fällen und bei gangränescirenden Geschwüren in wenigen Wochen Reinigung erzielen und, was eben so wichtig ist, die oft sehr

schweren Entzündungserscheinungen in der Umgebung zum Schwinden bringen.

Ist dies Ziel erreicht, so wird unter Blutleere zunächst das Operationsgebiet desinficirt. Dazu gehört das kräftige Abschaben der Granulationen mit dem scharfen Löffel. Auch hier wird vollkommen trocken operirt. In jedem Falle muss bei granulirenden Wunden der ganze Geschwürsgrund mit dem Messer fortgenommen werden. Je nachdem seit der Verletzung längere oder kürzere Zeit vergangen, ist der Boden durch Infiltration und narbige Veränderungen mehr oder weniger hart geworden; diese härteren Schichten werden, so weit dies nur irgend thunlich ist, entfernt, damit möglichst gut vaskularisirtes Gewebe der überpflanzten Haut zur Unterlage diene. Dabei ist es ohne Bedeutung, wenn muldenförmige Vertiefungen entstehen; solche Niveauunterschiede gleichen sich bald aus. Ebenso verfährt man bei den chronischen Unterschenkelgeschwüren, bei denen oft centimeterdicke Schwarten entfernt werden müssen, ehe man auf gefäßreiche Gewebsschichten kommt. Wiederholt habe ich hier die Muskulatur und die Sehnen freigelegt und unmittelbar auf diese die Hautlappen mit bestem Erfolg aufgepflanzt. Bei alten Unterschenkelgeschwüren ist die Tibia durch periostale Knochenwucherungen nicht selten unregelmäßig verdickt und liegt, nur von schlechten Granulationen bedeckt, im Geschwürsgrunde fast frei. Dann ist es gerathen, das Schienbein mit dem Meißel flach abzuschlagen und die Hautlappen direkt auf den Knochen zu transplantiren.

Die Blutstillung muss stets eine sehr genaue sein, indessen dürfen Unterbindungen höchstens am Rande des Defektes gemacht werden, weil an anderen Stellen die Fäden als Fremdkörper die genaue Anlegung der Lappen, auf die Alles ankommt, hindern. Im Allgemeinen wird die Blutung daher durch starke Kompression mit Gazebüschen gestillt, allenfalls torquirt man einzelne widerspenstige Gefäße. An den Gliedmaßen wird ein fest komprimirender Verband angelegt und hierauf die umschnürende Gummibinde gelöst. Nur ganz ausnahmsweise habe ich es erlebt, dass die parenchymatöse Blutung aus der Wunde trotz langer und starker Kompression nicht gleich zum Stillstand gebracht werden konnte; namentlich freiliegender spongiöser Knochen macht in dieser Beziehung zuweilen Schwierigkeiten. Aus diesem Grunde habe ich an den Extremitäten zweimal nach Anlegung eines nur aus sterilem Mull bestehenden Druckverbandes einen oder zwei Tage vorübergehen lassen und dann erst die Transplantation mit vollem Erfolg ausgeführt. Den eigentlichen Verband schützte ich, damit er nicht außen beschmutzt werde, durch ein dickes Polster steriler Gaze und Watte. Bei seiner Abnahme muss man die der Wunde unmittelbar aufliegenden Gaze-schichten mit gekochtem Wasser stark anfeuchten, um bei ihrem Ablösen keine neue Blutung von Belang zu erregen.

Für gewöhnlich wird während der Blutstillung der Körpertheil, dem die Haut entnommen werden soll, desinficirt. Dies darf nicht allzu energisch geschehen; Bürsten und heftiges Abreiben der Haut vermeide ich. Ein Reinigungsbad, wie es der Kranke vor der Operation bekommt, das Rasiren und Abreiben der betreffenden Stellen mit Ätherbefeuchteter Watte und Abgießen mit Sublimatlösung ist ausreichend. Letztere wird durch steriles Wasser fortgespült, und hierauf die Gegend abgetrocknet. Mit den abzulösenden Hautlappen kommen ebenso wie mit der zu deckenden Wundfläche nur trockene Finger und Instrumente sowie steriler Mull in Berührung. Benutzt wurde die Haut meist von der vorderen Seite des Oberschenkels bis hinauf in die Schenkelbeuge und selbst darüber hinaus, ferner von der Volarseite des Ober- und Unterarmes, gelegentlich auch vom Rumpf. Die Haut von der vorderen inneren Seite des Oberarms ist am zartesten, eignet sich daher für plastische Operationen im Gesicht am besten. Man kann nämlich die Beobachtung machen, dass die transplantierte Haut oftmals dauernd ihren ursprünglichen Charakter bewahrt, also noch nach Jahren erkennen lässt, ob sie von feinerer oder gröberer Beschaffenheit war. Damit der entstehende Defekt sogleich durch die Naht geschlossen werden könne, werden die Lappen stets in langgestreckter Spindelform umschnitten und erst nach dem Abpräpariren je nach der Form des Defektes zurecht geschnitten.

Um nun rasch in so großer Ausdehnung die Cutis vom Unterhautfett abschälen zu können, umschneidet man den ganzen spindelförmigen Lappen, hebt mit der Hakenpincette seine untere Spitze in die Höhe und führt nun alle Schnitte mit dem Messer mehr oder weniger senkrecht gegen die abzulösende Cutis, also genau umgekehrt wie es die Regel zur Ablösung gestielter Hautlappen vorschreibt. Ist ein genügendes Stück des Lappens abpräparirt, so schlägt man, um jede unnütze Berührung seiner Wundfläche zu vermeiden, jenes Stück um, so dass Wundseite auf Wundseite zu liegen kommt, und fasst nun beim weiteren Abpräpariren das doppelt zusammengelegte Hautstück mit den Fingern. Solche Einzelheiten genau zu beachten sichert den Erfolg. Auf die angegebene Weise kann man ganz große Lappen in wenigen Minuten abtrennen. Die zarte Bindegewebslage zwischen Cutis und subkutanem Fett wird mit in sie hinein genommen; wenn hier und da ein wenig Fett am Lappen bleibt, so schadet das nichts.

Der ausgeschnittene Hautlappen zieht sich in der Längsrichtung sofort bis auf zwei Drittel der vorherigen Größe, in querer Richtung um etwas weniger zusammen. Da diese sogleich stattfindende Verkleinerung Beachtung verdient, so gebe ich hier die Zahlen von einigen Messungen, die unmittelbar vor und nach dem Ausschneiden der spindelförmigen Lappen angestellt sind; die erste Zahl betrifft deren Länge, die zweite ihre Breite in der Mitte an der breitesten Stelle:

aus rechtem Oberschenkel v. d. Ausschneiden 29 : 8 cm, nachher 22 : 6 cm,  
 » » Oberarm » » 20 : 6,5 » » 12 : 5 »  
 » linkem Oberarm » » 21,5 : 6 » » 16 : 4,5 »

Wenn nöthig, werden die Lappen der ganzen Länge des Oberschenkels oder Oberarms entnommen und zwar von solcher Breite in ihrem mittleren breitesten Theile, dass die sofortige Vereinigung des Defektes durch die Naht noch möglich ist. Zu diesem Zwecke muss bei fetteren Leuten das subkutane Fett nachträglich exstirpirt werden. Jene Naht heilt prima intentione und giebt eine niemals störende Längsnarbe.

Fast immer habe ich eigene Haut von demselben Kranken verwendet, nur ganz ausnahmsweise bei zwei gleichzeitig vorgenommenen Transplantationen ein Stück übrigbleibender Haut auf den Andern übertragen.

Legt man den ausgeschnittenen Hautlappen auf die in oben beschriebener Weise vorbereitete Wundfläche und drückt ihn kurze Zeit mit Gazebäuschen an, so klebt er so fest, als ob er aufgeleimt wäre, und auch eine geringere Blutung, die etwa noch fortbestanden, hört dabei sogleich auf. Gerade dieses rasche Festkleben findet nicht statt, wenn man irgend eine Flüssigkeit — sei es auch nur Kochsalzlösung — in Gebrauch gezogen hat.

Vor Nachblutungen aus der Wundfläche muss man sich durchaus schützen, sie kommen eher in Betracht, wenn man spongiösen Knochen zu bedecken hat, als bei der Verpflanzung auf Weichtheile. Lieber soll man einen bis zwei Tage, wie oben schon erwähnt, verstreichen lassen, ehe man die Lappen auflegt. Denn jede unter diese erfolgende Blutung gefährdet ihre Ernährung, welche ja in den ersten Tagen nur durch Diffusion von dem gefäßhaltigen Mutterboden her erfolgt. Die überpflanzte Haut wird also zunächst in derselben Weise ernährt, wie alle gefäßlosen Gewebe, z. B. Hornhaut, Gelenkknorpel, Intima der größeren Blutgefäße und alle kleinen Blutgefäße, welche keine Vasa vasorum besitzen. Das ist der Grund, wesshalb ich nur die Cutis, nicht auch das subkutane Fett in die Lappen nehme, um eben diese möglichst dünn zu lassen. Zugleich folgt aus jener Thatsache, dass man die Hautstücke nicht auf Knorpel legen soll und sie noch viel weniger dazu verwenden darf, Gelenkspalten zu überbrücken oder zerrissene und eben genähte Sehnen zu bedecken. Für diese Fälle verdienen gestielte Lappen durchaus den Vorzug. Die Inder freilich sollen mit Erfolg aus der Gesäßhaut abgeschnittene Nasen gebildet haben; ein Theil dieser Lappen ruhte vermuthlich nicht auf einer angefrischten Unterlage. Ich würde diesen Versuch nicht wagen, weil mit größter Wahrscheinlichkeit vorausgesetzt werden kann, dass bei uns der hohl liegende Hautabschnitt fault und diese Fäulnis das ganze Ergebnis in Frage stellt. In einem solchen Falle habe ich einen Umweg gemacht und verweise diesbezüglich auf die Krankengeschichte Beobachtung 6. Dagegen darf man die Hautlappen sehr wohl auf gesunde

Sehnen und Fascien aufpflanzen, obgleich jene Gewebe wenig bluthaltig sind.

Erst nach einigen Tagen wachsen Gefäße aus dem Mutterboden in die überpflanzte Haut hinein. Schon am sechsten Tage nach der Transplantation habe ich es gesehen, dass beim Abschneiden eines Stückchens des Lappens zur mikroskopischen Untersuchung aus dieser Schnittfläche Blut heraussickerte — ein Zeichen, dass zu jenem Zeitpunkte bereits Blutcirkulation stattfand. Auch habe ich oft beobachtet, dass, wenn schmale Wundflächen zwischen den aufgesetzten Lappen zurückblieben, von diesen bereits am achten Tage ein deutlicher Epidermissaum auf die epidermisfreien Stellen hinübergekrochen war. Immerhin geht die Gefäßneubildung langsam vor sich, und es dauert geraume Zeit, bis die Ernährung der überpflanzten Haut der normalen gleichkommt. Wenn daher oberflächliche Schichten sich abstoßen oder gar ein Theil eines Lappens in seiner ganzen Dicke nekrotisch wird, so dauert der Demarkationsvorgang viel länger, als bei denselben Vorkommnissen an normaler Haut.

Natürlich müssen der oder die herausgelösten spindelförmigen Hautlappen dem Defekt entsprechend zurecht geschnitten werden. Dabei beachte man, dass man möglichst große Stücke verwerthet, denn überall wo ein Hautlappen an den andern stößt, giebt es eine Narbe, die allerdings so gut wie ausnahmslos sehr fein ist und im Laufe der Zeit oft kaum erkennbar wird. Zudem heilen große Lappen erfahrungsgemäß genau so leicht an, wie kleine. Aus diesem Grunde ist der von W. Watson Cheyne<sup>1)</sup> gegebene Rath zu verwerfen; er zertheilt die Hautstreifen in kleine Stücke von  $1\frac{1}{2}$  cm Länge und legt diese auf die nöthigenfalls angefrischte Wunde. Dadurch erhält er eine mosaikartige Bedeckung, bei der vielfache Narben geschaffen werden. Er beraubt sich somit des Hauptvorthells der Methode, welcher doch darin besteht, dass eine gleichmäßig elastische Hautdecke gebildet werden soll.

Durchaus empfehlenswerth ist es auch hier, wie beim Thierschen Verfahren, den ganzen Defekt sofort in einer Sitzung zu schließen, und erscheint wie in einzelnen der unten genauer zu beschreibenden Lupusfälle der Eingriff auf einmal zu groß, so extirpire man von den erkrankten Abschnitten eben nur so viel, als in einer Sitzung transplantiert werden soll. Bei granulirenden Flächen an den Gliedmaßen und Unterschenkelgeschwüren, bei denen ja die Excision des Geschwürgrundes unter Blutleere vorgenommen wird, ist der ganze Eingriff mit nur einer Ausnahme stets in einer Zeit erledigt worden. Am Rande geht der geschaffene Defekt oft sehr allmählich in die normale Um-

1) Watson Cheyne, Practitioner 1890, June. Centralblatt für Chirurgie 1891. Nr. 8.

gebung über, in diesen Fällen empfiehlt es sich, die Hautlappen nicht unmittelbar bis an seine Grenze aufzulegen, vielmehr den übrig bleibenden schmalen Wundstreifen, welcher ja eine mehr oder weniger dicke Schicht des Corium enthält, durch Thiersch'sche Transplantationen zu decken. Die Lappen durch die Naht an die umgebenden Theile zu befestigen, ist an den Gliedmaßen niemals nöthig. Auch im Gesicht habe ich es nur einmal beim Ersatz fast der ganzen Oberlippe aus der Oberarmhaut mit vier Knopfnähten thun müssen, weil die betreffende Kranke beim Erwachen aus der Narkose den Mund fortwährend bewegte.

Der Verband wird an den Extremitäten so angelegt, dass zunächst alle Buchten und Unebenheiten der Oberfläche durch Gazebäuschchen ausgefüllt und hierauf eine sterilisirte Gazebinde unter leichtem Zuge glatt umgewickelt wird, damit die Lappen sicher fixirt seien. Darüber wird ein rein aseptischer, leicht komprimirender Verband angelegt, die Extremität stets auf einer Schiene gelagert. Im Anfang wurde als erste Verbandsschicht Jodoformgaze verwendet; ich habe dies als durchaus unnöthig ganz aufgegeben. Auch bestreiche ich hier die tiefste Gazelage eben so wenig wie bei Thiersch'schen Überpflanzungen mit Borsalbe, weil eine gefährliche Austrocknung der Lappen, die ja von normaler Epidermis bedeckt sind, nicht zu befürchten ist. Der erste Verbandwechsel wird nach 3—4 Tagen vorgenommen, weil sich zuweilen auf dem Hautlappen kleinere oder größere, mit klarer oder blutig-seröser Flüssigkeit gefüllte Blasen bilden, welche zweckmäßiger Weise aufgeschnitten werden müssen. Um beim Verbandswechsel jedes Zerren an den Lappen zu vermeiden, werden zunächst nur die oberen Verbandsschichten entfernt und hierauf das ganze Glied für eine oder mehrere Stunden in ein warmes Borwasserbad gebracht. Dagegen wird im Gesicht, damit hier die Verbandstoffe nicht fest anbacken, unmittelbar auf die transplantierte Haut sterile Gaze, welche sehr dick mit Borvaseline bestrichen ist, gelegt; immerhin muss man auch dann noch sehr vorsichtig beim Verbandwechsel sein, damit nicht die eben angeheilten Lappen wieder losgerissen werden. Weiterhin bleiben die Verbände je nach Bedürfnis drei Tage und länger liegen.

Nach vier Tagen sehen die Lappen blass oder in Folge von Durchtränkung mit Blutfarbstoff bläulich bis blauroth aus. Mitunter lassen sie eine mehr oder weniger beträchtliche Schwellung wahrnehmen. Nach 7—8 Tagen zeigen sie einen rosa Farbenton, der nach 14 Tagen sehr viel deutlicher hervortritt, zumal wenn man die schmutzig graue Epidermis, welche sich stets abstößt, in langen Fetzen abzieht. Hier und da werden zuweilen kleine oberflächliche Schichten nekrotisch, an einzelnen Stellen auch die Haut in ganzer Dicke. Im Großen und Ganzen aber heilen die Lappen exakt an. Je mehr man die doch sehr einfache Technik beherrscht, um so weniger erlebt man Misserfolge. Anfangs

haben wir einige Hautlappen völlig absterben sehen, dies ist uns seit langer Zeit nicht mehr begegnet. Wenn oberflächliche Schichten sich abstoßen, was wie erwähnt lange Zeit in Anspruch nimmt, so bleiben doch die drüsigen Gebilde in der Tiefe der transplantierten Haut erhalten, und von diesen Epidermiseinstülpungen aus geht die Überhäutung rasch vor sich. Um die Lösung der nekrotischen Abschnitte etwas zu beschleunigen, empfiehlt sich von der dritten Woche nach der Transplantation an die Verwendung feuchter Verbände (Bor und Karbol ana 1,5 ‰). Ist die Nekrose abgestoßen und die darunter freiliegende Coriumschicht gereinigt, so pflanze ich bei größerer Ausdehnung dieses Defektes nunmehr Thiersch'sche Lappchen auf, da ja an solchen Stellen nur Epidermis und Stratum papillare fehlen.

Die Hautlappen heilen an, möge man sie auf Muskel, Fascie, Bindegewebe, Periost, Dura mater oder unmittelbar auf den abgemeißelten Knochen, sei es Corticalis oder Spongiosa, verpflanzen.

Bis zur Vollendung der Heilung vergehen je nach der Beschaffenheit des Untergrundes und der davon abhängigen Ernährung der Lappen und wohl auch je nach dem Alter der Kranken 3—6 Wochen, zuweilen längere Zeit. Man muss aber meist noch einige Wochen warten, ehe man die neue Haut allen den Schädlichkeiten aussetzen lässt, welche der uneingeschränkte Gebrauch der Gliedmaßen mit sich bringt. Öfters freilich habe ich auch bei Plastiken am Unterschenkel die Operirten schon 3 Wochen nach der Transplantation aufstehen lassen können; zuweilen waren dann die Hautlappen in nichts mehr von der normalen Haut verschieden. Stets handelte es sich hierbei um frische Verletzungen, bei denen man nur bis zur Reinigung der Wunden, also nur wenige Wochen zu warten brauchte. Dagegen dauert bei chronischen Unterschenkelgeschwüren der Anheilungsprocess wesentlich länger. Namentlich bei diesen halte ich es für durchaus vortheilhaft, nach der festen Anheilung, also mehrere Wochen nach der Operation, den ganzen Gliedabschnitt täglich massiren zu lassen. Während im Anfang hier die aufgeheilte Haut infiltrirt und starr zu sein pflegt, gelegentlich auch beträchtlich dicker ist, als in der Norm, wird sie im weiteren Verlaufe weich und elastisch, und diese stets eintretende günstige Umwandlung scheint durch Massage beschleunigt zu werden.

Wenn die Heilung vollendet, ist die Haut überall, wo sie auf Weichtheile verpflanzt wurde, auf der Unterlage verschieblich und in Falten aufzuheben. Auch habe ich bei der Excision eines Stückchens zur mikroskopischen Untersuchung schon nach 22 Tagen eine dünne Schicht schönen gelben Fettgewebes unter der Haut gefunden, obschon die Überpflanzung der völlig fettfreien Cutis auf die Muskelfascie erfolgt war; dieses Fettgewebe hatte sich also neu gebildet. Selbst bei unmittelbarer Aufpflanzung der Haut auf bloßliegenden Knochen erhält man gelegent-

lich ein so ausgezeichnetes Ergebnis. Es verdient aber besonders hervorgehoben zu werden, dass man nicht mit Sicherheit darauf rechnen kann, sondern dass die angeheilte Haut dem Knochen häufig mehr oder weniger fest aufsitzt. Aber auch in den schwersten Fällen hat sich die neue Haut nach jahrelanger Beobachtung durchaus widerstandsfähig erwiesen, wie die Krankengeschichten Nr. 5 und vor Allem Nr. 14 darlegen, was gerade hier den Thiersch'schen Transplantationen gegenüber sehr ins Gewicht fällt.

Da bei dem beschriebenen Verfahren die ganze Haut übertragen wird, so überpflanzt man natürlich außer den drüsigen Gebilden auch die Haare, deren Wurzeln ja zum Theil in der Lederhaut endigen. Immerhin wachsen diese zuweilen in verkümmelter Form und in verringerter Anzahl wieder.

Die Empfindung in den transplantierten Hautstücken stellt sich nur sehr langsam wieder her. Wesentlich von der Seite, also von der gesunden Haut, nicht aber von der Unterlage aus, scheinen die Nervenfasern in die aufgesetzten Lappen hineinzuwachsen. Dafür spricht, dass die Randabschnitte zuerst wieder empfindlich werden. Indessen bleibt das Gefühlsvermögen auch nach Jahren noch hinter dem der Umgebung zurück, wie die unten genauer mitgetheilten Befunde lehren.

Die einzelnen Indikationen, wegen deren ich das Verfahren in Anwendung gezogen, lassen sich am besten an der Hand einiger Krankengeschichten darlegen. Hierbei möge zugleich noch mancherlei Bemerkenswerthes mitgetheilt werden. Im Ganzen habe ich in dem Zeitraum von vier Jahren in 47 Fällen ungestielte Hautlappen zur Transplantation verwendet.

### Große chronische Unterschenkelgeschwüre

(sogenannte Amputationsfälle) wurden bei 17 Personen, welche zumeist das 50. Lebensjahr überschritten hatten, in der beschriebenen Weise behandelt. Davon hatten zwei das Leiden doppelseitig, so dass also im Ganzen 19 *Ulcera cruris* zur Operation gelangten. In 15 Fällen wurde durch einen Eingriff Heilung erzielt, welche bei Einzelnen bis zur Dauer von  $3\frac{1}{2}$  Jahren festgestellt werden konnte. Wie es bei solchen Kranken nicht auffallend ist, sind vier, nachdem sie geheilt entlassen und mehrere Wochen oder Monate beobachtet worden waren, weiterhin unseren Blicken entschwunden. Über etwaige Recidive bei diesen kann ich daher nichts angeben. Bei vier Kranken trat stellenweise Nekrose an den überpflanzten Lappen in deren ganzer Dicke ein; diese Abschnitte wurden durch eine zweite Operation gedeckt. Darauf erfolgte bei dreien Heilung, deren Bestand während mehrerer Monate beobachtet werden konnte; bei dem letzten Kranken, einem 73jährigen Manne, blieb ein dreimark-

stückgroßes Geschwür zurück, das langsam unter Salbenverbänden zur Heilung gelangte.

Die transplantierte Haut nimmt gerade bei Unterschenkelgeschwüren ein sehr verschiedenes Aussehen an und zeigt oft eigenthümliche Veränderungen, die eine genauere Besprechung verdienen. Als günstigstes Ergebnis ist es natürlich zu betrachten, wenn sie in jeder Beziehung der gesunden Haut gleicht, wenn sie also vor Allem die Elasticität, Weichheit und Verschieblichkeit, aber auch die Farbe der normalen Haut darbietet. Dies habe ich nur bei einem Drittel der hier in Betracht kommenden Fälle gesehen, ohne dass ich dafür irgend welche Gründe beizubringen vermöchte; denn stets ist genau in derselben Weise entsprechend obigen Angaben verfahren worden. Als Beispiel für völlig normales Verhalten diene folgender Fall.

Beobachtung 1. 63jährige Arbeiterin leidet seit 26 Jahren an einem großen Geschwür, welches bis auf einen ganz schmalen dorsalen Streifen den linken Unterschenkel cirkulär umgiebt. Leichter Spitzfuß. Bei der Excision des Geschwürsgrundes muss der innere Knöchel und der anstoßende Abschnitt des Schienbeines bloßgelegt werden. Größter Hautlappen 15 cm lang, 5 cm breit, aus rechtem Oberarm genommen. Glatte Heilung ohne Oberflächennekrose, die transplantierte Haut bietet in jeder Beziehung normales Verhalten, ist auch auf dem Knochen verschieblich. Heilung ein Jahr später von Bestand.

Selbst in den ungünstigsten Fällen sieht man bei dem beschriebenen Verfahren derartige ausgezeichnete Heilungen zu Stande kommen. Zur Erläuterung erwähne ich folgende Beobachtung.

Beobachtung 2. 66jährige Frau, welche an Diabetes mellitus ( $2\frac{1}{2}$ —4 $\frac{0}{10}$  Zucker) leidet. Seit länger als 6 Jahren sind an beiden Unterschenkeln Geschwüre vorhanden. Bei der Aufnahme zeigt die stark abgemagerte Frau am rechten Unterschenkel ein dessen ganze untere Hälfte einnehmendes Geschwür (Höhe innen 15 cm, außen 17 cm), welches mit zahlreichen gangränösen Gewebsetzen bedeckt ist. Der linke Unterschenkel ist nur im dritten Theil seines Umfanges und in viel geringerer Höhe von demselben Leiden ergriffen. Beiderseits keine Varicen. Unter lang dauernden Bädern, Kreolinverbänden und Umschlägen von essigsaurer Thonerde, die abwechselnd und mehrere Wochen angewandt wurden, reinigten sich die Geschwüre. Es wurde am 9. April 1894 der großen Ausdehnung wegen zunächst nur die äußere Hälfte des rechtsseitigen Geschwürs in Angriff genommen; bei der Excision des Geschwürsgrundes musste fast die ganze Achillessehne freigelegt werden. Der große Defekt wurde durch einen Lappen aus dem linken Oberarm und einen aus dem linken Oberschenkel (20 cm lang, 5 cm breit) gedeckt. Zwei Monate später wurde auf die innere Hälfte dieses Geschwürs ein Lappen aus dem rechten Oberschenkel (25 cm lang, 5 cm breit) transplantiert. Da das Geschwür des linken Beines von mäßigem Umfange war, so wurden hier Thiersch'sche Transplantationen ausgeführt, nachdem der Geschwürsgrund in derselben Weise excidirt worden war wie auf der anderen Seite.

Von großer Wichtigkeit ist das Verhalten der beiden Beine im weiteren Verlaufe. Die ungestielten Hautlappen heilten trotz des Diabetes ohne größere Nekrose unter Abstoßung weniger oberflächlicher Inseln an, ebenso die Thiersch'schen Streifen. Am 11. Sept. 1895, also fast  $1\frac{1}{2}$  Jahr nach der ersten Operation, ist der Befund folgender. Am rechten Beine zeigt die transplantierte Haut vollkommen normale Färbung, sie ist nicht dicker als die gesunde Haut in der Umgebung, ist leicht

auf der Unterlage verschieblich und lässt sich überall, auch über der Tibia und der Achillessehne, in Falten erheben. Die Narben an den Stellen, an denen die Lappen einander oder die umgebende Haut berühren, sind meistens braun pigmentirt, die längste aber senkrecht verlaufende, welche den größten transplantierten Lappen nach hinten begrenzt, ist äußerst schmal und schneeweiß, daher nur schwer zu erkennen. — Wärme- und Kältegefühl ist in den transplantierten Lappen nicht vorhanden, während in der gesunden Umgebung die Temperaturunterschiede richtig bezeichnet werden. Ebenso werden Nadelspitze und Nadelknopf dort auch bei starker Einwirkung nur als Druck empfunden, hier dagegen richtig benannt.

Am linken Beine dagegen sind die Bedeckungen der früheren Geschwürsflächen sehr dünn, mit der Unterlage verwachsen und so wenig widerstandsfähig, dass sie beim Gehen immer wieder aufbrechen; es handelt sich hier um Narbenbildung. Da indessen der Diabetes zugenommen und das Allgemeinbefinden sich verschlechtert hatte, so wurde auf die Transplantation ungestielter Hautlappen an diesem Beine verzichtet.

Gerade die eben mitgetheilte Beobachtung liefert einen schlagenden Beweis für die Leistungsfähigkeit des Verfahrens. Trotz des Diabetes, der vielleicht als Ursache, jedenfalls aber als begünstigendes Moment für die Entstehung und Ausbreitung der Geschwüre angesehen werden darf, ist die Heilung am rechten Beine von Bestand gewesen, während durch das Thiersch'sche Verfahren auf der anderen Seite eine wenig widerstandsfähige Narbe geschaffen wurde.

Von den Eigenthümlichkeiten, welche die transplantierten Hautlappen zuweilen aufweisen, sei als erste eine braune Pigmentirung erwähnt, welche nicht gleichmäßig die Haut verfärbt, sondern in Form von Punkten, Strichen und kleinen, gelegentlich auch einzelnen größeren Flecken auftritt, so dass die ganze Fläche ein scheckiges Aussehen darbietet. Die ganze Veränderung ist nur ein Schönheitsfehler, kommt also beim Unterschenkel nicht in Betracht, dagegen in um so höherem Maße im Gesicht. Im Übrigen zeigt diese pigmentirte Haut keine Abweichungen. Die Pigmentirung rührt von zersetztem Blutfarbstoff her, und es kann sich eben so gut um Blutreste handeln, welche in den Gefäßen des aus seiner Umgebung herausgelösten Lappens zurückgeblieben sind, wie um Blut, das von der Unterlage her in das Hautstück eingedrungen ist. Auf letzteres Ereignis haben wir keinen Einfluss. Dagegen können wir ersterem entgegenwirken, indem wir den abgetrennten Hautlappen vor seiner Aufpflanzung in der Hand leicht zusammendrücken, was ich zwischen Gazelagen zu thun pflege.

Beobachtung 3. 40jährige Wittwe hat seit 8 Jahren links, seit 2 Jahren rechts ein großes Unterschenkelgeschwür. Beide sind cirkulär bis auf eine Hautbrücke von 5—6 cm Breite am hinteren Umfange, das linksseitige ist von oben nach unten 19 cm, das rechtsseitige 17 cm lang. Beide Füße sind stark ödematös und geröthet, Varicen hohen Grades beiderseits vorhanden, Lues nicht nachweisbar. In der ersten Sitzung wurde das linksseitige Geschwür nach Excision des Grundes im Wesentlichen aus dem rechten Oberschenkel, 12 Tage später das rechtsseitige Geschwür ganz aus dem linken Oberschenkel gedeckt. Dieser letzte spindelförmige Lappen war 33 cm lang, an der breitesten Stelle 8 cm breit, deckte nach gehörigem Zurechtschneiden fast den ganzen Defekt. Beiderseits stießen sich nur einige kleine oberflächliche Schichten ab, welche nach

Thiersch gedeckt wurden. Bereits 7 Wochen nach der zweiten Operation ging die Kranke wieder umher.  $\frac{3}{4}$  Jahre später wurde die Patientin in Lübeck auf der Naturforscherversammlung vorgestellt.

Die Hautlappen sind allenthalben derb, überall auf der Unterlage verschieblich, auch über der Tibia in Falten zu erheben; sie liegen durchaus im Niveau der Umgebung. Der größte der auf das linke Bein transplantierten Lappen misst jetzt an seiner breitesten Stelle  $7\frac{3}{4}$  cm, in seiner Längsrichtung, welche quer zur Unterschenkelachse verläuft,  $20\frac{1}{2}$  cm; der unmittelbar darunter liegende Lappen 4,5 : 18,5 cm. Außer diesen sind noch sechs kleinere Hautstücke zur Deckung der Geschwürsfläche gebraucht worden. Am rechten Unterschenkel liegt der größte Lappen in der Längsrichtung des Beines, er misst 12 : 7 cm; innen und außen davon befinden sich Lappen von 11 : 7 cm und 8,5 : 4 cm; außerdem noch vier kleinere Lappchen.

Kälte- und Wärmeempfindung ist in den Lappen auch  $\frac{3}{4}$  Jahre nach ihrer Anheilung nicht vorhanden; beide Reagensgläser, das kalte und das warme, werden nur als Druck empfunden. Nadelstiche verursachen keine Schmerzempfindung, sondern nur das Gefühl der Berührung. Bereits drei Monate nach der Operation lieferte die Gefühlsprüfung dieselben Ergebnisse, auch Fingerdruck wurde schon damals richtig empfunden.

Eine weitere Eigenthümlichkeit der transplantierten Lappen besteht darin, dass sie gelegentlich Monate lang eine dunkelcyanotische Färbung zeigen. Betrachtet man die Oberfläche genau, so sieht man, dass jene von einem dichten Netz stark gefüllter kleiner Venen herrührt. Diese Beobachtung habe ich ein einziges Mal nach der Transplantation eines Unterschenkelgeschwürs machen können, sie betrifft folgenden Fall.

Beobachtung 4. 34jähriger, kräftiger Mann, leidet seit sechs Jahren an einem sehr ausgedehnten Geschwür des linken Unterschenkels, welches ihn vollkommen arbeitsunfähig machte. Er befand sich daher im Siechenhause, von wo er dem Krankenhaus zur Behandlung überwiesen wurde. Das so gut wie eirkuläre Geschwür hatte eine Höhe von 15 cm. Nach entsprechender Vorbereitung wurde am 17. April 1893 der Geschwürsgrund excidirt, dabei die Tibia an einer Stelle freigelegt und der Defekt durch drei große Lappen aus beiden Oberarmen und dem rechten Oberschenkel gedeckt. Um den Grad der Zusammenziehung der Lappen genau zu bestimmen, wurden sie in der Längs- und Querrichtung vor und nach der Lösung gemessen, die Zahlen waren folgende:

Spindelförmiger Lappen aus rechtem Oberarm	20 : 6,5 cm,	nach der Lostrennung	12 : 5 cm,
„ „ „ linkem	21,5 : 6	„ „ „	16 : 4,5
„ „ „ recht. Oberschenk.	29 : 8	„ „ „	22 : 6

Die transplantierten Lappen heilten sämmtlich an, nur an einer Stelle wurde ein markstückgroßer Theil des größten Lappens durch die ganze Dicke nekrotisch, daher bildete sich hier eine Narbe. Neun Wochen nach der Operation stand der Kranke auf und konnte umhergehen. Die Lappen sahen tief dunkelblau aus, überall an ihrer Oberfläche gewahrte man kleine gefüllte Venen als dunkelblaue Punkte, Striche und Sterne. Am 2. August 1893 wurde der Mann auf der Generalversammlung Schleswig-Holsteinischer Ärzte in Neumünster vorgestellt. Damals waren die Lappen sämmtlich dick und derb und ragten stellenweise, namentlich unten beträchtlich über das Niveau der gesunden Haut in der Umgebung hervor. Alle Lappen waren auf der Unterlage verschieblich, besonders auch über dem Schienbein. Die blaue Färbung hatte damals schon etwas nachgelassen und einem mehr lividen Farbenton Platz gemacht. Im weiteren Verlaufe blassten die Lappen mehr und mehr ab und sahen schließlich nur noch dunkelrosa gefärbt aus. Der Mann ist wieder vollkommen arbeitsfähig geworden.

Sehr selten zeigen die transplantierten Lappen nach Monaten eine ungleichmäßige schrumpelige Oberfläche, ohne dass dadurch der Bestand der Heilung irgend wie in Frage gestellt würde. Die Erklärung für dies Verhalten suche ich darin, dass trotz ausgiebiger Entfernung des Geschwürsgrundes in der Tiefe doch die zur Narbenbildung führenden Vorgänge fortbestehen, und dass in Folge dessen die ursprünglich in glatter Fläche angeheilte Haut allmählich in unregelmäßige kleine Falten gezogen wird.

Als Beispiel diene folgende Beobachtung.

Beobachtung 5. 50jährige Arbeiterin leidet an einem fast cirkulären rechtsseitigen Unterschenkelgeschwür in durchschnittlich 15 cm Höhe. Dieses Geschwür besteht in gleicher Größe schon seit 24 Jahren, ist mehrfach durch operative Eingriffe anderer Chirurgen, namentlich auch zweimal durch Thiersch'sche Transplantationen zu vorübergehender Heilung gebracht worden, aber nach kurzer Zeit immer wieder aufgebrochen. Sehr starke Varicen, keine Lues. Nach dreiwöchentlicher Vorbereitung zur Reinigung des Geschwürs am 7. Juli 1893 Exstirpation der callösen Massen bis auf die Muskulatur, welche atrophisch und bräunlich fettig aussieht, und bis auf die Tibia. Die Lappen wurden beiden Oberarmen und dem linken Oberschenkel entnommen und stellenweise unmittelbar auf den Knochen aufgepflanzt. Hier bildete sich im unteren Abschnitt eine kleine Nekrose, im Übrigen glatte Anheilung. Gegen die Varicen wurde keine chirurgische Behandlung eingeschlagen.

Die Frau wurde am 17. September 1895 auf der Naturforscherversammlung zu Lübeck vorgestellt, der Status war damals folgender:

Im Wesentlichen ist das große Geschwür durch drei Lappen gedeckt, von denen der oberste, etwas schräg liegende 18 cm lang, 4 cm breit ist; ähnlich, aber nicht ganz so groß sind die beiden übrigen. Während die umgebende ursprüngliche Haut ihre durch die langjährige Entzündung hervorgerufene Härte noch nicht verloren hat und in Folge der starken Varicenbildung bläulich verfärbt erscheint, haben die Lappen die normale rosa Hautfarbe, sind dick und weich und liegen im Niveau der Umgebung; sie zeigen aber keine glatte, sondern eine eigenthümlich schrumpelige Oberfläche. Indessen sind sie überall auf der Unterlage leicht verschieblich und in Falten zu erheben, namentlich auch über der Tibia, wo die transplantierte Stelle von oben nach unten 12 cm lang ist. Nur hat hier im untersten Abschnitte 2,5 cm lang und 1 cm breit eine Nekrose des Lappens gerade über der Tibia stattgefunden; daher ist hier Narbe vorhanden, d. h. die Bedeckung ist dünn und mit dem Knochen verwachsen. Trotzdem ist auch an dieser Stelle niemals seit der Operation (jetzt 2½ Jahre) Zerfall eingetreten, offenbar, weil die umgebende transplantierte Haut nahezu normale Beschaffenheit zeigt. An einzelnen Stellen der transplantierten Lappen ist noch etwas vermehrte Epidermisabschuppung vorhanden.

Das Gefühl in den Lappen gegen Nadelstiche ist erheblich abgeschwächt, Wärme- und Kälteempfindung überhaupt nicht vorhanden. Äther wird in der normalen Umgebung stets als kalt, auf den transplantierten Hautabschnitten immer als warm empfunden, mit kaltem und warmem Wasser gefüllte Reagensgläser werden dort stets richtig, hier meistens falsch bezeichnet.

Das Geschwür ist nie wieder aufgebrochen, die Heilung also bereits 2½ Jahr lang von Bestand. Dabei arbeitet die Frau seit ihrer Entlassung ununterbrochen für ihren Unterhalt und ist völlig erwerbsfähig, obgleich sie gegen die starke Varicenbildung nur eine Flanellbinde trägt. Sie ist seit einem Jahre als Wärterin auf der chirurgischen Abtheilung des Krankenhauses angestellt, muss also den ganzen Tag über auf den Beinen sein.

Die zweite Indikation, wegen deren ich große ungestielte Hautlappen verwendet habe, betrifft

### Besonders schwere Fälle von Gesichtslupus.

Berücksichtigt man die gelegentlich vorkommenden eigenthümlichen Veränderungen der transplantierten Haut, wie wir sie bei Besprechung der Unterschenkelgeschwüre kennen gelernt haben, so wird man ohne Weiteres zugeben, dass im Allgemeinen die Methode für das Gesicht weniger empfehlenswerth ist. Hier kommt es doch auch wesentlich auf ein gutes kosmetisches Ergebnis an. Daher habe ich das Verfahren nur in fünf ganz schweren Fällen von Lupus verwendet und besonders aus dem Grunde, weil hier alte Defekte an der Nase, Lippe und den Augenlidern vorhanden waren, für deren plastischen Ersatz keine gesunde Haut im Gesicht zur Verfügung stand. Der Plan war daher, zunächst alle lupösen Abschnitte bis tief ins Gesunde zu excidiren und die frische Wundfläche durch ungestielte Hautlappen aus den Oberarmen, zweimal zugleich wegen der großen Ausdehnung des Lupus auch aus den Oberschenkeln zu bedecken. In den letzterwähnten beiden Fällen konnte die Exstirpation so ausgedehnter Hautabschnitte, welche ja ziemlich blutig ist, nicht in einer Sitzung ausgeführt, musste vielmehr auf mehrere Zeiten vertheilt werden. Nachdem die transplantierten Lappen fest aufgeheilt und einige Monate seit der Heilung verstrichen waren, konnten sie weiterhin, da es sich bei ihnen um fast normale, zuweilen sogar um völlig normale Haut handelt, als gestielte Lappen zum plastischen Ersatz von Nase, Augenlidern und Lippen benutzt werden, während der neue Defekt, welcher nur geschlossen zu werden brauchte, nunmehr nach der Thiersch'schen Methode gedeckt wurde.

Ein Beispiel möge das Verfahren und seine Ergebnisse erläutern.

Beobachtung 6. 34jährige Nähterin leidet seit ihrem 7. Lebensjahre an Gesichtslupus. Als Kind ist sie 3 volle Jahre hinter einander im Krankenhause chirurgisch behandelt worden. Die Besserungen hielten immer nur kurze Zeit an und konnten das Weiterfressen der Flechte nicht verhüten. Im Winter 1889—90 wurde die Kranke mit Tuberkulin behandelt; wenige Wochen darauf trat eine ganz außerordentliche Verschlimmerung ein. Die üblichen chirurgischen Eingriffe, welche mein Vorgänger wiederum lange Zeit hindurch fortsetzte, waren ohne jeden Erfolg, daher entschloss ich mich zur Exstirpation der erkrankten Abschnitte. Damals hatte der Lupus einen großen Theil des Gesichts ergriffen, die Nasenspitze und Nasenflügel fehlten, und in deren Umgebung war keine normale Haut zum plastischen Ersatz vorhanden.

Zunächst wurde am 19. April 1893 der ganze lupös erkrankte Nasenrücken bis auf das Perichondrium und Periost exstirpirt, ebenso die angrenzenden Wangenabschnitte in gehöriger Tiefe entfernt, der Defekt wurde sogleich durch zwei Lappen, je einen aus der Volarseite des rechten und linken Oberarmes gedeckt. Am 17. Mai ward die Lippenhaut, ferner der Haupttheil der erkrankten rechtsseitigen Wangenhaut bis zum Ohr und zum Halse exstirpirt, hierbei die A. maxillaris externa verletzt und die Blutung durch Torsion gestillt. Auf den Defekt wurde ein Lappen aus dem linken Oberschenkel

aufgepflanzt. Endlich wurde am 30. Juni der Rest der lupösen Haut an der linken Wange exstirpiert, und da hier die neue Haut nicht zu weiteren plastischen Zwecken verworthen werden sollte, so begnügte ich mich mit Thiersch'schen Transplantationen.

Die ungestielten Hautlappen, welche die ganze Nase bis zum inneren Augenwinkel und den oberen Theil der Wange bedeckten, waren damals nur noch an den feinen Grenznarben zu erkennen. Diese neue Haut war im Aussehen durchaus normal und zeigte auch völlig normale Verschieblichkeit auf der Unterlage; sie ward daher am 12. Oktober 1893 in Form zweier gestielter Lappen zur Bildung der fehlenden Nasenspitze und Nasenflügel verwendet, während der auf dem Nasenrücken und an der Wange entstehende neue Defekt durch Thiersch'sche Transplantationen gedeckt werden konnte. Das Endergebnis dieser Plastik ist in jeder Beziehung als außerordentlich befriedigend zu bezeichnen. Auch im Sommer 1895 ist die Heilung von Bestand; nirgends in den transplantierten Lappen hat sich ein Lupusknoten gezeigt; nur in der unmittelbar anstoßenden gesunden Haut waren an verschiedenen Stellen im Ganzen vier kleinste Knötchen aufgetreten, die mit dem spitzen Brenner beseitigt wurden. Die Patientin ist in fortdauernder Beobachtung.

Ein anderes Beispiel möge darthun, in welcher Weise die ungestielten Hautlappen unmittelbar zur Plastik im Gesicht verwendet werden können.

Beobachtung 7. Das 14jährige Mädchen war wegen lupöser Geschwüre, welche den größten Theil der Oberlippe ergriffen hatten, wiederholt von meinem Vorgänger operirt worden. Mit Recidiv kam sie von neuem ins Krankenhaus; es bestand daneben ein sehr hässliches Narbenektropium der Oberlippe. Am 8. Juli 1892 entfernte ich alle kranken Theile, welche stellenweise fast die ganze Dicke der Oberlippe bis nahe zur Schleimhaut einnahmen, und ersetzte den Defekt aus der Beugeseite des linken Oberarms durch einen ungestielten Hautlappen, welcher nach der sofort erfolgenden Zusammenziehung 6 cm in der Länge, 2 cm in der Breite maß. Da die Kranke nach dem Aufwachen aus der Narkose die Lippen fortwährend bewegte, wurde der Lappen mit vier Seidennähten befestigt — es ist dies das einzige Mal, wo ich mich veranlasst gesehen, Nähte anzulegen. Die Anheilung erfolgte ohne Störung, das kosmetische Ergebnis war ein sehr gutes, wie die Untersuchung am 30. März 1893, also  $\frac{3}{4}$  Jahre nach der plastischen Operation, lehrte. Der Lappen war nicht geschrumpft, dick und weich.

In ähnlicher Weise kann man ungestielte Hautlappen natürlich auch verwenden, um Wundflächen zu schließen, welche nach

### Entfernung von Geschwülsten am Schädel und im Gesicht

zurückbleiben. Indessen ist diese Indikation ebenso wie beim Lupus selten gegeben. Im Allgemeinen reichen hier Thiersch'sche Transplantationen vollkommen aus, und wenn dies der Fall, so verdienen sie des viel einfacheren Verfahrens wegen durchaus den Vorzug. Ich verwende ungestielte Hautlappen einmal, wenn die Defekte sehr groß und im weiteren Verlaufe störende Verzerrungen durch Narbenretraktion oder Ektropien zu befürchten sind, ferner wenn die Schädelknochen in größerer Ausdehnung haben freigelegt werden müssen. Das ist der Grund, weshalb ich es nur in drei solchen Fällen für nöthig fand, ungestielte Hautlappen statt der Thiersch'schen Transplantationen zu verwenden.

Hier bedarf noch die ursprüngliche Indikation von J. Wolfe einer kurzen Erwähnung. Wie oben aus einander gesetzt, gebührt ja diesem

das Verdienst, die Verwendung ungestielter Hautlappen zu plastischen Zwecken von Neuem angeregt zu haben. Er benutzte sie zur Augenlidbildung. Indessen haben sowohl meine Erfahrungen als die anderer Chirurgen ergeben, dass gerade bei der Lidplastik die Benutzung ungestielter Hautlappen nicht vortheilhaft ist. Zunächst freilich bekommt man kosmetisch ausgezeichnete Ergebnisse, wenn man aber die Operirten weiter beobachtet, so sieht man in vielen Fällen die neugebildeten Lider schrumpfen, und schließlich bildet sich wieder ein mehr oder weniger starkes Ektropium aus. Der Grund hierfür ist in dem Umstande zu suchen, dass gewisse Narbenvorgänge in den überpflanzten Lappen auch nach deren glatter Anheilung stattfinden, Vorgänge, welche ja auch nach der plastischen Deckung der Unterschenkelgeschwüre zuweilen eintreten und zu den erwähnten eigenthümlichen Veränderungen führen. Erfahrungsgemäß schadet dies nichts, wenn die Lappen auf einer dicken und widerstandsfähigen Unterlage ruhen, und wenn der narbigen Schrumpfung ein stetiger radiärer Zug entgegenwirkt. Daher hat sich auch bei der beschriebenen Oberlippenplastik kein Ektropium ausgebildet. An den Augenlidern aber, und namentlich den unteren, wirkt die allmählich eintretende Schrumpfung offenbar wegen der Dünnhheit des ganzen Organs sehr ungünstig ein. Daher ziehe ich für diese Plastik gestielte Hautlappen vor. Wenn nun beispielsweise beim Lupus in der Umgebung des erkrankten Lides keine normale Haut zur Plastik vorhanden ist, so schaffe ich mir diese zunächst durch Transplantation ungestielter Hautlappen und verwende diese, wenn seit ihrer Anheilung längere Zeit verstrichen und die Gefäßverbindung von den Seiten her genügend ausgebildet ist, nunmehr in Form gestielter Lappen zur Plastik. Vergleiche hierzu die Beobachtung 6.

In ähnlicher Weise wie auf die Schädelknochen habe ich in einem Falle ungestielte Hautlappen auf die bloßgelegten Rippen überpflanzt.

Beobachtung 8. Es handelte sich um einen sehr ausgedehnten Brustkrebs, nach dessen Entfernung trotz weiter Ablösung der Haut und zahlreicher Spannnähte die Thoraxwand mehr als in handgroßer Ausdehnung unbedeckt blieb. Thiersch'sche Transplantationen schienen mir in diesem ungewöhnlich schweren Falle keine genügend feste Decke zu versprechen, ich benutzte daher mit bestem Erfolge zwei ungestielte Hautlappen 3:10 und 3:11 cm aus Oberarm und Oberschenkel.

Ist man bei bösartigen Geschwülsten gezwungen, Theile der Wange im Zusammenhang mit der Schleimhaut zu entfernen, so genügt bekanntlich der plastische Ersatz durch einen einfachen gestielten Lappen nicht, weil die an dessen Wundfläche vor sich gehende narbige Schrumpfung zur Einrollung des Lappens, oft auch zur Kieferklemme führt. Man verwendet vielmehr nach den besonders von Israël und Bardenheuer empfohlenen Methoden doppelte Lappen, die mit ihren Wundflächen auf einander gelegt werden. In derselben Absicht habe ich in drei Fällen

die zum Verschlusse des Wangendefektes bestimmten gestielten Lappen an ihrer Wundfläche mit Hautstücken aus dem Oberarm unterfüttert und zunächst an ihrem ursprünglichen Sitze gelassen, bis die beiden Schichten einigermaßen fest mit einander verwachsen waren. Erst dann — etwa nach 10 Tagen — habe ich den nunmehr gedoppelten Lappen nach gehöriger Anfrischung in den Defekt eingenäht.

Seinen Hauptwerth neben der Behandlung der großen Unterschenkelgeschwüre aber hat das Verfahren in allen jenen Fällen bewiesen, in denen man bisher bei

### Ausgedehnten Defekten an den Gliedmassen

gestielte Hautlappen nach dem Vorgange von Maas und Wagner zu verwenden pflegte. Über die großen Unannehmlichkeiten dieser Methode habe ich mich schon oben ausgelassen. An der Hand von Krankengeschichten wollen wir die einzelnen Indikationen darlegen, in denen mir das neue Verfahren als Ersatz des älteren gute Ergebnisse geliefert hat.

An den Fingern habe ich in dieser Weise dreimal die Volarhaut in größerer Ausdehnung ersetzt und dadurch die Amputation vermieden.

Beobachtung 9. Der Fall betraf einen 30jährigen Arbeiter, welchem das scharfe Messer der Holzbearbeitungsmaschine vom Mittelfinger der rechten Hand fast sämtliche Weichtheile der Volarseite vom 1. Interphalangealgelenk an nach der Spitze zu und außerdem die Fingerkuppe sammt dem halben Nagel abgeschnitten hatte. Zunächst wurde der Defekt mit Jodoformgaze verbunden, nach der Reinigung die granulirende Schicht abgetragen und ein Hautlappen eingepflanzt, welcher bei der gleich näher zu beschreibenden Transplantation übrig geblieben war und dem Oberarme dieses Kranken entstammte (siehe Beobachtung 10). Die fremde Haut heilte prachtvoll an, nur an einzelnen kleinen Stellen stieß sich die oberflächliche Schicht ab, so dass die Papillen frei lagen. Das funktionelle Ergebnis ist sehr gut, der Kranke kann das zweite Glied fast in normaler Weise beugen, vom dritten Gliede ist so wenig vorhanden, dass dies nicht stört. Die neue Haut hat sich bei der Arbeit als durchaus widerstandsfähig erwiesen.

Das Verfahren hat in diesem, wie in zwei ganz ähnlichen anderen Fällen den betreffenden Arbeitern die Finger brauchbar erhalten.

Beobachtung 10. Der 55jährige Arbeiter erlitt am 9. August 1894 eine schwere Maschinenverletzung der rechten Hand. Es wurden ihm die vier letzten Finger ganz, ferner am Dorsum wie an der Vola manus die gute Hälfte der Haut und der Sehnen abgerissen. Im weiteren Verlaufe stießen sich noch Weichtheile ab, so dass die Metakarpalknochen zum Theil bloßgelegt wurden. Wäre in dieser Zeit die Amputation ausgeführt worden, so hätte man, um genügende Hautbedeckung zu bekommen, mindestens die vier Mittelhandknochen exartikuliren müssen, und der ziemlich unversehrte Daumen wäre dann so gut wie unbrauchbar gewesen. Aber gerade die Mittelhand wollte ich erhalten, damit sie später in Verbindung mit dem Daumen das feste Zufassen ermöglichte und so eine gewisse Gebrauchsfähigkeit der rechten Hand schüfe. Als die Wunde gereinigt war, wurden die Granulationen extirpirt, dabei die Metakarpalknochen stellenweise wieder freigelegt, und der Defekt durch einen großen, ungestielten Hautlappen aus dem rechten Oberschenkel gedeckt. Seine Ausdehnung in der Richtung vom Daumen nach dem kleinen Finger hin betrug 8 cm; seine Höhe auf dem Dorsum 3 cm,

in der Vola 4 cm. Die Heilung erfolgte bis auf einige kleine Oberflächennekrosen ohne Störung.

Ein Jahr später, am 12. September 1895, lassen sich nur die lineären Narben an den Stellen erkennen, wo der aufgesetzte Lappen mit der normalen Hautbedeckung zusammenstößt. Die Haut des Lappens ist fast überall auf der Unterlage verschieblich, zeigt einzelne Haare und ist in ihrem Aussehen von der normalen Haut kaum verschieden. Der Operirte kann zwischen Daumen und Mittelhand einen Gegenstand fest fassen und daher gröbere Arbeit verrichten. Er verdient den größten Theil seines Unterhalts und bekommt nur eine kleine Rente.

Beobachtung 11. Der 55jährige Arbeiter wurde am 7. Dec. 1892 von einem voll beladenen, über 100 Centner schweren Getreidewagen so überfahren, dass das Hinterrad die vordere und äußere Fläche des rechten Oberarmes bis über die Ellbogengelenkgegend hinaus nach unten quetschte. Im Gefolge dieser Verletzung stieß sich die Haut gerade in der Ellenbeuge und von hier aus nach oben und unten hin gangränös ab. Der fast rechtwinkelige Defekt war 15 cm lang, 8 cm breit. Am 6. Januar 1893 wurde die ganze granulirende Fläche exstirpirt und die Wundfläche durch zwei große (5 : 8 cm und 5 : 6 cm) und drei kleinere ungestielte Hautlappen aus dem anderen Oberarm gedeckt. Schon am 8. Februar war die Heilung vollendet, so dass der Kranke entlassen werden konnte. Der Arm war vollkommen brauchbar. Am 3. November 1895 sieht die transplantierte Haut vollkommen normal aus, zeigt in Bezug auf Elasticität, Weichheit und Verschieblichkeit auf der Unterlage völlig normales Verhalten. Die Grenznarben zwischen den einzelnen Lappen und gegen die umgebende normale Haut hin sind strichförmig, schneeweiß und lassen sich ebenso leicht wie die Hautlappen selbst auf der Unterlage hin und her schieben und in großen Falten erheben. Das Gefühl ist in den Randpartien der Lappen (etwa 1 cm breit) genau so wie in der umgebenden normalen Haut; Nadelknopf und Nadelspitze werden fast immer richtig unterschieden. Dagegen ist in der Mitte der Lappen das Gefühl etwas weniger ausgeprägt. Nadelspitze und Nadelknopf werden hier sehr oft verwechselt. Keine Spur von Beugekontraktur, Ellbogengelenk völlig normal beweglich, der Mann ist seit fast drei Jahren vollkommen arbeitsfähig.

Beobachtung 12. Dem 6jährigen Knaben wurde durch das breite Rad eines Karoussellwagens der linke Vorderarm gequetscht, so dass sich in der dem Wagenrade entsprechenden Breite die Haut und die oberflächliche Muskulatur cirkulär abstießen. Nachdem die Wunde gereinigt war, wurde die Granulationsschicht exstirpirt, dabei mussten die Sehnnenscheiden freigelegt werden. Der Defekt wurde durch ungestielte Hautlappen aus dem Oberschenkel gedeckt; ungestörte Heilung. Vier Monate später war der Status folgender: die Hautlappen sind ringsherum ohne Nekrose angeheilt, die größte Ausdehnung des Defektes in der Längsrichtung beträgt 7 cm, der cirkuläre Umfang 13—14 cm. Die transplantierte Haut ist ziemlich derb, liegt überall im Niveau der umgebenden normalen Haut und sieht etwas dunkler aus als diese. Es ist nicht die geringste Schrumpfung bemerkbar, daher auch kein Ödem an Hand und Fingern vorhanden. Letztere bieten eben so wie der Vorderarm völlig normale Beweglichkeit.

Im weiteren Verlaufe nahmen die Lappen eine ungleichmäßige Beschaffenheit an, da sich an einzelnen Stellen hervorragende Leisten ausbildeten, welche den Eindruck flacher Narbenkeloide machten. Immerhin erwies sich diese eigenthümliche Veränderung nur als ein Schönheitsfehler ähnlich den bei den Unterschenkelgeschwüren beschriebenen Veränderungen; es erfolgte keine narbige Schrumpfung, daher blieben auch alle Bewegungen durchaus normal.

Beobachtung 13. Der 45jährige Arbeiter zog sich durch Fall gegen die eisenbeschlagene Kante eines Fasses eine kleine blutende Wunde am rechten Schienbein zu. Neun Tage später wurde er hoch fiebernd ins Krankenhaus gebracht: die das Schien-

bein bedeckende Haut war in großer Ausdehnung gangränös geworden, in der Umgebung phlegmonöse Eiterung. Erst sechs Wochen nach der Aufnahme waren alle nekrotischen Theile abgestoßen und die Wunde vollkommen gereinigt, an einer markstückgroßen Stelle lag die Tibia frei. Da die Granulationen besonders schön aussahen, wurden sie ausnahmsweise nicht entfernt. Nachdem sie mit sterilisirter Kochsalzlösung abgegossen und mit Gaze abgetupft waren und die umgebende Haut mit Äther abgerieben worden war, transplantierte ich unmittelbar auf sie am 18. November 1892 zwei Hautlappen aus dem linken Oberarm. Beim ersten Verbandwechsel drei Tage später sahen die Lappen im Allgemeinen schön rosa, nur an einzelnen kleinen Stellen etwas livide aus. Die Anheilung erfolgte in ganzer Ausdehnung, es fand nicht die geringste Nekrose statt. Fast drei Jahre später, am 9. September 1895, sieht die transplantierte Haut vollkommen normal aus und verhält sich auch in Bezug auf Elasticität u. dgl. völlig normal; sie lässt sich überall leicht in Falten erheben. Der größere oben gelegene Lappen ist 7 cm hoch,  $8\frac{1}{2}$  cm breit.

Der Mann ist seit seiner Entlassung aus dem Krankenhause stets arbeitsfähig gewesen.

In folgendem besonders schweren Falle musste nach Verlust der Achillessehne die Haut unmittelbar auf die tiefe Wadenmuskulatur und die hintere Calcaneusfläche aufgesetzt werden.

Beobachtung 14. Der 20jährige Arbeiter war früher schon mehrmals wegen vereiterter Gummigeschwülste an verschiedenen Knochen operirt worden. Im Frühjahr des Jahres 1892 kam er wieder zur Aufnahme; damals bestand eine ausgedehnte Eiterung in der Tiefe der Wadenmuskulatur, vom Beginn der Achillessehne an nach unten war die Haut in großer Ausdehnung unterminirt und gangränös. Nach Spaltung der Abscesse zeigte sich auch die ganze Achillessehne nekrotisch und unter dieser gegen die tiefe Wadenmuskulatur hin ein großes verjauchtes Gumma. Nach den Angaben des Kranken hatte sich dieses offenbar zuerst gebildet, war dann vereitert und unter mangelhaftester Pflege war schließlich die weitgehende Nekrotisirung der Weichtheile erfolgt. Als endlich nach monatelanger Behandlung die Abstoßung alles Kranken beendet war, fehlte die ganze Achillessehne und der unterste Abschnitt des M. triceps surae nebst der diese Theile bedeckenden Haut; die tiefe Wadenmuskulatur und die ganze hintere Fläche des Fersenbeines, welche in der Mitte eine tiefe Grube aufwies, lagen frei in der Wunde. Die Länge des Defektes von oben nach unten betrug 14 cm, seine Breite 6 cm; er hatte nahezu die Gestalt eines Rechtecks. Der Fall war kaum mehr für die Wladimirow-Mikulicz'sche Operation geeignet. Ich beschloss, den ganzen Defekt durch stiellose Hautlappen zu decken.

Am 7. Juli 1892 wurde unter Blutleere die Granulationsschicht bis zur Freilegung der unterliegenden normalen Gewebe entfernt, und nach erfolgter Blutstillung die Wundfläche mit drei Lappen aus beiden Oberarmen gedeckt; davon maß der größte nach der Kontraktion in der Länge 14 cm, an seiner breitesten Stelle 6 cm, der zweite 7:3 cm. In der Ausdehnung von 4:4 cm wurde jener größte Lappen unmittelbar auf den Knochen (Calcaneus) transplantiert und in die vorhandene tiefe Grube hineingedrängt. An dieser Stelle stieß sich die oberflächliche Schicht etwa in einer Ausdehnung von 1 qcm ab; im Übrigen heilten die Lappen tadellos an, so dass der Kranke bereits nach 8 Wochen entlassen werden konnte. Am 10. April 1893 war das Gefühl in den transplantierten Lappen fast überall so weit zurückgekehrt, dass in diesen eben so gut wie in der normalen Haut der Umgebung empfunden wurde. Der Mann arbeitete damals seit mehreren Monaten in der schweren Thätigkeit als Schiffsarbeiter ohne irgend welche Behinderung von Seiten des operirten Beines.

Am 15. September 1895, also mehr als drei Jahre nach der Entlassung, sind die Lappen fast überall der normalen Haut in der Konsistenz gleich, sehr weich, leicht in

Falten zu erheben, nur an einzelnen Stellen hellbraun pigmentirt. Die ihre Begrenzung bildenden Narben sind an vielen Stellen nur undeutlich ausgesprochen. Der Calcaneus ist in der Ausdehnung von 4:4 cm von der transplantierten Haut bedeckt, aber nur in dem mittelsten 1 qcm großen Abschnitt, wo die tiefe Grube noch jetzt vorhanden ist und die oberflächliche Hautnekrose stattgefunden hat, ist die Bedeckung dem Knochen fester adhärent, im Übrigen verschieblich. Das Gefühl ist in den meisten Abschnitten der transplantierten Haut eben so wie in der Umgebung, nur dort, wo die Haut mit dem Knochen fester verwachsen ist, werden Nadelknopf und Nadelspitze nicht unterschieden.

Der Kranke arbeitet jetzt seit drei Jahren, ohne irgend wie behindert zu sein und ohne dass eine Ulceration an der operirten Stelle aufgetreten wäre. Er macht ohne Beschwerde weite Fußtouren, gelegentlich deren er sich einmal eine große Blase unter der Hacke an der normalen Haut lief, während die transplantierte Haut die Strapazen gut ausgehalten hat. Trotz des Fehlens der ganzen Achillessehne geht er, ohne zu hinken; die aktiven und passiven Bewegungen im Sprunggelenk zeigen beiderseits die nämliche Exkursionsweite, nur kann der Mann nicht auf der rechten Fußspitze stehen.

In ähnlicher Weise habe ich noch zweimal die bloßliegende Achillessehne durch einen ungestielten Hautlappen gedeckt.

Davon betrifft der eine Fall (Beobachtung 15) einen 30jährigen Matrosen, bei dem im Anschluss an eine schwere Phlegmone große Abschnitte der Haut des Unterschenkels sich nekrotisch abstießen und schließlich die ganze Achillessehne freilag. Nach Excision der Granulationen wurde am 10. Februar 1894 ein Hautlappen von 8 cm Länge, 5 cm Breite aus dem linken Oberarm aufgepflanzt. Schon nach 22 Tagen war die Heilung so weit vollendet, dass der Mann aufstehen und umhergehen konnte. Bei der Untersuchung am 15. December 1895 erwies sich die transplantierte Haut als in jeder Beziehung normal.

In einem zweiten ähnlichen Falle ist das Ergebnis nicht befriedigend gewesen, es erfolgte kurze Zeit nach der Entlassung von Neuem Aufbruch; leider ist der Betreffende unserer Beobachtung entschwunden.

Ferner habe ich im Ganzen viermal ungestielte Hautlappen verwendet, um die in weiter Ausdehnung freiliegende vordere Tibiafläche nach Nekrosenoperation oder Excision großer und sehr dünner, immer wieder zum Aufbruch neigender Knochennarben mit widerstandsfähigem Material zu decken.

Beobachtung 16. Dieser Fall betrifft ein 14jähriges Mädchen mit schwerer Osteomyelitis der linken Tibia. Nach der Nekrosenoperation war (so wenig Hautbedeckung vorhanden, dass die Tibia fast in ihrer ganzen vorderen Fläche frei blieb. Mehrmals ausgeführte Thiersch'sche Transplantationen führten zunächst immer zur Heilung, beim Aufstehen und Umhergehen trat aber jedes Mal neuer Zerfall ein. In Folge dessen excidirte ich die dünne Narbenbedeckung des Schienbeines und ersetzte sie durch stiellose Hautlappen; seitdem sind über zwei Jahre verflossen, das Mädchen befindet sich im Dienst und, obgleich von Schonung keine Rede mehr ist, hat sich die Heilung als von Bestand erwiesen.

Auf die Sohlenfläche des Fußes habe ich zweimal nach Exstirpation eines großen Naevus pilosus und eines Hautsarkoms ungestielte Hautlappen überpflanzt. Aber nur wenn noch ein genügendes Weichtheilpolster als Unterlage vorhanden ist, kann an jener Stelle das Verfahren mit Vortheil in Anwendung gezogen werden. Dann allerdings hält die

neue Haut auch den Druck der Körperlast beim Gehen und Stehen aus. Dagegen ist in der Fußsohle die Transplantation ungestielter Hautlappen unmittelbar auf freiliegenden Knochen zu verwerfen.

Zum Schluss noch ein Wort über das Verhältniß der geschilderten Methode zum Thiersch'schen Verfahren. Dieses muss wegen seiner größeren Einfachheit und wegen des geringeren operativen Eingriffs durchaus die Hauptmethode bleiben. Daher ist auch trotz der großen Menge Verletzter, welche unserm Krankenhause zugeführt werden, die Zahl der innerhalb eines Zeitraums von vier Jahren ausgeführten Transplantationen ungestielter Hautlappen eine verhältnismäßig geringe gewesen — alles zusammen genommen 47 Fälle. Um vieles häufiger werden auch bei uns die Thiersch'schen Überpflanzungen zur Deckung von Hautdefekten in Anwendung gezogen. Sie reichen überall aus, wo an die Narben nicht allzu große Anforderungen gestellt werden. Aber völlig normale Haut, wie von anderer Seite behauptet worden ist, geben sie nicht, und ich kann zum Beweise, dass diese Ansicht von einem unserer Besten getheilt wird, den Ausspruch König's auf dem Chirurgenkongress vom Jahre 1893 anführen, welcher sagte: »Der Werth der Thiersch'schen Methode ist ganz außerordentlich; wenn ich aber eine gegen die Unterlage bewegliche Haut haben will, wenn ich garantiren will, dass die Haut beweglich wird, reiche ich mit der Thiersch'schen Transplantation nicht aus. Dann muss ich einen vollkommenen Hautlappen haben. Dahin gehen wenigstens meine Erfahrungen.«

Das von mir beschriebene Verfahren ergibt in einer Reihe von Fällen und zwar in der Mehrzahl einen Hautersatz, welcher weder in der Konsistenz, noch in der Farbe irgendwie von der normalen Haut abweicht; die Hauptsache bleibt immer die Elasticität und die Verschieblichkeit auf der Unterlage, und beides habe ich in der größeren Zahl meiner Fälle erreicht. Ein Beweis, dass die Haut mit allem ihrem Zubehör übertragen wird, liegt auch darin, dass auf den überpflanzten Stücken die Haare, wenn auch zuweilen in geringerer Zahl, wieder wachsen, und vor Allem bildet sich, wie ich durch Probeexcision schon drei Wochen nach der Transplantation nachgewiesen, unter den ohne Panniculus adiposus übertragenen Hautlappen eine Schicht normalen gelben Fettgewebes — alles Zeichen, dass wir es in der That mit dem ganzen Organ zu thun haben.

Freilich darf nicht unerwähnt bleiben, dass dieser ideale Erfolg wohl in der größeren Zahl der Fälle, aber nicht immer sich zeigt, ohne dass ich bisher Gründe für diese Verschiedenheit hätte finden können. Eigenthümliche Veränderungen stellen sich zuweilen ein, die ich in den einzelnen Krankengeschichten geschildert habe. Namentlich nach der Übertragung auf bloßliegenden Knochen nimmt die transplantierte Cutis öfter einmal eine dünnere Beschaffenheit an, als

es auf unterliegenden Weichtheilen je geschieht, aber trotzdem bewahrt sie auch in diesen Fällen mechanischen Einflüssen gegenüber ausreichende Widerstandsfähigkeit. Dies tritt besonders am Unterschenkel hervor. Die oben mitgetheilten Fälle beweisen, dass selbst unter den ungünstigsten Verhältnissen, wenn die Thiersch'sche Methode versagt hat, die Überpflanzung ungestielter Hautlappen zu dauernder Heilung führt. Ich erinnere nur an die alte Frau mit dem Diabetes (Beob. 2) und an die Frau mit den starken Varicen (Beob. 5). Obgleich in beiden Fällen die Ursache der großen cirkulären Unterschenkelgeschwüre nicht beseitigt wurde, ist doch die Heilung erfolgt, und was mehr beweist, von Bestand geblieben.

Jeder aber, der das Verfahren eines Versuchs für werth erachtet, bedenke wohl, dass zum sicheren Gelingen drei Dinge durchaus erforderlich sind: völlige Asepsis, vollkommen trockenes Operiren, wobei auch physiologische Kochsalzlösung zu vermeiden ist, und endlich die geeignete Vorbereitung des Bodens, auf den transplantirt werden soll, er stelle entweder eine frische Wundfläche dar oder werde in eine solche verwandelt.





**Wasserheilanstalt**  
**SOPHIENBAD** **zu REINBEK**  
nahe  
**HAMBURG**

Herrliche Lage am Sachsenwald.  
Das ganze Jahr geöffnet.  
Dirig. Arzt:  
Dr. Paul Hennings.

In den Apotheken zu haben.



Schutzmarke.



*Albert C. Dung*

## Dung's China-Calisaya-Elixir,

ein wohlschmeckendes China-Präparat,  
bewährtes, allgemein beliebtes Tonicum

aus **bester China-Calisaya-Rinde** bereitet, enthält  
sämmliche wirksamen Bestandtheile dieser Rinde in **möglichst  
wohlschmeckender Form** und wird angewendet gegen  
**Verdaunungsstörungen, Appetitlosigkeit, Ma-  
genbeschwerden u. Schwächezustände**, überhaupt  
in **allen Fällen**, in denen **Chinarinde** indicirt ist.

(Siehe *Reichs-Medicinal-Anzeiger 1893 No. 19*; „Zur  
therapeutischen Anwendung der Chinarinde, speciell des  
China-Calisaya-Elixirs.“)

Dieses Präparat ist in vielen **Nervenheilanstalten** und  
**Kliniken** bereits gut eingeführt, und ist als **Stärkungs-  
mittel** allgemein beliebt, besonders bei **Damen** und  
**Kindern**.

Man hüte sich vor **Nachahmungen**: nur echt  
mit der **Unterschrift, Schutzmarke u. Firma**:

**Albert C. Dung,**  
vormals Apotheker in New York,  
**Freiburg in Baden.**

Muster stehen den HH. Ärzten bei Erwähnung d. Blattes zur Verfügung.

Preis der Flasche M 1,50 u. fl. 1,20.



## Ichthyol

wird mit Erfolg angewandt: bei **Frauen-  
leiden, Chlorose und Gonorrhoe**, bei  
**Krankheiten der Haut, der Ver-  
dauungs- und Cirkulationsorgane**,  
bei **Hals- und Nasenleiden**, so wie bei  
**entzündlichen und rheumatischen  
Affektionen** aller Art, theils in Folge seiner

durch **experimentelle und klinische Beobachtungen** erwiesenen **reducirenden,  
sedativen und antiparasitären** Eigenschaften, anderntheils durch seine die  
**Resorption befördernden** und den **Stoffwechsel steigernden** Wirkungen.

Dasselbe wird von **Klinikern** und vielen **Ärzten** aufs **Wärmste** empfohlen und steht  
in **Universitäts- so wie städtischen Krankenhäusern** in **ständigem Gebrauch**.

Wissenschaftliche Abhandlungen über **Ichthyol** nebst **Receptformeln** versendet  
gratis und franco die

**Ichthyol-Gesellschaft, Cordes Hermann & Co., Hamburg.**

**Saxlehner's**  
**Hunyadi János**  
**Bitterwasser**  
 ist einzig  
 in seiner Art.



**Andreas**  
**Saxlehner,**  
**Budapest,**  
 kais. und kön.  
**HOF-LIEFERANT.**

Analysirt und begutachtet durch Liebig, Bunsen, Fresenius, Ludwig.

Als bestes natürliches Bitterwasser bewährt und ärztlich empfohlen.

# Saxlehner's Bitterwasser

Anerkannte Vorzüge:

**Prompte, verlässliche,  
 milde Wirkung.**

Leicht und ausdauernd vertragen.  
 Gleichmässiger, nachhaltiger Effect.  
 Geringe Dosis. Milder Geschmack.

*Saxlehner's Hunyadi János Bitterwasser ist in den Mineralwasser-Depots und Apotheken erhältlich.*

Zum Schutze gegen  
 irreführende Nachahmung  
 werden die Freunde und Consumenten  
 echter Hunyadi János Quelle  
 gebeten, darauf achten zu wollen, ob  
 Etiquette und Kork die Firma tragen:  
 „**Andreas Saxlehner.**“

Man wolle stets ausdrücklich verlangen:

# Saxlehner's Bitterwasser

## Biliner Sauerbrunn!

Hervorragender Repräsentant  
 der alkalischen Sauerlinge.

Altbewährte Heilquelle für Nieren-, Blasen- u. Magenleiden, Gicht, Bronchialkatarrh,  
 Hämorrhoiden etc. Vortrefflichstes diätetisches Getränk.

**Analyse von Prof. Dr. Huppert:**

In 10.000 Theilen:

Schwefelsaures Kali . . . . .	2,3496	Phosphorsaure Thonerde . . . . .	0,0922
Schwefelsaures Natron . . . . .	7,1917	Kieselsäure . . . . .	0,4339
Chlornatrium . . . . .	3,8146	Summa der festen Bestandtheile . . . . .	53,3941
Kohlensaures Natron . . . . .	33,6339	Halbgebundene Kohlensäure . . . . .	16,7323
Kohlensaures Lithion . . . . .	0,1089	Freie Kohlensäure . . . . .	14,0921
Kohlensaurer Kalk . . . . .	4,1050	Summa aller Bestandtheile . . . . .	84,2185
Kohlensaure Magnesia . . . . .	1,7157	Gesammte Kohlensäure . . . . .	47,5567
Kohlensaures Eisenoxidul . . . . .	0,0279	Constante Dichte . . . . .	1,00663 bei 14° C
Kohlensaures Manganoxidul . . . . .	0,0107	Temperatur der Quelle . . . . .	12,30° C

## Kuranstalt Sauerbrunn

mit allem Comfort  
 ausgestattet.

Wannen-, Dampf-, elektrische Bäder, Kaltwasser-Heilanstalt

vollständig eingerichtet.

Brunnenarzt Med. Dr. Wilhelm von Reuss.

## Pastilles de Bilin.

**Biliner Verdauungszeltchen.**

Vorzügliches Mittel bei Sodbrennen, Magen-  
 katarrhen, Verdauungsstörungen überhaupt.

Depôts in allen Mineralwasserhandlungen, in den Apotheken und Drogenhandlungen.

**Brunnen-Direction in Bilin (Böhmen).**



## COLUMBIA UNIVERSITY LIBRARIES

This book is due on the date indicated below, or at the expiration of a definite period after the date of borrowing, as provided by the rules of the Library or by special arrangement with the Librarian in charge.

[illegible]

RD121

K86

Krause

Über die verwendung grosser unge-

RD121

K86

COLUMBIA UNIVERSITY LIBRARIES (hsl, stx)

RD 121 K86 1896 C.1

Über die Verwendung grosser ungestellter

2002427055

