

Über die Art der nach Losung incarcerierter Hernien auftretenden Lungenerscheinungen, auf grund pathologisch-anatomischer Beobachtungen und experimenteller untersuchungen.

Contributors

Lesshafft, Johannes.
Augustus Long Health Sciences Library

Publication/Creation

1890

Persistent URL

<https://wellcomecollection.org/works/crgwq35k>

License and attribution

This material has been provided by This material has been provided by the Augustus C. Long Health Sciences Library at Columbia University and Columbia University Libraries/Information Services, through the Medical Heritage Library. The original may be consulted at the the Augustus C. Long Health Sciences Library at Columbia University and Columbia University. where the originals may be consulted.

This work has been identified as being free of known restrictions under copyright law, including all related and neighbouring rights and is being made available under the Creative Commons, Public Domain Mark.

You can copy, modify, distribute and perform the work, even for commercial purposes, without asking permission.

**wellcome
collection**

Wellcome Collection
183 Euston Road
London NW1 2BE UK
T +44 (0)20 7611 8722
E library@wellcomecollection.org
<https://wellcomecollection.org>



HX64054063


RD621 L56 1890 Über die Art der nac

RECAP


L56

Lesshafft


...Über die art der nach losung incarcerier-
ter hernien auftretenden lungenerschein-
ungen ...



COLUMBIA UNIVERSITY
THE
LIBRARIES
IN THE
YORK



Digitized by the Internet Archive
in 2010 with funding from
Open Knowledge Commons



14
2194f

**Über die Art der
nach Lösung incarcerierter Hernien auftretenden
Lungenerscheinungen.**

Auf Grund pathologisch-anatomischer Beobachtungen
und experimenteller Untersuchungen.

INAUGURAL-DISSERTATION

WELCHE

ZUR ERLANGUNG DER DOCTORWÜRDE

IN DER

MEDICIN UND CHIRURGIE

MIT ZUSTIMMUNG

DER MEDICINISCHEN FACULTÄT

DER

FRIEDRICH-WILHELMS-UNIVERSITÄT ZU BERLIN

am 4. Juli 1890

NEBST DEN ANGEFÜGTEN THESEN

ÖFFENTLICH VERTHEIDIGEN WIRD

DER VERFASSER

Johannes Lesshafft

aus Berlin.

OPONENTEN:

Hr. Dr. med. Martin Heise.

- Cand. med. Heinrich Holland.

- Dr. chem. und cand. med. Carl Spiro.

BERLIN.

Buchdruckerei von Gustav Schade (Otto Francke).

Liniensstrasse 158.

~~Webster Library~~

RD621

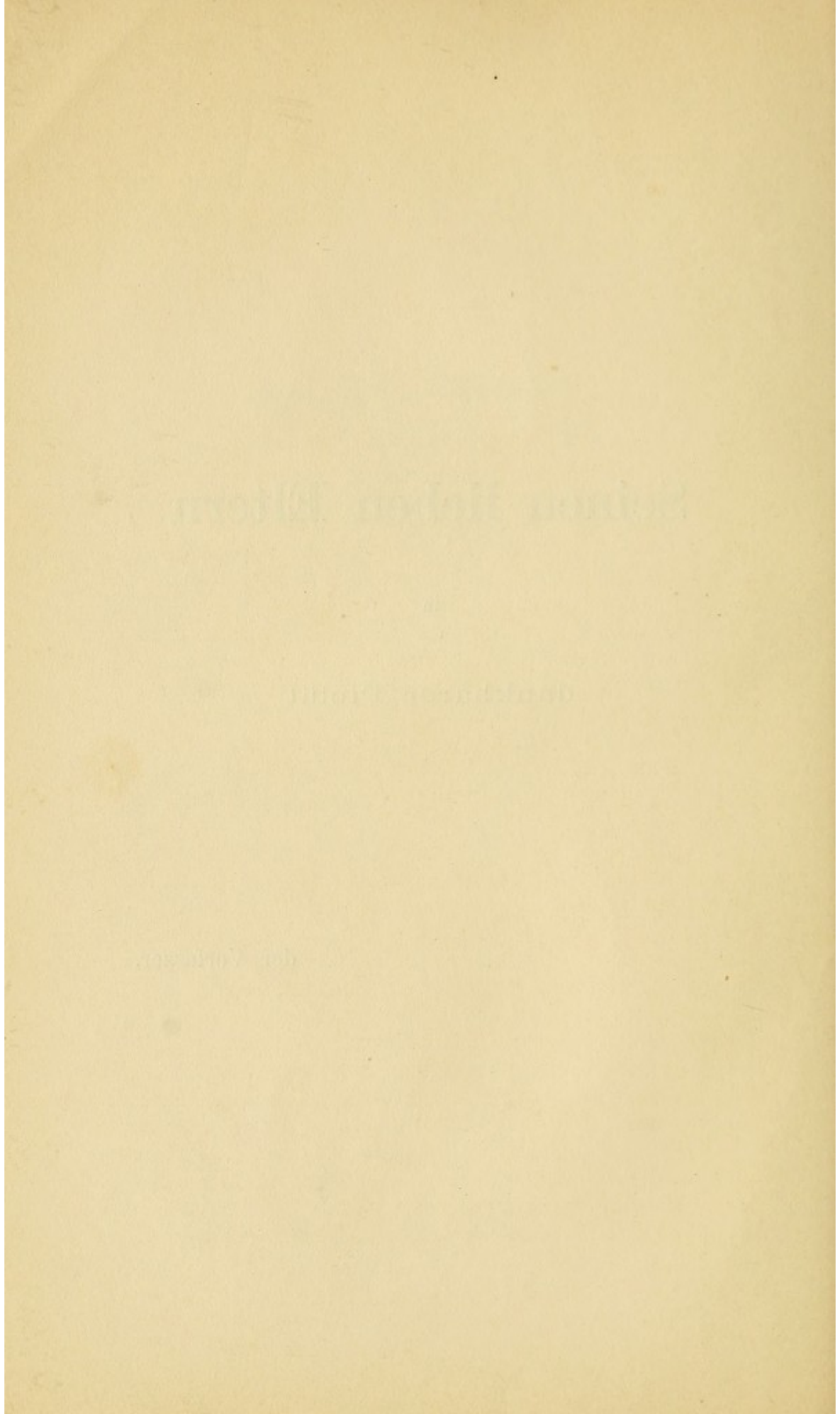
L56

Seinen lieben Eltern

in

dankbarer Pietät

der Verfasser.



Der von Pietrzikowski in seinem Aufsatz „Über die Beziehungen der Lungenentzündung zum eingeklemmten Bruche“¹⁾ gemachte Versuch, Infarktbildung in den Lungen nach der Lösung incarcerierter Hernien und die Veränderungen am incarcerierten Darmabschnitt in einen genetischen Zusammenhang zu bringen, verdient wegen des praktischen Interesses, welches sich an diese Frage knüpft, eine eingehende Nachprüfung.

Pietrzikowski ist der Ansicht, dass bei incarcerierten Hernien nach der gelungenen Reposition, sei es durch die Taxis oder durch die Herniotomie, im weiteren Verlaufe Lungenentzündungen hinzutreten. Häufig seien es, so führt er aus, einerseits physikalisch nachweisbare pneumonische Herd-Erkrankungen, welche den schliesslichen Ausgang in Genesung des weiteren nicht aufhielten.

Andererseits träten schon bald nach der Operation ausgedehntere, pneumonische Infiltrate, meist in den Unterlappen auf oder sie entwickelten sich im Laufe von wenigen Tagen aus anfänglich cirkumskripten, nur durch eine minutiöse physikalische Untersuchung eben nachweisbaren lobulären Herden. Bei diesen letzteren Fällen sei die Prognose und der weitere Verlauf abhängig von dem Verlaufe der complizierenden Pneumonie.

Auszuschliessen habe man solche Pneumonien, die entweder auftreten infolge von entzündlichen Erscheinungen von der Wunde aus, oder von Seiten des Peritoneums, oder aber solche Pneumonien, welche aufträten bei alten Leuten, die an chronischen Lungenerkrankungen schon vor der Operation gelitten hätten. Wenn nun aber bei jugendlichen kräftigen Individuen ohne Komplikatio-

¹⁾ Zeitschrift für Heilkunde. Bd. X. Heft 4. 1889.

nen von Seiten der Operationswunde oder des Peritoneums sich solche lobuläre oder ausgedehntere Lungenentzündungen einstellen, so sei nicht mehr so ohne weiteres die Entstehung solcher pneumonischer Herd-erkrankungen zu verstehen. Verfasser schliesst hierbei diejenigen Lungenentzündungen zunächst aus, für welche man mit Recht als Grund eine Aspiration von erbrochenen Massen annimmt.

Sodann beruft sich Pietrzikowski auf Herrn Professor Gussenbauer in Prag, welcher in seinen klinischen Vorlesungen des öfteren auf den Zusammenhang von Lungenerscheinungen nach der Lösung der Incarceration von Hernien aufmerksam gemacht und als wahrscheinlich hingestellt habe, dass diese complizierenden Pneumonien embolischen Ursprunges sein dürften. Die Ansicht Gussenbauers ist aus der in Rede stehenden Abhandlung dahin ersichtlich, dass in dem incarcerierten Darmstücke, welches längere Zeit eingeklemmt gewesen sei, dass Blut in den Capillaren und kleinen Venen der Darmwand stagniere und sich deswegen capillare Thromben bilden dürften. Wenn nun nach der Reposition einer solchen Darmschlinge, welche sich bei der Operation sehr häufig blaurot erweise, die arterielle Cirkulation nach Behebung des Hindernisses, sich wieder in vollen Gang setze, so müssten derlei gedachte capillare Thromben wieder in die Cirkulation gelangen und zu Embolien Veranlassung geben können. Solange nun diese Thromben von der Darmwand aus nicht infiziert seien, könnten sie wohl Embolien erzeugen, sie würden aber relativ bedeutungslos sein, weil sie nur zu vorübergehenden kleinen Infarkten führen könnten. Wenn hingegen diese Thromben von der Darmwand aus infiziert seien, und dies dürfte bei einer länger dauernden Incarceration wohl als wahrscheinlich angenommen werden können, so müssten die daraus resultierenden embolischen Herde notwendigerweise zur Entzündung des Lungenparenchyms führen.

Der 1. Theil der Pietrzikowskischen Abhandlung, cf. S. 270, betrifft: „Klinische Beobachtungen des Auftretens von Lungenerscheinungen nach stattgehabter operativer Behandlung incarcerierter Hernien.“

Pietrzikowski führt darin eine 10 jährige Statistik

von 1873—1883 vor, in der unter 210 Fällen nur 13mal komplizierende Lungenerscheinungen verzeichnet sind, sodann die Jahre 1883—1888, in welchen unter 191 Fällen 44 mal Lungenerscheinungen beobachtet wurden.

Dies auffallende Missverhältnis zwischen diesen Zahlen sucht sich derselbe so zu erklären, dass den relativ nur kurze Zeit dauernden Lungenerscheinungen früher keine besondere Bedeutung beigelegt wurde. Deshalb seien auch diese Erscheinungen entweder als zufälliger Befund, oder als gleichgiltige Komplikation in den Krankengeschichten nicht genügend ausführlich vermerkt worden.

Die klinischen Beobachtungen schildert Verfasser folgendermassen: Es träten des öfteren im Verlaufe der ersten drei Tage bei den an incarcerierten Hernien operierten Kranken, sowohl nach Taxis wie nach Herniotomie nach Reposition des Darms katarrhalische Erscheinungen von Seiten der Lungen auf. Diese äusserten sich in Hustenreiz, reichlicher Sekretion der Bronchialschleimhaut, Expektoration schaumiger, schleimiger oder eitrigter Sputa, dabei keine Temperaturerhöhung. Die Auskultation ergäbe: verschärftes Vesikulärathmen, feinblasiges Rasseln. Perkussion sei zu Beginn dieser Erscheinungen negativ.

Solche Beobachtungen ergäben sich bei älteren Leuten, welche bereits vor der Operation ein chronisches Lungenleiden besessen hätten und seien eben deswegen nur als eine Exacerbation des schon bestehenden Lungenprozesses aufzufassen.

Bei jüngeren Personen ergäbe sich ein anderes Bild. Hier träten, meist 24 Stunden nach erfolgter Lösung der Incarceration, neben heftigem Hustenreiz, Brustschmerz und ausgesprochener Atemnot, mit einem Male blutige Streifen von hellroter oder dunkler Farbe im Sputum auf. Die physikalische Untersuchung ergäbe nunmehr Differenzen im Perkussionsschalle, gedämpften, zum Teil tympanitischen Schall, die Auskultation ergäbe feinblasiges Knisterrasseln, manchmal pleurales Reiben oder Abschwächung des Atmungsgeräusches. Diese letzteren Erscheinungen erklärt Pietrzikowki als hämorrhagischen Infarkt der Lungen und zwar aus folgenden Gründen, wegen:

1. des ziemlich plötzlichen Auftretens derselben,
2. der objektiven Symptome der Untersuchung,
3. des eigentümlich blutig gefärbten Auswurfes.

Hiergegen ist einzuwenden, dass klinisch das Auftreten von Lungenentzündungen als Komplikation bei schweren Erkrankungen, namentlich Infektionskrankheiten, nicht selten beobachtet wird. Auf den näheren Zusammenhang dieser Komplikationen brauchen wir hier nicht einzugehen.

Was dagegen diejenigen Lungentzündungen anbetrifft, welche im Anschluss an schwere operative Eingriffe beobachtet werden, so sind für deren Entstehung die verschiedensten Ursachen herbeigezogen worden.

So hat Zweifel in seiner Abhandlung „Über Lungenentzündung nach Laparotomieen infolge von Zersetzung des Chloroforms im Gaslicht“²⁾, das Auftreten von komplizierenden Erscheinungen von Seiten der Lungen bei Laparotomieen der Zersetzung des dabei benutzten Chloroforms im Gaslicht zugeschrieben. Nach ihm bekamen die vorher an den Lungen ganz gesunden Personen nach der Operation eine katarrhalische Pneumonie als sehr gefährliche Komplikation im Wundverlaufe der Laparotomie.

Auch die grössere Anzahl von den an incarcerierten Hernien eingebrachten Patienten wird erfahrungsgemäss noch bei Nacht operiert und zwar wegen der Gefährlichkeit eines Aufschubs der Operation. Dies geschieht in den meisten Kliniken bei Gaslicht, im Winter wegen mangelhafter Beleuchtung wohl auch tagsüber. Zweifel giebt an, dass diese katarrhalischen Pneumonien vor allen Dingen mit heftigem Hustenreiz begonnen hätten. Betrachten wir die Angaben Pietrzikowskis, so erwähnt derselbe auch in erster Linie heftigen Hustenreiz, welcher letzterer allerdings wegen Affektion der Pleura auch bei Infarkten möglich ist. Aus den experimentellen Mitteilungen Pietrzikowskis³⁾ können wir aber entnehmen, dass auf der Gussenbauerschen Klinik die Chloroform-Narkose üblich ist; die Kenntnis dieser Thatsache reicht indes nicht aus, um eine Erklärung für das Entstehen

²⁾ Berliner klinische Wochenschrift. 1889. No. 15.

³⁾ cf. l. c. S. 281.

von Lungenentzündungen in der oben angedeuteten Weise zu geben, da Notizen über die Tageszeit fehlen. Immerhin aber lässt sich bei der Beurteilung der in Rede stehenden Lungenerscheinungen die Möglichkeit ihrer Entstehung durch Zersetzung des Chloroforms im Gaslicht keineswegs ohne weiteres von der Hand weisen.

Was sodann die Behauptung Pietrzikowskis anbelangt: „es handle sich um einen hämorrhagischen Infarkt“, wie er ihn objektiv durch die Perkussion nachzuweisen versucht hat, so soll nur darauf hingewiesen werden, wie ungemein schwierig der Nachweis eines hämorrhagischen Infarktes mittelst der physikalischen Untersuchungsmethoden beim Lebenden ist.

„Näheres“, so sagt Strümpell⁴⁾ über den Sitz und die Grösse eines Lungeninfarktes, „sucht man durch die physikalische Untersuchung der Lungen zu erfahren. Häufig giebt dieselbe freilich ein negatives oder wenigstens zweifelhaftes Resultat. Kleine Infarkte, sowie alle central gelegenen Infarkte entziehen sich selbstverständlich dem physikalischen Nachweise.“

Und wenn sich überdies Pietrzikowski auf den „eigentümlich blutig gefärbten“ Auswurf bei seiner Diagnose stützt, so ist dem wohl nicht mit Unrecht die Ansicht Theodor von Jürgensens⁵⁾ entgegenzuhalten, welche dem Auswurfe beim hämorrhagischen Infarkte, „so eigenartig er auch sei“, einen pathognomischen Wert nicht zuerkennt.

Hiernach dürfte die Schwierigkeit der Untersuchung die Möglichkeit von Irrtümern immerhin offen lassen. Diese Schwierigkeit wird noch ganz besonders dadurch erhöht, dass man in den meisten Fällen gezwungen sein dürfte, die Untersuchung an Patienten vorzunehmen, welche infolge der stattgehabten Operation genötigt sind die liegende Stellung beizubehalten.

Grössere Beachtung scheint aber die Möglichkeit zu verdienen, dass es sich um sogenannte Aspirations-Pneumonien handelt, deren Vorkommen Pietrzikowski

⁴⁾ Strümpell: Specielle Pathologie und Therapie. Bd. I. S. 374.

⁵⁾ Jürgensen: Lehrbuch der speciellen Pathologie und Therapie. S. 525.

zwar keineswegs leugnet, aber in der oben erwähnten Abhandlung zunächst ausser Acht lässt.

Die Angabe Pietrzikowskis (cf. oben), dass in den meisten Fällen ausgedehnte pneumonische Infiltrate „meist in den Unterlappen“ aufgetreten seien, spricht schon an und für sich nicht gegen die Annahme, dass es sich in jenen Fällen um sogenannte „Schluck-Pneumonien“ gehandelt habe, da letztere erfahrungsgemäss vorzugsweise in den Unterlappen aufzutreten pflegen, ein Punkt, welcher nochmals im letzten Teile der vorliegenden Arbeit wird zur Sprache kommen müssen.

Was endlich die klinische Erfahrung Pietrzikowskis über das Vorkommen eines ausgesprochenen allgemeinen Ikterus bei incarcerierten Hernien betrifft, so kann Verf. das nur bestätigen. Auch er hat unter 129 Sektionsprotokollen von eingeklemmten Brüchen 5 mit ausgesprochenem allgemeinem Ikterus gefunden.

Leider stand dem Verfasser das klinische Material der chirurgischen Abteilung der Charité nicht zu Gebote und muss derselbe sich deshalb auf die Schlüsse beschränken, welche sich aus den Sektionsprotokollen ziehen lassen, des weiteren auf Tierexperimente, deren Notwendigkeit, von Pietrzikowski richtig erkannt, besonders aus den obigen Darlegungen über die Schwierigkeit der klinischen Diagnose hervorgeht.

Zusammenstellung pathologisch-anatomischer Erfahrungen über das Zusammentreffen von Lungen- entzündungen und Incarceration von Hernien.

In den Protokollen des Pathologischen Institutes zu Berlin finden sich in dem Zeitraum von 1859—1889 129 Fälle von eingeklemmten Brüchen.

Ihr etwaiges Zusammentreffen mit Pneumonien und das Verhalten des eingeklemmt gewesenen Darmstückes, sowie die stattgehabte Operation etc. ist analog dem Vorgehen Pietrzikowskis zusammengestellt. Über die Todesursache giebt nachfolgende Aufstellung genauere Auskunft:

	Todesursache	Zahl der Fälle		Todesursache	Zahl der Fälle
1	Pyäemie	1	9	Phlegmone	5
2	Septhämie mit Peritonitis	26	10	Embolie der Art. pulmonalis	2
3	Septhämie ohne Peritonitis	2	11	Unsicher, weil nicht seziiert	1
4	Peritonitis allein	62	12	Asphyxie	1
5	Pneumomie	14	13	Todesursache unbekannt, weil nicht vermerkt im Protokoll .	10
6	Marasmus	3			
7	Anaemie infolge Nachblutung	1			
8	Tuberkulose	1		Summa:	129

Von diesen 129 Fällen wurden 99 operiert, 30 nicht operiert. In 78 von den 129 Fällen finden wir bereits ausgesprochene Gangrän des eingeklemmten Darmstückes. Von diesen als „gangränös“ bezeichneten Fällen wurden wiederum 59 operiert, die übrigen nicht operiert. — Ohne Gangrän des eingeklemmten Darmstückes finden sich 44 Fälle, unter denen 33 operiert, 11 nicht operiert wurden. Bei den dann noch übrig bleibenden 7 Fällen war über die Beschaffenheit des eingeklemmten Darmstückes aus den Protokollen nichts zu ersehen. Die letzteren wurden alle operiert. Von ihnen glaubte Verfasser berechtigt zu sein, einen Fall ohne weiteres als nicht gangränös zu bezeichnen, da sich im Protokoll ausdrücklich bei stattgehabter Herniotomie Vornahme der Reposition bemerkt findet. Letztere setzt bei sachgemässer ärztlicher Behandlung ein nicht gangränöses Darmstück voraus.

Wir erhalten also ohne Gangrän des eingeklemmten Darmstückes 45 Fälle, unter denen 34 operiert wurden. Es möge hier, der besseren Übersicht wegen, eine kurze Zusammenstellung der bisher gewonnenen Resultate folgen:

Statistischer Nachweis:

1. Gesamtzahl aller Fälle von eingeklemmten Brüchen 1859—89 = 129.
2. Operierte Fälle = 99.
3. Nicht operierte Fälle = 30.
4. Ausgesprochene Gangrän des eingeklemmten Darmstückes = 78.
 - a) davon operiert = 59,
 - b) nicht operiert = 19.

5. Ohne Gangrän des eingeklemmten Darmstücks = 45.
 - a) davon operiert = 34,
 - b) nicht operiert = 11.
6. Fälle, in denen die Beschaffenheit des Darmstücks nicht zu ermitteln war = 6.
 - davon operiert = 6.

Im Folgenden soll nunmehr derselbe Weg eingeschlagen werden, wie Pietrzikowski ihn eingehalten, und demgemäss ist zu untersuchen:

1. wie oft überhaupt bei diesen 129 Fällen sich bei der Sektion Pneumonien vorfanden,
2. welcher Art dieselben waren,
3. ob diese Pneumonien mit den am incarcerierten Darmabschnitt vorhandenen Veränderungen in ursächlichen Zusammenhang gebracht werden können.

Analog dem Verfahren Pietrzikowskis scheidet Verfasser die unter der Rubrik Pyämie, Marasmus, Tuberkulose, Anämie infolge von Nachblutung, sowie den als „unsicher“ bezeichneten, weil nicht seziierten Fall und endlich die 10 Fälle, in denen die Todesursache unbekannt geblieben, von der Betrachtung aus. — Für vorliegende Statistik über das Vorkommen von Pneumonien bei incarcerierten Hernien würden die ebenerwähnten — im ganzen 17 — Fälle ohne jede Bedeutung sein, da sich in keinem derselben das Vorkommen von Lungenerkrankungen verzeichnet findet. Von diesen 17 Fällen wurden nur 11 operiert.

Es bleiben somit nur 102 Fälle für uns verwertbar. Unter diesen treffen wir 16 mal das Vorkommen von Pneumonien an, d. h. in 15,6 %.

Es sind dies die folgenden Fälle:

1. 1866, 461. H., Emil, 21 Jahr. Incarceratio ilei. Ulcera intestini tenuis. Nephritis, Hepatitis parenchymatosa. Abscessus tonsillares. Bronchopneumonia duplex. Die eingeklemmte Dünndarmschlinge ist von schwärzlicher Farbe. Im Unterlappen beiderseits bronchopneumonische Herde von blauroter Farbe.

2. 1871, 170. St. 58 J. Hernia intestinalis cruralis incarcerata. Peritonitis universalis diffusa haemorrhagica. Hyperaemia pulmonum. Endocarditis mitralis inveterata. Hepatitis et Nephritis parenchymatosa.

Bronchopneumonia recens. Ein etwa 2" langes Stück des unteren Teiles des Jejunum zeigt eine stärkere, bläulich rote hämorrhagische Infiltration. In der linken Lunge frische bronchopneumonische Herde.

3. Fr., Carl, 56 J. 1872, 194. Hernia inguinalis externa duplex lateris sinistr. incarcerata. Pleuritis adhaesiva duplex. Pneumonia lob. med. et inferior. pulmon. dextr. Atrophia lienis, hepatis, renum. Hyperostosis cranii. Das eingeklemmte Dünndarmstück ist intensiv gerötet und geschwollen, zeigt aber noch nirgends Gangränescenz.

4. J., geb. Frobenius, 45 J., 1872. 24. VII. Peritonitis fibrino-purulenta ex hernia cruralis incarcerata (non reposita) lateris sinistr. Phlegmone circa saccum herniosum et subperitoneale. Coecum et colon liberum. Bronchopneumonia incip. lob. inferior. pulmon. utriusque. Sowohl die Wand des Bruchsackes, wie der eingeklemmte Teil des Ileum graugrün mit fetziger und überdies von Exsudatmassen bedeckter Oberfläche. Die beiden unteren Lungenlappen etwas derber und roter, auf dem Durchschnitt zahlreiche, schwarzrote Herde, welche beträchtlich prominieren und schwarzrot hepatisiertes Gewebe zeigen.

5. N., Ernst, 29 J., 1873, 3./II. Hernia inguinalis sinistr. incarcerat. Herniotomia. Necrosis intestini partialis. Peritonitis vasculosa universalis. Perihepatitis chron. adhaesiva. Ulcus ligamenti vocal. dextr. chron. Bronchopneumonia lobi inferior. pulmon. utriusque. Pleuritis haemorrhagica sinistr., adhaesiva dextra. Lungen: Im Bereich des rechten Unterlappens grosse Adhaerenz, an der Pleura des linken viele hämorrhagische Flecke. Auf dem Schnitt in beiden Lungen viele kleine rotgelbe Herde, die ziemlich stark über den Schnitt prominieren.

6. J., Wilhelm, 23 J., 1875, 256. Hernia inguinalis dextr. incarcerata. Epiplocele. Parieto-enterocele. Pneumonia hypostatica (Schluckpneumonie). Oedema pulmon. Peritonitis universal. fibrino-purulenta haemorrhagica. Anus praeternaturalis. Beide Lungen im Unterlappen sehr blutreich. An vielen Stellen, sowohl des Ober- als beider Unterlappen zeigen sich etwa eigrosse Herde von schmutzig grau-rot-brauner Färbung.

7. S., Ernst, 39 J., 1876, 71. Hernia inguinalis.

dextra omentalis operata. Phlegmone ichorrosa scrotalis. Peritonitis universalis fibrino-purulenta ichorrosa. Pneumonia lob. inferior. pulmon. dextr. fibrinosa. Hepatitis et Nephritis parenchymatosa.

8. S., Auguste, geb. S., 59 J., 1878, 634. Hernia inguinalis dextra accreta omentalis. Incarceratio chronica partis ilei. Dilatat. intestini ilei et jejuni. Atrophia lienis et hepatis. Atrophia cordis et degeneratio adiposa myocardii. Pericarditis haemorrhag. recens.

9. D., Johann, 69 J., 1879, 509. Hernia inguinalis dextra incarcerat. reposita. Hernia oment. accreta. Peritonitis fibrino-purulenta universalis. Pneumonia fibrinosa lob. inf. sin. Icterus. Hyperplasia permagna chronica lienis. Infiltratio adiposa hepat.

10. Sch., Caroline geb. R., 1880, 79. Hernia obturatoria incarcerata sinistr. Dilatat. intestin. ilei. Gastroenteritis chronica catarrhal. Peritonitis circumscript. intestini ilei. Endocardit. mitralis fibrosa chron. Pneumonia hypostatica duplex. Atrophia hepatis et lienis.

11. Sch., Droschkenkutscher, 58 J., 1883, 115. Hernia inguinal. dextr. chron. incarcerat. recens (Hernia duplex). Herniotomia, Peritonitis chron. fibrosa partial. Dilatat. cystica process. vermiformis. Peritonitis fibrino-purulenta universalis. Pneumonia hypostatica. Bronchitis et Peribronchitis. Endocarditis chronica fibrosa. Atrophia granularis renum. Perisplenitis, Perihepatitis adhaesiva. Hepatitis interstitialis et infiltratio adiposa hepatis.

12. Z., Therese, 50 J., 1883, 741. Peritonitis chronica inveterat. purulenta apostemat. incapsulat. multiplex. Herniotomia sanat. dextr. Pneumonia metastatica apostemat. multipl. duplex. Pericarditis. Pleuritis duplex fibrino-purulenta. Marasmus universalis.

13. K., Gottlieb, 57 J., 1884, 129. Hernia incarcerat. ing. sin. partim reposita. Peritonit. haemorrhagica partialis. Pneumonia fibrinosa lob. superior. dextr. Synechia pulmon. dextr. Oedema pulmon. sin. Dilatat. cordis et Atrophia fusca myocardii. Trichinae incapsulatae. Hepar adiposum.

14. K., Friedrich, 43 J., 1884, 246. Ileus. Incarcerat. interna ilei. Hernia inguinal. extern. sinistr. Pneu-

monia interstitialis et caseosa apic. pulmon. utriusque sanata. Oedema pulmonum.

15. R., Minna, 1888, 33. Anus praeternaturalis ex hernia incarcerat. Phlegmone gangraenosa region. inguinal. sinistr. Peritonit. chron. adhaesiva et purulenta multiplex incapsulat. praecipue region. inguinal. sin. Perityphlitis et Perihepatit. purulenta ichorrosa. Pleuropneumonia lob. inf. pulmon. dextr.

16. F., Pauline, 56 J., 1889, 16./X. Hernia inguinal. dextr. incarcerat. Herniotomia. Peritonitis adhaesiva chronica multiplex et recens fibrino-purulenta. Pleuropneumonia fibrinosa sinistr. Oedema pulmonum.

Von vorstehenden 16 Pneumonien müssen wir die unter No. 14 aufgeführte von vornherein ausschliessen. Wir haben hier eine alte, käsige Spitzenerkrankung vor uns, von vermutlich tuberkulösem Charakter, welche noch überdies geheilt ist.

Bis jetzt haben wir auf die Vornahme einer Operation in dieser Aufstellung kein entscheidendes Gewicht gelegt. Geschieht dies aber, gemäss dem Verfahren von Pietrzikowski, so ergibt sich folgendes Resultat:

Wir haben an operierten Fällen im ganzen 88, abzüglich der oben vermerkten 11 und unter ihnen 9 mal Pneumonie bei der Sektion, d. h. in 10%.

Bei den übrigen 6 Fällen, in welchen wir Pneumonie verzeichnet sehen, ist die Operation, soweit sich aus den Protokollen entnehmen lässt, überhaupt nicht vorgenommen worden. Vergleichen wir hiermit die Resultate Pietrzikowskis:

Derselbe findet unter 83 Beobachtungen 46 mal das Auftreten mehr weniger ausgebreiteter pneumonischer Veränderungen in der Lunge d. h. in 55,8%, eine Höhe, hinter der die in unseren Protokollen gefundenen Pneumonien weit zurückbleiben. Welche Gründe diese Differenz bewirken, lässt sich aus dem vorliegenden Material nicht feststellen.

Betrachten wir nun ad 2 die Arten der in obigen 9 Fällen aufgetretenen Pneumonien, so ergibt sich zunächst 5 mal die lobäre Form der fibrinösen Pneumonie und eine ausgedehnte multiple Bronchopneumonie. Die übrig bleibenden Pneumonien verteilen sich wie folgt: Zwei hypostatische (6, 11) und eine metastatische, apostomatöse, multiple, doppelseitige (12).

Verschiedene von ihnen müssen wir, um ebenso zu verfahren wie Pietrzikowski, ausscheiden. Es sind dies solche Fälle, in denen sich für das Zustandekommen der Pneumonie andere Erklärungsursachen herbeiziehen lassen.

Hierher gehört vor allem Fall 11 mit einer hypostatischen Pneumonie bei gleichzeitiger Bronchitis und Peribronchitis. Bei 5 weiteren Fällen nämlich 5, 7, 9, 15, 16 können wir eine mehr weniger ausgebreitete septische Peritonitis als Entstehungsursache der Pneumonie heranziehen. Noch anders liegt Fall 6, wo die ebenfalls vorhandene allgemeine septische Peritonitis nicht als Ursache der Pneumonie bezeichnet werden darf, da ausdrücklich im Protokoll vermerkt steht „Schluckpneumonie“. Was endlich Fall 12 anbetrifft, so haben wir hier ganz eigenartige Verhältnisse, nämlich eine rechtsseitig vorgenommene Herniotomie einer ursprünglich eingeklemmt gewesenen Hernie und zwar wird dieselbe als „geheilt“ bezeichnet. Daneben erscheint eine alte chronische eitrige Peritonitis. Wir müssen annehmen, dass die bei der Sektion gefundene metastatische Pneumonie auf dem Wege der Lymphbahn von den in der Bauchhöhle befindlichen abgekapselten Eiterherden aus entstanden ist.

Nach alledem bleibt lediglich Fall 13 als für die vorliegende Frage von Wichtigkeit übrig. Hier allein finden wir keine Komplikationen von Seiten der Lungen oder des Peritoneums, welchen wir die Schuld für das Zustandekommen der Pneumonie beimessen könnten. Der auch hier verzeichneten Peritonitis haemorrhagica könnte man allerdings wohl die Fähigkeit zuschreiben, durch Embolie eine Entzündung des Lungenparenchyms hervorzurufen.

Dieser letztere Fall würde also für die Entstehungsweise der Pneumonie im Sinne Gussenbauers einzig und allein für uns in Betracht kommen.

Vergleichen wir nunmehr die beiderseitigen Statistiken, so ergeben sich bei Pietrzikowski unter 83 Beobachtungen 13 mal, d. h. 15,6 %, bei denen weder von Seiten der Operationswunde oder des Peritoneums, noch von Seiten der Lungen Komplikationen vorlagen, während wir unter 88 Fällen nur einen einzigen haben auffinden können, d. h. in ca. 1 %.

Trotz alledem empfiehlt es sich zu untersuchen, bei welchen Darmveränderungen sich Lungenherderkrankungen nachweisen liessen.

Hierzu bedarf es zweier Voraussetzungen:

1. der Annahme: es lägen bei diesen Pneumonien die Komplikationen von Seiten des Peritoneum nicht vor, so finden wir 7 mal das Auftreten von Pneumonien bei operierten eingeklemmten Brüchen.

2. Setzen wir ferner voraus, dass bei den 30 laut Protokollen nicht operierten Fällen die Taxis vorgenommen wurde. Hierzu sind wir berechtigt, weil bei sachgemässer und eingehender Untersuchung in der Klinik wohl höchst selten eingeklemmte Hernien werden übersehen worden sein. War dann einmal die Diagnose auf „eingeklemmten Bruch“ gestellt worden, so musste man von jeher die Taxis vornehmen, selbst wenn man gezwungen war, eine tiefer greifende Operation aus irgend einem Grunde zu unterlassen. Heutzutage, seit der Einführung der Antisepsis, kennt die Chirurgie keine Kontraindikation gegen die Herniotomie nach vorhergegangenen erfolglosen Taxis-Versuchen.

Unter dieser zweiten Voraussetzung haben wir wieder 7 mal das Auftreten von Pneumonie, in Summa also $7 + 7 = 14$ mal in 129 Fällen, d. h. in 10,8 %.

Hieran reiht sich nun naturgemäss die Beantwortung der oben sub. No. 3 aufgeworfenen Frage: „bei welchen Veränderungen an eingeklemmt gewesenem Darmstück sich diese Lungenherderkrankungen gefunden haben.“

Dieselbe erfolgt dahin: „Mit offener Gangrän des eingeklemmten Darmstücks haben wir 6- ohne Gangrän 8 mal das Auftreten von Pneumonien zu verzeichnen.“

Hieraus ergibt sich wieder mit Konsequenz der Schluss, dass es ganz gleichgiltig ist für das Zustandekommen von Pneumonien bei eingeklemmten Brüchen, wie beschaffen das eingeklemmt gewesene Darmstück war, dass somit Veränderungen in den Lungen nach der Lösung incarcerierter Hernien nicht mit den am abgeklemmten Darmstück vorhandenen Veränderungen im Sinne Gussenbauers und Pietrzikowskis im Zusammenhang stehen können.

Die von Pietrzikowski gemachte Mitteilung, dass es sich in den meisten seiner Fälle um lobuläre Pneu-

monieen gehandelt habe, würde die von uns aufgestellte Ansicht „es handle sich um Aspirations-Pneumonien“ aufs vollste bestätigen, da diese Art der Lungenentzündungen vorzugsweise in Form lobulärer Pneumonien aufzutreten pflegt.

Auch diejenigen beiden Fälle, in welchen in unseren Protokollen sich bronchopneumonische Herde in den Unterlappen verzeichnet finden, weisen deutlich darauf hin, dass die die Pneumonie veranlassende Schädlichkeit von aussen — d. h. den Bronchien — aus in das Lungen-Parenchym gelangt ist, also nur in der Aspiration erbrochener Massen bestehen kann. — Aber ganz abgesehen hiervon dürfte unsere oben erwähnte Ansicht keine bessere Bestätigung finden, als durch Fall 6. Hier finden wir im Protokoll vermerkt „dunkelblaue Färbung des Darmstückes“ mit dem Zusatz „nirgends Nekrose“, daneben eine hypostatische Pneumonie, wobei der Obduzent Dr. Orth besonders hat beifügen lassen „Schluckpneumonie“.

Fälle dieser Art, auch wenn sie nur vereinzelt sind, beweisen mehr als eine ganze Reihe klinischer Beobachtungen und Thatsachen, deren Nachweis überdies oft zu den schwierigsten gehört.

Und ist denn das von uns behauptete häufige Auftreten von Schluckpneumonien bei incarcerierten Hernien etwas so Auffälliges?

Ist es doch allbekannt, dass die Patienten vor ihrer Einlieferung in die Klinik gewiss des öfteren schon Erbrechen gehabt haben. Bei dem hierbei nicht mehr ganz freien Sensorium ist die Möglichkeit der Aspiration von erbrochenen Massen eine weit häufiger vorkommende, als man gewöhnlich anzunehmen geneigt ist.

Somit sieht sich nach alledem Verfasser veranlasst anzunehmen, dass alle bei eingeklemmten Brüchen auftretenden Lungenentzündungen, falls nicht von Seiten des Peritoneums oder der Lungen anderweitige Komplikationen vorgelegen haben, nichts weiter als Aspirations-Pneumonien sind.

Wie steht es nun zum Schlusse mit dem Vorkommen von hämorrhagischen Infarkten bei unseren Fällen?

Klinisch war das Auftreten von hämorrhagischen Infarkten von Pietrzikowski nachgewiesen worden und zwar meist in den ersten Tagen nach stattgehabter

Operation. Nun sollte man doch annehmen können, dass unter einer grösseren Anzahl von Fällen wenigstens der eine oder andere von den an incarcerierten Hernien operierten, kurz nach der Operation mit dem Tode abgegangen sein wird. Diese letztere Voraussetzung würde uns in den Stand setzen am Sektionstische die von Pietrzikowski klinisch beobachteten hämorrhagischen Infarkte nachweisen zu können.

Unter 129 Fällen finden wir nur einen einzigen hämorrhagischen Infarkt verzeichnet, und zwar neben einer Perforation des eingeklemmt gewesenen Darmstücks und einer daraus resultierenden fäkulenten Peritonitis. Offenbar also Gangrän des eingeklemmten Darmstücks und dabei dennoch einen Infarkt. Daneben finden wir nichts von Thrombose irgend einer Vene oder eine andere Ursache, welche sonst leicht einen Lungeninfarkt zu veranlassen pflegen.

Fassen wir nunmehr die aus den pathologisch-anatomischen Befunden gewonnenen Resultate in Kürze zusammen, so ergibt sich Folgendes:

1. *Nur bei einer verhältnismässig geringen Anzahl von an eingeklemmten Brüchen operierten Personen lassen sich am Sektionstische Pneumonien nachweisen.*

2. *Diese Pneumonien sind als Aspirations-Pneumonien aufzufassen, falls nicht Komplikationen von Seiten des Peritoneums oder ältere Lungenerkrankungen wie Bronchitis, Emphysem etc. vorliegen.*

3. *Bringt man die Erscheinungen von Seiten der Lungen in Zusammenhang mit den Veränderungen am incarceriert gewesenen Darmabschnitt, so geht daraus hervor, dass zwar etwas häufiger Pneumonien aufgetreten sind in jenen Fällen, wo die Veränderungen des Darmabschnitts die Zeichen der venösen Stase und hämorrhagischen Infiltration darbieten, dagegen ergab sich noch als Resultat, dass, auch wenn bereits manifeste Gangrän des eingeklemmten Darmstücks eingetreten war und dasselbe deshalb bei der Operation entfernt werden musste, sich dennoch bei der Sektion Pneumonien vorfanden, dass somit die Entstehungsursache nicht in der von Gussenbauer gegebenen Erklärung zu suchen ist, sondern alle diese Thatsachen die Annahme des Verfassers, „es seien Schluck-Pneumonien“ unterstützen.*

Zusammenstellung der durch Experimente festgestellten Erfahrungen.

Die im zweiten Teile beigebrachte Statistik hatte uns den Beweis erbracht, dass in verhältnismässig recht wenigen unserer Fälle von eingeklemmten Brüchen das Auftreten von Lungenerscheinungen in der von Pietrzikowski behaupteten Weise sich am Sektionstische nachweisen liess.

Auch klinisch war es nun gelungen, einige Wege angeben zu können, welche das Entstehen von Pneumonie nach Lösung incarcerierter Hernien erklärlich machen dürften, ohne genötigt zu sein, dieselben in genetischen Zusammenhang bringen zu müssen mit den am abgeklemmten Darmstück vorgegangenen Veränderungen.

Beide Umstände zusammengehalten veranlassen uns zu dem Schluss, dass die nach der Lösung incarcerierter Hernien auftretenden Erscheinungen von Seiten der Lungen, falls nicht ältere Lungen-Erkrankungen oder Erscheinungen von allgemeiner Peritonitis vorhanden sind, ausschliesslich auf Rechnung sog. Aspirations-Pneumonien zu schreiben sind.

Diese Behauptung steht in direktem Widerspruch mit den von Pietrzikowski experimentell gefundenen Resultaten.

Es entstand nun für uns die Frage: wie können wir jene Widersprüche lösen. Zu dem Zwecke mussten auch wir den Weg des Experimentes beschreiten.

Zunächst einige Worte über die Pietrzikowskischen Versuche. Pietrzikowski führt uns 15 Versuche vor, wie aus der nebenstehender Tabelle ersichtlich.

Von diesen Versuchen kommen nach seiner eigenen Aufstellung nicht in Betracht 5 und zwar Fall 7, 11, 12, 13, 14. Es bleiben somit nur noch 10 brauchbare Fälle übrig. Bei diesen 10 Fällen finden wir in 6 Fällen, und zwar sind dies 2, 3, 4, 9, 10, 15, nur Herde in den Unterlappen. Diese Thatsache spricht keinesfalls gegen die Annahme „es hätten hier Schluck-Pneumonien vorgelegen“, da letztere erfahrungsgemäss in den Unterlappen aufzutreten pflegen. cf. Orth⁶⁾.

⁶⁾ Orth: Lehrbuch der pathologischen Anatomie. Berlin 1887. Bd. I. S. 429 ff.

Nummer der Versuche	Dauer der Einklemmung	Zeit der Lösung bis zur Tötung	Beschaffenheit des Darms	Lungen	Sitz der Herde in der Lunge	mit oder ohne Erfolg
I	19	5	blaurot	4 Infarkte	Oberlappen	mit
II	18	7	blaurot	dunkelrote Herde	Unterlappen, 1 kleiner im Oberlappen	mit
III	5	20	blaurot	fleckförmige Ekchymosen	Unterlappen rechts	mit
IV	24	22	bleigraue Verfärbung	Infarkt	Unterlappen links	mit
V	25	60	beginnende Gangrän	1 Infarkt	Unterer Abschnitt des r. Oberlappens	mit
VI	15 $\frac{1}{2}$	20	blauschwarz	subpleurale Hämorrhagieen	linker Oberlappen	mit
VII	15	4	Torsion	—	—	ohne
VIII	5 $\frac{1}{2}$	19	dunkelviolet	Ausgebreitete Infarkt-bildung	linker Oberlappen	mit
IX	18	24	dunkelfärbig	subpleurale Blutaustretungen	beide Unterlappen	mit
X	5	15	Venöse Stase	Infarkt-bildung	beide Unterlappen	mit
XI	10	20	Netzbruch	—	—	ohne
XII	5	16	dunkelviolet	—	—	ohne
XIII	12	12	schiefergrau, brüchig, Gangrän	—	—	ohne
XIV	14	24	Strangulation	—	—	ohne
XV	10	6	Starke Rötung	subpleurale Hämorrhagieen	linker Unterlappen	mit

Hiernach bleiben somit als verwertbare Fälle in der von Pietrzikowski angegebenen Richtung nur noch übrig 4 Fälle, in welchen nach Pietrzikowskis Angaben sich die grösseren Herde in den Oberlappen fanden.

Im übrigen sind gegen die ganze Versuchsanordnung von Pietrzikowski folgende Einwände als vollberechtigt zu erheben:

1. dass die Versuche an Hunden angestellt wurden, Tiere, welche bei jeder Reizung des Peritoneum erbrechen und leichter als Menschen Aspirations-Pneumonien ausgesetzt sind.

2. Ist die Diagnose des Infarktes weder makroskopisch noch mikroskopisch begründet worden. Gerade die Feststellung etwaiger Fremdkörper oder des Fehlens derselben in den pneumonischen Herden ist von grosser Wichtigkeit.

Diesbezüglich finden wir bei Pietrzikowski nur die folgende Notiz⁷⁾: „die mikroskopische Untersuchung ergab das Bild einer interstitiellen Hämorrhagie mit Austritt von frischem Blut und Durchtränkung sämtlicher Gewebe der Lungen“.

Verfasser hat infolgedessen folgende Versuche angestellt:

1. es wurde an Kaninchen operiert, welche letztere bekanntlich niemals Erbrechen bekommen, somit die Möglichkeit der Entstehung von Schluck-Pneumonien von vornherein ausgeschlossen wurde.

2. wurde ein Hund operiert und zwar in der von Pietrzikowski angegebenen Weise. Eine Vorlagerung des abgeklemmten Darmstückes wurde bei allen Versuchen unterlassen, weil dieselbe für die von uns zu beantwortende Frage ganz unwesentlich erschien.

3. wurde ein Hund operiert, welchen wir, um auch bei ihm die Möglichkeit der Aspirationspneumonie möglichst einzuschränken, 2 Tage hungern liessen.

Bei der Bearbeitung dieses Teiles der Arbeit kamen sodann folgende Fragen in Betracht:

1. Treten überhaupt bei der Incarceration und Lösung eingeklemmter Brüche bei unkompliziertem Verlauf Erscheinungen von Seiten der Lungen auf.

⁷⁾ cf. S. 292 der ob. cit. Abhandlung.

2. Welche Natur zeigen diese Veränderungen makroskopisch wie mikroskopisch, sind es Infarkte oder Schluck-Pneumonien.

3. Sollten Infarkte gefunden werden, so entstand auch für uns die Frage, auf welche Weise Embolien in die Lungen gelangen konnten.

Die zur Beantwortung vorstehender Fragen angestellten Tier-Versuche wurden denen Pietrzikowskis ganz gleich gemacht, abgesehen von der schon oben erwähnten Unterlassung der Vorlagerung der abgeklemmten Darmschlinge.

Auch bei unseren Versuchen — sei es an Hunden oder an Kaninchen — wurde die Chloroform-Narkose angewandt und stets unter streng antiseptischen Cautelen (Sublimat und Karbolsäure) operiert. Nachdem das Tier in der unteren Bauchgegend sauber rasiert worden war, wurde, um grösse Blutungen zu vermeiden, stets in der Linea alba in der Ausdehnung von 4—6 cm die Bauchmuskulatur durchtrennt und die Bauchhöhle eröffnet. Versuche, wie sie Pietrzikowski unternommen, die abzuklemmende Dünndarmschlinge in eine durch die Fasern des *Musc. rect. abdom.* angelegte Lücke zu fixieren, wurden wegen Erfolglosigkeit derartiger Versuche unterlassen. Vielmehr wurde stets die Incarceration derart hergestellt, dass um die, je nachdem es beabsichtigt war, verschieden lange Dünndarmschlinge ein gut desinfizierter Gummiring gelegt wurde. Erschien die Incarceration nicht fest genug, so wurde in den meisten Fällen ein Teil des Gummibandes noch durch einen gut desinfizierten Seidenfaden abgeschnürt, so dass man oftmals recht feste Abschnürungen erhielt. Ein anderer durch den Gummiring gezogener Seidenfaden wurde zur Wunde herausgeleitet und an der Bauchnaht befestigt, um die Auffindung der abgeklemmten Darmschlinge bei der Reposition leichter zu ermöglichen. Anlegung einer tiefen Naht, Befestigung des Fadens an der Schlinge. Sodann wurde die Hautwunde durch die fortlaufende Naht geschlossen, mit Jodoform-Kollodium bestrichen, welcher Verschluss sich als ausreichend und zweckmässig erwies.

Die Incarcerationen blieben nun verschieden lange Zeit bestehen, um zu sehen, einerseits nach welcher Zeit überhaupt Erscheinungen in den Lungen auftreten und

andererseits, um einen Beweis zu bekommen, ob nicht bei Gangrän des eingeklemmten Darmstücks ebenfalls Pneumonien auftreten würden, wie es Teil II als wahrscheinlich machte.

In Chloroform-Narkose, manchmal auch ohne dieselbe, wurde die angelegte Bauchwunde eröffnet, die abgeklemmte Darmschlinge nach Prüfung ihrer Beschaffenheit und Durchschneidung wieder versenkt, eine tiefe Naht angelegt und die Hautwunde durch die Knopf-Naht geschlossen und wiederum mit Jodoform-Kollodium bestrichen.

Wir liessen hierauf die Tiere verschieden lange Zeit leben. Vor der Tötung wurden den Kaninchen wie Hunden eine Injektion meist in die linke Carotis gemacht, um etwaige kleinste Gefässverstopfungen auch dem blossen Auge deutlich machen zu können.

Zu diesen Injektionen verwandten wir im Anfange eine Eosin-Kochsalz-Lösung, vergleiche Silbermann⁸⁾, später eine ebensolche NaCl Lösung mit Pyoktanin, dem neuen von E. Merck in Darmstadt in den Verkehr gebrachten Antisepticum, welches sehr viel intensivere Färbungen ergab, und sich auch für die Tiere als gut verträglich erwies, während die Eosininjektionen schon nach Einverleibung von etwas über 1 gr Eosin den Tod herbeiführten.

Sodann wurde das Tier getötet, falls nicht der Tod schon infolge der durch die Injektion hervorgerufenen übermässig hydrämischen Beschaffenheit des Blutes eingetreten war und die vollständige Sektion vorgenommen.

Über alle sonstigen Einzelheiten, welche bei den Versuchen vorkamen, sowie über die Sektionsbefunde ergibt die nachstehende Zusammenstellung der einzelnen Versuche genaueren Aufschluss.

I. Versuch. Kleines, graues, männliches Kaninchen. Incarceration einer 20 cm langen Dünndarmschlinge nebst dem zugehörigen Mesenterium. Anlegung einer sehr festen Abklemmung. Dauer der Incarceration: 20 Stunden. Aussehen und Veränderungen des Darmes bei der Lösung der Incarceration: er ist von dunkel-blau-schwarzer Färbung, Serosa leicht zerreisslich. Reposition ge-

⁸⁾ Silbermann: Virchows Archiv. Bd. 119. S. 508 ff.

lingt leicht. Das Tier wird 21 Stunden später in seinem Käfig tot aufgefunden.

Sektionsbefund: Wunde gut verklebt. Geringfügige Hämorrhagieen in der nächsten Umgebung der Wunde. Die abgeklemmte Darmschlinge durch Fibrinbeschläge lose mit der Wunde verklebt, ist stark geschwollen, dunkelblaurot mit dünnen fibrinösen Beschlägen bedeckt, fühlt sich praller an als die umgebenden Därme, deren Oberfläche glatt und mässig glänzend ist. Nur der Dickdarm zeigt stellenweise bei diffuser Rötung der Serosa dünne dürftige Fibrinbeschläge. Die Venen des Mesenterium zeigen sehr starke Blutfüllung. Milz von regelrechter Grösse, dunkelblaurot. Nieren zeigen keine Abweichungen. Leber zeigt regelmässige Fettinfiltration der peripherischen Zone. Lungen sehr gleichmässig hellrötlich, überall vollständig lufthaltig.

II. Versuch. Grosses, weisses, männliches Kaninchen. Incarceration einer 8 cm langen Dünndarmschlinge nebst dem zugehörigen Mesenterium. Einklemmung mittleren Grades. Dauer der Incarceration $5\frac{1}{2}$ Stunden. Aussehen und Veränderungen des Darms bei der Lösung: dunkelblau-rote Färbung der abgeklemmten Darmschlinge, nirgends Gangrän. Reposition ohne Schwierigkeit. Tödtung des Tieres 47 Stunden nach erfolgter Reposition. Vorher Injektion einer Eosin-Lösung.

Sektionsbefund: Bei der Eröffnung der Bauchhöhle erscheint die abgeklemmte Darmschlinge blaurot-schwarz, ebenso das zugehörige Mesenterium, in welchem einzelne Venen deutlich thrombosiert sind, nirgends Spuren von Gangrän. Die abgeklemmte Darmschlinge ist durch einige wenige Adhäsionen mit dem Dickdarm verklebt. In der Umgebung der Bauchwunde finden sich unbedeutende Hämorrhagieen. Alle anderen Organe sind schön rosarot gefärbt. Milz klein, blaurot. Nieren ohne Abweichungen. Lungen von durchweg gleichmässiger rosaroter (Eosin-) Färbung. Beiderseits normaler Luftgehalt.

III. Versuch. Kleines, graues, männliches Kaninchen. Incarceration einer 8 cm langen Dünndarmschlinge mit ihrem Mesenterium. Incarceration mittleren Grades. Dauer der Incarceration: 8 Stunden. Aussehen des Darmes bei der Lösung: dunkelblaurot, stark geschwol-

len. Injektion einer Eosin-Lösung. Zeit der Lösung bis zu dem erfolgten Tode: 43 Stunden.

Sektionsbefund: In der Umgebung der Wunde, welche gut verklebt ist, einzelne geringfügige Hämorrhagieen. Die abgeklemmte Darmschlinge ist stark gerötet und mit leichten Fibrinbeschlügen bedeckt, von blau-schwarzer Färbung; einzelne Partien des Dünndarms sind durch leichte Adhäsionen mit dem abgeklemmt gewesenen Stück verbunden. Der übrige Darm zeigt ein mattes grau-glänzendes Aussehen. Nirgends Peritonitis. Leber, Milz, Nieren: ohne Abweichungen. Lungen: überall gut lufthaltig, von durchweg gleichmässiger Farbe.

IV. Versuch. Grosses, schwarzes, weibliches Kaninchen. Incarceration mittleren Grades einer 16 cm langen Dünndarmschlinge nebst dem zugehörigen Mesenterium. Aussehen des Darmes bei der Lösung: blassblau-rötlich. Reposition gelingt leicht. Zeit von der Lösung der Incarceration bis zur Tötung 40 Stunden. Injektion einer Pyoktanin-Kochsalz-Lösung.

Sektionsbefund: Die Wunde ist gut verklebt, durch leichte Adhäsionen mit dem Netz an der inneren Seite verbunden. Die abgeklemmt gewesene Dünndarmschlinge ist nicht mehr deutlich zu erkennen. Nur eine einzige Stelle erscheint etwas stärker gerötet; es scheint die eine Abklemmungsstelle gewesen zu sein. Der übrige Darm ist überall glatt-grau-glänzend. Serosa feucht, am Dickdarm mit ganz zarten Fibrinbeschlügen bedeckt. Milz: von normaler Grösse, dunkelblaurot infolge der Injektion. Leber: gross, ohne Abweichungen. Lungen: beiderseits gut lufthaltig. Bei der makroskopischen Betrachtung fällt auf, dass dieselben sich nicht ganz gleichmässig gefärbt zeigen, sondern dass einzelne Partien, namentlich der linken Lunge, schwächer gefärbt erscheinen. Es werden von diesen Partien Gefrierschnitte hergestellt, deren mikroskopische Untersuchung ergab: dass es fibröse Knoten waren mit geringfügiger zelliger Infiltration der Umgebung. Die Alveolen waren frei, soweit die befallenen Partien erhalten waren.

V. Versuch. Grosses, graues, weibliches Kaninchen. Incarceration einer 12 cm langen Dünndarmschlinge

mit ihrem Mesenterium. Einklemmung mittleren Grades. Dauer der Incarceration $9\frac{1}{2}$ Stunden. Aussehen und Veränderungen des Darmes bei der Lösung: die Kontinuität der Schlinge erhalten; das abgeklemmte Darmstück erscheint dunkel-schwarzbläulich und stark geschwollen. Reposition schwierig. Zeit von der Lösung der Incarceration bis zur Tötung $39\frac{1}{2}$ Stunden. Pyoktanin-Injektion.

Sektionsbefund: Die Einklemmungsstelle am Darm nicht mehr aufzufinden. Die Wunde selber überall gut verklebt, durch leichte Adhäsionen mit den zunächst liegenden Dünndarmschlingen verbunden. Der übrige Darm überall glatt, feucht, glänzend, nur an einer einzigen Stelle zeigen sich nur bei genauem Zusehen wahrnehmbare Fibrinbeschlüge, welche Stelle wir vermutlich als eine der beiden Abklemmungsfurchen anzusprechen haben. Die Drüsen des Mesenterium stark geschwollen. Milz, Nieren: ohne Abweichungen. Lungen: dieselben sind überall gut lufthaltig.

VI. Versuch: (Hund 1.) Mitteltgrosser, jüngerer, schwarzer, weiblicher Hund, sog. „Spitz“. Incarceration einer 20 cm langen Dünndarmschlinge. Incarceration sehr starken Grades. Dauer derselben: 9 Stunden. Die abgeklemmte Darmschlinge erscheint bei der Lösung der Incarceration dunkel-blau-schwarz und stark geschwollen. Aus der Wunde entleert sich bei der Eröffnung eine geringe Menge serös blutiger Flüssigkeit, dieselbe wird durch sehr tief greifende Näthe wieder geschlossen. Reposition schwierig, weil das Versuchstier bei der Nichtanwendung der Narkose stark die Bauchpresse benutzt. Injektion von ca. 300 g einer fast concentrierten Pyoktanin-Lösung. Zeit der Lösung der Incarceration bis zur Tötung: 53 Stunden.

Sektionsbefund: Die Bauchwunde gut verklebt, kaum bemerkbare Sekretion an den Stichkanälen. Um die Wunde herum leichtes, schwach blutig gefärbtes Ödem. Das Netz lose mit der Wunde verklebt, zeigt keine Abweichungen. Die abgeklemmte Dünndarmschlinge 60 cm oberhalb der Klappe ist in einer Ausdehnung von reichlich 12 cm im Gegensatz zu den durch die Injektion blass-blau gefärbten Teilen dunkelrot, geschwollen, von der Dicke eines Daumens, die Serosa leicht rauh mit

sehr geringfügigen, fibrinösen Beschlägen. Die Rötung setzt sich zum Teil aus punktförmigen sehr dicht sitzenden Hämorrhagieen zusammen. Das Mesenterium an der dazu gehörigen Stelle leicht weisslich getrübt, im übrigen sehr zart und durchscheinend; die Fettmassen in der Bekleidung der Gefässe an der abgeklemmten Partie leicht geschwollen und durch sehr starke Gefässfüllung intensiv gerötet. Hier sind Hämorrhagieen mit Sicherheit nicht wahrzunehmen. Die grösseren Gefässe des Mesenterium an den abgeklemmten Stellen nicht verstopft. Die Abgrenzung des abgeklemmten Teiles nach beiden Seiten zu den nicht abgeklemmten zeigt eine leicht ringförmige Schwellung von hervortretendem opak gelblichen Farbenton. Die Schleimhaut überall stark violett gefärbt durch die Injektion, zeigt keine Abweichungen. Dagegen ist die gesamte Muskularis des abgeklemmten Teiles derartig hämorrhagisch stark infiltriert, dass sie, dunkelrot, keine Spur von Farbstoff aufgenommen hat. Milz und Leber zeigen keine Abweichungen. Nieren: die Nierenrinde stärker violett gefärbt als irgend ein anderes Organ, während die Marksubstanz nur mässig blass-blau erscheint. Mikroskopisch findet sich in den Harnkanälchen der Rinde diese starke Füllung, während die Capillaren nicht gefärbt sind. Lungen: Die Lungen zeigen eine gleichmässig violette Färbung, die nur von ca. 8 verschieden grossen, pleuralen Flecken unterbrochen ist, wo eine ungleichmässige Rötung besteht, die Flecke sind meistens central dunkelrot, nicht scharf begrenzt, mit einem blasser geröteten Hof, im Centrum einzelner Herde opak gelbe, kaum über hirsekorn-grosse Tupfen. Auf dem Durchschnitt sind die Herde weiss, von rundlicher Gestalt, diffus begrenzt. Sie finden sich nur im rechten Unterlappen, nur ein kleiner Herd in dem Mittellappen derselben Seite. Die Grösse schwankt von einem Durchmesser von 2 mm bis zu solchen von 12 mm Länge und 5 mm Breite. Von diesen in der Lunge gefundenen Herden untersuchten wir einige frisch, andere wurden in absolutem Alkohol gehärtet, in Celloidin eingebettet, geschnitten und teils nach dem Gramschen Verfahren mit Carminverfärbung, teils mit Methylenblau gefärbt und untersucht. Es ergab sich in den schon makroskopisch blutig gefärbten Herden starke Anfüllung

der Capillaren und zellige Infiltration des alveolären Gerüsts. In den Alveolen nur an einzelnen Stellen wenig Rundzellen und viel eiweiss haltige Flüssigkeit. Vereinzelt kleine Blutaustretungen finden sich gleichfalls darin. Durch die Schwellung des Lungengerüsts sind jedoch die Alveolen in der ganzen Ausdehnung der Herde sehr verkleinert. Die Schleimhaut der Bronchien innerhalb der Herde so stark geschwollen, dass der grösste Teil des Lumen auf Querschnitten verlegt erscheint. Der Durchschnitt zeigt eine halskrausenartige Fältelung der geschwollenen Schleimhaut. Die Blutgefässe in derselben gleichfalls stark erweitert. Das Lumen der Bronchien ist zum grössten Teil mit Blut ausgefüllt. Dazwischen finden sich verschieden grosse Fragmente von quergestreiften Muskel-Primitiv-Bündeln, welche sich in wechselnden Durchschnitten zeigen.

Dieser Befund, zusammengehalten mit der Thatsache, dass der Hund des öfteren sich erbrochen hatte, beweist aufs evidenteste, dass es sich hier nur um eine Pneumonie gehandelt haben kann, welche durch Aspiration erbrochener Massen in die Luftwege entstanden war.

VII. Versuch. Mittelgrosses weisses männliches Kaninchen. Vorlagerung einer ca. 15 cm langen Dünndarmschlinge nebst ihrem Mesenterium. Incarceration mittleren Grades. Dauer der Incarceration $14\frac{1}{2}$ Stunden. Veränderungen des Darmes bei der Lösung: Die Darmschlinge fühlt sich etwas derb an, ist stark geschwollen, dunkel-blau schwarz gefärbt. Dauer der Incarceration bis zur Lösung 12 Stunden.

Sektionsbefund: An der Wunde selbst geringfügige Blutungen in dem Muskelgewebe. Die Därme sind untereinander durch reichliche Adhäsionen verwachsen. Das grosse Netz findet sich von zahlreichen Blutungen durchsetzt. Die abgeklemmte Darmschlinge, welche sich etwa 50 cm vom Dickdarm entfernt findet, mit starken Fibrinbeschlügen bedeckt, erweist sich als dunkelblaurot. Die Einkemmungsstellen sind deutlich erkennbar, indem sie eine geringfügige Verengerung des Darmes und starke eitrige Infiltration aufweisen. An der Hinterseite des abgeklemmt gewesenen Stückes erscheint die im übrigen glatte, glänzende Oberfläche mit einem schmutzigen, dünnen, grünlich-gelben Beschlag bedeckt, der ganze

übrige Dünndarm ist erweitert, die Muskularis erschlafft, Serosa durchscheinend, leicht blau-rötlich gefärbt. Die Gefässe des Mesenterium überall stark mit Blut gefüllt. Das abgeklemmte Darmstück ist überaus brüchig und zerreisst bei der leisesten Berührung, wie bei der Lösung der oben erwähnten Adhäsionen. Nieren, Leber: normal. Milz: etwas grösser wie gewöhnlich, misst in der Länge ca. $5\frac{1}{2}$ cm, in der Breite $\frac{1}{2}$ cm. Lungen: klein, blass, von hellrosa Farbe (ohne Injektion), überall gut lufthaltig.

VIII. Versuch. Kleines, weisses, weibliches Kaninchen. Incarceration einer ca. 10 cm langen Dünndarmschlinge nebst dem zugehörigen Mesenterium. Sehr starke Incarceration. Dauer derselben $15\frac{1}{2}$ Stunden. Veränderungen des Darms bei der Lösung der Incarceration: Die Darmschlinge fühlt sich prall an und ist mit leichten, fibrinösen Auflagerungen bedeckt, von dunkel blauschwarzer Farbe. Das Tier wird 52 Stunden später in seinem Käfig tot aufgefunden.

Sektionsbefund: In der Umgebung der ziemlich fest verheilten Bauchwunde, welche mit einem Stück des Dickdarms durch einige Adhäsionen leicht verklebt ist, zeigen sich in der Muskelschicht einige ganz geringfügige Hämorrhagieen. Die abgeklemmte Darmschlinge, etwa 60 cm vom Dickdarm entfernt, sieht schwärzlich-grünlich aus und ist mit stärkeren Fibrinbeschlügen bedeckt und mit der Bauchwunde ebenfalls durch einige Adhäsionen verwachsen, zeigt ausserdem eine starke Eiterinfiltration der Oberfläche. Das abgeklemmte Darmstück ist noch mit einem anderen Teile des Dünndarms durch ziemlich schwer zu lösende Adhäsionen verbunden, es ist brüchig an dieser Stelle und zerreisst bei Berührung. Auch an der Hinterseite findet sich ein etwa 1 qcm. grosser Eiterherd, welcher sich gegen den übrigen Teil des Dünndarms abgegrenzt hat. In den Venen des Mesenterium kann man an dieser Stelle deutliche Thromben fühlen. Der übrige Darm, dessen Oberfläche glatt, grau-glänzend gefärbt ist, zeigt ebenfalls sehr starke Füllung der Gefässe des zu ihm gehörigen Mesenterium. Lungen sehr blutreich, überall gut lufthaltig. Leber normal. Milz, Nieren blass blaurot ohne Abweichungen.

IX. Versuch. Grosses, männliches, weisses Kanin-

chen. Incarceration einer ca. 14 cm langen Dünndarmschlinge nebst ihrem Mesenterium. Die Incarceration erscheint sehr fest. Dauer derselben 7 Stunden. Veränderungen des Darmes bei der Lösung: Die abgeklemmte Darmschlinge von dunkelblau-schwarzem Aussehen, fühlt sich sehr prall an. Die Gefässe des Mesenteriums sehr stark gefüllt. 22 Stunden nach der Lösung der Incarceration wird das Tier in seinem Käfig tot aufgefunden.

Sektionsbefund: Die Wunde ist an allen Stellen gut verwachsen, in der Muskelschicht mit geringfügigen Blutungen versehen. Die abgeklemmte Darmschlinge erweist sich als dunkelblaurot, fühlt sich praller an als der übrige Darm und ist an einzelnen Stellen, namentlich an den der Bauchwunde zu gelegenen Teilen, mit welchen sie verklebt ist, mit leichten fibrinösen Auflagerungen bedeckt, noch weiter nach hinten zeigen sich an dem im übrigen glatten und mattglänzenden Peritoneum 2 ca. 10 Pfennigstückgrosse Stellen, welche deutliche, eitrige Infiltration zeigen. An den diesen Teilen angrenzenden Partien des abgeklemmten Darmstückes findet man ebenfalls schmierig, graugrüne, eitrige Beschläge. Nirgends Perforation des eingeklemmten Darmstückes. Die Abklemmungsstelle befindet sich am Dünndarm ca. 50 cm unterhalb des Dickdarms. Der übrige Darm ist überall glatt, grau, glänzend. Incarcerationsfurchen sind auf beiden Seiten deutlich zu erkennen. Die Gefässe des Mesenterium sind überall stark gefüllt. Milz, Niere, Leber, Herz: zeigen keinerlei Abweichungen. Lungen zeigen sich beim Aufblasen derselben in allen Partien durchweg gut lufthaltig, von matter hellrosa Farbe. Pleura glatt und mässig feucht glänzend.

X. Versuch (Hund 2). Mitteltgrosser, schwarzer, männlicher Hund. Incarceration mittleren Grades einer 12 cm langen Dünndarmschlinge. Dauer der Incarceration 8 Stunden. Aussehen und Veränderungen des Darmes bei der Lösung: derselbe erweist sich als dunkelrot und fühlt sich sehr stark geschwollen an.

Sektionsbefund: Der Hund wird tot chloroformiert, 40 Stunden nach der Lösung der Einklemmung. Bauchwunde reaktionslos verklebt, das Netz haftet beim Schnitt an der Bauchwunde; an der Bauchwand, ebenso

lose an dem dunkelblauroten abgeklemmten Dünndarmteil; nirgends eine Spur von Peritonitis an den anderen Stellen. Das abgeklemmte Stück, etwa daumendick, während der zu- und abführende Teil vollständig collabiert sind. Die Incarcerationsfurchen scharf abgesetzt, blasser als der gerötete und geschwollene Darmteil; letzterer fühlt sich prall an, auf den Durchschnitt in allen Teilen, besonders aber in der Submucosa hämorrhagische Infiltration. Leber, Nieren, Milz ohne Abweichungen. Lungen vollständig lufthaltig, von blass rötlicher Färbung, aufgeblasen, gleichmässig weisslichrot, ohne alle Herderkrankungen.

Anamnestisch ergab sich, dass dieser Hund, den wir 2 Tage vor der Operation hatten hungern lassen, nur schleimige Massen würgte, welche letztere zur Entstehung einer Aspirations-Pneumonie keine Veranlassung zu geben brauchen, und seine Lungen erwiesen sich deswegen auch vollständig lufthaltig, ganz intakt, ohne Herderkrankungen.

Aus diesen Experimenten geht hervor

1. dass bei Kaninchen niemals Pneumonien nach inneren Einklemmungen eintreten.

2. Bei einem Hunde Pneumonie nur auftrat, als eine Aspiration erbrochener Massen möglich war, dagegen nicht, wie aus dem Hunger-Fall hervorgeht, wenn eine solche nicht zustande kommen konnte.

Andere Pneumonien sind in den in Summa 10 Fällen nicht beobachtet worden.

Ist die Anordnung der Versuche eine solche gewesen, wie sie im Prinzip bei den eingeklemmten Hernien der Menschen sich findet, so kann daraus gefolgert werden, dass im Zusammenhang mit der Herniotomie stehende Pneumonien Aspirations-Pneumonien sind, und dass Lungen-Infarkte im Zusammenhange mit den Darmveränderungen nicht vorkommen.

Zum Schlusse beruft sich Pietrzikowski auf die Kommunikation des Pfortaderkreislaufes mit der Vena cava, welche stattfinden sollte, ohne die Leber passieren zu müssen. Die Frage nach dem Vorhandensein oder Fehlen solcher Verbindungen brauchen wir hier nicht zu entscheiden. Wir wissen nämlich durch Retzius⁹⁾ dass

⁹⁾ Retzius: Zeitschrift für Physiologie. Bd. V. S. 105. vergl. auch Pietrzikowski: Zeitschrift für Heilkunde. Bd. X. S. 294. ff.

venöse Ästchen, welche vom Dick- oder Dünndarm stammen, sich in die Cava oder in die Vena renalis einsenken, während die aus dem venösen Geflechte des Beckens entspringenden Äste der Vena portae und Vena hypogastrica, gemeinsam entspringend, nicht in Betracht kommen. Da wir nun aber niemals Infarkte gefunden, weder anatomisch noch experimentell, so scheidet auch dieser Gesichtspunkt für unsere Frage aus.

Zum Schlusse erfüllt Verfasser die angenehme Pflicht, seinen hochverehrten Lehrern Herren Professor Dr. R. Virchow für die in bereitwilligster Weise zur Benutzung verstatteten Protokolle des pathologischen Institutes, sowie Herrn Dr. O. Israel, ersten anatomischen Assistenten an demselben Institute, für die bei allen Teilen der vorliegenden Arbeit gegebene Anleitung und Unterstützung seinen besten Dank auszusprechen.

Thesen.

I.

Bei Phthisis pulmonum ist die Operation des Em-
pyems durchaus gerechtfertigt.

II.

Die nach Lösung incarcerierter Hernien auftreten-
den Lungenerscheinungen sind ausschliesslich auf Rech-
nung sog. Aspirations-Pneumonien zu schreiben.

III.

Auch der normale Harn enthält stets Zucker.

Lebenslauf.

Verfasser Johannes Maximilian Wilhelm Lesshafft, evangelischer Konfession, Sohn des Königlichen Regierungs- und Baurats a. D. Lesshafft und seiner Frau Amalie geb. Böhm, wurde zu Berlin am 22. Juli 1866 geboren. Seine Schulbildung erhielt er auf der Luisenstädtischen Realschule zu Berlin, dem Gymnasium zu Freienwalde a. O., dem Luisenstädtischen Gymnasium zu Berlin, sowie dem Königlichen Gymnasium zu Dramburg in Hinter-Pommern, welches er Michaelis 1886 mit dem Zeugnis der Reife verliess. Er bezog hierauf die Universität Würzburg, woselbst er am 28. Juli 1888 die ärztliche Vorprüfung bestand. Seiner Dienstpflicht mit der Waffe genügte er in Berlin beim Kaiser-Franz-Garde-Grenadier-Regiment No. II. Während dieser Zeit war er auf der hiesigen Universität immatrikuliert und bestand am 24. Juni 1890 das Examen rigorosum.

Während seiner Studienzeit besuchte er die Vorlesungen und Kurse folgender Herren, und zwar in:


Würzburg: Decker, Fick, Fischer, Kohlrausch, Kölliker, Sachs.


Berlin: Bardeleben, v. Bergmann, A. Fränkel, Gast, Gerhardt, Gurlt, Gusserow, Hartmann, Israel, Jablonowski, Koch, Küster, Leo, Leyden, Liebreich, Martius, Olshausen, Schweigger, Virchow, J. Wolff.

Allen diesen seinen hochverehrten Lehrern spricht Verfasser seinen aufrichtigsten Dank aus.

Lebenslauf

Ich bin geboren am 1. März 1818 in Berlin.
Mein Vater war Herrmann Wilhelm Leber, ein
berühmter Jurist, der die Königlich Preussische
Justizverwaltung leitete. Meine Mutter war
Christiane Leber, geb. Meyer, eine gebildete
Frau, die mich in den ersten Jahren meines
Lebens sehr sorgfältig erzog. Ich besuchte
das Friedrich-Wilhelms-Gymnasium in Berlin,
wo ich meine ersten Kenntnisse in den
klassischen Sprachen erlangte. Nach dem
Abitur trat ich in den preussischen Militärdienst
ein und wurde als Leutnant in das 10. Infanterie-
Regiment versetzt. In dieser Zeit erlangte ich
eine ausgezeichnete Ausbildung in den
Kriegswissenschaften. Nach dem Ausbruch des
Jahre 1848 trat ich in die preussische
Nationalgarde ein und nahm an den Kämpfen
in Berlin teil. Nach dem Scheitern der
Revolution wurde ich in das Gefängnis
gebracht, aus dem ich nach einiger Zeit
entlassen wurde. Ich kehrte nach Berlin
zurück und widmete mich wieder dem
Studium der Rechtswissenschaften. Ich
erlangte das Doktorat an der Universität
Berlin im Jahre 1850. Danach wurde ich
als Professor an die Universität Breslau
berufen. In Breslau habe ich meine
wissenschaftlichen Arbeiten veröffentlicht
und mich um die Förderung der
Rechtswissenschaften verdient gemacht.
Im Jahre 1860 wurde ich zum Mitglied
der Preussischen Akademie der
Wissenschaften ernannt. Ich habe
mein Leben lang der Wissenschaft
mit Eifer und Ausdauer gewidmet
und hoffe, dass meine Arbeiten
den Nachkommen von Nutzen sein
werden.





COLUMBIA UNIVERSITY LIBRARIES (hsl.stx)

RD 621 L56 1890 C.1

Über die Art der nach Lösung incarcerer



2002105390

BOU

