

# **Die Lehre von der Unterleibsbrüchen (Hernien) / von Karl Maydl.**

## **Contributors**

Maydl, Karl, 1853-1903.  
Augustus Long Health Sciences Library

## **Publication/Creation**

Wien : Safár, 1898.

## **Persistent URL**

<https://wellcomecollection.org/works/kb9jcv8b>

## **License and attribution**

This material has been provided by This material has been provided by the Augustus C. Long Health Sciences Library at Columbia University and Columbia University Libraries/Information Services, through the Medical Heritage Library. The original may be consulted at the the Augustus C. Long Health Sciences Library at Columbia University and Columbia University. where the originals may be consulted.

This work has been identified as being free of known restrictions under copyright law, including all related and neighbouring rights and is being made available under the Creative Commons, Public Domain Mark.

You can copy, modify, distribute and perform the work, even for commercial purposes, without asking permission.



Wellcome Collection  
183 Euston Road  
London NW1 2BE UK  
T +44 (0)20 7611 8722  
E [library@wellcomecollection.org](mailto:library@wellcomecollection.org)  
<https://wellcomecollection.org>




COLUMBIA LIBRARIES OFFSITE  
HEALTH SCIENCES STANDARD





HX64054039

RD621 M45 1898 Die Lehre von der Un

**RECAP**









Portman  
Henningsen 189





Digitized by the Internet Archive  
in 2010 with funding from  
Open Knowledge Commons



# Specielle Chirurgie.

---

Von

Prof. Karl Maydl,

Vorstand der k. k. böhm. chirurgischen Klinik in Prag.

---

I. Theil:

Die Lehre von den Unterleibsbrüchen  
(Hernien).

---

Mit 124 Abbildungen.

---

WIEN.

VERLAG VON JOSEF ŠAFÁŘ.

1898.



Die Lehre  
von den  
Unterleibsbrüchen  
(Hernien).

---

Von  
Prof. Karl Maydl,  
Vorstand der k. k. böhm. chirurgischen Klinik in Prag.

---

Mit 124 Abbildungen.

---

WIEN.  
VERLAG VON JOSEF ŠAFÁŘ.  
1898.

~~Webster Library~~

R D 621

M 45

---

Alle Rechte vorbehalten.

---



Meinem ehemaligen klinischen Vorstande,

dem Herrn

k. k. Hofrathe und Obersanitätsrathe

Prof. Dr. Eduard Albert,

Herrenhausmitgliede,

Comthur des k. k. Franz Josef-Ordens mit dem Sterne,

Ritter des k. k. Leopold-Ordens,

Besitzer mehrerer ausländischer hoher Orden,


etc. etc. etc.,

sei dieses Buch in aufrichtiger Verehrung

gewidmet

vom gewesenen Assistenzarzte

**Prof. Maydl.**





## Vorwort.

---

Das vorliegende Buch stellt eine Neubearbeitung der I. Abtheilung des Lehrbuches der speciellen Chirurgie dar, welches für meine Studierenden zu verfassen, ich mir als Lebensaufgabe gesteckt habe. Die Eigenthümlichkeit der Verhältnisse, in denen das Buch entsteht, dürfte es erklären, warum schon diese I. Abtheilung für die gewöhnliche Ausdehnung eines Lehrbuches allzu ausführlich, ich möchte sagen monographisch gehalten ist. Dasselbe hat eben nicht nur ein Compendium, Lehrbuch, Handbuch, sondern auch größere Sammelwerke in Einem zu vertreten.

Als weitere Abtheilungen sollen folgen:

- II. Fracturen, Distorsionen und Luxationen.
- III. Die chirurgische Tuberculose.
- IV. Angeborene und erworbene Difformitäten und Defecte.
- V. Organchirurgie.

Allen diesen Veröffentlichungen liegt das reiche Materiale meiner Klinik zugrunde mit ihren circa 1800 stationären Kranken und an denselben ausgeführten circa 1200 größeren operativen Eingriffen, nebst einer an 9000 Nummern zählenden poliklinischen Ordination, in der auch gegen 2000 kleinere Operationen im Laufe eines Jahres vorgenommen werden.



Diese Anstalt wurde im Jahre 1891 vollendet und von mir nach meiner Übersetzung von Wien nach Prag übernommen; sie untersteht seither meiner Leitung. Sie ist in einem ziemlich gut eingerichteten Neubaue untergebracht, welcher fast alle modernen Einrichtungen, sogar eine Station für Durchleuchtung mit Röntgen's X-Strahlen, wenn auch in karg bemessenen Localitäten, besitzt.

Prag, am 1. Februar 1898.

**Prof. Maydl.**

# Inhalts-Verzeichnis.

	Seite
<b>Vorwort</b>	III
<b>Definition des Bruches</b>	1
I. Abtheilung:	
<b>Anatomische Einleitung zu der Lehre von den Brüchen</b>	3
II. Abtheilung:	
<b>Statistik</b>	13
III. Abtheilung:	
<b>Einzelne Brucharten</b>	19
1. Der Leistenbruch ( <i>Hernia inguinalis</i> )	19
2. Über Schenkelbrüche ( <i>Hernia cruralis</i> )	55
3. Über Nabelbrüche ( <i>Exomphalus</i> oder <i>Omphalocele</i> )	72
<i>a</i> ) Der Nabelschnurbruch ( <i>Hernia funiculi umbilicalis</i> )	74
<i>b</i> ) Die Nabelhernien der Kinder	80
<i>c</i> ) Die Nabelhernie bei Erwachsenen ( <i>Hernia umbilicalis adutorum</i> )	82
4. Über seltenere Brucharten	87
<i>a</i> ) <i>Hernia obturatoria</i> oder <i>Hernia foraminis ovalis</i> (der Bruch des eirunden Loches)	87
<i>b</i> ) <i>Hernia ischiadica</i> (der Bruch des Hüftbeinausschnittes)	96
<i>c</i> ) Der Mittelfleischbruch ( <i>Hernia perinealis</i> )	97
<i>d</i> ) Der Lendenbruch ( <i>Hernia lumbalis</i> )	100
<i>e</i> ) Vordere Bauchbrüche ( <i>Hernia ventralis anterior</i> ) im weiteren Sinne	104
<i>α</i> ) Die Bauchbrüche oder Ventralhernien im engeren Sinne	104
<i>β</i> ) <i>Herniæ lineæ albæ</i> und <i>Herniæ epigastricæ</i>	108
<i>f</i> ) Über Zwerchfellhernien ( <i>Herniæ diaphragmaticæ</i> )	113
5. Innere Hernien	121
<i>Hernia foraminis Winslowii</i>	122
<i>Hernia recessus intersigmoidei</i>	124
<i>Hernia pericæcalis</i>	127
<i>Hernia retroperitonealis sinistra</i>	130
<i>Hernia retroperitonealis dextra</i>	133



## IV. Abtheilung:

<b>Hernien nach ihrem Inhalt eingetheilt</b>	139
1. Scheinbare Hernien	140
2. Leere Bruchsäcke	144
3. Netzbrüche (Epiplocele oder Hernia omentalis)	146
4. Darmbrüche (Enterocoele oder Hernia intestinalis)	151
Darmwandhernien (Hernia intest. lateralis)	157
5. Harnblasenbrüche (Cystocoele)	175
6. Über den Bruch des Eileiters (Hernia tubæ Fallopiæ)	181
7. Über den Bruch der Gebärmutter (Hernia uteri)	185
8. Die Brüche des Eierstocks (Hernia ovarii)	189
9. Über Magenbrüche (Gastrocele)	193

## V. Abtheilung:

<b>Die radicale Behandlung der Hernien</b>	199
Auszug aus der Geschichte der Radicalbehandlung der Brüche	199
Über die Bruchbandbehandlung der Brüche	213
Über die Radicaloperationen der Hernien im allgemeinen	224
Über die Radicaloperation des Leistenbruchs	234
Über die Radicaloperation des Schenkelbruchs	250
Über die Radicaloperation der Nabel- und Ventralhernien	258
Über die Behandlung des angeborenen Nabelbruchs	258
Über die Behandlung des Nabelbruchs älterer Kinder	263
Über die Behandlung des Nabelbruchs bei Erwachsenen und der Ventralhernien	267


## VI. Abtheilung:

<b>Die pathologischen Vorgänge an den Hernien</b>	272
Die Irreponibilität	272
Auszug aus der Geschichte der Anschauungen über die Irreponibilität im weitesten Sinne	272
1. Über die Verstopfung des Darmes im Bruche	274
2. Über die Entzündung des Bruchsackes und Bruchinhaltes und seine Folgen	275
Übersicht der operierten eingeklemmten Hernien	284—287
Jahrestafeln	288—292
3. Über Einklemmung der Brüche	293
Geschichtliche Bemerkungen	293
Allgemeine Bemerkungen über die eingeklemmten oder incarcerierten Hernien	294
a) Über die Netzeinklemmung (Incarceratio omentalis)	297
b) Incarceration des Darmes (Incarceratio intestini)	300
Über die subcutane Reposition oder die Taxis	321
Der Bruchschnitt (Herniotomie oder Kelotomie)	327
Verlauf nach der Herniotomie	365
Über die Scheinreduction	370
Bemerkungen zur Herniotomie bei den einzelnen Brucharten	393
a) Die Herniotomie beim Leistenbruche	393
b) Die Herniotomie beim Schenkelbruche	395
c) Die Herniotomie beim Nabelbruche	398
d) Die obturatorische oder subpubische Herniotomie	400



	Seite
Über die Behandlung der Darmfistel ( <i>Fistula stercoralis</i> ) und des wider- natürlichen Afters ( <i>Anus præternaturalis</i> ) . . . . .	402
Über Hernientuberculose. . . . .	430
Innere Darmobstruction . . . . .	433
Der paralytische Ileus . . . . .	452
Über Darmknickung . . . . .	454
Abplattung, Compression des Darmes . . . . .	460
Die Verengungen des Darmes oder Stricturen . . . . .	462
Fremdkörper. . . . .	478
Volvulus . . . . .	483
Über die Einschiebung des Darmes ( <i>Invagination, Intussusception</i> ) . . . . .	489
Über die innere Einklemmung . . . . .	493
Über Peritonitis nach Continuitätstrennungen des Magendarmcanals und ihre Behandlung. . . . .	498
<hr/>	
Anhang . . . . .	515

---





# Figuren-Verzeichnis.

Fig.	Seite
1. Querschnitte der vorderen Bauchwand (die obere Abbildung veranschaulicht die Verhältnisse ober dem Nabel, die untere die Verhältnisse unter dem Nabel)	5
2. Trigonum Petiti	7
3. Ansicht der Gegend des inneren Leistenringes	25
4. Congenitaler Bruchsack beim Weibe, in der Wand Durchschnitt des Lig. rotundum.	29
5. und 6. Hernia inguinalis interstitialis	31
7. Hernia inguinalis sensus trictiori (bubonocoe), beiderseitiger Kryptorchismus	33
8. Hernia scrotalis sin.	35
9. Hernia labialis dext.	35
10. und 11. Eventratio inguinalis dextra beim Manne	37
12. Eventratio inguinalis sin. beim Manne	39
13. Rechtsseitige labiale Riesenhernie	41
14. Große rechtsseitige Labialhernie	43
15. Hernia inguino-interstitialis sin. beim Weibe	49
16. Hernia supravescalis	50
17. Hydrocele tunicae vaginalis propriae testis lat. utrsque, rechts groß, links klein	51
18. Fibrolipoma funic. sperm. d. recidivum	51
19. Varices lab. maj. s.	51
20. Spermatokele bilateralis	51
21. Hydrocele bilateralis vaginalis.	53
22. Fibromyxochondroma testis	54
23. Verticaler (zur Haut) Durchschnitt durch das Poupart'sche Band	56
24. Lage des Schenkelbruchsackes	57
25. Hernia multilocularis Hesselbachi	61
26. Vergleichende Ansicht (von rückwärts) der Lage einer Leistenhernie (rechts) und einer Schenkelhernie (links)	63
27. Linksseitiger hängender Schenkelbruch	66
28. Linksseitiger, flach aufsitzender Schenkelbruch	66
29. Linksseitiger Schenkelbruch	67
30. Rechtsseitiger hängender Schenkelbruch	67
31. Schenkelbruchrecidive nach Herniotomie beim Manne. Narbe sichtbar	71
32. Hernia funiculi umbilicalis, Vorfall der Leber, des Magens und des Dünndarmes	73
33. Hernia funiculi umbilicalis, Vorfall des Dün- und des Dickdarmes	73



Fig.	Seite
34. Ein neugeborenes Kind mit Hernia fun. umbil.	76
35. Derselbe Nabelschnurbruch mit gespaltener Hülle	76
36. Derselbe Bruch nach Emporheben der Leber	76
37. Nabelhernie beim Knaben, von vorne	81
38. Dieselbe von der Seite	81
39. Kleine subumbilicale Hernie	84
40. Isolierte Hernie der Nabelnarbe	85
41. Nabelhernie von großer Ausdehnung, mit Narben	85
42. Verticaler Durchschnitt des Bruchsackes einer linksseitigen Hernia obturatoria, von innen gesehen. Lateralhernie. Der Darm entfernt	91
43. Hernia obturat. s. (Ansicht vom kleinen Becken aus)	93
44. Hernia ventralis lateralis	103
45. Bauchhernie nach Perityphlitis, von rechts gesehen	105
46. Dieselbe von links gesehen	105
47. Congestivabscess nach Wirbelsäulecaries, einem Bruche sehr ähnlich	107
48. Ventralhernie nach Durchbruch eines parametritischen Abscesses, vor der Operation	109
49. Dieselbe nach der Operation	109
50. Bauchbruch nach einer Stichverletzung des Abdomens	109
51. Bauchhernie nach Laparotomie	111
52. Hernia epigastrica	113
53. Angeborene Hernia diaphragm. (durch den Hiatus oesoph.). Linker Thorax von Därmen erfüllt. Herz verdrängt	115
54. Der Inhalt des Thorax auseinandergelegt	117
55. Hernia retroperitonealis sin.	135
56. Senkrechter Schnitt durch ein Stigma	143
57. Darmwandhernie der convexen Seite (von außen betrachtet)	163
58. Darmwandhernie des convexen Randes (von innen gesehen)	163
59. Volkserzeugnis zum Zwecke der Retention zweier Leistenbrüche	219
60. Abbildungen der gangbarsten Bruchbänder	223
a) Leistenbruchband.	
b) Leistenbruchband für Scrotalbrüche.	
c) Linksseitiges Schenkelbruchband.	
d) Rechtsseitiges Schenkelbruchband mit Stützpolster für das Kreuzbein.	
e) Nabelbruchband für Kinder aus mit Gummi durchwebtem Stoff.	
f) Nabelbruchband für Erwachsene, mit flacher Pelotte und gekreuzten Riemen zum Festmachen.	
g) Nabelbruchband, mit drei gekreuzten Federn versehen.	
61., 62. und 63. Die drei Stadien der Bassini'schen Radicaloperation der Hernia inguinalis	239
64. Radical operierte rechtsseitige Leistenhernie (wegen gleichzeitigem Kryptorchismus Orchidopexis) aus dem Jahre 1892	247
65. Radical operierte linksseitige Leistenhernie aus dem Jahre 1886	249
66. Radicaloperation des Schenkelbruches nach Bassini: Die Naht der Plica falciform. an die Fasc. pect., vor dem Knüpfen	257
67. Radicaloperation des Schenkelbruches nach Bassini: Naht der Plica falciform. an die Fasc. pect., geknüpft	257
68. Ventralhernie nach Parametritis vor der Operation	269
69. Dieselbe nach der Operation (vergl. auch Seite 109)	269



Fig.	Seite
70. Chronisch-entzündliche Induration einer Bruchschlinge, welche Anlass zu darmstenotischen Erscheinungen gegeben hatte und deshalb reseziert wurde. Ausgang in Heilung.	280
71. Mikroskopischer Durchschnitt (bei schwacher Vergrößerung) der chronisch-entzündlich-indurierten Bruchschlinge aus Fig. 70	281
72. Mikroskopischer Durchschnitt (bei schwacher Vergrößerung) der an die verdickte Darmschlinge (aus Fig. 70) angrenzenden, innerhalb der Bauchhöhle befindlichen normalen Darmwand (behufs Illustration der Differenz der Darmwanddicke)	281
73. Inguinalhernie bei einer Frau. Mehrere Darmfisteln an der Basis des Bruches	283
74. Inguinalhernie bei einer Frau. Vorfall von granulierenden Netzzipfeln am Scheitel des Bruches	283
75. Incarceriertes Netz mit Thrombose aller Gefäße und beginnender Gangrän	299
76. Retrograd incarcerierter Wurmfortsatz	318
77. Retrograd incarcerierte Tuba	318
78. Retrograd incarcerierter gestielter, subseröser Darmtumor	319
79. Schleimhautdefect an der abführenden Schlinge eines Bruches; der Defect entspricht dem Incarcerationsring	333
80. Incarcerationsspur am Darne (Defect der Mucosa und Muscularis)	335
81. Defect der Serosa am Incarcerationsringe einer Darmwandhernie	347
82. Circuläre diaphragmatische Darmstrictur, nach Reposition eines Bruches entstanden (Längsdurchschnitt derselben)	349
83. Ein Anus præternaturalis mit zwei deutlichen Öffnungen und Vorfall des zu- und abführenden Schenkels. In den Öffnungen Drainröhren	353
84. Ein Anus præternaturalis mit einer deutlich sichtbaren Öffnung, und zwar an dem prolabierten, zuführenden Schenkel; die zweite Öffnung unter dem Narbenrande versteckt	353
85. Scheinbarer Anus præternaturalis; eigentlich anatomisch eine Stercoralfistel mit Vorfall der Mesenterialseite (zwei Öffnungen)	355
86. Anus præternaturalis. Aussehen einer scheinbaren Darmfistel (eine Öffnung). Die andere ist aber versteckt. Außerdem besteht Communication der Därme innerhalb der Bauchhöhle	355
87. Anus præternaturalis mit 3 Öffnungen (Ileum, Colon asc. und Proc. vermif.)	357
88. Anus præternaturalis mit 3 Öffnungen; in das Ileum und den Proc. vermif. Röhren eingeführt, das Cöcum evertiert.	357
89. Anus præternaturalis mit 3 Öffnungen; das Ileum leicht evertiert, das Colon asc. im rechten Winkel der Narbe verborgen; zwischen beiden mündet der Proc. vermif.	357
90. Die Dicke des Darmes: <i>a</i> innerhalb, <i>b</i> außerhalb des Bruchringes bei einem Anus præternaturalis	359
91. Bruchsackriss, Reductio falsa in fossam iliacam (von der medialen Seite gesehen)	383
92. Bruchsackriss, Repositio falsa in fossam iliacam (von der lateralen Seite gesehen)	383
93. Arten der Darmnähte	411
94. Arten der ein- und mehrreihigen (Etagen-) Naht	413
95. Mikroskopischer Durchschnitt einer vor längerer Zeit genähten Darmwunde	415
96, 97, 98 und 99. Arten der Vereinigung der resezierten Enden	416—418



Fig.	Seite
100. Frey's Application der Enden . . . . .	419
101. Vereinigungsmethode nach Angabe des Verfassers . . . . .	419
102. Naht mit Hilfe der Prothesen . . . . .	422
103. Denans' Methode . . . . .	422
104. Littlewood's Methode . . . . .	422
105. Murphy's Knopf . . . . .	423
106. Chaput's Anastomose valvulaire . . . . .	426
107. Günstige und ungünstige Lage der Enden bei der Anastomose . . . . .	426
108. Übergang der Darmschleimhaut in die Haut am Rande eines Anus præternaturalis . . . . .	429
109. Wellenbewegung der Dünndarmschlingen bei einer zweifachen Darmstrictur . . . . .	443
110. Gipsabguss einer mehrfachen Knickung und Verengerung des Darmes . . . . .	455
111. Scheitel der Flexura romana am Boden des kleinen Beckens fixiert und auf eine längere Strecke stricturiert . . . . .	458
112. Innerer Wachsabguss des Präparates der Fig. 111 vor dem Aufschneiden . . . . .	459
113. Volksproduct, bestehend aus einem Gurt und einer Pelotte, an welcher sich ein Abflussrohr befindet, an das ein blind endigendes Gummirohr angesetzt ist; in diesem soll sich der eventuell trotzdem abfließende Darminhalt ansammeln . . . . .	467
114. Der Länge nach aufgeschnittene Strictur des Darmes nach einer früher vorhandenen, offenbar eingeklemmten Hernie . . . . .	469
115. Wachsabguss der in Fig. 114 abgebildeten Darmstrictur vor dem Aufschneiden . . . . .	469
116. Volvulus des Blinddarmes . . . . .	487
117. Ileocöcale Darminvagination, durch Resection geheilt . . . . .	491
118. Die gewaltsame Einstülpung eines Bruchsackes . . . . .	494
119. Die Kreuzung der Arme in der künstlichen Öffnung . . . . .	495
120. Der Durchschnitt eines durch ungenügende Involution der Dottergefäße entstandenen Stranges . . . . .	497
121. Zahlreiche stercorale Geschwüre in verschiedenen Entwicklungsstadien . . . . .	509
122. Eine Enteroepiplocele cruralis incarcerata partialis d. . . . .	516
123. Enterocele cruralis d. lateralis incarcerata . . . . .	516
124. Eine Hernia obturatoria incarcerata s. . . . .	517



## Definition des Bruches.

Wenn irgend ein Eingeweide aus der dasselbe einschließenden Höhlung, oder wenn irgend ein Organ aus der es umschließenden Hülle nach außen, durch eine streng umschriebene Öffnung näher zur Oberfläche vordringt, jedoch so, dass es zum mindesten noch mit Haut bedeckt bleibt, dann nennen wir diesen Zustand einen Bruch.

Der Durchtritt kann entweder durch eine natürliche oder durch eine künstliche Spalte der Höhlenwand oder der Hülle, welche das Eingeweide oder das Organ beherbergt, stattfinden. Daher kennen wir eine Gehirnhernie, einen Lungenbruch, einen Bruch der Baueingeweide einerseits, aber andererseits auch einen Muskelbruch. Dadurch, dass ein Eingeweide oder Organ, nachdem es näher an die Oberfläche getreten ist, dennoch von Haut bedeckt ist, unterscheiden wir den Bruch vom Vorfalle (Prolaps), bei welchem unter sonst ziemlich gleichen Verhältnissen diese Hautbedeckung entfällt, daher das Organ oder Eingeweide vollständig entblößt vor uns liegt. Ein Darmvorfall oder ein Lungenvorfall findet durch eine bis in die Bauch- oder Brusthöhle dringende Wunde statt. Die vorgefallene Scheide oder der vorgefallene Mastdarm liegt unbedeckt vor der Vulva oder dem After, hieraus geht hervor, wie unverhältnismäßig gefährlicher der Vorfall der Baueingeweide oder Organe gegen ihre Hernien ist.

Wenn wir die obere Definition commentieren, so müssen wir bemerken, dass nicht jede Hernie nur von Haut bedeckt zu sein pflegt; die sogenannten inneren Bauchhernien sind nicht nur von Haut; sondern auch von der muskulösen Bauchwand eingehüllt; eine Zwerchfellhernie ist unter anderem auch von der knöchernen Brustwand und dem Rippenfell u. s. w. bedeckt.

Es braucht jedoch nicht jede Hernie von jener serösen Membran bedeckt zu sein, welche jene Höhle, aus welcher sie hervortritt, auskleidet. Die Blasenbrüche haben gewöhnlich nur einen theilweisen Bauchfellüberzug, ein Lungenbruch nach geheilter Schusswunde kann über sich



der gewöhnlichen Bedeckung, welche aus den Rippen, Muskeln und auch Brustfell besteht, entbehren, da dieselben durch die Verletzung zerstört worden sein können.

Durch die Abheilung einer Wunde, inmitten welcher ein Prolaps liegt, kann dieser sich zu einem Bruche umwandeln, nur dass dieser Bruch nicht von normaler Haut, sondern von einer Narbe bedeckt ist. Diese Art von Brüchen nennen wir traumatisch, postoperativ, cicatritiell oder Narbenbrüche. Sie entstehen auch durch Dehnung von Narben.

Den Gegenstand dieser Abhandlung bilden sogenannte Bauchbrüche, besser gesagt Bauchhöhlenbrüche, indem darunter solche Hernien verstanden werden, welche von Eingeweiden gebildet worden sind, die nicht nur innerhalb des Bauchfells, sondern im allgemeinen innerhalb der Bauchwandungen gelegen sind, es können daher den Inhalt solcher Brüche auch Eingeweide bilden, welche ganz oder theilweise außerhalb des beinahe überall den Bauchwandungen dicht anliegenden Bauchfells gelegen sind.

---



## I. Abtheilung.

# Anatomische Einleitung zu der Lehre von den Brüchen.

Die Zusammensetzung der Bauchwand hat für die Entwicklung der Brüche eine weittragende Bedeutung, daher soll eine allgemeine Beschreibung derselben der detaillierten Lehre von den einzelnen Brüchen vorausgeschickt werden.

Die Bauchwand ist an der Vorderseite des Rumpfes aus einer dreifachen Muskellage in den seitlichen Partien, aus einer einfachen in der mittleren zusammengesetzt (Fig. 1, s. Seite 5). Lateral besteht die Bauchwand 1. aus dem äußeren schiefen Bauchmuskel (*M. obliquus abdominis descendens* s. *externus*), welcher auf der äußeren Fläche der sieben bis acht unteren Rippen entspringt und nach einem Verlaufe von oben und außen nach unten und innen sich mit seinen äußeren Fasern am Darmbeinkamme befestigt, während sich seine übrigen Faserbündel sehnig werdend in eine feste Aponeurose zusammenflechten, welche sich am Poupart'schen Bande inseriert und in der Mittellinie mit der gleichnamigen Aponeurose der anderen Seite verschmilzt. Der hintere Rand dieses Muskels ist frei und verschmilzt nicht mit der *Fascia lumbo-dorsalis*, wie die übrigen zwei Muskelschichten. Die äußere Fläche dieses Muskels ist von einer Schichte lockeren Zellengewebes bedeckt, welche wir *Fascia superficialis abd.* nennen. 2. Der inneren Fläche des eben genannten Muskels liegt ein zweiter, flächenhaft breiter Muskel an, dessen Fasern umgekehrt, nämlich von außen und unten nach innen und oben verlaufen, und den wir als den inneren schiefen Bauchmuskel bezeichnen (*M. obliquus abdominis ascendens* s. *internus*). Derselbe entspringt am tieferen Blatte der *Fascia lumbo-dorsalis*, an den vorderen zwei Dritteln des Darmbeinkammes und an der



äußeren Hälfte des Poupart'schen Bandes und befestigt sich nach einem nach oben, innen und unten ausstrahlenden Verlaufe an den 3 unteren Rippen und fließt in der Mittellinie in Form einer breiten Aponeurose mit der gleichnamigen anderseitigen zusammen, nachdem sich dieselbe in der über dem Nabel liegenden Hälfte am äußeren Rande des geraden Bauchmuskels in zwei Blätter gespalten hatte. 3. Endlich folgt eine dritte Muskelschichte, ebenfalls breitflächig, welche am Poupart'schen Bande, am Darmbeinkamme, am tiefen Blatte der Fascia lumbo-dorsalis und an den inneren Flächen der untersten 6 Rippen entspringt. Die Fasern dieses Muskels verlaufen horizontal von rückwärts nach vorne und befestigen sich an der äußeren Seite des geraden Bauchmuskels in einer nach außen convexen Linie, in welcher sie sich oberhalb des Nabels am hinteren Blatte, unterhalb des Nabels jedoch am vorderen (d. h. vor dem Rectus gelegenen) Blatte der Aponeurose des inneren Bauchmuskels inserieren. Von da verlaufen ihre Ausläufer also entweder hinter dem oder vor dem geraden Bauchmuskel bis zur Linea alba, der Mittellinie der vorderen Bauchwand; diese Muskelschichte heißt der quere Bauchmuskel (*M. transversus abdominis*). 4. Entlang der Mittellinie liegt beiderseits eine einzige Muskelschichte, von den beiden geraden Bauchmuskeln gebildet (*M. recti abdominis*), welche an dem fünften, sechsten und siebenten Rippenknorpel und am Schwertfortsatze entspringen und am Schambeinrande bis zum Schambeinhöcker sich inserieren; diese Muskeln verschmälern sich gegen das untere Ende hin und ihre Breite wird ergänzt von zwei kleinen Muskelchen: *M. pyramidales abdominis*, welche knapp an der Symphyse entspringen, mit der Basis nach abwärts, mit dem Scheitel nach aufwärts gerichtet sind, und sich ebenfalls in der Mittellinie berühren. Die geraden Bauchmuskeln sind in ihrem Verlaufe von queren sehnigen Streifen unterbrochen, welche man *Inscript. tendineæ* nennt und in deren Höhe der Muskel fest mit seiner vorderen Hülle verwächst.

Nach den Muskelschichten folgt eine Lage, welche wir *Fascia abdominis transversa* (nach Cooper) oder *Fascia abdominis profundissima* (nach Teale) nennen. Diese Lage ist identisch mit der Fascie, welche in das kleine Becken herabsteigend, die *Fascia pelvis* genannt wird und als Bedeckung des *M. iliacus* *Fascia iliaca* benannt ist; es ist eine stellenweise sehr feste, stellenweise aber locker gewebte Membran mit querer Streifung, welche an ihrer Innenfläche vom serösen Blatte des Bauchfells überzogen ist, mit welchem sie bei besser genährten Individuen mittels einer subserösen Gewebsschichte, welche fettreicher oder fettärmer ist, verbunden ist.

Diese letzte, fetthaltige Schichte lässt sich auch manchmal in mehrere Blätter spalten. Die Einschaltung derselben zwischen die vorletzte und letzte Schichte bedingt es, dass sich das Bauchfell leicht losschälen lässt. Die reichliche Entwicklung von Fett, besonders von solchem, welches an den



Gefäßlücken gelegen ist, ist die Veranlassung zur Entwicklung von sogenannten Fetthernien (*Herniæ adiposæ*), welche auch vielfach sein können und Netzhernien sehr ähnlich sehen. Hie und da wurden solche Fettbrüche auch thatsächlich als Netzhernien operiert.

Die eigentliche Bauchhöhle ist also von dem innersten Blatte, einer serösen Membran, nämlich dem Bauchfell umschlossen, welches auf seiner inneren Fläche mit Endothel überzogen ist. Das Bauchfell bildet bis auf das offene abdominale Ende des Eileiters einen vollständig geschlossenen Sack, so dass eigentlich alle Eingeweide außerhalb desselben gelegen sein müssten, ursprünglich außerhalb auch thatsächlich gelegen waren; und doch sprechen

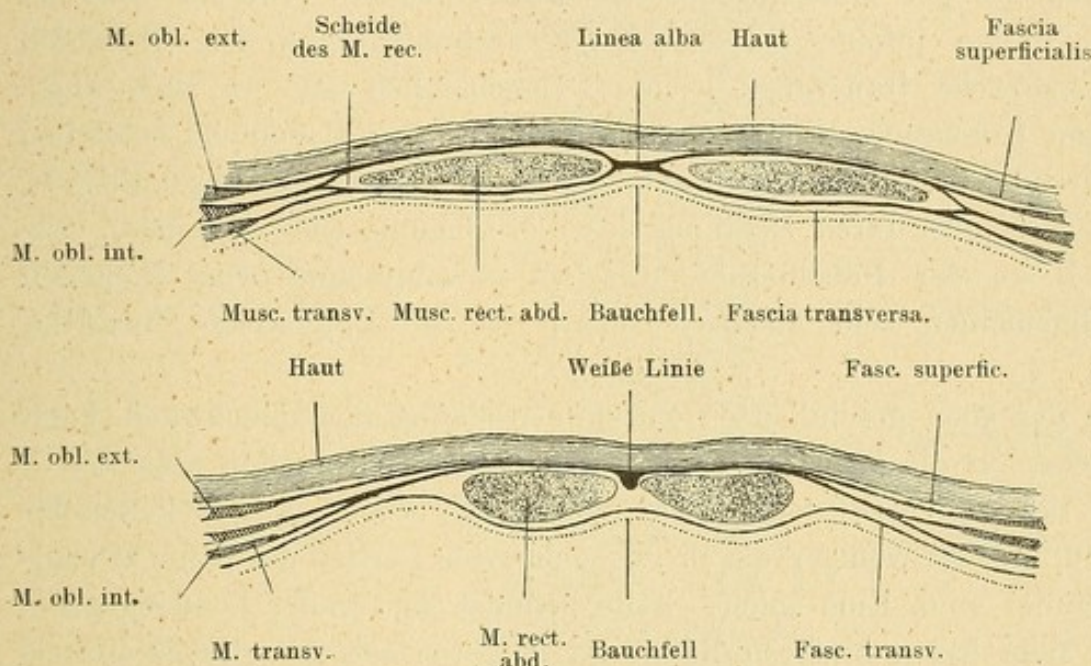


Fig. 1.

#### Querschnitte der vorderen Bauchwand.

Die obere Abbildung veranschaulicht die Verhältnisse ober dem Nabel, die untere die Verhältnisse unter dem Nabel.

wir von Eingeweiden, welche extraperitoneal und zwar prä- oder retroperitoneal, und von Organen, welche endoperitoneal gelegen sind.

Der Unterschied zwischen diesen beiden Gruppen besteht darin, dass in dem ohne Unterbrechung verlaufenden Bauchfellsack von außen einzelne Eingeweide seichter, andere tiefer eingesenkt sind, so dass die ersteren bloß auf einer Seite, die anderen allseitig mit Bauchfell überzogen sind, ja einige von den letzteren sogar an langen zweiblätterigen Bändern, den sogenannten Aufhängebändern, suspendiert sind, welche ungefähr den Weg andeuten, welchen die Eingeweide bei ihrer Einsenkung ins Peritoneum genommen hatten.

So entstehen in der ersten Gruppe die extraperitonealen Eingeweide (Zwölffingerdarm, der aufsteigende und absteigende Grimmdarm, die obere



Partie des Mastdarmes, die Nieren und das Pankreas), in der anderen Gruppe dagegen die endoperitonealen Organe.

Die Bauchfell-Übergänge von der Bauchwand zu jener Organfläche, welche von der Bauchhöhle am längsten abgewendet war oder bleibt, nennen wir die Aufhängebänder (Lig. suspensoria) derselben; bei Eingeweiden, welche vollständig in den Bauchfellsack versenkt sind, nennen wir jene dann freilich zweiblättrigen Bänder Mesenterien (Mesocœcum, Mesocolon trs. u. s. w.). Das Bauchfell ist entweder parietal, soweit es die Bauchwand überkleidet, oder es heißt visceral, wenn es die Eingeweide einhüllt. Am stärksten ist das Bauchfell in der Lendengegend, am schwächsten in der Nabelgegend. Es wurde bereits erwähnt, dass an einzelnen Stellen infolge massenhafterer Fetteinlagerung das Bauchfell gegen die Fascia transversa leichter verschieblich ist, so dass tatsächlich ein Bruchsack durch eine Ausstülpung des Bauchfells entstehen kann, während dort, wo das Bauchfell enger an die Umgebung angelöthet ist, der Bruchsack nur durch Dehnung des Peritoneums entstehen kann, wie wir es z. B. an der Nabelhernie zu sehen gewohnt sind. Das Bauchfell ist im allgemeinen sehr elastisch, sofern es die Eingeweide überzieht, sehr zart.

Aus der eben geschilderten Zusammensetzung der Bauchwand kann man manche, für die Lehre der Hernien wichtige Einzelheiten ableiten.

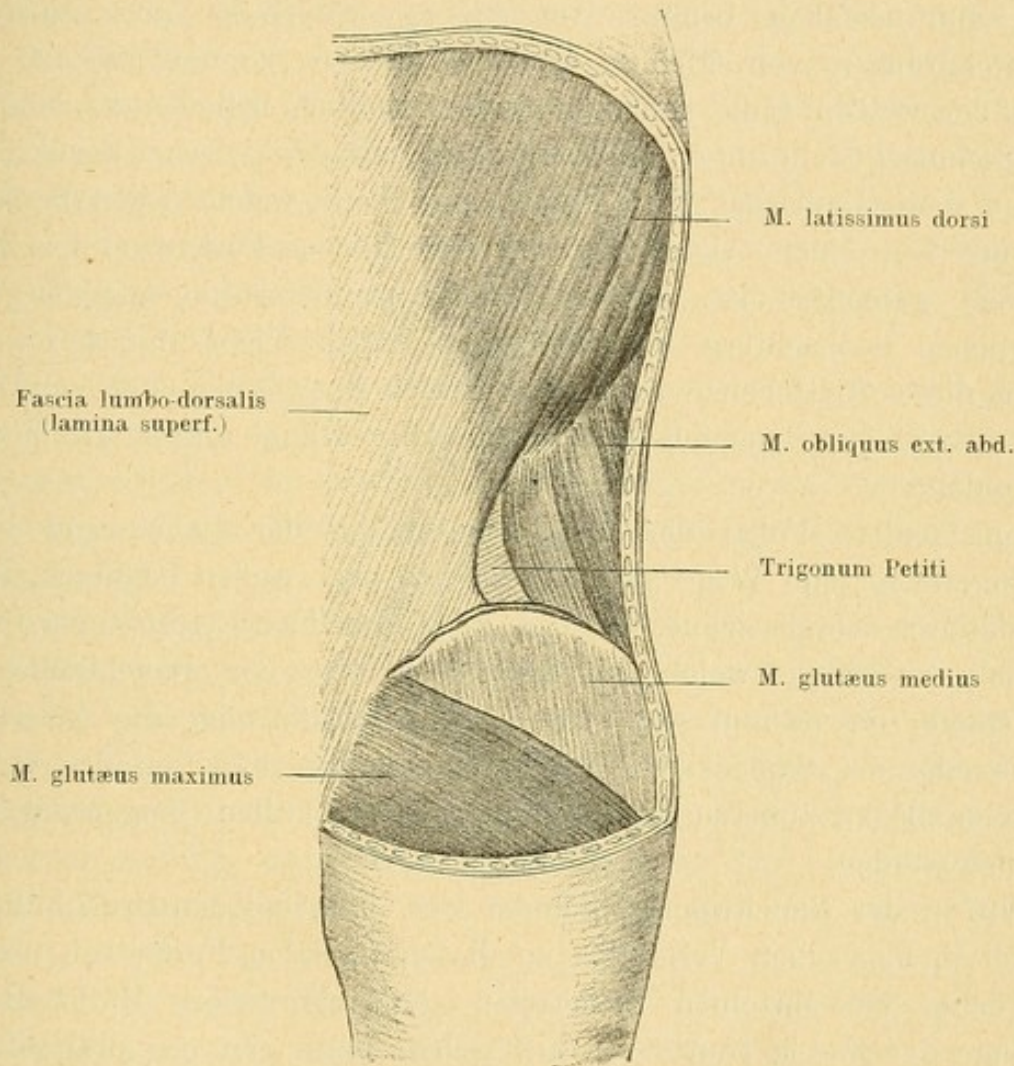
Für den Durchtritt der Brüche eignen sich besonders jene Stellen der Bauchwand, welche weniger als die benachbarten Partien durch die Muskulatur geschützt sind. Eine solche Stelle befindet sich in der Lendengegend, wo hinter dem freien hinteren Rande des äußeren schiefen Bauchmuskels der innere schiefe Muskel und ein Theil der Fascia lumbo-dorsalis unbedeckt bleibt, besonders dann, wenn der vordere Rand des breiten Rippenmuskels (*M. latissimus dorsi*) nicht weit genug nach vorne reicht. Zwischen den erwähnten beiden Muskelrändern (dem hinteren des schiefen äußeren Bauch- und dem vorderen des breiten Rückenmuskels) bleibt dann ein dreieckiger Raum übrig, dessen Grund vom inneren schiefen Bauchmuskel gebildet wird und welcher das Petit'sche Dreieck (Fig. 2; *Trigonum Petiti*) genannt wird. Neben diesem Petit'schen Dreieck beschrieb, und zwar unter dem Namen: das obere Lendendreieck, Lesshaft ein anderes Dreieck, welches ebenfalls eine schwächere Muskelstelle darstellt und daher für den Durchtritt von Brüchen, aber auch zu Eiteransammlungen gut geeignet ist. Diese Stelle befindet sich knapp unter der zwölften Rippe und hat als obere Grenze den *M. serratus post. inf.*, als äußere Grenze den *Obliquus abd. ext.* und als innere die Hülle des *Extensor dorsi*, endlich als untere den *Obliqu. int.*

Außerdem wurde von Wyss noch eine weitere Spalte, u. zw. in der Mitte des schiefen äußeren Bauchmuskels, beschrieben, welche höchstwahrscheinlich mit der fötalen Entwicklung einzelner Partien dieses



Muskels und der Entwicklung einer in dem Falle von Wyss beobachteten seitlichen Leistenhernie zusammenhängt. Einen analogen Fall hat der Verfasser dieses Buches unlängst operiert.

Eine der häufigsten Hernien betritt aber einen Weg, welchen wir den Leistencanal nennen, eine Stelle, an welcher sich ebenfalls die Muskeln nicht vollkommen decken, denn es reicht der innere schiefe Bauchmuskel mit seinen Muskelfasern bei weitem mehr nach vorne als der äußere, dessen



*Fig. 2.*

Trigonum Petiti.

Muskelfasern weiter nach außen aufhören und dessen nicht besonders starke Aponeurose über den inneren schiefen Bauchmuskel gegen die Mittellinie hin streicht. Wenn wir außerdem bemerken, dass der Leistencanal eine überhaupt muskelfreie Stelle in der Bauchwand darstellt, welche zum Durchtritte des Samenstranges und seiner Gefäße benützt wird, so werden wir es leicht begreiflich finden, dass die diesen Weg beschreitenden Hernien, nämlich die Leistenbrüche, die häufigsten von allen sind. Die nächste Stelle, ebenfalls sehr zum Durchtritte von Brüchen prädisponiert, ist die



Nabelgegend, weil hier die geraden Bauchmuskeln normalerweise auseinander-treten, während dieselben oberhalb des Nabels, noch mehr aber unterhalb desselben sich wieder nähern; daher geschieht es auch, dass die sogenannte weiße Linie über dem Nabel bei weitem breiter ist und der Sitz von epigastrischen Hernien zu sein pflegt, welche allerdings auch nur präperitoneales Fett enthalten können. Aber auch sonst können zwischen den gezähnten Ausläufern der sich in der Mittellinie zur Linea alba verwebenden Aponeurosen Lücken entstehen, welche normalerweise zum Durchtritte von Nerven und Gefäßen benützt werden, abnormerweise aber auch zum Sich-Durchdrängen von kleinen Brüchen dienen können, welche dann Hernien der weißen Linie genannt werden. Endlich befindet sich eine nicht genug geschützte Stelle unter dem Poupart'schen Bande zwischen der Schenkelvene und dem Gimbernatschen Bande, eine Stelle, welche gegen die Bauchhöhle nur von einem siebförmig durchbrochenen Fortsatze der Fascia transversa, geschützt ist, welcher das Septum crurale genannt wird. von manchen Beobachtern auch geleugnet wird. Nicht nur durch Ausbuchtung dieses Blättchens, sondern auch durch Ausweitung einzelner Lücken desselben wird das Bauchfell nach außen vorgedrängt und zu Bruchsäcken umgewandelt.

Eine andere Folge der Zusammensetzung der Bauchwand ist die, dass Eingeweide jene Wege zum Durchtritte nach außen benützen, welche ihnen dadurch vorgezeichnet werden, dass die Fascia transversa entlang sämtlicher Gebilde, welche normalerweise aus der Bauchhöhle nach außen treten, ob es nun schon die Schenkelgefäße oder die Arteria obturatoria oder der Samenstrang ist, Fortsätze nach außen sendet, wodurch diese ebenfalls zu äußeren bindegewebigen Bruchhüllen umgewandelt und verwendet werden.

Wie in der Bauchwand, so findet sich auch bei den Bruchhüllen das Bauchfell in demselben Verhältnis zu diesen fascialen Fortsätzen und wir finden daher bei einzelnen Brucharten stets als äußere Hülle die Abkömmlinge der Fascia transversa, auf welche dann erst das präperitoneale Fett und endlich das Bauchfell folgt, aus welcher Lagerung wir wichtige Orientierungswinke während der Operation entnehmen.

Was das Bauchfell selbst betrifft, so sei vor allem bemerkt, dass je länger die erwähnten zweiblätterigen Aufhängebänder der Eingeweide sind, desto beweglicher die Eingeweide selbst werden, woraus wir uns erklären, dass am häufigsten als Bruchinhalt jene Stelle des Dünndarms getroffen wird, welche das längste Mesenterium besitzt, eine Stelle, welche sich 20—50 cm vom Blinddarme befindet.

Aus den angeführten Einzelheiten geht hervor, dass bei Verschiebung von Eingeweiden, welche einen unvollständigen Bauchfellüberzug haben, Brüche entstehen, welche stellenweise ebenfalls des Bauchfellüberzuges,



nämlich des Bruchsackes entbehren, so z. B. Blasenbrüche, welche unter der Haut liegend theils von einem peritonealen Sacke umschlossen sind, theils aber nach Durchtrennung der Haut vollständig nackt vor uns liegen können.

Es muss auch der Unterschied in der Zusammensetzung der Bauchwand in den unteren und den oberen Partien derselben hingewiesen werden. Die Aponeurose des inneren schiefen Bauchmuskels bildet die Hülle des geraden Bauchmuskels dadurch, dass sie sich knapp am äußeren Rande des letzteren in zwei Blätter spaltet: in ein vorderes, welches in der ganzen Länge des Muskels vor demselben gegen die Mittellinie verläuft und auf diesem Wege mit der Aponeurose des äußeren schiefen Bauchmuskels verwächst; und in ein hinteres Blatt, welches über die hintere Fläche des Muskels hinstreichend mit der Vorderfläche der Aponeurose des queren Bauchmuskels verwächst. So liegen die Verhältnisse in der oberen Hälfte der vorderen Bauchwand, so dass die vordere und hintere Hülle des geraden Bauchmuskels nahezu gleich stark ist.

Unter dem Nabel ändern sich aber diese Verhältnisse, weil ungefähr in der Mitte zwischen Nabel und Symphyse die ungespaltene Aponeurose des inneren schiefen Bauchmuskels mit jener des queren verwächst, worauf sich dieses vereinigte Blatt auch auf die Vorderfläche des geraden Bauchmuskels hinlegt.

Diese Übergangsstelle ist auf der Hinterseite durch eine Falte gekennzeichnet, deren Concavität nach abwärts zieht, und welche wir die *Linea semicircularis Douglasii* nennen. Es würde daher unterhalb dieser Stelle der hintere Überzug des geraden Bauchmuskels nur von der *Fascia transversa* und dem Bauchfell gebildet, was aber nur in der unmittelbaren Nähe des Beckens zutrifft, während unmittelbar unter der *Linea semicircularis Douglasii* zwischen die Fascie und den Muskel sich eine neue Fascienlage einschiebt, welche wir die *Fascia Retzii* nennen.

Wenn wir gegen die vordere Bauchwand von rückwärts hinsehen, so bemerken wir, dass die hintere Fläche derselben nicht ganz eben verläuft, sondern dass die Nabelgrube das Centrum für vier Falten abgibt, deren drei nach abwärts, nur eine dagegen nach aufwärts hinstrebt. Die drei unteren Falten, welche sich durchgehends an die Harnblase befestigen, nennen wir *Lig. vesicoumbilicalia*, und zwar die mittlere Falte das *Lig. vesicoumbilicale medium*, welches gegen den Scheitel der Harnblase verläuft; die seitlichen benennen wir *Lig. vesicoumbilicalia lateralia*, welche die Seitenränder der Blase mit dem Nabel verbinden. Das mittlere Nabelharnblasenband ist der für gewöhnlich mehr oder weniger obliterierte *Urachus*, die seitlichen Bänder sind die obliterierten fötalen u. zw. arteriellen Gefäßwege. Die vom Nabel aufwärts verlaufende Falte nennt man im ganzen das Aufhängeband der Leber (*Lig. suspensorium hepatis*), in dessen Rande das runde



Leberband (Lig. teres hepatis) enthalten ist, und welches den obliterierten fötalen u. zw. venösen Gefäßweg darstellt. Zu den obengenannten drei Falten, welche sich unterhalb des Nabels befinden, treten noch zwei weitere hinzu, von denen je eine nach außen von den genannten liegt, und welche dadurch entstehen, dass die untere Arteria epigastrica nach ihrem Ursprung von der äußeren Hüftarterie nach oben und innen zum äußeren Rande des geraden Bauchmuskels verläuft und das Peritoneum auf diesem Wege etwas emporhebt; diese Falten nennen wir die epigastrischen Falten. Durch diese im ganzen also fünf Plicæ (eine mittlere und je zwei zu beiden Seiten) sind drei Paar Gruben begrenzt, von denen die zwei innersten, zu beiden Seiten des mittleren Blasennabelbandes gelegenen, die Foveæ inguinales internæ genannt werden, die zwei symmetrischen, von den vorigen nach außen gelegenen, die Foveæ inguinales mediæ, welche also zwischen den Harnblasennabelbändern und den epigastrischen Falten gelegen sind, endlich die äußeren, noch mehr nach außen gelegenen Foveæ inguinales externæ; diese liegen nach außen von den epigastrischen Falten, haben aber nach außen keine bestimmte Begrenzung. Diese äußersten zwei Grübchen sind dadurch noch mehr gekennzeichnet, dass sich in denselben die sogenannten Trichter oder die Infundibula des Processus vaginalis peritonei befinden, welche nichts anderes sind, als die Eintrittsstellen des ehemals offenen Fortsatzes dieses Namens, weiterhin dadurch, dass gegen diese äußeren Grübchen und zwar ihren Innenrand ein röhrenförmiges Gebilde aus dem kleinen Becken hinzieht, welches wir das Vas deferens nennen.

Auch diese drei Paare von Grübchen bilden eine besondere Disposition zur Bruchbildung, insbesondere die äußeren und mittleren, da sie die Eintrittsstellen der häufigsten Bruchart, nämlich der Leistenbrüche, abgeben.

Ebenso wie die örtliche Zusammensetzung der vorderen Bauchwand eine Prädisposition zur Bildung äußerer Brüche abgibt, ebenso geben die Entwicklung und die Eigenschaften, von den letzteren insbesondere die Faltenbildung an den Übergängen des parietalen und des visceralen Bauchfells, eine Prädisposition zur Entwicklung von inneren Brüchen ab. Es sind dies insbesondere jene Falten, welche dort entstehen, wo ein fixierter retroperitonealer Darmtheil in einen beweglichen endoperitonealen übergeht, oder wo das umgekehrte stattfindet, daher die Falten am Übergang des Zwölffingerdarms in den Dünndarm, des Dünndarms in den Blinddarm, und am Übergang des absteigenden Dickdarms in die freischwebende Flexur. An allen diesen Stellen können sich innere Brüche entwickeln, deren allgemeines Charakteristikon ist, dass der Bruchsack, welcher sie umschließt, im extraperitonealen Zellgewebe liegt, dass sie nicht durch die Bauchwand u. zw. weder durch die knöcherne noch durch die muskulöse nach außen dringen, und dass in einer Reihe derselben in dem Bruchringe entweder



eine offene, oder eine obliterierte oder thrombosierte Vene oder Arterie verläuft. Doch gibt es von dieser Definition auch Ausnahmen, wovon in dem Capitel über innere Hernien das Nähere erwähnt, ebenso das Nothwendige über die fötale Entstehung und Erklärung dieser Falten mitgetheilt werden wird.

Nach abwärts ist die Bauchhöhle durch das kleine Becken und das das letztere abschließende muskulöse Diaphragma abgeschlossen.

Sowohl in den knöchernen Wänden des kleinen Beckens, als in den die letzteren vertretenden bindegewebigen und muskulösen Weichtheilen sind Lücken constatirt, durch welche Hernien hindurchtreten; vor allem ist es der Durchtritt der obturatorischen Gefäße und Nerven am oberen Rande des verstopften Loches, wo die Hernia subpubica nach außen tritt, sodann ist es in der hinteren seitlichen Wand der große Hüftbeinausschnitt, welcher durch den birnförmigen Muskel in zwei Hälften abgetheilt ist. Durch beide Spalten pflegen Hernien durchzutreten, u. zw. entweder entlang der oberen Glutealgefäße und Nerven oder entlang der gleichnamigen unteren; auch aus dem unteren Hüftbeinausschnitt austretende Brüche wurden bereits beobachtet. Durch das Diaphragma pelvis treten ebenfalls Brüche nach außen, meist durch Spalten in diesem Muskel selbst und zwar entweder durch solche zwischen dem Levator ani und dem Musculus ischio-coccygeus oder zwischen dem letzteren und dem M. coccygeus. Je nachdem dieselben entweder mehr in der Nähe des Afters oder in der Nähe des Hodensackes oder der großen Schamlippen nach außen treten, nennen wir sie entweder vordere oder hintere Mittelfleischbrüche.

Gegen die Brusthöhle ist der Bauchrand durch eine muskulöse bewegliche Scheidewand abgeschlossen, welche das Diaphragma genannt wird. Dasselbe entspringt vom ersten und zweiten Lendenwirbel, weiter von einem sehnigen Bogen, welcher sich vom ersten Lendenwirbel gegen die letzte Rippe spannt, sodann von den sechs unteren Rippen und mit zwei Faserbündeln auch von dem Schwertfortsatze. Das Diaphragma bildet ein kuppelförmiges Dach über der Bauchhöhle, dessen Convexität also gegen die Brusthöhle hin gewendet ist, dessen Scheitel je nach der Respiration seine Höhe ändert, dessen Mittellage aber ungefähr in der Höhe der fünften Rippenknorpels auf der rechten, in der Höhe des sechsten Rippenknorpels auf der linken Seite sich befindet.

In der Mitte des Zwerchfellmuskels befindet sich eine Sehne, an der sich sämmtliche Muskelfasern ansetzen und welche die Form eines dreilappigen Blattes hat. Nachgiebigere Stellen im Diaphragma befinden sich dort, wo zahlreiche röhrenförmige Organe (Speiseröhre, die Bauchsclagader, die untere Hohlvene, der Ductus thoracicus) hindurchtreten, u. zw. entweder durch Muskellücken oder durch Sehnenspalten oder endlich durch Räume, welche nur einerseits von Muskeln, andererseits von Knochen begrenzt sind.



Man würde a priori voraussetzen, dass die Zwerchfellbrüche diese Lücken benützen werden, um in die Brusthöhle zu gelangen; doch muss schon an dieser Stelle bemerkt werden, dass dieselben fast niemals diese präformierten Öffnungen, sondern meistens Defecte congenitalen oder traumatischen Ursprunges zu ihrem Durchtritte benützen.

---



## II. Abtheilung.

# Statistik.

Es ist nicht zu leugnen, dass durch statistische Angaben über das Vorkommen von Hernien mancherlei Belehrung über die Ätiologie der Brüche gewonnen werden kann. Es ist aber ein ziemlich mühsames Unternehmen, wenn durch eine Zusammenstellung über Brüche etwas Verlässliches ausgesagt werden soll. Kleinere Statistiken können ihre Verlässlichkeit nur durch Vergleich mit größeren Statistiken nachweisen. Wofern aus der Statistik einer Einzelklinik etwas Verlässliches mitgetheilt werden kann, wird auch aus der Klinik des Verfassers an passenden Stellen durch Beifügung von Tabellen das Nothwendige illustriert. An anderen Stellen wird die Einschaltung von Tabellen freilich einen anderen Zweck verfolgen, so z. B. die gewissermaßen abgekürzte Darstellung einer gewissen Thätigkeit liefern, z. B. eine Übersicht über Operationen einzelner Brucharten, je nach Altersklassen oder nach verschiedenen Methoden geben, oder das Vorkommen gewisser Brucharten, je nach Geschlecht, Altersklasse u. s. w. in unseren Landstrichen übersichtlich darstellen.

Wir verfügen über einige größere statistische Bearbeitungen des Hernienmaterials im allgemeinen.

Es existiert nämlich eine größere Zusammenstellung von Malgaigne aus dem Jahre 1840, eine andere von Wernher vom Jahre 1869, von Macready aus dem Jahre 1893, endlich die jüngste von Paul Berger aus dem Jahre 1896.

Die letzteren drei datieren daher aus der Neuzeit und sind auf einem sehr reichen Materiale begründet, nämlich jene Wernher's und Macready's auf den Aufzeichnungen der sogenannten Truss-Society in London oder der sogenannten Bandagengesellschaft (die erstere aus den Jahren 1860—1867, die zweite aus den Jahren 1888—1890). Die Zusammenstellung von



Malgaigne und Berger beruht auf der Aufzeichnung des Bureau central des consultations des bandages aus dem Jahre 1836—1837, die zweite aus der Zeit vom 2. Februar 1881 bis 11. August 1884. An beiden Stellen wurden eigentlich die Aufzeichnungen an Kranken vorgenommen, welche mit einem Bruchbande betheilt werden sollten, daher bei Lebzeiten derselben und ohne weitere Operations- oder Sectionscontrole. Insofern sind auch beide Statistiken stückhaft, dass sie uns keinerlei Aufschlüsse über das Innere des Bruchsackes, über den Inhalt des letzteren geben können, und insofern, als sie sich nicht weiter mit der Therapie der Hernien befassen.

An dieser Stelle wollen wir nur einige allgemeine Fragen, welche Hernien betreffen, beantworten.

1. In welchem gegenseitigen Verhältnis werden die beiden Geschlechter von Brüchen befallen?

Nach Berger kommt vor:

Bruchart	bei Männern	Frauen	Knaben	Mädchen	Summa
Leisten- { einseitig	1042	560	628	78	2308
Bruch { beiderseitig	4526	311	306	24	5167
Schenkel- { einseitig	41	506	5	2	554
Bruch { beiderseitig	43	215	—	—	258
Nabelbruch	15	438	143	179	775
Epigastrischer Bruch	22	7	—	1	30
	5689	2037	1082	284	

6771 (M.) 2321 (Fr.)

Die anderen Angaben betreffen die complicierten Brüche. Wenn wir die beiderseitigen Brüche doppelt rechnen, so hat Berger bei 9967 Individuen zusammen 16.500 Hernien beobachtet.

Es verhält sich daher das männliche zu dem weiblichen Geschlecht in Betreff von Brüchen wie 6771 zu 2331.

Nach der englischen Statistik werden beobachtet:

Leistenbrüche	bei 34.788 Männern,	bei 3.085 Frauen,
Schenkelbrüche	„ 1.373 „	„ 3.968 „
Nabelbrüche	„ 1.158 „	„ 3.322 „
	bei 37.319 Männern,	bei 10.375 Frauen.

Nach unserer klinischen Zusammenstellung entfallen von 927 operierten Brüchen:

auf Leistenbrüche	475 bei Männern,	128 bei Frauen,
„ Schenkelbrüche	40 „	284 „
	daher Brüche: 515 bei Männern,	412 bei Frauen.



2. Auf welcher Seite erscheinen die Brüche häufiger: auf der linken oder auf der rechten, oder sind die beiderseitigen die häufigsten?

Nach Berger gab es

an Leistenbrüchen:	bei Männern	Knaben	Frauen	Mädchen
rechterseits	557	436	294	54
linkerseits	485	192	266	24
beiderseits	4526	306	311	24

an Schenkelbrüchen:	bei Männern	Knaben	Frauen	Mädchen
rechterseits	28	2	335	—
linkerseits	41	5	506	2
beiderseits	43	—	215	—

Nach diesen Angaben würde die rechte Seite bei Leistenbrüchen u. zw. bei Männern überwiegen, während von dieser Bruchart bei Frauen beide Seiten gleich häufig befallen würden. Bei den Schenkelbrüchen jedoch würde bei Frauen die linke Seite überwiegen, desgleichen bei Männern. Beiderseitige Leistenbrüche wären demnach die häufigste Bruchform (bei Männern), von den einseitigen die Schenkelbrüche.

Diese Verhältnisse kehren sich in den beiden englischen Statistiken um, es constatierte nämlich

Wernher	15.012 beiderseitige und	23.433 einseitige	} Leistenbrüche.
Macready	5.860 „ „	10.569 „	

Nach den Aufzeichnungen unserer Klinik wurden bei

Leistenbrüchen 375 rechtsseitige,  
77 linksseitige  
und 18 beiderseitige constatiert.

Das Verhältnis der links- und rechtsseitigen Brüche bei Männern und Frauen wurde nach der Berger'schen Statistik unter Nummer 2 angeführt.

Schenkelbrüche kommen in folgender Anzahl vor:

Nach Wernher 2540 einseitige gegen 789 beiderseitige,

„ Macready 899 „ „ 260 „

„ Berger 506 „ „ 215 „

Die klinischen 324 Fälle von Schenkelbrüchen waren, bis auf 2, sämtlich einseitig.

Unter Schenkelbrüchen bei Frauen fand

Wernher 1648 rechtsseitige und 892 linksseitige,

Macready 519 „ „ 308 „

Berger 335 „ „ 171 „

nach unserer Statistik 164 „ „ 105 „



3. Es erübrigt uns die Frage zu erörtern, wie häufig die Hernien in den einzelnen Altersklassen des menschlichen Lebens vorkommen.

Bei Männern erreichen die einfachen rechts- oder linksseitigen Leistenbrüche bis zum 5. Lebensjahre ihr Maximum, um hierauf vom 25. bis 30. Jahre abzunehmen, worauf die Zahl abermals bis zum 55. Lebensjahre ansteigt, um sich bis zum 75. auf gleicher Höhe zu erhalten, worauf die Zahl rapid (u. zw. offenbar mit der Abnahme der Individuenzahl) abnimmt.

Bei Männern sind beiderseitige Leistenbrüche bis zum 30. Jahre verhältnismäßig selten, worauf sie bis zum 65. Jahre als ein Zeichen der Schwäche (*Hernie de faiblesse*), zunehmen, von welcher Zeit in gleichem Verhältnis mit der Zahl der Absterbenden die Gesamtziffern abnehmen.

Leistenbrüche kommen bei Frauen bis zur Pubertätsperiode in geringer Zahl vor. Vom 25. bis zum 70. Jahre nimmt sodann die Zahl beständig zu.

Schenkelbrüche werden bei Männern bis zum Beginne der Pubertät nur ausnahmsweise beobachtet, worauf sie bis zum 65.—70. Lebensjahre stets zunehmen.

Bei Frauen kann man die Anzahl der Schenkelbrüche bis zum Beginne des 25. Lebensjahres fast vernachlässigen; nachher steigt sie, wie bei den Leistenbrüchen, bis zum 70. Lebensjahre, um dann rapid abzunehmen.

Die Nabelbrüche sind häufig bei Knaben im 1. Jahre zu beobachten, sodann nehmen sie bis zum 5. Jahre allmählich, bis zum 10. dagegen rasch ab, so dass ihre Zahl nach dem 15. Lebensjahre beim männlichen Geschlechte ganz unbedeutend ist. Beim weiblichen Geschlechte ist die Phase bis zum 10. Jahre gleich wie beim männlichen, auch bei Frauen ist die Zahl der Nabelbrüche bis zum 25. Lebensjahre unbedeutend, von da ab aber steigt die Zahl bis zum 40. Jahre an, erhält sich bis zum 65. auf bedeutender Höhe, um sodann sehr schnell zu schwinden.

4. Das gegenseitige Verhältnis der Leisten- und Schenkelbrüche bei demselben Geschlechte wird durch folgende Ziffern ausgedrückt:

Nach Wernher entfallen bei Männern auf 34.788 Leistenbrüche 1373 Schenkelbrüche, also wie 25:34 : 1;

nach Macready entfallen bei Männern 17.260 Leistenbrüche auf 570 Schenkelbrüche, also wie 30:92 : 1;

nach Berger kommen auf 7151 Leistenbrüche 419 Schenkelbrüche bei Männern, daher wie 17:06 : 1.

Bei Frauen entfallen:

Nach Wernher 3085 Leisten- auf 3958 Schenkelbrüche, daher wie 0:77 : 1;

nach Macready 1841 Leisten- auf 1223 Schenkelbrüche, daher wie 1:50 : 1;

nach Berger 1123 Leisten- auf 831 Schenkelbrüche, daher 1:35 : 1.



Berger's Übersicht, die Anzahl der Bruchleidenden im Verhältnis zur Einwohnerzahl der Stadt Paris  
im Jahre 1881 veranschaulichend:

Von	Zahl der männlichen Einwohner von Paris	Hernien	Im Verhältnis zu 1000	Zahl der weiblichen Einwohner	Hernien	Im Verhältnis zu 1000	Einwohner beiderlei Geschlechts	Hernien	Im Verhältnis zu 1000
0—11 Mon.	12901	383	29·6	12736	121	9·5	25637	504	19·6
1—4 Jahren	62422	417	6·6	60542	99	1·63	122964	516	4·20
5—9 „	77665	239	3·06	76915	54	0·70	154580	293	1·89
10—14 „	72441	158	2·18	71991	37	0·51	144432	195	1·35
15—19 „	96772	184	1·90	93314	34	0·36	190086	218	1·14
20—24 „	121532	198	1·62	144314	39	0·27	265846	237	0·88
25—29 „	106838	189	1·76	106279	79	0·74	213117	268	1·25
30—34 „	109177	313	2·86	104254	119	1·14	213431	432	2·02
35—39 „	98813	446	4·5	95660	201	2·10	194473	647	3·32
40—44 „	89410	599	6·6	84297	213	2·52	173707	812	4·67
45—49 „	75414	615	8·15	73747	240	3·25	149161	855	5·73
50—54 „	63364	752	11·8	60707	238	3·92	124071	990	7·97
55—59 „	47337	662	11·8	47384	239	5·04	94621	901	9·52
60—64 „	34894	769	22·02	37591	248	5·59	72485	1017	14·03
65—69 „	21157	683	32·2	24461	263	10·74	45618	946	20·73
70—74 „	10075	513	42·4	16474	178	10·80	28549	691	24·20
75—79 „	6263	241	38·4	8225	72	8·75	14488	313	21·60
80—84 „	2575	59	22·9	3811	37	9·70	6386	96	15·03
85—89 „	910	11	12·08	1837	3	1·63	2747	14	5·09
90 u. höher	341	1	2·9	457	—	—	798	1	1·25
Summa . . .	1113326	7432	6·68	1126602	2514	2·23	2239928	9946	4·44



Diesen Ziffern gegenüber fallen natürlich die Zahlen unserer Klinik nicht in die Wagschale, umsoweniger, als sie nicht das Gesamtvorkommen von Hernien in irgend einem Territorium veranschaulichen, sondern nur angeben, wieviel von den mit Leisten- oder Schenkelbrüchen behafteten Individuen sich zur Aufnahme in die Klinik behufs Operation entschlossen haben.

Auf Seite 17 führen wir eine Berger entnommene Tabelle an, welche das Vorkommen von Hernien überhaupt im Verhältnis zur Anzahl der Einwohner der Stadt Paris veranschaulichen soll. Hiebei wird angenommen, dass die Zahl der im Bureau central sich meldenden Bruchbandwerber auch die Gesamtzahl von Bruchleidenden darstellt.

---



### III. Abtheilung.

## Einzelne Brucharten.

### 1. Der Leistenbruch (*Hernia inguinalis*).

Unter den anatomisch streng voneinander geschiedenen Brucharten ist der Leistenbruch bei weitem der wichtigste. Derselbe tritt stets durch den äußeren Leistenring nach außen unter die Haut, seine Eintrittsstelle in die vordere Bauchwand von der Bauchseite her kann jedoch verschieden sein. Bevor wir von den einzelnen Unterarten des Leistenbruches sprechen, müssen wir daher eine genauere anatomische Beschreibung der uns interessierenden Gegend vorausschicken.

In den untersten, knapp den inneren Hälften des Leistenbandes anliegenden Partien der vorderen Bauchwand sind zwei längliche Hohlräume, Canäle, in derselben ausgespart, welche nach innen und unten miteinander convergieren und Leistencanäle genannt werden. Die Wände derselben sind verschieden dick, da sie, je nachdem es sich um die vordere oder die hintere Wand dieser Canäle handelt, von verschiedenen Fascien und Muskelschichten gebildet werden. Im allgemeinen kann man sagen, dass sich die vordere, zugleich äußere Wand dieses schiefen Durchlasses von außen nach innen verschmälert, während sich die innere, zugleich hintere Wand von außen nach innen verstärkt. Die erstere ist gebildet in ihrer inneren Hälfte fast nur von der breiten Aponeurose des äußeren schiefen Bauchmuskels und der dieselbe deckenden, locker gewebten *Fascia superficialis*, während nach außen die Wand dadurch stärker wird, dass einestheils die Aponeurose in den fleischigen Theil des Bauchmuskels übergeht, andernteils dadurch, dass sich an der Bildung dieser Wand der *Musc. obliquus abdominis internus* und *transversus* mitbetheiligen. Die erstgenannte Aponeurose des äußeren schiefen Bauchmuskels theilt sich in der Gegend des Schambeinhöckers in zwei Pfeiler oder Ränder, deren innerer sich an der Symphyse,



deren äußerer dagegen sich mit dem Ligamentum Poupart am Tuberculum pubicum anheftet. Diese zwei Pfeiler oder Schenkel (*Columna seu crura*) sind im oberen äußeren Winkel durch bogenförmige Fasern miteinander verbunden, welche *Fibræ intercolumnares seu intercrurales* genannt werden und den sonst spitzen Winkel abrunden. Die innere oder hintere Wand des Canals ist von der Aponeurose des inneren schiefen und queren Bauchmuskels gebildet. Diese Wand schmälert sich nach außen und rückwärts derart zu, dass sie endlich nur in eine dünne, bindegewebige Falte (*Plica semilunaris*) ausläuft. Dieselbe ist ein Abkömmling der quergestreiften *Fascia transversa* und markiert von innen her die innere Umrandung der hinteren Öffnung des Leistencanals. Die untere Wand des Leistencanals ist gebildet vom Poupart'schen Bande, welches sich in seiner inneren Hälfte bedeutend verbreitert und in die daselbst befindliche Rinne den runden *Funiculus spermaticus* aufnimmt. Die obere Wand des Canals ist von den untersten Fasern des inneren schiefen und queren Bauchmuskels gebildet, welche überhaupt mit dem Poupart'schen Bande nicht organisch verwachsen sind, sondern nur an dessen obere Fläche angelehnt, in der Gegend des Leistencanals nur weiter vom Leistenbande abgedrängt erscheinen.

Die Verbindung dieser letztgenannten Muskeln untereinander und jene der dahinter liegenden *Fascia transversa* mit dem Bauchfell geschieht nur durch ein schütteres und schwaches Bindegewebe, was nicht nur wegen der jetzt allerdings seltenen, eitrigen Infiltrationen nach operativen Eingriffen von Bedeutung ist, sondern an dieser Stelle besonders hervorgehoben werden muss vor allem als Prädisposition zur Bildung falscher Wege für die subcutan reponierten Hernien, endlich auch deswegen im Gedächtnis behalten werden muss, damit man die präperitoneale Abart des Leistenbruches verstehe. Die auf die *Fascia transversa* folgende Schichte des präperitonealen Bindegewebes enthält reichlich Fett und in dieser Schichte verlaufen die unteren epigastrischen Gefäße. Jede Leistenhernie ist daher außer vom Peritoneum auch von einer ziemlich dicken Schichte präperitonealen Fettes bedeckt, während die epigastrischen Gefäße, je nach der Art des Leistenbruches, entweder nach außen oder innen vom Bruchsackhalse verlaufen.

Die untere, in der aufrechten Lage des Körpers zugleich hintere Wand des Leistencanals erscheint an der medialen Seite durch ein bindegewebiges, dreieckiges Blatt verstärkt, welches nach oben in die Hülle des geraden Bauchmuskels übergeht, mit seiner Concavität nach außen gewendet ist und das Colles'sche Band genannt wird; der Rand desselben heißt die *Falx*. Einzelne erkennen die Selbständigkeit dieses Bandes nicht an, indem sie dasselbe für einen Ausläufer der Aponeurose des äußeren schiefen Bauchmuskels ansehen. Lateral schließt sich an dieses Band die *Fascia transversa* an, wobei schon im voraus bemerkt werden soll, dass bei den



sogenannten inneren Leistenhernien wohl die letztere, nie aber die Falx zur Bruchbedeckung umgewandelt wird.

Wir sehen daher, dass bei der Bildung des Leistencanals von allen Seiten die Muskelfasern zur Bildung der Wand herbeigezogen werden, ausgenommen die untere Wand, so dass durch Contraction der betreffenden Muskeln eine namhafte Verengerung des Leistencanals bemerkt werden kann; da jedoch diese Bildungen auch bei krampfhafter Zusammenziehung der Muskeln nur einer augenblicklichen Verkürzung fähig sind, so folgt daraus, dass durch den eben genannten Mechanismus die frühere Lehre von der krampfhaften oder spastischen Einklemmung der Brüche nicht hinreichend begründet erscheint, da durch die genannte Vorrichtung eine dauernde Verengerung des Canals nicht erfolgen kann.

Der Leistencanal endet mit zwei Öffnungen, deren äußere, respective vordere, mehr nach innen, deren innere, respective hintere, näher nach außen und zwar ungefähr über der Mitte des Poupart'schen Bandes zu liegen kommt. Diese Öffnungen nennt man Leistenringe (Annuli). Der äußere, auch schlechtweg Leistenring oder Leistenöffnung des Canals genannt, wurde schon oben theilweise beschrieben; es bleibt nur zu bemerken, dass der innere Pfeiler dieser Öffnung etwas weiter nach vorne gelegen ist, weshalb er auch der vordere Pfeiler heißt, während dagegen der äußere aus naheliegenden Gründen manchmal auch der hintere benannt wird. Die eigentliche Befestigung des inneren Pfeilers geschieht, indem derselbe über die Symphyse hinwegläuft, am Schambeinhöcker der anderen Seite, während der äußere Pfeiler mittelst Fasern, welche von der Spina anterior inferior ausstrahlen, sich am Schambeinhöcker derselben Seite anheftet. Von den Rändern dieses ungefähr dreieckigen äußeren Leistenringes steigen entlang des Samenstranges, denselben umhüllend, Fasern nach abwärts, so dass die äußere Leistenöffnung eigentlich keine Öffnung, sondern einen Trichter darstellt, welcher die sämtlichen Gebilde des Funiculus spermaticus als äußere spermatische Fascie (Cooper) einhüllt. Der innere Pfeiler der Leistenöffnung ist gewöhnlich breiter und schwächer, während der äußere kürzer und stärker ist. Diese Leistenöffnung ist ungefähr 2—3 cm von der Mittellinie entfernt.

Durch die Öffnung kann man in den Canal nur eindringen, wenn man mit dem Finger die Scrotalhaut einstülpt, wobei wir uns überzeugen können, dass die Lichtung des Canals zunimmt, wenn wir die flectierte untere Extremität supinieren und die Bauchmuskeln erschlafft werden, wohingegen dieselbe verengt wird, wenn die stramm extendierten Extremitäten parallel nebeneinander liegen und die Bauchmuskeln gespannt sind. Es ist begreiflich, dass wir die erstere Lage bei Reposition sowohl freier als auch eingeklemmter Brüche vorziehen. Die Länge des Leistencanals beträgt  $2\frac{1}{2}$ —5 cm und liegt das innere Ende desselben, der Bauchring



oder der innere Leistenring, circa  $1\frac{1}{2}$  cm über dem Leistenbunde. Durch diese Öffnung tritt allerdings präperitoneal das Vas deferens ein, eigentlich aus, um nach abwärts und innen gegen die Samenbläschen herabzusteigen; desgleichen benützen die dieses Gebilde begleitenden spermatischen Gefäße und Nerven diesen Ring zum Durchtritte in den Leistencanal. Wir haben bereits erwähnt, dass diese Öffnung nach innen von einer halbmondförmigen Falte begrenzt wird, welche mit ihrer Concavität nach außen gewendet ist. Auf der Hinterfläche derselben verläuft die Arteria epigastrica mit ihren zwei Begleitvenen.

Ebenso wie der äußere, so ist auch der innere Leistenring eigentlich keine Öffnung, sondern ein Trichter, denn ein trichterförmiger Fortsatz der Fascia transversa stülpt sich mit in den Leistencanal hinein und überzieht, den letzteren auskleidend, ebenfalls die Gebilde des Samenstranges. Dieses trichterförmige Gebilde nennen wir den Processus vaginalis fasciæ transversæ oder Fascia infundibuliformis oder weiter unten Tunica vaginalis communis funiculi spermatici et testis.

Im Leistencanale verläuft zuerst der Samenstrang hinter dem queren, sodann unter dem unteren freien Rande des inneren schiefen Bauchmuskels, von welchem letzterem er nach mehreren Untersuchern auch von den beiden genannten Muskeln begleitende Muskelbündel empfängt, welche auch als Aufhängemuskel des Hodens (Musc. cremaster) bezeichnet werden. Sie verlaufen schleifenförmig über die Tunica communis und treten selbstverständlich auch zum äußeren Leistenringe nach außen.

Der Leistencanal ist je nach dem Geschlechte verschieden. Bei der Frau enthält er bloß das runde Gebärmutterband und ist daher bei weitem enger, dafür aber länger, weil das Becken breiter ist. Der rechte Leistencanal pflegt bei beiden Geschlechtern breiter zu sein, wodurch sich vielleicht das häufigere Vorkommen der rechtsseitigen Leistenhernien erklären ließe.

Bei kleinen Kindern liegen die beiden Leistenringe direct hintereinander, weshalb Leistenhernien im Kindesalter sehr leicht entstehen und auch leicht reponiert werden können. Erst später, offenbar durch das ungleiche Wachsthum einzelner Stellen der vorderen Bauchwand, entwickelt sich der schiefe Verlauf des Leistencanals, wodurch natürlicherweise der Entstehung eines Leistenbruches, wenn auch nicht gänzlich, vorgebeugt wird, indem die Weiterentwicklung bestehender Brüche oder der Eintritt der Eingeweide in einen angeborenen Bruchsack nicht verhindert werden kann.

Hieraus kann auch die Tragweite der Begründung der Operation von Bassini erschlossen werden, der da behauptet, dass die Aufgabe seiner Methode der Radicaloperation eines Leistenbruches darin besteht, dass der Verlauf des Leistencanals wieder normalerweise schief gemacht wird, während er bei jeder halbwegs älteren Leistenhernie wieder wie in der Kindheit gerade geworden ist. Man würde glauben, dass ebenso wie die



natürlich schiefen Leistencanäle, ebenso künstlich schiefgemachte endlich dennoch vom Andrange der Eingeweide überwunden werden können.

Félizet (1894) unterscheidet drei Qualitäten des Leistencanales:

1. Vollkommen zu nennende Leistencanäle (*Trajets parfaits*), wenn die Umrandung derselben den eingeführten Finger eng umschließt.

2. *Trajets médiocres*, demnach Canäle von mittelmäßiger Widerstandskraft, die Pfeiler sind schwach membranös und schlapp; die Aponeurosis des Externus ist schwach entwickelt, lückenhaft und auch die übrige Muskulatur (z. B. die des Herzens) schwach entwickelt.

3. *Trajets mauvais*, unvollkommene Canäle, bei denen der äußere Pfeiler entweder gänzlich fehlt oder der innere schwächlich entwickelt ist, oder auch beide welk und schlapp anzufühlen sind.

Wie das Vas deferens, so erfährt auch der ganze Inhalt des Leisten-canal eine doppelte Knickung: die erste am inneren, die andere am äußeren Leistenring; deswegen werden alle umfänglicheren und schwereren Leistenbrüche den bisher schiefen Verlauf des Leisten-canal in einen geraden anteroposterioren umzuwandeln suchen, da durch den Zug des Inhalts, insbesondere des vom Scrotum bogenförmig durch den Leisten-canal wieder gegen die Mittellinie verlaufenden Vas deferens, der innere Rand des Bauchringes nach innen zu dislociert wird. Durch die Configuration des Leisten-canal bei Kindern und bei schon längere Zeit bestehenden Hernien geschieht es, dass der Leistenbruch auf Grund seines Verlaufes sehr wohl ein gerader oder directer benannt werden könnte, wiewohl er nach seiner anatomischen Beschaffenheit unter die schiefen Leistenbrüche gehören kann. Wir stoßen hier zum erstenmale auf zwei Bezeichnungen, welche demnach einer näheren Erklärung bedürfen.

Hiezu ist nothwendig, dass wir uns die vordere Bauchwand im Zusammenhange mit dem Becken besehen. Wenn wir nun auf diese vordere Bauchwand von rückwärts, daher auf ihre Hinterfläche hinschauen, so gewahren wir bei genügender Anspannung der Bauchwand fünf Falten, welche unter dem Bauchfell vorspringen, und zwar eine, welche in der Mittellinie verläuft, den Blasenscheitel mit dem Nabelring verbindet und das mittlere Blasennabelband genannt wird (*Ligamentum vesicoumbilicale med.*). Es ist dies der gewöhnlich vollständig obliterierte, manchmal streckenweise offene Urachus. Zu beiden Seiten dieser Mittelfalte verläuft je eine, manchmal fast gar nicht ausgeprägte Falte, welche ein Überrest der fötalen und zwar arteriellen Gefäßwege ist, nach der Geburt überflüssig wird und daher obliteriert, woraus sich zwei dünne, ebenfalls gegen den Nabel hinstrebende, aber von den Seitenflächen der Blase abgehende Bänder (*Ligamenta vesicoumbilicalia lateralia*) entwickeln. Das Grübchenpaar, welches durch die eben beschriebenen Falten begrenzt wird, nennt man die *Fossa inguinalis interna*. Nach außen von den seit-



lichen Blasennabelbändern liegt beiderseits je ein weiteres Grübchen, welches nach außen zu durch die Falte begrenzt wird, welche durch die sich von der hinteren Bauchwandfläche leicht abhebenden epigastrischen Gefäße (je eine Arterie, von zwei Venen begleitet, auf jeder Seite) gebildet wird. Diese Falten ziehen nicht nach dem Nabel, sondern eher nach dem lateralen Rectusrande der entsprechenden Seite; diese Grübchen benennen wir *Fossa inguinalis med.* Nach außen von der epigastrischen Falte liegt endlich jederseits die *Fossa inguinalis externa*, welche nach außen ohne bestimmte Begrenzung verstreicht, nichtsdestoweniger die ausgeprägteste von allen drei Leistengruben ist, weil das Bauchfell in derselben zu einem flachen Trichter vertieft ist, auf dessen Wänden radiär gestellte Falten gegen die Mitte zu verlaufen, wodurch das sogenannte *Infundibulum processus vaginalis peritonei* gebildet wird. Nicht immer wurde die im Vorstehenden angewendete Terminologie im gleichen Sinne gebraucht, insofern nämlich, als Scarpa die ganze Doppelgrube, welche nach außen vom *Ligamentum vesico-umbilicale lat.* gelegen ist, als die äußere Leistengrube beschrieben, und welche nach Hesselbach u. a. durch die epigastrische Falte im Sinne unserer obigen Beschreibung abgetheilt wird. Diese epigastrische Falte, von allen unbestritten die wichtigste, scheidet die Eintrittsstellen für den sogenannten äußeren und inneren Leistenbruch voneinander, indem durch die äußere Leistengrube die äußeren oder schiefen, durch die mittlere Leistengrube aber die inneren oder geraden Leistenbrüche nach außen treten. Wir nennen die erstere Bruchart schiefer Leistenbruch (*Hernia ing. ext. s. obliqu.*, Fig. 3), weil, bevor sie unter die Haut tritt, der ganze schiefe Leisten-canal durchlaufen werden muss, während die andere Bruchart als gerade bezeichnet wird, weil die mittlere Leistengrube fast gerade hinter dem äußeren Leistenringe gelegen ist, daher der Verlauf der Hernie von dem ersteren zu dem letzteren, durch welchen sie ebenfalls stets nach außen tritt, ein gerader ist. Jene ungemein seltenen Hernien, welche durch die innere Leistengrube hervortreten, zählen wir nicht mehr zu den Leistenbrüchen, sondern zu den vorderen Bauchwandbrüchen überhaupt; ja, es scheint, dass diese Brüche eine besondere Tendenz haben, sich nicht nach außen, sondern ins präperitoneale Bindegewebe zu entwickeln. Wir können daher im allgemeinen jene Brüche, welche nach außen von der epigastrischen Falte austreten, mit dem Namen „die äußeren“, und jene, deren Austritt nach innen davon erfolgt, als „die inneren“ bezeichnen, oder man kann sagen, dass sich die Kreuzungsstelle zwischen der *Vasa epigastrica* und dem *Vas deferens* bei den schiefen äußeren Leistenbrüchen am inneren Umfange des Brustsackhalses befindet, bei den geraden inneren Leistenbrüchen dagegen auf deren äußerer Peripherie. Wir können uns demnach ebensogut nach den epigastrischen Gefäßen, als auch nach dem Samenstrange richten. Der Befund, welchen wir rücksichtlich dieser Gebilde bei kindlichen und



älteren Hernien erheben, nicht aber die Richtung ihres Verlaufes entscheidet über die Classification der Bruchart. Die inneren Leistenbrüche entwickeln sich besonders im höheren Alter, wenn die Bauchwand bereits schlaff wird und die Entleerung des Darmes und der Blase infolge der Atonie der Muskulatur, bei Männern auch infolge der Hypertrophie der Prostata sich immer schwieriger gestaltet; man kann sie daher recht wohl als *Hernies de faiblesse* bezeichnen. Sie treten gewöhnlich beiderseits auf, und wir können diese Bruchart am besten dadurch mittelst unserer Finger erkennen, dass wir mit dem in den Leistencanal eingeführten Finger constatieren, dass die Hernie durch ein anderes Foramen aus der Bauchhöhle tritt, als der

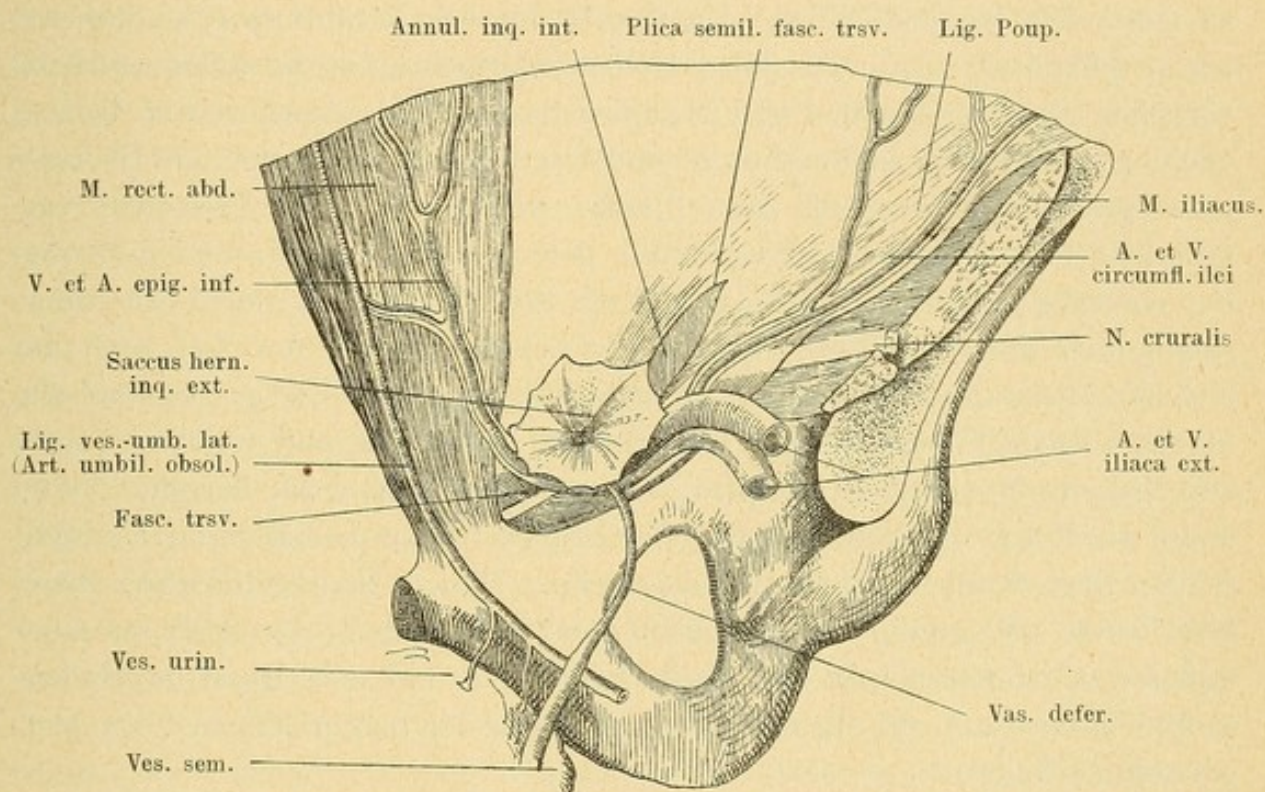


Fig. 3.

Samenstrang in dieselbe, u. zw. der letztere weiter nach außen von der Lücke, durch welche wir die Hernie reponiert haben. Paul Berger theilt jedoch in seiner im Jahre 1896 erschienenen Hernien-Statistik mit, dass nach seinen anatomischen Untersuchungen in der École pratique und im Hospiz von Bicêtre und nach seinen Befunden, die er gelegentlich der Radicaloperation von Hernien gemacht hat, zu dem Schlusse gekommen ist, dass manche scheinbar innere Hernie in Wirklichkeit eine äußere ist. Er wage es demnach gar nicht, aus solchen Hernien eine besondere Gruppe zu bilden, wiewohl unter 5568 Leistenbrüchen 249 das Aussehen von inneren Hernien hatten. Er sei von keinem dieser am Lebenden (natürlich auch ohne Operation) untersuchten Fälle überzeugt, dass es sich um einen wirklichen inneren Leistenbruch gehandelt habe. Nur in zwei Fällen, wo



der Canal nach innen und hinter das Schambein verlief, sodann wo auf einer Seite zwei Leistenbrüche nebeneinander, aber voneinander unabhängig bestanden hatten, glaubte Berger es mit einer inneren Hernie zu thun zu haben (*Hernia vesico-pubienne*). Auch bei Operationen konnte er sie seither einigemal constatieren, jedoch ohne dass er sie früher diagnosticiert hätte.

Das scheinbar einfachste Mittel, diese Brüche zu unterscheiden, nämlich das Austasten der *Arteria epigastrica*, misslingt bei reponiblen Brüche ziemlich oft und ist bei einem angewachsenen, entzündeten oder eingeklemmten Brüche vor der Operation überhaupt unmöglich.

Nachdem der äußere Leistenbruch in seiner weiteren Entwicklung dem Samenstrang folgen muss, und zwar innerhalb der *Tunica vag. comm.*, so muss derselbe endlich auch in den Hodensack herabsteigen, so dass wir kaum fehlgehen, wenn wir jeden Hodensackbruch unter die äußeren Brüche einreihen. Der nach außen von der epigastrischen Falte beschriebene Falten-trichter, die Eintrittsstelle für die äußeren Leistenbrüche, ist ein Überrest jener großen peritonealen Ausstülpung, welche wir den *Processus vag. peritonei* nennen, und welche, durch den Inguinalcanal tretend und den Samenstrang begleitend, bis zum unteren Pole des Hodens reicht, allerdings gewöhnlich nur in der Fötalzeit, häufig jedoch auch in der Zeit nach der Geburt. Diese Ausstülpung pflegt nämlich normalerweise zu verwachsen, bis auf jenen Theil, welcher den Hoden umschließt und welcher *Tunica vag. propria testis* genannt wird; im späteren Leben ist derselbe kaum mehr in Form eines fadenförmigen Gebildes unter den anderen Bestandtheilen des Samenstranges nachzuweisen. Dieser Bauchfellfortsatz kann aber auch vollständig offen bleiben und bildet dann den Urtypus einer äußeren Leistenhernie, welche umso leichter bis auf den Grund des Hodensackes herabsteigt, da sie den Weg bereits in der beschriebenen Form vor-gezeichnet findet.

Die Leistenbrüche unterscheiden wir sehr oft in zwei Unterarten, und zwar in die angeborenen und in die erworbenen Leistenbrüche. Was den angeborenen Leistenbruch betrifft, so kann derselbe schon thatsächlich bei der Geburt vorhanden sein oder er fängt an, unmittelbar nach der Geburt sich zu entwickeln. Wir können aber auch jene Unterart des Leistenbruches als angeboren bezeichnen, wenn an ihr thatsächlich nur der Bruchsack angeboren ist, insofern, als wir durch die Bezeichnung des Bruches als congenital nur den Umstand hervorheben wollen, dass die die Eingeweide umgebende Hülle nicht durch Verschiebung oder Dehnung des Bauchhöhlen-Peritoneums entstand, sondern dass der Bruch in einen Hohlraum eintritt, der von Natur aus präformiert ist.

In solche angeborenen Bruchsäcke braucht der Inhalt auch erst in der späteren Lebensperiode einzutreten, ohne dass die anatomische Charakterisierung von jener verschieden wäre, bei welcher auch die Eingeweide



von Geburt aus im Bruchsacke vorgelagert sich vorfanden. Solche Gelegenheiten, bei welchen ein angeborener Bruchsack in einen wirklichen Bruch umgewandelt wird, sind z. B. sämtliche Anstrengungen der Bauchpresse, wie sie beim Keuchhusten, bei einer chronischen Bronchitis, bei langdauernder Obstipation oder bei sehr enger Phimose, desgleichen aber auch bei irgend einer unvorhergesehenen, gewaltsamen Bewegung überhaupt abzulaufen pflegen. Das charakteristische eines angeborenen Leistenbruches besteht darin, dass nebst Zeichen einer äußeren oder schiefen Hernie noch folgende hinzutreten: Diese Brüche steigen sehr rasch bis ins Scrotum herab, ja es gibt Fälle, wo ein ziemlich beträchtlicher Scrotalbruch bei irgend einer Gelegenheit auf einmal entsteht, so dass wir dieses Merkmal des plötzlichen Entstehens eines halbwegs umfänglicheren Bruches zu Gunsten der Diagnose eines angeborenen Bruches zu verwenden pflegen. Ist ja doch von vornherein klar, dass derartige Brüche kaum je durch Dehnung oder Verschiebung des parietalen Peritoneums entstehen können, da hiezu jedenfalls ein länger dauerndes allmähliches Einwirken der dehnenden Gewalt gehört. Die älteren Autoren unterschieden wegen dieses Umstandes auch zweierlei Kategorien von Brüchen: jene *per distentionem* und jene *per rupturam*, indem sie hiemit andeuten wollten, dass es eine Art von Brüchen gebe, deren Bruchhülle unmöglich durch Dehnung des Bauchfelles entstanden sein konnte und welche sie daher hüllenlos durch Sprengung oder Riss des Bauchfelles sich entwickeln ließen. Diese letzteren Brüche würden wir eben mit unseren jetzigen anatomischen Kenntnissen als Brüche bezeichnen, die in die angeborenen Bruchsäcke herabsteigen. Ein weiteres Zeichen der congenitalen Hernien ist jenes, dass sie den Hoden von vorne umgeben und verdecken, dass der Hode, von außen als gesondertes Gebilde nicht wahrnehmbar, einen Theil der hinteren Hernienwand bildet, daher erst nach Reposition des Bruches genau austastbar ist, oder wenn diese nicht ausführbar, nach jenem eigenthümlichen Gefühle zu erkennen ist, welches bei Druck auf den Testikel entsteht und welches wir so oft zur Bestimmung der Lage des Hodens bei Hydrocele vaginalis ausnützen. Im Falle einer Torsion des Samenstranges liegt natürlicherweise der Hode in der vorderen Wand der Hernie. Diese Lage können wir auch bei radicalen Bruchoperationen und Herniotomien constatieren, und sagen, dass zum mindesten jene Hernien als congenital zu bezeichnen sind, nach deren Spaltung an irgend einer Stelle des Bruchsackes die Albuginea des Hodens sichtbar ist, wo sich demnach der Bruch in demselben Raume befindet, welchen wir sonst *Tunica vag. ppr. testis* zu benennen pflegen.

Diesen angeborenen Leistenbrüchen steht eine Gattung von erworbenen Brüchen entgegen, deren Entstehung gemeinhin so geschildert wird, dass bei vollständig verwachsenem *Processus vaginalis peritonei* — freilich den Theil ausgenommen, welcher den Hoden umschließt — sich eine voll-



ständig neue Ausstülpung des Bauchfelles entwickelt, die irgend ein Eingeweide beherbergt, aber, wenn sie auch in der Hodensack herabsteigt, leicht vom Hoden zu sondern ist. Diese Hernien weisen nach Spaltung des Bruchsackes eine vollständig gleichmäßige Innenwand auf, welche nirgends von der bläulichen Albuginea des Hodens unterbrochen ist. Neben diesen zwei Kategorien von Brüchen kennen wir noch eine dritte Abart von äußeren Leistenbrüchen, deren Entstehung wir uns so vorstellen, dass der Processus vaginalis peritonei oder der Scheidenfortsatz des Bauchfells allerdings über den Hoden verwächst, aber in seiner oberen Hälfte, einschließlich der inneren Öffnung, offen bleibt. Brüche, welche in einen derart offen gebliebenen Scheidenfortsatz herabsteigen, können mit Recht als angeboren bezeichnet werden, da sie aber peripherwärts über den Samenstrang nicht hinausreichen, bezeichnen wir sie mit Recht als *Hernia ingu. congen. funicularis*, als Gegensatz zu der früher beschriebenen *congen. testicularis*. Es muss jedoch bemerkt werden, dass es recht schwer ist, eine angeborene Leistenhernie des Samenstranges von einer erworbenen zu unterscheiden, so dass auch jene Auffassung denkbar ist, dass sämtliche äußeren Leistenhernien angeboren sind (Roser, Zuckerkandl), von denen jedoch die einen, im vollständig offenen Processus vaginalis peritonei gelegen, bis an den Hoden herabreichen, die anderen aber sich in demselben Raume befinden, nur dass er über dem Hoden verwachsen ist. Diese Auffassung wird durch mannigfache anatomische Erfahrungen begründet. E. Zuckerkandl fand nämlich bei 100 Kindern, welche in der 1. bis 12. Lebenswoche verstorben sind, 20mal den Processus vaginalis peritonei auf beiden Seiten offen, 12mal nur auf der rechten und 8mal nur auf der linken Seite; es würden daher an 40% Kinder eine angeborene Prädisposition zur Hernienbildung mit auf die Welt bringen.

Auch bei Frauen findet sich eine angeborene Abart des äußeren Leistenbruches, wiewohl diesem Gegenstande bisher ziemlich wenig Aufmerksamkeit gewidmet wurde. Während man bei Knaben und Männern die angeborene Leistenhernie schon aus gewissen klinischen Zeichen zu erschließen vermag (so z. B. dass sie den Hoden umschließt, dass die cylindrische Hernie gleich anfangs bis zum oberen Pole des Hodens herabgestiegen ist, dass das Kind den Bruch mit auf die Welt brachte, dass auf derselben Seite gleichzeitig eine Hodenektomie besteht, u. s. w.), haben wir bei Frauen nicht eines dieser Zeichen, um daraus etwa auf den congenitalen Ursprung der Hernie schließen zu können. Nur der innige Zusammenhang mit dem Ligamentum rotundum lässt darauf schließen, dass sich die Hernie im nicht obliterierten Processus vaginalis peritonei entwickelt habe. Die mikroskopische Untersuchung eines exstirpierten Bruchsackes, der muthmaßlich congenital ist, auf glatte Muskelfasern in seiner Wand, ist dringend nothwendig. Das Aussehen ist durch die beigegefügte Figur 4 veranschaulicht.



Wie schwer es fällt, von einer congenitalen Abart der äußeren Leistenhernien bei Frauen zu sprechen, erhellt daraus, dass z. B. Paul Berger in seiner statistischen, über 10.000 Hernien umfassenden Arbeit aus dem Bureau central in Paris dieser Abart der Leistenbrüche mit keinem einzigen Worte erwähnt, wiewohl er auf sie hätte aufmerksam werden sollen dadurch, dass unter 305 Kindern weiblichen Geschlechtes 118 an einer Leistenhernie litten, welche entweder links- oder rechtsseitig war, oder beiderseits vorkam (87:24), oder mit einer anderen Bruchart combinirt war.

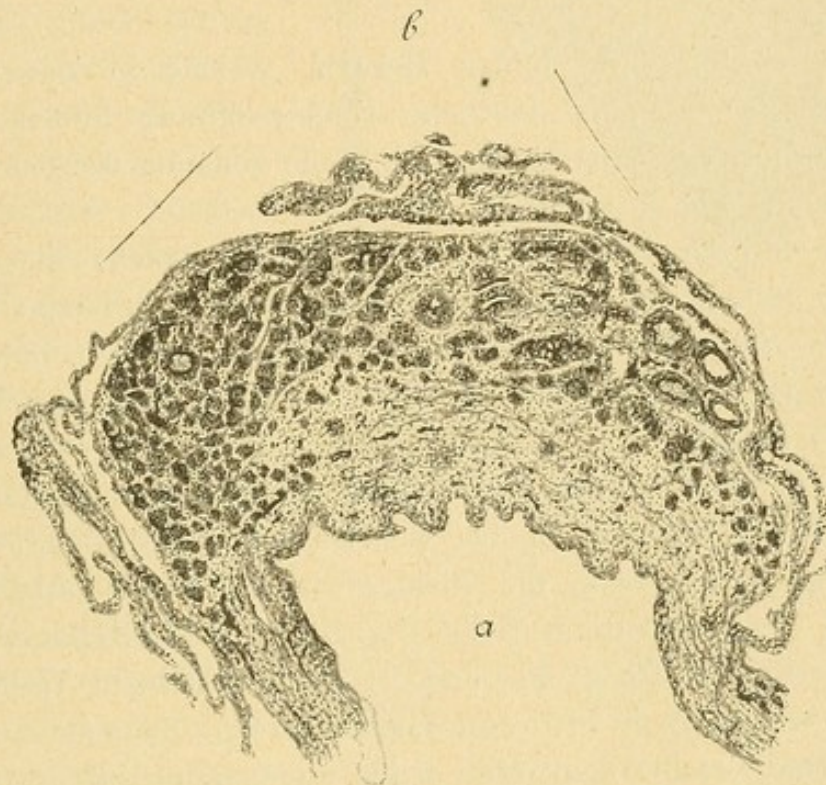


Fig. 4.

*a* = Bruchsackhöhle. *b* = Durchschnitte der glatten Muskelfasern im Lig. rot.

Wir unterscheiden mehrere Grade der Leistenhernie, und zwar:

1. Wir sprechen von einer Prädisposition, wenn der Leistencanal für einen Finger (Klein- bis Zeigefinger) durchgängig ist, ohne dass wir uns dabei mit Bestimmtheit darüber aussprechen könnten, ob sich in diesem Leistencanale auch ein präformierter offener Scheidenfortsatz befindet. Es wäre dies also die Diagnose auf einen offenen Leistencanal oder offene Leistenringe, wie sie bei Assentierungen öfters gebraucht wird, und welche mit den nachgiebigen Félizet'schen Leistendurchgängen (Trajets mauvais) identisch wären.

2. Als zweiten Grad bezeichnen wir jene Leistenhernie, welche bei der gewöhnlichen Thätigkeit der Bauchpresse nicht in den Leistencanal eintritt, sondern wo dieser für gewöhnlich leer ist und sich nur bei



besonderen Anstrengungen der Bauchpresse füllt, so z. B. beim Husten oder bei der Defäcation. Der Inhalt des Leistencanals zieht sich beim Nachlassen der Bauchpresse wieder zurück, so dass wir mit dem Finger unter Einstülpung der Scrotalhaut auch den inneren Leistenring abtasten können; eine solche Hernie nennen wir *Hernia inguinalis incipiens* (beginnende Leistenhernie).

3. Als nächsten Grad bezeichnen wir jene Hernie, welche zwar den ganzen Leistencanal für gewöhnlich füllt, jedoch durch den äußeren Leistenring nicht nach außen tritt; diese Hernie heißt *Hernia inguinalis interstitialis*, nicht aber *inguino-interstitialis*. Die Fig. 5 und 6 veranschaulichen solche Fälle.

4. Den vierten Grad bilden Hernien, welche in der Gegend des äußeren Leistenringes eine deutliche Emporwölbung bilden (*Bubonocoele*) und auch *Hernia inguinalis* im engeren Sinne genannt werden. Ein Beispiel hievon zeigt uns Fig. 7 auf Seite 33.

5. Den fünften Grad bilden jene Brüche, welche die Wurzel des Hodensackes füllen und mehr oder weniger in denselben oder in die äußere große Schamlippe herabsteigen. (*Hernia scrotalis* oder *oscheocoele* beim Manne [Fig. 8 auf Seite 35], *Hernia labialis* bei der Frau [Fig. 9 auf derselben Seite]).

6. Als 6. Grad endlich bezeichnen wir jene im Hoden befindliche Hernie von Riesendimensionen, bei welcher die größere Partie der Baucheingeweide im Bruchsacke, die kleinere in der Bauchhöhle liegt; diesen Grad nennen wir *Eventration*. (Siehe Fig. 10, 11 [Seite 37] und 12 [Seite 39] beim Manne; Fig. 13 [Seite 41] und 14 [Seite 43] beim Weibe.)

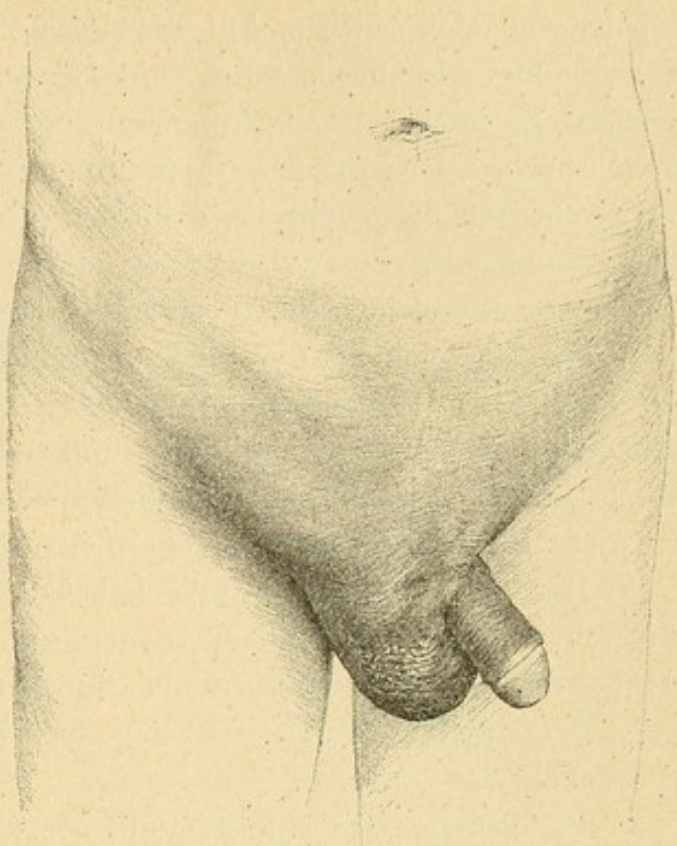
Indem wir zu dem inneren Leistenbruche übergehen, müssen wir bemerken, dass derselbe gemeinhin keine angeborene Unterart aufzuweisen hat, dass demnach derselbe stets erworben ist. Diese Bruchart stülpt die hintere Wand des Leistencanals, und zwar nach innen von der epigastrischen Falte, vor, tritt demnach sofort in die mediale Hälfte des Leistencanals ein und begibt sich nach kurzem Laufe in denselben, in vielen Fällen auch sofort, ebenso wie der äußere Leistenbruch durch den äußeren Leistenring in das Unterhautzellgewebe. Es muss demnach der Samenstrang auf der äußeren Seite dieses Bruches verlaufen, wodurch diese Unterart noch leichter von der äußeren zu unterscheiden ist, als durch die Austastung der *Arteria epigastrica*, welche so häufig misslingt. Nachdem wir einen solchen inneren Leistenbruch reponiert haben, können wir constatieren, dass durch den jetzt leeren Bruchring weder das *Vas deferens* noch irgend ein anderes Gebilde des Samenstranges in die Bauchhöhle eintritt. Von diesen Brüchen ist bekannt, dass sie höchst selten größere Dimensionen annehmen, dass sie gewöhnlich in der Größe der *Bubonocelen* im Leistenbuge gelegen sind und dass sie kaum jemals in den Hodensack herab-



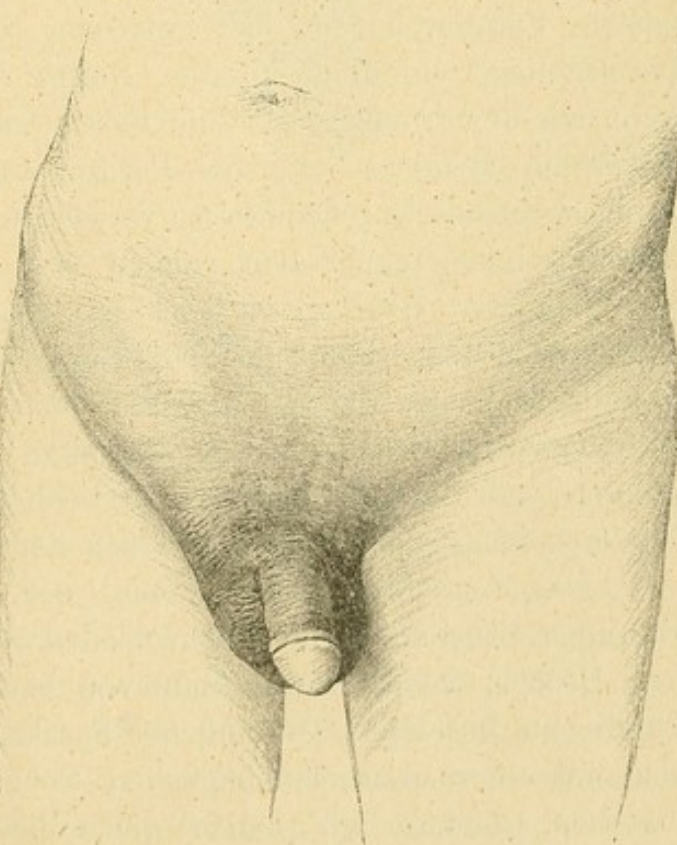
steigen. Je länger also ein Bruch besteht und je länger derselbe auf die Leistenbeuge in der Gegend des äußeren Leistenringes beschränkt bleibt, den Hodensack freilassend, umso wahrscheinlicher ist die Diagnose eines inneren oder geraden Leistenbruchs.

Sowohl die radicale Operation der Leistenbrüche überhaupt, als auch die Herniotomie, d. h. sowohl die Operation des freien als auch die des eingeklemmten Leistenbruchs, erheischen eine genaue Kenntniss der Schichtung der Bruchhüllen.

Jede äußere Hernie ist außen zuerst von der Haut und dem Unterhautzellgewebe bedeckt, die scrotale Abart auch von der damit zusammenhängenden Tunica dartos, dann folgt eine Schichte, welche von der Fascia superficialis abdominis her stammt, worauf eine Schichte folgt, die wieder ein Abkömmling der Fascia intercolumnaris ist und nach manchen Forschern von den Rändern der beiden Leistenpfeiler abgeleitet wird. A. Cooper beschreibt bei älteren Brüchen, wie übrigens schon angeführt wurde, eine besondere Hülle, welche unter der Tunica dartos gelegen ist, Fascia spermatica externa genannt wird und welche ebenfalls von der Aponeurose des äußeren schiefen Bauch-



*Fig. 5.*



*Fig. 6.*



muskels abgeleitet wird. Auf die *Fascia spermatica externa* oder auf die *Fascia intercolumnaris* folgt eine Lage von Muskelfasern des *Musculus cremaster*, welche aus schlingenförmigen Bündeln besteht, die auf der Vorderfläche des Bruches herabsteigen und auf der Hinterfläche sich verlieren. Ihr Ursprung liegt in der Abspaltung einzelner Muskelbündel vom Rande des inneren schiefen und des queren Bauchmuskels, unter welchem bekanntlich dieser Bruch hindurchtritt. Diese Muskelschlingen sind ziemlich eng an die folgende Schichte angeheftet, welche die *Fascia infundibuliformis fasciæ transversæ* oder *Tunica vaginalis communis funiculi spermatici et testis* genannt wird und welche ein Derivat der *Fascia transversa* ist. Die sämtlichen bisher genannten Schichten nennen wir nach Cooper's Beispiel die *Fascia herniæ propria Cooperi*.

Der innere Leistenbruch hat beinahe dieselben, bisher genannten, tieferen Schichten des äußeren Bruches, nur dass die Schichte, welche durch Abspaltung der Muskelfasern und durch die Vorstülpung der *Fascia transversa* entstanden ist, bei weitem schwächer ist als bei der schiefen Hernienabart.

In beiden Fällen folgt nun der eigentliche Bruchsack nach außen, von einer verschieden dicken Schichte präperitonealen Fettgewebes be wachsen. Da die Vorstülpung der *Fascia transversa* einen Sack bildet, welcher auf seiner Innenwand glatt ist und mit der folgenden Schichte nicht verwächst, so könnte schon diese Hülle von Ungeübten für den peritonealen Bruchsack gehalten werden, und dann folgerichtig das präperitoneale Fettgewebe für das fettreiche Netz, welches allenfalls noch eine Darmschlinge einhüllen könnte. Dieser Irrthum ist leicht zu vermeiden, wenn wir uns erinnern, dass die *Fascia transversa* eine quergestreifte, feste, gefäßarme Membran ist, das Peritoneum dagegen eine dünne, bläulich durchscheinende, von dendritisch verzweigten Gefäßen durchzogene Membran, welche beinahe immer nach außen von einer Lage Fett belegt ist. Bei eingeklemmten Brüchen ist auch das Hervorquellen des Bruchwassers ein willkommenes Merkmal der Eröffnung des serösen Bruchsackes, da sich dasselbe in keiner anderen Schichte anzusammeln pflegt, als im Bruchsacke. Ist einmal der Bruchinhalt, insbesondere die in demselben enthaltene Darmschlinge, mit dem Bruchsacke flächenhaft verwachsen, dann ist wohl die Unterscheidung des Bruchsackes von der Darmserosa recht schwierig.

Das Aussehen und die Zahl der genannten Schichten pflegt bei einzelnen Brüchen ziemlich verschieden zu sein. Wir meinen damit nicht jene Brüche, welche, abweichend von den üblichen Verhältnissen, manchmal durch eine besondere Öffnung der *Fascia transversa* nach außen treten oder sich mit einer zusammenhängenden Schichte von Muskelgewebe bedeckt erweisen, sondern wir haben dabei besonders jene Brüche im Auge, welche neben der äußeren Bruchabtheilung noch eine andere, verschieden



tief zwischen den einzelnen Schichten der Bauchwand gelegene aufweisen. Zum Verständniss der hierbei herrschenden Verhältnisse müssen wir jedoch noch einige Worte über das Verhältniss des Samenstranges zum Leistenbruche vorausschicken.

Wir können uns nämlich durch eine sorgfältige Dissection überzeugen, ob irgend ein Leistenbruch in einem angeborenen nicht verwachsenen Processus vaginalis peritonei oder in einer Ausstülpung des Peritoneums neuer Formation gelagert ist. Ist nämlich die Hernie in den offenen Scheidenfortsatz herabgestiegen, so ist der Bruchsack innig mit der Tunica vaginalis communis verwachsen, er ist deshalb auch nur schwer von den übrigen Bruchhüllen abzulösen, während der Bruchsack einer erworbenen Hernie gewöhnlich leicht aus der Umgebung ausgehült werden kann, was man besonders dann sofort merkt, wenn man Gelegenheit hat, eine größere Reihe von Radicaloperationen auszuführen. Dasselbe gilt auch vom Samenstrange, dessen Gebilde sich bei einem erworbenen Bruche leicht, schwer aber von dem Bruchsack eines angeborenen Bruches abpräparieren lassen. Weiters pflegen auch die einzelnen Gebilde des Samenstranges beim angeborenen Bruche breit über den Bruchsack vertheilt zu sein, beim erworbenen jedoch werden sie mehr zu einem Bündel zusammengefasst angetroffen. Die Entstehung dieses eben erwähnten Verhältnisses des Samenstranges zum Bruchsacke wurde in den früheren Zeiten, von Hunter angefangen, so erklärt, dass der Hode in den ersten Zeiten der fötalen Entwicklung am oberen und inneren Ende des drüsigen Wolf'schen Körpers hinter dem Bauchfell unter der Niere gelagert ist. Diese Lage, analog jener der Nieren, hätte zur Folge, dass die Vorderfläche einen peritonealen Überzug hätte, während die hintere eines solchen bar wäre und in sich die ernährenden Gefäße aufnehmen und von sich den Samenstrang abtreten lassen würde. Von der mit Bauchfell überzogenen Fläche zöge in der Richtung gegen den inneren Leistenring eine Bauchfellfalte, die einen muskulösen Strang enthalten sollte, dessen unteres Ende sich im Grunde des Hodensackes befestigen würde. Dieser

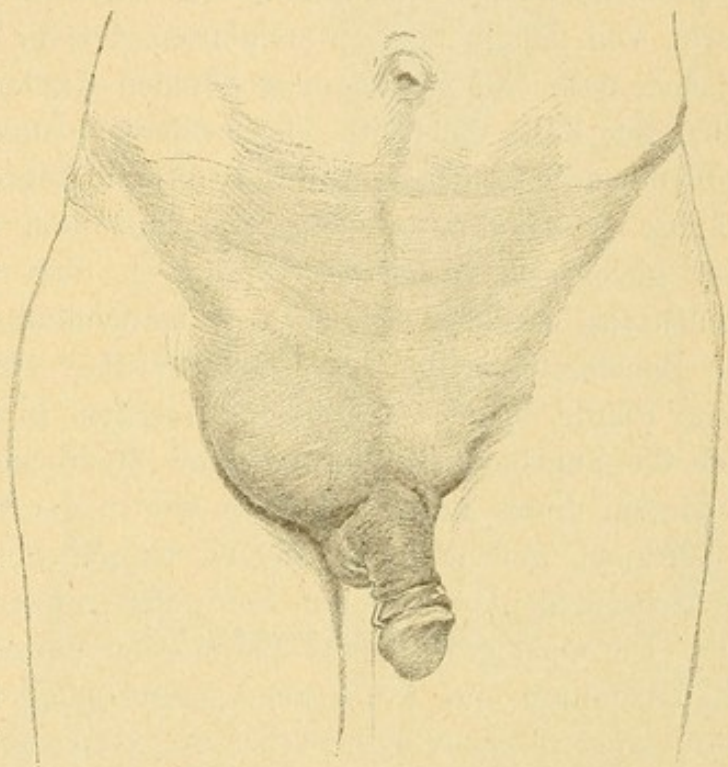


Fig. 7 (siehe Seite 30).



aus glatten Muskelfasern bestehende Strang wäre daher einer activen Contraction fähig. Derselbe wurde das Leitband des Hodens benannt (Gubernaculum Hunteri) und entlang und unter Leitung desselben sollte der Hode bis in den Grund des Hodensackes herabsteigen. Da man voraussetzt, dass die Vorderfläche des Hodens mit dem Bauchfell innig verwachsen ist, und da der ganze Abstieg des Descensus testiculi retroperitoneal erfolgen sollte, so war es nothwendig, dass entsprechend dem Herabrücken des Hodens eine peritoneale Ausstülpung sich ausbilde, an deren unterstem Ende sich der Hode befände. Ist dieser einmal bis ins Scrotum herabgetreten, dann müsste auch diese eben erwähnte handschuhfingerförmige Ausstülpung des Bauchfells durch den Leistencanal bis ins Scrotum herabreichen. Dieses Peritonealdivertikel wäre eben der Scheidenfortsatz oder Processus vag. perit., von dem wir schon erwähnten, dass er in der Mehrzahl der Fälle verwächst, dass er aber bei neugeborenen Kindern von E. Zuckerkandl in 40% der Fälle einerseits oder beiderseits unverwachsen oder offen angetroffen wurde. Auch nach dieser älteren Lehre verkürzt sich also die erwähnte Bauchfellfalte, gleichzeitig mit dem Gubernaculum Hunteri, tritt aber gleichzeitig durch die Öffnung in der vorderen Bauchwand in den Hodensack, so dass mit dem Gubernaculum, und zwar vor dem Hoden, ein Bauchfelldivertikel herabrückt. Seiler entdeckte dieses Bläschen zuerst beim Pferde, später auch beim Menschen. In diesem Divertikel entwickeln sich die angeborenen Hernien und Hydrocelen bei Kryptorchismus. Ein Analogon dieses Raumes kennen wir in der Form des Nuck'schen Canals bei Frauen, welcher nichts anderes ist, als ein blindes Bauchfellsäckchen, angewachsen an der vorderen Seite des runden Mutterbandes.

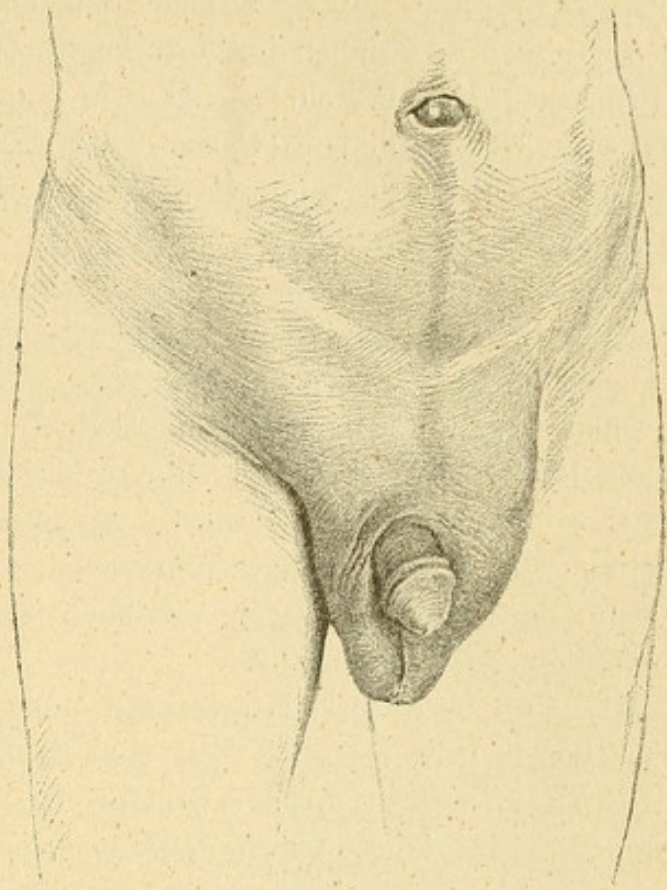
Die eben geschilderte Lehre vom Descensus testiculi erfuhr in den letzten Jahren eine wesentliche Abänderung. Auch nach der modificierten Auffassung dieses Vorganges ist der Leistencanal die Bahn für den Abstieg des Hodens. Weil-Bramann constatirten nach ihren übereinstimmenden Untersuchungen, dass gleich bei Beginn des Hodenabstieges das Bauchfell sich in den inneren Leistenring einstülpe, welche Einstülpung sich bei fortschreitendem Descensus vertiefe, worauf Bramann besonderes Gewicht legt, betonend, dass der Abstieg des unteren Poles des Scheidenfortsatzes dem Herabrücken des Hodens vorausgehe. Ebenso übereinstimmend bestreiten die genannten Forscher, dass sich das Gubernaculum Hunteri je am Grunde des Hodensackes inseriere, vielmehr geben sie zu, dass es sich analog dem runden Gebärmutterbande an der Vorderfläche der Symphyse befestige. Durch die Contraction des Gubernaculums könnte demnach der Hode höchstens vor den äußeren Leistenring hervordringen, worauf für seinen Abstieg in den Grund des Hodensackes eine neue Kraft nothwendig wäre. Als eine solche wurde von Weil der Umstand angeführt, dass die myxomatöse Masse, welche ursprünglich den Hodensack ausfüllte,



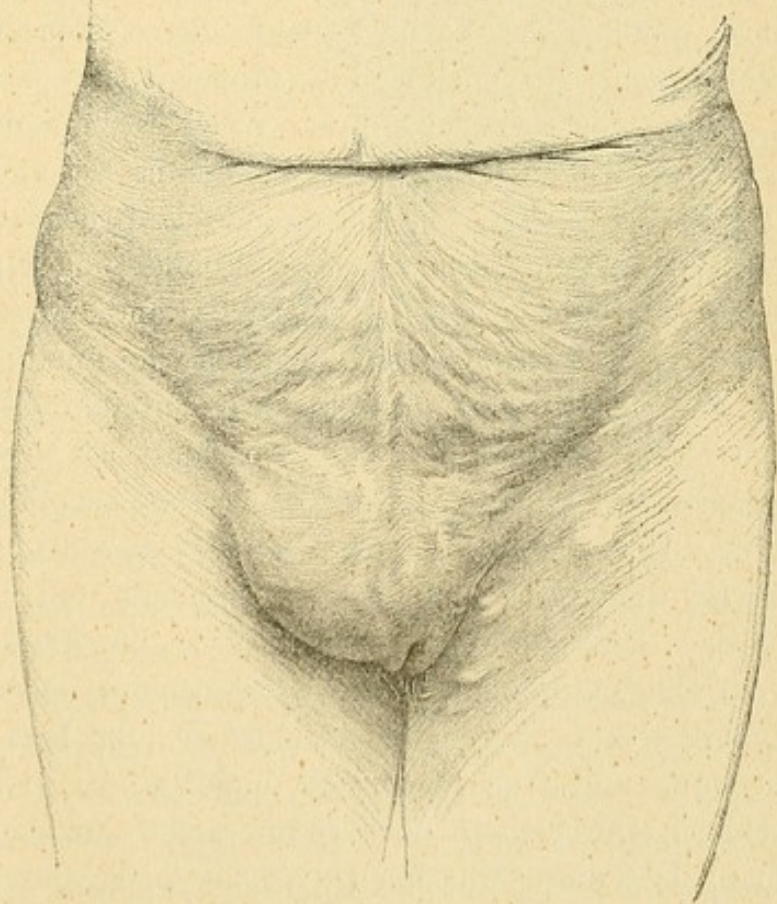
schwindet, wodurch der Hode gewissermaßen gegen den Hodensackgrund aspiriert werde.

Entsprechend dieser Entwicklung sind die einzelnen Elemente des Samenstranges innig mit irgend einer Seite des angeborenen Bruchsackes verwachsen, so dass eine Ausschälung des letzteren nur gelingt, wenn man einzelne dieser Gebilde, Gefäße oder Nerven zerstört, oder jenen Streifen des Bruchsackes, an welchen die Samenstrangelemente angelöthet sind, an demselben zurücklässt, dagegen den übrigen Bruchsack exstirpiert.

Der Bruchsack der inneren Leistenhernie hängt mit den Gebilden des Samenstranges in keiner Weise zusammen und kann deshalb ohne Tangierung derselben leicht ausgeschält werden. Das Vas deferens liegt stets an der hinteren und seitlichen Peripherie dieser Bruchart, die Bruchpforte ist gewöhnlich breit, weswegen auch Einklemmungen dieser Brüche recht selten sind. Anders ist es beim äußeren Leistenring, wo die Einklemmung nicht nur am inneren, sondern auch am äußeren Leistenring geschehen kann, ebenso aber auch im Verlaufe des



*Fig. 8* (siehe Seite 30).



*Fig. 9* (siehe Seite 30).



Bruchsackhalses. Bei älteren Brüchen pflegen die Einklemmungen an jenen Stellen zu sitzen, an welchen durch Auflagerungen eine künstliche Verengerung des Bruchsackhalses besteht; sie können manchmal recht weit vom äußeren Leistenring sich befinden, waren aber nichtsdestoweniger ursprünglich weiter central gesessen, und wurden durch die Entwicklung des Bruches nach außen herabgedrängt.

A. Cooper hat eine besondere Hernienabart beschrieben und sie encystierte Hernien genannt. Sie entstehen, wenn die centrale Partie des Scheidenfortsatzes verwachsen ist, wenn sich in dem peripheren unverwachsenen Theile Flüssigkeit angesammelt hat, und wenn der jetzt sich bildende Bruchsack sich in das Innere des Hydrocelenraumes hinein entwickelt, so dass der Bruchinhalt in einem solchen Falle von einem doppelten serösen Sacke eingeschlossen ist, nämlich dem eigenen Bruchsack und dann dem Hydrocelensack, zwischen welchen beiden eine Flüssigkeitsschichte liegt.

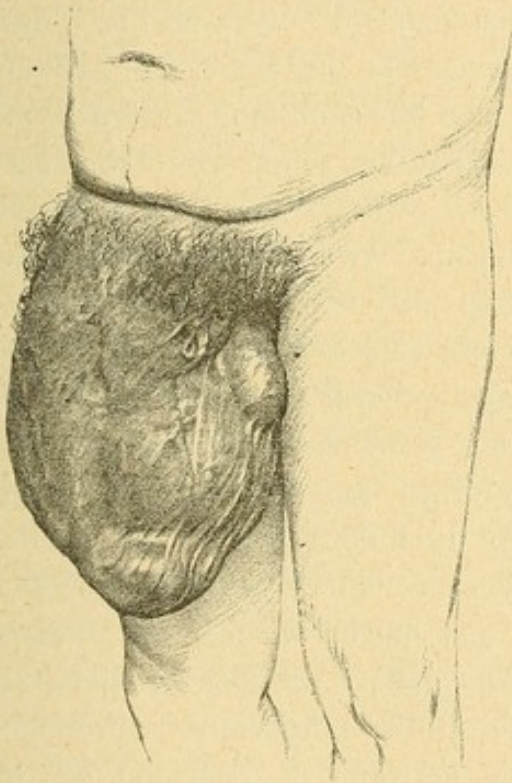
Als eine besonders interessante und wichtige Abart des Leistenbruches wurde in der letzten Zeit eine Bruchart beschrieben, welche man die inguino-properitoneale benannt hat und von welcher bisher mehrere Abarten bekannt sind. Behufs anatomischer Fundierung der Lehre von den properitonealen Leistenbrüchen unternahm Eppinger eine gründliche Untersuchung des Leistencanals, deren Ergebnisse mit den Thatsachen, welche klinisch beobachtet wurden, auf das innigste sich decken, und welche darin gipfeln, dass es im Verlaufe des Leistencanals gewisse prädisponierte Stellen gebe, an denen sich die properitoneale Abart mit Vorliebe entwickelt.

Bei der Erklärung dieser Bruchart handelt es sich vor allem darum, was eigentlich die innere Leistenöffnung ist und ob man thatsächlich mit Grund den inneren Leistenring und die Bruchsackpforte voneinander unterscheidet. Wenn wir uns an die Schilderung Eppinger's halten, so gibt es drei Abschnitte des Leistencanals, und zwar:

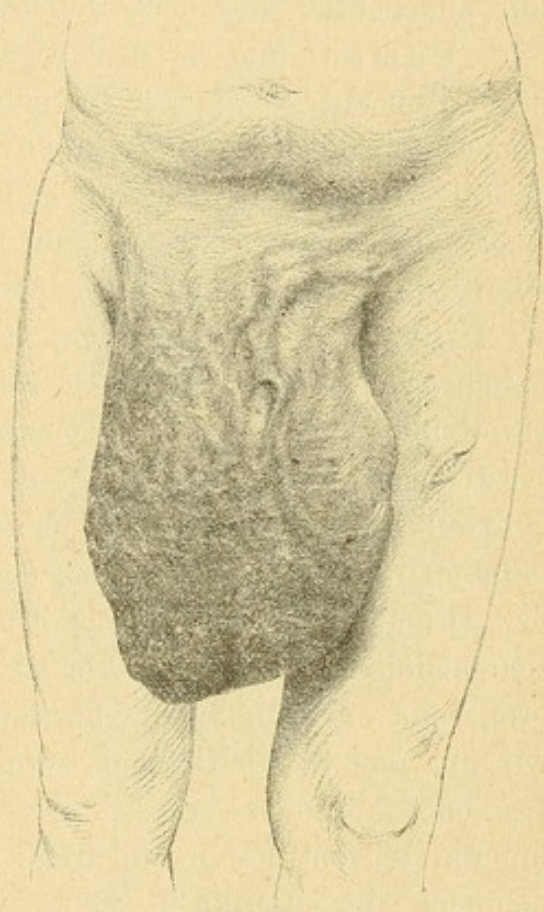
1. Der innerste erstreckt sich vom anatomischen inneren Leistenring bis zur Eintrittsstelle des *Processus infundibuliformis fasciæ transversæ* in den *Musc. transversus*. Dieser Abschnitt ist eigentlich ein kurzer Trichter, welcher bei schichtenweiser Präparation zur *Plica semilunaris* zusammensinkt. Um diesen Eingangsabschnitt herum befindet sich zwischen der *Fascia transversa* und dem Peritoneum ein lockeres, verschieden fetthaltiges Bindegewebe. Medianwärts ist die *Arteria epigastrica* nur ca. 7 mm vom Eingangsabschnitte des Leistenspaltes angeheftet. Der mittlere Abschnitt des Leistenspaltes befindet sich im Bereiche des *Musculus obliquus internus* und *transversus*, ist ungefähr 10—12 mm lang oder wegen des schiefen Durchtrittes noch etwas länger. An senkrechten Schnitten erkennt man, dass diese Muskeln den Spalt dicht umschließen und dass der quere Bauchmuskel mit dem inneren schiefen gerade hier fest verwebt ist.



Der Ausgangsabschnitt des Leistencanals befindet sich in der lockeren Bindegewebsschichte zwischen dem inneren und äußeren schiefen Bauchmuskel und zwischen den straffen Pfeilern des Leistencanaalausganges. Es lassen sich demnach am ganzen Leistenspalte hauptsächlich zwei Stellen nachweisen, an denen die Umgebung nachgiebiger ist und wo sich der im Leistenspalte befindliche Bruchsack divertikelartig ausstülpfen könnte. Dies könnte geschehen zwischen dem Peritoneum und der Fascia transversa, und zwar am leichtesten lateral- und abwärts, am schwierigsten nach aufwärts. Stülpt sich der Eingangsabschnitt medianwärts aus, so ist die Arteria epigastrica nicht am inneren Rande des Einganges des Divertikels, sondern sie haftet der Fascia transversa



*Fig. 10* (siehe Seite 30 und 52).



*Fig. 11* (siehe Seite 30).

fest an. Im mittleren Abschnitte ist eine Ausweitung ziemlich schwierig, während in dem Ausgangsabschnitte dieselbe sich leichter vollzieht, und zwar leichter nach außen und oben zwischen die beiden schiefen Bauchmuskeln, als nach innen und hinten.

Dieser anatomischen Disposition entsprechen genau die zwei Hauptabarten der properitonealen Hernien. Krönlein beschrieb zuerst gründlich eine Abart des angeborenen Leistenbruches, welche er die *Hernia inguino-properitonealis* benannt hat. Er versteht darunter einen Leistenbruch, dessen Bruchsack aus zwei Abschnitten besteht, deren einer im Leisten-canale liegt und gewöhnlich vom offenen Processus vag. perit. gebildet



wird, deren anderer dagegen zwischen der Bauchwand, eigentlich der Fascia transversa und dem Bauchfelle gelegen ist, mit welchem er fest verwachsen zu sein pflegt. Krönlein wies schon darauf hin, dass einschlägige Beobachtungen bei älteren Autoren unter verschiedenen Bezeichnungen vorgefunden werden, so unter anderem in Streubel's Monographie „Über Scheinreduction der Hernien“ allein 14 Beobachtungen. Verschiedene Nuancen stellte Krönlein bei dieser Hernienart dadurch fest, dass die Verbindung zwischen den beiden Abschnitten der properitonealen Hernie entweder breit oder recht eng sein kann, dass der äußere Abschnitt größer, aber auch kleiner als der innere sein kann, ja dass der äußere sogar nur angedeutet oder auch vollständig fehlen kann.

Rumpel fügt zu den Krönlein'schen Beobachtungen der Hernia properitonealis, deren er 57 gesammelt hat, eine weitere Hernienabart hinzu, welche sich von der Krönlein'schen dadurch unterscheidet, dass der divertikelartige Abschnitt mit seinem Eingange innerhalb des Leisten-canals liegt und sich regelmäßig zwischen den Musc. obliquus internus und externus hineinerstreckt. Diese Abart wurde allerdings schon von Goyrand als Hernia inguino-interstitialis und von Boyer als Hernia intrainguinalis beschrieben. Auch diese Hernie besteht aus zwei Abschnitten eines gewöhnlich angeborenen Bruchsackes, wovon der eine vor dem äußeren Leistenring, der andere nach auf- und auswärts vom Leistencanale zwischen dem äußeren und inneren schiefen Bauchmuskel gelegen ist. Beide Abschnitte münden innerhalb des Leistencanals in einen gemeinschaftlichen Abschnitt des Bruchsackhalses, dessen Eingang allerdings am inneren Leistenring sich befindet. Auch bei dieser Bruchart kann der äußere Antheil verschieden groß sein, er kann auch vollständig verwachsen sein oder fehlen, so dass wir nur den intraparietalen Abschnitt vor uns haben, welcher mit dem im Leistencanale oder mittelst des im Leistencanale liegenden Theiles am inneren Leistenring in die große peritoneale Höhle mündet; es würde sich demnach die allerdings schon anderweitig verwendete Bezeichnung als Hernia interstitialis vorzüglich eignen. (Siehe Figur 15 auf Seite 49.)

Küster endlich hat eine dritte Abart des Leistenbruches beschrieben und Hernia inguino-superficialis benannt. Hieher würden jene angeborenen Leistenbrüche gehören, bei denen der nach außen vom äußeren Leistenring gelegene Bruchantheil sich nicht ordnungsmäßig gegen den Fundus des Hodensackes entwickeln würde, sondern seitlich von dem genannten Ringe; oder der Bruch steigt normalerweise ins Scrotum herab, entsendet aber knapp am äußeren Leistenring ein Divertikel nach außen und oben.

Bei der Seltenheit dieser Fälle wollen wir von jeder eben geschilderten Abart einen Sectionsbericht beifügen.

Ein derartiger Sectionsbefund der Krönlein'schen Abart lautet wie folgt: Nach links von der Symphyse finden wir an der inneren Oberfläche



der vorderen Bauchwand das Peritoneum bis zu 5 cm Höhe halbkugelförmig mit einer Basis von 5 : 6 cm vorgewölbt. Dieser Sack hat auf seiner Außenseite eine Öffnung von 2.5 cm Breite, der Rand derselben ist oben stumpf, unten scharf. Durch diese Öffnung stülpt sich das Peritoneum in jenen Raum aus und überkleidet ihn an seiner Innenfläche. Der Grund dieses Sackes ist gegen die Symphyse hingewendet; derselbe ist an seiner Hinterfläche mit dem Peritoneum parietale überzogen und mit ihm fest verwachsen; die Vorderfläche des Sackes liegt der Fascia transversa innig auf. Mittels einer Öffnung ist derselbe mit einem anderen sackartigen Abschnitte in Verbindung, welcher im Leistencanale liegt, und bis vor den äußeren Leistenring und gegen den Hodensack in Form eines 8 cm langen und 2 cm breiten Fortsatzes herabsteigt.

Auch diese Ausstülpung ist in ihrer ganzen Länge von dem Processus infundibuliformis der Fascia transversa eingehüllt. An der inneren Fläche des pro-peritonealen Sackes findet sich mittels eines beweglichen Mesorchiums der Hode mit seinem Nebenhoden aufgehängt. Von dem-

selben geht das Vas deferens ab, welches extraperitoneal zuerst nach aufwärts und dann in einer Länge von 3 cm auf der linken Seite der Harnblase herabsteigt. Von derselben Stelle, an welcher der Samenleiter entspringt, geht auch ein Strang aus, welcher zwischen der Fascia transversa und der Wand des inguinalen Abschnittes des Bruchsackes bis ans Ende der äußeren Hervorstülpung des letzteren herabreicht und auf seinem Wege die hintere Wand desselben faltenförmig emporhebt. An der gleichen Stelle entspringt endlich

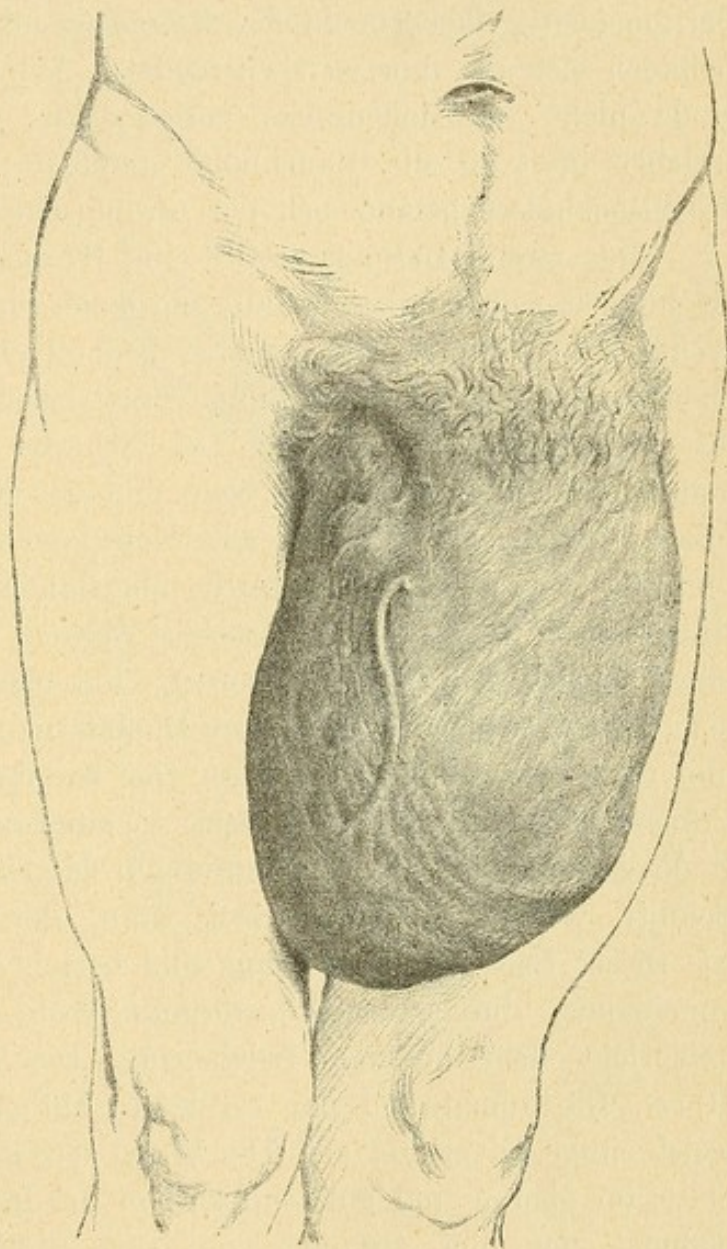


Fig. 12 (siehe Seite 30).



ein drittes Band von 8 *mm* Breite, welches seine Ursprungsfasern ins Mesorchium einpflanzt und dann am inneren Rande des properitonealen Sackes an jenen Stellen herabsteigt, wo das Bauchfell auf die Außenfläche dieses Sackes umbiegt, sodann weiter verläuft zu jener Stelle, wo sich der Samenleiter mit den großen Gefäßen kreuzt, von da weiter dorthin, wo der absteigende Grimmdarm in die Flexur übergeht, um endlich im retroperitonealen Zellgewebe in der Nierengegend zu enden. In diesem Bande befinden sich die inneren Samengefäße. Auf der rechten Seite wurde der Hode nicht im Hodensacke vorgefunden, sondern bloß ein Bruchsack, welcher breit in die Bauchhöhle mündete; an der medialen Seite des Bruchsackhalses befand sich der atrophische Hode.

Das zweite Beispiel betrifft eine *Hernia inguino-interstitialis*. Es handelt sich in diesem Falle um einen nicht eingeklemmten Bruch. Die rechtsseitige Unterbauchgegend ist bedeutend geschwellt, die Leistengegend ebenfalls von einer Schwellung vorgetrieben, in welche die Vergrößerung des Hypogastriums ausläuft. Der Schnitt wurde über der Schwellung geführt und in letzterer das Netz und der Hode vorgefunden, letzterer am inneren Leistenring gelegen; außerdem fand man aber noch den Dünndarm und das Cöcum. Das Netz wurde abgebunden, irgend ein incarcerierender Ring konnte jedoch nicht constatirt werden. Beim nächsten Verbandwechsel musste die Wunde geöffnet werden, und man fand in derselben ein Stück dem Anscheine nach gangränösen Dünndarms; derselbe wurde angeschnitten und ein Drainagerohr eingeführt. Der Kranke starb. Die Beschreibung des Präparates lautet: Der Hodensack asymmetrisch, in der linken Hälfte der Hode vorhanden, rechts und unterhalb des Nabels beginnt ein 15 *cm* langer Schnitt, welcher in einen Sack führt, der vom Peritoneum ausgekleidet ist. Dieser Sack ist 23 *cm* lang und besteht aus zwei Abtheilungen, welche voneinander durch eine kreisförmige Falte geschieden sind; diese Falte entspricht dem äußeren Leistenring. Der Umfang derselben misst bis 10 *cm*. Die Innenwand der scrotalen Abtheilung ist zart und faltig und weist einige Divertikel auf. Die Wand der inguinalen Abtheilung ist fester, glatt; im oberen und äußeren Antheil der hinteren Wand dieser Abtheilung befindet sich eine Öffnung von 5 *cm* Breite, welche in die Bauchhöhle führt; der hintere Rand derselben ist scharf. Am inneren Rande dieser Öffnung verläuft die Arteria epigastrica inferior, wodurch die Öffnung als der innere Leistenring charakterisiert erscheint. Es befindet sich demnach die erwähnte Leistenabtheilung des Doppelsackes zwischen den beiden Leistenringen. Der äußere schiefe Bauchmuskel hört mit seinem muskulösen Antheile auf der rechten Seite des Sackes auf, seine Aponeurose verläuft über die Vorderfläche des Sackes und heftet sich am Poupart'schen Bande an. Auch der innere schiefe Bauchmuskel befestigt sich auf der rechten Seite um den Scheitel des Bruchsackes bis zum lateralen Rande des inneren



Leistenringes, umspannt mit seinem unteren Rande den linken Rand der Öffnung und endet hinter dem Leistenantheile des Bruchsackes am horizontalen Aste des Schambeines gleichzeitig mit der Sehne des geraden Bauchmuskels. Auch der quere Bauchmuskel befestigt sich am Rande der inneren Leistenöffnung und verschmilzt hinter dem Leistenbruchsacke mit der Sehne des inneren schiefen Muskels. Der gerade Bauchmuskel liegt mit seinem äußeren Drittel hinter dem intrainguinalen Antheile des Bruchsackes.

Nach dieser Anordnung wölbt sich der innerhalb des Leistencanals befindliche Theil stark nach vorne. Die rechte Seite ist an die Ränder des inneren und queren Bauchmuskels gestemmt, die hintere Wand ist medial vom inneren Leistenringe vom geraden Bauchmuskel unterlegt, während der Scheitel des Sackes zwischen den äußeren Rand des geraden Bauchmuskels und die sehnigen Anheftungen des inneren schiefen und queren Bauchmuskels hineingeschoben ist, welche sich über jenen Rand hinüberschieben, und ist gedeckt von der Aponeurose des schiefen äußeren Muskels. Knapp unter dem unteren Rande des Bauchringes ist an der hinteren Wand der intrainguinalen Abtheilung des Sackes der Hode mit

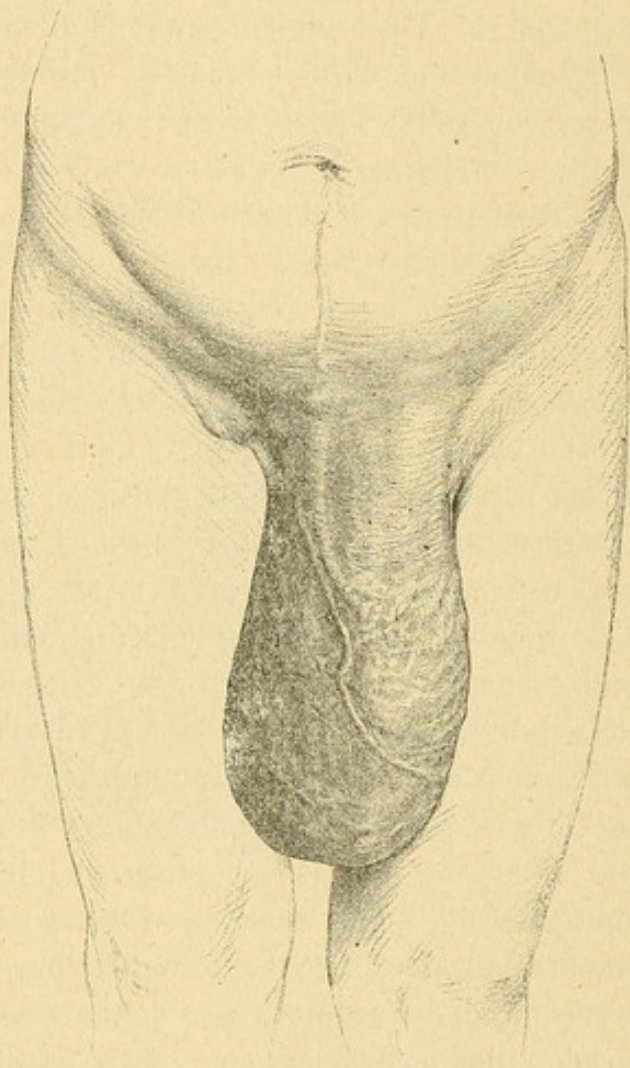


Fig. 13 (siehe Seite 30).

dem Nebenhoden und einem trichterförmigen Mesorchium gelegen. Vom Schwanz des Nebenhodens zieht in der hinteren Wand der Leistenabtheilung des Bruchsackes eine senkrechte Falte bis in den Grund des Hodensackes, welche sich oben am Nebenhoden befestigt und unten fächerförmig den Grund der scrotalen Abtheilung des Bruchsackes umfängt. Von der hervorspringenden Insertion des Mesorchiums am unteren Rande der inneren Leistenöffnung sehen wir einen Strang von 5 cm Länge bis zum Blinddarm verlaufen, welcher derb ist und als eine Bauchfellduplicatur an der äußeren Seite vom Ansatz des Wurmfortsatzes sich anheftet. Der Samenstrang



verläuft auf der rechten Seite der Harnblase und dann entlang des Stranges zwischen dem Blinddarm und dem Bruchring zum unteren Rande des letzteren, von da ab dann direct zum Schwanze des Nebenhodens. Die Fascia transversa wölbt sich in der Umgebung des Eintrittes in den Bruchsack in Form des Processus infundibuliformis hervor und bildet die gemeinschaftliche Hülle.

Die bisher beschriebenen zwei Abarten der properitonealen Leistenhernie wurden bisher, zwei Fälle ausgenommen, stets nur bei Männern beobachtet. Von diesen zwei Fällen wurde einer in unserer Klinik beobachtet und wird demnächst veröffentlicht werden. Auf beiden Seiten wurde operiert: links wegen entzündeter, rechts wegen eingeklemmter Hernie. Im letzteren Falle musste ein widernatürlicher After angelegt und nachträglich wegen desselben der Darm kreisförmig reseziert werden.

Die Küster'sche Abart der Leistenhernie entsteht also, wenn der durch den äußeren Leistenring hervorgewachsene Bruchsack anormalerweise sich nach außen in der Richtung des Leistenbandes lagert. Bei dieser eigentlichen Dystopie des Bruchsackes sollte im Grunde nachgewiesen werden, dass es sich nicht um ein gewöhnliches Divertikel eines Leistenbruchsackes handelt, welcher sonst in den Hodensack herabsteigt, was manchmal allerdings am ehesten noch durch die Lagerung des Hodens entschieden werden könnte. Im Falle Küster's wurde wegen Einklemmung operiert; der Kranke starb am fünften Tage, daher eine Beschreibung des Präparates mitgetheilt werden kann. Die Operationswunde, oberhalb des Poupart'schen Bandes beginnend, reichte bis in die obere Partie des Hodensackes und führte nach Trennung der Wundränder in die Bauchhöhle, aus welcher geruchloses Gas entweicht und in der mit Blut bedeckte Darmschlingen gelagert sind. Auch in der Bauchhöhle befindet sich eine große Menge entfärbten flüssigen Blutes und auch die Wundhöhle ist mit Blutgerinseln ausgefüllt. Der atrophische Hode liegt in der durch Nähte verschlossenen Bauchfellausstülpung, der Samenstrang verläuft wie bei gewöhnlichen äußeren Leistenhernien; die epigastrischen Gefäße wurden nicht untersucht. Wenn wir uns den Befund aus dem klinischen Status ergänzen, so würde der Befund folgendermaßen lauten: Die rechte Hodensackhälfte ist in der unteren Hälfte leer, ober dem rechten Poupart'schen Bande wölbt sich bis drei Querfinger von der Spina anterior superior eine Schwellung, welche mit ihrer Längsachse entlang des Leistenbandes gelagert ist. Nach innen und unten sitzt diese Schwellung einer zweiten auf, welche die obere Hälfte des Hodensackes ausfüllt. Beide Schwellungen sind von einander durch einen kreisförmigen Einschnitt getrennt. Der obere Antheil des Bruches war nur von Haut bedeckt, denn nach Spaltung der Haut und des Unterhautzellgewebes erschien sofort der Bruchsack, aus welchem nach Eröffnung desselben einige Löffel Bruchwassers abflossen. Aus der Schnittöffnung



prolabierte ein Netzzipfel, unter welchem der Hode, seinerseits knapp unter dem oberen äußeren Rande der Bruchpforte gelagert, sichtbar wurde. Der Samenstrang verläuft an der inneren unteren Wand des Leistencanals. Außerdem befand sich im Bruchsack eine 15 cm lange Darmschlinge, welche so nach außen umgebogen war, dass ein Theil des Darmes bis an den Darmbeinkamm heranreichte; die eingeklemmte Darmschlinge wurde, obwohl blutend, reponiert, das Netz nach Unterbindung ebenso, worauf die Bruchpforte sichtbar ward.

Diese bildete einen für drei Finger durchgängigen Canal, welcher von vorne nach rückwärts zog und an dessen innerem Rande der Samenstrang verlief. Von der äußeren Bruchpforte reichte eine kleine Ausstülpung in den Hodensack herab, die größere, oben beschriebene, wandte sich im rechten Winkel nach außen und oben; ihre Unterlage wurde von der Aponeurose des äußeren schiefen Bauchmuskels gebildet, ihre Grenze war das Lig. Poup. Der Bruchsack wurde exstirpiert, bis auf einen Theil, aus welchem eine Tunica vag. prop. testis gebildet wurde.

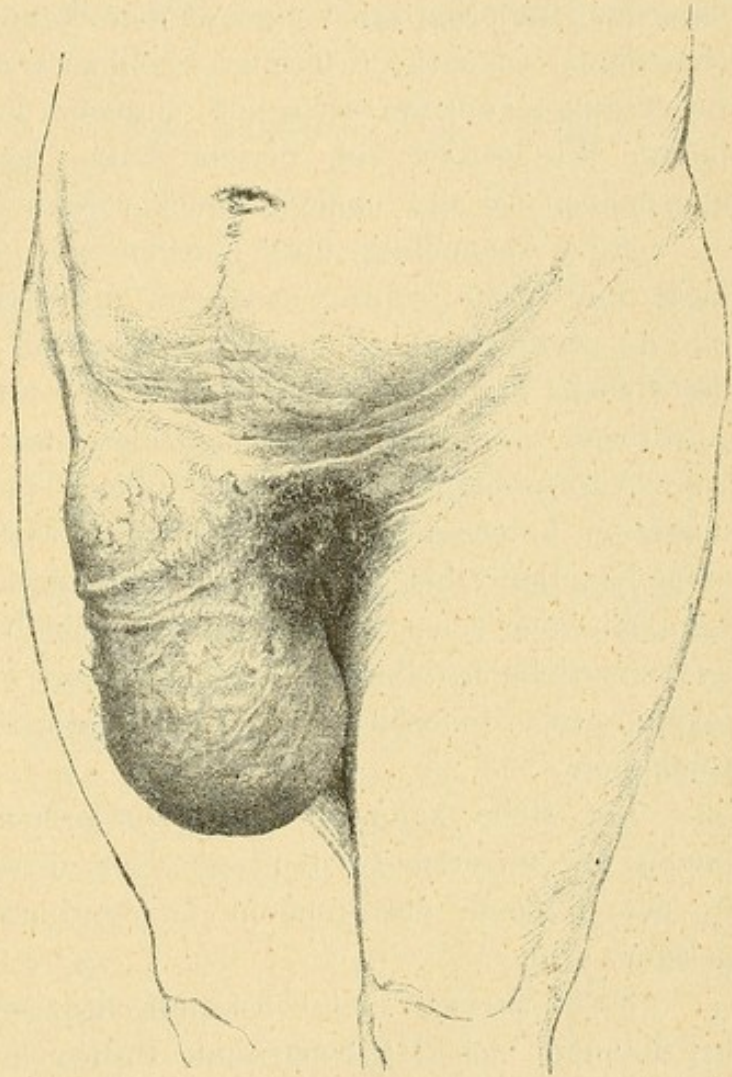


Fig. 14 (siehe Seite 30).

Als Ergänzung dieser Auseinandersetzungen wollen wir noch bemerken, dass wir Gelegenheit hatten, unter den klinischen Fällen zwei besondere Abarten der properitonealen Hernien zu beobachten, und zwar zuerst einen aus zwei Abtheilungen bestehenden Bruch, deren eine wie ein gewöhnlicher scrotaler Leistenbruch gelegen war, während die andere unter dem die Darmbeingrube überkleidenden Bauchfelle lag; das letztere wurde hiedurch tumorartig emporgehoben. Wir hätten es somit in diesem Falle mit einer Hernia inguino-retroperitonealis zu thun, nur waren die in dem retroperitonealen Antheile gelegenen Darmschlingen eingeklemmt und brandig, daher vom Verfasser ein Anus præternaturalis angelegt wurde, den man



später mit einer Darmnaht erfolgreich schloss. Im zweiten Falle wurde von einem Hilfsarzte wegen Ileus eine mediane Bauchincision vorgenommen, und eine Darmschlinge eingeklemmt vorgefunden, wobei der Bruchring zwischen der Plica vesicoumbilicalis media und lateralis zu liegen schien. Der Fundus der Hernie stieg zwischen dem Peritoneum und der Beckenfascie direct nach unten, so dass er beinahe den Blasenscheitel berührte. (Siehe Fig. 16 auf Seite 50.) Bei der Operation wurde nach der Innenseite der Urachus durchgeschnitten; bei der Section des Falles bestätigte es sich, dass der Bruchring an der genannten Stelle saß. Die mit einem kurzen Mesosigma versehene S-förmige Schlinge war in der Gegend des inneren Leistenringes angewachsen und verlegte derart den Zutritt zum Infundibulum. Wir werden von diesem Falle, sowie von dieser Bruchart im allgemeinen bei den inneren Bauchbrüchen ausführlicher sprechen.

Eine Abhandlung über Leistenhernien wäre unvollständig, wenn man nicht hinzufügen würde, dass sich diese Hernienabart nicht eben selten mit Kryptorchismus combinire, welche auf einen unvollständigen Abstieg des Hodens zurückzuführen ist und in einer Ektopie des Hodens zum Ausdrucke kommt. Unter 18 eingeklemmten Brüchen des Jahres 1895/96 wurde Kryptorchismus in zwei Fällen, unter 42 freien, einer Radicaloperation unterzogenen Leistenbrüchen wurde er ebenfalls zweimal vorgefunden. Dafür hat man in zwei Fällen von pro-, resp. retroperitonealen Leistenhernien einen Kryptorchismus nicht beobachtet, obwohl wir an einer anderen Stelle bereits darauf hingewiesen haben, dass sich derselbe mit inguino-properitonealen und inguino-interstitialen Hernien mit Vorliebe combinire.

Der Hode kann an einer unrichtigen Stelle, und zwar entweder knapp am äußeren Leistenringe oder innerhalb des Leistencanals oder in der Gegend des inneren Leistenringes oder in der Bauchhöhle gelagert sein.

Paul Berger hat constatirt, dass unter 7433 inguinalen Hernien bei Männern sich 216 congenitale Brüche mit 69 Fällen von Hodenektomie befanden; unter 263 angeborenen Brüchen bei Knaben konnte man 97 Verlagerungen des Hodens sicherstellen. Nach den Aufzeichnungen der Bruchband-Gesellschaft in London hat man bei 16.538 Hernien 466 Fälle von Hodenektomie, und zwar 227mal auf der rechten, 135mal auf der linken und 104mal auf beiden Seiten beobachtet.

Außerdem constatirt man häufig auch andere Anomalien in dieser Gegend, z. B. eine Atrophie der Hoden, eine congenitale oder erworbene Hydrocele, und zwar sowohl deren vaginale als auch funiculare Form. Besonders bei älteren Männern combinirt sich eine senile Form der Hydrocele vaginalis und eine Leistenhernie ziemlich häufig und gibt sogar nicht selten zu Verwechslungen beider Affectionen Anlass.



Eine statistische Verarbeitung des Materials einer einzelnen Klinik ist jedenfalls sehr wünschenswert, und zwar sowohl deshalb, weil die verschiedene Gruppierung der Fälle die Gesamtstatistik nach mancher Richtung corrigiert, als auch aus dem Grunde, damit man sich der Abweichungen, welche zwischen den Ergebnissen einer Massenstatistik und jenen der statistischen Zusammenstellung einer einzelnen Anstalt bewusst werde; deshalb wollen wir auch an dieser Stelle einige statistische Angaben betreffs der Leistenhernie aus unserer Klinik mittheilen.

Es wurden auf des Verfassers Klinik in Prag an Leistenhernien beobachtet:

vom 1. Oct. 1891 bis 1. Oct. 1892	30 Fälle bei Männern und	12 bei Frauen,
„ „ 1892 „ „ 1893	36 „ „ „ „	3 „ „
„ „ 1893 „ „ 1894	50 „ „ „ „	6 „ „
„ „ 1894 „ „ 1895	80 „ „ „ „	13 „ „
„ „ 1895 „ „ 1896	78 „ „ „ „	12 „ „

also in 5 Jahren zusammen 274 Fälle bei Männern und 46 bei Frauen.

Außerdem wurden vor der Übernahme des Instituts durch den Verfasser auf der Klinik beobachtet:

im Jahre 1881 bei Männern	10 Fälle, bei Frauen	5,
„ „ 1882 „ „	14 „ „	5,
„ „ 1883 „ „	15 „ „	8,
„ „ 1884 „ „	12 „ „	12,
„ „ 1885 „ „	55 „ „	8,
„ „ 1886 „ „	27 „ „	9,
„ „ 1887 „ „	13 „ „	3,
„ „ 1888 „ „	20 „ „	6,
„ „ 1889 „ „	17 „ „	5,
„ „ 1890 „ „	16 „ „	6,
„ „ 1891 „ „	21 „ „	18,

demnach in 11 Jahren zusammen bei Männern 220 Fälle, bei Frauen 85, oder in 16 Jahren in Summa 494 Fälle bei Männern und 131 Fälle bei Frauen bei einer Gesamtzahl von 625 Leistenbrüchen.

Man ersieht hieraus, dass eine bedeutende Prädisposition des männlichen Geschlechtes für die Entwicklung des Leistenbruches besteht.

Was die Körperseite betrifft, so wurden, soweit aus den früheren Zeiten bestimmte Angaben vorliegen, die Leistenhernien wie folgt constatirt:



Im Jahre		bei Männern:		bei Frauen:	
		5mal rechts,	4mal links;	3mal rechts,	1mal links
1881					
"	1882	7	4	2	1
"	1883	9	4	4	4
"	1884	7	4	4	7
"	1885	24	16	6	1
"	1886	15	—	6	3
"	1887	7	3	—	3
"	1888	16	4	4	1
"	1889	10	6	1	4
"	1890	11	3	3	1
"	1891	12	3	7	7
"	189 $\frac{1}{2}$	27	3	7	5
"	189 $\frac{2}{3}$	24	12	1	2
"	189 $\frac{3}{4}$	34	16	3	3
"	189 $\frac{4}{5}$	50	30	10	3
"	189 $\frac{5}{6}$	46	32	7	5
Zusammen		304mal rechts,	151mal links;	68mal rechts,	51mal links.

Man ersieht hieraus, dass bei Männern die rechtsseitigen Leistenhernien nahezu um das doppelte jene der linken Seite überwiegen. Bei Frauen ist der Unterschied ein derart geringer, dass man von der Prädisposition einer Seite nicht gut sprechen kann.

Über den Umstand, welche Altersklassen von Leistenhernien am meisten heimgesucht werden, belehrt uns nebenstehende Tafel, zu welcher wir nur soviel bemerken wollen, dass die den ersten zwei Decennien entsprechenden Zahlen nicht der Ausdruck der thatsächlichen Verhältnisse sind, da es wahrscheinlich ist, dass die meisten mit Leistenhernien behafteten Patienten auf einer der zwei in Prag bestehenden Kinderkliniken Aufnahme gesucht und gefunden haben; sonst würde nach den mitgetheilten Ziffern die Zahl der Leistenhernien vom zartesten Kindesalter bis zum höchsten Mannes- und Frauenalter zunehmen. Im kräftigsten Mannesalter, zwischen 30 und 50 Jahren, kommen Leistenhernien ungefähr 5mal so häufig vor als im ersten und zweiten Jahrzehnt, nach dem 60. Lebensjahre werden sie 10mal häufiger als im ersten Decennium, demnach 2mal häufiger als zwischen 30 und 50 Jahren.

Es kann übrigens nicht verschwiegen werden, dass infolge der immer mehr in Aufschwung kommenden Radicaloperationen der Hernien die Zahl der auf einer Klinik und so auch auf jener des Verfassers stationär verpflegten Hernienfälle stetig zunimmt, natürlich vor allem jener, die nicht eingeklemmt sind; solche Fälle wurden früher aus dem Ambulatorium mit einer Anweisung auf ein Bruchband zum Bandagisten geschickt, erscheinen



	1—10		10—20		20—30		30—40		40—50		50—60		60	
	ing.	crur.	ing.	crur.	ing.	crur.	ing.	crur.	ing.	crur.	ing.	crur.	ing.	crur.
1881	1	—	3	1	4	1	2	—	4	1	2	3	5	5
1882	—	—	—	—	2	1	4	3	4	3	1	4	6	6
1883	1	—	—	—	3	—	2	5	—	1	6	4	11	4
1884	1	—	1	—	3	—	3	2	5	1	4	6	5	3
1885	5	—	3	—	5	1	10	4	13	5	9	2	16	7
1886	1	—	4	—	4	—	6	2	4	3	4	3	14	6
1887	—	—	—	—	1	2	4	2	4	—	5	6	3	6
1888	—	—	—	—	3	—	5	1	5	7	9	2	4	13
1889	—	—	—	—	4	1	—	1	3	11	4	12	10	7
1890	—	—	2	—	1	1	4	2	—	3	5	5	9	6
1891	—	—	1	—	5	—	5	1	4	5	12	6	10	5
Summa . .	9	—	11	1	34	7	45	23	46	40	61	53	93	68

daher in den Ausweisen der klinischen Kranken bis 1891 nicht verzeichnet. Die Zahl der eingeklemmten Leistenbrüche erscheint durch den oberrwähnten Umstand kaum berührt, da dieselben sowohl vor als nach dem Jahre 1891, wenn auch manchmal nur zu der Vornahme des einfachsten Eingriffes, einer Taxis nämlich, zum stationären Aufenthalte auf die Klinik aufgenommen wurden.

Unter des Verfassers klinischer Leitung wurde auch stets der Inhalt der operierten Leistenbrüche verzeichnet, und zwar fand man als Inhalt der Brüche:

im Jahre	Dünndarm	Netz	Dünndarm, Netz	Dickdarm	Dickdarm, Dünndarm, Netz	leerer Bruchsack
1891/92	20	5	4	—	—	—
1892/93	22	8	3	1	—	—
1893/94	32	12	4	1	4	1
1894/95	35	27	8	4	3	15
1895/96	31	25	8	3	—	7
Summa	140	77	27	9	7	23

unter 283 Leistenhernien.

Von der ganzen Darmlänge wurde natürlich am häufigsten der Dünndarm im Bruche vorgefunden, der Dickdarm 9mal allein, mit dem Netze



oder dem Dünndarm gemeinschaftlich 7mal; von den einzelnen Theilen des Dickdarms fand man das Cöcum 4mal allein und 5mal mit anderen Eingeweiden, der übrige Dickdarm wurde 6mal allein und 7mal mit anderen Eingeweiden (darunter auch das Cöcum) constatirt. Leere Bruchsäcke wurden 22mal und eine Bruchsackcyste einmal verzeichnet. Es sind demnach die Leistenhernien nach unseren Angaben ungefähr in der Hälfte der Fälle reine Darmbrüche (Enterocelen) [149 von 283], ungefähr im vierten Theile Netzbrüche, und ungefähr im zehnten Theile zusammengesetzte Enteroepiplocelen.

Bei der modernen Therapie sowohl der eingeklemmten als nicht eingeklemmten Brüche werden wir sehr bald auch das richtige Verhältniß der zweifellos angeborenen testiculären Leistenbrüche zu der Zahl der erworbenen feststellen können, während wir das Verhältniß der angeborenen funicularen Hernien zu den erworbenen kaum verlässlich anzugeben im Stande sein werden.

Auch bezüglich der properitonealen Leistenbrüche erlaubt die jüngst veröffentlichte Breiter'sche Zusammenstellung einige statistische Angaben mitzutheilen. Es zeigte sich, dass sich unter 36 Fällen dieser merkwürdigen Bruchart 20 rechtsseitige, 13 linksseitige und 3 mit nicht näher bestimmtem Sitze befanden. Noch bemerkenswerter ist der Hinweis darauf, dass in 35 Fällen nur Männer von dem Leiden betroffen waren, in einem einzigen Falle dagegen eine Frau. Weiters wurde sichergestellt, dass unter diesen 35 Fällen in 14 Beobachtungen der Hode höher als auf der anderen Seite stand, oder dass es sich um einen ganz entschiedenen Kryptorchismus handelte. Rechnen wir hiezu die von Krönlein ursprünglich veröffentlichten Fälle, so wurde unter 58 hiehergehörigen Fällen 23mal ein mehr oder weniger vollständiger Kryptorchismus beobachtet.

Unter jenen 35 Fällen bei Männern wurde in 21 Beobachtungen unwiderleglich ein Angeborensein des Bruches constatirt, insofern nämlich, als der Proc. vag. perit. bis zur Albuginea des Hodens offen geblieben war; 9 Fälle bezeichnet Breiter als entschieden erworbene Brüche.

Was den Inhalt der Leistenbrüche betrifft, so kehren sich die früheren, auf Grund von Herniotomien bei eingeklemmten Brüchen gewonnenen Zahlenverhältnisse infolge der bei Radicaloperationen gewonnenen Erfahrungen vollständig um.

Während in den Jahren 1891/92 und 1893/94 jährlich die Darmbrüche sich zu den Netzbrüchen verhalten wie 3 : 1, so ergeben sich im Jahre 1894/95 schon Verhältniszahlen wie 35 : 36, im Jahre 1895/96 wie 31 : 25. Es geht daraus klar hervor, dass durch Operationen von freien und angewachsenen Brüchen sich die Zahl von Netzbrüchen wesentlich vermehrt, wodurch gewiss eine wichtige Correctur in den bisherigen Zifferangaben im allgemeinen eintreten wird.



Dem entgegen ändert sich die Anzahl der eingeklemmten Brüche von Jahr zu Jahr nur unwesentlich; so wurden im Jahre 1892 19, im Jahre 1892/93 18, im Jahre 1893/94 16, im Jahre 1894/95 16 und im Jahre 1895/96 20 eingeklemmte Leistenbrüche bei Männern operiert. Dafür steigt beständig noch die Anzahl der Radicaloperationen, und zwar wurden im Jahre 1891/92 8 Fälle operiert, im Jahre 1894/95 34 Fälle und im Jahre 1895/96 32, wodurch also das natürliche Aussehen der Statistik sich wesentlich ändert. So z. B. bezüglich der Gesamtzahl der Leistenhernien, deren in dem 11jährigen Zeitraum 1881—1891 (inclusive) 254 beobachtet wurden, während in dem vom <sup>7</sup>Amtsantritte des Verfassers verflossenen Quinquennium 1891—96 bereits 320 Fälle zur Aufnahme kamen, wodurch das klinische Hernien-Material weit mehr als verdoppelt wurde.

Zum Schlusse dieser anatomischen Beschreibung erscheint es noch zweckmäßig darauf hinzudeuten, wieso die anatomisch-klinischen Kenntnisse verwertet werden sollen:

Soll irgend ein Bruch für einen Leistenbruch anerkannt werden, so muss er folgende Eigenschaften haben: Die durch Bruch verursachte Schwellung ist entweder schon außen vor dem äußeren Leistenring sichtbar oder sie

ist erst mittelst des in den Leistencanal eingeführten Fingers und zwar entweder unter allen Umständen oder erst bei Anstrengung der Bauchpresse in demselben tastbar. Dadurch, dass sich im Leistencanal ein tastbarer, nachgiebiger, blasenförmig abgerundeter Körper entweder vorfindet oder in denselben eintritt, sich aber aus demselben vollständig in die Bauchhöhle reponieren lässt, beim Herausziehen des Fingers oder beim Husten wieder erscheint, während der gleichseitige Hode im Scrotum ist; ist diese Schwellung im Leistencanale hinlänglich als Leistenbruch charakterisiert, wobei wir es unentschieden lassen, ob als äußerer oder als innerer. Über die Unterscheidungsmerkmale der letzteren zwei Kategorien wurde bereits früher gesprochen. Ist jedoch die fragliche Schwellung bereits nach außen vom äußeren Leistenringe sicht- und tastbar, so ist

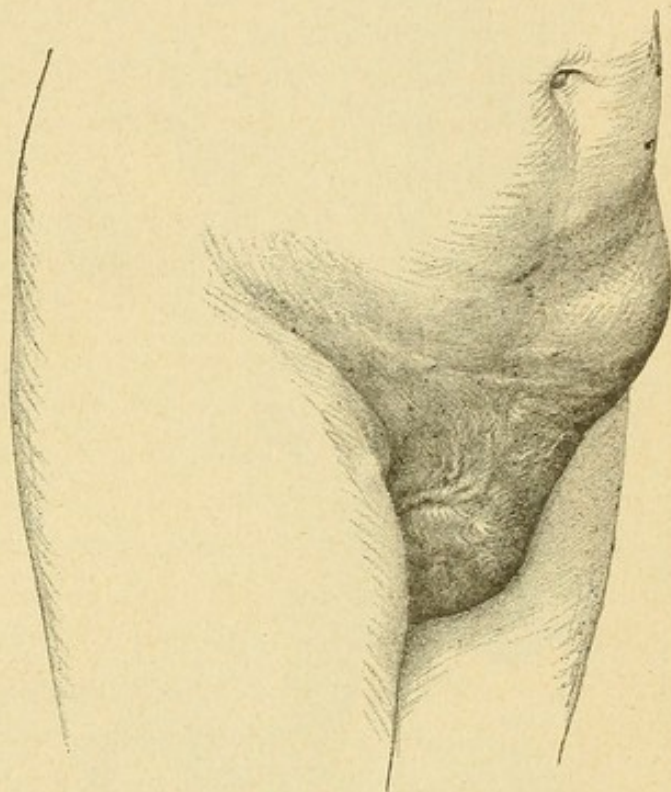


Fig. 15 (siehe Seite 38).



dieselbe durch einen Leistenbruch bedingt, wenn sie einen Stiel gegen die Bauchhöhle aufzuweisen hat, welcher jedenfalls durch den äußeren Leistenring in die vordere Bauchwand eindringt, weiter wenn dieser Stiel nach oben vom Poupart'schen Bande und nach innen vom Schambeinhöcker liegt.

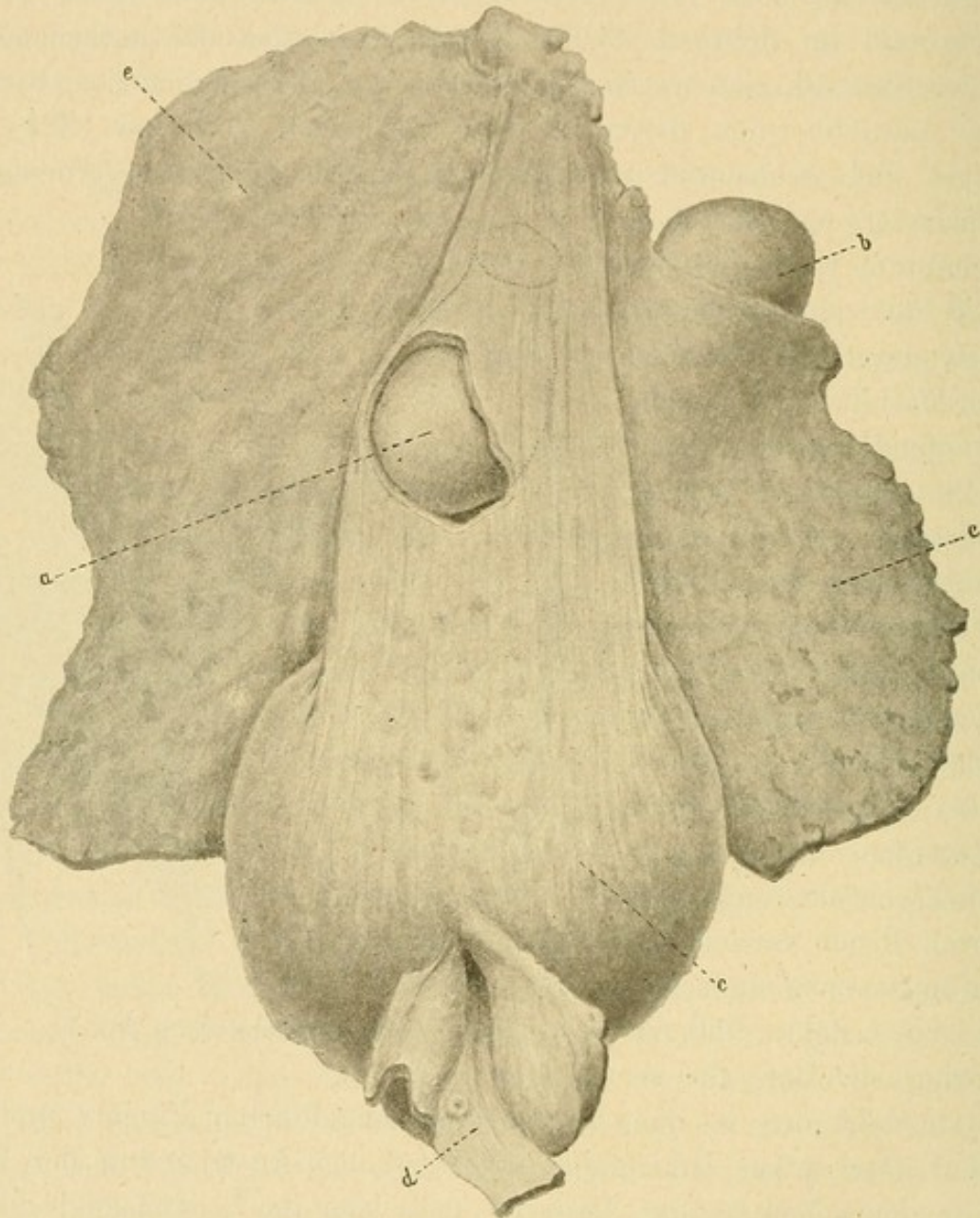
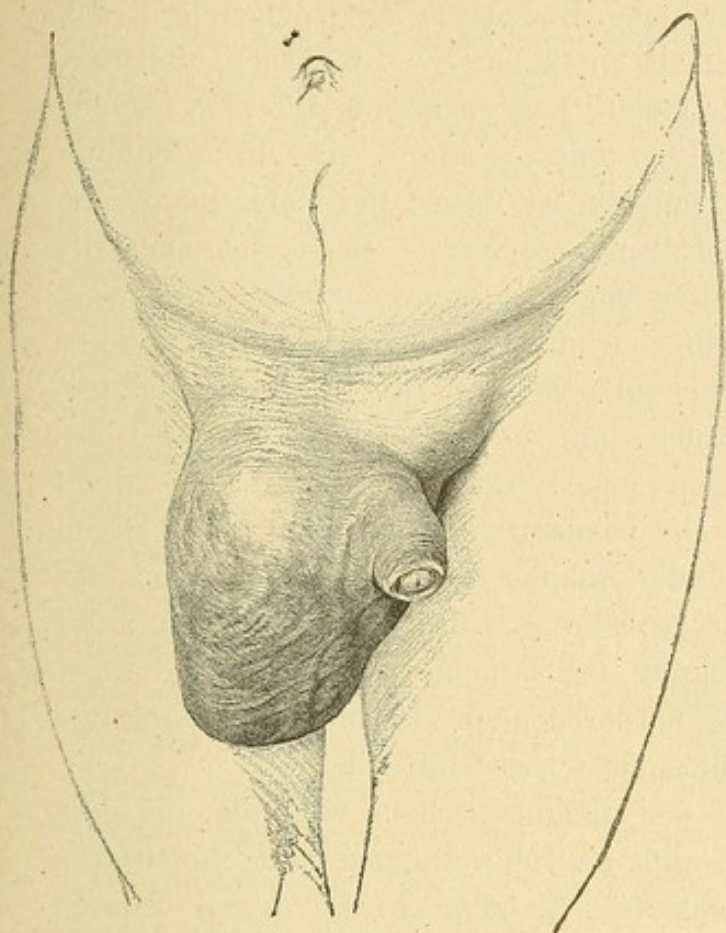


Fig. 16 (siehe Seite 44).

*a* = Hernia præperitonealis supravescicalis. Die Ausdehnung und der Eingang des Bruchsackes punktirt. Der Sack enthielt eine eingeklemmte Darmschlinge.  
*c* = Harnblase, *d* = gespaltener Blasenhal; *b* = ein symmetrischer, offenbar in die Bauchhöhle zurückgestülpter Bruchsack, mit Fett ausgefüllt, einen Polypen bildend; Urachus trennte beide Bruchsäcke; *e e* = Peritoneum parietale.

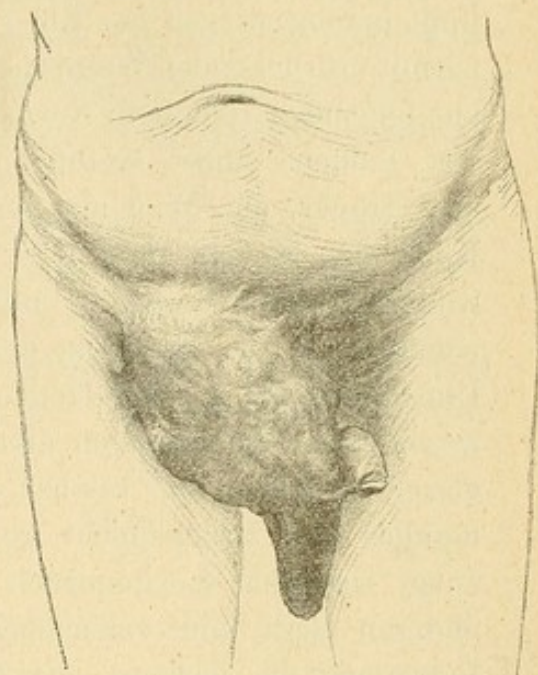
Ist diese Schwellung einmal in den Hodensack herabgetreten, so kommt bereits eine compliciertere Diagnostik zur Geltung, welche theilweise auch ihre Berechtigung hat, wenn eine solche Schwellung in die große Scham-





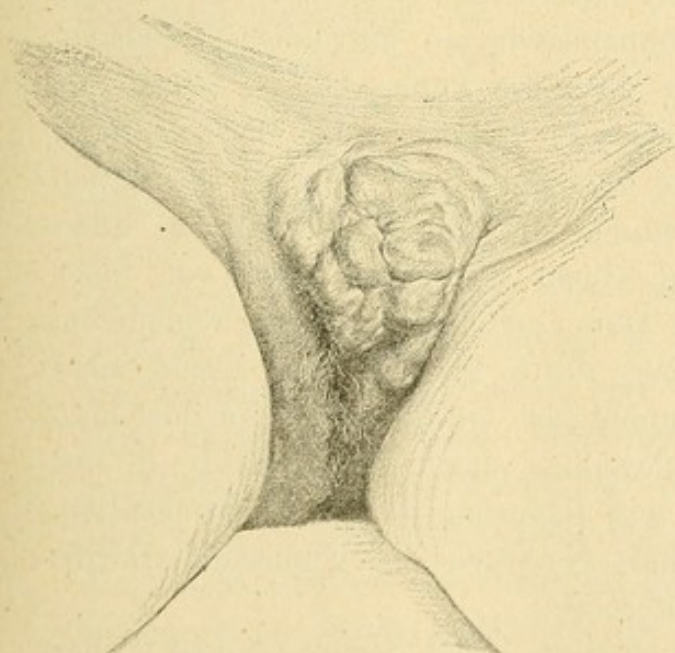
*Fig. 17* (siehe Seite 55).

Hydrocele tunicae vaginalis propriae testis lat. utrsque,  
rechts groß, links klein.



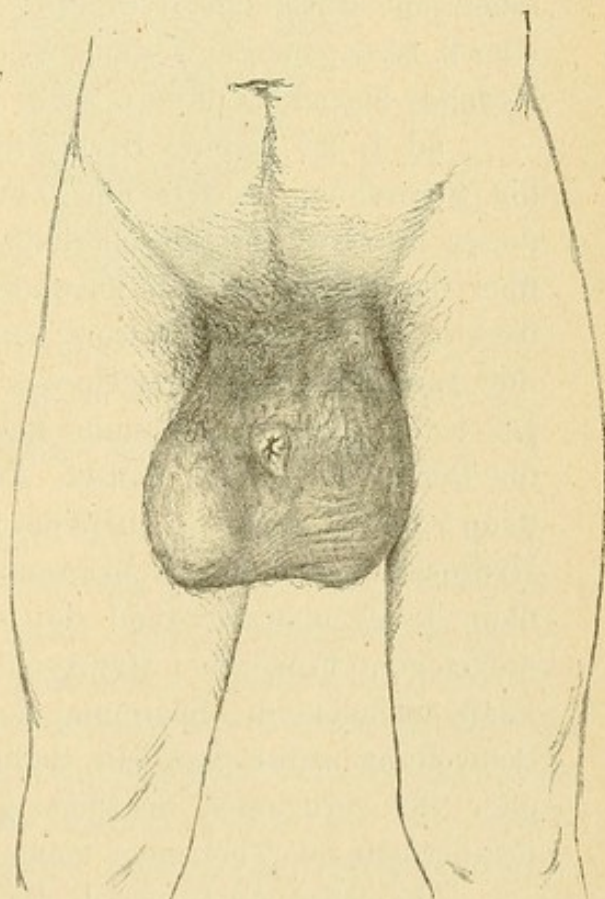
*Fig. 18* (siehe Seite 55).

Fibrolipoma funic. sperm. d. recidivum.



*Fig. 19* (siehe Seite 55).

Varices lab. maj. s.



*Fig. 20* (siehe Seite 55).

Spermatocele bilateralis.



lippe herabgestiegen ist. Ein solcher in den Hodensack herabsteigender Bruch ist mit erdrückender Wahrscheinlichkeit ein äußerer Leistenbruch, und zwar aus folgenden Gründen: Sowohl der äußere Leistenring als auch die Gebilde des Samenstranges treten in den Leistencanal durch das Infundibulum fasc. transv. ein. Weil eine Fortsetzung dieser Fascie die gemeinschaftliche Hülle des Hodens und des Samenstranges bildet, so muss sich auch die weitere Entwicklung der äußeren Leistenhernie innerhalb dieser Hülle, also jedenfalls in der Richtung gegen die gleichnamige Hodensackhälfte, ja unter Umständen bis an den Hoden heran vollziehen, welcher mitunter auch bei riesenhaften Dimensionen eines Bruches am unteren Pole des letzteren abgesondert sicht- und tastbar erscheint (siehe Figur 10 auf Seite 37), wenn nämlich der Bruch nicht gerade ein congenitaler testiculärer ist. Durch einen scrotalen Leistenbruch wird die Rhaps des Hodensackes nach der anderen Seite hin verschoben, bei größeren Brüchen wird die Haut des Penis und die Vorhaut zur Bedeckung des Bruches aufgezehrt, es führt dann von der Präputialgrube auf die Vorderfläche des Bruches eine S-förmige Falte, welche nach der gegenüberliegenden Seite hinzieht.

Es dürfte sich empfehlen, den diagnostischen Vorgang ungefähr folgendermaßen zurechtzulegen: Es gibt bei Schwellungen einer Hodensackhälfte im allgemeinen drei Möglichkeiten: 1. entweder ist es eine Hernie (oder jene Abart der Hydrocele, welche wir die communicierende nennen), oder 2. ist es eine Schwellung, welche von den Hüllen des Hodens oder Samenstranges ausgeht, oder es ist 3. ein Tumor des Hodens oder Nebenhodens.

ad 1. Ist es eine Hernie (oder eine Hydrocele communicans), so hängt die Schwellung mittels eines Fortsatzes mit der Bauchhöhle zusammen; dieser Fortsatz verläuft oberhalb des Poupart'schen Bandes. Die Percussion über der Schwellung ist entweder tympanitisch, ein untrügliches Zeichen, dass es sich um eine Hernie handelt, oder die Percussion ist vorne leer und rückwärts tympanitisch, was ebenfalls zur Diagnose einer Hernie genügt. Die leere Percussion stammt nachher vom Netz her. Oder es ist endlich die Percussion in der ganzen Ausdehnung der Schwellung leer, es kann dann die Schwellung entweder von einem Netzbruch oder von einer Hydrocele communicans herkommen. Lässt sich die Schwellung reponieren, dann kann man während dieses Actes durch die auf den Leistencanal aufgelegten Finger bei Hydrocele communicans ein Rieseln tasten, oder man kann, nachdem die Spannung der Schwellung abgenommen hatte, in der Schwellung selbst deutliche Stränge und Läppchen des Netzes durchtasten, oder wir vernehmen deutliche gurrende Geräusche bei gemischten Darmnetzhernien oder bei einer reinen Enterocele.

Bei jeder Anstrengung der Bauchpresse steigt derselbe Inhalt wieder in den Bruch herab. Bei jeder Exspiration schwillt der Bruch vorübergehend an, um bei der Inspiration wieder abzufallen. Wenn wir den Abfluss



der Hydrocele communicans aus der Bauchhöhle verschließen, so können wir durch Anlegung einer Flamme einer-, eines umgekehrten Hörrohres andererseits die Durchscheinbarkeit der Schwellung dadurch sicherstellen, dass in dem Hörrohr eine rothe Scheibe sichtbar wird, nämlich die durchleuchtete Flüssigkeitsschichte und Haut.

Ist der Bruch bis an den Hoden herabgestiegen, so kann er denselben von vorne her verdecken, wenn es ein angeborener testiculärer Leistenbruch ist. Oder es ist zwischen dem unteren Pole des Bruches und dem Hoden noch ein Zwischenraum übrig, worauf es entweder ein erworbener oder ein angeborener funiculärer Leistenbruch ist. Bei dem letzteren kann man nur schwer die einzelnen Gebilde des Samenstranges, besonders das Vas deferens, von der Oberfläche des Bruches, in dessen Bruch-sackwand sie verlaufen, isolieren. Beim angeborenen Bruche kann man insbesondere am unteren Pole des Bruches das Vas deferens leicht vom Sacke absondern.

ad 2. Ist es eine Schwellung, die von den Hüllen ausgeht, dann kann man, einzelne Ausnahmefälle unberücksichtigt lassend, gewöhnlich in der ganzen Ausdehnung Fluctuation constatieren. Die Schwellung hat keinen Stiel gegen die Bauchhöhle,

manchmal aber allerdings eine scheinbare Fortsetzung in den Leisten-canal und über denselben hinaus, in der Richtung gegen die Bauchhöhle hin (die zweikammerige Hydrocele oder en bissac oder bilocularis). In jedem Falle weist auch diese Fortsetzung deutlichste Fluctuation auf. Für gewöhnlich setzt diese ebenso wie die Schwellung am äußeren Leistenring oder noch in einer Entfernung von demselben scharf ab, wodurch allerdings das Vorhandensein einer Hernie gänzlich ausgeschlossen ist. Bei einer Hydrocele en bissac lässt sich bei schlaffer Füllung der Inhalt aus dem äußeren Antheile in den inneren, wenigstens zum Theile reponieren, aber nie vollständig entleeren. Die Schwellung ist durchscheinend und steht nicht unter

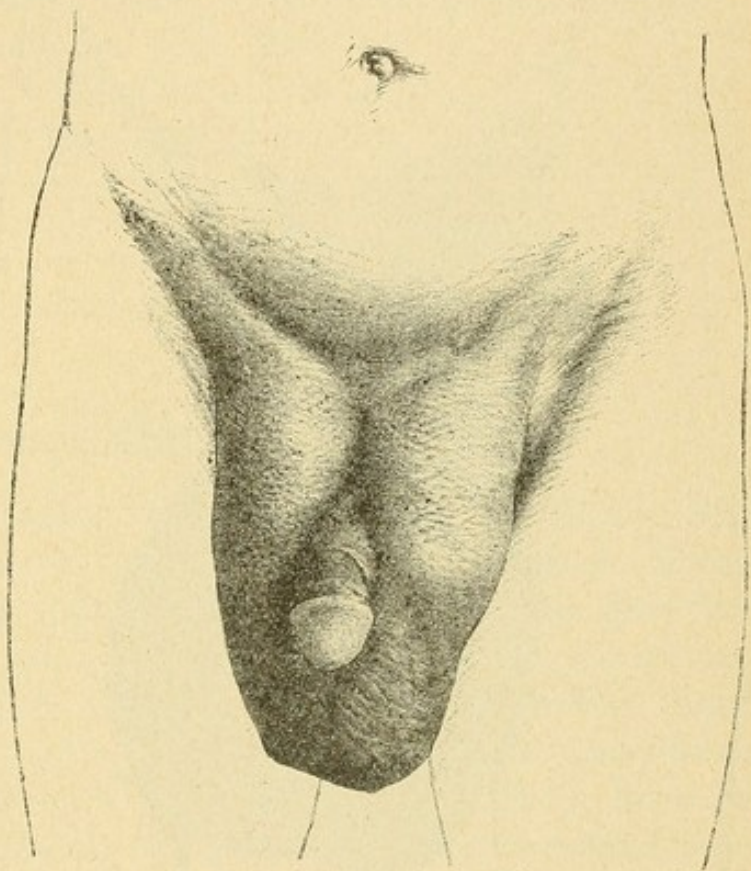


Fig. 21 (siehe Seite 55).

Hydrocele bilateralis vaginalis.



der Einwirkung der Bauchpresse. Es war ein besonderer Zufall, welcher dem Verfasser unlängst untergekommen ist, dass ein ähnliches Bild dadurch hervorgebracht wurde, dass in einem Bruchsacke der Zugang zu demselben durch einen Netzipfel, welcher ringsherum angewachsen war, verschlossen wurde, und in dem Sacke durch Entzündung eine Exsudation bis zur prallen Füllung stattfand, wodurch das Bild einer Hydrocele mit einem

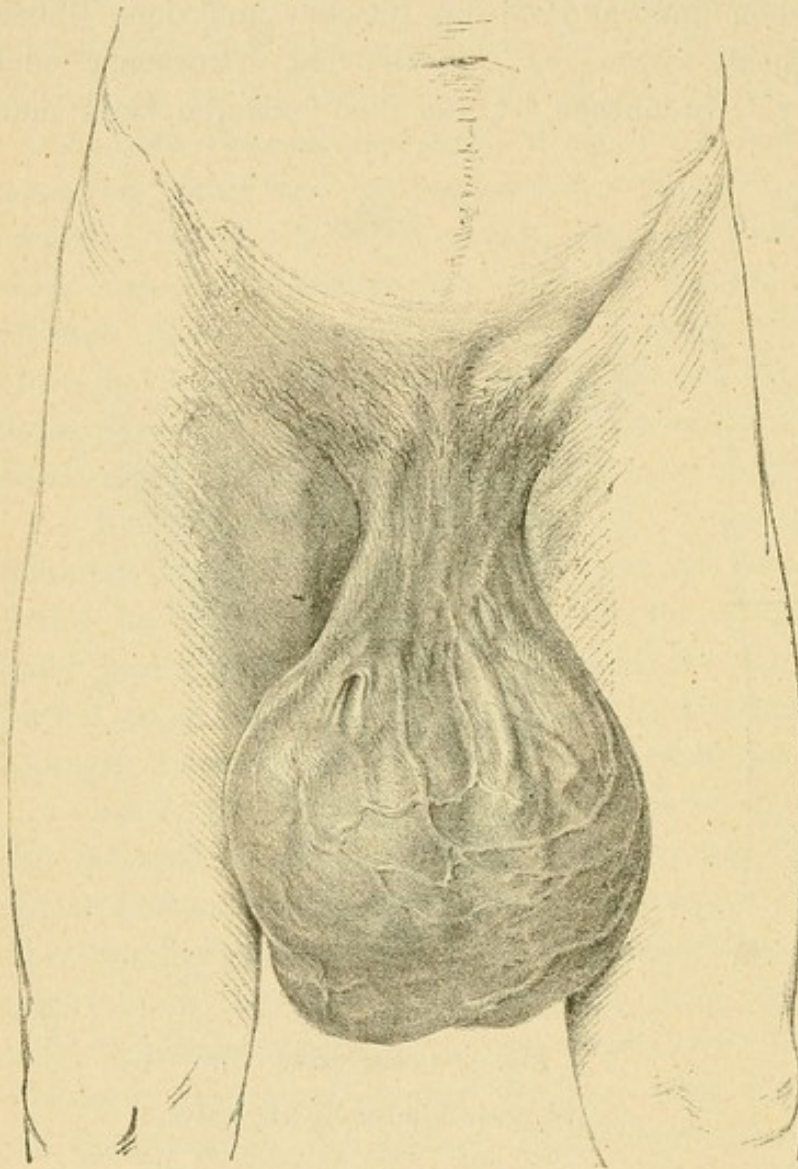


Fig. 22 (siehe Seite 55).

Fibromyxochondroma testis.

deutlich tastbaren Stiele entstand. Bei dem Versuche, ob es nicht gelänge, die Verwachsung des Netzes zu lösen, gelang thatsächlich die Trennung der Adhäsionen, worauf sich durch die nun offene Bruchpforte auch der flüssige Bruchsackinhalt entleerte. Der Befund wurde durch eine bald darauf ausgeführte Radicaloperation verificiert.

Ziemlich häufig combinirt sich eine Hernie mit einer Hydrocele, wobei die letztere immer unter der ersteren liegt, daher immer der obere Antheil entleerbar ist. Bei der encystierten Cooper'schen Hernie liegt die Hydrocele nicht nur nach abwärts, sondern auch rings um den unteren Pol oder die ganze Hernie.

ad 3. Endlich gibt es die Möglichkeit, dass die Schwellung durch neoplastische Vorgänge am Hoden oder Nebenhoden bedingt ist. Die gestielten (die Scrotalwurzel als Stiel gedacht), im Anfange durch einen Zwischenraum vom äußeren Leistenring getrennten soliden oder wenigstens nicht in ihrer ganzen Ausdehnung fluctuierenden, nicht durchscheinenden ziemlich schweren Geschwülste lassen sich gewöhnlich ohne Schwierigkeiten als solche erkennen, obwohl man wissen muss, dass viele dieser Tumoren



von einer, wenn auch dünn-schichtigen Hydrocele begleitet zu sein pflegen. Auch muss man zugestehen, dass die Unterscheidung der Hydrocelen mit stark hyperplastischer Wandung von Neubildungen schwer zu machen ist, doch die Unterscheidung der Neoplasmen von Leistenbrüchen unterliegt keineswegs unüberwindlichen Schwierigkeiten.

Behufs Veranschaulichung der äußeren Ähnlichkeit verschiedener, im Vorstehenden angeführten Zustände mit den Leistenhernien haben wir einige einschlägige Abbildungen beigelegt, und zwar:

Fig. 17: Hydrocele tunicae vag. propr. testis lat. utrsq., rechts groß, links kleiner (siehe Seite 51);

Fig. 18: Fibrolipoma funic. sperm. d. recidivum (siehe Seite 51);

Fig. 19: Varices lab. maj. sin. (siehe Seite 51);

Fig. 20: Spermatokele bilateralis (siehe Seite 51);

Fig. 21: Hydrocele vag. lat. utrsq. (siehe Seite 53);

Fig. 22: Fibromyxochondroma testis (siehe Seite 54).

## 2. Über Schenkelbrüche (*Hernia cruralis*).

Der Zwischenraum zwischen dem Poupart'schen Bande und dem oberen Rande des Beckens ist durch eine schiefe sehnige Spange in zwei Lücken getheilt, deren Begrenzung gegeneinander schief von oben und außen nach unten und nach innen verläuft. Durch die äußere tritt der vereinigte Ileopsoas und an seiner inneren Seite der Nervus cruralis. Diesen Raum nennt man daher die Lacuna muscul.; durch die innere Lücke treten die großen Schenkelgefäße hindurch, und zwar außen die Arterie, innen die Vene. Den Zwischenraum zwischen der letzteren und der Innenwand dieser Lücke füllt eine Lymphdrüse, die sogen. Rosenmüller'sche, aus. Diese Lücke nennt man daher die Gefäßlücke oder die Lacuna vasorum. (Siehe Fig. 23 von innen, Fig. 24 von außen auf Seite 56 und 57). Dieselbe ist also folgendermaßen begrenzt: nach aufwärts durch das Poupart'sche Band, nach außen durch die erwähnte Scheidewand, welche die Muskellücke nach innen abschließt; nach abwärts durch den horizontalen Schambeinast, nach innen durch das Ligamentum Gimbernati. Die erwähnte Scheidewand zwischen den beiden Gefäßlücken verläuft in der bereits erwähnten Richtung gegen das Tuberculum ileopectineum. Die ganze Lücke bildet ein Dreieck, dessen breite Basis das Ligamentum Pouparti und dessen Scheitel gegen das Tuberculum ileopectineum hinsieht; doch ist der nach innen zu sehende Winkel zwischen dem Poupart'schen Bande und dem horizontalen Schambeinaste dadurch abgerundet, dass noch vor der Insertion des letzteren Bandes am Tuber-



culum pubicum von der unteren Seite desselben bogenförmige Faserzüge, mit ihrer Concavität nach außen gewendet, abgehen und sich am Knochen inserieren. Diese bogenförmigen Fasern nennt man eben das Ligamentum Gimbernati. Die Breite dieses Bandes beträgt 1·25 bis 1·63 *cm.* Dieses Band ist bei Frauen sehr schwach entwickelt, wodurch sich das häufigere Vorkommen der Schenkelbrüche bei Frauen erklärt. Die untere Begrenzung der Lacuna vasorum ist eigentlich auch nicht vom nackten horizontalen Schambeinaste gebildet, sondern von einem Bande, welches vom Ligamentum Gimbernati nach außen zur Insertion der erwähnten Scheidewand am Tuberculum ileo-

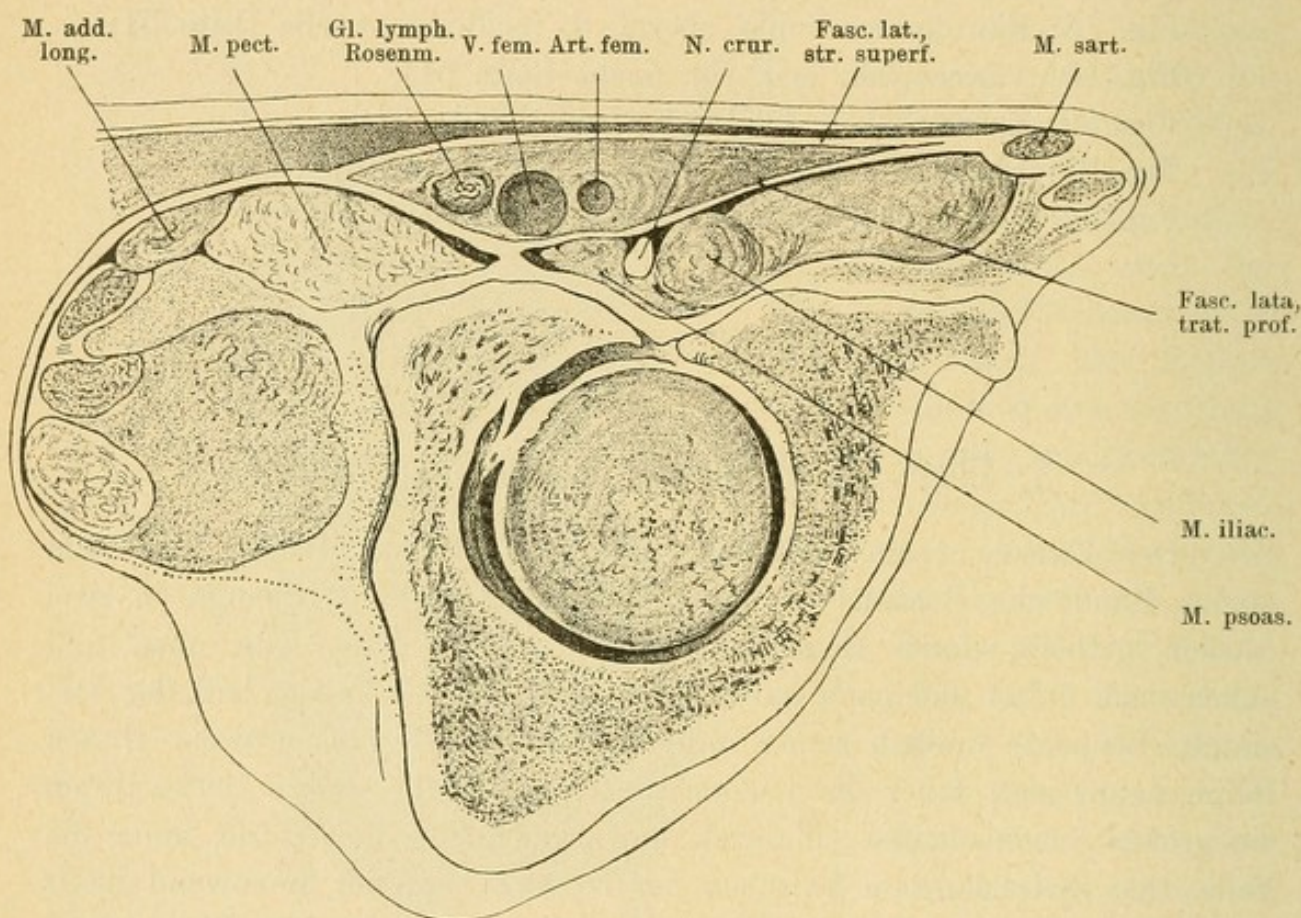


Fig. 23 (siehe Seite 55).

pubicum zieht, allerdings entlang dieses Knochens, jedoch demselben nicht unmittelbar anliegend, da auch der Knochen hier etwas geschweift, concav nach oben geformt ist. Dieses Band nennt man auch das Ligamentum Cooperi oder die Fascia pubica, mit welcher die Fascia pectinea nach oben hin abschließt. Unter diesem Bande befindet sich sofort der Musc. pectineus. Nach oben hängt dasselbe mit der Fascia transversa zusammen. Jener Theil des Poupert'schen Bandes, welcher nach oben die Lacuna vasorum abschließt, wurde von Henle Arcus cruralis genannt. Mit dem Poupert'schen Bande (der Arcade de Faloppe der Franzosen) vereinigt sich von oben sowohl die Fascia superficialis abdominis, als die Fascia transversa, endlich auch die Aponeurose des äußeren schiefen Bauchmuskels; von unten



befestigt sich an ihm das oberflächliche Blatt der Fascia lata und von hinten her vereiniget sich mit ihm, wenigstens in seiner äußeren Hälfte, die Fascia iliaca, welche später als tiefes Blatt der Fascia lata auf dem Oberschenkel weiterzieht. In der so begrenzten Lacuna vasorum bleibt zwischen der Vena femoralis und dem concaven Rande des Ligamentum Gimbernati ein Raum übrig, welcher von einem schwachen bindegewebigen Blättchen ausgefüllt ist, welches man früher das Septum crurale Cloqueti

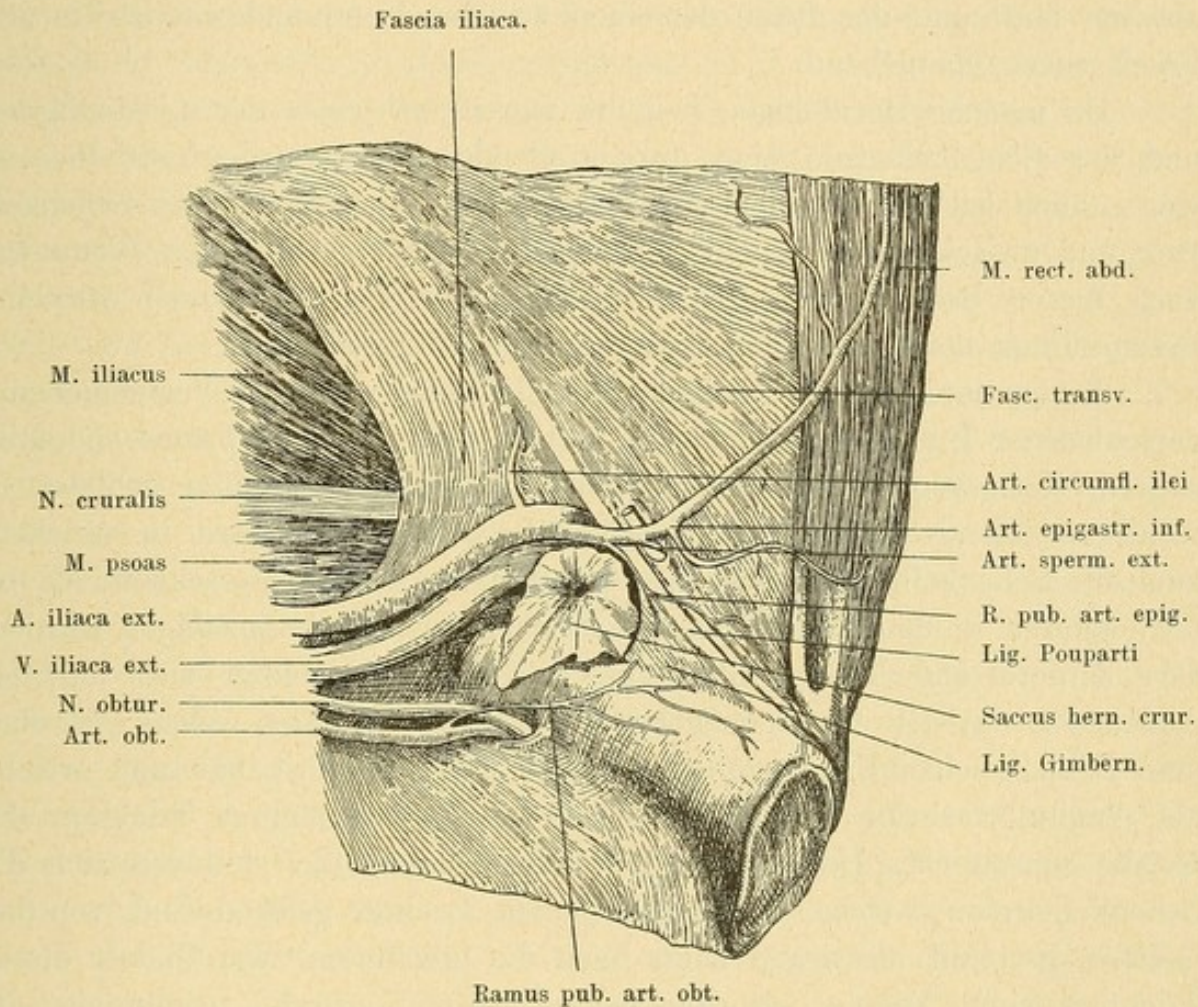


Fig. 24 (siehe Seite 55).

Lage des Schenkelbruchsackes.

genannt hat. Die Existenz dieses Blättchens wird nicht von allen Anatomen anerkannt, was insoferne richtig ist, als thatsächlich manchmal die Entwicklung desselben so schwach ist, dass es anatomisch kaum darstellbar ist. Dasselbe dient zur Unterlage der von außen oder richtiger von vorn aufliegenden Rosenmüller'schen Lymphdrüse. Es würde demnach in vielen Fällen eigentlich kein Hindernis für die Vorbauchung des Bauchfelles an dieser Stelle vorliegen. Da nun eben die Schenkelbrüche an dieser Stelle hervortreten, so gäbe es, insbesondere bei Frauen, fast keine genug ausgiebige Barrière gegen die Entwicklung von Brüchen an dieser Stelle.



Der Zwischenraum zwischen dem Gimbernat'schen Bande, zwischen der Schenkelvene, dem medialen Viertel des Poupart'schen Bandes und zwischen dem Ligam. pubicum Cooperi ist die Spalte, durch welche die Schenkelbrüche hindurchtreten und welche von einzelnen Forschern der innere Schenkelring genannt wird. Die äußere Hälfte der Lacuna vasorum ist gegen die Bauchhöhle mittelst eines starken fibrösen Blattes abgeschlossen, welches von der Fascia transversa ausgeht und nach Verwachsung mit dem Ligamentum Pouparti gegen die Schenkelgefäße nach abwärts läuft, mit der Hülle derselben verschmelzend und endlich in die Fascia iliaca übergehend.

Da manche Herniologen bemüht waren, zwischen der Leistenhernie und der Schenkelhernie eine durchgreifende Analogie gleichzustellen, so wurde auch bei der Schenkelhernie ein innerer und ein äußerer Schenkelring und zwischen den beiden der Schenkelcanal beschrieben. Wenn wir auch diesen Bestrebungen Rechnung tragen wollen, so müssen wir eine Beschreibung der Hüllen der Femoralgefäße vorausschicken.

Knapp unter dem Poupart'schen Bande finden wir durch Verschmelzung verschiedener Bindegewebsfaserzüge, welche theils von der Fascia abdomin. superf., theils von der Fascia lata abstammen, einen Trichter gebildet, in welchem sich nicht nur die Femoralgefäße befinden, sondern in welchem auch die Schenkelhernien nach abwärts rücken, so dass es scheint, als ob die letzteren in den Umhüllungen der Schenkelgefäße herabsteigen würden. Das vordere und hintere Blatt dieses Trichters vereinigt sich auf der Außenseite mit der eigentlichen Hülle der Schenkelgefäße, welche sich ober dem Poupart'schen Bande von der Fascia iliaca abgelöst hat und welche als Vagina vasorum propria innerhalb des oberwähnten Trichters die Gefäße umschließt. Durch diese besondere Gefäßhülle sind demnach die Schenkelhernien, welche ebenfalls in jenem Trichter gelegen sind, von den Gefäßen getrennt; deswegen nennt man die erwähnten zwei Blätter dieses Trichters auch Vagina vasorum (sc. et herniæ cruralis) communis, die gemeinschaftliche Scheide der Schenkelgefäße (und des Schenkelbruches). Die Basis dieses Trichters bildet der Rand der Lacuna vasorum und seine Spitze ist an den Schenkelgefäßen unterhalb des Poupart'schen Bandes gelegen.

In früheren Zeiten hat man gemeint, dass die Schenkelhernien in der Gefäßscheide selbst herabsteigen, doch diese Anschauung wurde dadurch hervorgebracht, dass durch die Schenkelhernien manchmal das Septum crurale Cloqueti nach außen hervorgewölbt wird, welches sich mit seinem inneren Rande an der Innenseite der Vagina vasorum propria anheftet und welches durch das allmähliche Herabrücken der Schenkelhernien nach und nach von der Gefäßscheide abgelöst wird. Das Septum crurale oder die aus demselben herstammende Schichte spannt sich bei



Streckung und Abduction in der Hüfte, wird aber bei Beugung und Adduction entspannt, weswegen man vornehmlich diese Stellung bei Reposition von Schenkelbrüchen einnehmen lässt. Wir könnten demnach als inneren Schenkelring entweder den Zwischenraum zwischen der Schenkelvene und dem äußeren Rande des Ligam. Gimbernati oder eine Öffnung in dem denselben ausfüllenden Septum crurale bezeichnen. Bezüglich der Austrittsstelle der Schenkelbrüche unter die Haut mögen folgende anatomische Details ins Gedächtnis zurückgerufen werden: Die Vena saphena magna ergießt sich unter dem Poupart'schen Bande, und zwar von der inneren und der vorderen Seite in die Schenkelvene; aus diesem Grunde ist in dem oberflächlichen Blatte der Fascia pectinea eine Lücke, welche zu diesem Durchtritte benützt wird. Diese Lücke entsteht dadurch, dass das oberflächliche Blatt der Fascia pectinea mit einem scharfen halbkreisförmigen Rande absetzt, welcher mit seiner Concavität nach abwärts oder gegen die Peripherie oder nach innen gewendet ist und die Plica oder Processus falciformis genannt wird. Das obere und innere Horn dieser halbmondförmigen Plica verwächst mit dem Ligamentum Pouparti. Das tiefe Blatt der Fascia pectinea bedeckt den Musc. pectineus, und mit dieser Fascie verwächst, ungefähr 3 cm unter dem Poupart'schen Bande, das äußere oder untere Horn der halbmondförmigen Falte. Es ist demnach in der vorderen Wand der Vagina vasorum communis ein Defect ausgespart, dessen Concavität nach innen und unten sieht, während die hintere Wand continuierlich in der Tiefe dieses Defectes verläuft. Die Grube, welche durch diesen Defect unterhalb des Poupart'schen Bandes entsteht, nennt man die Fovea subinguinalis oder, wegen ihrer Form, ovalis. Über ihren unteren oder peripheren Rand krümmt sich die Vena saphena, um in die Schenkelvene zu gelangen. Der Raum innerhalb der Plica falciformis ist jedoch für gewöhnlich nicht leer, sondern von einem aponeurotischen Blättchen ausgefüllt, welches von dem oberflächlichen Blatte der Fascia lata abgeht und mit dem Rande der Plica falciformis innig verwächst. Dieses Blättchen nennt man die Lamina cribrosa, da es siebartig durchbrochen ist. Durch die Öffnungen dieses Netzes treten außer der Vena saphena noch mehrfache kleinere venöse und lymphatische Gefäße in die Tiefe; in einzelnen davon liegen lymphatische Drüsen und Fettläppchen. Der Durchtritt der Vena saphena durch dieses netzartige Blättchen wurde früher für den äußeren Schenkelring gehalten.

Jetzt wissen wir aber, dass die Schenkelhernien durch irgend eine Öffnung dieser Fascia cribriformis und zwar in der oberen Hälfte derselben unter die Haut treten und dass, falls sie sich, an Größe zunehmend, weiter entwickeln, sie sich mit Vorliebe um den Rand der Plica falciformis nach aufwärts gegen das Poupart'sche Band hinaufkrümmen. Es ist demnach eine dieser Öffnungen der Fascia cribrosa der äußere oder Schenkelring des Schenkelcanales, als welch letzteren wir jenen Theil der Vagina vasorum



communis bezeichnen könnten, welcher zwischen den beiden Schenkelringen gelegen ist. In den sog. inneren Schenkelring stülpt sich auch thatsächlich das Bauchfell ein, welches den Bruchsack zu bilden bestimmt ist, weswegen auch diese Stelle, analog wie bei den Leistenbrüchen, die Fovea femoralis genannt wird. Die Bauchfellausstülpung hat an dieser Stelle keine Unterlage an irgend einem Ausläufer der Fascia transversa, da diese am Ligam. Pouparti aufhört. Es folgt daraus, dass sobald eine Schenkelhernie sich entwickelt hat, dieselbe als innerste Hülle eine Bauchfellausstülpung haben wird, auf welche eine zweite Schichte folgt, welche durch Ablösung des Septum crurale von der inneren Gefäßscheide folgt. Da jedoch manche Schenkelhernien durch Öffnungen in dem Septum crurale hindurchtreten, da weiter dasselbe manchmal fast gar nicht angedeutet ist (und deshalb auch von einzelnen ganz geleugnet wurde), so kann ein Schenkelbruch auch dieser zweiten Umhüllung vollständig entbehren. Wenn diese zweite Schichte, ein Derivat des Septum, schon für den eigentlichen Bruchsack gehalten wurde, so mühte man sich gewöhnlich mit den hierauf folgenden Repositionsversuchen vergeblich ab; in einem solchen Falle musste man consequenterweise das präperitoneale Fett für einen Netztheil gehalten haben. Im allgemeinen wird behauptet, dass die Reposition von Brüchen, welche durch eine Öffnung im Septum hindurchgetreten sind, recht schwierig, das Zurückbringen solcher, welche nach Ablösung des Septum von der Gefäßscheide nach außen dringen, ziemlich leicht sei.

Dem weiteren Abwärtsrücken der Schenkelbrüche steht, wie begreiflich, der äußere untere Theil der Plica falciformis, welche an das tiefe Blatt der Fascia pectinea oder ileopectinea oder lata fest angewachsen ist, im Wege, weswegen die Brüche sich entweder nach oben wenden, oder die Fascia cribrosa vorbauchen, oder durch ein oder mehrere Öffnungen derselben ins Unterhautzellgewebe treten. Im letzteren Falle hat der Bruch ein grobhöckeriges Aussehen (die sog. Hesselbach'sche Hernie), wie solche das Bild Fig. 25 auf Seite 61 aus unserer Klinik wiedergibt. Es kann demnach ein Schenkelbruch eine dreifache Hülle besitzen, oder er braucht überhaupt keine Hülle zu haben, sogar der Bauchfellüberkleidung entbehren, wenn der Bruch ein Eingeweide enthält, welches mit einem bauchfellfreien Theile sich in die Hernie hineinbegibt, wie es z. B. bei cruralen Blasenbrüchen der Fall ist.

Diese innerste Peritonealummhüllung ist nie ein im voraus vorhandener angeborener Sack, daher auch Schenkelbrüche bei Kindern, das weibliche Geschlecht nicht ausgenommen, eine recht seltene Erscheinung sind. Bezüglich der Entstehung der Schenkelbruchsäcke behaupten einzelne Forscher, am entschiedensten Linhart und Roser, dass dieselben durch Fettknoten, welche zumeist eine birnförmige Gestalt haben, dem präperitonealen Fette angehören und nach außen gezerzt werden, indem die-



selben eine sehr merkbare Neigung zum Herausgleiten besitzen und das Bauchfell, an dem sie wie gestielt aufsitzen, nachziehen. Durch das Wachstum dieser vorgefallenen Fettklumpchen wird immer mehr vom parietalen Peritoneum hervorgezerrt, bis darin ein Eingeweide Platz findet. Und tatsächlich findet man, wenn man darauf achtet, an der Spitze der kleinen Schenkelbrüche eine geschwulstartige Anhäufung, ein kleines Lipom vor, ebenso wie man die Außenfläche älterer und größerer Schenkelbrüche nicht selten von einem recht stattlichen grobhöckerigen Lipom eingehüllt antrifft. Auch hat man ab und zu Gelegenheit, kleine trichterförmige leere Bruchsäcke zu beobachten, welche an der Spitze ein kleines Fettträubchen tragen. Doch gibt es auch Fälle ohne solche Lipome, da dieselben durch Druck seitens der Bruchbänder plattgedrückt oder atrophisch gemacht werden können. (Siehe weitere Details in dem Capitel über Fetthernien.)

Die Rosenmüller'sche Lymphdrüse, welche den eigentlichen inneren Schenkelring verlegt, wird durch die hervortretende Schenkelhernie nicht immer in gleicher Richtung verschoben, indem sie sich einmal mehr auf der inneren, ein andermal auf der äußeren Oberfläche des Bruches befindet. Die Cooper'sche Fascia propria herniæ cruralis wird von diesem Forscher von der Ausstülpung des Septums

hergeleitet, während sie von jenen, welche das Septum nicht anerkennen, als die vorgebauchte Fascia cribrosa aufgefasst wird. Es wurde schon angeführt, dass manche Hernien nicht einmal diese Hülle besitzen. Den Schenkelbruchsack kann man entblößen, ohne dass irgend welche größere Gefäße verletzt werden, da einzelne kleine Zweige der Arteria epigastrica superficialis und der pudenda externa gewöhnlich hinter dem Bruche verlaufen. Die Schenkelvene liegt unter dem Poupart'schen Bande auf der Außenseite der Schenkelhernie und ist von ihr, wie schon erwähnt, durch die besondere Gefäßscheide getrennt. Im weiteren Verlaufe legt sich die Schenkelhernie entweder an die Innenseite der Schenkelvene oder steigt nach Ablösung des Septums auf ihre Vorderfläche, demnach auf die Vorderfläche der in dieselbe einmündenden Vena saphena.

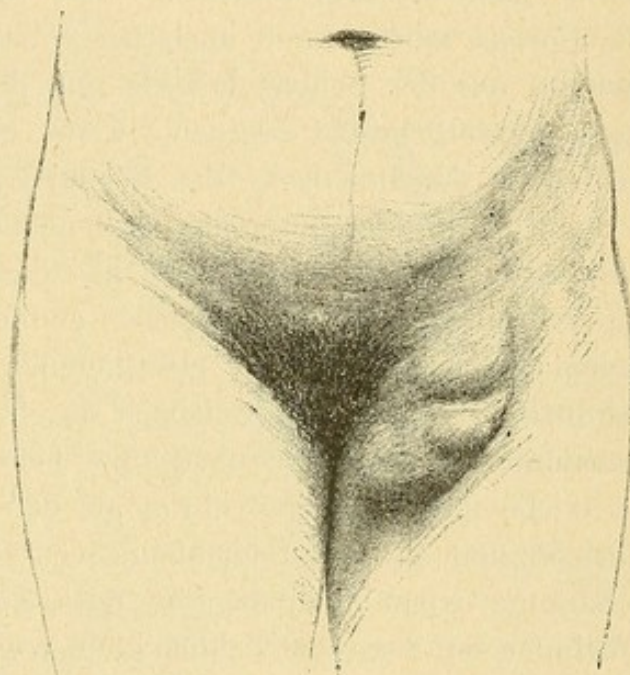


Fig. 25.



Die Gefäßverhältnisse verdienen auch insofern einer weiteren Erwähnung, als die Arteria obturatoria nicht immer ein Endzweig der Arteria hypogastrica zu sein braucht, sondern manchmal von der Arteria epigastrica inferior abgeht und nach einem kurzen gemeinschaftlichen Verlaufe mit dieser an der Innenseite der Schenkelbruchpforte in der Nähe des Randes des Ligamentum Gimbernati gegen den Ausschnitt im eirunden Loche sich nach abwärts begibt, so dass der ganze Bruchsackhals von einem Gefäßkranze umgeben ist, ein Umstand, welcher die älteren Beobachter zu dem Namen Corona mortis veranlasste. Bei sehr kurzem gemeinschaftlichen Verlaufe der Arteria epigastrica und obturatoria kann die letztere auch an der Innenseite der Schenkelvene und an der Außenseite der Schenkelhernie nach abwärts verlaufen. Ein im wesentlichen gleicher Verlauf wie die Corona mortis kann auch bei vollständig normalem Abgang der Epigastrica aus der Schenkelarterie und der Obturatoria aus der Hypogastrica dann hervorgebracht werden, wenn eine stärkere Anastomose zwischen beiden an der Innenseite des Schenkelringes verläuft. (Siehe Fig. 26.)

Eine Einklemmung der Schenkelhernie kann, wie aus Vorstehendem hervorgeht, sowohl am inneren als auch am äußeren Schenkelringe, sowie im Verlaufe des Bruchsackhalses, endlich auch unter verschiedenen künstlichen Adhäsionssträngen stattfinden. Die Richtung eines Erweiterungsschnittes bei Schenkelhernien ist durch die beschriebenen Gefäßverhältnisse bestimmt. Wollten wir überhaupt jede Gefäßverletzung sicher vermeiden, so bliebe nichts anderes übrig, als den Schnitt in der Richtung gegen den horizontalen Ast des Schambeines zu führen. Es wäre eine fehlerhafte Anschauung, wenn man dächte, dass an dieser Stelle an Raum nichts zu gewinnen sei; denn thatsächlich können wir durch Einkerbung des Ligamentum Cooperi in genügender Weise die Bruchpforte erweitern, so dass der Bruch reponiert werden kann. Die Befürchtungen vor einer Gefäßverletzung sind jedoch mehr theoretisch-anatomischer als praktisch-chirurgischer Natur, da dieselben nur dann berechtigt wären, sobald man nach alter Sitte große, bis 1 Zoll tiefe Einschnitte machen würde, während sie bei den jetzigen seichten, aber mehrfachen Einkerbungen gegenstandslos sind, umsomehr natürlich, wenn dieselben durch stumpfe Dilatation des Schnürringes ersetzt werden.

Die Hüllen einer Schenkelhernie können, wie schon angedeutet wurde, mehr oder minder zahlreich sein. Es kann nämlich eine Schenkelhernie vor sich her ausstülpfen 1. das Peritoneum als Bruchsack, dann 2. das Septum crurale, und 3. das Blatt der Lamina cribrosa, von denen jedes auf seiner äußeren Fläche eine Fettschicht tragen kann. Tritt aber die Hernie durch eine Öffnung der siebförmigen Fascie oder auch noch durch eine Lücke im Septum crurale nach außen, so kann man dieselbe, nur vom Bauchfell und präperitonealen Zellgewebe bedeckt, unter der Haut



antreffen (*Hernia [A.] Cooperi*). Ja, es kann sogar vorkommen, dass der Inhalt des Bruches von einem Organ gebildet wird, welches theilweise präperitoneal liegend, mit dieser bauchfellfreien Fläche voran in den Bruch hinabsteigt, z. B. die Harnblase, in welchem Falle wir dann begreiflicher Weise das Eingeweide vollständig nackt ohne Bruchsack unter der Haut vorfinden können. Es ist demnach streng darauf zu sehen, dass man eine Darmschlinge, welche von einem Zipfel des großen Netzes eingehüllt ist, welches gewöhnlich fettreich zu sein pflegt, nicht für das *Septum crurale*

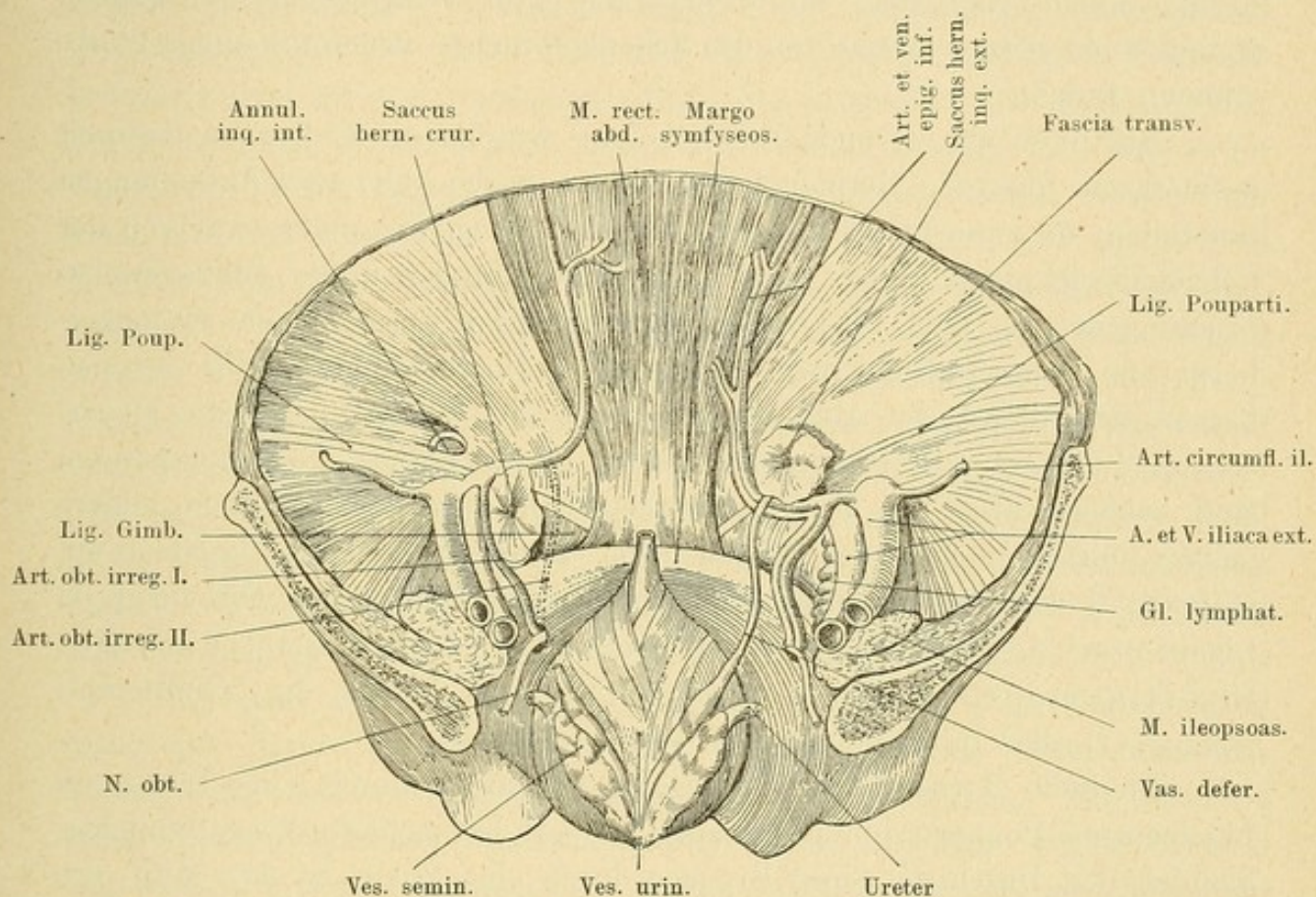


Fig. 26.

oder das Peritoneum mit entsprechender Fettschichte bedeckt halte und in dieser falschen Auffassung nach Durchtrennung des Fettes nicht die Serosa des Darmes anreißt oder anschneidet. Aus demselben Grunde geht die Unzweckmäßigkeit der Louis'schen Vorschrift hervor, dass man den Inhalt einer Schenkelhernie mit zwei Schnitten entblößen soll, deren einer die Haut, der andere den Bruchsack durchtrennt.

Die Lagerung der Hernie zum Peritoneum, zu den Gefäßen ist auch auf zwei späteren Abbildungen (*Incarceration des Schenkelbruches*) ersichtlich gemacht.

Es wurde schon oben auseinandergesetzt, dass die Schenkelhernie in den inneren Theil der *Lacuna vasorum* herabsteige und dass dies in dem trichterförmigen Raume geschehe, welcher zwischen dem oberflächlichen



und tiefen Blatte der Fascia lata an dieser Stelle gelegen ist und den man auch die Vagina vasorum communis (sc. et Herniæ cruralis) zu benennen vorgeschlagen hat. Die Schenkelhernie ist nach außen von einem ziemlich unnachgiebigen Blatte der bindegewebigen Vagina vasorum propria begrenzt, welches infolge seiner Unnachgiebigkeit der Grund ist, dass die Schenkelvene nicht durch die Schenkelhernie comprimiert wird, weshalb man auch bei Schenkelhernien weder ein dauerndes noch ein vorübergehendes Ödem der unteren Extremität beobachtet. Doch nicht immer nimmt die Schenkelhernie diesen Weg und wir beobachten dann verschiedene, im ganzen freilich recht seltene Unterarten des Schenkelbruches, denen wir einige Worte widmen wollen.

Auf diese abweichende Entwicklung wurden die Chirurgen dadurch aufmerksam, dass sie Hernien beobachteten, welche aus zwei Abtheilungen bestanden; die eine nahm den gewöhnlichen Weg, die andere war von der Schenkelbruchpforte durch eine mehr oder weniger breite Bindegewebsbrücke getrennt, trug aber sonst unverkennbare Zeichen einer Schenkelhernie an sich. Bei näherer anatomischer Untersuchung stellte es sich heraus, dass diese zwei Abtheilungen der Hernie nicht durch zwei gleichwertige Lücken im Septum oder in der Fascia cribrosa hindurchgetreten sind, sondern dass die eine Abtheilung den normalen Weg, die andere jedoch durch Lücken im Ligamentum Poupartii oder im Ligamentum Gimbernati oder an der Insertion der Fascia pectinea durch Öffnungen im Ligamentum Cooperi, wodurch die Unterarten der Herniæ crurales interligamentosæ (Hernia lig. [Nuhn] und Hernia lig. Gimbernati [Laugier] oder interpectinæ [Cloquet]) entstanden.

Im Falle Nuhn's trat ein kleiner Bruchsack durch eine Lücke im Ligamentum Poupartii hindurch; auch Linhart beobachtete etwas ähnliches, nämlich den Durchtritt eines Bruches durch eine Spalte in der Mitte des Leistenbandes. Da aber diese Spalte nach einem Trauma entstanden sein soll, und zwar infolge eines Stoßes mit dem Kuhhorn, so zählte Linhart diesen Bruch, und zwar mit vollständiger Berechtigung, eher zu den ventralen Hernien.

Die typischste, wiewohl ebenfalls eine seltene Erscheinung, ist die Hernia (inter)pectinea Cloqueti. Anatomisch dringt die Hernie durch irgend eine Lücke oder Spalte, die in der Fascia pectinea präformiert ist, und zwar im weiteren Verlaufe zwischen dieser und dem Muskel nach abwärts, während die Eintrittsöffnung nach Cloquet in der Höhe des horizontalen Schambeinastes gelegen ist. Dieser Bruch liegt sehr tief hinter den Gefäßen und kann sehr leicht mit einer Hernia obturatoria verwechselt werden. Legendre hat fünf Fälle dieser Art bereits im Jahre 1859 gesammelt. Nach ihm hätte Callisen diesen Bruch zum erstenmale und zwar zwischen dem Musculus pectineus und psoas beobachtet. Dieser



Beobachter hielt den Bruch für eine geschwollene Lymphdrüse und die von der Hernie ausgehenden Erscheinungen für die eines Ileus. Legendre definiert den detaillierten Verlauf dieser Hernie so, dass er sie als eine gewöhnliche Schenkelhernie, nach außen vom Ligamentum Gimbernati, nach innen von der Schenkelvene hindurchtretend, beschreibt, worauf sich dieselbe vor dem Ligamentum Cooperi zwischen den Musculus pectineus und psoas in die Tiefe begibt, oder, die Fascia pectinea perforierend und dem horizontalen Aste des Schambeines folgend, hinabsteigt und derart einen Bogen bildet, dessen Concavität gegen den horizontalen Schambeinast gewendet ist. In der Tiefe liegt der Bruch entweder auf dem Musculus pectineus oder ist von demselben vollständig eingehüllt. Die großen Gefäße liegen entweder vor oder nach außen von diesem Bruche. Die Zartheit der Fascien in dieser Gegend und die Enge des Schenkelringes unterstützen nach Alberti wesentlich das Entstehen dieser Bruchart. Auch auf unserer Klinik wurde ein ähnlicher Fall beobachtet: sämtliche Bruchpforten, besonders die Schenkelbruchpforte, schienen leer zu sein, die Erscheinungen wurden daher von einem der Hilfsärzte für Ileussympptome aus unbekannter Ursache gehalten und deshalb ein medianer Schnitt geführt, worauf man dann von innen her constatieren konnte, dass gegen den Schenkelring eine Darmschlinge hinzieht, welche man ohne Schwierigkeiten nach innen herausziehen konnte. An der Schlinge waren zwei Incarcerationsfurchen wahrzunehmen. Ob unter dem Ligamentum Poupart in der Tiefe eine Schwellung tastbar gewesen, erscheint nicht verzeichnet.

Aus einer weiteren Gruppe von Schenkelhernien könnte man abermals eine Abart des Schenkelbruches zusammenstellen, indem man die Analogie mit der Leistenhernie weiter durchführen würde. Wir könnten nämlich die gewöhnliche Schenkelhernie, welche außerhalb der besonderen Schenkelgefäßscheide herabsteigt, *Hernia externa*, besser *extravaginalis*, benennen, während wir jene Abart, welche innerhalb der *Vagina vasorum propria* herabsteigt, als *interna*, besser *intravaginalis* bezeichnen könnten. Abgesehen davon, dass dies nur terminologische Spielereien sind, müssen wir die intravaginale Abart hervorheben als diejenige, welche eventuell ein Ödem des Beines hervorbringen könnte (siehe später).

Hesselbach unterschied eine *Hernia femoralis externa* mit der besonderen Bedeutung, dass dieselbe durch die *Lacuna musculorum* nach außen dringen würde, somit in derselben Spalte enthalten wäre, wie der *Nervus cruralis*. Linhart, welcher den Hesselbach'schen Fall nachuntersuchte, fand die *Fascia iliaca* in der Nähe des Poupart'schen Bandes dehisciert, daselbst eine kleine peritoneale Ausstülpung und in derselben das *S-romanum*; der Bruchsack war bloß einen halben Zoll tief. Über die Entstehung dieser Hernie ist nichts Genaueres verzeichnet. Stanley's und Mac Ilwain's Abart der Schenkelhernie, ebenfalls *Hernia cruralis externa* genannt, wird



von Linhart nicht anerkannt. Die Beobachtungen der beiden genannten entbehren eines Sectionsbefundes und enthalten in der Beschreibung mehrere Widersprüche. Diese Hernie sollte zwar durch die Lacuna vasorum nach

außen treten, jedoch nicht an der Innen-, sondern an der Außenseite derselben.

Bisweilen nehmen die Schenkelhernien ihren Weg nicht durch jenen Theil des Fallop'schen Bogens der Franzosen oder des Ligamentum Poupartii, welchen wir als den Arcus cruralis benannten, nämlich nach innen von den Schenkelgefäßen, sondern durch die besondere, die beiden großen Schenkelgefäße einhüllende Gefäßscheide nach abwärts und dringen daher nicht durch irgend eine Öffnung der Fascia cribrosa ins Unterhautzellgewebe; diese Hernien liegen vor den Schenkelgefäßen und decken dieselben; sie wurden *Herniæ crurales intravaginales* benannt. Aus dem einfachen Befunde jedoch, dass eine Schenkelhernie die Vena oder sogar die Arteria femoralis deckt, darf man nicht schließen, dass es sich um die eben erwähnte Varietät der Schenkelhernien handelt. Wir haben ja schon erwähnt, dass sich die Entwicklung des Schenkelbruches wenn nicht früher, also jedenfalls an dem unteren Horn der Plica falciiformis staut und dass sich dann der Bruch in verschiedener Rich-

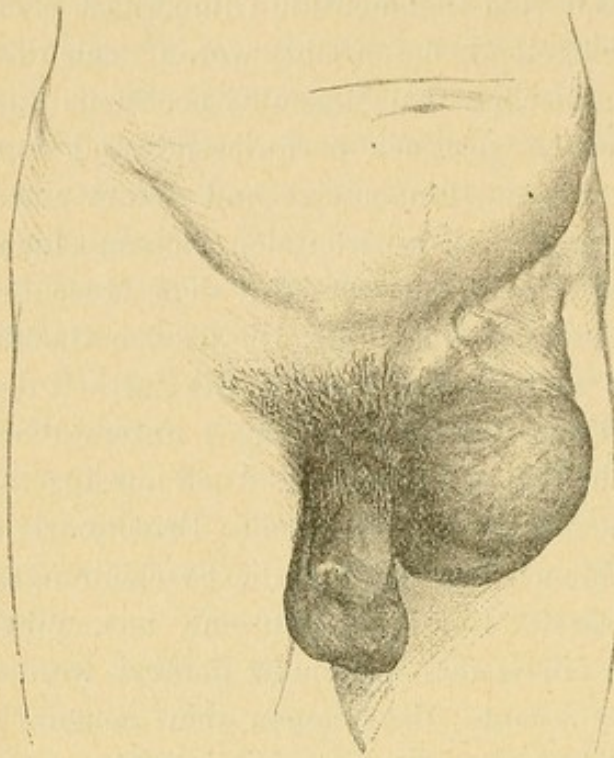


Fig. 27 (siehe Seite 70).

Linksseitiger hängender Schenkelbruch.

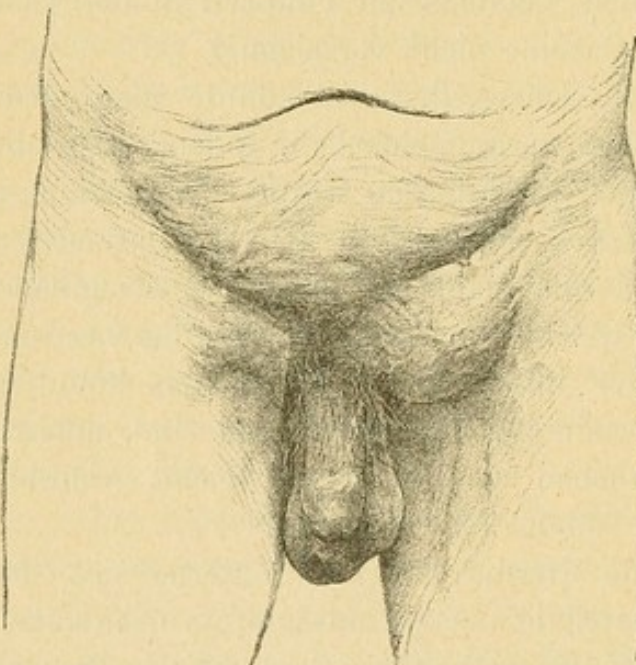


Fig. 28 (siehe Seite 70).

Linksseitiger, flach aufsitzender Schenkelbruch.

tung hinwendet, so z. B. nach oben gegen das Ligamentum Poupartii, wodurch sich die Erscheinung mehr der einer Leistenhernie nähert. Manchmal wendet sich dieselbe aber auch nach außen, der Stiel liegt aber immer an der classischen Austrittsstelle der Schenkelhernie. Excessive Fälle solcher



Art, wo die Schenkelhernie sogar den Nervus cruralis deckte, haben einzelne Beobachter dazu veranlasst, die Schenkelhernie in einem solchen Falle zwischen den Gefäßen und der Spina anterior superior austreten zu lassen, was freilich schon der scharfsinnige Scarpa energisch bestritt. Zum Nachweise einer intravaginalen Abart der Schenkelhernie wäre daher nothwendig, dass man die gemeinschaftliche Hülle der Hernie und der Gefäße und zwar innerhalb einer zweiten Hülle, der Vagina communis, nachweise.

Auch eine properitoneale Abart der Schenkelhernie kennen wir (nach der Krönlein'schen Terminologie), wiewohl sie bei der Schenkelhernie bei weitem nicht jenes herniogenetische Interesse darbietet, wie bei der Leistenhernie. In der Breiter'schen, der jüngsten Zusammenstellung über

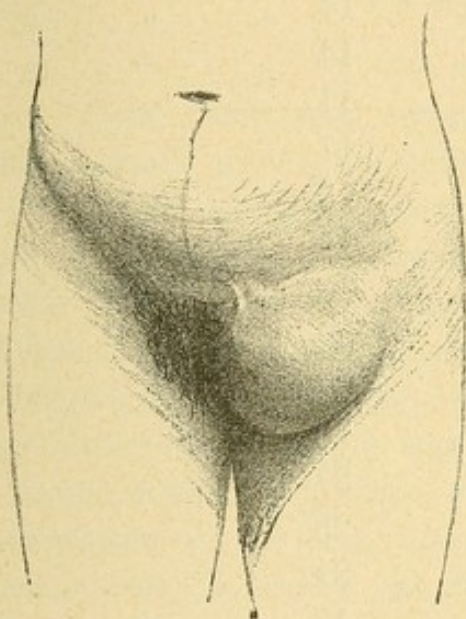


Fig. 29 (siehe Seite 70).

Linksseitiger Schenkelbruch.

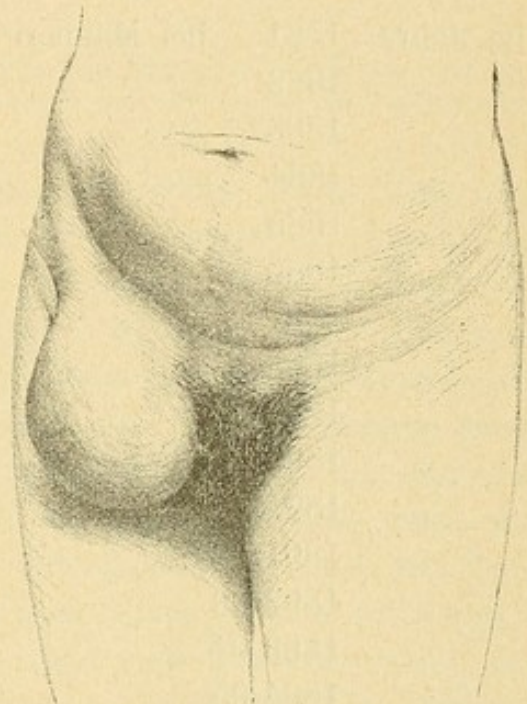


Fig. 30 (siehe Seite 70).

Rechtsseitiger hängender Schenkelbruch.

diesen Gegenstand, finden wir bloß 9 Fälle dieser cruro-properitonealen Hernienabart, von denen 4 auf der rechten und 3 auf der linken Seite gelegen waren, während bei 2 die Seite nicht angegeben wird. Da diese sämtlichen Fälle nach dem 33. und vor dem 72. Lebensjahre beobachtet wurden, so schließt man daraus, dass es sich nicht um angeborene, sondern um erworbene Hernien gehandelt habe. Nur in zwei Fällen bildete die Hernie durch ihren properitonealen Antheil einen außen sichtbaren Tumor, aus welchem auch die Diagnose gestellt werden konnte; in den anderen Fällen konnte vor der Operation oder vor der Section keine bestimmte Diagnose gemacht werden, weil sich der properitoneale Sack zwischen dem Bauchfell und der übrigen vorderen Bauchwand und zwar gegen das kleine Becken nach abwärts entwickelt hatte, somit äußerlich nicht sichtbar war und auch nicht in allen Fällen an eine rectale Untersuchung gedacht wurde. Über Ab-



stufungen der properitonealen Bruchabart, wie wir sie bei der Leistenhernie als properitoneale, interstitielle und superficielle kennengelernt haben, wurde bisher in der Literatur nichts berichtet. Bemerkenswert ist, dass sämtliche Fälle der cruro-properitonealen Hernie bei Frauen beobachtet wurden. Bezüglich der Incarceration kann bemerkt werden, dass sich dieselbe an drei Stellen, und zwar an dem Eingang in den äußeren, oder an jenem in den inneren, oder endlich an dem gemeinschaftlichen Eingang zu den beiden Sackantheilen ereignen könne.

Zum Schlusse mögen noch einige statistische Angaben über den Schenkelbruch mitgetheilt werden. Der Schenkelbruch wird vornehmlich bei Frauen beobachtet. An der Klinik des Verfassers wurden

im Jahre	1881	bei Männern	2,	bei Frauen	9	Fälle dieser Hernie,
" "	1882	" "	3,	" "	14	" " "
" "	1883	" "	—,	" "	14	" " "
" "	1884	" "	—,	" "	11	" " "
" "	1885	" "	4,	" "	17	" " "
" "	1886	" "	—,	" "	15	" " "
" "	1887	" "	2,	" "	14	" " "
" "	1888	" "	1,	" "	23	" " "
" "	1889	" "	6,	" "	26	" " "
" "	1890	" "	1,	" "	17	" " "
" "	1891	" "	4,	" "	13	" " "
" "	1891/92	" "	5,	" "	27	" " "
" "	1892/93	" "	—,	" "	25	" " "
" "	1893/94	" "	3,	" "	21	" " "
" "	1894/95	" "	7,	" "	17	" " "
" "	1895/96	" "	2,	" "	24	" " "

somit bei Männern 40, bei Frauen 287 Fälle von Schenkelhernien bei einer Gesamtzahl von 327 Beobachtungen verzeichnet.

Davon hat man beobachtet:

	rechterseits	linkerseits	unbestimmt	beiderseits	zusammen
bei Männern	26	11	1	2	40
bei Frauen	164	105	14	4	287
zusammen	190	611	15	6	327

Es scheint daher, dass auch bei Schenkelhernien häufiger die rechte Seite ergriffen wird als die linke. Jedenfalls ist das seltene Vorkommen der beiderseitigen Schenkelbrüche als bemerkenswert den Leistenbrüchen gegenüber zu betonen. Erst in den letzten fünf Jahren war es möglich, die verhältnismäßige Anzahl der freien und eingeklemmten Schenkelbrüche sicherzustellen. Es wurden nämlich auf der Klinik aufgenommen:



im Jahre 1891/92 an eingekl. Hernien	5 Fälle bei Männern,	27 bei Frauen;
✓ an freien	—	—
„ „ 1892/93 an eingekl.	—	24
an freien	—	1
„ „ 1893/94 an eingekl.	3	20
an freien	—	1
„ „ 1894/95 an eingekl.	6	14
an freien	1	3
„ „ 1895/96 an eingekl.	1	21
an freien	1	4
in Summa an eingekl. Hernien	15 Fälle bei Männern,	106 bei Frauen,
an freien	2	9
zusammen	17 Fälle bei Männern, 125 bei Frauen,	
	142 Fälle.	

Dem Leser wird jedenfalls die unverhältnismäßig kleine Zahl der freien gegen die Anzahl der eingeklemmten Brüche auffallen. Aus diesen Daten lässt sich jedoch nur die Thatsache erschließen, dass die Frau, als das am häufigsten von einem Schenkelbruche befallene Geschlecht, sehr selten Hilfe sucht gegen eine freie Schenkelhernie, mag nun die herrschende Therapie im Anlegen eines Bruchbandes oder in der Ausführung einer Radicaloperation bestehen. Und zwar geschah dies bezüglich der letzteren im Laufe von 5 Jahren nur neunmal. Es ist zweifellos, dass dabei die Schamhaftigkeit der Frau vor dem sie untersuchenden Arzte das Entscheidende ist, so dass sie nur dann zu einer Untersuchung sich herbeilässt, wenn die Größe des Bruches eine bedeutende ist, oder wenn der Bruch sich einklemmt. Daraus würde mit einer gewissen Wahrscheinlichkeit folgen, dass der nicht eingeklemmte Schenkelbruch der Frau bei weitem weniger Beschwerden verursache als die entsprechende Bruchqualität bei Männern, was übrigens ohne weiteres aus der anatomischen Lage des Bruches begreiflich ist. Es folgt aber auch daraus, dass uns die verhältnismäßig hohe Zahl der übergroßen Schenkelbrüche unter der Zahl der nicht eingeklemmten Hernien dieser Art nicht überraschen darf, denn nur diese Größe zwingt die Frauen zur Berathung mit einem Arzte. Da jedoch eine große Zahl von Frauen als Dienstboten aller Art und als landwirtschaftliche Arbeiterinnen schwere Arbeiten verrichten muss, so bleibt eigentlich die geringe Belästigung der Frauen seitens ihrer Schenkelbrüche auffällig genug.

Als Inhalt der Schenkelbrüche wurde constatirt (soweit Aufzeichnungen bestehen):



Im Jahre	Zahl der Brüche	Den Inhalt bildeten:						Leerer Bruchsack
		Dünndarm	Netz	Dünndarm und Netz	Dickdarm	Dickdarm, Netz und event. Dünndarm	Tuba	
1891/92	25	23	2	—	—	—	—	—
1892/93	24	21	2	1	—	—	—	—
1893/94	22	17	3	1	—	—	1	—
1894/95	25	15	4	2	1 (pr. verm.)	1	—	2
1895/96	27	9	8	9	—	—	—	1 (Cyste)
	123	85	19	13	1	1	1	3

Es wurde demnach in mehr als zwei Dritteln der Fälle der Darm, und zwar der Dünndarm, entweder allein oder mit dem Omentum vorgefunden.

Das Netz kam allein und in Verbindung mit Darmtheilen ungefähr nur in einem Viertel der Fälle vor. Andere Eingeweide wurden in Schenkelbrüchen verhältnismäßig nur selten vorgefunden und wird hievon bei Besprechung der Brüche dem Inhalte nach Erwähnung gethan werden. Dreimal wurden leere Bruchsäcke angetroffen, hievon einmal mit cystöser Umwandlung.

Den diagnostischen Vorgang bei dem Verdachte auf einen Schenkelbruch kann man dahin zusammenfassen, dass man bei jedem Bruche der Leistengegend vor allem entscheiden muss, ob der Stiel desselben unter dem Poupart'schen Bande oder über demselben hindurchtritt und ob der Hals des Bruches nach innen oder nach außen vom Tuberculum pubicum gelegen ist. Jeden Bruch, dessen Stiel (nicht Scheitel) unter dem Poupart'schen Bande und über dem Schambein und zwar nach außen vom Tuberculum pubicum gelegen ist, nennt man einen Schenkelbruch. (Fig. 27 und 28 beim Manne, Fig. 29 und 30 bei einer Frau; siehe Seite 66 und 67; eine Bruchrecidive nach Herniotomie bei einem Manne zeigt Fig. 31 auf Seite 71. Immer muss man darauf Rücksicht nehmen, dass sich die Schenkelbrüche manchmal am unteren Rande der Plica falciformis stauen können und sich dann im weiteren Wachsthum gegen das Poupart'sche Band wenden, so dass sie dann mit einem Theile ihres Umfanges über dem Poupart'schen Bande liegen; da entscheidet das Austasten des Leistencanals und die daraus hervorgehende Sicherstellung, dass der Bruch nicht über dem Poupart'schen Bande hindurchtritt, demnach kein Leistenbruch ist, sondern dass sein Hals doch ausschließlich unter dem Poupart'schen Bande hindurchgeht, was man beim weiblichen Geschlechte, welches ja vornehmlich vom Schenkelbruche heimgesucht wird, auch mittelst der bimanuellen Untersuchung, also auch per vaginam leicht zu constatieren vermag. Bei Schenkelbrüchen von gewöhnlicher Größe kann man die Diagnose schon beim bloßen Ansehen



machen, weil Schenkelhernien denn doch eigentlich im obersten Antheile des Schenkels gelegen sind, während die äußeren Leistenhernien, sobald sie aus dem äußeren Leistenring hervortreten, sofort entweder in die Scrotalwurzel oder gegen die großen Schamlippen eindringen; die inneren Leistenhernien sind dagegen mit ihrer Fortsetzung gegen die Bauchhöhle weit mehr gegen die Mittellinie gelegen, so dass sie ein geübtes Auge kaum je mit einem Schenkelbruche wird verwechseln können; Schenkelhernien dürfen aber nie mit varicösen Ausdehnungen der Vena saphena knapp vor ihrer Ausmündung in die Schenkelvene verwechselt werden, welche Einlenkung unter der Bildung eines Bogens mit der Convexität gegen das Poupart'sche Band geschieht. Derartige Ausdehnungen haben mancherlei Zeichen mit dem Schenkelbruche gemeinschaftlich, z. B. die, wenn auch scheinbare, Reponibilität, also Verkleinerung, weiter die Anspannung beim Husten, Nachlass dieser Spannung bei der Inspiration. Bei Bildung von Gerinseln und Venensteinen kann die Tastempfindung einen Netzschenkelbruch mit indurierten Läppchen vortäuschen, aber diese varicöse Ausdehnung pflegt gewöhnlich, wenn auch nicht immer, mehrfach, also auch auf anderen Stellen derselben Vene vorzukommen. Manchmal scheint die Färbung der Schwellung in ihrer ganzen Ausbreitung bläulich durch, zeigt aber keinen tympanitischen Percussionsschall oder Gurren bei Repositionsversuchen. In zweifelhaften

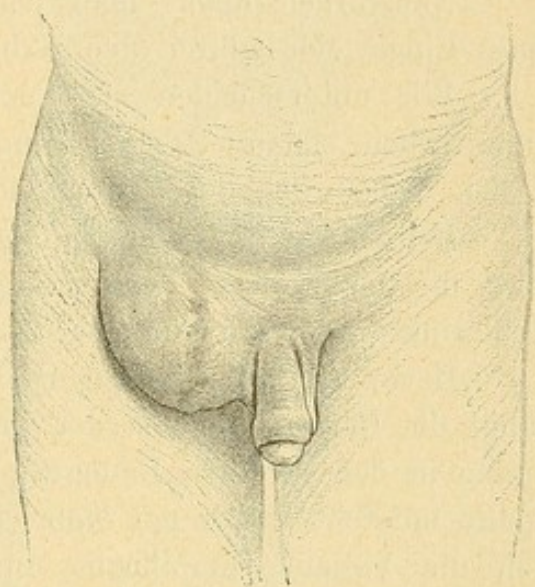


Fig. 31.

Schenkelbruchrecidive nach Herniotomie  
beim Manne. Narbe sichtbar.

Fällen empfiehlt es sich, den, wenn auch scheinbaren Bruch zu reponieren, sodann den Schenkelring mit dem Finger zu verlegen, worauf man die Extremität von den Zehenspitzen hinauf mit Binden einzuwickeln beginnt. Hiedurch tritt eine Varix immer deutlicher empor, während der Schenkelbruch nicht wieder erscheint. Bei dem Verdachte auf eingeklemmten Schenkelbruch und mit Rücksicht auf eine geplante Taxis muss man sich wohl vor einer Verwechslung mit einer Venenentzündung und Thrombose hüten, da eine bei ungenügender Assistenz bei einem solchen Varix ausgeführte Herniotomie zu großen Verlegenheiten und folgenschweren Unterbindungen führt, wie später einmal gelegentlich der Unterbindungen der großen Venen in dieser Gegend des näheren angeführt werden wird. Aber auch die Taxis eines derartigen, fälschlich für eine Hernie gehaltenen Varix mit Thrombose kann zu bedenklichen, ja tödtlichen



Erscheinungen führen, indem durch die Repositionsversuche ein Stück Blutgerinsel abgelöst werden kann, worauf eine Vertragung desselben in den kleinen Kreislauf und eine Embolo-Thrombose der Lungenarterie mit plötzlichem Tode erfolgen kann.

Dass bei jedem Schenkelbruche auch auf das Verhältniss des Bruches zu den Schenkelgefäßen geachtet werden soll, ergibt sich aus der vorhergehenden Darstellung.

### 3. Über Nabelbrüche (Exomphalus oder Omphalocele).

Nabelbruch nennt man jene Hernie, welche durch das Vordrängen eines Eingeweides durch den Nabelring entsteht.

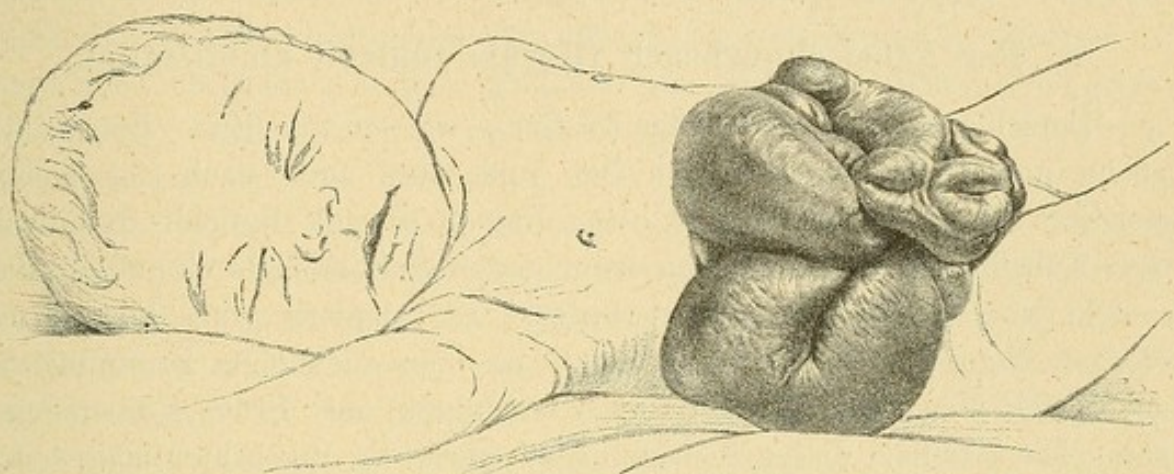
Wir unterscheiden zweckmäßigerweise 1. einen sogenannten Nabelschnurbruch, sodann 2. einen congenitalen oder kindlichen Nabelbruch, und 3. den Nabelbruch der Erwachsenen.

Behufs weiteren Verständnisses mögen einzelne kurze Bemerkungen über die embryonale Verwendung und die anatomische Constitution des Nabelringes oder der Nabelnarbe vorausgeschickt werden.

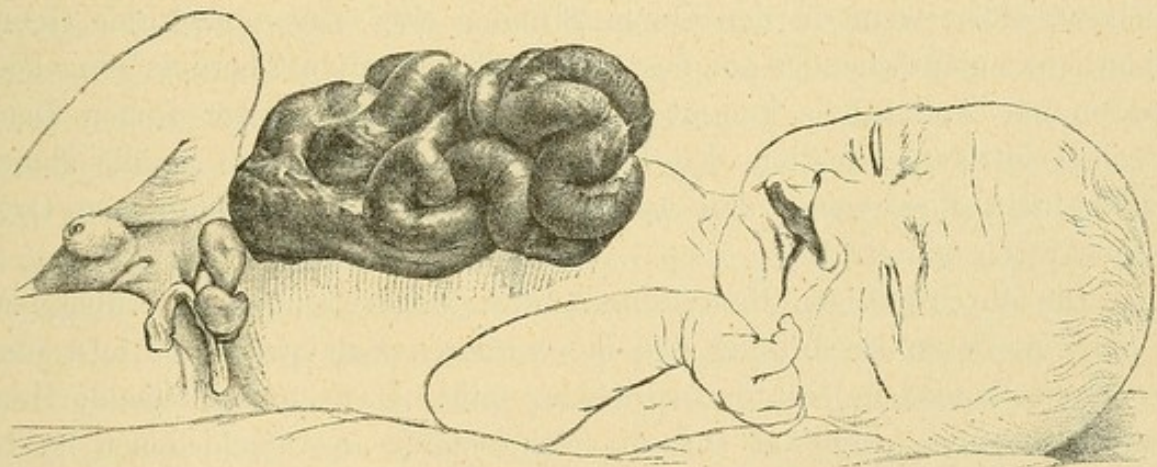
Bevor sich die beiden Hälften der vorderen Bauchwand vereinigen, hängt die Bauchhöhle mit der amniotischen Höhle mittelst einer langen Spalte in der vorderen Bauchwand zusammen. Durch Verengerung dieser Spalte entsteht später der Nabelring. Durch diese Öffnung traten, nachdem sich die Vesicula umbilicalis und der Darm in die Bauchhöhle hineingezogen hatten, die Nabelgefäße und der Urachus hindurch, jene in eine sulzige Masse eingehüllt, welche wir die Wharton'sche Sulze nennen. Gleich nach der Geburt, sobald das Neugeborene des mütterlichen Blutes, das durch die Placenta hindurchfließt, enttrathen muss, obliterieren die betreffenden Gefäße, und zwar mittelst eines Vorganges, welcher parallel mit dem Abfalle der Nabelschnur geht, und wandeln sich auch die im Neugeborenen zurückbleibenden Strecken in solide, später gewöhnlich als Bänder bezeichnete Stränge um. Die Nabelschnur, welche aus der Vereinigung der drei Nabelgefäße und des Urachus besteht, wird bis zu einer wechselnden Entfernung von der Bauchwand von einer ungefähr 1 bis  $1\frac{1}{2}$  cm langen Manschette, die aus gewöhnlicher, röthlicher, fettunterlegter Haut besteht, eingehüllt. Dieselbe endet mit einem scharfen kreisförmigen Rande. An diesem Rande entsteht nach der Geburt durch Verschwärung eine Demarcationsrinne, welche von der Oberfläche gegen die Tiefe fortschreitet, endlich zur Ablösung der ganzen Nabelschnur führt, unter Zurücklassung einer granulierenden Fläche, welche allmählich sich mit Epidermis bedeckt und wie jede Narbe nach dem Centrum schrumpft. Dieselbe wird auch



immer mehr gegen die Tiefe eingezogen, da sich auch die obliterierten Gefäßstrecken verkürzen. Diese Vertiefung wird auch umso deutlicher, je mehr das Unterhautfettgewebe um den Nabel zunimmt, da die Haut der Nabelnarbe selbst, als Narbe eben, kein Fett aufnimmt. So geschieht es, dass wir, mit dem Finger entlang der Linea alba streichend, ungefähr in der Mitte derselben bei Druck einen geringeren Widerstand fühlen als sonst, ohne dass an dieser Stelle eine präformierte Grube im Bauchfelle zu sehen wäre. Eine solche ist aber an dieser Stelle selbst durch leisen



*Fig. 32* (siehe Seite 74).



*Fig. 33* (siehe Seite 74).

Druck leicht zu erzeugen. Eine Depression fehlt an dieser Stelle, weil die Gefäße, nämlich zwei Nabelarterien und eine Nabelvene, im präperitonealen Zellgewebe zwischen dem Bauchfell und der Ausbreitung des Quermuskels verlaufen. Die schon an einer anderen Stelle erwähnten Nabelarterien (die späteren *Ligamenta vesico-umbilicalia lateralia*) und der Urachus (das spätere *Ligamentum vesico-umbilicale medium*) verlaufen über den unteren Rand des Nabelringes nach abwärts gegen die Blasenränder und den Blasenscheitel, während die Umbilicalvene (das spätere *Ligamentum hepatis teres* mit seinem Mesoligament, dem *Ligamentum suspensorium*



hepatis) nach oben gegen den Lebereinschnitt verläuft. Wenn man das Bauchfell ablöst, so bemerkt man, dass sich die in lockeres Zellgewebe eingehüllte Vene leicht von dem oberen Rande des Nabelringes ablösen lässt, während die Nabelarterien und der Urachus gegen den unteren Rand desselben fest und dicht angeheftet sind, so dass man sie ohne Verletzung derselben beinahe nicht ablösen kann. Zwischen der Vene und dem sehnigen oberen Boden bleibt nach sauberer Präparierung gewöhnlich eine ansehnliche Lücke zurück.

#### **a) Der Nabelschnurbruch (*Hernia funiculi umbilicalis*).**

Derselbe repräsentiert einen Zustand, wie er am Ende des fötalen Lebens normalerweise bestanden hat und nun auch nach der Geburt persistiert. Wir bezeichnen mit dem Namen *Hernia funiculi umbilicalis* jenen Nabelbruch, welcher schon beim ersten Anblick dadurch auffällt, dass er nicht von gewöhnlicher Haut bedeckt ist, sondern von einer durchsichtigen Membran, welche es zulässt, dass man auch ohne Eröffnung des Sackes sich durch den Gesichtssinn vom Inhalte des Bruches überzeugen kann. Die Zartheit dieser Bedeckungen, sowie die Eigenthümlichkeit derselben, an der Luft einzutrocknen und zu zerfallen (siehe Fig. 32 und 33 auf Seite 73), bedingt es, dass die Träger solcher Hernien kaum je heranwachsen, außer wenn in den ersten Stunden oder Tagen nach der Geburt schon eine entsprechende, am besten freilich operative Therapie eingeleitet worden ist. Andernfalls kommt es nach dem Zerfall dieser zarten Decke zu einer eitrigen Infection des Bruchinhaltes, welche sich in die Bauchhöhle hinein fortsetzend, den wenig widerstandsfähigen kindlichen Organismus rasch tödtet.

Die durchsichtigen Bedeckungen des Nabelschnurbruches übergehen in einer gewissen Entfernung von der vorderen Bauchwand mittelst eines circularen Randes in eine den Bruch an seiner Basis umschließende Hautmanschette über, während sich die Nabelschnur an verschiedenen Stellen bald links, bald rechts, mehr gegen den unteren Rand oder am Scheitel des Bruches implantiert. Die Untersuchung und Deutung der durchsichtigen Bruchbedeckung ist bisher durchaus nicht vollständig übereinstimmend. Nach den neuesten Untersuchungen von Berger besteht jene transparente Membran aus zwei von einander leicht zu sondernden Schichten, zwischen denen eine wechselnd dicke Schichte Wharton'scher Sulze eingelagert ist, welcher Umstand eben die Sonderung in zwei Blätter zulässt. Die äußere Schichte endet kindswärts mit scharfem Rande an der erwähnten Hautmanschette und übergeht placentarwärts in die amniotische Hülle der Nabelschnur, es ist demnach das Amnion. Der Unterschied zwischen der gewöhnlichen Haut und dem Amnion ist sehr auffällig: während die Hautmanschette das



Aussehen einer normalen Bauchhaut hat, ist die amniotische Hülle, wie schon Semering bemerkt, aalglatt, sehr fein, haar- und gefäßlos, durchsichtig, von einheitlichem Aussehen und leicht zerreißlich. Die tiefere Schichte, also die unmittelbare Hülle der im Bruche eingeschlossenen Eingeweide, ist ein Analogon des Bruchsackes, kleidet auch als solches die ersterwähnte Schichte an der Innenfläche aus und übergeht im Niveau der Nabelöffnung ins Bauchfell. Auch diese Membran ähnelt sehr einer amniotischen Hülle, sowohl durch das Aussehen, als auch durch die Consistenz: sie ist dünn, durchsichtig, bei dem geringsten Zuge einreißend, vollständig gefäßlos und ohne jede fibröse Organisation. Im Niveau der Bauchdecke übergeht sie aber plötzlich ins Bauchfell, welches an dieser Stelle gerade durch reichliche Gefäßbildung ausgezeichnet ist, und welche Vascularisation bei der Berührung mit Luft infolge plötzlich stärkerer Füllung der Gefäße besonders deutlich sichtbar wird, eine Veränderung, welche an der beschriebenen Innenmembran des Bruches nicht eintritt. Wenn an der Innenfläche des Nabelschnurbruches der Blinddarm angeheftet ist, so übergeht auch dann die erwähnte Innenschichte am Rande des Blinddarmes in den reichlich vascularisierten serösen Überzug des Blinddarmes, während die übrige Innenmembran ihr gefäßloses Aussehen behält.

Der Fortschritt in der Kenntnis dieser Bruchart besteht eben darin, dass man die eigentliche Natur der Innenmembran erkannt hat. Dieselbe wurde früher einfach für das Peritoneum gehalten, so dass die äußere Schichte dieser Brüche aus einer amniotischen, die innere aus einer peritonealen Haut bestünde, welche voneinander durch eine Schichte Wharton'scher Sulze getrennt wären. Duplay befasste sich in seiner Aggregationsthese mit der Frage der embryologischen Entwicklung der Bauchwand. Er sagt, entsprechend der Rathke'schen Theorie, dass sich die Bauchwand auf Kosten der Primitivmembran entwickle, und gibt zu, dass die Entwicklung der Oberhaut und des Bauchfelles mit jener der Bauchplatten gleichen Schritt halte, welche ihrerseits auf beiden Seiten der Urwirbelmassen hervorstüben. Wird aus irgend einem Grunde die Entwicklung dieser seitlichen Theile der Urwirbel gehemmt, so wird auch die Weiterentwicklung der Haut und des Bauchfelles angehalten, und in der Spalte, welche durch jenen unvollständigen Heranwuchs der Bauchplatten entsteht, sind die Baueingeweide nur mit dem bedeckt, womit sie vom Anfange an überkleidet waren, nämlich außen mit einem amniotischen Blatte und innen mit den Überresten der inneren Schichte der Rathke'schen Primitivmembran. Noch Lindfors hat in seiner vor nicht langer Zeit veröffentlichten Abhandlung über diesen Gegenstand (Volkmann's Sammlung klinischer Vorträge) die Meinung ausgesprochen, dass der Innenraum des Bruches vom Bauchfell ausgekleidet ist, welches an den Rändern der Spalte umbiegt und in das



Peritoneum parietale übergeht. Derselbe sagt, dass, wenn wir nach dem Beispiele der Franzosen die Innenmembran für einen Überrest der Membrana reuniens Rathke ableiten wollten,

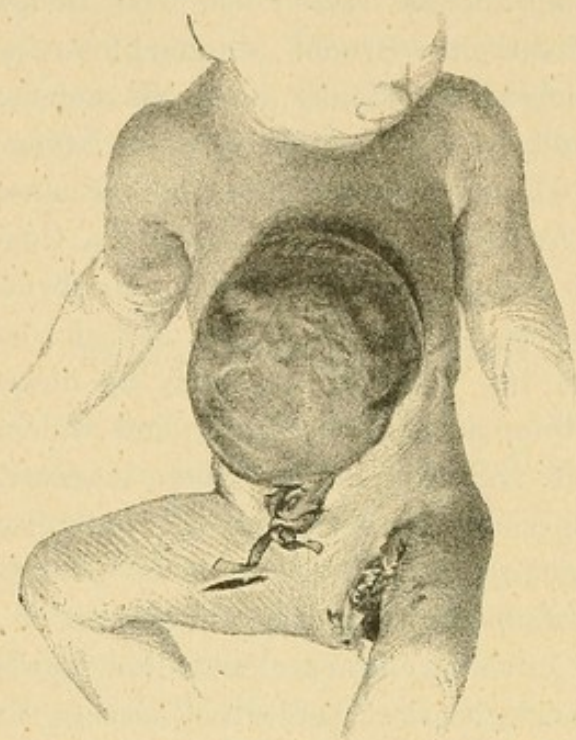


Fig. 34. Ein neugeborenes Kind mit Hernia fun. umbil.

Die Bedeckungen des Bruches in diesem Falle derber, weiß. Am unteren Pole die Nabelschnur implantiert. (Das Innere ist mit späteren Abbildungen veranschaulicht.)

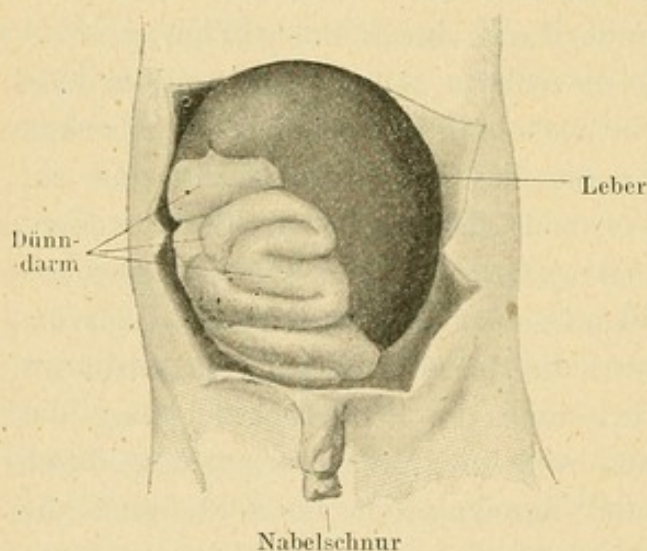


Fig. 35. Nabelschnurbruch mit gespaltener Hülle.

man dann zugeben müsste, dass aus dieser Membran das ganze parietale Peritoneum entstehe. Berger aber meint in einer neueren Arbeit trotzdem, dass infolge des verschiedenen Aussehens und des verschiedenen Verhaltens diese Innenmembran denn doch ein Abkömmling der Rathke'schen Primitivplatte sei, welche sich nicht in Peritoneum umgewandelt hatte. Die nicht selten beobachtete Implantation des Blinddarmes in der Innenwand des Bruches dient als Stütze für die Anschauung, dass es sich in einem solchen Falle nicht um Verschiebungen von Eingeweiden handle, sondern dass, wie es übrigens schon Bérard und Vidal de Cassis ausgesprochen haben, wir es bei einem angeborenen Nabelbruche mit den Folgen einer Entwicklungshemmung zu thun haben, so dass ein gewisser Theil des Digestionstractus, welcher ursprünglich in der Nabelschnur gelegen war, nicht in die Bauchhöhle zurückgetreten ist. Unter den 65 Fällen von Lindfors hat man den Blinddarm nur zweimal, unter den 16 Fällen von Herzfeld jedoch fünfmal im Bruche constatirt. Berger selbst berichtigt die unvollständigen Angaben jenes Forschers in einzelnen Fällen, und findet, dass in der Zusammenstellung

von Lindfors weitere 7, in der Zusammenstellung von Herzfeld weitere 4 Fälle sicher oder mit großer Wahrscheinlichkeit den Blinddarm oder einen Theil des Dickdarms enthalten haben. Fig. 34 veranschaulicht einen Nabelschnurbruch bei intacter Hülle. In Fig. 35 ist das Bruchinnere nach Abnahme



der Hüllen abgebildet. Es ist links und oben die Leber, sonst Dünndarmschlingen zu sehen. In Fig. 36 ist der Inhalt auseinandergeklappt. Man sieht in der Tiefe den Magen, darunter den Dickdarm mit Proc. vermiformis, zu unterst Dünndärme. Am Leberrande deutliche Abdrücke der Därme. Am Thorax eine schiefe Thoraxspalte, durch einen Defect des medialen Theiles der Clavicula bedingt.

Welches die Ursache ist, dass in so häufigen Fällen der Dickdarm den Bruchinhalt der embryonalen Omphalocele bildet, lässt sich bis nun nicht mit hinlänglicher Sicherheit klarstellen. Die Entwicklung des Ductus omphalo-mesentericus und der Ansa vitellina scheinen in keinem Zusammenhange mit diesem Factum zu sein. Aus den Forschungen über die Ent-

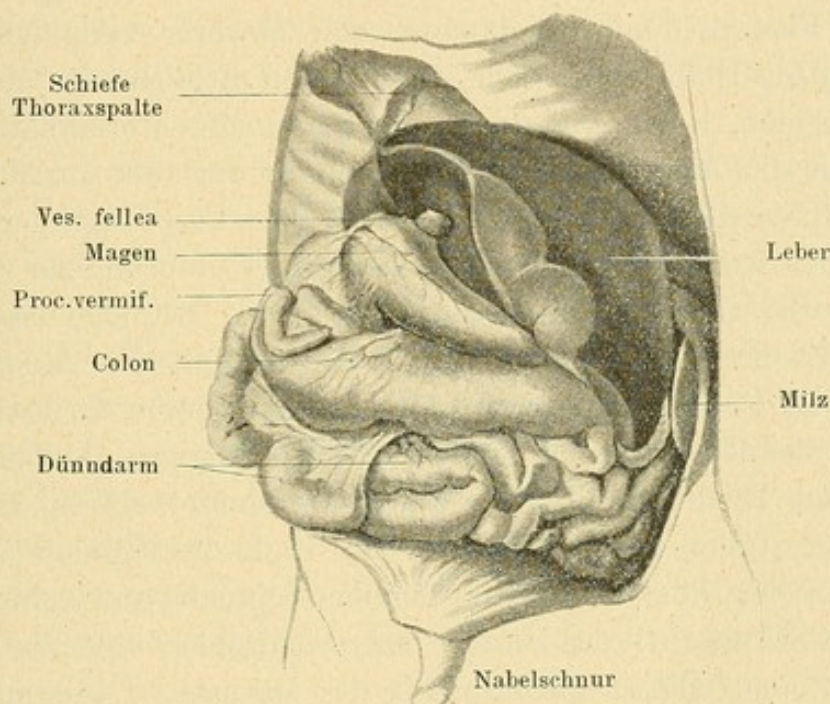


Fig. 36.

wicklung des Bauchfelles ist bekannt, dass der Gastrointestinal-Tractus beim Embryo anfangs der vierten Woche eine gerade Röhre bildet, deren hintere Wand mittelst eines Primitivmesenteriums mit der Mittellinie der hinteren Rumpfwand zusammenhängt. Doch schon im Laufe der sechsten Woche kann man an dem früher geraden Gebilde drei Abtheilungen unterscheiden, von denen die erste dem Gefäßbezirke der Arteria cœliaca, die zweite dem der Arteria mesenterica superior und die dritte jenem der Arteria mesenterica inferior entspricht. Der erste Theil besteht aus dem Magen und dem Zwölffingerdarm, und hat noch ein gemeinschaftliches Mesenterium, welches man Mesogastroduodenum nennen könnte. Der Magen ist bereits nach seiner Form zu erkennen und ist mit seiner kleinen Curvatur nach vorn und rechts (wie in der Abbildung einer congenitalen Zwerchfellhernie, siehe diese), mit der großen nach hinten und links ge-



wendet; der Fundus liegt oben, der Pylorus in der Mittellinie. Hieraus folgt, dass das Duodenum einen nach vorne und rechts sehenden Halbkreis bildet, in dessen Concavität zwischen den Mesenterialblättern das Pankreas liegt. Von der hinteren Rumpfwand ist zur Zeit das Duodenum durch die Leber abgesondert; das Ende des Zwölffingerdarmes liegt abermals in der Mittellinie. Es ist dies die Flexura duodeno-jejunalis, welche auch jetzt sehr stramm an die hintere Rumpfwand herangezogen ist und kein Mesenterium besitzt; diese Stelle bildet eine nach vorne gewendete Biegung. Der zweite Theil, von Toldt als die Nabelschlinge des Darmes benannt, bildet eine einfache langgestreckte Schlinge, deren vorderer Theil (Kuppe) sich in die Nabelschnur hinein fortsetzt und daselbst in einer Ausstülpung der Peritonealhöhle liegt. An dieser vorerst einfachen Schlinge können wir den von der Flexura duodeno-jejunalis nach abwärts verlaufenden proximalen, sodann die Umbiegungsstelle, endlich den distalen oder aufsteigenden Arm unterscheiden. Beide sind durch eine dünne Mesenterialplatte, zwischen deren Blättern die Arteria mesenterica superior verläuft, miteinander verbunden; die Basis dieser Schlinge entspricht dem Ursprunge der genannten Arterie von der Aorta. Der proximale Arm liegt ursprünglich schon etwas weiter gegen die linke Seite, so dass die ganze Schlinge mehr in einer horizontalen Ebene verläuft. Diese ganze Schlinge ist die Anlage für das Jejunum, Ileum, Cöcum, den aufsteigenden und queren Grimmdarm. Die erste Anlage des Grimmdarms und des wurmförmigen Anhanges ist an dem vordersten Theile des distalen Armes angedeutet, dessen übrige Hülle zur Bildung des Colon verwendet wird. Das Ende des distalen Armes übergeht wieder in der Nähe der Flexura duodeno-jejunalis unter einem scharfen Winkel in den Schlusstheil des Darmes, entspricht daher ungefähr der Flexura lienalis des Colon. Dieser Schlusstheil des Darmes ist abermals mittelst eines kurzen Mesenteriums an der hinteren Bauchwand befestigt und aus ihm entwickelt sich das Colon descendens, die Flexura sigmoidea und das Rectum, welche sämmtlich zu dem Gefäßbezirke der Arteria mesenterica inferior gehören. Indem wir uns nur mit der Weiterentwicklung des mittleren Antheiles an dieser Stelle beschäftigen, so wollen wir andeuten, dass die Anlage des Dünndarms in den Zustand lebhaftester Proliferation übergeht, welche sich durch Bildung zahlreicher bogenförmiger Schlingen offenbart, von denen einzelne noch am Schlusse des zweiten Monates in der Nabelschnur gelagert sind. Der Colontheil der Schlinge wächst jedoch nur langsam und bleibt noch längere Zeit hindurch ein gerades Rohr. Durch diese verschiedene Entwicklung der einzelnen Strecken geschieht es, dass das Dünndarmschlingen-Convolut jenen Theil der Nabelschlinge, welcher mit dem Blinddarme anfängt und mit der Flexura lienalis endet, derart in die Höhe hebt (siehe diesbezüglich Fig. 36), dass der Blinddarm zu einer bestimmten Zeit sich sogar über dem Nabel befindet und daselbst



in der Mittellinie an der vorderen Bauchwand anliegt. Von dieser Stelle an verläuft der Colonantheil der Nabelschlinge auf den Dünndarmschlingen zur Milzflexur des Colon, welche weiter nach rückwärts und oben gelagert ist. Es ist gar kein Zweifel, dass die Nabelbrüche, welche den Blinddarm oder ein Stück Grimmdarm enthalten, aus dieser Periode stammen. Die Lagerung des Blinddarms in der Nabelschnurhernie ist daher, wie Berger anführt, kein schwer zu erklärendes Ereignis, da, wie die soeben mitgetheilte Entwicklungsgeschichte lehrt, dieses Vorkommen zu einer bestimmten Periode des embryonalen Lebens zur Norm gehört, umso mehr das Vorkommen der Dünndarmschlingen in der Nabelschnurumbüllung. Es bliebe demnach nur übrig, die Zeit näher zu bestimmen, zu welcher der Blinddarm oder die Blinddarmschlingen sich in die Bauchhöhle zurückziehen, um sodann genauestens bestimmen zu können, aus welcher Zeit ungefähr der Nabelbruch und die ihn bedingende Wachsthumstörung der Bauchwand stammt.

Da wir theils durch die durchscheinende, wenn auch unversehrte Bedeckung dieser Bruchart, theils nach Abtragen derselben unmittelbar den Inhalt des Bruches überblicken können, so kann leicht das Detail desselben festgestellt, der Plan behufs Beseitigung dieses Bruches beschlossen, sowie auch jede Verletzung des Contentums vermieden werden. Bei kleinen Hernien wird der Inhalt nur von einigen Windungen des Dünndarms gebildet, worauf eine ganze Stufenleiter von weiteren Entwicklungsstadien solcher Brüche bekannt ist, bis zum vollständigen Fehlen der vorderen und seitlichen Bauchwand, so dass die Eingeweide sämmtlich außerhalb des Körpers gelagert sind. (Zwei Beispiele einer ziemlich ausgedehnten Eventration sind in den Abbildungen Fig. 32 und 33 auf Seite 73 veranschaulicht, deren eine auch bereits die Complication dieser Brüche mit anderweitigen Missbildungen [Hasenscharte, in anderen Fällen Extremitätenverbindungen, Rückgratsspalten und ähnliches] andeutet.)

Diese Brüche sind eigentlich extraperitoneal gelagert, wenn wir der Anschauung Berger's beipflichten, dass auch die innere Auskleidung amniotischen Ursprunges ist, so dass über die Berechtigung, diese Bildungen als Brüche zu bezeichnen, schließlich gestritten werden könnte, da sie Eingeweide enthalten, welche nie anderwärts gelagert waren, auch nicht eine Hauthülle besitzen.

Da die durchscheinende Bedeckung sehr leicht der Eintrocknung und Schmelzung verfällt, so ist es klar, dass bei halbwegs ausgedehnten Bildungen dieser Art bei der unvermeidlichen breiten Eröffnung des Bruchinneren eine Infection nahezu unvermeidlich ist, weswegen Träger größerer Nabelschnurhernien ohne Therapie kaum je überleben, sondern meist in den ersten Lebenstagen zugrunde gehen. Dagegen sind spontane Heilungen bei wenig umfangreichen Brüchen mehrfach bekannt geworden und erfolgen



offenbar so, dass nach Abfall der Nabelschnur die granulierende Fläche, mit welcher die benachbarten Eingeweide verwachsen und so einen Abschluss der Bauchhöhle bilden, sich concentrisch zusammenzieht und überhäutet, woraus eine für immer persistierende Verwachsung eines Theiles des Bauchinhaltes mit der Bauchwand resultiert. Diese Brüche können auch der Einklemmung verfallen. Cahier führt hievon vier Beispiele an. Manche Forscher jedoch zweifeln, und wahrscheinlich mit Recht, an dieser Thatsache, indem sie sagen, dass die entzündlichen peritonealen Erscheinungen als Einklemmungssymptome gedeutet wurden, denen sie in der That recht ähnlich sind.

Zur nächsten Gruppe rechnen wir

### **b) die Nabelhernien der Kinder,**

und müssen ätiologisch zugeben, dass dieselben entweder ein Überrest von Brüchen der ersten Gruppe sein können, oder durch Dehnung der bereits eingesunken gewesenen Nabelnarbe zustande kommen. Wiewohl wir die letztere Abtheilung nicht im eigentlichen Sinne als angeboren bezeichnen könnten, so theilen dieselben doch das Symptom mit angeborenen Hernien, da sie entweder sofort oder bald nach der Geburt, allerdings aber auch manchmal erst einige Wochen oder Monate nach derselben, beobachtet werden. Auch haben wir gewöhnlich bei allen diesen Brüchen des Kindesalters keinen angeborenen Bruchsack, doch können wir immerhin von einer Prädisposition dieser Bruchentwicklung sprechen, da gerade die Stelle des Nabelringes weniger gegen den Anprall der Baueingeweide geschützt ist, ja insofern, als nach geringfügigen Nabelschnurhernien und deren Abheilung eine grubchenartige Vertiefung in der Nabelgegend zurückzubleiben pflegt. Diese Brüche des zarten Kindesalters zeichnen sich dadurch aus, dass sie selten ein größeres Caliber erreichen, sich sehr oft spontan ausheilen und jedenfalls eine günstige Prognose gewähren, wenn wir die natürliche Tendenz durch die rechtmäßige chirurgische Therapie unterstützen.

Die Nabelbrüche des Kindesalters bilden regelmäßig Schwellungen in der Nähe der Nabelvene und sind in einem peritonealen Sacke enthalten, welcher innig an die Haut der gedehnten Nabelnarbe angeheftet ist. Bis zum 6. Lebensjahre pflegt den Inhalt solcher Brüche nur der Darm zu bilden und zwar entweder der Dünndarm oder der Dickdarm. Das Netz ist bis zu dieser Zeit so wenig entwickelt, dass dasselbe kaum den Nabel erreicht. Nach dem 6. Monate kann natürlich auch das Netz zum Inhalt der kindlichen Nabelbrüche werden. Die Entstehung der Nabelbrüche wird theils durch eine gewisse hereditäre Neigung zur Entwicklung von Nabelbrüchen gefördert, theils ist sie durch eine angeborene Schwäche der



Nabelgegend, welche ihrerseits von einer unvollkommenen Involution des Nabelringes begründet wird, bedingt, oder man sucht den Grund der Schwächung der Bauchwand in den Dehnungen, welche dauernd z. B. bei rhachitischen Kindern oder vorübergehend bei verschiedenen Krankheiten, z. B. bei Pertussis, bei chronischen Laryngitiden, bei chronischer Entzündung des Darmes u. dgl., beobachtet werden.

Hochgradige Beschwerden werden durch diese Brüche nicht verursacht, wiewohl einige Ärzte verschiedene Unregelmäßigkeiten in der Verdauung auf diese Brüche beziehen, wie z. B. Kolikschmerzen, Diarrhöen u. a.,

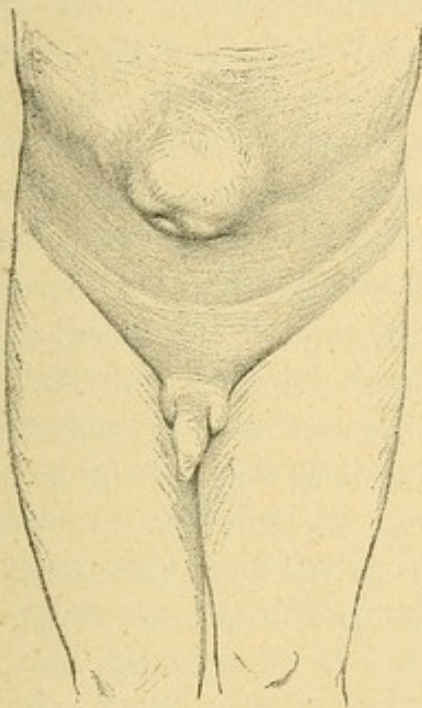


Fig. 37.

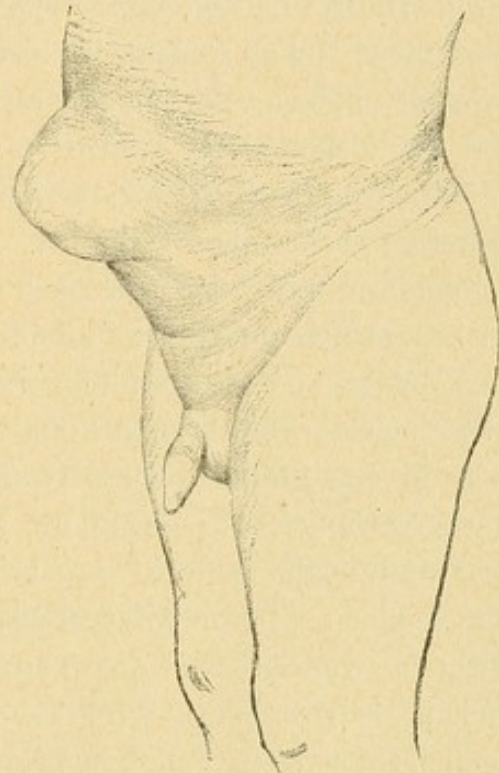


Fig. 38.

was aus dem Umstande geschlossen wird, dass dergleichen Beschwerden nach Reposition solcher Hernien sofort aufhören. Andere beziehen allerdings dieselben Beschwerden wieder auf eine unvorsichtige Reposition solcher früher bestandenen Hernien. Die schwerste aller Erscheinungen bei Brüchen, nämlich die Einklemmung, beobachtet man bei den Brüchen des kindlichen Alters beinahe gar nicht. Dafür beobachtet man bei Kindern, die nur ungenügende Pflege haben, Ulcerationen auf der Oberfläche, sowie entzündliche Anfälle, durch welche der Bruchinhalt an den Bruchsack anwächst (siehe Fig. 37 und 38, welche eine Nabelhernie bei einem Knaben darstellen, deren Dimensionen schon recht ungewöhnlich sind).



### c) Die Nabelhernie bei Erwachsenen (*Hernia umbilicalis adultorum*).

Man muss abermals mit den anatomischen Verhältnissen des bereits definitiv geformten Nabels bekannt werden. Von vorne ist die Nabelnarbe beinahe immer, auch bei sehr corpulenten Personen, fettlos und unmittelbar an das Peritoneum, welches den Bruchsack bildet, angewachsen, so dass man recht vorsichtig den Schnitt führen muss, wenn man nicht schon bei dem ersten Hautschnitt den Bruchsack eröffnen will, eventuell den Bruchinhalt nicht verletzen soll. Der Nabelring ist beim Erwachsenen von sehr starken Bindegewebsfasern gebildet und ist derselbe gewöhnlich in der unteren Hälfte bei weitem schärfer als in der oberen, so dass bei eingeklemmten Nabelbrüchen, welche sich durch ihre Schwere nach unten entwickelt hatten, der Incarcerationsring immer mehr auf der unteren Hälfte des Bruchstieles deutlicher ausgeprägt ist als anderswo. Wenn wir den Nabelring von rückwärts betrachten, so begegnen wir daselbst den uns bereits bekannten Gebilden: den von unten herantretenden Blasen-nabelbändern und dem von oben sich einpflanzenden runden Leberbände. Diese sämtlichen Gebilde sind hiebei nur sehr wenig sichtbar, da dieselben das sie bedeckende Peritoneum nur unbedeutend emporheben. Insbesondere verliert sich die obliterierte Vena umbilicalis einige Centimeter oberhalb des Nabels in das präperitoneale Gewebe, in welchem sie dann bis zum Nabel abwärts verläuft, aber gegen die Bauchhöhle zu noch von der sogenannten Fascia umbilicalis bedeckt ist, welche zwischen sie und das Peritoneum gewissermaßen eingeschaltet erscheint. Erst wenn wir diese zwei Schichten beseitigen, werden wir des ganzen Verlaufes der Vene ansichtig. Bei manchen Schriftstellern wird — allerdings um nur die Analogie mit der Nomenclatur bei anderen Brucharten durchzuführen — jene Strecke, welche zwischen dem Nabel und jener Stelle, wo sich die Nabelvene noch von der Bauchwand abhebt und von rückwärts sichtbar ist, der Umbilicalcanal genannt. Wenn wir nun auch die Nabelvene beseitigen, so gewahren wir den Boden der sogenannten Nabelgrube oder Nabelfurche, unter welcher Bezeichnung die vordere Wand des erwähnten Umbilicalcanals gemeint ist. Diese Furche ist von einem Netze von sich kreuzenden, ziemlich festen Fasern ausgekleidet, welche unter stumpfen Winkeln zusammenfließen und zwischen sich kleine Spalten übrig lassen, durch die einige Gefäße hindurchtreten, aber auch Fettträubchen der subserösen Schichte nach außen dringen und zipfelförmige Ausstülpungen des Bauchfelles nach sich ziehen können. Diese peritonealen Säckchen können sich ausbreiten, und werden zu Bruchsäcken, sobald eine Darmschlinge oder Netz in dieselben eintritt. Wenn eine derartige Hernie sich knapp am Nabel ausbildet, dann kann es leicht geschehen, dass derartige Brüche für Nabelhernien gehalten werden, es aber anatomisch eigentlich nicht sind. Man nennt solche Brüche



supraumbilicale und sollte dieselben zu den später zu erwähnenden Brüchen der weißen Linie hinzuzählen. Solche Bildungen erklären die Erscheinung, dass man mitunter Nabelbrüche vorfindet, deren Austrittsstelle gewissermaßen mehrfach ist. Eine von den mehrfachen Öffnungen kann, muss aber nicht, der wirkliche Nabelring sein. Wollte man diese Brüche auseinanderhalten, so könnte man sich an die von großer Sachkenntnis zeugende Darstellung Scarpa's halten, welche darauf hinweist, dass auch diese Brüche der weißen Linie eine plattgedrückte Gestalt haben, während der Nabelbruch mehr eine sphärische Form beibehält. Jene Erscheinung der paraumbilicalen oder supraumbilicalen Brüche sei dadurch bedingt, dass dieselben nicht nur von den Hautbedeckungen, sondern auch von jenem dicken Zellgewebe und jener sehnigen Schichte überkleidet sind, welches oberflächlich über die Bauchmuskeln sich hinzieht, bei den Nabelbrüchen aber regelmäßig fehlt. Weiter hebt derselbe Forscher hervor, dass die zu der Größe des Bruches gemeinhin verhältnismäßig enge Bruchpforte eine ovale, mit ihrem längeren Durchmesser in der Längsachse des Körpers gelegene Spalte darstellt, während die Pforte des Nabelbruches für den Finger leicht zugänglich, annähernd kreisförmig oder queroval zu sein pflegt.

Aus diesen anatomischen Verhältnissen kann man es erklären, dass bei einem Nabelbruche mehrfache Incarceration bestehen kann, und dass es demnach nothwendig ist, sorgfältig die Basis des Bruches zu revidieren, um nicht eine verborgene und vielleicht gerade die die Einklemmung verursachende Öffnung zu übersehen. Dieses Versehen kann umso eher begegnen, als man durch gewisse Verhältnisse nicht eben allzuseiten gezwungen ist, sich nach dem Beispiele Cooper's mit der bloßen Lösung der Einklemmung ohne oder nur mit theilweiser Reposition des Bruchinhaltes zu begnügen. Ein solcher Fehler ist des weiteren umso eher zu begehen, als die an Nabelbrüchen leidenden Personen meistens von ungewöhnlicher Dicke sind, demnach auch einen mächtig entwickelten Unterhautfettpolster haben, welcher leicht eine kleine incarcerierte paraumbilicale Hernie verborgen halten kann. Es empfiehlt sich demnach, nach gelöster Einklemmung ebenso wie bei anderen Brüchen auch hier sich mittelst des durch den Nabelring in die Bauchhöhle eingeführten Fingers zu überzeugen, ob nicht in der unmittelbaren Nähe des Nabelringes noch eine zweite Hernie in die Bauchwand eintritt. Die geschilderten anatomischen Verhältnisse erklären auch die Erscheinung, dass die Bruchsäcke zweier übereinander liegenden Brüche durch gegenseitigen Druck usuriert werden und miteinander in Communication treten können, wodurch aber natürlich auch die Möglichkeit entsteht, dass sich irgend ein Nabelbruch oder ein Theil desselben nicht in der eigentlichen Bruchpforte, sondern in diesen secundären Communicationsöffnungen einklemmt. Ähnliche secundäre Ausstülpungen können aber auch durch die ungleichmäßige



Ausdehnung der von unnachgiebigen Faserzügen durchzogenen Nabelnarbe herkommen.

Die Nabelhernie bei Erwachsenen beobachten wir vor allem bei Frauen und zwar hauptsächlich bei wohlbeleibten, während das Vorkommen des Nabelbruches bei Männern und bei Individuen, welche nie fettleibig gewesen sind, zu den seltenen Erscheinungen gehört. Da bisher die Operationen von nichteingeklemmten Nabelbrüchen immerhin zu den selteneren Ereignissen gehören, so haben wir reichlich Gelegenheit, geradezu riesige Nabelbrüche zu beobachten, so dass man eher von einer Eventration sprechen könnte. Es scheint, dass die, wie schon erwähnt, wohlbeleibteren Frauen anfangs den Bruch leicht übersehen, sich sodann aber auch nur ungerne zu einem operativen Eingriff entschließen, welcher ihnen bisher

aber auch höchstwahrscheinlich recht selten angeboten wurde. Daher begegnete man bei Operationen von nicht incarcerierten Nabelbrüchen ziemlich bedeutenden Schwierigkeiten, insbesondere bei der Vernähung der weit auseinander getretenen Ränder der geraden Bauchmuskeln. (Siehe Fig. 39, 40 und 41.)

Die Nabelhernien haben weiter die Eigenthümlichkeit, dass ihre Bedeckungen durch die anliegenden Kleider oder durch den Druck der leider gewöhnlich nutzlosen Bandagen aufgerieben und geschwürig werden, wodurch in dem

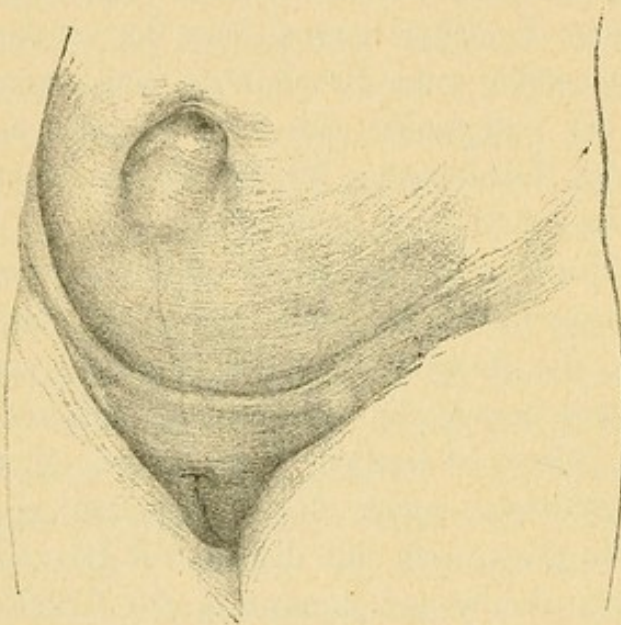
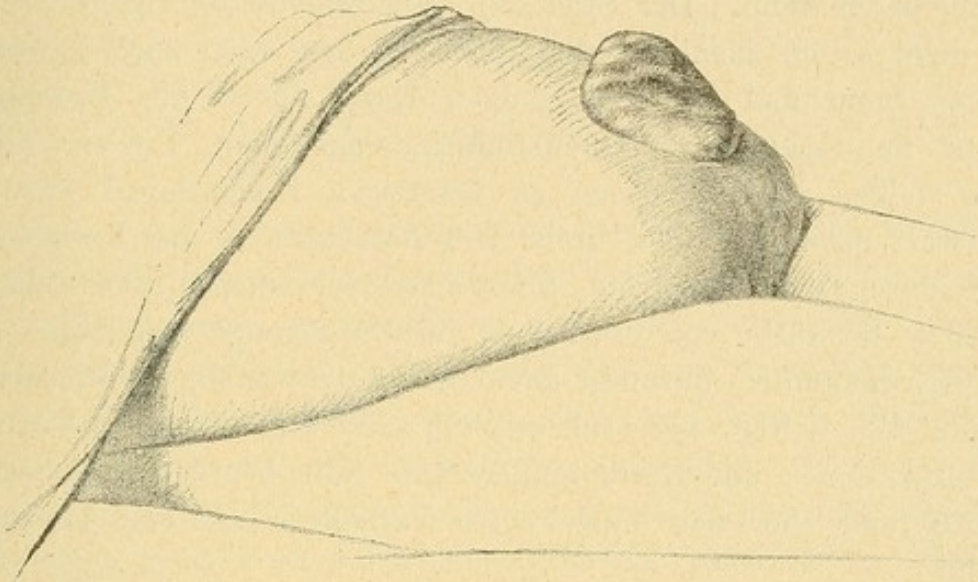


Fig. 39.

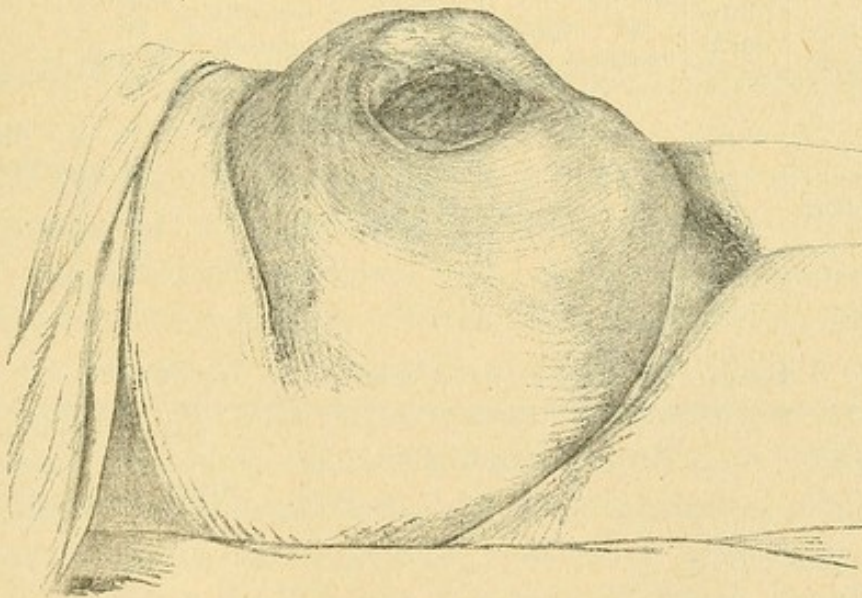
anliegenden Bruchsacke eine Entzündung hervorgerufen wird, welche den Inhalt gegen die innere Bruchsackoberfläche fixiert und auf diese Weise, sei es durch Fixation der sonst beweglichen Därme oder durch scharfe Biegung derselben, bedeutende Verdauungsbeschwerden verursachen, andererseits aber sowohl die Radicaloperation als die Herniotomie des Nabelbruches bedeutend erschweren. Der Inhalt des Nabelbruches der Erwachsenen besteht sehr häufig aus Netz, nicht selten aus Netz und Darm, seltener dagegen aus Darm allein. Bezüglich der Darmstrecken, welche im Nabelbruche enthalten zu sein pflegen, muss man besonders die mittleren Jejunumschlingen und das Colon transversum als diejenigen bezeichnen, welche zumeist vorgefunden werden, solange der Nabelbruch mittlere Dimensionen einhält, während bei den größeren Formen auch der Magen in dieselben herabgezerrt wird, wodurch natürlich die Beschwerden eines solchen Nabelbruches bedeutend gesteigert werden. Wir treffen in



solchen Fällen den Magen zu einem sanduhrförmigen Gebilde, welches theils in der Bauchhöhle, theils in der Hernie liegt, ausgezogen, und man muss gestehen, dass die gewundenen Wege, welche der Darminhalt Jahre hindurch hat nehmen müssen, ohne kaum je zu bedeutenderen Incarcerationserscheinungen Veranlassung gegeben zu haben, höchst erstaunlich sind.



*Fig. 40.*



*Fig. 41.*

Allerdings sind Beobachtungen verzeichnet, dass ein solch jahrelanges Stadium der Euphorie ohne besondere Prodromen plötzlich eine letal ablaufende Perforationsperitonitis unterbricht, wie wir dies vor vielen Jahren bei einer Frau beobachtet, welche knapp zuvor eine ihrer reichlichen Mahlzeiten eingenommen hatte. In diesem Falle wurde bei einer sonst ziemlich normalen Hernie, welche aber den Magen enthielt, eine Ruptur



des letzteren beobachtet, welche der Ausgangspunkt der septischen Bauchfellentzündung war. Dieser Fall wurde von Lantschner veröffentlicht, worauf bald ein analoger, von Chiari publicierter, folgte.

Wenn der Nabelbruch sich selbst überlassen bleibt, auch durch kein Bruchband zurückgehalten oder nicht einmal gestützt wird, dann entwickelt er sich gewöhnlich nach abwärts, so dass er auch über die Geschlechtstheile herabhängen kann. Der Stiel des Nabelbruches ist eigentlich stets rund und nicht selten ziemlich umfänglich, so dass man nach Reposition des Bruches manchmal mit der ganzen Hand durch die Bruchpforte dringen und den Inhalt der Bauchhöhle abtasten kann. Die eigentlichen Brüche der weißen Linie wachsen zu derartigen Dimensionen nicht an, wiewohl Petit behauptet, dass unter 100 Nabelbrüchen bei Erwachsenen nicht zwei durch den Nabelring hindurchtreten, sondern stets Lücken oberhalb oder seitwärts von demselben im Durchgange benützen. Dann gäbe es selbstverständlich darunter auch riesige paraumbilicale Hernien der weißen Linie. Wir halten aber nach unseren recht zahlreichen Erfahrungen bei Radicaloperationen und Herniotomien von Nabelbrüchen diese Angabe für unrichtig und eher das umgekehrte Verhältniss als den Thatsachen entsprechend.

Inhalt der ventralen und umbilicalen Hernien (1891—97).

Hernia	Dünndarm	Dünndarm und Omentum	Omentum	Ileum, Col. transv., Omentum	Col. transv., Omentum	Dickdarm und Omentum	
ventralis . . .	5	—	1	—	1	1	1 (Präperiton. Lipom mit hervorgezog. Periton.)
umbilical. libera	2	1	2	1	1	—	1
umbilicalis incarcerata . .	—	2	—	—	1	—	—

Herniæ ventr. und umbilic. operatæ.

J a h r	Hernia ventralis lib.	Hernia umbilicalis	
		libera	incarcerata
1891—92	—	2	1
1892—93	1	2 (1 accreta)	—
1893—94	1	1	—
1894—95	2	2	—
1895—96	3	1 (accreta)	—
1896—97	2 (1 accreta)	—	2 † a)
Zusammen . .	9	8	3

† a) Kalfus, 79 Jahre, 7 Tage nach der Operation an Pneumonia hypostat. bilateral., sonst alle Fälle geheilt.



Außerdem wurden aufgenommen noch 4 Ventralhernien, 10 freie und 1 incarcerierte Nabelhernie, bei denen nicht operiert wurde. Die Hernia umb. incar. wurde durch Taxis reponiert. Eine Ventralhernie war mit Hern. ing. d. und sin., sowie mit Hernia erur. sin., eine Umbilicalhernie mit einer Hern. lin. albæ und ing. d. compliciert.

#### 4. Über seltenere Brucharten.

Außer den bereits beschriebenen drei gewöhnlichen Brucharten, dem Leistenbruche, dem Schenkelbruche und dem Nabelbruche, kennen wir noch eine Reihe seltener vorkommender Hernien, welche vor allem überaus wichtig sind, sobald es sich um einen Fall von Ileus handelt. Der Regel nach trachtet man daher, bevor man an andere Möglichkeiten der Darmverlegung denkt, die Bruchpforten auch dieser selteneren Brucharten abzusuchen, da ja Einklemmungen an diesen Stellen die allgemeinen Erscheinungen sehr wohl verursachen können, wiewohl ihre Ursachen, d. h. manchmal recht unbedeutende und versteckte Brüche, schwer auffindbar sind. Zu solchen Brüchen gehört vor allem die

##### **a) Hernia obturatoria oder Hernia foraminis ovalis (der Bruch des eirunden Loches),**

welche nicht nur deshalb, weil sie verhältnismäßig selten vorkommt, sondern auch deswegen, weil ihre Lage eine ziemlich versteckte ist, häufig übersehen wird und daher oft unerkannt unter den Erscheinungen einer inneren acuten Darmobstruction tödtlich verläuft. Diese Bruchart ist zwar so selten, dass z. B. der Vorgänger Billroth's an einer der Wiener chirurgischen Kliniken, Professor Schuh, keine einzige Hernie dieser Art jemals zu Gesicht bekam, und doch konnte Englisch im Jahre 1891 135 Fälle dieser Bruchart zusammenstellen und ihre Anatomie, Pathologie und Therapie auf Grund dieser Sammlung nach allen Richtungen analysieren.

Bevor wir über die klinische Erscheinung dieses Bruches sprechen, rufen wir uns abermals die anatomischen Einzelheiten jener Gegend, wo diese Hernie ihren Sitz hat, ins Gedächtnis zurück.

Das Foramen obturatum ist ringsum vom Schambein, Sitzbein und Hüftbein begrenzt; es ist oval beim Manne, dreieckig bei der Frau und sieht nach außen abwärts. Die Ränder dieser Öffnung sind überall scharf, ausgenommen die Stelle, wo der größte verticale Durchmesser am oberen Rande endet; hier nämlich beginnt sich dieser Rand in zwei Kanten zu



spalten, welche miteinander parallel verlaufen und zwischen sich eine seichte Furche lassen. Die vordere Kante läuft in den oberen und inneren Rand der Hüftgelenkspfanne aus, die hintere verliert sich an der inneren Fläche des kleinen Beckens. Die Furche zwischen derselben verläuft demnach von vorne und innen nach außen und rückwärts. An diesen Kanten inseriert sich je ein bindegewebiges Blatt; diese beiden Blätter verschmelzen weiter nach abwärts miteinander und bilden im ganzen die das Foramen obturatum überspannende Membran. Diese demnach im oberen Theile doppelte Membran schließt mit der erwähnten Furche zusammen jenen Canal ein, durch welchen die obturatorischen oder subpubischen (Vinson, 1844) Hernien nach außen treten. Am Rande des obturatorischen Durchlasses befinden sich zwei Tubercula: ein oberes, mit welchem der äußere Rand der Hüftgelenkspfanne und zwar oberhalb des an der Innenseite befindlichen Einschnittes für das Ligamentum teres endet, und ein unteres einige Millimeter tiefer. Auch zwischen diesen zwei Gebilden ist eine kleine Furche, durch welche die von der Arteria obturatoria abgehenden oder zu ihr zurückkehrenden Gefäße hindurchgehen. Die erwähnten Höckerchen nennt man das Tuberculum obturatorium superius et inferius.

Die obturatorische Membran ist ein dünnes, in der unteren Hälfte einfaches Bindegewebsblatt; in der oberen Hälfte spaltet sie sich, wie erwähnt, in zwei Blätter, deren je eines für jeden obturatorischen Muskel (den inneren und den äußeren) als Ursprungsfläche bestimmt ist. Das innere Blatt, gegen das Becken gewendet, ist an jenem Rande, welcher mit seiner Concavität gegen den obturatorischen Canal gewendet ist, von einem Bande verstärkt, welches am Tuberculum obturatorium superius entspringt und am gegenüberliegenden Rande dieser Öffnung inseriert. Durch dieses Band (besonders durch seinen scharfen Rand) entsteht manchmal die Einklemmung der subpubischen Hernien, da dasselbe den unteren Rand der inneren Mündung des obturatorischen Canals bildet. Vom Tuberculum obturatorium externum entspringt neben anderen nebensächlichen Strängen ein starkes Band, welches strahlenförmig sich ausbreitend, am gegenüberliegenden Rande des eiförmigen Loches sich befestigt. Dieses Band macht ungefähr die Hauptmasse der Membrana obturatoria externa aus, von welcher ungefähr die mittlere Partie des äußeren Musculus obturatorius entspringt. Die innere Membran mit dem hinteren Rande der obturatorischen Furche bildet die hintere Wand des Canalus obturatorius, während die äußere Membran mit dem vorderen Furchenrand die schmalere Vorderwand desselben Durchlasses formiert. Bei Abduction der unteren Extremitäten spannt sich eines der für den äußeren Muskel bestimmten Bänder an, so dass sich bei Repositionsversuchen im Falle einer Einklemmung einer obturatorischen Hernie die Annäherung der betreffenden unteren Extremität an die andere empfiehlt. Auch die äußere Membran



endet dort, wo ihr Rand die Öffnung des subpubischen Canals umkreist, in ein verstärkendes, mit einem scharfen Rande versehenes Band.

Der innere *Musculus obturatorius* entspringt auf der ganzen Innenfläche der inneren Membran und an den Knochen, welche die Umrandung des eiförmigen Loches bilden; nur in der Gegend der inneren Mündung des subpubischen Canals entspringt er vom scharfen Rande jener Membran, welcher die untere Hälfte der Mündung bildet. Es ist daher ziemlich schwer, den inneren Muskel von der inneren Membran abzulösen, da es zwischen diesen Gebilden keinen freien Raum gibt. Der äußere Muskel dagegen besteht aus drei Portionen, welche schon äußerlich mittelst hindurchtretender Gefäße und dazwischen gelagerter Fettstreifen voneinander geschieden sind. Das obere Bündel entspringt von dem unteren Rande der äußeren Mündung des Canales und den umgebenden Knochenrändern, sowie von der dünnen äußeren obturatorischen Membran. Auch das mittlere Bündel entspringt von der äußeren Membran und dem Schambein und ist durch Gefäß- und Nervenzweige vom vorigen geschieden. Die dritte Portion des Muskels entspringt vom *Os ischii*, doch nicht von der unteren Hälfte der einfachen *Membrana obturatoria*, sondern dieser unterste Muskelantheil ist von ihr durch eine Schichte Fettes getrennt, so dass die obturatorischen Hernien in diesem Raume Platz finden könnten, indem sie jenen Muskeltheil emporheben.

Der *Canalus subpubicus*, im ganzen etwa 3 *cm* lang, besteht aus zwei Theilen, von denen der äußere von oben und außen, rückwärts nach unten, innen, vorne, der andere fast horizontal nach vorne verläuft. Durch die hintere Mündung des obturatorischen Canals, welche 15–20 *mm* im größeren, 8–10 *mm* im kleinen Durchmesser misst, treten, und zwar in der hinteren Hälfte dieser Öffnung, der Nerv, sodann die Arterie, endlich die hier noch einfache Vene in den Canal ein und verlaufen in der äußeren Hälfte desselben allein, während die innere außerdem von einem Fettläppchen, das ziemlich beweglich ist, ausgefüllt erscheint. Die äußere (vordere) Öffnung ist nach oben von der subpubischen Furche, unten vom bereits erwähnten bindegewebigen scharfen Rande begrenzt, sie ist von spindelförmiger Gestalt und dient in seiner äußeren Partie für den Nerv und eine größere Vene, in seiner inneren für eine kleinere Vene und die ungefähr auf die Hälfte reducierte Arterie zum Durchtritte.

Was das gegenseitige Verhältniß der Gefäße und Nerven zueinander betrifft, so liegt die Arterie im ganzen genommen nach innen und unterhalb vom Nerven, wenn sie aus der *Arteria hypogastrica* entspringt. Ist die *Arteria obturatoria* ein Zweig der *Arteria epigastrica*, so umkreist sie das Schambein und legt sich ebenfalls unter den Nerv und an seine Innenseite. Die Arterie zerfällt stets in zwei Zweige: hievon verläuft der eine auch durch die innere Hälfte des Canals und spaltet sich außerhalb des letzteren



in die muskulären Endzweige; der zweite Ast geht in der ersten Hälfte des Canals vom Hauptstamme ab und steigt zwischen den obturatorischen Membranen vertical am hinteren Rande des eiförmigen Loches nach abwärts. Ein Ästchen dieser Arterie ist die Arterie des Ligamentum teres. Eine doppelte Vene begleitet einen jeden dieser Arterienzweige. Der Nervus obturatorius, aus dem zweiten, dritten und vierten Lendennervenpaare entspringend, geht durch den Musculus psoas hindurch und zieht ungetheilt in die hintere Mündung des obturatorischen Canals ein. Ein Zweig dieses Nerven läuft durch die ganze Länge des Canals und spaltet sich am oberen Rande des äußeren Muskels in die Muskeläste für den Obturator externus, die Adductoren und den Vast. internus; der andere Zweig durchbohrt die untere Wand des Canals und tritt zwischen der oberen und mittleren Muskelpartie mit einer schwachen Arterie und zwei Venen nach außen. Auch entlang dieser Gefäße können manche subpubischen Hernien nach abwärts treten.

Der innere Musculus obturatorius ist von einer Fascie, sodann vom Peritoneum überzogen, welches beim Manne ziemlich fest anliegt. Die innere Mündung des Leistencanals ist manchmal durch ein seichtes oder tieferes Grübchen markiert. Bei den Frauen, welche zumeist von obturatorischen Hernien befallen werden, hängt das präperitoneale Fett mit dem Fettläppchen im Inneren des Canals zusammen. Wenn wir das letztere anziehen, so erzeugen wir in der Gegend der inneren Mündung ein Grübchen.

Die erste wichtigere Publication über diese Bruchart erschien 1743 im ersten Bande der „Mémoires de l'académie“ von Lecroissant de Garengeot, welcher außer zwei eigenen Beobachtungen sämtliche damals bekannten Fälle zusammentrug. Drei sehr genau beobachtete Fälle mit instructiven Abbildungen veröffentlichte im Jahre 1853 Blažina aus der Prager Klinik. Die letzte Arbeit über diesen Gegenstand stammt von Auerbach aus dem Jahre 1890 (Münchener Medic. Wochenschrift).

Was die einzelnen Unterarten dieses Bruches betrifft, so unterscheiden wir mit Fischer: 1. die subpubischen Hernien des ganzen Canals; 2. eine subpubische Hernie mit einer secundären Ausstülpung zwischen den Partien des vorderen Muskels; 3. die Entwicklung der Hernie zwischen den beiden Membranæ obturatoriae; endlich 4. die Ausstülpung zwischen die äußere Membrana obturatoria und die Hüftgelenkspfanne. Picqué und Poirier haben die bisher bekanntgemachten Beobachtungen analysiert und erkannt, dass thatsächlich die ersten drei Unterarten unter denselben vertreten sind, nur die vierte konnte durch keine Beobachtung belegt werden. Mit Rücksicht auf diese Unterarten sollte man sich in concreten Fällen erinnern, dass, abgesehen von einer unvollständigen oder interstitiellen Abart der ersten gewöhnlichsten Hernienkategorie, noch eine Hernie der zweiten Kategorie vorliegen kann, welche demnach vom äußeren Musculus obtu-



ratorius bedeckt, nach Verziehung des Musculus pectineus noch nicht sichtbar sein muss und dass man demnach auch die Gegend unter jenem Muskel untersuchen müsse.

Sämmtliche genannte Unterarten der obturatorischen Hernie haben ihren Hals stets in der inneren (hinteren) Mündung des subpubischen Canals. Freilich entwickelt sich beim Durchtritte der Hernie durch den ganzen Canal oder beim Durchtritte zwischen der oberen und mittleren Muskelpartie noch ein zweiter vorderer Bruchsackhals. Die Lage der Gefäße zum Bruchsackhalse ist durchaus nicht so constant, dass man die Richtung des debridierenden Schnittes hieraus ableiten könnte. Auerbach sagt über diese Beziehungen, dass wenn die Arteria obturatoria aus der Arteria hypogastrica entspringt, sie mehr gegen die untere Hälfte des Canals gelegen ist, wogegen wenn sie aus der Arteria epigastrica stammt, sie sich mehr gegen die obere Peripherie hinhält; es kommt jedoch auch vor, dass Zweige beider Arterien gegen die Canalöffnung hinstreben und sodann entweder vereinigt oder getrennt durch denselben verlaufen. Im ganzen lässt sich der allgemeine Befund, einige Ausnahmefälle unberücksichtigt lassend, dahin zusammenfassen, dass bei der ersten Varietät der Bruchsack auf den Gefäßen (Fig. 42), bei der zweiten und dritten Unterart jedoch die Gefäße auf dem Bruchsackhalse ruhen. Abweichungen bezüglich des Innen und Außen hängen von der Richtung des mehr nach innen oder nach außen sich hinlagernden Bruchsackes ab.

Der Bruchsack besteht, wenn er durch die äußere Mündung des Canals hervortritt, ausschließlich aus dem Peritoneum. Bei einer Unterart der zweiten Hernienart bildet der wenn auch verdünnte Musculus obturatorius externus gleichfalls eine Schichte der Hernie, wiewohl manche Beobachter bald aus der Fascia pelvis, bald aus der Fascia iliaca — im letzteren Falle allerdings irrthümlich — eine accessorische Schichte dieser Bruchart, demnach gleichsam eine Fascia propria herniæ (Labbé) herleiteten.

Als Inhalt der obturatorischen Hernie wurde zumeist Darm angetroffen. Nach Englisch fand man unter 160 Fällen 146mal Dünndarm als Inhalt dieser Bruchart. Selten findet sich darin der Processus vermi-

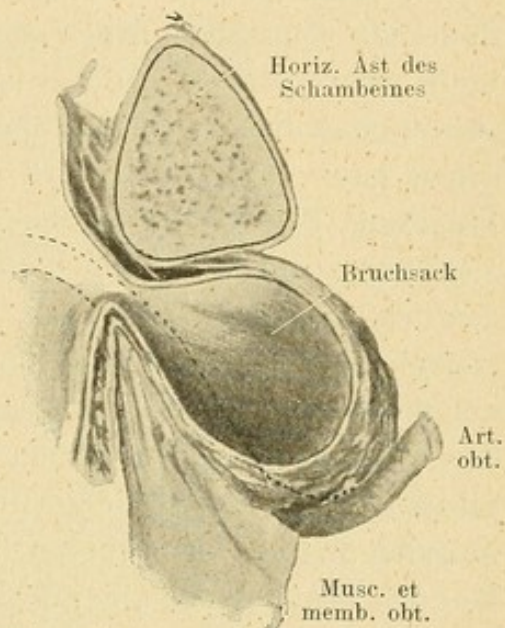


Fig. 42.

Verticaler Durchschnitt des Bruchsackes einer linksseitigen Hernia obturatoria, von innen gesehen. Lateralhernie. Der Darm entfernt. (S. Abbildung einer Hern. obt. incarcerata.)

Das art. Gefäß in seinem Verlaufe durch Punkte ersichtlich gemacht. Bruchhülle doppelt: Peritoneum und Fascia pelvis. Außen noch Auflagerungen.



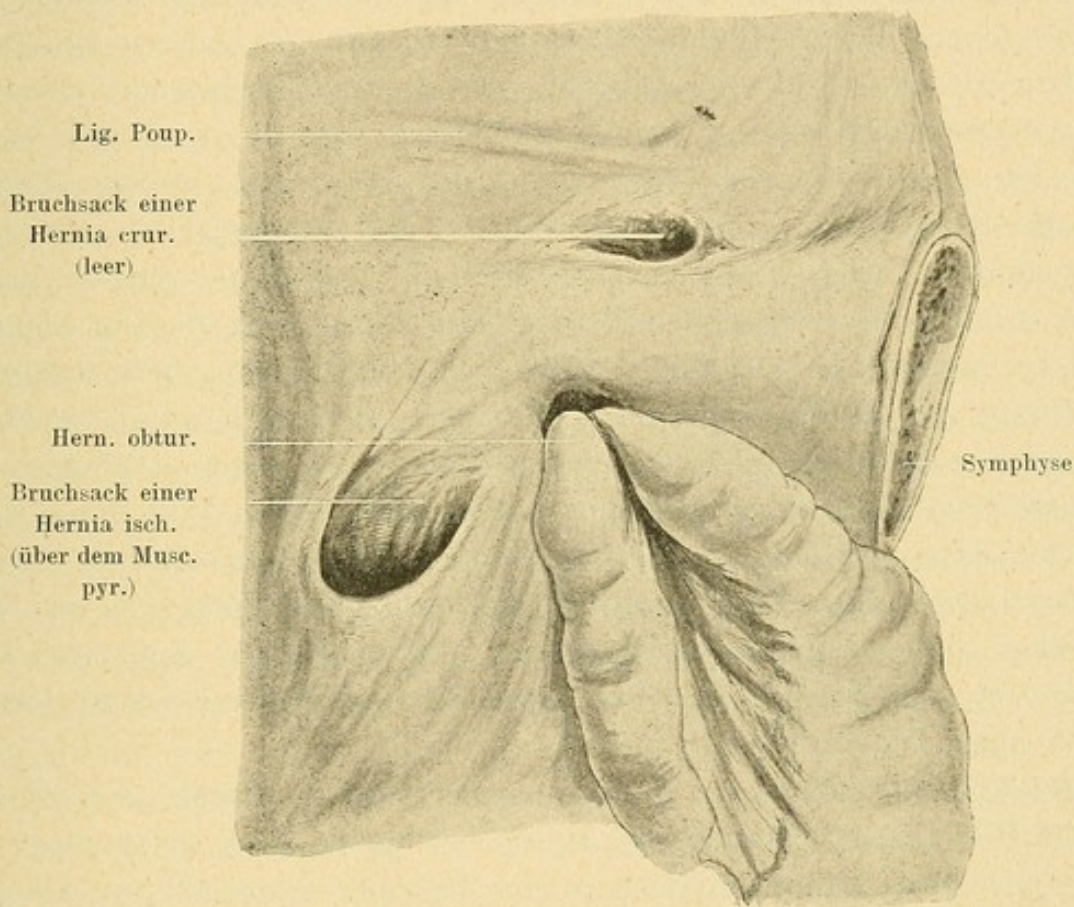
formis, ein Darmdivertikel, ein Fettanhängsel oder ein Netzzipfel. Der Darm ist im Bruche entweder als Schlinge vorhanden oder man findet bloß einen Theil der Darmperipherie im Bruchsackhalse. Verhältnismäßig oft, von der Nähe der Kleinbeckeneingeweide bedingt, findet man als Bruchinhalt die Blase (4mal), die Tuba mit dem Ovarium (7mal), oder die Gebärmutter (Blažina). Sehr oft meldet man auch die innige Verwachsung der vorgetretenen Eingeweide mit dem Bruchsacke, was natürlich den Gang der Operation, besonders einer eingeklemmten Hernie dieser Art, bedeutend erschwert.

Bezüglich der Entstehung dieser Bruchart concurrieren mehrere fördernde Umstände. Nach einigen Beobachtungen scheinen Bruchsäcke, wenn auch geringer Dimensionen, bereits lange Zeit vor Entstehung der eigentlichen Brüche zu bestehen, wenigstens trifft man ab und zu Fälle, in denen leere obturatorische Bruchsäcke vorhanden sind. (Die beigegebene Abbildung Fig. 43 illustriert einen Fall von obturatorischer Hernie, in dem gleichzeitig auch noch ein äußerer Leistenbruchsack und ein ischiadischer deutlich ausgeprägt ist). Bei Vorhandensein einer solchen Prädisposition genügt eine unerwartet hohe Steigerung des intraabdominalen Druckes, um durch den günstig gelegenen subpubischen Canal (bei seinem infolge der Beckenneigung verticalen Verlaufe) ein Eingeweide nach außen zu pressen. Eine Schwächung dieser Gegend durch Schwund des präperitonealen Fettes, vielleicht auch eine Atrophie des äußeren obturatorischen Muskels begünstigen die Entstehung der obturatorischen Hernie. Auch die Roser'sche Theorie vom allmählichen Hervorzerren des Peritoneums durch Lipome des präperitonealen Fettgewebes, welche sich durch den subpubischen Canal nach außen drängen, wurde zur Erklärung der Genese dieser Bruchart herangezogen, wiewohl einige Beobachter auch die plötzliche Entstehung des Bruches, demnach die gleichzeitige Vorstülpung eines Bruchsackes und sofortige Füllung desselben mit Inhalt, zugeben.

Die Diagnose der eben abgehandelten Hernie scheint eine ziemlich schwierige Aufgabe zu sein, da Auerbach unter 35 in den Jahren 1870—1885 veröffentlichten Fällen nur 20 (= 57 Percent) richtig erkannte Fälle anführt, wogegen die anderen entweder überhaupt nicht erkannt oder mit anderen Krankheiten verwechselt worden sind. Nach Englisch wurde unter 165 Fällen nur 35mal eine richtige Diagnose gestellt. Auf Grund gemachter Erfahrungen muss man demnach auch darauf bedacht sein, eine Hernia obturatoria auch dann zu erkennen, wenn äußerlich keine Schwellung am typischen Orte sichtbar ist. Unter anderen Symptomen, auf welche Rücksicht zu nehmen wäre, ist das sogenannte Romberg'sche Symptom zu nennen, d. h. eine Neuralgie im Bereiche des obturatorischen Nerven, offenbar durch Druck auf diesen, gleichzeitig mit der Arterie und den Venen durch den gleichnamigen Canal nach außen tretenden Nerven



bedingt. Dieses Symptom wird für so wichtig gehalten, dass einige Chirurgen einzig und allein auf Grund desselben die Operation der obturatorischen, äußerlich nicht erkennbaren Hernie unternommen haben. Es muss jedoch darauf hingewiesen werden, dass dieses Symptom in einigen Fällen der Hernia obturatoria nicht beobachtet worden ist, sodann darauf, dass sich dasselbe auch durch andere krankhafte Zustände erklären ließe und auch auf solche bezogen worden ist. So bezog man das Romberg'sche Symptom einmal auf Hysterie, ein andermal auf Rheumatismus, ja im Falle des Entdeckers selbst regten die gleichzeitig vorhandenen Schulterschmerzen



*Fig. 43.*

Hernia obturat. s. Ansicht vom kleinen Becken aus.

den Gedanken an eine Neuralgie an. Ein andermal verleitete ein vorausgegangener Schenkelhalsbruch oder das gleichzeitig vorhandene Malum Pottii zu einer anderen Diagnose. Landerer beobachtete ein ähnliches Symptom bei einer acuten Osteomyelitis des Randes des obturatorischen Canals. In diesem Falle hätte das Symptom besonders leicht zu einer Hernienoperation verleiten können, weil gleichzeitig Zeichen des Ileus vorhanden waren, der seinerseits wieder durch Verwachsung der torquierten Flexur mit der Mündung des obturatorischen Canals, in dessen Nähe der Eiterherd lag, bedingt war. Nachträglich wurde ein Sequester an dieser Stelle entfernt.

Erinnern wir uns weiter, dass, wiewohl der Ursachen für Neuralgie des Nervus obturatorius recht wenige sind, wir dennoch zugeben müssen,



dass es auch reflectorische Neuralgien desselben geben könne, weiter dass Schmerzen im Bereiche des Obturatorius mit ähnlichen im Nervus cruralis oder im inneren Schenkelhautnerven verwechselt werden können, welche nach Olshausen eine Parametritis, nach Grünfeld Gebärmutterkrankheiten überhaupt, nach Krönlein eine Peritonitis u. s. f. begleiten. Aus allem dem geht hervor, dass das Romberg'sche Phänomen ein sehr wertvoller diagnostischer Behelf ist, dass wir uns aber für den Fall der Abwesenheit desselben nach anderen Zeichen umsehen müssen, welche es ersetzen könnten, und auch für den Fall des Vorhandenseins desselben die Vermuthung einer obturatorischen Hernie noch weiter sichern müssen. In dieser Beziehung ist die Untersuchung der äußeren und inneren Mündung des subpubischen Canals unumgänglich nöthig. Eine beschränkte, ziemlich bedeutende Schmerzhaftigkeit an der Stelle, wo der Nerv und die Gefäße in den Canalis exturatorius eintreten, dürfte in äußerst wenigen Fällen fehlen. Besonders sollte also eine regelmäßige Untersuchung des Eintrittes in den obturatorischen Canal in keinem Falle von Ileus, welcher ja ab und zu durch eine verborgene Hernia obturatoria bedingt sein könnte, unterlassen werden: bei der Frau mittels der Untersuchung per vaginam, beim Manne per rectum. Bei der, besonders bimanuellen Untersuchung müsste man auch einen durch das kleine Becken zur inneren Öffnung des subpubischen Canals tastbaren Strang durchtasten können. Doch muss man sich stets vor Augen halten, dass derselbe je nach dem Inhalte der Hernie aus einer Darmschlinge oder auch nur aus einem Netzzipfel oder aus der Tuba oder einem anderen der kleineren röhrenförmigen Anhängsel des Darmes, z. B. dem Meckel'schen Divertikel oder dem Processus vermiformis bestehen kann.

Bei weitem leichter ist die Unterscheidung der Hernia obturatoria, wenn in der Gegend unter dem Pectineus irgend eine, selbst noch so kleine Schwellung wahrgenommen wird. Dieselbe kann allerdings auch bezüglich ihrer Provenienz und ihres Wesens falsch gedeutet werden, so z. B. muss man sich insbesondere vor der Verwechslung mit einer Schenkelhernie inacht nehmen, da die obturatorische Hernie unter Umständen einem Schenkelbruche sehr ähnlich sein kann; doch hat diesbezüglich schon Heath darauf hingewiesen, dass die Hernie des eirunden Loches doch mehr in der Tiefe gelegen, insbesondere aber von einer dickeren Schichte von Weichtheilen, namentlich in den Anfangsstadien, gedeckt ist. Man muss jedoch im allgemeinen auch daran festhalten, dass die Hernia obturatoria doch mehr nach unten und innen von dem Sitze des gewöhnlichen Schenkelbruches gelegen ist, und vor allem, dass der Stiel einer Hernia obturatoria gewöhnlich nicht tastbar und jedenfalls nicht gegen den Cruralcanal hinzieht. Gegen die sogenannte pectineale Unterart des Schenkelbruches, welche sich in die Substanz des Musculus pectineus einlagert,



kann man den subpubischen Bruch äußerlich wohl sehr schwer unterscheiden, außer wenn, wie in der Beobachtung von Nicaise, beide Brüche sich gleichzeitig entwickelt hätten. Von den übrigen Krankheiten, welche statt einer Hernia obturatoria bereits diagnosticiert worden sind, wollen wir nur Abscesse der Leistengegend, Inversion der Gebärmutter (!), ein Lipom, endlich eine verhärtete Lymphdrüse, einen Varix, ein Aneurysma nennen. Doch auch andere pathologische Processe wurden statt einer Hernia obturatoria vorübergehend oder definitiv diagnosticiert, z. B.: ein mit dem Darm communicierender Abscess, welcher entlang der subpubischen Gefäße nach außen sich gesenkt hatte und unter Erscheinungen einer inneren Einklemmung verlaufen war, wurde längere Zeit für eine unter dem horizontalen Schambeinaste hervortretende Hernie gehalten.

Wir wollen an dieser Stelle der obturatorischen Hernie den Sectionsbefund eines nicht operierten Falles anführen: Die obere Partie des Dünndarmes hochgradig ausgedehnt, die untere vollständig zusammengezogen und im kleinen Becken gelagert. Auch das Scrotum war vollständig contrahiert. Die Partie des Dünndarmes, welche 25 *cm* von der ileocöcalen Klappe gelegen ist, verläuft schief von hinten und von links nach rechts zu der rechtsseitigen Seitenwand des kleinen Beckens in Form einer langen Schlinge, die brückenartig das kleine Becken überschreitet und am Foramen obturatorium befestigt ist. Der zuführende Arm liegt nach rechts, der abführende nach links. Der letztere steigt ins kleine Becken herab und kehrt auf der rechten Seite dieses Raumes und zwar hinter jener Schlinge zum Blinddarm zurück. Die erwähnte Schlinge bedeckt die rechte Hälfte der Gebärmutter; diese selbst ist aufgerichtet, gegen die Blase hingedrängt und nach rechts hin gebeugt. Man fand, dass das Ende der Schlinge im Canalis obturatorius gelegen war, aus welchem der abführende Arm durch einen mäßigen Zug hervorgezogen werden konnte. Die Ränder der hinteren Öffnung desselben waren grünlichschwarz, dünn und brüchig, der zuführende Arm im Canal fixiert. Das Bauchfell tritt von der Vorderwand des kleinen Beckens in den subpubischen Canal ein und bildet darin eine breiartig zerfließende Masse. Neben einer ungefähr 4 *cm* langen Darmschlinge, deren zuführender Arm offen ist und in welchem ein Kautschukrohr steckt, befand sich als Inhalt im Bruche die Tuba mit dem rechtsseitigen breiten Mutterbande und dem Ovarium. Der Bruchsack ist durch den obturatorischen Canal halsförmig zusammengeschnürt, für den Zeigefinger durchgängig, und misst 17 *mm* in der Peripherie. Die Arteria obturatoria, welche in diesem Falle aus der Arteria hypogastrica entsprang, tritt in Begleitung des Nerven von der Außenseite in den Canalis obturatorius. Auch auf der anderen Seite ist bereits ein kleiner Bruchsack in der identischen Gegend angelegt, welcher jedoch bloß für die Spitze des kleinen Fingers durchgängig ist.



In der Nähe dieses Bruches tritt eine andere Hernie aus dem Becken, welche den Namen

### b) *Hernia ischiadica*

trägt. Dieser seltene Bruch, zuerst im Jahre 1750 von Papen (Göttingen) beschrieben, figurierte in den neueren Lehrbüchern häufig in der verhältnismäßig großen Zahl von 29 Fällen, doch hat Garré in der letzten Zeit (1892) klargestellt, dass nur ein geringer Theil derselben thatsächlich ischiadische Hernien sind. Bloß 10 Fälle von den genannten (außer seiner eigenen Beobachtung) hat er als wirkliche Brüche des Hüftsitzbeinausschnittes constatieren können, wenn wir uns nämlich nach der von ihm gegebenen Definition richten. Derselbe sagt: „Unter dem Namen *Hernia ischiadica* fassen wir diejenigen Bruchformen zusammen, welche durch einen der beiden hinteren Hüftbeinausschnitte, die *Incisura ischiadica major* und *minor*, aus dem Becken unter die äußeren Bedeckungen treten.“ Nach seiner Beschreibung ist eigentlich die Möglichkeit für den Austritt solcher Brüche an drei Stellen gegeben, und zwar dadurch, dass die *Incisura ischiadica major* durch den birnförmigen Muskel in der Weise überbrückt ist, dass also sowohl an seinem oberen (ein hergehöriger leerer Bruchsack ist in Fig. 43 abgebildet) als auch am unteren Rande eine spaltförmige Öffnung bleibt. An beiden diesen Stellen treten regelmäßig, und zwar oben, die *Arteria* und *Vena glutea superior*, durch die untere die *Arteria* und *Vena glutea inferior*, beide in Begleitung des gleichnamigen Nerven, nach außen. Durch die letztere verläuft außerdem noch die *Arteria pudenda* und meistens auch der mächtige Nervenstamm des *Ischiadicus*. Diese beiden Öffnungen können Bruchpforten werden. Die dritte Stelle endlich bildet die *Incisura ischiadica minor* selbst.

Diese sämtlichen drei Unterarten sind gegenüber einer anderen weiter zu erwähnenden Hernie, nämlich der sogenannten ischio-rectalen oder hinteren Abart des Mittelfleischbruches, dadurch charakterisiert, dass sie sämtlich das *Ligamentum tuberoso-sacrum* unter sich haben, während dieses Band bei der erwähnten perinealen Hernie stets den oberen Rand der Bruchpforte bildet. Auch außen sind sich diese zwei Hernien dadurch ungemein ähnlich, dass sie beide fast an derselben Stelle, nämlich am unteren Rande des großen Gesäßmuskels, sichtbar werden, allerdings die eine sofort wie sie aus dem Bruchcanal austritt, die andere jedoch erst nachdem sie einen längeren oder kürzeren Weg unterhalb des Gesäßmuskels zurückgelegt hatte. Es liegt auf der Hand, dass sich diese Brüche desto ähnlicher werden, je mehr sie an Umfang zunehmen oder wenn der sie trennende Strang bei der Erweiterung des Einklemmungsringes durchgeschnitten wird. Es sollten also die Beziehungen beider Brüche zu dem erwähnten *Ligamentum tuberoso-sacrum* stets vor der Durchtrennung



sichergestellt werden müssen, wenn ein Bruch in die eine oder die andere Kategorie eingereiht werden soll. In den Garré'schen Fällen wurde die Diagnose sechsmal durch die Autopsie oder durch die Operation bestätigt, während in dem von Papen selbst an Hauer mitgetheilten Falle eine *Hernia perinealis ischio-rectalis* vorgelegen wäre, da derselbe selbst sagt, dass diese „*Hernia dorsalis sub ligamento sacro-ischiadico ex pelvi exiret.*“ Diese Hernien können angeboren oder erworben sein und kommen bei beiden Geschlechtern vor (5 Weiber und 2 Männer) zwischen 46 und 52 Jahren; sie kommen links und rechts vor, ihr Inhalt kann Darm, Ovarium und sogar ein Blasendivertikel sein. Incarceration wurde dreimal und zwar am Darm und Ovarium beobachtet. Die Größe der Hernien kann apfel- bis kindskopfgroß sein, jedoch scheinen die lang ausgezogenen, bis zu den Knien herabreichenden Hernien eher zu den perinealen Brüchen gerechnet werden zu müssen.

Das folgende Beispiel einer *Hernia ischiadica* stammt von einem auf der normalen Anatomie gemachten Sectionsbefunde: Vor allem wurde auf der hinteren Wand des kleinen Beckens eine Peritonealausstülpung vorgefunden und direct vor ihr lag der Eierstock derselben Seite. Die breiten Mutterbänder waren bedeutend verlängert und die Gebärmutter vergrößert. Wenn man die Gebärmutter gegen die Schamfuge anzog, so zeigte sich die *Arteria hypogastrica* als eine scharfe Falte, von welcher einige secundäre sichelförmige Fältchen hervorkamen und die Bruchpforte umfiengen. Auf der äußeren Seite verlief die *Arteria obturatoria*, deutlich unter dem Peritoneum kenntlich. Die Bruchpforte war kreisförmig, im Durchmesser ungefähr 2 cm messend. Durch dieselbe gelangte man in einen 4—5 cm langen Bruchsack, welcher eng, in der Mitte durch eine Querfalte abgetheilt war. Der Bruchsackhals wurde nach oben hin durch den Rand des großen Hüft-sitzbeinausschnittes umkreist, unten vom leicht verschiebbaren oberen Rande des birnförmigen Muskels. Es trat demnach die Hernie am oberen Rande dieses Muskels und zwar in Begleitung des kleinen *Nervus gluteus superior* nach außen, während eine starke Arterie desselben Namens an der hinteren Peripherie dieser Öffnung gelegen ist, wo sie aus einem kleinen dreieckigen Raume, welcher von dem Muskel, dem Hüftbeinausschnitt und dem Bruche begrenzt ist, nach außen tritt und sofort in eine Reihe von kleineren Ästen zerfällt, von denen einer quer über dem Bruchsackhals verläuft. Der dicke Rand des mittleren Gesäßmuskels deckt zur Hälfte den Bruch und ist von ihm durch eine Schichte lockeren Zellgewebes getrennt.

### c) Der Mittelfleischbruch (*Hernia perinealis*).

Die verschiedenen Unterarten dieser Bruchart haben das gemeinschaftliche Merkmal, dass sie durch den muskulösen Abschluss am Grunde



des kleinen Beckens nach außen treten, sich sodann in der Gegend darunter ausbreiten, und zwar entweder im Perineum selbst, oder in der hinteren Partie der großen Schamlippe beim Weibe, doch auch in der vorderen Wand des Mastdarmes, und endlich in der vorderen oder hinteren Wand der Scheide. Dementsprechend nannte man diese Hernie auch *Hernia perinei*, *Hernia pudendalis*, *Hernia rectalis* und *Hernia vaginalis*. Eigentliche Mittelfleischbrüche, d. h. solche, welche bis unter die Haut des Perineums nach außen treten, selten in der Mittellinie, häufiger aber zwischen dem After und zwischen dem Tuber osis ischii sichtbar werden, kennen wir nur aus wenigen Beispielen, d. h. aus ungefähr 30 annähernd sichergestellten Beobachtungen. Die erste richtige Beschreibung einer solchen Hernie stammt von Scarpa her, aus dem Jahre 1822.

Ebner, welcher zuletzt, und zwar im Jahre 1887, diese Bruchart monographisch bearbeitete, kam durch häufige Präparation des Perineums zu der Ansicht, dass der Bauchfellüberzug des Kleinbeckenbodens bis zum Trigonum Lieutandii beim erwachsenen Manne und bis zum hinteren Laquear beim erwachsenen Weibe herabreiche, dass demnach die Entfernung des Bauchfells vom Beckenboden bedeutend ist, und zwar sowohl im Douglas'schen Raume, als auch zu beiden Seiten der Harnblase, und dass man sich die Entstehung von Perinealhernien demnach nur derart vorstellen kann, indem ausnahmsweise eine Peritonealausstülpung außerordentlich tief zwischen Scheide und Mastdarm, oder zwischen dem letzteren und die Vorsteherdrüse herabreicht.

Nach Ziegenspeck theilen die Douglas'schen Falten den rectovesicalen, resp. rectovaginalen Raum in zwei übereinander liegende Abtheilungen, und zwar eine obere klaffende und eine untere, welche eigentlich nur einen capillaren Spalt vorstellt und erst eröffnet werden muss, wenn eine der oben erwähnten Abarten des Mittelfleischbruches entstehen soll. Thatsächlich reicht bei neugeborenen Kindern der Douglas'sche Raum noch weiter nach abwärts; bei Mädchen bedeckt das Peritoneum noch das obere Drittel der Scheide, bei Knaben reicht die Peritonealfalte bis zum Scheitel der Vorsteherdrüse. Je jünger der Fötus oder der Embryo ist, desto weiter nach abwärts reicht die Peritonealhöhle, bei Knaben z. B. bis zur Pars membranacea urethræ.

Die zur Bildung eines Peritonealbruches disponierenden Divertikel des Douglas'schen Raumes wären demnach gewissermaßen angeborene Defecte (Ebner, O. Zuckerkandl). Der zukünftige Inhalt einer solchen Hernie würde so weit nach abwärts rücken, dass er auf das Septum recto-urethrale (bei der Frau urethro-vaginale und recto-vaginale) stoßen würde, wodurch derselbe für einige Zeit aufgehalten, jedenfalls aber vom weiteren Fortschreiten in der Mittellinie abgelenkt und gegen die eine oder die andere Seite der Prostata oder Vagina, also in das linke oder rechte Cavum



ischioirectale hingedrängt würde, worauf derselbe auf die obere Fläche des Levator ani aufzuliegen käme. Wenn wir die Zusammensetzung dieses Muskels etwas genauer besehen, so können wir nach Henle ziemlich regelmäßig folgende Abtheilungen unterscheiden: Derselbe besteht nämlich aus dem Levator ani im engeren Sinne, aus dem Musculus ischiococcygeus und dem Musculus coccygeus, welche voneinander durch deutliche Spalten abgetheilt sind. Durch eine dieser Spalten, welche beim Hunde constant sind und die einzelnen Abschnitte des Muskels sondern, tritt die Hernia perinealis nach außen.

Eine wesentliche Bedingung der Entstehung der Perinealhernie ist also der niedrige Stand der Douglas'schen Falte. Andere gelegentlichen Ursachen, z. B. Trauma, eine hochgradige Einwirkung der Bauchpresse oder eine Zerreißung der Mittelfleischmuskulatur, müssen nach dieser Auffassung abgelehnt werden, außer ihr schließlicher Effect würde so gedeutet werden, dass durch sie in einen präexistierenden Raum Inhalt eingepresst würde, durch einen ähnlichen Mechanismus, wie er bei den plötzlich entstehenden Leistenbrüchen mit angeborenen Bruchsäcken geltend gemacht wird.

Die Bedeckungen eines perinealen Bruches würden demnach bestehen: aus dem Peritoneum, aus dem extraperitonealen Fett, sodann aus der Beckenfascie, welche die obere Fläche des Diaphragma pelvis überzieht, endlich aus dem ischioirectalen Fett und der Haut. Doch auch die Mastdarmwand könnte durch die erwähnten Spalten hindurchgepresst werden, „ein Fall, welcher öfters beim Hunde beobachtet wird,“ worauf freilich ein Peritonealüberzug diesem Bruche abginge. Dies wäre dem Inhalte nach ein echter Rectal- oder Mastdarmbruch. Dasselbe gilt vorne auch von der Blasenwand.

Hager (1838) machte einen Versuch, die Perinealbrüche in Unterabtheilungen zu zerlegen, indem er ihre Beziehungen zum Musculus transversus hervorhob. Er theilte sie in vordere und hintere Perinealbrüche, je nachdem sie vor oder hinter dem Musculus transversus perinei gelegen waren. Diese Eintheilung kümmerte sich nicht um die erwähnten Spalten im Musculus levator ani, durch welche die eigentlichen Perinealhernien nach außen treten, noch darum, dass die nach Hager sogenannten vorderen Mittelfleischbrüche in Wirklichkeit gar nicht beobachtet werden können.

Ebner unterscheidet:

I. einen completen Perinealbruch beim Manne, welcher aus der Bauchhöhle zwischen dem Mastdarm und der Blase hervortritt und unter der Haut entweder in der Nähe des Afters (als Hernia perinealis postica) oder in der Nähe des Scrotums (als Hernia perinealis ant.) sichtbar wird. Bei der Frau tritt diese Hernie zwischen dem Mastdarm und der Gebärmutter nach außen und liegt entweder, wie beim Manne, in der Nähe des



Afters (als *Hernia perin.*) oder sie dringt durch die große Schamlippe von hintenher ein und wird zur *Hernia labii majoris post.* (gleich der *Hernia perinei ant.* beim Manne). Daneben unterscheidet Ebner eine unvollständige Hernie, wo die Hernien am Grunde des kleinen Beckens stehen bleiben und äußerlich keine Hervorragungen bilden. Wenn diese Säcke sammt dem Inhalte in den Mastdarm hinein sich einstülpen, so entsteht eine echte *Hedrocele* oder ein Mastdarmbruch (in diesem Falle nach der anatomischen Region benannt), oder wenn dies gegen die Blase hin geschieht, eine *Hernia vesicalis* oder ein Blasenbruch. Bei der Frau entsteht statt der letzteren eine *Hernia vaginalis posterior*.

Diese Hernien treten durch die Spalten zwischen dem *Musculus ischio-coccygeus* und *coccygeus*, bei der Frau also hinter dem breiten Mutterbande nach außen.

II. Durch die Spalte zwischen dem *Musculus coccygeus* und *levator ani* im engeren Sinne, demnach vor dem breiten Mutterbande, zwischen Gebärmutter und Blase, tritt die *Hernia lab. majoris postica*, wenn es ein vollständiger Bruch ist, dagegen vor dem Durchtritte durch das *Diaphragma pelvis*, also als unvollständiger Bruch, die *Hernia vaginalis posterior* oder *Hernia vesicalis*.

Ebner sammelte aus der Literatur sämtliche Beobachtungen des Mittelfleischbruches und classifizierte sie auch nach dem Inhalte.

Er unterscheidet:

A.	Enterocoele	perinealis (completa)	6	Fälle bei Männern;
	"	imperfecta . . .	2	" " "
B.	"	perinealis (completa)	11	" " Frauen;
C.	"	in reg. lab. maj.	6	" " "
D.	Epiplocoele	perinealis . . .	1	Fall (bei einer Frau);
E.	Rectocoele	" . . .	1	" (bei einem Manne);
F.	Cystocoele	" . . .	2	Fälle bei Männern;
G.	"	" . . .	11	" bei Frauen.

Außerdem noch 8 nicht näher definierte Fälle.

#### d) Der Lendenbruch (*Hernia lumbalis*).

Diese Bruchart wurde zuletzt von Braun monographisch bearbeitet. Die älteste Beobachtung hievon stammt von Barbette, welcher sagt: „*Experientia me docuit, peritoneum etiam in parte posteriori versus dorsum posse discrumpi et ibi herniam efficere.*“ Neben dieser älteren Bemerkung muss man die Beobachtung Plenck's als die erste gründliche Beschreibung bezeichnen, welcher von einem Lendentumor meinte, es sei dies das ausgedehnte Nierenbecken; derselbe war weder schmerzhaft noch gespannt, ließ sich durch Pressen in den Bauch reponieren, worauf ein stärkeres



Ausfließen von Urin erfolgte. Braun theilte die ihm bekannten Beobachtungen in drei Abtheilungen. In die erste reihte er die angeborenen und spontanen oder nur nach unbedeutenden äußeren Traumen entstandenen Brüche; in die zweite diejenigen Hernien, welche an Stelle einer früheren Verwundung oder einer stärkeren Körperverletzung überhaupt entstanden sind; in die dritte endlich jene, welche unter die Lumbalhernien eigentlich nicht gehören, jedoch als solche entweder ursprünglich veröffentlicht oder zu solchen später hinzugezählt wurden. Er sammelte 20 Beobachtungen erster, 9 zweiter und 8 dritter Kategorie.

Die Lumbalhernie ist eine Unterart der Dorsalhernien und wurde von Larrey mit dem Namen „Hernie intercostoiliaque“ belegt; Huguier benannte sie „Hernie susiliaque“. Alle Autoren behaupten, dass diese Hernien durch das Petit'sche Dreieck nach außen dringen.

Das Trigonum Petiti (siehe Fig. 2 auf Seite 7) findet sich nicht bei allen Leuten; wo dasselbe entwickelt ist, liegt es knapp über dem Darmbeinkamm. Es ist ein Raum, welcher über der Crista ossis ilei vor den Befestigungen des Latissimus dorsi liegt und von rückwärts und unten nach vorne und oben verläuft und von den Insertionen des Musc. obl. abd. ext., welcher von vorne und unten nach rückwärts und oben verläuft, unbedeckt bleibt. Wo die Insertionen dieser Muskel breiter werden, so dass die Bündel des breiten Rückenmuskels weiter nach vorne oder der hintere Rand des äußeren schiefen Bauchmuskels weiter nach rückwärts reicht, dort gibt es überhaupt kein Petit'sches Dreieck, ja die erwähnten Muskelränder können sich streckenweise auch decken. Wo aber dieses Dreieck zur Entwicklung kommt, da ist es ungefähr in der Mitte zwischen dem oberen hinteren und oberen vorderen Darmbeinstachel gelegen. Es ist begrenzt nach abwärts durch den Darmbeinkamm, nach rückwärts durch den breiten Rückenmuskel, nach vorne durch den äußeren schiefen Bauchmuskel. Die Basis des Dreieckes liegt am Darmbeinkamm, der Scheitel ist nach aufwärts gerichtet. Der Grund desselben ist von den dünnen Muskelbündeln des inneren schiefen Bauchmuskels gebildet, unter welchem noch der quere Bauchmuskel und die quere Bauchfascie gelegen sind. Dieses Dreieck fehlt am häufigsten bei Kindern, während es bei Erwachsenen, besonders bei Frauen, ziemlich regelmäßig vorkommt.

Nach der Anschauung Coze's nimmt man ziemlich allgemein an, dass bei der Ausbildung dieser einen Lumbalhernie die den Grund des Petit'schen Dreieckes bildenden Muskel zuerst nach außen vorgestülpt und sodann ihre Bündel durch die vordringende Bruchgeschwulst auseinander getrennt werden.

Neben diesem Petit'schen Dreieck, welches Lesshaft das untere Lendendreieck nennt, beschreibt dieser noch ein zweites, das sogenannte obere Lendendreieck (Grünfeldt's Triangle lumbo-costo-abdominal), in



welchem ebenfalls Brüche nach außen treten könnten, weil es die dünnste Partie der Bauchwand ist. Nach Lesshaft's Beschreibung liegt diese Stelle unter der zwölften Rippe zwischen dem *Musc. serratus post. inf.*, welcher den Raum von oben, weiter zwischen dem *Musc. obl. ext. abd.*, welcher ihn von außen, und zwischen der Muskelhülle des *Musc. extensor dorsi*, welcher ihn nach innen, sowie endlich zwischen dem *Musc. obliq. abd. inter.*, welcher ihn nach abwärts hin begrenzt.

Wiewohl das Lesshaft'sche obere Lendendreieck für constanter angesehen wird, als das untere, so scheint es doch, dass die Mehrzahl der Lumbalhernien durch die Petit'sche Spalte hindurchgeht, denn wir kennen bisher nur eine Hernie des Lesshaft'schen Dreiecks. Es ist dies eine von Bayer veröffentlichte Beobachtung, welche aber mit keinem Operations- oder Sectionsbefunde belegt ist. In diesem Falle wurden, wie bei zahlreichen anderen lumbalen Hernien, in der Umgebung des Bruches Narben vorgefunden, welche von der Incision eines Abscesses herrührten, der sich seinerseits nach zweimonatlicher fieberhafter Krankheit in der Ledengegend gebildet hatte und nach erfolgter Eröffnung binnen 14 Tagen unter Eiterung ausheilte.

Unter den übrigen von Braun gesammelten Lendenbrüchen, deren zwar 29 vorliegen, von denen wir aber 9, welche durch stärkere Traumen entstanden waren, ausscheiden, wurden 8 auf der linken und 4 auf der rechten, zwei auf beiden Seiten beobachtet, während bei 6 die Seite nicht angegeben erscheint. Von den 9 Brüchen, welche nach stärkeren Traumen entstanden, lagen 5 auf der rechten und 4 auf der linken Seite. Das Geschlecht scheint von keinem besonderen Einflusse zu sein, denn von 19 Fällen wurden 10 bei Frauen und 9 bei Männern constatirt, während die nach Traumen entstandenen Brüche sämmtlich bei Männern beobachtet wurden, was man ja wegen der Beschäftigung, der die Männer nachgehen müssen, als natürlich ansehen wird. Die Diagnose der Lumbalhernie hat einen ziemlich beschwerlichen Weg durchgemacht. Im Petit'schen Falle dachte man an einen mit Luft oder Milch gefüllten Raum, im Falle Basset's an ein Lipom, und erst vor der Operation wurde die Diagnose rectificirt. In drei Fällen (Larrey, Dolbeau und Coze) wurde der Bruch für einen Congestivabscess gehalten und im Dolbeau'schen Falle auch angeschnitten, wodurch ein widernatürlicher After entstand. In anderen Fällen wurde der Bruch mit einer Muskelhernie verwechselt, auch mit einem Blutaustritt oder mit einem perinephritischen Abscess. Auch umgekehrt ist es geschehen, dass verschiedene andere Krankheiten für einen Lumbalbruch angesehen wurden. Nicht nur Geschwülste und innere eingeklemmte Brüche, sondern auch Ventralbrüche und Brüche der Incisura ischiadica und sogar eine Spina bifida wurden unrichtigerweise für Lendenbrüche gehalten, obgleich bei genauer Untersuchung ein Irrthum beinahe ausgeschlossen



erscheint, da aus dem tympanitischen Percussionsschall und dem Gurren bei Repositionversuchen man einen freien Lendenbruch erkennen kann, der sich übrigens auch beim Husten und Drängen vergrößert, während man einen eingeklemmten Lendenbruch aus der früher beschriebenen Geschwulst, welche an der Pforte schmerzhaft ist und sich nicht reponieren lässt, weiter aus den Übelkeiten, Erbrechen nebst Bauchschmerzen mit Verstopfung, kurz aus den Zeichen des Ileus bei einiger Sorgsamkeit diagnosticieren kann. Im großen und ganzen kann man das Verhältniß der freien zu den eingeklemmten Brüchen kaum je verlässlich abschätzen, da bisher bloß die Fälle von eingeklemmten Lendenbrüchen in ärztliche Hände gerathen sind. Bei allen bisher beobachteten Brüchen ist die Taxis gelungen, bloß Ravaton war zur Operation gezwungen. Irgend welche größere Beschwerden dürfte es bei der Operation kaum je geben; die Blutung aus den einzelnen Arterien (Aa. lumbales, a. ileo-lumbales, a. circumflexa ilei) wird man wohl immer mit den jetzigen Hilfsmitteln stillen können. Wie schon bemerkt, muss der Umstand besonders hervorgehoben werden, dass eine ziemliche Anzahl der Lumbalhernien nach verschiedenen Krankheiten dieser Gegend entstanden ist; so wurde in den Fällen von Wolf, Hardy, Bayer und Camperl an der Stelle des Bruches früher eine Abscesshöhle beobachtet, welche entweder von einer Tuberculose der Wirbelsäule oder von einem Beinfractur oder einer Nekrose der Hüftknochen ausgegangen war. Es dürfte demnach von besonderem Interesse sein, hauptsächlich die späteren Stadien der ausgeheilten perinephritischen und Lumbalabscesse überhaupt zu untersuchen, ob in den nach Operationen derselben zurückbleibenden Narben sich nicht Lumbalhernien entwickeln. Beide Lendendreiecke bilden ja gewiss nicht nur für Hernien, sondern auch für Eiteransammlungen beliebte Durchtrittsstellen.

Außer den eben erwähnten zwei Arten von Lumbalbrüchen hat O. Wyss eine weitere Abart beschrieben, welche bei Lebzeiten für einen Lesshaft'schen Bruch gehalten, jedoch erst bei der Section in ihrem richtigen Wesen erkannt wurde. Der Körper des zehnmonatlichen Kindes war der Sitz zahlreicher angeborener grob sichtbarer Missbildungen (Hemiatrophia facialis, Microphthalmia, Microtia, Micrognathia der rechten Seite, Atresia ani u. s. w.). Der Bruch trat durch die Mitte des äußeren schiefen Bauchmuskels nach außen, welcher letzterer Durchbruch sozusagen in zwei Partien (in eine hintere und eine vordere) gespalten war. Die Bruchpforte

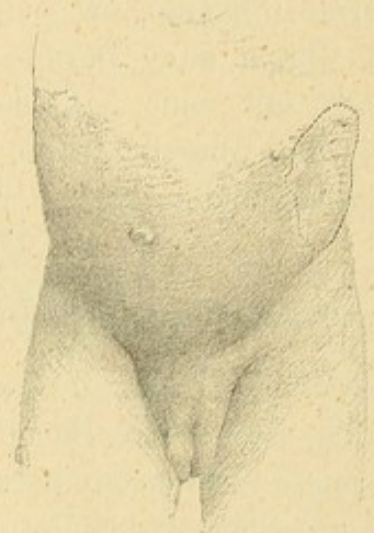


Fig. 44 (siehe Seite 104).

Hernia ventralis lateralis.

Der punktierte Bezirk deutet die Größe des Muskeldefectes an.



war spaltförmig und in der unteren Hälfte in der Tiefe durch quer-verlaufende Fasern des Transv. abd. gedeckt. Der innere schiefe Bauchmuskel war in seiner vorderen Partie sehr dünn, seine hintere Partie, welche gewöhnlich von der 11.—12. Rippe zur Fascia lumbodorsalis verläuft, fehlte vollständig. Es war demnach der Bruch durch verschiedene angeborene Muskeldefecte bedingt, wie es Braun bei der congenitalen Lumbalhernie bereits geahnt hatte. Es scheint, dass schon 1829 Colles einen solchen Bruch bei Lebzeiten beobachtet hatte und 1726 Reneaulme de Lagarenne höchstwahrscheinlich einen solchen Bruch nach einem Präparate beschrieb (nach Dolée). Ein hergehöriger Fall wurde jüngst vom Verfasser operiert. Die Abbildung des Falles illustriert Fig. 44 auf Seite 103. Wenn wir uns die Lumbalgegend derart begrenzen würden, dass sie von dem Processus spinosi der Lendenwirbelsäule zwischen der 12. Rippe und dem Darmbeinkamme bis zu einer Verticalen reicht, welche man am Ende der 12. Rippe zum Darmbeinkamme zieht, so müsste man den Wyss'schen Bruch als eine seitliche Ventralhernie mit congenitalem Ursprung bezeichnen. Dieselbe würde dann einen natürlichen Übergang zu den folgenden Hernien bilden, welche wir als

#### **e) vordere Bauchbrüche (*Hernia ventralis anterior*) im weiteren Sinne**

bezeichnen. Unter diesen Hernien verstehen wir alle jene Brüche, welche durch die vordere Bauchwand, jedoch nicht durch gewisse anatomisch präformierte Öffnungen hervorkommen, sondern durch zufällige unbestimmte, veränderliche Bruchpforten. Aus diesen so abgesteckten Brüchen scheiden wir jedoch unter der Bezeichnung „Brüche der weißen Linie“ jene Brüche aus, welche in der Mittellinie der vorderen Bauchwand nach außen dringen. Diese letzteren theilen wir abermals in zwei Gruppen, nämlich in jene, welche in der Mittellinie ober dem Nabel beobachtet werden und die wir als epigastrische bezeichnen, und in solche, welche unterhalb des Nabels in der weißen Linie sichtbar werden und die wir *Herniæ lineæ albæ* im engeren Sinne benennen.

Wir unterscheiden demnach zuerst

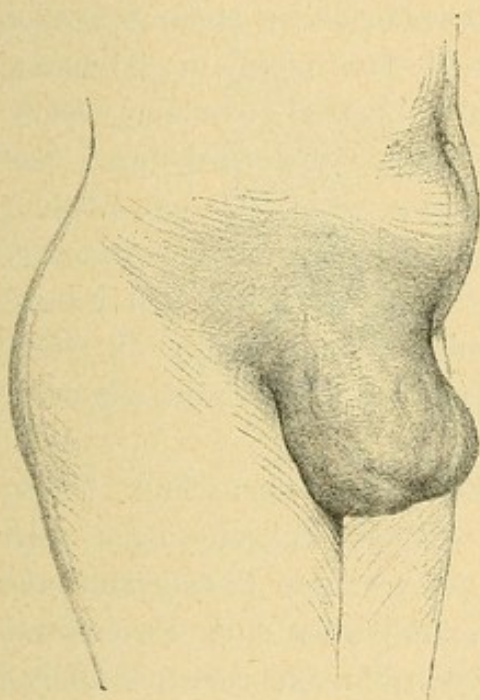
#### **α) Die Bauchbrüche oder Ventralhernien im engeren Sinne,**

d. h. solche, welche durch die vordere Bauchwand und zwar bis zu den vorderen Axillarlinien beiderseits hindurchtreten, jedoch die Leistengruben und den Nabelring, sowie den Schenkelring und die weiße Linie freilassen. Genauer bekannt sind dieselben erst seit dem 18. Jahrhundert, und zwar aus einer Abhandlung von Lachosse (*De Hernia ventrali*) und aus einer Dissertation von Klinkosch (*Dissertationes Pragenses*, Tom. V.). Später

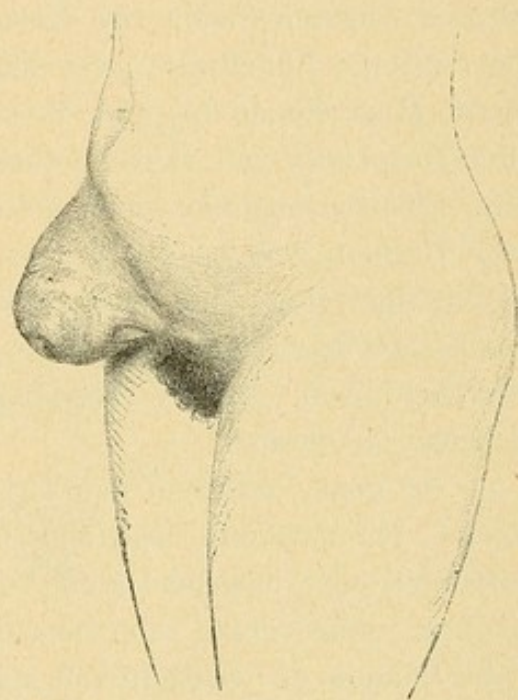


beschäftigte sich mit denselben Regnier und in neuester Zeit Witzel, welcher in der Volkmann'schen „Sammlung klinischer Vorträge“ einen Aufsatz („Über Bauchbrüche“) über diesen Gegenstand veröffentlichte; weiters zogen auch Brackel und Kramer diese Hernienabart in den Kreis ihrer Erörterungen.

Bauchbrüche finden wir überall dort, wo die Bauchwand durch irgend einen Krankheitsvorgang (Entzündung, Abscess, Verwundung) in ihrer Resistenz wesentlich geschwächt wurde. Ein Beispiel hievon sind Fig. 45 und 46, welche einen Bauchbruch veranschaulichen, welcher über der äußeren Hälfte des Poupart'schen Bandes nach Durchbruch eines perityphlitischen Abscesses durch die vordere Bauchwand entstanden ist.



*Fig. 45.*



*Fig. 46.*

Fig. 47 auf Seite 107 gibt ein dem Anscheine nach ähnliches Gebilde wieder, welches aber durch einen Congestivabscess nach Wirbelsäulecaries entstanden ist. Fig. 48 und 49 auf Seite 109 ist die Abbildung eines nach Durchbruch eines parametritischen Abscesses oberhalb des Poupart'schen Bandes entstandenen Bauchbruches (vor und nach der Operation). Fig 50 auf Seite 109 illustriert einen Bauchbruch nach Stichverletzung des Abdomens. Besonders in den ersten Zeiten der antiseptischen Wundbehandlung, verbunden mit Drainage der Peritonealhöhle, waren postoperative Bauchbrüche in den Operationsnarben recht häufig. (Siehe übrigens noch den Absatz über die Hernien der weißen Linie.)

Die spontanen Bauchbrüche treten an gewissen Stellen mit besonderer Vorliebe hervor, von denen wir an erster Stelle die halbkreisförmigen Linien (*Lineæ semicircular. Spig.*) nennen. Unter letzteren verstehen wir die bogen-



förmige, mit ihrer Convexität nach außen gerichtete Linie, welche durch den Übergang des muskulösen Theiles des queren Bauchmuskels in die aponeurotische Endigung entsteht und von den Rippenknorpeln der letzten falschen Rippen bis ungefähr in die Nachbarschaft der Symphyse hin reicht, mit der gleichnamigen Linie der anderen Seite eine Ellipse einschließend, innerhalb welcher die geraden Bauchmuskeln verlaufen. An diesen Übergängen der muskulösen in die aponeurotischen Fasern bemerken wir zahlreiche Gefäßlücken, welche sehr leicht zu Bruchpforten umgewandelt werden können. In allen beschriebenen Fällen lagen die Brüche unterhalb der Nabellinie. Neben diesen Hernien verzeichnen wir noch Brüche im Bereiche der geraden Bauchmuskeln, welche jedoch ausschließlich in der oberen Hälfte dieser Muskeln vorkommen und zumeist in der Höhe der *Inscriptiones tendinae* beobachtet wurden. Endlich finden sich Hernien auch an verschiedenen anderen Stellen der vorderen Bauchwand, was dadurch bedingt ist, dass infolge der Kreuzung dreier Muskellagen hie und da correspondierende Spalten entstehen, welche zum Durchtritt von Hernien dienen können. Da es jedoch vorkommt, dass diese Spalten einander nicht genau gegenüberliegen, so ist es auch möglich, dass Hernien, welche durch irgend eine Spalte eines inneren Bauchmuskels hindurchgetreten sind, sodann eine längere Strecke zwischen den Bauchmuskelschichten verlaufen müssen, bis sie wieder einer Spalte in einem oberflächlichen Muskel begegnen, um sodann im Unterhautzellgewebe sichtbar zu werden.

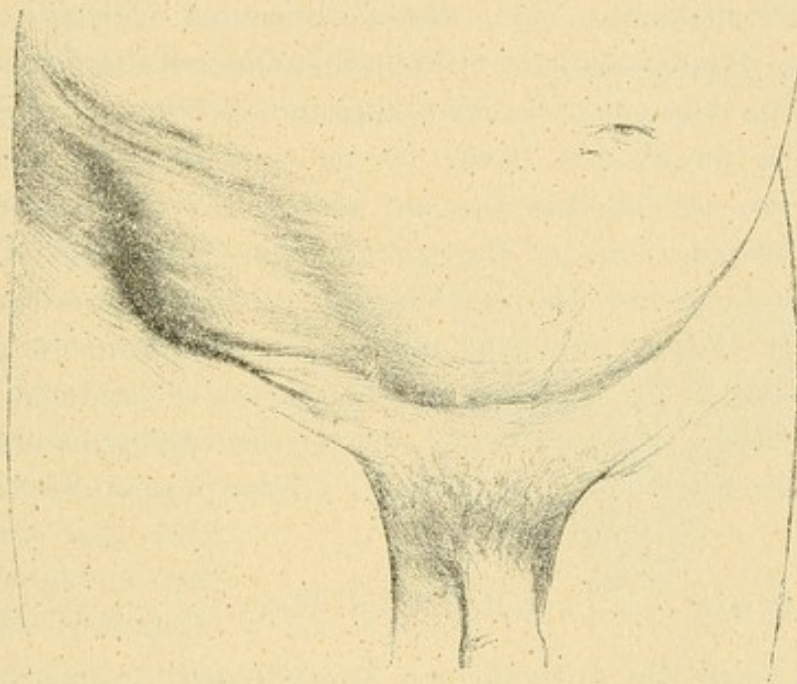
In dem Verhalten der Bruchhüllen besteht ein wesentlicher Unterschied, je nachdem dieselben nach irgend welchen Erkrankungen oder zufälligen oder beabsichtigten Verwundungen der vorderen Bauchwand oder spontan, ohne irgend eine besondere Ursache, entstanden sind. Im ersteren Falle können die Bruchhüllen nur von einer ganz dünnen, narbenähnlichen Haut gebildet werden, welche an den Rändern des Bruches nicht nur mit der umgebenden normalen Haut, sondern auch mit dem parietalen Blatte des Peritoneums verschmilzt. Bei Entzündungen aber kann auch eine oder die andere Schichte durch den Krankheitsprocess zerstört worden sein, so dass man bloß bei den spontanen Brüchen von irgend welchen constanten Bruchhüllen sprechen kann. Diesen letzteren fehlt allerdings nie ein peritonealer Bruchsack und eine hievon streng geschiedene Hautschichte. Zwischen diese zwei Gebilde schiebt sich, je nachdem die Hernie noch zwischen den Bauchmuskelschichten enthalten ist, eine Muskelschichte ein, wie z. B. bei der sogenannten intraparietalen ventralen Hernie Klinkosch's, während an anderen Stellen überhaupt jede Muskelschichte in den Bruchhüllen fehlen kann.

Doch auch in der jüngsten Zeit wurden Fälle von ventralen Hernien beobachtet, in denen die Hernie trotz der exactesten mehrschichtigen Bauchwandnaht und trotz einer tadellosen Primaheilung entstanden ist, während



andererseits nach notorischem Verlust einer der Bauchwandschichten keine Bauchbrüche entstanden, ja sogar auch dann nicht, wenn überhaupt gar keine Naht angelegt worden war.

Behufs Erklärung dieser Erscheinungen unternahm Waitz eine Untersuchung der betreffenden Präparate und erkannte hiebei, dass ein wichtiger Umstand hiebei durch die Verwachsungen der Därme miteinander und mit anderen Eingeweiden vermittle Narben und Adhäsionen gebildet wird. Solche Verlöthungen finden wir am häufigsten in der Umgebung des Blinddarmes, der weiblichen Genitalien, der Gallenblase und in der Umgebung der Bruchpforten und am ehemaligen Bruchinhalte. Der ursächliche Zusammenhang zwischen diesen Befunden und den Bauchbrüchen wird



*Fig. 47* (siehe Seite 105).

Congestivabscess nach Wirbelsäulecaries, einem Bruche sehr ähnlich.

durch die Erschwerung der Circulation des Darminhaltes, weiter durch Anhäufung von gasförmig flüssigen und auch festen Bestandtheilen oberhalb der verengten Stellen, sowie durch die Dilatation der über einer verengten Partie gelegenen Darmtheile vermittelt. Kennen wir doch Fälle, wo die Steigerung des intraabdominellen Druckes bei vollständig intacten Bauchwänden bereits zur Entwicklung von Hernien führt, so z. B. bei angeborener Phimose, bei Keuchhusten, bei Prostatahypertrophie, bei chronischen Magenkrankheiten, bei Verengerungen der Urethra u. dgl. m. Umsomehr dürfte die Verwachsung der Därme zu ähnlichen Defecten führen, da sie sich ja innerhalb von Bauchwänden ereignet, welche bereits durch vorhergehende Verwundungen, Operationen oder Krankheitsprocesse geschwächt worden sind. Durch die beständigen Anstrengungen, das durch



die Verwachsungen gebildete Hindernis zu überwinden, wird die Narbe in den Bauchwänden gedehnt, bis dieselbe, hinreichend gedehnt, zum Bruchsack wird. Eine stellenweise fehlerhaft angelegte Naht dürfte auch nur zu einer theilweisen Dehnung der Narbe Veranlassung geben.

Auf Grund solcher Erwägungen, denen allerdings bisher nur wenig zahlreiche Beobachtungen zugrunde liegen, würde es sich bei Laparotomien in erster Linie darum handeln, das Vorkommen von Darmverwachsungen innerhalb der Bauchhöhle zu vereiteln. Die Versuche, welche in dieser Richtung unternommen wurden, beantworten bis heute nicht ganz hinreichend alle in dieser Richtung auftauchenden Fragen. Es scheint jedoch, dass es überaus wichtig ist, jeder Infection von außen vorzubeugen, weiters keine blutenden Flächen in der Bauchhöhle zurückzulassen, wozu am besten eine fehlerlose vollständige Naht des Peritoneums beiträgt. Es empfiehlt sich daher, die Bauchwandnaht mit einer besonderen Naht des Peritoneums zu beginnen. Zu demselben Zwecke empfiehlt Thomson die Ausbreitung des Netzes über die Wände, bevor die Bauchhöhle geschlossen wird. Dergleichen scheint, als ob aus diesem, sowie aus einem noch später zu erwähnenden Grunde von der Darreichung von Opium nach Laparotomien, behufs Ruhigstellung der Därme, Umgang genommen werden müsste; im Gegentheil, die Darreichung von milden Abführmitteln (Lawson Tait) ist empfehlenswert, da hiedurch Obstructionerscheinungen infolge von Darmparalyse, sowie Verwachsungen der Därme untereinander am besten entgegengearbeitet werden kann (Lucas Championnière).

### β) *Herniæ lineæ albæ* und *Herniæ epigastricæ*.

Dadurch, dass die Ausläufer der Aponeurosen einzelner breiter Bauchmuskeln in der Mittellinie sich fingerförmig miteinander verflechten, entsteht ein bindegewebiger, gekreuzt gefaseter Streifen, welcher am schwertförmigen Fortsatze beginnt und über der Symphyse mit einem dreieckigen Bande, dem *Adminiculum lineæ albæ*, endet. In der oberen Hälfte ist dieser Streifen breiter, in der Höhe des Nabels 18—20 mm messend, in der unteren Hälfte jedoch sich bis auf 2 mm verschmälernd, wo derselbe die geraden Bauchmuskeln, knapp oberhalb der Symphyse aber die *Musculi pyramidales* voneinander scheidet. In diesem Streifen, genannt *Linea alba*, dessen Verlauf bei mehrfach Gebärenden durch eine schwarze Linie in der Haut markiert wird, treten Nerven und Gefäße aus und ein, und diese Nervengefäßlücken können durch Dehnung (z. B. bei Schwangerschaft, aber auch ohne dieselbe) zu Bruchpforten werden. Die Hernien, welche in dieser Linie oberhalb des Nabels hervortreten, nennen wir *Herniæ epigastricæ* (Oberbauchbrüche), jene, welche unterhalb des Nabels nach außen dringen, Hernien der weißen Linie im engeren Sinne. Die ersteren kommen



häufiger zur Beobachtung und wir werden über sie etwas ausführlicher berichten. Die letzteren sind eine überaus seltene Erscheinung, wenn wir nicht Diastasen der weißen Linie und Hernien in postlaparotomischen Narben hinzurechnen wollen. Diastasen sind freilich ein alltägliches Vorkommnis, während cicatricielle Brüche der Linea alba nach Operationen in der ersten Zeit der antiseptischen Wundbehandlung ziemlich häufig zur Beobachtung kamen, dagegen in der letzten Epoche, wo wir in Etagen nähen, immer seltener werden. Nur dort, wo wir durch die veranlassende Krankheit zur Drainage gezwungen werden, wie z. B. bei der tuberculösen Bauchfellentzündung, oder was als solche hie und da genannt wird, oder wo wir die Wunde in der Bauchwand offen lassen müssen, z. B. wenn wir nach einer Hysterolaparotomie den Stiel nach der extraperitonealen Methode (nach Péan) versorgen, beobachten wir hinterher noch eine traumatische Hernie, meistens in der Linea alba, da auch die meisten Operationen in dieser Linie ausgeführt werden. (Siehe Fig. 51 auf Seite 111.) Eine Einklemmung dieser Hernien ist ein seltenes Ereignis, da die Bruchpforte gewöhnlich sehr breit und die Ränder, wenigstens auf den Seiten hin, recht flach sind. Eine Incarceration bei Diastasen wurde bisher nicht beobachtet.

Die Hernien der Linea alba wurden schon von den ältesten Beobachtern (so z. B. von Richter 1785, von Hessel-

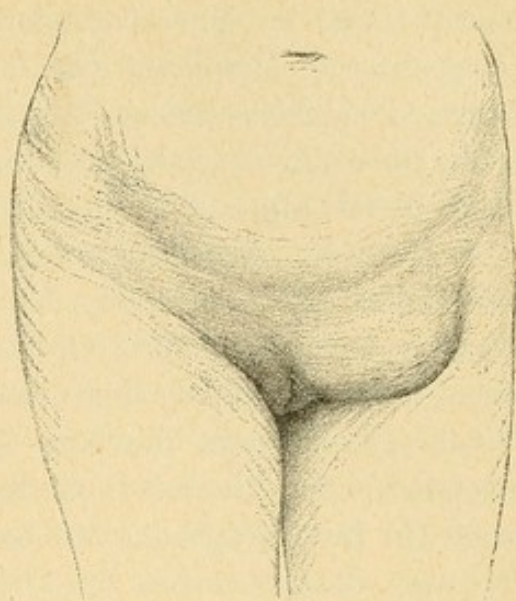


Fig. 48 (siehe Seite 105).

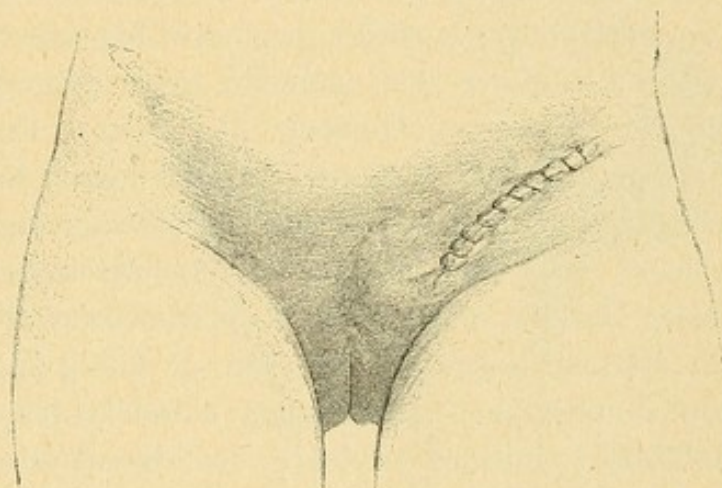


Fig. 49 (siehe Seite 105).

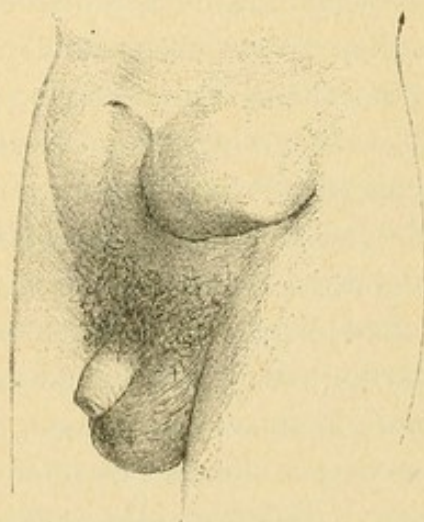


Fig. 50 (siehe Seite 105).



bach 1829) zu einer besonderen Gruppe zusammengefasst. Den Namen „epigastrische Hernien“ gab ihnen 1848 Vidal de Cassis und 1886 Terrier; endlich lieferte Roth im Jahre 1891 eine ausführliche Studie theils über die epigastrischen und adumbilicalen Hernien, theils über die Hernien der Linea alba im allgemeinen.

Über die epigastrischen Hernien, besonders jene, welche in der unmittelbaren Nachbarschaft des Schwertfortsatzes vorzukommen pflegen, wurde von Garengeot die fälschliche Ansicht ausgesprochen, dass sie einen Theil der Magenwand enthalten (daher Gastrocele oder Hernie de l'estomac) und dass dies der Grund sei, warum bei ihnen Brechneigung, besonders nach Genuss von Speisen, beobachtet wurde. Dieser Ansicht wurde in ihrer Allgemeinheit schon durch Günz widersprochen, welcher nachwies, dass besonders die kleineren Hernien dieser Art nicht die Magenwand, sondern das Colon transversum, manchmal das Netz, manchmal nur Fettläppchen enthalten. Derselbe Günz sprach zugleich die Meinung aus, dass diese Fettläppchen von dem Fettgewebe herkommen, welches das Ligamentum suspensorium begleitet. Im Jahre 1780 veröffentlichte Pellétan zwei Fälle dieser Art, nämlich zwei derartige scheinbare Fettbrüche; er fand jedoch keinen Glauben. Die weitere Eigenthümlichkeit, dass nämlich diese epigastralen Fettläppchenbrüche auch Bauchfellbruchsäcke hinter sich hervorzerren können, wurde höchstwahrscheinlich von Boyer entdeckt, welcher sonst kein Gegner der Ansichten Garengeot's über den Inhalt dieser Hernien war. Diese Ansicht wurde allgemein über die Entstehung der Hernien ausgesprochen von J. Cloquet, in Deutschland viel später von Roser, jene Anschauung nämlich, dass subseröse Lipome durch den Gefäßstiel, mittelst welches das Bauchfell an sie angeheftet ist, dieses nach außen hervorziehen können. Endlich wurde eine weitere Eigenthümlichkeit dieser Hernien, nämlich, dass dieselben, auch wenn sie ausschließlich präperitoneale Fettläppchen enthalten, zu scheinbaren Incarcerationserscheinungen Veranlassung geben können, von Tartra und Scarpa gründlich beschrieben. In der allerneuesten Zeit bemüht sich Roth aus der Bergmann'schen Klinik, diese Eigenschaft nur einem sehr geringen Theile solcher Brüche zu vindicieren, indem er äußert, dass auf Grund sorgfältiger Präparation dieser Gegend er die Behauptung aussprechen möchte, dass ein Theil jener Fälle, welche als subseröse Lipome beschrieben und operiert worden sind, eigentlich Netzbrüche waren. Diese Bemühung ist wohl begreiflich, da trotz alles Forschens bis nun eine hinlängliche Erklärung dafür nicht gefunden wurde, warum diese Hernien derartig schwere Reflexerscheinungen hervorbringen. Aber unsere persönlichen Erfahrungen widerstreiten einer solchen Auslegung. Wir konnten in einer ganzen Reihe von Beobachtungen feststellen, dass es sich bei den epigastrischen Hernien am häufigsten um ein präperitoneales Lipom oder um



einen durch ein solches hervorgezerrten Bruchsack gehandelt habe. Ähnlich auch in dem in Fig. 52 auf Seite 113 abgebildeten Falle.

Das verhältnismäßige Vorkommen von Hernien der weißen Linie gegenüber den epigastrischen ist zwar nicht ziffermäßig festgestellt, jedoch gewiss unbedeutend. Schon über A. Cooper äußert Walter im Jahre 1850: „A. Cooper eas supra umbilicum magno numero, infra tres tantum vidit.“ Peck constatierte die epigastrische Hernie bloß in drei Fällen bei 1000 Recruten, Hamilton bei 1400 Recruten ebenfalls bloß dreimal; es wäre dies demnach eine nicht besonders seltene Hernienart. Roth hat, abgesehen von einzelnen zerstreuten Fällen, aus den größeren Statistiken (Uhde 13, Le Page 19, Roth 6 u. s. f.) 44 Fälle gesammelt, von denen 29 Männer und 15 Frauen betreffen. Bei Kindern (Walter und Le Page) und bei Säuglingen (Malgaigne) wurde diese Bruchart ebenfalls constatiert. A. Cooper constatierte bei einem Kinde drei Brüche der weißen Linie und schließt daraus, dass der Grund hiefür in einer unvollständigen Entwicklung der vorderen Bauchwand zu suchen sei.

Neben diesem ursächlichen Momente wird eine angeborene Schwäche der Bruchwand, das Heranwachsen eines Fettläppchens, endlich auch ein Trauma als Grund eines Bruches der weißen Linie zugegeben. Die Spalten, durch welche Hernien hervortreten, können bereits embryonal angelegt worden sein; dieselben sind aber auch manchmal normale Durchtrittsstellen von Gefäßen durch die Bauchwand, in welche ein Fettläppchen hineinwachsen kann; endlich können sie auch Rissstellen nach einem Trauma sein. Da nach Roth durch dasselbe Trauma auch das Peritoneum einreißen kann, so kann bei solchen Brüchen überhaupt das Peritoneum vollständig fehlen. Von den Traumen scheint besonders jene Anstrengung der Bauchmuskeln gefährlich zu sein, welche den nach hinten zurückgebeugten und durch irgend eine Last noch beschwerten Rumpf nach vorne zu bringen versucht; daneben freilich auch directe Verletzungen mit stumpfen Gegenständen oder auch mit Verletzungen der Bauchwand einhergehende Traumen, sowie Operationen, bei welchen die Wunden drainiert oder die Wundränder nach der alten Methode mangelhaft vereinigt worden sind. Roth bezeichnet besonders jene Stelle als Lieblingssitz von Hernien, wo die oberen Inscriptiones tendineæ einander gegenüberliegen, welche Angabe freilich den Beobachtungen anderer Autoren, welche die erwähnten

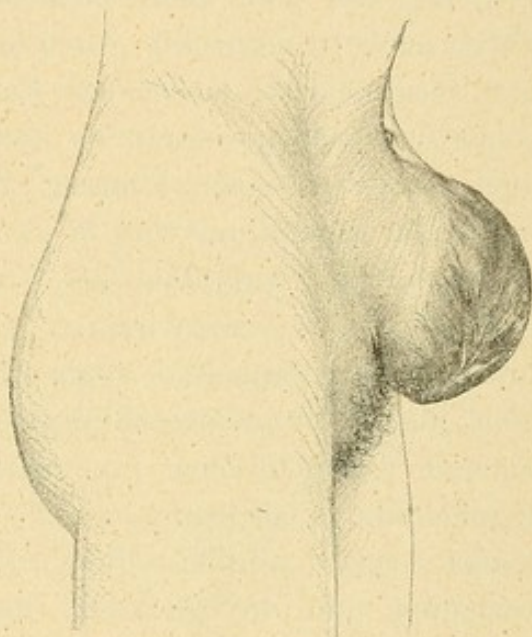


Fig. 51 (siehe Seite 109).



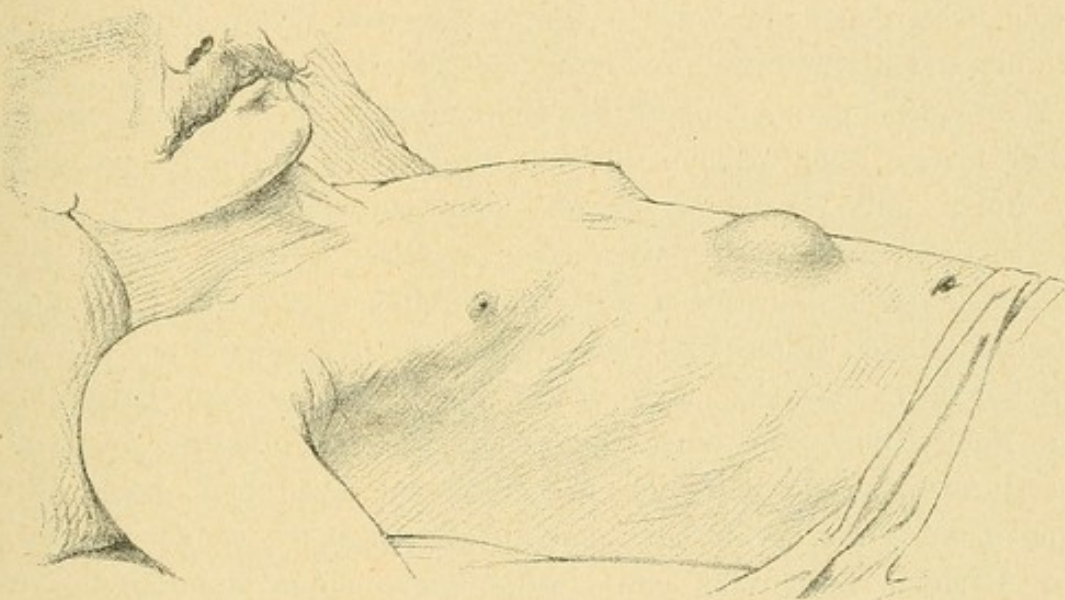Hernien am häufigsten in der oberen Hälfte der Distanz zwischen Nabel oder dem Schwertfortsatze beobachtet haben, widerstreitet. Die Form des Bruches pflegt flach zu sein und die Contouren desselben verlieren sich häufig allmählich in die Umgebung. Am häufigsten jedoch pflegen die Brüche überhaupt unsichtbar zu sein, besonders in wagrechter Stellung; dieselben sind meistens nur tastbar, und zwar am ehesten in aufrechter oder vornüber gebeugter Stellung. Besonders bei fetten Individuen sind die Brüche recht schwer im Unterhautfettgewebe als solche zu isolieren und als Hernien zu erkennen. Die einzelnen krankhaften Erscheinungen wurden bereits angeführt.

Solche krankhafte Symptome führten in den Fällen von Scarpa und Tartra zu operativen Eingriffen, welche sich insofern als überflüssig erwiesen, als man keine incarcerierte Hernie, sondern bloß eine gestielte Fettgeschwulst entdeckte. Auch durch Exstirpation dieser wurden die früher auf Incarceration bezogenen Erscheinungen nicht auf einmal beseitigt, sondern dieselben schwanden erst nach Gebrauch von inneren Mitteln und auch dies erst nach längerer Zeit. Dieselbe Erfahrung wiederholte sich bei einer Operation von Wernher, woraus derselbe schloss, dass die Deutung der Symptome als Folgen einer Incarceration eine fälschliche gewesen sei. Gussenbauer hat bei Gelegenheit der Beobachtung einer interessanten doppelten symmetrischen epigastrischen Hernie, deren jede eine kleine Dünndarmschlinge enthielt (bei gleichzeitigem Bestande von anderen symmetrischen Lipomen) die Meinung geäußert, dass die nervösen Erscheinungen bei leeren oder Fettläppchen enthaltenden Brüchen folgendermaßen erklärt werden sollten: Die Gefäße und Nerven, welche in Stiele verlaufen und die ihrerseits fest mit dem Bauchfelle verwachsen sind, können durch die Zusammenziehung der Bauchmuskeln zusammengedrückt werden und hiedurch jene Nervenreizung hervorrufen, welche ihrerseits auf reflectorischem Wege die bereits erwähnten und andere Erscheinungen hervorbringt. Deswegen schwinden solche Beschwerden nach der Reposition oder kurz nach der Operation und kehren nicht wieder, wenn durch Bandagen das Wiedererscheinen der Hernien vereitelt wird oder wenn wir dasselbe Ziel durch die Operation erreicht haben. Unter den nervösen Erscheinungen werden von Wernher folgende aufgeführt: eine nervöse Verstimmung und Unfähigkeit zu irgend einer geistigen oder körperlichen Leistung. Die Kranken klagen über Schwäche der Verdauung, Aufgetriebenheit des Bauches, Aufstoßen, Erbrechen, Schmerzen, besonders in der Magengegend. Nach der Nahrungsaufnahme, stärkeren Bewegungen oder bei Rückwärtsbeugen des Rumpfes werden die erwähnten Beschwerden wesentlich gesteigert. Beim weiblichen Geschlechte vermehrt die Menstrualzeit die Schwere der Erscheinungen. Viele der Kranken magern mit der Zeit ab, ihr Teint ist blass, ihre Kräfte schwinden; die Ärzte sind geneigt,



da der verursachende Tumor nur klein und schwer tastbar ist, den ganzen Symptomencomplex als Hysterie oder Hypochondrie zu deuten.

Wir haben auch der Einklemmung der epigastrischen Hernien Erwähnung gethan. Insofern, als es sich um reine Fettbrüche handelt, müssten wir, falls wir auf die Theorie Gussenbauer's nicht eingehen wollten, dieselben als Erscheinungen anderer krankhafter Zustände ansehen, z. B. von leichten Entzündungen des Bauchfells oder von leichten Anfällen von chronischem Ileus durch Darmparese oder durch Verwachsungen, Verschlingungen, als Folgen von Magenkrankheiten (z. B. von Geschwüren) u. s. f. Sobald die Fetthernie aber in sich einen Rest eines früheren Bruchsackes enthält oder hinter sich eine vorläufig nur zipfelförmige Ausstülpung des Bauchfells herzieht (sogenannte *Hernie en pointe*), dann



*Fig. 52* (siehe Seite 111).

können freilich die Incarcerationserscheinungen und zwar durch Einklemmung eines Netzzipfels oder eines lateralen Darmbruches hinreichend begründet sein. Jedoch können auch leere Bruchsäcke durch Entzündung zu der fälschlichen Annahme einer Incarceration Veranlassung geben.

#### **f) Über Zwerchfellhernien (*Herniæ diaphragmaticæ*).**

Baueingeweide können durch das Zwerchfell in die Brusthöhle eintreten: entweder durch einen angeborenen Defect im Diaphragma oder durch späteres Entstehen eines solchen, wozu am häufigsten ein Trauma die Veranlassung abgeben wird. Hernien, welche durch einen angeborenen Defect des Zwerchfells entstehen, werden gewöhnlich bei Föten beobachtet, welche auch sonst zum Weiterbestande nicht geeignet sind, woraus gefolgert werden kann, dass diese Bruchart, mehr eine pathologisch-ana-



tomische Besonderheit als Gegenstand eines praktisch-chirurgischen Eingreifens zu sein pflegt. Wie schon angedeutet, gibt es wenig Beispiele, in denen ein mit einem Zwerchfellbruch behaftetes Kind längere Zeit gelebt hätte. In Fig. 53 und 54 (Seite 115 und 117) bilden wir einen solchen Fall ab, welcher von einem asphyktisch geborenen Kinde herstammt, bei dem behufs Belebung Schulze'sche Schwingungen gemacht wurden, jedoch ohne Erfolg, so dass das Kind bald nach der Geburt zur Section gelangte. Die complicierten Verhältnisse in diesem Falle werden am besten durch die obige Abbildung wiedergegeben, wobei wir erwähnen wollen, dass vom Vorstande des pathologischen Institutes, Professor Hlava, die Meinung geäußert wurde, dass bei einzelnen Diaphragmalhernien die erwähnten Schwingungen vielleicht von ätiologischer Bedeutung sein könnten, was allerdings in dem gegenwärtigen Falle schon aus dem Grunde nicht angewendet werden kann, weil an dem verlagerten Darne deutliche Spuren von embryonaler Bildungsabweichung constatirt wurden.

Man würde glauben, dass bei Erwachsenen die Diaphragmalhernien entweder durch die natürlichen Spalten im Zwerchfell, durch welche Speiseröhre, Aorta und Vena cava herab- oder emporsteigen, oder durch abnorme Spalten hindurchtreten werden, welche entweder durch stumpfe Gewalt (also durch Laceration des Zwerchfells), oder durch Verwundungen (meistentheils nach Stich- und Schusswunden) entstanden sind. A. Cooper berichtet jedoch, dass er nach seiner 50jährigen reichen Erfahrung auf diesem Felde nicht ein einzigesmal eine Zwerchfellhernie gesehen hat, welche durch eine der natürlichen Spalten im Zwerchfell nach aufwärts gedrungen wäre. Er beruft sich aber auf Morgagni, welcher einige Fälle solcher Hernien beschreibt und insbesondere einen Zwerchfellbruch bei einem jungen Manne beobachtet hat, welcher unter den Erscheinungen von Magenschmerzen und Erbrechen gestorben ist. Bei der Section desselben fand man, dass das Netz mit einem Theile des Grimmdarmes, sodann der Zwölffingerdarm, das Jejunum und das Ileum sich in der Brusthöhle befanden, in welche sie durch dieselbe Öffnung gedrungen waren, durch welche die Speiseröhre dieselbe verlässt. Die Lunge und das Herz waren auf ein ganz geringes Volumen zusammengedrückt. Wenn hie und da doch ein Individuum mit einer Zwerchfellhernie längere Zeit am Leben bleibt, in welchem Falle natürlich der Bruch klein zu sein pflegt, dann finden wir gewöhnlich, dass sich die Hernie auf der linken Seite entwickelt hatte. Bei einem solchen Defect können später natürlich auch andere Eingeweide sich durchdrängen, bis sich der Bruch so weit vergrößert hatte, dass durch ihn die Lunge und das Herz in ihren Functionen gehemmt werden. Auf der rechten Seite ist das Entstehen von Zwerchfellhernien wesentlich erschwert durch das breite Anliegen der Leber an die untere Zwerchfellfläche, die hiedurch ausreichend geschützt erscheint, jedoch nur gegen das



Andrängen von Baueingeweiden im späteren Leben, weniger in der Fötalzeit, wo durch Lageveränderung der Leber eine Partie des Zwerchfells bloßgelegt werden kann, vielleicht auch umgekehrt durch Anlage einer Zwerchfellhernie das Einrücken der Leber in ihre spätere normale Stellung verhindert wird.

Je nach der Entstehung einer diaphragmalen Hernie kann dieselbe entweder einen Peritonealüberzug besitzen, oder dieselbe entbehrt eines solchen. Ersteres trifft bei manchen angeborenen Zwerchfellbrüchen zu, letzteres beobachtet man sehr häufig bei erworbenen, besonders traumatischen Diaphragmalhernien.

Bezüglich der Beschwerden, welche Diaphragmalhernien verursachen können, bestehen verbürgte Nachrichten, dass in Fällen, in denen beim ersten Blicke in die Bauchhöhle kein Dünndarm in derselben constatiert wurde, derselbe sich vielmehr in der Brusthöhle befand, die Kranken bei Lebzeiten so wenig durch diesen Zustand belästigt wurden, dass diese Brühe nie der Gegenstand einer Therapie, ja sehr oft nicht einmal Gegenstand einer diagnostischen Bemühung geworden sind.

Anders verhalten sich die Dinge mit den erworbenen Zwerchfellbrüchen, besonders mit jenen, welche durch Traumen, daher plötzlich entstanden sind. Diese Brühe sind demnach mit einer subcutanen Ruptur des Zwerchfells oder mit einer Verwundung desselben compliciert.

Die Diaphragmalhernien bei einem subcutanen Trauma haben natürlich stets einen Riss des Zwerchfells zur unerlässlichen Bedingung. Solche

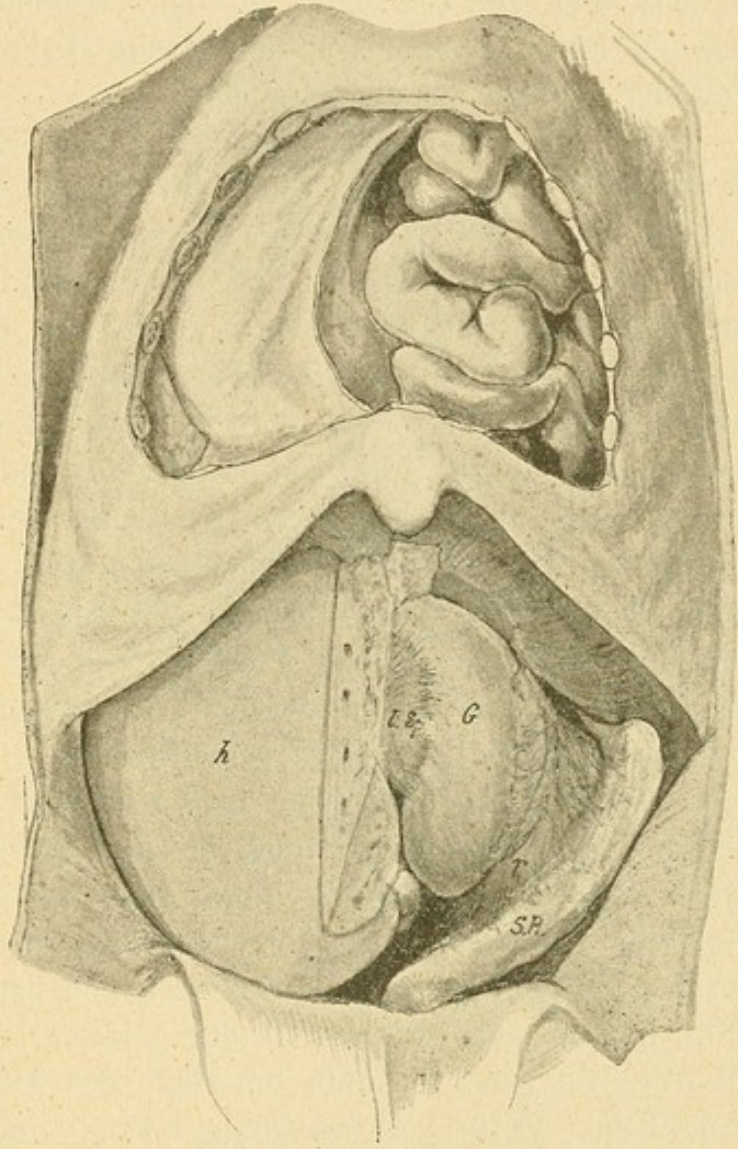


Fig. 53 (siehe Seite 114).

Angeborene Hernia diaphragm. (durch den Hiatus oesoph.) Linker Thorax von Därmen erfüllt. Herz verdrängt. Im Abdomen nur *h* = Hepar, *G* = Magen, *SR* = S-romanum.



Rupturen des Zwerchfells pflegen nicht die einzigen Folgen der Verletzung zu sein, sondern sind gewöhnlich mit Rupturen eines oder des anderen Brust- oder Baueingeweides combinirt. Solche Risse des Zwerchfells können ohne jede weitere nachtheilige Folge bleiben, wenn sie nicht allzu ausgedehnt und beispielsweise auf der rechten Seite des Zwerchfells gelegen sind, in welchem Falle sie ziemlich vollständig durch die anliegende Leber tamponirt und so zur Heilung oder wenigstens zur Verstopfung gebracht werden können.

Auf der linken Seite genügt jedoch schon ein kleiner Riss des Zwerchfells, indem er zum Durchtritte irgend eines Eingeweides führt, zur Entwicklung eines Bruches. Es wurden allerdings auch Fälle beobachtet, in denen ein solcher Riss statt einer Hernie die Entwicklung eines Abscesses zur Folge hatte, wie es Holmes in seinem „System of Surgery“ (II. Theil) in dem von Pollock bearbeiteten Capitel von einem 22jährigen Manne erzählt, welcher von einem 20 Fuß hohen Gerüste herabfiel, sich aber von seiner Verletzung bereits ziemlich erholt zu haben schien, als er 2 $\frac{1}{2}$  Monate hierauf starb, nachdem er einige Tage zuvor seinen ersten, wenn auch nur kurzen Spaziergang unternommen hatte. In diesem Falle wurde die linke Pleura in zwei übereinander liegende Räume abgetheilt gefunden; in der linken Lunge, welche an der Basis mit dem Zwerchfell verwachsen war, hatte sich ein sehr ausgedehnter Abscess gebildet, welcher seinerseits mit einem zweiten Abscess communicierte, der zwischen der Lunge und dem Zwerchfell gelegen war und von dem wieder eine ungefähr einen Zoll lange spaltförmige Öffnung in eine dritte intraabdominelle Eiterhöhle führte; dieselbe lag auf der linken Seite des Magens und hinter demselben und wurde begrenzt von dem ebengenannten Organ, dem queren Grimmdarm, von dem Zwerchfell und vom oberen Pole der linken Niere; die Milz war in zwei gleiche Theile gerissen, der obere Theil befand sich, allseitig von Eiter umspült, innerhalb des Abscesses, der übrige Theil vor demselben. In der Abscesshöhle befand sich ungefähr ein halbe Pinte Eiters. Die untere Oberfläche des Zwerchfells war in der Größe von ungefähr 6 Zoll entzweigerissen; der Riss verlief von der Mittellinie gegen die linke Seite.

Devergie befasste sich mit der Bestimmung des Sitzes des Zwerchfelleinrisses und constatirte, dass sich die größte Zahl auf der linken Seite befindet. Die Symptome der Zwerchfellrisse sind ziemlich unklar; man muss jedoch an etwas derartiges denken, wenn ein Verletzter von größerer Höhe herabgestürzt ist oder eine höhere Gewalt auf die untere Thoraxhöhle eingewirkt hatte. Meistens sind die Erscheinungen anderer Eingeweideeinrisse bei weitem mehr in die Augen springend, besonders Erscheinungen einer Leberverletzung oder eines Magen-, Darm- oder Milzeinrisses. Man würde glauben, dass die Respiration besonders erschwert



und schmerzhaft sein müsse; es werden auch thatsächlich Beispiele angeführt, wo der Verletzte einige Minuten hindurch kaum zu athmen vermochte. Derartige Einrisse scheinen aber nicht absolut tödtlich zu sein, da man eine ziemliche Anzahl von entwickelten Zwerchfellbrüchen kennt, welche zu ihrer Entwicklung jedenfalls längere Zeit gebraucht haben müssen.

Die häufigste und gewöhnlichste Folge der Zwerchfelleinrisse ist das Eindringen des Magens in die Brusthöhle, öfters mit Zerreißung seiner Wand und Extravasation seines Inhalts einhergehend, doch wurden auch Theile des Dünndarms, des Quercolons und des Netzes in der Brusthöhle vorgefunden, sobald die Risse des Diaphragmas umfänglicher waren. Derartige Verletzungen können sich auch mit Brüchen oder Infractio der Rippen, weiters mit selbstständiger oder durch Rippenfragmente bedingter Zerreißung der Lunge combinieren.

Es kann demnach ein Zwerchfelleinriss sowohl die Entwicklung einer Zwerchfellhernie des Magens als auch die eines Pneumothorax zur Folge haben, in

welch letzterem Falle die Luft entweder aus dem Magen, dem Darm oder der Lunge herkommen kann, oder es kann auch zur Ansammlung von Blut, Eiter oder Jauche kommen, in welchen Flüssigkeiten, nach erfolgtem Einstich oder Einschnitt, ab und zu Nahrungsbestandtheile constatirt werden können.

Die Erscheinungen einer derartigen Verletzung können demnach in Folgendem bestehen: zuerst in der Ausdehnung der entsprechenden Thorax-

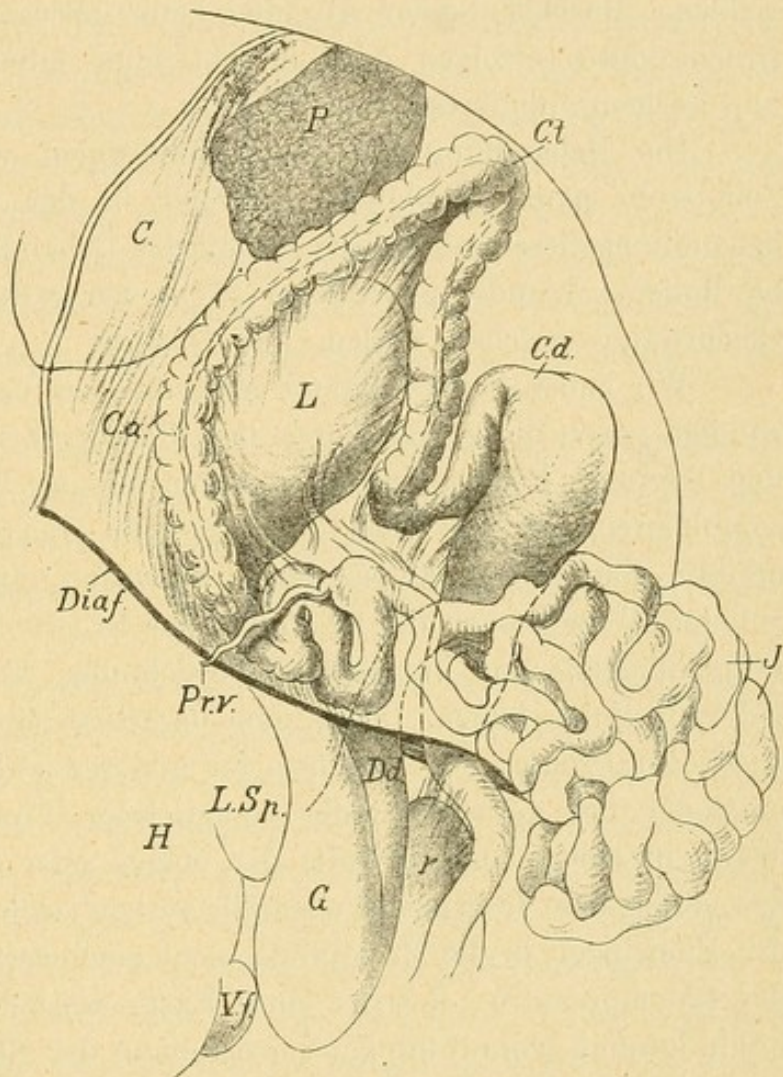


Fig. 54 (siehe Seite 114).

Der Inhalt des Thorax auseinandergelegt.

*C* = Cor., *P* = Pulmo., *C. a.* = Colon ascendens, *C. t.* = Colon transv., *C. d.* = Colon descendens (sehr ausgedehnt), *Pr. v.* = Proc. vermif., *Diaf.* = Zwerchfell, *H.* = Leber, *L. Sp.* = Lob. Spigelii, *G.* = Magen, *r.* = Niere links, *Dd.* = Duoden., *V. f.* = Ves. fellea., *J* = Dünndarm.



hälfte, in der Verdrängung des Herzens; die Percussion kann, wenn Magen oder Darm in die Brusthöhle eingetreten sind, tympanitisch, sie kann aber auch leer sein, wenn in die Brusthöhle ein solides Eingeweide gedrungen ist.

Über den eingedrungenen Eingeweiden hören wir keine Athmungsgeräusche, dagegen beobachten wir öfters hartnäckiges Erbrechen, sowie Erscheinungen von Circulationsstörungen an den eingedrungenen Eingeweiden. Rascher letaler Ausgang kann entweder durch Incarceration des Bruchinhaltes erfolgen oder infolge einer intensiven Infection durch den ungehörigen Inhalt der Brusthöhle.

Die Behandlung der Zwerchfellhernien war bis zur antiseptischen Zeit wohl ganz unmöglich, während in der letzten Phase der Wundbehandlung dieselbe identisch ist mit der Behandlung der Zwerchfelleinrisse bei äußerer Wunde, an welcher Stelle wir etwas eingehender über diesen Gegenstand sprechen wollen.

Wir haben bereits einmal erwähnt, dass besonders Stich- und Schusswunden gegen die untere Partie des Thorax, vornehmlich an seiner hinteren und lateralen Fläche, sich nicht selten mit der Entwicklung eines Bruches combinieren. Es sind dies besonders jene Stichwunden, welche mit einem breiten, aber kurzen Messer geführt wurden, die nicht selten außer der äußeren Wunde auch die Eröffnung der Brusthöhle, Durchstich des unteren Lungenlappens und in geringer Ausdehnung eine Verletzung des Zwerchfells zur Folge haben. Durch eine derartige Zwerchfellücke entsteht sehr leicht ein Prolaps des Magens oder anderer anliegender Baueingeweide, entweder bei verletzter oder unverletzter Continuität ihrer Oberfläche. Wenn in einem solchen Falle der Magen oder der Quergrimm Darm durch das verletzende Instrument ebenfalls verletzt worden sind, dann ist allerdings das Eindringen in die Brusthöhle recht erschwert, da unter der Einwirkung der Bauchpresse es eher zu einer Extravasation des Inhalts in die Brusthöhle kommt, worauf infolge Verschiebung der Ränder ein ähnlicher Inhaltsaustritt in die Bauchhöhle oder in den subphrenischen Raum erfolgen kann.

Aus dem eben angeführten Grunde ist die Anzahl der Vorfälle eines verletzten Eingeweides in der Brusthöhle verschwindend klein gegen jene Fälle, in denen, wenigstens im Augenblicke der Verletzung, das Eingeweide unverletzt blieb, wobei es allerdings nicht ausgeschlossen ist, dass dieses Organ, nur in seinen äußeren Schichten verletzt, ohne Einklemmungsmechanismus dennoch in die Brusthöhle perforiert. Ein ähnlicher Fall wurde frisch vom Verfasser beobachtet und ward Gegenstand einer literarischen Nachforschung von Horoch, welcher mehrere derartige Fälle sammelte, aus welchen sich ergab, dass sie sämmtlich zum Tode geführt hatten, einerseits wegen der schweren Verletzung an und für sich, anderseits wegen der in der vorantiseptischen Zeit unmöglichen zweckentsprechenden Behandlung. In dem angedeuteten Falle aus des Verfassers



eigener Beobachtung handelte es sich um eine Wunde am äußeren Cucularisrand, welche zwischen zwei Rippen eindrang; im Brustraum war ein drittel Liter extravasiertes Blut, die linke Lunge collabiert, an der Oberfläche missfärbig, ihr unterer Lappen von einer etwa 4 cm langen Stichwunde durchsetzt. Im unteren Theile des Brustraumes lag ein kindskopfgroßer kugelig aufgeblähter Körper, welcher sich als der linke Theil des Magens herausstellte. Dieser Körper fällt beim Anfassen zusammen, worauf eine 4 cm lange schlitzförmige Öffnung entsteht, aus welcher sich Mageninhalt entleert. Im sehnigen Theile des Magens ein 8 cm langer Schlitz, quer gestellt, der eine Rand desselben auf 2 cm quer eingeschnitten. Die eingetretene Magenhälfte tamponiert diese Öffnung und ist durch die Ränder eingeklemmt. Der vorgefallene Magenantheil schiefergrau verfärbt, erweicht. Im Dünndarm mäßiger, kaffeesatzförmiger Inhalt. Nach Herausnahme der Eingeweide stellte sich heraus, dass die Außenwunde zwischen der 8. und 9. Rippe verlief.

Bei einem derartigen Magenprolaps muss man sich davor hüten, den kugelig aufgeblähten Magen nicht für den angewachsenen unteren Lungenlappen zu halten, was besonders dann geschehen kann, wenn bei ungenügender Länge der Außenwunde wir nur auf die Abtastung des Brustinneren angewiesen wären.

Da der Vorfall des Magens in die Brusthöhle mit Einklemmung in der Zwerchfellwunde gewöhnlich mit unerträglichen Magenschmerzen und Intoleranz desselben gegen Genossenes verbunden ist, so müssen wir, falls wir bei äußerer Wunde am entsprechenden Orte durch die ebenerwähnten Erscheinungen aufmerksam gemacht worden sind, dass ein Magenvorfall besteht, unverzüglich für gehörige Brustübersicht sorgen. Haben wir die äußere Wunde dilatirt und den erwähnten Befund erhoben, dann ist es wohl am zweckmäßigsten, durch eine in der Mittellinie gelegene Wunde die Bauchhöhle zu eröffnen und mittelst der eingeführten Hand die in den Brustraum eingedrungenen Eingeweide zurückzuziehen, falls die Oberfläche des Eingeweides unverletzt ist. Nach Reposition in die Bauchhöhle vernähen wir sodann die Wunde im Zwerchfell, indem wir uns dieselbe durch die in den Bauchraum eingeführte Hand gegen die Thoraxwand ausgiebig nähern. Ist dagegen das Eingeweide verletzt, wenn auch vielleicht nur in den äußeren Schichten, dann muss um jeden Preis die Continuitätstrennung verschlossen werden, und zwar entweder vor der Reposition in die Brusthöhle oder nach der Reposition von der Bauchwunde aus; welcher Weg eingeschlagen wird, hängt von den Einzelheiten des Falles ab. Die weitere Versorgung ist gleich wie bei der Verletzung des Zwerchfells ohne gleichzeitige Continuitätstrennung des Eingeweides. Jedenfalls gilt nicht mehr, was im Jahre 1870 Holmes schrieb, nämlich: „Wir können nicht hoffen, dass wir jene Öffnung durch irgend ein Mittel verschließen könnten,



welches die Wissenschaft oder die mechanische Chirurgie rechtfertigen könnten, und deshalb müssen wir darauf verzichten, auch wenn wir das Eindringen von Baueingeweiden durch die Zwerchfelllücke mit der allergrößten Verlässlichkeit constatieren könnten, uns um die Reposition dieser Eingeweide in den Bauchraum zu bemühen, vielleicht in der Erwartung, dass wir dem Kranken nützen und uns weiteres Vertrauen verdienen könnten.“ Im Gegentheile bildet der im Obigen geschilderte Vorgang nicht mehr eine phantastische Construction, sondern schildert eine und zwar mit Erfolg ausgeführte Operation. Es wiederholt sich demnach hier dieselbe Erfahrung, welche wir bei der Exstirpation der Schilddrüsengeschwülste gemacht haben, über welche sich Dieffenbach in ähnlicher, aber noch schärferer Weise ablehnend ausgesprochen hat.

Zum Beweise, dass auch eine schwere Zwerchfellverletzung mit Eingeweidevorfall zur Heilung gelangen kann, diene ein Beispiel ebenfalls aus der Praxis des Verfassers, welches eine nach einer Schussverletzung entstandene Zwerchfellhernie betrifft. Der betreffende Mann wurde im Jahre 1866 durch einen Thoraxschuss verwundet und nach einigen Wochen geheilt entlassen. In der Folge bemerkte er vier Querfinger unter der linken Brustwarze das Vordrängen einer kleinen Geschwulst, welche ihm aber niemals Beschwerden machte. Der Kranke erlag der Incarceration einer Blinddarmhernie 16 Jahre nach der Verletzung. Die betreffende Geschwulst ist kugelig und luftkissenartig anzufühlen. In der Geschwulst deckt die Haut eine strahlige Narbe; Percussion tympanitisch. Bei der Section fand man, dass mehrere Dünndarmschlingen, das große Netz, der Fundustheil des Magens, endlich die linke Colonflexur durch eine Lücke in der linken Zwerchfellhälfte in den Brustraum eingedrungen waren. Nur die Darmschlingen waren reponierbar, der übrige Inhalt im Brustraume fixiert. Die Zwerchfelllücke war 9 cm lang, 5 cm breit, sagittal gestellt, ihre Ränder abgerundet, narbig, der äußere vordere Rand in einer Öffnung der Brustwand verstreichend, durch welche man in die äußere Geschwulst gelangt. Die im Brustraume befindlichen Eingeweide von einer zarten gestrickten Pseudomembran umschlossen, dieser Sack mit der Brustwand und der verdrängten Lunge verwachsen und bis zum zweiten Intercostalraume hinaufreichend. Das Herz in die rechte Thoraxhälfte verdrängt, in der 7. Rippe ein Defect nachweisbar.

Zum Schlusse wollen wir noch einen typischen Fall einer subcutanen erworbenen Zwerchfellhernie anführen, welcher von Cooper her stammt. Ein Mann war 36 Fuß tief gefallen und brach sich die 6 unteren Rippen. Erschwerte Athmung, bedeutende Schmerzen, Crepitation, mäßiges Emphysem, bald darauf andauerndes Erbrechen, Schluchzen, am nächsten Tage Tod. Bei der Section fand man einen kleinen Einriss auf der hinteren unteren Partie der rechten Lunge. In der rechten Brusthälfte ein Theil des Dün-



darmes, welcher livid verfärbt war. Nach Eröffnung der Bauchhöhle zeigte es sich, dass es ein Theil des Ileum ist, welcher durch eine hinter der Leber gelegene Lücke in dem Zwerchfell in den Brustraum eingetreten ist. Diese Lücke lag 2 Zoll vom sehnigen Centrum des Diaphragmas im Muskelantheile desselben, sie war ganz von der Dünndarmschlinge ausgefüllt und vollständig incarceriert. Der Zwerchfelleinriss entstand durch ein Fragment der 10. Rippe. Im Bauchraume die übrigen Eingeweide unversehrt, daselbst eine größere Menge blutig-seröser Flüssigkeit.

Es ist gar kein Zweifel, dass die im Obigen geschilderte modern operative Therapie auch auf subcutane Zwerchfellrupturen mit Hernienbildung und Einklemmung anwendbar ist und in dem geschilderten Falle erfolgversprechend war. Ja, man kann sogar den Gedanken concipieren, einen ähnlichen Weg einzuschlagen, wenn es sich einmal um eine, bedeutende Beschwerden verursachende Zwerchfellhernie ohne Einklemmung handeln würde.

Bezüglich des obigen Falles möchten wir noch auf die durch denselben sichergestellte Möglichkeit der Entstehung eines erworbenen Zwerchfellbruches auf der rechten Seite trotz der Lebertorlagerung nachdrücklichst hinweisen.

---

## 5. Innere Hernien.

Es ist ein unleugbares und auch von niemandem bestrittenes Verdienst des Prager Professors Treitz, des ehemaligen Directors des Prager pathologisch-anatomischen Institutes, dass es im Gebiete der sogenannten inneren Hernien, wo man allenthalben früher auf Ansichten der crassesten Natur und auf unvereinbare Widersprüche stieß, zu einer einheitlichen Anschauung kam, welche auf einer gründlichen Untersuchung der Verhältnisse und zwar sowohl am erwachsenen als am in Entwicklung begriffenen Körper basiert, zu welchen in der neuesten Zeit auch genauere und verlässlichere klinische Beobachtungen hinzutreten.

Treitz hat nämlich im Jahre 1857 in einer Schrift, welche von der *Hernia retroperitonealis* handelt, zuerst die Definition der inneren Hernien ausgesprochen, welche, bis auf einige, durch die Fortschritte der Zeit nothwendig gewordenen Ergänzungen bis auf unsere Tage giltig ist. Er sagte, dass es bei jedem Bruche drei wesentliche Dinge gäbe: nämlich den Bruchring oder die Bruchpforte; den Bruchsack und das in den letzteren eingedrungene Eingeweide; ferner dass jene Hernien, deren Bruchsack sich nach außen von der peritonealen Höhle vorstülpt oder vorstülpen kann, äußere Hernien zu nennen sind, jene dagegen, deren Bruch-



sack wegen besonderer Lage der Bruchpforte auch stets innerhalb der Bauchhöhle verbleiben muss, als innere zu bezeichnen wären. Wenn wir statt „Bauchhöhle“ „innerhalb der Bauchwandungen“ setzen würden, so wäre die Definition noch zutreffender und der Zusatz nicht nothwendig, dass bei der Treitz'schen Definition das ganze Peritoneum zu den Eingeweiden gerechnet und in seiner ganzen Ausdehnung als innerhalb des Cavum abdominis gelegen gedacht wird. Mit Rücksicht auf den Bruch der Bursa omentalis verlangen einige, dass man zu jener eben angeführten Bezeichnung noch hinzufüge, dass das im Bruche enthaltene Eingeweide nicht erst den Bruchsack vorstülpen müsse, sondern dass derselbe bereits präformiert vorliegen kann, ein Verlangen, welches auch hinsichtlich der äußeren Hernien besonders der angeborenen Leistenhernie, wohl gerechtfertigt erscheint. Da im Falle einer Hernie des Foramen Winslowii der Bruchsack ein Raum ist, welcher normalerweise bei jedem vorgefunden wird, auch ohne dass er an Bruch litte, so müssten wir die letztere Bruchart nicht von den inneren Hernien abscheiden, ebenso wie wir den congenitalen Leistenbruch nicht von dem äußeren trennen, wiewohl derselbe in einem präformierten Raume liegt, welcher auch bei anderen, nicht an diesem Bruche leidenden Individuen — allerdings nicht bei allen — offen angetroffen wird.

Von den inneren Hernien, welche gewöhnlich nach den Eintrittspforten benannt werden, unterscheiden wir zuerst

a) die *Hernia foraminis Winslowii*. Das letztere liegt zwischen dem Ligamentum hepato-duodenale und duodeno-reale. Durch diese Öffnung kann man in einen Sack eindringen, welcher *Saccus peritonei retroventricularis* oder *Bursa omentalis* genannt wird. Damit wir die Wesenheit dieses Raumes richtig auffassen, ist es nothwendig, eine kurze anatomische Recapitulation einzuschalten. Die Peritonealhöhle bildet einen zusammenhängenden Sack mit verschiedenen Ausstülpungen; dieser Sack communiciert mittelst des Foramen Winslowii mit einem kleineren, welcher an dessen Rückseite gelegen ist. Wenn wir die Grenzen beider Räume an einem sagittalen Durchschnitte begehen wollen, so beschreiben wir den folgenden Weg: am Nabel beginnend bedeckt das Peritoneum als einfache Schichte, nämlich als Peritoneum parietale, die vordere Bauchwand bis zur vorderen Anheftung des Zwerchfells, welches seinerseits ebenfalls einen Bauchfellüberzug bekommt, und zwar bis zu jenem Orte, wo die Speiseröhre und die untere Hohlvene durchtritt. Von dieser Stelle aus überspringt das Peritoneum auf die convexe Oberfläche der Leber rechterseits, auf den Magen und die Milz linkerseits. Die hinterste Partie des Zwerchfells liegt demnach vom Peritoneum unbedeckt da, und auch der Magen hätte bis nun auf der hinteren Fläche keinen Peritonealüberzug. Den Übergang des Zwerchfellperitoneums auf die Leber nennen wir das *Ligamentum coronarium*



hepatis. Von da an bedeckt das jetzt zum Peritoneum viscerales gewordene Bauchfell die obere convexe Leberfläche, geht sodann um den vorderen scharfen Leberrand auf die untere Fläche der Leber, daselbst die Gallenblase mit überziehend, und reicht bis zu der queren Leberfurche (Porta hepatis), woselbst es vor den Gefäßen und groben Gallengängen zum oberen Rande des Magens und Duodenums umbiegt. Diesen Übergang nennen wir das Omentum minus oder das Ligamentum hepatogastricum und hepatoduodenale. Auf der rechten Seite der Gefäße stülpt sich nun oberhalb des Magendarmcanals das Peritoneum nach rückwärts aus, sowohl nach links als nach rechts, nach oben und nach unten, und bildet so das hintere Blatt des Omentum minus und des Ligamentum hepatoduodenale. Es hat sich eben um die Ränder des sogenannten Foramen Winslowii nach rückwärts ausgestülpt und beginnt sofort das vordere Blatt der flachen Bursa omentalis zu bilden. Diese Vorderwand der Bursa steigt nun auf der Hinterfläche des Magens bis zur großen Curvatur desselben und, im Vereine mit der auf der Vorderfläche des Magens herabrückenden Fortsetzung des Omentum minus, als vorderes Doppelblatt des großen Netzes bis zum Beckenrand, wo beide Blätter nach rückwärts umbiegen und als Duplicatur bis zum unteren Rande des Quercolons aufsteigen. Das große Netz besteht demnach aus vier Blättern, deren erstes vorderstes und viertes hinterstes als Fortsetzung des vorderen Magenüberzuges betrachtet werden, während das zweite und dritte Blatt als Fortsetzung des hinteren Magenüberzuges angesehen werden kann. Da nun letzterer die Vorderwand der Bursa bildet, so ist hieraus klar, dass stets hinter ihm, nämlich hinter dem zweiten Blatte des großen Netzes, der Raum der Bursa gelegen ist, ebenso auch, dass dieser Raum vor dem dritten Blatte des Omentum majus liegt und somit die Bursa omentalis zwischen dem zweiten und dritten Blatte des Netzes bis zu dessen Rand herabsteigen muss. Nach der Umbiegung am Netzrande begann demnach die Bildung der hinteren Wand der Bursa omentalis. Nachdem die beiden zwei hinteren Blätter (das dritte und vierte) des Netzes am unteren Rande des Quercolons angekommen sind, weichen sie auseinander und schließen zwischen sich das Quercolon ein, das dritte Blatt von vorne, das vierte von rückwärts dasselbe umgreifend; das dritte steigt nun vom oberen Rande des Colon gegen die hintere Bauchwand auf der Vorderfläche derselben nach aufwärts und bildet somit die hintere Wand der Bursa omentalis, bis dasselbe, die Vorderfläche des Pankreas überziehend, auf das um den oberen Rand des Foramen Winslowii sich ausstülpende Peritoneum trifft, worauf die Bursa omentalis geschlossen erscheint. Die hinter dem Magen und vor dem Pankreas gelegene Partie der Bursa omentalis reicht seitwärts bis zur Milz und der linken Niere, rechterseits taucht in dieselbe der Lobus Spigelii der Leber ein. Diese eben erwähnten Grenzen



der Bursa omentalis werden aber erst sichtbar, nachdem wir durch ein in das Foramen Winslowii eingebundenes Glasrohr Luft in die Bursa eingeblasen haben, wozu noch zu bemerken ist, dass der Raum zwischen den Netzblättern allerdings nach der Geburt nachweisbar ist, später jedoch durch Verschmelzung des zweiten und dritten Blattes immer mehr und mehr schwindet.

Das Foramen Winslowii ist gewöhnlich für zwei Finger durchgängig, und es wurde bereits bemerkt, dass Verwachsungen dieser Öffnung im späteren Lebensalter öfters vorzukommen pflegen, so dass wir nach Aufhebung der Leber auf der rechten Seite der Blutgefäße und Gallengänge keine Öffnung sehen, sondern das Ligamentum hepatoduodenale ununterbrochen in das Ligamentum hepatorenale übergeht. Der linke Rand der Winslowii'schen Öffnung wird im unteren Theile durch den Ductus choledochus, im oberen Theile durch den Ductus hepaticus und cysticus gebildet, jedoch überragt manchmal der Rand des Ligaments die Gallengänge um zwei Fingerbreiten und reicht oft bis an die obere horizontale Partie des Zwölffingerdarms, ja sogar bis zur Gallenblase.

Fälle, in denen die Bursa omentalis mit Inhalt angefüllt vorgefunden wurde, beschrieben Blandin, Rokitansky, Treitz u. a. In sechs Fällen wurde der Bruchinhalt vom Dünndarm, in zwei vom Colon gebildet; in den letzteren zwei Fällen hatte sich am Blinddarm und am aufsteigenden Colon ein Mesenterium gebildet, wodurch diese Darmtheile beweglich wurden. Viermal von acht Fällen war der Bruch eingeklemmt, und zwar in zwei Fällen in einer Öffnung des Ligamentum gastro-hepaticum. In einem anderen Falle drang der Bruchinhalt durch eine Öffnung im Mesocolon transversum wieder in die große Peritonealhöhle.

Dass Brüche dieser Art sich nicht häufiger entwickeln, erklären einzelne Autoren dadurch, dass das Quercolon und sein Mesenterium sowie die Leber für gewöhnlich ein Hindernis abgeben, welches erst überwunden werden muss, bevor die Winslowii'sche Öffnung zugänglich wird. Es scheint, dass bei Entstehung dieser Brüche der Umstand eine wichtige Rolle spielt, dass bei jeder Inspiration durch Hebung der vorderen Rippenenden auch der vordere Leberrand emporgehoben wird, wodurch der Raum unterhalb der Leber zum Klaffen gebracht wird, so dass eine Darmschlinge daselbst eindringen kann, besonders wenn das Netz dürftig entwickelt oder, wie bei Gallenblasenprocessen, zur Seite gezogen und adhärent wird. Hat sich einmal eine Darmschlinge in das Foramen engagiert, dann kann die Öffnung durch den passierenden Darminhalt sowie durch Nachziehen neuer Darmschlingen beliebig weit dilatirt werden.

b) Die zweite Abart der inneren Bauchbrüche sind die Hernien des Recessus intersigmoideus, zuerst von Hensing beobachtet. Wenn wir nach Treitz das S-romanum emporheben, so bemerken wir



am Fuße des linken oder unteren Blattes des Mesocolon romanum ab und zu eine Öffnung, welche die Eintrittsstelle des sogenannten Recessus intersigmoideus bildet. Dieser selbst liegt, falls er entwickelt ist, in jener Furche, welche der mediale Rand der linken Niere und der Musculus psoas bildet; sein blindes Ende ist gegen das Ende des Zwerchfells gerichtet. In der hinteren Wand dieses Raumes liegt der linke Ureter, in der vorderen dagegen die Gefäße, welche für das untere Ende des Colon descendens bestimmt ist, also die Arteria und Vena mesenterica inferior. Der Raum selbst ist entweder trichterförmig mit breiter Eingangspforte oder handschuhfingerförmig mit enger Eintrittsstelle, manchmal auch nur in Form eines Grübchens angedeutet. Das obere Ende dieses Raumes wurde bis in der Nähe des Zwölffingerdarmes, ja sogar in der Nachbarschaft des Pankreas constatiert. Nach der Geburt obliteriert dieser Raum für gewöhnlich und zwar von seinem oberen Ende angefangen, ja es scheint die Tendenz dieses Raumes, zu schrumpfen und selbst vollständig zu verwachsen, nach Treitz ziemlich lange fortzubestehen. Der Recessus intersigmoideus liegt nicht im Mesocolon romanum, sondern hinter dem parietalen Blatte des Peritoneums und vor der hinteren Bauchwand.

Die Entstehung des Recessus intersigmoideus erklärt Treitz durch den Descensus der linken Geschlechtsdrüse, die mittels der Falte, welche die inneren Leistengefäße enthält und Plica genito-enterica genannt wird, das Mesocolon descendens nach sich zieht. Waldeyer brachte einige Einwände gegen die Treitz'sche Lehre vor und erklärt die Entstehung jenes Raumes folgendermaßen: Während des Wachstums der S-Schlinge, deren Mesenterium sich immer mehr von der Bauchwand abhebt, widerstehen an einer bestimmten Stelle, welche beim Embryo genau am linken Harnleiter liegt, zwei Gefäßfalten und hiedurch entwickelt sich ein trichterförmiges, anfangs nur von diesen zwei Falten begrenztes Grübchen. Im weiteren Verlaufe verbinden sich diese beiden Falten mit einer unteren sichelförmigen Duplicatur des Bauchfells, wodurch die Öffnung dieses Raumes immer mehr über die Fußlinie des Mesenterium der S-Flexur emporgehoben wird. Toldt hingegen führt an, dass das Mesocolon descendens, ursprünglich in der Mittellinie gelegen, im vierten fötalen Monate sich gegen die linke Seite hinlegt und mit dem linksseitigen parietalen Bauchfellüberzug der hinteren Bauchwand verschmilzt. Diese Verwachsung beginnt jedoch nicht in der Nähe der Mittellinie an der Gekröswurzel und schreitet nicht nach links hin fort, sondern beginnt oben links neben der Wirbelsäule und neben dem oberen Pole der linken Niere und schreitet über die convexe Nierenfläche nach abwärts und seitwärts, so dass in der zweiten Hälfte des 5. Monates diese Verwachsung bis zum unteren Pole der linken Niere vorgeschritten ist; auch diese Verlöthung zwischen dem Mesocolon descendens und dem parietalen Bauchfell, besonders in der Furche zwischen



der linken Niere und der Wirbelsäule, kann in größerer oder kleinerer Ausdehnung unterbleiben, wodurch ein Hohlraum entsteht, welcher rückwärts vom parietalen Peritoneum, an der Wurzel gegen die Mittellinie vom Mesocolon descendens, nach vorne durch die hintere Fläche des letzteren, nach außen durch jene Linie begrenzt wird, in welche das Mesocolon an die Vorderfläche der Niere anzuwachsen pflegt. Dieser Raum ist der Anfang des Recessus intersigmoideus.

Wir kennen von Brüchen dieses Raumes bis nun nur zwei Fälle: den von Jovini und jenen von Eve. Alle bisherigen Forscher wiesen darauf hin, dass bei normaler Lage des S-romanum die Eintrittsstelle in den Recessus intersigmoideus so verborgen ist, dass Dünndarmschlingen nur mit der allergrößten Schwierigkeit in denselben eindringen können. Es wäre demnach zur Entstehung einer Hernia intersigmoidea nothwendig, dass das S-romanum durch irgend einen Umstand gegen das Zwerchfell hin emporgehoben und dadurch das untere Blatt des Mesenteriums genügend gespannt würde; wenn auch ein gewisser, größerer oder kleinerer Theil des Dünndarms in den Recessus intersigmoideus eingedrungen wäre, so müsste dennoch ein Theil desselben auch vor der Flexura sigmoidea liegen bleiben und im Eingange zu jener peritonealen Ausstülpung müsste ein doppeltes Darmrohr liegen, von dem das eine dem Ileum, das andere dem Jejunum näher sein müsste. Im Falle von Jovini war der Dickdarm normal gelegen und umgab den Bruchsack in Gestalt eines Bilderrahmens. Die Flexura sigmoidea, in diesem Falle ohne jedes Mesenterium, wurde zur Bedeckung des Bruchsackes mit verwendet. Die Bruchpforte, nach links von der Wirbelsäule gelegen und 7—9 cm vom S-romanum entfernt, lag an der unteren und hinteren Seite des Sackes. Im Bruchsacke war der ganze Dünndarm enthalten, nur das obere Drittel des Zwölffingerdarms und einige Centimeter des Ileumendes lagen noch außerhalb desselben. Nach dieser eigenthümlichen Lage des Dünndarms auf der Unterfläche des Mesocolon sigmoideum scheint es, als ob es sich in einzelnen Fällen gar nicht um Hernien des Recessus intersigmoideus gehandelt hätte.

Der zweite Fall (von Eve) ist besser beschrieben. In demselben bildete der Dickdarm eine doppelte Schlinge. Die rechte Hälfte dieses S umfasste den Blinddarm und den aufsteigenden Dickdarm, die linke Hälfte sodann den absteigenden Dickdarm und die Flexur. Der Bruchsack lag auf der linken Seite, der Eingang in denselben entsprach sehr wohl dem Eintritte des Recessus intersigmoideus. Das Ileum zog vor der mit dem Blinddarm verlötheten Flexur nach links hin bis zur Eintrittsstelle des Recessus; im Bruchsacke lag bloß das Ileum; das Jejunum lag an jener Stelle, welche gewöhnlich das Colon ascendens einzunehmen pflegt. Wie das Ileum in das Jejunum übergieng, ist auch in diesem Falle nicht klar. Die beschriebene Verlöthung der Flexur mit dem Blinddarm wird für embryonal gehalten.



c) Drittens unterscheiden wir innere Hernien in der Umgebung des Blinddarms.

Waldeyer unterscheidet vier Bauchfelltaschen in der Umgebung des Cöcums, und zwar:

α) Den Recessus ileocæcalis superior, d. h. jene Vertiefung, welche sich knapp über und vor dem Ende des Dünndarms befindet und sich nach rechts und unten an der Vorderseite des Blinddarms verliert. Der Eingang wird hauptsächlich von einer Falte gebildet, welche wie ein feines Segel die Einmündungsstelle des Ileums in das Cöcum deckt. Im freien Rande dieser Falte befindet sich ein Ast der Arteria ileocolica, welchen wir die Arteria ileocæcalis nennen können. Dieser Recessus ist demnach gegen die linke Seite offen. Da derselbe weniger in dem Winkel zwischen Ileum und Colon, als vielmehr vor demselben gelegen ist, so könnte man diese Bauchfelltasche auch den Recessus ileocæcalis anterior nennen. Die erwähnte Falte ohne die entsprechende Arterie wurde bisher nicht beobachtet.

β) Recessus ileocæcalis inferior (auch, und zwar besser, ileoappendicularis genannt) ist eine Bauchfelltasche, welche zwischen dem Ende des Ileum und dem wurmförmigen Anhang gelegen ist. Diese Grube ist rechterseits vom Processus vermiformis, links vom Ileum, rückwärts vom Mesenteriolum des Anhangs und vorn von einer Bauchfellfalte, welche wir die Plica ileoappendicularis nennen. Diese Tasche ist nach rechts und unten hin offen, das blinde Ende derselben, nach rechts und oben gewendet, reicht bis zum Übergang des Dünn- in den Blinddarm. Es scheint, dass dieser Recessus durch die Entwicklung der ileoappendicularen Falte zustande kommt, sowie des Mesenteriolum des Anhangs, und dass demnach ihre Entstehung von dem Verlaufe und der Entwicklung der Arteria appendicularis abhängig ist. Die Anschauungen über den Ursprung der appendicularen Falte sind übrigens noch nicht vollständig geklärt.

γ) Die Fossa cæcalis war am besten in dem Falle von Langer entwickelt. Ihre hintere Wand bildet gewissermaßen das Lager für den Blinddarm und war demnach zwischen dem Blinddarm und dem parietalen Bauchfell der hinteren Bauchwand gelegen. Diese Grube ist begrenzt nach rechts von einer Bauchfellfalte, welche wir das Ligamentum intestini cæci nennen, nach links von einem Bande, welches vom ileocöcalen Winkel längs der hinteren Wand nach abwärts zieht, demnach eine Plica appendicularis genannt werden könnte. Diese beiden Falten können mittels einer dritten Querfalte unten verbunden sein, welche mit ihrer Concavität nach aufwärts gewendet ist und wodurch der Rahmen für den Blinddarm gewissermaßen ergänzt wird. Der Eintritt in diese Fossa cæcalis läge zwischen dieser obenerwähnten Querfalte und dem Blinddarm.



Neben dieser Grube beschreibt Treitz noch

δ) eine Fossa subcœcalis, welche ebenfalls zwischen dem Blinddarm und der hinteren Bauchwand gelegen ist, jedoch so, dass ihre Öffnung gegen abwärts und links sieht; sie ist jedoch in großer Tiefe am Übergang des Blinddarms in den aufsteigenden Dickdarm gelegen, so dass die Eintrittsstelle in dieselbe erst dann sichtbar wird, wenn wir den Blinddarm etwas emporheben. — Neben diesen Bauchfelltaschen befinden sich in der Umgebung des Blinddarms noch andere, welche jedoch als Varianten der obenerwähnten zwei Gruben aufgefasst werden müssen. Auch diese Grübchen sollten nach Treitz durch das Herabsteigen der rechtsseitigen Geschlechtsdrüse hervorgerufen werden, während Waldeyer meint, dass dieselben dadurch entstehen, dass der Blinddarm auch dann noch weiter wächst, nachdem sich der Anfang des aufsteigenden Dickdarms nach Schwund seines Mesenteriums bereits fixiert hatte. Diese Erklärung kann jedoch nicht bei jenen Bauchfelltaschen dieser Art herangezogen werden, welche bis zur Leberflexur hinaufreichen und durch Querfalten in mehrere Unterabtheilungen gesondert erscheinen. Nach Toldt entstehen diese retrocœcalen Räume abermals dadurch, dass der Verlöthungsprocess zwischen dem aufsteigenden Colon einerseits und dem bis dahin die hintere Bauchwand vollständig überziehenden Peritoneum parietale verschiedene Abweichungen erfährt. Während für gewöhnlich durch Verlöthung des Mesocolon ascendens mit dem Peritoneum parietale der Hinterwand diese Theile glatt ineinander übergehen und nur der Blinddarm seine freie Beweglichkeit behält, kann es vorkommen, dass dieser Verlöthungsprocess am medialen Rande des aufsteigenden Dickdarms aufgehalten wird; später aber kann doch noch dessen lateraler Rand mit dem genannten Bauchfellblatte entlang jener Linie verschmelzen, welche am äußeren Rande des Colon ascendens verläuft; hiedurch entsteht ein besonderes Ligamentum parietocolicum, des weiteren aber auch ein Raum hinter diesem Colontheile, welcher thatsächlich bis zur hepatischen Flexur reichen kann. Wir könnten die sub γ) und δ) angeführten Bauchfelltaschen auch als retrocœcale bezeichnen, und zwar als eine obere und eine untere.

Die ileocœcale Grube pflegt beinahe nie derart tief zu sein, dass sich in ihr Eingeweide verfangen könnten. Dagegen kennen wir entschiedene Fälle von ileoappendiculären und ileocœcalen Hernien.

Nach Tuffier entsteht eine Hernia ileoappendicularis durch Füllung des Darmes, infolge welcher die ileoappendiculäre Bauchfelltasche eigentlich erst klaffend gemacht wird. In dieselbe sollten Eingeweide schon durch bloße Aspiration, sogar ohne Wirkung der Bauchpresse eindringen können, wiewohl letztere nicht ohne Einfluss ist. Damit eine innere Hernie dieser Gegend für eine ileoappendiculäre anerkannt werde, ist es nothwendig, dass im Rande derselben Gefäße verlaufen, während ihre Lage zwischen dem Ileum und dem Wurmfortsatz sie von anderen pericœcalen Hernien



unterscheidet. Wir kennen auch incarcerierte Hernien dieses Raumes, so besonders von Snow und in neuester Zeit (1896) aus der Bergmann'schen Klinik von Nasse. Im letzteren Falle sprach der Befund entschieden für die Brödicke'sche Theorie, dass die Plica ileoappendicularis eine Gefäßfalte sei; in diesem Falle stammte das Randgefäß thatsächlich aus den appendiculären Gefäßen. Aber auch freie Hernien dieses Raumes sind bekannt, so z. B. eine, in welcher eine 8 cm lange Darmschlinge den erwähnten Recessus füllte, sich aber im übrigen ganz leicht eindrücken und ebenso hervorziehen ließ.

Eine Hernia retrocæcalis wurde schon öfters (3—4mal) beobachtet, zuletzt von Aschoff. Über die Richtigkeit der Diagnose bestanden manchmal Zweifel nur insofern, als es sich vielleicht nicht um eine normale Fossa retrocæcalis handelte, sondern um eine künstlich entstandene Bauchfelltasche. Solche Recessuse entstehen aber gerade in der Umgebung des Blinddarmes ziemlich häufig, da eben diese Gegend der Sitz der sogenannten perityphlitischen oder, besser gesagt, appendiculären Entzündungen zu sein pflegt, daher Verlöthungen der Därme untereinander und mit der Bauchwand ein nicht seltenes Ereignis sind. Es ist bisher nicht genau erwiesen, wie wir uns das Entstehen der retrocæcalen Hernien zu denken haben, da Langer in seinem classischen Falle bloß mittheilt, dass sich der Blinddarm durch Anfüllung über sein gewöhnliches Lager hinausgeschoben habe. Da jedoch hiedurch nicht nothwendig eine Spalte, umsoweniger eine klaffende Spalte zwischen dem Blinddarm und der Bauchwand entstehen muss, kann im Gegentheil durch enge Berührung der genannten Theile untereinander und Aufzehrung des nachbarlichen Peritoneums jeder vielleicht vorhandene nicht allzu tiefe Recessus retrocæcalis eher verwischt werden. Wir müssen uns demnach die Entstehung einer retrocæcalen Hernie eher durch eine Bewegung des Blinddarmes nach aufwärts und nach vorne denken, denn erst dann ist es möglich, dass sich der Dünndarm zwischen den Blinddarm und die hintere Bauchwand einlagert.

Damit aus einer solchen Interposition eine Hernie entsteht, müsste die Öffnung des Recessus retrocæcalis derart eng sein, dass sich der Darm, welcher in die Bauchfelltasche eindrang, auch thatsächlich in derselben verfangen könne. Zur Diagnose ist nothwendig, dass die Bruchpforte zum Theile vom Blinddarm, zum Theile von der hinteren Bauchwand gebildet werde. Einen besonderen Umfang haben Hernien dieser Art bisher nicht erreicht. Jonnesco beschrieb 11 Fälle dieser Kategorie, doch ist wahrscheinlich, dass nur 4 derselben thatsächlich richtig eingerechnet wurden. Der letzte genau beschriebene Fall von Aschoff hat durch Incarceration zu Ileuserscheinungen geführt, die im Recessus enthaltenen Ileumschlingen waren sämtlich vollständig collabiert, am Übergang des geblähten in den collabierten Theil eine Schnürfurche; der Rand am Eingange des Raumes



wurde eingekerbt, worauf in den collabierten Theil Darminhalt eindrang. Die Patientin wurde geheilt.

Viertens unterscheiden wir den Recessus und die Hernia duodenojejunalis und duodenalis (retroperitonealis sinistra). Diese Benennung stammt von Huschke. Die so benannte Bauchfelltasche, welche durch den letzteren nicht ganz genau beschrieben wurde, hat erst Treitz präciser definiert und auf ihre Bedeutung bei Bildung gewisser innerer Hernien mit dem gehörigen Nachdruck hingewiesen. Man kann sich die Fossa duodenojejunalis sichtbar und zugänglich machen, wenn man das Netz und das Quercolon aufhebt, so dass die untere Fläche des Mesocolon transversum sichtbar wird; wenn wir nun gleichzeitig den Dünndarm gegen die rechte Seite hindrängen, so sehen wir links von der Wirbelsäule oder genau vor derselben in der unmittelbarsten Umgebung des Duodenums in das Jejunum, und zwar stets links von dieser Flexura duodenojejunalis, eine Bauchfellfalte von verschiedener Gestalt und Ausdehnung. Am häufigsten ist es eine scharfe Bauchfellfalte, welche mit ihrer Concavität nach rechts und oben gerichtet ist; ihr oberes Horn verstreicht im unteren Blatte des Mesocolon transversum, dort wo sich die obere Mesenterialvene unter dem Pankreas verliert, um zur Pfortader zu gelangen. Das untere Ende derselben übergeht in den peritonealen Überzug des Zwölffingerdarms, ihre Convexität sieht gegen das Mesocolon descendens. Im oberen Ausläufer verläuft die untere Mesenterialvene, manchmal am äußersten Rande desselben, während im unteren freien Rande die Arteria colica sin. (ein Ast der Art. mesent. inf.) von der rechten zur linken Seite verläuft. Diese beiden Gefäße kreuzen sich und bilden in der erwähnten Bauchfellfalte den sogenannten Treitz'schen Gefäßbogen. Hinter dieser Plica, und zwar zwischen derselben und dem Zwölffingerdarm, entsteht eine Grube, welche sich trichterförmig verengt; ihr Rand ist halbmondförmig, ihre Öffnung rechts vom Darne (nämlich der Flexura duodenojejunalis) und links von der Plica selbst begrenzt. Der Zugang zu dieser Grube ist öfters von netzförmigen Bindegewebssträngen überspannt oder sogar von einer sternförmigen Narbe vollständig verlegt, so dass jene Grube einen allseits geschlossenen serösen Sack darstellt, welcher auch mitunter vollständig obliteriert. Es ist demnach die erwähnte Plica ebenfalls eine Gefäßfalte, da sie den Treitz'schen Gefäßbogen enthält. Die obbeschriebene Bauchfelltasche ist der Gegenstand eines genauen Studiums geworden, und zwar hauptsächlich von Treitz und von W. Gruber in Petersburg. Gruber beschrieb einen Fall von Hernia duodenojejunalis, wo die Bruchpforte in gewöhnlicher Weise rechts von der Flexura duodenojejunalis, links von dem Treitz'schen Gefäßbogen gebildet war und 20 cm des oberen Jejunum enthielt; vom Grunde dieses Hauptrecessus aber gieng noch ein secundärer Recessus aus, welcher sich hinter der Bauchspeicheldrüse nach oben, und zwar links von der Wirbel-



säule erstreckte. Gruber bezeichnete auch diesen zweiten Sack als angeboren, der sich unabhängig von dem Hauptrecessus hätte entwickeln sollen.

Der Recessus und die Hernie des Recessus duodenojejunalis sind aber heutzutage nicht mehr einheitliche Begriffe, wiewohl sie die häufigste, wichtigste und am besten bekannte aller ähnlichen Erscheinungen solcher Art in dieser Gegend bleiben. Es hat nämlich im Jahre 1874 Waldeyer außer der obigen noch vier weitere, wiewohl leere Fossæ duodenojejunales beschrieben, welche vorkommendenfalls Därme in sich aufnehmen könnten.

Wie schon Treitz und später auch Eppinger darauf hingewiesen hatte, sollte der Recessus duodenojejunalis durch eine eigenthümliche Bewegung des oberen Theiles des Dickdarms entstehen. Der letztgenannte Forscher verwirft jedoch mit Waldeyer jenen Theil der Treitz'schen Erklärung, nach welchem die Entstehung jenes Recessus auch von der Bewegung des Zwölffingerdarmes abhänge. In der letzten umfangreichen Arbeit über diesen Gegenstand, nämlich der von Jonnesco, werden in der fraglichen Gegend drei Gruben unterschieden: Die Fossa duodenojejunalis, sodann die duodenalis inferior und superior. Von diesen drei entspricht eigentlich keine einzige der Fossa duodenojejunalis von Treitz, so dass es scheint, dass nach der vollständig klaren Beschreibung von Treitz in der allerjüngsten Zeit noch nicht einmal entschieden wäre, welche Grube denn eigentlich mit Recht die Fossa duodenojejunalis genannt werden soll, worauf wir dann allerdings auch keine einheitliche Ansicht über die Entstehung einzelner Gruben erwarten können. Soweit sich diese Angelegenheit überblicken lässt, dürften in der Gegend der Flexura duodenojejunalis folgende drei Bauchfelltaschen unterschieden werden:

1. Der Recessus duodenojejunalis sinister, welcher identisch ist mit dem hinter dem oberen Theile der Treitz'schen Falte gelegenen Raume, aber nur dann, wenn in ihr die untere Mesenterialvene verläuft. Diese Grube ist vorne von der gleichnamigen Bauchfellfalte, rückwärts von dem Peritoneum parietale begrenzt, der Rand der Falte ist concav und enthält die untere Mesenterialvene; es ist demnach eine Plica venosa. Das blinde Ende dieses Raumes ist nach links und oben gerichtet.

2. Recessus duodenojejunalis posterior, welcher bei normaler Lage der Flexura duodenojejunalis hinter derselben und zwar zwischen dem Ende des Zwölffingerdarms und der hinteren Bauchwand gelegen ist. Sein blindes Ende liegt gegen abwärts und etwas gegen die rechte Seite hin, der Eintritt in denselben jedoch nach oben und gegen die linke Seite. Die rechte Wand ist von einer Bauchfellfalte gebildet, die das Aufhängeband (das Ligamentum suspensorium) des Duodenum enthält; die linke Wand dagegen von einer Peritonealfalte, welche zwischen dem parietalen Peritoneum und der



linken Seite der Flexur, sowie dem absteigenden Theile des Duodenum gelegen ist.

3. Der Recessus duodenojejunalis superior, welcher stets zwischen der Flexura jejunalis und dem Mesocolon transversum liegt. Sein blindes Ende ist nach rückwärts gerichtet, seine Eintrittsstelle schaut nach vorne. Die obere Wand ist vom Mesocolon transversum, die untere von der Flexura duodenojejunalis gebildet; rechts und links begrenzen ihn Bauchfellfalten, welche sich zwischen dem Mesocolon transversum und den beiden Seiten der Flexur spannen.

Neben diesen drei Gruben wird noch eine vierte, secundäre beschrieben, welche richtigerweise der Recessus inter(meso)colicus transversus genannt werden sollte, da derselbe von der linken Seite gegen die Wurzel des Mesocolon transversum in querer Richtung verläuft. Sein blindes Ende ist nach links, seine Öffnung nach rechts gerichtet. Die obere Wand ist vom Mesocolon transversum und der Bauchspeicheldrüse, die untere von der oberen Partie des aufsteigenden Zwölffingerdarms und der Flexura duodenojejunalis gebildet. Die Vorderwand ist durch eine Bauchfalte hergestellt, welche das Mesocolon transversum mit der Flexur und mit dem Mesojejunum verbindet. Das blinde Ende dieser Grube reicht manchmal bis auf die Vorderfläche der linken Niere. Die Arteria colica verläuft knapp neben und rechts von der Eingangsöffnung.

Diese detaillirte Unterscheidung von mehrfachen Gruben in der Gegend der duodenojejunalen Flexur ist dadurch bedingt, dass der Recessus duodenojejunalis durch Querfalten, welche entweder hinter dem oberen oder unteren Theile der Treitz'schen Gefäßfalte sich entwickeln, in secundäre Unterabtheilungen geschieden wird. Praktisch wichtig ist aber der Umstand, dass sämtliche bisher beschriebenen Fälle von wirklicher linksseitiger retroperitonealer Hernie im Recessus duodenojejunalis sinister gelegen waren. Man denke sich, dass es in einem solchen Falle nothwendig ist, dass eine Plica venosa präexistiere. Unter günstigen Umständen kommt es zur Entwicklung einer Hernie, wenn diese venöse Falte mit der Plica duodeno-mesocolica verwächst. Manchmal liegt schon bei der Geburt die duodenojejunale Flexur in dieser Tasche und schiebt sich bei Füllung des Darmes immer mehr und mehr in das retroperitoneale Bindegewebe, dabei das noch in der Bauchhöhle befindliche Jejunum nach sich ziehend. Dass durch Erschlaffung des Bauchfells, so besonders nach Abmagerung früher sehr fetter Personen, dann nach Schwangerschaften, endlich nach Schwinden von Bauchwassersucht, auch bei Erwachsenen diese Grube vertieft werden kann, ist unzweifelhaft, doch ist die Mehrzahl dieser Hernien schon bei der Geburt angelegt, solange das Bauchfell verschieblich und dehnbar ist. Thatsächlich verlief auch bei allen diesen Hernien, welche in dem vereinigten Recessus venosus und duodeno-mesocolicus lagen, im Rande



derselben nicht nur die Arteria mesenterica inferior, sondern auch die Arteria colica sinistra. Die kleinste Hernie dieser Art wurde von Treitz beschrieben; sie war von Walnussgröße und enthielt nur 5 cm des oberen Theiles des Jejunums; sie wurde bei einem Kinde von zwei Jahren beobachtet.

Bezeichnend ist für diese Hernie (von Jonnesco „Hernie duodénale gauche ou de Treitz“ genannt) der Verlauf des erwähnten Gefäßes im vorderen Rande der Bruchpforte. Diese Hernie schiebt sich in das Mesocolon transversum oder in das freie oder mit der hinteren Bauchwand verwachsene Mesocolon descendens. Es besteht daher der Bruchsack überall, wo er an die hintere Bauchwand anliegt, oder wo er mit den retroperitonealen Eingeweiden in Berührung steht, aus einem einfachen, an allen anderen Stellen aus einem doppelten Peritonealblatt. Die größte Hernie dieser Art war von der Größe eines Mannskopfes. Die kleineren Hernien liegen gewöhnlich auf dem Musculus psoas, der Niere und den großen Gefäßen, reichen hinauf bis zur Bauchspeicheldrüse und zur Wirbelsäule, zur Aorta, nach abwärts bis zum unteren Pole der Niere. Der absteigende Dickdarm lag in einer kleinen Entfernung von dieser Hernie. Bei Hernien von Mittelgröße dehnt sich der Bruchsack gewöhnlich bis zum Schweife des Pankreas nach links aus, weiterhin bis zur Milz und bis zum absteigenden Dickdarm hinab bis zur Bifurction der Bauchschlagader. Bei großen Hernien liegt nur noch der Blinddarm und der aufsteigende Dickdarm an seiner normalen Stelle; solche Hernien füllen die ganze linke Bauchseite aus, dehnen sich aber auch über die Mittellinie nach rechts aus, so dass die obenerwähnten Eingeweide knapp an der rechten Seite des Bruchsackes anliegen, ohne dass zwischen ihnen und dem Bruchsacke irgend eine Verwachsung bestünde. Das Quercolon und der absteigende Dickdarm können entweder an den Bruchsack herangezogen sein oder sich in vollständig normaler Lage befinden, ja es kann auch vorkommen, dass der ganze Dickdarm auf die rechte Seite des Bruchsackes zu liegen kommt. Die Bruchpforte befindet sich in der Gegend der Wirbelsäule auf der rechten Seite des Bruchsackes, und zwar ungefähr in der Höhe des 3. Lendenwirbels. (Fig. 55, Seite 135, nach einem Falle aus dem pathol.-anat. Institute des Prof. Hlava.) Bisher sind in der Literatur ungefähr 50 Fälle von hiergehörigen, unzweifelhaften Beobachtungen verzeichnet.

Außerdem unterscheiden wir einen Recessus und eine Hernia parajejunalis oder retroperitonealis dextra, auch Hernie duodénale droite. Sowohl diese Bauchfelltasche, als die in dieselbe eintretende Hernie bilden gewissermaßen den Gegensatz der Hernia duodenojejunalis oder retroperitonealis sinistra. Die letztere Hernie bildet nämlich eine Unterart der linksseitigen retroperitonealen Hernien, während die Hernia parajejunalis die eigentliche rechtsseitige retroperitoneale ist. Brösicke, welcher selbst zwei hieher-



gehörige Fälle beobachtet hatte, nimmt zur Entstehung dieser Hernie als unerlässlich an, dass der Anfang des Jejunums auf eine Strecke weit mit der hinteren Wand verschmelze, freilich bereits während des embryonalen Lebens, so dass der Verlauf dieses Stückes des Jejunums sehr ähnlich wird jenem des Zwölffingerdarmes, als dessen Fortsetzung er sich gewissermaßen darstellt. Schon Treitz hat drei Fälle dieser Art beschrieben; zum erstenmale scheint sie von Klob beobachtet worden zu sein. Der Recessus sowie die Hernie desselben liegen auf der rechten Seite und zwar im retroperitonealen Gewebe. Im Rande der Eintrittspforte in den Bruchsack oder in dem noch leeren Recessus verläuft die Arteria mesenterica superior oder ihre Fortsetzung. Ein halbwegs umfangreicher Bruchsack hat ein ungefähr gleiches Aussehen wie die retroperitonealen Tumoren, z. B. jene der Niere, d. h. derselbe drängt das Colon ascendens von der rechten Bauchwand ab. Im Sacke pflegten gewöhnlich Theile des Jejunums und Ileums enthalten zu sein, manchmal allerdings so umfangreiche Partien derselben, dass bloß der Anfang des Jejunums und das Ende des Ileums außerhalb des Sackes befindlich sind. Die Eintrittspforte ist gewöhnlich dann deutlich sichtbar, wenn wir uns den Rahmen des Dickdarmes in die Fläche ausbreiten, worauf dieselbe rechts von der Aorta wahrnehmbar ist. So kann sich ein Zustand entwickeln, dass wir außerhalb des Bruchsackes und innerhalb des Dickdarmrahmens beinahe keine Dünndarmschlingen antreffen, sondern dieselben befinden sich in einem Bruchsacke, welcher rechts vom Colon ascendens gelegen ist und dieses gegen die Mittellinie hin verschiebt. So kann es auch geschehen, dass wir innerhalb der Bauchhöhle, links von dem Bruchsacke, vier verticale unzweifelhafte Dickdarmstreifen antreffen, welche, von rechts nach links gezählt, der aufsteigende Dickdarm, weiters die zwei Schenkel des Quercolons, endlich der absteigende Dickdarm sind. Zwischen diesen Dickdarmpartien gibt es sodann keine dieselben voneinander scheidenden Dünndarmschlingen. Die kleineren Hernien dieser Art können freilich in der rechten Bauchhälfte, aber noch innerhalb des Colon ascendens Platz finden. Die vordere Wand des Bruchsackes ist von einem doppelten, die Hinterwand desselben von einem einfachen Peritonealblatte gebildet. Bisher wurden im ganzen 9 Fälle beobachtet, hievon 7 ziemlich verlässliche Beobachtungen; meistentheils kennen wir aber bloß den Sectionsbericht.

Bisher wurden sämtliche sicheren Beobachtungen dieser Art bei Erwachsenen, keine aber bei einem Neugeborenen constatirt, so dass es scheint, als ob sich diese Fälle erst während des extrauterinen Lebens entwickeln würden.

Bei der Auseinandersetzung über die Leistenhernie haben wir erwähnt, dass wir zu den Leistenbrüchen bloß jene zählen, welche durch die äußere oder



mittlere Leistengrube nach außen treten, dass wir aber jene, welche durch die innere, d. h. zwischen dem lateralen und dem mittleren Blasennabelbände gelegene Grube nach außen vordringen, zu den Bauchbrüchen (Ventralhernien im engeren Sinne) rechnen. Da wir von dieser letzteren Bruchart, sowohl aus eigener Erfahrung als infolge einer jüngst von Aschoff veröffentlichten Beobachtung, eine Spielart kennen, welche nicht nach außen dringt, sondern im präperitonealen Zellgewebe sich entwickelt, und da auch durch diese beiden Beobachtungen die Incarcerationsmöglichkeit derartiger Brüche sichergestellt ist, so müssen wir diese Hernie als das Substrat einer eingeklemmten inneren Hernie auch an dieser Stelle erwähnen. Dieser Bruch ist schon längere Zeit bekannt, insofern, als bereits Linhart in seinen Unterleibsbrüchen einer Hernienart Erwähnung thut, welche zuerst von Hartung in Aachen beobachtet wurde. Sie wurde von demselben im Jahre 1856 unter dem Namen „Diverticula peritonealia mit innerer Incarceration“ beschrieben. Zu beiden Seiten der Blase wurden nämlich zwei runde Öffnungen vorgefunden, welche in eine außerhalb des Bauchfelles und vor ihm gelegene Höhle führten.

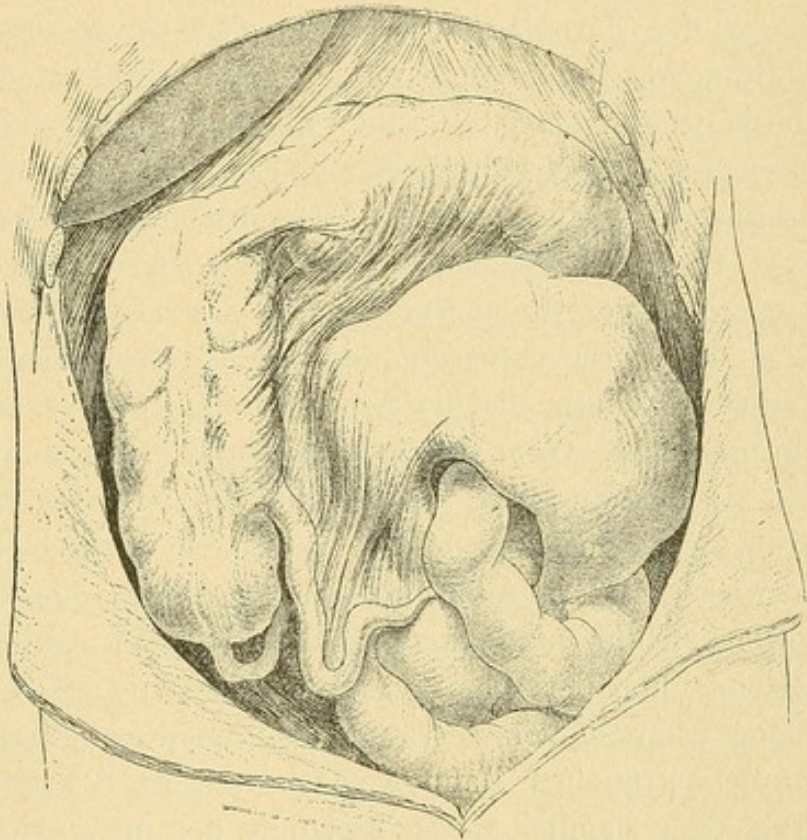


Fig. 55 (siehe Seite 133).

Von außen sollten diese Brüche nicht sichtbar gewesen sein, da sie, außer bei enormer Größe, die Bauchwand nicht ausdehnen. Linhart schlug für diese von ihm und von Hartung beobachtete Hernienart den Namen „Hernia retroperitonealis parietalis“ vor. Im Falle von Linhart fand man in der Nähe des Nabels ein Divertikel von ungefähr Walnussgröße, etwas tiefer neben der Harnblase fand sich ein zweites großes, in dem eine incarcerierte Darmschlinge lag.

In jüngster Zeit (1896) wurde dieser Hernie nach längerer Zeit wieder eine genauere Aufmerksamkeit geschenkt, und zwar durch Aschoff, der einen hiehergehörigen Fall veröffentlicht; bei dieser Gelegenheit erinnert er an die Angaben von Rokitansky, welcher bereits überzählige Duplicaturen



und Bauchfelltaschen in der Unterbauchgegend erwähnt, und zwar in den Darmbeingruben, sodann in den Leistengegenden zu beiden Seiten des Blasenscheitels. Diese Divertikel sollten einen spaltförmigen, breitflächigen oder runden Eingang haben, welcher häufig durch einen im Rande der Eintrittspforte gelegenen Strang markiert ist. Wenn sich Därme in dieselben einlagern, so können sie innere Einklemmungen verursachen, welche wegen ihrer Ähnlichkeit mit der Einklemmung äußerer Brüche, sodann aber wegen ihrer Unzugänglichkeit für unsere gewöhnlichen diagnostischen Hilfsmittel gewissermaßen einen Übergang von den äußeren zu den inneren Hernien darstellen. Klebs, welcher offenbar diese Sachen nicht aus eigener Anschauung kannte, erwähnt ebenfalls die Bauchfellausstülpungen zu beiden Seiten der Harnblase, welche zwischen der Bauchwand und dem parietalen Peritoneum liegen und mit Därmen gefüllt sind; er gebraucht für diese Hernien den Namen „*Hernia retroperitonealis anterior*“; Klebs meint, dass dies bloß ein abweichender Entwicklungsgang einer *Hernia inguinalis interna* ist, vielleicht durch Massenreduction einer solchen bedingt.

Über den gleichen Gegenstand hielt Waldeyer im Jahre 1895 einen Vortrag in der freien Vereinigung der Chirurgen Berlins. Er führte an, dass die *Plicæ vesico-umbilicales laterales* ungewöhnlich entwickelt sein können, insofern, als die *Arteria umbilicales*, welche in ihnen verlaufen, ein breites, 4—5 cm betragendes Mesarterion umbil. haben können, so dass bei Anspannung der Bauchwand die sich berührenden inneren Leisten gruben tiefe Recessus bilden. Es ist nicht ausgeschlossen, dass derart mächtig entwickelte *Plicæ* Anlass zu inneren Incarcerationen geben können. Der an unserer Klinik im letzten Jahre beobachtete Fall einer derartigen Hernie, welche unter der Diagnose „Ileus“ von einem Hilfsarzte operiert und bei der schon während der Operation das eigentliche Wesen dieser Hernie erkannt wurde, betraf einen Mann, welcher trotz der Behebung der Einklemmung und trotz dem ziemlich guten Zustande der incarceriert gewesenen Dünndarmschlinge zur Section gelangte; hiebei fand der Verfasser, dass der Bruchsack im supravesicalen präperitonealen Zellgewebe lag, dass derselbe bis zum Blasenscheitel herabreichte und dass im inneren Rande der Bruchpforte der Urachus verlief, welcher beim Debridement eingeschnitten wurde. Dieser Fall war auch dadurch bemerkenswert, dass auch auf der anderen Seite ein symmetrischer Bruchsack vorgefunden wurde, welcher jedoch nach der Bauchhöhle hin zurückgestülpt, sodann von Fettgewebe ausgefüllt war und in Form eines gestielten Polypen gegen die Bauchhöhle vorragte (siehe Fig. 16 auf Seite 50).

Die früher erwähnten Bezeichnungen dieser Hernie scheinen dem Verfasser durchgehends unzutreffend zu sein, und würde derselbe statt ihrer den Namen „*Hernia präperitonealis supravesicalis*“ vorschlagen, da hiedurch die anatomische Lagerung des Bruchsackes ziemlich genau



bezeichnet wird, während insbesondere durch die Klebs'sche Denomination als „*Hernia retroperitonealis (anterior)*“ falsche Vorstellungen über die Lage der Hernie entstehen könnten. Im Falle von Aschoff ist die Beziehung zum Ligamentum vesico-umbilicale nicht ganz klar, ja es scheint nach der Abbildung, dass die Bruchpforte sogar außen von der Plica vesico-umbilicalis lateralis gelegen war.

Klebs beschreibt außerdem noch eine Grube, welche in der Excavatio rectovesicalis lag und in welcher eine leichte Incarceration einer größeren Anzahl von Schlingen erfolgte, wodurch eine Compression des Mastdarms und hiedurch Koprostase und Ileus verursacht wurden. Diese Bauchfelltasche war oben von einer Falte begrenzt, welche von der hinteren Blasenwand ausgieng (Plica seu ligamentum vesic. post.), ein Product, welches den breiten Gebärmutterbändern analog ist und durch die abnorm lange Persistenz der Müller'schen Gänge bedingt sein sollte. Einen ähnlichen Fall beobachtete Saniter; in diesem Falle ließ sich nachweisen, dass der Bruch noch nicht durch das muskulöse Diaphragma des kleinen Beckens hindurchgetreten, und dennoch nicht irgend eine verborgene oder unvollständige Perinealhernie vorhanden war. Eine Prädisposition hiezu würde bei congenitalem, sehr niedrigem Stande der Plica vesicorectalis beim Manne, uterorectalis beim Weibe bestehen, wenn die seitlichen Douglas-Falten und die Klebs'sche hintere Blasenfalte mächtig entwickelt sind und derart einen Theil der Excavatio prærectalis als leeren Bruchsack begrenzen (O. Zuckerkandl). Es wäre demnach nach Eindringen von Eingeweiden etwas, der Ebner'schen *Hernia imperfecta perinealis* Analoges.

Linhart erwähnt einen Fall, in dem Textor im Jahre 1856 einen wie folgt charakterisierten Bruch operierte: Derselbe lag in der Fossa iliaca und — was uns allerdings nicht ganz klar ist — vor den sämtlichen Bauchmuskeln. Die Mündung des Sackes lag nach innen und oben, beinahe neben der Harnblase, so dass beim Schnitte unbedingt die Arteria epigastrica entzweigesehnitten werden musste. Die anatomischen Verhältnisse konnten bei der Section nicht näher und sicher constatirt werden, da sämtliche Weichtheile von der Operation her zerrissen und zerschnitten, auch von Blut unterlaufen und durch nachträgliche Veränderungen unkenntlich waren.

Ob dies die Bauchfelltasche war, deren Rokitansky bereits Erwähnung that (s. o.), kann man nicht leicht entscheiden. Auch Klebs macht auf die Fossa ischiadica (eigentlich iliaca, welchen Irrthum auch König abschreibt) aufmerksam, insofern, als sich in derselben flache Grübchen vorfinden, welche nach rückwärts offen sind. Es ist auch möglich, dass in derlei Fällen jene Bauchfelltasche eine wichtige Rolle spielt, welche Biesiadecki unter dem Namen „*Fossa iliaco-subfascialis*“ in einer besonderen Studie beschrieben hat und von der Tarenetzki behauptet, dass



dieselbe identisch ist mit der Waldeyer'schen Fossa cœcalis, wobei uns jedoch nur der Umstand auffällt, dass der erstere Forscher Veranlassung genommen hat, dieselbe als subfascial zu benennen, während die Fossa cœcalis Waldeyer's zwar retroperitoneal, aber nie subfascial gelagert sein kann. Wir werden übrigens der Entscheidung dieser Frage anlässlich der Mittheilung eines hiehergehörigen Falles aus unserer Klinik nähertreten. Eine Hernie in diesem Recessus wurde, bis auf den oben angedeuteten Fall, noch nicht veröffentlicht.

Waldeyer beschreibt außer den erwähnten Bauchfelltaschen noch eine Peritonealausstülpung zwischen der Leber, dem Zwölffingerdarm und dem oberen Pole der rechten Niere, bei gleichzeitiger starker Entwicklung des Ligamentum hepato-renal, endlich Brösicke eine ähnliche Tasche in der Nähe des linken Leberlappens, zwischen der Leber und dem Zwerchfell, welche er mit Brunn die Bursa hepato-phrenica benennt. Hernien wurden in dieser Bauchfelltasche noch nicht beschrieben.

---



#### IV. Abtheilung.

### Hernien nach ihrem Inhalt eingetheilt.

In der vorigen Abtheilung haben wir Hernien angeführt, welche von einem bestimmten Standpunkte in mehrere Gruppen abgetheilt wurden. Wir hielten uns hiebei hauptsächlich an die anatomische Region, respective an die in derselben gelegene Bruchpforte, und benannten darnach die entsprechenden Herniengruppen. In dieser Abtheilung wollen wir die Brüche je nach ihrem Inhalte unterscheiden. Derselbe kann entweder nur von seröser Flüssigkeit, ab und zu auch von Eiter gebildet werden; der Bruchinhalt kann aber auch vom Magen, vom Darme, und zwar von verschiedenen Theilen desselben, vom Netze, von der Harnblase, vom Eierstock, der Tuba, der Gebärmutter, Leber, Milz u. s. w. gebildet werden. Doch bevor wir zu der Abhandlung dieser einzelnen Unterarten gelangen, müssen wir auch dessen Erwähnung thun, dass in einem Bruchsacke jeder Bruchinhalt überhaupt fehlen kann, dass wir demnach auch leere Bruchsäcke unterscheiden und dass dieselben in diesem Zustande oder mit irgend einer Flüssigkeit gefüllt frei mit der Bauchhöhle communicieren können oder auch von derselben vollständig abgeschlossen sein können, sich demnach bei weiterer Exsudation zu cystischen Gebilden umwandeln, endlich dass es auch Gebilde gibt, welche Brüche vortäuschen, und zwar dass es, abgesehen von allen anderen pathologischen Gebilden, sogenannte scheinbare Brüche geben könne, welche genetisch mit wirklichen Bruchbildungen thatsächlich zusammenhängen. Wir wollen uns demnach an erster Stelle mit den letzteren befassen.



## 1. Scheinbare Hernien.

Darunter verstehen wir nicht vielleicht Gebilde, welche in Gegenden vorkommen, wo auch wirkliche Brüche beobachtet werden und deren Aussehen vielleicht derart ist, dass sie bei oberflächlicher Untersuchung für Brüche gehalten werden könnten. Hierher würden z. B. geschwellte Lymphdrüsen, ausgedehnte Venen, Abscesse u. dgl. gehören. Wir meinen unter Scheinhernien vielmehr für gewöhnlich Fettgeschwülste, Lipome, welche mit einer besonderen Hülle versehen sind und sowohl durch ihre anatomische Lagerung als auch durch ihren Entstehungsmechanismus, besonders aber durch ihr Aussehen und die durch dieselben hervorgerufenen functionellen Störungen Brüchen ungemein ähnlich sind. Diese Fettgeschwülstchen stammen gewöhnlich aus dem präperitonealen Fettgewebe, mit dem sie auch stets mittels eines bindegewebigen und Gefäßstieles zusammenhängen, ja hiedurch auch mit dem Bauchfelle in Verbindung stehen und durch eine der bekannten Bruchpforten hindurchtreten. Infolge der eigenthümlichen anatomischen Zusammensetzung der vorderen, oberen Bauchwand ist es möglich, dass solche Fettläppchen auch von dem im Ligamentum suspensorium hepatis befindlichen Fettgewebe herkommen; in der epigastrischen Gegend beobachten wir häufig auch ähnliche, aus demselben Fettstratum entstammende, aber gegen die Bauchhöhle hervorwachsende, polypöse Bildungen nach Art der Fettanhänge des Dickdarmes.

Schon Ambroise Paré, weiter Littre (1700), Morgagni (1740), Garangeot, Günz, Pellétan (1780) haben über diese sogenannten scheinbaren Hernien geschrieben.

In diesem Jahrhunderte sind es vornehmlich Tartra (1805), Scarpa (1809), Bernutz (1846) und Wernher (1869), von denen jeder dieser Bruchart eine besondere Schrift gewidmet hat. Der Letztgenannte hat eine wohlbegründete, auf die Entstehung dieser Brüche zurückgreifende Classification eingeführt. Er unterscheidet hauptsächlich unter diesen Fettbrüchen (Liparocele, Hernia adiposa, Hernie graisseuse) zwei Classen: die eine entsteht dadurch, dass ein bisher vorhanden gewesener Bruchsack, natürlich erst nach Entleerung seines sonstigen Inhaltes, durch reichliche Fettentwicklung auf seiner (nämlich des Sackes) äußerer Fläche derart eingeengt wird, dass er schließlich vollständig schwindet auf einem Wege, von dem später des genaueren Erwähnung gethan werden soll. Die zweite Gruppe ist entweder ein Fettläppchen oder eine Fettgeschwulst, welche vordem keinen Bruchsack in sich enthalten hat, wohl aber die Bildung eines solchen vorbereiten kann, indem dieses Fettläppchen an seinem Stiele eine kegelförmige Peritonealausstülpung nach außen zerren kann. Die erste Gruppe wurde von Wernher mit dem Namen „Fettbruch“, die zweite dagegen mit dem Namen „bruchähnliche Fettgeschwulst“ belegt.



Die Bildungen der ersten Gruppe, die Fettbrüche, stellen demnach eine gewisse Form der Spontanausheilung der Brüche dar, da die Bruchsackhöhle durch Entwicklung des umgebenden Fettgewebes wesentlich verkleinert wird und hiedurch dem Eintritte von Eingeweiden ein bedeutendes Hindernis entgegengesetzt wird. Die allgemeine Verengerung des Bruchsacklumens kann so weit gehen, dass derselbe nur mehr in Form eines dünnen Fadens in der Mitte der Geschwulst nachweisbar ist. Die ehemalige Bedeutung eines solchen Bruchsackrestes lässt sich manchmal dadurch erweisen, dass man von der Bauchhöhle aus eine dünne Sonde bis auf den Grund eines solchen Fadens einführen kann. Ein andermal ist aber die Bruchsackverengerung nicht so allgemein und concentrisch, sondern mehr partiell, einseitig, circular. Durch diese Entwicklung und Wucherung des umgebenden Fettes kann es geschehen, dass circumscripte Stellen des Bruchsackes in das Innere hervowachsen und abermals das ganze Lumen desselben erfüllen. Hiedurch kann eine Erscheinung hervor gebracht werden, welche jener sehr ähnlich ist, wenn ein Netzipfel an der Innenseite des Bruchsackes anwächst, durch Stauung hypertrophiert und sein dünner Stiel endlich abreißt. Die mikroskopische Untersuchung weist uns in beiden Fällen als äußere Umhüllung des im Bruchsacke enthaltenen Tumors ein seröses Blatt nach, so dass auch durch dieses Hilfsmittel die Genese solcher Bildungen nicht aufgeklärt wird. Durch circumscripte circular Wucherung des Fettgewebes am Bruchsackhalse kann der Sack an dieser Stelle derart verengt werden, dass seine Innenflächen sich berühren und verwachsen. Bei stattfindender Exsudation in diesen Raum entsteht hingegen eine Anhäufung von Flüssigkeit in demselben, sodann eine sphäroide Ausdehnung oder eine centrale Cyste, welche in der Tiefe eines solchen scheinbaren Bruches ein undeutliches Fluctuationsgefühl hervorbringen kann.

Es ist weiter durch Beobachtung sichergestellt, dass durch Verwachsung des Bruchsacklumens, weiter durch Schrumpfung desselben zu einem Bindegewebsfaden, endlich durch Abreißung des letzteren ein Fetttumor entstehen kann, welcher selbständig zu sein scheint und dessen Genese nur mehr schwer richtig erkannt werden kann. Wie durch die örtliche Wucherung des Fettes eine Einstülpung eines Theiles der Bruchsackwand in das Innere desselben, so kann auch durch denselben Process eine vollständige Umstülpung und zwar des ganzen Bruchsackes, dann natürlich durch die Bruchpforte, in die Bauchhöhle zurück stattfinden. Jetzt bildet der frühere Bruchsack die äußere Umhüllung eines solchen gestielten, der Bauchwand aufsitzenden, in die Bauchhöhle vorragenden Tumors. Wir kennen aus der Literatur sogar die einzelnen Phasen dieser Entwicklung, welche gewöhnlich durch Emporheben der Umgebung des Halses eingeleitet und durch Eindringen des Fundus gegen das Bruchsackinnere fortgesetzt wird, bis endlich der ganze Bruchsack gegen die Bauchhöhle umgestülpt



wird, ein Schlussbefund, welcher durch zwei später vorkommende Abbildungen veranschaulicht wird, und welcher in dem einen Falle spontan erfolgte (siehe Fig. 55 auf Seite 135), im anderen Falle dagegen durch gewaltsame Reposition von Seite des Kranken zustande kam (siehe Capitel: „Innere Darmeinklemmung“).

Ob dies allerdings der einzige Mechanismus solcher, wenn wir so sagen dürfen, innerer Fetthernien ist, muss vorläufig dahingestellt bleiben. Jedenfalls ist es leicht einzusehen, dass eine solche Bildung auch entstehen kann, wenn, ohne vorherbestandene Ausstülpung des Peritoneums durch eine Bruchpforte nach außen, in der Gegend der letzteren das subseröse Fett circumscribt zu wuchern beginnt und gegen die Bauchhöhle hin herauswächst.

Außer diesen Befunden muss man noch denjenigen erwähnen, dass auch ein obliterierter und lipomatös degenerierter Bruchsack in toto in die präperitoneale Schichte reponiert werden kann. Es befindet sich sodann zwischen Peritoneum und der Fascia transversa ein Fetttumor, an dessen Oberfläche, seinem Stiele entsprechend, gewöhnlich eine weiße strahlenförmige Bindegewebsverdichtung sichtbar ist, welche dem ehemaligen Bruchsackhalse entspricht. Selbstverständlich kann auch ein solcher obliterierter Bruchsack manchmal sich in toto cystisch umwandeln.

Fragen wir uns nun, wodurch ein alter verengter Bruchsack von einem eben hervorgezogenen unterschieden werden kann, weiter was die Einstülpung des umgebenden Fettes in einen äußeren Bruchsack von einem angewachsenen Netzzipfel mit Durchreißung seines Stieles charakterisiert, was endlich einen in die Bauchhöhle eingestülpten Bruchsack mit Fettwucherung in demselben von einer einfachen Ausstülpung des Bauchfells durch circumscripte Fettwucherung ohne vorhergehende Bruchsackbildung unterscheidet, so müssen wir antworten, dass der verengte, ebenso wie der nach innen umgestülpte Sack an der Stelle, welche seinem ehemaligen Bruchsackhalse entspricht, eine narbige, mehr oder weniger vollständig circuläre Verdichtung des Peritoneums zeigt, welche Verdichtung manchmal bis zur Erzeugung von pseudokartilaginösen Platten führen kann, in der Mehrzahl der Fälle aber mit Pigmentbildung an dieser Stelle einhergeht. An diesem Merkmal kann man auch eine chronische Hernie und an derselben ihren Bruchsackhals unterscheiden. Diese Stellen, Stigmata genannt (nach Cloquet), siehe Fig. 56, liegen bei einem obturierten Bruchsacke an der Stelle der Bruchpforte und sind gewöhnlich auch von innen sichtbar. Bei einem umgestülpten Sacke befinden sich dieselben an der Basis der polypös gegen die Bauchhöhle hervorragenden Geschwulst; bei einem in toto reponierten Bruchsacke mit Abdrängung des Peritoneum parietale dagegen am Scheitel des gegen die Bauchhöhle hervorragenden Tumors.

Bei der zweiten Gruppe, nämlich bei der sogenannten bruchähnlichen Fettgeschwulst, haben wir es mit einem entweder reinen lipomatösen Tumor



zu thun, welcher mittelst eines Stieles mit dem präperitonealen Zellgewebe zusammenhängt, oder es combinirt sich mit demselben ein secundärer Bruchsack, welcher im Anfang allerdings nur kegelförmig ist. An der activen Wirksamkeit des Wachsthum eines solchen Tumors oder Fettläppchens in Bezug auf die Erzeugung eines peritonealen Bruchsackes wurde zwar von vielen Seiten gezweifelt, doch bei dem unzweifelhaften Zusammenhange solcher Fettläppchen mit dem präperitonealen Zellgewebe ist zum mindesten daran nicht zu zweifeln, dass derartige Fettläppchen durch ihre Zunahme und durch ihr sich Nach-außen-vordrängen gewiss für zukünftige Hernien den Weg bahnen, da sie die Bruchcanäle erweitern, welche sonst undurchgängig oder unnachgiebig geblieben wären. Sonst sind manche Beobachter eher geneigt anzunehmen, dass die Fettläppchen meistens erst durch die sich hervordrängende Hernie nach außen geschoben werden, worauf dann allerdings der Bruchsack inmitten der vorgedrängten Fettmasse liegen kann. Doch sprechen immerhin einzelne Beobachtungen der letzten Zeit, welche bei Gelegenheit von Radicaloperationen von Hernien gemacht worden sind, dafür, dass es doch Fälle gibt, in denen außerhalb des Bruchcanales denn doch nichts anderes angetroffen wird, als ein einfaches Fettläppchen, und wo erst bei dem Versuche, centralwärts von demselben eine Ligatur anzulegen, auch ein kegelförmiges Bruchsäckchen hervorgezogen wird. Es ist in derartigen Fällen gewiss nur schwer anzunehmen, dass ein Bruchsack, der kaum noch mit seiner Spitze in den Bruchcanal eingetreten ist, bereits ein Fettläppchen nach außen gedrängt hätte, sondern es ist der umgekehrte Vorgang bei weitem wahrscheinlicher, dass ein selbständig nach außen hervorgewachsenes Fettläppchen an seinem Stiele ein Peritonealsäckchen hervorgezerrt habe. Aus allem dem ist aber ohneweiters klar, dass die Entstehung der Brüche bei Fetttumoren gewiss nicht einheitlich

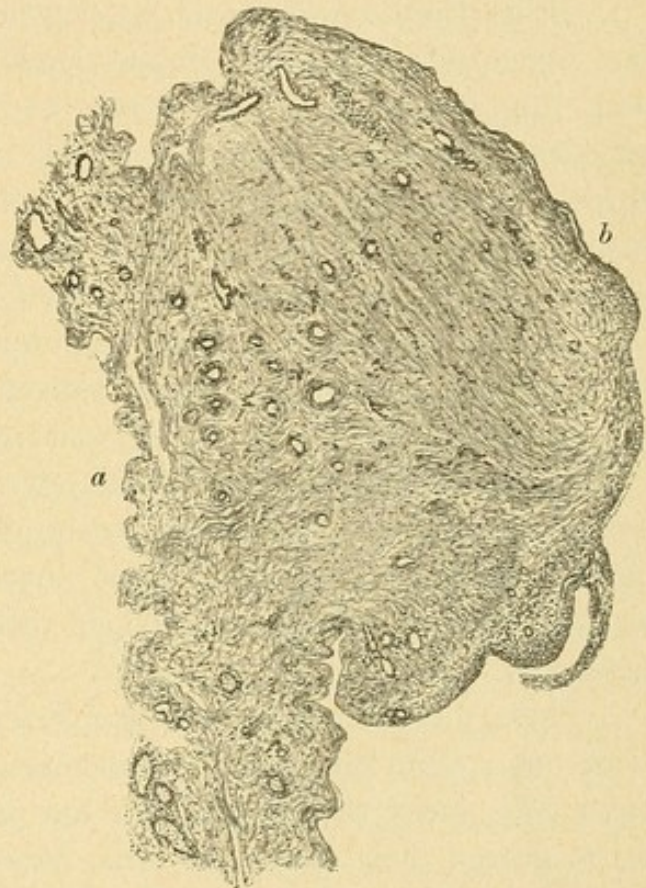


Fig. 56.

Senkrechter Schnitt durch ein Stigma.

*a* = äußere, *b* = innere Oberfläche des Bruchsackhalses.



ist, sondern die Art und Weise der Entstehung gewiss auf verschiedenen Wegen zustande kommen kann.

Hierhergehörige Geschwülste werden am häufigsten in der Gegend des Schenkelringes und in der Linea alba in der Nähe des Schwertfortsatzes beobachtet. Es ist nicht möglich, nach den bisherigen literarischen Veröffentlichungen das Häufigkeitsverhältnis der einzelnen Gruppen zueinander festzustellen, umsoweniger das der verhältnismäßig noch selteneren Tumoren dieser Art, welche in der Gegend der Leistencanäle, des obturatorischen Canals, des Nabelringes u. s. w. vorkommen.

Eine Unterscheidung, ob es sich im gegebenen Falle um eine Bildung der ersten oder zweiten Gruppe handelt, ist nicht eben leicht, zuweilen auch am Präparate recht schwer zu treffen, da sich nicht selten verschiedene Bildungen combinieren und öfters eine Bildung verschiedene Phasen durchmacht, in welchen sie nacheinander dieser oder jener Gruppe angehören kann; so wurde z. B. in einem klinischen Falle folgender Befund erhoben: In einem von außen mit Fett ziemlich gleichmäßig bewachsenen und hiemit eingengten Schenkelbruchsack fand man einen Netzzipfel angewachsen, welcher mit einem äußerst dünnen fadenförmigen Stiele mit der Bauchhöhle zusammenhieng und in fibro-lipomatöse Geschwülstchen auslief; der Bruchsack selbst besaß zwei Divertikel; dagegen fand man ein isoliertes gestieltes, ungefähr taubeneigroßes, aus dunklerem Fett bestehendes Lipom, welches durch die Hernie nach außen gedrängt war; dasselbe hieng mittels eines bindegewebigen Stieles deutlich mit dem Bruchsacke zusammen.

Alle diese Brucharten vergrößern sich nicht beim Husten, stehen nicht unter dem Einflusse der Bauchpresse, verkleinern sich nicht rasch, lassen sich nicht reponieren, oder nur mit Schwierigkeiten und nur theilweise, gurren nicht und sind beim Betasten ziemlich derb. An günstigen Stellen ist ihr Stiel gegen die Bauchhöhle tastbar, manchmal recht deutlich, besonders bei Schenkelbrüchen. Eine genauere Analyse derselben ist nur bei der Operation oder der Section möglich.

## 2. Leere Bruchsäcke.

Wenn wir unsere eigenen Tabellen, welche über den Inhalt der auf unserer Klinik in den letzten 5 Jahren operierten Hernien Auskunft geben, betrachten, so fällt es uns auf, dass plötzlich die Zahl der sogenannten Hernien ohne Inhalt auffallend anwächst, gleichzeitig damit aber auch die Zahl der freien, radical operierten Hernien. Hiedurch ist auch die Erklärung



für das erstere Factum gegeben. Solange nur incarcerierte Hernien operiert wurden, konnte man selbstverständlich an den Befund von leeren Bruchsäcken am Lebenden gar nicht denken. Bei radicalen Operationen von Brüchen kommen aber öfters Fälle von kleinen, freien Hernien verschiedenster Art vor, bei denen während der Desinfection oder während des Schnittes der unbedeutende Inhalt reponiert wird, ohne dass er während des weiteren Verlaufes der Operation wieder erscheinen würde. Solche Hernien wurden bei uns offenbar unter die sogenannten leeren Bruchsäcke eingereiht, obwohl dieselben unter gewissen Umständen doch irgend welche Eingeweide enthalten haben. Dass zu solchen Befunden besonders jene Hernien disponieren, deren Bruchsäcke klein sind, z. B. beginnende oder interstitielle Inguinalhernien, weiters Hernien, welche nur einen geringen Inhalt haben, z. B. Darmwandhernien oder Hernien der Tuba oder des Processus vermiformis u. s. f., ist ohneweiters klar. Doch ist es nicht unsere Absicht, in diesem Absatze von so beschaffenen leeren Hernien zu sprechen, sondern von jenen, welche unter jeder Bedingung diese Eigenschaft des Leerseins behalten, und dann von solchen, welche zwar keinen Inhalt an Eingeweiden besitzen, jedoch erfüllt sind von einem anderweitigen Contentum, z. B. einer serösen oder eitrigen Flüssigkeit oder, wie wir es jüngst (an einem kleinen Schenkelbruch) beobachtet haben, von einem bräunlich verfärbten Fibringerinsel. Es ist daher bei solchen Brüchen unumgänglich nothwendig, dass das Entweichen eines derartigen Inhaltes unmöglich gemacht und daher der Zugang zu einem solchen Bruchsack nicht durch Einwachsen von Netz, sondern durch Verwachsung der Bruchsackoberfläche am Halse verlegt worden sei. Hiemit sind Bildungen beschrieben, welche wir Bruchsackcysten nennen, demnach Bildungen, welche ehemalige Bruchsäcke sind, sich aber durch adhäsive Peritonitis herniaria verlegt haben und in die nachträglich eine seröse Exsudation erfolgt ist. Ihre Diagnose macht manchmal Schwierigkeiten, ja es wurden sogar Incarcerationerscheinungen durch dieselben bewirkt, oder es wurden Erscheinungen, welche mit Recht auf diese Bildungen bezogen wurden, für Einklemmungssymptome gehalten. Es ist aber doch nicht rathsam, sich bei bestehenden Einklemmungerscheinungen mit der bloßen Eröffnung der geschlossen gefundenen Cyste zu begnügen, sondern stets die Revision auch weiter vorzunehmen, weil ja Beispiele nicht selten sind, dass hinter solchen Cysten regelmäßige und zwar eingeklemmte Hernien gefunden wurden. Besonders congenitale Bruchsäcke der Inguinalgegend, welche, wie schon anderweitig erwähnt wurde, öfters aus mehreren übereinander liegenden, durch enge Verbindungen getrennten Loculamenten bestehen, können zu solchen Irrungen Anlass geben. Wie compliciert solche Befunde sein können, hievon gibt ein Beispiel, welches von Richter erzählt wird, Zeugnis: Derselbe beobachtete nämlich einen aus zwei übereinander liegenden Loculamenten bestehenden Bruchsack,



welche beide zu geschlossenen Räumen umgewandelt waren, und zwar der periphere Raum durch Verlöthung der engen Communication gegen den centralen, der centrale selbst aber durch Verstopfung mit angewachsenem Netz; außerdem bestand eine innere Incarceration in einem Loch im Mesenterium. Es ist selbstverständlich, dass der nach einigen Forschern nachgewiesenermaßen so häufig persistierende Processus vaginalis peritonei ein classisches Beispiel eines leeren Bruchsackes ist. Solche Bruchsäcke können jedoch fast das ganze Leben hindurch verborgen bleiben, und erst im späteren Alter auftauchender Ascites, oder ein aus verschiedenen Gründen entstehendes entzündliches Exsudat kann die bestehende Communication mit der Bauchhöhle verrathen.

In der vorigen Abtheilung wurde bereits dessen Erwähnung gethan, dass man innerhalb von Scheinbrüchen auch leere, nicht selten geschlossene Bruchsäcke antreffen kann. — In der Inguinalgegend müssen wir uns bezüglich der Genese auch gegen den Irrthum schützen, dass wir cystös degenerierte Lymphdrüsen oder Hohlräume innerhalb von geschwellten Lymphdrüsen nicht für Herniencysten, ausgehend von angeborenen oder erworbenen Bruchsäcken, halten. Mit diesem Gegenstande hat sich Duplay gründlich bereits im Jahre 1865 befasst. Aber nicht nur derartige Bildungen kommen in Betracht, sondern es können sich über lange bestehenden, besonders über resistenten, meist mit indurirtem Netz gefüllten Hernien Schleimbeutel entwickeln, besonders wenn über denselben lange Jahre hindurch Bruchbänder getragen worden sind. A. G. Richter beschreibt sogar Cystenbildungen zwischen den einzelnen Bruchhüllen und bringt dieselben mit vorausgegangenen Repositionsversuchen in Zusammenhang, indem er meint, dass durch solche Gewalteinwirkungen entstehende hämorrhagische Cysten sich leicht in seröse umwandeln können.

### 3. Netzbrüche (Epiplocele oder Hernia omentalis).

Den Scheinhernien ähneln, wie soeben auseinandergesetzt wurde, am meisten die Netzbrüche, und es lassen sich die beiden Bildungen manchmal kaum, ja sogar bei einem operativen Eingriffe nur schwer unterscheiden.

Wir haben an den entsprechenden Stellen bereits dessen Erwähnung gethan, wie oft in den Schenkel- und Leistenhernien Netz beobachtet wurde. Von 283 Leistenbrüchen enthielten bloß 77 Netz allein, 34 Netz und Darm, endlich 149 Darm allein, während 23 Bruchsäcke leer waren. Von 123 Schenkelhernien enthielten nur 19 Netz allein, 14 Netz und



Darm und die übrigen 86 bloß Darmschlingen, während einmal die Tuba und dreimal leere Bruchsäcke beobachtet wurden. Wenn auch die Verhältniszahlen in gewissen Grenzen schwanken, so wird übereinstimmend gemeldet, dass die reinen Netzbrüche nur in bedeutender Minorität vorkommen. Nun ist es wohl selbstverständlich, dass derlei Angaben nur durch die genaue Untersuchung mittels des Gesichtssinnes bei der Operation oder bei der Section Wert gewinnen und nicht nur auf Grund von äußerer Untersuchung gemacht werden dürfen, in welchem Falle allerdings zahlreiche Irrungen zugegeben werden müssten. In anderen Beziehungen, nämlich ob das Netz häufiger in rechtsseitigen oder linksseitigen Hernien vorkommt, kann man bloß durch Zusammenfassen von größeren Statistiken verlässliche Angaben machen, da die auf kleiner Basis fundierten Aussagen einzelner Beobachter wesentlich voneinander differieren. So behauptet Wernher, dass linksseitige Netzbrüche dreimal häufiger vorkommen, als rechtsseitige, während Richter das Gegentheil behauptet. Es geht daher nicht an, auf Grund der einen oder der andern Behauptung irgend welche Theorien aufzustellen.

Bei den Nabelbrüchen kehrt sich dieses Verhältnis beinahe vollständig um, da bei denselben die reinen Netzhernien, respective die gleichzeitig aus Netz und Darm bestehenden die Mehrzahl ausmachen, während reine Darmbrüche in der Minderzahl bleiben. Unter 11 klinisch operierten Umbilicalhernien gab's nur 2 reine Darmbrüche.

Wenn wir die Brüche als Erkrankungen der Mesenterien und des Netzes auffassen, und zwar gewiss mit Berechtigung, wenigstens insofern, als diese Gebilde erst durch ihre hinreichende Länge die Bildung von Hernien ermöglichen, dann wäre freilich bei Radicaloperationen die Indication zur Kürzung dieser Gebilde gegeben. Während jedoch bei Darmhernien dieser Indication, nämlich der Kürzung der Mesenterien, sich unübersteigliche Hindernisse entgegenstellen, da ja dieselben die ernährenden Gefäße des Darmes enthalten, so werden wir bei Besprechung der Radicaloperation der Netzbrüche erfahren, dass dieser Anzeige, nämlich der Kürzung einzelner Netzzipfel, ja des ganzen Omentums, anstandslos genügt werden kann. Doch erfordert auch diese Operation manchmal gewisse Hilfseingriffe, so besonders Lösungen des angewachsenen Netzes von der inneren Bruchsackoberfläche oder vom Bruchsackhalse, welche Verlöthungen derart häufig vorkommen, dass in früheren Zeiten, wo nur incarcerierte Hernien operiert wurden, vollständig freie Netzhernien zu den Ausnahmen gehörten.

Bei Erklärung der omentalen Adhäsionen ist es offenbar wichtig, dass bei beginnenden Netzhernien, welche leicht übersehen und nicht reponiert werden, die Netzzipfel durch entzündliche Hyperämie oder auch durch venöse Stase anschwellen und hiedurch irreponibel werden. Ein derartiger Netzzipfel, welcher nun lange Zeit hindurch gleichen Stellen des Bruch-



sackes unbeweglich gegenüberliegt, verwächst mit diesem, was durch Oberflächenreizung, die ja bei der Lappigkeit und Höckerigkeit des Gebildes sich leicht entwickelt, unterstützt wird. Durch diesen Vorgang können die Enden des Netzzipfels am Ende des Bruchsackes, aber aus gleicher Ursache kann auch der Stiel der Netzhernie mit dem Bruchsackhalse verwachsen. Besonders leicht geschieht dies bei Schenkelhernien, weil der Bruchhals durch den festen und scharfen Rand des Schenkelringes ausgiebig eingeschnürt und daher mechanisch gereizt wird, von den Zerrungen und Knickungen gar nicht zu reden, welche sich bei jeder Beugung der Extremität einstellen.

Früher hat man aber auch die Ansicht für richtig gehalten, nach welcher die Verlöthungen zwischen dem Netze und dem Bruchsacke schon früher eingetreten waren, bevor noch das Netz zum Bruchinhalte geworden ist, dass also das Netz, als es noch innerhalb der Bauchhöhle lag, mit dem Peritoneum parietale verwuchs und in diesem Zustande durch die Bruchpforte nach außen rückte. Diese Ansicht ist nun vollständig verlassen, da sie sich insbesondere für die angeborenen Hernien als zweifellos unhaltbar erwies.

Die Verwachsungen des Bruchsackes mit dem Darme, welcher den Bruchinhalt bildet, sind bei weitem seltener und wegen der Erschwerung der technischen Ausführung einer Radicaloperation oder einer Herniotomie prognostisch ungünstig, und daher mit Recht eine unangenehme Überraschung der Operateure.

Vor der antiseptischen Zeit war natürlicherweise das freie, sowie abgelöste und resecierte Netz auch Träger tödtlicher, eitriger Infectionen der Bauchhöhle, was wir heutzutage allerdings infolge der Unterbindungen mit Catgut oder mit sterilisierter Seide verlässlich vermeiden. In früheren Zeiten benützte man das unterbundene Netz häufig als Verstopfungsmittel, welches die Bruchpforte verschließen sollte, wodurch allerdings die Ansteckungsmöglichkeit durch eitrige Mikroorganismen bedeutend vermindert wurde, jedoch nicht ausgeschlossen war, da von nicht ganz keimfreien Unterbindungsfäden auch eine Infection der Thromben in den Omentalvenen erfolgen konnte, welche dann eine allgemeine Infection des Organismus auf dem Blutwege vermittelten.

Klinisch erkennen wir die Netzhernien daran, dass wir unter den Bauchdecken solide, lappige und strangförmige Gebilde tasten, über denen die Percussion leer ist und von denen ein solider nicht verkleinbarer Stiel gegen die Bauchhöhle zieht, welcher für einen Darm sammt seinem Mesenterium zu dünn wäre, manchmal aber auch recht umfänglich sein kann.

Die Netzhernien, besonders die angewachsenen, sind im ursächlichen Zusammenhang mit jenen oft berichteten, für Brüche überhaupt charakteristischen Schmerzen, welche am richtigsten gewiss derart gedeutet werden,



dass ein in dem Bruchsacke angewachsener Netzzipfel der freien Peristaltik des Magens oder des Quercolons im Wege ist, wodurch Zerrungen, die um den Nabel herum localisiert werden, entstehen. Schmerzen in der Nabelgegend können freilich bei demselben Zustande auch dadurch bewirkt werden, dass das im Bruchsacke fixierte Netz eine Knickung des Quercolons verursacht, wodurch ein Hindernis in der Fortbewegung des Darminhaltes gesetzt und bei oberflächlicher Beobachtung ebenfalls als in der Nabelgegend gelegen empfunden wird, bei genauer Beobachtung aber stets als ein nicht fixierter, sondern als ein peristaltisch von rechts beginnender, nach links fortschreitender und an einer bestimmten Stelle endender Schmerz erkannt zu werden pflegt. Man beobachtet jedoch auch bei Brüchen, welche nicht Netz allein oder Netz und Darm enthalten, ähnliche Sensationen in der Mitte der vorderen Bauchwand, da ja auch Brüche des Dünndarmes durch Zerrung des Mesenteriums, dessen mittlerer Theil auch ungefähr in Nabelhöhe von der hinteren Bauchwand abgeht, ähnliche schmerzhaft empfindungen verursachen können.

Die Verwachsung des Netzes mit dem Bruchsacke bedingt selbstverständlich eine vollständige oder zum mindesten eine theilweise Irreponibilität (*Hernia irreponibilis*, *H. accreta*), wodurch auch die Anwendung der bis vor nicht langer Zeit nahezu ausschließlich üblichen palliativen Bruchbänderbehandlung entweder gänzlich ausgeschlossen war oder wesentlich modificiert werden musste. Es musste statt einer convexen Pelotte eine concave angewendet werden, weil der Druck der ersteren auf der nicht reponiblen Hernie unerträglich war; man musste sich daher mit der Hemmung des Wachsthumes einer solchen Hernie begnügen, ohne auf das eigentliche Ziel der Bruchbandbehandlung, nämlich Verwachsung des Bruchsackes, lossteuern zu können. Das beständige Offenhalten des Bruchcanales durch den in ihm befindlichen Netzzipfel involvierte in sich eine beständige Lebensgefahr infolge der andauernden Einklemmungsmöglichkeit.

Wenn Brüche neben Netz auch Dünndarmschlingen enthalten, so liegen diese beiden Gebilde in demselben anatomischen Verhältnis zueinander im Bruchsack, wie sie in der Bauchhöhle zueinander gelagert sind, das heißt, das Netz liegt stets vor dem Darne und dieser stets hinten, bei horizontaler Körperlage also unter demselben. Dieses Verhältnis ändert sich äußerst selten, so dass, falls ein größerer Netzknoten im Bruche enthalten ist, welcher leeren Percussionsschall bedingt, auch stets die Hinterseite des Bruches untersucht werden soll, ob sich nicht durch den Befund eines tympanitischen Schalles auch Darm in der Hernie constatieren ließe. Dass eine solche Untersuchung nicht bei allen Hernien ausführbar ist, wohl aber hauptsächlich bei scrotalen Brüchen angewendet werden kann, ist ohneweiters klar. Das erwähnte Verhältnis des Netzes zum Darne kann sich aber auch unter pathologischen Verhältnissen im Bruch-



innern ändern, das heißt, Darm kann auch vor dem Netze sich lagern, so z. B. wenn sich eine Darmschlinge um einen fixierten Netzstrang herumschlingt oder durch einen Defect im Netze hindurchschlüpft. Wird ein solch abnormer Befund in der Lagerung der Theile erhoben, so ist sofort demselben nachzugehen und seine Ursache zu beseitigen, welche auch hoch oben in der Bauchhöhle sitzen kann, daher auch manchmal eine Laparotomie erfordert. Diese pathologischen Zustände im Bruchinnern können Veranlassung von inneren Einklemmungen abgeben, welche fälschlicherweise auf die äußere Hernie bezogen werden, und doch in keiner Weise etwas mit den Einklemmungen letzterer Gemeinschaftliches haben; hievon geben allerdings meistens auch gewisse Erscheinungen bei der klinischen Untersuchung und der Operation Zeugnis, z. B. das Fehlen einer Incarcerationsfurche, einer venösen Stase u. s. f.

Die erwähnten Verwachsungen des Netzes mit dem Bruchsacke haben manchmal auch schon oberflächlich sichtbare Entzündungserscheinungen zur Folge, und zwar umso häufiger, je öfter das Netz den Bruchinhalt bildet und je oberflächlicher der Bruchsack gelagert ist; demnach je öfter derselbe mit seinem Inhalt mechanischen Insulten ausgesetzt ist, so dass wir derartige äußere Entzündungen auf der Bruchoberfläche, besonders auf den mit dünnen Hautbedeckungen versehenen Nabelhernien beobachten. Dermatitis, Ekzeme, entzündliche Geschwulstbildungen, Abscesse in denselben, bedingen in solchen Fällen Verwachsungen des Bruchinhaltes mit den Hüllen, ja es kann vorkommen, dass durch auf diesem Wege entstandene Geschwüre auch der Bruchinhalt nach außen vorfällt, wie es eine spätere Abbildung (Capitel: „Bruchentzündung“) veranschaulicht. Dass solche entzündliche Zustände auch zu eitrigen Infectionen des Bruchsackinnern führen können, liegt auf der Hand. Dass die nach solchen Veränderungen zurückbleibende Narbe der Ausgangspunkt neuer Ulcerationen sein kann, braucht wohl nicht besonders begründet zu werden. Dass endlich das Tragen von unpassenden Bandagen bei Nabelbrüchen, das Tragen von Bandagen überhaupt solche Entzündungen erst recht anregt und befördert, hievon gibt die tägliche Erfahrung die beredteste Zeugenschaft. Bei Nabelbrüchen geben solche Entzündungserscheinungen häufiger, bei anderen Brüchen seltener Veranlassung zu Verwechslungen mit Brucheinklemmungen und infolge dessen auch Veranlassung zu manchen unnützen, ja während einer solchen Phase prognostisch nicht ganz ungefährlichen Eingriffen, welche entweder überhaupt hätten vermieden werden können oder deren Verschiebung auf eine günstigere Zeit sich empfohlen hätte. Freilich ist nicht zu leugnen, dass die Symptome zur Verwechslung ähnlich sind jenen einer Incarceration, besonders wenn sich ein mehrmaliges initiales peritonitisches Erbrechen mit Zeichen der Undurchgängigkeit des Darmes combinirt, wie solche bei jenen Fällen leicht vorkommen, wo Dünndarmschlingen oder das Quercolon den Inhalt des Bruches ausmachen.



Bezüglich der klinischen Deutung der klinischen Erscheinungen gewisser Netzbrüche wurde schon früher darauf hingewiesen, dass ihre Unterscheidung von einer Fett- oder Scheinhernie manchmal recht schwierig ist; hier soll auch erwähnt werden, dass ein hypertrophischer, an einem engen Stiele hängender Stielklumpen leicht den Eindruck eines an der Tuba hängenden Ovariums machen kann, und zwar nicht nur bei der äußeren Untersuchung, sondern auch bei der Operation. Sind aber in dieser Richtung einmal Zweifel aufgetaucht, so kann natürlich durch die innere Untersuchung, bei welcher wir das gleichseitige Ovarium entweder vorfinden oder vermissen, bei der Operation aber durch das Fehlen des Eileiters, endlich durch die mikroskopische Untersuchung des exstirpierten Präparats Entscheidung getroffen werden.

Je nach der Lage des Quercolons ändert sich auch die Lage des Netzes. Bildet das erstere zwischen den beiden seitlichen Flexuren eine V-förmig herabhängende Schlinge, dann ist allerdings der mittlere Theil des Netzes am ehesten zum Eintritt in einen vorgebildeten Bruchsack oder zur Vorstülpung eines neuen geeignet. Doch müssen wir auch einer anatomischen Disposition bestimmter Netztheile zum Prolabieren in Bruchsäcke erwähnen, auf welche von Linhart hingewiesen wurde. Von dem rechtsseitigen Antheil des Quercolons und vom oberen Theile des aufsteigenden Dickdarmes entspringt ein starker ziemlich langer Netzzipfel, das sogenannte Omentum colicum Halleri, welches denn auch am häufigsten den Inhalt von Brüchen bildet. Auch auf der linken Seite verstreicht das Netz theils in das Ligamentum gastro-lienale, theils steigt dasselbe, wie auf der rechten Seite, entlang des absteigenden Grimmdarmes nach abwärts. Der erwähnte Autor bemerkt auch, dass die meisten angewachsenen Netzbrüche von diesen Netztheilen gebildet werden. Es ist begreiflich, dass das Netz überhaupt eher in die höher gelegenen Bruchpforten, so in den Leisten- und Schenkelring, als in die weiter nach abwärts gelegenen, zum Beispiel die perinealen, ischiadischen, eintritt, welche wieder von den öfter in das kleine Becken herabhängenden Dünndarmschlingen oder von den in demselben Raume gelagerten Organen des Urogenitaltractes mit Vorliebe aufgesucht werden.

---

#### 4. Darmbrüche.

Der bei weitem wichtigste Theil des Bauchhöhleninhaltes, welcher zum Bruchinhalte werden kann, ist der Darm, und zwar aus dem Grunde, weil schon bei freien Brüchen die Lagerung von Därmen in Brüchen zweifellos zur Erschwerung der Fortbewegung des Darminhaltes disponiert, weiter weil die



Operationen von angewachsenen, nicht eingeklemmten Darmbrüchen unverhältnismäßig technisch schwieriger, daher prognostisch ernster sind, als Operationen an unverwachsenen Darmbrüchen; endlich weil bei Einklemmungen von Darmbrüchen durch drohende Darmgangrän, ja schon durch die bei solchen Zuständen eingeleitete Permeabilität der Darmwand für Bakterien des Darminhaltes das Leben direct bedroht oder die Möglichkeit der Entstehung einer infectiösen Peritonitis nach der Herniotomie sehr nahegerückt wird. Und gerade dieser gefährliche Theil des Bauchhöhleninhaltes bildet am öftesten den Inhalt der Brüche. Wir sagten schon, dass auf unserer Klinik unter 283 Leistenhernien in 183 Fällen, bei Schenkelhernien unter 123 Fällen in 100 Fällen im Inhalte der Brüche Darm vorgefunden wurde. Wir bemerken hiezu ausdrücklich, dass diese Ziffern nicht bloß von äußerer Untersuchung herkommen, sondern dass die Befunde bei Radicaloperationen und Herniotomien stets nach Eröffnung des Bruchsackes erhoben wurden. Ohne dass diese Vorsichtsmaßregeln bei statistischen Zusammenstellungen eingehalten werden, sind Irrthümer nicht ausgeschlossen, da jeder Erfahrene die Schwierigkeiten bei Constatierung einer Darmschlinge unter einem halbwegs voluminösen Netzklumpen gerne zugeben wird. Bei den Nabelbrüchen kehrt sich das Verhältnis der reinen Darmhernien zu den gemischten und reinen Netzbrüchen schon um. Unter eilf auf der Klinik des Verfassers operierten Nabelhernien hat man, wie bereits erwähnt, 2mal einen Darmbruch und 6mal einen Bruch mit Darm- und Netzhalt vorgefunden, dagegen bloß zweimal einen reinen Netzbruch constatieren können. Einmal war der Bruchsack bei der Operation leer.

Wenn wir untersuchen wollen, welche Darmtheile am häufigsten und welche am seltensten in Brüchen vorkommen, so muss man vor allem bemerken, dass der Zwölffingerdarm bisher nie den Inhalt eines Bruches ausmachte, höchstwahrscheinlich wegen seines retroperitonealen Verlaufes.

Des weiteren muss bemerkt werden, dass Fälle, in denen andere Darmtheile, welche nicht dem Dünndarme angehörten, den Bruchinhalt ausmachten, fast verschwinden gegen die Brüche des Dünndarmes. Hieraus folgt auch die Gefahr der Einklemmung der Darmbrüche überhaupt, denn die lebhaften Zersetzungs- und Fäulnisvorgänge, welche im Inhalte des Dünndarmes ablaufen, bedrohen in erschreckender Weise die Bauchhöhle mit bacterieller Invasion, sobald die Darmwand für Mikroorganismen durchgängig geworden ist, und zwar entweder mit oder ohne Perforation derselben.

Der Dickdarm ist verhältnismäßig eine seltene Erscheinung in den Brüchen. Unter unseren 443 Fällen wurde derselbe 22mal constatiert und unter diesen 22 Beobachtungen 11mal der Blinddarm allein oder mit dem Wurmfortsatz oder anderen Baueingeweiden (Netz oder Dünndarm).

Jedoch nicht nur die bekannten normalen Bestandtheile des Digestionstractus können zum Inhalte von Brüchen werden, sondern auch Überreste



aus der embryonalen und fötalen Zeit, welche einmal mit dem Verdauungstractus zusammenhängen, wurden in den Hernien constatirt, denn schon im Jahre 1700 beschrieb Littre als Inhalt eines Bruches das sogenannte Meckel'sche Divertikel, welches gewöhnlich am Dünndarme implantirt ist.

Dass einzelne Theile des Darmes leichter in einen Bruchsack herabsteigen, ist an einzelnen Beispielen leicht nachzuweisen. Es sind dies Darmtheile, welche mit sehr langen Mesenterien versehen sind oder welche, wenn auch nicht an außerordentlich langen Mesenterien aufgehängt, dennoch de norma in der Nähe von Bruchpforten lagern. Dies passt auf den ganzen Dünndarm, sodann auf das Cöcum, das Colon transversum und die Flexura romana, während die übrigen Theile des Dickdarmes nur bei Persistenz ihrer Mesenterien aus der Embryonalzeit zu Bruchbildungen disponiren. Was den Dünndarm betrifft, so bildet derselbe, von der Plica duodeno-jejunalis beginnend und mit der Bauhin'schen Klappe endigend, am häufigsten den Inhalt der gewöhnlichsten, nämlich der Leisten- und Schenkelbrüche. Die Anheftungen des Dünndarmes können wir uns am deutlichsten durch das Linhart'sche Experiment veranschaulichen. Nachdem wir nämlich bei einer Leiche die ganze vordere Bauchwand beseitigt haben, legen wir dieselbe mit dem Gesichte nach abwärts derart, dass der Brustkorb auf einem, das Becken mit den unteren Extremitäten auf einem zweiten Tische ruht; der Bauch ist nicht unterstützt, so dass der Dünndarm senkrecht herabhängt; nun können wir leicht das Mesenterium übersehen; dasselbe hat die Gestalt eines Dreieckes, dessen abgestumpfter Scheitel an der Wirbelsäule liegt; die Insertionslinie, die Gekröswurzel verläuft von links oben nach rechts unten; sie beginnt am Ende des Duodenums und endet an der Einmündung des Dünndarmes in den Dickdarm in der Gegend der Synchrondrosis sacro-iliaca. Die Basis dieses Dreieckes liegt an der Insertion des Mesenteriums am Darne. In die Fläche ausgebreitet, wäre dieselbe eine starkbögig gekrümmte Linie, deren größte Convexität ungefähr in der Mitte des Dünndarmes gelegen wäre. In der beschriebenen Lage der Leiche bildet aber diese Grundlinie eine vielfach geschlungene Linie, so dass auch der Dünndarm in ähnlicher Weise verlaufen muss. Nach Jössel würde das Mesenterium 20—25 cm über dem Blinddarm am längsten sein, 15 cm vom letzteren würde sich dasselbe plötzlich verkürzen. Die Höhe des Mesenteriums beträgt durchschnittlich 15 cm, und zwar 11—23 cm beim Weibe, 13—23 cm beim Manne. Den Dünndarm theilen wir nach Hyrtl in die oberen drei Fünftel, welche wir das Jejunum nennen, und in die unteren zwei Fünftel, welche als Ileum bezeichnet werden. Zwischen den Blättern des Mesenteriums verlaufen die ernährenden Gefäße (aus der Arteria mesenterica superior) und Nerven zum Darne, welche an der mesenterialen Insertion vom Darne in die Darmwand eintreten, auf beiden Seiten desselben Zweige entsendend und am gegenüberliegenden, convexen



Rande endend. Nach der Angabe von Henke sind die oberen Schlingen des Jejunums mehr quer gelagert, während die unteren des Ileums mehr vertical angeordnet sind, was bei Hindernissen im Innern des Darmes zur Bildung von durch Gase hochgradig gespannten, wurstförmigen, durch die Bauchdecken hindurch sichtbaren Gebilden führen kann, welche eben in der angegebenen Weise angeordnet sind. Dies kann auch diagnostisch zur Erkennung des Sitzes des Hindernisses ausgenützt werden.

Verschiedene, einzelne Umstände bei Hernien betreffende Fragen erfordern, dass wir uns auch über die Länge des Darmes näher orientieren, schon z. B. vor allem die Frage, was wir unter einer Eventration zu verstehen haben, besonders aber die Entscheidung, wie viel von der Länge des Darmes bei Resectionen desselben beseitigt werden darf, und anderes mehr. Der rühmlichst bekannte Anatom Sappey hat das Verhältniß der Körperlänge zum Digestionstractus mit den Zahlen 1 : 6—7 bestimmt und vertheilt diese als Darmlänge berechneten 11 Meter auf die einzelnen Abtheilungen wie folgt: es entfallen auf den Ösophagus 0·37 *m*, auf den Magen 0·18, auf den Dünndarm 8·8, auf den Dickdarm 1·65 *m*, und zwar bei Anwendung jener Messungsmethode, welche die Darmlänge derart herausbringen will, dass, ohne Trennung des Darmes vom Mesenterium, entlang des letzteren ein Faden geführt wird, also jener Methode, welche die kleinsten Zahlen ergibt. Wenn wir auch außeracht lassen, dass nach den modernen Anschauungen die Darmlänge gewöhnlich auf die sogenannte kleine Rumpflänge bezogen werden soll, d. h. auf die Distanz des VII. Halswirbels vom oberen Rande des ersten Steißwirbels — und dies aus dem Grunde, weil die Länge der hinteren Extremitäten, des Halses und des Kopfes, verhältnismäßig großen Schwankungen unterliegt —, so müssen wir dennoch bemerken, dass die angegebenen, durch die erwähnte Methode gewonnenen Zahlen in allzu weiten Grenzen sich bewegen, als dass im concreten Falle durch dieselben die Resection eines umfangreicheren Theiles des Darmes motiviert werden könnte. Neuere Messungen, so besonders jene von Dreike, ergaben folgende Ziffern: bei 23 Frauen mit normalem Darm wurden als Minimum 334 *cm* und als Maximum 855 *cm* fürs Jejunioileum und 108 *cm* als Minimum und 210 *cm* als Maximum für das Colon constatiert. Bei 27 Männern mit ebenfalls normalem Darne wurden als Minimum 455 *cm*, als Maximum 998 *cm* für das Jejunioileum, und 111 *cm* als Minimum und 220 *cm* als Maximum der Länge des Dickdarmes gemessen. Hiezu muss bemerkt werden, dass weder die beiden Minima, noch beide Maxima je ein und dasselbe Individuum betrafen und dass es zwischen den minimalen und den maximalen Ziffern allmähliche Übergangslängen gab. Wenn wir aus diesen Messungen Individuen ausscheiden, welche an Phthise und Marasmus gestorben sind und bei denen die geringsten Längenmaße des Darmes erhoben wurden, so stellt sich die Durchschnittslänge des Jejunioileums auf



632.1 *cm* und jene des Dickdarmes auf 160.9 *cm*. Bei der praktischen Anwendung im Einzelfalle, in dem wir a priori nicht einmal annäherungsweise die Darmlänge schätzen können, empfiehlt es sich immerhin, bei Berechnungen über die Ausschaltbarkeit einer bestimmten Darmstrecke sich stets an die Minimalziffern zu halten. Bei Vergleichung der einzelnen Durchschnittsziffern in verschiedenen Lebensaltern können wir aussagen, dass die Kinder verhältnismäßig einen längeren Darm haben als Erwachsene, weiter dass er bei Männern länger ist als bei Frauen, endlich dass es Rassenunterschiede zwischen Deutschen und Russen, welchen Nationen eben die gemessenen Leichen angehörten, nicht gebe.

Angesichts einer bestimmten Vereinigungsmethode der resezierten Darmenden, nämlich jener mit Hilfe von sogenannten Prothesen, insbesondere mittels des Murphy'schen oder Ramangé'schen Knopfes, ist es bei der Wahl des Calibers der letzteren wünschenswert, auch über das durchschnittliche Caliber einzelner Darmstrecken des genaueren orientiert zu sein. Chaput hat den Darm zu diesem Behufe so gemessen, dass er den abgeplatteten Darm der Quere nach maß, die erhobene Ziffer verdoppelte und hievon 3 *mm* abzog, um die innere Peripherie des Darmes zu erhalten. So fand er, dass die größte Peripherie sich in den ersten zwei Metern des Jejunums findet, und zwar schwankte das Maximum zwischen 51—87 *mm*; die geringste Peripherie wurde unter acht Messungen mit 21—45 *mm* erhoben. Cruveilhier constatierte dieselbe Thatsache. Die Peripherie betrug am Anfange des Dünndarmes bedeutend mehr als am Ende desselben, und zwar fand er bei mittlerer Aufblasung des Darmes 14.3 *mm* am Anfang, 11.2 in der Mitte und 9.4 *mm* an seiner Mündung als Maße seiner Peripherie, so dass der Dünndarm im ganzen eine langgestreckte Trichterform hätte. Dasselbe berichtet auch Sappey: im oberen Theile des Dünndarmes maß er 3—4 *cm* als Durchmesser, in den unteren Partien, besonders an seiner Mündung, nicht mehr als 2 *cm*. Durch die Messungen Cruveilhier's am leicht aufgeblasenen Rande sah sich Chaput veranlasst, ähnliche Messungen vorzunehmen und fand, dass die Maximalziffern 90—110 *mm*, die Minimalziffern zwischen 78—83 (einmal selbst 110) *mm* schwankten, so dass im ganzen und großen die Ziffern Cruveilhier's als zu hoch bezeichnet werden müssten.

Gegen das Ende des Dünndarms hin pflegt das Diverticulum Meckelii, wenn eines überhaupt vorhanden ist, implantiert zu sein als Rest des Ductus omphaloentericus.

Die Farbe des Dünndarmes ist rosaroth, seine Oberfläche im normalen Zustande vollständig glatt. Durch Betastung, wenn man eine Darmfalte gegen den Rand hin zwischen den Fingern durchgleiten lässt, lassen sich am Darme zwei Schichten unterscheiden, und zwar eine innere, die Mucosa mit der Submucosa, und eine äußere, die Serosa mit der Muscularis, welche



sich am Durchschnitte sofort voneinander scheiden. Den Umstand der leichten Trennung der inneren Schichten von den äußeren zwei benutzen wir mit Vorliebe bei der Darmnaht, indem wir die Nähte nur durch die inneren oder nur durch die äußeren zwei hindurchführen. Die Schleimhaut hat vermöge ihrer größeren Peripherie, welche in die kleinere der Serosa eingezwängt ist, die Eigenschaft, dass sie bei geschlossenem Darne in zahlreichen Falten zusammengelegt ist, während sie bei Eröffnung desselben lippenförmig nach außen über den Muscularis-Serosa-Rand evertiert wird; dies ist ein Mechanismus, welcher bei kleinen Darmwunden, besonders Stichverletzungen, nicht selten durch spontane Obturation der künstlichen Darmöffnung, wohlthätig gewirkt hat, anderntheils aber infolge von Behinderung der Darmnaht öfters zur Exstirpation eines Mucosastreifens (Methode par abrasion [Chaput]) geführt hat.

An der Bauhin'schen Klappe übergeht der Dünndarm in den Dickdarm. Der blindsackartige Anfang des letzteren, welcher unterhalb der Einmündungsstelle des Ileums gelegen ist und deswegen Cöcum genannt wird, hat gewöhnlich einen vollständigen Bauchfellüberzug, so dass extraperitoneale Exsudate, welche sich unmittelbar um Geschwüre des Blinddarmes entwickeln würden, recht unwahrscheinlich sind. Die Stelle, an welcher der Dünndarm ins Cöcum einmündet, pflegt jedoch gewöhnlich bauchfellfrei zu sein und ist dann mittelst lockeren Bindegewebes in der Darmbeingrube angeheftet. In seltenen Fällen entwickelt sich am Blinddarm ein Mesenterium, dann freilich Mesocöcum genannt. Unter dem derart umschriebenen Blinddarme befindet sich die Fossa subcœcalis (siehe „Innere Hernien“). In der Nähe des Überganges des Dünndarmes in den Dickdarm befindet sich knapp unter und hinter der Bauhin'schen Klappe die Mündung des Processus vermiformis, welcher mittels eines Mesenteriolums ans Cöcum angeheftet ist.

Das Colon ascendens steigt bis zu der Leber aufwärts, um sich sodann nach links zu wenden und in einem bogen- oder guirlandenförmigen Verlaufe gegen die Milz hinzustreben, um von da gegen die linke Fossa iliaca herabzusteigen. Auf dem Dickdarme können wir außen drei Streifen von dichter zusammengedrängten Längsmuskelfasern wahrnehmen, die sogenannten Tänen; zwischen denselben befinden sich Ausstülpungen der Wand, Haustra genannt, deren selbständige Einklemmung als Seitenwandhernien zugegeben werden muss. In verschiedener Art übergeht nun der herabsteigende Dickdarm aus der retroperitonealen Schichte in Form der S-förmigen Flexur (Flex. sigmoides, S-romanum), welche mit einem langen Mesenterium versehen ist, in das ebenfalls retroperitoneal gelegene Rectum. Auf jener Seite, welche entweder von dem Mesenterialansatze, oder von jener Stelle, welche retroperitoneal liegt, diametral gegenüber gelegen ist, pflegt der Dickdarm mit Fettauswüchsen (Appendices epiploicæ) bewachsen zu sein. Durch diese, sowie durch die Haustra und die Tänen unterscheidet



sich der Dickdarm von dem Dünndarm, welcher diese Eigenthümlichkeiten entbehrt und nur ein glattes cylindrisches Rohr bildet. Hiedurch unterscheidet sich der Dickdarm auch von dem dem Quercolon anliegenden Magen, welcher letzterer durch die Dicke seiner Wand, sowie durch die eigenthümliche Anordnung seiner Gefäße, welche von beiden Curvaturen in Form von parallelen Viertelkreisen auf- und heruntersteigen, ausgezeichnet ist.

### Darmwandhernien.

Die bei weitem interessanteste Abart der Darmhernie ist die sogenannte laterale oder Darmwandhernie (Lateralbruch [Fabricius Hildanus], Darmwandbruch [Ricke], Enterocele partialis, hemiperipherica [nicht immer], die [G. A.] Richter'sche Hernie), worunter wir jenen Darmbruch verstehen, bei welchem sich bloß ein Theil der Darmcircumferenz im Bruchsacke befindet. Hiedurch wird gewissermaßen der Gegensatz zur vollständigen Schlingenhernie gebildet, bei welcher im Bruchsacke eine ganze Darmschlinge enthalten ist. Da bisher keine Beobachtung verzeichnet ist, in welcher gerade der am Mesenterialansatze befindliche Theil der Darmoberfläche den Bruchinhalt ausgemacht hätte, so könnten wir die Definition des Darmbruches auch dahin fassen, dass der Inhalt bei demselben von der ganzen Darmperipherie gebildet werden kann, nur nicht von jener, an welcher sich das Mesenterium ansetzt, welches daher bei einem Darmwandbruch den Bruchring oder zum mindesten den Incarcerationsring nicht passiert haben darf; hievon würde sich eine vollständige oder Schlingenhernie dadurch unterscheiden, dass bei derselben außer dem Darme auch ein mehr oder weniger großes Stück des Mesenteriums, zum mindesten sein Darmansatz den Bruchinhalt bildet. Bei der Incarceration verläuft demnach bei dem Lateralbruche die Incarcerationsspur unterhalb oder außerhalb des Mesenterialansatzes, während bei einer Schlingenhernie dieselbe über einen größeren oder kleineren Theil des Mesenteriums verläuft und auf solche Weise die Mesenterialgefäße quert.

Der Darmwandbruch hat seine eigene Geschichte. Im Jahre 1700 beschrieb Littre (in der „Histoire de l'académie royale des sciences“) eine neue Bruchart. Es handelte sich um einen Meckel'schen Divertikelbruch. Auch die Beschreibung eines nachfolgenden Falles betrifft eine solche angeborene Darmausstülpung, welche auch diesmal frei in einem Bruche gelagert hat. Da Littre der Ansicht war, dass ähnliche Darmdivertikel durch eine allmähliche Traction entstehen, so beschrieb er eigentlich das, was wir heutzutage als Lateralhernie bezeichnen. Erst Méry beschrieb im Jahre 1701 einen Fall von eingeklemmtem Diverticularbruch, welcher durch Taxis, jedoch ohne Erfolg, behandelt wurde. Im Bruchsacke war ein 4—5 Zoll langes Divertikel gelagert. Von dieser Zeit



an verallgemeinerte sich die Bezeichnung „Littre'sche Hernie“ derart, dass man damit eine jede kleine Hernie belegte, und auch in unseren Zeiten noch nennt man wirkliche Darmwandbrüche manchmal „Littre'sche Hernien“, obgleich dieser Terminus für Hernien des angeborenen, nach Meckel benannten Darmdivertikels reserviert bleiben sollte. Erst im Jahre 1795 beschrieb Gottlieb August Richter unter dem Namen einer „kleinen Hernie“ einen Bruch, bei welchem nicht der ganze Canal — nämlich des Darmes — sondern nur ein Theil der Darmwand in den Bruchring oder eine andere Muskelspalte herabgestiegen ist und dort eingeklemmt wurde. Daher bezeichnet man einen Darmwandbruch auch mit dem Namen „Richter'sche Hernie“, obgleich auch Richter in seine Beschreibung angeborene Divertikel mit einbezog, welche damals noch nicht allgemein als angeboren, sondern als durch allmähliche Traction, welche an einem Theile des Darmes ausgeübt wurde, entstanden aufgefasst wurden. Correcter wäre es jedoch, die Darmwandbrüche als „Ricke'sche Hernien“ zu bezeichnen, da erst Ricke, im Jahre 1841, scharf die *Diverticula congenita ilei* (Meckelii) von den *Diverticula acquisita* unterscheidend, sogenannte *Darmanhangbrüche*, welche Darmanhänge verschiedenen Ursprungs, aber längerer Dauer enthielten, neben plötzlich entstehenden Darmwandbrüchen beschrieb. Nach den modernen Anschauungen fassen wir allerdings die chronischen Darmwandbrüche, welche Ricke in die erste Abtheilung gemeinschaftlich mit angeborenen Divertikeln verlegte, mit den acuten Lateralbrüchen in eine Gruppe zusammen, welche von den Littre'schen Hernien im strengeren Sinne scharf geschieden werden sollte.

Laterale Darmbrüche, welche allmählich entstanden waren (also in nicht eingeklemmtem Zustande in früheren Zeiten nur am Seciirtische zur Beobachtung kamen), wurden deswegen auch nie bestritten; anders verhielten sich manche Autoren aber den sogenannten acuten Darmwandbrüchen gegenüber, d. h. jenen lateralen Hernien des Darmes, welche bei ihrer Entstehung sich sofort einklemmten, oder wo ein Bruch, welcher früher nicht bestanden hatte, plötzlich sich bildete, einklemmte und bei der Operation oder Section als Darmwandbruch sich erwies. Der Urheber des Widerspruches gegen die acuten Darmwandbrüche war Roser, welcher im Jahre 1844 die Beobachtung einer acuten Darmwandhernie für einen Irrthum erklärte, indem er sagte, dass zwar eine Darmwandblase im Bruchsacke gelegen war, dass aber die gegenüberliegende, der Mesenterialinsertion entsprechende Wand im Bruchsackhalse höher oben eingeklemmt war. Roser meinte auch, dass hier ein Beobachtungsfehler insofern vorliege, als man die Mortificationslinie, welche der eingeklemmte Darm vom Rande des Bruchsackes erhält, für den eigentlichen Sitz der Einklemmung nehme, statt diesen Sitz in dem weiter oben befindlichen Bruchcanal zu suchen. Er bestritt auch die acute seitliche Einklemmung eines



Darmtheiles auf Grund eines Versuches, bei welchem er nicht imstande war, eine seitliche Ligatur am Darms anzulegen, außer wenn er sie so scharf anzog, als ob er die in der Schlinge befindliche Darmpartie abschnüren wollte. Auch der Kocher'sche Versuch schien gegen die acuten Darmwandbrüche zu zeugen. Das Wesen des Kocher'schen Versuches ist folgendes: Wenn man nämlich ein ungefähr zwei Drittel der Darmperipherie betragendes Stück des Darmes durch ein 5—7 mm breites Loch in einem Brettchen zog und nun den zuführenden Darm mittelst Luft oder Wachs aufblies, dann zog sich einfach die vorgestülpte Darmpartie aus dem Loch wieder zurück. Es war nothwendig, den Scheitel des vorgezogenen Darmzipfels irgendwie zu befestigen, damit sich auch dieser letztere Theil fülle und ein Darmverschluss über der künstlichen Bruchpforte ausbilde. Hieraus schloss Kocher, dass zum Entstehen einer seitlichen Einklemmung die Fixation der vorgestülpten Darmpartie unumgänglich nothwendig ist, doch gab er zu, dieselbe könne auch durch ein bloßes Fibringerinsel oder erhöhten Reibungswiderstand in der Bruchpforte gegeben sein. Wiewohl jedoch von einer großen Zahl der eingeklemmten Darmwandbrüche festgestellt ist, dass sie mit irgend einem Theile ihrer Oberfläche im Bruchsacke fixiert waren, so ist doch und sogar von Roser selbst zugegeben, dass es Beobachtungen gebe, wo die laterale, eingeklemmte Darmwandblase nicht angewachsen ist. In zwei solcher Fälle kam Roser auf den Gedanken, ob nicht die Darmwand des Lateralbruches durch die starre Wand des Bruchcanales wie angesaugt festgehalten worden sei, wie dies bezüglich der Hernia obturatoria von v. Röser bereits vor vielen Jahren ausgesprochen sein soll. Sior meinte ebenfalls, dass das Zurückschlüpfen des vorgezogenen Darmzipfels durch die allseitig freie Beweglichkeit desselben in der Öffnung verschuldet sei, und immobilisierte ihn dadurch, dass er zuerst ein Convolut von Därmen in ein Säckchen einschloss, dessen andere, als Bruchpforte dienende Öffnung dadurch versteift wurde, dass an dieselbe ein Pappendeckelring angenäht wurde. Durch diese Öffnung wurde dann ein Theil der Darmperipherie vorgezogen, welche sich blasenartig vorwölbte, sobald das Darmconvolut innerhalb des Sackes mit Luft oder Wasser gefüllt wurde. Wenn nicht ein Stück Darmwand schon früher durch die Öffnung vorgezogen wurde, so wölbte sich ein Stück der Darmperipherie der im Säckchen befindlichen Därme nur dann vor, wenn die Öffnung 6—7 mm, nicht aber wenn sie 9—11 mm betrug. Darnach wäre die acute Entstehung eines Darmwandbruches möglich, wenn auf eine gefüllte Darmschlinge die Bauchpresse einwirkt und die Bruchpforte von bestimmter Weite ist. Es ist klar, dass durch diese Versuchsanordnung jene Kocher's ergänzt und mehr der Natur nachgeahmt ist. Übrigens ist das thatsächliche Vorhandensein eingeklemmter, eben erst beobachteter Darmwandbrüche durch die verlässlichsten Beobachter zweifellos nachgewiesen, und zwar



sowohl von Darmwandbrüchen, welche am Bruchsack angewachsen waren, als solcher, welche durch nichts anderes als durch die Einklemmung fixiert waren (v. Hofmann).

Auch in einer anderen Versuchsreihe wurde die Frage der Darmwandbrüche erörtert. W. Sachs (1890) stellte folgenden Versuch an: Er führte einen englischen Katheter so in den Darm ein, dass sein abgebogenes Ende eine Stelle der Darmwand vorbauchte. Um die vorgebauchte Partie wurde nun ein Seidenfaden gelegt und fest angezogen. Durch Injection von Wasser wurde die abgebundene Partie zu einer straffgeblähten Blase ausgedehnt und nun der Katheter schnell zurückgezogen. Die Blase bleibt stehen, es entleert sich kein Tropfen, auch wenn man die mesenteriale Wand des Darmes anschneidet. Hiemit ist allerdings nichts anderes erwiesen, als was schon Busch gezeigt hat, dass durch eine für einen Katheter passierbare Stenose kein Tropfen Flüssigkeit mehr hindurchdringen kann. J. Schnitzler modifizierte (1891) diesen Versuch insofern, als er nach Abschnürung der vorgebauchten Darmpartie den Katheter ohne vorher Wasser einzuspritzen entfernte und nun die abgeschnürte Partie vom Darne aus zu füllen versuchte. Wie bei den anderen Versuchen der Erfolg je nach Weite des Ringes variierte, so änderte sich auch hier das Resultat je nach dem Caliber des Katheters. Hatte man Katheter Nummer 13 und höher verwendet, so blähte sich die abgeschnürte Darmpartie gleichzeitig mit dem anderen Darne, um mit demselben bei Nachlass der Injection wieder zusammenzufallen, wobei meist die Ligatur abglitt. Nahm man aber einen Katheter unter Nummer 8, so blähte sich die derart abgebundene Partie überhaupt nicht, auch nicht, wenn man den Darm weiter unterhalb abschloss. Bei Verwendung von Kathetern zwischen Nr. 8 und 12 blieb die abgeschnürte Partie leer; nur wenn darmabwärts eine Stenose gesetzt wurde, so gelang es manchmal, durch Verringerung des Injectionsdruckes die Darmblase am Herausschlüpfen zu hindern, während sich dieselbe meist aus der Schlinge zog. Schnitzler meint, dass in vivo auf diese Weise eine Einklemmung bereits vorkommen könnte. Sehr selten nun gelang es aber, auch unter denselben Umständen die Darmblase intensiv zu füllen, ohne dass dieselbe, bei Behebung der darmabwärts gelegenen Stenose oder Eröffnung des Darmes an der mesenteriiellen Wand, zusammengefallen wäre.

Um das Abgleiten der Ligatur zu verhindern, führte nun Schnitzler den Schnürfaden zwischen Serosa und den obersten Muscularisschichten hindurch. Jetzt gelang der Versuch regelmäßig, wiewohl nicht geleugnet werden soll, dass durch diese Versuchsanordnung die Natur weniger nachgeahmt wird, ja Verhältnisse geschaffen werden, welche bei acuten Darmwandbrüchen nicht bestehen. Dasselbe gilt von der Art und Weise, wie Schnitzler die Steigerung des intravisceralen Druckes — nämlich durch Darmstenosierung unterhalb des Darmwandbruches — erzielt. In vivo sucht Schnitzler



ein Analogon für die erstere in Torsionen oder Knickungen unterhalb des Lateralbruches, welche zweifellos bestehen könnten, aber bisher nicht sichergestellt wurden. Der Lateralbruch selbst mag allerdings eine recht bedeutende Stenose verursachen, ob aber diese hier ausgenützt werden kann als eine die Entstehung des Lateralbruches fördernde Bedingung, ist uns sehr fraglich, denn klar ist, dass diese Stenose vor Entstehung des Darmwandbruches nicht bestand, und unentschieden ist, ob sich dieselbe thatsächlich erst hinter dem Lateralbruche geltend macht (Schnitzler) oder aber schon in seiner ganzen Breite. Dass diese letztere Erklärung (Stenosierung des Darmes durch die Existenz des Darmwandbruches selbst) nur für chronische Lateralbrüche gelten kann, ist wohl selbstverständlich.

Zum Schlusse resümiert Schnitzler seine Versuchsergebnisse dahin, dass acute Darmwandbrüche sich elastisch, chronische dagegen durch Blähung einzuklemmen pflegen. Zur letzteren gehöre eine sehr hohe Steigerung des intravisceralen Druckes.

Es war nur noch zu entscheiden, ob die Einklemmung eines soeben entstandenen, übrigens ganz freien Bruches zugegeben werden muss oder ob hiezu die Präexistenz eines vorgebildeten oder wenigstens vorbereiteten Bruchsackes nothwendig ist.

Das thatsächliche Vorhandensein einer freien, aber nicht angewachsenen, auch nicht eingeklemmten Darmwandhernie interessiert uns weit weniger, und zwar aus dem Grunde, weil der Nachweis einer partialen Vorwölbung der Darmwand durch den Verlauf der Incarcerationsspur unweit der Mesenterialinsertion fehlt und derselbe sonst recht schwer zu führen ist. Es ist ja schon bei einer kleinen reponiblen Schlingenhernie ziemlich schwer, dieselbe außerhalb der Bruchpforte zu erhalten, auch wenn eine Radicaloperation einer solchen vorgenommen wird; umsoweniger kann man eine seitliche Darmhernie bei Eröffnung des Bruchsackes derart fixieren, um an ihr vorwurfsfrei den Nachweis führen zu können, dass es sich um einen Darmwandbruch und nicht um eine complete, wenn auch kleine Schlingenhernie handelte; dass man sich aber ohne äußere Wunde über die Frage, ob ein Darmwandbruch oder eine Schlingenhernie vorliegt, nur vermuthungsweise aussprechen kann, ist selbstverständlich. Auch sehen wir bei Operationen, dass durch die Respirationsbewegungen eine Schlingenhernie in einen Darmwandbruch und umgekehrt sich umwandle.

Die Darmwandhernien besitzen einige Eigenthümlichkeiten. Unter 11 klinisch beobachteten und 18 nach Sectionsprotokollen beschriebenen Fällen fand Lorenz bloß 3 obturatorische und 5 innere Leistenhernien neben 21 Schenkelhernien. Unter 25 Fällen, in denen die Seite erwähnt ist, befanden sich 10 linksseitige und 15 rechtsseitige Hernien; unter 29 Fällen, bei denen das Geschlecht angegeben ist, stehen 26 Frauen bloß 3 Männern gegenüber; 7 Fälle betrafen Kranke von 22—41 Jahren, die



übrigen befanden sich sämtlich jenseits dieser Altersgrenze. Am häufigsten wurden Darmwandbrüche am Dünndarm beobachtet, und zwar in einer Entfernung von 20—100 *cm* von der Ileocöcalklappe. Unter den von Lorenz gesammelten 29 Fällen befanden sich bloß 2 Fälle einer Darmwandhernie am Dickdarm. In 4 Fällen hievon wurde neben dem Darme auch Netz constatirt, in den von Treves gesammelten 53 Fällen auch nur fünfmal. Unter 11 klinisch beobachteten Fällen war der Darm nur zweimal vollständig frei, zweimal leicht mit dem Bruchsacke verklebt und dreimal fest verwachsen. In den übrigen Fällen konnte man wegen Vereiterung und Schmelzung der Gewebe über diese Verhältnisse sich keine verlässliche Anschauung bilden.

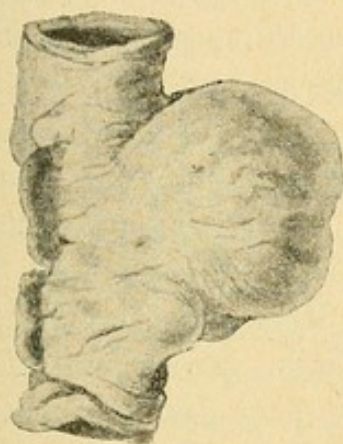
In den zur Section gelangten Fällen hat man in 7 Beobachtungen neben leichten Verklebungen auch festere Verwachsungen vorgefunden. In den anderen 10 Fällen wird von diesem Umstande keine Erwähnung gethan, wiewohl nach den ziemlich intensiven Veränderungen am Darme auch eine heftige Reaction auf dieselben hätte erwartet werden können.

Was den Ort betrifft, welcher am häufigsten vorgewölbt wird, so würde nach dem Ausspruche Lorenz' (bis auf einen Fall) sich stets die convexe Partie vorgestülpt haben (Fig. 57 u. 58). Wenn wir aber die von demselben gesammelten Beobachtungen aufmerksam durchgehen, so finden wir in einer ganzen Reihe von Fällen keine genaue Angabe darüber, welcher Theil der Darmperipherie vorgefallen ist. In einer Anzahl von Fällen ist allerdings der convexe Rand als der vorgestülpte bezeichnet, jedoch schon im Falle 14 wird erwähnt, dass die vordere Wand des Darmes, so auch im Falle 9 und 12 derselbe Theil des Darmumfanges, im Falle 13 dagegen die hintere Wand des Darmes in der Nähe der Mesenterialinsertion den Inhalt des Bruches bildete. Auch nach einem jüngst auf unserer Klinik beobachteten Falle ist das thatsächliche Vorkommen der Incarceration eines anderen Theiles der Darmperipherie, als des convexen Randes, nachgewiesen. Nachdem in diesem Falle die von der Incarceration betroffene Darmpartie vorgezogen worden war, sah man an der herabhängenden Darmschlinge anfänglich überhaupt keine Spur der Hernie, erst nachdem dieselbe emporgehoben und umgelegt worden war, sah man ungefähr in der Mitte zwischen der Mesenterialinsertion und dem convexen Rande an der Hinterseite des Darmes eine ungefähr kirschgroße, dunkelrothe, scharf gegen den übrigen rosagefärbten Darm abstechende kreisförmige Vorwölbung: die incarcerirt gewesene Darmwandhernie. Mit Rücksicht auf diesen Umstand würde es sich daher empfehlen, die schon von Scarpa eingeführte Terminologie beizubehalten, welche einen mesenterialen und einen convexen Rand, sodann eine vordere oder obere und eine hintere oder untere Fläche unterscheidet, wodurch allerdings allen Irrthümern vorgebeugt würde.



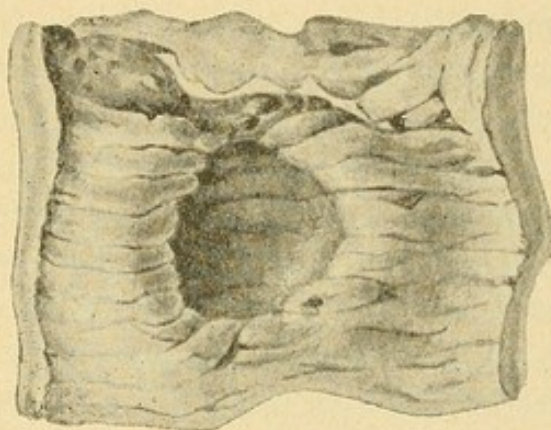
Ob der Umstand, welche Stelle der Darmperipherie vorgestülpt ist, einen Einfluss auf die Darmverengung hat, wissen wir bisher nicht mit Bestimmtheit; doch deutete schon Scarpa an, dass hiedurch erklärt werden könnte, warum bei Einklemmung ungefähr eines Drittels der Darmperipherie einmal Stuhl und Gase abgehen, das anderemal aber nicht. Sind jedoch zwei Drittel der Darmperipherie eingeklemmt, dann geht nach demselben Forscher nicht der dünnste Wasserstrahl mehr durch die übrige Darmlichtung hindurch. In dem oberwähnten Falle eines Darmwandbruches der Hinterfläche des Darmes waren die Erscheinungen anfangs recht stürmisch, beruhigten sich aber sodann, so dass knapp vor der Operation auch eine einfache Bruchentzündung nicht ausgeschlossen war.

Die Symptome der acuten Entstehung und Einklemmung eines Darmwandbruches pflegen sehr heftig zu sein, wie schon Dieffenbach



*Fig. 57.*

Darmwandhernie der convexen Seite (von außen betrachtet).



*Fig. 58.*

Darmwandhernie des convexen Randes (von innen gesehen).

und Pitha erwähnten, indem sie den Satz aussprachen, dass die Symptome umso stürmischer sind, je kleiner die eingeklemmte Darmpartie ist, und dass gerade die kleinsten Hernien, wie die Littre'schen Hernien (nach damaliger Terminologie), die größten Gefahren in sich bergen. Es ist bekannt, dass bei Darmwandbrüchen schon im Laufe eines oder zweier Tage der Tod eintreten kann, und Lorenz weist auf die forensische Wichtigkeit dieses Umstandes hin, umsomehr, als die kleinen Hernien gewöhnlich unerkannt bleiben und so bei dem in den letzten Stunden gerufenen Arzte sehr leicht der Verdacht auf eine acute Intoxication entstehen könnte. Auch für den Beschauarzt, welcher die Todesursache nach den ihm von der Umgebung geschilderten Symptomen beurtheilen soll, ist dieser Umstand von großer Bedeutung. Thatsächlich wurden auch 3 von den 18 von Lorenz nach den Protokollen des Wiener pathologischen



Institutes zusammengestellten Fällen polizeilich obduciert, zum Zeichen, dass über die Todesursache nicht die nothwendige Klarheit herrschte. E. v. Hoffmann sprach auf Grund des Vorhandenseins eines brüchigen, leicht zerreißlichen Myokards den Verdacht aus, dass es sich in diesen Fällen um eine reflectorische Herzlähmung gehandelt haben mag.

Die Erscheinungen der Darmobstruction sind bei den acuten Darmwandbrüchen ziemlich heftig und gewöhnlich auf absolute Verlegung der Darmlichtung hinweisend, so dass sich Stuhlentleerungen, sowohl spontane als auch auf innerlich dargereichte Mittel hin, nur äußerst selten einstellen. Darmgangrän wird sehr frühzeitig beobachtet, daher auch verhältnismäßig häufig die Entwicklung von Darmfisteln. Dieselben haben zwar später eine große Tendenz zur Spontanheilung, doch stirbt auch eine große Anzahl der Kranken bald nach Anlegung einer solchen Fistel an den Folgen der überstandenen Einklemmung.

Bei den chronischen Darmwandbrüchen, den sogenannten unechten Darmdivertikeln — d. h. solchen Darmwandvorstülpungen, welche nach Verwachsung eines Theiles der Darmwandperipherie mit dem Innern des Bruches entstehen, oder welche nach anderen sich so bilden, dass ein Stück Darmwand mit einem Theile des Peritoneum parietale verwächst, welcher später als Bruchsack vorgedrängt wird —, bei dieser Unterart hat Ricke gemeint, liege bloß eine Ausstülpung der Mucosa und Serosa zwischen den auseinandergedrängten Fasern der Muscularis vor. Es ist dies eine Ansicht, welche für die Mehrzahl der Fälle gewiss unrichtig ist, ebenso wie die Anschauung desselben Forschers, dass gewisse Stellen eine besondere Prädisposition für die Bildung von Darmwandbrüchen besitzen, und zwar vor allem jene Stelle, an welcher das Meckel'sche Divertikel vorzukommen pflegt und wo auch nach Verschluss der Nabelcommunication eine Veranlagung zu Vorstülpungen in Form einer nachgiebigen Lücke in der Muscularis vorhanden sein soll.

Auch bei den chronischen Darmwandbrüchen beobachten wir an der entsprechenden Stelle eine Verengerung des Darmlumens und eine Ausdehnung des zuführenden Darmes über diesem Hindernisse. Die Erscheinungen einer solchen Reduction der Darmlichtung sind die einer chronischen Darmobstruction, also verhaltener Stuhl abwechselnd mit Diarrhöen, kolikartige Schmerzen, sichtbare Peristaltik und eine Dehnung der Darmschlinge über der Darmwandhernie, im ganzen Furcht vor reichlicher Ernährung, Abmagerung, Marasmus auch jüngerer Individuen, manchmal auch infolge dessen eintretender Tod, der jedoch auch durch Perforation der Schlinge bedingt werden kann. Dieser Zustand ist umso gefährlicher, als er häufig unerkannt bleibt und öfters im Alter vorgeschrittene Individuen, besonders weiblichen Geschlechtes betrifft, bei denen an ganz andere veranlassende Ursachen gedacht wird.



Darmwandbrüche des Dickdarmes wurden natürlicherweise bloß an den beweglichen Theilen desselben beobachtet und wurden außer in Leisten- und Schenkelbrüchen auch in Nabel- und Bauchbrüchen constatirt.

Obwohl wir auch unter den Dickdarmbrüchen, welche übrigens nicht zahlreich sind, acute und chronische Partialbrüche unterscheiden könnten, so ist doch der Verlauf beider Kategorien nicht so verschieden, wie bei den entsprechenden Gruppen am Dünndarm; so kann z. B. das Symptom der gestörten Darmentleerung vollständig fehlen, wenn es sich um Darmwandbrüche des Blinddarmes handelt, da ja, trotz Einklemmung einer großen Partie desselben, die Circulation des Darminhaltes oberhalb ungestört ablaufen kann, so dass solche Brüche bis zur Gangrän gedeihen können, ohne dass sich Symptome des Ileus entwickelt hätten. Es ist dies abermals eine Mahnung, wie vorsichtig man bei der Beurtheilung jener Fälle von Ileus sein muss, welche mit Hernienbildung complicirt sind, und wie empfehlenswert es ist, in zweifelhaften Fällen lieber einen überflüssigen Bruchschnitt auszuführen, als einen nothwendigen zu unterlassen.

Die Hernie des angeborenen Meckel'schen Darmdivertikels, der echte Littre'sche Bruch, nach Rieke demnach die congenitale Abart des chronischen Darmanhangbruches (*Hernia e diverticulo intestini*), entsteht durch Vorfall dieses angeborenen Gebildes in einen Bruchsack. Der Rest des bekannten Ductus omphalomesentericus verschwindet normalerweise um die 6. Embryonalwoche und statt seiner verläuft zwischen dem Scheitel der primitiven Darmschlinge und dem Nabel ein fadendünnnes Überbleibsel der omphalomesenterialen Gefäße. Wenn dagegen jene Darmnabelcommunication persistirt, so finden wir denselben als einen dem Wurmfortsatze sehr ähnlichen 4—25 cm langen Darmanhang, welcher am Dünndarme in einer Entfernung von 30—90 cm von der Ileocöcalklappe implantirt ist, und entweder im Nabel oder ausnahmsweise auch auf einer anderen Stelle des Bauchraumes inserirt ist oder frei in der Peritonealhöhle flottirt. Nur im letzteren Falle kann derselbe in einen Bruch herabsteigen, während er im ersteren eher die Ursache einer inneren Einklemmung werden kann.

Ein persistierendes Darmdivertikel kann entweder vollständig durchgängig sein, oder es obliterirt theilweise auf der vom Darne abgekehrten Seite. Ist dasselbe vollständig oder zum größeren Theile obliterirt, dann kann es geschehen, dass er sich scheinbar wenigstens nicht am Darne selbst inserirt, sondern seine Insertion überragt den Darm und endet manchmal am Mesenterium, häufig als Fortsetzung der Arteria mesenterica superior, deren Zweige das Divertikel früher ernährt hatten. Wenn sich das Divertikel am Nabel abgelöst hatte, dann hat es das Aussehen des Processus vermiformis, nur ist es am Darne dicker und läuft in ein spitzes Ende aus, ist manchmal auch spiralig gedreht, ja sogar einfach oder mehrfach verknotet. Ein andermal wächst es mit seinem freigewordenen



Ende wieder an Eingeweide- oder Oberflächenstellen der Peritonealhöhle an, und zwar am häufigsten an das Mesenterium commune und dies in dem Verhältnis wie 19 : 7 nach Treves oder nach Carin wie 23 : 10; doch kommen auch Wiederverlöthungen mit dem Jejunum, Ileum, Cöcum, Netz, der Tuba oder mit dem Peritoneum der Fossa iliaca oder mit dem inneren Leistenring, sodann mit der Linea alba u. s. w. ebenfalls vor. Nach den Untersuchungen von Neumann sind jedoch die scheinbaren Verwachsungen der Divertikel mit den Mesenterien jener Darmpartien, von welchen das Divertikel abgeht, nicht spätere Wiederverlöthungsprocesse, sondern es sind dies Überreste von im embryonalen Leben bestandenen omphalomesenterialen Gefäßen, welche das Divertikel damals begleitet haben. Da in dem Mesenterium dieser Gefäße auch eine Dehiscenz eintreten kann und hiedurch eine Öffnung entsteht, so gewinnt es den Anschein, als ob ein derartiges Loch so entstanden wäre, dass sich das Ende des freigewordenen Divertikels mittelst einer vascularisierten Verwachsung an die Unterfläche des Mesenteriums angelöthet hätte, während ursprünglich Divertikel und Gefäße demselben Orte, nämlich dem Nabel zustrebten und nun das gemeinschaftliche Mesenterium zwischen denselben an ihrem Fußpunkte einen spaltförmigen Defect bekam. In solchen Fällen kann sich eine Darmschlinge in einem derartigen Loch verfangen und incarceriert werden, wie ein solcher Fall später berichtet und mit einer Abbildung des Durchschnittes eines solchen gefäßartigen Stranges illustriert werden soll. Auch die abnorm oder am Nabel inserierten durchgängigen und obliterierten Stränge können Veranlassungen von inneren Verschlingungen werden.

Das Herabsteigen eines angeborenen Darmdivertikels in eine Hernie ist umso wahrscheinlicher, als dasselbe von jenen Darmtheilen abgeht, welche vermöge der Länge ihrer Mesenterien und vermöge ihres Anliegens an die häufigst begangenen Bruchpforten am öftesten zum Bruchinhalte werden.

Der anatomische Unterschied zwischen den Hernien eines angeborenen Divertikels und den übrigen Darmwandbrüchen besteht darin, dass die ersteren keine Verengerung des übrigen Darmlumens verursachen, und zwar aus dem Grunde, weil durch ihren Vorfall die eigentliche Darmwand nicht verbraucht wird. Hieraus ergibt sich mit großer Wahrscheinlichkeit auch, dass bei der Incarceration von Littre'schen Hernien die Fortbewegung des Darminhaltes in keiner Weise gestört sein muss, und dass im klinischen Bilde abermals die gewöhnlichen Erscheinungen einer Darmincarceration (Stuhl- und Gasverhaltung, Meteorismus, Erbrechen) fehlen können. Es ist selbstverständlich, dass ein Meckel'sches Divertikel, sowie andere strangförmige Gebilde auch einer retrograden oder rückläufigen Einklemmung (siehe später) fähig ist, umsomehr, als die Verwachsung des Endes des Divertikels mit irgend einer Stelle des Bauchraumes zu den gewöhnlichsten



Vorkommnissen gezählt werden darf, ein Umstand, welcher die rückläufige Einklemmung wesentlich fördert.

Die Hernie des Meckel'schen Divertikels kann weiter entweder selbstständig sein, oder sie ist combinirt mit dem Bruche jenes Darmtheiles, welchem das Divertikel aufsitzt.

Zu den interessantesten Darmbrüchen gehört die Hernie des Blinddarmes, und zwar nicht nur bezüglich ihrer Anatomie, sondern auch bezüglich der Therapie des freien oder eingeklemmten Bruches dieser Art. Abgesehen von einzelnen Beobachtungen aus dem Ende des vorigen Jahrhunderts, müssen wir abermals den auf dem Felde der Herniologie durch Exactheit seiner Anschauungen rühmlichst bekannten Scarpa (1812) als denjenigen bezeichnen, welcher eine Reihe von richtigen Details über die Hernien des Cöcums zum erstenmale vorbrachte. Sernin hat nach dem Befunde bei einer Operation, bei welcher er das Cöcum mit dem Ende des Ileums und dem Anfange des Colon ascendens im Bruchinhalte vorfand, wobei das Cöcum eines peritonealen Überzuges entbehrte, die Meinung ausgesprochen, dass im Scrotum ab und zu Brüche vorkommen, denen ein Bauchfellüberzug abgeht. Dieselbe Behauptung haben übrigens schon früher Desault (1796) und Chopart geäußert, indem sie glaubten, den Blinddarm peritonealfrei im Bruchinhalte eines Scrotalbruches angetroffen zu haben. Diese Anschauungen wurden bereits von Scarpa dahin berichtigt, dass zwar ein Theil des Blinddarmes und des aufsteigenden Dickdarmes außerhalb des Bauchfellsackes liegt, ein anderer Theil jedoch in denselben hineinragt. Im ganzen und großen dreht sich diese Frage darum, welchen Theil des Dickdarmes wir als Blinddarm bezeichnen sollen. Wenn wir uns den Ansichten Bardeleben's (1849) anschließen, dass bloß jener Theil des aufsteigenden Dickdarmes, welcher unter der Bauhin'schen Klappe liegt, als Blinddarm bezeichnet werden sollte, dann ist freilich der Streit beendet und jede Cöcalhernie muss einen Peritonealüberzug haben. Und da auch Tuffier (1887) diesen Anschauungen beitrifft, indem er sagt, dass der Blinddarm nach oben durch eine Ebene begrenzt sei, welche man sich durch den oberen Rand der Ileocöcalklappe gelegt denkt, und indem er constatiert, dass der so umschriebene Blinddarm stets einen vollständigen Peritonealüberzug besitzt, so können wir uns einen Cöcalbruch kaum anders vorstellen, als mit completem Bauchfellüberzug und einem besonderen Bruchsack. Wenn wir aber der Definition Linhart's beitreten, welche noch einen über der Klappe liegenden Theil des Dickdarmes dem Blinddarm zuzählt, so müssen wir zugeben, dass, falls auch diese Partie zum Bruchinhalte wird, wir Cöcalhernien antreffen können, welche, ganz nach der Meinung Scarpa's, zwar nicht vollständig des Bauchfellüberzuges bar sind, dass es aber auch vorkommen kann, dass sich uns ein Cöcalbruch mit einer Seite präsentiert, welcher nicht nur ein Bruchsack,



sondern folgerichtig auch ein Bauchfellüberzug abgeht. Andererseits müssen wir aber nach den bereits bei der Darstellung der inneren Hernien gegebenen Aufschlüssen über die Entwicklung des Bauchfelles zugeben, dass selbst Hernien eines beträchtlichen Theiles des Colon ascendens vorkommen können, denen eine Peritonealhülle durchaus nicht mangelt.

Früher wurde gelehrt, dass das Peritoneum über die Vorderfläche des Blinddarmes derart hinüberstreicht, dass das letztere eng an die Fossa iliaca anliegt und in das lockere Zellgewebe derselben mit seiner hinteren peritonealfreien Fläche hineinragt. Tuffier widerspricht diesen althergebrachten Ansichten, indem er sagt, dass der Blinddarm allseitig ebenso von Peritoneum eingehüllt ist, also dass man denselben von allen Seiten mit dem Finger umgehen kann, wie z. B. die Herzspitze; er stützt diese Angaben auf die anatomische Untersuchung von 120 Leichen, unter denen er bloß bei 9 erwachsenen Cadavern das obere Drittel des Blinddarmes vollständig peritonealfrei fand. In vielen Fällen steigt der Peritonealüberzug sogar einen Querfinger breit über die Mündung des Dünndarmes in den Blinddarm nach aufwärts, in Ausnahmefällen sogar bis unter die rechte Niere, so dass der aufsteigende Dickdarm, in einem solchen Falle mit einem besonderen Mesocolon ascendens versehen, in ähnlicher Weise beweglich ist, wie das Ileum. Da es sich auch darum handeln könnte, dass sich der Blinddarm, wiewohl im Bauchraume vollständig vom Peritoneum bedeckt, bei seinem Abstieg in einen Bruchsack gewissermaßen dieser Hülle ganz oder theilweise entledige und sich dann, vollständig entblößt, in den gemeinschaftlichen Hüllen des Samenstranges des Hodens befände, so prüfte Tuffier auch die Ablösbarkeit des Peritoneums und constatirte, dass auf dem aufsteigenden Dickdarm und dem oberen Drittel des Blinddarmes die Serosa nur sehr locker adhärirte, während sie sich vom unteren Drittel der Vorderfläche des Cöcums und des Processus vermiformis nicht abziehen lässt. Auf der Hinterfläche des Cöcums ist die Serosa bei weitem weniger fest angewachsen.

Zum Verständniss der Cöcalhernien ist es weiter nothwendig, die Art und Weise der Befestigung des Blinddarmes genauer zu kennen, um zu wissen, auf Kosten welchen Gebildes der Abstieg des Blinddarmes in einen Bruch erfolgen kann. Das Cöcum ist gewissermaßen aufgehängt auf dem Ligamentum superius, welches, in der Lumbalgegend genau unter der Niere oder an deren unterem Pole entspringend, sich mit seinem unteren Ende auf der Außenseite des aufsteigenden Dickdarmes inserirt und am Übergange desselben in den Blinddarm mit der Serosa des letzteren verschmilzt. Tuffier beschreibt außerdem noch ein zweites, unteres Anheftungsband, welches wir zu Gesicht bekommen, sobald wir das Cöcum nach aufwärts umschlagen und anspannen; er nennt dieses Band das Ligamentum inferius. Dasselbe entspringt von der Serosa der Hüftbein-



grube, dort, wo sich die Samenstranggefäße mit der Arteria iliaca externa kreuzen, und verläuft dann in Form einer Bauchfellfalte zum linken Rande des Blinddarmes und zum Mesenterium. Endlich trägt auch das Mesenterium des Dünndarmes, welches sich am Cöcalrande befestigt, in ähnlicher Weise zur Befestigung des Blinddarmes in seiner Lage bei.

Für den Mechanismus der Cöcalhernien ist weiter das Verhalten des Blinddarmes bei Füllung mit Flüssigkeiten von großer Wichtigkeit. Wenn das Ligamentum inferius unbeschädigt ist, so steigt das Cöcum unter gleichzeitiger Dehnung nach abwärts, indem es sich noch vollständiger mit Peritoneum bekleidet. Wenn wir das genannte Band durchschneiden, so hülst sich der Blinddarm aus seinem Peritonealüberzug aus und kommt sodann mit der Darmbeingrube in Berührung.

Aus diesen Details geht zur Genüge hervor, dass die classische Lehre von den Cöcalhernien, welche vollständig peritonealfrei wären, nicht mehr aufrecht erhalten werden kann, was schließlich auch Linhart einbekennt, wiewohl er einen Theil des Dickdarmes über dem Blinddarm noch zum letzteren hinzurechnet.

Unter den von Tuffier gesammelten 53 Fällen von Cöcalhernien fand man 42 Leistenbrüche, 6 Schenkelbrüche und 5 Nabelbrüche, und zwar entweder angeboren oder erworben. Unter 38 Fällen, von denen nähere Angaben bestehen, war das Verhältniß der rechtsseitigen zu den linksseitigen wie 5 : 1 sowohl bei den Leisten- als auch bei den Schenkelbrüchen. Unter den auf der Klinik des Verfassers beobachteten 9 Fällen von Cöcalhernien fand man 8 Leistenbrüche, und zwar durchwegs auf der rechten Seite, hievon 4 bei Männern und 4 bei Frauen, dagegen einen einzigen Schenkelbruch bei einer Frau, und zwar ebenfalls rechtsseitig.\*) Das Überwiegen der rechtsseitigen Blinddarmbrüche kann man mit der rechtsseitigen Lage des Cöcums hinlänglich erklären. Ein reiner Cöcalbruch, d. h. ein Bruch, welcher nicht mit dem gleichzeitigen Vorhandensein von Dünndarmschlingen combinirt wäre, ist ein recht seltenes Vorkommnis; als Beleg hiefür diene, dass z. B. Linhart einen solchen Bruch zu beobachten nie die Gelegenheit hatte.

Bezüglich der linksseitigen Cöcalbrüche, welche auch Dünndarmschlingen enthalten, kann man sich das Entstehen derselben am ehesten so vorstellen, dass die zuerst hervortretenden Dünndarmschlingen allmählich unter Verlängerung des Mesocöcums den Blinddarm, endlich auch den Dickdarm nachziehen, oder dass es sich um eine congenitale Persistenz des Mesocöcums handelt, welche nach der Toldt'schen Entstehungstheorie der Mesenterien recht leicht begreiflich ist und welche von Grüber detaillirt beschrieben wurde. Auch Tuffier beobachtete eine derartige

\*) Die erwähnten 9 Fälle wurden in den Jahren 1891–96 beobachtet. Im Jahre 1897 kamen von neuem in einer Woche 3 Cöcalhernien zur Beobachtung.



Beweglichkeit des Blinddarmes, dass an der Leiche der Processus vermiformis peripherwärts die untere Partie des Scarpa'schen Dreieckes, nach oben den mittleren Theil des Brustbeins berühren konnte; der Fall wurde bei einem 3jährigen Kinde beobachtet.

Wir haben demnach streng zu unterscheiden zwischen den Brüchen des Cöcums und jenen des Colon ascendens, welche letztere allerdings nicht selten auf einem beträchtlichen Theile ihrer Peripherie peritonealfrei sein können. Wir wollen auch an dieser Stelle bemerken, dass es Brüche des aufsteigenden Dickdarmes gibt, bei denen das Cöcum in der Bauchhöhle verblieben ist. Der Anlass, dass man früher von Cöcalhernien, welche einen unvollständigen Peritonealüberzug hätten, sprach, wurde offenbar dadurch gegeben, dass man nicht genau die eben erwähnten zwei Bruchkategorien unterschied und dass man ohne weiteres eine Hernie, welche das Cöcum enthielt, als Cöcalhernie bezeichnete, während es gleichzeitig eine Hernie des aufsteigenden Dickdarmes sein konnte.

Bezüglich der Combination der Cöcalhernien mit Brüchen anderer Darmtheile wollen wir anführen, dass Tuffier in 17 Fällen neben dem Blinddarm auch Dünndarm vorfand, in 8 Fällen das Colon ascendens, in 5 Fällen „den Dickdarm“ überhaupt, in 4 Fällen Netz und zweimal das Colon descendens.

Schon seit ältester Zeit sind Cöcalhernien mit vollständigem, allseitig sie umschließenden Bruchsack bekannt, was natürlich am ehesten bei Nabelbrüchen begreiflich erscheint, jedoch nach den Definitionen von Bardeleben und Tuffier nun auch bei Leisten- und Schenkelbrüchen erklärlich ist.

Bei der Entscheidung, ob wir einen bestimmten Fall zur Entscheidung der Frage über das Vorkommen vollständig oder theilweise peritonealloser Cöcalbrüche heranziehen können, ist es aber auch wichtig zu entscheiden, ob es sich nicht um einen angeborenen Cöcalbruch, demnach um eine bestimmte Abart einer anomalen Entwicklung des Cöcums handle. Guillet beschrieb einen Bruch des Blinddarmes und des Dünndarmes, welcher vollständig des Peritonealüberzuges entbehrte; nach der gleichzeitig vorhandenen Ektopie des Hodens dachte man wohl mit Recht auf eine die genannten zwei Darmabschnitte betreffende Hemmungsbildung. Tuffier gelangte auf Grund seiner anatomischen Studien zu der Ansicht, dass wenn das Ende des Dünndarmes oder der Wurmfortsatz peritonealfrei ist, der Verdacht auf einen angeborenen Bruch des Cöcums berechtigt sei.

An dieser Stelle soll auch eines passenden Vergleiches von Hunter gedacht werden, welcher bei Brüchen des Cöcums und des Colon ascendens das Verhalten dieser Darmtheile zum Bruchsacke dem Verhalten des Hodens und des Samenstranges zum Processus vaginalis peritonei gleichstellte. Sowohl der Hode, als der Blinddarm sind mit Peritoneum voll-



ständig überkleidet, während das Colon ascendens und der Samenstrang derart in die Wand der serösen Säcke eingelassen sind, dass sie sich nur schwer von demselben ablösen lassen. Demnach sind die angeborenen Hernien dieser Art nur schwer oder nur partiell reponibel, und umgekehrt, aus der schweren Reponibilität der Cöcalhernien kann mit großer Wahrscheinlichkeit auf das Angeborensein solcher Brüche geschlossen werden. Das Vorhandensein des Blinddarmes in angeborenen Nabelschnurbrüchen wird uns umsoweniger in Erstaunen setzen, als wir ja nach einer schon früher mitgetheilten Schilderung der „Darm- und Peritonealentwicklung“ ein Stadium derselben kennen, in welchem sich der Blinddarm in der unmittelbarsten Nähe des Nabels befindet. Störungen in der Locomotion des Blinddarmes oder abnorme Fixationen desselben können dieses Stadium ungebührlich lange bestehen lassen, so dass in einer Anzahl von Fällen der Blinddarm zu den dem Nabelring anlagernden Eingeweiden gerechnet werden kann.

Erworbene Cöcalbrüche bei Erwachsenen entstehen bloß dann, wenn die Befestigungsbänder des Blinddarmes sich verlängern oder dehiscieren, so dass ein Herabsteigen dieses Organes möglich wird. Die Hauptaufgabe der Fixation des Blinddarmes in seiner normalen Lage fällt natürlicherweise dem oberen Bande zu, während die ungestörte Function des unteren nur bedingt, dass sich der Blinddarm in der Weise dreht, dass sich der Processus vermiformis am höchsten Punkte der Hernie befinde.

Bei den mit dem Vorfalle anderer Darmtheile, z. B. des Colon ascendens und von Dünndarmschlingen complicierten Brüchen wird der Peritonealüberzug des Colon öfters von den andrängenden Darmschlingen zum Bruchsacke verwendet und auf diese Weise dasselbe soviel als überhaupt möglich aus seinem Peritonealüberzug ausgelöst.

Eine besondere Abart der Intestinalbrüche ist in den Brüchen des Wurmfortsatzes gegeben. Darnach, ob der Processus vermiformis allein oder in Gemeinschaft mit anderen Eingeweiden den Inhalt eines Bruches bildet, hat man reine oder complicierte Hernien des Wurmfortsatzes unterschieden. Da es natürlich ist, dass bei Brüchen des Blinddarmes auch der Processus vermiformis vorfällt, und da weiter die Combinationen des Bruches des Wurmfortsatzes allein mit anderen Eingeweiden, als mit dem Cöcum, zu den allergrößten Seltenheiten gehören, so hätte die Unterscheidung der reinen von den complicierten Wurmfortsatzbrüchen eigentlich keine besondere Bedeutung. Nur das Bestreben der letzten Zeit, für den reinen Wurmfortsatzbruch ein besonderes klinisches Bild auszuarbeiten, berechtigt die Aufstellung einer besonderen Kategorie von Brüchen, jener nämlich des Processus vermiformis allein. Der letzte Versuch in dieser Richtung wurde von Brieger aus der Klinik von Mikulicz gemacht. Nachdem schon im Jahre 1868 die bis dahin veröffentlichten Fälle von



Wurmfortsatzbrüchen (meistens Obductions- oder im allgemeinen anatomische Befunde) gesammelt worden waren, hat es Brieger unternommen, dieselben mit neueren Beobachtungen zu ergänzen und sie zu classificieren.

Vor allem unterscheiden wir also selbständige Hernien des Processus vermiformis, und weiter Brüche desselben mit Vorlagerung des Netzes. Von der ersten Kategorie wurden 6 irreponible und 18 eingeklemmte Brüche beobachtet; hiezu kommen noch zwei Fälle, in denen neben dem Processus vermiformis noch ein Stück Netz vorgefallen war. Es wurden in diesen zwei Gruppen bloß jene Beobachtungen eingereiht, deren klinischer Verlauf mehr oder weniger genau bekannt war.

Mit Rücksicht auf diese Fälle handelte es sich vor allem darum, ob die Brüche des Wurmfortsatzes allein (d. h. ohne einen anderen Darmtheil) irgendwelche besondere klinische Merkmale darbieten, nach denen in Hinkunft eine genauere diagnostische Abscheidung dieser Fälle vorgenommen werden könnte, was bei den gesammelten Fällen — nach fast einstimmigem Urtheile — höchst selten zu finden war. Die irreponiblen Brüche dieser Art bieten freilich — neben den auch anderen nicht reponierbaren Hernien gemeinschaftlichen Merkmalen — kaum irgend welche besondere Erscheinungen dar, welche zu einer präciseren Diagnose führen könnten, außer zu der, dass es sich in ähnlichen Fällen mit größter Wahrscheinlichkeit um Netzbrüche handle, während man nur in Ausnahmefällen an Vorlagerung von röhrenförmigen, strangförmigen Eingeweiden denken wird, welche sich derart ähneln wie der Processus vermiformis und die Tuba Faloppiæ. Bei eingeklemmten Brüchen der besprochenen Art bemerken wir dagegen, dass in einer großen Überzahl der Fälle ähnliche Erscheinungen, welche auch andere Darmeinklemmungen zu begleiten pflegen, beobachtet werden, so z. B. Verstopfung und Erbrechen, tiefes Unwohlsein, welche eigentlich bei der Einklemmung solcher Darmtheile, welche so außerhalb des Tractus intestinalis liegen, wie der Processus vermiformis, nicht leicht begreiflich sind. Und doch ist diese Unterscheidung höchst wichtig, da bei der Diagnose auf einen Netzbruch sich der Beobachter zum weiteren Aufschube der Operation entschließen könnte, wodurch die durch die Einklemmung hervorgerufenen Veränderungen bis zur Infection des Bruchsackes in der Bauchhöhle fortschreiten könnten. Diese Erscheinungen, welche auf eine Störung der Darmcirculation bezogen werden müssten, dürften am ehesten derart erklärt werden, dass bei Einklemmung des Wurmfortsatzes auch die nachbarlichen Darmtheile verbogen oder verdreht sein können, wodurch die Zeichen eines Ileus bedingt werden. Eine Erklärung hiefür wurde von Klein versucht. Derselbe meint, dass die genannten Symptome nicht durch Veränderungen, wie z. B. Verengerung des Darmlumens, bedingt sind, sondern dass es Zeichen einer Bauchfellentzündung sind, welche in größerer Ausdehnung den Darm betroffen



hatte, und welche dann zur Beobachtung kämen, wenn die Entzündung auf die Bauchhöhle sich fortgepflanzt hätte. Es gibt jedoch auch Fälle, welche schon einige Stunden nach der Operation, durch welche die obigen Veränderungen ausgeglichen wurden, tödtlich endeten und bei denen am Secierteische nicht die geringsten Zeichen einer Bauchfellentzündung constatiert werden konnten. Man muss demnach auch bei der Einklemmung von Hernien des Wurmfortsatzes zu einer ähnlichen Erklärung Zuflucht nehmen, wie sie Kierstein behufs Deutung der Erscheinungen bei Ileus überhaupt gegeben hat. Derselbe sagt, dass die Erscheinungen nicht die Folgen eines plötzlichen Verschlusses der Darmlichtung seien, denn Thiere, denen der Darm zugenäht worden war, endeten einfach durch Hungertod in einem späteren Zeitabschnitte; sondern jene Symptome, welche sich kurze Zeit nach der Einklemmung entwickeln, sind bedingt durch Schädigung des Darmes und seiner Nerven, so dass jene Erscheinungen durch Vorgänge in den Nervenbahnen hervorgerufen würden, eine Ansicht, welche auch durch die traurigen Erfahrungen bei anderen Brüchen gestützt wird, besonders bei der manchmal sehr schnell sich entwickelnden Herzlähmung.

Es wäre eine unrichtige Anschauung, wenn wir denken würden, dass die Brüche des Wurmfortsatzes bloß auf der rechten Seite vorkommen können. Sie finden sich in der Regel auf der rechten Seite; wir kennen aber auch Beispiele von linksseitig gelegenen Brüchen; hieher gehört besonders der Fall von Haps, in welchem, ohne Situs inversus der Bauchorgane, der Wurmfortsatz in einer linksseitigen Hernie gelagert und mit dem Samenstrange verwachsen vorgefunden wurde. Dieser Umstand hängt davon ab, ob der Processus vermiformis mit seinem Ende bis in eine linksseitige Hernie hinüberreichen kann. Seine normale Länge beträgt zwar nur 8.5–10 *cm*, doch sind auch Beispiele beobachtet worden, in denen seine Länge bis 15 *cm*, ja sogar über 20 *cm* betrug, so dass, bei der Lagerung des Wurmfortsatzes quer durch die Bauchhöhle hinüber nach links, das Eintreten in eine linksseitige Hernie nicht unwahrscheinlich ist, wozu noch der Umstand hinzutritt, dass der Blinddarm, wie schon erwähnt, bei längerer Entwicklung seines Mesenteriums eine hochgradige Beweglichkeit erlangen kann, wodurch das Hinabgleiten auch in einen linksseitigen Bruch noch wesentlich gefördert wird.

Von den beobachteten Fällen betrafen 9 eine Schenkelhernie, die übrigen waren Leistenbrüche. Ungefähr eine gleiche Anzahl kam bei Männern und bei Frauen vor.

Es ist wohl selbstverständlich, dass der Processus vermiformis auch im Bruchsacke denselben Veränderungen verfallen kann wie innerhalb der Bauchhöhle, hauptsächlich also einer sogenannten Perityphlitis und ihren Folgen, dass demnach auch in einer Hernie der Processus vermiformis von einer Ulceration oder Gangrän und Perforation befallen werden kann,



nach Ausheilung derselben aber von Narbenstricturen und cystöser Degeneration. Wenn in einem Bruche eine Nekrose des Wurmfortsatzes mit drohender oder schon erfolgter Perforation sich entwickelt, dann können sowohl bei einer irreponiblen als auch bei einer eingeklemmten Hernie ohne Nekrose plötzlich Zeichen einer stercoralen Phlegmone auftreten, welche wohl in den seltensten Fällen in der richtigen Weise gedeutet werden, sondern in den meisten Beobachtungen als durch Einklemmung bedingte Gangrän aufgefasst werden dürfte. Ob nun durch das letztere Vorkommnis oder durch wirkliche Einklemmungsgangrän eine Extravasation des Darminhaltes in den Bruchsack und endlich unter die Haut stattfindet, immer wird sich eine sogenannte stercorale Phlegmone entwickeln, mit bedeutendem collateralen Ödem, mit baldiger centraler Nekrose und Emphysem, in weiterer Folge aber Darmfisteln, welche eine nicht geringe Tendenz zur spontanen Heilung besitzen. Auch an diese Möglichkeit bezüglich der Genese von in der rechten Leistengegend gelegenen Darmfisteln muss gedacht werden, um die Prognose sowohl bezüglich der Spontanheilung, als der Möglichkeit einer operativen Beseitigung derselben richtig zu stellen. Nicht nur, dass jene in zahlreichen Fällen ohne weitere Beihilfe erfolgen kann, auch die letztere erfordert in Form einer nur partiellen Excision der Blinddarmwand oder bloß einer Resection des Wurmfortsatzes bei weitem weniger gefährliche operative Eingriffe, als ähnliche Fisteln an anderen Darmtheilen. Ohne zur richtigen Zeit vorgenommene Operation ist es unmöglich zu entscheiden, ob solche Zustände durch eine Brucheinklemmung oder durch Gangrän und Perforation des Processus vermiformis in einem Bruchsack ohne Einklemmung hervorgerufen worden sind.

Endlich müssen wir auch erwähnen, dass ebenso wie der Processus vermiformis bei Vernarbung eines circulären Geschwüres in demselben und bedeutender Verengerung des Lumens von einem Hydrops oder Empyem ausgedehnt werden kann, welche sich periodisch entleeren, eine ähnliche Affection auch in einer Wurmfortsatzhernie ablaufen kann, so dass auch auf diesem Wege eine Herniencyste entstehen kann, deren Unterscheidung von einer Bruchsackcyste recht schwierig sein kann. Um einen ähnlichen Fall handelte es sich in dem einzig in seiner Art dastehenden Falle, welcher von Wölfler mitgetheilt wurde und in welchem nach anamnestisch constatirten perityphlitischen Anfällen im Bruchsacke ein besonderer Sack vorgefunden wurde, welcher von 2-Kopfgröße war und mit einer starken Muskelwand versehen erschien. Dieser Sack wurde eben als der cystös degenerierte und hydropisch ausgedehnte Wurmfortsatz gedeutet.

Mit Rücksicht auf einen vom Verfasser beobachteten Fall muss noch ergänzt werden, dass am Processus vermiformis auch eine rückläufige Incarceration vorkommen kann, bei welcher entweder das Ende oder eine Schlinge des Processus vermiformis im eingeklemmten Zustande aber



innerhalb der Bauchhöhle sich befinden können, während der Anfang desselben außerhalb des Bruchringes im Bruchsacke, und zwar im nahezu normalen Zustande gelagert ist.

Tuffier beschäftigte sich mit der Frage, in welcher Weise sich der Peritonealüberzug bei Brüchen des Processus vermiformis verhält, und kam zu dem Schlusse, dass unter 42 Fällen bloß in 2 (nämlich im Falle Cabaret und Richet), und da erst bei der Operation, der Processus vermiformis im Bruchsacke ohne Peritonealüberzug vorgefunden wurde.

Die Behandlung beider Arten der Wurmfortsatzhernien, sowohl der irreponiblen als der eingeklemmten, ist ungefähr gleich. In beiden Fällen empfiehlt es sich, den Wurmfortsatz zu beseitigen, und zwar durch Amputation in der Entfernung von ungefähr 1 cm vom Blinddarme, und dies so, dass wir mit einem Schnitte den Wurmfortsatz absetzen, sodann am centralen Ende mit einer Cooper'schen Schere die vorquellende Schleimhaut trichterförmig ausschneiden und über dem so entstandenen Trichter die Muscularis und Serosa mit einigen Heften vereinigen, unter Einrollung des Bauchfellüberzuges. Ebenso können wir, nach dem Beispiele von Mikulicz, den Wurmfortsatz durch einen die Serosa und Muscularis durchsetzenden Manschettenschnitt abtragen, die Mucosa aber etwas höher centralwärts durchschneiden und über der Wunde die eingerollte Serosa vereinigen. In zahlreichen, vom Verfasser operierten Fällen dieser Art bewährte es sich, den so vereinigten Wurmfortsatz mittelst einiger länger gelassenen Nähte in der Wunde zu befestigen, damit durch Nachgeben einer Naht nicht eine Allgemeinaniection der Bauchhöhle entstehe.

## 5. Harnblasenbrüche.

Eine weitere Art von seltenen Hernien ist der Bruch der Harnblase und der Tuba Fallopiæ, welche insofern nebeneinander genannt werden müssen, als ihr gleichzeitiges Vorkommen im Bruchinhalte wenigstens bei einer bestimmten anatomischen Art der Brüche, nämlich dem Schenkelbruche, häufig beobachtet wird.

Die Harnblasenbrüche wurden im Jahre 1892 in der russischen Zeitschrift „Chirurgitscheski Wiestnik“ von Siegel abgehandelt; er veröffentlichte 73 Fälle, und zwar 48 Leisten-, 10 Perineal-, 4 obturatorische, 4 Schenkel- und je 1 Hernie der weißen Linie und des Hüftbeinausschnittes. Im Jahre 1893 veröffentlichte Aue eine Arbeit über denselben Gegenstand mit 59 Fällen, von denen 43 bei Leistenhernien beobachtet wurden (von diesen waren 13 linkerseits, 10 rechterseits und 3 beiderseits), 8 Perineal-



hernien (2mal auf beiden Seiten), 3 Hernien des eirunden Loches, 2 der weißen Linie, 2 Schenkelhernien und 1 ischiadische. Es scheint, dass die meisten in den beiden citierten Zusammenstellungen gesammelten Fälle kaum verschieden sind, da auch die Aue'sche Arbeit im Jahre 1890 im „Chirurgitscheski Wiestnik“ erschienen war.

Als prädisponierende Ursachen zum Entstehen von Harnblasenbrüchen hat man angeführt: alle krankhaften Zustände, welche eine Schwächung und Ausdehnung der Harnblase im Gefolge haben, daher die Hypertrophien der Prostata und Stricturen der Harnröhre; weiter Lockerung des eben erwähnten Organs nach einer reichlichen Fettentwicklung um dasselbe und nachträglicher plötzlicher Abmagerung, ebenso nach häufigen Schwangerschaften. Englisch meint, dass die Schrumpfung der seitlichen Befestigungsbänder der Harnblase Ursache von Hernien sei, insofern, als dann der Widerstand bei Blasenfüllung rückwärts größer ist als auf der Seite, worauf das Bauchfell in der Gegend des Leistenringes emporgehoben und hiedurch die subperitoneale Schichte gelockert wird. Dies sollte auch ein Hindernis bei Verwachsung des Processus vaginalis peritonei abgeben. Die Behauptungen Armand's und Emmert's, dass die Cystocelen stets angeboren sind, da die Brüche immer größer zu sein pflegen als die Bruchringe, dass weiter die Ligamenta lat. vesicæ ein Hindernis der Bruchbildung abgeben, sodann dass der Bruch im Processus vaginalis peritonei im Hodensacke vorgefunden wurde und dass manche dieser Hernien von Kindheit auf bestehen, verwirft Aue und weist darauf hin, dass sich viele der Harnblasenbrüche allmählich entwickeln, dass die Versuche Englisch's dem widersprechen, dass die Seitenbänder der Harnblase die Entstehung der Brüche hindern würden und dass die Mehrzahl der Brüche denn doch im höheren Alter vorkommt.

Die Harnblasenbrüche wurden bereits im Jahre 1753 Gegenstand einer wissenschaftlichen Abhandlung, indem Verdier in den „Memoiren der königl. chirurg. Akademie in Paris“ einen Fall von Schenkelbruch veröffentlichte, dessen Inhalt die Harnblase war, demnach eine Cystocele cruralis. Ein zweiter Fall wurde im Jahre 1790 in Russland veröffentlicht. Häufigere Befunde dieser Art wurden erst bei den unter dem Schutze der Antisepsis ausgeführten Radicaloperationen der Brüche erhoben, so dass wir von der femoralen Abart der Harnblasenbrüche bis nun 6 Fälle kennen, auch wenn wir nach dem Beispiele von Quépin (im Handbuche von Duplay-Réclus) zwei Fälle, und zwar jenen von Port und den von Simon Levrent, welche zweifelhaft sind, ausscheiden. Was die anatomische Erscheinung dieser Hernien betrifft, so kann sich in derselben vor allem jener Theil der Harnblase befinden, welcher des Peritonealüberzuges entbehrt, demnach präperitoneal liegt. Eine derartige Hernie stellt einen bläulich durchscheinenden und gespannten Körper dar, so dass



sie dem von Flüssigkeit erfüllten gespannten Bruchsacke ähnlich sieht und von Aue auch als solcher angeschnitten wurde. In anderen Fällen befindet sich neben der Harnblase entweder am inneren oder hinteren Umfange auch ein peritonealer Bruchsack, nicht selten mit einigen Tropfen seröser Flüssigkeit gefüllt. Das Harnblasendivertikel hatte das Aussehen eines abgerundeten, schwärzlichen, gespannten Gebildes, welches fluctuierte. Dieses Säckchen — also ein Blasendivertikel — wurde denn auch tatsächlich an der Basis unterbunden, hierauf, und zwar ohne Schaden, in die Bauchhöhle reponiert, ohne dass der Operateur eine Ahnung von dem Wesen der Hernie gehabt hätte. Um die inguinalen Cystocelen findet man gewöhnlich eine stärkere Fettschichte gelagert; kommt dieselbe auch um Schenkelhernien herum vor, dann ist ein Irrthum weniger möglich, obgleich auch da die Fettschichte für angewachsenes Netz gehalten wurde. Doch kommt bei denselben diese Schichte entweder gar nicht vor, oder ist ganz unscheinbar, so dass die pathogenetische Anschauung, nämlich als ob diese Hernien eingeleitet würden durch das Vordringen eines Fettläppchens durch die Bauchwand bis unter die Haut (Monod et Delagenière), gewiss unrichtig, wenigstens nicht für alle Fälle haltbar ist. Der Bauchfellsack, welcher neben der Harnblase vorgefunden wurde, ist entweder leer oder er beherbergt Netz oder einen Darmtheil.

Was die klinische Erscheinung dieser Hernie betrifft, so bildet die Cystocèle cruralis einen Tumor in der uns bekannten Gegend, welcher sehr oft irreponibel ist, weil der Bruch sehr gerne mit seiner Umgebung verwächst. Dieser Umstand verschuldet es auch, dass die Harnblase bei der operativen Isolierung öfters angerissen wurde. Das den Bruch bildende Harnblasendivertikel enthält gewöhnlich einige Tropfen Flüssigkeit, welche beim zufälligen Anschneiden hervorspritzt und nach dem eigenthümlichen Geruche leicht als Harn erkannt wird. Die Menge pflegt gewöhnlich ganz unbedeutend zu sein und es ist nach den gemachten Erfahrungen wahrscheinlich, dass diese Flüssigkeit in einer Cystocèle keinen allzu raschen Zersetzungs Vorgängen unterliegt. Blut wurde in der Harnblase nur in einem Falle (Monod) beobachtet. Zuweilen kommt bei einer Cystocèle die eigenthümliche Erscheinung vor, dass vom Kranken kein Harn entleert wird und doch keine Blasenerweiterung nachweisbar ist, dafür aber eine Vergrößerung der Bruchgeschwulst eintritt. Von Gueterbock wurde als Zeichen, welches bei dem Vorhandensein einer Hernie auf einen Harnblasenbruch schließen ließe, angeführt, dass wir während der Einspritzung einer selbst größeren Menge von Flüssigkeit bei bimanueller Untersuchung nicht das Gefühl des Ballotements der Harnblase haben, höchstwahrscheinlich deswegen, weil ein Harnblasenzipfel in einer der Bruchpforten verfangen ist, wodurch dieselbe unbeweglich wird.



Die Cystocele cruralis kann längere Zeit hindurch für einen Darmbruch imponieren, da die Kranken ziemlich verlässlich angeben, dass ihr Bruch zeitweilig vollständig verschwinde, um bald darauf wieder zu erscheinen, wie es bei Darmbrüchen zu sein pflegt. Diese Auffassung kann umso näher liegen, wenn die Cystocele auf einer Seite einen Bruchsack trägt, welcher Darmschlingen enthalten kann.

Es wäre gewiss sehr natürlich, bei Cystocelen irgend welche Erscheinungen von Seite der Harnblase zu erwarten, aber solche Symptome sind ziemlich selten; bloß im Aue'schen Falle klagte der Kranke manchmal über Harnverhaltung.

Wie bei einer Darmhernie, beobachtete man auch bei diesem Bruche eine plötzliche Einklemmung, und zwar unter solchen Erscheinungen, dass der Gedanke an eine Darmeinklemmung sehr nahe lag, nämlich: Erbrechen, Ausdehnung des Unterleibes und Verstopfung. In manchen Fällen wird es aber auffällig sein, dass trotz verhältnismäßig lange dauernder Einklemmung sich doch keine Erscheinungen von Darmgangrän entwickeln.

Diese Cystocele bildet in der subinguinalen Gegend eine Geschwulst bis zu Apfelgröße, welche mit normaler Haut bedeckt, manchmal fest, manchmal weich ist. Die eingeklemmte Cystocele cruralis ist immer (auch in der Narkose) irreponibel, wenigstens ist ihre Taxis bisher stets misslungen. Sie ist stets schmerzhaft. Das Erbrechen kann sich bis zur Entleerung von fäcaloiden Massen steigern, auch wenn in der Cystocele kein Darm vorgelagert ist. Auch bei dieser Hernie kann es zur Entwicklung einer ganzen Scala von nervösen Erscheinungen kommen, ja sogar eine Herzlähmung herbeigeführt werden.

Die Behandlung kann natürlich nur chirurgisch sein, und es muss schon an dieser Stelle bemerkt werden, dass von Seite der Harnblase keine besonderen Maßregeln getroffen werden müssen. War der Bruch mit dem Vorfall von anderen Eingeweiden combinirt, so werden zuerst die letzteren reponiert und dann erst der an die Harnblase angewachsene Bruchsack; ist der letztere verdickt und würde er ein Hindernis für die Reposition abgeben, dann kann er reseziert werden, wobei allerdings darauf zu achten ist, dass die Harnblase nicht mitverletzt wird. Die Reposition der vorgelagerten Harnblase hat bei der Operation nie namhafte Schwierigkeiten verursacht, so dass wir nicht den Rath zu ertheilen brauchen, wegen Verkleinerung des Bruches eine Incision der Harnblase und Entleerung des Inhaltes vorzunehmen. Zu diesem Zwecke genügt es häufig, die Harnblase selbst zu entleeren, worauf dieselbe zusammenfällt und mit ihr auch der im Bruche ausgestülpte Theil derselben. Stets wird jedoch eine hinreichende Erweiterung des Bruchringes und eine vorsichtige Isolierung der Harnblase aus den sie umgebenden Verwachsungen empfohlen. Wenn die Harnblase verletzt worden ist, so soll sie nach vorher-



gehendem Peritonealabschlusse vernäht und durch die oberflächlichen Wundschichten ein Drainagerohr eingeführt werden. Die Folgen der Operation waren in solchen Fällen recht unbedeutend, auch im Falle Gueterbock's, in welchem zwar der Patient an einer complicierenden Krankheit am 11. Tage starb, die Nähte der Harnblase aber vollkommen gut gehalten haben.

Anders verhalten sich die Dinge mit der inguinalen Cystocele, welche bei weitem häufiger ist, da sie unter den 73 Fällen der Spiegel'schen Sammlung 48mal vorkam. Am Lebenden wurde sie nur in 27 Fällen beobachtet, bei denen die Harnblase entweder bei der Radicaloperation der Hernie oder bei der Herniotomie im Bruchsacke vorgefunden wurde; unter diesen 27 Fällen wurde 20mal die Harnblase verletzt, jedoch in 7 Fällen die Verletzung zur richtigen Zeit erkannt.

Schon zu Zeiten Verdier's wurde ein ganzer Symptomencomplex angegeben, nach welchem eine inguinale Harnblasenhernie erkannt werden sollte, und sind auch thatsächlich Fälle bekannt geworden, in denen ein solcher Bruch in seiner Wesenheit bei Lebzeiten richtig diagnosticiert wurde. Unter den Symptomen, aus denen es manchmal möglich wäre, eine Cystocele zu erkennen, sind die Beschwerden beim Urinlassen, die mit Vorliebe aufgesuchte bestimmte Körperlage, der Druck auf die Leistengegend und den Hodensack, damit der Urin ganz entleert werden könne, endlich die Harnverhaltung mit dem Erscheinen einer Geschwulst in der Leistengegend, die Harnentleerung in zwei Abtheilungen, so dass sich zuerst die Harnblase selbst, dann durch Druck der Diverticulartumor in der Leistenbeuge entleeren würde etc., genannt. Der Tumor selbst pflegt rundlich, gespannt, fluctuierend, ein andermal flach, weich, beinahe immer irreponibel zu sein, und zwar auch dann, wenn beinahe der ganze übrige Bruch, sofern er Darm enthielt, reponiert wurde; auch dann bleibt noch ein kuchenförmiger Rest außen vor der Bruchpforte wahrnehmbar. Endlich wurden auch gewisse Zeichen der Verbindung der Geschwulst mit der Harnblase sichergestellt, und zwar entweder bei der Entleerung der Harnblase oder bei Einspritzung von Flüssigkeiten in dieselbe. Das letztere Symptom ist ziemlich verlässlich, doch ist es nothwendig, dass der Operateur seine Aufmerksamkeit demselben zuwendet und angesichts eines Bruches daran denkt, dass es sich auch um einen Bruch der Harnblase handeln könnte.

Bei der Betastung des Bruches kann man manchmal constatieren, dass an der Innenseite des Bruchsackes ein Stiel verläuft, welcher doppelschichtig ist und nicht so sehr nach oben gegen die Bauchhöhle, als nach rückwärts gegen und hinter die Symphyse hin verläuft.

Zur Anatomie des Bruches muss noch nachträglich bemerkt werden, dass noch eine sogenannte *Hernia vesicalis intrasaccularis* und eine ebensolche *extrasacculäre* bekannt ist. Der Unterschied zwischen



denselben besteht darin, dass bei der ersten Abart die Harnblase in einem Bruchsacke liegt und daher auch einen unmittelbaren, eigenen Peritonealüberzug hat, während bei der zweiten Abart die Harnblase außerhalb des Bruchsackes gelegen ist, was bei den meisten Vesicalhernien der Fall zu sein pflegt. Sehr oft pflegt die Harnblase von dem übrigen Darm-inhalte verdeckt zu sein.

Der älteste Fall dieser Art wurde bereits im Jahre 1650 von Platter veröffentlicht; es handelte sich damals um einen rechtsseitigen Leistenbruch der Harnblase, welcher nicht diagnostiziert wurde und wo trotzdem die Exstirpation der Geschwulst vorgenommen wurde; hiebei entleerte sich Urin aus der angeschnittenen Harnblase. Die Wunde wurde nicht genäht, sondern eine Fistel belassen, welche das ganze Leben andauerte. Hundert Jahre später hat Guyon (de Harpenteras) ebenfalls einen vermeintlichen Abscess in der Leistenbeuge operiert, wobei er aber sofort über die Natur der Geschwulst belehrt wurde, als aus der Wunde Harn ausfloss; es wurde ein permanenter Katheter eingelegt, die Wunde nicht genäht und es trat in Bälde Heilung ein. Der dritte Fall rührt von Pott her; die Geschwulst gehörte dem Samenstrange an und wurde als „solide Cyste“ diagnostiziert; der vorgefallene Theil der Harnblase wurde exstirpiert, und zwar sammt dem in demselben befindlichen Stein; hiebei floss natürlich sofort Harn aus, Nähte wurden aber nicht angelegt und abermals trat Heilung ein. Unter solchen Fällen zählen wir 18 Leistenbrüche und 2 Schenkelbrüche, nämlich die Fälle von Aue und Gueterbock; von diesen 18 Fällen von Leistenbrüchen wurden 10 auf der rechten und 5 auf der linken Seite beobachtet, während 3mal die Seite nicht angegeben ist. Von den zufälligen bei der Herniotomie erfolgten Verletzungen der Harnblase starben 6, die übrigen heilten, wodurch gewiss unstreitig die Unrichtigkeit des alten Aphorismus: „cui per secta vesica, mortale“ erwiesen ist.

Das Beispiel Just's, welcher im Jahre 1890 einen Mann operierte, der insofern an Beschwerden litt, als er manchmal nicht imstande war, in aufrechter Lage den Urin zu entleeren, während er in liegender Stellung ganz gut Harn lassen konnte, während an der Scrotalwurzel in der Leistenbeuge ein Geschwulst erschien, ist sehr belehrend. Der Kranke hatte selber erkannt, dass es sich um eine Harnblasenhernie handle, bis sich im Jahre 1892 der Bruch plötzlich einklemmte; die herbeigerufenen Ärzte stachen die Geschwulst an, saugten etwas Flüssigkeit heraus, welche ihnen Harn zu sein schien. Bei Auflegung von Eisumschlägen gelang die Taxis und einige Zeit hierauf wurde die Radicaloperation vorgenommen. Durch Einspritzung von Borsäurelösung in die Blase vergrößerte sich die Hernie nicht; aus der Wunde, welche 18—20 cm lang war, exstirpierte man eine Fettmasse, welche, von abgerundeter Gestalt, mittelst eines Stieles in der



Tiefe des Leistencanales befestigt war; hinter ihr befand sich ein leerer Bruchsack, dessen hintere Wand in ihrer oberen Hälfte von dem Tumor emporgehoben wurde; dieser Sack wurde unterbunden und reseziert. Der zurückbleibende Tumor war von einer fettigen Masse bedeckt, deren Wurzel durch eine besondere Öffnung, die vom Leisten canale gesondert war, in den Bruch eintrat; die Repositionsversuche blieben ohne Erfolg. Die Geschwulst wurde an ihrer Basis angeschnitten, worauf eine weiße faltige Schleimhaut zum Vorschein kam, und wiewohl kein Harn aus dieser Öffnung floss, konnte doch der in die Wunde eingeführte Finger den in die Harnblase eingeführten Katheter fühlen. Die Wunde wurde vernäht und die Geschwulst an die Stelle der Harnblase reponiert. Die Exstirpationswunde war 8—9 cm lang und der abgenommene Theil der Harnblase  $6 \times 5$  cm groß, die Fettschichte 10—12 mm dick. In 19 Tagen war der Kranke geheilt. In dieser Weise sollte man wohl stets vorgehen, wenn bei einer verkannten Blasenhernie eine zufällige Verletzung stattfindet. Im übrigen unterscheidet sich die Erscheinung der Harnblase bei einer Leistenhernie kaum von der bei einer Schenkelhernie, außer durch den Verlauf des Stieles, mittelst dessen sie mit der Harnblase zusammenhängt. Auf die in dem obigen Falle (aus dem Jahre 1892) gemachten Beobachtungen, dass das eine Harnblasenleistenhernie begleitende Lipom nicht denselben Weg einschlägt, wie eine gewöhnliche äußere Leistenhernie, sondern dass es von der letzteren durch die epigastrischen Gefäße getrennt ist, weist neuerdings (1896) mit großem Nachdrucke Monari hin, indem er sagt, dass der Verdacht auf eine Cystocele inguinalis zur Gewissheit wird, sobald die ebenerwähnten Verhältnisse vorgefunden werden. Es würde demnach scheinen, als ob die Cystocele inguinalis häufiger den Weg einer Hernia inguinalis interna nehmen würde, ohne dass man jedoch behaupten könnte, dass dies in allen Beobachtungen der Fall ist. Zum Schlusse wollen wir noch erwähnen, dass die Mehrzahl der Hernien mit einem Darmbruch, außerdem 10mal mit Harnblasensteinen und 14mal mit Incarceration compliciert war.

## 6. Über den Bruch des Eileiters (Hernia tubae Fallopiæ).

Der erste Fall eines Eileiterbruches wurde im Jahre 1834 von Bérard veröffentlicht; es handelte sich um einen Schenkelbruch und derselbe wurde mittelst eines kleinen Troicarts angestochen; es flossen 6 bis 8 Unzen einer serösen, citronengelben Flüssigkeit aus, welche durch Kochen coagulirte. Nach Entleerung des Tumors fand man an seiner Basis ein



abgerundetes Körperchen von ungefähr Haselnussgröße, welches im Schenkelringe lag. Dieser Tumor blieb irreponibel und versteckte sich gewissermaßen in der Tiefe der Bauchwand. Man deutete diesen Theil als Netz. Den dritten Tag nach der Punction gieng die Kranke zugrunde, und zwar nachdem sich Bauchschmerzen, Erbrechen, Phlegmone, endlich Entzündung des Bauchfells eingestellt hatten, worauf der letale Exitus folgte. Alles war selbstverständlich durch die Infection des Bruchsackes und ihre Propagation in die Bauchhöhle bedingt. Der Bruchsack selbst enthielt die hypertrophische Tuba, welche an die Innenfläche des Bruchsackes nicht angewachsen war; der Eierstock selbst lag an der vorderen Peripherie des Bruchsackhalses. Bérard selbst sprach die Meinung aus, dass ein derartiger Bruch ungemein selten sei, da er in der Literatur keinen analogen Fall vorfinden konnte; bald darauf wies Dezeiméris darauf hin, dass schon im Jahre 1809 ein ähnlicher Fall von Voigt veröffentlicht worden sei. In diesem Falle betraf der Bruch eine 36jährige Frau. Der Arzt wurde ungefähr am 10. Tage der Einklemmung herbeigerufen. Der Bruch war schmerzhaft und fluctuierte, am nächsten Tage öffnete sich die Geschwulst infolge von warmen Überschlägen und es entleerte sich aus derselben ein stinkender Eiter. Man sah sodann in der Tiefe ein Körperchen von ungefähr Halbzolllänge. Dieses Körperchen zog sich die Kranke beim Verbinden der Wunde selbst heraus und man erkannte, dass dasselbe 4 Zoll lang und wie ein Federkiel dick sei, dass sein Ende fransenartig ist und dass durch dasselbe ein Canal verlief, in welchen man eine Sonde einführen konnte. Die Wunde heilte binnen 14 Tagen und die Kranke blieb sodann vollständig gesund. Dezeiméris dachte an einen Bruch des Processus vermiformis, obwohl die Schwierigkeit, den Bruch als jenen des Eileiters zu deuten, nur dadurch bedingt war, als man bisher keinen analogen Fall kannte. Ein weiterer Fall wurde sodann erst im Jahre 1842 von Aubry, im Jahre 1854 von Dolbeau, im Jahre 1879 von Dupont, im Jahre 1882 von Böckel veröffentlicht, bis im Jahre 1889 Brunner auf Grund von zwei weiteren Fällen eine ausführlichere Studie über diesen Gegenstand unternahm. Hierauf wurden noch zwei Fälle, einer von Kusmin und einer von Göpel, und endlich ein letzter dreizehnter Fall vom Verfasser veröffentlicht, bei denen zum erstenmale eine sogenannte rückläufige Incarceration der Tuba beobachtet wurde. Außerdem kennen wir noch 2 Fälle, von denen einer von Konrady und Voigt, der andere von Bandl, aber nur mit wenigen Zeilen, erwähnt wird. Unter den genau beschriebenen 13 Fällen finden wir 9 Schenkel- und 4 Leistenbrüche; 2 von ihnen sind nicht ausschließliche Tubarbrüche.

Man hat die Erfahrung gemacht, dass zwar in Leistenbrüchen recht häufig der Eierstock, seltener aber die Gebärmutter sammt dem Eileiter vorgefunden werden, dass aber die Schenkelhernien des Eileiters nur sehr



selten die Tuba und fast nie den Uterus enthalten, so z. B. der Fall von Pollard (veröffentlicht im „Lancet“ am 27. Juli 1889). Außer in Leisten- und Schenkelbrüchen wurde die Tuba noch in keinem anderen Bruche constatiert, wiewohl Kusmin auf die Möglichkeit eines ischiadischen Bruches der Tuba hinweist. Nur einmal kam der Tubarbruch auf der linken Seite vor, 8mal dagegen auf der rechten, während in 4 Fällen die Seite nicht genauer bezeichnet wird. Die Pathogenese dieses Bruches ist wohl dieselbe wie die des Eierstockbruches, von welchem Cruveilhier bemerkt, dass bei der tubo-ovarialen Hernie der Weg gewöhnlich von der Tuba erschlossen wird. Die Fixation derselben in der Nähe der gewöhnlichen Bruchpforten erleichtert die Entstehung des Bruches.

Es könnte wohl auch die Frage aufgeworfen werden, ob die Tubarbrüche angeboren oder erworben sind? Wie jedoch Englisch von den Eierstocksbrüchen erwähnt, sind gewiss auch die cruralen Tubarbrüche durchaus erworbene Hernien, und zwar entstehen sie zumeist durch eine gewaltsame Muskelanstrengung; hiebei ist jedoch nothwendig, dass auch die Ala vespertilionis oder das breite Mutterband genügend lang sind, ebenso wie zur Bildung von Darmbrüchen eine hinreichende Länge der Mesenterien erforderlich ist. Es ist auch möglich, dass durch das Alter, durch Abmagerung und gewisse Dislocationen des Uterus eine Prädisposition zur Entstehung des Tubarbruches gebildet wird.

Es ist recht schwer, aus den vorliegenden Beobachtungen eine klinische Beschreibung des Verlaufes einer Tubarhernie zu liefern, da, ausgenommen in dem Falle des Verfassers, keiner der beschriebenen Fälle bei Lebzeiten beobachtet wurde, ja es wurde nicht einmal der Verdacht auf eine diesbezügliche Bruchart ausgesprochen. Besondere functionelle oder physikalische Merkmale, nach denen in Hinkunft ein Eileiterbruch erkannt werden könnte, wurden bisher nicht constatiert.

Unter den literarisch bekannten 13 Fällen wurde eine Einklemmung 3mal beobachtet, und zwar war dieselbe immer sehr streng; 2mal wurde, wie in dem oben erzählten Falle Voigt's, ein Abscess im Bruchsacke constatiert. Der zweite Fall endete an einer Peritonitis tödtlich; bei der Section fand man einen Abscess im Leistenbruchsacke, welcher mit der Bauchhöhle communicierte, und in diesem Raume schwamm die Tuba, von einer serösen Flüssigkeitsansammlung dilatirt. Eine ähnliche cystische Umwandlung der herniösen Tuba beobachteten Bérard und Kusmin, jedoch ohne umgebenden Abscess; Lélars und Göpel fanden eine Pyosalpinx, und zwar jener in einem Leistenbruche, dieser in einem Schenkelbruche; in diesem letzteren Falle wurde auch die ungemein seltene Beobachtung einer wandständigen Hernie der erweiterten Tuba gemacht. Kusmin beobachtete eine Schenkelhernie, bei welcher der größte Theil der Tuba oberhalb des Poupert'schen Bandes lag.



In manchen Fällen könnten vielleicht Symptome, wie Irreponibilität, Schmerzen, Nausea, Erbrechen, welches sich jedoch nicht zur Entleerung von fäcaloiden Massen steigert, unregelmäßiger, manchmal angehaltener, jedoch nie absolut ausbleibender Stuhl, den Verdacht auf eine Tubarhernie wachrufen. Häufig wurden reflectorische Erscheinungen von Seite der Nerven constatirt, Krämpfe, Gliederstarre, kurz recht oft ist die Einklemmung einer Tubarhernie der Incarceration eines Darmbruches auffallend ähnlich. Die eingeklemmte Tuba pflegt hyperämisch, ödematös zu sein, mitunter auch bereits infolge sehr enger Einschnürung, welche ausgiebige Spaltungen des Ringes erfordert, von Gangrän bedroht. Das Aussehen der Tuba mit ihrem Fimbrienende wurde in diesem Zustande mit einem Hahnenkamm verglichen. Die Veränderungen entwickeln sich weiter ziemlich rasch, so dass wir sehr bald eine übelriechende Flüssigkeit bemerken, auch pseudomembranöse Belege der Tuba; dieselbe ist erweicht und stellenweise sogar schwärzlich verfärbt. Nach einer Beobachtung Voigt's kann der so veränderte Eileiter auch vollständig abfallen. Es scheint also, dass in derartigen Fällen die infectiösen Stoffe aus der Tuba durch ihre terminale Öffnung in den Bruchsack eindringen und ihn eitrig inficieren. Auch ist es möglich, dass nach der Reposition eben dieselben Mikroorganismen, in ihrer Virulenz durch die Incarceration verstärkt, die Bauchhöhle selbst anstecken oder dass sogar der im Eileiter enthaltene Eiter durch seinen Erguss den Bruchsack und später die Peritonealhöhle verunreinigt.

Da in der normalen Tuba pathogene Mikroorganismen sicher constatirt worden sind, so können wir uns jedenfalls ziemlich leicht das rasche Fortschreiten der Entzündungen dieses Organs erklären, sobald dasselbe durch Traumen geschädigt ist oder infolge der Incarceration in seiner Integrität gelitten hat. Auch eine gonorrhoeische Infection der Tuba kann leicht vorkommen, besonders bei der bekannten Tendenz dieser Entzündungen, gegen den Uterus aufzusteigen. Wenn der Eileiter nicht vollständig verändert ist, dann ist er wohl nicht unschwer an seinem Fimbrienende zu erkennen, welches nicht unpassend mit einer halberblühten rothen Nelke verglichen wird. Der Eileiter könnte hie und da auch mit dem Wurmfortsatz verwechselt werden, aber der letztere ist dicker, fester und pflegt gegen den Bruchsack mittelst seines Mesenteriolums angeheftet zu sein; auch fehlt demselben am Ende die bereits erwähnte Fransenkrone.

Eine gangränöse Tuba kann wohl nicht anders als durch Excision behandelt werden, welche ungefähr so ausgeführt wird wie die Absetzung eines erkrankten Processus vermiformis. Eine solche Abtragung der Tuba könnte übrigens bei Einklemmung derselben auch bei nicht gangränösen Hernien empfohlen und von derselben nur dann abgerathen werden, wenn es sich um eine beiderseitige Hernie bei einer jungen Frau handeln würde.



In diesem Falle würde die beiderseitige Absetzung wohl einer vollständigen Castration gleichkommen. Doch wie selten ist eine doppelseitige Incarceration, und gar die der Eileiter! Die Amputation einer jeden eingeklemmt gewesenen Tuba ist auch bei jüngeren Personen berechtigt, insofern, als der übrigbleibende Eileiter zur Befruchtung hinreichend ist, und hauptsächlich daher, weil ein solcher eingeklemmter, in die Bauchhöhle reponierter Eileiter leicht Ausgang einer circumscrip-ten, ja sogar einer allgemeinen Peritonitis werden kann. Hiezu kommt noch der Grund, dass ein Eileiter, der bereits einmal den Inhalt einer Hernie gebildet hatte, zur abermaligen Bildung einer solchen neigt, und zwar wegen seiner Länge, insbesondere dann, wenn der Bruchsack irgend welcher Verhältnisse halber nicht abgetragen und die Bruchpforte nicht hatte vernäht werden können. Die Absetzung der Tuba kann allerdings am allereinfachsten in derselben Weise ausgeführt werden, wie man sie bei der Ovari-otomie zu üben pflegt, nämlich es kann dieselbe mittelst Seiden- oder Catgutligatur einfach abgebunden werden, worauf dieselbe durchschnitten und der Durchschnitt der Mucosa entweder mit dem Thermokauter versengt und mit Jodoformpulver bestreut wird, oder es kann am Durchschnitte mit der Hohlschere die Mucosa noch tiefer excidiert werden und über dem so entstandenen Trichter die Seromuscularis mit ein paar feinen Knopfnähten vereinigt werden.

## 7. Über den Bruch der Gebärmutter.

Neben dem Bruche des Eileiters wurden auch Brüche des Uterus beobachtet, und zwar theils selbständig, theils combinirt mit einem Bruche der entsprechenden Adnexa oder anderer Eingeweide. Am gründlichsten kennen wir den Leistenbruch der Gebärmutter selbst, welchen im Jahre 1885 Eisenhard zum Gegenstande einer gründlichen Studie machte, worauf Brunner die daselbst berichteten Beobachtungen auf 8 ergänzte, in denen allen sich der Gebärmutterbruch nicht mit Schwangerschaft complicierte.

Daneben kennen wir eine Bruchart, welche seit langer Zeit der Gegenstand von Erörterungen unter den Gynäkologen ist, nämlich die Hysterocele uteri gravidi. Schon in einem Briefe an Fabricius v. Hilden erzählt Michael Dering von Breslau von zwei Fällen von Gebärmutterbruch, in denen der Kaiserschnitt ausgeführt worden war; der eine davon scheint mit dem Senert'schen Falle identisch zu sein, welcher bei diesem Gegenstande auch genannt wird, während der zweite Dering'sche Fall mit dem Falle von Pohl identisch ist. Doch keiner von ihnen hat etwas mit der Operation der Margarete Wolzel zu thun, von der Schröder



in seiner Schrift erzählt. Der dritte Fall ist jener von Sachs Dorf, welcher aber einen Bauchbruch betrifft, so dass er bei der Besprechung einer inguinalen Hysterocele ausgeschieden werden müsste. Clock führt diesen Fall unter den Hysteroceelen, welche den Schenkelring passiert hatten, an. Unzweifelhafte Hysteroceelen aber, die durch den Inguinalcanal nach außen traten, sind jene von Ledesmy, Rektorzik, Scanzoni und Eisenhard selbst, im ganzen also 4 Fälle. Außer der inguinalen Abart kennen wir seit Cruveilhier auch eine crurale, und zwar nur in zwei Fällen, nämlich neben dem Falle Cruveilhier's noch den Fall L'Allemand's. Endlich kennen wir auch eine dritte, obturatorische Abart der Hysterocele. Clock führt zwar Kivisch als den ersten Beobachter dieser Hernienart an, weil dieser in seinem Buche anführe, dass er ein pathologisches Präparat kenne, an dem der rechte Eierstock und Eileiter durch den Gefäßcanal in dem Foramen obturatum hindurchgetreten sind und auch die Gebärmutter bis nahe an diese Öffnung herangezogen war. Dies ist jedoch der zweite Fall von jenen drei obturatorischen Hernien, welche Blažina im Jahre 1848 beschrieben hat. Da in diesem Falle die Gebärmutter an den Canalis obturatoris zwar herangezogen, jedoch nicht durch denselben hindurchgetreten war, so scheint es, dass der Fall von Brunner der einzige dieser Art ist. In diesem Falle trat der Bruch zwischen dem oberen und mittleren Theile des Musculus obturatorius externus hervor und breitete sich sodann zwischen Musculus pectineus und Adductor aus, demnach beschrieb die Hernie den gewöhnlichsten Weg eines obturatorischen Bruches. Zur Bekräftigung des Gesagten wollen wir noch daran erinnern, dass auch Fischer im Inhalte der obturatorischen Hernien 26mal Darm, 7mal Netz und Darm, 3mal Harnblase und 1mal den Eierstock, unter den 54 Fällen von Benno Schmidt 3mal zwar der Eierstock mit dem Eileiter, jedoch nie die Gebärmutter, endlich unter den 80 Fällen von Pimbert 1mal Darm mit Eileiter, 1mal Darm, Eierstock und Eileiter, niemals jedoch die Gebärmutter vorgefunden wurde.

Wir wollen hier zuerst einige Details über die Hernia uteri mittheilen. Bei der Untersuchung eines Falles fand man die Scheide vollständig normal entwickelt, bei der bimanuellen Untersuchung zeigte sich die Gebärmutter nach hinten und unten geneigt. An derselben Kranken wurde vor 4 Wochen eine Radicaloperation ausgeführt, bei welcher man in einer linksseitigen Leistenhernie neben Darm auch den Eileiter und den Eierstock vorfand; als man den Eileiter anzog, wurde auch das entsprechende Uterushorn sichtbar. Nachdem der Darm reponiert worden war, war es nicht möglich, die Gebärmutter selbst zu reponieren, dieselbe wurde daher im Bruchsacke gelassen und dieselbe über ihr zusammengenäht. Umso auffälliger war das mitgetheilte Resultat der bimanuellen Untersuchung. Es wurde daher einen Monat nach der ersten Operation eine zweite



unternommen, bei welcher jauchiger Eiter entleert ward, und da zeigte sich, dass es bloß ein Abscess an dem gewöhnlichen Orte war, wo der crurale Bruchsack hindurchzutreten pflegt; der Schenkelbruchsack wurde unterbunden und exstirpiert, die Kranke erholte sich und nach einigen Monaten wurde sie hergestellt, und mit dem Befunde entlassen, dass die Gebärmutter durch die Scheide vollständig gut zu tasten ist, dass sie anteflectiert und nach links abgewichen ist, 7 cm lang, dass in der großen Schamlippe der Eierstock liegt, von welchem in der Richtung nach aufwärts der Eileiter verläuft.

In einem anderen Falle wurde die Gebärmutter nicht vorgezogen, sondern sie befand sich schon a priori im Bruchsacke. In diesem Falle fand man einen Tumor nach innen von den Gefäßen, und zwar in der Gegend des Musculus pectineus, und aus den bestehenden Symptomen machte man die Diagnose auf einen eingeklemmten Darmbruch und zwar auf einen subpubischen. Durch die Operation wurde die Diagnose tatsächlich bestätigt, nur lag unter der Darmschlinge nicht nur der Eierstock und der Eileiter, sondern auch die mit ihrem Fundus nach links und unten geneigte, anteflectierte, kleine, atrophische Gebärmutter mit dem Anfang des zweiten Eileiters, auf der hinteren Seite des Bruchsackes aufliegend. Der Darm und die Gebärmutter mit den zugehörigen Adnexen wurde reponiert, der leere Bruchsack unterbunden und exstirpiert. Die Kranke starb am zweiten Tage unter den Erscheinungen einer Peritonitis. Der Autor selbst spricht sich über diese Hernie dahin aus, dass dieselbe erworben war, und zwar aus dem Grunde, weil die Kranke bereits dreimal anstandslos geboren hatte und erst nach der dritten Geburt die Hernie entstanden ist.

Wir kennen weiter auch eine ischiadische Hernie des Uterus, welche auch von einzelnen Autoren als ein Perinealbruch gedeutet wird und welche wir schon einmal bei Gelegenheit der Besprechung dieser Hernien als die Papen'sche Beobachtung erwähnt haben. Dieser Bruch bildete einen Tumor in dem Gesäße einer Frau, hatte eine flaschenförmige Form, reichte bis zur Mitte der Waden, war ungefähr eine Elle lang und von einer gespannten, glänzenden Haut bedeckt. Bei der Eröffnung des Bruches zeigte es sich, dass beinahe der ganze Darm in dem Bruchsacke enthalten war. Daneben erwähnt der Autor, dass der „Uterus oblique ad foramen herniæ inclinabat“; hiedurch sollte eigentlich diese Beobachtung aus der Reihe der Gebärmutterbrüche ausgeschieden und unter jene des Eierstockes eingereiht werden, weil weiter gesagt wird: „et ovarium dextrum una cum tuba Fallopiæ orificio herniæ inhærebat“.

Von Léotaud wurde endlich bei einer Negerin eine Nabelhernie und zwar der schwangeren Gebärmutter beobachtet, an welchen Fall sich ein zweiter von Mourrai anschließt, wo die durch dieselbe Bruchpforte vorgelagerte Gebärmutter ebenfalls schwanger war.



Im ganzen kennen wir 17 Fälle von Hysterocele; in 9 davon wurde zugleich der Eierstock mit dem Eileiter in der Hernie vorgefunden, in 2 ist mit dem Uterus und seinen Adnexen zugleich der Darm hervorgetreten, in 5 Fällen war der Uterus in seiner Entwicklung vom Normalen abweichend, und zwar beobachtete man dreimal einen Uterus duplex mit Vorlagerung einer Uterusecke, zweimal war es ein Uterus unicornis. Eine normale Gebärmutter in ihrer ganzen Länge sammt dem Cervix wurde nur einmal, und zwar im Falle von L'Allemand, constatirt. Der in einer Hernie vorgelagerte Uterus war, wie natürlich, stets verlängert. In der Mehrzahl der Fälle handelte es sich um erworbene Brüche, jedoch sind unzweifelhaft angeborene Brüche ebenfalls sichergestellt. Wenn wir uns erinnern, dass Dunveux schon im Jahre 1713 die angeborenen Eierstocksbrüche von einem ähnlichen Vorgange herleitete, welchen wir unter dem Namen des Descensus testiculorum beim Manne kennen, so können wir uns gewiss auch leicht vorstellen, dass durch die Contraction oder Schrumpfung des dem Gubernaculum Hunteri analogen runden Gebärmutterbandes auch eine Ecke des Uterus hervorgezogen wird. Zumeist werden die Gebärmutterbrüche jedoch für erworbene gehalten, und seit den Zeiten Cruveilhier's besteht die Auffassung, dass die Brüche der Gebärmutter eine Folge der Eierstocks- und Eileiterhernie sind, da man bei einem Bruche der genannten Gebilde auch die entsprechende Uterusecke zum Bruchcanale herangezogen findet; hieraus gieng hervor, dass in jedem Falle einer Uterushernie in derselben auch das Ovarium und die Tuba vorliegen müssen. Das Heranziehen des Uterus geschieht umso leichter, als das Ovarium und die Tuba zur hinteren Bruchsackwand adhärent werden und dass sich die letzteren nie ohne das breite Mutterband dislocieren, in welchem sie eingelassen sind, so dass die Vergrößerung des Bruchsackes stets wenigstens theilweise auf Kosten des Ligamentum latum erfolgt, wodurch natürlicherweise der Uterus herangezogen wird. Es wären demnach die Eierstocksbrüche die erste Stufe einer Entwicklungsreihe, deren letzte vom Uterusbruch gebildet wäre. Englisch vertritt in seiner Monographie über die Ovarialhernien die gegentheilige Anschauung, dass nämlich die Dislocation des Ovariums bei Gebärmutterbrüchen secundär sei. Der Bruch eines schwangeren Uterus muss natürlich von dem Bruche eines normalen Uterus eingeleitet werden, auf der anderen Seite aber erleichtern vorhergehende Schwangerschaften durch Erweiterungen der Bruchringe und Elongation des Organs wieder die Entstehung der Brüche selbst.

---



## 8. Die Brüche des Eierstocks.

Unter den Brüchen der Eierstöcke verstehen wir jene Brüche, deren Inhalt der Eierstock selbst oder der Eierstock mit dem Eileiter ist, zum Unterschiede von denen, wo neben dem Eierstock und Eileiter auch ein Horn oder der Fundus des Uterus oder derselbe in seiner Totalität vorliegt, welche letztere Hernien wir als Uterusbrüche kennengelernt haben, und zwar aus dem bereits auseinandergesetzten Grunde, dass man bisher durch keine Beobachtung sichergestellt hat, dass die Gebärmutter auch ohne das Ovarium oder die Tuba in eine Hernie herabgestiegen wäre, im Gegentheile, dass auf dem gewissermaßen durch den Eierstock und den Eileiter eröffneten Wege endlich auch der Abstieg des Uterus (zum Theile oder in Gänze) erfolge.

Der Eierstocksbruch wurde von Englisch, welcher hierüber eine ausführliche Schrift veröffentlichte, 38mal beobachtet. Bis zum Jahre 1878 aber vermehrte sich die Zahl der Beobachtungen (nach der Publication Puech) auf 86 Fälle.

Bezüglich der Vertheilung der Ovarialhernien auf einzelne Bruchpforten führt Englisch folgende Ziffern an:

Äußerer beiderseitiger Leistenbruch	9mal,	
„ rechtsseitiger „	9mal,	
„ linksseitiger „	5mal,	
„ Leistenbruch, Seite unbekannt	4mal,	
daher Leistenbruch überhaupt zusammen		27mal;
hiezum rechtsseitiger Schenkelbruch	4mal,	
linksseitiger „	4mal,	
Schenkelbruch ohne Angabe der Seite	1mal,	
daher Schenkelbruch überhaupt zusammen		9mal;
sodann Hernia obturatoria dextra		1mal,
„ ischiadica		1mal,
		zusammen 38 Fälle.

Nach Puech kam der Schenkelbruch bereits 14mal zur Beobachtung, die ischiadische Hernie jedoch 2mal, und zwar wurde sie in dem zweiten Falle von der höchst seltenen, ja einzigen Complication einer Umbilicalhernie des zweiten Eierstockes begleitet. Nach demselben Forscher sind die einseitigen angeborenen Hernien häufiger linksseitig, während die erworbenen stets einseitig sind und meist auf der rechten Seite vorkommen. Durch die angeführte Zusammenstellung soll nicht vielleicht gesagt werden, dass der Eierstock in anderen Hernien nicht vorkomme; derselbe wurde z. B. in dem Falle von Ruysch und Lauverjeat auch in einer Ventralhernie beobachtet.



Am häufigsten wurde demnach bisher die beiderseitige Leistenhernie des Eierstockes beobachtet, und zwar betrafen von den 9 Beobachtungen 7 einen angeborenen Leistenbruch und in 2 Fällen sind die Angaben diesbezüglich so unvollständig, dass es scheint, dass man auch diese 2 Fälle unter die angeborenen einreihen könnte. Auf Grund dieser Thatsache wurde die Meinung ausgesprochen, dass dem angeborenen Eierstocksbruche ungefähr dieselbe Bedeutung zukomme wie dem normalerweise stattfindenden Abstieg der männlichen Geschlechtsdrüse ins Scrotum. Die Entwicklung beider Genitaldrüsen ist ohnehin in der ersten Zeit derart parallel, dass zu einer bestimmten Zeit die Geschlechtsbestimmung eines Embryos unmöglich ist; erst später entwickeln sich, indem das Geschlecht des Embryos bestimmter hervortritt, auch die Genitaldrüsen in verschiedener Richtung; die Hoden steigen durch die Bauchwand bis in die Tiefe des Scrotums, während die Eierstöcke längere Zeit im großen Becken sich aufhalten und sich erst später ins kleine Becken senken. Im Falle einer angeborenen inguinalen Ovarialhernie wäre hiernach auch die spätere Dislocation der differenzierten weiblichen Genitaldrüse analog jener der männlichen, es wäre demnach ein Descensus ovarii, durch welchen der Eierstock in die große Schamlippe eingelagert wird. Derselbe Vorgang kann sich auf einer Seite abspielen und thatsächlich wurden auch 5 Fälle von den rechtsseitigen und 2 Fälle von den linksseitigen als angeboren bezeichnet, so dass von den 27 Leistenhernien 17 bestimmt als congenital gelten dürfen, wozu gewiss mit Recht noch manche der später beobachteten, jedoch früher übersehenen Fälle hinzugezählt werden könnten. Je größer die Gesamtzahl der Ovarialhernien ist, desto größer ist auch die Zahl der angeborenen Fälle, so z. B. unter den 86 Beobachtungen von Puech 54, von denen 33 außerdem noch von weiteren Missbildungen im Bereiche der Geschlechtstheile begleitet waren. Die beiderseitigen Brüche sind gewöhnlich von einem Mangel des Uterus und Hermaphroditismus begleitet.

Es gehören demnach nur verhältnismäßig wenige Hernien des Eierstockes unter die erworbenen. Als Ursache derselben wird körperliche Anstrengung, besonders bei Geburten angegeben, wiewohl auch darauf hingewiesen wird, dass zur Entstehung der Ovarialhernien auch im späteren Alter eine gewisse Prädisposition aus der Embryonalzeit nothwendig sei. Dass die Entstehung solcher Brüche auch durch eine genügende Länge des Ligamentum ovarii, sodann durch eine günstige Neigung der Gebärmutter nach vorne und eine Abweichung gegen die Hernienseite, weiter durch hochgradige Beckenneigung gefördert wird, ist selbstverständlich. Dem entgegen wird nicht ein einziger Schenkelbruch als angeboren bezeichnet; sondern derselbe entsteht entweder aus äußeren Traumen oder aus anderen Ursachen, und zwar in verschiedenen Altersperioden. Der obturatorische Bruch des Eierstockes wird nicht als angeboren bezeichnet, während die



ischiadische Abart, wie sie denn überhaupt meist congenital ist, wahrscheinlich auch in diesem Falle angeboren war. Brüche anderer Eingeweide bilden eine Prädisposition zur Entstehung der Eierstocksbrüche.

Der Inhalt der Eierstocksbrüche wurde neben dem Ovarium manchmal auch von der Tuba und neben diesen beiden auch vom Darm und Netz gebildet. Der Unterschied zwischen den angeborenen und erworbenen Ovarialbrüchen gab sich auch dadurch kund, dass in einer angeborenen Hernie gewöhnlich der Eierstock und Eileiter gefunden wurden, während in erworbenen Brüchen sehr häufig nur der Eierstock constatirt ward. In 3 Fällen wurde neben dem Eierstock Dünndarm und in 1 Falle Netz beobachtet, und zwar dieses allein, während in dem anderen Falle dasselbe neben dem Dünndarm den Inhalt ausmachte. Diese Befunde wurden selbstverständlich nur bei jenen Hernien erhoben, von denen Operations- oder Sectionsberichte vorliegen. Der Eileiter pflegt gewöhnlich an seinem uterinalen Ende verwachsen, der Darm eingeklemmt und der Eierstock sehr häufig abnormal zu sein; so wird derselbe z. B. von Englisch 15mal als normal, 17mal als entzündet, 5mal cystös degeneriert und 1mal krebsig entartet angegeben, so dass man bei einer Ovarialhernie ebenfalls von einer *Hernia simplex et complicata*, weiter von einer *libera*, *inflammata*, *incarcerata* sprechen kann.

Klinisch kann man manchmal schon aus der äußeren Form des Bruches darauf schließen, dass der Inhalt vom Eierstocke gebildet wird; ein derartiger Bruch pflegt birnförmig zu sein; der Leistenbruch reicht mit seinem breiteren Ende bis in die großen Schamlippen, das schmalere Ende ist eng im Leistencanal verfangen. Diese Form wird umso deutlicher, je mehr der Eierstock durch verschiedene krankhafte Vorgänge anschwillt, wodurch das Missverhältnis zwischen der im Leistencanal liegenden Tuba und dem vom Eierstock gebildeten breiteren Ende umso auffallender wird, da wir bei den Netzhernien gewöhnlich eher eine walzenförmige Gestalt antreffen. Bei den cruralen Schenkelbrüchen ist diese Form weniger in die Augen springend und pflegt gewöhnlich mehr kugelförmig zu sein, während wir bei den übrigen Hernien des Eierstockes keine besondere äußere Configuration kennen. Durch Betastung überzeugen wir uns, dass im Bruche ein walnussgroßes Körperchen gelegen ist, welches gegen den Leistencanal in einen längeren Stiel übergeht; das Körperchen können wir mit dem Finger umgreifen, bis auf eine Seite, auf welcher der Eierstock mit einer breiteren Fläche seiner Unterlage aufruht. Wenn aber die Ovarialhernie mit ihrer Umgebung verwachsen ist, so wird das Austasten der Grenzen schwieriger. Die Consistenz des Körperchens ist derb, bei Entzündungen härzlich, bei cystöser Degeneration weicher, manchmal sogar fluctuierend. Wenn Fettgewebe um oder im Bruchsacke enthalten ist, so tasten wir den Eierstock als länglichen weicheren Streifen, welcher gegen den Leistencanal



hinzieht. Der Eierstock kann wohl gegen die äußere Öffnung des Leisten-canal's hin verschoben werden, dagegen gelingt es schwer, denselben gegen das untere Ende der Schamlippen hindrängen, wobei sich der im Leisten-canal liegende Stiel anspannt. Die Reponibilität der Ovarialhernie richtet sich nach ihrer Pathogenese. Die angeborenen inguinalen Eierstockshernien sind in der Regel irreponibel und von den erworbenen werden manche durch die eng anschließende Bruchpforte, sodann durch die Verwachsung des Eierstockes mit dem Bruchsacke ebenfalls irreponibel gemacht. Ein wichtiges klinisches Merkmal ist die Empfindlichkeit der Ovarialhernie; während nämlich die im Aussehen den Ovarialhernien manchmal recht ähnlichen Netzhernien nahezu unempfindlich sind, ist die Schmerzhaftigkeit der Ovarialhernien derart, dass entweder die Schmerzen in den Nabel oder in die Lendengegend ausstrahlen oder längs des breiten Mutterbandes in das kleine Becken sich verbreiten, woselbst sie Gebärmutterkoliken, weiter aber auch Schmerzen in den äußeren Genitalien hervorrufen. Diese Schmerzen entstehen auch, wenn sich die Kranke auf die der Hernie entgegengesetzte Seite legt; sie scheinen aber nicht durch den Zug der Gebärmutter, sondern auf irgend einem anderen Wege zu entstehen, da bei beiderseitigen Ovarialhernien diese Schmerzen bei Lagewechsel auf der einen oder der anderen Seite empfunden werden müssten, was jedoch nicht der Fall ist. Das Symptom wird übrigens auch nur von einzelnen Beobachtern angegeben, ja man muss bemerken, dass die im Vorstehenden angeführten Symptome überhaupt nur in einzelnen, bei weitem nicht in allen Beobachtungen constatirt wurden. Bei der inneren Untersuchung findet man die Gebärmutter an diejenige Seite angelehnt, wo sich die Ovarialhernie befindet, so dass sie mit dem entsprechenden Horn an die innere Öffnung des Leisten-canal's angepresst wird und durch die weitere Entwicklung dieser Hernie zum Inhalt des Bruches werden kann. Man kann sich jedoch auch auf dieses Symptom nicht mit absoluter Sicherheit verlassen, da die einseitig abweichende Lage der Gebärmutter bei der beiderseitigen Ovarialhernie, demnach bei beiderseitiger gleichmäßiger Annäherung der Gebärmutter an die Kleinbeckenwand ausgeglichen werden kann, und weil bei angeborenen Ovarialhernien auch Missbildungen oder Defecte des Uterus vorliegen können.

Am wichtigsten sind jedoch jene Symptome, welche im Bruchinhalte durch die periodischen menstrualen Congestionen am vorgelagerten Eierstocke hervorgerufen werden können. Hierbei muss jedoch abermals hervorgehoben werden, dass unter 31 Fällen von Ovarialhernien sich 7 befanden, welche Mädchen unter 12 Jahren betrafen, dass bei weiteren 4 Fällen die Diagnose dennoch erst am Sécierische gemacht werden konnte und dass erst bei 13 Fällen thatsächlich Menstrualveränderungen am vorgelagerten Eierstocke beobachtet wurden. Es geht hieraus hervor, dass die periodische Anschwellung und Empfindlichkeit mit nachfolgender Abnahme des Umfanges



und der Sensibilität ein sehr wertvolles Symptom ist, wenn es vorhanden ist, dass dasselbe jedoch nur bei Ovarialhernien bei erwachsenen Frauen, und zwar solchen, welche noch nicht das Klimakterium erreicht haben, erwartet werden kann. Auch hier müssen wir uns wieder erinnern, dass bei angeborenen Ovarialhernien der Uterus fehlen kann und daher auch die periodischen Menstrualerscheinungen ausbleiben können. Im bejahenden Falle verlaufen die Erscheinungen an den die Ovarialhernie ausmachenden Eierstöcken gewöhnlich derart ab, dass bevor die Menstrualblutung eintritt, die Kranken über ein Gefühl von Schwere und Empfindlichkeit im Bruche klagen, der Bruch auch deutlich anschwillt, wozu sich nicht selten Uteruskrämpfe, Aufstoßen und Erbrechen hinzugesellen. Bei beiderseitigen Ovarialhernien sind diese Erscheinungen sowohl gleichzeitig auf beiden Seiten oder abwechselnd auf der einen oder der anderen Seite beobachtet worden. War die Ovarialhernie nur einseitig, so wurden sie entweder bei einer jeden Periode oder nur aussetzend und unregelmäßig constatirt. Englisch beobachtete, dass, sobald Schwangerschaft eintrat, die periodisch auftretende Schmerzhaftigkeit und Schwellung aufhörten und erst dann wieder auftraten, wenn nach der Geburt zum erstenmale die Periode sich einstellte, worauf sie sich dann regelmäßig bei jeder Periode wiederholten.

---

## 9. Über Magenbrüche.

Die Magenbrüche kommen nicht nur an Stellen vor, wo sich vermöge seiner anatomischen Lage der Magen sammt dem Bruchsacke ausstülpfen kann, sondern auch an Stellen, wo wir Magen als Inhalt nicht erwartet hätten; so z. B. finden wir einen Magenbruch nicht nur im Epigastrium, sondern treffen den Magen auch in Scrotalbrüchen.

Die Literatur der Magenbrüche ist nicht besonders umfangreich; Thoman konnte im Jahre 1885 21 Fälle aus der Literatur sammeln, wozu noch 1 Fall aus seiner eigenen Beobachtung hinzukommt. Unter diesen 22 Fällen entfallen 15 auf die epigastrische Gegend und auf die Medianlinie des Bauches, 3 auf die Nabelgegend und 4 auf die Leisten-scrotalgegend. 7 Fälle kamen bei Männern, 13 bei Frauen und 2 bei Kindern vor. Einklemmung wurde in 6 Fällen beobachtet, und zwar bei einem epigastralen und einem Bruche der Linea alba, weiter bei 2 Nabelbrüchen, endlich bei 2 Leistenbrüchen. Als angeboren werden 3, als erworben 16 und als traumatisch 2 bezeichnet. Es sind jedoch nicht alle Fälle, welche Thoman als angeboren bezeichnet, auch verlässlich als solche anzuerkennen, da, wenigstens in den Fällen von Lafond, einmal der Bruch nach der



Geburt, einmal nach Keuchhusten und einmal bei einer 18jährigen Dame aus einer unbekannten Ursache entstanden ist. Malgaigne jedoch beobachtete einen Fall bei einem Säugling, wo in einem epigastrischen Bruche höchstwahrscheinlich der Magen vorgelagert war. Im Falle von Tillmans entstand nach dem Abfalle der Nabelschnur eine Magenfistel, aus welcher eine Schleimhaut prolabierte, welche sowohl nach der chemischen Untersuchung des Secretes, als nach der mikroskopischen Analyse Magenschleimhaut war. Tillmans meint, dass durch die sehr nahe an der Bauchwand erfolgte Ligatur der Nabelschnur auch entweder der Magen selbst oder ein Divertikel desselben abgebunden wurde, welches sich höchstwahrscheinlich innerhalb eines Bruches befand, welchen wir als Nabelschnurbruch kennen, und bezeichnet einen solchen Fall eher als *Ectopia ventriculi*, da der im Bruche befindliche Magen sich nie innerhalb der Bauchhöhle befunden hatte, sondern infolge einer Hemmungsbildung vielleicht der vorderen Bauchwand außerhalb der letzteren liegen blieb. Wir selbst bilden in diesem Buche als Fig. 32 auf Seite 73 einen Fall von Magenbruch, und zwar einen Nabelschnurbruch, als Fig. 36 auf Seite 77 einen zweiten Fall, ebenfalls Nabelschnurbruch, ab, wozu noch ein bei den Zwerchfellhernien erwähnter Prolaps des Magens in die Brusthöhle hinzukommt, welcher nach einer Stichwunde des Rückens zustande gekommen war.

Als Grund der erworbenen Magenbrüche wird vor allem eine Verdünnung der vorderen Bauchwand angegeben, und zwar entweder infolge einer allgemeinen körperlichen Schwäche oder einer localen, entweder durch Geburten oder durch Traumen gesetzten geringeren Widerstandskraft derselben. In den Fällen von Wutzer entstanden die Magenbrüche bei einem 25jährigen Mädchen nach einem Fall in einen Brunnen, weiter bei einem anderen 25jährigen Mädchen, welches von einer Höhe von 20 Fuß herabgestürzt war.

Wenn sich der Magen durch den Leistencanal vorstülpen soll, so muss eine Ektasie des Magens (wie in dem Falle von Vogt) vorausgehen, in welchem der im Bruche enthaltene Theil fast den Umfang des normalen Magens hatte. Im Falle Schmidt enthielt der Bruch die zwei mittleren Viertel des riesig ausgedehnten Magens, während der Pylorus sich innerhalb der Bauchhöhle in normaler Entfernung von der Cardia befand. Im Falle von Ivan v. Larmond ist der im Bruche enthaltene Theil des Magens nicht näher beschrieben.

Jene Magenbrüche, welche nur einen Theil des Magens allein enthalten, könnten wir als die einfachen benennen, und es würden hierher, bis auf einen Fall, nahezu sämtliche epigastralen Brüche gehören. Andere Brüche, welche neben einem Theil des Magens auch andere Eingeweide, z. B. den Blinddarm oder einen anderen Theil des Dickdarmes oder den Dünndarm enthalten, könnten als combinirte oder complicirte Brüche



bezeichnet werden; zu den letzteren gehören die sämmtlichen Nabel- und die Leistenscrotalbrüche. Dementsprechend sind auch natürlicherweise die Radicaloperationen der Epigastralbrüche bei weitem einfacher als die der anderen Gruppe, bei welcher neben dem Magen oft die Mehrzahl der Baueingeweide vorgefunden wird.

Die Magenbrüche erkennen wir nach den folgenden Zeichen: Vor allem aus der Lage des fraglichen Tumors, welcher auch schon für einen Abscess oder für einen Fungus medullaris angesehen wurde, also nach der Lage in der Nähe des Processus xiphoides, weiter nach der eiförmigen Gestalt, der glatten Oberfläche und der weichen Consistenz, und weiter darnach, dass bei Eingießung von Flüssigkeiten in den Magen der Bruch an Umfang zunimmt; sodann nach dem Percussionsschalle über dem Tumor, welcher bei Rückenlage tympanitisch mit metallischem Beiklang ist und in der Knieellenbogenlage bei halbwegs breiterer Communication der Hernie mit dem Magen leer wird; endlich darnach, dass wir beim Schlucken das charakteristische Geräusch der in den Magen herabfallenden Tropfen wahrnehmen, und darnach, dass die Entwicklung des Tumors in der epigastrischen Gegend von charakteristischen Schmerzen begleitet zu werden pflegt, welche nach Nahrungsgenuss sich steigern, so lange anhalten, als der Bruch nicht reponiert ist, sofort jedoch aufhören, wenn wir die Hernie zurückschieben, und auch nicht wiederkehren, solange der Bruch, z. B. durch ein Bruchband, innerhalb der Bauchhöhle zurückgehalten wird. Die Diagnose kann dadurch unterstützt werden, dass wir den Kranken entweder ein Brausepulver trinken lassen, oder dass wir Luft in den Magen insuffliren, wodurch auch der Magenbruch anzuschwellen pflegt; bei gleichzeitiger Auscultation können wir auch das Einströmen der eingeblasenen Luft in den sich vergrößernden Bruchinhalt wahrnehmen.

Der epigastrale Magenbruch pflegt gewöhnlich nicht von einem Vorfalle des Netzes begleitet zu sein, sondern den Inhalt bildet, wie schon erwähnt, gewöhnlich ein Magendivertikel allein.

Der Verlauf des Magenbruches kann sehr einfach sein, aber er kann auch mit Complicationen verbunden sein, welche zum Tode führen. Manche Brüche, welche durch kleine Bruchpforten nach außen treten, kann man leicht durch ein Bruchband zurückhalten, welches das Epigastrium zurückdrängt und am Rippenbogen eine Stütze findet, doch muss auch die Pelotte dieses Bandes den Athembewegungen des Epigastriums nachgeben können. Anders verhält es sich mit den bezüglich des Inhaltes combinirten Nabel- und Scrotalbrüchen, bei denen die Beschwerden, welche vom Magenbruche ausgehen, nur einen Theil derjenigen ausmachen, welche von dem Bruche im ganzen verursacht werden. Es braucht demnach nur eine Therapie des letzteren erfolgreich durchgeführt zu werden, damit auch die vom Magenbruche herstammenden Beschwerden beseitigt werden. Nur in



einem Falle kann speciell die Anwesenheit des Magens im Bruche deletär wirken, wenn, wie es Lantschner und Chiari beobachtet haben, der im Bruche enthaltene, gewöhnlich bedeutend ausgedehnte Magen platzt und so ohne vorhergehende warnende Beschwerden plötzlich eine perforative Peritonitis im Bruchsacke anregt, welche sich auch nach der großen Bauchhöhle hin fortpflanzt. Außerdem kann an jeder anatomischen Bruchart, falls sie den Magen enthält, auch eine Einklemmung des letzteren eintreten, welche sich durch gewisse Merkmale von jener der übrigen Eingeweide unterscheidet, beziehungsweise, bei welcher zu dem Bilde der Einklemmung, wie es sonst beobachtet wird, noch neue Merkmale hinzutreten. So tritt z. B. Erbrechen wie auch sonst bei Incarcerationen ein, dasselbe steigert sich aber bis zum Blutbrechen (Hämatemesis), wiewohl auch das letztere nicht immer auf eine Einklemmung bezogen werden darf, wie aus einem Beispiele Moore's hervorgeht, welcher bei einer 60jährigen Frau einen Bruch operierte, der sich nicht subcutan reponieren ließ. Bei den Repositionsversuchen wurde plötzlich ein gurrendes Geräusch vernommen und die Reposition gelang. 4 Minuten nach den letzten Versuchen und 9—10 Minuten nach beendeter Narkose starb die Frau; im Bruche wurde ein ungefähr 6 Zoll großes Stück Magen, beinahe der ganze Dünndarm und ein Theil des Dickdarms vorgefunden. An einem Theile des Magens, in der Nähe der Cardia, wurden schwärzlich verfärbte Stellen vorgefunden und auf der Hinterfläche desselben eine Perforation von 5 cm im Umfange, durch welche sich der schwarze Mageninhalt in die Bauchhöhle ergossen hatte; außerdem fand man in der Magenwand Ekchymosen verschiedenster Entwicklung, ebenso auch Geschwüre. In diesem Falle platzte also der Magen offenbar unter dem Einflusse der Repositionsversuche, aber an einer Stelle, welche mit der Bruchvorlagerung nichts gemein hatte, sondern Sitz einer Ulceration war. Das Erbrechen schwärzlicher Massen war in diesem Falle nicht ein Zeichen der Einklemmung, sondern des geschwürigen Zerfalles der Magenwand. Im Falle von Schmidt wurde ebenfalls Blutbrechen constatirt, doch auch hier ist dasselbe nicht zwingend durch Einklemmung der Magenwand zu erklären, da bei Druck auf den Bruch sofort ein Überquellen des Mageninhaltes durch den Mund stattfand, wodurch die freie Communication des im Bruche enthaltenen Divertikels mit dem übrigen Magenraume constatirt wurde. Das Erbrechen von schwärzlichem Mageninhalt war in diesem Falle durch die ausgedehnte Magenschleimhaut, welche verdickt, faltig und hyperämisch war, bedingt. Es wäre daher nothwendig, wenn sich einmal Blutbrechen mit Einklemmung eines muthmaßlichen Magenbruches combinieren sollte, die genannten Veränderungen, demnach Geschwüre, weiter Gastroektasien vielleicht schon nach der Anamnese thunlichst auszuschließen; ebenso muss man aber darauf bedacht sein, dass, wiewohl



äußerst selten, auch bei Einklemmungen von Darmbrüchen Blutungen in den Darm stattfinden und den erbrochenen Inhalt schwärzlich färben können. Hiehergehörige Fälle hat in der letzten Zeit Schnitzler aus eigener Erfahrung und aus der Literatur berichtet, doch auch hier sollte man das Vorkommen von Darmgeschwüren, wie sie am zuführenden Arme der eingeklemmten Schlinge ab und zu vorzukommen pflegen, als Quelle der Blutung im Auge behalten. Zu diesen gewöhnlicheren, durch die vordere Bauchwand hindurchtretenden Magenbrüchen gesellt sich eine Bruchart, welche die *Hernia ventriculi intercostalis* genannt wird und welche zuerst von Cloquet bei einem Soldaten beobachtet wurde, welcher in der Schlacht bei Lützen von einer Kanone überfahren ward. Bei diesem Manne entwickelte sich an der Stelle, wo sich der 7. und 8. Rippenknorpel mit dem Rippenknochen verbindet, ein Bruch von Walnussgröße, welcher sich beim Husten bis auf Hühnereigröße erweiterte. Manchmal wurde der Bruch irreponibel und hart und es traten Erscheinungen der Einklemmung auf, welche jedoch wieder behoben wurden; einmal jedoch gelang bei gesteigerten Beschwerden die vollständige Reposition des Bruches und bei dieser Gelegenheit war es möglich, die oben beschriebene Bruchpforte zu tasten. Ein zweiter Fall wurde von Cruveilhier beobachtet; derselbe entstand durch Stoß einer Wagendeichsel. Der Tumor saß links unten am Brustkorbe, war von Faustgröße und hatte einen breiten Stiel, die Rippenknorpel der 8. und 9. Rippe waren auf einen Zoll voneinander entfernt und hier trat Netz hindurch, während der Magen und die *Flexura lienalis* des Colon dem Zwerchfell anlagen.

Riegel beobachtete einen flachen Tumor, welcher unterhalb der Mammilla lag, sich von der 6. bis zur 9. Rippe erstreckte und 11 *cm* nach außen von der Mammillarlinie lag; in der Bedeckung des Tumors sah man 4 wagrecht verlaufende Narben von 3—4 *cm* Länge. Der Tumor ließ sich verkleinern, und wenn er auf den geringsten Umfang reduciert wurde, konnte man die Zeigefingerspitze in eine am Ende des 7. Intercostalraumes gelegene Öffnung einschieben. Da das Eingeweide, welches beim Husten hervortrat, vollständig flach, weich, glatt, elastisch und mit Luft gefüllt war, so hat Riegel geschlossen, dass es sich um einen Magenbruch handle. Die erwähnten Narben waren dadurch hervorgebracht worden, dass sich der Kranke in einem Anfalle von Geistesstörung mit einem zweischneidigen Messer von 3 *cm* Breite, wie es die Buchbinder zum Schneiden von Pappendeckel gebrauchen, 4 Stichwunden beibrachte.

Endlich müssen wir noch eine Bruchpforte, durch welche Magenbrüche hervortreten, anführen und dies sind Spalten im Zwerchfell. Bei besonders gearteten Verletzungen, vornehmlich solchen, welche von rückwärts in der Richtung gegen das Zwerchfell mittelst scharfgeschliffener langer Messer, die durch einen Zwischenrippenraum auf der linken Seite



der Brust eindringen, zugefügt wurden, kann ein Zwerchfellbruch des entweder verletzten oder intacten Magens, und zwar dieses allein oder in Gemeinschaft mit anderen Eingeweiden verursacht werden; diese traumatischen, eigentlich Zwerchfellvorfälle haben die Tendenz, sich sofort einzuklemmen.

Solche Brüche kann man, nach Erweiterung der Wunde, darnach erkennen, dass man neben der collabierten Lunge in den unteren Brustraum eine gespannte, ziemlich umfängliche Blase hineinragen sieht, welche, falls sie der Brustwand anliegt, auf dieser, oder, wenn man die Percussion an ihr selbst versucht, auf ihrer eigenen Oberfläche einen tympanitischen Percussionsschall aufweist; hiemit combinieren sich bedeutende acut entstandene Athem- und Schlingbeschwerden, auch Erbrechen, manchmal selbst blutiger Mageninhaltmassen.

Ahnliche, aber von unverletzter Haut, meist auch von unverletzten Brustwandungen gedeckte angeborene oder traumatische Zwerchfellbrüche können, wie bei Besprechung der letzteren angeführt wurde, in erster Reihe auch einen Theil des Magens enthalten.

---

Außer den im Vorstehenden des genaueren abgehandelten, durch zahlreiche Beobachtungen vertretenen Brucharten gibt es noch seltene, ja sogar auch vereinzelte Fälle von Brüchen der noch nicht genannten Eingeweide, deren wir auch mit einigen Worten erwähnen wollen.

Ruysch fand als Inhalt eines Leistenbruches die Milz vor, Kusmin beobachtete in einem, 25 cm im Umfange messenden, in der Linea alba, oberhalb des Nabels, liegenden Bruche den theilweise eingeklemmten linken Leberlappen. Die unternommene Operation erzielte nach Reposition des Inhalts und Verschluss der Bruchpforte Heilung. In einer ähnlichen, also epigastralen Hernie fand Lanz die ausgedehnte Gallenblase mit einem Gallenstein als Inhalt. Der Bruch war eingeklemmt und die Heilung wurde durch Herniotomie und Excision der Gallenblase herbeigeführt. Ebenfalls in einem Leistenbruche wurde (und zwar von Skey) die Gallenblase vorgefunden; Guincourt fand in einem Schenkelbruche den eingeklemmten Hoden; auch auf unserer Klinik wurde vor nicht langer Zeit eine incarcerierte Hernie des nicht vollkommen herabgestiegenen, demnach kryptorchistischen Hodens beobachtet, welcher bei der bestehenden Blutstase einer reifen Pflaume sowohl der Form als der Farbe nach ähnlich sah. Murat fand in der Salpêtrière einen Fall von Cruralhernie vor, in welchem neben beiden Ovarien, der Tuba und dem Uterus auch ein Stück Vagina vorlag.

---



## V. Abtheilung.

# Die radicale Behandlung der Hernien.

### Auszug aus der Geschichte der Radicalbehandlung der Brüche.

In der Geschichte der Radicalbehandlung der Brüche unterscheiden wir mehrere Phasen.

In den ältesten Zeiten, wie z. B. im ersten Jahrhundert nach Christo, finden wir schon bei Celsus die Indicationen zur Radicalbehandlung der Brüche aufgezählt; es ist dies thatsächlich eine Reihe von guten, wohlbedachten Vorschriften, welche auch in jede moderne Chirurgie hineinpassen würden. Dessenungeachtet kannte schon Celsus selbst eine Reihe von Einwendungen gegen die operative Therapie der Hernien; so z. B. operierte er keine Kinder im zartesten Lebensalter, welche von einem Leistenbruch betroffen waren; er operierte auch keine umfänglicheren Leistenbrüche, auch keine angeborenen Nabelbrüche; er stand auch von der Operation von Männern im besten Lebensalter, auch jener von Greisen ab, reservierte dagegen die Operation für Kinder zwischen dem 6. und 14. Jahre bei kleinem Umfange des Bruches, und für diejenigen Fälle, in denen der zu Operierende von keiner Krankheit befallen und wenn der Bruch weder schmerzhaft noch eingeklemmt war. Wenn es sich um einen Bruch handelte, welchen er zu einer Operation geeignet fand, z. B. um einen Leistenbruch, so zerstörte er zuerst die Bedeckungen des Bruches mit Vermeidung jedweder Verletzung des Hodens und resecierte den Bruchsack. Bei den Nabelbrüchen kannte Celsus einige Methoden: Er reponierte den Bruch und unterband mit zwei Ligaturen den Bruchsack oder zog durch den Stiel eine Doppelligatur, von denen er jede nach einer



anderen Seite zusammenband, oder eröffnete den Bruchsack in der oberen Hälfte, reponierte den Inhalt und unterband den Stiel.

Auch Oribasius (im 4. Jahrhundert nach Christo) spricht noch von keinen Bruchbändern und kennt dem Anscheine nach kein anderes radicaleres Mittel zur Heilung des Bruches, als die Operation. Auch seine Vorschriften sind derart, dass manche der jüngst empfohlenen Methoden bei ihm verzeichnet sind; so empfiehlt er die gewissenhafte Isolierung des Bruchsackes, welchen er nach sorgfältiger Präparation aus Furcht vor Verwachsungen in demselben eröffnete, hierauf, wenn keine Adhäsionen vorlagen, den Darm reponierte und die Radicaloperation auf die Weise ausführte, dass er den Bruchsackhals zusammendrehte und einen größeren oder einen kleineren Theil desselben resecierte; fand er jedoch Verwachsungen zwischen Bruchinhalt und Sack vor, so zerriss er dieselben mit den Fingern, gelang dies aber nicht, so reponierte er den Darm mit Stücken des am Darne belassenen Bruchsackes, dann drehte er den Sack zusammen und exstirpierte den größten Theil desselben. Der Hode wurde dabei gewissenhaft geschont. Oribasius berichtet zwar nicht, ob er durch seine Methode eine Heilung erzielt hat; er erzählt aber, dass die Mortalität bei seinen Eingriffen groß war, trotz seiner Wundwaschungen und Contraincisionen; die Operierten starben theils an Hämorrhagie, theils an verallgemeinerter Entzündung des Peritoneums, ein andermal an Septikämie, und diejenigen, welche nicht starben, litten an bedeutendem Wundfieber, welches allerdings nach den Ansichten von Oribasius nöthig war, als eine auf Abheilung abzielende Anstrengung der Natur.

Bis zu den arabischen Chirurgen finden wir keine irgendwie bedeutendere Neuerung. Aëtius ahmt Oribasius nach. Paulus von Agina, wie auch nach ihm alle Chirurgen bis zum 18. Jahrhundert, scheidet die Brüche in zwei große Gruppen von ungefähr gleicher Bedeutung: 1. in Brüche, welche durch Riss des Peritoneums entstehen, also unseren plötzlich entstehenden Hernien analog sind, und 2. in Brüche, welche durch Dehnung und Verlängerung des Bauchfelles entstehen und demnach unseren allmählich sich entwickelnden Hernien entsprechen. Bei den Leistenbrüchen unterscheidet er die Enterocoele, d. h. einen Bruch, welcher sich in die Hüllen hinein entwickelte. Diese Bruchart behandelte er auf folgende Weise: Nachdem er sie reponiert hatte, führte er einen queren Schnitt über das Scrotum, durch welchen er den Hoden nach außen presste; derselbe wurde den Händen eines Gehilfen anvertraut; er selbst bindet den Stiel mittelst einer Nadel mit eingefädeltem Faden, welchen er durch die Mitte des Sackes geführt hatte, in zwei Partien ab, derart, dass er kein einziges ernährendes Gefäß verschonte; zwei Finger von dieser Ligatur legt er eine zweite an und durchtrennt das ganze zwischen diesen Ligaturen gelegene Gewebe, beseitigt die peripher gelegenen Organe, also auch den



Hoden, und, legt im Grunde des Hodensackes eine Contraincision an. Weiter unterscheidet er eine Bubonocèle, bei welcher er den Hoden verschont.

Mit Paulus von Ägina endet die griechische Chirurgie und mit der Eroberung von Alexandrien beginnt die arabische Chirurgie. Wundärzte, wie Avicenna, Abulkasis und Heliabbas, begründen die Tolemanische und Cordovanische Schule, aus welcher eine Anzahl zumeist jüdischer Ärzte hervorgeht, die den Süden Italiens aufsuchend die Salernitanische Schule stiften, wodurch diese erste und berühmteste italienische Pflegestätte der Medicin zugleich die Erbin der arabischen Schule wird. Aber schon im 12. Jahrhundert erhebt sich gegen sie die ruhmreiche Bologneser Schule mit ihrem berühmtesten Schüler, Wilhelm von Saliceto, dessen Schriften baldigst in alle damaligen Cultursprachen übersetzt wurden. Infolge der italienischen Bürgerkriege übersiedelte Lanfrancus, ein Mailänder Schüler des Saliceto, nach Paris, wohin sich auch in kurzer Zeit Hugo von Lucca derselben Schule und Roger von Parma aus der Salernitanischen Schule einstellten. So übernahm die Pariser Schule die Erbschaft der Schulen von Bologna und Salerno und mittelbar jene der Araber. Aber noch bei Lebzeiten des Lanfrancus verfiel die Pariser Schule; die Chirurgie sowohl in Italien als in Frankreich gerieth in unwürdige Hände, ja käufliche Frauenzimmer begannen dieselbe arg zu missbrauchen. Jedes manuelle Eingreifen galt für ehrlos, so dass Lanfrancus selbst weder die Bauchhöhle, nicht einmal einen Ascites öffnete, noch Brüche oder Harnblasensteine operierte. Es begann die Periode der wandernden Quacksalber, reisender Operateure, Stein- und Bruchschneider, Starversenker, Zahnreißer, Triacleure und Drameure, so dass Stadt und Land bis zum 18. Jahrhundert von Männern und Frauenzimmern überschwemmt wurde, welche unter dem Vorwande, sämtliche Brüche radical heilen zu können, unterschiedlos alle Bruchleidenden castrirten, bis endlich strenge Strafen gegen diese gewinnsüchtigen Verstümmler angedroht wurden. Die Castration nistete sich derart in die Praxis jener Leute ein, dass sie nicht nur gegen eine einfache Hydrocele, sondern auch, wie im 15. Jahrhundert von Valescon von Tarandt, auch gegen Lepra angewendet wurde. Bei Brüchen war dieselbe so selbstverständlich, dass die Kelotomie gleichbedeutend war mit Castration. Bloß in Montpellier, unweit von Avignon, wurde die Chirurgie unter der Ägide des Henry von Mondeville nicht für einen ehrlosen Beruf angesehen, und ebenda wurde Quido von Chauliac, der größte Chirurg des 14. Jahrhunderts, erzogen, in welchem sich die arabische Chirurgie gleichsam verkörperte und bei welchem wir sämtliche Methoden, welche die arabische, Salernitanische und Bologneser Schule anwendete, kennen lernen.



Quido von Chauliac kannte nur zwei Brucharten, nämlich die Leisten- und Nabelhernien, und theilte sie, ebenso wie Paulus von Ägina, in die oben angeführten zwei Hauptgruppen. Die Bologneser und Salernitanischen Arabisten operierten unterschiedlos alle Brüche; Quido von Chauliac ließ sich aber dadurch nicht verführen, sondern er wendete auch Bruchbänder, Pflaster und andere topische Mittel an und nur in bestimmten Fällen operierte er, nachdem er früher Medicamente verordnet hatte. Er operierte auch nur Leute, welche sonst gesund und nicht besonders alt waren; bei jungen Leuten verordnete er zuerst Bracherien, Pflaster, Arzneien, regelte die Diät, und erst wenn dies alles nichts nützte, schritt er zur Operation. Quido von Chauliac beschreibt zwar keine Bracherien, doch es scheint, dass er bereits Pelotten und metallene Bruchbänder gekannt habe. Schon Avicenna hat im 10. Jahrhundert gerade Pelotten und Eisenstäbe verwendet; Lanfrancus hat im 13. Jahrhundert auch eine Pelotte an einem Metallstabe befestigt und Gordon von Montpellier im 14. Jahrhunderte verwendete schon Bruchbänder aus einem Metallring. Es ist daher wahrscheinlich, dass auch Quido von Chauliac Bruchbänder verwendete. Seine Pelotte ruhte auf irgend einem zusammenziehenden Pflaster, z. B. von Galläpfeln, Alaun, Antimon, Granatrinde u. a., welche in Eiweiß suspendiert und zu denen dann die merkwürdigsten Zuthaten hinzugefügt wurden, so z. B. Lithargyrum, Regenwürmer, Aalhaut, Menschenblut, Schöpsenhaut in Regenwasser und in Essig maceriert, Cypressen- und Muscatnüsse u. s. f. Besonders ein Mittel, welches Quido von Chauliac von Gentilys empfohlen worden war, stand bei dem ersteren in hohen Ehren, nämlich die „sympathische“ Behandlung der Bruchkranken: der Bruchleidende nahm innerlich Magnetpulver ein und die Oberfläche der Hernie wurde mit Eisenspänchen bestreut, welche letztere durch den Magnetstaub angezogen und hiedurch auch die Hernien reponiert werden sollten. Avicenna, Heliabbas, Abulkasis operierten Nabelbrüche, Zirbale (Netzbruch) und Darmbrüche nach den Vorschriften von Celsus so, dass sie über den größten Umfang des Bruches an seiner Basis mit Tinte einen Kreis zeichneten, sodann den Bruchinhalt, nämlich den Darm und das Netz (Coëffa), reponierten und sodann einen Schnitt entlang dem vorgezeichneten Kreise führten, dann den ganzen Mirach abtrugen und mit einem starken Faden unterbanden. Anstatt dieser classischen Methode wandten sie auch jene an, bei welcher der Stiel von gekreuzten Nadeln durchbohrt wurde, so dass der Stiel unterhalb der Nadeln in vier Theile zerfiel. Die strengste Methode verwendeten die Arabisten bei der sogenannten didymalen oder Leistenhernie, wo sie sich weder vor Eisen noch vor Feuer, auch nicht vor Ätzmitteln fürchteten. Der Hode fand auch selten Gnade vor ihren Augen. Zahlreiche Methoden waren auch mitunter recht grausam, z. B.: der Didymos, wor-



unter man die Bruchhüllen, den Samenstrang sammt dem serösen Sacke verstand, wurde isoliert, der Hode vorgezogen und an den Didymos eine aus einem starken Faden bestehende, in 4—5 Schlingen auslaufende Ligatur angelegt, an denen je ein starker Mann anzog und sie mittelst eines Stäbchens aufrollte, damit die Constriction umso energischer ausgeführt werde. Der Hode, außen vorliegend, starb endlich ab, in 3—4 Tagen wurde der Samenstrang und das Bauchfell unter der Ligatur durchgeschnitten. Oder sie wendeten wirkliche Brenneisen an: der Hode wurde in die Höhe gezogen, so dass er im gleichen Niveau mit dem Penis lag, seine Contouren wurden mit Tinte nachgezeichnet, der Hode sodann reponiert, worauf im queren Durchmesser der vorgezeichneten Ellipse alles, was im Wege lag, auch der Samenstrang, mittelst Kauterien durchgebrannt wurde. Roger von Parma operierte so, dass er durch die Haut in der Höhe des Didymos eine Nadel mit einer eingefädelten Chordette (Schnürchen) hindurchführte, welche, den Didymos in der Tiefe umgreifend, möglichst in der nächsten Nähe des Einstiches ausgestochen wurde, worauf die Ligatur über einem mit Leinwand umwickelten Stäbchen zusammengebunden und jeden Tag etwas mehr angezogen wurde; die Operation war beendet, wenn der Faden alles, bis auf das Stäbchen, durchgeschnitten hatte, wenn also der Samenstrang, das Bauchfell und die Haut durchtrennt war. Alle diese Methoden, denen stets der Hoden zum Opfer fiel, bezeichnet Quido von Chauliac als absolut verlässlich. Die einseitige Castration wurde für kein Unglück gehalten, unter der Entschuldigung, dass ein Hode gleich zweien ist und dass von zwei Übeln das kleinere gewählt werden müsse. Er verwendete auch, nach dem Rathe des Bischofs Theodoric, statt der actualen auch potentiale Kauterien.

Nach Quido von Chauliac schlug eine ganze Reihe von Chirurgen neue Methoden vor, bis mit Antonius Benny Vienny die arabistische Chirurgie und die italienische des 15. Jahrhunderts zu Ende gieng. Zu dieser Zeit wurde auch wieder Celsus, welcher seit dem 10. Jahrhunderte verloren und vergessen worden war, von Thomas von Sarsano aufgefunden, worauf die Ärzte wieder zu den Lehren und Vorschriften des Hippokrates und Galen zurückzukehren begannen. Im Anfange dieser wissenschaftlichen und ärztlichen Renaissance erscheint zuerst der Name von Peter Franco und von Ambroise Paré in Frankreich und von Fabricius ab Aquapendente in Italien. Diese drei Chirurgen sind dadurch charakterisiert, dass sie alles anwendeten, um einem operativen Eingriffe vorzubeugen. Unter ihnen bleibt jedoch der Name von Peter Franco der gefeiertste, da er zum erstenmale die Operation eines eingeklemmten Bruches vorschlug und ausführte. Nichtsdestoweniger verwendeten auch diese letztgenannten die bereits genannten phantastischen Heilmittel, doch griffen sie ab und zu auch zum Aderlass und sahen



streng auf die Diät, indem sie z. B. das Trinken von frischem Wasser verboten, dagegen den Genuss von gekochtem vorschrieben; sie waren eben auch in dieser Beziehung Kinder ihrer Zeit und verdienen deswegen nicht verlacht zu werden. Franco gebrauchte innere Mittel nur bei Kindern, während er bei Erwachsenen geradeaus zur Operation schritt. Weiters sind die genannten drei Chirurgen dadurch ausgezeichnet, dass sie, wenn sie schon zu einem operativen Eingriffe an einem Bruche gezwungen waren, stets unter den verschiedenen Methoden jene wählten, bei welcher der Hode geschont werden konnte. Franco operierte bereits Leistenhernien in der Weise, dass er den Hoden aushülste, sodann den Didymos isolierte, stark zu sich anzog und denselben so hoch als möglich zwischen die Arme einer Klammer fasste und ihn über derselben mittelst einer Achternaht verschloss, nachher den Didymos abschnitt, welcher sich dann von selbst in die Bauchhöhle zurückzog; der Hode wurde hierauf an Ort und Stelle reponiert. Freilich starb der letztere in vielen Fällen nachträglich ab, so dass Franco selbst einbekennt, dass er darüber erstaunt war, wenn in einzelnen Fällen der Hode intact blieb, wodurch er allerdings eingesteht, dass er, ohne zu wissen, den Samenstrang geschont hatte. Franco beobachtete bei dieser Methode häufig genug Recidiven, so dass er empfiehlt, dass jeder diese Dinge nur in Bescheidenheit und Gottesfurcht ausführen möge. Ambroise Paré übte nur ältere, höher oben angeführte Methoden, von denen Fabricius aussagt, es sei bei ihnen ungemein schwer, den Samenstrang zu schonen.

Fabricius selbst führte die Methode folgendermaßen aus: Der Kranke stand aufrecht und hielt den Athem an, der Chirurg überzeugte sich von der Größe der Ruptur (Hernie), welche er mit Tinte kreisförmig umriss, sodann wurde der Kranke fest auf eine Bank angebunden, der Chirurg ergriff mit der linken Hand die mit Tinte bezeichnete Hautpartie und zog sie soviel als möglich an, sodann schnitt er sämtliche Hüllen sammt der Vaginalis aus, gleichgiltig ob dieselbe zerrissen oder gedehnt war, und vernähte dieselbe sammt den übrigen Hüllen mit der Haut; hiebei sollte man streng darauf achten, dass die Samenstranggefäße nicht verletzt werden.

Zur selben Zeit bemühten sich die damaligen Chirurgen um die Vervollkommnung des Méthis'schen Punctum aureum, welches wie folgt ausgeführt wurde: Durch die in der Höhe des Leistenringes aufgeschnittene Haut wurde ein goldener Draht unter dem Bruchsackhalse und dem Samenstrange hindurchgeführt, in eine mäßig stringierende Ligatur zusammengezogen, da bei starkem Anziehen die Gefäße obliteriert würden und der Hode hiedurch leiden müsste, während wieder bei ganz lockerer Anlegung derselben der Hode zwar weiter persistieren, der Bruch sich aber auch wieder von neuem reproducieren würde. Die Vervollkommnung von



Franco bestand nun darin, dass die Gefäße nach einer oder der anderen Seite des Didymos verschoben wurden, welcher sodann zwischen die zwei Branchen einer nicht sehr engschließenden Zange gefasst wurde, worauf der Didymos in Gedanken in vier Theile zerlegt und an demselben mittelst eines Drahtes aus Ducatengold folgendermaßen eine Ligatur angelegt wurde: Der Chirurg „passe le fil par la première partie et le commencement de la seconde, en repassant par la fin de la troisième et commencement de la quatrième, se donnant garde de ne percer ou piquer les vaisseaux spermaticques. Cela fait, le faut passer derechef par la fin de la première partie. Et outre ce, il le faut passer quelquefois par dessus le premier fil, comme si des deux on voulait faire un anneau tors. Puis le faut repasser par la fin de la troisième partie, comme a été dit par le pertuis même, et le passer par dessus l'autre fil, en le torsant tellement qu'on comprend avec le fil, la moitié du didyme, asavoir ce qui est au milieu“.

Es wurde daher der Didymos in mehreren Theilen durchgetrennt; endlich wurden die Enden des zusammengedrehten Drahtes zusammengebunden und die Operation beendet. Franco kämpft gegen alle Curpfuscher, welche statt eines goldenen Drahtes nur Hanf-, Leinen- oder Seidenligaturen verwenden und den Didymos unterbinden und führt selbst den Draht ohne vorhergehende Incision in die Haut ein. Ambroise Paré isolierte bei der Ausführung des Point doré den Processus (nämlich den Bruchsack), und zwar mittelst einer Hohlsonde, von den Gefäßen des Samenstranges und von dem Aufhängebande des Hodens und erst dann führte er das Punctum aureum aus, bei welchem er allerdings kein Gewicht auf den goldenen oder den metallenen Draht legte. Paré verwendete auch das Méthis'sche Punctum aureum und lagerte den Kranken auf 14 Tage mit erhöhten Hüften und gesenktem Kopfe im Bette; nach einiger Zeit wurde der goldene Draht ausgeschieden und an dieser Stelle entwickelte sich eine callöse Narbe, welche den Canal verstopfte, durch welchen die Därme nach abwärts traten. Franco, welcher auch irreponible Hernien operierte, gieng auch bei eingeklemmten Brüchen folgendermaßen vor: Nachdem er die Haut eingeschnitten hatte, suchte er den Bruchinhalt zu reponieren, ohne den Bruchsack zu eröffnen; wenn es ihm nicht gelang, so eröffnete er den Bruchsack und erweiterte den Bruchhals. Ambroise Paré schloss der Operation einer Kelotomie sofort eine Radicaloperation der Hernie an. Derselbe beschreibt den Vorgang, wie folgt: „Wenn man die Öffnung groß genug angelegt hat, so sollen die Därme allmählich in den Bruch reponiert werden; dann führe man nach Auffindung des Processus die Incision so tief, als derselbe verengt ist; dies wird zur Folge haben, dass nach Vernarbung der Abstieg in den Hodensack nicht mehr geschehen kann. Wenn jemand nach Einschneidung des Durchtrittes noch Schwierigkeiten bei der Reposition hätte, so könnte er mit dem Instrumente noch



soweit als möglich hinaufgehen und sich zum Nähen vorbereiten, damit dieser Weg enger ausfalle.“ Wenn wir auch darin nicht die Naht des Bruchcanales erblicken wollen, so muss darin entschieden die Naht des Bruchsackes oder seines Halses erkannt werden, wodurch schon bei Ambroise Paré der Anfang jener Königsnaht gegeben ist, welche ausdrücklich erst bei Dionis im folgenden Jahrhundert erwähnt wird. Die Erfindung neuer Eingriffe behufs radicaler Heilung von Brüchen ist von da ab so modern geworden, dass jeder der Gunst der regierenden Persönlichkeiten sicher war, welcher ein „unfehlbares“ Mittel zu diesem Zwecke anzugeben imstande war; so kaufte Ludwig XIV. vom Gabrieler Klosterprior ein Mittel, welches er versprach bis zum Tode des Priors geheimzuhalten und welches er mit eigenen Händen vorbereitete. Dieses Königsmittel (*Remède du roi*) wurde von dem Meister der königlichen Bruchbandfabrik in Gegenwart des königlichen Procurators vertheilt. Dasselbe war nichts anderes als eine salzige Essenz, welche in Wein aufgelöst war und 21 Tage hindurch eingenommen wurde, während auf den Bruch ein adstringierendes Pflaster aufgelegt ward. Ähnliches geschah auch in England unter Georg I.

Diese Reaction gegen die althergebrachte Bruchheilmethode setzte sich jedoch nur allmählich fest, so dass in den ersten Zeiten auch die Bruchbandanhänger in einzelnen Fällen zur operativen Methode Zuflucht nahmen und noch am Ende des 18. Jahrhunderts viererlei Methoden von Ligatur des Nabelbruches beschrieben wurden. Die Discussion über die operative Behandlung der Leistenbrüche war auf der Tagesordnung und die alte Methode der Castration siegte über die unlängst eingeführten Methoden nicht nur bei gelehrten Chirurgen, sondern auch bei den umherstreifenden Landoperateuren. Doch diese Classe von Leuten begann auch zu schwinden, als Mitte des 18. Jahrhunderts einzelne Staaten strenge Strafen gegen diejenigen festsetzten, welche Brüche operieren würden, ohne sich mit Fachleuten berathen zu haben und welche ohne Nothwendigkeit die Castration ausführen würden. Solche Individuen pflegten zur Strafe der Auspeitschung verurtheilt zu werden. Robert Housse im Jahre 1710 wurde zu dreijähriger Galeerenarbeit verurtheilt, weil er den Samenstrang unterbunden hatte und den Hoden abfaulen ließ. Marianne Presse von Reims wurde öffentlich ausgepeitscht und auf 5 Jahre im *Hôpital général* eingeschlossen, weil sie fünfmal die Castration an Kindern, welche mit Brüchen behaftet waren, ausgeführt hatte, welche Eingriffe auch sämmtlich mit dem Tode endeten. In welcher Ausdehnung derartige Operationen geübt wurden, geht daraus hervor, dass zu einer bestimmten Zeit in der Saint-Papuler und Motovanischen Diöcese an 500 castrirte Kinder gezählt wurden. Von den Zeiten Dionis' an wurde ein mächtiger Widerspruch gegen jede Operation bei Brüchen erhoben und ausschließlich Bruchbänder und adstringierende Mittel angewendet. Dionis sagte, er



glaube nicht, dass alle, welche in ihren Schriften die Beschreibung verschiedener Operationen hinterlassen haben, auch kühn genug gewesen wären, diese Operationen wirklich auch auszuführen, weil diese Eingriffe allen göttlichen und menschlichen Gesetzen zuwiderlaufen. Er fügt hinzu, dass solche Operationen allenfalls bei Priestern entschuldigt werden könnten, welche die Ausheilung des Bruches dem Besitze der Hoden vorziehen würden, die ja für sie vollständig überflüssig sind. Dieselben hätten von dem Eingriffe einen doppelten Vorthail: 1. dass sie der Qual von Seite ihrer Organe los wären, und 2. dass sie von einer unangenehmen Krankheit geheilt wären. Wiewohl in der zunächst folgenden Zeit Jean Louis Petit, Arnaud, Garengéot, Ledran, Richter und Heister die Brüche gründlichst studierten, so waren alle darin einig, dass wir nicht eingeklemmte Brüche gar nicht anrühren und eine Radicalheilung von Brüchen auf blutigem Wege nie versuchen sollen, sowie dass es nur ein einziges Mittel zur gründlichen Heilung gebe, nämlich ein andauernd getragenes Bruchband, dessen Wirkung derart aufgefasst wurde, dass das Bauchfell an jener Stelle, wo das Bruchband aufruht, sich derart verdickt, dass es dem abermaligen Hervortreten der Eingeweide Widerstand leisten kann und dass die Öffnung genau verschlossen wird.

Der einzige Heister war mit der Exstirpation des Bruchsackes einverstanden, wenn die Kelotomie wegen Brucheinklemmung ausgeführt worden war, während Richter und andere den Bruchhals bloß scarificierten. Gauthier (1774) kauterisierte den Bruchhals, Bruchpforte, das Periost des Schambeins und in leichtem Grade auch den Samenstrang mit Vitriolöl, Leblanc (1775) dilatierte mit einem besonderen Instrumente mäßig und allmählich die Bruchpforte, wodurch er eine reactive Contraction der Fasern um die Bruchpforte herum und hiedurch eine Verengerung derselben erzielen wollte. Die Berichte von Operationen wurden so selten, dass die vereinzelt Vertreter derselben nur über eine geringe Anzahl von Beobachtungen verfügten, so dass ihre Gegner mit Recht darauf hinwiesen, dass aus so wenig zahlreichen Erfahrungen keine giltigen Schlussfolgerungen gezogen werden dürfen. Bloß die Radicaloperation des Nabelbruches erlebte das Ende des 18. Jahrhunderts und auch da entstand eine allgemeine Empörung, als kurz darauf (1811) Martin der Jüngere von neuem die Celsus'sche Ligatur vorschlagen wollte, wie man aus dem Buche Boyer's über chirurgische Krankheiten entnehmen kann. Aus dieser Stagnation der operativen Chirurgie zogen natürlich wieder die Erfinder der Bruchbänder ihren Vorthail.

Jalade-Lafont hat bereits im Jahre 1836 medicamentöse Pelotten in Vorschlag gebracht, Beaumont de Lyon weiß Wunder zu berichten von opiumhältigen und medicamentösen Kissen; endlich suchten zwei biedere Vendéebewohner in einem 250 Seiten zählenden Buche nachzu-



weisen, dass es eine Pflanze, welche *Osmonde royal*, und einen Baum, welcher *Cypresse* heiße, gebe, welche beide alle möglichen Arten von Brüchen heilen. Die zwei Verfasser heißen *Jean Dubois* und *Pierre Simon*. (Das Buch enthält 8 Beobachtungen.)

Es war dies ein Zustand der Hernienbehandlung, welcher lebhaft an chinesische Verhältnisse erinnert. In China pflegt man die erkrankte Körpergegend zuerst mit dem Saft der Pflanze *Gin-seng* abzuwaschen, sodann mit dem Saft der Pflanze *Keon-ki* zu bestreichen, worauf unter Einhaltung eines besonderen Lebensregimes durch 10 Tage hindurch der Bruch geheilt zu sein pflegt. Zu dieser Gruppe gehört noch *Verdier* (aus dem Jahre 1818), welcher Brüche durch Einnehmen von *Murias mercurii* zu heilen vorgab. Derselbe schlägt noch im Jahre 1840 schiefe Douchen mit Eiswasser gegen die Bruchoberfläche vor, da er gesehen habe, dass *Henry Petit* bereits alle Vorbereitungen zur Vornahme der *Herniotomie* getroffen hatte, als die Mutter des Patienten einen Eimer eiskalten Wassers gegen den Bruch ausschüttete, worauf sich der Bruch spontan reponierte. *Verhein* verordnete anhaltende Bettruhe, welche er mit örtlicher *Alaun-application* und *Compression* unterstützte. Doch schon im Jahre 1828 und 1829 traten *Jameson* und *Bell Watt*, anfangs noch etwas zurückhaltend, wieder mit Versuchen der Radicaloperation auf, als *Gerdy* im Jahre 1835 seine *Scrotalinvagination* bei Radicaloperation von Leistenhernien erfand und hiemit wieder diesen Gegenstand auf die Tagesordnung brachte. Nun wurden Schlag auf Schlag neue Methoden veröffentlicht (*Leroy d'Etilles*, *Malgaigne*, *Mayor*, *Jules Guérin*, *Bonnet*, *Thierry*, *Valette*). Die Radicalcur der Hernien ist plötzlich Gegenstand der Discussion aller wissenschaftlichen Vereinigungen, und zwar nicht nur bei Leisten-, sondern auch bei Nabelhernien. Im Jahre 1856 stirbt *Gerdy* und mit ihm fällt wieder die Radicalcur der Brüche der Vergessenheit anheim und die palliative Behandlung mit Bruchbändern fängt wieder an die Oberhand zu gewinnen. Dies ist der Standpunkt der classischen *Malgaigne'schen* und *Gosselin'schen* Werke.

Außerhalb von Frankreich schwand die operative Behandlung der Hernien eigentlich nie so recht aus der ärztlichen Praxis, da *Wutzer* und *Rothmund* stets von neuen Verbesserungen der Radicaloperation dem medicinischen Publicum vorlegten; doch auch diese Kämpfer unterliegen allmählich und wir erfahren fortab nur von einzelnen „waghalsigen“ Operateuren, *Wood* und *Dowel* in Amerika, welche nicht aufhören, die Vortheile der Radicaloperation der Hernien hervorzuheben, und deren jeder (damals) mindestens je 100 Fälle operierte. So weit war diese Angelegenheit gediehen, als die antiseptische Wundbehandlung in die Chirurgie eingeführt wurde.

Unter die zahlreichen schon einmal geübten, aber wieder aufgegebenen Operationen, welche unter dem Schutze der Antisepsis wieder



und zwar diesmal mit Erfolg aufgenommen wurden, gehört auch die Radicalcur der Brüche.

Sämmtliche Operationsmethoden, welche von altersher bis auf unsere Zeiten vorgeschlagen und geübt wurden, kann man in zwei große Gruppen theilen. Und zwar gehören in die erste Gruppe jene Methoden, welche ihr Ziel ohne jeden blutigen Eingriff anstreben, in die zweite dagegen jene, welche auf blutigem Wege die Heilung des Bruches erzielen wollen.

Je nach den angewendeten Mitteln und dem angestrebten Ziele zerfallen die Eingriffe in mehrere Unterabtheilungen:

I. in solche, welche durch Zerstörung der Bruchbedeckungen und zwar mittelst Ligatur die Bruchpforte verschließen wollen;

II. in solche, die den Verschluss durch Entzündung, also mittelst Narbe erzielen wollen, welche sie entweder im Verlaufe des Canals oder im Bruchsacke oder in dessen Umgebung anregen;

III. in solche, welche zu der Entzündung nach Beseitigung des Bruchsackes noch einen Verschluss des Bruchdurchlasses mittelst eines organischen Stopfmittels hinzufügen;

IV. in solche, bei denen neben der Verstopfung der Bruchpforte mit einem organischen Verschlussmittel der Bruchsack natürlich beseitigt und der Bruchdurchlass in verschiedener Weise genäht wird.

Zur I. Gruppe gehört 1. die einfache Ligatur nach Desault; 2. die mehrfache Ligatur nach Martin dem Jüngeren und nach Bouchacourt; 3. die Ligatur nach vorausgegangener Torsion nach Thierry; 4. die Ligatur zwischen zwei hölzernen Stäbchen nach Chicoyne.

Zur II. Gruppe werden gezählt: 1. die Einspritzung von Jodpräparaten nach Velpeau; 2. die Acupunctur nach Bonnet; 3. das Einbringen von Fremdkörpern, welche resorbiert werden (nach Belmas); 4. das Einlegen von Setaceen nach Mössner; 5. Scarificationen nach Jules Guérin; 6. Einspritzungen in die Umgebung des Bruches nach Luton.

In die III. Gruppe gehören: A. die Verstopfung mittelst des Hodens, B. Verstopfung mittelst eines autoplastischen Verfahrens, C. mittelst Hautinvagination; diese letztere wird an Ort und Stelle erhalten mittelst a) von Nähten nach Gerdy und den Modificationen dieses Verfahrens nach α) Lehmann, β) Günther, γ) Signoroni, δ) Maisonneuve; b) mittelst Instrumenten von Wutzer und den ähnlichen Modificationen nach α) Rothmund, β) Valette, γ) le Roy d'Étiolles, δ) Langenbeck, ε) Landmann, ζ) Cristopher, η) Kinnloch, θ) Syme, ι) Davies, κ) Fayrer, λ) Ege; c) mittelst Instrumenten, welche die Bruchpfortenränder künstlich nähern, nach Sotteau und De Roubaix.

In die IV. Gruppe rechnen wir: die Methode von Wood und ihre Modificationen a) nach Agnew, b) Chisholm, c) Best und Jesset, d) Guy Wight, e) Freld, f) Thompson, g) Spanton.



Diese Übersicht entlehnten wir dem vorzüglichen Werke von Ségond (1883; „De la cure radicale des hernies“).

Wenn wir diese ganze lange Reihe von Radicaloperationsmethoden der Brüche überschauen, so werden wir gewahr, dass es im wesentlichen zwei Reihen sind, welche bis auf unsere Tage geübt werden: 1. Die Einspritzung von medicamentösen Mitteln, insbesondere von Alkohol nach dem Rathe Schwalbe's; 2. Operationsmethoden, welche fast stets aus den folgenden Elementen zusammengesetzt sind, und zwar: Vernähung des Bruchringes, wobei der unterbundene oder zusammengeschobene Bruchsack oder ein Theil desselben als organischer Tampon von innen her den Bruchcanal verschließen soll oder wo der Bruchsack bis zu seiner inneren Ausmündung einfach exstirpiert wird, bis zu jenen Eingriffen, welche die anatomisch-ideale Constitution der Bruchcanäle wieder herstellen wollen und durch besondere Nahtanordnung die Weichtheile über den Bruchringen verstärken wollen.

Mit diesen zwei Reihen wollen wir uns denn vor allem beschäftigen:

Zu der 1. Reihe, dem Einspritzungsverfahren, sehen wir nur in der Methode von Velpeau und Luton Vorläufer der heute ab und zu empfohlenen und geübten Schwalbe'schen Methode:

Velpeau wollte durch Einspritzung auf der inneren Oberfläche des Bruchsackes eine adhäsive Entzündung hervorrufen. Velpeau wendete dieses Verfahren zuerst bei einem mit einer Hydrocele kombinierten Bruche an. Er beabsichtigte ursprünglich nur die Hydrocele zu heilen; der erzielte Erfolg, die Heilung des Bruches und der Hydrocele, ließen ihn diese Methode verallgemeinern. Er gieng in folgender Weise vor: Er schnitt das Scrotum ungefähr in der Länge eines Zolles ein, entblößte den Bruchsack und stach ihn mittelst eines Messerchens an; ein geknüpftcs Stilet diente als Conductor bei der Einführung der Canüle, bis in den Sack; mittelst Pincetten wurde der Bruchsack an die Canüle fest angepresst, durch welche nun die Jodtinctur eingespritzt wurde, während ein Gehilfe den Leisten canal comprimiert, damit die Jodtinctur aus dem Bruchsacke nicht in die Peritonealhöhle eindringe; die Jodtinctur bleibt einige Minuten in Contact mit der inneren Oberfläche des Bruchsackes, worauf sie entleert, die Canüle herausgezogen und die Wunde mit ein Paar Nähten vereinigt wird.

Diese Methode wurde in verschiedener Weise modificiert; vor und nach Velpeau wurden unterschiedliche Flüssigkeiten eingespritzt (Rothwein, menschliches Blut, Tinctura cantharidum u. a.).

Luton's Methode wurde in folgender Weise angewendet: Der Reimser Arzt Luton versuchte im Jahre 1875 angeborene Brüche dadurch zu heilen, dass er reizende Flüssigkeiten in die Umgebung des Bruches einspritzte. Seine Absicht war, die Arbeit der Natur, welche bei Heilung der Brüche die Bruchpforten verengt, zu unterstützen und die



geeignetste Flüssigkeit hiezu schien ihm die gesättigte Lösung von Meersalz zu sein. Der Erfinder der Methode selbst wendete sie hauptsächlich bei angeborenen Nabelbrüchen an; er spritzte an vier verschiedenen Stellen um den Bruch herum je 10 Tropfen der erwähnten Salzlösung, worauf sich eine mäßige Infiltration ohne Eiterung entwickelte, welche sich auch wieder allmählich resorbierte, und als sie nach einem Monate geschwunden war, war auch die Nabelöffnung verschlossen.

Nach seinem Beispiele führte Schwalbe eine 70% Alkohollösung in die Praxis ein. Heaton und Warren wandten einen Extract von *Cortex quercus albæ* an, und zwar nach folgender Verschreibung:

Rp. Extract. syrup. cort. quercus gr. 16.  
Aether. sulphur. gr. 4.  
Alcohol. absol. gr. 4.  
Sulph. morphini gr. 0,05—0,1.

Soll über den Wert dieser Methoden ein Urtheil gefällt werden, so muss zu allererst in Betracht kommen, welchen Brucharten gegenüber sie in Anwendung kamen. Lutton's Methode wurde bei Kindern von wenigen Monaten angewendet und zwar bei Nabelbrüchen. Es lehrt aber sowohl die fremde als unsere eigene Erfahrung, dass eben diese Brüche eine große Tendenz zur Heilung haben und zwar durch Stärkung der muskulösen Bauchwand infolge Wachstums. Dementsprechend erzielte Lutton bei einem 28monatlichen Kinde nur eine Besserung; bei einem 14jährigen Knaben aber, bei welchem er diese Behandlungsmethode wiederholte und binnen 14 Tagen eine scheinbare Heilung erzielte, müsste erst eine Untersuchung nach längerer Zeit nachgetragen werden, damit erwiesen werde, dass die Heilung auch definitiv sei. Denn die Erfahrung, dass während die Einspritzungen gemacht wurden, Infiltrate entstanden, welche für einige Zeit das Hervortreten des Bruches hinderten, wurde auch bei der Schwalbe'schen Methode gemacht, welche sich überdies durch die Anwendung einer antiseptischen Flüssigkeit empfahl. Es wurden aber auch bei dieser Methode zahlreiche Beobachtungen gesammelt, in denen nach Aufsaugung der künstlichen Infiltrate und Rückkehr der eingespritzten Gegend ad normam auch der Bruch sich wieder zu zeigen begann. Man kann also diese Methode durchaus nicht als eine verlässliche bezeichnen, doch ist bei reinlicher Durchführung derselben gegen einen Heilversuch mit derselben nichts einzuwenden, insbesondere wenn derselbe bei kleinen oder beginnenden Hernien gemacht wird, bei welchen die Heilanstrengungen des Organismus hiedurch nur gefördert werden.

Die Eingriffe der III. Gruppe können wir füglich auch mit Schweigen übergehen, da wir weder den Hoden, noch transplantierte Hautlappen oder Hautinvaginationen zur Verstopfung der Bruchpforten benützen, welche



wir insgesamt für viel zu wenig widerstandsfähig halten, als dass sie dem Anpralle der Eingeweide bei Anstrengungen der Bauchpresse standhalten könnten.

Die IV. Gruppe endlich enthält wenigstens ein Element der modernen Radicaloperationen der Hernien, nämlich die Naht des Bruchringes.

Diese Wood'sche Methode wurde im Jahre 1858 zuerst ausgeführt und im Jahre 1863 veröffentlicht. Dieselbe ist dadurch charakterisiert, dass sie unter gleichzeitiger Verlegung des Bruchringes durch eine Invagination die Pfeiler dieser Bruchöffnung vereinigt. Dieses Verfahren, sowie die Modificationen desselben sind subcutan ausgeführt worden. Wood führte zu diesem Zwecke einen kleinen Einschnitt über dem Scrotum, führte den linken Zeigefinger in denselben ein und bewirkte hiedurch eine möglichst hohe Invagination des Bruchsackes in den Leistencanal. Sodann führte er entlang des eingeführten Fingers eine Nadel mit eingefädeltm Draht, welche er zunächst durch den inneren Pfeiler und das Colles'sche Ligament durchstieß und durch die Haut, welche von einem Gehilfen nach oben und innen verschoben worden war, nach außen führte, worauf der Draht ausgefädelt und die Nadel zurückgezogen wird. Nun wird mit demselben Finger, ohne mit der Invagination aufzuhören, der äußere Pfeiler vor dem Samenstrange bis zur Höhe des inneren emporgehoben, die Nadel ohne Draht abermals eingestochen und durch den äußeren Pfeiler hindurchgeführt; in der Haut wird dieselbe Öffnung benützt, durch welche die Nadel früher ausgestochen wurde. Das Ende des bereits früher eingeführten Drahtes wird in die Nadel eingeführt und diese mit demselben zurückgezogen, so dass bei der Hautöffnung eine Drahtschlinge, bei der Scrotalwunde aber die beiden Drahtenden nach außen ragen. Nun wird mit dem Daumen und Zeigefinger eine Bruchsackfalte (sammt der sie deckenden Fascie) bei der Wunde vorgezogen und eine Nadel hindurchgestoßen, in welche eines der Drahtenden eingefädelt wird, worauf man die Nadel entfernt. Man zieht nun die beiden Drahtenden so weit an, bis die Drahtschlinge weiter oben die Haut berührt. Hierauf werden sowohl die beiden Drahtenden zusammen, als die Schlinge um ihre Achse gedreht, bis man einen Widerstand fühlt, und nun werden Schlinge und Drahtenden auf Bindenröllchen befestigt. Nach 8—10 Tagen wird der Draht losgemacht und entfernt.

Bei dieser Methode interessiert uns freilich viel weniger die Art und Weise, wie der Draht eingeführt wird, sondern vielmehr die Thatsache, dass hier zum erstenmale die Pfeilernaht angewendet wurde, allerdings in einer unnütz complicierten Weise. Diese Naht ist nun ein Operationsdetail, welches von da ab bei jeder Radicaloperation der Brüche vorkommt, nur führen wir dieselbe in bei weitem einfacherer Weise aus, indem wir uns unter dem Schutze der Anti- und Asepsis vor einer breiten Spaltung des



Bruchsackes nicht scheuen, worauf sowohl eine Ligatur des Bruchsackhalses, als eine Pfeilernaht unter der Controle des Gesichtssinnes ohne Schwierigkeit angelegt werden kann.

Dies ist der einzige Rest, welcher von den historischen Methoden in die modernen Eingriffe übernommen wurde.

---

Wenn wir nun die heute üblichen Behandlungsweisen der Brüche überschauen, so begegnen wir:

1. der Bruchbandbehandlung, welche nur selten eine gründliche Ausheilung des Bruches, sondern nur die Befreiung von einzelnen durch den Bruch verursachten Beschwerden im Auge hat, daher in der Mehrzahl der Fälle nur eine palliative Therapie genannt werden kann;

2. einer wirklichen Radicaltherapie der Brüche, indem durch dieselbe eine Beseitigung des Bruches zum mindesten beabsichtigt, in der Überzahl der Fälle auch erreicht wird. Dieselbe ist operativ und wird erzielt entweder dadurch, dass *a)* reizende Flüssigkeiten in die Umgebung des Bruches eingespritzt werden, *b)* dass blutige Eingriffe unternommen werden. Da von der Injectionsmethode am Schlusse der historischen Übersicht genügend ausführlich erwähnt wurde, so bleibt uns nur noch die Abhandlung über die Bruchband- und operative Therapie zur Besprechung übrig.

---

## Über die Bruchbandbehandlung der Brüche.

Wie schon aus den hier beigefügten Tabellen hervorgeht, nimmt die Zahl der radical operierten Hernien auf der Klinik des Verfassers von Jahr zu Jahr zu. So verhält sich die Sache übrigens auf allen Anstalten, da einerseits die Chirurgen bestrebt sind, die Bruchbandtherapie durch die operative zu ersetzen, andererseits die Kranken diese Heilmethode selbst aufsuchen, da sie ja in nicht gar zu ungünstigen Fällen wirklich radical ist, einen verhältnismäßig kurzen Zeitraum in Anspruch nimmt und den Kranken vom jahrelangen, mitunter lebenslänglichen Tragen eines Bruchbandes befreit, was besonders bei jungen Leuten beiderlei Geschlechtes als eine Herabsetzung der Erwerbsfähigkeit, auch bei Eheschließungen als ein unangenehmer Defect empfunden wird. Außerdem ist die Bruchbandbehandlung unsicher, und zwar in doppelter Beziehung: sowohl bezüglich der Erreichung einer definitiven Heilung, als bezüglich des Schutzes gegen Einklemmungen der Brüche; sie ist öfters auch unzulässig und direct ausgeschlossen, weil sie nur Schaden, keinen Nutzen anrichten kann; in jedem



Falle ist sie langwierig und lästig, Gründe genug für Patienten und Ärzte, um sich und die Hilfesuchenden von ihr zu emancipieren und andere Heilmethoden in Vorschlag zu bringen. Es ist demnach beinahe erstaunlich, dass sich nicht jeder Bruchkranke dem ungefährlichen, einige Tage währenden operativen Heilversuche unterzieht und warum er sich lieber sein Lebenlang mit der lästigen, unverlässlichen Therapie mittelst Bruchbändern quält. Doch ist gar kein Zweifel darüber, dass es allmählich zu einer veränderten, allgemeinen Anschauung dieser Dinge kommen wird, was z. B. bereits im Bereiche der klinischen Wirksamkeit des Verfassers zum Ausdrucke kommt, insofern, als die Zahl der operativ behandelten Fälle seit seiner Übernahme der Klinik (1891) im stetigen Anwachsen begriffen ist, im gleichen Schritte nämlich, als in den einzelnen Theilen von Böhmen bekannt wird, dass ein Ersatz der unsicheren Bruchbandtherapie durch eine wirksamere, gleich ungefährliche vorhanden ist. Es ist dies übrigens eine Erfahrung, welche sich auch bei anderen Operationen, jener der Struma, der chirurgischen Magendarmerkrankungen, Schädel- und Rückgratdefecten etc. etc. wiederholt.

Und trotzdem bleibt eine immerhin erkleckliche Zahl von Hernienfällen übrig, in denen eine Radicaloperation unzulässig ist und wir zur schützenden Bruchbandbehandlung gezwungen sind. Solche Fälle sind folgende:

1. Die häufigste Ursache der Anwendung von Bruchbändern ist die weibliche Schamhaftigkeit und dann die Furcht vor der Operation. Kaum dass man manchmal eine Frau vermögen kann, sich ärztlich untersuchen zu lassen, damit man wenigstens constatieren könne, woran die Kranke leidet, eventuell von welcher Bruchart sie befallen ist, um darnach die Wahl des Bruchbandes treffen zu können. Solche, gewöhnlich den wohlhabenderen, daher auch verzärtelten Kreisen angehörige Frauen gestatten manchmal kaum die Entblößung jener Stelle, wo der Bruch sitzt. Dass sich solche Individuen, solange nicht drohende Gefahr für Gesundheit und Leben besteht, auch kaum zu einer Operation entschließen werden, welche immerhin mit einer gewissen — nach ihrer Ansicht rücksichtslosen — Verletzung ihrer Schamgefühle verbunden sein muss, ist bekannt. Dass dies alles noch durch den Sitz der gewöhnlichsten Brüche (Leisten- und Schenkelbrüche) nur noch gesteigert wird, ist wohl begreiflich.

2. Ärztlicherseits wird die Radicaloperation durch verschiedene Krankheiten, welche die Einleitung der Narkose als kritisch erscheinen lassen, verboten, z. B. vorgeschrittene Tuberculose, Nephritis, Herzfehler u. a. Freilich lassen sich einfache Fälle einer Leisten- oder Schenkelhernie auch unter Anwendung einer Cocaïnanästhesie ausführen, so dass die Zahl der Fälle, in denen wegen Narkosegefahr die Operation unterbleiben müsste, wesentlich reducirt wird.



3. Es ist besser, eine Radicaloperation zu unterlassen, sobald der Kranke an einer Krankheit leidet, welche eine oftmalige Anstrengung der Bauchpresse oder angestrengte Exspiration erfordert. Kranke, welche an habitueller Obstruction (nicht aber durch die Hernie verursacht) leiden, welche von Husten geplagt werden (Bronchitis, Tuberculose), asthmatische Zustände haben, ist es besser, von der Operation auszuschließen, da die Radicalheilung durch fortdauernde Narbendehnungen sehr fraglich ist, und weil die absolute Ruhe nach der Operation, combinirt mit den Beschwerden beim Abhusten (wegen Schmerz in der Wunde) leicht zu lungenentzündlichen Verschlimmerungen der bestehenden Krankheit führt. Freilich gibt es gewisse complicierende Erkrankungen, z. B. Phimose, Stricturen der Urethra etc., welche nicht nur das Entstehen der Hernie fördern, sondern ihr Wiederauftreten nach einer Radicaloperation wahrscheinlich machen. Solche Zustände verbieten aber die Operation nicht, sondern erfordern, dass der Operation die Beseitigung der Krankheit vorausgeschickt oder mit ihr combinirt wird (also die Phimose gespalten, die Narbenstrictur gewaltsam, plötzlich dilatirt wird), indem man hiezu dieselbe Narkose benützt, in der man die Radicaloperation ausführt. Der Vortheil des Kranken ist dann allerdings ein doppelter.

4. Die Nachbehandlung einer Radicaloperation erfordert eine mehrwöchentliche Ruhe und mindestens einjährige Schonung von jeder übermäßigen oder unvorgesehenen Anstrengung der Bauchpresse. Können sich gewisse Kranke infolge ihrer socialen oder beruflichen Beschäftigung, wenn auch nur temporär, diese Schonzeit nicht vergönnen, dann ist besser nicht zu operiren und sich lieber mit der palliativen Bruchbandtherapie zu begnügen.

5. Der örtliche Befund am Bruche macht die sonst ungefährliche Operation manchmal ernst, insofern, als ein umfänglicher und angewachsener, mit Fistelbildungen und Vorfällen des Bruchinhaltes complicirter Bruch nicht gleichgiltige, ja gefährliche Eingriffe erfordert, deren Bedeutung dem Kranken nicht verschwiegen werden darf und deren Schilderung den Kranken von der Operation abschreckt. Dieselben Zustände machen allerdings öfters auch die Anwendung von Bruchbändern unmöglich und müssen wir uns in solchen Fällen nicht selten mit Stützvorrichtungen, Tragsäckchen, Suspensorien begnügen, durch welche wenigstens ein Theil der Beschwerden beseitigt werden kann.

6. Vorgeschrittenes Alter, nicht jedoch zarte Jugend, contraindiciren die Operation.

Wenn daher die Bruchbandtherapie eigentlich heutzutage nur bei Ausnahmefällen in Anwendung kommt, so müssen wir dennoch den Leser mit derselben bekannt machen. Zum Schaden der betheiligten Patienten haben sowohl die Fabrication, als auch den Vertrieb der Bruchbänder



zumeist Nichtfachleute an sich gerissen, wenn sich auch dieselben hie und da Titel, wie Bandagisten oder Orthopädisten, anzumaßen pflegen. In Wirklichkeit sind es Handschuhmacher, Mechaniker, Sattler, am Lande Droguisten und die verschiedenartigsten Gemischtwarenhändler. Dass, bis auf wenige rühmliche Ausnahmen, diese Uneingeweihten gewöhnlich nicht die oberflächlichste Idee von Anatomie, Chirurgie, im besonderen von Herniologie, über die Art und Weise, ein Bruchband anzulegen, über Beurtheilung der Wirksamkeit eines solchen besitzen, ist bei solchen Verhältnissen wohl selbstverständlich, und doch scheut sich das Gros des Publicums nicht, sich von derartigen Leuten das nothwendige Bruchband auswählen, ja sogar anlegen zu lassen. Es ist demnach Sache des Arztes, den Patienten im Bedarfsfalle gut zu berathen, sowohl betreffs der Art des Bruchbandes, seiner detaillirteren Construction (wenigstens annäherungsweise und in abweichenden Fällen), als betreffs einer verlässlichen Einkaufsquelle, wobei stets vor der billigen Dutzendware und von Fernbestellungen von Bruchbändern nachdrücklichst zu warnen ist. Ebenso verlange der Arzt, dass sich sein Patient mit angelegtem Bruchbande wieder vorstelle, damit er die Zweckmäßigkeit der Prothese beurtheilen könne.

Eigentlich soll ein Bruchband nur angelegt werden, wenn der Bruch vollständig reponiert ist, daher nur bei einer freien Hernie. Bei irreponiblen (angeborenen oder angewachsenen) Brüchen müssen bei Anlegung von Bruchbändern besondere Vorsichtsmaßregeln beobachtet werden. Nur bei freien Brüchen ist das Streben nach Verwachsung des Bruchsackhalses gerechtfertigt, bei irreponiblen Brüchen dagegen ausgeschlossen, und nur die Erwartung motiviert, dass das Bruchband die weitere Zunahme des Bruches verhindern werde.

Es muss demnach die Methode der Reposition eines freien Bruches beschrieben werden, welche der Anlegung eines Bruchbandes stets vorausgeschickt werden soll. Das Nichtgelingen der Reposition belehrt uns auch darüber, dass der Bruch überhaupt irreponibel oder zum mindesten schwer zurückzubringen ist. Die Reposition eines Bruches heißt Taxis; sie kann negativ sein, wenn sie spontan erfolgt, oder positiv, wenn sie durch des Kranken oder fremdes Zuthun zustande kommt. Kleinere Hernien schlüpfen, besonders bei Rückenlage, bei angezogenen Knien und leeren Därmen, leicht in die Bauchhöhle, am leichtesten wohl interstitielle Leistenhernien besonders nicht angewachsene Darmwandbrüche.

Bei positiver Taxis größerer Brüche gehen wir folgendermaßen vor: Wir ergreifen den Bruchhals mit einer, und zwar gewöhnlich und am zweckmäßigsten mit der ungleichnamigen Hand, indem wir den Daumen unter, die geschlossenen übrigen vier Finger auf dieselbe legen. Mit der anderen, gleichnamigen Hand umfassen wir den Fundus der Hernie, und zwar in derselben Lage, jedoch mit gespreizten Fingern. Die am Bruchhalse



angelegte Hand soll das Wiedervorfallen von bereits reponiertem Bruchinhalt verhindern, die den Fundus umfassende Hand soll ihn eigentlich in die Bauchhöhle zurückschieben; während der Action der am Hernienfundus angelegten Hand öffnen wir mäßig die den Bruchhals comprimierende Hand, schließen dieselbe jedoch sofort, sobald die erstere zu reponieren aufgehört hat. Im ganzen kann man sagen, dass die am Bruchhals liegende Hand die von der anderen Hand begonnene Welle fortzusetzen habe, sie thut es gewöhnlich mit dem ulnaren Rande, während der radiale Rand (Daumen und Zeigefinger) dem Wiedervorfall bereits reponierten Bruchinhaltes wehrt. Während des Repositionsmanövers heben wir die Hernie empor, wenn sie herabhieng, wir führen mit derselben seitliche, ja auch kreisförmige Bewegungen aus, spannen dieselbe mit beiden Händen an, damit Knickungen, Drehungen, Einschnürungen am Bruchring ausgeglichen werden. Einige Kranke lernen selbst das Repositionsmanöver und machen es vielfach so, dass sie beide Hände mit gekreuzten Fingern aufs Scrotum auflegen und die Hernie in der Richtung gegen die Symphyse oder den äußeren Leistenring comprimieren, indem sie sich hierbei eine feste Unterlage an den adducierten und leicht gebeugten unteren Extremitäten schaffen.

Bei gelungener Reposition fühlen wir zwar zuerst allmähliche Verkleinerung der Hernie, schließlich aber eine wesentliche Volumsabnahme, bis endlich — bei Darmbrüchen unter gurrenden Geräuschen — vollständige Reposition erfolgt, wenn der Bruch frei war. Jetzt kann man sich unter Einstülpung der vordem die Bruchhülle bildenden Haut — bei Leistenhernien also der Scrotalhaut — überzeugen, ob der Bruchcanal frei ist; im bejahenden Falle legen wir sofort die Pelotte des Bruchbandes auf den Bruchring auf. Ist keines augenblicklich vorhanden, dann legen wir wenigstens einen Watte- oder Charpietampon auf oder ein zu einem Dreieck zusammengelegtes Handtuch oder Serviette und befestigen es mit einer Binde mittelst einer *Spica coxæ* oder mittelst zweier dreieckiger Tücher, deren eines das Becken, das andere die Oberschenkel umgreift und welche sich auf dem Tampon kreuzen.

Vorrichtungen, welche den Zweck hatten, einen reponierten Bruch in der Bauchhöhle zu erhalten, wurden begreiflicherweise seit undenklichen Zeiten in mehr oder weniger vollkommenen Formen erzeugt. Gordon, Arculanus, Marco, Gatenaria, Fabricius Hildanus ersannen vom 14. bis 17. Jahrhundert unterschiedliche Vorrichtungen, ohne dass dieselben eine allgemeine Verbreitung gefunden hätten. Auch die Kranken selbst fabricierten sich nach eigenen Vorstellungen von ihrem Leiden oder nach gesehenen Mustern Prothesen zu eigenem Gebrauch. Auch heutzutage findet man, insbesondere bei Handwerkern, welche mechanischen, Metall und Leder bearbeitenden Gewerben nahestehen, derartige Volksproducte. Die beigefügte Abbildung gibt ein solches Fabrikat wieder; dasselbe besteht



aus einem starren ledernen Beutel, welcher an zwei Schenkelriemen und an einem Beckengurt befestigt ist. Die Prothese war leistungsfähig, weil der Kranke außer seinen beiden Leistenbrüchen an beiderseitiger Hydrocele litt; durch Empordrängen beider Wasserbrüche wurden auch beide Leistenöffnungen verlegt. (Siehe Fig. 59.)

Damit wir uns besser über die Fortschritte in der Bruchbandconstruction verständigen können, müssen wir zuerst die einzelnen Bestandtheile eines Bracheriums aufzählen: Ein Bruchband besteht aus einem Pölsterchen (Pelotte), durch welches die Öffnung verlegt oder der Canal comprimiert werden soll, durch die der Bruch hervortritt; zweitens aus einem Leibriemen, Gurt (Ressort, Ceinture), welcher das Becken oder den Rumpf umgreifen soll; endlich bei manchen Bruchbändern aus Schenkelriemen (Sous-cuisse), welche, von rückwärts nach vorn verlaufend, die Pelotte am Heraufrücken hindern sollen, und manchmal aus Achselriemen, welche dem Nachabwärtsrücken derselben entgegenwirken sollen.

Die einzelnen Etapen der Entwicklung der Bruchbandconstruction sind durch nachstehende Erfindungen und Neuerungen gekennzeichnet:

Die ursprüngliche Form eines Bruchbandes bestand zweifellos aus einer Pelotte und einem weichen Leibgurt. Zu dieser ursprünglichen Form können wir heutzutage wieder zurückkehren, indem wir den weichen Leibgurt aus einem festen Gummigewebe anfertigen lassen.

Die nächste Vervollkommnung des Bruchbandes bestand darin, dass statt des damaligen unelastischen ein federnder Beckengurt eingeführt wurde, welcher eine breite Stahlfeder enthielt, die die eine Beckenhälfte umgreifen sollte, während die andere Hälfte des Beckengurtes weich war. Die Feder war mit der Pelotte fest verbunden. Diese Einführungen werden einerseits Peter Camper zugeschrieben, einem holländischen Anatomen und Chirurgen des 18. Jahrhunderts, andererseits (französischerseits) einem gewissen Nic. Lequin (1663), welcher mittelst einer Stahlfeder einen mäßigen Druck durch die Pelotte auf die Bruchpforte ausüben wollte. Tiphaine (1761) construierte zum erstenmale ein doppelseitiges Bruchband. Salmon erfand die mit dem Beckengurt beweglich verbundene Pelotte, welche sich durch Drehung in einen verschiedenen Winkel zur Feder einstellen ließ, sich daher besser den einzelnen Flächenkrümmungen des Körpers adaptieren konnte. Salmon's Bruchband lag auch nicht seiner ganzen Länge nach dem Körper an, sondern nur mit seinen zwei Endpelotten, deren eine von elliptischer Form dem Kreuzbein aufruhte, deren andere kugelförmig und mit der Feder mittelst eines Nussgelenkes verbunden, der Bruchpforte auflag. Auch verlief das Bruchband nicht auf der kranken, sondern auf der gesunden Seite (bei rechtsseitigem Bruche über die linke Beckenhälfte). Das Salmon'sche, von Wickham vervollkommnete Bruchband wird auch schlechtweg das englische genannt, während die früher



beschriebene Form die französische heißt; jenes steht ziemlich allgemein in Amerika, dieses in Europa in Gebrauch.

Weitere Modificationen betreffen die Pelotten selbst. Unsere Pelotten bestehen zumeist aus einer annähernd birnförmigen Metallplatte, welche auf ihrer dem Körper zugekehrten Seite mit einem Rosshaarpölsterchen unterlegt ist; diese Polsterung kann auch aus Watte bestehen, oder aus einem Gummisäckchen, welches entsprechend aufgeblasen wird.

Die Pelotten sind gewöhnlich mit Hirschleder, bei Kindern mit irgend einem, für Flüssigkeiten undurchlässigen Stoffe (Wachstaffet, Guttaperchaleinwand u. ähnl.) überzogen. Zu demselben Zwecke können sie auch aus Holz oder Hartkautschuk geschnitten oder gegossen oder aus Gummi gefertigt und mit Flüssigkeiten (Öl, Glycerin) oder Luft gefüllt sein.

Wie schon erwähnt, kann die Pelotte an der Feder fest angebracht sein, oder sie lässt sich gegen die Feder um die in die Pelotte verlängerte Achse derselben drehen, oder manchmal auch gegen die Feder, also um eine verticale Achse in einem Charniargelenk (Chase) abknicken. An der Vorderseite der Pelotte befinden sich Metallknöpfe zum Befestigen der Leib- und Schenkelriemen, bei Schenkel- und Leistenbruchbändern 2 auf jeder

Pelotte, bei Nabelbruchbändern 4—6—8, je nach der Zahl der Endriemen, in welche die Leibgurte auslaufen. Außerdem kann äußerlich noch eine kleine Handhabe sichtbar sein, mit Hilfe welcher die Stellung der Pelotte zur Feder geändert werden kann. Die Drehvorrichtung selbst ist gewöhnlich innerhalb der Pelotte angebracht. Die Form der Pelotte ist verschieden: birnförmig bei Schenkel- und Leistenbrüchen, rund oder oval bei Nabel- und Bauchbrüchen. Liegt der Testikel hoch oben, der äußeren Leistenöffnung an, so ist die Pelotte gegen die Peripherie geschweift oder gespalten; die Schweifung oder der Zwischenraum der Ausläufer soll den ektopischen Hoden aufnehmen, ohne ihn zu drücken (Scarpa). Bei scrotalen Leistenbrüchen wendet man öfters dreieckige Pelotten von größeren Dimensionen als gewöhnlich an, da die Bruchpforten auch bedeutend ausgeweitet zu sein pflegen. Der untere Winkel der dreieckigen Pelotte läuft in den Schenkel- oder Perinealriemen aus. — Schließlich wollen wir des

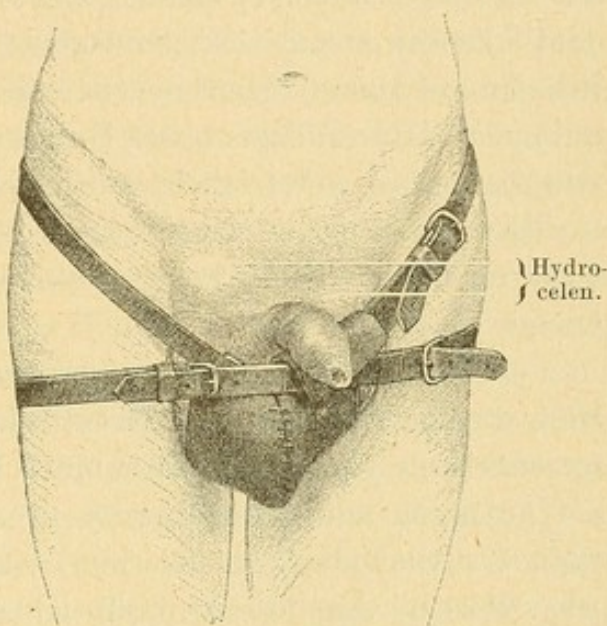


Fig. 59.

Volkserzeugnis zum Zwecke der Retention zweier Leistenbrüche.



Beaurjeaud'schen Bruchbandes Erwähnung thun. Dasselbe besteht aus einem breiten, vom Rippenbogen bis zu den Trochanteren reichenden Gurte, welcher aus Seide gewebt und mit Gummifäden durchschossen ist. Diese Seidengummibinde übt auf den Bauch einen allseitigen gleichmäßigen Druck aus. In der Gegend der Bruchpforten sind Kautschukampullen angebracht, welche mit Luft aus einem Reservoir gefüllt werden, welches beim Niedersetzen des Kranken entleert wird. Solche breite Stützbinden aus gewebtem Gummistoff mit eingeschalteten Pelotten sind besonders bei Nabel- und Bauchbrüchen empfehlenswert.

Bezüglich der Anlegung des Bruchbandes ist zu bemerken, dass dieselbe bei vollständig reponierter Hernie zu erfolgen hat, was am besten durch Einnehmen der Rückenlage erleichtert wird, da nicht angewachsene Hernien geringerer Dimensionen dann von selbst in die Bauchhöhle zurückschlüpfen. Das Anlegen von Bracherien auf nicht reponierte Hernien ist entschieden zu widerrathen, ausgenommen bei kleinen angewachsenen Netzhernien, bei welchen man ausgehöhlte Pelotten anwendet, deren Höhlung den irreponiblen Netzkumpen aufnehmen und gegen die Bruchpforte anzupressen bestimmt ist.

Bei den sogenannten enormen oder Riesenhernien (von Kinds- bis Mannskopfgröße) und den Eventrationen, auch wenn sie ganz frei sind, was übrigens nur selten vorkommt, muss man sowohl auf Reposition, als auf Anlegung eines Bruchbandes verzichten und sich nur mit der Anlegung eines Stützbeutels (Suspensorium) begnügen.

Was die Application der Bruchbänder bei einzelnen Hernien anbelangt, so ist bei Leisten- und Schenkelhernien zu bemerken, dass der Leibriemen immer zwischen den Trochanteren und der Crista ossis ilei angelegt werden muss, nie aber über der letzteren. Der Perinealriemen soll von der Pelotte zur gleichseitigen Symphysis sacro-iliaca verlaufen. Die Pelotte kann sich mit ihrem medialen Rande auf den horizontalen Schambeinast aufstützen. Der Leibriemen und daher auch die in ihm enthaltene Feder muss demnach spiralig von oben und rückwärts nach vorne und unten verlaufen, welche Krümmung die Feder daher schon ursprünglich besitzen muss.

Infolge der anatomischen Lage der Bruchpforten der Leisten- und Schenkelbrüche ist es klar, dass die Leistenöffnungen mehr in der Richtung der Riemenfeder sich befinden, so dass der Hals der Leistenpelotte nicht nach unten abgelenkt sein muss, während jener der Schenkelpelotte etwas nach abwärts abgelenkt sein muss, damit dieselbe den Schenkelring deckt. Dieser Winkel muss empirisch gefunden werden und kann sogar nahezu 90° betragen.

Bei Leistenhernien muss die Pelotte öfters wegen Vorwölbung des Unterbauches so gedreht werden, dass ihr oberer Rand mehr vorsteht und



der untere etwas zurücktritt, sonst schneidet der obere Rand allzusehr in die Weichtheile ein. Die Schenkelpelotte kann mehr in der Fortsetzung der Vorderfläche des Leibriemens gelegen sein.

Ein gut passendes und richtig angelegtes Leistenbruchband verschiebt sich bei Bewegungen der unteren Extremitäten und hauptsächlich beim Niedersetzen kaum merklich. Dagegen ist es natürlich, dass die in aufrechter Stellung des Körpers gutschitzende Schenkelpelotte beim Niedersetzen von den unterhalb der Schenkelbeuge sich contrahierenden, daher an Volumen zu-, an Länge aber abnehmenden Adductoren emporgehoben und daher von der Schenkelbruchpforte verdrängt wird, wodurch der Bruchraum zum Nachaußentreten gewinnt. Aus diesem Grunde werden auch Schenkelbruchbänder erzeugt, welche aus einem Beckengurt ohne Pelotte und einem Schenkelriemen bestehen, der um die Wurzel der gleichseitigen Unterextremität circulär angeschnallt wird und an dem die Pelotte an entsprechender Stelle angebracht ist. Die Pelotte ist nun außerdem an dem Beckengurt mittelst eines horizontalen Charniergelenkes befestigt, welches eine Bewegung im Sinne der Schenkelflexion gestattet. Da sich die Entfernung der Pelotte vom Leibriemen beim Niedersetzen gleichzeitig verkürzt, so sollte dieselbe an einem runden Stiele befestigt sein, welcher in einer vom Leibriemen herabsteigenden Hülse verschiebbar sein sollte. Hiedurch wäre eine Verkürzung beim Niedersetzen und Verlängerung beim Aufstehen zulässig.

Bei Nabel- und Bauchbrüchen ist eine ersprießliche Wirkung der gewöhnlichen Nabelbruchbänder, welche aus einer mehr oder weniger großen, verschieden geformten, concaven oder wieder mit einem Zapfen versehenen Pelotte und einem nicht dehnbaren Leibriemen bestehen, deswegen illusorisch, weil der wechselnde Leibesumfang ein in der Expiration fest angelegtes Bruchband in der Inspirationsphase unerträglich drückend empfinden lässt, während ein in der Inspirationsphase passend angelegtes Bracherium in der Expiration locker wird und dann gerade der Bruch leicht vortreten kann, da in dieser Athmungsphase der intraperitoneale Druck zunimmt. Es muss daher der Leibgurt elastisch sein, da er sich dann der wechselnden Unterleibsperipherie leicht anpassen kann. Solche Gummibinden leisten bereits wesentliche Dienste bei Nabel- und Bauchbrüchen; zum Überfluss kann man der Bruchpforte gegenüber eine Pelotte einschalten. Selbstverständlich muss eine solche Binde (aus Seide und Gummi gewebt, meist nach Maß erst aus den Fabriken bestellt, da sich ähnliche Fabrikate wegen Auffaserung nicht zuschneiden lassen) vom Becken über den Nabelring bis in die Nähe des Proc. xiphoides reichen. Wenn nichts anderes durch solche Binden erreicht wird, so schützen dieselben wenigstens vor Druck und Reibung seitens der Kleidungsstücke, hiedurch vor Entzündungen, Phlegmonen und Ulcerationen der Bruchoberfläche, deren Spuren man so oft an Nabelbrüchen beobachtet.



Gegen obturatorische Brüche ist es schwierig, ein Bruchband zu applicieren, da der *Musculus pectineus* die Wirksamkeit desselben vereitelt.

Der ischiadische und perineale Bruch kann durch ein Bruchband, welches aus einem Leibriemen (ohne Pelotte) und einem Schenkelriemen mit einer Pelotte an entsprechender Stelle besteht, zurückgehalten werden.

Der vaginale und rectale Bruch könnte mittelst Vorrichtungen, die einem Kolpeurynter oder Bozemann'schen Kugeln analog sind, reponiert gehalten werden, doch werden derartige Prothesen, die, wenn sie wirksam sein sollen, ziemlich voluminös sein müssen, ungern ertragen und lieber mit weichen Wattetampons oder Schwämmen, welche mittelst einer T-Binde befestigt werden, ersetzt.

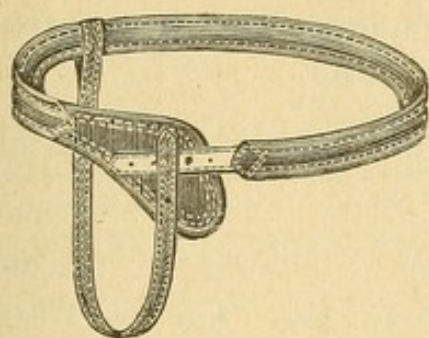
Bruchbänder werden zumeist nur am Tage getragen, dagegen in der Nacht abgelegt, wodurch sich die Haut in der Umgebung der Bruchpforten von ihrem Drucke wieder erholt. Tritt Hautreizung an diesen Stellen ein, so unterlegen wir unter die Pelotte ein feines Leinen- (Battist-) Tüchelchen, oder Flanell; überdies trachten wir die Haut durch kalte (Essigwasser-) Waschungen, Einstäubungen mit verschiedenen Pulvern (z. B. *Zinci oxyd.*, *Amyl. trit. aa. part. æqu.*) gegen Entzündungen abzuhärten. Im Nothfalle muss natürlich mit dem Tragen von Bruchbändern auf einige Zeit ausgesetzt werden. — Bei Kindern empfehlen wir das Tragen von Bracherien auch während der Nacht, da wir ja auf Obliteration des Sackes rechnen.

Die Art und Weise der Ausheilung eines Bruches durch Tragen von Bruchbändern stellen wir uns so vor, dass entweder durch Druck auf die gegenüberliegenden Serosaflächen eine mäßige, zur Exsudation führende Reizung erzeugt wird, wodurch die Bruchsackinnenflächen verlöthen; oder in der Form, dass auf der Außenseite des Bruchsackes durch Druck eine Fettwucherung angeregt wird — ähnlich wie andere einem permanenten oder wiederholten Drucke ausgesetzte Stellen zu Lipombildungen disponieren —, welche die Bruchpforten verlegt. In den meisten Fällen müssen wir uns aber mit der palliativen Wirkung begnügen, dass der Bruch reponiert gehalten oder wenigstens seiner Vergrößerung entgegengegearbeitet wird.

---

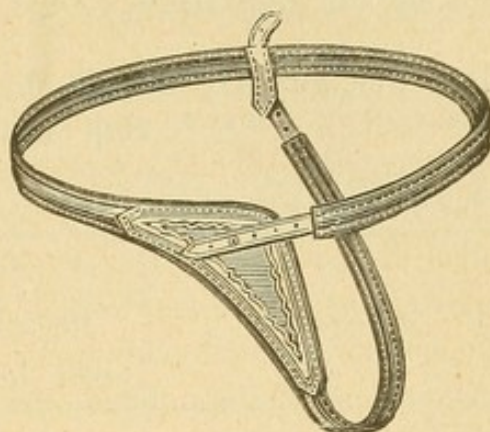


Abbildungen der gangbarsten Bruchbänder.



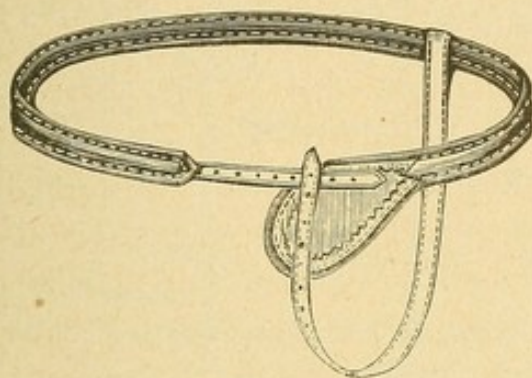
*Fig. 60 a).*

Leistenbruchband.



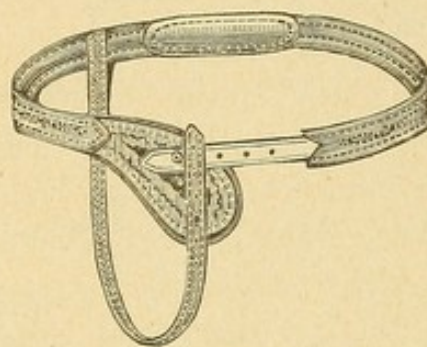
*Fig. 60 b).*

Leistenbruchband für Scrotalbrüche.



*Fig. 60 c).*

Linksseitiges Schenkelbruchband.



*Fig. 60 d).*

Rechtsseitiges Schenkelbruchband mit Stützpolster für das Kreuzbein.



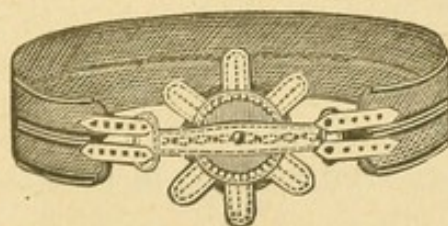
*Fig. 60 e).*

Nabelbruchband für Kinder aus mit Gummi durchwebtem Stoff.



*Fig. 60 f).*

Nabelbruchband für Erwachsene, mit flacher Pelotte und gekreuzten Riemen zum Festmachen.



*Fig. 60 g).*

Nabelbruchband, mit drei gekreuzten Federn versehen.



# Allgemeine Einleitung: Über die Radicaloperationen der Hernien.

## Tafeln der auf der Klinik des Verfassers ausgeführten Operationen vom Jahre 1891—1896.

### Radicaloperation von freien Hernien im Jahre 1891/92:

H e r n i a	A n z a h l				E r f o l g			
	Männer		Frauen		Geheilt		Gestorben	
	rechts	links	rechts	links	Männer	Frauen	Männer	Frauen
Inguinalis . . . . .	8	1	—	—	9	—	—	—
Cruralis . . . . .	—	—	—	—	—	—	—	—
Umbilicalis . . . . .			2		—	2	—	—
Summe . . . . .	9		2		11		—	—

### Radicaloperation von freien Hernien im Jahre 1892/93:

H e r n i a	A n z a h l				E r f o l g			
	Männer		Frauen		Geheilt		Gestorben	
	rechts	links	rechts	links	Männer	Frauen	Männer	Frauen
Inguinalis . . . . .	6	7	—	—	13	—	—	—
Cruralis . . . . .	—	—	1	—	—	1	—	—
Umbilicalis . . . . .	1		1		1	1	—	—
Lineæ albæ . . . . .	1				1	—	—	—
Summe . . . . .	15		2		17		—	—



## Radicaloperation von freien Hernien im Jahre 1893/94:

H e r n i a	A n z a h l				E r f o l g			
	Männer		Frauen		Geheilt		Gestorben	
	rechts	links	rechts	links	Männer	Frauen	Männer	Frauen
Inguinalis . . . . .	18	6	2	—	23	2	1	—
Cruralis . . . . .	—	—	1	—	—	1	—	—
Umbilicalis . . . . .	1				1	—	—	—
Ventralis . . . . .	1				1	—	—	—
Summe . . . . .	26		3	—	28		1	—

† Pirkovec (60 Jahre alt): Die Wunde per primam geheilt; oper. 30. Jänner, † 16. Februar.

Sectionsdiagnose: Tubercul. pulm. destruct.

Pleurit. chron. Oed. pulm.

Degener. parench. organ.

## Radicaloperation von freien Hernien im Jahre 1894/95:

H e r n i a	A n z a h l				E r f o l g			
	Männer		Frauen		Geheilt		Gestorben	
	rechts	links	rechts	links	Männer	Frauen	Männer	Frauen
Inguinalis . . . . .	34 †	22	3	2	55	5	1	—
Cruralis . . . . .	1	—	2	1	1	3	—	—
Umbilicalis . . . . .			1		—	1	—	—
Paraumbilicalis . . . . .			1		—	1	—	—
Ventralis . . . . .	1		1		1	1	—	—
Summe . . . . .	58		11		57	11	1	—

† Holub: (Riesenhernie [Eventration] nach 3wöchentlicher Vorbereitung) oper. 25. Mai, † 27. Mai 1895.

Sectionsdiagnose: Lipomatos. cordis.

Bronchopneumon. lob. inf. d.

Hypostasis pulmon.



## Radicaloperationen von freien Hernien im Jahre 1895/96:\*)

H e r n i a	A n z a h l				E r f o l g			
	Männer		Frauen		Geheilt		Gestorben	
	rechts	links	rechts	links	Männer	Frauen	Männer	Frauen
Inguinalis . . . . .	a) 30	b) 19	3	4	49	7	—	—
Cruralis . . . . .	—	1	4	—	1	4	—	—
Umbilicalis . . . . .	—	—	1	—	—	1	—	—
Epigastrica . . . . .	1	—	—	—	1	—	—	—
Ventralis . . . . .	—	—	1	—	—	1	—	—
Summe . . . . .	51		13		64		—	—

a) Eine hievon H. supramesicalis præperitonealis.

b) Bei einer hievon Resection des Proc. vermif.

Die ganze Lehre von der radicalen Heilung der Brüche entwickelte sich in erster Reihe auf Grund der Erfahrungen, welche bei der radicalen Heilung der Leistenhernien gemacht wurden, und es verfloss eine geraume Zeit, bevor die radicale Operation anderer Brucharten in Discussion gezogen und deren thatsächliche Ausführung vorgenommen wurde. Der Leistenbruch selbst wurde aber bald nach Einführung der antiseptischen Wundbehandlung Gegenstand chirurgischer Eingriffe und von Studien, wie Brüche am leichtesten zur radicalen Ausheilung gebracht werden könnten, so besonders bei den Engländern, Amerikanern und Deutschen. Wir kennen deutsche Publicationen bereits aus dem Jahre 1874 und 1875 von Czerny und Kocher, aus dem Jahre 1877 von Riedel, aus dem Jahre 1878 von Albert; bei den Franzosen bahnte sich aber die radicale Behandlung der Hernien nur langsam den Weg auf Kosten der Behandlung der Brüche mit Bandagen, so dass Ségond in seiner Concurrrenzarbeit (1883) bloß 5 von französischen Operateuren ausgeführte Operationen anführen konnte, und zwar 4 von Lucas-Championnière und 1 Fall von Gillett, wiewohl er bereits 185 radical operierte freie Hernien, weiter 110 eingeklemmte, und zwar der inguinalen Abart, sodann 26 freie und 82 eingeklemmte Schenkelbrüche sammeln konnte.

\*) Das Jahr 1896/97 weist abermals eine Vermehrung des Hernienmaterials auf, insofern, als neben 75 incarcerierten 79 freie Hernien operiert wurden, darunter 71 inguinale bei Männern, 5 bei Frauen, 1 crurale beim Manne, und 1 ventrale bei einer Frau, 1 beim Manne.



Bevor wir zur Schilderung der einzelnen operativen Eingriffe, welche auf radicale Heilung der Brüche abzielen, schreiten, wollen wir über die eigentliche Aufgabe dieser Behandlung klar werden.

Die Überzahl der Fälle wird deswegen der Operation unterzogen, weil der Bruch überhaupt beseitigt werden soll, abgesehen davon, ob er Beschwerden verursache oder nicht, ob er frei oder angewachsen ist, oder ob er bei Erwachsenen oder bei Kindern vorkommt, oder schließlich, ob er eine bestimmte Art des Lebensberufes ausschließt oder für die Ausführung desselben gleichgiltig ist. Es ist demnach die radicale Operation der Hernien in solchen Fällen eine rein kosmetische Operation geworden, ungefähr ähnlich wie die Excision des Kropfes, welchen wir ja ziemlich häufig, besonders bei Mädchen und Frauen beseitigen, weil derselbe eine Abweichung von der normalen menschlichen Form darstellt.

Wir dürfen nicht verschweigen, dass eben diese einheitliche Indication, das heißt das Vorhandensein des Bruches überhaupt, nicht zu allen Zeiten von den Ärzten anerkannt wurde und dass auch in unseren Tagen Viele nur gewisse Indicationen zugeben, welche präziser abgesteckt, jedenfalls die Operation auf ein engeres Gebiet einschränken würden.

Solche einschränkende Indicationen sind, wenn wir von den einfacheren zu den complicierteren fortschreiten, die folgenden: 1. Die erfolglose Anwendung der Bruchbandbehandlung, auch wenn dieselbe lange genug durchgeführt wurde, das heißt, wenn bei einem Kranken, welcher diese Behandlung gewissenhaft durchführt, der Bruch dennoch von Zeit zu Zeit hervortritt, ja derselbe sich auch stets vergrößert. 2. Wenn der Bruch irreponibel ist, wenn demnach das erste Postulat der Bruchbandbehandlung nicht erfüllt werden kann. Die Irreponibilität mag hiebei durch was immer für einen Umstand bedingt sein, sie ist freilich am häufigsten durch die Verwachsung des Bruchinhaltes und des Bruchsackes verursacht. 3. Wenn bei einem Bruche ein Einklemmungsanfall bereits vorgekommen ist, welcher aber dermalen noch auf subcutanem, unblutigem Wege, also durch Taxis behoben werden konnte. 4. Gewisse Eigenschaften des Bruches, zum Beispiel seine Größe, wiederkehrende Entzündungen, oberflächliche Ulcerationen, die Unmöglichkeit der Construction eines passenden Bruchbandes, zum Beispiel bei einer Hernia vaginalis, Empfindlichkeit des Bruches bei einer Hernia ovarii, Harnbeschwerden der verschiedensten Art, wie sie bei einer Hernia vesicalis vorkommen, Zeichen einer chronischen Obstruction, wie sie bei angewachsenen Hernien ab und zu vorkommen. 5. Das Gebot gewisser socialer Verhältnisse; wenn irgend ein junger Mann sich einem bestimmten Lebensberufe widmen will, zum Beispiel Maschinenschlosser, Soldat zu werden beabsichtigt; bei Frauen, wenn sie in den Ehestand treten wollen und in diesen Absichten durch das Vorhandensein des Defectes in irgend einer Weise gestört werden.



Der Verfasser dieses Buches steht auf dem Standpunkte, dass jeder Bruch operiert werden sollte, mit folgenden Ausnahmen: 1. Er operiert nicht Kinder, wenn bei ihnen nicht vorher einige Zeit hindurch die Bruchbandtherapie versucht wurde, weil es ja erwiesen ist, dass gewisse Brucharten bis zu einem bestimmten Lebensalter ausheilen, indem die nicht gerade sehr umfänglichen Bruchpforten durch die natürliche Körperentwicklung verwachsen, und zwar umso leichter, wenn die Verwachsung durch entsprechende Bracheriumtherapie befördert wird. (Siehe diesbezüglich, was über Nabelhernien bei Kindern gesagt wurde.) Dass in den genannten Fällen auch eine Injectionstherapie früher versucht werden kann und soll, ist ohne weiteres klar. Wenn aber hinreichend erwiesen ist, dass wir durch die genannten Behandlungsmethoden nichts zu erzielen vermögen, dann mögen alle Brucharten bei Kindern beiderlei Geschlechtes operativ behandelt werden. 2. Man operiert nicht, wenn gegen den Eingriff oder gegen die denselben einleitende Narkose irgend welche gewichtige Bedenken bestehen. Diese Einwände können temporär oder definitiv sein. So können vorübergehende Bronchitis, Keuchhustenerkrankungen und andere krankhafte Zustände temporär eine Operation verbieten; andere Krankheiten, zum Beispiel vorgeschrittene Tuberculose, Carcinom, Nephritis, machen die Operation jedenfalls überflüssig; ein Emphysem oder Darmkatarrh erschweren die Prognose; Herzfehler oder allgemeine Verfettung machen eine allgemeine Narkose bedenklich, doch kann in solchen Fällen trotzdem der Eingriff vorgenommen werden, wenn die Verhältnisse voraussichtlich einfach sind und man daher mit einer localen (zum Beispiel gewöhnlichen Cocaïn- oder Infiltrations-) Anästhesie auskommen dürfte. Sämmtliche übrigen Bruchkranken, wenn sie bei uns Hilfe suchen, unterziehen wir der Operation oder schlagen ihnen eine solche zumindest immer vor, und begnügen uns mit der Verschreibung eines Bruchbandes nur dann, wenn dieser Vorschlag abgelehnt wurde.

Wodurch sind wir zu einem solchen Vorgehen berechtigt? Die Antwort darauf ist: durch die eigenen und fremden Erfahrungen. Die Erfahrungen lehren uns nämlich, dass 1. die radicale Operation eines Bruches, mag dieselbe wie immer beschaffen sein, eine ziemlich gefahrlose ist, wenn sich hiemit nicht andere operative Eingriffe größerer Dignität, zum Beispiel Darmresection oder ähnliches combinieren müssen.

Im Folgenden die Begründung für unsere Behauptung:

Im ersten Jahrzehnte der operativen Behandlung der Hernien war die Mortalität der Operationen immerhin noch eine ziemlich bedeutende; so verlor Jagot unter 78 Fällen 9, also 11.5%; Tilanus im Jahre 1979 berichtet ebenfalls über 11% Mortalität, Reverdin im Jahre 1881 meldet 10% Mortalität; Ségond unter 219 Fällen 20 Todesfälle, also 9.0%; Leisrink in Jahre 1883 auf 202 Fälle 15, also 7.4% Mortalität.



Im zweiten Jahrzehnt der antiseptischen Wundbehandlung sinkt dagegen die Mortalität ziemlich bedeutend: Haidenthaller (aus der Klinik Billroth's) berechnet bis zum Jahre 1889 6.2%, Schede 5.2%, Socin 3.6% Mortalität. Daneben kommen bereits kleinere Reihen von Fällen vor, in denen überhaupt kein Todesfall vorgekommen ist, so Swensson und Erdmann in Jahre 1887 mit 71 Fällen, Lauenstein mit 12, Mac Ewen mit 82, Wölfler mit 50, Büngner mit 40 hatten überhaupt gar keinen Todesfall zu verzeichnen. Allmählich kommen aber auch größere Reihen von Hernienoperationen zur Berichterstattung, ohne dass ein einziger Todesfall gemeldet würde, oder die Mortalität ist so unbedeutend, dass sie nahezu verschwindet. So hatten Lucas-Championnière auf 175 Operationen, Kocher auf 220, Bassini auf 216 gar keinen Todesfall. Auch auf der Klinik des Verfassers wurden im Laufe des letzten Quinquenniums 190 freie Hernien verschiedener Art operiert, ohne dass irgend ein Todesfall vorgekommen wäre, daneben freilich noch eine große Anzahl (294) von incarcerierten Hernien, in denen bei mindestens zwei Dritteln die radicale Operation angeschlossen werden konnte, ebenfalls ohne irgend einen ungünstigen Zufall. Es werden zwar unter diesen Fällen ab und zu Todesfälle gemeldet, welche jedoch mit dem Eingriffe als solchen in keiner Weise zusammenhängen. So verlor Lucas-Championnière in kurzer Zeit nach der Operation zwei Fälle und zwar einen zwei Monate nach der Operation infolge unaufhörlichen Hustens, den zweiten 33 Stunden nach der Operation an einer pulmonalen Hämorrhagie; auch Bassini verlor zum Beispiel den Fall Nr. 201 15 Tage nach der Operation an Pneumonie. Etwas ähnliches, das heißt einen Todesfall an ausgebreiteter capillarer Bronchitis, beobachteten wir auch bei einem unserer Fälle, und zwar bei einem enormen Scrotalbruche, welcher nach dreiwöchentlicher Vorbereitung operiert wurde. Keiner dieser Fälle gieng an einer eitrigen Infection zugrunde und wir können demnach eine diesbezügliche Frage, ob von dieser Seite bei der Operation irgend eine Gefahr drohe, mit gutem Gewissen verneinen.

2. Wir sind ferner berechtigt, die Radicaloperation einer Hernie anzupfehlen, weil mit der Entwicklung der einzelnen Operationsmethoden und ihrer passenden Wahl die percentuelle Anzahl der Recidiven unaufhörlich sinkt; so beobachtete zum Beispiel

Czerny im Jahre 1874 noch . . . . .	30—40%	Recidiven,
Anderegg (auf der Klinik Socin's) unter 105 Fällen . . . . .	39%	Recidiven,
Swensson-Erdmann unter 71 Fällen . . . . .	33.8%	Recidiven,
Braun . . . . .	35%	Recidiven,
Haidenthaller (auf der Klinik Billroth's . . . . .	32.3%	Recidiven,

Doch schon im Jahre 1883 konnte Leisrink auf Grund seiner Statistik, welche Fälle verschiedener Operateure umfasste, nur 20 Procent



Recidiven berechnen. Für die Jahre 1880—1887 berechnete Wolter für die von Schede operierten Fälle 25·9% Recidiven; Schede dagegen veröffentlichte später die Fälle vom Jahre 1887—1893 und konnte bereits 10% der Fälle als mit Recidiv behaftet melden. Derselbe operierte nach seinem eigenen Plane.

Adler berechnet ebenfalls 23·3%, Nussbaum 20—25% Recidiven, Czerny nach der Publication von Wolf aus dem Jahre 1891 17·3% Recidiven.

Nun erscheint eine Periode, in welcher von den einzelnen Operateuren größere Reihen, welche dieselben nach einer von ihnen selbst erfundenen Methode operiert haben, gemeldet werden. So berichtet zum Beispiel

1. Mac Ewen über 98 aus dem Jahre 1879—1890 gesammelte Fälle mit 0·6% Recidiven;

2. Bassini aus dem Jahre 1890 239 Fälle mit 1·3% Recidiven;

3. Kocher aus dem Jahre 1875 42 Fälle mit 16% Recidiven, wobei die Fälle nach einer Methode operiert wurden, bei welcher keine Naht der Bruchpforte angelegt wurde; derselbe berichtet in einer Publication von Leuw über Fälle aus den Jahren 1886—1891, und zwar 81 Beobachtungen mit 8% Recidiven; endlich derselbe nach einer Publication von Brzesowsky aus dem Jahre 1895 über 220 Fälle, welche er in drei Kategorien scheidet, und zwar in solche, welche nach der ersten Methode von Kocher operiert wurden, mit 9·3% Recidiven, und dann solche, welche, nach der zweiten Methode von Kocher operiert, mit 6·45%, und endlich solche, welche nach der dritten Methode Kocher's operiert wurden, mit 0% Recidiven. Diese Methoden betrafen sämtlich inguinale Hernien; bei Schenkelhernien constatierte man 7·7% Recidiven, bei Hernia inguin. dir. 16·7% Recidiven, bei Hernia ventralis 30% Recidiven;

4. Lucas-Championnière operierte nach seiner eigenen Methode 266 Fälle und unter 101 nachuntersuchten Fällen constatierte er 14% Recidiven;

5. Frank operierte 30 Fälle ohne Recidiven.

Wenn wir nun nachsehen, wie sich diese Methoden in den Händen anderer Operateure bewährt haben, so finden wir folgende Angaben:

Lauenstein operierte nach der Methode Mac Ewen's 14 Fälle ohne Recidiven;

Escher nach Bassini 30 Fälle mit 10% Recidiven;

Wölfler nach Bassini 19 Fälle mit 5·3% Recidiven.

Aus dieser Nebeneinanderstellung geht unzweifelhaft hervor, dass entweder jeder Erfinder seine Methode am besten beherrscht und dass der Ausführung durch einen zweiten Operateur, besonders bei mangelhafter Einübung, noch besondere Mängel anhaften, welche Recidiven bedingen können, oder dass die Erfinder eigener Methoden bei der Beurtheilung der Leistungs-



fähigkeit derselben wohlwollend urtheilen, oder das Princip der Beurtheilung dieses oder jenes Operateurs ein ziemlich verschiedenes ist. Es ist daher nothwendig, besonders mit Rücksicht auf den letzteren Umstand, sich über gewisse Principien, nach denen die Erfolge der radicalen Operation der Hernien beurtheilt werden sollten, zu einigen.

Vor allem muss vereinbart werden, wie lange nach der Operation ein operierter Fall nachuntersucht werden soll, wenn man über die Dauerhaftigkeit des Erfolges urtheilen soll. Diese Zeit wurde von der Mehrzahl der Chirurgen ungefähr mit  $1\frac{1}{2}$  Jahren angegeben. Es müssten demnach alle Fälle, bei welchen seit der Operation noch nicht  $1\frac{1}{2}$  Jahre verflossen sind, von den statistischen Berechnungen der Recidiven ausgeschlossen werden. Gegen dieses Princip versündigt sich eine ganze Reihe von Operateuren. So zum Beispiel Bassini, welcher unter 251 Fällen eine Heilung von 1 bis zu  $4\frac{1}{2}$  Jahren in . . . . . 108 Fällen constatiert, von 6 Monaten bis zu 1 Jahre in . . . . . 33 Fällen, von 1 Monate bis zu 6 Monaten in . . . . . 98 Fällen, daneben Recidiven in . . . . . 7 Fällen, unbekannte Erfolge in . . . . . 4 Fällen, Todesfälle in . . . . . 1 Falle.

Zusammen . . . 251 Fälle.

Wenn man daher beurtheilen sollte, in wieviel Fällen dieser Statistik ein Recidiv aufgetreten ist, so müssten erstens vor allem jene Fälle ausgeschieden werden, bei denen die Operation vor 1 Monate bis vor 1 Jahre vor der Nachuntersuchung ausgeführt worden war, demnach im ganzen 131 Fälle. Aber auch von den 108 Fällen, welche 1 bis  $4\frac{1}{2}$  Jahre vor der Nachuntersuchung operiert wurden, müsste eine große Anzahl höchstwahrscheinlich ausgeschieden werden, nämlich alle diejenigen, welche bis zu  $1\frac{1}{2}$  Jahren vor der Nachuntersuchung operiert worden sind. Das richtige Procent der Recidiven müsste demnach aus der Zahl jener Fälle berechnet werden, welche, wenn sie recidivfrei geblieben sind, mindestens  $1\frac{1}{2}$  Jahre vor der Nachuntersuchung der Operation unterzogen worden waren, während die früher vorgekommenen Recidiven, allerdings unter Vermehrung der Grundzahl, mit einbezogen werden müssten. Dass bei Einhalten solcher Grundsätze das Procent der Recidiven jedenfalls mehr als 2·8%, welche Bassini berechnet, betragen würde, ist selbstverständlich. Dasselbe würde sich den Resultaten Wölfler's nähern, welcher im Principe nach Bassini operierend, unter 19 Fällen 5·3% Recidiven constatierte. Doch sind eigentlich auch die Fälle des letzteren für eine solche Berechnung ungeeignet, weil er sich, um eine bestimmte Modification des Bassini'schen Verfahrens bekanntzugeben, mit der Veröffentlichung der Fälle beeilte, obgleich seit der Operation erst 4 bis 10 Monate verflossen waren. Dieser Fehler in den statistischen Berechnungen bezüglich der Recidiven wieder-



holt sich nahezu in allen Zusammenstellungen und dürfte an denselben dauernd haften, weil eine nachträgliche Forschung nach den Erfolgen langwierig und schwierig ist und kaum jemand sich entschließen wird, eine solche Nachforschung auf Grund desselben Materials zu wiederholen.

Der zweite Fehler in den statistischen Aufstellungen über die radicale Heilung der Hernien kommt in der Statistik von Lucas-Championnière vor. Derselbe sagt: „Auf eine Gesamtzahl von 266 Fällen konnte ich bloß 101 nachuntersuchen, und zwar 29 hievon 4 bis 6 Monate, 72 mehr (unbekannt wieviel) Monate nach der Operation mit 14% Recidiven.“ Nach dem früher angeführten Principe müsste freilich auch dieser 101. Fall als Basis einer statistischen Forschung nach Recidiven bei Hernienoperationen verworfen werden. Aber Lucas-Championnière begeht nun einen weiteren Fehler; derselbe sagt: „Wenn jemand denken würde, dass diese 14 Recidiven auf 101 Fall entfallen, so würde er einen groben Fehler begehen; diese 14% Recidiven sind höchstwahrscheinlich die überhaupt nach den 266 Operationen vorgekommenen Rückfälle der Hernien. Man erwäge nur, dass nicht bloß die einzelnen Hernienleidenden in diesen Verhältnissen, nämlich mit den Recidiven, sich selber vorstellten, sondern dass auch die Collegen mir solche Fälle gewissenhaft zur Nachuntersuchung zusendeten, sobald sie in der Krankenhauspraxis einen Misserfolg (der Lucas-Championnière'schen Operation) beobachteten.“

Dieser Ansicht dürften wohl nicht viele der Collegen des sonst sehr verlässlichen Forschers sein. Seine Ansicht ist nicht begründet, weil, wenn nach einer Operation der Hernie trotzdem ein Recidiv vorgekommen ist, die Kranken höchstwahrscheinlich wieder zur alten Bruchbandtherapie zurückkehrten, in der Meinung, dass auch eine Operation nichts gegen einen Bruch vermag, und die erwähnten 14 Fälle Recidiven wurden nur deswegen vorgefunden, weil diese 14 wegen einer anderen Erkrankung Hilfe in den verschiedenen Pariser Spitälern gesucht haben. Die übrigen 165 mögen vielleicht auch an zahlreichen Recidiven gelitten haben, sahen sich aber durch ein anderweitiges Leiden nicht veranlasst, in irgend ein Krankenhaus einzutreten.

Die statistische Zusammenstellung Lucas-Championnière's müsste auf Grund der eben angeführten Grundsätze verworfen werden; mit ihr freilich eine ganze Reihe ähnlicher Statistiken, welche denselben Fehler begehen. Richtig dagegen geht Haidenthaller (Klinik Billroth) vor, welcher schreibt: „Von 136 Fällen konnte man der Enderfolg bloß in 34 Fällen controlieren; in 10 Fällen hievon wurde Recidive festgestellt, demnach in 32½%.“ Nur darf freilich ein zweiter Berichterstatter nicht schreiben: „Operiert wurden 136 Fälle und Recidiven wurden in 32½% constatiert,“ was natürlich im Originale nicht ausgesprochen ist. Man muss daher in unseren Tagen, wo Ziffern aus einem Buche ins andere über-



nommen werden, häufig nach sehr gekürzten Referaten, auch ihrem ursprünglichem Fassung nachgehen. Es liegt also auch ein Fehler der statistischen Berechnungen drittens in der nicht genauen, nicht richtigen Berichterstattung.\*)

Nach dem bisher Gesagten können wir demnach auf die Frage nach der Gefahr und der Wirksamkeit der Radicaloperation der Hernien mit gutem Gewissen antworten, dass, abgesehen von ganz besonderen Ausnahmefällen, in den gewöhnlichen Fällen die Operation ohne Gefahr ist und dass in der Überzahl derselben eine dauernde Heilung eingetreten ist.

Mit Rücksicht auf diese Formulation ist uns die Publication von Kramer höchst willkommen, da sie uns gestattet, uns auch über die Prognose der Operationen bei besonders großen Brüchen verlässlich auszusprechen. Dieser Schriftsteller trug nämlich 98 Fälle von Leistenhernien bei Erwachsenen und zwar von der Größe zweier Fäuste bis zu Kindskopfgroße zusammen. In 33 Fällen wurden ausgedehnte Netzverwachsungen vorgefunden, so dass 30mal eine Resection des Omentums vorgenommen werden musste. Darmverwachsungen wurden nur 7mal angetroffen. Von jenen 98 Kranken starben 6. Bei 92 Geheilten trat in 38 Fällen Eiterung ein; am häufigsten war dieselbe durch Nekrose des Scrotalbindegewebes bedingt, diese wahrscheinlich wieder durch Ausschälung der Hernie. 53 Kranke wurden später nachuntersucht, wobei 30 ohne Recidive befunden wurden; bei elf davon waren freilich noch nicht ganze 2 Jahre verflossen; das Schicksal dieser Kranken verdiente demnach eine weitere Nachforschung. Recidive wurde in 23 Fällen constatirt.

Derselbe Autor sammelte auch 22 Beobachtungen von Leistenhernien derselben Größe, aber bei Kindern (meist unter 5 Jahren). Hievon starb nur 1 Fall. Das definitive Resultat ist bei 15 bekannt, und zwar 13 Dauerheilungen, insgesamt mehr als 1 Jahr bestehend (5 hievon sogar über 5 Jahre anhaltend); Recidiven wurden 2 beobachtet.

Hernien, welche mehr als kindskopf-, ja mehr als mannskopfgroß waren, wurden in der Zahl von 64 beobachtet. Hievon starben 15, und zwar 9 an den Folgen der Operation, die anderen an sonstigen Krankheiten. Bei 22 von 49 Geheilten wurde reichliche Eiterung beobachtet. Netzresection wurde 17mal, Lösung des Darmes 5mal vorgenommen.

Von 37 Fällen kennt man die späteren Schicksale: Ohne Recidive verblieben 28 (14 davon waren keine 2 Jahre nach der Operation). Bei 9 Kranken wurde Recidive constatirt.

Des weiteren wurden 9 Beobachtungen von bis kindskopfgroßen Schenkelhernien zusammengestellt mit 1 Todesfalle. 5 Kranke wurden

\*) Z. B. noch in jüngster Zeit citirt Simon nach Bassini: „Von den 251 freien Hernien recidivierten 7 =  $2\frac{4}{5}\%$ “, ohne hinzuzufügen, wieviel Fälle eine bestimmte Zeit nach der Operation untersucht wurden, was Bassini ausdrücklich anführt.



nachuntersucht, 4 blieben ohne Recidive, bei 1 Kranken wurde Wiederkehr des Bruches festgestellt.

Auch 7 Fälle von mehr als kindskopfgroßen Schenkelhernien wurden ausfindig gemacht, von denen 1 Fall starb. Bei 3 Fällen waren die späteren Nachforschungen erfolgreich, insofern, als 1 Recidive constatirt, bei den anderen 2 dagegen Dauerheilung vorgefunden wurde.

Ventral- und Nabelbrüche bis zu Kindskopfgröße wurden 13 gesammelt, ohne jeden Todesfall; bei 9 ist der weitere Verlauf bekannt: 6 sind dauernd geheilt, wiewohl bei 4 eigentlich 2 Jahre noch nicht verflossen sind; Recidive wurde bei 3 beobachtet.

Ventral- und Nabelbrüche von mehr als Kindskopfgröße wurden 10 in der Literatur vorgefunden, ohne jeden Todesfall; bei 7 der später untersuchten Operirten blieb die Heilung definitiv bei 4 (2 Beobachtungen erstrecken sich nicht über ganze 2 Jahre) und bei 4 trat Recidive ein.

Es kann also nicht geleugnet werden, dass die bedeutende Größe der Hernien die Prognose wesentlich verschlimmert, und zwar sowohl in Bezug auf Mortalität (die Ventral- und Nabelbrüche ausgenommen) als auf Vorkommen von Recidive. Man darf aber auch nicht verschweigen, dass durch gewissenhafte Vorbereitung der zu Operirenden, gründliche Asepsis, Verkleinerung des Bruchinhaltes durch ausgiebige Resection des Netzes, fast verlorene Fälle noch gerettet wurden oder dass wenigstens Beschwerden, welche manchmal ebenfalls die Weiterexistenz bedrohen, beseitigt wurden.

Sonst muss natürlich die Leistungsfähigkeit der Hernienoperation in Bezug darauf, dass eine Hernie aus einer irreponiblen in eine reponible umgewandelt wurde, dass der empfindliche Theil in einer Ovarialhernie beseitigt wird, ein Netzvorfall abgeschafft, ein oberflächliches Geschwür ausgeschaltet wird etc., als über allen Zweifel erhaben von jedermann zugegeben werden.

## Über die Radicaloperation des Leistenbruches.

Da wir schon angedeutet haben, dass die ersten, wichtigsten und zahlreichsten Erfahrungen über Radicaloperationen der Brüche an der Leistenhernie gesammelt wurden, so wird man manche historische Einzelheit, die man in dem allgemeinen Theile vielleicht vermisste, in diesem Capitel vorfinden.

Schon höher oben wurde darauf hingewiesen, dass das älteste, seit den frühesten Zeiten geübte Element der Radicaloperation von Brüchen die Ligatur des, freilich entleerten, Bruchsackes ist. Ebenso wurde bereits angeführt, dass der Bruchsackhals systematisch mittelst einer subcutanen,



bis auf ihren Erfinder Wood von allen anderen Operateuren verlassenen Methode unterbunden zu werden pflegte. Derselbe theilte noch 1886 einen Bericht über 339 Hernienoperationen mit, von denen er in den letzten 273 Fällen den Bruchsack mittelst einer Drahtligatur subcutan unterband.

In diesen Fällen wurde Dauerheilung in 96 Fällen nach 2 Jahren, in 93 Fällen vor Ablauf von 2 Jahren erzielt. Der Erfolg blieb in 91 Fällen unbekannt, Recidive trat in 52 Fällen ein, Todesfälle 7.

An den im vorigen Capitel entwickelten Principien sollten eigentlich nur die circa 2 Jahre nach der Operation nachuntersuchten Kranken zur Basis der Beurtheilung, inwieweit diese Methode leistungsfähig ist, dienen, höchstens unter Zuzählung der außerdem noch von Recidiven befallenen Patienten (auch derer, welche noch nicht ganze 2 Jahre nach der Operation waren). Dass auch bei der wohlwollendsten Beurtheilung, nämlich bei Beziehung der 52 Recidiven auf  $(96 + 52 =)$  148 Kranke, das Endresultat der Wood'schen Operationen kein ermunterndes ist, muss allgemein eingesehen werden, und ist dieser Umstand gewiss mit Ursache daran, dass die Methode verlassen wurde, eigentlich nie so recht in weitere Aufnahme kam. Es war eben ein technischer Überrest einer verflossenen Zeit, welcher zu unseren sämtlichen heutigen chirurgischen Anschauungen in grellem Widerspruche stand.

Es war also ganz natürlich, dass unter dem Schutze des antiseptischen Verfahrens der nächste Schritt darin bestand, dass der Bruchsack, resp. sein Hals nicht mehr subcutan, sondern offen in der Wunde unterbunden wurde. Diesen Schritt that 1877 Czerny, indem er gleichzeitig eine auch in anderen Beziehungen ganz modern gedachte Methode vorschlug und ausführte. Er spaltete den Sack bis zu dessen Halse, reponierte den freien Inhalt oder schickte noch die Lösung des angewachsenen voraus. Dann löste er den Hals aus seiner Umgebung aus und legte an dem vorgezogenen Sacke möglichst hoch oben eine Seiden- oder Catgutligatur an. Dann nähte er, ebenfalls mit Seide oder Catgut, die Pfeiler der äußeren Leistenöffnung zusammen, beließ aber den Bruchsack in der Wunde, ohne ihn zu extirpieren, da er Wundcomplicationen befürchtete. Bald darauf extirpierten aber Billroth und Nussbaum den Bruchsack, jener nach vorher angelegter Schnürnaht, dieser nachdem er den nicht unterbundenen Sack abgeschnitten hatte, worauf die Peritonealwunde mit Naht geschlossen wurde. Eine wesentliche Verbesserung der Operation gab Albert an, indem er nach Reposition des ganzen Bruchsackstumpfes nicht nur die äußere Öffnung des Leistencanals, sondern den letzteren in seiner ganzen Länge und zwar durch dreierlei in verschiedener Tiefe angelegte Nähte verschloss (also eine Andeutung der heutigen „tiefen Canalnaht“). Billroth wendete zu diesem Zwecke die sogenannte Corset- (Schnür-) Naht an.



Auf dieser Stufe verblieb nun die Radicaloperation der Leistenhernie ziemlich lange. Es war nur noch strittig, wie man das vorgelagerte Netz behandeln soll; einige empfahlen das ohnedies freie oder vorher aus den Verwachsungen gelöste Netz zu reponieren, andere wollten es früher auch noch gekürzt, reseziert haben, indem sie es in Portionen zerlegt unterbanden und den Stumpf in die Bauchhöhle zurückschoben, oder denselben in die Bruchpforte einnähten, von letzterem Vorgange einen besonderen Vortheil, nämlich Verstopfung der Bruchpforte, erhoffend.

In anderer Richtung wurden insoferne Modificationen an der Operation angebracht, indem das bisherige Nahtmaterial, Seide und Catgut, durch andere Stoffe, z. B. Silberdraht (Banks), seit 1887 neuerdings von Schede empfohlen, Eisendraht, Silkworm, Rosshaar, Känguruhsehne (Coley) etc. ersetzt wurde, indem man nach einem Material suchte, welches a priori schwer der Träger von verschiedenen Infectionsstoffen sein konnte oder sich auch nur schwer zur Aufnahme solcher aus der Wunde eignete, ohne der nothwendigen Festigkeit zu ermangeln. In erster Richtung wollte man die Stichcanal-eiterung, in zweiter die Auseiterung der versenkten Muskel- oder Bruchpfortennähte vermeiden, sowie die dieselben begleitenden phlegmonösen Processe.

Auch an der Abtrennung und Versorgung des Bruchsackes wurde in mehrfacher Weise herumexperimentiert. Ball z. B. drehte den ausgelösten Bruchsack so lange zusammen, bis derselbe zu zerreißen drohte, hierauf schnitt er ihn ab und fixierte den Stumpf in einer Hautnaht. Lucas-Championnière spaltete den Inguinalcanal in seiner ganzen Ausdehnung, entfaltet denselben mittelst Pincetten weit auseinander, incidiert den ausgehülsten Sack, entleert denselben und bildet endlich aus demselben einen Stiel, indem er denselben in mehreren Partien unterbindet. Die Ligaturen sind untereinander gekreuzt wie die Glieder einer Kette, daher *Ligature en chaine*. Da nun dieselben so hoch als möglich am Halse angelegt werden, so schlüpft nach Entzweischneiden des Bruchsackhalses der Stumpf derselben hinter die vordere Bauchwand zurück. Die durch Spaltung der Vorderwand des Leistencanals entstandenen Lappen werden nun so vereinigt, dass sie überkreuzt werden, d. h. der eine mit dem andern unterlegt wird. Endlich vernäht er die Haut.

Die moderne operative Technik wird aber von einigen wenigen Methoden beherrscht, welche von ihren Erfindern an einer großen Reihe von Fällen erprobt wurden. Es ist dies außer der Methode von Czerny jene von Mac Ewen, Bassini und Kocher. Neben denselben wurde eine schier unübersehbare Reihe von Modificationen der genannten Methoden und von selbständigen, aber weniger bedeutenden Eingriffen vorgeschlagen und oft mehrfach angewendet.

Chronologisch vorgeführt muss von den erwähnten Methoden zuerst jene von Mac Ewen ausführlicher besprochen werden. Mac Ewen ver-



öfentlichte 1888 diese Methode, nachdem er sie seit 1879 bereits angewendet hatte. Er gieng von der Erwägung aus, dass nach einfacher Unterbindung des Bruchsackhalses an der inneren Fläche des Peritoneum parietale in der Gegend der Ligatur eine trichterförmige Einziehung entsteht, ähnlich wie ursprünglich das Infundibulum proc. vagin. peritonei aussah; er hält weiter dieses Grübchen für eine Prädisposition zur Hernienbildung insofern, als sich bei der jedesmaligen Wirkung der Bauchpresse irgend ein Eingeweide darin verfangen kann, das Grübchen vergrößert wird und endlich wieder eine Hernie entsteht. Um dies zu verhüten, bildet nun Mac Ewen aus dem entleerten und in eigenthümlicher Weise durchnähten und zusammengeschobenen Bruchsack einen Pfropf, welchen er durch den Inguinalcanal hindurchzwängt, wodurch eine Art innerer organischer Pelotte zustande kommt, welche zwischen Peritoneum und Bauchwand gelagert ist. Die Manipulation mit dem Bruchsack besteht in Folgendem: Der Bruchsack sammt dem auf demselben befindlichen Fett wird angespannt und mit dem zwischen den Bruchsack und die Wand des Inguinalcanals eingeführten Finger wird der erstere vom Samenstrang und zwar bis über den inneren Leistenring hinaus isoliert. Nun wird am Rande des angezogenen Bruchsackes eine Nadel, in welche ein mit einem Knopfe versehener Catgut-faden eingefädelt ist, eingeführt und in verschiedener Richtung von links nach rechts in der Direction gegen den Inguinalcanal durchstoßen, worauf man in derselben Weise zurückkehrt. Wenn man den Bruchsack über dem Catgut-faden zusammenschiebt, so entsteht aus ihm ein Bauschen, welcher in quere Falten gelegt ist. Nun wird das Catgutende in eine gestielte Nadel (mit einem Ohr unter der Spitze, nach Art der Deschamps'schen oder Aneurysma-Nadeln) eingefädelt, die Nadel in den Inguinalcanal eingeführt und 1 cm über dem inneren Leistenring durch die vordere Bauchwand ausgestochen, wobei der obere Winkel der Hautwunde seitwärts verzogen wird. Durch Anspannen des nun ausgefädelten Fadens wird der faltige Bruchsack allmählich hineingezogen, bis er im Inguinalcanal verschwindet und sich wie eine Klappe vor den inneren Leistenring legt. Das Fadenende wird vom Gehilfen so lange gehalten, bis durch eine nachfolgende Naht der Leistencanal verschlossen ist, dann wird das Ende so befestigt, dass einigemale durch die oberflächliche Schichte des äußeren schiefen Bauchmuskels hindurchgestochen wird, oder dass das Fadenende in die Hautnaht mitgefasst wird.

Die Naht des Leistencanals führt Mac Ewen folgendermaßen aus: Er benützt hierzu zwei gestielte Nadeln; der eingeführte Finger schützt uns vor dem Anstechen der Art. epigastrica. Mittelst der nach links gekrümmten Nadel führen wir einen starken Faden, ja sogar einen Draht durch den inneren Leistenpfeiler (bei einer linksseitigen Hernie), und zwar so, dass der Faden nach angelegter Naht in der Nähe des unteren Pfeiler-



endes von der Oberfläche in die Tiefe, weiter oben gegen den oberen Wundwinkel, umgekehrt, und daher in der Tiefe parallel mit dem inneren Pfeiler verläuft, seine Enden dagegen nach außen vorragen. Die Enden werden festgehalten, bis das untere Fadenende in eine andere, entgegengesetzt gekrümmte Nadel eingefädelt und nun von der Tiefe gegen die Oberfläche durch den äußeren Wundrand, daher durch das Poupart'sche Band und die vereinigte Aponeurose der Bauchmuskeln — und zwar gegenüber dem unteren Einstiche im inneren Leistenpfeiler — eingestochen wird. Ebenso wird das obere Fadenende frisch eingefädelt und gegenüber dem oberen Einstich durch den äußeren Pfeiler ebenfalls von innen nach außen durchgestochen, so dass nun beide Fadenenden durch den äußeren Pfeiler nach außen hervorragen. Nun werden diese beiden Enden geknüpft, ohne dass natürlich der Samenstrang in ihnen verfangen wäre oder besonders constringiert würde, und hiedurch ist der Leistencanal geschlossen. Dasselbe Manöver kann noch weiter unten wiederholt werden, wodurch die Leistenpfeiler noch enger aneinander gepresst werden. Bei angeborenen Leistenbrüchen spart man das untere Ende des Bruchsackes, damit aus ihm die Tunica vaginalis propria testis geformt werden könne; erst der übrige Theil des Bruchsackes wird in der beschriebenen Weise durchnäht, nachdem von ihm der Samenstrang abgelöst worden ist.

Bassini's Methode wurde im Jahre 1890 veröffentlicht. Dieser Forscher geht von der Ansicht aus, dass der Hauptübelstand bei den älteren Hernien darin bestehe, dass der ursprünglich schiefe Verlauf des Leistencanals ein gerader wird; während also bei einem normal constituierten Leistencanale unter Wirkung der Bauchpresse die hintere Wand sich an die vordere anlegt und hiedurch den Leistencanal verschließt, entspricht bei alten Hernien, somit bei geradem, anteroposteriorem Verlaufe des Canals die äußere Leistenöffnung nahezu der inneren, so dass die Steigerungen des intraabdominalen Druckes leicht das Peritoneum nach außen vorstülpen können. Bassini will nun durch seine Methode den physiologisch schiefen Verlauf des Leistencanals mit einer vorderen und hinteren Wand wieder herstellen; durch denselben verläuft zwar der Samenstrang, jener wird aber bei Expirationsanstrengungen klappenartig verschlossen. Bassini führt die Operation folgendermaßen aus: Es wird eine Incision dem Bruch entlang durch die Aponeurose des äußeren schiefen Bauchmuskels geführt bis über den inneren Leistenring hinauf, worauf die so entstandenen, von den Muskeln abgelösten zwei Lappen nach außen und innen umgeschlagen werden. (Siehe Fig. 61.) Der Bruchsack wird an dieser Stelle zuerst vom Samenstrang abgelöst, hierauf gespalten und sein Inhalt in die Bauchhöhle zurückgeschoben. Der Bruchsackhals wird zusammengedreht und an seiner Mündung in der Gegend des inneren



# Die drei Stadien der Bassinischen Radicaloperation der Hernia inguinalis.

(Nach Langenbeck's „Archiv für klin. Chirurgie“.)

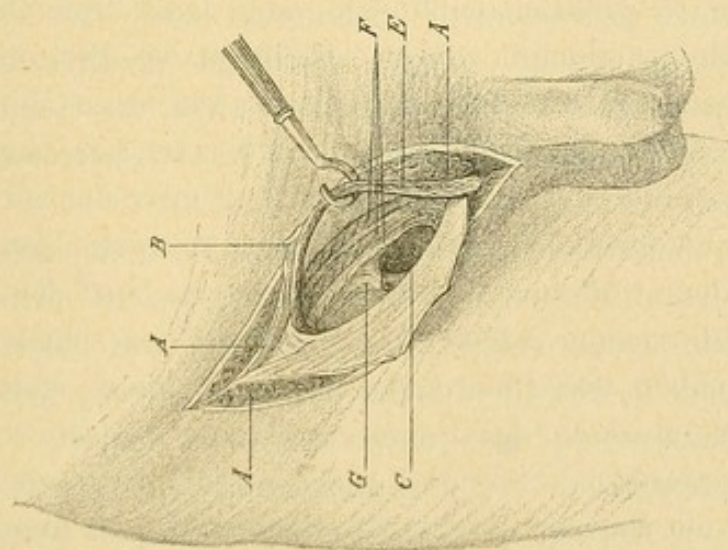


Fig. 61.

A, B = Aponeurosis obl. ext.  
C = Annulus ing. int.  
E = Funiculus spermat.  
F = M. obl. int., transv., fasc. transv.  
G = Peritoneum.

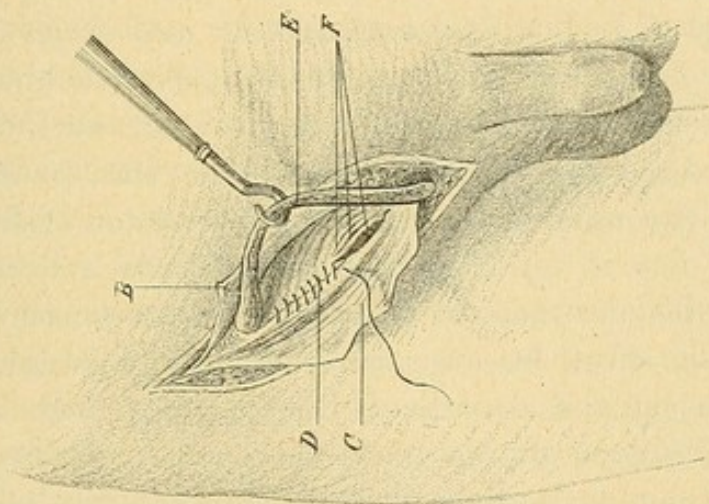


Fig. 62.

B, C = Aponeurosis obl. ext.  
D = neugebildete hintere Wand des Inguinalcanals.  
E = Funiculus sperm.  
F = die drei Schichten des inneren Nahtrandes.

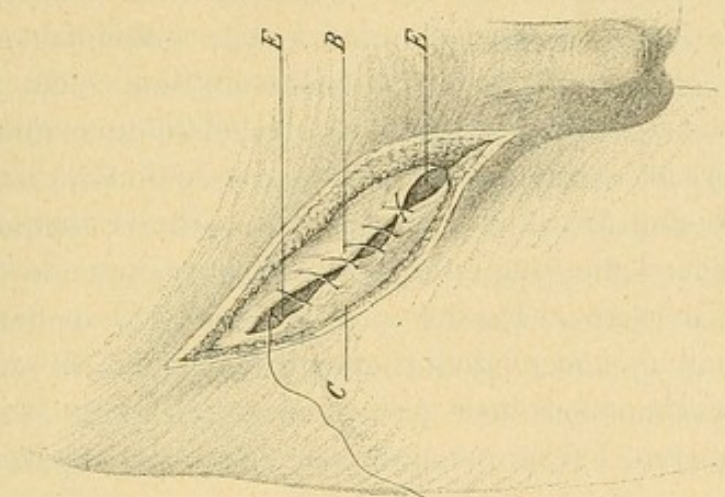


Fig. 63.

B, C = Aponeurosis obl. ext.  
E = Funiculus sperm.



Leistenringes unterbunden, und zwar entweder einfach, oder, wenn derselbe breiter ist, doppelt, indem eine Nadel mit doppeltem Faden durchgestoßen wird; von den beiden Klängen wird je einer nach verschiedenen Seiten geknüpft. Vor der Ligatur wird der Sack abgeschnitten. Das so unterbundene Peritoneum schnellt hinauf gegen die Bauchhöhle zurück. Hierauf wird der Samenstrang, eventuell sammt dem aus dem Scrotum hervorgezogenen Hoden, aus der Rinne, in welcher er verläuft, emporgehoben; nun werden die beiden umgelegten Lappen angespannt, wodurch die obere Furche des Poupart'schen Bandes sichtbar wird bis zu dem Punkte, wo der Samenstrang in die Bauchhöhle eintritt. Jetzt wird der äußere Rand des geraden Bauchmuskels und die dreifache Schichte des inneren schiefen, des queren Bauchmuskels und der Fascia Cooperi von der Aponeurose des äußeren schiefen Bauchmuskels und vom subserösen Fett breit abgelöst und an den hinteren isolierten Rand des Poupart'schen Bandes, am Schambein beginnend, angenäht, und zwar in der Länge von 5—7 *cm.* (Siehe Fig. 62.) Der Samenstrang tritt nun durch den oberen Wundwinkel ein und hinter ihm ist nun die neugebildete hintere Wand des Inguinalcanals. Der Funiculus spermaticus, eventuell auch der Testikel wird in die normale Lage zurückgebracht und über ihm die Aponeurose des Externus bis auf den unteren inneren Winkel vereinigt. (Siehe Fig. 63.) Die Hautwunde über dem so vernähten Leistencanal wird vollständig, ohne Drainage, vereinigt. Bei der inneren Leistenhernie lässt sich das Peritoneum nur schwer in einen Stiel zusammendrehen, weswegen es nach Entleerung des Sackes über dem inneren Ring vernäht und sodann abgeschnitten wird. Bei Frauen ist die Operation leichter, da bei denselben das Lig. rotund. uteri ohne besonderen Schaden abgeschnitten werden kann.

Mac Ewen gestattet seinen Kranken, erst nach 6 Wochen aufzustehen, nach 8 Wochen zu arbeiten; auch während des nächsten Vierteljahres empfiehlt er ihnen größtmögliche Schonung, sowie das Tragen von leichteren Bruchbändern, welche später allerdings überflüssig werden; Bassini schreibt seinen Kranken keine Bracherien vor, die Heilung erfolgt in 14 Tagen, und nach den eigenen Berichten Bassini's treten Recidive nur ausnahmsweise auf.

Gegen die Argumentation Bassini's, dessen Methode sich in ihrem Wesen nicht von anderen Methoden unterscheidet, welche den Inguinalcanal spalten, um ihn später wieder zu vereinigen, nur dass dies hier in zwei Schichten geschieht, zwischen denen der Samenstrang gelagert wird, wäre nur soviel einzuwenden, dass auch der physiologisch schief verlaufende normale Leistencanal bei der Hernienbildung gerade gerichtet wurde, ohne dass dieser Verlauf die Prädisposition gebildet hätte, sondern derselbe ist erst die allmähliche Folge des Hernienbestandes. Es ist nicht einzusehen, warum der künstlich schief gemachte Canal denselben Kräften



nicht unterliegen sollte, durch welche unter Geraderichtung desselben die Hernie entstand und sich weiter entwickelte. Das Ausbleiben der Recidiven ist daher wohl durch andere Agentien bedingt, denen offenbar die Methode Bassini's auch genügt, nämlich der Beseitigung des Bruchsackes nach hoher Ligatur desselben, Verschluss des Inguinalcanales in passender, zweckmäßiger Weise und prima-intentio-Heilung der Wunde, durch welche der integrale Bestand des Verschlusses erst garantiert wird. Der mehr gerade oder mehr schiefe Verlauf des Samenstranges dürfte kaum von wesentlicher Bedeutung sein. Immerhin muss wahrheitsgemäß berichtet werden, dass von den vor 5 Jahren aufgetauchten Methoden jene Bassini's sich der ausgebreitetsten Sympathien erfreut, dass nach derselben heutzutage die meisten Radicaloperationen ausgeführt werden (an manchen Anstalten nur mit geringen Änderungen), und dass sie in der Leistungsfähigkeit in Bezug auf Dauerheilung anderen Methoden kaum nachsteht, ja viele von ihnen weit hinter sich lässt.

Kocher machte in der Ausarbeitung seiner Methode drei Phasen durch, deren erstere „die Canalnaht“, von ihrem Erfinder selbst verlassen, nicht ausführlicher erwähnt zu werden braucht; während die zweite, „die Verlagerungsmethode“, von ihm beibehalten und in Form einer Modification als „III. Methode“ heute empfohlen und geübt wird. Im Folgenden eine Beschreibung der letzteren:

Der Bruchsack wird, und zwar in der Gegend seines Halses, allseitig gründlich isoliert. Der Bruchinhalt wird in die Bauchhöhle reponiert, der Sack wird soviel als möglich heruntergezogen, am höchsten noch zugänglichen Punkte mit einer Nadel durchstoßen, deren Doppelfaden entzweigesehnitten und nach zwei Richtungen geknüpft wird, worauf der Sack abgeschnitten wird. Hierauf zieht sich die unterbundene Partie hinter die Bauchwand zurück (bisher von der Methode I. übernommen). Bei der II. Methode wird nun über dem Poupart'schen Bande, und zwar etwas nach außen von dessen Mitte, in die Aponeurose des äußeren schiefen Bauchmuskels eine kleine Öffnung gemacht, durch welche das untere Ende des isolierten, aber noch nicht abgeschnittenen Bruchsackes, nachdem es zuerst in den Leisten canal eingebogen worden war, nach außen gezogen wird, und zwar mittelst einer besonderen von Kocher angegebenen Kornzange. Die III. Methode unterscheidet sich nur durch die Befestigung des bereits vorgezogenen Bruchsackes. Derselbe wird nämlich in der Richtung zur Spina ant. sup. angezogen und hier mittelst Knopfnähten befestigt, welche einerseits den inneren schiefen, die Aponeurose des äußeren schiefen Bauchmuskels, andererseits den Grund des Bruchsackes durchdringen. Hiedurch wird die Bruchsackmündung verschlossen und das Peritoneum in lateraler Richtung angespannt. Nach außen legt man noch 2—3 weitere Nähte an, welche die ganze Bauchwand durchdringend den Bruchsack mit



in sich begreifen. Die weitere Operation wird nach Methode I. beendet. Lateral vom inneren Leistenring werden tiefe Nähte angelegt, welche denselben verengen sollen. Im Leistencanale ziehen wir durch tiefe Knopfnähte die obere und vordere Wand empor und nähen so den Inguinalcanal bis zu den Pfeilern zusammen. Zwischen der letzten Naht und dem Samenstrang soll nur eine für die Zeigefingerspitze durchgängige Öffnung übrig bleiben. Während der ganzen Canalnaht wird durch den eingelegten Zeigefinger der Samenstrang davor geschützt, dass er nicht in eine Naht mitgefasst wird. War die Blutung bedeutender, so wird durch eine Lücke der sonst completen Hautnaht ein Glasdrain eingeführt. Der Verband besteht nur aus einigen Schichten Jodoformgaze, welche mit Collodium aufgeklebt wird, damit man alle Veränderungen an der Wunde leicht wahrnehmen könne. Prima-intentio wurde in 88% erzielt, die Heilung erfolgte in 10 Tagen. In 12% heilte die Wunde per granulationem, und zwar durchschnittlich in 34 Tagen. Von 29 Fällen wurden 23 nachuntersucht und nur in einem Falle Recidive beobachtet. (Nach wie langer Zeit?)

Kocher weist darauf hin, dass infolge dessen, dass bei seiner Methode der Leistencanal nicht gespalten wird, man im Falle der Eiterung keinen Schaden gestiftet hat — wie es entschieden bei dem Bassini'schen Verfahren geschehen kann — und man also trotzdem noch Erfolg haben kann.

Über seine letzte Methode sagt Kocher-Beresowsky aus, dass Heilung in 100%, Recidiven in 0% beobachtet wurden. Thatsächlich soll es jedoch heißen: Heilung in 95.7% und Recidive in 4.3%; ja weiter noch: unter Anwendung der von uns im Obigen zugrunde gelegten Principien müssten alle diese Fälle bei Beurtheilung der Recidivierung zurückgewiesen werden, da der erste nach der erwähnten Methode operierte Fall vom 25. Juli 1893, der letzte vom 24. Februar 1894 datiert und die Nachcontroale im Juli und August 1894 vorgenommen wurde, demnach knapp ein Jahr und weit darunter nach dem Eingriff.

Nun folgen einige Operationsmethoden, welche durch Modification der bereits angeführten entstanden:

Wölfler richtet sich vornehmlich nach den Vorschriften Bassini's. Der nicht isolierte Bruchsackhals wird von innen, durch die sogenannte „innere Schnürnaht“ verschlossen, das Innere mit dem Thermokauter verschorft und der Sack auch äußerlich vernäht. Der Sack wird, wenn möglich, nach innen zurückgeschoben; reicht er sehr weit nach abwärts, so trennt man ihn am äußeren Leistenring quer durch und schiebt nur die oberhalb gelegene Partie zurück.

Von Bassini weicht er insofern ab, als er nicht zusammen, sondern in drei Schichten den inneren Rand des Leistencanals an das Lig. Pouparti annäht. Er näht zuerst den Transversus und Obliquus intern., weiter das



äußere Ende des Rectus abd., endlich die Aponeurose des Obliquus an das Leistenband. Die Naht des Rectus wird von Mac Ewen ausdrücklich perhorresciert, da derselbe befürchtet, dass beim Aufrichten des Rumpfes der Canal zum Klaffen gebracht würde. Auch andere Modificationen hat Wölfler in Anwendung gebracht, z. B.: er löste den Hoden vom Gubernaculum ab, führte denselben hinter den Musc. rectus und dann durch die Spalte zwischen den geraden Muskeln nach außen und lagerte ihn wieder im Scrotum. Da der Hode und Samenstrang öfters Schaden litten, sah sich Wölfler zum Aufgeben der Methode veranlasst.

Wölfler verfolgte hiebei den Zweck, den Samenstrang vom Verlaufe durch den Inguinalcanal auszuschließen, da ja von altersher die Meinung besteht, dass sich die Recidiven zumeist entlang dieses Gebildes entwickeln. Deswegen führten auch die meisten mittelalterlichen Operateure zugleich mit der Kelotomie auch die Castration aus. Auch in den letzten Jahren wurde dieser Gedanke und zwar von Kraske wieder aufgegriffen, von Albert in scharfer, aber gewiss gerechtfertigter Weise zurückgewiesen. Aus demselben Grunde schlug E. Ullmann vor, bei Radicaloperationen den Hoden in die Bauchhöhle zurückzuschieben und hiedurch eine künstliche abdominelle Dystopie des Testikels herbeizuführen. Denselben Ideengang verfolgte Frank, indem er in einer ganzen Reihe von Fällen im horizontalen Schambeinaste eine anteroposteriore Furche ausmeißelte, in welche er zuerst das früher abgehobelte Periost, dann den Samenstrang hineinlegte, worauf er den Leistencanal vollständig wie beim Weibe vernähen konnte. Keiner dieser Vorschläge war imstande durchzudringen, ebensowenig wie zahlreichere Erfahrungen über nach Phelps operierte Fälle mangeln; Phelps operierte im wesentlichen nach Mac Ewen; der Samenstrang wurde in den äußeren Wundwinkel verlagert und verläuft sodann theils zwischen der Haut und den genähten Bauchmuskeln, theils unter den letzteren, also in einer gewissermaßen welligen Linie. Postempski endlich zerstört den Leistencanal, näht schichtweise die Obliqui, den Transversus, die Fascie und lässt nur im oberen Winkel der Wunde eine Lücke für den Samenstrang, der hernach über die Aponeurose des Obliquus ext. zu liegen kommt. Die Resultate bestanden unter 57 Fällen in 53 Heilungen (mit 5 [?] Recidiven) und 4 Todesfällen (2 durch Darmgangrän und 2 durch Chloroform).

Von Bassini beeinflusst sind weiter die Methoden von Hadra: Spaltung der vorderen Wand des Leistencanals; mit einem schmalen Messer werden die Wundränder parallel mit der Oberfläche in je zwei Lappen zerlegt, deren tiefere miteinander vereinigt werden, worauf der Samenstrang eingelagert wird; dann folgt die Naht der oberflächlichen Lappen. Parona legt den Samenstrang rund um die Abbindestelle des Bruchsackes(!), übernäht denselben mit dem zurückgeschlagenen Rande des Stumpfes,



welcher an den inneren Leistenring fixiert wird; sonst operiert er nach Bassini. Ebenso Coley (114 Operationen an Kindern), nur verwendet er als Nahtmaterial Känguruhsehne.

Ziemlich genau nach Bassini operierte Nicoladoni (260 Fälle), Usiglio, Pfahl, Hacker (149 Operationen). Vom ersteren wurde ein, wie es scheint ganz empfehlenswertes Verfahren eingeschlagen, um das Aufsteigen des bislang kryptorchistischen Testikels zu verhindern. Es wurde nämlich, um den Hoden im Scrotum zu erhalten, der vor dem Hoden ins Scrotum herabgestiegene Theil des Proc. vaginalis in einen knapp hinter dem Scrotum angelegten Schlitz im Perineum eingenäht, in dem „das Ende des Leitbandes mit versenkten Catgutnähten subcutan fixiert und darüber die gesetzte Perinealwunde sofort durch Naht geschlossen wird“.

Auch plastische Operationen wurden bereits ausgeführt, um einen festen Verschluss des Leistencanals herbeizuführen. Schon die Mac Ewen'sche Operation ist im gewissen Sinne eine autoplastische Operation. Schwarz schneidet einen Lappen aus der Hälfte oder dem Drittel des geraden Bauchmuskels zu und schlägt denselben nach abwärts hinter die innere Mündung des Leistencanals. Andere, z. B. Trendelenburg u. a., implantierten große periostale Lappen vor den Annulus ing. int., Lucas-Championnière dagegen einen blutig gemachten Hautlappen. Auch todte Materialien wurden bereits in Anwendung gebracht. So schaltet Thiriar zwischen den nach Mac Ewen zusammengeschobenen Bruch-sack und den Annulus ing. int. eine decalcinierte Knochenplatte, Weyr Scapulartheile eines Hundes, in die behufs Durchtrittes des Samenstranges ein Loch gebohrt wurde. Der Verfasser versuchte in einigen Fällen Celluloidin- und Aluminiumplatten, gewissermaßen als innere Pelotten. Sowohl Thiriar als der Verfasser beobachteten die Entwicklung eines sehr umfänglichen, festen Narbengewebes, welches offenbar durch den Reiz des Fremdkörpers erzeugt worden war. Doch gehören diese Operationen bereits zu den complicierteren und kommen bei besonders umfangreichen Leistenhernien in Anwendung, während wir bei den Brüchen von Durchschnittsgröße mit geringeren Mitteln auskommen.

Zum Schlusse wollen wir die Operation beschreiben, wie sie vom Verfasser mit Vorliebe auf seiner Klinik ausgeführt zu werden pflegt.

Vor allem muss das Operationsfeld, welches sowohl wegen der Ausmündung des uropoëtischen als des intestinalen Tractus leicht Infectionen unterliegt, auch etwas seitab von täglichen Waschungen liegt, in der Behaarung einen Rückhalt für Infectionskeime bietet, besonders sorgfältig vorbereitet werden, also vollständiges Rasieren der Genitalien, des Perineums, der Unterbauch- und der oberen Schenkelgegend, durch wiederholte Waschungen mit warmen Seifenlösungen, Alkohol und Äther und Anlegung eines desinficierenden Schutzverbandes auf 24 Stunden vor der Operation,



meist — mit Ausnahme der Kinder — von 3% Carbolwasser. Die durch Eiterungen getrübbten Verläufe — bei den Radicaloperationen der Leistenhernien verhältnismäßig recht häufig — sind gewiss zum Theile auf die mangelhafte Vorbereitung zu beziehen, wenn auch eine nachträgliche Infection deswegen nicht ausgeschlossen erscheint, weil sich die Operationswunde infolge ihrer Lage hart am Rande des Verbandes befindet. Die Vorbereitung muss auch den Darm betreffen, also am Tage zuvor Abführmittel, am Operationstage circa 6 Uhr früh ein entleerendes Klysma; dies aus dem Grunde, um beirrende Temperatursteigerungen (durch Darminhaltstauung bedingt), sowie Anstrengungen der Bauchpresse, endlich Verabreichung von Opium zu vermeiden.

Bei der Operation alle antiseptischen oder aseptischen Cautelen: Garnierung mit sterilisierten Servietten, Einwickelung des Penis mit Jodoformgaze. Entweder aus freier Hand oder durch senkrechtes Einschneiden einer emporgehobenen Hautfalte spaltet man alle gegen die Bruchhüllen frei beweglichen Gewebsschichten. Die Bruchhüllen werden frei oder so incidiert, dass man, wie bei Gefäßunterbindungen, einen Gewebskegel emporhebt, denselben horizontal abträgt, in die gemachte Öffnung eine Hohlsonde einführt und die darauf aufgelagerte Schichte spaltet. So trennt man successive die *Fascia spermatica externa* (Fortsetzung der Aponeurose des äußeren schiefen Bauchmuskels), die Schleifen des *M. cremaster* (Derivate des *Obl. int. und transv.*), endlich die *Tunica vag. com. fun. sperm. et testis*, eine Fortsetzung der *Fascia transversa*. Hierauf gelangen wir auf die äußere Fläche des Bruchsackes, die meist mit einer deutlichen Fettschichte bewachsen ist und welche ein Abkömmling des subserösen Fettzellgewebes ist. Unter der Fettschichte liegt der Bruchsack selbst, an seiner Zartheit, Vascularisation, eventuell bläulich durchschimmernder Flüssigkeit zu erkennen. Wenn wir eine Falte desselben emporheben, so fühlen wir, dass sich in der dünnen Falte glatte Oberflächen gegen einander reiben, während wenn wir eine Netz- oder Darmduplicatur des z. B. in den Bruchsack eingesetzten Darmes (cong. Hernie) oder des an den Bruchsack angewachsenen Darmes oder Netzes (*H. accreta*) emporheben, wir eine dickere Falte, welche auch Unebenheiten aufweisen kann, zwischen den Fingern haben. Haben wir uns davon überzeugt, dass wir es mit dem Bruchsack zu thun haben, so tragen wir auch da einen Keil ab, worauf wir auf der eingeführten Hohlsonde den Bruchsack ausgedehnt spalten und die (serösen) Ränder mit Péan'schen Pincetten versichern. Nun übersieht man den Bruchinhalt: ist er frei, so wird er unverzüglich reponiert; war er ursprünglich frei, ist er aber jetzt angewachsen, dann löst man ihn ab, was beim Netz keine Schwierigkeiten macht; beim Darms muss aber vorsichtig vorgegangen werden, gewöhnlich sind die Adhäsionen zart und lassen sich stumpf lösen; manchmal sind sie aber

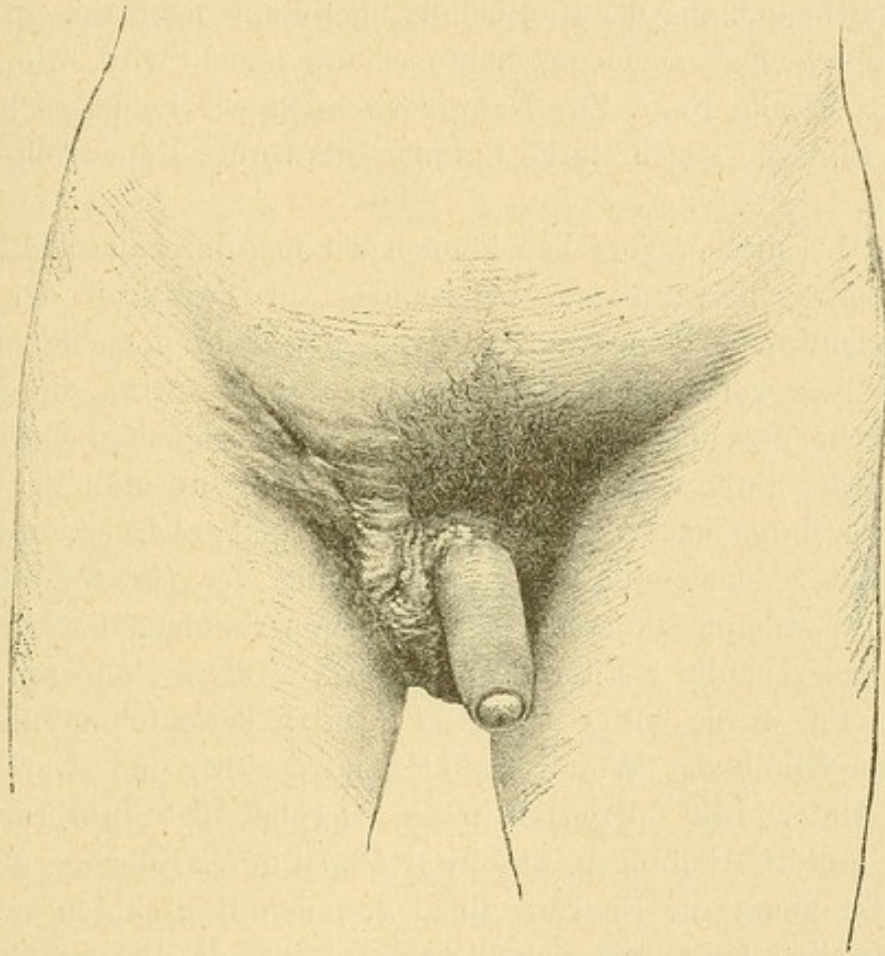


fester, dann ist es besser, einen Theil des Bruchsackes am Darms zu belassen, als den Darm anzureißen; manchmal ist aber der Darm im Bruche mit anderen Eingeweiden (auch anderen Darmschlingen) so innig verbacken, dass man sich nicht traut, das Convolut in die Bauchhöhle zurückzuschieben, um nicht Veranlassung zu späteren Ileuserscheinungen zu geben; dann steht man vor der Frage, das Convolut mittelst einer Darmanastomose zu umgehen, oder dasselbe mittelst Darmresection ganz auszuschalten; zu lange Netzzipfel (freie oder freigemachte) werden durch Resection nach vorgängiger Ligatur gekürzt; endlich kann der Bruchinhalt bei angeborenen Hernien, mit breiter Fläche in den Bruchsack implantiert, eingelassen sein; dann müssen wir entweder den ganzen Sack mit den betreffenden Eingeweiden reponieren, oder man muss die letzteren umschneiden und aus der Umgebung auslösen, um sie reponieren zu können. Stets muss vor der Reposition die Blutung exact gestillt werden. — Soll das Netz gekürzt werden, dann wird dasselbe gewöhnlich in mehreren Partien unterbunden. An den Stellen, wo man die Ligatur anzulegen beabsichtigt, erzeugt man mittelst einer Péan'schen Klemme eine anämische Furche, um das Gewebe möglichst zu verdünnen. Die Ligaturen legt man so an, dass zwischen ihnen unmöglich eine ununterbundene Partie Gewebes stehen bleiben kann. Dies geschieht am zweckmäßigsten so, dass man an einem Rande des auseinandergelegten Netzes beginnend eine ungefähr 1 cm breite Partie desselben abtheilt und durch eine Lücke zwischen den Gefäßen zwei Fäden mittelst einer Aneurysmennadel oder einer anatomischen Pincette einführt; einen dieser Fäden (*a*) knüpft man gegen den Rand um die abgetheilte Partie. Der andere Faden (*b*) wird mit einem frischen durch eine neue Lücke im Netze durchgeführt, worauf der Faden *b* um die zweite Partie geknüpft wird; so verfährt man weiter, bis nur eine Partie des Netzes übrig bleibt, welche bequem in eine Ligatur gefasst werden kann. Werden diese sämtlichen Ligaturen untereinander verkreuzt, so dass sie alle zusammen eine Kette bilden, so liegt darin kein Schaden, eher ein Vortheil, weil eine einzelne Ligatur dann nicht leicht abgleiten kann. Peripherwärts schneidet man das Netz ab, controliert, ob die centrale Schnittfläche nicht blutet, in welchem Falle man isolierte Ligaturen anlegen müsste. Ist alles regelrecht angelegt, dann reponiert man den Netzstumpf. Zur Ligatur verwendet man sehr gerne Catgut oder absolut keimfreie Seide, da vom Netzstumpfe leicht circumscripte Peritonitiden ausgehen. Die Netzligaturen legt man nicht gerne zu nahe am Colon transversum an.

Ist der Bruchsack entleert, so tamponieren wir die Mündung des Sackes mit einem Tampon an einem langen Péan und isolieren den Bruchsack möglichst weit hinauf bis über oder zum Annulus ing. internus, was allerdings eine Spaltung der vorderen Wand des Inguinalcanals erfordert. Dieselbe führen wir möglichst medianwärts gegen den M. rectus



aus, um einen fleischigen äußeren Lappen zu erhalten. Die beiden so gebildeten Lappen werden auseinandergelegt, der isolierte Bruchsack sammt seinem Halse stark angezogen, eventuell torquiert, und hoch oben mit einer starken Ligatur unterbunden, worauf der peripherwärts gelegene Theil des isolierten Bruchsackes abgetragen wird. Bei congenitalen testiculären Hernien muss der Bruchsack sorgfältig von den Gebilden des Samenstranges ohne Schädigung derselben abgelöst werden und der unterste Theil des Bruchsackes, in welchen die Albuginea des Hodens eintaucht,



*Fig. 64* (siehe Seite 248).

abgeschnitten werden, aus welchem man dann eine Tunica testis propria bildet. Diese kann man vernähen oder (nach Volkmann) radical behandeln.

Nun vereinigt man die Innenflächen des Leistencanals miteinander. Da der Verfasser von der Ansicht ausgeht, die Naht des nicht angefrischten, nicht blutig gemachten Leistencanals gewähre keine Sicherheit dafür, dass durch die Heilung eine continuierliche Muskelplatte entsteht, sondern die geglätteten Innenflächen des Canals, besonders bei einer anstandslosen Primaheilung, seien mehr aneinander angelehnt, als miteinander fest verwachsen; so frischt er die ganze Innenfläche des Leistencanals mit der Hohlschere an und legt eine doppelreihige Naht des Leistencanals



an, deren tiefere Lage den Obl. int. und transv. mit der Fascia transv. fasst, deren oberflächliche die Aponeurose des Obl. ext. vereinigt; diese Naht wird angelegt, während der Zeigefinger der linken Hand mit der Volarfläche nach vorne den Samenstrang und das Peritoneum parietale nach rückwärts drängt und vor dem Anstechen schützt. Im inneren Wundwinkel bleibt eine kleine Lücke für den Durchtritt der Samenstranggebilde übrig. Die Hautwunde wird mit recht weit voneinander abstehenden Knopfnähten vereinigt, damit Hämatome vermieden werden, durch Spannung der tieferen Gebilde angeregte Eiterungen freien Abfluss haben und weil es auf die Primaheilung der Hautwunde überhaupt nicht ankommt, dieselbe übrigens durch locker gelegte Nähte ebenso erzielt wird, wie durch eine dichte, fortlaufende Naht. Zur Naht verwenden wir Seide, es besteht aber auch kein Einwand gegen starke Catgut-, Silkworm-, Känguruhsehnens- oder Drahtnähte.

Auch bei diesem Vorgehen können wir uns durchaus nicht verhehlen, dass der Beitrag des äußeren Wundrandes zur Festigkeit der frisch genähten Bauchwandpartie ein ganz geringer ist, da derselbe zum großen Theile von dem gefäßarmen Lig. Pouparti gebildet wird, die Anfrischung der Oberfläche desselben übrigens gewisse Schwierigkeiten darbietet.

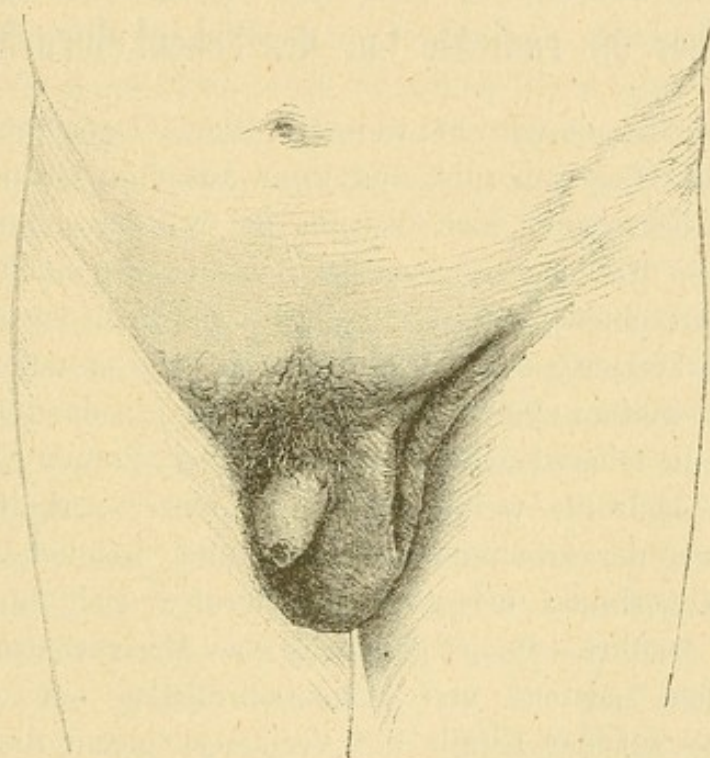
Entweder durch mangelhafte vorbereitende Desinfection der Operationsgegend, oder durch nachträgliche, recht gut denkbare Infection (wenigstens der Hautnähte), oder endlich durch Spannung der Gewebe und Nekrose des Bruchsackstumpfes kommen bei Radicaloperationen der Leistenhernien verhältnismäßig häufiger Eiterungsprocesse vor, als bei anderen operativen Eingriffen. So wurde unter 105 von Simon berichteten Fällen aus der Heidelberger Klinik der Wundverlauf 12mal gestört, und zwar 7mal durch Eiterung. Unter 143 operierten freien Hernien der Innsbrucker Klinik gab es 13 gestörte Heilungen, und zwar 12mal durch Eiterung. Nicht nur im ersten Falle gieng die Eiterung 6mal von den Hautnähten aus, sondern auch im zweiten erstreckte sich dieselbe nie auf die tieferen Suturenlager, woraus folgt, dass der Desinfection der Gegend und dem Abschluss der Wunde besondere Sorgfalt gewidmet werden sollte. Abgesehen von den augenblicklichen Unannehmlichkeiten dürften die Fälle, die geeitert haben, besonders wo die Eiterung in die Tiefe griff, auch bezüglich der Dauerheilung minderwertig sein.

Um das Aussehen der Leistengegend nach einer erfolgreichen Radicaloperation zu veranschaulichen, fügen wir in Fig. 64 auf Seite 247 einen im Jahre 1892 operierten Fall bei, welcher außerdem mit Kryptorchismus compliciert war. Die Bruchpforte wurde in der üblichen Weise verschlossen, der am Samenstrang hängende Hode vorgezogen, der erstere hiebei sanft gedehnt; hierauf der Hode mittelst der Volkmann'schen Naht mit seiner Tunica propria an die Scrotalhaut fixiert, außerdem die einzelnen Gebilde des



Funiculus mit seinen Nähten in der Gegend des äußeren Leistenringes an die Fascia superf. abd. angenäht, so dass derselbe unterhalb dieser Naht eine Schlinge bildete. Hiedurch verband man mit der Radicaloperation die Orchidopexie, Fixation des Hodens am wünschenswerten Platze. Auch Fig. 65 ist ein nach derselben Methode im Jahre 1886 operierter, ebenfalls dauernd geheilter Fall.

Zum Schlusse noch einige Worte über die Radicaloperation der Leistenhernien bei Kindern. In der Leisrink'schen Statistik finden sich 19 Fälle unter 10 Jahren; nachuntersucht wurden 11, hievon waren 7 geheilt, 4 recidivierten. Durch die Eingriffe von Karewski, C. Bayer,



*Fig. 65.*

Tariel, Félizet, Coley (114 Fälle) wurde die Frage der Operierbarkeit der Leistenhernien bei Kindern angeregt. Der neuere Bericht von C. Bayer umfasst 34 Fälle; hievon starb 1 Fall. Später wurden 23 Fälle als dauernd geheilt befunden und 1 Recidive constatirt. Nach unseren höher oben entwickelten Grundsätzen müssten aber von den 23 Fällen 10 ausgeschieden werden, da seit ihrer Operation keine  $1\frac{1}{2}$  Jahre verflossen sind. (Nr. 20 wurde am 20. Mai 1893 operiert und im September 1894 wurde nachuntersucht; Nr. 18 hat kein Operationsdatum, Nr. 19 starb.) Es sollte eigentlich also 1 Recidive auf 13 vorläufige Heilungen berichtet werden.

Wir erwähnten schon der Arbeit von Kramer, welcher 22 Fälle gesammelt hat, in denen die Leistenbrüche bei Kindern besonders umfangreich waren; 21 hievon betrafen Kinder unter 5 Jahren. Auch hieraus



kann man gewiss auf eine ungleich größere Zahl von Leistenhernien bei Kindern schließen, die von kleinerem oder mittlerem Umfange sind. Die meisten dürften allerdings congenital, testiculär oder funiculär sein, eine geringere Anzahl durch Husten, Stuhlverstopfung, Heben unverhältnismäßiger Lasten etc. erworben sein.

Auf der Klinik des Verfassers wurden im Quinquennium 1891—1896 unter 190 freien Hernien 22 Leistenbrüche bei Kindern unter 10 Jahren operiert und geheilt.

## Über die radicale Cur des Schenkelbruches.

Die Schenkelhernie wird bei weitem seltener Gegenstand einer radicalen Operation, als die Leistenhernie, und zwar aus dem Grunde, weil, wie aus den Statistiken hervorgeht, sich dieselbe bei weitem seltener bei Männern vorfindet als bei Frauen, so dass bei der anstrengenden Arbeit, welcher das männliche Geschlecht sich widmet (die Mehrzahl ist aus den Arbeiter- und Handwerkerkreisen), der Leistenbruch in Bezug auf dessen Einklemmung eine bei weitem gefährlichere Erkrankung darstellt, während der Schenkelbruch, in überwiegender Mehrzahl bei Frauen vorkommend, das Leben weniger bedroht, weil nur eine gewisse, verhältnismäßig wenig zahlreiche Classe der arbeitenden Bevölkerung, nämlich die Dienstboten und die Handlangerinnen bei gewissen Berufen, sich durch anstrengende Körperarbeiten ernährt. Es ist demnach das Missverhältnis zwischen den operierten freien Leisten- und Schenkelbrüchen ein überaus auffälliges, so dass auf der Klinik des Verfassers gegen die in die Hunderte gehenden Operationen des Leistenbruches nur wenige und zwar im ganzen 11 Operationen der freien Schenkelbrüche ausgeführt wurden. Auch im letzten Jahre (1896—1897) besserte sich auf der Klinik des Verfassers dieses Verhältnis nicht, indem 76 Leistenhernien nur einer cruralen gegenüberstehen, welche einer radicalen Cur unterzogen worden war, und auch diese einzige betraf einen Mann; und doch halten sich in Bezug auf incarcerierte Hernien die inguinalen und cruralen Hernien so ziemlich das Gleichgewicht, indem auch im letzten Jahre 38 inguinale 35 cruralen gegenüberstehen. Ferner weisen die Statistiken deswegen weniger radicale Operationen des Schenkelbruches auf, weil derselbe nicht so zum unendlichen Wachstume neigt, wie der Leistenbruch, welcher eigentlich erst in einer Eventration seine höchste Entwicklungsstufe erreicht hat, wobei er dann bis zur Mitte des Oberschenkels, ja bis zum Knie herabsteigt, während ein mehr als faustgroßer Schenkelbruch bereits zu den Seltenheiten gehört. Die Bruchpforte des Schenkelbruches kann sich nur schwer auf einen



halbwegs größeren Umfang erweitern, weil die umgebenden Theile, nämlich das Schambein, das Leistenband und die Gefäßhülle, nur ungern dem Drucke des Bruchinhaltes nachgeben, während der Leisten canal in zahlreichen Beobachtungen bereits für 2 bis 4 Finger durchgängig gefunden wurde. Deshalb kann man einen Schenkelbruch im ganzen und großen mittelst eines gut construierten Schenkelbruchbandes im Unterleibe zurückhalten, während der Leistenbruch, sobald er nur eine gewisse Größe erreicht hat, große Pelotten erfordert und auch mit den letzteren nicht verlässlich reponiert erhalten werden kann. Außerdem sind Schenkelbrüche bei Kindern und Halberwachsenen eine ziemliche Ausnahme, während angeborene Leistenbrüche und Bruchsäcke eine ganz gewöhnliche Erscheinung sind, so dass das betroffene Individuum schon lange, bevor es zu einer anstrengenden Arbeit angehalten wird, an einem durch eine Operation leicht zu beseitigenden Defecte leidet. Wir zählen daher unter den radicalen Operationen der Leistenbrüche verhältnismäßig eine große Zahl von Kindern und jungen Leuten, während diese Classe bei Schenkelbrüchen gar nicht vertreten ist. Schon in früheren Zeiten, als es sich nur um die Vertheilung von Bruchbändern handelte, meldeten sich in den Krankenanstalten bei weitem weniger Individuen, welche mit Schenkelbrüchen behaftet waren, als solche, welche mit freien Leistenbrüchen Hilfe suchten, welche Erfahrung sich auch gegenüber der radicalen Operation wiederholt. Die radicale Operation des Schenkelbruches ist demnach heutzutage weniger entwickelt, als jene des Leistenbruches, schon deshalb, weil weniger Gelegenheit zur Übung dieser Operation vorhanden ist und weil viele Schenkelbrüche von gewöhnlicher Ausdehnung auch bei einfacherer Behandlung definitiv geheilt werden. Dass bei der geringen Zahl der Operationen von Schenkelbrüchen auch die Schamhaftigkeit des von diesem Defecte am öftesten betroffenen Geschlechtes eine große Rolle spielt, indem die weiblichen Kranken ohne äußerste Noth (Entzündung, Incarceration) beim Arzte oder in den Krankenanstalten nicht Hilfe suchen, wurde schon anderwärts auseinandergesetzt.

Die radicale Behandlung der halbwegs umfänglichen Schenkelbrüche ist aus dem Grunde schwieriger als jene des Leistenbruches, weil die Nachbarorgane einer ausgiebigeren Benützung derselben behufs Verdeckung des Schenkelcanals wenig zugänglich sind. Es ist dies hauptsächlich die Nachbarschaft der Schenkelvene, welche das Heranziehen der äußeren Partie verbietet, wenn man sich nicht Blutungsgefahren aussetzen will. Es ist weiter der angrenzende, horizontale Ast des Schambeines, welcher die Verschiebung eines Randes des Schenkelcanals unmöglich macht, so dass man aus diesen Gründen häufiger als beim Leistenbruche zu einer plastischen Deckung der Schenkelcanalöffnung zu greifen gezwungen ist.



Auch bei den Schenkelbrüchen hat man verschiedene Operationsmethoden angegeben, deren einzelne den Zweck haben, ein normales Aussehen der Schenkelcanalwege herbeizuführen, wobei man sich der genaueren Anatomie der Schenkelbruchregion erinnern muss. Wir haben bereits auseinandergesetzt, dass die Lacuna vasorum gegen die Bauchhöhle hin offen ist, dass das subperitoneale Zellgewebe und das Peritoneum über den von den großen Schenkelgefäßen freigelassenen Raum glatt hinstreichen. Die Fortsetzung der Lacuna vasorum unter dem Poupart'schen Bande ist eine aponeurotische Hülle, welche die Fascia lata mit ihren Blättern rings um die Schenkelgefäße bildet. Diese Gefäßhülle besteht aus drei Theilen, und zwar: 1. Aus dem hinteren äußeren Blatte oder der Fascia lata iliaca, welche vom Arcus crur. neben dem Ileopsoas nach innen und rückwärts verläuft und sich an das Ligamentum ileopectineum anheftet; 2. aus dem hinteren inneren Blatte oder der Fascia lata pect., welche, von der Schamfuge und der Spina pubica ausgehend, am Schambeinkamme sich befestigt, bis zum Tuberculum ileopectineum den Musculus pectineus bedeckt und sich je nach der Ausdehnung der Eminentia ileopectinea bis zum unteren Theile des Hüftgelenkes herab erstreckt und mit dem inneren Rande der Fascia lata iliaca zusammenfließt, wodurch eine Furche entsteht, über welche sich 3. ein drittes Blatt legt, nämlich die Lamina superficialis fasciæ iliacæ, welche sich oben am Arcus femoralis, und zwar nach innen bis zur Spina pubica befestigt, hier zur Fascia pectinea umbiegt, nach außen aber zu jenem Punkte, wo die Fascia iliaca beginnt. An der inneren Seite ist die Begrenzung dieses oberflächlichen Blattes schief bogenförmig von der Spina pubica nach außen unten zur Einmündung der Vena saphena major in die Schenkelvene gerichtet und erhält die erstere hiedurch eine besondere Hülle. Im ganzen wird durch die beschriebenen drei Blätter ein trichterförmiger Raum gebildet, welcher dort, wo das vordere Blatt an die Fascia pectinea angeheftet ist, von zahlreichen Defecten durchbrochen ist. Dieser trichterförmige oder pyramidenförmige Raum hat eine obere Basis, welche von der Lacuna vasorum gebildet wird, und eine Spitze, welche peripherwärts gerichtet ist und an der Einmündung der Saphena in die Schenkelvene liegt. Die Basis ist begrenzt vorne vom Ligam. Pouparti, und zwar vom Beginn des Ligam. ileopectineum bis zur Spina pubica, außen bildet das Ligamentum ileopectineum die Grenze, rückwärts und innen die Aponeurosis pectinea, welche von der Spina pubica zur Eminentia ileopectinea reicht. Von dieser Begrenzung gehen dann die genannten drei fascialen Blätter nach peripherwärts convergierend aus und bilden die aponeurotische Hülle der Schenkelgefäße. Die letzteren verlaufen durch dieselbe so, dass die Arteria nach außen, die Vena nach innen liegt. Durch den nach außen von der Lacuna vasorum gelegenen und als Lacuna musculorum bezeichneten Raum tritt gewöhnlich keine Hernie nach außen,



weil derselbe gegen die Bauchhöhle durch die Fascia iliaca, welche den Musculus ileopsoas begleitet, verdeckt ist. Die Schenkelhernien liegen in dem erwähnten fascialen Trichter und werden eigentlich nur behufs Analogie zwischen denselben und den Leistenhernien in innere und äußere unterschieden, von denen die letzteren vor den Schenkelgefäßen gelegen sind und auch als Gefäßscheidenhernien (*Herniæ intravaginales*) bezeichnet werden; diese Hernien liegen hinter jener vorderen aponeurotischen Schichte und erreichen daher nie das subcutane Zellgewebe, sondern breiten sich intrafascial durch Ausdehnung dieses fascialen Blattes aus. Die innere, und zwar gewöhnliche femorale Hernie verläuft durch die innere Partie des genannten Trichters, und zwar dort, wo die Lymphgefäße liegen. Auch diese Hernie legt sich manchmal vor die femoralen Gefäße, ohne jedoch für gewöhnlich von einem continuierlichen Fascienblatte bedeckt zu sein. Nachdem die Schenkelhernie die Hälfte der inneren Partie des erwähnten Raumes durchmessen hat, wird sie an seiner Mündung aufgehalten und gegen die innere Wand dieses Raumes, welche gleichzeitig die dünnste ist, abgelenkt und nun lagert sich die Hernie in die Fossa ovalis, und zwar im subcutanen Zellgewebe. Wenn wir eine freie Schenkelhernie mit irgend einer erstarrenden Masse injicieren und untersuchen, so finden wir gewöhnlich, dass die engste Stelle ihres Durchtrittes schief gerichtet ist von der Spina pubica (*Crista pectinea*, von dem inneren Ende des Fallopischen Bandes) zur Plica falciformis und Aponeurosis pectinea. Die Gestalt dieses Durchtrittes ist oval und der geringste Durchmesser verläuft von vorne und außen nach innen und rückwärts. Incarceration der Schenkelhernie wird meistens an dieser Stelle vorgefunden, wodurch die alte Erfahrung immer wieder bestätigt wird, dass bei der Incarceration die Schenkelgefäße in keiner Weise comprimiert werden und dass zur Behebung der Einklemmung eine Incision des Randes der Plica falciformis oder des Ligamentum Gimbernati meist vollständig genügt.

Mit Rücksicht auf diese anatomischen Details wurden auch die radicalen Operationen der Schenkelhernien ersonnen, obgleich sich die Chirurgen längere Zeit hindurch mit der einfachen Unterbindung oder Naht des Bruchhalses nach vorhergehender Drehung desselben oder ohne dieselbe begnügten. Manche waren der Meinung, dass, was den Verschluss der Bruchpforte anbelangt, eine vollständige Naht, ja sogar ihre Verengerung unmöglich ist. Andere legten wieder einer solchen keine Bedeutung bei, und die dritten glaubten sogar, dass die Suture der Bruchpforte unvortheilhaft sei, da sie eine überflüssige Spannung des Gewebes und Gangrän desselben verursache. Daher datieren die Versuche, bei umfänglicheren Schenkelhernien eine Suture der Bruchpforte auszuführen, erst aus den jüngsten Tagen. Die einen (*Bottini 1891*) vernähten die innere Öffnung des Schenkelcanals durch verticale Suture, so dass sie ungefähr das Ligamentum Gimbernati



mit dem Ligam. Cooperi vereinigten, andere wieder durch schiefe Nähte, indem (Guarneri 1891) sie das Ligamentum Gimbernati mit dem Ligam. Pouparti vereinten, beide freilich, nachdem sie den Bruchsack unterbunden, die periphere Partie exstirpiert und den Stumpf in die Bauchhöhle reponiert hatten. Fabricius (im Jahre 1894) beginnt mit der Beseitigung des Fettes und der Lymphdrüsen aus dem Schenkelcanale. Hierauf verschiebt er die Gefäße bis hinter das Tuberc. ileopectineum und vernäht das innere Drittel des Ligam. Pouparti, welches er an seinem inneren Ende abgelöst hatte, nach rückwärts mit der Fascia pectinea und mit dem Periost des Ramus horizontal. ossis pub. Billroth (1892) hat schon früher das innere Drittel des Ligam. Pouparti mit der tiefen Adductorenfascie oder mit der inneren Gefäßwand vernäht, und zwar mittelst Seidennähten, Czerny mittelst Catgut, Schede (1893) mittelst Drahtnähten. Lauenstein hat, in Nachahmung der MacEwen'schen Operationsmethode der Leistenhernien, den Bruchsackstumpf in einen Tampon durchgenäht, hinter den Schenkelring reponiert und das Ligam. Gimbernati mit dem inneren Rande der Fossa ovalis, demnach mit der Plica falciiformis vereinigt. Eine andere Gruppe von Operateuren hat gemeint, dass durch Abknickung des unterbundenen Bruchsackes in eine neue Richtung (daher Verlagerungsmethode) einer Recidive des Bruches vorgebeugt wird. Daher verfährt Ruggi zuerst so, dass er den Bruchsack auspräpariert, den Inhalt reponiert, dann führt er eine Incision oberhalb des Poupart'schen Bandes und schneidet nach Verschieben des Funiculus spermaticus oder des Ligam. rotundum in der gleichen Richtung die Fascia transversa ein. Durch diese Lücke zieht er den isolierten Bruchsack vor, unterbindet denselben und reseziert ihn, den Stumpf in der Wunde fixierend. Den unteren Rand des Ligam. Pouparti vernäht er mit der Fascia Cooperi und vernäht die Incision oberhalb des Leistenbandes. In ähnlicher Weise verfährt Kocher, welcher den Zweck verfolgt, dass nach der Operation das Peritoneum über die innere Canalmündung glatt verlaufe und keine zur Neubildung der Hernien disponierenden Grübchen bilde. Daher macht er ober dem Poupart'schen Bande eine kleine Öffnung, führt hier eine Zange hinter das Leistenband, fasst den zusammengedrehten Bruchsack an der Spitze und zieht ihn durch die gemachte Öffnung vor, legt ihn über das Poupart'sche Band nach abwärts und fasst ihn in jene circuläre Naht, welche das Poupart'sche Band mit der Fascia pectinea vereinigt. Der überschüssige Theil des Bruchsackes wird eventuell abgetragen.

Berger sticht zwei Nadeln, welche an die Enden der Bruchsackligatur aufgefädelt wurden, durch den Schenkelcanal und die vordere Bauchwand in das subcutane Zellgewebe durch und bindet sie hier zusammen. Den Schenkelring vereinigt er wie Kocher. O'Hara warnt vor dem Vernähen des Bruchsackstumpfes mit den Bruchpfortenpfeilern, Graser vor dem Einnähen desselben in die Bruchpforte selbst.



Endlich wurden auch plastische Operationen in Anwendung gebracht, so vor allem von Trendelenburg. Derselbe geht folgendermaßen vor: Nach ausgeführter Naht des Bruchsackhalses mit Catgut wird der isolierte Bruchsack in toto hinter die vordere Bauchwand reponiert und daselbst mit einigen Nähten in der Bauchwand fixiert. Nun werden von einem schrägen Schnitte, welcher vom Tuberc. pubic. der gesunden Seite quer über die Symphyse zur Spina ant. inf. der kranken Seite verläuft, theilweise die oberflächlichen Fasern der geraden Bauchmuskeln, des Gracilis und des Adductor magnus durchtrennt. Nun wird, auf der gesunden Seite beginnend, mit dem Meißel ein einige Millimeter dicker chondrostaler Lappen aus der vorderen Fläche der Symphyse auspräpariert, nach der Hernienseite hinüber gelegt und unter das Ligamentum Poupartii darunter geschoben, so dass seine blutende Fläche nach vorne schaut und die Knickungsstelle in der Gegend des Tuberc. pubicum liegt. Die von Hackenbruch (1894) gemeldeten Resultate dieser Methode sind durchaus nicht verführerisch; denn von 5 operierten Fällen wurde in 3 Heilung erzielt. Einmal entstand nach 2½ Jahren eine Recidive und in einem Falle eine Leistenhernie auf der operierten Seite. Kraske hat (1893) ebenfalls einen periostalen Lappen zur Verlegung der Bruchpforte benützt. Salzer einen Lappen aus der Fascia pectinea mit oberer Basis, welcher also nach aufwärts geschlagen und an das innere Drittel des Leistenbandes angenäht wurde. Schwartz und Watson-Cheyne implantierten gestielte Lappen aus dem Adductor medius (respective pectineus) in die Öffnung des Leistencanals. Auch Bassini gibt eine Methode an, welche auch beim Schenkelringe die normale Gestaltung der Bruchgegend herbeiführen soll. Er führt seine Operation in der Rückenlage bei erhöhtem Becken folgendermaßen aus:

Den Schnitt führt Bassini so, dass er unmittelbar an und mit dem Ligam. Poupartii parallel liegt und dass seine Mitte der Mitte der Schwellung, welche durch den Bruch verursacht wird, entspricht. Dann trennt er die tieferen Schichten des subcutanen Zellgewebes; die äußere Oberfläche des Bruchsackes und der Fascia lata peripher vom Bruche wird entblößt, die Gefäße werden unterbunden und dann wird der Grund und der Hals des Bruchsackes über den Arcus crur. hinaus isoliert, bis sich derselbe auch von der Aponeurosis pectin. und von der Plica falciform. ablösen lässt. Diese Ablösung ist an der Außenseite, welche der inneren Peripherie der bindegewebigen Gefäßscheide entspricht, verhältnismäßig am schwierigsten. Dann wird der Bruchsack eröffnet und nach Lösung der Verwachsungen oder der Einklemmung, wenn eine solche vorhanden ist, wird der Bruchinhalt in die Bauchhöhle reponiert, sodann der Grund des Bruchsackes emporgehoben und der Hals zusammengedreht, bis man ihn mit einer starken Pincette fassen und unterbinden kann. Wenn der Stiel umfänglicher ist, dann wird peripher von dieser gemeinschaftlichen Ligatur noch eine



zweite Reihe von Unterbindungen angebracht. Der Bruchsack wird peripher von denselben abgetragen und der Stumpf hinter die Mündung des trichterförmigen Schenkeldurchlasses reponiert. Jetzt wird der Schenkelcanal zugänglich und es kann die dritte Abtheilung der Operation beginnen, welche den Zweck hat, das innere Ende des Arcus crur. mit dem aponeurotischen Überzuge der Crista pect. und die Plica falciformis mit der Fascia lata pectinea zu vereinigen. Die Naht wird so ausgeführt, dass mittelst einer gekrümmten Nadel von mittlerer Größe und eines starken Fadens drei Nähte angelegt werden, welche einerseits den hinteren und unteren Rand des Arcus cruralis, anderseits die Aponeurosis pect. in der Höhe der Crista pectinea betreffen. Die Naht beginnt knapp an der Spina pubica und wird zuerst durch das Fallopische Band hindurchgeführt, bei Frauen bis zum runden Gebärmutterbände, bei Männern bis zum Samenstrange. Diese Gebilde werden mittelst eines Häkchens nach aufwärts und rückwärts verschoben, damit die Aponeurosis pectinea in gehöriger Höhe durchbohrt werden kann. In derselben Weise werden auch die anderen zwei Nähte nach außen davon angelegt in einer Entfernung von  $\frac{1}{2}$  cm, so dass die dritte Naht ungefähr 1 cm weit von der Vena femoralis zu liegen kommt. Diese Nähte werden nicht sofort geschlossen, sondern es werden noch andere angelegt, welche die Plica falciformis und die entsprechende Partie der Fascia pectinea betreffen, so dass der untere Ausläufer der Plica falciformis durch 3—4 Nähte über die Mündung der Vena saphena major gehoben werden soll. (Siehe Fig. 66 und 67.) Dann werden erst die Nähte geknüpft, und zwar zuerst jene bei der Spina pubica, wodurch der Arcus crur. etwas nach rückwärts gezogen wird. Nach Schließung aller Nähte wird die aponeurotische Öffnung des trichterförmigen Raumes vereinigt, dessen vordere Wand gespannt ist, und endlich wird auch die subcutane Öffnung dieses Trichters zusammengeschnürt. Endlich wird auch die Haut genäht, worauf ein Trockenverband angelegt wird, welcher nach 8—10 Tagen gewechselt wird, wo die Wunde schon geheilt ist. Nach den Erfahrungen Bassini's, welcher 54 Operationen, und zwar bei 40 Frauen und bei 11 Männern, deren Alter zwischen 17 und 70 Jahren schwankte, vorgenommen hatte, heilten alle Fälle und wurde die Dauer der Heilung bei 41 Fällen 2—9 Jahre nach der Operation constatirt.

Wenn wir uns das Aussehen der Pyramide, durch welche der Schenkelbruch nach abwärts sinkt, vorstellen, so ist es klar, dass nach einer Naht, welche die Plica falciformis zur Fascia pectinea empor- oder das Poupart'sche Band zur Plica falciformis herabzieht, ein insofern ungenügender Eingriff ist, als über der genähten Stelle zwischen dieser und dem Schenkelringe ein Raum übrig bleibt, in welchen sich sehr leicht irgend eine Einstülpung hineinlegen kann, wodurch eigentlich die Hernie bereits wieder erneuert ist. Besteht ein solcher Raum, dann ist eine noch



so sorgfältige Versorgung des Peritoneums nicht verlässlich genug, weil ihm eine feste Stütze fehlt, daher würde man a priori bei einer Radicalcur der Hernien für nothwendig halten, dass durch eine hohe Unterbindung des Bruchsackes oder dessen Torsion die Bildung eines Grübchens vermieden wird. Ferner dass durch eine Naht nach Fabricius und Bassini, welche senkrecht verläuft, das innere Drittel des leicht angeschnittenen Poupart'schen Bandes zur Fascia Cooperi über dem Schambeine herabgezogen, demnach nicht nur nach abwärts, sondern auch nach rückwärts gewissermaßen

### Radicaloperation der Hernia cruralis nach Bassini.

(Nach Langenbeck's „Archiv für klin. Chirurgie.“)

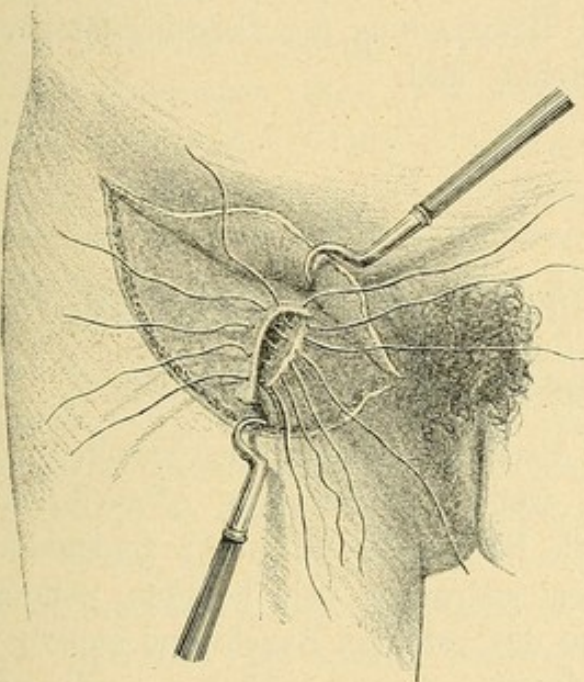


Fig. 66.

Die Naht der Plica falciform. an die Fasc. pect., vor dem Knüpfen.

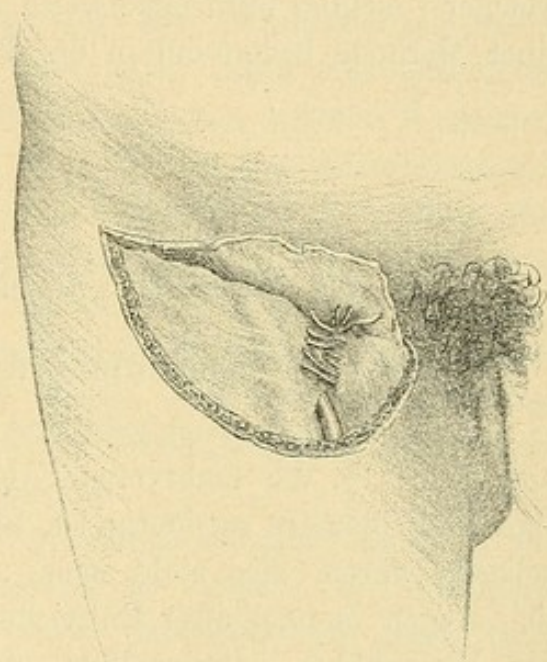


Fig. 67.

Naht der Plica falciform. an die Fasc. pect., geknüpft.

eingestülpt wird. Das Einschneiden des Bandes erleichtert die Anlegung der Nähte. Diese künstlich neugebildete Scheidewand ist umso fester, wenn die Gefäße temporär nach außen verlegt werden und die Scheidewand hinter sie angenäht wird, worauf die großen Gefäße wieder an ihre normale Stelle zurückgebracht werden. Hiezu ist wieder nothwendig, dass die Gefäßscheide von der Fascia pectinea abgelöst werde, was vorsichtig geschehen muss, wenn es ohne Verletzung der Vena femoralis ablaufen soll. Zu den Nähten kann mit Vorthail Draht benützt werden, ausgenommen zu jenen, die hinter den Gefäßen angebracht sind. Ist dies geschehen, dann folgt erst die Naht, welche die Plica falciformis oder den Rand der gemeinschaftlichen Gefäßscheide mit der Fascia pectinea und zwar bis zu jener



Stelle vereinigt, wo die Vena saphena in die Vena femoralis einmündet. Sodann wird die Wunde geschlossen. Bei günstigem Verlaufe heilt die Wunde in 8—10 Tagen. Die Kranken werden anfangs nur zur leichteren Arbeit verwendet, ohne dass sie ein Bruchband tragen müssten. In letzter Zeit kommt ein Wundverband häufiger in Anwendung, welcher im Auftragen von Jodoformcollodium auf die Wunde besteht und welcher gewöhnlich jene 10 Tage, welche die Wunde bis zur vollständigen Heilung nothwendig hat, aushält. Brüchige Collodiumschichten werden durch Auftragen neuer ausgebessert. Lucas-Championnière hat unter 275 Hernien überhaupt nur 17 femorale operiert und nur 1 Recidiv erlebt. Ebenso Bassini 1 Recidiv unter 34 Operationen dieser Bruchart. Es scheint demnach, dass operierte femorale Hernien überhaupt nicht besonders zum Recidiv neigen, welcher Umstand natürlicherweise bei Beurtheilung der Leistungsfähigkeit einer Methode bedeutend in die Wagschale fällt.

## Über die radicale Cur der Nabel- und Ventralhernien.

### Über die Behandlung des angeborenen Nabelbruches.

Wir unterscheiden eigentlich zwei Abarten der angeborenen Nabelhernien, und zwar: 1. die embryonale Abart, wobei der Terminus „Nabelbruch“ eigentlich insofern unrichtig ist, als die Eingeweide nie in der Bauchhöhle gelagert waren, also nicht nach außen gedrungen sein konnten, sondern sich wegen mangelhafter Entwicklung der vorderen Bauchwand außerhalb der Bauchhöhle entwickelten und daselbst liegen geblieben sind; und 2. eine fötale Abart, welche nach Beendigung der Entwicklung der vorderen Bauchwand entsteht und zwar durch Dehnung der Nabelnarbe. Der Ausspruch Albin's: „Hernia umbilicalis congenita inmedicabilis“, und Ruysch's: „Hunc affectum sæpius a me visum nunquam curatum memini“ betreffen die erstere Abart der congenitalen Nabelhernie, und es unterliegt gar keinem Zweifel, dass vor Einführung der antiseptischen Wundbehandlung die Therapie dieser Bruchart zu den schwierigsten Aufgaben gehörte und dass der letale Ausgang eine regelmäßige Erscheinung war. Dieses Verhältnis änderte sich wesentlich unter dem Schutze der Antisepsis in dem Sinne, dass mit der Entwicklung der laparotomischen Praxis einzelne Operateure es wagten, die Bauchhöhle auch bei neugeborenen Kindern zu öffnen. Den ersten Versuch dieser Art unternahm (1882) Lindfors. Die zwei nächsten Fälle operierten Breisky und Fleischmann in Prag und Felsenreich in Wien in demselben und folgenden Jahre. Trotz des zarten Alters der derartig Operierten, welche wir als besonders empfindlich



gegen ausgedehntere Eingriffe, Blutverlust, Narkose und ähnliches halten würden, war der Erfolg der ausgeführten Operationen besonders in der letzten Zeit überaus befriedigend. Unter 44 Fällen, welche seit 1882 veröffentlicht wurden, starben unter den ersten 22 Fällen 9, hievon wurden 18 operiert und 4 expectativ mit Hilfe von Pflaster oder Schutzverband behandelt. Die Todesfälle betrafen 6 operierte und 3 expectativ behandelte Kinder. Daraus geht zur Genüge hervor, wie groß die Mortalität dieser Bruchart auch bei expectativer Behandlung ist, denn nur ein mit einem Schutzverband behandelter Fall (Fleischmann) ist geheilt. Von den zweiten 22 Fällen starben 3, und zwar 2 nach der Operation und 1 unter Schutzverband-Behandlung. Unter allen 22 Fällen wurden überhaupt nur 3 Fälle ohne Operation behandelt, von denen also 2 heilten, während alle übrigen einer Operation unterzogen wurden, so dass von den 19 (operierten) Fällen bloß 2 unterlegen sind. Von den bis zum Jahre 1882 veröffentlichten Fällen wurden von Lindfors 33 gesammelt. Hievon wurden 9 operiert und es starb keiner davon. Die übrigen 24 Fälle wurden insgesamt mit einem compressiven oder Schutzverbande behandelt und der Erfolg war ebenso glänzend, denn in keinem dieser Fälle ist der Tod eingetreten. Auf die spontane Ausheilung kann man bei dieser Bruchart kaum rechnen, denn im Jahre 1852 wurden 26 Fälle gesammelt, von denen kein einziger mittelst expectativer Behandlung geheilt wurde, doch waren die Erfolge der nicht operativen Therapie zu jener Zeit jedenfalls besser, als damals ein operativer Eingriff hätte gewähren können.

Wenn wir nun zusehen, welche operativen Eingriffe auch in der vorantiseptischen Zeit vorgenommen wurden, so müssen wir gestehen, dass eigentlich den ersten Versuch in dieser Richtung im Jahre 1848 Bérard unternommen hat, welcher den Bruch eröffnete, reponierte und die Bruchpforte vernähte. Diese Operation wurde bis zum Jahre 1881 bloß dreimal in derselben Weise ausgeführt, oder sie gelang mindestens nur dreimal. In 9 Fällen wurde aber die subcutane Ligatur angewendet, natürlich nach Reposition des Bruches, und zwar mit günstigem Erfolge. In 21 Fällen wurde mittelst einer Vorrichtung oder eines Schutzverbandes Heilung erzielt. Beide diese Statistiken sind freilich dem Einwande zugänglich, dass höchstwahrscheinlich nicht alle operierten Fälle veröffentlicht wurden, insbesondere nicht jene, welche ungünstig endeten, und ferner dass die sich selbst überlassenen, über Städte und Länder zerstreuten Fälle bei schlechtem Verlaufe höchstwahrscheinlich nicht der Veröffentlichung wert gehalten worden sind.

Der Bruchinhalt der operierten Brüche wurde in 10 Fällen wenigstens theilweise angewachsen vorgefunden, und es war nothwendig, denselben früher zu lösen, bevor man zur Reposition desselben schreiten konnte. In 7 Fällen constatierte man im Bruche die Leber, welche nach



Incision der Bauchwand in der Mittellinie trotz der Verwachsungen mit den Hüllen in die Bauchhöhle zurückgeschoben werden konnte. Im Falle von Benedikt war der Bruchinhalt von der Milz, im Falle von Landerer vom Magen gebildet. (Siehe diesbezüglich auch unsere Fälle in der anatomischen Abhandlung der Brüche.) In 4 Fällen wurde eine beginnende Peritonitis constatiert; in 2 von denselben hemmte die Operation den weiteren Fortschritt derselben.

Von den verschiedenen Operationsmethoden sind vor allem folgende zu nennen: 1. die subcutane Ligatur des Bruchstieles, durch welche, obwohl sie auf den ersten Anblick nicht besonders verlässlich erscheint, Breuss unter 3 Fällen zweimal einen günstigen Erfolg erzielte. Nach einer Desinfection mit Lysol reponiert Breuss den Bruchinhalt und comprimiert sodann mittelst einer flachen Pincette den Bruchstiel, nachdem er sich früher überzeugt hatte, dass nicht der geringste Theil des Bruchinhaltes darin enthalten ist. Hierbei werden die Ränder der Bruchpforte soviel als möglich genähert. Der Bruchsack wird sodann eröffnet, und wenn die Reposition vollständig war, werden unter der Pincette Nähte hindurchgeführt. Mittelst eines Fadens wird nämlich der Stiel unter der Pincette in querer Richtung in einer Entfernung von ungefähr 1 *cm* durchstoßen. Die Fadenschlingen, welche sich zwischen je zwei Einstichen befinden, werden durchschnitten und hiedurch der Faden in 3 Theile zerlegt, worauf dieselben geknüpft werden. Dann wird die Pincette beseitigt und ein antiseptischer Verband angelegt. Breuss selbst bezeichnet jene Fälle, wo die Hautmanschette nicht hoch genug auf den Bruch übergreift, als nicht für diese Methode geeignet und fordert, dass durch die Pincette die normale Bauchhaut, nicht aber nur die Hülle der Nabelschnurhernie gefasst werde. Die ganze Methode von Breuss ist noch von der Furcht vor der Eröffnung der Bauchhöhle durchweht, sodann von der Angst, dass zwischen die Branchen der Pincette nicht irgend ein Baueingeweide gefasst werde, wie es ihm einmal mit dem Meckel'schen Diverticulum passierte. Diese Methode kann auch nicht angewendet werden, wenn sich in dem Bruche ein Eingeweide ohne Mesenterium, zum Beispiel der Blinddarm befindet. Sonst können wir in der Methode keine besonderen Vorzüge wahrnehmen, denn in unseren Tagen kann ja doch nicht als führendes Princip einer Operation die Abneigung, die Bauchhöhle zu eröffnen, anerkannt werden. Dagegen kann diese Methode vorzügliche Dienste leisten, wenn wir in besonderen Verhältnissen gezwungen sind, ohne unseren gewöhnlichen hinreichenden operativen Comfort und ohne hinreichende Assistenz einen Eingriff zu unternehmen.

Aus demselben Grunde muss man die „extraperitoneale“ Methode Ohlshausen's verwerfen, welche die innere Hülle der Hernie spart, dagegen die äußere und die Wharton'schen Sulze durchschneidet. Nachdem



nämlich diese äußeren zwei Schichten durchgetrennt worden sind, wird das innere Blatt mittelst einiger Nähte in Falten gelegt, die Hautränder angefrischt und im blutenden Zustande vereinigt. Außerdem dass die Beseitigung der Wharton'schen Sulze überhaupt recht schwierig ist, geht überdies nach einer solchen Operation die Heilung bloß in der Haut vor sich, betrifft aber nicht die muskulären und aponeurotischen Schichten. Freilich bleibt nichts anderes übrig, als zu dieser Methode zu greifen, wenn die Bruchöffnung sehr umfänglich ist und wenn nach Reposition des Inhaltes und der Vernähung des Bauchfelles es noch möglich erscheint, die fibrösen Ränder zu nähern. In einem solchen Falle könnten wir die Haut auf beiden Seiten des Bruches unterminieren, hiedurch verschieblich machen und sie vor dem Bruche vereinigen, welcher natürlich möglichst reponiert werden müsste. Im übrigen würden wir empfehlen, einen jeden solchen congenitalen Bruch, sobald es nur angeht, mittelst unserer, bei dem Nabelbruche der Erwachsenen erwähnten Methode zu behandeln. Bei einer jeden radicalen Operation des Nabelbruches müssten wir also zuerst die äußere amniotische Hülle spalten und darnach die Wharton'schen Sulze beseitigen und endlich die innere Hülle eröffnen, wobei wir es sorgfältig vermeiden würden, die angewachsenen Eingeweide, zum Beispiel Blinddarm oder Leber anzuschneiden. Gibt es solche angewachsenen Organe im Bruche, dann umschneiden wir dieselben und reponieren sie nach sorgfältiger Blutstillung, sind es jedoch neugebildete Adhäsionen, dann lösen wir sie mittelst eines stumpfen Instrumentes. Behufs Reposition des Blinddarmes, der Leber ist es manchmal, wie erwähnt, nothwendig, die Incision nach auf- oder abwärts in die normale Bauchwand zu verlängern. Wenn der ganze Bruchinhalt reponiert ist, dann vereinigen wir zuerst mittelst fortlaufender Naht das Bauchfell, sodann die Ränder der Aponeurose, verstärken die letztere Naht durch Annäherung der Hüllen der Musculi recti, oder eröffnen die Muskelscheide der letzteren im Bereiche der Incision und vereinigen zuerst die entsprechenden inneren Ränder des muskulösen Scheidenschlitzes, in der nächsten Schichte vernähen wir dagegen die Muskeln, indem wir in dieselbe Naht, damit sie nicht ausreißt, auch die entsprechenden äußeren Ränder des Schlitzes fassen. Am Schlusse vereinigen wir die Haut und legen einen antiseptischen Verband an. Das Kind kann gleich nach der Operation der Amme anvertraut werden und soll seine Ernährung recht reichlich sein. Bei dieser Operation ist nicht zu leugnen, dass die Lösung der auf die innere Oberfläche des Bruchsackes implantirten Baueingeweide zu den schwierigsten Partien der Operation gehört, und man kann sich sogar vorstellen, dass in einzelnen Fällen eine vollständige Reposition, zum Beispiel der Leber, ein Ding der Unmöglichkeit ist. In einem solchen Falle ist es nun nothwendig, außen verbleibende Theile des Leberlappens möglichst genau mit der inneren Hülle des Bruches zusammenzunähen,



wobei die Nähte hauptsächlich an der Glisson'schen Kapsel ihren Halt finden müssen, worauf dann der vorgelagerte Theil der Leber mittelst des Thermokauters abgetragen werden muss. Die neugeborenen Kinder vertragen die Narkose ziemlich gut und es wurden, wie z. B. im Falle von Fenömenof, auch Kinder 1 Stunde nach der Geburt bereits narkotisiert und operiert. Eine Narkose ist nahezu unumgänglich nothwendig aus dem Grunde, weil es rathsam erscheint, während der Operation alles Geschrei und Weinen zu vermeiden, damit keine Verlagerung neuer Baucheingeweide eintrete. Nach den gemachten Erfahrungen ist es auch sonst empfehlenswert, die Operation gleich nach der Geburt auszuführen, besonders dann, wenn selbst geringe Veränderungen der Bruchhüllen auf eine beginnende Gangrän oder Ulcerationen derselben hinweisen. Doch muss erwähnt werden, dass man durch Bedeckung des Bruches mit einer Schichte Borvaselin und einem Schutzverbande ziemlich lange einer Vertrocknung und einem Zerfall der Hüllen vorbeugen kann, wodurch wir uns günstigere Bedingungen für die Operation schaffen können. Wenn es vorkommt, dass die Bruchhüllen während der Geburt platzen, dann ist es natürlich sofort nothwendig, einzugreifen. Irgend welche Einwände gegen die Operation bestehen nicht, sobald das Kind genügend ausgetragen ist. Dass gewisse andere Missbildungen, z. B. Atresia ani et recti, den Erfolg einer Operation in Frage stellen, ist selbstverständlich, während andere, z. B. Spina bifida, Hasenscharte, Fußmissbildungen, Missbildung der Harnblase, uns von dem erwähnten Eingriffe nicht abwendig machen sollten. Dass sich die Chirurgen und die Gynäkologen nach diesen Grundsätzen bisher auch gerichtet haben, davon gibt der Umstand Zeugnis, dass in 17 Fällen die Operation in den ersten 24 Stunden unternommen wurde. In 8 Fällen hievon war es nothwendig, die Öffnung in der vorderen Bauchwand zu erweitern, damit man den Bruchinhalt reponieren könne. Barth musste zwei kleine Darmperforationen zunähen, ein Darmdiverticulum abtragen und einen Anus præternaturalis anlegen, welchem complicierten Eingriffe das Kind unterlag. Auch Gluck schnitt ein Meckel'sches Diverticulum aus, Harriès ein Körperchen, welches er für eine Appendix vermiformis hielt. Bei der Operation vermeiden wir die Anwendung giftiger Lösungen, demnach Sublimat- und Carbolsolutionen, und ersetzen dieselben entweder durch sterilisiertes Wasser oder Salicylsäure (1 : 300), oder Borsäure (35 : 1000), oder selbst auch physiologische Kochsalzlösung (6 : 1000). Vor der Operation hüllen wir das Kind ganz in Watte ein, nach der Operation sollte es eigentlich in einen Brutkasten gelegt werden, in welchem die Temperatur auf ungefähr 32° erhalten werden sollte. Die Operation Condamin's (Omphalektomie), die Ausschneidung des Nabelringes sammt Umgebung, sollte man verwerfen, weil dieselbe den Spalt der Bauchwand nur vergrößert.



Was den Nabelbruch bei älteren Kindern betrifft, so gilt derselbe für spontan heilbar, indem durch die fortschreitende Schrumpfung des Nabelringes die Möglichkeit des Vorfalles immer mehr verringert wird. Manche Beobachter glauben, dass dieser Erfolg auch dadurch unterstützt wird, dass das Kind aufrecht zu gehen beginnt und dass sich die Bauchhöhle immer mehr vergrößert. Gleichlautend aber geben alle Beobachter zu, dass es recht schwierig ist, ein passendes Bruchband für eine Kindernabelhernie zu beschaffen, dass in der größten Anzahl der Fälle es auch recht schwer ankommt, solche Bruchbänder zu erneuern, dass aber, bis auf geringe Ausnahmen, trotzdem die Nabelhernie des Kindesalters heile, woraus man den Schluss ziehen könnte, dass hiezu das Tragen eines Bruchbandes nicht einmal unbedingt erforderlich ist, wenn es auch eine schließliche Verlegung des Nabelringes fördert.

Aus diesem Grunde ist es auch erklärlich, warum eine verhältnismäßig geringe Anzahl von Brüchen des Kindesalters, die früher erwähnten ausgenommen, einer radicalen Operation unterzogen worden sind (nach Cahier ungefähr 20 Fälle), wiewohl in diesen Fällen sämmtlich mit dem besten Erfolge. Bezüglich der Bandagen, welche bei den Kinderhernien empfohlen und gebräuchlich sind, müssen wir eine doppelte Construction unterscheiden: Solche, welche aus einer ausgepolsterten Pelotte (aus Hartgummi, einem Wattetampon, einem mit Luft gefüllten Kautschukballon, aus einer mit Hirschleder überzogenen Drahtspirale) und einem dieselbe befestigenden Gürtel (also einem Stoff- oder Ledergürtel mit oder ohne Feder, aus einem Verband aus gewöhnlichen Binden oder aus Gummibinden, oder aus Heftpflasterstreifen von Emplastrum diach. comp., oder aus amerikanischen Heftpflastern aus Guttapercha, oder aus Wiener Heftpflastern [aus zerkochtem Kautschuk], oder aus Englischpflaster u. s. f.) bestehen. Für die Spitals- oder Armenpraxis empfiehlt es sich dagegen, einen Verband aus einem flachen Gegenstande (zum Beispiel einer Münze, einem flachen Kieselsteine, oder einer runden Holzscheibe), welcher in Watte eingehüllt wird, damit er mit seinem Rande keinen Decubitus erzeuge, herzustellen, welcher dann mit Heftpflasterstreifen, welche circulär um den Rumpf und dachziegelförmig übereinander angelegt werden.

Antwortet der kindliche Organismus auf die Application des Verbandes mit Ekzem, dann ist es nothwendig, die Stellen, an denen das Pflaster mit dem Körper in Berührung kommt, zu wechseln, einmal also die Streifen übereinander zu legen, das anderemal kreuzförmig, einmal entlang der Körperachse, einmal der Quere und so fort, damit sich die an den einzelnen Stellen erzeugten unbedeutenden Veränderungen wieder zurückbilden können. Allgemein wird vor den konischen oder Zapfenpelotten gewarnt, weil man hiedurch die Schrumpfung des Nabelringes nur verhindert. Die Wirksamkeit des Verbandes wird noch dadurch erhöht, dass man die



Haut in der Umgebung des Nabelringes in zwei parallele Längsfalten zusammenschiebt, zwischen denen in der Tiefe die Bruchpforte gelegen ist, freilich bei vollständig reponiertem Inhalte. Wenn diese Falten in ihrer gegenseitigen Lage mittelst Heftpflasterverbandes erhalten werden, so können wir das Einschalten von flachen harten Gegenständen beinahe vollständig entbehren.

Wenn auch solche Verbände, wie sie eben beschrieben wurden, ziemlich allgemein in Gebrauch sind, so fehlt es nicht an Beobachtern, welche jede Wirksamkeit von Verbänden und Prothesen vollständig leugnen. Die Beweglichkeit der Bauchwände, der wechselnde Umfang bei In- und Expiration, bei gefülltem und entleertem Tractus gastrointestinalis, die mangelhafte Intelligenz, manchmal auch die Unmöglichkeit der Aufsicht seitens der Eltern, welche ja oft in der Arbeit abwesend sind, alles dies steht mit der Leistungsfähigkeit der oben gedachten Vorrichtungen im Widerspruche, so dass man zwar bei Patienten, welche sich in besseren Verhältnissen befinden, demnach bei solchen, deren Eltern auf die beständige Controle der Lage des Bruchbandes eingehen und sich damit beschäftigen können, einen derartigen curativen Versuch bis zum 6. und 7. Jahre verlängern kann, dass wir aber bei dürftigen Patienten, denen die gründliche Pflege und sonstige häusliche Bequemlichkeit abgeht, zum operativen Eingriffe greifen müssen, nicht nur wenn der Bruch durch die getragenen Verbände und Prothesen bis zum 6. und 7. Jahre nicht geheilt ist, sondern auch vor dieser Zeit, wenn trotz der sorgfältigen Application derselben der Bruch stets zunimmt, von oberflächlichen Entzündungen der Hülle befallen wird, oder wenn auch das Innere des Bruches Sitz einer entzündlichen Reizung oder der Einklemmung wird, oder endlich, wenn die empfohlene Therapie nicht genug genau durchgeführt werden kann.

Da die Methoden, welche man bei Kindernabelhernien anwenden kann, auch bei Erwachsenen im Gebrauche sind, so können wir nur auf die Therapie der Nabelhernien im späteren Alter hinweisen, wo wir besonders auf jene Methoden hinweisen werden, welche bei den Nabelhernien der Kinder hie und da mit Vortheil angewendet werden könnten.

Die radicale Cur der Nabelhernien der Kinder, welche durch die Bruchbandtherapie nicht geheilt sind, kann, bevor noch zum operativen Eingriff recurriert wird, durch ein milderer Mittel, nämlich durch Injection von reizenden Flüssigkeiten in die Umgebung der Bruchpforte versucht werden. Wir haben diese Methode bereits in der allgemeinen Einleitung erwähnt und ist es hauptsächlich die Methode von Luton und Schwalbe, welche bei diesen Brüchen, allerdings mit keinem größeren Effect als bei anderen Hernien, angewendet wurde. Eine allgemeine Anerkennung zu gewinnen vermochten diese Methoden nicht, außer in der Umgebung der



Erfinder, oder dort, wo man, von der Erfolglosigkeit der Bruchbandtherapie überzeugt, dennoch nicht die Möglichkeit hat, selbst eine operative radicale Cur der Hernie vorzunehmen, dennoch aber die Fälle aus seiner Clientel nicht verlieren will. Die Technik dieser Operation ist aus der Beschreibung im allgemeinen Theile bereits ersichtlich, und bleibt nur hinzuzufügen, dass nach Schwalbe's Vorschlag meistens eine 70% Alkohollösung angewendet wird, von der mittelst einer Pravaz'schen Spritze 1 oder 2  $cm^3$  in die unmittelbarste Umgebung des Nabelringes injiciert werden, wobei man sorgfältig eine Verletzung des Bruchinhaltes vermeiden muss. Solche antiseptisch ausgeführte Injectionen dürfen natürlicherweise keine eitrige Infection verursachen, wirken nur durch ihre specifisch-chemische Reizung des Gewebes, liefern demnach ein plastisches Exsudat, welches anfangs sich recht voluminös anlässt, bald aber durch Resorption zu schwinden beginnt, so dass bei Unterbrechung der Therapie bald die Bruchumgebung wieder ziemlich normal erscheint und der Bruchring wieder ebenso wie früher durchgängig wird. Wenn unterdessen, was ja, wie gesagt, bei den Nabelhernien der Kinder oft, ja regelmäßig eintritt, der Nabelring wieder enger geworden wäre, so kann dem Publicum gegenüber, speciell bei den Nabelhernien der Kinder, noch am ehesten ein scheinbarer Erfolg der Injectionstherapie vorgegeben werden.

Keetley kombinierte im Jahre 1887, demnach bereits unter dem Schutze des antiseptischen Verfahrens, die Einspritzungstherapie mit der Naht des Nabelringes. Nach Durchtrennung der äußeren Bruchhüllen und Reposition des Bruchinhaltes invaginierte er den eigentlich nicht eröffneten Bruchsack und vereinigte durch umschlungene Naht den Nabelring, worauf er in die Umgebung Injectionen mit frischer Abkochung von *Quercus alba* vornahm. Es lässt sich aber durchaus nicht behaupten, dass in den drei Beobachtungen, mit welchen dieser Vorschlag belegt ist, die Heilung durch die Einspritzung und nicht durch die Naht erfolgt ist. Dem Verfasser ist es einigemale vorgekommen, dass kurze Zeit nach der Injection von Alkohol derartige Agitationen der Kinder eintraten, dass mit Recht auf einen künstlichen Rausch derselben geschlossen und daher mit der verabreichten Dosis Alkohol herabgegangen werden musste.

Zu diesen Methoden müssen wir auch die Wood'sche Methode, welche in einer subcutanen Ligatur oder Suture des Nabelringes nach Einstülpung der Haut besteht und welche im Jahre 1885 publiciert wurde, hinzurechnen, wiewohl dieselbe durchaus nicht dem modernen Standpunkte der Chirurgie entspricht. Diese Methode wird so ausgeführt, dass mit dem linken Zeigefinger, natürlich nach Reposition des Bruchinhaltes, die Bruchbedeckungen in den Nabelring eingestülpt werden, worauf mittelst einer Drahtsuture, entweder durch quere Knopfnähte oder durch eine Schnürnaht, nach Art der Geld- oder Tabaksbeutelnaht, die Vereinigung ausgeführt



wird, durch welche die Ränder des Nabelringes entweder der Länge nach oder circulär genäht werden und welche Suturen derart ausgeführt wird, dass der Draht immer in einiger Entfernung vom Nabelringe eingestochen und durch den aponeurotischen Rand und die eingestülpte Haut geführt und auf der gegenüberliegenden Seite durch die eingestülpte Haut und den aponeurotischen Rand wieder ausgestochen wird. Die nächste Naht, wenn sie eine geknüpfte ist, wird unabhängig von der ersten angelegt. Macht man eine Schnürnaht, so wird die Nadel in einiger Entfernung vom Einstich wieder ausgestochen, worauf man den Ausstich der ersten Naht zum Einstich der zweiten benützt. Die queren Nähte werden über einem Heftpflasterröllchen, welches zwischen die invaginierte Bauchbedeckung und die Drahtknöpfe eingeschoben wird, zusammengedreht. Die modernen Methoden gestatteten, wegen ihrer Einfachheit und Verlässlichkeit, der oben besprochenen Methode nicht, eine halbwegs bedeutende Ausbreitung zu gewinnen. Unter 391 Fällen operierte Wood bloß 5 Nabelhernien, hievon 4 bei Kindern. Von diesen gelangen 3, während der 4. Fall einem vollständigen Misserfolge begegnete.

Bei der nächsten Methode muss uns ein bestimmtes Detail, nämlich die Nothwendigkeit der Gangrän der Bruchbedeckungen, ebenfalls von einer Nachahmung eines solchen Vorgehens abhalten. Von Celsus bis auf den heutigen Tag erscheint diese Methode ab und zu, um wieder spurlos zu verschwinden. Es ist möglich, natürlich nach Reposition des Inhaltes, was bei Erwachsenen allerdings ebenfalls ausführbar sein müsste, aber häufig nicht zutrifft, den Bruch mit zwei Fäden nach Celsus oder wiederholt mit einem gewichsten Faden nach Desault zu unterbinden, nachdem man die äußere Haut eingeschnitten hatte, und so weit zusammenzuschnüren, bis der Bruchsack abfällt. Nach Notta (1890) sollte die Ligatur mittelst eines Drainröhrchens, dessen Ränder mittelst eines Seidenfadens zusammengeschnürt würden, vorgenommen werden. Nach einer anderen Reihe von Operateuren werden die entleerten Bedeckungen in Partien unterbunden, wie Angiome (Bouchacourt), oder über Nadeln, welche durch die Basis hindurchgeführt worden waren; und zwar über einer (nach Thierry) oder über mehreren (nach Lee), wobei die emporgehobenen Bedeckungen mehr oder weniger zusammengedreht werden können. Chicoyne (1846) fasst den entleerten Bruchsack zwischen zwei entlang der Basis desselben angelegte Hölzchen, welche an ihren Enden zusammengebunden werden. Nach einigen Tagen fallen die gangränösen Bedeckungen ab und hinterlassen eine runde oder ovale granulierende Fläche, welche in einigen Tagen verheilt.

Von den gemeldeten Methoden fehlte bei keiner der Erfolg, weil ja, wie eben erwähnt, die Nabelhernie der Kinder leicht spontan ausheilt. Der Beweis, dass dies ohne Ligatur und Gangrän nicht ebenso stattgefunden hätte, ist später nicht mehr zu erbringen.



Mit unseren Erfahrungen über die Nachgiebigkeit der Narben bei Laparotomie, wenn die Wunden granuliert hatten oder wenn sie drainiert worden waren, glauben wir zwar recht gerne an die unmittelbaren Erfolge dieser Methoden, hätten aber durchaus kein Vertrauen zu der Dauerhaftigkeit des Erfolges, wenn, wie wir abermals hinzufügen müssen, die Neigung zur spontanen Heilung nicht mitwirkte. Man müsste diese Methode aber dann als leistungsfähig bezeichnen, wenn man sie in Fällen anwenden würde, wo diese spontane Tendenz nicht mehr vorhanden ist, nämlich bei Erwachsenen. Zu diesem Beweise fordert die Chirurgie durchaus nicht auf, ja sie warnt davor, weil wir uns vor der Infection durch die gangränösen Theile, sowie vor der Ausdehnung der nach Granulation entstandenen Narben fürchten. Schon Bichat hat constatirt, dass sich zwar die Methode von Desault bei einem 18monatlichem Kinde bewährte, bei einem 4jährigen Kinde bereits Schwierigkeiten vorhanden waren, und absolut misslang bei einem 9jährigen Kinde. Es würde demnach wohl jeder in den Anschauungen der letzten Jahre aufgewachsene Chirurg staunen, wenn er eine dieser Methoden angewendet sähe.

Die moderne radicale Operation der Nabelhernie der Erwachsenen muss ebenso wie jede andere aus den bekannten vier Phasen bestehen, nämlich aus der Eröffnung des Sackes, aus der Reposition des Inhaltes, aus der Beseitigung des Sackes nach Naht oder Ligatur seines Halses, und aus der Naht seiner Bruchpforte. Schon Celsus, hauptsächlich aber Paul von Ägina operierte nach diesen Grundsätzen und wagte sich sogar an eine Resection des vorgefallenen Netzes mit Unterbindung seiner Gefäße.

Bei der Leistungsfähigkeit der selbst recht zweckmäßig construierten Bruchbänder müssen wir zur Operation unsere Zuflucht nehmen, sobald bei Erwachsenen die Beschwerden unerträglich sind und die Incarcerationsgefahr imminent ist, und werden jedenfalls vorzügliche Erfolge erzielen, sobald uns nicht nur Hernien von Riesendimensionen und mit tief veränderten Bedeckungen und angewachsenem Bruchinhalte zugewiesen werden, wie es heutzutage noch gewöhnlich der Fall ist.

Welcher Methode ist nun bei den, wenn auch ausnahmsweisen Operationen der Nabelhernien bei Kindern, sowie bei den schon häufiger vorkommenden Nabelhernien bei Erwachsenen der Vorzug zu geben? Hier sei vor allem die Methode von Hadlich erwähnt, welcher ebenso wie Wood eine Invagination der Bedeckungen vornahm, dann aber, nach erfolgter Einstülpung, die Hautpartie, welche dem Rande der Bruchpforte entsprach, streifenförmig anfrischte und die blutenden Ränder quer vernähte, bis auf eine Stelle, wo er ein Drainagerohr in den Sack einschob. Hinter der Narbe, welche hieraus resultierte, befand sich demnach ein mit Haut ausgekleideter Sack. Das Secret des letzteren zersetzte sich in einen stinkenden Brei, so dass die



späteren Folgen ärger waren wie der frühere Zustand. Hadlich selbst führte eine solche Operation und zwar bei einer Ventralhernie aus, fand aber keine Nachahmer.

Andere Operateure giengen so vor, dass sie den Sack vorsichtig eröffneten, ohne den Inhalt zu verletzen; der unverwachsene Darm wurde reponiert, der verwachsene vorsichtig gelöst, eventuell mit einem Stückchen Bruchsackes, damit eine Enterorrhaphie umgangen werde. Das hypertrophische Netz wurde selbst recht nahe am queren Grimmdarme unterbunden und beseitigt. Manche nähten die Bruchpforte von innen mittelst Seide, Catgut oder Drahtnähten zu und ließen das Bruchsackinnere ausgranulieren, andere exstirpierten den peripher von der Naht gelegenen Theil des Bruchsackes und vereinigten über der genähten Pforte die Haut. Ebenso wie bei anderen Brüchen zeigte es sich, dass die einfache passive Annäherung der Bruchpfortenränder durch was immer für eine Naht nur einen unbedeutenden Effect hat, da nach Entfernung oder Aufsaugung der Nähte die genäherten Ränder wieder auseinandergehen und der Bruch sich wieder erzeugt. Deswegen wurde vom Verfasser dieses Buches eine Methode vorgeschlagen und zuerst bei einer ventralen Hernie versucht, welche in Folgendem besteht: Der ganze Vorgang ist vollständig gleich den anderen Methoden bis zu dem Augenblicke, als der Bruchinhalt gänzlich reponiert ist. Nun wird der peritoneale Sack der Nabelhernie bis zur Bruchpforte isoliert und so weit reseziert, dass es keine Schwierigkeiten macht, die Ränder des Restes in der Mitte mittelst Naht zu vereinigen, was auch ausgeführt wird, ohne dass eine vorhergehende Ligatur des Sackes vorausgeschickt worden wäre. Nachdem die peritoneale Höhle derart geschlossen ist, werden die bloßgelegten vorderen Muskelscheiden der Recti mit nach außen convexen, flachbogigen Schnitten in der ganzen Ausdehnung der Wunde eröffnet, so dass oben und unten zwischen den Schnittenden nur eine ungefähr 1 cm breite Brücke übrigbleibt. Die inneren Ränder dieser Incisionen werden von der vorderen Seite des Muskels stumpf abgelöst und durch fortlaufende Naht oder durch einzelne Knopfnähte miteinander als zweite Nahtetage vereinigt. Die folgende dritte Nahtreihe vereinigt die lateralen Ränder der gemachten Incision der Muskelscheide und fasst beiderseits Partien des Muskelfleisches der Recti mit in die Naht. Die Muskeln allein zu nähen empfiehlt sich nicht, da die Nähte wegen Brüchigkeit der Muskelsubstanz ausreißen. Endlich wird darüber die Haut mit lockeren Nähten vollständig vereinigt. Die ganze Naht kann durch zwei oder drei Silberdrahtbleiplattennähte wenigstens für die erste Zeit (8 bis 10 Tage) gestützt werden, weil die Spannung der Nähte bei halbwegs breiter Pforte ziemlich bedeutend sein kann und das Gewicht der fetten Bauchwandungen, ebenfalls nach beiden Seiten hin wirkend, eine in der Mittellinie verlaufende Naht auseinanderzerzt. Da der Nabelbruch besonders Frauen betrifft und



diese gewöhnlich sehr dick und schwer sind, so ist die seitwärts wirkende Kraft der sich flachlegenden Bauchdecken eine ziemlich bedeutende, weswegen es sich auch empfiehlt, durch breite Heftpflasterstreifen das im Liegen sich abflachende Abdomen gewissermaßen etwas zusammenzufassen und aufzurichten, zu welchem Zwecke auch ein knapper Flanellverband recht empfehlenswert ist. Diese radicale Operation des Nabelbruches gewann verhältnismäßig langsamer als andere Operationen der Brüche Anhänger, und erst nachdem dieselbe durch zahlreiche Beobachtungen einzelner Operateure belegt worden ist, kann man sagen, dass diese Operation zur typischen bei Nabel- und Ventralbrüchen der Linea alba geworden ist. Einzelne Operateure behelfen sich ohne die Eröffnung der Rectusscheiden, wie z. B. Chrobak und andere, welchen Vorgang wir jedoch als unzureichende Sicherheit bietend nicht empfehlen würden.

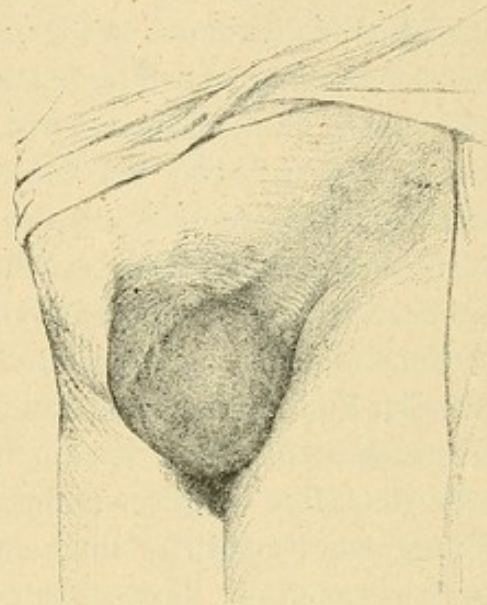


Fig. 68 (siehe Seite 270).

Bei Kindern wurde die radicale Operation nach Cahier 13mal ausgeführt, und zwar durchgehends mit gutem Erfolge. Die Rectusscheiden wurden hierbei, wiewohl in anderer Art, als es der Verfasser empfiehlt, eröffnet, was bei Kindern vielleicht auch überflüssig ist, weil die einfache Naht der angefrischten Ränder des Nabelringes hin-

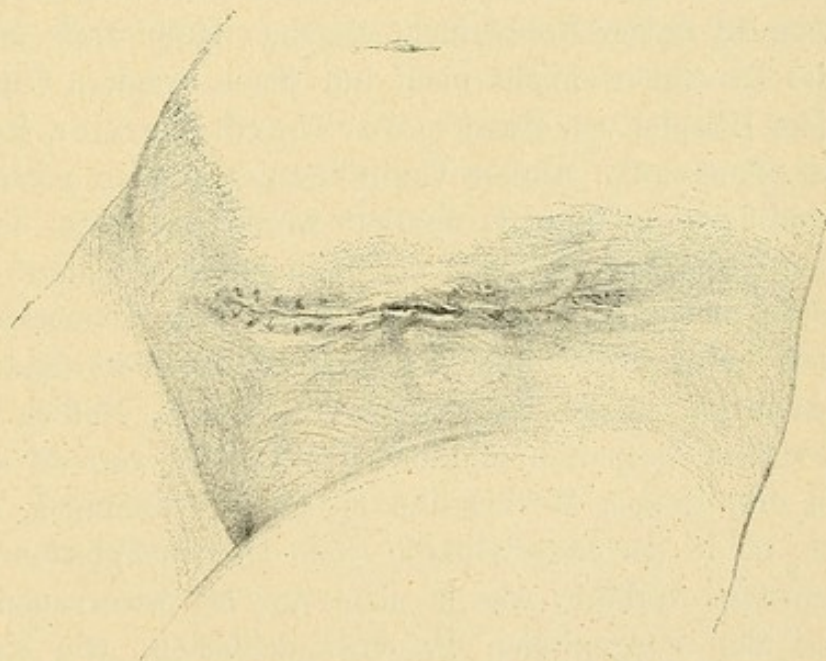


Fig. 69 (siehe Seite 270).

reichend die spontane Tendenz desselben zur Schrumpfung unterstützt. Diese Methode, weil sie im Ausschneiden der Nabelbruchpforte besteht, wurde als Omphalektomie bezeichnet und besonders von Condamin empfohlen. Anders bei Erwachsenen. Bei diesen ist die radicale Operation der freien Nabelhernien verhältnismäßig seltener ausgeführt worden. Die vom Verfasser



im Jahre 1886 für Ventral- und Umbilicalhernien empfohlene, bei den ersteren schon damals auch ausgeführte Methode wurde seit jener Zeit in einzelnen Fällen erprobt und für gut befunden. Ja, dieselbe wurde im Jahre 1894 von Ostermeyer und im selben Jahre von Gersuny wiedererfunden, ohne dass des Vorganges des Verfassers auch nur erwähnt worden wäre. Dieser Umstand wurde jedoch im Jahre 1895 von W. Kramer den Thatsachen entsprechend corrigiert. Der Verfasser selbst hatte seit jener Zeit Gelegenheit, diese Methode an 8 klinischen und 5 privaten Fällen von Nabelhernien und 9 Fällen von Ventralhernien zu erproben, von welchen letzteren einzelne allerdings nicht in der Mittellinie lagen, wodurch die Ausführung der typischen Operation natürlicherweise unmöglich wurde und zu einer Modification gegriffen werden musste. Sämmtliche diese 22 Fälle, wovon 13 Nabelhernien, genasen und werden nächstens Gegenstand einer eingehenden Publication sein. Ähnlich wie Condamin operierten auch Bruns, Zoega-Manteuffel, Keen, indem sie alle eine Art von Omphalektomie ausführten. Der Verfasser meint, dass neben dem Vortheile, dass statt einer Öffnung am Nabelringe nun eine vierfache Lage Gewebe demselben vorgelegt ist, auch ein Vortheil seiner Methode darin besteht, dass seine Operation ohne Verlust an Gewebe ausgeführt werden kann, was ja bei breiten Bruchpforten und auseinandergewichenen Recti einen wichtigen Umstand darstellt, während bei der Omphalektomie es ohne beiderseitigen Verlust an Gewebe in der Breite nicht abgehen kann. Dass man als Nahtmaterial bei der Bruchpfortennaht nicht nur Seide, sondern Catgut, ebenso Draht (nach dem Beispiel von Banks, Burkhardt, Terrier, Schede) verwenden kann, ist offenkundig. Andere Ventralhernien können mittelst derselben, nur leicht modificierten Methode operiert werden, insofern, als man auch hier zuerst den Bruchsack bis zu den Bruchpfortenrändern isoliert und über die Bruchpfortenöffnung zusammennäht, den Überschuss aber beseitigt. Die gewöhnlich geglätteten, oft scharf auslaufenden Ränder des Defectes können ebenso in einiger Entfernung vom Rande, ähnlich wie die Muskelscheiden der Recti, gespalten und über dem Defecte vernäht werden. Die Möglichkeit, in drei Etagen Muskel und Fascie zu vereinigen, hängt allerdings davon ab, ob in der unmittelbaren Nähe des Bruchpfortenrandes genügend Muskelsubstanz verläuft, was ja nicht nur bei erworbenen, sondern hauptsächlich bei den congenitalen Bauchwanddefecten, wie sie bei den Wyss'schen lateralen, lumbalen Hernien constatirt wurden, vorkommen kann. Bei den Fetthernien der Linea alba ist es dringend nothwendig, das Lipom wenigstens zum größten Theile zu exstirpieren und den Gefäßstiel, an dem ein peritonealer Trichter befestigt sein kann, durch die Bruchpforte zurückschlüpfen zu lassen und nach Anfrischung der Pfortenränder diese zu vernähen. Die beigegeführten zwei Abbildungen (siehe Fig. 68 und 69 auf Seite 267) illustrieren eine ventrale Hernie nach dem Durch-



bruche eines parametritischen Abscesses, und zwar vor und nach der Operation.

---

Bei der subpubischen Hernie würde es sich natürlicherweise empfehlen, nicht nur die äußere Öffnung des obturatorischen Canales zu verschließen, weil dahinter immer noch eine kleine Hernie bleiben könnte, sondern es wäre zweckmäßig, auch die innere Mündung dieses Canales zu verstopfen; doch ist diese Gegend recht unzugänglich, daher vorbereitende Eingriffe behufs Naht der abdominalen Öffnung des Canales nothwendig, anderseits aber hat man fast nie Gelegenheit, eine radicale Operation einer freien obturatorischen Hernie auszuführen. Es ist keine solche bisher bekannt geworden und man würde gewiss vorkommendenfalls ebenso wie bei incarcerierten Hernien dieser Abart versuchen, ob nicht eine Torsion und Ligatur des Bruchsackes eine radicale Cur der Hernie herbeiführen würde. Für die anderen Hernien (*ischiadica*, *perinealis* etc.) kann man bei der Seltenheit der Beobachtungen kaum irgend eine allgemein gültige Vorschrift feststellen, doch glaubt der Verfasser, dass nach dem Principe, wie es für die bisher abgehandelten Hernien entwickelt wurde, auch leicht ein zweckmäßiger Plan für die selteneren Hernienabarten zusammengestellt werden könnte, wozu sich bei den Hernien, welche durch circuläre oder partiell wenigstens auch vom Knochen begrenzte Lücken hindurchtreten, ein plastischer Verschluss der Bruchpforte mittelst periosteo-fascialer Lappen empfehlen würde.

---



## VI. Abtheilung.

# Die pathologischen Vorgänge an den Hernien.

---

## Die Irreponibilität.

### Auszug aus der Geschichte der Anschauungen über die Irreponibilität im weitesten Sinne.

Von den pathologischen Zuständen der Hernien ist die Irreponibilität der wichtigste. Die Ursachen derselben können nach den bisherigen Erfahrungen sehr verschieden sein. Wegen ihrer Tragweite ist sie natürlicherweise sehr frühzeitig Gegenstand genauer Beobachtungen und auch der disparatesten Erklärungstheorien geworden, so dass schon *Praxagoras* als Urheber einer diesen Zustand betreffenden Theorie genannt wird, nämlich jener, welche die Irreponibilität der Hernie durch die Anhäufung von Fäcalien in den den Bruch bildenden Schlingen erklärt. Von *Celsus* bis zum 16. Jahrhundert war diese Anschauung in der Herniologie fast ausschließlich geltend, wiewohl nach unseren heutigen Anschauungen auf diesem Wege nur die Irreponibilität der Dickdarmhernie erklärt werden könnte, und nicht jene der häufigsten Bruchart, nämlich der Dünndarmhernie, welche stets einen flüssigen Darminhalt beherbergt, welcher auch innerhalb der Hernie nicht verhärtet, wie später *Verduc*, *Littre*, *Arnaud* eingewendet haben. Der Befund von *Peter Franco*, welcher nicht nur keine verhärteten Massen in der Darmschlinge vorfand, sondern neben anderem Inhalte hauptsächlich Gas in der Schlinge constatierte, stürzte eigentlich die bisherigen Anschauungen vollständig um. *Pigray* sprach im Jahre 1612



die Anschauung aus, dass die irreponible, meistens freilich durch Incarceration irreponible Schlinge von Gasen ausgedehnt ist, und rieth daher consequent, dass der Bruch behufs Reposition mit einer Hohnadel angestochen werden solle; und weil er im eröffneten Bruche öfters die Darmschlinge gedreht antreffen konnte, fügte er zu diesem Rathe noch den Vorschlag hinzu, dass der Darm nach Einstich noch — natürlich subcutan — zurückgedreht, also gewissermaßen gerade gerichtet werden solle. Erst seit den Zeiten Rousset's (1592) begegnen wir dem Ausdrücke „Incarceration“ und die Krankheit selbst wurde als eine Art Einkeilung des Darmes aufgefasst. Der Terminus „Einklemmung“, „Étranglement“ des Darmes stammt von Nicolas Lequin aus dem Jahre 1665. Ein bedeutsamer Fortschritt in der Lehre über die Irreponibilität der Hernien war die Entdeckung Riolan's im Jahre 1648, welcher auf die natürlichen fibrösen Öffnungen als auf Bruchpforten hinwies, die äußere Leistenöffnung beschrieb, dieselbe als den Sitz oder wenigstens als einen bedeutsamen Factor bei der Incarceration bezeichnete und die Pforten zu erweitern rieth, damit die Schlinge wieder zurückgebracht werden könne. Wie man sieht, lauter fundamentale, bis heute gültige Sätze der Herniologie.

Eine gleich wichtige Wendung in den Anschauungen über die pathologischen Zustände der Hernien wurde im Jahre 1768 von Goursaud eingeleitet. Während bisher die sämtlichen pathologischen Zustände der Hernien durch eine einzige Theorie erklärt werden sollten, schied Goursaud auf Grund verschiedener Verläufe der einzelnen Incarcerationen die letzteren hauptsächlich in zwei Classen, nämlich: 1. Das Étranglement par engouement, die Einklemmung durch Anschoppung, und 2. das Étranglement par inflammation, die Incarceration durch Entzündung. Es sind dieses zwar noch nicht jene Zustände, welche heutzutage die pathologische Herniologie dominieren, nämlich die Incarceration, welche zur Nekrosis der Schlinge führt, und die plastische Entzündung, welche durch eine Peritonitis im Bruchsacke (Peritonite herniaire Malgaigne) zur Verwachsung des Bruchinhaltes mit dem Sacke oder der verschiedenen Theile des Bruchinhaltes untereinander führt, doch wurde hiemit immerhin schon eine Classification in den Beobachtungen eingeführt. So wurden später die Zustände auch unter verschiedenen Namen geführt. Die wahre, den Bestand der Schlinge bedrohende Incarceration wurde zum Beispiel später acut genannt, auch die wahre eigentliche Incarceration, Einkeilung, Einklemmung des Darmes, während die Incarcerationserscheinungen, welche die Entzündung der Hernien zu begleiten pflegen, die chronische Einklemmung, oder die scheinbare oder Pseudoincarceration, oder Pseudo-Étranglement, endlich auch Entzündung der Hernien genannt wurden.

Goursaud selbst dachte sich nämlich unter der entzündlichen Incarceration eigentlich die wahre Einklemmung, sah jedoch die Ent-



zündung nicht als Folge, sondern als Ursache der Incarceration an. Die Incarceration durch Anschoppung dagegen war für ihn in einer gewissen Anzahl von Fällen mit milderem Verlaufe im Spiele, wobei selten eine energischere Behandlung nothwendig war. Wir würden in diese Classe heutzutage zum Beispiele die entzündeten, vielleicht selbst die incarcerierten Netzhernien einbeziehen. Die Eintheilung von Goursaud gerieth nach einem halben Jahrhundert vollständig in Vergessenheit, bis im Jahre 1840 Malgaigne, indem er die Theorie der Anschoppung vollständig verwarf, abermals die Classification Goursaud's aufgriff, aber derselben eine andere, höher oben angedeutete Bedeutung unterlegte, indem er sagte, dass die entzündlichen Incarcerationen jenes Autors die einzigen wahren Einklemmungen sind und dass das *Étranglement par engouement* nichts anderes ist, als eine Entzündung, welche das Bruchinnere ergriffen hat. Der Fehler, welchen Malgaigne hiebei begieng, besteht darin, dass er meinte, dass die Mehrzahl der sogenannten Einklemmungen entzündliche Processe sind, während jeder Operateur, wenn er seine Fälle übersieht, sich überzeugt, dass es in seiner Praxis recht wenig Fälle gibt, bei denen beim Vorhandensein thatsächlicher Incarcerationserscheinungen nicht eine Incarcerationsfurche an der vorliegenden Darmschlinge constatiert werden könnte. Dagegen scheint überhaupt die Ansicht Gosselin's, eines Opponenten Malgaigne's in dieser Angelegenheit, auf Wahrheit zu beruhen, dass in der Mehrzahl der Fälle eine Unterscheidung der wahren Einklemmungen von den scheinbaren (also von den Entzündungen) ein Ding der Unmöglichkeit ist, und dass je erfahrener ein Beobachter ist, er desto leichter zugestehen werde, dass Fälle vorkommen, in denen er es nicht auf sein Gewissen nehmen möchte, einen zweifelhaften Fall mit Entschiedenheit als Entzündung zu bezeichnen und einen operativen Eingriff decidiert abzulehnen.

Wir unterscheiden heutzutage mehrere Zustände, welche zur Irreponibilität des Bruches führen können.

### 1. Über die Verstopfung des Darmes im Bruche.

Mit Rücksicht auf das, was in der geschichtlichen Einleitung gesagt wurde, sollten wir eigentlich zuerst von der Anschoppung des im Bruche befindlichen Darmes mit seinem eigenen, eingedickten oder verhärteten Inhalte sprechen, also von dem Zustande, welcher auch am Darne innerhalb der Bauchhöhle vorkommen kann und den wir sonst Obturation, meist bedingt durch Koprostase, nennen. Es ist selbstverständlich, dass das letztere nur an dem in einen Bruch herabgestiegenen Dickdarm geschehen kann, höchstens auch an den der Bauhin'schen Klappe benachbarten Partien des Dünndarmes. Hiebei ist nicht zu leugnen, dass die mit der Bruchbildung einhergehenden Störungen in der Fortbewegung des Darminhaltes der Ent-



wickelung einer Koprostase im Bruche förderlich wären, und doch weiß sich der Verfasser keines Falles zu entsinnen, in dem die bestehenden Beschwerden auf eine Eindickung des Darminhaltes hätten bezogen werden können oder gar müssen.

Ausnahmsweise könnte es sich auch um die Verstopfung des Darmes im Bruche durch einen Fremdkörper handeln, und dieser könnte autochthon (Koth-, Gallenstein) oder von außen eingeführt worden sein. Es besteht kein Hindernis, dass sich solche Körper auch im Dünndarme verfangen; die durch dieselben hervorgerufenen Symptome werden sich aber kaum von jenen unterscheiden, welche innerhalb der Bauchhöhle eingekeilte Fremdkörper zu verursachen pflegen; es könnte nur ein- oder das anderemal der Fremdkörper im Bruche genau getastet und hiedurch die Diagnose präciser gemacht werden. Wir verweisen diesbezüglich auf das Capitel der Darmobstruction.

Hie und da könnte es vorkommen, dass der Durchbruch von Geschwüren — sie mögen stercoralen Ursprungs sein oder durch Fremdkörper hervorgerufen, ja spontan, idiopathisch sein — Erscheinungen bedingt, welche jenen auffallend ähnlich sein können, welche die Darmgangrän bei Incarceration zu begleiten pflegen. Diese Veränderungen sind aber in ihrem Wesen identisch mit denen, welche Perforationen von Fremdkörpern aus dem Processus vermiformis oder aus dem Rectum zu verursachen pflegen, und ihre Folgen könnten, wenn sie an Brüchen vorkommen, nur insofern sich günstiger gestalten, als sie ja außerhalb der großen Peritonealhöhle ablaufen und sich auf den Bruchsack beschränken könnten.

Doch davon, dass durch die Anstauung des Darminhaltes in einer Bruchschlinge besondere Erscheinungen, die gar den Symptomen einer Brucheinklemmung ähneln sollten, auftreten, ist man allgemein abgekommen, daher auch von allen Theorien über die Art und Weise, wie Anschoppung fallweise Einklemmung erzeugen könnte.

## 2. Über die Entzündung des Bruchsackes und Bruchinhaltes und seine Folgen.

Selbst der oberflächlichste Beobachter der inneren Oberfläche des Bruchsackes wird bei der Operation sowohl von freien als von eingeklemmten Hernien eine Reihe von Veränderungen beobachtet haben, welche den sonst normalen Bruchinhalt unberührt lassen, oder welche sich auch auf denselben erstrecken. Es sind dies Veränderungen, welche wesentlich von jenen abweichen, welche durch die Einklemmungen selbst verursacht zu werden pflegen, denn sie bestehen meistens in der Production von strangförmigen oder membranösartigen Adhäsionen, oder in mehr oder



weniger innigen Verwachsungen des Bruchinhaltes untereinander oder mit dem Bruchsacke. Es ist klar, dass hiedurch die Reponibilität des Bruchinhaltes theilweise oder ganz aufgehoben werden kann, oder dass dadurch Theile gegeneinander fixiert werden, welche nach ihrer Reposition in die Bauchhöhle gegeneinander beweglich sein sollten und deren Fixation nachher auch recht bedenkliche krankhafte Erscheinungen verursacht. Der Ursprung des Bruchsackes, die ursprüngliche Lagerung der Baueingeweide, die nun den Bruchinhalt bilden, in der Bauchhöhle, das Aussehen der erwähnten Adhäsionen erregt in dem Beschauer meist beim ersten Anblicke bereits den Gedanken, dass es sich um eine selbständige, auf den Bruchsack beschränkte peritoneale Entzündung handle, dass dieselbe aber auch eine Theilerscheinung einer allgemeinen adhäsiven Peritonitis sein kann. Da wir erfahrungsgemäß wissen, dass derartige peritoneale Adhäsionen, z. B. bei Bauchtumoren, durch eine derart gelinde Entzündung ihren Ursprung nehmen, dass die Kranken durch keinerlei Symptome und Beschwerden auf dieselben aufmerksam gemacht werden; weiter weil in einzelnen Fällen der Kranke selbst von typischen, ziemlich wohl charakterisierten Anfällen von peritonealer Entzündung an Stellen berichtet, welche später Sitze von Adhäsionen befunden werden (z. B. in der Blinddarmregion, um die Genitaladnexe herum, endlich um die Gallenblase und so fort): so ist es ungemein natürlich, sich den Vorgang ungefähr folgendermaßen zurecht zu legen: Es gibt vielleicht Fälle, wo innerhalb des Bruchsackes durch geringfügige Traumatismen, wie z. B. die täglichen Repositionsversuche, das Tragen von Bruchbändern und dergleichen, ein gewisser niederer Grad von Entzündung erreicht wird, ohne dass der Kranke hievon etwas wesentliches verspüren würde, außer dass der früher leicht reponierbare Bruch allmählich immer schwerer und schwerer in die Bauchhöhle zurückgeschoben werden kann. Es wird weiter auch Fälle geben, wo besondere Umstände, wie z. B. eine abgelauene Incarceration, oder die Entzündung des Processus vermiformis, oder ein sehr rauher Bruchinhalt, wie z. B. ein durch Blutstase indurierter Netzklumpen, eine etwas intensivere Entzündung hervorrufen, welche sowohl durch die örtlichen Erscheinungen, als auch durch die Mitleidenschaft des an den Bruchsack angrenzenden übrigen Peritoneums derart sich dem Kranken aufdrängt, dass er dieselbe wohl nur schwer übersieht. Wissen wir ja doch, dass von den intraperitonealen Tumoren auch besonders die höckerigen, körnigen Tumoren an die Bauchwand und den Bauchhöhleninhalt eher anwachsen, als andere, welche cystisch, uniloculär, kugelig, glatt sind.

Und thatsächlich, wo wir heutzutage Hernien operieren, welche bisher keinen Incarcerationsanfall durchgemacht haben, können wir trotzdem oft bereits gewisse Spuren von pathologischen Veränderungen vorfinden, ohne



dass wir in der Anamnese für dieselben irgend einen Anhaltspunkt gewinnen könnten. Ein anderesmal beobachten wir wieder Fälle, freilich nicht gar zu häufig und bei gewissen Brüchen häufiger als bei anderen, z. B. bei Nabelbrüchen häufiger als bei Schenkelbrüchen, wo wir aus milden, auf eine Einklemmung verdächtigen Symptomen manchmal die Diagnose auf thatsächliche Incarceration — vielleicht eines weniger wichtigen Organes als des Darmes — machen und wo wir bei Eröffnung des Sackes überrascht sind, wenn wir dennoch als Inhalt desselben eine rosaroth oder eine hellrothe hyperämische, nicht aber dunkelschwarzbraune, venostatische Darm-schlinge vorfinden, welche durchaus nicht am Bruchringe fixiert ist, sondern welche sich leicht vorziehen lässt und an welcher wir nirgends auch nicht die leiseste Spur von einem Incarcerationsringe wahrnehmen. Eine mäßige Menge Exsudat im Bruchsack, fibrinöse Niederschläge auf dem Bruchinhalte und dem Bruchsackinnern, zarte membranöse Verlöthungen der beiden letzteren untereinander drängen uns förmlich die Deutung auf, dass es sich in diesem Falle dennoch um eine Entzündung des Bruches, nicht um Incarceration handelte.

Wir haben schon in der Einleitung zu dem Capitel der Irreponibilität die nothwendigen historischen Notizen vorausgeschickt; an dieser Stelle wollen wir nachtragen, dass bezüglich der neueren Zeit es hauptsächlich Stephens ist (1829 bis 1831), welcher einen doppelten Zustand des adhärennten Bruches unterscheidet, nämlich Incarceration und Entzündung.

Entzündet war nach demselben ein Bruch, wenn bei der Nekroskopie (wir wissen ja, dass zu eben dieser Zeit nahezu keine radicalen Operationen der Brüche ausgeführt worden sind) die dunkelrothe oder die bläulich gangränöse Verfärbung eines Theiles der Darmoberfläche fehlte, wenn auch der zuführende Arm ausgedehnt und der abführende contrahiert vorgefunden wurde; dafür konnte das Bauchfell und der Darm sowohl über als unter dem Bruche stark entzündet und mit eitrigem Exsudat bedeckt sein. Klinisch bezeichnet Stephens, dass besonders große, veraltete, insbesondere Nabelbrüche, von den kleineren aber jene, welche Netz enthalten, öfters von Entzündung befallen werden. Daneben führt er auch gewisse diagnostische und therapeutische, sowie pathologisch-anatomische Merkmale und Winke an, welche bei weitem nicht den Wert der soeben erwähnten Unterschiede zwischen Incarceration und Entzündung erreichen.

v. Dumreicher widmete diesem Gegenstande im Jahre 1852 in der k. k. Gesellschaft der Ärzte in Wien seine besondere Aufmerksamkeit zu. Derselbe wies hauptsächlich auf die Wichtigkeit der örtlichen Symptome hin, unter anderem darauf, dass wir manchmal durch Betasten des Bruches Reibegeräusche constatieren können, welche wir zuweilen unter ähnlichen Bedingungen an anderen serösen Häuten, zum Beispiel am Herzbeutel und am Brustfelle wahrzunehmen Gelegenheit haben. Weiter



dass wir anstatt des circumscrip'ten Schmerzes, welcher, wie bekannt, bei den eingeklemmten Hernien gerade an der Stelle der stärksten Constriction empfunden wird, bei den entzündeten Hernien eine Schmerzhaftigkeit des ganzen Bruches bei Betastung antreffen. Ferner legt v. Dümreicher einen besonderen Nachdruck darauf, dass auch die allgemeinen Erscheinungen, soweit wir ihre Dauer und Stärke betrachten, in keinem geraden Verhältnisse stehen. Endlich wies er darauf hin, dass unter besonderen Bedingungen auch an einem entzündeten Darne und daher auch an einem entzündeten Bruche eine Perforation eintreten kann.

Albert, welcher auf Grund von 22 Beobachtungen diesem Gegenstande nähergetreten ist, unterschied, wie man überhaupt bei allen serösen Häuten drei Classen der Entzündungen auseinanderhält: 1. Eine adhäsive hyperplastisch-fibröse Entzündung, 2. eine exsudativ-seröse, und 3. eine eitrige Entzündung. Nach unseren Begriffen von heute wären es allerdings nur drei Grade einer und derselben Infection, nämlich durch eitererregende Mikroorganismen, welche sich voneinander nur durch die Intensität, wenn man will durch die Zahl der im Spiele befindlichen Mikroorganismen und ihre verschiedene Virulenz voneinander unterscheiden.

Eine derartige Entzündung kann aber auch allerdings durch schlecht anliegende Bruchbänder, durch eine besonders gewaltsame Taxis hervorgerufen werden. Da letztere gewöhnlich bei eingeklemmten Hernien angewendet wird, so könnte es in solchen Fällen immer noch zweifelhaft sein, ob die abgelaufene Incarceration oder die hiebei angewendeten Repositionsversuche die Ursache der Entzündung sind. Außer den Ursachen, welche außerhalb des Bruchsackes liegen, durch welche wegen inniger Nachbarschaft eine Entzündung des Bruches angeregt werden kann, hat Malgaigne auch die Verkühlung als Ursache der Entzündung angenommen, indem er sagte, dass für viele Personen der Bruch ein gleich guter Barometer ist, als die Stumpfnarben für die Amputierten. Es wird niemanden überraschen, dass auch Fremdkörper, Geschwüre an der Darmoberfläche, Entzündungen und Perforationen des in einem Bruche enthaltenen Proc. vermiformis, anstrengende Arbeit, ermüdende Märsche, jäher Wechsel einer Ernährungsweise und so weiter als Ursachen der Entzündung angeführt werden.

Der wichtigste Theil der Pathologie der *Hernia inflammata* ist die Diagnose derselben, denn von der letzteren hängt es ab, ob eine Operation vorgenommen werden soll, ja muss oder nicht. Wir machen demnach die Diagnose auf Entzündung eines Bruches, wenn wir an irgend einer Stelle Reibegeräusche wahrnehmen, wenn der Bruch nur wenig gespannt ist, vielleicht sogar weich und zusammengefallen, wenn derselbe zum Theile reponibel ist, wenn es uns gelingt, neben dem Stiele des Bruches in die Bruchpforte mit dem Finger einzudringen, wenn der ganze Bruch beim Betasten schmerzhaft ist, weniger aber seine engste



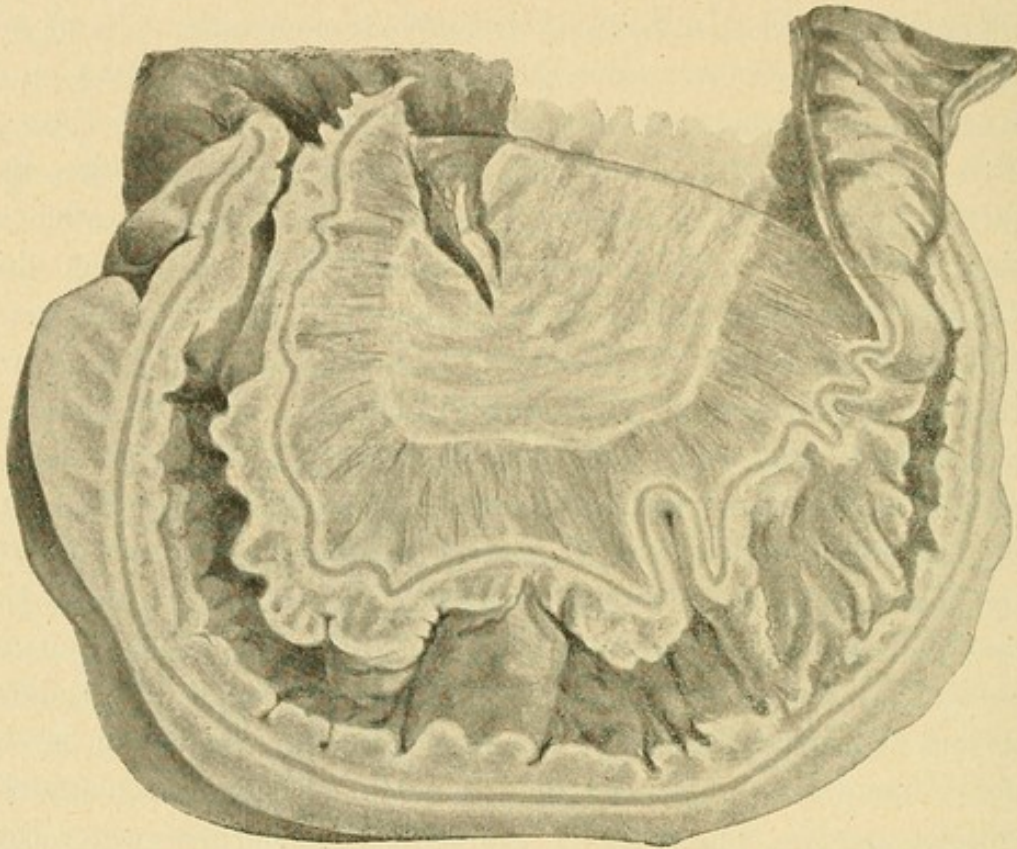
Stelle im Bruchsackhalse, wenn nach einem initialen Anfalle von Erbrechen statt einer stetigen Steigerung eine Erleichterung dieses Symptoms eintritt insofern, als nicht mehr Inhaltsmassen aus tieferen Abschnitten des Darmes heraufbefördert werden, sondern es zum Beispiel beim Erbrechen von Galle sein Bewenden findet oder wenn das Erbrechen immer seltener wird, ja sogar ganz aufhört; wenn die Kranken nicht absolut jede Nahrung verweigern, sondern gewisse Quantitäten derselben behalten, sogar verlangen; wenn die Stuhlverstopfung weniger absolut ist als bei der Incarceration und wenn trotz der längeren Dauer eines solchen Anfalles keine allgemeinen nervösen Krankheitserscheinungen sich geltend machen. Es ist dagegen recht schwer, eine Entzündung von Incarceration zu unterscheiden, wenn der Bruchsack mit serösem Exsudat oder mit Eiter gefüllt und daher gespannt ist, wenn das Erbrechen nicht aufhört, dagegen die Stuhlverstopfung weiter besteht, wenn der Puls immer schwächer wird, beschleunigt, wenn sich das bekannte hippokratische Aussehen des Gesichtes, Blässe desselben, kalter Schweiß daselbst einstellt, wie wir es ab und zu beobachten, wenn die Entzündung, besonders jene von sero-fibrinöser, eitriger Beschaffenheit, sich vom Bruche aus über das ganze Peritoneum ausdehnt, oder wenn sich eine derartige Infection von der ganzen Peritonealhöhle auf das Bruchsackinnere fortgepflanzt hat. Dann, ja, wie immer in einem zweifelhaften Falle, ist es nicht rathsam, mit der Herniotomie zu zögern, da es unbedingt nothwendig ist, das eitrige Exsudat aus dem Bruchsacke und den angrenzenden Partien des Peritoneums zu entleeren und weil nur dadurch gewisse Fälle, in denen die Entzündung begrenzt und abgesackt ist, gerettet werden können. Wir haben bereits den Ausspruch Gosselin's angeführt, dass, einzelne, besonders eclatante Fälle ausgenommen, in der Mehrzahl der Fälle die Unsicherheit in der Diagnose so bedeutend ist, dass wir uns nicht über die modernen Schriftsteller, zum Beispiel Franck, wundern dürfen, wenn sie zwar die Peritonitis herniaria als eine pathologische Einheit anerkennen, ihr seltenes Vorkommen betonen, dagegen leugnen, dass man dieselbe klinisch mit Sicherheit erkennen könnte, und wenn sie lehren, dass dieselbe eine Begleit- und Folgeerscheinung der Incarceration, besonders des milderen Grades derselben, zu sein pflegt.

Und thatsächlich ist eine verlässliche Unterscheidung zwischen Incarceration und Inflammation insbesondere in den Anfängen des Anfalles recht unsicher, während nach mehrtägigem Verlaufe, zum Beispiel bei der Ankunft der Kranken in den Krankenanstalten, die Wahrscheinlichkeit des Bestandes des einen oder des anderen Zustandes immer mehr hervortritt; und ist es einmal jemandem gelungen, durch Gunst der Umstände oder durch strenge Beurtheilung der Symptome und ihrer Intensität mit Erfolg auf der Diagnose „Entzündung“ zu beharren, dann ist es schwer, denselben



von diesem Glauben abzuwenden, ebenso denjenigen, welcher in zweifelhaften Fällen oder unter der Diagnose der Einklemmung einen operativen Eingriff vornimmt und nichts als eine zweifellose Entzündung des Bruchinhaltes und des Bruchsackes vorfindet. Das gilt auch vom Verfasser dieses Buches, der, die Seltenheit der Fälle zugebend, doch zweifellos von dem Bestande einer selbständigen Peritonitis herniaria überzeugt ist.

Wenn nun die Entzündung des Bruches oder eines leeren Bruchsackes eitrig ist, dann bemerken wir allerdings manchmal Erscheinungen des tiefen



*Fig. 70.*

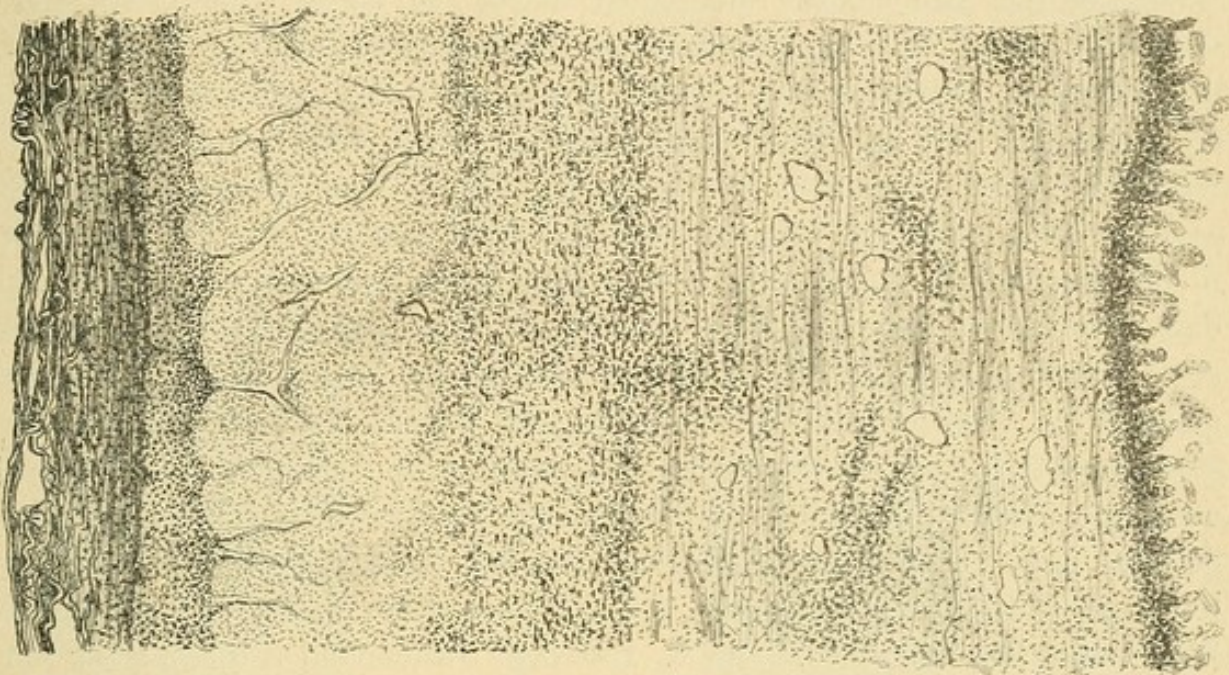
Chronisch-entzündliche Induration einer Bruchschlinge, welche Anlass zu darmstenotischen Erscheinungen gegeben hatte und deshalb reseziert wurde. Ausgang in Heilung.

Abscesses; es gibt jedoch Fälle, in denen eine derartige intensive Erkrankung ohne jedes Symptom verläuft.

Interessant sind jene Fälle, in denen nach Eröffnung des Bruchsackes in der Bruchschlinge eine bedeutende Verdickung bis zu 1 cm gefunden wurde, und zwar entweder durch Ödem oder durch entzündliche Infiltration oder durch Blutsuffusionen, welche schon von außen sichtbar sein können. Die in Fig. 70, 71 und 72 wiedergegebenen Abbildungen illustrieren eine derartige Verdickung der Bruchschlinge älteren Datums, welche so hochgradig ist, dass sie stenotische Erscheinungen hervorbrachte und durch Resection der Schlinge zur Heilung gebracht wurde. Die beiden mikroskopischen



Durchschnitte veranschaulichen den Unterschied der Wanddicke des Darmes inner- und außerhalb der Bauchhöhle. Doch nicht nur durch Beengung des Darminnern kann eine solche Volumszunahme der Darmwand stenotische

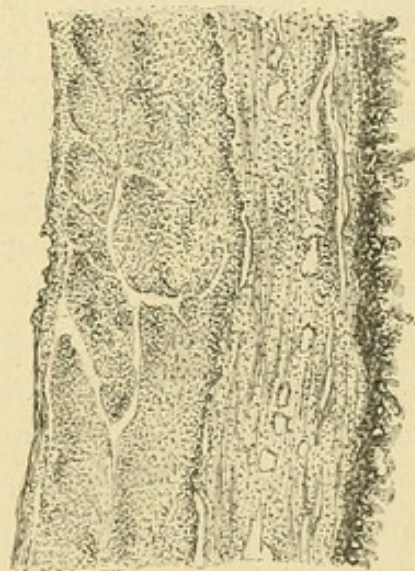


*Fig. 71.*

Mikroskopischer Durchschnitt (bei schwacher Vergrößerung) der chronisch-entzündlich-indurierten Bruchschlinge aus Fig. 70.

Erscheinungen hervorbringen, sondern auch dadurch, dass nachträglich das entzündliche Exsudat infolge seiner Umwandlung in faseriges Narbenbindegewebe eine fortschreitende Verengerung des Darmlumens bedingen kann, welche aus anderen Ursachen im Dünndarme, wie bekannt, recht selten beobachtet wird.

Während des Verlaufes der Entzündung verwandelt sich allmählich der freie, reponible Bruch (die *Hernia libera*, *reponibilis*) in einen angewachsenen, theilweise oder ganz irreponiblen Bruch (*Hernia acreta*, *irreponibilis*), dessen Symptome darin bestehen, dass der bisher selbst zurückschlüpfende oder leicht zurückschiebbare Bruch sich jetzt nur theilweise verkleinern lässt, so dass immer noch ein Theil desselben vor der Bruchpforte liegen bleibt, oder dass endlich der Bruch überhaupt nicht verkleinbar ist. Da aber selbst der geringste außen angewachsene Theil des



*Fig. 72.*

Mikroskopischer Durchschnitt (bei schwacher Vergrößerung) der an die verdickte Darmschlinge (aus Fig. 70) angrenzenden, innerhalb der Bauchhöhle befindlichen normalen Darmwand (behufs Illustration der Differenz der Darmwanddicke).

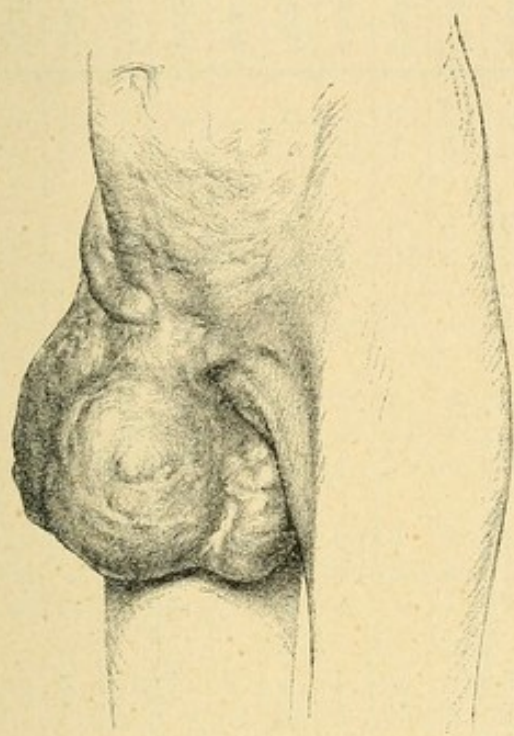


Bruchinhaltes consequenterweise sogar die Application des Bruchbandes hindert, jedenfalls die Wirksamkeit desselben, wenigstens als richtigen Heilmittels sicher aufhebt, weiter weil der Stiel des Bruches die Verwachsung des Bruchhalses unmöglich macht, so ist es ohneweiters klar, dass vor allem diese angewachsenen, irreponiblen Hernien Gegenstand der radicalen Operation der Brüche geworden sind, und dies umsomehr, als nicht nur der im Bruchhalse liegende Stiel und der außen angewachsene Theil desselben die Anlegung eines Bracheriums erschwert, sondern auch aus dem Grunde, weil der Stiel der Geschwulst den noch in der Bauchhöhle befindlichen Eingeweiden gewissermaßen den Weg weist, dass also solche Brüche stetig zunehmen und manchmal ihr Volumen erst dann stabilisieren, wenn nahezu der ganze Bauchinhalt im Bruche gelagert ist. Hievon machen natürlich jene Brüche, in denen der Bruchstiel circular an den Bruchsackhals anwächst, eine Ausnahme, da hiedurch zwar die Hernie irreponibel gemacht, aber auch der Bruch für die Eingeweide nach außen verlöthet worden ist. Wir haben schon erwähnt, dass für einzelne kleinere Brüche dieser Art, besonders wenn sie das unempfindliche Netz enthalten, wir im Nothfalle trotzdem Bruchbänder, dann aber mit ausgehöhlter Pelotte anlegen.

Von den einzelnen Brucharten pflegen gewöhnlich die Nabelhernien nahezu immer angewachsen zu sein, von den übrigen häufiger die Leistenbrüche als die Schenkelbrüche und, wie ebenfalls bereits angeführt wurde, zeigen die Netzbrüche eine bei weitem größere Tendenz zur Adhärenz an den Bruchsack, als der Darmbruch.

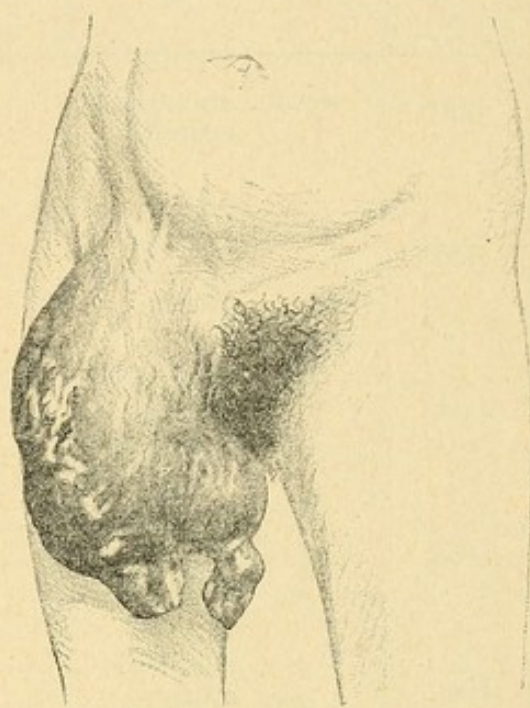
Es ist ohneweiters begreiflich, dass der Nabelbruch, welcher Netz und gar im angewachsenen Zustande enthält, wegen der Dünnhcit seiner Bedeckungen und wegen der Reibung der knapp über ihm gebundenen Kleider leicht zu Excoriationen neigt, welche sich auch zu Geschwüren vertiefen können, worauf abermals das darunterliegende dünne Peritonealblatt gereizt wird und die Verwachsungen wieder vermehrt werden. Es kann auch geschehen, dass durch Tiefergreifen der Geschwüre der Bruchsack eröffnet und sodann der Bruchinhalt nicht nur zutage liegt, sondern in Form von Zapfen nach außen vorfällt. Außer bei Nabelbrüchen beobachten wir derartige Verschwärungen bei anderen Hernien ziemlich selten und ist in dieser Beziehung Fig. 73 ein Ausnahmefall, da er eine inguinale Hernie bei einer Frau darstellt, welche an der Basis der Hernie einige Darmfisteln aufweist; ebenso auch Fig. 74, an deren unterem Pole ein doppelter Vorfall granulirender Netzzipfel sichtbar ist. Beide Fällen betrafen Frauen, welche keine Incarceration je durchgemacht haben. Beide wurden selbstverständlich einer radicalen Cur des Bruches unterzogen.





*Fig. 73.*

Inguinalhernie bei einer Frau.  
Mehrere Darmfisteln an der Basis  
des Bruches.



*Fig. 74.*

Inguinalhernie bei einer Frau.  
Vorfall von granulierenden Netzzipfeln  
am Scheitel des Bruches.



## Übersicht der operierten

Jahr	Bruchgattung	Gesamtzahl	Art des Eingriffes						E r-			
			Taxis	Herniotomie	Anus prætern.	Prim. Resect.	Sec. Resect.	Unbek. Eingriff	Taxis			
									Geheilt	Gebessert	Fistel	Gestorben
1881	Hernia inguinalis . . . . .	15	7	6	—	1	—	—	6	1	—	—
	" cruralis . . . . .	11	3	7	1	—	—	—	3	—	—	—
1882	" inguinalis . . . . .	19	6	8	—	3	—	—	6	—	—	—
	" cruralis . . . . .	17	3	10	3	—	—	—	3	—	—	—
	" umbilicalis . . . . .	2	—	1	—	—	—	—	—	—	—	—
	" interna . . . . .	1	—	1	—	—	—	—	—	—	—	—
1883	" inguinalis . . . . .	22	15	3	2	—	—	1	11	3	—	1
	" cruralis . . . . .	15	2	11	—	1	—	1	2	—	—	—
	" umbilicalis . . . . .	2	—	2	—	—	—	—	—	—	—	—
1884	" inguinalis . . . . .	24	9	8	2	2	—	3	8	1	—	—
	" cruralis . . . . .	11	3	6	2	—	—	—	3	—	—	—
	" umbilicalis . . . . .	3	1	—	—	—	—	2	1	—	—	—
1885	" inguinalis . . . . .	29	18	4	1	—	1	4	15	3	—	—
	" cruralis . . . . .	19	5	9	2	2	—	—	4	1	—	—
	" umbilicalis . . . . .	1	—	—	—	—	—	—	—	—	—	—
1886	" inguinalis . . . . .	30	17	7	—	—	—	6	16	1	—	—
	" cruralis . . . . .	16	4	11	—	—	—	1	4	—	—	—
	" umbilicalis . . . . .	1	—	—	—	—	—	1	—	—	—	—
1887	" inguinalis . . . . .	18	6	9	—	—	3	—	5	—	—	1
	" cruralis . . . . .	16	3	11	—	—	—	2	3	—	—	—
	" umbilicalis . . . . .	2	—	2	—	—	—	—	—	—	—	—
	" interna . . . . .	1	—	—	—	—	—	1	—	—	—	—
1888	" inguinalis . . . . .	28	9	11	1	1	—	6	8	—	—	—
	" cruralis . . . . .	26	5	16	2	—	—	3	5	—	—	—
1889	" inguinalis . . . . .	18	7	8	—	—	—	3	4	3	—	—
	" cruralis . . . . .	32	4	18	1	2	—	7	2	2	—	—
	" umbilicalis . . . . .	1	—	1	—	—	—	—	—	—	—	—
	" interna . . . . .	1	—	—	—	—	—	1	—	—	—	—
1890	" inguinalis . . . . .	22	8	6	—	1	—	7	8	—	—	—
	" cruralis . . . . .	15	3	7	—	1	—	4	3	—	—	—
	" umbilicalis . . . . .	4	—	—	—	1	—	3	—	—	—	—



## eingeklemmten Hernien.

f o l g																Ohne Operation			
Herniotomie				Anus prætern.				Prim. Resect.				Sec. Resect.				Unbek. Eingriff			
Geheilt	Gebessert	Fistel	Gestorben	Geheilt	Gebessert	Fistel	Gestorben	Geheilt	Gebessert	Fistel	Gestorben	Geheilt	Gebessert	Fistel	Gestorben	Geheilt	Gebessert	Fistel	Gestorben
5	—	1	—	—	—	—	—	—	—	—	1	—	—	—	—	—	—	—	—
6	—	—	1	—	—	—	1	—	—	—	—	—	—	—	—	—	—	—	—
5	—	—	2	—	—	—	—	1	—	—	2	—	—	—	—	—	—	2	—
10	—	—	—	3	—	—	—	—	—	—	—	—	—	—	—	—	—	1	—
—	—	—	1	—	—	—	—	—	—	—	—	—	—	—	—	—	—	—	—
—	—	—	1	—	—	—	—	—	—	—	—	—	—	—	—	—	—	—	—
2	1	—	—	—	—	—	2	—	—	—	—	—	—	—	—	1	—	—	1
5	—	—	6	—	—	—	—	—	—	—	1	—	—	—	—	—	—	—	—
—	—	—	2	—	—	—	—	—	—	—	—	—	—	—	—	—	—	—	—
7	—	—	1	—	—	—	2	—	—	—	2	—	—	—	—	—	2	—	1
5	—	1	—	1	—	—	1	—	—	—	—	—	—	—	—	—	1	—	—
—	—	—	—	—	—	—	—	—	—	—	—	—	—	—	—	—	—	—	—
3	—	—	1	—	—	—	1	—	—	—	—	—	—	—	1	2	—	—	2
6	—	1	2	1	—	1	—	1	—	—	1	—	—	—	—	—	—	—	1
—	—	—	—	—	—	—	—	—	—	—	—	—	—	—	—	—	—	—	—
4	1	—	2	—	—	—	—	—	—	—	—	—	—	—	—	—	3	—	3
9	—	—	2	—	—	—	—	—	—	—	—	—	—	—	—	1	—	—	—
—	—	—	—	—	—	—	—	—	—	—	—	—	—	—	—	1	—	—	—
5	1	—	3	—	—	—	—	—	—	—	—	—	—	—	—	—	—	—	3
9	—	—	2	—	—	—	—	—	—	—	—	—	—	—	—	1	—	—	1
—	—	—	2	—	—	—	—	—	—	—	—	—	—	—	—	—	—	—	—
—	—	—	—	—	—	—	—	—	—	—	—	—	—	—	—	—	—	—	1
7	1	—	3	—	—	—	1	—	—	—	1	—	—	—	—	2	3	—	1
13	—	—	3	—	—	—	2	—	—	—	—	—	—	—	—	—	—	—	—
5	—	—	3	—	—	—	—	—	—	—	—	—	—	—	—	—	2	—	1
13	2	1	2	—	—	—	1	1	—	—	1	—	—	—	—	5	1	—	1
—	—	—	1	—	—	—	—	—	—	—	—	—	—	—	—	—	—	—	—
—	—	—	—	—	—	—	—	—	—	—	—	—	—	—	—	1	—	—	—
3	—	—	3	—	—	—	—	1	—	—	—	—	—	—	—	5	1	—	1
5	—	—	2	—	—	—	—	—	—	—	1	—	—	—	—	3	—	—	1
—	—	—	—	—	—	—	—	—	—	—	1	—	—	—	—	—	2	—	—



Jahr	Bruchgattung	Gesamtzahl	Art des Eingriffes						E r-			
			Taxis	Herniotomie	Anus prætern.	Prim. Resect.	Sec. Resect.	Unbek. Eingriff	Taxis			
									Geheilt	Gebessert	Fistel	Gestorben
1891	Hernia inguinalis . . . . .	27	14	8	—	—	—	5	13	—	—	1
	" cruralis . . . . .	14	4	5	1	—	1	3	4	—	—	—
	" umbilicalis . . . . .	3	1	1	—	—	1	—	1	—	—	—
	" perinealis . . . . .	1	—	1	—	—	—	—	—	—	—	—
	" interna . . . . .	1	—	—	—	—	—	1	—	—	—	—
1891—92 <sup>1)</sup>	" inguinalis . . . . .	33	12	16	3	2	2	—	11	—	—	1
	" cruralis . . . . .	32	7	20	1	4	—	—	7	—	—	—
1892—93	" inguinalis . . . . .	27	6	15	4	1	2	—	6	—	—	—
	" cruralis . . . . .	25	2	17	4	1	4	—	2	—	—	—
1893—94	" inguinalis . . . . .	31	3	24	3	—	2	—	3	—	—	—
	" cruralis . . . . .	23	2	19	2	—	—	—	2	—	—	—
1894—95	" inguinalis . . . . .	32	—	27	5	—	2	—	—	—	—	—
	" cruralis . . . . .	21	—	16	1	3	1	—	—	—	—	—
1895—96	" inguinalis . . . . .	36	2	29	1	3	1	—	2	—	—	—
	" cruralis . . . . .	31	—	24	5	1	4	—	—	—	—	—

<sup>1)</sup> Von 1891—92 an sind in diese Zusammenstellung bloß die Leisten- und Schenkelhernien einbezogen worden.



f o l g																Ohne Operation			
Herniotomie				Anus prætern.				Prim. Resect.				Sec. Resect.				Unbek. Eingriff			
Geheilt	Gebessert	Fistel	Gestorben	Geheilt	Gebessert	Fistel	Gestorben	Geheilt	Gebessert	Fistel	Gestorben	Geheilt	Gebessert	Fistel	Gestorben	Geheilt	Gebessert	Fistel	Gestorben
6	—	—	2	—	—	—	—	—	—	—	—	—	—	—	—	3	2	—	—
3	—	—	2	—	—	1	—	—	—	—	—	1	—	—	—	2	—	—	—
—	—	—	1	—	—	—	—	—	—	—	—	1	—	—	—	—	—	—	—
—	—	—	1	—	—	—	—	—	—	—	—	—	—	—	—	—	—	—	—
—	—	—	—	—	—	—	—	—	—	—	—	—	—	—	—	—	—	1	—
14	—	—	2	2	—	—	1	2	—	—	—	2	—	—	—	—	—	—	—
16	—	—	4	—	—	—	1	3	—	—	1	—	—	—	—	—	—	—	—
10	—	—	5	2	—	—	2	1	—	—	—	1	—	—	1	—	—	—	—
17	—	—	—	4	—	—	—	—	—	—	1	4	—	—	—	—	—	—	—
21	—	—	3	1	—	—	2	—	—	—	—	1	—	—	1	—	—	—	—
19	—	—	—	—	—	—	2	—	—	—	—	—	—	—	—	—	—	—	—
25	—	—	2	2	—	—	3	—	—	—	—	1	—	—	1	—	—	—	—
13	—	—	3	—	—	—	1	—	—	—	3	1	—	—	—	—	—	—	—
25	—	—	4	1	—	—	—	2	—	—	1	1	—	—	—	—	—	—	—
21	—	—	3	3	—	—	3	1	—	—	—	2	—	—	2	—	—	—	—



## Herniæ incarceratæ im Jahre 1891/92.

Hernia	Z a h l				O p e r a t i v e r E i n g r i f f																E r f o l g										
	Männer		Frauen		Taxis				Herniotomie				Laparo- herniotomie				Anus præter- naturalis				Resectio intest. primar.				Resectio intest. secundar.				geheilt		ge- storben
	rechts	links	rechts	links	Männer		Frauen		Männer		Frauen		Männer		Frauen		Männer		Frauen		Männer		Frauen		Männer	Frauen					
					rechts	links	rechts	links	rechts	links	rechts	links	rechts	links	rechts	links	rechts	links	rechts	links											
																					rechts	links	rechts	links			rechts	links	rechts	links	
Inguinalis	19	2	7	5 † a)	3	—	7 † b) † c)	1	2	5	1	—	—	1	2 † d)	—	2	—	—	1	1	—	18	11	3	1					
Cruralis	5	—	22	5	3	2	3 † e) † f)	—	15	2	—	—	—	1 † k)	—	—	3 † l)	1	—	—	—	—	3	23	2	4					
Umbilicalis	—	—	2	—	1	—	—	—	—	1	—	—	—	—	—	—	—	—	—	—	—	—	2	—	—						
Summe	26	41	11	9	11	25	1	—	1	3	2	4	1	57	10	—	—	—	—	—	—	—	57	1	1						

a) T.: † 16. December; begrenzte Gangrän der Ileuswand in der Littre. Hernie. Peritonit. perfor. purul.

b) P.: Op. 24. December, † 27. December. Hemorrh. ins Peritoneum. Anämie aller Organe. Atelect. lob. inf. pulm. d.

c) Z.: 74 Jahre alt: Op. 11. Sept., † 14. Sept. Myocardit. chron. Hypertroph. cord. tot. Atrophia renum, arterioscl. Pneumon. lobul. l. inf. d.

d) K.: † 1/2 Stunde nach der Operation, Insuff. valv. bicuspid. Hypertroph. cord. d. Myocard. chron.

e) W.: Op. 5. Juni, † 10. Juni. Gangrän der incarcer. Schlinge des Dünndarms und Perforation. Periton. fibr. purul. diff.

f) H.: 54 Jahre alt: Op. 8. Februar, † 8. Februar.

g) B.: Op. 23. October, † 1/2 Stunde nach der Operation. Oedema pulmon. Herniotom. peracta.

h) M.: Op. 24. September, † 24. September. Pneumon. lobul. l. d. inf. Hypost. pulmon.

i) L.: Op. 28. Mai, † 29. Mai. Hypost. pulmon. Atrophia cordis.

j) H.: Op. 25. September, † 28. September. Periton. diff. purulenta.

Bei m a) und m β) wurde vorher Anus pr. ausgeführt und später die secundäre Resection mit Ausgang in Heilung, sind daher nicht zum zweitenmale in der Gesamtsumme gezählt.



## Herniæ incarceratæ im Jahre 1892/93.

Hernia	Z a h l				O p e r a t i v e r E i n g r i f f																E r f o l g										
	Männer Frauen				Taxis				Herniotomie				Laparo- herniotomie				Anus præter- naturalis				Resect. intest. primar.				Resect. intest. secundar.				geheilt		ge- storben
	rechts		links		rechts		links		rechts		links		rechts		links		rechts		links		rechts		links		rechts		links				
	Männer		Frauen		Männer		Frauen		Männer		Frauen		Männer		Frauen		Männer		Frauen		Männer		Frauen		Männer		Frauen				
	rechts	links	rechts	links	rechts	links	rechts	links	rechts	links	rechts	links	rechts	links	rechts	links	rechts	links	rechts	links	rechts	links	rechts	links	rechts	links	rechts	links			
Inguinalis	19	5	1	2	3	2	1	11	2	1	1	1	1	—	3	1	—	—	—	1	—	2	—	—	—	17	2	7	1		
Cruralis	—	—	17	8	—	—	1	1	—	—	11	6	—	—	—	—	3	1	—	—	—	—	—	3	1	—	24	—	1		
Summe	24	28	5	3	13	18	1	1	1	1	1	1	1	4	4	4	4	2	2	4	4	43	9								

a) N.: Oper. 28. April, † 2. Mai. Atrophia lipomat. cordis. Deg. adip. cordis.

b) K.: Oper. 9. Juli, † 10. Juli. Atrophia lipomat. cordis. Hypostas. et œdem. pulm. Peritonit. circumscr.

c) M.: Oper. 12. August, † 23. August. Peritonit. diff. purul. Hypost. œdem. pulm.

d) W., 70 Jahre alt: Oper. 4. December, † 18. December. Emphys. pulmon. Atrophia lipom. cordis. Hypost. et œdem. pulmon.

e) P.: Oper. 22. März, † 23. März. Necrosis part. infer. ilei. Peritonit. incipiens. Enterit. pseudomembr. septica. Degener. parench. der Organe.

f) A.: Oper. 26. December, † 7. Jänner 1893. Pneumonia lobul. lob. inf. Hypost. pulm.

g) W.: † 2 Stunden nach der Operation. Emphys. und Hypost. der Lungen. Dilatation der Kammern.

h) M.: Vorerst Anus, 21. December Resection, † 22. December. Peritonit. diff. purulenta. Hypost. pulmon.

k) V.: Op. 8. September, † 10. September. Periton. fibrin. purulenta. Gangrän der Schleimhaut des Ileums im Ausmaße von 16 cm. Milz geschwollen. Degeneration der Organe. Hypost. œdem. pulm. Sepsis.

Bei \*α), \*β), \*γ), \*δ) Anus præternat. und später die secundäre Resection durchgeführt.



## Herniæ incarceratæ im Jahre 1893/94.

H e r n i a	Z a h l				O p e r a t i v e r E i n g r i f f												E r f o l g										
	Männer		Frauen		Taxis				Herniotomie				Anus prætern.				Resectio intest. primar.				Resectio intest. secundar.				geheilt		ge- storben
	rechts	links	rechts	links	Männer	Frauen	rechts	links	Männer	Frauen	rechts	links	Männer	Frauen	rechts	links	Männer	Frauen	rechts	links	Männer	Frauen					
Inguinalis . . . . .	17	10	1	3	1	2	—	—	14	6	1	3	1	2	—	—	—	—	1	1	—	—	21	3	5	1	
									† a) † b)			† c)	† d)	† f)					† e)								
Cruralis . . . . .	2	1	13	7	—	—	2	1	11	5	—	2	—	—	—	—	—	—	—	—	—	—	3	18	—	2	
															† h) † k)												
Summe . . . . .	30	24	3	2	23	20	3	2											2		—		24	21	5	3	

a) K.: Oper. 26. Octob., † 26. Octob. Hypostas. et œdem. pulmon. Hyperplasie des ganzen Herzens. Schleimhaut-Nekrose des Dünndarms.

b) T.: Oper. 6. Februar, † 9. Februar. Nach der Herniotomie am zweiten Tage Laparotomie (Repositio en masse constatet), starb nach 3 Tagen. Pneumonia lobul. l. dextr. sup. Hypostas. et œdem. pulmon.

c) K.: Oper. 9. Jänner, † 15. Jänner. Periton. circumscr. adhæs. Degen. pigm. cordis. Atrophia lipom. cordis. Hypostase der Lungen. Carcinoma pylori. Marasmus.

d) R.: Oper. 21. Februar, † 23. Februar. Beiderseitige Bronchopneumonie. Oedema pulmon. Degen. parench. cord., hep. renum.

e) R.: 31. März Anus præternat., 21. April Darmresektion, am 22. April †. Degen. parench. cord., hep. renum. Emphysem der Lungen. Geringe Blutung ins Cavum pelvis.

f) P.: Oper. 3. Juni, † 3. Juni abends. Meteorismus des Jejunums, Collaps des Ileums. Acutes Lungenödem. Anämie der Lungen. Degen. parench. cord., hep. renum.

h) T.: Oper. 1. November, † 4. November. Peritonitis diff. purul.

k) H., 65 Jahre alt: Oper. 2. September, † 4. September. Degen. lipom. cordis. Lungenemphysem.



## Herniæ incarceratæ im Jahre 1894/95.

H e r n i a	Z a h l		O p e r a t i v e r E i n g r i f f												E r f o l g								
			Taxis				Herniotomie		Anus prætern.		Resectio intest. primar.							Resectio intest. secundar.					
	Männer		Frauen		Männer		Frauen		Männer		Frauen		Männer		Frauen		Männer		Frauen				
																					Männer		Frauen
	rechts	links	rechts	links	rechts	links	rechts	links	rechts	links	rechts	links	rechts	links	rechts	links	geheilt	ge- storben					
Inguinalis . . . . .	16	8	7	1	—	—	—	—	14	8	4	1	2	—	—	—	—	—	—	22	4	2	4
Cruralis . . . . .	4	2	9	6	—	—	—	—	3	2	6	5	1	—	—	—	—	—	—	4	10	2	5
Summe . . . . .	30	23	—	—	—	—	—	27	16	3	—	3	—	—	—	—	—	—	26	14	4	9	

a) S.: Oper. 18. August, † 21. August. Periton. acuta purul. Gangrän der incarcerierten und reponierten Darmschlinge. Atrophia cordis.

b) K.: Oper. 10. December, † 12. December. Pneumonia lobul. lob. inf. d. Oedema hypost. pulm. d.

c) S.: Oper. 21. Nov., † 20. Jänner 1895. Lipomatos. cordis. Fettdegeneration des Herzens, der Nieren und der Leber. Pneum. lobul. lob. inf. d.

d) V., 90 Jahre alt: Oper. 12. August, † 13. August. Pneumonia hypost. l. inf.

e) A.: 7. Februar Resectio intest., † 9. Februar. Oedema pulm. Degen. par. des Herzens, der Leber und der Nieren. Frische Peritonitis in der Gegend des Cöcums und des unteren Theiles des Ileums.

f) K.: Oper. 25. Juli, † 10. August. Peritonitis purul. circumscr. Pneumonia lobul. l. inf. d. Atrophia.

g) L.: Oper. 28. November, † 30. November. Pneumonia lobul. confl. Degen. parench. organ. Peritonitis incipiens.

h) H.: Oper. 9. September, † 11. September. Peritonitis diff. acuta. Hypost. pneumonia lob. inf. sin.

k) Z.: Oper. 23. August, † 30. August. Emphysem. pulm. Hypertr. cordis. Infarct. lob. inf. d.

l) R.: Oper. 29. Jänner, † 5. Februar. Peritonit. fibr. purul. Abscess. mesenter. multipl. Sepsis chron.

m) C.: Oper. 23. Juni, † 24. Juni. Peric. adhæs. Degener. adip. renum, hep. cord. Atrophia univers.

n) C.: Oper. 5. Juli, † 12. Juli. Periton. fibr. purul. sacc. et diffusa. Perforatio in sutura. Pneumon. lobul. disp.

o) U.: Oper. 21. August, † 26. August. Atrophia lipom. cordis. Hypostas. pulmon.

\*) Bei beiden wurde vorerst Anus prætern. ausgeführt, später die secundäre Resection.



## Herniæ incarceratæ vom 1. October 1895 bis 30. Juli 1896.)\*

Hernia	O p e r a t i v e r E i n g r i f f												E r f o l g																		
	Z a h l				Taxis				Herniotomie				Laparo- herniotomie				Anus prætern.				Resectio intest. primar.				Resectio intest. secundar.				geheilt		ge- storben
	Männer		Frauen		Männer		Frauen		Männer		Frauen		Männer		Frauen		Männer		Frauen		Männer		Frauen		Männer	Frauen					
	rechts	links	rechts	links	rechts	links	rechts	links	rechts	links	rechts	links	rechts	links	rechts	links	rechts	links	rechts	links	rechts	links									
																							Männer	Frauen			Männer	Frauen	Männer	Frauen	
Inguinalis .	17 <sup>a)</sup> <sup>†b)</sup> <sup>c)</sup>	14	4	1	1	1	1	—	12	9	3	1	1	3 <sup>†c)</sup> <sup>†d)</sup> <sup>†e)</sup>	—	—	1 <sup>a)</sup>	—	—	1	2 <sup>†b)</sup>	1	—	—	—	26	5	5	—		
Cruralis. .	4	1	15	11	—	—	1	—	2	1 <sup>†g)</sup>	12 <sup>e)</sup> <sup>†h)</sup>	8 <sup>†p)</sup>	1	—	—	—	1 <sup>†q)</sup>	—	2 <sup>k)</sup> <sup>†l)</sup> <sup>m)</sup> <sup>†n)</sup> <sup>o)</sup>	3	—	1	—	1	2 <sup>k)</sup> <sup>†m)</sup>	3	21	2	5		
Summe .	21	15	19	12	1	1	1	—	14	10	15	9	2	3	—	—	2	—	2	3	1	2	2	—	1	2	29	26	7	5	

a) H.: H. inguin. int. properitoneal. Anus prætern., später Resection ausgeführt. — b) S.: H. inguin. int. properit. Oper. 28. Febr., † 2. März. Oedema et emphys. pulmon. Degeneration des Herzmuskels. — c) S.: H. inguin. int. foveæ internæ. 16. Juli Laparotomie, † 17. Juli. Bronchitis diffusa. Hypertrophie des rechten Herzens. Degen. parench. des rechten Herzens. Degen. parench. des Herzens, der Nieren und der Leber. — d) K.: 11. Nov. Taxis, 17. November Laparoherniot., † 19. November. Darmperforation. Peritonitis diffusa purulenta. — e) M.: Nach der Taxis wurde die Herniotomie ausgeführt; geheilt. — g) R.: Oper. 25. Jänner, † 30. Jänner. Pneumonia crouposa: lobi super. et part. super., lobi infer. pulm. dextr. — h) B.: Oper. 19. December, † 21. December. Periton. fibrino purulenta diffusa acuta. Hypost. pulmon. — i) Z.: Später wurde die secundäre Resection ausgeführt; geheilt. — l) M.: Oper. 22. März, † 18. April. Adipositas universalis. Arteriosclerosis. Degen. parench. des Herzens. — m) Z.: Später (27. November) secundäre Resection, † 3. December. Peritonit. diff. fibrino purulenta. — n) H.: Oper. 29. November, † 2. December. Tubercul. pulmon. bilateralis. Endocardit. chron. bicuspid. Bronchitis. — o) P.: Später wurde die Resection ausgeführt; geheilt. — p) V.: Oper. 26. August, † 8. September. Pneumonia. — q) F.: 3. August Anus prætern., 20. August secund. Resection, † 26. August. Oedema pulmon. Resect. int. duplex, Perit. diff. fibr. pur. Wird in der Gesamtsumme allerdings nur einmal gezählt. — r) C.: Oper. 11. August, † 11. August. Necros. int. incarc. Tum. lienis. Deg. renum. Hypost. pulm. — s) S.: Repositio f a l s a. Oper. 27. September, † 27. September. Necrosis intest. ten. Perit. fibr. rec. Emphys. pulm.

\*) Auch im abgelaufenen Schuljahr 1896—97 ist die Zahl der incarcerateden Hernien — ebenso wie die der operierten freien (79) gestiegen; es wurden nämlich aufgenommen:

Leistenhernien: bei Männern 33, bei Frauen 5,  
Schenkelhernien: " 4, " 31,  
Nabelhernien: " 2.

Zusammen bei Männern 37, bei Frauen 38.

75 Fälle.



### 3. Über Einklemmung der Brüche.

#### Geschichtliche Bemerkungen.

Wir haben bereits in der Einleitung zum Capitel über die Irreponibilität der Brüche im allgemeinen angeführt, seit welcher Zeit wir eigentlich von einer Einklemmung der Brüche sprechen, und wie dieselbe aufgefasst wurde, bis der Unterschied zwischen ihr und der Entzündung des Bruches genauer festgestellt ward. Desgleichen thaten wir der Wahrnehmung Riolan's Erwähnung, dass die natürlichen, fibrösen Durchlässe der Bauchwand die Bruchpforten bilden und der Sitz der Einklemmung zu sein pflegen. Ledran und Arnaud thaten einen weiteren Schritt nach vorwärts, indem sie erklärten, dass die Einklemmung auch innerhalb des Bruchsackhalses ihren Sitz haben könne, an welchem Orte demnach auch die Lösung der Einklemmung vorgenommen werden müsse. Derselbe Arnaud (1740) constatirte auch, dass die Incarceration auch an zufälligen Bruchringen, besonders bei Schenkelhernien vorkommen könne. Erst nach langen Kämpfen, welche dadurch hervorgerufen wurden, dass einzelne Forscher allzusehr Anhänger einer einzigen Anschauung waren, stabilisierte sich die Lehre von der Brucheinklemmung dahin, dass dieselbe für gewöhnlich am Bruchhalse, manchmal aber auch, besonders bei Schenkelhernien, in zufälligen Bruchpforten sich ereignen könne. Chassaignac, später Bax griffen die alte Theorie wieder auf, da sie behaupteten, dass auch das Ligamentum Gimbernati für die Einklemmung von großer Bedeutung sei, indem sie darauf hinwiesen, dass auch außerhalb des Sackes eine erfolgreiche Lösung der Einklemmung vorgenommen werden könne, und darauf, dass die äußere (Schenkelcanal-) Öffnung (z. B. in einer Lücke der Fascia cribriformis) sich zur inneren Mündung dieses Durchlasses annähern könne, so dass ein Auseinanderhalten derselben undenkbar ist, hiemit aber auch die Basierung einer Theorie auf den betreffenden Befunden unzulässig ist.

Eines Ausdruckes muss in diesem einleitenden Capitel Erwähnung gethan werden, nämlich der spastischen Incarceration (Richter's), von der bis vor kurzer Zeit häufig in der Herniologie gesprochen wurde. Es sollte hiemit jene Einklemmungsabart bezeichnet werden, deren Erscheinungen zeitweise nachließen, um unter lebhafter Peristaltik des Darmes abermals aufzutreten und sich zu steigern. Wenn auch die klinische Beobachtung des Verlaufes richtig ist, so ist die Thatsächlichkeit des vorausgesetzten Mechanismus, nämlich der Muskelkrampf, bisher stets abgelehnt worden. Überhaupt ist es eigentlich keine abweichende, abgesonderte Form der Einklemmung, sondern eine Exaggeration des gewöhnlichen Verlaufes, welcher bei andauernder und sorgfältiger Beobachtung ebenfalls wechselnd (*Étranglement à marche remittente*) zu sein pflegt. Fügen wir jedoch an dieser Stelle gleich



hinzu, dass diese Anschauung über den Mechanismus nicht mit jenen Formen der Einklemmung in Verbindung gebracht werden darf, welche mit Krämpfen an den Extremitäten, Cyanose, Temperaturabfall, Stimmlosigkeit, Anurie etc. einherverläuft, und welche *Malgaigne* (1854, früher schon *Boinet* 1832, wegen der Ähnlichkeit mit der gleichzeitig herrschenden Cholera) „*Choléra herniaire*“ benannt hat. Auch sonst führt die excessive Schmerzhaftigkeit der Einklemmung, insbesondere bei Kindern, zu epileptischen, eklamptischen Anfällen, mit Myose der Pupillen und Strabismus; ja, auch vollentwickelte Psychose wurde beobachtet, während welcher sogar Selbstmordversuche begangen wurden.

*Scarpa* war es, welcher in die Hernienterminologie die Bezeichnung „acute und chronische Incarceration“ einführte. Jene verlief unter rapider Steigerung der Symptome, so dass der ganze Verlauf bis zu den äußersten Anzeichen der Einklemmung oft nur 36—60 Stunden dauerte. Die Temperatur pflegt in solchen Fällen erhöht zu sein. Bei der chronischen Incarceration (*Etranglement lent ou chronique*) ist der Verlauf etwas verborgener, sozusagen tückischer, so dass wir oft erst in 3—5 Tagen zu der festen Diagnose: „Incarceration“, gelangen.

#### Allgemeine Bemerkungen über die eingeklemmten oder incarcerateden Hernien.

Das Verhältnis der freien und eingeklemmten Brüche zueinander ist nicht constant. Dieser Umstand wird am besten am Hernienmateriale der Klinik des Verfassers während des letzten Quinquenniums ersichtlich. Da vor dem Antritte des Verfassers keine Radicaloperationen ausgeführt worden waren, so überwogen auch nach seiner Übernahme die incarcerateden Hernien weit über die freien; im ersten Jahre (1891/92) wurden nur 11 freie und 67 eingeklemmte Brüche operiert; in den ersten 3 Jahren standen bei 220 mit Hernien behafteten Patienten 170 eingeklemmte 50 freien Hernien gegenüber. In den letzten 2 Jahren (1894/96) kehrt sich das Verhältnis bereits um, indem 102 incarcerateden 118 freie Hernien entsprechen. Während also die Anzahl der incarcerateden Hernien in diesen 5 Jahren nur wenig um ein Mittel herum schwankt (67, 50, 53, 52, 50), sehen wir, dass die Anzahl der operierten freien Hernien immer noch in aufsteigender Bewegung sich befindet (von 11—64, sogar 79 im Jahre 1896/97). Die Herniotomie ist nämlich ein altbekannter Eingriff, dessen souveräne Wirksamkeit in nicht allzu vernachlässigten Fällen anerkannt ist, während die Radicalcur der Hernie ein moderner Vorgang ist, welcher mit fortschreitender Vervollkommenung auch immer mehr Freunde wirbt, in immer breiteren Schichten der Bevölkerung bekannt wird.

Es wäre natürlich von Interesse, sicherzustellen, ob auch an anderen Instituten die jährliche Durchschnittszahl an eingeklemmten Brüchen innerhalb



enger Grenzen schwankt, wieviel sie an einzelnen Anstalten beträgt, freilich unter der Voraussetzung, dass die äußeren Verhältnisse gleichbleiben, z. B. Gründungen neuer Anstalten das Material eines bestimmten Instituts nicht schmälern, oder Kliniken oder Abtheilungen nicht getheilt werden.

Aus der Züricher Klinik wurden 276 Fälle aus einem Zeitraume von 13 Jahren veröffentlicht, nicht ganz soviel als auf der Klinik des Verfassers Fälle binnen 5 Jahren aufgenommen wurden. Bezüglich der incarcerierten Hernien kann auch dort eine Durchschnittszahl ermittelt werden. Nur muss man betreffs dessen für Zürich zwei Phasen unterscheiden; im Zeitraume von 1881—1887 schwankte die Zahl der Operationen zwischen 10 und 20 (11, 17, 13, 16, 18, 17), seit 1887 stieg diese Zahl über 20, mit 2 Rückfällen im Jahre 1888/89 und 1892/93 und einer außerordentlich hohen Zahl im Jahre 1894/95; die Zahlen lauten dann: 24, 18, 22, 22, 22, 17, 25. Es wäre nun erwünscht, in ähnlicher Weise, wie es Berger gethan, nachzuforschen, ob vom Jahre 1887 nicht eine auffällige Zunahme der Bewohnerzahl Zürichs datiert, oder welcher Umstand die Erhöhung der Hernienzahl verschuldet.

Bei den statistischen Angaben über incarcerierte Hernien möchten wir vor allem wissen, wie sich percentuell die einzelnen Brucharten an der Gesamtzahl der incarcerierten Hernien betheiligen. Beginnen wir mit der Klinik des Verfassers:

Im Jahre 1891—92	wurden operiert	33	Leisten-	und	32	Schenkelbrüche,
" "	1892—93	"	"	27	"	25
" "	1893—94	"	"	31	"	23
" "	1894—95	"	"	32	"	21
" "	1895—96	"	"	36	"	31

Zusammen wurden operiert 159 Leisten- und 132 Schenkelbrüche,  
also 291 Fälle,

an denen sich die Leistenhernien mit 54·6 % und die Schenkelhernien mit 45·4 % betheiligen.

Vergleichen wir hiemit die Angaben aus anderen Anstalten: Im Jahre 1889 veröffentlichte Adler aus der Berliner Universitätsklinik 159 Fälle aus einer Epoche von 5 Jahren; darunter waren 102 incarceriert; von den letzteren entfallen:

auf Leistenhernien	.	.	43	(= 42·1 %),
" Schenkelhernien	.	.	50	(= 50 %),
" Nabelhernien	.	.	3,	
" Ventralhernien	.	.	1,	
" unbestimmte	.	.	4.	

Die Publication Gärber's aus dem Jahre 1880 führt aus der Greifswalder Klinik 39 Fälle an, u. zw.:



18 Leistenhernien . . . . .	=	46.1 %
16 Schenkelhernien . . . . .	=	48.7 %
2 Nabelhernien . . . . .	=	5.1 %

Wöhler verarbeitete das Hamburger Hernienmaterial von 9 Jahren (bis 1888); es wurden 387 Hernien radical operiert, darunter 115 eingeklemmte Brüche:

nämlich 51 Leistenhernien . . . . .	=	44.3 %
64 Schenkelbrüche . . . . .	=	55.7 %

Habs stellte aus dem Magdeburger Stadtkrankenhause 200 Fälle von Hernien zusammen, von denen 170 Fälle auf eingeklemmte Brüche entfallen. Beobachtungsdauer 8 Jahre.

Darunter waren: 66 Leistenhernien . . . . .	=	38.8 %
96 Schenkelhernien . . . . .	=	56.4 %
3 Nabelhernien . . . . .	=	1.8 %

Henggeler basiert seine Arbeit auf 276 Fälle der Züricher Klinik aus den Jahren 1881—1894. Die Vertheilung war wie folgt:

111 Leistenhernien . . . . .	=	40.20 %
159 Schenkelhernien . . . . .	=	57.60 %
4 obturatorische . . . . .	=	1.44 %
2 Nabelhernien . . . . .	=	0.72 %

Simon berichtet über 68 incarcerierte Hernien (für den Zeitraum vom 1. October 1889 bis 1. October 1894) aus der Heidelberger Klinik. Hievon betrafen:

38 Leistenbrüche . . . . .	=	56 %
30 Schenkelbrüche . . . . .	=	44 %

Die von Ludwig aus der Innsbrucker Klinik berichteten 6 incarcerierten Hernien (eines Jahres) betrafen insgesamt Leistenbrüche; dieser geringen Zahl an Herniotomien steht eine erstaunliche Anzahl von 143 während eines Jahres operierten freien Brüche gegenüber.

Die Verhältniszahlen der incarcerierten Leisten- und Schenkelbrüche zueinander ähneln in der (Prager) Klinik des Verfassers am ehesten denen der Heidelberger Klinik, insofern, als auf beiden Anstalten unter den eingeklemmten Brüchen die Leistenbrüche überwiegen, während sonst überall die Schenkelbrüche in erster Reihe stehen, dieselben nämlich um 2, 11—17—18 % die Leistenhernien übertreffen. Genau in der Mitte steht die Breslauer Klinik, aus welcher von Reichel für 10 Jahre über

77 Leistenhernien . . . . .	=	48.4 %
77 Schenkelhernien . . . . .	=	48.4 %

nebst 5 anderen Brüchen berichtet wurde.

Geschlecht: Wie in der Gesamtzahl der Hernien, werden auch incarcerierte Leistenhernien zumeist bei Männern, incarcerierte Schenkelhernien überwiegend bei Frauen beobachtet; doch muss man nur die Incarceration



von Schenkelhernien bei Männern als Ausnahmefälle bezeichnen, während incarcerierte Leistenhernien bei Frauen öfters zur Operation kommen. Wenn wir von der Bruchart absehen, so könnte es bei einzelnen Statistiken scheinen, dass das eine Geschlecht mehr von Incarcerationen befallen wird, als das andere. Unter 160 (Breslauer) Fällen gab es 64 Männer und 96 Frauen. Sobald aber die Beobachtungen zu größeren Massen zusammengefasst werden, scheint sich dieser Unterschied auszugleichen. Unter den 1099 Fällen Frikhöffer's gab es 537 Männer und 562 Frauen, ein Unterschied, welcher nicht in die Wagschale fällt. Die Zählungsergebnisse unserer eigenen Klinik entsprechen vollkommen der eben erwähnten Vertheilung, insofern, als im Quinquennium 1891–96 unter 291 Hernien 146 Männer und 145 Frauen gezählt wurden.

Alter: Man würde a priori schließen, dass die Incarceration umso eher vorkommen dürfte, je mehr sich gewisse Altersclassen jenen Schädlichkeiten aussetzen, die eine Incarceration zur Folge haben können, so dass darnach die Einklemmung im mittleren Alter am häufigsten vorkommen sollte. Nach verschiedenen Zusammenstellungen stellt sich aber heraus, dass die Anzahl der eingeklemmten Hernien auch über das mittlere Lebensalter ansteigt, was umsomehr in die Augen fällt, als über das mittlere Lebensalter hinaus die Zahl der Individuen rasch abnimmt, ohne dass die Abnahme der Brüche gleichen Schritt hielte, so dass gesagt werden kann, dass die Zahl der incarcerierten Hernien mit dem zunehmenden Alter sich verhältnismäßig vermehrt. Nach der Wernher'schen Statistik nehmen die Leistenhernien in den Decennien nach 20 Jahren im Verhältnis der nachfolgenden Zahlen ab: 18 : 16 : 12 : 7 : 3; die eingeklemmten Hernien nehmen dagegen bei weitem langsamer ab, das heißt im Verhältnis wie 18 : 17 : 13 : 12 : 9. Noch auffallender ist die Disposition zur Entwicklung der Schenkelhernien im zunehmenden Alter: ihr Vorkommen (nach dem 20. Lebensjahre) entspricht folgenden Verhältniszahlen: 25 : 29 : 22 : 12 : 5, während die incarcerierten Cruralhernien in folgender Häufigkeitsscala beobachtet werden: 1 : 10 : 22 : 19 : 15.

Das Kindesalter ist gegen Einklemmung ziemlich geschützt. Unter den in den letzten 6 Jahren auf der Klinik des Verfassers operierten 269 freien, 369 incarcerierten Hernien, zusammen 638 Fällen, befand sich unter 25 Fällen Hernien bei Kindern eine einzige incarcerierte Inguinalhernie.

#### a) Über die Netzeinklemmung (*Incarceratio omentalis*).

Die Einklemmung eines Netzlappens oder Netzzipfels bis zur Einkeilung der ganzen Breite des indurierten und hypertrophischen Netzes war selbstverständlich ebenfalls seit jeher eine häufig discutierte Erscheinung. In früheren Zeiten wurde die Möglichkeit einer Netzinarceration zugegeben,

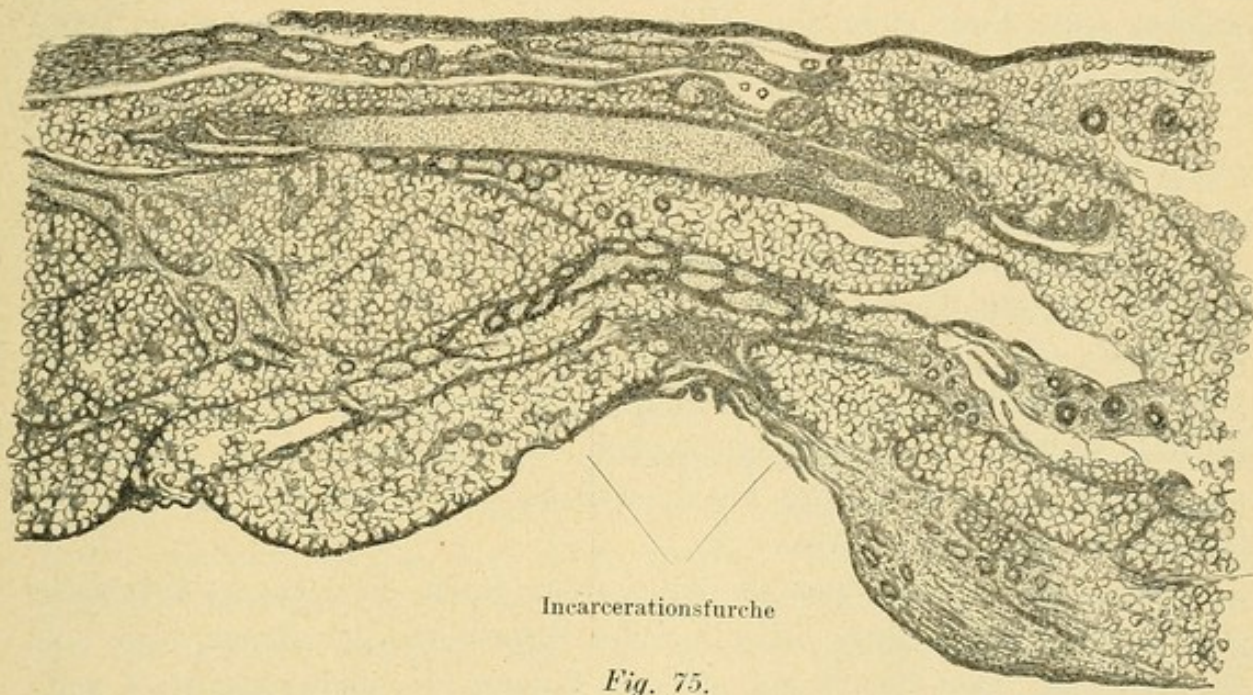


bis Malgaigne in seinem Werke über die Entzündung des Bruches die Meinung äußerte, dass die Constriction des Netzstieles eigentlich nur eine ganz untergeordnete Rolle spiele und dass sämtliche Erscheinungen eigentlich von der Bruchentzündung, demnach von der Peritonite herniaire, oder von der Epiploitis hergeleitet werden sollen. Wie sehr unter dem Ausspruche Malgaigne's die ganze damalige sachliche Anschauung stand, geht daraus hervor, dass sich noch im Jahre 1868 der bekannte Chirurg Rose in Berlin mit aller Entschiedenheit gegen die Möglichkeit einer Netzeinklemmung äußerte. In Frankreich war es Gosselin, ein Gegner Malgaigne's, welcher einige Fälle von Netzinarceration beobachtet hatte. Gegen Rose trat der Heidelberger Chirurg Simon auf.

Die Versuche Rose's, dass durch Abschnürung eines Netzzipfels mittelst eines Fadens unmöglich Gangrän hervorgerufen werde, deutete Simon so, dass nachdem der Faden die oberflächlichen Schichten des Netzzipfels durchschnitten hatte, diese über ihm wieder verwachsen können, wodurch aber nicht nur die tieferen Schichten frei geworden sind, sondern auch die Oberfläche vom Centrum aus ernährt werden könne. Simon sagte auch weiter, dass eine Bruchpforte und ein Faden zwei wesentlich verschiedene Dinge sind, indem die erstere nicht durch ein plötzliches Einschneiden, sondern durch allmählichen Druck wirke. Es ist gar kein Zweifel, dass bei der Häufigkeit der Mitbetheiligung des Netzes an der Bruchbildung verhältnismäßig selten Gangrän des Netzes bei Incarceration der gemischten oder ausschließlichen Netzhernien beobachtet werde. Wir selbst erklären uns die Seltenheit der gangränösen Netzhernien dadurch, dass die Mehrzahl der Netzhernien im Augenblicke der Incarceration gewöhnlich an irgend einer Stelle des Bruchsackes oder des Bruchsackhalses verwachsen zu sein pflegt. Diese Adhäsionen, die bei älteren Netzbrüchen selten fehlen, können aber eben die Ernährungsquelle für den Netzzipfel abgeben, sobald die sonstigen Ernährungsgefäße central von jenen Verwachsungen bis zur Undurchgängigkeit comprimiert sind. Deswegen braucht bei der Mehrzahl der Netzhernien die Constriction der ernährenden Gefäße nicht so deletär zu wirken, wie bei den Darmhernien, welche in der Überzahl der Fälle wieder gewöhnlich frei zu sein pflegen und deren Ernährungsgefäße in ihrer eigenthümlichen Anordnung eine Ernährung von den seitlichen Collateralen nur schwer zulassen. Es würde daher nur die Erklärung noch übrig bleiben, warum die nicht angewachsenen Netzhernien nicht leicht gangränescieren. Abgesehen davon, dass die Erklärung Simon's vielleicht vollständig richtig ist, müssen wir auf Grund von verlässlichen Beobachtungen behaupten, dass es eine Gangrän des Netzes infolge von Incarceration thatsächlich gebe. So constatirte Albert unter 30 Fällen von gangränösen Enteroepiplocelen zwei deutliche Fälle von Gangrän des Netzes, wodurch offenbar alle Speculationen über die Möglichkeit des Ab-



sterbens des Netzes bei Einklemmung wegfallen. Ein classisches Beispiel einer Incarceration des Netzes mit Gangrän besprach im Jahre 1864 *Piedewache* im *Bulletin de la Société anatom.* „Das Netz ist schwarz verfärbt, in seiner ganzen Ausdehnung auf 1 cm verdickt, sehr hart; am Durchschnitte zeigt sich dasselbe von Blut durchsetzt, aber auch von plastischen Producten, welche nicht aus der jüngsten Zeit herkommen. Die omentalen Drüsen participieren an der Hypertrophie.“ Auch an unserer Klinik wurde in der letzten Zeit eine bis zur vollständig schwarzen Verfärbung des Netzes und vollständiger Obturation der Gefäße fortschreitende Incarceration des Netzes beobachtet, wovon auch die nachstehende Abbildung (Fig. 75) einen mikroskopischen Durchschnitt wiedergibt. *Rose* hat aber auf Grund von



Incarceriertes Netz mit Thrombose aller Gefäße und beginnender Gangrän.

5 Fällen die Meinung geäußert, dass die gedeckten Hernien, das heißt die von einer Netzlage geschützten Hernien günstiger verlaufen, als die reinen Darmbrüche, da sie durch die erwähnte Netzlage vor Druck bewahrt werden, so dass reine Darmbrüche nach dem dritten Tage nur ausnahmsweise, die gedeckten Hernien aber nach dem achten Tage der Incarceration durch Herniotomie immer noch gerettet werden können. Dadurch aber, dass *Albert* unter 30 gedeckten Hernien bei der Operation 5 gangränöse feststellen konnte, weiter dadurch, dass bei 5 weiteren Fällen später Gangrän auftrat, ist auch diese nicht genügend gestützte Anschauung entkräftet. Die Erfahrungen anderer Beobachter bis auf die neueste Zeit zeugen von der Berechtigung des *Albert'schen* Widerspruches.

Was die Erscheinungen der Netzeinklemmung betrifft, so kann durch die letztere vielleicht keine stercorale Phlegmone, keine Darmfistel, kein



widernatürlicher After entstehen, doch kommen Symptome, wie Erbrechen, verhaltener Stuhl und Gaseabgang, daher Meteorismus auch bei Netzeinklemmung vor, denn das erstere kann reflectorischen Ursprunges sein und das letztere kann dadurch bedingt sein, dass mitten durch die Bauchhöhle ein gespannter Netzstrang verläuft, durch welchen verschiedene Hemmnisse in der Fortbewegung des Darminhaltes gesetzt werden können, wie zum Beispiel Compression des Darmes, Knickung des Darmes, weiter Verschlingung desselben und ähnliches. Doch sind die Erscheinungen einer Netzeinklemmung unter den gewöhnlichen Verhältnissen, wo sich die letzteren Zustände nicht damit combinieren, jedenfalls milder, sie steigern sich nicht, sie nehmen ab und, was das wichtigste ist, es kommt nicht jener schädigende Einfluss der Incarceration auf die Herzthätigkeit vor, welcher jedes Ende einer ohne Hilfe verlaufenden Darmeinklemmung kennzeichnet.

#### b) Incarceration des Darmes (*Incarceratio intestini*).

Die sämtlichen Erscheinungen der Darmeinklemmung erklären wir uns auf doppelte Weise: Entweder, sagen wir, ist der Darm elastisch eingeklemmt oder die Incarceration ist die Folge einer eigenthümlichen plötzlichen Füllung der Darmschlinge mit flüssigem oder gasförmigem Inhalte, welche eine Undurchgängigkeit des Darmes bedingt. Deswegen nennt man auch die letztere Abart, weil sie durch den Darminhalt selbst bedingt ist, die *stercorale*.

Die erstere Abart entsteht dann, wenn durch einen engen, aber nachgiebigen elastischen Ring unter heftiger Einwirkung der Bauchpresse eine Darmschlinge oder irgend ein anderes Eingeweide hindurchgepresst wird, worauf, sobald die Bauchpresse zu wirken aufhört, der erwähnte elastische Ring zusammenschnellt und das hindurchgetretene Eingeweide, also hier den Darm, festhält, wodurch dann eine Undurchgängigkeit des Darmes mit allen ihren Folgen hervorgebracht wird. Es ist selbstverständlich, dass die Peripherie des Bruchstieles in solchen Fällen größer ist als der einklemmende Ring und dass daher durch Einschneiden des Ringes in das eingeklemmte Eingeweide eine wesentliche Störung in der Ernährung desselben eintritt, welche infolge der besonderen Anordnung der Ernährungsgefäße des Darmes bald und rasch zur Nekrose führen kann.

Die Erklärung der stercoralen Incarceration ist hingegen eine etwas schwierigere Aufgabe. Gewöhnlich wird dieser Vorgang so geschildert, dass durch die Einwirkung der Bauchpresse oder durch die Contraction der Darmmuskulatur, also durch eine heftige peristaltische Welle, in eine Darmschlinge, welche sich bereits im Bruchsacke befunden hat oder welche in demselben Augenblicke erst zum Bruchinhalte wird, eine große Quantität von Darm-



inhalt hineingeschleudert wird, welche im Bruchdarme, der eben erst noch vollständig durchgängig war, plötzlich eingesperrt wird und gleichzeitig auch die Darmschlinge in dem Incarcerationsringe. Das Missverhältnis zwischen der Größe des Bruchstieles und dem Bruchringe, durch welchen das Eingeweide hindurchgetreten ist, ist bei der elastischen Einklemmung schon in voraus gegeben, bei der stercoralen Einklemmung wird dasselbe erst durch die Anfüllung des Bruchdarmes mit Darminhalt geschaffen. Von diesen beiden Arten der Einklemmung wurde demnach selbstverständlich nur die zweite häufig Gegenstand näherer Zergliederung und von Versuchen, welche die Verhältnisse ähnlich wie bei der Einklemmung nachahmen sollten. Das erste Experiment, welches in dieser Richtung unternommen wurde, ist jenes von O'Beirn. Dasselbe wurde folgendermaßen angestellt: In einem Stücke Pappendeckel von ungefähr 3 mm Dicke wurde eine Öffnung von der Größe eines Fünzigcentimestückes angelegt; durch diese Öffnung wurde eine Darmschlinge so vorgezogen, dass auf einer Seite die Darmschlinge, auf der anderen Seite die beiden anderen Enden herunterhiengen. An einem der letzteren wird mittelst einer Ligatur ein Katheter angebunden und durch denselben mittelst einer Spritze Luft in den Darm eingeblasen. Wenn man nun die Luft allmählich in den Darm einpresst, so übergeht dieselbe aus dem zuführenden Darne in den abführenden und die Darmschlinge klemmt sich nicht ein; sobald aber die Insufflation rasch vorgenommen wird, so bläht sich die Darmschlinge hinter der kreisförmigen Öffnung, die Luft geht in den abführenden Arm nicht ab, sie kann auch in den zurückführenden Arm nicht zurückkehren, außer wenn wir auf die geblähte Darmschlinge längere Zeit einen stärkeren Druck ausüben. Durch die Blähung der Schlinge legt sich dieselbe an die Ränder der Öffnung genau an und ist incarceriert.

Durch dieses Experiment wurde offenbar also ziemlich treu der Vorgang der Incarceration einer Darmschlinge nachgeahmt, die Erklärung der übereinstimmenden Erscheinung war aber hiemit doch nicht gegeben. Über diese Erklärung wurden im Laufe der Zeiten verschiedene Theorien aufgestellt.

I. Für die erste Theorie, die Theorie der sogenannten Brucheinklemmungsklappen, diente der Roser'sche Versuch als Grundlage (1856—1860). Auch Roser zog durch einen Draht- oder Holzring von circa 1 cm Durchmesser, am besten nach vorausgegangener Füllung der Gekrösearterie mit Wasser, um den Darm turgider zu machen, eine Darmschlinge. Er beschreibt nun den Verlauf des Experimentes folgendermaßen: „Treibt man den Inhalt in dieselbe und sucht sie sofort durch Compression von ihrer Spitze her wieder zu entleeren, so sieht man eine Spannung des Darminhaltes gegen den beengenden Ring eintreten. Der entsprechende Darmtheil wird prall angefüllt, es entleert sich aber nichts durch den Ring, sondern je mehr



man drückt, desto praller wird der vor dem Ringe befindliche Darmtheil. Der Darminhalt ist also in der Schlinge abgesperrt und der Grund der Absperrung liegt nicht in der Enge des Ringes (denn dieser ist groß genug, um noch der Fingerspitze neben dem Darne Raum zu gewähren), sondern der Grund muss in einer Ventilwirkung gesucht werden, in der Formation von Faltenklappen, die man auch zu Gesicht bekommt, wenn man die Darmschlinge aufschneidet und mit klarem Wasser füllt. Die häufige Wiederholung dieses Versuches lässt über die Thatfachen, die hiebei beobachtet wurden, keinen Zweifel aufkommen.“ Roser meint demnach, dass die Ursache der plötzlich eintretenden Undurchgängigkeit des Darmes in gewissen Klappen zu suchen sei nach Art der Aortenklappen (daher Klappen-theorie). Derselbe Versuch gelingt aber auch, wenn wir faltenlosen Darm benützen oder wenn wir den Darm mit der glatten Serosa nach innen umstülpen. Auch ist bestritten worden, dass sich der Darm in Quers-falten lege, wohl aber in Längsfalten. Auch kann man nicht behaupten, dass durch dieses Experiment die Circulationsstörungen klargestellt worden wären, weil ausdrücklich behauptet wird, dass neben der incarcerierten Darmschlinge noch der Zeigefinger durch die Bruchpforte hindurchgeführt werden kann. Man musste sich demnach nach einer anderen Erklärung umsehen, und es war zunächst Busch (1875), welcher dieser Frage näher getreten ist. Die Anordnung des Busch'schen Versuches, welcher die Grundlage der sogenannten Abknickungstheorie ist, ist die folgende:

II. Man zieht eine Darmschlinge durch einen mäßig engen Ring und spritzt in dieselbe plötzlich von dem einen Ende her Luft oder Wasser ein. Die Schlinge bläht sich, zieht von dem abführenden Ende noch ein Stück durch die Pforte nach außen und füllt sich prall bis zum Platzen an; keine Luft, kein Tropfen Wasser geht zum abführenden Arme ab. Busch erklärt die Undurchgängigkeit des letzteren damit, dass an ihm eine Knickung zustande komme, welche durch den Überdruck, der auf der convexen Wand der Schlinge lastet, hervorgebracht wird. Die physikalische Grundlage der letzteren Behauptung ist die, dass nach den Gesetzen der Hydrostatik die in die Schlinge injicierte Flüssigkeit, oder auch Luft, auf alle Oberflächeneinheiten der Schlingenwand einen gleich-hohen Druck ausübt; da nun die convexe Wand der Schlinge größer ist, als die concave, so ist auf ihr ein bei weitem größerer Druck wirksam, welcher sie geradezurichten trachtet und demnach an ihren Enden einen Zug nach außen von den Rändern des Bruchringes ausübt, wodurch sie an dem letzteren abgeknickt wird.

In gleicher Weise nun, wie sich bei einem Kautschukrohre, welches man über eine Kante anzieht, die Wände einander nähern, bis sie schließlich eng aneinander liegen, müsse nach Busch bei seinem Experimente am abführenden Arme ein Aneinanderlegen der beiden Darmoberflächen im



Bruchringe, ja eine Abknickung des Darmrohres stattfinden. Auf gleiche Weise entstand der Abschluss am zuführenden Ende, sowie der Druck in der Schlinge eine gewisse Höhe erreicht hat und der Druck oberhalb der Bruchpforte nachlässt. Abgesehen davon, dass der Vergleich mit dem über eine Kante gelegenen Kautschukrohre nur dann herangezogen werden könnte, wenn an beiden Enden des Darmes, also am abführenden Stücke sowohl an dem außerhalb, als innerhalb des Bruchringes gelegenen Darmtheile, ein energischer Zug ausgeübt würde, was ja für den collabierten Theil des in der Bauchhöhle gelagerten abführenden Darmes denn doch jedenfalls nicht gelten kann, daher die Analogie hierin nur für den Verschluss am zuführenden Arme herangezogen werden könnte; abgesehen also von diesem Einwande, ist diese Theorie nicht mehr neu, indem Scarpa schon im Jahre 1813 schrieb, dass die geblähte (incarcerierte) Darmschlinge mit dem in der Bauchhöhle befindlichen Arme einen scharfen Winkel einschließt, der manchmal sogar sehr scharf ist, und dass der eigentliche Grund dieser Incarceration in dieser winkeligen Knickung liege.

Doch auch in der neuesten Zeit, im Jahre 1864, führt Chassaignac an, dass in einer gewissen Anzahl von Fällen die plötzliche Knickung des Darmes über eine scharfe Kante oder Leiste in der Öffnung des Bruchringes die Incarceration verursache. Als Nachweis hiezu weist er darauf hin, dass die fortgeschrittensten Veränderungen im Darme an der Seite dieser Leiste zu treffen sind, weiter, dass es ihm in vielen Fällen gelungen ist, durch den Incarcerationsring einen weiblichen Katheter hindurchzuführen, als Beweis, dass in diesem Augenblicke keine circuläre Constriction des Darmes bestand. Chassaignac nannte seine Auffassung Theorie des „étranglement par vive-arête.“

III. Lossen, welcher als dritter in der Reihe der Forscher über die stercorale Brucheinklemmung zu nennen ist, wendete gegen die Deutung Busch's ein, dass die Knickung der Darmschlinge nicht das primäre, sondern erst die Folge des Verschlusses sei, die Obturation selbst aber werde bedingt durch eine Compression des abführenden Schenkels am Bruchringe durch den geblähten zuführenden. Er suchte am Congresse der Deutschen Gesellschaft für Chirurgie im Jahre 1875 seine Anschauung durch Vorlegen von Trockenpräparaten zu belegen. Er vermochte die anwesenden Collegen nicht zu überzeugen, dass bei der wahren Koth-einklemmung ein Verschluss bloß am abführenden Schenkel bestehe, der zuführende aber offen sei, demnach stets eine freie, wenn auch enge Communication bestehe zwischen der Bruchschlinge und dem geblähten zuführenden Arme. Lossen selbst suchte den Grund der Irreponibilität des Bruchinhaltes bei bestehender Communication in dem enormen Reibungswiderstande, welcher durch den viscösen Darminhalt der Schlinge und die gestauten Kothmassen in den Därmen oberhalb des Bruchringes bedingt wäre.



IV. In dieser Richtung sind auch die Versuche Berger's aus dem Jahre 1876 erwähnenswert. Derselbe hat hauptsächlich zwei Versuche angestellt. Im ersten hat er durch eine Öffnung von  $1\frac{1}{2}$  cm im Durchmesser, welche in einer Holzplatte angelegt worden war, eine Darmschlinge sammt Mesenterium durchgezogen; in einer gewissen Entfernung von der Öffnung hat er durch das zuführende Ende rasch Luft eingeblasen. Dieser Schenkel dehnte sich bis zur Öffnung aus und keine Luftblase drang in die Schlinge ein. Durch weitere Insufflation des zuführenden Armes dehnte sich derselbe immer mehr und mehr aus und wenn sein Umfang nicht mehr genügte, so zog sich die durch die Öffnung hervorgezogene Darmschlinge wieder in die Öffnung zurück, bis dieselbe vollständig nach innen reponiert wird, worauf Luft in den abführenden Schenkel abgeht und der zuführende Arm zusammenfällt. Wenn wir dagegen diese spontane Reduction der Schlinge, zum Beispiel durch Fixation ihrer Spitze, verhindern, oder wenn der Insufflateur nur wenige Centimeter von der Öffnung eingebunden ist, dann hört die Tendenz der Schlinge zur spontanen Reduction auf. Im Gegentheil, die Schlinge bläht sich, und zwar jetzt auf Kosten des abführenden Armes, welcher sammt seinem Mesenterium in die Öffnung hineingezogen wird, gleichfalls aber ohne dass das kleinste Luftbläschen in denselben abginge.

Wenn wir nun das Ventil des Insufflateurs schließen und die geblähte Darmschlinge comprimieren, da werden nur noch neue Theile des abführenden Darmes in den Ring gewissermaßen aspiriert. Wenn wir dagegen das Ventil öffnen, so fällt auch sofort die Darmschlinge zusammen, als Beweis, dass dennoch zwischen ihr und dem zuführenden Arme eine gewisse Communication besteht, ein Umstand, den bereits auch O'Beirn constatirt hat. Es blieb daher für Berger nur noch die Erklärung übrig, durch welchen Mechanismus die Communication zwischen der Darmschlinge und dem zuführenden Arme verschlossen wird, wenn in dem letzteren der Druck weiter ansteigt. Dies sollte nach Berger folgendermaßen geschehen: Das Mesenterium, dessen Verlängerbarkeit die äußerste Grenze erreicht hat, beginnt wieder sich zusammenzuziehen und zieht daher an der Concavität der Schlinge und trachtet dieselbe in toto zu reducieren; dabei tritt es in den Ring wie ein Keil mit seiner Schneide ein (*il s'y introduit par le sommet du coin qu'il représente*) und verschließt beide Arme. Eine Seite zuvor erzählt derselbe Forscher freilich, dass das Mesenterium, mit stets zunehmender Breite in die Bruchpforte eintretend, dieselbe endlich obturiert, wie ein Keil, dessen Basis gegen die Bauchhöhle und dessen Spitze gegen die Hernie zu gewendet ist (*ce mesentère s'introduisant en proportion toujours plus considerable dans la porte herniaire, finissait par la boucher, à la manière d'un coin dont la base serait tournée vers l'abdomen, le sommet vers la hernie*), insbesondere aber durch den Druck, welcher von außen auf



die Darmschlinge ausgeübt wurde, so dass von dieser Theorie spottend gesagt wurde, dass sie die Incarceration von mehr oder weniger richtig geübten Repositionsversuchen abhängig mache. Berger, der bekannte französische Herniolog, kam durch seinen, den Vorgang Lossen's imitierenden Versuch zu einer auch im ganzen identischen Theorie, nur dass er eine große Bedeutung dem zugleich im Bruche befindlichen Mesenterium beilegt, gewiss ohne Berechtigung, da wir auch eine Incarceration von Darmwandhernien kennen, welche überhaupt kein Mesenterium enthalten. Berger führt ein neues Element in die Theorie von Incarceration ein, indem er sagt, dass durch den Incarcerationsmechanismus neue Theile des Darmes sammt seinem Mesenterium hineingezogen werden; weil aber die Form des Mesenteriums bis zu der Radix mesenterii ein Dreieck bildet, so soll bei dem Nach-außen-Zerren des abführenden Armes eine immer breiter werdende Partie des Mesenteriums in die Bruchpforte hineingezwängt werden, bis dieselbe wie von einem Keile erfüllt ist und bis durch denselben auch der zuführende Darmschenkel verschlossen ist, wodurch der bereits ange-deutete Defect der Lossen'schen Theorie verdeckt werden soll.

V. Reichel vertritt mit Korteweg die Ansicht, dass der Verschluss des zu- und abführenden Schenkels der incarcerierten Darmschlinge derselben Natur sei, folglich, dass wir, sobald wir den Mechanismus des Verschlusses des einen Armes kennen, auch den Mechanismus des Verschlusses des anderen erkannt haben. Er legte sich drei Fragen vor: 1. Erfolgt der Verschluss des abführenden Schenkels durch äußeren Druck und ist die Knickung der Darmschlinge erst seine Folge? 2. Oder ist die Knickung des abführenden Schenkels die primäre Ursache und der Verschluss derselben erst seine Folge? 3. Oder sind diese beiden Erklärungsversuche ungenügend und muss man sich nach einer anderen Erklärungsweise umsehen? Durch einige Modification der hergehörigen Versuche hat er einige richtige Details feststellen können. Busch behauptete zum Beispiel, dass bei halbwegs verengter Bruchpforte die Incarceration auch eintritt, wenn wir die Compression des abführenden Armes durch den zuführenden dadurch verhindern, dass wir innerhalb des eigentlichen Bruchringes in den zuführenden Schenkel eine Canüle einbinden. Lossen entgegnete auf diesen Einwurf, dass in einem solchen Falle das Mesenterium in den Bruchring nachgezogen werde, wodurch die Lichtung des abführenden Schenkels verlegt wird. Wird das Mesenterium vom Darne abpräpariert, dann zieht sich der abführende Schenkel ganz durch den Bruchring nach außen. Soll dies durch Fixation des abführenden Schenkels verhindert werden, so erfährt man, dass die Einklemmung nur dann eintritt, wenn wir die Bruchschlinge an ihrer mesenterialen oder an dieser und der convexen Seite derselben fixieren, nicht aber, wenn wir dieselbe bloß an ihrer convexen Seite befestigen. Auch Kocher suchte die Compression



des abführenden Schenkels dadurch auszuschließen, dass er den künstlichen Bruchring mittelst einer Scheidewand in zwei Abtheilungen schied und durch jede derselben einen der Schlingenschenkel durchzog. Wenn man das Mesenterium abpräpariert, so tritt auch in diesem Falle bei engem Bruchring Einklemmung nur dann ein, wenn der außerhalb des Ringes stärker angespannte zuführende Schenkel den abführenden zur Seite schiebt, sie lässt aber sofort nach, wenn wir den zuführenden Schenkel auf seine Seite ziehen oder ihn vom abführenden entfernen. Bidder wieder zeigte, dass eine noch so hochgradige Knickung des Darmes nie einen Verschluss desselben verursache. Sein Versuch wurde folgendermaßen angestellt: Wenn wir um den Darm eine Zwirnschlinge legen, welche ungefähr 1 cm im Durchmesser hat und nun Wasser in einen der beiderseits herabhängenden Schenkel einspritzen, demnach bei bedeutender Knickung des Darmes, dann werden die in der Schlinge liegenden Darmwände voneinander entfernt und trotz der plötzlichen Abknickung fließt Wasser durch das andere Ende ab. Man modificierte den Versuch weiter so, dass man den Darm über eine scharfe Kante legte und in das zuführende, aber diesmal S-förmig gekrümmte Rohr Wasser einspritzte. Auch dann wurde an dem über die Kante gelegten Darms die eine Wand von der anderen entfernt und Wasser floss durch. Auch durch diesen Versuch dürfte die Anschauung, die Einklemmung sei durch Abknickung des Darmes bedingt, widerlegt werden.

Noch eines Versuches von Busch muss Erwähnung gethan werden: Er führte in den Darm einen weiblichen Katheter ein und schnürte darüber den Darm fest zu; hierauf entfernte er den Katheter. Hiedurch war natürlich die Darmlichtung hochgradig verengt, war aber eigentlich doch noch durchgängig, da man in die Stenose einen Katheter einführen konnte. Wurde nun in einiger Entfernung von der Strictur Luft oder Wasser in den Darm eingespritzt, so dass sich der Darm rasch bläht, dann geht durch die verengte Stelle absolut keine Gasblase, auch kein Tropfen Wasser durch. Wiewohl nun von der centralen Seite die Circulation des Darminhaltes nicht wiederhergestellt werden kann, so gelingt es uns trotzdem, von der anderen Seite einen Katheter einzuschieben, worauf Luft und Wasser leicht abgeht und der geblähte Darm zusammenfällt. Es scheint, dass in diesem Falle der Verschluss an der verengten Stelle in derselben Weise erfolge wie in den vorher geschilderten Versuchen und auch bei wirklicher Darmeinklemmung.

Es handelt sich nun um die Erklärung dieses Experimentes, was freilich bei weitem schwieriger ist, als die Ausführung desselben, welche sehr leicht gelingt. Busch selbst sagte, wie schon einmal bemerkt wurde, dass an der convexen Seite der Bruchschlinge ein größerer Druck laste, als auf der mesenterialen, dass also die Schlinge sich geradezurichten



trachtet und daher in der Nähe der verengten Stelle in die constringierende Schlinge ein weiteres Stück der Darmwand hineinzieht und dass hiedurch die Darmwände gegeneinander gepresst werden. Dagegen wendet Kocher ein, dass hier die Knickung über eine Kante nicht möglich ist, weil die verengende, also Zwirnschlinge beweglich ist, weiter dass das Anziehen beim peripheren Ende der Schlinge in was immer für einer Richtung sofort den Verschluss der Lichtung beseitigt, während die Lageveränderung des abführenden Schenkels ohne Anziehen keinen Effect hat, endlich dass durch Aufblasen des peripheren Theiles die Verengung sofort durchgängig wird.

Dieser Versuch wurde von Kocher so modificiert, dass ein umfänglicheres gläsernes Rohr in den Darm eingeführt wurde, welcher durch einen Zwirnfaden einfach constringiert worden war. Wenn der Darm früher mit Wasser angefüllt wurde, dann floss bei herabhängender Lage des Darmes das Wasser durch die Verengung langsam ab; wurde aber das gläserne Rohr bis zur verengten Stelle vorgeschoben und hiedurch der Darm ausgedehnt, dann hörte der Wasserabfluss sofort auf. Hiebei konnte man direct durch das Glasrohr sehen, dass sich der Trichter zwischen dem Rohrrande und der Verengung verkürzte, abflachte und dass aus der verengten Stelle Schleimhaut in den centralen Antheil hineingezogen wurde. Kocher erklärt diesen Versuch wie folgt: „Die Flüssigkeit im centralen Schenkel bildet einen Keil, eigentlich Kegel, welcher sich in der Richtung gegen die verengte Stelle ebenfalls verengt und mit der Schleimhaut auf der Unterlage der letzteren beweglich ist.“ Wenn der Scheitel des Wasserkeiles bis in den peripheren Theil, hinter die Verengung reicht, dann fließt das Wasser ohne Hindernis ab, sowie aber durch die Einführung des Glasrohres das trichterförmige Ende jenes Wasserkeiles abgeflacht wird, dann wird der Keil mit seiner Schleimhautumhüllung immer breiter, bis sein Ende nicht mehr in den peripheren Darmantheil hinter der Schnürstelle des Darmes hineinreicht. An dieser Erklärung, welche sonst richtig zu sein scheint, wurde ausgesetzt, dass dieselbe nicht ganz präzise sei. Reichel, welcher diesen Versuch wiederholte, beobachtete ein deutliches Abflachen und Breiterwerden des erwähnten Keiles, und wenn er statt eines Zwirnfadens einen hölzernen Ring benützte, so sah er, dass die Öffnung der bisherigen Verengung ungefähr in der Höhe des oberen Randes des hölzernen Ringes immer breiter wurde und dass der eigentliche Verschluss ungefähr in der halben Höhe dieses Ringes liege, so dass an Gefrierpräparaten, welche der Länge nach aufgeschnitten worden waren, sichtbar war, dass auf die cylinderförmigen Theile jenes Keiles ein kleiner kegelförmiger Aufsatz folgte, welcher mit seinem Scheitel bis in die Bruchpforte selbst hineinreichte. Den detaillierten Vorgang bei diesem Versuche kann man beobachten, sobald man unter der Bruchpforte (das heißt unter dem verengernden Ringe) den Darm der Quere nach durchschneidet, und nach Auseinanderlegen desselben beobachtet, was während des Versuches auf



der peripheren Seite der Bruchpforte vorgeht. Im Anfange sehen wir die Lichtung, wenn auch eng, so doch offen, und durch sie fließt die Flüssigkeit ab, welche den centralen Darmtheil füllt; sobald aber das Glasrohr in der Richtung gegen die Bruchpforte vorgeschoben wird, dann sehen wir, dass sich die Schleimhaut der verengten Stelle gewissermaßen der vorgeschobenen Röhre entgegenbewegt, hinter sich die Schleimhaut, welche dem peripheren Antheile unmittelbar anliegt, nachziehend. Während dem bewegt sich die Serosa entweder wenig oder gar nicht. Weiter kann man sehen, dass sich die dem peripheren Darmantheile benachbarten Partien zur Mitte der Verengerung concentrisch hinbewegen, bis sich die Darmwände berühren und endlich die Schleimhaut, welche hineingezogen worden war, sich eng an die gegenüberliegende anschließt. Von der centralen Seite kann man durch die Glasröhre sehen, dass die in Längsfalten zusammengelegte Schleimhaut durch den oberen Antheil des Ringes, welcher sich etwas verbreitert, aufsteigt und im unteren Ringniveau die Wände sich eng aneinanderlegen. Es handelt sich darnach zweifellos um eine Hineinschiebung des Darmes von unterhalb der Schnürstelle in dieselbe hinein bei verhältnismäßiger Fixation des äußeren Theiles, welcher aus Serosa und Muscularis besteht und zwar höchstwahrscheinlich infolge der Reibung an der inneren Ringwand; es beginnt daher der Verschluss höchstwahrscheinlich immer in der Ebene des unteren Niveaus des verengenden Ringes. Der erste, welcher diese Erklärung des Einklemmungsmechanismus angegeben hat, war Korteweg, und Reichel konnte durch seinen erwähnten Versuch seine Anschauung bestätigen. Wenn wir nun diese Anschauung in den verschiedenen früher angegebenen Detailangaben prüfen, so ist es klar, dass eine einfache Bewegung des peripheren Darmantheiles zur Seite keinen Einfluss auf die Beseitigung des Verschlusses haben kann, dass aber das Anziehen am peripheren Darmtheile den Verschluss beseitigen kann, weil es der Spannung am centralen Antheile entgegentritt. Denselben Effect wird auch die Blähung des peripheren Antheiles durch Gas oder die Füllung desselben mit Wasser haben, weil ebenso, wie durch Anziehen mit dem Finger, durch Spannung der Darmwände die eingeschobenen Theile aus dem Schnürring herausgezogen werden, worauf durch Zug, welcher nun auf beiden Seiten wirksam ist, die Darmwände abgeflacht, geglättet, alle in die Lichtung hineinragenden Falten ausgeglichen werden und hiedurch die Lichtung wieder freigegeben wird. Deswegen können wir bei einem eingeklemmten Bruche von der Bauchhöhle aus leicht den Darm, welcher von außen irreponibel war, hineinziehen. Ebenso ist es leichtbegreiflich, dass wir von dem peripheren Darmtheile aus in die verengte Stelle einen Katheter einführen können, weil der durch ihn ausgeübte Druck eine ganz andere Wirkung äußert, als der Druck des erwähnten Wasserkeiles; er plattet nämlich die in den Schnürring hineingezogene Schleimhaut ab, worauf das Wasser leicht abfließt. Wenn



wir den Katheter von dem centralen Darmantheile einführen, so kann man sich die Wiederherstellung der Durchgängigkeit so vorstellen, dass die in den Schnürring hineingezogenen Theile gewissermaßen in den peripheren Darmtheil wieder zurückgedrängt werden. Weiter ist es klar, dass wir auf ein Nichtgelingen dieses Versuches rechnen müssen, sobald wir die Ausdehnung des centralen Theiles dadurch verhindern, dass wir über denselben ein unnachgiebiges Rohr schieben. Man hätte sich demnach die sogenannte stercorale Incarceration als aus drei Elementen bestehend vorzustellen: 1. aus dem verengernden Ringe; 2. aus den über demselben gelegenen und der Ausdehnung fähigen Theilen; 3. endlich aus der unterhalb des Ringes gelegenen und beweglichen Schleimhaut. Die Hauptsache wäre aber eine Invagination der Schleimhaut von der Peripherie her in den constringierenden Ring.

Durch den in der Bruchpforte herrschenden Druck können wir uns sehr leicht eine Erschwerung des venösen Blutlaufes und eine Unterbrechung der peristaltischen Bewegung vorstellen. Durch diese beiden Umstände erklären wir uns wieder einerseits die venöse Hyperämie, die Schwellung der Darmwand, die Lähmung derselben, Entzündung und endlich Gangrän, auf der anderen Seite erklären wir uns hiedurch den Umstand, dass kein Darminhalt, und zwar weder fester noch flüssiger noch gasförmiger, abgeht, im Gegentheile, dass sich derselbe über dem eingeklemmten Bruche staut, dass Meteorismus auftritt, dass Erbrechen von Darminhalt, endlich auch Entzündung des Bauchfelles, welche Darmlähmung nach sich zieht, manchmal auch, wiewohl in selteneren Beobachtungen, Gangrän der innerhalb der Bauchhöhle gelegenen Darmschlinge entsteht, wozu endlich auch allgemeine Erscheinungen hinzutreten, z. B. die abnehmende Kraft der Herzbewegung etc.

Was jene Symptomenreihe betrifft, welche in dem gestörten Rücklaufe des Blutes bedingt ist, bis zu denen, welche durch die Gangrän der Schlinge begründet sind, so kann man einen Theil derselben wohl durch äußere Beobachtung ohne Eröffnung des Bruchsackes constatieren, ein anderer setzt aber die directe Besichtigung der Schlinge unbedingt voraus. Wir haben nämlich gar keine Erkennungszeichen, ob die Darmschlinge bloß venös hyperämisch ist, oder ob sie am Schnürringe, oder sogar in größerer Ausdehnung schon gangränös geworden ist, wenn sich hiezu nicht gröbere, auch dem unbewaffneten Auge wahrnehmbare Zeichen der Durchgängigkeit der Darmwand für den flüssigen oder gasförmigen Darminhalt hinzugesellen, insolange die Bedeckungen über dem Bruche intact sind. Doch wäre es sehr wünschenswert, diagnosticieren zu können, ob die Darmschlinge in ihrer Gewebsconstruction noch unversehrt ist oder ob sie vielleicht auf einer ganz geringen Stelle der Gangrän verfallen ist, weil in der ersten Phase die Reposition, die Taxis des eingeklemmten Bruches zulässig ist, während in der zweiten Phase ein solches Vorgehen verboten wäre. In der Wirk-



lichkeit können wir aber diese geringen Läsionen an der Schlinge nicht nur bei intacten Bruchbedeckungen nicht erkennen, ja dieselben entgehen uns sogar manchmal, wenn wir die entblößte Darmschlingenoberfläche zu betrachten imstande sind. Daher kommen ab und zu immer noch Fälle vor, dass eine Darmschlinge subcutan reponiert wird, welche nach der Intactheit der Bruchbedeckungen als unversehrt angenommen wurde und wo einige Stunden darauf Zeichen einer perforativen Peritonitis entstehen und meist rettungslos mit dem Tode enden, ein Missgriff, welcher nur dann abgewendet werden könnte, wenn wir nach irgend einem Merkmale entscheiden könnten, ob es noch gestattet ist, eine Darmschlinge subcutan oder selbst nach Lösung des Incarcerationsringes noch in die Bauchhöhle zu reponieren, oder ob dies bereits unstatthaft ist und dieselbe außerhalb des Bruchringes versorgt werden muss. Bei intacten Bruchbedeckungen kommen solche Fälle deshalb vor, weil winzige, gangränös zerfallene Stellen noch durch Adhäsionen an den Bruchsack oder dessen Hals verdeckt und abgekapselt werden, demnach die bereits eingetretene Gangrän sich durch keine äußeren, später zu schildernden Erscheinungen kundgibt. Ebenso werden wir sehen, dass auch bei eröffnetem Bruchsacke die sämtlichen Hilfsmittel, außer der directen Wahrnehmung der gangränösen Stellen an der Darmschlinge, wie z. B. die Trübung, der üble Geruch des Bruchwassers, fibrinöse Niederschläge u. dgl., nicht hinreichen, um nach denselben die Reponierbarkeit der Darmschlinge entweder zu beschließen oder abzulehnen. Während aber bei eröffnetem Bruchsacke und entstandenem Zweifel, ob die Bruchschlinge reponiert werden dürfe oder nicht, die Technik der jüngsten Tage bereits ein Auskunftsmittel gefunden hat, gibt es für die Fälle mit uneröffnetem Bruchsacke bisher kein anderes Mittel, um aus dem Zweifel herauszukommen, als die Taxis abzulehnen und sich zur Herniotomie zu entschließen. In der Mehrzahl der Fälle zeigen sich jedoch die Zerfallsvorgänge an der Darmschlinge auch äußerlich schon an und wir müssen demnach mit der Schilderung der sämtlichen Symptome der Brucheinklemmung beginnen, um am entsprechenden Orte auf die speciellen Zeichen des Bruchzerfalles hinzuweisen.

Die Einklemmung des Bruches geht sehr häufig unter Vergrößerung des bisher bestehenden Bruches einher. Wir sagen „sehr häufig“, weil, wie bereits erwähnt wurde, es Brüche gibt, welche sich schon bei ihrem Entstehen sofort einklemmen. Weiter wird der bisher freie Bruch irreponibel; weil wir aber nicht selten nicht eingeklemmte Brüche beobachten, deren Inhalt theilweise reponierbar ist, theilweise aber allen Repositionsversuchen widersteht, so muss man den obigen Satz dahin modificieren, dass entweder ein bisher freier Bruch irreponibel wird, oder dass ein Bruch, welcher nur theilweise irreponibel war, nun in seiner ganzen Ausdehnung irreponibel wird. Schmerzen bemerken wir im ganzen an den eingeklemmten Brüchen nicht, wenigstens sind die Betastungsschmerzen äußerst gering. Wir



constatieren aber ganz circumscribte Schmerzhaftigkeit, welche gewöhnlich dem Incarcerationsringe der Brüche, daher der engsten Stelle des Bruches entspricht, nach welchem Symptome wir uns auch manchmal richten können, wenn es sich um die Entscheidung zwischen Einklemmung und Entzündung des Bruches handelt, da bei der letzteren eher die Empfindlichkeit des ganzen Bruches vorgefunden wird. Bei den eingeklemmten Brüchen bemerken wir gewöhnlich anfangs keine Entzündung der Haut, welche den Bruch bedeckt, außer wenn eine oberflächliche Dermatitis durch die vorausgegangenen gewaltsamen Repositionsversuche hervorgerufen worden war. Der eingeklemmte Bruch ist gewöhnlich sehr gespannt, fluctuiert manchmal sehr deutlich, da er eine größere oder geringere Menge Flüssigkeit enthält, und zwar entweder innerhalb der Darmschlinge, welche auch sehr häufig durch gasförmigen Inhalt ausgedehnt ist, oder, was häufiger der Fall ist, indem der Bruchsack das sogenannte Bruchwasser enthält, eine seröse, gewöhnlich durch Blut tingierte Flüssigkeit. Der von der Incarceration befallene Kranke gibt gewöhnlich an, dass er während einer gewaltsamen Körperanstrengung, also beim Heben von Lasten oder wenigstens bei Anstrengung der Bauchpresse, demnach beim Husten oder beim harten Stuhle, plötzlich einen stechenden Schmerz in der Bruchregion empfunden hat, wo er entweder zum erstenmale eine kleine Geschwulst tastete, oder, wenn dieselbe schon früher vorhanden gewesen war, eine nun vergrößerte und stark gespannte irreponible Geschwulst fühlen konnte. Sehr bald gesellt sich hiezu Erbrechen und Störungen der Darminhaltscirculation. Der Kranke gibt nämlich an, dass er von dem Augenblicke der Einklemmung weder eine Stuhlentleerung noch einen Gasabgang hatte. Bei sonst deutlichen Zeichen darf es uns aber nicht beirren, wenn der Kranke angibt, dass er nach dem Eintreten der Einklemmung noch einmal oder zweimal Stuhlentleerung hatte und dass bald darnach auch noch Gase abgegangen sind, weil insbesondere bei Einklemmung höher gelegener Darmtheile noch der Darminhalt aus den abwärts gelegenen Theilen abfließen kann, ganz abgesehen von den Fällen, wo es sich um Incarceration eines Theiles der Darmwand handeln kann, insbesondere eines Dickdarmhaustrums, bei welcher Bruchabart sehr gut an ungestörte Entleerung des gesammten, auch des ober der eingeklemmten Stelle angesammelten Inhaltes gedacht werden kann.

Das initiale Erbrechen bei Darmeinklemmungen könnte wohl auch mehr als Ausdruck einer Peritonealreizung als der gestörten Darmcirculation aufgefasst werden, sofern wir aus derselben Erscheinung bei Hernien-incarcerationen, bei denen die Operation nicht die Einklemmung eines Darmstückes, sondern eines anderen Baueingeweides entdeckte, oder bei Fällen, in denen nur eine Bruchentzündung vorgefunden wurde, schließen dürfen; wir finden ein ähnliches Erbrechen auch in den Anfängen einer umschriebenen



und allgemeinen Peritonitis, welche so oft Perityphlitiden, Pericholecystitiden und Entzündungen um die Genitaladnexe begleitet. Betrifft die Einklemmung Eingeweide, welche mit der Circulation des Darmes nichts zu thun haben, so kann auch das initiale Erbrechen aufhören, wiewohl die Einklemmung weiter besteht, so dass davor gewarnt werden muss, dass man aus dem Aufhören des Erbrechens auch auf die erfolgte Beseitigung der Einklemmung schließe und die Herniotomie nicht mehr für nothwendig erachte.

Ist jedoch eine ganze Darmschlinge eingeklemmt, d. h. nicht nur eine partielle Ausstülpung des Dünndarmes oder ein Haustrum des Dickdarmes, dann steigert sich das Erbrechen rasch derart, dass mit jedem folgenden Brechacte der Inhalt eines tieferen Darmabschnittes herausbefördert wird, so dass der Patient zuerst den Mageninhalt allein, später mit Gallebeimischung, dann deutlichen Chymus, endlich aber auch einen fäcaloid riechenden Darminhalt erbricht. Aus dem letzteren Umstande darf aber nicht unter allen Umständen gefolgert werden, dass die Einklemmung einen Darmabschnitt betrifft, dessen Inhalt de norma fäcaloid riecht, denn man beobachtet das fäcaloide Erbrechen auch bei Einklemmung recht hoch gelegener Dünndarmabschnitte, so dass es scheint, dass bei gestörter Durchgängigkeit des Darmes der Darminhalt über der undurchgängigen Stelle Zersetzungs Vorgänge durchmacht, welche gewöhnlich erst in weiter abwärts gelegenen Darmabschnitten abzulaufen pflegen. Das Erbrechen geformter Fäces hat sich bei genauerer Analyse zumeist als das Heraufbefördern von kothigbraun verfärbten Milchgerinseln oder anderweitiger consistenterer, unverdauter Nahrungsbestandtheile erwiesen; es lässt umsoweniger den Schluss auf Einklemmung von Dickdarmpartien zu, als gerade bei Incarceration des Colons das Erbrechen überhaupt mild auftritt, bald sistiert, oder überhaupt gar nicht beobachtet wird.

Zu diesen örtlichen, später den ganzen Darm betreffenden Symptomen gesellen sich sehr bald auch allgemeine Erscheinungen. Der Puls wird schneller und schwächer, so dass er endlich kaum mehr tastbar wird; allgemeine Blässe, Cyanose der Lippen, kalter Gesichtsschweiß stellt sich ein, alles dies bei erhaltenem Bewusstsein, allgemeine muskuläre Unruhe, bis unter deutlichen Zeichen der Herzlähmung der Tod eintritt.

Nicht immer aber verläuft das Krankheitsbild der sich selbst überlassenen Fälle letal, ohne dass auch deutliche, weitere örtliche Symptome eigener Art hervorgetreten wären. Dieselben sind durch Gangrän am Incarcerationsring bedingt mit allen ihren Consequenzen, der Perforation des Schlingeninhaltes, ihren localen Folgen und der hieran anschließenden Bauchfellentzündung. Die Darmperistaltik, bisher — besonders durch dünne Bauchdecken — deutlich sichtbar, wird unter zunehmendem Meteorismus immer seltener, träger, bis sie vollständig schwindet. Die enorme Spannung des Unterleibes bedingt ein Heraufdrängen des Diaphragmas und mit ihm bedeutend



erschwerte Athmung. Die Berührung des Bauches erst in der unmittelbaren Nähe des Bruches, später des ganzen Unterleibes ist schmerzhaft, die Ansammlung von flüssigem Exsudat in den abhängigen Partien des Abdomens ist nachweisbar, oft auch freie Gase in demselben, mit ihrem charakteristischen Percussionsschall und Schwinden des Leberschalles durch Abdrängen der Leber von der vorderen Bauchwand. Auch in diesen Fällen kann ohne besondere Veränderungen am Bruche selbst der Tod eintreten.

Doch auch noch ein drittes Verlaufsbild ist bekannt. Die ersten Gangränerscheinungen treten am Incarcerationsring auf, aber die Perforation findet nicht in der Richtung gegen die Bauchhöhle, sondern gegen den Bruchsack statt, oder die nekrotischen Stellen entwickeln sich überhaupt unterhalb des Einklemmungsringes an der Bruchschlinge selbst. Es soll nicht geleugnet werden, dass sich ischämische Veränderungen, wie sie an der Incarcerationsfurche vorkommen, auch an der Bruchschlinge selbst entwickeln können, doch muss auch ein anderer Mechanismus der Darmgangrän zugegeben werden. Erfahrungsgemäß wissen wir, dass an dem ausgedehnten zuführenden Schenkel Schleimhautgeschwüre vorkommen, welche gangränösen Ursprunges sind und durch Fortschreiten der Nekrose gegen außen hin endlich auch die Serosa perforieren können, wodurch der Verlauf einer sonst correct ausgeführten Herniotomie höchst ungünstig beeinflusst werden kann. (Siehe später Näheres hierüber und über die Mittel, diese Zufälle zu vermeiden.) Es liegt sehr nahe, dass es die starke Dehnung des Darmes ist, welche die schweren Circulationsstörungen hervorruft. Kocher's Versuche (Unterbindung einer Darmstrecke und starke Blähung derselben) weisen mit Entschiedenheit auf diese Auslegung hin. Die Zersetzungs Vorgänge über der verengten Stelle (wie auch bei anderweitigen Stenosen, z. B. Carcinom), vielleicht eine directe Einwirkung der Mikroorganismen, die Erschwerung der Circulation bei Compression der Darmschlingen untereinander, dürften jene deletäre Wirkung der Blähung nur noch steigern. Es ist nun gewiss nicht von der Hand zu weisen, dass ähnliche Folgen sich in der geblähten Bruchschlinge ebenfalls einstellen werden, umsomehr, als die Ernährungsverhältnisse derselben tief geschädigt sind.

Es ist also natürlich auch leicht denkbar, dass sich sowohl ischämische Vorgänge an der Incarcerationsfurche, als auch Blähungsfolgen im Verlaufe der Bruchschlinge in Form von anfangs kleinen Nekrosen der Darmwand geltend machen werden.

Durch alle derartigen Veränderungen kann der im Vorhergehenden geschilderte Verlauf einer Darmincarceration um neue Erscheinungen bereichert werden. Durch Infection vom Darme aus entsteht nämlich um die Bruchschlinge eine acute stercorale Phlegmone der Leistengegend, welche zuerst durch pastöse Infiltration bei schwacher Röthung der Bedeckungen auf den tiefen Ausgangspunkt hinweist, bald aber durch intensive Röthung, bläuliche



Verfärbung der Mitte, mächtiges collaterales Ödem, rapid auftretenden centralen Zerfall unter Entwicklung von deutlichem Emphysem der erweichten Stellen, ihre Wesenheit leicht erkennen lässt. Diese Phlegmone wird entweder operativ geöffnet, oder sie bricht spontan auf und es entwickelt sich daselbst nach Exfoliation der gangränösen Darmpartien, aber auch der nekrotischen Umgebung (Bruchsack und Bruchlager) entweder eine Darmfistel oder ein widernatürlicher After, je nachdem ein Theil oder die ganze Darmperipherie der Nekrose verfällt. Diese Elimination geschieht allerdings unter beständig imminenter Peritonitisgefahr. Von nun an entleert sich also ein Theil oder der ganze Darminhalt durch die abnorme Öffnung. Die Fistel heilt entweder spontan, oder sie erfordert, ebenso wie in der Regel der widernatürliche After, eine nachträgliche Resection und Sutur, wenn der Kranke von seinem ekelhaften Defecte geheilt werden soll.

Doch noch ein viertes Bild des Einklemmungsverlaufes wird beobachtet: Eine gewisse Zahl von Kranken mit eingeklemmten Brüchen unterliegt einer scheinbar selbständigen Entzündung der Lungen, und zwar entweder ohne Operation, oder auch nach vorhergehendem Eingriffe, mag derselbe in was immer bestanden haben. Diese die Brucheinklemmung begleitenden Lungenaffectionen sind schon lange Gegenstand ausführlicher Beobachtungen und Deutungen gewesen. Schon im Jahre 1873 hat Lebourg die Complication der Lunge bei Hernienincarcerationen zum Gegenstande seiner Untersuchungen gemacht, und im Jahre 1881 wurde von Verneuil darauf hingewiesen, dass bei manchen Brucheinklemmungsfällen der Tod durch enorme Lungenhyperämie eintrat, welche sich bis zur Bildung apoplektischer Herde mit Splenisation des Gewebes steigern kann. Hierauf wurde im Jahre 1889 am Congresse der deutschen Chirurgen die Ansicht Gussenbauer's mitgetheilt, dass die Lungenentzündungen bei Brucheinklemmungen sowohl bei bejahrten, als bei jüngeren Individuen auch bei sonst guter Ernährung auf folgende Weise gedeutet werden sollten: In der eingeklemmten Darmpartie staut sich in den kleineren Venen und Capillaren das Blut und es bilden sich capillare Thromben; nach Reposition des eingeklemmten Eingeweides werden diese Thromben in den Blutkreislauf embolisiert, und zwar nicht nur in der Leber, sondern auch in der Lunge, da beim Menschen zwischen der Vena cava und der Wurzel der Pfortader die bekannten Anastomosen bestehen. Wenn die Emboli nicht inficiert sind, so sind die Folgen keineswegs bedenklich, sind sie aber Träger von Infectionskeimen, dann werden sie Ursachen von Lungenentzündungen. Lesshaft hat die Entzündung der Lunge nach Incarceration als eine Pneumonia ex ingestis, also eine Fremdkörperpneumonie bezeichnet, welche dadurch entsteht, dass beim Erbrechen, welches gewöhnlich die Incarceration begleitet, Partikelchen des Darminhaltes in den Respirationstractus hineindringen, besonders wenn das Erbrechen während der Hernio-



tomie, also in der Narkose erfolgt, in welcher die Theilchen auch leicht aspiriert werden. Fischer und Lewy, welche bei zwei gangränösen, aber nicht reponierten Hernien eine Bronchopneumonie beobachtet haben, ohne dass sie Emboli oder Fremdkörper in der Lunge vorgefunden hätten, glauben, dass als Quelle der Metastasen auch die allergeringste Entzündung des Bauchfelles gelten kann, welche während des Lebens vielleicht gar nicht diagnosticiert wird und welche noch vor dem Tode des Organismus überwunden werden könnte.

Dass es sich bei der Erklärung Gussenbauer's, zweifellos der einfachsten und allerwahrscheinlichsten, in erster Reihe um die im Darne enthaltenen Mikroben handeln würde, demnach hauptsächlich wieder um den *Bacillus Escherichi*, weiter um pyogene Mikroorganismen und dann um jene Organismen, denen man bei der Lungenentzündung eine besondere Aufgabe beilegt, also um den *Diplococcus Fränkel-Weichselbaum*, dies liegt so ziemlich auf der Hand.

Wir kehren hiemit abermals zu der Frage über die Mikrobenhaltigkeit des Bruchwassers, da es ja ziemlich wahrscheinlich ist, dass jene Mikroben, welche wir im Bruchwasser finden, durch die Darmwand hindurchgetreten sind, demnach dass sie während ihres Durchdringens auch die Thromben in den Venen und Capillaren inficieren könnten. Dass wir also einen und denselben Mikroben an zwei voneinander beträchtlich entfernten Orten vorfinden können, wo er krankhafte Veränderungen verursachen kann, nämlich im Bruchwasser und in der Lunge, dass der *Diplococcus pneumoniae* an zahllosen Orten eitrige Vorgänge anregen kann, dafür bestehen ja zahlreiche Beweise in der Literatur. Die Erfahrungen von Weichselbaum und Barbacci haben den erwähnten Mikroben als Ursache der acuten Entzündung des Bauchfelles und der perforativen Peritonitis constatiert, wodurch auch die Wahrscheinlichkeit des Fundes derselben als Ursache der Infection der Thromben der Darmwand und im Bruchwasser bedeutend gestiegen ist.

Bevor wir auf den Verlauf der Krankheit zu sprechen kommen, wenn der Bruch subcutan oder operativ reponiert worden ist, müssen wir noch von einem Symptome sprechen, dem in dem vergangenen Jahrzehnte noch nicht viel Wichtigkeit beigelegt wurde, bis auf seine Bedeutung in der Neuzeit ein neuerlicher Hinweis geschah; es ist dies nämlich das Erscheinen von Indican und Albumen im Harne von an Bruch Einklemmung erkrankten Individuen.

Schon vor langer Zeit hatte Max Jaffé (1872) auf die Veränderung der Zusammensetzung des Urins bei Incarceration hingewiesen, indem er eine beträchtliche Menge Indican in demselben constatierte. Diese Erscheinung erklärte er sich derart, dass er sich auf das von Kühn entdeckte Factum bezog, nämlich dass das Indol zu den Endproducten der



pankreatischen Verdauung gehöre, und auf die Thatsache, dass nach subcutaner Einspritzung von Indol im Harne eine beträchtliche Menge von Indican erscheint. Bei dem gewöhnlichen Vorwärtsrücken des Darminhaltes pflegt dieses Zersetzungsproduct, nämlich Indol, durch den After nach außen entleert zu werden. Wenn aber irgend ein Hindernis für die Entleerung besteht und wenn sich also diese Zersetzungsproducte längere Zeit über dem Hindernisse stauen, so pflegen sie resorbiert und hierauf durch die Nieren ausgeschieden zu werden. Ja, sie können, sobald sie nicht zur rechten Zeit aus dem Körper entfernt werden, Ursachen von Intoxicationen werden. Mancher Fall, welcher bei bestehendem Hindernisse für die Darmbewegung tödtlich zu Ende geht, beruht auf dieser Selbstvergiftung (Autointoxicationen), wie wir wenigstens in jenen Fällen glauben, wo irgend ein positiver Befund in anderen Organen fehlt. Aber es lässt sich auch constatieren, dass, wenn auch nicht gerade tödtliche Mengen in den Organismus aufgenommen werden, dennoch nachweisbare Quantitäten dieser Stoffe resorbiert wurden, da man deutliche Quantitäten derselben im Harne nachweisen kann. Diese Erscheinung kann man aber wieder benützen, einerseits um innere Incarceration und innere Undurchgängigkeit des Darmes von anderen diesem Zustande ähnlichen Krankheiten zu unterscheiden, bei denen sich jedoch der Darminhalt nicht anstaut, wie zum Beispiel bei der Bauchfellentzündung; bei der letzteren ist ein eigentlicher Grund zur Ausscheidung von Indican durch den Harn nicht gegeben. Wir können jedoch an dieser Stelle nicht verschweigen, dass nach Senator nicht nur ein Katarrh des Dünndarmes, sondern auch Typhus und Entzündung des Bauchfelles dennoch von qualitativ bestimmbarer Ausscheidung von Indican begleitet werden können. Weiter ist nach denselben Studien Jaffé's ein wesentlicher Unterschied darin, ob das Hindernis im Dünndarme oder Dickdarme besteht; bei einem Hindernis im Dünndarme pflegt die Menge des Indicans bedeutend vermehrt zu sein, bei einem Hindernis im Dickdarme fehlt Indican überhaupt im Harne oder derselbe ist nur in ganz unbedeutender Weise vermehrt.

Wenn wir von den vereinzelten Angaben, dass die Harnmenge in den Fällen von Bruchincarceration verringert zu sein pflegt, ja sogar eine vollständige Anurie besteht (Choléra herniaire nach den Beobachtungen von Davis und Malgaigne), absehen, so müssen wir dennoch die Beobachtung erwähnen, dass bei incarcerierten Hernien auch Albuminurie vorzukommen pflegt. Im Jahre 1884 hat Englisch eine Reihe von Hernienuntersuchungen bei Bruchleidenden unternommen, und zwar im ganzen in 73 Fällen, von denen 33 operiert und 40 durch Taxis behandelt wurden, außerdem hat er den Harn auch in 15 Fällen von entzündeten und leeren Bruchsäcken untersucht. Eiweiß wurde bei Entzündung des Bruchsackes nur 2mal constatirt, bei Brucheinklemmung und gelungener Taxis 10mal



und bei operierten incarcerierten Hernien 20mal. Daraus schloss Englisch, dass je größer das Repositionshindernis ist, desto sicherer Albumen im Harne vorgefunden wird. Mit Rücksicht auf den ganzen Verlauf dieser Erscheinungen sprach Englisch die Meinung aus, dass auch, wenn im Harne früher kein Albumen vorgekommen ist, dasselbe in einer nicht immer gleichen Zeitperiode nach der Einklemmung erscheine, dass seine Menge stetig ansteige und seine Höhe entweder knapp vor der Operation oder bei der ersten auf die Operation folgenden Harnentleerung erreicht, worauf die Eiweißmenge abnimmt, bis sie vollständig verschwindet, wenn der Wundverlauf normal war und wenn keine Complication von Seite des Darmes entstanden ist. Sonst ist diese Erscheinung von dem Alter des Kranken, von der bisherigen Dauer der Hernie, von der Länge der herniösen Darmschlinge, oder davon, ob bereits eine Einklemmung vorhergegangen ist, vollständig unabhängig.

Englisch wies aber noch auf einen Umstand hin, dass, je ungünstiger der postoperative Verlauf ist, je mehr die Kräfte des Kranken verfallen, desto rascher die Eiweißmenge ansteige und dass desto größer auch ihre verhältnismäßige Menge ist. Endlich verdient noch eine dritte Beobachtung des genannten Autors erwähnt zu werden. In allen Fällen nämlich, in denen der Bruchinhalt entweder von einer Darmschlinge allein oder in Verbindung mit dem Netze gebildet wurde, ist stets Eiweiß im Urin nachgewiesen worden, während dasselbe bei Einklemmung des Netzes gewöhnlich fehlt.

Die gangränösen Hernien, also die Fälle, deren postoperativer Verlauf schwer ist, pflegen von einer bis 11 Tage anhaltenden Albuminurie begleitet zu werden, welche temporär auch einen gewissen Anstieg aufweist.

Bei allen diesen Beobachtungen (ausgenommen jene, in denen die kranken Nieren schon früher erkrankt waren) pflegen die Gewebsveränderungen der Nieren bei der soeben erwähnten Albuminurie im ganzen recht unbedeutend zu sein, und zwar sowohl nach der klinischen Untersuchung, als auch nach der mikroskopischen Analyse bei den ungünstig geendeten Fällen. Man könnte also diese Veränderungen auf eine Nierenhyperämie oder eine parenchymatöse oder fettige Degeneration der Nierenepithelien beziehen.

Nach der Erfahrung, dass bei den spontan entzündeten Hernien, weiter dass bei den Radicaloperationen, auch trotz der ziemlich intensiven örtlichen Entzündung, endlich dass bei entzündeten leeren Bruchsäcken fast niemals Eiweiß im Urin vorkommt, dagegen bei Brucheinklemmung sofort beobachtet wird, scheint es, dass es hauptsächlich die intensiven Veränderungen der Darmwand sind, insbesondere also das Gangränöswerden derselben, welches zum Auftreten von Eiweiß im Urin führt, und zwar vermittelt eines Mechanismus, der uns des genaueren noch nicht bekannt ist.



Außer der Albuminurie ist in allerneuester Zeit (und zwar von Neugebauer aus der Klinik von Nicoladoni) in zwei Fällen Glykosurie bei Brucheinklemmung beschrieben worden; durch Beobachtung dieser zwei Fälle, sowie durch Thierexperimente wurde die folgende Erklärung ungefähr wahrscheinlich gemacht: Bei der Incarceration oder der Strangulation des Zwölffingerdarmes, oder des Jejunums allein, oder der Einklemmung von Brüchen, bei denen ein großer Theil des Dünndarmes von der Function ausgeschlossen ist, können Erscheinungen der Glykosurie auftreten, welche

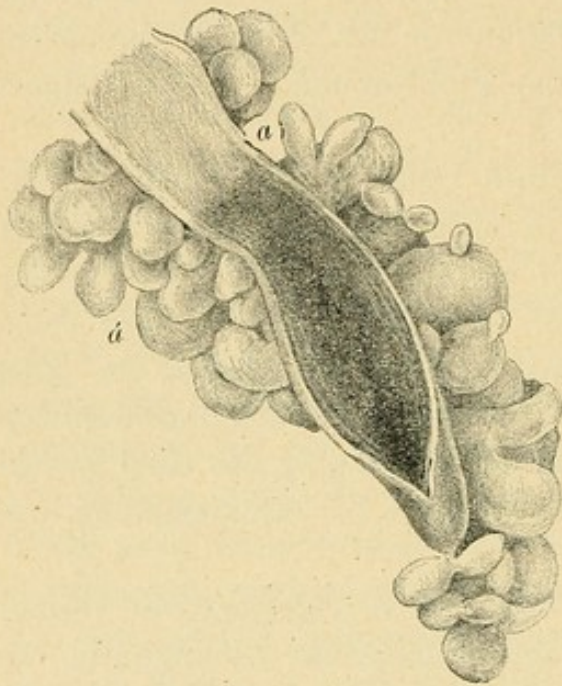


Fig. 76.

Retrograd incarcerierter Wurmfortsatz.

*a á* = die Incarcerationsspur.

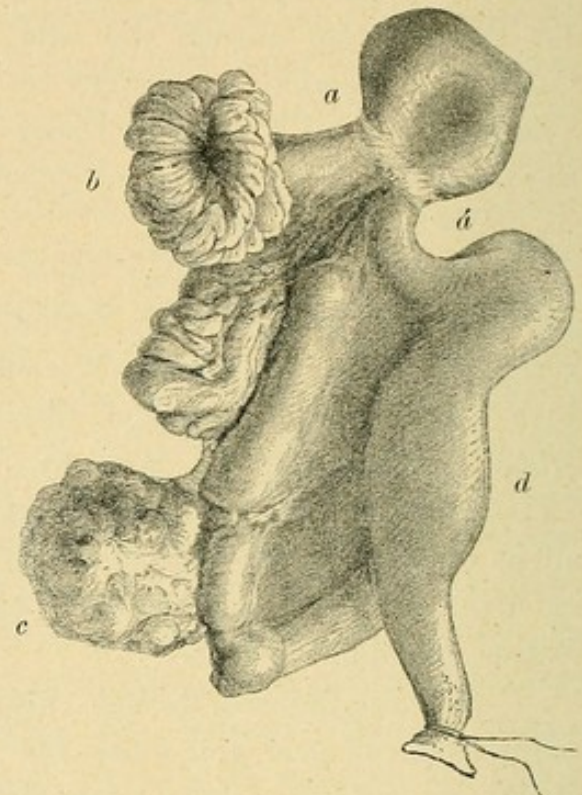


Fig. 77.

Retrograd incarcerierte Tuba.

*a á* = Incarcerationsspur.

*b* = Morsus diaboli.

*c* = Ovarium.

*d* = cystös degenerierte Tubaschlinge.

nach Beseitigung des Hindernisses schwindet, irgend einen ungünstigen Einfluss aber, zum Beispiel auf die Narkose oder auf den postoperativen Verlauf, nicht zu äußern pflegt. Die Constriction des Ileums oder des Dickdarmes pflegt bei Thieren keine Glykosurie zur Folge zu haben. Diese Beobachtung würde eine Weiterbestätigung der Auffassung Kolisch's sein, welcher meint, dass die durch Unterbindung der ernährenden Gefäße des Darmes hervorgerufene Glykosurie ihrem Wesen nach als alimentär aufzufassen sei und durch die Vernichtung oder temporäre Ausschaltung der Dünndarmfunction, als des den Zucker assimilierenden Organes, hervorgerufen werde.



Diese ausführliche Abhandlung der Brucheinklemmung des Darmes muss am Schlusse durch eine vom Verfasser gemachte Beobachtung ergänzt werden. In zwei rasch hintereinander folgenden Fällen wurde nämlich beobachtet, dass der incarcerierte Theil des Bruchinhaltes nicht außen vom incarcerierenden Ringe, also im äußeren Bruche liege, sondern dass er sich in der Bauchhöhle befinde. Diese Fälle betrafen den wurmförmigen Anhang und den Eileiter und sind auf den beigefügten Abbildungen (Fig. 76 und 77 auf Seite 318) wiedergegeben. Sowohl das Ende des wurmförmigen Anhanges (Fig. 76), als die Eileiter- schlinge (Fig. 77), welche ungefähr der Mitte dieses Organes entsprach, waren deutlichst incarceriert, während außen im Bruchsacke der centrale Theil dieses Organes sich befand. Dieser, nach der Terminologie beim Darne, als zuführender Arm zu bezeichnende Theil war in beiden Fällen beinahe unverändert, wodurch der Unterschied in dem Aussehen dieser und der incarcerierten Partie noch deutlicher wurde. Verfasser bezeichnete diese Incarceration als retrograd oder rückläufig und hat darauf hingewiesen, dass sich derartige Vorkommnisse wohl hauptsächlich an Organen und endoperitonealen Gebilden zur Beobachtung eignen dürften, welche frei in der Bauchhöhle flottieren, oder an langen, dünnen, röhrenförmigen oder soliden Eingeweiden, wie sie vom wurmförmigen Anhang, vom Eileiter, vom Diverticulum Meckelii, wenn es an seinem Ende nicht fixiert ist, und von Netzipfeln repräsentiert werden. Und thatsächlich wurde bald darauf von J. Schnitzler in der kais. königl. Gesellschaft der Ärzte von Wien ein Fall vorgestellt und von Porges publiciert, in welchem ein Netzipfel rückläufig incarceriert war. Ein ähnlicher Fall wurde jüngst von einem unserer Hilfsärzte operiert, in welchem ein bedeutender verdickter Netzknoten incarceriert in der Bauchhöhle lag, während zwei ähnliche Netzknoten, und zwar ausgehend von dem centralen Theile des Netzes, den Bruchinhalt bildeten. Ein weiterer Fall von retrograder Incarceration wurde vom Assistenten des Verfassers, Dr. Kukula, veröffentlicht, in welchem es sich um eine Incarceration eines kurzgestielten, der Außenfläche des Darmes aufsitzenden Tumors handelte. Die Darm- schlinge, welcher der Tumor angehörte, lag außen vom Bruchringe, die Geschwulst aber mit deutlichen Incarcerationserscheinungen innerhalb der Bauchhöhle (siehe Fig. 78). In allen diesen Fällen wurde der rückläufige incarcerierte Theil exstirpiert, wodurch bald Heilung eintrat, zum Zeichen, dass die drohende Peritonealinfection noch nicht eingetreten war. Freilich

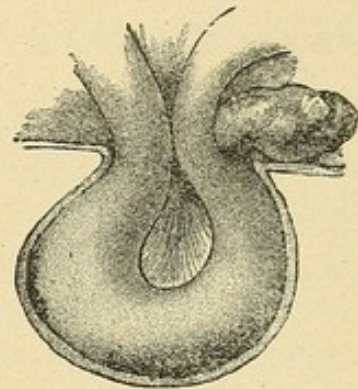


Fig. 78.

Retrograd incarcerierter  
gestielter, subseröser Darm-  
tumor.



hat es sich in diesen Fällen nie um eine Incarceration des Darmes gehandelt, bei welcher allerdings die Infectionsgefahr eminent gewesen wäre. Doch können wir uns eine rückläufige Incarceration des Darmes nur schwer vorstellen, nämlich nur dann, wenn eine Darmschlinge mit ihrer Kuppe centralwärts vom inneren Bruchringe anwachsen würde und hierauf die central und peripher von dieser Verlöthungsstelle liegenden Darmpartien in den Bruch herabsinken würden, worauf also die innerhalb verbliebene Mitte der Darmschlinge sich rückläufig einklemmen könnte. Da aber in einem solchen Falle das zugehörige Mesenterium, demnach die zugehörigen mesenterialen, ernährenden Gefäße innerhalb der Bauchhöhle verbleiben müssten, und weiter infolge des Umstandes, dass die Bruchpforte sodann Raum für eine vierfache Darmschlinge darbieten müsste und weil Incarceration in solchen geräumigen Bruchpforten nur äußerst selten vorkommt, so mag alles dies der Grund sein, warum die rückläufige Incarceration des Darmes bisher noch in keinem Falle gemeldet wurde.

Die Beobachtung der rückläufigen Incarceration fordert uns auf, dass wir in den Fällen, wo die Zeichen der Brucheinklemmung in dem außen vorliegenden Bruchinhalte nicht deutlich ausgeprägt sind und wo die Einklemmungserscheinungen dennoch auf eine Strangulation des Darmes deutlich hinweisen, daran denken müssen, dass sich mit dem Bruche auch irgend ein Ileusfall combinieren könne, dass es sich aber auch um eine rückläufige Incarceration handeln könne und dass demnach nicht nur eine Revision des Bruchinhaltes, sondern auch der anliegenden Partien der im Bruchsacke befindlichen Eingeweide nothwendig sei, auch wenn dieselben noch in der Bauchhöhle gelagert sind. Dass die rückläufige Incarceration außer der schwierigen Erkenntnis an und für sich gefährlicher ist als die äußere Einklemmung derselben Organe, braucht nicht erst bemerkt zu werden, denn die Perforation eines in der Bauchhöhle liegenden rückläufig eingeklemmten Darmes würde sofort die ganze Peritonealhöhle anstecken, während bei einer gewöhnlichen Incarceration zuerst der Bruchsack und erst im weiteren Verlaufe die Peritonealhöhle inficiert wird, welches letzteres Vorkommnis durch verschiedene Maßregeln noch vermieden werden kann.

Neben der äußeren und rückläufigen Incarceration müssen wir noch die innere Incarceration erwähnen; vor allem sollten wir von der Incarceration der inneren Hernien sprechen. Da es aber ein allgemeiner Usus ist, von inneren Hernien auch zu sprechen, wenn eine Verdrehung, Verknotung, Verwicklung oder Strangulation des Darmes durch Netz- oder neugebildete, pseudomembranöse Stränge u. s. w. vorliegt, so sehen wir uns genöthigt, in den Bereich dieses Buches auch alle jene Fälle der acuten und chronischen Obturation des Darmes einzubeziehen, gegen welche die Differentialdiagnose der inneren Hernien gemacht werden muss.



Hiedurch wird dieser Gegenstand so umfänglich, dass wir ihm einen und zwar nicht den unbedeutendsten Theil dieses Buches widmen müssen. Wir bemerken aber schon an dieser Stelle, dass die Lehre von der Incarceration der inneren Hernien in diesem Capitel dennoch nur einen geringen Theil einnehmen wird, weil, wie wir schon bei der anatomischen Besprechung der letzteren erwähnten, die Operationen unzweifelhafter innerer eingeklemmter Brüche wenig zahlreich sind und solche Beobachtungen erst in der allerneuesten Zeit sich mehren.

An dieser Stelle muss auch weiter darauf hingewiesen werden, dass die Therapie der eingeklemmten inneren Hernien im Vergleiche zu jener der äußeren als bei weitem complicierter bezeichnet werden muss, schon aus dem Grunde, weil 1. die Diagnose der inneren Hernien eine ungemein schwierigere, mindestens unsichere ist, während die der äußeren ziemlich einfach ist; 2. weil die Einsicht in die verwickelten Verhältnisse bei der inneren Hernie eine Eventration des Bauchhöhleninhaltes verlangt, und 3. weil bei eintretender Darmgangrän die Prognose der inneren Hernien beinahe immer als tödtlich bezeichnet werden kann infolge der Ansteckung der Bauchhöhle, welcher nur schwer zu steuern ist, und weil gleichzeitig die Elimination eines gangränösen inneren Bruchsackes beinahe immer als unmöglich bezeichnet werden muss, ebenso wie die Exstirpation desselben.

## Über die subcutane Reposition oder die Taxis.

Nachdem wir sämtliche Erscheinungen, welche in einem eingeklemmten Bruche von Beginn der Incarceration bis zur spontanen oder künstlichen Reposition sich ereignen können, besprochen haben, bleibt uns nur noch die Aufgabe übrig, die letzteren Kunsteingriffe selbst abzuhandeln.

Der Eingriff, mittelst dessen eine Schlingenincarceration beseitigt werden soll, muss demnach jenes Hindernis überwinden, welches dieser Reposition im Wege ist und sollte dieser Eingriff demnach je nach Art dieses Hindernisses auch verschieden sein. Gewöhnlich machen wir jedoch keinen solchen Unterschied in unserem Vorgehen, und es liegt vielleicht darin schon ein gewisser Hinweis darauf, dass die Ursache der Incarceration in der größten Mehrzahl der Fälle dieselbe ist, nämlich stercoralen Ursprunges und nur in Ausnahmefällen anderartig, nämlich elastisch.

Der Repositionsversuch einer eingeklemmten Hernie kann entweder subcutan sein und heißt dann Taxis, oder er wird unter Anlegung einer



Wunde vorgenommen und heißt dann Bruchschnitt, Herniotomie, oder Kelotomie.

Die Taxis will die Reposition durch bestimmte Manipulation ohne äußere Wunde erreichen, durch welche das die Incarceration bedingende Hindernis beseitigt und der Bruchinhalt an seinen normalen Ort zurückgeschoben werden soll. Dieser Taxis wurde seit jeher eine große Bedeutung beigemessen. Tirman, ein Schüler Lisfranc's, sprach den Satz aus: „Die Taxis ist die Regel, die Operation dagegen die Ausnahme.“ Gegenwärtig stehen wir allerdings auf einem entgegengesetzten Standpunkte, indem wir sagen: die Operation ist die Regel und die Taxis ist nur ein Nothbehelf. Diese Wandlung der Ansichten hat in Folgendem seinen Grund: Früher fürchtete man nämlich den Bruchschnitt, indem man die Ansteckung der Peritonealhöhle vom Bruchsacke aus vermeiden wollte. Die schlechten Erfolge der Herniotomie (nämlich bis 80% Mortalität) machten diese Befürchtung auch wohlbegründet. Jetzt besteht aber diese Angst vor der Eröffnung der peritonealen Ausstülpung nicht mehr und wir ersetzen die Taxis durch die Operation, in der Regel deswegen, weil jene Fälle, in denen die Taxis wahrscheinlich erfolgreich angewendet werden könnte, auch geeignet sind, dass an die Herniotomie auch zugleich der Eingriff angeschlossen werde, welcher die radicale Ausheilung der Hernie überhaupt bezweckt, oder welcher das Wiedererscheinen der Hernie vermeiden soll. Daher führen wir die Taxis auch in jenen Fällen, welche sie den Umständen nach zulassen würden, nur dann aus, wenn bestimmte Verhältnisse die radicale Operation verbieten. So wurden auf der Klinik des Verfassers im Jahre 1891 bis 1892 20 Hernien mittelst Taxis reponiert, im Jahre 1892 bis 1893 8 Hernien, im Jahre 1895 und 1896 dagegen nur eine. Dem entsprechend stieg aber die Anzahl der radical operierten Fälle, welche incarceriert gewesen waren, bedeutend. Von 34 in den letzten 5 Jahren ausgeführten Taxisoperationen starb bloß eine und zwar an einer nachträglichen Perforation des Darmes. Dies ergibt eine Verhältniszahl, in welcher auch früher nach ausgedehnter Taxisanwendung einzelne Fälle tödtlich abgingen, nämlich 3 bis 4% der so behandelten Fälle gingen zugrunde. Die Taxis, also der subcutan ausgeführte Repositionsversuch einer eingeklemmten Hernie, wird ungefähr in derselben Weise ausgeführt wie die Repositionsweise einer freien Hernie, nur in etwas intensiverer Weise, da es sich ja um Beseitigung eines Hindernisses handelt, welches bei einer freien Hernie nicht besteht.

Man muss sich aber bei der Taxis stets vor Augen halten, dass dieselbe nicht unser Ziel um jeden Preis ist, da uns bekannt ist, dass der eingeklemmte Bruch am Halse oder sonstwo angewachsen sein kann, worauf natürlich eine Reposition der Schlingen unmöglich ist. Man muss sich aber hauptsächlich dessen bewusst sein, dass der Verlauf einer Darm-



einklemmung derart verschieden ist, dass die Schlinge einmal schon nach 48 Stunden der Gangrän verfällt, während sie ein andermal auch nach 10tägiger Incarceration bei der Operation als noch zur Reposition geeignet erachtet wird. Es ist daher eigentlich niemals möglich, mit apodiktischer Sicherheit sich darüber auszusprechen, ob ein Bruch, welchen wir mittelst der Taxis heilen wollen, auch für dieselbe geeignet ist, oder ob die beabsichtigte Taxis in diesem Falle nicht ein das Leben des Patienten bedrohender Eingriff ist. Es ist daher rathsam, sich desto weniger zur Taxis zu entschließen, je länger die Incarceration bereits dauert, denn umso wahrscheinlicher sind bereits die Gewebstörungen im Darme. Dass also die Taxis sich von selbst verbietet, sobald entzündliche Erscheinungen um den Bruch herum erkennbar sind, ist selbstverständlich, an eine Reposition einer von einer Stercoralphlegmone befallenen Hernie dürfte wohl überhaupt kein Vernünftiger denken.

Doch mit Rücksicht auf Brüche, deren Hautbedeckungen verändert sind, muss man sich daran erinnern, dass Hernien, welche bereits gewaltsame Repositionsversuche durchgemacht haben, von ödematöser Haut bedeckt sein können, welche auch verdächtig verfärbt sein kann, und zwar von einer schwach rosarothern Färbung bis zu einer grüngelbbraungraulichen Farbennuance — alles dies durch blutige Extravasate, welche allmählich sich entfärben und auch zur Oberfläche vordringen. Ganz besonders ist aber eine gewaltsame Taxis verboten, und zwar aus dem Grunde, weil durch Anwenden von großer Gewalt die Darmwand in ihrer Structur derart geschädigt werden kann, dass sie auch nach Lösung der Einklemmung nicht mehr lebensfähig ist. Dass durch unmäßige Repositionsversuche eine Gewebstörung im Bruchhalse, welche vielleicht sonst nicht eingetreten wäre, beschleunigt werden kann, ist leicht begreiflich, insbesondere muss man aber bei der Taxis von jeder Gewaltanwendung deswegen ablassen, weil durch dieselbe ein zweifaches Ereignis eintreten kann, von dem das eine die Sackruptur mit einer bestimmten Folge derselben, nämlich der unrichtigen Reposition, und deren zweites die Totalreposition oder die Reposition en masse oder en bloc benannt wird. Im ersten Falle reponieren wir durch eine Ruptur des Sackes den Bruchinhalt in das präperitoneale Zellgewebe, in dem zweiten Falle lösen wir den Bruchsackhals von der Bruchpforte und drängen den unversehrten Sack mit seinem Inhalte zwischen die Bauchmuskeln oder wieder in einen präperitonealen Raum, ohne die Einklemmung in beiden Fällen gelöst zu haben. Hier wollen wir jedoch auf diese Ereignisse nur hingewiesen haben, da wir ja später auf dieselben ausführlich zu sprechen kommen. Durch die beiden eben genannten Ereignisse kann die äußere Schwellung oder Bruchgeschwulst verschwinden und für den Ungeübten der Eindruck entstehen, als ob alles in bester Weise geordnet wäre; erst die Austastung der Gegend über



dem Bruchringe, sowie die Persistenz der Incarcerationserscheinungen oder ihre Steigerung bis zu dem Bilde einer perforativen Peritonitis belehrt denselben vom Gegentheil. Bezüglich der Technik subcutaner Repositionen kann Folgendes angeführt werden: Zuerst lagern wir den Kranken derart, dass die Bauchwand möglichst erschlafft und auch die Umgebung des Bruchringes nach Thunlichkeit relaxiert werde. Deswegen legen wir den Kranken auf ein Bett mit unnachgiebiger Unterlage derart, dass das Kopfeende des Rumpfes etwas erhoben ist, die unteren Extremitäten im Knie gebeugt und bei bestimmten Brucharten im Hüftgelenk nach außen rotiert sind, auch in der Hüfte gebeugt, doch derart, dass sie die Repositionsversuche nicht behindern. Ein andermal rechnen wir darauf, dass die im Bauchraume zurückgebliebenen Darmschlingen sammt dem in denselben befindlichen Darminhalte durch ihr eigenes Gewicht imstande sein werden, die außen befindlichen Darmpartien zurückzuziehen, indem sie die stattgehabte Invagination im Incarcerationsringe ausgleichen. Zu diesem Zwecke legen wir den Kranken vor uns hin, und zwar mit erhobenem Beckenende des Rumpfes und niedrig gelegtem Kopfe, was besonders bei Hernien von geringen Dimensionen empfohlen werden könnte. Manche, wie zum Beispiel Sharp und Leasure (1848), stürzten den Kranken vollständig auf den Kopf und suchten in dieser Lage eine spontane Reposition zu erreichen oder sich wenigstens den eigenen Repositionsversuch zu erleichtern.

Die Wirksamkeit der Taxis erhöhen wir dadurch, dass wir sie ausführen, nachdem wir dem Kranken ein warmes Bad von 30 bis 34° gereicht haben, wodurch die Spannung der quergestreiften und glatten Muskulatur gemindert wird und die Gewebe nachgiebiger gemacht werden. Auch im Bade selbst können wir den Taxisversuch vornehmen, oder wir erleichtern uns denselben auch, nachdem der Kranke das Bad verlassen hatte, durch Injection von Morphinum in die Umgebung des Bruches, oder durch Auftropfen von Äther auf die Bruchgeschwulst (nach Finkelnstein), oder endlich durch eine allgemeine Chloroform- oder Äthernarkose. Insbesondere mit der letzteren zaudern wir nicht und zwar schon gleich bei Anfang der Incarceration, wenn unser erster, mäßiger Repositionsversuch nicht sofort einen Erfolg gehabt hat.

Die beiden Hände legen wir bei der Taxis ungefähr in gleicher Weise auf wie bei der Reposition von freien Hernien: die eine und zwar die ungleichnamige Hand wird im Aufgriff oder in Vorderarmpronation den Bruchsackhals derart umgreifen, dass der Daumen denselben von unten, die übrigen Finger aber ihn von der anderen Seite, nämlich von oben umfassen; die zweite, gleichnamige Hand umgreift aber die eigentliche Bruchgeschwulst in ähnlicher Lage, aber nicht nur den unteren Pol der Hernie, in einer der halben Pro- und Supination entsprechenden Stellung. Nun wird zuerst die Bruchgeschwulst mit der peripher angelegten gleich-



namigen Hand comprimiert, und zwar von der Kleinfingerseite zum Daumenrande der Hohlhand; in derselben Bewegung schreitet gewissermaßen die centralliegende und gleichnamige Hand in umgekehrter Richtung, also vom radialen zum ulnaren Rande der Hohlhand fort, indem dieselbe gleichzeitig den Stiel der Geschwulst anspannt, als ob sie noch mehr von den Baucheingeweiden aus der Bauchhöhle nach außen vorziehen wollte. Indem diese centrale Hand die Bewegungswelle fortsetzt, wehrt sie zugleich ab, dass sich der Bruchinhalt nicht vor dem Bruchringe stauet, dass sich hier die Bruchgeschwulst nicht abplatze, endlich bei gelingender Reposition auch dem, dass die bereits reponierten Theile des Bruchinhaltes, also vor allem der schon entleerte Darminhalt nicht wieder in die äußere Bruchgeschwulst zurückströme. Es ist natürlich, dass der Repositionsversuch anfänglich mit mäßiger Gewalt begonnen wird, derselbe sich später aber allmählich steigert, aber nur insoweit, als derselbe nicht schädlich wirken kann. Gelingen uns die Repositionsversuche nicht dadurch, dass der Bruch in einer bestimmten Lage erhalten wird, so erneuern wir dieselben bei Lagerung der Hernie in eine andere Richtung, wodurch sich allmählich eine kreisende Bewegung der peripheren Hand um die das Centrum abhebende centrale Hand entwickelt.

Maisonneuve ersetzte den Handdruck durch Einwicklung mit einer Kautschukbinde, ungefähr nach dem Muster der Frick'schen Einwicklung des Hodens bei Entzündungen desselben; die Einwicklung begann am Bruchhalse; da hiebei auch der Bruch vorgezogen wurde, so wirkte bei dieser Methode sowohl Druck als Zug; Lannelongue wendete den Druck eines mit Schrot gefüllten Beutels an, auch ein Sandsack würde diesen Zweck erfüllen.

Lisfranc empfahl in besonders hartnäckigen Fällen eine sogenannte prolongierte Taxis, welche bis zu 60 Minuten andauerte; Gosselin wendete wieder die sogenannte forcierte Taxis an, das heißt eine bis zur Ermüdung des Operateurs fortgesetzte Reposition; Amussat empfahl bei Hernien die sogenannte Reposition mit 4 bis 6 Händen, indem er sich hiezu zweier oder dreier Gehilfen bediente.

Andere Operateure legten in ihre Manipulationen feinere, detailliertere Absichten. So wollten Richter, Streubel (1861), Schede (1874) durch die am Stiele angelegten Daumen und Finger zuerst gewaltsam diesen Theil in die Bauchhöhle zurückschieben, Lossen wollte seiner Theorie entsprechend durch laterale Verschiebung des Bruchstieles den abführenden Arm, welcher nach seiner Anschauung durch den zuführenden comprimiert sein sollte, lockern. Andere, wie zum Beispiel Linhart und Heller, wollten den Bruch pedunculisieren, gestielt machen, indem sie am Bruche anzogen, als ob sie noch mehr Bruchinhalt nach außen vorziehen wollten. Finkelnstein tröpfte längere Zeit hindurch Ather auf die Hernien, bis



diese sich entweder spontan reponierten oder unter Beihilfe verhältnismäßig mäßiger Manipulationen zurückgingen.

Unter anderen Hilfsmitteln, die Reposition zu erleichtern, mögen folgende genannt werden: O'Beirn führte eine Canüle in den Mastdarm, Simon wollte durch Mastdarmuntersuchung mit der halben oder ganzen Hand, oder durch forcierte Wassereingießungen die Reposition erzwingen. Paré, van Swieten, Levrat punktierten die Bruchgeschwulst, Dolbeau aspirierte den Inhalt mittelst eines Troicarts, manche begnügten sich aber auch nur mit der Punction des Bruchsackes. Alles dies sind bei der antiseptischen Wundversorgung überlebte Vorschläge und Kunstgriffe.

Als Zeichen einer gelungenen Reposition wird die Abnahme der Spannung und die Verkleinerung des Umfanges angesehen nebst einem früher nicht beobachteten Gurren, bis auf einmal der offenbar freigewordene Bruch entweder bei größeren Hernien allmählich sich verkleinert oder bei kleineren auf einmal in die Bauchhöhle zurückschlüpft. Als weitere Zeichen einer gelungenen Reposition, auf die geachtet werden muss, müssen angeführt werden: Die Abnahme der Spannung des Unterleibes, das Abgehen von Gasen, das Eintreten des Stuhles, welches wir durch Verabreichung von Abführmitteln, noch besser aber durch Applicierung von Klysmen beschleunigen, endlich das Schwinden der bekannten Incarcerationserscheinungen, als da sind: Aufstoßen, Erbrechen, Nahrungsverweigerung etc. Der Weiterbestand der Incarcerationsercheinungen zwingt uns aber unaufschieblich die Laparoherniotomie vorzunehmen und die Verhältnisse unter Controle des Auges definitiv zu ordnen. Damit wir allen unangenehmen Überraschungen vorbeugen, so empfiehlt es sich (nach dem Rathe von Chelius), nach jeder Taxis den inneren Bruchring abzutasten, besonders beim Leistenbruche, damit nicht ein Theil des Bruches unerkannt im Leistencanale verborgen bleibe, wodurch der Weiterbestand der Einklemmung bedingt wäre und die unverzügliche Vornahme einer Laparoherniotomie erforderlich würde.

Die Art und Weise der Vornahme der Taxis ist für alle Brucharten ungefähr dieselbe, und es ist daher nicht nothwendig, für jede derselben eine besondere Vorschrift zu geben.

Am Schlusse wollen wir noch ein Ereignis anführen, welches darin besteht, dass bei den Repositionsversuchen der im Bruche befindliche Darm auf einmal berstet. Die Frage, ob auch ein gesunder Darm oder ein durch Ulceration oder Gangrän nicht geschwächter einreißen könne, ist dem Verfasser nach eigener Erfahrung zu entscheiden unmöglich. Beobachter von enormer herniologischer Erfahrung bestreiten das Vorkommen derselben, so dass man es zumindest als zweifelhaft bezeichnen kann. Man könnte nur dann etwas Ähnliches zugeben, wenn zuerst der Bruchsack, was zweifellos vorkommt, einreißt und durch weitere rohe Mani-



pulationen auch die durch den Riss vorgedrängten Därme gewissermaßen zerwühlt würden. Die Ruptur des gangränösen oder ulcerösen Darmes ist ein bei der Taxis stets drohendes Vorkommnis, weil wir keine verlässlichen Zeichen kennen, welche mit absoluter Sicherheit Darmgangrän ausschließen würden; dieselbe kann ohne jede äußeren Symptome, und zwar in recht vorgeschrittenem Grade bestehen. Dass die Reposition eines eingerissenen Darmes ein das Leben im höchsten Grade bedrohendes Vorgehen ist, wenn es nicht sofort erkannt wird, ist selbstverständlich; sollte rechtzeitig die Diagnose gemacht werden, so muss ohne Aufschub die Laparotomie vorgenommen und der extravasierte Darminhalt durch reichliche Spülung beseitigt werden, worauf erst der Erfolg dieses Eingriffes von allen jenen Umständen abhängt, von denen wir im Schlusscapitel dieses Buches ausführlich sprechen werden und welche hauptsächlich darin bestehen, wie lange nach dem Ereignisse die Laparotomie vorgenommen wird, welcher Theil des Magendarmcanales beschädigt ist und auch wie gründlich der vorgenommene Eingriff durchgeführt wird.

### Der Bruchschnitt (Herniotomie oder Kelotomie).

Wenn die subcutane Reposition eines eingeklemmten Bruches nicht gelingt, so kann unser weiteres Vorgehen ein doppeltes sein: entweder wir trachten auf blutigem Wege die Einklemmung zu beseitigen, indem wir den Bruchschnitt ausführen, oder wir überlassen den Bruch seinem Schicksale. In den klinischen Anstalten wird freilich der letztere Weg nur ausnahmsweise wissentlich eingeschlagen, doch gibt es immerhin auch an Kliniken vereinzelte Fälle, wo unoperierte Brüche zur Section gelangen, namentlich dann, wenn die Kranken in derart herabgekommenem Zustande, also nahezu moribund in die Anstalt eingeliefert werden, dass jede ärztliche Hilfe sich beim bloßen Anblicke des Patienten verbietet. Sonst liefert nur eine ungenügende Erfahrung, mangelhafte Beobachtung oder Untersuchung, in Ausnahmefällen aber ein gewisses ungünstiges Zusammentreffen von Umständen die Bedingung dazu, dass ein Bruchkranker ohne Operation stirbt. Diesbezüglich sind besonders die selten begangenen oder versteckten Bruchpforten, zum Beispiel die obturatorischen oder ischiadischen Öffnungen, berühmt dadurch, dass ihre Brüche unerkant auf den Sectionstisch gelangen. Nur noch am Lande gibt es immerhin vereinzelte Ärzte, welche noch auf dem mittelalterlichen Standpunkte der Medicin stehen, wie wir später Gelegenheit haben werden zu schildern, der darin gipfelte, dass bei Brucheinklemmung der Kranke beglückwünscht werden sollte, falls er in



chirurgisch ungeübte Hände fiel und daher die Operation unterblieb. Sonst werden Landärzte durch sociale Verhältnisse nicht selten gezwungen, nur mehr der Entwicklung eines Anus præternaturalis oder einer Darmfistel entgegenzusteuern, da in dem Augenblicke, als sie gerufen wurden, an die Aussicht auf einen operativen Erfolg nicht mehr gedacht und daher auch eine Überführung in eine Anstalt nicht mehr empfohlen werden konnte. Doch muss auch andererseits erwähnt werden, dass, wie aus der Anamnese der klinischen Fälle entnommen wird, nicht selten die Zeit, in welcher mit Erfolg eine Operation vorgenommen werden könnte, mit unnützen Repositionsversuchen, weiterem Beobachten vergeudet wird, theils von der Umgebung des Patienten, in Ausnahmefällen auch von ärztlicher Seite. Die Zahl dieser Fälle ist schwer zu berechnen, jedenfalls gehören die im gangränösen Zustande in eine Anstalt eingelieferten Fälle (und ihre Zahl ist wahrlich nicht gering) sämmtlich in diese Kategorie, sie dürften aber durch eine erkleckliche Zahl von weiteren Fällen vermehrt werden, wenn es möglich wäre, zum Beispiel bei an Peritonitis zugrunde gegangenen Personen stets auch die Ursache der Peritonitis zu eruieren. Es ist ja in manchen Fällen nicht im Interesse des Leichenbeschauers, der ja gleichzeitig behandelnder Arzt sein kann, im Beschauzettel zu erwähnen, dass die Peritonitis durch einen eingeklemmten Bruch, an dem keine Operation vorgenommen worden, verursacht war.

Im allgemeinen kann man daher behaupten, dass die Herniotomie die Regel ist, ja sie ist ein strenges Gebot und ihre Unterlassung eine Versündigung gegen die ärztliche Kunst und Wissenschaft.

Wir sagten, dass in den Fällen der Brucheinklemmung, bei denen auch die radicale Operation ausführbar erscheint, das heißt also bei jenen Brüchen, bei denen die Einklemmung noch nicht lange besteht und bei denen vorausgesetzt werden kann, dass sie nicht allzu stramm ist, wir also die subcutane Reposition deswegen nicht versuchen, weil wir durch die angeschlossene Radicaloperation auch den Bruch als solchen zu heilen hoffen und greifen demnach sofort zur Herniotomie. Wir sagten auch, dass aus diesem Grunde, Ausnahmefälle ausgenommen (z. B. hohes Alter, Herzfehler), die subcutane Reposition aus unserer Praxis nahezu verschwunden ist, weil die übrigen Fälle, also jene, bei denen die Einklemmung schon lange besteht oder muthmaßlich sehr eng ist, weiter Fälle mit phlegmonösen Veränderungen um den Bruch, zwar zur Radicaloperation ungeeignet sind, aber richtigerweise auch besser mit subcutaner Reposition nicht behandelt werden sollen.

Die Herniotomie wurde in früheren Zeiten auf zweifache Art ausgeführt, und zwar entweder extraperitoneal oder intraperitoneal, worunter verstanden wurde, dass in dem einen Falle der Bruchinhalt ohne Eröffnung des Bruchsackes, im anderen Falle aber erst nach Spaltung



desselben reponiert wurde. Dass die extraperitoneale Methode allein und ausschließlich durch die Furcht einer möglichen Infection der Bauchhöhle vom Bruchsacke aus dictiert wurde, darüber ist ein Zweifel wohl kaum zulässig. Da diese Furcht durch die antiseptische und aseptische Wundbehandlung geschwunden ist, so entfällt auch der Hauptgrund für die Herniotomie ohne Eröffnung des Bruchsackes, doch gibt es Fälle, in denen man denken könnte, dass die besagte Furcht denn doch nicht ganz ungerechtfertigt ist, dass also mitunter Verhältnisse bestehen können, in denen eine Infection mehr als wahrscheinlich ist. Als solche Verhältnisse sind Operationen am Lande, in Privathäusern, ohne Assistenz, ja unter hygienisch bedrohlichen Bedingungen zu nennen und man könnte dann die Zulässigkeit einer extraperitonealen Herniotomie zugeben. Deswegen müssen wir von dieser auf chirurgischen Instituten wohl allgemein verlassenen Methode etwas näher sprechen und auf ihre Nachtheile, ja Gefahren ausdrücklich hinweisen. Die extraperitoneale Methode wurde ursprünglich von Petit eingeführt, später von A. Cooper und A. Key gepflegt.

Diese Methode empfiehlt sich unter den bestehenden Verhältnissen deswegen nicht, weil man im allgemeinen behaupten kann, dass die Ursache der Incarceration nur in der Minderzahl der Fälle außerhalb des Sackes liegt; dieselbe liegt im Gegentheil zumeist am Bruchsackhalse und könnte demnach ohne Eröffnung desselben kaum je beseitigt werden.

Zweitens ist die Incarceration von angewachsenen Brüchen nicht gerade selten, und da eine vollständige Reposition des Bruchinhaltes ohne Lösung dieser Verwachsungen nicht denkbar ist, dieselben aber ohne Eröffnung des Bruchsackes nicht durchtrennt werden können, so verbietet sich folgerichtig die extraperitoneale Methode auch bei der großen Zahl der angewachsenen Brüche, ausgenommen den Fall, dass sich ein Operateur zutrauen würde, eine Reposition für vollständig und genügend zu erklären, sobald noch ein Theil des Bruchinhaltes im Bruchsacke verblieben ist.

Drittens ist es mitunter recht schwer, durch irgend ein außerhalb des Bruchsackes wahrnehmbares Zeichen sich von dem Zustande einer im Bruche befindlichen Darmschlinge verlässlich zu überzeugen. Deswegen könnte es uns leicht vorkommen, dass wir eine Darmschlinge mit beginnenden Zeichen von Darmgangrän in die Bauchhöhle reponieren.

Viertens erleichtert die extraperitoneale Reposition auch die sogenannte *Repositio en bloc*, da durch den zwischen den Bruchsackhals und die Bruchpforte eingeführten Finger der Zusammenhang zwischen diesen beiden gelockert wird und wir erfahrungsgemäß wissen, dass die Lockerung des Bruchsackhalses ein Verschieben desselben gegen die Bauchhöhle hin und somit eine Massenreposition wesentlich begünstigt.



Fünftens, weil wir einsehen, dass behufs Überzeugung von einer correct ausgeführten Herniotomie ein Manöver, nämlich die Umkreisung der Eintrittsstelle in den Bruchsack mit dem Finger nothwendig ist, was bei der extraperitonealen Methode überhaupt unmöglich erscheint.

Endlich ist es unmöglich, sich bei einer extraperitonealen Herniotomie von dem Zustande der Schlinge am Incarcerationsringe, umsoweniger natürlich auch von dem Zustande des in der Bauchhöhle befindlichen zuführenden Armes zu überzeugen und es könnten bei der genannten Methode Decubitus, Geschwüre im Incarcerationsringe oder stercorale Geschwüre am zuführenden Arme leicht übersehen werden. Wir sind demnach zur extraperitonealen Reposition des Bruchinhaltes eigentlich nur dann gezwungen, wenn der Bruchinhalt von einem extraperitonealen Theile der Baucheingeweide gebildet wird, zu dessen Reposition es allerdings keiner Eröffnung des Bruchsackes bedarf. In allen anderen Fällen sind wir entschieden gegen die extraperitoneale Herniotomie und ziehen es vor, aus den genannten Gründen stets den Bruchsack zu spalten und die nothwendige Revision vorzunehmen.

In der anatomischen Beschreibung der einzelnen Brucharten haben wir die Schichten jedes einzelnen Bruches aufgezählt und wir können daher im Hinweise auf diese Auseinandersetzung sagen: Die Herniotomie wird so ausgeführt, dass der Bruchinhalt nach Durchtrennung sämtlicher denselben deckenden Schichten freigelegt, entblößt wird. Der Vorgang hiebei ist identisch mit der Durchtrennung derselben Schichten bei der radicalen Operation, wiewohl wir bei eingeklemmten Brüchen infolge der zumeist vorausgehenden, manchmal recht gewaltsamen Repositionsversuche die einzelnen Schichten von Blutaustritten und von ödematösen Ausschwitzungen durchsetzt vorfinden, welche letzteren auch bereits die Zeichen einer beginnenden Bruchphlegmone sein können.

Nach Spaltung des Bruchsackes beobachten wir bei der Herniotomie aber ein Symptom, welches wir in der Regel bei einer Radicaloperation des Bruches vermissen, nämlich: sobald der Bruchsack in einer selbst noch so kleinen Stelle eröffnet wird, so spritzt aus derselben ein feiner Strahl einer gewöhnlich blutig tingierten, manchmal auch fäcaloid riechenden Flüssigkeit, welche wir das Bruchwasser (*Liquor herniosus*) nennen und welches als das sicherste Zeichen angesehen wird, dass der Bruchsack eröffnet worden ist. Nur in dem Falle, dass es sich um eine encystierte Hernie oder um eine in der unmittelbarsten Nachbarschaft des Bruches befindliche Hydrocele handelte, könnte dieser Wasserstrahl auch der letzteren entstammen. Gibt es keinen Bruchsack, so gibt es auch kein Bruchwasser. Es gibt jedoch Fälle, bei denen der Bruchinhalt flächenförmig mit dem Bruchsacke verwachsen ist. Da bei diesen Brüchen das erwähnte Zeichen mangelt, so ist bei denselben auch die Erkenntnis, in welcher Schichte



wir uns bereits befinden, nur unverlässlich, und es sind Fälle vorgekommen, dass bei solchen Operationen auch die Serosa des Darmes für den Bruchsack gehalten und incidiert wurde, ja einzelne Operateure sind irrthümlich sogar bis in das Darminnere vorgedrungen. Ist der Bruchsack einmal gespalten, so werden seine Ränder mittelst Péan'scher Klemmen gefasst und der Bruchsack behufs bequemerer Übersicht sowohl nach der Peripherie als centralwärts von der bereits bestehenden Öffnung gespalten. In der Richtung gegen den Incarcerationsring hören wir mit der Erweiterung des Schnittes nach Cooper's Rathe aus einem später anzuführenden Grunde knapp, das heißt ungefähr einen Centimeter unter demselben, auf. Jetzt schon kann der weitere Eingriff durch den Befund von tiefgreifenden, krankhaften Veränderungen im Bruchinhalte wesentlich modificiert werden, doch wollen wir vorläufig voraussetzen, dass solche Alterationen zur Zeit noch fehlen und dass wir nach Spaltung des Bruchsackes eine Darmschlinge vor uns haben, welche wir zur Reposition in die Bauchhöhle für geeignet ansehen. Im weiteren Vorgehen nun wurden seit jeher schon zwei wesentlich verschiedene Methoden unterschieden, und zwar die stumpfe Dilatation des Incarcerationsringes nach Arnaud, Thevenin, und zweitens die Erweiterung der Incarcerationsstelle mit dem Messer, und zwar mit besonders zu diesem Zwecke construiertem Instrumente, dem Herniotom.

Die erste Methode der stumpfen Dilatation lässt sich thatsächlich in einer ganzen Reihe von einfachen Fällen anwenden. Es lässt sich nämlich bei einer großen Zahl von Brüchen, an einer im voraus nicht näher bestimmten Stelle, zwischen dem Bruchinhalte und dem Bruchsackhalse die Spitze des kleinen Fingers einführen und der Incarcerationsring mittelst eines gegen die Peripherie, also gegen den Incarcerationsring angebrachten Druckes, nicht aber mittelst bohrender Bewegung, derart erweitern, dass es gelingt, sich durch Zug am Bruchinhalte die Incarcerationsfurche am Darmsichtbar zu machen und daher in den Schnürring eine gesunde Partie des Darmes einzuziehen. Ist dies einmal geschehen, dann kann der bereits ausgeübte Druck nun zwischen der letzten Darmstelle und dem Schnürring wiederholt werden, so weit, bis uns die Erweiterung des Bruchringes zur nachträglichen Reposition genügend erscheint. Diese stumpfe Dilatation gelingt insbesondere oft bei den Schenkelhernien, wiewohl die häufig beobachtete Enge des Schenkelringes dem zu widersprechen schiene; und ist auch nachträglich eine Incision des Schnürringes nothwendig, dann kann sie bei bereits stumpf erweitertem Ringe mit größerer Sicherheit und Verlässlichkeit ausgeführt werden, als wenn der Schnürring tief in die Darmwand einschneidet. In früheren Zeiten wurde diese stumpfe Dilatation mittelst besonderer Dilatatorien ausgeführt, von denen complicierte Leblanc und Brüninghausen construierten, von denen aber das einfachste das Arnaud'sche Häkchen war (ein im scharfen Winkel gekrümmtes, am Ende

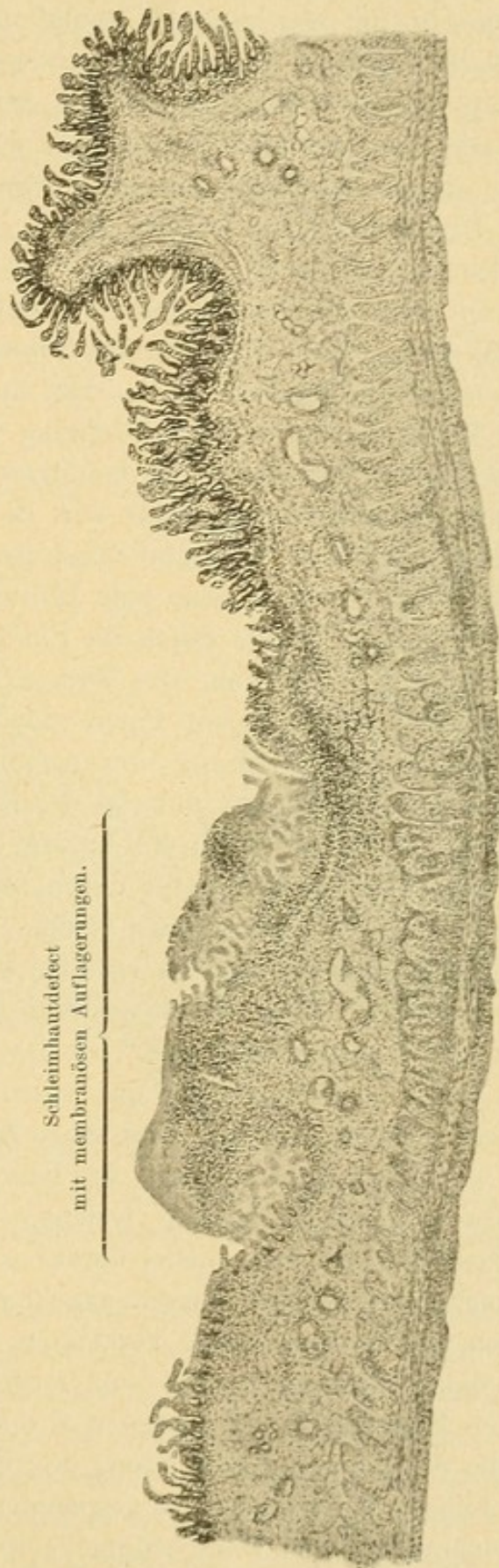


abgeplattetes, ziemlich festes Häkchen), welches auf dem Finger zwischen die Darmschlinge und den Schnürring eingeführt wurde. Linhart findet diese Methode äußerst zweckmäßig aus dem Grunde, weil bei ihr eine *Repositio falsa* unmöglich ist.

Die zweite Methode, nämlich die Erweiterung des Schnürringes mit dem Messer, ist die verbreitetste. Wir brauchen hiezu einen Herniotom, nämlich ein geknöpftes Scalpell oder Bistouri, welches gewöhnlich S-förmig gekrümmt, vom Knopfe bis auf 3 bis 4 cm weit scharfschneidend ist, während es von da ab bis zum Griffe glatt poliert ist. Dieses Cooper'sche Herniotom kann aber auch durch ein beliebiges geknöpftes Messer ersetzt werden, welches an seiner dem Hefte zugekehrten Hälfte mit irgend einem Pflaster umwickelt werden kann und mit dem die Manipulationen vielleicht beschwerlicher, aber immerhin ausführbar sind. Indem also der Bruchsack mittelst der angehängten Péan'schen Klemmen straff gespannt wird, wird der Zeigefinger der linken Hand bis in den Schnürring vorgeführt und\* trachtet zwischen dem Bruchinhalt und dem Schnürring wenigstens zum Theil durchzudringen. Damit wir nicht zwischen den Bruchsack und die umgebenden Schichten mit dem Finger eindringen, haben wir den Bruchsack ungefähr einen Centimeter vor dem Schnürring ungespalten gelassen. Hiedurch entsteht bei Anspannung der Bruchsackränder ein kegelförmiger Raum, dessen Scheitel vom Schnürring gebildet wird, gegen welche Stelle nun der eingeführte Zeigefinger ohne Schwierigkeit vordringen kann. Auf dem letzteren Finger wird nun das flach aufgelegte Herniotom vorgeschoben, bis der Knopf zwischen dem Bruchinhalt und dem Bruchsackhalse eingedrungen ist. Sodann wird das Herniotom mit der Schneide gegen den Schnürring gewendet und mittelst einer hebelförmigen Bewegung am Hefte (also mehr durch Druck als durch Zug) der Schnürring leicht eingeschnitten, worauf es manchmal gelingt, mit der ganzen Fingerkuppe durch den ganzen Schnürring hindurchzutreten und denselben stumpf zu dilatieren. Gelingt dies nicht, so haben wir einen zweifachen Weg vor uns: Früher galt es als Regel, dass die Erweiterungsincision so groß sein soll, dass durch dieselbe der Bruchinhalt leicht in die Bauchhöhle reponiert werden kann. Die älteren Chirurgen machten daher eine Incision von 1 bis  $1\frac{1}{2}$  Zoll. Dass durch solche ausgiebige Incision manches Gefäß in der Nachbarschaft verletzt werden kann und zu Blutungen Anlass gegeben werden kann, ist evident; daher rühren auch die ängstlichen Vorschriften der älteren Chirurgen über die Richtung dieser tiefen Incision. Später begnügten sich die Chirurgen mit Incisionen von 2 bis 3 Linien. Heutzutage ersetzen wir die langen Schnitte durch mehrere seichtere, durch das sogenannte *Débridement multiple*, und versuchen hernach immer wieder die stumpfe Dilatation. Diese mehrfachen seichten Einschnitte können eigentlich in einer jeden beliebigen Richtung geführt werden. Die Er-



weiterung halten wir für genügend, wenn sich beide Arme der incarcerierten Schlinge hinreichend vorziehen lassen, also nicht nur der geschrumpfte, collabierte abführende Arm, sondern auch der durch Flüssigkeit und Gas ausgedehnte zuführende. Haben wir uns endlich die Incarcerationsspur auf beiden Armen zugänglich gemacht, so constatieren wir, ob im Verlaufe derselben nicht an irgend einer Stelle eine Perforation eingetreten ist und ob nicht die auffallende Verdünnung der Darmwand in dem Incarcerationsringe auf ein Durchschneiden einer oder mehrerer Schichten der Darmwand hinweist, was, wie wir bereits angeführt haben, von außen nicht sichtbar sein muss, sondern bei erhaltener Serosa nur die Mucosa (siehe Fig. 79), manchmal auch die Muscularis (siehe Fig. 80 auf Seite 335) betreffen kann. Wir setzen nun abermals voraus, dass der Befund in beiden Beziehungen günstig ist, so dass wir mit der Reposition des Bruchinhaltes beginnen können. Wir beginnen nun zuerst mit dem abführenden Arme, reponieren sodann die incarceriert gewesene Darmstelle oder Darmschlinge, so dass uns als letztes der normale vorgezogene Theil des zuführenden Armes zu reponieren bleibt. Wir handeln in dieser Weise aus dem Grunde, weil der zuletzt außen verbleibende Theil der



Schleimhautdefect  
mit membranösen Auflagerungen.

Fig. 79.

Schleimhautdefect an der abführenden Schlinge; der Defect entspricht dem Incarcerationsring.



Darmschlinge gewöhnlich die meisten Schwierigkeiten bei der endlichen Reposition zu bieten pflegt und weil die incarceriert gewesene Schlinge durch die in ihr abgelaufene Circulationsstörung denn doch an irgend einer Stelle in ihrer Integrität geschädigt, wenigstens die Serosa zum Zerreißen und zur Blutung geneigt sein kann, so dass wir dieselbe ungern als die allerletzte Partie der zu reponierenden Schlinge außen belassen, da an derselben immerhin zwar ein mäßiger, aber doch energischer Druck ausgeübt werden muss. Auf einmal gleiten die letzten Reste des Darmes in die Bauchhöhle und wir haben vor uns entweder den leeren Bruchsackhals, oder es befindet sich in demselben noch ein Zipfel des miteingeklemmt gewesenen Netzes oder eines anderen Eingeweides. Da wir uns dahin geäußert haben, dass ungewöhnlich lange Netzzipfel eine gewisse Prädisposition zur Bruchbildung abgeben, ebenso wie ein offener Processus vaginalis peritonei, so beseitigen wir vom Netze wenigstens das, was bisher im Bruche vorgefallen war. Es ist zwar bekannt, dass wir einen incarceriert gewesenen Netzzipfel durch peripher von der Incarcerationsspur geführte Schnitte nahezu ohne jede Blutung abtragen könnten, weil die im Netze befindlichen Gefäße durch die Einklemmung thrombosiert sind; aber da wir es immer vorziehen, das Netz so viel als möglich zu kürzen, und da wir auch wünschen, jene Partie des Netzes aus dem Organismus zu eliminieren, welche Ursprung von embolischen Gefäßverschlüssen werden könnte, so unterbinden wir mittelst der bei den Radicaloperationen bereits geschilderten Massenligatur in Kettenform den Netzzipfel und schneiden denselben peripher von der Ligatur durch; nachdem wir uns überzeugt haben, dass keines der durchschnittenen Gefäße blutet, reponieren wir den Netzstumpf. Durch diesen Vorgang vermeiden wir auch eine eventuelle peritoneale Infection, welche durch die Reposition des incarceriert gewesenen Netzstumpfes hätte erfolgen können. Die Reposition sowohl der Darmschlinge als des Netzes erleichtern wir uns durch das Anspannen des Bruchsackes mittelst der angehängten Péan'schen Klemmen, da hiedurch sämtliche Falten an der inneren Oberfläche des Bruchsackes und besonders des Bruchsackhalses ausgeglichen werden, welche der Reposition wesentlich hinderlich sind. Freilich muss man hierbei darauf sehen, dass durch die Anspannung des Bruchsackes derselbe nicht abgeknickt werde, wodurch die Mündung desselben in die Bauchhöhle verkleinert würde. Ist die Reposition vollendet, dann überzeugen wir uns mittelst des in die Bauchhöhle eingeführten Zeigefingers, dass alles in Ordnung ist, d. h., dass wir nirgends in der Nähe der inneren Ausmündung des Bruchsackes irgend eine gespannte Darmschlinge oder irgend einen gespannten Sack tasten, noch dass innerhalb des Bruchcanales eine Darmschlinge seitwärts zwischen die Schichten der Bauchwand hin verläuft, wir also durch den vollständig leeren Bruchsackhals Eingeweide in der Bauchhöhle tasten, welche vordem nicht den Bruchinhalt



gebildet haben. Bei Frauen kann man sich diese Überzeugung leichter verschaffen, indem man gewisse Organe tastet, welche, ohne früher Bruchinhalt gewesen zu sein, in der großen Bauchhöhle gelagert sind, so also z. B. den Uterusfundus, die Ovarien. Es empfiehlt sich, zu diesem Zwecke mit dem eingeführten Finger die Bruchsackmündung in der Bauchhöhle zu umkreisen und sich derart vom richtigen Stande der Dinge zu überzeugen. Tasten wir aber irgend etwas Abnormes, so müssen wir unsere weiteren Schritte darnach einrichten; über das „Wie“ wird in einem separaten

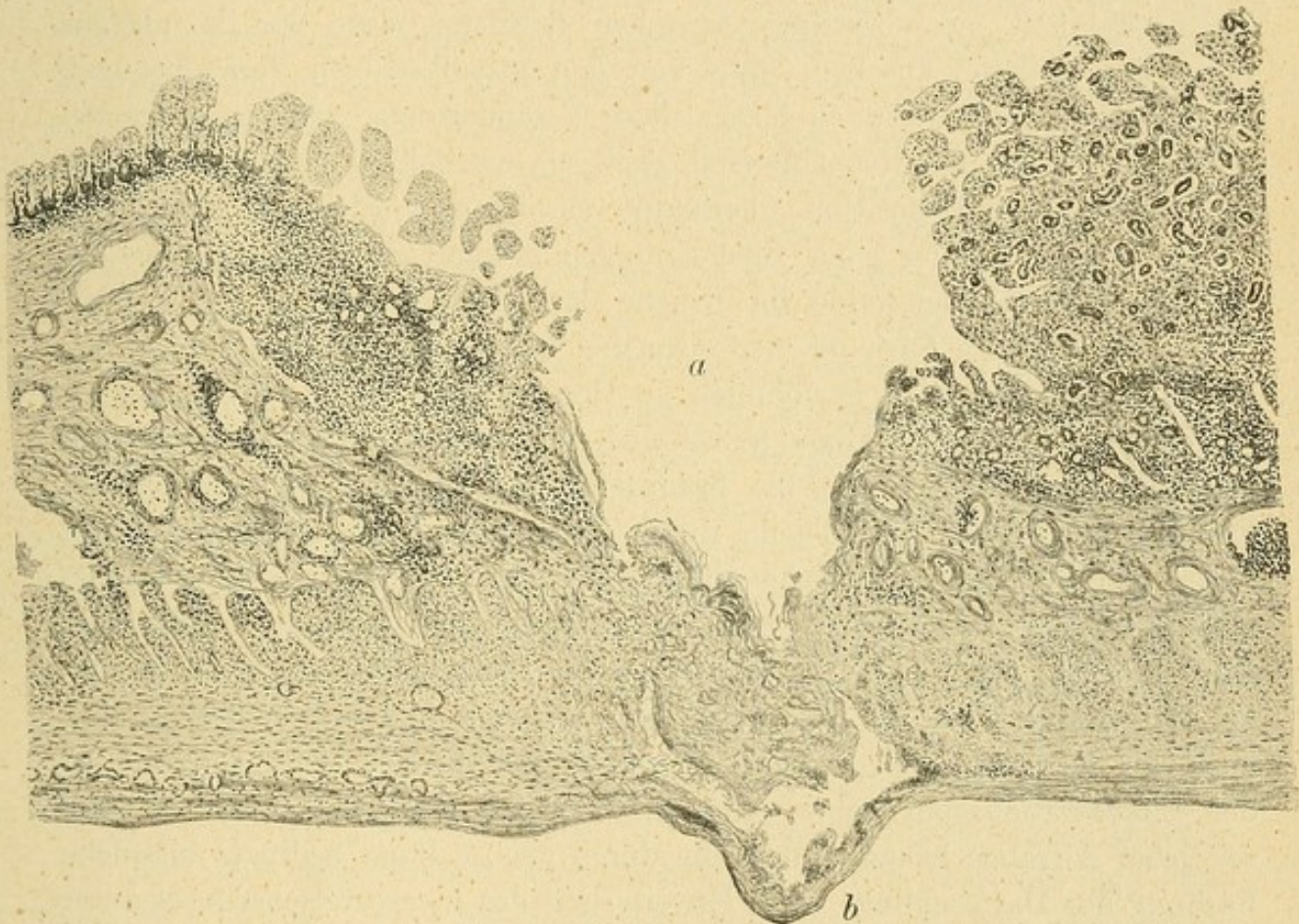


Fig. 80 (siehe Seite 333).

Incarcerationsspur am Darne. — *a, b* = der Wanddefect des Darmes, reicht von der Schleimhaut bis in die äußere Muscularis. Serosa bereits von letzterer abgehoben.

Abschnitte dieses Buches, welcher über falsche Reposition handelt, ausführlich gesprochen werden. Haben wir einmal erkannt, dass die Einklemmung gelöst und der Bruchinhalt an seine richtige, normale Stelle zurückgebracht wurde, dann sind die Verhältnisse auch weiter entweder so günstig, dass wir eine Radicaloperation des betreffenden Bruches nach den schon früher erörterten Principien anschließen können, oder wir erblicken in der unmittelbaren Ausführung der Radicaloperation eine Erschwerung des Wundverlaufes; so z. B., wenn in der Bauchhöhle eine bedeutende Quantität von serösem Exsudat angehäuft ist, verschließen wir



allerdings die Bruchpforte, aber wir lassen doch eine kleine Lücke, durch welche wir ein Drainagerohr in die Bauchhöhle einführen, damit das Exsudat bequem und vollständig abfließen könne und nicht etwa einen günstigen Nährboden für Mikroorganismen abgebe, welche eventuell mit dem reponierten Bruchinhalte in die Bauchhöhle hineingebracht worden sein konnten. Bei einfachen Fällen von Bruchincarcerationen, wie wir sie hier voraussetzen, dürften wir selten hiezu gezwungen sein, eher bei complicierten, welche wir im Nachfolgenden schildern wollen.

Wir haben bisher vorausgesetzt, dass bei Eröffnung des Bruchsackes der Bruchinhalt ein derartiges Aussehen darbietet, dass wir ihn als zur Reposition geeignet ansehen, ohne von den gegentheiligen Veränderungen zu sprechen und ohne auch bisher diese Veränderungen näher zu charakterisieren, welche die Repositionsfähigkeit als zweifelhaft erscheinen lassen oder welche die Reposition überhaupt verbieten würden. Es ist daher zweckmäßig, sich aller jener Erscheinungen bewusst zu werden, welche die entblößten Baueingeweide im Bruche darbieten können.

Die blassrosa Färbung der normalen Darmschlingen, wie wir sie bei der radicalen Operation gewöhnlich zu Gesicht bekommen, ist bei der Incarceration einer Darmschlinge gewöhnlich verschwunden und die Darmwand bekommt eine dunkelrothe bis braunrothe, endlich nahezu schwärzliche Färbung, und zwar zum Theile durch die venöse Stase, theilweise auch durch den Blutaustritt, welche durch die bisher angestellten Repositionsversuche verursacht wurden; dabei ist die Darmwand gewöhnlich gespannt. Die Spannung lässt freilich nach Lösung des Incarcerationsringes nach und die Darmwand wird für das Tastgefühl weicher und nachgiebiger, aber auch die Färbung, welche beim Vorziehen der beiden Schlingenarme an der Incarcerationsspur scharf absetzt, verblasst allmählich. Und es sind seit jeher Angaben bekannt, dass die durch venöse Stase bedingte bläuliche Färbung der Darmschlinge nach Erweiterung des Incarcerationsringes unter den Augen des Operateurs sich ausgleicht und dass die Spur des Incarcerationsringes undeutlich wird. Jene Darmschlinge, welche von zahlreichen Blutaustritten durchsetzt und vielleicht auch von parenchymatöser Entzündung der Darmwand bereits ergriffen ist, collabiert aber schwer, sie bleibt rundlich, blasenförmig und bei der Betastung sind ihre Wände deutlich verdickt; hiebei bleibt die Serosa immer noch unversehrt, glatt, spiegelnd; bei oberflächlicher Ritzung oder beim Anstechen mit einer Nadel blutet dieselbe; hat aber die Einklemmung bereits längere Zeit bestanden, so verändert sich das Verhalten der Darmschlinge in doppelter Beziehung, sowohl der Färbung als auch der Consistenz nach; gewöhnlich treten zuerst im Verlaufe der Incarcerationsspur, manchmal jedoch auch auf der Oberfläche der Darmschlinge selbst, einzelne Stellen auf, welche graulich, grau grünlich verfärbt sind und welche schlaff zusammenfallen, oder sich



zusammenfallen, als ob an diesen Stellen die Darmschlinge dünner wäre als die umgebende Darmwand, während die Serosa nicht blutet und ihre spiegelnde Oberfläche getrübt ist.

In einem solchen Falle ist es allerdings unzweifelhaft, dass diese Stellen der Nekrose verfallen sind, zum mindesten aber, dass darunter einzelne Schichten der Darmwand bereits von Gangrän ergriffen, auseinandergewichen sind. Diese Thatsache kann schon bei der Entblößung des Bruchinhaltes klar sein, oder erst dann, wenn nach Lösung des Incarcerationsringes die Schlingenarme, freilich immer mit der größten Vorsicht vorgezogen werden; vorsichtig deswegen, weil gerade die eben geschilderten Stellen beim Anziehen leicht reißen und der Darminhalt leicht nicht nur die äußere Wunde, sondern theilweise auch die Bauchhöhle inficieren kann. Wir müssen daher auf diese Thatsache des Ergusses des Darminhaltes beim Vorziehen der Darmschlingen immer gefasst sein und Behelfe behufs Wegspülens und Auftupfens des austretenden Darminhaltes bereithalten. Wir haben schon darauf hingewiesen, dass eben diese Revision des Bruchinhaltes und der dem Incarcerationsringe centralwärts anliegenden Darmpartie eine unbedingte Nothwendigkeit sei, was natürlich stets eine Herniotomia intraperitonealis voraussetzt, ebenso wie die bereits früher angedeutete Revision des zuführenden Schenkels, welcher Sitz von ausgebreiteten Stercoralgeschwüren sein kann, deren Perforation auch nachträglich trotz gelungener Herniotomie den Fall letal enden lassen kann. Diese Geschwüre, welche sich manchmal auch auf mehrere Decimeter aufwärts auf den zuführenden Arm erstrecken, sind am Durchscheinen von graulichbraunen Flecken erkennbar, welche gewöhnlich in der Nähe der Hernie zahlreicher sind und nach aufwärts immer seltener und seltener werden. Über den Einfluss dieser Geschwüre auf die Ausdehnung der Resection wird später noch gesprochen werden.

Nach den angegebenen Merkmalen ist es in der Mehrzahl der Fälle nicht eben schwer, ein Urtheil darüber abzugeben, ob eine vorliegende Darmpartie zur Reposition geeignet ist oder nicht. Es bleibt immerhin aber eine Reihe von Fällen übrig, in welchen die Entscheidung über diese Angelegenheit nicht sofort gefällt werden kann. Dass dieses Urtheil unsicher sein kann, davon zeugt ein Ausspruch von Henggeler in dem Berichte über seine eigenen Fälle; derselbe sagt: „Unter den sämtlichen Todesfällen (64) befinden sich 14 Fälle, in denen offenbar eine verdächtige Darmschlinge trotzdem in die Bauchhöhle zurückgebracht wurde und bei denen eine Entzündung des Bauchfelles, theils mit Gangrän und Perforation, theils ohne dieselben, die hauptsächlich bei der Section vorgefundenen Veränderungen ausmachte.“ (Demselben Operateur starben an Gangrän und Peritonitis im ganzen 31 Fälle, d. h. 48·4% der gesammten Todesfälle.) Es wäre daher einerseits wünschenswert, irgend ein Mittel zu kennen, um im Falle einer Ungewissheit dennoch eine verlässliche Entscheidung treffen



zu können, oder einen Vorgang, um wenigstens die schweren Folgen eines auf einem bestimmten Urtheile basierten Vorgehens hintanzuhalten. Mit Rücksicht darauf muss an dieser Stelle erwähnt werden, dass in der letzten Zeit die Chirurgen und Pathologen gehofft haben, ein solches Mittel in der Untersuchung des Bruchwassers auf seinen bacteritischen und Toxingehalt gefunden zu haben, indem hiedurch nachgewiesen werden sollte, ob die Darmwand für die eben erwähnten Schädlichkeiten schon durchgängig ist oder nicht, und indem vorausgesetzt wurde, dass dieselbe für sie durchgängig wird, sobald die Structur der Darmwand ernstlich geschädigt ist, oder eine Perforation baldigst bevorsteht, wenn dies auch dem unbewaffneten Auge noch gar nicht sichtbar ist. Diese Angelegenheit ist jedoch trotz vieler darauf verwendeter Mühe noch in Discussion und ein abschließendes Urtheil über dieselbe nicht zulässig. Der Leser kann sich aber dennoch durch die Schilderung der darauf gerichteten Versuche von den Schwierigkeiten der Frage einen Begriff machen:

Diese Versuche datieren ungefähr aus den letzten 15 Jahren. Es war nämlich im Jahre 1867 Nepveu, welcher zuerst im Bruchwasser Bacterien und Cercomonaden constatierte, von welchem Befunde er jedoch erst im Jahre 1883 einen besonderen Bericht erstattete. Auch vordem, nämlich im Jahre 1871, hatte Verneuil darauf aufmerksam gemacht, dass das Bruchwasser gewiss bestimmte toxische Stoffe enthalten müsse. Er befasste sich aber nicht weiter mit der Bestimmung derselben. Die Angaben von Nepveu bezeichnete aber Friedländer mit Rücksicht auf die zahlreichen Erfahrungen am Sectionstische als unwahrscheinlich, und Garré züchtete in 8 Fällen von Einklemmungen nur einmal aus dem Bruchwasser eine Kokkenart, welche bei der Thiereinimpfung in keiner Weise krankheits-erregend wirkte, während bei einem Bruche, bei welchem die Darmschlinge schiefergrau verfärbt und eine Bauchfellentzündung bereits in Entwicklung begriffen war, keine Bacterien constatiert werden konnten.

Grawitz äußerte sich dahin, dass beinahe keine Bauchfellentzündung möglich sei, bei welcher sich nicht die Darmwand gleichzeitig betheiligen würde, und zwar so, dass die Peritonitis erst dann entstände, wenn schon Gangrän der Darmwand oder wenigstens Ulceration derselben an der incarcerated Darmschlinge auftreten würde, welche pyogene Bacterien enthalten sollte. Er wies gleichzeitig darauf hin, dass bei einer einfachen Obturation des Darmes ohne Miterkrankung der Darmwand keineswegs eine Bauchfellentzündung entsteht. Pawlowski verwendete zur Hervorrufung dieser Entzündung chemische Reizmittel und sah niemals Mikroorganismen durch die Wand hindurchtreten und eine secundäre Infection bedingen, ebensowenig konnte er im peritonealen Exsudate Bacterien nachweisen. Waterhouse sah bei eingeschnürten Darmschlingen und Einspritzung von Staphylokokkenculturen in dieselben die



Mikroorganismen nur dann hindurchwandern, wenn Nekrose der Wand eingetreten war.

Im Jahre 1890 hat dagegen Boennecken eine ausführliche Studie über diesen Gegenstand unternommen und in einem vollständig durchsichtigen Bruchwasser nach vierstündiger Incarceration, aber auch im blutig tingierten Liquor, endlich im getrübten und im übelriechenden Bruchwasser stets Mikroorganismen vorgefunden, welche auch weiterer Entwicklung fähig waren. Auch Thierexperimente, welche in dieser Angelegenheit von ihm unternommen wurden, zeigten, dass bei Incarceration schon in den ersten Phasen der einfachen Circulationsstörung, und zwar noch früher, als Veränderungen im Bauchfelle sich etablieren, mit zunehmendem Filtrationsdrucke auch Mikroorganismen durch die Darmwand hindurchgehen. Dadurch werden aber Veränderungen nur von untergeordneter oder gar keiner Bedeutung hervorgerufen, sobald in diesem Stadium die Einklemmungsursache behoben wird. Boennecken leitete aus diesen seinen Experimenten nur die Nothwendigkeit einer gründlichen Desinfection einer jeden incarcerierten Darmschlinge ab. Diese Versuche waren nur insofern ungenügend, als die hiebei verwendeten Thiere nicht länger am Leben gelassen wurden. Diesen Einwand vermied im Jahre 1893 Arnd, und er kam zu dem Schlusse, dass die Kaninchendarmwand bereits im Stadium der leichtesten venösen Stase für Mikroorganismen durchgängig sei. Dieser Forscher stellte Versuche mit verschiedenen Mikroorganismenarten an, so mit *Bacillus subtilis*, *pyocyaneus*, *prodigiosus*, und zwar derart, dass er dieselben zuerst in die Darmschlinge einbrachte und dann im Bruchwasser nach denselben suchte. Seine Versuche scheinen diese Frage ungefähr in dem Sinne zu entscheiden, dass auch jene Darmwand, welche bezüglich ihres weiteren Bestandes noch vollständig erholungsfähig ist, schon in dem Stadium einer mäßigen venösen Stase Mikroorganismen, welche sich im Innern der unverletzten Schlinge befinden, durchlässt, und zwar ohne dass entzündliche Vorgänge die Darmwand zum Durchtritte derselben vorbereiten müssten. Doch auch gegen diesen Versuch wurden Einwände gemacht, und zwar von Kraft und Rovsing, welche, auch nach einer 24- bis 27stündigen Einklemmung, im Bruchwasser, welches auch schwarzbraun verfärbt und intensiv übelriechend sein konnte, keine Mikroorganismen nachweisen konnten, ebensowenig wie in den fibrinösen Gerinseln, welche bei der Entzündung des Bauchfelles sich ablagern. Dieser Zustand der ganzen Frage bewog Ziegler, noch einmal die ganze Angelegenheit durchzuarbeiten, und zwar mit Benützung derselben Thiere wie Boennecken, aber unter Anwendung von verschiedenen Methoden, welche sich bisher am besten zum Nachweise von Mikroorganismen, um die es sich bei dieser Frage in erster Linie handelte, bewährt hatten. Es handelte sich bei diesen Versuchen darum, die Darmschlinge mit den



Fingern nicht zu berühren. Die Darmschlinge wurde also nach aseptischer Eröffnung der Bauchhöhle in einem Condom eingeschlossen, welcher eine Viertelstunde hindurch ausgekocht worden war; sodann wurde die Schlinge mit einer Catgutligatur umschnürt und wieder in die Bauchhöhle versenkt, die Bauchwunde sodann vollständig vereinigt. Die Bauchwunde wurde nach verschieden langer Zeit wieder eröffnet und der Inhalt des Condoms untersucht. Bei schwacher Einschnürung der Schlinge war es möglich, selbst ein Weinglas voll von Exsudat zu gewinnen, während bei starker Constriction wegen Ischämie der Darmschlinge die Exsudatmenge nur unbedeutend war. Nachdem man derart Bruchwasser gewonnen hatte, wurde nach Beseitigung des Schnürfadens die Darmschlinge wieder in die Bauchhöhle zurückgebracht und die Thiere am Leben gelassen. Der Unterschied in den Ergebnissen der Boennecken'schen Versuche mit ihrer unendlichen Zahl von Mikroorganismen im Bruchwasser und jener Ziegler's ist auffällig. Bei Verwendung von verschiedenen Untersuchungsmethoden gelang es nämlich Ziegler bisher überhaupt gar nicht, beim Menschen nach 5- bis 15stündiger Einklemmung Mikroorganismen im Bruchwasser nachzuweisen und unter 29 Versuchen an Thieren bloß in 8 Fällen und zwar nur 3mal in größerer Anzahl, während in den übrigen Fällen auch ohne Verdünnung schon auf der ersten Platte einzelne Mikroorganismenarten voneinander isoliert werden konnten. Ziegler constatirte anstatt 18 Arten wie Boennecken, deren bloß 6, darunter Streptokokken, Staphylococcus aureus und am häufigsten das Bacterium coli commune, welches auch von Boennecken unter 15 Fällen 11mal nachgewiesen wurde.

Wegen der Wichtigkeit dieses Mikroorganismus wollen wir an dieser Stelle die Haupteigenschaften desselben recapitulieren. Derselbe besteht aus einem kurzen Stäbchen von ungefähr 1  $\mu$  Dicke und 2  $\mu$  Länge, welches aber auch in längere Fäden auswachsen kann. Die einzelnen Individuen führen schaukelnde Bewegungen aus und wachsen rasch auf allen Nährböden, verflüssigen die Gelatine, die Impffurche ist stark granuliert und wächst bald stark in die Breite und zwar in concentrischen Kreisen, welche etwas über die Oberfläche erhaben sind, oder bildet Schichten wie aus feinen Lamellen zusammengesetzt. In der Tiefe der Impfungsfurche entwickeln sich sehr bald Gasblasen. Das Wachsthum auf Agar ist nicht charakteristisch, da wir bloß starke, weiße Colonien sehen, während der dicke, schmierige, gelbbraune Brei der Kartoffelcultur charakteristisch ist. Gährversuche mit Milchzucker gelingen aus diesem Bacillus, mag er vom Menschen oder von Kaninchen gewonnen sein. Manchmal ist es nothwendig, einen flüssigen Nährboden zu verwenden, weil Ziegler constatirte, dass die Gelatine steril blieb, während Bouillon sich trübte, worauf eine Überimpfung der Mikroben ganz leicht gelang.



Nach Ziegler, Garré und Boennecken durchwandern Kokken die Darmwand bei weitem leichter als die Bakterien. Bei den Ziegler'schen Versuchen war auffällig, dass bei einer ganz schwarzen und bis zur Starre infiltrierten Darmschlinge man keine Culturen erzielen konnte, weiter auch dass Rovsing bei fäcaloid riechendem Bruchwasser in demselben keine Mikroorganismen nachweisen konnte, was an den Ausspruch König's erinnert, der manchmal bei übelriechendem Bruchwasser die Darmschlinge unverändert antraf, dieselbe nach gründlicher Desinfection auch in die Bauchhöhle nicht zu reponieren zögerte, worauf er eine aseptische Heilung erzielte. Durch die Ziegler'schen Versuche wurde der Ausspruch Boennecken-Arnd's in dem Sinne modificiert, dass zwar in den Stadien, die von diesen Forschern angegeben wurden, die Darmwand, also bei mäßiger venöser Stase, für Mikroorganismen noch nicht durchgängig ist, man jedoch zugeben müsse, dass die Mikroorganismen doch schon früher hindurchwandern, bevor die Darmwand der Nekrose verfällt. Ziegler meint, dass so lange die Serosa des Darmes glatt und spiegelnd ist, die Darmschlinge zur Reposition geeignet sei, dass dieselbe aber verdächtig wird, sobald ihre Oberfläche sich mit Fibringerinseln bedeckt und unbedeutende, dem unbewaffneten Auge unsichtbare Nekrosen entstehen, wiewohl bei den Ziegler'schen Versuchen constatiert wurde, dass auch bei entschiedener Nekrose der Darmschlinge Mikroorganismen im Bruchwasser nicht nachgewiesen werden müssen. Was den Weiterbestand des Lebens oder den Verlauf nach den Ziegler'schen Versuchen betrifft, da zeigte es sich, dass nur jene Thiere zugrunde giengen, in deren Bruchwasser Bakterien constatiert wurden; es scheint daher, dass die unverletzte Serosa ein hinreichender Schutz gegen die Einwanderung der Mikroorganismen in die Bauchhöhle sei, was auch daraus hervorgeht, dass eine ganze Reihe von eitrigen Vorgängen, welche in der vorderen Bauchwand ablaufen, nicht nothwendigerweise eine eitrige Bauchfellentzündung nach sich ziehen. Dies wurde durch den Versuch von Waterhouse bestätigt, welcher die vordere Bauchwand bis zum Bauchfelle einschnitt, in die Wunde Eiterkokken einbrachte, worauf zwar eine Phlegmone der vorderen Wand, aber keineswegs eine Bauchfellentzündung entstand. Aus dieser ganzen Auseinandersetzung geht hervor, dass wir bei eingeklemmten Hernien so lange das Entstehen einer Bauchfellentzündung nicht zu fürchten hätten, als die durch die Einklemmung bedingten Veränderungen der Gewebe nicht zu den oben besprochenen Erscheinungen führen; dies wird auch durch den Umstand bestätigt, dass die Mortalität nach der Herniotomie in der neuesten Zeit nicht durch Entwicklung einer Bauchfellentzündung bedingt zu sein pflegt, welche freilich durch Contactinfection verursacht wäre, oder welche auf der Durchwanderung von Mikroorganismen aus dem Innern der eingeklemmten Darmschlinge auf die Oberfläche der Bauchhöhle beruhen würde, sondern diese Mortalität



ist in der Mehrzahl der Fälle durch einen anderen Umstand hervorgebracht. Spitta fand unter 23 Todesfällen nach Incarceration bloß 2, in denen Peritonitis die Ursache war, und auch in diesen Fällen dauerte die Entzündung längere Zeit als die Einklemmung. Ziegler verlor unter 40 Herniotomien 10 Fälle, ohne irgend eine Bauchfellentzündung oder eine nachträgliche Perforation erlebt zu haben. Diesem unentschiedenen Stande der Frage entsprechen auch die Resultate der umfänglicheren Studie von Tavel-Lanz, welche unter 30 Fällen von Bruchincarcerationen von 16 Fällen berichtet, bei denen der Impfungsversuch resultatlos blieb, und dies sogar bei 2 Fällen, wo bereits Darmgangrän bestand; in 2 Fällen von Hydrocele hernialis war das im Bruchsacke enthaltene Exsudat steril, ebenso wie dasselbe bei einem Netzbruche beobachtet wurde, was wir auch nebenbei bemerken wollen. In 11 Fällen dagegen wurden die Impfversuche von einem positiven Resultate befolgt, und zwar befinden sich darunter folgende Fälle:

1. Eine eingeklemmte Leistenhernie, welche heilte; 2. eine gangränöse Littre'sche Hernie, in deren Verlaufe eine stercorale Fistel entstand, welche durch Laparotomie geheilt werden musste; 3. eine gangränöse Schenkelhernie mit tödtlichem Ausgange; 4. eine crurale Netzhernie mit gutem Verlaufe; 5. eine crurale Netzhernie, deren Verlauf auf eine Infection der Wunde ohne Mitbetheiligung des Bauchfelles hinwies und deren schließlicher Ausgang günstig war; 6. beim Empyem des Bruchsackes ohne Einklemmung irgend eines Eingeweides; der Eiter war übelriechend und reichte bis in die Darmbeingrube, wurde aber entleert, worauf Heilung eintrat; 7. in einem Falle von innerer Einklemmung einer Dünndarmschlinge, und zwar unter einem Netzstrange, in diesem Falle waren die Impfversuche ohne Erfolg; 8. Einklemmung einer Darmschlinge unter zwei inneren Strängen mit Drehung um 180° und tödtlichem Ausgange infolge von Autointoxication, da man weder mit der Löffler'schen noch Gramm'schen Färbung Bacterien in den fibrinösen Niederschlägen oder im serösen Transsudat nachweisen konnte; 9. ein Fall, wo nach Reposition einer gangränösen Schlinge, und zwar bei einer Herniotomie, eine diffuse Entzündung des Bauchfelles entstand, worüber wir allerdings nicht staunen werden; 10. ein Fall, bei welchem eine Infection bei der Operation einer Darmfistel entstand und welche früher gefehlt hat; 11. in einer Leistenhernie, bei welcher Infection in dem Augenblicke entstand, als durch Ungeschicklichkeit des Operateurs die an den Bruchsack angewachsene Darmschlinge barst, worauf eine fötid riechende Flüssigkeit ausfloss; die Wunde wurde vernäht und die Schlinge, in Carbolgaze eingewickelt, in die Bauchhöhle reponiert, worauf regelmäßige Heilung eintrat.

In den letzten Jahren befassten sich mit dieser Frage Tietze, Schloffer und Brentano. Nach der Übersicht des letzteren wären die Resultate der bisherigen Untersuchung folgende:



Garré untersuchte 8 Fälle, hievon war der Befund positiv in 1 Falle;  
 Boennecken „ 8 „ „ „ „ „ „ in 8 Fällen;  
 Rovsing „ 5 „ „ „ „ „ „ in keinem Falle;  
 Ziegler „ 5 „ „ „ „ „ „ in keinem Falle;  
 Tietze „ 10 „ „ „ „ „ „ in 4 Fällen;  
 Schloffer „ 12 „ „ „ „ „ „ in 2 Fällen;  
 Tavel und Lanz untersuchten 21 Fälle, hievon war der Befund positiv in 5 Fällen.

Auch auf unserer Klinik wurden im Jahre 1894 6 Fälle von incarcerierten Hernien auf diesen Umstand untersucht und nur in 1 Falle war der Befund positiv.

Gegen diese Untersuchungen richtete sich nun die Arbeit Brentano's. Derselbe sagte, die Mehrzahl der Untersuchungen hätte als Nährboden feste Gelatine oder Agar verwendet, was ungünstig für die Entwicklung der Mikroorganismen sei. Auch in einer ganzen Reihe von eigenen Fällen (49 Beobachtungen) ergieng es ihm unter gleichen Verhältnissen ähnlich. Es gelang ihm nämlich nur in 9 Fällen hievon, Mikroorganismen zu constatieren, also ungefähr in einem ähnlichen Procentsatze wie bei der obigen Zusammenstellung, wo der Befund unter 61 Fällen 21mal positiv war. Wenn er dagegen unter Verwendung einer größeren Menge von Bruchwasser Versuche mit flüssigem Bouillon anstellte, so war er imstande, unter 31 incarcerierten Fällen in 21 Fällen im Bruchwasser Mikroben nachzuweisen, demnach nunmehr 67·7% gegen frühere 18·75%. Brentano arbeitete folgendermaßen: er übertrug eine größere Menge von Bruchwasser in eine Erlenmayer'sche Flasche, welche sterilen Bouillon enthielt, die Flüssigkeit wurde aus dem Bruchsacke mittelst einer Pipette angesaugt und diese Ansaugung geschah mittelst eines am oberen Ende angesteckten Drainagerohres, welches am freien Ende zugebunden war. Durch Zusammendrücken und Nachlassen des Gummiröhrchens wurde die Flüssigkeit in die Pipette aspiriert. Das Drainageröhrchen war natürlich sterilisiert, ebenso auch die Pipette, welche ausgekocht oder durch eine Flamme durchgezogen worden war.

Die Ergebnisse der Untersuchung waren nun folgende: Von den negativen Fällen war keiner länger als 24 Stunden incarceriert, aber auch in 7 positiven Fällen hatte die Einklemmung nicht ganze 24 Stunden gedauert. Dies waren aber exceptionell ungünstige Umstände, zum Beispiel eine sehr strenge Einschnürung, welche es verschuldete, dass schon vor Ablauf von 24 Stunden Mikroben durch die Bauchwand hindurchtraten. Bei allen 7 Fällen, in denen die Darmgangrän vorgefunden wurde, wurden auch im Bruchsacke Mikroben nachgewiesen, ein Ergebnis, welches von den früheren Autoren manchmal bestritten wurde. Es wurden aber auch in 14 Fällen Mikroorganismen nachgewiesen, bei denen nach Repo-



sition der Schlingen der Verlauf durch gar keine ungünstigen Vorkommnisse getrübt wurde.

Hiedurch sind wir zu einem Erklärungsversuche gedrängt. Den Umstand, dass vor Ablauf der ersten 24 Stunden nur in einer kleinen Anzahl der Fälle Mikroorganismen nachgewiesen wurden, könnte man so deuten, dass dem Bruchwasser selbst eine gewisse bactericide Fähigkeit innewohne und dass diese Kraft, wie Schloffer bei Kaninchen nach den ersten 6 bis 10 Stunden, welche dem Beginn der Incarceration folgten, constatierte, am intensivsten in den Stunden wäre, welche dem Eintritte der Einklemmung unmittelbar folgen. Es wäre dann allerdings möglich, dass, wie Boenneken behauptet, in jedem Bruchwasser Mikroorganismen vorhanden sind, die Constatierung derselben gelänge aber in den ersten Stunden deshalb nicht, weil einzelne Untersucher Nährböden verwendeten, welche für das Gedeihen der Mikroorganismen ungünstig sind, da ja dieselben in ihrer Lebensenergie durch die Einwirkung des Bruchwassers geschädigt sind, welches in den ersten Stunden der Einklemmung besonders bacterienvernichtend wirke. Deswegen könnten auch einzelne Fälle gut verlaufen, bei denen Mikroorganismen nachgewiesen worden waren, weil diese, in ihrer Virulenz abgeschwächt, in der Bauchhöhle überdies keinen günstigen Nährboden vorfinden. Für diese Deutung spricht auch, was schon von Wegner und Grawitz sichergestellt wurde, dass nämlich, wenn durch Einspritzung in die Bauchhöhle ungünstige Erscheinungen erzielt oder bewirkt werden sollten, man entweder eine ungewöhnlich große Menge derselben in diese Höhle einbringen muss, oder dass man günstige Bedingungen schaffen müsse, damit sich dieselben stetig erneuern können.

In Schenkelbrüchen sind Mikroorganismen bei weitem häufiger nachgewiesen worden als bei Leistenbrüchen, was der übrigens alten klinischen Erfahrung entsprechen würde, dass die Einklemmung einer Cruralhernie insofern gefährlicher sei, als die Integrität der Darmschlinge durch rascheren gangränösen Verfall bedroht ist, dieses aber wieder durch die Enge des Schnürringes bedingt ist. Freilich muss man vorläufig noch die Bestätigung der Brentano'schen Versuchsergebnisse oder die Abweichung von denselben abwarten, jedenfalls haben sie die frühere Formulation dieser Angelegenheit gewissermaßen erschüttert.

Vom klinischen Standpunkte muss man demnach allerdings eingestehen, dass, abgesehen von der Schwierigkeit einer augenblicklichen und während einer Herniotomie vorzunehmenden bacteriologischen Untersuchung des Bruchwassers, wir infolge der oben angeführten Versuchsergebnisse auch weiterhin angewiesen sind, die Beurtheilung der entblößten Darmschlinge auf makroskopische Beobachtung zu basieren, da uns erfahrungsgemäß beim guten Aussehen der Schlingen auch der Befund von Bakterien im Bruchwasser durchaus nicht von der Reposition des Bruchinhaltes abschrecken darf;



andererseits aber, weil nach den Untersuchungen von Tavel-Lanz und Schloffer der Umstand, dass Mikroben nicht vorgefunden wurden, die Darmgangrän nicht ausschließt, wodurch wir abermals auf die genauere Beobachtung des gröberen Aussehens des Darmes angewiesen sind.

Den bereits früher angeführten makroskopischen Befund an einer incarcerierten Darmschlinge wollen wir nun weiter controlieren durch Untersuchung der incarcerierten Darmtheile und zwar eventuell auch durch mikroskopische Untersuchung derselben. An einer anderen Stelle haben wir bereits auf Veränderungen hingewiesen, welche sich in einer Darmschlinge bis zum Augenblicke der Herniotomie entwickeln können, und brauchen nicht zu bemerken, dass diese Veränderungen mehr oder weniger vorgeschritten sein können, je nachdem die Incarceration länger oder kürzer dauert, aber auch nach dem Grade derselben, nach der Art und Weise der Behandlung, welche vor Ausführung des Bruchschnittes eingeleitet worden war.

Nach den verschiedenen Befunden, welche wir beim Bruchsnitte am Lebenden beobachten, weiter nach den Präparaten, welche von Kranken herrühren, die trotz correct ausgeführter Herniotomie doch unterlagen, und endlich nach den Ergebnissen der Thierexperimente und der aus diesen sowie aus den Resectionen am lebenden Menschen gewonnenen Präparate können wir uns den folgenden Entwicklungsgang der anatomischen Veränderungen an einer incarcerierten Darmschlinge construieren.

Im großen und ganzen wurde bisher sowohl der makroskopischen als mikroskopischen Veränderung einer incarcerierten Darmschlinge wenig systematische Aufmerksamkeit gewidmet, deswegen sind viele der beigegeführten makro- und mikroskopischen Abbildungen vollständig neu und nach Präparaten der Klinik angefertigt.

Wir können die Veränderungen an der incarcerierten Darmschlinge in zwei Gruppen theilen: in jene nämlich, welche sich im Incarcerationsringe entwickeln, und in jene, welche wir an der außen liegenden Darmschlinge beobachten können. Die letztere wird also durch Behinderung des venösen Rückflusses des Blutes passiv hyperämisch, deutlich vascularisiert, welches Stadium aber ungemein rasch vorübergeht, worauf sich die Schlinge gleichmäßig dunkelroth, braun bis schwarz färbt, ohne dass man noch behaupten könnte, dass eine dieser Farbennuancen für die Darmgangrän bereits charakteristisch wäre. Auch die vollständig schwarz gefärbte Darmschlinge ist noch repositionsfähig. Weiter wird die Darmschlinge Sitz einer Hypertrophie der Wände, welche immer mehr zunimmt, doch ist es unter den Forschern eine noch nicht ganz ausgetragene Frage, ob diese Dickenzunahme eine Folge von Transsudat oder Ödem oder eigentlich die Folge einer Entzündung der Darmschlinge sei. Wir wissen aus der geschichtlichen Einleitung, dass Broca in der entzündlichen Spannung der Darmschlinge die hauptsächlichste Ursache der Incarceration erblickte, und Labbé hielt



die Wandhypertrophie bis zur doppelten Dicke für die Hauptursache der Darmverengerung. Die Experimente von Berger haben uns gelehrt, dass diese Dickenzunahme bereits nach 2, 3, 4, aber auch nach 6 Tagen entstehen könne, dass dieselbe besonders die Mucosa und die Muscularis betreffe und dass nach Gangrän oder Perforation der Darmschlinge die Dickenzunahme rasch zurückgeht.

Durch die Veränderung der Darmwand wird die sonst glatte Oberfläche des Darmes, besonders am Übergang des Darmes ins Mesenterium, grobhöckerig, uneben und die äußere seröse Oberfläche überzieht sich infolge einer örtlichen Peritonealentzündung mit eigenthümlichen, sulzartigen Schichten, welche gewöhnlich (von den früheren Repositionsversuchen her) blutig tingiert sind und ziemlich rasch (nach Motte bereits im Verlaufe von 8 Stunden) consolidieren und vielleicht eine wichtige Rolle bei der Reposition spielen, indem sie das Hindernis nur erhöhen. Nach der Ansicht einzelner Beobachter bilden sich diese Exsudatschichten besonders am Mesenterialrande sehr zeitlich aus, wodurch abermals eine dauernde Knickung der Darmschlinge bewirkt wird, wodurch natürlicherweise das Hindernis in der Circulation des Darminhaltes nur noch gesteigert werden kann. Diese letztere Knickung kann selbstverständlich auch nach der Reposition, wenn sie subcutan oder extraperitoneal erfolgt ist, weiter bestehen und im weiteren Verlaufe die Ursache einer chronischen Verengerung des Darmes abgeben.

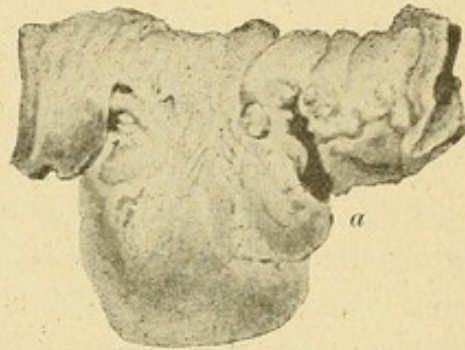
In der incarcerierten Darmschlinge staut sich Darminhalt an, welcher theils aus Gasen, theils aus Flüssigkeit besteht; dass diese letztere schwarz, blutig, schleimig ist, kann man leicht daraus herleiten, da sie sich entweder durch ödematöses Transsudat oder durch thatsächliche Hypersecretion des Darmschleimes oder endlich (und dies entweder durch gewaltsame Reposition oder auch ohne dieselbe durch Berstung der ad maximum gespannten Capillaren) durch Blutung gebildet hatte. Wir würden nicht staunen, dass dieselbe offenbar Theilchen des normalen Darminhaltes, also Galle, Nahrungspartikelchen enthält, da wir ja wissen, was für eine Rolle der Darminhalt bei der Entstehung der Incarceration spielt. In ähnlicher Weise können wir begreifen, dass wir zur Untersuchung der Qualität des Inhaltes einer incarcerierten Darmschlinge selten Gelegenheit haben; denn eine freie Einsicht in das Innere der Darmschlinge ist nur beim gangränösen Darmtheile möglich, und in solchen Fällen mischt sich der Darminhalt mit Producten der Entzündung und Gangrän, so dass schwer zu entscheiden ist, was ursprünglich den Inhalt der Darmschlinge gebildet hatte. Nur in jenen Fällen, wo eine bisher unversehrte Darmschlinge nach unzweifelhaften Zeichen von beginnender Nekrose reseziert werden muss, oder wo aus verschiedenen Gründen ein Bruchkranker unoperiert stirbt, könnten wir verlässliche Informationen über diesen Punkt gewinnen. Doch in dieser



Beziehung sind die literarischen Aufzeichnungen derart spärlich, dass man mit ihnen beinahe nicht rechnen kann. Im großen ganzen ist die Percussion über einer incarcerierten Darmschlinge so selten tympanitisch, dass man nicht gerne an einen gasförmigen Inhalt denkt, anderseits könnte dieser Umstand aber durch die Einhüllung der Schlinge mit Bruchwasser bedingt sein, während einige wenige unserer eigenen Beobachtungen wieder darauf hindeuten, dass eigentlich der Inhalt einer incarcerierten Darmschlinge fast ausschließlich nur aus Gasen besteht und Flüssigkeit in der Schlinge so gut wie gar nicht vorhanden ist. Literarisch wird sehr selten eingedickter Darminhalt gemeldet, am häufigsten ein blutiger, schlüpfriger, galliggelb gefärbter, deutlich fäcaloid riechender Inhalt, welcher nach Eröffnung einer verdächtigen Schlinge sich entleert oder spontan durch die bestehende Perforation herausrinnt.

Andere Veränderungen betreffen wieder jene Partien der incarcerierten Darmschlinge, welche dem Schnürringe anliegen. Nach einigen Stunden, ja nach Motté bereits nach nur wenige Minuten dauernder Einklemmung entwickelt sich im Darne eine quere Furche, die Spur des Incarcerationsringes. Dieselbe ist sowohl am zuführenden als am abführenden Arme sichtbar, sie kreuzt auch das Mesenterium, wenn eine ganze Darmschlinge incarceriert war, sie berührt aber das Mesenterium nicht und umkreist nur einen Theil der Darmperipherie, wenn die Hernie eine laterale ist. Nach diesen

Furchen und den an denselben sich einstellenden Circulationsstörungen ist auch nach einigen Tagen jene Schlinge zu erkennen, welche incarceriert gewesen war, auch wenn die Einklemmung bereits gelöst und die Schlinge in die Bauchhöhle zurückgeschoben worden war. Durch wiederholte Erfahrungen ist es aber auch sichergestellt, dass die Färbungsdifferenz sowie die Tiefe der Incarcerationsspur bereits unter den Augen des Operateurs zu verschwinden und sich auszugleichen beginnt. Französische Autoren meinen, dass die Veränderungen des Darmes in der Incarcerationsspur durch die passiven Folgen des Druckes von Seite des Schnürringes bedingt sind, andertheils aber auch durch Krampf der Darmmuskulatur. Wer diesem Umstande nicht nähere Aufmerksamkeit gewidmet hat, wird bei näherer Untersuchung geeigneter Fälle erstaunt sein, bis zu welchem geringfügigen Collabieren eine Darmschlinge ohne eigentliche Schädigung der Darmwand im Incarcerationsringe, insbesondere die Cruralhernie reducirt werden kann, eine Thatsache, welche registriert werden muss, da die Dünnhheit des unter



*Fig. 81* (s. Seite 348).

*a* = Defect der Serosa am Incarcerationsringe einer Darmwandhernie.

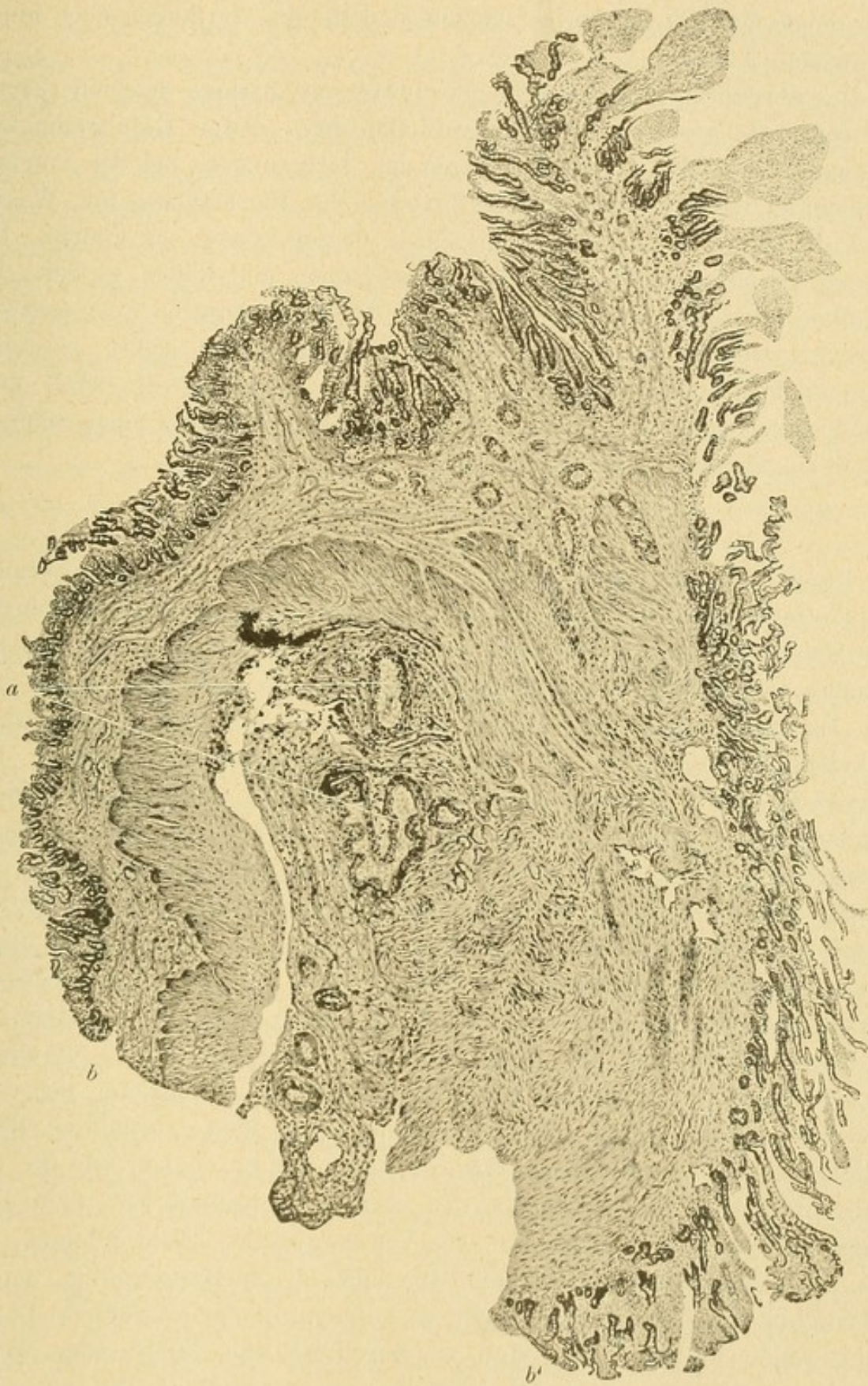


dem Poupart'schen Bande tastbaren Stieles einer cruralen Hernie durchaus nicht ein Einwand dagegen ist, dass es sich um einen Schenkelbruch handle, und durchaus nicht ein Symptom ist, dass es sich um dünne röhrenförmige Organe, wie zum Beispiel Processus vermiformis oder Tuba handle.

Wenn der Druck am Incarcerationsringe längere Zeit anhält, so beginnen die darunter liegenden Darmschichten theils durch Ischämie des Gewebes, theils durch moleculare Zersetzung des Gewebes infolge des Druckes zu nekrotisieren. Nach den häufigsten Beobachtungen, sowohl am Krankenbette, als auch am Seciertische, und auch nach den Nicaise'schen Thierexperimenten scheint es, dass in der Mehrzahl der Fälle die Schleimhaut des Darmes der Gangrän zuerst verfällt, dann die Muscularis und zwar die innere circuläre Muskelschichte, sodann die Schichte der longitudinalen Muskulatur, so dass endlich die Continuität des Darmes nur mehr durch die dünne Serosa aufrecht erhalten wird (siehe Fig. 80 auf Seite 335), bis endlich auch diese der Gangrän verfällt, so dass in einzelnen Fällen der Darm wie durch einen Draht durchschnitten am Incarcerationsringe liegend vorgefunden wird. Der ganze Vorgang erinnert, wie schon Roux vollständig richtig erklärt hatte, an die Erscheinungen bei der Unterbindung von arteriellen Gefäßen, wobei regelmäßig zuerst die Intima, dann die Media und zwar wie durch ein Messer entzweigeschnitten wird, während die in Falten zusammengelegte Adventitia noch längere Zeit in der Ligaturschlinge unversehrt liegen bleibt.

Doch wurde auch der umgekehrte Vorgang beobachtet, nämlich dass zuerst die Serosa entzweigeschnitten wird, sodann die Muscularis, während die Mucosa noch keinerlei Veränderungen aufweist (siehe Fig. 81 auf Seite 347). Dies scheinen aber nur Ausnahmefälle zu sein, während die Thatsache, dass im Incarcerationsringe nur die dünne Serosa, welche sich leicht in Längs- und Querfalten legt und unter das Niveau der übrigen Schlingen einsenkt, öfters beobachtet werden kann. Die Abbildung Fig. 80 auf Seite 335, nach einem klinischen Präparate gezeichnet, zeigt die mikroskopischen Verhältnisse einer solchen von innen nach außen fortschreitenden Gangrän. Es ist klar, dass, wenn eine solche Darmschlinge, welche noch nicht perforiert ist, deren einzelne Schichten aber und zwar entweder die äußeren oder die inneren zerstört sind, in die Bauchhöhle zurückgebracht wird und Heilung eintritt, dass eine entweder innere oder äußere Narbe mit circulärem Verlaufe entstehen kann, welche durch nachträgliche Schrumpfung sogar eine absolute Undurchgängigkeit des Darmes bedingen kann. Die Abbildung Fig. 82 gibt uns einen Begriff von einer solchen nach Reposition eines Bruches entstandenen circulären, diaphragmatischen Darmstrictur. Wenn wir entscheiden sollen, von welcher Seite in diesem Falle eigentlich die Nekrose begann, so empfiehlt es sich, sich an den ununterbrochenen Verlauf entweder



*Fig. 82.*

*a* = Serosaüberreste.  
*b b'* = Basis der ins Darminnere vorspringenden stenosierenden Stricture.



der inneren oder äußeren Muscularisschichte zu halten. Der ununterbrochene Verlauf der inneren Muscularisschichte, während in der äußeren eine deutliche Lücke eingeschnitten ist, spricht entschieden für die von außen nach innen vordringende Nekrose.

Die durchdringende Gangrän am Incarcerationsringe erscheint zuerst in Form von kleinen, lochförmigen Defecten, deren Durchgängigkeit manchmal recht schwer zu constatieren ist, insbesondere bei der Sondenuntersuchung, so dass man zur Aufblähung des Darmstückes mit Wasser oder Luft schreiten muss, um dieselben demonstrieren zu können. Die einzelnen Perforationsöffnungen fließen zusammen und bilden größere, bis sie endlich rund um den Darm verlaufen, wodurch derselbe quer entzweigeschnitten werden kann. Auch auf der Darmschlinge selbst entstehen manchmal lochförmige Perforationen infolge von Geschwürszerfall oder ungenügender Ernährung der Darmwand. Die totale Gangrän einer Schlinge ist aber ein ziemlich seltenes Ereignis.

Durch die eben beschriebenen Vorgänge sowohl am Incarcerationsringe als im Verlaufe der eingeklemmten Darmschlinge entstehen Öffnungen, durch welche der Darminhalt nach außen fließt. Ist einmal durch den abfließenden Darminhalt der Bruchinhalt, mag dieser aus was immer für einem Eingeweide bestehen, verunreinigt worden, so darf derselbe unter gar keiner Bedingung in die Bauchhöhle zurückgebracht werden. Die gangränösen oder gangränverdächtigen Eingeweide sollen nach vorhergehender Ligatur, wenn dieselbe, wie zum Beispiel beim Netze, zulässig ist, abgetragen werden. Dasselbe kann mit dem Ovarium, der Tuba geschehen, mit dem Darme aber ist die Art und Weise der Versorgung dreifach, und zwar: 1. Man kann den vorgezogenen Darm außen liegen lassen, so dass die Incarcerationsspur sichtbar ist, und zwar entweder nachdem man die gangränösen Darmtheile durch Excision beseitigt hat, oder auch indem man die Exfoliation derselben der Natur überlässt; oder 2. man kann, nachdem man die resezierten, gleichzeitig normalen Darmenden sofort durch Naht vereinigt hat, den vernähten Darm in die Bauchhöhle versenken. Den ersten Vorgang nennen wir die Anlegung eines Anus præternaturalis, den zweiten die primäre Enterorrhaphie. Es gibt aber noch eine dritte Art der Versorgung der Darmschlingen, das heißt: wenn wir darüber nicht schlüssig sind, ob die Darmschlinge bereits der Gangrän verfallen ist oder nicht, so können wir die uneröffnete Darmschlinge außen liegen lassen und sie durch 24 oder 36 Stunden weiter beobachten und erst nach Ablauf dieser Zeit uns entweder für die Reposition oder für die Resection entweder mit Anlage eines Anus præternaturalis oder mit sofortiger Vereinigung und Reposition entscheiden. Über diese



drei Arten der Schlingenversorgung müssen wir schon an dieser Stelle etwas ausführlicher sprechen.

ad 1. Es gab eine Zeit, wo sich die Chirurgen bei Darmgangrän infolge von Brucheinklemmung in ähnlicher Weise verhielten, wie es die Natur zu thun pflegt, wenn eine fachliche Hilfe mangelt. Die Darmgangrän führt nämlich zur stercoralen Phlegmone, diese bricht nach außen durch, und wenn das Individuum diesen Process überwindet, so entwickelt sich entweder eine Darmfistel oder ein widernatürlicher After. In früherer Zeit gieng man in derselben Weise vor, das heißt, wenn bei der Herniotomie eine Nekrose des Darmes vorgefunden wurde, so wurde der Darm eröffnet und der übrige Verlauf ohne Erweiterung des Schnürringes der spontanen Abstoßung und relativen Ausheilung überlassen. Die gangränösen Fetzen lösten sich ab, die Wunde begann zu granulieren und in der Granulationsfläche mündete die Darmfistel oder der Anus præternaturalis. Wieviel Procente der Kranken hiebei zugrunde giengen, lässt sich nicht genau feststellen, da wir der Controlbeobachtungen aus den Krankenanstalten wenige besitzen, indem wir nur die Ausgänge derselben zu Gesichte bekommen, und zwar gewöhnlich die übernarbten abnormen Darmausmündungen, welche unsere Anstalt behufs des Verschließens derselben aufsuchen. Dieses inactive Verhalten des Chirurgen kann man in keiner Richtung empfehlen; indem wir nämlich den Schnürring unerweitert lassen, gestatten wir, dass infolge der dauernden Constriction die allerintensivsten Veränderungen sich am Schnürring weiter abspielen, welche Stelle dem Bruchsacke und der großen Peritonealhöhle gemeinschaftlich ist. Die von dieser Stelle ausgehenden Störungen können sich nun nach beiden Seiten, sowohl gegen den Bruchsack als gegen die Bauchhöhle hin verbreiten, woraus sich auch eine Infection der Gesammtbauchhöhle entwickeln kann, wenn nicht durch langsames Einschneiden des Incarcerationsringes die zukünftigen Perforationsstellen unter Entwicklung von Adhäsionen von der übrigen Bauchhöhle abgeschlossen wurden. Da wir nun am Schnürring Veränderungen kennen, welche von einer stecknadelkopfgroßen Perforation bis zur vollständigen, queren Durchtrennung des Darmes gehen können, so ist nicht nur durch die solchen Perforationen folgenden Eiterungen, sondern auch schon durch Extravasate des Darminhaltes und die sich anschließende peracute septische Peritonitis der Ausgang dieser Affection gegeben. Daher empfiehlt es sich, einer Brucheinklemmung nicht unthätig zuzusehen, sondern rechtzeitig an eine Beseitigung der Einklemmung zu denken. Wenn dagegen bereits Darmgangrän eingetreten ist und insbesondere wenn man an gewissen Zeichen erkannt hat, dass dieselbe am Schnürring zu allererst und am schwersten aufgetreten ist, so empfiehlt es sich, den Schnürring successive, præparando von außen nach innen zu durchtrennen und die am Schnürring befindliche Darmpartie unter sorgfältiger Vermeidung einer Infection der Bauchhöhle



derart vorzuziehen, dass auch noch die Incarcerationsspur außen vom Incarcerationsringe gelagert ist. Da jedoch auch die innere Fläche des Schnürringes inficiert sein kann und von hier aus eine Propagation der Ansteckung stattfinden könnte, so wickle man die emporgehobene Darmschlinge, soweit sie im Bruchsackhalse liegt, mit Jodoformmull um, damit durch denselben die Bruchsackhöhle an dieser Stelle desinficiert und die von ihm producierten Stoffe aufgesaugt werden. Doch daran ist nicht genug; da wir die Thatsache kennen, dass am zuführenden Arme, höchstwahrscheinlich durch die Arrosionsfähigkeit der Mikroorganismen oder deren Producte, welche im angestauten Darminhalte enthalten sind, stercorale Geschwüre, Nekrose und Perforation eintreten können, so benützen wir den Augenblick, da der Schnürring gelöst wird, auch dazu, um den über demselben befindlichen Theil des zuführenden, also geblähten Darmes zu revidieren, ob an ihm die erwähnten Geschwüre nicht durchscheinen, oder am Ende nicht schon bis zur Serosa vorgedrungen sind. Mancher Kranke ist an der nachträglichen Perforation dieser Geschwüre trotz correct ausgeführter Herniotomie zugrunde gegangen. Haben wir etwas derartiges, wie eben geschildert, vorgefunden, dann bleibt nichts anderes übrig, als diesen zuführenden Arm so weit vorzuziehen, als an ihm tiefe Veränderungen sichtbar sind, und denselben, wenn nun genäht werden soll, lieber sofort zu beseitigen, als durch Belassung desselben in der Bauchhöhle Trübung des Verlaufes nach der Herniotomie zu verursachen. Auf die Entfernung eines halben Meters Darmes kommt es hiebei wahrlich nicht an.

Da wir von dem Standpunkte die Sache betrachten, dass von jeder Gangrän eine weiterschreitende Infection stattfinden könne, so trachten wir schon bei der primären Wundanlegung alles Gangränöse zu entfernen, und beschränken uns hiebei nicht nur darauf, dass wir alles Gangränöse vom Darme und Mesenterium abtragen, um gesunde Darmenden entweder zu vereinigen oder in der Wunde zu unterbringen, aber dass wir auch den inficierten Bruchsack, soweit als dessen Veränderungen reichen, excidieren. Ist dies einmal geschehen, dann vereinigen wir die Serosa des Darmes mit dem Peritoneum parietale ringsherum, damit kein weiterer Vorfall der eingenähten oder auch der nachbarlichen Schlingen statffinde, führen in den etwas vorgenähten zuführenden Arm ein weites dünnwandiges Drainagerohr ein, durch welches der Darminhalt in ein unter dem Bette befindliches, mit einer desinficierenden Flüssigkeit gefülltes Gefäß abgeleitet wird. Ein antiseptischer Verband, durch welchen das Drainagerohr hindurchgesteckt wird, schließt die übrige, gewöhnlich austamponierte, Wunde ab.

Ob wir uns schon während der Herniotomie entschließen, die im Gesunden resecierten Darmstücke mittelst primärer Enterorrhaphie zu vereinigen, oder ob wir es für gewöhnlich vorziehen, eine Darmfistel oder einen widernatürlichen After anzulegen mit der Aussicht auf eine spätere,



secundäre Darmnaht, darüber werden wir im Capitel über Darmnaht ausführlich handeln. An dieser Stelle hat es sich uns nur darum gehandelt, den Vorgang bis zur Ausbildung einer *Fistula stercoralis*, oder *Anus præternaturalis* zu schildern. Wir haben schon am Anfange dieses Capitels auf gewisse Unterschiede zwischen einer Darmfistel und dem *Anus præternaturalis* hingewiesen, welche functionelle Definition darin gipfelte, dass bei *Fistula stercoralis* ein Theil des Darminhaltes nach außen fließt, während der übrige Theil auf normalem Wege entleert wird, dass dagegen beim *Anus præternaturalis* durch die abnorme Darmöffnung der

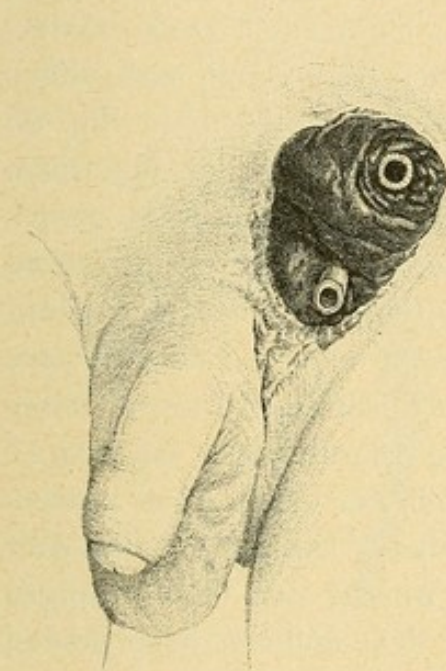

Fig. 83 (siehe Seite 354).

Ein *Anus præternaturalis* mit zwei deutlichen Öffnungen und Vorfall des zu- und abführenden Schenkels.  
In den Öffnungen Drainröhren.

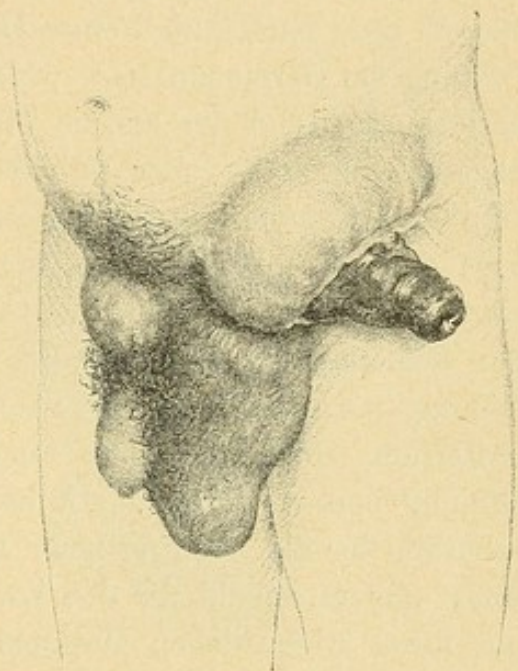


Fig. 84 (siehe Seite 354).

Ein *Anus præternaturalis* mit einer deutlich sichtbaren Öffnung, und zwar an dem prolabierten, zuführenden Schenkel; die zweite Öffnung unter dem Narbenrande versteckt.

gesamnte Darminhalt entleert wird, so dass auf normalem Wege nichts abgeht, oder höchstens eine so unbedeutende Menge von Stuhl, dass wir dieselbe leicht als desquamiertes Darmepithel, mit Schleim gemischt, oder als den im abführenden Arme übriggebliebenen und nun allmählich entleerten Inhalt erkennen. Wir können beide Affectionen aber auch anatomisch definieren, indem wir sagen, dass als *Fistula stercoralis* jene abnorme Darmöffnung bezeichnet wird, welche durch Darmgangrän, aber auch durch andere krankhafte Vorgänge entsteht, welche jedoch nur einen Theil der Darmperipherie betrifft, während der *Anus præternaturalis* durch ebensolche Processe bedingt ist, welche aber den gesamten Umfang des Darmes ergriffen haben. Wir könnten aber auch sagen, dass wir bei einer



Fistula stercoralis eine einzige Darmöffnung wahrnehmen, mittelst derer der Darm auf die Hautoberfläche ausmündet, während wir beim Anus præternaturalis zumindest zwei solche Öffnungen constatieren können, von denen wenigstens eine von der gesamten Peripherie des Darmes gebildet wird (siehe Fig. 83 und 84 auf Seite 353). Zu diesen Definitionen muss aber bemerkt werden, dass es Zustände gibt, welche nach dem eben Gesagten beurtheilt, zur falschen Deutung Veranlassung geben könnten, da Formationen bestehen, welche wie eine Darmfistel aussehen, thatsächlich aber ein Anus præternaturalis sind, und umgekehrt. Wir können uns nämlich vorstellen und die beigefügten zwei Abbildungen geben hievon einen klaren Begriff, dass nach Abfall einer Darmwandhernie eine ziemlich große laterale Öffnung am Darms entsteht, welche zum Theile den Darminhalt nach außen entleert, während der andere Theil zum After abfließt. In dem in Fig. 85 abgebildeten Falle aber entwickelte sich ein Vorfall der der abnormen Öffnung gegenüberliegenden Mesenterialseite des Darmes, und zwar derart, dass durch denselben jeder Zugang zu dem abführenden Stücke verlegt war. Wir sehen am Bilde den Vorfall eines T-förmigen Stückes Darm mit der Schleimhaut nach auswärts gekehrt, an dessen beiden Enden je eine Öffnung in den zuführenden und abführenden Darm hineinführt. Dieses letztere Kriterium, sowie die Entleerung des gesamten Darminhaltes bei einer Öffnung heraus würde die Annahme, dass es sich um einen Anus præternaturalis handle, rechtfertigen. Die Wesenheit dieses Zustandes wird aber sofort anders, sobald wir den Vorfall reponieren, worauf sich die Darmfistel mit ihren wesentlichen Merkmalen darstellt. In dem anderen abgebildeten Falle (siehe Fig. 86) haben wir eine abnorme Darmöffnung vor uns, durch welche nur ein Theil des Darminhaltes nach außen befördert wird, während der andere beim After abfließt. Hierbei könnte die Auffassung platzgreifen, dass es sich um eine Darmfistel handle, während die weitere Untersuchung ein zweites, vom ersteren gänzlich getrenntes Darmlumen constatiert, durch welches wir in eine ganz andere Darmpartie gelangen, als durch das erste, was wieder dem Befunde eines Anus præternaturalis, womit aber wieder die theilweise Entleerung des Darminhaltes nicht übereinstimmt, entspräche. Die beiden Auslegungen wurden endlich durch die genaue Untersuchung des Falles vollständig klargestellt, indem erkannt wurde, dass in der Wunde zwei isolierte Darmenden eingewachsen sind, welche aber oberhalb dem Bauchraume bereits eine quere Communication untereinander besitzen, durch welche der Darminhalt aus dem zuführenden in den abführenden Arm überleert wird, also ein Zustand, welchen wir bei der Anlegung des Enterotoms bezwecken.

Wenn wir an die Ausheilung dieser Zustände denken, so könnte man eine Darmfistel auch als jene abnorme Darmöffnung bezeichnen, zu deren Ausheilung eine wandständige partielle Resection des Darmumfanges ge-



nügend ist und wobei die Darmenden wenigstens mit der dem Mesenterialansatz entsprechenden Wandpartie im Zusammenhange bleiben, während bei einem Anus præternaturalis die Resection vollständig, der Quere nach, an beiden Armen ausgeführt werden muss, demnach auch in das Mesenterium hineinreichen muss. Abgesehen von dem soeben erwähnten Befunde, kann jedoch auch bei einem Anus præternaturalis nur eine Öffnung äußerlich sichtbar sein, indem sich nämlich das abführende Darmstück manchmal in ziemlich großer Entfernung von der sichtbaren Mündung

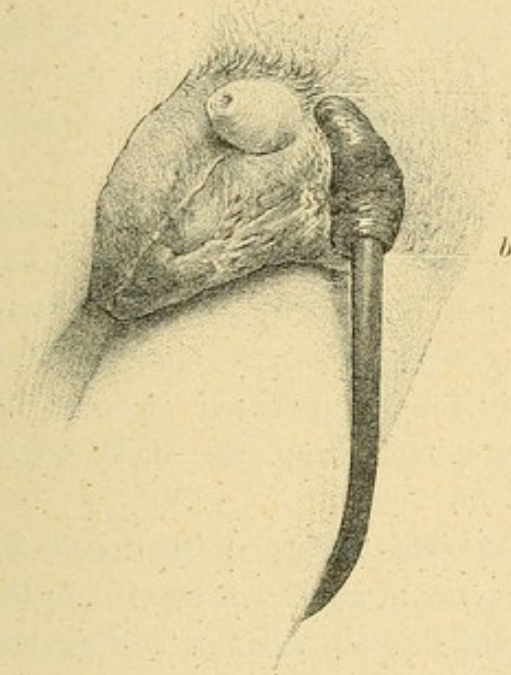


Fig. 85.

Scheinbarer Anus præternaturalis; eigentlich anatomisch eine Stercoralfistel mit Vorfall der Mesenterialseite (zwei Öffnungen).

*a* = Öffnung des abführenden Schenkels.

*b* = Öffnung des zuführenden Schenkels.

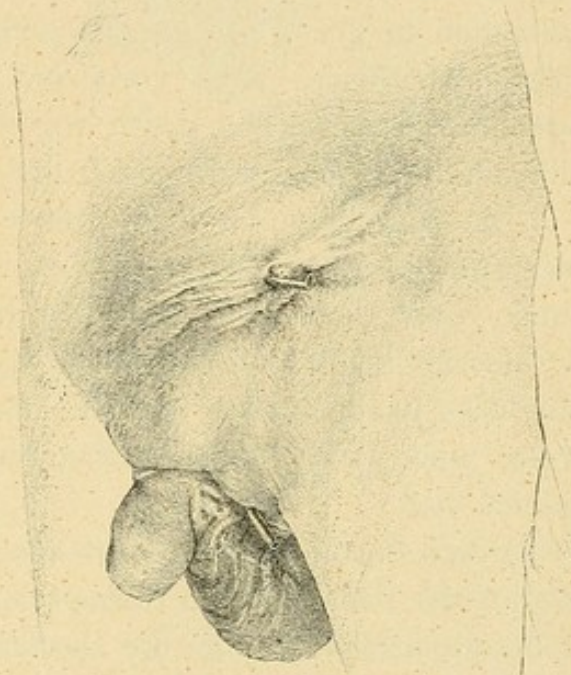


Fig. 86.

Anus præternaturalis. Aussehen einer scheinbaren Darmfistel (eine Öffnung). Die andere ist aber versteckt. Außerdem besteht Communication der Därme innerhalb der Bauchhöhle.

unter dem Wundrande befindet und erst durch mühsames Sondieren oder durch Wasserinjectionen vom Rectum aus unserer Wahrnehmung zugänglich gemacht werden muss (siehe Fig. 84 [auf Seite 353] und 86).

Es muss weiter hinzugefügt werden, dass die Darmfisteln, bei denen sich der Darminhalt nur partiell entleert, auch mehrfach sein können, da die Darmfistel durch multiple Krankheitsprocesse der Darmwand entstanden sein kann, so z. B. durch eine Perforation am Schnürringe und eine Perforation auf der Höhe der Darmschlinge. Aber auch beim Anus præternaturalis können mehr als zwei Öffnungen vorhanden sein, und zwar dadurch, dass die Gangrän z. B. die Gegend des Blinddarmes betrifft, worauf



auf der Haut im rechten Hypogastrium drei Öffnungen sichtbar sein können, von denen die erste ins Ileum, die andere ins Colon ascendens und die dritte in den Processus vermiformis führen kann (siehe Fig. 87, 88 und 89). Wenn wir uns denken, dass eine Darmschlinge im inneren Leistenringe fixiert ist und die von ihr central und peripher gelegene Darmpartie einen Bruch bildet und incarceriert wird, so kann diese ein W bildende Darmschlinge beim Abfallen der gangränösen Partien auch vier Darmöffnungen hinterlassen, wobei sich der gesammte Darminhalt dennoch nur bei einer derselben entleert. An dieser Stelle müssen wir auch darauf hinweisen, dass die Darmöffnungen bei Anus præternaturalis gewöhnlich in der Weise gegeneinander gelagert sind, dass die Öffnung des zuführenden Armes nach vorn und rechts von der Ausmündung des abführenden Darmes gelagert ist, was damit zusammenhängt, dass die Darmschlingen im Bruche gewöhnlich um 180° torquiert erscheinen.

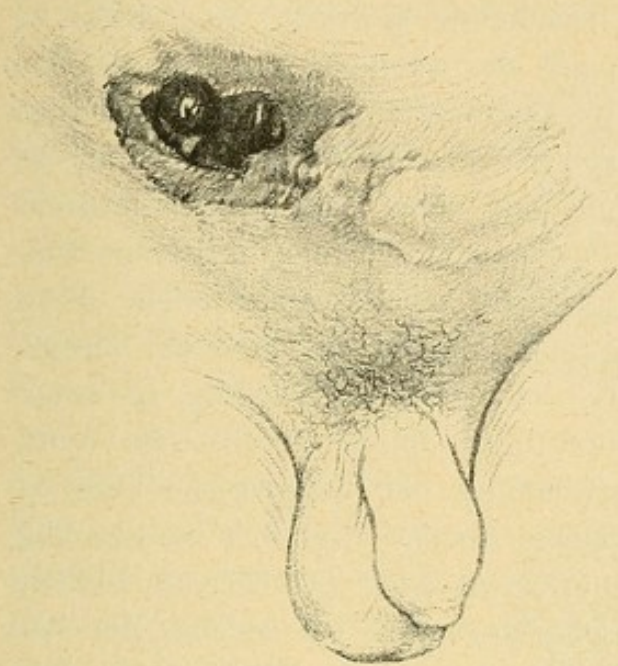
Die außerhalb der Bruchpforte liegende Darmpartie hypertrophirt bedeutend gegen die im Bauchraume zurückgebliebenen Schlingen. Fig. 90 *a* und *b* auf Seite 359 veranschaulichen das Verhältniß der Wanddicke der innerhalb und außerhalb des Bruchringes gelegenen Darmpartie. Man sieht, dass insbesondere die Drüsenschichte der Schleimhaut, sodann die Serosa, und zwar durch Auflagerung neuer Schichten, an Dicke zugenommen hat.

Durch die Peristaltik kann sich sowohl beim Anus præternaturalis als auch bei der Darmfistel ein Darmprolaps entwickeln, und zwar kann derselbe auf die unmittelbare Nähe des Darmes beschränkt sein, oder die vorfallende Darmpartie oder Exvagination kann eine sehr beträchtliche, mehrere Decimeter betragende Länge aufweisen. Es ist nicht ausgeschlossen, dass, wenn eine derartige exvaginierte Darmpartie in sich einen Theil der peritonealen Höhle im nicht obliterierten Zustande enthält, dass in demselben neue Eingeweide herabtreten können, wodurch bruchähnliche Bildungen entstehen, ähnlich dem Descensus der Eingeweide in die prolabierte vordere Scheidenwand, oder ähnlich, wie auch Dünndarmschlingen in den in einem Prolapsus recti enthaltenen Theil der Peritonealhöhle eintreten können. Schließlich sei der Vollständigkeit halber noch eines ausnahmsweisen Befundes Erwähnung gethan, nämlich jenes, dass trotz des scheinbaren Befundes eines Anus præternaturalis mit vollständiger Entleerung des Darminhaltes durch die Fistel dennoch nur eine Darmfistel bestehen kann, wie der Verfasser in einem Falle beobachtete, wo bei einem jungen Manne nach der Incarceration eines Bruches eine Darmfistel zurückblieb; behufs Schließung derselben sollte eine Enterotomie vorgenommen werden, als die allseitige Untersuchung feststellte, dass vom Anus aus kein Wasser in die Fistel überfließe und dass auch das durch die Fistel eingespritzte Wasser beim Anus nicht abfließe. Eine weitere gründliche Untersuchung ergab,

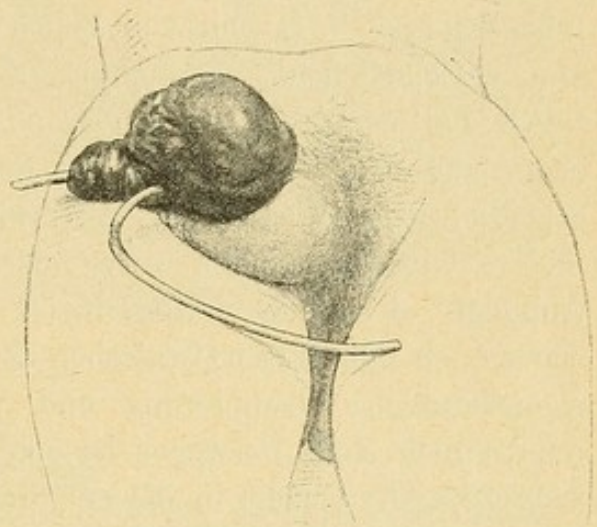


dass der Mann an einem Carcinom des Dickdarmes litt, welches die Darmlichtung vollständig verlegte.

ad 2. Zweitens haben wir erwähnt, dass wir uns gegenüber einer Darmgangrän derart verhalten können, dass, was nekrotisch ist, beseitigt

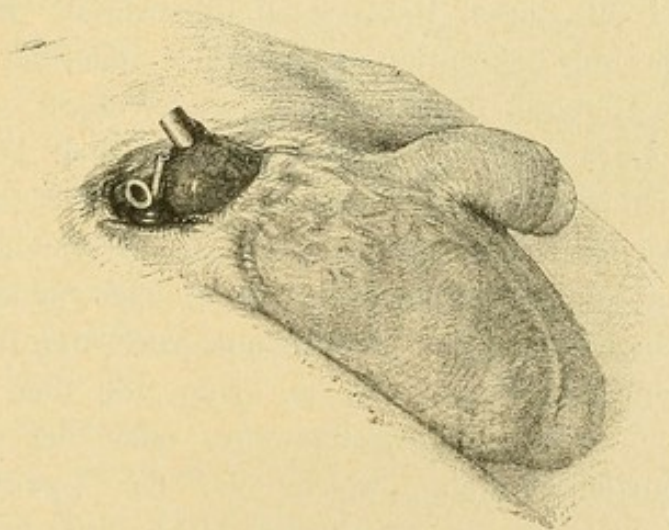


*Fig. 87.*



*Fig. 88.*

wird, worauf die zurückbleibenden gesunden zwei Darmenden sofort mittelst circulärer Enterorrhaphie verschlossen werden. Wir müssen uns deutlich theoretisch darüber aussprechen, welchem von diesen beiden Vorgängen



*Fig. 89.*

wir principiell den Vorzug geben, oder ob wir nach Auswahl der Fälle den einen dieser, den anderen jener Therapie unterziehen. Schon von den ersten Zeiten der Übung einer Darmresection her, also vom Jahre 1880 und 1881, schwankt die Vorliebe der Operateure zwischen der Anlegung



eines Anus præternaturalis und zwischen der primären Enterorrhaphie. Hören wir nun, wie dieselbe von den einzelnen Anhängern motiviert wird. Da die Beobachtungen vom widernatürlichen After älter sind, so wollen wir mit ihnen beginnen.

Die Mortalität bei Anlegung eines widernatürlichen Afteres ist gegen jedes Erwarten seit jeher eine sehr bedeutende gewesen. Nach Franks betrug sie 80%, und wenn wir nur auf die allerneuesten Publicationen reflectieren, so z. B. jene von Mikulicz, so findet derselbe unter 94 Fällen von verschiedenen Operateuren 72 Todesfälle oder 76% Mortalität. Er selbst hatte unter 7 Fällen von Anlegung eines Anus præternaturalis ebensoviel, also 7 Todesfälle. Es würde demnach scheinen, dass eine Entscheidung zu Gunsten der Resectionsmethode nicht schwer fallen sollte, und es wird niemanden verwundern, wenn Mikulicz auch ein eifriger Anhänger derselben geworden ist. Es ist jedoch nothwendig, zu untersuchen, ob die Mikulicz'schen Zahlen nicht durch Zufall oder durch eigenthümliche Gruppierung und Verwendung der ungünstigen Fälle so unerfreulich sind. Deswegen ist eine genaue Analyse derselben nothwendig, und Chaput macht in dieser Richtung einen ganz berechtigten Schritt, indem er eine sogenannte unvermeidliche Mortalität, bei welcher der Fall unabwendbar verloren war, unterscheidet von jener Mortalität, welche durch die Wahl der operativen Methode bedingt ist, also hier dadurch, dass der Anus præternaturalis angelegt und nicht eine Darmresection mit Naht ausgeführt wurde. Die erstere Mortalität wäre demnach unabhängig davon, ob eine Darmresection oder ein Anus præternaturalis zur Anwendung gekommen war.

Ein Beispiel soll diesen Unterschied illustrieren. Wenn ein Kranker infolge Durchlöcherung des zuführenden Armes innerhalb der Bauchhöhle oder durch totale Gangrän desselben stirbt, oder wenn er daran zugrunde geht, dass eine Darmschlinge in das kleine Becken gesunken ist, dort anwuchs und hiedurch eine Undurchgängigkeit des Darmes veranlasst wurde, so war der Tod des Kranken insofern unvermeidlich, als derselbe durch eine Herniotomie älteren Styles nicht abgewendet werden konnte. Wenn dagegen ein Kranker mit einem Anus præternaturalis durch beständigen Verfall der Ernährung, oder an einer von dem Bruchsacke ausgehenden Phlegmone des Beckenzellgewebes oder der Bauchwand, oder an einer Bauchfellentzündung, welche vor der Operation noch nicht bestand, dagegen vom Bruchsacke aufwärts stieg, gestorben ist, dann hätte vielleicht der Tod vermieden werden können, wenn bei der Versorgung der Darmenden eine andere Methode gewählt worden wäre. Wenn wir nach diesen Principien die Fälle Mikulicz' scheiden würden, so würden aus den gesammten Todesfällen 71% auf die Mortalität infolge der Wahl der Methode und 28% auf die unvermeidliche Mortalität entfallen. Chaput



hat bei seinen Kranken 7mal einen Anus præternaturalis angelegt und erlebte nur 1 Genesung und 6 Todesfälle; von den letzteren starben 2 Fälle (= 28 %) an den operativen Folgen und 4 Fälle (= 57 %) aus Gründen, welche mit der Operation nicht zusammenhiengen und unabwendbar waren. Also schon in dieser kleinen Statistik verschieben sich die Ziffern zu Gunsten der Methode der Anlegung eines widernatürlichen Afters.

Wenn wir nun unsere eigene Erfahrung fragen, so ist in dem abgelaufenen Quinquennium eine derart große Zahl von gangränösen Hernien vorgekommen, dass in einem gleichen Zeitraume kaum eine zweite Anstalt über ein derartiges Material verfügt. Es kamen nämlich bei uns 45 Fälle von gangränösen Hernien zur Beobachtung, unter welchen 30mal ein Anus præternaturalis angelegt wurde; von diesen letzteren 30 Fällen starben 14, also 46 %, es sind demnach von den 100 % Mortalität der persönlichen Statistik Mikulicz' und von den 85 % von Todesfällen von der persönlichen Zusammenstellung von Chaput die Mortalität bei der gesamten Statistik Mikulicz' auf 76 % und bei unserer persönlichen schon auf 46 % gesunken, demnach beinahe auf die Hälfte, und es darf wohl geschlossen werden, dass, da bei der Anlegung des widernatürlichen Afters heutzutage keine besonderen Verdienste oder persönliche Fehler sich geltend machen werden, die Erklärung der Gunst oder Ungunst der Verhältnisse darin zu suchen ist, wie sich schwere oder einfache Fälle gruppieren. Nachgewiesen ist durch die aus unserer Klinik mitgetheilten Ziffern, dass in mehr als der Hälfte der Beobachtungen, in welchen die Darmgangrän

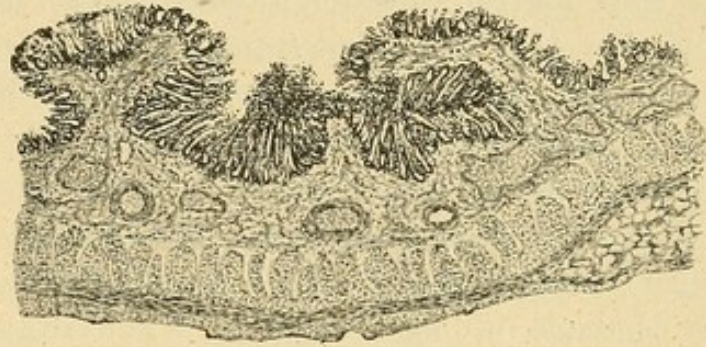


Fig. 90 a (siehe Seite 356).

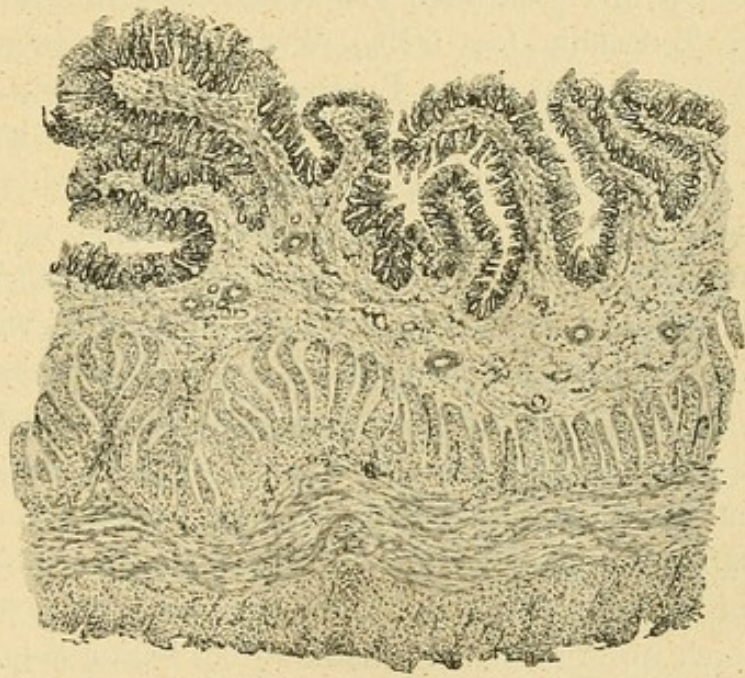


Fig. 90 b (siehe Seite 356).

*a* = die Dicke des Darmes innerhalb,  
*b* = die Dicke des Darmes außerhalb des Bruchringes  
bei einem Anus præternaturalis.

auf 46 % gesunken, demnach beinahe auf die Hälfte, und es darf wohl geschlossen werden, dass, da bei der Anlegung des widernatürlichen Afters heutzutage keine besonderen Verdienste oder persönliche Fehler sich geltend machen werden, die Erklärung der Gunst oder Ungunst der Verhältnisse darin zu suchen ist, wie sich schwere oder einfache Fälle gruppieren. Nachgewiesen ist durch die aus unserer Klinik mitgetheilten Ziffern, dass in mehr als der Hälfte der Beobachtungen, in welchen die Darmgangrän



mittelst Anlegung eines widernatürlichen Afters behandelt wurde, Heilung erzielt werden kann und unter diesen Fällen müssten wir also noch die Scheidung in die unvermeidliche und die operative Mortalität vornehmen.

Vergleichen wir mit diesen Resultaten die Erfolge einer primären Enterorrhaphie: bei der letzteren Operation entscheiden freilich Erfahrung und Übung mehr, als bei der Anlegung eines Anus præternaturalis. Barette hat 49 Fälle von primären Enterorrhaphien gesammelt und hiebei 23 Todesfälle oder 47% Mortalität gefunden, von welchen 16 Fälle mit der Operation in gar keinem Zusammenhange standen (darunter 6 Fälle von Collaps, welche natürlich auch durch die verlängerte Operation, besonders Narkose, zweifellos gefördert, vielleicht aber auch direct hervorgerufen wurden); in 7 Fällen wurde der Tod durch die Wahl der Operationsmethode bedingt; es stehen demnach ca. 32% unvermeidlicher Mortalität 14% Mortalität durch die Methode bedingt entgegen. Mikulicz sammelte 64 Fälle, und zwar aus den persönlichen Statistiken von Czerny, Riedel, Kocher, Hagedorn, Hahn und Paulsen und seinen eigenen und verzeichnet auf diese 64 Fälle 32 Todesfälle (= 50%). Wenn wir nun fragen, wie es sich mit unseren Fällen von primärer Enterorrhaphie verhält, so lautet die Antwort, dass in den 15 Fällen 9mal Genesung erzielt wurde, dagegen 6 Todesfälle vorkamen, was also gleich 40% Mortalität ist. Wir sehen also, dass sich die Erfolge der primären Enterorrhaphie in den verschiedensten Händen einander auffällig nähern, denn sie betrug 50%, 47% und 40%, und dass sie nicht in so weiten Grenzen schwanken, wie die Erfolge der Anlegung eines widernatürlichen Afters, wo die Mortalität 85% auf der einen, 46% auf der anderen Seite betragen kann. Wenn wir demnach die Resultate unserer eigenen persönlichen Thätigkeit vergleichen, so sind die Differenzen, was die Methode der Versorgung der nach einer Resection zurückbleibenden Darmenden betrifft, nur so weit verschieden, nämlich 46% und 40%, dass ein nächster Fall das Verhältnis umkehren kann, so dass wir eigentlich durch unsere eigene Statistik zu der Schlussfolgerung gedrängt werden, dass man durch beide Methoden, sofern sie am richtigen Platze angewendet werden, gleich günstige Resultate erzielen kann, wenn man gerade nicht lauter a priori verlorene Fälle in die Hand bekommt, dass aber diese Frage vorläufig auf Grund von verhältnismäßig geringen Erfahrungen durch Ziffern nicht entschieden werden kann.

Wenn wir aber die Gleichwertigkeit der Methoden zugeben und von der Ansicht ausgehen, es sei mit jeder derselben gleichviel Günstiges zu erzielen, wenn nur eine jede derselben nach passender Auswahl der Fälle angewendet wird, so ergibt sich die Frage, durch was sollen wir uns bei dieser Auswahl leiten lassen. Es ist zweifellos, dass wir bei der Anlegung des widernatürlichen Afters insoferne unter günstigeren Verhältnissen operieren, als der Kranke, welcher von einer Darmincarceration betroffen ist, ipso



facto an einer Undurchgängigkeit leidet. Derselbe ist demnach durch die Resorption der Zersetzungsproducte aus dem sich stauenden Darminhalte vergiftet, collabiert, derselbe hat auch mehrere Tage nichts Nahrhaftes genossen. Der zuführende Arm ist ad maximum dilatirt, und zwar durch Flüssigkeit und Gase, welche auch nach Einschneiden des Darmes sich nur langsam, manchmal erst im Verlaufe von 24 Stunden gründlich entleeren; es ist klar, dass die Verlängerung der Narkose behufs Anlegung einer primären Darmsutur die Ursache zum Collapse vermehren würde, während wir, was die Narkose betrifft, die Anlegung eines widernatürlichen Afters unter örtlicher Narkose, beim collabierten Patienten sogar auch ohne Narkose ausführen könnten. Niemand wird leugnen, dass die Anlegung eines Anus præternaturalis auch in verhältnismäßig einfachen Verhältnissen ausgeführt werden kann, ohne ein besonderes Instrumentarium und ohne eine besonders geübte Assistenz.

Dagegen führen wir die primäre Enterorrhaphie unter gewissen Beziehungen unter entschieden ungünstigen Verhältnissen aus. Da wir also nicht warten können, bis sich der Darm ordentlich entleert, so müssen wir die resezierten Darmenden nähen, während der zuführende Darm noch voll von Flüssigkeiten und Gasen ist. Wenn wir auch während der Operation durch Anwendung derselben das Operationsfeld vor Überschwemmung von Fäcalien schützen können, so muss in dem Augenblicke der Lösung der Ligatur nach vollführter Darmsutur durch die erwachte Darmperistaltik eine mächtige Welle vom Darminhalte auf die genähte Stelle zustürzen, welche nicht selten durch die Naht etwas verengt ist, und es darf uns nicht wundernehmen, wenn in diesem Augenblicke die eine oder die andere Naht nachgibt, so dass Barette zum Beispiel außer den 23 Todesfällen unter 29 geheilten primären Darmsuturen noch 9mal die Entwicklung von stercoralen Fisteln zwischen den Nähten beobachtet hatte. Weiter arbeiten wir während der ganzen Resection und Suture in einem Felde, welches früher schon durch die Darmgangrän, im Augenblicke der Operation aber durch das Abfließen des Darminhaltes intensiv inficiert worden war oder sehr leicht inficiert werden konnte und welche Besudelung auch durch die gründlichste Irrigation nicht beseitigt werden kann, und trotzdem wollen wir ja noch die vernähte Darmschlinge in die Bauchhöhle reponieren! Dürfte da jemand staunen, wenn der Reposition des Darmes in die Peritonealhöhle auf den Fersen eine septisch-eitrige Infection des Bauchfelles folgen würde, welcher der Kranke rettungslos unterläge?

Ein weiterer ungünstiger Umstand der unmittelbaren Darmnaht ist der, dass dieselbe eine gründliche Entleerung des Darmes nicht zugibt, dass demnach durch weiteren Verbleib des angestauten Darminhaltes über der genähten Stelle leicht Perforationen des zuführenden Armes entstehen können, dieselben, welche von den stercoralen Geschwüren ausgehend auch



die Ausgänge der Anlegung eines Anus præternaturalis ungünstig gestalten können. Die durch die Incarceration bedingte Darmparese oder Darmparalyse trägt jedenfalls dazu bei, dass die Entleerung des Darminhaltes unvollkommen geschieht und demnach die weitere Resorption von verschiedenen toxischen Stoffen aus demselben ermöglicht ist. Dass solche Perforationen am zuführenden Arme vorkommen, darüber geben Chapplain (1859, Société de chirurgie) und Englisch (Hernia obturatoria, Monographie) die nothwendigen literarischen Nachweise. Aus demselben Grunde wurden aber auch Totalnekrosen des zuführenden Armes nach ausgeführter primärer Naht häufiger beobachtet als nach Anlegung eines widernatürlichen Afters. Wir werden später von der Zulässigkeit der Darmresection bezüglich der Länge etwas ausführlicher verhandeln und erfahren, dass verhältnismäßig ausgedehnte Ausschaltungen des Darmes zulässig sind. Wenn uns also an dem zuführenden Arme irgend welche Zeichen verdächtig erscheinen sollten, so empfiehlt es sich, wenn hiedurch nicht gerade excessive Längen beseitigt werden müssten, sowohl bei der Anlegung des widernatürlichen Afters, als vielmehr noch bei der unmittelbaren Naht des Darmes die verdächtige Darmpartie zu reseccieren.

Ebenso wie wir in dem Vorhergehenden die günstigen Umstände, welche bei der Anlegung eines widernatürlichen Afters, und die ungünstigen Verhältnisse, welche bei der unmittelbaren Naht des Darmes herrschen, angeführt haben, ebenso wollen wir anderseits wieder die Nachtheile eines Anus præternaturalis und die Vorzüge einer primären Enterorrhaphie einzeln erwägen. Einer der größten Nachtheile des widernatürlichen Afters ist der, dass zu seiner definitiven Ausheilung eine zweite Narkose nothwendig ist und ein zweiter durchaus nicht gleichgiltiger Eingriff. Man kann nämlich nicht behaupten, dass ein widernatürlicher After ein Zustand ist, welcher, falls überhaupt eine Aussicht auf dessen Ausheilung besteht, jahrelang oder das ganze Leben hindurch ertragen werden könnte. Abgesehen davon, dass der Defect an und für sich ekelhaft, durch das Definitivum aber an seiner Widerlichkeit noch zunimmt, müssen wir gestehen, dass es Fälle gibt, in denen bei widernatürlichem After die Existenz nicht einmal Wochen hindurch möglich ist. Einzelne Kranke gehen hiebei nämlich daran zugrunde, dass die abnorme Darmöffnung zu hoch am Darne liegt, so dass also die Nahrungsmittel ungenügend ausgenützt werden, dass also die Kranken bei gewöhnlicher Ernährung, ja sogar bei überreicher Zuführung von Nahrungsmitteln immer mehr und mehr abmagern. Über den letzteren Umstand können wir uns überzeugen, indem wir dem Kranken zum Beispiel pulverisierte Thierkohle oder chinesischen Tusch, beispielsweise zu einem dunklen Rothwein hinzugesetzt, verabreichen, worauf wir bemerken, dass die Kohlenpartikelchen nach sehr kurzem Zeitraume bereits durch die abführende Darmöffnung abgehen, dass sie also kurz vorher den Magen



verlassen haben müssen. Doch auch ohne diesen Behelf können wir an einem durch Galle grün gefärbten, stark schaumigen, mit einzelnen noch nicht ganz verdauten Nahrungspartikelchen untermischten Darminhalte erkennen, dass die Darmöffnung hoch oben am Jejunum liege, besonders wenn es sich um linksseitige Dünndarmfisteln handelt. Unter solchen Umständen ist eine sogenannte intermediäre Enterorrhaphie oder eine Darmnaht in der Zwischenzeit eine Lebensindication. Man könnte uns hierbei einwenden, dass man der ungenügenden Ernährung entgegenarbeiten könne dadurch, indem man entweder flüssige oder eigens zubereitete Nahrung in das abführende Stück einspritzt oder den aus dem zuführenden Stücke abfließenden Darminhalt auffängt und ihn wieder durch das abführende Stück dem Organismus einverleibt, oder dass man diesen ganzen Vorgang dadurch spontan ablaufen lässt, indem man von dem zuführenden in das abführende Darmende ein starkcalibriges Drainagerohr einführt, durch welches auch außerdem der die beiden Darmöffnungen trennende Mesenterialsporn zurückgedrängt werden kann. Es ist zweifellos, dass dieser Einwand richtig ist und wir es versuchen sollen, durch diesen Behelf die Enterorrhaphie möglichst so lange hinauszuschieben, bis die Infectionsmöglichkeit von der Wunde nahezu ausgeschlossen ist. In diesem Stadium können wir auch die Ernährung des Kranken durch ernährende Rectalklysmen unterstützen. Es gibt jedoch Fälle, in denen trotz Einhaltung aller dieser Vorsichtsmaßregeln die Kranken immer mehr und mehr abmagern, so dass es scheint, als ob bloß die unverzüglich ausgeführte Enterorrhaphie noch eine günstige Wendung des Zustandes bewirken könnte. Diese Erwägungen bewogen den Verfasser einigemal zu einer Beschleunigung der Darmnaht, welche er sonst gerne bis zur vollständigen Reinigung der Wunde und beginnender Vernarbung derselben zu verschieben pflegt. Diese Fälle wurden jedoch beinahe durchgehends als ungünstige Fälle befunden, es zeigte sich aus denselben die Richtigkeit der gemachten und soeben mitgetheilten Beobachtungen und Vorschriften aus dem Grunde, weil die getroffenen Maßnahmen gewiss genügt und sich bewährt hätten, wenn nicht andere Veränderungen vorhanden gewesen wären, welche die stetige Abnahme der Kräfte verursachten. Die Ursache war gewöhnlich so schwer, dass der Effect der Enterorrhaphie hiedurch geschädigt wurde, so dass der Verfasser endlich zur Ansicht gelangte, dass diese Fälle zu den ungünstigsten für die Darmsutur gehören. Weitab gelegene Abscesse, Knickungen des Darmes, abnorme Communicationen, geschwürige Processe waren gewöhnlich die Ursachen der beobachteten Kräfteabnahme bei bestehender abnormer Darmöffnung, als auch des Misserfolges der intermediären Sutur. Es ist hiedurch natürlich auch sehr nahegelegt, dass diese Fälle auch ein gewichtiger Einwand gegen die Anlage eines widernatürlichen Afters überhaupt sind.



Wenn wir nun alles zusammenfassen, was soeben gesagt wurde, so müssten wir als Haupteinwand gegen die Anlegung eines Anus præternaturalis anführen, dass es zu seiner Ausheilung einer zweiten großen Operation benöthigt und dass auch diese bei manchen Fällen resultatlos ist, da sich bereits unausgleichbare Veränderungen entwickelt hatten.

Dass ein Anus præternaturalis nach einer Brucheinklemmung für einen jüngeren Menschen, welcher noch unter Leuten verkehren soll und auch verkehren könnte, einen qualvollen und unerträglichen Defect darstellt, braucht nicht erst erwähnt zu werden, hauptsächlich auch aus dem Grunde, dass solche nach Incarceration entstandene abnorme Darmöffnungen bei Versuchen, sie temporär wasserdicht zu verschließen, ziemlich renitent sind.

Weiter enthält ein Anus præternaturalis in sich gewisse Gefahren, welche, wiewohl wir sie nicht beobachtet haben, sich doch nicht leugnen lassen. Sowohl Mikulicz als Chaput verloren jeder je zwei Fälle von sieben an einer Phlegmone, welche von der Wunde ausgieng, wenn wir auch von allen anderen abgesackten, in mehreren weiteren Fällen beobachteten Abscessen absehen, von denen soeben die Rede war. Erinnern wir uns weiter noch an die hohe Mortalität, die bei der Anlage eines widernatürlichen Afters beobachtet wurde und bis 85% betragen kann, so wird jeder unsere Schlussfolgerung begreifen, dass wir jedenfalls alle Mittel benützen werden, um die Anlage eines widernatürlichen Afters zu vermeiden.

Führen wir nun noch die Vortheile einer primären Darmnaht an. Durch einen einzigen operativen Eingriff beseitigen wir die Einklemmung und ihre Folgen und vereinigen die nach der Resection zurückbleibenden Darmenden derart, dass binnen wenigen Tagen der Kranke auf gewöhnlichem Wege ernährt werden kann, da er nach Abstoßung der gangränösen Bruchsackpartie binnen zwei bis vier Wochen vollständig geheilt ist. Hiedurch ist die Gefahr einer ungenügenden Ernährung, von secundären Erkrankungen, zum Beispiel von Phlegmonen, welche vom Bruchsacke ausgingen, Thrombosen der Vena femoralis, Embolien und aus denselben hervorgehende Pneumonien und anderes mehr und auch die Gefahr einer zweiten nicht unbedeutenden Operation abgewendet. Bei genügender Resection, besonders auch des irgendwie verdächtigen zuführenden Armes, haben wir nach unseren Kräften eine von demselben drohende Perforation ausgeschlossen; bei vollkommener Technik der Darmnaht ist auch die Entwicklung der secundären Darmfistel in der genähten Darmstelle ziemlich unwahrscheinlich, besonders wenn wir vor der Vereinigung die Spannung des Darmes durch Entleerung einer bedeutenden Menge des Darminhaltes vermindert haben und nach der Operation dafür sorgen, dass der Darminhalt nicht wesentlich vermehrt wird. Durch Ausspülung des Magens, und zwar selbst durch wiederholte Ausspülung, können wir auch die Überfüllung der Därme nach dieser Richtung, also über der genähten Darmpartie, verringern. Ja, durch Be-



lassung der genähten Darmstelle in der Nähe der äußeren Wunde, also durch seroseröse Nähte zwischen dem Darne und dem Peritoneum parietale, können wir uns gegen das vorzeitige Durchschneiden der Nähte schützen, das heißt gegen die Gefahr des Durchschneidens derselben, solange noch keine abschließenden Adhäsionen vorhanden sind.

Wenn wir demnach beide Seiten der zwei in Frage kommenden Eingriffe bei Gangrän einer Darmpartie erwägen, so werden wir uns jedenfalls für die primäre Darmnaht entschließen, als für einen Eingriff, welchem vor der Anlegung eines widernatürlichen Afters entschiedenst der Vorzug gegeben werden muss. Wir etablieren dagegen einen Anus præternaturalis, wenn die Verhältnisse in irgend einer Beziehung ungünstig sind, und diese sind: 1. Wenn die Herzschwäche (abgesehen von einer septico-purulenten Entzündung des Bauchfelles, welche die Prognose eines jeden Eingriffes ungünstig macht) sehr groß ist. Dann ist die Verlängerung der Operation bedenklich; 2. wenn die Stercoralphlegmone gar zu ausgedehnt ist, derart, dass ihre Ausbreitung nach innen wahrscheinlich ist, dann ist es besser, wenn wir die Wirksamkeit einer primären Darmnaht nicht durch einen derartigen an und für sich schon zweifelhaften Fall compromittieren; 3. wenn die Spannung der Därme (der Meteorismus) allzu bedeutend ist, so dass die überfüllten, comprimierten und geknickten Därme nicht gründlich entleert werden können, denn in diesem Falle stellen wir die genähte Darmstelle unter sehr ungünstige Bedingungen; 4. wenn die hygienischen Verhältnisse, die Vorbereitung aller Utensilien und die Assistenz ungenügend sind, dann lassen wir uns lieber in den complicierten Eingriff einer primären Darmnaht nicht ein, weil unter solchen Umständen die Contactinfection während der Operation schwer zu vermeiden ist.

In solchen und ähnlichen Fällen können wir uns durch die Anlage eines widernatürlichen Afters und zwar in gesunder Darmpartie aushelfen und verschließen denselben später durch eine secundäre Darmnaht. Herrschen aber in den angeführten Verhältnissen gegentheilige, das heißt günstige Bedingungen, dann schließen wir diese Angelegenheit möglichst durch Resection der gangränösen Darmpartie und durch primäre Darmnaht definitiv ab.

---

## Verlauf nach der Herniotomie.

Der Verlauf der Krankheit nach der Herniotomie war in den früheren Zeiten in einer großen Zahl der Fälle deswegen ungünstig, ja tödtlich, weil während der Operation durch Berührung mit verschiedenen Utensilien, Instrumenten und Verbänden, ja leider auch mit der Hand des



Chirurgen jene Theile, welche in die Bauchhöhle zurückgeschoben werden sollten, inficiert wurden, wodurch eine allgemeine Entzündung der Bauchhöhle bedingt war, welche sich nur in den allerseltensten Fällen durch einen großen operativen Eingriff bekämpfen lässt, weil eine nachträgliche gründliche Desinfection der Bauchhöhle wegen der Unmasse von Falten und Taschen nahezu ausgeschlossen erscheint. Im Laufe der letzten Jahre aber lernten die Chirurgen die Contactinfection und hiemit auch die septische und eitrige operative Peritonitis zu vermeiden, so dass wir erst in der neueren Zeit einen ungefähr richtigen Begriff bekamen, wieviel beiläufig die durchschnittliche Mortalität der incarcerierten Hernien betrage, d. h., wieviel Individuen durchschnittlich an den gewöhnlichen Folgen der Incarceration eines Baucheingeweides zugrunde gehen, ohne dass sich hiezu eine operative Infection des Bauchinhaltes hinzugesellt hatte. Es sank nämlich die Mortalität in septischen und eitrigen Vorgängen von der ungeheueren Ziffer der früheren Zeit auf verhältnismäßig unbedeutende Zahlen, welche fortschreitend immer mehr noch durch das Bemühen der Chirurgen, durch verschiedene Maßregeln in der Versorgung der gangränösen Darmschlingen das Leben des betreffenden Individuums dem sonst unvermeidlichen Tode zu entreißen, verringert werden. Es gehört demnach die Lösung der eingeklemmten Darmschlingen an und für sich unter den jetzigen Verhältnissen zu den allereinfachsten Eingriffen, so dass Kranke, welche eine uncomplicirte Herniotomie durchgemacht haben, nach 8—10 Tagen geheilt aus der Behandlung entlassen werden können; was aber den Chirurgen bisher nicht gelungen ist, das ist den vernachlässigten Zustand des Bruchinhaltes zu bessern und die Ansteckung der Peritonealhöhle auszuschließen, wenn dieselben eingetreten sind, bevor der Kranke in fachtechnisch geübte Hände gekommen ist. Diese letzteren Umstände sind natürlich von den Fortschritten der chirurgischen Kunst und Wissenschaft unabhängig, sondern bloß davon, dass das Publicum dem Rathe des Arztes folge und die Wichtigkeit und den Ernst der Situation begreife, andererseits aber davon, dass die Diagnostik der Ärzte verlässlich sei und in besonderen Fällen die kostbare Zeit mit unnützem Temporisieren nicht vergeudet werde. Concret gesprochen, ist es nothwendig, dass im gegebenen Falle die Incarceration einer Darmschlinge vom Arzte richtig erkannt werde, dass derselbe die unumgängliche Nothwendigkeit einer Operation erkenne, eventuell also den Transport in die Nähe einer fachtechnisch geübten Hilfe anordne, dass aber auch das Publicum diesen Rathschlägen vertrauensvoll folge und nicht vielleicht die entscheidende Zeit mitunter durch Bereisen von Curpfuschern verpasse. Es ist auch viel davon abhängig, dass auch die in der Operation solcher Zustände erfahrenen Ärzte sich nicht auf erfolglose, oftmals wiederholte Repositionsversuche einlassen, sondern, wenn die Reposition nach Anwendung der aufgezählten Hilfsmittel mit sanfter Gewalt unter den



erwähnten Cautelen nicht gelingt, sofort zur Operation schreiten, nach der alten Regel, dass man über einer incarcerierten Hernie nicht schlafen soll, sondern dass die Herniotomie vor Sonnenuntergang ausgeführt werden möge.

Zu diesem Zwecke ist es also nothwendig, die Incarceration zu erkennen, die Verwechslung mit anderen Zuständen zu vermeiden, so mit der Entzündung der Lymphdrüsen, mit den varicösen subinguinalen Venenknoten und so fort. Nur in einem solchen Falle wird es gelingen, die Zahl der complicierten Fälle, welche ohne Operation mitunter erst am 10. oder 11. Tage nach Beginn der Incarceration mit drohendem oder schon bestehendem Anus præternaturalis in unsere Hände kommen, auf das Minimum zu beschränken. So ist nur zu hoffen, dass im Laufe der nächsten Jahre die früher bedeutende, nun wesentlich gesunkene Mortalität noch auf die allergeringsten Ziffern herabgesetzt wird.

Die soeben geäußerten Behauptungen wollen aber auch durch Zahlen belegt werden. Die Discussion über diesen Gegenstand begann am 12. Congresse der Deutschen Gesellschaft der Chirurgen im Jahre 1883 infolge einer Behauptung von B. Schmidt, dass nach Beobachtungen von 308 Fällen von den Jahren 1871 bis 1881 die Letalität nach der Herniotomie durch die antiseptische Wundversorgung nur unbedeutend gesunken sei, nämlich von 45·8% auf 36·6%, respective auf 30·9%, wenn wir die complicierenden und intercurrenten Erkrankungen abziehen. Dagegen lässt sich nun einwenden, dass früher auch eine bei weitem bedeutendere Mortalität beobachtet wurde. Billroth hat in der vorantiseptischen Zeit aus den Kliniken in Zürich und Wien eine Mortalität von 50—51%, Malgaigne schon früher aus den Pariser Spitalern eine solche von 58% constatirt. Eine Herabsetzung der Mortalität um 22—28% wäre allerdings schon ein bedeutender Gewinn, auch wenn es bei einer solchen geblieben wäre; doch daran ist nicht genug. Wenn wir die Resultate der Behandlung der incarcerierten Hernien in der neuesten Zeit verfolgen, so machen wir die Erfahrung, dass dieselbe noch weiter um ein bedeutendes abgenommen hat. Hiezu wollen wir schon im voraus bemerken, dass die Mortalität der kleineren Reihen von Beobachtungen gewöhnlich geringer ist als jene der größeren Zusammenstellungen, einfach aus dem Grunde, weil hie und da ein Operateur, nachdem er in einer Anzahl von Fällen besonders günstige Resultate erzielt hatte, die Reihe künstlich abschließt. Es würde sich in vielen Fällen die Erfahrung wiederholen, dass, wenn man die Erfolge eines solchen Operateurs unmittelbar vor oder nach dieser publicierten Beobachtungsreihe untersuchen würde, eine bei weitem ungünstigere Mortalität herauskäme. Bei größeren Beobachtungsreihen aber, welche sich über mehrere Jahre fortlaufend erstrecken, gleichen sich diese künstlichen Abweichungen aus und die Angaben werden verlässlicher.



Henggeler führt folgende Zusammenstellung an:

	im Jahre	Zahl der incarc. Hernien	mit Mortalität
Anderegg (Basel)	führte 1886	80	22·5% an,
Nedopil (Brünn)	" 1886	25	16·0% "
Köhler (Berlin-Charité)	" 1887	16	12·5% "
Gelpke (private Praxis)	" 1888	15	13·3% "
Wolf (Czerny-Heidelberg)	" 1888	32	6·2% "
Mette (städt. Spital Aachen)	" 1889	86	12·7% "
Tscherning (Communalspital Kopenhagen)	" 1863—87	524	24·4% "
Adler (Berlin-Bergmann)	" 1889 (für 5 Jahre)	102	27·3% "
Gärber (Greifswald)	" 1888	39	23·0% "
Koch (private Praxis)	" 1892	21	10·5% "
Wolter (Hamburg)	" 1880—88	115	9·4% "

(wobei, da die letztere Zusammenstellung eigentlich radical operierte Fälle betraf, höchstwahrscheinlich gangränöse, also jene Hernienfälle, bei welchen eine Radicaloperation nicht angeschlossen werden konnte, ausgelassen sind, was natürlich auch von anderen Zusammenstellungen gilt, welche von Radicaloperationen eingeklemmter Hernien handelten).

	im Jahre	Herniotomien	mit Mortalität
Habs (Magdeburg)	führt 1883—91	170	17·0% an,
Massopust (Triest)	" 1892	36	19·4% "
Henggeler (Zürich)	" 1881—94	276	23·2% "
Bayer (Prag)	" 1873—81	164	39·0% "

(bei stets durchgeführter antiseptischer Behandlung, in den letzten 3 Jahren aber nur 22% Mortalität).

An der Klinik des Verfassers in Prag wurden im Jahre 1891 bis 1896 293 Fälle mit 17·7% Mortalität operiert; darunter befanden sich 45 gangränöse Hernien.

Wenn wir nun diese Zahlenreihen überblicken, so sehen wir, dass bei den Statistiken (abgesehen von der Bergmann'schen Klinik, welche in fünf Jahren eine etwas höhere Mortalität von 27% aufweist), welche sich auf mehr als 100 Fälle beziehen, die gesammte Mortalität 17 bis 23 oder 24% betrage. Fassen wir nun die größeren Statistiken, also jene von Tscherning, Adler, Habs, Henggeler und unsere eigene zusammen, so bekommen wir 1349 Herniotomien mit 271 Todesfällen, also eine Durchschnittsmortalität von etwa 20%. Es sank daher, gegen die Behauptung von B. Schmidt, die frühere, vorantiseptische Mortalität bei eingeklemmten Hernien von 45·8% um 25·8%, also auf 20%, demnach



gegen die im 1883 von demselben Forscher constatierte Mortalität von 36·6% aber um weitere 16·6%.

Dies ist schon eine ungemein belehrende Seite der Statistik der eingeklemmten Hernien; andere genauere Angaben, einzelne Hernienarten betreffend, werden seinerzeit mitgetheilt werden. An dieser Stelle möge nur darauf hingewiesen werden, dass über die Prognose der Herniotomie heutzutage der Zustand entscheidet, in welchem die Hernie in die Hand des Operateurs geräth, oder über das Aussehen der Statistik entscheidet bei jedem Operateur die Anzahl der gangränösen Fälle, welche ihm unterkommen. Hiedurch wird selbstverständlich die Verantwortlichkeit für den Erfolg der Herniotomie vollständig von dem Operateur auf das Publicum und auf den Arzt, welcher zuerst zu einer Darmincarceration berufen wurde, überwält. Auch diese Behauptung lässt sich durch Ziffern belegen.

Mette beobachtete unter 15 gangränösen Hernien 8 Todesfälle, unter 71 nichtcomplicierten Fällen dagegen nur 3. In der Adler'schen Statistik aus der Bergmann'schen Universitätsklinik ist die allgemeine Mortalität von 27·4% nach Ausscheidung jener, bei denen ein Anus præternaturalis angelegt wurde, sofort auf 13·5% gesunken. Aus den Gärber'schen 39 Fällen musste in 4 ein widernatürlicher After angelegt werden; von diesen starben 3, von den 36 übrigen dagegen nur 6 Fälle. Henggeler führt 15 Fälle von Anus præternaturalis an, von denen 13 starben; weiter berichtet er über 12 Fälle von Darmresection mit folgender Darmnaht; von diesen starben 8, so dass von 27 Fällen, in denen bei der Herniotomie Darmgangrän constatiert wurde, 21 Fälle, das heißt 77·7% starben, während die übrigen 249 Fälle bloß eine Mortalität von 17·2% hatten.

In unseren Fällen wurde ein Anus præternaturalis 30mal angelegt und eine primäre Darmnaht 15mal, es wurde daher eine Darmgangrän in zusammen 45 Fällen constatiert; von den ersteren starben 14, das heißt 46%, von den zweiten (Resection und Naht) 6, also 40%, im ganzen starben demnach von 45 Fällen 20 oder 44·4%, während die Mortalität der unsrigen 234 Fälle mit 27 Todesfällen bloß eine Mortalität von 10·8% aufweist.

Es kann wohl keine beredtere Aufmunterung als diese Ziffernangabe geben, dass der Arzt bei einer Bruchincarceration nach gemachter Diagnose und unverzüglich versuchter subcutaner Reposition und Erfolglosigkeit derselben sofort entweder selbst zur Operation schreite oder den Kranken behufs Operation in eine passende Anstalt weise, dass aber auch das Publicum seinem Rathe unverzüglich folge, denn wir kennen weder den Tag noch die Stunde, welche über die Integrität der Darmschlinge entscheidet. Bei Besserung dieser Verhältnisse könnten die gangränösen Hernienfälle von den chirurgischen Ausweisen nach und nach vollständig verschwinden und die Mortalität z. B. bis auf 10% der Gesamtzahl herabgesetzt werden.



Entzündungen des Bauchfelles durch Berührung mit inficierten Gegenständen und Händen bei der Operation verstehen wir zu vermeiden, wie es die Ziffern, welche wir über die Radicaloperation solcher Zustände mitgetheilt haben, unwiderruflich nachweisen, aber gegen einen anderen Feind sind wir bisher nicht genug gewappnet, nämlich gegen jene drohende Gefahr, welche darin besteht, dass durch die Einklemmung bedingte Perforationsstellen (natürlich auch Perforationen anderer Art) mit folgenden Extravasaten der Hohlorgane des Bauches, insbesondere aber des Urogenitaltractus, vor allem aber des gastro-intestinalen Tractus, Bauchfellentzündungen mit einem progressiv septischen Charakter verursachen, oder durch einen etwas schleichenderen fibrinoso-purulenten Verlauf die Individuen, bis auf einzelne äußerst seltene Fälle der Rettung, unabwendbar, gewöhnlich nicht später als nach dem 9.—10. Tage tödten. Diese Fälle verstehen wir auch mit den jetzigen, sonst wirksamen Mitteln und bei der jetzt vor wenigen Zuständen zurückschreckenden operativen Kühnheit noch nicht mit einer halbwegs sicheren Aussicht auf Erfolg bekämpfen. Es wäre demnach nothwendig, dass wir über diese sogenannte gastro-intestinale Form der Bauchfellentzündung etwas ausführlicher sprechen und gleichzeitig darauf hinweisen, dass die Tragweite der gastro-intestinalen Form der Peritonitis nach Einklemmung des Darmes ungefähr dieselbe ist wie bei zufälligen Perforationen des Darmes, mögen sie durch Trauma bei vollständig gesundem Darne bedingt oder durch spontane Perforation von geschwürigen Stellen desselben ausgehen, oder sich aus beiden insofern combinieren, als die Durchlöcherung des Darmes bei bestehenden krankhaften Processen desselben durch selbst geringe äußere Traumen erleichtert wird. Wir wollen aus diesem Gegenstande jedoch ein separates Capitel am Schlusse dieses Buches machen und nach einer historischen Einleitung zu dieser Frage den derzeitigen Stand dieser Angelegenheit zu skizzieren trachten.

## Über die Scheinreduction.

Schon bei der Besprechung der subcutanen Reposition der Hernien (oder der Taxis), auch bei der Abhandlung über die blutige Reposition (oder Herniotomie) haben wir Gelegenheit gehabt, darauf hinzuweisen, dass unter gewissen Bedingungen die Reposition der Hernien nur scheinbar gelungen ist, dass also die Reposition den äußeren Zeichen nach erfolgt war, die krankhaften Erscheinungen aber weiter andauern.

In dieser Abtheilung wollen wir zusammenfassend über alle jene Bedingungen und Verhältnisse berichten, unter denen eine solche Scheinreduction einer Hernie vorkommen kann.



Die Scheinreduction, das heißt eine derartige Reduction einer Hernie, bei welcher zwar die äußere Geschwulst verschwindet, bei welcher jedoch die Störung in der Circulation des Darminhaltes und des Blutes nicht behoben wurde, kann eine recht verschiedene anatomische Basis haben. Alle jene Umstände, welche zur Scheinreduction Veranlassung geben können, wenigstens die wichtigsten davon, lassen sich in zwei Hauptgruppen einteilen.

Die erste Gruppe nennen wir die falsche Reposition (*Repositio falsa*) und verstehen darunter jenen Befund, dass bei einer Herniotomie nach richtiger Durchtrennung des Incarcerationsringes durch die denselben spaltende Incision im Bruchsackhalse der Bruchinhalt in irgend einen außerhalb der peritonealen Bruchhülle gelegenen Raum hineingezwängt wird, oder dass bei einer subcutanen Reduction, das heißt bei der Taxis, also ohne Erweiterung des incarcerierenden Ringes, der Bruchsack zerreißt und durch den Riss desselben die Brucheingeweide in einen künstlich hervorbrachten Raum reponiert werden, welcher stets außerhalb des Bruchsackes liegt. Dieser Riss liegt meistens nach außen von dem Incarcerationsringe, reicht aber auch manchmal in diesen hinein und nur in Ausnahmefällen reicht derselbe auch centralwärts über denselben hinaus, dass die Eingeweide in den extraperitonealen, aber innerhalb der Bauchwandungen gelegenen Raum eingepresst werden.

Die zweite Gruppe nennt man die Massenreduction (*Repositio en masse* oder *en bloc*). Bezeichnend für diese Gruppe ist der Umstand, dass der Bruch im ganzen (das heißt sowohl der Bruchinhalt als auch der Bruchsack) entweder in irgend einen künstlich gebildeten Raum, welcher zumeist präperitoneal gelegen ist, reponiert wird; oder dass der Bruchinhalt aus einem äußerlich sichtbaren Theile des Bruchsackes nach einem äußerlich nicht wahrnehmbaren, centralwärts gelegenen, in verschiedenen Schichten der Bauchwand situirten zweiten Raum reponiert wird, so dass sich der Bruchinhalt im extraperitonealen Zellgewebe befindet, ohne dass in beiden Fällen die Incarceration behoben worden wäre; dies kann sowohl bei der Taxis als auch bei einer extraperitonealen Herniotomie vorkommen.

Nach dieser Auseinandersetzung unterscheidet sich die erste Gruppe von der zweiten dadurch, dass in der ersten der Bruchinhalt ganz oder theilweise, und zwar stets vollständig entblößt, ohne jede seröse Hülle, in einem neugebildeten Raume gelegen ist, während in der zweiten Gruppe der Bruchinhalt, mag er nun in einem präformirten oder in einem neugebildeten Raume gelegen sein, stets noch von einer peritonealen Hülle umschlossen ist, so dass wir nach Durchschneiden der deckenden muskulösen Schichten den Bruchinhalt von einem besonderen Sack eingehüllt vorfinden, welcher an sich alle Zeichen einer peritonealen Ausstülpung trägt, und wir erst in einer gewissen Entfernung von der vorderen Bauchwand den constringierenden



Ring vorfinden, dessen deletäre Einwirkung auf den Bruchinhalt deutlich sichtbar ist. Es soll in keiner Weise bestritten werden, dass einige Fälle der Massenreduction mit gleichem Rechte auch eine falsche Reduction genannt werden könnten, weil auch in diesen Fällen der Bruchinhalt in einer Weise reponiert wurde, die nicht richtig ist.

Wenn wir uns aber einen künstlichen Fall construieren, bei welchem zwei voneinander durch eine enge Communication in Verbindung stehende, übereinander gelegene Räume äußerlich gelegen wären, beide vom Bruchinhalt erfüllt, und dass wir bei den Repositionsversuchen den Inhalt aus dem peripheren Raume in den centralen einschieben würden, so könnten wir in einem solchen Falle gewiss von einer unvollständigen, nicht aber von einer unrichtigen Reposition sprechen, insofern, als ja der aus dem peripheren Raume in die Bauchhöhle zu reponierende Inhalt den centralwärts gelegenen jedenfalls hätte passieren müssen. Hingegen kann es keinem Zweifel obliegen, dass die Reduction in einen falschen Raum geschehen ist, wenn durch die Erweiterungsincision bei der Herniotomie oder durch einen Bruchsackriss bei der Taxis der Bruchinhalt in einen außerhalb vom Bruchsacke oder außerhalb von der peritonealen Hülle gelegenen Raum eingezwängt wird.

Da die erstere Supposition mehr an eine Massenreduction erinnert — bleibt doch der Bruchsackinhalt von einer peritonealen Hülle umschlossen und der Incarcerationsring ungelöst, gerade so wie bei einer *Repositio en bloc* — so fassen wir auch beide Ereignisse, welche sich bei der Hernienreduction ereignen können, die eigentliche Reposition *en bloc* und die Einschiebung in einen zweiten properitonealen Raum, in eine Gruppe zusammen.

Im Folgenden wollen wir jede dieser Gruppen des genaueren behandeln.

Die Massenreduction kann sich, wie schon erwähnt wurde, sowohl bei der Taxis wie bei der Herniotomie ereignen, und zwar bei der Taxis dadurch, dass ein wenig umfänglicher Bruch durch den Bruchcanal hinter die Bauchwand zurückgeschoben wird, wobei also der Bruch nicht verkleinert werden muss; hiebei braucht auch der constringierende Ring nicht nachzugeben und die im Bruchinhalt eventuell vorhandene Darmschlinge nicht entleert werden. Dasselbe kann auch bei der Herniotomie vorkommen, wenn der Operateur glaubt, dass er bei der Untersuchung des Bruchhalses den wirklich constringierenden Ring gefunden und eingeschnitten hat (wodurch allerdings der Bruch von der Incarceration befreit worden wäre), wenn aber in Wirklichkeit der Operateur nur eine andere, engere Stelle des Bruchsackes für den Incarcerationsring gehalten hat, während der eigentliche Constrictionsring weiter oben unverändert weiter bestand. Dieser wurde vom Operateur übersehen und bei der Reposition der Hernie wurde zwar der Bruchinhalt durch den Bruchcanal nach innen geschoben, aber gleichzeitig auch der incarcerierende Ring. Bei der extraperitonealen Herniotomie kann



natürlicherweise die Reposition en bloc ebenso leicht vorkommen, ja noch leichter als bei der Taxis; da nach Eröffnung des Bruchsackes der Durchmesser des Bruches auch ohne Zerstörung des Incarcerationsringes sich dadurch verkleinern kann, dass eine Darmschlinge früher auf einen kleineren Raum zusammengepresst war, nun aber in zwei nahezu parallel verlaufende Stränge auseinandergelegt werden kann, so können nun auch umfängliche Hernien, welche kaum einer Massenreduction fähig wären, sich nach Eröffnung des Bruchsackes ganz wohl zu einer solchen eignen. Dass bei den früher üblichen extraperitonealen Repositionen dieselben Unfälle, wie bei der Taxis weniger umfänglicher Brüche vorkommen könnten, darauf wurde schon höher oben hingewiesen.

Der Befund nach der Reposition einer Hernie hinter die vordere Bauchwand bei der Taxis und bei der Herniotomie hat folgende gemeinschaftliche Merkmale: In beiden Fällen wurde der Incarcerationsring nicht gelöst, sondern ohne Erweiterung von der vorderen Bauchwand sammt dem parietalen Peritoneum abgedrängt und dadurch ein kegelförmiger präperitonealer Raum hervorgebracht, dessen Scheitel der eben abgedrängte Incarcerationsring ist, dessen Basis aber von einem Theile der vorderen Bauchwand gebildet wird. In diesem kegelförmigen Raume wurde also der Bruch mit Gewalt eingezwängt und er befindet sich daselbst sowohl nach der Massenreduction, welche bei der Taxis, als bei jener, welche bei einer Herniotomie vorkommen kann, allseitig in derselben Ausdehnung von einer peritonealen Hülle umschlossen, als der Bruchinhalt selbst früher eine seröse Überkleidung besaß. Wenn der Bruch vor den Repositionsversuchen auf irgend einer Seite des peritonealen Überzuges entbehrte, so wird auch die en masse reponierte Hernie an derselben Stelle der serösen Bekleidung bar sein. In beiden Fällen, sowohl bei der extraperitonealen Herniotomie als auch bei der Taxis, bleibt der Bruchinhalt in den meisten Fällen von der vorderen Bauchwand durch ein peritoneales Blatt geschieden, nach dessen Spaltung erst der Bruchinhalt eigentlich vollständig entblößt vor unseren Augen liegt.

Sobald wir uns also durch den revidierenden Finger, oder aus den Symptomen einer Hernieneinklemmung, besonders aus dem Fortbestande derselben nach einer Taxis zu dem Schlusse berechtigt halten, dass eine Massenreduction stattgefunden hat, so sind wir verpflichtet, die vordere Wand des besprochenen präperitonealen Raumes, welcher durch Ablösung des parietalen Peritoneums entstanden ist, zu spalten, in den meisten Fällen also die sämtlichen Schichten der vorderen Bauchwand; sodann muss der überhaupt noch unberührte Bruchsack eingeschnitten werden.

Nachher müssen wir uns durch Vorziehen des Bruchinhaltes aus diesem Raume, welcher von einem serösen Blatte ausgekleidet ist, endlich auch den Scheitel dieses Raumes, nämlich den Incarcerationsring zugänglich



machen, um denselben nach den üblichen Vorschriften von innen nach außen oder auf einer Sonde von außen nach innen zu durchschneiden, worauf wir erst berechtigt sind, den Bruchinhalt in die Bauchhöhle zurückzuschieben, selbstverständlich aber unter vorausgegangener genauester Untersuchung, dass diesmal der Bruchring thatsächlich beseitigt ist, und mit der nachfolgenden Controle, dass diesmal die Reposition richtig vorgenommen worden war.

Streubel (1864) hat schon vor ziemlich langer Zeit eine gründliche Studie dieser Art der Scheinreduction gegeben. Eine Prädisposition zu einer solchen ist die lockere Anheftung des Bruchsackhalses zur Umgebung und des Fundus zum Bruchlager; eine solche Verlöthung fehlt entweder ganz oder ist nur unbedeutend, endlich muss die Bruchpforte ziemlich geräumig sein, so dass durch dieselbe der Bruch im ganzen durchgedrängt werden kann. Wiewohl die Erscheinung bei allen Arten des Leisten- und Schenkelbruches beobachtet wurde, so ereignet sie sich dennoch bei dem erworbenen äußeren Leistenbruche am häufigsten.

Die ersten Betrachtungen dieser Art stammen von Ledran, Arnaud und Delafaye; Louis, der damalige Secretär der chirurgischen Akademie zu Paris, negierte die Möglichkeit einer solchen Reduction der Hernien, gegen ihn tritt aber mit Erfolg Richter auf, welcher zwar etwas derartiges nicht selbst beobachtete, jedoch die Gründe Louis' durch wichtige Gegenbetrachtungen in seinem Panegyrikus im Jahre 1770 entkräftete. Am genauesten kannte diese Thatsache Jules Cloquet, welcher selbst 20 bis 25 von ihm selbst beobachtete Fälle erzählt. Der Mechanismus, welcher zu einer Reduction „en bloc“ führt, besteht darin, dass durch den Druck gegen den Fundus des Bruchsackes der Bruchsackhals nach rückwärts (oder innen) geschoben wird, bis seine Verwachsungen mit der Umgebung vollständig zerreißen und der Bruchsackhals sich ablöst, während der aponeurotische Ring, der ihn umschlossen hatte, an seiner Stelle bleibt. Je mehr sich der Bruchsackhals gegen die Bauchhöhle zu von der vorderen Bauchwand entfernt, desto mehr löst er das parietale Peritoneum, bis auch der Fundus des Bruches durch den aponeurotischen Bruchring durchdringt und sich in das präperitoneale Zellgewebe lagert.

Als eine Unterabtheilung dieser Massenreposition kann man jene bezeichnen, wo der Fundus noch nicht ganz durch den Bruchcanal nach innen gedrungen, sondern zum Theil noch außen sichtbar ist, während die inneren Partien des Bruchsackhalses gegen die Bauchhöhle hin vergebuchtet sind. Manchmal ist die Bruchpforte aber so geräumig, dass der Bruch zwar im ganzen durch dieselbe hinter die Bauchwand geschoben werden kann, aber bei dem geringsten Exspirationsdruck durch dieselbe wieder nach außen dringt und sichtbar wird. Bourguet sammelte aus der Literatur, soweit sie ihm zugänglich war, eine große Anzahl von Massenrepositionen und constatirte,



dass unter 112 derartigen Fällen in 101 Fall die Reposition einen äußeren Leistenbruch, zweimal einen inneren Bruch derselben Art und in 9 Fällen eine Schenkelhernie betraf.

Indem wir einzelne Grade der Entwicklung einer Hernie durchmustern, kommen wir natürlicherweise zu dem Schlusse, dass sich eine Massenreduction am häufigsten bei kleinen, interstitiellen, äußeren, erworbenen Brüchen ereignen könnte. Aber die Erfahrung lehrt uns, dass die Massenreduction in der Mehrzahl der Fälle Hernien betreffe, welche ei- bis faustgroß waren. Streubel erklärt diese Thatsache dadurch, dass Hernien eine ziemlich lange Zeit brauchen, bis sich in ihrem Halse jene narbige Leiste entwickelt, welche die Einklemmung innerhalb des Bruchsackhalses fordert; während dieser Zeit nehmen die Hernien auch an Größe zu. Bei kleinen Hernien sehen wir daher nur kleine weißliche Flecke oder Streifen, sogenannte Cloquet'sche Stigmata, welche nicht genügen, um den Bruch circular ausgiebig genug einzuschnüren.

Jener Druck, durch welchen die Massenreduction bewirkt wird, kann entweder durch den Kranken selbst oder häufiger durch die Hand des Chirurgen ausgeübt werden, welcher sich bemüht, die Hernie zu reponieren; doch wurden auch Fälle beobachtet, wo ohne Einwirkung einer äußeren Kraft überhaupt der Bruch unter den Augen des Arztes spontan nach innen sich zu retrahieren begann und eine Reduction „en bloc“ eintrat, ohne dass die Hernie überhaupt berührt wurde. Nach den Mittheilungen von Bourguet wurde unter 99 Fällen von Massenreductionen dieselbe 51mal durch den Arzt, 31mal durch den Kranken, 2mal durch das gemeinschaftliche Bemühen beider und endlich 2mal spontan zuwege gebracht. Die Mortalität nach der Operation betrug in den früheren Zeiten ungefähr ein Drittel der Fälle.

Nach einer Massenreduction bemerken wir, dass die entsprechende Hodensackhälfte trichterförmig eingezogen ist, dass der äußere Leistenring offen, leer ist, dass man in den Leistencanal einen Finger einführen kann, dass der Funiculus spermaticus geschwollen ist und dass die reponierte Hernie entweder im inneren Leistenringe selbst oder in der Nähe desselben gelegen ist, indem man dort einen kugelförmigen, unnachgiebigen, gespannten, manchmal umfänglicheren, ein andermal kleinen Tumor tastet. In Bezug auf den inneren Leistenring kann der Tumor entweder oben oder unten, außen oder innen gelagert sein. Am häufigsten pflegt das Bauchfell unter dem inneren Leistenringe in der Darmbeingrube oder hinter dem horizontalen Schambeinaste abgelöst zu sein, in welcher Gegend dann auch der Bruch gelagert ist.

Da wir bei der Abhandlung der Leistenhernien eine properitoneale Abart derselben kennen gelernt haben, wo der Bruchsack entweder zur Gänze oder wo eine Ausstülpung desselben zwischen den einzelnen Schichten



der vorderen Bauchwand gelagert ist, und zwar in verschiedener Tiefe, so müssen wir, um eine Verwechslung mit einem en bloc reponierten Bruche zu vermeiden, stets darauf sehen, wo der Fundus und wo der Hals der Bruchgeschwulst sich befindet. Bei einer Massenreduction stellen wir uns schon a priori vor, dass der Bruchsackhals gewissermaßen den Scheitel des präperitoneal reponierten äußeren Bruches bildet, dass er demnach von der vorderen Bauchwand am meisten entfernt ist und dass nur der Fundus der vorderen Bauchwand anliege. In manchen Fällen wird die Lage des Bruchsackhalses jedoch anders beschrieben, indem gesagt wird, dass derselbe in der Nähe des inneren Leistenringes verbleibt, während der Fundus der Hernie sich von der aponeurotischen Bruchpforte entfernt, so zum Beispiel in dem Falle Wascher und Textor. In der Beobachtung von Wascher war der Fundus vor der Harnblase gelegen und der Bruchsackhals in der Nähe des inneren Leistenringes. Im Falle von Textor lag der Fundus der Hernie in der Darmbeingrube und der Bruchsackhals in der Nähe der Harnblase; es wäre demnach, um den modernen Anschauungen über die properitoneale Abart des Leistenbruches zu genügen, angezeigt, besonders jene Fälle, bei denen der Bruchsackhals in der Nähe des inneren Leistenringes liegen bleibt, einer genaueren Untersuchung zu unterziehen, besonders darauf, ob die Fälle nicht eher zu den properitonealen Brüchen mit Einklemmung am inneren Leistenringe, als zu den „en bloc“ reponierten Hernien gehören. Dadurch würde vielleicht auch erkannt werden, warum manche Hernie bei der Section zwar in einer Lage gefunden wurde, wie sie bei der Massenreduction beschrieben wird, wo aber bei Lebzeiten nur ein mäßiger oder gar kein Druck behufs Reposition angewendet worden war.

Bei einer schon vorher bestehenden Ausstülpung eines Bruchsackes entweder zwischen das Bauchfell und die Fascia transversa, oder zwischen den äußeren und inneren Bauchmuskel könnten wir uns vorstellen, dass ein äußerer Bruch durch die Repositionsversuche einfach aus dem äußeren Loculament in das properitoneale hineingeschoben wurde, wozu allerdings manchmal keine besondere Kraft nothwendig wäre. Diese Möglichkeit fiel auch den früheren Beobachtern bereits auf und sie suchten dieselbe auf verschiedene Art und Weise zu erklären. Jetzt ist eine solche Deutung insbesondere dann zulässig und naheliegend, wenn es sich in einem fraglichen Falle einer Massenreduction um eine angeborene, testiculäre Hernie handelt, oder wenn mit der „en masse“ reponierten Hernie scheinbar oder wirklich auch der Hode hinter die vordere Bauchwand reponiert wurde, weil wir ja gelernt haben, dass die properitonealen Hernien zumeist angeboren sind, Männer betreffen und sehr oft mit Kryptorchismus combinirt zu sein pflegen.

Die Symptome, welche eine Reposition „en masse“ begleiten, sind nach Arnaud und Dupuytren die, dass der Bruch auf einmal und zwar in der Richtung gegen die Bauchhöhle hin entgleitet, und wenn er auch



an Volumen abnimmt, dennoch seine Spannung sich nicht verringert, während bei einer erfolgreichen und richtigen Reposition der Umfang der Bruchgeschwulst abnimmt, dieselbe aber auch zugleich weicher wird. Bei der Reposition „en masse“ wird, bis auf kleine Ausnahmen, und zwar auf Fälle, welche eben vielleicht properitoneale Brüche betreffen, der Bruchinhalt sammt der Umhüllung hinter die Bauchwand geschoben, während bei einer richtigen Reposition nach Entleerung des Inhaltes der Bruchsack außen tastbar bleibt. Die durch den eingeführten Finger in der Tiefe des Bruchcanals tastbare, gespannte, kugelförmige Geschwulst schlägt bei Husten auf den Finger auf. Außerdem tasten wir gewöhnlich schon von außen eine vermehrte Resistenz in der Gegend, nach welcher hin die Massenreduction erfolgt ist, also entweder in der Darmbeingrube oder gegen den Nabel hin; ist jedoch die Hernie in die Umgebung der Harnblase reponiert worden, so brauchen wir von außen allerdings nichts zu tasten, dagegen gibt uns die bimanuelle Untersuchung per vaginam oder per rectum einen trefflichen Aufschluss. Wenn bei Hustversuchen die Hernie wieder erscheint, so ist sie im Falle einer Massenreduction ebenso gespannt wie vor derselben. Manchmal kann man durch den untersuchenden Finger in der Tiefe des Bruchcanals oder der Bauchhöhle den Schnürring selbst austasten.

Diese Reposition en bloc kann entweder complet oder incomplet sein. Unter einer vollständigen Massenreduction verstehen wir jene Fälle, in welchen sich im Bruchcanal nicht der geringste Theil des Bruches befindet; wenn dieses geschieht und wenn also selbst der geringste Theil des Bruchsackes und zwar entweder im leeren oder gefüllten Zustande im Bruchcanal tastbar bleibt, dann sprechen wir von einer unvollständigen Reposition „en bloc“. Streubel sammelte in der Literatur 17 Fälle und bezeichnet als den geringsten Grad eines solchen Ereignisses jenen, wo der Schnürring nur um wenig vom inneren Leistenringe abgedrängt und der ganze Bruchkörper nur etwas weiter nach oben verschoben ist; eigentlich sollte man von einer Reposition „en bloc“ nicht sprechen, weil ja die Geschwulst nach außen sichtbar bleibt; weiter kann sich aber die Verschiebung so weit erstrecken, dass die Hälfte des Bruches im Leisten canal, die andere Hälfte hinter der Bruchpforte gelegen ist.

Die nächste Stufe wäre dann die, wo der größte Theil des Bruches hinter dem inneren Leistenringe lagert und nur ein geringer fühlbarer Theil sich noch innerhalb des Leistencanals befindet, was endlich auch zur vollständigen Lagerung der Bruchgeschwulst im präperitonealen Gewebe führt, wobei der Bruchcanal vollständig leer gefunden wird. Der Befund am Bauchfell ist in allen Fällen identisch und nur gradweise verschieden.

Auch die Richtung, in welcher der Bruch zurückgeschoben wurde, kann eine verschiedene sein. Während der Fundus sich noch außen vor dem äußeren Leistenringe oder nur noch vor dem inneren Leistenringe be-



findet, kann bei einer solchen incompleten Reduction „en masse“ die Form des Bruches im ganzen die einer Sanduhr sein; bei geräumigem Bruchsacke kann es geschehen, dass der unterste Pol desselben im Scrotum zurückgehalten wird, während der Inhalt desselben hinter dem inneren Leistenringe sich befindet. Wir können in einem solchen Falle die glatten Flächen des leeren Bruchsackes fühlen, ja es kann auch geschehen, dass sich dieser äußere leere Theil des Bruchsackes mit einer serösen Flüssigkeit füllt. Solche Fälle sind aber im ganzen sehr selten. Die Diagnose einer unvollständigen Massenreduction ist leichter aus dem Grunde, weil ein Theil des Bruches unserem Gesichts- oder Tastsinn noch zugänglich ist.

Ähnlich wie beim Leistenbruche kann eine falsche Reposition auch beim Schenkelbruche vorkommen. Streubel sammelte 9 Beobachtungen eines solchen Ereignisses. Dasselbe kommt höchstwahrscheinlich deswegen bei Schenkelbrüchen nicht gerade oft vor, weil die Einklemmungsstelle beim Schenkelbruche gewöhnlich außerhalb des Bruchsackhalses liegt, und wenn sie ab und zu innerhalb desselben gelegen ist, so pflegt der Bruchsackhals fest mit der Bruchpforte verwachsen zu sein. Auch bei Schenkelbrüchen kann die Massenreduction entweder durch Repositionsversuche von Seiten des Arztes oder von Seiten des Kranken geschehen, ja im Falle von Dupuytren ist die Massenreposition überhaupt ohne jedwedes Zuthun einer äußeren Kraft eingetreten, denn nach bereits durchgeführten und erfolglosen Repositionsversuchen setzte man den Kranken in ein Bad, in welchem im Verlaufe einer Stunde der Bruch sich spontan reponierte. Wir könnten uns diese Thatsache dadurch erklären, dass der sich contrahierende Darm den Bruch nach einwärts von der Bruchpforte zurückzog, obgleich auch die Deutung nicht ausgeschlossen ist, dass sich der Kranke durch wiederholte Repositionsversuche den Bruch doch selbst reponierte.

Nach der Lage des reponierten Bruches kann das parietale Bauchfell entweder unterhalb oder oberhalb der Bruchpforte abgelöst sein; nach der Gegend der Harnblase und in der Nabelgegend wurde die Massenreduction noch nicht beobachtet, aber ein Vorkommen derselben bei Schenkelbrüchen kann nicht absolut ausgeschlossen werden. Im Falle von Streubel selbst wurde eine unvollständige Reposition eines Schenkelbruches beobachtet. Unter den Symptomen einer Massenreduction beobachten wir neben dem classischen Symptom von Arnaud, dass nämlich ohne Gurren das Gefühl entsteht, als ob eine Kugel in den Bauch hinein rutschen würde, beim Schenkelbruche ebenso wie bei der Massenreduction eines Leistenbruches an der Stelle des Bruches eine vertiefte Stelle; das Poupart'sche Band ist gedehnt, so dass man, wie im Falle von Ledran, mit vier Fingern unterhalb desselben eindringen kann, und endlich besteht auch hier das Symptom, dass wir bei Hustversuchen fühlen, wie der gespannte Bruch auf den Finger aufschlägt.



Auch innere Leistenbrüche wurden bereits en masse reduciert; in der Monographie von Streubel sind zwei Fälle verzeichnet. Die verhältnismäßige Seltenheit bei inneren Leistenbrüchen können wir durch das seltene Vorkommen, sowie durch die halbkugelförmige Geschwulst derselben erklären. In einem solchen Falle kann man, mit Hilfe des unter Einstülpung der Scrotalhaut in die Bruchpforte eingeführten Fingers, hinter dem Schambeinaste und hinter dem geraden Bauchmuskel einen gespannten Tumor vorfinden, wiewohl dieser Griff erschwert sein kann, wenn, wie im Falle von Regnoli, der geschwellte Samenstrang und die gedehnten Venen desselben eine Schwellung verursachen, welche die Bruchpforte verdeckt und hindert, dass die Scrotalhaut noch weiter eingestülpt werde.

Zu dieser Massenreduction fügen wir noch eine zweite Unterart, welche während der Herniotomie sich ereignen kann, die also ausschließlich durch das Zuthun des Chirurgen entsteht, weswegen auch ihr Entstehen ein umso größerer Fehler ist, als es Hilfsmittel und Erkennungszeichen zur Genüge gibt, um den Bruch in richtiger Weise zu reducieren und auch eine falsche oder richtige Reduction sofort zu erkennen. Es ist daher immer ein technischer Fehler, und derselbe kommt vor, wenn der Chirurg nach Durchtrennung einer gewissen Anzahl von Schichten der Meinung ist, dass er den eingeklemmten Bruchinhalt vor sich habe, und darauf sich stützend, die Bruchpforte erweitert, während die Hernie noch von einer Schichte bedeckt ist und, wie es ja bei den Leistenbrüchen zu geschehen pflegt, gerade in dieser letzten Schichte die Einklemmungsursache liegt. Die Reposition „en masse“ ereignet sich umso eher, weil der Chirurg bei dem Versuche, den Einklemmungsring zu spalten, unwillkürlich den Bruchsackhals von seiner Umgebung ablöst. Ein solcher Irrthum kommt weiter umso leichter vor, je öfter die extraperitoneale Herniotomie ausgeübt wird, bei welcher ohne Durchtrennung des Bruchsackes der Inhalt hinter die Bruchpforte gedrängt wird, ohne dass man wüsste, ob tatsächlich der einschnürende Ring nachgegeben hat. Unter den von Streubel gesammelten Fällen betrafen 10 den ersten Mechanismus und 3 beruhen auf dem in zweiter Reihe soeben angeführten Irrthume. Diese unangenehme Thatsache kommt sowohl bei Leisten- als auch bei Schenkelbrüchen vor. Ihr Vorkommen wird in der letzten Zeit immer seltener und seltener, da die extraperitoneale Herniotomie nahezu vollständig aufgegeben ist. Gegen den zweiten Irrthum kann man sich nur durch die Erfahrung schützen, jedoch muss bemerkt werden, dass auch bei ausgedehnter Erfahrung es ab und zu recht schwierig ist, zu entscheiden, ob die dem Operateur vorliegende Schichte bereits der Bruchinhalt oder noch der Bruchsack ist, insbesondere dann, wenn die letzte Schichte mit dem Inhalte flächenhaft verwachsen ist.



Eine weitere Abart der Massenreduction ist, wie bereits erwähnt, die, wo der Bruchinhalt theilweise oder zur Gänze in eine peritoneale Ausstülpung reponiert wird, welche bereits präformiert, sehr oft congenital, in Ausnahmefällen aber auch erworben sein kann. Dieses Ereignis wurde bisher, zwei Fälle ausgenommen, nur bei äußeren Leistenhernien beobachtet und unterscheidet sich von manchen besonders unvollständigen en-bloc-Repositionen dadurch, dass die secundäre Ausstülpung des Bruchsackes sich hinter dem Leistencanal und vor dem Bauchfell befindet, in welche demnach der Bruchinhalt eingeschoben wird, oder in welcher der eigene Inhalt unreponiert verbleibt, während die äußere Ausstülpung, weil ihr Inhalt nicht eingeklemmt war, richtig entleert wurde. Solcher Fälle sammelte bereits Streubel 14, von denen sich 12 auf Leisten- und 2 auf Schenkelbrüche beziehen; in allen diesen 14 Fällen wurde die Section gemacht und gerade durch diesen Umstand, nämlich durch die gründliche anatomische Analyse, sind wir genau über den Mechanismus dieses Ereignisses unterrichtet worden und haben hiedurch wertvolle Winke erhalten, wie wir uns bei einem derartigen Falle verhalten sollen.

Wenn wir an dieser Stelle die durchaus verlässlichen Angaben Streubel's über diese Abart der Massenreduction citieren würden, so würde der Leser vielleicht die Grundzüge der Lehre von den properitonealen Leistenhernien erkennen, welche wir an einer anderen Stelle angeführt haben. Wir weisen demnach auf das bereits Gesagte hin und ergänzen hier nur die dort gemachten Angaben dadurch, dass der präformierte Ring nach verschiedener Richtung von der Bruchpforte hin liegen kann und, wie wir bereits berichtet, auch in verschiedener Tiefe, nämlich als *Hernia inguino-properitonealis* zwischen Bauchfell und *Fascia transversa* oder als *Hernia inguino-interstitialis* zwischen äußerem und innerem schiefen Bauchmuskel.

Von unserem Standpunkte fassen wir sowohl die properitonealen als auch die intraparietalen Brüche als congenitale Missbildung auf, als eine Art Ektopie des *Processus vaginalis peritonei*, und bemerken, dass dieselbe sehr oft von einem gehemmten Abstieg des Hodens begleitet wird. Wir wollen an dieser Stelle nur bemerken, dass schon *Parise* dachte, dass seiner eigenen und der Beobachtung *Hernu's* nach es sich in solchem Falle um eine besondere Abart der Leistenhernie handelte, welche er die *Hernia inguinalis intrailiaca* oder die *Hernia inguinalis media ante-vesicalis* benannte und bei welcher das Beiwort die Lage der peritonealen Tasche bezeichnet. Er sah in diesen Hernien eine primäre Anomalie in der Bildung des Bruchsackes, in welcher Beziehung er insofern Recht hat, dass bei gestörtem Abstiege des Hodens die betreffenden Bauchfelltaschen sich ausbilden. Schon *Birkett* hat den Namen „*Hernia inguinalis intraparietalis*“ vorgeschlagen und zwei Classen hievon unterschieden, je nachdem das obere Loculament entweder in der oberen oder in der unteren Partie der Bauch-



wand gelegen war; Birkett hat später auch die anatomische Angabe gemacht, daß diese intraparietalen Brüche zwischen dem Bauchfell und der Fascia transversa gelegen sind.

Die Forschung nach dem Mechanismus der scheinbaren Reduction einer äußeren Hernie in eine angeborene properitoneale oder intraparietale Bauchfelltasche hinein sollte also eigentlich in eine Forschung über den Ursprung dieses präformierten Raumes umgewandelt werden, demnach bis in die fötale Periode zurückgreifen. Man muss jedoch in den freilich wenig zahlreichen Fällen von solchen erworbenen Bauchfelltaschen auch darauf bedacht sein, wie diese entstehen könnten und wie die Scheinreduction in dieselben bewerkstelligt werden könnte. Hiebei ist es äußerst interessant, zu verfolgen, wie sich Streubel dieser Aufgabe entledigte. Er sagte in dem schon häufiger citierten Werke:

„Wenn sich der Bruchsackhals einmal in der Gegend des inneren Leistenringes organisiert hat, d. h. narbig geschrumpft ist, so pflegt er bei den Repositionsversuchen vom inneren Leistenringe abgedrängt zu werden, und wenn dies häufiger geschieht, so kann unter diesem narbigen Ringe oder peripher von ihm eine zweite Ausstülpung entstehen, welche anfangs noch beim Nachlassen des Druckes sich ausgleicht, endlich aber doch stabilisiert wird und mit dem Peritoneum parietale verwächst; so eine peritoneale Ausstülpung kann bis  $\frac{3}{4}$  Ellen Darm enthalten, wie im Falle von Lehmann. Zwischen einem derartigen properitonealen Raume und der übrigen Bauchhöhle finden wir demnach ein doppeltes peritoneales Blatt gespannt, wie ein zweites Zwerchfell, welches die hypogastrische Abtheilung des Bauches von dem übrigen Bauchraume trennt. Die Entstehung und die Aufrechterhaltung einer solchen Ausstülpung wird durch das Tragen von schlechten Bracherien unterstützt, aber auch ohne jeden äußeren Druck kann eine solche secundäre Ausstülpung bei gestörtem Descensus testiculi zustande kommen. Wenn der Testiculus entweder in der Gegend des inneren Leistenringes oder im Verlaufe des Leistencanals stecken bleibt, so können die eindringenden Därme diesen Processus vaginalis peritonei ausstülpfen, und zwar entweder seitlich oder auch nach abwärts vom inneren Leistenringe. Die Folge der Entwicklung beider dieser Räume ist verschieden; entweder entwickelt sich zuerst die properitoneale Ausstülpung und dann erst die im Leistencanal befindliche, oder umgekehrt. Pessier erklärt das Entstehen solcher peritonealer Taschen dadurch, dass der properitoneale Raum eigentlich ein alter Bruchsack ist, welcher ursprünglich im Schenkelcanal lag, sich sodann wieder in die Bauchhöhle zurückstülpte, worauf das Bauchfell wieder an einer neuen Stelle gedehnt wurde und hiedurch neben dem bereits bestehenden properitonealen Sacke sich peripher ein neuer Bruchsack entwickelte. Da der Bruchsack häufig genügend geräumig ist, so beobachten wir nicht eben oft eine wirkliche Einklemmung,



sondern der Inhalt der peripheren Tasche pflegt in die central gelegene hineingeschoben zu werden, ohne dass Zeichen der Einklemmung auftreten würden; solche können doch auftreten, wenn die Darmschlingen gewaltsam in die obere Einstülpung eingepresst oder bei Repositionsversuchen mit Gewalt geknickt werden. In einem solchen Falle tastet der Finger nach Eröffnung des Bruchsackes die Darmschlingen im oberen Loculament, erreicht aber nicht die Wand desselben oder den Bruchsackhals, so dass der Operateur denkt, er befinde sich mit dem Finger in der Bauchhöhle, dass daher alles in bester Ordnung ist und dass die Erscheinungen der Einklemmung auf irgend eine innere Incarceration bezogen werden müssen, welche nicht erreichbar ist, daher nicht beseitigt werden kann, oder dass eine Entzündung des Bauchfells mit im Spiele ist.“

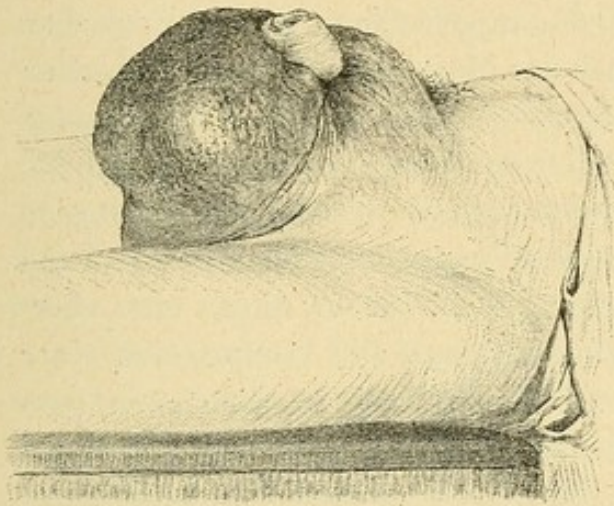
Dies ist allerdings der Standpunkt des Chirurgen der vorantiseptischen Zeit; in unserer Zeit, wo jede innere Einklemmung, wenn der Kranke nicht eben in den letzten Zügen ist, einer chirurgischen Therapie unterzogen wird, welche darin besteht, dass die Bauchhöhle breit eröffnet und eventuell der Inhalt vollständig herausgewälzt wird, unter diesen modernen Cautelen kann also wohl die Erkennung der thatsächlichen Verhältnisse nicht fehlen. In einem anderen Falle kann es dagegen wohl geschehen, dass eine kleinere Darmschlinge in die obere Ausstülpung hineinschlüpft, später aber ein größeres Schlingenconvolut in das periphere Loculament; nach Reposition dieser letzteren Schlingen dringt der Finger in die Bauchhöhle, berührt hiebei gar nicht die central gelegene Ausstülpung und die in dieselbe hineindringende Schlinge, so dass dieselbe vollständig übersehen wird und in diesem Raume verbleibt, worauf natürlich die Passagestörung in der Bewegung des Darminhaltes fortbesteht. Dies geschieht besonders häufig dann, wenn das angewachsene Netz oder der retinierte Hode den Zutritt in das obere Loculament verlegt. Die Erscheinungen solcher Hernien, wenn sie eingeklemmt werden, differieren natürlicherweise kaum von den Erscheinungen anderer Darmeinklemmungen, höchstens da, wo der Processus vaginalis peritonei leer gefunden wird oder auch mit seröser Flüssigkeit gefüllt ist, während man in allerdings seltenen Fällen den gefüllten centralen Bruchsack durch die Bauchdecken tasten kann.

Als zweite Gruppe der Scheinreduction haben wir die falsche Reduction bezeichnet, worunter wir die Reposition in einen unrichtigen Raum verstehen, unrichtig insofern, als in ihm ohne Einklemmung Baucheingeweide nie getroffen werden, oder ein Raum, welcher weder die Bauchhöhle ist, noch ein Derivat derselben, sondern ganz außerhalb der letztgenannten Höhle gelegen ist, demnach ein künstlich gebildeter Raum, welcher von gar keiner Serosa ausgekleidet wird.



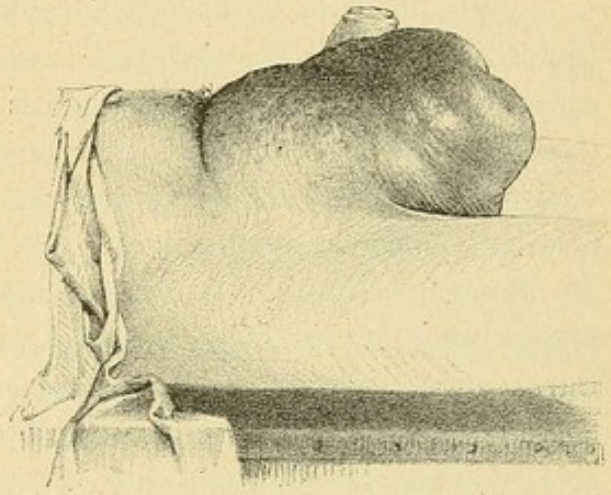
Auch dieses Ereignis kann entweder subcutan oder bei der blutigen Reposition einer eingeklemmten Hernie vorkommen, also sowohl bei der Taxis, als bei der Herniotomie.

Bei der Taxis ereignet sich eine *Repositio falsa* dann, wenn durch unmäßigen Gebrauch von Gewalt der Bruchsack zerreißt und der Bruchinhalt durch den Bruchsackriss in einen außerhalb des Sackes gelegenen Raum hineingepresst wird, welcher erst durch das Einpressen der Schlingen gebildet wird; dieser Raum kann entweder unterhalb oder auch scheinbar centralwärts von der Bruchpforte gelegen sein, jedenfalls liegen aber die Darmschlingen in einem Raume, aus welchem sie in die Bauchhöhle nur wieder durch die Bruchpforte hindurch hineingelangen können. An einem Beispiele erläutert, kann nämlich ein Scrotalbruch nach geschehenem Risse



*Fig. 91.*

Bruchsackriss, *Reductio falsa* in fossam  
iliacam (von innen gesehen).



*Fig. 92.*

Bruchsackriss, *Repositio falsa* in fossam  
iliacam (von außen gesehen).

des Bruchsackes entweder zwischen den collabierten Bruchsack und die übrigen Scrotalhüllen hineingezwängt werden, oder es kann auch geschehen, wie ein auf unserer Klinik beobachteter Fall lehrt, von dem auch zwei Abbildungen vorstehend (Fig. 91 und 92) beigelegt sind, dass die Darmschlingen durch den Riss des Bruchsackes in einen sehr weiten Leistencanal und von da in das subperitoneale Zellgewebe der Darmbein-grube hineingepresst werden. Der Riss liegt daher stets unterhalb des einklemmenden Ringes; denn würde der Riss in den Einklemmungsring selbst hineinreichen, dann wäre eben die Einklemmung an sich schon behoben; übrigens ist natürlich der Sitz des Risses, ob auf der hinteren oder vorderen oder seitlichen Oberfläche des Bruchsackhalses oder des Bruchsackes, nicht im voraus bestimmt.

Bei der Herniotomie dagegen ereignet sich dieses Verhängnis dann, wenn bei intraperitonealer Herniotomie der incarcerierende Ring in richtiger



Weise eingeschnitten wird und wenn durch die Incision desselben die Darmschlingen aus dem Bruchsacke in einen neben demselben oder neben der Bauchhöhle gelegenen Raum hineingepresst werden, wiewohl es auch nicht ausgeschlossen ist, dass dieselben durch den Riss zwischen die einzelnen Schichten der vorderen Bauchwand eingezwängt werden. Es ist dies also abermals ein Fehler des Operateurs, welcher durch den bekannten Griff mit dem Finger sich nicht überzeugt hat, dass die Reposition richtig und vollständig war. Es kann natürlich auch eine Abart dieser Thatsache dadurch hervorgebracht werden, dass beim Débridement nur scheinbar der Incarcerationsring gelöst wurde, während nur eigentlich eine schmale Stelle des Bruchsackhalses eingeschnitten ward und der Incarcerationsring unberührt blieb, worauf natürlich die Darmschlinge außer der falschen Reposition auch noch incarceriert bleibt.

Wie aus dem Vorhergehenden klar hervorgeht, kann bei einer falschen Reposition sowohl bei der Taxis als bei der Herniotomie die Incarceration schon beseitigt sein oder sie kann weiterbestehen. Es ist aber offenkundig, dass auch im ersteren Falle die Circulation des Darminhaltes nicht frei ist, weil um den Rand des Risses oder der Incision die Darmschlingen abgebogen, geknickt sind, wozu auch ferner der Umstand hinzutreten kann, dass, wenn die abnorme Öffnung im Bruchsacke ganz klein ist, in dieser eine abermalige oder zweite Einklemmung stattfinden kann. Die Compression einer Darmschlinge in einer solchen abnormen Öffnung kann so scharf sein, dass ein oder beide Schlingenschenkel durch den Rand derselben wie mit einem Messer entzweigeschnitten sind, wie ein Fall des Verfassers zweifellos lehrt.

Es können demnach nach einer falschen Reposition die bisher bestehenden Symptome einer Incarceration entweder in gleicher Intensität andauern oder sie können auf einige Zeit nachlassen, um im mittleren Grade wieder aufzutreten und eventuell sich wieder, und zwar bis zu einem bedenklichen Grade zu steigern. Es kann also bei einem solchen Ereignis die drohende Gefahr einer Darmgangrän und die von derselben ausgehenden Symptome eines Strangulationsileus weiter bestehen oder auch beseitigt sein, es können jedoch im letzteren Falle auch neue Erscheinungen, und zwar die der Darmknickung, also eines Obturationsileus hervorgebracht werden.

Die Behandlung eines solchen Missgeschickes ist ganz dieselbe wie die einer Reposition en masse. Auch hier muss man bei dem geringsten Verdachte auf eine Repositio falsa, die häufig genug von einer Massenreduction kaum zu unterscheiden ist, ohne Zögern den ganzen Bruchcanal spalten und durch sorgfältige Untersuchung sicherstellen, welches von den beiden Ereignissen eingetreten ist. Wenn wir eine falsche Reduction constatieren, so müssen wir selbstverständlich die Darmschlinge aus dem unrichtigen Raume hervorziehen und uns sodann überzeugen, dass nicht nur der ganze



Raum, sondern auch der ganze Riss oder die Incision vollständig leer ist. Hierauf müssen wir, wie bei einer regulären Herniotomie, den eventuell noch nicht eingeschnittenen Incarcerationsring lösen und den Bruchinhalt in correcter Weise in die große peritoneale Höhle zurückbringen, wenn der Zustand desselben eine Reposition überhaupt noch zulässt.

Die subcutane Ruptur eines Bruchsackes, welche wir in der letzten Zeit zweimal hintereinander beobachtet haben, ereignet sich freilich am häufigsten dann, wenn der Kranke selbst die Repositionsversuche vorgenommen hatte. Ist derselbe durch zahllose vorhergehende Taxisversuche überzeugt, dass die Reposition gelingt, so scheut er gar nicht vor der Anwendung einer unmäßigen Gewalt zurück, und öfters beschrieben die Kranken den Repositionsmechanismus derart, dass sie sagten, sie hätten den Bruch, gewöhnlich einen großen Scrotalbruch, zwischen die beiden flachen Hände und gleichzeitig zwischen beide Schenkel eingeklemmt, worauf sie plötzlich einen acuten Schmerz verspürten, unter welchem der Sack zerriss, ebenso wie ein Hydrocelensack, den der Kranke für eine Hernie gehalten hat, bei ebensolchem Mechanismus zerreißen kann, ein Ereignis, welches wir ebenfalls in der letzten Zeit beobachtet haben. Birkett hat eine subcutane Ruptur des Sackes dreimal beobachtet und Streubel fügte zu dieser Beobachtung drei neue persönliche hinzu.

Bei solchen Brüchen, deren Bruchsack einen Riss erleidet, pflegt derselbe unterhalb des Halses sehr dünn zu sein, während der Fundus fest an die Unterlage angewachsen ist, worauf bei den Repositionsversuchen der Bruchsackhals vom inneren Leistenring abgedrängt wird unter gleichzeitiger Zerrung des dünnen Theiles, welcher unterhalb des Leistenringes liegt, wo derselbe an irgend einer Stelle reißt und die Eingeweide in das subperitoneale Zellgewebe austreten. Dieser Riss wurde gewöhnlich rückwärts im Sacke beobachtet und der Bruchinhalt tritt gewöhnlich in die Darmbeingrube aus. Manche Forscher meinen, dass bei einer solchen Gelegenheit ein Geräusch von reißendem Gewebe zu hören wäre, worauf sich die Hernie sofort verkleinert und reponibel wird, während wir aber kein Gurren vernehmen. Wenn der Kranke eine solche falsche Reduction selbst ausgeführt hat, so tasten wir im Scrotum den leeren Bruchsack und den erweiterten Leistencanal und nur selten können wir durch die Bauchwand hindurch irgend eine gespannte Schlinge in der Tiefe austasten. Dagegen tastet der eingeführte Finger bei der Herniotomie in dem neu entstandenen Raume Darmschlingen und das parietale Peritonealblatt gegen die Bauchhöhle hin vorgewölbt und gespannt. Die Schlingen müssen natürlich hierauf hervorgezogen und durch die richtige Öffnung in die Bauchhöhle reponiert werden, was freilich manchmal Schwierigkeiten verursacht, da die Rissstelle sehr eng sein kann, so dass sie selbst eine secundäre Einklemmung herbeizuführen imstande ist. In der jetzigen Zeit, wo wir bei Hernien, welche,



wenn auch eingeklemmt gewesen, dennoch kein Zeichen einer beginnenden Darmgangrän zeigen, sofort zur Herniotomie auch die radicale Behandlung hinzufügen, sind derartige Verhältnisse wohl nur schwer zu übersehen, indem wir bei der radicalen Operation die centrale Bruchsackligatur womöglich bis in die Gegend des inneren Leistenringes verlegen, nachdem wir die vordere Wand des Leistencanals gespalten hatten; hiebei müssten wir natürlicherweise abnorme Taschen und Darmschlingen, welche sich im subserösen Bindegewebe befinden, oder eine Darmschlinge, welche aus dem Leistencanal in einen subperitonealen Raum hineindringen würde, bemerken. Durch die unrichtig, in einen neugebildeten Raum, reponierte Darmschlinge wird selbstverständlich das parietale Blatt des Peritoneums abgelöst, nur ist das Bauchfell, welches diesen Raum von der ganzen Bauchhöhle trennt, einfach und nicht, wie bei der Massenreduction, doppelt. Im Falle von Textor wurde die Darmschlinge nach blutiger Lösung des Incarcerationsringes in der Gegend des Bruchsackhalses in einen Raum, welcher zwischen dem Bauchfell, der Harnblase und den Bauchmuskeln lag, reponiert. Dasselbe geschah auch im Falle von Ouvrard. Auch dann, wenn der Darm nach — wenn auch nur scheinbarer — Erweiterung des Incarcerationsringes, der bestehenden Regel nach hervorgezogen worden ist, müsste der Operateur erkennen, dass die Reposition durch einen Riss oder eine Incision in einen abnormen Raum geschehen ist, und zwar daran, dass er das berühmte Manöver, wodurch wir uns überzeugen, dass unser Finger in der großen Peritonealhöhle ist, nicht durchführen könne, und dass bei abermaliger Revision, d. h. bei abermaligem Vorziehen der Schlingen, die letzteren endlich dem Zuge nicht folgen, zum Zeichen, dass sie noch an irgend einer Stelle fixiert seien.

Die nächste Abart einer scheinbaren falschen Reposition ist das kreisförmige Abreißen des Bruchsackhalses vom Bruchsacke, oder des Incarcerationsringes von demselben mit Reposition des Bruchinhaltes in einen außerhalb der Bauchhöhle gelegenen Raum. Die meisten der Fälle, bis auf jenen von Laugier, welche zum Nachweise der Thatsache dieses Vorkommnisses dienen, sind nicht ohne Einwürfe. Dagegen wurde in dem ebenerwähnten Falle bei der Section gefunden, dass ein Ring, ungefähr von 2 Zoll Länge und nirgends mit dem Darm verwachsen, den reponierten Theil der Darmschlinge constringierte. Dieser Ring, vielmehr Hülse, stammte vom Bruchsacke her, denn man fand die obere Peripherie des abgerissenen Bruchsackes zerfranst, der Bruchsack selbst war zugleich *Tunica vaginalis propria testis*. Bourgerie erzählt von einem Falle, wo der Incarcerationsring nicht vom Bruchsacke, sondern von dem Bauchfell abriss und dann die Darmschlingen mit dem noch einschnürenden Ringe in die Bauchhöhle reponiert wurden. Einen beiderseitigen Abriss, wie im Falle von Laugier, können wir uns nur dann vorstellen, wenn sowohl die innere Öffnung des



Bruchsackes als auch der Fundus fest an die Unterlage angewachsen sind, während der Bruchsackhals sehr schmal und fast klappenförmig ist. Durch ein derartiges Ereignis wird ein äußerer Unterleibsbruch in einen eingeklemmten inneren Bruch umgewandelt und zur Behebung der Einklemmung ist entschieden die Laparotomie nothwendig.

Neben den bereits angeführten zwei Hauptgruppen der scheinbaren Reposition wird noch eine ganze lange Reihe von einzelnen Beobachtungen angeführt, aus denen jedoch nicht größere Gruppen gemacht werden können. Der Leser wird nach den angegebenen Kriterien wohl selbst im einzelnen Falle entscheiden können, in welche von den zwei genannten Gruppen ein concreter Fall eher einzureihen wäre. So ist es zum Beispiel möglich, den Bruchinhalt zwischen die Muskeln, welche die Bruchunterlage bilden, hineinzudrängen, so zum Beispiel den Leistenbruch zwischen den *Musculus obliquus abdominis externus* und *internus*, oder den Schenkelbruch zwischen den *Musculus adductor longus* und *pectineus*, freilich so, dass der äußere Tumor verschwindet; durch wiederholte Repositionsversuche kann diese vorübergehende Localisation des Bruches auch dauernd werden. So beschrieb im Jahre 1777 Callisen einen Bruch, dessen Sack zwischen dem *Musculus pectineus* und der Sehne des *Musculus psoas* lag; auch da muss man also immer darauf sehen, wie der Stiel des Bruches verläuft, damit das Wesen desselben richtig erkannt werde. Es versteht sich von selbst, dass wir darauf sehen müssen, ob der Raum, in welchen der Bruch hineingebracht wurde, die Zeichen eines präformierten Raumes an sich trage oder nicht, das heißt, ob er vom Bauchfelle ausgekleidet ist, daher irgend eine Abart der properitonealen Leistenhernie bildet, oder ob die Wandungen des Raumes die Zeichen eines neugebildeten an sich tragen; hiebei soll nicht verkannt werden, dass eine solche Untersuchung bei länger bestehenden Brüchen dieser Art nicht eben leicht auszuführen ist. Der positive Nachweis einer Membran mit Endothelbelag an ihrer Innenseite spricht allerdings für einen präformierten, mit Bauchfell ausgekleideten Raum.

Engel beschrieb einen Fall von „*Hernia tunicae vaginalis communis*“; er fand nämlich vor dem inneren Leistenringe einen Sack, welcher aus der *Tunica vaginalis communis* bestand, weiter aus dem Bruchsacke, welcher von einer 4 Zoll langen Darmschlinge erfüllt war. Der Kranke ist bereits wegen einer Brucheinklemmung operiert worden, und Engel hielt die ganze Sache für eine unrichtige Reposition. Da aber gleichzeitig die Angabe gemacht wird, dass die Tasche bis zur hinteren Fläche des Foramen obturatum reichte, zwischen dem Bauchfell und der Beckenfascie lag, so ähnelt diese Bruchart einer inguino-properitonealen Hernie mit der Entwicklung nach abwärts ins kleine Becken.

Ein weiterer Fall von scheinbarer Reduction kann bei vielfachen Bruchsäcken geschehen, welche entweder neben- oder übereinander liegen.



Solche Bruchsäcke haben das gemeinschaftliche Merkmal, dass sie untereinander zusammenhängen. Sie wurden schon von Arnaud, nachher von Horn, Sandyfort, Scarpa und anderen beschrieben. Übereinander liegende Bruchsäcke wurden bisher am häufigsten beim Leistenbruche beobachtet, aber auch ab und zu beim Schenkelbruche, und entstehen dadurch, dass der Bruchsackhals einer Hernie, die in der Bruchpforte lag und durch eine narbige Degeneration bedeutend stenosiert wurde, durch vehemente Anstimmung der Bauchpresse nach außen vorgeschoben wird, worauf sich der peritoneale Trichter über dieser Verengung abermals ausweitert und einen neuen Bruchsack bildet. Ob nun zwei oder drei solche Räume übereinanderliegen, immer mündet der centralst gelegene in die Bauchhöhle. Solche übereinanderliegende Bruchsackloculamente können aber auch Überbleibsel aus der fötalen Zeit sein und sind dann als solche ein schönes charakteristisches Merkmal eines angeborenen, besonders also äußeren Leistenbruchsackes. Es ist nämlich möglich, dass zwar der Bruchsack an keiner Stelle vollständig verwächst, aber dass in Form von Verengerungen die deutliche Tendenz zum Verwachsen des Inneren documentiert wird. So können sämtliche Stenosen, welche die einzelnen Bruchsackabtheilungen voneinander scheiden, fötalen Ursprunges sein, oder es kann eigentlich nur eine, die peripherste zum Beispiel, davon ursprünglich im Leistencanal gelegen sein, worauf dieselbe durch denselben Mechanismus, wie die verengte Stelle eines erworbenen Bruchsackhalses, durch die Bauchpresse nach abwärts verschoben werden. Solche verengte communicierende Stellen eines Bruchsackes können alle gleichzeitig Sitz einer Einklemmung werden, gewöhnlich aber geht die Einklemmung an einer dieser Stenosen voraus, worauf sich nacheinander Einklemmungen auch in den übrigen einstellen. Wenn durch congestive Schwellung einer incarcerierten Schlinge ein Exsudat geliefert wird, so kann sich dasselbe im untersten, periphersten, früher leeren Loculament ansammeln und wir haben übereinander eine eingeklemmte Hernie und darunter eine Schwellung, die das Aussehen einer Hydrocele hat; es kann aber auch geschehen, dass sich der Bruch am Übergange eines peripheren Loculamentes in ein centrales ereignet, worauf in das letztere noch ein zahlreiches Schlingenconvolut eindringen kann. Beim Bestande von Incarcerationserscheinungen kann es nun vorkommen, dass wir nach Reposition des Inhaltes der centralen Abtheilung, und zwar unter Gurren und Verkleinerung der Bruchgeschwulst, meinen, die Einklemmung behoben zu haben, während eine Einklemmung einer einzelnen Schlinge am Übergange aus dieser centralen in die darunter liegende periphere Abtheilung fortbestehen kann. Es ist jedoch auch möglich, dass eine Darmschlinge bis in die periphere Abtheilung herabsteigt und dass sie sich am Eintritte in beide einklemmt; da könnten wir durch Entleerung des peripheren in den centralen Sack die Einklemmung für behoben halten, weil die Schwellung



in der peripheren Abtheilung schwindet, während die Schwellung im Eingange in die centrale Abtheilung fortbestehen kann. Es ist jedoch auch die Möglichkeit gegeben, dass der sich ausdehnende centrale Sack den peripheren vollständig deckt und dass die Öffnung, mittelst welcher die beiden Säcke miteinander communicieren, in der Mitte der hinteren Wand des oberen Sackes liegt. Dann können wir allerdings den größten Theil der Bruchgeschwulst reponieren, ohne die Einklemmung behoben zu haben und ohne peripher von dem centralen Sacke eine noch weiter bestehende Geschwulst zu tasten. Bei einem angeborenen Bruche mit mehrfachen Unterabtheilungen können wir beim Eindringen des Darmes in die *Tunica vaginalis propria testis* die Bruchgeschwulst für eine Hodenschwellung ansehen, wodurch eine für den Kranken funeste Verwechslung stattfinden kann.

Von den nebeneinander liegenden Bruchsäcken können beide Bruchsäcke erworben sein, oder einer davon ist erworben und der andere angeboren. Demmeaux erklärte den Mechanismus dieser Brüche offenbar ganz richtig derart, indem er sagte, dass in einem solchen Falle der Bruchsackhals mit seiner Umgebung nur an einer Stelle zusammenhängt, während der übrige Theil derselben frei ist. Beim Andrängen von Darmschlingen kann eben dieser freie Theil ausgestülpt werden, während der verwachsene Theil an seiner Stelle bleibt. Der neugebildete Sack lagert sich neben dem bereits bestehenden, und zwar entweder vor oder hinter ihm, entweder auf der einen oder auf der anderen Seite. Dieser Mechanismus scheint identisch zu sein, mag der primäre Sack angeboren oder erworben sein. Da bei einem solchen Ereignisse die Verengerung des Halses eines bestehenden Bruchsackes eine Prädisposition zur Entstehung eines secundären abgibt, so finden wir häufig, dass der primäre Sack leer ist, während die Darmschlinge in den secundären eindringt. In solchen Fällen ist allerdings eine unrichtige Reposition nicht eben leicht, außer dann, wenn dennoch auch in dem primären Sacke eine kleine Darmschlinge vorgefallen wäre, welche eingeklemmt bleiben könnte, auch wenn der Inhalt des secundären Sackes in richtiger Weise in die Bauchhöhle zurückgeschoben worden ist. Wenn zwei solche Säcke nebeneinander liegen und der eine davon mit seröser Flüssigkeit gefüllt ist, so kann es geschehen, dass wir nach Eröffnung eines der Säcke denken, die ausfließende Flüssigkeit sei bereits das Bruchwasser und die in diesem Sacke sichtbar werdende Wand der Darm, besonders dann, wenn diese Wand sehr dünn ist, genau an den Darm anliegt, und wenn aus dem als Darm eröffneten secundären Sacke eine fäcaloid riechende — durch Gangrän des in diesem Sacke enthaltenen Darmes entstandene — Flüssigkeit herausfließt. Dieses — für Darminhalt gehaltene — Bruchwasser kann uns in der unrichtigen Annahme, dass der Darm eröffnet ist, bestärken und wir übersehen den wirklichen Darm.



Weiter kann eine unrichtige Reposition geschehen, wenn mehrere Bruchsäcke bestehen, von denen einer wegen seines geringen Umfanges übersehen wird und, wiewohl gerade er der Sitz der Einklemmung ist, nicht entleert wird. Solche Fälle kommen vorwiegend bei Leistenbrüchen vor, bei denen schon Malgaigne unter 319 Fällen 186 beiderseitige constatiert hat. Die Einklemmung von mehreren oder wenigstens zwei Brüchen ist kein besonders seltenes Ereignis, da Streubel in 30 Jahren 15 Fälle hievon beobachtete; übersehen werden von mehrfachen Brüchen besonders solche, von denen der Kranke selbst eigentlich gar keine Kenntnis hat oder deren Bruchsack so geringfügig ist, dass er außen gar nicht wahrzunehmen ist, ja dass er nicht einmal durch Betasten sichergestellt werden kann. Es empfiehlt sich daher, in einem jeden Falle von Brucheinklemmung die symmetrische Gegend zu untersuchen, und wenn auch nur eine geringe Empfindlichkeit oder geringe Schwellung derselben beständen, sie auch operativ zu revidieren; bei weitem seltener als die Einklemmung von symmetrischen Brüchen ist die Incarceration von zwei Brüchen auf derselben Seite, besonders wenn die Bruchpforten nahe aneinanderliegen; da kann ein kleiner Bruch leicht übersehen werden, vornnehmlich wenn er früher durch einen größeren Bruch maskiert worden war, dessen Reposition endlich doch gelang. Es kann daher sehr leicht ein kleiner Schenkelbruch übersehen werden, wenn er von einem größeren Leistenbruche bedeckt ist, oder (bei Frauen) umgekehrt, wenn ein größerer Schenkelbruch einen kleineren Leistenbruch verdeckt, und das umso eher, als, wenn auch nach der Reposition Zeichen der Einklemmung weiterbestehen, jeder Chirurg leicht verführt ist, eher an eine innere Einklemmung oder an eine Scheinreduction zu denken, als an eine Einklemmung in der unmittelbarsten Nachbarschaft des reponierten Bruches. Ähnlicher Complicationen gibt es mehrere Arten.

Es kann aber auch geschehen, dass die Zeichen der Einklemmung zwar unzweifelhaft sind, aber eine Hernie für eine andere gehalten wird, was namentlich bei der Hernia obturatoria geschehen kann, bei welcher selbst Gruber eine Verwechslung mit einer Schenkelhernie unterlief und wo erst nach Eröffnung des leeren Schenkelcanales der Operateur zur Aufhebung des Musculus pectineus und zur Untersuchung der Gegend unter diesem Muskel geführt wurde, worauf er eine eingeklemmte Hernie des eiförmigen Loches entdeckte. Eine ähnliche Verwechslung kann auch geschehen bei dem epigastralen Bruche in der unmittelbaren Nähe von umfänglicheren Nabelhernien. Ginz und Wrisberg beschrieben schon ähnliche Fälle, und Sömmerring, welcher des genaueren die Hernien „lineæ albæ in vicinio umbilici“ beschrieb, hat auch zur allgemeinen Kenntnis gebracht, dass sich solche Hernien sehr leicht mit den wirklichen Nabelhernien der Kinder vergesellschaften. Wenn in einem solchen Falle eine kleine epigastrale



Hernie eingeklemmt wird, so sucht jeder natürlicherweise die Ursache eher in dem umfänglicheren Nabelbruche und kann die wirkliche Einklemmung übersehen; ähnliche Fälle können auch bei den Nabel- und Epigastralhernien der Erwachsenen geschehen. Eine weitere Nebengruppe wird von den gleichzeitig sich entwickelnden äußeren und inneren Leistenhernien auf derselben Seite gebildet; wenn der größere innere Leistenbruch äußerlich sichtbar und der äußere interstitiell gelagert ist und der letztere eingeklemmt wird, während man den ersten zu reponieren vermag, so könnte man leicht zu dem Schlusse gelangen, dass hiedurch die Einklemmungsaffaire überhaupt erledigt ist; in einem solchen Falle gewährt immer nur eine gründliche Untersuchung sämtlicher Bruchpforten eine Sicherung gegen die sich vielleicht gleichzeitig vorfindenden häufigeren Combinationen, die eben angeführt wurden. Desgleichen aber auch für den Fall, dass wir bei der Operation einer Hernie, welche wir für eingeklemmt gehalten hatten, keine örtlichen bestätigenden Zeichen dieser Vermuthung vorfinden, oder dass nach Reposition eines scheinbar eingeklemmt gewesenen Bruches die Erscheinungen der Einklemmung weiter andauern. Dass in solchen Fällen auch eine Untersuchung per vaginam und per anum nothwendig ist, erscheint umso einleuchtender, als wir ja anatomische Abarten von Hernien angeführt haben, bei welchen sich die Eingeweide in den Scheiden- und Mastdarmraum vorwölben.

Ein andermal kann sich eine scheinbare Reposition bei einer vollständigen Taxis ereignen; dies geschieht am häufigsten bei umfänglichen Leistenhernien des Leistencanals, bei denen zwar durch die Taxis der größte Theil des Bruchinhaltes in die Bauchhöhle reponiert wird, wo aber dennoch ein Theil zum Beispiel im Leistencanale verbleiben und hiedurch, auch wenn die ursprünglichere Einklemmung beseitigt worden wäre, infolge Schwellung und Blähung der Darmschlinge abermalige Einklemmungserscheinungen verursachen kann. Es ist bekannt, dass bei Hernien, welche noch nicht lange bestehen, bei der Taxis, durch welche der größte Theil des Bruchinhaltes reponiert worden war, der letzte Theil gewöhnlich und zwar höchstwahrscheinlich durch Zug des gesamten Bauchhöhleninhaltes von selbst in die Peritonealhöhle zurückschlüpft. Bei alten Hernien befinden sich aber die Darmschlingen im Zustande einer gewissen Parese und Motilitätsbehinderung durch Infiltration, und da ist es nothwendig, auch den allerletzten Rest einer solchen Hernie und zwar zum Schlusse auch durch den inneren Leistenring in die Bauchhöhle zurückzuschieben, weil sonst Bruchreste im Leistencanale zurückbleiben und Einklemmungserscheinungen sich wiederholen können; darum schrieb Chelius vor, dass man nach der Taxis stets den inneren Leistenring mit dem Finger abtasten soll, behufs Überzeugung, dass nicht ein Theil des Bruches im Leistencanale zurückblieb. Chelius nämlich war nach einer solchen unvollständigen Taxis



genöthigt, eine Herniotomie auszuführen, weil er durch den untersuchenden Finger fühlte, wie eine gespannte Darmschlinge auf seine Fingerkuppe aufschlug, sobald der Kranke hustete. Ein ähnlicher Zufall passierte Perrin; in diesem Falle wurde zwar nach der Taxis der Leistencanal untersucht und keine Darmschlinge darin gefunden, doch wurde eine Membran getastet, welche man leicht hin- und herschieben konnte; der Kranke empfand auch nicht im geringsten jene Erleichterung, welche die Kranken nach einer gelungenen Taxis zu empfinden pflegen, und starb am dritten Tage. Bei der Section zeigte es sich, dass über dem entleerten Bruchsacke sich noch ein zweiter ähnlicher, aber ungemein dünnwandiger Sack befand, welcher eine schwarzbraune, collabierte, sonst aber ziemlich gut erhaltene Darmschlinge enthielt.

Im Falle einer Massenreduction und einer falschen Reposition sind wir entschiedene Anhänger des bereits angedeuteten und von Luke im Jahre 1844 empfohlenen Verfahrens; dasselbe entspricht gewissermaßen der chronologischen Zeitfolge dieser Affection. Zuerst soll nämlich der äußere Leistenring (an anderen Bruchpforten ist diese Affection ohnehin seltener) entblößt werden, damit man sieht, ob er nicht irgend welche Reste eines Bruchsackes enthalte. Die Incision, welche zu dem Zwecke geführt wurde, kann man nachträglich erweitern und mit einer Incision der vorderen Bauchwand vereinigen, so dass es endlich gelingen muss, den Bruchsack zu Gesicht zu bekommen, ihn mit der Pincette zu ergreifen und so weit vorzuziehen, dass man den Einklemmungsring untersuchen kann. Bei den zweikammerigen, angeborenen Hernien kann es geschehen, dass der properitoneale Sack mit seiner Umgebung sehr innig verwachsen ist, so dass es nicht möglich ist, denselben nach außen vorzuziehen. In einem solchen Falle muss man den Sack dort incidieren, wo er sich befindet; nach seiner Eröffnung erweitern wir den Schnürring und reponieren *lege artis* den Bruchinhalt in die Bauchhöhle; so gelingt es uns, alle Störung ohne jedwede überflüssige, breite Eröffnung der Bauchhöhle auszugleichen, welche man allerdings zu Zeiten Luke's mehr zu fürchten hatte, als heutzutage. Bei dem sich so häufig mit diesen Hernien combinierenden Kryptorchismus ist die größte Wachsamkeit nothwendig, damit man mit einem Schnitt nicht auch das Vas deferens oder selbst den Hoden verletze. Eine verdächtige oder gangränöse Darmschlinge behandeln wir selbstverständlich gerade so wie bei einer gewöhnlichen Herniotomie.



## Bemerkungen zur Herniotomie bei den einzelnen Brucharten.

### a) Die Herniotomie beim Leistenbruche.

Bei jenen Hernien, welche den äußeren Leistenring nicht besonders weit nach abwärts überschreiten, führen wir die Incision (und zwar entweder aus der Hand oder indem wir eine emporgehaltene Hautfalte senkrecht durchschneiden) in der Richtung des Leistencanals, daher von oben außen nach innen unten ungefähr bis zum Tuberculum pubicum. Reicht der Bruch bis in den Hodensack, so muss der Schnitt in der Gegend des Schambeinhöckers senkrecht nach abwärts gewendet werden entlang der gleichseitigen Hodensackhälfte. Die Länge der Incision richtet sich nach der Größe der Hernien; das obere Ende des Schnittes soll nicht weit vom inneren Leistenringe liegen, nicht nur weil die Einklemmung in dieser Gegend sitzen kann, sondern weil wir in dieser Gegend mit der Suture beginnen, wenn wir zur Herniotomie auch die Radicaloperation hinzufügen. Die Hautincision führe man recht vorsichtig, da wir auch bei der Leistenhernie bruchsacklose Hernien kennen, und zwar wenn nicht andere, also solche, deren Bruchsack zerrissen worden war. Dann spalten wir die Bruchhüllen, welche natürlicherweise verschieden sind, je nachdem der Bruch ein äußerer oder innerer war; doch werden wir regelmäßig enttäuscht, wenn wir nur ebenso viele Schichten darstellen wollten, als ihrer bei der anatomischen Analyse dieser Brucharten aufgezählt wurden.

Durch langen Bestand einer Hernie entwickeln sich nämlich accessoriische Bruchhüllen, welche gewöhnlich so gespalten werden, dass man in jeder folgenden Schichte zwischen zwei anatomischen Pincetten eine kleine Öffnung anlegt, durch welche man eine Hohlsonde einführt; diese wird so weit vorgeschoben, als sie, und zwar bis zu ihrem Ende deutlich sichtbar bleibt und dies sowohl nach oben als auch nach unten. Die auf der Sonde befindliche Schichte spalten wir mit einem spitzen Scalpell, bis uns eine Schichte präperitonealen Fettgewebes oder das aus einer kleinen Öffnung hervorspritzende Bruchwasser aufhält. Im ersten Falle haben wir den Bruchsack noch zu incidieren, im zweiten ist es bereits geschehen. Nach Erweiterung der Bruchsacköffnung fixieren wir die Ränder derselben durch Anhängen von Péan'schen hämostatischen Pincetten; hierauf spalten wir den Bruchsack nach oben und unten, doch enden wir die Incision etwas unterhalb des Schnürringes. Wenn im Inhalte ein Netzbündel ist, so wird dasselbe in der Fläche ausgebreitet, und wenn es irgendwo verwachsen ist, zwischen zwei Ligaturen durchschnitten; erst dann suchen wir eventuell die eingeklemmte Darmschlinge, welche bei gemischten Brüchen nicht selten durch ihre dunklere Färbung gegen das bloße Netz absticht. Wenn wir nun infolge des Befundes im gespaltenen Bruchsacke zweifellos zu erkennen



vermögen, zum Beispiel an der sichtbaren Albuginea des Hodens, dass es sich um einen äußeren Bruch handelt, dann könnten wir ohne Zaudern den Schnürring in der Richtung gegen die Spina ante sup. einschneiden; bei einer zweifellosen inneren Hernie jedoch nach innen und oben, da wir ja in beiden Fällen die Verletzung der unteren epigastralen Gefäße vermeiden wollen. Da wir jedoch in den meisten Fällen nicht zu entscheiden imstande sind, welche Unterart der Leistenhernie vor uns liegt, so führen wir den Erweiterungsschnitt direct nach oben parallel mit der weißen Linie, also senkrecht auf den horizontalen Ast des Schambeines. Soweit die Vorschrift von Rougemont und Scarpa. Andere Beobachter hielten sich an den Samenstrang. Abgesehen aber davon, dass bei Kryptorchismus nichts von demselben äußerlich sicht- oder tastbar ist, ist seine Lage zu unbestimmt, als dass wir uns nach derselben richten könnten; doch behufs Bestätigung, für welche der Leistenhernien wir einen concreten Fall zu halten haben, können wir immerhin auch auf den Verlauf des Samenstranges sehen; befindet er sich hinter der Hernie, so ist es gewöhnlich ein äußerer Bruch, ist er jedoch vor der Hernie gelegen und mehr gegen die Außenseite hin verschoben, dann liegt auch die Arteria gewöhnlich auf der äußeren Seite, wodurch die Hernie als eine innere charakterisiert ist. Wir sagten auch, dass wir bei einer gewissen Übung den Schnürring von außen nach innen zerstören können, dann allerdings auch an den soeben erwähnten Stellen, weil wir ja auch bei dieser Art der Einklemmungslösung die Verletzung der epigastralen Gefäße vermeiden wollen; doch ist bei dieser Art von Débridement die Blutung aus diesen Gefäßen beiweitem nicht so zu fürchten, weil zur Zeit der Gefäßverletzung die Bauchhöhle noch nicht eröffnet ist und weil es ziemlich leicht ist, in der flachen präperitonealen Wunde die blutenden Gefäße mit Pincetten zu verschließen. Doch bei der Erweiterung des Bruchringes von innen nach außen ist ab und zu doch eine Verletzung der Arteria epigastrica inferior beobachtet worden und zwar erfolgte die Hämorrhagie manchmal gegen die Bauchhöhle, ohne dass Blut nach außen durchsickerte; so lange, bis die Zeichen einer excessiven Anämie auf eine innere Verblutung hinwiesen, manchmal allerdings nachdem es schon zu spät war. Es braucht aber nicht verschwiegen zu werden, dass die Mehrzahl dieser Fälle aus den früheren Zeiten stammt, wo man zur Beherrschung der Blutung noch nicht so vollkommene Mittel hatte, wie heutzutage.

Der übrige Verlauf der Herniotomie ist ungemein einfach: eine gut erhaltene Schlinge wird reponiert, und nachdem auch der letzte Rest derselben reponiert worden war, überzeugen wir uns mit dem bekannten Griffe, bei dem der Finger den inneren Leistenring kreisförmig umgeht, dass die Reposition correct gewesen sei; eine verdächtige Darmschlinge jedoch belassen wir 24 bis 36 Stunden außerhalb des erweiterten Schnürringes, und ist dieselbe in ihrer Integrität unberührt geblieben, dann reponieren wir sie;



eine gangränöse Darmschlinge eröffnen wir bereits bei der Herniotomie, eine verdächtige\* eröffnen wir, wenn an ihr nach 24 bis 36 Stunden Defecte aufgetreten sind. Bei der primären, schon bei der Herniotomie beobachteten Gangrän ziehen wir jedoch die veränderte Darmschlinge derart hervor, dass wir auch die Spur des Incarcerationsringes und ein Stück des zuführenden Armes übersehen können und je nach dem Befunde und dem allgemeinen Zustande legen wir entweder einen Anus præternaturalis an, oder sobald die Umstände es gestatten, führen wir die primäre, geschieht dies aber erst nach 36 Stunden, die sogenannte intermediäre Resection mit Enterorrhaphie aus.

Bei Reposition einer zweifellos gut erhaltenen Darmschlinge, bei Abwesenheit von entzündlichen Exsudaten in der Peritonealhöhle und bei jugendlichen oder vollkräftigen Individuen schließen wir an die Herniotomie sehr gerne die Radicaloperation an, wobei wir, wie auch schon bei der Herniotomie selber, die vorgefallenen Partien des Netzes oberhalb der Incarcerationsspur in mehreren Ligaturen abbinden und abtragen.

#### **b) Die Herniotomie beim Schenkelbruche.**

Beim Schenkelbruche hat man gleich häufig sowohl die quere, als die longitudinale Incision angewendet. Die quere, also etwas unter dem Poupart'schen Bande gelegene, selbstverständlich bei den im verticalen Durchmesser mehr, weniger aber im queren, ausgedehnten Brüchen; die Längsincision bei jenen Brüchen, welche länger als breiter sind, sowie auch bei den hängenden oder gestielten Brüchen. Die Längsincision beginnt gewöhnlich am Poupart'schen Bande und zieht nach abwärts und etwas nach innen, je nachdem für den Fall eine Ablenkung derselben für nothwendig erachtet wird oder nicht. Auch die Querincision wird später bei der Aufrichtung des Rumpfes nicht vielleicht als Narbenzug empfunden, da die Weichtheile hier ziemlich dehnbar sind. Cooper empfahl eine T-Incision (Tau-Incision), welche aber jetzt vollständig verlassen ist.

Was die übrigen Schichten des Schenkelbruches betrifft, so könnten wir auf die Anatomie dieser Bruchart hinweisen, welche wir schon anderwärts mitgetheilt haben; hier mögen nur die praktisch wichtigsten Einzelheiten recapituliert werden. Der Schenkelbruch kann, wenn er von kleineren Dimensionen ist, entweder von der vorderen Wand des sogenannten Schenkelcanals oder von dem oberflächlichen Blatte der Fascia lata oder endlich von dem vorderen Blatte der Vagina vasorum (et herniæ cruralis) communis bedeckt sein. Wenn der Bruch umfänglich und durch irgend eine Öffnung in der Lamina cribrosa hindurchgetreten ist, so können wir den Bruchsack nur von einer Schichte Fettgewebe bedeckt im Unterhautzellgewebe vorfinden. Doch kann auch die vordere Wand des Schenkel-



canals so kurz sein, dass das obere innere Horn der *Plica semilunaris* gleich unter dem Poupart'schen Bande liegen kann, so dass auch eine ganz kleine Schenkelhernie die vordere Bedeckung von Seite der *Fascia lata* entbehren kann. Wenn der Bruch von dem oberflächlichen Blatte der *Fascia lata* bedeckt ist, so können wir unter der Haut ein fettigbindegewebiges Blatt antreffen, welches die Hernie einhüllt und den Contour derselben etwas kleiner macht. Das Aussehen dieses Blattes ist hinreichend von den Operationseursen an der Leiche her bekannt, und zwar von der Unterbindung der *Art. femoralis* unterhalb des Poupart'schen Bandes; da wie dort deckt dieselbe Schichte die *Arteria* und *Vena cruralis* und den Schenkelbruch. Solange dieses Blatt nicht eingeschnitten ist, kann man nicht in den Schenkelcanal eindringen und tasten auch oberhalb der Hernie keinen scharfen Rand. Das erwähnte Blatt spannt sich bei Extension der Extremität im Hüftgelenke. Erst wenn wir dieses festgewebte Bindegewebsblatt zerstören, können wir unter dem künstlich erzeugten oberen Rande in dem Schenkelcanale und zwar bis zum Poupart'schen Bande vordringen; deswegen spalten wir auch dieses Blatt bis an das letztgenannte Band. Ist dieses einmal geschehen, so haben wir unter gewöhnlichen Verhältnissen sofort den Bruchsack vor uns und müssen vorsichtig vorgehen, wenn mit dem Bruchsacke nicht gleich auch der Bruchinhalt verletzt werden soll, denn die Menge des Bruchwassers pflegt bei einer ziemlich bedeutenden Anzahl der Schenkelbrüche ganz geringfügig zu sein, weil das sonst vor dem Darm liegende Netz oft ganz fehlt und sich daher die Darmoberfläche nicht selten mit dem Bruchsacke, wenn auch nur mittelst frischer und lockerer Adhäsionen, verlöthet und weil wir es bei dieser Bruchart öfters mit einem Darmwandbruche zu thun haben, und endlich weil der Bruch eines Bruchsackes überhaupt entbehren kann. Sind wir einmal thatsächlich bis auf den Bruchsack vorgedrungen, so können wir zwischen demselben und dem *Ligamentum Pouparti* in die Tiefe eindringen.

Über den Erweiterungsschnitt ist Folgendes zu bemerken: Es ist schon seit Scarpa bekannt, dass die Reposition des Schenkelbruches gelingen kann, sobald das oberflächliche Blatt der *Fascia lata* eingeschnitten worden ist, weil auch hiemit das *Ligamentum Pouparti* gelockert wurde. Es empfiehlt sich jedoch nicht, sich extraperitoneal um diese Reposition zu versuchen, weil kleinere Hernien sich leicht hinter das Poupart'sche Band und hinter die vordere Bauchwand reponieren lassen, ohne dass die Incarceration behoben worden wäre. Wissen wir ja doch, dass die Incarceration sehr häufig am inneren Schnürringe sitzt; deswegen öffnen wir auch lieber in der Regel den Bruchsack, freilich auch aus jenen allgemeinen Gründen, welche wir für diese Behandlungsmethode an einer anderen Stelle angeführt haben. Auch bei diesem Bruche versuchen wir, wenn die



Darmschlinge noch gut erhalten ist, den Incarcerationsring durch Eindringen mit dem kleinen Finger zwischen dem Darne und dem Incarcerationsringe stumpf zu erweitern, und erst wenn dies nicht möglich ist, schneiden wir den Incarcerationsring mit dem Messer ein, und zwar wenn der Bruch verlässlich einwärts von den Gefäßen gelegen ist, auch durch einen seichten Schnitt in das Ligam. pubic. Cooperi. Ist auch über den eben erwähnten Umstand ein Zweifel zulässig, so führen wir den Erweiterungsschnitt nach einwärts gegen das Ligam. Gimbernati. Tiefere Einschnitte vermeiden wir, bei seichten Einschnitten brauchen wir aber eine Verletzung auch der abnorm verlaufenden Arteria obturatoria in keiner Weise zu fürchten. Wenn das Lig. Poupartii seicht eingeschnitten ist, so erweitere man diesen Schnitt bei länger dauernder Incarceration dennoch nicht mit dem Finger, weil bei solchen Brüchen auf diese Weise der bereits in seiner Integrität geschädigte Darm verletzt, ja vollständig eingerissen werden könnte. Aus diesem Grunde ziehen wir nach seichter Einkerbung des Incarcerationsringes vorsichtig einen Schlingenarm vor, damit wir einen verlässlichen, durch den Gesichtssinn controlierbaren Befund an der Incarcerationsfurche besitzen. Ist der Darm oberhalb dieser Furche gesund, so können wir ohne Schaden den Finger zwischen Bruchinhalt und Schnürring eindringen, stumpf dilatieren und, wenn der Bruchinhalt gut erhalten ist, reponieren. Wenn aber die Darmschlinge verdächtig ist, die Störungen in der Richtung zum Schnürring zunehmen und die Adhäsionen immer fester werden, oder wenn beim Anziehen an der Darmschlinge von oben sich Darminhalt oder Eiter entleert, dann empfehlen wir den bereits gemachten äußeren Schnitt nach aufwärts zu verlängern oder eventuell einen neuen verticalen Schnitt zu führen, sodann das Lig. Poupartii vorsichtig von oben nach abwärts zu spalten, bis wir zu dem gewöhnlich in einer tiefen Furche gelegenen Schnürring gelangen und diesen auch eventuell auf einer (z. B. Liston'schen) Sonde spalten können. Nach Flachlegen des Ringes und des Bruchsackes revidieren wir die Verhältnisse und legen entweder einen Anus præternaturalis an oder resecieren quer vollständig oder der Länge nach partiell den Darm und vereinigen die Wundränder in beiden Fällen senkrecht auf die Längsachse des Darmes. Wenn wir den genähten Darm reponieren wollen, so drängen wir lieber die beiden Schlingenarme in den oberen über dem Poupart'schen Bande gelegenen, gewöhnlich nicht inficierten Wundwinkel, damit die neu hervorgezogenen Darmtheile weder den Bruchsack noch den Bruchring, an welchem letzterem die Darmdefecte gewöhnlich angelegen haben, berühren. Da wir durch eine solche Operation die Bauchhöhle oberhalb und außerhalb des Bereiches des Schenkelcanals eröffnet haben, so reihen wir einen solchen Eingriff unter die sogenannten Laparoherniotomien. Den Bruchsack sammt Inhalt und die zurückbleibende Wunde behandeln wir ebenso wie beim Leisten-



brüche, nämlich nach Reposition einer verhältnismäßig gut erhaltenen Darmpartie fügen wir Radicaloperation hinzu; bei entschiedener Gangrän reseccieren wir mit nachträglicher Anlage eines Anus præternaturalis oder primärer Enterorrhaphie; eine verdächtige Darmschlinge beobachten wir außerhalb des erweiterten Bruchringes durch 24 bis 36 Stunden, worauf wir dieselbe, wenn sie sich erholt hat, reponieren, oder falls die Veränderungen auf Gangrän hindeuten, den Darm ebenso wie bei einer primären Nekrose reseccieren und zusammennähen oder einen widernatürlichen After anlegen. Ab und zu kann man auch zu dem Helferich'schen Verfahren Zuflucht nehmen, nämlich die gangränösen Darmschlingen vorgelagert lassen und am Fußpunkte derselben zwischen dem zu- und abführenden Schenkel eine Enteroanastomose (side-to-side) anlegen. Sollte bei der cruralen Herniotomie die Arteria epigastrica oder obturatoria verletzt und die Blutung aus derselben rechtzeitig bemerkt werden, dann muss man freilich die Wunde spalten, bis auf das Peritoneum vordringen und im sogenannten präperitonealen Fette die blutende Arterie doppelt fassen, eventuell zwischen den beiden Pincetten durchschneiden und unterbinden. Bertrandi, Richter und Le Blanc berichten über Fälle von tödtlichen Blutungen aus diesen Gefäßen. Lawrence hat einen Fall beobachtet, in welchem die Hämorrhagie sistierte, nachdem die Kranke infolge Anämie ohnmächtig geworden war. Dieselbe genas. Auf einen ähnlichen günstigen Verlauf darf natürlich a priori nicht gerechnet werden. Veraltete Apparate, wie zum Beispiel jene von Hesselbach und anderen, sowie die Tamponade verwende man nicht, sobald eine Unterbindung in loco ausgeführt werden kann. Nägele sistierte die Blutung durch  $\frac{3}{4}$ stündige Compression, zeitweiliges Reiben, was immerhin empfohlen werden kann, bevor alle Vorbereitungen zur Unterbindung getroffen sind.

### c) Die Herniotomie beim Nabelbruche.

Die Einklemmung eines Nabelbruches wurde seit jeher für eine ernste Erkrankung gehalten (daher „Herniæ umbilicalis tanta est atrocitas, regiis confirmata funeribus etc.“, Haller, Tab. diss. chir. Tom. 3, p. 653), doch bei diesem Bruche müssen wir mehr als bei anderen Brucharten darauf sehen, dass wir genau zwischen einer Entzündung und einer Einklemmung unterscheiden und so vielleicht öfters unnütze Operationen vermeiden, für welche keine günstigen Bedingungen vorliegen. Entzündliche Reizungen von Nabelhernien sind umso häufiger, als zumeist die gedehnte Nabelnarbe die einzige Bedeckung des Nabelbruches oder wenigstens des Scheitels desselben ausmacht und weil äußere Insulte deswegen häufiger vorkommen, da verschiedene Kleidungsstücke unmittelbar ober dem Bruche gebunden



oder geknüpft zu werden pflegen. Wir haben schon an einer anderen Stelle darauf hingewiesen, dass die Entzündung und entzündliche Ulceration dadurch unterstützt zu werden pflegen, dass der Inhalt des Bruches häufig von verhärteten Omentalsträngen, Netzlipomen gebildet wird, welche durch ihre Unnachgiebigkeit die Bruchbedeckung gegen die Nabelbruchbandpelotten oder Kleider aufreihen.

Wenn die Diagnose auf Einklemmung gestellt worden war, dann müssen wir uns immer noch die Frage vorlegen, ob in einem solchen Falle nicht die einfache Lösung des Incarcerationsringes genügt oder ob auch die Reposition dringend nothwendig ist. Meist sind die Bedingungen so ungünstig, indem zum Beispiel das Alter sehr vorgeschritten, der Bruch enorm groß, die Bedeckung ulcerös, narbig oder infiltriert oder der Inhalt angewachsen ist, dass wir dieser prekären Situation recht gerne durch einen einfachen, verhältnismäßig gefahrlosen Eingriff, wenn derselbe genügt, entrinnen möchten.

Wenn die Verhältnisse die Lösung der Einklemmung und die Reposition verlangen oder zulassen, dann öffnen wir den Bruchsack mit gleicher Vorsicht wie bei der radicalen Operation, und zwar gewöhnlich in der Mittellinie, wiewohl seinerzeit und auch heute noch bei Einzelfällen eine Kreuzincision empfohlen wurde und noch beliebt ist. Das weitere Vorgehen gleicht dem bei anderen Herniotomien. Man spalte daher den ganzen Bruchsack und sei sich stets dessen bewusst, dass die Einklemmung nicht immer in der Bauchöffnung des Sackes, nämlich in dem wirklichen oder paraumbilicalen Ringe sitzen muss, sondern dass dieselbe auch in der Eingangsöffnung eines secundären Recessus der Nabelhernie sitzen kann, so dass bloß die Erweiterung dieser Öffnung, nicht aber der eigentlichen Bruchpforte nothwendig ist. Dass bei dieser Beurtheilung das Aussehen des Bruchinhaltes entscheidet, ist selbstverständlich. Wenn an der eigentlichen Bruchpforte der Befund an den Eingeweiden außen und innen des Nabelringes gleich ist, dann müssen wir die Ursache der Einklemmung an einer anderen Stelle suchen. Die Eingangsöffnungen in die secundären Taschen des Hauptbruchsackes können nach welcher Richtung immer, also ohne besondere Vorschrift erweitert werden. Bei dem eigentlichen Nebenringe soll man nach Sabatier den Erweiterungsschnitt entweder nach oben oder nach rechts hinführen, nach der Mehrzahl der Autoren auch nach links, damit die vielleicht nicht obliterierte Vena umbilicalis nicht verletzt werde. Da dies aber regelmäßig zu geschehen pflegt, so braucht man keine besondere Furcht vor einer Hämorrhagie zu haben, und mit Recht bemerkt Sömmerring, dass auch im Falle einer Verletzung das Blut in derselben nicht rückläufig strömen würde. Da auch die unteren Nabelblasenarterien schon längst obliteriert zu sein pflegen, ausgenommen freilich die Einklemmung bei Neugeborenen, so können nach Rougemont



die Erweiterungsschnitte auch nach unten geführt werden, nach Richter auch nach der Seite, da in der Nachbarschaft des Nabels nur ganz zarte arterielle Gefäße sich vorfinden. Ist der Bruchsack gespalten, so lässt sich die sonst freie Hernie reponieren, ist sie angewachsen, so muss sie von der inneren Oberfläche des Bruchsackes abgelöst werden, eventuell unter Ligatur der Adhäsionen; das überschüssige Netz wird nach Unterbindung abgetragen, wobei wir uns vor dem Abbinden eines Haustrums des Colon transversum hüten müssen, welches sich in den Blättern des Omentum majus befinden kann. Wenn Gangrän des Bruchinhaltes eingetreten ist, so müssen wir entweder einen Anus præternaturalis oder eine primäre Resection und Enterorrhaphie ausführen. Nach dem Befunde im Sacke und rings um denselben können wir auch eine Radicaloperation ausführen oder uns nur mit einer Herniotomie begnügen. Sind die Verhältnisse ungünstig, so spalten wir nur den Schnürring nach dem Beispiele von Cooper ohne breite Eröffnung des Bruchsackes, und zwar von einem Hautschnitte aus, welcher oberhalb des Bruches, unmittelbar über dem Incarcerationsringe geführt und von dem aus nun die Bruchpforte gespalten wird. Nach übereinstimmenden Berichten aller Zeiten sind die Bedeckungen einer eingeklemmten Nabelhernie auch ohne Herniotomie und ohne Darmgangrän ungemein häufig und zur Nekrose geneigt. Lettson hat nach kalten Umschlägen, welche einige Stunden hin fortgesetzt wurden, bereits eine Gangrän der Bruchhüllen, und zwar ohne Herniotomie, beobachtet; wir selbst sahen nach einer Cooper'schen Herniotomie innerhalb des antiseptischen Verbandes eine ausgedehnte Nekrose der Bruchhüllen eintreten.

#### **d) Die obturatorische oder subpubische Herniotomie.**

Diese Hernien wollen wir nur deswegen speciell behandeln, weil bei der häufigen Gangrän des Darmes ein Vorgehen nothwendig wird, welches wir im Nachstehenden schildern wollen.

Wenn wir an der inneren, manchmal auch an der äußeren Seite des Musculus pectineus den Bruchsack eröffnet haben, so spalten wir denselben nach gewöhnlicher Regel; lässt der Zustand des Bruchinhaltes die Reposition zu, dann führen wir dieselbe aus. Hiezu ist jedoch nicht selten eine Erweiterung des Bruchringes nothwendig. Die letztere besteht zum großen Theile aus Knochen, nur die untere Umrandung des obturatorischen Durchlasses ist durch die oberen Ränder der Membrana obturatoria gebildet, es muss daher die Incision in der Richtung der letzteren geführt werden, umsomehr, als in der oberen Peripherie des Halses der Nerv mit den Gefäßen verläuft, deren Verletzung wir ja vermeiden wollen. Ist die Erweiterung genügend, dann kann der Bruch reponiert, der Bruchsack einfach ligiert und tamponiert werden, was zur Radicaloperation dieser Bruchart zu genügen scheint, weil



dieselbe höchstwahrscheinlich keine besondere Neigung zu Recidiven zeigen wird.

Schwieriger aber ist die Versorgung der gangränösen Darmschlingen. In dem subpubischen Bruchsacke wird ohnedies sehr häufig nur eine Darmwandhernie vorgefunden, weil der Durchtritt dermaßen eng ist, dass es an Raum für eine ganze Darmschlinge mangelt. Derselbe Umstand ist auch Ursache, warum es bei vorkommender Darmgangrän schwierig ist, behufs Revision der central vom Bruchringe gelegenen Darmpartie beide Schlingenarme vorzuziehen.

Auch nach durchgeführter Enterorrhaphie wäre es schwierig, die genähte Darmstelle unter einem gewissen Drucke ohne Verletzung derselben durch die enge Bruchpforte in die Bauchhöhle zu reponieren. Deswegen möchten wir empfehlen, in einem solchen Falle den horizontalen Ast des Schambeines genau über dem Bruchstiele zu resecieren und dies in einer genügenden Ausdehnung, damit der Bruchhals, also auch die durch die Einklemmung eventuell gangränös gewordene Stelle durch diese Knochenlücke bis über das Schambein emporgehoben werden könnte, ungefähr in die Lage eines Schenkelbruches. Hiedurch würde Raum gewonnen werden sowohl für ein genügendes Vorziehen beider Schlingenarme, als auch für eine leichte Reposition der resecierten und wieder zusammengenähten Darmschlinge. Dieses Vorgehen ähnelt entschieden dem auch bereits realisierten Vorschlage Hahn's auch bei anderen Brüchen, wenn man bei Stercoralphlegmone eine Infection der reinen, bisher in der Bauchhöhle gelegenen, nun aber vorgezogenen Darmpartie vermeiden will. Hahn schlug nämlich vor (und operierte auch nach diesem Vorschlage), bei Stercoralphlegmone und Gangrän des Bruchsackes die Darmschlinge zu resecieren und die resecierten, provisorisch obturierten Darmenden in Jodoformgaze einzuhüllen, sodann eine Incision in der Medianlinie anzulegen, durch dieselbe die Hand einzuführen und die eingehüllten Darmenden quer durch die Bauchhöhle bei der Medianincision nach außen hervorzuholen und erst hier definitiv die Enden herzurichten und zusammenzunähen, wobei natürlich eine weitere Infection derselben nicht zu befürchten wäre.

Über die specielle Art und Weise, die Herniotomie bei den anderen Brucharten auszuführen, ist eine allgemeine Abhandlung bei der Seltenheit der Beobachtungen nahezu unmöglich, jedenfalls kann man sich aus der hier gegebenen speciellen Beschreibung der Herniotomie bei den gewöhnlicheren Brucharten auch für die übrigen Brucharten die nöthigen Vorschriften ableiten, welche thatsächlich so selten vorkommen, dass sie während eines Quinquenniums auf der Klinik des Verfassers nur mit einem einzigen Falle vertreten sind.



## Über die Behandlung der Darmfistel (*Fistula stercoralis*) und des widernatürlichen Afters (*Anus praeternaturalis*).

Die Versuche, welche auf die Ausheilung der Darmfistel und des widernatürlichen Afters gerichtet waren, haben die glänzende Periode der modernen Chirurgie eingeleitet. Mit ihnen begann die Arbeit auf dem überaus ausgedehnten Felde der Chirurgie des Digestionstractus, auf welchem sie von Tag zu Tag neue Triumphe feiert. Eine Reihe von angeborenen und erworbenen Defecten im Magendarmcanale, die radicale und palliative Behandlung der Tumoren desselben, die Beseitigung der mechanischen Hindernisse vielfacher Art und andere chirurgische Eingriffe bedeuten auf diesem überaus heiklen Gebiete tägliche, früher beinahe kaum denkbare Erfolge.

Die Darmfistel kann manchmal spontan heilen. Weil in einem solchen Falle gewöhnlich die abnorme Öffnung nur einen Theil der Peripherie des Darmes betrifft, gewöhnlich nach einem Darmwandbruche, und weil in verhältnismäßig zahlreichen Fällen eine derartige Fistel den Dickdarm betrifft, so kann man sich sehr leicht einen Fall denken, dass, obgleich eine Darmschlinge an die vordere Bauchwand angewachsen ist und mit einer kleinen Öffnung nach außen mündet, dennoch die übrigbleibende Lichtung des Darmes genügend ist, damit sich der Darminhalt ohne besondere Schwierigkeit und vollständig auf normalem Wege nach außen entleert, nachdem er an der abnormen Öffnung vorbeipassiert ist. Die den zuführenden vom abführenden Schenkel scheidende, in das Darmlumen vorspringende mesenterielle Wand ist in einem solchen Falle nur angedeutet, flach und erreicht bei weitem nicht die äußere abnormale Darmöffnung, hindert also nicht den Übertritt des Darminhaltes aus dem einen Arme in den anderen, so dass im ersten Falle ein Theil und vielleicht ein ganz unbedeutender sich durch die Darmfistel nach außen entleert, während der größere, manchmal fast der ganze Darminhalt den normalen Weg bis zum After verfolgt. Ist nun die Verbindung zwischen dem Darminnern und der Bauchwandoberfläche eng, lang, torquiert, schief, so kann es vorkommen, dass unter günstigen Verhältnissen der ganze Darminhalt durch den After nach außen entleert wird, wiewohl wir mit der Sonde widerstandslos die Verbindung mit dem Darminnern nachzuweisen imstande sind. Die Fistel selbst secerniert in einem solchen Falle entweder Eiter oder eine seröse Flüssigkeit, entleert manchmal vielleicht auch Partikelchen des Darminhaltes, wie zum Beispiel Gas, Chymus, kleine Bröckchen geformten Darminhaltes oder Theilchen unverdauter Nahrung, wie Mohnkörner und ähnliches, oder es entleert sich regelmäßig ein verschieden großer Theil des Darminhaltes durch die Fistel. Je breiter die



Fläche ist, mittelst welcher die Darmschlinge mit der vorderen Bauchwand verwächst, umso schwerer ist die spontane Ausheilung der Fistel; je kleiner eine solche Fläche ist, wenn die Darmschlinge gewissermaßen nur tangentiell an die Bauchwand angewachsen ist, umso leichter ist die spontane Ausheilung, weil durch die wiederholte peristaltische Bewegung die lange, schmale Adhäsion immer mehr und mehr ausgezogen werden kann, wodurch auch wieder der Übergang des Darminhaltes auf die Hautoberfläche erschwert und hiemit die Verwachsung der Fistel erleichtert wird, da stets weniger und weniger fremden Inhaltes hindurchgeht. Es ist demnach die vom Organismus geforderte Arbeit desto einfacher, je kleiner der Defect in der Darmwand war, welcher zur Bildung einer Darmfistel führte. Am günstigsten wäre also jener Befund, welcher dadurch entstand, dass in einer scheinbar normalen Darmschlinge, welche auch deswegen in die Bauchhöhle reponiert worden ist, an irgend einer Stelle des Incarcerationsringes nachträglich eine kleine, vielleicht stecknadelkopfgroße Gangrän der Darmwand sich entwickelte und wo durch günstig einschließende Adhäsionen diese Stelle an die Bauchwand angelöthet, aber von der übrigen Bauchhöhle abgeschlossen würde, wodurch eine allgemeine Peritonitis verhütet wurde und der Kranke dieses bedrohliche Ereignis zu überstehen imstande war. So wären weiter die Verhältnisse zu einer spontanen Ausheilung besonders günstig, wenn die Fistel dadurch entstanden wäre, dass zum Beispiel nach einer wegen Darmgangrän, aber auch wegen Carcinom, Tuberculose oder Narbe ausgeführten Enterorrhaphie die Naht an einer einzigen wenig ausgedehnten Stelle so allmählich nachgeben würde, dass sich Adhäsionen bilden konnten. Die Chancen einer solchen kleinen Darmfistel für spontane Ausheilung sind derart groß, dass eine Methode bei der Versorgung einer gangränösen Hernie darin besteht, die resecierten Darmenden zu nähen, aber in der Naht eine kleine Fistel anzulegen, durch welche bei übergroßer Spannung vor der Nahtstelle der Darminhalt sich nach außen entleeren könnte. Auch nach Perforation von circumscribten Geschwüren und von wenig umfänglichen Fremdkörpern können Darmfisteln entstehen, welche große Neigung zur Ausheilung ohne jede Beihilfe entwickeln. Dass Dickdarmfisteln leichter spontan ausheilen, als jene des Dünndarmes, dessen Ursache liegt offenbar darin, dass bei Dickdarmfisteln der eingedickte Darminhalt bei weitem nicht jene Neigung zum Passieren durch die Darmfistel nach außen zeigt, wie der flüssige Dünndarminhalt. Nicht selten ist aber die spontane Heilung der Darmfistel nur scheinbar; dieselbe bricht nämlich manchmal wieder auf; so öffnet sich zum Beispiel auch im Dickdarme eine schon verheilte Fistel gerne, wenn ein katarrhalischer Zustand der Schleimhaut den festdicklichen Inhalt dieser Darmpartie in einen dünnflüssigen umwandelt, welcher leicht eine dünne Fistel passiert oder ein dünnes Narbenhäutchen arrodirt.



Manchmal kennen wir die Ursachen des Wiederausbruches einer spontan geheilten Fistel nicht und vermuthen nur, dass es erschwerte Verhältnisse in der Circulation des Darminhaltes sind, welche diese verschulden, zum Beispiel die narbige Schrumpfung an der Stelle einer unzuweckmäßig ausgeführten circulären Darmnaht.

Ahnliche spontane Heilungen sind durch zahlreiche Beobachtungen in der Literatur vertreten und in der chirurgischen Praxis wiederholen sich diese Fälle ziemlich häufig, wiewohl die activere Chirurgie von heutzutage einerseits gleich bei der Herniotomie die Wundverhältnisse so anlegt, zum Beispiel durch Resection und vollständige primäre Enterorrhaphie, dass keine Darmfistel entsteht, anderseits bei der definitiven Ausbildung einer Darmfistel der letzteren kaum Zeit lässt zur spontanen Ausheilung, sondern dieselbe durch Excision der Ränder und zum Beispiel durch partielle quere Enterorrhaphie unverzüglich zum Verlusse bringt.

Diese spontanen Heilungen, welche in einzelnen Fällen zweifellos constatirt wurden, waren schuld daran, dass man bei den früheren Wundverhältnissen, welche für eine Eröffnung der Bauchhöhle recht ungünstig gewesen, endlich vollständig von den Heilversuchen einer Darmfistel abstand, so dass Louis im Jahre 1757 bei Beschreibung von gangränösen Hernien sich äußern konnte: „Der vollständige Mangel einer chirurgischen Hilfe ist nicht tödtlich, und ich bin überzeugt, dass die natürliche Hilfe, sich selbst überlassen, in einer solchen Lage verlässlicher ist, als eine chirurgisch-operative Hilfe, wenn sie schlecht angewendet wurde.“ Und schon im Jahre 1723 beobachtete Farcy einen Lastträger, welcher seit 8 Jahren an einem Bruche litt, welcher sich plötzlich vergrößerte, verhärtete, entzündete und vereiterte, wiewohl sich beim Kranken am vierten Tage der Stuhl eingestellt hatte. Farcy schnitt den vereiterten Darm in einer Ausdehnung von 4 Zoll ein, beseitigte Knochenstücke (aus einem Lammsbeine), die Wunde vernarbte und zur großen Verwunderung des Beobachters entwickelte sich nicht einmal eine dauernde Darmfistel.

In ähnlicher Weise verhält sich die Sache mit dem widernatürlichen After, also mit jener abnormen Darmöffnung, durch welche nothgedrungen der ganze Darminhalt nach außen abfließt, so dass der Kranke keinen Stuhl auf normalem Wege haben kann. In einer solchen Darmöffnung mündet die ganze Peripherie des Darmes nach außen, bei Hernien demnach ist es der zuführende Arm, welcher seinen Inhalt vollständig nach außen entleert. Die Mündung des abführenden Armes ist dabei in verschiedener Weise im widernatürlichen After implantirt; entweder mündet dieselbe, ebenfalls deutlich sichtbar, in denselben und ist der Sonde leicht zugänglich, oder sie retrahirt sich in die umgebenden Adhäsionen, so dass dieselbe der suchenden Sonde ziemlich schwer zugänglich ist, auch aus



dem Grunde, weil sich dieser Darmtheil aus Mangel an Benützung zusammenzieht und schrumpft. Die Scheidewand, welche den zuführenden und abführenden Arm voneinander trennt und welche gewöhnlich von den miteinander verlötheten Mesenterialrändern beider Arme gebildet wird, besteht gewöhnlich aus dem zusammengeschobenen Mesenterium und wird der Sporn genannt. Im wesentlichen muss also neben diesem Sporne in jedem Falle eine mit Darmschleimhaut ausgekleidete Öffnung den gesammten Darminhalt nach außen entleeren, während auf der anderen Seite entweder eine bei weitem engere Öffnung sichtbar ist, welche, ebenfalls mit Schleimhaut ausgekleidet, nur Darmschleim entleert, oder während auf der anderen Seite des Spornes nur eine enge von gewöhnlichen Granulationen ausgekleidete Fistel ausmündet, die Eiter secerniert. Der eben genannte Sporn behindert den Übertritt des Darminhaltes aus einem Arme in den anderen und daher auch die spontane Ausheilung des widernatürlichen Afters, wodurch auch die Aufgabe des behandelnden Chirurgen vorgeschrieben ist. Aus diesem Grunde ist auch die spontane Ausheilung solcher Darmöffnungen ungemein selten und bei definitiv ausgebildetem widernatürlichen After nur so denkbar, dass durch Narbenretraction des genannten Spornes dieser immer flacher und flacher wird und sich zurückzieht, wodurch auch das Hindernis für den Übertritt des Darminhaltes sich immer mehr und mehr verringert, bis endlich derselbe zum Theile aus dem zuführenden in den abführenden Arm sich übergießt und sich durch dieses Factum selbst durch Zurückdrängen des Spornes den Weg immer mehr und mehr freimacht. Aber auch in dem Falle eines unzweifelhaften widernatürlichen Afters geschieht manchmal über alles Erwarten eine spontane Ausheilung. So beobachtete schon La Peyronie im Jahre 1723 nach einer Herniotomie, bei welcher er einen halben Schuh Darm entfernt hatte und wobei er die Darmschlinge so versorgte, dass er durch das Mesenterium eine schmale Fadenschlinge legte, wodurch dasselbe in der Mitte der Wunde fixiert wurde, eine spontane Heilung; die Darmenden selbst sicherte er nun derart in der Wunde, dass er sie einander näherte, in der Erwartung, dass der gesammte Darminhalt durch den zuführenden Arm abfließen werde, während der abführende Arm überflüssig wird; „doch die Natur leistete mehr, als er im günstigsten Falle selber je erwartet hätte,“ fügte er hinzu. Nach einem Monate war das eine Darmende mit dem anderen bereits vereinigt, der Darminhalt floss zwar anfangs durch die Wunde nach außen, aber immer weniger und weniger, bis er sich in normaler Weise durch den abführenden Arm entleerte. Derselbe Autor veröffentlichte im Jahre 1743 weitere derartige Beobachtungen, in denen er die Darmenden in ähnlicher Weise und mit ähnlich günstigem Erfolge versorgte. Diese Praxis wurde auch thatsächlich bis in die zweite Hälfte dieses Jahrhunderts befolgt, freilich nicht immer mit gleich günstigem Erfolge, und die älteren von uns sahen während ihrer Studien gewiss die Darm-



öffnungen in ähnlicher Weise versorgen, sobald bei einer Herniotomie eine Gangrän der Darmenden constatirt wurde; es spielte also damals die sichernde Fadenschlinge, eine sogenannte Mesenterialschlinge, eine bedeutende Rolle. Und trotzdem dachte man nicht einmal an eine Fixation der Darmenden selbst an die Haut, wiewohl sie vor langer Zeit bereits von Littre vorgeschrieben worden ist.

Das früher von Guy von Chauliac und Fabricius ab Aquapendente über die Praxis eines Jamerius, Roger, Theodorich, welche den Darm über einem Cylinder von Hollundermark zusammennähten, weiter über das Vorgehen des Wilhelm de Saliceto, welcher den Darm über einem ausgetrockneten Thierdarme vereinigte, endlich über die Gepflogenheit der „vier Meister“ (*quattuor magistri*), welche am Ende des 13. Jahrhunderts den verletzten Darm über die in sein Inneres eingeführte Thiertrachea vernähten, ausgesprochene Interdict wurde auch jetzt von Louis über die bisherigen Versuche, sich weniger unthätig der Darmgangrän gegenüber und der bestehenden Darmfistel oder dem vorhandenen widernatürlichen After gegenüber zu verhalten, verhängt. Solche Versuche wurden bereits von Littre inaugurirt, welcher die folgende Vorschrift gab: „Wenn ein Darmdivertikel (als Bruchinhalt) bloß an seinem unteren Ende verändert ist, und wenn zwischen dieser Stelle und dem Darme selbst noch eine Strecke gesunden Gewebes von mindestens zwei Fingern Breite sich befindet, dann soll das Darmanhängsel in einer Entfernung von ungefähr 1 Zoll von der gangränösen Partie unterbunden, sodann unter der Ligatur durchgeschnitten und der Stumpf in die Bauchhöhle zurückgebracht werden. Der Faden mag fest zugezogen werden, bis die unterbundene Partie sich exfoliiert, worauf sie vermittels des Fadens entfernt werden kann.“ Dieses ist auch ungefähr der Vorgang, welchen wir auch jetzt einhalten, wenn es sich auch ohne Incarceration um eine Gangrän des Wurmfortsatzes handelt, durch welche zumeist die Perityphlitiden bedingt sind. Weiter sagt Littre: „Reicht die Gangrän des Darmanhängsels bis zum Darme selbst, dann soll der Chirurg alles beseitigen, was abgestorben ist, er soll auch die Darmschlinge jemandem zum Halten übergeben, damit sie nicht in die Bauchhöhle zurückschlüpfe. Nachdem er sichergestellt hatte, welches Ende dem zuführenden Arme und welches dem abführenden angehört, soll der abführende Arm unterbunden und in die Bauchhöhle zurückgebracht werden (!!); der Faden soll in der Nähe der Wunde versorgt werden, bis er abfällt, durch drei Nähte soll aber der zuführende Arm fixirt werden, damit er in der Bauchwunde anwächst.“

Es ist möglich, dass eine derartige Fixation einer Darmschlinge oder eigentlich nur des zuführenden Darmes der spontanen Heilung des widernatürlichen Afters in bedeutender Weise im Wege stand, so dass die späteren Chirurgen nahezu ausschließlich der Methode von La Peyronie



treu blieben, indem sie die Darmschlinge ausschließlich mittelst einer durch das Mesenterium derselben geführten Schlinge fixierten.

Gegen diese beiden Methoden treten alle anderen, welche zum Zwecke hatten, entweder die Bildung eines widernatürlichen Afters nach Gangrän oder nach einer Verletzung vorzubeugen, weit in den Hintergrund, indem sie gewöhnlich nur von ihren Erfindern oder hie und da von einem kühneren Nachahmer versucht wurden, worauf sie bei dem ersten Misserfolge verurtheilt wurden und in Vergessenheit geriethen. An dieser Stelle muss ausdrücklich betont werden, dass die Anwendung dieser Methoden behufs Heilung eines vernarbten Anus *præternaturalis* niemandem in den Sinn kam; das Object derselben war stets entweder ein frischer Substanzverlust oder eine Continuitätstrennung der Darmwände.

Von diesen sporadischen Versuchen sollen jedoch einige an dieser Stelle erwähnt werden, da in ihnen, allerdings zerstreut, die Elemente der modernen Therapie der fraglichen Affection enthalten sind.

So wurde im Jahre 1727 Ramdohr gezwungen, ungefähr zwei Fuß gangränösen Darmes zu beseitigen und den entstandenen Defect derart zu versorgen, dass er ein Darmende an den Rändern mittelst zweier durchgeführter Fäden erfasste und diese von innen her durch das andere Darmende einführte, derart, dass er das eine in das andere hineinzog und durch mäßiges Anziehen in dieser Lage befestigte. Der Kranke genas, die Methode wurde aber trotzdem wieder verlassen, denn die nach ihr operierten Fälle werden zwar aus dem Jahre 1727 von Vermale gemeldet, die nächsten dagegen aber erst ungefähr ein Jahrhundert später (im Jahre 1810) von Loviello.

Boyer, Sabatier, Moëbius, Heister, Devilliers sprachen sich zu verschiedenen Zeiten gegen diese Methode aus, manche darauf hinweisend, dass ihre Ausführung schon an den Versuchsthieren sehr schwierig sei. Aus dem Jahre 1839 wird hierauf wieder ein Fall der Darmvereinigung nach den Vorschriften der „vier Meister“ mitgetheilt, und zwar von Duverger, welcher hiezu ebenfalls eine thierische Trachea verwendete. Auch gegen diese Methode opponierte Sabatier, so dass ein ganzes Jahrhundert verfloss, ohne dass in dieser Angelegenheit ein Schritt nach vorwärts gemacht worden wäre. Nur durch Thompson ist constatirt worden, dass wenn er rings um den Darm eine Reihe von Knopfnähten anlegte, diese nach einiger Zeit (von ungefähr 6 Wochen) verschwanden, indem sie in den Darm hineinfließen und mit dem Stuhle nach außen befördert wurden. Es ist unnöthig hinzuzufügen, dass diese Erfahrung ausschließlich durch Thierversuche gewonnen wurde.

Eine fortschrittliche Wendung in dieser Angelegenheit wurde durch Jobert (1822) und Lembert (1826) inaugurirt. Jener glaubte durch Thierversuche sichergestellt zu haben, dass die Heilung von Darmverletzungen nur derart erzielt werden könne, dass die serösen Oberflächen



beider Darmenden aneinander gelegt werden. Zu diesem Zwecke führte er eine Invagination nach Ramdohr aus, hatte aber schon vorher die Ränder des äußeren Darmendes ebenfalls eingestülpt, so dass sich nach der Invagination die serösen Säume der beiden Intestinalöffnungen berührten; die letzteren wurden sodann durch zwei Nähte aneinander fixiert. Man warf dieser Methode vor, dass es sehr schwierig sei, das zu- und abführende Ende voneinander zu unterscheiden, dass durch die Operationsmethode eine Darmverengung geschaffen wird, endlich dass die Ausführung sehr schwierig sei. Deswegen schlug Lambert auf Grund desselben Principes vor, dass man nach Durchschneidung des Darmes die Serosa der Darmenden nur bis zu einem rechten Winkel abbiege und in dieser Lage dadurch befestige, dass man einzelne Nähte so anlegt, dass sie durch den abgebogenen Rand schief durchgehen, die Schleimhaut aber nicht durchbohren. Die letzte Nahtlegung ist auch heutzutage noch üblich, allerdings in Verwendung mit der Naht noch anderer Darmschichten (zum Beispiel der Schleimhaut), doch werden auch aus der allerneuesten Zeit (zum Beispiel von Bier 1895) Mittheilungen gemeldet, nach denen diese Naht ausschließlich und zwar mit ziemlich gutem Erfolge, nämlich mit 2 Todesfällen auf 15 Fälle angewendet wurde.

Schon im Jahre 1817 erzielte zwar Reybard durch Vernähung der Darmenden (nach Exstirpation eines Carcinoms) mittelst einer gewöhnlichen Knopfnahst Heilung, doch von dieser Zeit an bis in die allerneueste Phase der operativen Chirurgie beherrschen die Ansichten Jobert's und Lambert's die Darmchirurgie, wiewohl die Frage ungemein nahe lag, wie man sich bei der Anerkennung des Principes der genannten zwei Forscher die Heilung jener willkürlichen oder zufällig vorkommenden Darmverletzungen vorstelle, welche an Örtlichkeiten vorkommen, wo die Darmoberfläche eines serösen Überzuges entbehrt, demnach vor allem bei der Naht des Colon ascendens und descendens, besonders der hinteren Oberfläche derselben. Früher war jedoch dieser Einwurf weniger actuell, da, bis auf den Versuch von Reybard, an Operationen am Colon nicht gedacht wurde und man daher auch kaum je zur Anlegung einer Suture an diesen Organen Gelegenheit hatte. Man operierte meist nur wegen Verletzungen und Hernien und ausschließlich am Dünndarme. Die Tumoren des Dickdarmes blieben, bis auf den Fall von Reybard, bis zum Jahre 1877 unberührt. Die Frage über Heilung der durch Exstirpation eines Dickdarmcarcinoms gesetzten Wunde wird daher erst von da an actuell.

Wir wollen an dieser Stelle alle jene Versuche und Vorschläge übergehen, von denen bei der heutigen Praxis nichts verwendet wird und wenden uns daher sofort zu den modernen Methoden.

Die Stimmung gegen jedwedes activeres Einschreiten gegenüber den Darmdefecten war im Anfange dieses Jahrhunderts ziemlich stabilisiert.



Scarpa (1819) äußert sich folgendermaßen: „In gegenwärtiger Zeit kann man gegen 2 bis 3 nach dem Beispiele von Ramdohr mit vollständigem Erfolge operierte Fälle eine fast unübersehbare (!?) Zahl von Heilungen anführen, welche die Natur selbst zu Ende führte. Auch bei dem heutigen Stande der chirurgischen Kunst müssen wir den Kranken beglückwünschen, wenn er in diesen ungünstigen Verhältnissen in die Hand von Chirurgen geräth, welche nicht fähig sind, eine Operation zu unternehmen und die sich nicht bemühen, die Heilung der Wunde zu beschleunigen.“

Die Versuche von Jobert und Lembert haben an dieser Stimmung nicht das mindeste geändert, umsoweniger, als sich die Erfindung Dupuytren's rasch zahlreiche Anhänger verschaffte, welche eine Ausheilung des widernatürlichen Afters auch ohne Operation ermöglichte. Das von Dupuytren hiezu erfundene Instrument wurde von ihm Enterotom genannt. Seine Aufgabe war, den Sporn, welcher den zu- und abführenden Arm voneinander schied, vom unteren Rande desselben zu zerstören, so dass das Hindernis für das Übertreten des Darminhaltes aus dem zu- in den abführenden Arm hinweggeräumt wurde. Das Instrument bestand aus zwei Theilen; sein Aussehen war scherenförmig, es ließ sich in dem Schlosse auseinanderlegen, und zwar in eine männliche und weibliche Branche. Die weibliche hatte eine Längsfurche wie eine Hohlsonde, in dieselbe passte der einfache männliche Arm; die ringförmigen Handenden des Instrumentes sind mittelst einer Schraube miteinander verbunden, mit deren Hilfe die geraden, das Object umgreifenden Enden nach Belieben gegeneinander gepresst werden konnten. Das auseinandergelegte Instrument wird ungefähr so angelegt, wie man bei der Geburtszange eine Branche nach der anderen anlegt, indem jeder Arm in ein separates Darmende eingeführt wird. Dann werden die Branchen im Schlosse zusammengefügt und mit der Schraube angezogen, so dass es wahrscheinlich ist, dass das von ihnen eingeschlossene Gewebe, nämlich der Sporn des widernatürlichen Afters, der Gangrän verfällt. Der Vorgang war derart, dass man anfangs die Branchen nur mäßig gegeneinander presste, damit durch diesen Reiz die aneinander gelegten Serosaflächen des Darmes zur plastischen Exsudation gereizt werden, ohne dass gleich anfangs die Darmwand durchgeschnitten worden wäre. Nachdem sich rings um diese Stelle Adhäsionen gebildet hatten, steigerte man den Branchendruck gegeneinander derart, dass unausweichlich die beiden Darmwände durchgedrückt werden mussten; hiedurch wurde eine Communication zwischen den beiden Darmenden hergestellt, beim langsamen Vorgehen allerdings unter Bildung nur halbfester Adhäsionen. Wurde der Druck rasch gesteigert, dann konnte es wohl geschehen, dass die Darmwanddurchschneidung erfolgte, bevor die Adhäsionen hinreichend fest waren, der ausfließende Darminhalt daher die Peritonealhöhle inficierte und derart eine tödtliche Peritonitis hervorrufen musste. v. Dumreicher modificierte das Instrument



insofern, als er die geraden gegen das Object gekehrten Branchen des Instrumentes durch schlanke, etwas nach außen convexe Metallstäbchen ersetzte, welche an ihren Enden elliptische Metallplättchen trugen; statt der Branchen sollten nun durch Zusammenschrauben des Instrumentes diese Platten aneinander gedrückt werden. Man bezweckte dadurch, dass der besagte Defect in den beiden Darmenden nicht linienförmig, sondern rund-elliptisch ausfiel und dass diese Communicationsöffnung von dem unteren Rande des Spornes noch durch eine intact gebliebene Partie des letzteren getrennt blieb. Wir sehen darin schon die Realisierung einer auch in modernen Zeiten häufig geübten Methode, nämlich die Herstellung einer Darmanastomose, vorläufig allerdings ohne Verschluss der beiden Darmenden. Der Vortheil des Dumreicher'schen Instrumentes war unzweifelhaft besonders in jenen Fällen, in denen der Sporn bis hart an die Körperoberfläche heranreichte, daher auch der Darminhalt, wenn er denselben umgehen sollte, eigentlich auch nach Anlegung des Dupuytren'schen Enterotoms zum Theile auf die Hautoberfläche überfließen musste.

Die Unsicherheit und die Gefahr des Druckes durch das Dupuytren'sche Enterotom und seine Modification bestand darin, dass der Operateur auch bei der größten Vorsicht nicht dafür eintreten konnte, dass er zwischen die Branchen des Instrumentes das eine- oder das anderemal nicht auch eine anliegende, manchmal angewachsene Darmschlinge mitfasste, welche mit der Bildung des widernatürlichen Afters nichts zu thun hatte. Hiedurch konnten zwischen den Darmschlingen, welche sehr weit voneinander lagen, abnorme Communicationen hergestellt und hiedurch eine derartige Abkürzung des Weges für den Darminhalt bedingt werden, dass die Nahrung nur unvollkommen ausgenützt wurde und der Kranke bei normaler, manchmal auch überreicher Ernährung immer mehr und mehr verfiel.

Es ist kein Zweifel, dass gerade diese Methode bei vielen Chirurgen, besonders bei jenen, deren Jugendzeit in die vorantiseptische Zeit fällt, auch dann ein gefürchteter Feind für die modernen Methoden der Heilung eines widernatürlichen Afters war, als bereits der Schutz gegen die operative Infection in Form der antiseptischen Methode bestand.

Per parenthesin soll hier einer Methode Erwähnung gethan werden, welche in der neuesten Zeit in Form der Darmprothesen bei Darmnaht, insbesondere also in Form des Murphy'schen Knopfes wieder erscheint. Schon Denans hat nämlich drei Ringe aus Silber oder Zink verwendet; zwei derselben, von ungefähr 3 Linien Höhe, waren von gleichem Durchmesser wie der Darm, der dritte Ring aber zweimal so hoch und etwas dünner, damit er in die anderen zwei Ringe eingeschoben werden könnte. Die Anwendung geschah in folgender Weise: Nach gemachter Resection des Darmes wurde jedes der zurückbleibenden Darmenden über je einen der weiteren Ringe invaginiert und nun die beiden Ringe mit den über sie



eingestülpten Darmenden auf den dritten höheren Ring daraufgeschoben und so einander genähert, bis sie sich mit den serösen Oberflächen berührten; in dieser Lage wurden die Ränder mittelst zweier Knopfnähte befestigt. Es war dies ein experimenteller Vorschlag, welcher kaum je am Menschen angewendet worden war.

Außer den angeführten Methoden kann man bis zur Einführung der antiseptischen Wundbehandlung fast keinen Fortschritt in den Heilungsversuchen, welche gegen den widernatürlichen After gerichtet wären, ver-

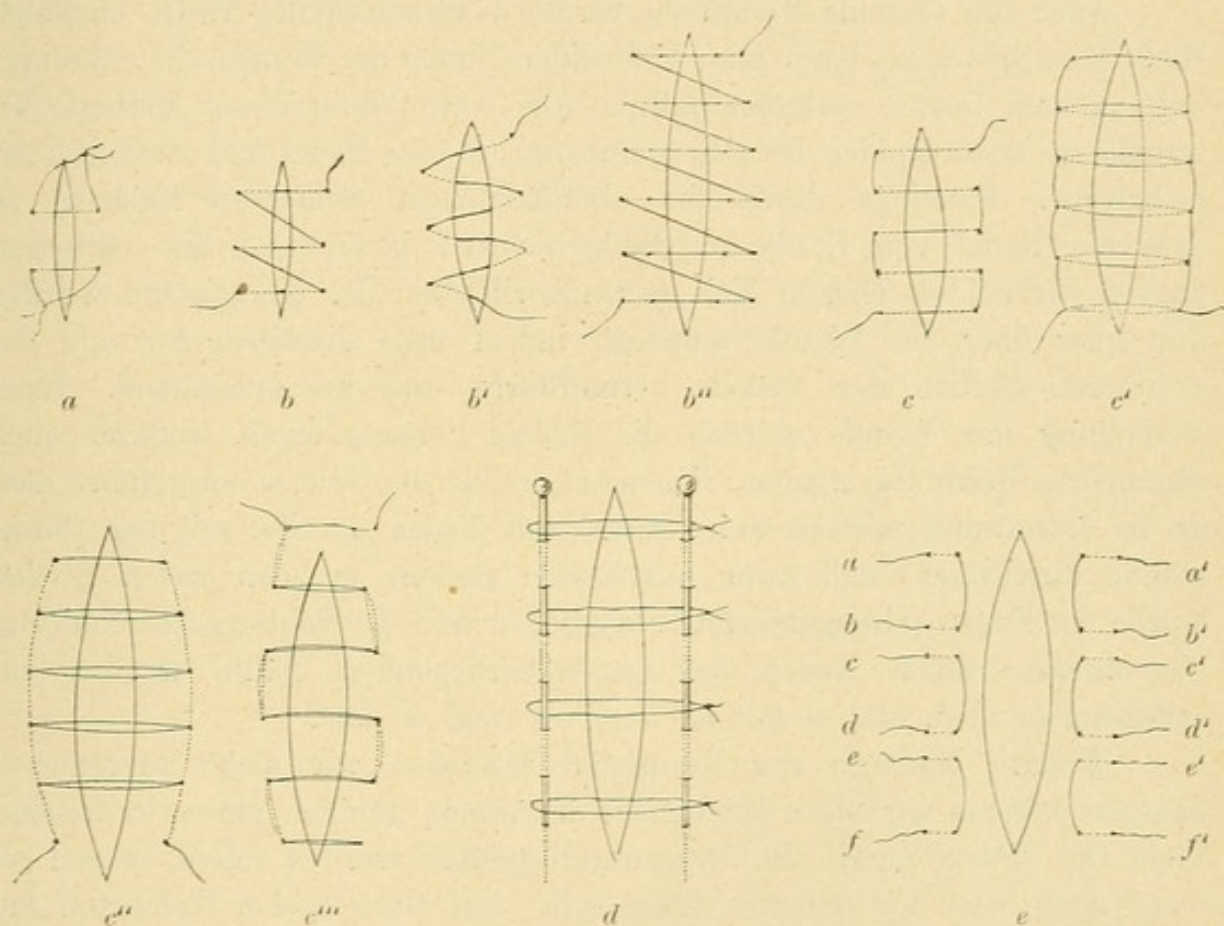


Fig. 93.

zeichnen. Es ist zwar eine ganze Reihe von Modificationen des Ramdohr'schen Invaginationsverfahrens, als auch der circulären Naht der Darmenden über Fremdkörpern bekannt geworden, doch interessieren uns hier vornehmlich nur die zahlreichen Modificationen und Nuancen der Nahtanlegung selbst, wovon wir das für uns halbwegs Brauchbare hervorheben wollen.

So verwendete man entweder die aus Fig. 93 ersichtliche gewöhnliche Knopfnäht (a) oder die fortlaufende oder Kürschnernaht (Garengéot [b] oder Bele [b'] oder Dupuytren) oder die Lembert'sche fortlaufende Naht [b'']; man gebrauchte die sogenannte Sutura transgressiva mit Überspringen einer Naht (Sabatier [c]) und zwar entweder in einer Richtung ausgeführt oder, nach Dieffenbach, auch zurückkehrend [c'], also in zwei Richtungen. Man führte diese Nähte auch auf einmal mit einem Faden und



zwei eingefädelten Nadeln, und zwar insofern umgekehrt, als die bisherigen, quer zum Defecte verlaufenden Fadenpartien außen und die längs desselben angelegten innen im Darme verlaufen, es ist die Naht von Gély [*c''*] (*Suture en piqué*, die Steppnaht). Die Sabatier'sche Naht, jedoch mit einem doppelten Faden statt eines einfachen ausgeführt, nennt man die Naht nach Appolito [*c'''*]; die queren Fäden liegen außen, die Längsfäden innen; abgeschlossen wird diese Naht mit einem einfachen Lember't'schen, aber nur mit einem der Fäden ausgeführten Stiche.

Auch die einzelne Knopfnah't wurde in verschiedener Weise angelegt. Nach Bouisson [*d*] kann man auf beiden Seiten der Wunde, die allerdings entlang dem Darme verlaufen müsste (die Anwendung dieser Methode bei circulären Darmwunden ist sehr schwierig), je eine Nadel und zwar mittelst mehrfachen Einstichs durch die oberflächlichen Schichten fixieren, so dass die Nadel von Stelle zu Stelle sichtbar bleibt und die sichtbaren Stellen der beiden Nadeln sich gegenüberliegen. Die Knopfnähte wurden nun quer über die Wunde angelegt, indem man dieselben nur um die sichtbaren Stellen der Nadeln herumführte und zusammenband. Nach Verheilung der Wunde wurden die Nadeln herausgezogen, wodurch auch sämtliche Nähte frei wurden. Emmert (*e*) hat die Naht so ausgeführt, dass er die Darmwand mittelst einer Nadel mit Faden parallel mit der Darmwunde durchstach, und zwar auf beiden Seiten; an den freien Stellen wurde der Faden schlingenförmig vorgezogen und die Schlinge zerschnitten; die entsprechenden Enden der gegenüberliegenden Nähte wurden zusammengebunden, also *a* mit *a'*, *b* mit *b'* und so fort.

Weitere Nuancen der Knopfnah't brauchen wir nicht anzuführen; dagegen können wir eines Umstandes erwähnen, nämlich jenes, in welcher Tiefe die Nähte durch die Darmwand geführt werden sollen, mögen sie nun Knopf- oder fortlaufende Nähte sein. Auf diese beiden Nahtarten beschränken wir uns nämlich bei der modernen Enterorrhaphie.

Wenn wir von dem Standpunkte ausgehen, dass wir nur jene einreihige Sutura theoretisch empfehlen können (und die hat sich auch in der Praxis bewährt), welche nicht in das Darminnere hineinsieht, daher auch mit dem Darminhalte nicht in Berührung kommt, so können wir uns die Kritik der einzelnen Nahtarten in dieser Beziehung sehr erleichtern. Zu den von diesem Gesichtspunkte empfehlenswerten Nahtarten gehört die in Fig. 94 veranschaulichte Lember't'sche Sutura [*a*]. Dieselbe, durch die äußersten Darmschichten geführt, kann durch die Verlöthung der breit angelegten Serosasäume vom Darminnern ziemlich vollkommen abgeschlossen werden. In der Praxis kann allerdings durch Einsickern des Darminhaltes zwischen die Serosaoberflächen auch diese Naht inficiert werden.

Dass man auch die folgenden einreihigen Nähte nicht empfehlen kann, liegt auf der Hand, und die Abbildung gibt hievon hinreichend den Grund



an. Dazu gehören: die Jobert'sche Naht bei der Invagination [b], auch nicht dessen Knopfnaht [c]; die Wysler'sche Naht tauchte ebenfalls mit einer Hälfte in den Darminhalt ein [d]; ebenso konnte die Jobert'sche einfache Naht an zwei Stellen inficiert werden [e]. Gussenbauer ersann,

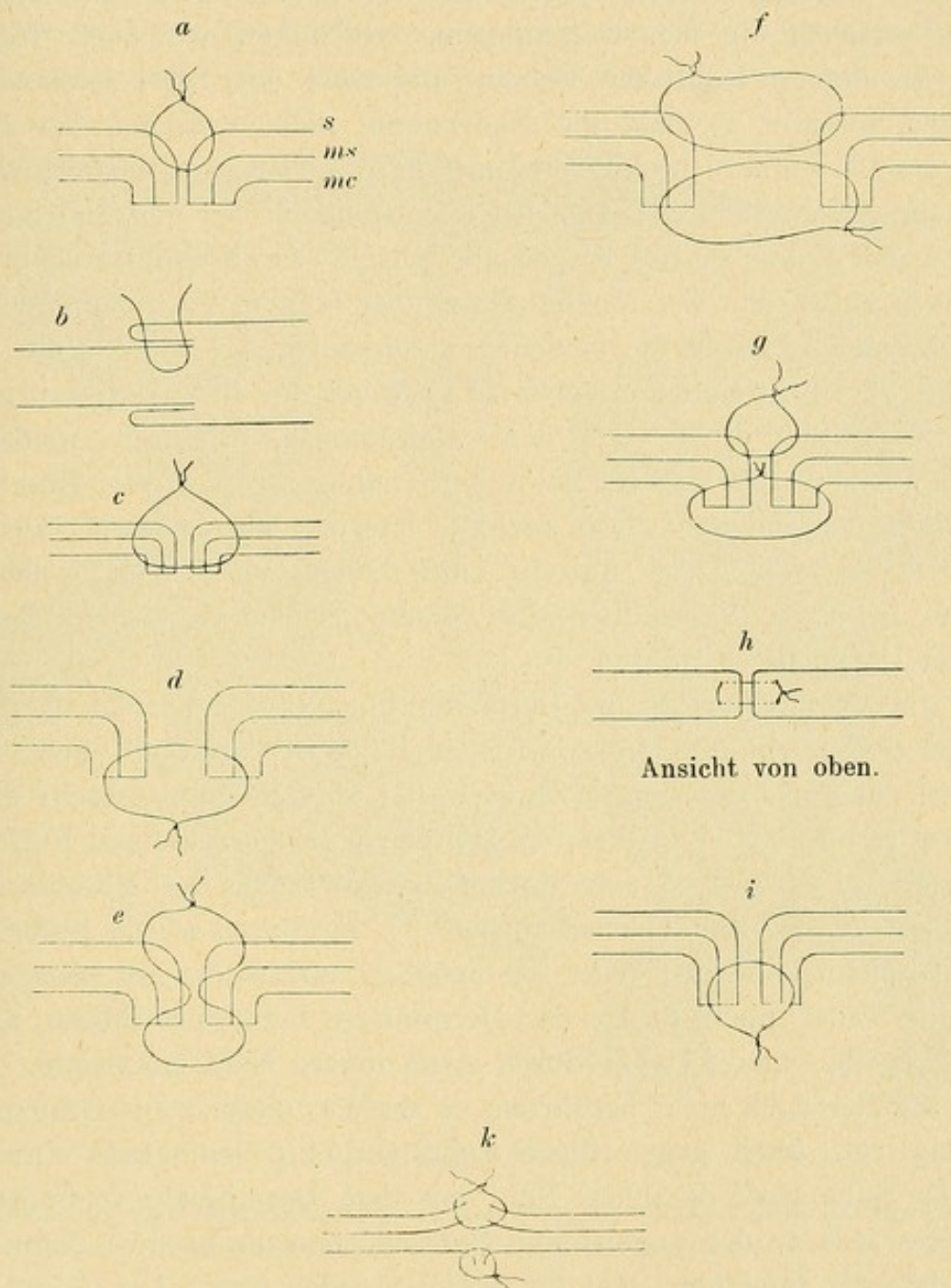


Fig. 94.

hauptsächlich für Magenwunden, und zwar vor allem, um die Wunde gegen die verdauende Kraft des Magensaftes zu schützen, die sogenannte Achternaht [e], welche eine Combination der Lembert'schen und Wysler'schen Suture ist, allerdings aber mit einem Faden ausgeführt. Infolge des Umstandes, als sich durch die Fadencontinuität Infection von der inneren Naht auch der äußeren serösen Naht mittheilen kann, ist eine Verurtheilung

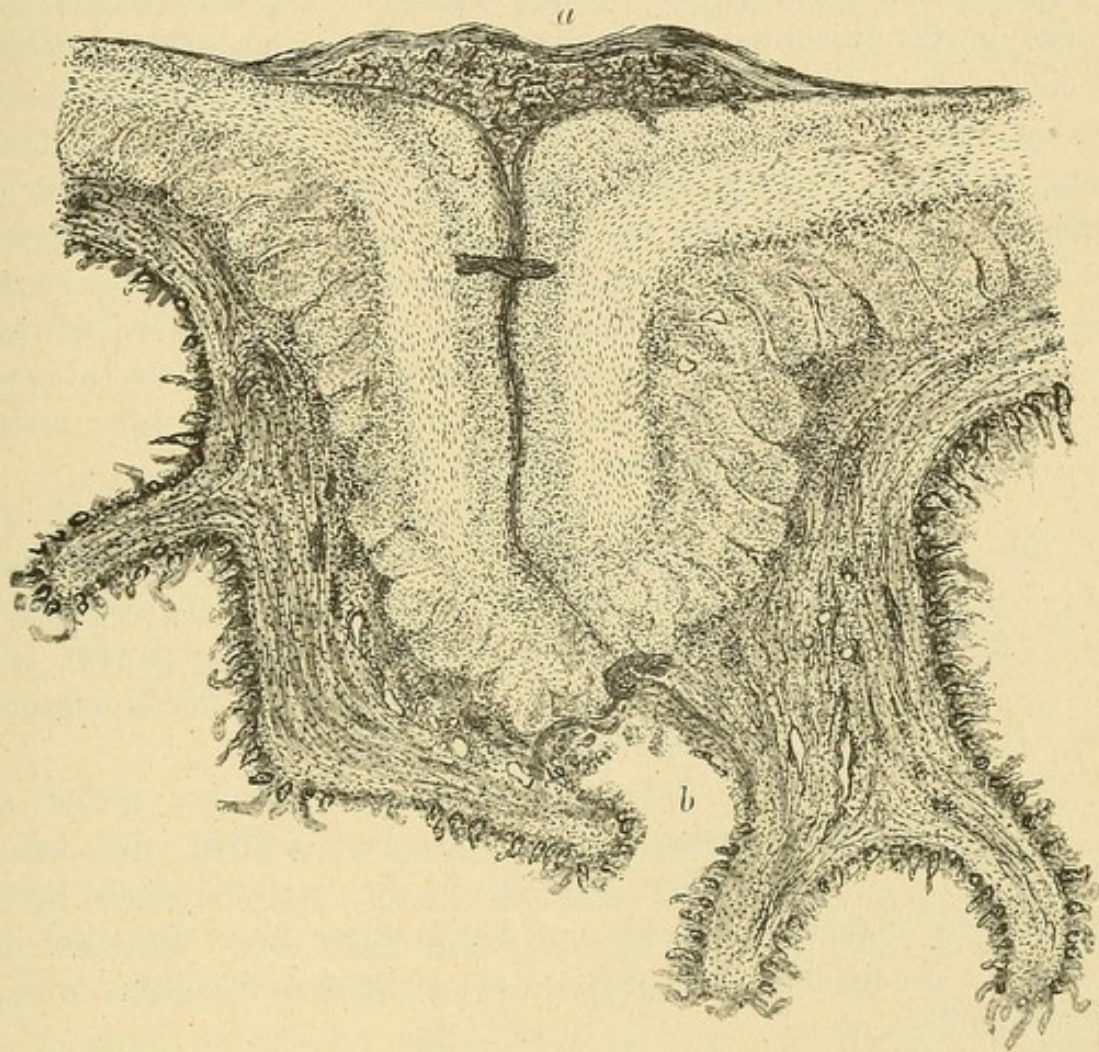


dieser Methode ausgesprochen. Dagegen bestand ein glücklicher Gedanke Czerny's in der Zerlegung der Gussenbauer'schen Achternaht in ihre Elemente [f], und zwar in eine seromuskuläre innere und eine biseröse äußere. Beide dieser Nahtreihen wurden nach außen geknüpft und hiemit die Phase der doppelreihigen, sogenannten Etagennahte inaugurirt. Einen kleinen Fortschritt in der Nahtanlegung verdanken wir auch Wölfler, welcher die innere Nahtreihe bis auf die zwei oder drei letzten Nähte nach innen knüpfte, so dass die Nahtknöpfe nicht zwischen der Serosa, sondern im Darminnern liegen, ein Umstand, welcher zwar theoretisch einen Vortheil involviert, in der Praxis bei der Düntheit des verwendeten Nähmaterials aber kaum in die Wagschale fällt. Albert knüpfte beide Nahtreihen nach außen, mit der inneren Naht aber hielt er vor der Schleimhaut nicht ein, sondern fasste die beiden Schleimhautränder mit in die innere Nahtreihe [g]. Hiedurch communicierte abermals die äußere vermittels der inneren Nahtreihe direct mit dem Darminnern, wodurch wieder die Infection der äußeren serösen Nähte sehr nahegerückt wurde. Eine kleine Modification der äußeren Naht brachte Frank als Assistent Albert's vor, indem er zwei Nähte mittelst eines Fadens anlegte [h], welche sich besonders bei dem Verschlusse der letzten Schleimhautlücken bei der circulären Darmnaht bewähren.

Wölfler modificierte die Darmnaht noch in der Beziehung, dass er die Nadel von innen und zwar zwischen die Muscularis und Schleimhaut durchstach und auf der Serosa etwas weiter vom Rande austach; dieselbe Nadel wurde nun auf dem anderen Darmende in einer kleinen Entfernung vom Rande in die Serosa eingestochen und zwischen der Muscularis und Schleimhaut dieses Endes ausgestochen [i]. Hiedurch wurde beabsichtigt, die Schleimhautränder so nahe als möglich aneinander zu rücken und hiebei die Nadel nicht durch das Darminnere hindurchzuführen, also im Grunde dasselbe, was Albert durch seine innere Naht bezweckte. Wenn sich die Ränder noch nicht berührten, so wurden einige reine Schleimhautnähte angelegt. Auch gegen diese Nahtanordnung kann man einwenden, dass in der Submucosa die innere Naht mit dem Darminhalte in Contact ist, sodann aber sich zu den angelehnten Serosaflächen die biseröse Naht derart nähert, dass die Infection leicht übertragen werden kann. Auf Grund dieser Erwägungen hat der Verfasser seit dem Jahre 1885 seine doppelreihige Naht derart angelegt, dass mittelst der inneren nur die Mucosa und Submucosa vereinigt wird und außerdem eine biseröse Lembert'sche Suture in zweiter Reihe angelegt wurde, welche allerdings auch in die äußeren Muscularisschichten eindringt. Hiedurch ist die Möglichkeit gegeben, dass sich nicht nur die beiden angelehnten Serosaflächen in ihrer ganzen Ausdehnung breit verlöthen, indem sie nur von der biserösen Naht passiert werden, es ist aber auch alles eingeleitet, damit sich die Muscularisschichte



jedes Darmendes mit der entsprechenden der anderen Seite vereinige und derart eine Scheidewand zwischen den früheren und den nur die Mucosa und Submucosa durchbohrenden Nähten bilde. So wird die äußere Nahtreihe vollständig von der inneren abgeschlossen, nichtsdestoweniger aber die Schleimhaut so viel als möglich genöthigt, sich über der Darmwunde per primam zu vereinigen. Unter dem Einflusse des Lawson-Tait'schen Principes der Lappenrandspaltung bei plastischen Perinealoperationen und unter dem



*Fig. 95* (siehe Seite 416).

Mikroskopischer Durchschnitt einer vor längerer Zeit genähten Darmwunde.  
Bei *b* Mucosanaht, bei *a* die biseröse Naht.

Einflusse der Erwägung, dass bei Dickdarmwunden ja die Serosa ohnedies mangle, legte der Verfasser dieses Buches in einer Reihe von Fällen die Naht so an, dass er die gegen das Darmlumen vorgezogene Schleimhaut in erster Reihe nähte und zwar in der soeben angegebenen Weise, sodann aber die übrigen Schichten, nämlich Muscularis und Serosa, nicht nach einwärts, sondern nach auswärts umschlug und eine äußere Nahtreihe, welche Serosa und oberflächliche Muscularisschichten (!) durchdringt, in derselben Weise anlegte, wie man andere Wundränder (zum Beispiel in der Haut) näht [*k*].



In diesen Fällen legten sich also nicht Serosaflächen, sondern nur Serosaränder aneinander. Diese Versuche wurden auch durch jene Beobachtungen des Verfassers angeregt, in denen es gelang, die Implantation der Ureteren in die Flexura romana erfolgreich durchzuführen, während doch die eingenähte Harnblasenellipse eines serösen Überzuges entbehrte. Da durch die genannte Nahtanordnung kaum eine Differenz in den Erfolgen der Enterorrhaphie beobachtet wurde, so ist wohl ein Zweifel an der ausschließlichen Geltung des Jobert-Lembert'schen Principes gestattet. Da der Verfasser auch Versuche in der Richtung unternahm, dass er Darmwunden vereinigte, ohne die Serosa zu nähen, und Erfolge mit dieser Methode erzielte, so ist er überzeugt, dass die Darmwunden und Verletzungen in derselben Weise zur Heilung gelangen, nämlich durch Verlöthung der frischen und blutenden Oberflächen und Durchschnitte, wie die gleichartigen Continuitätstrennungen

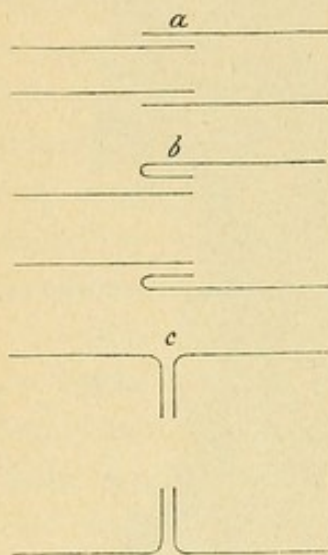


Fig. 96.

anderer Gewebe. Es ist jedoch nicht zu leugnen, dass die Tendenz zum Verkleben, daher auch zur Verheilung bei der Serosa des Darmes in außerordentlichem Maße und mehr als bei jeder anderen Darmschichte zur Beobachtung kommt.

Fig. 95 auf Seite 415 veranschaulicht einen mikroskopischen Schnitt durch eine genähte Darmwunde, welche nach der im Vorstehenden geschilderten Nahtmethode des Verfassers vereinigt wurde. *a* ist der Durchschnitt der biserösen, *b* der Durchschnitt der bimucösen Naht.

Auf dem Standpunkte, welcher soeben auseinandergesetzt wurde, und welcher sich auf die Schichten und auf die Art, wie sie genäht werden

sollen, bezieht, verharren wir bis auf den heutigen Tag. Dass auf diese Art auch die Entstehung einer Stenose am sichersten vermieden wird, ist selbstverständlich.

Wir müssen aber auch noch in einer anderen Beziehung von den Darmnähten sprechen.

Wir haben nämlich schon erzählt, dass Ramdohr ein Ende in das andere invaginierte, und zwar natürlicherweise das zuführende in das abführende (siehe Fig. 96 [*a*]). Jobert [*b*] hat zuerst die Ränder des abführenden Darmstückes eingestülpt und dann erst das zuführende hinein invaginiert. Diese Art der Vereinigung der Darmenden kann empfohlen, jene dagegen muss verworfen werden, weil in dem ersten Falle die Mucosa des abführenden Stückes der Serosa des zuführenden aufliegt, was natürlicherweise ungünstige Wundheilungsverhältnisse ergibt, weil die Mucosa auf die Serosa nie aufwächst. Jobert hat die Darmenden in der gegebenen Lage mittelst Nähten fixiert. Die Lembert'sche Naht [*c*] hatte



die Einstülpung beider Enden zur nothwendigen Folge. Durch die Circulation des Darminhaltes aber wurde der Rand des zuführenden Stückes gewiss in das abführende eingestülpt, so dass das Bild im Durchschnitte höchstwahrscheinlich dem Zustande wie bei *b*, nämlich bei Jobert, ähnlich sah. Näht man nach Lembert nur die äußere Schichte, so ist es gleichgiltig, welches Ende in das andere invaginiert wird, weil die Darmcirculation die eventuell verkehrte Einstülpung sofort corrigiert, was bei der Jobert'schen Fixation der Ränder nicht möglich ist und bei bedeutender Vorragung der letzteren eine Stenose verursachen kann. Dass die letztere nur erhöht wird, wenn die Ränder über einen Fremdkörper eingestülpt werden, welcher in das Darmlumen eingeführt wurde, ist wohl klar.

In einer eigenthümlichen Weise bewerkstelligt die Vereinigung der Darmränder Chaput. Er exstirpiert nämlich (siehe Fig. 97 [*a*]) vom Durchschnitte aus an beiden Enden einen circulären Streifen der Mucosa, dann stülpt er die Seromuscularis-Ränder nach außen und vereinigt, indem




Fig. 97.

er mit Nähten nahezu die ganze Darmwand durchdringt, die Darmenden so, dass er die Submucosa des einen Endes an die Submucosa des anderen anlegt und die Nähte nach außen knüpft [*b*]. Nach Beendigung dieser Nahtreihe aber legt er über dieselbe noch eine Reihe von Lembert'schen Nähten, durch welche die erstere versenkt wird [*c*]. Wenn durch irgend eine circuläre Darmsutur einmal eine Stenose entstehen könnte, so ist es offenbar diese von Chaput „Suture par abrasion“ benannte Darmnaht. Eine ähnliche Naht legt Morisani an; auch er exstirpiert von jedem Darmende einen Streifen Mucosa, sodann sticht er von der serösen Oberfläche bis zum Schleimhautrande ein, wiederholt dieses auf dem anderen Darmende, jedoch in umgekehrter Weise, und knüpft die Fäden bei evertierten Rändern nach außen. Eine ähnliche Naht ist weiter die von Wella, welcher die Darmenden überhaupt schief zuschneidet und nicht bloß einen Streifen der Mucosa exstirpiert.

Einen guten Gedanken verfolgt die Naht von Kummer; derselbe will die Bildung einer Stenose des Darmes an der genähten Stelle sammt ihrer Folge, nämlich die Perforation in der Naht oder die Darmlähmung



vermeiden; deswegen erfasst er mit der Pincette die Submucosa des Darmes und löst die Muscularis mit der Serosa in Form einer Manschette ab (siehe Fig. 98 [a]). Sodann stülpt er die letztere um und exstirpiert den nun hervorragenden isolierten Schleimhautcylinder [b], endlich vernäht er die

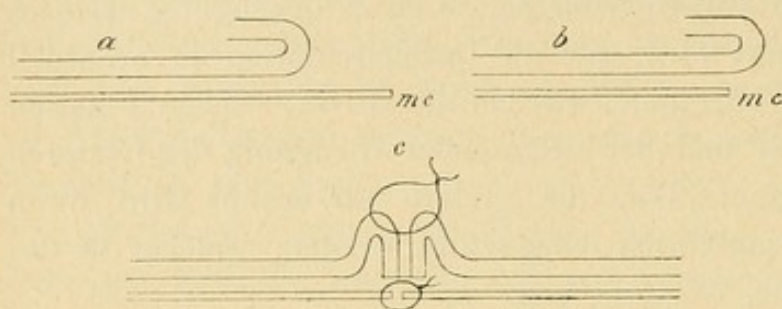


Fig. 98.

Schleimhautränder beider Enden, außerdem aber stülpt er die nach innen umgelegten Seromuscularis - Manschette beider Darmenden gegeneinander ein, so dass sie sich mit den serösen Flächen breit berühren,

und legt an die Umbiegungsstelle derselben gewissermaßen L e m b e r t'sche Nähte durch beide hindurch [c].

Briggs löst ebenfalls, aber bloß auf einer Seite die Seromuscularis von der Submucosa ab, stülpt sodann die Mucosa und Submucosa desselben Darmendes nach einwärts und durch diese eingestülpte Mucosaröhre zieht er das unveränderte andere Darmende hinein, so dass nun die gegen die Darmlichtung schauende Submucosa die äußere Fläche, nämlich die Serosa des zuführenden Darmendes berührt (siehe Fig. 99 [a]). Mehr nach rückwärts und nach außen liegt die Muscularis mit ihrer inneren Oberfläche der Serosa desselben zuführenden Darmendes an [b]. Es ist kein Zweifel, dass diese Nahtanordnung ein Fortschritt ist, aus dem Grunde, weil die Nähte der einzelnen Schichten nicht an einer Stelle, sondern in zwei voneinander entfernten Punkten liegen. Hiedurch ist der Entstehung einer bedeutenden Stricture am Orte der Naht vorgebeugt; dafür entsteht aber eine neue Lumenbeschränkung durch

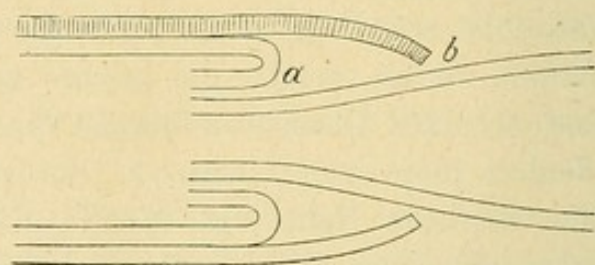


Fig. 99.

die Einstülpung der Mucosa und Invagination des ganzen zuführenden Endes. Deswegen kann die Modification von Frey als eine weitere Verbesserung der Naht bezeichnet werden. Dieselbe wird folgendermaßen angelegt: Er isoliert an einem Ende den Mucosa-Submucosa-Cylinder von der Seromuscularis, stülpt diese nach außen um; sodann näht er das ganze andere Ende an die Submucosa des isolierten Mucosa-Cylinders an, indem er die Nähte auf einer Seite durch die isolierte Mucosa-Submucosa durchführt und dieselben auf dem anderen Ende von der Serosa bis in die Darmlichtung einsticht und nach innen knüpft (Fig. 100 [bei a]); ist dies ringsherum geschehen, so zieht er die abgelöste



Seromuscularis des einen Endes über das intacte andere Darmende zurück und befestigt sie durch Nähte, welche einerseits die Serosa (des unverletzten Endes), andererseits die Seromuscularis des anderen Endes durchdringen (siehe Fig. 100 [bei *b*]). Ein Einwand gegen diese Naht könnte erstens darin bestehen, dass die Nähte, welche durch das Darminnere hindurchgehen, auch auf die Außenseite der Serosa des intacten Endes hinüberführen, demnach auch die Infection vom Darmlumen aus auf die äußere Oberfläche des intacten Endes hinleiten können, woher aber der Weg bis zum Gesamtperitoneum sehr kurz ist; zweitens darin, dass die blutiggemachte innere Muscularisfläche des einen auf der intacten Serosa des anderen Endes aufliege, während es erfahrungsgemäß günstiger wäre, wenn sich entweder zwei seröse oder zwei blutende Flächen berührten.

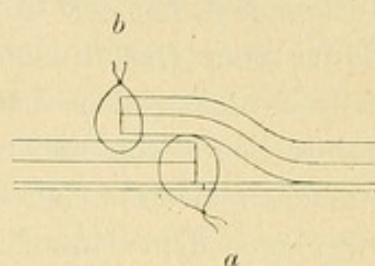


Fig. 100.

Wollten wir allen diesen Einwendungen begegnen, so müssten wir die Naht folgendermaßen anlegen: Wir müssten an einem Ende eine Mucosa-Submucosaröhre isolieren und in derselben Ausdehnung die sie früher deckende Seromuscularis exstirpieren (siehe Fig. 101 [a]). Am anderen Ende müssten wir ebenfalls ungefähr in gleicher Ausdehnung die Seromuscularis von dem Schleimhautcylinder isolieren, hier aber — par abrasion — einen Mucosacylinder in gleicher Länge exstirpieren, wie am

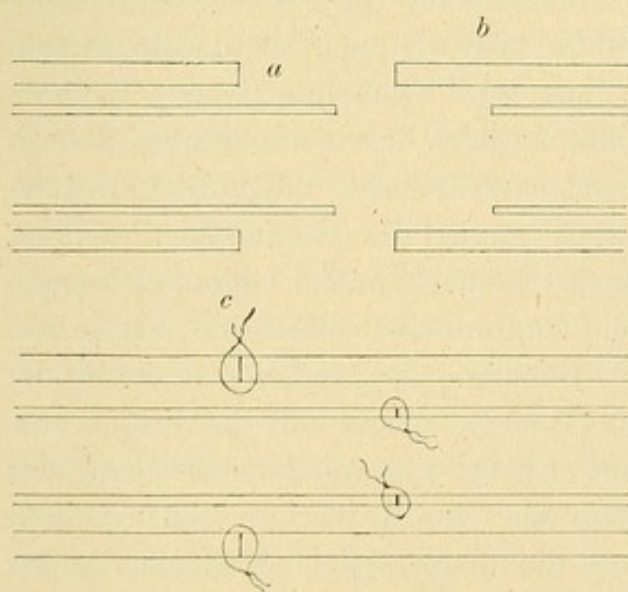


Fig. 101.

anderen Ende die Seromuscularis entfernt worden ist [b]. Nach Umstülpung der seromusculären Manschette des letzteren würde man nun Schleimhaut mit Schleimhaut vereinigen und zwar durch nach innen geknüpfte Nähte soweit es angeht, sodann die umgestülpte Seromuscularis-Manschette über den bereits vereinigten Mucosacylinder zurückklappen und an den Rand, welcher nach Exstirpation eines Streifens Seromuscularis zurückblieb, annähen[c]. Selbstverständlich muss die Excision der Schleimhaut

am abführenden Stücke, die Excision der Seromuscularis am zuführenden Stücke vorgenommen werden, damit der Darminhalt im Augenblicke, da er über die Mucosanaht fließt, bereits die seromusculäre Nahtreihe weit hinter sich hätte; durch diese Nahtanlegung sind beide Nahtreihen voneinander durch einen breiten Streifen blutig gemachten Gewebes getrennt, daher eine



Infection der äußeren Nahtreihe von der inneren höchst unwahrscheinlich gemacht. Der Raum zwischen den beiden blutenden Oberflächen communiciert histologisch nicht mit der Peritonealhöhle, weil keine der Schichten, welche diesen Raum bilden, je einen Theil der Bauchhöhle ausgemacht hat; es ist daher die Fortleitung einer Infection durch diesen Raum vom Darmlumen aus gegen die Bauchhöhle höchst schwierig. Im ganzen muss jedoch bemerkt werden, dass diese in der letzten Abtheilung besprochenen complicierten Nahtmodificationen in der Praxis weit gegen die einfachen zweireihigen übereinander liegenden Suturen zurückstehen, und zwar aus dem einfachen Grunde, weil, wenn nicht besonders ungünstige Verhältnisse, also zum Beispiel besondere Dünnhheit der Darmwände oder geringe Vitalität derselben, bestehen, man mit den einfachen Nahtanordnungen meistens auskommt.

In der neuesten Zeit wendet man anstatt der circulären Darmnaht der nach der Resection zurückbleibenden Darmenden eine Methode an, welche wir die der Darmprothesen nennen und welche, wie wir schon erwähnten, bereits im Mittelalter, allerdings in primitiver Form, verzeichnet ist; es ist dies hauptsächlich die Methode Senn's und Murphy's, welche zahlreiche Nachahmer gefunden hat.

Es wurde bereits angeführt, dass man früher die Darmenden auf einer Kalbstrachea, später auf einem geblähten und getrockneten Darmcylinder nähte. Hohenhausen (1883) invaginierte beide Enden und vernähte sie auf einem eingeführten Brodcylinder. Neuber (1884) stülpte die Darmenden ein und vereinigte sie über einem Cylinder aus decalciniertem Knochen, welcher in der Höhe der Naht eine Querrinne trug. Treves nähte über einer geblähten Gummiröhre, welche durch ein dünnes Seitenröhrchen nach außen communicierte und nach Belieben aufgeblasen werden konnte. Vor Schluss der letzten Nähte konnte die Gummiblase herausgezogen werden; man könnte aber auch das nach außen communicierende Röhrchen glatt abschneiden, worauf die Gummiblase collabieren würde und mit dem Stuhle nach außen abginge. Ungefähr zu gleicher Zeit wurde die aus dem Jahre 1842 stammende, von Maisonneuve in die Praxis eingeführte, in zwei Fällen jedoch ohne Erfolg angewendete Methode der Enteroanastomose wieder aufgenommen und von Wölfler, Salzer und Hohenegg weiter ausgebildet, so dass die ursprüngliche Methode, welche in lateraler Apposition des Ileums an das Colon ascendens (z. B. bei Stricturen des Cöcums) bestand, in zahlreiche Unterarten zerlegt wurde. Man führte eine Gastroenterostomie aus, eine Communication zwischen Magen und Jejunum, man übte eine Enteroanastomose im engeren Sinne, die Communication zwischen zwei Dünndarmschlingen, und endlich Colenteroanastomose, eine Verbindung zwischen Dünndarm und Colon herstellend. Die Vereinigung auch dieser zur Darmcommunication führenden Darm-



öffnungen nahm man nun ebenso wie die terminale Suture zweier Darmenden nach Resection mittelst Prothesen vor, bei denen die folgenden Materialien am häufigsten in Gebrauch gezogen wurden: Senn wendete nämlich zur Anlegung einer Enteroanastomose zwei decalcinierte Knochenplatten; v. Baracz Rübenplättchen, Stamm Abschnitte von den unteren Winkeln der Schulterblätter von jungem Rindvieh, Dawborn (1891) als erster Kartoffelplatten. Die Senn'schen (stets 2) Knochenplatten waren entweder aus dem Femur oder der Tibia eines Ochsen ausgeschnitten, und zwar in der Dicke eines halben Centimeters; dieselben wurden behufs Decalcinierung in Salzsäure eingelegt, bis sie vollständig biegsam geworden waren, dann wurde in einer schwachen Lösung von Kali causticum der Säureüberschuss beseitigt und die centrale Öffnung (der Knochenmarkshöhledurchschnitt) etwas erweitert, sodann vier kleine Öffnungen in der Peripherie angelegt. Der Vorgang bei der Naht ist nun folgender: Man fädelt zwei Nadeln derart ein, dass die Klänge gleich lang sind, nun wird je ein Klang einer Nadel mit einem Klang der andern Nadel geknüpft, was auch mit dem anderen Klang geschieht, so dass die beiden Fäden einen an zwei Stellen geknoteten Fadenring bilden, auf welchem zwei Nadeln aufgefädelt sind. Die Mittelpunkte der Entfernung zwischen je einer Nadel und je einem Knoten werden nun in die erwähnten vier Öffnungen an der Peripherie des Knochenplättchens eingeschoben, so dass auf einer Seite des Plättchens vier Fadenschlingen hervorsehen; durch diese Fadenschlingen wird ein dritter Faden hindurchgeführt und geknüpft, so dass die Schlingen nicht mehr zurückgezogen werden können. Solcher Plättchen werden stets zwei vorbereitet. Soll nun eine Enteroanastomose vorgenommen werden, so werden die Darmwände eingeschnitten, und zwar so, dass je ein Knochenplättchen gerade noch eingeführt werden kann; im Innern eines jeden Darmstückes wird das Plättchen so gedreht, dass die Öffnungen, aus denen die Nadeln hervorthängen, unter der Mitte der Incisionsränder, und die Öffnungen, aus denen die Knoten hervorsehen, in dem Incisionswinkel liegen. In dieser Lage werden nun die Plättchen dadurch befestigt, dass die Nadeln durch je einen Darm-incisionsrand gestochen werden. Dies geschieht auch am anderen Darmstücke. Nun werden je zwei gegenüberstehende Nadeln und je zwei sich entsprechende Knöpfe geknüpft, womit die Operation eigentlich beendet ist. Zur weiteren Sicherung legte jedoch Senn ringsherum eine Reihe von Lembert'schen Nähten. Dieselbe Methode wurde auch bei der circulären Darmnaht angewendet; hie und da wurde ein günstiger, manchmal auch ein ungünstiger Erfolg, letzterer durch Decubitus und Peritonitis, beobachtet. Im ganzen erhielt sich diese Methode nicht lange, da sie von der später zu erwähnenden Murphy'schen Metallknopfmethode rasch überflügelt wurde.




Die Senn'schen Platten wurden von Mattas durch Ringe ersetzt, welche aus mehrfachen Touren von Catgut zusammengedreht waren und in die Darmenden eingeführt wurden, damit über dieselben die beiden Darmenden invaginiert werden können. Es wurden hiezu Cellosaiten oder Darmsaiten, mittelst denen man Paukenfelle zu spannen pflegt, verwendet. Nach Anlegung der beiden derart eingestülpten Darmenden wurden dieselben

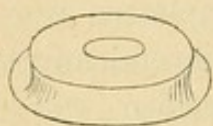

Fig. 102.


mittelst L e m b e r t'scher Nähte vernäht. Weiter wurden die Senn'schen Platten von Sachs durch eine Platte ersetzt, welche eine centrale Öffnung und eine tiefe Rinne auf der Kante hatte, so dass diese Prothese einem Manschettenknopfe ähnlich sah (siehe Fig. 102). Die Seitenöffnungen bei dieser lateralen Darmanastomose sollen nur so lang sein, dass sich die Prothesen durch dieselben mit Mühe durchdrängen lassen, so dass die Ränder der Incision gewissermaßen von selbst in die Randfurche einspringen; manchmal ist bei denselben keine Außennaht nothwendig. Ein ähnlicher Knopf wurde auch von R a b s o n vorgeschlagen.

In der neuesten Zeit wird aber am meisten der sogenannte Murphy'sche Knopf angewendet, welcher, wie bereits erwähnt, ebenfalls seine Vorgänger hat; insbesondere gleicht die Anwendung den Denans'schen Metallringen aus dem Jahre 1826. Die Beschreibung der Denans'schen Methode wurde bereits mitgetheilt. Dasselbe Princip kehrt bei Littlewood wieder, welcher zwei Platten (wie Senn) anwendet, die aber mittelst eines kurzen Hohlcyinders aneinander befestigt werden, welcher in die centrale Öffnung der Platten genau hineinpasst (siehe Fig. 103 und 104). Die Methode Murphy's



(Denans)

Fig. 103.



(Littlewood)

Fig. 104.

hält denselben Vorgang ein, nur dass der eine Theil dieser Prothese den Hohlcyylinder bereits fest an sich angelöthet enthält, welcher von einem ähnlichen, nur wenig breiteren am anderen Theile der Prothese aufgenommen wird, wobei die Durchgängigkeit des Knopfes erhalten bleibt, gleichzeitig aber auch mittelst zweier seitlich vorspringenden Federn die einzelnen Theile der Prothese aneinander fixiert werden. Es wird demnach bei dieser Methode je eine Hälfte des Murphy'schen Knopfes in je ein Darmende eingeführt und im letzteren mittelst einer Schnürnaht derart befestigt, dass nur die etwas längeren Hohlcyylinder aus den Darmenden hervorragen; diese werden nun übereinander geschoben, bis sich die serösen Flächen der Darmenden innig berühren. Die zwei die Knopfhälften mittelst Schnürnaht umfangenden Darmränder sterben in 3 bis 19 Tagen ab, worauf

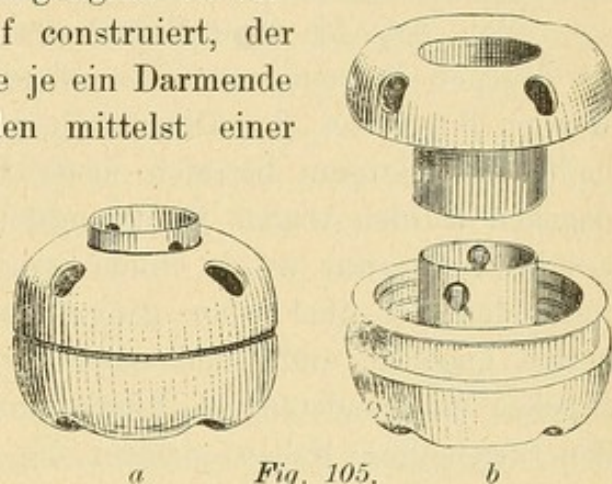


der ganze Knopf frei wird und mit dem Stuhle abgehen kann. Unterdessen kann der Darminhalt aus dem zuführenden in den abführenden Arm mittelst der Hohleylinder frei überfließen und es werden hiedurch die Ileuserscheinungen, welche nach circulärer Darmnaht manchmal vorübergehend beobachtet wurden, vermieden (siehe Fig. 105 *a* und *b*).

Um eine allzu ausgedehnte Darmgangrän zu vermeiden, hat Ramangé einen Knopf construiert, der aus zwei Theilen besteht, auf welche je ein Darmende aufgenäht wird. Diese Ringe werden mittelst einer Federvorrichtung derart aneinander genähert, dass zwischen den Ringrändern eine Distanz von ungefähr einem Millimeter bestehen bleibt.

Erst nach längerem Zögern entschließen sich die europäischen Chirurgen endlich einer nach dem andern, die Murphy'sche Prothese zu versuchen, nachdem ihnen die amerikanischen Collegen bereits lange zuvorgekommen waren. So publicierte schon zu Anfang des Jahres 1895 Murphy einen Bericht über 111 Fälle, in denen der nach ihm benannte Knopf zumeist von amerikanischen Chirurgen angewendet worden ist; hievon betrafen 18 Fälle Gastroenterostomien mit 6 Todesfällen, 58 Fälle Darmresectionen mit 14 Todesfällen, 19 Fälle Cholecystoduodenostomien und 4 Fälle verschiedene andere Operationen an der Gallenblase wegen malignen Neubildungen. Nur in 2 Fällen konnte die Methode des ursächlichen Zusammenhanges mit dem ungünstigen Ausgang beschuldigt werden. In Deutschland war es die Arbeit von Graff (1893/4 und 1895), welche als erste über eine größere Reihe von Beobachtungen, in denen der Murphy-Knopf angewendet worden war, berichtete. Es waren dies 25 Operationen aus der Schede'schen und Sick'schen Abtheilung. Hievon betrafen 5 Gastroenterostomien wegen gutartiger Pylorusstenose, welche sämtlich geheilt wurden, 6 Gastroenterostomien wegen Carcinom mit 3 Todesfällen, 3 Pylorusresectionen mit 3 Todesfällen und 11 Darmresectionen mit 5 Todesfällen. In keinem Falle war der Knopf die Ursache des letalen Ausganges. Die Resultate dieser freilich bei weitem kleineren Statistik stehen recht weit gegen die Erfolge der Darmresectionen — welche uns ja in diesem Buche am meisten interessieren — der Murphy'schen Zusammenstellung zurück.

Auch die neueren Publicationen (von Kümmell, Czerny, Marwedel, Frank) betreffen zumeist Magen- oder Magendarmoperationen; nur der Aufsatz von Marwedel aus der Heidelberger Klinik enthält eine Reihe von hergehörigen Darmoperationen. Unter 55 Operationen betreffen





35 Anastomosen zwischen Magen und Darm, 3 solche zwischen Gallenblase und Darm und 17 sind reine Darmoperationen. In keinem einzigen Falle der 35 Operationen am Magen wurde ein übler Ausgang direct infolge der Anwendung des Knopfes beobachtet, wenn auch darunter 13 Fälle im Anschlusse an die Operation zugrunde giengen (1 von 6 Narbenstenosen, und 12 von 29 Carcinomstenosen).

Von den 17 Operationen am Darne betrafen 6 den Dünndarm, 11 dagegen Erkrankungen des Blinddarmes und des Colon. Von jenen wurden 3 gerettet, 3 starben. Von den übrigen Operationen wurden 7 geheilt. Die letzteren betrafen meist Dickdarmanastomosen; die ersteren 6 dagegen wurden wegen Darmgangrän infolge eingeklemmter Brüche ausgeführt, und zwar wurde einmal eine Enteroanastomose am zu- und abführenden Schenkel einer gangränösen, 2 Meter Darm bergenden Nabelhernie angelegt und 5mal nach vorgängiger Resection des gangränösen Stückes eine endständige Vereinigung der Darmenden vorgenommen. In den 3 geheilten Fällen giengen die Knöpfe am 8., 10. und 11 Tage ab. Bei den anderen hieng der letale Ausgang mit der Knopfapplication nicht zusammen. Marwedel weist darauf hin, dass man bei Anwendung des Knopfes bei kleinen cruralen Hernien gezwungen werden kann, die Herniotomiewunde zu einer Herniolaparotomiewunde zu erweitern, da die einfach erweiterte Bruchpforte nicht genug Raum zur Reposition der den Knopf enthaltenden Darmschlinge bietet.

Auch auf einen weiteren Umstand macht Marwedel bei Application des Knopfes und zwar am Dickdarm aufmerksam. Es sei nämlich zweifelhaft, ob man mit der frühen Darreichung von Abführmitteln und von Einläufen wird immer einer Kothobturation des Knopflumens und ihren Folgen vorbeugen können, worauf allerdings Dilatation des zuführenden Schenkels und Sprengung der Vereinigung eintreten könnte.

Im ganzen und großen kann man mit Chaput der Application des Murphy'schen Knopfes folgende Vortheile nachrühmen:

1. Die Ausführung ist leicht und rasch;
2. Operationsfehler, wie (in die Darmlichtung) durchdringende Suturen, sind ausgeschlossen;
3. es kommen nachträgliche Verengerungen nicht vor. Letzteres scheint thatsächlich meist einzutreffen, wiewohl Brentano unter 328 Knopfoperationen 3mal eine nachträgliche Verengung der Anastomosenöffnung anführt.

Immerhin erfordert die Application des Knopfes einige Übung. Man darf die Knopfhälften nicht allzupast zusammendrücken, weil Darmperforation eintreten kann; aber auch nicht zu wenig, weil der Darm herauschlüpfen kann. Die einander zugekehrten Ränder der Knopfhälften dürfen nicht scharf sein, weil sie den Darm vorzeitig durchschneiden



können; die Widerhäkchen sollten nicht auf Zinn gelöthet sein, weil das Zinn im Sterilisator schmelzen kann und die Häkchen leicht abbrechen können.

Bei Application des Knopfes am Dünndarm wende man nur den kleinstcalibrierten Knopf an, da die höheren Nummern leicht stecken bleiben (siehe Besprechung der Dimensionen des Dünndarmes im Abschnitte über Darmhernien). Wir wollen daher die Dimensionen der zumeist üblichen Knopfgrößen anführen; dieselben sind:

Kleinsten Knopf:	Durchmesser	21	mm.
	Umfang	66	"
Mittlerer Knopf:	Durchmesser	25	"
	Umfang	78	"
Größter Knopf:	Durchmesser	27	"
	Umfang	85	"

Bei der kleinsten Nummer ist ein Steckenbleiben nicht zu fürchten, da bisher ein Ileus durch Verstopfung mit dem Knopf nicht beobachtet wurde.

Betreffs der Technik der Operation unterscheiden wir, wie bei jeder Darmanastomose, dreierlei Application:

1. end-to-end approximation, endständige Vereinigung der also selbstverständlich resezierten oder quer voneinander getrennten Darmenden;

2. end-to-side approximation, seitliche Einpflanzung eines Darmendes in ein weiter rectalwärts gelegenes Darmstück; auch hier wird eine quere Durchtrennung oder Resection des Darmes vorausgesetzt; das andere, nicht eingepflanzte Ende wird durch Naht geschlossen oder in die Haut eingenäht;

3. seitliche Apposition der Darmoberflächen, side-to-side approximation, in welchem Falle die einander zugekehrten Seiten der gewählten Darmabschnitte eröffnet und vernäht werden, ohne vorhergehende quere Durchtrennung des Darmes ober dem auszuschaltenden Stücke und ohne Resection desselben.

Bei bestimmten Erkrankungen (z. B. Tuberculose des Cöcums, kaum bei Hernien) kann man ober und unter dem Tumor den Darm quer durchschneiden und um die erste (centralste) Darmöffnung mit der 4. (periphersten) end-to-end oder end-to-side vereinigen. Die 2. und 3. (zum und vom Tumor führende) Darmöffnung kann in die Haut eingenäht werden, wodurch eine locale Behandlung des zurückbleibenden Tumors möglich wird. (Wahre Darmausschaltung.)

Auf den Knopfhälften werden die Darmöffnungen oder Durchschnitte mittelst einer Überwendingsschnürnaht fixiert, die beim Dünndarm am Mesenterialansatze mittelst doppeltem kreuzweisen Durchstich desselben beginnt und ebendort auch endet. Diese Naht wird vor dem Einführen des Knopfes angelegt. Die Darmöffnungen (besonders die seitlichen) brauchen



nicht größer zu sein, als  $\frac{2}{3}$  des Knopfdurchmessers. Äußere seroseröse Nähte sind bei regelrechter Application des Knopfes nicht nothwendig; manche bezeichnen sie direct als schädlich. Die Schnürnaht kann die gesammte Wanddicke oder auch nur die Seromuscularis betreffen.

Nach dem eben Gesagten ist zwar die Erfindung des Murphy-Knopfes als ein bedeutender Fortschritt zu bezeichnen; dessen Application bei Magendarmoperation äußerst willkommen, bei Colonoperation nicht über alle Einwürfe erhaben und nur mit Auswahl anwendbar, bei Dünndarmoperationen endlich seine Anwendung am wenigsten dringend, da die gewöhnliche Naht hier leicht und rasch ausführbar ist.

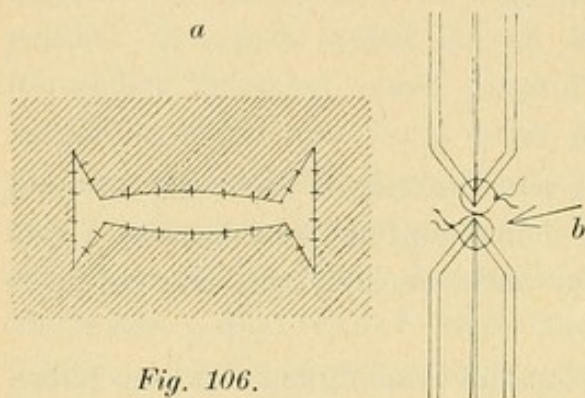


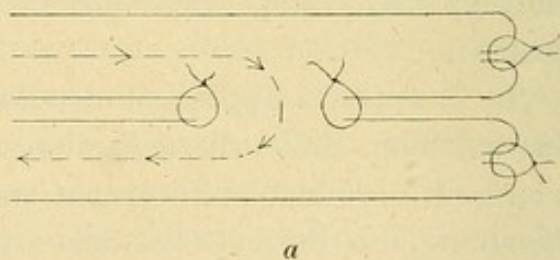
Fig. 106.

Chaput hat die Darmanastomose mittelst sogenannter Klappenbildung bewerkstelligt (anastomose valvulaire), und zwar auf folgende Weise: In den einander zugekehrten Darmschleimhäuten führt Chaput einen H-Schnitt, wodurch je zwei Darmläppchen entstehen (siehe Fig. 106 [a]); die einander entsprechenden Läppchen und die correspondierenden Längsincisionen, welche

den verticalen Schenkeln des H entsprechen, werden nun mit Knopfnähten vernäht [b].

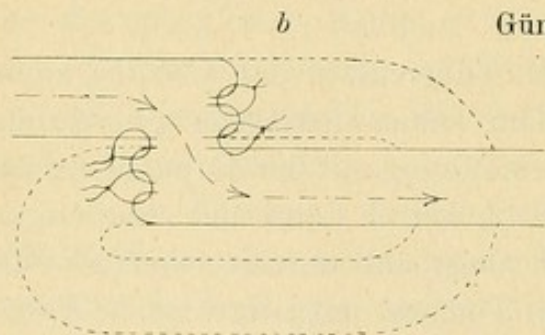
Im allgemeinen muss, wenn eine Enteroanastomose ausgeführt werden soll, darauf gesehen werden, dass die Richtung des Darminhaltstromes nicht an der Nahtstelle allzu jäh gebrochen werde (siehe Fig. 107 [a]),

Ungünstige Lage:

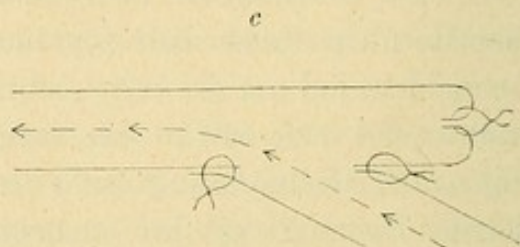


a

Günstige Lage:



b



c

Fig. 107.

z. B. dass der eine Arm schief auf den andern aufgesetzt werde und daher der Strom nur seitlich abgelenkt, aber in derselben Richtung weiter gehe. Die beigegegebene Abbildung a zeigt die ungünstige Lage bei lateraler Darmapposition, während die Abbildungen b und c ein günstiges Lagerungs-



verhältnis der Darmenden zueinander, und zwar einmal bei side-to-side, einmal bei end-to-side approximation, veranschaulichen. Bis in die neueste Zeit erschöpft sich die Phantasie der Operateure durch Erfindungen immer neuer und neuer Methoden der Anfügung der Darmenden aneinander, ohne dass wir an denselben irgend ein neues Princip zu entdecken vermöchten. Es ist nicht der Zweck dieses Buches, sich in die Schilderung aller kleinen Details dieser Vorschläge einzulassen.

An mehreren Stellen der bisherigen Auseinandersetzung wurde von primärer Darmnaht gesprochen, während an anderen einer Darmnaht Erwähnung geschah, welche nicht als primäre bezeichnet werden könnte. Wenn wir also die Darmnähte bezüglich der Zeit, in welcher sie nach der Resection des Darmes angelegt wurden, classificieren wollten, so müssten wir an erster Stelle die sogenannte primäre Darmnaht anführen, welche sofort nach der Resection oder nach der Verletzung den entstandenen Defect mittelst partieller oder circulärer Darmnaht oder mittelst einer Darmanastomose zu decken oder zu beseitigen trachtet. Dieser Eingriff geschieht in derselben Narkose, in welcher die Resection vorgenommen wurde, so dass durch den unmittelbaren Anschluss der Darmvereinigung die vorhergehende Resection wesentlich verlängert wird. Wir sprechen weiter von einer secundären Darmnaht, wenn wir warten, bis die Darmfistel oder der widernatürliche After definitiv ausgebildet ist, wenn also die Darmränder mit der Haut fest verwachsen sind und sich übernarbt haben. Wir sind in solchen Fällen gewöhnlich überzeugt, dass von dieser abnormen Öffnung der Organismus, abgesehen von dem qualvollen und ekelhaften Defecte, welcher das Verweilen in menschlicher Gesellschaft nahezu unmöglich macht, nicht weiter bedroht ist. Eine derartige secundäre Enterorrhaphie setzt selbstverständlich eine neue Narkose voraus, worauf die in die Bauchdecken eingewachsenen Darmenden ausgelöst werden, ihre Ränder bis in das gesunde Darmgewebe abgetragen werden müssen (siehe Fig. 108 auf Seite 429), worauf erst die Darmnaht angelegt werden kann. Die Auslösung aus der Bauchwunde, wenigstens die vollkommene Excision der Darmenden, ist nicht unumgänglich nothwendig, wenn wir eine Darmanastomose mittelst lateraler Apposition ausführen wollen, da diese Operation von einer vollständig neuen Laparotomiewunde aus unternommen werden kann, welche die ursprüngliche, vernarbte Wunde nicht tangiert. Eine end-to-side Darmanastomose, das heißt die Implantation eines quer durchschnittenen Darmendes an die seitliche Oberfläche des anderen, setzt wenigstens die Auspräparierung des zuführenden Armes aus der Wunde voraus. Wollen wir jedoch auch bei der end-to-end oder end-to-side Apposition der Darmenden die Ausmündung von mit Schleimhaut ausgekleideten Öffnungen auf die Haut vermeiden, so wird es trotzdem



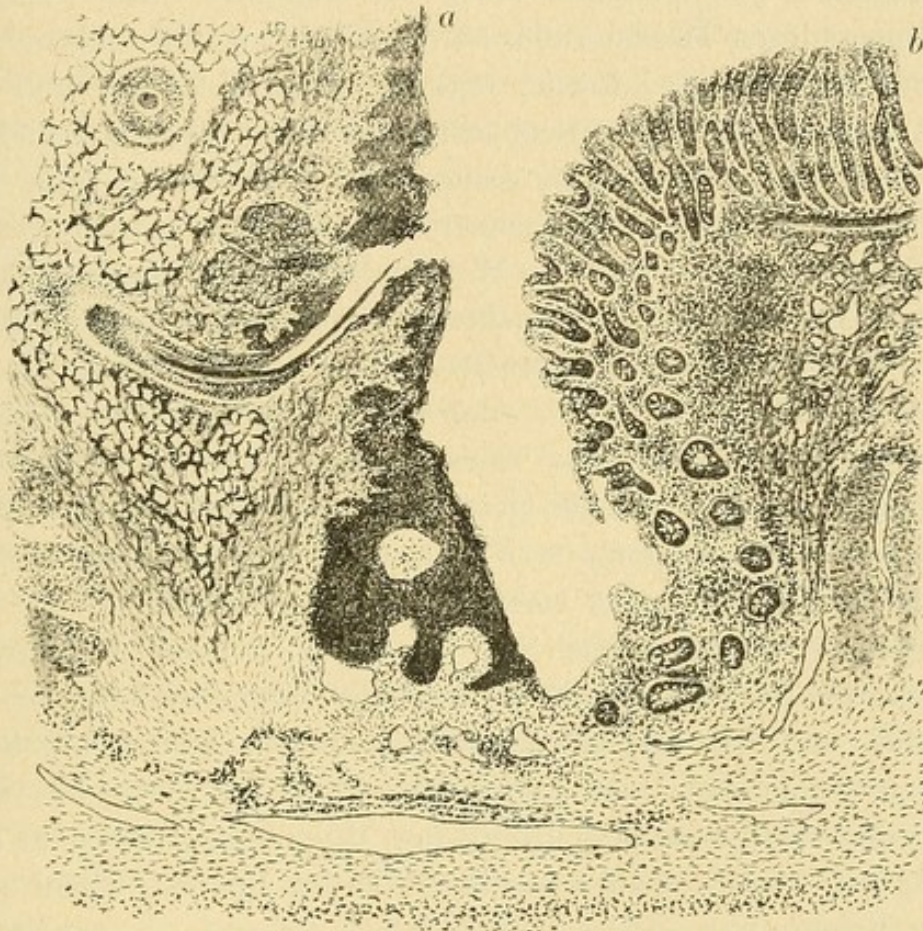
nothwendig, die beiden Enden aus der vernarbten Wunde zu excidieren und dieselben entweder vor oder nach ausgeführter Anastomose zu invaginieren und jedes für sich zu vernähen.

Wir unterscheiden endlich eine intermediäre Suture des Darmes, welche zwar nicht unmittelbar im Anschlusse an die Resection ausgeführt wird, aber auch nicht erst dann, nachdem die Wunde vollständig vernarbt war. Der Zweck einer solchen in der Zwischenzeit unternommenen Darmaht ist entweder die Abkürzung der Gesamtdauer der Erkrankung dadurch, dass wir nur abwarten, bis die Wunde vollständig gereinigt ist und dann die Suture unternehmen, wodurch die Zeit bis zur vollständigen Übernabung erspart wird. Aber auch ein weiterer Grund kann uns zu diesem Eingriffe nöthigen, wenn nämlich die Ernährung des Kranken bei bestehender abnormaler Öffnung des Darmes trotz überreicher Zuführung von Nahrungsmitteln abnimmt, so dass wir voraussetzen können, dass die Darmöffnung entweder zu hoch im Darme angelegt ist und infolge dessen die Nahrungsmittel nur ungenügend ausgenützt werden, oder dass sich durch Darmadhäsionen in der Umgebung der Wunde Verhältnisse eingestellt haben, welche die ungehinderte Weiterbeförderung des Darminhaltes durch Darmknickung infolge von Adhäsionen und dergleichen unmöglich machen. Zur intermediären Darmsuture entschließen wir uns aber auch dann, wenn der Zustand des Kranken bei der ersten, die Einklemmung beseitigenden Operation derart ist, dass wir dem Organismus eine prolongierte Narkose nicht mehr zumuthen können, oder wenn die Darmschlinge bezüglich ihrer Ernährung und ihres Weiterbestandes verdächtig ist, so dass wir uns entschließen, dieselbe behufs genauerer Beobachtung außen zu belassen und wo es trotzdem nach 36 bis 48 Stunden zu einer Gangrän der Darmwand gekommen ist. Im ersten Falle rechnen wir auf die Erhaltung des Organismus infolge Behebung der Einklemmungsursachen und ihrer Folgen, im zweiten handeln wir eben, nur zwei Tage später, in gleicher Weise, wie wir bei entschiedener Darmgangrän nach Resection der Darmenden sofort gehandelt hätten. Es ist demnach aus dem Gesagten klar, dass die intermediäre Darmsuture in einzelnen Fällen bessere Chancen bietet als die primäre, und nahezu ebensolche wie die secundäre, dass es aber auch Fälle geben kann, wo die Prognose der zweiten Operation nicht eben sehr günstig lautet, da die Behebung der ungünstigen Verhältnisse bald nach dem ersten Eingriffe diesen zweiten, vielleicht noch schwereren operativen Eingriff erfordert, als es der erste bereits gewesen ist.

Bezüglich der Darmresection ist es jedenfalls für den Operateur ungemain wissenswert, in welchen Grenzen er sich mit der Excision des Darmes bewegen kann, das heißt, wieviel von der Darmlänge er unbeschadet des Weiterbestandes des Organismus beseitigen darf. Trzebicky hat sich mit



dieser Frage genauer beschäftigt; nachdem er aus der Literatur einige (8) Fälle angeführt hat, in denen ausgedehnte Partien des Darmes excidiert worden waren und unter denen im Falle Köberle's bisher das längste Stück, nämlich 205 Centimeter beseitigt wurde, referiert er über einige Versuche an Hunden, und gelangt zu dem Schlusse, dass die Hunde den Verlust von ungefähr der Hälfte des Darmes gut vertragen, während die Excision von zwei Dritteln des Ileums und Jejunums den Mechanismus



*Fig. 108* (siehe Seite 427).

Übergang der Darmschleimhaut in die Haut am Rande eines Anus præternaturalis.

und Chemismus der Verdauung derart schädigt, dass der Organismus nicht weiter bestehen kann.

Wenn wir nun diese Erfahrungen auf den Menschen übertragen, dann wäre es zweckmäßig zu wissen, wie lang der Digestionstractus, insbesondere wie lang der Dünndarm ist. Trzebicky unternahm auch einige Messungen, deren Methode er nicht näher besprach, und zwar an 14 Cadavern, und fand, dass die Länge des Dünndarmes ungefähr 561 bis 860 *cm* beträgt; halten wir uns nun an das Minimum, dann könnte die Hälfte von 560, nämlich 280 *cm*, beim Menschen ohne Schaden excidiert werden. Zwei einschlägige Fälle wurden auch in der Klinik des Verfassers operiert, und zwar einer, in welchem ungefähr drei Meter des Dünndarmes beseitigt



werden mussten deshalb, weil bei Resection des Blinddarmes wegen Tuberculose nach Excision der geschwellten und tuberculös geschmolzenen Mesenterialdrüsen ein großer Theil des Dünndarmes sich schwarzblau verfärbte, woraus eine tiefe Circulationsstörung erschlossen wurde. Diese zwang zu einer Excision jener Darmlänge, welcher Eingriff sechs Wochen überlebt wurde, worauf die Kranke einer anderen Krankheit, als der ungenügenden Ernährung, unterlag; sodann ein zweiter Fall, in welchem ungefähr ein ähnliches Stück des Jejunums nach Excision von primären tuberculösen Mesenterialdrüsen excidiert wurde und welches die Kranke ohne Schaden, ja mit nachträglicher guter Erholung und Arbeitsfähigkeit überlebte. Auch diese Beobachtungen lassen darauf schließen, dass sich thatsächlich bisher ungeahnte Längen des Dünndarmes ohne Schaden excidieren lassen. Hiezu muss aber bemerkt werden, dass das Überleben einer Operation noch nicht den definitiven Weiterbestand des Organismus bedeuten muss, weil Senn an Hunden eingehende Experimente ausgeführt hat, in welchen er sechs Fuß Darm entfernte, so dass nach Tödtung des Thieres nur 45 Zoll Dünndarm ( $= 38.5\%$  der Gesamtlänge) in der Bauchhöhle vorgefunden wurden und wo das Thier die Operation trotzdem 161 Tage überlebte und da noch künstlich getödtet wurde (dasselbe war allerdings zu einem Skelette abgemagert), weil vermuthet werden konnte, dass sein Dasein nicht lange mehr hätte verlängert werden können.

Wir wollen uns aber auch auf die bereits früher in diesem Buche angeführten Maße beziehen, nach welchen die Dünndarmlänge bei Frauen zwischen 334 und 845 *cm*, bei Männern zwischen 455 und 998 *cm* der Darmlänge schwanke, um nach jeder Beziehung hin verlässlich aussagen zu können, dass bei Frauen die Hälfte des Minimums, nämlich 167 *cm*, bei Männern 227 *cm* ohne Schaden excidiert werden können, womit auch die praktischen Erfahrungen stimmen. Individuell scheint es aber, dass auch diese Längen überschritten werden können. Bei einer Reihe von Messungen an Leichen, welche an Hernien gelitten hatten, betrug die Länge des Dünndarmes circa fünf Meter, so dass auch auf Grund dieser Erfahrung die Excision von 2 bis  $2\frac{1}{2}$  Meter Dünndarms im Nothfalle als zulässig bezeichnet werden kann.

## Über Hernientuberculose.

Diese eigenthümliche Erkrankung in Brüchen ist erst seit nicht langer Zeit auf der Tagesordnung der chirurgischen Versammlungen. Der bisher zufällige Befund bei mancher Autopsie (die ersten hieher gehörigen Beob-



achtungen stammen von Cruveilhier) wiederholte sich in der allerneuesten Phase der operativen Therapie der freien Brüche mehrmals, so dass die letzte Publication von Tenderich neben 3 eigenen schon 19 Beobachtungen aus der Literatur anführen kann.

Eine klinische Schilderung solcher Fälle zu geben versuchte zuerst im Jahre 1889 Lejars auf Grund von 7 gesammelten Fällen, worauf in Bälde die Veröffentlichungen von Jonnesco und Phocas folgten. Hiezu kommt die Publication von Stilles aus dem Jahre 1894 und Goldmann aus dem Jahre 1895 über die Tuberculose der Tunica vaginalis propria testis, eines Raumes, welcher bezüglich seines Ursprunges identisch ist mit vielen (also angeborenen) Leistenbrüchen der testicularen Abart. Die erste deutsche Publication über diesen Gegenstand stellte sich in Widerspruch gegen die Lejars'schen Behauptungen. Der letztere behauptete nämlich ganz bestimmt, dass die Peritonitis tuberculosa herniaria ein Krankheitsvorgang vollständig localer Natur sei und leitete die Prädisposition der Hernien zur Tuberculose von den zahlreichen Insulten und Reizungen der Hernien ab, welchen sie durch Reibung, Druck von Seiten der Bandagen und der Repositionsversuche ausgesetzt sind. Jonnesco geht sogar noch weiter und behauptet, dass in allen Fällen, wo sich die Tuberculose der Bauchhöhle mit der Tuberculose der Hernie combinirt, die letztere immer die primäre und die erstere die secundäre war. Hiezu bemerkt er, dass die Tuberculose der serösen Häute am leichtesten in den abhängigsten Stellen, Taschen und Ausstülpungen ausbreche und dass die Ansiedelung der Tuberkelbacillen in Hernien dadurch erleichtert sei, dass die im Bruche befindlichen Theile durch Verlangsamung des Blutkreislaufes infolge des Druckes am Bruchringe einer solchen Einimpfung besonders günstig sind. Dagegen wendete nun Bruns ein, dass in der Regel die Ansicht die gerechtfertigteste sei, dass die Tuberculosis herniosa nur eine secundäre Erscheinung einer Peritonitis tuberculosa sei, und leugnet die eben angeführte vermeintliche Prädisposition von Hernien zur Tuberculose, welche beiden Einwände als richtig anerkannt werden müssen. Einzelne Beispiele freilich müssten als primäre Tuberculose aufgefasst werden insofern, als die Möglichkeit nicht ausgeschlossen erscheint, dass hie und da die Tuberculose des Hodens oder Samenstranges sich auch auf den Bruchsack ausdehnt oder dass die Infection des Bruchsackes gerade von einem Theile des Bruchinhaltes (Darmschlinge, Tuba, Ovarium) oder von einer auf die Außenseite des Bruchsackes aufliegenden Lymphdrüse auch auf die benachbarte Serosa sich ausbreitet. In jenen Fällen aber, in denen leere Bruchsäcke von Tuberculose ergriffen werden, können wir, wenn wir außen keinen Ausgangspunkt eruieren können, nicht anders als auf eine secundäre Tuberculose des Bruchsackes, daher auf eine primäre Tuberculose der großen Bauchhöhle schließen.



Klinisch gibt sich die Tuberculose der Hernie dadurch zu erkennen, dass sowohl auf der inneren Oberfläche des Bruchsackes, als auf der Oberfläche des Bruchinhaltes bei Verschiebung dieser beiden Theile gegeneinander Rauigkeiten gefühlt werden, dass der Bruchsack gewöhnlich verdickt ist, so dass eine Unterscheidung von einer angewachsenen Hernie des Netzes recht schwierig ist, dass man im Innern des Sackes neben anderem Bruchinhalte flüssiges Exsudat constatieren kann, ja auch dieses letztere allein, und dass wir durch Punction flockigen Eiter entleeren können. Ein peritoneales Exsudat unterstützt die Diagnose insbesondere bei jüngeren Individuen, da eine ganze Reihe von Kranken, welche von Hernientuberculose betroffen waren, noch nicht das 10. Jahr erreicht hatten, während die zahlreichsten Fälle nicht weit von den 20er-Jahren sich bewegten. Bei älteren Individuen müssen wir bei chronischer Peritonitis und Rauigkeit des Bruchsackes und des Bruchinhaltes auch Neubildungen (Carcinom und Sarkom) ausschließen. Auf Tuberculose des Bruchsackes oder eines offenen Processus vaginalis peritonei sind verdächtig jene Fälle der Hydrocele communicans, bei denen man das peritoneale Exsudat, welches in aufrechter Lage in den Sack herunterfließt und in horizontaler Lage aus demselben wieder verschwindet, anders nicht erklären kann. Dass auch die Erkrankung anderer Organe an Tuberculose beim Bestande der eben erwähnten Symptome die Diagnose auf *Hernia tuberculosa* unterstützt, ist selbstverständlich.

Die Tuberculose des Bruchsackes wird ebenso behandelt wie die Bauchfelltuberculose, daher auch durch Spaltung des Bruchsackes und Bestreichen der inneren Oberfläche mit 10%igem Jodoformglycerin, welches wir mittelst Injection auch bereits vor der Operation verwenden können. Ist auch eine Tuberculose des Bauchfelles vorhanden, so muss der Heilungsversuch in einer Laparotomie bestehen; wenn es sich erweisen lässt, dass die Tuberculose auf den Bruchsack beschränkt ist, dann ist es natürlich am besten, denselben vollständig zu exstirpieren und mit demselben, falls dies möglich ist, auch den ursprünglichen Infectionsherd, also den Nebenhoden, eine Drüse, die Tuba, den Eierstock, das Netz und ähnliches. Der Bruchinhalt eines von Tuberculose befallenen Bruchsackes wurde öfters vollständig intact vorgefunden, dagegen macht eine Eruption von tuberculösen Knötchen auf dem Darme des Bruchinhaltes insbesondere, wenn auch die in der Bauchhöhle enthaltenen Därme in ähnlicher Weise verändert sind, eine erfolgreiche Therapie vom Bruchsacke aus unmöglich. Unter 18 Hernien, bei denen bisher Tuberculose nachgewiesen wurde, waren 14 Leistenhernien bei Männern und 4 Schenkelhernien bei Frauen; 4 der beobachteten Fälle waren eingeklemmt, die übrigen frei oder ihr Bruchsack leer. Ein Theil wurde bei der Radicaloperation, ein Theil zufällig bei der Section beobachtet.



## Innere Darmobstruction.

Hiemit wollen wir, im Gegensatze zu den Darmverlegungen in den äußeren Hernien, jene vorübergehenden oder dauernden Verminderungen oder Vernichtungen der Darmlichtung bezeichnen, deren Ursache innerhalb der Bauchwandungen gelegen ist.

Seit altersher waren sich die Ärzte dessen bewusst, dass die Symptome, vollkommen oder nahezu identisch mit jenen der Einklemmung eines äußeren Bruches, auch bestehen können, ohne dass durch eine präformierte oder zufällige Bruchpforte ein Bruch nach außen träte, dass also die Ursache jener Symptome innerhalb der Bauchhöhle oder der Bauchwandungen zu suchen sei. Die Gesamtheit jener Erscheinungen bezeichnete man mit dem Namen „Ileus“ oder „Miserere“. Hiezu gehören: Schmerzen im Unterleib, Stuhlverstopfung, Meteorismus, Erbrechen, manchmal sogar fäcaloider Massen, und Herzcollaps, lauter Symptome, welche wir auch bei der Einklemmung eines äußeren Bruches zu beobachten pflegen, so dass wir eigentlich von einem Ileus aus außerhalb, und einem aus innerhalb der Bauchwandungen gelegenen Ursachen sprechen sollten. Doch darf diese Auffassung nicht so weit gehen, dass man sagen würde: Jene Erscheinungen entstehen, wenn eine Darmpartie entweder außerhalb oder innerhalb der Bauchwandungen eingeklemmt wird, da wir neben wirklichen inneren Hernien auch andere Zustände (Torsionen, Einschiebungen, Knickungen des Darmes) kennen, welche unter nahe absolut identischen Symptomen wie äußere Incarcerationen verlaufen. Diese Vorfälle spielen sich zwar sonst zumeist innerhalb der Bauchwandungen ab, ebenso wie äußere Darmverlegungen fast ausschließlich Hernien zu sein pflegen. Äußere Verlegungen, die nicht durch Hernieneinklemmung verursacht sind, werden aber ab und zu — allerdings ungemein selten und natürlich stets in Begleitung von Hernien — beobachtet, ebenso wie innerhalb der großen Zahl der inneren Obstructionsfälle Einklemmungen innerer Hernien wieder zu den großen Ausnahmen gehören.

Durch seit jeher gebräuchliche Gepflogenheit gewöhnten wir uns, die Zustände, welche einem Ileus zugrunde liegen, mit dem Namen „acute Darmobstruction“ zu belegen, hiemit diese Symptomengruppe in Gegensatz zu einer anderen stellend, deren Ursachen wir unter dem Namen „chronische Darmobstruction“ zusammenfassen. Hiemit wollen wir andeuten, dass sich diese Erscheinungen in gewissen Stücken ähneln, in anderen dagegen voneinander abweichen; es wäre jedoch unrichtig, wenn hiebei der Nachdruck auf den plötzlichen Eintritt oder auf die allmähliche Entwicklung der Symptome gelegt würde, im Gegentheil: mit Rücksicht auf diesen Umstand können sich beide Gruppen ungemein ähnlich sehen; was sie aber voneinander unterscheidet, ist der Umstand, dass sich bei der einen wohl, bei der anderen aber kaum je — und wenn, dann infolge eines anderen



Mechanismus — Darmgangrän mit allen ihren örtlichen und allgemeinen Folgeerscheinungen entwickelt, so dass das Schlussbild der verschiedenartigsten acuten Darmobstructionsfälle hiedurch nahezu identisch, das heißt, das einer septicopurulenten Peritonitis ist.

Außer dieser ganz allgemeinen Eintheilung in die genannten zwei Gruppen lässt sich aber jede dieser beiden klinisch nicht gerade leicht in kleinere Unterabtheilungen gliedern, während eine weitere Eintheilung auf pathologisch-anatomischer Grundlage gut durchführbar ist. Die Erfahrungen auf diesem Felde sind sehr zahlreich, denn die Zahl der Fälle, welche unter Symptomen einer acuten oder chronischen Darmobstruction zugrunde gehen, ist so bedeutend, dass z. B. in England täglich 2000 Leute an Darm-Obstruction in ihrer verschiedenen Form, die Hernien nicht eingerechnet, sterben (Treves<sup>1</sup>). Sollen wir demnach eine allgemeine klinische Unter-Eintheilung der genannten zwei Gruppen durchführen, so erwarten wir, schon dem Namen nach den Hauptunterschied darin zu finden, dass in der einen Gruppe die Symptome plötzlich ohne Prodrome erscheinen, während ihnen in der zweiten Gruppe Prodromalsymptome geringeren Grades vorausgehen. Aber die Erfahrung lehrte uns, dass oft scheinbar acute, das heißt plötzlich auftretende Darmobstructionen doch nur in die Gruppe der chronischen Obstructionen eingereiht werden müssen. Damit wollen wir soviel sagen, dass wir solche Fälle trotz des plötzlichen Einsetzens der Symptome doch nur in diejenige Gruppe einreihen können, wo wir bei expectativer Therapie eine gefährlichere Verschlimmerung oder vergrößerte Lebensgefahr nicht befürchten müssen, während eben in den anderen Fällen einer acuten Obstruction mit jeder Stunde, um die wir die einzig richtige und mögliche Therapie, nämlich die chirurgische Operation, verschieben, die ohnedies nicht allzu günstige Aussicht des Patienten auf Heilung sich stark verschlimmert. Bei acuter Darmobstruction droht also bei weiterem Zuwarten eine sich rapid steigernde Lebensgefahr, während es bei chronischer Obstruction — mag dieselbe auch plötzlich ohne Prodromalsymptome entstanden sein — erlaubt ist, den Fall expectativ zu behandeln. Gleich im Anfange wollen wir anführen, dass es in einer ganzen Reihe von Fällen nicht einmal möglich ist, zu bestimmen, in welche von diesen zwei Gruppen man sie einreihen soll, so dass man ohne genauere Diagnose zu einem sofortigen operativen Eingriff schreitet — und noch dazu in nicht gerade günstigen hygienischen Verhältnissen und mit ungenügender Assistenz. Und gerade in den Fällen der Darmobstructionen wäre es stets weit besser, die Operation auf eine angemessenere Zeit zu verschieben und an einen günstigeren Ort zu verlegen, weil hiedurch die Aussicht auf Erfolg um ein bedeutendes

<sup>1</sup>) Dies würde allerdings 730.000 Todesfälle im Jahre ausmachen, was nahezu 2% der Gesamtbevölkerung Großbritanniens gleichkäme.



gesteigert würde. Solche zweifelhafte Fälle, verursacht eben durch die vollkommene Unmöglichkeit, in einem gegebenen Falle sich für diese oder jene Gruppe zu entscheiden, dürften aber auch in Hinkunft aus unserer Praxis und unseren Erwägungen nie ganz verschwinden.

Fragen wir nun, was die Ursache ist, dass in einer bestimmten Anzahl von Fällen die Lebensgefahr mit jeder Stunde sich steigert, in anderen es wieder erlaubt ist, den Fall gründlich zu beobachten, so müssen wir antworten, dass in der ersten Gruppe das die acute Darmobstruction verursachende Leiden in seinem Verlaufe zu pathologischen Veränderungen führt, die im ganzen jenen bei Incarcerationen äußerer Hernien analog sind, dass es also schließlich zur Darmgangrän kommt, während wir bei einer chronisch verlaufenden Darmobstruction einen solchen Ausgang nicht zu befürchten haben und die Obstructionssymptome ihre Erklärung durchwegs in einer rein mechanischen Verlegung des Darmlumens ohne bestehende und sich steigernde Circulationsstörungen finden. Weiter gehen in der ersten Gruppe die Veränderungen niemals von selbst zurück, höchstens bei Volvulus und manchmal bei Darminvagination (und bei dieser erst nach Ausscheidung der gangränösen Partie), während bei chronischer Obstruction nach Erreichung einer gewissen Akme oder unter nicht operativer Therapie (z. B. mit Opium, Auspumpen des Mageninhaltes u. s. w.) die Symptome sich verringern und bis zum nächsten Anfall manchmal vollkommen oder wenigstens theilweise verschwinden. Bei der ersten Gruppe, bei welcher also außer Darmverschluss auch Circulationsstörungen vorliegen, wo es demnach schließlich stets zur Darmgangrän kommt, droht, da dies alles innerhalb der Bauchhöhle geschieht, eine acute Peritonitis, manchmal in ihrer schwersten, nämlich perforativen Form, während wir in der zweiten Gruppe außer einer durch Darmdistention bewirkten Reizung des Peritoneums längere Zeit hindurch keinerlei Symptome einer Entzündung beobachten. In der ersten Gruppe treten also zu den Symptomen des mechanischen Darmverschlusses bald Symptome einer gewöhnlich sehr schnell sich entwickelnden Peritonitis zum Theil localen, zum Theil allgemeinen Charakters, Symptome, die bei chronischer Darmobstruction, außer bei besonderen Complicationen, fehlen.

Eine weitere Eintheilung der Obstructionsfälle kann je nach Ursache und Wirkung und zwar in folgende 3 Classen erfolgen:

1. Stellen wir uns die Frage, wodurch eine Passagestörung im Darmrohre hervorgerufen werden kann, so müssen wir in erster Reihe mit Rücksicht auf die den Darminhalt fortbewegende Kraft einen dynamischen Ileus unterscheiden, der entweder durch Schwächung jener Kraft bewirkt wird (paralytischer Ileus) oder wo ihre bis zum Krampfe gesteigerte Leistung das Darmlumen verlegt (spastischer Ileus). Eine Schwächung kann offenbar ihren Ursprung haben in der Lähmung einer größeren oder



kleineren Darmpartie, wie eine solche z. B. nach Einrichtung großer incarcerierter Inguinalhernien, nach großen Operationen am Mesenterium, bei Embolie der Arteria meseraica und bei Rückenmarksleiden vorkommen, bei welchen die Rückenmarksaffection selbst eine Schwächung der Muskulatur, Darminhaltsstauung und endlich Lähmung bewirken kann. Am häufigsten finden wir die Darmlähmung bei Peritonitis, besonders bei jenen Gruppen der Bauchfellentzündungen, die wir Paratyphlitis, Cholecystitis, Oophoritis und Salpingitis nennen, bei Darmgeschwüren und schließlich bei Operationen in der Bauchhöhle, welche nicht ohne Reaction verlaufen. Den Lähmungsmechanismus stellen wir uns im letzteren Falle so vor, dass durch eine parenchymatöse Entzündung der Darmwände diese für Darmmikroorganismen durchgängig werden, besonders für das *Bacterium coli commune*, deren toxische Lebensproducte die Darmnerven lähmen. In anderen Fällen — so nach Operationen — werden die Mikroben, Eitermikroorganismen von außen hereingetragen. Am Peritoneum selbst sehen wir, dass die Entzündung entweder nur unbedeutende Veränderungen, z. B. eine Trübung des Peritoneums, capillare, punktförmige Extravasate zur Folge hatte, oder wir finden schon tiefere Veränderungen, Fibrin- oder Eiterbeschläge an den Darmschlingen, schließlich auch eingekapselte Abscesse, diese am häufigsten im kleinen Becken und in den seitlichen hinteren Partien des Peritonealraumes.

An dieser Stelle interessiert uns am meisten der paralytische Ileus, der nach Incarceration und Strangulation vorkommt. Zahlreiche solche Fälle sind in der Literatur verzeichnet. Sie wird jedenfalls eine Folge von Circulationsstörungen, vielleicht auch directer Nervenläsionen, die durch den Druck des Schnürringes entstanden sind. Eine richtige Erkenntnis dieser Fälle ist sehr wichtig, freilich auch sehr schwierig und verantwortungsvoll, besonders wenn durch die Diagnose einer Darmparalyse ein weiterer chirurgischer Eingriff ausgeschlossen werden kann, welcher in anderen Fällen (bei recidivierendem Volvulus, Invagination u. s. w.) dagegen der einzige Rettungsanker sein kann.

Nach Bardeleben untersuchte zuerst Morawek die Veränderungen, die an einer incarcerierten Schlinge entstehen können; derselbe constatirte, dass die Entzündung der Darmwand einen paralytischen Zustand zur Folge haben kann, dem der Kranke trotz einer regelrecht durchgeführten Herniotomie unter Symptomen der Occlusion erliegen kann.

Leichtenstern, Borchart, Reichel u. a. behandeln auch mehr oder weniger eingehend dieses Thema; der letztere weist darauf hin, dass man hierbei immer eine Peritonealinfection ausschließen muss. Diese soll auch ohne (makroskopisch) sichtbare Zeichen bestehen können und nur die bacteriologische Untersuchung gleich nach dem Tode kann eine solche Infection beweisen oder ausschließen.



Es muss weiter darauf hingewiesen werden, dass auch Mittel, die nach Operationen behufs Schwächung der Darmperistaltik gereicht werden — in erster Reihe sind es Opiumpräparate — wesentlich zur Entstehung des paralytischen Ileus beitragen können. Schon A. Cooper wies auf die Schädlichkeit des Opiums hin, „da es den Darmtorpor erhöht. Da der Kranke nach einer Herniotomie sich ohnedies nicht früher erholt, als bis es zu einer ausgiebigen Defäcation kommt, so soll 3 Stunden gewartet werden; tritt dann kein Stuhl ein, dann gebe man dem Patienten ein Klysma aus Infus. sennæ comp. mit einem großen Quantum Flüssigkeit, und zwar so warm, als es der Kranke verträgt. Führt auch dies nicht zum Ziele, dann verabreiche man Ol. Ricini oder Sal. amarus in Aqua carminativa.“ Dieselbe Ansicht vertritt Dieffenbach und in neuerer Zeit L. Tait, Terillon u. a., die das Verabreichen von Opium nach Laparotomien und besonders nach Herniotomien für schädlich halten und auch septische Peritonitis nach Laparotomien mit Salzpurgantien behandeln.

In gleicher Weise empfiehlt auch Heidenhain den paralytischen Ileus zu behandeln und betont nach dem Beispiele Tietze's und Greigh Smith's bei Ileusoperationen die Wichtigkeit einer ausgiebigen Inhaltsentleerung während oder nach einer solchen Laparotomie.

Greigh Smith entleert bei einer solchen Operation noch bei offener Wunde den Darm durch eine kleine Incision. Andere (Kümmell) reichen, sobald der Kranke aus der Narkose erwacht ist, ein Laxans; scheint uns auch dieses nicht genügend zu sein, oder im Falle eines negativen Resultates, so soll nach dem Beispiele Schede's sobald als möglich die Enterotomie ausgeführt werden.

Nach ausgeführter subcutaner Taxis ist es jedoch nicht rathsam, bei bestehenden Ileussymptomen sich mit der Diagnose einer Darmatonie oder Darmparalyse zu begnügen; es ist vielmehr besser, sich durch eine Incision der Bauchdecken oberhalb der Bruchpforte zu überzeugen, ob die Taxis richtig oder unvollkommen war, wodurch natürlich auch ähnliche Symptome entstehen können.

Auch dem gegentheiligen Zustande der Function der Darmmuskulatur wurde jüngst, und zwar von Heidenhain (1897), genauere Aufmerksamkeit geschenkt, insofern, als derselbe durch einige fremde und eigene Beobachtungen zu dem Schlusse kommt, „dass es Fälle gibt, in denen ein vollkommener und anscheinend unüberwindlicher Darmverschluss durch eine andauernde spastische oder tonische Contractur der Darmmuskulatur hervorgerufen wird.“ Einige — allerdings bis nun wenig zahlreiche — Messungen schienen eine Temperaturerhöhung mit Herabsetzung der Pulszahl als wertvolles Begleit-Symptom dieses Zustandes zu bezeichnen. In den als Belege herangezogenen Fällen war nun außer der Contraction der Darmmuskulatur kein anderes Hindernis im Darme vorhanden, und man sah sich gezwungen,



Erklärungsversuche anzustellen; so wurde das Vorhandensein von Spulwürmern, Gallensteinen, die gleichzeitig bestehende Tabes etc. als ursächliches Moment des Krampfes bezeichnet; in anderen Fällen soll eine gleichzeitig vorhandene Incarceration unter einem Netzstrange, ein Volvulus des S-rom. den Darm zu einer heftigen Contraction auch über dem Hindernisse angeregt haben; einmal fand Riedel die Ursache der Störung sogar darin, dass eine Darmschlinge über die Linea innominata ins kleine Becken herabhieng(!). In einer Reihe von geheilten Fällen schloss man aus der Qualität der angewendeten Mittel, dass es sich um einen Krampf gehandelt habe, so vor allem aus der applicierten subcutanen Morphiumeinspritzung, die den Krampf lösen sollte, oder aus der Anwendung von Strychninsulfat und starkem faradischen Strom oder eines elektrischen Klysters,<sup>1)</sup> welche durch energische Contraction der oberhalb der krampfhaft contrahierten Stelle gelegenen Partien die letztere überwinden sollten.

Sind dies auch nur die ersten Versuche, um gewisse, durch innere medicamentöse Mittel heilbare Ileusformen zu erklären, so ist unzweifelhaft, dass an diesen Obstructionsmechanismus schließlich mit ebensoviel Berechtigung wie an eine Paralyse oder Atonie gewisser Darmstrecken gedacht werden muss. Verwirrend wäre allerdings ein solcher Krampfstand, wenn er Darmschlingen oberhalb eines thatsächlich vorhandenen Hindernisses beträfe, wie z. B. in einem Falle Heidenhain's oberhalb eines Volvulus des S-rom. contrahierte Dünndarmschlingen lagen. Sollten sich solche Befunde wiederholen, so müsste ihnen auch die Technik der Ileus-Laparotomie Rechnung tragen und auch Darmstrecken absuchen, welche unterhalb contrahierter Darmschlingen liegen, wenn am Übergang der geblähten in die contrahierten Därme kein Hindernis gefunden worden wäre.

2. Neben dem dynamischen, paralytischen und spastischen Ileus unterscheiden wir noch den mechanischen Ileus, den wir in zwei große Gruppen theilen, deren erste wir mit dem Namen „Strangulations-“, die zweite „Obturations-Ileus“ bezeichnen.

Der Strangulations-Ileus — sein bestes Beispiel ist die incarcerierte Hernie — ist charakterisiert nicht nur durch eine vollkommene Verlegung des Darmlumens, sondern auch durch eine Ernährungsstörung der afficierten Darmpartie, so dass sich ihre Integrität in großer Gefahr befindet. Solche Darmstrangulationen können außer bei Incarcerationen äußerer Hernien auch innerhalb des Peritonealraumes entstehen, und zwar durch Incarceration innerer Hernien entweder in präformierten oder in neugebildeten Räumen. Dasselbe kann auch dadurch entstehen, dass eine Darmschlinge durch eine

<sup>1)</sup> Negativer Pol eines constanten Stromes auf den Bauch, der positive in das mit Salzwasser angefüllte Rectum eingeführt. Stromstärke 10—50 MA, Dauer der Sitzung 5—20 Minuten; eventuell Stromwendung nach Aus- und Einschleichen mit Hilfe des Rheostaten. Dazwischen Pausen von 2 Minuten (nach Boudet-Larat).



Spalte im Mesenterium oder Omentum hindurchschlüpft; in anderen Fällen bewirkt das mit dem Annulus inguinalis internus verwachsene Omentum oder irgend ein Pseudoligament, oder ein Divertikel, oder der Wurmfortsatz, oder schließlich eine Appendix epiploica die Strangulation. Auch eine Rotierung des Darmes um die Mesenteriumwurzel als Stiel, Knotenbildungen zwischen zwei Darmschlingen, endlich eine Darminvagination können einen Ileus durch Einschnürung bedingen.

Diesen strangulatorischen Ileus können wir, bis auf geringe Ausnahmen, klinisch mit dem acuten Ileus oder der acuten Darmocclusion identifizieren.

Die zweite Gruppe des mechanischen Ileus, der Obturations-Ileus, pflügt mit weit geringerer Lebensgefahr verbunden zu sein; eine solche Darmverstopfung kann z. B. durch Fremdkörper (Kopro-, Cholelithen) entstehen, oder durch verschiedene Darmgeschwülste, in erster Linie durch Carcinome, weiters durch narbige Darmstenosen und schließlich auch durch eine Darmknickung, wie eine solche bei Verwachsung des Scheitels irgend einer Darmschlinge mit den entzündeten Eingeweiden der Umgebung vorkommt, bewirkt werden. Diese Gruppe können wir im großen ganzen klinisch mit dem Namen „chronische Darmocclusion“ bezeichnen.

Zwischen diese beiden Gruppen können wir gewisse Fälle des Volvulus und der Invagination einreihen, insofern sie manchmal zu transitorischen Darmocclusionssymptomen führen, während sie in anderen Fällen eine schnelle und schwere Darmgangrän zur Folge haben. Um die Buntheit der Diagnosen bei Darmocclusion, zugleich aber die Prognose dieser Affection unter rein interner und rein chirurgischer Therapie zu illustrieren, führen wir Folgendes an:

Wir finden unter 50 von Goldammer angeführten Fällen 10mal Carcinoma coli, 7mal Invagination, 6mal Infraction oder Adhäsion, 5mal Stricturæ cicatriceæ, 4mal Torsio, 2mal Tuberculosis peritonei, 2mal Strangulation, 1mal Repositio spuria, 1mal Obturatio per calculum biliosum, 2mal Diagnosis incerta. Hiezu bemerken wir, dass Goldammer consequent intern curierte; in 15 Fällen erreichte er Heilung, während 35 Fälle letal endeten. Curschmann constatierte bei ebenfalls interner Therapie eine Mortalität von 65% (auf 105 Fälle). Dem gegenüber wurde unter 110 von Obaliński operierten Fällen 19mal Torsio flexuræ sigmoideæ, 19mal Torsio ilei, 11mal Strangulatio, 11mal Stricturæ carcinomatosa, 9mal Peritonitis perforativa, 7mal Invaginatio, 5mal Peritonitis diffusa, 5mal Repositio spuria, 4mal Infraction intestini, 4mal Stenosis cicatricea, 4mal Tuberculosis peritonei, 3mal Compressio intestini, 3mal Peritonitis non perforativa, 6mal Hernia occulta gefunden. Obaliński erreichte durch operative Behandlung ungefähr ein gleiches Heilungsprocent (34·5%) wie Curschmann bei interner Therapie.



Ehe wir an die Beschreibung der einzelnen Gruppen herantreten, wollen wir uns zuerst mit den einzelnen Symptomen des Ileus überhaupt befassen.

Einige allgemeine Symptome, so das Erbrechen, insbesondere das von Fäcalien, erklärte man früher durch antiperistaltische Bewegungen des Darmes, jetzt sehen wir den Grund desselben in einem Überfließen des Darminhaltes, welcher infolge der Verwesung fäculent riechend geworden ist. Wenn wir also von fäculentem Erbrechen sprechen, meinen wir damit nicht das Erbrechen schon formierter Fäcalien, wie man früher glaubte, sondern z. B. das Erbrechen von Milchniederschlägen, die von der Galle grün gefärbt und in fäcaloid riechender bräunlicher Flüssigkeit suspendiert sind. Man kann also aus diesem Zusatze zum erbrochenen Inhalte nicht vielleicht auf ein Hindernis im Dickdarme schließen, da wir hiebei eher überhaupt kein Erbrechen beobachten, als dass bei einer solchen Localisation schon formierte Fäcalien erbrochen würden.

Den Meteorismus leiten wir nicht nur von einer Stagnierung der gasförmigen Darmcontenta vor dem Hindernisse, sondern auch von den wirklich gesteigerten Fäulnisvorgängen, denen die Proteine unterliegen, endlich auch von der unvollkommenen Absorbierung der gasförmigen Bestandtheile des Darminhaltes ab. Infolge dessen wird Fenol und Indican, beides Producte der Fäulnis von Eiweißstoffen, die in das Blut aufgenommen wurden, in größerer Menge durch den Harn abgesondert. Man sagt, dass Indicanurie besonders dann eintritt, wenn das Hindernis im Dünndarme sitzt, während diese bei einem Hindernis im Dickdarme nicht eintritt. Eine vorübergehende Albuminurie wurde bei incarcerierten Hernien, sowie bei Ileus beobachtet. Obwohl man diesen Befunden ein größeres Interesse nicht absprechen kann, so dass dieselben eines detaillierten Studiums wert sind, so sind dieselben doch kein Kriterium, welches zur Erkennung des Sitzes und der Form des Hindernisses führen könnte. Bei sehr hochsitzendem Hindernis kann der Meteorismus fehlen, oder es ist bloß der Magen mächtig ausgedehnt.

Die Leibschmerzen erklären wir gewöhnlich durch Reizung der Peritonealnerven; die Verstopfung bedarf keiner besonderen Erklärung.

Handelt es sich darum, einen bestimmten Fall von Ileus zu beurtheilen, so müssen wir:

1. den dynamischen Ileus vom mechanischen differentiieren können, einfach aus dem Grunde, weil die Therapie des dynamischen Ileus ein anderes Mittel erfordern wird als die des mechanischen Ileus.

2. wird dann erforderlich sein, zu entscheiden, ob der Fall in die Gruppe der acuten oder der chronischen Occlusion zu rechnen sei, wieder infolge der leichtbegreiflichen Motivierung, dass bei acuter Occlusion, im Falle wir nicht das Hindernis wegschaffen können, bald Symptome der Darmgangrän hinzutreten würden, während bei chronischer Occlusion die



Gefahr nicht so drohend und weitere Beobachtung zulässig ist. Freilich kann z. B. bei Darmcarcinom der Darm durch Überfüllung bersten und zwar selbst an ziemlich entlegenen Stellen; es kann auch durch stercorale Geschwüre, wie solche auch bisweilen am zuführenden Arme der incarcerierten Hernie vorkommen, eine circumscripte Darmgangrän und Peritonitis perforativa verursacht werden, aber diese Erscheinungen gehören nicht nothwendig in das Bild des Darmcarcinoms; während Gangrän der Darmwand bei den einzelnen Gruppen der acuten Occlusion oder des strangulatorischen Ileus eine unausweichliche Folge der Krankheit ist. Es wäre also erforderlich, gleich bei der ersten Beurtheilung des Falles zu entscheiden, ob eine abwartende Therapie zulässig ist oder nicht.

Schließlich wäre 3. noch wünschenswert, dass wir in jedem Falle stricte den Sitz des Hindernisses angeben könnten, wiederum aus dem Grunde, damit die angemessenste Therapie gewählt werden könne. Diese Forderungen treten an den Chirurgen heran, nicht so sehr weil es sich um die richtige Stellung der Diagnose des Ileus, sondern auch um die richtige Wahl der Therapie handelt. Es ist also die Entwicklung der Diagnostik des Ileus ein nicht geringeres Verdienst der modernen Ausbildung der chirurgischen Therapie, wie die Entwicklung der Diagnostik der Bauchtumoren, welche vor Einführung der Exstirpationstherapie sich oft mit der bloßen Diagnose „Bauchtumor“ zufriedenstellte.

Wenn wir demnach, den erwähnten diagnostischen Weg beschreitend, diese 3 Gruppen charakterisieren wollten, so kann schon aus einer genauen Anamnese so manches Detail diagnostisch verwertet werden. So kann man schon aus der Anamnese erfahren, ob irgend eine Operation durchgeführt wurde, sei es nun eine mit einer Wunde verbundene Laparotomie oder zum Beispiel eine unblutige Reposition der Hernie; es lässt sich constatieren, ob der Patient an einem Rückenmarksleiden litt, man kann auch bestimmen, ob der Kranke eine jener typischen Entzündungen durchmachte, die eine circumscripte Peritonitis und Adhäsionen des Darmes (Entzündungen in der Gegend des Blinddarmes, der Gallenblase, der Uterusadnexe) verursachen können, oder ob er eine mit Darmgeschwüren verbundene Krankheit (Typhus, Dysenterie, Luës, Tuberculose) gehabt hat, wo die Geschwüre zu einer Peritonitis führen und später eine Fixation der anliegenden Darmschlinge und winkelige Knickung des Darmes bewirken können; diese Krankheiten können auch den Ausgangspunkt einer allmählich zunehmenden narbigen Verengerung des Darmes bilden. Weiter kann der Anamnese entnommen werden, ob der Patient schon früher ähnliche Anfälle von Ileus durchgemacht hat, welche gut verliefen, aber nach einiger Zeit wiederkamen, weiter, ob den Beginn der plötzlichen Darmocclusion Symptome einleiteten, die auf ein Wandern von Gallensteinen durch die engen normalen Ausführungswege der Leber schließen lassen; oder ob ihm eine Entzündung im



rechten Hypochondrium vorangien, die auf eine Perforation der Gallenwege oder der Gallenblase durch Gallensteine in das Duodenum, das Jejunum oder Colon transversum hinweisen würden. In der Anamnese kann weiters auch constatirt werden, wo der Patient früher lebte, ob zum Beispiel in den Tropen, wo Dysenterie eine häufige Krankheit ist, ob er an Darmblutungen und infolge dessen an blutigen Stühlen — das Blut kann verdaut oder frisch gewesen sein — gelitten habe, wie solche bei Darmgeschwüren und geschwürigen Neubildungen im Darne vorkommen. Weiter müssen wir Rücksicht nehmen auf das Alter des Patienten, denn wir wissen, dass die Invagination vornehmlich eine Krankheit des Kindesalters ist, während Torsionen der Flexura sigmoidea und Carcinom in vorgeschrittenerem Alter vorkommen. Wir werden auch den Patienten fragen, ob er nicht lange Jahre an einer Hernie litt, was uns leicht die Bildung eines Stranges zwischen dem Omentum und dem Inguinalcanale erklären würde; weiter ob nicht gewisse Zeichen bestanden, welche auf eine falsche Reposition bei der Operation oder nach Zerreißung des Bruchsackes, oder auf eine Reposition en masse bei subcutaner Taxis, oder auf Reposition einer perforierten Schlinge und dergleichen hinweisen würden.

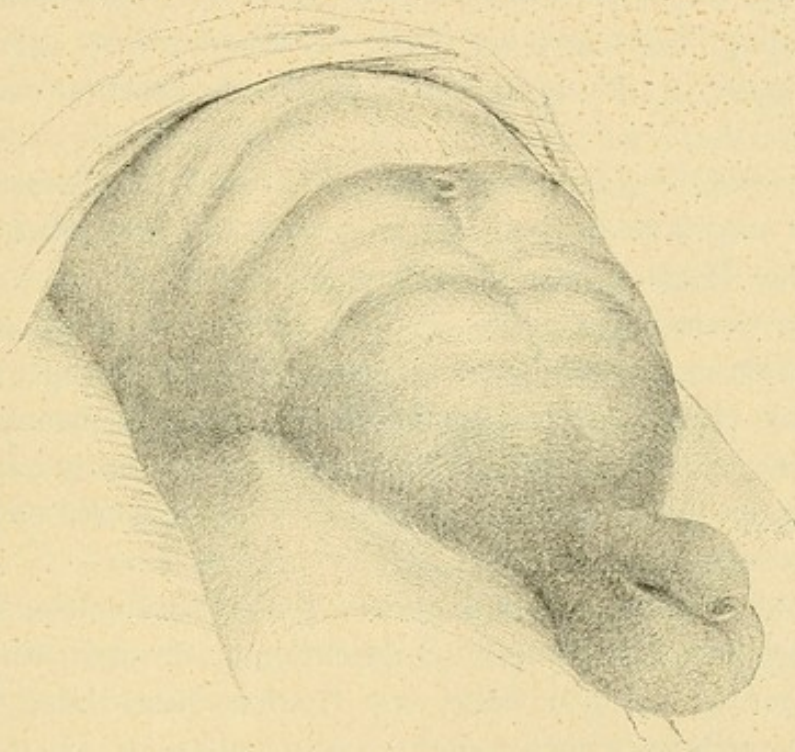
So können wir aus der Krankengeschichte den Kreis von Möglichkeiten, innerhalb derer sich unsere Diagnose zu bewegen hat, sehr einengen, wobei gleich anfangs erwähnt werden soll, dass die Zahl der Eventualitäten, die sich im Verlaufe der Zeit bei wirklichen Fällen wiederholen, weit geringer ist, als man aus der großen Reihe der oben angeführten verschiedenen Diagnosen schließen würde, so dass wir nur in Fällen, wo einige Symptome oder anamnestische Daten den Fall als einen ungewöhnlichen erscheinen lassen, erst nach den selteneren Symptomen fahnden.

Ähnlich verhält es sich auch mit der Untersuchung des Falles selbst, indem wir uns durch systematisches Studium der einzelnen Symptome die Diagnose sehr erleichtern können.

Vor allem pflegt bei Ileus sowohl die Beweglichkeit als auch die Gestalt des Darmes verändert zu sein. Wir wissen aus Experimenten an Thieren, dass bei Peritonitis der Darm infolge von Lähmung der Muskulatur durch den bloßen Inhalt an Darmgasen gebläht ist, wodurch der Peritonealraum vollkommen ausgefüllt und der Darm in seiner Beweglichkeit beschränkt wird; hiezu kommt noch die motorische Lähmung. Bei theilweiser Lähmung pflegt der gelähmte Darm nicht allzu gespannt zu sein, da oben und unten ein Theil der Gase abgehen kann, während eine diffuse Entzündung zu einer gleichmäßigen maximalen Blähung der Darmschlingen führt, soweit es der Peritonealraum, allerdings bei vollkommener Unbeweglichkeit der Schlingen erlaubt. Weiter wissen wir aus Erfahrung, dass bei incarcerirten Hernien, wo die Darmschlinge mit ihrem Mesenterium incarcerirt ist, diese Darmschlinge unbeweglich und gespannt zu sein pflegt. Bei



äußeren Hernien verhindert der unnachgiebige Bruchsack eine Überanspannung der Schlinge, während bei innerer Strangulation oder Torsion die Darmschlinge im weiten Peritonealraum enorm anschwillt. Eine solche pralle, am Stiele fixierte Schlinge kann nicht beliebig ihren Ort ändern und pflegt durch Circulations- und Innervationsstörung in ihrer peristaltischen Bewegung gelähmt zu sein, während die oberhalb dieser Stelle gelegenen Schlingen die lebhafteste peristaltische Bewegung zeigen. In den tieferen Partien des Peritonealraumes können wir bald, schon nach 12 Stunden, Ascitesflüssigkeit constatieren, wie wir sie auch bei äußeren Hernien in Gestalt des Bruchwassers vorfinden. Unter der Strangulationsstelle sind die ableitenden Schlingen



*Fig. 109* (siehe Seite 444).

collabiert, leer, während die zuleitenden Schlingen allmählich gebläht werden. Diese Blähung der zuleitenden Darmpartie pflegt umsoweniger prall zu sein, je schneller und fester die Strangulation der Darmschlinge ist und je schneller allgemeine Symptome hinzutreten, so dass bei schnell tödtenden oder wieder schnell zur Genesung führenden Fällen die Blähung der zuleitenden Schlingen unbedeutend zu sein pflegt. Und umgekehrt: je länger die Incarceration dauert, je kleiner die strangulierte Darmpartie ist, umso mehr füllen sich mit jedem Tage die zuleitenden Schlingen. Diese Blähung der Därme reicht weit hinauf von der incarcerierten Stelle, ist aber dadurch charakterisiert, dass hier die peristaltische Bewegung nicht verloren gieng, sondern dass im Gegentheil die Schlingen eine gewisse Zeit hindurch durch eine energische Peristaltik das Hindernis zu überwinden bestrebt sind.



Figur 109 auf Seite 443 stellt deutlich eine solche Darmblähung mit Contraction dar. (Dasselbe wurde bei Strangulation des Darmes durch ein ligamentöses Band bei gleichzeitiger narbiger Darmverengerung beobachtet.) Die besonders bei dünner Bauchwand deutliche Wellenbewegung der Darmschlingen, die Markierung der einzelnen Darmschlingen auf der vorderen Bauchwand (siehe Fig. 109) beweisen das Vorhandensein der Peristaltik und hiemit, dass es noch zu keiner allgemeinen Peritonitis gekommen war, die eine allgemeine Darmlähmung zur Folge gehabt hätte; denn sobald diese eintritt, wird der Darm unbeweglich, gleichmäßig gebläht. Auch beim Obturations-Ileus ist der ableitende Arm der verstopften Schlinge leer und collabiert; auch hier füllt sich allmählich der zuleitende Arm und die höher gelegenen Schlingen, auch hier befinden sich dieselben in peristaltischer Bewegung, besonders am Orte des Hindernisses selbst; auch hier beweist eine pralle Anfüllung der zuleitenden Darmpartien eine allmähliche Entwicklung.

Dass es sich in einem bestimmten Falle um Ileus handelt, lässt sich aus den eben angeführten Symptomen gerade so leicht erkennen, wie man eine durch eine Hernie erzeugte Impermeabilität des Darmes diagnostiziert. In natürlicher Consequenz sollte also die Differentialdiagnose weiter uns darüber informieren, in welche der oben angeführten Gruppen ein concreter Fall einzureihen ist und welche anatomische Veränderung demselben zugrunde liege, das heißt, es sollte entschieden werden, ob es sich um eine innere Hernie, Carcinom oder Intussusception u. s. w. handelt, und endlich wo das Hindernis sitzt.

Zweifelsohne lässt sich in manchen Fällen eine solche Constatierung des Ortes und der Art der Obstruction durchführen; erinnern wir uns nur zum Beispiel der genug häufigen Fälle, wo Darmcarcinom oder Volvulus vor der Operation richtig diagnostiziert wurde, aber in einer großen Zahl der Fälle konnte eine verlässliche anatomische Diagnose vor der Operation nicht gestellt werden. Daher erscheint uns das Verlangen v. Wahl's: „zur Forderung zurückzukehren, dass die anatomische Diagnose des Ortes, der Art und Weise der Occlusion früher constatiert werden müsse, ehe wir das Messer in die Hand nehmen,“ derzeit unerfüllbar. In einer Reihe von Fällen würde selbst durch eine solche Diagnose unsere Aufgabe noch nicht erfüllt sein, da es sich in einem besonderen Falle noch darum handeln könnte, zu entscheiden, ob zum Beispiel ein Fall von Volvulus des S-romani noch der internen Therapie zugänglich oder ob schon die Operation nothwendig ist.

Daher halten wir für unsere erste Aufgabe, den klinischen Symptomen gemäß zu bestimmen, ob wir mit der Operation noch zuwarten können und die interne Therapie indicirt sei, oder ob wir gleich zur chirurgischen Therapie unsere Zuflucht nehmen müssen.



Freilich, kann unsere Entscheidung auch dahin lauten, dass in einem solchen Falle zwar eine sofortige chirurgische Hilfe das Hindernis abschaffen und das Leben erhalten könnte, dass aber der richtige Zeitpunkt schon verpasst sei, daher sich nichts mehr thun lasse und der Fall verloren sei. Ein Fortschritt kann nur darin bestehen, dass sich der Arzt bei jedem Falle von Ileus die Frage vorlegt, ob derselbe nur einer chirurgischen Therapie zugänglich sei, und zwar gleich anfangs, solange eine Differentialdiagnose wegen fehlender Darmblähung und Peritonitis noch möglich ist, denn später lässt sich bei ad maximum geblähten Schlingen der für die technische Ausführung der Operation so wichtige Status praesens nur mehr schwer aufnehmen. Sobald nur der operative Eingriff als die einzige Hilfe erkannt wurde, so soll der günstige Augenblick nicht durch eine aussichtslose Expectation verpasst und sogleich zur Operation geschritten werden. Dass es natürlich Fälle gibt, wo wir nicht mit apodiktischer Sicherheit werden entscheiden können, ob dieselben noch der inneren Therapie oder nur der Operation zugänglich seien, dass während der Zeit, die wir zu unserer Entscheidung brauchen, der günstige Augenblick verstreichen kann, oder dass der blitzschnelle Verlauf ein verlässliches Urtheil nicht zulässt, darüber dürfte wohl niemand im Zweifel sein, und jedermann, der die Schwierigkeiten dieses Gegenstandes aus Erfahrung kennt, wird zugeben, dass in derartigen Fällen niemand einer unzulänglichen Diagnose geziehen werden kann. Auch dass es solche Beobachter gibt, welche in zweifelhaften Fällen eine präventive Laparotomie für angezeigt halten, als dass sie die günstige Zeit zur Operation verpassen möchten, kann keiner abfälligen Kritik unterliegen; sicherlich ist es in ungewissen Fällen noch der einzige Weg zur Heilung.

Woraus soll nun im gegebenen Falle ein Strangulations- oder Obturationsileus erkannt werden?

Wir haben schon erwähnt, dass wir auf einen strangulatorischen Ileus oder auf eine acute Darmocclusion im allgemeinen schließen, wenn der Kranke plötzlich von heftigen Schmerzen ergriffen wurde, welche am häufigsten als Krampfschmerzen oder Koliken auftreten und durch eine anfallsweise, erfolglose Contraction der Darmmuskulatur verursacht sind; daran reiht sich ein Schlag auf Schlag erfolgreiches Erbrechen, das bald ein stercorales wird; weiter tritt eine vollkommene Verstopfung und der daraus resultierende Meteorismus ein.

Das Bild pflegt mit Symptomen der Erschlaffung der Herzaction, häufig mit einer großen geistigen Depression zu enden.

Wir sprechen von obturatorischem Ileus oder chronischer Occlusion auch dann, wenn bei längerer Dauer der übrigen Symptome Herzerschlaffung nicht eintritt und die übrigen Symptome sich auf niederer Stufe erhalten, stillstehen, zum Beispiel das Erbrechen nachlässt, die Verstopfung nicht absolut ist, der Meteorismus nur gering und dergleichen.



Von besonderer Wichtigkeit ist mit Rücksicht auf diese Classification die dritte (Übergangs-) Gruppe, das ist im Wesen eine chronische Occlusion mit acuter Exacerbation der Symptome, sehr ähnlich einer acuten Impermeabilität des Darmes. Diese Combination hat eine verschiedene Ursache, zum Beispiel: eine narbige oder carcinomatöse Stricture wird durch einen Fremdkörper vollkommen undurchgängig, oder der Volvulus irgend einer Darmschlinge führt durch weitere Rotation um 180° zur vollkommenen Impermeabilität, oder bei irgend einem chronischen Hindernisse perforiert ein Geschwür, ein Fremdkörper in die Bauchhöhle u. s. w., so dass sich plötzlich an bisher milde Symptome heftigere anschließen.

In dieser Gruppierung erkennen wir gewiss sogleich einerseits die analoge Gruppe der incarcerierten und andererseits jene der entzündeten Hernien, sowie jene Zwischengruppe, wo es unmöglich ist zu entscheiden, ob wir es mit einer incarcerierten oder entzündeten Hernie zu thun haben. Im ersteren Falle führen wir bekanntlich immer die operative Therapie durch. In der zweiten Gruppe operieren wir des Zustandes wegen überhaupt nicht. Die dritte (Mittel-) Gruppe behandeln wir wie eine wirkliche Incarceration und sind freudig überrascht, wenn wir statt dieser eine bloße Entzündung vorfinden. Ebenso sollten wir es halten bei der Darmocclusion, besonders in den zweifelhaften Fällen.

Wodurch ist nun die chronische Occlusion im besonderen zu erkennen?

Bei der chronischen Darmocclusion handelt es sich am häufigsten um eine neoplastische oder narbige Darmstenose. Die Narbe kann den verschiedensten Ursprung haben: geheilte Geschwüre, chronische Peritonitis (Hilton Fagge'sche Contraction) oder innere oder äußere Narben nach Incarceration von Hernien (die mit Gangrän auf der Mucosa oder Serosa beginnen) u. s. w. Auch eine unvollkommene Rotierung der Flexura sigmoidea kann einen chronischen Verlauf haben.

Daher kündigt sich gewöhnlich eine chronische Occlusion mit wachsenden, immer an derselben Stelle verspürten Beschwerden an, und zwar entweder ohne positive Anamnese (wie beim Carcinom) oder mit bestimmter Anamnese auf entzündliche Vorgänge (Perityphlitis, Pericholecystitis, Salpingitis u. s. w.), oder auf eine Hernie, oder auf Geschwüre im Darne (Dysenterie u. s. w.) hinweisend. Überdies pflegt eine Neubildung oder die entzündete Stelle anfangs deutlich genug fühlbar zu sein, so lange die Darmblähung nicht alles deckt.

Eine Zeit lang glaubte man auch, dass die sichtbare Peristaltik einer fixierten oder wenig beweglichen Darmschlinge ein Symptom der chronischen Occlusion sei. Fenwick glaubte, dass wir diese Erscheinung nur bei chronischer Darmstenose beobachten, aber nur dann, wenn die Wand vor dem Hindernis schon hypertrophierte. Zur Entscheidung dieser Frage sind noch weitere Beobachtungen erforderlich; hiebei müssen wir darauf hinweisen, dass es sich nicht nur um eine bloße Verhärtung, deutlichere



Markierung der Schlingen und ihrer durch Reibung und Percussion leicht hervorzubringenden Einschnitte, sondern auch um eine wirkliche und in bestimmter Richtung fortschreitende Peristaltik handelt.

Die Ausdehnung der Darmschlingen pflegt lang genug unbedeutend zu sein und auch die endliche Lähmungerschlaffung tritt entweder überhaupt nicht ein oder sie nimmt nur ganz allmählich zu.

Hier sei auch darauf hingewiesen, dass das Repertoire der Möglichkeiten bei chronischer Occlusion im Vergleich zu den unzähligen Abarten des acuten Ileus eigentlich unbedeutend ist, dass die Diagnose derselben nicht nur durch die Anamnese sehr erleichtert ist, sondern dass auch die Localisation (durch Palpation der Geschwulst oder nach der Richtung der Peristaltik u. s. w.) in vielen Fällen gelingt.

Nicht vergessen dürfen wir, worauf unlängst Naunyn hinwies. Nach seiner Statistik (288 Fälle) führten gleich vorgenommene Operationen (im Verlaufe der ersten zwei Tage) zu den besten Resultaten, nämlich zur Heilung in 75 bis 80%. Er behauptet aber weiter noch, dass die Laparotomie verhältnismäßig dort die besten Aussichten darbietet, wenn dieselbe an Kranken ausgeführt wird, welche vor oder noch im Augenblicke der Entstehung des Ileus an einer Hernie litten, wiewohl in diesen Fällen niemals eine eigentliche Incarceration der Hernie der Grund des Ileus war. Von 309 Ileusfällen konnte er 39 in diese Gruppe einreihen. Obwohl nun diese Fälle, bis auf fünf, welche im Verlaufe der ersten zwei Tage operiert wurden, durchwegs später zur Operation kamen, beträgt ihre Mortalität nur 28% (11 Fälle). Darunter waren 20 „Repositio spuria“ (3 Todesfälle = 20% Mortalität), häufiger Bänder oder Adhäsionen in der Nähe der Bruchpforte, die den Darm knickten oder einschnürten, selten Torsion. Diese verhältnismäßig günstigen Resultate erklärt Naunyn damit, dass die Occlusion in diesen Fällen irgendwie mit der vorhergehenden oder bestehenden Hernie zusammenhieng, mit anderen Worten, dass der Operateur den Sitz des Hindernisses kannte und darnach planmäßig vorgehen konnte.

Daher rät Naunyn, dass jeder Fall von Ileus, der mit einer Hernie verbunden war oder ist, a priori operativ behandelt werde, freilich auch dann, wenn eine äußere Incarceration nicht constatiert wurde.

Topographisch in der Bauchhöhle gelingt die Bestimmung des Sitzes des Hindernisses in Fällen eines acuten Ileus recht selten. Ja selbst Wasserinfusionen und Luftinsufflationen in den Darm sind nur insofern von Nutzen, als sie eine vielfache Contraction der Darmschlingen hervorrufen, unter denen sich aber wieder die für uns wichtige „fixierte Schlinge mit starker Peristaltik (Schlange)“ schwer finden lässt.

Andererseits können wir manchmal, wie bei Hernien, aus bestimmten Symptomen darauf schließen, wie weit ungefähr vom Magen oder After das Hindernis sich befindet.



Das Hindernis liegt im Duodenum, wenn der Kranke grüne Galle und zwar in manchen Fällen eine große Menge davon erbricht (Cohn), oder im Jejunum, wenn er zuerst grüne, dann gelbe Massen heraufwürgt (Herhold).

Riecht die erbrochene Masse fäcaloid, so ist das Hindernis einige Meter vom Pylorus entfernt. In der Mehrzahl der Fälle mit hochsitzendem Hindernis fehlt Indican im Harn.

Infusionen in den Mastdarm (und zwar wiederholte, nicht gleich der erste Versuch) sind sehr lehrreich. Behält der Kranke nur  $\frac{1}{2}$ — $\frac{3}{4}$  Liter, dann sitzt das Hindernis tief, in der Nähe des Afters. Verträgt er 1— $1\frac{1}{2}$  Liter, dann wird das Hindernis oberhalb des Mastdarmes zu suchen sein, ja nach Naunyn höher als in der Flexura sigmoidea und dem absteigenden Dickdarm. Darauf hat schon Brinton vor 50 Jahren hingewiesen mit dem Zusatze, dass das Hindernis nur im Colon ascendens gesucht werden müsse, wenn der Kranke bis  $4\frac{1}{2}$  Liter verträgt. Freilich liegt in diesen Angaben die Fehlerquelle darin, dass bei Retention von einem Liter Flüssigkeit das Hindernis zwar höher als im Mastdarm, ja selbst im Colon ascendens zu suchen sei, dass aber, auch wenn das Hindernis in der Flexura hepatica oder im Blinddarm seinen Sitz hat, der Kranke nicht 4 Liter vertragen muss, sondern vielleicht auch nur circa 1— $1\frac{1}{2}$  Liter, und zwar selbst nach wiederholten Versuchen. Abwärts vom Hindernisse vorhandener Spasmus der Darmschlingen kann die Infusionen vereiteln und zu falschen Schlüssen verführen.

Nachdem wir die allgemeinen Symptome des Ileus durchgenommen und auf jene besonderen Symptome hingewiesen haben, nach denen wir eine chronische Darmocclusion diagnosticieren könnten, liegt vor uns die verhältnismäßig schwierigste Aufgabe: die Charakteristik der acuten Darmocclusion zu liefern. Nach unserer Meinung sollten wir diese Bezeichnung nur für Fälle des sogenannten strangulatorischen Ileus reservieren, das ist für jene Darmimpermeabilität, die mit drohender Gangrän der afficierten Darmpartie verbunden ist. Da wir schon oben den Satz aufstellten, dass es uns gewöhnlich zur Zeit nicht möglich ist, die einzelnen causalen Abarten des Ileus, bis auf geringe Ausnahmen, mit Sicherheit zu bestimmen, so lautet unsere Aufgabe dahin: Aus welchen Symptomen lässt sich eine eingeleitete, drohende oder bestehende Darmgangrän, die auch von Darmimpermeabilität begleitet wird, erkennen oder welche Symptome charakterisieren die Darmstrangulation? Wir sagen bereits, dass es einzelne Fälle von chronischer Occlusion gibt, die in ihrem Wesen plötzlich einen acuten Charakter, das heißt den absoluten Impermeabilität, die früher nicht vorhanden war, annehmen können; so kann:

1. dieselbe anatomische Ursache bei schwächerer Wirkung Symptome einer chronischen Impermeabilität ohne Gefahr einer Darmgangrän hervorrufen, aber bei weiterer Steigerung auch Darmgangrän bewirken, zum



Beispiel eine geringe und doppelte Rotierung irgend einer Darmpartie oder eine Compression des Darmes durch omentale oder neugebildete Bänder, wenn dieselbe nur eine einzige oder plötzlich ein ganzes Paket von Darmschlingen betrifft, kann bald eine chronische oder acute Occlusion bewirken.

2. Auf das Bild einer chronischen Occlusion kann sich das eines acuten Ileus aufpfropfen, und zwar infolge von Veränderungen, welche nicht nothwendig im Rahmen einer chronischen Darmocclusion liegen, sondern welche zeitlich mit jener Ursache zusammenfallen, eigentlich aber durch Ausnahmszustände bewirkt werden. So beobachtete zum Beispiel der Autor, dass sich zu den Symptomen einer durch einen Gallenstein bewirkten chronischen Occlusion scheinbar das ausgeprägteste Bild eines acuten Ileus hinzugesellte, dessen Ursache bei der im übrigen resultatlosen Operation darin erkannt wurde, dass der Gallenstein mit einer scharfen Kante das Duodenum, das Jejunum bei seiner Wanderung förmlich aufschnitt, worauf von dem gangränösen Streifen am Darm, der den Weg des Gallensteins markierte, eine allgemeine eitrig-septische Peritonitis ausgieng, der der Patient erlag.

Der strangulatorische Ileus ist freilich dann am besten zu erkennen, wenn schon der Einfluss auf die Blutcirculation bemerkbar wird, wiewohl derselbe manchmal auch durch eine selbständige oder den Ileus begleitende Peritonitis bewirkt werden könnte. Dieser Einfluss kann sich bei manchen Ileusformen (Il. acutissimus) bis zu einem beginnenden Shock steigern; die Aussichten bei dieser Art des Ileus sind äußerst schlecht. Sonst schließen wir auf eine acute Occlusion, wenn die Krankheit mit auf eine bestimmte Stelle localisierten Schmerzen begann, welche fortdauern, wenn freies Exsudat im Peritonealraume entsteht (Gangolphe), das allerdings bei dem schnell fortschreitenden Meteorismus ziemlich schwer zu constatieren ist. v. Wahl machte darauf aufmerksam, dass die strangulierte Schlinge gespannt ist und ihre Lage nicht ändert, also auch der peristaltischen Wellenbewegung und jeglicher Locomotion entbehrt; ist ein größeres Paket von Darmschlingen afficiert, so kann man das Hilton Fagge'sche Symptom constatieren: „the absence of the visible peristalsis“, d. h. das vollkommene Fehlen jeglicher Wellenbewegung (die sich auf den Bauchwänden nirgends abzeichnet). Freilich darf die ergriffene Schlinge nicht von den vor derselben liegenden ausgedehnten Schlingen verdeckt sein. Ob auch die „Peristaltik der unbeweglichen, fixierten Darmschlinge (Schlange)“ Symptom des acuten Ileus ist, müssen erst weitere Untersuchungen zeigen, sowie, ob außer der Intussusception auch eine andere Strangulation von (im Stuhle nachweisbaren) Blutergüssen in den Darm begleitet zu sein pflegt.



Am verlässlichsten lassen sich die Darmocclusionen nach dem pathologisch-anatomischen Befunde eintheilen, und es bleibt unsere weitere Aufgabe, zu den einzelnen bei der Section erhaltenen Bildern die zugehörige Reihe charakteristischer, klinischer Symptome zu sammeln.

Es scheint nicht die Zeit gekommen zu sein — und sie wird vielleicht überhaupt nicht kommen — dass wir z. B. einen Theil dieser Befunde unter die acuten, einen anderen unter die chronischen Occlusionen, oder die einen in die Reihe des dynamischen, die anderen in die des Obturations-, die dritten in die Gruppe des Strangulations-Ileus einreihen könnten, weil wir Übergangsformen zwischen diesen einzelnen Gruppen bei gleichem pathologisch-anatomischen Befunde kennen, deren geringerer Grad einer chronischen, deren höherer einer acuten Occlusion entspricht oder wo die eine Form durch eine zufällige Complication in die andere übergeht.

Der Versuch einer auf klinischer und anatomischer Grundlage beruhenden Eintheilung, die von Treves empfohlen wurde, möge als Beweis des eben angeführten dienen. Dieselbe führt an:

1. Acute Occlusionen:

A. Einklemmung durch Bänder oder durch Öffnungen:

- a) u. zw.: Einklemmung durch isolirte peritoneale Verwachsungen,
- b)                   "                   "                   Omentalstränge,
- c)                   "                   "                   das Diverticulum Meckelii,
- d)                   "                   "                   normale, aber abnormal inserierende Gewebe (Proc. vermif. oder Tuba Fallopii u. s. w.),
- e)                   "                   in Spalten und Öffnungen verschiedener Art;

außerdem folgende seltene Befunde:

- f) Einklemmung über Bändern,
- g) acute Knickung des Dünndarmes,
- h) gewisse Fälle (!) von Drehung des Dünndarmes,
- i)                   "                   " (!) von außerhalb des Darmes gelegenen Geschwülsten, die durch plötzliche Compression des Dünndarmes diesen verstopfen.

B. Volvulus S-romani:

Als seltene Fälle: Volvulus anderer Colonabschnitte (gewisse Fälle!), Fälle von winkelter Verziehung und Knickung des angewachsenen Colons,

C. Acute (!) Intussusceptionen.

D. Einige Formen der Obstructionen durch Fremdkörper.

Hierher gehören außerdem:

- einige (!) Fälle von Obstruction durch verschluckte Fremdkörper,
- einige (!) Fälle von Obstruction durch Koprolithen.



## 2. Chronische Occlusionen:

## A. Stenose des Dünndarmes.

Mit dieser Gruppe lassen sich diagnostisch vereinigen:

- a) einige Fälle von Verziehung des adhärennten Dünndarmes,
- b) " " von Verwachsungen durch die eine Darmpartie zu einer fixen Schleife,
- c) Fälle der Darmcompression durch Adhäsionen,
- d) " " gegenseitigen Verwachsung einiger Schlingen,
- e) " " Darmstenose durch Cirrhose des entzündeten Mesenteriums,
- f) " von Stenose infolge Zugwirkung,
- g) " " Volvulus,
- h) Obstructionen durch Neubildungen,
- i) einige Fälle von Obstruction durch Gallensteine und Fremdkörper,
- k) " " von Compression durch Geschwülste außerhalb des Darmes.

## B. Stenose des Colons:

Mit dieser Gruppe sind verwandt:

- a) einige Fälle von Verziehung des adhärennten Colons,
- b) Compression des Darmes durch Adhäsionen,
- c) einige Fälle von Volvulus des Cöcums,
- d) Obstructionen durch Neubildungen,
- e) Compression durch eine Neubildung außerhalb des Darmes,
- f) einige Fälle von Koprolithen.

## C. Koprostase.

## D. Chronische Intussusception.

3. Fälle von chronischer Occlusion mit plötzlicher Verschlimmerung, acutem Ausgang.

Diese Classification führen wir nicht als ein Vorbild der Übersichtlichkeit, sondern als ein Verzeichnis jener Möglichkeiten an, durch welche Occlusionen entstehen können, wobei die eigentlichen, inneren Hernien nicht besonders ausdrücklich hervorgehoben sind (siehe 1. A. c).

Da wir nicht die Absicht haben, ein abgeschlossenes Bild der Darmocclusionen zu geben, indem wir sie nur mit Rücksicht auf die inneren incarcerierten und nicht incarcerierten Hernien, die eine acute oder chronische Impermeabilität bewirken, behandeln, so halten wir es für zweckmäßiger, auf Grundlage der anatomischen Bilder die nothwendigsten klinischen Befunde und Erfahrungen anzuführen und bloß der uns besonders interessierenden Gruppe eine eingehende Betrachtung zu widmen.

Beginnen wir mit der chronischen Darmocclusion:



## Der paralytische Ileus.

Die gelindeste Form einer chronischen Darmobstruction, also jener Unmöglichkeit, den Darminhalt zu entleeren, bei welcher sich in der Regel nervöse Erscheinungen nicht zu entwickeln pflegen, da die Ernährung der Darmwand nicht bis zur völligen Aufhebung der Lebensfähigkeit gelitten hat, ist die chronische Obstipation oder die Obstruction mit normalem Darminhalt oder der paralytische Ileus. Es ist von vornherein ungemein wahrscheinlich, dass wir die Ursachen des paralytischen Ileus nahezu ausschließlich am Dickdarm zu suchen haben werden, da hiezu eine gewisse Eindickung, Festigkeit des Darminhaltes erforderlich ist, die wir für gewöhnlich am Dünndarme vermissen. Der Name besagt schon, welche Ansichten über die Ursachen dieser Ileusform herrschen und dass derselbe, und das aus zwei wichtigen Gründen, vornehmlich Gegenstand der internen Therapie sein wird. Dieselbe soll den Darminhalt zu verflüssigen und die geschwächte Kraft der Darmmuskulatur zu heben trachten. Doch können auch excessive Fälle vorkommen, wo die Obstipation einen derartigen Grad erreicht, dass selbst die energischste Peristaltik der über der verlegten Stelle gelegenen Darmpartien das Hindernis nicht zu überwinden vermag. Infolge des dauernden Verbleibens der inspissierten Darminhaltmassen an einer Stelle dehnt sich der darüber gelegene Darmtheil immer mehr aus, die Muskelfaserbündelchen werden voneinander entfernt, bis sie einreißen und die Restitution immer schwieriger und schwieriger wird.

In solchen Ausnahmefällen könnte es sich darum handeln, den eingedickten Inhalt aus dem Darne selbst manuell oder mittelst Löffels zu entfernen, oder die Atonie der über dem Hindernis gelegenen Theile durch Anlegung einer Darmfistel zu heilen, ungefähr in ähnlicher Weise, wie wir unmäßige Magendilatation mittelst Anlage einer Magenfistel rückgängig zu machen suchen. Eine derartige chronische Obstipation, welche für gewöhnlich durch Darreichung einer ganzen Reihe von Abführmitteln behandelt und in der Überzahl der Fälle auch geheilt wird, erfordert manchmal die mechanische Entleerung wenigstens der untersten vom Rectum erreichbaren Knollen, damit sodann durch äußere Massage des Bauches auch der übrige Inhalt nach und nach analwärts — eventuell passiv — verschoben werde, bis er vom Anus aus wieder erreichbar ist.

Der Verfasser erinnert sich eines Falles, in welchem er ersucht wurde, sich über die Entfernbarekeit eines Rectalpolypen zu äußern, der krebbsverdächtig war und durch den Anus nach außen ragte. Die Patientin war circa 55 Jahre alt. Bei der Untersuchung fand man einen groß-orangengroßen, braunschwarzen, aus dem Anus hervorragenden, durch den Sphincter kreisförmig eingeschnittenen Körper von glatter Oberfläche. Bei der Untersuchung war es schwierig, zwischen dem Sphincter und dem



Körper durchzudringen und es geschah dies endlich auf Kosten des Körpers, welcher circumscrip't eingedrückt wurde. Jetzt zeigte es sich aber, dass der „Tumor“ nichts anderes war als ein kugelförmiges Stück Koth, welches nirgends mit der Rectalwand zusammenhieng, also keinen Stiel hatte, und unter gewissen Beschwerden beseitigt wurde. Nun fand aber der untersuchende Finger, dass die ganze Rectalampulle von ähnlichen verhärteten Kothballen erfüllt war, ja dass der ganze Dickdarm bis zur Bauhin'schen Klappe mit ähnlichen, durch die schlaffen Bauchdecken gut tastbaren kugelförmigen Kothstücken prall angeschoppt war. Die Patientin, welche mehreremale geboren hatte, ließ sich sehr leicht den härtlichen Darminhalt von einem Orte zum anderen verschieben, aber es dauerte immerhin ganze 3 Wochen, bis auch das centralst gelegene Stück (aus dem Blinddarme) nach außen befördert war. Wir bemerken hiezu, dass diese Patientin eigentlich nie an Zeichen einer Obstruction gelitten hat, da sich der flüssige Dünndarminhalt zwischen den Kothballen einen Weg gefunden hatte, so dass dieser Fall die paradoxe Erscheinung einer diarrhöischen Stuhlentleerung bei vollständig obturirtem Dickdarm bot.

In einem anderen Falle hatte es sich um einen 19jährigen hochaufgeschossenen jungen Mann gehandelt, welcher mit 14tägiger, chronischer Obstipation auf die Klinik eingebracht wurde und bei dem der Verdacht einer Darmknickung oder -Drehung bestand. Eine weitere Woche verging, ohne dass wir durch die üblichen Mittel Stuhl erzielt, ja ohne dass wir irgend einen Aufschluss über die Natur oder den Sitz des Hindernisses erlangt hätten. Endlich griffen wir — vor dem Probeeinschnitt — zum letzten Mittel, der Untersuchung per rectum mit halber Hand. Wir erfuhren abermals nicht das geringste, und setzten für den nächsten Tag den Eingriff fest. In der Nacht erfolgten nun viele copiöse Stuhlentleerungen, so dass der Kranke, nachdem sich die von der Untersuchung zurückgebliebene Sphinctereninsufficienz ausgeglichen hatte, gesund entlassen werden konnte.

Solche Fälle von Koprostase können ausnahmsweise auch zum Tode führen, indem die Wand der ad maximum gespannten Därme an einer Stelle, oft sehr weit vom Hindernis, mit Vorliebe in der Cöcalgegend auseinanderweichen kann, oder indem sich andere Complicationen entwickeln. Stercorale Geschwüre können Verlöthungen der Därme untereinander bedingen und diese wieder Knickungen verursachen; ein andermal entstehen Narbenstenosen nach Ausheilung derartiger ulcerativer Processe. Oder es kann der mit eingedickten Kothballen beschwerte Darm (Flexur, Cöcum) plötzlich einer Drehung unterliegen und hiedurch dazu Veranlassung geben, dass sich die bisherigen Zeichen einer chronischen Obstipation in Symptome eines Strangulationsileus verwandeln.

Zeichen einer derartigen chronischen Obstipation sind: Ausdehnung des Bauches, Stuhlverhaltung, manchmal von Durchfallperioden unterbrochen,



Herzpalpitationen, Dyspnoë, Nervenschmerzen im Nervus genito-cruralis und genito-inguinalis, ischiadicus, also entweder in die Genitalien oder in die Oberschenkel ausstrahlend; weiter Appetitverlust; Varicocele, nach Koth riechender Athem, manchmal auch Erbrechen, welches sogar fäculent werden kann. Wie selten die Stuhlentleerung werden kann, geht aus dem Falle Pollock hervor, in welchem eine Frau nur einmal im Vierteljahr einen Stuhl hatte, oder aus dem Berichte von Blak, welcher von einer 18 Wochen andauernden Obstipationsperiode erzählt; endlich wurde Stuhl erzielt, aber der Kranke starb nach einigen Tagen. Thomas Strong erzählt von einem 26jährigen Manne, der an einer habituellen Obstruction litt, die einzelnen Obstipationsphasen dauerten 76 Tage, 15 Wochen, 7, 8 bis 9 Monate. Solche Fälle werden meistens an hysterischen und melancholischen Personen beobachtet.

Objectiv kann man im Bauche einen Tumor constatieren, welcher aus Fäcalien besteht. Eine solche intraabdominelle Schwellung ist knetbar, plastisch, man kann in ihr Grübchen, Eindrücke machen, und zwar gewöhnlich ohne Schmerzen. Am ehesten gelingt dies in der Blinddarmgegend, über der äußeren Hälfte des Poupart'schen Bandes. Je weiter zum Anus, desto härter werden die Knollen, und manchmal kann man ihre Untertheilung in runde oder ovale Säulenstücke durchtasten. Bei solchen Tumoren muss man sich inacht nehmen, dass man sie nicht, z. B. in der Gegend der Flexura hepatica, für eine Lebervergrößerung oder für einen carcinomatösen oder durch Invagination entstandenen Tumor etc. hält.

Zum Schlusse sei erwähnt, dass Thomas in solchen Fällen nach Darreichung von Abführmitteln und bei Anwendung von Massage mit dem Stethoskop Geräusche hörte, welche angeblich durch die sich verschiebenden Kothmassen verursacht worden sein sollen.

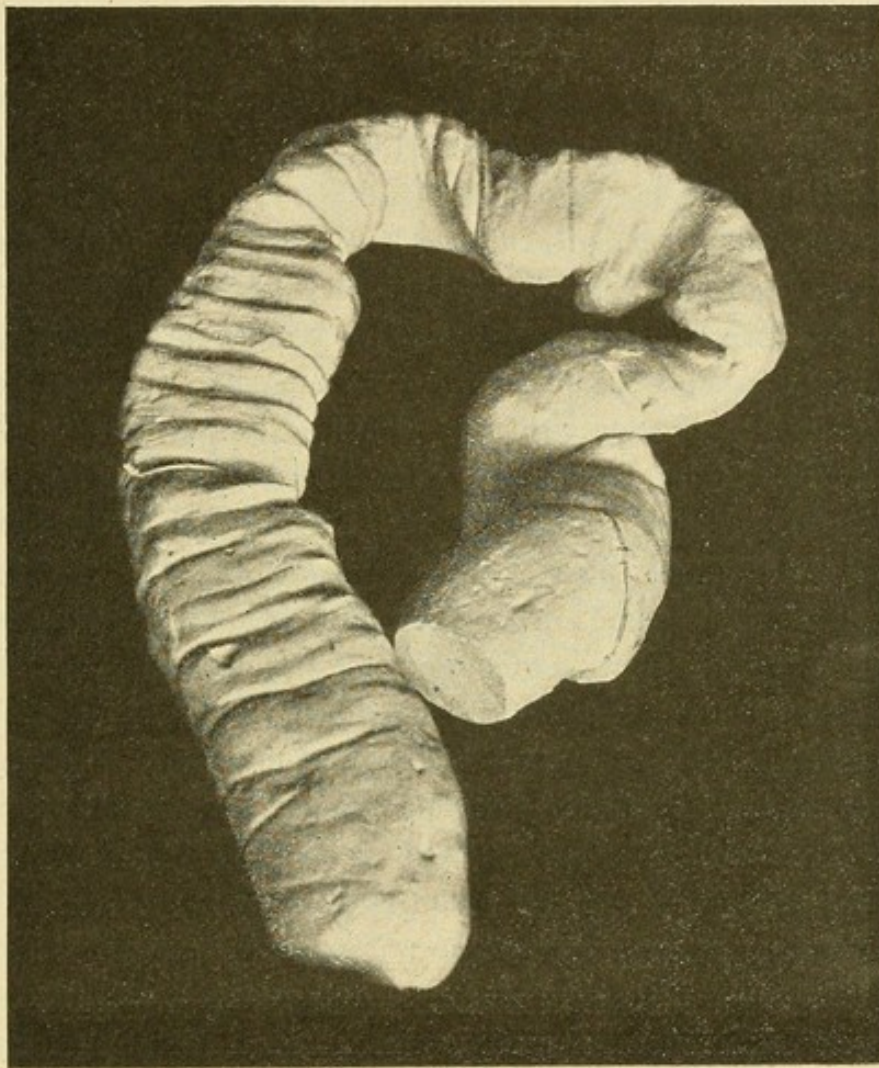
---

## Über Darmknickung.

Unter die Fälle von chronischer Darmverlegung gehört weiter die Darmknickung (*coudure*, *infractio*), bei welcher der Darm irgendwo — an einem anderen Darmstück, Eingeweide oder Punkte der Bauchhöhle — mittelst kürzerer oder längerer Adhäsionen befestigt ist, sein Verlauf also an dieser Stelle geknickt ist. Hiebei ist die convexe Darmwand an die mesenteriale genähert, und der Darminhalt muss den vorspringenden mesenterialen Sporn so umgehen, wie bei einer Stercoralfistel. Solche Darmknickungen haben ihren Ursprung in irgend einer vorausgegangenen circumscripten Bauchfellentzündung. Da wir in der letzten Zeit gewöhnt



sind, nur einen ganz geringen Theil der Bauchfellentzündungen als spontan aufzufassen, vielmehr beinahe immer einen localen Herd als Ausgangspunkt solcher Peritonitiden anerkennen, so wollen wir auch hier als letzte Ursachen der Darmanwachsenden jene örtlichen Processe in der Bauchhöhle anführen, welche solche Adhäsionen liefern könnten. Als solche sind vor allem die Entzündungen in der Umgebung des Blinddarmes zu nennen, welche zumeist auf ulcerativen oder perforativen Vorgängen am Processus



*Fig. 110* (siehe Seite 456).

vermiformis, seltener, fast ausnahmsweise, am Cöcum beruhen. In zweiter Reihe sind die gonorrhoeischen und puerperalen Entzündungen der Gebärmutter und ihrer Adnexe (Eileiter und Eierstock) zu nennen, an welche Organe die ins kleine Becken herabsinkenden Dünndarmschlingen anzuwachsen pflegen, wodurch schwere Passagehindernisse für den Darminhalt erwachsen. Endlich sind's die inflammatorischen Processe um die Gallenblase, welche zumeist das Duodenum oder das Colon transversum, in selteneren Fällen die übrigen Dünndarmschlingen abknicken können. Von außerhalb der Bauchhöhle gelegenen Ursachen sind dann allerdings in erster Reihe



die Verwachsungen der Darmschlingen an das Bruchinnere zu nennen, wiewohl wir schon an anderer Stelle angeführt haben, dass solche Verwachsungen weit häufiger am omentalen Antheil des Bruchinhaltes vorkommen pflegen, als am intestinalen. Außer diesen gibt es noch weniger bestimmt localisierte Darmulcerationen, z. B. dysenterischer, stercoraler, typhöser, tuberculöser Natur, welche allmählich bis zur Serosa vordringend, auch die anliegenden Darmschlingen erfassen können, wodurch Darmhindernisse entstehen, welche ohne operativen Eingriff kaum zu beseitigen sind.

Credé benannte die bei solchen Darmknickungen beobachteten Unterleibsschmerzen „schwere Darmkoliken“, da er die in gewissen Zeiträumen nach dem Nahrungsgenuss auftretenden Unterleibsschmerzen von krampfhafter Natur für den Ausdruck der peristaltischen Anstrengung hielt, mittelst welcher das Hindernis im Darne überwunden werden soll. Der Zeitpunkt, an welchem derartige Darmkoliken nach der Nahrungsaufnahme zu erscheinen pflegen, ist kürzer oder länger, je nach der Entfernung des Hindernisses vom Magen. Schon vor Credé wies Hallé auf den perigenitalen Ursprung solcher Adhäsionen hin, und der Verfasser selbst konnte einen hergehörigen Fall mittelst dreifacher Resection des Darmes und Resection des Blasescheitels ausheilen (Allg. Wien. med. Ztg. 1888). Ein weiterer einschlägiger Fall von Darmknickung ist, bezüglich seines Aussehens während des Kolikanfalles, in Fig. 109 auf Seite 443 abgebildet. Ein Resectionspräparat ist in Fig. 110 auf Seite 455 wiedergegeben. Auf den pericholecystitischen Ursprung solcher Adhäsionen wies vornehmlich Lauenstein hin.

Auch am Übergang von der Bauchhöhle in den Bruchsack, also am inneren Bruchring und seiner unmittelbaren Umgebung, können bewegliche Darmpartien anwachsen. Hierbei ist also weniger die Örtlichkeit im Verlaufe des Darmes, als die Anwachsungsstelle an die Bauchwand im voraus bestimmt. Im letzteren Umstande liegt auch ein schätzbarer Wink, an welcher Stelle der operative Eingriff vorgenommen werden soll. Wiewohl es, wie schon erwähnt, Fälle gibt, in denen der Darm durch Anwachsungen in einem äußeren Bruchsack irreponibel wird, wodurch gewöhnlich Schmerzen, zumeist in der Gegend des Nabels empfunden, entstehen, so gibt es außerdem auch Verwachsungen im Bruchsackhalse oder in der Umgebung des inneren Bruchringes, während äußerlich keine Darmschlinge im Bruchsacke vorliegt.

In einem solchen Falle ist die Erschließung, Diagnose der Ursache weit schwieriger und man muss zu anamnestischen Angaben des Kranken Zuflucht nehmen, welcher oft recht bestimmt angibt, dass er einmal an einem Bruche, der momentan geheilt sein kann, gelitten habe; ja wir können, wenn wir weiter nach eventuellen Phasen des Ausbleibens des Stuhles, von Empfindlichkeit und Irreponibilität des Bruchinhaltes fahnden, eine Entzündung der Hernie, ja eine Brucheinklemmung constatieren. Es ist nun leicht, von dieser Zeit her die Verwachsungen des Netzes, aber auch der



Därme an die vordere Wand herzuführen. Aber auch an eine Verlöthung der beiden Arme einer eingeklemmt gewesenen Darmschlinge untereinander ohne Verwachsung mit der Bauchwand muss gedacht werden, ja es verursachen eben diese Concretionen der Därme, wegen paralleler Lage der Schlingenarme, die hartnäckigsten Knickungen. Ja, diese letzteren sind aus dem Grunde die ungünstigsten Fälle, als bei Anwachsungen der Därme an andere Eingeweide oder Punkte der Bauchhöhle durch die Peristaltik die Adhäsionen nach und nach gedehnt werden können, bis sie so gut wie kein Hindernis abgeben; eine frei flottierende Darmschlinge dagegen mit verlötheten Armen kann durch eigenmächtige peristaltische Bewegung kaum je die Enge und Schärfe der Knickung bessern.

Es muss daher in der Anamnese dieser Zustände nicht nur an Perityphlitis, perigenitale Adhäsionen, Pericholecystitis, sondern auch an Hernien, insbesondere deren anatomische Art und Veränderungen, welche dieselben durchgemacht haben könnten, gedacht werden. Hiemit muss natürlich bei Aufnahme des Status præsens auch eine gründliche Untersuchung der genannten, zu circumscripten peritonealen Entzündungen prädisponierten Gegenden verbunden sein, wobei eventuell auch eine bimanuelle Untersuchung in der Narkose zu Hilfe genommen werden muss.

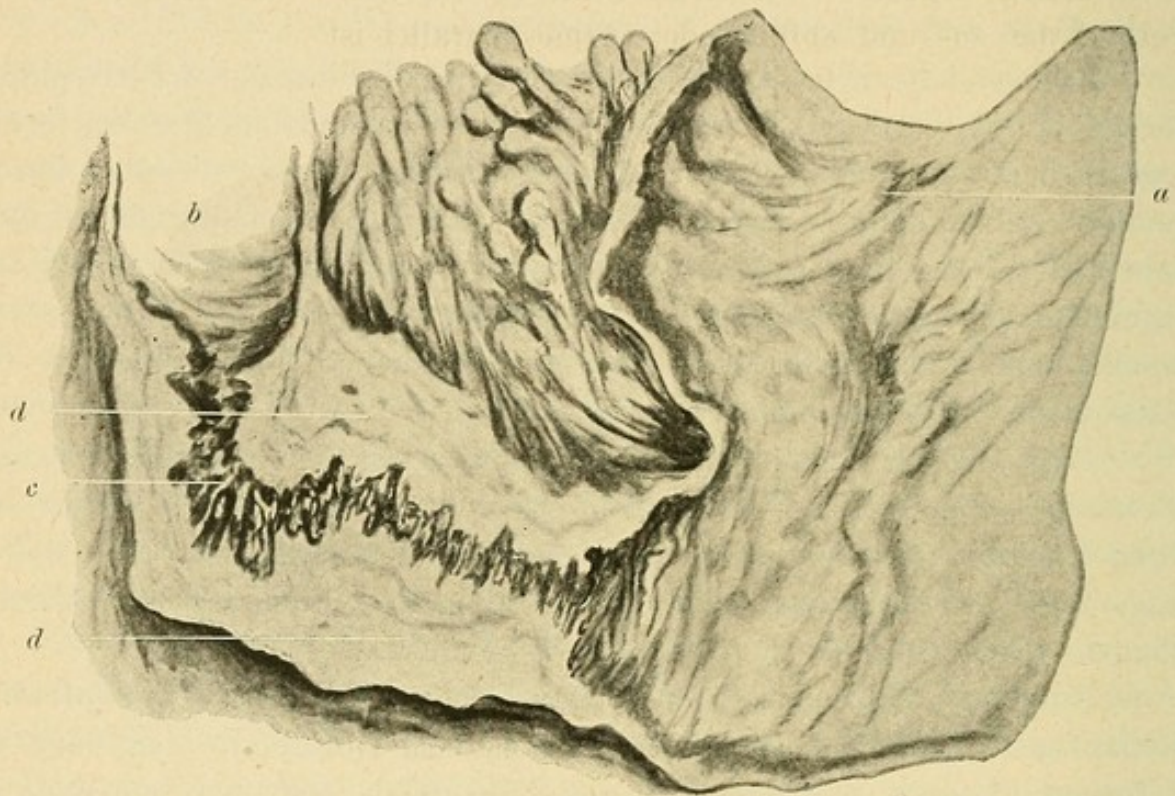
Dass wir der Vollständigkeit halber auch auf seltenere Entzündungen (Prostatitis, Pericystitis), weiter auf Verletzungen, und fremde Körper mit ihren Ulcerationsfolgen, sowie an Volvulus, Intussusception etc., welche insgesamt Verlöthungen der Darmschlingen untereinander anbahnen können, reagieren müssen, ist selbstverständlich.

Unter den klinischen Erscheinungen sind vor allem jene krampfhaften kolikartigen Schmerzen zu nennen, welche eine bestimmte Zeit nach der Nahrungsaufnahme wo immer in der Bauchhöhle beginnen, um stets an einer vom Patienten genau bezeichneten Stelle, wo auch die Adhäsion (oder Darmstrictur, welche ungemein ähnliche Symptome hervorbringt) sitzt, zu enden, und um dann wieder an einer entfernteren Stelle anzuheben und peristaltisch steigend und abfallend, der erwähnten Stelle sich zu nähern und dort zu erlöschen.

Während dieser Schmerzen kann man mit der Hand die peristaltische Bewegung einer oder mehrerer Schlingen tasten oder mit dem Auge wahrnehmen, ebenso eine ballonartige Blähung der vor dem Hindernisse gelegenen Darmpartie constatieren. Da die Lichtung des Darmes kaum verringert, nur seine gerade oder bogige Richtung scharfwinkelig geknickt ist, so bahnt sich der Darminhalt endlich unter gesteigerter Peristaltik den Weg, worauf die Schmerzen vollständig nachlassen und der Kranke sich während der anfallfreien Zeit verhältnismäßig wohlbefindet, bis sich die unterdessen aufgenommene Nahrung abermals dem geknickten Orte genähert hat. Die causale Verbindung zwischen dem Nahrungsgenuss und den Schmerz-



anfällen tritt endlich so ins Bewusstsein des Kranken ein, dass er sich die letzteren zu verringern oder zu mildern sucht, indem er so wenig als möglich Nahrungsmittel und da nur mit besonderer Auswahl der flüssigen zu sich nimmt, wodurch er beständig an Ernährung abnimmt und sich bei ihm endlich ein Hungergleichgewicht mit höchstgradiger Abmagerung einstellt. Dies ist aber auch der Grund, warum die operierten Kranken nach erfolgreicher Ausschaltung des Hindernisses förmlich aufblühen und binnen kaum glaublicher Zeit eine Gewichtszunahme von 20—30 *kg* (bis 4—6 *kg* wöchentlich) aufweisen. Dass derselben auch eine gehörige Nahrungszufuhr



*Fig. 111* (siehe Seite 460 und 470).

Scheitel der Flexura romana am Boden des kleinen Beckens fixiert und auf eine längere Strecke stricturiert.

*a* = das centrale, *b* = das periphere Ende, *c* = die Strictur in der Schiele *d*.

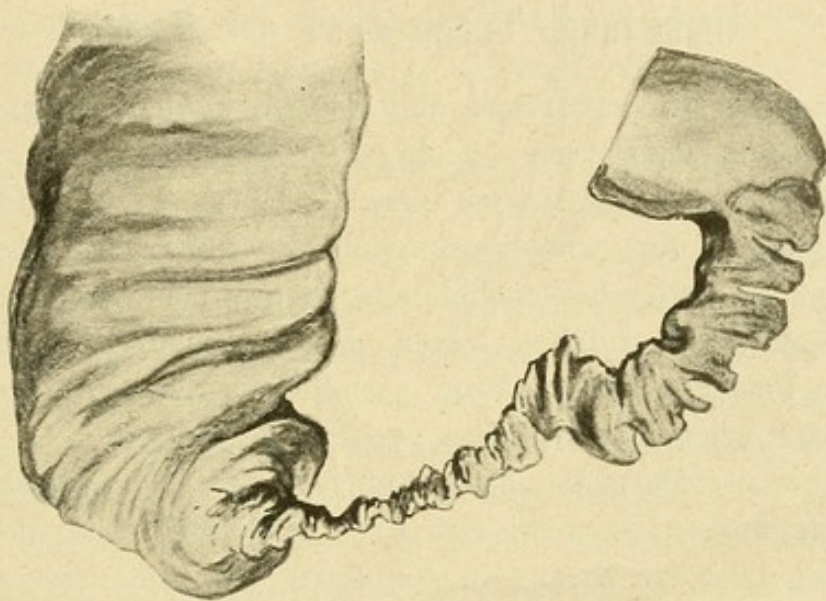
entspricht, ist selbstverständlich und stempelt dieselbe den Reconvalescenten temporär zu einem concertmäßigen Vielesser!

Ab und zu geschieht es, dass ein Kranker während einer adhäsiven allgemeinen Peritonitis derartige vielfache Verklebungen der Darmschlingen untereinander und mit anderen Bauchfellflächen erleidet, dass die ganze Peritonealhöhle förmlich obliteriert, verschwunden ist. Dann gibt es selbstverständlich nicht nur eine, sondern eine ganze Reihe von Knickungen, und kaum hat der Darminhalt eine ungünstige Stelle passiert, schon hat er eine neue zu überwinden, so dass sich das Leben eines solchen Patienten zu einem wahren, unaufhörlichen Martyrium gestaltet, welchem auch



chirurgisch schwer abzuhelpen ist und welches den Betroffenen endlich zum Selbstmorde treiben kann.

Auch in den Fällen von Darmknickung kann sich die unvollständige Obstruction in eine absolute steigern, obwohl dies nur selten der Fall ist. Es hängt meist wohl davon ab, ob die Knickung den Dünn- oder Dickdarm betrifft; im ersteren Falle kommt es, da die Darmlichtung nicht aufgehoben und der Inhalt flüssig ist, selten zu einem Anfalle von absoluter Darmverlegung mit allen ihren Folgen. Doch pflegt die Schmerzhaftigkeit und Intensität der Koliken bedeutend zu sein, besonders wenn eine Dünndarmschlinge irgendwo am Grunde des Kleinbeckens adhäriert, wobei der Verlauf des zu- und abführenden Armes parallel ist.



*Fig. 112* (siehe Seite 460 und 470).

Innerer Wachsabguss des Präparates der Fig. 111 vor dem Aufschneiden.

Bei Knickungen des Dickdarmes kann man sich schon eher eine Verstopfung der geknickten Stelle vorstellen, und zwar schon durch einen gewöhnlichen eingedickten Kothballen.

Darmknickungen haben aber auch eine weitere Tragweite. Sie disponieren zu Torsionen des Darmes, oder zu Volvulus. Wenn nämlich eine bewegliche Darmschlinge durch Annäherung und Fixation ihrer beiden Fußpunkte eine enge, schmale Basis gewinnt und beschwert wird, so stellt sich leichter eine Drehung derselben ein, als wenn ihre Basis breit ist. So finden wir bei Torsionen der zu solchen Drehungen ohnehin disponierten Flexura romana regelmäßig den Anfang und das Ende derselben durch narbige Fixationsstränge aneinander geheftet.

Manche Fälle lassen nur eine Wahrscheinlichkeitsdeutung zu.

So litt ein Patient als Kind an einer Hernie, im Alter von 18 Jahren an einer Peritonitis, von der er genas. Seit der Zeit Stuhlbeschwerden,



welche mit Mühe und Noth überwunden wurden, bis es im Alter von 28 Jahren zu absoluter Verlegung kam. Am 13. Tage derselben Anus præternaturalis, trotzdem Tod am 3. Tage an Perforationsperitonitis. Sectionsbefund: Flexura romana mit ihrem Scheitel am Kleinbeckenboden mitten in schwieligen Adhäsionen adhärent (Fig. 111 auf Seite 458) und auf eine längere Strecke hochgradig verengt (Fig. 112 auf Seite 459). Im Colon descendens zahlreiche stercorale Geschwüre, eng beieinander stehende Gruppe derselben perforiert (Fig. 121 auf Seite 509). Höchstwahrscheinlich hängt der Zustand doch mit der Hernie zusammen (Incarceration, Taxis?).

### Abplattung, Compression des Darmes.

Pseudomembranöse Stränge und Bänder können außer Knickungen auch Compression des Darmes bedingen. Denselben Effect können aber auch abnorm fixierte Netzstränge haben, ebenso wie das Meckel'sche Divertikel, mag es nun, wie ursprünglich, im Nabel implantiert sein oder frei geworden an anderen Bauchhöhlenstellen wieder anwachsen oder mit seinen mesenterialen Gefäßen einen geschlossenen Ring bilden. Auch andere strangförmige Gebilde, Proc. vermiformis, Tuba, Appendix epiploica können zu ähnlichen Abplattungen des Darmes führen.

Je leerer der Darm ist, desto weniger können die erwähnten Stränge ihre Wirkung äußern; je mehr sich der Darm füllt, desto mehr schneidet eine Adhäsion oder ein Strang in den Darm ein, und desto eher kann es geschehen, dass die ausgedehnten Darmschlingen eine nachbarliche Schlinge an das Pseudoligament anpressen. Hiedurch kann auch plötzlich die Ernährung einer Darmpartie eine tiefe Schädigung erfahren, besonders wenn neue Darmschlingen unter den Strang hineinschlüpfen. Hiedurch kann aber auch aus einer chronischen Obstruction das Bild eines Strangulationsileus entstehen.

Die häufigsten Erscheinungen dieser Art sind comprimierende Netzstränge, da Netzzipfel, wie schon erwähnt wurde, zu Verwachsungen mit dem Bruchsackinnern und mit dem Bruchsackhalse neigen; dann spannt sich zwischen der inneren Bruchsackmündung und dem Colon transversum und Magen saitenartig ein Strang, der leicht die darunter liegenden Darmschlingen comprimieren kann. Es kann jedoch auch geschehen, dass Darmschlingen zwischen den gespannten Netzstrang und die Bauchwand hineinschlüpfen, besonders im entleerten Zustande, worauf die sich ausdehnenden Darmschlingen den Strang an die vor demselben liegenden Darmpartien anpressen oder die letzteren um den Strang bis zur Vernichtung der Darmlichtung umbiegen. Am Dünndarme ist dieses Vorkommnis recht



selten, am Dickdarme dagegen noch seltener, da bedeutende Theile desselben unbeweglich sind (wenigstens unter normalen Verhältnissen der Befestigungen des Colon), und das Colon nur schwer zwischen einen Netzstrang und die Bauchwand hineinschlüpfen kann, da sich das Netz ja am queren Grimmdarm inseriert. Doch kann derartiges leicht am S-romanum vorkommen, und es ist eine feststehende Thatsache, dass vielen Ileusformen abnorme Lage- und Befestigungsbefunde des S-rom. zugrunde liegen (Curschmann).

Im ganzen kann man wohl sagen, dass man selten dazu kommt, einen solchen Zustand zu operieren, so lange der Strang eben nur eine Compression, aber noch nicht eine Strangulation verursacht. Einen ähnlichen Fall hatte der Verfasser jüngst Gelegenheit zu beobachten. Ein 17jähriger Junge wurde von der internen Abtheilung auf die chirurgische transferiert. Sein Aussehen hochgradig verfallen, die Augen von braunen Höfen umgeben, tief in ihren Höhlen. Temperatur  $35.4^{\circ}$ , Puls nicht fühlbar, Erbrechen, Abdomen kahnförmig eingezogen; in demselben nichts Abnormes tastbar. Operation wurde abgelehnt, der Befund am Abdomen als höchst auffällig bezeichnet; der Kranke starb auf der internen Abtheilung unter der Diagnose: Mening. tuberc. (?) Bei der Section fand man folgenden Befund am Bauchinhalte: Seine Lage entschieden abnorm. Von einer circa 50 cm von der Plica duodenojejunalis entlegenen Jejunalschlinge zieht sich ein Strang gegen den Peritonealüberzug der Gegend der Synchondrosis sacro-iliaca dextra. Unter diesem Strang liegt der ganze übrige Dünndarm bis auf eine Strecke, welche circa 50 cm von der Valvula Bauhini beginnt. Doch auch an der unter dem Ligament befindlichen Darmpartie ist noch eine weitere Veränderung wahrnehmbar, insoferne dieselbe in der Richtung des Uhrenzeigers von links nach rechts um  $180^{\circ}$  torquiert ist, so dass die jejunale Abgangsschlinge des Ligaments rechts von dem torquierten Mesenterialstiele zu liegen kam. Die collabierten, aber nicht gangränösen Schlingen lagen im Kleinbecken, am Mesenterium war keine Schnurfurche nachweisbar. Das vor dem Hindernis liegende Jejunum enthält nur wenig Darminhalt. Für länger dauernden Bestand des Zustandes spricht außer der elenden Ernährung des Kranken die schiefergraue Verfärbung der collabierten torquierten Darmschlingen. Das Peritoneum frei von jeder Veränderung. Der Strang förmlich varicös anzusehen, an seiner Implantation innen im Darne kein Grübchen, keine Eintrittsöffnung in denselben (der Strang wird erst mikroskopiert). Dieser Fall illustriert geradezu classisch ein Beispiel einer chronischen Compression des Darmes, nur noch mit Torsion desselben compliciert. Der Befund des kahnförmig eingezogenen Unterleibes (wie bei Bleivergiftungen) erklärt sich dadurch, dass der größte Theil des collabierten Dünndarmes im kleinen Becken lag, das Jejunum über dem Strange nur wenig Schleim enthielt und der Magen nicht aus-



gedehnt, eher klein zu nennen war. Anamnese war wegen des moribunden Zustandes des Patienten nicht zu erheben.

Was die Behandlung dieser Zustände — nicht der hieraus hervorgehenden Darmstrangulationen — betrifft, so gehört sie zu den leichtesten Aufgaben des Chirurgen, die Zustände selbst aber zu den angenehmsten Überraschungen des auf die compliciertesten Befunde und Eingriffe gefassten Operateurs. Eine hinreichende Incision der Bauchdecken, eventuell eine Eventration der Eingeweide und nun Durchtrennung des Stranges, Netzzipfels, Hohlorgans (Proc. vermif., Divertic. Meckelii, Tuba etc.) zwischen zwei Ligaturen stellt die Durchgängigkeit des Darmes wieder her, wozu natürlich eine Retorsion eines Volvulus etc. nach Bedarf hinzugefügt werden muss.

Eine weitere Grundlage der chronischen Darmobstruction sind:

## Die Verengungen des Darmes oder Stricturen.

Eine Darmverengung kann entweder durch eine Neubildung oder durch Narbenentwicklung nach Geschwüren verschiedenster Art bedingt sein.

Am häufigsten werden durch Carcinom-Entwicklung bedingte Stricturen beobachtet. Darmkrebs kommt am häufigsten im Dickdarm vor, selten im Dünndarm, und zwar verhältnismäßig hievon am öftesten im Zwölffingerdarm vor. Doch auch im Dickdarm verengt das Carcinom die doch ziemlich bedeutende Lichtung des Darmes sehr frühzeitig, nicht nur dadurch, dass dieselbe mit den Neubildungsmassen ausgefüllt wird, sondern auch dadurch, dass skirrhösen Formen des Carcinoms eine eigene Schrumpfungstendenz innewohnt, welche sodann durch Verlegung mit Kothballen nur noch unterstützt wird. Am Dickdarm selbst kommt das Carcinom auf den Umbiegungsstellen mit Vorliebe vor; demnach im Blinddarm, an der Flexura hepatica, lienalis, romana und dann am häufigsten im Endstück des Darmes, dem Rectum. Auf die Verstopfung mit Kothpartikelchen oder im Darminhalt enthaltenen Fremdkörpern sind die plötzlichen Verschlimmerungen im Verlaufe der Carcinomerkrankung zu beziehen, ebenso wie das Auftreten einer absoluten Darmobstruction, welche in den Gang des allmählichen Wachstums und der hiemit zusammenhängenden allmählich fortschreitenden Verengerung scheinbar nicht hineinpassen und die Stadien verhältnismäßigen Wohlbefindens bei täglicher, wenn auch künstlicher Stuhlentleerung unversehens unterbrechen.

Die carcinomatöse Strictur zeigt sich durch blutige Stuhlentleerungen an. Das dem Stuhl beigemischte Blut kann entweder als schwarzes, verdautes Blut den Stuhl dunkel, ja schwarz färben (die Patienten bezeichnen



den Stuhl auch gern als verbrannt) und mit dem Darminhalte innig vermengt sein, oder das Blut ist hellroth und der bereits geformte andersfarbige Stuhl damit wie bestrichen, oder Blut und Schleim werden auch ohne Stuhl, bei Rectalcarcinomen nicht selten auch unwillkürlich entleert.

Diese Erscheinungen erregen bei Individuen, welche in Jahren stehen, in denen Carcinom am häufigsten vorzukommen pflegt, besonders wenn für sie kein anderer Ursprung (z. B. der Beginn unter Fieberbewegungen, unter bedeutenden Schmerzen, nach Verletzungen etc.) ermittelt werden kann, den Verdacht auf neoplastische Darmstrictur. Kann man außerdem noch einen charakteristischen (nicht sonderlich umfänglichen, derben, grobhöckerigen, mit einem Trichter einer- oder beiderseits versehenen) Tumor durchtasten, wozu sich oft eine Rectalinsufflation mit Luft eignet, kann man regionäre Drüenschwellungen mit infiltrierten vom ursprünglichen Tumor zu denselben ziehenden Lymphgefäßen nachweisen, besteht ein mäßiger Ascites und eine beginnende Kachexie, so wird die Carcinomdiagnose immer wahrscheinlicher. Bezeichnend ist, dass dem Anfalle einer absoluten oder fast absoluten Darmobstruction oft ein — auch wiederholter — unvollständiger Anfall vorausgeht, welcher, nachdem er nahezu seine Akme erreicht hat, plötzlich zurückgeht, worauf eine Phase scheinbarer Euphorie den Patienten, ja auch mitunter den Arzt über den Ernst der Situation täuscht, bis eine Wiederholung des Anfalles einen deutlicheren Wink gibt. Dieser scheinbare Nachlass des Leidens ist dadurch zu erklären, dass entweder durch erhöhte Peristaltik der intra-intestinale Druck derart erhöht wird, dass das für die Fortbewegung des eingedickten Darminhaltes bestehende Hindernis überwunden wird, oder dass der früher zähere Darminhalt durch Hypersecretion des Darmes (infolge Reizes von Seite des stagnierenden, sich zersetzenden Darminhaltes) flüssiger wird und dann leichter durchgeht, oder endlich durch folgenden Mechanismus: infolge von Stauung des Darminhaltes bei intacter Muskulatur, daher bei bestehender energischer Peristaltik, wird das zuführende Darmstück immer mehr ausgedehnt, bis eine retrograde Invagination der stricturierten Stelle eintritt, so dass das Carcinom in den oberhalb gelegenen Darmantheil wie die Portio vaginalis in die Scheide hineinragt. Die daselbst angesammelte Flüssigkeit, unter hohem Drucke stehend, comprimiert den hineinragenden Tumor allseitig derart, dass eine kleinere bisher bestandene Öffnung vollständig comprimiert werden kann. So lange die intensiven Darmcontractionen andauern, lässt die Stärke des Anfalles nicht nach; wenn aber die Darmmuskulatur endlich doch ermüdet, oder wenn wir sie künstlich paralytisch haben und der peristaltische Krampf nachlässt, dann breitet sich die Flüssigkeit im ganzen Darme (vielleicht auch Magen) aus, der hohe Druck im Darme und auch die Compression des retroinvaginierten Tumors hört auf, und die Flüssigkeit sickert, wenn auch in dünnem Strome, durch die enge Stelle durch. Dies sind jene scheinbar paradoxen Fälle, in denen wir



eine Darmverengerung mit Paralyse des Darmes überwinden; daher stammt auch der Effect der Opiumtherapie bei solchen Zuständen und die Besserung nach Auspumpen des Magens, wodurch ja auch der Inhalt aus den oberen Dünndarmpartien aspiriert wird, was ja gewiss auch den intra-intestinalen Druck herabmindert.

Ein weiteres charakteristisches Merkmal des Darmcarcinoms ist der Wechsel von Verstopfung und Durchfall. Die Erklärung ist schon im Vorstehenden enthalten. Die erhöhte Darmsecretion, durch die Zersetzungsproducte des sich stauenden Darminhaltes angeregt, verflüssigt den eingedickten Darminhalt, worauf flüssige Darmentleerungen eintreten, denen gewöhnlich abermals eine Obstipationsphase folgt. Diese Obstipationen können wie sonst auch von geradezu erstaunlicher Dauer sein, während welcher der Kranke manchmal überhaupt keinen Stuhl hat. Velpeau erzählt von einem Schiffscapitän, welcher vor dem Durchstich der Landenge von Suez die sogenannte „lange Fahrt“ um Afrika nach Indien machte. Dieser litt an einem Darmcarcinom und hatte während seiner ganzen, 5—6 Monate dauernden Einschiffung (Hin- und Rückfahrt) kein einziges Mal Stuhl. Er genoss hinreichende Mengen Nahrungsmittel, versah anstandslos seinen beschwerlichen Schiffsdienst, entleerte nach Verbrauch der Nahrungsmittel den Rückstand aus Magen und Darm mittelst Erbrechens und war wieder frischer Nahrungsaufnahme fähig.

Der Sitz des Hindernisses lässt sich manchmal durch Austasten der Bauchhöhle feststellen; mit einer gewissen Wahrscheinlichkeit lässt sich aber derselbe auch aus der Bauchform erschließen. Ist der Blinddarm vom Carcinom befallen, dann ist hauptsächlich die Mitte des Bauches durch ausgedehnte Dünndarmschlingen vorgewölbt, während die Weichen noch eingefallen sind. Befindet sich der Tumor an einer anderen Stelle des Dickdarmes, so gesellt sich zu der Schwellung des Mesogastriums noch eine Blähung der über dem Hindernis gelegenen Darmpartie, während die abwärts gelegene collabiert ist. Die charakteristischsten Bilder entstehen, wenn das Carcinom an der hepatalen oder lienalen Flexur sitzt und das Colon descendens demnach leer ist. Dasselbe füllt sich hingegen bei der Rectalinsufflation, während die übrige Form des Unterleibes gleich bleibt. Auch durch Auscultation kann man hiebei manches erfahren, da man die mit dem Zusammendrücken des Gasgebläses synchronischen Geräusche (vom Einströmen der Luft) entlang des ganzen freien Dickdarmes bis zum Hindernis hören kann, während man oberhalb des Hindernisses entweder überhaupt keine Geräusche wahrnimmt oder nur ein gleichmäßiges Sausen von durch eine enge Stelle durchgepresster Luft. In letzter Zeit konnte Verfasser eine interessante Beobachtung machen. Bei einem am Colon ascendens palperten Tumor wurde vom Rectum insuffliert. Als die Spannung des ganzen Dickdarmes einen hohen Grad erreicht hatte, füllte



sich auch das Cöcum über dem Hindernis allmählich ziemlich prall. Als man nun die Luft per anum rasch entleerte, blieb nur die Blinddarmpartie über der Strictur ballonartig gefüllt; an ihrer oberen Peripherie war der Tumor deutlich tastbar. Dass die Palpation und auch die Insufflation in Narkose wegen Wegfall der Bauchdeckenspannung und des Widerstandes des Individuums besonders lehrreiche Resultate gibt, braucht nicht erst bemerkt zu werden; ja man sollte die definitive Diagnose nicht aussprechen und über den zweckmäßigen chirurgischen Eingriff nicht früher schlüssig werden, ehe man nicht eine Untersuchung in der Narkose vorgenommen hat, welche natürlich auch zur sofortigen Vornahme der Operation dienen kann.

Zum Darmkrebs gesellen sich im weiteren Verlaufe infolge von Verwachsungen mit anderen Organen verschiedene Beschwerden, so z. B. Harnbeschwerden und ischiadische Schmerzen beim Carcinom des Mastdarmes. Bei neoplastischer Strictur der Flexura sigmoidea traten Verwachsungen mit anderen Darmschlingen, mit der Harnblase, der Gebärmutter, ja auch mit entlegeneren Eingeweiden ein, was zu fistulösen Communicationen zwischen der Flexura und der Harnblase, sowie anderen Darmtheilen führen kann, welche Vorkommnisse manchmal auch einen günstigen Einfluss auf das Befinden des Kranken haben, insofern, als das Hindernis hiemit umgangen wird, ähnlich wie bei einer beabsichtigten Enteroanastomose.

Die Behandlung des Darmkrebses, also insbesondere des Dickdarmkrebses, kann doppelt sein: radical oder palliativ.

Mit palliativer Behandlung begnügen wir uns bei älteren kachektischen oder sonst kranken Personen, deren Obstructionsanfall schon geraume Zeit anhält, deren Ernährung wesentlich gelitten hat und deren Appetenz, wie gewöhnlich, vollständig darniederliegt, bei denen die localen Verhältnisse eine radicale Operation unmöglich machen, welche bereits Metastasen aufweisen etc. Der palliative Eingriff besteht entweder in der Anlage eines Anus præternaturalis oder in der Ausführung einer Enteroanastomose. Hiemit beabsichtigen wir, die gehemmte Darmentleerung anzubahnen, die Zersetzung des Darminhaltes hintanzuhalten, die Resorption von giftigen Zersetzungsproducten aus dem Darminhalte zu verhindern, ebenso wie die weitere Ausdehnung des Darmes, womit auch dessen Berstung, Verschwärung und Perforation in den stercoralen Geschwüren vermieden wird. Auch einer Totalnekrose der Darmschlingen, wie sie ab und zu beobachtet wird, wird hiedurch erfolgreich gesteuert.

Der Anus præternaturalis kann am Dickdarm als Colotomie (fälschlich Colostomie genannt, da es sich ja hier nicht um eine Anlage einer Öffnung handelt, durch welche Nahrung aufgenommen werden soll [Stoma]) ausgeführt werden, oder die abnorme Öffnung muss (bei Blinddarmcarcinomen) am Dünndarm angelegt werden (Enterotomie [Nélaton]). Die Colotomie



kann retroperitoneal (Callisen) in der Lumbalgegend oder transperitoneal (Littré), letztere gewöhnlich über dem Poupart'schen Bande am lateralen Rectusrande ausgeführt werden.

Bei dem physiologisch ziemlich gleichgiltigen Aufenthalte des Darminhaltes im Dickdarme könnte ohneweiters derselbe schon aus dem Endstück des Dünndarmes abgeleitet werden, doch erfordert eine solche Öffnung wegen der Flüssigkeit des Dünndarminhaltes beständige Pflege und Verbände, und ihr Träger ist nahezu vollständig aus der menschlichen Gesellschaft ausgeschlossen. Anders bei Öffnungen am Dickdarm, wo der Inhalt bereits eingedickt, geformt ist und bei seiner Entleerung eher besonderer Nachhilfe bedarf. Hiedurch ist aber der Kranke gegen das permanente Heraussickern des Inhaltes geschützt und zur weiteren Berufsthätigkeit geeignet. Der Verfasser kennt aus seiner Praxis Fälle, welche 2—4 Jahre die Operation überlebten. Bei der häufigsten Localisation des Carcinoms im Mastdarm und in der Flexur empfiehlt sich die Anlage des widernatürlichen Afters am Beginn der Flexur, da hiedurch dem Prolapse des zuführenden Schenkels (in diesem Falle also des kurz angehefteten Colon descendens) vorgebeugt wird. Bei anderweitigem Sitze des Carcinoms im Colon kann der Anus am Cöcum angelegt werden, doch kann in diesem Falle wie auch beim Krebs des Cöcums mit Vortheil eine Anastomose zwischen der vor und unter dem Hindernis gelegenen Darmpartie hergestellt werden.

Bezüglich der Technik dieser Operation kann hier nur so viel angeführt werden, dass die frühere Gepflogenheit, nur einen Theil der Darmperipherie in die Bauchwunde einzupflanzen, in vielen Fällen verlassen ist, und zwar aus dem Grunde, weil der Inhalt nicht nur zur Darmfistel herausfloss, sondern auch im Darne sich weiter bewegte, endlich aufs Hindernis stieß, sich hier staute, zersetzte, Ulcerationen und Perforationen verursachte. Daher wurde der Vorschlag des Verfassers, bei dieser Gelegenheit statt einer stercoralen Fistel einen Anus præternaturalis anzulegen, also eine ganze Darmschlinge in der Wunde zu fixieren, für bestimmte Fälle acceptiert. Man führt demnach diesen Eingriff folgendermaßen aus: In der linken Unterbauchgegend sucht man von einer am äußeren Rande des geraden Bauchmuskels angelegten und bis in die Bauchhöhle dringenden Wunde den Anfang des S-romanum auf, und zieht eine Schlinge desselben soweit vor, bis das Mesocolon in der Wunde sichtbar wird. Das Colon erkennt man leicht an seinem Caliber, seinen Haustriis, Tänien und den Appendices epiploicæ. Nun führt man durch das Mesocolon einen kleinfingerdicken Streifen von Jodoformgaze, so dass die Darmschlinge auf demselben gewissermaßen reitet. Im Nothfalle kann hiemit die Operation bereits beendet sein, indem man nur die Enden des Streifens auf der Haut fixiert. Sonst empfiehlt es sich, nicht nur bauchwärts vom durchgeführten Streifen die Schlingenschenkel mit einigen Knopfnähten gegeneinander zu fixieren,



sondern die Peripherie beider Schenkel in der Wunde mit dem Peritoneum der vorderen Bauchwand zu umsäumen. Eilt der Fall, so kann der Darm sofort eröffnet werden, für gewöhnlich aber warten wir 4—6 Tage, bis die Serosaflächen innig verklebt sind und eine Infection von Seite des ausfließenden Darminhaltes nicht mehr zu fürchten ist. Dann eröffnen wir mittelst Paquelin's den Darm an einer kleinen Stelle, durch welche zumeist reichliche Mengen angestauter Gase abgehen.

Sofort oder nach 24 Stunden führen wir ein dünnes Drainrohr in den Darm ein und weichen mit Injectionen lauwarmen Wassers den Darminhalt auf, welcher nach zeitweiser Entfernung des Drains in reichlichen Mengen abgeht. Unsere Aufgabe ist beendet, wenn auch der abführende Schenkel vollständig entleert ist, die Wunde übernarbt ist und für den Kranken eine Vorrichtung construiert ist, dass ihm wider seinen Willen kein Darminhalt abfließt. Die beigefügte Abbildung (Fig. 113) veranschaulicht ein zu diesem Zwecke erfundenes Volksfabrikat. Meist schließt das Drain vollkommen die Fistel ab, oder man muss zu einem Zapfen- oder Ballonverschluss greifen. Neuerer Zeit sucht man das wasserdichte Abschließen der abnormen Öffnung dadurch zu erreichen, dass man die Wunde in der Bauchwand mehr ins Territorium der breiten Bauchmuskeln (nach außen) verlegt, deren Bündel man bei der Präparation stumpf voneinander trennt, statt sie zu schneiden; dieselben sollen hiernach ein dreifaches (Obl. ext., int., Transversus) Sphinkterensystem darstellen, welches in sich das Drainrohr fast luftdicht abklemmt. Auch die Durchführung der Darm-schlinge unter einer Hautbrücke, während die ursprüngliche Wunde geschlossen wird, haben wir bereits mehrmals mit gutem Erfolge angewendet. Ein die Hautbrücke comprimierender Verband drückt gleichzeitig den Darm unter derselben zusammen. Von der Entero-anastomose wird an einer anderen Stelle dieses Buches ausführlicher gesprochen werden. In den Fällen eines paralytischen oder spastischen Ileus hat man schon von der Anlage einer wandständigen Öffnung (also einer *Fistula stercoralis*) wohlthätigen Effect gesehen.

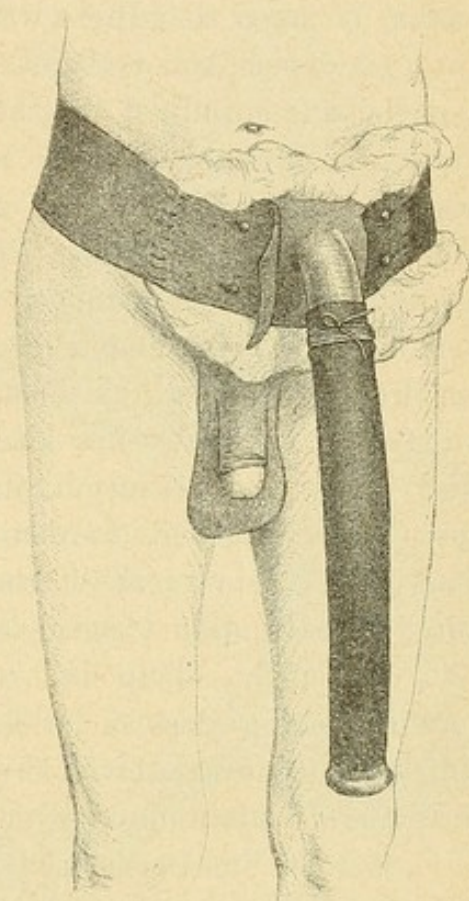


Fig. 113.

Volksproduct, bestehend aus einem Gurt und einer Pelotte, an welcher sich ein Abflussrohr befindet, an das ein blind endigendes Gummirohr angesetzt ist; in diesem soll sich der eventuell trotzdem abfließende Darminhalt ansammeln.



Handelt es sich aber um jüngere, sonst gut erhaltene Individuen — und der Darmkrebs kommt häufig bei jüngeren Personen vor — und weist der locale Befund eine wenig umfängliche, bewegliche Geschwulst ohne Lymphgefäß- und Lymphdrüseninfiltration nach, dann empfiehlt sich eine radicale Operation des Tumors, und es gelang durch dieselbe schon mehrmals, das Leben eines Patienten, welcher von einer krebsigen oder anderweitig maligne-neoplastischen Darmstrictur betroffen war, auf Jahre hinaus zu erhalten, ja sogar definitiv zu retten.

Da es sich, wie erwähnt, meist um Carcinome des Dickdarmes handelt, derselbe auf einzelnen Strecken seines Verlaufes an der Hinterseite keinen Peritonealüberzug hat, so müssen daselbst die Darmenden vereinigt werden, ohne dass wir einen schützenden Serosaüberzug darüber decken könnten. Man hat jedoch von diesem Umstande keinen besonders ungünstigen Einfluss auf die Heilung der Darmwunden gesehen. Soll ein Carcinom des Cöcums entfernt werden, so handelt es sich nach der Resection um Implantation des Ileums ins Colon. Das Missverhältnis im Caliber beider Darmdurchschnitte gleicht sich gewöhnlich schon vor der Operation aus, indem das Ileum dilatirt wird, das Colon aber atrophirt. Sind aber die Öffnungen trotzdem ungleich, so kann der Durchschnitt am Ileum dadurch vergrößert werden, dass man es schief zuschneidet, und zwar so, dass seine längere Seite an der Mesenterialinsertion liegt. Genügt auch das nicht, dann ist es wohl am besten, eine Colenteroanastomose auszuführen, indem man das Ende des Ileums seitlich in das Colon ascendens einpflanzt (terminolaterale oder end-to-side Colenteroanastomose), wobei natürlich der Durchschnitt am Colon ascendens durch Naht geschlossen wird.

Behufs Verbesserung der Erfolge ist es unbedingt nothwendig, dass der Operateur von dem ersten beobachtenden Arzte dadurch unterstützt wird, dass er die Patienten in einer Phase der Krankheit zur Operation bewegt, wo überhaupt an eine radicale Entfernung der Geschwulst gedacht werden kann, und solange der Kräftezustand des Kranken ein derartiger ist, dass man ihm einen schweren, langdauernden, also nicht gleichgiltigen operativen Eingriff zumuthen kann. Dass andererseits der Operateur die Verpflichtung übernimmt, durch genaue Kenntniss und Übung in der Operation, gründliche Vorbereitung, von welcher vieles abhängt, und vorwurfsfreie, tadellose antiseptische Durchführung des Eingriffes, den Fall zu einem gedeihlichen Ende zu führen, dies alles muss dem Betreffenden voll und ganz bewusst sein.

Bezüglich der Enteroanastomose soll hier nur anmerkungsweise angeführt werden, dass diese Operation wegen Cöcalcarcinom im Jahre 1842 von Maisonneuve zweimal, allerdings erfolglos, unternommen, von Adelman experimentell durchgeprüft wurde. Unter dem Schutze der Antisepsis wurde sie von Billroth und seinen Schülern, besonders Salzer, v. Eiselsberg nebst anderen zu einem wohlbegründeten, wohlthätigen Eingriff entwickelt.



Die Einpflanzung des einen Darmstückes ins andere kann so geschehen, dass das eine Ende des Darmes in die Seitenfläche des anderen (terminolaterale, end-to-side Anastomose) eingenäht wird, oder dass zwei Seitenflächen des Darmes vernäht werden (bilaterale, durch Apposition erfolgende side-to-side Anastomose) und innerhalb der Nähte miteinander communicieren.

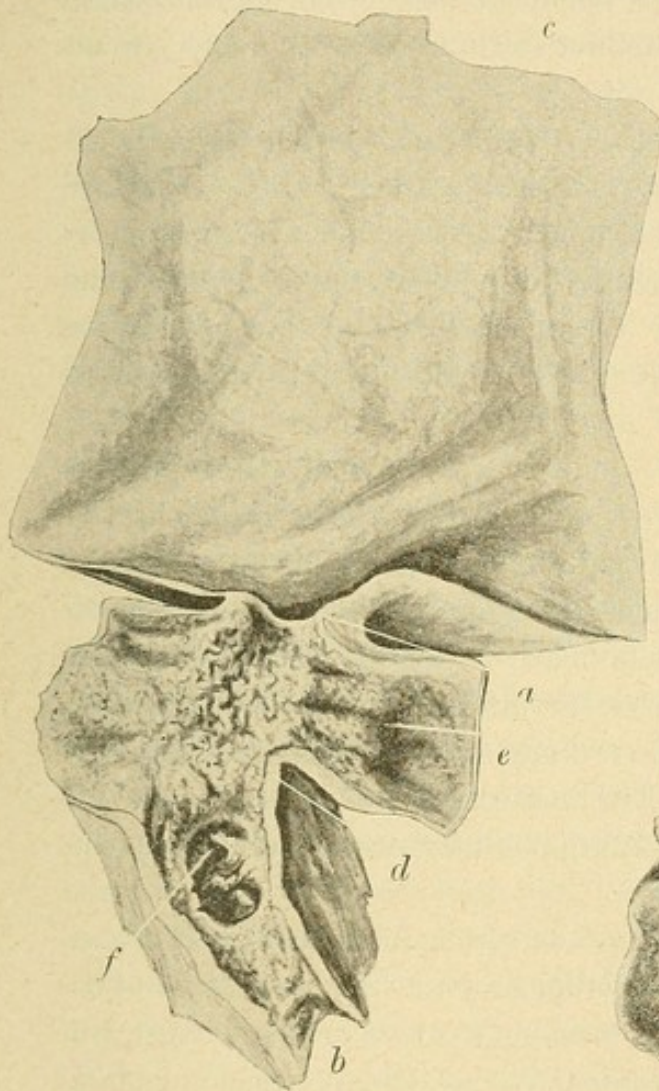


Fig. 114

(siehe Seite 470).

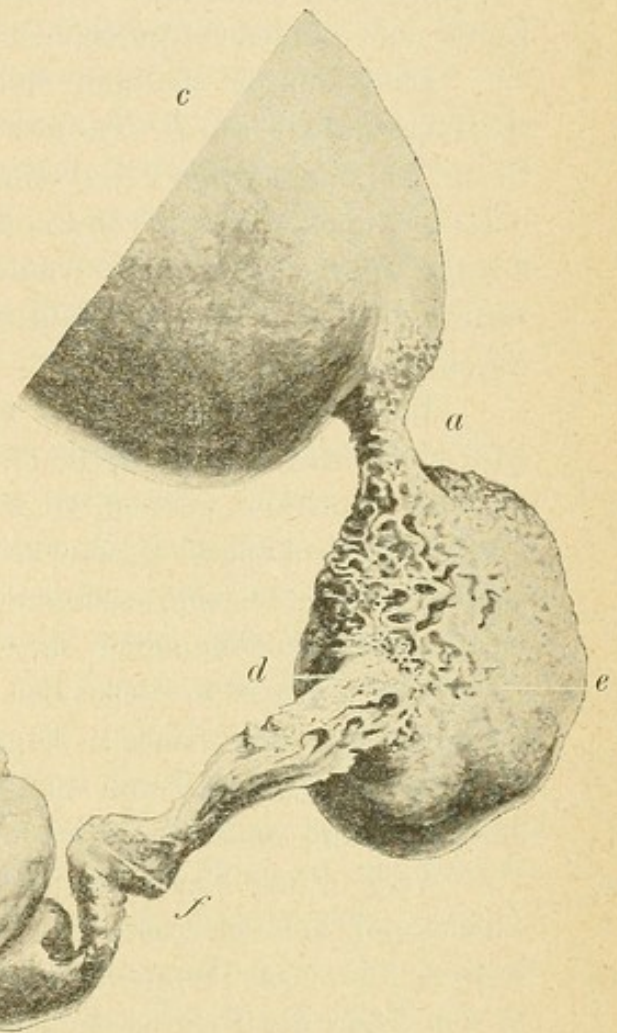


Fig. 115.

Der Länge nach aufgeschnittene Stricture des Darmes nach einer früher vorhandenen, offenbar eingeklemmten Hernie.

Wachsabguss der in Fig. 114 abgebildeten Darmstricture vor dem Aufschneiden.

*c* = der zuführende, *b* = der abführende Schenkel, *a* und *d* = die ehemaligen Spuren des Schnürringes, *e* = eine Darmwandhernie, *f* = eine Ausstülpung am abführenden Schenkel.

Nach geschעהener Resection — also als Nachoperation einer radicalen Exstirpation eines Tumors — wird bei der terminolateralen ein Darmende (gewöhnlich das des abführenden Darmstückes), bei der bilateralen natürlich beide Darmenden in verschiedener Weise verschlossen (durch gewöhnliche Naht oder vorausgehende Invagination).

Bezüglich der Anastomose als Palliativoperation muss bemerkt werden, dass sie ebenfalls in den beiden erwähnten Arten ausgeführt werden kann.



Nur wird bei der terminolateralen Anastomose der Durchschnitt des abführenden Schenkels, statt geschlossen zu werden, lieber in die Bauchwand eingenäht (behufs Reinigung des Darmes von den gangränösen Tumormassen), während bei der bilateralen Apposition überhaupt kein freier Querdurchschnitt des Darmes vorhanden ist.

Die Anfügung der Därme kann entweder mit einer gewöhnlichen Darmsutur in zwei Etagen oder mittelst einer Darmprothese (Murphy'scher Knopf und ähnliches) geschehen.

Außer durch maligne Neubildungen kann eine chronische Darmobstruction auch durch Narbenstricturen bedingt sein, welche sich auf Grund von Geschwüren der allerverschiedensten Art entwickeln können, wobei noch hinzugefügt werden muss, dass manche Geschwüre durch die während ihres Stadium floritionis ablaufenden Veränderungen eine Darmverlegung verursachen können, was hauptsächlich von tuberculösen und syphilitischen Geschwüren gilt.

Wir sagten schon, dass es eine ganze Reihe von Darmgeschwüren gibt; wenn wir jedoch nur jene in Betracht ziehen, welche nachträglich Darmstenosen bewirken können, so müssen wir hauptsächlich folgende nennen: Verätzungsgeschwüre, Geschwüre, welche nach Einklemmung von Fremdkörpern zurückbleiben, tuberculöse, syphilitische Ulcera, Verschwärungen um Perforationsöffnungen, mittelst welcher Abscesse aus der Nachbarschaft des Darmes in denselben durchbrechen, wie bei Perityphlitis; Geschwüre nach verschiedenen Vorgängen bei Incarceration des Darmes; sodann dysenterische Defecte und endlich Substanzverluste nach zufälligen Verletzungen und nach Operationen.

Viele dieser Geschwürsprocesses kommen nur ausnahmsweise im Dünndarme und am seltensten im Zwölffingerdarme vor. Es ist jedoch ohne weiteres klar, dass Verätzungsgeschwüre wieder, wenn überhaupt, dann nur in der Nähe des Pylorus beobachtet werden. Wir sprachen auch von Gallensteinen, welche sich gerne im Duodenum und im Anfange des Jejunums einkeilen, und nach längerem Verweilen an einer Stelle circuläre Decubitusgeschwüre, welche vernarben und schrumpfen, erzeugen. Auch die Intussusception kann nach spontaner Elimination des Intussusceptums ein circuläres Geschwür und später eine ebensolche Narbe zurücklassen. Wir berichteten auch bereits davon, dass bei Einklemmungen von Hernien eine Nekrose der Darmwand (entsprechend dem Incarcerationsringe) auf der Schleimhaut oder auf der Serosa beginnen kann; dringt dieselbe nicht durch die ganze Darmwand, so kann nach Reposition der Schlinge das Leben des Patienten erhalten bleiben, während an der afficierten Stelle eine innere oder äußere Narbe entsteht (Palasciano, Garré), welche im Laufe der Zeit eine chronische Obstruction bedingen kann (Fig. 114 und 115 auf Seite 469, Fig. 111 auf Seite 458 und Fig. 112 auf Seite 459). Es kann eine Darm-



stenose entstehen, wenn ein Gallenstein in die hepatische Flexur des Dickdarmes oder in eine Dünndarmschlinge perforiert, nachdem durch Pericholecystitis die Gallenblase und der anliegende Darmtheil in eine constringierende Narbenmasse eingebettet worden waren.

Diese Geschwüre führen während ihres Bestehens nur selten zur Darmverengung; nur die Tuberculose, welche, wie sich in einer ganzen Reihe von Blinddarmexstirpationen nachweisen ließ, im Blinddarme allein ihren Sitz haben kann, macht hierin eine Ausnahme. Am Rande dieser tuberculösen Geschwüre bilden sich knotige Wucherungen und entsprechend der Entwicklung der Tuberculose auf der Schleimhaut entsteht eine derartige Verdickung und Starrheit der Darmwand, dass eine Beschränkung des Darmlumens die Folge ist. Manche von den übrigen Geschwüren rufen zwar bereits als solche gewisse Symptome hervor, wie Schmerzen bei der Kothpassage und beim Betasten, oder blutige Stühle, doch Symptome einer Verengung treten erst während der Heilung derartiger Geschwüre auf.

Um statistisch das Vorkommen einer solchen Verengung nachzuweisen, wollen wir die Angaben Treves' anführen. Dieser beobachtete 26 Fälle von Verengung des Dünndarmes: 10 von ihnen waren durch Vernarbung eines Geschwürs, 2 durch eine Narbe nach Verletzung, 4 durch eine Narbe nach Darmeinklemmung und 10 durch eine Krebsgeschwulst verursacht. Überdies beobachtete er in 44 Fällen eine Verengung des Colons, und in 8 Fällen, in welchen es sich dreimal um eine einfache, wahrscheinlich perityphlitische Verengung und fünfmal um Krebs handelte, fand er eine Verengung der Blinddarmklappe; in jenen 44 Fällen gab es 28 Carcinome, 13 einfache Verengungen und 3 Fälle, wo die Ursache unbekannt war. Unter diesen 44 Fällen fand man die Verengung 27mal in der Flexura sigmoidea, 5mal im Colon descendens, 2mal in der Flexura lienalis, 3mal im Colon transversum, 5mal in der Flexura hepatica, einmal im Colon ascendens und einmal im Blinddarme, die Klappe nicht betreffend. Fügt man nun zu diesen 44 Fällen 16, welche Fadge, und 38, welche Morris gesammelt hatte, hinzu, dann betrafen von den 106 Fällen (die Krebsgeschwüre mitgezählt) die Flexura sigmoidea 58,

das Colon descendens	11,
die Flexura lienalis	7,
das Colon transversum	7,
die Flexura hepatica	9,
das Colon ascendens	2,
das Cöcum	4,
die Valvula Bauhini	8.

In vielen Fällen lässt sich die Ursache der Verengung durch Befragen des Kranken feststellen, da ja beispielsweise Fremdkörper, Dysenterie,



Verletzung, Perityphlitis und Bruch mit ihren auffallenden Erscheinungen der Aufmerksamkeit des Kranken kaum entgehen. Fehlen nun solche anamnestiche Angaben, dann stellt man, wofern das Alter des Kranken dafür spricht, die Diagnose des Carcinoms auf.

Während die Symptome der Darmobstruction bei den floriden tuberculösen Geschwüren nicht lange auf sich warten lassen, kommt es bei den übrigen manchmal erst lange nach der betreffenden Krankheit durch Vernarbung zur Verengerung. So erwähnt Rokitansky in seinem Buche einen von ihm selbst beobachteten Fall, wo die Symptome der Obstruction erst 30 Jahre nach einer Dysenterie sich eingestellt hatten. Bekanntlich kommt es auch nach Perityphlitis oft erst nach Jahren zur Verengerung, obwohl nach den perityphlitischen Anfällen die Symptome chronischer Obstruction auch in verhältnismäßig kürzerer Zeit auftreten. Insoferne, als nun diese Symptome mit jenen der chronischen Darmocclusion aus anderer Ursache große Ähnlichkeit besitzen, stützt sich die Diagnose bloß auf die mehr oder weniger bestimmten Angaben des Kranken.

Bei den geschwächten, schlecht genährten und blassen tuberculösen Individuen, die in diesen Fällen von häufigem Durchfalle geplagt werden, ergreift der tuberculöse Process oft genug auch noch andere Organe (die Lunge). Bei der Darmuntersuchung lenken wir insbesondere unsere Aufmerksamkeit auf die Localisation der Tuberculose im Dickdarme und oft genug lässt sich aus der Empfindlichkeit in der ganzen Länge des Colons mit großer Wahrscheinlichkeit auf die Ausbreitung des Processes über dessen Schleimhaut schließen. Hierbei ist in der Gegend des Blinddarmes eine höckerige Darmwandverdickung wahrzunehmen, welche in Ausnahmefällen auch ganz isoliert vorkommen kann, und welche, da sie mit starker Hyperplasie der Mesenterialdrüsen und mit Ascites auftritt, die Diagnose zwischen einer höckerigen, carcinomatösen Geschwulst und Verdickung recht schwierig macht. Oft konnte vor der Operation nicht entschieden werden, welche von den beiden Krankheiten vorliege, ja selbst die Operation ergab nicht den erwünschten Aufschluss, da die miliare Knoteneruption auf der Serosa des Darmes sowie der Wand beiden Krankheitsprocessen gemeinsam ist, bis die mikroskopische Untersuchung einer entnommenen Darmpartie die Entscheidung ermöglichte. Doch sind in der Literatur Fälle verzeichnet und ähnliche sind dem Verfasser aus eigener Praxis bekannt, wo trotz sichergestellter Tuberculose des Blinddarmes nach dessen Exstirpation jedwede Beschwerden verschwanden, so dass es sich jedenfalls entweder um eine isolierte Erkrankung oder um eine so unscheinbare Affection des übrigen Dickdarmes handelte, dass hierbei das Leben wenigstens auf eine gewisse Dauer nicht gefährdet war. Da in den übrigen Partien des Dickdarmes tuberculöse Geschwüre nur äußerst selten oder vielmehr gar nicht



in Heilung übergehen, so findet eine Verengerung während ihres Bestehens nur ausnahmsweise statt.

Die Darmtuberculose kann indessen auch ohne Narbenbildung im Stadium der tuberculösen Verschwärung eine Stenose hervorrufen, obzwar diese Erscheinung, mit Ausnahme der classischen Blinddarmtuberculose, eine Seltenheit ist. Doch kommen in seltenen Fällen sogar multiple tuberculöse Darmstenosen vor, wovon sodann eine oft die Gegend der Bauhini'schen Klappe betrifft. Doch gibt es auch tuberculöse Stenosen des Dünndarmes, und zwar sind es in der Mehrzahl der Fälle ausschließlich Stenosen des letzteren. Hofmeister (1897) sammelte 13 Fälle von operativ geheilten und 8 Fälle von durch die Section nachgewiesenen multiplen Stenosen des Darmes; in 5 Fällen wurde eine zweifache und in 3 Fällen eine 20fache Darmstenose sichergestellt. Die Ursache multipler Stenosen ist gewöhnlich die Vernarbung eines circulären Geschwüres, während die isolierte Darmtuberculose in der charakteristischen Form einer hypertrophischen Blinddarmtuberculose auftritt. Diese wurde schon öfters erkannt, während für jene multiple Stenosen des Dünndarmes keine einzige Erscheinung sprach.

Die Darmtuberculose wurde bisher in 83 Fällen chirurgisch behandelt, wovon 52 Fälle (= 62·5%) geheilt wurden, obzwar mancher Fall mit letalem Ausgange verschwiegen blieb und obwohl mancher Operateur den Begriff „Heilung“ oft allzu optimistisch aufgefasst haben mag.

Neben anderen operativen Eingriffen (gegen 50 Resectionen mit 30% Mortalität, 5 Enteroanastomosen ohne letalen Ausgang), die man ebenso auch bei allen anderen Fällen von Darmstenose vornimmt, bediente man sich bei der Darmtuberculose der Methode der sogenannten „Darmausschaltung“ (Hochenegg, Frank u. a.), nach welcher der Darm entweder nur oberhalb oder ober- und unterhalb der Verengerung durchschnitten und nun, entweder bei Vereinigung der gesunden Darmenden durch gewöhnliche Enterorrhaphie oder durch Anastomose, das eine oder beide Enden des erkrankten, auszuschaltenden Stückes in die Bauchwand eingepflanzt wurden. Hiedurch wurden bei mehrfachen Stenosen selbst meterlange Darmstrecken ausgeschaltet. Nun mündeten also ein oder beide Darmenden, welche zu den Geschwüren hinführten, auf der Haut aus. Dadurch ward die Möglichkeit einer örtlichen Behandlung der erkrankten Stelle gegeben, und es soll auch, nachdem die entzündliche Schwellung durch Beseitigung des immerwährenden Reizes gewichen war, die Exstirpation später bei weitem leichter durchführbar gewesen sein, als es gleich bei der ersten Operation der Fall gewesen wäre. Ohne Vortheil ist das Versenken des ausgeschalteten und vernähten Darmstückes, da ja das Geschwür darin unablässig secerniert. Auch das Anlegen eines widernatürlichen Afters ist gewöhnlich bei der Tuberculose nicht zu empfehlen, außer es ließe sich



mit Rücksicht auf den Zustand des Kranken auch die Enteroanastomosis nicht mehr durchführen.

Wie oft die Tuberculose in der Gegend des Cöcums theils combinirt mit anderen Localisationen, theils isolirt vorkommt, erhellt am besten daraus, dass auf etwa 70 Fälle von Perityphlitis mit letalem Ausgange gegen 30 Fälle von Blinddarmtuberculose entfielen.

An dieser Stelle wollen wir erwähnen, dass auch typhöse Geschwüre, obzwar sie vernarben, gewöhnlich eine Darmverengerung nicht nach sich ziehen, da sie niemals die Dünndarmschleimhaut circulär ergreifen, sondern in der Längsachse des Darmes, ähnlich wie die Peyer'schen Plaques, in denen sie localisiert sind, gelegen sind.

Eine Ähnlichkeit mit der carcinomatösen und tuberculösen Verengerung weist im Localbefunde die perityphlitische Infiltration, die Verengerung der Bauhini'schen Klappe und der ulcerative Process im Innern des Blinddarmes auf. Die Entstehungsursache der Perityphlitis liegt bekanntlich in der Verschwärung des wurmförmigen Fortsatzes, in seltenen Fällen sind es primäre und dann stercorale Geschwüre, hierauf kommt es durch Fortschreiten des Processes bis zur Serosa zum Durchbruche in das benachbarte Gewebe und zur Entstehung eines Abscesses, welcher in günstigen Fällen von reicher, kleinzelliger Infiltration begleitet wird, die sich durch Organisation in eine gewaltige Narbengewebsschicht verwandelt, als Geschwulst in der Gegend des Blinddarmes fühlbar ist und mit den Darmschlingen und dem Netze vielseitig zusammenhängt. Diese Geschwulst besitzt die Consistenz eines Skirrhus, ist höckerig und bietet oft gewisse Schwierigkeit, wenn man entscheiden soll, ob sie rein entzündlichen Ursprunges sei oder ob eine Neubildung vorliege, und dies umso eher, als gerade der Darmkrebs häufig jüngere Individuen befällt, ähnlich wie die Perityphlitis, oder, besser gesagt, die Appendicitis; auch hier wurde häufig erst durch die Operation, und da manchmal auch erst nach der mikroskopischen Untersuchung des operativ gewonnenen Präparates, die Diagnose einer Perityphlitis, nachdem die anamnestischen Angaben gewöhnlich schon vorher dafür gezeugt hatten, festgestellt.

An dieser Stelle wollen wir von allen Stenosen insbesondere jene in Betracht nehmen, die in einer gewissen Beziehung zu den Brüchen stehen. Als solche wollen wir keineswegs jene bezeichnen, die, durch eine plötzliche Einknickung irgend einer Darmschlinge verursacht, eine Beschränkung des Darmlumens zur Folge haben, sondern wir meinen hier nur wirkliche, narbige Verengerungen der Darmwand.

An anderer Stelle wurde bereits erwähnt, dass an die Einklemmung sich Veränderungen in der Darmwand anschließen, die zuletzt als Geschwüre auftreten. Diese Erscheinungen bespricht bereits Streubel und führt Roux, Jäger, Dieffenbach, Velpeau und andere an (in der neuesten



Literatur beobachtete Ceccherelli die Nekrose der beiden äußeren Schichten bei erhaltener Schleimhaut), welche Defecte an der Serosa, sowie Arnaud, Ginzburg, sich selbst und andere, welche Schleimhautgeschwüre, nach Incarceration entstanden, beobachtet haben. South und Sanson haben sie schon längst bei der Section nachgewiesen. Diese Geschwüre breiten sich manchmal bloß über den halben Darmumfang aus und sind häufiger an der zuführenden als an der abführenden Darmschlinge beobachtet worden. Durch Granulation dieser Geschwüre, ihre Vernarbung und die darauffolgende Schrumpfung der Narbe können also Darmverengerungen entstehen, und zwar sind es äußere oder innere Narben. Doch gab es auch Fälle, wo die Stenose nicht durch Narbe, sondern durch bestehende Ulceration und entzündliche Verdickung der Wand bedingt war (Garré, 1892). Deswegen stellte Palasciano die Regel auf, dass man eine bei der Herniotomie entdeckte Stenose niemals sich selbst überlassen soll, und machte den Vorschlag, den Darm vor der Reposition zu erweitern, und zwar durch Invagination der einen Wand in die verengte Partie mittelst des Fingers, auf den man den Darm wie einen Handschuhfinger schiebt. Diese Methode ist — nach Analogie der Loretta'schen Dilatation der narbigen Pylorusstrictur — auch bei bereits vollendeten narbigen Darmstenosen zu empfehlen, wenn auch dadurch bei Unmöglichkeit, die Narbe selbst zu zerstören, nichts anderes erzielt würde, als dass man über den Grad der Verengung belehrt würde. Derartige Stenosen können sich ebenso wie die Geschwüre an dem zuführenden wie an dem abführenden Arme der Darmschlinge entwickeln (Fall von Ritsch, Heyfelder und Guignard).

Garré, der eher geneigt ist, äußere Narben anzuerkennen, veröffentlicht zu gleicher Zeit ein interessantes Beispiel der Gegenansicht. Die Beobachtung Garré's ist umso seltener, als sie eine lange, canalförmige Verengung betraf, die sich über die ganze Länge der eingeklemmten Darmschlinge erstreckte und dem Anscheine nach ihre Entstehungsursache in der totalen Nekrose der ganzen Schleimhaut hatte. Diese Veränderungen scheinen in dem Absterben der Epithelien ihren Anfang zu haben, worauf durch Invasion von Bakterien ein weiterer septischer Zerfall stattfindet, wie es Graser mikroskopisch beweisen konnte. Die Ursache hievon scheint darin gelegen zu sein, dass es an den nöthigen Einrichtungen fehlt, durch welche eine collaterale Blutcirculation in der Schleimhaut hergestellt würde, wenn irgendwo eine mechanische Störung eingetreten ist. In dieser Beziehung scheinen, nach den Experimenten Reichel's, die Serosa und Muscularis besser daran zu sein, indem es in diesen Schichten zahlreiche Anastomosen gibt. Diese Aufeinanderfolge bestätigen auch die Experimente Schweninger's, sowie jene von Nicaise.

Die ersten Symptome der Verengung traten im Falle von Garré bereits in der fünften Woche nach der Herniotomie auf, im Falle des



Verfassers im Laufe eines Jahres. (Diaphragmatische Verengerung mit scharfem Rande siehe Fig. 82 auf Seite 349).

Von den Symptomen, welche eine derartige chronische Darmobstruction begleiten, wären die kolikartigen Schmerzen anzuführen, welche mit der Passage des Darminhaltes an der Verengerung vorbei auftretend, an einem beliebigen Orte der Bauchhöhle, selbst in einiger Entfernung von der verengten Stelle zum Ausbruche gelangen, indessen stets in der Richtung nach der verengten Stelle verlaufen und daselbst auch enden, welche nach der Passage des Darminhaltes erlöschen, um bei dem nächsten Nahrungsdurchtritte von neuem zu erscheinen, also gewöhnlich einige Stunden nach einer reicheren Mahlzeit: um die 4. bis 5. Stunde nachmittags, oder um die 10. bis 11. Stunde nachts. Häufig vermag der Kranke selbst und der Arzt, wenn er dem Anfalle zugegen ist, eine Darmauftreibung constatieren, die bis zur Stenose sich erstreckend, oft den Eindruck eines allseitig verschlossenen, aufgeblähten Raumes erweckt, woraus man auf ein krampfhaftes Zusammenziehen der circulären Darmmuskeln vor einem solchen aufgetriebenen Raume schließen kann. Diese walzenförmig aufgeblähten Stellen werden durch Anwendung von narkotischen Mitteln, von warmen Umschlägen und durch Massage spurlos beseitigt, weil sich der Darminhalt dann über den ganzen Raum des Darmes ergießt. Die Beschwerden der Kranken lauten dahin, dass der Stuhl anfangs verlangsamt erscheint, hierauf vielleicht auf einige Tage aussetzt; doch ist er weit eher durch Opiate als durch Abführmittel wieder zu erzielen. Bei längerer Dauer eines solchen Obstructionsanfalles kann es bis zum Erbrechen kommen, der Bauch wird von den gasgefüllten Schlingen, an denen die energischen Darmbewegungen sich beobachten lassen, aufgetrieben, das Zwerchfell und die Leber werden hoch in den Thorax gedrängt und es tritt die Unmöglichkeit des Urinierens hinzu, wobei sich in dem mühsam entleerten Urin (bei tief abwärts gelegenen Geschwüren) eine größere Menge von Indican, aus dem zerlegten, oberhalb der Verengerung angestauten Darminhalte herstammend, nachweisen lässt.

Die Therapie dieser Darmobstruction, die auf nichtcarcinomatösen Verengungen basiert, ist ähnlich jener der carcinomatösen Darmverengungen. Wenn bei der Tuberculose, und zwar bei der totalen Affection des Colons, der Zustand des Kranken überhaupt einen operativen Eingriff zulässt, dann wäre es am Platze, die leichteste und die zweckmäßigste Operation, nämlich die Enteroanastomose, die Apposition der unteren Ileusschlingen an das Colon ascendens und ihre Vereinigung (mit verschiedenartigen Nebenmodificationen dieser Operation) durchzuführen; liegt eine isolierte Erkrankung des Blinddarmes vor uns, sei es nun Tuberculose oder was anderes, oder irgend welche andere nichtcarcinomatöse Verengerung, dann muss uns der Allgemeinzustand des Kranken maßgebend sein, ob wir ihm



eine palliative oder radicale Operation vorschlagen sollen; je bedenklicher der Allgemeinzustand des Kranken, je undeutlicher der Localbefund, umso eher entscheiden wir uns für einen palliativen Eingriff, besonders wenn die äußeren Bedingungen einer Radicaloperation, die ohnedies protrahiert und durch die Narkose erschwert wird, keinen sicheren Erfolg in Aussicht stellen. Als palliative Operation wählen wir wiederum entweder die Enteroanastomose oder die Enterotomie (widernatürlicher After am Dünndarm) bei Blinddarmverengerungen, die Colotomie bei Verengerungen in den übrigen Theilen des Colons.

Einen in Wahrheit zufriedenstellenden Erfolg kann man bloß durch die Radicaloperation erzielen, welche in der Resection der verengten Darmstelle bestehend, beim günstigen Zustande des Kranken, sowie bei günstigen äußeren Verhältnissen insoferne die Aussicht auf eine Restitutio in integrum gewährt, als die erkrankte Darmpartie vollends beseitigt wird und die beiden Enden eines gewöhnlich sonst unversehrten Darmes aneinander genäht werden. Die Stricturexcision, welche in einer bedeutenden Ausdehnung vorgenommen werden kann, ist, aus technischen Gründen am Dünndarm bei weitem leichter als am Dickdarm ausführbar und kann gerade bei Dünndarmverengerungen dann zur vitalen Indication werden, wenn die Verengung so hoch sitzt, dass der oberhalb der Strictur gelegene Darmabschnitt eine zum Fortbestande des Organismus durchaus unzulängliche Ernährung zu bieten vermag; gewisse palliative Eingriffe, welche die Verengung bloß umgehen würden, bringen in derartigen Fällen die gleiche Gefahr wie der radicale Eingriff selbst, und dies sowohl einerseits durch ihre Dauer, anderseits auch durch das mögliche Nachgeben der Suturen an den genähten Stellen. Daher ist die Radicaloperation, durch welche die Krankheit beseitigt wird, einer Operation vorzuziehen, welche zwar ebenso ernst ist, doch die Krankheit bloß umgeht. Nicoladoni hat übrigens recht scharfsinnige Vorschläge in dieser Beziehung vorgebracht, wie man nämlich Verengerungen an gewissen Stellen umgehen könnte; doch wurden dieselben aus den obenangeführten Gründen bisher nicht benützt. Aus verschiedenen Gründen empfiehlt man eine Combination der palliativen mit der radicalen Operation in der Weise, dass man im Obstructionsanfälle selbst die palliative Operation (Enterotomie, Colotomie) vornimmt und dann nach einiger Zeit mittelst der radicalen Operation die kranke Darmstelle beseitigt. In einem solchen Falle wird die palliative Operation in der Nähe oder gerade über der krankhaft veränderten Stelle durchgeführt, damit man bei der Radicaloperation nicht an zwei Stellen Resection und Darmsutur vornehmen müsse. Diese Combination birgt insofern einen Vortheil in sich, als im Anfalle die Widerstandsfähigkeit des Individuums entschieden gering ist; dies kommt besonders beim Darmcarcinom vor, wo selbst die palliative Operation ohne nachträgliche peritonitische Erscheinungen



manchmal keinen bedeutenden Erfolg aufzuweisen imstande ist. Weiter schafft die vorausgeschickte palliative Operation insofern bessere Bedingungen zur Ausführung der Radicaloperation, als man im Obstructionsanfälle den mit Gasen und Flüssigkeit gefüllten Darm zu nähen hätte, dessen Entleerung, abgesehen davon, dass sie äußerst zeitraubend wäre, beinahe unmöglich ist, indem ein derartiger Insult der Darmschlingen eine, wenn auch nur traumatische Bauchfellentzündung entfachen würde; außerdem kommt es infolge der Anstauung der Kothmassen oberhalb der Verengerung häufig zur Ausbildung von großen stercoralen Geschwüren, es entsteht auch eine Darmwandverdünnung, beides Umstände, welche keinesfalls dem Zusammennähen und dem raschen Verwachsen der resecierten Darmenden günstig sind. Dagegen lässt sich bei vorausgegangener Entero- oder Colotomie die Radicaloperation insoferne unter günstigeren Verhältnissen durchführen, als man den zuführenden Arm vollends entleeren und desinficieren kann, so dass die Nähte zwischen den beiden Enden unter dem Anstoße des Darminhaltes nicht zu leiden haben. Ebenso ist die Möglichkeit gegeben, die Darmschlingen nach der Operation mehrere Tage hindurch in Ruhe zu erhalten, da sie leer sind; den Kranken kann man indessen während dieser Zeit durch Mastdarmeingießungen ernähren. Ein weiterer Vortheil liegt darin, dass wir bei der provisorischen Ausführung der Palliativoperation nicht wesentlich veränderte Darmschlingen mit aneinander vereinigen, da sich die Radicaloperation auf so lange hinausschieben lässt, bis sämtliche Krankheitserscheinungen an denselben vollständig vorübergegangen sind. Während der ganzen Zeit des Bestandes des Anus kann man dem Kranken Nahrung per os reichen und allenfalls eine ungenügende Ernährung durch Einspritzungen in den abführenden Darmabschnitt von der Wunde aus eine gewisse Zeit hindurch ergänzen. An einer anderen Stelle wurde bereits auseinandergesetzt, welche Gefahren und Nachtheile die Anlegung eines widernatürlichen Afters mit sich bringt, so dass es auch hier wohl nach unserem Wunsche wäre, neben der Ausheilung eines Obstructionsanfalles sofort an die radicale Beseitigung des Hindernisses schreiten zu können; oft bleibt es freilich bei diesem *Pium desiderium*.

## Fremdkörper.

Zur plötzlichen Darmverstopfung, doch selten zum Strangulationsileus können jene Fremdkörper Veranlassung geben, die entweder von außen in den Darm gelangen oder im Organismus selbst ihren Ursprung nehmen.



Mit Rücksicht darauf, dass man im Darme eine ganze Reihe von Fremdkörpern — allerdings durch den Verdauungsprocess soweit verändert, dass sie kein Hindernis im Darme bilden — vorfindet, lassen sich als Fremdkörper im Darme bloß jene bezeichnen, die durch die Verdauungssäfte keine Umwandlung in weiche und nachgiebige Theile erfahren. Von außen gelangen solche Fremdkörper gewöhnlich durch den Mund in den Darm, denn jene Körper, die durch den After hineingelangen und deren Zahl recht bedeutend ist, haben nur selten eine vollständige Darmverstopfung zur Folge und lassen sich durch Palpation vom Mastdarme aus ungemein leicht nachweisen und auf diesem Wege auch entfernen; das Eindringen von Fremdkörpern von einer Wunde aus ist ein so seltenes Ereignis, dass man davon ganz absehen kann.

Unter den Körpern, welche eine plötzliche Darmverstopfung verursachen können, wären insbesondere jene zu erwähnen, welche bei Überraschung, aus Furcht vor Entdeckung (so bei Falschmünzern), von Irrsinnigen plötzlich verschluckt wurden und durch ihre Größe eine Behinderung des Darmlumens zu bewirken imstande sind. Gewöhnlich unterscheidet man drei Classen von derartigen Körpern: 1. die am wenigsten gefährlichen runden und flachen Körper, als Münzen, Obstkörner und ähnliches; 2. jene Massen, durch deren Verklebung, Verlöthung, Verwicklung Körper von ansehnlicher Größe entstehen, als zum Beispiel Haare, Wolle, Zwirn, Getreide- und Traubenschalen; durch die Anhäufung einer größeren Menge derartiger Fremdkörper erstehen die größten Concremente, die je im Darme nachgewiesen worden sind; 3. scharfe Fremdkörper, als Nadeln, Messer, Nägel, falsche Zähne auf Kautschukplatten, welche der Unversehrtheit der Darmwände durch Perforation gefährlich werden können. Runde und flache Fremdkörper gehen gewöhnlich innerhalb 24 bis 48 Stunden, doch auch nach 3 bis 4 Tagen durch den After ab. Die gefährlichsten sind jene Fremdkörper der 2. Classe, die entweder schon an und für sich einen zu großen Umfang besitzen, oder durch Verlöthung einer Menge von kleineren Körpern entstanden sind, denn sie lassen sich mit Vorliebe an gewissen Orten, wie im Dünndarme, im unteren Ende des Ileums und hauptsächlich im Blinddarme nieder, wo sie — und dies gilt besonders im letzteren Falle, wenn sie unter der Einmündung des Dünndarmes in den Blinddarm gelagert sind — ganz abseits von der Passage des Darminhaltes liegen und auf diese Weise allmählich an Größe zunehmen können.

Eine Obstruction durch Fremdkörper im sonst unversehrten Darme kommt nur selten vor, während Obstructionen bei bereits bestehenden Darmverengerungen, mögen nun diese durch Narbe, Geschwulst oder durch was immer bedingt sein, ein ziemlich häufiges Ereignis bilden. Eine acute Verschlimmerung bereits dauernder Erscheinungen einer chronischen Darm-



obstruction erregt gewöhnlich den Verdacht auf eine Verstopfung einer verengten Stelle entweder durch einen einzelnen nicht gerade umfangreichen Körper, oder durch Anhäufung einer größeren Anzahl von kleineren Körpern. Nicht selten trifft man daher bei Operationen der Darmverengerungen auf eine Masse derartiger, über der Verengerung lagernder, kleiner Körperchen, die nach Angabe der Kranken vor Wochen, ja Monaten genossen worden sind und daher, seit dieser Zeit vor der Verengerung angehäuft, bei der nächsten günstigen Gelegenheit die verengte Darmstelle plötzlich vollends undurchgängig machen können. Insbesondere sind in dieser Beziehung die Kirsch- und Traubenkörner übel berüchtigt. Auch ein bereits erwähnter Fall des Verfassers, betreffend die erste Blinddarmresection wegen narbiger Stenose, gehört hierher (1882).

Zuweilen erregt es unsere Verwunderung, wenn im Darminnern Gegenstände angetroffen werden, deren Verbleiben in dem unregelmäßig gekrümmten Darne wir uns kaum je gedacht hätten; so wurde zum Beispiel ein 18 *cm* langer Löffel, dann Schlüssel, eine kleine Flöte und andere ähnliche Gegenstände im Darminnern vorgefunden. Nur Geisteskranke schlucken gewöhnlich derartige Dinge hinunter, falls es nicht, wie zum Beispiel bei Zauberkünstlern, zum Berufe gehört, ähnliche Gegenstände hinunterzuschlucken; im übrigen ist das Auffinden von umfänglicheren Gegenständen, welche plötzlich eine Darmverstopfung verursachen, eine nur äußerst seltene Begebenheit.

Viel häufiger vermögen jene Körper, die entweder im Darminnern selbst oder irgendwo im Organismus überhaupt entstanden sind, infolge ihrer kugelförmigen Gestalt bei gewisser Größe und insbesondere an engeren Stellen eine vollständige Verstopfung der Darmlichtung herbeizuführen. Eine solche verengte Stelle, die zum Auffangen von Gallensteinen wohl geeignet ist, bildet der Zwölffingerdarm an seinem Übergange aus dem retroperitonealen Bindegewebe in die Bauchhöhle; solche Gallensteine gelangen entweder nach übermäßiger Dehnung des Ductus choledochus oder nach der unmittelbaren Perforation der Gallenblase in den Zwölffingerdarm, wo sie plötzlich in der Nähe der Plica duodenojejunalis aufgehalten werden. In Ausnahmefällen wird eine Obturation der Darmlichtung durch Darmsteine (Enterolithen) hervorgerufen. Diese bestehen ihrer Zusammensetzung nach aus phosphorsaurem Kalk oder Magnesia, aus phosphorsaurer Ammoniak-Magnesia, zuweilen auch aus einem Gemisch der genannten Bestandtheile und in seltenen Fällen aus kohlensaurem Kalk. Da die Obturation des Dünndarmes, durch solche Steine hervorgerufen, zur Seltenheit gehört, so stellt das Präparat aus dem Krankenhause St. Thomas zu London ein pathologisches Unicum dar, denn hier ward der Dünndarm in einer Ausdehnung von mehreren Zoll von einem aus phosphorsaurer Magnesia bestehenden Stein völlig verschlossen. Während



die Gallensteine fast niemals die Ursache einer Dickdarmverstopfung zu sein pflegen, lassen sich die Enterolithen hingegen nur äußerst selten anderswo als im Dickdarme antreffen, wo sie entweder im Blinddarme, oder in den Haustris des Dickdarmes, oder endlich in der Ampulla des Mastdarmes haften. Mit Rücksicht auf diesen Umstand werden die Symptome eines Ileus wohl weit eher durch Gallensteine als durch Darmsteine verursacht, da ja die letzteren im Dickdarme dem vorbeipassierenden Darminhalte genügenden Raum gewähren. Überraschend ist zuweilen das lange Verweilen mancher Fremdkörper im Darminnern; so beobachtete Bamberger einen Stein aus kohlen saurem Kalk bei einem Knaben, der lange Jahre hindurch Kreide genoss, und Hutchinson entdeckte im Mastdarme einer Frau einen Darmstein, der nach 30jährigem Genusse von Magnesia und Eisen sich gebildet hatte, wiewohl bereits seit 12 Jahren diese Gewohnheit von der betreffenden Frau aufgegeben worden war.

Durch Fremdkörper, die im Darme entstehen und nur allmählich an Größe zunehmen, kann man sich eine plötzliche Darmverstopfung wohl schwer vorstellen, weit eher geht hier ein längeres Stadium einer chronischen Darmobstruction voran. Ereignet sich aber dennoch ohne irgend welche vorhergegangene Zeichen einer Stuhlerschwerung eine plötzliche Darmverstopfung, dann kann man wohl mit größter Wahrscheinlichkeit annehmen, dass der Fremdkörper ursprünglich im Magen sich gebildet hatte und dass er nach seinem Übertritte in den Darm die plötzliche Verstopfung der Darmlichtung zur Folge hatte. So geschah es wohl im Falle von Down, wo im Darme eines 16jährigen Idioten, der jahrelang mit dem Mattenflechten beschäftigt war und nach einer 15tägigen plötzlichen Darmobstruction starb, eine Kugel vorgefunden wurde, die aus verwickelten Cocosnussfasern bestand, also aus dem zum Mattenflechten verwendeten Material.

Die gefährlichsten von den Fremdkörpern sind jene, die von außen plötzlich in den Darm eindringen und deren Oberfläche an irgend einer Stelle derart beschaffen ist, dass sie die ohnehin ad maximum ausgeweitete Darmwand entweder nur an dem Orte ihres Festhaftens oder auch, falls sie noch weiter herabsteigen, in der Ausdehnung ihres Weiterschreitens streifenförmig dilatieren. Ein ähnlicher Fall wurde vom Verfasser beobachtet: Ein Gallenstein mit scharfer Kante drang plötzlich in den Darm und man fand bei der eingeleiteten chirurgischen Therapie, nämlich der Laparotomie, den vom Steine zurückgelegten Weg durch einen schwarzen, gangränösen 4 mm breiten Streifen scharf angedeutet; dieser Streifen erstreckte sich von der Plica duodenojejunalis auf einige Decimeter in das Jejunum und über die Plica duodenojejunalis hinaus in den Zwölffingerdarm. Der Stein wurde natürlich beseitigt, doch war die Infection der Bauchhöhle schon derart vorgeschritten, dass an eine Resection des beschädigten Darmstückes kaum gedacht werden konnte; der Kranke unterlag nach Beseitigung des Steines



der bereits bestehenden Bauchfellentzündung. Runde Körper, die keine besonderen Kanten und Hervorragungen besitzen, bieten hingegen selbst bei acuter Obstruction, falls diese rechtzeitig eine chirurgische Behandlung erfuhr, eine immerhin recht günstige Prognose, da die Darmverstopfung gewöhnlich auf den Dünndarm beschränkt ist, das Vorziehen der Darmschlinge daher leicht möglich ist, worauf man durch eine Längsincision den oberhalb des Steines angestauten Inhalt nach außen entleeren und nach Entfernung des Steines die Incision auf gewöhnliche Weise mittelst zweireihiger Naht vereinigen kann. Wenn Fremdkörper eine bereits bestehende Darmverengung anderer Art plötzlich zum Ileus heranwachsen lassen, dann bildet die Beseitigung der Fremdkörper gegenüber der Beseitigung der Stricture eine bloß untergeordnete Aufgabe. Hier entscheidet der Allgemeinzustand des Kranken, ob man sich für den Augenblick mit der Eröffnung des Darmes oberhalb der Verengung und mit der Beseitigung der dort angehäuften Fremdkörper begnügen will, oder ob man mit Rücksicht auf den Zustand des Kranken eine Excision der Darmstricture mit folgender circulärer Naht der Darmenden, beziehungsweise mit der Anlegung eines widernatürlichen Afters, für zulässig hält. Von praktischer Bedeutung sind hiebei vor allem die vorangehenden Erscheinungen, hauptsächlich jene, welche einen berechtigten Verdacht auf Gallensteine erwecken, also von ihnen verursachte Anfälle vorübergehender oder andauernder Art, Icterus, Vergrößerung der Leber, der Gallenblase, das völlige Nachlassen aller dieser Erscheinungen und das plötzliche Auftreten der Symptome einer Darmobstruction. Aus der Lecture derartiger Fälle geht hervor, dass es in dieser Beziehung Beobachtungen gibt, die an Klarheit fast nichts zu wünschen übrig lassen, anderseits aber auch solche, die kaum irgend etwas Bezeichnendes an sich tragen. Häufig schließt sich dem Kolikanfalle, der offenbar von Gallensteinen verursacht wurde, unmittelbar eine Occlusion an; dann drang der Stein durch den Ductus choledochus in den Zwölffingerdarm. Perforationen durch eine Fistel bleiben häufig latent, ein andermal machen sie sich durch deutliche Pericholecystitis bemerkbar. Anfangs erbricht der Kranke eine Menge grüngefärbter Galle, der Meteorismus pflegt unbedeutend zu sein. Mit dem Vordringen des Steines im Darminnern können auch diese Erscheinungen sich verändern, ja sie können verschwinden, ohne dass der Stein abgegangen wäre, wenn er im Dickdarme gelagert ist. Dagegen kann der Ileus auch nach Beseitigung der Steine, infolge von Ulcerationen und Perforationen mit folgender Bauchfellentzündung, auch umschriebener Form, immerhin andauern. Unter den 125 Fällen von Courvoisier gab es 56% Heilungen, von den 82 Fällen von Schüler-Naunyn heilten 44% und unter 72 Fällen Dufourt's gab es ebenfalls 44% spontaner Heilungen. Naunyn sammelte 23 operierte Fälle, von ihnen heilten 7; in diesen ungünstigen Fällen beträgt also die Mortalität 70%.



## Volvulus.

Volvulus oder Darmverdrehung. Die bei weitem größere Anzahl der Fälle besteht in der Verdrehung des Darmes um das zugehörige Mesenterium. In den äußeren Hernien wies eine solche Darmverdrehung zuerst Igreus nach, doch gewiss kann eine solche Beobachtung fast täglich gemacht werden, denn auch dem Anfänger fällt es auf, dass der zuführende Schenkel in der Bruchpforte sehr oft zur Rechten liegt, der abführende dagegen an der linken Seite hinzieht, während man doch, nach der Aufeinanderfolge der Schlingen, vom Jejunum bis zum Blinddarme urtheilend, bei einem parallelen Vorfalle der Schlingen gerade das Gegentheil erwarten würde. Scarpa fand bei vielen Brüchen eine ähnliche Kreuzung (durch Drehung verursacht) vor, und Broca machte die Wahrnehmung, dass eine derartige Kreuzung gewöhnlich oberhalb der Bruchpforte stattfindet. Doch dachte Scarpa niemals daran, diese Kreuzung allein als Einklemmungsursache hinzustellen, obzwar man die Erscheinungen des Ileus bei manchen äußeren Hernien nur durch einen Volvulus der Schlinge erklären kann.

Beobachtet man Darmschlingen mit unversehrtem Mesenterium und angefüllt mit Inhalt, so kann man sich nur schwer vorstellen, wie eine bloße Drehung um  $180^\circ$  eine vollständige Abschließung der Darmlichtung nach sich ziehen könnte, denn allem Anscheine nach geht die Fortbewegung des Darminhaltes unter diesen Verhältnissen sogar leichter vor sich, als beim parallelen Verlaufe der Schlingenarme, wo die Schlinge an ihrer Spitze eine plötzliche Verbiegung erfährt.

Bei Gelegenheit der Publication eines vom Verfasser operierten Falles besprach O. Zuckerkandl diesen Gegenstand. Nach seiner Ansicht kann ein Volvulus im Bruchsacke einen verschiedenen Befund aufweisen. Die Kreuzung der Schlingenarme kann in der Bauchhöhle oder bereits im Bruchsacke selbst stattfinden. Im ersteren Falle kann a) entweder der dilatirte zuführende Schlingenarm (Volvulus des abführenden Armes) oder b) der collabierte abführende Arm (Volvulus des zuführenden Armes) im Bruchsacke angetroffen werden. Im zweiten Falle können die verdrehten Darmschlingen (die Kreuzung der Arme liegt im Bruchsackhalse) allein den Bruchinhalt ausmachen oder es befinden sich außer ihnen im Bruchsacke noch ausgeweitete oder collabierte Schlingen vor oder hinter der Kreuzung gelegen (die Kreuzung liegt weiter nach außen vor der Bruchpforte).

Bei der großen Anzahl von Leisten- und Schenkelbrüchen gelangt natürlich der Volvulus in diesen Brüchen am häufigsten, obzwar in verhältnismäßig seltenen Fällen, zur Beobachtung. Doch haben Goblet und Kaufmann je eine Zwerchfellhernie beobachtet, in welchen Fällen eine



Verdrehung im Bruchsacke, und zwar im ersten Falle den Dickdarm, im zweiten den Magen betreffend, den Tod herbeiführte.

Ähnlich wie im Bruchsacke kann auch innerhalb der Bauchhöhle eine Drehung an irgend einer Darmschlinge stattfinden. Es ist begreiflich, dass dies nur an frei beweglichen Darmschlingen vorkommen kann, insbesondere an jenen, bei denen der eine Arm an seinem Übertritte in den folgenden Darmabschnitt natürlich oder künstlich befestigt ist. Demgemäß wird der Volvulus auch an gewissen, besonders hiezu geeigneten Orten angetroffen: in mehr als zwei Dritteln der Fälle erfährt die Flexura sigmoidea eine Kreuzung oder Drehung. Offenbar wird durch das Anfüllen mit festen stercoralen Massen die Drehung der Flexura sigmoidea erleichtert, und zwar senkt sich sodann ihr dem Magen näher liegender Schenkel von oben und rückwärts nach vorne und unten, oder es steigt das Mastdarmende von vorne und unten nach oben und rückwärts auf (hiedurch werden die Potain'schen Typen gebildet: der Mastdarm nach rückwärts und der Mastdarm nach vorne gelegen). Die Drehung der Flexura sigmoidea um die eigene Achse kann mindestens 180° betragen, doch kann auch noch eine weitere zwei- bis dreifache Torsion stattfinden. Dies wird bedeutend erleichtert, wenn die Flexur zu jenen gerechnet werden kann, die Curschmann als „lang“ bezeichnet, das heißt, wenn ihre Spitze bis zum Blinddarme, zur Leber, zum Zwerchfelle, zur Milz reichen würde, oder wenn sie in mehreren übereinander gelagerten Schlingenschichten das kleine Becken erfüllt.

Weiter wird die Verdrehung der angefüllten Flexura sigmoidea dadurch bedeutend gefördert, wenn an ihrer Basis, nämlich am Ursprunge der Flexur, irgend eine chronische Entzündung des Bauchfelles adhäsiven Charakters abgelaufen ist, wodurch die Schlingenarme mittelst narbigen Gewebes gegen einander fixiert werden. Alle vier von uns operierten Fälle trugen die Spuren dieser Entzündung an der Radix mesenterii flexuræ sigmoideæ. Nach den Angaben Treves' bildet der Volvulus flexuræ sigm. ungefähr ein Vierzigstel aller Obstructionsfälle des Darmes und kommt bei Männern im höheren Alter vor, denn unter den 20 Fällen Treves' betrug das Alter im Durchschnitte 49 Jahre. Nach Angabe Naunyn's entfällt von den operierten Fällen eine gleiche Anzahl auf das Alter über 50 wie unter 50 Jahre. Neben den Erscheinungen der Obstruction machen sich bald die Symptome der Bauchfellentzündung bemerkbar, welche letztere in vorgeschrittenen Fällen durch eine Perforation verursacht werden kann; häufig ließ sich in der Bauchhöhle Blut nachweisen. Bei der Operation fällt insbesondere die Dilatation der Flexur und der über dem Volvulus gelegenen Dickdarmabschnitte auf, woraus man auf eine längere Dauer dieses Zustandes schließen könnte, da ja zweifellos den acuten Fällen des Volvulus der Flexura sigmoidea eine



chronische Verdrehung dieses Darmabschnittes längere Zeit vorangeht. Die Ausweitung der Flexura, die vom Volvulus betroffen ward, kann bis 30 cm des Umfanges betragen, ja es sind Fälle verzeichnet, in denen die Ausweitung der verdrehten Flexura einen solchen Grad erreicht hatte, dass sie wegen ihrer Füllung mit flüssigem Inhalt den Eindruck einer intra-abdominalen Geschwulst, nämlich des Ovariums, machte, und als solche auch einer Operation unterzogen wurde.

Die Krankheit beginnt gewöhnlich mit einem plötzlichen Schmerze im Unterleibe nach einem längeren Stadium der Darmobstruction; der folgende anhaltende Schmerz pflegt durchaus nicht besonders bezeichnend zu sein und kann sich zuweilen durch das Vorkommen von kolikartigen Schmerzen steigern; später kann er allmählich in die Schmerzen der Bauchfellentzündung übergehen. In den einzelnen Beobachtungen ließ sich eine besondere Empfindlichkeit beim Betasten nicht constatieren. Erbrechen kommt bei der tiefen Localisation der Krankheit am Darne nur selten vor, dagegen wird Singultus sehr häufig beobachtet. Die Obstruction pflegt anfangs nicht vollständig zu sein, und selbst wenn ein vollständiger Verschluss erfolgt (nach Sanson erst durch eine Drehung um 270°), können manchmal noch Kothmassen aus dem Mastdarme durch Klystiere beseitigt werden. Der Urin enthält nur wenig Indican. Eingießungen von größeren Wassermengen in den Mastdarm sind unmöglich.

Eine Lebensdauer von mehreren Tagen (8—10) seit dem Beginne der Erkrankung ist zwar keine Ausnahme, doch kamen Fälle vor, wo der Kranke auch binnen 48 Stunden unterlag.

Der Volvulus kehrt leicht, auch nach der Operation einer gewöhnlichen Retorsion, wieder zurück; so verzeichnet Obaliński unter 14 Fällen 4 Fälle, die ein zweitesmal eine operative Behandlung erfuhren.

Dieses Bild wird indessen bald durch das Auftreten von Erscheinungen einer beginnenden und fortschreitenden Bauchfellentzündung verändert und der Kranke geht nun in diesem Zustande zugrunde, oder er wird einer Operation unterzogen, die darin besteht, dass man nach den mehr oder weniger bestimmten Symptomen eine Incision am äußeren Rande des linken geraden Bauchmuskels oder in der Mittellinie führt.

In den vier im Laufe der letzten Jahre vom Verfasser an der hiesigen chirurgischen Klinik operativ behandelten Fällen lagen die größten Schwierigkeiten darin, die Verhältnisse so zu gestalten, dass eine Rückkehr der Affection auch nach der Retorsion der Flexur verhindert und dass die Functionsherstellung des atonischen und übermäßig dilatierten Darmes wieder angebahnt würde. Um nun die Rückkehr der Flexura in die fehlerhafte Lage hintanzuhalten, sowie um die Atonie des Darmes durch Ermöglichung des unbehinderten Abflusses des Inhaltes aus der Darmschlinge zu paralysieren, erwies es sich am vortheilhaftesten, die beiden Schlingen-



arme der Flexura durch Serosanähte an die vordere Bauchwand zu befestigen, so dass ihr Scheitel gegen den Nabel gerichtet war (Enteropexis, Ventrofixatio flexurae rom.). In zwei Fällen erzielte man auf diese Weise eine dauernde Heilung ohne Fisteln. Bei gutem Zustande und wenig vorgerücktem Alter des Kranken könnte man auch die radicalste, sofort ausführbare Heilungsmethode, die auch die Rückkehr von Recidiven unmöglich machen würde, anwenden, nämlich die Resection der Flexura mit Anlegung eines widernatürlichen Afters, oder mit gleich angeschlossener Naht der beiden zurückbleibenden Darmenden. Mit Rücksicht auf die infolge der Dilatation vorhandene Dünnhheit der Darmwand scheint es uns bedeutend zweckmäßiger zu sein, die Anlegung eines widernatürlichen Afters vorzunehmen, und erst wenn nach einer längeren Zeitdauer die Contractilität wieder hergestellt ist, mittelst einer secundären Darmresection mit folgender Naht die Heilung des widernatürlichen Afters anzustreben. Auch die Enteroanastomose ohne oder mit vorangegangener Resection der Flexura wandte man bereits mit Erfolg an (Winiwarter, Wölfler). Nach Naunyn unterlagen der Erkrankung von 30 operierten Fällen 19 = 63%. Von unseren Fällen giengen 2 zugrunde und 2 wurden geheilt.

Eine weitere Art der Verdrehung findet zwischen der Flexura und dem Dünndarme statt. Leichtenstern hatte Gelegenheit, eine derartige Darmobstruction in 21 Fällen zu beobachten, welche, mit Ausnahme eines einzigen Falles, sämmtlich Männer im Alter von 24—64 Jahren betrafen. In einem solchen Falle umschlingt die gewöhnlich verlängerte Flexur eine über ihr quer gelagerte Dünndarmschlinge. Die beiden Darmtheile sind hiebei stranguliert, ihre Wände mit Blut durchtränkt und die Bauchhöhle zuweilen mit blutigem Transsudat angefüllt.

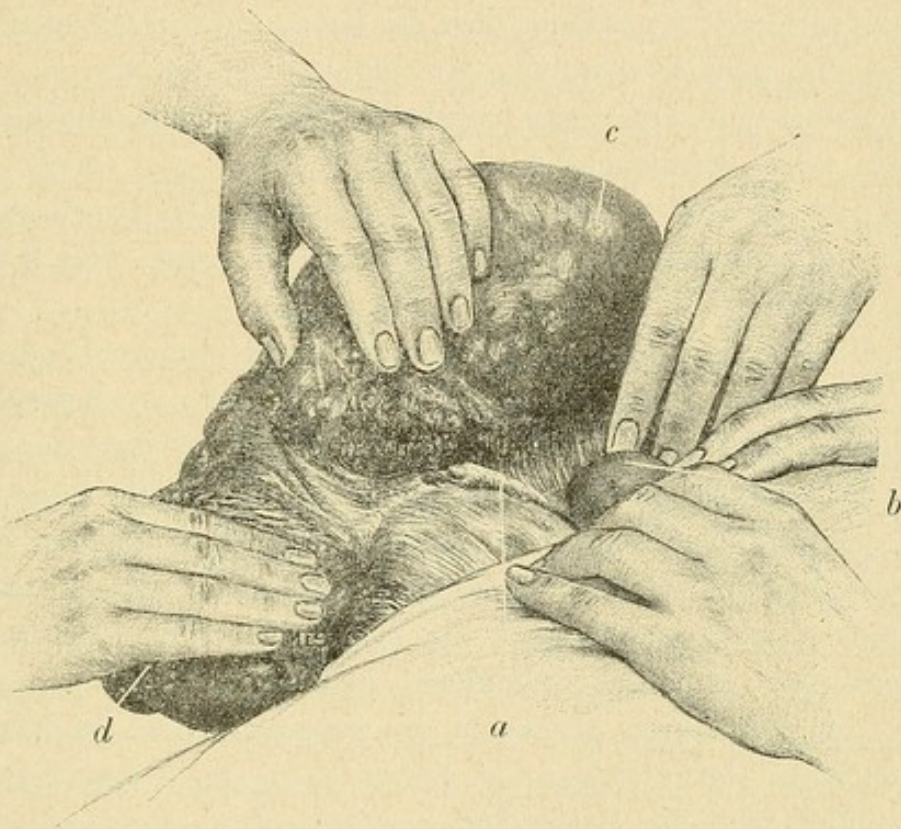
Die Diagnose einer derartigen Verknotung ist ungemein schwer, die Prognose ungünstig, denn bloß ein einziger Fall überlebte den Beginn der Verknotung 6 Tage, alle übrigen Fälle giengen im Laufe von zwei Tagen, ja selbst im Laufe eines Tages zugrunde.

Eine andere Art stellt die Verdrehung des Colon ascendens und des Blinddarmes vor. Es gibt mehrere Abarten einer solchen Verdrehung: a) entweder dreht sich das Colon ascendens um seine eigene Darmachse, oder b) es dreht sich die infolge abnormer Entwicklung eines langen Mesocolon ascendens entstandene Darmschlinge des Colon ascendens um die Achse des ihr zugehörigen Mesenteriums, oder c) der Blinddarm dreht sich nach innen und oben um die eigene Achse. Alles dies ist jedoch ein verhältnismäßig seltenes Ereignis.

Der letzte Fall kam unlängst an der Klinik zur Beobachtung. Das beigelegte Bild Fig. 116 zeigt die rückwärtige Fläche des nach innen und aufwärts umgewendeten Blinddarmes; außerdem den Processus vermiformis und die Mündung des Dünndarmes.



Die Fälle *b)* und *c)* lassen sich auf eine angeborene Prädisposition zurückführen. Der Blinddarm pflegt nämlich zu gewissen Zeiten innerhalb des Nabelringes gelagert zu sein, allmählich zieht er sich in das linke Hypochondrium zurück, hierauf wandert er in das rechte Hypochondrium, bis er endlich in die rechte Darmbeingrube herabsteigt. Der ganze Dickdarm besitzt in diesem Stadium ein sehr langes Mesenterium, das in gewissen Fällen das ganze Leben hindurch unverändert fortbestehen kann. In diesen Fällen kann eine Torsion einer Colonschlinge stattfinden, was man sonst bei normalen Dispositionen für unmöglich halten würde.



*Fig. 116.*

Volvulus des Blinddarmes: *a* = Proc. vermiformis; *b* = Ileum;  
*c* = Cöcum; *d* = Colon asc.

Während der Operation nach der Natur photographiert.

Auf gleiche Weise wie bei der Flexur kommt eine Verknotung auch an einer, wie im Fötalleben mit einem langen Mesenterium ausgestatteten Colonschlinge zustande; so wurde ein Fall verzeichnet, wo der Blinddarm in der Milzgegend vorgefunden wurde, wobei das Colon sodann zweimal um sein bedeutend verlängertes Mesenterium rotiert war.

Die Diagnose ist mit Rücksicht auf die Voraussetzung der angeborenen Prädisposition vielfach geradezu unmöglich.

Bei der Abart *c)* kann der Blinddarm entweder nur nach innen umgelegt sein, oder er ist wirklich um seine Achse gedreht; in jenem



Falle ist seine hintere Fläche nach vorne gewendet und der Processus vermiformis steigt nach aufwärts; bei der Drehung ist dann freilich die rückwärtige Fläche auch nach vorne gerichtet, der wurmförmige Ansatz geht aber vom unteren Rande des Blinddarmes ab. Der Blinddarm kann bis im linken Hypochondrium liegen.

Von weit größerer Bedeutung als diese fast durchwegs tödtlichen Fälle ist der Volvulus des Dünndarmes, der ebenso wie an der Flexur zwei Abarten der Drehung aufweist: 1. Die Drehung einer Dünndarmschlinge um die Mesenterialachse, 2. die Verknotung zwei einander anliegenden Darmschlingen.

Es wurde bereits erwähnt, dass die Kreuzung von Dünndarmschlingen im Bruche eine ganz gewöhnliche Erscheinung ist, obzwar sie in diesem Falle keineswegs zur Obstruction führt, welche ja bekanntlich von der Bruchpforte selbst verursacht wird.

Karpatschenko sah in der Kreuzung der Bruchschlingenarme die Ursache der Einklemmung, eine Ansicht, die schon von B. Schmidt widerlegt worden ist.

Zur Entstehung eines mit Darmobstruction einhergehenden Volvulus an einer nirgends angewachsenen Darmschlinge ist ein besonders langes Mesenterium erforderlich, und außerdem ist es nöthig, dass der Anfang und das Ende der so verlängerten Darmschlinge auf irgend eine künstliche Weise nahe aneinander fixiert gehalten werden. Diesen Bedingungen entsprechen jene Darmschlingen, welche eine längere Zeit im Bruchsacke gelegen und selbst eingeklemmt gewesen, aber zur rechten Zeit reponiert worden sind. Die mesenteriale Bauchfellentzündung heftet die Schlingenarme derart aneinander, dass hiedurch gleichsam ein schmaler Stiel gebildet wird, um den sich dann der Darm leicht dreht. Bereits nach einem kurzen Bestande des Volvulus findet man die Darmwände verdickt, dunkel gefärbt und mit den Zeichen einer beginnenden Gangrän versehen. Diese Fälle sind nicht allzu häufig; meist handelt es sich um jüngere Individuen, denn im Durchschnitte betrug das Alter 23 Jahre und das jüngste Individuum war 10 Jahre alt. Bald genug gesellt sich zu einer derartigen Verdrehung eine allgemeine eitrige Bauchfellentzündung, und ohne chirurgischen Beistand ist an eine spontane Wiederherstellung kaum zu denken. Auch die Drehung des gesammten Jejunioileums um die ganze Radix mesenterii kam einmal zur Beobachtung.

Aneinander liegende Darmschlingen müssen ein langes Mesenterium besitzen, um sich verknoten zu können; nach dem Schema Leichtenstern's findet vielmehr ein Umkippen der Darmschlinge statt, wodurch eine runde Öffnung entsteht, in welche die zweite Schlinge hineinschlüpft. Diese Fälle sind äußerst selten und einer Diagnostik natürlich nicht zugänglich; würde der Kranke am Leben bleiben und



sich vielleicht Darmfisteln gebildet haben, dann wären wohl derartige Zustände in ihren Folgen, wenigstens in den eben genannten, einer Heilung mit den modernen Mitteln fähig.

## Über die Einschiebung des Darmes (Invagination, Intussusception).

Der zweite pathologisch-anatomische Befund, welcher eine acute Darmobstruction zur Folge hat, ist die Invagination oder Intussusception, die Darmeinstülpung, Darmeinschiebung. Damit sind keineswegs jene Invaginationen gemeint, welche in der Agonie entstehen und bei der Section der Kinder häufig angetroffen werden. Wirkliche Invaginationen können fast an jedem Abschnitte des Darmes vorkommen. Die Ursache derartiger Darmeinstülpungen kann in der Verengerung irgend einer Darmstelle, oder in der Implantation einer gestielten Geschwulst in der Schleimhaut, oder bei Kindern häufig in dem Vorhandensein von Würmern liegen.

Die gewöhnlichste Form ist die Einstülpung des dem Magen näherliegenden Darmabschnittes in den gegen den Mastdarm hinziehenden Darm, doch sind auch Fälle beobachtet worden, in denen der umgekehrte Vorgang der Einstülpung, nämlich die Invagination des peripheren Darmtheiles in den centralen, nachgewiesen wurde; diese Fälle können durch eine einfache peristaltische Bewegung wieder ausgeglichen werden, die ersteren dagegen gehen regelmäßig mit Todesgefahr einher. Der Darm kann sich in den benachbarten Darmtheil entweder nur einmal einstülpen, doch ist auch eine doppelte Einstülpung sicher constatirt. Bei der gewöhnlich auftretenden Einstülpung lassen sich am Querschnitte die Durchschnitte von drei Darmwänden constatiren, hiebei ist die innere mit Schleimhaut ausgekleidet und ebenso die einander anliegenden Flächen der beiden äußeren Schichten; eine seröse Hülle zeigen die aneinander liegenden Flächen der beiden inneren Schichten und die Außenfläche der äußeren Schichte. In dem Raume, wo die beiden serösen Flächen miteinander in Berührung stehen, ist gewöhnlich das zusammengeschobene Mesenterium vorzufinden. An dem von der Invagination betroffenen Theile lassen sich demgemäß eine äußere Schichte (Intussuscipiens) und zwei innere Schichten (Intussuscepta) unterscheiden. Alle diese Schichten können, wenigstens an ihren serösen Oberflächen, miteinander verwachsen. An Vorfällen, welche den Invaginationen ähnlich sind, also zum Beispiel jene Exvaginationen, die durch den After oder durch irgend eine unnatürliche Öffnung überhaupt (die Colotomieöffnung z. B.) erfolgen, lässt sich häufig eine Verbiegung des vorgefallenen Darmtheiles, der also bloß aus den beiden eingestülpten



Schichten ohne die äußere Schichte besteht, wahrnehmen; jene Verbiegung erfolgt nach der Seite des Mesenterialansatzes hin, und an dieser Stelle legt sich, wie schon Rokitansky beschreibt, die Schleimhaut in feste Querfalten; auch das Ende oder die Mündung eines solchen Vorfalles liegt gewöhnlich nicht in der Achse des eingestülpten Theiles, sondern ist zur Seite gewendet.

Bezüglich des Umfanges derartiger Exvaginationen wäre zu erwähnen, dass Fälle angeführt wurden, und zwar nicht gerade selten, wo sich sogar ein Vorfall der Bauhin'schen Klappe ereignet hätte.

Infolge des Druckes auf die Mesenterialgefäße kommt es bei einer richtigen Invagination in dem invaginierten Darmtheile zu Circulationsstörungen, hierauf zur Hyperämie und Entzündung, wobei fast regelmäßig Darmblutungen auftreten. Zur Vermehrung und Steigerung dieser Erscheinungen bei den Vorfällen eines Intussusceptums durch den After wird gewiss auch die Constriction durch den Sphincter nicht wenig beitragen. Der ganze Darmtheil ist verdickt und bald beginnt auch die Entzündung des Bauchfellüberzuges, und zwar gewöhnlich an dem oberen Ende der Invagination.

Durch diesen nicht selten plastischen Entzündungsprocess werden die serösen Flächen (dort, wo auch gewöhnlich eine Strangulation in Form eines Schnürringes aufzutreten pflegt) miteinander verklebt, ein Ereignis, welches insofern als ein günstiges Mittel zur spontanen Ausheilung der Invagination zu betrachten ist, als auch an dieser Stelle eine circuläre Gangrän zu entstehen pflegt, während indessen die Bauchhöhle durch Adhäsionen vor der gangränösen Stelle geschützt wird. Auf diese Weise kann das ganze Intussusceptum abgestoßen werden und geht mit dem Stuhle ab, wodurch der Kranke für den Augenblick von seiner lebensgefährlichen Erkrankung befreit ist. Solche Fälle sind gewiss verhältnismäßig selten. Auch eine Perforation in die benachbarten Organe (in die Harnblase bei Bronchet und Boiffin) kann Heilung erwirken. Doch ist die Entstehung einer Stricture an dieser Stelle sehr wahrscheinlich.

Diese Form der acuten Darmobstruction ist verhältnismäßig am besten gegenüber allen übrigen charakterisiert, und zwar durch einen plötzlichen Schmerz, durch anhaltenden, nicht zu beseitigenden Tenesmus ohne Entleerung des Darminhaltes, aber mit Darmblutung, in Form von Blutgerinseln oder übelriechendem, blutigem Schleime einhergehend. Nach vielen Autoren ist die walzenförmige Geschwulst gleich anfangs zu tasten, andere widersprechen dem, indem sie behaupten, eine solche Geschwulst sei erst bei der chronischen Invagination zu tasten. Häufig geht der Kranke in einigen Tagen zugrunde, nur unter günstigen Bedingungen ist nach der Exfoliation des Intussusceptums die Heilung zu erwarten. Der Tod kann infolge einer Perforation an der oberen Grenze binnen wenigen Stunden erfolgen.



Leichtenstern's Casuistik erwähnt unter 1152 Fällen von Darmobstructionen 445 Intussusceptionen, doch ist darauf hinzuweisen, dass in dem Londoner Kinderkrankenhaus bei einer jährlichen Aufnahme von 48.000 Fällen bloß ein einziger Fall an Intussusception zugrunde gieng. Obzwar kein Alter vor der Darmeinstülpung geschützt ist, so kommt sie doch am häufigsten bei Kindern vor, und oft werden dann die Kinder im Bette kauern und kniend und den Kopf tief in die Polster bohrend angetroffen. Die Diagnose ist manchmal trotz aller erwähnten Symptome

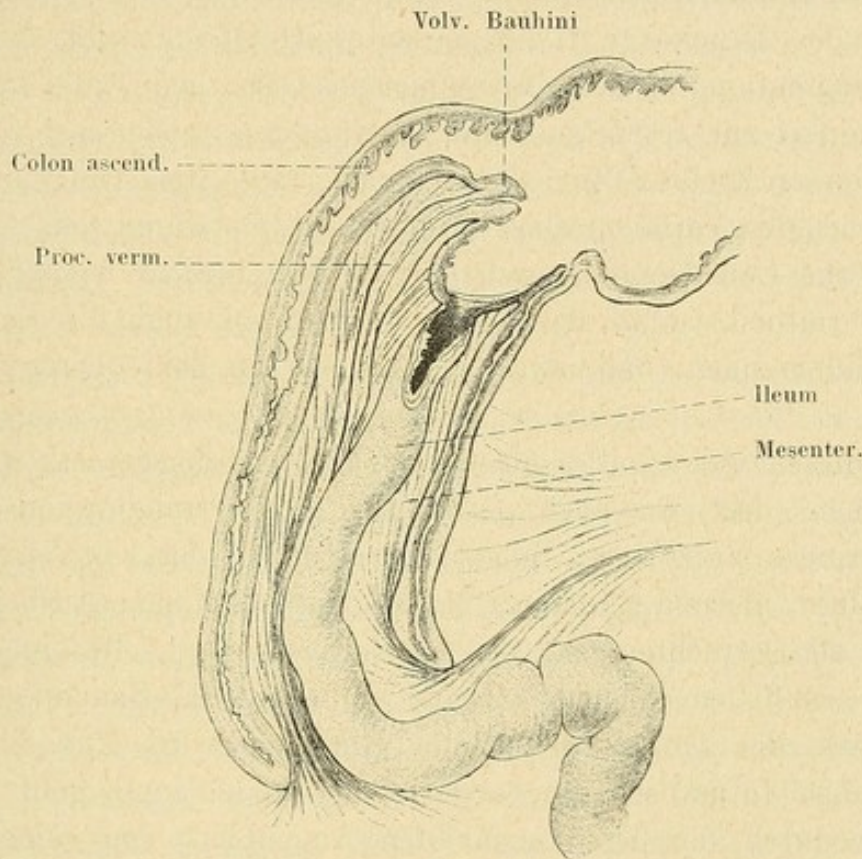


Fig. 117.

Ileocöcale Darminvagination, durch Resection geheilt. Nach dem Präparate gezeichnet.

ungemein schwer, so dass Rafinosque bei 56 Fällen noch 35 unrichtige Diagnosen verzeichnet.

Die operative Behandlung einer frischen Invagination kann immerhin einen guten Erfolg aufweisen. Das Intussusceptum wäre von dem ihn umschließenden Darme zu befreien, und sodann, um eine Wiederholung der Einschiebung hintanzuhalten, auf irgend welche Weise zu befestigen. In vorgerücktem Falle bleibt wohl nichts anderes übrig, als die Resection des Intussusceptums vorzunehmen, und zwar entweder mit Anlegung eines widernatürlichen Afters oder mit sofort anzulegender circulärer Darmsutur. Auf diese Weise wurde in der letzten Zeit an unserer Klinik von Dr. Kukulä eine Invagination bei einem Erwachsenen zur Heilung gebracht. Hievon stammt die obenstehende Abbildung Fig. 117.



Sind die Bedingungen für einen operativen Eingriff ungünstig, dann wäre die Anwendung von Opium zu empfehlen, um durch Aufhebung der Peristaltik die Darmschlingen zur Ruhe zu bringen und eine mögliche Perforation durch die anliegenden unbeweglichen Darmschlingen zu verdecken. Exvaginationen durch den After können, falls die Stelle, wo das Intussusciens zum Intussusceptum sich wendet, nicht allzu hoch ist, leicht operativ geheilt werden, wenn man den vorgefallenen Darmtheil, mag er noch so lang sein, reseziert, dabei eine Beschädigung der möglicherweise zwischen den serösen Flächen der inneren und äußeren Schichte gelagerten Darmschlingen wohl vermeidend. Der letztere Umstand ist auch der Grund, warum die alte Operationsmethode, nämlich die Ligatur des vorgefallenen Darmtheiles auf einem in das Darminnere eingeführten Katheter, aufgegeben wurde, denn leicht könnten bei einem solchen Vorgehen die in den peritonealen Recessus herabgesunkenen Darmschlingen mit abgebunden werden, worauf natürlich die Entstehung einer oder mehrerer Darmfisteln die Folge wäre. Diese circuläre Resection ist, was die Gefahr betrifft, kaum mit der intraabdominalen circulären Darmresection zu vergleichen, da ja die vernähte Stelle stets in die Nähe des Afters zu liegen kommt. Wenn die Wendungsstelle des Intussusciens zum Intussusceptum zu hoch sitzt oder überhaupt nicht zu erreichen ist, dann stehen wir von der äußeren circulären Resection aus dem Grunde ab, weil einerseits die vollständige Beseitigung der Erkrankung unmöglich ist, andererseits aber weil selbst nach der Beseitigung des nach außen hervorragenden Intussusceptums die Invagination im Mastdarme fortbesteht. Unter solchen Verhältnissen würden wir als das einzige Mittel die allmähliche Retraction des eingeschobenen Theiles und die Fixation der einzelnen Abschnitte desselben Darmtheiles an den entsprechenden Stellen empfehlen (Enteropexis), was natürlich aber nur bei nicht verwachsenen Invaginationen realisierbar ist.

Die operativen Erfolge bei der intraabdominalen Intussusception sind aus einer ganzen Reihe von Berichten ersichtlich. Mc Adam Eccles verzeichnete 11 Todesfälle unter 13 Operationen. Backer beobachtete bei 44 operierten Kindern 88% und bei 32 Erwachsenen 75% Todesfälle. Rydygier (1895) führt mit Benützung bloß der neuesten von den 152 gesammelten Fällen für 42 acute Fälle 31 Todesfälle = 73.8% Mortalität an. Dieselbe betrug in 27 Fällen von Intussusception, die bereits ins chronische Stadium übergegangen war, 7 Fälle = 25.9%.

Die einzelnen Methoden wiesen folgende Erfolge auf: Die Desinvagination ergab in 24 Fällen 8 Heilungen. Die Resection endete nach Braun's Statistik noch durchwegs mit dem Tode. Nach Rydygier gab es bereits bloß 9 Todesfälle unter 12 so behandelten Fällen. Die Resection kann auch bloß auf das Intussusceptum beschränkt werden, indem man sie, nachdem die äußere und mittlere Schichte am Halse der Invagination vernäht wurden,



von einer seitlichen Incision der äußeren Röhre aus in der Nähe des Halses vornimmt.

## Über die innere Einklemmung.

Eine ganz besondere Bedeutung kommt in der Chirurgie jener Gruppe des plötzlichen Strangulationsileus zu, welche die inneren eingeklemmten Brüche und ihnen ähnliche Zustände umfasst. Solche Zustände sind beispielsweise das Eindringen von Darmschlingen durch künstliche Mesenterialöffnungen, durch Omentumspalten, weiter Einklemmungen, welche durch neugebildete Stränge oder strangförmige, am Ende festangewachsene Organe, welche kreisförmige Pforten bilden, herbeigeführt werden; in manchen Fällen ist es auch bei freibeweglichem Ende dieser Stränge möglich.

Die inneren Brüche, deren Wesen an einer anderen Stelle dieses Buches erschöpfend auseinandergesetzt wurde, sind nicht allein der Diagnose schwer zugänglich, sondern bieten auch der operativen Therapie nicht geringe Schwierigkeiten. Deswegen sind auch die Beispiele klinisch gut beobachteter und erkannter Fälle von eingeklemmten inneren Hernien überhaupt eine große Seltenheit, noch kleiner ist die Zahl der einer Operation unterzogenen Fälle, und die geringste Anzahl betrifft jene Fälle, bei denen diese Therapie auch wirklich von Erfolg begleitet war. Erst in der jüngsten Zeit werden hie und da Nachrichten von derartigen Beobachtungen mitgeteilt, wie die Berichte von Rose (1895), Aschoff (1896), Saniter (1896), Nasse (1896) und Schulz (1896) bezeugen. Noch Treves erwähnt diese Ursache der plötzlichen inneren Darmocclusion sozusagen nur vorübergehend. Ein Fall von innerer supravescicaler Hernie wurde auch an unserer Klinik operiert. (Siehe Fig. 16 auf Seite 50.)

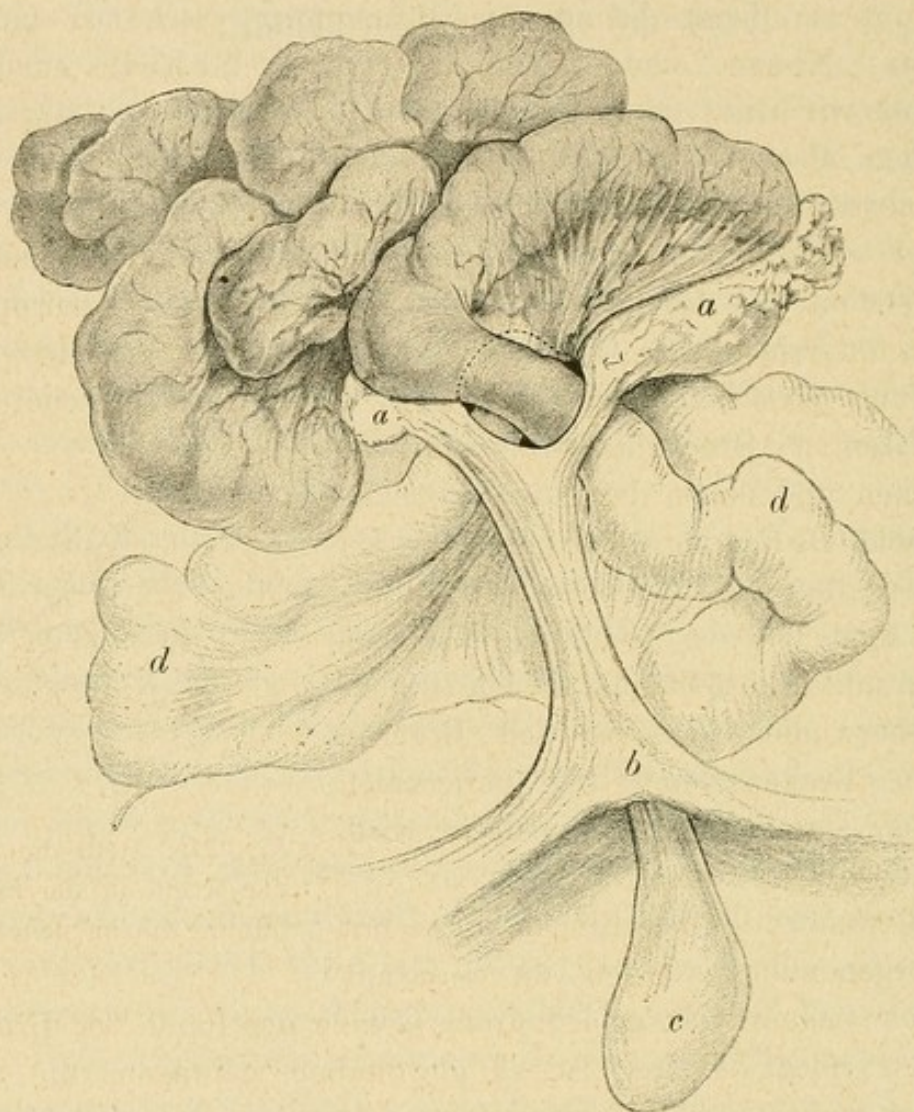
Es ist wohl einleuchtend, dass es unter diesen Umständen nicht möglich ist, eine Anleitung zur Erkenntnis einer inneren eingeklemmten Hernie zu geben. Leichtenstern wies bereits bei einer Hernia duodenojejunalis auf die Vertiefung der vom Colon eingenommenen Gegend, auf die Auftreibung des Mesogastriums, auf die im Mesogastrium unter dem Eindrucke einer Cyste tastbare Geschwulst, welche jedoch tympanitischen Klang und Darmgeräusche aufwies.

Rose beobachtete bei einer mesogastralen Hernie (Gruber) Empfindlichkeit und entzündliche Anschwellung der Drüsen unter dem Poupart'schen Bande, und ist der Ansicht, diese Erscheinungen könnten für die Einklemmung von inneren Hernien pathognomonisch sein. Auch die Mesenterialdrüsen, welche dem ober der Einklemmungsstelle befindlichen



Darme angehörten, waren angeschwollen. Die Anschwellung der äußeren Drüsen erklärt Rose mit der Resorption des Bruchwassers und mit dem Zusammenhange zwischen den mesenterialen und den inguinalen Drüsen.

Schulz' Abhandlung über die Diagnostik des Ileus überhaupt und über die Diagnose der eingeklemmten inneren Hernien beweisen ja



*Fig. 118* (siehe Seite 496).

*b* = die gewaltsame Einstülpung eines Bruchsackes, an dem das Omentum mit zwei Zipfeln (*a a*) angewachsen ist, wodurch die Öffnung *e* entstand, durch welche die Dünndarmschlingen *d d* durchschlüpfen; *c* = der durch die Sackeinstülpung heraufgezogene Hoden. (Siehe auch Fig. 119.)

klar genug, dass die Arbeit in dieser Richtung erst in Angriff genommen werden muss.

Brösike gab noch das Vorkommen von unzweifelhaften eingeklemmten inneren Hernien bloß in drei Fällen zu, wenn man nämlich die in dem duodenojejunalen, parajejunalen Raume und in der Bursa omentalis gelagerten Brüche in Betracht zieht. Mit Vorbehalt anerkannte er eine intersigmoidale Hernie (Ewe) und mit großer Wahrscheinlichkeit als pericöcale Brüche die Fälle von Snow und Engel.



Die oben erwähnten, vor nicht langer Zeit veröffentlichten Fälle wurden neben den von Brösike anerkannten entweder schon bei der Operation oder auch erst bei der Section nachgewiesen. So verzeichnete Rose einen mesogastralen Bruch, Aschoff einen retrocöcalen Bruch, weiter eine *Hernia plicæ umbilicalis* (?) und einen Bruch mit an der oberen Mesenterialfläche des unteren Ileums befindlichen Bruchpforte, Saniter fand einen retrovesicalen, Nasse einen ileoappendicularen, Schulz einen hypo-gastralen und wir einen supravesicalen Bruch vor.

Nachdem also diese acht Beobachtungen zum Aufstellen einer differentialen Diagnostik keineswegs genügen, so sehen wir uns genöthigt, uns mit der Diagnose der plötzlichen Darmocclusion, des Strangulationsileus, zufrieden zu stellen und die Fälle, so lange es noch Zeit ist, einer operativen Therapie zu unterziehen. Im Gegensatze zu der Ansicht Schulz', dass der Unterscheidung zwischen Einklemmungen durch pathologische Stränge, zwischen latenten Brucheinklemmungen im kleinen Becken und denen der inneren Brüche eine praktische Bedeutung nicht zukomme, da ja alle diese Fälle einer operativen Behandlung unterlägen, sind wir der Meinung, dass man bestrebt sein muss, diese diagnostischen Hindernisse zu überwinden, was bei den Brüchen des kleinen Beckens und bei pericöcalen Brüchen, wenn ihrer rechtzeitig gedacht wird, am ehesten gelingen könnte.

Die Erweiterung des Ringes muss mit Vorsicht vorgenommen werden, da es ja aus der Anatomie bekannt ist, welch große Gefäße der Rand der Bruchpforte zu enthalten pflegt. Bisher ist es gewöhnlich gelungen, die Schlinge durch Druck und durch Hervorziehen vor allem des collabierten abführenden Armes ohne blutiges Einschneiden des Ringes zu lockern. Es ist dies also eine Herniotomie, die wir mit Recht bei äußeren Brüchen als eine Herniotomie von innen oder rückwärts bezeichnen könnten. (Neuber, 1894: „Ein Bruchschnitt von hinten“.)

Die Radicaloperation müsste die Eintrittsöffnung des Bruches durch das Vernähen der Ränder derselben kleiner oder vollständig undurchgängig machen.

Die Strangulation durch pathologische Stränge ist bereits eine viel häufigere Erscheinung sowohl als pathologisch-anatomischer Befund, als auch als Gegenstand einer chirurgischen Therapie.

Diese Stränge sind entweder neu entstandene Gebilde, als Adhäsionen, Pseudomembranen entzündlichen Ursprunges, oder es sind normale strangartige Gebilde, deren Ende, unter normalen Verhältnissen nirgends befestigt,

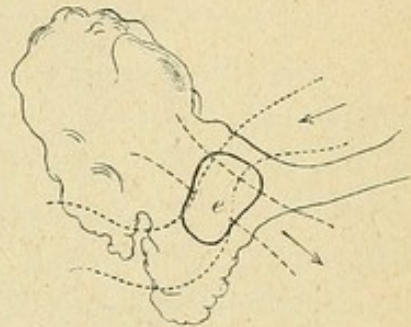


Fig. 119. stellt die Kreuzung der Arme in der künstlichen Öffnung (e) vor (siehe Seite 496).



ab und zu an irgend einer Stelle angewachsen ist (Appendix epiploica, Processus vermiformis, Tuba, am häufigsten ein Omentalzipfel), oder es können auch Überbleibsel aus fötaler Zeit sein, wie das Diverticulum Meckelii.

Betreffs der entzündlichen, in Stränge ausgezogenen Adhäsionen wäre zu bemerken, dass sie insbesondere an jenen Orten anzutreffen sind, welche der Sitz von circumscripten adhäsiven Bauchfellentzündungen zu sein pflegen, also in der Nachbarschaft der inneren weiblichen Genitalien, des Processus vermiformis, der Gallenblase, und weiter in der Umgebung der Bruchpforten, hauptsächlich nach Entzündungen und Einklemmungen der Brüche; auch die Fixationen der strangförmigen Organe kommen unter diesen Verhältnissen zustande. Die häufigste von ihnen ist wohl die Anwachsung des Omentums an die innere Leistenöffnung oder an den Bruchsack. Diese Verwachsungen werden auf einmal in intraabdominale umgewandelt, wenn die Hernie, wie wir in zwei Fällen zu beobachten die Gelegenheit hatten, mit Einstülpung des Sackes in die Bauchhöhle reponiert wird. (Siehe Fig. 118 auf Seite 494 und Fig. 119 auf Seite 495.)

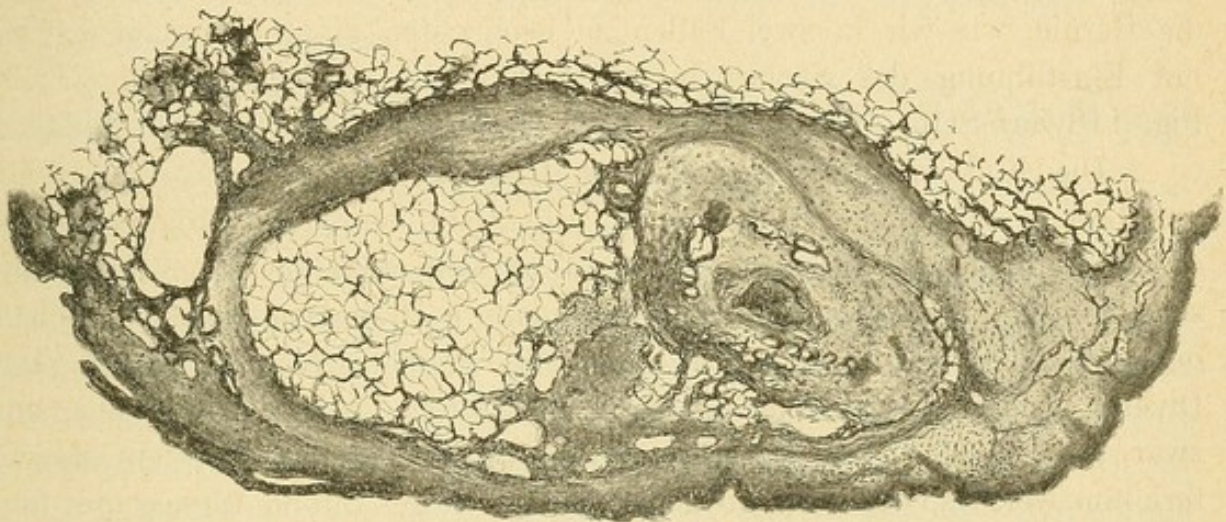
Die Einklemmungen durch das Diverticulum Meckelii sind bisher am besten untersucht worden. Mit Rücksicht auf diese Möglichkeit ist es zu empfehlen, stets darauf bedacht zu sein, dass nicht die Reste desselben etwa für eine entzündliche ausgedehnte Dünndarmadhäsion, welche bis an bestimmte Stellen der Bauchhöhle reicht, gehalten werden. Das Diverticulum, dessen Ursprung an den unteren Theilen des Ileums, und zwar an dessen convexer Seite gelegen ist, besitzt zuweilen ein Mesenteriolum, welches vom rückwärtigen linken Blatte des Dünndarmmesenteriums ausgeht und auch dem Diverticulum Äste der Art. mesent. sup., sowie venöse Gefäße zuführt. Dadurch kann die Entstehung eines taschenförmigen Raumes bewirkt werden, der wieder, nach Aschoff's Beschreibung, der Sitz innerer Brüche werden kann. Doch können auch nach der Membranzerreißung des Mesenteriolums die stehengebliebenen, Gefäße enthaltenden Ränder einen Strang bilden, der die Entstehung eines Ringes und somit einer Bruchpforte zur Folge haben kann. Der Verfasser operierte mit Erfolg einen derartigen Fall und die Abbildung Fig. 120 zeigt den Querdurchschnitt des incarcerierenden Stranges, der sich von der Convexität des Dünndarmes zur rückwärtigen Fläche des Mesenteriums erstreckte. (Wagner beobachtete Ähnliches 1833.) Der Ausgang dieses Stranges am Darne kann ein langes Diverticulum oder dessen Reste bergen, oder es lassen sich auch diese nicht mehr darin nachweisen.

Neumann sammelte in seiner Abhandlung über die Darmdiverticula und über die Rolle der Dottergefäße bei der Einklemmung (1891) 24 derartige Fälle von Einklemmung durch das Diverticulum.

Ein Diverticulum Meckelii mit Nabelinsertion war in 5 Fällen, dasselbe mit Befestigung an verschiedenen Stellen der vorderen Bauchwand (auch



am inneren Leistenringe!) in 6 Fällen die Ursache von Einklemmungen; Diverticularbefestigungen an anderen Darmtheilen oder an anderen Organen (an der Harnblase, an einer Appendix epipl. (!), oder am Processus vermiformis) hatten in weiteren 9 Fällen Incarcerationen zur Folge. Auch mehrfache Endinsertionen des Diverticulums, das einen Darmrest umfasste, kamen zur Beobachtung. Was die Länge oder den Zusammenhang des Divertikelendes mit irgend welchen Stellen der Bauchhöhle betrifft, so wäre wohl auf gewisse Modificationen hinzuweisen: es kann nämlich das Diverticulum bis an das Implantationsende an jenen Stellen hinreichen, oder es kann das Diverticulum bloß in der Nähe seines Ausganges den Strang bilden helfen, worauf bis zur eigentlichen Insertion nur omphalomesenteriale Gefäße die Fortsetzung darstellen, oder der ganze Strang besteht bloß aus Gefäßen



*Fig. 120.*

Der Durchschnitt eines durch ungenügende Involution der Dottergefäße entstandenen Stranges.

und der Ductus omph. mes. ist durch Obliteration und Involution ganz verschwunden.

Nach den übereinstimmenden Behauptungen Leichtenstern's und Neumann's sind die soeben beschriebenen Fälle insbesondere bei Leuten unter 30 Jahren anzutreffen; unter 35 Fällen von Neumann waren 24 unter dem 30. Jahre und 11 standen im Alter von über 30 Jahren. Am häufigsten werden hievon Männer betroffen (31mal die Männer und bloß 7mal die Weiber). Werden hierher auch Einklemmungen durch freibewegliche Diverticula gezählt, dann entfallen nach Leichtenstern von 66 Fällen 52 Fälle auf Männer und 14 auf Weiber. Recht interessant ist weiter der Umstand, dass man gewöhnlich die unteren Ileumschlingen eingeklemmt vorfindet, so dass sowohl die Diverticularstränge, als auch die peritonealen Adhäsionen um den Processus vermiformis nach Perityphlitis oder Appendicitis eine Einklemmung in der unteren



hypogastralen Gegend herbeiführen, wo auch innere, pericöcale Brüche vorzukommen pflegen. Dass hierin ein Hinweis für das diagnostische Vorgehen enthalten ist, muss wohl nicht besonders hervorgehoben werden.

Einklemmungen, welche durch Stränge verursacht wurden, müssen durch die Vernichtung dieser Stränge, nicht aber durch das bloße Hervorziehen der Schlingen aus dem Schnürringe behoben werden. Beim Processus vermiformis oder Diverticulum Meckelii ist nach dem Durchschneiden die Schleimhaut am Durchschnitte zu excidieren und eine Infection der Peritonealhöhle durch die Einstülpung der restlichen sero-musculären Manschette hintanzuhalten. Andere Stränge werden natürlich einfach zwischen zwei Ligaturen durchschnitten.

## Über Peritonitis nach Continuitätstrennungen des Magendarmcanals und ihre Behandlung.

Mit dem Namen „Perforationsperitonitis“ bezeichnen wir, wie derselbe selbst schon andeutet, jene Entzündungen des Bauchfells, welche durch Einwirkung der in den Hohlorganen der Bauchhöhle enthaltenen Stoffe entstehen, bei offener Communication dieser Organe mit dem Peritoneum. Da jedoch der Perforationsperitonitis ähnliche Entzündungsformen auch bei gewissen Erkrankungen jener Hohlorgane, jedoch ohne Eröffnung derselben gegen die Bauchhöhle beobachtet werden, so unterscheidet man auch sogenannte Durchwanderungsperitonitiden.

In anderer Richtung unterscheiden wir sogenannte chemische Peritonitiden, bei denen mehr Resorption von Bacterienproducten und nicht das Wachsthum der Entzündungserreger selbst Ursache der Peritonitis ist, während die Entzündungsformen, die durch weiter fortschreitende Entwicklung der Mikroben bedingt ist, als bacteriell bezeichnet werden.

Weiter ist es sehr natürlich, diese Peritonitiden darnach zu unterscheiden, woher die Entzündungserreger herkommen.

Also A. solche, welche I. vom Magendarmcanal,

II. von der Gallenblase und Leber,

III. von der Niere und Blase,

IV. von den Genitalien ausgehen;

weiter B. solche, welche V. durch Traumen (Zufall und Operation) bedingt sind,

endlich VI. solche, welche vom Blute durch Übertragung von anderwärts angeregt werden (hämatogene P.).



In diesem Buche interessieren uns selbstverständlich vor allem die Peritonitiden der ersten Gruppe A., und zwar die der I. Abtheilung, kaum je die der zweiten, in geringem Maße die der dritten und vierten Abtheilung, da die Peritonitiden dieser Abtheilungen in der Praxis nur äußerst selten durch eine gangränöse Hernie der betreffenden Organe vertreten zu sein pflegen.

Wir müssen demnach unsere Aufmerksamkeit vor allem den vom Magendarmcanale ausgehenden Perforations- und Durchwanderungsperitonitiden zuwenden.

Zu diesem Zwecke empfiehlt es sich, am Digestionstractus mehrere Abtheilungen zu unterscheiden, und zwar:

1. Den Magen.
2. Das Duodenum, welches bei Hernienperitonitiden belanglos ist.
3. Den Dünndarm.
4. Das Cöcum (sammt Proc. vermiformis) und Dickdarm.
5. Das Rectum.

Wir hätten es demnach mit einer visceralen (= Eingeweide-) Peritonitis zu thun; dieselbe wäre entweder bereits verallgemeinert, oder noch umschrieben, in welch letzterem Falle wir von einer Perigastritis, Perienteritis, Perityphlitis (Periappendicitis) und Pericolitis, endlich Periproctitis sprechen könnten.

Außerdem könnte es sich ab und zu um eine Pericystitis, Perioophoritis, Perisalpingitis, Perimetritis handeln.

Bezüglich der gastrointestinalen Form der Perforativ- und Durchwanderungsperitonitis gibt es neben der vorstehenden anatomischen Eintheilung auch eine, und zwar parallel verlaufende, klinische, da sich die Entzündungsformen, welche von den einzelnen Abschnitten des Magendarmcanals ausgehen, in ihrer Erscheinungsweise und ihrem Verlaufe wesentlich voneinander unterscheiden.

In Folgendem wollen wir nach Tavel und Lanz die experimentelle Grundlage dieser Thatsache anführen.

Allgemein wird anerkannt, dass dem normalen Magensaft eine außerordentlich wirksame bactericide Kraft innewohnt, welche derselbe nach Straus und Wurz weniger den Fermenten, als der Anwesenheit der Salzsäure verdankt, und welche nach Kabrbel durch Anwesenheit von Eiweißkörpern wesentlich abgeschwächt wird. Zur Zeit der Tavel'- und Lanz'schen Studien (1893) waren noch keine bacteriellen Untersuchungen der Magenperitonitiden bekannt und schließen die Autoren aus den wenigen literarisch verzeichneten und einer eigenen Untersuchung bei Duodenalperitonitis, dass das Verhalten der Magenperitonitiden bis zu einem gewissen Grade denselben analog sein dürfte. Bei den letzteren blieben die geimpften Nährböden entweder steril, oder man wies Hefe- und Streptokokken



nach, also Organismen, die bedeutenderem Säuregehalt erfolgreich widerstehen.

Bezüglich des Dünndarmes muss angeführt werden, dass durch mehrere Forscher festgestellt wurde, dass im Dünndarminhalte zu jeder Zeit alle Arten von Bakterien vorkommen, wiewohl es keine constanten Bakterienarten im Dünndarme gibt (Booker z. B. isolierte außer *Proteus vulgaris* und den dem *Bacterium coli* ähnlichen Bacillenformen noch 19 Bacillenarten!).

Dickdarmbakterien — sonst überaus zahlreich — variieren bei weitem weniger als die im Dünndarm. Durch Cultur bekommt man zumeist den von seinem Entdecker Escherich als *Bacterium coli commune* bezeichneten Mikroben oder dessen Spielarten. Eine wahre Infectiosität sollte nach den damaligen Ansichten von Tavel und Lanz denselben gar nicht innewohnen und dieselben erst in massiven Dosen pathogen wirken, eine Ansicht, welche allerdings durch die Erfahrungen der letzten Jahre einer gewissen Modification unterzogen werden müsste. Doch auch andere Bakterienarten werden im Dickdarm beobachtet.

Der Rectalgehalt an Bakterien differiert kaum von jenem des Dickdarmes.

Bezüglich der Eiterungsmikroben wurden schon im Duodenum Streptokokken nachgewiesen, da dieselben einen ziemlich hohen Säuregehalt ertragen. Und auch im Dickdarm findet man den schon im Dünndarme constatirten verflüssigenden *Streptococcus coli gracilis*, neben einer nicht verflüssigenden *Streptococcus*art, endlich den typischen Pneumokokken, resp. den *Streptococcus lanceolatus*.

Mit Rücksicht auf von den Harnwegen ausgegangene Peritonitiden bemerken Tavel und Lanz, dass sie über keine bacteriologischen Beobachtungen von Peritonitiden, welche von den Harnwegen aus angeregt worden wären, verfügen. Nach den speciellen Untersuchungen des Nieren- und Blasengehaltes erwähnen sie, dass normalerweise in der Niere keine Bakterien vorhanden sind. Unter den Mikroben des cystitischen Harnes spielen dem *Bacterium coli* ähnliche Bacillen eine hervorragende Rolle, wiewohl die Cystitis nach den Untersuchungen von Kostalsky zumeist eine Polyinfection ist, allerdings im Widerspruche mit anderen Autoren.

Was die weiblichen Genitalien betrifft, so sind die Tuben und der Uterus unter normalen Verhältnissen keimfrei; in der Vagina fand Steffek hie und da *Staphylococcus pyog. aur.* und *albus*, während sie Samschin nie finden konnte. Nach einer Beobachtung von Kummer (Drehung einer Ovarialcyste, allgemeine Peritonitis, Ovariectomie, Heilung) scheinen auch anderweitig nicht inficierte Tumoren der Genitalien keimfrei zu sein.

Bezüglich des Mechanismus der Infection bei Continuitätstrennungen des Magendarmcanals kann es wohl keinem Zweifel unterliegen, dass die-



selbe bei Verletzungen durch Ausfließen des Magen- oder Darminhaltes geschieht, während bei Diastasen oder Geschwürperforationen des Digestivtractus auch früher schon Infectionen (durch Transmigration durch die geschädigten Wände) angebahnt sein können, welche im Momente der wirklichen Perforation nur ihren Höhepunkt erreichen. Bei kleineren Continuitätstrennungen traumatischen Ursprungs — bei solchen innerhalb von Geschwüren kaum je — kann ab und zu das entstandene Loch durch Eversion der Schleimhaut so verschlossen werden, dass überhaupt nichts aus dem Magen- oder Darminnern entweicht, oder nur Gase, während flüssiger Erguss ausbleibt, oder es kann dieser Ventilverschluss ungenügend sein und man findet gasförmige, flüssige und feste Bestandtheile des Magendarminhalts in der freien Bauchhöhle. Dass die Wirksamkeit dieses Verschlusses offenbar von den Spannungsverhältnissen, welche im verletzten Theile des Digestivtractus im Momente des Traumas herrschen, abhängt, wäre wohl sehr naheliegend. Ebenso, dass die Intensität der Infection mit der Qualität und Quantität des extravasierten Inhaltes zusammenhängt, sowie mit der Länge der Zeit, während welcher derselbe — z. B. bis zur eventuellen Entleerung — mit dem Bauchfell in Berührung bleibt.

Eine weitere Schutzvorrichtung gegen Austritt und Verbreitung des Magendarminhalts in der Bauchhöhle sind die Verlöthungen des Netzes mit verletzten und erkrankten Theilen. Insbesondere scheint die wohlthätige Netzdeckung der Darmdefecte bei der perityphlitischen Wurmfortsatzperforation häufig im Spiele zu sein. Desgleichen schützen bei Verletzungen sofort eintretende Verlöthungen der Darmöffnung mit den benachbarten Schlingen vor weiteren schlimmen Folgen, ein Umstand, welcher bei Geschwürperforationen lange vor der thatsächlichen Durchlöcherung des Darmes angeregt worden sein kann.

Doch auch in anderer Beziehung ist das Entstehen einer Perforationsperitonitis an gewisse Bedingungen gebunden, welche glücklicherweise dem Chirurgen nicht jeden Gedanken an eine Heilung einer solchen Affection im voraus benehmen und demnach eine experimentelle Basis für sein operatives Eingreifen schaffen. Die Untersuchungen Grawitz', welcher selbst durch Injectionen von Mikrobenreinculturen und Abkühlung des Peritoneums keine Peritonitis zu erzeugen vermochte; dann die ungleichmäßigen Resultate der Versuche anderer Forscher (A. Fränkel, Pawlowsky und andere), die mit ähnlichen Mitteln arbeiteten und zu dem Schlusse kamen, dass allzu geringe und allzu große Dosen der Infectionsstoffe keine Peritonitis zur Folge haben, da sie entweder durch Resorption unschädlich gemacht werden, oder vorzeitig das Thier tödten, ließen die bis nun aus den angestellten Experimenten abgezogene Anschauung einkommen, dass die schädlichen Stoffe eine gewisse Zeit brauchen, bevor sie ihre deletäre Wirkung auf das Bauchfell äußern können (Kraft erzielte dies



durch Verdünnung derselben mit Agar). Dass Beimischungen von sonstigen Eitererregern, Staphylo- und Streptokokken, Typhusbacillen die Extravasation des Magendarminhaltes besonders gefährlich machen, war a priori ziemlich wahrscheinlich. Doch wurde dieser Ansicht erst durch die Versuche Waldhart's der feste Untergrund gegeben, da nach denselben die in die Bauchhöhle eingespritzten Mikroben sich an denjenigen Stellen besonders leicht festsetzen und vermehren, welche bereits Sitz von Entzündung sind. Dementsprechend wäre die Magendarmperforation bei Geschwüren, soferne durch den Bestand derselben in der Nachbarschaft eine entzündliche Reizung bereits geschaffen würde, bei weitem gefährlicher, als die Continuitätstrennung bei Verletzungen, bei denen doch der Zustand des Peritoneums zumeist als normal angenommen werden kann. Man wird demnach nicht staunen, dass unter den 11 Heilungsfällen, welche nach Petry bei Verletzungen den 149 Todesfällen gegenüberstehen, in 10 Fällen die Heilung unter Bildung eines Kothabscesses zustande kam, welcher 3mal spontan aufbrach, 7mal operativ eröffnet werden musste; derselbe hatte eben Zeit, sich allmählich zu entwickeln.

Wenn wir nun an unseren Gegenstand näher herantreten, wie wir uns nämlich Perforations- und Durchwanderungsperitonitiden, welche von den angeführten Hohlorganen ausgegangen sind, gegenüber verhalten sollen, so sei zuerst bemerkt, dass diese Frage bezüglich eines Theiles derselben schon lange in Discussion ist, während sie bezüglich des anderen Theiles erst seit wenigen Jahren in Verhandlung steht. (Siehe die bereits gegebene Schilderung dieser Frage bei den incarcerierten Hernien.)

Den ersten Theil bilden die offenen Verletzungen des Gastrointestinaltractus mit ihrer eventuellen Folge, der Peritonitis, und der andere Theil sind die Geschwürsperforationen des Digestionstractus mit ihren unvermeidlichen Folgen, der Entzündung, welche allerdings mittelst Adhäsionen recht umschrieben sein kann. Den Übergang beider Gruppen bilden die subcutanen Verletzungen der innerhalb der Bauchwandungen gelegenen Organe. Aus leichtbegreiflichen Gründen konnte von einer Therapie der intraabdominalen Verletzungen und der Geschwürsperforationen erst in der antiseptischen Ära der Chirurgie die Rede sein, wenn den Patienten durch den therapeutischen Eingriff nicht mehr Schaden zugefügt, als Nutzen gebracht werden sollte.

Es ist wohl selbstverständlich, dass die Frage nach der zweckmäßigsten Behandlung der offenen, intraabdominellen Verletzungen sich seit jeher den Chirurgen mit unabweislicher Strenge aufdrängte, doch waren sich die Chirurgen früherer Zeiten der fast bis zur absoluten Letalität gesteigerten Gefährlichkeit der Encheiresen am Bauchfell so wohlbewusst, dass bei offenbar verlorenen Fällen wegen Aussichtslosigkeit des Eingriffes nichts unternommen wurde, bei Fällen dagegen, welche nur irgend einen, selbst



schwachen Hoffnungsstrahl auf Genesung bei vollständiger therapeutischer Abstinenz gewährten, wieder kein Eingriff gewagt wurde, weil man seine Gefährlichkeit kannte. Es ist deshalb nicht erstaunlich, dass bis auf vereinzelte Fälle und Beobachtungen ausnahmsweise waghalsiger Chirurgen ein einheitliches, abstinentes Verhalten die Regel war. Erst als durch andere intraperitoneale Operationen die Gefahrlosigkeit der Eingriffe am Peritoneum bei sorgfältiger Vorbereitung und Durchführung wiederholt erkannt wurde, konnte die Frage aufgeworfen werden, ob nicht durch einen rechtzeitigen Eingriff jene Fälle gerettet werden könnten, welche bei dem früheren Verhalten tödtlich endeten, trotz ihres anfangs scheinbar nicht alarmierenden Verlaufes.

Sehr naheliegend war diese Frage natürlich dort, wo sich intra-abdominelle Verletzungen besonders häuften, wie im Kriege. Bedenkt man, dass die Mortalität der Bauchschusswunden

im Krim-Kriege bei den Franzosen 91.7% (1854),

„ „ „ Engländern 92.5% „

im amerikanischen Rebellionskriege 87% (1864),

natürlich unter expectativer Behandlung, betrug, so war unter antiseptischer Behandlung und zweckmäßiger Intervention nur ein Fortschritt zu erzielen!

Wenn sich nun gegen den äußersten und entgegengesetzten Standpunkt, nämlich jede penetrierende Bauchschusswunde sofort zu laparotomieren, eine Opposition geltend machen konnte, so beruhte dies auf dem Umstande, dass experimentell an Thieren und erfahrungsgemäß an Verletzten ein gewisser Percentsatz der Bauchverletzungen ohne jede Verletzung des Bauchhöhleninhaltes abläuft, in welchem Falle — Blutungen ausgenommen — die Laparotomie überflüssig gewesen wäre. So fand Henko in 95 Versuchen, in denen er einen 16 mm dicken Eisenstab mit einer dreikantigen zugeschliffenen Spitze in verschiedenen Regionen der Bauchhöhle durchstieß, dass in 16 Fällen keine Darmschlingen verletzt waren. Dies passierte besonders bei Verletzungen des Epigastriums und bei nicht geblähten Darmschlingen. P. Ziegler wiederholte diese Versuche mit einem 10 cm langen Messer (Knicker) und fand unter 100 Experimenten 47mal keine Verletzung. Reclus untersuchte 123 Bauchverletzungen vor oder nach dem Tode und fand in 12% den Darmtractus intact. Auch Postempsky, ein Hauptvertreter der absoluten Intervention, konnte unter 58 eigenen Laparotomien wegen penetrierenden Bauchwunden 22mal die Eingeweide als unverletzt constatieren.

Diesem Befunde würde also ein derartiges Vorgehen entsprechen, dass ein Theil der Verletzungen, jene mit bestimmteren Symptomen, laparotomiert, dagegen jene mit negativem objectiven Befunde expectativ behandelt werden sollten (relative Intervention).

Daneben gibt es sogenannte absolute Interventionisten, zu denen hervorragende Vertreter der Chirurgie aller Nationen gehören, wie Parkes,



Bryant, Mac Cormac, Backer, Postempsky, Terrier, Pozzi, Chaput. Von diesen Forschern sind statistische Zusammenstellungen geliefert worden, deren wertvollste eigentlich jene Postempsky's ist. Bei Gelegenheit des Congresses der italienischen Chirurgen 1891 berichtete Postempsky, dass er von den letzten 58 Bauchverletzungen, welche er in seiner neuerbauten Klinik in Rom stets sofort laparotomierte, 48 Kranke am Leben erhielt (= 82·8% Heilungen), während er von den früheren 625 Fällen, die er expectativ behandelte, schon bei einfachen Verletzungen 60—70%, bei complicierten 100% Mortalität beobachtete. Wenn auch einige Reihen von Thierexperimenten, z. B. jene Schachner's, der 31 Hunde mit Laparotomie, 5 expectativ behandelte, nachdem er sie angeschossen hatte und hiebei von den ersteren 17, von den zweiten 1 rettete, zu Gunsten der absoluten Intervention zu sprechen scheinen, so darf nicht verschwiegen werden, dass auch ganz widersprechende, am Menschen und am Versuchsthiere gewonnene Zusammenstellungen vorliegen. Diese unsichere Ziffergrundlage, die Möglichkeit, dass man eine eingreifende Suche nach Verletzungen anstellt, welche gar nicht vorliegen, dass auch thatsächlich ein nicht unbedeutendes Percent von penetrierenden Bauchverletzungen beobachtet wird, bei denen kein Baueingeweide tangiert wurde, dass einfachere Verletzungen nicht selten spontan ohne operative Nachhilfe heilen können, die nicht gerade ermunternden Erfolge mancher absoluten Interventionisten (Stimson z. B., der 65% Mortalität bei Abstinenz, 81·2% bei Intervention beobachtete), alles dies wird die allgemeine Anerkennung der Berechtigung einer sofortigen Laparotomie bei Bauchverletzungen hinauschieben und dies umsomehr, als ja bei Anerkennung des Principes der relativen Intervention die Heilung der Bauchverletzungen ohne Eingeweideläsion und jener mit einfacheren Wunden der Bauchorgane nicht ausgeschlossen, sondern sehr wahrscheinlich ist; weiter aus dem Grunde, als ja auch die Verhältnisse an und für sich bei vielen Bauchverletzungen die unmittelbare Intervention (z. B. wegen mangelhafter hygienischer Verhältnisse, fehlender persönlicher Übung, ungenügender Assistenz, Hilfsmittelausstattung etc.) verbieten werden, und endlich aus dem Grunde, weil beim ruhigen Anfangsverlaufe und späterer Verschlimmerung eine Laparotomie immer noch ein gutes Resultat liefere, sofern unterdessen alles auf die Möglichkeit einer Intervention vorbereitet worden ist. Man wird in solchen Verhältnissen unter denselben Verhältnissen operieren, wie wenn bei einer frischen Verletzung wohl definierte Zeichen einer Verletzung vorliegen, die sofortige Intervention erfordern würde, nur dass jetzt keine gefährlichen Improvisationen erforderlich sind.

Eine Zusammenstellung von Lühe 1892 illustriert übrigens, wie groß unter sonst gleichen Verhältnissen der Einfluss der Zeit ist, in welcher derartige Verletzungen nach ihrem Entstehen versorgt werden: 91 Schuss-



wunden, operiert innerhalb der ersten 12 Stunden, hatten 58·2%, 39 Fälle, welche später versorgt wurden, bereits 79·5% Mortalität.

Hiemit hat sich der Verfasser wohl klar genug als Gegner der Abstinenz und als Anhänger der bedingten, relativen Intervention declariert.

Die Senn'sche Methode (Einblasung von Wasserstoffgas ins Rectum behufs Constatierung von Darmverletzungen) hat trotz ihrer enthusiastischen Aufnahme am Berliner internationalen Congress keinen Bestand gehabt, da man ihr vorwarf, dass sie unsicher, unverlässlich sei, durch Ausdehnung der Därme eine nachfolgende eventuelle Operation erschwere, Darminhalt in die freie Bauchhöhle entleere, bereits stattgefundene Verklebungen zerreiße, abgesehen davon, dass sie nicht jedermann, immer und überall zur Verfügung stehe.

Die durch rationelle Intervention bei penetrierenden Bauchverletzungen erzielten Erfolge brachten auch die Frage nach dem zweckmäßigsten Verhalten bei subcutanen Continuitätstrennungen am Magendarmcanal in Fluss.

Hier konnte es sich freilich nur um Fälle handeln, welche bereits durch bestimmte Symptome auf eine Continuitätstrennung des Digestivtractus, eventuell auch anderer Baueingeweide (Gallenblase, Harnblase etc.) hinwiesen.

Infolge der angeführten Gründe begegnen wir auch bei der Begutachtung der subcutanen Verletzungen der Bauchorgane dieselbe Unsicherheit, wie bei der Beurtheilung der penetrierenden Bauchverletzungen, welche da wie dort dahin charakterisiert werden kann, dass kein verlässliches Symptom eigentlich bindend vorhanden sein muss, durch welches die Schwere der Verletzung bestimmt und von welchem die Prognose abhängig gemacht werden könnte. Dasselbe wird gesagt durch die Formel, dass eine vehemente Gewalteinwirkung nur von unbedeutender Reaction gefolgt sein kann, während ein leichter Insult zu den ernstesten Befürchtungen, sogar ums Leben des Verletzten führen kann. Kann man aber die Dignität der Verletzung in ihrem ganzen Umfange nicht sicher taxieren, so ist auch die Vorhersage über ihren Verlauf, daher auch die Wahl über die therapeutischen Maßnahmen eine unverlässliche. Deswegen kann es auch hier, ebenso wie bei den penetrierenden Bauchverletzungen, vorkommen, dass gleich nach der Gewalteinwirkung ein operativer Eingriff nothwendig zu sein scheint und auch unternommen wird, der sich nachträglich als unnütz erweist, ebenso wie der Beobachter durch plötzlichen letalen Ausgang bei einem Falle überrascht wird, der anfänglich zu keinen Besorgnissen Veranlassung zu geben schien.

Es kann uns demnach nicht Wunder nehmen, dass es auch hier ein Lager der absoluten Interventionisten gibt, welches dem der reinen Expectanten (Abstinenten) schroff gegenübersteht, zwischen denen wieder die



relativen Interventionisten oder die Anhänger der *Expectation armée* zu vermitteln suchen.

Wenn wir abermals auf statistische Angaben recurrieren wollen, so könnten wir die von Michaux auf dem Congresse der französischen Chirurgen (1897) angeführten Zahlen citieren. Es wurden 289 Verletzungen zusammengetragen: hievon wurden 254 abstinent behandelt, wodurch 178 Heilungen erzielt und wobei 76 Todesfälle beobachtet wurden. Bei 35 ausgeführten Laparotomien beobachtete man 25 Tode und 10 Heilungen. Unter den letzteren 25 Laparotomien mit letalem Ausgange wurden 16 bei voll entwickelter Peritonitis ausgeführt. Auch wenn wir diese Fälle als mit größter Wahrscheinlichkeit verloren ausscheiden, hätten wir 9 Todesfälle auf 10 Heilungen; auch da wäre die expectative Therapie, wenn man so sagen darf, überlegener über jene der absoluten Intervention. Diese Ziffern verlieren aber sofort jedwede Beweiskraft, sobald durch unnütz ausgeführte Laparotomien nachgewiesen wird, dass man auch bei recht ernstesten Symptomen fallweise sich überflüssigerweise zu einem operativen Eingriff verleiten lassen kann. Dass ähnliche Fälle und demnach noch eher leichtere dieser Art auch unoperiert genesen können, ist nur zu natürlich und benimmt den oben angezogenen Ziffern jedwede Bedeutung. Petry sammelte jüngst 199 subcutane Darmrupturen, von diesen wurden 160 expectativ behandelt; hiebei endeten 149 mit Tod und 11 mit Genesung. Bei 122 bestand von Anfang an diffuse, septische Peritonitis. (Von 26 Magenverletzungen heilten 13, starben 13; von den letzteren 11 an diffuser Peritonitis.) Von den übrigen (39, mit den Rehn'schen und Körte'schen Fällen) 42 Fällen von Darmruptur starben 28 und genasen 14. Von den 18 innerhalb der ersten 24 Stunden Operierten genasen 8 und starben 10 Fälle, von den 24 später Operierten endeten 6 mit Genesung und 18 mit Tod.

Soll die Statistik eine brauchbare Ziffernunterlage liefern, dann müssen nur gleichartige Fälle untereinander verglichen werden und es muss einer weiteren Arbeit vorbehalten werden, derartige zuverlässige Reihen zusammenzustellen, wiewohl schon an dieser Stelle nicht geleugnet werden darf, dass es zweifellos recht schwer halten wird, zu den abstinent behandelten, geheilten Bauchverletzungen gleichartige Parallelreihen sofort laparotomierter Fälle zu finden, da unter jenen in der Mehrzahl der Fälle die Diagnose nicht sicher gestellt worden sein dürfte.

Im Verhalten, sowohl den penetrierenden als den subcutanen Bauchverletzungen gegenüber, müssen wir aber in der letzten Zeit dennoch einen Fortschritt verzeichnen, insofern, als man beginnt, die erwähnten Verletzungen nicht in Bausch und Bogen abzuhandeln, sondern unter ihnen Kategorien, meist nach dem Entstehungsmechanismus zu unterscheiden. In dieser Richtung ist hauptsächlich die Publication P. Ziegler's (München) 1893 erwähnenswert, welcher z. B. zu folgenden Schlussätzen gelangt:



Er verlangt die sofortige Intervention bei den penetrierenden Bauchwunden auch ohne Nachweis einer inneren Verletzung:

1. für alle Verletzungen mit großen Stich- und Schnittwaffen, wenn nicht schon die äußere Wunde durch ihre Größe genügende Übersicht gewährt;

2. für alle Schussverletzungen;

3. für alle Stichverletzungen mit kleinen Instrumenten sofortige Erweiterung der Wunde, an die sich dann, wenn nöthig, die sofortige Laparotomie anschließen kann.

Man ersieht hieraus, dass der Autor auf dem äußersten Flügel der absoluten Interventionisten steht. Wir möchten auch für diese Auffassung der Dinge stets noch einen Zusatz als unerlässliche Bedingung des geschilderten Vorgehens verlangen, nämlich den, „wenn der Eingriff unter günstigen hygienischen Bedingungen, bei genügender persönlicher Schulung des Operateurs und der Assistenz vorgenommen werden kann“. Sind solche nicht vorhanden, so sind wir auch bei Vorhandensein bedrohlicher Erscheinungen entweder für Abstinenz oder für Aufschiebung des Eingriffes, bis genügend verlässliche anti- oder aseptische Verhältnisse geschaffen werden können, und dies aus dem Grunde, weil man sonst dem Patienten nicht nützt, sich selbst und dem Rufe der Methode entschieden schadet; dies gilt besonders von den Kriegsschussverletzungen.

Von den subcutanen Bauchverletzungen fordern wieder die durch Hufschlag entstandenen durch ihre Häufigkeit, Concentration auf ein beschränktes Terrain und die Schwere der Erscheinungen eine besondere Berücksichtigung heraus. Aus diesen Gründen werden dieselben bei Discussion der subcutanen Bauchverletzungen besonders hervorgehoben, wie es von mehreren Chirurgen, welche dem französischen Congresse 1897 beiwohnten, geschah. So empfiehlt Nimier folgendes Vorgehen:

Er verlangt vor allem — und dies unter unserer und gewiss aller erfahrenen Praktiker Billigung —, dass der durch Hufschlag Verletzte sofort ins Spital transportiert werde. Hier wird die Anamnese und der Status praesens genau aufgenommen. Sodann wird eine Permanenzbeobachtung des Verletzten eingeführt, alle zwei Stunden wird die Temperatur, die Respiration und der Puls notiert mit ihren wechselnden Charakteren, und die örtlichen und allgemeinen Erscheinungen aufgezeichnet; diese Beobachtung soll nicht vom leitenden Arzte selbst durchgeführt werden, sondern derselbe soll, sobald ein neues Symptom (besonders galliges Erbrechen) auftritt, herbeigerufen werden, er wird den Zustand schärfer beurtheilen können, wenn er nach 2—3 stündigen Pausen erscheint. Sobald die peritoneale Reaction oder die allgemeine Infection unzweifelhaft sind, soll der Operateur eingreifen. Es ist dies also die Vorschrift der secundären Laparotomie für die zweifelhaften Fälle.



Hiemit ist also ein gleichmäßiges Vorgehen der vermittelnden Partei für beiderlei Arten der Bauchverletzungen in Vorschlag gebracht, und es ist Aufgabe der künftigen, nach diesen Anschauungen geleiteten Therapie dieser Traumatismen für oder wider diese Vorschriften zu entscheiden.

Welche sind nun die Zeichen, welche primär vorhanden, uns sofort zur Laparotomie nöthigen oder secundär durch ihr Auftreten uns zu einer solchen veranlassen?

Vor allem dürfen wir uns durch die Erscheinungen des peritonealen Shocks nicht irreleiten lassen, während welches auch eine Probeincision mit Narkose keinen gleichgiltigen Eingriff darstellt, jedenfalls aber auch bei Vorhandensein positiver Symptome einer Magendarmverletzung den dringend indicierten Rettungsversuch wesentlich ernster macht.

In zweiter Reihe ist wohl das Vorliegen einer abundanteneren Blutung, wie sie bei Bauchverletzungen beiderlei Kategorien nicht selten durch Anstich oder Zerreißen der Gefäße vorzukommen pflegt, auszuschließen. Tastbare Hämatome um die Nieren, Milz, sofort nachweisbare Flüssigkeitsansammlungen im Bauchraume, eventuell mit Aspiration von Blut, mit zunehmender Blässe und Ohnmachtsneigung, lassen auf Blutungen schließen. Erfolgreich ausgeführte Unterbindungen von Gefäßen, welche Darmresectionen nothwendig machen können, in anderen Fällen Naht (bei Nierenblutungen), ja sogar Exstirpation der Organe (Milzblutungen) können dringend nothwendig werden.

Wenn wir an dieser Stelle nur die Symptome einer Magendarmverletzung berücksichtigen (jene der Blasen-, Nieren-, Gallenblasen-, Leber- u. s. w. Verletzung vernachlässigend), so muss zugestanden werden, dass es ein stets vorhandenes untrügliches Zeichen einer solchen nicht gibt. Bald sind es Zeichen, welche eine Missdeutung absolut ausschließen (Vorfall der verletzten Schlinge, Ausfluss von Magendarminhalt, freies Gas in der Bauchhöhle mit Abdrängung der Leber und ähnl.), bald fehlt primär überhaupt jedwede auf eine Continuitätstrennung des Magendarmcanals hinweisende Erscheinung. Dazwischen gibt es eine ganze Reihe von Symptomen, welche immerhin noch Zweifel zulassen. So fehlt z. B. selten die Schmerzhaftigkeit, sie kann jedoch circumscripirt oder diffus, spontan vorhanden sein oder durch Betastung hervorgerufen werden, sie kann anhaltend oder vorübergehend sein, dauernd oder anfallsweise auftreten. Oberflächliche Bauchdeckenschwellung oder leichter Meteorismus klären unsere Zweifel nicht auf, ebensowenig wie ein- oder zweimaliges Nahrungserbrechen. Daneben gibt es jedoch Zeichen, welche unsere Entscheidung für eine Magendarmverletzung positiv beeinflussen, wozu wir abnehmende Körperwärme, Blässe der Haut, schwachen, schwindenden Puls mit hoher Frequenz, beschleunigte Respiration, Angst, muskuläre Unruhe rechnen; weiter eine eigenthümliche Starre (gewissermaßen Schutzcontraction) der Bauchwand mit oder ohne Meteorismus,



sogar ausnahmsweise mit kahnförmiger Einziehung derselben; endlich dirimieren natürlicherweise blutiges Erbrechen, blutige Stühle, Gasaustritt mit Schwinden der Leberdämpfung und Auftreten einer eigenthümlichen, trommelartigen, gleichmäßigen Sonorität über der vorderen Bauchwand, Emphysem der Wundumgebung, Ausfließen von Magendarminhalt für eine Verletzung des Magendarmcanals und daher für sofortigen Eingriff.

Bevor wir auf die Technik des letzteren eingehen, welche an jene des Radicaleingriffes bei Ileus erinnert, wollen wir der letzten, eine Perforativperitonitis anregenden Gruppe der Continuitätstrennungen am Magendarmcanal gedenken, welche wir als spontane, pathologische, dem Wesen nach als geschwürige Läsionen des Digestivtractus bezeichnen wollen.

Zu einem gewissen Theile gehören hierher auch alle Fälle eines vorgeschrittenen Strangulationsileus, dann jene Fälle des Obturationsileus, welche zur Bildung von stercoralen Geschwüren führen (siehe Fig. 121), in denen auch thatsächlich die Perforation öfters aufzutreten pflegt (daneben freilich auch in den vom primären Krankheitsherd ergriffenen Darmtheile, also auch mitten in einer luetischen oder carcinomatösen Darmstrictur); weiter gehören von den bereits in diesem Capitel besprochenen Krankheitszuständen, also Verletzungen, jene her, welche nach Piotrowski

so erklärt werden müssen, dass ursprünglich der mäßig gefüllte Darm durch die Gewalteinwirkung gegen die harte Unterlage der Wirbelsäule und Beckenknochen gedrückt wurde, was zur Störung der Circulationsverhältnisse eines bestimmten Darmtheiles führte, welcher durch nachträgliche Nekrose sich exfoliierte und hiedurch zur Perforationsperitonitis Anlass gab, nachdem einige Tage verhältnismäßig ruhigen, symptomlosen Verlaufes vorausgegangen waren.

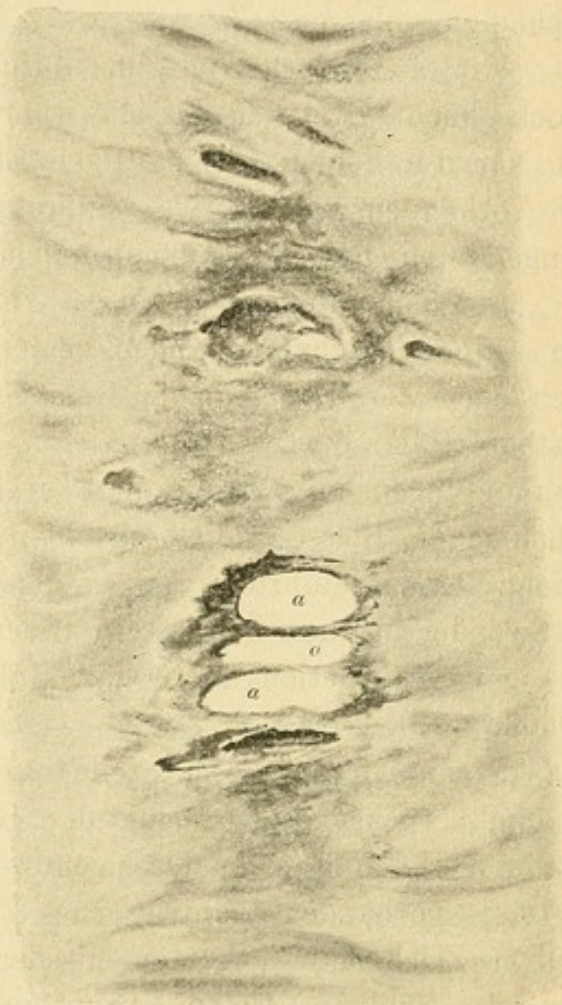

Fig. 121.

Zahlreiche stercorale Geschwüre in verschiedenen Entwicklungsstadien. Bei  $a = 3$  Geschwüre übereinander perforiert, durch dünne Brücken voneinander getrennt. Beobachtet bei narbiger Stenose der Flexur (siehe Fig. 111 auf Seite 458 und Fig. 112 auf Seite 459).



Abgesehen von diesen Fällen, gehören zu dieser Gruppe alle jene Fälle von Perforationsperitonitiden, die durch Zerfall eines die sämtlichen Schichten des Magendarmcanales durchdringenden Geschwüres angeregt wurden. Es wären also an dieser Stelle zuerst freilich alle jene Geschwürsprocesses zu nennen, welche im Verlaufe einer — hauptsächlich incarcerierten — Hernie vorzukommen pflegen und welche entweder bloß in der Gegend der Schnürfurche des Incarcerationsringes, aber auch im Verlaufe der Bruchschlinge vorzukommen pflegen und, wie bereits angeführt wurde, sowohl an der Mucosa, als an der Serosa beginnen können, um dann auch die übrigen Darmschichten zu verzehren. Sodann würden die stercoralen Geschwüre Erwähnung verdienen, welche ab und zu am zuführenden Schenkel bis weit vom Bruche ab beobachtet werden.

Häufiger jedoch als diese — bei richtiger Führung der Hernienbehandlung leicht zu vermeidenden — Vorkommnisse bei Hernien sind die sonstigen geschwürigen Magendarmperforationen. Es wären hier an erster Stelle die Perforationen zu nennen, welche infolge eines Ulcus rotundum des Magens oder des Duodenumis nebst seinen Folgen auftreten. Wir werden sehen, dass es speciell ein Fall von Magenruptur war, an welcher der erste therapeutische Versuch gemacht wurde (1880, Mikulicz). Wenn auch natürlicherweise die Resultate der chirurgischen Behandlung eines perforierten Magengeschwüres kaum je glänzend zu nennen sein werden, so ist schon der Erfolg der von Pariser (1895) zusammengestellten 43 Operationen, welche 11 Heilungen, und der von Comte (1895) zusammengetragenen 65 Fälle mit 19 Heilungen ein immerhin achtungswerter, da ja die betreffenden Patienten unentrinnbar dem Tode verfallen wären. Besonders Geschwüre der vorderen Wand sind in dieser Richtung äußerst gefährlich.

In ähnlicher Weise werden gleichartige Geschwürsperforationen des Duodenumis in neuester Zeit in Angriff genommen (Tavel-Lanz, Festal und and.), doch sind die betreffenden Beobachtungen zu selten, als dass sie ein ungefähres Bild der Aussicht auf Erfolg widerspiegeln würden. Ein vorübergehender Erfolg der Übernähung eines perforierten Duodenalgeschwüres wird von Landerer-Glucksmann (1896) gemeldet.

Eine zweite, vielleicht noch reichlichere Quelle für Perforationen ist die Appendicitis suppurativa et A. gangrænosa. Abermals war es Mikulicz, welcher durch einige Operationen von Peritonitis-perforativa-Fällen nach Appendicitis die Chirurgen zum activeren Vorgehen auf diesem Felde anregte, nachdem, wie es scheint, Bouilly die erste derartige Operation gewagt hatte. Bouilly erzielte bei 11 Operierten 6 Genesungen, dagegen Mikulicz unter 14 Fällen nur 3, Jalaguier bei 14 Fällen auch nur 2 (sämtlich bei Kindern), während wieder Lawson Tait unter 10 Fällen 7mal Heilung erzielte. Krecke (1891) fand für 36 Fälle von Wurmfortsatzperitonitis 19 Todesfälle. Man müsste sich eben auch in dieser Beziehung



streng einigen, was man unter einer Peritonitis perforativa verstehe: ob eine bereits generalisierte oder circumscripte Form, oder beide; im letzteren Falle müsste man die Fälle in zwei Classen scheiden, je nachdem die Entzündung noch begrenzt oder schon diffus wäre. Allgemein wird zugegeben, dass die fast exsudatlose, anatomisch kaum durch Trübung der Serosa und wenig Flüssigkeit im Douglas gekennzeichnete, wahrscheinlich durch Resorption von giftigen Stoffen (Ptomainen) rasch tödtende Peritonitis kaum Gegenstand eines chirurgischen Eingriffes werden dürfte, während die Laparotomie bei der sogenannten pregredienten eitrigen Peritonitis (Mikulicz) Aussicht auf Erfolg hätte. Offenbar hängt auch dann der Ausgang davon ab, ob die Eiterung bereits Orte ergriffen hat, welche durch Drainage und Irrigation auch nach der Operation und Reposition der Därme leicht beherrscht werden können. Gelingt die Etablierung günstiger Verhältnisse in dieser Beziehung nicht, so dürfte auch die vorausgegangene Laparotomie keinen definitiven Erfolg haben.

Gegen die Häufigkeit der Peritonitis bei Wurmfortsatzperforationen treten die Fälle von Bauchfellentzündungen infolge anderer Processe wesentlich zurück. So gehören Perforationen syphilitischer, dysenterischer und tuberculöser Darmgeschwüre zu den Ausnahmen, wahrscheinlich deshalb, weil ihr allmähliches Indietiefegreifen doch eher die Entwicklung von abschließenden Adhäsionen befördert.

Eine Kategorie von Geschwüren bekundet jedoch eine ausgesprochene Tendenz zu Perforationen; es sind dies die typhösen Ulcera. Wenn wir bedenken, dass Ferrarosi 1 Fall, Korte 2 Fälle (1892), Mikulicz 3, der Verfasser auf seiner Klinik 4 einschlägige Fälle operiert hat, so stehen dieselben manchen anderen Ileusursachen in der Zahl gewiss nicht nach. Escher (in Triest 1887) untersuchte die Todesursache bei 764 Typhusfällen im Triester Hospital (1875—1884) und fand 146 Todesfälle, wovon 16 an Darmperforation (= 11%), welche Zahl mit der von Liebermeister angegebenen (8—12%) ziemlich übereinstimmt. Die Zusammenstellung der betreffenden Operationen von Gesselewitsch und Wanach berichtet über 63 Operationen mit 11 Heilungen.

Dass die Erfahrungen und technischen Operationsverbesserungen, welche man bei der Gastrointestinalperitonitis gewinnt, auch auf die sonstigen Peritonitisformen aus anderen Ursachen übertragen und versucht werden können, ist außer allem Zweifel, besonders da eine spontane Ausheilung nur in den allerseltensten Fällen vorkommen dürfte.

Wir schreiten nun zum letzten Absatze, nämlich zur Erörterung der zweckmäßigsten Art und Weise der Ausführung eines operativen Eingriffes, welcher bei einer traumatischen oder geschwürigen Magendarmruptur nothwendig werden kann, und zwar gleich nach der Verletzung, wenn bestimmte Symptome auf eine Verletzung des Digestionstractus hinweisen, oder auch



später im gegebenen Augenblick, sobald unter beständiger Beobachtung bei bisher ruhigem Verlaufe ein alarmierendes Symptom auftritt.

Dass der Eingriff nur in den denkbar besten hygienischen Bedingungen unternommen werden soll, wurde bereits angedeutet, und sind wir verschiedene Gegner der Lüh e'schen Vorschrift, z. B. bei allen durchbohrenden Bauchwunden in der Krankenhaus-, als Landpraxis, sowohl im Kriege als im Frieden, so früh als möglich den Bauchschnitt auszuführen und halten diesen Grundsatz auch gegenüber den Ileusfällen fest.

Im allgemeinen liebt man es nicht, die nothwendig gewordene Operation innerhalb der Dauer des Verletzungsschocks zu machen, wiewohl dann auf möglichst sorgfältiges Auseinanderhalten des Schocks und der Blutungsanämie mit ihren Folgen zu dringen ist. Man hat gerathen, im Falle eines wohlentwickelten Schocks die Operation dann zu unternehmen, wenn auf die Phase der primären Pulsbeschleunigung jene der Pulsverlangsamung gefolgt ist. Es soll hier auch erwähnt werden, dass bei reinen Contusionen des Abdomens ohne Continuitätstrennung der Eingeweide der Shock schwerer zu sein pflegt, als bei Wunden und Rupturen der Organe selbst.

Die Schnittführung kann durch die bereits vorhandene Wunde, oder die Stelle der größten Gewalteinwirkung, endlich bei Geschwürsperitonitiden durch den eventuellen diagnosticierten Ausgangspunkt derselben wesentlich beeinflusst werden (bei Appendicitis z. B. im rechten Hypogastrium). In zweifelhaften Fällen mache man eine Medianincision, zu Drainierzwecken oder zur Anlage eines Anus præternaturalis können dann separate Wunden angelegt werden.

Vielfach wird die Größe der ersten Incision und die Art des Absuchens des Magens und Darmes nach eventuellen Wunden, Rupturen und Perforationsöffnungen discutirt. Die einen schlagen nämlich vor, man solle nur eine kleine Incision anlegen und den nächsten anliegenden Darmtheil vorziehen, eventuell diese Schlinge durch einen durchs Mesenterium durchgezogenen Jodoformstreifen markieren und nun unter weiterem Vorziehen der nächsten Schlinge und Versenken der bereits abgesuchten sowohl gegen das Cöcum als gegen die Plica duodenojejunalis vordringen, wodurch der Dünndarm absolviert ist. Sodann wird das Colon transversum, endlich der Magen auf eventuelle Continuitätstrennungen untersucht und bei negativem Resultat das Colon ascendens und descendens, sowie die Flexur zur Ansicht gebracht. Bei begründetem Verdachte, z. B. Stich- oder Schussverletzungen im Epigastrium, kann auch die Reihenfolge umgekehrt oder anders sein.

Diesem Verfahren gegenüber steht der Rath, die Laparotomie, besonders bei Verletzungen und Geschwürsperforationen frischen Datums ohne besondere Peritonealerscheinungen, dadurch einzuleiten, dass eine ausgedehnte Incision in der Mittellinie angelegt wird, welche zur simultanen Eventration des ganzen beweglichen Bauchinhaltes, also hauptsächlich des Magendarmcanals



dienen soll. An diesem wäre sowohl die Diagnose einer Verletzung oder Ulcusperforation leichter zu machen; daher müsste der Eingriff nicht durch prolongiertes Absuchen des Bauchinhaltes verlängert werden. Es wäre aber auch die Reinigung der Darmschlingen, sowie des Bauchhöhleninnern einfacher, gründlicher ausführbar, als wenn eine gereinigte Schlinge wieder durch die im Innern befindlichen besudelten verunreinigt würde. Wir wollen an dieser Stelle auf die Untersuchungen Reichel's hinweisen, welche es nahelegen, dass weder durch Ausspülen noch Austupfen eine völlige Säuberung der Bauchhöhle herbeizuführen ist; ja dass Spülungen leicht eine Weiterverbreitung des entzündlichen Processes veranlassen, weiter eine blutige Exsudation des Bauchfelles mit Schädigung des Allgemeinbefindens anregen.

Es macht den Eindruck, als ob in zweifelhaften Fällen die erstere Methode empfohlen werden könnte, während bei primär offenkundiger Darmmagenperforation oder Läsion die zweite Methode sofort oder sobald eine Continuitätstrennung sichergestellt wäre, wenigstens dann unverzüglich in Anwendung kommen sollte. Bei letzterer beliebe man das verletzte Eingeweide außerhalb der Bauchhöhle und könnte den übrigen Magendarmcanal reponieren unter provisorischem Schluss der Bauchhöhle. Sodann würde man die Versorgung des getrennten Magens oder Darmes oder eventuell der Därme vornehmen, die provisorische Naht lüften, das versorgte Eingeweide reponieren oder einnähen und dann die Bauchwunde ganz oder theilweise schließen. War Magendarminhalt deutlich ausgeflossen, dann empfiehlt sich ausgiebige Drainage mittelst Jodoformgazestreifen, Jodoformdochten, gewöhnlichen oder Glasdrains. Wir verwenden mit Vorliebe der Länge nach halbierte Drains, also Gummi- oder Glashalbrinnen, in denen das Secret weniger leicht gerinnt, also auch nicht die Drains verstopft, wie es bei geschlossenen Röhren vorkommt. Drainierte Wunden behandeln wir gerne im permanenten Wasserbade, wie es auf des Verfassers Klinik eingerichtet ist.

Doyen, welcher das Bestreichen blutender Stellen nach der Methode von Snegireff (Moskau) mit hochgespanntem Wasserdampf empfiehlt, rühmt auch die hochgradige Desinfectionskraft dieser Bestrahlung mit Wasserdampf, selbst bei bereits entzündlichen Veränderungen der Oberfläche. Weiter empfiehlt derselbe die Tamponade für ausgewählte Fälle, rath aber, die tamponierte Höhle — als zur Eiterung bestimmt — von der übrigen Bauchhöhle abzuschließen. Endlich construierte derselbe ein Drain, welches mittelst einer Auftreibung in der Bauchhöhle fixiert wird, während zwei Anhängsel von Glas seine Durchgängigkeit sichern, selbst bei innigem Anliegen von Darmschlingen. Das äußere Ende des Drains trägt ein sterilisiertes Kautschuksäckchen, welches die Secrete aufnehmen soll. So ist das Peritoneum drainiert, aber doch geschlossen.

Wie soll man nun die verletzten oder gerissenen Partien des Magendarmcanales versorgen?



Scharf getrennte Hieb-, Stichwunden können, falls sie nicht sugilliert sind, mit Naht vereinigt werden. Contundierte, also hauptsächlich Schusswunden sind besser anzufrischen und dann zu nähen. Am Magen kann die hiezu nothwendige Excision recht ausgedehnt sein, am Darm kann durch dieselbe eventuell eine totale Darmresection veranlasst werden, wobei man die Mesenterialinsertion möglichst schont; ist dies nicht zulässig, so empfiehlt es sich, behufs Abkürzung des Verfahrens, den Murphy-Knopf zu applicieren. Rupturen behandelt man ebenso, d. h. näht sie unter Anfrischung der Ränder oder reseziert am Darne quer in der Ausdehnung der Ruptur. Am schwersten sind Geschwürsperforationen am Darne zu versorgen, wo sie aber zum Glück am seltensten vorkommen, während sie am Magen leichter, am leichtesten am Processus vermiformis, wo sie sich am häufigsten ereignen, und zwar durch Exstirpation des Wurmfortsatzes geschlossen, respective ausgeschaltet werden können.

Landerer und Glücksmann haben eine ganze Stufenleiter von Eingriffen zusammengestellt, mittelst deren Geschwürsperforationen behandelt werden können, und zwar:

1. mit Excision des Ulcus, Vernähung der Ränder;
2. Übernähung:
  - a) directe, wo nur Darmserosa genäht wird,
  - b) indirecte, durch Herbeiführung einer Verlöthung mit anderen Organen;
3. Excision eines Darmsegmentes mit dem Ulcus;
4. Gastroenterostomie (bei einem Duodenalulcus); wir fügen hinzu auch temporäre Jejunostomie oder in anderen Regionen andere Hilfseingriffe (Entero-, Colenteranastomosen);
5. Drainage und Umlegung mit Jodoformgaze.

Was die künstliche Deckung der Darmdefecte mit anderen Organen betrifft, so kann hier die von Croft, Michaux, Sieur ausgeführte Methode der Übernähung des (vereinigten) Defectes mit einem Netzlappen empfohlen werden. In bestimmten Fällen greifen wir zu Chaput's Greffe intestinale, d. h. Deckung des Defectes oder Nahtlinie mit einer benachbarten Darmschlinge. Wo es ausführbar ist, fixieren wir aber den perforierten oder verletzten Darm-, Magentheil oder Stumpf des Proc. vermiformis entweder gegen die oder in die Bauchwunde, um bei Reperforationen die gefährliche Stelle extraperitoneal zu lagern.



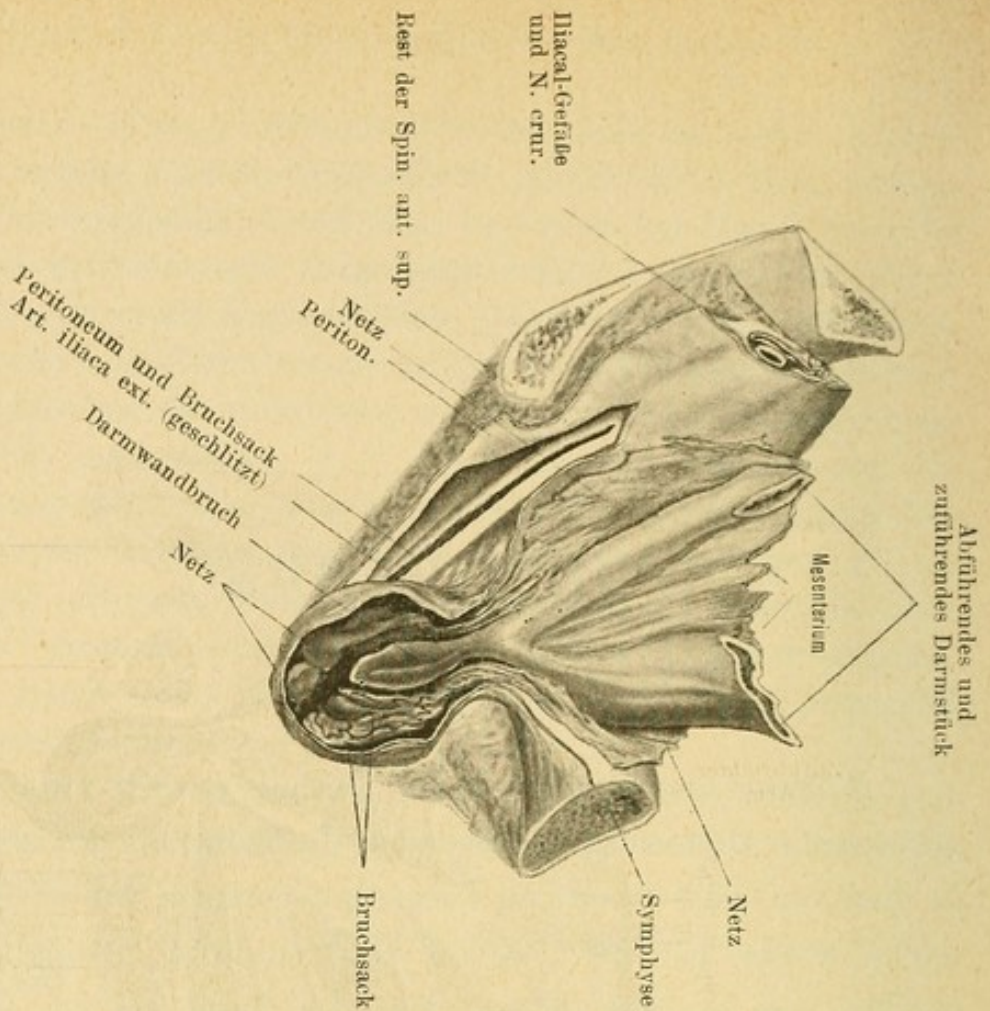
## Anhang.

---

Während des Druckes dieses Buches wurden zwei Kranke mit eingeklemmten Hernien im moribunden Zustande auf die Klinik eingebracht, so dass von einer Operation Umgang genommen wurde. Eine dritte ebensolche wurde bei der Section erst entdeckt. Sämmtliche drei Fälle wurden nun so hergerichtet, dass der Darm am zu- und abführenden Stücke unterbunden, die ganze Herniengegend sammt den Knochen herausgenommen, und das Präparat in einer eigenen Formollösung gehärtet, nach dem Hartwerden aber in Celloidin eingegossen und nun erst verwendet wurde. Durch Abtragung von dünnen Schnitten suchte man der Hernie so beizukommen, dass eine genaue Übersicht der Verhältnisse gewonnen werden konnte. Nach den so angefertigten Präparaten wurden die Zeichnungen Fig. 42, 43, 122, 123 und 124 (Seite 91, 93, 516 und 517) angefertigt und zwar von dem Facultätspräparator H. Rejsek.

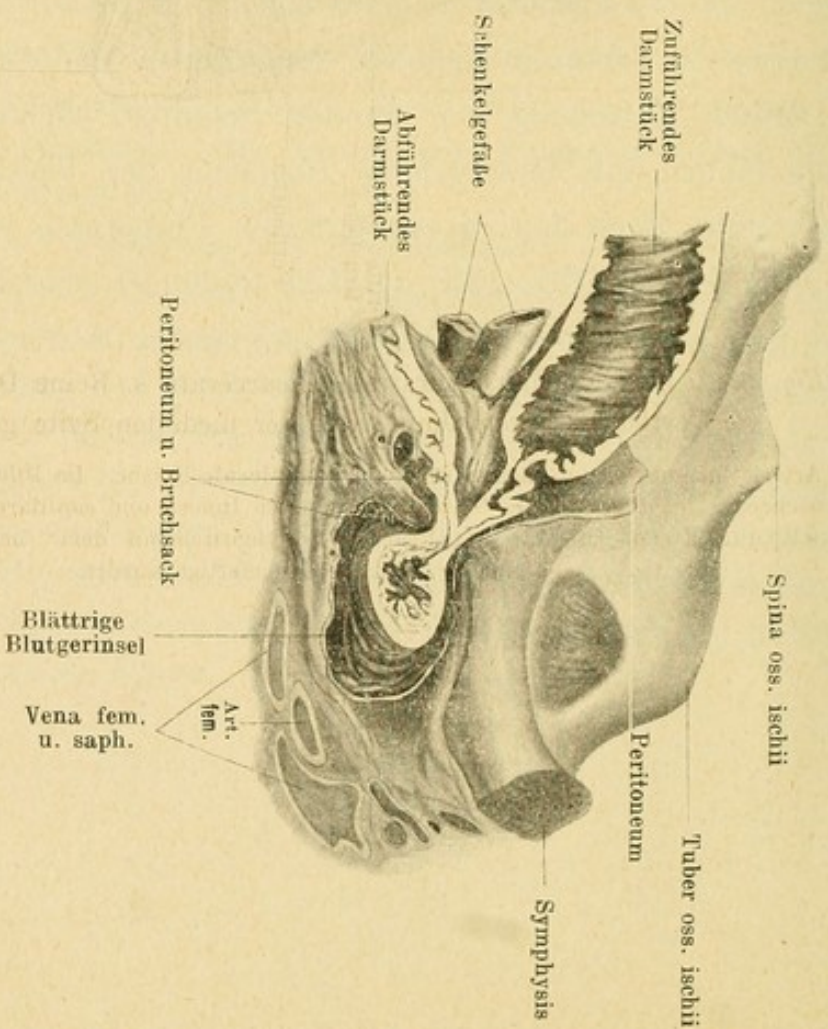
---





*Fig. 122. Eine Enteroepiplocele cruralis incarcerata partialis d., aus der Vogelperspektive gesehen.*

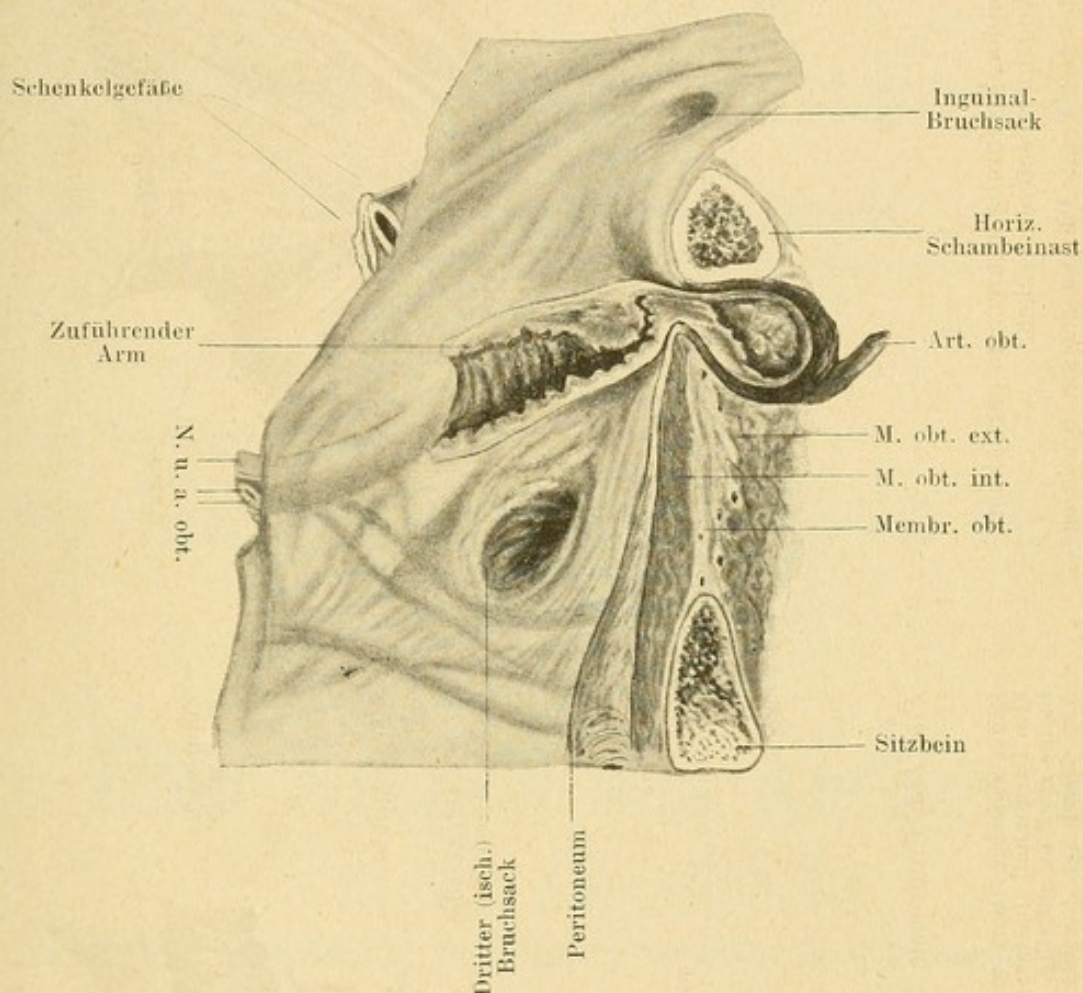
Von einer moribund eingebrachten Fran.) Darmwandhernie. Bruchring gebildet halb vom Peritoneum (unten), halb vom Netze, das an die vordere Peripheriehälfte des Bruchringes angewachsen war. Der Darm schlief, frei. Lagerung der Art. zur Hernie ersichtlich. (Präparat in Formol gehärtet, in Celloidin eingegossen und die Weichteile mit dem Messer abgetragen, bis der abgebildete Durchschnit gewonnen wurde.)



*Fig. 123. Enterocoele cruralis d. lateralis incarcerata, von oben und etwas von rückwärts gesehen.*

Raum zwischen Darm und Bruchsack von blättrigen Blutgerinselfüll. Im Darm kein Darminhalt (Darmenden bei der Section unterbunden). Die Volumsreduction der Därme im Ring auffällig. Hernie durchschnitten, die Falten (rückläufig) im zuführenden Arm ausgeprägt. Die Hernie erscheint etwas mehr als sonst vor den Gefäßen gelagert. Die Lage der Darmenden insofern schematisch, als sie in eine Ebene gebracht erscheinen, während in Wirklichkeit das zuführende Stück horizontal hinzutrat, das abführende hinter der Bauchwand senkrecht (in einem rechten Winkel zum anderen) nach aufwärts verlief. (In Formol gehärtet und dann in Celloidin eingegossen; sodann schichtweise mit dem Messer abgetragen.)





*Fig. 124.* Eine Hernia obturatoria incarcerata s. Reine Darmwandhernie.  
Verticaler Durchschnitt, von der medialen Seite gesehen.

Die Arterie kommt von außen und unten bei der Hernie hervor. Im Bilde nur der zuführende Darmschenkel sichtbar mit rückläufigen Falten im Innern und capillären Innenraum. Hernie enthielt nur etwas Schleim. Das Präparat ist identisch mit dem, nach welchem auch Abbildung 42 und 43 angefertigt wurden.



---

Druck von Leopold Karafiat in Brünn.

---



# Über pseudo-interligamentöse Eierstocksgeschwülste.

Ein Beitrag zur Lehre von den Entzündungen des Beckenbauchfelles.

Von Prof. Dr. K. Pawlik.

Mit 6 lithographirten Tafeln.

1891. — Preis M. 2.20 = fl. 1.20.

---

# Über Uterusruptur.

Von

Docent Dr. Richard Braun von Fernwald,

Assistent an der geburtshilflichen Klinik des Hofrathes Prof. Gustav Braun in Wien.

1894. — Preis M. 2.20 = fl. 1.20.

---

Von demselben Verfasser:

# Der Kaiserschnitt bei engem Becken.

1894. — Preis M. 3.— = fl. 1.60.

---

# Über Asepsis und Antisepsis in der Geburtshilfe

mit specieller Berücksichtigung der Verhältnisse und Erfolge an der geburtshilflichen Klinik  
des Herrn Hofrathes Professor Gustav Braun in Wien.

1895. — Preis M. 3.60 = fl. 2.—.

„Die vorliegende Monographie, die für den Fachmann in vielfacher Richtung interessant ist, sei jedem praktischen Arzte, der Geburtshilfe ausüben will, bestens empfohlen. Er wird darin viel Belehrendes finden.“  
(Wiener klinische Rundschau.)

---

# Die fötalen Kreislaufwege des Neugeborenen und ihre Veränderungen nach der Geburt.

In besonderer Rücksicht auf Bedeutung und Verwerthung derselben bei gerichtsarztlichen Untersuchungen.

Von

Dr. Albin Haberda,

Professor an der k. k. Universität in Wien.

Mit 3 lithographirten Tafeln.

1896. — Preis M. 4.— = fl. 2.20.



# Handbuch

für

## k. und k. Militärärzte.

### Systematisch geordnete Sammlung

der in Kraft stehenden Vorschriften, Circular-Verordnungen, Reichs-Kriegs-Ministerial-Erlässe etc. über das k. und k. Militär-Sanitätswesen und die persönlichen Verhältnisse der Militärärzte, als Ergänzung zum

### Reglement für den Sanitätsdienst des k. und k. Heeres.

Bearbeitet von

**Dr. Paul Myrdacz,**

k. und k. Stabsarzt, o. Mitglied des Militär-Sanitäts-Comité.

**Zweite, vermehrte und verbesserte Auflage.**

XII und 1185 Seiten Lexikon-Octav.

1893. — Preis fl. 9.— = M. 18.—, in eleg. Halbfranzbd. fl. 10.50 = M. 20.50.

I. Nachtrag (1894) 60 kr. = M. 1.20. — II. Nachtrag (1895) fl. 1.60 = M. 3.20. —

III. Nachtrag (1896) fl. 1.50 = M. 3.—. — IV. Nachtrag (1897) fl. —.75 = M. 1.50.

## Handbuch für k. und k. Militärärzte. II. Band.

Beiträge zur Kenntnis des Militär-Sanitätswesens der europäischen Großmächte und des Sanitätsdienstes in den wichtigsten Feldzügen der neuesten Zeit.

Unter Mitwirkung hervorragender Fachgenossen herausgegeben von

**Dr. Paul Myrdacz,**

k. und k. Stabsarzt, o. Mitglied des Militär-Sanitäts-Comité.

—♦♦♦ I. Heft: ♦♦♦—

## Das französische Militär-Sanitätswesen.

Geschichte und gegenwärtige Gestaltung.

Vom Herausgeber.

Zweite, durchgesehene Auflage.

1897. — Preis fl. 1.20 = M. 2.20.

—♦♦♦ II. Heft: ♦♦♦—

## Sanitätsgeschichte des Krimkrieges 1854—1856.

Vom Herausgeber.

Mit 3 Kartenskizzen. — 1895. — Preis fl. 1.— = M. 1.80.

—♦♦♦ III. Heft: ♦♦♦—

## Geschichte

des

## k. und k. österreichisch-ungarischen Militär-Sanitätswesens.

Von

**Dr. S. Kirchenberger,**

k. und k. Stabsarzt.

1895. — Preis fl. 3.60 = M. 6.50.

Anhang hiezu: Chronologische Tabellen. — 1896. — Preis fl. 1.— = M. 1.80.











COLUMBIA UNIVERSITY LIBRARIES (hsl, stx)

**RD 621 M45 1898 C.1**

Die Lehre von der Unterleibsbr uchen (He



2002105365



