

Zweihundertundsechzig Radicaloperationen nach Bassini, nebst einer eigenen Methode der conservativen Vorlagerung des Leistenhodens / von C. Nicoladoni.

Contributors

Nicoladoni, Carl, 1847-1902.
Augustus Long Health Sciences Library

Publication/Creation

Wien : Urban, 1895.

Persistent URL

<https://wellcomecollection.org/works/am23x277>

License and attribution

This material has been provided by This material has been provided by the Augustus C. Long Health Sciences Library at Columbia University and Columbia University Libraries/Information Services, through the Medical Heritage Library. The original may be consulted at the the Augustus C. Long Health Sciences Library at Columbia University and Columbia University. where the originals may be consulted.


This work has been identified as being free of known restrictions under copyright law, including all related and neighbouring rights and is being made available under the Creative Commons, Public Domain Mark.

You can copy, modify, distribute and perform the work, even for commercial purposes, without asking permission.

**wellcome
collection**

Wellcome Collection
183 Euston Road
London NW1 2BE UK
T +44 (0)20 7611 8722
E library@wellcomecollection.org
<https://wellcomecollection.org>

COLUMBIA LIBRARIES OFFSITE
HEALTH SCIENCES STANDARD



HX64053970

RD621 N54 1895 Zweihundertundsechzi

N54


RECAP

Nicoladoni


Zweihundertundsechzig radicalopera-
tionen nach Bassini ...



COLUMBIA UNIVERSITY
THE
LIBRARIES
IN THE CITY OF NEW YORK



Digitized by the Internet Archive
in 2010 with funding from
Open Knowledge Commons



2-1324

Zweihundertundsechzig

Radicaloperationen nach Bassini

nebst einer eigenen Methode

der

conservativen Vorlagerung des Leistenhodens.

Von

Prof. C. Nicoladoni

in Innsbruck.

WIEN UND LEIPZIG

URBAN & SCHWARZENBERG.

1895.



Die „Wiener Medicinische Presse“ erscheint jeden Sonntag 4 Ma 8 Bogen Gross-Quart Format stark. Hierzu eine Reihe ausserordentlicher Beilagen. Als regelmässige Beilage, aber zugleich auch selbstständig, erscheint die „Wiener Klinik“, allmonatlich ein Blatt im durchschnittlichen Umfange von 8 Bogen Lexikon Format. — Abonnements und Insertionsaufträge sind an die Administration der „Medic. Presse“ in Wien, I. Maximilianstrasse Nr. 4, zu richten. Für die Redaction bestimmte Zuschriften sind zu adressiren an Herrn Dr. Anton Bum, Wien, I. Hugelgasse Nr. 21.

Abonnementpreise: „Medic. Presse“ und „Wiener Klinik“ Inland Jahr 10 S., halbj. 5 S., viertel 3 S. 60 Kr. Ausland: Für das Deutsche Reich, alle Buchhändler und Postämter: Jahr 12 Mk., halbj. 6 Mk., viertel 3 Mk. Für die übrigen des Weltpostvereins: Jahr 14 Mk., halbj. 7 Mk., „Wiener Klinik“ separat Inland Jahr 4 S., Ausland 8 Mk. — Inserate werden nach Tarif berechnet. Man übersende im voraus bei allen Buchhändlern und Postämtern im Inlande durch Einschubung des Betrages per Postanweisung an die Administration der „Wiener Medic. Presse“ in Wien, I. Maximilianstr. 4.

Wiener Medizinische Presse.

Organ für praktische Aerzte.

Begründet 1860.

Redigirt von
Dr. Anton Bum.

Verlag von
Urban & Schwarzenberg in Wien.

Separat-Abdruck aus Nr. 10 bis 17, 1895.

Zweihundertundsechzig

Radicaloperationen nach Bassini

nebst einer eigenen Methode

der

conservativen Vorlagerung des Leistenhodens.

Von

Prof. C. Nicoladoni

in Innsbruck.

WIEN UND LEIPZIG

URBAN & SCHWARZENBERG.

1895.

~~Webster Library~~

RD621

N 54

Zu dem Ende April 1893 abgeschlossenen ersten Hundert Radicaloperationen der Leistenhernien nach BASSINI¹⁾ sind in dem Zeitraume von Anfangs Mai 1893 bis Ende December 1894, also in nicht viel mehr als 1½ Jahren, 160 weitere, nach der gleichen Methode ausgeführte Bruchoperationen hinzugekommen, über welche in nachfolgendem Berichte Mittheilung gemacht werden soll. Da das erste Hundert in einer zweijährigen Periode erreicht wurde, so ergibt diese progressiv ansteigende Zahl, daß der Zuspruch von Kranken, die von ihren Leistenhernien befreit zu werden wünschten, an der chirurgischen Klinik in Innsbruck sich verdoppelt hat; ja wenn man die Daten der Berichte näher betrachtet, so wird es bald auffallen, daß die für Radicaloperationen bestimmten Tage sich immer näher aneinander drängen und daher eine noch immer steigende Frequenz dieser Kundschaft vermuthen lassen. Es hat in Tirol und den angrenzenden Theilen der benachbarten Kronländer mit einer Bevölkerung von zähflüssigem Enthusiasmus die BASSINI'sche Methode nach diesem Sammelergebnisse zweifellos eine bedeutende Popularität erlangt, welche Zeugniß davon abgibt, daß das heilbedürftige, der Innsbrucker Klinik zugehende Publicum mit den Resultaten dieser Methode nicht unzufrieden sein dürfte.

Ich habe es versucht, durch Fragekarten, welche an die Patienten des ersten Hunderts der in Innsbruck vollführten BASSINI'schen Operationen am Ende December 1894, also mehr als 1½ Jahre nach dem Abgange des letzten Trägers dieser Krankheitsform, hinausgeschickt wurden, über die Endresultate Nachricht zu erhalten.

Es liefen leider nur von 47 Personen, den Besitzern von 49 Leistenhernien (zwei waren beiderseitige), Antworten ein. 46 Leistenhernien, darunter 3 weibliche, waren geschlossen

¹⁾ „Wr. Med. Presse“, 1893, Nr. 22 u. ff.

und gestatteten den Geheilten jegliche, darunter auch sehr schwere Arbeiten; 3 männliche, Nr. 61 des Berichtes, r. Seite, ferner Nr. 80 und 99, die alle vor der Operation recht groß gewesen waren, recidivirten.

Ich hatte eine größere Menge von Antworten erwartet, als eingetroffen ist²⁾, gleichwohl bedeutet die geringe Anzahl von 3 Recidiven auf 49 Operationen ein gewiß befriedigendes Resultat, und wenn die andere Hälfte der Operirten nur halbwegs dem vorliegenden Ergebnisse ähnlich ist — was doch mit einiger Berechtigung als wahrscheinlich angenommen werden darf — so läßt es sich begreifen, daß eine überwiegende Anzahl Geheilte des ersten Hunderts eine doppelt so große Anzahl Operationslustiger im nachfolgenden Biennium nach sich gezogen hat.

Die bei uns geübte Methode hat in letzter Zeit keine nennenswerthe Veränderung erlitten; nur in der Freimachung des hinteren Randes des POUPART'schen Bandes haben wir uns mehr Reserve auferlegt: in der Abtrennung dieses Randes von den zarten Verbindungsfasern mit der Fascia iliaca. Früher wurde eine völlige Trennung vorgenommen und der Rand stumpf emporgelüftet, um ihn aus der bedenklichen Nachbarschaft der großen Gefäße zu heben und ihn so gefahrloser in die Naht fassen zu können.

Es hat sich aber einmal ein bei uns nach BASSINI operirter Mann vorgestellt, bei dem der Leistencanal völlig geschlossen geblieben war, jedoch die Gegend unter dem POUPART'schen Bande, unmittelbar vor den großen Gefäßen, beim Pressen sich auffallend hob, als ob es den Anschein hätte, daß sich in die Lacuna vasorum etwas vordränge. Seitdem unterbleibt die früher geübte scharfe Präparation des hinteren Randes des POUPART'schen Bandes.

Ferner nehmen wir jetzt die tiefe Bauchmuskulatur nicht in einfache Naht, sondern die Nadel wird in die emporgehobene Fleischmasse des Obl. int. und transversus ein-, dann aus- und wieder eingestochen, wodurch beim Zusammenziehen die zweimal gefaßte Muskulatur in einen dicken massigen Wulst zusammengeschoben wird, ein Verfahren, das, besonders bei dürftiger Muskulatur, einen kräftigeren Verschuß schafft, als der einfache Durchstich.

Es wurde ferner im ersten Hundert der Radicaloperationen bei mit Leistenhoden complicirten Hernien auf die Erhaltung der Geschlechtsdrüse kein Gewicht gelegt, sondern meist — allerdings immer nur bei einseitigem Kryptor-

²⁾ Eine große Zahl von Postkarten kehrte mit der Bezeichnung „unauffindbar“ zurück.

chismus — die das Verfahren ungemein vereinfachende Castration vorgenommen.

In letzter Zeit haben wir aber gelernt, daß nach sorgfältiger Lösung des allerdings hier immer innig mit dem Samenstrange verbundenen, oft äußerst zarten Proc. vaginalis, der Hode sehr an Beweglichkeit gewinnt, Dank dem Umstande, daß der befreite Samenstrang einem hohen Grade von Dehnung und Streckung unterworfen werden kann, ohne daß dadurch die Ernährung des Testikels beeinträchtigt werden müsse.

Dieses Verfahren, welches bei beiderseitigem Kryptorchismus gewiß das Gebotene sein muß (s. Fall Nr. 259 dieses Berichtes), scheint durch die BASSINI'sche Methode erst ihr befriedigendes physiologisches Gepräge erhalten zu haben. Es soll zum Schlusse dieser Mittheilung den Gegenstand einer besonderen Erörterung bilden.

Ich will mich zunächst zu einer kurzen Skizzirung der im Zeitraume vom Mai 1893 bis Ende December 1894 an der Innsbrucker Klinik ausgeführten 160 BASSINI'schen Operationen wenden:

101. P. M., 22 J., Kufstein. Linksseitiger großer Leistenbruch, angeblich vor 3 Jahren entstanden. Nie Einklemmungserscheinungen. Operation 6. Mai 1893. Großer, zarter Bruchsack. Sehr leichte Lösung des Samenstranges. Geh. p. p. in 8 Tagen.

102. J. W., 34 J., Feldkirch (Vorarlberg). Am 11. Mai 1893 Einklemmung des rechtsseitigen, mäßig großen Leistenbruches; am Abende desselben Tages Reposition in Narkose durch den Hausarzt. Einklemmungserscheinungen dauern fort. Bei der Aufnahme an die Klinik am 14. Mai kein Bruch nachweisbar. Operation 14. Mai 1893. Nach Spaltung der Aponeurose des Obliquus externus wölbt sich ein nußgroßer Tumor hervor, die en masse reponirte Hernie; sie enthält eine dunkle glänzende Dünndarmschlinge. Leichte Reposition. Radicaloperation. Geh. per sec. in 25 Tagen.

103. R. S., 21 J., Krimmel (Salzburg). Seit 5 Jahren bestehender l. Leistenbruch. Operation 20. Mai 1893. Der zarte Bruchsack löst sich leicht vom Samenstrange, enthält freies Netz. Geh. per sec. in 28 Tagen.

104. F. B., 9 J., Primiero. Angeblich seit einem halben Jahre bestehende faustgroße, in den Hodensack reichende, freie, rechtsseitige Leistenhernie. Operation 2. Juni 1893. Hals weit. Geh. p. p. nach 9 Tagen.

105. G. S., 55 J., Sayron (Primiero). Angeblich seit einem halben Jahre bestehende faustgroße, in den Hodensack reichende, freie, rechtsseitige Leistenhernie. Operation 2. Juni 1893. Bruchsack derb, Hals weit. Geh. p. p. nach 9 Tagen.

106. A. E., 22 J., aus Micheldorf (Oberösterreich). Angeblich seit 3 Wochen bestehende linksseitige taubeneigroße Leistenhernie. Operation 6. Juni 1893. Am Bruchsacke ein Lipom; gleichzeitig Operation einer Phimose. Geh. p. p. in 14 Tagen.

107. Magdalena S., 46 J., aus Biach. Seit 16 Jahren bestehende linksseitige Inguinalhernie; seit 8 Tagen irreponibel. Operation am 9. Mai 1893. Bruchsack verdickt, enthält trübes Bruchwasser und Netz, das abgebunden wird. Geh. p. p. in 16 Tagen.

108. A. K., 6 J., Bregenz. Angeblich erworbenener, rechtsseitiger hühnereigroßer, bis in's Scrotum reichender Leistenbruch. Operation 13. Juni 1893, Bruchsack sehr zart. Geh. p. p. in 8 Tagen.

109. A. M., 24 J., Tux. Vor $1\frac{1}{2}$ Jahren entstandene hühnereigroße, rechtsseitige, freie Leistenhernie. Operation am 14. Juni 1893. Gewöhnliche Verhältnisse. Geh. p. p. in 10 Tagen.

110. A. B., 27 J., Illnau (Canton Zürich). Rechtsseitige hühnereigroße Leistenhernie. Operation am 19. Juni 1893. Bruchsack derb, an seiner Kuppe schwer vom Samenstrange zu lösen. Adhärentes Netz wird abgetragen. Geh. p. p. in 9 Tagen.

111. J. M., 43 J., Jausenthal. Hühnereigroße, bis an den Beginn des Scrotums reichende, freie, linksseitige Leistenhernie. Operation 20. Juni 1893, gewöhnliche Verhältnisse. Geh. p. sec. in 25 Tagen. Nahtabsceß, Abstoßung von zwei Nähten.

112. A. N., 45 J., Tres. Seit einem Jahre bestehende walnußgroße, freie, rechtsseitige Leistenhernie; hat immer ein Bruchband getragen. Operation 24. Juni 1893. Bruchsack zart. Geh. p. p. in 7 Tagen.

113. A. B., 58 J., Innsbruck. Seit 2 Jahren bestehende rechtsseitige, freie walnußgroße Leistenhernie. Bruchband. Operation 26. Juni 1893. Bruchsack liegt medial vom Samenstrange, leicht ablösbar. Ueber den Bruchsackhals ziehen die epigastrischen Gefäße, welche den Bruchsack in einen großen medialen und kleinen lateralen Antheil trennen. Unterbindung der epigastrischen Gefäße, um die breite Bruchpforte ligiren zu können (Hernia interna directa). Eiterung. Geh. p. sec. in 40 Tagen. — Hat sich am 20. December 1894 ohne Spur eines Recidivs wieder vorgestellt.

114. J. G., 26 J., Rudolfswerth (Krain). Seit 3 Monaten bestehende rechtsseitige Leistenhernie, bis zum 27. Juni noch reponirbar, an diesem Tage Einklemmung. Operation am 27. Juni 1893. Leicht blutiges Bruchwasser, glänzende Darmschlinge; der einschnürende Ring im Bruchsacke selbst. Geh. p. p. in 13 Tagen.

115 und 116. G. A., 36 J., Fondo. Vor drei Jahren beim schweren Heben plötzlich an beiden Seiten gleichzeitig entstandene freie Leistenbrüche. Hat immer ein Bruchband getragen, rechtsseitig ganseigroß im Scrotum, linksseitig walnußgroß an der Ap. externa. Operation in Einer Narkose am 29. Juni 1893. Beiderseits zarter Bruchsack. Geh. p. p. in 15 Tagen.

117. F. W., 22 J., Dornbirn. Seit Geburt bestehender rechtsseitiger Leistenbruch. Der rechte Hode fehlt im Hodensacke. Nach Reposition der hühnereigroßen Hernie fühlt man im Leistencanale den kastaniengroßen rechten Hoden. Operation am 7. Juli 1893. Der rechte Hode liegt in einer vollständig abgeschlossenen Tunica pr. testis; über derselben der zarte, gut ablösbare Bruchsack, in welchem Netz angewachsen lag, welches ligirt und abgetragen wird. Nach Abschnürung des Bruchsackes wird der Hode in's Scrotum herabgezogen und dort die Tunica vagin. mit Nähten fixirt. Geh. p. sec. in 38 Tagen.

118. J. M., 22 J., Schmirn. Vor 2 Jahren plötzlich entstandene taubeneigroße, rechtsseitige, freie Leistenhernie. Operation am 10. Juli 1893. Der Bruchsack ist durch eine narbige Verwachsung in eine vordere leere und eine hintere, adhärentes Netz enthaltende Hälfte getrennt. Geh. p. p. in 8 Tagen.

119. J. S., 18 J., Bürs. Angeblich seit $1\frac{1}{2}$ Jahren bestehende rechtsseitige freie Leistenhernie. Operation am 11. Juli 1893. Adhärentes Netz. Geh. p. sec. in 35 Tagen.

120. P. W., 8 J., Villanders. Interstitielle rechtsseitige Inguinalhernie, die erst bei starker Wirkung der Bauchpresse sichtbar wird. Operation am 19. Juli 1893. Coecalhernie; die eröffnete vordere Bruchwand wird wieder geschlossen und der Coecalbruch en masse reponirt; darauf Verschuß nach BASSINI. Geh. p. sec. in 37 Tagen.

121. J. G., 56 J., Oberperfuß. Vor 14 Jahren beim Heben einer schweren Last entstandene linksseitige, doppeltfaustgroße, freie Scrotalhernie; hat nur kurze Zeit ein Bruchband getragen. Operation am 26. Juli 1893. Bruchsack derb. Geh. p. sec. in 55 Tagen.

122, 123. Santina Z., 19 J., Tres. Seit 7 Jahren bestehende beiderseitige freie Leistenbrüche, rechts hühnereigroße Labialhernie, links etwas kleiner. Operation beider Brüche in Einer Narkose am 1. August 1893. Gewöhnliche Verhältnisse. 11. September: Eine zurückgebliebene Fistel wird gespalten. Geh. p. sec. in 84 Tagen.

124. C. M., 40 J., Brandenburg. Angeborene rechtsseitige Scrotalhernie, trug nie ein Bruchband. Operation am 5. August 1893. Leichte Lösung; im Bruchsacke der Hode. Geh. p. sec. in 46 Tagen.

125. A. S., 41 J., Kaltenbach. Angeblich vor 14 Tagen beim schweren Heben aufgetretene rechtsseitige, freie Leistenhernie. Operation am 9. August 1893, gewöhnliche Verhältnisse. Geh. p. sec. in 42 Tagen.

126. F. J., 38 J., Poljane. Faustgroße linksseitige Scrotalhernie. Operation am 21. August 1893. Derber Bruchsack mit adhärentem Netze. Geh. p. p. in 8 Tagen.

127. H. M., 33 J., Wilten. Angeborene linksseitige Scrotalhernie, seit 24. August incarcerirt. Operation am 25. August 1893.

Dunkles Bruchwasser, dunkler glänzender Darm, im Bruchsacke der kleine, interstitiell gelagerte Hode wird entfernt. Geh. p. sec. in 27 Tagen. Wird am 25. September wegen Prostataabsceß wieder aufgenommen und operirt; er erforderte eine weitere ambulatorische Nachbehandlung von 3 Monaten.

128 und 129. H. R., 29 J., Polling. Vor 10 Jahren entstandene linksseitige Leistenhernie, trug durch $1\frac{1}{2}$ Jahre ein Bruchband, worauf die Hernie verschwand, bis sie seit einigen Monaten wieder zum Vorschein kam; jetzt linksseitige interstitielle Leistenhernie. Rechts seit einem Jahre bestehende Leistenhernie. Operation an der rechten Seite am 2. September 1893. Dicker, leerer Bruchsack. Geh. p. sec. in 35 Tagen, Ausstoßung von 2 Seidennähten. An der linken Seite Operation am 7. Februar 1894. Schwer lösbarer Bruchsack. Geh. p. p. in 14 Tagen.

130 und 131. W. W., 32 J. Beiderseits faustgroße Leistenbrüche; vor 8 Wochen Stichverletzung in der rechten Leistengegend. Operation beider Hernien in einer Narkose am 18. September 1893. Rechts der Bruchsack mit der Narbe fest verwachsen, links Netz adhärent. Am Scheitel und Halse des Bruchsackes je ein walnußgroßes Lipom. Geh. p. sec. in 89 Tagen. Tiefe Absceßbildung.

132. J. M., 37 J., Leibnitz. Seit 12 Jahren bestehender faustgroßer Scrotalbruch. Operation am 19. September 1893. Leicht lösbarer Samenstrang, Hode liegt im Bruchsacke. Geh. p. p. in 6 Tagen.

133. J. M., 64 J., Ampezzo. Seit 20 Jahren bestehende rechtsseitige hühnereigroße, reponirbare Inguinalhernie. Beiderseitige Hydrocele. Operation am 13. October 1893. Bruchsack liegt innen vom Samenstrange. Innere Leistenhernie. Zugleich beiderseitige Radicaloperation der Hydrocelen. Geh. p. p. in 10 Tagen. Die rechtsseitige Hydrocele heilte p. sec. in 38 Tagen.

134. A. T., 23 J., Leifers. Kinderfaustgroße, bis an den Scrotalsack heranreichende freie linke Inguinalhernie. Operation am 20. October 1893. Zarter Bruchsack, enthält freies Netz. Geh. p. p. in 10 Tagen.

135. J. E., 29 J., Häring. Seit 3 Jahren bestehende rechtsseitige kinderfaustgroße, reponible Hernie. Operation am 23. October 1893. Der Bruchsack enthält den Hoden. Geh. p. p. in 12 Tagen.

136. A. K., 23 J., Adelsberg (Gottschee). Seit $1\frac{1}{2}$ Jahren bestehende hühnereigroße linksseitige, freie Leistenhernie. Operation am 26. October 1893. Sehr zarte Cremaster- und Bauchwandmusculation. Geh. p. p. in 17 Tagen.

137. J. O., 24 J., Abfaltersbach. Rechtsseitige freie Scrotalhernie, vor 6 Jahren entstanden; trug ein Bruchband. Operation am 28. October 1893. Zarter Bruchsack. Geh. p. p. in 12 Tagen.

138. G. N., 51 J., Lucerna. Seit 15 Jahren bestehender rechtsseitiger Leistenbruch. Operation am 30. October 1893. Ueber den Bruchsackhals ziehen die epigastrischen Gefäße: innere Leistenhernie, Musculatur sehr dünn; Cremaster schwach angedeutet. Geh. p. p. in 10 Tagen.

139. F. H., 30 J., Mareith. Seit 2 Jahren bestehende linksseitige walnußgroße freie Leistenhernie. Operation am 11. November 1893. Bruchsack zart; von den epigastrischen Gefäßen überquert: innerer Leistenbruch. Geh. p. p. in 10 Tagen.

140. J. A., 28 J., Axams. Rechtsseitige walnußgroße Leistenhernie. Operation am 15. November 1893. Die Tunica testis communicirt durch eine feine Oeffnung mit dem Bruchsacke. Geh. p. p. in 10 Tagen.

141. F. M., 7 J., Fliersch. Seit Geburt bestehende rechtsseitige Leistenhernie. Operation am 21. November 1893. Coecumbruch; en masse reponirt. Geh. p. p. in 10 Tagen.

142 und 143. J. V., 42 J., Bruneck. Doppelseitige, reponible Hernien. Rechts: Operation am 24. November 1893. Geh. p. p. in 12 Tagen. Links: Operation am 21. December 1893. Geh. p. p. in 12 Tagen.

144. Hedwig H., 20 J., Niederdorf. Linksseitige hühnereigroße freie Leistenhernie. Operation am 25. November 1893. Bruchsack sammt Lig. rot. abgebunden. Geh. p. p. in 12 Tagen. Stellte sich 1 Jahr später recidivfrei vor.

145. D. B., 36 J., Cavizzana. Kindskopfgroße freie rechtsseitige Scrotalhernie. Operation am 30. November 1893. Derber Bruchsack. Geh. p. p. in 8 Tagen.

146. L. O., 40 J., Seefeld. Angeborene rechtsseitige, seit 6. December Früh incarcerirte Leistenhernie. Operation am 6. December 1893. Inhalt: Colon transversum und der größte Theil des großen Netzes, welches in 4 Portionen abgetragen wird. Der kleine Hode im Bruchsacke. Geh. p. sec. in 32 Tagen.

147. A. W., 21 J., Bludenz. Seit 4 Jahren bestehende rechtsseitige freie Scrotalhernie. Operation am 6. December 1893. Bruchsack innig mit Samenstrang verschmolzen. Geh. p. p. in 10 Tagen.

148. J. H., 17 J., Innsbruck. Rechtsseitige freie Leistenhernie. Operation am 12. December 1893. Sehr zarter Bruchsack mit dem Samenstrange innig verbunden. Radicaloperation einer kleinen rechtsseitigen Hydrocele. Geh. p. p. in 10 Tagen.

149. B. T., 21 J., Himdorf. Seit 6 Jahren bestehende, rechtsseitige freie Scrotalhernie. Operation am 15. December 1893. Adhärentes Netz. Geh. p. p. in 8 Tagen.

150. A. V., 28 J., Lees-Radmannsdorf. Seit 12 Jahren bestehende rechtsseitige faustgroße Hernie. Operation am 27. December 1893. Leicht lösbarer Bruchsack. Geh. p. p. in 10 Tagen.

151. F. F., 39 J., Reichen. Linksseitige taubeneigroße, freie Leistenhernie. Operation am 30. December 1893. Die epigastrischen Gefäße überqueren den Bruchhals: innere Leistenhernie. Geh. p. p. in 18 Tagen.

152. J. S., 37 J., Zell a. Ziller. Seit 6 Jahren bestehende kinderfaustgroße, freie linkss. Hernie. Operation am 8. Januar 1894. Ueber den Bruchsackhals laufen die epigastrischen Gefäße: innere Leistenhernie. Geh. p. p. in 14 Tagen.

153. A. G., 38 J., Silz. Seit 3 Jahren bestehende, angeblich durch Hufschlag erworbene rechtsseitige Leistenhernie. Seit 25. November 1893 nicht mehr reponibel, locale Entzündungserscheinungen. Kopfgröße Scrotalhernie, von blaurother, heißer, fixirter Haut bedeckt. 9. December: Incision, Entleerung flockiger, trüber, seröser, stinkender Flüssigkeit. Operation am 10. Januar 1894. Sack mit der Umgebung verwachsen. Inhalt: Coecum mit Ileum und klumpiges, verdicktes Netz, das in 5 Portionen abgebunden wird. Geh. p. p. in 13 Tagen.

154. A. K., 20 J., Matuts. Linksseitige, freie, faustgroße Leistenhernie. Operation am 15. Januar 1894. Adhärentes Netz. Geh. p. p. in 9 Tagen.

155. J. P., 47 J., Neustift. An hiesiger Klinik im Mai 1891 an einer linksseitigen Cruralhernie radical operirt; keine Recidive. Seit $\frac{1}{2}$ Jahre taubeneigroße, irreponible rechtsseitige Leistenhernie. Operation am 20. Januar 1894. Kleiner, leerer Bruchsack, in seiner Wandung ein kleines Lipom und eine nußgroße Cyste mit gelbem, gelatinösem Inhalte. Geh. p. p. in 9 Tagen.

156. J. S., 45 J., Kreith (Kärnten). 1jährige, rechtsseitige freie Leistenhernie. Operation am 20. Januar 1894. Langer, enger Bruchsack. Geh. p. p. in 9 Tagen.

157. Maria St., 19 J., Brandenburg. Vor 3 Wochen bei einem Falle plötzlich aufgetretene, walnußgroße, freie rechtsseitige Leistenhernie. Operation am 23. Januar 1894. Leerer langer Bruchsack mit dünnem Halse, sammt dem L. teres abgetragen. Geh. p. p. in 14 Tagen.

158. A. G., 24 J. Vor 6 Jahren beim schweren Heben plötzlich aufgetretene linksseitige Scrotalhernie. Operation am 24. Januar 1894. Im oberen Drittheile des leicht lösbaren Bruchsackes hinter einer Einschnürung desselben liegt ein Theil der Flex. sigmoidea. Abtragung des unterhalb dieser Stelle gelegenen und Reposition en masse des darüber befindlichen Bruchsackes. Geh. p. p. in 8 Tagen.

159. N. K., 43 J., Zams. 10jährige linksseitige Scrotalhernie. Operation am 26. Januar 1894. Zwei Einschnürungen am leicht lösbaren Bruchsacke mit adhärentem Netze. Geh. p. p. in 9 Tagen.

160. L. S., 48 J., Wien. Vor 1 Jahre entstandene taubeneigroße, rechtsseitige freie Inguinalhernie. Operation am 27. Januar

1894. Sehr zarter Bruchsack, breiter Hals. Geh. p. sec. in 80 Tagen. Tiefer Nahtabsceß; Ausstoßung von 3 Nähten.

161. J. W., 13 J., Stanz. 7jährige, rechtsseitig freie kleine Inguinalhernie. Operation am 31. Januar 1894. An der Kuppe des zarten Sackes eine, klare Flüssigkeit enthaltende, abgeschlossene Cyste. Geh. p. sec. in 36 Tagen.

162. F. K., 22 J., Fügen. Vor 6 Wochen durch Stoß entstandene rechtsseitige, taubeneigroße, freie Leistenhernie. Operation am 9. Februar 1894. Zarter Bruchsack. Geh. p. sec. in 54 Tagen.

163. A. N., 64 J. 6jährige freie, hühnereigroße, rechtsseitige Inguinalhernie; 5jährige, doppelt faustgroße, linksseitige Scrotalhernie. Linksseitige Hydrocele. In der Nacht zum 15. Februar Incarceration der linksseitigen Hernie. Operation am 15. Februar 1894. Blutiges Bruchwasser, große Dünndarmschlinge, an deren Convexität ein hühnereigroßes Divertikel, das in einer Ausstülpung des Bruchsackes adhärirt. Geh. p. sec. in 30 Tagen.

164. J. H., 20 J., Innsbruck. Im Alter von 3 Wochen entstandene rechtsseitige Scrotalhernie, links interstitielle Inguinalhernie, trug immer ein rechtsseitiges Bruchband. Operation am 16. Februar 1894. Im Sacke adhärenter Proc. vermiformis; Reposition en masse. Geh. p. p. in 9 Tagen.

165. F. A., 59 J., Sterzing. 10jährige rechtsseitige Scrotalhernie, 3jährige linksseitige Inguinalhernie. Rechts: Operation am 21. Februar 1894. Derber, mit dem Samenstrange innig verlötheter Bruchsack. Inhalt: Coecum. Verkleinerung und Reposition des Sackes en masse. Geh. p. p. in 15 Tagen.

166. Modola N., 28 J., Tres. 14jährige rechtsseitige Leistenhernie. Operation am 22. Februar 1894. Cyste mit klarem Inhalte, hinter welcher ein leerer Bruchsack zum Vorschein kommt, der sammt dem Lig. teres abgebunden wird. Geh. p. p. in 14 Tagen.

167. A. B., 15 J., Schwaz. Vor 1 Jahre nach Fall mit einer schweren Last entstandene freie, rechtsseitige Scrotalhernie. Operation am 28. Februar 1894. Gewöhnliche Verhältnisse. Geh. p. p. in 16 Tagen.

168. S. P., 51 J. Vor 1½ Jahre entstandene rechtsseitige freie Scrotalhernie. Operation am 6. März 1894. Innere Leistenhernie. Unterbindung der Vasa epigastrica. Geh. p. p. in 8 Tagen.

169. J. H., 41 J., Gerlos. Angeblich seit Geburt bestehende rechtsseitige freie Scrotalhernie; trägt seit 3 Jahren ein Bruchband. Operation am 8. März 1894. Samenstrang vor dem Bruchsacke weit auseinandergebreitet; Coecalbruch; sein Bruchsack wird peripher vom Proc. vermiformis abgebunden und dann en masse reponirt. Geh. p. p. in 10 Tagen.

170. A. F., 20 J., Schwaz. Vor 5 Wochen beim schweren Heben plötzlich entstandene linke freie Hernie. Operation am 13. März 1894. Geh. p. p. in 8 Tagen.

171. J. H., 34 J., Kematen. 1jährige linksseitige Scrotalhernie. Operation am 14. März 1894. Geh. p. p. in 8 Tagen.

172. J. M., 9 J., Meran. Angeborene rechtsseitige hühner-
eigroße Scrotalhernie. Operation am 16. März 1894. Samenstrang
vor dem Bruchsacke, der den Hoden enthält, weit auseinanderge-
breitet. Geh. p. p. in 10 Tagen.

173. A. H., 29 J., Trins. 12jährige linksseitige freie Scrotal-
hernie. Operation am 22. März 1894. Geh. p. p. in 12 Tagen.

174 und 175. W. P., 49 J., Neustift. Seit $1\frac{1}{2}$ Jahre be-
stehende beiderseitige hühner-
eigroße Inguinalhernien. Operation am
23. März 1894. In Einer Narkose beiderseits. Innere Leistenhernien,
beiderseitige Unterbindung der Vasa epigastria. Geh. p. p. in 11 Tagen.

176. J. H., 56 J., Geißelhard (Württemberg). 30jährige
kindskopf-
große linksseitige Scrotalhernie. Operation am 4. April
1894. Geh. p. sec. in 37 Tagen.

177. Katharina G., 40 J., Bruck (Salzburg). 3jährige linksseitige
taubeneigroße Inguinalhernie. Operation am 4. April 1894. Narbiger
Bruchsack. Geh. p. sec. in 43 Tagen.

178. C. H., 23 J., Götzens. Seit $1\frac{1}{2}$ Jahren bestehende
taubeneigroße Geschwulst in der rechten Inguinalgegend. Operation
am 6. April 1894. Cyste mit klarer Flüssigkeit, dahinter ein leerer
Bruchsack. Geh. p. p. in 13 Tagen.

179. J. T., 25 J., Innsbruck. Angeblich vor einigen Monaten
bei einem Falle plötzlich entstandene linksseitige taubeneigroße In-
guinalhernie. Operation am 14. April 1894. Ein klumpig ver-
dickter Netzstrang wird abgetragen. Geh. p. p. in 8 Tagen.

180. T. D., 32 J., Cortina. 7jährige linksseitige taubenei-
große Inguinalhernie, trug stets ein Bruchband. Operation am
17. April 1894. Am zarten Bruchsacke ein taubeneigroßes Lipom.
Geh. p. sec. in 17 Tagen.

181. J. T., 22 J., St. Pancraz. Seit 1 Jahre bestehender
linksseitiger Inguinalbruch. Operation am 20. April 1894. Geh.
p. sec. in 27 Tagen.

182. C. R., 18 J., Nassereith. 19jährige rechtsseitige Inguinal-
hernie. Operation am 27. April 1894. Geh. p. p. in 13 Tagen.

183. Th. E., 35 J., Wald (Salzburg). 8jährige, rechtsseitige
freie Leistenhernie. Operation am 30. April 1894. Breit adhären-
tes Netz in 4 Portionen abgebunden. Eiterung unter der Haut des
Hypogastriums; Gegenöffnungen. Thrombosirung der linken Vena
femoralis. Tod 20 Tage nach der Operation unter pyämischen Er-
scheinungen. Sectionsbefund: Eitrige Thrombose der linken Vena
cutanea Halleri, saphena, V. femoralis nach aufwärts bis an die
Mündung in die Vena cava. Metastatische Herde in beiden Lungen.

184. J. S., 22 J., Ruffre. 1jährige linksseitige Leistenhernie.
Operation am 2. Mai 1894. Adhären-
tes Netz in 3 Portionen ab-
gebunden. Geh. p. p. in 13 Tagen.

185. C. H., 5 J., Hall. Rechtsseitige freie Inguinalhernie. Operation am 5. Mai 1894. Geh. p. p. in 11 Tagen.

186. A. H., 23 J., Salurn. 4jährige linksseitige freie Scrotalhernie. Operation am 7. Mai 1894. Geh. p. p. in 12 Tagen.

187. X. Z., 36 J., Albersteuch (Bayern). 9jährige rechtsseitige freie Leistenhernie; Leistencanal für 2 Finger passirbar. Operation am 10. Mai 1894. Innere Leistenhernie, breiter Hals, Bruchsack eine flache, nicht abschnürbare Vorwölbung. Reposition en masse. Geh. p. sec. in 20 Tagen.

188. J. S., 42 J., Bromberg (Salzburg). 7jährige freie rechtsseitige Scrotalhernie. Operation am 11. Mai 1894. Adhärentes Netz in 2 Partien abgebunden. Geh. p. p. in 11 Tagen.

189. J. H., 54 J., Triens. 14jährige freie linksseitige Scrotalhernie. Operation am 15. Mai 1894. Der leicht lösbare Sack enthält die Flexura sigmoidea; er wird unterhalb ihres Mesenterialansatzes abgebunden und en masse reponirt. Geh. p. sec. in 30 Tagen.

190. C. J., 22 J., Silz. 4jährige rechtsseitige Inguinalhernie. Am 15. Mai Incarcerationserscheinungen, am 17. Vorm. überbracht mit einer faustgroßen, prallen, irreponiblen Scrotalhernie. Operation am 17. Mai 1894. Am Halse 2 ringförmige Einschnürungen. Inhalt: Klumpig verdicktes Netz, das in 4 Partien abgebunden wird. Geh. p. p. in 13 Tagen.

191. M. E., 2 J., Pettneu. Im Alter von 1 Monat entstandene freie rechtsseitige Hernie. Operation am 19. Mai 1894. Geh. p. p. in 8 Tagen.

192. J. G., 81 J., Steinach. 20jährige linksseitige Inguinalhernie. Seit 24 Stunden incarcerirt. Operation am 20. Mai 1894. Dicker, mit dem Samenstrange innig verbundener Bruchsack. 15 Cm. lange blaurothe, glänzende Dünndarmschlinge. Geh. p. p. in 12 Tagen.

193. A. L., 38 J., Tarvis (Kärnten). 36jährige, seit 7 Stunden incarcerirte, rechtsseitige, mannskopfgroße Scrotalhernie. Operation am 20. Mai 1894. Wenig röthliches Bruchwasser und 1 $\frac{1}{2}$ Meter Dünndarm. Geh. p. p. in 12 Tagen.

194. J. B., 26 J., Niederrasen. 1jährige rechtsseitige freie Leistenhernie. Operation am 21. Mai 1894. Geh. p. p. in 10 Tagen.

195. S. P., 50 J., Absam. 29jährige rechtsseitige doppeltfaustgroße Scrotalhernie. Operation am 26. Mai 1894. Dicker, mit dem Samenstrange innig verlötheter Sack, enthält Dünndarm und Coecum; Reposition en masse des partiell resecirten Bruchsackes. Geh. p. p. in 10 Tagen.

196. J. F., 67 J., Mühlau. 11jährige rechtsseitige freie Scrotalhernie. Operation am 29. Mai 1894. Geh. p. p. in 10 Tagen.

197. M. C., 57 J., Brez. $\frac{1}{2}$ jähriger linksseitiger interstitieller Leistenbruch. Operation am 7. Juni 1894. Geh. p. p. in 9 Tagen.

198. A. N., 34 J., Kaprun (Salzburg). 5jährige taubeneigroße rechtsseitige Leistenhernie. Operation am 8. Juni 1894. Innere, von derber Fascie bedeckte, wenig vorgewölbte Leistenhernie; in ihr liegt ein zweites sackartiges Gebilde, bei dessen Eröffnung ein Hohlraum bloßgelegt wird, der in die Blase führt; Vernähung dieses Blasendivertikels und Reposition der Hernie en masse. Geh. p. sec. in 24 Tagen.

199. M. T., 33 J., Nenzing. 3jährige rechtsseitige gänseeigroße freie Leistenhernie. Operation am 18. Juni 1894. Geh. p. sec. in 15 Tagen.

200. J. S., 6 J., Wien. Im 1. Lebensjahre aufgetretene rechtsseitige freie Leistenhernie. Operation am 20. Juni 1894. Geh. p. p. in 10 Tagen.

201. J. G., 15 J., Unken (Salzburg). 1jährige rechtsseitige taubeneigroße freie Leistenhernie. Operation am 21. Juni 1894. Dünner langer Bruchsack, Bauchmuskulatur dürftig. Geh. p. p. in 9 Tagen.

202. M. G., 36 J., St. Jacob. 14jähriger rechtsseitiger Leistenbruch; trug immer ein Bruchband. Operation am 9. Juli 1894. Der große Bruchsack enthält Coecum und Netz, wird in seiner Mitte ligirt und en masse reponirt. Bauchmuskulatur sehr schwach. Geh. p. p. in 10 Tagen.

203. J. B., 30 J., Axams. 4jährige linksseitige Leistenhernie. Operation am 13. Juli 1894. Langer, dünner, in der Mitte eingeschnürter Bruchsack; mäßig entwickelte Bauchmuskulatur. Geh. p. p. in 9 Tagen.

204. F. W., 35 J., Heuthor (Böhmen). Vor $1\frac{1}{2}$ Jahren entstandene rechtsseitige Leistenhernie. Operation am 13. Juli 1894. In vielfachen Divertikeln des Bruchsackes eingewachsenes Netz, das in 4 Portionen abgebunden wird. Samenstrang sehr fettreich; Muskulatur sehr schwach. Geh. p. p. in 9 Tagen.

205. S. T., 47 J., Kitzbühel. Seit frühester Jugend bestehende rechtsseitige Leistenhernie. Seit 3 Wochen nach einem Falle irreponibel. Operation am 21. Juli 1894. Großer, sehr dünnwandiger Bruchsack, eine Hernia inguin. externa, daneben eine kleinere von einem über hühnereigroßen Lipome umgebene Hernia inguin. interna; beide Säcke durch einen fascienartigen Strang getrennt, in welchem die epigastrischen Gefäße verlaufen; getrennte Abschnürung beider Bruchsäcke bei Erhaltung der gefäßführenden Brücke nach Entfernung des präperitonealen Lipoms. Muskulatur sehr schwach. Geh. p. p. in 9 Tagen.

206. A. N., 17 J., Wilten. 4jähriger linksseitiger Leistenbruch. Operation am 23. Juli 1894. Kleiner, dünner Bruchsack. Geh. p. p. in 8 Tagen.

207. P. C., 28 J., St. Kassian. Seit 13 Jahren bestehender rechtsseitiger Leistenbruch; Bruchband. Operation am 23. Juli 1894. Dünner langer Sack mit adhärentem Netz, das in 2 Portionen abgebunden wird. Kräftige Bauchmuskulatur. Großes Hämatom, das die Eröffnung der oberflächlichen Nähte nothwendig macht. Geh. p. sec. in 16 Tagen.

208. F. C., 44 J., Cles. Seit 8 Monaten bestehende rechtsseitige Leistenhernie; Bruchband. Operation am 24. Juli 1894. Muskulatur schwach, Bruchpforte groß. Geh. p. p. in 7 Tagen.

209. G. M., 26 J., Fieberbrunn. 13jähriger linksseitiger Leistenbruch, seit 3 Jahren besonders gewachsen; kein Bruchband. Operation am 24. Juli 1894. Kräftige Muskulatur. Geh. p. p. in 7 Tagen.

210. J. O., 41 J., Langen. 10jährige rechtsseitige Leistenhernie; Bruchband. Operation am 26. Juli 1894. Dünnwandiger, großer Bruchsack, mäßige Muskulatur. Geh. p. p. in 7 Tagen.

211. B. P., 23 J., Rabbi. Seit 10 Monaten sich entwickelnde freie linksseitige Leistenhernie. Operation am 28. Juli 1894. Zartwandiger Bruchsack. Abstoßung eines tiefen Seidenfadens. Geh. p. sec. in 31 Tagen.

212. G. C., 28 J., Fondo. Seit Geburt bestehender rechtsseitiger Leistenbruch. Bruchband seit 4 Jahren. Operation am 30. Juli 1894; langer dünner Bruchsack, in diesem ein zweiter Sack, an welchen rings herum verdicktes Netz angewachsen ist; es wird in 6 Portionen abgetragen; Muskulatur kräftig. Septische Peritonitis. Tod am 5. August 1894. Section: Eitrige Peritonitis; die Narbe am Peritoneum schön glatt, in der Umgebung reactionslos; ebenso die Netzstümpfe und die tiefe Muskelnäht.

213. Adele P., 23 J., S. Giacomo. Seit 5 Jahren bestehende linksseitige Leistenhernie. Operation am 31. Juli 1894. Bruchsack mit dem Lig. teres abgetragen. Geh. p. p. in 8 Tagen.

214. A. S., 15. J., Innsbruck. Angeborener rechtsseitiger Leistenbruch. Seit 30. Juli 5 Uhr Abends incarcerirt, zur Mannsfaustgröße angeschwollen. Operation am 31. Juli 1894; incarcerirt an der inneren Bruchpforte, 20 Cm. lange Dünndarmschlinge. Schwache Muskulatur. Geh. p. p. nach 10 Tagen.

215. J. P., 22 J., aus Steinach. 4jährige rechtsseitige Leistenhernie, seit 2 Jahren Bruchband. Operation am 2. August 1894. Langer dünner Bruchsack; kräftige Muskulatur. Geh. p. p. nach 12 Tagen.

216. A. P., 39. J., Enneberg. Seit 1½ Jahren bestehende linksseitige innere Leistenhernie. Operation am 13. August 1894. Sehr breite Bruchpforte. Unterbindung der epigastrischen Gefäße. Geh. p. p. nach 9 Tagen.

217. E. W., 7 J., Rattenberg. Seit Geburt bestehende kindsfaustgroße rechtsseitige Leistenhernie. Operation am 14. August

1894. Am Bruchsackhals der Proc. vermiformis; Abschnürung des Sackes zwischen oberem und mittlerem Drittheil; Reposition des Restes en masse; Musculatur schwach. Geh. p. p. nach 10 Tagen.

218. E. B., 13 J., Hall. Seit Geburt bestehender rechtsseitiger Leistenbruch. Seit 2 Jahren Bruchband. Operation am 16. August 1894; mittelmäßige Musculatur; kleiner zarter Bruchsack. Geh. p. p. nach 8 Tagen.

219. F. G., 35 J., Uttendorf (Salzburg). Seit 20 Jahren bestehender rechtsseitiger Leistenbruch, links Leistenhode. Operation am 17. August 1894. Sehr langer dünner Bruchsack; mäßige Musculatur. Geh. p. p. nach 10 Tagen.

220/221. J. O., 51 J., St. Lorenzen (Kärnten). Seit Kindheit bestehender rechtsseitiger Leistenbruch mit Hydrocele. Linksseitiger, später aufgetretener kleinerer Leistenbruch. Operation beiderseits am 23. August 1894. Rechts: sehr dünnwandige Hydrocele, ober ihr ein von sehr dicker Wandung umgebener, mit klarer Flüssigkeit erfüllter Hohlraum, der an der Apertura externa canalis inguinalis durch eine Abschnürung getrennt ist (Hydroc. funiculi), ober dieser der ungemein dünnwandige Bruchsack (Proc. vaginalis), welcher den Processus vermiformis enthält; Exstirpation des Sackes bis auf einen Rest, der genügend groß ist, um den Wurmfortsatz zu bedecken, der en masse reponirt wird. Gute Musculatur. Links: Langer dünnwandiger Bruchsack. Geh. p. p. in 10 Tagen.

222. Z. H., 39 J., Schwaz. 8jähriger linksseitiger Leistenbruch. Operation am 24. August 1894. Langer, bis zum Hoden reichender Bruchsack mit angewachsenem Netze, das in 4 Portionen abgebunden wird. Mittelstarke Musculatur. Geh. p. p. in 8 Tagen.

223. A. T., 6 J., Nassereit. Rechtsseitiger Leistenbruch von unbekannter Dauer. Operation am 28. August 1894. Zarter, langer, von einem Lipom umgebener Bruchsack, der die Vasa spermatica an der inneren, das Vas deferens an der äußeren Seite liegen hat. Geh. p. p. nach 11 Tagen.

224. A. M., 27 J., St. Georgen. Seit dem 7. Lebensjahre bestehende rechtsseitige Leistenhernie. Am 3. September Incarcerationserscheinungen. Operation am 3. September 1894. Im Bruchsacke eine hyperämische Dünndarmschlinge und viel gequollenes Netz, das in 5 Portionen abgebunden wird. Geh. p. p. nach 9 Tagen.

225. A. S., 20 J., Ulten. Seit Kindheit bestehender linkss. Leistenbruch. Am 2. September 1894 wurde der Bruch plötzlich irreponibel. Operation am 3. September 1894. Gewöhnliche Verhältnisse. Geh. p. p. nach 9 Tagen.

226. A. B., 29 J., Wilten. Rechtsseitiger inguinaler Kryptorchismus, mit Leistenbruch complicirt; am 4. September Incarcerationserscheinungen. Operation am 5. September 1894. Großer subaponeurotisch gelegener Bruchsack, der den Testikel, eine glatte, dunkle Dünndarmschlinge und suffundirtes gequollenes Netz ent-

hält; letzteres in 2 Portionen abgebunden. Castration. Geh. p. p. nach 9 Tagen.

227. J. F., 41 J., Ridnaun, Tripper vor 8 Jahren mit gonorrh. Epididymitis. Der linke Hode ganseigroß mit der höckerigen harten Epididymis zu einem derben Tumor verschmolzen; darüber eine Leistenhernie. Operation am 10. September 1894. Castration des schwieligen, in eine homogene fibröse Masse umgewandelten Hodens, der an einem dünnen Samenstrange hing, in welchem namentlich das Vas deferens zu einem feinen Schnürchen verkümmert war. Darüber ein zartwandiger Bruchsack. Geh. p. p. nach 7 Tagen.

228. A. A., 30 J., Hötting, wurde bei seiner zweiten Militärstellung auf seinen linksseitigen Leistenbruch aufmerksam gemacht. Operation am 11. September 1894. Sehr langer, dünner Bruchsack; gute Musculatur. Geh. p. p. nach 9 Tagen.

229. J. K., 9 J., Karroiten. Rechtsseitiger Leistenbruch von unbekannter Dauer. Operation am 18. September 1894. Der zarte Bruchsack reißt beim Ablösen an 2 Stellen ein; er enthält Coecum und Proc. vermiformis; wird unterhalb des letzteren abgebunden und en masse reponirt. Eiterung. Geh. p. sec. nach 12 Tagen.

230. I. N., 19 J., Haiming, wurde vor 4 Wochen durch leichte Incarcerationserscheinungen auf seinen rechtsseitigen Leistenbruch aufmerksam gemacht. Operation am 26. September 1894. Schwere Isolirung des kleinen dünnwandigen Bruchsackes vom fettreichen Samenstrange; Musculatur schwach. Geh. p. p. nach 10 Tagen.

231. Aloisia M., 24 J., aus Grann. Seit 1 Jahre bestehender linksseitiger Leistenbruch. Operation am 12. October 1894. Gute Bauchmusculation. Geh. p. p. nach 8 Tagen.

232. A. O., 25 J., Kraxen (Kärnten). Seit 9 Jahren bestehender rechtsseitiger Leistenbruch; trägt seit 2 Jahren ein Bruchband. Operation am 15. October 1894. Langer dünnwandiger, den Proc. vermiformis enthaltender Bruchsack, wird unterhalb des letzteren abgetragen und nach Abbindung en masse reponirt; gleichzeitige Radicaloperation einer kleinen Hydrocele; geringfügige Eiterung einiger Hautnähte. Geh. nach 14 Tagen.

233/234. J. P., 3. J., aus Thaur. Seit Geburt bestehender beiderseitiger Leistenbruch. Operation am 10. October 1894. Linksseitiger Bruchsack ungemein zart, den Hoden beherbergend; über ihm der Samenstrang weit auseinandergestreckt, schwer ablösbar. Die vom Harne besudelten Hautnähte schneiden durch, die Hautwunde geht auseinander, die tiefen Nähte bleiben unversehrt. Geh. per sec. Rechtsseitig. Operation am 22. October 1894. Der sehr zarte Bruchsack enthält das Coecum und Proc. vermiformis; auch hier derselbe Vorgang an den Hautnähten. Geh. nach 77 Tagen.

235. J. G., 24 J., Liesing (Kärnten). Seit Kindheit bestehender freier linksseitiger Leistenbruch, trug nie ein Band. Operation

am 16. October 1894. Langer, dünner Bruchsack, kräftige Bauchmusculation. Geh. p. p. nach 8 Tagen.

236. G. Z., 28 J., Sternberg. Seit 14 Jahren rechtsseitiger Leistenbruch, trug ein Bruchband. Operation am 16. October 1894; großer dünner Bruchsack mit adhärentem Netze. Musculation mittelstark. — Geh. p. p. nach 7 Tagen.

237. F. P., 8 J., Abtei. Seit Geburt bestehender linksseitiger, hühnereigroßer freier Scrotalbruch. Operation am 19. October 1894. Geh. p. p. nach 11 Tagen.

238. Serafina P., 12 J., Abtei. Seit Geburt bestehender linksseitiger Leistenbruch; Bruchband in den letzten Jahren. Operation am 21. October 1894. Großer zarter Bruchsack. Geh. p. p. nach 9 Tagen.

239. B. D., 40 J., Ampezzo. Vor 4 Monaten soll der linksseitige Leistenbruch bei der Arbeit entstanden sei. Operation am 24. October 1894; innere und ziemlich große äußere Leistenhernie, durch die epigastrischen Gefäße getrennt, die unterbunden werden müssen, um einen gemeinsamen Bruchhals zu schaffen, der gut abgesehürt werden kann. Geh. p. p. in 9 Tagen.

240. N. M., 8 J., Trens. Seit Geburt bestehender rechtsseitiger Leistenbruch. Operation am 25. October 1894; großer zarter Bruchsack, der an seiner Kuppe in zwei Zipfel sich theilt; im Bruchsacke Coecum und Proc. vermiformis. Geh. p. p. nach 8 Tagen.

241/242. G. H., 48 J., Taxenbach (Salzburg). Seit Geburt bestehender linksseitiger und vor 3 Jahren aufgetretener rechtsseitiger Leistenbruch, der linksseitige Bruch hängt bis zur Mitte des Oberschenkels herab, der rechte ist etwas kleiner. Links: Operation am 29. October 1894. Ungemein großer dünner Bruchsack, der nebst vielen im Bauche ungerne zurückbleibenden Dünndarmschlingen auch noch die Flexura sigmoidea enthält, unterhalb deren Insertion er abgebunden und en masse reponirt wird. Musculation sehr spärlich. Geh. p. p. nach 8 Tagen. Rechts: Operation am 19. November 1894. Großer, besonders hinten dünnwandiger Bruchsack. Musculation von mittlerer Stärke. Geh. p. p. nach 8 Tagen.

243. L. S., 22 J., Dorfstetten. Seit 4 Jahren bestehender linksseitiger Leistenbruch. Operation am 31. October 1894, dünnwandiger langer Bruchsack, gute Musculation. Geh. p. p. nach 6 Tagen.

244. St. M., 4 J., Kitzbühel. Linksseitiger Leistenbruch von unbestimmter Dauer; Operation am 6. November 1894, dünnwandiger Bruchsack, verdicktes Netz enthaltend, das abgetragen wird. Auseinanderweichen der Hautwunde. Geh. p. sec. in 21 Tagen.

245. F. A., 27 J., Weer. 5jähriger linksseitiger Leistenbruch, Operation am 8. November 1894; dünner, mit dem Samenstrange innig verlötheter Bruchsack, der viel klumpiges Netz enthält, das in 4 Portionen abgebunden wird. Kräftige Musculation. Geh. p. p. nach 8 Tagen.

246. H. L., 21 J., Schwaz. Seit 1 Jahre bestehende rechte-seitige Leistenhernie. Operation am 10. November 1894, großer zarter Bruchsack. Geh. p. p. nach 8 Tagen.

247. J. P., 4 $\frac{1}{2}$ J., Zirl. Linksseitige Leistenhernie von unbekannter Dauer, Operation am 10. November 1894, dünner Bruchsack mit adhärentem Netze; Hautwunde geht auseinander. Geh. p. sec. nach 20 Tagen.

248. J. D., 31 J., Aschau. Rechtsseitiger Leistenbruch seit dem 4. Lebensjahre, Operation am 14. November 1894, sehr langer, dicker Bruchsack; sehr gute Musculatur. Geh. p. p. nach 10 Tagen.

249. Marie H., 35 J., Unterperfuß. Rechtsseitiger Leistenbruch seit 8 Jahren; Bruchband, Operation am 22. November 1894. Kleiner Bruchsack. Geh. p. p. nach 9 Tagen.

250. J. T., 18 J., Absam. Rechtsseitige Leistenhernie von unbekannter Dauer; Operation am 26. November 1894; Kryptorchismus inguinalis; dünner, bis in das Scrotum reichender Bruchsack, in dessen Wand im Bereiche des Leistencanals der Hode liegt. Nach Versorgung des inneren Bruchringes wird von den Sackresten ein vom Hoden sich abzweigender Strang nach Art eines Gubernaculum Hunteri gebildet, welches den Hoden im Scrotum festhält und mit seinem Ende durch einen hinter dem Scrotum am Perineum gemachten Hautschlitz durchgezogen und an dessen Ränder mit Seidennähten fixirt wird. Sehr gute Musculatur. Geh. p. p. nach 11 Tagen.

251. S. G., 32 J., Salzburg. Rechtsseitiger freier, seit 9 Jahren bestehender Leistenbruch; Operation am 1. December 1894, großer, sehr dickwandiger, mit dem Samenstrange innig verlötheter Bruchsack; gute Musculatur. Geh. p. p. nach 10 Tagen.

252. J. H., 24 J., Pettau. Rechtsseitige freie 1jährige Leistenhernie, Operation am 1. December 1894. Großer, zarter Bruchsack; dürftige Musculatur. Kleiner, oberflächlicher Absceß. Geh. p. sec. in 25 Tagen.

253. J. P., 22 J., Trens. Rechtsseitiger Leistenbruch von unbekannter Dauer; seit 3 Jahren Bruchband, rechts Kryptorchis. Operation am 3. December 1894. Sehr weite Bruchpforte, in der Wand des sehr dünnen subaponeurotisch gelagerten Bruchsackes liegt hoch im Leistencanale der Hode. Hinter dem Sacke der Samenstrang breit auseinandergelagert. Subtile Lösung. Aus dem Sacke wird wieder ein Strang gebildet, mit welchem der Hode unter starker Dehnung des Samenstranges im Scrotum fixirt wird. Das Ende des Stranges wird an einem weiter hinten am Perineum gelegenen Hautschlitze fixirt. Geh. p. p. nach 12 Tagen.

254. F. M., 68 J., Volders. Linksseitiger, seit 48 Jahren bestehender Leistenbruch, der vor langer Zeit wegen Incarceration einmal operirt wurde, aber bald darauf wieder zum Vorschein kam.

Bruchband. Operation am 6. December 1894. Die Sackhüllen mit der Hautnarbe cohärent. Der lange dünne Bruchsack hat sich aus einem Divertikel des Halses eines früher bestandenen, nach abwärts aber obliterirten Bruchsackes seitlich heraus entwickelt. Mittelmäßige Musculatur. Geh. p. p. nach 8 Tagen.

255. J. K., 28 J., Gerlos. Rechtsseitiger 7jähriger Leistenbruch; Operation am 11. December 1894, großer zarter Bruchsack. Geh. p. p. nach 10 Tagen.

256. J. L., 20 J., Mühlbach. Linksseitiger Leistenbruch von unbekannter Dauer. Operation am 14. December 1894. Bruchsack enthält etwas Netz. Kleiner Absceß; es stoßen sich zwei tiefe Suturen ab. Geh. p. sec. in 21 Tagen.

257. J. N., 14 J., Gries. Vor 8 Wochen bemerkter linksseitiger Leistenbruch. Operation am 19. December 1894. Zarter, langer Bruchsack mit zwei ringförmigen Einschnürungen. Geh. p. p. in 10 Tagen.

258. J. P., 30 J. Rechtsseitiger 3jähriger Leistenbruch. Operation am 20. December 1894. Etwas Netz am Sacke adhärent. Geh. p. p. in 8 Tagen.

259. L. Z., 37 J., Schwaz. Beiderseitiger inguinaler Kryptorchismus mit beiderseitigem Leistenbruch, dürftiger, kaum angedeuteter Hodensack. An der linken Seite, abwärts, von der Spina beginnend, bis zum dürftigen Hodensacke reichend, eine faustgroße, an der Apertura externa durch eine Querfurche eingeschnürte Leistenhernie; an der rechten Seite eine beim Pressen hervortretende, gegen die Spina a. sup. hin sich ausbreitende Leistenhernie. Operirt am 21. December 1894. Sehr dünner, fast faustgroßer, unter der Aponeurose des M. obl. externus entwickelter Bruchsack, durch welchen die Därme erkennbar hindurchscheinen. Lösung des ausgebreiteten Samenstranges. Versorgung des inneren Bruchringes. Verwendung der Sackreste zur Bildung eines Gubernaculum, welches durch einen tief am Perineum gelegenen Hautschlitz herausgeführt wird und den kleinen Hoden im Scrotum festhält. Geh. p. p. in 9 Tagen. Hode hat sich später gehoben und liegt an dem absteigenden Schambeinaste. Trotz seines beiderseitigen Kryptorchismus besitzt Patient völlige Potenz und ist überzeugter Vater eines unehelichen Kindes.

260. J. Sch., 19 J., Hall. Seit dem 4. Lebensjahre bestehende linksseitige Leistenhernie, im halben Hodensacke sitzt nur der rechte Hode. Operation am 21. December 1894. Interstitieller Leistenhode und Hernie mit regulärer Entwicklung des Leistencanals. Versorgung der inneren Bruchpforte; Bildung eines Gubernaculum, das am Perineum fixirt wird. Samenstrang stark gespannt. Stark entwickelte Bauchmusculation. Heilung der Bruchwunde p. p. in 9 Tagen. Eiterung am Perineum, um das nekrotisch gewordene Gubernaculum herum. Derzeit wegen dieser Verzögerung noch in Behandlung. Auch der Hode wurde nachträglich nekrotisch und ausgestoßen.

Von diesen 160 Radicaloperationen sind 35 per secundam geheilt, 123 per primam, die letzten innerhalb 6—15 Tagen vom Datum der Operation an gerechnet. Ein Patient mit Eiterung bekam einen Prostataabsceß, der eine Nachbehandlung von 3 Monaten nothwendig machte.

Leider habe ich unter dieser großen Zahl auch 2 Todesfälle zu verzeichnen.

Ein 35jähriger Mann, Nr. 113, starb 20 Tage nach der Operation an metastasirender Pyämie, welche von einer Venenligatur am oberen Ende des Hautschnittes ausgegangen sein mußte. Es entwickelte sich ein nicht sehr umfänglicher subcutaner Absceß des rechten Hypochondrium und von hier aus durch die Aeste der V. cutanea Halleri eine fortschreitende eitrige Thrombose der linken Vena femoralis, an der der Operation entgegengesetzten Seite, welche durch ihre Verbreitung bis an die Vena cava und durch Metastasen im kleinen Kreislauf den Operirten tödtete.

Ein 28jähriger Mann, Nr. 212, starb 6 Tage nach der Operation an septischer Peritonitis; es mußte bei ihm ein großer Netzklumpen in 6 Portionen abgebunden werden; aber weder an den Netz-, noch an den übrigen Ligaturen konnte eine Eiterung als Ausgangspunkt für die Infection des Peritoneums gefunden werden.

In beiden Fällen war der Verschuß der inneren Bruchpforte und des neugebildeten Leistencanals ein tadellos glatter gewesen.

In einem Falle war der Verlauf durch ein sonst belanglos gebliebenes umfänglicheres Hämatom gestört.

Der jüngste Patient war 2, der älteste 81 Jahre alt, 12 waren weiblichen Geschlechtes, in 12 Fällen war der Bruch angeboren, 9mal wurde beiderseitig operirt, darunter 5mal in Einer Narkose. In 10 Fällen war der Bruch früher incarcerirt.

18mal war das Netz am Bruchsacke adhärent; dieses wurde wie in 7 anderen Fällen, wo es klumpig verdickt angetroffen wurde, resecirt.

3mal war der Bruch entzündet; die dabei vorgenommene Radicaloperation brachte dem Peritoneum keinen Schaden.

In 13 Fällen wurde durch die Präparation eine innere (HESSELBACH'sche) Leistenhernie aufgedeckt, welche 12mal die Unterbindung und Durchtrennung aller epigastrischen Gefäße nothwendig machte.

An ein und demselben Patienten wurden im Anschlusse an die Radicaloperation noch andere Eingriffe ausgeführt:

5mal wurde eine daneben bestehende Hydrocele T. testis,

1mal eine Hydrocele funiculi spermatici radical behandelt,

4mal, darunter bei 2 Weibern, eine Cyste mitexstirpirt,

- 1mal eine Phimose beseitigt,
- 1mal ein Blasendivertikel eröffnet und geschlossen,
- 1mal ein durch Tripper callös entarteter Hode castrirt.
- Am Bruchsacke zeigten sich folgende Abnormitäten:
 - 6mal war er Sitz verschieden großer Lipome,
 - 2mal war er mit Narben, nach einer Stichverletzung und nach einer Herniotomie, verlöthet.
 - 1mal trug er viele von angewachsenen Netzlappen erfüllte, 1mal ein seitliches Divertikel, 1mal spaltete er sich in 2 gleich große Sondersäcke.
 - 1mal wurde eine incystirte Hernie beobachtet.
 - 1mal wurde ein Bruchsack mit zwei hintereinander liegenden Höhlen gefunden, wovon die vordere abgeschlossen war, die hintere den Darm enthielt.
 - 9mal enthielt der Bruch das Coecum und den Proc. vermiformis.
 - 4mal letzteren allein.
 - 3mal die Flexura sigmoidea.
 - 1mal war ein über walnußgroßes Divertikel des Dünndarms in einem Divertikel des Bruchsackes festgewachsen.
 - 6mal wurde eine mit interstitiellem Kryptorchismus complicirte Leistenhernie operirt: in einem dieser Fälle wurde castrirt, in 5 anderen wurde die conservative Vorlagerung der Geschlechtsdrüse in das Scrotum nach einem eigenen Verfahren ausgeführt, das im Anschlusse an diesen Bericht des Näheren beleuchtet werden soll.

Es wurde in allen Fällen die Wunde mit Nähten dicht geschlossen und niemals ein Drainrohr verwendet. Wenn man die Vorsicht gebraucht, in der Fortsetzung der Vereinigung des Obliquus externus die beiden sich daranschließenden Cremasterenflügel mit einander durch weit ausgreifende Suturen in Verbindung zu bringen, so begegnet man dadurch auch der Bildung von Hämatomen, welche die Reconvalescenz und Arbeitsfähigkeit beträchtlich verzögern können.

Für Kinder, welche noch nicht bettrein sind, und bei denen trotz aller Rücksichtnahme darauf der Urin leicht in den Verband sich verirrt, ist eine in ihrer ganzen Ausdehnung dicht schließende Hautnaht unentbehrlich. Sie widersteht häufig dem schädlichen Einflusse des Harnes entweder völlig oder doch lange genug, um die tiefen Wundschichten in ihrer Vereinigung zu schützen, so daß ein nachträgliches Auseinanderweichen der Hautwundränder für den festen Verschuß der Muskelschichtnaht und den befriedigenden Ausgang der Operation nicht verhängnißvoll wird.

Unter den 7 Kindern bis zu 6 Jahren, welche operirt wurden, hat die Naht 4mal gut gehalten, in 3 Fällen ging die Hautwunde auseinander und es erfolgte die Vernarbung per granulationem in 20—77 Tagen.

* * *

Ueber Radicaloperationen der Hernien sind im Jahre 1893 und 1894 von deutschen Autoren zwei auf eine größere Anzahl von Fällen gestützte Publicationen erschienen: die Radicaloperationen der nicht eingeklemmten Hernien in der Berner Klinik von Dr. C. LEUW³⁾ mit 123 Fällen und die Radicaloperationen der Hernien der Marburger Klinik von Dr. O. von BÜNGNER⁴⁾ mit 84 Hernien. Von beiden Autoren wird die Complicirtheit des BASSINI'schen Verfahrens betont und an der Hand der eigenen Erfahrungen darauf hingewiesen, daß die Spaltung des Obliquus externus für eine erfolgreiche Radicaloperation nicht nothwendig sei. An beiden Kliniken wird nach diesen vorliegenden Berichten eine ziemlich gleiche Methode geübt, welche in Deutschland derzeit als KOCHER'sches Verfahren bezeichnet wird, das darin besteht, daß von einem parallel mit dem POUPART'schen Bande geführten Schnitte aus an der Apertura externa der rein bloßgelegte seröse Bruchsack stumpf vom Samenstrang und von der Wandung des Leistencanals losgelöst wird, in der Art, daß man mit dem Zeigefinger zwischen letzterer und dem Bruchsacke, d. i. zwischen Fascia transversa und Tunica vaginalis communis ablösend vordringt.

„Nun erfolgt die Eröffnung des Sackes. Ist Inhalt da, so wird dieser zu reponiren versucht. Liegt viel Netz vor, oder ist dieses degenerirt, so wird es mit seidenen Durchstichligaturen unterbunden, peripher davon abgetragen und der bewegliche Stumpf in die Bauchhöhle versenkt. Durch die Incisionsöffnung des Sackes geht nun der linke Zeigefinger des Operateurs in die Bauchhöhle vor, um etwa vordringende Bauchcontenta zurückzuhalten und während der Assistent den freigelegten Sack faßt und sehr stark herunterzieht, wird der Bruchsackhals so hoch wie möglich mit doppelten Seidenfäden, hart an der Zeigefingerkuppe vorbei, durchstochen und doppelt unterbunden, der Bruchsack peripher davon abgetragen. So ist die Durchstechungsligatur möglichst hoch angelegt und doch vor Abrutschen gesichert. Der Sackhals zieht sich bis hinter den inneren Leistenring zurück. Der Leistencanal ist jetzt ganz frei und wird in der Weise geschlossen, daß der linke Zeigefinger in denselben eingeht, die vordere Wand des

³⁾ v. LANGENBECK's Archiv, Bd. XLVI, 1 H., 1893.

⁴⁾ Deutsche Zeitschrift f. Chirurgie, XXXVIII, 6 H., 1894.

Canals emporhebt, so daß die Nadel unter dem Finger und über dem zurückgedrängten Samenstrang durchgeführt werden kann, ohne den letzteren zu verletzen. Auf diese Weise wird an der inneren Bruchpforte anfangend in der ganzen Länge des Canals bis zur äußeren Pforte successive eine Reihe tiefgehender Seidenknopfnähte angelegt. Dadurch entsteht eine Naht, welche den ganzen Canal verengert; eine Methode, welche, im Gegensatze zu der von BASSINI und MAC EWEN, den Vortheil großer Einfachheit besitzt.“

Ueber das an der Marburger Klinik geübte Verfahren Prof. KÜSTER's berichtet v. BÜNGNER:

„Nachdem die Bruchhüllen einschließlich des Bruchsackes in üblicher Weise durchtrennt sind, wird der Bruchinhalt reponirt, der Bruchsack gut isolirt, stark angezogen, möglichst hoch am Halse unterbunden, exstirpirt und der übernächste Stumpf versenkt. Darauf wird die Bruchpforte unter Leitung des Fingers durch tiefe, die ganze Dicke ihrer Pfeiler oder beiderseitigen Begrenzungen fassende Seiden- oder Silberdrahtnähte geschlossen. . .“ Obwohl nun in dem über 48 Inguinalhernien sich verbreitenden Berichte in den Operationsbeschreibungen stets nur der Terminus: „Naht der Bruchpforte“ oder der „Pfeiler der Bruchpforte“ mit 2—6 Seidennähten gebraucht wird und nur einmal, im Fall Nr. 57, von einem Verschlusse des Leistencanals mit Seide die Rede ist, heißt es doch im letzten Abschnitte der S. 555: „Wir begnügen uns freilich auch nicht mit der Naht der äußeren Bruchpforte, sondern legen — wie KOCHER — tiefgreifende Nähte durch den ganzen Leistencanal hindurch, um ihn in seiner ganzen Länge, also nicht bloß im Bereiche des äußeren, sondern namentlich auch im Bereiche des inneren Leistenringes zu verschließen.“ — Es folgt dann eine Beschreibung des dem KOCHER'schen ganz analogen Verfahrens der Anlegung der sog. „Canalnaht“, von welcher KOCHER sagt: „Eine vollkommene Canalnaht des Leistencanals in ganzer Länge finden wir aber ausführbar, ohne daß derselbe aufgeschlitzt wird, und ohne daß der an Ort und Stelle bleibende Samenstrang ein Hinderniß bilden würde.“

In beiden Abhandlungen, denen unser Sammelbericht unbekannt geblieben war, wird die Einfachheit des Verfahrens gegenüber dem complicirten Eingriffe der Methode BASSINI's hervorgehoben.

Nach den in beiden Berichten mitgetheilten Dauererfolgen unterliegt es keinem Zweifel, daß die KOCHER'sche Methode in den dort angewendeten Fällen das leistet, was man von einer Radicaloperation fordern kann. Es kommt ja bei einer solchen sehr viel auf die hohe Abbindung des Bruch-

sackes an, und die Autopsien von an intercurrenten Krankheiten Verstorbenen ergaben, daß es gelungen war, durch Anlegen von Ligaturen am weit hervorgezogenen Bruchhalse diesen ohne Hinterlassung einer trichterförmigen Vertiefung mit glatter Narbe zum Verschlusse zu bringen.

Es ist aber die Frage, ob dies immer gelinge? —

Mir macht es, nach meinen Erfahrungen, den Eindruck, daß diese Absicht nicht immer erreicht werden könne. Bei dem von mir befolgten BASSINI'schen Verfahren trachte ich den Bruchhals an seinem Ansatz am Peritoneum schön frei zu präpariren, bis zum Sichtbarwerden der Art. epigastrica; dann erst läßt sich der Bruchsackhals gut herausheben, so daß seinem Zuge selbst das benachbarte Peritoneum mitfolgt. Bindet man einen so entblößten Bruchsackhals ab, so zieht sich sein Stumpf, hinter der musculären Begrenzung der Apertura interna verschwindend, weit zurück und man hat derartig vorgehend die beruhigende Befriedigung, daß die innere peritoneale Bruchpforte glatt und straff geschlossen ist.

Die Mehrzahl der Bruchhälse läßt sich in der Nähe der Apertura interna gewöhnlich leicht vom Samenstrang und der Umgebung lösen; in einer geringeren Minderzahl jedoch ist die Losschälung schwieriger und es bedarf eines sorgsam, recht sachkundigen Präparirens, um den Bruchsackhals bis zur Epigastrica hinauf so sauber freizulegen, daß man durch seine manchmal recht zarte Wandung die zurückgleitenden Intestina hindurchscheinen sieht.

Wenn man bedenkt, welch einer aufmerksamen, aber niemals complicirten oder übermäßig schwierigen, in meiner ersten Abhandlung geschilderten Präparirkunst es bedarf, um den ganzen Bruchsack bis an den Beginn seines Halses hinauf als leicht entleerbaren Schlauch frei zu bekommen, so kann ich mir nicht vorstellen, daß es immer gelingen müsse, durch starkes Anziehen des an der äußeren Bruchpforte bloßgelegten serösen Sackes und durch wühlende Nachhilfe des in den Leistencanal eingebohrten Zeigefingers eine Arbeit zu leisten, welche zu ihrer sauberen Vollendung der scharfen Controle des Auges nicht leicht entrathen kann. — Wie oft ist der seröse Bruchhals gerade an seiner hinteren Partie und nicht bloß bei jungen, sondern auch bei alten Hernien so ungemein zart, daß ich es nicht unternehmen möchte, eine Arbeit, die nur durch delicates Präpariren hart am deutlichst sichtbar gemachten Samenstrange zu lösen ist, im Dunklen mit dem Finger grabend zu verrichten.

Jede saubere und sichere Operationsmethode erzeugt ein lebhaftes Gefühl hoher Befriedigung. Die einfache Spaltung der Aponeurose des Obliquus externus und die des darunterliegen-

den Cremasters erleichtert sofort, unter freiem Einblick, das angestrebte Ziel, und ich muß gestehen, daß ich niemals in diesem Klarlegen des Operationsfeldes eine lästige Complication gefunden habe, sondern vielmehr trotz der oftmaligen Ausführung immer noch in der Ordnung und der Schönheit der BASSINI'schen Methode einen hohen Genuß empfinde.

Und was soll mit den kleinen Hernien geschehen, welche noch im Leistencanal stecken, bei denen man keinen Bruchsack aus dem Scrotum, jenseits der Apertura externa herauspräpariren kann, um mit ihm den Hals weit vor diese Oeffnung hervorzuziehen und seine innere Pforte für die Ligatur erreichbar zu machen? Soll man interstitielle Hernien wegen dieses Umstandes nicht operiren, soll man sie warten lassen, bis sie scrotale geworden sind, um sie bequemer nach dem Schema operiren zu können? Sind sie vielleicht ihrem Träger weniger unangenehm und weniger gefährlich? Diese kleinen Hernien, bei denen die Lösung des Bruchsackes vom Samenstrange nach Spaltung des Obliquus externus gewöhnlich so anstandslos und schnell gelingt?

Ich habe nie angestanden, kleine Leistenhernien, die erst bei starkem Pressen und aufrechter Stellung zum Vorschein kommen, ihren Trägern aber schon lange durch gelegentliche leichte Einklemmungserscheinungen bemerkbar geworden waren, radical zu operiren und war meist befriedigt durch die glatte saubere Lösung der, so zu sagen, noch sehr compendiösen topographischen Verhältnisse.

Ich kann mir ferner nach meinen Erfahrungen nicht vorstellen, daß man in der nach obiger Angabe ausgeführten Canalnaht eine Methode befolge, die sich mit der sicheren Art des Vorgehens BASSINI's entfernt vergleichen ließe.

Wie ärmlich und dünn ist ferner manchmal die fleischige Begrenzung des inneren Bruchringes, wie weit ist oft dieser! Wie sorgfältig muß man den tiefsten hinteren Rand des POUPART'schen Bandes in einer Falte zurechtrichten, um gegen diesen Halt die Musculatur des Obl. internus und transversus heranzuführen. Ist ihre Fleischmasse auch manchmal zart und schwach, so gelingt es doch durch abwechselnden Ein- und Ausstich einen genügend dicken zusammengeschobenen Fleischwulst in die Naht zu bekommen, der eine prächtige, starke, hintere Neuwand des Leistencanals bildet, mit der man seine Freude haben kann. Und wie schön schließt eine in knapper Nähe an die Apertura int. gelegte Naht die erwähnte Musculatur um den hervortauchenden Samenstrang ringförmig zusammen, ohne ihn zu drücken und seine Circulation zu gefährden!

Ich halte mich nicht für geschickt genug, einen solchen, die relativen Verhältnisse wiederherstellenden Verschuß im Finstern hinter dem im Leistencanal steckenden Zeigefinger, durch die uneröffnete Aponeurose des Obl. ext. hindurch auszuführen. Ich müßte fürchten, an der Apertura interna die Epigastrica oder das Peritoneum anzustechen und im weiteren Verlaufe des Leistencanals besorgen, von dem zurückgewichenen Fleische des Obl. int. und transv. nur wenig in die Nadel zu bekommen, so daß meine Canalnaht eigentlich nur durch Bildung einer stehenden Falte des Obl. externus den Leistencanal verengern würde. Von einer Heranziehung des POUPART'schen Bandes als Fixation für diese blinde Naht kann doch nicht ernstlich die Rede sein. Wer würde es wagen, blindlings in die Tiefe dieses Bandes zu stechen, dessen Rand man auf's Deutlichste freigelegt haben muß, bevor man ihn ohne Gefahr für die großen Gefäße in die BASSINI'sche Muskelnaht fassen darf.

Allen diesen Bedenken begegnet auf's Einfachste das Verfahren des Paduaner Chirurgen, welches anscheinend complirte Aufgaben in einer so klaren Anatomie, ohne besonderen Aufwand von Mühe und Zeit löst. Es gelingt bei einiger Uebung eine selbst große Leistenhernie von gewöhnlichen Verhältnissen in $\frac{1}{2}$ — $\frac{3}{4}$ Stunden zu bewältigen.

Es gibt aber noch überdies einige Abweichungen von dem Paradigma der Leistenhernien, denen die anderen Methoden nicht gewachsen sind. Ich habe in meiner ersten Abhandlung darauf bereits hingewiesen und wiederhole es hier insbesondere, daß anatomische Abnormitäten der Leistenhernien nur mit völliger Aufdeckung des ganzen Canales glücklich gelöst werden können.

Dazu gehören innige Verlöthungen des Samenstranges mit dem Bruchsack, Lipombildungen am Samenstrange, Bruchsäcke mit Divertikeln, doppelte Bruchsäcke mit einfacher innerer Bruchpforte; die Hernia inguinalis interna mit ihrer die epigastrischen Gefäße so nahe interessirenden Topographie, die subaponeurotische und präperitoneale Ausbreitung des Bruchsackes, der Coecal- und der Blasenbruch, die Hernie des Proc. vermiformis und des S. romanum; alle diese, wie unsere Tabellen zeigen, gar nicht so selten vorkommenden Fälle erfordern zu ihrer befriedigenden Lösung eine freie, vom wachsamen Auge geleitete Präparation des Bruchperitoneums bis an die epigastrischen Gefäße hinauf; und endlich ist, wie weiter unten gezeigt werden soll, eine richtige ideale Behandlung des inguinalen Kryptorchismus durch keine andere als BASSINI's Methode zu bewerkstelligen.

Ja man kann sagen, daß alle diese von dem gewöhnlichen Bruchschema abweichenden Verhältnisse überhaupt nur richtig erkannt werden können, wenn man den Leistencanal in seinem ganzen Verlauf entfaltet und seinen Inhalt klar und übersichtlich bloßgelegt hat.

KOCHER hat in seiner neuen, von vollendeter Meisterschaft zeugenden chirurgischen Operationslehre uns mit seinem in jüngster Zeit geübten Verfahren an der Hand von kunstvoll ausgestatteten, die operativen Acte in klarer Präcision wiedergebenden Figurentafeln bekannt gemacht; er bezeichnet sie als Verlagerungsmethode. Sie besteht in Folgendem:

„Nach Isolirung des Bruchsackes wird lateralwärts von der Gegend des hinteren Leistenringes in die derbe Fascie des Obliquus externus eine kleine Oeffnung gemacht, von welcher aus eine eigens gebogene Kornzange in den Leistencanal eingeführt und durch den ganzen Canal zum vorderen Leistenringe vor dem Samenstrange herausgeführt wird. Die so freigewordene Spitze des Instrumentes faßt die Kuppe des frei präparirten Bruchsackes und zieht den ganzen Bruchsack durch den Leistencanal zurück durch die kleine Oeffnung lateralwärts heraus.“

„Der Bruchsack wird kräftig angezogen, so daß er jetzt vom hinteren Leistenring weg, statt median abwärts neben dem Samenstrang zu verlaufen, lateral und etwas aufwärts in entgegengesetzter Richtung läuft und der Peritonealtrichter des Bruchsackhalses fest in die kleine Oeffnung der Bauchwand hineingezogen wird; nun wird mittelst einer Nadel der in der Bauchwand liegende Theil des Bruchsackes umstochen und mittelst eines Fadens kräftig umschnürt. Hierauf wird der zusammengefaltete Bruchsack auf die Außenfläche der schrägen Bauchfascie gelegt, so weit diese die Vorderwand des Leistencanals bildet und mit 2—3 Nähten auf ihr festgenäht, die so angelegt werden, daß sie so tief wie möglich die obere und untere Wand des Leistencanals fassen.“

In der letzten Zeit hat KOCHER den Bruchsack nicht medianwärts zurückgeschlagen, sondern in der Richtung gegen die Spina a. s. il. auf der Fascia obl. ext. mit Nähten fixirt, um das Peritoneum noch mehr lateralwärts zu spannen und den Austritt eines Bruchsackes in der Richtung des Samenstranges zu vereiteln.

KOCHER sagt: „Die Verlagerung des Bruchsackes löst in einfacher Weise das Problem, einer Hernie den Austritt auf dem Wege einer physiologisch gegebenen Oeffnung zu versperren.“

Es unterliegt keinem Zweifel, dass dieses prächtig ersonnene und durchgeführte Verfahren zum befriedigenden Ziele führt und geeignet ist, auf die Dauer den inneren Leistenring des Peritoneums zu verlegen. Es paßt aber, wie wir an einem jüngst an der Klinik operirten einschlägigen Fall sehen konnten, nur für schematische Fälle, und KOCHER selbst empfiehlt es „für nicht zu große und nicht zu dickwandige Hernien“, in welchen es gewiß gerechtfertigte und beifällige Nachahmung finden wird.

Die Anwendung seines Princips der Verlagerung auf die Schenkelhernien ist weiters als eine willkommene Neuerung in der Radicaloperation eines Bruches zu begrüßen, an welchem bisher alle Maßnahmen keinen völlig befriedigenden Verschuß zu erzielen im Stande waren.

Ich glaube schließlich keinem Widerspruche zu begegnen, wenn ich mich dahin ausspreche, daß zur idealen Behandlung des Kryptorchismus interstitialis einzig und allein nur BASSINI'S Methode taugt. Mit keiner anderen ist dieser Zustand einer befriedigenden operativen Lösung zuzuführen.

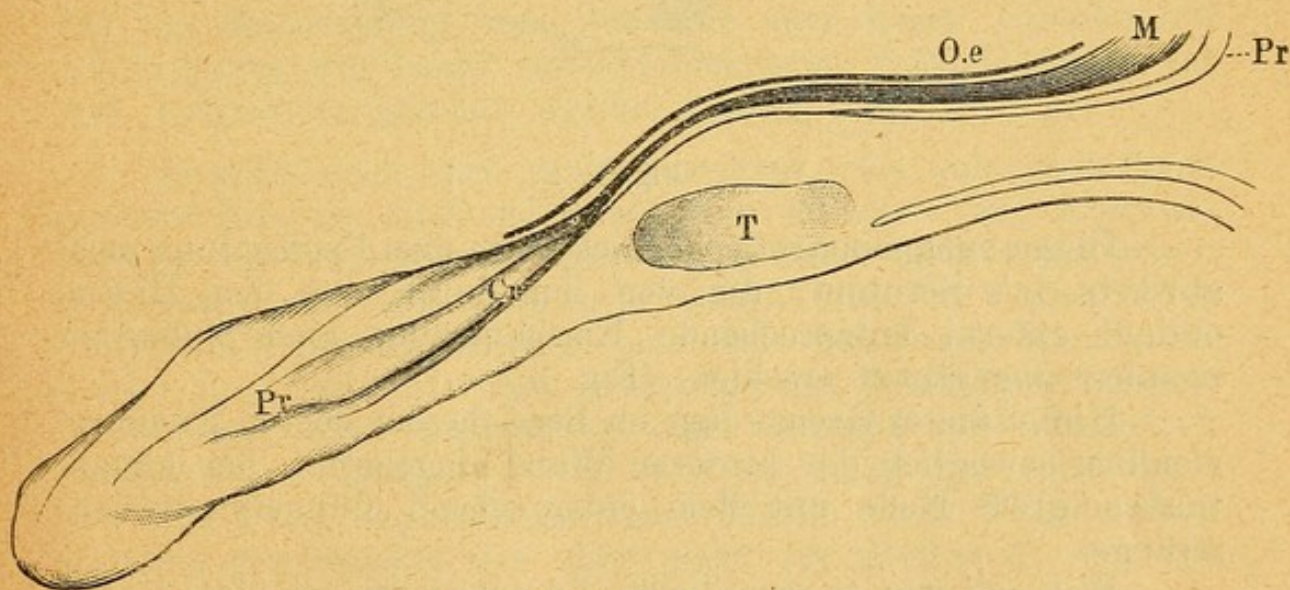


Fig. 1.

Wir haben bei unseren Fällen, wenn sie mit Offenbleiben des Proc. vaginalis complicirt waren, zwei Haupttypen gefunden.

Es bestand entweder (Fig. 1) ein anatomisch wohl ausgebildeter Leisten canal, durch welchen eine Inguinalhernie, der offene Proc. vaginalis, zog, in dessen hinterer Wand der kleinere Hode eingebettet lag, zu welchem ein von der Serosa innig umhüllter dünnerer Samenstrang bald mehr, bald weniger geschlängelt hinführte.

Oder es fehlte (Fig. 2) ein eigentlicher Leisten canal in der Art, daß gleich hinter der Aponeurose des M. obliquus

externus ein voluminöser, mit Darmschlingen erfüllter, sehr zartwandiger seröser Sack lag, der zwischen genannter Fascie und dem gemeinsamen Fleischlager des M. obliquus internus und M. transversus eingeschaltet war und diese beiden Schichten auseinanderdrängte.

Dieser retroaponeurotische Sack communicirt durch eine ansehnliche, die Apertura interna deckende, das Muskellager des Obliquus und Transversus direct von hinten nach vorne durchbohrende Lücke mit der Bauchhöhle unter Einschaltung eines kurzen, weiten, serösen Halses, an dessen innerer Seite daß durch die zarte Hülle die Därme deutlich kennbar durchschimmerten.

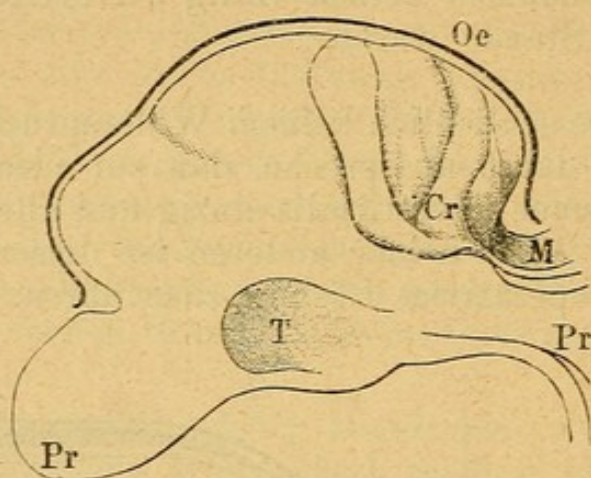


Fig. 2.

Dieser subaponeurotische Sack hatte eine Fortsetzung nach abwärts in's Scrotum, die von ihm durch eine dem Hiatus obliqui externi entsprechende Einschnürung auch äußerlich kennbar abgegrenzt erschien. (Fig. 3.)

Hinter dieser Grenze lag, im Bereiche der oberen Kammer, ziemlich beweglich der hinteren Wand eingebettet, der kleine, taubeneigroße Hode mit dem entsprechend dünneren Samenstrange.

Wie soll man so complicirte Lageverhältnisse ideal lösen?

Die ideale Aufgabe besteht hier in der Radicaloperation des Bruches und in der Tieflagerung des Hodens dorthin, wo er hin gehört, d. i. in das Scrotum.

SCHÜLLER hat im Jahre 1881 („Centralbl. f. Chirurgie“, VIII. Jahrg., S. 819) an einem einzigen Falle, den er zu operiren Gelegenheit hatte, ein Verfahren angegeben, das nur für den einfachen Zustand des Kryptorchismus interstitialis mit guter Entwicklung eines Leistencanals paßt. S. „trennt das die Apertura externa deckende lose Zellgewebe und geht mit einem Finger durch den Inguinalcanal in den properitonealen Raum, in welchem der zurückgetretene Testikel liegt. Wenn

auch der kleine Hode selber schwer zu fühlen ist, so lassen sich die gewöhnlich stark (?) entwickelten Gefäße des Samenstranges leicht erkennen. Diese strangförmige Masse hackt man mit dem Finger an, zieht sie gegen den Inguinalcanal und endlich durch diesen heraus. Dann eröffnet man die musculöse und fibröse Hülle sowie die Tunica vaginalis in der Längsrichtung. Hierauf läßt man die Isolirung und Mobilisirung des Samenstranges folgen, indem man unter sorgfältiger Vermeidung der Gefäße und Nerven (?) des Samenstranges sowie des Vas deferens erst die Tunica vaginalis in einer horizontal verlaufenden Linie und dann in gleicher Richtung auch die musculöse (?) und fibröse Hülle des Samenstranges durchtrennt, eventuell auch ein Stück weit ablöst. Der dadurch erst beweglich gemachte Hode wird mittelst mehrerer durch seine hintere und untere Oberfläche und die Scrotalhaut gelegte Matratzennähte im Grunde der entsprechenden Sackhälfte befestigt. Hierauf wird der Scheidenhautcanal und der erweiterte Leistenring verschlossen, ersterer mit Schnürnaht letzterer durch einige Knopfnähte“.

Das Wesentliche dieses Verfahrens besteht daher darin, daß der Samenstrang nur auf eine sehr kurze Strecke hin sofort hinter den leicht zurückschiebbaren Muskelbündeln die Art. epigastrica gesehen werden konnte.

Sowohl nach auf- und auswärts, bis nahe zur Spina anterior hin, als auch nach ab- und einwärts zur Apertura externa des Obl. externus breitete sich dieser Sack in mächtiger Entfaltung aus, von wenigen horizontal über ihn verlaufenden dünnen Schleifen spärlicher, aus dem fleischigen Rande der Lücke, dem Obl. internus entstammenden Muskelfaserbündeln umspinnen: einer Andeutung eines mangel- und fehlerhaft entwickelten Cremasters. Er war so dünn und lückenhaft, von dem Proc. vaginalis peritonei befreit wird. Nach meinen Erfahrungen erachte ich dies nicht für genügend, um den Hoden mobil zu machen, weil der Samenstrang immer in größerer Ausdehnung mit der Serosa innig verlöthet ist und sich erst dann in ganzer Länge entfalten und frei spannen läßt, wenn er von dieser in seinem ganzen Verlaufe völlig befreit worden ist. Diese Maßregel kann bei schon kürzerem Samenstrange nicht entbehrt werden und die nur ringförmige kurze Bloßlegung des Funic. spermaticus wird nur in einem Falle mit bedeutenderer Längsentwicklung dieses Stranges von Erfolg begleitet sein. Da SCHÜLLER seine Operationsmethode an der Hand eines einzigen Falles dargelegt hat, so liegt die Vermuthung nahe, daß dieser gerade so günstige Verhältnisse geboten hatte, um mit seinem Verfahren auszukommen. Anders

steht die Sache bei kurzem Samenstrange und bei topographischen Complicationen des Leistenhodens.

Es kann jenes Verfahren kein paradigmatisches sein, da es gewiß nicht für alle Fälle befriedigt, abgesehen davon, daß es den Samenstrang nicht völlig frei macht.

Das einzig zulässige Verfahren kann nur in der völligen Lösung des Samenstranges vom Bruchsacke, Abbindung des letzteren hoch oben an der Epigastrica, Herstellung einer musculösen hinteren Wand des Leistencanals und Verlagerung des beweglich gemachten Hodens in das Scrotum gefunden werden.

Alle diese Ziele ermöglicht erst das BASSINI'sche Verfahren; denn ohne die Spaltung des Obliquus externus gelingt es niemals, den dünnen Samenstrang aus der innigen Umwachsung des serösen, hier immer dünnwandigen Proc. vaginalis zu lösen.

Diese Arbeit erfordert hier ein wenig Geduld. Sie wird, so wie mir, Jedermann gelingen; man muß sich bei der Abblätterung der serösen Hülle nur stets an die Nähe der Apertura interna halten, immer aufwärts vom Hoden, in dessen Nähe die Verlöthung mit dem bereits zu einer schwächlichen Epididymis entfalteten Samenstrange eine recht innige ist. Weiter aufwärts jedoch gelingt die zarte Lösung von dem drehrunden Samenstrange ohne Anstand.

Ich habe früher, besonders in Fällen mit subaponeurotischer Entwicklung des Kryptorchismus, die Radicaloperation immer mit der Castration des Hodens verbunden, in dem Gedanken, daß der Samenstrang für einen Scrotalsitz des Hodens zu kurz sei und das zweifelhafte Schicksal des letzteren eine solche Mühe nicht lohne.

Es ist jedoch überraschend, wie sehr der Leistenhode beweglich wird, wenn sein Samenstrang einmal aus dem Proc. vaginalis gelöst ist und wie weit sich dieser ohne übermäßige Spannung dehnen läßt.

Eine andere Frage ist es, ob es gerechtfertigt sei, ein Organ zu erhalten, das in einer so großen Procentzahl später seinen Träger durch pseudoplastische Erkrankung in Lebensgefahr bringt.

SCHÜLLER glaubt, daß vielleicht die nun richtige Lage dem Hoden sein normales Wachsthum und seine richtige Entwicklung fördere und ihn so vor der Neubildung bewahre.

Das ist sehr wohlmeinend, jedoch nicht streng pathologisch gedacht; die Neigung des Kryptorchismus zur Afterbildung liegt gewiß in einer inneren elementaren Veranlagung des auf den weiblichen Typus zurückvariirenden Organes und nicht in der fehlerhaften Lage, ein Gedanke, der es verdiente,

an einem genügenden anatomischen Materiale näher verfolgt zu werden.

Hat ein Mensch einen beiderseitigen Kryptorchismus, wie Fall 259 (Fig. 3), und beiderseitige Hernie, so wird die Erhaltung des wenn auch defecten Organes zum Gebote.

Ein kryptorchischer Hode ist aber auch nicht immer so elend unansehnlich, daß man ihn sofort zur Castration verurtheilen müßte. Es gibt unter ihnen wohl sehr häufig kleine, platte und schlaffe Exemplare manchmal jedoch auch solche, welche doch eine respectable Größe und Völle zeigen, deren Erhaltung am richtigen Orte den operativen Ehrgeiz wachzurufen im Stande ist.

Vorläufig liegt die Angelegenheit so, daß kein Vorwurf gegen den erhoben werden kann, der einen einseitigen Leistenhoden zum Zwecke der Radicalheilung einer daneben bestehenden Inguinalhernie castrirt; aber auch nicht gegen den, der unter gleicher Indication einen Kryptorchis mit conservativer Vorlagerung behandelt.

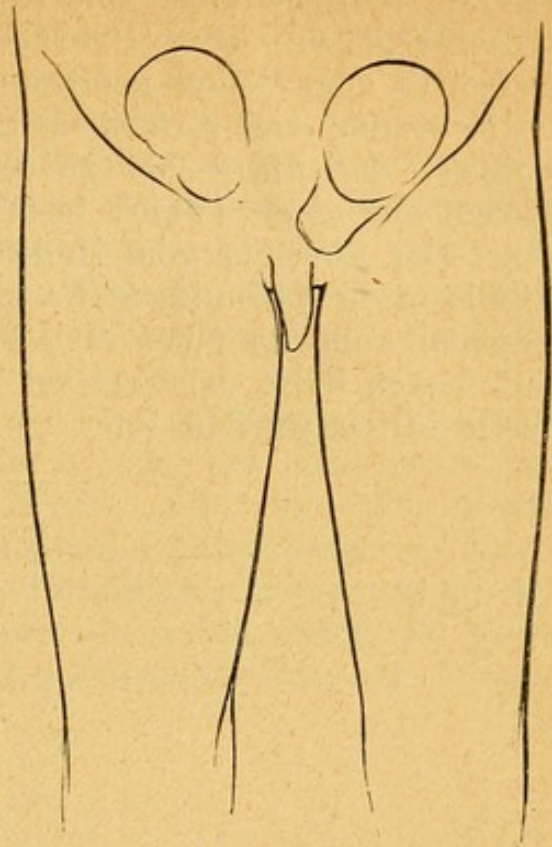


Fig. 3.

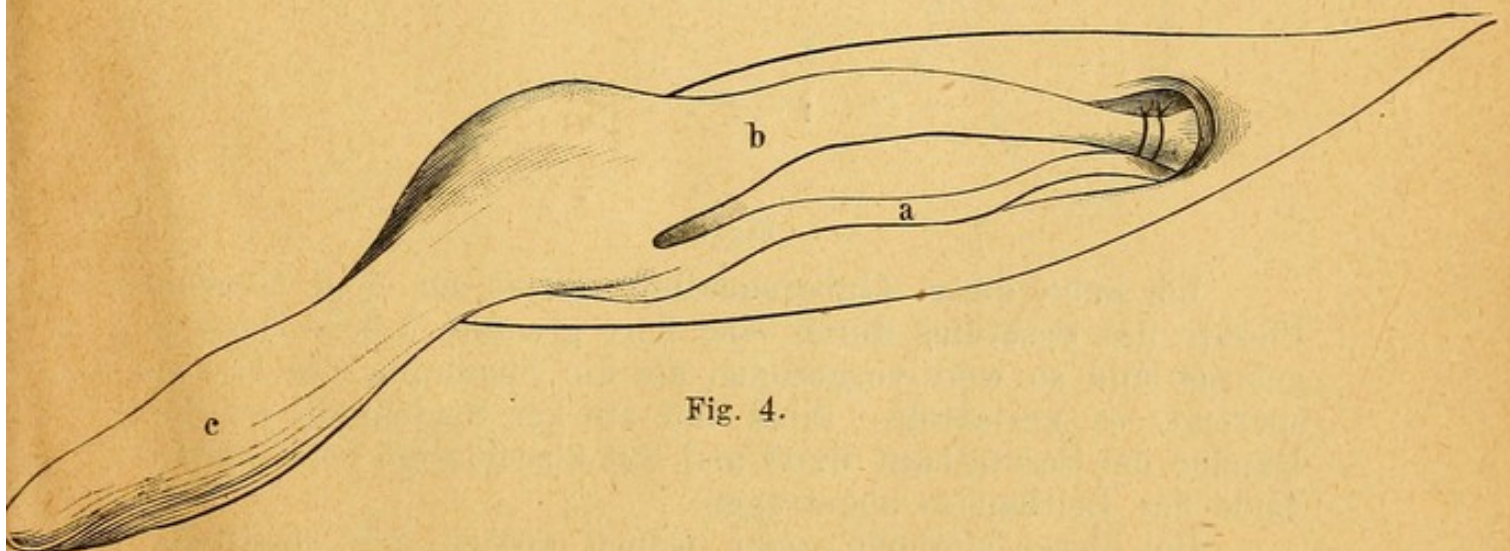


Fig. 4.

Die von mir in den letzten Fällen befolgte Methode besteht darin, daß nach Befreiung des Samenstranges bis in die Apertura interna hinein, der Proc. vaginalis nach sorgfältigem Ausstreichen seines Inhaltes im Niveau der A. epigastrica

unterbunden und diesseits der Ligatur abgetrennt wird (Fig. 4). Hieran schließt sich unmittelbar die tiefe Naht der Bauchmuskulatur mit dem POUPART'schen Bande. Dann wird der aufwärts vom Hoden gelegene Antheil des Proc. vaginalis entfernt und von seinem distalen Antheile nur so viel abgetragen, daß die davon zurückbleibenden Reste genügen, den Hoden mit einer Tunica testis zu versehen.

Der abwärts vom Hoden liegende und mit seiner Epididymis innig verbundene Rest des Proc. vaginalis wird jedoch geschont und zu einer Art von Gubernaculum (c) verwendet, mit dessen Hilfe der Testikel an seinem neuen Platze dauernd festgehalten werden soll.

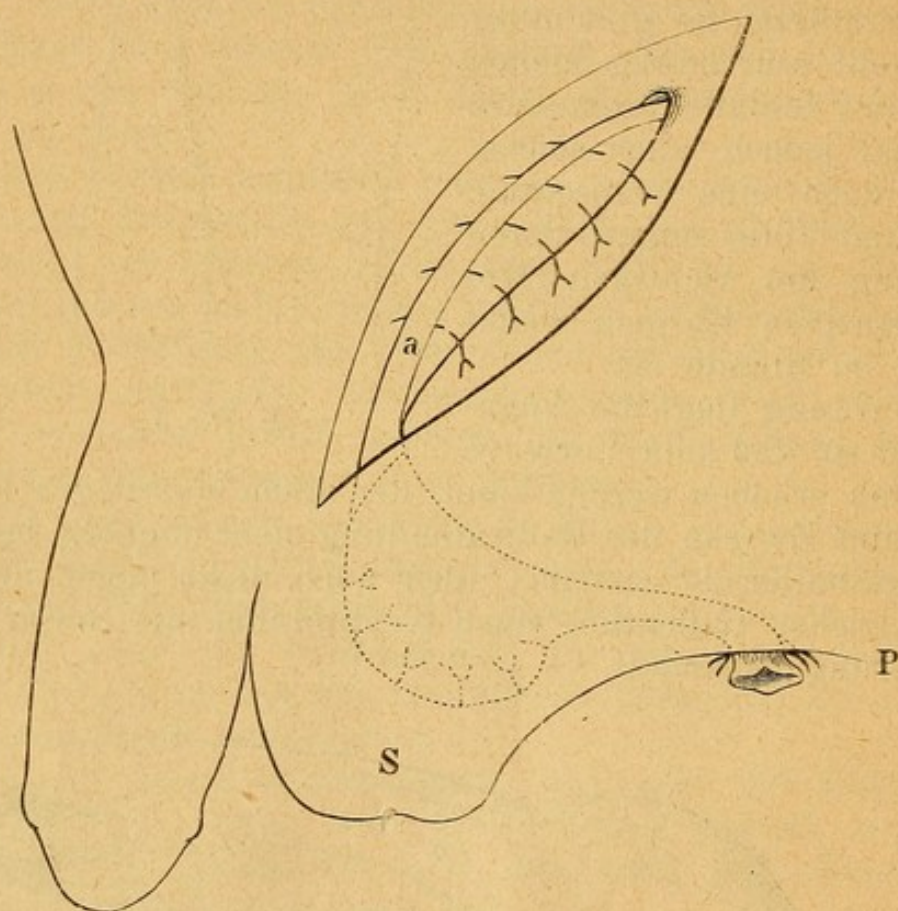


Fig. 5.

Ich habe dieses Gubernaculum zuerst an dem tiefsten Punkte des Scrotums durch eine dort gesetzte Lücke herausgeleitet und so weit vorgezogen als die Spannung des Funic. spermat. es gestattete, dann mit starker Seidennaht an die Ränder der Scrotalhaut fixirt und das überflüssige vorstehende Ende des Leitbandes abgetragen.


Bei dieser Methode zieht jedoch später der elastische Samenstrang den Scrotalbeutel sammt dem Hoden wieder empor, so daß ich jetzt zu dem in den letzten Fällen beobachteten Vorgange gelangt bin: hinter dem Scrotum in der unnachgiebigen Haut des Perineum (P) eine Lücke zu machen,

durch diese hindurch das Gubernaculum bis zu einer noch erlaubten Anspannung des Samenstranges, welche den Hoden tief in's Scrotum fördert, zu führen und an ihren Rändern mit groben Seidennähten festzumachen (Fig. 5).

Der Gubernaculumstumpf vernarbt fest mit der Haut und ist nach der Heilung als ein derber Strang in's Perineum hinein zu verfolgen. Bei dem Pat., bei welchem der Samenstrang wegen Benützung der hinteren Scrotalhaut nicht genügend gespannt blieb, stieg der Hode an dem absteigenden Schambeinaste etwas empor, während er bei den anderen im Scrotum verharrte.

Im Falle Nr. 260 wurde die so schwer zu deckende Perinealwunde inficirt; es eiterte um das Gubernaculum herum und dieses wurde nekrotisch. Es wird sich daher künftighin empfehlen, nach gemachtem Hautschlitze das Ende des Leitbandes mit versenkten Catgutnähten subcutan zu fixiren und darüber die gesetzte Perinealwunde sofort durch die Naht zu schließen, um an diesem leicht gefährdeten Orte eine Primaheilung zu erzwingen.







COLUMBIA UNIVERSITY LIBRARIES (hsl.stx)
RD 621 N54 1895 C.1
Zweihundertundsechzig Radikaloperationen



2002105292

BOUND
FEB 25 1959

