

Kystophotographischer atlas / Von dr. Max Nitze ... Zehn tafeln mit sechzig abbildungen in photogravure.

Contributors

Nitze, Max, 1848-1906.
Augustus Long Health Sciences Library

Publication/Creation

Wiesbaden : J.F. Bergmann, 1894.

Persistent URL

<https://wellcomecollection.org/works/w386sb7e>

License and attribution

This material has been provided by This material has been provided by the Augustus C. Long Health Sciences Library at Columbia University and Columbia University Libraries/Information Services, through the Medical Heritage Library. The original may be consulted at the the Augustus C. Long Health Sciences Library at Columbia University and Columbia University. where the originals may be consulted.

This work has been identified as being free of known restrictions under copyright law, including all related and neighbouring rights and is being made available under the Creative Commons, Public Domain Mark.

You can copy, modify, distribute and perform the work, even for commercial purposes, without asking permission.



Wellcome Collection
183 Euston Road
London NW1 2BE UK
T +44 (0)20 7611 8722
E library@wellcomecollection.org
<https://wellcomecollection.org>

COLUMBIA LIBRARIES OFFSITE
HEALTH SCIENCES STANDARD




HX00060500

RECAP



HEALTH
SCIENCES
LIBRARY



Digitized by the Internet Archive
in 2010 with funding from
Open Knowledge Commons

KYSTOPHOTOGRAPHISCHER ATLAS.



KYSTOPHOTOGRAPHISCHER ATLAS.

VON

DR. MAX NITZE,
PRIVATDOCENT AN DER UNIVERSITÄT BERLIN.

ZEHN TAFELN MIT SECHZIG ABBILDUNGEN IN PHOTOGRAVURE.

WIESBADEN.
VERLAG VON J. F. BERGMANN.

1894.

UNIVERSITÄT
WÜRZBURG
BIBLIOTHEK

De
920
.N635
1894
Q

Alle Rechte, einschliesslich Uebersetzungsrechte, vorbehalten; eine französische und eine englische Ausgabe erscheinen gleichzeitig.

Vorwort.

Nach vielfachen Versuchen ist es jetzt gelungen, das Innere der Harnblase der photographischen Aufnahme zu erschliessen. Die Lösung dieses Problems hat über die Fachkreise hinaus Interesse erregt; unsere Kystophotogramme haben wegen ihrer Klarheit und plastischen Schärfe allgemeinen Beifall gefunden.

Diese erfreuliche Anerkennung würde aber nicht genügt haben, mich zur Herausgabe eines kystophotographischen Atlas zu bewegen. Zur Uebernahme dieser Arbeit haben mich andere Erwägungen und namentlich die Thatsache veranlasst, dass es überaus schwierig ist, kystoskopische Bilder durch Zeichnung oder gar farbig wiederzugeben und dass die meisten bisherigen derartigen Publicationen weit entfernt, das Verständniss kystoskopischer Bilder zu erleichtern nur zu geeignet sind, dem Unkundigen eine falsche Auffassung beizubringen. Hier schienen unsere Kystophotogramme berufen, die Lücke auszufüllen. Ermangeln dieselben auch des Reizes der Farben, so sind sie doch in ihrer Mehrzahl überaus charakteristisch und liefern im Gegensatz zu den Zeichnungen eine objective Wiedergabe der Wirklichkeit; auch geben sie jene eigenthümliche Helligkeit und Klarheit gut wieder, die den kystoskopischen Bildern eigenthümlich ist.

Wie viel Zeit und Arbeit die Herstellung dieses Atlas erfordert hat, dürften nur Wenige ahnen. Es wäre mir unmöglich gewesen, meine Aufgabe zum erfolgreichen Ende zu führen, wenn ich mich nicht der opferfreudigen Unterstützung mehrerer Herren zu erfreuen gehabt hätte, denen an dieser Stelle meinen Dank auszusprechen mir ein lebhaftes Bedürfniss ist. Dieser Dank gilt zunächst Herrn Apotheker Krause, der uns von Anbeginn unserer Versuche mit seinem reichen Wissen unterstützte und uns in das uns fremde

Gebiet photographischer Technik einführte. Er gilt Herrn Dr. Alexander aus Breslau, der in wirksamster Weise unsere Versuche förderte und vor Allem Herrn Dr. Schendel, der in aufopfernder Weise seine Kraft unserer Aufgabe widmete und fast bei jeder Aufnahme mitgewirkt hat. Auch die Herren Dr. Wohlaue und Dr. Bentler haben mich auf das Wirksamste unterstützt.

Für seine unermüdliche Unterstützung bei der Vergrößerung und künstlerisch vollkommenen Reproduction der Bilder bin ich Herrn Dr. Wollheim, früherem Assistenten am photochemischen Institut zu Charlottenburg zu grossem Danke verpflichtet. Er hat wesentlich zum Gelingen unseres Werkes beigetragen.

Meinen verehrten Freunden und Collegen, Herren Dr. Dr. Posner und Goldschmidt habe ich für freundliche Ueberlassung einer Anzahl besonders interessanter Fälle zu danken.

Die auf nachfolgenden Tafeln dargestellten Figuren sind einer überaus grossen Anzahl von kystophotographischen Bildern entnommen, aus denen die besonders typischen ausgesucht sind. Im Interesse der objectiven Wiedergabe ist bei den meisten Bildern von jeder Retouche Abstand genommen, ja selbst auf das Ausfüllen von Plattenfehlern verzichtet worden. Die Reproduction ist nach von mir gelieferten Glasnegativen unter Zugrundelage gleichfalls gelieferter Papier-Photogramme von der berühmten Firma Meisenbach, Riffarth & Comp. in Berlin nach dem Photogravure-Verfahren angefertigt worden.

Besonders plastisch erscheinen unsere Figuren, wenn man sie durch ein etwa 45 cm langes und 4,5 cm weites Rohr betrachtet, das man leicht aus Pappe herstellen oder aus einem Bogen dunklen Papiers improvisiren kann.

Auch nach Herausgabe dieses Atlas werden wir natürlich fortfahren, seltenere oder besonders charakteristische kystoskopische Bilder durch photographische Aufnahme zu fixiren. Um dieselben in ihren markantesten Typen dem Atlas einfügen und denselben durch spätere Nachlieferungen erweitern und immer reichhaltiger gestalten zu können, auf der anderen Seite aber den Atlas zu jeder Zeit als etwas Fertiges, Abgeschlossenes erscheinen zu lassen, habe ich in Uebereinstimmung mit der Verlagsbuchhandlung die Einrichtung getroffen, dass die Tafeln nicht mit fortlaufenden Nummern versehen sind, sondern dass das gesammte Material in 5 Abtheilungen (Normales, Prostatahypertrophie, Steine, Geschwülste, Varia) eingetheilt ist, die mit Buchstaben (A bis E) bezeichnet sind. Die zu jeder Abtheilung gehörenden Tafeln werden gesondert numerirt.

Man wird dann später die als Nachtrag erscheinenden Tafeln, die mit dem Buchstaben und den fortlaufenden Tafel-Nummern ihrer Abtheilung versehen sind, leicht in den vorliegenden Atlas an der richtigen Stelle einheften können.

Zum Schluss möchte ich noch der Verlagsbuchhandlung für die glänzende Ausstattung des vorliegenden Werkes Anerkennung und Dank aussprechen.

Berlin, im Januar 1894.

Dr. Max Nitze.



Einleitung.

Schon in der ersten Publication¹⁾ meiner Untersuchungsmethode vom Jahre 1879 habe ich auf die Möglichkeit hingewiesen, die kystoskopischen Bilder photographisch zu fixiren; fordert doch die Klarheit und Lichtstärke derselben direct zu solchen Versuchen auf. So einfach, als es auf den ersten Blick scheint, ist diese Aufgabe allerdings nicht. Das Bild, das wir durch das Kystoskop hindurchsehend erblicken, ist ja ein virtuelles und kann als solches nicht fixirt werden. Zur photographischen Aufnahme ist nur ein reelles Bild geeignet. Ein solches reelles Bild, allerdings von sehr kleinen Dimensionen erblicken wir nach Abschrauben des Oculars des Kystoskopes ungefähr 1½ cm vom äusseren Ende frei im Rohre des optischen Apparates schweben. Dieses kaum 2 mm grosse reelle Bildchen enthält alle Details des beobachteten Objectes, aber in so kleinem Maassstabe, dass sie mit unbewaffnetem Auge nicht zu erkennen sind.

Es lag nun der Gedanke nahe, dieses reelle Bildchen durch eine geeignete Linsen-Combination bis zur scheinbaren Grösse des im Kystoskop erblickten virtuellen Bildes zu vergrössern und dieses vergrösserte reelle Bild zu photographiren. Bei einem derartigen Versuch zeigt sich aber bald, dass das genügend vergrösserte reelle Bild auch bei Anwendung der denkbar stärksten Lichtquelle so lichtschwach ist, dass an eine photographische Aufnahme desselben nicht zu denken ist.

Wir können unser Ziel nur auf einem Umwege erreichen, und zwar so, dass wir zunächst das kleine im Rohr schwebende reelle Bildchen photographiren und das kleine Photogramm nachträglich so stark vergrössern, dass es dem beim Kystoskopiren erblickten virtuellen Bilde an Grösse gleichkommt

¹⁾ Nitze, Eine neue Beleuchtungs- und Untersuchungsmethode für Harnröhre, Harnblase und Rectum. Wiener med. Wochenschrift 1879. No. 24.

Auf Grund dieses Planes habe ich im Jahre 1889 eine Methode der Kystophotographie angegeben und dieselbe in meinem „Lehrbuch der Kystoskopie“, Seite 325—328, ausführlich beschrieben. Ein Photogramm des kleinen im Rohr des optischen Apparates schwebenden reellen Bildchens sollte dadurch erzielt werden, dass kleine runde lichtempfindliche Plättchen auf das gerade abgeschnittene Ende runder Stäbchen geklebt wurden, welche letzteren so weit in den optischen Tubus hineingesteckt werden, dass sich das lichtempfindliche Plättchen an der Stelle des reellen Bildes befindet. Die so erzielten kleinen Photogramme sollten dann, wie oben erwähnt, entsprechend vergrössert werden.

Weitere Erfahrungen haben aber gezeigt, dass auf diese Weise brauchbare Bilder entweder gar nicht oder nur mit den grössten Schwierigkeiten zu erzielen sind.

Das Ausstanzen und Ankleben der lichtempfindlichen Plättchen ist nur zu geeignet, diese so überaus zarten Objecte zu schädigen. Dazu kommt die Schwierigkeit, solche kleinen Plättchen zu entwickeln; eine Schwierigkeit, die sich bei jedem einzelnen Bildchen wiederholt. Es ist endlich bei dieser Methode nicht möglich, die so viel vortheilhafteren empfindlichen Glasplatten anzuwenden; man ist auf Papier oder die sog. Films angewiesen.

Die Möglichkeit, wirklich brauchbare Blasen-Photographien mit genügender Leichtigkeit herzustellen, war erst dann gegeben, wenn es gelang, die Photogramme des kleinen reellen Bildchens in grösserer Anzahl auf einer grösseren lichtempfindlichen Glasplatte aufzunehmen. Dann war die Aufnahme wie die Entwicklung der Bilder erleichtert, überhaupt das ganze Verfahren vereinfacht; eine Beschädigung der Platten war leicht zu vermeiden.

Zur Erreichung dieses Zieles habe ich ein besonderes Instrument, das „Photographir-Kystoskop“¹⁾ angegeben, dessen Einrichtung wohl aus beifolgenden Zeichnungen (siehe Fig. 1, 2, 3, 4) leicht zu ersehen ist. Am äusseren Ende des wie sonst gebauten, nur etwas dickeren und mit stärkerer Lampe und sehr lichtstarkem optischen Apparat versehenen Kystoskopes befindet sich eine runde, einer platten Schachtel ähnliche Camera, von der Fig. 1 die äussere Ansicht, Fig. 2 und 3 aber im Längsschnitt die innere Einrichtung zeigen. Wie man sieht, sitzt diese Camera dem Rohre des Instrumentes excentrisch auf; ihr Boden ist mit einer dem Lumen des optischen Apparates entsprechenden Oeffnung versehen. Auf dem Boden der Camera befindet sich eine drehbare, mit Löchern versehene Scheibe (Fig. 4), die so gross sind wie das Lumen des optischen Apparates.

¹⁾ Dieses Instrument ist, wie meine anderen kystoskopischen Apparate von dem Berliner Instrumentenmacher P. Hartwig angefertigt, der sich auch um die Herstellung dieses Instrumentes verdient gemacht hat.

Fig. 1.

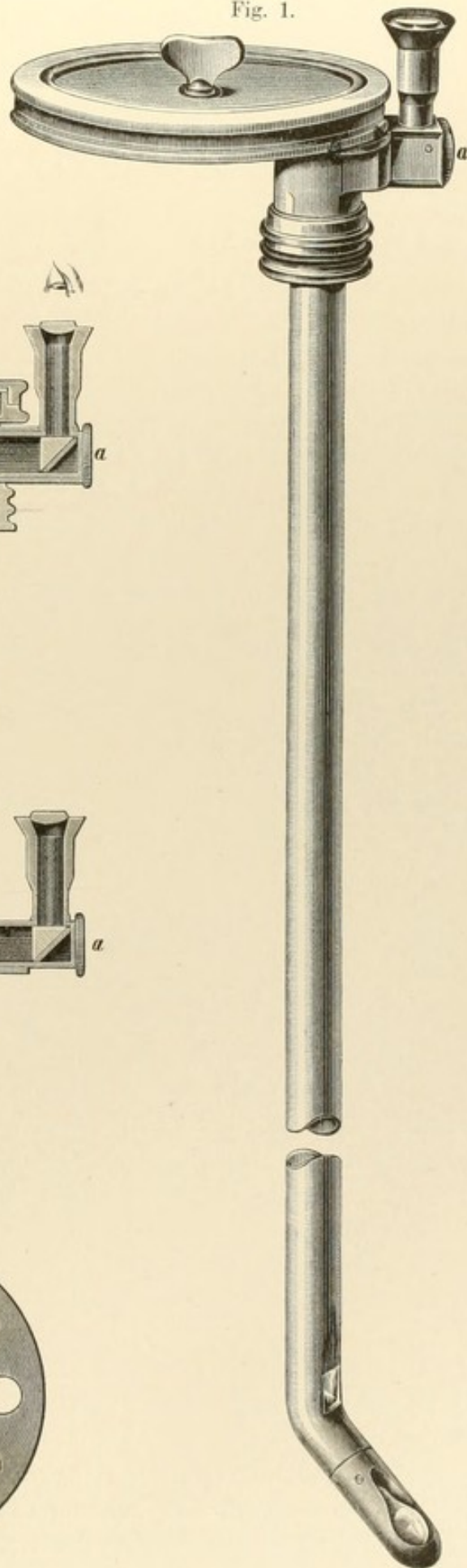


Fig. 2.

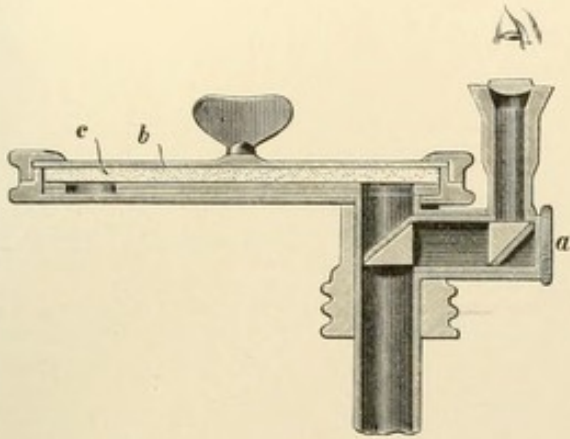


Fig. 3.

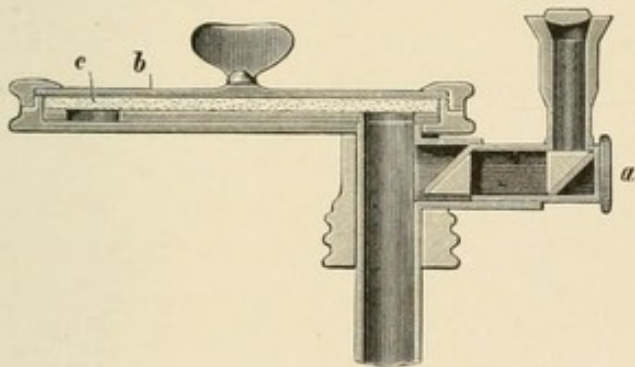
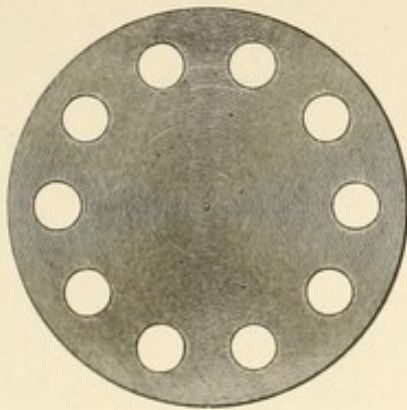


Fig. 4.



Wird diese Scheibe um ihre Achse gedreht, so gelangt ein Loch nach dem andern vor die Oeffnung des optischen Apparates und fällt dann mit dessen Lumen zusammen. Auf diese durchlöchernte Scheibe wird, die lichtempfindliche Schicht nach unten, die photographische runde Glasplatte (c in Fig. 2 und 3) gelegt. In Folge der eigenthümlichen Construction des optischen Apparates fällt dann das zu fixirende reelle Bildchen gerade auf die empfindliche Schicht der Platte. Wird nun nach Aufsetzen des Deckels b derselbe an dem auf seiner oberen Fläche befindliche Knopf um seine Achse gedreht, so wird zugleich die durchlöchernte Scheibe und die auf ihr liegende photographische Platte mitgedreht; das Einschnappen einer (in den Zeichnungen nicht angegebenen) Feder zeigt uns an, dass wieder eine Oeffnung der durchlöchernten Scheibe vor der Mündung des optischen Apparates sich befindet und das reelle Bild auf die freie untere Fläche der lichtempfindlichen Platte fällt. Je nach der Anzahl der Oeffnungen in der durchlöchernten Scheibe (bei den jetzigen Instrumenten 10) lässt sich auf der photographischen Platte eine entsprechende Anzahl von Aufnahmen vornehmen.

Um das Object richtig einzustellen und den aufzunehmenden Gegenstand vorher besichtigen zu können, dient die in dem Riegel a (Fig. 1, 2, 3) befindliche optische Vorrichtung sammt der zum Hindurchsehen dienenden Loupe. Wird dieser Riegel eingeschoben, welche Stellung in Fig. 1 und 2 dargestellt ist, so ist der optische Apparat gegen die lichtempfindliche Platte abgeschlossen. Blickt man bei dieser Stellung des Riegels durch die Loupe hindurch, so sieht man in Folge der doppelten, durch die hypotenutischen Flächen der beiden im Riegel befindlichen Prismen bewirkten Reflexion das eingestellte Object ebenso deutlich, wie durch ein gewöhnliches Kystoskop. Hat man so die richtige Einstellung des aufzunehmenden Objectes bewirkt, so wird der Riegel a zurückgezogen (siehe Fig. 3); es fällt dann das reelle Bildchen des eingestellten Objectes auf die lichtempfindliche Platte und wird dort photographisch fixirt. Ist das geschehen, so wird der Riegel wieder eingeschoben, die Platte soweit herumgedreht, bis sich die nächste Oeffnung der durchlöchernten Scheibe vor dem Lumen des optischen Apparates befindet und dann wieder in der eben geschilderten Weise verfahren. Man kann so auf derselben Glasplatte eine Reihe von Aufnahmen, sei es desselben, sei es verschiedener Objecte, machen.

Die Grösse des reellen Bildchens beträgt bei dem Photographir-Kystoskop 3 mm; ebenso gross sind also auch die mit ihm gewonnenen primären Photogramme.

Die Handhabung unseres Instrumentes ist verhältnissmässig einfach. Nachdem dasselbe mit einer lichtempfindlichen Platte armirt, und der Deckel aufgeschraubt ist, wird der Riegel a eingeschoben, und das Instrument wie

ein gewöhnliches Kystoskop in die Blase eingeführt. Man kann dann leicht jede gewünschte Stelle der Blasenwand einstellen. Ist das geschehen, so wird das Instrument in der gegebenen Lage fixirt, der Strom unterbrochen, der Riegel zurückgezogen, und hierauf die Lampe für kurze Zeit möglichst hell erglühen gelassen, worauf der Strom wieder unterbrochen und der Deckel der Camera soweit nach rechts herumgedreht wird, bis das Einschnappen der Feder anzeigt, dass die nächste Oeffnung der durchlöcherten Scheibe sich vor dem Lumen des optischen Apparates befindet.

Je nachdem man nun von dem eingestellten Object noch mehr Aufnahmen zu erhalten wünscht oder eine andere Partie einstellen will, wird entweder wieder auf kurze Zeit die Lampe möglichst stark erglühen gelassen, oder nach Einschieben des Riegels und Schluss des Stromes ein anderes Object eingestellt, das in der eben angegebenen Weise photographisch fixirt wird. Es ist so möglich, in einer Sitzung auf derselben Platte 10 Bilder zu gewinnen und ganz nach Wunsch entweder verschiedene Partien der Blashöhle oder dieselben Objecte zu verschiedenen Malen und mit verschiedener Expositionszeit aufzunehmen. Bedenkt man, dass selbst ein Berufsphotograph bei gewöhnlichen Aufnahmen neben brauchbaren Bildern einen beträchtlichen Procentsatz unbrauchbarer erhält, so wird es nicht Wunder nehmen, dass wir bei den so unverhältnissmässig grösseren Schwierigkeiten der Kystophotographie immer nur einen Theil der gewonnenen Bilder als brauchbar bezeichnen können. Da ist es denn von grosser Wichtigkeit, dass wir im Stande sind, von demselben Object in kurzer Zeit mehrere Aufnahmen zu gewinnen, da nur durch die grössere Anzahl derselben die Wahrscheinlichkeit gegeben ist, darunter wirklich tadellose Bilder zu erlangen.

Bei der Auswahl der für unsere Zwecke zu benutzenden photographischen Platten ist darauf zu sehen, dass dieselben möglichst lichtempfindlich und möglichst feinkörnig sind. Beide Eigenschaften schliessen sich in der Praxis leider bis zu einem gewissen Grade aus; den höchsten Grad der Lichtempfindlichkeit und den höchsten Grad der Feinkörnigkeit wird man kaum bei demselben Fabrikat vereint finden. Die lichtempfindlichsten Platten pflegen meist grobkörnig, die feinkörnigsten wenig lichtempfindlich zu sein.

Die Wichtigkeit der ersten Eigenschaft, einer möglichst hohen Lichtempfindlichkeit liegt auf der Hand. Je kürzer die Zeit der nothwendigen Exposition, um so weniger unangenehm ist die ganze Procedur für den Kranken, um so schneller können wir eine grössere Anzahl von Bildern gewinnen. Bei den jetzt von uns benutzten Platten ist nur eine Expositionszeit von 3 bis 10 Secunden nothwendig, ein gewiss sehr günstiges Ergebniss.

Etwas schlimmer steht es mit der Feinkörnigkeit!

Betrachtet man ein Glasphotogramm unter dem Mikroskop bei schwacher Vergrößerung, so sieht man, dass die Zeichnung durch Einlagerung von mehr oder weniger gleichartigen Körnchen von regulinischem Silber bedingt wird, die bei nicht zu dichter Anhäufung als kleine schwarze Punkte auf klarem, durchsichtigen Grunde erscheinen. Vergleicht man eine grössere Anzahl von Glasphotogrammen verschiedener Herkunft, so findet man weiter, dass die Grösse dieser Körnchen bei den einzelnen Platten eine sehr verschiedene ist. Für die meisten photographischen Zwecke, bei denen die Bilder ja nur mit unbewaffnetem Auge betrachtet werden, ist diese Körnung ohne Belang, da auch bei grobkörnigen Platten das Korn makroskopisch nicht sichtbar ist. Anders bei unserem Verfahren, bei dem die Originalplatten ja erst beträchtlich vergrössert werden müssen, und erst an diesen vergrösserten Photogrammen die Details, auf die es ankommt, dem unbewaffneten Auge in die Erscheinung treten. Selbstverständlich wird bei einer solchen Vergrößerung auch das Korn der Original-Platte mit vergrössert werden und wird, falls die Original-Platte nicht sehr feinkörnig war, in den vergrösserten Reproduktionen als solches stark zur Geltung kommen und dadurch namentlich kleine Details, wie Gefässe, Tuberkelknötchen etc. unscharf und verschwommen erscheinen lassen.

Auch nach dieser Richtung hin genügen die von uns jetzt benutzten Bromgelatine-Platten berechtigten Ansprüchen; die von ihnen herrührenden Original-Aufnahmen vertragen eine mehr als zehnfache Vergrößerung, ohne dass sich das Korn störend geltend macht. Wir sind jetzt im Stande, die 3 mm grossen Original-Bildchen so zu vergrössern, dass wir Bilder von 3 cm Durchmesser erhalten, die alle uns interessirenden Details, auch kleinste, wie Blutgefässe, Tuberkelknötchen etc. in genügenden Dimensionen und genügender Schärfe hervortreten lassen. Eine solche Grösse genügt vollständig und entspricht auch annähernd der Grösse des im Kystoskop erblickten virtuellen Bildes.

Ueber die von uns angewandte photographische Technik, über die Entwicklung der in der kystographischen Camera exponirten Platten, über die Vergrößerung der primären Bilder ist wenig zu sagen; es gelten hier die allgemeinen photographischen Regeln. Die kleinen Originalbildchen sind selbstverständlich Negative; die vergrösserten Glasdiapositive. Will man die Bildchen auf Papier reproduciren, so muss von den Glasdiapositiven zunächst ein Negativ hergestellt werden, von dem dann erst die Papierabzüge gewonnen werden. Vorthellhaft erweist es sich, zwei gleiche Bilder in bekannter Weise auf einer Platte oder einem Carton anzubringen und dieselben mittelst eines Stereoskopes zu betrachten. Trotz der vollen

Gleichheit beider Bilder wird doch ein auffallend körperlicher Eindruck erzielt.

So klar auch bald der eigentlich physikalische Theil unserer Frage vor uns lag, so befriedigend die Resultate waren, die wir am Phantom erhalten hatten, so berechtigt waren im Anfang der Versuche unsere Bedenken, ob es überhaupt möglich sein würde, am Lebenden mit einer gewissen Sicherheit brauchbare Photogramme zu erhalten. Schienen hier doch die Verhältnisse recht ungünstig zu liegen. Schon die in vielen Fällen auch nach gründlicher Ausspülung der Blase bald wieder auftretende Trübung der Flüssigkeit konnte hinderlich sein. Grösser aber war noch die Sorge, ob es möglich sei, das Instrument während der Dauer der Exposition absolut ruhig zu halten; die geringste Bewegung des Instruments, die geringste Verschiebung desselben zum Object musste ja unklare, musste Doppelbilder ergeben. Hier schien zunächst eine absolut unbewegliche Fixirung des Instruments durch ein besonderes Stativ nothwendig. Es wurde ein solches am Untersuchungstisch angebracht, in dem das eingeführte Instrument in jeder beliebigen Lage leicht und sicher fixirt werden konnte. Weitere Erfahrungen haben uns gelehrt, dass in einer grossen Anzahl von Fällen eine solche mechanische Befestigung des Instruments nicht nur überflüssig, sondern direct nachtheilig ist. Sorgt der Untersucher dafür, dass seine Hand selbst gut unterstützt ist, so ist er im Stande, das Instrument für die kurze Zeit der Exposition genügend ruhig zu halten, wie leicht durch die Schärfe der so erzielten Bilder bewiesen wird.

Ein solches Verfahren ist aber für den Patienten schonender und weniger zeitraubend, als das Einspannen des Instrumentes in ein Stativ. Auch das Einstellen neuer Bilder ist wesentlich erleichtert. Ein festes Einspannen des Instrumentes ist nur bei ungeberdigen und ängstlichen Patienten nothwendig.

Aber selbst bei absoluter Fixation des Instrumentes schien noch keine Sicherheit für die Gewinnung klarer Bilder gegeben. Bieten doch die Blasenwandungen und ihr Inhalt auch bei dem tolerantesten und ruhigsten Patienten Bewegungen dar, die durch keinerlei Maassnahmen zu eliminiren sind. Es handelt sich da um Bewegungen der Blasenwand, welche durch die Athembewegungen, durch die Contractionen aufliegender Darmschlingen, durch den Pulsschlag hervorgerufen werden, Bewegungen, die in vielen Fällen recht beträchtlich sind und je nach ihrer Ursache unregelmässig oder in regelmässigem Rhythmus auftreten. Man braucht nur die Bewegung einer in die Blase eingedrungenen Luftblase kystoskopisch aufmerksam zu beobachten, um das Gesagte zu verstehen; Tumoren und andere Objecte zeigen oft eine auffallende pulsirende Bewegung.

Wider Erwarten haben sich nun diese mannigfachen, wie gesagt durchaus nicht unbeträchtlichen Bewegungen der photographischen Aufnahme des Blaseninnern nur wenig nachtheilig erwiesen. Erhalten wir auch hin und wieder unklare oder gar Doppelbilder, die auf eine während der Expositionsdauer erfolgte Bewegung des Objectes schliessen lassen, so ist das doch selten der Fall. Insbesondere scheinen die rhythmischen pulsirenden Bewegungen einen wenig nachtheiligen Einfluss zu üben; es müssen die Verhältnisse hier wohl ähnlich liegen, wie beim Blinzeln der Augen, das sich ja auch der Portraitaufnahme nicht hinderlich erweist.

So zeigten sich nach dieser Richtung hin die Verhältnisse günstiger, als zu hoffen war. Mit einer Sicherheit, wie sie bei photographischen Aufnahmen ausserhalb des Körpers befindlicher Gegenstände nur wenig übertroffen wird, sind wir jetzt im Stande, die im Kystoskop erblickten Bilder in einer für den Patienten wenig lästigen Weise photographisch zu fixiren. Die Tafeln dieses Atlas werden das Gesagte genügend bestätigen.

In der That entsprechen die jetzt von uns hergestellten Photogramme allen berechtigten Ansprüchen. Wir können die zierlichen Gefässfiguren, zarte miliare Tuberkelknötchen, Geschwülste und Steine, ebenso wie die Objecte der normalen Harnblase, die Harnleitermündungen, die beim Katheterisiren eingedrungene Luftblase mit der grössten Deutlichkeit darstellen. Die in der Blase photographisch aufgenommenen Steine erscheinen uns ebenso körperlich, als ob sie bei der Aufnahme auf dem Tisch gelegen hätten. Dabei zeigen die besseren Bilder zugleich jenen eigenthümlichen Glanz, jene klare Helligkeit, wie sie den kystoskopischen Bildern eigenthümlich ist. Ohne Uebertreibung kann man behaupten, dass man mit den heutigen photographischen Mitteln nicht mehr erreichen kann, dass ein weiterer Fortschritt der Kystophotographie erst dann zu erwarten wäre, wenn das Problem der farbigen Photographie gelöst würde und diese für unsere Zwecke anwendbar wäre.

Fragen wir uns nun, ob der Kystophotographie, abgesehen von der Lösung eines interessanten Problems noch eine practische Bedeutung zugesprochen werden darf, so wird eine solche zunächst für Lehrzwecke anerkannt werden müssen, da sie es ermöglicht, dem Lernenden objective Abbildungen kystoskopischer Bilder darzubieten. Dieser Umstand ist für unsere Disciplin um so wichtiger, als es in der That auffallend schwierig ist, das im Kystoskop Gesehene richtig zu zeichnen oder gar farbig wiederzugeben, und als andererseits viele pathologische Processe so selten sind, dass der nicht über ein sehr grosses Material Verfügende die selteneren Bilder kaum häufiger zu beobachten Gelegenheit hat und so durch den

Besitz zuverlässiger Abbildungen vor sonst schwer zu vermeidenden Täuschungen bewahrt wird.

In anderen Fällen sind uns die Photogramme wichtige Actenstücke, die sprechender als lange Schilderungen den jeweiligen Zustand einer pathologischen Veränderung darstellen. Dadurch, dass wir die photographische Aufnahme in längeren Zwischenpausen wiederholen, können wir den Entwicklungsgang des pathologischen Processes in einer Reihe von Bildern festhalten.

Ich erinnere hier nur an die Veränderungen der das Orificium urethrae internum umgebenden Falte, wie wir sie bei dem meist als Prostatahypertrophie bezeichneten, bei älteren Leuten so häufigem Leiden, oft schon zu einer Zeit kystoskopisch constatiren können, in der sich sonst noch keine anderweitigen Veränderungen der eigentlichen Drüse nachweisen lassen. Konnte ich bisher bei verschiedenen Kranken im Verlauf mehrerer Jahre die Entwicklung des Leidens vom ersten Beginn kaum wahrnehmbarer Veränderungen bis zu den typischen und gewaltigsten Veränderungen durch wiederholt vorgenommene kystoskopische Untersuchungen verfolgen, so ist es uns jetzt möglich, durch wiederholte Kystophotographie die einzelnen Stadien zu fixiren und uns an der Hand dieser Photogramme den Gang der Veränderungen zu vergegenwärtigen.

Eine besondere Bedeutung gewinnen endlich die Kystophotogramme in einer Reihe von Fällen dadurch, dass sie uns geradezu actenmässige Belege liefern.

Es ist das von der grössten Wichtigkeit, wenn es sich um besonders seltene oder a priori unwahrscheinliche Veränderungen pathologischer Processe handelt, oder wenn es gilt, das Resultat einer Operation in objectiver Weise festzustellen. Wir sind in solchen Fällen mittelst der Kystophotographie im Stande, während des Lebens den Befund eines Blasenleidens festzustellen, wie das sonst nur nach dem Tode durch die Section möglich ist.

Einige der auf den folgenden Tafeln befindlichen Figuren sind geeignet, das Gesagte zu bekräftigen und mögen hier kurz besprochen werden.

Während des letzten internationalen Congresses konnte ich den in Berlin anwesenden Collegen einen Patienten demonstrieren, der an einer Blasengeschwulst litt. Das Kystoskop zeigte auf das Schönste den an der linken Blasenwand sitzenden Tumor, der allseitig von üppig wuchernden Zotten besetzt war.

Die am 10. November 1892 vorgenommene neuerliche Kystoskopie und Kystophotographie ergaben ein ganz anderes Bild; die zottigen Massen fehlten jetzt gänzlich, es fand sich vielmehr an der bekannten Stelle nur ein von Schleimhaut überzogener, einem Baumstumpf ähnlicher Vorsprung (s. Abth. D, Taf. I, Fig. 6), dessen nicht unbeträchtliche Höhe über der umgebenden Blasenwand durch die Länge seines Schattens documentirt

wurde. Die knopfförmig ausladende Oberfläche war von normaler Schleimhaut bekleidet und zeigte mehrere weissliche, von Narben herrührende Flecke. Es zeigt uns dieses Photogramm in actenmässiger Weise einen der seltenen Fälle von relativer Naturheilung gutartiger Blasengeschwülste in so exacter Weise, wie das bisher nur durch die Section möglich war.

In dem namentlich von deutschen Chirurgen gegen die Lithotripsie geführten Kampfe war einer der Haupteinwände gegen diese Operation der, dass nach ihr leicht Fragmente in der Blase zurückblieben, die den Kern neuer Steine abgäben; nach der Lithotomie sei das nicht zu befürchten. Im Gegensatz zu dieser Auffassung zeigt Fig. 6 (Abth. C, Taf. I) in einer Nische des Blasenbodens liegend einen nach der Sectio alta zurückgelassenen Stein. In actenmässiger Weise zeigt das Photogramm, dass wir es mit einem schalenartigen Stück zu thun haben. Gerade dieser Umstand, dass es ein schalenförmiges Fragment war, beweist auf das Unwiderleglichste, dass dasselbe nicht neugebildet sein kann, dass es vielmehr von dem mittelst Sectio alta entfernten Steine herrühren muss, dass es bei der Operation in der Blase zurückgelassen wurde. Da die Operation von denkbar berufenster und sorgsamster Hand ausgeführt wurde, lehrt uns unser Bild in eindringlichster Weise, dass der behauptete Vorzug der Lithotomie nicht vorhanden ist, dass nach ihr, wie nach der Lithotripsie Fragmente in der Blase zurückbleiben können. Nach beiden ist die Vornahme der Kystoskopie nothwendig, die allein den Beweis für die völlige Entfernung des Steins liefern kann.

Ein weiteres Photogramm (Abth. E, Taf. I, Fig. 1) zeigt uns das Bild eines nach einer gynäkologischen Operation in die Blase durchgebrochenen Seidenfadens. Man sieht deutlich das eine gedrehte freie Ende des Fadens. Bedenkt man, dass bei der in Frage stehenden Operation die Fäden von der Vagina aus geknotet wurden, dass also auch die abgeschnittenen Enden in derselben lagen, so zeigt uns das Kystophotogramm die auffallende Thatsache, dass der Faden bei seinem Durchbruch in die Blase zugleich eine Drehung um seine Schlinge in der Art erlitten hat, dass die vorher in die Vagina hineinhängenden Fadenenden jetzt in die Blase hineinragen, während der Knoten noch fest in der Blasenwand sitzt. Diese schwer verständliche Drehung haben wir kystoskopisch auch sonst in analogen Fällen, z. B. in den nicht seltenen Fällen beobachtet, in denen nach Sectio alta Fäden in die Blase durchbrechen. Auch hier sahen wir, wie die ursprünglich nach Anlegung der Naht auf der äusseren Oberfläche der Blase befindlichen freien Fadenenden in die Blasenhöhle hineinzingen, während der Knoten noch in der Wand haftete.

Abtheilung A.

Normale Blase.

Tafel I.

Abtheilung A.
Normale Blase.

Tafel I.


Fig. 1 und 2 zeigen die kystoskopischen Bilder, welche man beim Eindringen des Kystoskopes in eine normale Harnblase erhält. Bei der Gewinnung beider Bilder befand sich der hintere Theil des Prisma noch in der Harnröhre. Man sieht in der unteren Hälfte des Bildes die schwach diffus durchleuchtete Falte des Orificium urethrae internum sich mit scharfem Rande gegen die obere helle Partie abheben, die der vorderen Blasenwand entspricht. Fig. 1 stammt von einem jungen Menschen; das Gewebe der Falte zeigt eine zarte homogene Beschaffenheit. Fig. 2 rührt von einem Individuum in mittleren Jahren her. Hier zeigt die sonst normale Falte verschiedene derbere Einlagerungen.

Fig. 3 und 4 Gefäßfiguren, in Fig. 3 von der Seitenwand, in Fig. 4 vom Blasenboden.


Fig. 5 und 6 Parteen vom Vertex zweier Harnblasen mit Luftblasen, die beim Katheterisiren eingedrungen waren.

A.

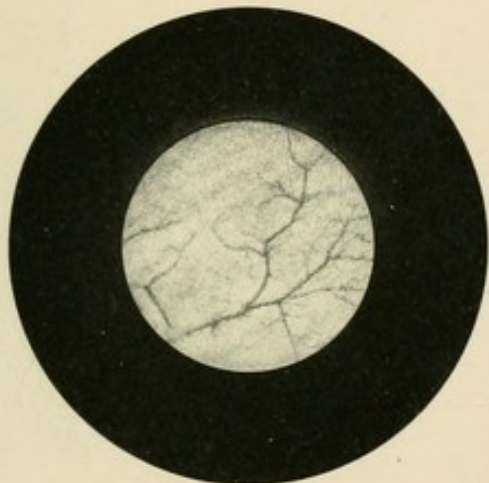
Tab. I.



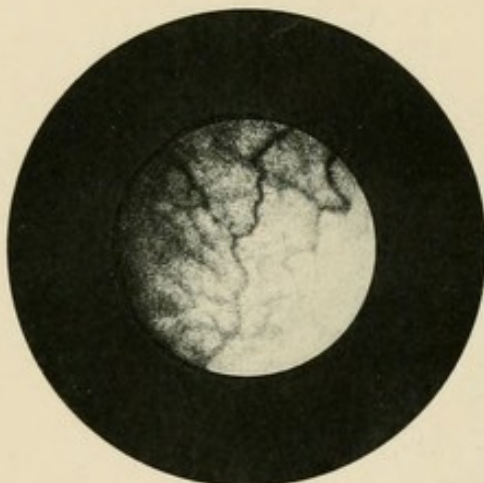1



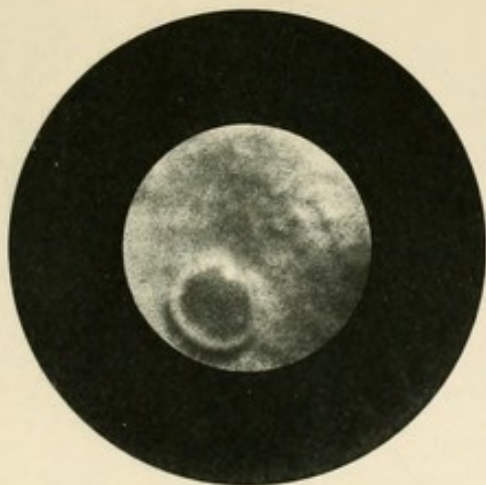
2



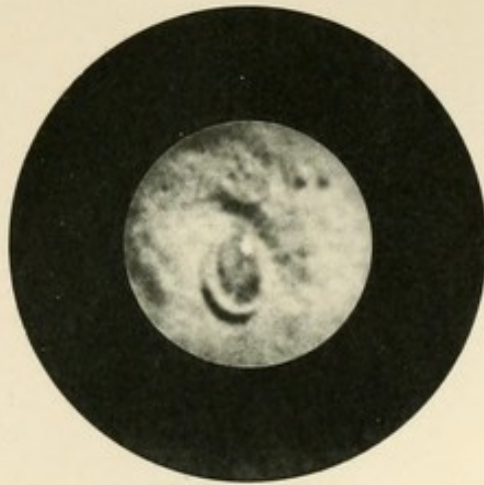
3



4



5



6

THE
AMERICAN
MUSEUM

Abtheilung A.

Normale Blase.

Tafel II.

Abtheilung A.
N o r m a l e B l a s e .

Tafel II.

Fig. 1 zeigt das Bild einer dicht hinter dem Orificium urethrae internum gelegenen Harnleitermündung mit schwach entwickeltem Harnleiterwulst. Rechts im Bilde sieht man den Saum der Falte des Orificium internum oben scharfkantig sich nach unten gegen den Blasenboden abflachen. Bei Aufnahme dieses Bildes war der Schnabel des Instrumentes nach der Seite gerichtet; das Prisma befand sich mit seinem hintersten Theil noch in der Harnröhre.

Fig. 2 Harnleitermündung auf schön entwickeltem Harnleiterwulste. Letzterer fehlt in Fig. 3 völlig; die Harnleitermündung stellt hier einen einfachen Schlitz dar.

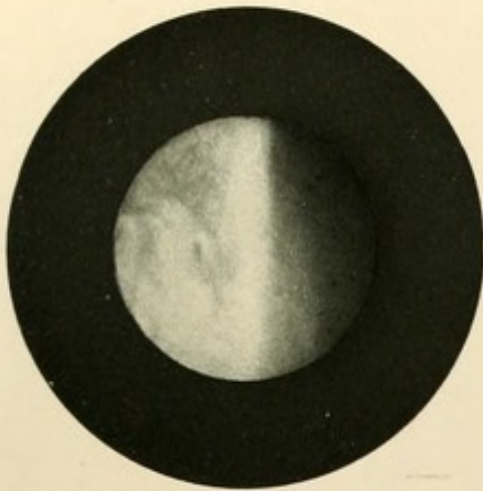In Fig. 4 erblicken wir einen Harnleiterwulst unmittelbar vor der Harnentleerung. Die Umgebung des Orificium hat sich zu einem knopf-förmigen Vorsprunge erhoben.

Fig. 5 Harnleitermündung aus der Blase eines älteren Mannes. Charakteristisch ist die kolossale Entwicklung der Gefässe, sowohl arterieller wie venöser.

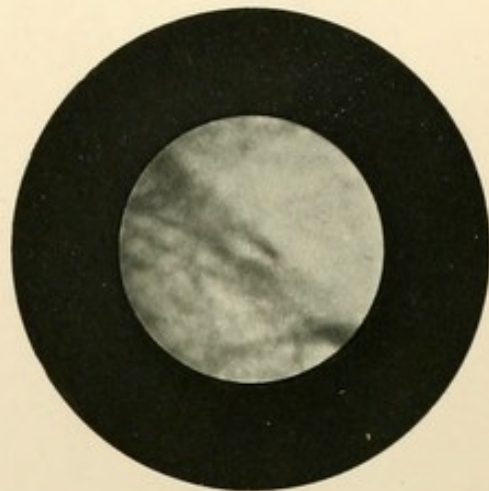
Fig. 6 kräftig entwickelter Harnleiterwulst; die Harnleitermündung ist als flaches Grübchen angedeutet. Die obere wellige Partie des Bildes gehört dem hinter dem Harnleiterwulste gelegenen Fundus an.

A.

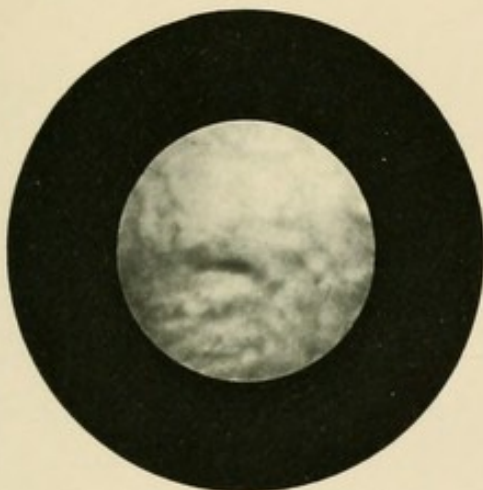
Tab. II.



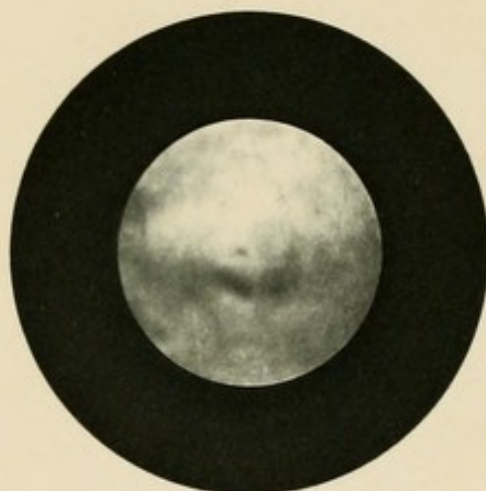
1.



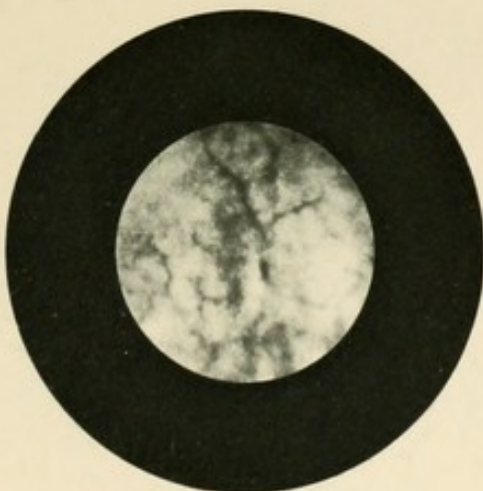
2.



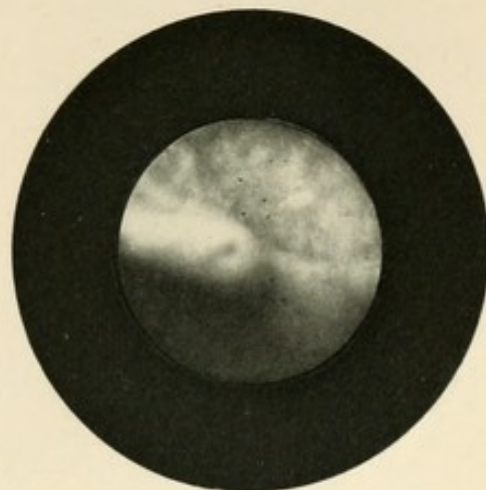
3.



4.



5.



6.

Abtheilung B.

Prostatahypertrophie.

Tafel I.

Abtheilung B.

Prostatahypertrophie.

Tafel I.

Alle 6 Figuren stammen von Prostatikern und stellen Veränderungen der das Orificium urethrae internum umgebenden Falte dar. Zum Vergleich wolle der Leser sich nochmals die beiden ersten Figuren der Tafel I Abtheilung A vergegenwärtigen, die den kystoskopischen Anblick der normalen Falte beim Eindringen des Prisma in die Blase darstellen. Während hier die Falte als zarter, gradliniger oder halbmondförmiger Saum erscheint, finden wir bei Prostatikern oft mächtige Wulstungen und buckelförmige Vorragungen, durch welche die verschiedensten, oft bizarresten Bilder entstehen.

In Fig. 1 sind die Veränderungen noch unbedeutend. Die Contour der Falte zeigt noch eine glatte, halbmondförmige Gestalt; nur die dunkleren Flecken in der diaphanoskopisch schwach durchleuchteten Falte zeigen umschriebene Verdickungen, resp. Einlagerungen in ihr Gewebe an. Der Anblick der oberen Partie des Bildes belehrt uns, dass trotz der scheinbar unbedeutenden Veränderungen durch dieselben ein Hinderniss für die Harnentleerung geschaffen wurde; die Blasenwand bietet deutlich den Anblick der trabeculären Hypertrophie dar.

Fig. 2 stammt von einem 65jährigen Prostatiker und zeigt eine Stelle der Falte des Orificium urethrae internum, an der zwei mächtige Wülste zusammentreffen.

Fig. 3. Oft zu beobachtendes typisches Bild aus der Blase eines Prostatikers, das dadurch entsteht, dass die beiden seitlichen Lappen symmetrisch hypertrophiren und als mächtige Wülste in die Blasenhöhle vorspringend einen medianen, thorfförmigen Eingang formiren. In der Spitze des Winkels haftet ein festsitzendes Schleimgerinnsel.

Fig. 4 eine kurze mittlere Partie, in der die Falte des Orificium internum fast normale Verhältnisse darbietet, verbindet zwei mächtige Buckel, von denen unser Bild nur je einen Theil darstellt.

Fig. 5 zeigt einen Theil der seitlichen Blasenwand mit hypertrophischer Muskulatur und beginnender Divertikelbildung. Links im Bilde sehen wir einen Wulst in scharfem Winkel mit der übrigen nur wenig verdickten Falte zusammenstossen.

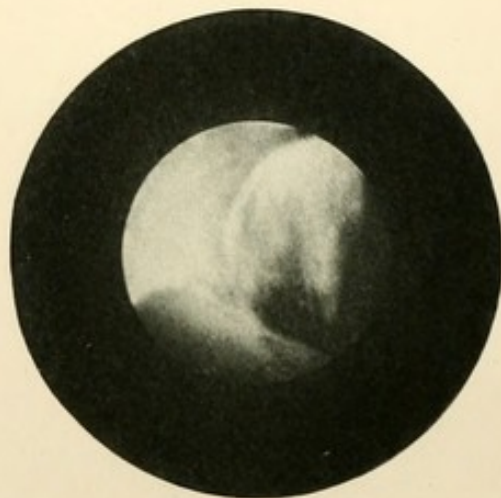Fig. 6. Umschriebener, aus mehreren blasigen Abtheilungen zusammengesetzter Wulst. Daneben links Vessie à colonnes.

B.

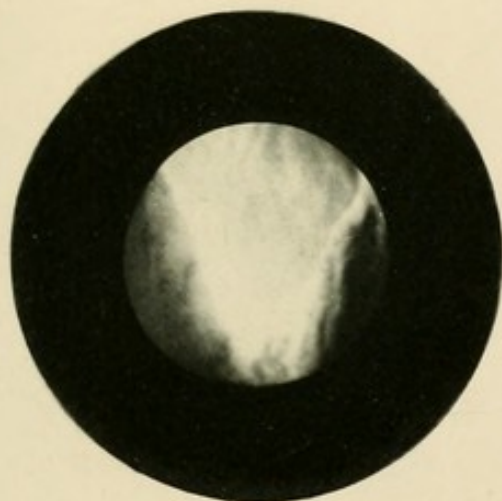
Tab. 1.



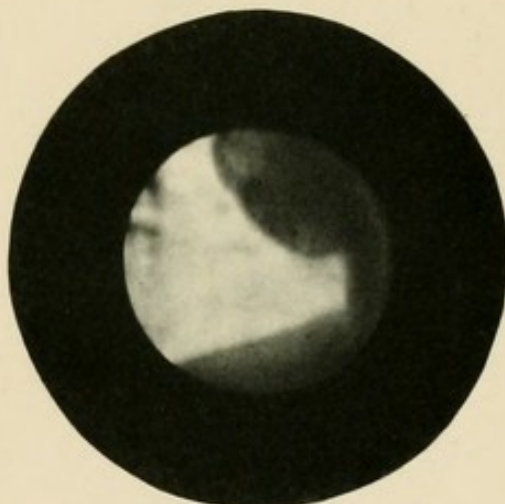
1.



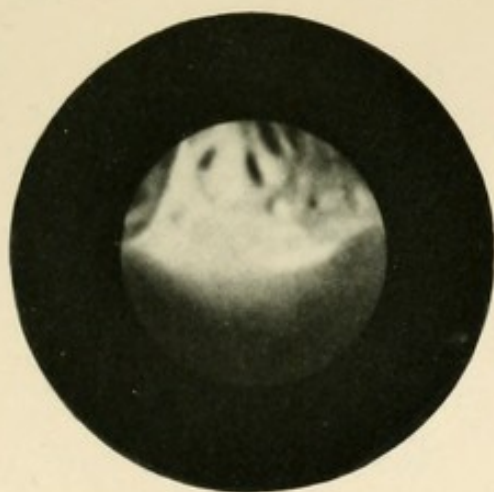
2.



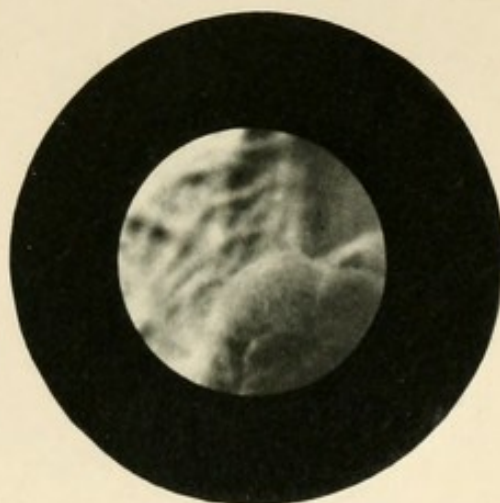
3.



4.



5.



6.

1847
1848
1849

Abtheilung B.

Prostatahypertrophie.

Tafel II.

Abtheilung B.

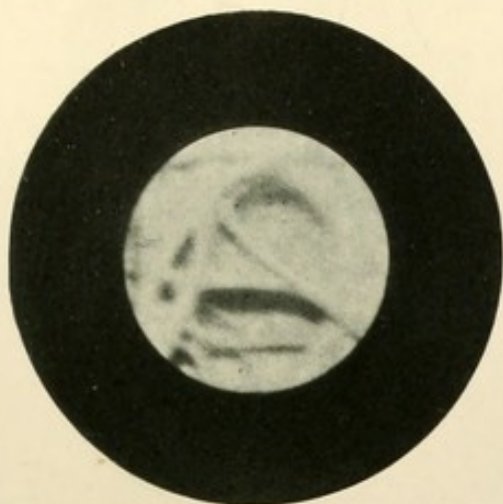
Prostatahypertrophie.

Tafel II.

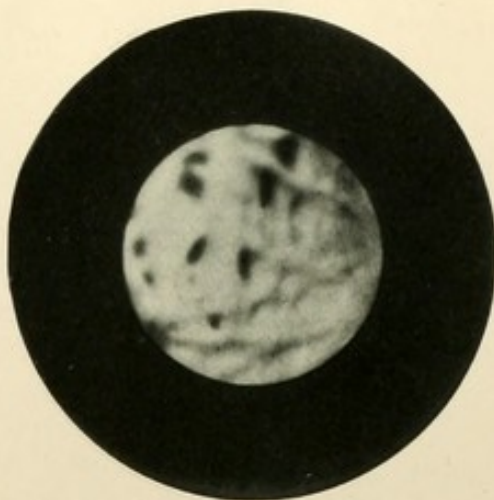
Fig. 1, 2, 3 und 4 stellen Balkenblasen alter Prostatiker dar; man sieht die vorspringenden Balken der hypertrophischen Muskelbündel und die zwischen denselben entstandenen Vertiefungen der Schleimhaut (beginnende Divertikelbildung).

Fig. 5 zeigt den unteren seitlichen Theil der Falte des Orificium urethrae internum und die dahinter gelegene linksseitige Harnleitermündung. Der Schnabel des Instrumentes war bei Gewinnung dieses Bildes nach links unten geneigt und soweit herausgezogen, dass sich die hintere Hälfte des Prisma noch in der Harnröhre befand.

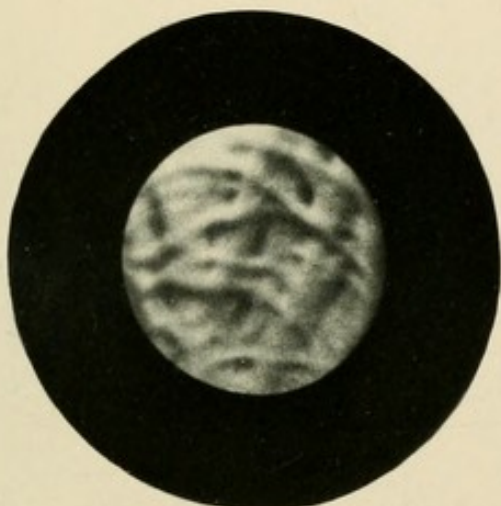
In Fig. 6 erblicken wir dieselbe Harnleitermündung nebst Harnleiterwulst bei veränderter Haltung des Kystoskopes. Dasselbe ist tiefer eingeschoben; das Prisma befindet sich dicht über der Harnleitermündung. Es erscheint deshalb der Harnleiterwulst auffallend kräftig modellirt, wozu noch die dunklen Schlagschatten beitragen, welche durch die tiefe Stellung der Lampe bedingt werden.



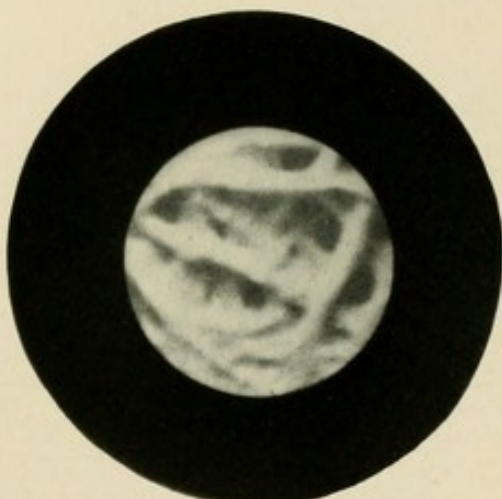
1.



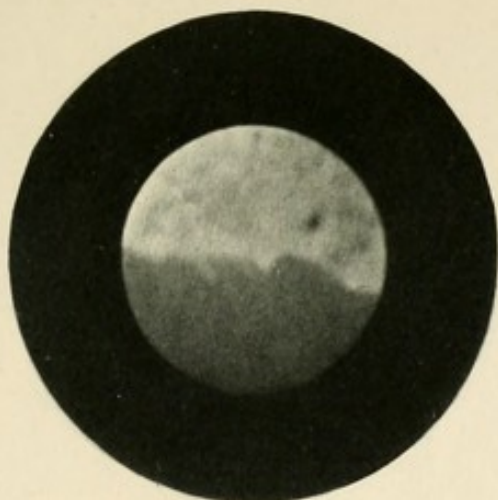
2.



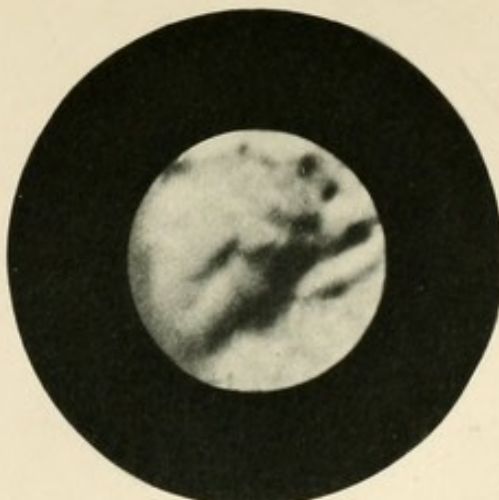3.



4.



5.



6.

RECEIVED
JAN 10 1880
LIBRARY

Abtheilung C.

S t e i n e.

Tafel I.

Abtheilung C.

Steine.

T a f e l I.

Sämmtliche Figuren dieser Tafel geben Bilder von Phosphatsteinen.

Fig. 3 und 4 zeigen das Concrement eines 40jährigen Mannes bei verschiedener Haltung des Kystoskopes. In Fig. 3 sehen wir einen Theil des Steines bei grösserer Entfernung vom Prisma und zugleich einen beträchtlichen Theil des Blasenbodens.

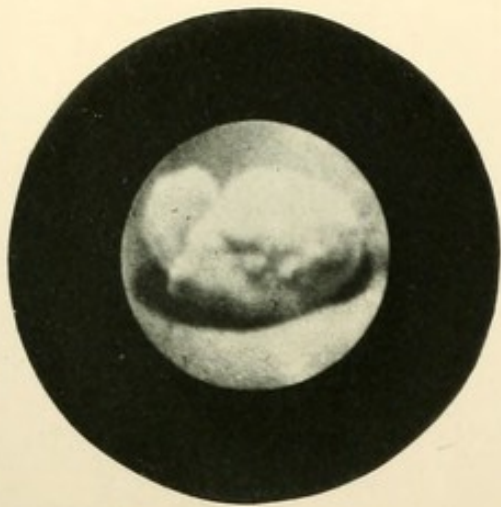
In Fig. 4 liegt der Stein dicht am Prisma; man sieht in Folge dessen nur eine beschränkte Partie seiner Oberfläche. Dieselbe erscheint uns daher in Loupen-Vergrösserung auffallend uneben und höckerig.

Fig. 5. Phosphatconcrement aus der Blase eines Prostatikers; rechts unten ist ein Theil der hypertrophischen Falte des Orificium urethrae internum sichtbar.

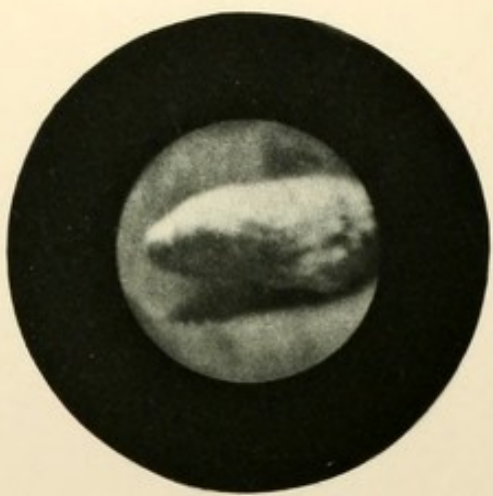
Fig. 6. Schalenförmiges Steinfragment, das bei einer mittels Sectio alta vorgenommenen Steinextraction zurückgeblieben war. Das Fragment liegt in einer tiefen Grube des Blasenbodens, die nach hinten durch einen balkenartigen Vorsprung der Blasenwand begrenzt wird. Es wurde leicht durch Lithotripsie entfernt.

C.

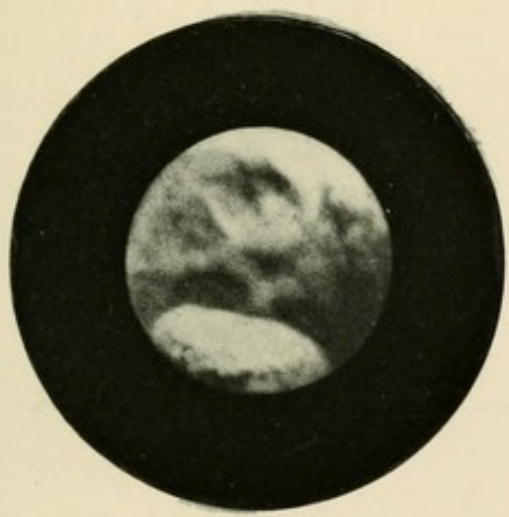
Tab. I.



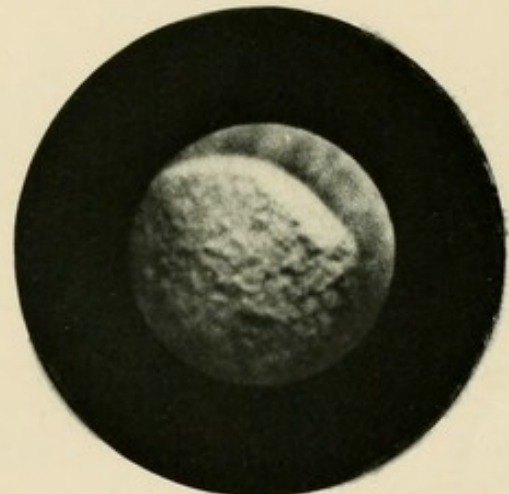
1.



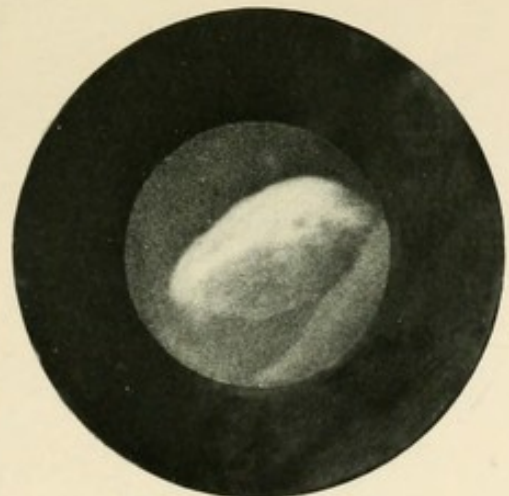2.



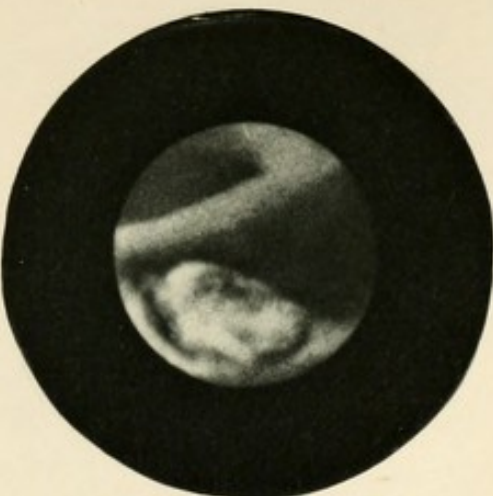
3.



4.



5.



6.

ATLANTIC
OCEANIC
NAVY

Abtheilung C.

S t e i n e.

Tafel II.

Abtheilung C.

Steine.

T a f e l II.

Fig. 1—4 stellen Bilder zweier harnsauren Concremente eines alten Prostatikers bei verschiedener Haltung des Instrumentes dar.

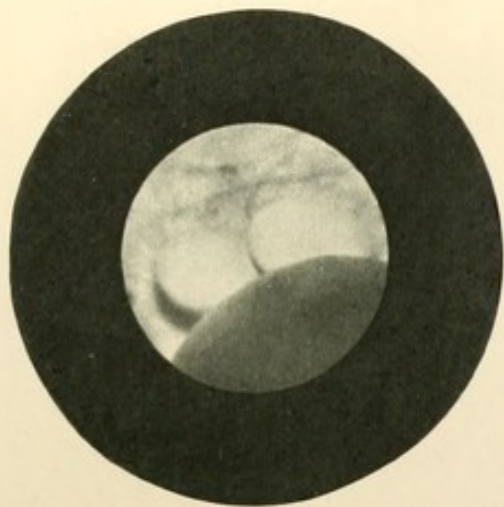
In Fig. 1 und 2 wird noch ein beträchtlicher Theil des Bildes durch den hypertrophischen Wulst (mittlerer Lappen) der Prostata eingenommen. In dem dahinter gelegenen Recessus liegen die beiden brodförmigen Steine, die in Fig. 2 wegen grösserer Nähe am Prisma etwas grösser erscheinen. Bei tieferem Einführen des Instrumentes (Fig. 3) schwindet der Wulst der Prostata mehr; wir sehen neben dem Steine die nach vorn vor ihnen gelegene Harnleitermündung.

In Fig. 4 steht das Prisma so nahe, dass nur der eine Stein im Gesichtsfelde Platz hat; rechts unten sehen wir vom Prostatawulst nur noch einen schmalen Saum, während oben die faltige Schleimhaut des Blasenbodens erscheint.

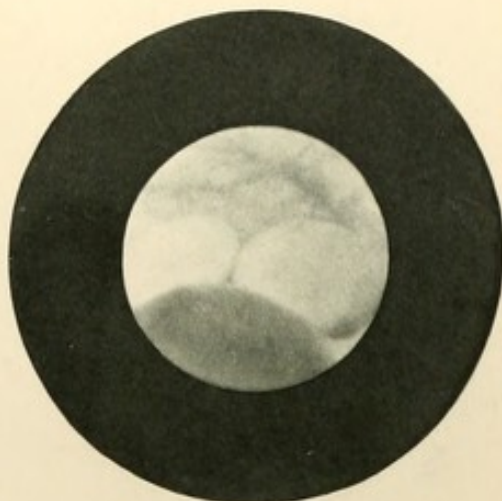
Fig. 5 u. 6 geben Bilder eines harnsauren Steines aus der Blase eines 45jährigen Mannes bei verschiedener Haltung des Instrumentes. In Fig. 6 ist das Prisma noch nicht ganz in die Blase eingedrungen. Die hypertrophische Falte an der unteren Circumferenz des Blasenhalses zeigt eine eigenthümlich hahnenkammförmige Gestalt. In Fig. 5 ist bei tief eingedrungenem Prisma von der hypertrophischen Falte nur noch ein schmaler Saum zu sehen. Auf das schönste sieht man in den beiden Bildern die körnige Oberflächenbeschaffenheit des Steines.

C.

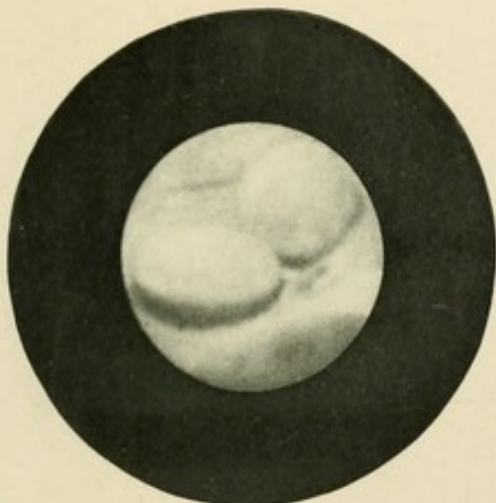
Tab. II.



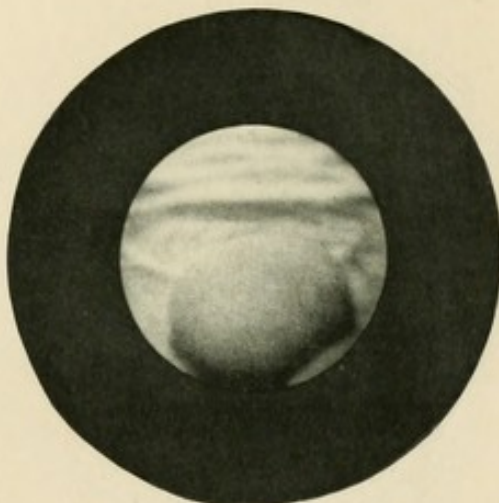
1.



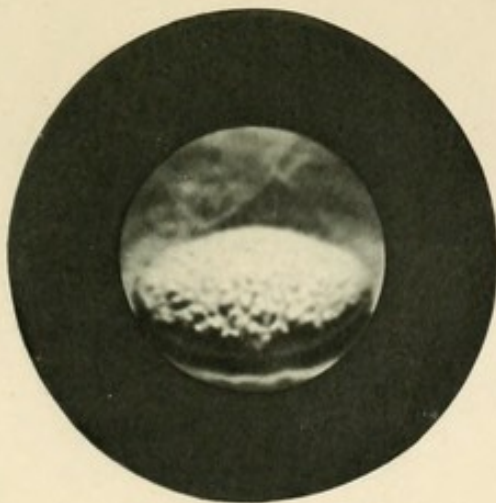
2.



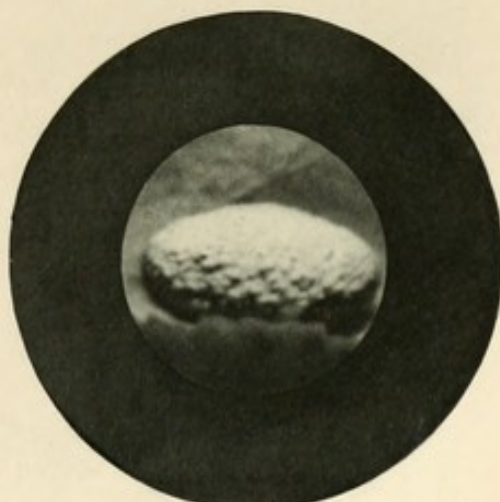
3.



4.



5.



6.

THE
LIBRARY
OF THE
MUSEUM
OF
COMPARATIVE ZOOLOGY
AT
HARVARD UNIVERSITY
CAMBRIDGE, MASS.

Abtheilung D.

G e s c h w ü l s t e.

Tafel I.

Abtheilung D.

G e s c h w ü l s t e.

Tafel I.

Fig. 1, 2, 3 und 4 geben verschiedenartige Ansichten derselben, der Blasenwand mit dickem Stiele aufsitzenden, zottigen, wallnussgrossen Geschwulst aus der Blase eines 70jährigen Mannes.

In Fig. 1 sehen wir einen Theil des Stieles mit der umgebenden, gesunden Blasenwand. Charakteristisch sind die weissen Köpfe der mit Kalksalzen incrustirten kolbigen Zotten.

Fig. 2 und 4 geben schöne Bilder der eigentlichen zottigen Geschwulst, die sich scharf von der dahinter gelegenen Schleimhaut abhebt.

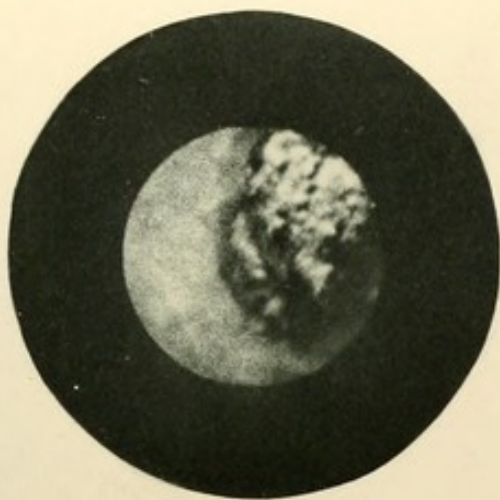
Fig. 4 zeigt das kystoskopische Bild einer einzelnen, vorspringenden Zotte, die in Folge ihrer Lage zwischen Lampe und Prisma stark vergrössert erscheint, und, weil nur diaphanoskopisch durchleuchtet, wenig Details erkennen lässt. Nur als dunkler Schattenriss hebt sie sich von der hell belichteten Schleimhaut ab.

Fig. 5. Theil einer dem Blasenboden breit aufsitzenden malignen, von der Prostata ausgehenden Geschwulst aus der Blase eines 54jährigen Mannes. Scharf hob sich die rosenrothe Geschwulst, die auch der Form nach einer Rose nicht unähnlich war, von der gelbröthlichen Schleimhaut ab, die an verschiedenen Stellen kleine hämorrhagische Flecken darbot.

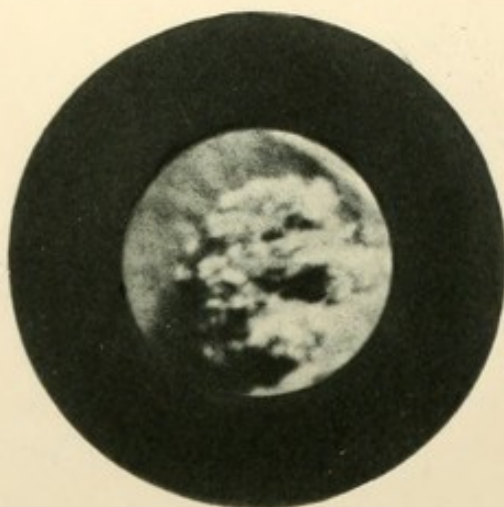
Fig. 6 zeigt den Stumpf einer Blasengeschwulst eines 56jährigen Mannes, die während des internationalen Congresses in Berlin demonstrirt wurde und damals einen schön entwickelten zottigen Tumor darstellte. Bei der zweiten, am 10. November 1892 vorgenommenen Besichtigung und kystophotographischen Aufnahme zeigte es sich, dass sich die zottigen Massen völlig abgestossen hatten und nur ein überhäuteter Stumpf übrig geblieben war, dessen nicht unbeträchtliche Höhe sich aus der Länge seines Schattens ermessen liess. Wir sehen in diesem Bilde das Resultat einer ohne operativen Eingriff erfolgten relativen Naturheilung vor uns.

D.

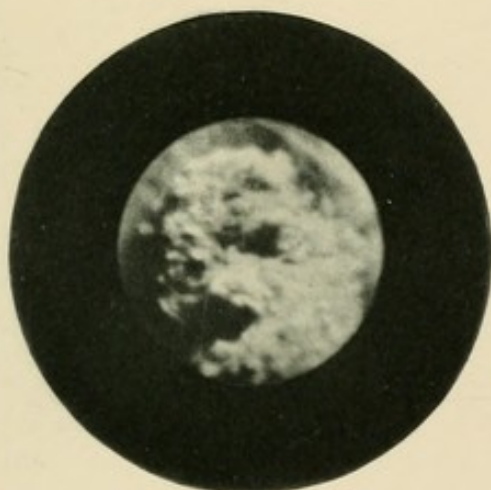Tab. I.




1.



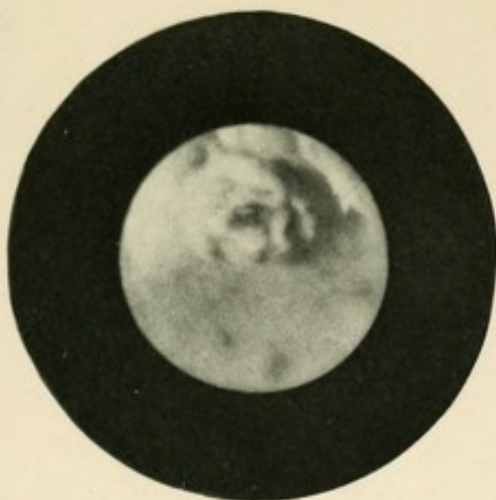2.



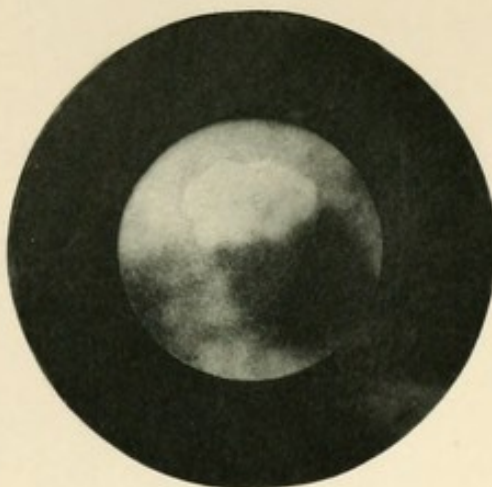3.



4.



5.



6.

UNIVERSITY
LIBRARY
JAN 19 1900

Abtheilung D.

G e s c h w ü l s t e.

Tafel II.

Abtheilung D.

G e s c h w ü l s t e.

Tafel II.

Fig. 1, 2, 3 und 4 stammen aus der Blase einer Frau, bei der am 3. August 1891 ein mannesfaustgrosses, an einem kurzen fingerdicken Stiel sitzendes Papillom sammt der umgebenden Schleimhaut nach hoher Eröffnung der Blase exstirpirt wurde. Nach erfolgter Heilung wurde durch wiederholte kystoskopische Untersuchung festgestellt, dass die Entfernung eine radicale war; nirgends war eine Spur eines Recidivs zu sehen. Ein solches fand sich erst nach mehreren Monaten und zwar in grösserer Entfernung von dem Sitz des exstirpirten Tumor; es wurde am 3. November 1892 photographisch fixirt (siehe Fig. 1). Kurze Zeit darauf wurden an Stelle der alten Geschwulst zwei neue kleine Tumoren gefunden und am 12. Januar 1893 photographisch aufgenommen (Fig. 2). Die zwischen beiden Geschwülsten mit nach oben convexem Rande verlaufende kammartige Leiste rührt von der durch die Operation gesetzten Narbe her. Wie colossal sich die beiden Geschwülste dann weiter vergrössert haben, zeigt Fig. 3, die am 17. Juni 1893 aufgenommen wurde. Die Geschwülste berühren sich nun vollständig und sind von weissen, fest-anhaftenden necrotischen Massen besetzt.

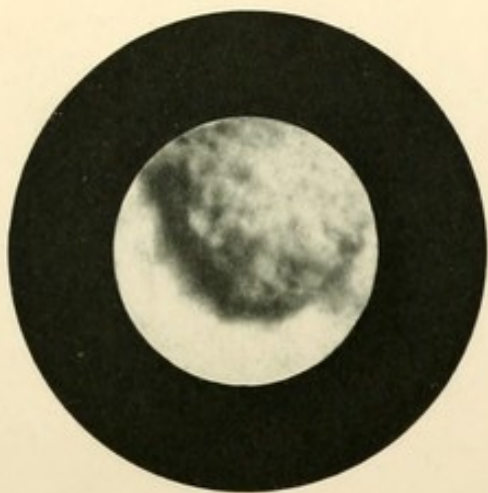
Es wurden nun diese Geschwülste in einer Reihe von Sitzungen mittels des Operationskystoskopes und zwar mittels der kalten Schlinge entfernt. Ein am 8. August aufgenommenes Bild (Fig. 4) zeigt, wie die Entfernung bis auf zwei kleine, unbedeutende knopfförmige Protuberanzen eine vollkommene war. Es sind seither auch diese letzten Reste entfernt worden.

Fig. 5 und 6 stellen Geschwulstrecidive aus der Blase eines Mannes dar, bei dem am 16. April 1891 mittels Sectio alta mehrere umfangreiche zottige Geschwülste exstirpirt wurden.

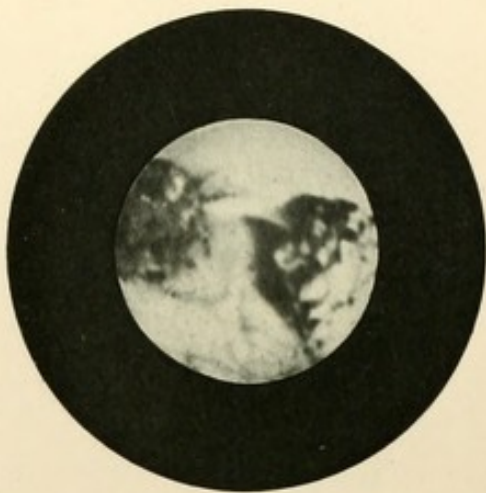
Noch Monate lang nach erfolgter Heilung war bei wiederholter kystoskopischer Untersuchung an keiner Stelle eine Spur von Recidiv zu sehen. Solche zeigten sich erst später und wurden am 20. Februar 1893 photographisch fixirt. Es fanden sich jetzt ein grösseres Papillom am Blasenboden (siehe Fig. 5) und zwei kleinere an der Falte des Orificiums urethrae internum (siehe Fig. 6).

D.

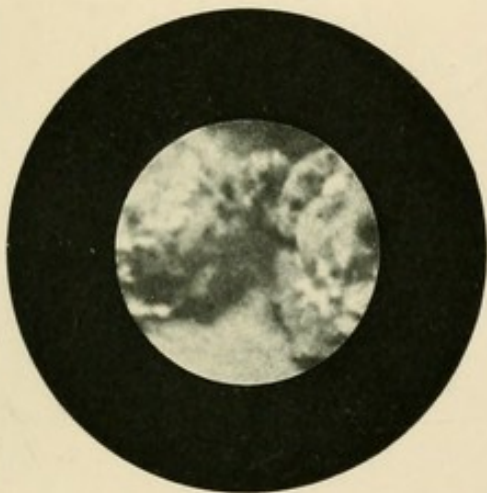
Tab. II.




1.



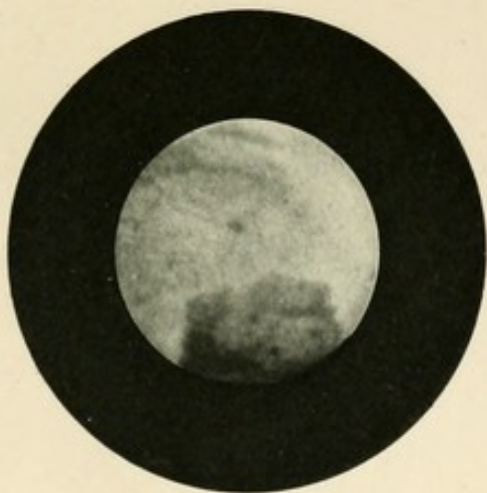
2.



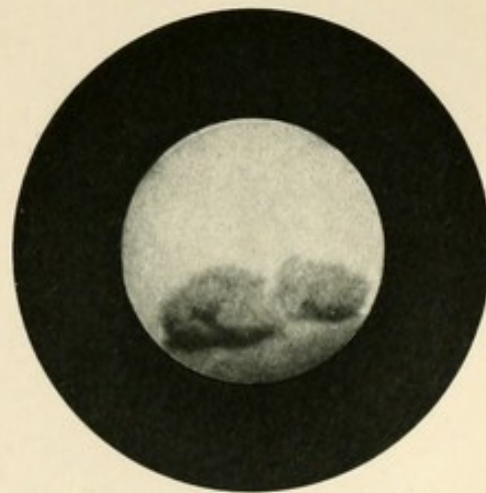
3.



4.



5.



6.

LIBRARY
OF THE
BIBLIOTHECA
MUSEI
HISTORICO-NATURALIS
ROMAE

Abtheilung D.

G e s c h w ü l s t e.

Tafel III.

Abtheilung D.

G e s c h w ü l s t e.

Tafel III.

Fig. 1 und 2 Bilder einer malignen, dem Blasenboden breit aufsitzenden Geschwulst aus der Blase eines 72 jährigen Mannes. Fig. 1 zeigt eine Randpartie der Geschwulst. Man sieht deutlich das Vordringen der Neubildung gegen die umgebende normale Schleimhaut.

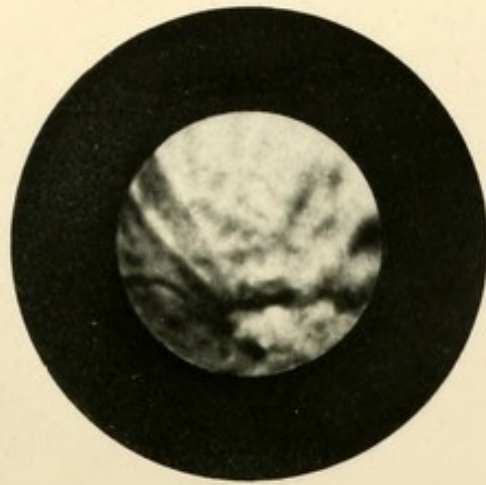
Fig. 3 und 4 zeigen verschiedenartige Partien einer carcinomatösen breit aufsitzenden Geschwulst eines 62 jährigen Mannes; Fig. 3 stellt eine unregelmässige Wulst, Fig. 4 eine mehr flache, aber stark zerklüftete infiltrirte Partie dar.

Fig. 5. Gutartige, himbeerförmige Geschwulst aus der Blase eines 73 jährigen Mannes. Characteristisch ist der Sitz des Tumor's in unmittelbarer Nähe der Harnleitermündung.

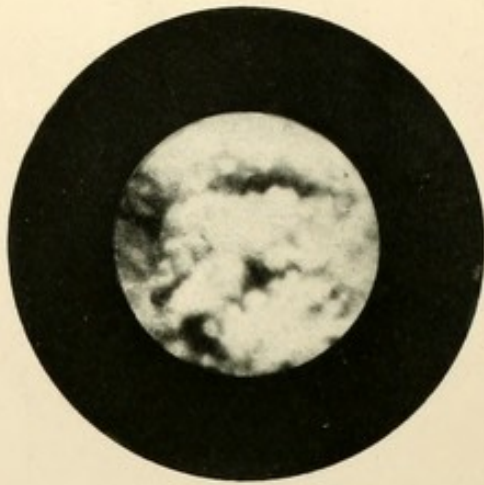
Fig. 6. Zottiges, breitaufsitzendes Papillom aus der Blase einer 73 jährigen Frau. Die Geschwulst wurde mit dem Operationskystoskop entfernt.

D.

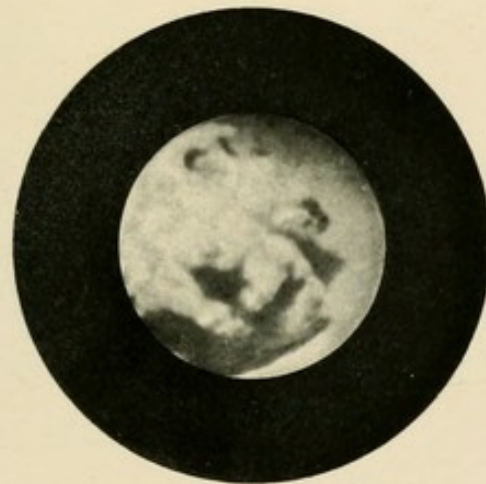
Tab. III.



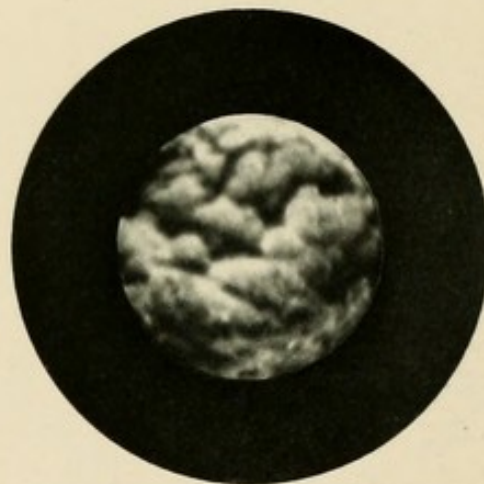1.



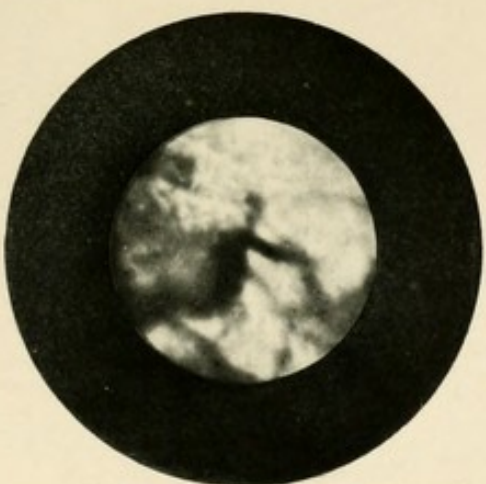
2.



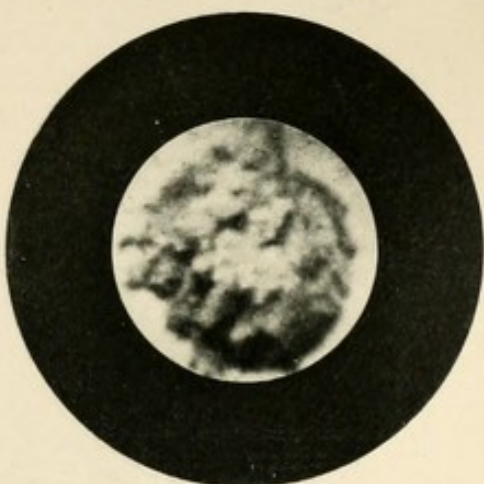
3.



4.



5.



6.

LIBRARY
UNIVERSITY OF
TORONTO

Abtheilung E.

V a r i a.

Tafel I.

Abtheilung E.

Varia.

T a f e l I.

Fig. 1 zeigt einen Seidenfaden, der nach einer gynäkologischen Operation (vaginale Uterofixation) in die Blase durchgebrochen, frei in die letztere hineinragte. Derselbe wurde leicht mit dem Operationskystoskop extrahirt.

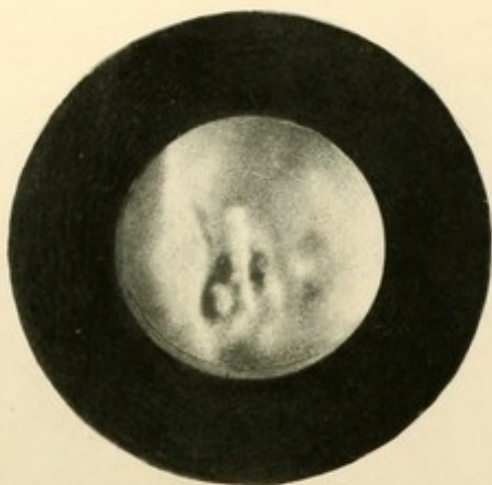
Fig. 2. Phosphatconcrement, das sich um einen ebenfalls nach einer gynäkologischen Operation in die Blase durchgebrochenen Faden gebildet hatte.

Fig. 3 liefert das kystoskopische Bild eines überaus seltenen Befundes, einer im Harnleiter sitzenden, zottigen Geschwulst, welche durch die erweiterte Harnleitermündung in die Blase hineingewuchert war und so eine Blasengeschwulst vortäuschte.

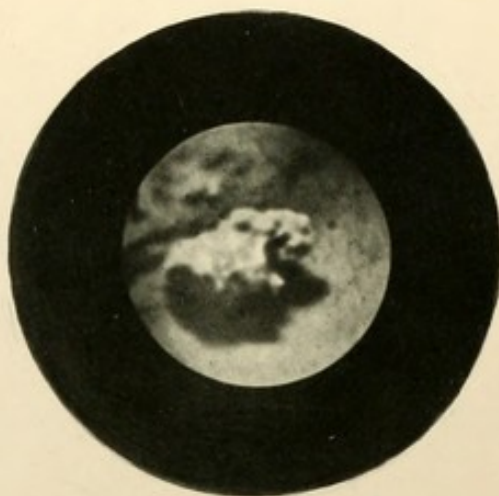Fig. 4. Haarnadel aus der Blase eines 20 jährigen Mädchens. In Folge der schrägen Stellung der Nadel zum Prisma erscheint dieselbe stark verzerrt; ihre beiden Branchen, die in Wirklichkeit fast parallel lagen, scheinen im Bilde stark zu divergiren; die grosse Dicke des einen Nadelendes wird durch seine grössere Nähe am Prisma bedingt. Schön sieht man den Schatten des anderen Endes. Zwischen beiden Branchen erscheint ein Harnleiterwulst mit der knopfförmig vorspringenden Umgebung der Harnleitermündung.

Fig. 5 angeborener Divertikel der Blasenwand. Man sieht die Schleimhaut mit scharfem Rande in den Divertikel umbiegen. Im Gegensatz zu den erworbenen, meist mehrfachen Divertikeln, fehlt hier jede Balkenbildung der Basenwand.

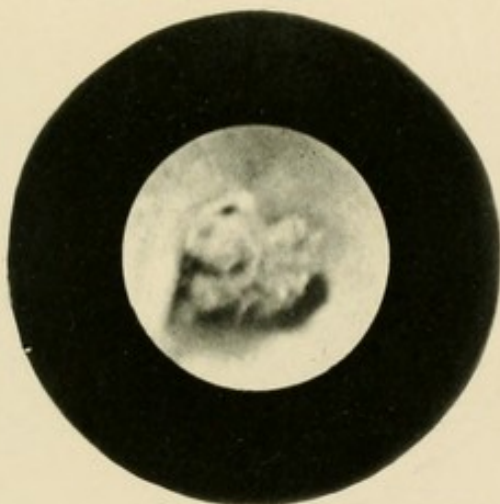
Fig. 6. Frische miliare Tuberkelknötchen aus der Blase eines 43 jährigen Mannes. Dieselben bilden in herpesähnlicher Anordnung Gruppen von kleinen halbkugeligen Knötchen, die sich durch ihre mattsrosa Farbe von der sonst normalen Schleimhaut abheben.



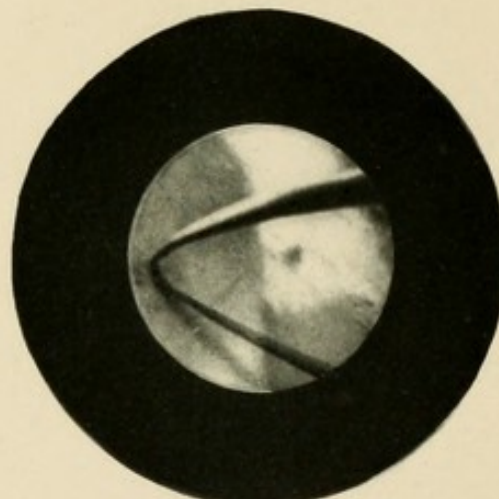
1



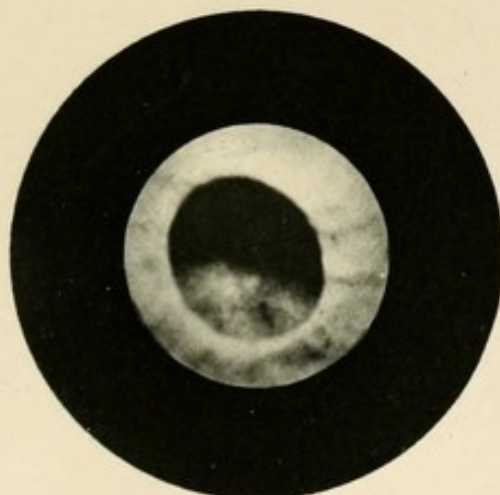
2



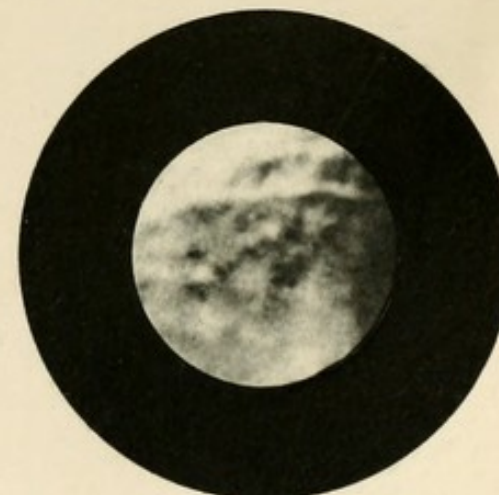
3



4



5



6

UNIVERSITY
OF CALIFORNIA
LIBRARY

