

## **Zwei Fälle von totaler Skalpierung geheilt durch Thierschsche Transplantationen.**

### **Contributors**

Scolz, Konrad, 1870-  
Augustus Long Health Sciences Library

### **Publication/Creation**

Breslau : Breslauer Genossenschafts-Buchdruckerei, [1898], ©1898.

### **Persistent URL**

<https://wellcomecollection.org/works/y8jgc7tf>

### **License and attribution**

This material has been provided by This material has been provided by the Augustus C. Long Health Sciences Library at Columbia University and Columbia University Libraries/Information Services, through the Medical Heritage Library. The original may be consulted at the the Augustus C. Long Health Sciences Library at Columbia University and Columbia University. where the originals may be consulted.


This work has been identified as being free of known restrictions under copyright law, including all related and neighbouring rights and is being made available under the Creative Commons, Public Domain Mark.

You can copy, modify, distribute and perform the work, even for commercial purposes, without asking permission.



Wellcome Collection  
183 Euston Road  
London NW1 2BE UK  
T +44 (0)20 7611 8722  
E [library@wellcomecollection.org](mailto:library@wellcomecollection.org)  
<https://wellcomecollection.org>

COLUMBIA LIBRARIES OFFSITE  
HEALTH SCIENCES STANDARD



HX64067769

RD523 Sch6

Zwei Falle von total

**RECAP**

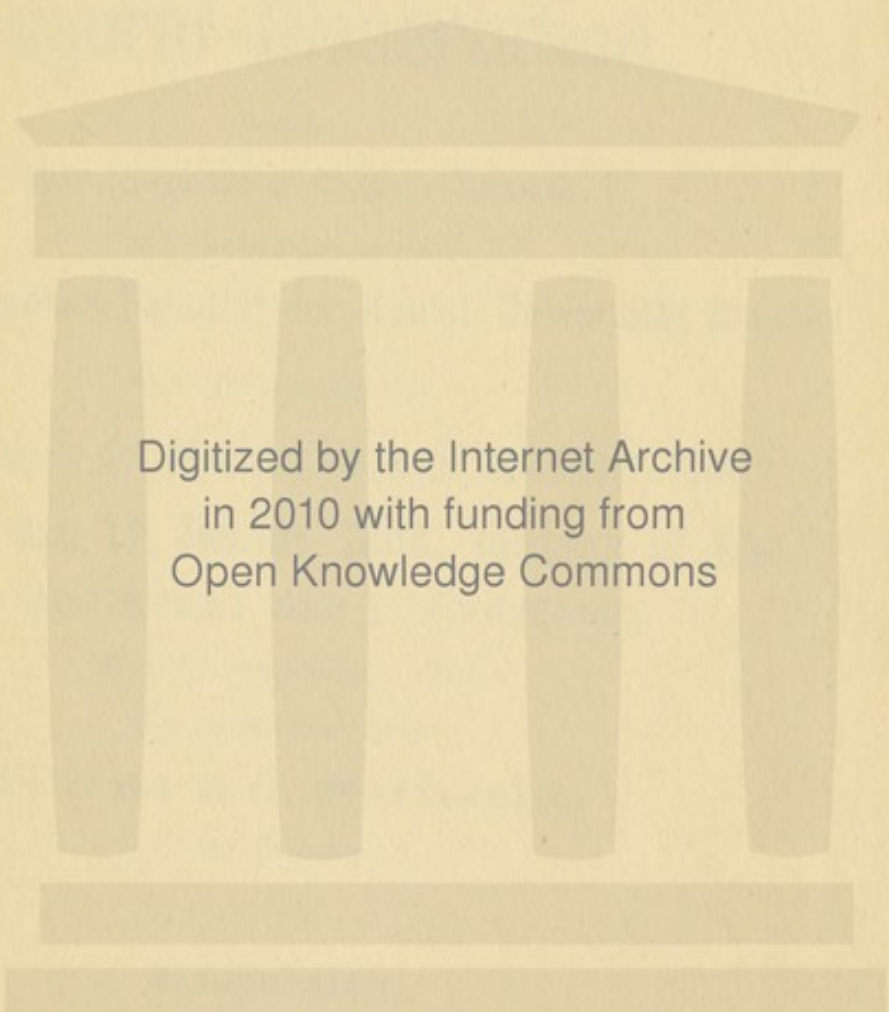
**Columbia University**  
**in the City of New York**

**College of Physicians and Surgeons**


**Library**







Digitized by the Internet Archive  
in 2010 with funding from  
Open Knowledge Commons



Zwei Fälle von totaler Skalpierung,  
geheilt durch Thiersehsehe Transplantationen.

---

**Inaugural-Dissertation,**

welche

nebst den beigefügten Thesen

mit Genehmigung der

Hohen Medizinischen Fakultät der Königl. Universität Breslau

zur Erlangung der

Doktorwürde in der Medizin, Chirurgie und Geburtshilfe

**Mittwoch, den 19. Januar 1898, mittags 12 Uhr**  
im Musiksaal der Universität

öffentlich verteidigen wird

der praktische Arzt

**Konrad Scholz**

aus Breslau.

---

**Opponenten:**

Dr. med. Otto Schulz, prakt. Arzt.

Cand. med. Reinhold Scholz.

---

**Breslau 1898.**

Druck der Breslauer Genossenschafts-Buchdruckerei, E. G. m. b. H.



RD 523

Sch 6

Der Druck ist auf Antrag des Referenten  
Herrn Medizinalrat Professor Dr. Wernicke  
von der medizinischen Fakultät genehmigt.

Seinen lieben Eltern

in Liebe und Dankbarkeit

gewidmet

vom

Verfasser.



Seinen lieben Eltern

in Liebe und Dankbarkeit

verfasst von

Dr. phil. O. Joseph

Lehrer an der

Lehranstalt

von

Verlag

Im Jahre 1870 wurde von Reverdin das Verfahren, vom Grundgewebe völlig abgetrennte Epidermisstücke auf Wundflächen anzuheilen und dadurch raschere Vernarbung zu erzielen, wieder in die chirurgische Praxis eingeführt. Diese Methode hat jetzt, namentlich infolge ihrer Vervollkommnung durch Thiersch, eine so hervorragende praktische Bedeutung gewonnen, wie wohl selten eine Neuerung auf chirurgischem Gebiete. So werden jetzt viele Verbrennungen, die früher nur ganz allmählich, oft nach jahrelangem Bestande zur Heilung gelangten oder gar durch Erschöpfung und Eiterung zum Tode führten, oft in kurzer Zeit der Heilung entgegengeführt. Ebenso werden aber auch durch Operationen gesetzte Hautdefekte dadurch überraschend schnell überhäutet. Auch bei Ulcerationen verschiedenen Ursprunges, besonders lang dauernden Unterschenkelgeschwüren, bei denen man sich früher sogar zu Amputationen hat entschliessen müssen, gelingt es sehr häufig Heilung herbeizuführen. Leider sind aber gerade bei diesem so häufigen Leiden die Erfolge der Thiersch'schen Transplantation nicht immer dauernde; denn relativ häufig zerfällt die anfänglich solide Narbe geschwürig, sobald dieselben Schädlichkeiten wieder einwirken, die das ursprüngliche Geschwür hervorgerufen haben.

Wohl die schönsten Erfolge werden durch die Transplantation bei mechanischen Abreissungen der Haut und namentlich bei totalen Abreissungen der Schädelbedeckung erzielt. Bei diesen schweren Verletzungen trat früher ausnahmslos der Tod ein. Da es nämlich unmöglich ist, dass



von den Wundrändern her sich die ganze grosse Wundfläche, die doch unter sehr ungünstigen Ernährungsverhältnissen steht, überhäutet, so werden derartige Patienten oft nach jahrelangem Krankenlager entweder durch Wundinfektion oder eine Meningitis hinweggerafft oder sterben schliesslich infolge der beständigen Eiterung und Sekretion an Erschöpfung.

Ehe ich näher auf derartige Fälle von Transplantationen bei Scalpierungen eingehe, sei es mir gestattet, kurz die Technik der Thiersch'schen Transplantationen und den Verlauf derselben zu besprechen.

Die Überpflanzung von Hautstücken auf Wunden wird auch heute noch im allgemeinen nach den Vorschriften von Thiersch, wie er sie im Archiv für klinische Chirurgie B. 17 angegeben hat, vorgenommen, und zwar heilt man sowohl auf Unterhautzellgewebe, als auch auf Periost, Muskeln und Fascien Haut an.

Man muss vor allem zwei Fälle auseinander halten: 1. frische Verletzungen, 2. granulierende Wunden. Bei ersteren hat man vorzüglich auf möglichst exakte Blutstillung, die man durch Kompression oder auch bei grösseren Gefässen durch Torsion zu erzielen sich bemühen muss, zu achten.

Eine Unterbindung ist nicht thunlich, da die Ligatur als Fremdkörper zwischen Lappen und Grund die Anheilung verhindert. Sollte eine sofortige Blutstillung nicht zu erreichen sein, so muss für längere oder kürzere Zeit, unter Umständen für 1 bis 2 Tage ein Kompressivverband angelegt werden, worauf dann die Transplantation vorgenommen werden kann.

Bei den der Granulation überlassenen Wunden ist zunächst darauf zu sehen, dass alle nekrotischen Gewebsteile abgestossen sind, und sich die Wundfläche völlig gereinigt hat. Die Sekretion muss bis auf ein Minimum beschränkt sein, und die Wundfläche trocken und ebenmässig, nicht feucht und glänzend aussehen. Am besten geeignet für die Transplantation ist der Zeitpunkt, in dem sich das



Granulationsgewebe in eine lockere obere Schicht mit senkrecht aufstrebenden Gefässen und eine narbig retrahierte mit horizontalen Gefässen geschieden hat. Die lockere obere Schicht wird nun nach Thiersch im Gegensatz zu Reverdin mit dem scharfen Löffel abgekratzt, und auf diese Weise eine frische Wundfläche geschaffen, auf welche dann gerade wie bei frischen Wunden die Transplantation vorgenommen werden kann. Die nach der Abkratzung auftretende capilläre Blutung steht immer nach kurzdauernder Kompression. Mehrfach sind auch Transplantationen auf die Granulationen versucht worden, die Resultate waren jedoch nicht immer befriedigend.

Um die Granulationen in den wünschenswerten Zustand zu versetzen, werden hauptsächlich Umschläge mit essigsaurer Thonerde, ferner Ätzungen mit Höllenstein, Jodtinktur u. s. w. verwandt. Die zu transplantierenden Hautstücke werden in erster Linie dem Oberschenkel und ferner auch der Streckfläche des Oberarmes entnommen, und zwar kommt es vor allem darauf an, möglichst grosse Streifen zu gewinnen.

Während Reverdin eine Hautfalte mit der Pincette aufhob, und mit einer gebogenen Schere oder einem lanzettenförmigen Instrumente Stücke abschnitt, die natürlich bei einer sehr geringen Ausdehnung ziemlich dick ausfielen und dicke Schichten des Corium enthielten, wurden nach Thiersch mittels eines breiten Messers, z. B. eines Rasiermessers, die Hautstücke geschnitten, und zwar in der Weise, dass nach gründlicher Reinigung und Desinficierung der betreffenden Hautstelle die Haut gespannt, das mit steriler Flüssigkeit befeuchtete Messer schräg aufgesetzt und nun rasch in sägenden Zügen die oberste Schicht der Haut abgeschnitten wird. Darüber, wie dick das Hautstück sein soll, gehen die Ansichten noch auseinander. Thiersch selbst wünscht, dass die Stücke neben dem Epithel die Spitzen der Papillen und die obersten Schichten des Coriums enthalten sollen. Auf dem Messer schiebt sich natürlich die Haut faltenförmig zusammen; das Auflegen geschieht dann



in der Weise, dass die Klinge da aufgesetzt wird, wo der Anfang des abzuziehenden Streifens seinen Platz haben soll. Dann wird der Rand des Streifens mit der Knopfsonde einige Millimeter breit auf die Wunde herabgezogen und festgehalten. Wenn man nun die Klinge langsam zurückzieht, so gleitet der Streifen allmählich von selbst auf die Wunde, wo er mit sterilen Tupfern festgedrückt wird. Die einzelnen Streifen decken sich am besten dachziegelförmig, da man auf diese Weise am ehesten das Entstehen eines unschönen, gitterartigen Aussehens verhindern kann, ebenso müssen die Wundränder etwas von dem Streifen überragt sein. Diese überragenden Stellen stossen sich nach kurzer Zeit von selbst ab. Antiseptica werden sowohl bei der Operation, als auch beim Verbande möglichst vermieden, da durch dieselben die Vitalität des Gewebes vermindert wird. Infolgedessen wird zum Abspülen der Wundfläche am besten steriles Kochsalzwasser verwandt, oder es wird völlig trocken operiert. Auch als Verband wurden früher häufig mit Kochsalzwasser getränkte Kompressen benutzt, jetzt wird meistens mit einer dicken Lage Borvaseline verbunden, da man hierbei den doppelten Vorteil eines möglichst reizlosen Stoffes hat, und ferner nicht zu befürchten braucht, dass der Verband anklebt, so dass beim Wechsel die transplantierten Stücke wieder abgerissen werden können. Die Anheilung erfolgt jedoch auch ebenso unter trockenen, sterilen Tüchern, trockener Jodoformgaze oder ähnlichem. Der erste Verbandwechsel wird am besten erst nach 8—10 Tagen vorgenommen; die Haut haftet dann schon so fest auf der Unterlage, dass ein Ankleben auf dem Verbande nichts schadet. Die Hautstellen, welche zur Entnahme der Hautstücke gedient haben, überhäuten sich unter einem einfachen Schutzverbande sehr rasch in 8—14 Tagen und lassen keine Narbe zurück, nur anfangs bleibt eine geringe Rötung, die auch spätestens in einem halben Jahre verschwunden ist.

Das weitere Schicksal der transplantierten Stücke ist folgendes: Schon nach einer Viertelstunde haften dieselben



fest wie angeklebt an ihrer Unterlage, indem nämlich stets eine geringe Blutung eintritt, welche durch die Gerinnung des Blutes als Haftmittel dient. Dieses Blut kann man deutlich am Tage nach der Operation durchschimmern sehen. In manchen Fällen wird jedoch die Blutung zu stark, so dass die Hautstückchen wieder fortgeschwemmt werden. Erfolgen keinerlei Störungen, so bleiben die Hautstückchen die ersten 3 Tage wie anfangs gleichmässig blass, dann stellt sich eine zartrosa Färbung ein und häufig auch Injektion; was am 6. Tage noch nicht gerötet ist, fällt ab, allerdings gewöhnlich mit Hinterlassung einer rasch sich verbreiternden Epithelinsel. Nach 8—14 Tagen sind die Stücke fest angeheilt. Diejenigen Teile, welche die Ränder decken, stossen sich ab.

Öfters geht jedoch die Anheilung nicht so ganz ohne Störung von statten, indem sich häufig unter Blasenbildung die oberste Epidermisschicht abstösst, so dass man zuerst den Eindruck gewinnt, als wenn die Anheilung missglückt wäre. Besonders interessant und von grosser praktischer Wichtigkeit ist die Thatsache, dass Niveaudifferenzen in den transplantierten Flächen allmählich ausgeglichen werden, indem sich die anfangs glatte Fläche mit kleinen unregelmässigen Erhebungen bedeckt, die bis zum Niveau der Umgebung heranwachsen, worauf sich die Fläche wieder glättet.

Totale Abreissungen der Schädelbedeckung kommen verhältnismässig nicht so sehr selten in der Jetztzeit infolge der hochentwickelten Industrie und der Ausnützung weiblicher Arbeitskräfte vor. Denn es handelt sich wohl in sämtlichen Fällen um weibliche Personen, deren langes Haar beim Eintritt der Katastrophe die Hauptrolle spielt. Der Vorgang ist immer derselbe: Die Patienten geraten mit ihrem Haar in eine rotierende Welle, wodurch das Haar aufgewickelt und samt der Kopfbedeckung abgerissen wird. Der Skalp besteht stets aus Haut und Galea, da die Abtrennung immer in dem leicht verschieblichen subaponeurotischen Bindegewebe stattfindet, und reisst immer an den Stellen ein, wo die Haut am dünnsten und zartesten ist, also an



der Stirn über den Augen, wobei die Brauen öfters teilweise mitgerissen werden, seitwärts dicht über den Ohrmuscheln, oder so, dass noch ein Teil derselben mitgenommen wird, und hinten tief im Nacken. Von behaarten Partien bleibt oft in der Schläfengegend und im Nacken ein schmaler Saum zurück.

Ehe ich mich an die Beschreibung der beiden in der hiesigen chirurgischen Klinik operierten Fälle begeben, sei es mir gestattet, auf die in der Litteratur niedergelegte Kasuistik einen Blick zu werfen. In Bezug auf den ersten Fall werde ich mich kurz fassen, da derselbe schon aus dem Jahre 1872 stammt und noch nicht nach Thiersch, sondern nach Reverdin in Strassburg behandelt wurde, insofern aber von Interesse ist, als dadurch die Fortschritte, welche durch die Thierschsche Modifikation erzielt wurden, deutlich zu Tage treten.

Eine Arbeiterin von 21 Jahren wurde von der Rolle einer Maschine in einer Weberei erfasst, und ihr die gesamte Kopfhaut und teilweise das linke Ohr abgerissen. Die ausgedehnte Wunde überhäutete sich natürlich nicht, ausser in geringem Grade vom Rande aus; es trat eine starke Eiterung mit Reizung der Umgebung auf. Mehrere Monate später liess sich Patientin ins Bürgerhospital in Strassburg aufnehmen, da nach ihrer Angabe schon seit längerer Zeit keine Fortschritte in der Überhäutung zu bemerken waren. Es wurden nun, nachdem man durch Heftpflastereinwickelungen kräftige Granulationen erzielt hatte, zu wiederholten Malen Transplantationen von Hunde- und Kaninchenhaut versucht. Da man damit nicht den geringsten Erfolg hatte, wurden wiederholt von amputierten Gliedmassen oder exstirpierten Darmoidcysten Lappen an verschiedene Stellen überpflanzt und mit Heftpflaster befestigt. Dieselben heilten jedesmal zum grösseren Teile an. Um nun ein Weiterwuchern zu erzielen, wurde die Umgebung mit Höllenstein geätzt. Auf diese Weise gelang es, allmählich nach 7 Monaten den Defekt völlig zu decken. Die Heilung blieb auch weiter bestehen, doch traten immer noch ab und zu kleinere Ulcerationen auf. Mehrere Jahre später starb Patientin im Wochenbett.

Schon hier ist der Erfolg ein sehr guter zu nennen, wenn man bedenkt, dass früher in derartigen Fällen der Tod eingetreten ist.



Ein viel glänzenderes Resultat zeigt jedoch der von Lick im Archiv für klinische Chirurgie B. 43 mitgeteilte Fall.

Die 12jährige Anna R. geriet am 29. Juli 1891 mit ihrem Haar in die Welle einer Windmühle, wurde von dieser erfasst und fühlte hierbei einen heftigen Schmerz. Sie lief sofort nach der etwa 10 Minuten entfernten Wohnung ihrer Eltern, wo sie blutüberströmt zusammenbrach. Bei der Aufnahme ins Krankenhaus fand sich, dass die ganze behaarte Kopfhaut nebst der Haut der Stirn, dem rechten Ohre und der Haut des linken, oberen Augenlides abgerissen war. Die Verletzte war stark collabiert. Die Wunde wurde gereinigt, desinficiert und mit Protectiv und Jodoformgaze bedeckt. Es erfolgte keine besondere Reaktion auf die grosse Verletzung, Patientin fieberte nicht, und die Wundfläche reinigte sich sehr schnell, wobei ein Drittel der Oberfläche des Craniums entblösst von Weichteilen wurde. Da es nicht rätlich erschien, die Haut zur Transplantation der Wundfläche von der Patientin selbst zu entnehmen, so wurde die gut granulierende Wundfläche angefrischt und mit grossen Stücken Haut bepflanzt, welche den Oberschenkeln zweier junger Männer, die ihre Haut freiwillig zur Verfügung stellten, entnommen waren. Nur die Stirn und das linke obere Augenlid wurde mit der eigenen Haut der Patientin bepflanzt. Der Verband und die Behandlung war die übliche. Die sämtlichen Hautstücke heilten an, hielten sich etwa 14 Tage, um dann mit Ausnahme der von der Patientin selbst stammenden Stirnhaut in den nächsten Wochen durch Granulation völlig zerstört zu werden. Es wurde nun nach einiger Zeit eine neue Deckung vorgenommen und zwar mit der Haut einer 14jährigen Schwester der Verletzten. Auch diese Hautstücke heilten an, hielten sich etwa 14 Tage und zerfielen dann trotz aller Massnahmen. Es blieb nun nichts übrig, als zum dritten Male den Defekt zu decken und zwar dieses Mal mit der eigenen, den beiden Oberschenkeln und der Wade entnommenen Haut der Kranken selbst. Jetzt erst blieben die transplantierten Hautstücke erhalten und bildeten neue Epidermis, so dass binnen kurzer Zeit die ganze grosse Wundfläche überhäutet war. Es zeigt sich jedoch auch hier noch eine sehr grosse Neigung zu kleinen Exkorationen und Defektwerden der neuen Haut, besonders nach geringfügigen Verletzungen, denen sich das lebhaftes Kind öfters aussetzt. Der Lidschluss des linken Auges ist ganz befriedigend, nachdem ein eingetretenes Narbenektropium des oberen Lides nachträglich durch Plastik beseitigt wurde. Die Sensibilität ist erhalten, die taktile Empfindung fehlt überall mit Ausnahme eines Teils der Stirnhaut.



Dieser Fall ist insofern lehrreich, als er zeigt, dass die von dem Patienten selbst stammende Haut fremder Haut unbedingt vorzuziehen ist; diese Erfahrung ist in gleicher Weise auch an der Breslauer Klinik in ähnlichen Fällen und bei Transplantationen auf andere Körpergegenden gemacht worden.

Es folgen nun 3 weitere Fälle, welche in Breslau operiert worden sind, der eine im Allerheiligen-Hospital, die beiden andern in der hiesigen Universitätsklinik. Ersterer, dessen Krankengeschichte schon von Riegner im »Centralblatt für Chirurgie« mitgeteilt worden ist, war jedoch insofern noch nicht abgeschlossen, als sich nachher schwere Störungen von seiten des Nervensystems entwickelten, wegen deren Patientin auch zweimal Aufnahme behufs Gewinnung eines Urteils bezüglich ihrer Arbeitsfähigkeit in der hiesigen Universitätsklinik fand.

Es sei mir gestattet, diese Krankengeschichte noch einmal mitzuteilen.

Die 16jährige Arbeiterin M. L. wurde am 7. April 1892 von dem Riemen einer Transmissionswelle erfasst, und ihr die Kopfhaut total abgerissen. Noch an demselben Tage wurde sie ins Hospital aufgenommen.

Patientin hatte furchtbare Schmerzen, jedoch keine Erscheinungen von Shock, der Schädel war nur vom Pericranium bedeckt, die Wunde blutete nur ein wenig von den Rändern. Der Riss ging von der Nasenwurzel nach links dicht oberhalb, nach rechts etwas unterhalb der Augenbraue seitlich jederseits am oberen Rande des Jochbogens, dann links dicht über dem Ansatz der Ohrmuscheln zum hinteren Rande des Warzenfortsatzes absteigend, hinten horizontal entsprechend der protuberantia occipitalis externa, rechts ging der Riss in den Ansatz der Ohrmuschel, dieselbe zur Hälfte durchtrennend. Es wurden nun sofort in Chloroformnarkose der vordere, obere seitliche Teil des Defektes aus den Oberschenkeln, denen zum Teil Lappen von der Länge von 16 und der Breite von 4 cm entnommen wurden, gedeckt. Der Versuch, aus der gereinigten und rasierten Kopfhaut Hautstücke zu entnehmen, wurde bald aufgegeben, da sie zu rigide waren und sich nicht anlegten. Auf die Bepflanzung des hinteren Defektes wurde zunächst verzichtet, weil bei der dazu nötigen Drehung und Haltung des



Kopfes die bereits angehängten vorderen Hautstücke sich zu verschieben drohten, zudem hatte die Narkose schon über eine Stunde gedauert. Die zum Teil abgerissene rechte Ohrmuschel wurde sofort genäht. Zum Verbande wurde eine Schicht Jodoformgaze und darüber aseptisches Mull verwandt. Antiseptica wurden ganz vermieden. Der Verlauf war bis auf ganz geringe Temperatursteigerungen ganz ungestört, die Schmerzen hatten bald nachgelassen. Am 10. Tage wurde der erste Verbandwechsel vorgenommen, es zeigte sich, dass der überwiegende Teil der Lappchen angewachsen war. Am 18. Tage wurde wiederum der Verband gewechselt und zugleich die hintere Partie nach ausgiebiger Abschabung mit dem scharfen Löffel durch Hautstreifen aus den Armen gedeckt, und ferner einzelne defekt gewordene Stellen von neuem bepflanzt. Auf diese Weise gelang es, eine ganz neue Kopfhaut zu schaffen, die sich durch Glätte und gute Verschieblichkeit auszeichnete. Vom Kopfhaar ist nur noch ein Büschel an der linken Schläfe und ein Haarkranz im Nacken vorhanden; um diesen Mangel zu verdecken, trägt Patientin eine Perücke. Nach der Entlassung wurde sie wieder in der Fabrik beschäftigt.

Besonders ist zu bemerken, dass der anfangs sehr erhebliche Niveauunterschied an der Grenze der dicken Gesichts- und Nackenweichteile einerseits und der neuen nur aus dünnen Cutisstreifen bestehenden Kopfhaut andererseits sich vollkommen ausgeglichen hat. Bei der Prüfung der Sensibilität der neugebildeten Kopfhaut ergibt sich, dass dieselbe bis auf eine schmale an die Risslinie grenzende Stelle vollkommen anästhetisch ist, und zwar ist diese Zone am breitesten an den Schläfen, nämlich 3 fingerbreit, an der Stirn 2 Querfinger, am Warzenfortsatz einen Querfinger breit, am Hinterhaupte fehlt sie ganz. Schmerzempfindung ist nur in dem postauricularen Teile der Übergangszone in geringem Grade vorhanden. Der Drucksinn ist nicht zu prüfen, da der Druck durch das intakt gebliebene Pericranium zur Perception gelangt.

Etwa 1 1/2 Jahre nach der Verletzung wurde Patientin in die hiesige Universitätsklinik aufgenommen. Sie gab an, dass sich bald nach der Verletzung Kopfschmerzen und Sausen im Kopfe eingestellt hätten, und dass diese Beschwerden dauernd während ihres Hospitalaufenthaltes bestanden und sogar noch zugenommen hätten. Nach ihrer Entlassung nahm sie ihre frühere Arbeit wieder auf, doch war sie nicht mehr im stande, dieselbe in der früheren Weise zu verrichten, da sich angeblich die Kopfschmerzen hochgradig steigerten und ferner Augenschmerzen und starke Ermüdung der Augen auftraten. Ja sie behauptete



sogar, öfters bei der Arbeit ohnmächtig geworden zu sein. Gleichzeitig sollen auch das Gedächtnis und die geistigen Fähigkeiten gelitten haben, auch körperlich will sie heruntergekommen sein. Infolgedessen gab sie Ostern 1894 ihre Arbeit wieder auf und wurde in das St.-Josef-Hospital aufgenommen, wo sie mit Bädern, Elektrizität und Medikamenten behandelt wurde. Nach siebzehnwöchentlicher erfolgloser Behandlung wurde sie der chirurgischen Universitätsklinik überwiesen. Sie bezieht gegenwärtig 50 % Rente, womit weder sie noch ihr Vormund zufrieden sind.

Status praesens: Mittलगrosse Patientin in mässigem Ernährungszustande. Herz, Lungen, Unterleibsorgane normal. Der Augenbefund, welcher in der Universitätsaugenklinik aufgenommen wurde, ergab eine geringe Myopie von  $\frac{1}{60}$ , hochgradige Insuffizienz der recti interni und eine mässige concentrische Einengung des Gesichtsfeldes; der Augenspiegelbefund war normal, die Sehschärfe beiderseits 20/30. Die ganze behaarte Kopfhaut fehlt bis auf einen 2 cm breiten Streifen hinten und eine markstückgrosse Stelle an der linken Schläfe. Links ist noch ein grosser Teil der Augenbraue vorhanden, während sie rechts bis auf ein kleines, mediales Stück fehlt. An Stelle der behaarten Kopfhaut findet sich eine überall zusammenhängende, nur hier und da von Narben durchzogene, mässig atrophische, gegen die Unterlage überall verschiebliche Haut; dieselbe ist abnorm dünn, sodass man die Contouren der Knochen deutlich durchfühlen kann. Diese abnorme Haut setzt sich mit einer breiten, roten, hie und da strahligen Narbe gegen die normale Haut ab. Die Sensibilität ist im grössten Teile der überpflanzten Haut stark herabgesetzt. Druckempfindlichkeit wird nur im (lockeren) oberen Teile der Stirngegend angegeben. Patientin klagt andauernd über starke Kopfschmerzen und sitzt den ganzen Tag über absolut apathisch da, ohne sich um die Vorgänge auf der Station auch nur im mindesten zu kümmern. Während des Aufenthaltes tritt im Benehmen der Patientin keine Änderung ein. Die Entlassung erfolgte am 12. Dezember 1894. Kaum ein Jahr später, am 24. November 1895, wurde die Patientin wiederum der Anstalt überwiesen. Es sollte ein endgültiges Urteil über ihren Zustand gewonnen und ein Gutachten namentlich in Bezug auf ihre Erwerbsfähigkeit abgegeben werden. Patientin giebt an, dass sie nach ihrer Entlassung stets zu Hause gewesen sei. Irgend welche anstrengende Arbeit habe sie nicht verrichten können, zu Hause habe sie sich mit Handarbeiten beschäftigt, vermöge jedoch auch diese geringe Arbeit längere Zeit hintereinander nicht durchzuführen, da die Augen



nach etwa einer Viertelstunde völlig ermüdeten. Der Allgemeinstatus hat sich nicht verändert, die Sensibilität der Kopfhaut offenbar noch geringer, fast gleich 0; Nadelstiche werden kaum verspürt, Spitze und Kopf einer Nadel können nicht von einander unterschieden werden.

Sonst ist die Sensibilität überall normal, die Reflexe sind gesteigert, Fussklonus deutlich auszulösen. Angeblich hat Patientin konstante Kopfschmerzen im Vorderkopf, ausserdem ab und zu auftretende Stiche im Hinterkopf. Der Augenbefund, welcher wiederum in der Universitätsaugenklinik aufgenommen wurde, hat sich zu Ungunsten der Patientin verändert; die Einengung des Gesichtsfeldes, die damals eine geringe war, hat sich wesentlich gesteigert, die Sehschärfe ist die gleiche wie früher, ebenso ist noch die sehr beträchtliche Insufficienz der recti interni vorhanden. Auf Grund dieses Befundes wurde das Gutachten abgegeben, dass es sich, nach der Summe der Gesamterscheinungen zu urteilen, um eine traumatische Neurose handle; besonders seien für diese Diagnose von objektiven Befunden die gesteigerten Reflexe und der Augenbefund massgebend, ferner auch der Umstand, dass sich die Symptome im Laufe der Zeit gesteigert hätten. Infolge dieser Erkrankung, bei der die Möglichkeit einer Simultation ausgeschlossen sei, sei die Patientin als völlig erwerbsunfähig zu bezeichnen.

Dieser Fall ist insofern interessant, als die Bedeckung eines grossen Teiles der Wunde alsbald im Anschluss an die Verletzung gemacht werden konnte, während dies bei den sämtlichen übrigen Fällen erst im granulierenden Zustande geschah.

Es folgen nunmehr die beiden Fälle, bei denen die Überpflanzung in der chirurgischen Universitätsklinik vorgenommen wurde.

I. Das 18jährige Fabrikmädchen M. T. aus Kalisch in Russ.-Polen, welches früher über schönes, langes Haar verfügte und dasselbe in einem langherabhängenden festgeflochtenen Zopf trug, wurde im Februar 1895 in einer Tuchfabrik, als sie einen Gashahn zudrehen wollte und nach oben mit der Hand reichend den Kopf hintenüberbeugte, von einer im Gange befindlichen Welle derart erfasst, dass der herabhängende Zopf um dieselbe gewickelt und ihr nun die ganze Kopfhaut abgerissen wurde. Patientin stürzte zur Erde und wurde ohnmächtig. Sie wurde in ein Krankenhaus geschafft, wo sie bis jetzt gelegen hat, und nunmehr am 25. Juni 1895 zur voll-



ständigen Heilung der Klinik überwiesen. Patientin klagt noch heute über Schmerzen im Nacken, fühlt sich jedoch sonst wohl.

Status: Mitteltgrosses, ziemlich kräftiges, sonst gesundes Mädchen. Am Kopfe fehlt die ganze Kopfhaut nebst den Haaren und die galea aponeurotica. Der Schädel präsentiert sich als eine gleichmässig von Granulationen bedeckte Fläche. Von den Rändern her zeigt sich etwas Bildung neuer Haut. Das rechte Ohr ist durch Narbengewebe an den Schädel fixiert (s. Fig. 1). Die Wunde wird mit Borsalbe verbunden. Am 2. Juli werden in ruhiger Narkose die Granulationen an der vorderen Hälfte des Defektes mit dem scharfen Löffel abgekratzt, und sodann diese Fläche mit Thierschschen Lappen, die dem Oberschenkel entnommen wurden, gedeckt (Stabsarzt Dr. Vollbrecht). Nach der Operation und auch noch am 2. Tage bricht Patientin sehr viel und fühlt sich sehr matt. Die Temperatur beträgt am 1. Abend 38,6, und auch die folgenden drei Abende über 38, erst am 4. Tage ist Patientin fieberfrei. Am 7. Juli, also nach 5 Tagen, wird der Verband gewechselt, es stellt sich heraus, dass von den Lappen infolge der starken Sekretion nur wenige angeheilt waren. Es wurde nun eine zweite Transplantation auf die Höhe des Scheitels vorgenommen, indem die Haut einem kindlichen Sakraltumor entnommen wurde. Wiederum treten bis zum 9. Juli ziemlich erhebliche Temperatursteigerungen auf, vom 11. Juli ab ist Patientin völlig fieberfrei. Am 16. Juli wird der Verband gewechselt; es sind an der Stirn und auf der Höhe des Scheitels einige Hautstückchen angewachsen.

Am 4. August gewinnt man beim Verbandwechsel den Eindruck, als ob einige der überpflanzten Hautstücke resorbiert worden sind, die transplantierten Flächen sind in den letzten Tagen entschieden kleiner geworden.

Am 8. August wird wiederum in Narkose eine Transplantation vorgenommen, und zwar wird die vordere Hälfte des Craniums mit Lappen vom Oberschenkel gedeckt, nachdem vorher eine Abkratzung der Granulationen vorgenommen worden war (Dr. Henle). Alle 10 Tage wurde der Verband gewechselt. Die Lappen heilten an und zeigten durchweg gutes Aussehen. Nunmehr wird am 28. August auch die hintere Hälfte des Schädels nach Abtragung der Granulationen und Stillung der Blutung durch Kompression mit Thierschschen Lappen gedeckt (Dr. Henle). Auch diese Lappen heilten bis auf einige kleine Stellen an. Am 30. September werden diese kleinen noch vorhandenen Stellen mit Haut aus dem Oberarm gedeckt, doch heilten diese nur an zwei Stellen an. Trotzdem verklei-



nerten sich die noch vorhandenen granulierenden Stellen unter Schwarzsalbeverbänden durch Überhäutung von den Rändern aus. Am 31. Oktober ist alles geheilt, und Patientin wird mit einer Perücke und dadurch erzieltem ziemlich guten kosmetischen Resultat entlassen. (S. Fig. 2 u. 3.)

Über das fernere Schicksal der Patientin ist noch zu berichten, dass sie, wie Herr Dr. Rymarkiewicz in Kalisch mitteilt, wieder in derselben Fabrik arbeitet, sich völlig gesund fühlt, blühend aussieht und weder über Kopfschmerzen, noch sonstige nervöse Störungen zu klagen hat. Der Schädel ist noch vollkommen überhäutet.

II. Arbeiterin Pauline Anders. 21 Jahr alt, verheiratet. Aufgenommen den 2. Dezember 1896, entlassen den 2. März 1897.

Patientin, die im allgemeinen stets gesund war, arbeitete vor 10 Wochen in einer Zwirnfabrik, wo sie zufällig mit dem Kopfe zwischen zwei Wellen kam und sofort das Bewusstsein verlor. Durch die Maschine wurde die ganze Kopfschwarte samt den Haaren weggerissen. Patientin wurde sofort in ein Krankenhaus gebracht, wo sie 10 Wochen in Behandlung stand. Von da wurde sie in die Breslauer Universitätsklinik gesandt. Während der ersten 5 Wochen fieberte und delirierte sie sehr.

Status: Patientin ist mittelgross, schlecht genährt, die inneren Organe sind gesund, Urin frei von Eiweiss und Zucker, Puls 84, Hämoglobingehalt 70. Typischer Defekt der Kopfhaut, nur die hintern Partien sind etwa in der Länge von 5—6 cm zurückgeblieben. An der rechten Seite befinden sich grünliche Fetzen von dem Pericranium, in der Tiefe 4—5 nekrotische Knochenpartien, sonst ist die ganze Kopfwunde mit guten Granulationen bedeckt. Behufs Reinigung und Abstossung der nekrotischen Fetzen wurde die Wunde täglich mit essigsaurer Thonerde verbunden.

Am 11. Dezember werden in Narkose die Granulationen an der rechten Kopfseite abgekratzt, nach Thiersch Lappen aus dem rechten Oberschenkel verpflanzt und darauf mit Borsalbe verbunden (Dr. Henle). Nach der Operation fühlt sich Patientin ganz wohl, die Temperatur steigt nur bis 37,7. Am 14. Dezember wird der Verband oberflächlich und am 17. völlig gewechselt. Die transplantierten Lappen sind sämtlich angeheilt. Es wird nun mit essigsaurer Thonerde verbunden, und alle 2—3 Tage der Verband gewechselt. Während dieser Zeit stossen sich viele kleine Sequester ab. Am 31. Dezember wird auch die linke Kopfseite mit Lappen aus dem linken Oberschenkel bepflanzt (Dr. Henle). Als nach 6 Tagen der



Verband gewechselt wurde, zeigte sich, dass fast sämtliche Lappen angewachsen waren. Nach circa 6 weiteren Tagen bilden sich unter den Stirn- und Temporallappen Eiterretentionen, wodurch diese Stellen von der Unterlage abgehoben werden und der Nekrose verfallen. Um diese dadurch entstandenen Defekte zu decken, werden am 1. Februar nochmals dem rechten Oberschenkel Lappen entnommen, und zwar werden an der Stirn Lappen, die auch ein wenig Unterhautzellgewebe enthalten, gelegt. Nach 6 Tagen ist an der Stirn alles, an der Schläfe nichts angeheilt. Nach 3 Wochen haben sich jedoch auch diese Defekte überhäutet. Die Hautdefekte an den Schenkeln sind meistens in ca. 10 Tagen ohne Verbandwechsel abgeheilt.

Patientin klagt über von Zeit zu Zeit auftretende Kopfschmerzen, besonders bei schlechtem Wetter und vor dem Schläfe. Auch kann sie sich nicht bücken, sie bekommt dabei Schwindel und Kopfschmerzen und fürchtet in Ohnmacht zu fallen. Die Patellarreflexe sind zwar vorhanden, doch abgeschwächt.

Am 2. März wird Patientin geheilt entlassen. Leider ist über den weiteren Gesundheitszustand nicht so günstiges als im vorigen Falle zu berichten. Wie Herr Dr. Puppe in Neusalz auf eine diesbezügliche Anfrage in liebenswürdigster Weise mitteilt, hat Patientin die Arbeit in der Fabrik nicht mehr aufgenommen. Sie klagt über öfters am Tage sich einstellende Frostgefühle im Kopfe und in den Beinen, ferner leidet sie häufig, namentlich bei schlechtem Wetter, an Zucken und Stechen in den Beinen und an Kopfschmerzen. Arbeiten könne sie durchaus nicht mehr, da beim angestregten Sehen auf eine Arbeit sich alle diese Symptome vermehrten, und sie auch andauernde Geräusche nicht vertragen könne. Ausserdem könne sie nicht mehr so klar denken, wie früher, und das Lesen, namentlich aber das Rechnen fiele ihr jetzt schwer. Ferner habe auch das Erinnerungsvermögen stark gelitten.

Bei allen diesen Klagen darf jedoch nicht übersehen werden, dass Patientin möglicherweise ihre Beschwerden in etwas zu trübem Lichte darstellt, da noch kein endgültiges Urteil über ihre Erwerbsfähigkeit abgegeben ist, und Patientin auf diese Weise eine möglichst hohe Rente zu erlangen hofft.

Diese hier berichteten Krankheitsfälle geben sicherlich ein glänzendes Zeugnis für den Wert der Reverdin-Thierschen Transplantationen auch auf diesem Gebiete ab. Freilich kann man nicht leugnen, dass ein grosser Teil der Patienten nicht zur völligen Genesung gelangt. Häufig, wie dies der



erste und dritte Breslauer Fall zeigt, ist doch die Einwirkung der Verletzung auf das Centralnervensystem eine derart heftige, dass sich nervöse Nachkrankheiten einstellen, welche den Patienten weder zu vollem Lebensgenuss noch zu völliger Erwerbsfähigkeit gelangen lassen.

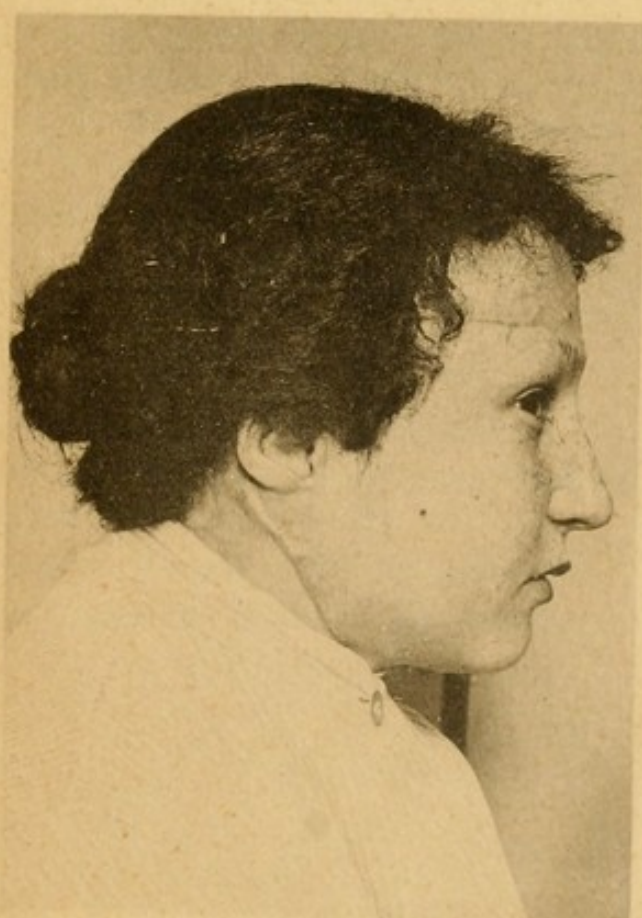
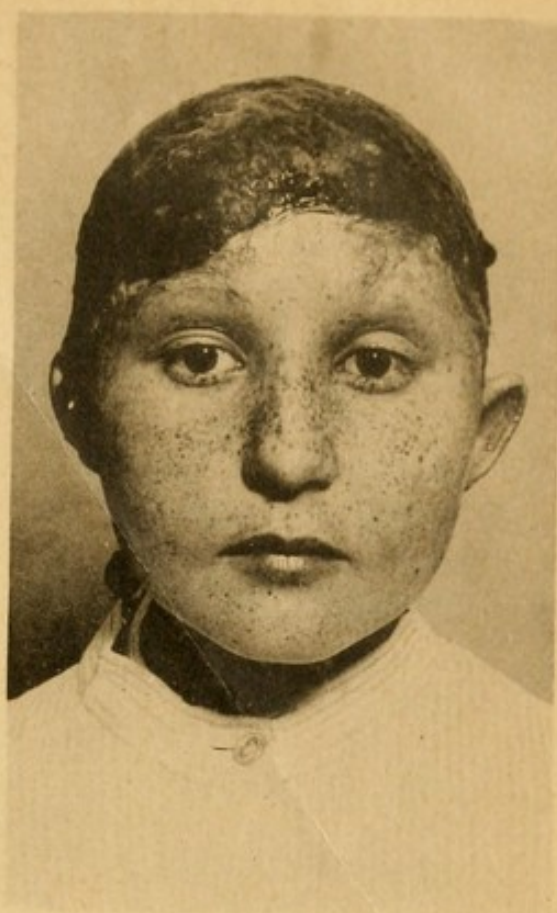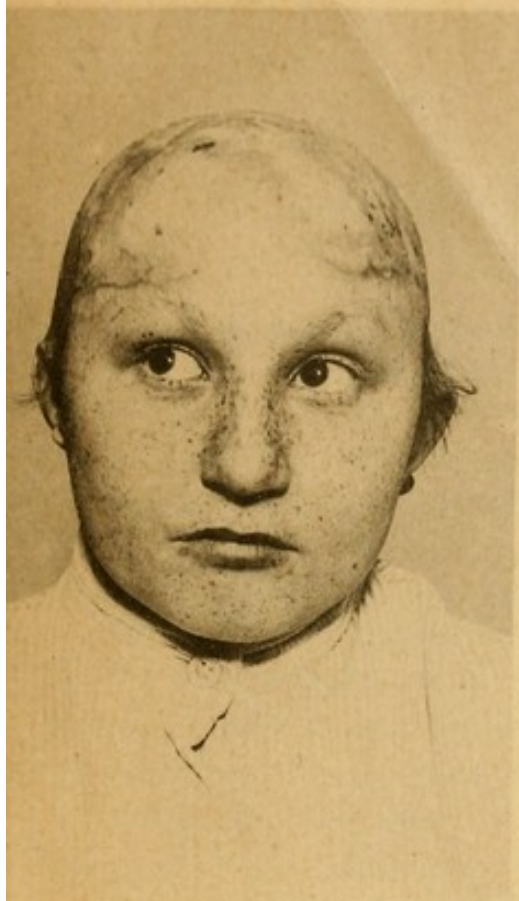
Im Verlaufe der Heilung selbst zeigen sich auch bedeutend mehr Störungen, als bei Transplantationen auf andere Körperstellen, was ja schliesslich nicht so wunderbar ist. Ist es doch das unter viel ungünstigeren Ernährungsverhältnissen als Muskelgewebe oder Unterhautzellgewebe stehende Periost, auf welches die Anheilung erfolgen soll; ferner ist auch die halbkugelförmige Figuration des Schädels wenig geeignet, ein Festhaften von Hautstücken zu begünstigen. Von grosser Wichtigkeit für spätere Transplantationen ist die Thatsache, dass es weder im zweiten noch im vorletzten Falle gelungen ist, fremde Haut zur Anheilung zu bringen, so dass man wohl diesen Versuch, bei dem man nur die beste Zeit verliert, bei Schädeldeckenabreissungen am besten ganz aufgibt. Im übrigen zeigt sich, dass die Anheilung sowohl bei frischem als auch bei granulierendem Defekt sehr wohl gelingt. Bekommt man die Patienten bald nach der Verletzung in Behandlung, und ist der Shock, welcher der schweren Verletzung meist folgt, kein zu grosser, so kann man unverweilt an die Deckung des Defekts herangehen. Eine Deckung in einer Sitzung dürfte sich aber nicht empfehlen, da bei der dazu nötigen Drehung des Kopfes die Lappchen sich leicht wieder verschieben können, und ferner der Patient auf einer Seite des Kopfes liegen muss. Unter allen Umständen muss man mit der Transplantation warten, wenn der Schädel auch seines Pericraniums in grösserer Ausdehnung, wie in dem letzten Falle, beraubt ist, da der entblösste Knochen wenig Chancen zum Anheilen bietet. Man wartet dann auf Granulationen und muss dann noch erleben, dass die angeheilte Haut hier und da von Sequestern wieder abgehoben wird.




Sonst ergibt sich für die Ausführung der Operation nichts besonderes, nur dass die im allgemeinen für die Transplantationen gegebenen Vorschriften besonders strikt und sorgfältig eingehalten werden müssen.

Am Schlusse dieser Arbeit ist es mir eine angenehme Pflicht, Herrn Oberarzt und Privatdocent Dr. Henle für die lebenswürdige Unterstützung bei Abfassung dieser Arbeit meinen verbindlichsten Dank auszusprechen.











## Litteratur-Verzeichnis.

- Auerbach, Jottkowitz und Schulltheis, Beiträge zur Transplantation nach Thiersch. Berliner klinische Wochenschrift. 1895.
- Gold, Besprechung über Auerbach, Jottkowitz und Schulltheis, Beiträge zur Transplantation nach Thiersch. Centralblatt für Chirurgie. 1896.
- Jungengel, Über Transplantationen nach Thiersch. Münchener Medizinische Wochenschrift. 1895. No. 11.
- Die Hauttransplantation. Würzburg. 1891.
- Fischer, Lehrbuch der allgemeinen Chirurgie.
- Hildebrandt, Jahresbericht über die Fortschritte auf dem Gebiete der Chirurgie. Wiesbaden. 1895.
- Plessing, Hautverpflanzung nach C. Thiersch, Archiv für klinische Chirurgie. B. 37.
- Riegner, Ein Fall von totaler Skalpierung durch Thierschsche Hautimplantation geheilt. Centralblatt für Chirurgie. 1893.
- Siek, Einige Fälle von Hauttransplantation mittels der Thiersch'schen Methode bei ausgedehnten Hautverlusten, Archiv für klinische Chirurgie. B. 43.
- Tillmanns Lehrbuch der Chirurgie.
- Thiersch, Über die feineren anatomischen Veränderungen bei Aufheilung von Haut auf Granulationen. Archiv für klinische Chirurgie. B. 17.
- Reverdin, Ein Fall von Abreissung der Kopfhaut, durch Transplantationen geheilt. Deutsche Zeitschrift für Chirurgie. B. 6.
- Urban, Über die Hautverpflanzung nach Thiersch. Deutsche Zeitschrift für Chirurgie. B. 34.
- Ziegler, Lehrbuch der pathologischen Anatomie.
- Kranken-Journale aus der Breslauer Chirurgischen Universitäts-Klinik.
-



## Lebenslauf.

---

Paul, Hermann, Konrad Scholz, Sohn des Rektors Wilhelm Scholz in Breslau, wurde am 8. Oktober 1870 geboren. Er besuchte zuerst eine Privatschule, dann das Gymnasium zu St. Elisabet in Breslau und bestand daselbst Michaelis 1890 seine Abgangsprüfung. Er bezog hierauf die Universität Breslau, um Chemie und Naturwissenschaften zu studieren. In seinem 2. Semester wandte er sich dem Studium der Medizin zu und bestand im März 1893 in Breslau das *tentamen physicum*. Auch seine übrige Studienzeit brachte er, mit Ausnahme des Sommersemesters 1894, wo er in Greifswald studierte, in Breslau zu. Das medizinische Staatsexamen vollendete er am 4. März 1896, das Rigorosum bestand er im Mai 1896.

Während seiner Studienzeit besuchte er die Vorlesungen, Kliniken und Kurse folgender Herren Professoren und Dozenten:

In Breslau: *Ahrens, Born, Chun, F. Cohn, H. Cohn, Czerny, Filehne, Flügge, Förster, Fränkel, Geppert, Gottstein †, Groenouw, Hasse, Heidenhain †, Hürthle, Kast, Kaufmann, Küstner, Ladenburg, Mester †, O. E. Meyer, Mikulicz, Neisser, C. Partsch, Pfannenstiel, Ponfick, Römer, Stern, Weiske, Wernicke, Wiener.*

In Greifswald: *Grawitz, L. Heidenhain, Helferich, Hoffmann, Krabler, Mosler, Peiper, Pernice, v. Preuschen, O. Schirmer, Schulz, Strubing.*

Allen diesen seinen hochverehrten Herren Lehrern spricht Verfasser an dieser Stelle seinen herzlichsten Dank aus.

---



## Thesen.

---


- I. Die Hämorrhoiden sind nicht durch Zirkulationsstörungen entstandene Venectasien, sondern echte Geschwülste.
  - II. Bei florider Gonorrhoe ist die Injektion von Lösungen, die keine oder nur geringe bactericide Wirkung haben, streng zu meiden.
-



## Thesen

- I. Die Hämorrhoiden sind nicht durch Zirkulationsstörungen entstanden, sondern durch eine Ge-  
schwulst.
- II. Bei Hämorrhoiden ist die Injektion von Lösungen  
die keine oder nur geringe bacterielle Wirkung haben,  
streng zu meiden.







## COLUMBIA UNIVERSITY LIBRARIES

This book is due on the date indicated below, or at the expiration of a definite period after the date of borrowing, as provided by the rules of the Library or by special arrangement with the Librarian in charge.

DATE BORROWED	DATE DUE	DATE BORROWED	DATE DUE
C28(1141)M100			



RD523

Sch6

Scholz

RD523

Sch6

COLUMBIA UNIVERSITY LIBRARIES (hsl, stx)

**RD 523 Sch6 C.1**

Zwei F alle von totaler Skalpierung gehe



2002297469

