CHIRURGIE

DE

L'ESTOMAC

IMPRIMERIE LEMALE ET Cie, HAVRE

CHIRURGIE

DE

L'ESTOMAC

PAR

F. TERRIER ET **H. HARTMANN**

Professeur à la Faculté de médecine
Chirurgien de l'hôpital Bichat
Membre de l'Académie de médecine

Professeur agrégé à la Faculté
Chirurgien des hôpitaux
Membre de la Société de chirurgie

Avec 139 figures

PARIS

G. STEINHEIL, ÉDITEUR

2, RUE CASIMIR-DELAVIGNE, 2

1899

PRÉFACE

Depuis quelques années déjà, de nombreux travaux, souvent très importants, ont été publiés sur la chirurgie de l'estomac ; aussi l'un de nous, continuant à exposer la chirurgie des viscères dans son cours de médecine opératoire, à la Faculté de Paris, a-t-il cru devoir traiter spécialement de la chirurgie de l'estomac, pendant le semestre d'été de l'année scolaire 1896-1897.

Ces leçons, recueillies, rédigées et corrigées, devaient être réunies en un volume, ayant pour but de donner aux praticiens l'état de nos connaissances actuelles sur cette partie de la chirurgie, longtemps délaissée en France par les chirurgiens et à peu près ignorée des médecins.

Toutefois, ce projet fut ultérieurement modifié, et comme il résultait de notre pratique une connaissance plus documentée des diverses opérations que nous devions passer en revue, nous avons ajouté au plan primitif, c'est-à-dire à l'exposé didactique, les résultats fournis par notre expérience clinique.

Aux documents historiques exposés dans le cours de la Faculté, en 1897, vinrent donc s'adjoindre les documents cliniques dus à notre observation. Ceci présentait l'avantage de pouvoir juger en toute connaissance de cause et avec une expérience personnelle, fatalement restreinte il est vrai, un certain nombre de questions, dont beaucoup restent à résoudre.

Ce livre est donc bien loin de donner l'état définitif de la chirurgie de l'estomac, chirurgie encore à l'étude dans la plupart des pays.

Nous nous contentons d'y exposer avec détails les nombreuses opérations pratiquées sur l'estomac ; d'indiquer leur valeur autant que faire se peut, avec les données publiées jusqu'ici, données auxquelles nous ajoutons celles qui nous ont été fournies par l'expérience.

Dans quelques années, d'autres opérations auront été pratiquées, de nouveaux procédés auront été suivis, les indications opératoires auront été bien fixées, et les résultats des opérations seront mieux connus et surtout mieux jugés. C'est l'histoire fatale de l'évolution des opérations nouvelles.

Actuellement, au moins, les chirurgiens, comme les médecins, trouveront dans ce travail un exposé aussi complet que possible de la chirurgie de l'estomac, telle qu'elle nous est connue.

En outre, ils pourront apprécier la valeur de quelques aperçus originaux sur les résultats de cette chirurgie stomacale, aperçus provenant de notre expérience personnelle, et des recherches d'un de nos anciens élèves, M. le Dr M. Soupault, que nous ne saurions trop remercier ici pour les nombreuses analyses de suc gastrique qu'il a bien voulu faire chez nos malades.

CHAPITRE PREMIER

TECHNIQUE DE L'EXPLORATION GASTRIQUE

Il y a une dizaine d'années, l'étude des commémoratifs et des symptômes accusés par le malade constituait l'élément principal du diagnostic en présence d'une affection gastrique. Les perfectionnements apportés aux méthodes directes d'exploration déjà connues, et la découverte de méthodes nouvelles font qu'aujourd'hui l'étude des signes objectifs a pris une importance capitale.

§ 1. — Moyens habituels d'exploration

Inspection. — G. Hayem a insisté sur l'utilité qu'il y a à faire un examen précis de la configuration générale du tronc (thorax et abdomen) chez les malades qui se plaignent de troubles gastriques (1). Cet examen n'ayant en général qu'un intérêt médiocre pour le chirurgien, nous ne nous y arrêterons pas. Chez certains malades amaigris, l'inspection peut toutefois être des plus importantes pour le chirurgien, en permettant de préciser le siège d'une tumeur au pylore, lorsqu'on voit nettement que celle-ci se manifeste à la partie terminale droite de l'estomac ; cela est quelquefois possible dans les estomacs dilatés, surtout lorsque des contractions péristaltiques de l'organe entrent en jeu pour pousser le contenu alimentaire contre l'obstacle. Le fait était des plus nets chez une de nos

(1) Les déformations pathologiques (rachitisme, développement insuffisant du sternum, scoliose, etc.) ou mécaniques (corset) du thorax, entraînent fréquemment des troubles digestifs. L'abdomen peut être évasé par en haut (estomac agrandi transversalement des gros mangeurs ou de la tympanite gastrique), par en bas (ventre des femmes ayant eu des grossesses répétées, des anciens obèses amaigris, des entéroptosiques), saillant au milieu (dilatation prononcée sans ptose), saillant à l'hypogastre (estomac dilaté et ptosé). Voir G. Hayem et Lion. *Arch. gén. de médecine*, 1895, t. II, p. 166, 296 et 555 et *Traité de médecine*, Paris, 1897, t. IV, p. 215.

malades où l'on voyait les ondulations vermiculaires de l'estomac suivre la grande courbure pour arriver contre une tumeur située à droite de la ligne médiane et rebrousser chemin le long de la petite courbure. Des chocs brusques avec l'extrémité des doigts sur l'estomac dilaté suffisent quelquefois pour déterminer ces contractions et dessiner en quelque sorte ses limites par le soulèvement de la paroi qu'elles déterminent. C'est là toutefois un fait qui ne s'observe que dans les sténoses marquées du pylore. Quelquefois l'estomac se contracte en masse et donne la sensation d'un corps globuleux (1).

Le plus souvent pour juger par l'inspection de la forme de l'estomac, *il faut le distendre par des gaz.*

Cette distension peut être obtenue soit par l'*ingestion de poudres effervescentes*, soit par l'*insufflation directe*. Dans le premier cas on donne successivement à prendre dans un peu d'eau 3 grammes d'acide tartrique, puis 3 grammes de bicarbonate de soude; si, au bout d'une à deux minutes, l'estomac n'est pas distendu on donne une seconde dose et l'on obtient le résultat désiré (2).

L'insufflation directe a été faite en injectant de l'air dans une sonde soit avec le double ballon de l'appareil de Richardson ou du thermocautère, soit simplement avec la bouche (3). L'insufflation faite, on comprime l'extrémité de la sonde pour empêcher l'air de s'échapper. Cette manière de procéder a l'avantage de permettre de graduer la distension à volonté et de la faire cesser si le malade la supporte mal; elle est inférieure à l'emploi des poudres effervescentes en ce sens qu'elle nécessite le cathétérisme. Roux (de Lausanne) y a souvent recours. Suivant lui, l'insufflation buccale est la méthode de choix, car seule elle

(1) Dès 1852, CRUVEILHIER avait indiqué que cette contraction en masse de l'estomac était un signe de sténose pylorique (*Traité d'anatomie pathologique générale*, Paris, 1852, t. II, p. 857).

L'étude des mouvements péristaltiques de l'organe a été bien faite en 1880 par KUSSMAUL (Die peristaltische Unruhe des Magens, *Sammlung klinischer Vorträge*, 1880).

(2) SOUPAULT. Méthodes d'exploration de l'estomac, in *Manuel de diagnostic* par DEBOVE et ACHARD, Paris, 1898.

(3) On a construit des appareils spéciaux, deux flacons gradués communiquant : un supérieur rempli d'eau, un inférieur rempli d'air, de manière à pouvoir déterminer la quantité d'air injecté (JAWORSKI. Ueber Anwendung der gase für theapeutische und diggustische Zwecke bei Magenthraukheiten. *Deutsche Arch. für klinische Medicin*, 1884, t. XXXV, p. 79).

permet un ballonnement brusque de l'estomac, permettant d'apprécier exactement ses contours, et cela en l'absence de toute surdistension (1). On distingue ainsi nettement les ptoses des dilatations. Dans le diagnostic du cancer, l'insufflation rend aussi de grands services. Elle fait quelquefois apparaître des tumeurs cachées sous le rebord costal ou sous le foie, elle permet de constater la mobilité d'une tumeur et ses rapports avec les diverses parties de l'estomac.

Palpation. — Pour palper l'estomac, il faut coucher le malade horizontalement, la tête légèrement soulevée par un oreiller, lui recommander de respirer lentement, régulièrement, la bouche un peu entr'ouverte; la main droite, dont la température doit se rapprocher de celle du ventre examiné, est posée à plat, doucement sur l'épigastre. En déprimant lentement et progressivement les parties, détournant, par la conversation, l'attention du malade, on explore méthodiquement l'abdomen, utilisant à certains moments, la palpation bimanuelle en plaçant la main gauche successivement dans chacun des espaces costo-iliaques. D'une manière générale, les *tumeurs* de l'estomac, en particulier celles du pylore, ne donnent pas lieu à la sensation dite de ballottement qui est, comme l'un de nous l'a démontré, le signe caractéristique des tumeurs prenant le contact lombaire (rein, rate, pancréas, côlon quelquefois, etc. (2).

La palpation permet, en outre, d'apprécier le *degré de sensibilité* de la région; elle peut ne rien révéler ou, au contraire, déterminer une impression pénible, ou encore provoquer en un point limité une douleur épigastrique vive, accompagnée d'une douleur rachidienne; c'est ce qu'on a décrit sous le nom de douleur en broche, douleur très différente du point en quelque sorte hystérogène des dyspepsies nerveuses (3); elle est à peu près caractéristique de l'existence d'un ulcère.

(1) POLTOWICZ. *Contribution à l'étude de la maladie de Glénard et du carcinome de l'estomac à l'aide de l'insufflation directe.* Th. de Lausanne, 1892, et *Revue médicale de la Suisse romande.* Genève, 1892, pp. 218, 316, 362, 424.

(2) HARTMANN in additions à FÜRBRINGER. *Traité des maladies des voies urinaires,* trad. française. Paris, 1892, t. II, p. 10.

(3) La douleur des dyspeptiques nerveux a un siège spécial, au-dessous de l'appendice

C'est encore à l'aide de la palpation qu'on perçoit le *bruit de clapotage*. Celui-ci s'obtient en imprimant à la paroi abdominale de petites secousses brusques et répétées, à l'aide de l'extrémité des doigts réunis. C'est un bruit tout spécial, manifestement différent du gargouillement intestinal. En même temps que le bruit de clapotage on peut, en général, constater le *bruit de succussion* qui s'obtient en imprimant des mouvements brusques de latéralité au tronc saisi à deux mains, au défaut de la taille ou au niveau des dernières côtes.

La constatation du bruit de clapotage, douze heures après un repas, est le signe d'une stase gastrique. Sa recherche sert aussi à déterminer la limite inférieure de l'estomac. Il suffit, pour cela, de faire boire au malade à jeun un demi-verre d'eau, puis de commencer l'exploration au milieu de la région épigastrique, la continuant de haut en bas jusqu'à ce qu'on cesse de percevoir le bruit de clapotage. La même exploration, pratiquée sur la ligne mamelonnaire, puis sur une ligne transversale de droite à gauche, permettra de préciser dans les divers sens les limites de l'estomac. Il est admis que normalement le bruit de clapotage ne s'entend pas au-dessous d'une ligne allant de l'ombilic aux fausses côtes gauches.

Percussion. — La percussion au niveau de l'estomac donne une sonorité tympanique, variable suivant la quantité et la qualité de son contenu, suivant la tension de ses parois, suivant ses rapports avec les organes avoisinants. Le côlon transverse, qui donne à la percussion une sonorité analogue et longe la grande courbure de l'estomac, est une cause d'erreur. Aussi, pour obtenir de la percussion tout ce qu'elle peut donner, est-il bon de la faire après insufflation de l'estomac.

Plusieurs auteurs ont conseillé la *percussion auscultée* pour laquelle on a inventé divers instruments (1) qui, appliqués sur la région à aus-

xiphoïde ; elle est quelquefois déterminée par une pression superficielle, s'irradie en diverses directions et s'accompagne d'une sensation de défaillance comparable à celle qui suit la pression de l'ovaire chez les hystériques. Elle s'accompagne souvent de battements épigastriques de l'aorte. (Voir SOUPAULT. *Les dyspepsies nerveuses*, Th. de Paris, 1892-1893.)

(1) Phonendoscope de Bianchi-Bazzi, stéthoscope de Boudet de Pâris modifié par Capitan et Verdin, etc. Le phonendoscope le plus employé, celui de Bazzi et Bianchi, se compose d'une

culter, renforcent considérablement les bruits et permettent de percevoir de très légères différences dans leur intensité et leur timbre. « Un instrument très simple, facile à construire soi-même, consiste dans un petit entonnoir de verre ou de métal terminé par un tube de caoutchouc que l'on enferme dans le conduit auditif. L'entonnoir étant appliqué de la main gauche sur la région épigastrique, avec un doigt de l'autre main on percute très légèrement, ou bien on frotte la peau en s'éloignant progressivement de l'appareil. Dans la région occupée par l'estomac la sonorité est intense, tandis que la résonance est plus faible en dehors d'elle » (1).

On peut ainsi dessiner les contours de l'estomac et constater qu'il présente deux parties, l'une supérieure, grand cul-de-sac, grosse tubérosité, l'autre inférieure, petit cul-de-sac, antre du pylore; la première est verticale, la deuxième, plus petite, horizontale. D'après les recherches de Soupault, la grande courbure répondrait, par sa partie la plus élevée,

masse en cuivre nickelé, et de deux disques d'ébonite. Un des disques porte à son centre une

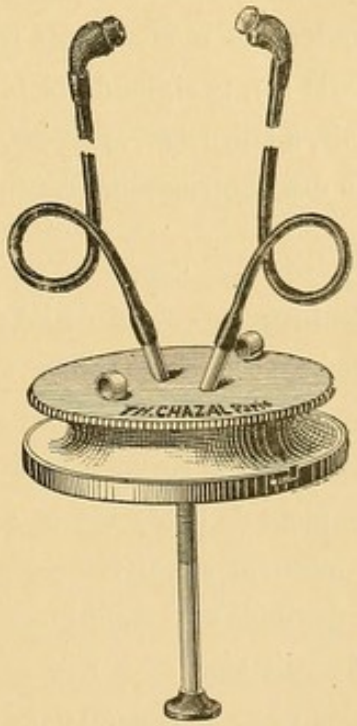

FIG. 1. — Phonendoscope de Bazzi-Bianchi.

pastille d'ébonite devant recevoir une tige que l'on applique sur la partie à ausculter (fig. 1).

(1) SOUPAULT. Méthodes d'exploration de l'estomac. In *Manuel de diagnostic*, par DEBOVE et ACHARD. Paris, 1898.

au bord inférieur de la quatrième côte, par sa partie déclive à une ligne horizontale fictive passant par les cartilages des deux neuvièmes côtes. A l'état pathologique, la dilatation de l'estomac se ferait surtout aux dépens de la portion horizontale ou inférieure de l'organe et s'accompagnerait ou non de dislocation du pylore qui serait fortement abaissé (dilatation en longueur) ou resterait fixe (dilatation en largeur).

Auscultation. — Lorsqu'on place l'oreille sur le sternum ou la colonne vertébrale pendant que le malade déglutit une gorgée d'eau, on entend deux bruits successifs : une sorte de gargouillement correspondant à la déglutition pharyngo-œsophagienne, un glou-glou court correspondant au passage à travers le cardia. Lorsqu'il existe un rétrécissement de l'œsophage on entend, comme toujours, le gargouillement pharyngo-œsophagien puis un gargouillement plus prononcé en plusieurs temps, correspondant au passage du liquide à travers le rétrécissement.

A côté de ces bruits qui ont leur siège dans l'œsophage ou le cardia, nous devons décrire les bruits uniquement stomacaux : le glou-glou gastrique, qui se produit pendant les mouvements respiratoires, serait dans certains cas, pour Bouveret (1), le signe de la biloculation de l'estomac; dans d'autres cas, il serait, au dire de G. Hayem, simplement dû à l'agitation du sac stomacal par des contractions irrégulières de la paroi abdominale.

Cathétérisme de l'estomac. — Le cathétérisme de l'estomac se pratique presqu'exclusivement à l'aide de sondes molles. Nous l'étudierons plus loin à propos du lavage de l'estomac, dont il n'est qu'un des temps. Disons cependant que récemment Kuhn a cherché à faire, à l'aide de sondes, l'exploration complète de l'estomac et du pylore (2). Il emploie des sondes en gomme contenant à leur intérieur un fil d'acier tordu en spirale. Ces sondes très flexibles ne luttent pas contre les obstacles mais les contournent. On arriverait avec elles non seulement à faire le cathétérisme de l'estomac, mais encore celui du pylore. En plaçant à l'extré-

(1) Bouveret. *Traité des maladies de l'estomac*, Paris, 1893.

(2) Kuhn (Fr.). Methodik der Metallspiralsondirung. *Deutsche med. Wochenschr.*, Leipzig, 1897, nos 36 et 37, p. 571 et 594.

mité de la sonde un petit ballon que l'on gonflerait par insufflation; une fois son introduction faite dans l'estomac, on pourrait trouver le pylore par l'arrêt qu'éprouverait l'instrument lorsqu'il heurterait l'orifice après avoir suivi la grande courbure.

Turck a, de son côté, décrit, sous le nom de *gyromele*, une sonde pourvue à son extrémité d'un ressort-spirale couvert d'une éponge. Introduite dans l'estomac, l'éponge sert à déterminer la situation de la grande courbure et à enlever par friction le mucus adhérent (1).

§ 2. — Gastro-diaphanie

La gastro-diaphanie consiste à placer dans l'estomac une source lumineuse suffisamment intense pour que, dans une pièce obscure, les rayons lumineux perforent les parois et arrivent à l'extérieur.

Les premières recherches faites sur la gastro-diaphanie sont dues à un médecin français, Millot, et remontent à 1867. Millot fit des expériences cadavériques et montra que l'on pouvait, par ce moyen, voir des épaississements de paroi, des tumeurs. Son idée fut reprise par Einhorn qui, en 1889, fit à New-York le premier examen sur le vivant. Heryng et Reichmann, en 1892, abordèrent à leur tour cette question et l'étudièrent sous le nom de *diaphanoscopie*.

Leur appareil se compose d'une sonde un peu grosse ayant environ 12 millimètres de diamètre et 70 centimètres de long. Son extrémité gastrique porte une petite lampe électrique à laquelle aboutissent deux fils contenus dans la sonde. Un courant d'eau passe autour de la lampe et la refroidit de manière à ce qu'elle ne puisse pas brûler l'estomac. Après avoir rempli l'estomac d'eau et placé le malade dans une pièce obscure, on allume la lampe (fig. 2).

On aperçoit alors une zone rouge clair au niveau de la région de l'estomac, des bandes noirâtres se détachent dessus; ce sont les côtes. Les droits abdominaux forment une zone légèrement sombre; au con-

(1) Boyd. The significance of dilatation or gastrectasia in functional and organic diseases of the stomach. *Brit. med. Journ.* London, 31 july 1897, t. II, p. 263.

traire, l'ombilic est particulièrement lumineux. On peut délimiter le bord du foie. S'il existe un cancer, on a une tache sombre qui indique une opacité plus grande. Dans les cas où le côlon transverse recouvre

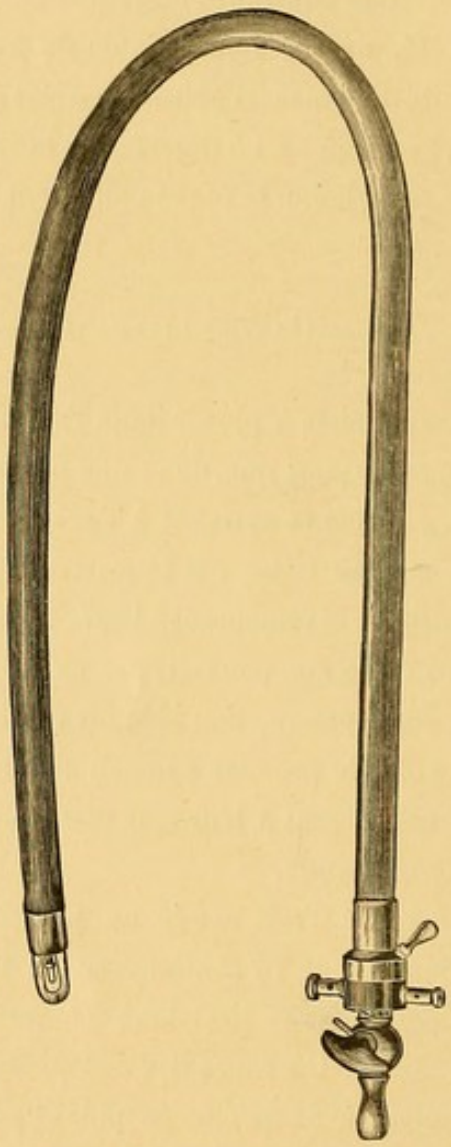

FIG. 2. — Gastro-diaphanoscope.

l'estomac, on peut quelquefois constater des opacités dues à la présence de masses fécales.

Einhorn (1) a fait construire un appareil analogue; il ne fait avaler à son malade qu'un ou deux verres d'eau, prétendant que la grande disten-

(1) EINHORN. Ueber gastrodiaphanie. *Berlin. klin. Woch.*, 1892, n° 51, p. 1307.

sion est inutile. Au lieu d'examiner le malade dans une chambre obscure, il le regarde couché et recouvert d'un drap noir.

En Allemagne, cette méthode a été étudiée par Küttner, Jacobson, Rosenheim, Meltzing, etc. (1). En France, elle n'a guère été utilisée que par Chauffard (2). Les avis sont encore très partagés sur l'utilité de ces recherches. Tandis que les uns voient là une méthode d'examen excellente, d'autres disent qu'elle est insuffisante et expose à des causes d'erreur incessantes.

Oppler (3), qui a écrit sur la question de la gastrodiaphanie une importante revue, dit que la lampe à employer ne doit pas dépasser quatre bougies et que l'examen doit être fait dans une chambre absolument noire. Il faut préalablement laver avec soin l'estomac, vider la vessie et les intestins aussi complètement que possible. Les résultats de l'examen sont d'autant plus nets que la paroi abdominale est plus mince. Tout en admettant que la gastro-diaphanie peut rendre des services, Oppler pense qu'elle ne doit pas faire abandonner les autres méthodes de diagnostic, d'autant qu'elle ne peut les remplacer et que quelquefois elle fait faire des erreurs.

§ 3. — Gastroscopie

La *gastroscopie* a pour but de voir l'intérieur de l'estomac, comme la cystoscopie l'intérieur de la vessie ; c'est Mikulicz le premier qui y a eu recours (4).

(1) La plupart de ces travaux sont exposés dans le travail de Riegel (1896), publié dans le traité de Nothnagel *(Specielle Path. u. Therapie)*. Consulter encore Kuttner, Zur elektrischen Durchlarchtung des Magens. *Berl. klin. Woch.*, 1895, p. 814 — Meltzing. *Deutsch. Zeitschr. f. klin. Med.* 1895, nos 5 et 6. *Berlin. klin. Woch.*, 21 septembre 1896, p. 854.

(2) Chauffard. Sténose pylorique et vaste dilatation de l'estomac. Application au diagnostic de l'éclairage électrique intra-stomacal (gastro-diaphanie). *Bull. et mém. de la Soc. méd. des hôpit.*, Paris, 1897, p. 979, et *Gaz. des hôp.*, Paris, 22 juillet 1897, p. 813.

(3) Oppler. *Archiv für Verdauungs Krankheiten*, t. III, p. 334, d'après une analyse de l'*Americ. J. of med. sc.*, 1898, t. I, p. 90.

(4) Mikulicz. Ueber Gastroscopie und Œsophagoscopie. *Wiener med. Presse*, 1881, p. 1405, 1437, 1473, 1505, 1537 et 1573 ; et Fall von Magenresection nebst Bemerkungen über ein gastroskopischer Symptom des Magencarcinom. *Wiener med. Woch.*, 1883, p. 705 et 745.

L'appareil de Mikulicz se compose d'un tube rigide de 65 centimètres de long et de 14 millimètres de diamètre. La rigidité du tube était commandée par ce fait qu'il fallait avoir un tube rectiligne pour permettre aux rayons lumineux d'arriver à l'œil de l'observateur, son gros diamètre par la nécessité d'y renfermer toute une série de pièces différentes : le tube central visuel, les deux fils électriques, deux tubes permettant le passage d'un courant d'eau, enfin un tube permettant d'insuffler de l'air dans l'estomac. Aussi était-on obligé, pour employer ce tube, de faire une anesthésie relative par une injection de morphine à haute dose.

Au-dessus de la lampe se trouve un prisme ; l'appareil était courbé à 180°, et un deuxième prisme renvoyait les rayons.

Pour pratiquer la gastroscopie, il faut un estomac à jeun, que l'on lave préalablement pour que les aliments n'interceptent pas les rayons lumineux. Le malade est couché horizontalement, la tête renversée en arrière. On fait une injection sous-cutanée de 0,01 centigr. à 0,02 centigr. de morphine, on introduit l'appareil, on insuffle de l'air dans l'estomac, on fait passer le courant d'eau et on allume la lampe. Il est alors possible de voir la face interne de l'estomac. Elle est plus rouge que celle de l'œsophage et présente à sa surface un certain nombre de plis. Ce qui rend l'examen difficile, c'est que l'image, qu'on a sous les yeux, est mobile par suite de la transmission des battements aortiques, des mouvements respiratoires, ou encore par le fait de contractions de la paroi stomacale, souvent provoquées par la présence même de la sonde.

Mikulicz dit cependant que, par ce moyen, il a pu, dans un cas, porter le diagnostic de cancer du pylore et vérifier ensuite son exactitude par une intervention opératoire.

Rosenheim (1) fit, de son côté, construire un appareil identique mais un peu plus étroit, de 12 millimètres de diamètre seulement. L'appareil était encore assez difficilement accepté par les malades. Aussi pour diminuer encore son calibre, Rosenheim le réduisit à une gaine et au tube optique, supprimant les tubes intermédiaires qui servaient au courant d'eau. Il arriva ainsi à avoir des appareils dont le diamètre ne

(1) Rosenheim (Th.). Ueber Œsophagoskopie und Gastroscopie. *Deutsche med. Wochenschr.*, 22 oct. 1896, p. 688, et *Krankheiten der Speiseröhre und des Magens.* Vienne, 2e éd., 1896, p. 559.

dépassait pas 9 à 10 millimètres et dont l'introduction était dès lors plus facile. Le système de réfrigération étant supprimé, il fallait éviter d'une autre manière l'échauffement produit par la lampe. Dans ce but, la lampe reste allumée pendant 15 secondes, puis s'éteint pendant 7 et se rallume de nouveau. Ces interruptions dans le passage du courant suffisent pour éviter l'échauffement de l'appareil. On profite du moment où le courant est interrompu pour faire progresser l'instrument afin d'examiner de nouvelles régions au moment où on rallumera la lampe, si bien que l'on arrive à faire l'examen de la totalité du viscère en un temps qui n'est pas plus long que celui qu'on employait quand on se servait de l'éclairage permanent.

Tout récemment Rewidzoff a modifié à son tour le gastroscope de Rosenheim (1). Pour diminuer l'impression désagréable produite par l'introduction d'un tube métallique rectiligne, Rewidzoff conseille de faire le tube externe malléable, de l'introduire d'abord comme une sonde molle, puis d'y pousser directement ou avec un léger mouvement de rotation les deux tubes internes identiques à ceux de l'appareil de Rosenheim.

L'emploi de ces divers appareils n'est pas encore courant et nous ne pouvons, à l'heure actuelle, en apprécier exactement les avantages.

§ 4. — Radiographie stomacale

La radiographie est utile dans le cas de corps étranger de l'estomac. Grâce à elle, Deaver a pu déterminer la situation intra-stomacale d'une épingle de sûreté avalée ouverte par un enfant de 14 mois (2).

Dans ces derniers temps on a cherché aussi à utiliser les rayons X pour étudier la forme et les mouvements de l'estomac. MM. Roux et Balthazard (3) donnent, dans ce but, à un sujet à jeun, 15 à 20 grammes

(1) Rewidzoff. Zur Technik der Gastroskopie. *Berlin klin. Woch.*, 11 oct. 1897, p. 893.

(2) Deaver (John B.). Three cases of swallowed foreign bodies located by the Röntgen rays. *Annals of surgery*, Philadelphia, 1898, t. I, p. 64.

(3) Roux et Balthazard. Rayons de Röntgen pour l'étude de la motricité stomacale. *Comptes rendus de la Société de biologie*, 1897, p. 567, et Contractions de l'estomac, rayons de Röntgen. *Ibidem*, p. 785.

de sous-nitrate de bismuth en suspension dans 100 grammes d'eau ; (le sous-nitrate de bismuth, sel insoluble, non toxique, est très opaque aux rayons X, même sous une faible épaisseur). L'ampoule étant placée en arrière et à gauche du sujet debout, si on se place en face de lui avec un écran fluorescent, on voit apparaître comme une tache sombre la partie inférieure de l'estomac.

Kuhn (1) a conseillé de radiographier le petit ballon placé à l'extrémité de sa sonde-spirale après l'avoir rempli de sous-nitrate de bismuth.

Lindemann (2), introduisant dans l'estomac une sonde molle ordinaire à l'intérieur de laquelle on a mis un fil de cuivre fin et fixant sur l'ombilic une pièce de monnaie, a fait la radiographie de l'abdomen. Les rapports de la sonde avec la projection de l'ombilic indiqueraient la situation de la grande courbure de l'estomac.

Enfin, tout récemment Boas et Levy-Dorn (3) ont fait ingérer aux malades de petites capsules de celluloïde de 2 centimètres de long sur 1 cent. 2 d'épaisseur, remplies de bismuth. En faisant l'examen fluoroscopique presqu'immédiatement après l'ingestion de la capsule, on peut suivre ses mouvements dans l'estomac.

(1) KUHN, voir plus haut, p. 6.

(2) LINDEMANN (E.). Demonstration von Röntgenbildern des normalen und enweiterten Magens. *Deutsche med. Wochenschr.*, Leipzig, 1897, n° 17, p. 266.

(3) BOAS (I.) et LEVY-DORN. Zur Diagnostik von Magen und Darm-Krankheiten mittels Röntgenstrahlen. *Deutsch. med. Woch.*, Leipzig, 1898, p. 18.

CHAPITRE II

LAVAGE DE L'ESTOMAC

HISTORIQUE (1)

Casimir Renaut, le premier en 1802, eut, dans un cas d'empoisonnement, l'idée de vider l'estomac et de le laver pour arrêter les accidents d'intoxication. Depuis cette époque de nombreux essais de lavages nouveaux furent faits, mais ils restaient toujours à l'état de cas isolé, jusqu'au jour où Kussmaul fit entrer le lavage de l'estomac dans la pratique courante des maladies de cet organe (2), en particulier de la dilatation. Il se servait d'une sonde œsophagienne reliée par un tube de caoutchouc à une pompe aspirante.

Leube employait une poire de caoutchouc qui, en se dilatant, formait aspiration. Pœschel de même. Tous ces procédés d'aspiration n'étaient pas sans danger, et dans quelques cas on a retiré des lambeaux de muqueuse stomacale aspirés dans l'œil de la sonde. L'introduction d'une sonde rigide présentait aussi des inconvénients. Aussi de nouveaux appareils plus ou moins compliqués, jamais satisfaisants, étaient-ils successivement préconisés, lorsqu'en 1879, Faucher (3) présenta un appareil très simple atteignant presque d'emblée la perfection. La sonde était molle et, au lieu de vider le contenu stomacal par aspiration, on utilisait simplement les propriétés du siphon.

(1) Consulter pour l'historique, DEBOVE et RÉMOND. *Lavage de l'estomac*. Paris, 1892.

(2) KUSSMAUL. Traitement de la dilatation de l'estomac au moyen de la pompe stomacale. *4 Congrès des naturalistes et médecins allemands*, Francfort, 1867, et *Arch. génér., de méd.*, Paris, 1870, t. I, p. 445 et 557.

(3) FAUCHER. *Bull. et mém. de la Soc. méd. des hôp.*, 1879, et Th. de doctorat de Paris, 1882.

DESCRIPTION DES APPAREILS

Le *tube de Faucher* est un tube, long de un mètre cinquante, flexible, extrêmement mou, mais cependant assez résistant pour ne pas se laisser aplatir pendant la traversée œsophagienne ; sa surface est absolument lisse, sa lumière est assez large pour permettre le passage du contenu stomacal et de matières alimentaires (fig. 3). La caractéristique de ce

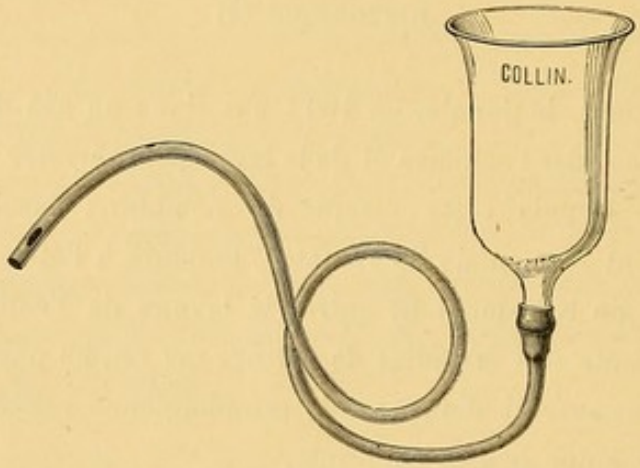

FIG. 3. — Appareil de Faucher.

tube est sa souplesse. Aussi ne faut-il pas chercher à l'introduire comme une sonde ; il faut le faire avaler. On le pousse légèrement jusque dans l'arrière-gorge et l'on prie le malade de faire quelques mouvements de déglutition. Sous l'action de ceux-ci, le tube pénètre progressivement et arrive dans l'estomac. Un point de repère, placé sur le tube à 50 centimètres de son extrémité gastrique, empêche qu'on ne l'enfonce trop profondément.

A l'extrémité gastrique, le tube est pourvu d'un œil latéral qui pourrait suppléer l'ouverture terminale au cas où elle serait oblitérée ; les angles de section sont arrondis pour éviter toute lésion de la muqueuse.

A l'autre extrémité du tube est adapté un entonnoir.

M. Debove a modifié ce tube en donnant à sa partie œsophagienne une rigidité plus grande (fig. 4). Tout en étant suffisamment souple pour

rendre tout traumatisme impossible, cette portion œsophagienne du tube est suffisamment résistante pour permettre de vaincre la contraction spasmodique du pharynx. Elle est longue de 50 centimètres. La deuxième partie du tube, longue de 90 centimètres, est reliée à la première par une virole métallique, elle est complètement molle et peut être employée comme branche longue d'un siphon, dont le tube œsophagien forme la

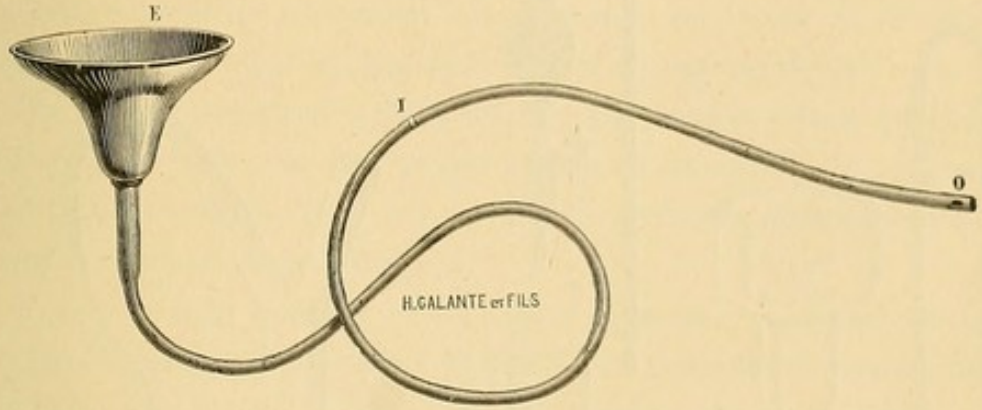

FIG. 4. — Appareil de M. Debove.

branche courte ; un des inconvénients du tube de Debove est la petitesse de ses orifices qui s'obstruent facilement.

Le tube de Frémont est un peu moins rigide que celui de Debove. Il l'est assez cependant pour qu'on franchisse facilement l'isthme du pharynx. Il est plus long que les autres tubes, ce qui augmente le pouvoir d'aspiration de la branche descendante du siphon ; il porte sur son trajet un ajutage de verre à l'aide duquel on peut savoir si les liquides qui viennent de l'estomac ou qui s'y rendent s'écoulent, ou s'ils sont stationnaires (fig. 5). Une dilatation en forme de poire peut s'adapter sur le trajet du siphon, si bien que par des pressions successives sur la poire on peut aider à la progression des matières contenues dans le tube (fig. 6).

Nous signalerons enfin un dispositif ingénieux, imaginé par Soupault, qui peut s'adapter aux divers appareils et permet d'amorcer à volonté le tube du siphon ou de refouler du liquide dans son intérieur pour le désobstruer. Il se compose d'un tube de verre en Y dont la partie inférieure reste libre. Une des branches du V peut être adaptée à la sonde, l'autre est mise, par un tube de caoutchouc, en communication avec une poire qui permet

de pratiquer l'aspiration ou le refoulement. Il suffit de vider la poire, de boucher avec un doigt l'extrémité du tube en Y et de laisser la poire se distendre par le fait de son élasticité, le contenu est aspiré. Pour refouler

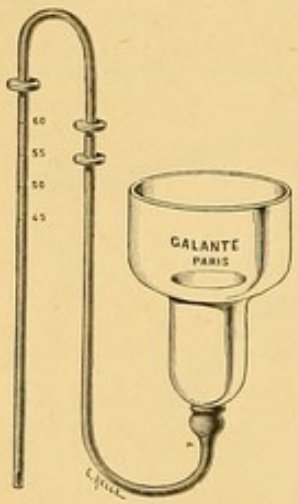

FIG. 5. — Appareil de Frémont.

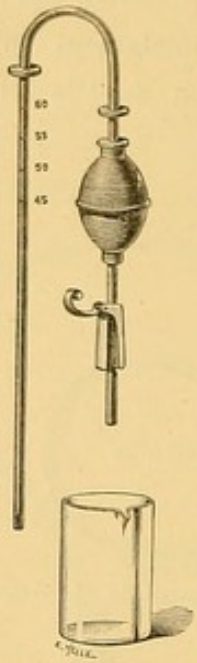

FIG. 6. — Appareil de Frémont disposé pour l'extraction du suc gastrique.

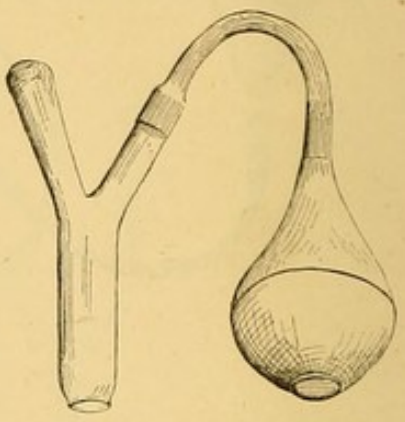

FIG. 7. — Dispositif de Soupault.

le liquide dans l'estomac il suffit de presser un peu la poire après avoir bouché avec le doigt l'extrémité inférieure du tube en Y (fig. 7).

TECHNIQUE DU LAVAGE

Le malade étant assis, avec une serviette nouée autour du cou, on le rassure, on lui fait ouvrir la bouche et, avec la main droite, on introduit la sonde simplement trempée dans un peu d'eau fraîche, l'index gauche déprimant, si c'est nécessaire, la base de la langue et dirigeant en bas l'extrémité de la sonde. Au moment où la sonde parvient à la partie inférieure de l'entonnoir pharyngé, elle rencontre une certaine résistance et provoque quelquefois un peu de toux ; il faut alors engager le malade à respirer largement et à faire des efforts de déglutition. En même temps

on pousse la sonde qui pénètre dans l'œsophage. Un léger ressaut et l'émission sonore de gaz indiquent que le cardia est franchi.

Souvent les liquides contenus dans l'estomac refluent immédiatement et il suffit d'abaisser l'entonnoir vers un récipient placé à terre pour voir l'écoulement se continuer régulièrement suivant le principe du siphon. Parfois l'écoulement ne se produit pas : il faut alors faire tousser le malade de manière à produire sur l'estomac une série de secousses expulsives. Cela suffit le plus souvent pour amorcer le siphon.

Quelquefois l'écoulement ne se fait pas, parce qu'on a trop enfoncé le tube, il suffit de le ramener un peu à soi pour provoquer l'écoulement. Enfin il peut être utile de provoquer, par de petits mouvements de va-et-vient, des efforts de vomissement.

Pour le lavage, l'eau est versée dans l'entonnoir ; en élevant celui-ci on fait pénétrer le liquide dans l'estomac, on l'abaisse vivement avant qu'il soit complètement vide ; le siphon étant amorcé, l'eau revient plus ou moins mélangée de suc gastrique et de détritus alimentaires. En renouvelant la même manœuvre, on arrive à débarrasser à peu près complètement l'estomac. On retire alors la sonde en engageant le malade à faire quelques mouvements de déglutition qui préviennent des régurgitations parfois très pénibles.

ACCIDENTS. INDICATIONS. CONTRE-INDICATIONS

Le lavage de l'estomac est une opération essentiellement simple qui ne présente guère de dangers. On a cependant signalé l'introduction de la sonde dans les voies aériennes, son enroulement dans le fond de la gorge, la réapparition d'une hématémèse, la perforation d'un cancer, l'apparition de contractures, tout à fait identiques à celles qui sont décrites sous le nom de tétanie.

Le lavage de l'estomac est contre-indiqué dans les névroses cardiaques, dans la tuberculose avancée, dans les cachexies profondes, l'excitation du malade, la résistance qu'il oppose pouvant être le point de départ d'accidents. Il l'est aussi dans les ulcères accompagnés de gas-

trorrhagie et dans les cancers avec vomissements noirs, cas où il pourrait être le point de départ d'accidents locaux graves.

Le lavage de l'estomac a été employé très fréquemment dans le traitement des maladies de cet organe, il y a une dizaine d'années. On y a recours un peu moins fréquemment aujourd'hui. Les médecins l'utilisent encore assez souvent dans les formes graves de la dilatation stomacale et dans les moyennes lorsqu'elles s'accompagnent de catarrhe, de fermentations et d'hyperacidité faisant souffrir le malade. Il soulage les malades mais ne guérit pas les sténoses pyloriques et fait perdre un temps précieux, alors que l'intervention opératoire serait le salut du malade.

Le lavage a été aussi préconisé par quelques chirurgiens avant les opérations sur l'estomac, dans l'obstruction intestinale, la péritonite, etc.

Enfin le cathétérisme, pratiqué comme nous venons de l'indiquer, a divers autres usages : on l'a utilisé pour le gavage, pour l'étude des fonctions motrices de l'estomac et pour celle de la sécrétion gastrique.

L'étude des repas d'épreuve (1) extraits avec la sonde est surtout intéressante pour le médecin ; elle permet de constater l'hyperchlorhydrie, l'anachlorhydrie ou le chimisme normal de l'estomac.

Pour le chirurgien, ce qu'il y a de plus important à étudier, c'est le résultat du cathétérisme fait à jeun. 12 heures après le dernier repas, l'estomac doit être vide ; si le cathétérisme, avec ou sans lavages ramène des débris alimentaires, c'est qu'il y a obstacle grave à l'évacuation de l'estomac (sténose pylorique ou adhérences gênant les contractions de l'organe). En pareil cas, on peut atténuer les symptômes graves par des lavages, l'administration des alcalins, on n'arrivera pas à la guérison et si le trouble apporté à l'évacuation de l'estomac est suffisant, le malade, tout en étant soulagé, tombera progressivement dans l'inanition. *La perte de poids jointe à la stase alimentaire* est donc, au premier chef, *une indication opératoire*. Aussi ne saurions-nous trop insister sur cette exploration de l'estomac à jeun.

(1) Un estomac sain doit être vide 6 heures après un repas composé d'une assiette de soupe, d'un plat de viande, de pain et d'un verre d'eau (Leube).

L'examen de ces liquides de stase, est aussi intéressant pour le diagnostic de la maladie en présence de laquelle on se trouve.

Dans l'ulcère, c'est généralement un liquide très abondant, fluide, ayant une odeur de vin fermenté, contenant une quantité d'acide chlorhydrique forte ou normale.

Dans le cancer, le liquide est le plus souvent épais, pâteux, mêlé de mucus et a une odeur d'acide butyrique. Il ne contient pas d'acide chlorhydrique et, par contre, renferme souvent de l'acide lactique. La présence de ce dernier, considérée par quelques auteurs, spécialement en Allemagne, comme symptomatique du cancer, est simplement liée à l'anachlorhydrie et peut se rencontrer dans de simples gastrites chroniques.

CHAPITRE III

GASTROTOMIE

La *gastrotomie* est l'ouverture de la cavité stomacale. C'est à tort que l'on a quelquefois confondu sous ce nom toutes les opérations s'accompagnant d'ouverture de l'abdomen, confusion qu'on retrouve encore en 1880 dans un travail de L.-H. Petit (1). Aujourd'hui tout le monde est d'accord pour appeler *gastrotomie* ou *taille stomacale* (2) l'ouverture simple de l'estomac.

§ 1. — Historique

La gastrotomie est une vieille opération (3). Florian Matthis (de Brandebourg) l'aurait pratiquée pour la première fois à Prague en 1602, le premier jeudi après la Pentecôte. Il s'agissait d'un paysan bohémien qui avait l'habitude de se loger un petit couteau dans la gorge et qui se faisait fort d'avaler des liquides pendant qu'il gardait le couteau dans le pharynx; un jour, aux fêtes de Pâques, il avala son couteau.

Depuis cette époque la gastrotomie a été pratiquée à des intervalles variant de dix à vingt-cinq ans.

Presque toujours il s'agissait d'un *corps étranger* dégluti, un couteau, une fourchette, un dentier, une tige de plomb, etc. (4).

Dans certaines circonstances, la gastrotomie a dû être pratiquée pour enlever des *boules de cheveux*. Cette variété toute spéciale de corps

(1) L.-H. Petit. Revue sur la gastrotomie. *Revue générale des sciences médicales*, Paris, 1880, t. XVI, p. 744.

(2) Colin (J.-J.). *La taille stomacale*. Th. de Paris, 1877, n° 402.

(3) Consulter pour l'historique, L.-H. Petit. De la gastrotomie. *Revue des sciences médicales*, Paris, 1880, t. XVI, p. 742.

(4) Colin (J.-J.). *Loc. cit.*

étrangers est très fréquente chez les ruminants qui se lèchent constamment et accumulent dans l'estomac des poils y formant des boules plus ou moins volumineuses. Elle existe aussi chez la femme, certaines femmes mettant en boule les cheveux détachés pendant qu'elles se peignent et les avalant.

Ainsi se forment des tumeurs perceptibles au palper abdominal et pouvant causer des accidents mortels (1).

Dans ces quinze dernières années, au lieu de laisser mourir les malades, on est intervenu opératoirement. Schönborn (2), Kn. Thornton (3), Swain (4), Eiselsberg (5), ont guéri leurs malades par la taille stomacale.

En dehors des corps étrangers, la gastrotomie a été pratiquée comme *opération préliminaire* à l'extraction d'un corps étranger ou à la dilatation d'un rétrécissement de l'œsophage (6), à la dilatation du pylore.

C'est ainsi que Richardson put enlever, après gastrotomie préalable, un dentier arrêté depuis 10 mois dans l'œsophage, un peu au-dessus du cardia. Il dut faire une longue incision et introduire, dans l'estomac, la main entière pour guider sa pince. Le malade guérit.

Loreta (7) utilisa la gastrotomie préalable pour faire la divulsion

(1) BAUDAMANT. Description de deux masses de cheveux, etc. *Histoire de la Soc. royale de médecine*, 1777-1779, Paris, 1780, t. II, p. 262 ; garçon mort à 16 ans ; avait coutume d'avaler des poils de cheval depuis sa plus tendre enfance. — POLLOCK. Section of two larges masses of hair, etc. *Transactions of the pathological Society*, London, 1851-52, p. 327 ; fille de 18 ans. — GEORGE MAY. *Association medical Journal*, London, 28 décembre 1855, t. II, p. 1147 ; masse de cheveux de 26 onces. — RITCHIE. *Edinburgh med. Journal*, t. IX ; femme de 21 ans. — RUSSELL. A case in which the cavity of the stomach was occupied hy an enormous mass of human hair. *Medical Times and Gaz.*, London, 1869, t. I, p. 681 ; femme de 31 ans. — BEST Death from accumulation of hair, etc. *Brit. med. J.*, 1869, t. II, p. 630, femme de 30 ans. — WILLIAM GULL. Accumulation of hair, etc. *Trans. of the clinic. Soc.*, London, t. IV, p. 180 ; femme de 32 ans.

(2) SCHÖNBORN (de Kœnigsberg). *Archiv f. klin. Chir.*, Berlin, 1883, t. XXIX, p. 609.

(3) THORNTON (J. KNOWSLEY). A successful case of gastrotomy for the removal of a large mass of hair from the stomach. *Lancet*, London, 9 janvier 1886, t. I, p. 57.

(4) SWAIN. Case of gastrotomy ; removal of a mass of hair weighing from the stomach ; recovery. *Lancet*, London, 22 juin 1895, t. I, p. 1581.

(5) EISELSBERG. Zur casuistik des Resectionen und Enteroanastomosen am Magen und Darmcanale. *Arch. f. klin. Chir.* Berlin, 1897, t. LIV, p. 568.

(6) RICHARDSON (MAURICE H.). A case of gastrotomy, digital exploration of œsophagus, etc. *Boston med. and surg. J.*, 16 déc. 1886, t. II, p. 567.

(7) LORETA, trad. par ANCONA. De la divulsion digitale du pylore et de la divulsion instrumentale de l'œsophage et du cardia. *Arch. gén. de méd.*, Paris, 1885, t. II, p. 318. Nous verrons plus loin (voir *Dilatation du pylore*) le procédé conseillé pour dilater le pylore sténosé. Pour

tant de rétrécissements œsophagiens que de rétrécissements pyloriques.

Enfin, dans ces derniers temps, on a préconisé la gastrotomie comme *opération exploratrice*, pour inspecter *de visu* les lésions de l'intérieur de l'estomac (1), pour exciser des ulcères, pour les cautériser, pour arrêter des hémorrhagies intra-stomacales (2) et même pour extirper des tumeurs intra-stomacales pédiculées (3).

§ 2. — Opération

La première question qui se pose lorsqu'on veut ouvrir l'estomac, c'est de savoir exactement où il se trouve. A cet égard, il règne entre les auteurs un touchant désaccord. Suivant les uns, l'estomac a une direction transversale, suivant d'autres, il est oblique en bas et à droite, suivant d'autres enfin il est complètement vertical. Les recherches, que nous avons faites, nous ont montré que ses rapports étaient variables, suivant l'état de réplétion ou de vacuité du viscère, suivant les déplacements et les dilatations pathologiques qu'il peut présenter. D'une manière générale, il nous a semblé cependant que la petite courbure affectait une direction presque verticale, le pylore venant se cacher sous le foie, la partie moyenne de la grande courbure venant se mettre en

la dilatation du cardia, Loreta ouvre l'estomac suivant son grand axe entre les deux courbures, le fait maintenir par un aide et, sur l'index gauche introduit dans le cardia, glisse sa pince dilatatrice. Celle-ci ressemble à la pince à dilatation périnéale de Dupuytren, mais ses proportions sont très différentes : les branches sont longues de 24 centimètres du point articulaire à leur extrémité antérieure ; les manches sont plus arqués et faits de telle manière que les branches ne peuvent s'écarter l'une de l'autre que de 5 centimètres au plus. Après avoir pénétré à travers le rétrécissement, il fait écarter les branches de la pince qu'il retire de haut en bas. La même manœuvre est répétée plusieurs fois de suite et la dilatation est obtenue. La pince est alors retirée, l'estomac suturé et la plaie abdominale refermée.

(1) Defontaine. Extirpation du cancer de l'estomac. *Arch. provinciales de chirurgie*, Paris, 1892, p. 77. — Delagénière (Henry). De l'exploration intra-stomacale après gastrotomie. *Bulletins et mém. de la Soc. de chirurgie*, Paris, 10 mars 1897, p. 200, et *Arch. provinciales de chirurgie*, Paris, 1897, p. 239.

(2) Marion. *De l'intervention chirurgicale dans le cours et les suites de l'ulcère de l'estomac.* Thèse de Paris, 1896-1897.

(3) Chaput, après gastrotomie, a excisé un adénome pédiculé de la paroi postérieure de l'estomac. (Chaput. *Bull. et Mém. de la Soc. de chir.* Paris, 1894, p. 452.) — La même opération a été faite par Lyman. (C.-B. Lyman. Report of a case of gastrotomy for removal of a pedunculated carcinoma of the stomach. *Annals of surgery.* Philadelphia, 1896, t. II, p. 310.)

contact avec la paroi abdominale antérieure et cela dans une étendue plus ou moins grande suivant la dilatation plus ou moins grande de l'estomac, celle-ci s'effectuant principalement aux dépens de la portion de l'estomac intermédiaire à la grande tubérosité et à l'antre pylorique.

Du reste, dans le cas de corps étranger, il arrive souvent que l'on sente le corps du délit par le palper abdominal, comme cela nous est arrivé chez un malade que nous avons débarrassé d'une fourchette qu'il avait avalée accidentellement (1).

Pour pratiquer sa célèbre opération de l'homme à la fourchette,

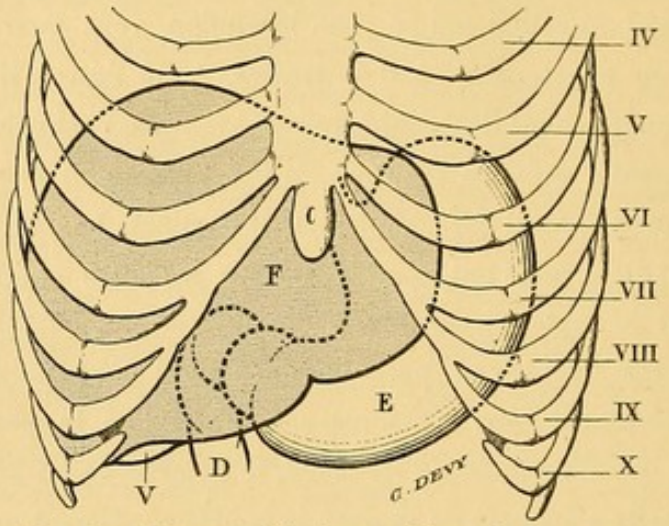

FIG. 8. — Rapports de la face antérieure de l'estomac.
E. Estomac. — F. Foie. — V. Vésicule biliaire. — D. Duodénum. — Entre la 9e côte (IX) et la dixième (X), on voit le ligament qui les unit.

opération irrégulièrement menée, où le chirurgien tenta inutilement de provoquer des adhérences par l'application répétée de caustiques, L. Labbé fit quelques recherches anatomiques sur les rapports anatomiques de l'estomac. Ces recherches, faites à l'amphithéâtre des hôpitaux par son neveu, Ch. Labbé, conduisirent à cette conclusion que toujours ce viscère était en rapport direct avec la paroi antérieure de l'abdomen dans l'aire d'un petit triangle, *limité à droite* par le lobe gauche du foie, *à gauche* par le rebord costal, *inférieurement* par une ligne transversale passant par les cartilages des neuvièmes côtes (fig. 8).

(1) F. TERRIER. Fourchette arrêtée dans l'estomac, gastrotomie, suture de la plaie stomacale; réduction immédiate, guérison. *Bull. et mém. de la Soc. de chir.*, Paris, 1889, p. 436.

L. Labbé conseilla dès lors de faire une incision parallèle au rebord costal gauche et à 1 centimètre en dedans de lui, incision de 4 centim., dont l'extrémité inférieure tomberait sur une ligne transversale passant par le cartilage des neuvièmes côtes, faciles à déterminer en comptant les côtes de haut en bas et en constatant, ce qui est vrai le plus souvent, que la côte immédiatement sous-jacente, la dixième, se meut et détermine un frottement spécial sur elle, lui étant reliée par un ligament de 6 à 7 millim.

D'autres incisions ont été préconisées :

Hubner conseille d'inciser sur la saillie du corps étranger ; Schwab, Cayroche veulent qu'on fasse une incision verticale sous les fausses côtes gauches ; Bell préconise une incision de la neuvième côte gauche à l'ombilic.

Il nous semble que l'incision médiane est supérieure à toutes les autres. Elle ne donne pas de sang pourvu qu'on ait la précaution de rester légèrement à gauche de la ligne médiane pour éviter la faux de veine ombilicale, elle permet de s'orienter facilement, elle peut être agrandie à volonté.

La recherche de l'estomac est facile. Le plus souvent on l'a sous les yeux. S'il est rétracté, il suffit de se rappeler un rapport constant, véritable repère indiqué autrefois par Sédillot, la face inférieure du foie. Toujours la petite courbure est en rapport avec celle-ci. Rien de plus simple dès lors que de suivre la face inférieure du foie avec le doigt pour accrocher l'organe qui profondément est en rapport direct avec elle et l'amener dans la plaie ; c'est l'estomac, facile à reconnaître à sa couleur et à son mode de vascularisation.

L'estomac découvert est amené au niveau de la plaie pariétale ; quelques chirurgiens, craignant l'écoulement du contenu stomacal dans le péritoine, ont conseillé de commencer par fixer l'estomac dans la plaie, de faire, en un mot, une *gastropexie*. C'est la pratique que suivit, en 1876, L. Labbé.

Auparavant, on avait cependant ouvert directement des estomacs pour en extraire des corps étrangers. Bien plus, une fois le corps étranger retiré, les chirurgiens anciens abandonnaient l'estomac dans le ventre,

se fiant aux contractions musculaires pour maintenir l'incision fermée. Comme ils maintenaient leurs malades à une diète absolue, ils obtinrent un certain nombre de guérisons.

Leur manière de procéder, évidemment trop simpliste, pouvait être rendue parfaite en y adjoignant la suture de l'estomac. En tout cas l'opération en deux temps, la gastropexie préalable, la fistulisation temporaire de l'estomac de L. Labbé, étaient des complications inutiles.

L'estomac étant attiré au dehors, après libération des adhérences, s'il y en a, on le maintient soit avec une pince mousse, soit, ce qui vaut mieux, avec les doigts d'un aide et on l'isole au milieu de compresses stérilisées.

Voyant bien ce qu'on fait, on l'incise alors au dehors du ventre, évitant le plus possible les gros vaisseaux, les pinçant au besoin et les liant. Arrivé au niveau des couches profondes de l'estomac, on veille à ne pas décoller la muqueuse et dès qu'elle est incisée on la repère avec quelques pinces pour qu'elle ne disparaisse pas dans la profondeur.

L'incision faite, on retire le corps étranger, puis on referme la plaie stomacale. On a fait 2 ou 3 plans de sutures : 1 muqueux, 1 séro-musculaire; ou 1 muqueux, 1 musculaire, 1 séreux.

C'est de cette manière que nous avons opéré en 1889 dans le cas suivant :

Obs. I. — *Fourchette dans l'estomac. Gastrotomie. Guérison.* — D..., 19 ans, boucher, entre le 10 avril 1889 à l'hôpital Bichat. Il raconte que la veille au soir, en voulant pousser une peau d'orange arrêtée dans son gosier avec sa fourchette, cette dernière a été entraînée dans l'œsophage et qu'il l'a avalée.

A ce moment même il n'a ressenti aucune douleur ; mais, au bout d'une heure environ, il éprouva des douleurs au niveau du creux épigastrique, douleurs analogues à celles que l'on ressent quand on a très faim. Ces douleurs s'exaspéraient par instants, ce que le malade attribuait au déplacement du corps étranger dans l'estomac.

État à l'entrée. — Le creux épigastrique est déprimé, ce qui tient à l'état de maigreur du sujet. En l'examinant à contre-jour, on aperçoit une petite saillie située *à droite de la ligne médiane*, à 15 millimètres de cette ligne. Cette saillie suit manifestement les mouvements de la respiration ; dans les fortes inspirations, elle descend jusqu'à 2 centimètres de l'ombilic, et remonte dans les fortes expirations à 4 centimètres environ au-dessous du rebord des faussses côtes.

A la palpation, cette saillie est dure, communique à la main les battements aortiques ; en outre, on la sent glisser sous le doigt pendant les mouvements respiratoires.

Nulle part on ne trouve d'autre saillie ; de plus, en glissant le doigt sous la tumeur,

elle semble se continuer avec une paroi résistante, sur laquelle on sent encore des battements aortiques, et qui se dirige en haut vers l'appendice xiphoïde.

De cet examen, il résulterait que l'extrémité saillante n'est autre que le bec du manche de la fourchette, que cette dernière n'est pas couchée transversalement dans l'estomac, mais dirigée obliquement, comme si l'extrémité des dents était encore engagée ou fixée dans la région du cardia.

Le lendemain, 11 avril, les choses ont peu changé, le malade a souffert la nuit, mais a pu dormir ; quant à la saillie formée par l'extrémité droite de la fourchette, elle est moins visible et reportée plus à droite de la ligne médiane.

Gastrotomie, par M. Terrier avec l'aide du Dr Quénu. — Incision médiane sur la ligne blanche, longue d'environ 11 centimètres et s'étendant d'un point situé à 8 centimètres au-dessous de l'appendice xiphoïdien jusqu'à 4 centimètres au-dessus de l'ombilic.

Les couches sous-cutanées sont ensuite divisées, puis l'aponévrose, qui est épaisse et résistante. La graisse sous-péritonéale est abondante, elle est incisée avec précaution.

Avant d'ouvrir le péritoine, M. Terrier reconnaît la situation de la fourchette qui glisse sous son doigt en suivant les mouvements du diaphragme.

La séreuse est alors ouverte à la partie inférieure de l'incision. L'estomac apparaît alors rouge, congestionné. Il présente une petite saillie qui correspond à l'ouverture abdominale et qui est formée par l'extrémité mousse de la fourchette.

M. Terrier saisit l'extrémité de la fourchette à travers les parois stomacales, qu'il attire par la plaie, et qu'il incise après avoir placé tout autour des compresses et des éponges protectrices. L'ouverture est faite au bistouri et avec la précaution d'éviter les vaisseaux. Dès que l'organe est ouvert, des pinces sont placées d'une part sur la muqueuse et d'autre part sur la musculeuse et la séreuse réunies. Enfin l'ouverture est agrandie jusqu'à ce que le manche de la fourchette vienne faire hernie à travers. La fourchette est alors facilement dégagée et extraite.

Il résulte de cette incision une petite plaie de l'estomac longue de 15 millimètres à 2 centimètres environ qui est traitée de la façon suivante :

La muqueuse, dans une très petite étendue, est séparée de la couche musculeuse, puis suturée au moyen de cinq points de suture faits au catgut.

La séreuse, avec la musculeuse, sont réunies par cinq autres sutures de Lembert faites également au catgut. Il en résulte, lorsque les fils sont noués, une cicatrice linéaire au niveau de laquelle la séreuse est partout et parfaitement en contact avec elle-même.

L'estomac est alors abandonné à lui-même dans l'abdomen.

La plaie abdominale est alors fermée par deux plans de sutures, un premier plan de catguts ferme la séreuse, puis cinq fils d'argent sont passés à travers la peau et l'aponévrose. Enfin l'affrontement de la peau est obtenu par sept crins de Florence.

Pansement iodoformé.

Durée de l'opération, 35 minutes.

On a utilisé 30 grammes de chloroforme.

Remarque. — La fourchette est en étain et mesure 22 centim. de longueur.

Marche. — Les suites opératoires furent très simples, la température resta absolument normale dès le jour de l'opération.

15 avril, premier pansement. Trois fils d'argent sont retirés, plaie réunie.

Le 17, deuxième pansement. Les deux derniers fils d'argent sont retirés.

Le 21, troisième pansement. Les crins retirés, on place du lint boracique sur la plaie, qui peut être considérée comme absolument guérie.

Comme régime, le malade prend, le lendemain de l'opération, 1 gramme de naphtol par jour, et on le laisse à la diète complète pendant quarante-huit heures. Au bout de ce temps, on permet du lait : un demi-litre le 14 avril, un litre le 15; le 16 on lui laisse manger un œuf.

Après ce jour, il entre en convalescence et recommence peu à peu l'usage des aliments solides.

D'ailleurs, dès le cinquième jour après l'opération, il a mangé du pain qu'il se procurait en cachette dans la salle.

Il quitte l'hôpital le 1er mai 1889 absolument guéri, et mange comme tout le monde.

Revu le 17 mai 1889, D... dit que tout effort violent, surtout avec renversement du tronc en arrière, détermine un tiraillement douloureux du côté de la cicatrice. De plus, il prétend que la digestion de la viande est assez pénible.

Toutefois, l'état général est excellent et le malade a fort bon appétit. La cicatrice est rougeâtre, chéloïdienne, fort résistante, elle ne présente pas de tendance à l'éventration. Elle est longue de 9 centimètres, et située à 8 centimètres de l'appendice xiphoïde, et à 4 centimètres de l'ombilic.

Aujourd'hui nous serions tenté d'opérer plus simplement, faisant d'abord un surjet qui comprend toutes les tuniques de l'estomac, surjet hémostatique en même temps qu'oblitérant, puis par-dessus ce surjet, un deuxième surjet séro-musculaire.

Les parties essuyées, on les rentre dans l'abdomen que l'on referme ensuite suivant le mode habituel.

Le pansement ne présente rien de particulier, un peu de morphine et la diète pendant les 24 ou 48 premières heures nous semblent suffisants. Des injections sous-cutanées de sérum, des lavements nutritifs, des lavages de la bouche seront prescrits. Puis on donnera du lait, des œufs, du bouillon, des soupes jusqu'au quatrième ou cinquième jour, moment où l'on commencera une alimentation plus substantielle.

Lorsque la gastrotomie est pratiquée pour faire l'examen direct de lésions de la muqueuse stomacale, elle peut être plus complexe. Certes elle est simple lorsqu'il s'agit, comme l'un de nous y a eu recours dans un cas, de voir quelles sont les limites d'une lésion cancéreuse de la muqueuse, mais elle peut être difficile dans certain cas de lésions très limitées, dans la recherche d'une érosion, point de départ d'une gastrorrhagie par exemple. Il faut alors faire cette exploration suivant certaines règles, qui ont été

bien étudiées par notre ancien interne Savariaud (1). On examine la face antérieure de l'estomac puis sa face postérieure, après effon-

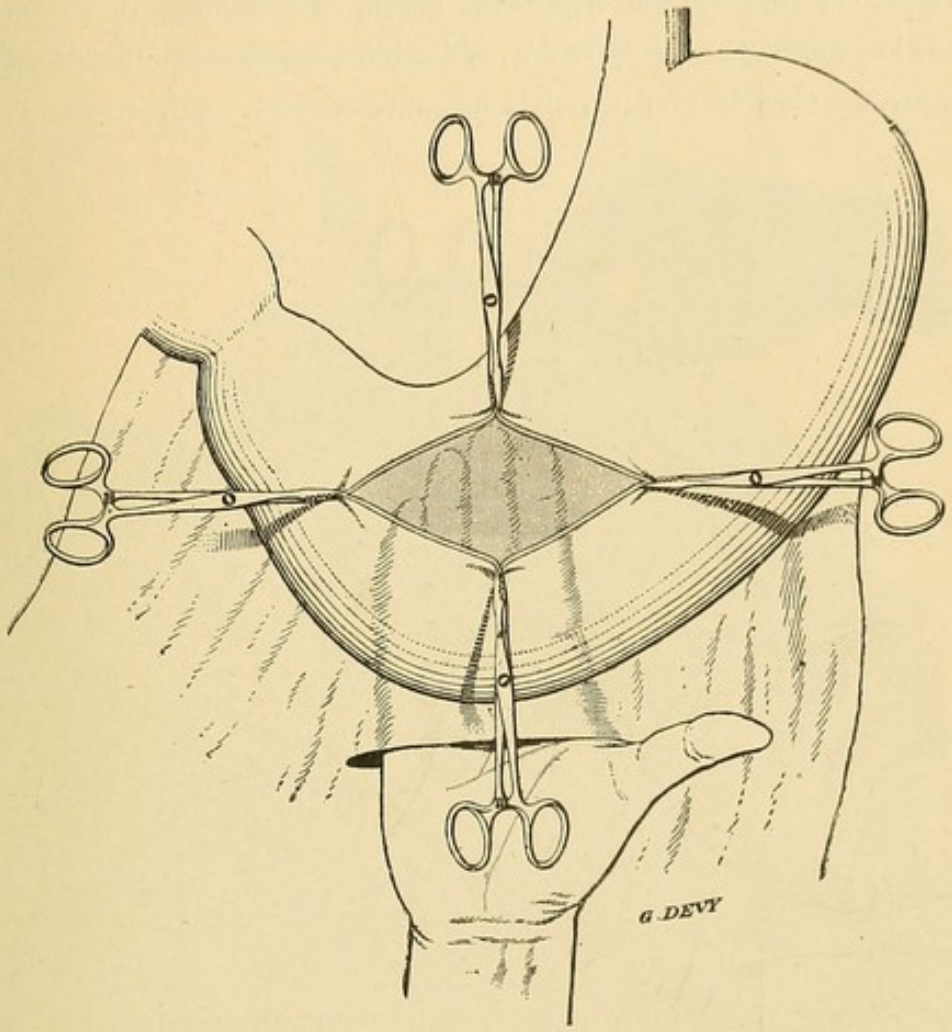

FIG. 9. — Main introduite dans l'arrière-cavité des épiploons.

drement du ligament gastro-colique dans sa partie gauche (2), et au-

(1) SAVARIAUD. *De l'ulcère hémorrhagique de l'estomac et de son traitement chirurgical*, Paris, Steinheil, 1898.

(2) Savariaud conseille d'agir sur la partie gauche de l'épiploon gastro-colique parce que l'on ouvre sûrement la bourse rétro-stomacale, tandis que si l'on déchire le ligament au niveau de l'antre du pylore, on risque de tomber sur le ligament postérieur du pylore, et, dans ce cas, on croit à des adhérences de la face postérieure de l'estomac, alors qu'il n'en existe pas en réalité (ce ligament postérieur du pylore s'étend du pancréas au pylore, au voisinage de la petite courbure ; il sépare la bourse rétro-stomacale, d'une cavité séreuse, située au-dessus et à droite d'elle, cavité logeant le lobe de Spiegel et méritant pour cette raison le nom de bourse sous-hépatique ; son développement est très variable suivant les sujets. Comme il est avasculaire, on peut l'effondrer sans danger une fois la bourse rétro-

dessous des artères gastro-épiploïques (1), on fait sur l'estomac, à égale distance des deux courbures, une incision transversale de 8 à 10 centimètres. On vide avec un aspirateur les liquides stomacaux accumulés dans la grosse tubérosité, puis avec des tampons montés on absterge la muqueuse. Ceci fait, on peut déjà examiner la partie moyenne de l'esto-

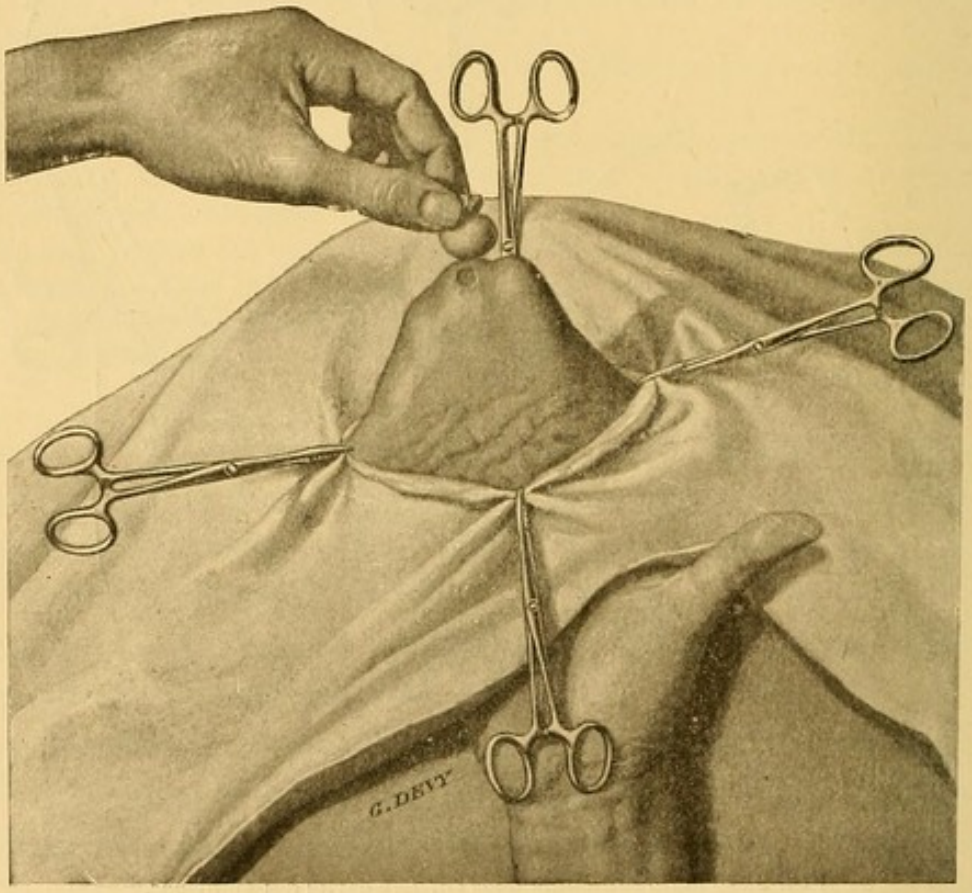

FIG. 10. — Retournement de l'estomac. Les lèvres de la plaie stomacale sont fixées par quatre pinces à la fente faite à une compresse ; l'extrémité des quatre derniers doigts introduite, par une incision faite à l'espace gastro-colique, dans l'arrière-cavité des épiploons, retourne l'estomac comme un bonnet, muqueuse en l'air.

mac. Si l'on ne voit pas la lésion, on retourne l'estomac comme un bonnet, muqueuse en l'air, avec l'extrémité des doigts introduits en arrière de l'organe, dans l'arrière-cavité des épiploons (fig. 9). On peut

stomacale ouverte et faire ainsi communiquer largement les deux parties de l'arrière-cavité des épiploons).

(1) Pour éviter la lésion des nombreuses branches que ces artères gastro-épiploïques donnent à l'estomac (SAVARIAUD).

ainsi amener au jour tous les points mobiles de l'estomac, les deux faces, les deux courbures et une partie de la grosse tubérosité (fig. 10).

Pour voir le cardia, il faut, dit Savariaud, soulever le lobe gauche du foie avec un écarteur plat, très long et peu large, qu'on

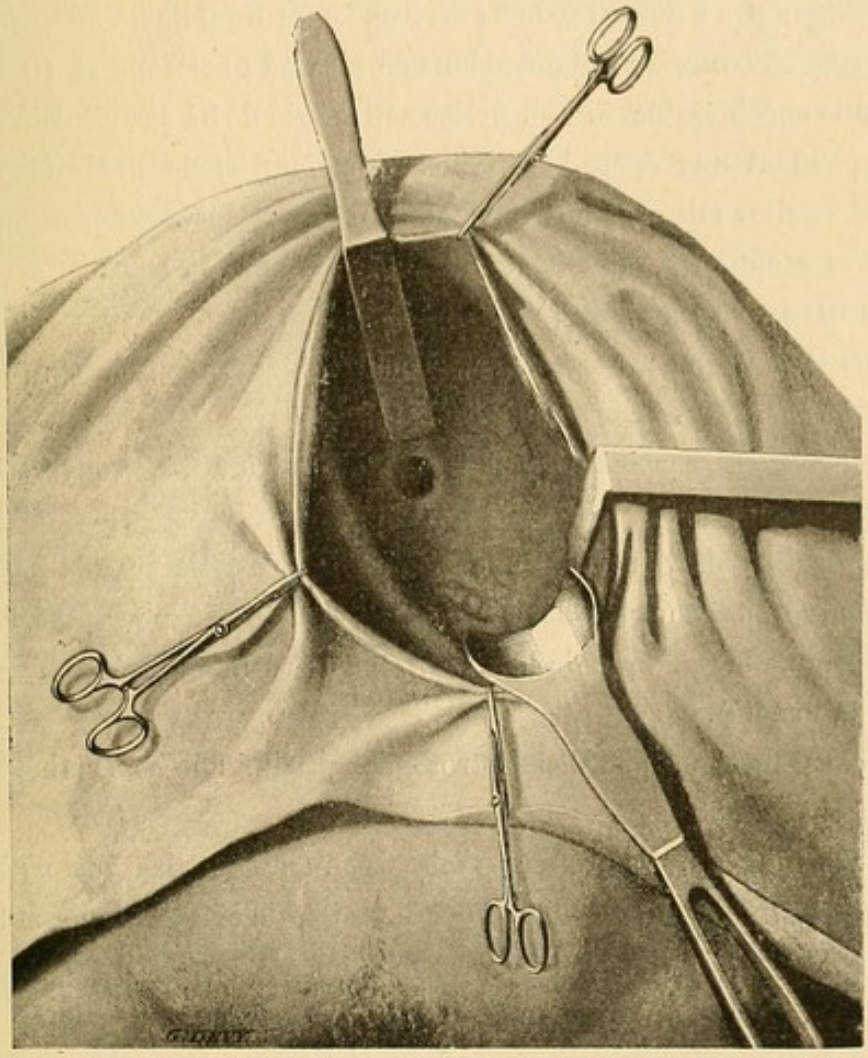

FIG. 11. — Exploration du cardia. Des écarteurs sont placés et permettent de voir l'orifice cardiaque et la grosse tubérosité.

introduit dans la cavité stomacale jusqu'au voisinage du cardia, un peu à gauche de la ligne médiane. Plaçant en face de cet écarteur une large valve qu'on tire en bas et à gauche, on voit toute la grosse tubérosité et le cardia (fig. 11).

§ 3. — Résultats et indications

En ajoutant aux 26 cas de gastrotomie réunis par Crédé (1) 28 autres cas, colligés par Fricker (2), nous arrivons à un total de 54 *gastrotomies pour corps étrangers* qui ont donné en bloc 44 guérisons et 10 morts, mortalité considérable. Si l'on divise cette série de 54 cas en deux, l'une correspondant aux opérations faites dans la période préantiseptique, l'autre à celles faites depuis la mise en pratique des méthodes antiseptiques et aseptiques, on voit que dans la première on a eu :

Sur 19 cas, 15 guérisons, 4 morts.

Dans la deuxième :

Sur 35 cas, 29 guérisons, 6 morts.

Heydenreich, recueillant 15 faits postérieurs à 1877, trouve 13 guérisons, 2 morts (3).

Les résultats doivent, croyons-nous, encore s'améliorer et la gastrotomie pour corps étrangers doit être à l'heure actuelle, pour tout chirurgien rompu à la pratique de la chirurgie gastro-intestinale, une opération bénigne (4).

Il en est de même pour les gastrotomies préliminaires au cathétérisme de l'œsophage.

Au contraire, les gastrotomies faites pour arrêter des *hémorrhagies stomacales abondantes*, suite d'ulcère vrai ou de cette maladie autrefois connue sous le nom d'érosion hémorrhagique de l'estomac (5), et récem-

(1) Crédé. *Archiv für klinische Chirurgie*, Berlin, 1886, t. XXXIII, p. 574.

(2) Fricker. Ein seltener Fall von Fremdkörper in Magen. Gastrotomie. Heilung. *Deutsche med. Woch.*, Leipzig, 1897, n° 4, p. 574.

(3) Heydenreich. De la taille stomacale. *Semaine médicale*, Paris, 1891, p. 1. (La statistique comprend 3 morts ; nous avons dû en supprimer une, car il compte par erreur comme mort un cas de Félizet).

(4) Elle peut être suivie de guérison même dans les cas où l'estomac contient des corps étrangers multiples. Fricker (*loc. cit.*) put extraire de l'estomac d'une aliénée : une clef, deux cuillers à café, une fourchette, deux épingles à cheveux, 12 morceaux de verre, une plume d'acier, 9 aiguilles, un morceau de graphite, un bouton de bottine, un fragment d'espagnolette, deux poinçons ; son opérée guérit.

(5) Cruveilhier. *Anatomie path. du corps humain*, Paris, 1830-1842, livraisons XXX et XXXI.

ment décrite par Dieulafoy sous le nom *d'exulceratio simplex* (1), n'ont donné que des résultats immédiats médiocres. Sur 9 cas, nous trouvons 6 morts et 3 guérisons (2).

De l'exposé de ces divers résultats opératoires, nous devons conclure que dans les corps étrangers de l'estomac, la gastrotomie est indiquée d'une manière absolue, dès que le diagnostic est posé, à moins qu'il ne s'agisse d'un de ces corps qui peuvent sans inconvénient parcourir tout le tube digestif. Elle est de même indiquée pour pratiquer le cathétérisme rétrograde de l'œsophage dans les cas où le passage d'instruments par les voies naturelles a été reconnu impossible (3). Dans la gastrorrhagie foudroyante (4) les résultats actuels de la gastrotomie font que l'opération est plus discutable. Il est certain que bon nombre de malades guérissent après une hématémèse abondante; par la diète absolue et la glace sur l'épigastre.

De ce fait que la chirurgie n'a pas encore donné tout ce qu'on peut en attendre, on ne peut conclure que l'opération doive être rejetée. Nous sommes au début de ces opérations, qui souvent ont été mal conduites, en particulier dans les cas d'érosion hémorrhagique, peu connues jusqu'à ces derniers temps. Aussi pouvons-nous espérer que les résultats iront s'améliorant et devons-nous encore conserver l'espoir d'arriver à guérir le plus grand nombre des hémorrhagies graves de l'estomac dans un avenir très rapproché.

— PILLIET. Étude d'histologie sur l'érosion hémorrhagique de la muqueuse de l'estomac dans les gastrites. *Bull. de la Soc. anat.*, Paris, 1891, p. 693.

(1) DIEULAFOY. Exulceratio simplex. L'intervention chirurgicale dans les hématémèses foudroyantes consécutives à l'exulcération simple de l'estomac. *Bull. de l'Académie de médecine*, Paris, 1898, p. 49, et S. DUPLAY. *Ibidem*, p. 90.

(2) HARTMANN. L'intervention chirurgicale dans les cas d'ulcère de l'estomac. *Bullet. et mém. de la Soc. de chir.*, Paris, 1897, p. 817.

(3) GISSLER a réuni 10 cas de cathétérisme rétrograde de l'œsophage. Dans un de ces cas, Bergmann avait fait une ouverture énorme de l'estomac et engagé dans la partie inférieure du rétrécissement de l'éponge préparée. — (G. GISSLER. Ueber die retrograde Dilatation von Œsophagus-Strikturen. *Beitr. z. klin. Chirurgie*, Tubingen, 1892, t. VIII, p. 109.)

(4) Nous employons ici le mot *gastrorrhagie* de préférence à celui d'*hématémèse* prononcé dans toutes les discussions qui ont eu lieu récemment sur cette question, car il est évident que ce qui doit guider, c'est l'abondance de l'hémorrhagie et non simplement l'abondance du sang vomi. On devra toujours, en présence d'une hématémèse, même petite, rechercher les divers signes de l'anémie aiguë, une quantité considérable de sang ayant pu passer dans l'intestin.

Enfin la gastrotomie est indiquée comme temps préliminaire dans l'ablation des tumeurs polypeuses de l'estomac; Chaput, Lyman, y ont eu recours avec succès (1). On sauvera ainsi des malades comme ceux de Kemk (2), de Robert (3) qui sont morts d'hémorrhagies.

(1) Voir plus haut, p. 23.

(2) KEMK. Ueber einem letal verlaufenen Fall von Myoma ventriculi. *Société médicale de Strasbourg*, 13 octobre 1896; anal. in *Revue de gynécologie et de chirurgie abdominale*. Paris, 1897, p. 743.

(3) ROBERT. *Bull. et mém. de la Soc. de chir.*, Paris, 1898, p. 294.

CHAPITRE IV

GASTROSTOMIE

On décrit sous le nom de *gastrostomie* l'ouverture permanente de l'estomac, la création d'une bouche stomacale (στομα, bouche). Elle a été pratiquée soit pour permettre l'introduction directe des aliments dans l'estomac lorsqu'ils ne peuvent y arriver par les voies naturelles, soit pour faire la dilatation progressive de rétrécissements du pylore, du cardia ou de l'œsophage.

§ 1. — Historique

La première idée de cette opération est due à Egeberg qui, dans un mémoire lu à la Société médicale de Christiania le 8 mai 1837 (1), indiqua théoriquement le moyen de pratiquer des fistules stomacales en s'appuyant sur les faits déjà connus de fistules gastriques consécutives à des traumatismes, en particulier sur l'histoire du canadien de William Beaumont, publiée en 1833.

Blondlot, en 1841, étudiant la digestion gastrique (2), fit sur des animaux, des fistules stomacales pour recueillir le suc gastrique. Il introduisait dans l'ouverture, qu'il pratiquait, une double canule ; le plus ordinairement, ses animaux mouraient de suppuration et de péritonite.

En 1844, Watson (3) considère l'opération comme possible ; il conseille de faire l'ouverture sur la face antérieure de l'organe à égale distance de ses extrémités pour ne pas altérer ses fonctions.

Monneret et Fleury, en 1845, parlent de la possibilité d'établir

(1) Mémoire traduit par L.-H. Petit. *Traité de la gastrostomie*, Paris, 1879.
(2) Blondlot. *Traité analytique de la digestion*, Paris, 1843.
(3) Watson. *Americ. J. of med. sciences*, Philadelphia, 1844, 2e sér., t. VIII, p. 309.

une fistule gastrique lors d'obstruction œsophagienne bas située (1).

En 1846, Sédillot commence la publication de sa série de mémoires par une communication sur la gastrostomie fistuleuse à l'Académie des sciences (2). La même année il étudie dans un mémoire spécial les cas auxquels semble convenir l'opération (3) et il fait des expériences sur les animaux (4). En 1847 il présente, à l'Académie des sciences, une troisième note sur les plaies et fistules de l'estomac dans leurs rapports avec la gastrostomie (5).

La même année, un chirurgien de Cateau-Cambrésis, Pétel, frappé par la lecture des mémoires de Sédillot, propose, à la Société médicale de Cambrai, de faire la gastrostomie à un malade porteur d'un rétrécissement œsophagien et mourant de faim (6). L'opération fut rejetée par ses collègues.

La première opération sur l'homme fut faite le 13 novembre 1849 par Sédillot; le malade était inanitié, à demi-mort; Sédillot ne fit pas de sutures; il se contenta de placer une canule à larges bords, mais la canule ne tint pas, fila dans l'abdomen et le malade succomba (7).

La deuxième opération appartient encore à Sédillot; elle fut faite le 21 janvier 1853, toujours dans de mauvaises conditions. Cette fois, Sédillot fixa l'estomac à la paroi abdominale; mais, sous l'influence d'efforts de vomissements, l'estomac se détacha, il dut le saisir avec une pince; il y eut de la suppuration, une péritonite et le malade succomba le dixième jour.

La troisième opération fut faite en Allemagne par Fenger qui écrivit sur la question un travail très complet (8). Son opération fut régulièrement conduite. Par une incision étendue de la pointe sternale au bord

(1) MONNERET et FLEURY. *Compendium de médecine*, Paris, 1845, t. VI, p. 235.

(2) SÉDILLOT. De la gastrostomie fistuleuse. *Académie des sciences*, 27 juillet 1846, p. 222.

(3) SÉDILLOT. Des cas auxquels la gastrostomie est applicable. *Académie des sciences*, 16 novembre 1846, p. 907.

(4) SÉDILLOT. *Gaz. méd. de Strasbourg*, 1846, p. 406.

(5) SÉDILLOT. Des plaies et des fistules de l'estomac considérées dans leurs rapports avec la gastrostomie. *Académie des sciences*, 5 avril 1847, p. 584.

(6) PÉTEL. De la gastrostomie, appréciation de cette opération. *Gaz. des hôp.*, 1847, p. 103.

(7) Observation relatée in WIMPFFEN. *La gastrostomie et ses indications*. Th. de Strasbourg, 1850, 2e série, n° 209.

(8) FENGER. *Archiv. für pathol. Anatomie*, Berlin, 1854, t. VI, p. 350.

externe du droit gauche, le long du bord des fausses côtes (incision encore décrite sous le nom d'*incision de Fenger*), il ouvrit l'abdomen et alla attirer l'estomac en le prenant entre le pouce et l'index. Transfixant à chaque bout de la plaie l'estomac avec une aiguille et du fil, il l'incisa et le fixa à la paroi ; son opéré succomba. Depuis cette époque, la gastrostomie fut pratiquée à des intervalles variables (1), sans qu'on pût obtenir une guérison avant 1875.

C'est le 23 mars 1875 que Sydney Jones, qui avait essuyé antérieurement deux échecs, guérit pour la première fois un malade d'une gastrostomie (2). Il s'agissait d'un cancéreux de 67 ans, souffrant de dysphagie et pouvant encore avaler des liquides. Son incision fut faite sur une ligne tirée du bord externe du mamelon gauche au bord externe de l'épine du pubis ; elle commençait à un pouce du rebord costal et avait trois pouces et demi de long. Sydney Jones ne commença l'alimentation que le 6e jour. Son opéré mourut après 40 jours, de bronchite et d'hémorrhagies consécutives à son cancer œsophagien.

C'était le premier succès opératoire, depuis le 13 novembre 1849, date de la première gastrostomie, c'est-à-dire, depuis plus de 24 ans, presqu'un quart de siècle.

L'année suivante, en 1876, nous voyons L. Labbé, pour extraire un corps étranger, faire en somme une gastrostomie, puisqu'il fistulise sa plaie, et obtenir à son tour un succès. Le 26 juillet de la même année, A. Verneuil applique de même avec succès, à un malade porteur d'un rétrécissement œsophagien, le procédé de L. Labbé ; depuis ce moment

(1) En 1858 et 1859, opérations de COOPER FORSTER. *Guy's hospital Reports*, London, 1858, t. IV, p. 12. — En 1860, SYDNEY JONES. *Trans. path. Soc.*, London, t. XI, p. 101. — En 1865, ARTHUR BAR (*De la gastrostomie*. Th. de Strasbourg) propose un procédé absurde : ponction pour fixer l'estomac lors de grande inspiration. — En 1866, opérations de THOMAS BRYANT, de CURLING, de SYDNEY JONES. — En 1867, opération de VON THADEN, relatée par SCHARFFENBERG. *De gastrotomia propter œsophagi stenosum constituta*. Th. de Kiliœ. — 1868, DURHAM. *Guy's hospit. Rep.*, London, 1859, 3e sér., t. XIV, p. 195. — 1869, H. T. FOX. *Australasian med. J.*, Melbourne, 1868, t. XXIII, p. 289. — 1870, MAURY. *Amer. J. of med. sc.*, Philadelphia, 1870, t. LIV, p. 365. — En 1871, JOHN LAVE. *Lancet*, t. II, p. 119. — En 1872, huit opérations, JOUON (de Nantes), TH. SMITH, MAC CORMAC, LEGROS CLARK, TROUP, BRYANT, F. MASON, JACKSON. — En 1874, nous trouvons les opérations de ROSE, de Zurich, de JACOBI, de New-York, de JOHAN HJORT, de Christiania, et de MÖLLER, également de Christiania.

(2) SYDNEY JONES. *Lancet*. Londres, 15 mai 1875, t. I, p. 678.

l'opération est très communément pratiquée et en 1879 paraît le travail de L.-H. Petit, extrêmement bien fait et très complet au point de vue de l'historique de la question (1). Dès lors, la question est jugée et la gastrostomie entrée dans la pratique chirurgicale. En étudiant les divers procédés opératoires nous verrons les étapes parcourues depuis cette époque.

§ 2. — Opération

Procédé de A. Verneuil (2). — En 1876, se trouvant en présence d'un malade porteur d'un rétrécissement cicatriciel de l'œsophage, A. Verneuil pratiqua la gastrostomie en appliquant à la formation de la bouche stomacale les préceptes posés par Léon Labbé à propos de sa gastrostomie.

A environ 1 ou 2 centimètres en dedans du bord costal et parallèlement à lui, il fit une incision de 5 centimètres qui se terminait inférieurement au niveau d'une ligne fictive réunissant les extrémités des neuvièmes côtes. Cela fait, il sectionna couche par couche les différents plans de la paroi abdominale, faisant une hémostase parfaite en liant tous les vaisseaux au catgut. La plaie étant maintenue béante à l'aide d'écarteurs, le péritoine fut saisi avec une pince à griffes et ponctionné, puis débridé en haut et en bas sur la sonde cannelée.

Le ventre ouvert, on tombe quelquefois sur l'estomac ; dans d'autres cas c'est le foie volumineux, ou le côlon transverse ou le grand épiploon qui se montre dans la plaie. Il faut aller chercher l'estomac ; pour cela on attire avec les doigts l'épiploon par en bas, et l'on voit l'estomac se présenter à sa suite.

Une fois l'estomac amené dans la plaie, A. Verneuil le saisissait avec une pince à mors plats ou une pince à griffes ; pour le maintenir hernié, il le transfixait avec deux grosses aiguilles à acupuncture, placées

(1) L.-H. Petit. *Traité de la gastrostomie*, Paris, 1879, et Revue générale in *Revue des sciences médicales*, Paris, 1880, t. XVI, p. 746.

(2) A. Verneuil. Rétrécissement cicatriciel de l'œsophage, gastrostomie, guérison. *Bull. de l'Acad. de médecine*, Paris, 1876, p. 1025.

parallèlement l'une à l'autre ou, au contraire, en croix, de manière à supprimer l'aide chargé de maintenir l'estomac.

Il suturait alors la paroi stomacale à la paroi abdominale avec des fils d'argent qu'il passait à l'aide d'une aiguille tubulée avec pousse-fil (sorte de roue dentée qui pousse le fil). Chaque anse de fil comprenait toute l'épaisseur de l'estomac et toute l'épaisseur de la paroi abdominale. On arrêtait le fil d'argent en passant ses chefs à travers un bouton de plomb qu'on écrasait. Les anses étaient assez rapprochées, de 5 en 5 millimètres.

L'estomac étant solidement fixé, on enlevait les aiguilles à acupuncture et on l'ouvrait sur une étendue de 1 centimètre. Cette ouverture saigne assez souvent et A. Verneuil, Lanelongue de Bordeaux, Le Dentu ont dû y placer des pinces à pression; Le Dentu, dans un cas, a comprimé les lèvres de la section en y mettant de l'amadou; mieux vaut tordre ou lier le vaisseau au catgut.

Dans l'ouverture ainsi faite, on plaçait une grosse sonde molle en caoutchouc rouge, qu'on fixait sur ses bords avec un fil d'argent. On bouchait la sonde avec un fosset ; on plaçait un bandage collodionné, pensant que le collodion empêchait le développement de la péritonite, et par-dessus, de la charpie ou de la gaze imbibée d'eau phéniquée.

Vers le 12e jour on enlevait les fils d'argent quand on ne les laissait pas tomber spontanément.

Ultérieurement, comme l'ouverture ne tardait pas à s'agrandir, on y mettait des sondes de plus en plus grosses.

Sur 6 malades opérés par ce procédé, on obtint 4 succès, ce qui était un très joli résultat pour l'époque.

Ce procédé avait des inconvénients cependant : Il n'évitait pas la contamination par le contenu stomacal, car les aiguilles à acupuncture traversaient toute l'épaisseur des parois stomacales ; de même les sutures définitives, de là possibilité pour le contenu gastrique de filtrer en dehors de son réservoir. D'où des phlegmons de la paroi et des péritonites qui joints aux pneumonies fréquentes chez ces malades débilités, étaient le plus souvent mortels.

La réalité de la filtration du contenu gastrique le long de fils perfo-

rants est nettement établie dans une observation de Kraske qui vit un de ses opérés mourir de péritonite septique due au passage des matières alimentaires dans le péritoine, alors qu'il n'avait fait que fixer l'estomac à la paroi, sans l'ouvrir (1).

Pour éviter cette contamination du péritoine par le contenu stomacal, Schede conseilla d'ouvrir l'estomac immédiatement et de le laver.

Carl Langenbuch, faisant la critique des procédés de suture ou de fixation perforant toute l'épaisseur des tuniques stomacales, insista sur la nécessité de pratiquer des sutures multiples non pénétrantes, mais il termine en passant une anse de soie phéniquée pénétrante, réduisant ainsi à son minimum les chances d'inoculation (2). Il insiste de plus sur la nécessité qu'il y a à n'ouvrir que secondairement l'estomac, même si le malade souffre d'une soif vive. Il préférerait, dit-il, ponctionner l'estomac avec un trocart fin et y injecter du lait !

Volkmann, qui opérait aussi le plus souvent en deux temps, conseilla de faire à l'estomac une ouverture aussi petite que possible. Les fils, les pinces à griffe, les broches perforantes, furent abandonnés et l'on se contenta des doigts d'un aide pour maintenir l'estomac ; les sutures fixatrices ne comprirent plus que les tuniques séro-musculaires de l'estomac.

Ainsi modifié, le procédé de gastrostomie de A. Verneuil devint en Allemagne le *procédé de Trendelenburg*.

Procédé de Howse. — Howse (3), le premier, en 1879, conseilla, d'une manière systématique, de toujours opérer en deux temps ; son procédé comprenait trois points principaux :

1° Division de l'opération en deux temps.

2° Fixation de l'estomac à la paroi par une double couronne de sutures, qu'il remplaça ultérieurement par l'application de pinces à demeure.

(1) KRASKE. Ueber einem üblen Zufall nach der Gastrostomie. *Centralblatt für Chirurgie*, Leipzig, 1881, p. 33.

(2) LANGENBUCH (CARL). Beitrage zur Gastrostomie. *Berlin. klin. Wochenschr.*, 1881, p. 235.

(3) HOWSE. Description de son procédé d'après DURHAM, in HOLMES et HULKE. *A system of surgery*, London, 1883, t. I, p. 801.

3° Incision très petite de l'estomac.

Son incision commençait un peu au-dessous et à gauche de l'appendice xiphoïde ; elle était longue de trois pouces environ et descendait parallèlement au bord costal gauche, à un travers de doigt en dedans de lui. Après avoir incisé la peau, l'aponévrose, les muscles (1), et fait l'hémostase, il ouvrait le péritoine, cherchait la paroi antérieure de l'estomac, l'attirait avec les doigts ou une pince à griffes et la maintenait herniée au dehors soit de la même façon, soit avec deux anses de soie phéniquée non perforantes.

Il plaçait alors son double cercle de sutures fixatrices. Le premier cercle comprenait 7 à 8 points et se trouvait à un pouce des bords de la plaie, chaque point comprenant la paroi et les tuniques séro-musculaires de l'estomac. Ce premier rang de sutures était fait à la soie, les fils étant fixés sur un bouton ou un bout de sonde. La plaie cutanée étant diminuée par quelques sutures, il plaçait son deuxième rang de sutures. Celles-ci, faites au fil d'argent ou à la soie, comprenaient toute l'épaisseur de la paroi stomacale et la peau. Pansement à l'huile phéniquée et bandage. Le premier temps de l'opération, consistant en une *gastropexie*, était terminé.

Le deuxième temps, l'ouverture de l'estomac, n'était, à moins d'indications pressantes, pratiqué que le cinquième jour. Au milieu de la plaie bourgeonnante, entre les deux fils de soie fixateurs s'ils ont été laissés, Howse faisait avec un fin ténotome une incision de la paroi stomacale et y plaçait un petit tube de caoutchouc pour permettre l'alimentation.

Kocher, qui pratiqua trois fois cette opération, obtint trois succès.

Les deux couronnes de sutures étaient assez difficiles à faire, aussi Howse modifia sa manière de procéder, et se contenta de fixer l'estomac avec deux pinces à pression garnies de caoutchouc et placées à des niveaux différents pour ne pas supprimer l'irrigation vasculaire des parois. Au bout de 6 à 8 jours, quand il supposait les adhérences

(1) Notons que Howse dit qu'il vaut mieux dissocier les fibres du droit que les couper : c'est la première idée de la formation des sphincters que nous retrouverons plus tard (lettre de Howse à Chavasse).

établies, il enlevait les pinces puis il ouvrait l'estomac vers le dixième jour (1).

En résumé, nous voyons que déjà avant 1880, des opérations multiples sont faites et qu'elles répondent à deux types d'interventions, celles de A. Verneuil et celles de Howse. Dans la première on ouvre immédiatement l'estomac, on opère en un temps ; dans la deuxième on ouvre l'estomac plus tardivement, après gastropexie préalable, et l'on opère en deux temps, ce qu'avaient déjà fait antérieurement Sédillot à Strasbourg et Jouon à Nantes en 1872.

A partir de ce moment les opérations se multiplient et l'on discute divers points en particulier.

1° *Question de l'anesthésie.* — Gritti opère sans anesthésie ; Kocher recourt à l'anesthésie locale par la pulvérisation d'éther ; P. Reclus à l'injection sous-cutanée de cocaïne ; Hulst a opéré pendant le sommeil hypnotique. Pour notre compte, nous avons toujours eu recours à l'anesthésie chloroformique qui est, en général, très bien supportée par ces malades ; une suture bien faite ne cède, du reste, pas aux efforts de vomissements.

2° *Siège de l'incision.* — L'incision, à laquelle on a eu recours, a été des plus diverses.

Sédillot (1849-1853) avait employé l'incision cruciale et l'incison en L.

Fenger (1854) fait une incision de la pointe sternale, suivant le bord costal jusqu'au bord externe du muscle droit, incision longue de 3 pouces. Nusbaum, Hueter, Alsberg, etc., emploient cette incision.

Sydney Jones (1860-1866-1875) fait une incision à peu près verticale, le long du bord externe du muscle droit, sur une ligne étendue du mamelon gauche à l'épine du pubis.

Jouon, de Nantes (1872), fait, à mi-distance entre l'appendice xiphoïde et l'ombilic, une incision transversale qui commence à un centimètre en dehors de la ligne blanche et s'arrête à 15 millimètres du cartilage costal.

(1) CHAVASSE. On a case of gastrostomy with remarks on the operation. *British med. Journ.*, 1884, t. I, p. 1085.

Trendelenburg, Terrillon, Tillaux, Le Dentu, etc., recourent à l'incision de L. Labbé-Verneuil.

Le Fort fait une incision parallèle à celle de Fenger, mais située un peu plus bas, commençant à trois centimètres de l'appendice xiphoïde.

Albert (de Vienne) pratique une incision variable suivant la situation du foie. Son incision, longue de 5 centim., commence entre la matité du foie et le rebord costal; d'oblique, cette incision peut devenir transversale quand le foie descend bas, chez les femmes par exemple.

Toutes ces incisions mènent un peu bas sur l'estomac, plus près de la région pylorique que du cardia, l'organe ayant une direction qui se rapproche de la verticale. La petite courbure, d'après les recherches de Lescoff et de Tillaux (1), est presque verticale, de sorte que la grande courbure est placée en entier à gauche. En réalité, l'estomac comprend deux parties, l'une cardiaque verticale, l'autre pylorique plus ou moins horizontale, toutes deux séparées par un fort amas de fibres musculaires circulaires, comme l'a signalé Howse et, après lui, Larger (2). C'est sur la portion cardiaque qu'il faut faire porter la fistule, car c'est la portion chimique de l'estomac, dit Larger.

Tous ces points sont un peu théoriques et, comme l'a dit J. Lucas-Championnière dans la discussion qui suivit la communication de Larger, ne présentent pas une grande importance. Rien n'empêche du reste par une incision, quelle qu'elle soit, d'attirer dans la plaie une portion de l'estomac voisine du cardia et d'y placer la fistule.

3° *Recherche de l'estomac.* — La recherche de l'estomac n'est pas toujours facile vu sa rétraction; aussi quelques chirurgiens ont-ils voulu le dilater. Schönborn a conseillé d'introduire dans l'estomac une sonde fine et un ballon de caoutchouc qu'on insufflerait (3); Félizet utilise un tube de caoutchouc mis en communication avec un ballon extérieur rempli d'éther et immergé dans de l'eau à 60°, ce qui vaporise l'éther du bal-

(1) LESCOFF. Trad. russe du *Traité d'anatomie topographique* de Tillaux et TILLAUX. *Bulletins et mém. de la Soc. de chir.*, Paris, 1884, p. 276.

(2) LARGER. Sur le lieu d'élection de la fistule dans la gastrostomie. *Bulletins et mém. de la Soc. de chir.*, Paris, 1883, p. 776, et Note sur la technique de la gastrostomie. *Comptes rendus du premier Congrès français de chirurgie*, Paris, 1886, p. 555.

(3) SCHÖNBORN. *Archiv. f. klin. Chir.*, Berlin, t. XXII, p. 500.

lon (1) ; Jacobi a fait avaler un mélange d'acide tartrique et de bicarbonate de soude (2) ; Fowler, de l'acide chlorhydrique dilué et du bicarbonate de soude (3).

Le plus souvent ces divers procédés sont inapplicables, vu le rétrécissement œsophagien pour lequel on opère. Ils sont de plus inutiles, quelquefois même ils constituent une gêne opératoire et peuvent amener une dilatation plus grande qu'on ne le voudrait.

On peut toujours, sans distension spéciale, trouver l'estomac. Le foie, l'épiploon ne prêtent pas à confusion, de même le côlon transverse reconnaissable à ses bandes et à ses bosselures. Il suffit, si l'on ne tombe pas directement sur l'estomac, de se rappeler le rapport indiqué autrefois par Sédillot, comme repère, celui de la petite courbure avec la face inférieure du foie. En suivant cette dernière, toujours reconnaissable et facilement accessible, on arrivera forcément à l'estomac qu'on pourra alors amener dans la plaie. La forme, l'épaisseur de ses parois, sa couleur blanche, la disposition des vaisseaux sont autant de signes qui permettent d'éviter toute confusion.

L'estomac reconnu, le mieux est de l'attirer au dehors avec les doigts : il suffit que ceux-ci soient asséchés avec une compresse stérilisée pour qu'ils ne glissent pas et qu'ils permettent d'amener l'organe à l'extérieur. Si exceptionnellement cela semblait impossible, on saisirait l'estomac avec une pince à mors plats mais, en tous cas, on éviterait l'emploi de la pince à griffes, qui peut faire de petites perforations.

L'estomac attiré est reconnu et fixé par des sutures non pénétrantes, à la soie, moins rapidement résorbable que le catgut.

Quels étaient les résultats de l'opération ?

M. Cohen (4) avait bien réuni 53 gastrostomies pour rétrécissement non cancéreux avec une mortalité de 54,7 p. 100; mais cette mortalité s'élevait considérablement pour les rétrécissements cancéreux.

(1) Félizet. *Semaine médicale*, Paris, 1882, n° 40.

(2) Jacobi. *New-York medic. Journal*, 1874, t. XX, p. 142.

(3) Fowler (G.-R.). *Annals anatom. and surg.*, Brooklyn, 1882, t. VI, p. 27.

(4) Cohen (M.). De la gastrostomie dans les rétrécissements non cancéreux de l'œsophage. Th. de Paris, 1885, n° 163.

Zezas (1), réunissant 162 opérations, trouve 129 cancers de l'œsophage avec 111 morts, 31 rétrécissements syphilitiques avec 11 morts, 2 rétrécissements cicatriciels avec 2 morts, soit en bloc une mortalité de 76,5 p. 100. La mortalité semble toutefois avoir tendance à s'abaisser pendant les années qui suivent; Heydenreich (2) réunissant en 1887, deux ans après le travail de Zezas, 33 opérations postérieures à celui-ci, arrive à une mortalité de 57,5 p. 100.

La statistique de Samuel Gross (3), portant sur 207 opérations, est meilleure; elle ne compte que 61 morts, soit 29 p. 100; la survie moyenne aurait été de 83 jours.

Karl Johansen (4), en 1888, arrive à une mortalité de 47,2 p. 100. Vinant (5), en 1889, réunit à Paris 11 cas avec une survie de 3 à 6 mois.

Les statistiques semblaient donc, vers 1886-87, s'améliorer sous l'influence des méthodes antiseptiques et de l'amélioration des soins opératoires. En dehors de sa gravité très réelle, la gastrostomie présentait encore des inconvénients sérieux.

La fistule laissait spontanément écouler du suc gastrique et une partie des aliments ingérés artificiellement; de là une déperdition pour le malade, la production d'érythèmes pénibles sur la paroi abdominable.

De plus, la fistule allait constamment s'élargissant. On cherchait bien à remédier à ces inconvénients, en ajoutant, comme Trendelenburg, des lames de caoutchouc autour de la sonde, en utilisant comme Bergmann des canules spéciales, en bouchant, comme de Cérenville, l'orifice de la fistule avec un tampon d'ouate, en protégeant la paroi par des applications de corps gras, de la pommade à l'oxyde de zinc, du sous-nitrate de bismuth en poudre; mais les résultats restaient médiocres.

Il fallait chercher autre chose. C'est ce que nous nous sommes efforcés

(1) Zezas. Die Gastrostomie und ihre Resultate. *Arch. f. klin. Chir.*, Berlin, 1885, t. XXXII, p. 188.

(2) Heydenreich. De la gastrostomie. *Semaine médicale*, 1887, p. 489.

(3) Gross (Samuel). Gastrostomy, œsophagostomy, internal œsophagotomy, combined œsophagothomy, œsophagectomy, and retrograde divulsion. *Trans. of the Am. surg. Assoc.*, 1884 (1885), t. II, p. 363.

(4) Johansen (Karl). *Die Gastrostomie bei carcinomatöser Strictur des Œsophagus.* Th. de Dorpat, 1888.

(5) Vinant. *Valeur de la gastrostomie dans le cancer de l'œsophage.* Th. de Paris, 1888-89, n° 191.

de faire dans les études que nous avons poursuivies en 1890 et 1891 sur la gastrostomie (1).

Procédé F. Terrier. — L'incision, longue de 6 à 7 centimètres, est

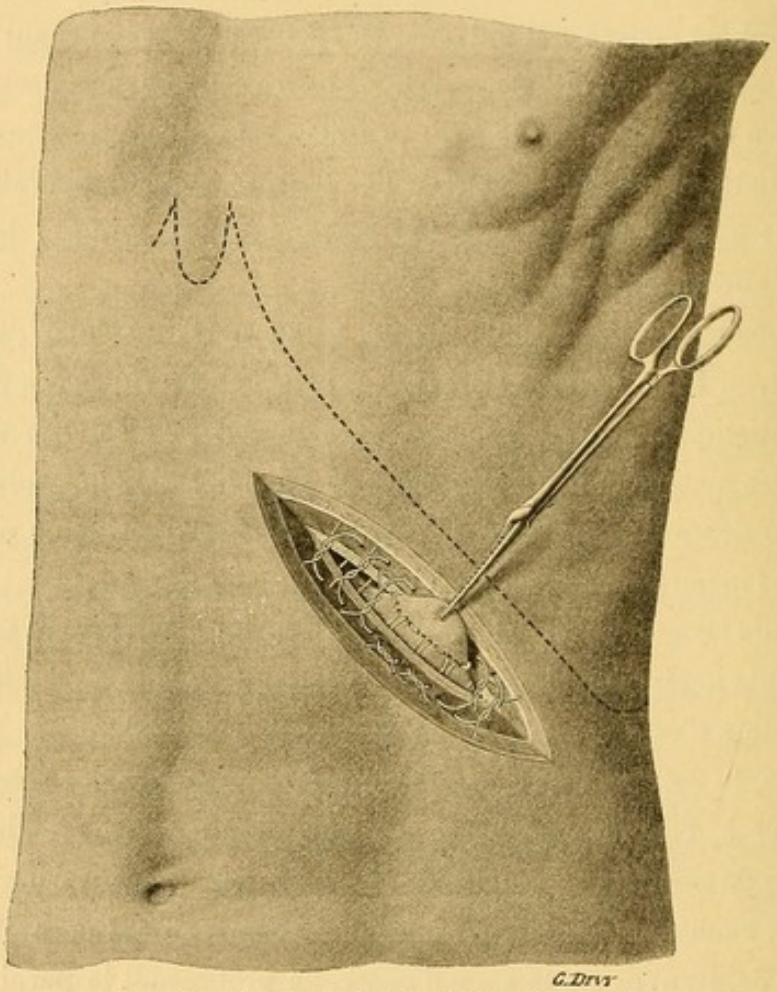

FIG. 12. — Gastrostomie (procédé F. TERRIER).

Une petite portion de l'estomac est attirée avec une pince de Kocher. Les fils séro-séreux fixateurs sont en place, mais non serrés. Comme on le voit, ils comprennent, dans leurs anses, non seulement la séreuse pariétale, mais aussi une partie de la paroi musculaire. Deux fils, un supérieur et un inférieur, figurés aussi, suffiront, une fois serrés, à fermer le reste de la plaie abdominale.

parallèle au rebord costal gauche et à 2 centimètres environ en dedans

(1) F. TERRIER et H. DELAGÉNIÈRE. Quelques réflexions à propos d'un cas de gastrostomie pratiquée pour parer aux accidents du cancer de l'œsophage. *Revue de chirurgie*, Paris, 1890, p. 198. — HARTMANN. Note sur la gastrostomie. *Bulletins de la Société anatomique de Paris*, 1890, p. 117. — F. TERRIER et LOUIS. Remarques cliniques et opératoires à propos de cinq observations de gastrostomie pratiquées pour cancer de l'œsophage. *Revue de chirurgie*, Paris 1891, p. 308. — HARTMANN. *Traité de chirurgie*, 1re édit., Paris, 1891, t. V, p. 495.

de lui; en dedans elle se termine à 5 centimètres de la ligne médiane; en dehors elle répond à peu près à la 9e côte. Section des téguments, de l'aponévrose des muscles et du péritoine. Une fois le péritoine ouvert, on cherche l'estomac et on le saisit avec les doigts, évitant l'emploi de pinces ou de broches perforantes.

Cet estomac est attiré au dehors et fixé par 6 ou 8 points de suture à la paroi. Les fils de soie stérilisée sont disposés en U, prenant la séreuse et la musculeuse gastrique et la fixant à la séreuse pariétale, les extrémités des fils étant noués sur la face externe de celle-ci; 4 ou 6 anses de fil sont placées parallèlement aux bords de l'incision, 2 aux extrémités chargent à la fois l'estomac et les lèvres, droite et gauche, de l'incision; le reste de la plaie est fermé au-dessus et au-dessous par des points de suture séparés (voir fig. 12).

L'estomac ainsi fixé, on a un bourrelet transversal sur lequel on fait une petite incision dirigée suivant l'axe de la plaie. La séro-musculaire, puis la muqueuse, sont successivement incisées. Il est bon, pour inciser la muqueuse, de la bien fixer avec une pince, car elle se décolle facilement et fuit devant le bistouri. La muqueuse incisée, on la suture à la peau, l'attirant un peu au dehors et ourlant, en quelque sorte, la plaie avec elle (voir fig. 13). On évite, par cette suture, la formation d'un orifice rétractile. L'ouverture ainsi faite doit être aussi petite que possible.

Au début, nous mettions une petite sonde dans la plaie, mais l'ouverture ne tardait pas à s'élargir et nous avions tous les inconvénients résultant de l'écoulement du suc gastrique sur la peau, bien que nous recouvrions la fistule et la peau avoisinante de carbonate de magnésie pour neutraliser l'action du suc gastrique. Aussi l'un de nous, partant de ce principe, que la présence de la sonde ne pouvait qu'amener la dilatation progressive de la fistule, eut-il l'idée de supprimer toute sonde et tout obturateur, se contentant d'introduire la sonde aux moments où elle était nécessaire pour l'alimentation. Le résultat fut parfait (1).

(1) HARTMANN. Note sur la gastrostomie dans le cancer de l'œsophage. *Bulletins de la Société anatomique*, 1891, p. 117. Cette absence d'écoulement après suppression de tout obturateur avait déjà été observée antérieurement par Bryant et par Dupont, de Lausanne (BRYANT. A

Les autopsies, faites un certain temps après l'opération, nous montrèrent qu'après une opération ainsi conduite, l'orifice interne était assez difficile à trouver, se trouvant au fond d'un infundibulum formé par la réunion d'une série de plis de muqueuse.

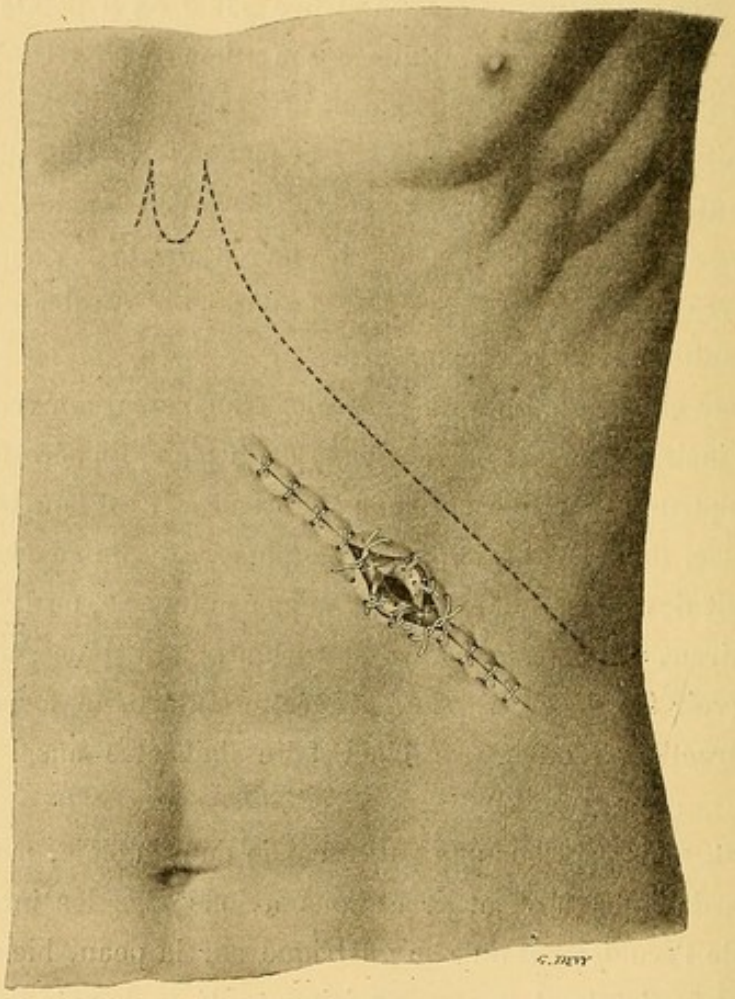

FIG. 13. — Gastrostomie (procédé F. TERRIER).

Les sutures cutanées sont en place et serrées ; les fils muco-cutanés et séro-cutanés sont en place mais non serrés.

La formation d'un canal muqueux, dont les plis sont adossés, suffit donc pour assurer la continence du contenu gastrique.

successful case of gastrostomy for cancer of the œsophagus with remarks on the value of a small opening into the stomach. *Lancet*, Londres, 1882, t. I, p. 610. — DE CÉRENVILLE. Un cas de fistule gastrique. *Revue médicale de la Suisse romande*, Genève, 1884, t. IV, p. 1.)

Obs. II. — *Gastrostomie par le procédé de Terrier. Suppression de tout obturateur. Pas d'écoulement du contenu gastrique pendant les trois semaines de survie.* — Il s'agit d'une malade âgée de 59 ans, qui n'avait fait aucune maladie grave, lorsque, vers le mois de janvier 1890, elle commença à éprouver une certaine difficulté à avaler les solides. Cette gêne n'existait au début que d'une manière intermittente et le plus souvent la malade pouvait manger comme tout le monde. Elle ne tarda pas à devenir permanente et dès le début de mars la déglutition des solides devint impossible.

Son état s'aggravant, les liquides passant eux-mêmes difficilement, elle se décide à entrer le 4 juillet 1890 dans le service de M. le Dr Lacombe, à l'hôpital Bichat.

A ce moment la déglutition même des liquides était des plus difficiles et suivie de régurgitations, l'amaigrissement considérable, l'introduction de toute sonde ou explorateur impossible.

Grâce à l'emploi de la cocaïne et du lait, qui passe mieux tiède que froid, M. Lacombe arrive à prolonger l'existence; mais voyant que, malgré ses soins, la malade s'affaiblit de plus en plus, le 13 septembre 1890, il la fait passer en chirurgie.

A ce moment, la malade n'avale plus qu'une très petite quantité de lait chaud ; elle a constamment des régurgitations de lait et de matières spumeuses ; ce crachement continuel l'épuise, dit-elle. Bien qu'amaigrie à un degré extrême, elle se lève encore un peu chaque jour.

Des tentatives modérées de cathétérisme ne nous permettent pas de franchir l'obstacle qui siège au niveau de l'orifice supérieur de l'œsophage ; le doigt porté au fond de la gorge sent en arrière du larynx les inégalités du néoplasme.

Tout le triangle sus-claviculaire est occupé par une masse ganglionnaire apparue il y a 6 à 7 semaines, actuellement du volume d'une orange, molle, fluctuante par places, dure en d'autres points.

Rien à l'auscultation de la poitrine.

Le ventre est flasque, rétracté, un peu en besace ; la peau est rugueuse, écailleuse, présente par places des taches de purpura sénile. Le clapotement stomacal s'entend au-dessous de l'ombilic.

Les urines ne renferment ni sucre, ni albumine, il n'existe pas de signes de généralisation.

Opération. — Le 18 septembre 1890, la gastrostomie est pratiquée par M. Hartmann.

Incision parallèle au rebord costal, à un doigt de ce rebord, longue de 10 centimètres environ, s'arrêtant inférieurement au niveau de l'extrémité de la dixième côte. Section des divers plans musculo-aponévrotiques. Hémostase par des ligatures à la soie avant d'ouvrir le péritoine. Ce n'est que lorsque cette hémostase est terminée que nous pénétrons dans la cavité abdominale.

La plus grande partie de la plaie est occupée par le foie qui a une apparence grisâtre, scléreuse. Nous le relevons, puis avec l'index, suivant sa face inférieure, nous allons profondément accrocher ce qui se trouve en rapport avec elle et le ramenons dans la plaie. C'est le pancréas ; après l'avoir reconnu on le rentre dans la cavité abdominale. L'estomac est très descendu ; on va le chercher avec deux doigts et on l'amène dans la plaie ; il est facilement reconnaissable à la disposition de ses vaisseaux et à l'épaississement pylorique. A ce moment, on résèque, après ligature, un bout d'épiploon adhérent à la paroi abdominale, de manière à ne pas être gêné par lui. Puis, faisant courir l'estomac de gauche à droite, en le sortant un peu et le rentrant à mesure, sans jamais abandonner la petite

courbure, on maintient au dehors avec une pince de Kocher, un point distant de 15 à 20 centimètres environ du pylore. Certain alors de faire une fistule au voisinage du cardia et de la petite courbure, nous suturons la partie supérieure de notre incision péritonéale par 4 points de soie, dont deux en bourse. Nous réunissons de même notre incision des plans musculo-aponévrotiques et finalement, fixons l'estomac dans l'angle inférieur de l'incision péritonéale ; cette fixation est faite en adossant séreuse à séreuse, suivant le procédé Terrier ; 3 points de soie réunissent l'estomac à la lèvre supérieure, 2 à la lèvre inférieure, 1 à chaque angle. La cavité péritonéale est alors entièrement fermée ; il ne reste béant que la partie inférieure de l'incision cutanéo-musculaire, faite plus longue que l'incision du péritoine ; deux sutures à la soie ferment la plaie musculo-aponévrotique, puis la totalité de l'incision cutanée est suturée avec cinq crins de Florence.

Une petite portion d'estomac grande comme une pièce de 20 centimes est herniée dans la plaie. Nous plaçons alors deux fils de soie, l'un dans l'angle supéro-interne, l'autre dans l'angle inféro-externe de la plaie ; ils réunissent les deux lèvres de l'incision cutanée, transfixant au passage la séreuse qui double l'estomac. Nous incisons alors celui-ci, couche par couche, entre deux pinces à griffes qui tendent à l'attirer au dehors. L'incision est faite aussi petite que possible avec un bistouri ordinaire. La cavité stomacale ouverte, nous fixons la muqueuse d'une part à la lèvre supérieure par deux points à la soie, d'autre part à la lèvre inférieure de la même façon.

Pansement : La plaie est saupoudrée de carbonate de magnésie et recouverte d'une couche d'ouate stérilisée.

L'opération a duré 1 heure 5 minutes ; l'anesthésie conduite par M. Paquy, externe du service, a été parfaite et n'a nécessité que 15 grammes de chloroforme. Le pouls, au moment où l'on rapporte la malade dans son lit, est à 64.

18 septembre, soir. Temp. 37°,2 ; pouls 78, nullement modifié dans sa force. La malade va bien, ne se plaint pas ; elle n'accuse qu'un peu de douleur au niveau de la plaie lorsqu'elle tousse. Pas de vomissements, pas de nausées. Elle ne souffre pas de la soif, bien qu'on ne lui ait rien donné à prendre et que l'on n'ait fait que lui humecter les lèvres avec un peu de rhum coupé d'eau.

Le 19. Matin. Temp. 37°. Jusqu'à ce matin la malade est restée à la diète absolue ; elle s'est contentée, pour tromper la soif, de se rincer la bouche avec de l'eau tiède. Rien n'a coulé par la fistule ; avec un tampon boriqué nous enlevons le carbonate de magnésie qui la recouvre, puis la dilatant un peu avec une pince de Lister nous y insinuons une sonde molle, rouge, n° 13, préalablement graissée dans l'huile phéniquée à 1/40 ; par cette sonde nous faisons couler dans l'estomac 40 centilitres de lait environ. Soir. Température 37°.

Le 20. Matin. Temp. 37°. La malade se plaint un peu de la soif. Elle est toutefois enchantée du résultat de l'opération et se dit surtout satisfaite d'avoir vu *disparaître immédiatement le crachotement continuel qui la gênait beaucoup auparavant.*

Toujours absence complète de nausées et de vomissements. Carbonate de magnésie pulvérulent au niveau de la fistule qui n'a donné lieu à aucun suintement. Nous donnons à la malade 40 centilitres de lait par la fistule. Soir. Temp. 37°,3. Nous redonnons par la fistule 40 centilitres de lait. Dans le courant de la nuit, la malade prend par la bouche environ 25 centilitres de lait ; elle avale notablement mieux qu'avant l'opération.

Le 21. Matin. Temp. 37°. Même état ; la malade a rendu des gaz par l'anus. Soir. Temp. 37°,3.

Nous lui faisons prendre à chacun de ses deux repas environ 60 centilitres de lait et un œuf, soit un litre et quart de lait et deux œufs dans les 24 heures. En outre, elle prend par la bouche environ 40 centilitres de lait dans la journée et la nuit.

La malade se trouve beaucoup mieux, plus forte qu'avant l'opération et voudrait se lever; elle ne souffre plus de la faim et ressent un bien-être qu'elle n'avait pas éprouvé depuis longtemps. Son facies s'est très amélioré, au point que cela frappe les parents qui viennent la voir.

Le 22. Matin, 37°,1; soir, 37°,1. La malade ayant eu la nuit dernière cinq garde-robes diarrhéiques, nous ne lui donnons à chaque repas que 40 centilitres de lait, un œuf et deux grammes de sous-nitrate de bismuth.

Le 23. Matin, 37°; soir, 37°,3. La diarrhée est arrêtée.

Rien de particulier les jours suivants; l'alimentation se fait régulièrement par la fistule qui ne donne toujours lieu à aucun suintement; le 26, nous enlevons les sutures cutanées.

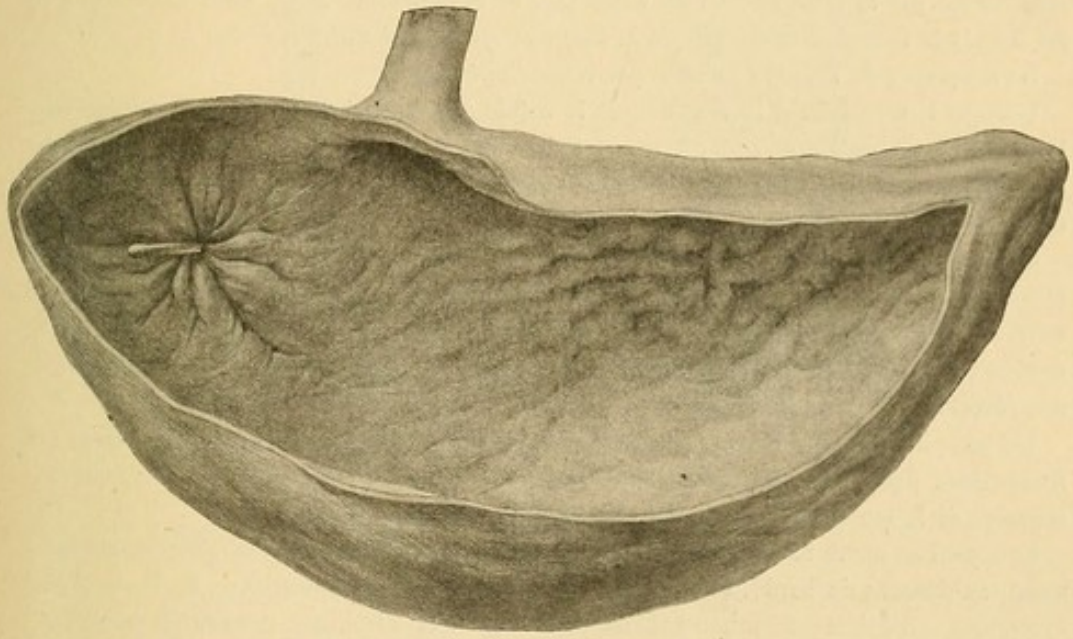

FIG. 14. — L'estomac a été ouvert par sa face postérieure. On voit l'orifice interne de la fistule gastrique bordé de plis muqueux qui entourent la sonde.

Tout va bien jusqu'au 1er octobre. Dans la nuit qui suit, la malade est prise d'accidents de suffocation rappelant le spasme glottique; elle reste pendant deux jours avec une certaine gêne respiratoire sans que cependant l'auscultation des poumons révèle l'existence d'une lésion. La situation redevient meilleure les jours suivants; il reste cependant une certaine altération du facies, qui est un peu anxieux, en même temps que l'on voit reparaître une expectoration spumeuse qui, jointe à une légère dyspnée, gêne la malade. Les phénomènes asphyxiques, qui depuis la veille ont repris d'une manière presque continue, vont en augmentant; la poitrine est pleine de râles, et le 8 octobre dans la soirée la malade meurt asphyxiée, sans que sa température se soit élevée une seule fois au-dessus de 37°,3.

AUTOPSIE. — A l'examen de la paroi abdominale, on constate l'existence d'une cicatrice linéaire à peine visible, mesurant 7 centimètres de long.

A l'union du tiers inféro-externe avec les deux tiers supéro-internes, on voit l'orifice de la gastrostomie qui offre un aspect déprimé, un peu froncé sur les bords, et mesure dans son grand diamètre (suivant l'axe de la cicatrice) une longueur de 12 millimètres. Lorsque l'on ouvre la cavité abdominale, on constate que le bord antéro-inférieur du foie adhère immédiatement au-dessus et en dedans de l'orifice de la gastrostomie, qu'il encadre. L'estomac dilaté se trouve fixé solidement à ce point de la paroi abdominale et en même temps au bord du foie qui lui-même adhère, comme nous l'avons dit, au voisinage de l'orifice fistuleux.

L'estomac étant ouvert, on ne découvre l'orifice interne de la fistule qu'après avoir déplissé la muqueuse ; on constate alors que celle-ci se déprime dans une sorte d'infundibulum, s'y plissant et s'y fronçant, de telle manière qu'il ne reste là qu'une cavité virtuelle qui, lorsqu'on la dilate, admet parfaitement l'extrémité d'une pince à disséquer.

Le canal fistuleux ainsi constitué mesure, du plan constitué par la surface cutanée à celui formé par la face interne de l'estomac, 15 millimètres. *Dans toute son étendue il est fermé par l'accolement des plis de la muqueuse qui le tapissent.* (Voir fig. 14.)

La muqueuse de l'estomac n'offre pas trace d'altération.

Lorsque l'on recherche la situation de la fistule par rapport aux différentes régions de l'estomac, on constate qu'elle est située sur un point de la face antérieure, distant de 5 centimètres de la petite courbure et de 6 centimètres de la grande, de 7 centimètres du cardia et de 23 du pylore.

Ouvrant l'œsophage sur la ligne médiane postérieure, nous constatons qu'il existe à partir du bord inférieur du cartilage cricoïde, dans une étendue de 8 centimètres au-dessous, une plaque épithéliomateuse, bourgeonnante, prenant toute la circonférence du canal, si bien que lorsque ce canal est reconstitué, il n'existe pour ainsi dire pas de lumière à son niveau.

Un peu plus bas, sur la muqueuse œsophagienne, à 1 centimètre et demi environ, on trouve deux petites plaques épithéliomateuses, du volume d'un gros grain de chènevis, séparées de la tumeur principale par une zone de muqueuse saine.

Lorsque l'on ouvre la trachée sur la ligne médiane antérieure, on constate immédiatement, au-dessous du bord inférieur du cricoïde, sur la face postérieure de la trachée, s'étendant verticalement sur une hauteur de 2 centim. et demi, une production épithéliomateuse sessile, allongée verticalement, mesurant 1 centimètre dans sa partie moyenne, et s'effilant à ses deux extrémités, surtout à la supérieure.

Un peu au-dessous, on trouve un petit bourgeon épithéliomateux séparé.

La région sus-claviculaire droite est occupée par une masse ganglionnaire, d'aspect encéphaloïde.

Les poumons sont congestionnés, contiennent des noyaux broncho-pneumoniques à leur base, en particulier au voisinage de leur bord postérieur.

Le foie et les reins sont sclérosés.

Athérome cardiaque et vasculaire.

Procédé de Pénières. — Le procédé de Pénières (1) est fondé sur le fait expérimental suivant :

(1) PÉNIÈRES (L.). De la gastrostomie par la méthode de la valvule ou du plissement de la muqueuse stomacale. *Arch. provinciales de chirurgie*, Paris, 1893, t. II, p. 284.

Lorsqu'un estomac est fixé aux bords d'une plaie abdominale, la tunique séro-musculeuse adhérente à la paroi se rétracte progressivement à mesure que la plaie diminue d'étendue ; mais la muqueuse ne participe pas à ce retrait ; elle se sépare de la musculaire et forme un pli saillant à l'intérieur de la cavité stomacale. La hauteur de la valvule muqueuse ainsi créée

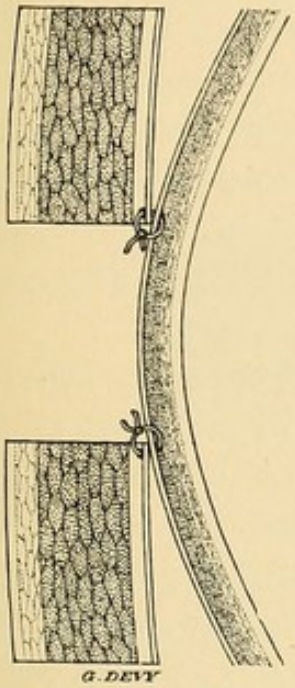

FIG. 15.

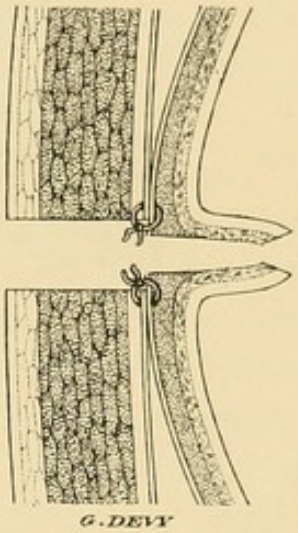

FIG. 16.

Ces deux figures montrent le procédé de Pénières. Sur la figure 15, l'estomac est fixé aux bords de la plaie pariétale ; l'opération vient d'être faite, l'estomac n'est pas ouvert. Sur la figure 16, par suite de la rétraction des bords de la plaie, il s'est formé un pli muqueux, dont on vient d'inciser le fond.

est en rapport avec l'étendue de la surface musculeuse rétractée, c'est-à-dire avec la dimension de la pièce stomacale circonscrite par la suture.

Il suffit donc de fixer à la partie profonde d'une incision abdominale une surface stomacale de 6 centimètres sur 3 environ, puis d'ouvrir l'estomac 48 heures après, une fois la plaie rétractée, pour constituer un canal qui sera fermé par les plis de la valvule muqueuse décrite (fig. 15 et 16).

C'est la pratique que suit Forgue qui ouvre immédiatement l'estomac dans une étendue de 6 à 7 millimètres avec le couteau de de Graefe (1).

(1) FORGUE (E.). Sur la technique de la gastrostomie. *Presse médicale*, Paris, 23 mars 1898, p. 145.

Procédé de Fontan. — Opérant d'une manière différente, Fontan (1) arrive à obtenir finalement un résultat identique à celui de Pénières.

Une incision de 8 centimètres étant faite parallèlement et à 2 centimètres du rebord thoracique, Fontan attire avec une pince à griffes un point de la face antérieure de l'estomac voisin de la petite courbure. On a ainsi une hernie conique de l'estomac, dont le sommet est maintenu

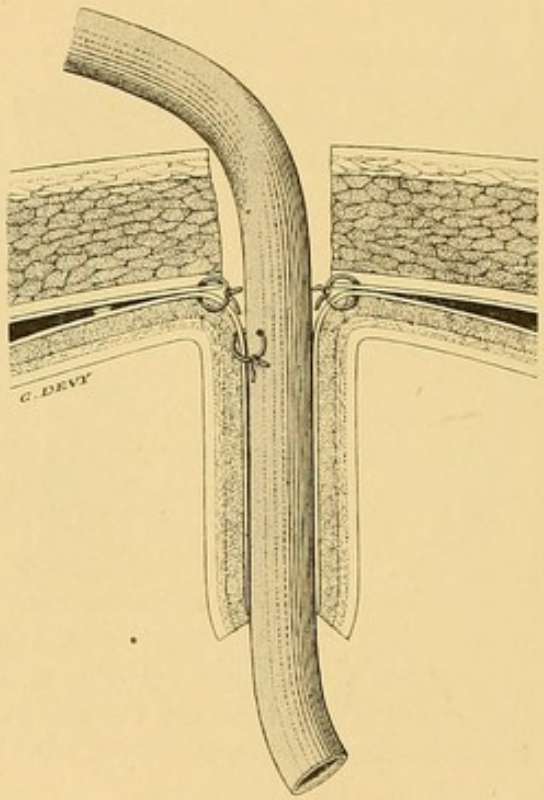

FIG. 17. — Procédé de Fontan.

par la pince fixatrice et dont la base est fixée aux lèvres péritonéales de la plaie pariétale par une couronne de 12 à 15 points de suture au crin.

Cela fait, sans que la pince lâche prise, on refoule en dedans le cône d'estomac jusqu'alors saillant en dehors et l'on constitue un cul-de-sac en doigt de gant dont la pince occupe l'axe. Il est ainsi facile de former de chaque côté de cette pince et suivant le grand diamètre de la plaie,

(1) FONTAN. Une nouvelle opération de gastrostomie. *Dixième congrès français de chirurgie*, Paris, 1896, p. 411.

un pli creux au niveau duquel la séreuse viscérale s'adosse à elle-même, et qu'on fixe avec une suture séro-séreuse au catgut.

La pince est alors retirée, laissant entre les deux portions suturées un canal semblable à la cavité d'une mitre d'évêque. La valvule est constituée. On y glisse, à la place de la pince, un bistouri aigu qui en ponctionne le fond et dans cette cheminée on introduit à frottement une sonde rouge n° 24, destinée à assurer l'alimentation. Pour plus de sûreté on fixe par un point de catgut la sonde contre le bord séreux du canal créé. Enfin on rapproche les téguments autour de la sonde et on les suture de façon à ne plus laisser paraître aucune partie cruentée (fig. 17).

Cette manière de faire, qui a été adoptée à Paris par A.-L. Ricard (1), donne d'excellents résultats.

Procédé de l'École de Lyon (2). — Dans ces dernières années, l'École de Lyon a préconisé l'opération précoce et en deux temps.

L'incision, parallèle au bord costal, commence à 3 centimètres de l'appendice xiphoïde et s'arrête au niveau de la 9e ou de la 10e côte. L'estomac est fixé avec des fils de soie ou avec du catgut. Au début, A. Poncet laissait aux deux extrémités de l'estomac fixé deux fils d'argent dont les bouts saillants au dehors, servaient plus tard de repère pour ouvrir l'estomac. Toute la plaie, muscles et peau, était ensuite suturée, sauf le centre où se trouvaient les fils métalliques. Ultérieurement A. Poncet a supprimé ces fils métalliques.

Tel était le premier temps de l'opération ou gastropexie.

Dans le deuxième temps on ouvrait l'estomac, quelquefois cinq semaines après la gastropexie ; cette ouverture était faite avec un ténotome étroit, guidé par les fils métalliques. En l'absence de ceux-ci, on ponctionnait le centre de la cicatrice.

(1) Ricard. *Bull. et Mém. de la Soc. de chir.*, Paris, 1897, t. XXIII, p. 500 et 623.

(2) Tillier (Michel). *De la gastrostomie dans les rétrécissements cancéreux de l'œsophage. Nouvelle technique opératoire.* Thèse de Lyon, 1891. — Nové-Josserand. Contribution à l'étude de la gastropexie et de la gastrostomie (gastrostomie dans les rétrécissements cancéreux de l'œsophage). *Gaz. hebd. de méd. et de chir.*, Paris, 1892, p. 208. — Poncet (A.). De la gastropexie dans les rétrécissements cancéreux de l'œsophage. *Mercredi médical*, Paris, 1892, p. 145. — L'opération en deux temps est aussi préconisée en Allemagne par Lindner, Ueber gastronomie nach Frank, *Berlin. klin. Woch.*, 25 février 1895, p. 157.

Par l'ouverture de 5 à 6 millimètres on introduisait une petite sonde n° 9 ou 10, qu'on laissait d'abord en place quelques jours, puis qu'on n'introduisait plus que temporairement pour permettre l'alimentation.

Ch. Monod, qui a de même eu recours à l'opération en deux temps, fait la ponction de l'estomac avec un trocart (1). Schwartz, pour repérer l'estomac fixé, laisse sur lui un fil de soie qui sort par le milieu de la plaie (2). Ces procédés nous semblent quelque peu aveugles et exposent à faire une fausse route lors de l'ouverture secondaire de l'estomac (3).

On peut rapprocher du procédé lyonnais le *procédé de Fischer* (4). Ce dernier fixe l'estomac à l'incision de la paroi et recouvre la plaie d'un pansement iodoformé. Le troisième jour, il fait une ponction avec une canule de seringue de Pravaz et injecte 30 à 40 grammes de lait dans l'estomac. Le lendemain il fait une ponction avec un trocart plus gros, puis continue de même les jours suivants, employant des trocarts de plus en plus gros. Pour ne pas s'égarer, il frictionne chaque fois la plaie avec un peu de poudre d'iodoforme, celle-ci, pénétrant dans l'orifice fait la veille, en indique exactement la situation.

Par ces divers procédés on évite généralement l'issue du suc gastrique ; toutefois il arrive dans certains cas qu'on ait un écoulement de liquide. Aussi a-t-on cherché, surtout en Allemagne et en Autriche, à réaliser mécaniquement l'occlusion de l'estomac. La multiplicité des procédés préconisés, l'invention chaque jour d'un procédé nouveau semble indiquer que tous n'ont jusqu'ici qu'une valeur relative. Peut-être le problème est-il plus complexe qu'on ne l'a cru ; peut-être faut-il tenir

(1) Ch. Monod. Rétrécissement cancéreux du cardia. Gastropexie suivie trois mois après de l'ouverture de l'estomac. *Bull. et Mém. de la Soc. de chirurgie*, Paris, 9 mars 1892, p. 182.

(2) Schwartz in Bousquet (H.). *De la gastrostomie dans les rétrécissements cancéreux de l'œsophage*. Th. de Paris, n° 157, 1892-1893.

(3) Ch. Monod et Schwartz, qui s'étaient faits, à Paris, les défenseurs de l'opération en deux temps, l'ont actuellement abandonnée ; tous deux, croyant ouvrir l'estomac, ont ouvert l'arrière-cavité des épiploons et y ont injecté des aliments. (*Bull. et Mém. de la Soc. de chir.*, Paris, 1898, p. 445.)

(4) Fischer. Mittheilung über Magenfistelbildung. *Arch. für klin. Chirurgie*, Berlin, 1895, t. L, p. 562.

compte des modifications du suc gastrique qui est plus ou moins irritant, de la contractilité stomacale, etc.

Premier procédé de von Hacker (1). — L'idée première de l'opération de von Hacker appartient à Howse. Celui-ci avait conseillé de passer à travers les fibres du muscle droit et de chercher à constituer ainsi un sphincter.

Von Hacker fait une incision à 2 centimètres et demi ou 3 centimètres à gauche de la ligne médiane, entre la deuxième et la troisième intersection du muscle droit. L'incision commence à 1 centimètre et demi du bord costal et descend sur une hauteur de 8 à 9 centimètres. Il suture le péritoine à la peau, puis fixe l'estomac au péritoine et par quelques points à la peau.

Von Hacker opère en un ou deux temps. L'estomac ouvert sur une petite étendue, 7 à 8 millimètres, il y place un obturateur. C'est un tube à double paroi qui insufflé fait une saillie du côté de l'estomac, une autre du côté de la peau. Un semblable appareil nous semble avoir toutes chances de dilater l'orifice ; von Hacker dit qu'il n'en est rien, vu l'action du sphincter constitué par les fibres du muscle droit. Ce qui tend cependant à prouver que son procédé n'est pas aussi merveilleux qu'il l'affirme, c'est que presqu'aussitôt après l'avoir préconisé, von Hacker en utilisa un nouveau (2).

Procédé de Girard (3). — Le procédé de Girard (de Berne) peut être rapproché du précédent. Girard fait au milieu du muscle droit du côté gauche une incision de 10 centimètres. De chaque côté de l'incision, il dissèque une bande musculaire de 1 centimètre et demi de large et de 10 centimètres de long. Après avoir libéré ces bandes musculaires,

(1) HACKER (RITTER VON). Ueber die Verwendung des Musculus rectus abdomin. zum Verschlusse der küntslichen Magenfistel. *Wiener mediz. Wochensch.*, 1886, nos 31 et 32, p. 1073 et 1110, et Ueber die Erfolge der Gastrostomien mit Sphincterbildung aus dem Musculus rectus abdomin. *Wiener klin. Woch.*, 1890, nos 36 et 37, p. 348, 693 et 717.

(2) Voir plus loin, p. 59.

(3) GIRARD. Neue Methode der Gastrostomie mit Sphincterbildung. *Corresp.-Blatt. für Schweizer Aerzte*, Bâle, 1888, n° 11.

il les croise pour obtenir un sphincter, limitant sa boutonnière par des sutures musculaires. Il fixe l'estomac, l'ouvre et y place une sonde à demeure. Nous ne pouvons dire ce qu'aurait donné son procédé, l'opéré étant mort dans les vingt-quatre heures. Il découlerait toutefois d'expériences faites sur des chiens par son élève Gerber (1), que l'on arrive à former ainsi de véritables sphincters musculaires.

Procédé de Hahn (2). — Dans son procédé, Hahn cherche à réaliser l'occlusion de l'estomac en le comprimant dans une sorte de pince formée par les cartilages costaux. Dans ce but, il fixe l'estomac dans le huitième espace intercostal.

Par une première incision, longue de 5 à 6 centimètres, parallèle au bord costal gauche et à 1 centimètre au-dessous de lui, il va chercher l'estomac; déterminant ensuite la situation du huitième espace, il fait à son niveau une deuxième incision, commençant à l'union des huitième et neuvième cartilages costaux et se dirigeant obliquement en bas et en dehors. Après section de la peau et des muscles, il perfore le péritoine avec une pince ou il l'incise.

Introduisant par la première incision le pouce et l'index, il saisit l'estomac le plus haut possible puis, avec une pince, l'attire dans la deuxième incision, à travers le huitième espace, s'arrangeant de manière que l'estomac dépasse la peau d'environ un centimètre.

La première incision de recherche est fermée en totalité; dans la deuxième on fixe l'estomac soit simplement par des sutures séro-séreuses si l'on opère en deux temps, soit par des sutures séreuses, musculeuses et muqueuses si l'on ouvre immédiatement l'estomac.

L'incision du huitième espace n'exposerait pas à la blessure du diaphragme, les recherches cadavériques de Hahn, lui ayant montré qu'au niveau des cartilages costaux il est ordinairement à 2 centimètres de l'espace intercostal.

Les avantages de ce procédé seraient, au dire de Hahn, les suivants:

(1) Gerber (Albert). *Contribution à la gastrostomie*. Th. de Berne, 1890.

(2) Hahn (Eugen). Eine neue Methode der Gastrostomie. *Centralblatt für Chirurgie*, Leipzig, 1890, n° 11, p. 193. Sa première opération date de juin 1887.

a) Les estomacs petits et rétractés sont plus faciles à fixer dans le huitième espace qu'au-dessous du bord costal.

b) La fixation est plus solide et plus sûre.

c) L'alimentation est plus facile, le tube pressé par les cartilages costaux ne laissant rien passer.

d) Il n'y a pas de tendance à l'agrandissement de la fistule, pas de nécessité d'obturateur grâce à la résistance des cartilages costaux.

Von Hacker (1), qui adopta immédiatement le procédé de Hahn, obtint, au point de vue de l'occlusion de la fistule, des résultats très différents. Dans un cas l'occlusion fut parfaite, dans un autre elle fut mal réalisée. Dans les deux cas, il trouva à l'autopsie des lésions des cartilages costaux. Au bout d'un certain temps il se développerait des ostéites de l'extrémité des côtes et même de la nécrose.

A. Coccherelli (de Parme) a eu, de son côté, recours au procédé de Hahn, mais en le modifiant quelque peu (2). Il incise la peau et le tissu cellulaire au niveau du 7e espace intercostal, puis rétracte la lèvre inférieure de l'incision, de manière à découvrir le 8e espace intercostal. A son niveau il ouvre l'abdomen, va chercher l'estomac qu'il attire et fixe la séreuse stomacale aux parties molles profondes par un premier étage de sutures. Laissant la peau reprendre sa place primitive, il fait un deuxième étage de sutures fixant la séro-musculeuse de l'estomac aux muscles et à la peau. A moins d'urgence absolue, il n'ouvre l'estomac que le 5e ou le 6e jour par une incision aussi petite que possible.

Procédé de O. Witzel. — O. Witzel (3), de Bonn, trouvant que tous les procédés usités en Allemagne étaient insuffisants pour empêcher l'écoulement du suc gastrique, chercha à réaliser la formation d'un canal s'ouvrant dans l'estomac comme l'uretère dans la vessie, se terminant à son abouchement stomacal par une sorte de valvule permet-

(1) Von Hacker. Ueber die Hahn'sche Methode der Gastrostomie. *Wiener klinische Wochenschrift*, 1890, n° 43, p. 827.

(2) Coccherelli (A.). Ueber die Indication und die Operations-Methoden der Gastrostomie. *Berlin. klin. Woch.*, 23 avril 1894, p. 403.

(3) Witzel (O.). Zur Technik der Magenfistelanlegung. *Centralblatt für Chirurgie*, Leipzig, 1891, n° 32, 1, p. 601.

tant l'entrée dans l'estomac, empêchant l'issue du contenu de ce dernier.



FIG. 18. — Procédé de Witzel. On voit les deux plis séreux faits à la surface de l'estomac; la sonde n'est pas en place pour laisser voir l'orifice fait à l'estomac.

Pour y parvenir, il fait, sur la paroi antérieure de l'estomac, deux plis



FIG. 19. — Procédé de Witzel. Les plis sont suturés, la sonde est en place, l'opération est terminée.

longitudinaux et parallèles et suture l'un à l'autre leurs bords libres, de

manière à circonscrire un canal oblique en bas et à gauche ; ce canal est destiné à loger un tube qui, par son extrémité inférieure, pénètre dans une petite incision de la paroi stomacale. Pour former ce canal on attire la paroi antérieure de l'estomac hors du ventre, ce à quoi on arrive, même en cas de rétraction de l'organe, en exerçant sur lui des tractions douces et continues. Le diamètre transversal du canal doit avoir 1 centimètre et demi à 2 centimètres. On applique 3 ou 4 sutures de Lembert sur les plis qui limitent le canal ; on noue les fils par-dessus un tube en caoutchouc, de la grosseur d'un crayon, dont l'extrémité inférieure a été introduite dans l'incision circulaire, aussi petite que possible, pratiquée dans la paroi de l'estomac à l'extrémité inférieure du canal. Au moyen d'une série d'autres sutures on achève de fixer solidement les deux plis l'un à l'autre, et, au besoin, on prolonge le canal. Il semble qu'il suffise en général de lui donner une longueur de 4 centimètres. La portion correspondante de l'estomac est ensuite fixée à la plaie des téguments par une couronne de points de suture ; la fistule, avec le canal qui lui fait suite, se trouve ainsi placée hors du péritoine (fig. 18 et 19).

Pour ce qui est de l'incision de la paroi abdominale, Witzel opère aussi d'une manière un peu spéciale. Il fend la peau parallèlement au bord costal, verticalement le muscle droit et tranversalement le transverse. Les trois sections, de la peau, du muscle droit, du transverse sont ainsi disposées en étoile et enserrent le tube de caoutchouc. Les résultats obtenus furent bons et le procédé de Witzel rapidement adopté par un grand nombre de chirurgiens en Allemagne. Il semble, si l'on en croit les publications de Meyer (1), de Keen (2), qu'il se soit aussi généralisé en Amérique.

Lorsque l'on étudie les relations d'autopsies de malades ayant survécu un certain temps après l'opération, on voit cependant que le canal perd son obliquité et qu'il redevient direct ; c'est ce que montrent les faits de Mikulicz (3) et d'Helferich (4).

(1) Meyer. *Annals of surgery*, Philad., 1893, t. XVIII, p. 555. Meyer, après avoir employé le procédé de Witzel, l'a cependant abandonné pour celui de Frank.

(2) Keen. *Ibidem*, p. 638.

(3) In W. von Noorden. Beitrag zur Technik der Gastrostomie bei Œsophagusstenosen. *Berlin. klin. Woch.*, 2 janvier 1893, p. 6.

(4) Helferich. *Deutsche med. Woch.*, Leipzig, 1893, p. 1.

La disposition, rappelant l'abouchement oblique des uretères dans la vessie, donnée comme caractéristique du procédé de Witzel, n'existe donc que pendant les premiers jours. Néanmoins le procédé est bon, l'occlusion de la bouche suffisante, mais elle est réalisée par un mécanisme différent de celui indiqué théoriquement par Witzel. En fait, le trajet oblique se redresse, les deux ouvertures se correspondent par un trajet

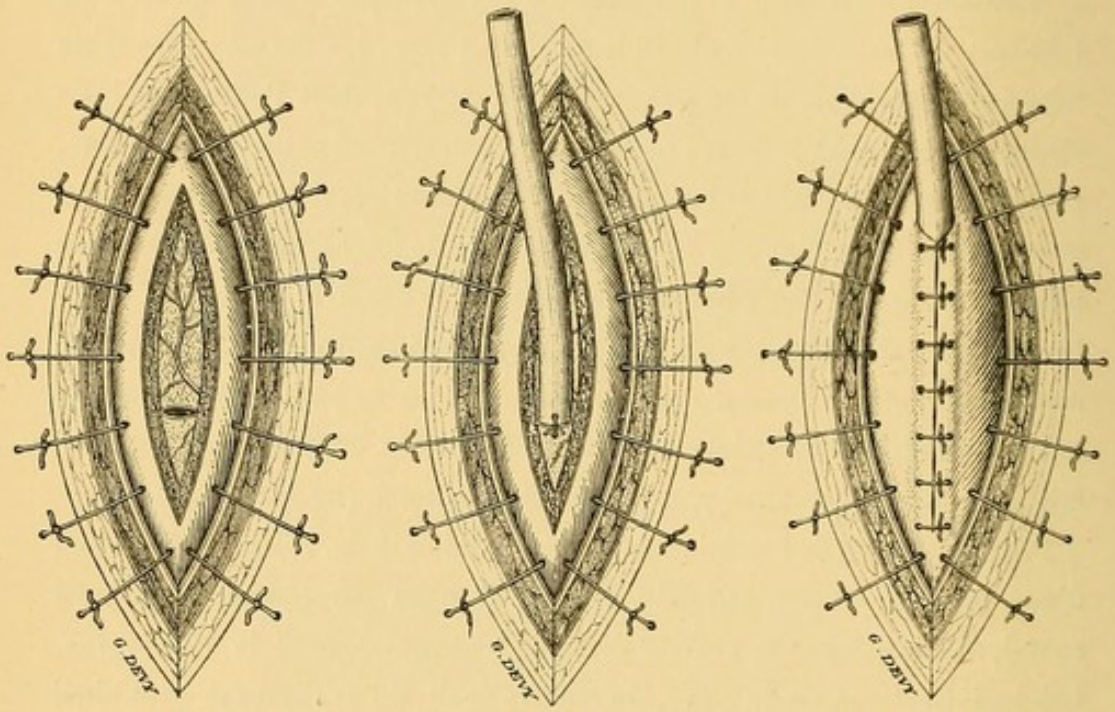

FIG. 20. FIG. 21. FIG. 22.

Ces trois figures montrent le procédé de Marwedel. Sur la figure 20, on voit successivement, en allant de la périphérie au centre : 1° la surface de section de la peau et du tissu cellulaire sous-cutané; 2° celle des muscles de la paroi (plus foncée) ; 3° celle du péritoine pariétal (ligne claire); 4° les tuniques musculo-séreuses de l'estomac, qui, sectionnées, laissent béante une fente elliptique vers la partie inférieure de laquelle on voit un orifice fait à la muqueuse. — Sur la figure 21, une sonde est engagée dans cet orifice, aux bords duquel elle est fixée par un fil. — Sur la figure 22, les deux lambeaux séro musculaires de l'estomac sont réunis au-dessus de la sonde.

presque direct et le canal se trouve fermé soit par l'action des muscles abdominaux, soit par le plissement des parois du canal.

Procédé de Marwedel. — Le procédé de Marwedel (1) est un dérivé

(1) MARWEDEL. Zur Technick der Gastrostomie mit Krankensvorstellung. *Münchener med. Woch.*, 14 juillet 1896, p. 665, et *Beitrage z. klin. Chirurgie.* Tübingen, 1896, t. XVII, p. 56,

du procédé de Witzel en ce sens qu'il a pour but de créer une sorte de valvule rappelant l'abouchement de l'uretère dans la vessie. Marwedel fait une incision oblique sous l'arc costal gauche, sectionne les différents plans de la paroi et suture le péritoine à la peau par des points de catgut. Puis il attire l'estomac et le fixe de même à la peau par des points de catgut.

Un ou deux jours plus tard il fait la fistule. Pour cela, il incise longitudinalement, sur une étendue de 4 à 5 centimètres, la portion fixée de l'estomac. Cette incision ne porte que sur la séreuse et sur la musculaire ; la muqueuse laissée intacte est un peu décollée. Elle est enfin ouverte par une très petite section transversale à la partie inférieure de l'incision séro-musculaire de l'estomac. On place dans l'orifice une petite sonde, qu'on fixe par un point de catgut, et, par-dessus la sonde, on réunit la tunique séro-musculaire de l'estomac. Ainsi se trouve constitué un canal dans l'épaisseur même des parois de l'estomac. La sonde, laissée à demeure pendant quatre jours, n'est plus introduite ensuite que trois fois par jour pour les repas (fig. 20, 21 et 22).

Dans 3 cas opérés suivant ce procédé le résultat a été excellent.

Au lieu de fixer l'estomac à la peau, Barozzi le suture aux tuniques séro-musculaires de la paroi et suture la peau par-dessus.

Procédé de Bronslaw Kader. — Le procédé de Bronslaw Kader (1) est encore une modification du procédé de Witzel. L'idée de la valvule est moins nette. Kader crée immédiatement un canal perpendiculaire à la paroi, tel que devient le canal oblique de Witzel au bout d'un certain temps (2).

L'incision, de 7 à 10 centimètres, est parallèle au rebord costal, à un travers et demi ou deux travers de doigt au-dessous de lui. Elle n'intéresse que la peau et l'aponévrose. Le muscle droit du côté gauche est alors dissocié verticalement sur une hauteur de 6 à 8 centimètres avec

et BAROZZI, *Considérations sur la gastrostomie en général et sur le procédé de Marwedel en particulier, dans les sténoses cancéreuses de l'œsophage*. Th. de Paris, 1897-1898, n° 649.

(1) BRONSLAW KADER. Zur Technik der Gastrostomie. *Centralblatt für Chirurgie*, Leipzig, 11 juillet 1896, p. 664.

(2) Voir plus haut l'autopsie du malade de Mickulicz, p. 61.

un instrument mousse. Le feuillet postérieur de la gaine et le péritoine sont incisés, soit obliquement, soit verticalement. Écartant les lèvres de la plaie, on attire alors un pli stomacal et on le maintient au dehors avec des pinces, les doigts ou deux fils de soie.

Sur le milieu de cet estomac attiré on fait une petite ouverture dans

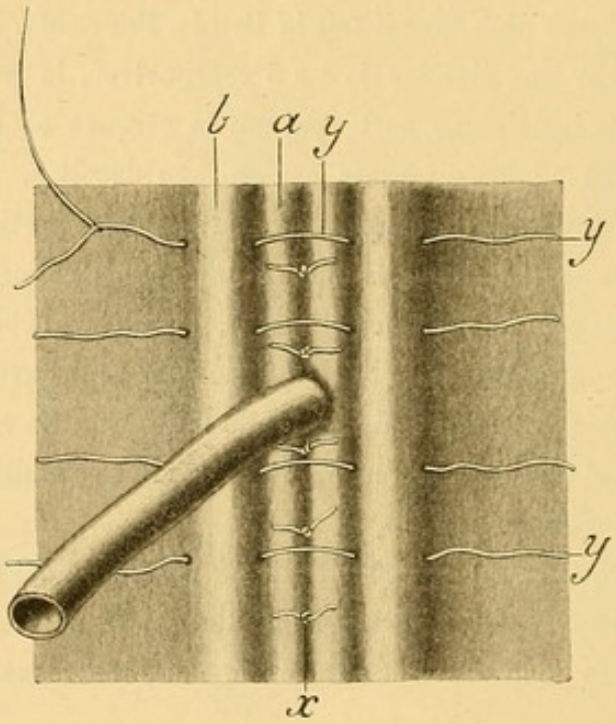

FIG. 23. — Procédé de B. Kader.

Sur cette figure, on voit le double pli fait de chaque côté de la sonde sur l'estomac. Les fils *x*, unissant les deux plis internes *a*, sont serrés et noués ; les fils *y*, destinés à rapprocher les plis externes *b*, sont en place, mais non serrés.

laquelle on introduit une sonde du volume d'un crayon qu'on fixe aux lèvres de l'incision stomacale par quelques points de catgut. De chaque côté de cette sonde, qui pénètre normalement dans l'estomac, on place deux points de suture de Lembert, écartés d'un centimètre et demi à 2 centimètres. Ces fils, noués, réunissent deux plis séreux, laissant entre eux un espace, en forme de gouttière, large de 2 centimètres. Entre ces plis se trouve constituée une sorte d'entonnoir perpendiculaire à l'estomac ; la sonde occupe un étroit canal séreux qui conduit à l'intérieur de l'estomac, non pas parallèlement à la surface de celui-ci

comme dans le procédé de Witzel, mais perpendiculairement à elle (voir fig. 23 et 24).

Pour allonger ce canal, on fait, au-dessus des deux plis déjà formés, deux autres plis pareils aux premiers. On ne serre tout d'abord que les deux points les plus rapprochés de la sonde, les deux points extrêmes servant à fixer l'estomac à l'incision de la paroi abdominale. A ces deux points extrêmes on ajoute deux autres points fixant l'estomac à la paroi abdominale. On termine l'opération par la suture du reste de la plaie abdominale.

Les plis faits à l'estomac peuvent être verticaux ou horizontaux. La

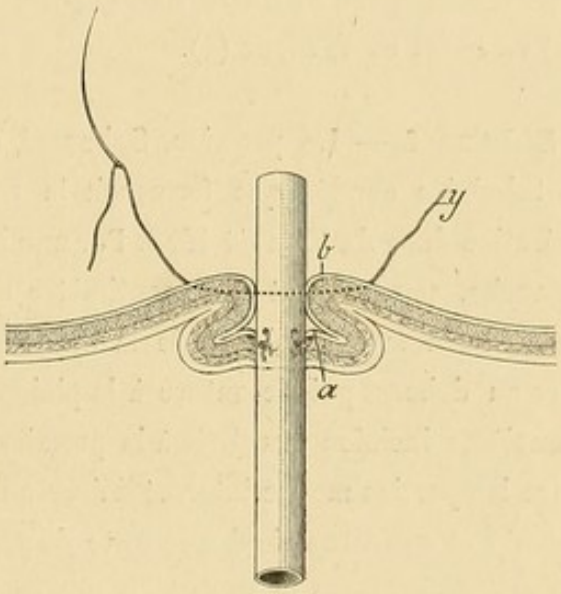

FIG. 24. — Procédé de B. Kader.

Vue en coupe des parties représentées sur la figure 23. Le pli profond est fait, un fil *y*, comprenant ce qui sera le second pli, est en place mais non serré.

disposition verticale des plis semble être la meilleure, surtout lorsqu'on veut créer une bouche stomacale définitive. La plicature horizontale facilitant le cathétérisme du cardia doit lui être préférée dans les rétrécissements fibreux de l'œsophage où l'on désire faire le cathétérisme rétrograde de ce conduit. La continence serait plus grande que dans le procédé de Witzel, parce qu'on a deux bourrelets séro-musculaires qui entourent la fistule, tandis que, dans le procédé de Witzel, la continence de la bouche stomacale est due au parallélisme qui existe entre le trajet fistuleux et la paroi, parallélisme qui tend à se détruire avec le temps,

comme l'ont prouvé Mickulicz et Noorden. Ce procédé est de plus très rapide, Mickulicz l'a exécuté en dix minutes.

La fistule se ferme spontanément dès qu'on retire la sonde, il suffit de faire une cautérisation légère. Aussi doit-on laisser la sonde à demeure et ne la retirer que pour la nettoyer.

Procédé de Emanuel Senn. — L'idée de la constitution d'une valvule par renversement de la paroi stomacale à l'aide de points passés suivant le mode de Lembert se retrouve dans un récent procédé de Emanuel Senn, qui combine cette inversion de la paroi à l'établissement d'un resserrement en collet au-dessous (1).

Procédé de Sabaneef. — Le premier, Sabaneef (2) eut l'idée de créer une fistule tubulaire coudée que fermerait la compression d'un bandage ; son opération date du 22 août 1890. Par une incision parallèle au bord costal gauche, commençant à 1 centimètre en dedans de la huitième côte et se terminant au niveau de la dixième, il va chercher l'estomac et l'attire au dehors, puis le suture à la plaie abdominale.

Faisant une deuxième incision parallèle à la première et à 4 centim. en dehors, il sépare les parties molles intermédiaires aux deux incisions de la côte sous-jacente et constitue ainsi une sorte de pont cutané.

Sous ce pont il attire l'estomac et le fixe au niveau de la deuxième incision où il crée la fistule. La première plaie est fermée par des sutures. On a ainsi un canal de 4 centimètres dont toute une portion peut être comprimée par le bandage sur le plan résistant de la côte sous-jacente.

Ce procédé a été réinventé, à la clinique d'Albert à Vienne, par Rudolph Frank qui crut être le premier à l'avoir employé (3). Les deux opérations sont identiques.

Par une incision parallèle à l'arc costal, R. Frank attire l'estomac à

(1) Senn (E.-J.). Gastrostomy by a circular valve methode. *The Journal of the American medical Association*, Chicago, 28 nov. 1896, t. II, p. 1142.

(2) Sabaneef. Communicat. à la Société des médecins d'Odessa. *Wratch*, 1890, n° 29.

(3) Frank (Rudolph). Eine neue Methode des Gastrotomie bei Carcinoma Œsophagi. *Wiener klin. Woch.*, 1893, p. 231.

3 ou 4 centimètres de hauteur à l'aide d'une anse de fil et fixe une partie de l'estomac. Faisant au-dessus de l'arc costal, à 3 centimètres de la première incision, une deuxième incision de 1 centimètre et demi n'intéressant que la peau, il dégage le pont cutané entre les deux incisions et

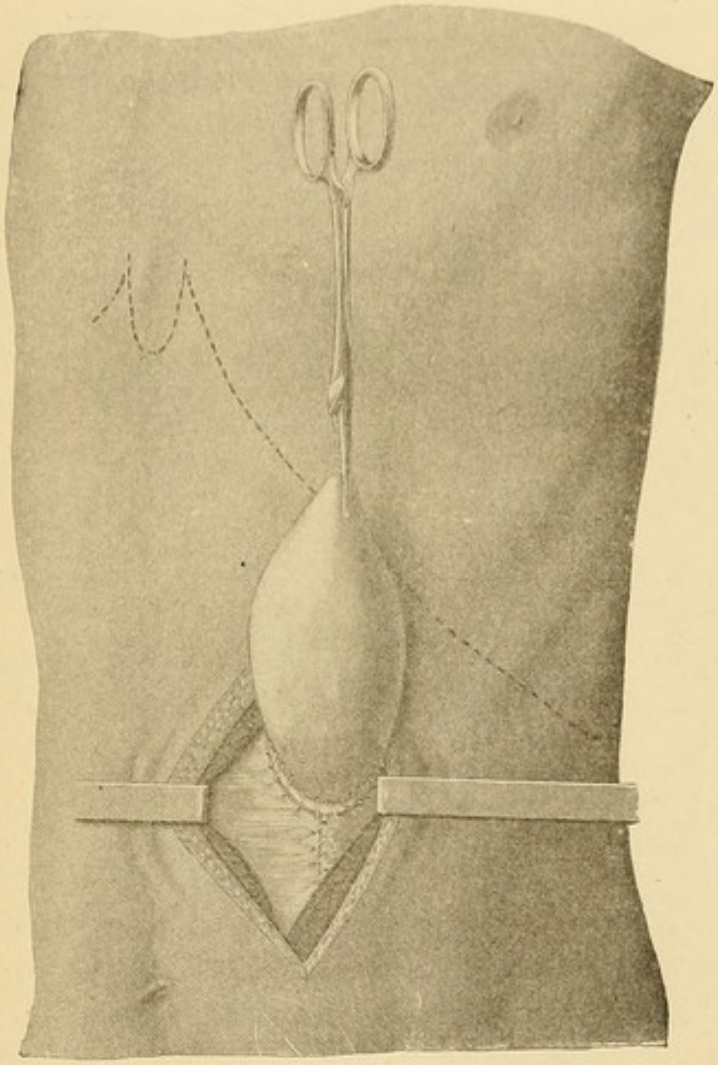

FIG. 25. — Procédé de Sabaneef-Frank-Kocher.

L'estomac fixé au péritoine et au feuillet postérieur de la gaine du muscle droit est attiré entre deux faisceaux de celui-ci.

fait passer le sommet du cône stomacal sous ce pont à l'aide de l'anse de fil. Il ouvre alors ce cône stomacal attiré et le fixe à la plaie. La première incision est refermée après avoir encore appliqué quelques sutures au catgut entre l'estomac et la couche musculaire.

On a ainsi un orifice fistuleux haut placé, un canal s'enroulant autour du bord costal, un pont cutané comprimant ce canal. Quatre opérations ainsi faites ont été suivies d'un bon résultat.

Une autopsie, faite par Mosetig-Moorhoff, montre cependant qu'à la

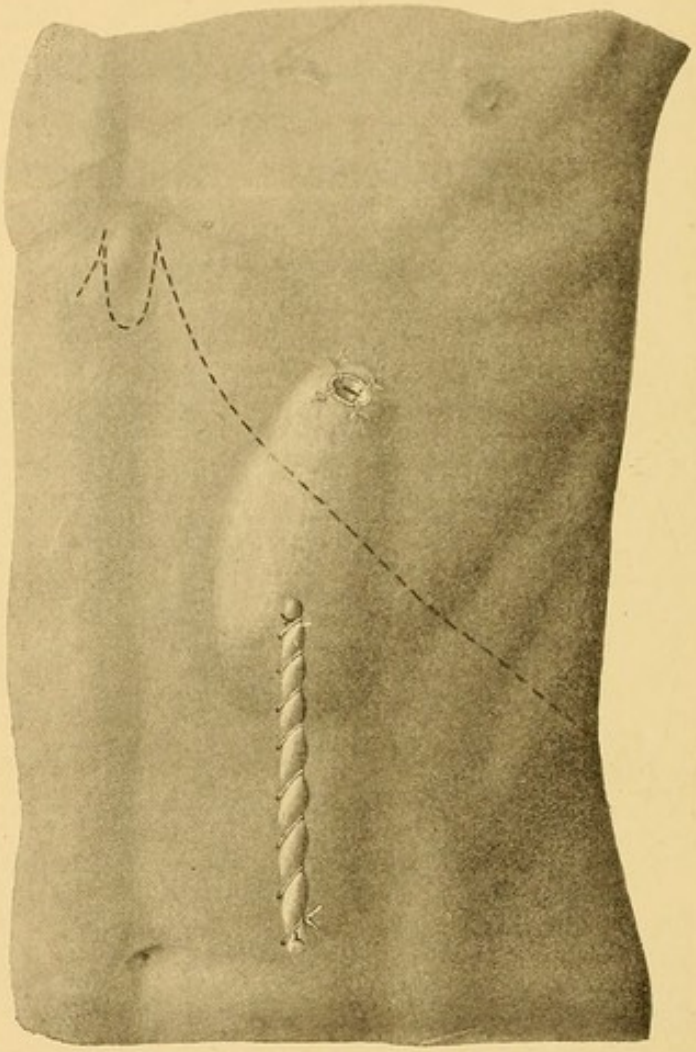

FIG. 26. — Procédé de Sabaneef-Frank-Kocher.

L'opération est terminée ; on voit le relief que fait l'estomac dans son trajet sous-cutané, depuis le point où il traverse le muscle droit en sortant du péritoine jusqu'à celui plus élevé où il est ouvert et fixé à la peau.

longue l'inflexion de l'estomac disparaît, bien que la fistule reste continente malgré sa largeur (les malades ainsi opérés sont nourris avec des purées) ; ce sont les plis rayonnés de la muqueuse et de la paroi stomacale qui suffisent par leur contact à assurer l'occlusion.

Cette méthode a été préconisée par Meyer (1), par Lindner (2), par Chavasse (3), et par Villar de Bordeaux (4) qui conseille de suturer l'estomac à la paroi musculaire et la muqueuse à la peau.

Kocher a, de même, eu recours au procédé de Sabaneef-Frank, mais en le combinant au premier procédé de von Hacker : passage de l'estomac à travers une boutonnière du muscle droit (5) (fig. 25 et 26).

Deuxième procédé de von Hacker. — Dans ces derniers temps von Hacker a cherché à combiner son premier procédé à celui de Witzel (6).

Il incise la peau sur le milieu du muscle droit, faisant à partir du bord costal une incision de 8 centim. de long ; après avoir dissocié les fibres du muscle, il fend le feuillet postérieur de la gaine et le péritoine.

L'estomac étant attiré au dehors, il choisit la partie sur laquelle doit porter la fistule et après en avoir vidé le contenu, il applique sur elle un compresseur de Rydygier (7). Puis faisant à l'estomac une petite ouverture avec des ciseaux, un ténotome ou un trocart, il y introduit une sonde. Par-dessus celle-ci sont réunis deux plis de muqueuse suivant le procédé de Witzel. Enfin cette portion de l'estomac contenant le canal est suturée au péritoine pariétal et au feuillet postérieur de la gaine du droit.

Deuxième procédé de Kocher. — Kocher (8) a, de même, combiné dans ces derniers temps le procédé de Witzel à son procédé antérieur.

L'incision, faite sur le rebord costal gauche, comprend la peau et

(1) MEYER. *Annals of surgery*, Philad., 1893, t. XVIII, p. 557.

(2) LINDNER (H.). *Berlin. klin. Woch.*, 25 février 1895, p. 157.

(3) CHAVASSE (THOMAS F.). *Lancet*, London, 4 juillet 1896, t. II, p. 5.

(4) VILLAR. Rapport de PICQUÉ in *Bulletins de la Société de chirurgie*, 1894. — ROLLAND. *De la gastrostomie selon le procédé Ssabanejew-Frank-Villar*, Th. de Bordeaux, 1895-1896, n° 20. — VERGEZ. *De la gastrostomie à l'heure actuelle*, Th. de Bordeaux, 1895-1896, n° 59. — CHAVANNAZ. Notes sur trois cas de gastrostomie par le procédé de Frank-Villar. *Archives cliniques de Bordeaux*, nov. 1895, p. 523.

(5) KOCHER. *Chirurgische Operation Lehre*, 3e édition, Iena, 1897, p. 169.

(6) VON HACKER. *Beitr. z. klinische Chirurgie*, Tübingen, 1896, t. XVII, p. 429.

(7) Voir plus loin au chapitre de la PYLORECTOMIE, la description de ce compresseur.

(8) KOCHER. *Chirurgische Operations Lehre*, 2e édit., Iena, 1894, p. 137.

l'aponévrose. Celle-ci est séparée de la partie charnue du droit antérieur avec un instrument mousse ; le bistouri n'est nécessaire qu'au niveau de l'intersection tendineuse du muscle, cette intersection adhérant au feuillet antérieur de sa gaine. Cette séparation est continuée jusqu'au

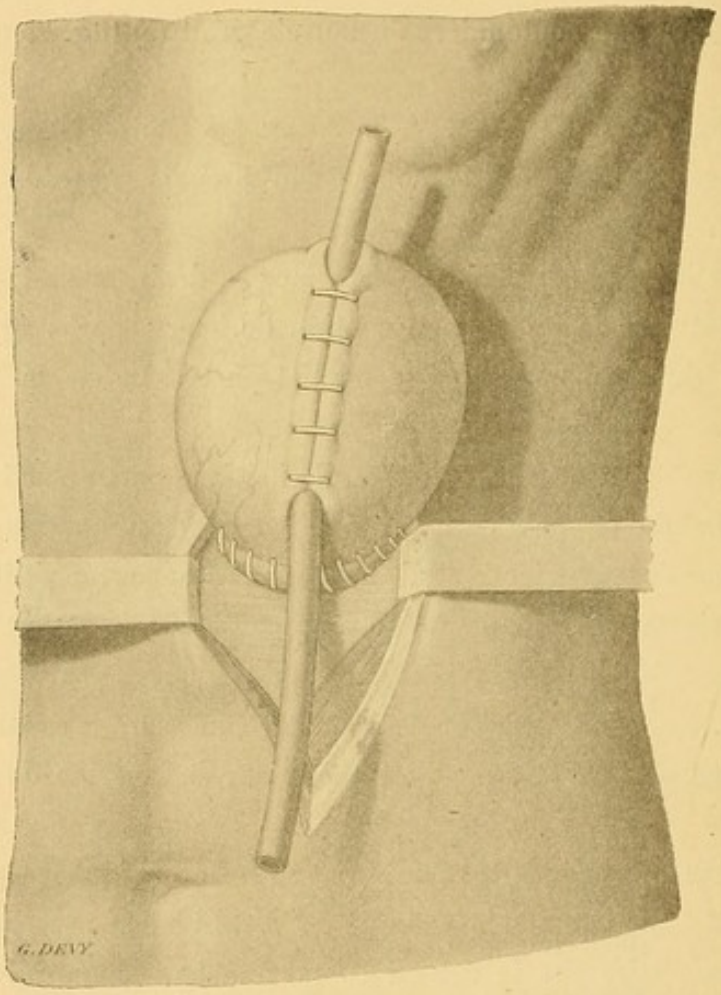

FIG. 27. — Deuxième procédé de Kocher.

bord interne du muscle, que l'on récline fortement en dehors. On a alors sous les yeux l'aponévrose profonde que l'on incise ainsi que le péritoine sur une longueur de 5 centimètres environ. Deux doigts, introduits dans la boutonnière ainsi créée, vont chercher l'estomac et l'attirent jusqu'à ce que sa grande et sa petite courbure apparaissent.

Des sutures à la soie fixent l'estomac au péritoine et au feuillet profond de la gaine du grand droit (fig. 27).

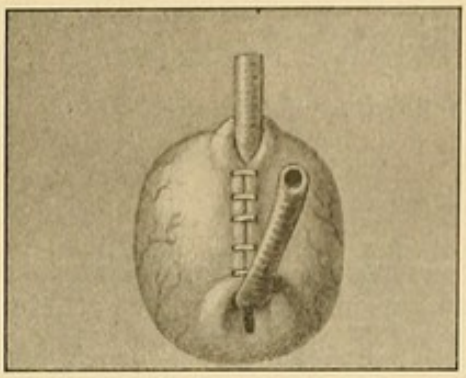

FIG. 28

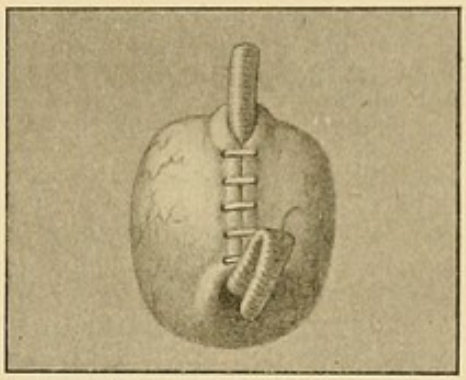

FIG. 29

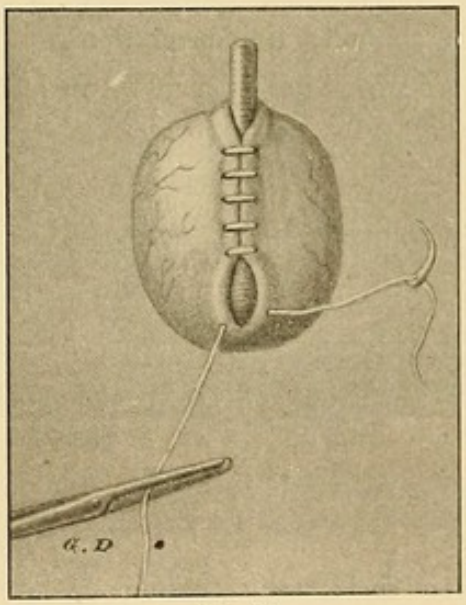

FIG. 30

Deuxième procédé de Kocher.

Sur la figure 28 on voit le canal constitué autour de la sonde par l'adossement d'un pli séro-séreux de l'estomac. — Sur la figure 29 on replie la sonde pour la faire entrer dans la fistule stomacale. — Sur la figure 30 la sonde est en place, quelques points de suture vont terminer son enfouissement.

Sur la portion extra-péritonéale de l'estomac on place verticalement un tube à drainage que l'on enfouit en réunissant par-dessus un double pli stomacal musculo-séreux, tout comme dans le procédé de Witzel (fig. 28, 29, 30).

Par une petite incision faite à la partie inférieure du canal ainsi créé, on enfonce le drain de 8 à 10 centimètres dans l'estomac, puis continuant la suture par en bas on recouvre de ce côté le drain tout entier.

On termine l'opération en fixant l'estomac à la paroi abdominale en haut, tout autour du drain, là où il sort de sa gouttière, et l'on referme la plaie au-dessus de la portion d'estomac hernié, plaçant au-dessous de la peau un petit drain en verre.

Procédé de H. Hartmann. — Trouvant que l'incision latérale, qui coupe trois plans musculaires successifs, est plus sanglante, plus longue à hémostasier, moins facile à bien réunir que l'incision médiane, que de plus elle est moins commode que cette dernière pour aborder facilement l'estomac, l'un de nous a eu recours à l'incision médiane. Mais il n'a pas tardé à l'abandonner parce qu'au bout de quelque temps, l'estomac et la peau arrivaient au contact, si bien qu'il n'y avait plus qu'un diaphragme percé d'un trou rond qui laissait filtrer le contenu stomacal.

Pour conserver les avantages de l'incision médiane et assurer la création d'un canal long, inflexe, entouré d'un sphincter musculaire et pourvu de plis muqueux, nous conseillons d'opérer de la manière suivante (1) :

Par une incision verticale, à deux centimètres et demi à gauche de la ligne médiane, longue de 10 centimètres environ, se terminant en bas au niveau de l'ombilic, nous coupons la peau, le tissu cellulaire sous-cutané, et le feuillet antérieur de la gaine du muscle droit antérieur de l'abdomen.

La gaine du muscle ouverte, nous réclinons la lèvre interne de l'incision, de manière à mettre à découvert le feuillet profond de cette gaine, en dedans du bord interne du muscle.

(1) Hartmann (H.). Gastrostomie pour rétrécissement de l'œsophage. *Bull. et Mém. de la Soc. de chirurgie*, Paris, 1897, p. 253.

Nous incisons alors ce feuillet profond et ouvrons le péritoine sur la ligne médiane, ce qui permet d'explorer facilement l'estomac.

Attirant celui-ci partiellement au dehors, nous le fixons rapidement par un surjet séro-séreux aux lèvres de l'incision péritonéale. Puis, dis-

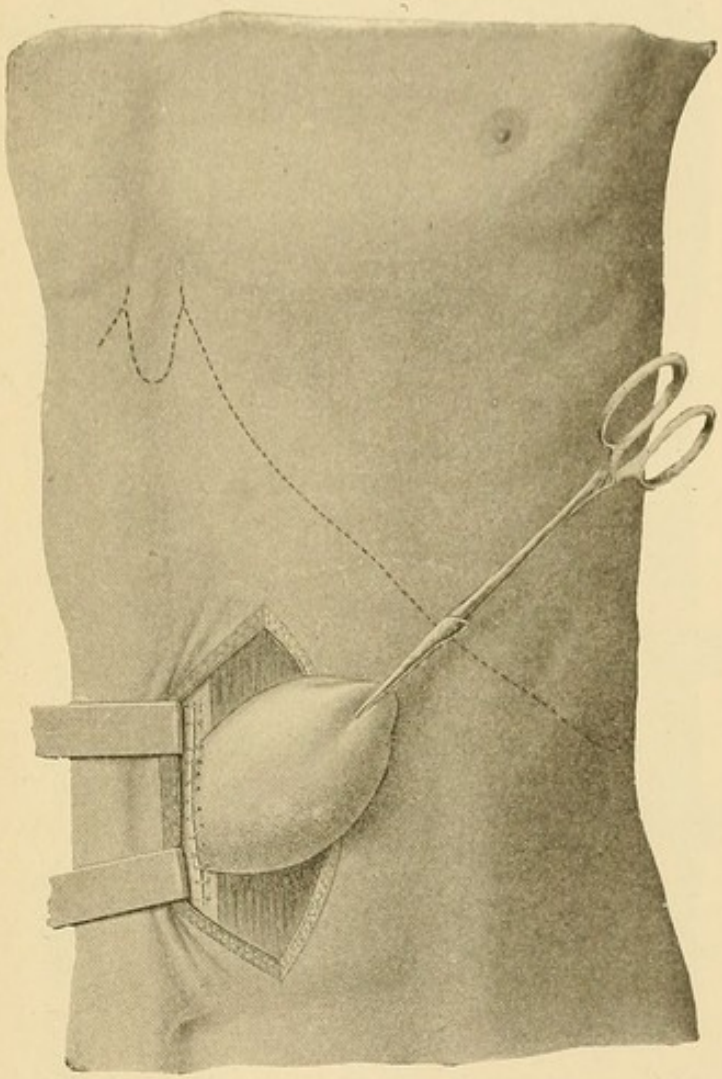

FIG. 31. — Procédé de H. Hartmann.

L'estomac, attiré, est fixé aux lèvres fibro-séreuses de l'incision médiane profonde.

sociant d'un coup de sonde cannelée, et suivant une ligne verticale, deux faisceaux du muscle droit, nous attirons l'estomac entre la face profonde de la gaine et la partie interne du muscle; nous l'amenons ensuite entre les deux faisceaux dissociés, nous suturons les tuniques musculo-séreuses

de l'estomac aux lèvres de l'aponévrose antérieure sectionnée et nous ouvrons l'organe sur une très petite étendue pour fixer la muqueuse à la peau.

Le reste de la plaie est réuni par trois étages de sutures : 1° péritoine

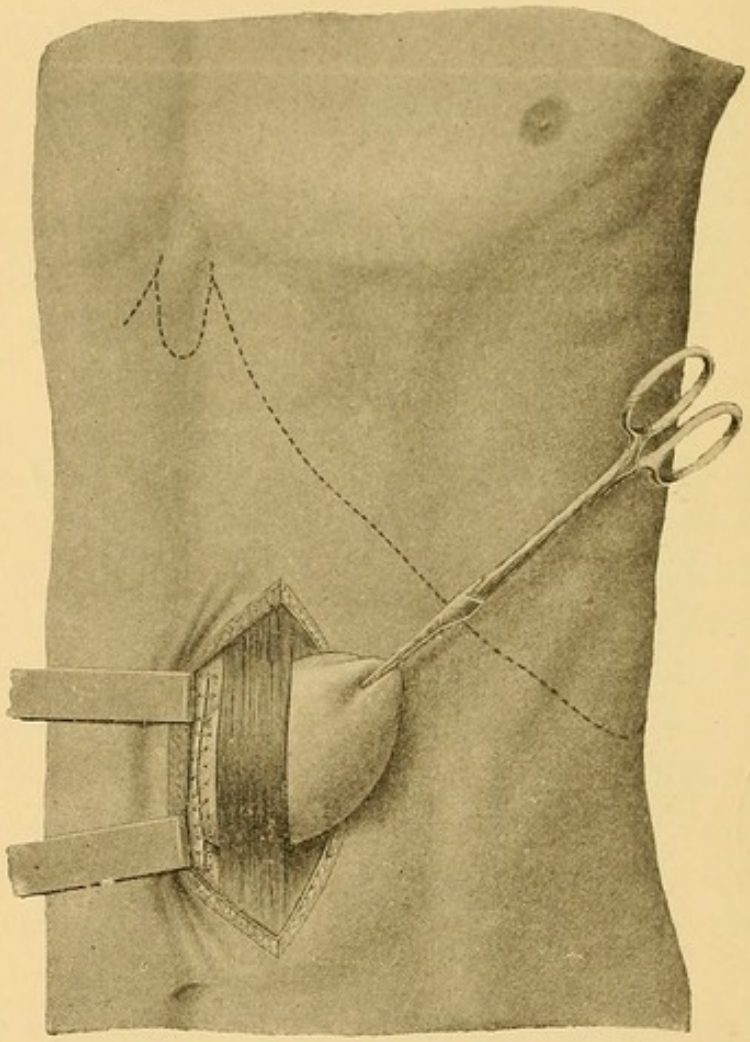

FIG. 32. — Procédé de H. Hartmann.

L'estomac est attiré entre la face profonde du muscle droit et le feuillet postérieur de sa gaine, puis entre deux faisceaux du muscle.

et feuillet postérieur de la gaine, 2° feuillet antérieur de la gaine, 3° peau. Toutes ces sutures sont faites à la soie, sauf celles de la peau faites avec du crin.

Le pansement est fait avec du carbonate de magnésie et de la gaze stérilisée.

Obs. III. — *Rétrécissement cancéreux de l'œsophage. Gastrostomie. Début de l'alimentation cinq semaines après l'établissement de la fistule. Survie de sept mois.* — P..., 60 ans, journalier, entre le 2 novembre 1896 à l'hôpital Bichat, salle Jarjavay. Sans aucun antécédent local antérieur, le malade commença à éprouver il y a 6 mois environ, en même temps qu'une douleur dans le côté droit de la poitrine, une légère difficulté dans la déglutition.

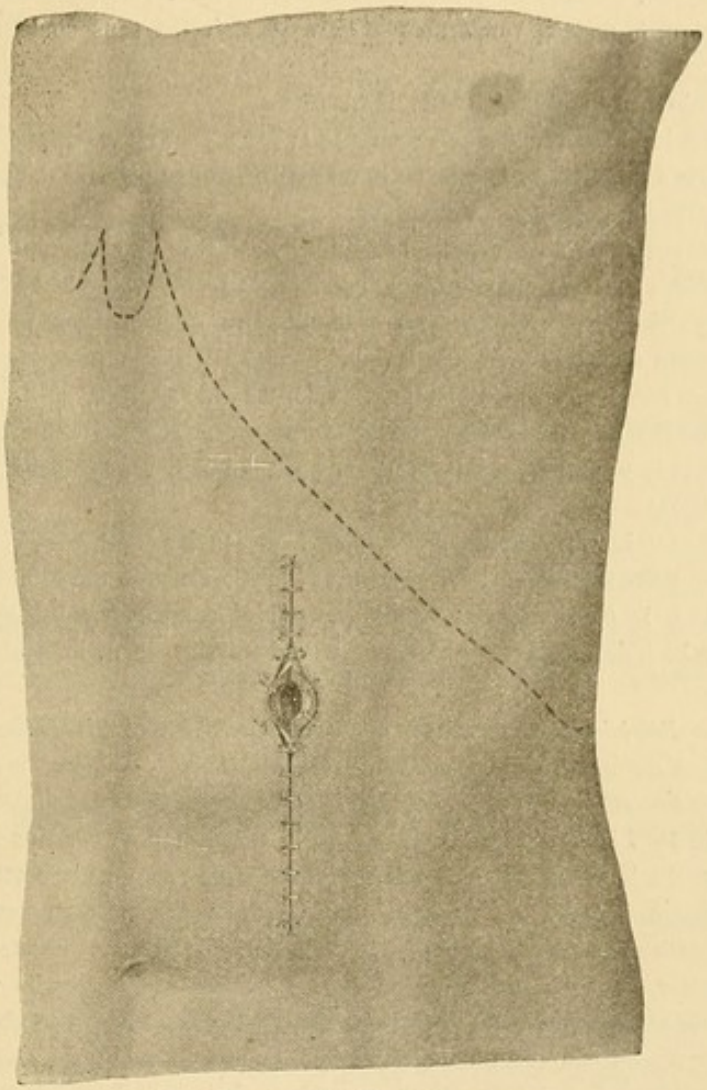

Fig. 33. — Procédé de H. Hartmann.

La muqueuse stomacale est fixée à la peau au niveau de l'incision cutanée latérale.

D'abord peu marquée et bornée aux aliments solides, cette gêne de la déglutition a été progressivement croissant et a fini par porter sur les liquides. Dans ces derniers temps il est même arrivé à diverses reprises que le malade a été dans l'impossibilité d'avaler des liquides pendant un jour et quelquefois même pendant deux jours. Les aliments semblent s'arrêter au niveau de la partie supérieure du thorax, d'après les sensations du malade, et provoquent à ce niveau une certaine douleur qui disparaît dans l'intervalle des repas.

Pas de maladies antérieures autres que la rougeole. Pas d'antécédents cancéreux héréditaires.

État, le 2 novembre. — Malade notablement amaigri ; lorsqu'il essaie d'avaler des aliments solides, ceux-ci s'arrêtent dans leur progression et provoquent des douleurs. Au bout d'un instant il les régurgite en même temps que des matières filantes, très adhérentes au crachoir. Dans les régions sus-claviculaires, on trouve quelques ganglions durs, indolents, roulant sous le doigt. Le teint est un peu jaune, le poids de 54 kilogr. 500.

Urines : 2,000 gr. Densité = 1025. Urée : 12,81 par litre. Phosphates : 0,60 par litre.

Le 6 novembre, le malade vomit un peu de sang noirâtre sans douleur antérieure, ni concomitante.

Le 13 novembre, *gastrostomie* par M. Hartmann.

Le cinquième jour, ablation des crins cutanés et des soies muquo-cutanées ; la fistule est constituée, prête à fonctionner le jour où le malade ne pourra plus rien avaler. Il ne coule pas une goutte de suc gastrique à l'extérieur.

Pendant les semaines qui suivent, la déglutition est de plus en plus difficile ; celle même des liquides devient à peu près impossible, le poids tombe le 14 décembre à 50 kilogr. 500. Aussi le 15 décembre nous commençons l'alimentation par la fistule. A l'aide d'un tampon d'ouate hydrophile trempé dans de l'eau boriquée, nous enlevons la petite croûte qui recouvre l'orifice fistuleux, explorons avec un stylet la fistule restée parfaitement perméable et y introduisons une sonde rouge n° 14 avec la plus grande facilité.

La sonde n'est introduite qu'au moment des repas qui sont répétés deux fois par jour et composés de lait et d'œufs.

Le poids monte le 21 décembre à 51 kilogr., en janvier à 52, puis à 53 kilogr., en février à 54, en mars à 55 kilogr. Le 31 mars le malade est présenté à la Société de chirurgie. En avril, le poids monte à 56 kilogr., puis il commence à baisser en mai, et le malade succombe à des accidents pulmonaires (hémoptysies, etc.), le 7 juin 1897.

Obs. IV. — *Rétrécissement cancéreux de l'œsophage. Gastrostomie. Début de l'alimentation quatre semaines après l'établissement de la fistule. Survie de deux mois et demi.* — E..., 57 ans, photographe, entre le 19 octobre 1897 à l'hôpital Bichat, salle Jarjavay. Depuis le mois de juin 1897 il éprouve de la gêne dans la déglutition. A certains moments, pendant les repas, il a la sensation d'un arrêt des aliments qui provoque une sensation d'étouffement et l'oblige à cesser de manger, cette sensation disparaît au bout d'un instant et il peut reprendre son repas. En juillet la gêne de la déglutition augmente, le malade est obligé d'éviter dans l'alimentation ce qui est dur (pain, viandes bien cuites, etc.) ; vers le milieu de juillet les aliments solides ne passent plus ; une petite grosseur apparaît sur la partie droite du cou et un amaigrissement général se manifeste. Cette tumeur cervicale devient bientôt le point de départ de douleurs qui s'irradiaient dans le côté correspondant de la tête.

La mère est morte d'un cancer utérin. Le malade est un alcoolique invétéré.

20 octobre. Seule la déglutition de bouillon, lait, œufs crus est possible. L'amaigrissement est considérable. Il existe dans la région cervicale droite une tumeur qui a tous les caractères d'un engorgement ganglionnaire carcinomateux. Le poids du malade est de 46 kilogrammes.

Le 23, *gastrostomie* par M. Hartmann. Durée, 35 minutes.

Le 18 novembre, la déglutition étant à peu près impossible, on commence l'alimentation par la fistule. Le malade quitte l'hôpital le 29 novembre.

Rentré chez lui il a été alimenté par le Dr Boureau d'une manière régulière. La fistule a toujours bien fonctionné sans laisser perdre le contenu gastrique jusqu'au 12 janvier 1898, époque où le malade a succombé à une complication pulmonaire.

Dans ces deux cas, nous avons opéré d'une manière relativement précoce, à une époque où la déglutition des liquides était encore possible, où, par conséquent, d'autres chirurgiens auraient peut-être limité leur intervention à une gastropexie. Nous avons pensé qu'à la simple fixation de l'estomac il fallait préférer l'établissement immédiat d'une bouche gastrique, celle-ci n'ayant aucun inconvénient, ni au point de vue gravité opératoire, l'opération précoce étant toujours bénigne ; ni au point de vue fonctionnel, la fistule ne laissant absolument rien couler. L'opération faite, le malade se trouve dans les mêmes conditions que celui auquel on a pratiqué simplement une gastropexie.

L'avantage de cette manière de procéder est que le jour où le malade ne peut plus rien avaler, moment où le chirurgien doit recourir à l'alimentation artificielle, on n'a pas à faire plus ou moins à l'aveugle une ouverture de la partie fixée. La fistule a été régulièrement établie : elle est à ce moment bien constituée, on a enlevé les fils, le canal muquo-cutané est solide ; il n'y a plus aucune crainte de contamination, ni de lésions de parties bien cicatrisées.

Procédé de Léonard Bidwell. — Bidwell, pensant que les adhérences étendues de l'estomac peuvent être une cause d'accidents et qu'il faut laisser à l'organe sa mobilité, conseille de ne fixer l'estomac qu'au péritoine (1).

Il fait une incision verticale de 3 pouces, au-dessous de la neuvième côte gauche, écarte les fibres du droit et ouvre le péritoine. L'estomac, attiré au dehors, est maintenu par le pouce et l'index d'un aide, 12 à 18 points en U fixent l'estomac au péritoine. Un fil, devant servir de repère, est placé sur la surface libre de l'estomac ; la plaie cutanée est rétrécie par une ou deux sutures. Pansement à la gaze.

Dans un deuxième temps, le troisième ou le quatrième jour, on enlève

(1) Bidwell (Léonard A.). A point in the operation of gastrostomy. *Brit. med. J.*, London, 24 oct. 1896, t. I, p. 1214.

la gaze et l'on ouvre l'estomac avec un petit ténotome, on dilate l'orifice avec une pince et l'on introduit dedans une petite sonde.

Dans deux cas, l'opération ainsi conduite n'a été suivie d'aucun écoulement de liquide. Une autopsie, faite après l'opération, permit de constater l'existence entre la paroi abdominale et l'estomac d'un long trajet sinueux, constitué par des adhérences solides.

Schwartz (1) a récemment eu recours à un procédé analogue, remettant, comme Bidwell, la fermeture de l'estomac à la rétraction cicatricielle des parties, mais opérant en un temps; les résultats ont été excellents.

§ 3. — Occlusion des fistules gastriques

Tous les procédés, aboutissant à la création d'un canal d'une certaine longueur, pourvu d'un petit orifice, donnent une fistule plus ou moins continente, surtout si ce canal est occupé par des plis muqueux qui, par leur accolement, en assurent d'une manière plus ou moins parfaite l'oblitération. Mais il y a des cas où, dans le but de dilater un rétrécissement pylorique ou œsophagien, il est nécessaire d'avoir un orifice large par lequel se vide en partie l'estomac. Pour ces cas, comme pour ceux où l'on a employé un procédé défectueux, on a eu recours à des obturateurs.

Israël avait, dans ce but, inventé une sorte de pessaire insufflable une fois introduit dans l'estomac; ce pessaire était traversé par une sonde pour l'alimentation et le tout était fixé à une plaque métallique située à l'extrémité. Cet appareil ne fut pas supporté (2).

Terrillon a eu recours à deux ballons de caoutchouc, l'un intra-stomacal, l'autre extra-cutané, qu'on insufflait. Le résultat fut un agrandissement de la fistule déjà trop grande (3).

Von Hacker a employé un appareil de même ordre (4).

Reynier a présenté à la Société de chirurgie (5) une canule à quatre

(1) Schwartz. *Bull. et Mém. de la Soc. de chir.*, Paris, 1898, p. 784.

(2) Israel. *Berlin. klin. Woch.*, 17 février 1879, p. 89.

(3) Terrillon (O.). *Bulletin de l'Académie de médecine*, 6 mars 1888, p. 362.

(4) Von Hacker. Ueber die Hahn'sche Methode der Gastrostomie. *Wiener klin. Woch.*, 1890, p. 827.

(5) Reynier. *Bullet. et Mém. de la Soc. de chir.*, Paris, 1891, p. 248.

valves, se relevant les unes à l'intérieur, les autres à l'extérieur. Elle ne fut pas supportée.

H. Delagénière (du Mans) a utilisé un condom qu'il dilatait à l'intérieur et à l'extérieur de l'estomac.

Mickulicz (1) imagina un obturateur, formé par un tube de verre long de 4 à 6 centim., renflé en ampoule à son tiers supérieur.

Tous ces obturateurs n'ont donné, en somme, que des résultats déplorables; aussi, dans ces dernières années, les chirurgiens, surtout les chirurgiens anglais, ont-ils cherché à réaliser d'une manière plus logique l'oblitération de la fistule.

H. Cripps (2) prend un disque de caoutchouc ayant un diamètre double de celui de la fistule à oblitérer et portant vers son milieu un fil de soie

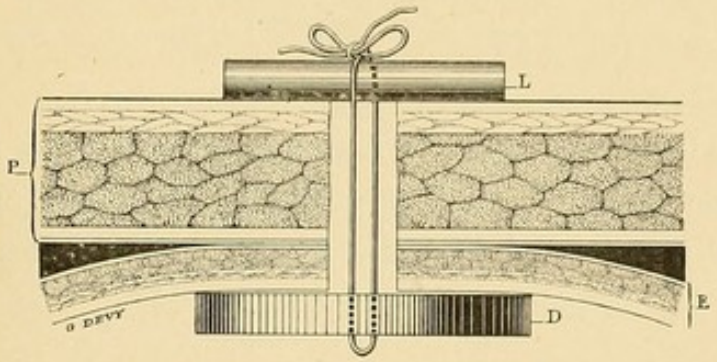

FIG. 34. — Obturateur de Cripps.

P. Coupe de la paroi abdominale. — E. Coupe de la paroi stomacale. — L. Rouleau de lint. — D. Disque de caoutchouc.

en anse qui servira ultérieurement à le fixer. Le disque roulé est porté dans l'estomac avec une pince à pansements. Une fois abandonné, il se déroule. On le maintient appliqué contre la muqueuse à l'aide des deux chefs du fil de soie qu'on noue extérieurement sur un rouleau de lint, lui-même enroulé sur une épingle.

E. Cotterel (3), toujours pour fermer des fistules gastriques inconti-

(1) MICKULICZ. In VON NOORDEN. *Berlin klin. Woch.*, 2 janvier 1893, p. 16.

(2) CRIPPS (HARRISON). A method of temporarily closing the opening after gastrostomy. *Brit. med. J.*, London, 6 juin 1896, t. I, p. 1383.

(3) COTTEREL (EDWARD). A method of temporarily closing the opening after gastrostomy. *Brit. med. J.*, London, 27 juin 1896, t. I, p. 1557.

nentes, fit construire un cathéter, garni d'une valve à 3 centim. de son extrémité. Ce cathéter est introduit dans la fistule comme un parapluie

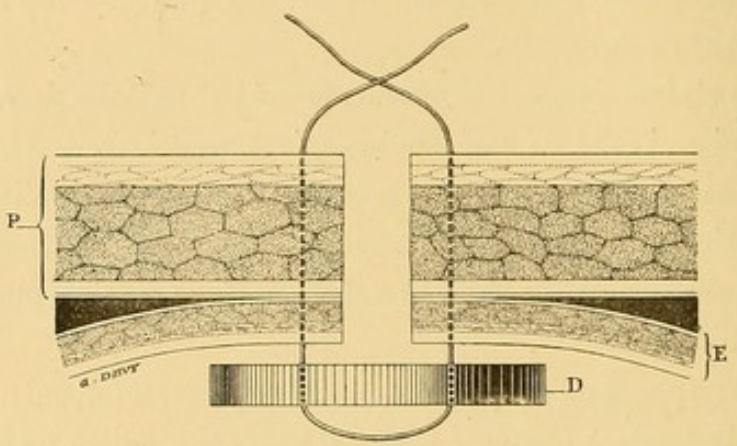

FIG. 35. — Obturateur de Bond.

P. Coupe de la paroi abdominale. — E. Coupe de l'estomac. — D. Disque de gomme élastique.

fermé, puis la valve est ouverte dans l'estomac. On enfile alors sur le cathéter une plaque de caoutchouc que l'on fixe avec deux petites épingles de sûreté et qui s'applique sur la peau. Le cathéter est lui-

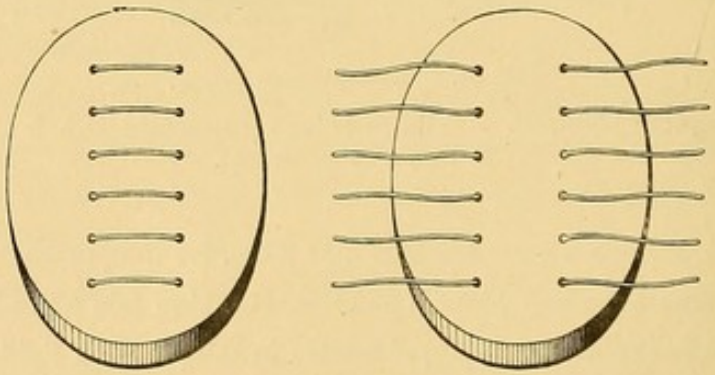

FIG. 36. — Obturateur de Bond.

Manière dont les fils sont passés à travers la plaque de gomme élastique.

même obturé par un clamp et ouvert chaque fois que c'est nécessaire pour l'alimentation.

Bond (1) utilisa un procédé analogue à celui de Cripps dans un cas de

(1) BOND (C.-J.). A method of closing the opening after gastrostomy. *Brit. med. J.*, London, 4 juillet 1896, t. II, p. 12.

fistule gastrique large, faite pour dilater un rétrécissement pylorique. Plaçant dans l'estomac un disque ovale de caoutchouc, percé d'un double rang de sutures métalliques, il ramena de dedans en dehors, avec une aiguille courbe, les chefs des fils à travers les tuniques de l'estomac et la paroi abdominale, puis les noua pour fermer l'orifice. Les fils furent digérés et la plaque ne tint pas.

Tous ces moyens sont, en somme, plus ou moins mauvais. Ce qu'il faut faire, c'est une fistule continente. Lorsqu'on n'y arrive pas, que l'occlusion est insuffisante, qu'il se produit une sorte de digestion de la paroi abdominale, il faut recourir à des palliatifs. C'est dans ces cas qu'on enduira la paroi de corps gras, de vaseline, qu'on la recouvrira de poudres inertes, alcalines, bicarbonate de soude ou mieux carbonate de magnésie. On fait alors comme on peut, les malades n'en souffrent pas moins. Il y a du reste, dans la solution de ce problème, autre chose qu'une question purement mécanique d'occlusion de la fistule ; le plus ou moins d'acidité du suc gastrique y joue peut-être un rôle. Nous ne savons encore rien de net à cet égard.

§ 4. — Résultats et indications

Nous avons vu plus haut (1) les résultats que donnait il y a 10 ans la gastrostomie. Ils étaient loin d'être brillants ; d'une part, la mortalité opératoire était considérable ; d'autre part, les malades, qui survivaient, portaient des fistules incontinentes avec tous leurs inconvénients, déperdition du contenu gastrique, érythèmes et érosions de la paroi abdominale, etc.

Aujourd'hui les termes du problème sont changés du tout au tout ; la gastrostomie, si elle n'est pas pratiquée sur un moribond, est une opération qui, faite aseptiquement, a une mortalité nulle. Comme de plus, les procédés actuels permettent d'avoir un orifice continent, elle est indemne de tout inconvénient. C'est dire que ses indications doivent être considérablement étendues.

Dans *les rétrécissements fibreux serrés de l'œsophage*, conduisant le

(1) Voir p. 44.

malade à l'inanition et ne se laissant pas dilater ou étant accompagnés de phénomènes inflammatoires périœsophagiens qui contre-indiquent la dilatation, la gastrostomie constitue non seulement un palliatif utile, en ce sens qu'elle permet au malade de revenir à la santé, mais encore quelquefois un moyen curatif, car elle permet aussi, dans certains cas, la dilatation rétrograde des rétrécissements (1). Dans ces dernières circonstances, une fois le rétrécissement guéri, on peut laisser se refermer la fistule stomacale, ou si elle n'a pas de tendance à la rétraction spontanée, ce qui dépend du procédé employé, la fermer, ce qui se fait avec la plus grande facilité.

La gastrostomie peut être encore préconisée dans les *brûlures récentes de l'œsophage*, lorsque la déglutition est impossible.

Nous la préférons à la sonde à demeure et au tubage œsophagien dans les *rétrécissements cancéreux*. Elle procure aux malades un soulagement très notable et les améliore considérablement, mais à une condition, c'est qu'on y ait recours de bonne heure. Lorsqu'elle n'est pas faite in extremis, elle donne d'excellents résultats, et comme nous savons aujourd'hui créer des fistules continentes, l'opération précoce n'a plus aucun inconvénient.

On a pu voir, par la lecture de nos observations (2), que cet établissement précoce de la bouche gastrique ne cause aucun trouble et qu'on peut la laisser inutilisée et n'y avoir recours qu'au jour où la nécessité d'une introduction directe d'aliments dans l'estomac se fait sentir. Lorsque ce jour arrive, la fistule est là, toute prête à fonctionner; on n'a qu'à y introduire une petite sonde en caoutchouc rouge pour alimenter directement le malade. On évite ainsi tous les dangers d'une opération chez un cachectique incapable de supporter le moindre choc et l'on supprime toute cause d'insuccès de l'opération, la mortalité de la gastrostomie n'étant aujourd'hui qu'une *mortalité médicale*, en ce sens qu'elle est le résultat direct de la prolongation trop longue d'un traitement médical.

(1) FRANKS (KENDAL). Fibrous structure of the œsophagus treated by gastrotomy and retrograde dilatation. *Annals of surgery*, Philadelphia, 1894, t. I, p. 385. — MURRAY. *Ibid.*, 1894, t. I, p. 733. — WOOLSEY (G.). Treatment of cicatricial stricture of the œsophagus by retrograde dilatation. *Ibid.*, 1895, t. I, p. 253 et 306. — V. aussi plus haut, au chapitre de la gastrotomie, p. 33

(2) Voir obs. III et IV, etc., p. 75 et p. 76.

CHAPITRE V

GASTRO-ENTÉROSTOMIE

La *gastro-entérostomie* a été surtout pratiquée pour remédier à des accidents de sténose pylorique ou duodénale ; on l'a aussi faite contre la dilatation de l'estomac et contre des gastrites ou des gastralgies.

Elle consiste dans l'établissement d'une *bouche artificielle permettant le passage du contenu de l'estomac dans l'intestin.*

§ 1. — Historique

L'opération a été conçue par Nicoladoni et exécutée pour la première fois par Wölfler le 28 septembre 1881. Ce dernier venait de faire une laparotomie pour extirper un cancer de l'estomac et, constatant que la tumeur était inopérable, il allait refermer le ventre, lorsque Nicoladoni, qui assistait à l'opération, lui donna l'idée, tout en laissant le cancer en place, d'anastomoser l'intestin à l'estomac, de manière à rétablir le cours des matières. Wölfler suivit ce conseil et guérit son malade, qui succomba ultérieurement, mais après une amélioration ayant duré un certain temps (1).

Dix jours plus tard, Billroth, dont Wölfler était l'assistant, fit à son tour la même opération, mais le malade succomba au bout de 10 jours (2). Lauenstein (3), Kocher (4), Courvoisier (5), Ransohoff (6) perdent de

(1) Wölfler. Gastro-Enterostomie. *Centr.-Bl. für Chir.*, Leipzig, 1881, n° 45, p. 705.

(2) Billroth in Wölfler. *Loc. cit.*

(3) Lauenstein. *Arch. f. klin. Chir.*, Berlin, 1882, t. XXVIII, p. 420.

(4) Kocher. *Corresp.-Bl. f. Schweizer Aerzte*, Bâle, 1883, n° 23.

(5) Courvoisier. Gastro-Enterostomie nach Wölfler bei inoperablen Pyloruscarcinom. Tod. *Centr.-Bl. für Chir.*, Leipzig, 1883, n° 23, p. 794, et *Corresp.-Bl. f. Schweizer Aerzte*, Bâle, 1883, p. 587.

(6) Ransohoff. *Medic. News*, 1884, t. II, p. 578.

même leurs opérés. Rydygier (1) seul guérit 3 malades sur 4. La mortalité opératoire était considérable; aussi, malgré quelques guérisons à la suite d'opérations nouvelles de Socin et de Billroth, Saltzmann, réunissant en 1886 les faits publiés, arrive encore à une mortalité de 66,6 p. 100, soit 12 morts sur 18 opérations (2).

En 1887, la question change d'aspect avec le mémoire de Rockwitz (3) qui publie 10 gastro-entérostomies faites par son maître Lücke, toutes suivies de guérison, sauf 1 mort au quatorzième jour d'inanition compliquée de pneumonie.

Il faut cependant arriver jusqu'en 1889 pour entendre parler de la gastro-entérostomie à la Société de chirurgie de Paris, à propos de deux observations présentées par Roux (de Lausanne). Encore devons-nous dire que le rapporteur, Charles Monod, conclut que la gastro-entérostomie est une opération qui ne doit trouver que bien rarement son indication (4). Elle n'avait du reste été, à ce moment, tentée en France qu'une fois sans succès par S. Pozzi (5).

Depuis cette époque, l'opération a été pratiquée un grand nombre de fois dans tous les pays, les procédés opératoires se sont multipliés et les résultats se sont notablement améliorés.

Cette année, Chlumskij, réunissant 550 cas, arrive à une mortalité globale de 38,54 p. 100 (6), mortalité encore très supérieure à celle que l'on a aujourd'hui, si l'on n'envisage que les résultats de ces deux dernières années.

§ 2. — Opération

Avant d'aborder le manuel opératoire de la gastro-entérostomie, nous

(1) Rydygier. Ein Fall von Gastro-Enterostomie. *Centr.-Bl. f. Chir.*, Leipzig, 1883, n° 16, p. 241.

(2) Saltzmann. Analyse in *Centr.-Bl. für Chir.*, Leipzig, 1886, n° 33, p. 566.

(3) Rockwitz. Die Gastro-Enterostomie an der Strassbürger chirurgischen Klinik. *Deutsche Zeitschr. f. Chir.*, Leipzig, 1887, t. XXV, p. 501.

(4) Monod (Ch.). Sur deux observations de gastro-entérostomie par le Dr Roux (de Lausanne). *Bull. et Mém. de la Soc. de Chir.*, Paris, 1889, p. 572.

(5) Pozzi (S.). Gastro-entérostomie pour un cancer de l'estomac. *Bull. et Mém. de la Soc. de Chir.*, Paris, 1889, p. 586.

(6) Chlumskij (V.). Ueber die Gastroenterostomie. Statistische und experimentelle Studien. *Beitr. z. klin. Chir.*, Tübingen, 1898, t. XX, p. 231 et 487.

rappellerons brièvement quelques points d'anatomie utiles à connaître pour bien comprendre les divers procédés préconisés.

1° Rappel anatomique.

L'idéal dans une gastro-entérostomie, est d'aboucher l'estomac à une portion d'intestin assez élevée pour que la partie du canal alimentaire

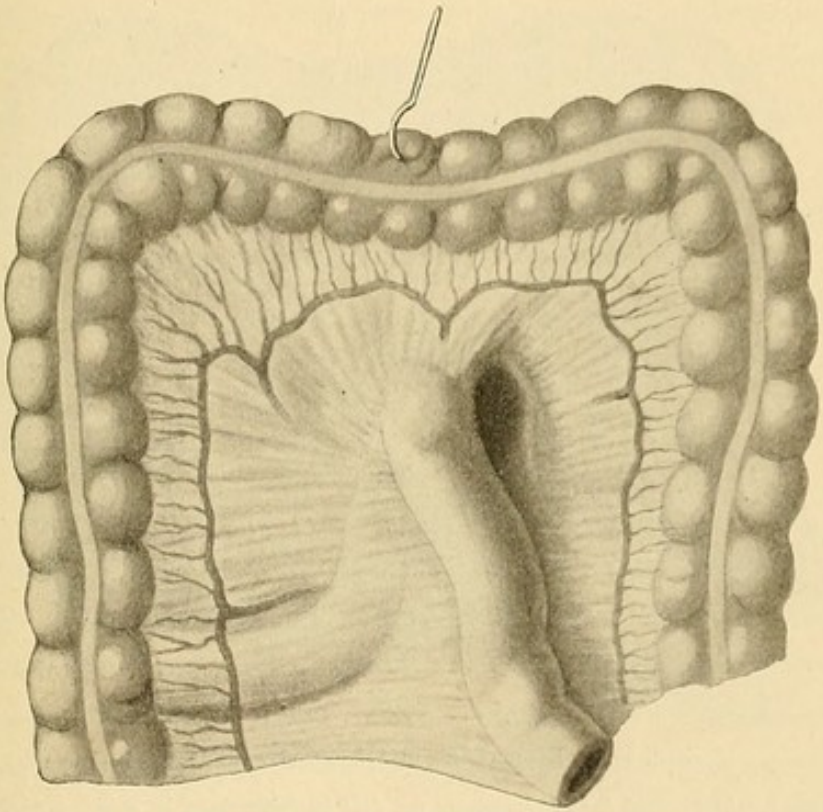

FIG. 37. — Rapports du duodénum (H. HARTMANN).

On voit sur cette figure que le jéjunum se détache à gauche de la colonne vertébrale au-dessus de la troisième portion du duodénum dont on voit le relief à droite du croisement des vaisseaux mésentériques.

devenue inutile soit aussi courte que possible. C'est dire que l'anastomose doit porter sur une portion du jéjunum aussi rapprochée que possible du duodénum, portion de l'intestin fixe et par là même inapte à être amenée au contact de l'estomac. Où faut-il chercher cette portion de l'intestin ? Pour le savoir il faut connaître le point où se termine exactement le duodénum. Or, à cet égard, les descriptions données dans les anatomies, encore classiques en France il y a quelques années, sont inexactes.

Aux trois portions, hépatique, rénale, pancréatique du duodénum, décrites par Cruveilhier et Sappey, il faut ajouter une quatrième portion ascendante (1), située au delà du croisement de l'artère mésentérique et remontant presque verticalement, quelquefois un peu obliquement en haut et à gauche dans une hauteur de deux vertèbres en moyenne.

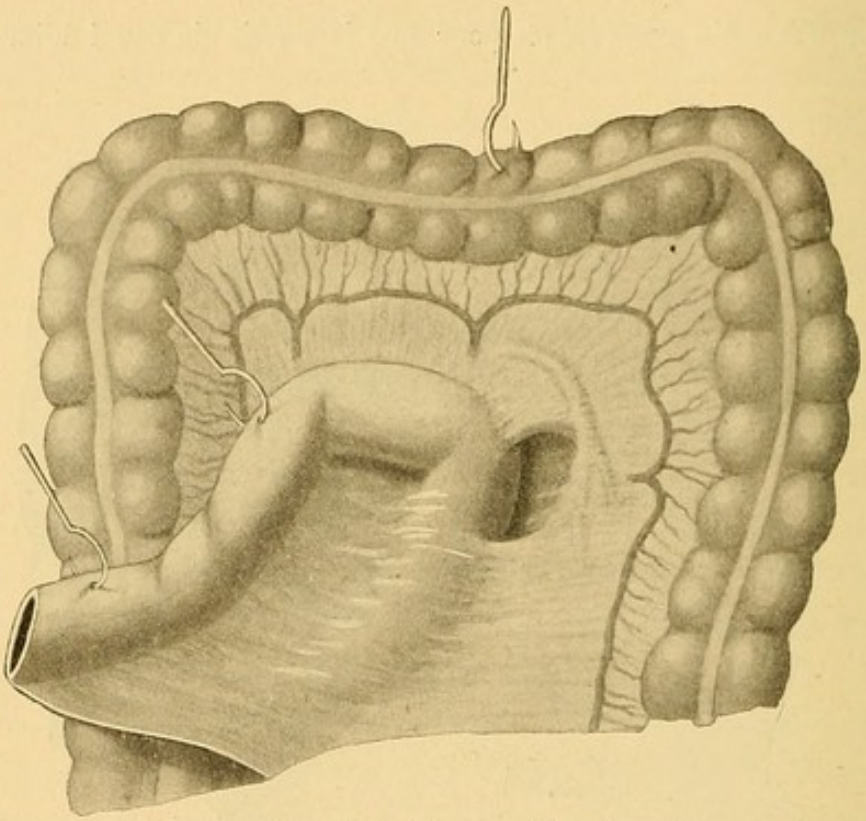

FIG. 38. — Rapports du duodénum (H. HARTMANN).

Le jéjunum a été renversé à droite, comme on doit le faire dans la gastro-entérostomie ; on voit alors la quatrième portion ascendante du duodénum et les fossettes qui sont à sa gauche avec leur disposition la plus habituelle.

Le fait est déjà évident lorsqu'on regarde le paquet intestinal en place ; il est facile de constater que la portion originelle du jéjunum se trouve à un niveau notablement supérieur à celui où est la troisième portion du duo-

(1) Cette portion ascendante, étudiée par bon nombre d'anatomistes étrangers, en particulier par Treves dans son beau travail sur le péritoine, a été pour la première fois décrite en France par l'un de nous (H. HARTMANN. Sur quelques points de l'anatomie du duodénum (sa 4e portion, son muscle suspenseur, la fossette duodéno-jéjunale, les hernies rétro-péritonéales). *Bulletins de la Société anatomique*, Paris, 1895, p. 9). Elle a été ensuite étudiée par M. JONNESCO et est aujourd'hui connue de tout le monde.

dénum, vue par transparence à travers le péritoine postérieur, avant son passage au-dessous des vaisseaux mésentériques supérieurs (fig. 37).

On peut le constater d'une façon encore plus directe en prenant le paquet de l'intestin grêle, en le renversant à droite et en l'étalant. On a alors sous les yeux (fig. 38), à gauche le côlon descendant, en haut le côlon transverse, à droite le feuillet postérieur du mésentère devenu antérieur par suite du rejet de la masse intestinale à droite ; enfin, à gauche de l'artère mésentérique, au niveau de la troisième ou de la quatrième lombaire, on voit la portion terminale du duodénum se recourber en haut jusqu'au niveau de la deuxième lombaire, point où elle se coude suivant la disposition classique pour se continuer avec le jéjunum.

Cette quatrième portion du duodénum est constante, sa fixité réside dans ce fait qu'elle reçoit tout le long de son bord postérieur droit les fibres d'un muscle suspenseur, muscle suspenseur de Treitz, qui naît du tissu fibreux entourant le tronc cœliaque et du pilier gauche du diaphragme pour venir s'étaler et se fondre avec la tunique longitudinale de cette portion ascendante du duodénum.

La coudure duodéno-jéjunale est elle-même maintenue par un pli péritonéal qui va du mésocôlon transverse à la terminaison du duodénum.

Contre cette portion ascendante du duodénum se trouvent des fossettes présentant des dispositions variables suivant les sujets, souvent oblitérées dans l'âge adulte, mais pouvant exceptionnellement atteindre des dimensions considérables et être le siège de hernies rétro-péritonéales.

C'est donc à gauche de la colonne vertébrale, à droite du côlon descendant, au-dessous de l'épiploon et du côlon transverse relevés qu'il faut chercher la première anse jéjunale, reconnaissable immédiatement à sa continuité avec la portion fixe ascendante du duodénum.

C'est cette anse qu'il faut anastomoser avec l'estomac, quel que soit le procédé auquel on ait recours.

2° Traitement préopératoire.

On a beaucoup écrit sur la question des *lavages de l'estomac* avant l'opération. Billroth faisait un lavage à l'eau tiède ; on a aussi lavé l'estomac avec une solution salicylée à 1/1000 (Rydygier), 2/1000 (Ratimoff),

3/1000 (Kocher); avec une solution de bicarbonate de soude (Novaro); avec de l'eau boriquée ou simplement bouillie (Jaboulay).

Lücke fait des lavages pendant plusieurs jours avant l'opération et enfin une heure avant celle-ci.

Lauenstein ne donne à ses malades, dès leur entrée à l'hôpital, que des aliments liquides et aussi nutritifs que possible : pendant les jours qui précèdent l'opération il lave l'estomac, il donne à son malade le matin même de l'opération des aliments très nourrissants, puis immédiatement avant l'opération, lave l'estomac avec une solution d'acide salicylique à la température du corps.

Ces lavages assureraient, dit-on, l'asepsie gastrique et provoqueraient la diurèse en faisant pénétrer une grande quantité de liquide dans le système vasculaire. Ce dernier point est contesté par Novaro, qui n'a jamais obtenu de diurèse, bien qu'il ait fait passer jusqu'à 20 litres de liquide. Les lavages ne sont, de plus, pas toujours innocents. Caselli pense qu'ils prédisposent au choc ; en tous cas ils fatiguent beaucoup les malades ; aussi George T. Beatson, Buchanan, Trendelenburg, P. Reclus, Roux, etc., les proscrivent-ils. Nous avons l'habitude de ne les faire que chez les malades qui y sont habitués ; le lavage, chez eux, n'est pas déprimant et, lorsqu'on peut le faire sans inconvénients, il y a, croyons-nous, avantage à débarrasser l'estomac de son contenu.

Chez un malade très affaibli Lauenstein a fait, quelques jours avant l'opération, une *transfusion du sang*. Cela nous paraît un peu exagéré, mais nous pensons que les *injections de sérum préopératoires*, que conseille Roux, sont logiques et utiles, aussi y avons-nous eu recours à diverses reprises.

L'utilité de l'évacuation préalable du tube digestif par un *purgatif* n'est pas établie ; il faut éviter tout ce qui peut fatiguer le malade, et, à ce point de vue, tenir grand compte de son état général ; en tous cas, le jour de l'opération on doit le laisser aussi tranquille que possible.

Pendant l'opération on préférera l'*asepsie* à l'antisepsie, pour éviter les intoxications, et l'on veillera à ce que la température de la salle soit assez élevée, les refroidissements étant à craindre chez ces malades dont la résistance vitale est réduite au minimum.

3° Considérations générales sur l'opération.

Quel que soit le procédé opératoire auquel on ait recours, il y a un certain nombre de points communs dont nous désirons parler tout d'abord.

Anesthésie. — La question de l'anesthésie a été très diversement envisagée. Hahn, en présence d'un malade extrêmement faible, a opéré sans anesthésie, ce qui n'a pas empêché une mort rapide. P. Reclus a eu recours à la cocaïne ; mais, outre que celle-ci n'est pas absolument inoffensive, nous pensons que ce n'est pas un spectacle à offrir à un malade que de lui montrer l'opération ; en cela nous sommes d'accord avec la presque totalité des chirurgiens qui n'hésitent pas à endormir leurs malades malgré l'état d'affaiblissement où ils se trouvent.

Billroth préconise son mélange d'alcool, d'éther et de chloroforme ; Kocher débute par le chloroforme et finit par l'éther, craignant l'action débilitante d'une chloroformisation prolongée ; Novaro fait une injection de morphine puis donne de l'éther ; Roux emploie exclusivement l'éther ; Lücke se sert d'un mélange composé d'une partie de chloroforme et de deux de diméthylacétal. Lauenstein, les chirurgiens anglais donnent exclusivement du chloroforme. C'est cette dernière pratique que nous conseillons, d'autant que chez ces malades affaiblis une quantité de chloroforme des plus minimes suffit pour maintenir l'anesthésie.

Siège de l'incision de la paroi abdominale. — Comme pour toutes les cœliotomies, c'est l'incision médiane qui semble offrir le plus d'avantages. Elle a été préconisée par Rydygier, Kocher, Lücke, Lauenstein, Czerny. C'est à elle que nous recourons toujours, faisant sur la ligne médiane une incision de 10 à 15 centimètres, entre l'appendice xiphoïde et l'ombilic, dont nous contournons quelquefois la partie gauche (1). Wölfler a autrefois reproché à cette incision de prédisposer aux éven-

(1) Il vaut mieux passer à gauche qu'à droite, à cause de la veine ombilicale.

trations. Une bonne suture y remédie ; de plus, dans cette question des éventrations post-opératoires, il faut tenir grand compte de l'état antérieur de la paroi. Quoi qu'il en soit, Billroth et Wölfler ont conseillé, pendant un certain temps, de faire une incision oblique parallèle au bord costal, longue de 12 centimètres et commençant à 2 centimètres au-dessus de l'ombilic. Il faut croire qu'ils n'en ont pas été très satisfaits, car ils sont ensuite revenus à l'incision médiane.

L'incision médiane est donc l'incision de choix ; on lui a, mais beaucoup plus exceptionnellement que pour les pylorectomies, adjoint une incision transversale ; on a fait aussi l'incision en L, dans les cas où des adhérences péritonéales gênaient l'exploration et empêchaient de se rendre un compte exact de l'état des parties. L'incision médiane seule suffit d'ordinaire, car elle donne un jour très grand et permet de s'orienter facilement.

Exploration de l'estomac et de l'intestin. Recherche de l'anse à anastomoser. — Faisant écarter les lèvres de la plaie, on examine les parties *de visu*, on introduit au besoin la main pour les amener à l'extérieur, pour voir si elles sont mobiles, jusqu'où s'étendent les lésions et pour décider en connaissance de cause si l'on doit faire une résection ou s'en tenir simplement à l'établissement d'une anastomose gastro-intestinale.

La gastro-entérostomie décidée, il faut choisir l'anse à anastomoser. On a dit de prendre la première anse venue ; c'était la pratique de Lücke, exposée par son élève Rockwitz, encore soutenue l'an dernier par Börner (1). C'est là une erreur : même, dans le cas de guérison opératoire, on peut voir les malades dépérir, la surface intestinale sous-jacente à l'anastomose pouvant être insuffisante pour l'absorption.

Lauenstein a perdu un malade d'inanition au bout de 30 jours, l'anastomose portait sur un point distant de deux mètres du duodénum ; Obalinski a suturé le cæcum à l'estomac (!) ; Angerer a pris une anse de l'iléon ; Roux une anse située à 40 centimètres du cæcum.

(1) Börner. *Deutsche mediz. Wochenschr.*, Leipzig, 1896, p. 418.

Il faut préciser la situation de l'anse sur laquelle porte l'anastomose et prendre une portion élevée de l'intestin, voisine de la quatrième portion du duodénum. Le point de repère est l'angle duodéno-jéjunal.

Pour se guider, Rockwitz conseille de faire l'expérience de Nothnagel, de placer un grain de sel sur une anse grêle, il se produirait un mouvement péristaltique se dirigeant vers le duodénum ; il suffirait dès lors de suivre l'anse dans le sens indiqué pour remonter vers l'origine de l'intestin. Malheureusement le procédé ne vaut rien; Lauenstein et Roux, qui y ont eu recours, ont échoué.

Il faut donc chercher directement l'angle duodéno-jéjunal. Wölfler le fait avec la main droite qu'il plonge à gauche de la colonne vertébrale; puis l'angle duodéno-jéjunal reconnu, il suit en descendant sur l'intestin dans une longueur de 50 centimètres et établit alors son anastomose.

Courvoisier effondre l'épiploon et va, à travers le mésocôlon transverse, chercher la fin du duodénum.

Socin saisit une anse grêle derrière le côlon transverse et remonte l'intestin jusqu'au pli duodéno-jéjunal. Lauenstein opère de même, il relève l'épiploon, saisit une anse grêle derrière le côlon et la remonte.

Ces manœuvres exposent quelquefois à se tromper de côté; il faut alors, après avoir déroulé une certaine étendue d'intestin, reprendre la recherche en sens inverse.

Czerny relève également le côlon en haut et va saisir une anse grêle, située tout près de la colonne vertébrale et faisant un angle avec elle.

Jaboulay relève l'épiploon devant l'estomac; il va chercher la troisième portion du duodénum et suit cet intestin jusqu'au jéjunum.

Adam et Wilhelm (de Nancy) conseillent de relever l'épiploon et le côlon transverse, puis, de la main droite dirigée perpendiculairement à la colonne vertébrale, la paume tournée à droite, ils suivent la face inférieure du mésocôlon, arrivent ainsi à gauche de la colonne vertébrale et saisissent immédiatement l'anse accolée à cette portion du rachis. C'est la portion initiale du jéjunum, ce dont on s'assure en exerçant sur elle quelques tractions qui montrent que l'anse est fixe.

Dans les cas où l'on ne peut relever le côlon, Haasler indique de faire la recherche comme Courvoisier, de perforer l'épiploon gastro-colique

et le mésocôlon et de saisir l'anse duodéno-jéjunale, placée sur le côté gauche de la colonne vertébrale.

Cette recherche du pli duodéno-jéjunal nous a, comme à Roux, toujours paru facile; il suffit de se rappeler les rapports anatomiques fixes du pli duodéno-jéjunal (1) et, s'aidant de la vue et du toucher, de saisir l'anse qui émerge du mésocôlon transverse à gauche de la colonne vertébrale. Des tractions, exercées sur elle, en montrant sa fixité, confirment sa nature exacte.

4° Description des divers modes d'abouchement de l'estomac et de l'intestin.

L'intestin peut être abouché à la face antérieure ou à la face postérieure de l'estomac. Dans le premier cas, on dit que la *gastro-entérostomie* est *antérieure*, dans le deuxième qu'elle est *postérieure*. La gastro-entérostomie antérieure est dite *précolique* si l'anse intestinale anastomotique passe en avant du côlon, *rétrocolique* si elle passe en arrière de lui.

Dans la gastro-entérostomie postérieure, on anastomose l'estomac avec le jéjunum, allant d'avant en arrière à travers un trou fait à l'épiploon gastro-colique, puis à travers un deuxième trou fait au mésocôlon, chercher le jéjunum (g.-e. *transépiploïque et transmésocolique*, Courvoisier) ou bien, après avoir relevé le côlon transverse et son méso, on fait à ce dernier un trou par lequel on attire l'estomac (g.-e. *transmésocolique*, von Hacker). Enfin, on a anastomosé la face antérieure de l'estomac avec la face antérieure du duodénum *(gastro-duodénostomie)*.

En résumé, on peut diviser les procédés de gastro-entérostomie en :

A. — Gastro-entérostomie antérieure { précolique. / rétrocolique.

B. — Gastro-entérostomie postérieure { transépiploïque et transmésocolique. / transmésocolique.

C. — Gastro-duodénostomie

(1) Voir plus haut, p. 85.

A. — *Gastro-entérostomie antérieure.*

Nous étudierons successivement la gastro-entérostomie antérieure précolique et la gastro-entérostomie postérieure rétrocolique :

1° **Gastro-entérostomie antérieure précolique.** — C'est le procédé initial employé par Wölfler. Amenant une anse grêle, distante de 50 centimètres du pli duodéno-jéjunal, Wölfler l'abouche à la face antérieure de l'estomac, ayant soin que l'anse afférente soit à gauche, l'anse efférente à droite, de manière que la progression des matières dans l'intestin suive la même direction que dans l'estomac.

L'incision stomacale est faite à un travers de doigt au-dessus de l'insertion du ligament gastro-colique à la grande courbure ; elle est longue de 5 centimètres. Celle de l'intestin, qui a la même longueur, est faite sur le bord opposé à l'insertion mésentérique. Pour éviter l'écoulement de liquides septiques dans le péritoine, Wölfler plaçait l'estomac et l'intestin sur des compresses et des éponges phéniquées, les branches, afférente et efférente, de l'anse à anastomoser étaient fermées par des ligatures à la soie épaisse, transfixant le mésentère, l'estomac était comprimé avec les doigts d'un aide ou une pince. Les sutures faites, les parties étaient nettoyées avec une solution phéniquée, puis rentrées dans le ventre. L'opération était faite sans le spray, pour éviter le refroidissement des viscères.

Comme nous l'avons dit, ce premier opéré, le 28 septembre 1881, par gastro-entérostomie guérit. Il n'en fut pas de même de la seconde gastro-entérostomie, faite d'une manière identique par Billroth le 2 octobre 1881. Le malade succomba le dixième jour avec des vomissements bilieux répétés.

L'autopsie montra qu'il s'était formé, au niveau de l'orifice, un éperon faisant une saillie telle qu'il fermait presque complètement le bout terminal de l'anse. Le bout afférent seul s'ouvrait largement dans l'estomac, si bien que la bile et le suc pancréatique étaient en totalité déversés dans l'estomac qui ne pouvait se vider.

Dans ces deux cas, l'anse grêle, attirée et fixée à la face antérieure de l'estomac, passait au-devant du côlon transverse, d'où le nom de *gastro-entérostomie antérieure précolique*, donné à l'opération de Wölfler.

La formation possible d'un éperon au niveau de la bouche anastomotique, observée déjà par Billroth, constatée par Lauenstein, Heydenreich

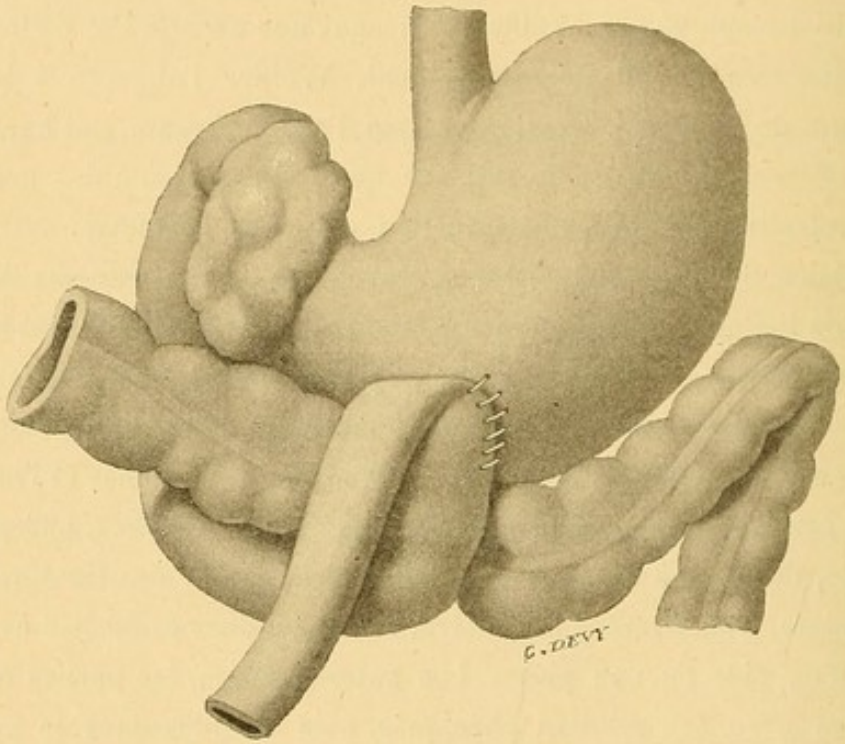

FIG. 39. — Gastro-entérostomie antérieure précolique défectueuse (JAYLE et DESFOSSES).

Le côlon transverse est comprimé, l'intestin grêle est coudé, l'anastomose porte sur la portion ascendante de l'anse. Une série de fautes opératoires sont réunies dans ce cas pour amener la chute du contenu stomacal dans le bout supérieur et l'obstruction intestinale par compression du côlon.

et la compression accidentelle du côlon, déterminant une constipation opiniâtre chez un malade de Lauenstein, des phénomènes d'iléus chez un opéré de Lücke, tous accidents que l'on peut réunir chez un même opéré (1), firent que ce procédé de gastro-entérostomie a été vivement attaqué par un grand nombre de chirurgiens.

(1) JAYLE et DESFOSSES. De l'utilité de l'entéro-anastomose après la gastro-entérostomie. *Bull. de la Société anatomique*, Paris, 1893, p. 520. — Nous reproduisons le dessin de la pièce présentée par M. Jayle.

Il a été cependant adopté, à cause de sa simplicité, par un très grand nombre d'opérateurs, Billroth, Lücke, Lauenstein, Czerny, Rindfleisch et la plupart des chirurgiens français. Hadra, qui l'avait pendant un temps abandonné, l'a ensuite repris; Lorenzo Bonomo, dans un travail récent, le défend avec énergie (1).

Partant de cette idée théorique que les coudures brusques, observées au niveau de la bouche anastomotique, résultent de ce que le côlon et l'épiploon, agissant par leur poids sur l'anse jéjunale, tendent à l'abaisser, Doyen, afin d'éviter ce prolapsus du côlon transverse, se débarrasse du grand épiploon en le rejetant dans l'arrière-cavité, au contact de la face postérieure de l'estomac et du pancréas, puis il fixe le côlon transverse à la grande courbure de l'estomac.

On obtient facilement ce résultat en perforant avec les doigts l'épiploon gastro-colique au niveau de la ligne médiane, introduisant par cet orifice, dans l'arrière-cavité des épiploons, le grand épiploon, qu'on maintient dans cette situation par 4 ou 5 points de suture entrecoupée. Le côlon transverse, ainsi fixé à l'estomac, subit une rotation d'un quart de tour.

Doyen (2) fixe le jéjunum à l'estomac tout près des vaisseaux de la grande courbure, suivant une ligne légèrement courbe. Il ouvre l'estomac et l'intestin au thermocautère, lie les artérioles et pratique trois plans superposés de sutures, deux séro-séreux, un muquo-muqueux; la suture est faite à la soie, en surjet à points renforcés.

Afin de bien assurer l'écoulement de la bile dans le jéjunum, Doyen pratique, en amont du nouveau pylore, une suture séro-séreuse de manière à créer en ce point une sorte de valvule. Nous ne savons si cette valvule persiste quand les contractions intestinales ont agi pendant un temps assez long.

Nous croyons que la plupart des accidents imputés à la gastro-entérostomie antérieure précolique peuvent être évités par l'observation de quelques points particuliers dans la technique opératoire (3).

(1) Bonomo (Lorenzo). Sulla gastro-enterostomie. *Giornale medico del R. Esercito*, 1887, n° 1, analyse in *Riforma medica*, 13 février 1897, p. 431.

(2) Doyen. *Chirurgie de l'estomac*, Paris, 1894, p. 282.

(3) H. Hartmann. *Bull. et Mém. de la Soc. de chir.*, Paris, 1897, p. 817.

Après avoir ainsi déterminé l'angle duodéno-jéjunal, il faut laisser libre 40 à 50 centimètres d'intestin pour permettre au côlon transverse de se mouvoir librement sans être étranglé par l'anse grêle qui va de la jonction

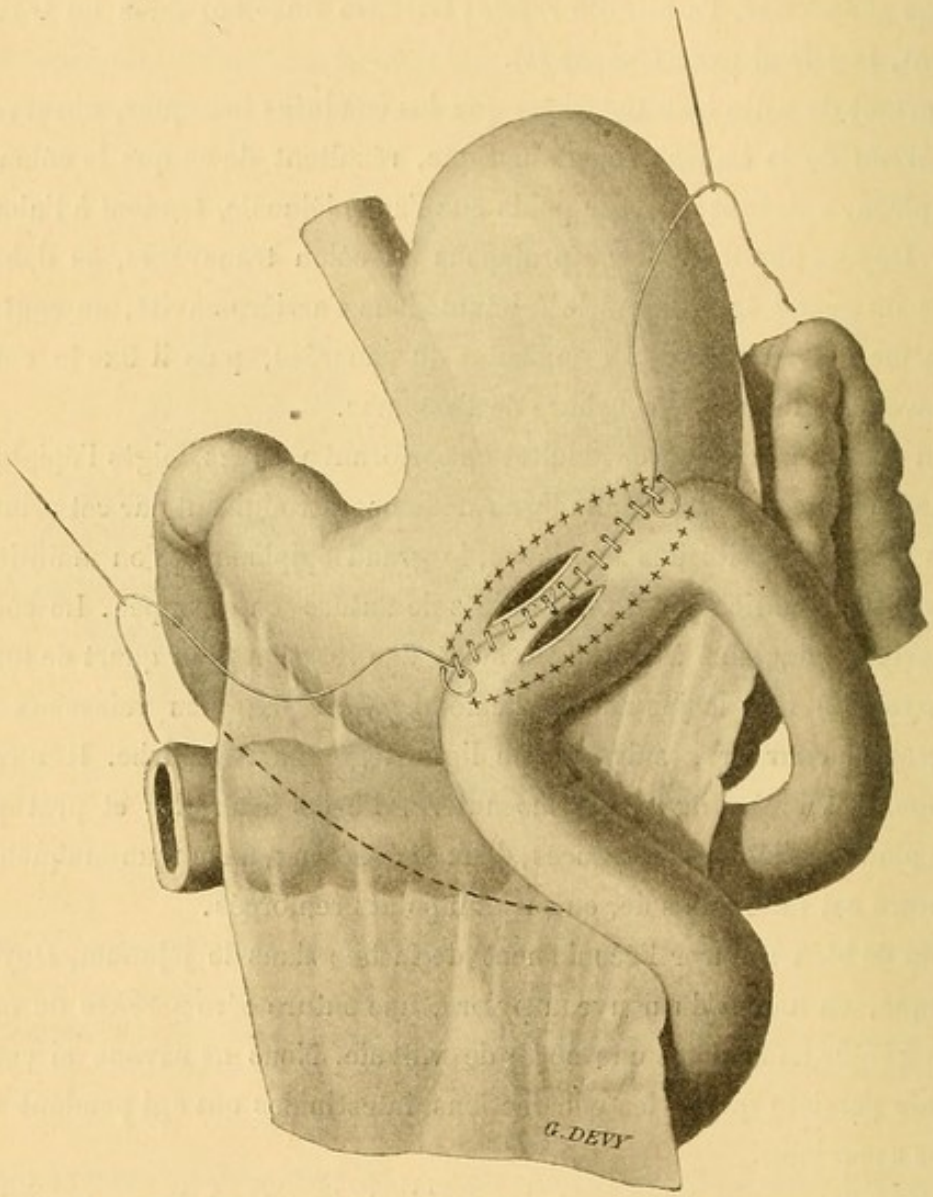

FIG. 40. — Gastro-entérostomie antérieure précolique (H. HARTMANN).

Le surjet séro-séreux postérieur concave est terminé. L'estomac et l'intestin sont incisés au niveau de la partie droite de cette suture. Sur le dessin on voit figurée la manière d'arrêter le fil et en ++++ les points qui seront ultérieurement amenés au contact par la terminaison du surjet séro-séreux.

duodéno-jéjunale fixe, à l'anastomose gastro-intestinale également fixe.

Un deuxième point important, c'est de commencer, avant toute ouver-

ture de cavité, par fixer sur une étendue assez grande et suivant une ligne à peu près transversale de gauche à droite, légèrement oblique en bas, l'intestin à la face antérieure de l'estomac, par un surjet prenant les tuniques séreuse et musculaire.

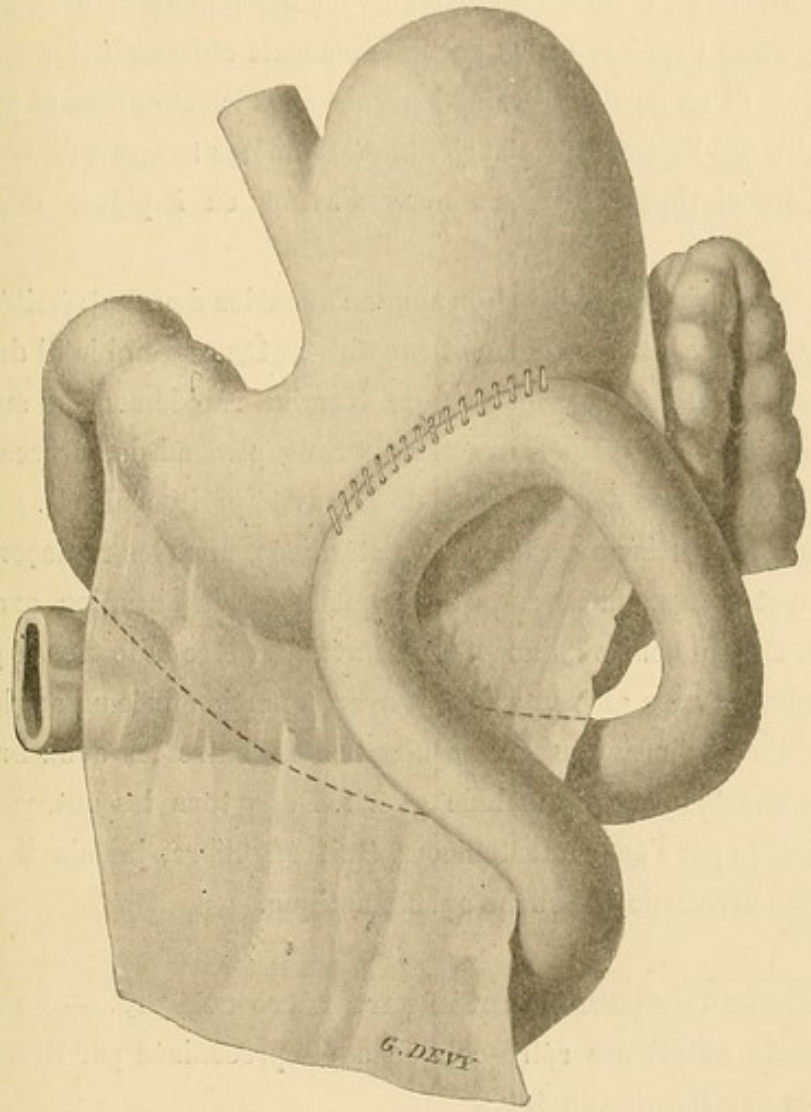

FIG. 41. — Gastro-entérostomie antérieure précolique (H. HARTMANN).

Cette figure montre l'opération terminée.

La longue étendue de la partie intestinale fixée évitera toute formation d'éperon au niveau même de la bouche stomacale.

Le premier surjet séro-musculaire sera fait avec deux fils noués l'un à l'autre et montés sur des aiguilles à coudre ; il se recourbera légère-

ment en haut à ses deux extrémités et sera arrêté tous les 6 à 7 points, particulièrement aux endroits où la suture se recourbe en haut.

A un centimètre en avant de ce surjet on incisera successivement l'estomac et l'intestin. Un deuxième surjet dont le fil sera, comme celui du premier, arrêté de distance en distance, est alors placé embrassant dans ses anses toute l'épaisseur des parois stomacale et intestinale.

Comme le fil en passant étreint les vaisseaux sectionnés, il est inutile de faire des ligatures. Ce surjet total, en même temps qu'il est occlusif, est hémostatique et jamais nous n'avons eu à placer une seule ligature.

Lorsque ce surjet est terminé, on noue en avant les deux extrémités du fil.

L'anastomose est dès ce moment constituée. On reprend le fil du surjet séro-musculaire, conservé long et on termine rapidement ce surjet en avant, enfouissant ainsi entièrement le rang profond de sutures perforantes, qui se trouve dès lors isolé de la cavité péritonéale (1).

Essuyant les parties avec de la gaze stérilisée, nous les replaçons dans l'abdomen et à ce moment regardons quelle est la situation exacte de l'intestin. Dans un cas où l'anastomose avait dû être faite très à gauche sur l'estomac, l'anse afférente faisait avec la portion fixée un angle aigu, nous établîmes alors une entéro-anastomose entre les deux branches de l'anse anastomosée ; la malade guérit. Dans tous les autres cas, la courbe décrite par l'anse anastomosée était régulière, jamais il n'y eut d'éperon au niveau de la bouche anastomotique.

2° **Gastro-entérostomie antérieure rétro-colique.** — La gastro-entérostomie antérieure rétro-colique a été préconisée par Brenner en 1892, puis par Haasler en 1893.

Brenner (2) opère de la manière suivante : après avoir saisi la portion initiale du jéjunum avec la main droite passée en arrière du côlon, il refoule d'arrière en avant le mésocôlon transverse et l'épiploon gastro-colique vers le milieu de la grande courbure et au-dessous d'elle. Choi-

(1) Voir plus loin, p. 107, le détail de cette suture.

(2) Brenner. Zur Technik der Gastro-enterostomie. *Wiener klinische Wochenschrift*, 1892, t. V, p. 375.

sissant un point où le mésocôlon et le grand épiploon, accolés et presque transparents, sont dépourvus de vaisseaux, il fixe les deux feuillets péritonéaux l'un à l'autre par 4 points de suture à la soie, de manière à fermer l'arrière-cavité des épiploons.

Incisant longitudinalement et parallèlement aux vaisseaux ces feuillets entre les points de suture, il fait ainsi une boutonnière verticale, qui, immédiatement, par suite de la rétraction des parties, prend une forme irrégulière. Par cette fente il attire l'anse initiale du jéjunum et la suture à la face antérieure de l'estomac, immédiatement au-dessus de la grande courbure.

L'avantage de ce procédé sur celui de Wölfler est que l'anse grêle a une direction régulière et ne décrit pas une longue courbe pour arriver à la face antérieure de l'estomac ; il n'y a donc plus de compression possible du côlon.

Le premier malade ainsi opéré guérit opératoirement et succomba deux mois plus tard à une généralisation au foie.

Un deuxième malade cachectique est mort, 20 heures après l'opération.

Le procédé de Haasler (1) diffère de celui de Brenner en ce qu'il incise l'épiploon gastro-colique et le mésocôlon parallèlement à la grande courbure, sectionnant ainsi un certain nombre de vaisseaux, ce qui expose à la gangrène du côlon. Le procédé est donc inférieur au précédent. Le reste de l'intervention est analogue au manuel opératoire suivi par Brenner. Une fois l'intestin amené en avant et fixé à l'estomac, Haasler ramène en haut le grand épiploon, le fixe et ferme l'orifice du mésocôlon.

B. — *Gastro-entérostomie postérieure.*

Procédé de Courvoisier. — La gastro-entérostomie postérieure a été pratiquée pour la première fois par Courvoisier le 19 octobre 1883 (2).

(1) HAASLER. Ueber Gastro-enterostomie. *Archiv für klinische Chirurgie*, Berlin, 1893, t. XLV, p. 201.

(2) COURVOISIER. Gastro-enterostomie nach Wölfler bei inoperabilen Pylorus-carcinom. Tod. *Centr. Bl. f. Chir.*, Leipzig, 1883, n° 49, p. 794. — C'est à tort que l'opération de Courvoisier est classée généralement dans les gastro-entérostomies antérieures.

Son opération fut un peu étrange. Comptant faire une extirpation du pylore, il ouvrit largement l'abdomen par une incision transversale longue de 15 centimètres passant au-dessus de l'ombilic, et intéressant les deux muscles droits. Voyant qu'il était impossible d'enlever le néoplasme, il se décida à faire une gastro-entérostomie. Allant directement d'avant en arrière, au-dessous de la grande courbure, traversant le grand épiploon et le mésocôlon transverse, entre deux rangées de ligatures, il put saisir l'anse duodéno-jéjunale et la fixa à la face postérieure de l'estomac.

Le 1er novembre le malade succomba à une péritonite suppurée due à l'ulcération du néoplasme. La suture était, dit Courvoisier, solide et belle. Elle avait été cependant très difficile à pratiquer.

L'un de nous a suivi la même voie que Courvoisier, se servant pour établir l'anastomose du bouton de Murphy. Comme il n'avait pas pris la précaution de fermer le trou fait au mésocôlon, ce qui, du reste, n'est pas très commode avec la manière de procéder de Courvoisier, il a perdu son malade d'étranglement interne, l'intestin s'étant engagé à travers le trou du mésocôlon.

Obs. V. — *Carcinome du pylore. Gastro-entérostomie postérieure transmésocolique avec le bouton de Murphy. Étranglement de l'intestin à travers la boutonnière du mésocôlon. Mort.* — Le nommé V..., Frédéric, âgé de 61 ans, marchand des 4 saisons, est entré le 30 novembre 1894, dans le service de M. Terrier. Rien à noter dans les antécédents héréditaires. Bonne santé antérieure. En juin 1893, pendant son travail, il ressentit une douleur vive au niveau du creux de l'estomac, irradiant dans les hypochondres.

Depuis, le malade éprouve des douleurs passagères, se reproduisant à intervalles variables, d'abord tous les 5 ou 6 jours, puis peu à peu ces douleurs deviennent plus fortes et durent plus longtemps. L'appétit, à ce moment, est conservé. Pas de vomissements.

Cet état dure environ 6 mois, mais bientôt les douleurs deviennent plus vives.

En décembre 1893, elles reviennent tous les 2 ou 3 jours durant une 1/2 heure à 3/4 d'heure, survenant surtout dans l'après-midi vers 3 ou 4 heures. De temps en temps se montrent des vomissements quelquefois muqueux, d'autres fois alimentaires, le malade rejetant, non digérés, des aliments qu'il avait ingérés deux ou trois jours avant.

L'appétit diminue peu à peu. Dégoût pour la viande.

En juin 1894 : le malade se soumet au régime des œufs et du lait. Ses vomissements diminuent.

En septembre 1894, l'appétit est complètement perdu. Dégoût absolu de la viande. Vomismissements glaireux et alimentaires se montrant à des intervalles irréguliers. Il n'a jamais vomi de sang, ni de matières noires, et n'a pas remarqué de changement de coloration dans les matières. Le malade a beaucoup maigri ; il est tombé de 133 livres à 94.

Le 26 septembre 1894, il entre à l'hôpital Andral, dans le service du professeur Debove. Malgré le régime lacté, ses vomissements persistent ; on lui fait des lavages de l'estomac. Pas d'amélioration. Il vomit presque tous les jours, vers 7 ou 8 heures du soir, le lait pris dans la journée. Les douleurs persistant, on fait passer le malade à l'hôpital Bichat, dans le service de M. Terrier.

10 décembre 1894. On soumet le malade au régime lacté absolu. Ses douleurs semblent se calmer. Les vomissements s'arrêtent. Néanmoins, on peut, par la palpation, déterminer des contractions de l'estomac. De temps en temps, quelques douleurs et de la pesanteur au niveau de l'épigastre. Pas de constipation. L'examen de la paroi abdominale montre la région ombilicale distendue par l'estomac dilaté. L'estomac s'étend à gauche à 8 cent. de l'ombilic ; son bord inférieur descend à 5 cent. au-dessous de l'ombilic qu'il contourne brusquement pour remonter à droite, à 3 cent. de la ligne médiane.

La dilatation paraît porter surtout sur l'antre du pylore. A gauche de l'ombilic, on perçoit une plaque indurée, large de 2 travers de doigt. Cette plaque se dirige en haut et à droite sur le rebord costal où elle se perd. Pas de douleurs à la pression. On perçoit nettement le clapotage stomacal. Un gros ganglion inguinal à droite. A gauche, les ganglions sont plus petits. Le foie ne déborde pas les fausses côtes et ne paraît pas augmenté de volume. Les artères sont dures, athéromateuses.

Poumons : quelques râles de bronchite, emphysème.

Cœur : bruits sourds et mal frappés. *Urines :* 700 gr., acides ; densité 1030, 24 gr. 5 d'urée par litre, ni sucre, ni albumine.

11 décembre 1894. — *Opération*, faite par M. TERRIER. Gastro-entérostomie transmésocolique postérieure avec le bouton de Murphy de 25 millim. de diamètre. Incision de 12 cent. sur la ligne médiane. On trouve l'estomac dilaté. Celui-ci attiré, on constate le néoplasme parfaitement limité à la région pylorique. Mais l'état du malade ne permet pas cette ablation.

M. Terrier attire une anse d'intestin grêle qu'un aide maintient ; puis il divise l'épiploon gastro-colique et le mésocôlon transverse et va chercher l'anse d'intestin grêle qu'il anastomose à la face postérieure de l'estomac avec le bouton. Il ferme la paroi par 3 plans de sutures.

Le soir, le malade n'a vomi qu'une seule fois.

Température normale. Pouls 80. État général bon. Injection de caféine.

Le 12. Rien de particulier à noter. Pouls et temp. normaux ; 600 gr. d'urine.

Le 13. Légère ascension thermique à 37°,6. Pouls 108. Première selle, 500 gr. d'urine. On donne un litre de lait dans la journée.

Le 14. État général bon. Le malade demande à manger. Lait : un litre. — 600 gr. d'urine.

Le 15. Douleurs abdominales vives, analogues à celles qu'il éprouvait antérieurement. Injection de caféine et de sérum artificiel.

Le 16. Le malade est moins bien. Les douleurs augmentent, le facies est grippé. Il ne va pas à la garde-robe. Après un lavement avec de la glycérine, il rend des matières moulées. Urines 800 gr. Le malade toussant un peu, on lui met des ventouses.

Le 17. Dans la nuit, vomissements bilieux et ensuite fécaloïdes. Temp. 37°,2. Pouls 110. Urines 700 gr.

Le 18. Vomissements arrêtés. Les douleurs persistent. Le facies est de plus en plus grippé. Il n'y a pas de selle. Urines 700 gr.

Le 19. Les vomissements reparaissent. Temp. 36°,8. Pouls 110. Un peu de délire. Lavement purgatif sans effet.

Le 20. Il a encore vomi plusieurs fois. Limonade purgative qui ne fait aucun effet. Fortes douleurs abdominales. Le soir, le malade est abattu ; il ne vomit plus et a rendu des gaz par l'anus. Temp. 36°,6. Pouls 120. Injections de caféine et de sérum.

21 décembre. Abattement considérable. Facies grippé. Un peu de ballonnement du ventre. Temp. 36°,6. Pouls 100. Le malade n'urine plus, il ne peut plus rien avaler. La mort survient dans la nuit du 21 au 22.

Autopsie. — A l'ouverture de l'abdomen, les anses intestinales sont très dilatées. Elles présentent une légère injection vasculaire et sont agglutinées entre elles. Mais pas d'épanchement purulent, ni alimentaire. On ne trouve dans les points déclives qu'une faible quantité de liquide séro-sanguin. L'estomac est dilaté et plein de liquide. L'S iliaque et le côlon descendant sont aplatis et vides de matières. Le côlon transverse, vide, décrit une forte courbe à convexité inférieure. Le côlon ascendant et le cæcum sont aplatis. La dernière anse de l'iléon est vide également, elle est fortement tendue, tiraillée et décrit au-devant du psoas droit une courbe à concavité supérieure. En suivant cette anse, on la voit disparaître à travers l'orifice fait dans le mésocôlon transverse. Au-dessus de ce méso, l'anse se dilate immédiatement. C'est donc là le siège de l'étranglement. Cet orifice est cependant assez large ; il admet l'extrémité des deux doigts. L'intestin se trouve aminci en un point et une légère traction amène sa rupture. On lie immédiatement le bout supérieur.

Les anses dilatées comprennent la presque totalité de l'intestin grêle qui a passé dans l'arrière-cavité des épiploons et qui s'est étranglé dans l'orifice fait au mésocôlon transverse.

Ce dernier est fortement repoussé en bas avec le côlon, par toute cette masse d'intestins grêles dilatés ; l'anse grêle qui va de l'orifice du mésocôlon au cæcum, ne mesure que 15 cent. Elle est assez fortement tendue.

En avant des anses grêles dilatées, on trouve l'orifice très large fait à l'épiploon gastro-colique. La lèvre droite de cet orifice n'est pas tendue et ne semble jouer aucun rôle dans l'étranglement. La lèvre gauche est au contraire fortement distendue, repoussée en avant par les anses grêles dilatées.

Après la section de l'épiploon gastro-colique, on découvre l'anse grêle initiale anastomosée à l'estomac. Le duodénum et la 1re anse du jéjunum sont dilatés.

Examen de l'anastomose gastro-intestinale en place : Le bouton est en position. L'anastomose porte sur la 1re anse du jéjunum à 7 cent. du ligament de Treitz. Cette anse décrit une courbe régulière, orientée de gauche à droite. L'anastomose a été faite sur la face postérieure de l'estomac, à 1 cent. 1/2 en arrière de la ligne d'insertion de l'épiploon gastro-colique, à 3 cent. du néoplasme infiltrant la région du pylore. Le bouton étant en place, on cherche à écarter légèrement et avec précaution les parois stomacales des parois intestinales, pour voir s'il existe des adhérences, et on voit aussitôt des matières alimentaires faire issue sur les bords du bouton. Il n'y a pas traces d'adhérences. Les tuniques de l'estomac et surtout de l'intestin sont très amincies et comme sectionnées sur la plus grande partie de la circonférence du bouton.

On enlève alors l'estomac, le duodénum et l'anse anastomosée. Le bouton de Murphy n'est pas serré à fond. Il existe un intervalle de 2 millim. entre le bord de la cupule femelle et la surface de l'anneau compresseur.

Autour du bouton : aucune adhérence. On le dévisse. La portion d'intestin serrée est sectionnée sur presque tout son pourtour, le fil circulaire serrant la base du cylindre. Les parois de l'intestin forment un manchon autour de la tige sur une hauteur de un centimètre.

Du côté de l'estomac, les tuniques sont sectionnées dans la demi-circonférence supérieure seulement. Elles forment également un manchon autour de la tige.

Sur le pylore, on a trouvé une tumeur très dure infiltrant les parois dans une étendue de 1 centimètre 1/2 environ. L'orifice, rétréci en forme d'entonnoir, admettait une plume d'oie.

La surface interne de la tumeur présentait une ulcération anfractueuse.

Procédé de von Hacker. — C'est à von Hacker que revient le mérite d'avoir donné pour la gastro-entérostomie postérieure un manuel opératoire facile à suivre et adopté, après lui, par un grand nombre de chirurgiens (1).

La première opération de von Hacker date de 1885. Il s'agissait d'un paysan porteur d'une tumeur du pylore inopérable. Relevant en haut l'estomac, l'épiploon et le côlon transverse, von Hacker fit dans le mésocôlon et parallèlement à ses vaisseaux une incision qu'il élargit ensuite avec des ciseaux et qui lui permit d'atteindre la face postérieure de l'estomac; celle-ci fut attirée à travers l'ouverture faite au mésocôlon et fixée aux bords de celle-ci par une couronne de sutures.

Cela fait, von Hacker amena au contact de l'estomac fixé la première anse du jéjunum dont l'origine se trouve tout près de la face postérieure de l'estomac. L'anse jéjunale était maintenue fermée par deux fils de soie passés à travers le mésentère et fortement serrée, l'estomac était comprimé par les doigts d'un aide; toute issue de liquide digestif était ainsi évitée. Une incision de 5 à 6 centimètres fut faite sur l'estomac, une deuxième sur l'intestin et les bords des incisions furent réunis par un double rang de sutures, séro-musculeuses et muqueuses.

Von Hacker trouve à son procédé de nombreux avantages.

On n'a pas une anse trop longue intermédiaire au pylore et à l'anastomose; il n'y a pas de position coudée de l'anse anastomosée; l'orifice est déclive dans le décubitus, toutes les parties se trouvent dans une

(1) Von Hacker. Zur Casuistik und Statistik der Magenresectionen und Gastro-enterostomien. 14e Congrès de la Société allemande de chirurgie et *Archiv für klinische Chirurgie*, Berlin, 1885, t. XXXII, p. 616.

position normale, l'anse se présentant naturellement au contact de l'estomac et les contractions des deux organes se faisant dans le même sens.

Czerny, Billroth et un certain nombre de chirurgiens français adoptèrent cette façon de procéder. L'opération est toutefois assez difficile, comme le fait remarquer Maydl; mais cette difficulté ne doit pas la faire rejeter, nous dit Eiselsberg; elle a du reste été très exagérée. On a encore

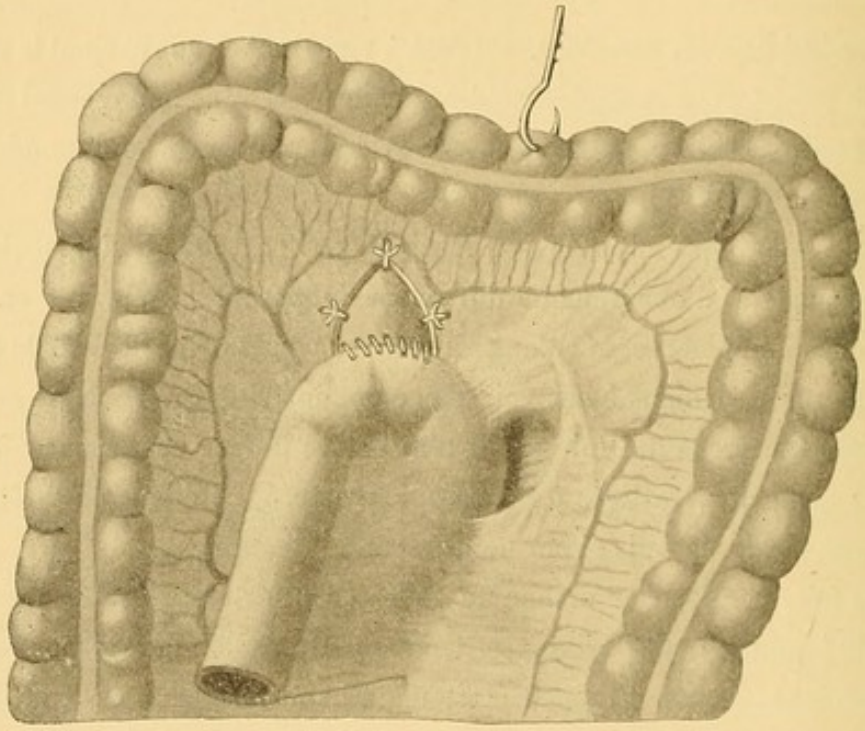

FIG. 42. — Gastro-entérostomie postérieure transmésocolique (von HACKER).
L'estomac est attiré par un trou fait au mésocôlon ; les bords du trou du méso sont fixés à l'estomac, le jéjunum est anastomosé à la portion d'estomac herniée à travers le mésocôlon.

objecté à ce procédé qu'il ne permet pas aussi sûrement que la gastro-entérostomie antérieure de maintenir une protection efficace de la grande cavité péritonéale contre l'effusion possible des liquides digestifs; c'est là une erreur et l'on peut très bien, avec des compresses, limiter le champ opératoire. Ce qu'il faut savoir, c'est que la gastro-entérostomie postérieure n'est pas toujours possible. Une infiltration cancéreuse ou des adhérences de la paroi postérieure de l'estomac, de même qu'une surcharge graisseuse du mésocôlon la contre-indiquent; il faut alors

faire l'anastomose en avant, ce qu'accepte du reste von Hacker. La gastro-entérostomie postérieure est, au contraire, facile, si l'on se trouve en présence d'un estomac dilaté et mobile.

c) *Gastro-duodénostomie.*

Dans les cas où l'estomac est dilaté, Jaboulay (1) a conseillé de substituer aux procédés ordinaires de gastro-entérostomie, qui établissent une anastomose entre l'estomac et une portion d'intestin sous-jacente au

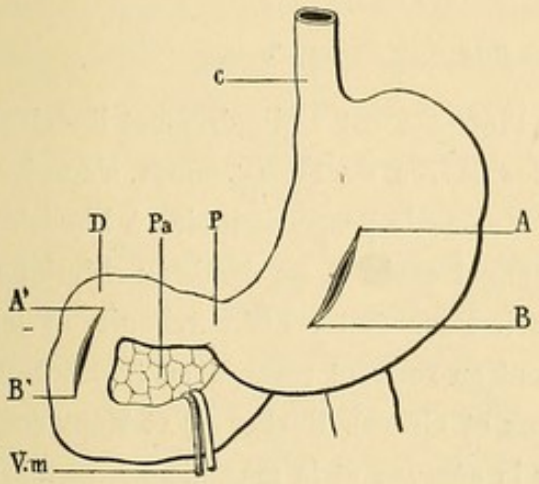

FIG. 43. — Incision stomacale et duodénale de la gastro-duodénostomie.

C. Cardia. — P. Pylore. — D. Duodénum. — Pa. Pancréas. — V.m. Vaisseaux mésentériques supérieurs. — A. B. Incision gastrique. — A' B'. Incision duodénale.

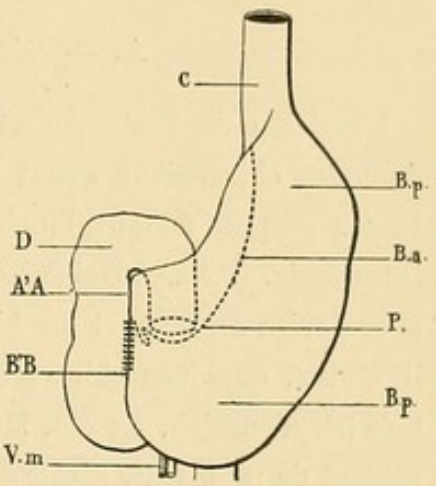

FIG. 44. — Sutures de la gastro-duodénostomie.

C. Cardia. — D. Duodénum. — P. Pylore. — A'A, B'B. Sutures gastro-duodénales. — V. m. Vaisseaux mésentériques. — B.p. Grande courbure de l'estomac. — B.a. Bord supérieur de l'estomac.

duodénum, l'établissement d'une anastomose entre la face antérieure de l'estomac et la deuxième portion du duodénum.

Ultérieurement, Jaboulay (2) pratiqua cette opération sur une vieille femme en utilisant pour faire l'anastomose un bouton anastomotique.

(1) JABOULAY. *Arch. provinc. de chir.*, Paris, 1892, p. 551.

(2) JABOULAY. A propos du traitement du cancer du pylore. *Lyon médical*, 1894, t. 77, p. 414.

L'opération est relatée, avec un deuxième cas, par Villard (1) à la Société des sciences médicales de Lyon, le 21 novembre 1894; ces deux faits cliniques donnent un succès, une mort. Jaboulay, depuis lors, aurait pratiqué deux fois cette opération qu'il considère comme l'opération de choix quand l'estomac est distendu.

5° Modes de réunion des orifices de l'estomac et de l'intestin.

On a employé pour réunir les orifices faits à l'estomac et à l'intestin, soit des sutures, soit des appareils spéciaux (plaques, boutons, etc.).

A. — *Réunion par des sutures.*

L'incision de l'estomac et de l'intestin est ordinairement linéaire; quelques chirurgiens ayant vu les lèvres de l'anastomose s'accoler, Doyen propose de faire l'incision stomacale perpendiculaire à l'incision intestinale. Villar, Dubourg, Jeannel excisent un lambeau elliptique. D'ordinaire on se sert du bistouri. Pour éviter l'hémorrhagie et les ligatures, quelques chirurgiens ont eu souvent recours au thermocautère (Heydenreich, Doyen, Michaux et Gross). Barker (2) et Roux conseillent de ne diviser d'abord que la séreuse et la musculeuse, ouvrant la muqueuse quand ces tuniques sont déjà suturées.

Dans sa première opération, Wölfler fit une *suture à points séparés* avec de la soie phéniquée. Les bords postérieurs de l'orifice intestinal et de l'orifice stomacal étaient affrontés par un double rang de sutures séro-musculaires, puis muqueuses, les bords antérieurs de même par un rang de sutures muqueuses, puis un rang de sutures séro-musculaires.

La suture à points séparés a de même été employée par un grand nombre de chirurgiens qui ont fait deux ou trois rangs de sutures, les uns faisant une suture de Lembert, une suture séro-musculeuse et une suture muqueuse, les autres faisant, comme S. Pozzi, une suture séro-

(1) VILLARD. Note sur l'emploi du bouton anastomotique suivant la méthode de Murphy. *Lyon médical*, 1894, t. LXXVII, p. 491.

(2) BARKER. Gastro-enterostomy, a new method of suture. *Brit. med. J.*, London, 1886, t. I, p. 292.

musculaire et une suture de Lembert. L'un de nous (F. Terrier) faisait autrefois son plan de sutures d'une manière un peu spéciale. Pour éviter la contamination du péritoine, il plaçait toutes ses sutures avant d'ouvrir les cavités. Un premier rang de sutures séro-musculaires était posé en arrière et les fils coupés courts. Un deuxième rang de sutures presque parallèle au premier, mais convergeant vers lui à ses extrémités, était ensuite placé sur l'estomac et l'intestin en avant de l'endroit où l'on allait inciser. Mais, comme les fils, maintenus longitudinaux, auraient gêné pour l'incision, on tirait la partie moyenne de chaque fil pour en faire une anse qu'on rejetait sur le côté. Une pince était fixée à l'extrémité de chaque fil, une autre sur la convexité de l'anse formée. Chaque fil et les trois pinces qui le maintiennent sont séparés du suivant par une compresse stérilisée qui les isole et rend impossible toute confusion.

L'intestin et l'estomac étant alors ouverts sur une longueur de 3 ou 4 centimètres, on faisait une suture de la muqueuse, commençant par la lèvre postérieure et terminant par la lèvre antérieure.

Cette suture muqueuse terminée, on serrait et l'on nouait les fils séro-séreux antérieurs déjà placés (1).

En Angleterre, les chirurgiens ont eu souvent recours à la suture de Halsted qui n'est en somme qu'une suture en capiton. Le fil est d'abord passé par la séreuse d'une lèvre, puis par la séreuse de l'autre, comme dans le point de Lembert; mais au lieu d'être noué à ce moment, il est repassé par la séreuse du deuxième côté, puis la séreuse du premier; c'est à ce moment seulement que les deux chefs devenus parallèles sont noués.

Récemment Poucel a préconisé la suture de Gély (2); Hahn, von Hacker et d'autres ont, au contraire, eu recours à la suture continue en surjet qui aujourd'hui tend à être généralement acceptée. Le plus souvent on a fait des sutures à plusieurs étages, muquo-muqueuse, musculo-séreuse, séro-séreuse.

L'un de nous (H. Hartmann) s'est contenté d'une suture à deux étages,

(1) Trognon. *La gastro-entérostomie en France et ses résultats.* Th. de Paris, 1892-1893.

(2) Poucel. Deuxième observation de gastro-jéjunostomie postérieure pour sténose cicatricielle du pylore. *Gaz. des hôpitaux*, Paris, 5 novembre 1896, p. 1248.

l'un comprenant la totalité des tuniques de l'estomac et de l'intestin, surjet occlusif et en même temps hémostatique, l'autre séro-musculaire établissant une barrière à tout agent infectieux et isolant le surjet interne

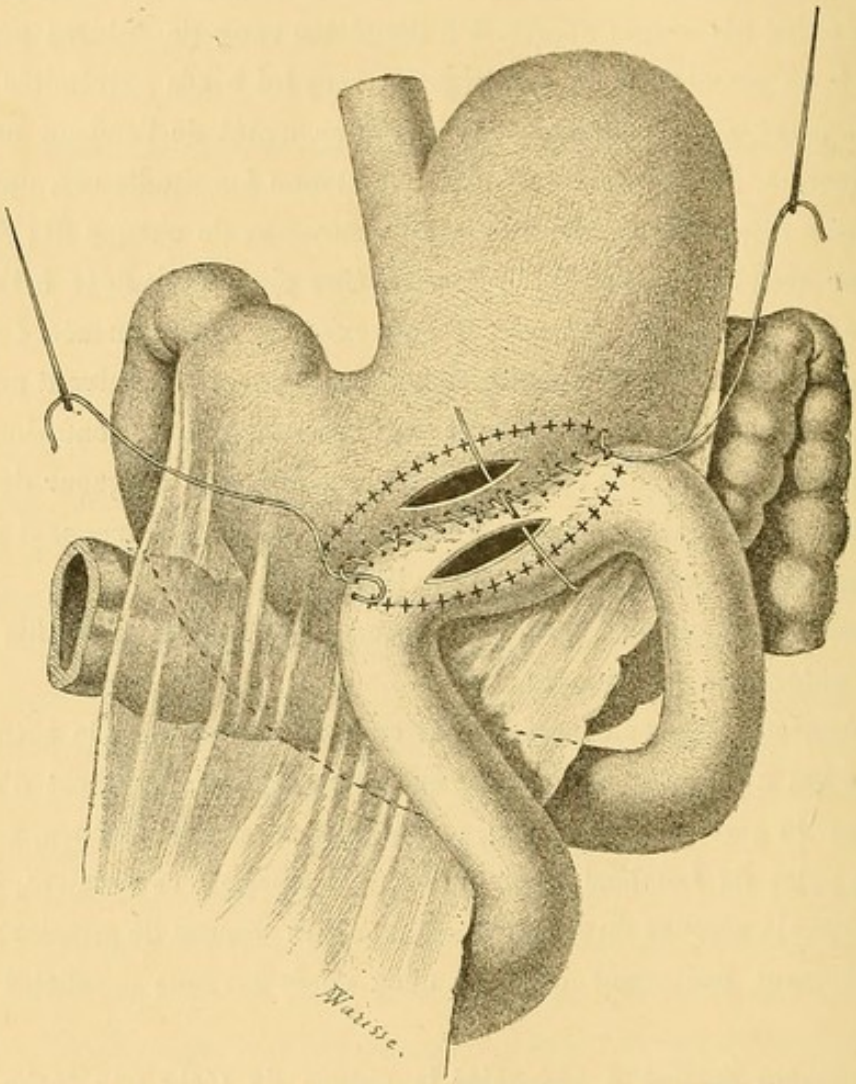

FIG. 45. — Gastro-entérostomie antérieure précolique (H. HARTMANN).

Le surjet séro-séreux postérieur concave est terminé. L'estomac et l'intestin sont incisés au niveau de la partie droite de cette suture. Sur le dessin en voit figurée la manière d'arrêter le fil et en ++++ les points qui seront ultérieurement amenés au contact par la terminaison d'un surjet séro-séreux.

de la séreuse péritonéale. C'est cette suture que nous avons adoptée d'une manière générale aujourd'hui. Avec Kocher, Roux, Defontaine, Doyen et d'autres, nous pensons qu'il est bon d'arrêter de temps en temps le fil du surjet en repassant l'aiguille au travers du point précédent.

Nous opérons de la manière suivante (1) : Après avoir bien amené au dehors les parties à anastomoser et avoir soigneusement limité le champ opératoire avec des compresses et des lanières de gaze stérilisée, consti-

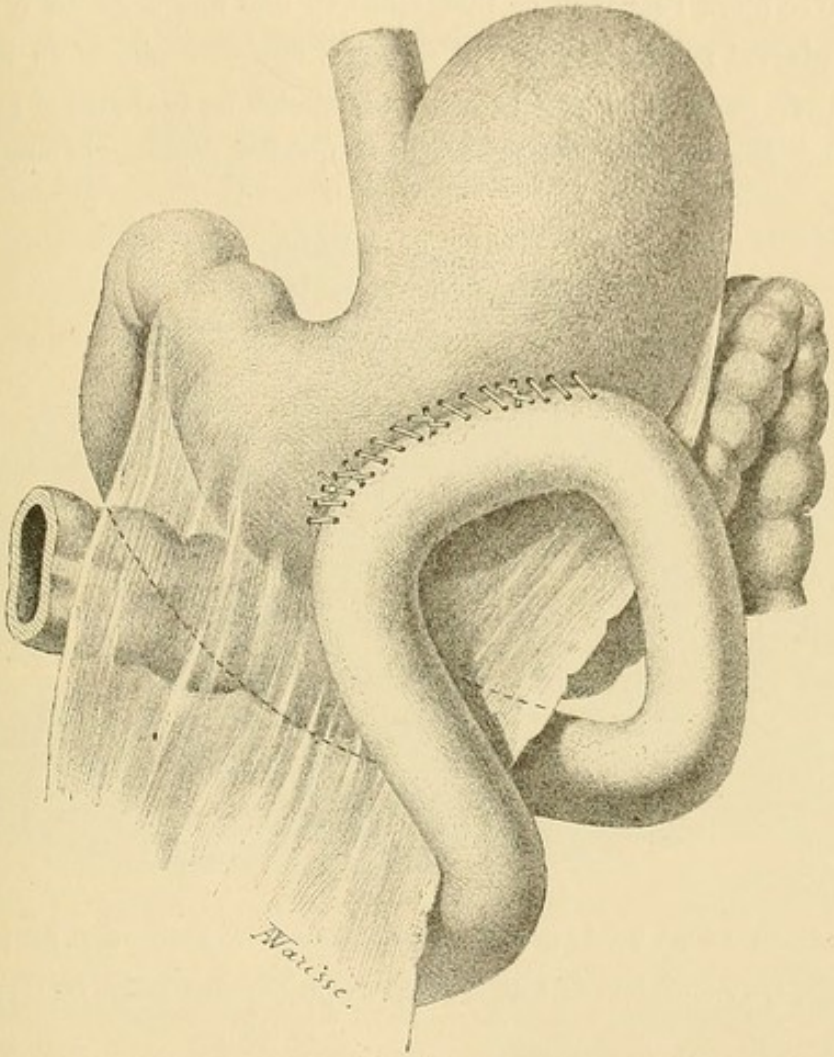

FIG. 46. — Gastro-entérostomie antérieure précolique (H. HARTMANN).
Cette figure montre l'opération terminée.

tuant non seulement autour mais encore au-dessous des parties amenées au contact pour l'anastomose une barrière protectrice, nous commençons notre suture continue, en surjet arrêté tous les 3 à 4 points. Avec deux aiguilles enfilées chacune d'un fil de soie nous faisons, en arrière de l'en-

(1) H. HARTMANN. La suture dans la gastro-entérostomie. *Congrès français de chirurgie*, Paris, 1898, t. XII, p. 312.

droit où nous voulons établir l'anastomose, un surjet séro-musculaire que nous arrêtons après avoir fait une suture en croissant. Les extrémités des deux fils ont été nouées en arrière pour assurer la continuité de la suture.

On ouvre alors l'estomac et l'intestin sur une longueur de 3 centimètres, plaçant sur les points qui saignent quelques pinces de Kocher de très petit modèle; ces pinces saisissent toutes les tuniques et servent à maintenir leurs rapports en même temps qu'elles repèrent la muqueuse

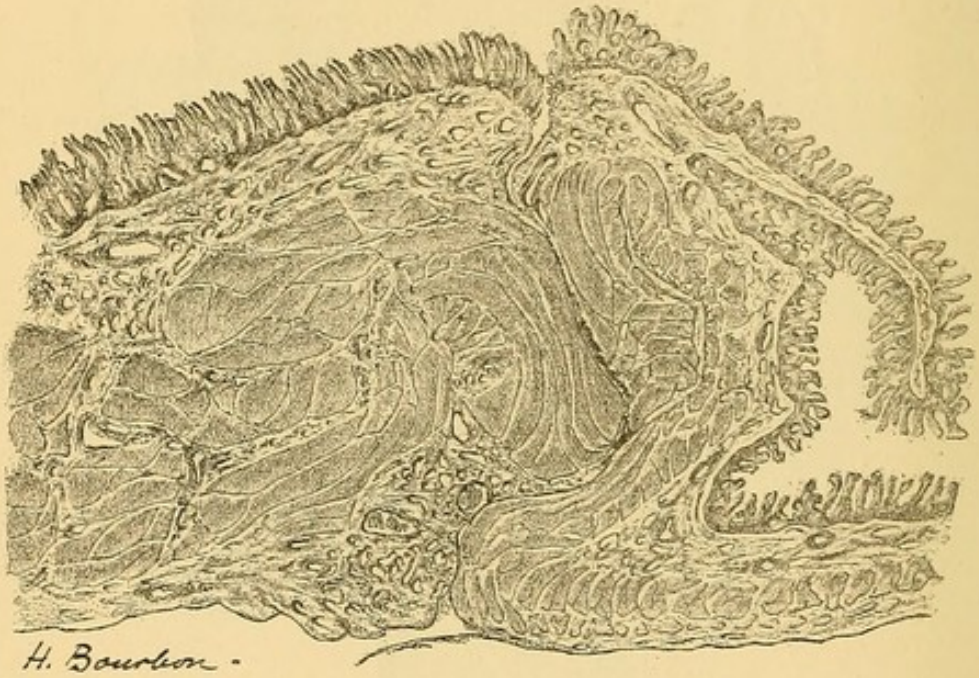

FIG. 47. — Coupe d'une bouche gastro-intestinale récente. (Préparation de H. BOURBON.)
Sur cette coupe on voit combien est large la surface d'affrontement de l'estomac et de l'intestin.

qui, si elle tend quelquefois à se rétracter du côté de l'estomac, fait au contraire hernie du côté de l'intestin. Ces incisions faites, nous commençons notre deuxième surjet qui comprend toute l'épaisseur des tuniques gastro-intestinales, nous encerclons les deux orifices, stomacal et intestinal, sans nous occuper de faire la moindre ligature vasculaire, nous contentant d'absterger les parties avec un tampon trempé dans une solution de sublimé. Les pinces de Kocher, placées sur les vaisseaux au moment de l'incision, sont enlevées à mesure qu'avance la suture. Après avoir soigneusement essuyé cette ligne de sutures, nous reprenons une

des aiguilles du surjet séro-musculaire dont la partie postérieure a seule été placée au début de la suture et nous terminons celui-ci en nouant en avant les deux fils du surjet l'un à l'autre (1).

Cette manière de procéder est rapide. L'hémostase est parfaite, et jamais nous n'avons eu le moindre accident infectieux du côté du péritoine.

Lorsque l'on étudie des pièces d'autopsie, on voit que cette manière de procéder donne un affrontement très étendu en surface (fig. 47) ; si l'on étudie les résultats éloignés, on trouve des orifices anastomotiques à bords souples, sans tissu cicatriciel, et présentant à leur niveau une continuité parfaite entre l'épithélium intestinal et l'épithélium gastrique.

Obs. VI. — *Sténose cancéreuse du pylore. Gastro-entérostomie antérieure précolique. Guérison opératoire. Mort 4 mois et demi plus tard. Autopsie.* — C. R..., 44 ans, entre à l'hôpital Bichat, le 24 août 1897, pour une sténose pylorique. Cette malade vomit tout ce qu'elle prend ; depuis le commencement de juillet elle est dans un état cachectique, se plaint de douleurs et d'éructations continuelles. L'estomac très dilaté est le siège d'ondulations péristaltiques qui arrivent à une tumeur occupant manifestement la région pylorique.

Le 6 septembre notre ami le Dr Vaquez la fait passer en chirurgie. Elle a constamment un peu de fièvre. Les urines (800 gr. par jour) ont une densité de 1025 et contiennent 38 gr. 05 d'urée par litre.

Le 10 septembre 1897, *gastro-entérostomie antérieure précolique*, par le Dr Hartmann. — Après avoir lavé l'estomac on, fait une incision sus-ombilicale. La tumeur occupe le pylore et s'étend assez loin sur le duodénum ; elle empiète aussi sur le petit épiploon. Des ganglions se voient le long de la petite courbure ; enfin la tumeur adhère en arrière. Dans ces conditions toute tentative d'extirpation est inutile et l'on se résout à pratiquer la gastro-entérostomie.

500 grammes de sérum et de la caféine sont injectés le jour de l'opération ; le lendemain, tout en continuant le sérum (1,000 gr.), on donne du champagne et des lavements nutritifs (peptone 20 gr., infusion de thé 100 gr., benzonaphtol 0, 30 centigr., laudanum V gouttes ; 4 lavements par 24 heures).

Le 14 septembre, bien que la langue soit un peu sèche, on commence le lait.

Le 15, la langue est toujours sèche, la malade a vomi et se plaint d'une douleur dans le côté gauche. On fait un lavage de l'estomac qui ramène environ un litre de liquide verdâtre d'odeur infecte.

Le 16, la langue est humide, la douleur a disparu.

Le 18, après avoir pris un litre de lait pendant la journée, la malade a 4 garde-robes diarrhéiques.

(1) Il nous semble inutile de placer comme nous le faisions autrefois au centre de l'anastomose un tube de caoutchouc destiné à servir de charpente à la suture et de canal alimentaire pendant les premiers jours. (Voir pour l'emploi de ces tubes, Dubourg. La gastro-entérostomie dans les sténoses simples du pylore. *11e Congrès de chirurgie*, Paris, 1897, p. 50.)

Tout s'arrange les jours suivants, la malade prend des potages, des œufs, puis le 24 du poulet et enfin mange de tout.

Le 12 octobre, elle est examinée par le Dr SOUPAULT :

Les vomissements ont cessé ainsi que les douleurs et les éructations.

L'appétit est revenu ; l'alimentation est bien supportée sans aucun phénomène dyspeptique ; la constipation est assez prononcée, la diurèse suffisante (un litre) ; l'urée = 16,85, la densité des urines est de 1017.

Le ventre, maigre, laisse voir une tumeur assez prononcée, du volume du poing ; il n'y a pas d'ondulations péristaltiques.

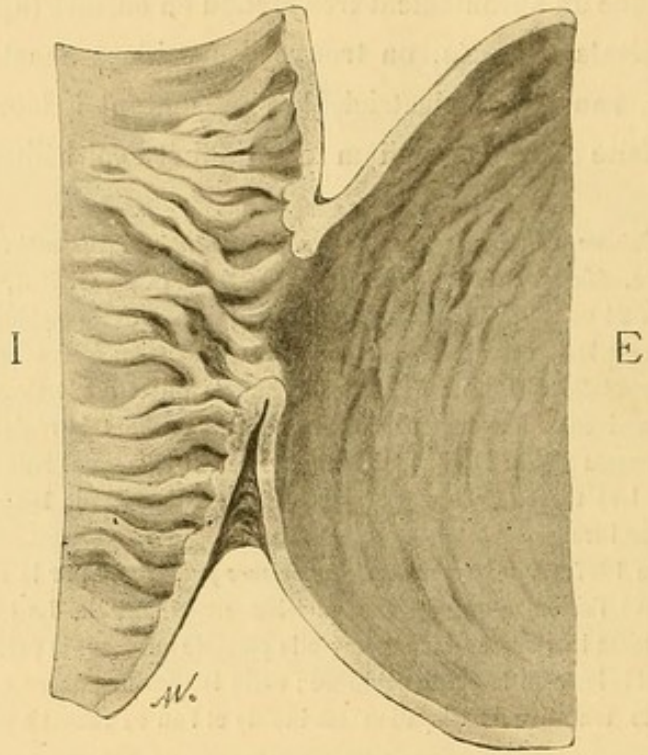

FIG. 48. — Coupe d'une gastro-entéro-anastomose datant de cinq mois.

On voit combien est parfaite la continuité entre les muqueuses stomacales et intestinales. (I. Intestin. — E. Estomac.)

A la palpation on trouve une masse du volume du poing qui s'étend de l'hypochondre droit à la région ombilicale ; la tumeur est peu mobile, et animée de battements imprimés par l'aorte. On perçoit du clapotage à jeun.

L'insufflation se fait facilement et persiste assez longtemps.

La malade est sondée à jeun. Le cathétérisme fait à sec ne ramène rien, mais un lavage consécutif permet d'extraire une notable quantité de bile et quelques rares fragments alimentaires composés surtout de viande.

La malade quitte l'hôpital le 20 octobre très améliorée ; elle pèse 36 kilogrammes, alors que la veille de l'opération elle ne pesait que 35 kilogrammes. La température, qui était de 37°,8, 38° avant l'opération, est restée normale après elle.

Suites éloignées. — Dans les premiers jours de janvier 1898 la malade rentre à l'hôpital, se plaignant de douleurs dans la région épigastrique et dans la fosse iliaque droite ; elle ne vomit pas, a de l'appétit, digère bien ce qu'elle mange, a augmenté de poids, 38 kilogrammes, mais présente un très léger degré d'ictère.

Cet ictère va en augmentant progressivement ; les matières intestinales se décolorent,

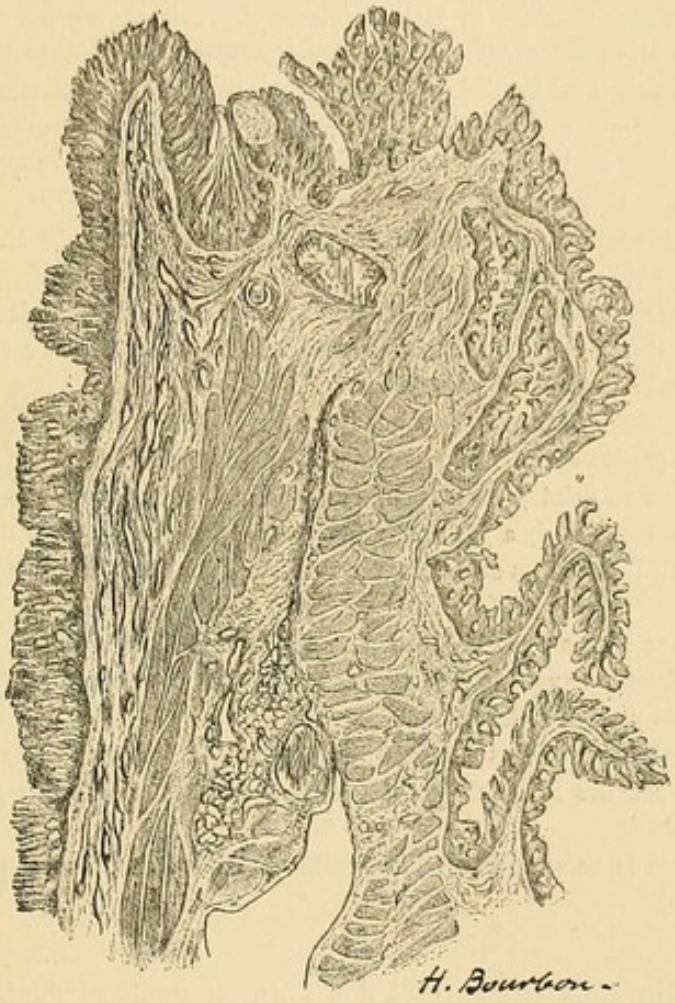

FIG. 49. — Coupe microscopique de la gastro-entéro-anastomose représentée fig. 48.

(Préparation de H. BOURBON.)

les urines sont brunes, bilieuses. Vers le 15 janvier surviennent des démangeaisons. Les douleurs qui avaient amené la malade à l'hôpital ont cessé avec quelques injections de morphine.

La cicatrice, linéaire, mesure 7 centimètres ; elle passe à gauche de l'ombilic qui répond à peu près à son milieu. Le foie déborde un peu les fausses côtes. Au-dessous de lui et lui adhérant on trouve une masse irrégulière, grosse, dure, et douloureuse à la pression, qui, à gauche, dépasse de deux doigts la ligne médiane, à droite, s'étend presque jusqu'au niveau du prolongement de la ligne axillaire antérieure.

Dans les deux aines existent des ganglions un peu augmentés de volume.

Les selles sont régulières.

La malade reste à peu près dans le même état jusque dans les derniers jours de janvier 1898 et succombe alors rapidement à une complication pulmonaire le 24 janvier.

AUTOPSIE. — A l'autopsie on trouve une grosse masse cancéreuse occupant la région pylorique et le lobe du foie, englobant dans son intérieur les canaux biliaires. La bouche anastomotique occupe la face antérieure de l'estomac un peu au-dessous de sa partie moyenne; elle porte sur la première anse jéjunale. Le duodénum est un peu dilaté.

L'estomac ouvert, il est facile de constater qu'au niveau de la bouche anastomotique les deux muqueuses stomacale et intestinale, se continuent parfaitement sans tissu cicatriciel intermédiaire. Les bords de cette bouche sont régulièrement arrondis, souples, sans épaississements ni induration d'aucune sorte (fig. 48).

Des coupes microscopiques de cet orifice ont été faites par le Dr H. BOURBON, qui nous a remis la note suivante:

« Les muqueuses, stomacale et intestinale, arrivent au contact. A leur face profonde elles se pénètrent. La coupe de la lumière de deux ou trois glandes de l'intestin se voit au milieu des cellules des glandes stomacales.

La continuité des couches sous-muqueuses et musculaires est presque absolue; mais l'adhérence des parties est surtout remarquable dans le tissu sous-jacent. Il y a continuité entre les éléments au point qu'on ne peut, même avec de forts grossissements, reconnaître la ligne d'accolement. Il n'y a pas d'interruption dans l'enchevêtrement des travées conjonctives au milieu desquelles sont enfermés des faisceaux musculaires de la couche circulaire.

Au milieu de ce tissu on voit la coupe d'un orifice rempli par un fil de suture dont des fragments subsistent, envahis par des phagocytes; certains de ces fragments semblent avoir été entamés par ces cellules.

Enfin on arrive aux surfaces péritonéales qui sont intimement unies sur une assez grande étendue par des filaments et des cellules embryonnaires. Par places même la fusion est complète.

En un point de la coupe on voit dans cette zone un trou avec la coupe d'un fil de suture » (fig. 49).

Nous terminerons cet exposé des sutures gastro-intestinales par la description de la méthode très spéciale de Maunsell, qui a appliqué à la gastro-entérostomie son procédé général de réunion imaginé pour la chirurgie intestinale (1) :

Après avoir attiré dans la plaie une anse du jéjunum aussi voisine que possible du duodénum, il la vide de son contenu par une pression douce et applique sur ses extrémités une éponge plate, transfixant ensuite l'éponge et le mésentère avec une forte épingle de sûreté,

(1) MAUNSELL H. WIDENHAM. A new method of intestinal surgery. *The American Journal of medical sciences*, Philadelphia, 1892, t. I, p. 245.

sorte de clamp improvisé destiné à empêcher l'arrivée du contenu intestinal.

Il amène de même dans la plaie la grande courbure de l'estomac.

Puis incisant le jéjunum le long de son grand axe, au niveau de son bord libre, sur une longueur d'un pouce, et l'estomac sur une même longueur à un pouce au-dessus de la grande courbure, il passe aux points extrêmes de ces incisions deux sutures temporaires qui comprennent toute l'épaisseur des tuniques et dont les chefs sont gardés longs. Une

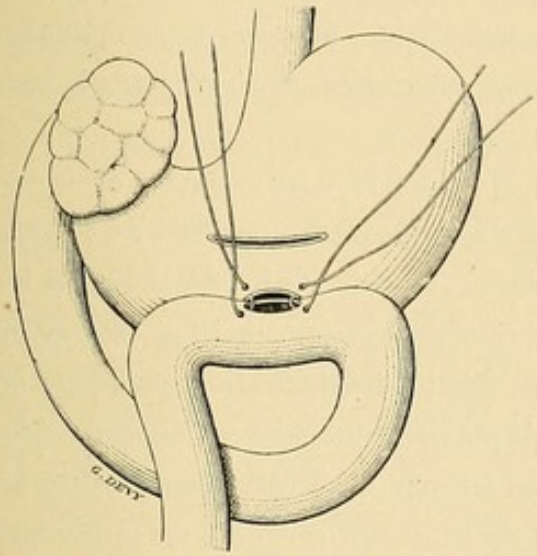

FIG. 50. — Procédé de MAUNSELL.

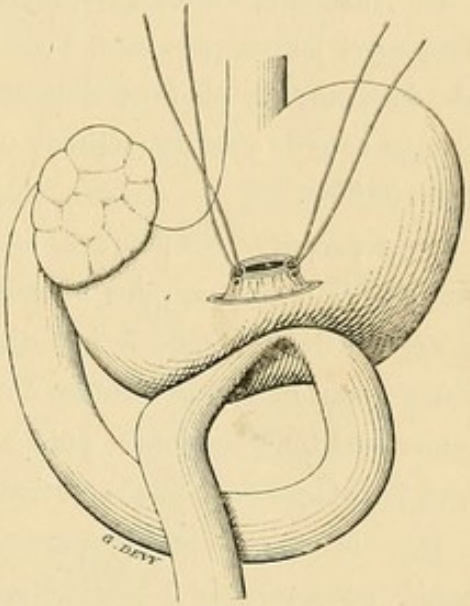

FIG. 51. — Procédé de MAUNSELL.

incision, suffisamment longue pour permettre l'invagination facile de l'anastomose gastro-jéjunale, est alors faite sur le milieu de l'estomac (fig. 50).

Ayant invaginé son anastomose (fig. 51) Maunsell unit l'estomac à l'intestin par une suture comprenant toute l'épaisseur des tuniques.

Les orifices intestinal et stomacal étant ainsi solidement unis, on ramène les parties dans leur situation normale et l'on ferme l'incision stomacale médiane par une suture continue ne comprenant que les tuniques séro-musculaires.

Les sutures et les nœuds de l'anastomose sont ainsi tous placés à l'intérieur de l'estomac et l'on ne voit rien à l'extérieur.

B. — *Réunion par des plaques ou des boutons.*

Trouvant le procédé des sutures trop long, Senn (de Milwaukee) eut l'idée de maintenir les surfaces à anastomoser en contact au moyen de plaques résorbables (1). Ses idées, fondées sur des expériences faites sur des animaux et sur des opérations pratiquées sur l'homme, furent rapidement acceptées en Angleterre où elles ont été vulgarisées en particulier par Jessett (2).

En Australie, au Congrès intercolonial de 1892, Gardner s'attacha à démontrer leur importance. Tous ces chirurgiens se servaient, à l'exemple de Senn, de plaques d'os décalcifié pour réaliser cette méthode, connue sous le nom de méthode d'*approximation viscérale par plaques résorbables*.

Pour préparer ces plaques, on taille dans le tissu compact du fémur ou du tibia d'un bœuf, des lamelles de forme ovale, épaisses de 5 millimètres et demi, larges de 2 centimètres et demi. On les décalcifie en les immergeant dans une solution d'acide chlorhydrique à 10 p. 100, qu'on renouvelle tous les jours, puis une fois la décalcification complète, on lave les plaques avec une solution de potasse pour enlever l'excès d'acide.

Dans la plaque ainsi préparée, on fait une ouverture centrale avec un canif, ouverture de 3 centimètres de longueur et de 3/4 de centimètre de largeur. A chaque extrémité de la plaque et de chaque côté, juste au milieu, près du bord de l'orifice interne, on pratique un trou. Cela fait, on conserve ces lamelles dans un mélange, à parties égales, d'eau, d'alcool et de glycérine.

Ces lamelles sont armées d'une façon un peu particulière. On prend deux fils de soie aseptique d'une longueur de 24 pouces, soit 63 centimètres, enfilés dans deux aiguilles droites et noués l'un à l'autre à cha-

(1) SENN (N.). An experimental contribution to intestinal surgery. *Trans. of IXe internation. medic. Congress*, Washington, 1887, t. I, p. 435, et *Annals of surgery*, St-Louis, 1888, t. VII, p. 1, 99, 171, 264, 357 et 421. — The surgical treatment of pyloric stenosis, with a report of 15 operations for this condition. *Medical Record*, N.-Y., 1891, t. I, p. 557 et 589.

(2) JESSETT (FREDERIC B.). Report on intestinal surgery. *British medical Journal*, London, 27 juillet 1889, t. II, p. 169. — STAMFIELD (*British med. J.*, 1890, t. I, p. 294 et 1300); SYMONDS (*Clinic. Soc. of London*, 27 oct. 1893); THOMAS J. WALKER (*Lancet*, London, 20 janvier 1894, p. 148); THOMAS SINCLAIR (*Brit. med. J.*, 1895, t. I, p. 188), etc., employèrent les plaques de Senn.

cune de leurs extrémités. Ces nœuds, unissant les deux fils, répondront aux extrémités de la suture d'apposition, alors que la partie moyenne

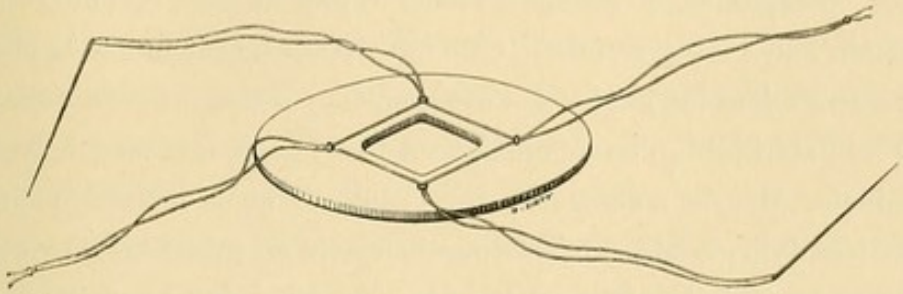

FIG. 52. — Plaque de SENN armée de ses fils.

de ces fils répondant aux aiguilles constituera la partie terminale des sutures latérales ou de fixation (voir fig. 52).

Une deuxième plaque semblable nous donne une paire de lamelles

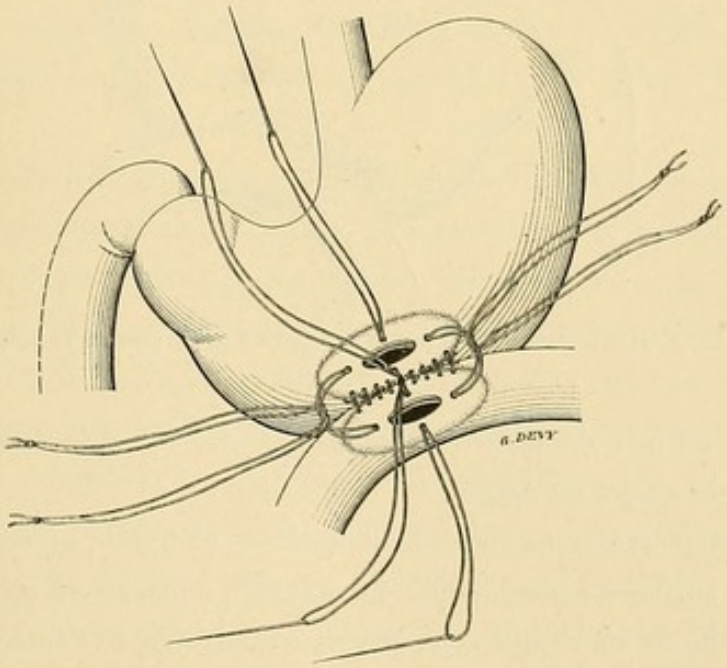

FIG. 53. — Gastro-entérostomie par le procédé de Senn.

Les sutures superficielles, postérieures sont placées.

qui constitue l'appareil nécessaire pour une approximation viscérale par la méthode de Senn.

Les parties à anastomoser étant mises en rapport, on fait à l'intestin, sur le bord opposé à l'insertion mésentérique, une incision assez

longue pour permettre l'introduction de la plaque résorbable. Celle-ci en place, les aiguilles des fils latéraux sont passées à travers toutes les couches intestinales, de dedans en dehors, près du bord de l'incision, à mi-chemin entre ses extrémités. Cela fait, les fils terminaux de la plaque sont ramenés dans les angles de l'incision. On enveloppe le tout dans une compresse stérilisée qu'un aide maintient dans l'angle inférieur de la plaie abdominale. Mêmes manœuvres sur l'estomac qu'on incise à quelques centimètres de la grande courbure, parallèlement au grand axe du viscère.

Comme les incisions laissent la muqueuse faire plus ou moins hernie

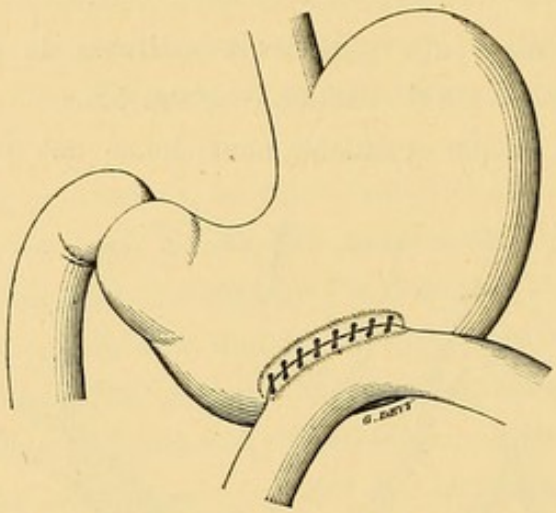

FIG. 54. — Gastro-entérostomie par le procédé de Senn (opération terminée).

et donnent un peu de sang, on remédie à ces deux inconvénients en faisant un fin surjet au catgut.

Les plaques étant convenablement ajustées et fixées, on scarifie légèrement les surfaces séreuses qui doivent être amenées au contact ; puis les deux orifices viscéraux sont placés en face l'un de l'autre et le rapprochement est commencé en réunissant par un nœud la paire postérieure des sutures latérales. Les fils suffisamment serrés pour maintenir les parties au contact, pas assez pour nuire à la circulation, sont noués et coupés à ras du nœud. On noue ensuite les points des extrémités, puis finalement la paire antérieure des sutures latérales. Avant que ces dernières soient nouées, on refoule avec soin les lèvres des incisions, stomacale et intestinale, entre les plaques.

Il est prudent de soutenir l'action des plaques par quelques sutures superficielles à la soie fine.

L'opération ainsi pratiquée demanderait 30 à 45 minutes.

Magill, qui réunit dans sa thèse 48 cas de gastro-entérostomie par la méthode de Senn, dont 45 pour cancer et 3 pour rétrécissements, note 12 morts, soit 25 p. 100 ; mais une seule de ces morts paraît attribuable à la méthode. C'était au début de son emploi ; on avait employé des plaques décalcifiées sèches ; or, à l'autopsie du malade, mort le cinquième jour d'une péritonite suraiguë, on trouva une perforation au niveau du bord supérieur des plaques très épaissies. Depuis ce moment, Senn n'employa plus que des plaques humides et n'observa plus d'accident.

Après la publication de la méthode de Senn, divers procédés opératoires, ayant pour base le même principe, furent préconisés (1).

Abbe (2) proposa de se servir de lamelles en catgut, Brokaw (3) de tubes en caoutchouc remplis de gros catguts, de rondelles d'aorte de bœuf, Robinson (4) de lamelles en caoutchouc et en cuir de bœuf non tanné.

D'une manière générale les lamelles sont préférables aux rondelles parce qu'elles mettent en contact des surfaces séreuses plus larges et excercent une pression plus régulière dans tous les sens. Un malade, chez lequel Polk (5) s'était servi des rondelles d'Abbe, succomba le troisième jour ; on constata à l'autopsie qu'une des rondelles avait disparu dans l'estomac et que l'autre s'était repliée engageant une de ses extrémités dans la fistule gastro-intestinale et l'oblitérant.

En somme, le procédé initial de Senn semble encore le meilleur ; l'inconvénient est qu'on ne peut pas avoir toujours les plaques sous la main et que leur préparation exige de trois à cinq semaines. Pour éviter cet inconvénient, tout en conservant les avantages de la méthode, von Baracz fit des expériences et constata qu'on pouvait parfaitement remplacer les

(1) MAGILL (WILLIAM S.). *Approximation viscérale par plaques résorbables*. Thèse de Paris, 1893-1894, n° 211.

(2) ABBE. *New-York medic. Journal*, 28 mars 1889, t. XLIX, p. 314.

(3) BROKAW. *International Journal of surgery*, novembre 1889.

(4) ROBINSON. *Philadelphia medic. News*, mars 1891, p. 285.

(5) POLK. *Med. Record*, N.-Y., 8 août 1890, t. II, p. 200.

lamelles osseuses par d'autres en chou-rave (1) ; ces lamelles peuvent être conservées pendant deux à trois jours dans de l'eau stérilisée froide, dans une solution de sublimé à 1 pour 5000, d'acide phénique à un demi ou un pour 100, en restant assez solides et ne changeant pas de volume ses opérations et celles de Butz (2) montrèrent que cette manière de procéder pouvait être employée avec succès chez l'homme.

Matignon a utilisé, dans ses recherches expérimentales, des disques en corne taillés dans des sabots de bœuf (3).

Plus rapide encore que les procédés à plaques est le *procédé à bouton*, imaginé par Murphy (de Chicago). Deux idées ont guidé Murphy dans la conception de son procédé (4).

1° Obtenir sans sutures une adhésion rapide, solide et permanente des surfaces séreuses à l'aide d'un instrument capable d'amener, par une pression douce et continue, le sphacèle des tuniques au contact.

2° Créer une ouverture suffisamment large pour permettre le libre passage des divers liquides physiologiques ou nutritifs, et aussi peu que possible susceptible de subir plus tard le rétrécissement cicatriciel.

A. *Description du bouton.* — L'instrument qu'il a imaginé se compose essentiellement de deux pièces, qui ont été comparées, avec assez de justesse, à un champignon. Chacune de ces pièces se compose d'une sorte de cupule surmontant une tige creuse qui vient se fixer à son centre, et dont le diamètre a été calculé de telle façon que

(1) Von Baracz (Roman). Gastro-enterostomie mittels Plattensicht nach Senn bei Anwendung meiner Kohlrübenplatten. *Centr.-Bl. f. Chir.*, 1892, n° 27, et *Archiv für klin. Chirurgie*, Berlin, 1892, t. XLIV, p. 580, et Zur Gastro-enterostomie mittelst Kohlrübenplatten. *Wiener. klin. Woch.*, 1897, n° 29.

(2) Butz (R.). Zur Gastro-enterostomie vermittelst Kohlrübenplatten. *Saint-Petersburger medic. Wochenschr.*, 1893, p. 20.

(3) Matignon (J.-J.). *De la gastro-entérostomie dans le cancer du pylore.* Th. de Bordeaux, 1892-1893, n° 27.

(4) Murphy. *Medical Record*, N.-Y., 10 déc. 1892, t. II, p. 665.— Intestinal approximation. Pathological histology of reunion and statistical analysis. *The Chicago clinical Review*, juin 1894. — Report on one hundred and eleven additional cases operated upon with the anastomosis button. *Medical News*, 16 et 23 nov. 1895. — Tardif (E.). *Les anastomoses viscérales sans sutures.* Th. de Paris, 1893-1894, n° 228. — Duvivier (D.). *Contribution à l'étude de la gastro-entérostomie avec le bouton de Murphy*, Th. de Paris, 1894-1895, n° 225. — Angelesco. Les boutons anastomotiques en chirurgie. *Gaz. des hôpitaux*, Paris, 1896, p. 1,141.

l'une, la mâle, pénètre exactement dans l'autre, la tige femelle; de plus, la première de ces pièces présente à son intérieur deux petits ressorts fixés aux extrémités d'un des diamètres de la circonférence intérieure de la tige, près de la cupule, et dont l'extrémité libre fait saillie sous forme d'un crochet recourbé, à travers une fenêtre ménagée dans la paroi de la tige, sur sa face externe, près de son extrémité libre. La tige femelle porte à son intérieur un pas de vis creux.

Si l'on introduit la tige mâle dans la tige femelle les deux petits crochets des ressorts de la tige mâle viennent se loger successivement dans les rainures du pas de vis de la tige femelle.

Mais le crochet d'arrêt rend impossible l'écartement des deux moitiés du bouton, du moins par traction directe.

Pour les séparer de nouveau il faut dévisser la tige mâle.

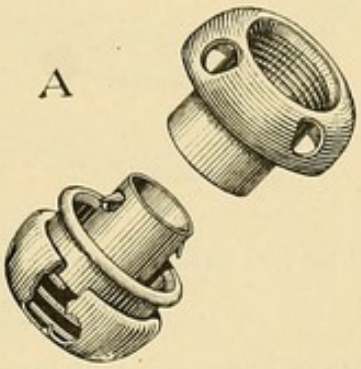

FIG. 55. — Bouton de MURPHY.

La pression exercée par les deux cupules sur les tissus qu'elles étreignent risque d'être trop forte ou trop faible; leurs bords peuvent couper les parties. Aussi Murphy a-t-il eu soin : 1° de donner à son bouton des bords mousses, très épais ; 2° d'annexer à la partie mâle de son bouton une troisième pièce qui est destinée à régulariser les pressions. C'est une sorte d'anneau à bords très mousses, qui glisse librement autour de la tige mâle. A sa partie inférieure on a soudé un ressort en laiton qui s'enroule autour de cette tige, et qui peut s'aplatir facilement.

Quand les deux pièces du bouton sont séparées, la bague déborde la cupule de 2 à 3 millimètres, mais si on vient à les rapprocher fortement, elle rentre à l'intérieur de la cupule et met alors en jeu l'élasticité du ressort.

Il est facile de comprendre que ce ressort cherchant toujours à satisfaire son élasticité, entretiendra une pression continue, mesurée, de l'anneau contre le bord inférieur de la cupule femelle, c'est-à-dire que les tuniques viscérales placées entre ces deux parties se sphacèleront peu à peu.

B. *Mode d'application*. — Deux anses de soie faufilées à travers la

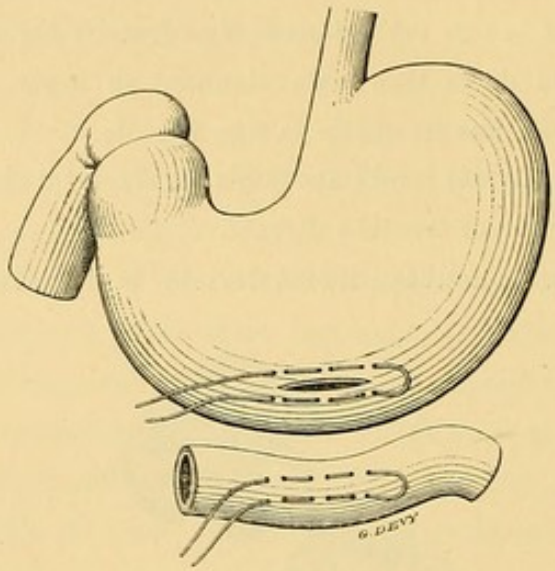

FIG. 56. — Boutonnières faites pour engager les deux moitiés du bouton de Murphy.

musculo-séreuse sont placées l'une sur l'intestin, l'autre sur l'estomac, entourant la portion sur laquelle va porter l'incision (voir la figure 56); elles permettront, quand on les serrera, de ramener les bords de la section intestinale ou stomacale, à l'intérieur des cupules du bouton (1).

On fait alors l'incision de l'estomac et celle de l'intestin. Ces incisions doivent avoir une longueur égale aux deux tiers du diamètre du bouton (2).

Les deux moitiés du bouton, portées sur des pinces, sont alors mises en place et fixées par la striction des soies faufilées qui entourent les inci-

(1) QUÉNU se sert d'un sou soudé à un stylet pour délimiter la surface à circonscrire par le fil.

(2) Lorsqu'on a placé le fil fixateur du bouton circulairement au lieu de le mettre, comme Murphy, en anse à deux branches parallèles, il faut faire une incision cruciale pour introduire le bouton et réséquer les angles intermédiaires.

sions (1). Les pinces, portant les deux moitiés des boutons, sont alors enlevées et le bouton serré par rapprochement progressif de ses moitiés. Avant que le bouton soit complètement fermé, il faut avoir soin de ramener entre les cupules les bords des incisions. On doit exercer une pression suffisante pour amener les surfaces séreuses de l'estomac et de l'intestin solidement au contact et pour comprimer les tissus.

L'opération est alors terminée pour Murphy, qui dit qu'une suture

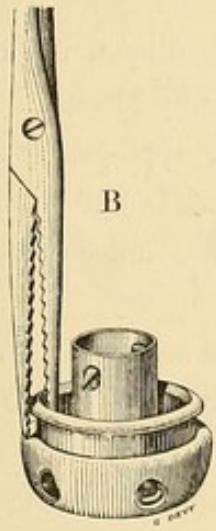

FIG. 57.

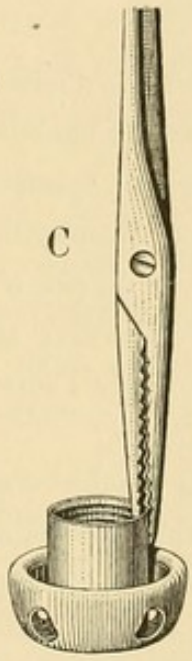

FIG. 58.

extérieure de soutien est inutile lorsqu'il n'y a pas une traction par trop considérable entre les viscères amenés au contact, ce qui ne m'est, dit-il, jamais arrivé. En réalité, cette traction existe souvent dans la gastro-entérostomie, surtout lorsqu'on pratique la gastro-entérostomie antérieure précolique. Aussi Willy Meyer, en Amérique (2), Schede et Sick à Hambourg (3) conseillent-ils de placer une suture continue de soutien.

(1) Pour amener la chute du bouton vers l'intestin, on a conseillé de placer dans ce dernier la pièce mâle plus lourde que l'autre.

(2) WILLY MEYER. The place of the Murphy-button in gastro-enterostomy. *Annals of surgery*, Philad., 1897, t. II, p. 31.

(3) SCHEDE et SICK, in GRAFF (H.). Der Murphy'sche Knopff und seine Anwendung. *Archiv für klin. Chir.*, Berlin, 1896, t. LII, p. 251.

Cette suture doit être à un tiers ou un demi-pouce du bouton qui se trouve alors réellement enfoncé.

L'opération de Murphy nous semble avoir été compliquée bien inutilement par quelques chirurgiens, Jonnesco par exemple (1).

Les *avantages du bouton de Murphy* sont, d'après ses partisans :

1° La rapidité avec laquelle on établit l'anastomose, ce qui est d'une certaine importance dans la gastro-entérostomie, malheureusement pratiquée souvent trop tard, chez des malades absolument cachectiques.

2° La possibilité d'alimenter immédiatement les malades dès qu'ils sont sortis du sommeil anesthésique.

3° L'absence de rétraction de l'orifice anastomotique, établie par les expériences de Murphy, les faits de Graff, de Willy Meyer.

4° En raison du peu d'espace nécessaire pour appliquer le bouton, la possibilité de l'utiliser alors que, techniquement, la suture est impossible, par suite de l'extension des lésions et des adhérences de l'estomac.

Un certain nombre d'*objections* à l'emploi du bouton de Murphy ont toutefois été présentées, en particulier par Chaput, qui a dressé contre lui un véritable réquisitoire (2).

Se fondant sur des recherches cadavériques faites avec son interne Lenoble (3), il a conclu qu'il était dangereux d'employer le gros

(1) JONNESCO. Un nouveau procédé pour l'application du bouton de Murphy. *Archives des sciences médicales*, Paris, 1896, t. I, p. 45. — Jonnesco, pour assurer la coaptation parfaite des deux pièces constituant le bouton, fait sur l'estomac et sur l'intestin, à une petite distance du point à anastomoser, une incision d'engagement par laquelle il introduit chacune des pièces du bouton. Faisant saillir le cylindre, il incise la paroi stomacale ou intestinale dans une étendue exactement suffisante, puis serre le bouton en le pressant par l'intérieur des viscères. Il termine en refermant ses incisions d'engagement.

(2) D'après Chaput, on pourrait reprocher au bouton de Murphy :

1° De créer des orifices rétractiles, se sténosant (Keen, Abbe, Bazy).

2° De déterminer des phénomènes d'occlusion intestinale, surtout dans le gros intestin (Wiggins, Donald, Villard).

3° De s'arrêter dans le tube digestif (Meyer, Murphy, Abbe, Kammerer, Bressler).

4° De causer des phénomènes de sphacèle et de perforation (Zielewicz, Demons, Quénu, Mynter, Griffith, H. Delagénière, Delorme, etc. (*Bull. et mém. de la Soc. de chir.*, Paris, 1895, p. 556.)

(3) CHAPUT et LENOBLE. *Bull. de la Soc. anatom. de Paris*, 1894, p. 408.

modèle circulaire des boutons de Murphy, puisque le calibre de l'intestin grêle, surtout dans sa partie terminale, serait inférieur aux dimensions du bouton. L'expérience montrerait du reste qu'il est impossible de faire progresser le gros modèle de Murphy à travers tout l'intestin grêle; constamment il serait arrêté à partir de deux mètres au-dessous du duodénum. La difficulté dans la progression deviendrait de plus en plus grande à mesure qu'on avance et l'iléon dans ses deux derniers mètres serait infranchissable.

Peut-être ces arrêts sont-ils dus à ce que la rigidité cadavérique amène des froncements de la muqueuse et augmente ses plis; de plus, les conditions de la progression du bouton sont différentes de celles qui existent pendant la vie.

Toutes ces expériences cadavériques tombent, du reste, devant les faits cliniques qui nous montrent que, sur le vivant, le bouton est le plus souvent expulsé (1). Le seul endroit de l'intestin, où il semble s'arrêter assez fréquemment, est le rectum ; aussi doit-on, nous dit Graff, faire de temps en temps l'examen du rectum, si le bouton tarde à sortir.

En fait, l'occlusion intestinale, résultant de l'arrêt du bouton dans l'intestin, n'a guère été observée jusqu'ici. Ce qui est beaucoup plus fréquent, c'est de voir sa chute dans l'estomac.

Celle-ci est signalée par H. Graff (2), par Hermann Kümmel (3), par Dawbarn (4), par Borelius et par Tcherning (5), par Willy Meyer (6), etc. Le

(1) Disons toutefois que H. Cripps a signalé deux cas où l'arrêt du bouton dans l'intestin a entraîné la mort : dans l'un il s'était fait, au niveau du bouton arrêté, une ulcération par laquelle il est passé dans le péritoine; dans l'autre, l'intestin s'était gangrené des deux côtés du bouton resté dans l'intestin (*Royal medical and chirurgical Society*. London, 12 mai 1896, et *Brit. med. J.*, Lond., 1896, t. II, p. 1201).

(2) Graff (H.). Der Murphy'sche Knopf und seine Anwendung. *Arch. f. klin. Chir.*, Berlin, 1896, t. LII, p. 251.

(3) Kummel (Hermann). Ueber die Anwendung der Murphy'schen Knopfes bei der Operation der Magencarcinom und über früh Operation desselbens. *Verhandl. der deutsch. Gesellschaft für Chirurgie*, 25e Congrès, Berlin, 1896, p. 145.

(4) Dawbarn. The relative value of the Murphy-button and absorbable plates in intestinal anastomosis. *Annals of surgery*, Philadelphie, 15 février 1895, t. II, p. 166.

(5) Borelius, Tcherning. Deuxième congrès des chirurgiens du Nord. *Mercredi médical*, 25 décembre 1895, p. 616.

(6) Willy Meyer. The place of the Murphy-button in gastro-enterostomy. *Annals of surgery*, Philad., 1897, t. II, p. 31.

bouton a été trouvé maintes fois dans l'estomac à l'autopsie. Une fois même Willy Meyer a, sur le vivant, constaté sa présence dans l'estomac en utilisant la radiographie.

Jusqu'ici ce séjour anormal ne semble guère avoir causé d'accidents. Dans un cas, 4 mois et demi après une gastro-entérostomie, on trouvait encore, incluse dans le bouton, la plaque de nécrose de l'estomac et de l'intestin (H. Graff).

Pour éviter ces inconvénients de la non-élimination du bouton, Boari a fait construire un bouton dont la partie externe, partie la plus volumineuse de l'instrument, est résorbable, dont la partie interne seule est métallique. On a ainsi, comme pièce persistante, une armature petite qui ne risquera pas de s'arrêter dans l'intestin.

Plus tard, afin d'éviter même la possibilité d'un séjour prolongé dans l'estomac, Boari a fait construire un bouton entièrement en os et, par conséquent, entièrement résorbable (1). Déjà en 1892, Doyen avait inventé pour la gastro-jéjunostomie un double bouton d'ivoire avec pas de vis.

Pour éviter la possibilité de tout séjour dans l'estomac ou dans l'intestin, Hagopoff, a imaginé un nouveau bouton anastomotique et une sorte de tire-bouton destiné à l'extraire par la voie buccale (2).

Le bouton consiste en un simple anneau oblong, dont les bords sont légèrement renflés pour éviter les contacts offensifs et dont la surface extérieure présente plusieurs stries à sa partie moyenne ou gorge.

Le tire-bouton ressemble à une sonde œsophagienne à olive; dans son intérieur se trouve un conducteur terminé, au niveau de l'olive, par une anse, qu'on peut faire saillir ou rentrer au moyen d'un pas de vis adapté à l'extrémité supérieure du conducteur.

Dès que l'estomac est ouvert, on fait, à travers l'incision, présenter le bec de l'olive et l'anse du conducteur à laquelle on attache le bout supérieur d'un long fil solide (1 mètre environ) qui, à l'autre bout, a été préa-

(1) Boari (Achille). Modificazione al metodo anastomotico di Murphy. Mémoire lu au *11e Congrès de la Société italienne de chirurgie*, octobre 1896, publié in *Clinica chirurgica*, Milano, 30 avril 1897, t. V, p. 141.

(2) Hagopoff. Nouveau bouton anastomotique et instrument dit tire-bouton, destiné à l'extraire par la voie buccale. *Presse médicale*, Paris, 2 décembre 1896, p. 652.

lablement noué sur le bouton; et on retire le tire-bouton, qui entraîne avec lui le fil du bouton hors de la bouche.

On procède ensuite à l'établissement de l'anastomose qui, en principe, consiste dans une ligature en masse des orifices viscéraux sur la gorge de l'anneau, suivie d'une suture séro-séreuse tout autour du bouton.

Lorsqu'en exerçant de petites tractions sur le fil, on constate que le bouton est mobilisé, du cinquième au neuvième jour, on réintroduit par la bouche, sous le chloroforme, le tire-bouton guidé par le fil tracteur jusqu'au contact du bouton ; on retire alors tout l'appareil avec le bouton.

Cette opération, qui n'a jamais été faite sur le vivant, est d'ailleurs peu

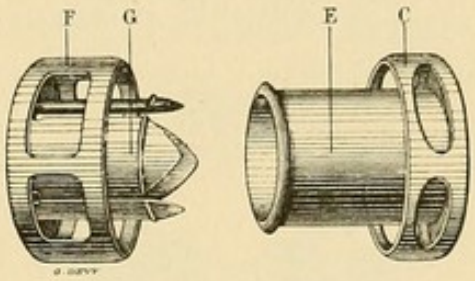

FIG. 59. — Bouton de VILLARD.

F. Cylindre extérieur de la pièce mâle très allongé. — C. Cylindre extérieur de la pièce femelle très réduit. — G. Languettes-ressorts de la pièce mâle. — E. Cylindre central de la pièce femelle très long, la paroi gastrique pouvant être très épaisse.

séduisante et nous la citons surtout comme curiosité, la réintroduction du tire-bouton avec anesthésie ne nous semblant pas absolument innocente.

Dans un autre ordre d'idées, on a reproché au bouton de Murphy la présence de la bague surajoutée à la pièce mâle, disant que cette bague comprime trop fortement l'intestin et détermine un sphacèle intestinal avant que les adhérences péritonéales aient eu le temps de se produire (Chaput) et qu'elle empêche une coaptation parfaite (Villard), deux opinions contredites par les nombreux faits aujourd'hui publiés. Quoi qu'il en soit, Chaput et Villard (de Lyon) ont supprimé la bague intermédiaire de Murphy.

Villard (1) a fait construire un bouton différant principalement de celui

(1) VILLARD (E.). De l'emploi du bouton de Murphy modifié dans les interventions sur le tube digestif. *Gazette hebd. de méd. et de chirurgie*, Paris, mars 1895, p. 202.

de Murphy par un agrandissement très marqué de la lumière centrale; de plus, les cupules sont pourvues de très larges orifices. Enfin, la pièce mâle présente, au lieu du cylindre de Murphy, une série de languettes-ressorts, disposées circulairement et dont les griffes terminales peuvent venir, lors de l'articulation des deux moitiés, se fixer au niveau des rainures du pas de vis de la pièce femelle (fig. 59).

Le bouton destiné à la gastro-entérostomie, présente ceci de spécial que le cylindre central de la pièce femelle est augmenté de longueur, afin de permettre une fixation plus commode de la paroi gastrique, toujours assez épaisse.

Villard recommande de ne pas employer un modèle trop gros et de se servir d'un bouton ayant 23 millimètres de diamètre.

Diverses autres modifications ont encore été apportées au bouton de Murphy. Garbarini (1) a fait fabriquer un bouton qui peut s'ouvrir avec la

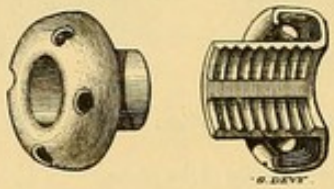

FIG. 60. — Bouton de GARBARINI.

plus grande facilité alors même qu'il a été serré. Les rainures sculptées sur le tube femelle ne constituent pas un pas de vis continu, comme dans le bouton de Murphy; elles se terminent en deux points opposés à deux rainures longitudinales, aussi longues que le tube et un peu plus larges que les dents du tube mâle.

Pour désarticuler les deux parties de l'instrument il suffit de les tourner de façon à ce que les dents d'arrêt de la branche mâle correspondent aux deux rainures longitudinales de la branche femelle. Le manque de résistance avertit à ce moment que les dents correspondent à la dite rainure; il suffit alors d'une légère traction pour que les deux parties se séparent.

(1) GARBARINI. Delle anastomosi intestinali col bottone Murphy. *Clinica chirurgica*, Milano, 1896 t. IV, n° 2, p. 49.

Garampazzi (1) reproche au bouton de Murphy son poids et son volume ; aussi a-t-il fait construire un bouton plus petit et en aluminium. Ce bouton comprend deux capuchons, formés chacun de quatre fragments maintenus juxtaposés par un catgut. Par sa forme générale il rappelle le bouton de Murphy. Sa désagrégation en une série de fragments, par suite de la fonte du catgut, permet son élimination facile.

Le bouton de Ramaugé (2), que l'auteur décrit sous le nom d'entéroplexe, est très différent de celui de Murphy. Il est constitué par deux anneaux d'aluminium à bords mousses ; à leur face interne se trouvent deux tiges, creusées sur un anneau (branche femelle), pleines sur l'autre

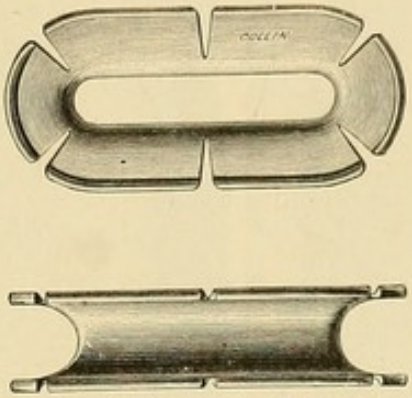

FIG. 61. — Bouton de CHAPUT, vu de face et latéralement.

(branche mâle), ces dernières présentant à leur extrémité un petit crochet qui, après avoir franchi le tube femelle, maintient l'instrument.

Sachs (3) et Chaput (4) ont fait construire des boutons ayant de grandes analogies entre eux et assez différents de ceux que nous avons décrits jusqu'ici (5).

Le bouton de Chaput, vu de face, a la forme d'un anneau elliptique. Son orifice central mesure 5 millimètres de largeur sur 30 millimètres de longueur.

(1) GARAMPAZZI (G.). Un nuovo bottone (alla Murphy) scomponibile. *Riforma medica*, Napoli, 4, 5 et 6 octobre 1897, p. 27, 37 et 50.

(2) RAMAUGÉ (A.). *Entéroplexie*. Buenos-Ayres, 1893.

(3) SACHS (W.). Modifikation der Darmnaht für die Anastomosenbildung zwischen zwei Darmabschnitten. *Centr. f. Chir.*, Leipz., 1890, p. 753.

(4) CHAPUT. *Bulletins et mémoires de la Société de chirurgie*, Paris, 11 décembre 1895, p. 746-762.

(5) Sauf celui d'Hagopoff que nous pouvons en rapprocher et que nous avons décrit plus haut à propos de son tire-bouton.

L'orifice est bordé par des lames séparées par 6 incisures.

Lorsqu'on regarde le bouton de profil on constate que ses bords sont excavés en gouttière ; cette gouttière circulaire mesure 7 millimètres de profondeur et 10 de large.

L'estomac incisé et le bouton placé dans l'incision stomacale, on fait

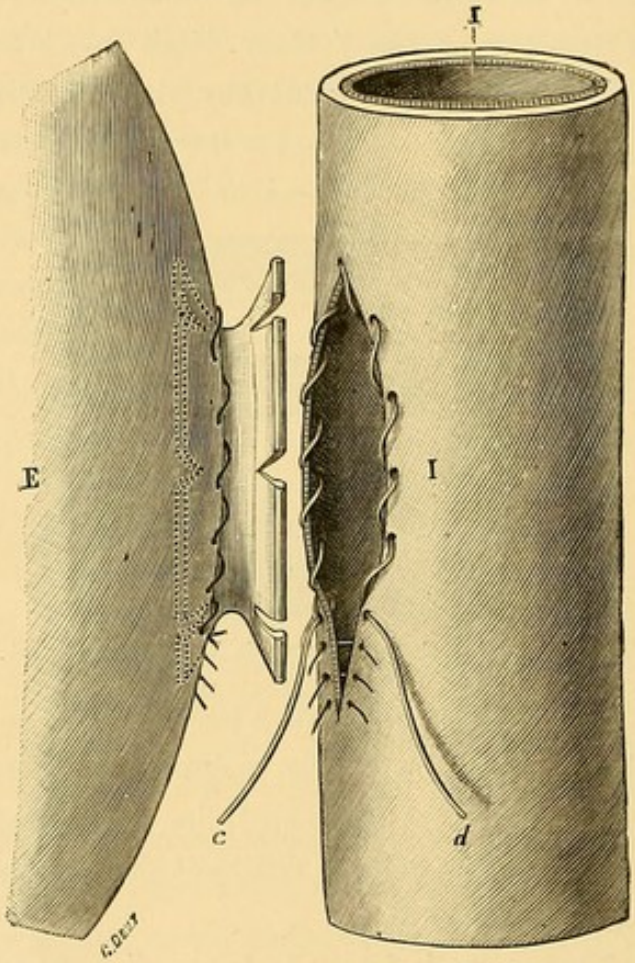

FIG. 62. — Bouton de CHAPUT.

A gauche, un des côtés du bouton est mis en place dans l'estomac ; à droite, on voit l'incision intestinale bordée du fil qui va, une fois le bouton placé, serrer en bourse les bords de l'incision sur la rainure du bouton, comme cela est fait du côté de l'estomac.

autour de cette incision une suture en bourse qui ne doit entourer que l'orifice central du bouton, autrement dit le fond de la gouttière, on noue les chefs au fond de la gouttière du bouton et on ferme par deux étages de sutures à points séparés le reste de l'orifice stomacal.

Puis on procède à une manœuvre identique sur l'intestin (fig. 62).

Enfin, à travers les parois, intestinale et stomacale, on rapproche les bords de la gouttière en écrasant le bouton fait en métal malléable, ce qui maintient solidement ses parois au contact (1) ; quelques points séro-séreux très espacés parfont l'affrontement.

Pour Chaput, ce bouton présenterait une série d'avantages sur celui de Murphy.

1° L'opération est plus rapide puisqu'on ne fait qu'un surjet.

2° Avec une circonférence plus petite, ce bouton a un orifice plus grand que celui de Murphy.

3° Il ne sphacèle pas l'intestin comme celui de Murphy et par suite est moins dangereux.

4° Il peut toujours être appliqué dans de bonnes conditions, quelle que soit l'épaisseur des parois stomacales ou intestinales.

5° Tandis que le bouton de Murphy ne peut être desserré, celui-ci peut l'être facilement avec le pavillon d'une sonde cannelée.

6° Ce bouton est très simple, il ne comporte pas de mécanisme délicat ou compliqué ; il ne peut se fausser comme celui de Murphy.

Nous pourrions décrire encore d'autres boutons ; ce que nous avons dit suffit à montrer comme le cerveau des chirurgiens s'est ingénié à trouver de nouveaux modèles de boutons, depuis que Murphy a fait connaître celui qui porte son nom. Aujourd'hui encore le bouton initial de Murphy que nous avons été le premier à employer en Europe, semble rallier le plus de suffrages.

Obs. VII. — *Cancer du pylore. — Première gastro-entérostomie faite en Europe avec le bouton de Murphy. Mort.* — Louis G..., 49 ans, entre le 12 février 1894 à l'hôpital Bichat, envoyé par le professeur Hayem pour une tumeur de l'estomac. Aucun néoplasme dans les antécédents héréditaires. Le malade a eu la fièvre typhoïde à 32 ans, la grippe à 47 ans. Le début de son affection remonte à 11 mois. Il a d'abord éprouvé des troubles dyspeptiques, pyrosis, douleur et gonflement dans la région épigastrique. L'appétit s'est toujours conservé excellent.

Il y a six mois, survinrent des vomissements toujours alimentaires et se montrant une heure environ après le repas. Pas d'hématémèse ni de mélæna. Depuis le début de la maladie, amaigrissement de 14 kilogs. Teint cachectique des cancéreux. Le malade prend cependant trois litres de lait par jour.

(1) Les incisures permettent d'augmenter la flexibilité du métal et de diviser le travail du serrage en plusieurs segments qu'on traite successivement.

A l'examen, le ventre est tendu et ne se laisse déprimer qu'avec peine. La percussion de l'estomac montre qu'il descend jusqu'à l'ombilic. Le foie ne déborde pas les fausses côtes. Cœur et poumons sains, 650 grammes d'urine en 24 heures, 18 grammes d'urée par litre. Ni sucre, ni albumine.

Gastro-entérostomie le 20 février 1894, par M. TERRIER, aidé de M. Hartmann.

Incision médiane sus-ombilicale. Toute la région pylorique est occupée par une masse carcinomateuse blanchâtre. Ganglions tout le long et au-dessus de la petite courbure.

Estomac modérément dilaté.

On commence par déchirer l'épiploon et le mésocôlon transverse, puis on cherche l'origine du jéjunum. On fait une incision sur la face antérieure de l'estomac entre les 2 courbures, près de la courbure inférieure et parallèlement à elle. On y introduit le bouton mâle, on le maintient à l'aide d'un suture circulaire qui rétrécit l'incision.

Le bouton femelle est introduit de la même façon dans l'intestin.

Sutures de la paroi abdominale.

Suites.— Le soir, le malade ne va pas trop mal, cependant il est assez faible. Pouls petit, mais peu fréquent. Injections d'éther et de caféine. Champagne coupé d'eau dans la journée.

Le malade n'ayant pas uriné depuis l'opération, on le sonde, mais on trouve un rétrécissement n'admettant qu'une bougie filiforme qu'on laisse à demeure.

Le malade ne se plaignait pas de troubles de la miction avant l'opération, il nie toute blennorrhagie antérieure.

22 février, 800 grammes d'urine dans les 24 heures. On enlève la bougie filiforme et on passe un n° 9 facilement.

L'état du malade s'est aggravé. Le pouls est plus mauvais que la veille. Somnolence et torpeur. Pas de vomissements, ni de ballonnement du ventre.

Le 23. 1,000 grammes d'urine depuis la veille. Affaiblissement de plus en plus marqué. Injections d'éther et de caféine.

Le 24. Mort à 8 heures du matin.

AUTOPSIE. — Aucune trace de péritonite. L'examen des viscères sur place fait constater que l'anse intestinale est parfaitement unie à l'estomac par des adhérences péritonéales qui s'étendent jusqu'à 1 centim. en dehors du point où sont accolées les 2 surfaces. Elles sont déjà solides à la paroi antérieure où des tractions les ont déchirées.

En écartant de chaque côté l'estomac de l'anse intestinale, on constate de petits tractus celluleux qui sont des adhérences encore peu solides.

C'est la première anse du jéjunum qui a été anastomosée avec l'estomac. Celui-ci présente un cancer annulaire, particulièrement marqué à la partie postéro-inférieure et qui obstrue la lumière pylorique. Bouton placé à 8 centim. du pylore. Un espace de 1 millim. 1/2 sépare les bords des cupules.

3° *Opérations en deux temps.* — La gastro-entérostomie en deux temps est une opération qui a pour but de ne produire l'ouverture des cavités stomacale et intestinale, qu'une fois les adhérences établies entre les cavités à anastomoser.

Le premier temps est le seul opératoire; il consiste dans l'accolement l'un à l'autre de l'estomac et de l'intestin.

Le deuxième, consistant dans l'ouverture des cavités, a lieu sans intervention nouvelle du chirurgien, qui s'est placé dans des conditions telles que l'opération commencée lors du premier temps, doit fatalement se terminer d'elle-même.

L'idée de ces opérations en deux temps est venue à peu près en même temps à divers opérateurs. Dès 1884, J.-M.-F. Gaston (d'Atlanta) employa dans ce but des ligatures élastiques dans ses expériences sur des chiens (1).

Franz Bardenheuer eut de même recours à des ligatures élastiques dans des expériences d'entéro-anastomoses (2).

Il faut arriver à Theo. A. Mc Graw pour voir, en 1890, ces tentatives expérimentales aboutir et finalement conduire leur auteur à appliquer la ligature élastique sur l'homme dans la gastro-entérostomie (3). Mc Graw, qui ignorait les expériences antérieures de Gaston (d'Atlanta) et de Franz Bardenheuer, se proposait, comme tous ceux qui ont eu recours aux opérations en deux temps, d'obtenir l'adhésion des organes à anastomoser avant la formation de l'orifice de communication, de manière à éviter l'hémorrhagie, l'extravasation fécale et à diminuer la durée de l'opération. Il prenait un caoutchouc de 2 millimètres de diamètre et enserrait dans sa ligature un pouce et demi d'intestin. Comme il avait soin d'amincir la portion de caoutchouc qui traversait le chas de l'aiguille et de maintenir fortement étiré le caoutchouc pendant son passage à travers les tuniques intestinales, le trou fait à la paroi intestinale était plus petit que le caoutchouc lui-même dans sa portion extérieure et tout épanchement fécal était empêché. Une gastro-entérostomie faite par ce procédé fut suivie de guérison opératoire.

Un an avant la publication du mémoire de Mac Graw, Knie avait déjà communiqué de son côté au Congrès de Berlin un procédé d'anastomose en deux temps fondé sur un principe différent (4). Dans ses expériences sur le chien, Knie s'appuya sur ce fait que la vitalité de la

(1) Gaston cherchait, il est vrai, à pratiquer des cholécystentérostomies (cité par Mc Graw).

(2) Bardenheuer (Franz). *Experimentellen Beiträge für abdominal Chirurgie.* In. Dissert., Bonn., 1888.

(3) Graw (Theo. A. Mc). Upon the use of elastic ligature in the surgery of the intestines, *Journ. of the Americ. medic. Assoc.*, Chicago, 16 mai 1891, t. XVI, p. 685.

(4) Knie. *Verhandlungen des X internationalen medicinischen Congressen*, Berlin, 1890, t. II, asc. VII, Chir., p. 86.

muqueuse intestinale et de la muqueuse gastrique est sous la dépendance de la circulation des autres tuniques ; par suite, un sphacèle de la muqueuse et une perforation secondaire doivent se produire lorsqu'on supprime les connexions de la muqueuse avec les autres tuniques.

Partant de ce principe, Knie résèque la séro-musculeuse de l'estomac et de l'intestin sur une petite étendue. Puis il suture les couches extra-muqueuses de l'estomac à celles de l'intestin, interposant entre les muqueuses un peloton de soie non désinfectée pour empêcher leur adhérence. La perforation des muqueuses se fait secondairement et l'anastomose se forme progressivement après que les adhérences périphériques sont établies.

Postnikow (1), dans ses recherches expérimentales, procéda d'une manière un peu différente, tout en évitant comme Knie l'ouverture immédiate des cavités.

Il excisa un segment des parois, intestinale et stomacale, laissant intacte la muqueuse.

Après réunion du bord postérieur des tuniques stomacales sectionnées au bord postérieur de la section intestinale, il plaça une ligature sur la muqueuse stomacale attirée, fit de même sur la muqueuse intestinale et termina en réunissant le bord de la section stomacale antérieure à celui de la section intestinale correspondante.

Les portions de muqueuses liées se gangrènent et tombent au bout de 3 à 4 jours.

Le premier chirurgien qui appliqua le procédé de Postnikow sur l'homme est Troïapoff. Cardianoff, puis Lezine, y eurent de même recours. Les résultats furent mauvais d'une manière générale (2).

Bastianelli (3) fait une opération rappelant, quelque peu, celle de Knie. Après avoir réuni par un surjet séro-musculaire l'estomac à l'intes-

(1) POSTNIKOW. Die zweizeitige Gastro-enterostomie. *Centr. f. Chirurgie*, Leipzig, 1892, p. 1018.

(2) LEZINE. Sur la gastro-entérostomie. *Wratch*, août 1895, p. 967. — En France, ce procédé n'a, croyons-nous, été étudié que sur l'animal. Mencière dit n'en avoir pas obtenu de bons résultats chez le chien (L. MENCIÈRE. Quelques recherches sur la gastro-entérostomie par sphacèle. *Gaz. hebd. de méd. et de chir.*, Paris, 1898, p. 28).

(3) BASTIANELLI (RAFFAELE). Un metodo semplice di gastro-enterostomia senza apertura della mucosa. *Riforma medica*, Napoli, 1894, t. III, p. 506.

tin sur une longueur de 6 centimètres environ, il fait, avec le thermocautère, à 2 ou 3 millimètres en avant de cette ligne de suture, une incision de la séreuse et de la musculaire, puis il cautérise à plat la muqueuse, allant lentement pour ne pas détruire cette dernière. La rétraction des tuniques musculaires agrandit l'incision et lui donne une forme ovalaire. Cela fait, Bastianelli reprend le fil du surjet postérieur et termine la suture en avant. Au bout de 24 heures la muqueuse se gangrène et la fistule se constitue.

Après avoir constaté les bons résultats de cette manière de procéder, Bastianelli opéra de la même façon chez l'homme ; 5 gastro-entérostomies donnèrent 3 guérisons et 2 morts ; dans un cas la mort était attribuable à ce que quelques points de suture avaient déchiré la paroi de l'estomac infiltrée ; dans l'autre cas il n'y avait pas de péritonite, mais il persistait un petit pont muqueux du côté de l'estomac.

Paul opère d'une manière analogue ; après excision des tuniques séro-musculaires, il cautérise l'ovale dénudé au chlorure de zinc et réunit par un surjet les surfaces stomacale et intestinale ainsi préparées (1).

Un peu différent des procédés précédents est celui de Souligoux (2) qui a toujours pour but d'aboucher l'estomac à l'intestin sans ouvrir immédiatement leurs cavités.

Après avoir déterminé l'anse intestinale à anastomoser, on passe à travers son mésentère un fil de soie destiné à la maintenir hors de la cavité abdominale.

L'aide aplatit cette anse et en présente le bord libre. L'intestin ainsi aplati est engagé entre les deux mors d'une pince très puissante (fig. 63). L'opérateur serre celle-ci de toutes ses forces. On sent et on entend les tissus s'écraser ; les deux parois intestinales ainsi accolées deviennent tellement minces qu'elles sont transparentes ; l'intestin crie mais ne rompt pas. La pince enlevée, l'intestin, sous l'influence de ses fibres mus-

(1) PAUL (F.-T.). Surgical treatment of pyloric obstructions. *British med. J.*, 1898, t. I, p. 1439

(2) SOULIGOUX (CH.). Gastro-entéro-anastomose, entéro-anastomose, cholécystentéro-anastomose sans ouverture préalable de la cavité des organes à anastomoser. *Presse médicale*, 1896, p. 349. — PICQUÉ. Rapport à la Soc. de chir. *Bull. et mém. de la Soc. de chir.*, Paris, 1896, p. 539.

culaires et peut-être aussi de son contenu, s'étale de lui-même au niveau de la portion serrée.

Les mêmes manœuvres sont répétées sur l'estomac. Ici il est important que l'aide étale bien le pli formé sur l'estomac et qu'il évite, au moment où s'exerce la pression, de laisser glisser la muqueuse.

On a ainsi déterminé, sur les deux organes, deux zones mortifiées, où

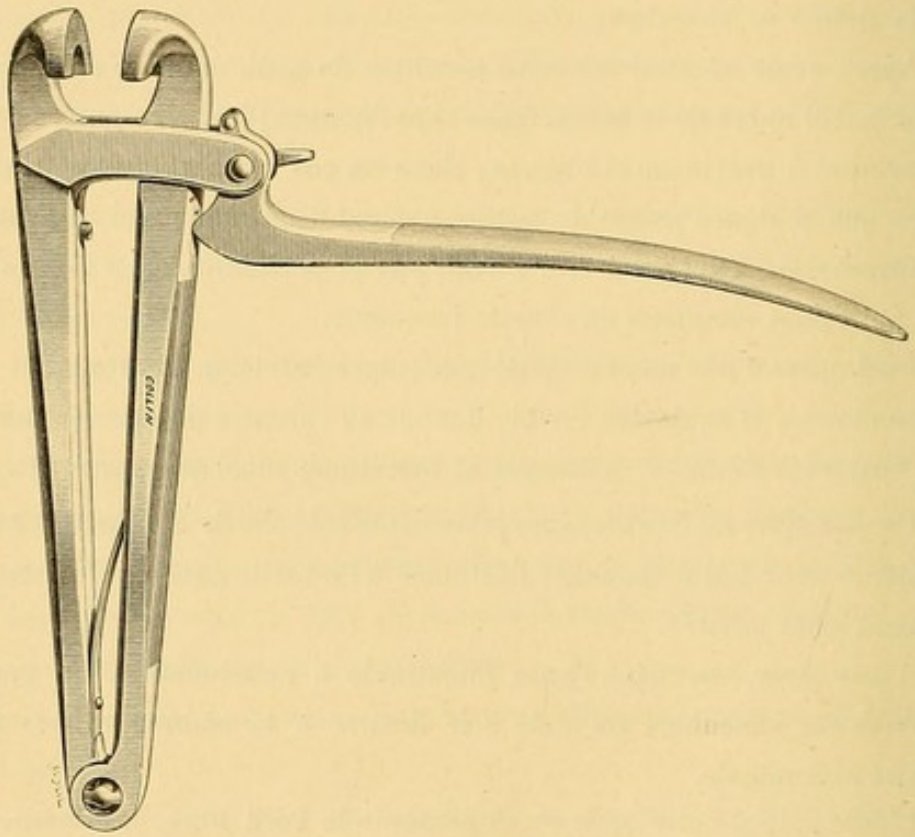

FIG. 63. — Pince écrasante de Souligoux.

les tissus écrasés ne tardent pas à prendre une coloration noir âtre. Seul le péritoine a résisté et n'a pas été broyé.

Un surjet est commencé à 2 millimètres environ des surfaces mortifiées et réunit les deux bords internes dans toute leur étendue.

A ce moment, avec un morceau de potasse caustique solide, on cautérise assez largement les surfaces broyées dans toute leur étendue, elles prennent une coloration noirâtre.

L'aide, à mesure que l'on promène la potasse, éponge avec un tampon pour empêcher la diffusion du caustique.

La cautérisation finie, le surjet est repris réunissant les deux bords externes et, revenu à son point de départ, se termine par un nœud fait avec les deux extrémités du fil.

On vérifie la ligne de suture. Si quelque point noir, coloré par la potasse, apparaît, il est enterré sous un ou deux points de suture séparés.

Ce procédé fut, dès son apparition, très vivement prôné comme une méthode absolument nouvelle, écartant tout danger de contamination au cours de l'opération. Lors de la discussion qui eut lieu à la Société de chirurgie, il sembla que jamais personne n'avait eu l'idée d'opérer en deux temps et que la chirurgie gastro-intestinale allait se trouver brusquement modifiée.

M. Chaput, qui devint immédiatement un partisan de l'opération en deux temps, modifia cependant le procédé, refaisant, sans s'en douter, une opération analogue à celle décrite antérieurement par Bastianelli (1).

Avec une pince à longs mors, portée au rouge sur un réchaud, il cautérise une bande du bord convexe de l'intestin à anastomoser. Il excise au bistouri un segment elliptique de la tunique séro-musculaire de l'estomac, cautérise la face profonde de la muqueuse dénudée et réunit l'estomac à l'intestin par un surjet entourant les surfaces cautérisées.

MM. Picqué, Reclus, Schwartz (2), etc. à Paris, Gross et Weiss (3) à Nancy, adoptèrent immédiatement la manière de faire de M. Souligoux.

M. Reclus, dans un cas, avait cependant constaté, à l'autopsie, qu'un lambeau de muqueuse restait en un point appendu par un pédicule au bord de la fistule ; M. Routier avait observé une fissure non adhérente au niveau de la bouche.

C'est que cette manière de procéder est un peu aveugle et l'on ne sait pas très exactement ce qu'on fait. M. Chaput, un des chauds défenseurs de cette méthode en deux temps, voit une incision de 3 centimètres

(1) CHAPUT. *Bulletins et mémoires de la Société de chirurgie*. Paris, 15 juillet 1896, p. 602.

(2) *Bulletins et mémoires de la Société de chirurgie*, Paris, 1896, *passim*.

(3) *Société de médecine de Nancy*, 13 et 27 janvier 1897, in *Presse médicale*, 17 février 1897, p. LXXVII.

se réduire à un en trois mois; les bords de l'anastomose n'étaient cependant, nous dit-il, nullement rétractiles. C'est donc qu'il n'avait pu calculer exactement ce que donnerait la cautérisation, car nous ne pouvons admettre l'explication qu'il nous donne lorsqu'il écrit que la diminution de l'orifice était due à une absence de fonction, le pylore du chien en expérience étant perméable ! (1).

Bien plus, il y a des cas où, à l'autopsie, on a pu constater qu'aucune communication ne s'était établie entre l'estomac et l'intestin, bien que l'opération eût été faite avec toutes les précautions indiquées par l'auteur (2).

Aussi croyons-nous que ces méthodes en deux temps ne sont pas destinées à un avenir aussi grand qu'on l'avait pensé au premier abord (3).

Toujours guidé par la même crainte, l'épanchement au cours de l'opération du contenu septique des cavités digestives dans le péritoine, M. Doyen a, l'an dernier, abandonné ses anciens procédés d'anastomose et imaginé une opération qui, par certains côtés, rappelle celles que nous venons de décrire.

Avec une pince dont la pression est de 1,200 kilogrammes, M. Doyen écrase les tuniques, moyenne et interne, des parties à anastomoser, la

(1) CHAPUT. *Bulletins de la Société anatomique de Paris*, 1896, p. 648.

(2) Une pièce le démontrant a été présentée en 1897 à la *Société anatomique* de Paris par HEPP. L'eschare non seulement ne s'était pas détachée après 74 heures, mais encore à l'aide d'instruments mousses maniés assez énergiquement, elle était difficile à mobiliser, surtout du côté de la paroi stomacale. Un certain nombre de faits identiques ont été observés à Paris, mais comme ils n'ont pas été publiés par leurs auteurs, nous devons nous contenter pour eux d'une simple mention.

(3) Tout récemment BOARI (A.) a conseillé et suivi avec succès une manière de procéder plus rapide que toutes celles employées avant lui. Il place entre les surfaces à anastomoser une tablette de la grandeur d'une pièce de deux centimes, contenant un caustique solide et très exactement dosé. Un surjet séro-séreux réunit l'intestin à l'estomac tout autour de la tablette de caustique qui détruit progressivement les parois, stomacale et intestinale. (BOARI. Tabloide anastomotico. Nuovo processo di gastro-enterostomia. (*Clinica chirurgica*, Milano, 1897, p. 290.) — Signalons enfin le procédé de PODRES. Se fondant sur ce fait qu'un point perforant placé sur l'estomac ou sur l'intestin donne naissance à une fistule dont les dimensions dépassent de beaucoup celles du point primitif, il place deux fils en croix prenant deux centimètres des parois de l'estomac et de l'intestin. L'anastomose s'établit au bout de deux à quatre jours. (PODRES. Gastroenterostomie und Enteroanastomosis; ein neues vereinfachtes Verfahren. *Arch. f. klin. Chir.*, Berlin, 1898, t. LVII, p. 358.)

séreuse seule subsistant après une pareille compression. Deux fortes ligatures à la soie sont appliquées sur les parties écrasées ; un double plan de suture est alors placé en arrière d'elles. Puis le plan profond est continué en avant jusqu'à ce qu'il ne reste plus qu'un petit orifice

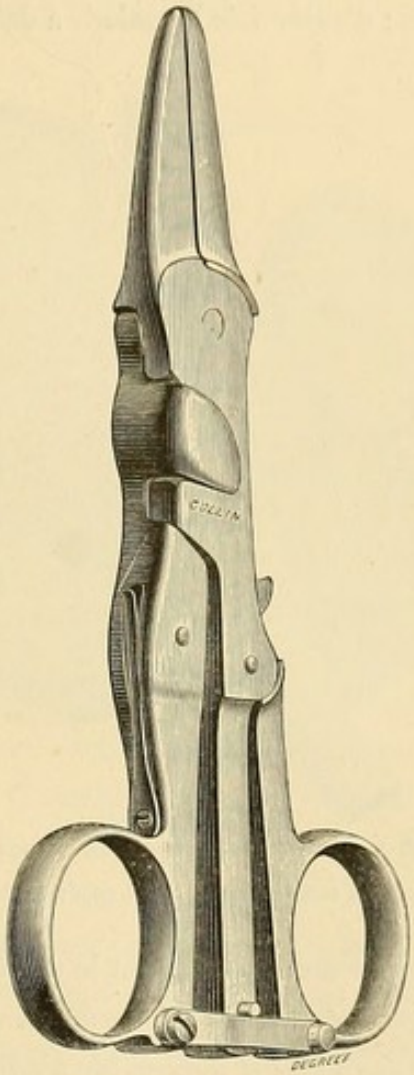

FIG. 64. — Pince écrasante de DOYEN.

par lequel sortent les soies étreignant les parties écrasées ; à ce moment, on coupe ces dernières et l'on ouvre les parties à anastomoser. Puis on termine son plan de sutures profondes et enfin le plan superficiel. Par cette manière de procéder les cavités digestives sont ouvertes très tardivement et, pour ainsi dire, à la fin de l'opération. Les risques de contamination du péritoine sont ainsi très diminués.

6° Moyens pour éviter le reflux du contenu intestinal dans l'estomac.

Dans un certain nombre de cas on a vu, après la gastro-entérostomie, les malades être pris de vomissement, et en particulier de vomissements bilieux répétés ; d'autre fois le malade a des vomissements persis-

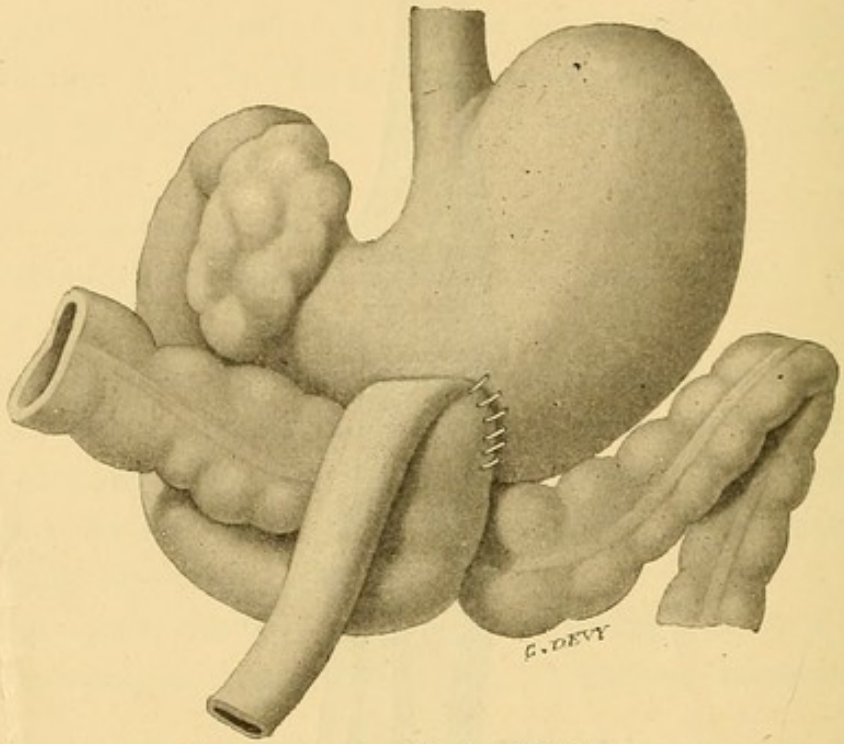

FIG. 65. — Gastro-entérostomie défectueuse.
Le contenu stomacal tombe dans le bout supérieur de l'anse intestinale.

tants d'aliments partiellement digérés et la mort survient par inanition. A l'autopsie on trouve des aliments accumulés dans le duodénum et cependant il y a des cas où il est impossible d'admettre qu'ils ont pénétré par le pylore puisque là sténose est presque complète, comme chez un malade de H. Braun (1). Il est évident qu'il s'agit d'une chute du contenu stomacal dans le bout afférent de l'anse et de son accumulation secondaire dans le duodénum. Le fait était évident sur des pièces présentées à la Société anatomique par Jayle et Desfosses (2).

(1) BRAUN (HEINRICH). Ueber Gastro-Enterostomie und gleichzeitig gansgeführte Entero-Anastomose. *Archiv f. klin. Chir.*, Berlin, 1893, p. 361.
(2) JAYLE et DESFOSSES. *Bulletins de la Société anatomique*, Paris, 1893, p. 520.

Il semble que le contenu de l'intestin reflue, en pareil cas, dans l'estomac. On a cherché à remédier à cet accident par des procédés divers que l'on peut classer sous deux chefs :

1° Procédés valvulaires.

2° Entéro-anastomoses complémentaires.

A. — *Procédés valvulaires.*

Dès sa deuxième opération, Wölfler, ayant observé le reflux bilieux, conseilla de fixer l'anse à anastomoser sur une certaine étendue, et de telle façon que le péristaltisme de l'intestin correspondît à celui de l'estomac ; il établissait ensuite la communication entre les deux cavités à la partie inférieure droite des parties accolées, si bien que le bout afférent restait accolé sur une certaine étendue avec l'estomac sans communiquer avec lui. Ainsi se trouvait créée une sorte de valvule.

Procédé de Kocher. — Kocher (1) pratique la gastro-entérostomie antérieure précôlique. Il dispose l'anse grêle perpendiculairement à l'estomac, ayant soin que son bout afférent soit à gauche, son bout efférent à droite. Il ouvre l'intestin transversalement sur la moitié opposée au mésentère et fixe l'anse de telle façon que le bout afférent soit au contact immédiat de l'estomac, tandis que le bout efférent repose sur l'afférent. On obtient ainsi une disposition telle que l'anse efférente quand elle est distendue peut comprimer l'afférente, mais que l'inverse est impossible. Par conséquent, quand l'extrémité terminale de l'intestin se remplit du contenu gastrique, on a des garanties plus grandes que rien ne pénétrera dans le bout supérieur ; que, par contre, l'anse afférente se vide dans l'autre, cette dernière se remplira pendant que la première se vide et se contracte.

Pour augmenter encore la certitude de ce passage, Kocher fait une valvule, en incisant l'intestin non pas au niveau de la suture, mais sui-

(1) Kocher. *Chirurgische Operationslehre.* Iena, 1897.

vant une ligne à convexité antérieure. Il unit alors la face péritonéale de cette valvule à l'estomac (voir le gros pointillé de la fig. 66) en laissant son bord libre. Par contre, la lèvre supérieure de l'incision stoma-

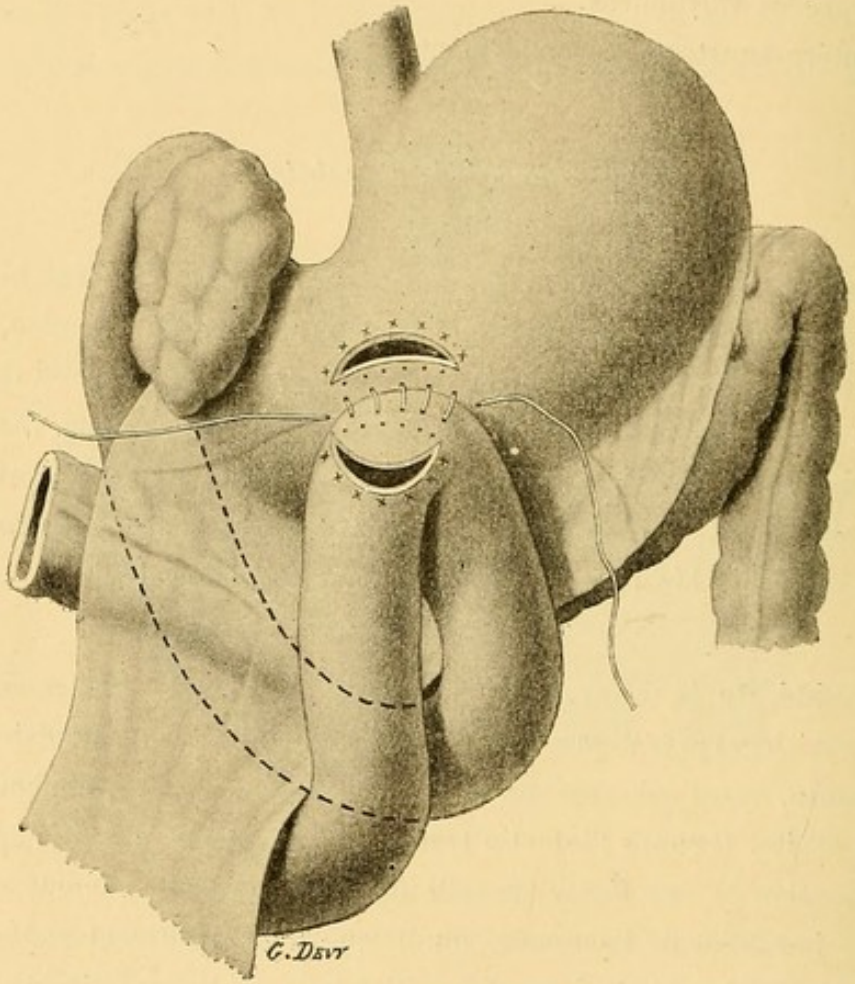

FIG. 66. — Procédé de KOCHER.

cale est suturée suivant le procédé habituel à la partie concave de l'incision intestinale (voir les ++++++).

Autant que possible, Kocher fait en arrière un surjet séro-séreux et un surjet séro-musculaire avant d'ouvrir la muqueuse, il ouvre ensuite celle-ci et la suture; puis il termine par un triple surjet antérieur.

Procédé de Chaput. — Chaput (1) fait une incision en H qui limite

(1) CHAPUT. Étude sur la gastro-entérostomie. *Presse médicale*, 14 juillet 1891; et *Bulletins de la Société anatomique*, Paris, 1891, p. 918.

deux lambeaux flottants ; il réunit par des sutures muquo-muqueuses les bords des deux lambeaux postérieurs, puis les deux lambeaux antérieurs. Enfin il ferme les deux branches verticales de H par des sutures.

L'orifice se trouve dès lors constitué par deux lèvres mobiles qui pendent dans l'intestin.

Pour pratiquer cette opération, Chaput commence par réunir l'estomac et l'intestin au moyen de sutures séro-séreuses à points séparés, sur une étendue de 6 à 8 centimètres environ.

A un centimètre et demi au-devant de la ligne de suture, il incise l'estomac sur une longueur de 6 centimètres ; même manœuvre sur l'intestin.

Sur les deux extrémités de cette incision, il fait tomber deux autres incisions plus petites, verticales, qui donnent l'aspect H. Ainsi se trouvent limités sur chaque viscère un lambeau flottant postérieur et un antérieur. Des sutures muquo-muqueuses réunissent les trois bords des deux lambeaux postérieurs, puis les trois bords des lambeaux antérieurs.

Pour terminer l'opération, on place des sutures séro-séreuses en avant du lambeau antérieur et sur les parties latérales.

Ce procédé est bien un procédé valvulaire, créant un large orifice de communication, mais on ne voit pas bien comment ces valvules empêcheront l'écoulement dans un sens plutôt que dans l'autre.

Du reste Chaput, qui pratique la gastro-entérostomie postérieure, conseille de placer une ligature à la gaze iodoformée sur le bout supérieur, à quelques centimètres de l'anastomose et de faire une entéro-anastomose entre le bout afférent et le bout efférent de l'anse fixée à l'estomac.

Procédé de Sonnenburg. — Pour éviter toute possibilité de rétrécissement de l'orifice anastomotique et former une valvule, Sonnenburg opère de la manière suivante (1) :

Une fois l'incision de l'intestin grêle faite, il borde l'incision par des points séparés au catgut, ourlant l'orifice avec la muqueuse qu'on suture à la séreuse, et il coupe les fils courts. Il fait de même au niveau de l'incision de l'estomac, mais ne coupe qu'un des fils, laissant l'autre chef

(1) SCHRÖTTER. Ueber Gastroenterostomie. *Deutsche Zeitschrift für Chirurgie*, Leipzig, 1894, t. XXXVIII, p. 296.

long, puis il réunit par un nœud l'extrémité de tous ces fils laissés longs (fig. 67).

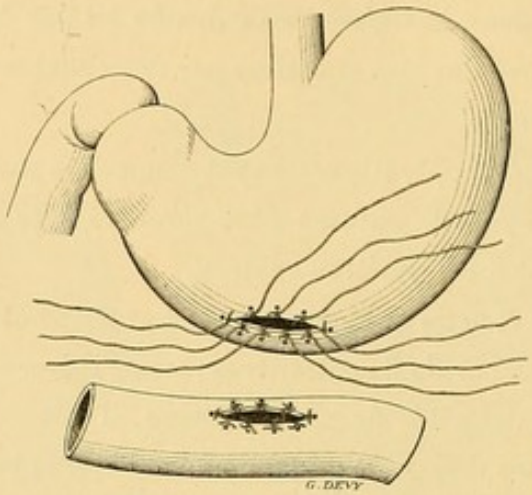

FIG. 67. — Gastro-entérostomie par invagination (SCHRÖTTER).

Les deux orifices intestinal et stomacal, sont ourlés par une suture muquo-séreuse; les fils de la suture intestinale sont coupés courts, ceux de la suture stomacale ont un chef coupé, l'autre conservé long.

Sonnenburg pratique alors, à 2 centim. au-dessous de la première

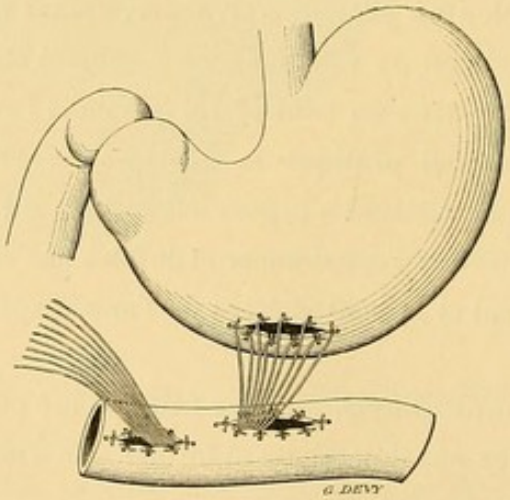

FIG. 68. — Gastro-entérostomie par invagination (SCHRÖTTER).

Les fils stomacaux laissés longs sont engagés dans l'orifice intestinal et ressortent plus loin par une deuxième incision faite sur le bout inférieur de celui-ci.

ouverture de l'intestin, une deuxième incision par laquelle il fait sortir le paquet des fils stomacaux. Une traction exercée sur eux invagine l'estomac dans l'intestin et crée une valvule (fig. 68).

On fixe l'estomac à l'intestin, dans cette situation, par des points de Lembert, on coupe le paquet de fils qui sort par la petite incision secondaire

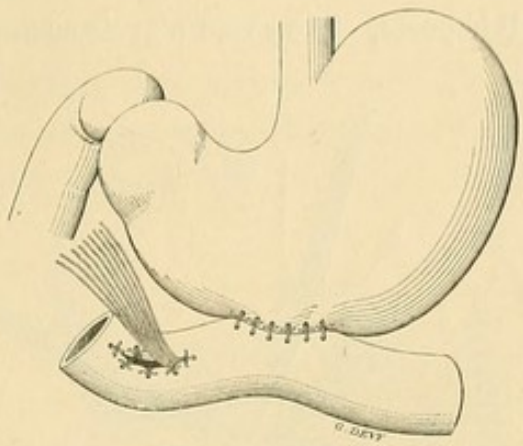

FIG. 69. — Gastro-entérostomie par invagination (SCHRÖTTER).
L'estomac, attiré par les fils de la suture muco-séreuse conservés longs, est invaginé dans l'intestin et fixé invaginé par une suture séro-séreuse.

de l'intestin et on termine l'opération en suturant cette dernière (fig. 69).

Procédé de J.-L. Faure. — Identique dans les résultats, mais différent dans la manière d'opérer, est le procédé de gastro-entérostomie, récemment préconisé par J.-L. Faure (1).

Ce procédé, comme le précédent, consiste essentiellement à invaginer dans l'intestin une portion conique de l'estomac, tout en pratiquant sur le cône stomacal invaginé un orifice disposé de telle sorte qu'il verse directement et nécessairement les aliments dans le bout inférieur d'intestin.

Voici comment l'auteur l'exécute :

Il unit, par un surjet de 8 à 10 centim. de long, l'estomac et l'intestin aussi près que possible de la grande courbure d'une part, et du bout adhérent de l'intestin d'autre part. C'est le premier rang de sutures postérieures.

Lorsque les deux viscères sont unis, on délimite sur l'estomac, avec des pinces de Kocher, toute la zone à invaginer.

La délimitation de cette zone a la plus grande importance, car sa périphérie, qui circonscrit la base du cône à invaginer, marquera précisément la ligne où devront être placées les sutures extérieures. Cette

(1) FAURE (J.-L.). Sur un nouveau procédé de gastro-entérostomie. La gastro-entérostomie par invagination. *11e Congrès français de chirurgie*, Paris, 1897, p. 421.

zone doit avoir une forme assez régulièrement losangique. Un des côtés du losange est constitué par la première ligne de sutures déjà effectuées, et son grand axe doit former avec cette ligne de sutures un angle aigu ouvert à gauche. Il importe, si l'on veut n'avoir aucune difficulté vers la

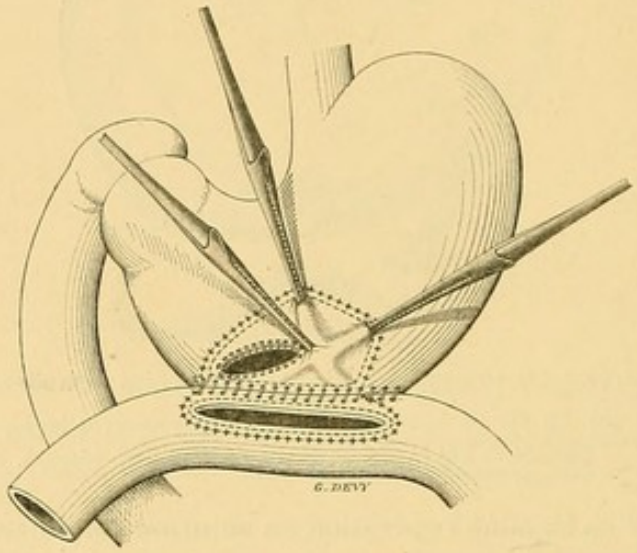

FIG. 70. — Gastro-entérostomie par invagination (J.-L. FAURE).

La suture postérieure est placée. La zone postérieure est délimitée par la partie postérieure du rang de la suture et par deux pinces de Kocher. Une troisième pince saisit le centre de la zone et détermine le sommet du cône à invaginer. La boutonnière gastrique a été faite obliquement sur le grand axe du cône à invaginer. Elle est ourlée par un surjet. La boutonnière intestinale est faite. La ligne..... indique où passeront les sutures fixatrices du cône à la boutonnière intestinale ; la ligne ++++++ la situation du deuxième rang de sutures.

fin de l'opération, que la première ligne de sutures dépasse un peu vers la gauche, de 2 centim. environ, la limite correspondante de la zone à invaginer.

Lorsque la zone stomacale est délimitée, une pince de Kocher est placée à son centre. Elle marque le sommet du cône ou de la pyramide à invaginer, dont on voit se dessiner les arêtes dès qu'on tire un peu sur la pince.

On pratique alors au thermocautère, dans la paroi de l'estomac, une boutonnière de 2 centim. et demi environ. Cette boutonnière doit être faite suivant le grand axe du losange et se terminer à 1 centim. environ de la pince qui tire le sommet du cône. Elle fait donc un angle aigu avec la ligne de suture. Les bords de cette boutonnière sont rapidement ourlés

par un surjet à la soie, afin de maintenir au contact la muqueuse et la musculeuse et d'empêcher l'oblitération consécutive de l'orifice.

Aussitôt après on fait au thermocautère, sur l'intestin, à 3 millim. environ de la ligne de sutures, une longue boutonnière, parallèle à l'axe de l'intestin, et s'étendant à peu près sur toute la longueur de la suture. C'est dans cette boutonnière qu'on va invaginer le cône stomacal.

On passe alors à la deuxième ligne de sutures. Ce surjet traverse de

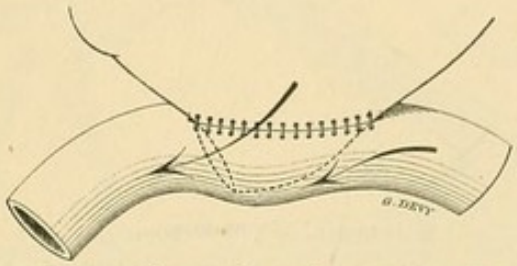

FIG. 71. — Gastro-entérostomie par invagination (J.-L. FAURE).
L'opération est terminée. Des flèches montrent la voie que prendront les liquides venant de l'estomac et du bout supérieur.

part en part l'intestin, pénétrant seulement la musculeuse de l'estomac, adossant ainsi la séreuse intestinale et la séreuse stomacale.

On place la troisième ligne de sutures qui accole la lèvre antérieure de la boutonnière intestinale aux deux derniers côtés du losange stomacal. Pour pouvoir faire cette suture, il est nécessaire d'invaginer complètement le cône gastrique dans la boutonnière intestinale. Une suture de Lembert par-dessus le tout termine l'opération.

On a ainsi une boutonnière gastrique disposée de telle façon (fig. 71) que les aliments, sortant de l'estomac, ne peuvent s'engager que dans le bout inférieur de l'intestin. Quant aux liquides qui arrivent par le bout supérieur, ils déplissent facilement la valvule invaginée et s'engagent dans le bout inférieur sans pénétrer dans l'estomac.

Dans une deuxième publication (1), J.-L. Faure a quelque peu modifié sa pratique. Pensant qu'il est avantageux de pratiquer l'abouchement au niveau même de la grande courbure qui est le point le plus déclive et où la réflexion même de la paroi gastrique facilite les manœuvres, J.-L. Faure conseille de désinsérer l'épiploon en l'écrasant avec une

(1) FAURE (J.-L.). Sur une modification à la gastro-entérostomie par invagination. *Revue de gynécologie et de chirurgie abdominale*, Paris, 1898, t. II, p. 81.

pince puissante (fig. 72) pour en faire l'hémostase. La même pince lui sert à écraser l'estomac au point qui doit être ouvert ultérieurement. Il écrase de même l'intestin au point où sera plus tard la boutonnière. Le

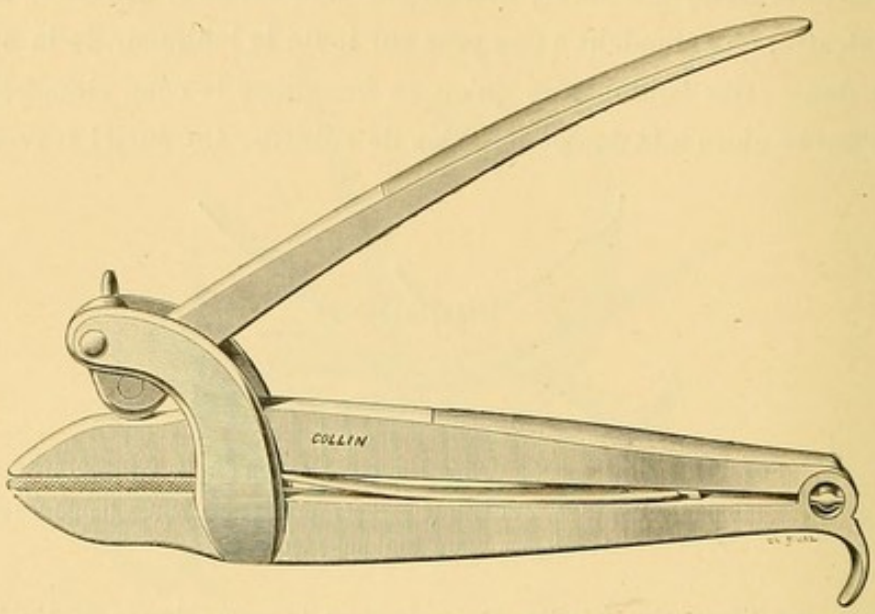

FIG. 72. — Pince écrasante de J.-L. FAURE.

reste de l'opération est identique au procédé indiqué antérieurement.

B. — *Entéro-anastomose complémentaire.*

1° **Entéro-anastomose simple.** — Lauenstein eut le premier l'idée, pour assurer l'évacuation du bout duodénal, d'anastomoser à l'anse afférente une autre anse jéjunale (1).

Trouvant que cette pratique expose à prendre une anse trop déclive, H. Braun regarda comme plus simple d'unir l'une à l'autre les deux branches, afférente et efférente, de l'anse anastomosée à l'estomac (2). Sa pratique a été acceptée par Jaboulay (3) mais n'a pas été générale-

(1) Lauenstein a ultérieurement abandonné cette pratique. (Voir LAUENSTEIN. C. Erfahrungen aus dem Gebiete der Magenchirurgie; Gastro-Enterostomie. *Deutsche Zeitschrift für Chirurgie*, Leipzig, 1896, t. XXIV, fasc. 3 et 4.)

(2) BRAUN (H.). Ueber Gastro-Enterostomie und Gleichzeitig ausgeführte Entero-Anastomose. *Archiv für klin. Chir.*, Berlin, 1893, t. XLV, p. 361.

(3) Jaboulay a du reste, comme Lauenstein, abandonné ultérieurement l'entéro-anastomose qu'il avait pendant un temps conseillée.

ment adoptée (1). Chaput, sur des animaux, y adjoignait la ligature de

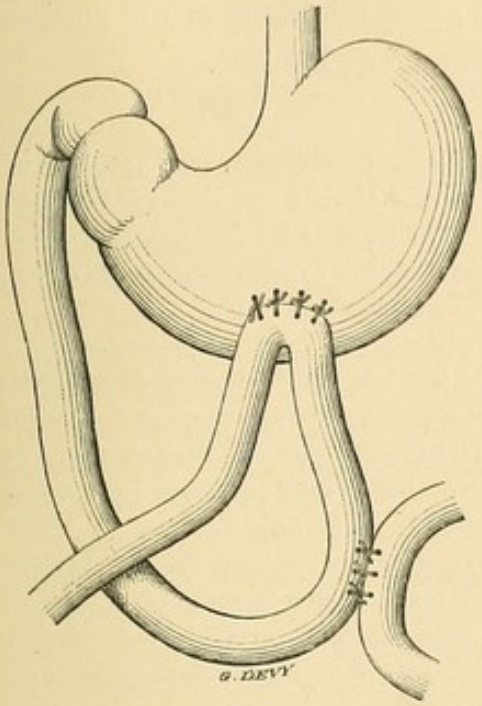

FIG. 73. — Entéro-anastomose (LAUENSTEIN).

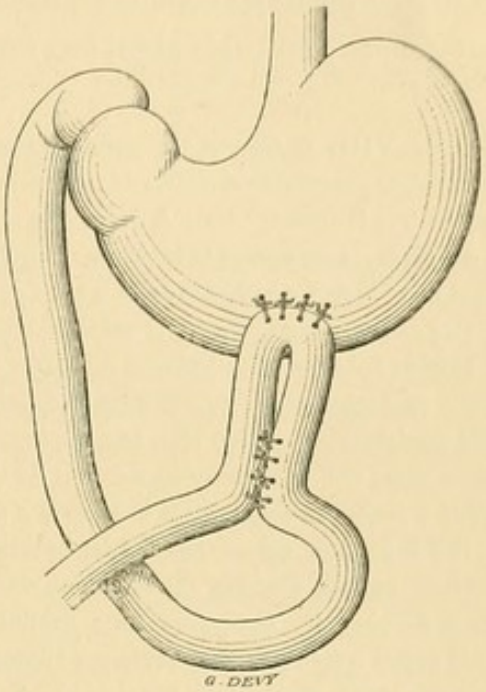

FIG. 74. — Entéro-anastomose (BRAUN).

l'anse afférente avec une lanière de gaze iodoformée (2).

L'un de nous y a eu recours dans un cas où l'anastomose gastro-intes-

(1) Weir la conseille cependant encore aujourd'hui. (ROBERT-F. WEIR. On the operation of gastro-enterostomy conjoined with entero-anastomosis. *Medical Record*, N.-Y., 1898, t. I, p. 541.)

(2) CHAPUT. Étude sur la gastro-entérostomie. *Presse médicale*, Paris, 14 juillet 1894, p. 225. Ce rétrécissement du bout supérieur a, du reste, été conseillé par un certain nombre de chirurgiens; Wölfler, dès le début, l'avait préconisé. Il passait un fil autour de l'anse et le serrait un peu.

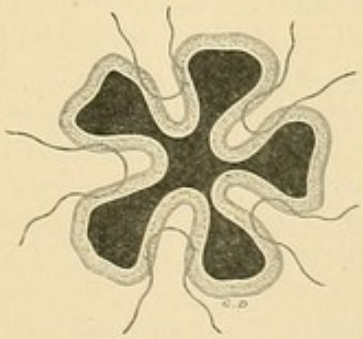

FIG. 75. — Vue en coupe d'un intestin rétréci par le procédé de von Hacker.

On lui fit l'objection que le fil pouvait couper. Aussi, von Hacker fit-il un plissement de la face externe de l'intestin, établissant, entre le sommet des plis, des sutures séreuses (fig. 75). Doyen a rétréci le pylore. Tous ces procédés de rétrécissement du bout afférent semblent aujourd'hui à peu près abandonnés.

tinale étant établie très à gauche, la branche afférente suivait pour atteindre l'estomac un trajet oblique en haut et à gauche et faisait avec la portion anastomosée un angle aigu, une sorte de coudure brusque.

Obs. VIII. — *Cancer du pylore. Gastro-entérostomie antérieure précolique. Entéro-anastomose concomitante. Survie de onze mois et demi.* — J. C..., 22 ans, souffre de l'estomac depuis très longtemps déjà. A douze ans elle était déjà sujette à des douleurs assez fortes, à des crampes survenant le soir vers quatre ou cinq heures de l'après-midi, crampes répondant dans le dos. Cependant elle n'avait pas de vomissements.

Ces crampes apparaissent et disparaissent par périodes plus ou moins longues.

Depuis onze mois les douleurs n'ont pas cessé et leur intensité s'est notablement accrue. Cette exacerbation a coïncidé avec le début d'une grossesse. Tous les jours se montraient des vomissements soit de bile, soit d'aliments ; l'intolérance stomacale était absolue. Ces symptômes ont duré jusqu'au moment de l'accouchement et même quelques jours après. Petit à petit tout a disparu et la malade a pu digérer parfaitement.

Il y a environ quinze jours, vers le milieu de mai 1897, la malade ressentit presque subitement une douleur extrêmement vive, au niveau du muscle droit. Cette douleur dure depuis cette époque presque continuelle, mais avec des périodes d'exacerbation. Elle paraît n'être pas augmentée par l'ingestion alimentaire. La malade mange même avec grand appétit, et ne vomit pas.

C'est dans ces conditions qu'elle se présente au Dr Soupault.

« L'examen physique de la région stomacale nous révèle les faits suivants :

A l'inspection, on peut noter l'ondulation péristaltique de l'estomac qui se fait spontanément, mais surtout quand on a percuté et palpé l'estomac, ou quand la malade a ingéré quelque boisson. Ce phénomène est des plus nets. D'ailleurs la région épigastrique n'est nullement bombée et présente son aspect normal.

La palpation permet de sentir très facilement et de circonscrire pour ainsi dire avec la main une tumeur, grosse comme une orange, douloureuse au palper. Elle peut être un peu mobilisée avec la main, mais elle est manifestement adhérente aux tissus environnants. Elle ne suit pas les mouvements de la respiration. Elle est lisse au toucher. Cette tumeur assez superficielle siège au-dessus de l'ombilic sous le muscle grand droit, à peu près au niveau de la vésicule biliaire et déborde légèrement la ligne médiane à droite.

L'insufflation n'en modifie pas la position.

Le cathétérisme, pratiqué à jeun, le 4 juin, révèle la présence d'une stase marquée. Il sort par la sonde une bouillie brunâtre, couleur chocolat, d'odeur aigrelette prononcée, avec des fragments d'aliments volumineux.

Le liquide filtré est assez clair.

On obtient la réaction de Gunzbourg. Le vert brillant vire au vert pré. La réaction lactique est négative.

Les peptones sont en assez faible proportion. L'eau iodée donne une coloration violet franc. Le sucre manque.

L'acidité totale est de 2,10 pour 1000.

Deux jours après, la malade est lavée aussi complètement que possible, reste la nuit à jeun, puis est de nouveau cathétérisée le matin.

Puis on lui donne un repas d'épreuve d'Ewald qu'on extrait au bout d'une heure.

Le liquide extrait n'a pas d'odeur, et présente l'aspect ordinaire. Il est assez abondant.

La réaction de Gunzbourg est faible, mais positive. Le vert brillant vire nettement au vert pré. Il n'y a pas d'acide lactique. Les réactions des produits de la digestion sont très nettes.

Acidité totale = 1,89 pour 1000. Chlore total = 3,22. Chlore fixe = 1,72. H + C = 1,50.

L'état général n'est pas très mauvais. L'amaigrissement n'est pas considérable, et la pâleur pas trop grande.

L'appétit est assez bon et la malade mange bien.

L'intestin fonctionne assez bien. Il y a peut-être un peu de constipation, mais facilement corrigée par les lavements. Les urines sont rendues en abondante quantité, variant de 1,800 à 2,500 grammes et renfermant de 20 à 28 grammes d'urée selon les jours.

En présence de ces faits, le diagnostic de stase gastrique avec dilatation moyenne de l'estomac par sténose incomplète du pylore s'impose. Quant à la tumeur sténosante, il semble plutôt, d'après les résultats de l'examen du suc gastrique, qu'elle soit formée par un ulcère calleux que par un cancer.

L'opération est proposée à la malade qui s'y refuse. Nous lui prescrivons des lavages quotidiens de l'estomac, suivis du gavage avec des poudres de viande et de légumes, du lait. On lui donne des alcalins, du bétol. Ce traitement amène d'abord une légère amélioration, mais bientôt surviennent des phases alternatives de rémission et d'exacerbation, et lorsque nous revoyons la malade au mois d'octobre, nous la trouvons dans un mauvais état. Elle a maigri et pâli; ses forces ont très notablement diminué. Elle souffre et vomit souvent, et ses vomissements renferment des résidus alimentaires datant de plusieurs jours. Elle est de plus très constipée.

L'état local de l'estomac ne s'est pas sensiblement modifié. Voici le résultat du cathétérisme de l'estomac pratiqué le 21 octobre :

« Après un jeûne de quatorze heures et malgré les vomissements survenus pendant la nuit, la sonde évacue un liquide gris sale, très muqueux, assez épais, contenant quelques débris alimentaires.

Ce liquide est d'odeur lactique. Il ne fait pas virer ni le vert brillant ni le Gunzbourg. Il contient de l'acide lactique. La réaction des peptones y est très faible. Celle des matières amylacées (dérivés de la dextrine et sucre) manque complètement.

L'acidité totale est faible = 0,695 pour 1000. Chlore total = 4,86. Chlore fixe = 4,02. H + C = 0,84.

Après un lavage à l'eau, on administre un repas d'épreuve qu'on extrait au bout d'une heure.

Au contact du liquide le Gunzbourg et le vert brillant ne virent pas. L'acide lactique manque. Les peptones sont en faible quantité. L'achroodextrine et le sucre sont abondants.

Acidité totale = 0,89. Chlore total = 2,94. Chlore fixe = 2,22.

D'après ces résultats, il semble qu'il se soit produit depuis le premier examen des transformations importantes dans l'état de la muqueuse gastrique (1). »

La malade se décide alors à entrer à l'hôpital Bichat. Elle est très amaigrie, l'estomac descend à deux doigts du pubis; la tumeur semble adhérer à la paroi abdominale.

Les urines sont rares, 500 gr. ; réaction acide; densité = 1023, urée 21 gr. 01 par litre ; traces d'albumine ; quelques pigments biliaires.

Le 27 octobre 1897. *Gastro-entérostomie antérieure*, par M. HARTMANN. — Incision

(1) Note remise par le Dr SOUPAULT.

médiane sus-ombilicale. La paroi abdominale en ce point est très vascularisée. L'abdomen ouvert, on voit que l'estomac adhère à la face inférieure du foie par sa petite courbure et par sa face antérieure. Comme il est assez difficile de bien apprécier l'état des parties, nous branchons, immédiatement au-dessus de l'ombilic, sur notre première incision verticale, une deuxième incision transversale. On remarque sur la face supérieure du foie des plaques scléreuses grisâtres ; la vésicule biliaire est saine. C'est plus exactement au niveau du sillon de la veine ombilicale qu'a lieu l'adhérence au foie sous forme d'un gros cordon du volume du pouce. Sous le foie l'estomac contient une tumeur qui donne la sensa-

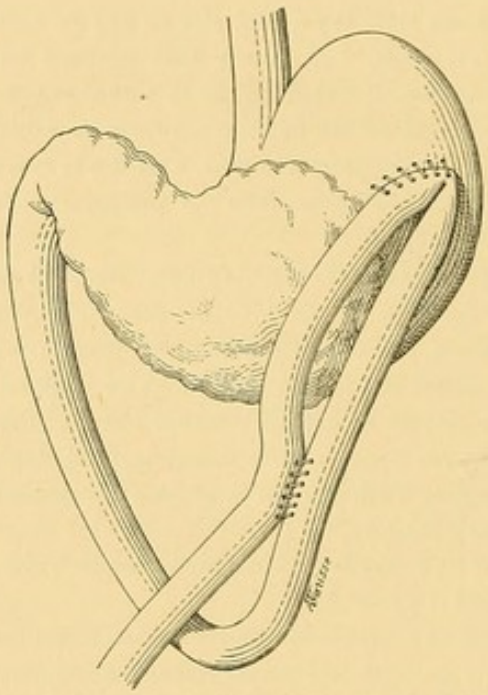

FIG. 76. — Gastro-entérostomie avec fixation très à gauche de l'anse intestinale. Coudure de la branche ascendante avec la portion fixée de l'anse. Entéro-anastomose.

tion d'un néoplasme, mais il n'y a pas de ganglions le long des courbures. D'une manière générale, l'estomac est plus rigide que normalement et, dès qu'il est tenu entre deux doigts, la surface présente un ponctué rougeâtre.

On pratique une gastro-entérostomie antérieure. L'opération terminée, on remarque que l'intestin fait un coude aigu au point où la portion ascendante de l'anse se continue avec la portion fixée à l'estomac, ce qui tient à ce que, par suite de l'induration étendue des parois stomacales, on a dû faire la fixation beaucoup plus à gauche qu'à l'ordinaire. Aussi pratique-t-on séance tenante une entéro-anastomose entre les branches ascendante et descendante de l'anse fixée (fig. 76).

Suites opératoires très simples. La malade se rétablit très vite. Elle rend, le premier et le deuxième jour, quelques gorgées de bile, mais se nourrit ensuite très rapidement. La convalescence est entravée et prolongée par une parotidite canaliculaire double qui suppure et qu'il faut inciser.

La malade est guérie et sort le 18 novembre.

Ses douleurs et ses vomissements ont disparu. Elle mange avec appétit, elle reprend des forces et pèse 39 kilogr., exactement comme avant l'opération.

Le 25 novembre, environ un mois après l'opération, la malade va beaucoup mieux ; elle a notablement engraissé, mange de tout, ne souffre plus, mais a quelquefois, assez facilement même, des indigestions pendant lesquelles elle vomit beaucoup de bile. Ainsi elle a vomi la nuit dernière. Le matin néanmoins, et malgré qu'elle soit tout à fait à jeun, j'ai pu retirer un liquide très fortement bilieux contenant des fragments alimentaires, de gros morceaux de viande, des légumes en très grande abondance, du lait. J'ai dû enlever plusieurs fois la sonde obstruée par des débris de légumes.

Le liquide retiré était mélangé d'une abondante quantité, au moins 100 centimètres cubes de bile vert jaunâtre, présentant les réactions classiques avec l'acide nitrique nitreux et offrant une réaction neutre au tournesol.

Examen gastrique, par le Dr SOUPAULT. — « Après lavage avec un peu d'eau distillée on donne un repas d'épreuve qu'on extrait une heure après.

En voici l'analyse :

Le liquide n'a aucune odeur pathologique. Il est de coloration bilieuse, mélangé de beaucoup de mucus.

Son acidité au tournesol est faible. Le liquide présente la réaction de Gmelin. Il ne vire ni au vert brillant, ni au liquide de Gunzbourg.

Acidité totale = 0,70. Chlore total = 2,36. Chlore fixe = 1,89. H + C = 0,47.

Les peptones sont très peu abondantes. Le sucre est très abondant. L'eau iodée ne donne aucune réaction.

Le chimisme gastrique est bien différent de celui que j'ai constaté avant l'opération. Mais je n'ai pu faire un examen tardif, comme je le crois utile avant de se prononcer dans ce cas.

Je regrette de n'avoir pu faire un examen au bout d'une heure et demie, car il arrive souvent que la digestion au bout d'une heure est à peine commencée. La malade s'est absolument refusée à cette deuxième exploration.

L'insufflation de l'estomac a montré que le pylore était continent, que l'estomac se laissait bien distendre, et pendant assez longtemps.

Les limites de l'estomac sont peu modifiées. »

L'intestin fonctionne assez bien. Les urines contiennent 28 gr. 82 d'urée par 24 heures.

Nous n'avons pas revu la malade depuis cette première exploration.

Nous avons appris qu'elle était morte le 30 septembre 1898.

Le plus souvent cette entéro-anastomose n'a été pratiquée que dans un deuxième temps lorsqu'il survenait des accidents de reflux bilieux ou alimentaires, c'est ce qu'ont fait avec succès Büngner (1), Hahn (2), Ricard (3), etc.

Nous croyons qu'à part quelques cas exceptionnels tels que celui que

(1) BÜNGNER. Zur Combination der Gastro-Enterostomie und Entero-Anastomose. *Verhandlungen der deutschen Gesellschaft für Chirurgie*, Berlin, 1896, p. 464. Dans ce cas, Büngner avait dû, par suite de l'extension du cancer, faire, comme chez notre malade, une fixation intestinale, très à gauche sur l'estomac.

(2) HAHN. Ueber einige Erfahrungen auf dem Gebiete der Magendarm Chirurgie. *Deutsche med. Woch.*, Leipzig, 1897, p. 650, 672 et 691.

(3) RICARD, in DANGER. *De la gastro-entérostomie et des opérations complémentaires destinées à empêcher le reflux dans l'estomac et l'accumulation des matières dans le cul-de-sac duodénal.* Th. de Paris, 1893-1894, n° 186.

nous avons relaté plus haut (obs. VIII) cette entéro-anastomose secondaire peut être évitée.

Les accidents de reflux biliaire et de chute des aliments dans le bout supérieur sont liés, croyons-nous, le plus souvent à des gastro-entérostomies mal faites.

On peut, en prenant certaines précautions que nous avons indiquées antérieurement, en fixant l'anse sur une certaine étendue (1), éviter, croyons-nous, les accidents signalés et se dispenser de toute entéro-anastomose concomitante, sauf dans les cas rares tels que celui que nous avons signalé, où l'anastomose étant très à gauche, la branche afférente faisait nécessairement un coude aigu avec la portion suturée.

2° **Entéro-anastomose avec double implantation de l'intestin dans l'intestin, de l'intestin dans l'estomac.** — Dans ces derniers temps, Roux (de Lausanne), afin d'éviter plus sûrement les accidents d'accumulation de liquide dans l'anse duodénale, ainsi que le reflux de la bile et du suc pancréatique, a pratiqué et préconisé un procédé spécial qu'il décrit sous le nom de *gastro-entérostomie postérieure par implantation* (2).

Il avait été précédé dans cette voie par Wölfler (3) et par Maydl (4) dont il ignorait les travaux. Dans son travail de 1883, Wölfler, après avoir décrit un procédé valvulaire très compliqué, dit lui préférer le manuel opératoire suivant : Il faut sectionner l'anse grêle que l'on veut anastomoser, fixer le bout efférent dans l'estomac et insérer l'extrémité du bout afférent dans la continuité de l'anse efférente (fig. 77). De cette façon, la bile et le suc pancréatique sont versés dans l'intestin, tandis que le bout efférent ne sert qu'à vider l'estomac. Un écueil de cette opération

(1) Voir p. 95. La fixation étendue de l'anse, que nous faisons depuis longtemps, vient d'être préconisée de nouveau par Kappeler, qui pratique, sur une longueur de 5 à 6 centimètres pour chaque bout, ce qu'il appelle la suspension horizontale de l'anse. Sans aller aussi loin que lui, nous croyons qu'il est utile de faire une fixation plus longue que celle correspondant à la bouche elle-même. (O. Kappeler. Erfahrungen ueber Gastro-enterostomie. *Deutsche Zeitschr. f. Chir.*, Leipzig, 1898, t. XLIX, p. 113.)

(2) Roux. De la gastro-entérostomie. *Revue de gynécologie et de chirurgie abdominale*, Paris, 1897, t. I, p. 67.

(3) Wölfler. *Verhandlungen der deutschen Gesellschaft für Chirurgie*, 1883, p. 22.

(4) Maydl (Karl). Ueber eine neue Methode zur Ausführung der Jejunostomie und Gastro-Enterostomie. *Wiener med. Woch.*, 1892, nos 18 et 19.

serait la possibilité de voir se former un rétrécissement au niveau de l'implantation de l'anse afférente dans l'efférente. Pour l'éviter, il est bon de rétrécir le bout afférent de manière à n'utiliser pour son implantation qu'un point limité de l'anse efférente.

Maydl, de son côté, ayant fait, en 1891, une jéjunostomie, fixa le

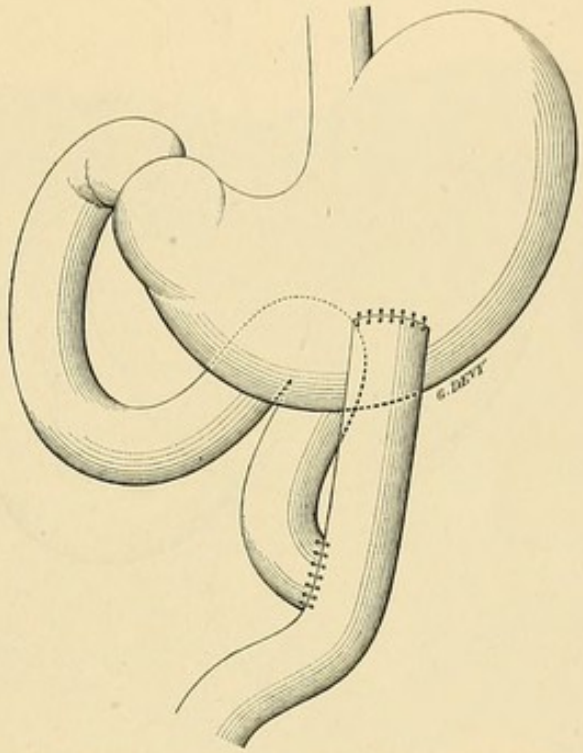

FIG. 77. — Gastro-entérostomie antérieure en Y (WÖLFLER).

bout périphérique de l'intestin sectionné à la peau et implanta le bout central dans le bout périphérique pour permettre un écoulement facile des sécrétions pancréatiques et hépatiques dans l'intestin grêle. Dans le cours de son travail, il émet l'idée que cette manière de faire est applicable à la gastro-entérostomie, et qu'en opérant ainsi on éviterait sûrement les reflux si graves dans le duodénum. Il suffirait d'implanter le bout jéjunal dans l'estomac au lieu de le fixer à la peau : mais il ne nous dit pas s'il a mis cette idée en pratique.

Dans l'opération qu'ils conseillent, Wölfler et Maydl implantent le jéjunum sur la face antérieure de l'estomac ; Roux, au contraire, fait l'implantation sur la face postérieure ; à part cette différence, la conception générale des deux procédés est la même.

Le côlon transverse est relevé, son méso tendu, effondré largement, et la paroi de l'estomac, dans la région de la poche pylorique, attirée hors du ventre pendant qu'on reconnaît l'origine du jéjunum. Celui-ci est sectionné, entre deux pinces de Kocher, à 20 centimètres environ du pli duodéno-jéjunal, et l'incision prolongée dans le mésentère jusqu'à

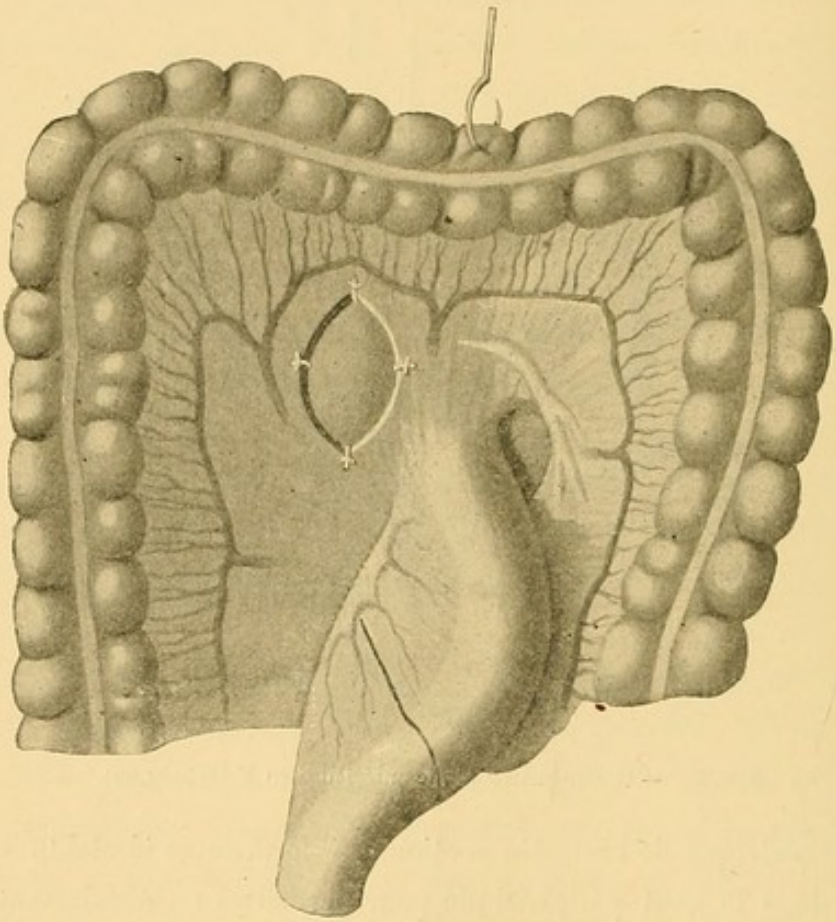

FIG. 78. — Gastro-entérostomie rétrocolique postérieure en Y (ROUX).
L'estomac est fixé à un trou du mésocôlon, un trait noir marque la section du jéjunum et du mésentère qui s'arrête à l'arcade vasculaire du méso.

la première bifurcation artérielle ; on choisit de préférence pour cette section un endroit où elle puisse être la plus longue possible sans dépasser l'arcade du premier rang (fig. 78).

Le bout supérieur du jéjunum, avec sa pince, est alors coiffé d'une compresse de gaze et mis de côté sur la gauche. Le bout inférieur est saisi par l'aide qui tient l'estomac hors de la brèche mésocôlique et approché mollement au moyen de la pince, pendant que le chirurgien place un

premier plan de suture séro-séreuse continue sur ce qui sera le bord postérieur de l'ouverture.

Incision de la séro-musculaire stomacale et intestinale, seconde suture continue séro-musculaire. Ouverture de la muqueuse stomacale, abrasion de la muqueuse intestinale ; troisième suture continue sur la muqueuse

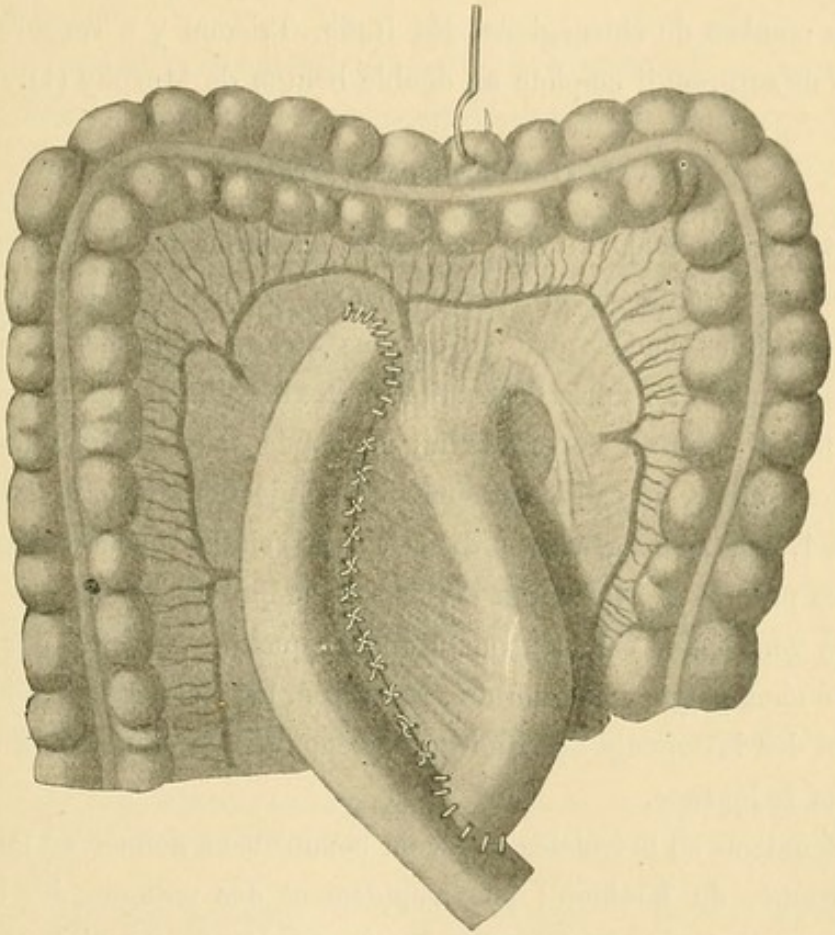

FIG. 79. — Gastro-entérostomie rétrocolique postérieure en Y (ROUX).
Cette figure montre l'opération terminée.

faisant tout le tour. Suture séro-musculaire profonde antérieure, puis suture séro-séreuse.

L'estomac est lâché et le mésocôlon fixé sur les bords de sa brèche, autour de la collerette gastro-intestinale, par quelques points au catgut.

L'implantation jéjuno-jéjunale se fait de la même manière ; on choisit autant que possible la face opposée au mésentère et on a soin de faire l'incision beaucoup plus courte, de manière à avoir une communication

ressemblant à une grosse ampoule de Vater, plutôt qu'à un abouchement ordinaire. Cette manœuvre est facilitée par l'existence des plis transversaux de la muqueuse, qui donnent à ses bords ectropionnés plus d'ampleur. L'anastomose terminée, il est bon de fixer les bords de l'incision mésentérique par deux ou trois points au catgut (fig. 79).

Le procédé de Roux a, dans ses grandes lignes, été adopté par un certain nombre de chirurgiens. En Italie, Tricomi y a recours, mais, au lieu de sutures, il emploie un double bouton de Murphy (1).

7° Traitement post-opératoire.

Tant que la majorité des médecins s'obstineront à donner à des malheureux atteints de sténose pylorique des soins illusoires et ne se décideront à les confier aux chirurgiens qu'aux approches de la mort, nous aurons à lutter après l'opération contre le collapsus post-opératoire. Aussi faut-il entourer l'opéré de linges chauds, faire des injections sous-cutanées d'éther, de caféine et surtout des injections massives de sérum (1,000, 1,500, 2,000 grammes dans le tissu cellulaire sous-cutané), pendant les premières 24 heures. Dès le soir de l'intervention, si le malade n'a pas vomi, nous commençons à donner quelques liquides par la bouche, du champagne coupé ou du grog glacé. En même temps nous prescrivons des lavements nutritifs qu'on renouvelle à cinq ou six reprises pendant la journée.

Le deuxième ou le troisième jour on commence à donner du lait également coupé, du bouillon ; puis rapidement des potages, des aliments faciles à digérer, commençant la viande dès la première semaine. Après avoir soumis nos premiers opérés à la diète, nous sommes arrivés actuellement à les alimenter immédiatement comme après toute autre opération, suivant en cela les conseils de Roux et de Kraske ; nous ne laissons le malade à la diète absolue que lors de vomissements chloroformiques.

On peut dans quelques cas bien se trouver d'un lavage de l'estomac fait le deuxième, le troisième ou le quatrième jour ; nous le pratiquons

(1) Tricomi. Contributo clinico al metodo Roux nella gastro-enterostomia. *La Riforma medica*, Napoli, 1899, t. I, p. 26 et 39.

sans hésiter lorsqu'il y a un peu d'élévation de température, que la bouche est sèche, la langue collante. Il s'agit, alors, de légers phénomènes de *putréfaction stomacale*, et, comme Hahn (1), nous avons vu tous les phénomènes cesser immédiatement après un lavage de l'estomac et l'opéré aller très bien à partir de ce moment ; quand la langue est un peu sèche, nous n'hésitons pas à faire ce lavage dès le lendemain de l'opération.

Dans tous les cas, on surveillera l'état de la bouche et l'on assurera l'antisepsie buccale pour éviter les complications parotidiennes et pulmonaires, ces dernières assez fréquentes après ces opérations.

En général, le cours des matières intestinales s'établit de lui-même sans purgatif, ni lavement. Bien plus, il survient quelquefois de la *diarrhée*. Chez un de nos opérés, la diarrhée est apparue après un purgatif et a continué assez abondante pour amener la mort, sans qu'à l'autopsie nous ayons trouvé la moindre lésion.

Obs. IX.— *Vieil ulcère calleux. Gastro-entérostomie. Diarrhée. Mort.* — C. F..., 48 ans, entre le 9 décembre 1896 à l'hôpital Bichat, pour des accidents gastriques dont le début remonte à 1882. A cette époque il se plaignait d'une perte de l'appétit, de dégoût pour les aliments, d'une sensation de brûlure épigastrique, de pyrosis, de pituites. Peu de temps après, ayant abusé des alcools, il eut des vomissements presque quotidiens, survenant trois heures après le repas et précédés de pesanteurs et de douleurs épigastriques.

En 1884, ayant complètement cessé de boire de l'alcool, il vit son état s'améliorer notablement.

En 1885, il reprend ses habitudes alcooliques (absinthe et vin), souffre de nouveau et fait un premier séjour à l'hôpital Bichat où il est soumis au régime lacté. Il est de nouveau amélioré.

En 1889, deuxième séjour à l'hôpital.

En 1896, reprise des troubles gastriques, mais cette fois avec un caractère différent. Les douleurs sont moindres, l'anorexie est absolue, la soif vive, la constipation intense ; il s'écoule des périodes de 8 à 10 jours sans garde-robes. En même temps le malade se plaint de vomissements survenant tous les 3 ou 4 jours, et tellement abondants qu'il remplissait plusieurs cuvettes.

De mai à juillet, il est successivement traité par le Dr Roques à l'hôpital Bichat, et par le Dr Lancereaux à l'hôpital du Perpétuel secours, par le régime lacté absolu. Au sortir du dernier de ces hôpitaux, il rentre à l'hôpital Bichat dans le service du Dr Lacombe (régime lacté, lavages de l'estomac). A deux reprises il a des crises de diarrhée (selles verdâtres) ; comme il va s'affaiblissant d'une manière extrême, on l'envoie en chirurgie.

(1) Hahn (Eugen). Ueber chirurgische Eingriffe bei Magen-Erkrankungen. *Deutsche medicinische Wochenschrift*, Leipzig, 25 octobre 1894, n° 43, p. 817.

Le malade est très amaigri, il pèse 46 kilogrammes ; les téguments sont décolorés, ont une teinte légèrement bistrée. La dilatation stomacale est très grande et par la percussion on détermine la production d'ondulations péristaltiques. Le lavage pratiqué ramène un peu de viande alors que le malade n'en avait pas pris depuis 6 jours. Il existe des lésions tuberculeuses au sommet droit.

Urines 2,600 ; acides ; D = 1021 ; Urée 6,42 par litre.

Le 24 décembre 1896, *Gastro-entérostomie antérieure*, par M. HARTMANN. — Un lavage préalable de l'estomac ramène des détritus d'odeur infecte. L'estomac est fusionné au voisinage du pylore avec la face inférieure du foie. Tout l'estomac est épaissi, vasculaire, piqueté de rouge, plus rigide qu'un estomac normal ; il semble avoir une paroi d'épaisseur exagérée. La gastro-entérostomie ne présente pas d'incident.

Les trois premiers jours on ne note rien de particulier ; le 4e, comme le malade n'a pas encore été à la garde-robe, on donne un peu de limonade purgative. De nombreuses selles se produisent, puis la diarrhée continue incoercible ; le sixième jour le malade tombe dans le collapsus, et meurt.

A L'AUTOPSIE on ne trouve ni météorisme, ni vascularisation des anses intestinales, ni exsudat péritonéal. L'anastomose est parfaite. Il n'y a pas de lésions macroscopiques de l'intestin.

L'anastomose est à 2 centimètres au-dessus de la grande courbure. Il n'existe pas de coudure à son niveau. L'anse est fixée à l'estomac sur une longueur de 6 centimètres.

Une partie de la face antérieure de l'estomac adhère à la face inférieure du diaphragme. La région pylorique indurée est fusionnée avec le lobe gauche du foie, cette fusion commençant immédiatement à gauche de la faux de la veine ombilicale. En arrière, l'estomac adhère de même à la paroi postérieure de l'arrière-cavité des épiploons.

L'estomac ouvert, on voit que la région pylorique est le siège d'un vieil ulcère calleux qui fait tout le tour de l'orifice et qui au niveau du foie a détruit toute l'épaisseur des tuniques et creusé dans ce dernier une petite cavité.

Les poumons présentent des lésions de tuberculose pulmonaire chronique. L'intestin n'offre pas d'ulcération.

Cette diarrhée peut se produire en l'absence de toute purgation et entraîner de même la mort par son abondance chez un malade débilité, tout prêt à tomber dans le collapsus.

OBS. X. — *Vieil ulcère. Estomac en sablier. Gastro-entérostomie. Diarrhée. Mort.* — L. H..., 44 ans, entre le 23 février 1898 à l'hôpital Bichat ; c'est un alcoolique renforcé. Depuis le mois de mai 1897, il souffre de douleurs épigastriques, survenant 1 heure ou 1 heure et demie après le repas et cessant à la suite d'un vomissement. Il aurait eu pendant 3 jours des phénomènes d'intolérance gastrique absolue avec vomissements noirs. Depuis quelque temps les douleurs sont moins vives, mais les vomissements très abondants. Il existe des contractions péristaltiques.

Examen de l'estomac, par le Dr SOUPAULT. — A jeun, le malade ayant pendant la nuit vomi environ une cuvette de liquide, on extrait encore le matin environ 250 grammes de bouillie gastrique ; cette bouillie a l'aspect d'une purée verdâtre contenant des débris de légumes. Elle filtre très lentement. Le liquide filtré est limpide et a une légère coloration rosée. Son odeur est aigrelette.

Acidité totale.....	= 1,512	Acide lactique.....	0
Vert brillant	= vert pré	T....	= 5,35
Gunzbourg.....	= net	T-H.....	= 4,65
Évaporation..	couleur brunâtre	F.....	= 2,53
Sucre	0	H	= 0,70
Peptones	douteuses	C.....	= 2,12
Eau iodée	achroodextrine		

Albuminoïdes : Par la chaleur, très léger trouble opalescent, dépose à peine par le refroidissement.— L'acide picrique, après chaleur et filtration, donne une très légère réaction.— Après chaleur et filtration, puis addition de sulfate d'ammoniaque, on a un précipité faible.

Le 13 mars 1898, *gastro-entérostomie postérieure*, par M. HARTMANN. — L'opération ne présente rien de particulier.

Le lendemain de l'opération, le malade a la langue un peu sèche; lavage de l'estomac.

Le 16 mars au matin, sans cause, sans purgatif, ni lavement, le malade a plusieurs garde-robes diarrhéiques ; celles-ci se répètent pendant l'après-midi, la diarrhée devient profuse pendant la nuit et le malade succombe le 17 dans le collapsus.

A L'AUTOPSIE on ne trouve pas de lésions ulcéreuses de l'intestin, mais un vieil ulcère avec déformation de l'estomac en sablier (voir CHAPITRE XIII, Traitement de l'estomac biloculaire).

Chez d'autres malades, la diarrhée est plus tardive, mais elle continue persistante, ne s'arrêtant que temporairement par une médication appropriée.

M. Letulle nous a communiqué l'observation d'un malade opéré par Tuffier qui, guéri opératoirement, a succombé à la suite d'une diarrhée incoercible (1). Parmi nos observations, nous en trouvons plusieurs où la persistance de la diarrhée a certainement contribué à hâter la fin du malade. Telle l'observation suivante :

OBS. XI. — *Cancer du pylore. Gastro-entérostomie postérieure. Diarrhée persistante. Mort au bout de six mois.* — Homme âgé de 52 ans. Lorsqu'il se présente à mon observation (le 19 mars 1898), il est dans un très mauvais état et d'aspect cachectique.

Il a une teinte jaune paille et les muqueuses sont décolorées. Il est très amaigri (il aurait maigri de trente-six kilogr.) et d'une faiblesse extrême.

Sa maladie remonte à quinze mois environ. Avant cette époque, il n'avait jamais souffert de l'estomac. Dans ses antécédents on ne relève que quelques fièvres intermittentes peu intenses. Il était d'ailleurs extrêmement robuste et fort.

Actuellement il souffre de vives douleurs dans le creux de l'estomac et dans le dos, survenant assez tardivement après les repas, et sous forme de crampes de l'estomac.

Celles-ci s'accompagnent de nausées, de régurgitations de liquides acides et d'éructations de gaz fétides. Rarement il se produit des vomissements sous forme d'indigestions

(1) Communication orale de M. Letulle.

survenant à intervalles très irréguliers. Il y aurait eu, il y a quelques semaines, un vomissement sanglant sous forme d'eau noirâtre ressemblant à la suie délayée.

Les selles sont régulières, sans constipation ni diarrhée.

La langue est saburrale.

Rien aux autres organes.

Examen physique. — A l'inspection le ventre n'est ni ballonné ni rétracté ; il semble y avoir dilatation des veines sous-cutanées, cependant il n'y a pas d'ascite. On observe quelques mouvements péristaltiques de l'estomac.

A la palpation on sent très facilement dans l'hypochondre droit une tumeur assez considérable, grosse comme une mandarine et suivant les mouvements de la respiration. Cette tumeur paraît adhérer au foie et semble se continuer avec une tuméfaction plus diffuse, plus profondément située, moins facile à délimiter et paraissant occuper la petite courbure.

Je n'ai pu percevoir ni clapotage, ni succussion ; le malade n'avait rien pris depuis plus de cinq heures.

Par la percussion pratiquée après insufflation de l'organe, l'estomac ne dépasse pas l'ombilic.

Le 21 mars, *examen de l'estomac* par le Dr SOUPAULT. — Après un jeûne de quatorze heures, on pratique le cathétérisme. On obtient ainsi un liquide jaunâtre, épais, contenant du lait et des œufs que le malade a ingérés la veille. Ce liquide a une forte odeur butyrique.

Il ne fait pas virer le vert brillant, ni le Gunzbourg.

Après évaporation, la capsule reste colorée en jaune. Donc pas d'HCl libre. Le sucre et les produits de transformation de la dextrine manquent. La réaction des peptones est nulle.

Il n'y a que très peu d'acide lactique.

Acidité totale = 0,91 pour 1000. Chlore total = 5,35. Chlore fixe = 3,72. Chlorhydrie = 1,63.

L'estomac est lavé et après évacuation de toute l'eau du lavage on donne un repas d'épreuve qu'on extrait au bout d'une heure.

En voici l'analyse :

Coloration jaune-brun foncé. Quantité retirée assez abondante ; filtration rapide. Aucune odeur. Beaucoup de mucus.

Le vert brillant vire très légèrement. La réaction de Gunzbourg est négative et à l'évaporation la capsule est rouge-brun. Par l'eau iodée on décèle la présence de l'érythro-dextrine, et par la liqueur de Fehling celle des peptones. Le sucre est abondant.

L'acidité totale = 2,28 pour 1000. Chlore total = 4,31. Chlore fixe = 2,05. Chlorhydrie = 2,30.

Gastro-entérostomie antérieure le 5 avril 1898, par M. HARTMANN. Avant l'opération on pratique un lavage qui ramène un liquide chocolat.

L'abdomen est ouvert un peu à gauche de la ligne médiane, l'incision contournant la partie gauche de l'ombilic.

L'épiploon a une apparence un peu œdémateuse. Il adhère en avant à la face antérieure de l'estomac.

Vers la région pylorique existe un vaste placard induré qui adhère au foie ; celui-ci déborde les côtes. L'estomac semble peu mobile, adhérent en arrière.

Les tuniques stomacales sont extrêmement friables. Le premier surjet séro-séreux antérieur a déchiré un peu, on refait par-dessus un deuxième surjet séro-séreux.

Suture de la paroi abdominale au fil d'argent.

Les premiers jours qui suivent l'opération ne présentent rien de particulier. La diarrhée commence le onzième jour et continue à partir de ce moment, 2 à 3 selles diarrhéiques quotidiennes, sans que rien puisse l'arrêter complètement.

Nouvel examen le 9 mai.

Le malade est d'une très grande faiblesse. Il a continué à maigrir depuis l'opération. Il a une teinte jaune paille et est resté cachectique.

Son état gastrique est certainement meilleur. Il n'a plus que quelques pesanteurs, mais pas de douleurs. Son appétit n'est pas revenu ; cependant en se forçant à manger, il arrive à s'alimenter suffisamment et n'en éprouve pas d'inconvénients. Il ne vomit pas et ne souffre plus.

Ce qui domine chez lui c'est la diarrhée, diarrhée très prononcée qu'on arrive à tarir pour quelque temps, mais qui reprend presque immédiatement.

Localement je ne constate aucun changement dans l'état de l'estomac. Je n'ai cependant pas observé de contractions péristaltiques.

Deuxième examen de l'estomac par le Dr SOUPAULT. — Le cathétérisme fait à jeun ramène une quantité assez grande, environ 100 grammes de bile presque pure, verte, épaisse, filante, neutre au tournesol avec quelques résidus alimentaires.

Au lavage consécutif, l'eau ressort fortement teintée de bile et mêlée de quelques résisidus alimentaires, en somme assez peu abondants.

Après lavage, repas d'épreuve extrait au bout d'une heure.

Réactions qualitatives nulles. Cependant il y a une légère réaction lactique.

Acidité totale = 0,60 pour 1000. Chlore total = 2,75. Chlore fixe = 2,20. Chlorhydrie = 0,55.

Le malade a toujours été en s'affaiblissant sans que la diarrhée se soit jamais complètement arrêtée. Il est mort se cachectisant de plus en plus avec un ictère chronique, d'ailleurs assez léger, avec une phlegmatia alba dolens, mais sans souffrances et sans troubles gastriques. La mort est survenue le 7 août 1898.

Les auteurs ont peu insisté sur cette complication de la gastro-entérostomie (1). Il faut cependant avoir l'attention attirée sur elle et ne pas laisser s'établir une diarrhée dangereuse. Aussi, instruits par l'expérience, diminuons-nous dès la première menace de diarrhée la quantité des liquides ingérés et donnons-nous à nos malades du laudanum à prendre par la bouche. En même temps nous faisons un lavage de l'estomac pour enlever les produits putrides qui, par leur arrivée dans l'intestin, sont probablement une cause de diarrhée. Ce traitement bien simple nous a suffi dans un grand nombre de cas.

(1) Carle et Fantino, dans leur travail, relèvent sur 11 morts, 4 morts, soit 36,3 p. 100, dues au marasme. Ils insistent sur l'importance, chez ces malades, cachectiques, des fermentations anormales. Nous avons observé, disent-ils, des signes d'intoxication chez tous les malades qui, après l'opération, présentaient encore de la stagnation. C'est à cette stagnation qu'est due la mort de deux de nos opérés qui avaient des vomissements et de la diarrhée fétide et dont l'un mourut avec des symptômes de coma dyspeptique (CARLE et FANTINO. *Archiv f. klin. Chir.*, Berlin, 1898, t. LVI, p. 217).

Chez aucun de nos opérés nous n'avons observé ces vomissements alimentaires et bilieux répétés, continuant jusqu'à la mort et résultant d'un reflux du contenu stomacal dans le bout supérieur, reflux décrit par les chirurgiens allemands sous le nom de *circulus viciosus;* nous devons les mentionner cependant, car ils réclament, lorsqu'ils se produisent, une décision chirurgicale rapide. Ces vomissements sont pour nous la conséquence d'une faute opératoire. Lorsqu'ils existent, il faut, pour y remédier, immédiatement ouvrir de nouveau le ventre et établir entre les branches montante et ascendante de l'anse, une anastomose secondaire, en un mot ce qu'on appelle une *entéro-anastomose*.

C'est ce qu'ont fait avec succès un certain nombre d'opérateurs. Chez

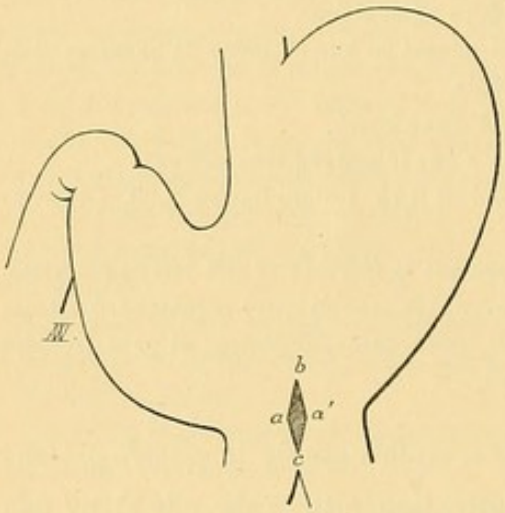

FIG. 80.

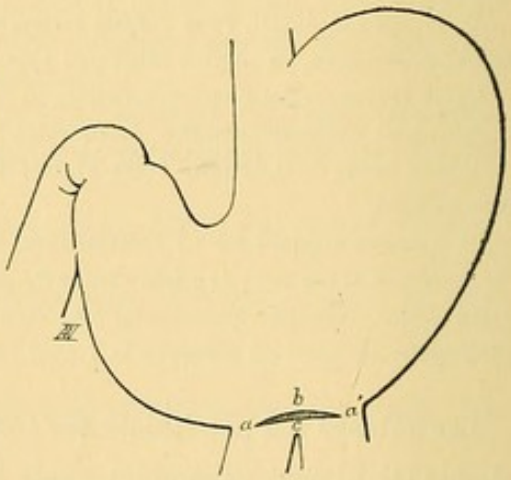

FIG. 81.

Sur la fig. 80 on voit l'incision verticale *b c* faite au niveau de l'éperon. Par suite de l'écartement des deux lèvres de l'incision en son milieu *a a'*, ces points *a a'* s'écartent pendant que le point *b* vient au contact du point *c*, comme on le constate sur la fig. 81.

un de ses malades présentant des vomissements persistants, Ricard est ainsi intervenu au 22e jour, et cette deuxième intervention tardive a été couronnée de succès (1).

Il en a été de même chez un malade de Czerny qui a guéri à la suite de la deuxième intervention (2).

(1) RICARD, in DANGER. *De la gastro-entérostomie et des opérations complémentaires destinées à empêcher le reflux dans l'estomac, et l'accumulation des matières dans le cul-de-sac duodénal*. Thèse de Paris, 1894-1895, n° 186, p. 55.

(2) C'est le seul cas de régurgitation noté dans la statistique de Czerny, qui porte sur 110 cas (STENDEL. Die neueren Magenoperationen in der Czerny'schen Klinik und die bisherigen

Tout récemment Czerny, intervenant pour un éperon consécutif à une gastro-entérostomie, a procédé à une sorte de gastro-entéroplastie, suturant transversalement une incision longitudinale faite sur l'estomac et l'intestin (fig. 80 et 81). Le résultat fut mauvais (1) et Czerny dut intervenir à nouveau en agrandissant en quelque sorte la bouche anastomotique du

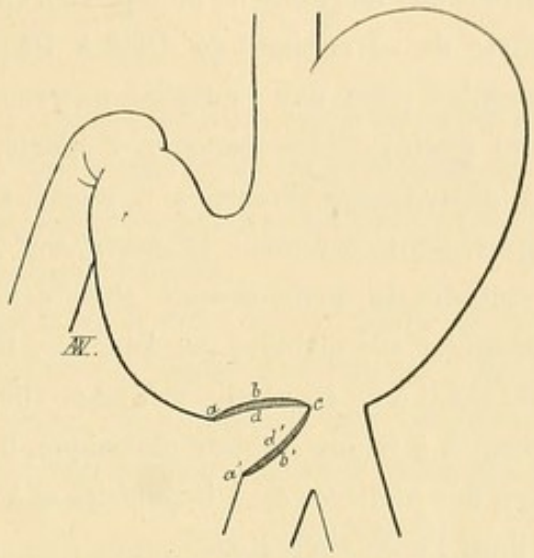

FIG. 82. — Du point *c* on fait partir sur l'estomac une incision *c a*, sur l'intestin une incision *c a'*. Les lèvres de ces deux incisions, stomacale et intestinale, sont suturées l'une à l'autre de telle sorte que *a* s'accole à *a'*, *b* à *b'*, *d* à *d'*.

côté de la branche descendante de l'anse, comme on le voit sur la figure 82.

§ 3. — RÉSULTATS DE LA GASTRO-ENTÉROSTOMIE

Nous étudierons successivement les résultats immédiats et les résultats éloignés.

1° Résultats immédiats.

La mortalité de la gastro-entérostomie semble diminuer dans ces dernières années avec les perfectionnements de la technique.

Dauerfolge. *Archiv f. klin. Chir.*, Berlin, 1898, t. LVII, p. 459). Au contraire Mikulicz a dû pratiquer l'entéro-anastomose secondaire 30 fois sur 74 gastro-entérostomies. Trouvant que les coudures sont plus fréquentes avec le procédé postérieur, il revient actuellement à la gastro-entérostomie antérieure (CHLUMSKIJ. *Beitr. z. klin. Chir.*, Tubingen, 1898, t. XX, p. 252).

(1) STENDEL. *Loc. cit.*

En 1893, Wilhem, dans sa thèse (1), réunit 219 observations avec une mortalité générale de 53,3 p. 100. Haberkant (2) en 1896, faisant une statistique de 298 opérations exécutées de 1881 à 1897, arrive à une mortalité de 42,6 p. 100; divisant ensuite ses observations en deux périodes, chacune de 7 ans, il trouve pour la première une mortalité de 55,9 p. 100, pour la seconde période une mortalité de 39,3 p. 100. Czerny (3), publiant la statistique globale de sa clinique de 1881 à Pâques 1897, réunit 90 gastro-entérostomies avec une mortalité moyenne de 32 p. 100; Mikulicz (4), sur 26 gastro-entérostomies a 7 morts, soit 27 p. 100; Doyen (5), sur 21 gastro-entérostomies a 5 morts, soit 23,8 p. 100; Carle (6), sur 45 gastro-entérostomies, 11 morts, soit 24 1/2 p. 100.

A côté de ces statistiques, nous devons citer celle moins brillante d'Ewald qui a fait opérer ses malades par Lindner, Bergmann et Sonnenburg (7). Sur 26 cas il a eu 16 morts, soit 62 p. 100. De ces 16 morts 3 sont dues au choc, 2 à la myocardite chronique, 5 à l'inanition, 6 à ce que la circulation des matières était imparfaite et à ce que le contenu intestinal refluait dans l'anse afférente.

Dans d'autres statistiques on trouve des morts par péritonite soit septique, causée par une infection au moment même de l'opération, soit plus tardive, due à une insuffisance de la suture (points trop séparés, pas assez serrés ou, au contraire, coupant les tissus), à une adhésion imparfaite par un bouton de Murphy mal serré, ou à une hémorrhagie, conséquence de la section trop rapide d'un vaisseau par un bouton à bords trop tranchants et trop serrés.

L'expérience de l'opérateur a donc une grande importance, bon

(1) WILHEM. *De la gastro-entérostomie.* Thèse de Nancy, 1892-1893, 1re série, n° 349.

(2) HABERKANT. Ueber die bis jetz erzielten unmittelbaren und weiteren Erfolge der verschiedenen Operationen am Magen. *Arch. für klin. Chirurgie*, Berlin, 1896, t. LI, p. 484 et 861.

(3) CZERNY. Therapie der krebsigen Stricturen des Œsophagus, des Pylorus und des Rectum. *Berlin. klin. Woch.*, 1897, p. 762 et 779.

(4) MIKULICZ. Bericht über 103 Operationen am Magen. *Arch. f. klin. Chir.*, Berlin, 1896, t. LI, p. 9.

(5) DOYEN. *Traitement chirurgical des affections de l'estomac.* Paris, 1894, passim,

(6) CARLE et FANTINO. *Archiv für klin. Chir.*, Berlin, 1898, t. LVI, p. 217.

(7) EWALD (C. A.). Erfahrungen über Magenchirurgie, vornehmlich bei malignen Geschwulsten. *Berlin. klin. Woch.*, 1897, p. 797 et 824.

nombre de morts étant dues à des fautes de technique que l'on peut parfaitement éviter.

La statistique de Czerny le prouve ; nous relevons (1) :

De 1881 à 1889	14 gastro-entérostomies,	9 morts.	
— 1890 » 1893	17	—	2 —
— 1894 » 1895	23	—	8 —
— 1896	28	—	10 —
— 1897	28	—	4 —

La mortalité moyenne de Czerny est donc de 30 p. 100 (33 morts sur 110 opérations) ; mais elle s'est considérablement abaissée dans ces dernières années. Les 31 premières avaient donné 11 morts ; les 28 dernières n'ont donné que 4 morts.

La même amélioration dans les résultats se retrouve alors même qu'au lieu d'envisager la statistique d'un seul opérateur on prend des statistiques globales, telles que celle faite par Chlumskij qui porte sur 550 cas, donnant en bloc 338 guérisons et 212 morts, soit 38,54 p. 100 (2).

De 1881 à 1885, 35 cas	12 guérisons 23 morts, 65,71 p. 100.
1886 à 1890, 114 cas	61 guérisons 53 morts, 47 p. 100
1891 à 1896, 401 cas	265 guérisons 136 morts, 33,91 p. 100.

On a cherché à déterminer quels étaient les facteurs qui pouvaient modifier cette mortalité.

La *nature de l'affection* pour laquelle on pratique la gastro-entérostomie a une grande importance. Haberkant note 43,5 p. 100 de morts dans le cancer, 25,5 p. 100 dans l'ulcère. Chlumskij réunit 376 gastro-entérostomies pour cancer avec 160 morts et 70 gastro-entérostomies pour sténoses bénignes avec 15 morts. Les mêmes différences se retrouvent dans la statistique de Czerny, où la mortalité dans les sténoses fibreuses tombe à 10 p. 100, dans celle de Carle où elle tombe à 8,3 p. 100.

Le *sexe* aurait une influence. Dans la statistique d'Haberkant on

(1) STENDEL. Die neueren Magenoperationenin der Czerny'schen Klinik und die bisherigen Dauerfolge. *Archiv für klin. Chirurgie.* Berlin, 1898, t. LVII, p. 459.

(2) V. CHLUMSKIJ. Ueber die Gastro-enterostomie. Statistische und experimentelle Studien. *Beitr. z. klin. Chirurgie*, Tübingen, 1898, t. XX, p. 231 et 487.

trouve 117 hommes avec 57 morts, soit 49 p. 100 et 96 femmes avec 36 morts, soit 37,5 p. 100.

L'âge, au contraire, ne semble guère modifier les résultats, et l'on trouve à cet égard de grandes différences suivant les statistiques. Si toutes les morts de Lucke correspondent à des malades âgés de plus de 50 ans, dans la statistique de Czerny ce sont les vieux qui ont fourni le plus de guérisons.

On a discuté aussi la valeur du *procédé opératoire* suivi. Il ne semble pas qu'elle ait une grande importance. Haberkant relève, pour la gastro-entérostomie antérieure précolique, 104 cas avec 46 morts, soit 44 p. 100, et pour la gastro-entérostomie postérieure, 49 cas avec 21 morts, soit 42,8 p. 100. Si von Hacker trouve pour la gastro-entérostomie antérieure une mortalité de 50 p. 100 et une de 36,8 p. 100 pour la postérieure (1), Mehler arrive à un résultat inverse : 47,9 p. 100 de morts pour l'antérieure, 65,2 p. 100 pour la postérieure (2). De même le fait de pratiquer la suture ou d'employer le bouton de Murphy ne semble pas modifier sensiblement les résultats.

En réalité, ce qui importe pour le pronostic de la gastro-entérostomie, c'est *l'état des forces du malade;* si la mortalité est actuellement encore considérable, la faute en est aux médecins qui laissent leurs malades dépérir progressivement en les entourant de soins illusoires et ne les confient au chirurgien que lorsqu'il n'y a plus de doute possible sur la proximité d'une échéance fatale. Les chirurgiens ayant un peu d'expérience de ces opérations, arrivent aujourd'hui à supprimer les morts par fautes de technique; mais pour que l'opération devienne franchement bénigne, il faut que les médecins se décident à poser l'indication opératoire quand il en est encore temps.

2° Résultats éloignés.

Les résultats éloignés de la gastro-entérostomie ont fait l'objet de nombreux travaux. Ils ont été étudiés aussi complètement que possible

(1) Von Hacker. *Chirurgische Beiträge aus dem Erzherzogin Sophien-Spital.* Wien, 1892, p. 47.
(2) Melher. *Ein Beitrag zur Kenntniss der Gastro-enterostomie.* Inaug. Dissert., Würzburg, d'après Haberkant, *loc. cit.*

dans un mémoire publié par l'un de nous en collaboration avec Maurice Soupault, à propos de 20 cas personnels (1) :

Ainsi que nous l'avons dit, en étudiant les résultats immédiats de la gastro-entérostomie, un des changements qui frappent le plus l'observateur, c'est le retour immédiat des fonctions digestives, la disparition des douleurs et des vomissements.

Ce fait s'observe chez les malades atteints de sténose pylorique avec stase gastrique, quelle qu'en soit la nature, cancéreuse ou cicatricielle. On l'observe aussi chez de simples *dyspeptiques* après échec du traitement médical, mais pas chez tous. Il nous a semblé que la gastro-entérostomie agissait chez les dyspeptiques qui se plaignaient de douleurs vives accompagnées ou non de vomissements et éclatant longtemps

(1) HARTMANN et SOUPAULT. Les résultats éloignés de la gastro-entérostomie, *Revue de Chirurgie* ; Paris, février et mars 1899.

Consulter encore : En France. — DEBOVE et SOUPAULT. Fonctions de l'estomac chez un malade opéré de gastro-entérostomie. *Bulletin de l'Acad. de médecine*, Paris, 6 août 1895, t. XXXIV, p. 199. — HAYEM. Que devient la digestion gastrique après la gastro-entérostomie ? *Bulletin de la Soc. méd. des hôp.*, Paris, 8 nov. 1895, p. 703. — MATHIEU. La digestion stomacale après la gastro-entérostomie. *Ibidem*, 15 nov. 1895, p. 725. — HAYEM. Rapport sur un travail de M. TUFFIER, intitulé : De la gastro-entérostomie dans les rétrécissements non cancéreux du pylore. *Bulletin de l'Académie de médecine*, Paris, 1898, p. 401. — MAHAUT. *De l'état des fonctions gastriques après la gastro-entéro-anastomose pour sténose du pylore.* Thèse de Lyon, 1895-1896, n° 1126. — GUEDJ (R.). *Des résultats fonctionnels éloignés de la gastro-entérostomie dans les sténoses non cancéreuses du pylore.* Thèse de Paris, 1897-1898, n° 365.

A l'étranger. — ROSENHEIM. *Deutsche med. Woch.*, Leipzig, 1892, n° 13, p. 280, et Ueber der Verhalten der Magenfunction nach Ausführung der Gastro-enterostomie. *Berlin. klin. Woch.*, 1894, p. 1134, et *Deutsche med. Woch.*, Leipzig, p. 11, 26 et 47. — KÆNSCHE. *Deutsche med. Woch.*, Leipzig, 1892, p. 1114. — DUNIN. Sur les résultats de la gastro-entérostomie dans les cas de rétrécissement cicatriciel du pylore. *Gazeta lekarska*, 1893, n°s 15 et 16 ; anal. in *Revue internation. de thérap. et pharmacologie*, Paris, 1893, p. 410. — GRUNDZACH et MINTZ. Rétr. cicatriciel, gastro-entérostomie, résultat 10 mois plus tard. *Medycyna*, 1893, n° 17, anal. in *Rev. internat. de thér. et de pharmac.*, 1893, p. 411. — MINTZ. Les fonctions de l'estomac après le traitement chirurgical de la sténose pylorique. *Przeglad Chirurgiczny*, Varsovie, 1895, t. II, p. 353 ; *Zeitsch. f. klin. Med.*, t. XXV, p. 123, et *Wiener klin. Woch.*, 1895, n°s 16 à 20. — MÜNDLER. Die neuerdings an der Heidelberger chirurgischen Klinik ausgeführten Operationen am Magen. *Beitr. z. klin. Chir.*, Tübingen, 1895, t. XIV, p. 293. — SIEGEL (E.). Ueber die funktionellen Erfolge nach Operationen am Magen. *Mitteil. aus den Grenzgeb. der Med. und Chir.*, Jena, juin 1896, t. I, p. 348. — HEINSHEIMER (F.). Hoffwechseluntersuchungen bei zwei Fallen von Gastro-enterostomie. *Mitteil. aus den Grenzb. der Med. und Chir.*, Jena, juin 1896, t. I, p. 348. — CARLE et FANTINO. *Archiv für klinische Chirurgie*, Berlin, 1898, t. LVI, p. 217. — KOVESI. Einfluss der Gastro-enterostomie aus die Secretionsvorgange der Magen. *Münchener med. Woch.*, 23 août 1898, p. 1081.

après l'ingestion des aliments. Cet ensemble de symptômes, que nous avons décrit sous le nom de *syndrome pylorique* (1), se rencontre le plus souvent chez des hyperchlorhydriques, mais on peut aussi le voir avec un chimisme normal ou de l'hypochlorhydrie; c'est que la gastro-entérostomie agit, dans ce cas, non contre telle ou telle condition spéciale du chimisme gastrique, mais contre les accidents liés au spasme pylorique, qu'elle supprime.

Dans les dyspepsies rebelles au traitement médical ne présentant pas le syndrome pylorique, on a bien quelquefois une amélioration immédiate post-opératoire, mais cette amélioration n'est pas durable, comme on peut le voir par l'observation suivie d'un malade opéré par un de nos collègues des hôpitaux et traité ensuite par M. Soupault.

Obs. XII. — *Dyspepsie nerveuse rebelle. Pas de syndrome pylorique. Gastro-entérostomie. Résultat éloigné nul.* — D..., cocher, âgé de 29 ans, entre à l'hôpital Andral, service de M. Mathieu, suppléé par M. Soupault, pour des troubles dyspeptiques.

Ce malade souffre sérieusement de l'estomac depuis environ 5 ans. Mais il s'est toujours connu dyspeptique. Ces douleurs présentaient les caractères de la dyspepsie nerveuse banale : pesanteurs aussitôt après les repas, gêne pendant une demi-heure ou une heure, gaz, pyrosis, fatigue générale. Il y a 5 ans, les douleurs se sont notablement aggravées; les douleurs, 1 heure ou 1 heure et demie après le repas, deviennent plus vives, brûlantes ou térébrantes, de temps en temps elles sont suivies de vomissements alimentaires, et toujours de renvois. De plus, le malade accuse des troubles sympathiques, engourdissement, céphalée, rachialgie, palpitations de cœur, etc. : troubles neurasthéniques évidents. Avec des alternatives de rémission et d'exacerbation légère, cet état dure depuis trois ans. Puis peu à peu l'état nerveux s'accentue, les troubles dyspeptiques aussi ; les rémissions manquent. Les fonctions motrices et sécrétoires du malade n'ont pas été examinées. Cependant on lui conseille une intervention chirurgicale, et il y consent. Il subit l'opération de la gastro-entérostomie au mois de juin dernier. D'après les renseignements que nous avons eus, le chirurgien a trouvé l'estomac et le pylore absolument sains. Après son opération il a une phase d'amélioration qui dure 4 à 5 semaines. Aujourd'hui, août 1898, il souffre de nouveau, et, nous dit-il, autant sinon plus qu'avant l'opération. Il demande à être reçu à l'hôpital, où il entre au mois d'août 1898.

Le malade déclare avoir maigri de 20 livres depuis l'an dernier : il n'a pas d'appétit.

Le matin il se lève aussi fatigué que s'il n'avait pas dormi, avec des pesanteurs épigastriques, des nausées, de la céphalée et du vertige. Il mange sans appétit, et peu de temps après les repas éprouve toute la série des troubles de dyspepsie nerveuse avec douleurs assez intenses. Tout cela recommence après chaque repas et est accompagné de troubles sympathiques et de troubles nerveux des plus divers. Moralement, il s'inquiète, se désespère, a des idées de suicide.

(1) Hartmann et Soupault. *Loc. cit.*

L'intestin fonctionne insuffisamment. Il a de la constipation avec un léger degré d'entérite muco-membraneuse.

Voici le résultat de l'examen des fonctions gastriques :

Par la percussion après insufflation qui se fait bien et facilement, l'estomac n'est pas dilaté.

A jeun, il y a un peu de clapotage et du bruit de succussion.

Le cathétérisme, pratiqué à jeun, extrait environ 25 centim. cubes d'un liquide muqueux, verdâtre, bilieux, sans débris alimentaires et présentant les réactions suivantes :

Acidité totale 0,60. Aucune réaction au vert brillant et au Gunzbourg. Pas d'acide lactique.

Réaction des peptones faible : aucune réaction à l'eau iodée. Sucre, 0.

On administre un repas d'épreuve d'Ewald qu'on extrait au bout d'une heure.

On obtient une quantité moyenne, 90 centim. cubes d'une bouillie fluide homogène sans mucus, de couleur et d'odeur normales, qui filtre assez rapidement.

Acidité totale = 1,09 p. 1000. Chlore total = 3,26. Chlore fixe = 1,82. Chlore libre = 0,23. Chlore combiné = 1,31. Chlorhydrie = 1,54.

Réaction faible au Gunzbourg et légère au vert brillant. — La réaction lactique existe légère. — Peptones assez abondantes, sucre ; érythrodextrine.

En somme, légère hypopepsie.

C'est un type chimique fréquemment rencontré dans la dyspepsie nerveuse.

Au contraire, dans l'ulcère en voie d'évolution ou même dans des dyspepsies simples, s'accompagnant des signes du syndrome pylorique, douleurs et vomissements tardifs, la gastro-entérostomie donne de véritables résurrections, comme on peut le voir dans les observations suivantes de gastrite ulcéreuse hyperchlorhydrique avec gastrosuccorrhée et de dyspepsie hypopeptique avec syndrome pylorique.

Obs. XIII. — *Gastrite ulcéreuse. Gastrosuccorrhée. Syndrome pylorique. Gastro-entérostomie. Guérison.* — E. V..., 35 ans, journalier, nous est adressé par notre collègue et ami, M. Achard, et entre à l'hôpital Bichat, le 5 février 1898.

Le début de sa maladie remonte à cinq ans environ. Depuis cette époque, il souffre de troubles gastriques, de renvois acides. Ses digestions sont difficiles, il éprouve une sensation de poids à la région épigastrique ; par périodes il souffre de crises douloureuses, sans avoir de vomissements cependant.

La crise actuelle dure depuis cinq mois. Aussi le malade s'est-il décidé à entrer à l'hôpital Tenon. Pendant le séjour qu'il y fit, il eut une petite hématémèse, se présentant avec l'aspect d'un liquide noirâtre, analogue à de la suie délayée. Cette légère gastrorrhagie, qui ne s'est pas reproduite, semble s'être accompagné de melæna. Comme le traitement médical (lavage de l'estomac, régime lacté, etc.) n'amène aucune amélioration dans son état, notre ami Achard nous l'envoie avec le diagnostic *gastrite ulcéreuse*.

La maladie est essentiellement caractérisée par de violentes douleurs ; celles-ci se montrent environ deux heures et demie à trois heures après l'ingestion des aliments

Elles ont leur maximum au niveau de la région pylorique et s'irradient en contournant le côté droit du thorax jusque dans le dos. Elles sont comparées, par le malade, à la sensation que produirait une vive brûlure et sont quelquefois suffisantes pour amener le réveil pendant la nuit. Les crises durent de quatre à cinq heures et sont calmées par l'ingestion d'aliments ou de boissons.

Les vomissements manquent à peu près complètement. Une fois il a, comme nous l'avons dit, vomi un peu de sang, puis à sept ou huit reprises il a rendu, quatre ou cinq heures après son déjeuner, un verre de liquide blanc, muqueux, filant, très acide, sans aliments, et c'est tout. Les lavages, pratiqués dans le service de M. Achard, n'ont jamais amené d'aliments.

L'appétit s'est assez bien conservé jusqu'à il y a trois mois, puis il s'est en grande partie perdu ; le lait est cependant supporté dans une certaine mesure.

La constipation est opiniâtre.

Par suite des douleurs et de l'insuffisance de l'alimentation, le malade a maigri de 18 kilogrammes en cinq mois. Il se sent fatigué et incapable de tout travail.

Examen physique. — L'inspection montre que le ventre est fortement déprimé. La palpation détermine une douleur vive au niveau de la région pylorique et une contraction de défense du grand droit antérieur qui empêche toute exploration des parties profondes. L'estomac n'est pas dilaté : on ne perçoit pas de clapotage à jeun et la percussion auscultée (avec le phonendoscope), après insufflation de l'organe par un mélange de poudres effervescentes, montre que l'estomac a des dimensions normales. Le malade est amaigri et l'on trouve dans les aines de gros ganglions.

Examen de l'estomac, par le Dr SOUPAULT. — L'estomac est sondé après un jeûne de quatorze heures. On ne retire aucun fragment alimentaire, même après un lavage; mais on ramène un liquide muqueux, filant, d'un blanc légèrement verdâtre. La quantité retirée est d'environ 80 centimètres cubes. Son acidité est de 2,20 p. 1000. Il présente, à un haut degré, les réactions qualitatives de l'acide chlorhydrique libre. Il ne contient ni peptones, ni matières amylacées. C'est donc du suc gastrique pur.

Le lendemain matin, à jeun, sans cathétérisme préalable, il est donné un repas d'épreuve composé de 60 grammes de pain et de 250 grammes d'eau distillée. La quantité de liquide, retiré au bout d'une heure, est de volume moyen. L'acidité totale est de 2,18 p. 1000. Les réactions qualitatives de l'acide chlorhydrique libre sont très intenses ; il n'y a pas d'acide lactique. La réaction des peptones et des amylacées est très marquée :

Chlore totale = 3,69 pour 1000. Chlore fixe = 1,09. Chlore libre = 0,75. Chlore combiné = 1,85. Chlorhydrie = 260. $\frac{T}{f}$ = 3,34.

Le lendemain, nouveau repas d'épreuve. Extraction au bout d'une heure et demie, au lieu d'une heure.

Acidité totale : 2,85 pour 1000.

Mêmes réactions qualitatives que précédemment.

Chlore total = 4,30 pour 1000. Chlore fixe = 1,55. Chlore libre = 1,15.

Chlore combiné = 1,60. Chlorhydrie = 2,75. $\frac{T}{f}$ = 2,78.

Le résultat de ces analyses, faites par M. Soupault, conduit à dire qu'il s'agit, pour employer la terminologie adoptée par M. Hayem, d'une hyperpepsie chlorhydrique avec prolongation de la digestion.

Le 14 février 1898. *Gastro-entérostomie postérieure transmésocolique* (procédé de von Hacker), par M. HARTMANN. — Le chloroforme est donné par M. Arloing; nous sommes

aidé par nos internes, Chauvel, Fredet et Guinard. Après incision sus-ombilicale, nous examinons les parties. Quelques adhérences relient la vésicule biliaire à la première portion du duodénum et à la région pylorique. Au palper, l'estomac semble un peu induré au voisinage du pylore, sans que l'on ait la sensation d'une tumeur nette à ce niveau.

Les résultats de cette exploration confirmant le diagnostic fait antérieurement, nous décidons immédiatement de faire une gastro-entérostomie. Nous relevons le côlon, faisons entre deux vaisseaux et parallèlement à eux une incision du mésocôlon. Par cette incision nous attirons la face postérieure de l'estomac que nous fixons par trois points de suture au trou du mésocôlon. A droite, cette fixation nous semble inutile, la face postérieure de l'estomac adhérant déjà au mésocôlon.

Puis, prenant la première anse jéjunale, nous la mettons en rapport avec la portion d'estomac herniée et anastomosons leur cavité suivant notre procédé habituel, le double surjet : l'un total, comprenant toute l'épaisseur des tuniques, surjet occlusif; l'autre, enfouissant le premier et comprenant les tuniques musculo-séreuses, surjet d'isolement.

Les *suites opératoires* sont des plus simples au point de vue gastrique.

Pendant les quatre premiers jours on injecte quotidiennement dans le tissu cellulaire sous-cutané 500 centimètres cubes de sérum. Au champagne et à l'eau de Vichy donnés dès le soir de l'opération, nous adjoignons le troisième jour du lait, le cinquième des œufs, puis une cervelle, etc., et nous revenons progressivement à une alimentation normale sans que le malade ait jamais éprouvé la plus petite douleur.

Le sixième jour, le malade a le soir 38°,6 avec une poussée d'herpès nasal et un point de congestion pulmonaire caractérisé par du souffle en arrière et à gauche, vers la partie moyenne du poumon. Ces phénomènes pulmonaires cessent presque immédiatement et, à partir de ce moment, la guérison a lieu sans incident.

Le poids du malade monte progressivement : de 49 kilogrammes, poids le 13 février, avant-veille de l'opération, il s'élève à 50 kilogrammes le 1er mars, à 57 le 12, à 62 le 22, soit une augmentation de 14 kilogrammes, en moins de sept semaines. Depuis, le poids a encore augmenté et le 10 avril il atteint 67 kilogrammes.

Les selles sont redevenues normales et régulières.

Les urines, en même temps, ont augmenté leur teneur en urée.

Le 10 mars, quantité : 1,500. Réaction neutre. Densité : 1019. Urée : 20 gr. 49 par litre.

Le 22 mars, quantité : 1,200. Réaction alcaline. Densité : 1023. Urée : 23,03 par litre.

Deuxième examen de l'estomac, par le Dr SOUPAULT, le 9 mars, trois semaines après l'opération.

Au point de vue fonctionnel, on peut noter la disparition absolue des douleurs et le rétablissement complet des fonctions gastriques.

Les dimensions de l'estomac ne se sont pas modifiées. La percussion après insufflation donne absolument la même figure qu'avant l'opération.

Après douze heures de jeûne, on pratique le cathétérisme de l'estomac. Il contient une petite quantité de bile, qu'il est difficile d'extraire sans amorcer le siphon, mais qui vient en introduisant un peu d'eau dans l'estomac.

Le lendemain, on administre, sans cathétérisme préalable, le repas d'épreuve habituel. Extraction au bout d'une heure.

Coloration du liquide : vert assez foncé, bilieux ; on peut y produire, avec l'acide nitrique nitreux, la réaction de Gmelin. Après filtration, le liquide est rosé, la bile étant précipitée reste sur le filtre. La quantité est moyenne.

Acidité totale : 1,76 pour 1000.

Les réactions du vert brillant et du Gunzbourg montrent que l'acide chlorhydrique est en proportion médiocre.

Les réactions des peptones et de l'amidon sont normales.

Pas d'acide lactique.

Chlore total = 4,03. Chlore fixe = 2,30. Chlore libre = 0,41.

Chlore combiné = 1,32. $\frac{T}{f}$ 1,73.

Il est fait, trois jours après, une deuxième analyse. Le repas d'épreuve est extrait au bout d'une heure et demie.

La quantité est plus abondante, environ 225 centimètres cubes; il y a moins de résidus alimentaires, la quantité de liquide est bien plus abondante; il y a toujours de la bile, mais la teinte verte est certainement moins accentuée : la réaction de Gmelin est cependant nette.

Acidité totale : 2,73 pour 1000.

Les réactions de l'acide chlorhydrique libre sont très intenses; les réactions des peptones et de l'amidon moins nettes que précédemment.

Chlore total = 4,78. Chlore fixe = 2,10. Chlore libre = 1,53. Chlore combiné = 1,15. Chlorhydrie = 2,68.

En somme, après comme avant l'opération, le travail chimique de la digestion se prolonge au delà des limites normales.

En octobre 1898, nous revoyons le malade qui a repris son travail. Les digestions se font bien, sans douleurs. Le poids se maintient à 67 kilogrammes.

Obs. XIV. — *Gastrite rebelle au traitement médical. Syndrome pylorique. Gastro-entérostomie antérieure précolique. Entéro-anastomose secondaire. Guérison maintenue encore 18 mois après l'intervention.* — Mlle F..., âgée de 40 ans, femme de chambre, entre le 17 mai 1897 à l'hôpital Bichat, dans le service du professeur Terrier, pour des troubles gastriques graves.

Elle ne souffre que depuis sept ans. Les premiers phénomènes dyspeptiques auraient consisté en pituites matinales avec renvois gazeux. Puis les digestions seraient devenues mauvaises, la malade souffrant trois ou quatre heures après son repas, ayant en même temps des pesanteurs, des somnolences, des phénomènes congestifs à la tête. Ces troubles ne se produisent pas régulièrement, mais par crises durant quatre ou cinq jours.

Cet état, en somme tolérable, persiste ainsi pendant trois ans, la malade gardant malgré tout un bon appétit, et son état général n'étant point mauvais. Mais bientôt les douleurs se montrent tous les jours à chaque repas. Elles augmentent d'intensité, irradiant dans les côtés à droite et jusque dans le dos, survenant toujours trois ou cinq heures après l'ingestion des aliments. Les douleurs sont suivies de vomissements d'abord tous les deux jours, ensuite quotidiens. Les matières rendues sont les aliments datant du dernier repas mêlés à beaucoup de mucosités.

Actuellement elle ne peut plus rien supporter. Elle garde encore le lait et quelques aliments liquides, mais ne peut plus manger de matières solides. Le vomissement soulage toujours la malade à la condition qu'il soit complet.

La malade dit aussi sentir de temps en temps une boule se former au creux de l'estomac au moment de ses douleurs. Je ne l'ai pas constaté personnellement.

Il n'y a jamais eu ni hématémèse ni melæna.

La constipation est opiniâtre. Il y a de l'entérite muco-membraneuse. Les urines contiennent 25 gr. 62 d'urée.

Sous l'influence des douleurs et des vomissements, la malade a maigri de 20 kilogr. depuis le début de sa maladie. Elle a cependant très faim et mangerait volontiers. Elle s'est affaiblie ; mais son état général n'est pas mauvais. Ellle n'a pas l'aspect cachectique.

Examen physique. — Rien à l'inspection, pas de bosselures. A la palpation, abdomen souple dans toute son étendue. Cependant, à deux centimètres au-dessus de l'ombilic, on croit sentir une petite tuméfaction qui n'est peut-être que le grand droit de l'abdomen se contractant pour défendre un point douloureux sous-jacent. Les battements de l'aorte sont assez violemment transmis à ce niveau. La percussion après insufflation montre que l'estomac n'est pas dilaté. Il n'y a pas de clapotage à jeun.

La malade est d'une bonne santé ; quant au reste, les organes sont sains.

Il y a seulement quelques troubles nerveux, nystagmus très prononcé.

Examen de l'estomac par le Dr SOUPAULT, en avril 1897. — La malade est sondée après un jeûne de douze heures. Il n'y a rien le matin à jeun.

Une heure après un repas d'épreuve d'Ewald on retrouve une bouillie épaisse très muqueuse et peu abondante. Cette bouillie ne contient pas de résidu des digestions antérieures. La filtration est lente. Couleur, odeur, aspect normaux. Le liquide filtré est très limpide.

L'acidité totale est de 0,65 p. 1000. Le vert brillant réagit à peine. La réaction de l'acide lactique est douteuse. Peptones peu abondantes. Réaction de l'achroo-dextrine.

Chlore total = 2,38 p. 1000. Chlore fixe = 1,94. Chlorhydrie = 0,44.

Donc hypopepsie très prononcée.

Gastro-entérostomie antérieure précolique le 25 mai 1897, par M. HARTMANN. — Incision médiane sus-ombilicale. On tombe sur un estomac non dilaté, de dimension normale. Mais, au voisinage du pylore, des adhérences lamelleuses étendues relient la région pylorique à la face inférieure du foie et à la partie latérale gauche de la vésicule biliaire.

On pratique une gastro-entérostomie.

Suites opératoires, jamais de fièvre. La malade vomit le jour de l'opération très souvent dans la journée des matières brunâtres très fétides : le lendemain, mêmes vomissements fétides.

Le lait est vomi sitôt ingéré. Le vendredi 27, les vomissements continuant, on lave l'estomac. Dans la journée, la malade vomit moins spontanément, mais le lait est rejeté.

Le 29 mai la malade rend pendant la nuit un liquide noirâtre en assez grande quantité. Plusieurs autres vomissements. Le 30 mai, la malade va mieux, elle vomit moins. Cependant les vomissements alimentaires et bilieux se montrent jusqu'au 5 juin. Elle se remet ensuite peu à peu et s'alimente. Le 18 juin, elle a de nouveau d'abondants vomissements de bile qui durent deux jours. Le 20 juin, elle va définitivement mieux et peut sortir de l'hôpital le 30 juin, c'est-à-dire 37 jours après son opération. Le poids à cette époque est de 40 kilogr.

Elle revient au mois d'octobre. Elle pèse 51 kilogr. Elle peut manger de tout sans douleurs ni vomissements. Cependant, de temps en temps, tous les quinze jours, elle a des crises caractérisées par des douleurs dans l'hypochondre gauche et des vomissements bilieux.

Nous l'examinons de nouveau le 15 février 1898. La malade a été certainement améliorée au début. Elle a engraissé et s'est fortifiée. Mais l'amélioration des troubles fonctionnels, douleurs et vomissements, a été de courte durée. Après une période d'une vingtaine de jours, elle a recommencé à vomir. Cependant ses vomissements, au lieu d'être continuels,

ont paru par crises de cinq à six jours espacées plus ou moins, mais de moins en moins à mesure que la date de l'opération s'éloignait. Actuellement, le 15 février, les crises sont très rapprochées. Elles présentent les caractères suivants : la malade est prise brusquement d'un malaise général avec céphalalgie et courbature. Puis des vomissements se montrent d'abord alimentaires, puis composés de bile presque pure. Il y a ainsi sept ou huit crises de vomissements par jour. Pendant ces périodes, la malade est brisée ; la constipation est opiniâtre ; il y a presque de l'anurie.

Sous l'influence de ces crises, la malade a de nouveau maigri.

Le 15 février elle est sondée à jeun. On retire un peu de bile pure, puis après lavage une plus grande quantité de bile.

2e *Examen de l'estomac* par le Dr SOUPAULT. — Le liquide est neutre au tournesol. Il présente la réaction de Gmelin. Aucune des réactions du suc gastrique ; pas de stase alimentaire.

Repas d'épreuve retiré au bout d'une heure.

Liquide très foncé couleur de bière brune, assez limpide. Il contient des débris de pain et présente la réaction du sucre. Mais on ne peut obtenir sur ce liquide très foncé aucune des réactions colorantes caractéristiques du suc gastrique.

L'acidité est de 0,34 pour 1000 avec la phénophtaléine, tandis que le tournesol donne une réaction neutre. Chlore total = 2,804. Chlore fixe = 2,599. Chlorhydrie = 0,205.

Insufflation facile. Le pylore est continent.

L'estomac n'est pas dilaté.

La malade subit au commencement de mars une seconde opération. *Entéro-anastomose* par M. HARTMANN, pour remédier à ces vomissements bilieux.

A partir de ce moment, tous les troubles disparaissent. La malade ne souffre plus du tout, ne vomit plus ni aliments ni bile et son état devient tout à fait bon. Elle n'a que quelques malaises gastriques peu prononcés, survenant de temps en temps.

Un premier cathétérisme, fait six semaines après l'opération, ramène un peu de bile.

Mais une nouvelle exploration faite le 20 octobre 1898, c'est-à-dire sept mois après l'opération, montre que la bile ne revient plus dans l'estomac.

En fin décembre 1898, nous revoyons la malade qui va toujours très bien.

La question nous semble donc actuellement tranchée. Chez les dyspeptiques rebelles au traitement médical, quel que soit le type chimique de l'estomac, la gastro-entérostomie donne des résultats, non seulement immédiats mais encore éloignés, excellents s'il existe des signes de spasmes pyloriques.

Il en est de même dans les *ulcères en voie d'évolution*. Les faits de Doyen (1), de Küster (2), de Cahn (3), d'Albin Lambotte (4), de

(1) DOYEN. *Traitement chirurgical des affections de l'estomac*, Paris, 1894, passim.

(2) KÜSTER. Neuer Beitrag zur operativen Behandlung des Magengeschwürs. *Centr. f. Chir.*, Leipzig, 1894, p. 1255.

(3) CAHN. Gastro-enterostomie wegen schmerzhaften Magengeschwürs ohne Stenoseerscheinungen. *Berlin. klin. Woch.*, 1895, p. 609.

(4) LAMBOTTE (ALBIN). Un cas de gastro-entérostomie pour ulcère du pylore. *Annales de la Société belge de chirurgie*, Bruxelles, 15 avril 1896, t. IV, p. 27.

Parker (1), de Carle (2), de Tuffier (3), et de Tricomi (4), etc., sont là pour le prouver.

Dans certains cas même, on a vu de véritables *tumeurs inflammatoires* disparaître après la gastro-entérostomie. Chaput (5), Mauclaire (6) en ont publié des exemples.

La gastro-entérostomie combinée à l'occlusion de l'ulcère perforé peut de même amener une guérison définitive, comme en témoignent les deux observations suivantes :

Obs. XV. — *Ulcère de l'estomac. Péritonite suppurée circonscrite. Gastro-entérostomie. Guérison.* — Mme G..., 56 ans, journalière, entre le 24 janvier 1897, à l'hôpital Bichat.

Elle dit avoir depuis quatre ans des maux d'estomac. Auparavant elle digérait bien. Cependant il y a une quinzaine d'années, elle a eu pendant trois ans environ des vomissements survenant seulement après son petit déjeuner du matin, ne s'accompagnant ni de douleurs ni de phénomènes dyspepsiques, vomissements regardés comme nerveux.

Depuis quatre ans donc, elle souffre dans le creux de l'estomac. Elle a aussi des vomissements. Ces phénomènes se montrent par crises fréquentes qui l'obligent souvent à interrompre son travail.

Il y a cinq mois, la maladie s'est aggravée. Il survient subitement une douleur vive dans l'abdomen, avec vomissements bilieux et alimentaires. Au bout de plusieurs jours, cessation brusque de la douleur, suivie d'une sensation de bien-être. Le lendemain, subictère, urines rouges. Tout cela persiste plusieurs jours, puis tout rentre dans l'ordre.

Au mois de juin la même crise se reproduit. La malade se décide alors à entrer à l'hôpital.

On la trouve très amaigrie, fébricitante (T. au-dessus de 38°). Son poids est de 43 kilog. Elle a des vomissements bilieux continuels et de vives douleurs au creux épigastrique jusqu'au 4 juillet. A ce moment les troubles s'amendent et l'on peut examiner la région stomacale.

On note une tuméfaction de l'estomac, qui au toucher est dur, douloureux paraissant adhérent à la paroi. Dans le sens vertical cette tuméfaction commence à deux travers de

(1) Parker. The operative treatment of ulcer of the stomach with report of a recent successful case. *Annals of surgery*, Philad., 1896, t. I, p. 733.

(2) Carle. *Riforma medica*, Napoli, 1897, passim, et Carle et Fantino. Beitr. z. Path. u. Therapie des Magens. *Archiv f. klin. Chir.*, Berlin, 1898, t. LVI, p. 1 et 217.

(3) Tuffier. Trois gastro-entérostomies pour ulcère simple de l'estomac avec hématémèses ou péritonite. *Bull. et mém. de la Soc. de chir.*, Paris, 1897, p. 795.

(4) Tricomi. Contributo clinico alla cura radicale dell'ulcera simplice gastrica in corso di evoluzione. *Riforma medica*, Napoli, 1899, t. I, p. 326, 339, 350. Tricomi a opéré 21 cas par la gastro-entérostomie ; il a eu 19 guérisons opératoires et fonctionnelles, 1 guérison opératoire suivie de mort rapide, 1 mort par péritonite circonscrite de l'arrière-cavité des épiploons.

(5) Chaput. Gastro-entérostomie pour un ulcère gastrique avec tumeur. Guérison. Disparition de la tumeur et des troubles digestifs. *Bull. et mém. de la Soc. de chir.*, Paris, 1898, p. 126.

(6) Mauclaire. Rapport de Hartmann. *Ibidem*, 1899.

doigt au-dessus de l'ombllic ; elle s'arrête à deux travers de doigt de l'appendice xiphoïde. Dans le sens transversal, elle s'étend du rebord costal droit au rebord costal gauche.

L'observation a malheureusement été prise incomplètement et nous ne savons rien des dimensions et des fonctions de l'estomac.

Constipation opiniâtre. Urines des 24 heures, un litre contenant 15,65 d'urée.

Opération, le 27 juillet 1897, par M. TERRIER.

Laparotomie médiane, de l'appendice xiphoïde à l'ombilic. Sous la paroi, on trouve le péritoine induré, en raison des adhérences étendues que présente le foie à la paroi abdominale. On pratique alors une incision de dégagement perpendiculaire à la précédente et en son milieu, allant jusqu'au bord externe du droit de l'abdomen du côté gauche. Des adhérences épiploïques sont décollées et sectionnées. Puis, la face antérieure de l'estomac, adhérente à la paroi au-dessous du foie, et adhérente à la face postérieure du lobe carré, est décollée avec beaucoup de peine. On aperçoit alors au voisinage du pylore un petit abcès. Ce foyer est compris entre la paroi abdominale et l'estomac perforé à ce niveau, très près du pylore. L'estomac est notablement dilaté. On s'assure que la fistule conduit dans l'estomac en y introduisant une bougie. Le doigt de l'opérateur refoulant la paroi stomacale lui permet de suivre les connexions de la sonde, c'est-à-dire de l'ouverture avec le pylore.

Le trajet est curetté, puis fermé à la soie fine.

On pratique ensuite la gastro-entérostomie antérieure précolique.

La malade vomit souvent dans la journée de l'opération, et presque tous les jours suivants, soit des aliments, soit de la bile. Elle urine bien et la température est à peu près normale. Le pouls est un peu fréquent. Malgré cela la malade se lève et peut manger. Elle part pour le Vésinet le 14 août. A ce moment elle pèse 40 kilogr.

Elle revient le 21 novembre, quatre mois après l'opération. Elle ne souffre pas, mais il lui arrive assez souvent de vomir ses repas. Les vomissements surviennent par crises espacées de 8 à 9 jours, et durant elles-mêmes deux ou trois jours, pendant lesquelles elle ne peut rien supporter. Ces vomissements s'accompagnent de douleurs et d'une tension épigastrique très pénible, qui ne se calme qu'après l'évacuation de l'estomac. Malgré cela elle a augmenté de 4 kilogr. depuis la dernière pesée.

A l'examen local, la tuméfaction épigastrique a totalement disparu, sauf peut-être en un point très limité sous les fausses côtes gauches.

L'estomac paraît normal comme dimensions.

19 décembre 1897. Poids, 46 kilogr. Les douleurs ont presque complètement disparu. Les vomissements se font de plus en plus rares. L'appétit est excellent, mais la malade mange peu, car les digestions sont un peu laborieuses, et donnent lieu à des régurgitations acides.

Elle est examinée le 22 décembre au point de vue des fonctions gastriques.

Exploration gastrique, par le Dr SOUPAULT. — La malade n'est pas à jeun ; elle a mangé ce matin à 6 h. et demie un peu de café au lait. Sondé à 9 h. et demie, l'estomac est vide d'aliments. On n'y trouve qu'une très petite quantité de bile. Un lavage ultérieur ne ramène pas d'aliments, mais ressort fortement teinté de bile. Le premier liquide retiré était acide au tournesol et faisait virer le vert brillant et légèrement le Gunzbourg. Il y avait donc un peu de sécrétion acide, de gastrosuccorrhée.

Il est administré un repas d'épreuve que l'on extrait au bout d'une heure. Le liquide retiré est très vert, fortement mélangé de bile, ayant l'odeur normale. Quantité assez abondante, environ 258 centim. cubes. Le résidu solide ne contient que du pain, sans

aliments datant des repas antérieurs. Le liquide filtré fait virer le vert brillant et le Gunzbourg assez fortement. Réaction des peptones très nette. L'eau iodée indique la présence d'achroo-dextrine. Le sucre est abondant.

Acidité totale, 1,78 p. 1000. Chlore total, 4,65 p. 1000. Chlore fixe, 2,66 p. 1000. Chlorhydrie, 1,99.

L'estomac insufflé ne dépasse pas l'ombilic.

J'ai examiné de nouveau cette malade le 17 octobre 1898. Elle n'a eu, depuis que je l'ai vue l'an dernier, que d'insignifiants malaises. Son état général est excellent : elle est très forte, peut faire son métier sans se fatiguer. Elle pèse 59 kilog. et a une mine excellente.

A jeun, on retire environ 30 centim. cubes d'un liquide verdâtre, filant, mousseux, contenant d'épaisses mucosités, sans aucun aliment. Ce liquide, qui filtre très lentement, est blanchâtre après filtration. Il ne produit aucune réaction avec le vert brillant et le rouge Congo. Il ne contient pas d'acide lactique. Les réactions des peptones, de la dextrine, du sucre manquent. C'est donc un liquide muqueux, absolument neutre.

A remarquer que, comme précédemment, il n'y avait pas de bile dans l'estomac. Immédiatement après et sans lavage consécutif, je donne un repas d'épreuve d'Ewald que je retire en partie 1 heure, en partie 1 heure et demie après l'ingestion.

Le liquide de la première extraction vient assez facilement et abondamment. Sa coloration est très blanche, le pain est très divisé, mais il y a beaucoup de mucus. Le liquide filtré est blanc et limpide comme de l'eau.

Vert brillant et Congo = aucune réaction. Peptones = aucune réaction. Acide lactique = réaction légère positive. Sucre abondant. Eau iodée = aucune réaction.

Acidité totale = 1,10 p. 1000. Chlore fixe = 1,56. Chlore total = 2,14 ; Chlorhydrie = 0,58.

2e extraction. Liquide moins abondant, venant plus difficilement. Il faut employer l'aspirateur. Le liquide a le même aspect que le précédent avant et après filtration.

Le vert brillant et le Congo virent nettement, mais faiblement.

Le Gunzbourg ne donne pas la réaction de HCl libre.

La réaction de l'acide lactique est douteuse.

Peptones = réaction moyenne. L'eau iodée révèle de l'achroo-dextrine. Le sucre est abondant.

L'acidité totale est de 1, 40 p. 1000. Chlore fixe = 2, 25. Chlore total = 3, 31. Chlorhydrie = 1,06.

L'hypochlorhydrie est manifeste. Le chimisme gastrique depuis un an est notablement abaissé.

Obs. XVI. — *Ulcère de l'estomac perforé. Péritonite purulente circonscrite. Gastro-entérostomie. Guérison.* — Mme Anne P..., lingère, entre le 2 juillet 1897 dans le service de M. le professeur Terrier, se plaignant de violentes douleurs au creux de l'estomac, avec vomissements fréquents.

La malade souffre depuis le mois de mai 1895, et son état est tel qu'elle a depuis cette époque été obligée de quitter son métier. Pas d'appétit. Après le repas, douleurs très violentes dans l'épigastre et l'hypochondre gauche survenant très rapidement et suivies de vomissements d'une heure et demie à deux heures après l'ingestion alimentaire. Après le repas du soir les vomissements étaient en général plus tardifs.

Elle est toujours soulagée par le vomissement.

Ces crises douloureuses sont au début intermittentes, puis se rapprochent et sont plus longues.

En 1866, elle entre à Beaujon, dans le service de M. Achard. L'analyse du suc gastrique décèle de l'hyperchlorhydrie. L'introduction de la sonde, difficile et douloureuse, aurait déterminé le lendemain quelques vomissements contenant du sang rouge. Elle reste à Beaujon pendant trois mois sans amélioration. Elle maigrit considérablement. En septembre 1896 la malade va au Vésinet. Les douleurs reprennent avec une nouvelle intensité : irradiations douloureuses au niveau du rachis et dans tout le thorax. Puis un jour vomissement d'un verre de sang rouge. Le médecin du Vésinet constate l'existence d'une tumeur épigastrique.

Depuis ce moment la malade a des alternatives d'aggravation et d'amélioration. Au mois de juin dernier, elle entre dans le service du Dr Benjamin Anger qui l'envoie à M. le professeur Terrier.

État actuel. — La malade se plaint toujours des mêmes symptômes; les douleurs deviennent de plus en plus intolérables et à peu près continuelles. La malade est très amaigrie. Son poids est de 45 kilogr. au lieu de 65. Le teint est terreux, mais non pas jaune paille. Température normale.

Constipation opiniâtre. Urines, 2 litres ne contenant que 7 grammes 68 d'urée.

L'examen du ventre permet de voir et de sentir une tuméfaction dure dans la région épigastrique. Cette tuméfaction est à peu près médiane; elle s'étend inférieurement jusqu'à un doigt de l'ombilic et mesure jusqu'à 5 ou 6 centimètres de large. Elle paraît adhérer à la paroi et ne suit pas les mouvements de la respiration. Au-dessous de cette tumeur, on perçoit facilement le bruit de clapotage.

L'estomac n'a pas été insufflé.

Il n'a pas été fait d'exploration méthodique par la sonde, ni d'analyse du suc gastrique.

On essaie de remonter la malade par des injections de sérum artificiel.

Traitement. Régime lacté qui n'empêche pas les vomissements.

Opération. — La malade est opérée le 24 juillet 1897 par M. Terrier.

Laparotomie médiane. Incision faite du voisinage de la pointe de l'appendice xiphoïde jusqu'au-dessous de l'ombilic.

Incision perpendiculaire à la précédente, en son milieu, du côté gauche, allant jusqu'à la limite externe du droit de l'abdomen.

On découvre immédiatement la face antérieure de l'estomac très dilaté. Cette paroi est épaissie, adhérente à la paroi abdominale dans l'étendue de trois ou quatre travers de doigt.

Les adhérences sont décollées avec prudence.

On tombe alors sur une petite poche purulente, grosse comme une petite noisette, au-dessous de laquelle se trouve un trajet pénétrant dans la paroi de l'estomac et de la dimension du petit doigt. Une sonde en gomme introduite dans la cavité puis dans le trajet pénètre dans l'estomac.

Le trajet est curetté aussi profondément que possible. Un premier surjet à la soie fine est fait sur la paroi stomacale pour oblitérer l'orifice. Un second surjet à la soie fine est exécuté par-dessus le précédent pour invaginer dans l'estomac la portion de la paroi correspondant à l'ulcère. Le pylore est exploré et paraît sain.

On pratique néanmoins une gastro-entérostomie antérieure précolique. L'intestin est juxtaposé à la paroi antérieure de l'estomac, au-dessous de l'ulcère, et dans une portion tout à fait saine.

Avant de fermer la paroi abdominale, on en résèque une portion dans la région où elle adhère à l'estomac, pour en faire l'examen histologique.

Les *suites opératoires* sont d'abord assez mauvaises. Le jour de l'opération, la malade vomit quatre fois dans les vingt-quatre heures. Les jours suivants, pas de vomissements jusqu'au 30 juillet où elle a des vomissements bilieux et alimentaires, de même le lendemain. Un lavage d'estomac fait cesser ces troubles.

A partir de ce moment, état excellent.

Le 20 août, la malade, en fort bon état, part pour le Vésinet. La tuméfaction épigastrique a notablement diminué.

Au Vésinet, la malade se trouve très fatiguée de son voyage. Elle est reprise de vomissements pendant cinq jours. De nouveau aussi douleurs dans le côté gauche et à l'épigastre, qui ont duré jusqu'au 15 septembre, époque où ces phénomènes ont disparu ; la malade reprend des forces, elle ne prend que du lait, des œufs, du jus de viande qui sont bien tolérés.

Le 1er octobre, la malade peut manger de tout sans aucun malaise, elle engraisse rapidement et, le 22 octobre, elle a engraissé de 9 kilogr. depuis sa sortie de l'hôpital.

Le 1er novembre, elle reprend son travail. Elle pèse 54 kilogr.

La cicatrice est en parfait état. La tumeur épigastrique a en grande partie disparu. On sent encore un peu de résistance sous le bord costal gauche.

Le 13 décembre, *exploration gastrique* par le Dr SOUPAULT.

La malade ne souffre plus. Cependant elle est obligée de surveiller sa nourriture. Elle a encore quelques aigreurs à jeun, et surtout après le repas. Elle a aussi quelques gaz. Mais ces troubles dyspeptiques sont à peine ébauchés ; ils sont d'ailleurs assez irréguliers et se montrent de préférence après un excès alimentaire.

Depuis l'opération, elle a engraissé de 13 kilogr. Les selles sont régulières et normales. Urines environ un litre et demi. Quantité d'urée, 26 gr., 901 par vingt-quatre heures.

Voici ce que m'a permis de constater l'examen de l'estomac.

L'insufflation se fait bien. L'estomac ne paraît pas dilaté. La grande courbure ne dépasse pas l'ombilic et la ligne costo-ombilicale.

Les résultats fournis par le cathétérisme sont les suivants :

L'estomac est sondé à jeun le 13 décembre 1897.

On retire de l'estomac un liquide blanc, trouble, muqueux, sans traces reconnaissables d'aliments.

Ce liquide, assez abondant, mesure 175 centimètres cubes.

Il présente toutes les réactions qualitatives du suc gastrique. Il fait virer le Gunzbourg et le vert brillant au vert jaune. La réaction des peptones est faible au point d'être douteuse. L'eau iodée et le Fehling à chaud ne donnent aucune réaction.

L'acidité totale est de 1,42 pour 1000. Chlore total = 3,59. Chlore fixe = 1,86. Chlore libre = 1,11. Chlore combiné = 0,62. Il s'agit donc d'un *liquide de gastrosuccorrhée*.

On ne pratique après cet examen aucun lavage, mais on administre immédiatement un repas d'épreuve ordinaire qui est retiré au bout d'une heure.

La quantité retirée est abondante, 275 centimètres cubes. L'acidité en est faible au tournesol. Le vert brillant et le Gunzbourg ne virent pas. Les peptones manquent totalement. La réaction du sucre est très forte.

L'acidité mesurée à la phénolphtaléine = 0,405 pour 1000. Chlore total = 1,86. Chlore fixe = 1,24. H + C = 0,82.

Ces résultats indiquant un état d'hypopepsie intense coïncidant avec de la gastrosuccorrhée m'ont paru des plus bizarres ; aussi j'ai procédé quelques jours après, le 25 décembre, à une nouvelle exploration.

A jeun le cathétérisme a retiré quelques centimètres cubes d'un liquide présentant les réactions qualitatives du suc gastrique, d'une acidité de 1,50 pour 1000.

Un repas d'épreuve ordinaire retiré de l'estomac une heure après m'a donné les résultats suivants :

Couleur, odeur et aspect habituels des repas d'épreuve. Liquide très muqueux.

Quantité = moyenne abondance.

Très peu acide au tournesol. Ne fait pas virer le vert brillant, ni le Gunzbourg. Les peptones manquent. Le sucre est très abondant.

L'acidité totale est de 0,44 pour 1000. Chlore total = 2,48. Chlore fixe = 1,61. H + C = 0,87.

Ces résultats sont sensiblement identiques à ceux de la première expérience. Le chiffre du chlore est cependant un peu plus élevé.

J'ai refait une troisième expérience, mais en retirant le repas d'épreuve seulement au bout d'une heure et demie. Les résultats ont été tout différents.

Examen du 27 décembre 1897. — La malade, sans cathétérisme préalable, a pris un repas d'épreuve et a été sondée une heure et demie après.

Quantité de liquide retirée : 200 centimètres cubes, assez fluide, de coloration blanche. Les réactions du vert brillant et du Gunzbourg sont positives. Les peptones sont assez abondantes ainsi que le sucre.

L'acidité totale est de 2,20 pour 1000. Chlore total = 3,05. Chlore fixe = 1,30. Chlore libre = 0,81. Chlore combiné = 1,47.

C'est donc très nettement un liquide hyperchlorhydrique.

Il y avait un retard notable de la sécrétion gastrique expliquant cette hypopepsie des liquides retirés au bout d'une heure.

Dans cette observation, outre ce que je viens de dire du chimisme gastrique, il est à remarquer que je n'ai pas constaté de retour de la bile.

Le 28 septembre 1898, la malade nous écrit de Bagnères-de-Bigorre qu'elle va très bien, digère tout ce qu'elle prend et pèse 60 kilogrammes.

Tous ces points sont, croyons-nous, acquis aujourd'hui. Ce n'est toutefois pas dans ces diverses affections qu'on a le plus souvent à étudier les résultats éloignés de la gastro-entérostomie. Ceux-ci doivent surtout être envisagés dans les *sténoses pyloriques*, cancéreuses ou non cancéreuses.

3° Résultats généraux de la gastro-entérostomie dans les sténoses pyloriques.

Comme nous l'avons dit à propos des résultats de la gastro-entérostomie envisagés d'une manière générale, le résultat le plus frappant de

l'opération c'est *la disparition*, ou tout au moins *l'atténuation considérable des troubles subjectifs*. Même dans les cas très rares où l'état général ne se relève pas, on voit cesser les douleurs, les aigreurs, les éructations et les vomissements.

Presque toujours l'appétit revient en même temps que ces phénomènes disparaissent; les malades peuvent manger des aliments de toutes sortes.

Chez quelques-uns seulement, il persiste des aigreurs, de la pesanteur épigastrique, des douleurs assez vives. Deux de nos opérés ont présenté des vomissements après l'opération; encore faut-il ajouter que ces troubles, du reste bien moins marqués après qu'avant l'opération, étaient dus à l'existence d'une péritonite localisée par perforation d'ulcère. Les signes de la lésion péritonéale s'ajoutaient à ceux de la gastropathie et ne pouvaient par conséquent disparaître immédiatement à la suite de la gastro-entérostomie. Ils s'atténuèrent progressivement, les malades allèrent de mieux en mieux et, au bout de 15 à 18 mois, l'état de la santé était devenu excellent. (Obs. XV et XVI.)

L'existence de troubles gastriques, consécutifs à la gastro-entérostomie, bien que manquant chez nos malades, a été signalée par un certain nombre d'observateurs.

Hayem relate une observation où les troubles persistèrent dans une certaine mesure, et incrimine un mauvais fonctionnement de la bouche gastro-intestinale, mettant obstacle à l'évacuation régulière de l'estomac. Guedj, Mintz, Rosenheim rapportent des faits analogues.

Il est très vraisemblable que, dans un certain nombre de cas, la disposition de la bouche ne permet pas une évacuation facile du contenu stomacal; or, une opération bien conduite permet d'éviter ces accidents.

En même temps qu'on voit disparaître les troubles subjectifs, on constate une *amélioration très nette dans l'état général* des opérés.

Le *léger mouvement fébrile*, qui existe chez certains de ces malades avant l'opération, disparaît après elle. Les symptômes d'infection gastrique cessent à la suite de la gastro-entérostomie tout comme les poussées fébriles de certains dyspeptiques cèdent à une purgation ou à un lavage de l'estomac.

Le poids augmente et les forces reviennent, et cela pour toutes les catégories de malades; cependant, il importe d'établir une distinction entre les sténoses bénignes et les sténoses malignes.

Les malades atteints de sténoses bénignes (et par sténoses bénignes il faut entendre toutes celles qui ne sont pas dues à un cancer), une fois la guérison opératoire assurée, se rétablissent et engraissent avec une rapidité surprenante. Il n'est pas rare de noter en deux ou trois mois des augmentations de 10 à 15 kilogr. En même temps, les forces reviennent, la teinte terreuse et l'anémie disparaissent et l'on observe en quelques mois le retour à une santé parfaite. Cette guérison se maintient pendant des années, indéfiniment; tous les auteurs sont d'accord sur ce point. Le résultat est donc presque toujours parfait pour les sténoses bénignes.

La santé redevient telle que l'on a pu voir, après l'opération, une grossesse évoluer normalement (1).

Pour les sténoses d'origine cancéreuse, il n'en va pas tout à fait de même. Sans doute, dans certaines observations le résultat est extrêmement satisfaisant, et comme dans les sténoses bénignes, l'état général redevient tout à fait bon. Les malades engraissent considérablement, ils prennent des couleurs et ils ont assez de forces pour reprendre des occupations et des travaux pénibles. Mais c'est assez exceptionnel, et dans la grande majorité des cas, les résultats sont moins brillants.

L'amélioration porte surtout sur l'augmentation du poids du corps, qui parfois peut être considérable : un de nos malades avait gagné 16 kilogr. en deux mois. Pour d'autres, l'engraissement, quoique moins rapide, est encore très appréciable. Plus rarement le poids ne varie pas ou augmente à peine.

En général les cancéreux opérés de gastro-entérostomie ne récupèrent pas toutes leurs forces; ils se fatiguent vite, s'essoufflent facilement, sont incapables d'un effort soutenu et d'un travail pénible. Enfin l'anémie ne disparaît pas; le teint reste terreux ou jaune paille; les muqueuses sont pâles. Il n'existe que peu d'exceptions à cette règle. C'est que,

(1) SLASSIAH. Pregnancy after gastro-enterostomy. *Brit. med. J.*, London, 1893, t. II, p. 943.

dans les sténoses cancéreuses, l'anémie, la perte des forces et la déchéance de l'organisme ne reconnaissent pas pour cause unique l'obstruction du pylore et l'inanition qui en résulte.

Le cancer par lui-même est une cause puissante de consomption, soit qu'il y ait des métastases secondaires, soit qu'il s'agisse de résorption de toxines sécrétées par la tumeur, ou plus simplement d'un empoisonnement résultant de l'infection secondaire de l'ulcération cancéreuse.

Känsche a cependant signalé une augmentation du taux de l'hémoglobine après une gastro-entérostomie faite par Mikulicz chez un cancéreux.

Quoi qu'il en soit de la théorie, en fait, les gastro-entérostomisés pour sténose cancéreuse du pylore perdent bientôt le poids qu'ils avaient acquis. Ils se cachectisent lentement, et finissent par arriver plus ou moins vite à la consomption.

La mort survient de différentes façons : elle peut être due à la propagation du cancer au foie ou au péritoine. Les hémorrhagies et les perforations se produisent plus rarement. Souvent les malades sont enlevés par la tuberculose ou meurent de cachexie, avec affaiblissement progressif, sans souffrances, continuant à se nourrir sans aucun malaise. Dans aucune de nos observations, nous n'avons noté un retour des troubles subjectifs.

La mort survient à échéance variable : il est probable que la durée de la survie après l'opération dépend avant tout de l'état de la tumeur et de la déchéance de l'organisme à ce moment. L'étude de nos observations nous montre des survies de 14 mois, 11 mois, 6 mois, 4 mois et demi, 4 mois, 3 mois ; en moyenne environ 6 mois et demi.

Ces résultats concordent avec ceux des autres opérateurs, qui se sont occupés de la chirurgie stomacale.

Dubourg (de Bordeaux) publie six gastro-entérostomies pour cancer mortes du quatrième au sixième mois (1) ; Kappeler a une survie moyenne de 5 mois et quelques jours (2) ; Dreydorff donne une survie moyenne de

(1) Dubourg. La gastro-entérostomie dans les sténoses simples du pylore. *11e Congrès français de chirurgie*, Paris, 1897, p. 50.

(2) Kappeler. Erfahrungen über Gastro-enterostomie. *Deutsche Zeitschrift f. Chir.*, Leipzig, 1898, t. XLIX, p. 124.

7 mois (1); Mikulicz voit ses malades mourir au bout de 27, 12 et demi, 11, 6, 5, 5, 5 mois, soit 9 mois et demi (2); Czerny au bout de 8 mois en moyenne (3).

Quelques auteurs, ont, il est vrai, publié des survies considérables, Lücke 3 ans, Ewald 3 ans, Ahlsfeld 3 ans et demi, König 4 ans. Haberkant sur 58 gastro-entérostomies pour cancer, note 12 survies de plus d'un an (4), et tout récemment Stendel, publiant les résultats de la clinique d'Heidelberg, relate quatre observations de malades diagnostiqués carcinomes à cause de métastases ganglionnaires et d'adhérences pancréatiques, vivant encore après 3 ans et demi, 4 ans, 5 ans, 5 ans et demi écoulés (5).

On peut se demander si, pour ces très longues survies, le diagnostic porté a été vraiment bien exact et si l'on n'a pas pris pour un cancer un ulcère calleux formant tumeur.

Cette erreur est très facile à commettre pendant une opération, et même sur la table d'autopsie le diagnostic peut être impossible à l'œil nu; seul le microscope permet d'affirmer la nature de la lésion.

Quant aux cas, comme celui d'Ahlsfeld, où l'autopsie faite 3 ans et demi après l'opération a permis de constater l'existence du cancer, ils peuvent s'interpréter par la greffe secondaire d'un cancer sur une cicatrice d'ulcère, greffe qui n'est pas très rare (6).

4° État fonctionnel et chimique de l'estomac après la gastro-entérostomie.

Après la gastro-entérostomie surviennent dans l'état fonctionnel de l'estomac et dans son chimisme une série de modifications.

(1) Dreydorff. *Beitr. z. klin. Chir.*, Tübingen, 1894, t. XI, p. 333.

(2) Mikulicz. Bericht uber 103 Operationen am Magen. *Archiv f. klin. Chir.*, Berlin, 1896, t. LI, p. 9.

(3) Czerny. Therapie der krebsigen Stricturen des Œsophagus, des Pylorus und des Rectum. *Berlin. klin. Woch.*, 1897, p. 762 et 779.

(4) Haberkant. Ueber die bis jetz erzielten unmittelbaren und weiteren Erfolge der verschiedenen Operationen am Magen. *Archiv f. klin. Chir.*, Berlin, 1896, t. 41, p. 484 et 861.

(5) Stendel. Die neueren Magenoperationen in der Czerny'schen Klinik und die bisherigen Dauerfolge. *Archiv f. klin. Chir.*, Berlin, 1898, t. LVII, p. 459.

(6) Voir Mathieu. *Bull. et mém. de la Soc. méd. des hôpitaux*, Paris, 5 août 1897, p. 1082. — Chaput. *Idem*, p. 1164. — Dieulafoy. *Clinique médicale de l'Hôtel-Dieu*, Paris, 1898, p. 249.

1° *Capacité de l'estomac.* — Après la gastro-entérostomie l'estomac dilaté revient sur lui-même.

Le fait a été souvent vérifié dans des autopsies. Il peut être constaté sur le vivant soit par l'insufflation de l'estomac avec la sonde, soit par l'ingestion de poudres effervescentes (1).

Toujours l'estomac se rétracte après la gastro-entérostomie, mais il le fait plus ou moins complètement et plus ou moins vite suivant les cas.

Cette rétraction est rapide et considérable lorsque la sténose pylorique est serrée et qu'elle s'est produite rapidement. En pareil cas on voit l'estomac revenir sur lui-même avant l'opération, à la suite de la simple évacuation de son contenu par la sonde ; ce fait s'observe surtout dans les sténoses cancéreuses ; il est lié à la rapidité de l'évolution des rétrécissements cancéreux du pylore et non à la nature de la maladie, car on le constate dans les rétrécissements cicatriciels à marche rapide, tels que ceux qui succèdent aux brûlures du pylore (2).

Obs. XVII. — *Rétrécissement cicatriciel suite de brûlures. Gastro-entérostomie antérieure précolique. Rétraction immédiate de l'estomac. Mort par tuberculose pulmonaire trois ans plus tard.* — J. M..., 50 ans, se verse le 2 août 1894, quelques instants après son repas du soir, un verre d'acide chlorhydrique, croyant tenir une bouteille de cidre. A peine a-t-il commencé à boire qu'il éprouve une douleur violente et s'aperçoit de sa méprise. Presque immédiatement après surviennent des vomissements alimentaires qui se répètent et durent la nuit entière. Pour calmer les douleurs et aider la production des vomissements, le malade boit du reste abondamment. En même temps que les vomissements et presque aussitôt après l'ingestion du liquide corrosif survient une diarrhée abondante.

L'œsophage, l'estomac et tout le ventre sont le siège de brûlures et de douleurs constrictives très violentes.

Les jours qui suivent l'accident, les vomissements diminuent, le malade peut prendre un peu de lait et d'eau de Vichy. Le même état persiste jusqu'au 12e jour. A ce moment se fait une gastrorrhagie si abondante qu'elle provoque un état lipothymique suivi presque aussitôt d'un vomissement sanguin abondant, puis, quelques heures plus tard, de selles abondantes, noirâtres, rappelant par leur aspect le marc de café.

Peu à peu tout semble s'arranger dans une certaine mesure et, six semaines après l'accident, le malade commence à prendre des œufs et un peu de viande crue qu'il vomit le plus souvent, mais qu'il garde quelquefois.

(1) Chauffard l'a constaté en recourant à la diaphanoscopie, procédé moins simple et moins précis que la distension de l'organe par des gaz.

(2) Peut-être aussi faut-il tenir compte de modifications dans la musculature stomacale accompagnant les gastrites chroniques ulcéreuses. Il y a là des recherches à faire.

Devant la persistance des phénomènes douloureux et dyspeptiques, devant l'amaigrissement progressif, il entre vers le milieu de novembre à l'hôpital Saint-Antoine, dans le service du professeur Hayem.

On lui fait des lavages de l'estomac. Le premier émerveille le malade et évacue une sorte de purée, de lie abondante; il est suivi d'un soulagement considérable. Les lavages sont continués quotidiennement et sont suivis de l'ingestion de sous-intrate de bismuth en suspension dans l'eau. Les douleurs sont diminuées, il n'y a plus de vomissements. Mais en somme le malade ne s'alimente pas, les matières ingérées étant enlevées chaque jour par le lavage. Son poids diminue progressivement, ses forces disparaissent ; aussi M. Hayem lui donne-t-il le conseil de recourir à une intervention chirurgicale.

26 décembre 1894. Le malade est très amaigri ; son poids est tombé, dans ces derniers temps, de 68 à 50 kilogrammes ; les chairs sont flasques; la peau a perdu son élasticité, et le pli, fait à la paroi de l'abdomen par le pincement, ne s'efface pas.

L'estomac se dessine à la vue, soulevant la paroi et formant une tuméfaction dont la forme et la situation changent d'instant en instant. Clapotement, succussion, sonorité stomacale très étendue, tout indique la dilatation de l'estomac.

Le malade, qui a continué les lavages, ne vomit plus, mais a toujours des éructations, moins fréquentes et moins aigres cependant qu'au début. Pendant la nuit, lorsqu'il se retourne, il sent assez souvent arriver jusque dans la bouche un flot de liquide aigre et très amer. Il y a toujours un peu de diarrhée. Peu de douleurs actuellement.

Le tube œsophagien passe facilement et le lavage ramène chaque fois une grande quantité de matières brunâtres mêlées de caséum. Les lavements alimentaires (peptones, jaune d'œuf, lait, benzonaphtol, laudanum) ne peuvent être gardés à cause de la diarrhée.

Nous suspendons pendant trois jours le lavage, *l'estomac se dilate progressivement au point de descendre jusqu'à 2 centim. du pubis.* Nous refaisons alors un lavage qui vide l'estomac d'une quantité de détritus. *Immédiatement après le lavage, nous constatons que l'estomac est revenu sur lui-même et qu'il s'arrête au niveau de l'ombilic.* Nous décidons dès lors de pratiquer une gastro-entérostomie.

Urines : 1,500 gr. par 24 heures; 14 gr. d'urée par litre; pas de sucre ni d'albumine. Poids = 49 kilogrammes.

Les antécédents du malade ne présentent que peu de choses à noter : Une fièvre typhoïde à 14 ans, une attaque de rhumatisme à 15 ans. Quelques habitudes alcooliques. Deux enfants vivants et bien portants.

3 janvier 1895. Après avoir fait un lavage de l'estomac, le Dr Bourbon, anesthésiste du service, chloroformise le malade.

Gastro-entérostomie antérieure précolique, par M. Hartmann. — Incision sus-ombilicale, contournant à gauche l'ombilic. Le ventre ouvert, nous réclinons l'épiploon à droite et saisissons, en dedans du côlon descendant, l'origine du jéjunum. Nous l'amenons avec l'estomac dans la plaie et le fixons à la face antérieure de ce dernier, à 3 centimètres au-dessus de la grande courbure, par un surjet séro-séreux à la soie circonscrivant la partie postérieure de l'incision. Nous incisons les deux cavités, stomacale et intestinale, et pratiquons un surjet muco-muqueux circulaire, laissant un drain au centre de notre fistule. Un deuxième surjet séro-séreux antérieur complète l'occlusion.

Pour éviter les tractions sur la suture, nous appliquons 4 fils de soie, en avant, affrontant la séreuse stomacale à la séreuse intestinale.

Réunion de la plaie pariétale par deux rangs de suture.

L'estomac avait une consistance un peu rigide, légèrement cartonnée, et sa surface était rosée, piquetée de rouge, contrairement à celle de l'intestin qui avait conservé son aspect normal.

Le soir de l'opération on donne au malade un lavement nutritif.

Dès le lendemain, il prend un demi-litre de lait. Les douleurs épigastriques et le pyrosis antérieur ont disparu.

Le 7 janvier, une garde-robe spontanée.

Le 9, nous commençons l'alimentation solide. La guérison se fait sans incidents autres qu'une poussée de grippe du 20 au 25 janvier.

Le 31 janvier, le malade pèse 55 kilogr. et quitte l'hôpital très bien portant.

La cicatrice, régulière, solide, a 8 centim. de long; l'appétit est bon, les selles sont régulières; il n'y a aucune douleur. Le clapotement stomacal ne dépasse pas l'ombilic.

Le 16 mai, le malade pèse 65 kilogrammes.

L'examen de la digestion gastrique chez ce malade a été pratiqué à diverses reprises dans le service du professeur Hayem, qui en a communiqué les résultats à la Société médicale des hôpitaux (1) :

« L'état gastrique de ce malade a été étudié une première fois avant l'opération par M. Babon, externe de mon service, et une seconde fois par mon chef de laboratoire, M. Carrion, quatre mois et demi après l'opération.

Première série d'examens, le 20 novembre 1894.

On commence par retirer le matin à jeun une certaine quantité de liquide dont la constitution est la suivante :

T = 0,277	H = 0	A = 0,290
F = 0,146	C = 0,131	α = 2,21
$\frac{T}{F}$ = 1,89	Réaction lactique.	

On pratique ensuite, après ingestion de repas d'épreuve, un examen en série continue.

Résultats :

Extraction partielle au bout de vingt-trois minutes.

T = 0,219	A = 0	A = 0,094
F = 0,146	C = 0,73	α = 127
$\frac{T}{F}$ = 1,50	Réaction lactique.	

Extraction partielle au bout de quarante-six minutes.

T = 0,229	H = 0	A = 0,110
F = 0,160	C = 0,069	α = 1,58
$\frac{T}{F}$ = 1,43		

Extraction partielle au bout de soixante-cinq minutes.

T = 0,240	H = 0	A = 0,125
$\frac{T}{F}$ = 0,134	C = 0,106	α = 1,18

(1) HAYEM. Que devient la digestion gastrique après la gastro-entérostomie? *Bull. de la Soc. méd. des hopitaux*, Paris, 14 novembre 1895, p. 703.

Extraction partielle au bout de quatre-vingt-douze minutes.

T = 0,228	H = 0	A = 0,133
F = 0,175	C = 0,053	α = 2,50
$\frac{T}{F}$ = 1,30		

Extraction partielle au bout de cent vingt minutes.

T = 0,219	H = 0	A = 0,141
F = 0,164	C = 0,055	α = 2,55
$\frac{T}{F}$ = 1,34		

Dernière extraction au bout de cent cinquante minutes.

T = 0,244	H = 0	A = 0,188
F = 0,167	C = 0,077	α = 2,44
$\frac{T}{F}$ = 1,46		

Deuxième série d'examens, le 16 mai 1895.
Pas de liquide à jeun.
Première extraction après vingt minutes.

T = 0,246	H = 0	A = 0
F = 0,164	C = 0,82	α = 0
$\frac{T}{F}$ = 1,5		

Peu de liquide, peu de résidus.
Deuxième extraction après quarante-huit minutes.

T = 0,301	H = 0	A = 0,024
F = 0,219	C = 0,082	α = 0,29
$\frac{T}{F}$ = 1,37		

Peu de liquide, peu de résidus.
Troisième extraction, après quatre-vingt-huit minutes.

T = 0,335	C = 0	A = 0,053
F = 0,226	C = 0,109	α = 0,48
$\frac{T}{F}$ = 1,48		

Peu de liquide, peu de résidus.

Le premier examen avait montré qu'il se faisait dans l'estomac une digestion pour ainsi dire indéfinie, mais faible, suivant une marche irrégulière. Ces résultats s'expliquaient facilement. La marche irrégulière et le défaut d'évacuation de l'estomac, par la sténose pylorique ; l'affaiblissement de la digestion par l'existence d'une gastrite interstitielle avec atrophie avancée des glandes, due soit à l'alcoolisme antérieur, soit à l'action directe du liquide caustique ingéré.

Le deuxième examen a permis d'obtenir du liquide gastrique jusqu'à la quatre-vingt-dixième minute environ.

Le liquide obtenu à chacune des extractions a été, il est vrai, peu abondant et peu riche en résidus. Mais le chlore total y a progressivement augmenté, tandis que le chlore organique s'y est maintenu à un chiffre voisin de 0,100, ce qui indique que l'estomac a accompli un certain travail. Celui-ci ne pouvait pas être plus accentué puisque la lésion glandulaire qui s'était révélée avant l'opération devait avoir persisté au moment du second examen.

Le 21 octobre 1896, la santé du malade, vingt et un mois après l'opération, est parfaite. Les fonctions de l'estomac et de l'intestin sont redevenues normales; l'appétit est bon; le malade mange de tout et ne souffre nullement de ses digestions.

Il recommence à s'adonner à l'alcoolisme.

Une tuberculose torpide qu'il traînait depuis longtemps progresse et il succombe à cette tuberculose le 18 juin 1897 sans avoir jamais éprouvé le moindre trouble du côté de l'estomac.

(Communication de son médecin, le Dr Depasse.)

Dans d'autres cas, la rétraction de l'estomac est, au contraire, lente à se produire et l'organe met plusieurs mois à reprendre sa capacité normale. Le fait arrive dans les dilatations consécutives à la cicatrisation lente d'ulcères pyloriques. L'élasticité de l'estomac a été vaincue lentement, graduellement mais bien plus complètement ; c'est ainsi qu'une bande de caoutchouc violemment étirée revient vite sur elle-même tandis qu'une élongation graduelle mais lente aboutit à une déformation permanente.

On a incriminé, pour expliquer les dilatations persistantes :

1° La mauvaise position de la bouche intestinale ou une coudure de l'intestin, empêchant l'estomac de se vider complètement (Hayem).

2° L'infiltration cancéreuse de l'organe mettant obstacle à sa rétraction (Mintz, Carle et Fantino).

Ce sont là choses que nous n'avons pas eu l'occasion de constater. Guedj relate dans sa thèse des faits de dilatations persistantes, mais on voit à la lecture des observations que, dans quelques cas, après la gastro-entérostomie persistaient des contractions péristaltiques de l'estomac, ce qui nous permet de conclure que l'opération avait été défectueuse. Une bouche bien établie met à l'abri de ces accidents. Quant à la gêne apportée au retrait de l'organe par l'infiltration cancéreuse, c'est une hypothèse en désaccord avec les faits, le cancer infiltré s'accom-

pagnant d'une rétraction très marquée de l'estomac et non d'une dilatation.

Au contraire, nous avons été frappés de l'importance d'une condition anatomique que l'on n'a guère mise en lumière jusqu'ici pour expliquer la persistance de dilatations, l'existence d'adhérences plus ou moins étendues qui fixent l'estomac dans une position vicieuse et l'empêchent de se contracter suffisamment pour expulser son contenu.

Continence du nouvel orifice. — En même temps qu'elle permet d'étudier les contours de l'estomac, l'insufflation fait constater la parfaite *continence du nouvel orifice*. L'insufflation se fait aussi facilement et aussi longtemps qu'avant l'opération ; l'introduction de gaz, même en quantité très abondante, n'arrive pas à forcer le passage dans l'intestin, et plusieurs malades, chez lesquels nous avions forcé la limite de distension de l'estomac, ont eu de très violentes éructations et même des vomissements en fusée, preuve que la pression gazeuse arrive plus rapidement à forcer le cardia que le nouveau pylore.

Nous n'avons observé que deux exceptions à cette règle et nous en avons relevé une due à Devic (de Lyon) dans la thèse de Mahaut : dans ces trois cas, on ne pouvait insuffler l'estomac, car le gaz passait immédiatement dans l'intestin et produisait une tympanite généralisée. Dans les trois observations, d'autres phénomènes démontraient également l'insuffisance du nouvel orifice.

En effet, dans le cas de Devic on put retrouver à l'autopsie, pratiquée un mois après l'opération, le bouton de Murphy encore en place dans la bouche anastomotique. De nos deux malades, l'un avait un reflux considérable de bile dans l'estomac, et chez le deuxième l'estomac évacuait très rapidement son repas d'épreuve, de sorte qu'au bout d'une heure on n'y trouvait plus d'aliments. La raison de ces exceptions est difficile à donner.

On a dit que l'occlusion du nouveau pylore était due à une sorte d'hypertrophie fonctionnelle portant surtout sur la tunique musculaire (Mintz, Dunin, Carle et Fantino, Guedj). Or c'est là une hypothèse que ne confirment pas nos recherches.

Les examens histologiques de gastro-anastomoses faits par Siegel,

par Soupault, par Bourbon ne montrent aucune hypertrophie musculaire autour de l'orifice, et la fermeture de celui-ci s'explique très bien par la contraction des fibres longitudinales de l'estomac, les fibres circulaires seules ayant été coupées par l'incision de la gastro-entérostomie.

La présence d'un néo-sphincter est donc bien inutile pour expliquer la continence de l'orifice. Dans l'état de vacuité de l'estomac, les deux lèvres sont accolées par suite de l'élasticité de la tunique musculaire, et aussi à cause de la tension modérée des parois de l'estomac. Mais que l'organe se contracte, l'orifice s'entr'ouvre et se laisse forcer sous l'influence de la poussée des aliments. Il est facile d'en faire l'expérience sur le cadavre.

Étude des fonctions motrices. — Il est évident que le transit alimentaire s'améliore considérablement chez tous les malades, puisqu'on voit cesser les vomissements, et que le relèvement de l'état général est la preuve du passage des aliments dans l'intestin. Mais si on étudie méthodiquement, à l'aide du cathétérisme, les fonctions motrices de l'estomac, on s'aperçoit que celles-ci s'exécutent plus ou moins bien selon les sujets, mais toujours d'une façon insuffisante. Jamais nous n'avons observé le retour complet à l'état normal, même chez les malades examinés plus d'un an après l'opération. Répétons que cette insuffisance motrice peut n'avoir d'ailleurs aucune conséquence fâcheuse sur l'état du sujet.

Si on pratique d'abord le cathétérisme, on constate que la stase gastrique persiste presque toujours pendant un certain temps après l'opération, et quelquefois même indéfiniment ; certes, celle-ci est bien moindre qu'avant la gastro-entérostomie, mais on la rencontre encore assez considérable, surtout chez certains sujets. Il nous a semblé même que la stase était plus tenace et les liquides de rétention plus abondants que les auteurs ne semblent l'admettre. Il est vrai que nous avons toujours pris soin, au cas où le cathétérisme pur et simple n'avait extrait que peu ou pas de suc gastrique, de pratiquer ensuite un lavage de l'estomac avec une certaine quantité d'eau. Cette précaution nous a semblé indispensable, en raison de ce fait que nous avions affaire à des estomacs incapables de se contracter énergiquement, même aux cas où,

revenus sur eux-mêmes, ils paraissaient de dimensions normales. Dans la plupart des observations, nous avons ainsi retiré de l'estomac des débris alimentaires délayés dans un volume de liquide plus ou moins considérable et mélangés à une quantité variable de bile. Cette stase alimentaire, assez abondante peu après l'opération, tend à diminuer de plus en plus avec le temps. Mintz affirme qu'au bout de 6 mois l'estomac est tout à fait vide à jeun ; d'autres auteurs sont du même avis (Dunin, Rosenheim, Siegel, etc.). Cependant cette règle n'est pas absolue, et si chez beaucoup de nos opérés nous avons trouvé l'estomac vide au bout d'un certain temps, chez quelques autres la stase a persisté presque jusqu'à la mort.

Enfin, dans deux observations nous avons trouvé à jeun un liquide de gastro-succorrhée constitué par un suc gastrique pur ou du moins non mélangé de débris alimentaires.

L'étude de la motricité après un repas d'Ewald montre aussi que la digestion gastrique se prolonge au delà des limites normales. On sait que l'estomac doit normalement être vide au bout d'une heure et demie; or, chez tous nos malades, il y avait encore, au bout d'une heure et demie, une abondante quantité de liquide très facile à extraire. Chez quelques-uns même, le volume du liquide retiré au bout d'une heure et demie était considérable. En employant la méthode de Mathieu pour estimer la quantité du liquide total resté dans l'estomac, nous avons noté dans beaucoup de cas une hypersécrétion manifeste. Mathieu a obtenu les mêmes résultats et Hayem a pu retirer plusieurs fois des restes d'un repas d'Ewald au bout de deux heures et deux heures et demie. Mintz, Dunin, Rosenheim, en donnant un repas plus abondant, ont constaté aussi le retard très marqué de l'évacuation stomacale. Carle et Fantino sont les seuls à admettre que « l'évacuation de l'estomac est accélérée ».

A quoi tient cette insuffisance de l'évacuation stomacale ? Il est probable que différents facteurs doivent entrer en ligne de compte.

Tout d'abord il faut invoquer l'atonie et la distension du muscle stomacal; il faut accuser aussi l'obstacle à sa contraction par les adhérences qui le fixent aux parties environnantes. La contraction de l'estomac est insuffisante; l'organe ne se vide que par regorgement, de sorte qu'il

reste toujours un bas-fond dans lequel se fait la stagnation. Pour remédier à cet inconvénient, il est bon de pratiquer l'anastomose au point le plus déclive du viscère ; et l'écoulement des liquides se fera ainsi plus aisément. D'autre part, il est incontestable, comme l'admet Hayem, que l'orifice de communication, par ses dimensions trop étroites, sa forme, sa direction, peut aussi être un obstacle au passage facile des aliments; la coudure de l'anse intestinale anastomosée produira le même résultat. On peut, à cet égard, observer toutes les variétés et tous les degrés.

Sécrétion. — La plupart des malades opérés de gastro-entérostomie présentent des modifications considérables du chimisme gastrique.

A jeun, en même temps que la quantité des liquides de rétention diminue dans des proportions considérables, le taux de son acidité s'abaisse très fortement. Dans le cancer, l'acidité étant due presque uniquement à des acides de fermentation, le liquide retiré à jeun est souvent neutre ou à peine acide, d'autant plus que, dans la très grande majorité des cas, il est mélangé d'une assez forte proportion de bile. Dans les sténoses bénignes, l'acidité due à l'acide chlorhydrique libre et combiné persiste quelquefois, quoique toujours atténuée ; mais il arrive souvent que l'acidité disparaît aussi ou s'abaisse à des chiffres minimes. Le mélange d'une certaine quantité de bile contribue certainement à ce résultat. Il faut aussi invoquer la diminution de la rétention, qui, en supprimant l'excitation permanente de la muqueuse de l'estomac, diminue aussi l'abondance et l'intensité de la sécrétion.

Le professeur Hayem attribue toute l'importance à ce dernier facteur : pour lui, s'il persiste à jeun un liquide acide, c'est que la nouvelle bouche stomacale ne permet pas encore bien l'évacuation de l'estomac. La rétention, nous en convenons volontiers, est un facteur très important de l'hypersécrétion stomacale, mais elle ne suffit pas à la provoquer (1). Nous considérons comme un facteur capital l'état de la muqueuse gastrique et des glandes qui y sont contenues. Dans les cas d'ulcère récent ou de gastro-succorrhée simple, la muqueuse contient des glandes pep-

(1) Voir à ce sujet : SOUPAULT. Un cas de gastrosuccorrhée. *Gazette hebdomadaire de méd. et de chir.*, Paris, 1897, p. 13.— ROUX. Syndrome de Reichmann. *Gazette des hôpitaux*, Paris, 1897, p. 607. — LINOSSIER. Maladie de Reichmann. *Semaine médicale*, Paris, 1898, p. 65.

tiques anatomiquement et fonctionnellement hypertrophiées. L'hypersécrétion du suc gastrique, favorisée par la rétention, en est cependant jusqu'à un certain point indépendante. Dans ces cas, la gastrosuccorrhée persiste après l'opération. Au contraire, dans les cas d'ulcère ancien, les éléments glandulaires sont en état d'hypofonction; beaucoup sont en voie d'atrophie. L'excitation des glandes, qui persistent, par des produits irritants suffit à produire l'hypersécrétion et l'hyperacidité. Après la disparition de cette irritation, les glandes, épuisées par un travail excessif, cessent de sécréter et tendent à s'atrophier. Aussi observe-t-on souvent la disparition de l'hypersécrétion ou tout au moins la diminution très marquée de l'acidité. Souvent ce résultat est obtenu à peine un mois après l'opération. Tantôt on ne l'obtient que graduellement et au bout d'un temps plus ou moins long. La malade de l'observation XV (1) présentait, 6 mois après l'opération, de la gastro-succorrhée à jeun : au bout de 18 mois, on trouvait encore du liquide à jeun, mais il était tout à fait inactif et simplement muqueux; les glandes s'étaient probablement atrophiées dans l'intervalle des deux examens. Pourquoi cette atrophie progressive se poursuit-elle après l'opération? il est difficile de le dire; en tous cas, l'opération en elle-même n'a pas grande influence. Rosenheim disait déjà, il y a plusieurs années, que l'atrophie de la muqueuse se fait non pas à cause de l'opération, mais malgré elle; il est vrai qu'il n'avait en vue que les sténoses d'origine cancéreuse. Cette proposition doit être étendue aux sténoses tenant à un ulcère ancien.

Ce que nous venons de dire pour les liquides de stase peut s'appliquer aux liquides obtenus après administration d'un repas d'épreuve d'Ewald. En règle générale, ces liquides sont beaucoup moins acides qu'avant l'opération, et cela bien plus pour les cancéreux que pour les ulcéreux. En ce qui concerne les cancéreux, l'étude de nos observations nous a montré un fait intéressant pour la pratique, c'est que, dans le cancer localisé au pylore entraînant de la stase gastrique, on peut très bien trouver avant l'opération un chimisme très voisin de la normale, voire même légèrement hyperpeptique. Et cela non seulement, comme on le croit habituellement, dans les cancers greffés sur une

(1) Voir observ. XV, p. 177.

cicatrice d'ulcère, mais même dans les cancers d'emblée. Chose remarquable, après l'opération le chimisme du repas d'épreuve tombe à des chiffres indiquant une hypopepsie intense, presque de l'apepsie. Pour les sténoses causées par un ulcère ancien, on observe également un abaissement très notable de toutes les valeurs du suc gastrique; plusieurs de nos observations en font foi. Les recherches de la thèse de Guedj, faites en grande partie au laboratoire d'Hayem, un autre examen dû à Rispal et Baylac, montrent que ces faits de dépression considérable du chimisme du repas d'épreuve après l'opération ne sont pas des raretés. Je ne mentionne ici que les cas où la méthode d'Hayem-Winter a été employée. Le même fait a été aussi relevé par les auteurs étrangers, mais moins nettement et avec une méthode d'analyse moins rigoureuse.

Il ne faudrait pas cependant faire une loi générale de cette dépression considérable du chimisme du repas d'épreuve après la gastro-entérostomie. En effet, dans plusieurs de nos observations, le suc gastrique s'est montré sensiblement normal ou à peine au-dessous de la normale. Dans deux cas, il existait même de l'hyperchlorhydrie et de l'hypersécrétion post-digestive, après comme avant l'opération. Nous ne pouvons expliquer ces divergences que par la structure variable de la muqueuse, fortement atrophiée dans le premier cas, et, au contraire, très riche en éléments glandulaires dans le deuxième.

Quelle que soit d'ailleurs la cause de la sténose et le type chimique, nous avons noté dans toutes les observations un retard marqué de la sécrétion. C'est ainsi que le liquide retiré une heure après un repas d'épreuve d'Ewald se montrait beaucoup moins riche que celui qu'on retirait une heure et demie après. Chez plusieurs malades, l'écart entre les deux séries de chiffres était très considérable. Aussi conseillons-nous, pour bien fixer le type chimique après l'opération, de faire deux extractions, l'une au bout d'une heure, l'autre au bout d'une heure et demie; nous avons toujours obtenu du liquide en quantité abondante au bout de ce temps, sauf dans une observation où il y avait une évacuation extrêmement rapide du viscère.

Le retour de la bile dans l'estomac est un incident d'une fréquence extrême après la gastro-entérostomie, car nous ne l'avons vu manquer que

chez une seule malade. Parfois la bile revient en très petite quantité ; on ne peut en extraire à jeun par le cathétérisme fait à sec, mais, en procédant ensuite au lavage de l'estomac, l'eau revient assez fortement teintée en vert. D'autres fois, la bile est assez abondante pour qu'on puisse en extraire facilement d'emblée 50 à 100 centim. cubes. Enfin, dans certains cas, la bile revient en quantité très considérable, à tel point qu'elle rend pour ainsi dire impossible l'analyse du suc gastrique. C'est une véritable inondation de l'estomac par la bile ; il en était ainsi chez le malade dont l'observation suit :

Obs. XVII. — *Cancer du pylore. Gastro-entérostomie postérieure (procédé Courvoisier). Reflux bilieux abondant. Survie de dix-huit mois.* — G..., âgé de 37 ans; depuis quatre ans, il souffre de l'estomac. Il a eu d'abord des douleurs quatre ou cinq heures après les repas, surtout après le repas de midi : elles étaient ordinairement limitées au creux épigastrique, mais s'accompagnaient d'une douleur dorsale quand la crise était plus forte. Il y avait en outre du pyrosis, des éructations gazeuses. Jamais ni vomissements, ni hématémèses, ni melæna.

Depuis trois ou quatre mois, aggravation notable ; les douleurs sont constantes, persistant également à jeun, mais avec des exacerbations post-digestives. Des vomissements abondants, et contenant des aliments datant de plusieurs jours, surviennent irrégulièrement. Le malade se plaint aussi de régurgitations acides et de gaz fétides. Malgré cela, l'appétit est conservé, et si le malade est pâle et amaigri, il n'a pas l'aspect cachectique.

Localement, le ventre est ballonné, et lorsqu'on fait ingérer quelques aliments, il se produit des contractions péristaltiques de l'estomac. L'organe insufflé se dessine nettement, et l'on voit qu'il est distendu et dilaté. Par la palpation, on trouve du clapotage à jeun ; on ne perçoit pas de tumeur. Par le cathétérisme, on retire deux litres d'un liquide brun jaunâtre, d'odeur aigrelette, et contenant des résidus alimentaires.

Examen de l'estomac par le Dr Soupault. — L'examen de ce liquide filtré donne les résultats suivants :

Acidité totale, 1.77 p. 1000. Le vert brillant vire très nettement au vert pré. La réaction de Gunzbourg est nette sans être intense. Donc HCl libre en quantité notable dans le suc gastrique. Pas d'acide lactique. Quantité assez forte d'acide acétique. Les peptones sont très abondantes.

Il n'a pas été fait de repas d'épreuve.

Urines assez abondantes : 1 litre 200 contenant 32 grammes d'urée.

Le diagnostic de dilatation avec stase par sténose pylorique s'impose.

Il était indiqué de pratiquer la gastro-entérostomie.

Gastro-entérostomie, le 20 janvier 1895, par M. F. Terrier. — On trouve au niveau du pylore une tumeur du volume d'une pomme, de coloration blanchâtre, non adhérente. Gastro-entérostomie postérieure transmésocôlique.

Les suites de cette opération furent des plus simples ; au bout de quelques jours le malade mangeait. Il n'y eut aucun vomissement et la température resta absolument normale.

Nous revoyons le malade le 20 avril. Il a considérablement engraissé, son poids ayant monté de 47 kilogr. à 64 kil. 200, c'est-à-dire de 16 kilogr. Il a pu reprendre son travail habituel et n'en est nullement fatigué. Son teint est toujours très pâle.

A la palpation de l'estomac, pas de tumeur. Nous ne constatons pas non plus de clapotage. Par l'insufflation l'estomac se dessine mal et nous ne pouvons le délimiter ; il se produit une tympanite généralisée à tout l'abdomen.

2e *examen de l'estomac*, par le Dr SOUPAULT. — Le cathétérisme fournit des résultats extrêmement intéressants. Il existe encore une stase alimentaire considérable : le matin, à jeun, on peut retirer par la sonde une bouillie de coloration verdâtre, d'odeur infecte, contenant des aliments en état de digestion plus ou moins avancée. Au total, le volume du liquide retiré mesure 500 à 600 centimètres cubes. Ce liquide contient une forte proportion de bile qui, à la filtration, reste en flocons verts sur le filtre. Filtré, le suc gastrique a une coloration gris-rose. La réaction du vert brillant et du liquide de Gunzbourg est négative ; l'acide lactique se trouve en abondance. Réaction des peptones faible. L'eau iodée décèle la présence d'achroo-dextrine. Acidité totale 1,85.

Les digestions artificielles que nous avons faites montrent la présence de pepsine. Mais il n'y a pas de pancréatine ; les graisses ne sont pas émulsionnées ; l'amidon n'est pas transformé en dextrine.

Après avoir évacué le liquide de stase, le matin à jeun, nous lavons l'estomac aussi complètement que possible à l'eau distillée. L'extraction faite au bout d'une heure permet de retirer une quantité très considérable (500 centimètres cubes environ) de liquide épais, filant, muqueux et franchement vert purée de pois. Placé dans un verre conique, après un repos de deux heures, il se divise en deux couches : l'une, inférieure, formée de fragments de pain ; l'autre, supérieure, formée d'un liquide muqueux. Ce dernier filtré n'a aucune action sur le vert brillant. Nous ne trouvons pas non plus de traces d'acide lactique. La réaction des peptones existe, mais faible. Le sucre est abondant.

Le liquide extrait contient une forte proportion de bile. Il est mélangé à du suc pancréatique en proportion notable, comme on peut s'en assurer en recherchant ses propriétés physiologiques. Agité avec de l'huile ou du beurre, il les émulsionne d'une manière persistante. L'amidon est transformé rapidement en dextrine et en glucose. Le blanc d'œuf est attaqué, puis dissous dans le liquide neutralisé.

Sur un liquide si riche en principes étrangers au suc gastrique, il nous a semblé inutile de rechercher les éléments chlorés. Nous nous sommes contenté de doser l'acidité totale qui était seulement de 0,20 p. 1000.

J'ai revu le malade le 7 avril 1896.

Il a pu vivre de son métier depuis près d'un an.

Son poids est actuellement de 62 kil. 500. Les forces sont suffisantes, mais tendent actuellement à diminuer un peu. L'anémie est prononcée.

Depuis quelques semaines seulement, les digestions, qui étaient parfaites, sont redevenues un peu plus pénibles : il y a des pesanteurs, des aigreurs, du malaise. Il n'y a pas eu de vomissements. L'appétit reste bon.

Les selles sont régulières et normales. Les urines sont émises en quantité moyenne (1,200 centimètres cubes), contenant 25 gr. 77 d'urée par vingt-quatre heures.

3e *examen de l'estomac* par le Dr SOUPAULT. — Le cathétérisme, pratiqué après un jeûne de douze heures, évacue environ 100 centimètres cubes d'un liquide franchement vert, très bilieux, d'odeur fade, avec quelques résidus alimentaires apparents.

Réactions après filtration : acidité marquée au tournesol. Le vert brillant ne vire pas, non plus que le Gunzbourg. Réaction lactique très nette. Peptones douteuses. Eau iodée, pas de réaction. Il n'y a pas de sucre.

Acidité, 1,233 p. 1000.

Lavage, puis repas d'épreuve ordinaire retiré au bout d'une heure. La quantité en est assez abondante. La couleur bilieuse, l'odeur fade.

Réactions du vert brillant et du Gunzbourg nulles.

Acide lactique en quantité très faible. Réaction des peptones faibles.

L'eau iodée ne vire pas. Le sucre est abondant.

Acidité totale, 0,565. Chlore total, 2,69. Chlore fixe, 2,25. Chlorhydrie, 0,44.

Examen physique de l'estomac. — On sent à la palpation des nodosités assez volumineuses dans toute la région épigastrique, et jusqu'à l'ombilic. Le foie est hypertrophié et marronné. Il est évident qu'il y a une généralisation cancéreuse au niveau du foie hypertrophié. L'insufflation paraît montrer que la grande courbure dépasse encore légèrement l'ombilic.

Le malade est mort de cachexie lente au mois de juin 1896, dix-huit mois après l'opération.

Les reflux de bile dans l'estomac paraissent se produire dès les premiers jours de l'opération ; nous en avons la preuve dans les vomissements abondants de bile, qui se montrent quelquefois le jour et le lendemain de l'intervention. Quand on pratique le cathétérisme au bout de trois semaines ou d'un mois, le phénomène est constant et la bile retirée est assez abondante. A mesure qu'on s'éloigne du jour de l'intervention, la bile retirée tend à diminuer en quantité, et il est problable, quoique nous ne l'ayons pas constaté personnellement, qu'elle peut arriver à manquer tout à fait.

Les chirurgiens, qui ont tant écrit sur le *circulus viciosus*, ne semblent pas avoir insisté sur la fréquence, on pourrait presque dire sur la constance de ce reflux biliaire qui ne semble en rien incommoder les malades.

Mintz, Dunin, Rosenheim n'en parlent qu'incidemment ; il a été cependant constaté par Hayem, par Mathieu, par Devic, par Guedj, par Dunin, par Rosenheim, par Mündler, etc. Seuls, Carle et Fantino disent qu'on l'observe dans presque tous les cas de gastro-entérostomie.

A quel moment la bile arrive-t-elle dans l'estomac ? Le passage se fait-il constamment ou à certains moments seulement ? Nous avons dit que le cathétérisme à jeun permet de ramener presque toujours de la bile ; en

général, cette bile est assez fortement altérée, rarement limpide; elle est souvent précipitée en flocons verdâtres; quand on filtre la bouillie gastrique elle reste sur le filtre et le liquide passe clair à tel point qu'il est souvent difficile d'y produire la réaction de Gmelin. Il semble donc que la bile se soit modifiée par suite d'un séjour assez prolongé dans l'estomac. Si, après avoir procédé à un lavage de façon à nettoyer l'estomac, on administre un repas d'épreuve, on note le plus souvent ce fait curieux que le liquide retiré au bout d'une heure est incolore, tandis que celui qu'on retire au bout d'une heure et demie est coloré plus ou moins fortement en vert. Il semble donc bien que c'est d'une façon intermittente que la bile arrive dans l'estomac; elle y pénètre alors qu'elle est sécrétée en grande abondance sous l'influence du contact des aliments sur la muqueuse intestinale.

Par quelle voie la bile arrive-t-elle dans l'estomac? On peut affirmer qu'elle arrive par la bouche gastro-intestinale, car on l'observe après la pylorectomie avec fermeture des deux bouts et gastro-entérostomie complémentaire.

Les divers procédés de gastro-entérostomie ne semblent pas donner des résultats bien différents à ce point de vue. Dans nos observations, la gastro-entérostomie antérieure et la postérieure ont donné sensiblement les mêmes résultats. Pourtant Villar (de Lyon), Thiriar (de Bruxelles) admettent que la gastro-entérostomie antérieure favorise le reflux de la bile et qu'au contraire la gastro-entérostomie postérieure ne s'en complique jamais. Or nos deux observations, où ce phénomène a atteint son maximum, étaient des gastro-entérostomies postérieures. Nous n'avons pas examiné de malades opérés par le procédé en Y spécialement destiné à empêcher le reflux de la bile et ne pouvons dès lors formuler une opinion sur ce qui arrive avec lui.

En tous cas, l'entéro-anastomose complémentaire préconisée pour éviter le reflux bilieux est restée inefficace chez deux de nos opérées : elles présentaient toutes deux de la bile dans l'estomac deux mois après l'opération. Il est bon de dire que, dans un de ces cas, un deuxième examen, fait 4 mois après l'opération, montra la disparition de la bile.

Cette arrivée de la bile dans l'estomac n'a du reste aucune importance,

comme on peut le conclure des expériences de Dastre (1), de Ruggero Oddi (2), de Chlumskij (3), de Masse (4) et des opérations de cholécystogastrostomies faites sur l'homme par Max Wickhoff et Angelberger (5) en Autriche, par l'un de nous en France (6).

5° Étude des excreta après la gastro-entérostomie.

Pour terminer notre étude sur les résultats de la gastro-entérostomie, il ne nous reste plus que quelques mots à dire sur les *excreta*. On sait que dans les sténoses du pylore la constipation est opiniâtre et les selles difficiles à obtenir malgré les purgatifs et les lavements dont les malades usent et abusent. C'est que la constipation n'est pas, chez les malades atteints de sténose pylorique, le fait de l'atonie ou du spasme de l'intestin; elle est due en réalité à l'insuffisance de l'apport alimentaire. Peu d'aliments arrivent dans l'intestin; les résidus en sont naturellement peu abondants, d'où la constipation.

Ce qui le prouve, c'est que dans toutes les observations la constipation disparaît après la gastro-entérostomie; les selles reparaissent régulières et suffisamment abondantes lorsque l'alimentation se fait bien.

Bien plus, il est fréquent de noter de la diarrhée après la gastro-entérostomie; cette diarrhée, qui, quelquefois chez les opérés cachectiques, constitue une complication opératoire immédiatement grave, peut persister, affaiblir les malades et même entraîner la mort, comme nous l'avons dit plus haut (7).

(1) Dastre. Recherches sur l'action de la bile sur la digestion gastrique. *Archives de physiologie*, Paris, 1890, 5e série, t. II, p. 316.

(2) Ruggero Oddi. *Azione della bile sulla digestione gastrica*, Perugia, 1887.

(3) Chlumskij. *Beitr. z. klin. Chir.*, Tübingen, 1898, t. XX, p. 231 et 487. D'après ses expériences, l'écoulement de bile et de suc pancréatique dans l'estomac ne déterminerait pas de vomissements. De plus, l'écoulement de bile seule ne donnerait lieu à aucun trouble durable, tandis que l'écoulement de suc pancréatique dans l'estomac causerait un trouble tel que les animaux succomberaient rapidement.

Nous devons ajouter que les expériences qu'il a faites pour montrer la gravité de l'arrivée du suc pancréatique dans l'estomac ne nous ont nullement paru concluantes.

(4) Masse. De la cholécystogastrostomie. *Congrès français de chirurgie*, Paris, 1898, p. 300.

(5) Max Wickhoff et Angelberger. *Wiener klin. Wochenschrift*, 1893, p. 25.

(6) Terrier (F.). *Revue de Chirurgie*, Paris, 1896, p. 169.

(7) Voir plus haut, p. 159 et suivantes.

Ce que nous venons de dire de l'excrétion des matières fécales est absolument applicable à l'excrétion des urines. Dans les sténoses du pylore la quantité d'urine émise ainsi que la quantité d'urée et d'azote qui y sont contenus est absolument proportionnelle au degré de la constriction pylorique ; que celle-ci soit due à un ulcère ou à un cancer, peu importe. C'est de l'absorption intestinale que dépend la sécrétion d'urine et d'urée, en posant en principe toutefois l'intégrité anatomique du rein. Après la gastro-entérostomie, on voit l'urine revenir à son taux normal, reprendre sa couleur, sa composition, sa densité physiologiques. L'urée y est contenue dans les proportions tout à fait normales et sa courbe suit celle de l'alimentation. Ainsi est encore une fois démontrée fausse la loi de Rommelaere sur la diminution de l'urée, comme signe spécifique du cancer en général, du cancer de l'estomac en particulier, loi que l'un de nous a déjà combattue il y a un certain nombre d'années, alors qu'elle était assez généralement acceptée (1).

§ 4. — Indications de la gastro-entérostomie

L'indication principale de la gastro-entérostomie est l'existence d'un *obstacle à l'évacuation régulière de l'estomac*. L'existence de cet obstacle se traduit cliniquement par la constatation d'une *stase gastrique ;* par là nous entendons la présence dans l'estomac de résidus alimentaires le matin, après 12 heures de jeûne absolu.

La dilatation de l'estomac, que l'on confond du reste souvent avec les dislocations verticales de l'organe, n'a pas l'importance de la stase au point de vue de l'indication opératoire. Elle n'en a que si elle s'accompagne d'autres symptômes locaux, tels que, par exemple, l'existence d'ondulations péristaltiques qui montrent nettement que l'estomac doit lutter contre un obstacle pour arriver à vider son contenu ; en pareil cas, elle est du reste associée d'une manière presque absolue à la stase. La dilatation seule, même la dilatation étendue, peut exister indépendam-

(1) Hartmann et Gundelach. Contribution à l'étude de la valeur séméiologique de l'hypoazoturie au point de vue du diagnostic et du pronostic des affections chirurgicales. *Annales de gynécologie*, Paris, 1890, t. I, p. 17.

ment de tout obstacle à l'évacuation du contenu stomacal. L'histoire de cette dilatation idiopathique, que l'on pourrait décrire sous le nom d'atonie gastrique (1), a été bien tracée par nombre d'auteurs, en particulier par Bouchard. Si étendue qu'elle soit, elle ne s'accompagne pas de stase gastrique dans les conditions où nous recherchons cette dernière et, par suite, n'indique par la nécessité immédiate d'une intervention chirurgicale comme les dilatations liées à l'existence d'un obstacle à l'évacuation du contenu stomacal.

Dans bon nombre de cas nous avons vu coexister *la dilatation de l'estomac et la lithiase biliaire*. Faut-il, en tous ces cas, pratiquer la gastro-entérostomie dans l'hypothèse d'une dilatation liée à l'existence d'un rétrécissement pylorique ou sous-pylorique d'origine biliaire ? Nous ne le croyons pas. Certes les rétrécissements d'origine biliaire existent, mais nous croyons qu'on a quelque peu exagéré leur fréquence, et nous voulons qu'avant d'opérer on pratique un examen complet de l'estomac. On éviterait ainsi quelques gastro-entérostomies inutiles en constatant qu'on se trouve simplement en présence de cet ensemble si fréquemment observé : ptoses viscérales, dislocation et dilatation de l'estomac, lithiase biliaire, sans que pour cela on soit le moins du monde autorisé à conclure que la dilatation stomacale est le résultat d'une sténose d'origine biliaire. La constatation, après ouverture de l'abdomen, d'adhérences réunissant la vésicule biliaire au duodénum nous semble même insuffisante pour admettre l'existence d'une sténose sous-pylorique. Il suffit d'avoir examiné un certain nombre de cadavres pour voir combien sont fréquentes ces adhérences et pour connaitre leur peu de valeur au point de vue de l'existence d'une sténose.

Aussi, tout en admettant comme parfaitement démontrée l'existence des sténoses pyloriques et sous-pyloriques d'origine biliaire (2), pensons-nous qu'avant d'opérer il faut examiner l'estomac et voir s'il présente des signes de stase.

(1) SOUPAULT. De la stase gastrique. *Revue de thérapeutique médico-chirurgicale*, Paris, 1895, p. 371 et 400.

(2) Consulter sur ce point TUFFIER et MARCHAIS. *Revue de chirurgie*, Paris, février 1897. p. 100; MARCHAIS. *Des rétrécissements du pylore d'origine biliaire*. Thèse de Paris, 1897-1898, n° 149.

Dans le cas où la stase existe, la gastro-entérostomie est formellement indiquée ; dans les autres, elle est discutable et, pour notre part, nous hésiterions à la pratiquer.

La dilatation et la stase gastrique peuvent dépendre encore de lésions sous-pyloriques, autres que des affections biliaires, un cancer ou un rétrécissement du duodénum (1), une péritonite localisée (2), une bascule du foie, toutes lésions qui peuvent amener une sténose sous-pylorique, soit par rétrécissement vrai du canal alimentaire, soit par coudure simple de ce canal. Dans le premier cas, la gastro-entérostomie s'impose ; dans le deuxième, une opération s'attaquant directement à la cause de la coudure nous semble dans certains cas plus indiquée que la gastro-entérostomie. C'est ainsi que nous avons vu chez une malade absolument cachectique, d'apparence cancéreuse, ayant de la dilatation stomacale et de la stase, tous les symptômes disparaître à la suite d'une *hépatopexie*. Certes la gastro-entérostomie, en agissant indirectement, aurait probablement amené une amélioration dans l'état de la malade, mais nous croyons que notre ligne de conduite, qui s'adressait directement à la cause de la coudure duodénale, était mieux indiquée.

Au contraire, dans les coudures liées à l'existence de brides fibreuses, la gastro-entérostomie est peut-être plus sûre dans ses résultats que la libération directe des adhérences (3).

L'indication habituelle de la gastro-entérostomie, c'est la *sténose pylorique vraie*. Celle-ci peut être fibreuse ou cancéreuse ; dans le premier cas, la gastro-entérostomie constitue pour nous l'opération de choix ; dans le deuxième, c'est l'opération de nécessité, l'ablation de la tumeur constituant, quand elle est possible, l'opération de choix.

Bien que le seul cas, que nous connaissions, de gastro-entérostomie

(1) Dans la statistique de Carle, nous trouvons deux gastro-entérostomies pour rétrécissement du duodénum. (CARLE et FANTINO. *Arch. f. klin. Chir.*, Berlin, 1898, t. LVI, p. 217.)

(2) Ces péritonites localisées sont le plus souvent la conséquence d'un ulcère ; elles pourraient, d'après Hayem, être la conséquence d'une duodénite, d'une péritonite tuberculeuse guérie, d'une péritonite traumatique (HAYEM. *Bull. de l'Acad. de méd.*, Paris, 1898, t. XXXIX, p. 402).

(3) THOMAS. Étude sur la sténose du pylore par adhérences péritonéales. *Rev. méd. de la Suisse Romande*, Genève, 20 janvier 1897, p. 1.

chez le nouveau-né ait été suivi de mort (1), nous considérons l'opération comme indiquée dans la sténose congénitale du pylore. Le jeune âge ne contre-indique pas plus la gastro-entérostomie en pareil cas qu'il ne condamne l'intervention opératoire dans l'occlusion intestinale des nouveau-nés (2).

Proposée par Marcel Baudouin (3) contre la *dilatation idiopathique de l'estomac*, la gastro-entérostomie a été pratiquée, en pareil cas, par Jeannel (4) et par Meinecke (5).

Leur exemple n'a guère été suivi, de simples lavages de l'estomac suffisant pour donner des périodes de bien-être prolongées, même dans des cas d'ectasies gastriques énormes.

L'opération ne paraît indiquée qu'en présence d'un état cachectique grave, conséquence de la dilatation gastrique ; et, même dans ces cas, des opérations encore plus bénignes que la gastro-entérostomie, une gastrorrhaphie par exemple, suffisent pour amener la cessation des accidents.

L'existence d'un *ulcère en voie d'évolution* indique la gastro-entérostomie lorsqu'il résiste à un traitement médical bien dirigé ; celui-ci guérirait les malades dans 85 p. 100 des cas, d'après Ewald. Quelque grand que soit le nombre des guérisons, il n'en est pas moins vrai que certains ulcères résistent au traitement médical et nous savons aujourd'hui que, dans ces cas, nous possédons dans la gastro-entérostomie un moyen actif d'amener la guérison.

Elle est indiquée, après échec du traitement médical, quand il y a des symptômes douloureux intenses et des vomissements, symptômes résultant de spasmes pyloriques et pouvant être une cause d'inanition dange-

(1) STERN. Ueber Pylorusstenose beim Säugling nebst Bemerkungen über deren chirurgische Behandlung. *Deutsche med. Woch.*, Leipzig, 22 sept. 1898, p. 601.

(2) Ces sténoses congénitales du pylore se traduisent cliniquement par une absence presque totale de selles, des vomissements alimentaires non bilieux, et du marasme. Il n'y a pas de dilatation de l'estomac, celui-ci se vidant constamment par les vomissements si faciles à cet âge.

(3) BAUDOUIN (M.). *Progrès médical*, Paris, 9 juillet 1892, p. 44.

(4) JEANNEL. *Archives provinciales de chirurgie*, Paris, 1893, p. 29.

(5) Cité par EWALD. *Société de médecine interne de Berlin*, in *Semaine médicale*, 28 novembre 1894, p. 546.

reuse (1). Elle est supérieure à la résection de l'ulcère et comme elle est moins dangereuse, elle doit lui être préférée.

Dans ces dernières années, on a beaucoup parlé du traitement des *hématémèses* par la gastro-entérostomie. Il faut, croyons-nous, faire des distinctions entre les cas (2). Dans la grande hématémèse les résultats sont déplorables. La seule intervention réellement indiquée, si l'on veut agir chirurgicalement, est la gastrotomie qui permet d'agir directement sur le point qui saigne (3) ; encore devons-nous dire que l'indication opératoire ne se présente que bien rarement. Les malades exsangues, lipothymiques, ne sont pas tentants pour le chirurgien et, d'autre part, la mort immédiate par hématémèse foudroyante est un fait exceptionnel. Par l'immobilité, la diète absolue, l'application de glace sur le ventre, de ligatures à la racine des quatre membres, on voit le plus souvent l'hémorrhagie s'arrêter. Les injections sous-cutanées massives de sérum artificiel sont dans ces cas tout indiquées pour remonter les malades et attendre la suite des événements. Nous avons obtenu, par ce traitement, des guérisons inespérées, alors que certainement l'opération aurait tué les malades.

Au contraire, dans les petites hématémèses répétées qui anémient les malades et finissent par les enlever, la gastro-entérostomie est absolument indiquée et donne des résultats excellents (4).

Dans ces dernières années, à la suite des observations de Doyen, on a appliqué la gastro-entérostomie à la cure de l'*hyperchlorhydrie*, rebelle au traitement médical et les résultats ont été excellents. La gastro-entérostomie est de même indiquée dans la gastro-succorrhée, voire même dans la gastro-succorrhée pure, comme en témoigne une observation que nous avons rapportée plus haut (5).

(1) On trouvera dans le travail de Marion la discussion des théories émises sur l'action nocive du suc gastrique dans ces cas, les rapports qui existent entre l'hypersécrétion et l'ulcère, le rôle du spasme pylorique, etc. (MARION. *De l'intervention chirurgicale dans le cours et dans les suites de l'ulcère simple de l'estomac.* Thèse de Paris, 1896-1897, n° 324.)

(2) HARTMANN. De la gastro-entérostomie dans l'ulcère de l'estomac. *Bull. et mém. de la Soc. de chir.*, Paris, 13 décembre 1897, p. 817.

(3) Voir plus haut, p. 32.

(4) Faits de Doyen, Carle, Mikulicz, Küster, Guinard, Bond, Roux, Tuffier, etc., relatés in SAVARIAUD. *De l'ulcère hémorrhagique de l'estomac et de son traitement chirurgical.* Thèse de Paris, 1897-1898, n° 199.

(5) Voir p. 171, *Observ.* XIII.

Nous ne discuterons pas ici la question de savoir par quel mécanisme agit la gastro-entérostomie ; les opinions sont partagées à cet égard (1). Qu'il nous suffise de rappeler que la gastro-entérostomie donnant des résultats excellents doit être conseillée dans ces cas.

Quelques chirurgiens considèrent la gastro-entérostomie comme indiquée non seulement dans les dyspepsies hyperchlorhydriques rebelles, mais dans toutes les dyspepsies (2). Nous croyons cette opinion exagérée. Comme nous l'avons vu plus haut (3), c'est *dans les dyspepsies s'accompagnant du syndrôme pylorique* que la gastro-entérostomie donne de bons résultats ; c'est dans celles-là seules qu'elle est indiquée, quel que soit d'ailleurs le type chimique rencontré.

On a enfin proposé de pratiquer la gastro-entérostomie pour obtenir la guérison d'un ulcère duodénal (4), mais l'opération n'a pas encore été pratiquée en pareil cas.

(1) Pour Hayem, la gastro-succorrhée est le résultat d'un obstacle en quelque sorte mécanique à l'évacuation de l'estomac ; pour Debove et pour A. Robin, la théorie de l'obstacle mécanique n'est pas démontrée et l'on se trouve peut-être en présence d'obstacles purement fonctionnels, de spasmes, de contractures du pylore, spasmes sur lesquels Doyen a longuement insisté. (Voir DOYEN. *Traitement chirurgical des affections de l'estomac*, Paris, 1894, passim. — HAYEM, A. ROBIN, DEBOVE. *Bull. de l'Académie de médecine*, Paris, 1897, p. 601 et 656. — CARLE et FANTINO. *Semaine médicale*, Paris, 1897, p. 269. — DOYEN. *La Médecine moderne*, Paris, 1897, p. 337.)

(2) DEFONTAINE. Gastro-entérostomie pour dyspepsies ou gastrites rebelles. *Arch. provinciales de chirurgie*, Paris, 1897, p. 145.

(3) Voir p. 171.

(4) ROUTIER. *Bull. et mém. de la Soc. de chir.*, Paris, 1898, p. 20.

CHAPITRE VI

GASTRECTOMIE

Sous le nom de *gastrectomie* on décrit la résection partielle ou totale de l'estomac.

§ 1. — Historique

L'extirpation du pylore a été faite chez le chien, dès le début de ce siècle par Merrem (1). Les trois chiens qu'il avait opérés succombèrent ; Merrem avait réuni les parties par invagination ; l'insuccès de ses expériences fit que, pendant une très longue période d'années, on ne songea plus à tenter cette extirpation.

Il faut aller jusqu'en 1876, pour voir Gussenbauer et Winiwarter (2) renouveler cette expérience et montrer que l'ablation du pylore est possible sans que la vie soit compromise. La suture qu'ils employaient pour rapprocher les parties était la suture en 8 de chiffre. Sur 7 chiens opérés, 2 survécurent plusieurs mois. Dans leur mémoire, Gussenbauer et Winiwarter disent que cette opération peut trouver son indication chez l'homme, dans le cas de cancer du pylore.

L'examen d'une série de pièces d'autopsies leur montra qu'un certain nombre de cancers du pylore déterminent la mort alors qu'ils sont encore opérables.

Il en résulte donc nettement que le chirurgien doit intervenir dans

(1) Merrem (Daniel-Carl-Théodor). *Animadversiones quædam chirurgicæ experimentis in animalibus factis illustratæ*, Gissæ, 1810.

(2) Gussenbauer et Winiwarter. *Archiv für klin. Chirurgie*, Berlin, 1876, t. XIX, p. 347.

les cas de cancer du pylore, d'autant que ceux-ci répondent souvent à la variété fibreuse du cancer.

En 1876 et en 1877, Czerny et Kaiser (1) répétèrent ces expériences. La résection partielle de l'estomac en forme d'anneau leur donna de bons résultats (4 fois sur 5). L'ablation de l'estomac, de la rate et d'une partie de l'épiploon fournit une guérison temporaire sur 5 expériences ; l'animal succomba le 21e jour à une péritonite par perforation ; 5 ablations totales de l'estomac donnèrent 4 morts et 1 guérison.

La première pylorectomie sur l'homme ne fut toutefois faite que le 9 avril 1879, à Paris, par Péan (2) : elle fut suivie de mort.

La deuxième, également suivie de mort, a été pratiquée par Rydygier, le 16 novembre 1880. C'est à Billroth qu'appartient la première guérison (28 février 1881) et dans la même année, nous voyons Wölfler, puis Czerny, guérir chacun un malade.

Quelques résections de l'estomac avaient déjà été faites antérieurement, mais dans des conditions tout à fait spéciales.

Le 14 septembre 1865, Ruggero Torelli avait réséqué une partie de l'estomac pour une lésion traumatique (3). Guido Cavazzani, en 1879, enlevant une tumeur de la paroi abdominale, ouvrit l'estomac et réséqua une partie de celui-ci ; il termina l'opération par la suture des parties, maintenant la suture contre la paroi et laissant une fistulette comme soupape de sûreté. Son malade guérit mais la tumeur récidiva (4).

Ces faits étaient restés sans écho. C'est en somme à Péan et surtout à Billroth et à son école que l'on doit la vulgarisation de la gastrectomie.

Les résultats ne furent pas brillants au début. D'avril 1879 à juin 1882, Duleau réunit 25 pylorectomies qui n'avaient donné que 5 succès (5).

En 1892, Aimé Guinard, réunissant 149 pylorectomies, relève 86 morts survenues dans les quatre premiers jours, soit une mortalité opératoire

(1) KAISER in CZERNY. *Beitr. z. operat. Chir.*, Stuttgart, 1878, p. 934.

(2) PÉAN. in *Gaz. des hôpitaux*, Paris, 1879, p. 473.

(3) Cité par ANGELO MAUGERI ROMEO. *Zulla resezione dello stomaco*, Catania 1886, p. 11. Il s'agissait d'un homme qui, à la suite d'un coup de couteau, avait une hernie de l'estomac avec plaie de l'organe ; Ruggero Torelli, après avoir débridé la plaie abdominale, réséqua la portion étranglée et sutura les bords de son incision.

(4) Cité par ANGELO MAUGERI ROMEO. *Loc. cit.*, p. 12.

(5) DULEAU. *De la pylorectomie dans les cancers de l'estomac.* Th. de Bordeaux, 1893-1894, n° 68.

immédiate de 57,7 pour 100 (1). L'année suivante, Dreydorff, rassemblant 188 cas, trouve une mortalité à peu près identique, 54,9 pour 100 (2).

Les résultats au début n'étaient donc pas merveilleux.

Malgré cela les chirurgiens autrichiens et allemands s'attachèrent obstinément à cette opération qui, après Billroth, trouva de chauds partisans chez Rydygier, Wölfler, Czerny, Kocher, Krönlein, etc.

Peu à peu on arriva à mieux choisir les cas, on modifia l'opération dans quelques-uns de ses temps et l'on vit les résultats s'améliorer.

Haberkant, qui note qu'avant 1882, 15 pylorectomies pour cancer ont donné 13 morts, fait remarquer qu'en 1893, 8 pylorectomies, pratiquées de même pour carcinomes, ont donné 8 guérisons (3).

L'amélioration générale, survenue dans les résultats depuis 1892, a été due à diverses causes; tout d'abord il y a eu, comme nous l'avons dit, un meilleur choix des cas opérés; l'asepsie s'est substituée à l'antisepsie; enfin on a perfectionné les procédés de sutures. La mortalité globale est cependant encore considérable, et, dans l'excellent travail de notre ancien interne, Urbain Guinard, on voit que 301 cas ont encore donné 105 morts opératoires (4). Cette mortalité est encore réductible. Elle est surtout d'ordre médical et tient à ce que les médecins ne savent pas porter assez tôt le diagnostic cancer de l'estomac ou ne se décident que trop tard à envoyer leurs malades au chirurgien.

La question ne nous semble cependant plus douteuse : « Tout cancer de l'estomac doit être extirpé dès qu'il est diagnostiqué, à moins que l'état général du malade ou l'extension trop grande de la lésion ne constitue une contre-indication à l'intervention ». L'opération n'est pas simplement faite pour supprimer un obstacle à l'évacuation de l'estomac, seul but que poursuivait le chirurgien autrefois, elle a des visées plus hautes, la guérison du cancer. La résection ne doit donc plus s'adresser simplement aux obstacles pyloriques, elle doit être pratiquée suivant un

(1) Guinard (Aimé). *Traitement chirurgical du cancer de l'estomac*. Paris, 1892.
(2) Dreydorff. *Beitr. z. klin. Chir.*, Tubingen, 1893, t. XI, p. 333.
(3) Haberkant. *Arch. f. klin. Chir.*, Berlin, 1896, t. XLI, p. 484 et 861.
(4) Guinard (Urbain). *La cure chirurgicale du cancer de l'estomac*. Th. de Paris, 1897-1898.

principe général de chirurgie, qui veut que toute tumeur cancéreuse extirpable soit extirpée largement. C'est dire qu'actuellement nous n'avons plus à envisager seulement les cancers du pylore, mais tous les cancers de l'estomac. La cure chirurgicale du cancer de l'estomac n'est pas encore admise par tout le monde ; c'est par ignorance. Le cancer de l'estomac est un cancer plus guérissable que le cancer du sein, que le cancer de la langue, parce que c'est un cancer à évolution lente.

Le cancer de l'estomac rentre d'autant plus dans les cancers à opérer que dans bon nombre de cas, il entraîne la mort, non parce que cancer, mais parce que lésion, amenant à sa suite un tel trouble de la nutrition que la vie est impossible.

Gussenbauer et Winiwarter, compulsant des registres d'autopsies, ont relevé sur 542 carcinomes du pylore une proportion de 41,1 pour 100 sans métastases et de 37,7 pour 100 sans métastases, ni adhérences. Cette proportion de cas encore opérables au moment de la mort, est certainement exagérée, l'anatomo-pathologiste n'ayant pas noté d'une manière spéciale l'existence des adhérences qui ne l'intéressaient pas particulièrement. Il n'en persiste pas moins qu'il y a évidemment des cancers qui entraînent la mort, simplement par l'obstacle qu'ils apportent à l'évacuation du contenu stomacal. Si l'on réunit les statistiques de Mikulicz, de Krönlein, de Löbker, de Czerny, de Roux, de Carle, on voit qu'environ un quart à un tiers des cancers de l'estomac, conduits au chirurgien, peut être extirpé (1).

En France, la gastrectomie, peu pratiquée jusqu'à ces dernières années, semble actuellement gagner du terrain.

Les faits de Péan, de Reynier, de Jaboulay, de Doyen, de Pollosson, de Montaz, de Defontaine, de Peugniez, de Chaput, de Tuffier, de Ricard, d'Hartmann, de Monprofit, etc., nous montrent le chemin parcouru par cette opération dans ces dernières années.

Actuellement la technique semble à peu près fixée, et c'est unique-

(1) D'après URBAIN GUINARD (*Loc. cit.*, p. 94), Mikulicz, sur 75 cancéreux, en laisse 29 sans opération, fait 7 laparotomies exploratrices, 21 gastro-entérostomies, 18 résections. Krönlein, sur 67 cancéreux, en abandonne 26 sans opération, 22 après laparotomie exploratrice et fait 4 gastro-entérostomies et 15 résections. Czerny fait 26 résections sur 109 malades, Roux 15 sur 65.

ment la question d'un choix judicieux des cas qui amènera une amélioration dans les résultats. Le jour où les médecins auront compris la nécessité d'opérer de bonne heure, les résultats seront bons.

§ 2. — Opération

La résection de l'estomac peut porter sur tout ou partie de l'estomac ; de là la distinction des *gastrectomies* en *totales* et *partielles*. Ces dernières peuvent intéresser une partie seulement du cylindre digestif, enlevant la portion malade sans intéresser la continuité du tube gastrique, *gastrectomies atypiques*, ou, au contraire, interrompre la continuité du tube digestif, *gastrectomies cylindriques*, que l'on pourra distinguer en *pyloro-gastriques*, *cardio-gastriques*, *annulaires* suivant qu'elles intéresseront le pylore, le cardia ou simplement le corps même de l'estomac.

G. { totales
partielles { atypiques
cylindriques { pyloro-gastriques.
annulaires.
cardio-gastriques.

1° Rappel anatomique.

Nous n'étudierons pas ici toute l'anatomie de l'estomac ; nous nous contenterons de rappeler quelques rapports intéressants pour le chirurgien, insistant surtout sur ceux du pylore, les opérations de pylorectomie étant celles que l'on a le plus souvent l'occasion de pratiquer.

On a beaucoup discuté sur la situation du pylore (1).

Pour Sappey, il occupe la limite qui sépare l'épigastre de l'hypochondre droit. Luschka dit qu'il déborde la ligne médiane et se trouve situé entre la ligne sternale et la ligne parasternale du côté droit. Jonnesco, qui s'est beaucoup occupé de la question, admet que l'estomac est vertical, que le

(1) Consulter, pour l'anatomie de la région pylorique Jonnesco, Technique opératoire des gastrectomies pour cancer. *Gaz. des hôpitaux*, Paris, 23 mai 1891, p. 553.

pylore descend beaucoup plus bas qu'on ne le dit, qu'il déborde le foie et se trouve sur une ligne verticale, continuant le bord droit du sternum, à 5 centim., au-dessous de cet os. Certes, ces rapports sont utiles à connaître, mais lorsqu'on intervient chirurgicalement, l'estomac est malade, dilaté, abaissé, contourné, et le pylore occupe alors une région quelconque de l'abdomen. Morgagni, Rokitansky l'ont vu contre le pubis, Billroth au-dessus de l'arcade crurale, Hyrtl dans le petit bassin. Aussi Roux dit-il, dans son langage pittoresque, qu'on peut considérer le pylore comme le facteur rural de l'abdomen.

Le pylore est suspendu à la face inférieure du foie par un repli péritonéal (petit épiploon gastro-hépatique) qui s'étend sur la première partie du duodénum. Ce petit épiploon est mince et sans importance dans sa portion stomacale, on peut de ce côté l'effondrer sans danger, point important à connaître, car par le trou pratiqué on est à même d'explorer la face postérieure du pylore et de voir si elle est adhérente. On ménagera, au contraire, dans tous les cas, sa partie droite, ligament duodéno-hépatique, car, plus épaisse, elle contient le pédicule du foie.

En bas, le pylore est uni au côlon transverse par le grand épiploon ou épiploon gastro-colique, épais et graisseux, contenant de nombreux vaisseaux dont la direction est perpendiculaire au pylore.

Ces deux replis, que l'on a quelquefois décrits sous les noms de ligament supérieur et de ligament inférieur du pylore, forment la paroi antérieure de l'arrière-cavité des épiploons.

Le pylore présente encore, à considérer en arrière, un troisième ligament, ligament postérieur ou profond. Ce ligament, décrit par Huschke, sous le nom de ligament gastro-pancréatique, forme une cloison placée de champ entre l'estomac et le pancréas, séparant l'arrière-cavité des épiploons en deux parties, l'une supérieure hépatique, l'autre inférieure stomacale. Il se termine par un bord libre, concave à droite, contenant dans son épaisseur l'artère coronaire stomachique.

Quand on veut explorer la face postérieure du pylore, il faut non seulement effondrer l'épiploon gastro-hépatique, mais encore effondrer le ligament postérieur, pour voir si le pylore n'a pas contracté d'adhérences au-dessous de lui.

En arrière le pylore présente encore une série de rapports importants à connaître. Il repose sur la tête du pancréas, recouverte en haut par le feuillet séreux postérieur de l'arrière-cavité des épiploons, en bas par un repli plus épais, la racine du mésocôlon.

Le duodénum, qui continue le pylore, présente une face postérieure libre, dans une étendue d'un centimètre ; plus à droite, le feuillet séreux, qui la tapisse, se recourbe en arrière sur le pancréas, l'artère gastro-épiploïque ou gastro-duodénale (Weber) passe sous la séreuse réfléchie. Au delà, le duodénum est uni au pancréas par un tissu cellulaire serré et épais ; de ces rapports, il résulte qu'il est difficile :

1° De décoller le duodénum du pancréas, après son premier centimètre ;

2° De l'amener et de le maintenir dans la plaie abdominale au dehors ;

3° D'y appliquer un instrument pour fermer sa lumière.

Enfin le rapport intime de ce duodénum avec l'artère gastro-duodénale explique les lésions de cette artère au cours des opérations sur la ré gion pylorique.

D'autres vaisseaux sont encore importants à connaître en arrière du pylore : sur le bord supérieur du pancréas, on trouve le tronc cœliaque avec ses trois branches, l'artère splénique, qui suit le bord supérieur du pancréas se dirigeant transversalement à gauche (elle a été lésée par Reynier au cours d'une pylorectomie) ; l'artère hépatique, que Socin a dû lier, l'artère coronaire stomachique, qui chemine dans l'épaisseur du bord libre du ligament postérieur du pylore, liée par Heinecke.

En bas, le pylore est en rapport avec les vaisseaux coliques moyens, artères et veines, situés dans le mésocôlon transverse.

Nous devons encore rappeler, qu'en arrière du pylore se trouvent de gros troncs veineux, la veine cave et la veine porte, qui ont été quelquefois dénudés dans une assez grande étendue au cours d'opérations sur le pylore (Lücke).

Enfin, il existe immédiatement au contact du pylore une série de vaisseaux qui l'entourent.

En haut, l'artère pylorique, branche de l'hépatique qui longe son bord

supérieur, à un demi-centimètre de lui et va s'anastomoser avec la coronaire stomachique.

En bas, la gastro-épiploïque droite, branche de la gastro-duodénale qui contourne, puis longe le pylore, s'anastomosant avec la gastro-épiploïque gauche, branche de la splénique.

De ces deux arcs vasculaires, partent des branches de second ordre, qui rampent sur les faces du pylore et s'engagent aussi dans ses ligaments, supérieur et inférieur.

Un point intéressant pour le chirurgien, c'est celui qui a trait à la disposition des ganglions lymphatiques recevant les troncs émanés de l'estomac. Mikulicz (1) en distingue quatre groupes principaux :

1° Le long de la petite courbure, s'étendant surtout vers l'œsophage.

2° Le long de la grande courbure, principalement du côté du pylore.

3° Dans le grand épiploon, entre l'estomac et le côlon transverse ; son ablation peut s'accompagner de lésions de vaisseaux importants et par suite nécessiter une résection du côlon transverse.

4° Au niveau de la tête du pancréas ; ce quatrième groupe est de beaucoup le plus important à connaître pour le chirurgien ; son ablation est souvent la conséquence d'hémorrhagies artérielles ou veineuses graves par suite des rapports qu'il affecte avec les nombreux vaisseaux de la région.

2° Traitement préopératoire.

Le traitement préopératoire est le même que celui de la gastro-entérostomie (2). S'il n'y a pas urgence à l'opération, il faut chercher à remonter un peu le malade. Quand la sténose pylorique est modérée ou quand elle manque, en un mot si le passage alimentaire peut se faire, il faut prescrire du lait, des œufs, de la viande hachée, des peptones, de la somatose. Le pylore est-il imperméable ? on ne s'attardera pas à ces tentatives d'alimentation, l'absorption stomacale étant à peu près nulle

(1) Mikulicz. Beiträge zur Technik der Operation des Magencarcinoms. *Verhandlungen der Deutsche Gesellsch. f. Chir.*, XVII° Congress, Berlin, 1898, 2e partie, p. 252.

(2) Voir plus haut, p. 87.

et les pertes de temps contribuant à affaiblir le malade. Les peptones administrées en lavements, se putréfiant facilement malgré l'addition d'antiseptiques intestinaux et amenant une irritation rectale, nous n'utilisons comme lavements que des substances non albuminoïdes et complètement absorbables, telles que le vin, le café, le thé, l'alcool, etc. ; ces lavements alimentaires n'ont, du reste, suivant nous, qu'une importance médiocre et nous attachons beaucoup plus d'importance, chez ces malades déshydratés, aux injections sous-cutanées de solutions salines.

La désinfection de la peau, celle de la cavité buccale ne présentent rien de particulier.

3° Considérations générales sur l'opération.

Nous ne reviendrons pas sur la question de l'anesthésie que nous avons discutée à propos de la gastro-entérostomie (1).

Siège de l'incision de la paroi abdominale. — L'incision à laquelle on a eu le plus souvent recours est l'*incision médiane* sur la ligne blanche. C'est en principe, toutes les fois qu'on veut explorer l'intérieur de l'abdomen, l'incision la plus commode. Intermédiaire à l'appendice xiphoïde et à l'ombilic, elle mesurera une longueur de 10 à 15 centimètres. C'est à elle que Rydygier, Czerny, Kocher, Krönlein donnent la préférence. Billroth qui, dans ses premières opérations, avait fait une incision latérale, s'est ultérieurement rallié à l'incision médiane. Nous avons l'habitude de la faire juxta-médiane, ouvrant la gaine du muscle droit du côté gauche, de manière à être certain de ne pas tomber dans la faux de la veine ombilicale.

On évite ainsi la blessure de cette veine, qui peut n'être pas oblitérée et dont la lésion peut passer inaperçue ; de plus, le ligament falciforme étant sous la lèvre droite de l'incision est récliné avec elle, tandis que si l'incision passe à droite de l'ombilic c'est le premier organe qui se présente et l'on perd du temps à le couper et à le lier.

L'incision oblique, commençant à deux travers de doigt au-des-

(1) Voir plus haut, p. 89.

sus de l'ombilic, et cheminant parallèlement au rebord costal, droit ou gauche, suivant le siège de la tumeur, a été pratiquée par Billroth et Wölfler. Elle peut être utile, lorsque la tumeur fait saillie, quand elle adhère à la paroi abdominale, car, dans ce dernier cas, on est amené à réséquer la paroi avec l'estomac. Rydygier reproche à ces incisions obliques d'exposer à l'éventration et Bardenheuer prétend qu'elles exposent plus que l'incision médiane à la suppuration.

Exceptionnellement, on a eu recours à une *incision verticale latérale* sur le bord externe du muscle droit (Rydygier, Mazzuchelli de Pavie, Billroth).

A ces incisions, oblique et latérale, nous préférons *l'incision combinée*, faisant une incision verticale et médiane à laquelle nous adjoignons, une fois le siège exact de la tumeur déterminé, une incision transversale, faite au lieu commandé par la situation du néoplasme.

Recherche et exploration de la tumeur. — Le ventre ouvert, il faut reconnaître l'existence de la tumeur, car, dans quelques cas, on est intervenu pour des symptômes de sténose pylorique sans diagnostic certain de néoplasme ; c'est la laparotomie exploratrice qui permet de découvrir la tumeur que l'on n'avait que soupçonnée jusque-là (Hahn, Heinecke, Lauenstein, etc.).

La tumeur reconnue, il faut déterminer son étendue, sa mobilité, ses adhérences, puis explorer les organes voisins, de manière à poser, en connaissance de cause, les indications et les contre-indications de la pylorectomie.

Tout cela semble très simple ; en réalité, ces explorations sont plus complexes qu'on ne le croit.

Certes il est facile d'examiner la partie antérieure de la tumeur et ses bords, mais il est beaucoup plus délicat d'apprécier ses connexions postérieures ; or c'est là ce qui est le plus important à préciser, car nous avons vu par les quelques données anatomiques que nous avons rappelées, que c'est en arrière du pylore qu'est la zone dangereuse.

Pour déterminer les connexions postérieures de la tumeur, il faut ouvrir l'arrière-cavité des épiploons. Von Hacker conseille d'effondrer le

petit épiploon dans un espace avasculaire au-dessus du pylore, de faire un orifice semblable dans l'épiploon gastro-hépatique, et d'introduire un doigt dans chacun de ces orifices ; on pénètre ainsi dans l'arrière-cavité des épiploons, étant à même de constater l'existence d'adhérences entre la face postérieure de l'estomac et le pancréas, d'en apprécier le volume et la résistance. Cette même exploration permet de juger de l'état des ganglions prévertébraux, de ceux qui siègent au niveau de la tête du pancréas. Nous nous sommes repenti de ne pas y avoir eu recours dans un cas où la mobilité pylorique était telle que nous nous sommes embarqué dans une opération, simple au premier abord, extrêmement difficile en réalité par suite de la présence d'une masse ganglionnaire postérieure et d'adhérences duodéno-pancréatiques.

On a été plus loin : Eiselsberg (1), en 1887, et Defontaine (2), en 1892, pour assurer le diagnostic et voir si l'opération était possible, ont conseillé de faire une gastrotomie et d'explorer le pylore avec le doigt pour juger de sa mobilité. Cette pratique est acceptable dans quelques cas ; mais, si c'est possible, il vaut mieux s'en passer ; d'ailleurs les renseignements qu'on obtient ainsi nous semblent inférieurs à ceux que donne le mode d'examen préconisé par von Hacker.

Ces explorations sont importantes, car il ne faut se lancer dans une pylorectomie que si l'on pense pouvoir la mener à bien. Les opérations incomplètes sont à peu près fatalement et immédiatement mortelles ; Billroth, Czerny, Lücke et d'autres se sont repentis de s'être engagés dans des opérations qu'ils n'ont pu terminer.

En fait, on n'est autorisé à faire une pylorectomie, que lorsque l'exploration a fait prévoir que l'opération serait facile.

L'examen des parties, une fois le ventre ouvert, conduira donc suivant les cas :

1° à faire une simple laparotomie exploratrice ;

2° à pratiquer la gastro-entérostomie ;

3° à extirper le pylore malade, et à terminer l'opération par un quelconque des procédés que nous décrirons plus loin.

(1) Eiselsberg. *Arch. f. klin. Chir.*, Berlin, 1887, fasc. 4, p. 784.

(2) Defontaine. Extirpation du cancer de l'estomac. *Archives provinciales de chirurgie*, Paris, 1892, p. 77.

Isolement de la tumeur. — Pour isoler la tumeur il faut séparer le pylore de ses *attaches normales* (grand et petit épiploon, ligament postérieur du pylore) et de ses adhérences pathologiques ; en même temps on enlève les ganglions dégénérés. A mesure que la libération avance, on attire la tumeur vers la plaie abdominale. On a conseillé, dans ce but, d'utiliser des pinces à dents courtes et à mors un peu larges pour ne pas déchirer les tissus friables. Tous ces emplois d'instruments nous semblent dangereux et nous avons l'habitude de n'attirer la tumeur qu'avec les doigts pour ne pas risquer de la déchirer.

Le plus souvent, on commence la séparation par le grand épiploon. Celui-ci est assez épais et contient de la graisse. Billroth l'effondrait avec le bistouri dans ses parties non vasculaires, puis, avec le doigt ou la sonde cannelée, il isolait les paquets vasculaires, plaçait sur eux une double ligature et les coupait, surtout au début, avec le thermocautère. Rydygier déchirait les parties avasculaires et coupait au bistouri les autres entre deux ligatures. Pour aller plus vite, E. Kurz (de Florence) plaçait des pinces à demeure du côté de la tumeur, et des ligatures du côté opposé, économisant ainsi le temps pris par la pose d'un rang de ligatures. Comme il craignait d'encombrer avec ses pinces le champ opératoire, il avait imaginé de petites pinces à poignée démontable. Les chirurgiens anglais, ayant l'habitude de la ligature en chaîne, appliquent celle-ci à l'épiploon ; c'est ce que conseille Rawdon (de Liverpool).

La ligature isolée des vaisseaux avec des soies fines du côté opposé à la tumeur et la pose de pinces de Kocher du côté de celle-ci nous semblent la pratique la meilleure. Si l'épiploon est surchargé de graisse, on peut utiliser une pince écrasante pour réduire les parties et n'avoir à lier que de petits moignons.

On se comporte de même, vis-à-vis du petit épiploon, où l'on ne trouve, du reste, que peu de vaisseaux, si l'on a soin de ne pas trop empiéter sur le duodénum et de ne pas atteindre le pédicule hépatique.

Un point important, c'est de ne détacher ces épiploons que dans la partie correspondant à la tumeur à enlever, car la nutrition des parties devient insuffisante si on les prive de leurs épiploons et l'on est exposé, comme l'ont montré les expériences de Madelung et Rydygier, à voir survenir la gangrène.

Eiselsberg, après une ligature de la gastro-duodénale et une résection des artères coronaires, droite et gauche, vit la mort survenir à la suite d'une gangrène de l'antre du pylore (1). Pour éviter un pareil accident, nous opérons de la manière suivante : Après avoir déterminé le point où doit porter la section de la paroi, nous plaçons une ligature sur les vaisseaux qui suivent les courbures, à un centimètre de ce point, du côté de la portion à réséquer de telle sorte qu'après l'opération, les vaisseaux coronaires débordent d'autant la tranche de la portion saine et en assurent la nutrition.

La section des épiploons faite, on attire la région où siège la tumeur, manœuvrant avec la plus grande douceur et cherchant à l'extérioriser sans la rompre (2). A mesure qu'avance la libération, on garnit le champ opératoire de compresses aseptiques ou de lanières de gaze stérilisée, de manière à isoler complètement le champ opératoire du reste de l'abdomen, insinuant même, au-dessous de l'estomac, des compresses ou de la gaze stérilisée de manière à opérer autant que possible extra-péritonéalement.

Nous avons supposé jusqu'ici un cas simple, ne présentant comme adhérences que les replis qui normalement unissent l'estomac aux parties voisines. Malheureusement il n'en est pas toujours ainsi et, trop souvent, le chirurgien s'est trouvé aux prises avec des adhérences pathologiques ; ces dernières peuvent se présenter sous forme de tractus étendus, faciles à sectionner ou, au contraire, d'adhérences serrées très difficiles à traiter. On les a distinguées en pariétales, épiploïques et viscérales.

Les *adhérences pariétales* sont toujours faciles à détruire, d'autant qu'on peut réséquer la paroi abdominale avec elles, ce que l'on doit faire, sans hésiter, lorsqu'il s'agit d'un envahissement cancéreux ou lorsque les adhérences solides et étroites ne se détachent qu'en saignant (3).

Les *adhérences épiploïques* sont plus difficiles à isoler. Elles se confondent avec les replis normaux : ce sont, soit de simples adhérences

(1) EISELSBERG in VON HACKER. *Wiener klin. Woch.* 1894, n° 25 (Obs. 1).

(2) La rupture peut se faire au niveau même de la tumeur comme dans un cas de Kocher, ou à une certaine distance sur une portion de l'estomac amincie (LANGENBUCH. *Deutsche med. Woch.*, Leipzig, 1894, p. 968).

(3) VON HACKER l'a fait avec succès dans un cas de lymphosarcome de la paroi antérieure de l'estomac (*Wiener klin. Woch.*, 1892).

inflammatoires, soit le résultat d'un envahissement par le cancer.

Les *adhérences viscérales* sont les plus importantes ; dans bon nombre de cas elles ont rendu l'opération impossible. Elles sont hépatiques, pancréatiques ou intestinales.

Les *adhérences hépatiques* sont difficiles à traiter ; dans un cas, Kocher dut réséquer une partie de lobe gauche du foie, il eut une hémorrhagie abondante et son malade succomba dans les 24 heures ; Billroth, après résection d'une languette de foie, longue de 2 centimètres, large d'un, perdit son opéré de péritonite au sixième jour. Leur exemple n'a pas été suivi et l'on regarde aujourd'hui comme une règle de ne pas entreprendre la pylorectomie, lorsqu'on a constaté l'existence de ces adhérences hépatiques, pendant l'exploration de la tumeur. Il faut cependant établir certaines distinctions entre les cas : si les adhérences occupent la face inférieure du foie, on ne doit les détacher qu'autant que la chose paraît très aisée ; au contraire des adhérences, même intimes, au bord antérieur du foie, ne doivent pas arrêter le chirurgien, qui peut réséquer le tissu hépatique en utilisant un quelconque des modes spéciaux d'hémostase par ligatures en chaînes, décrits par Pensky et Kousnetzoff, ou par Terrier et Auvray (1).

Des *adhérences à la vésicule biliaire* ont été détachées dans deux cas : une fois Alsberg obtint un succès (2) ; au contraire, une malade de Bogajewski est morte au quatorzième jour de péritonite, probablement par perforation secondaire de la vésicule (3).

Les *adhérences pancréatiques* (4), contrairement aux hépatiques, sont très fréquentes dans le cancer du pylore. Pour beaucoup de chirurgiens elles contre-indiquent l'opération, mais elles ne sont pas toujours faciles à reconnaître et l'on doit, pour les diagnostiquer, recourir aux modes d'exploration que nous avons décrits plus haut (5).

(1) KOUSNETZOFF et PENSKY. Sur la résection partielle du foie. *Revue de chirurgie*, Paris, 1896, t. XVI, p. 501 et 954. — TERRIER et AUVRAY. Les tumeurs du foie au point de vue chirurgical, étude sur la résection du foie. *Ibidem*, 1898, t. XVIII, p. 403 et 831.

(2) ALSBERG. *Münchener med. Woch.* 1896, nos 50 et 51.

(3) BOGAJEWSKI. Analyse in *Centr. f. Chir.*, Leipzig, 1894, p. 382.

(4) Pour cette étude de la séparation des adhérences pancréatiques et intestinales, nous avons largement mis à contribution une excellente revue de Jonnesco. (JONNESCO. Technique opératoire des gastrectomies pour cancer. *Gazette des hôpitaux*, Paris, 23 mai 1891, p. 553.)

(5) Voir plus haut, p. 218.

Ces adhérences peuvent cependant être quelquefois libérées sans lésion de l'organe sous-jacent ; comme elles sont souvent très vasculaires, il peut être nécessaire de les lier avant de les couper.

Dans certains cas, il est nécessaire d'empiéter sur le tissu glandulaire ; il y a alors issue de suc pancréatique déterminant, a-t-on dit à tort, une péritonite fatale (1). Ce qui est plus important que l'issue du suc pancréatique, c'est l'hémorrhagie interstitielle provenant du tissu glandulaire. Les surfaces de section ne sont pas faciles à hémostasier et l'on peut échouer, malgré les ligatures que l'on portera au besoin avec une aiguille sur le tissu glandulaire, et les cautérisations avec le thermo-cautère ; Billroth perdit ainsi un opéré.

Enfin on peut, au cours de la séparation d'une tumeur ayant envahi le pancréas, léser des organes plus profonds et créer des désordres plus graves. Lücke a perdu un opéré chez lequel il avait mis à nu la veine porte ; Bardenheuer un, chez lequel il avait blessé le canal de Wirsung ; un opéré de Berns (d'Utrecht) est mort, la veine cave avait été dénudée dans une étendue de 10 centim. ; un de Billroth a succombé à une lésion de la veine côlique moyenne. Reynier a vu mourir en douze heures un malade chez lequel il avait entouré d'un lien de caoutchouc, le pancréas, la veine et l'artère spléniques. Disons cependant que E.S. Permann (de Stockholm) a pu maîtriser une hémorrhagie du pancréas et guérir son malade ; de même Obalinski a enlevé avec succès une bande de 3 millim. de la tête du pancréas. M. H. Richardson vient de publier une guérison, ce sont là des faits exceptionnels ; Jurié, Billroth, Socin, qui ont reséqué une partie dela tête du pancréas, ont perdu leurs malades.

On a, plusieurs fois, constaté, à l'autopsie, des abcès chez les opérés morts à la suite d'une blessure du pancréas ; Eiselsberg (2), Manteuffel (3) ont vu la tête du pancréas suppurante et nécrosée baignant dans un abcès.

(1) Dans un cas où Richardson avait dû faire une ablation partielle de la tête du pancréas et un tamponnement consécutif, il y eut par la plaie un écoulement abondant du suc pancréatique et cependant la malade guérit (MAURICE H. RICHARDSON. A successful pylorectomy, with removal of a portion of the pancreas, for cancer of the pylorus. *Boston med. and surg. Journal*, 4 août 1898, t. CXXXIX, p. 110).

(2) EISELSBERG in VON HACKER. *Wiener klin. Woch.*, 1895, nos 25, 27, 33, 35, 36. (Obs. 10.)

(3) MANTEUFFEL in FICK. *Arch. f. klin. Chir.*, Berlin, 1897, t. LIV, p. 530.

L'un de nous, appliquant à ces lésions du pancréas un principe général de chirurgie abdominale, recouvre la portion de pancréas dénudée, par du tissu séreux emprunté à l'arrière-cavité des épiploons, ne laissant ainsi aucune surface dépourvue de péritoine dans le champ opératoire (1).

Les *adhérences intestinales* peuvent porter soit sur l'intestin grêle, soit sur le gros intestin. Les premières sont rares : Jonnesco en rapporte deux cas, un de H. Tillmann (de Leipzig) et un de Girardo Bigi (de Perugia). La séparation de la tumeur ne présenta pas de difficultés; mais les deux malades succombèrent rapidement, avec une diarrhée profuse dans le cas de Bigi.

Les adhérences avec le gros intestin ou avec son méso sont, au contraire, importantes à connaître à cause de leur fréquence et de leur gravité. Elles peuvent dépendre d'une extension progressive du cancer ou, au contraire, présenter simplement un caractère inflammatoire.

Dans le premier cas, on a été amené à faire, en même temps que la pylorectomie, la résection du côlon transverse ; les résultats ont été désastreux : Socin a perdu son opéré au bout de 48 heures, de péritonite suppurée et Heinecke a vu le sien succomber à une gangrène du côlon. Kocher a cependant guéri un malade, chez lequel il avait réséqué 20 centim. de côlon gangrené.

Lorsqu'il s'agit simplement d'adhérences inflammatoires, on peut les libérer, mais cette libération n'est pas encore sans danger. Rydygier, Schramm, Heinecke ont bien obtenu des guérisons ; mais le plus souvent, les malades sont morts soit presque immédiatement après l'opération (Wölfler, Perman, Billroth, Heinecke), soit secondairement à une gangrène du côlon (Molitor, Czerny, Küster, Hans Schmid).

Celle-ci résulte de la lésion des vaisseaux nourriciers de l'intestin. Les expériences de Litten et Cohnheim, celles de Madelung et celles de Rydygier avaient démontré que le détachement du mésentère, sur une longueur de 10 à 15 centimètres, amène toujours (Madelung) ou souvent (Rydygier) la gangrène de l'anse intestinale correspondante. « Dans des expériences

(1) Hartmann in Urbain Guinard. *Loc. cit.*, p. 119.

ultérieures, Rydygier précisa mieux dans quelles conditions la gangrène de l'intestin se produit. Si le méso est séparé de l'intestin intact (comme dans le cas de destruction d'adhérences coliques) tout près de ce dernier, la gangrène est fatale, même si le détachement est fait sur une très petite étendue, car on détruit les vaisseaux nourriciers après leur anastomose en arcade, et la circulation collatérale ne peut plus assurer l'irrigation de la portion intestinale isolée. Le détachement est-il fait plus loin de l'intestin, par exemple au-dessus de la division en arcade des vaisseaux, la gangrène se produira ou non, selon l'étendue de la séparation (Jonnesco). D'après les expériences de C. Orechia et de G.-B. Chiarella, il serait même possible de sectionner, sans inconvénient, le méso sur une longueur de 9 centimètres ; la ligature de la colique moyenne serait bien supportée.

Toujours est-il que la gangrène du côlon est tellement à craindre que Lauenstein et Czerny n'ont pas hésité à conseiller la résection du côlon détaché. Celle-ci nous semble indiquée quand, après détachement des adhérences du mésocôlon, l'intestin reste pâle, affaissé, sans mouvements péristaltiques. La gangrène est alors à peu près certaine et il est sage de réséquer ; ce qu'ont fait avec succès Roux (1), Manteuffel (2), Kocher. Mieux vaut encore, dans le cas d'adhérences reconnues à temps, s'arrêter et limiter son intervention à une opération palliative, telle que la gastro-entérostomie.

Lorsqu'il y a des *ganglions dégénérés*, il faut les enlever ; c'est en général facile pour ceux qui se trouvent le long des courbures de l'estomac ou même quelquefois dans le grand épiploon, bien que l'ablation de ces derniers expose à la gangrène du côlon ; c'est, au contraire, difficile pour ceux qui sont profondément en arrière. Quelques chirurgiens ont cependant tenté de les extirper, mais comme il s'agit là d'une région dangereuse, les accidents sont fréquents. Billroth eut une forte hémorrhagie en enlevant un seul ganglion rétro-péritonéal ; d'autres, après ablation de ganglions situés dans le mésocôlon, ont vu la gangrène de l'intestin. Aussi Kocher, qui a perdu un malade de gangrène secondaire du côlon

(1) Roux. *Congrès français de chirurgie*, Paris, 1893, p. 394.
(2) Manteuffel, in Fick. *Arch. f. klin. Chir.*, Berlin, 1897, t. LIV, p. 528.

au 14e jour, conseille-t-il de faire la résection du côlon toutes les fois que le mésocôlon transverse a été sérieusement endommagé (1).

Sydney Jones, enlevant des ganglions près de la tête du pancréas, dut lier l'artère pylorique et lutter contre une hémorrhagie veineuse abondante ; son malade succomba 10 heures après l'opération. Nous-même avons perdu un malade de choc et d'hémorrhagie à la suite d'une ablation de ganglions pancréatiques. Mikulicz a lié sans s'en apercevoir le canal cholédoque, accident opératoire qui semble aussi être survenu à Bilhaut (2). Le plus souvent, du reste, ces ganglions rétro-péritonéaux passent inaperçus et ne sont trouvés qu'à l'autopsie.

Au début des pylorectomies, on a été encore plus loin et l'on a extirpé des *cancers étendus aux organes voisins*. Nous avons déjà parlé des envahissements du côlon tranverse et du grand épiploon.

Baikoff a enlevé un cancer infiltré dans le petit épiploon ; il dut poser une centaine de ligatures. Kocher, Billroth ont réséqué des portions du foie. C.-J. Rossander (de Stockholm) a enlevé une tumeur du volume d'une lentille dans le tissu pancréatique, etc.

En général, toutes ces interventions étendues ont abouti à des échecs, et aujourd'hui on limite beaucoup plus qu'au début, les indications de l'opération radicale.

Excision de la tumeur. — Après avoir extériorisé la tumeur et avoir bien limité le champ opératoire avec des compresses stérilisées, il faut, avant de sectionner les parties, fermer les lumières de ces cavités, pour éviter l'écoulement du contenu stomacal ou intestinal.

a) *Occlusion de l'estomac et de l'intestin.* — Au début, Péan, Billroth se contentèrent de l'*occlusion manuelle* faite par des aides ; plus tard, on eut recours à la compression instrumentale.

Un des premiers *compresseurs* imaginés fut celui de Hahn, qui est fait sur un type bien connu des physiologistes pour recueillir du suc intes-

(1) Kocher. *Chirurgische Operationslehre*, Iena, 1897.

(2) Bilhaut. Résection du pylore et d'une portion du duodénum pour cancer. *Bull. de la polyclinique de l'Hôpital international*, Paris, août 1897, p. 225. (Son opéré eut de la décoloration des matières au quatrième jour, et au dix-neuvième une fistule biliaire.)

tinal sur une anse grêle. Il se compose de deux tiges recouvertes de caoutchouc vulcanisé, réunies à leurs extrémités par deux écrous mobiles ou assemblées par une charnière à une de leurs extrémités et rapprochées à l'autre par un écrou. Le compresseur de Billroth était de même constitué par deux tiges métalliques qui se rapprochaient parallèlement par le mouvement d'un pas de vis.

Craignant de voir ces instruments métalliques amener des lésions, d'autres chirurgiens ont construit des compresseurs formés d'une tige métallique et d'un tube de caoutchouc. Tel était le compresseur que

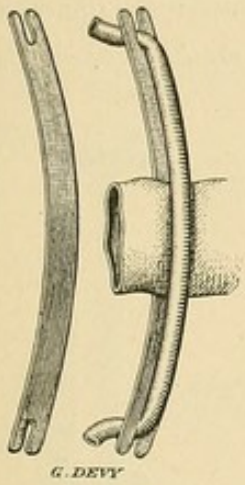

FIG. 83.

FIG. 84.

FIG. 85.

La figure 83 représente le compresseur de Heinecke; la figure 84, les deux tiges métalliques recouvertes de caoutchouc recommandées par Rydygier; la figure 85, les baguettes de verre de Czerny.

Victor Wehr utilisa dans ses expériences sur les animaux; tel est encore celui employé sur l'homme par Heinecke (fig. 83).

Un des compresseurs, les plus généralement employés, est celui de Rydygier. Il est formé de deux tiges de fer aplaties, longues de 13 à 15 centimètres, larges de trois quarts de centimètre, recouvertes de tubes de caoutchouc antiseptique, parallèles et réunies à leurs extrémités par un fil qui se fixe dans des échancrures situées au voisinage de l'extrémité des tiges de manière à empêcher tout glissement (fig. 84).

L'avantage de ce compresseur est la facilité avec laquelle on le met en place. Rien n'est plus simple que de glisser une des tiges en arrière de l'estomac, de placer l'autre en avant, puis de les réunir par deux fils

de soie placés au voisinage de leurs extrémités et permettant de les rapprocher de manière à exercer la compression voulue.

Le compresseur duodénal est placé de la même façon. Dans tous les cas, on doit éviter de séparer avec ces compresseurs les épiploons au delà des limites de la partie à enlever; il faut, de plus, les placer à un centimètre et demi environ de la tumeur, de manière qu'il reste en dehors d'eux une étendue de tissus suffisante pour pratiquer la suture.

Czerny emploie un compresseur dont le principe est identique à celui de l'appareil de Rydygier; il se compose de deux tiges de verre recouvertes de caoutchouc et liées à leurs extrémités par des fils de soie.

D'autres chirurgiens se sont simplement servis de *pinces* pour fermer

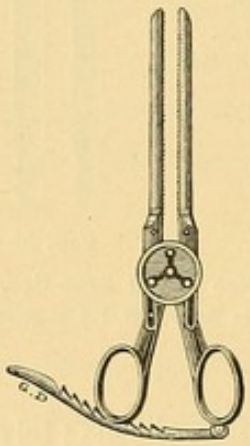

FIG. 86. — Pince-compresseur de Gussenbauer.

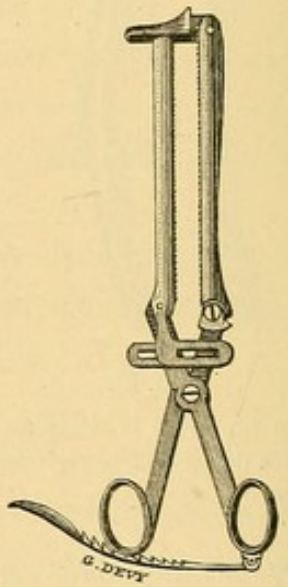

FIG. 87. — Pince-compresseur de Küster.

l'estomac et l'intestin. Lücke a conseillé de prendre des pinces à bords parallèles couvertes de drains. Gussenbauer, Küster ont de même construit des pinces à crémaillère dont les mors, par un mouvement spécial, se rapprochent parallèlement (fig. 86, 87).

D'autres chirurgiens se sont contentés de pinces ordinaires dont ils recouvrent les mors de caoutchouc. Tels Randolph Winslow (de Baltimore), et Reynier qui ont employé les pinces à pédicules dont on se servait pour l'ovariotomie. Kocher se sert de ses pinces, prenant

simplement la précaution d'utiliser des modèles à mors un peu longs.

Les meilleures pinces, à notre avis, sont celles construites sur le principe des pinces à pression élastique de Doyen (1). Au modèle curviligne,

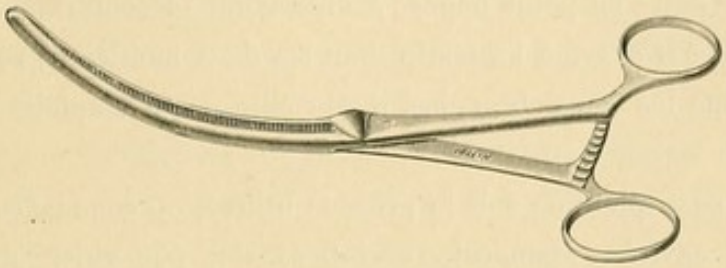

FIG. 88. — Pince à mors élastiques courbes (DOYEN).

conseillé par ce chirurgien pour les opérations gastriques, nous préférons un modèle droit que nous avons fait construire par Collin. Ces pinces, appliquées sans être garnies de tubes de caoutchouc, ne contusionnent

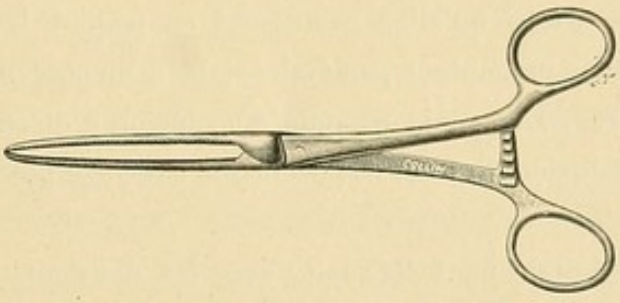

FIG. 89. — Pince à mors élastiques droits (HARTMANN).

nullement les parties, comme nous avons pu le constater au cours de nos opérations.

Enfin, on a quelquefois supprimé tout instrument et l'on s'est contenté de faire l'occlusion par une *ligature*. Péan, Czerny, Hans Schmid (de Stettin) ont fait la ligature élastique. Schede, Kocher, Bardenheuer, Billroth ont employé dans quelques opérations, et surtout pour la fermeture du duodénum, de simples ligatures avec une grosse soie ; Billroth,

(1) Les anciennes pinces à mors rigides s'écartent à leur extrémité, lorsqu'on serre à leur partie moyenne un objet de quelque épaisseur. C'est pour éviter cet écartement de l'extrémité des mors que Doyen fit construire une pince sur ce principe nouveau que l'élasticité devait siéger non dans les branches, mais au niveau des mors qui, ayant une épaisseur moindre, sont flexibles ; ces mors présentent une forme concave, disposition qui permet aux pinces de conserver les extrémités des mors plus rapprochées que leur partie moyenne. (DOYEN. *Technique chirurgicale*, Paris, 1897, p. 189.)

Wölfler, Eiselsberg, la ligature avec une lanière de gaze iodoformée. Dans un cas, où il ne pouvait appliquer sur l'intestin trop court son compresseur, Rydygier a placé une anse de fil sur l'insertion mésentérique, une autre au point opposé à l'insertion mésentérique ; en tirant sur ces anses il a fermé l'intestin dont les deux moitiés se sont rapprochées comme les deux branches d'une ellipse qui s'aplatit en s'allongeant.

En tous cas, quel que soit le procédé utilisé, on commence, avant de fermer les cavités, stomacale et intestinale, par vider, grâce à des pressions douces, le segment que l'on résèque. A notre avis, pour éviter tout écoulement de liquide, il est bon de fermer les deux bouts de la partie à enlever par des pinces d'un modèle quelconque, car il importe peu d'éviter la contusion des parties qu'on va supprimer. D'une manière générale, nous ne sommes pas partisan des ligatures, élastiques ou non, parce qu'elles ramassent en paquet les tuniques de l'estomac et ne les présentent pas étalées, bien disposées pour le placement des sutures. Les seuls moyens d'occlusion à discuter sont donc, pour nous, l'occlusion digitale et l'occlusion avec des pinces ou avec un compresseur.

L'occlusion digitale peut être faite avec les deux mains qui compriment, en l'étalant, l'estomac entre les faces palmaires du pouce et de l'index, la main droite embrassant la petite courbure, la main gauche la grande ; cette compression, en même temps qu'elle empêche l'issue du contenu gastrique, assure l'hémostase. L'inconvénient de ce procédé réside dans ce fait qu'il nécessite une attention soutenue de l'aide qui est chargé de la compression. Pour peu que l'opération dure, que le malade fasse un effort de vomissement, du liquide s'échappe ou même l'estomac glisse des doigts de l'aide et vide son contenu dans la cavité abdominale. Nous avons ainsi perdu un malade et, depuis ce moment, recourons aux pinces, non accessibles à la fatigue ou à l'inattention.

On a reproché aux pinces de favoriser la gangrène par une compression trop forte et de provoquer une hémorrhagie abondante entre les différentes tuniques de l'estomac après leur ablation : ce sont là des reproches théoriques.

Avec Kocher, Doyen, etc., nous utilisons les pinces sans garnir leurs mors d'un tube de caoutchouc. Sur l'estomac il est nécessaire d'en placer deux, l'une embrassant la grande, l'autre la petite courbure ; l'extrémité de la dernière doit non seulement rejoindre, mais encore dépasser l'extrémité de la première pour assurer une occlusion parfaite. Ces pinces sont introduites par des boutonnières faites dans des espaces avasculaires du grand et du petit épiploon, en évitant de léser les artères qui longent les courbures. Elles doivent être placées d'emblée au bon endroit, le déplacement des pinces favorisant le glissement des tuniques l'une sur l'autre et permettant le prolapsus de la muqueuse, ce qui nécessite des recoupes toujours plus irrégulières que la section nette des tuniques intactes.

b) *Section des parties.* — La section des parois de l'estomac doit être faite en *tissu sain,* à environ 3 centimètres des limites du mal, limites appréciables par la palpation, nous dit Czerny (1).

Il faut toujours examiner la tranche de section et, pour peu que son aspect laisse des doutes, ne pas hésiter à replacer des pinces plus loin et à faire une deuxième section.

D'une manière générale, le cancer pylorique a surtout de la tendance à s'étendre du côté de l'estomac ; il progresse beaucoup moins sur le duodénum ; cependant Carle signale des cas où les boyaux cancéreux se propageaient entre les couches musculaires du duodénum et sous les glandes de Brunner. Chez un de nos malades les lésions s'étendaient assez loin du côté duodénal et présentaient à ce niveau le type du polyadénome brunnérien. (Obs. XXIV.)

Pour éviter de laisser des portions de muqueuse dégénérée, tout en gardant une étendue aussi grande que possible des tuniques musculaires, on a eu recours à plusieurs procédés.

Kappeler, après avoir sectionné complètement le canal, résèque une collerette de muqueuse ; J.-A. Adam incise d'abord la séro-musculeuse

(1) Czerny, dans ses deux premiers cas de guérison, avait fait la section à un centimètre du néoplasme, se croyant en tissu sain ; l'examen microscopique de la tranche stomacale de la pièce enlevée lui montra dans son épaisseur des alvéoles cancéreux (d'après URBAIN GUINARD, *Loc. cit.*, p. 125).

isolément pour décoller la muqueuse sur une étendue d'un pouce et il sectionne celle-ci aussi loin que possible (1).

Kümmer, à la suite d'expériences sur le chien, a érigé en méthode la *résection sous-muqueuse* (2) que son maître Kocher appliqua sur l'homme. Par une incision circulaire, il divise la séro-musculaire jusqu'à la sous-muqueuse ; la muqueuse est facilement décollée de la face profonde de la couche musculaire sur une certaine étendue, du côté sain principalement. Kümmer pose alors deux ligatures sur le canal muqueux ainsi isolé et coupe entre les deux. Ces divers procédés sont aujourd'hui abandonnés, et l'on sectionne directement les parois.

Kocher veut que l'on commence la section par le côté duodénal. Lauenstein, qui soutient la même idée, y voit deux avantages : 1° Le fait qu'en soulevant la région pylorique on refoule les matières stomacales vers le cardia, ce qui est important quand l'occlusion est imparfaite ; 2° la plus grande facilité que l'on a, en opérant ainsi, à voir et à détruire les adhérences profondes de la tumeur.

Billroth commençait par le côté duodénal dans les cancers étendus.

D'une manière générale, nous pensons qu'il faut commencer les sections par la partie la plus accessible, l'estomac s'il s'agit d'un cancer du pylore. On a ainsi en main, tenue dans une pince, la partie à attirer et l'on amène facilement dans la plaie le duodénum pour en achever la libération.

Kraske divise les parties à petits coups, recousant à mesure ; nous croyons qu'il est beaucoup plus simple de couper franchement les parties avec une paire de forts ciseaux, suivant la pince placée du côté de la tumeur, et de ne suturer qu'une fois les sections terminées.

Sutures. — Après hémostase des tranches de section, il faut faire la suture (3). Auparavant est-il utile de vider et de nettoyer l'estomac ? Quelques chirurgiens l'ont soutenu. Trendelenburg (4) fait une petite incision à la face antérieure de l'estomac, près de la grande cour-

(1) Adam (J.-A.). *Glascow med. Journ.*, 1896, t. XLV, p. 114.

(2) Kümmer. *Arch. f. klin. Chir.*, Berlin, 1891, t. XLII, p. 534.

(3) Cette hémostase est inutile lorsqu'on a recours comme nous au surjet total qui, en même temps qu'il ferme les cavités, oblitère les vaisseaux. (Voir plus loin, p. 233.)

(4) Trendelenburg, in Neitzert. *Ueber Magenresection.* Inaug. Dissert., Bonn, 1889.

bure, puis il vide et lave la cavité gastrique ; Péan (1) opère de même, avec cette différence que, pour vider l'estomac, il le ponctionne avec un trocart au lieu de l'inciser. Billroth, Nicolaysen, Wölfler, après avoir fait la section de l'estomac, l'ont lavé avec de l'eau tiède ; Bems s'est servi d'une solution salicylée. Chaput (2) aspire le contenu avec une grosse seringue, puis absterge avec des éponges montées.

Ces lavages nous paraissent inutiles et exposent à la contamination du péritoine ; du reste, ils ont été abandonnés par quelques-uns de ceux qui les avaient préconisés au début (3).

La suture est faite le plus souvent à la soie, exceptionnellement au catgut seul. Un certain nombre de chirurgiens, Saltzmann, Kocher, Schramm, Edgard Kurz ont utilisé le catgut pour la muqueuse, la soie pour les sutures musculo-séreuses et séreuses.

Le mode de suture a de même été des plus variables. Les uns se sont contentés d'une suture à points interrompus, formée d'une rangée de sutures de Lembert, d'autres ont fait la suture à deux étages de Czerny ; d'autres la suture en 8 de chiffre de Gussenbauer ; d'autres enfin, la suture à trois étages. C'est cette dernière qui est aujourd'hui le plus généralement employée. A la suture à points séparés on tend à substituer la suture en surjet, beaucoup plus rapide ; elle n'a d'abord été appliquée qu'à la réunion de la muqueuse, les autres étages de la suture étant faits à points séparés. Aujourd'hui, il semble qu'il y ait avantage à faire pour tous les plans la suture en surjet, arrêtant le fil tous les 4 ou 5 points afin que le relâchement d'une anse ne retentisse pas sur le surjet tout entier ; ces arrêts successifs ont encore l'avantage d'empêcher le fil de venir se tendre en travers du nouvel orifice. On a ainsi tous les avantages de la suture à points séparés, en conservant la rapidité d'application de la suture en surjet. C'est cette suture, dite à points passés (Doyen), continue, spiroïde, segmentée (Defontaine), suture en surjet interrompu (Pollock), que nous préférons à tous les autres procédés.

(1) Péan. *Diagnostic et traitement des tumeurs de l'abdomen*, Paris, 1888, p. 517.

(2) Chaput. De la pylorectomie. *Flandre médicale*, Gand, 1894, t. I, p. 241.

(3) Péan. Sur un cas de gastrectomie. *Bulletin de l'Académie de médecine*, Paris, 1897, p. 53.

Au lieu de faire trois étages de sutures, nous pensons qu'il suffit d'en faire deux. Mais au lieu de faire, comme quelques chirurgiens, une suture séreuse ou séro-musculaire et une suture muqueuse, ou une suture séreuse et une séro-musculaire, nous faisons un double surjet, dont l'interne comprend la totalité des tuniques, stomacales et intestinales, surjet hémostatique en même temps qu'occlusif et dont le deuxième, musculo-séreux, enfouit le premier, suivant en cela une pratique que nous avons adoptée depuis plusieurs années pour toutes nos opérations sur le tube digestif (Hartmann).

Avec l'occlusion instrumentale de l'estomac et de l'intestin, il est possible de terminer entièrement sa suture sans contamination du péritoine. On commencera par le surjet séro-musculaire que l'on placera sur toute la demi-circonférence postérieure, puis on abordera le surjet comprenant toute l'épaisseur des parois et on encerclera tout le pourtour du néo-pylore. Cela fait, on reprendra le fil du surjet séro-musculaire posé en arrière et on terminera celui-ci en avant, nouant les deux extrémités des fils sur la partie antérieure.

Il est évident que s'il y a une suture d'occlusion à faire, on commencera par celle-ci pour terminer par la suture annulaire, ayant soin que la jonction des deux sutures soit parfaite et, pour cela, nouant le fil du surjet de la suture d'occlusion à celui de la suture circulaire.

Récemment, dans une pylorectomie, Péan (1) a combiné une suture d'occlusion à la pose d'un bouton de Murphy au niveau du nouveau pylore, supprimant ainsi la suture annulaire, gastro-duodénale.

Le bouton a encore été employé dans la pylorectomie par Kocher, Carle, Kümmell, Sick, Schede, etc.

D'autres chirurgiens ont eu recours dans la pylorectomie à des procédés dérivés, dans une certaine mesure, de la méthode de Senn, quant à la manière de réunir les surfaces de section. C'est ce que conseille F.-B. Jessett (2).

H.-G. Rawdon (de Liverpool) obtint un succès en se servant de même

(1) Péan. Un cas de gastrectomie. *Bulletins de l'Académie de médecine*, 1897, t. XXXVIII, p. 53.

(2) Jessett (Fred.-B.). The surgical treatment of carcinom of the stomach and intestines. *Brit. med. J.*, London 5 mai 1888, p. 934, et *ibidem*, 1891, t. I, p. 1378.

des plaques de Senn (1). Le pylore enlevé, il fit la suture d'occlusion avec des points de Lembert de la petite vers la grande courbure, s'arrêtant à un pouce de celle-ci. Au niveau de l'orifice ainsi conservé il plaça une plaque de Senn ; une deuxième plaque semblable fut placée dans le duodénum. Les plaques osseuses étant amenées au contact et les fils de chacune étant repassés à travers les parois de l'estomac et de l'intestin, chaque paire correspondante d'anses fut nouée en commençant par la plus basse.

W. Maunsell a conseillé d'appliquer à la pylorectomie son procédé de

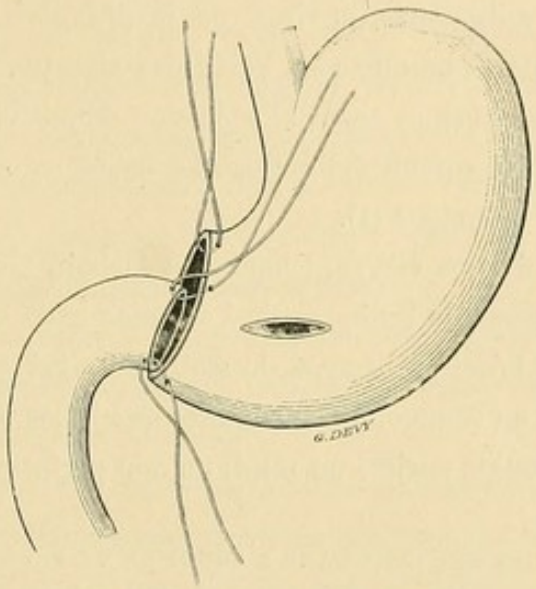

FIG. 90. — Procédé de MAUNSELL.

Des sutures temporaires dont les fils sont conservés longs sont placées. On voit sur la face antérieure de l'estomac l'incision par laquelle on va attirer les fils destinés à invaginer les parties.

suture intestinale par invagination (2). La section stomacale et la section duodénale sont rapprochées par deux ligatures temporaires. A un pouce de la section stomacale et sur la face antérieure de l'estomac, on fait une incision par laquelle on attire le duodénum qu'on invagine. On applique circulairement la suture dont les nœuds se trouvent par suite en dedans.

(1) RAWDON (H.-G.). *Lancet*, London, 1890, p. 800.

(2) MAUNSELL (W.). *Intercolonial medical congress Australasia*, Melbourne, 1889, et *Am. J. med. Sc.*, Philad., mars 1892, p. 245. (Voir plus haut, p. 114, la description de cette suture à propos de la gastro-entérostomie.)

Puis on réduit l'intestin ainsi sorti par la fente et l'on ferme cette dernière.

Doyen préconise, dans la pylorectomie, son *procédé de l'écrasement*. Il commence par isoler le néoplasme et hémostasie les petites artères qui pourraient saigner, puis il applique sa pince à écrasement sur le duodénum, aussi loin que possible de la tumeur et écrase lentement, progressivement la paroi intestinale, mais sans la diviser complètement; l'écrasement ne porte que sur la muqueuse et la musculeuse, laissant intacte la séreuse. Ceci fait, il place une ligature au niveau du sillon produit par sa pince. Une pince ordinaire est mise sur le côté duodénal de la tumeur, à 15 millimètres environ de la première ligature. Doyen enlève les restes de la muqueuse à l'aide des ciseaux, cautérise le moignon au thermo-cautère et assure l'occlusion définitive par une double suture en bourse qui enfouit la ligature. La même manœuvre est répétée de l'autre côté de la tumeur (1).

En 1898, deux de nos élèves, Chauvel et Urbain Guinard, ont essayé la ligature en masse des tuniques de l'estomac avec un fort fil de soie chez le chien (2). L'enfouissement du moignon ainsi obtenu est difficile et l'opération est, en somme, plus complexe que la section franche suivie de la pose d'un double surjet, un total, un non perforant

Replacement des organes dans l'abdomen et fermeture de l'incision pariétale. — Les sutures terminées, on essuie soigneusement les parties avec de la gaze stérilisée, on les remet en place et l'on ferme l'abdomen. La proposition de Meinhard Schmidt, qui veut qu'auparavant on insuffle de l'air dans l'estomac pour s'assurer de l'étanchéité des sutures, a été universellement rejetée (3).

Le drainage soit avec un drain (Bardenheuer), soit avec une mèche de gaze iodoformée (Trendelenburg), est généralement abandonné. Il ne nous paraît indiqué que dans le cas de surfaces suintantes étendues, résultant de la libération d'adhérences, en particulier lorsqu'il y a lésion

(1) Il est évident que cette manière de procéder n'est applicable que si l'on fait une gastro-entérostomie concomitante, puisqu'elle ferme les deux sections, stomacale et duodénale.

(2) Chauvel. *L'exclusion du pylore*. Th. de Paris, 1897-1898.

(3) Meinhard Schmidt. *Cent.-Bl. f. Chir.*, Leipzig, 1890, n° 14, p. 249.

de la tête du pancréas ; nous nous servons alors d'un gros drain de caoutchouc. Le tamponnement à la gaze ne nous semble indiqué que pour arrêter un suintement persistant (1).

La paroi est fermée par une suture à trois étages.

4° Traitement post-opératoire.

Après les pylorectomies, qui sont généralement des opérations de longue durée, une heure et demie et plus, il y a le plus souvent un certain degré de choc et une tendance au collapsus. Aussi la première indication après l'opération est-elle de combattre celui-ci. Dans ce but, on enveloppera le malade dans des linges chauds; on fera des injections d'éther, de caféine. Rydygier donne des lavements de vin et de camphre. Péan a pratiqué la transfusion. On a conseillé encore les lavements de thé, de café, de vin chaud; on a ajouté aux lavements de camphre de la teinture de musc et de la strychnine (Roux).

Aujourd'hui, on recourt ordinairement aux injections abondantes de sérum physiologique, faites soit dans les veines, soit plus simplement dans le tissu cellulaire sous-cutané.

La mort par choc est, du reste, plus rare qu'on ne le croirait à priori. Nous avons perdu deux malades par ce mécanisme : un d'eux présentait depuis longtemps des hématémèses abondantes et se trouvait dans un état général déplorable; chez l'autre, l'opération avait été longue, pénible, l'hémorrhagie assez abondante et, comme nous pûmes le constater, le cancer était généralisé.

La durée même très longue de l'opération ne suffit pas à produire le choc. Un malade, dont l'opération faite par Ratimoff eut la durée invraisemblable de six heures, guérit (2).

Un accident qu'il faut combattre dans presque tous les cas de pylorectomie, c'est l'*inanition*. Aussi, dès que l'obstacle pylorique est levé, faut-il nourrir l'opéré qui, en plus des frais habituels, a à faire ceux de l'opération.

(1) MANTEUFFEL in FICK. *Arch. für klin. Chir.*, Berlin, 1897, t. LIV, p. 852.

(2) Permann (de Stockholm) a guéri un malade chez lequel l'opération avait duré six heures et demie ! (PERMANN. *Centralblatt für Chirurgie*, Leipzig, 1890, p. 750).

Roux et Kraske ont beaucoup insisté sur cette nécessité de l'alimentation précoce : « Qu'importe, dit très justement Kraske, une faible quantité de liquide de plus dans l'estomac, alors qu'il y a déjà, surtout en cas de dilatation, des sécrétions morbides de la muqueuse atteinte de catarrhe et, par conséquent, déjà beaucoup de liquide. »

Dès le lendemain de l'opération, Roux donne à ses malades tout ce qu'ils désirent comme alimentation, champagne, vin blanc, beefteack, choucroute; c'est, croyons-nous, exagéré. Billroth faisait sucer à ses opérés un peu de glace et leur donnait des lavements de vin chaud, de bière et de peptones ; puis du lait, du cognac, du thé et du rhum par la bouche; le huitième jour, il commençait les cervelles, les œufs et le hachis.

Rydygier ne donne les premiers aliments que le deuxième ou le troisième jour.

Heinecke conseille de prescrire des lavements nutritifs pendant les quatre premiers jours ; il y joint, le deuxième, un peu de thé et d'eau sucrée ; le troisième jour, du lait et de l'eau sucrée ; le cinquième, une tasse de lait ou de jus de viande trois fois par jour ; puis, du septième au huitième, des soupes faciles à digérer, des viandes rôties, hachées, etc.

Krönlein, dès le premier jour, donne quelques cuillerées de cognac.

Tout en continuant les injections sous-cutanées de sérum et en espaçant dans les vingt-quatre heures une série de lavements nutritifs, il faut, suivant nous, donner, dès le lendemain de l'opération, un peu de grog ou de champagne ; le surlendemain, du thé ou du lait coupé d'eau de Vichy et arriver rapidement à une alimentation plus substantielle, peptone, œufs, cervelle, etc. Plus nous allons, plus nous donnons, d'une manière précoce, une alimentation sérieuse. Nous n'insisterons pas sur ces points, ne pouvant que répéter ce que nous avons dit à propos de la gastro-entérostomie.

Quelquefois, cependant, l'alimentation précoce rencontre de sérieuses difficultés, soit qu'il y ait persistance des vomissements post-anesthésiques, soit qu'il y ait atonie gastrique. Dans ce cas, l'opéré, qui a été relativement bien pendant un ou deux jours, se plaint de pesanteur d'estomac, d'éructations, de régurgitations nauséabondes ou même de vomis-

sements. La langue se sèche, l'état général devient mauvais. Il y a atonie gastrique, fermentation des liquides accumulés et intoxication par la résorption des produits toxiques. Il faut, sans hésiter, faire un lavage de l'estomac. On fera ce lavage en laissant le malade couché, on ne prolongera pas trop la séance pour ne pas amener de fatigue, s'arrêtant même avant que le liquide revienne clair, et l'on recommencera immédiatement l'alimentation. Ces lavages peuvent être répétés plusieurs fois si c'est nécessaire, l'alimentation étant continuée dans leur intervalle. Il vaut mieux qu'une suture soit un peu secouée par un lavage que baignée de liquide putréfié.

Dans quelques cas on a vu les vomissements cesser, lorsque l'on faisait coucher le malade sur le côté droit. Kraske, Kocher, Manteuffel et d'autres se sont bien trouvés de cette pratique.

Il semble que, dans ces cas, il y ait reflux du contenu duodénal dans l'estomac; les phénomènes rappellent ceux qu'Ebstein a décrits sous le nom d'incontinence pylorique.

On surveillera enfin avec beaucoup de soins l'appareil pleuro-pulmonaire des opérés de pylorectomie et leur tube intestinal, la diarrhée pouvant survenir et présentant les mêmes dangers qu'après la gastro-entérostomie (1).

5° Description des divers procédés opératoires.

Ayant exposé les généralités applicables à toutes les opérations de résection gastrique, quel que soit leur siège, et quel que soit le procédé employé, nous devons maintenant étudier chacun de ces procédés en particulier.

A. — Résection pyloro-gastrique

La découverte de la tumeur, sa libération, son ablation restent toujours les mêmes, quel que soit le procédé employé; ce qui diffère, c'est le

(1) Voir plus haut, p. 159.

mode d'anastomose gastro-intestinale utilisé pour rétablir la continuité du tube digestif.

L'anastomose peut être *termino-terminale*, *termino-latérale*, *latérale*.

1° **Anastomose termino-terminale.** — C'est le procédé initial de l'école de Billroth. Il est encore adopté par un grand nombre de chirurgiens. Mikulicz, et Krönlein (1) en particulier, le préconisent et lui donnent l'appui de leur grande expérience.

Après excision de la tumeur, on réunit les deux sections, stomacale et duodénale, l'une à l'autre, bout à bout. Comme il existe entre les deux une notable différence de calibre, la direction donnée aux sections a son intérêt. Pour arriver à avoir des sections de calibre à peu près égal, il suffit de faire une section oblique du côté duodénal. Cette manière de faire n'est applicable qu'aux cas où le cancer empiète peu sur l'estomac.

Le plus souvent, c'est insuffisant et l'on est obligé de suturer en partie l'orifice stomacal, faisant ainsi une suture d'occlusion qui diminuera d'autant les dimensions de l'orifice. Dans ce cas une question se pose. En quel endroit vaut-il le mieux aboucher le duodénum? Comme on le voit le problème est complexe; aussi diverses manières de procéder ont-elles été préconisées.

1° *Incision oblique ovalaire.* — V. Wehr (2), pour éviter la suture d'occlusion gastrique, conseille de sectionner le duodénum suivant une ligne oblique en bas et à gauche. La section stomacale est faite dans le même sens mais moins oblique, de manière que les deux surfaces de section aient le même calibre. Ce procédé n'est, comme le remarque Rydygier, applicable qu'aux tumeurs de petit volume, lorsque la différence de calibre existant entre l'estomac en deçà du néoplasme et le duodénum au delà, n'excède pas une différence du simple au double.

2° *Incisions perpendiculaires de Billroth.* — On décrit sous le nom d'incisions verticales de Billroth, ou mieux d'incisions perpendiculaires, des incisions perpendiculaires au calibre de l'intestin et à celui de l'estomac. La section stomacale, de dimensions nécessairement plus grandes que

(1) Krönlein. *Beitr. z. klin. Chir.*, Tübingen, 1896, t. XVII, p. 311.
(2) Wehr (von). *Deutsch. Zeitschr. f. Chir.*, Leipzig, 1882, p. 93.

la section duodénale, est partiellement suturée jusqu'à ce que la partie laissée béante ait un calibre égal à celui du duodénum. Celui-ci est fixé soit à la partie supérieure, soit à la partie inférieure de la section stomacale. En principe, la fixation à la partie inférieure de la suture est préférable car elle évite la création d'un cul-de-sac au-dessous de la bouche néopylorique. Billroth, après avoir employé deux fois ce procédé, l'abandonna pour des incisions obliques plus commodes au point de vue opé-

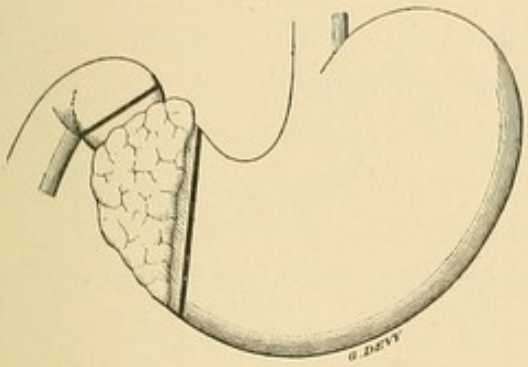

FIG. 91. — Sections dans le procédé de BILLROTH.

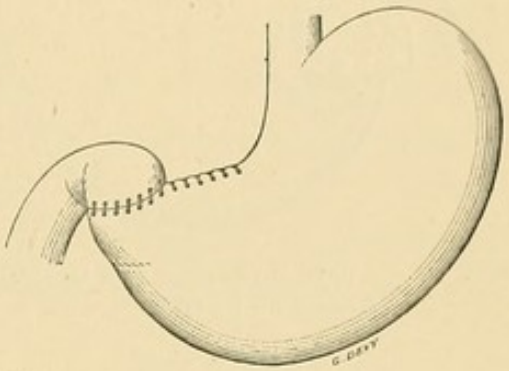

FIG. 92. — Suture dans le procédé de BILLROTH.

ratoire, à cause de l'inégal envahissement des courbures par le néoplasme (fig. 91 et 92).

3° *Incisions obliques.* — Dans plusieurs opérations, Billroth a pratiqué des sections obliques sur le duodénum et sur l'estomac. Suivant que l'extension du néoplasme oblige à empiéter plus ou moins sur la grande ou sur la petite courbure, on fait une incision stomacale oblique en bas et à gauche ou une incision oblique en bas et à droite ; dans le premier cas, on fixe le duodénum à la partie supérieure de la section stomacale, dans le deuxième à la partie inférieure de celle-ci.

4° *Incisions complexes.* — L'incision n'est jamais complexe que du côté stomacal. Rydygier fait une incision verticale du duodénum et une incision oblique angulaire de l'estomac (1). L'incision coudée est plus ou moins oblique et empiète plus ou moins sur les courbures suivant l'éten-

(1) RYDYGIER. *Deutsche Gesellsch. f. Chir.*, Berlin, 1881, t. X, 2e partie, p. 28, Ier Congress, et *Deutsche Zeitschr. f. Chir.*, Leipzig, 1885, t. XXI, p. 546.

due des lésions ; mais il faut toujours s'arranger pour qu'une des branches de l'incision ait une longueur égale à celle de la section duodénale (fig. 93 et 94).

Wölfler, pour les tumeurs présentant une extension considérable sur

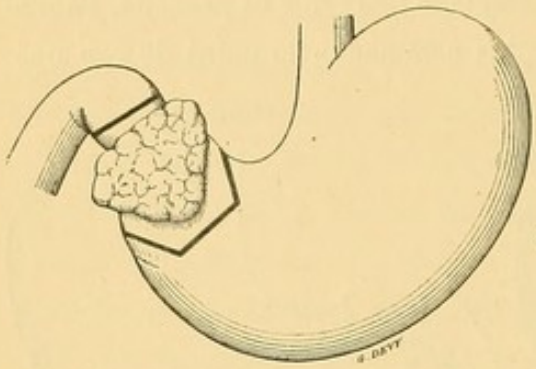

FIG. 93. — Incision complexe pour tumeur étendue sur les faces.

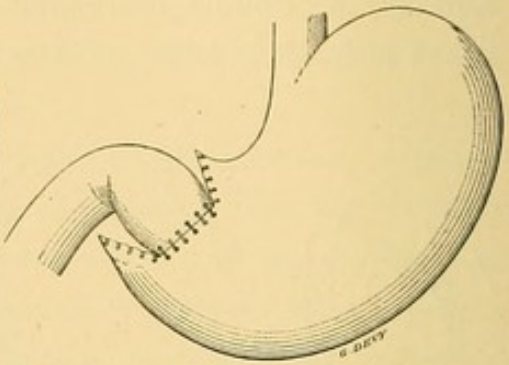

FIG. 94. — Suture après résection étendue sur les faces.

les courbures, moindre sur les faces, a conseillé de faire sur l'estomac une incision brisée tout en continuant à sectionner verticalement le duodénum. Son incision stomacale se compose de trois parties, deux obliques

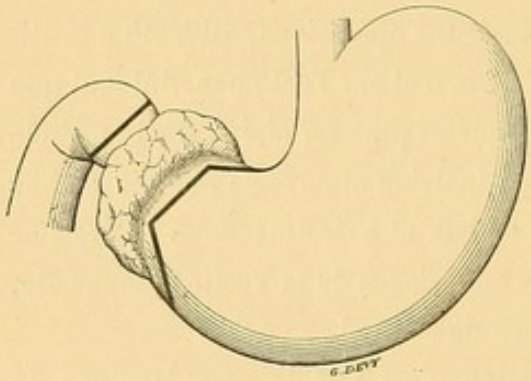

FIG. 95. — Incision complexe pour tumeur étendue sur les courbures.

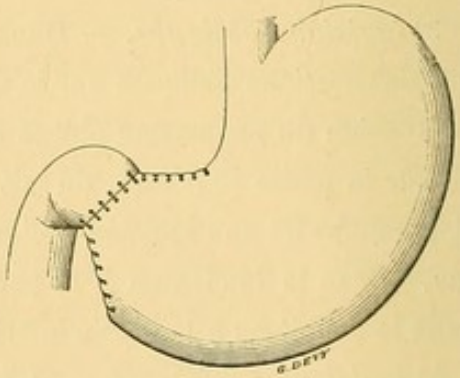

FIG. 96. — Suture après résection étendue des courbures.

aboutissant aux courbures, une perpendiculaire médiane. On ferme l'estomac en haut et en bas et l'on fixe le duodénum à la partie perpendiculaire de l'incision (fig. 95 et 96).

Le danger de ces diverses opérations est la perforation de la ligne de suture au point de rencontre de la suture d'occlusion et de la suture d'abouchement.

Aussi a-t-on multiplié les sutures en ce point et a-t-on conseillé de faire un tamponnement au niveau de la rencontre des deux sutures, toutes les fois que la petite courbure présente un peu de tension (Mikulicz). Péan, Sick, Schede, après avoir terminé la suture d'occlusion, ont fait l'abouchement en appliquant un bouton de Murphy (1).

Les craintes exprimées ne sont pas chimériques et l'on a vu la suture céder au point de jonction des trois branches de l'Y, alors qu'elle avait été faite par des chirurgiens habitués à la chirurgie gastro-intestinale, tels Czerny, Kappeler, Carle, etc. (2).

Pour diminuer ce danger, Wölfler (3) a appliqué à la pylorectomie un procédé employé dans la suture intestinale par un de ses anciens assistants, von Frey.

Après avoir réséqué un lambeau de muqueuse cylindrique sur la paroi gastrique, il introduit le bout duodénal dans l'ouverture stomacale laissée béante une fois la suture d'occlusion terminée.

Rutherford Morison fend le duodénum sur son bord convexe, étale l'ouverture de l'intestin ainsi élargi et l'adapte à la section gastrique sans avoir besoin de rétrécir cette dernière (4). Il a appliqué ce procédé avec succès dans deux cas ; en réalité, il ne permet de remédier qu'à de petites différences de calibre entre les deux surfaces de section.

2° **Anastomose termino-latérale.** — Après avoir pratiqué un certain nombre de fois la pylorectomie suivant le procédé primitif de l'école de Billroth, Kocher préconisa, en 1890, l'implantation du bout duodénal

(1) Péan. Sur un cas de gastrectomie. *Bull. de l'Acad. de méd.*, Paris, 1897, 3e sér., t. XXXVIII, p. 53.

(2) Sur 10 morts de la clinique de Billroth, on en trouve 7 par péritonite, toutes causées par un défaut de la suture (Eiselsberg. Ueber die Magen Resektionen und Gastro-enterostomien professor Billroth's Klinik, von Marz 1885, October 1889, *Archiv f. klin. Chir.*, Berlin, décembre 1889, p. 784).

(3) Wölfler. *Prag. med. Woch.*, 1896, t. XXI, 1, 2, 3, 4.

(4) Rutherford Morison. Remarks on pylorectomy. *Brit. med. J.*, London, 1868, t. I, p. 481.

dans un trou pratiqué sur une des faces de l'estomac complètement refermé, faisant ainsi une *gastro-duodénostomie*. Il conseille d'opérer de la manière suivante (1) :

« Incision sur la ligne médiane, de 10 à 15 centimètres, descendant plus ou moins au-dessous de l'ombilic, suivant la situation de la tumeur. Excision de l'ombilic ; hémostase complète. Après l'ouverture de la cavité abdominale, la tumeur est autant que possible attirée au dehors et ses limites exactement déterminées de chaque côté ; puis avec la sonde cannelée on décolle, sur une petite étendue, le grand et le petit épiploon de chaque côté de l'induration, de façon à créer des orifices pour le placement des compresseurs ; autant que possible, ce décollement doit se faire à sec, sans ouvrir les vaisseaux. Le grand et le petit épiploon sont alors libérés, en haut et en bas, le long de la tumeur, avec les instruments. Tout vaisseau qui saigne doit être immédiatement lié ; en même temps on évite les gros vaisseaux qui, s'ils se rencontrent, sont repoussés de côté. Une fois la tumeur isolée, on passe sous elle de la gaze stérilisée dont on enveloppe le néoplasme et les parties adjacentes de l'estomac et du duodénum, afin de prévenir la pénétration éventuelle du contenu gastro-intestinal dans la cavité abdominale.

On place alors, à la limite du néoplasme, une pince à pression continue du côté du duodénum et deux autres, une par en haut, l'autre par en bas, du côté de l'estomac. Les pinces sont de simples pinces à crémaillère, dans le genre de celles dont on se sert pour les artères. Elles doivent être solidement serrées, car la crainte de provoquer la nécrose de l'intestin est purement illusoire.

Une seconde pince est ensuite placée sur le duodénum, à peu de distance (sur le tissu sain) et parallèlement à la première ; l'intestin est coupé entre les deux et la muqueuse, qui fait hernie sous la pince, soigneusement nettoyée au sublimé au 1000°. La partie du duodénum qui tient à la tumeur est enveloppée dans de la gaze stérilisée et attirée au dehors avec le néoplasme, tandis que la partie périphérique du duodé-

(1) Kocher. Zur Technik und zu Erfolgen der Magenresection. *Correspondenz Blatt für Schweizer Aerzte*, Basel, 1893, p. 713. — Methode und Erfolge der Magenresection wegen Carcinom. *Deutsche med. Wochenschr.*, Leipzig, 1895, nos 15, 17, 18. — *Chirurgische Operationslehre*, Iena, 1894, p. 143.

num enveloppée dans de la gaze humide est rabattue sur le bord droit de la plaie (fig. 97).

Un assistant saisit alors l'estomac en bas et le comprime entre le

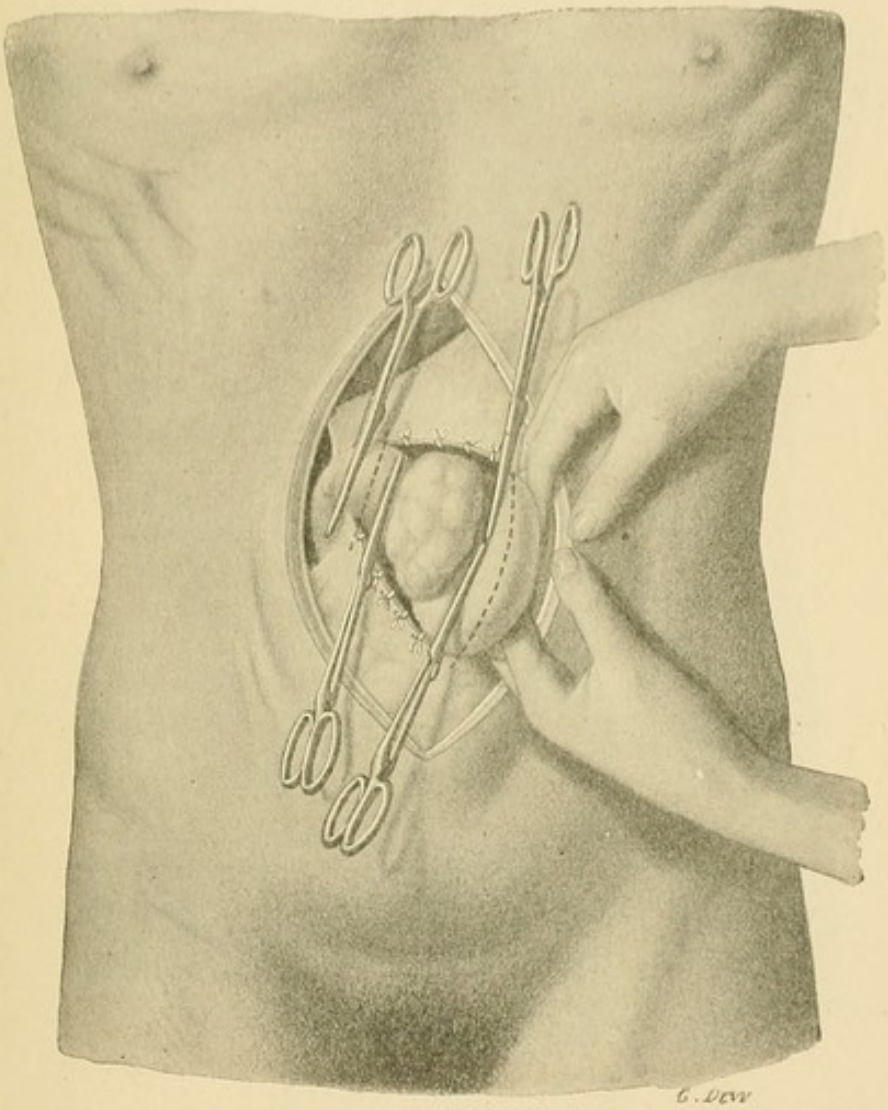

FIG. 97. — Procédé de KOCHER.

La tumeur est libérée des épiploons liés par petits paquets. Les lumières duodénales et gastriques sont fermées par la compression qu'exercent des pinces ou les doigts d'un aide.

pouce et l'index de chaque main placée l'une en haut, l'autre en bas. On jette une compresse stérilisée sur les mains de l'assistant, et on coupe l'estomac le long des deux pinces placées auparavant. La tumeur étant vivement enlevée, on absterge le contenu stomacal, on lie les vais-

seaux qui saignent et on ferme la plaie par une suture continue à la soie, comprenant les trois couches de l'estomac et allant de la petite à la grande courbure ou inversement. La muqueuse stomacale qui fait

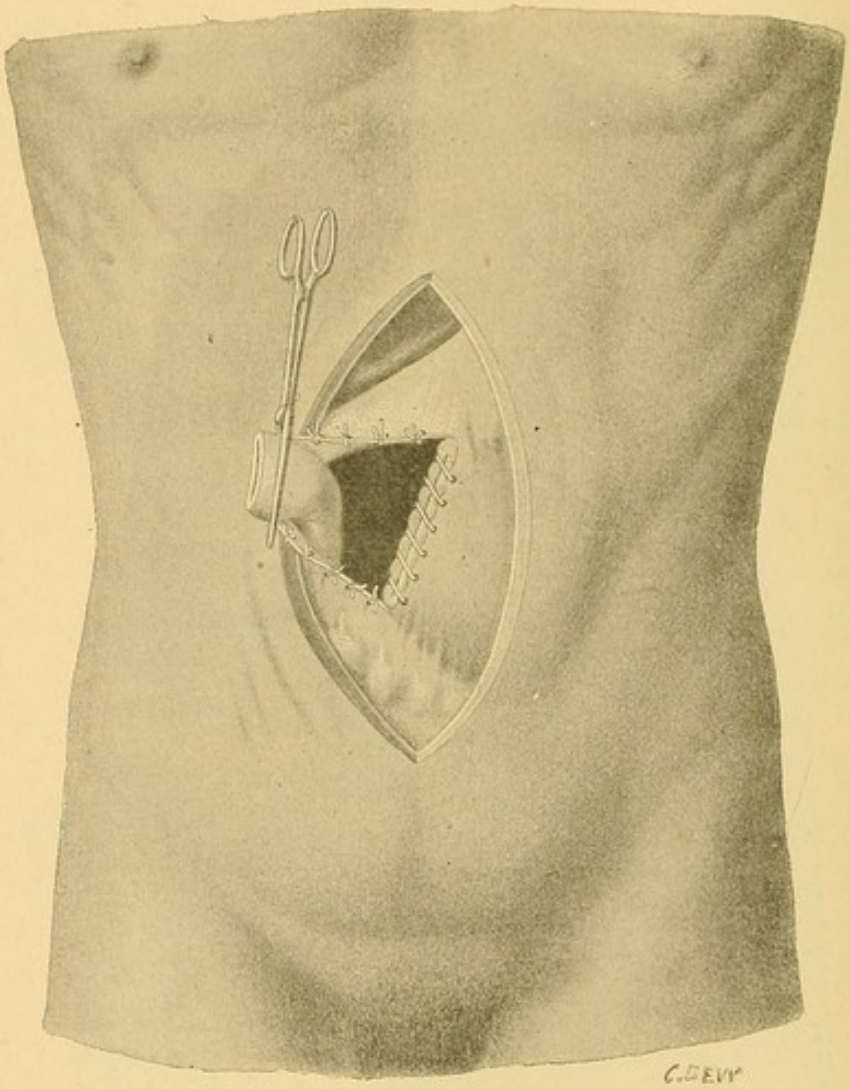

FIG. 98. — Procédé de KOCHER.

La section stomacale est fermée par une suture en surjet; le duodénum, fermé par une pince, est rabattu sur la lèvre droite de l'incision ; les épiploons sont liés par petits paquets.

hernie sous les sutures est soigneusement nettoyée au sublimé ; puis, l'aide tenant toujours l'estomac sans tendre ses parois, la suture continue profonde est invaginée en dedans et la séreuse complètement et très exactement fermée par une seconde suture de Lembert, également continue (fig. 98).

Après avoir changé les compresses salies, l'aide saisit l'estomac à deux mains, de façon à repousser en avant et à droite la paroi postérieure de l'organe, qu'il applique contre le bord droit de la plaie, et qu'il met ainsi

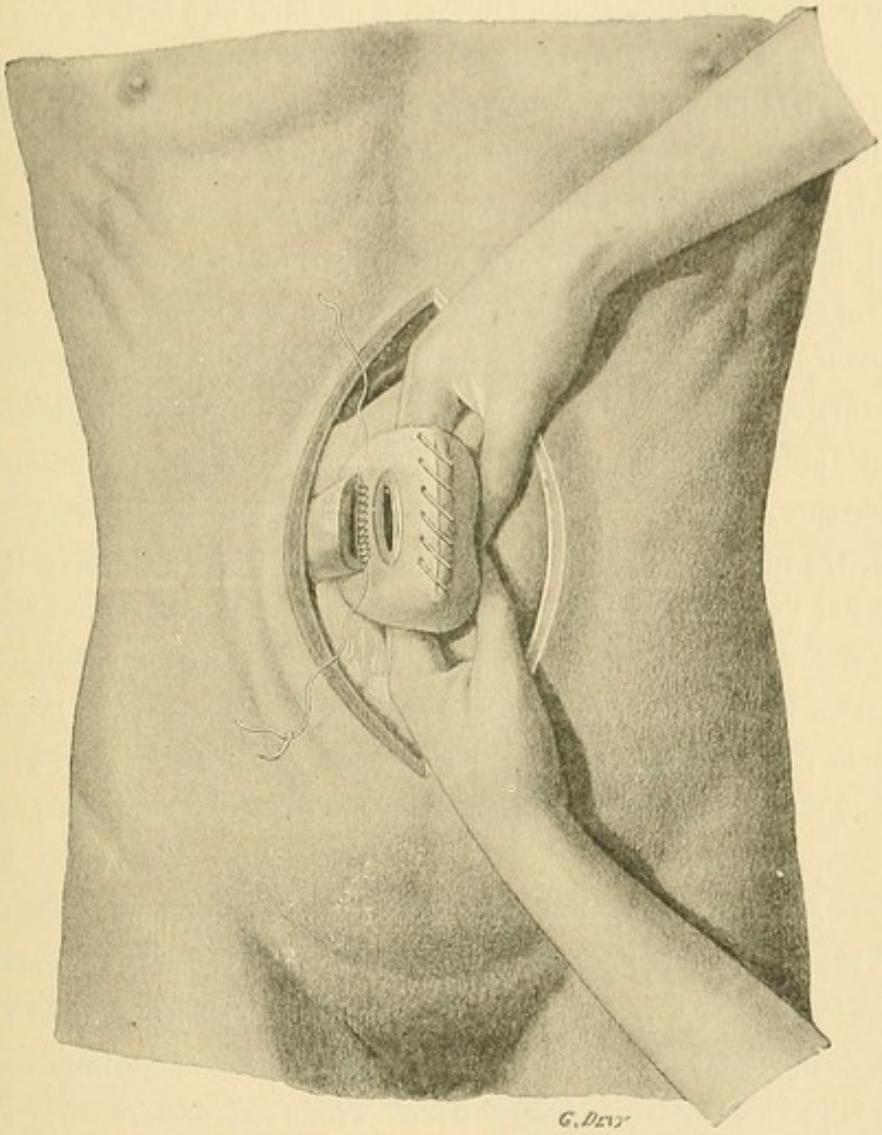

FIG. 99. — Procédé de KOCHER.

L'aide présente la face postérieure de l'estomac sur laquelle on voit la boutonnière destinée à l'implantation de la section duodénale. La partie postérieure du surjet non perforant destinée à faire celle-ci, est déjà mise en place.

en contact avec le duodénum. La pince restant encore sur le duodénum, la paroi postérieure de ce dernier est fixée contre la paroi postérieure de l'estomac, de façon à ce qu'on puisse faire commodément, du bord supérieur au bord inférieur, une suture séro-séreuse postérieure continue et circulaire (fig. 99).

La pince duodénale est maintenant enlevée, le contenu intestinal essuyé et le duodénum nettoyé. Le sang qui s'écoule par la plaie duodénale est arrêté par la ligature des vaisseaux.

La paroi stomacale est alors incisée à un demi ou à trois quarts de centimètre de la suture séro-séreuse postérieure, dans une étendue correspondant à la largeur du duodénum ; après l'hémostase exacte de la plaie par ligature des vaisseaux, on place la moitié postérieure de la suture circulaire qui porte sur toute l'épaisseur de la paroi stomacale et de la paroi duodénale qui se trouve au-devant ; ou bien on fait une suture portant sur la séreuse et la musculeuse, et une seconde qui réunit la muqueuse. On réunit ensuite les bords antérieurs des plaies, stomacale et intestinale, et par-dessus cette suture profonde on place une suture séro-séreuse antérieure, en utilisant les bouts des fils de la suture séro-séreuse postérieure. On a ainsi une suture parfaite qui ferme exactement la plaie. On nettoie au sublimé les lignes de suture et on enlève les compresses ; l'estomac et le duodénum sont replacés dans le ventre et la plaie abdominale fermée. Pansement avec des bandelettes collodionnées. »

Kocher insiste sur trois conditions qui lui paraissent d'une importance capitale pour assurer le succès : une asepsie rigoureuse, l'usage de sutures absolument continues pour chaque plan, l'emploi des pinces ou des compresseurs.

Nous sommes d'accord avec lui sur ces trois points; par contre, nous trouvons inutiles les ligatures qu'il place sur les vaisseaux au niveau de la section duodénale et de la boutonnière stomacale ; un premier surjet total, comprenant dans les anses du fil toute l'épaisseur des tuniques, suffit pour faire l'hémostase et jamais nous n'avons eu à nous repentir de nous être abstenu de ligatures au niveau des vaisseaux. Nous plaçons, du reste, ce surjet alors que l'hémostase de la section duodénale est provisoirement assurée par la pince élastique qui en oblitère la lumière, nous contentant de placer temporairement de petites pinces de Kocher sur les points saignants de l'incision stomacale ; ces dernières, en même temps qu'elles arrêtent temporairement le sang, maintiennent les rapports réciproques des tuniques stomacales et par là facilitent le placement du surjet. Nous enlevons les pinces à mesure que le fil avance suivant les

principes que nous avons exposés à propos de la gastro-entérostomie (1).

Autant que possible, il faut faire l'implantation duodénale à la face postérieure de l'estomac. On assure ainsi une évacuation plus complète des viscères et de plus on réduit au minimum les tractions, le duodénum se trouvant à l'état normal plus profondément placé que l'estomac. Exceptionnellement, on sera amené à faire l'implantation antérieure.

Pour cette implantation quelques chirurgiens, Péan, Carle, Kümmel, etc., ont substitué à la suture l'emploi du bouton de Murphy ; Kocher lui-même conseille d'y avoir recours lorsque le duodénum ne se laisse pas suffisamment attirer, et que, en conséquence, la double suture circulaire continue ne peut être placée avec une complète sécurité.

De nombreuses objections ont été faites au procédé de Kocher. On a dit que l'opération était impraticable si la portion de la région pylorique à réséquer était étendue.

C'est là une erreur, comme le constateront tous ceux qui voudront bien expérimenter le procédé. Dans un cas de Kocher, l'estomac fut réséqué jusqu'à deux doigts du cardia ; dans un autre, l'ablation de la tumeur faite, il ne restait au delà de la suture d'occlusion qu'une largeur de 5 à 6 centimètres pour l'implantation.

Il est frappant de voir combien facilement l'estomac se laisse mobiliser et attirer.

Les adhérences de la paroi postérieure de l'estomac ne sont pas une contre-indication au procédé, car, dans ce cas, on peut faire l'implantation duodénale sur la face antérieure.

La meilleure réponse que l'on puisse faire aux détracteurs de ce procédé, c'est de fournir quelques chiffres. De 1890 à 1897, Urbain Guinard a relevé 64 opérations avec 10 morts opératoires, soit une mortalité de 15,62 p. 100 ; pendant la même période il a trouvé 148 pylorectomies suivant le mode initial de Billroth avec 56 morts, soit une mortalité de

(1) Voir p. 107. Dans la troisième édition de sa médecine opératoire, Kocher parle de ce surjet total. Il n'est cependant pas encore net, car il place toujours des ligatures sur les vaisseaux de la tranche qui saignent, disant : « On lie les vaisseaux... puis on met en place une suture annulaire qui, ou bien prend toute l'épaisseur de l'estomac et de l'intestin, ou bien prend seulement la séreuse et la musculaire, faisant une suture spéciale sur la muqueuse. » (KOCHER, *Chirurgische Operationslehre*, Iena, 3e édition, 1897, p. 184.)

37,83 p. 100 (1). Or il s'agit là de cas comparables, puisque dans les deux procédés il faut pouvoir rapprocher le bout duodénal du moignon gastrique.

Ce qui contre-indique la pylorectomie termino-latérale, tout comme la termino-terminale, c'est l'extension des lésions du côté du duodénum : quand le duodénum est pris, ce qui heureusement n'est pas l'ordinaire, les néoplasmes s'étendant surtout vers l'estomac, il faut le sacrifier largement ; toute anastomose duodéno-gastrique devient impraticable et l'on doit recourir à un troisième procédé opératoire.

Obs. XVIII. — *Cancer du pylore. Résection pylorique. Gastro-duodénostomie. Guérison.* — Marie B..., 47 ans, nous est adressée par le Dr Eudlitz ; elle entre à l'hôpital Bichat, dans le service du professeur Terrier, suppléé par M. Hartmann, pour des troubles digestifs accompagnés d'un amaigrissement rapide.

Le début de l'affection remonterait au mois de février 1897. A cette époque, un matin, sans aucun prodrome, au milieu de ses occupations, la malade fut prise d'un malaise subit et perdit connaissance ; au bout d'une demi-heure elle reprit ses sens et ne ressentit plus rien. Mais depuis ce moment, tous les 8, 10 ou 15 jours, elle éprouve le même malaise et perd connaissance, à moins qu'elle ne puisse se coucher immédiatement.

Au mois de février, la malade a été très constipée pendant 8 ou 10 jours ; ses matières étaient très dures, noires comme de l'encre, recouvertes de quelques filaments muqueux ; puis les fonctions digestives sont redevenues bonnes jusqu'en juin. En juin, apparut une diarrhée jaunâtre, abondante (8 à 10 selles par jour) qui dura pendant 2 mois. La malade perdit ses forces et maigrit de 13 livres du mois de février au 1er août, de 10 livres du 1er au 14 août. Elle n'a jamais éprouvé ni douleur gastrique, ni vomissement ; mais depuis fort longtemps elle ressent une sorte de pesanteur après le repas au niveau de l'épigastre ; elle n'a perdu l'appétit que depuis qu'elle est entrée dans le service, le 14 août ; elle éprouve du dégoût pour les aliments et surtout pour la viande.

Rien à noter dans les *antécédents*.

Examen direct. — Femme très amaigrie ; téguments lâches, trop larges ; teint d'un blanc un peu jaune avec quelques varicosités aux pommettes. Rien à l'inspection du ventre. A la percussion, sonorité partout. Par le palper, on trouve immédiatement au-dessus et à gauche de l'ombilic une tumeur en forme de boudin à direction générale transversale, commençant un peu à droite de la ligne médiane et se continuant jusqu'à 5 centimètres environ à gauche. Cette tumeur est dure ; on peut la faire rouler de haut en bas et la mobiliser un peu dans le sens latéral. Lorsqu'on la déprime, elle s'applique sur l'aorte dont elle transmet les battements. Pas de ballottement de la tumeur ; urée, 25 gr. 62 par litre. Poids : le 16 août, 45 kilogr. ; le 20 août, 46 kilogr.

(1) C'est à une conclusion identique qu'arrive Krumm (F. Krumm. Ueber Magenresection nach der Kocher's Methode (Gastro-duodénostomie) ; *Arch. f. klin. Chir.*, Berlin, 1898, t. LVI, p. 827).

Opération, le 31 août 1897, par le Dr HARTMANN. — Aides : Chauveau, Guinard. Chloroformiste : Dr Bourbon.

Incision médiane sus-ombilicale ; cancer du pylore, mobile ; pas de dilatation de l'estomac ; pas de ganglions. Ligature en plusieurs paquets des replis épiploïques le long des 2 courbures ; une pince de Kocher est placée sur chacun de ces paquets du côté de l'estomac : chaque paquet épiploïque est coupé entre la ligature et la pince.

Occlusion temporaire du duodénum par un lien élastique (drain fixé par une pince) du côté sain et par une pince de Kocher du côté malade. Section du duodénum entre la pince et le lien. La tumeur est relevée ; 2 pinces de Doyen à mors élastiques sont placées sur la portion d'estomac à conserver ; des pinces de Kocher font l'occlusion sur la portion de l'estomac à réséquer. L'estomac est coupé entre les pinces de Doyen et les pinces de Kocher. Fermeture immédiate de la tranche gastrique par deux plans de suture continue, l'une comprenant toutes les tuniques, muqueuse et musculo-séreuse, l'autre séro-musculeuse, enfouissant la première.

Abouchement du duodénum à la face postérieure de l'estomac, à l'aide du même mode de suture ; une petite déchirure du duodénum, qui ne se laisse pas amener sans quelque traction, a obligé à réséquer secondairement un morceau d'intestin et à remplacer le lien élastique par les doigts d'un aide.

Pas d'incident opératoire. Pas d'hémorrhagie.

Durée : 2 heures.

Examen macroscopique. — La portion réséquée est incisée le long et sur le prolongement de la petite courbure de l'estomac ; elle est étalée (fig. 100).

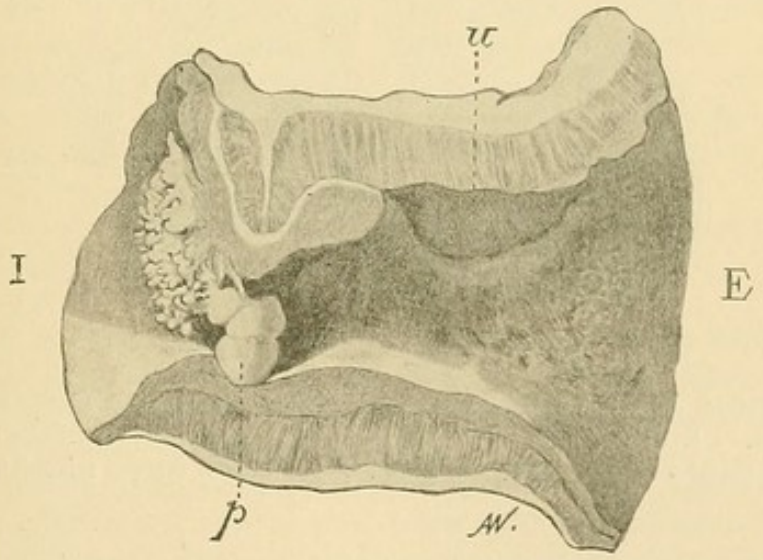

FIG. 100. — Coupe verticale et transversale de la pièce opératoire.

I. Intestin. — E. Estomac. — U. Ulcération cancéreuse. — P. Végétation polypiforme.

Au niveau du *pylore* se voit une tumeur polypeuse du volume d'une noisette (*p*), largement pédiculée, s'attachant sur la face inférieure du pylore et obturant presque complètement cet orifice. Cette sorte de polype est friable ; il est composé de deux lobes dont l'un se détache facilement à son point d'implantation. Tout autour du polype la muqueuse est

très épaissie, mamelonnée, friable. Les altérations sont très avancées dans l'antre du pylore, principalement sur la face postérieure ; à ce niveau la muqueuse est très épaissie. On ne voit pas de traces nettes d'un ancien ulcère de l'estomac ; néanmoins il y a sur la face postérieure une dépression de la muqueuse (*u*) qui semble s'enfoncer dans la tunique musculeuse ; le fond de cette dépression ne présente pas le caractère cicatriciel.

Du côté du *duodénum* les lésions sont très peu avancées ; sur sa face inférieure, la tumeur s'étend sur une faible étendue, elle est bien circonscrite. Aussi bien du côté de l'*estomac*

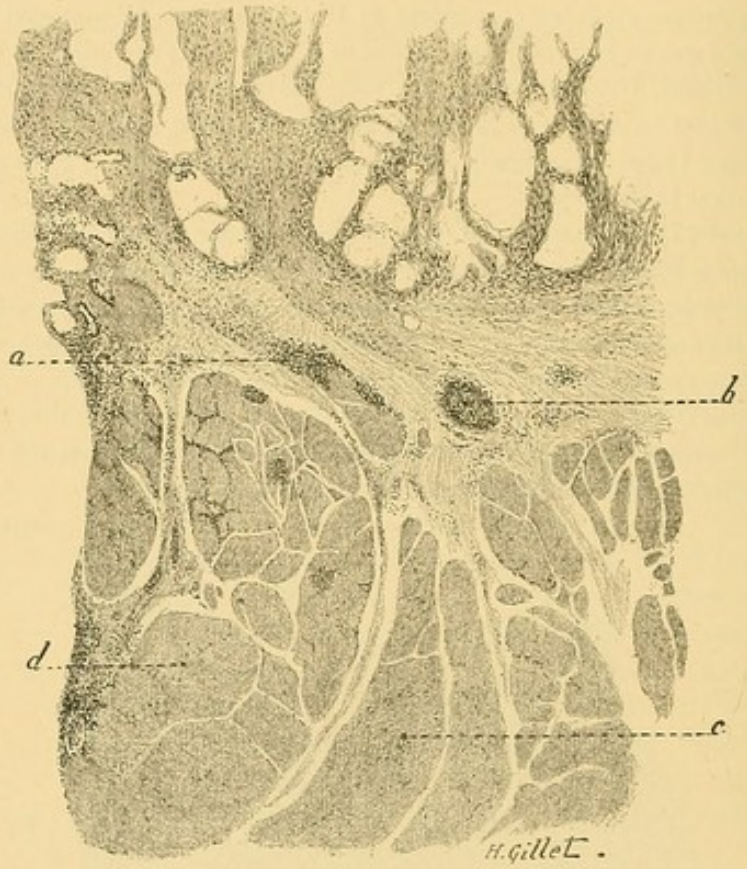

FIG. 101. — Préparation de M. le Dr LETULLE.

a. Agglomération de cellules rondes dans le voisinage desquelles se trouvent des cellules cancéreuses. — *b*. Follicule clos au milieu duquel se trouvent quelques cellules cancéreuses. — *c*. et *d*. Cellules cancéreuses isolées dans l'épaisseur de la tunique musculaire hypertrophiée.

que du côté du duodénum, de ce dernier côté surtout, l'excision semble avoir dépassé les limites de l'altération de la muqueuse.

Au niveau de la tumeur la tunique musculaire est épaissie, œdémateuse ; elle a à peu près repris ses caractères normaux aux points où ont porté les sections. Néanmoins elle n'adhère que d'une façon assez faible à la muqueuse altérée.

Le long de la grande courbure seulement se voient quelques adhérences pathologiques de l'épiploon. L'aspect extérieur de la portion réséquée est normal.

Examen microscopique. — 1° Coupe passant par l'axe longitudinal du polype détaché du

pylore. Forme triangulaire. De la petite base part un pédicule conjonctif qui se dirige vers le sommet de la coupe sans l'atteindre et envoie sur ses parties latérales des expansions plus ou moins volumineuses. Autour de cet axe conjonctif et dans les intervalles des travées conjonctives, se voient de nombreux culs-de-sac glandulaires proliférés.

De plus, les cellules rondes se montrent en grande abondance ; formant seulement de petits foyers très nets dans le pédicule conjonctif, elles sont confluentes en certains points de la périphérie, dans le tissu glandulaire, formant là des foyers plus considérables.

2° Coupe portant sur la muqueuse de la face postérieure de l'antre du pylore.

Disparition de la couche épithéliale superficielle ; prolifération des tubes glandulaires dont quelques-uns présentent une lumière considérablement agrandie. La couche glandulaire est très épaissie ; elle confine à sa partie inférieure à un tissu conjonctif dense qu'elle envahit. Infiltration de toutes les parties par de nombreuses cellules rondes.

L'*examen histologique* fait parallèlement par M. le Dr Letulle a montré qu'il s'agissait bien d'un carcinome cylindrique et que, de plus, la section de l'estomac et du duodénum avait été faite en tissu sain.

Suites opératoires. — Pendant les cinq premiers jours, la malade reçoit, chaque jour, 600 gr. de solution salée en injection hypodermique. Selle et gaz dès le troisième jour.

Lavements nutritifs pendant les douze premiers jours.

Lait et eau de Vichy le sixième jour ; un litre de lait le huitième : à partir de ce moment, alimentation progressivement croissante.

Il y eut, le troisième jour après l'opération, une élévation de la température (38°,4 le soir), et une accélération du pouls (134) qui inspirèrent quelques craintes ; ces symptômes cédèrent, dès que l'évacuation intestinale fut assurée. La température et le pouls revinrent d'une façon rapide et définitive à la normale. Jamais de vomissement.

Le 25 septembre, l'opérée pesait 44 kilogr. ; elle en pesait 50 le 19 novembre suivant.

Depuis la sortie de l'hôpital, l'opérée est en parfait état. Elle a été revue dans le courant du mois de juin 1898 ; elle se portait aussi bien que possible ; aucune trace de récidive.

Nous la revoyons en février 1899, la santé générale est toujours parfaite et les digestions se font régulièrement,

Obs. XIX. — *Cancer du pylore. Pylorectomie. Gastro-duodénostomie. Guérison opératoire. Récidive. Généralisation dans le foie.* — Charles H..., 54 ans, vigneron, nous est adressé par le Dr Watteau (d'Auxerre). Il entre le 14 janvier 1898 à l'hôpital Bichat, salle Jarjavay, avec des signes de sténose pylorique.

Le malade souffre depuis huit mois environ. C'est au printemps 1897 qu'il a éprouvé les premiers symptômes de sa maladie. A certains jours, après les repas, il se sentait fatigué, le ventre ballonné, et ne pouvait reprendre son travail qu'une heure ou deux après. Ces malaises ne firent qu'aller en s'accentuant ; le malade commença à maigrir et à vomir après ses repas, quelquefois au bout d'un quart d'heure, quelquefois au bout d'une heure. Les vomissements le soulageaient instantanément, comme si on lui avait enlevé un poids énorme de l'estomac.

Devant l'aggravation des symptômes, le malade se décida, en novembre 1897, à consulter un médecin qui ordonna des lavages de l'estomac, des gouttes de HCl, du benzonaphtol, puis successivement des gouttes de Baumé, de l'ergotine et de la noix vomique. Les lavages apportaient un soulagement considérable, mais le médecin constata que les aliments

n'étaient pas digérés et étaient retirés par le tube à chaque opération; on en retrouvait ingérés de l'avant-veille. Le malade se mit au régime du tapioca au lait et des œufs à la coque. En novembre 1896, c'est-à-dire il y a quatorze mois, il pesait avec ses vêtements 118 livres; à son entrée à l'hôpital, le 15 janvier 1898, il en pèse 96 avec sa capote d'hôpital.

Père mort d'une tumeur de l'estomac à 69 ans. Un frère mort d'un mal de Pott. Une sœur bien portante.

Le malade s'est lui-même toujours bien porté et n'a jamais eu de maladie sérieuse avant celle-ci ; il n'a jamais eu d'hématémèse.

État actuel. — Bien que l'estomac se montre très dilaté, on ne perçoit aucun bruit de clapotement; après évacuation par le tube, l'estomac se rétracte et remonte vers l'épigastre. A la palpation, on sent du côté droit et au niveau des dernières fausses côtes une tumeur qui roule sous les doigts et semble légèrement mobile : elle est dure, mais non douloureuse; après l'évacuation de l'estomac elle change de place, se rapproche de la ligne médiane et remonte jusque sous les fausses côtes. Les lavages ramènent une très grande quantité de liquide.

Le malade est amaigri, sa peau est sèche, peu élastique; artériosclérose très marquée, radiale flexueuse, etc.

Urine alcaline, densité 1018, urée 12,81 par litre.

Opération, le 19 janvier 1898, par le Dr Hartmann; chlorof., Dr Bourbon; aides : Guinard, Fredet.

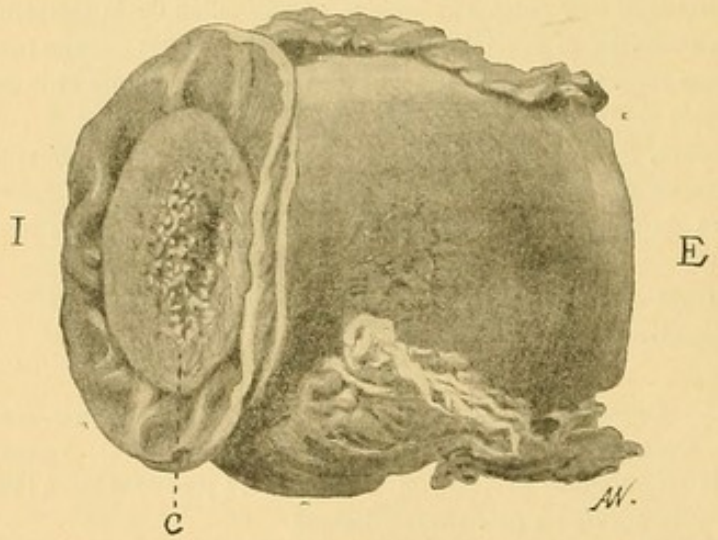

Fig. 102. — Pièce opératoire. Le néoplasme (*c*) se présente sous la forme d'un véritable bouchon qui obture le pylore et fait saillie dans l'intestin, I. L'orifice pylorique est en quelque sorte perdu au milieu des fongosités molles et friables qui occupent le centre de la face duodénale du néoplasme. — E, estomac.

Après ouverture de l'abdomen sur la ligne médiane, on trouve une tumeur pylorique, grisâtre, ayant comme dimensions celles d'un poing d'enfant de 4 à 5 ans. L'épiploon offre un aspect un peu œdémateux et un état légèrement granuleux, sans noyaux cancéreux nets, ni ganglions le long des courbures. La tumeur se laisse facilement détacher de la paroi abdominale postérieure et amener dans la plaie abdominale. Déchirant l'épiploon,

le long de la grande courbure, M. Hartmann introduit le doigt derrière le pylore qui semble libre en arrière. L'ablation est décidée. Ligature en petits paquets des insertions épiploïques sur la grande et la petite courbure. Deux pinces à mors élastiques sont placées sur l'estomac sain et une contre la tumeur; ligature des artères gastro-épiploïque et coronaire stomachique. Section des parois de l'estomac après avoir glissé de la gaze sous sa face postérieure; occlusion de la section stomacale par un double surjet, l'un comprenant toute l'épaisseur de la paroi, l'autre séro-musculaire. Ensuite, libération de la face postérieure du duodénum; à ce moment, on constate qu'en bas et à droite la tumeur adhère au pancréas qui se détache de la paroi postérieure en suivant la tumeur lorsqu'on

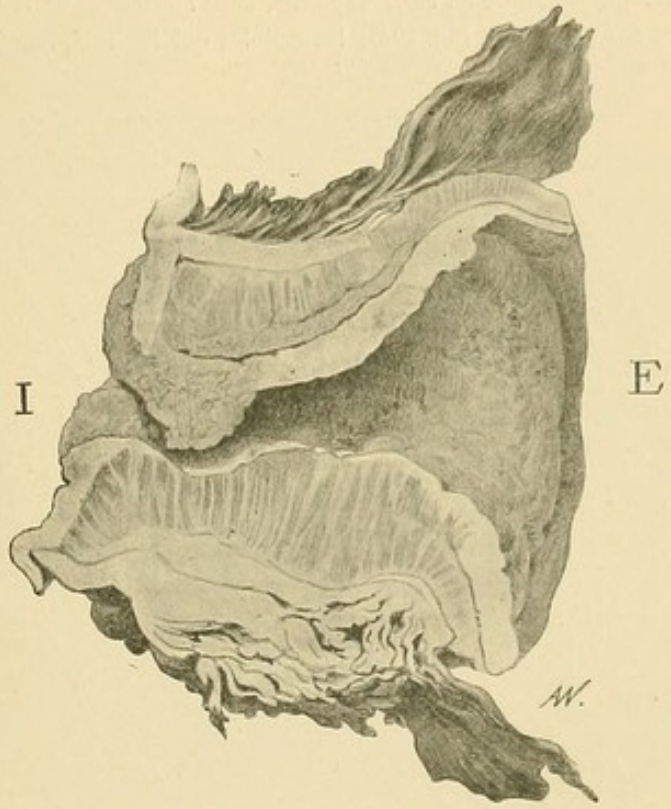

FIG. 103. — Coupe verticale et transversale du pylore dégénéré. Il ne persiste qu'un canal à peine large de 2 millimètres au point le plus rétréci. — I, intestin ; E, estomac.

la soulève; il est néanmoins facile de libérer ces adhérences en plaçant quelques ligatures sur le pancréas. Section du duodénum.

Pour implanter le duodénum sur la face postérieure de l'estomac, suture séro-séreuse postérieure, incision de la paroi gastrique, suture circulaire continue comprenant toutes les tuniques duodénales et gastriques, achèvement du plan séro-musculaire.

Suture de la paroi abdominale à 1 plan avec du fil d'argent.

Examen des pièces. — La tumeur enlevée est globuleuse; sa surface externe séreuse est lisse presque sur toute son étendue; en avant et en bas cependant elle est un peu mamelonnée et rugueuse ; à ce niveau un lambeau du ligament gastrocolique lui adhère.

Du côté duodénal le néoplasme se présente comme un véritable bouchon qui obture le

pylore ; vers sa partie centrale, il y a des fongosités friables qui masquent l'orifice pylorique, réduit à une largeur de quelques millimètres (fig. 102). Du côté de l'estomac le néoplasme est limité par un bord saillant, mousse et circulaire.

La coupe verticale et transversale de la tumeur montre que le canal pylorique est à peu près complètement oblitéré : à sa partie la plus étroite, il mesure environ 2 millimètres. La muqueuse est épaissie sur la paroi supérieure du canal ; elle a disparu sur sa paroi inférieure.

La couche musculaire est considérablement épaissie ; il en est de même de la tunique séreuse à laquelle vient adhérer, sur la face inférieure de la tumeur, un lambeau d'épiploon (fig. 103).

L'examen histologique montre en certains points, dans l'épaisseur de la tunique musculaire, des alvéoles carcinomateux (fig. 104) ; les cellules qui les remplissent sont volumi-

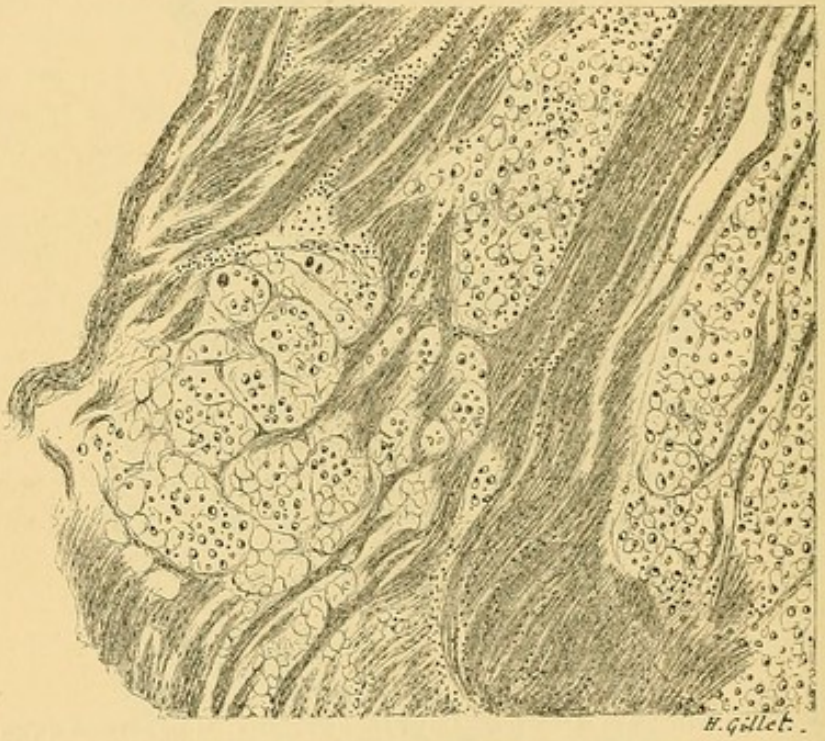

FIG. 104. — Tunique musculaire de la région pylorique envahie par les cellules carcinomateuses ayant subi la dégénérescence muqueuse.

neuses, claires, et contiennent un noyau bien coloré. Il s'agit nettement d'un épithélioma cylindrique.

Une coupe portant sur la face duodénale de la tumeur (fig. 105) montre que la muqueuse duodénale a conservé son épithélium de revêtement, mais qu'elle est infiltrée par de nombreux éléments embryonnaires.

Dans ses parties profondes se voient des dilatations glandulaires qui représentent vraisemblablement des tubes épithéliaux en voie de pénétration.

Suites opératoires. — 1er jour. Aucun choc. L'opéré est bien réveillé et en bon état dès 2 heures de l'après-midi. Pas de vomissements.

2,000 grammes de solution salée. 2 lavements de thé et de peptones.

2e jour. État général bon. Quelques régurgitations peu abondantes, noirâtres, d'odeur fécaloïde. Sérum, 1,300 grammes; 6 lavements nutritifs.

3e jour. L'état général est moins bon, le pouls est moins ample, la peau est sèche, non souple; régurgitations persistantes à odeur nettement fécaloïde. Le malade semble s'affaiblir, se dessécher, le teint est plus terreux. A 2 heures de l'après-midi, lavage de l'estomac, très facile, le malade se sondant lui-même depuis deux mois; on ramène un liquide bru-

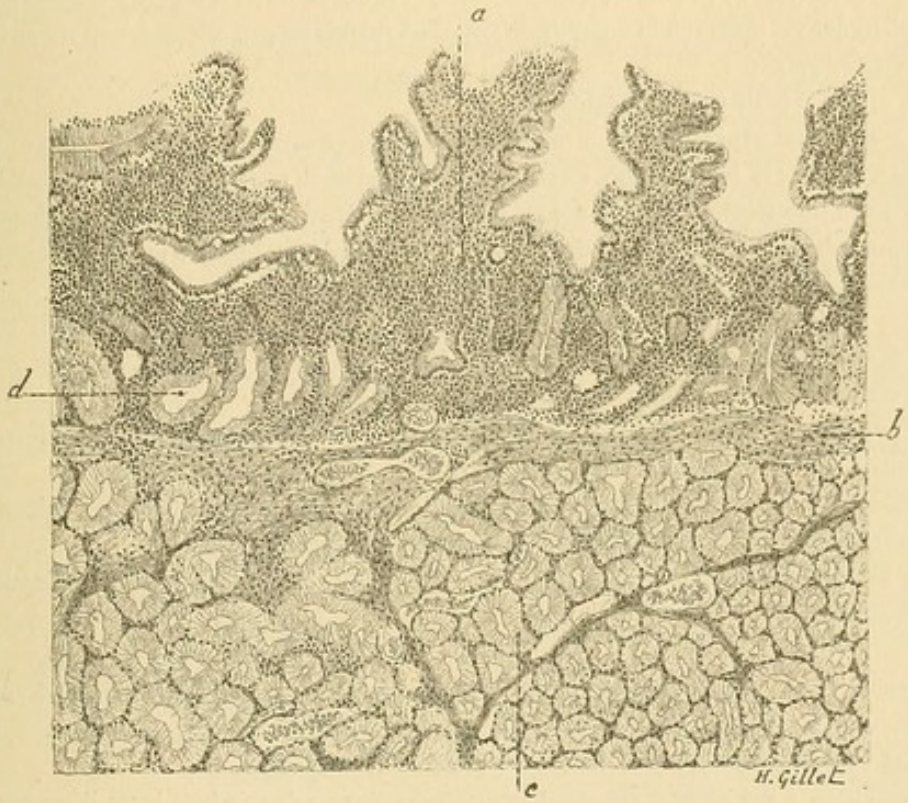

FIG. 105. — *a*. Muqueuse de la face duodénale du néoplasme, infiltrée par des éléments embryonnaires. — *b*. Sous-muqueuse. — *c*. Épithélioma cylindrique. — *d*. Dilatations glandulaires dans la muqueuse duodénale.

nâtre, extrêmement fétide ; dans le liquide nagent des membranes blanchâtres, sans consistance, qui ressemblent à des lambeaux de muqueuse et offrent des dimensions assez considérables; l'examen microscopique n'a pu révéler leur nature, étant donné leur état avancé de putréfaction. 6 litres de liquide doivent être employés avant que l'eau revienne à peu près claire. Après le lavage, caféine, éther, sérum artificiel, lait et eau de Vichy. Le malade est couché sur le côté droit.

Dans la journée, on injecte sous la peau 1,000 grammes de sérum, 6 lavements nutritifs, lait.

Dès le soir l'amélioration est appréciable, surtout pour le malade qui est soulagé et n'a plus de régurgitations.

4e jour. L'état général n'est pas beaucoup plus brillant que la veille, bien que le pouls soit meilleur. Plus de régurgitations, quelques renvois seulement d'odeur infecte. Lavage

de l'estomac avec 6 litres d'eau bouillie. On donne issue à une grande quantité de gaz et à un liquide trouble, non fétide, mais d'une odeur assez spéciale de fermentation.

Même régime.

5e jour. Le malade ayant eu dans la nuit quelques régurgitations, lavage d'estomac qui ramène un liquide moins fétide; même régime : en plus, salicylate de bismuth et benzonaphtol. Une selle abondante.

Décubitus permanent sur le côté droit.

6e jour. Lavage de l'estomac, 6 litres; bien que la nécessité du lavage ne semble pas évidente, on évacue une grande quantité de gaz et un liquide un peu fétide. L'eau ressort claire à la fin du lavage.

On ajoute 2 œufs crus au régime.

7e jour. L'état général est bien meilleur que les jours précédents, il n'y a plus ni régurgitation, ni gaz; la teinte jaune, terreuse que présentait le malade a presque complètement fait place à une teinte pâle, anémique, mais claire. Une alimentation plus substantielle est donnée. Le 11e jour le malade lit son journal dans son lit; le 15e il s'alimente à discrétion; l'appétit est extraordinaire; tout est bien supporté et bien digéré.

Vers la fin du mois de février, à la veille de son départ, le malade étant sorti de l'hôpital dans la journée, rentre tout à fait ivre. Poids à la sortie, 46 kilogr.

20 mars. Poids, 54 kilogr. Excellent état; appétit vorace.

20 avril. Poids, 61 kilogr. État général toujours meilleur; d'après le malade lui-même, cependant il a de l'œdème des pieds le soir.

6 juin 1898. Cancer du foie, ictère, ascite, circulation complémentaire des veines sous-cutanées abdominales. L'état général reste assez satisfaisant.

Le malade meurt cachectique dans le courant du mois d'août (communication du Dr Wateau).

Obs. XX. — *Cancer du pylore. Hématémèses répétées. Cachexie extrême. Pylorectomie. Gastro-duodénostomie. Mort de choc.* — Emmanuel R..., 55 ans, terrassier. Entre le 25 mai 1898, salle Jarjavay, venant du service du Dr Lacombe.

Le malade, à son entrée, est absolument cachectique; depuis huit jours il ne peut plus rien prendre; le lait même est vomi quelques heures après avoir été bu. Il a commencé à souffrir en février 1898; à cette époque, il s'aperçut que l'appétit diminuait considérablement et qu'il commençait à maigrir. Il ressentait en outre, dans la région épigastrique, une sensation de pesanteur permanente, qui augmentait et faisait place à une véritable douleur après les repas. De temps en temps il vomissait quelques heures après le repas; ces vomissements, d'abord espacés, devinrent de plus en plus fréquents; il souffrait en outre d'une constipation opiniâtre.

Il entra le 6 mai chez M. Lacombe; on le mit au lait coupé d'eau de Vichy et à la poudre de viande, mais les vomissements, loin de cesser, augmentèrent encore, et l'intolérance gastrique devenant presque absolue, le malade passa en chirurgie dans le service du professeur Terrier, salle Jarjavay.

Il vomit presque immédiatement ce qu'il prend : les vomissements ont l'aspect du « civet de lièvre ». Il y a eu du melæna il y a huit jours. Depuis quinze jours le malade n'a absolument rien avalé. Aussi, très amaigri, est-il d'une faiblesse telle que le Dr Soupault renonce à faire l'analyse du suc gastrique. A l'examen de la région épigastrique on constate que le malade accuse une douleur assez vive lorsqu'on palpe profondément au-dessous

de l'appendice xiphoïde. Cette palpation est rendue difficile par la résistance de la paroi ; néanmoins, on a la sensation d'une tumeur dure située au-dessous du rebord costal droit, au-dessus de l'ombilic. A la percussion, la sonorité de l'estomac remplit tout l'hypochondre gauche et descend jusqu'à 1 centimètre environ au-dessus de l'ombilic. Rien au cœur, ni aux poumons ; adénopathies inguinales assez étendues et quelques ganglions durs, roulant sous le doigt dans la fosse sus-claviculaire gauche. Poids : 55 kilogr.

Pas d'antécédents héréditaires ; le malade a toujours été bien portant jusqu'au commencement de cette année.

Opération, le 30 mai 1898, par M. HARTMANN.— Chloroforme par M. Crouzon ; aides : Gosset, Cunéo, Guillemin.— Avant l'opération, vu l'état d'extrême faiblesse du malade, on n'a pas pu faire de lavages de l'estomac, mais on a fait deux injections sous-cutanées de 500 grammes de sérum artificiel. Incision médiane contournant la portion latérale gauche de l'ombilic; ouverture de l'abdomen ; l'estomac est attiré. Le pylore est le siège d'une tumeur qui laisse la séreuse libre et indemne ; l'épiploon gastro-hépatique est effondré au-dessus du pylore ; à l'exploration, faite par un doigt introduit dans cette ouverture, la face postérieure du pylore paraît libre. D'un coup de ciseau transversal donné au milieu du muscle droit au niveau du pylore, la plaie est débridée. Immédiatement après, ligature des artères le long des courbures de l'estomac. Application des pinces sur l'estomac ; section entre les pinces ; fermeture de la section par une double suture en surjet. La muqueuse est épaissie ; les tuniques sont un peu friables. On attire alors avec une pince, qui l'étreint, le segment pylorique en avant ; on le libère ainsi que deux gros ganglions sous-jacents, pinçant et liant les vaisseaux au fur et à mesure sur les parties latérales. Un ligament postérieur avasculaire est effondré chemin faisant, et l'on arrive ainsi sur le pancréas où quelques veines se laissent déchirer et saignent un peu. Section au delà du néoplasme et ablation. Incision sur la face postérieure de l'estomac. Implantation du duodénum par deux plans de suture ; surjet imparfait.

Réunion de la paroi au fil d'argent.

Après l'opération, qui a duré 2 heures 9 minutes, injection de 500 grammes de sérum artificiel et piqûre d'éther et de caféine. A 3 heures, nouvelle injection de 500 grammes de sérum. Mort à 4 heures le jour même.

AUTOPSIE partielle, faite le lendemain, 17 heures après la mort. — En enlevant les sutures de la paroi, on place une ligature sur le cardia, une autre au niveau de l'angle duodéno-jéjunal. Pas de sang dans la cavité abdominale. Les sutures sont parfaites. L'abdomen normal.

Le duodénum est abouché sur la face postérieure de l'estomac, à 2 centimètres de la ligne de fermeture stomacale.

OBS. XXI. — *Cancer du pylore. Cachexie. Pylorectomie. Gastro-duodénostomie. Mort de septicémie péritonéale.* — Sylvain F..., 35 ans, entré le 24 mai 1898, salle Jarjavay.

Le malade souffre de l'estomac depuis 6 mois environ.

Il se plaint de vomir tous les aliments solides qu'il prend ; il ne peut plus supporter que le lait, les potages et les purées très claires.

Les douleurs sont peu vives ; c'est plutôt une sensation de pesanteur à la région épigastrique, qui augmente surtout après les repas. Le début de cette affection est reporté par le malade au mois de janvier 1898 ; à cette époque, se sentant faible, sans appétit, s'amaigrissant chaque jour, il entre à l'hôpital Hérold, dans le service du Dr Duflocq, où

il reste jusqu'au 30 mars. Le traitement consiste en lait, eau de Vichy, poudre de viande, sans aucun résultat. Il en sort à la fin de mars, et passe ensuite 15 jours de repos à Vincennes. Depuis cette époque, le malade est resté chez lui, s'affaiblissant sans cesse, et il en est arrivé aujourd'hui à ne pouvoir plus rien prendre que le lait.

Pas d'antécédents héréditaires, ni personnels.

État actuel. — Le malade, très cachectique, très affaibli, très amaigri, donne dès l'abord l'impression d'un néoplasique. A l'examen de la région épigastrique, on voit, en percutant légèrement la paroi, l'estomac dessiner ses contractions vermiculaires. A la percussion on trouve que le viscère descend jusqu'à 3 centimètres au-dessous de l'ombilic. De plus, en palpant la région pylorique, on sent, un peu en dehors de la ligne médiane, une tumeur grosse comme une petite mandarine, assez mobile et un peu douloureuse à la pression. Les autres viscères abdominaux paraissent normaux ; aujourd'hui les selles sont normales ; mais le malade a été longtemps constipé. Il n'y a jamais eu ni hématémèses, ni melæna. Les vomissements, qui ont sans cesse augmenté de fréquence depuis le début de la maladie, sont aujourd'hui quotidiens ; le malade attire l'attention sur ce fait que souvent il a remarqué que ses vomissements contenaient des matières ingérées non pas au dernier repas, mais la veille ou même l'avant-veille. L'amaigrissement est considérable ; le malade, qui pesait autrefois 78 kilogr., n'en pèse plus que 50.

Depuis environ un mois le malade se plaint de tousser ; aux sommets, surtout à gauche, à l'auscultation, respiration rude ; quelques craquements ; à la percussion, submatité. Dans le reste du poumon, surtout au niveau du hile, râles de bronchite.

Opération, le 1er juin 1898, par M. Hartmann. — Chloroforme : Dr Bourbon. Aides : Cunéo, Gosset, Guillemin.

Incision verticale sus-ombilicale ; cancer du pylore qui semble mobile après incision de l'épiploon gastro-hépatique et introduction du doigt en arrière de l'estomac. Résection typique par le procédé de Kocher en allant jusqu'au pancréas ; à ce niveau, nombreuses ligatures sur des vaisseaux qui donnent. Pendant que nous fermons la section stomacale, l'aide chargé de maintenir le bout duodénal, enveloppé de compresses hors de la plaie, lâche ce bout dans le ventre. Toilette des parties. Suture de ce bout à une incision faite sur la face postérieure de l'estomac.

Après l'opération, qui a duré 2 heures, injection de 500 grammes de sérum artificiel.

Le soir, le malade ne présente aucun phénomène de choc. On fait cependant une deuxième injection de sérum (500 gr.) dans la nuit.

Le lendemain matin, pouls fréquent (120), facies grippé, narines pulvérulentes. Injections d'éther, de caféine ; nouvelle injection de sérum, 500 gr. Mort dans l'après-midi, 2 juin.

Examen des pièces. — La tumeur pylorique présente le volume d'un petit poing ; elle est globuleuse et mamelonnée en certains endroits. A la grande courbure adhère un lambeau du ligament gastro-colique où se trouvent quelques ganglions augmentés de volume. Du côté duodénal, le néoplasme se présente comme un bouchon qui obture le pylore, dilatant l'orifice duodénal ; l'orifice pylorique mesure à peine quelques millimètres. Le duodénum n'est pas envahi. Du coté de l'estomac, l'infiltration néoplasique se limite par un bourrelet saillant et circulaire. A la coupe, le canal pylorique est sinueux et remarquablement rétréci, rappelant tout à fait ce que l'on voit figure 103.

La nature cancéreuse de la lésion ne saurait faire de doute.

Autopsie, 36 heures après la mort. — Pas de liquide dans la cavité abdominale ; pas trace de péritonite, pas de vascularisation des anses intestinales. L'estomac est enlevé avec le duodénum et le pancréas. Les sutures sont absolument intactes.

L'abouchement du duodénum sur la face postérieure de l'estomac a été fait à 1 centimètre et demi de la ligne de fermeture de l'estomac. Pas de ganglions au niveau du hile du foie. L'estomac contient de nombreux noyaux de prune.

Le cœur est normal ; mais les poumons sont atteints de tuberculose ; au sommet du poumon gauche, cavernules assez nombreuses, une d'entre elles est même du volume d'une noix ; autour d'elle le parenchyme pulmonaire est rouge et induré.

Obs. XXII. — *Cancer du pylore. Pylorectomie. Gastro-duodénostomie. Guérison.* — G..., 39 ans, nous est adressé par notre collègue le Dr Mathieu. Rien à noter dans les antécédents héréditaires.

Cet homme n'a jamais eu de maladies, sauf une dysenterie en Afrique à l'âge de 21 ans. Il a fait quelques excès alcooliques, buvant un litre et demi de vin par jour, des apéritifs, du café et de l'alcool. Il souffre de l'estomac depuis 19 mois et a, depuis le début de sa maladie, du dégoût de la viande et des graisses. Les digestions sont difficiles avec des renvois aigres et des vomissements, survenant à des périodes variables, d'une demi-heure à 3 et même 24 heures après le repas. Les accidents ont beaucoup augmenté depuis 6 mois. Les vomissements sont alimentaires et aqueux. Il n'y a jamais eu d'hématémèse, ni de melæna. Le malade a beaucoup maigri et s'est très affaibli ; aussi passe-t-il la plus grande partie de l'année 1898 à l'hôpital Bichat dans le service du Dr Roques, qui le traite médicalement sans aucun résultat. Il sort de l'hôpital Bichat pour entrer à l'hôpital Andral dans le service du Dr Mathieu, qui nous l'adresse pour être opéré, après avoir porté le diagnostic : cancer greffé sur un ulcère.

État actuel. — Le matin, au réveil, le malade est quelquefois très bien et ne souffre pas ; d'autres fois il a des tiraillements au creux épigastrique, tiraillements variables d'intensité et de durée, accompagnés de renvois nombreux ; au petit déjeuner il prend un peu de lait ou de chocolat qui est en général toléré. Le petit repas arrête quelquefois les douleurs, d'autres fois il les exagère et même détermine des vomissements.

C'est surtout après le repas de midi que le malade souffre le plus. Les douleurs (tiraillements et brûlures au creux de l'estomac et derrière le sternum) sont très intenses et font crier le malade. Elles commencent immédiatement après le repas ou seulement 2 à 3 heures après. L'ingestion d'aliments ou de boissons ne les calme pas. Au contraire, elles cessent après les vomissements ; aussi le malade cherche-t-il souvent à se faire vomir pour calmer les douleurs. Ces vomissements sont généralement précédés de nausées et de renvois avec régurgitations d'un peu d'eau aigre.

La nuit, le malade dort mal à cause des douleurs qu'il éprouve.

Il est très constipé, ne va à la garde-robe qu'à l'aide de lavements. L'amaigrissement est considérable. De 86 kilogr. le poids est tombé en six mois à 54 kilogr.

Le foie est normal, l'estomac est très dilaté et parfois le siège d'ondulations péristaltiques (fig. 106). Profondément dans le flanc droit on sent, uniquement par la recherche du ballottement, une tumeur.

Le malade étant à jeun depuis la veille, on extrait 1 litre et demi de liquide environ, d'abord très épais, puis fluide, dans lequel on reconnaît des caillots de lait ; ce liquide a une odeur butyrique accentuée.

V. B. + 2
A. L. direct devient opalescent. Éther + 3
P = + 3
A = + 2,482

Urines, 1,609 gr. ; acides ; D = 1019 ; Urée, 12 gr. 8 par litre.

Acide phosphorique anhydre, 2 gr. 28 par litre.

6 décembre 1898, *Pylorectomie*, par M. HARTMANN. Aides : Gosset et Cunéo. — L'incision médiane sus-ombilicale fait immédiatement constater la présence, au niveau du pylore,

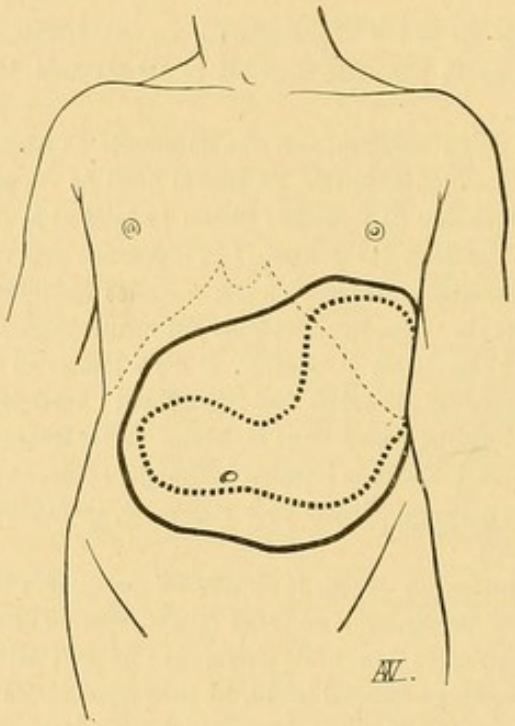

FIG. 106. — Contour de l'estomac avant l'opération.

La ligne pointillée marque le contour avant insufflation ; la ligne pleine, le contour après distension gazeuse par l'ingestion successive de 4 grammes d'acide tartrique et de 4 grammes de bicarbonate de soude.

d'une tumeur saillante sous la forme d'une plaque blanchâtre qui s'étend sur l'estomac. Le long des deux courbures on trouve, au voisinage du pylore, des ganglions.

Par une incision faite à l'épiploon gastro-hépatique au-dessus de la petite courbure, nous insinuons l'index et constatons l'absence d'adhérences postérieures ; section, après ligature par petits paquets, des épiploons au delà des ganglions malades. Pincement de l'estomac ; section puis fermeture par un double surjet gastrique. De même, pincement et section du duodénum, puis implantation de la section duodénale dans une incision faite à la face postérieure de l'estomac. Drainage avec un gros tube de caoutchouc.

Examen de la pièce, par M. CUNÉO. — La partie enlevée comprend, après rétraction, un centimètre de duodénum et 10 centimètres d'estomac ; celui-ci présente sa coloration normale. Par places on voit, sous le feuillet séreux, des taches ou des traînées de couleur

blanchâtre ; elles sont surtout nombreuses au voisinage de l'insertion stomacale du grand et du petit épiploon. La palpation montre que la consistance de la région pylorique est beaucoup plus considérable que normalement.

La pièce est fendue le long d'une ligne occupant le milieu de la face postérieure. Au niveau de la région pylorique la muqueuse semble amincie et adhérente au plan musculaire sous-jacent ; au niveau du duodénum elle est saine ; au niveau de l'estomac elle présente une saillie mamelonnée qui siège sur la paroi antérieure. Cette saillie est molle, pulpeuse et dépasse d'un centimètre environ le plan de la muqueuse voisine. Elle est implantée sur

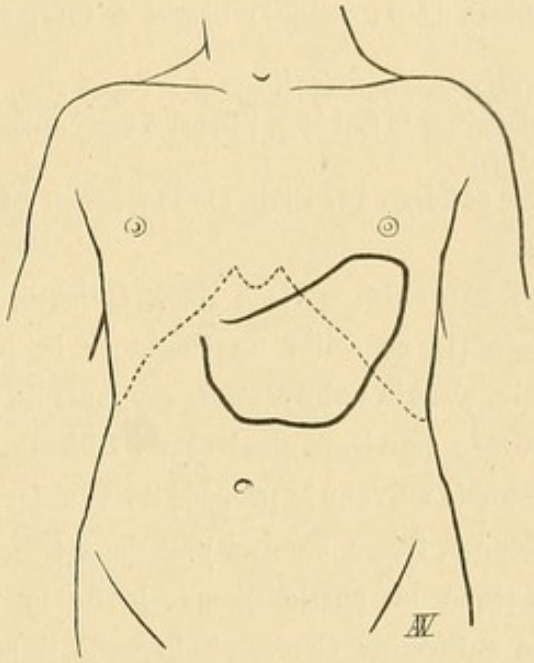

FIG. 107. — Contour de l'estomac insufflé trois semaines après l'opération.

la muqueuse par une portion un peu rétrécie, sorte de pédicule ; elle semble se terminer brusquement au niveau de la section stomacale, si bien que l'ablation est peut-être incomplète ; sur une coupe, la section au niveau de l'estomac semble normale ; il en est de même au niveau du duodénum. Au milieu du pylore, au contraire, la paroi est très épaissie, la musculaire hypertrophiée et sclérosée ; la sous-muqueuse, très épaissie, a pris l'apparence d'un tissu dur, scléreux, soudant la muqueuse au plan musculaire sous-jacent et ayant environ 6 millimètres d'épaisseur. Des ganglions existent le long des deux courbures.

Sur une coupe perpendiculaire à la surface, on trouve, au microscope, que la muqueuse est extrêmement épaissie et envahie par une prolifération épithéliale diffuse. Les quelques culs-de-sac glandulaires, trouvés sur la coupe, paraissent être non des néoformations, mais des parties de muqueuse normale respectées par le néoplasme.

Les cellules épithéliales proliférées sont essentiellement polymorphes, à protoplasma granuleux, quelques-unes présentent de la dégénérescence muqueuse. Dans la sous-muqueuse existent quelques traînées épithéliales qui avoisinent les vaisseaux et les lymphatiques ; on ne voit rien sur la coupe de la musculaire, mais dans la couche sous-séreuse

on retrouve quelques traînées épithéliomateuses. Conclusion : il s'agit d'un épithélioma atypique.

Suites opératoires. — Le malade n'a pas eu de vomissements post-opératoires, mais son pouls est monté progressivement le second et le troisième jour pour atteindre 150 pulsations, la température montant à 38°,2. Le ventre était souple, indolent, le facies bon. Des gaz ont été rendus dans la nuit du deuxième au troisième jour.

Le drain est supprimé le quatrième jour. Le cinquième jour, le malade a un peu de diarrhée ; celle-ci continue légère pendant une dizaine de jours, malgré le laudanum donné par la bouche. Guérison.

Le 27 décembre. Urines, 2,500 ; alcaline ; Densité = 1014 ; Urée, 11 gr. 50 par litre.

En janvier le malade est métamorphosé ; il mange et digère bien, a un facies excellent. L'appétit est bon, les digestions se font bien, l'estomac, après distension gazeuse, est sensiblement réduit (fig. 107).

Le poids est passé de 54 kilogr. à 67 kilogr. ; le 13 février, il est de 71 kilogr.

3° **Anastomose latérale.** — Dès 1885, Billroth, à la Société allemande de chirurgie (1), conseilla de combiner la pylorectomie à la gastro-entérostomie, c'est la pylorectomie atypique de quelques auteurs, la méthode dite encore deuxième manière de Billroth. Après avoir fait une gastro-entérostomie suivant le procédé de Wölfler, il isola la tumeur pylorique du duodénum, ferma celui-ci par deux étages de sutures de Lembert, puis réséqua la partie stomacale de la tumeur et ferma l'estomac par une suture de Czerny, à laquelle il adjoignit quelques points supplémentaires placés suivant le mode de Lembert.

En 1888, il suivit de nouveau cette manière de faire.

C'était pour Billroth un procédé d'exception, applicable aux cas où le carcinome, bien qu'opérable, a acquis une telle étendue sur les parois de l'estomac qu'une suture après résection n'est pas possible entre l'estomac et le duodénum, et à ceux où l'éloignement du duodénum et de l'estomac entraîne une tension trop grande de la suture (fig. 108).

Tout en considérant que la méthode primitive de Billroth, la pylorectomie typique, doit théoriquement être considérée comme la meilleure parce qu'elle maintient le plus possible les organes dans leurs rapports physiologiques, Czerny ajoute que l'on ne peut se dissimuler que la pylorectomie est moins dangereuse quand elle est faite plus simplement,

(1) BILLROTH. *Deutsche Gesellsch f. Chir.*, 1885, XIV Congress, et in VON HACKER. *Arch. f. klin. Chir.*, Berlin, t. XXXII, p. 618.

et que pratiquement il est certain qu'une pylorectomie typique est plus difficile à bien exécuter qu'une gastro-entérostomie avec le bouton de Murphy, suivie d'une ablation de la tumeur et d'une fermeture isolée du duodénum et de l'estomac. Son opinion n'est toutefois pas encore définitivement acceptée (1), mais paraît très défendable.

La gastro-entérostomie combinée à la pylorectomie a encore été mise

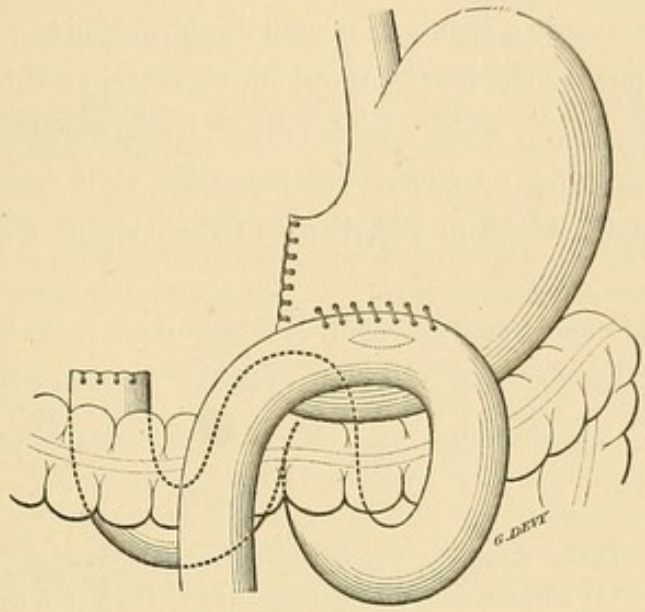

FIG. 108. — Pylorectomie avec fermeture des deux bouts et gastro-entérostomie complémentaire.

en pratique par Tuholske, Bull (2), Quénu, Jessett, Lauenstein, etc. Pour Doyen, c'est le procédé non pas de nécessité, mais de choix.

Au point de vue de la technique de cette gastro-entérostomie spéciale, on retrouve toutes les variétés opératoires que nous avons décrites à propos de cette opération, gastro-entérostomie antérieure, postérieure avec sutures, avec bouton, etc.

En général, la gastro-entérostomie n'est pratiquée qu'après la résection ; il y a à cette règle deux raisons : la première c'est qu'on ne sait pas toujours exactement quelle étendue aura la résection, la deuxième

(1) CZERNY. Therapie der krebsigen Stricturen des Œsophagus, des Pylorus und der Rectum. *Berliner klin. Woch.*, 1897, p. 762 et 779.

(2) BULL (W.-T.). On 3 cases of pylorectomy with gastro-enterostomy. *Medic. Rec.*, N.-Y., 1891, t. I, p. 39.

que les manœuvres de résection risquent de compromettre la solidité de l'anastomose déjà faite. Tuholske, Carle, Tuffier commencent cependant l'opération par la gastro-entérostomie, voyant comme avantage, dans cette pratique, la possibilité de s'en tenir là si le malade semble trop faible pour subir une résection, s'il supporte mal le chloroforme.

De là est née la pylorectomie en deux temps (1).

Par sa simplicité apparente, ce procédé de pylorectomie combinée à la gastro-entérostomie a séduit beaucoup de chirurgiens.

Doyen, Chaput, Carle, Nové-Josserand, un certain nombre de chirurgiens anglo-saxons (2), Mac Cormac, Treves, Greig Smith, Th. Bull, etc. voient là le procédé de choix. La mortalité qu'il donne est cependant considérable, 44,44 p. 100, d'après Urbain Guinard qui en a réuni 54 cas.

Pour l'un de nous, comme pour Kocher, pour von Hacker, pour Manteuffel et pour d'autres, c'est un procédé de nécessité, applicable aux cas où l'on a dû faire une résection assez étendue du duodénum (Hartmann).

Obs. XXIII. — *Cancer du pylore. Pylorectomie. Gastro-entérostomie. Guérison opératoire.* — Femme de 41 ans, qui nous est adressée par le Dr Vérin (de Saint-Cloud); depuis environ 3 ans elle souffre de l'estomac. La maladie a débuté par des crampes d'estomac qui se faisaient sentir la nuit. Pas de vomissements. A ce moment, cette femme consulta un médecin qui la mit au lait, à l'eau de Vichy, et lui fit supprimer le café, le vin, la salade, etc. La malade se trouva mieux pendant 3 mois ; elle digérait bien. Il y a un an survint de la faiblesse générale ; le ventre augmenta de volume. Le matin la malade se sentait l'estomac plein comme la veille ; les douleurs étaient moindres qu'au début, mais la digestion se faisait toujours difficilement.

Le poids était au début de 166 livres. Malgré l'usage de cachets de pepsine, il s'abaissa à 130 livres. D'août à novembre 1897, lavages d'estomac ; le matin à jeun on retirait du lait ingéré la veille ; le poids remonta à 136 livres. De novembre 1897 à avril 1898, on cesse les lavages; à cette époque, l'état empirant, les lavages sont recommencés quotidiennement.

Le 3 juin 1898. La malade ne digère plus rien ; on retire le matin par la sonde ce qui a été pris la veille ; constipation opiniâtre ; amaigrissement. Poids, 115 livres.

Avant cette maladie, bonne santé habituelle, jamais de grossesse.

Père mort d'une maladie d'estomac accompagnée d'une sciatique. Mère morte tuberculeuse. Un frère et une sœur morts, l'un à 18 mois, l'autre à 5 ans, du croup.

(1) Voir plus loin, p. 277.

(2) Voir Mayo. *Med. Rec.*, N.-Y., 1894, t. II, p. 580.

Le 6 juin 1898. Malade pâle, amaigrie ; clapotement stomacal ; tumeur mal limitée entre l'ombilic et le rebord costal, en haut et à droite de l'ombilic, indolente au palper.

Le 13 juin 1898, *Pylorectomie*, par M. HARTMANN. — Chloroforme, Dr Bourbon ; aides : Guinard, Cunéo, Gosset.

Incision médiane sus-ombilicale, contournant l'ombilic à gauche. Sur cette incision est branchée, à 2 travers de doigt au-dessus de l'ombilic, une incision transversale à droite, coupant la moitié interne du muscle grand droit.

La région pylorique est occupée par une infiltration gris blanchâtre et une tumeur qu'on peut prendre avec les doigts ; le tout est mobile. Perforant le petit épiploon le long de la petit courbure, le doigt est passé en arrière de la tumeur ; celle-ci semble tout à fait indépendante de la paroi abdominale postérieure. On pratique en premier lieu la gastro-entérostomie postérieure. Ensuite la résection est entreprise. Une pince à mors élastiques de Doyen est appliquée sur l'estomac près de la bouche anastomotique, afin de pouvoir enlever de gros ganglions le long de la grande courbure. Section des tuniques gastriques ; suture à deux étages. Section des replis épiploïques le long des deux courbures, en faisant de petits paquets isolés et allant progressivement de gauche à droite. On découvre ainsi, qu'en un certain point la tumeur se confond avec la tête du pancréas ; on doit, en cet endroit, couper en plein tissu pancréatique ; de nombreux vaisseaux sont pincés et liés. Section du duodénum loin du pylore, car en avant et en arrière de la première portion se trouvent des ganglions volumineux et fusionnés avec les tuniques duodénales. Le bout duodénal est tellement court que son occlusion totale est difficile ; on peut bien faire le premier plan de sutures comprenant toutes ses tuniques, mais il est impossible d'invaginer ce plan ; on ramène alors, au-devant du bout duodénal et du tissu pancréatique lésé, du tissu séreux de la face postérieure de l'arrière-cavité des épiploons et on le suture à la face antérieure séreuse du duodénum. Un drain est placé vers la tête du pancréas et les bords de la brèche épiploïque sont suturés aux bords correspondants du péritoine pariétal pour isoler l'arrière-cavité de la grande cavité péritonéale.

Durée de l'anesthésie, 2 heures ; de l'intervention, 1 h. 35.

Examen de la pièce enlevée. — On sent sur la face antérieure de la portion enlevée une induration très nette qui forme saillie et se propage sur les courbures et la face postérieure. En arrière du pylore, empiétant sur le duodénum, se voit un ganglion énorme du volume d'une grosse noix ; un ganglion siège également en avant de la même région. Deux ou trois gros ganglions se montrent dans le grand épiploon, près de la grande courbure, mais sans lui adhérer. L'estomac étant ouvert, on voit sur sa face antérieure une ulcération profonde et végétante, large comme une pièce de 5 francs. Tout autour d'elle la muqueuse est tomenteuse et indurée sur une grande étendue. La section a dépassé les parties malades du côté de l'estomac ; on ne peut affirmer qu'il en ait été de même du côté du duodénum.

Examen histologique, par le Dr MIGNOT. — La coupe correspond à la partie moyenne du canal pylorique, sans en comprendre toute l'épaisseur.

Coupe d'aspect uniforme ; longues bandes étroites de tissu conjonctif entre lesquelles se trouve une couche composée de cellules épithéliomateuses, atypiques et de leucocytes. Ces derniers infiltrent également les travées fibreuses.

Sur beaucoup de points les travées sont séparées par des espaces vides, les cellules précédentes ayant une grande tendance à vider ces larges alvéoles.

Suites opératoires. — Pendant les cinq premiers jours, 1,200 grammes de sérum par

jour. Deuxième, troisième, quatrième jours, champagne, eau de Vichy, lavements nutritifs. Cinquième jour, un demi-litre de lait en plus. Suppression des lavements nutritifs à partir du sixième jour. Œuf à partir du huitième ; depuis ce moment, alimentation progressive.

Quatrième jour, gaz et selles avec lavements ; huitième jour, un peu de diarrhée.

La température, qui était restée au-dessus de 38° jusqu'au sixième jour, baissa à partir de ce moment ; il se fit alors par le drain un écoulement bilieux et intestinal abondant, très irritant pour la peau. Le large drain fut remplacé par un autre plus étroit ; l'écoulement devint moins abondant, mais persistait encore avec des intermittences dans la quantité des liquides écoulés, le quatorzième jour ; l'état général s'améliora malgré la présence de cette fistule duodénale.

Actuellement, 28 juin, la malade digère bien tout ce qu'elle prend, mais il persiste encore une fistule qui donne lieu à un écoulement peu abondant, du réste de bile et de suc intestinal, sans matière alimentaire, écoulement irritant pour la peau.

27 août. La malade va très bien ; le 5 septembre la malade mange et digère bien, la fistule est à peu près fermée ; elle ne donne qu'une à deux gouttes de pus par jour. Le poids a augmenté de 8 livres depuis la sortie de l'hôpital, mais il existe des douleurs de reins qui gênent le sommeil. La malade va bien jusque dans les derniers jours de septembre ; mais, à partir de ce moment, la récidive est évidente au niveau de la cicatrice, où se développe un bourgeon cancéreux. Elle s'affaiblit, souffre de douleurs dans les reins et meurt le 2 décembre, après avoir vomi pour la première fois le 27 novembre. (Communication du Dr Vérin.)

Obs. XXIV. — *Cancer du pylore. Pylorectomie. Gastro-entérostomie. Guérison.* — Le nommé L..., chaudronnier, âgé de 33 ans, se présente à la consultation de l'hôpital Andral, le 18 mai 1898, pour des maux d'estomac qu'il ressent depuis quatre mois.

Dans ses antécédents on ne relève aucune affection grave. Cependant il abuse des boissons alcooliques, buvant deux litres et demi de vin par jour, des apéritifs, plus de petits verres de cognac, de rhum. Il n'a pourtant aucun des stigmates habituels de l'alcoolisme.

Les troubles gastriques qu'il ressent datent d'environ quatre mois. Mais quatre ans auparavant, il avait, pendant environ huit mois, déjà souffert de l'estomac. A ce moment, il ressentait, deux ou trois heures après le repas, des douleurs très vives, se terminant par des vomissements alimentaires spontanés ou qu'il provoquait lui-même en se mettant les doigts dans la gorge. Ces vomissements le soulageaient jusqu'au repas suivant. Il n'avait aucune douleur, ni aucune gêne à jeun. Il n'a observé à ce moment ni hématémèse, ni melæna ; d'ailleurs il a guéri en se mettant au régime lacté.

Les troubles gastriques n'ont reparu qu'au bout de trois ans et demi, au mois de janvier dernier ; mais cette fois avec des caractères un peu différents. Il n'a pas de douleurs violentes, mais plutôt une sensation de gêne épigastrique. A jeun, il a la bouche pâteuse et vomit quelques glaires. Après le repas, tardivement, de trois à cinq heures après, il ressent quelques tiraillements qui ne sont pas de véritables douleurs ; il a quelques régurgitations de liquide clair, filant, salé, mais il ne vomit jamais. Il n'a remarqué ni hématémèses, ni melæna. Le phénomène le plus saillant consiste dans un dégoût très marqué et qui augmente de jour en jour pour toute espèce d'aliments.

Du côté de l'intestin il y a une tendance à la diarrhée seulement depuis un mois.

La langue est assez propre.

L'état général est défectueux. Le malade s'affaiblit beaucoup. Il a maigri de 10 kilogrammes en quatre mois. Il est anémié, sans présenter une teinte cachectique.

L'examen local de l'estomac montre que celui-ci est légèrement dilaté, la grande courbure effleurant l'ombilic et dépassant légèrement la ligne costo-ombilicale. A jeun, on perçoit au niveau de l'ombilic du clapotage et on obtient assez facilement le bruit de flot, en secouant le tronc du malade. A la palpation, l'estomac n'est pas douloureux ; mais on sent au niveau de la ligne médiane, débordant dans l'hypochondre droit, au niveau du muscle grand droit, une petite tumeur du volume d'une pièce de cinq francs, mobile, roulant sous le doigt, et ayant une surface un peu irrégulière.

Les autres organes abdominaux paraissent sains.

Le lendemain matin, le malade étant à jeun, on procède à l'exploration par la sonde. On extrait environ 25 centimètres cubes d'un liquide glaireux, muqueux, très filant, de couleur brun rougeâtre, ayant une odeur fade, sans débris alimentaires reconnaissables, mais contenant des flocons muqueux.

Ce liquide est presque neutre au tournesol. Il n'a aucune action sur le vert brillant et le Gunzbourg. Il donne la réaction lactique. On n'y trouve que des traces insignifiantes de peptones.

Acidité totale = 0,219 p. 1000. — Chlore total à la phénolphtaléine = 4,70.

Chlore fixe = 3,40. Chlorhydrie = 0,24.

On administre ensuite un repas d'épreuve d'Ewald qu'on extrait une heure après de l'estomac. La bouillie retirée est fluide, de coloration et d'odeur normales.

Par la méthode de M. Mathieu on mesure le volume total du liquide contenu dans l'estomac, et on constate qu'au bout d'une heure il mesure 155 centimètres (au lieu de 250 centimètres cubes, chiffre normal), ce qui indique un sérieux obstacle à l'évacuation dans l'intestin.

Le liquide filtré n'a aucune action sur le vert brillant.

Réaction de Gunzbourg nulle. Beaucoup d'acide lactique ; très peu de peptones. Sucre abondant. Eau iodée : aucune réaction.

Acidité totale = 0,51 p. 1000. Chlore total = 1,67. Chlore fixe = 1,20.

Chlorhydrie = 0,47.

En résumé, suc gastrique très fortement hypopeptique.

Diagnostic. — Cancer de l'estomac au début siégeant dans la région du pylore, mais sans causer de phénomènes d'obstruction pylorique, notamment ni stase, ni dilatation.

L'opération est d'emblée proposée au malade qui la refuse. On lui prescrit alors un traitement médical : chlorate de soude (6 grammes par jour) et régime des aliments liquides, lait, œufs, purées, poudre de viande.

Au bout de quinze jours l'état du malade est moins mauvais : il a un peu plus d'appétit, et souffre plutôt moins. Mais cette amélioration est insuffisante et le malade continue à maigrir.

Il entre à l'hôpital pour se reposer : l'état reste stationnaire pendant une huitaine de jours. Enfin le malade est décidé à se faire opérer et est envoyé par M. le Dr Soupault, dans le service du Dr Hartmann, suppléant le professeur Terrier.

En arrivant à l'hôpital Bichat, le malade est pris de symptômes bien autrement violents que ceux que nous avions observés. Il se plaint de douleurs excessivement vives à la région épigastrique ; il ne peut absolument rien prendre ; toute tentative d'alimentation provoque des vomissements alimentaires et muqueux.

Pylorectomie, le 21 juin 1898, par M. HARTMANN. — Chloroforme : Dr Bourbon ; aides : Gosset, Guinard et Guillemin, internes du service. Ouverture de l'abdomen par une incision médiane sus-ombilicale. On trouve une masse cancéreuse qui occupe la région pylorique. En haut cette masse est recouverte d'exsudats fibrineux qui la relient à la face inférieure du foie. Le long de la grande courbure, au voisinage du pylore, on trouve quelques ganglions gros comme de petites noisettes.

On décolle la région pylorique d'avec la face inférieure du foie, ce qui est facile, les adhérences étant molles et glutineuses. On effrondre l'épiploon gastro-hépatique et on explore la face postérieure du pylore qui paraît mobile. On sectionne alors par petits paquets les épiploons, liant les vaisseaux au-dessous des ganglions qui bordent la grande courbure.

Deux pinces courbes sont placées sur l'estomac, une troisième un peu plus près

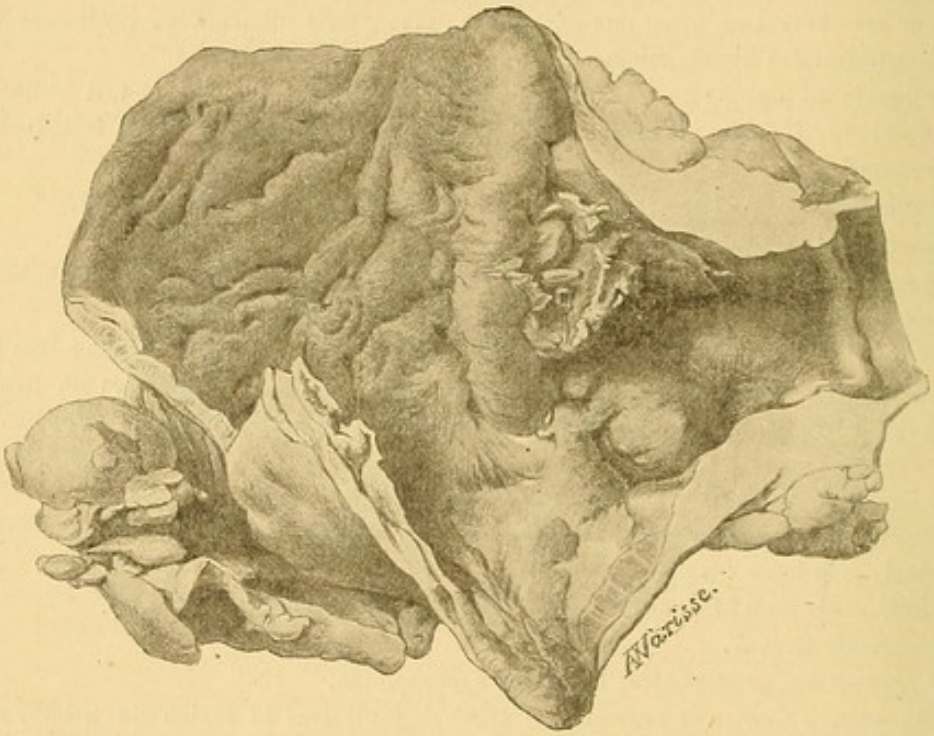

FIG. 109. — Pièce opératoire.

du pylore ; section entre les pinces ; suture à deux plans de la section stomacale. Faisant relever le bout duodénal dont la section est enveloppée d'une compresse, on avance progressivement pour arriver à couper en plein tissu sain ; on est obligé de décoller la face antérieure du pancréas, mais cela se fait facilement avec l'ongle sans sculpter la glande. La section duodénale porte trop loin pour qu'on puisse l'amener au contact de l'estomac. Aussi faisant un trou au mésocôlon transverse, nous allons par ce trou chercher l'origine du jéjunum et faisons une gastro-entérostomie postérieure. Nous fixons par quatre points, la partie saillante en bas de l'estomac, aux bords du trou du mésocôlon. La surface de pancréas dénudée est recouverte par du péritoine postérieur que nous mobilisons et suturons. Un drain est placé dans la cavité résultant de la résection stomacale.

Examen de la pièce. — Le segment d'estomac et de duodénum enlevé représente, tendu et étalé, une sorte de trapèze d'environ 130 centimètres cubes. En son milieu, on

voit un néoplasme ulcéré, situé exactement au niveau de la valvule pylorique qui a presque entièrement disparu. Le tissu néoplasique est végétant et fongueux, présentant l'aspect habituel du cancer encéphaloïde, mais encore peu développé (fig. 109).

Les tuniques sous-jacentes sont épaissies et lardacées. Le péritoine est adhérent, mais les adhérences sont molles, récentes, et la péritonite n'est pas très intense. En arrière, du côté de la grande courbure, quelques ganglions gros comme des noisettes.

Examen histologique, par le Dr SOUPAULT. — Un fragment, comprenant toute la largeur de la tumeur placée à cheval sur la valvule pylorique et le débordant vers le duodé-

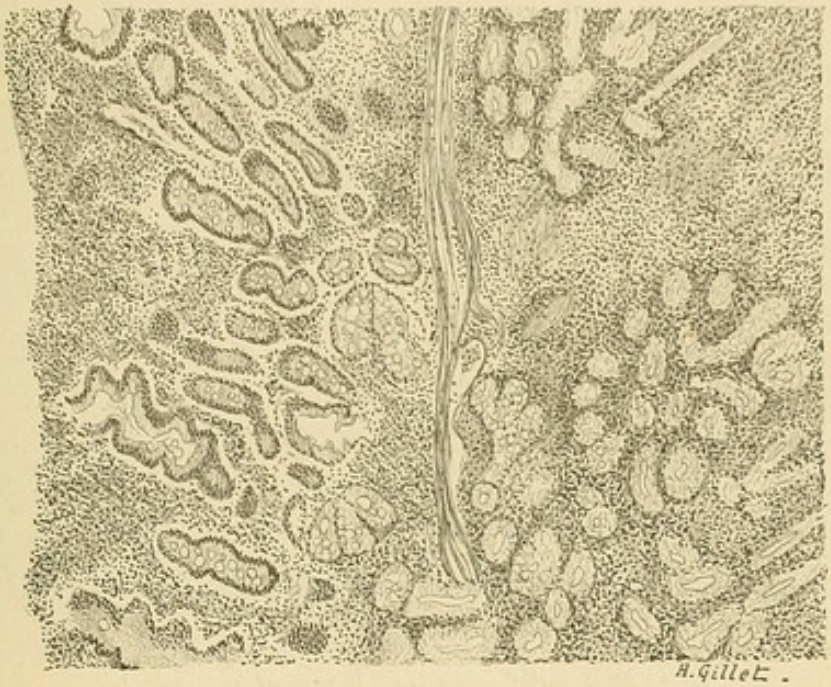

FIG. 110. — Préparation du Dr SOUPAULT.
Sur cette coupe, faite au niveau de la partie duodénale de la tumeur, on voit des lésions de polyadénome à type brunnérien.

num et vers l'estomac, a été divisé en trois parties : une partie duodénale, une médiane, une stomacale. Chaque pièce a été incluse dans la paraffine.

En voici la description.

1° *Partie duodénale.* — La muqueuse n'est plus recouverte de son épithélium de revêtement. Les glandes sont assez bien conservées dans leur intervalle, il y a de la duodénite interstitielle caractérisée par une abondante prolifération de cellules embryonnaires. Les goulots des glandes paraissent normaux ; mais les culs-de-sac sont très abondants et nettement en voie de prolifération. Les culs-de-sac offrent l'aspect et la structure des glandes brunnériennes et les préparations microscopiques sont tout à fait analogues à celles des polyadénomes brunnériens, tels qu'ils ont été décrits et figurés par M. Hayem. Ces culs-de-sac, en effet, dépassent la musculeuse de la muqueuse et prolifèrent dans la sous-muqueuse notablement épaissie et infiltrée, elle aussi, d'éléments embryonnaires. Plus profondément, dans la musculeuse, on aperçoit encore quelques culs-de-sac, mais en très petite quantité (fig. 110).

2° Les coupes de la *partie médiane de la tumeur* ont un aspect tout différent. Là on ne rencontre plus trace de structure normale. Sur presque toute l'épaisseur de la coupe on trouve un tissu carcinomateux typique : stroma formé de tissu conjonctif adulte semé d'éléments embryonnaires circonscrivant des alvéoles remplis de cellules de formes et de grosseurs variables, avec une grosse masse nucléaire se colorant très vivement par l'hématoxyline. Ce tissu remplace complètement la muqueuse et la sous-muqueuse ; il infiltre

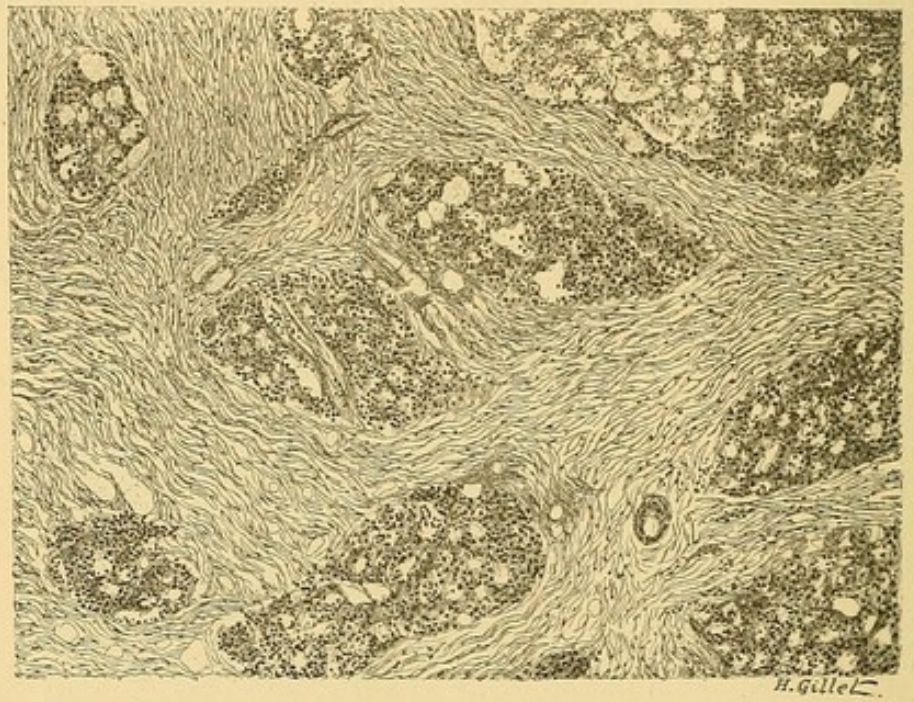

FIG. 111. — Préparation du Dr SOUPAULT.
Coupe de la partie médiane de la tumeur (carcinome).

la partie superficielle de la musculeuse, et s'arrête à sa partie inférieure, sans toucher à la séreuse, qui est cependant assez fortement épaissie (fig. 111).

3° La *partie stomacale*, enfin, offre encore un autre aspect. Au niveau de la muqueuse, les glandes pyloriques proliférées, très serrées et tassées les unes contre les autres, sont en dégénérescence muqueuse. Sur la coupe, on trouve une grande quantité d'alvéoles tapissés d'une seule rangée d'épithélium cylindrique. Mais la paroi alvéolaire est conservée. Je ne crois pas qu'on puisse considérer ces figures histologiques comme du cancer, et j'en ferais plus volontiers des lésions de polyadénome ; d'ailleurs la sous-muqueuse n'est pas envahie.

Après l'opération, injection de sérum. Le lendemain, état général excellent, vraiment surprenant après une intervention aussi grave. Le surlendemain le malade prend du lait et du champagne glacé. L'état est toujours très bon.

18 juillet, guérison opératoire.

Le malade est examiné le 15 octobre 1898, c'est-à-dire environ trois mois après l'opération.

La mine est excellente : l'engraissement est de 5 kilogr. et le malade est assez fort pour reprendre son métier.

Le cathétérisme à jeun n'extrait pas de liquide, mais l'eau de lavage qu'on introduit ensuite revient assez fortement teintée en jaune-vert. Pas traces d'aliments.

On donne ensuite un repas d'épreuve qu'on extrait de l'estomac une heure après. La quantité en est très faible. On ne peut en retirer que 45 centimètres cubes. Le liquide est très fluide et homogène. On y voit à peine quelques rares débris de pain. Il y a aussi peu de mucus. L'odeur du liquide et sa couleur sont normales.

Ce liquide analysé est un liquide presque inerte. On ne peut y révéler aucune des réactions caractéristiques du suc gastrique, sauf la réaction du sucre, qui est très nette. Il est neutre au tournesol.

Acidité totale à la phénolphtaléine = 0,07 pour 1000. Chlore total = 1,53. Chlore fixe = 1,46. Chlore libre = 0. Chlore combiné = 0,07 pour 1000. On peut donc dire qu'il y a apepsie complète.

L'évacuation de l'estomac paraît être hâtive.

L'insufflation se fait mal. On ne peut, même avec d'assez fortes doses d'un mélange effervescent, obtenir une figure nette de la conformation de l'estomac. Tout le ventre, dans sa partie sus-ombilicale, se tympanise ; il y a donc de l'incontinence du pylore.

Poids du malade :

Le 20 juin, veille de l'opération	= 60 kilogr.	500
18 juillet	= 55	—	
25 juillet	= 56	—	500
1er août	= 58	—	500
8 août	= 61	—	
2 octobre	= 70	—	
12 février 1899	= 75	—	500

A cette dernière date, le malade est d'aspect florissant ; il se porte parfaitement, mange et digère tout.

Obs. XXV. — *Cancer du pylore. Pylorectomie. Gastro-entérostomie. Mort de choc et d'hémorrhagie.* — Mme G..., 23 ans, entre à l'hôpital Bichat, pour une affection gastrique. D'après ce qu'elle raconte, les accidents dont elle souffre auraient débuté brusquement il y a un mois. Elle fut prise de vomissements bilieux et alimentaires et de douleurs au niveau et un peu à gauche de l'ombilic. Depuis ce moment, elle vomit absolument tout ce qu'elle prend, sauf un peu de lait. Lorsqu'elle essaie de manger, elle est prise d'étouffements, de douleurs et finit par vomir tout ce qu'elle a pris, 3 à 4 heures après l'ingestion des aliments ; ce vomissement la soulage. Enfin il y a trois semaines, elle a constaté la présence d'une tumeur dans la région ombilicale. Elle n'ose manger et a du reste un dégoût très prononcé pour la viande et les graisses surtout. Elle maigrit, perd ses forces, est très constipée.

Pas de maladie grave antérieure, sauf une double salpingite pour laquelle nous avons pratiqué, en avril 1898, une castration abdominale totale.

Père bien portant, mère atteinte depuis dix ans d'une affection stomacale qui s'est accompagnée depuis quatre mois de vomissements marc de café.

État, le 12 janvier 1899. — Malade considérablement amaigrie, pesant 41 kilogr., très faible, ayant eu hier une syncope. L'estomac est très dilaté, descend jusqu'à mi-distance entre l'ombilic et le pubis ; il clapote et il est constamment le siège de mouvements péri-

staltiques, les ondes suivant de haut en bas et de gauche à droite la grande courbure. Au niveau et un peu à gauche de l'ombilic, on trouve une tumeur irrégulière, dure, suivant les mouvements respiratoires, soulevant la paroi abdominale. Par l'insufflation, l'estomac descend au-dessous des épines iliaques et la tumeur se mobilise en haut et à droite pour se placer entre l'ombilic et le rebord costal.

La peau de la paroi abdominale a perdu son élasticité et garde l'empreinte du doigt.

Urines, 700 grammes ; alcalines ; Densité = 1,026 ; urée 24 gr. 3 par litre, quelques cristaux de phosphate ammoniaco-magnésien.

Examen de l'estomac, par le Dr SOUPAULT. — Après douze heures de jeûne, la sonde ramène un liquide de stase abondant, environ 250 grammes. Ce liquide a une odeur aigre ; il est épais et muqueux. Un lavage ultérieur retire encore beaucoup de liquide.

Acidité totale = 1,396.	Vert brillant = virage net.
Gunzbourg = 0.	Réaction lactique = 0.
Sucre = 0 ; peptones = net.	Par l'eau iodée = achroodextrine.
Chlorométrie T = 3,55.	H + C = 1,17.
F = 2,38.	H = 0,10.

On donne, après lavage, un repas d'épreuve et on extrait celui-ci au bout d'une heure. Le liquide est trouble.

Acidité = 1,86. Pas de virage au vert brillant. Rien au Gunzbourg. Peptones légères. Sucre abondant. Réaction lactique très intense.

T = 2,08.	H + C = 0,75.
F = 1,33.	

19 janvier 1899. *Pylorectomie*, par M. HARTMANN. — Chloroforme : Dr Bourbon ; aides : Gosset, Cunéo, Guillemin. — Incision médiane sus-ombilicale. La tumeur occupe la région pylorique et s'étend à 3 centim., le long de la petite courbure. L'ablation de la région pylorique est faite rapidement, sans la moindre perte de sang.

A ce moment, nous constatons qu'il existe le long du duodénum un paquet de ganglions sur la tête du pancréas. En enlevant ce paquet et libérant le duodénum, hémorrhagie notable que nous mettons un quart d'heure à arrêter. Cette ablation faite, le bout duodénal semble tellement dépourvu de vaisseaux qu'il n'y a pas à songer à une implantation à la face postérieure de l'estomac. Aussi faisons-nous une gastro-entérostomie antérieure ; cette gastro-entérostomie est un peu trop à gauche et la branche ascendante fait un coude avec la portion anastomosée ; nous la fixons par un point au péritoine diaphragmatique, ce qui lui donne une disposition arrondie.

A ce moment, nous constatons qu'il a de nouveau coulé du sang dans le ventre. L'hémorrhagie vient d'une déchirure mésocolique. Nous la suturons.

Fermeture de la paroi.

L'opération a duré 2 heures 45 minutes.

La malade ne s'est pas relevée et est morte cinq heures après.

AUTOPSIE. — A l'ouverture de la cavité abdominale, on constate l'existence d'un épanchement sanguin considérable ; les sutures sont en bon état et la bouche fonctionne bien, comme on le constate en faisant couler de l'eau de l'œsophage dans l'estomac. On trouve des ganglions cancéreux dans le mésentère, devant la colonne vertébrale, dans le

hile du foie, dans l'épiploon gastro-splénique. Lésions tuberculeuses peu avancées au sommet des poumons.

4° **Fermeture du duodénum, implantation du moignon stomacal dans le jéjunum.** — Cette façon de procéder a été proposée par von Hacker et appliquée 5 fois à notre connaissance, 1 fois par Eiselsberg, 1 fois par Doyen, 2 fois par Roux, 1 fois par l'un de nous; elle a donné 5 morts opératoires. Ce n'est donc pas un procédé qui a fait ses preuves.

Nous ne voyons pas comment nous aurions pu faire autrement chez le malade où nous avons eu l'occasion de l'appliquer, à moins de procéder à une gastrectomie totale, ce qui eût peut-être mieux valu.

Obs. XXVI. — *Cancer infiltré de l'estomac. Gastrectomie. Implantation du moignon stomacal dans le jéjunum. Mort par arythmie cardiaque.* — D..., 55 ans, entre le 6 septembre 1898 à l'hôpital Bichat, salle Jarjavay, n° 16. La maladie a débuté au mois d'août 1897 par des douleurs que le malade compare à des coliques intestinales. Ces douleurs apparaissaient peu de temps après le repas, s'accompagnaient d'une envie d'aller à la garde-robe, puis disparaissaient peu à peu. Chaque fois que le malade mangeait quelque chose, elles revenaient et leur intensité était en rapport avec la quantité d'aliments ingérés. Leur siège était nettement au creux épigastrique. Il n'y avait pas de vomissements, mais des renvois sans goût, ni acidité.

Au mois de décembre, il fut obligé de s'aliter par suite d'une bronchite intercurrente ; les douleurs d'estomac diminuèrent un peu en même temps que survenait de l'inappétence. A partir de janvier 1898, l'état s'aggrava ; il y eut quelques vomissements. Les douleurs devenaient intenses à la moindre ingestion d'aliments ; le malade a maigri de 25 kilogrammes. Il n'a que rarement des vomissements, mais se plaint de régurgitations d'un liquide blanc sentant mauvais.

Comme seule maladie antérieure, le malade a eu une bronchite il y a 10 ans, et, depuis cette époque, il tousse chaque année. Mère morte à 49 ans d'un asthme ; père âgé de 80 ans, bien portant. Quelques excès alcooliques.

L'estomac ne semble pas dilaté, on ne sent pas de tumeur nette. Il est vide après 12 heures de jeûne.

Urines, 400 gr., acides ; Densité = 1024 ; urée, 40 gr., 8 par litre. Constipation.

Le 19 septembre 1898, la *gastrectomie* est pratiquée par M. Hartmann. — Chloroforme : Dr Bourbon ; aides : Gosset, Cunéo, Guillemin. — Incision médiane sus-ombilicale. La presque totalité de l'estomac est infiltrée, épaissie et indurée. Comme l'organe paraît mobile, sans engorgement ganglionnaire, nous décidons de faire la gastrectomie. Ligature par petits paquets des épiploons le long des courbures. Section du duodénum après pincement ; attirant alors l'estomac à droite, nous arrivons à dépasser les limites de la portion indurée qui arrive le long de la petite courbure au voisinage du cardia, mais qui laisse indemne une petite portion de l'estomac au niveau de la grosse tubérosité. Pincement, section. Nous refermons par un double rang de sutures cette section, et comme la partie conservée

est trop étroite pour permettre une gastro-entérostomie, nous invaginons l'angle inférieur de ce qui reste d'estomac dans une incision faite au jéjunum en suivant une pratique analogue à celle préconisée par Schötter pour la gastro-entérostomie. Drainage (1).

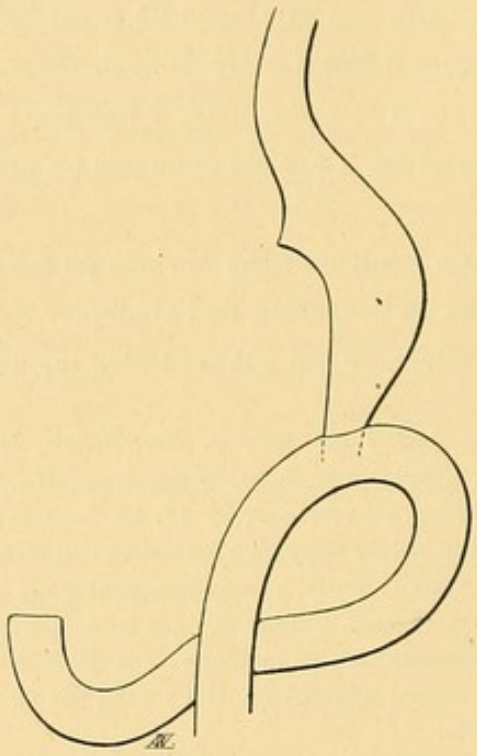

FIG. 112. — Implantation du moignon stomacal dans le jéjunum.

Examen de la pièce. — L'estomac est de volume à peu près normal ; la coloration est légèrement violacée : il existe des arborisations veineuses à sa surface. La consistance de ses parois est très augmentée, surtout au niveau de la région pylorique. Cette consistance ferme et un peu élastique diminue graduellement lorsqu'on se rapproche de la grosse tubérosité. L'induration est très marquée au niveau de la petite courbure. Il n'y a pas de ganglions.

L'*examen histologique*, par le Dr MIGNOT, montre que toute l'épaisseur de la paroi stomacale est envahie par un carcinome alvéolaire typique.

Le malade présente après l'opération un choc notable. Par des injections d'éther, de caféine et de sérum, il se réchauffe ; cependant les lèvres, le nez et l'extrémité des doigts restent froids. Il existe de plus une arythmie cardiaque très nette ; 3 pulsations sur 5 sont avortées.

Le lendemain, le refroidissement périphérique est plus marqué ; la voix est tout à fait grêle, cassée. On compte à peine une pulsation bien frappée sur cinq. Le malade meurt dans la soirée.

A L'AUTOPSIE, on ne trouve pas de trace de péritonite. Les sutures tiennent bien par-

(1) Voir plus haut, p. 143, *procédé de Sonnenburg*.

tout. Le foie pèse 1,750 grammes, il est gras, mou et congestionné. Les reins pèsent l'un 112, l'autre 125 gr. ; ils se décortiquent mal ; la substance corticale est atrophiée. Le cœur est flasque, de couleur feuille morte. Il existe de l'emphysème pulmonaire avec un peu d'œdème. Pas de tuberculose.

5° **Pylorectomie en deux temps.** — Tuholske y eut le premier recours en 1891. Il fit d'abord la gastro-entérostomie et trois mois après pratiqua avec succès la résection du pylore (1). En France Doyen et Quénu (2) ont recommandé cette manière de procéder ; sur laquelle à l'étranger, Czerny et Hahn ont récemment appelé de nouveau l'attention.

Elle s'adresse aux malades chez qui on reconnaît après laparotomie la possibilité d'une résection, contre-indiquée momentanément par l'affaiblissement général. On limite d'abord l'intervention à la gastro-entérostomie et, dans un deuxième temps, quand le malade a repris des forces, on enlève la tumeur.

Les opinions varient sur la question du temps à laisser écouler entre chaque intervention. Tuholske attendit trois mois ; Franke, six semaines ; Kümmel, trois ; Quénu conseille dix ou quinze jours d'attente ; Doyen, de trois à six semaines.

En fait, il est impossible de fixer à l'avance la date de la deuxième opération, car on la fera dès que le malade paraîtra en état de la supporter.

Tuholske, Franke (3), Kümmel (4) ont eu des succès en pratiquant la gastro-entérotomie préliminaire.

La méthode présente en effet des avantages ; malheureusement, le malade, se trouvant suffisamment amélioré par la première intervention, refuse souvent de laisser pratiquer la seconde, dont il ne comprend pas la nécessité ; le fait est arrivé à Kümmel et à Czerny.

(1) TUHOLSKE. *The medical News*. Philad., 11 mars 1893, p. 263.

(2) QUÉNU. Deux observations de traitement chirurgical du cancer de l'estomac. *Rev. de Chirurgie*. Paris, 1895, p. 850.

(3) FRANKE. *Centr.-Bl. f. Chir.*, Leipzig, 1897, Beilage, p. 98.

(4) KUMMEL. *Arch. f. klin. Chir.*, Berlin, t. LIII, p. 87.

B. — Gastrectomie cylindrique partielle

Ces résections cylindriques partielles n'ont été que rarement pratiquées, ce qui tient à deux causes :

1° Les lésions du corps de l'estomac sont le plus souvent justiciables d'une résection atypique, « en plaque » ou « en selle ».

2° Elles ne s'accompagnent pas de symptômes fonctionnels graves comme les sténoses ; par suite, les malades ne réclament pas l'intervention et les médecins ont beau jeu pour continuer leurs traitements illusoires.

Elles ne semblent cependant pas présenter une gravité considérable. Sur 7 cas, nous relevons 1 mort, soit 14,2 p. 100 (1).

Le cas de mort a trait à une femme opérée par Langenbuch suivant un procédé extra-péritonéal un peu spécial ; le troisième jour la suture extériorisée céda en partie, il se fit une fistule stomacale. En essayant d'introduire une sonde dans le duodénum pour alimenter l'opérée, on détruisit des adhérences vers l'extrémité inférieure de la plaie abdominale ; la malade mourut le sixième jour de péritonite.

Un dernier malade, opéré de la même façon par Langenbuch, a guéri. Tous les autres chirurgiens ont rentré les parties dans l'abdomen après avoir réuni la manchette cardiaque à la manchette pylorique. Comme d'une manière générale les deux manchettes étaient de dimensions inégales, on dut faire sur l'une d'elles une suture d'occlusion partielle ; l'abouchement fut donc fait en raquette. Dans le cas opéré par l'un de nous, on put éviter la suture en raquette, en réséquant un anneau supplémentaire dans la région cardiaque de telle sorte que la tranche de section cardiaque eût les mêmes dimensions que la section pylorique.

Obs. XXVII. — *Cancer du corps de l'estomac. Gastrectomie cylindrique. Guérison.* — Mme C..., âgée de 45 ans, nous est adressée par le Dr Soupault ; elle souffre de l'estomac depuis fort longtemps. C'est à l'âge de 9 ans, à la suite d'une fièvre typhoïde, qu'elle fait remonter les premiers accidents gastriques, qui ne lui ont guère laissé de répit jusqu'à ce jour. Entre temps, elle a eu une série de maladies que je me contenterai d'énumérer : la

(1) Observations de von Hacker (*Wiener klin. Woch.*, 1892) ; de Tuffier (*Bull. et mém. de la Soc. de Chir.*, 1898, p. 257) ; de Langenbuch, deux cas (*Deutsche med. Woch.*, Leipzig, 1894, p. 968) ; de Lauenstein (*Deutsche Zeitschr. f. Chir.*, Leipzig, 1897, t. XLIV, p. 241) ; de Hartmann (voir obs. XXVII), de Périer (in U. Guinard, *loc. cit.*, p. 302).

variole, des érysipèles de la face à répétition, une fluxion de poitrine à l'âge de 22 ans avec crachements de sang assez abondants et qui ne se sont pas reproduits depuis.

Les maux d'estomac dont se plaint la malade durent donc depuis fort longtemps, avec des phases de rémission et d'exacerbation, mais ils se sont notablement aggravés depuis deux ans.

« Au mois d'avril dernier je la vois pour la première fois. Elle est dans un assez misérable état. Les douleurs sont presque continuelles, se montrant même à jeun, mais s'exagérant au moment de l'ingestion alimentaire pour atteindre leur maximum d'acuité 2 ou 3 heures après le repas. Les vomissements sont d'une extrême fréquence à jeun, ils expulsent quelques mucosités épaisses et filantes ou bien de la bile jaune très amère ; après le repas les vomissements sont composés des aliments enrobés par une épaisse couche de mucus.

« Jamais la malade n'a remarqué dans les matières rendues ni aliments pris plusieurs jours auparavant, ni matières sanglantes. La viande et le poisson sont bien supportés, tandis que les légumes sont souvent mal digérés. Le lait est presque inévitablement rejeté et reste liquide, non caillé, même après un séjour prolongé dans l'estomac.

« Selles assez abondantes avec tendance à la lientérie. Urines : 1 litre 650. Urée : 21,909. Chlorures : 5,99. Phosphate : 3,30.

« La malade est très amaigrie, elle pèse 43 kilog. ; elle est extrêmement pâle, à tel point qu'on serait tenté chez elle de faire le diagnostic d'anémie pernicieuse ; mais l'examen du sang ne montre qu'une anémie légère avec leucocytose peu exagérée.

« L'exploration physique de l'estomac nous donne peu de renseignements. On ne constate pas de clapotage à jeun, il n'existe pas de tumeur appréciable à la palpation, et la percussion après insufflation de l'organe ne démontre pas de dilatation.

« Le cathétérisme, pratiqué après un jeûne de douze heures, montre que l'estomac est vide et qu'il n'y a par conséquent pas de stase gastrique. On administre un repas d'épreuve composé de : pain 60 grammes et eau distillée 250 centim. cubes, qui est retiré au bout d'une heure. Les résultats fournis par l'analyse sont les suivants : liquide très épais et muqueux ; son acidité est nulle, il est neutre au tournesol ; il ne présente aucune des réactions qualitatives du suc gastrique ; les peptones manquent ; les digestions artificielles montrent l'absence de la pepsine. Chlore total = 2,70. Chlore fixe, 2,65 p. 1000. Donc, apepsie absolue, annihilation complète du suc gastrique. Sous l'influence d'un traitement approprié, la maladie paraît s'améliorer ; les douleurs s'amendent, les vomissements deviennent moins fréquents, la malade reprit plusieurs kilogr. Mais cette rémission fut de courte durée. Bientôt les symptômes reprirent une nouvelle acuité, et l'état général s'aggrava de nouveau. Au mois d'août, la malade vomissait à plusieurs reprises du sang rouge en assez grande abondance ; et une quinzaine de jours après elle me signalait l'apparition d'une tumeur assez volumineuse, située dans l'hypochondre gauche, assez loin de la ligne médiane, débordant les fausses côtes gauches, suivant les mouvements du diaphragme, assez facile à mobiliser de haut en bas.

« C'est alors que je conduisis la malade auprès de M. Hartmann. L'opération fut résolue. Au moment de son entrée à l'hôpital Bichat, la malade présente un état d'anémie extrême, elle est cireuse. Au palper on sent, se dégageant pendant les inspirations de l'hypochondre gauche, une tumeur dure et marronnée. Urines, 1,000 gr., neutres. Densité = 1015. Urée, 19 gr. 65 » (1).

(1) Note remise par le Dr Soupault.

Gastrectomie, le 12 octobre 1897, par M. le Dr Hartmann. — Aides : MM. Fredet, Chauveau, Chauvel. Chloroforme par le Dr Bourbon. — Incision entre l'appendice xiphoïde et l'ombilic, contournant l'ombilic à gauche. L'estomac apparaît lisse, régulier, sans la moindre adhérence, non dilaté, mais plutôt de dimensions inférieures à la normale. Les ganglions environnants paraissent normaux. A peine existe-t-il deux ou trois ganglions gros comme de petits haricots. En palpant l'estomac, M. Hartmann croit sentir un corps étranger assez volumineux siégeant dans sa partie moyenne ; il fait une incision longitudinale en incisant un pli transversal de la paroi antérieure, et pratique par cette ouverture l'exploration de la surface interne de l'organe. On y sent des végétations, des bosselures occupant la partie moyenne et surtout la petite courbure, ainsi que les parties voisines des faces ; la région de la grosse tubérosité et la région pylorique ne présentent à l'œil nu aucune altération.

Immédiatement M. Hartmann commence à libérer les courbures, pinçant le grand

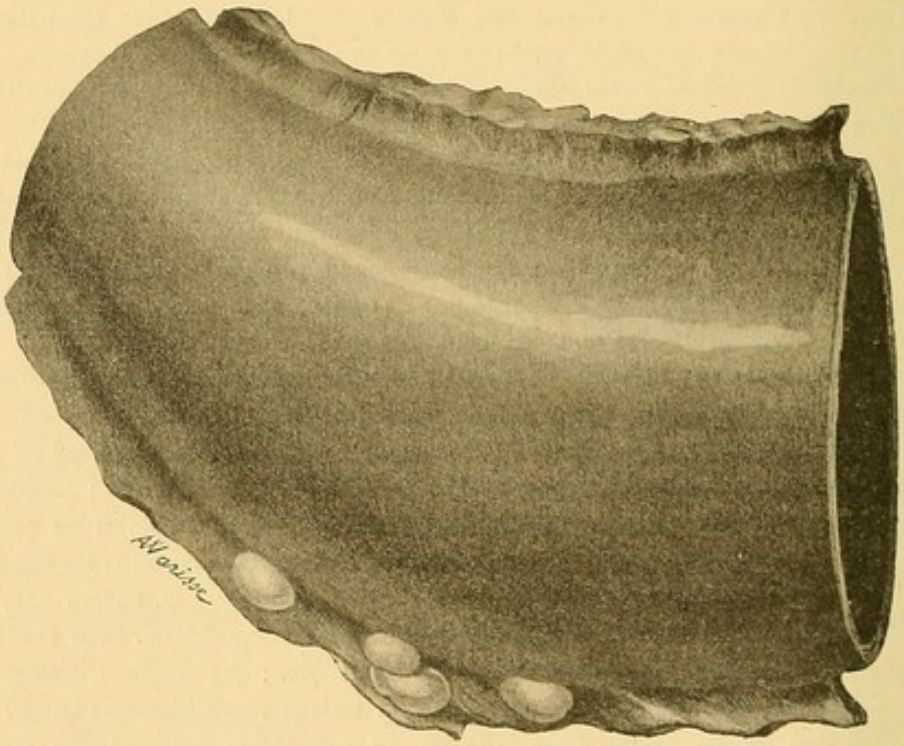

Fig. 113. — Pièce opératoire. (L'estomac a été durci dans une solution de formol.)

épiploon entre le côlon transverse et l'estomac avec des pinces de Kocher et sectionnant à mesure. Au cours de la libération il trouve le long de la grande courbure deux petits ganglions du volume d'un pois qu'il enlève.

Résection de la partie moyenne de l'estomac entre des pinces (fig. 113). Pour obtenir sur le bout cardiaque un orifice de dimensions égales à celles de l'orifice de la manchette pylorique, M. Hartmann en resèque une nouvelle portion (fig. 114). Sur le bout cardiaque ont été placées provisoirement des pinces de Kocher qui sont remplacées par une pince à mors longs élastiques, mais qui néanmoins ont un peu mâché les lèvres du moignon.

La manchette pylorique est réunie à la manchette cardiaque à l'aide d'un double surjet,

l'un profond comprenant toutes les tuniques, l'autre superficiel séro-séreux, chacun d'eux faisant le tour complet de l'estomac. L'épiploon est ramené par-dessus la suture.

Pendant toute l'opération, la malade a assez mal supporté l'anesthésie ; c'est avec quelque peine que l'on a pu attirer le bout cardiaque jusque dans la plaie; à ce moment l'opérée a cessé de respirer pendant quelques secondes. La suture placée sur le bout cardiaque, un peu mâché par les pinces, laisse quelqu'inquiétude à la fin de l'opération.

Examen de la pièce. — Les dimensions du fragment excisé n'ont malheureusement pas été mesurées à l'état frais, mais on peut assurer qu'elles représentent environ les 2/3 de l'estomac. En l'examinant on constate, à n'en pas douter, qu'il s'agit d'un cancer.

On voit, en effet (fig. 115), à la partie interne de l'organe des végétations inégales présentant toutes les apparences classiques de l'épithélioma. Ces végétations sont de formes

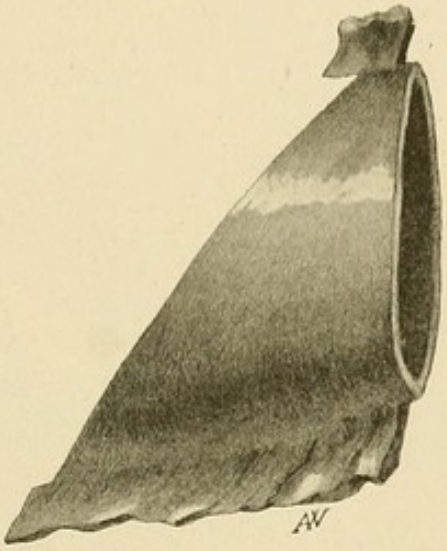

FIG. 114. — Fragment de la portion cardiaque de l'estomac enlevé consécutivement, afin de donner à l'orifice de la manchette cardiaque un calibre égal à celui de la manchette pylorique. On voit en outre, sur la grande et sur la petite courbure, que le grand et le petit épipioon ont été taillés de manière à laisser sur la portion restante du viscère, des moignons vasculaires assez longs pour être liés sans nuire en rien à la vitalité de ce moignon.

diverses, les unes volumineuses formant des masses bosselées, d'autres plus petites, sous forme de replis volumineux, allongés et rappelant assez bien l'aspect d'une circonvolution cérébrale. Ces masses présentaient sur la pièce fraîche une surface lisse humectée de mucus dans leur plus grande étendue. Çà et là on voyait des arborisations vasculaires, de petites suffusions sanguines et des érosions plus ou moins étendues, mais toujours superficielles. En aucun point il n'y avait d'ulcération véritable (fig.115).

A la coupe, les bosselures présentent l'aspect blanchâtre habituel à ces sortes de tumeurs ; par le raclage, on peut obtenir un peu de suc cancéreux. La dégénérescence cancéreuse atteint sur les grosses masses toute l'épaisseur de l'estomac, et les différentes tuniques sont méconnaissables.

Sur les bourgeons de moindre épaisseur on peut reconnaître que la dégénérescence se limite aux couches superficielles de l'organe, tandis que les couches profondes, la tunique musculaire notamment, sont facilement reconnaissables.

Néanmoins les tuniques musculeuse et muqueuse ne sont pas mobiles l'une sur l'autre comme à l'état normal; elles sont intimement soudées, ce qui prouve que la tunique cellulaire est altérée et envahie.

Un point intéressant à noter c'est que, malgré le développement des bourgeons cancéreux, la tunique séreuse est partout respectée. En aucun point le péritoine ne présente d'altération. La surface lisse, polie, sans fausses membranes, est absolument normale.

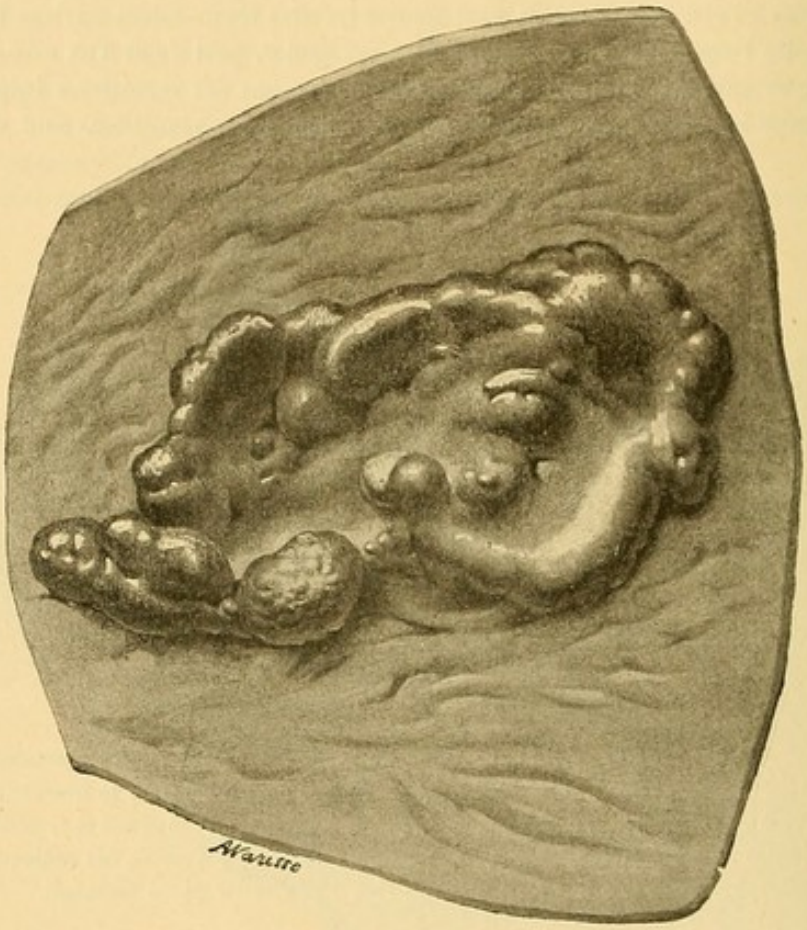

FIG. 115. — Aspect de la paroi interne de l'estomac.

Examen histologique, par le Dr SOUPAULT. — Des coupes faites en divers points ont montré les détails suivants : au niveau des masses volumineuses on a l'aspect typique du cancer alvéolaire. Au sein d'un stroma formé de tissu fibreux adulte, semé de cellules ovalaires et de foyers embryonnaires, on voit des alvéoles plus ou moins nombreux et confluents selon les points, de formes et de dimensions un peu variées. Les alvéoles sont bordés d'une ou plusieurs couches de cellules à type cylindrique; dans le centre des alvéoles on trouve des cellules desquamées en plus ou moins grand nombre. En somme, il s'agit d'un épithélioma cylindrique métatypique.

Sur des coupes de bourgeons plus jeunes, et comprenant toute l'épaisseur de la paroi, on voit que le tissu de la muqueuse est méconnaissable, converti en un tissu cancéreux où le stroma plus lâche, formé de fibrilles conjonctives délicates avec des noyaux ronds ou

fusiformes, est aussi moins abondant. Les alvéoles, beaucoup plus nombreux, confluents, tantôt en étoiles, tantôt en boyaux, tantôt arrondis selon les hasards de coupe, sont régulièrement bordés d'une couche de cellules du type cylindrique. A la partie profonde la musculeuse de la muqueuse est sur beaucoup de points franchie par les éléments cancéreux. La tunique celluleuse proliférée est convertie en un tissu conjonctif jeune contenant les vaisseaux épaissis et altérés, et de petits nids de cellules cancéreuses. Les faisceaux de la couche musculeuse sont dissociés par des amas de cellules embryonnaires. Çà et là, dans les couches superficielles, on voit des alvéoles cancéreux, d'ailleurs peu nombreux. Les couches profondes de la musculeuse présentent quelques foyers embryonnaires fortement colorés par l'hématoxyline.

Les portions de muqueuse non cancéreuses présentent des lésions intenses de gastrite.

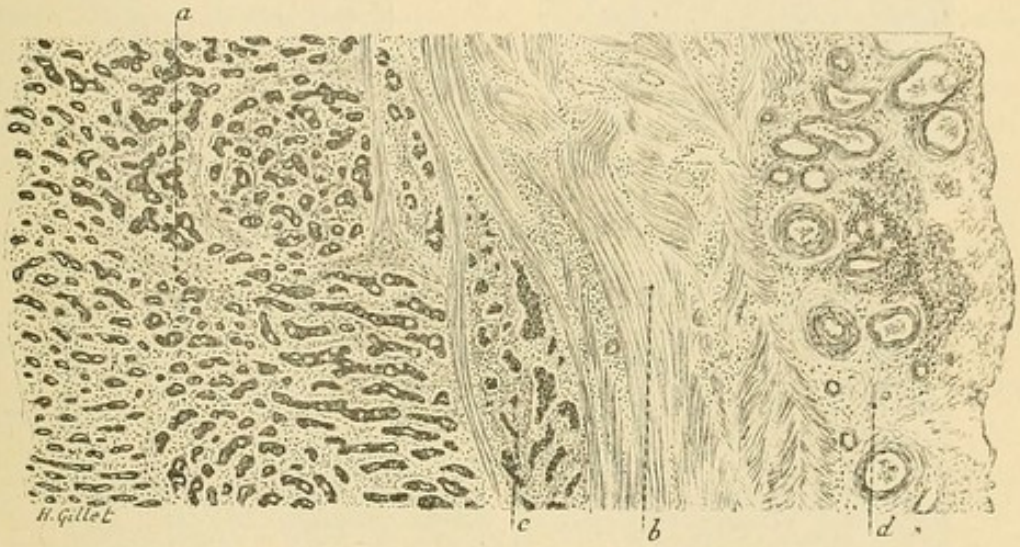

FIG. 116. — Préparation du Dr SOUPAULT.

a. Carcinome. — *b*. Couche musculaire dans l'épaisseur de laquelle on voit des alvéoles carcinomateux, *c*. — *d*. Séreuse enflammée, épaissie, avec vaisseaux de nouvelle formation et infiltration de cellules rondes.

Les glandes ont entièrement subi la dégénérescence muqueuse ; elles sont tapissées d'un épithélium cylindrique très élevé. Tout autour d'elles le tissu interstitiel très épaissi contient de très nombreuses cellules embryonnaires. Les vaisseaux de la celluleuse présentent des lésions d'endo-périartérite. Les lymphatiques nombreux ne présentent pas d'embolies cancéreuses.

Les *ganglions lymphatiques* sont un peu hypertrophiés, mais leur forme générale et leur topographie est bien conservée. *Nulle part il n'y a de cellules cancéreuses ni de boyaux cancéreux*. On trouve seulement de légères lésions irritatives caractérisées par une augmentation d'épaisseur du réticulum, l'existence de leucocytes polynucléaires. Enfin, il existe en un point une *cellule géante* isolée dont la signification nous échappe.

En résumé, l'examen de la tumeur montre que nous avions bien affaire à un épithélioma cylindrique. Il semble que l'intégrité de la tunique péritonéale et des ganglions soit d'un bon augure pour le pronostic.

Suites opératoires. — 1er jour : plusieurs vomissements post-anesthésiques ; pendant la nuit 4 à 5 petits vomissements, le premier un peu sanguinolent.

500 grammes de sérum, caféine, éther.

2e jour : Bon état. Champagne. 1 selle dans l'après-midi.

1,000 grammes de sérum.

3e jour : 1,000 grammes de sérum.

4e jour : Essaie de prendre du lait, mais trouve qu'il lui reste sur l'estomac. On y substitue de la bière. 500 grammes de sérum.

6e jour : 1 œuf. 7e jour : Cervelle, panade.

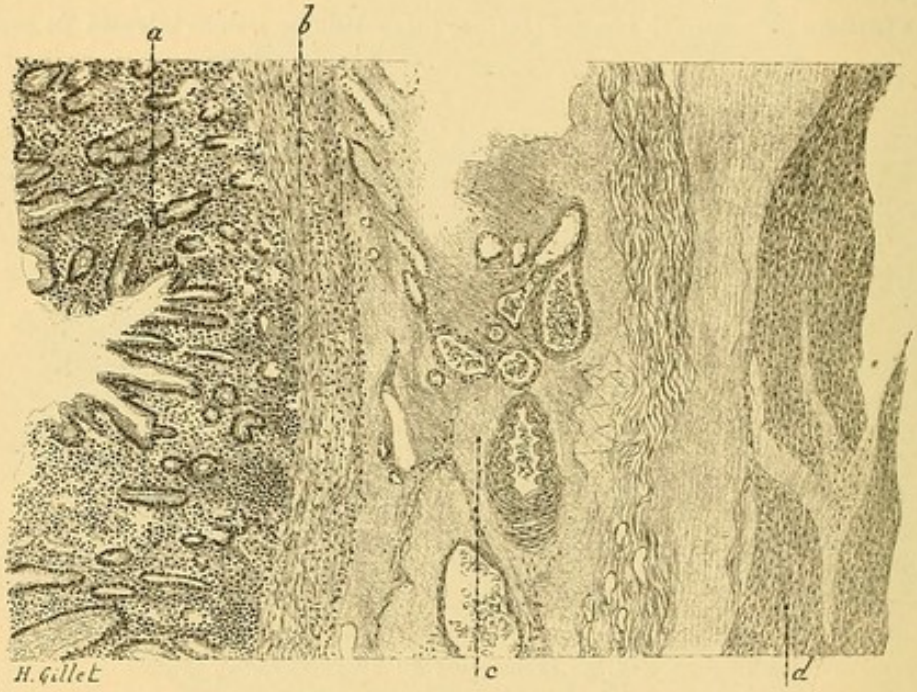

FIG. 117. — Préparation du Dr SOUPAULT.

Coupe faite aux dépens d'une des extrémités de la pièce opératoire. Nulle part on ne voit de lésions cancéreuses.

a. Muqueuse présentant des lésions inflammatoires glandulaires et interstitielles. — *b*. Sous-muqueuse. — *c*. Tissu cellulaire sous-muqueux épaissi, œdématié, contenant des vaisseaux atteints d'endo-périartérite et de très nombreuses cellules embryonnaires. — *d*. Couche musculaire œdématiée.

Ablation des fils le 9e jour.

Vers le 14e jour, après un léger mouvement fébrile, il se forme au niveau de la suture un abcès qui s'ouvre, donnant issue à du pus qui présente une odeur un peu gangréneuse. La fistule se ferme spontanément.

Le 3 novembre, la malade pèse 37 kilogr., puis 40 le 16 du même mois.

Deux mois et demi après l'opération, elle va bien. L'état général est excellent, les forces sont revenues, le poids a augmenté de 4 kilogr. Les troubles gastriques sont presque nuls. Au début il y a eu quelques vomituritions et des douleurs survenant soit à jeun, soit après les repas, sous forme de points violents du côté gauche. Ces douleurs, plus fortes à la suite des efforts et de la fatigue, semblent dues aux tiraillements produits dans l'estomac

par la rétraction du tissu cicatriciel. Elles tendent d'ailleurs à disparaître. L'alimentation se fait bien, l'appétit est revenu. Cependant la malade ne peut faire de repas copieux, elle doit manger souvent et par petites quantités. Cela s'explique par les dimensions de l'estomac qui est petit. En l'insufflant j'ai pu me rendre compte de sa forme et de ses dimensions. La figure de percussion apparaît en effet comme une sorte de boudin allongé obliquement en bas et à droite et dont les dimensions transversales n'excèdent par trois travers de doigt. Cependant le cathétérisme montre que l'estomac retient bien et suffisamment longtemps les aliments introduits dans sa cavité. C'est ainsi qu'après un repas composé d'une tasse de café au lait et d'un pain, j'ai pu retirer, au bout de deux heures et demie, 250 centimètres cubes de bouillie alimentaire. Quant au chimisme gastrique, il n'a subi aucun changement.

Malgré la présence du cancer, bien nettement affirmée par l'examen histologique, le pronostic ne nous semble pas mauvais, et il n'est pas téméraire de présager une longue survie. On peut invoquer, en effet, plusieurs arguments : la localisation de la tumeur dans une région assez circonscrite, l'intégrité de la tunique péritonéale, l'intégrité des ganglions périgastriques. D'autre part, la résection du fragment malade a été pratiquée assez loin des limites de la tumeur pour qu'on puisse espérer avoir fait l'ablation de toutes les parties malades. Enfin, malgré les modifications importantes survenues dans la forme et les dimensions de l'estomac, nous avons vu que ses fonctions ne sont pas assez sérieusement compromises pour troubler gravement l'accomplissement de l'acte digestif.

L'opérée est encore bien portante fin juin 1898, bien qu'elle ait conservé le teint pâle qu'elle présentait avant l'opération.

En février 1899, la malade, qui depuis 5 mois a repris son métier de sage-femme, jouit d'une santé parfaite.

C. — Résections cardio-gastriques

La résection du cardia n'a pas encore été pratiquée avec succès chez l'homme. Deux arguments semblent contre-indiquer cette opération :

1° L'un est d'ordre physiologique, c'est la crainte de couper les deux pneumogastriques qui sont étroitement appliqués sur le cardia.

2° L'autre, d'ordre anatomique, est la difficulté qu'il y a à isoler le cardia dans une étendue telle qu'on puisse le réséquer et suturer l'extrémité de l'œsophage à la plaie stomacale.

La réponse à ces deux objections peut être faite aujourd'hui par les expériences de Krehl et les recherches anatomiques de W. Lévy.

Krehl a montré que, sur des chiens endormis, on pouvait arracher ou couper toutes les branches nerveuses situées à l'extrémité inférieure de l'œsophage sans modifier en rien les phénomènes nutritifs (1).

(1) Krehl (L.). Ueber die Folgen der Vagusdurchsneidung. *Arch. f. Physiolog. de du Bois-Reymond*, Leipzig, 1892 ; supplément, p. 278.

W. Levy, aidé de Feilschenfeld, a, d'autre part, donné un manuel opératoire de l'ablation du cardia qu'il a étudié sur le cadavre (1).

Il ouvre la paroi abdominale par une incision à angle droit, dont une branche descend du sternum jusqu'à quelques travers de doigt à gauche de l'ombilic, dont l'autre branche part de ce dernier point et coupe toute la largeur du muscle droit.

Faisant écarter les bords de la plaie et refoulant le foie en haut et à droite, W. Levy attire l'estomac en bas et à gauche. La petite courbure et l'épiploon gastro-hépatique deviennent alors accessibles. On incise le petit épiploon dans sa moitié gauche, au voisinage du cardia. Pour atteindre l'artère et la veine coronaires gauches, on fait tourner par un aide le cardia à gauche autour de l'axe de l'œsophage. Ces vaisseaux sont liés puis sectionnés entre deux ligatures, ce qui permet immédiatement la mobilisation du cardia.

Un aide introduit alors l'index gauche derrière le cardia; guidé par lui, on coupe les feuillets qui sont du côté gauche de l'estomac à la paroi postérieure de l'abdomen. On isole le segment inférieur de l'œsophage, l'attirant en bas et se rappelant que quelquefois un cul-de-sac pleural descend avec lui pendant ces tractions.

Ayant déterminé la partie à réséquer, on place immédiatement en arrière une série de fils de soie réunissant l'œsophage à l'estomac, puis on coupe et l'on suture à mesure, sans quoi on s'expose à voir l'œsophage remonter et filer au-dessus du diaphragme.

Il est important de passer les fils obliquement sur l'œsophage pour qu'ils tiennent mieux.

Mikulicz aurait fait une fois l'extirpation du cardia; son opération fut suivie de mort.

Dans un autre cas, publié comme résection totale de l'estomac par Summa et Bernays (2), il s'agit en réalité d'une résection cardio-gastrique étendue, l'antre pylorique ayant été conservé. Le malade succomba 36 heures après l'opération.

(1) Levy (W.). *Centr. f. Chir.*, Leipzig, 1894, p. 721.

(2) Summa (H.) et Bernays (A. Ch.). The history and diagnosis of a case of carcinoma of the stomach and the first operation of excision of the stomach in America. *Journ. of the Americ. med. Association*, Chicago, 12 février 1898, t. XXX, p. 341.

Cette opération est, en somme, entièrement théorique et nous semble peu facile à pratiquer. Aussi comprend-on que jusqu'ici les chirurgiens se soient en général bornés, dans les sténoses du cardia, à faire une gastrostomie qui permet l'alimentation et, dans le cas de rétrécissement fibreux infranchissable, à pratiquer la dilatation rétrograde.

Biondi (1) a conseillé d'aborder la portion abdominale de l'œsophage par la voie trans-diaphragmatique. Il résèque deux à trois côtes, incise le diaphragme, tire l'estomac par l'incision diaphragmatique, résèque le cardia, ferme le côté stomacal et fixe l'extrémité inférieure de l'œsophage sur la partie de l'estomac herniée.

W. Levy, dans un deuxième mémoire (2), revient sur le manuel opératoire de la cardiectomie. Il aborde la région comme dans son premier procédé, résèque le cardia, ferme la brèche gastrique et implante, en se servant du bouton de Murphy, l'extrémité de l'œsophage sectionné dans une boutonnière faite à l'estomac.

D. — Gastrectomies totales

La gastrectomie totale a été faite chez le chien par Czerny et Kaiser (3) en 1878, par Carvalho et Pachon (4) en 1893, par Filippi (5) en 1894, et par Monari (6) en 1896. En réalité, chez le chien, la gastrectomie n'est jamais absolument totale, car on est obligé de garder une petite manchette pour réunir la musculeuse et la muqueuse du cardia au pylore.

Au contraire, chez le chat, la disposition anatomique des parties permet l'ablation réellement totale de l'organe, qui a été faite par Carvalho

(1) Biondi. Congresso chirurgico italiano 1895. *Policlinico*, nov. 1895. n° 52.

(2) Levy (W.). Versuche über die Resection der Speiseröhre. *Archiv für klin. Chir.*, Berlin, 1898, t. LVI, p. 839.

(3) Kaiser et Czerny. *Beiträge zur operative Chirurgie*, Stuttgart, 1878, p. 141.

(4) Carvalho et Pachon. De l'extirpation totale de l'estomac chez le chat. *Comptes rendus de la Société de biologie*, 1893, p. 794, et *Arch. de physiol. normale et pathol.*, Paris, janvier 1894, p. 106.

(5) Filippi (F. de). *Accademia delle scienze dell' Instituto di Bologna*, 18 février 1894, t. IV, p. 321, et *Deutsch. med. Woch.*, Leipzig, 1894, p. 780.

(6) Monari (Umberto). Experimentelle Untersuchungen uber die Abtragung des Magens und des Dünndarms beim Hunde. *Beitr. z. klin. Chir.*, Tubingen, 1896, t. XVI, p. 479.

et Pachon le 10 novembre 1894. Le chat qu'ils ont opéré pesait, au moment de l'opération, 2,000 grammes ; le 15 décembre, il ne pesait plus que 1,850 grammes, mais le 7 mars 1895 il avait atteint 2,250 grammes. Il digérait bien les trois classes d'aliments, les hydrocarbonés, les graisses et les albuminoïdes.

Un fait est donc acquis expérimentalement, c'est que l'extirpation totale de l'estomac est possible chez les animaux, mais de là à faire l'extirpation totale de l'estomac chez l'homme, il y a un pas considérable.

En 1883, Connor (de Cincinnati) a tenté d'enlever en entier l'estomac cancéreux chez une femme de 50 ans ; l'opérée succomba avant la fin de l'opération (1).

Porges, en 1892, présenta un malade de la clinique de Maydl, chez lequel ce chirurgien, après avoir lié les extrémités cardiaque et duodénale avec de la gaze iodoformée, avait réséqué l'estomac à un pouce et quart des ligatures et suturé les deux bouts (2). La partie d'estomac enlevée mesurait 7 pouces de long sur 7 de large.

A l'occasion de cette présentation, Billroth fit remarquer qu'on ne peut dire gastrectomie totale que lorsqu'on a suturé le pylore au cardia, ce qui n'avait pas eu lieu.

En 1894, Langenbuch publia deux cas de résection de l'estomac qu'il appelle totale (3). Dans le premier, il s'agissait d'une femme de 58 ans, présentant une lésion en plaque de la face postérieure de l'estomac. Après ablation des 7/8 de l'estomac, Langenbuch sutura le pylore au cardia dilaté, faisant avec ce dernier une suture lambdoïde. L'estomac était réduit au volume d'un œuf de poule. Craignant de voir la suture manquer en un point, Langenbuch fixa le pylore et le cardia dans la plaie abdominale et glissa au-dessous de la suture deux lanières de gaze iodoformée disposées en collerette. La malade guérit.

Dans le deuxième cas, il s'agissait également d'une femme ; l'estomac se déchira pendant les tractions faites pour l'amener au dehors. L'opé-

(1) Connor. *Medical News*, nov. 1884. (D'après U. Guinard.)

(2) Porges. *Wiener klin. Woch.*, 12 février 1892.

(3) Langenbuch. Ueber zwei totale Magenresectionen beim Menschen. *Deutsche med. Woch.*, Leipzig, 1894, p. 968.

ration fut cependant conduite comme la précédente, mais le troisième jour la suture lambdoïde céda en partie et laissa échapper le contenu de l'estomac au dehors. On essaya d'introduire par la fistule une sonde à travers le pylore jusque dans le duodénum pour permettre l'alimentation. Malheureusement, les efforts que l'on fit pour franchir le pylore, amenèrent une rupture de la suture qui fixait ce pylore dans la plaie, et une péritonite mortelle au sixième jour.

Dans la discussion qui suivit la communication de Langenbuch, Hahn (1) déclare qu'après avoir employé l'enveloppement de la suture à la gaze iodoformée, il est décidé à revenir à la réduction complète dans l'abdomen, mais que, de toutes façons, la résection étendue de l'estomac lui semble une opération des plus graves. A la réunion des deux bouts il préfère, comme beaucoup plus sûre, l'occlusion des deux incisions et l'établissement d'une gastro-anastomose.

Malheureusement, comme le fait observer Langenbuch, dans ces résections étendues de l'estomac il n'y a pas à songer à une gastro-entérotomie, il reste trop peu d'estomac au voisinage du cardia.

Comme on le voit par la réponse même de Langenbuch, ce qu'il avait appelé résection totale de l'estomac n'était en réalité qu'une résection partielle étendue. Il en est de même pour le cas de Schuchard (2) et pour celui de Tricomi (3). Il faut arriver à la fin de 1897 pour voir la première résection totale de l'estomac; elle a été faite par l'assistant de Krönlein, Schlatter (de Zurich). Quelques mois plus tard, au début de 1898, Brooks Brigham fit, à San Francisco, la deuxième gastrectomie totale. Nous donnons ces deux observations à cause de leur intérêt.

(1) HAHN, LANGENBUCH. Discussion über zwei Fälle von totalen Magenresection. *Deutsch. medic. Woch.* Vereinsbeilage, 1895, p. 93.

(2) Dans le cas de Schuchard, il restait 2 à 3 travers de doigt d'estomac pendus au cardia, on les sutura à la section duodénale. Pendant les premiers temps le malade ne pouvait prendre que très peu d'aliments à la fois. Il finit par manger comme tout le monde. Après sa mort, survenue 2 ans après l'opération par suite d'une pleurésie cancéreuse, on put constater qu'il s'était reformé une cavité stomacale d'une capacité de 500 gram. (SCHUCHARDT. Ueber Regeneration des Magens nach totales Resection. *Arch. f. klin. Chir.*, Berlin, 1898, t. LVII, p. 454).

(3) TRICOMI. Aspostazione dello stomaco. *Riforma medica*, Napoli, 17 et 18 janvier 1899, p. 147 et 158.

Obs. XXVIII. — *Ablation totale de l'estomac*, pratiquée à la clinique du professeur Krönlein, à Zurich. Carl Schlatter. *Beiträge zur klinischen Chirurgie*, Tübingen, 1897, t. XIX, p. 757. — Anna L..., 56 ans, dévideuse de soie ; n'accuse pas d'hérédité cancéreuse. Depuis son enfance, elle a toujours souffert de l'estomac, parce que la nourriture de l'orphelinat, où elle fut élevée, était très mauvaise. Plus tard, elle eut très souvent des douleurs d'estomac et des vomissements. Depuis la Pentecôte de 1897, elle a vomi tous les jours. Il n'y aurait jamais eu de sang dans ses vomissements, mais, en revanche, il y aurait eu de la bile. Les médicaments ordonnés par un médecin restèrent sans effet. Quelques semaines avant l'admission à l'hôpital, un deuxième médecin fut consulté. Celui-ci constata une tumeur sur le côté gauche de l'abdomen et conseilla le traitement à l'hôpital. La malade est très amaigrie.

Le 26 août 1897, je vois la malade pour la première fois à la policlinique chirurgicale. En découvrant l'abdomen, j'aperçus tout de suite une saillie entre le rebord inférieur des fausses côtes gauches et l'ombilic. A la palpation, à travers la paroi abdominale extraordinairement relâchée, on pouvait trouver dans la région de l'estomac une tumeur dure, allongée, ovalaire, du volume de deux poings et qui était remarquablement mobile. La malade paraît extrêmement amaigrie, elle dit qu'elle vomit tout de suite tout aliment, même le lait, et désire par-dessus tout être opérée. Je craignais de ne pouvoir, à cause du volume de la tumeur, ni pratiquer une résection de l'estomac, ni trouver une partie saine dans la paroi gastrique pour pratiquer une gastro-entérostomie, et je mis la malade en observation. Elle vomissait également les aliments, presque tous les liquides, bientôt après les avoir pris. La réaction de l'iodure de potassium dans la salive se manifestait au bout de quarante-sept minutes. L'analyse du suc gastrique ne montra *aucune trace d'acide chlorhydrique libre*.

Le 6 septembre, en remplacement du professeur Krönlein, je pratiquai la laparotomie exploratrice pour prendre des renseignements certains sur la tumeur et voir s'il était possible de pratiquer la résection ou la gastro-entérostomie. Sous l'anesthésie à l'éther-morphine, après la plus stricte asepsie, j'ouvris la cavité abdominale par une incision sur la ligne blanche, s'étendant de l'appendice xiphoïde à l'ombilic. Comme je l'avais craint, à la suite de mon examen préopératoire, tout l'estomac, jusques et y compris le cardia, était transformé en une tumeur dure, régulière, encore bien mobile, qui se laissa attirer au dehors de la cavité abdominale. Vers la grande courbure, contre le pylore, trois petits ganglions faciles à reconnaître. Je ne pouvais pas pratiquer une gastro-entérostomie parce que sur toute l'étendue de l'estomac, il n'y avait plus aucun point de sain. Il ne me restait pas autre chose à faire qu'à pratiquer une résection totale ou bien, à cause de l'imperméabilité de l'estomac, à recourir à la jéjunostomie.

Après avoir réfléchi, je préférai la première opération. Après protection de la cavité abdominale à l'aide de compresses stérilisées, j'isolai l'estomac vers la gauche et la petite courbure, par pincement du grand et du petit épiploon avec des pinces de Péan, et ligature à la soie des parties pincées, puis je le tirai fortement en bas pour me ménager un passage vers l'œsophage. La main d'un assistant attira en haut la lèvre gauche de la plaie qui couvrait le champ opératoire. Ainsi pûmes-nous placer assez haut sur l'œsophage un compresseur de Wölfler. Avec peine je plaçai une pince à la limite cardiaque de la tumeur et je détachai l'estomac immédiatement à son point d'union avec l'œsophage. La coupe était quelque peu oblique, aussi trouvai-je avantageux de rétrécir l'ouverture de l'œsophage par une petite suture d'occlusion. Je procédai absolument de même pour le pylore. Le

duodénum fut aussi loin que possible détaché de la tête du pancréas et, entre un « compresseur pour duodénum » placé aussi loin que possible, et un « compresseur pour tumeur » également placé sur le duodénum, l'estomac fut enlevé avec le pylore. Les ganglions furent facilement disséqués. La lumière du duodénum fut, comme auparavant celle de l'œsophage, nettoyée avec un tampon de gaze iodoformée. Un large pont du tractus intestinal fut ainsi enlevé. Je cherchai à attirer le bout duodénal vers la terminaison de l'œsophage ; ce n'est qu'avec la plus grande peine que je ramenai ces organes au contact. Nous dûmes donc renoncer à une réunion directe des deux orifices. J'invaginai les lèvres du duodénum et je fermai l'ouverture par une double suture. A partir de l'angle duodéno-jéjunal, je suivis l'intestin grêle en bas sur une longueur de 30 centim. environ, j'attirai cette portion et la plaçai par-dessus le côlon transverse vers la lumière de l'œsophage.

A l'aide de compresseurs de Wölfler, une anse d'intestin grêle de 10 centim. environ fut pincée à ses extrémités ; l'intestin fut fixé au lambeau œsophagien à l'aide d'une suture séreuse, incisée ensuite selon son grand axe sur une longueur de 1 centim. et demi environ, et la muqueuse de la portion œsophagienne réunie à la muqueuse de l'intestin sur tout le pourtour de l'orifice par une suture à la soie circulaire et continue. Au-dessus de la suture muqueuse fut placée une suture musculo-séreuse et par-dessus le tout on disposa des points de Lembert à la soie. Les compresseurs placés sur l'intestin, de même que le compresseur de l'extrémité œsophagienne (qui était resté en place pendant plus de deux heures) furent enlevés. La portion suturée, après réintégration dans l'abdomen, remonta en haut d'une façon considérable vers l'orifice œsophagien du diaphragme. La paroi abdominale fut fermée par un surjet péritonéal à la soie et des points séparés à la soie sur les aponévroses et la peau. L'anesthésie fut cessée (230 centim. cubes éther). Après l'opération, pouls régulier, bien plein, 96 à la minute.

L'estomac réséqué offre sur la grande courbure une longueur de 28 centim., sur la petite 20 centim. ; la plus grande distance entre les deux courbures est de 10 centim. La cavité de l'estomac est si considérablement rétrécie, que c'est avec peine que des deux côtés on peut y introduire l'index. Pour avoir sur l'étendue de la résection un avis inattaquable, je prélevai aux deux extrémités de l'estomac enlevé de petits morceaux que j'envoyai à l'Institut pathologique pour les examiner, d'où le professeur Ribbert m'envoya cette réponse : *le morceau de cardia en question est de l'œsophage, l'autre est du duodénum.* Le diagnostic anatomique d'un morceau pris sur la tumeur de l'estomac fut : *Carcinome glandulaire à petits alvéoles* (Kleinalveolares Drüsenzellencarcinom). Les ganglions voisins ne sont pas carcinomateux.

La malade prit, aussitôt après l'opération, un lavement de cognac avec deux œufs. Temp. soir, 36°,4.

Le 7 septembre, 2 lavements nutritifs de lait, œuf, cognac. Le pouls est remonté, 142 pulsations à la minute, il est fort. Temp. soir, 37°,3.

Dans l'après-midi, un peu de thé et de lait par la bouche, qui sont bien supportés. Aucun symptôme de péritonite.

Le 8. Les lavements nutritifs ne sont plus gardés. A midi et demi, un verre de bordeaux par cuillerée à café. Soir : 38°,1 ; pouls 160 fort.

La malade se plaint de douleurs apparaissant subitement et disparaissant bientôt dans la région gastrique.

Le 9. La malade se trouve beaucoup mieux. Comme nourriture, lait, œuf, bouillon, vin,

qui sont pris toutes les deux heures et à petites doses ; on y ajoute de la pepsine et de l'acide chlorhydrique à titre d'essai. P. 147. T. la plus élevée du jour, 38°,1.

Le 13. Premier pansement. Plaie sans infection, réunie per primam. Ablation des sutures. La malade prend aujourd'hui un peu de viande râpée. Première selle le 10 septembre. Depuis, tous les jours 2-3 selles liquides.

De temps en temps, régurgitation de lait, sans vomissement à proprement parler.

Le 16. État général très bon. Température normale. P. 100. Légère diarrhée. Alimentation copieuse. Matin, 7 heures, 3 décilitres de lait avec un œuf ; 9 heures et demie, 2 décilitres de lait avec un œuf ; midi, un peu de viande blanche hachée ou râpée, ou une tasse de potage ; soir, 4 heures, 1 tasse de potage avec un œuf, ou 2 décilitres de lait avec un œuf ; soir, 9 heures et demie, une tasse de lait ou potage.

Dans l'intervalle, la malade boit dans le jour 150 à 200 grammes de thé ou de malaga. Aujourd'hui, pour la première fois, la malade vomit avec étouffement, pendant le pansement d'un autre malade de la salle, environ 100 centim. cubes d'un liquide de couleur bilieuse à forte odeur acide.

Le 26. A midi la malade mange un demi-poulet, dont elle mange l'autre moitié à 4 heures et demie. A 6 heures et demie, comme d'habitude, lait avec 1 œuf. A 7 heures et demie elle vomit, avec une très forte contracture des muscles de la paroi abdominale et de grands étouffements, environ 300 centim. cubes de liquide qui représentait en grande partie le lait pris une heure auparavant, avec des morceaux de viande du repas de 4 heures et demie du soir. Bientôt après le vomissement, la malade se plaignait d'amertume et de saveur bilieuse dans la bouche.

Les 2 et 4 octobre. De nouveau la malade vomit environ 200 centim. cubes de matières jaunâtres, sans odeur fécale, 1 heure après le repas. Dans les vomissements, quelques débris d'œuf non digéré.

Le 8. On envoya au laboratoire chimique de la clinique chirurgicale environ 150 centim. cubes de liquide jaunâtre, sans débris muqueux, qui avaient été vomis 3 quarts d'heure après un repas de lait et d'œuf. D'après l'analyse chimique jointe à l'observation, les matières vomies avaient une réaction acide, ne contenaient pas d'HCl libre ; au contraire, elles contenaient de l'acide lactique, et présentaient une action tryptique évidente. Les acides biliaires et les matières colorantes de la bile étaient présents. (Les prescriptions de pepsine et de HCl étaient supprimées depuis quelque temps.)

Le 11. Aujourd'hui pour la premère fois la malade se lève, elle se trouve dans un très bon état général et va pendant quelques jours se promener dans le jardin. Le poids de la malade a augmenté. Malheureusement on a négligé d'établir un contrôle exact du poids depuis l'entrée. On peut tout de même évaluer que la malade a dû augmenter au moins de 2 kilogr. jusqu'au 5 octobre, jour où pour la première fois elle fut pesée après l'opération, soit dans l'espace de 1 mois environ. Dans la semaine suivante, le poids du corps monta de 33 kilogr. 600 à 33 kilogr. 750. Une semaine plus tard, il était de 35 kilogr. 26 et aujourd'hui il atteint 36 kilogr.

En somme, la malade *a augmenté depuis l'opération, c'est-à-dire depuis bientôt 2 mois, de 4 kilogr. 400.*

7 mois après l'opération, la malade de Schlatter est absolument bien portante. Elle a engraissé de 6 kilogr. 500 (1).

(1) Krönlein. Ueber die bisherigen Erfahrungen bei der radicalen Operation der Magenraccinome. *Archiv für klin. Chirurgie*, Berlin, 1898, t. LVII, p. 449.

Obs. XXIX. — *Ablation complète de l'estomac; œsophago-duodénostomie. Guérison.* Ch. Brooks Brigham. *Boston medical and surgical Journal*, 5 mai 1898, vol. CXXXVIII, n° 18, p. 415. — Lora M..., veuve, ménagère, âgée de 66 ans, se plaint de douleurs dans l'estomac depuis l'année dernière. Elle pouvait cependant digérer ses aliments jusqu'à Noël, mais à ce moment elle vomit la nourriture solide qu'elle prenait. Ne supportant plus depuis ni le pain, ni la viande, elle se contentait de prendre des liquides et des purées épaisses; elle put ainsi garder son poids habituel de 135 livres, mais elle n'était pas très gênée par cette abstinence forcée des aliments solides, parce qu'elle était incapable de mâcher convenablement, n'ayant à la mâchoire inférieure plus que six dents qui ne correspondaient pas avec celles de la mâchoire supérieure. Cette femme était remarquablement bien portante à tout autre point de vue, ayant un cœur et des poumons vigoureux, une constitution saine et un teint très coloré. C'était une femme de goûts simples, native du nord de l'Italie, active et de beaucoup de bon sens. Il était difficile de la faire rester au lit et elle ne se plaignait pas sans raison. Je la vis pour la première fois en février 1898. Elle vint me consulter pour des douleurs qu'elle ressentait dans l'estomac. Il y avait une tumeur dans la région pylorique qui était douloureuse à la pression. Tous les aliments solides étaient vomis bientôt après avoir été pris. Je portai le diagnostic de cancer du pylore. A la visite suivante, quelques semaines après, je proposai, pour enlever la tumeur, une opération qui fut acceptée. La malade entra à Saint-Luke's Hospital à San-Francisco.

Opération, le 24 février 1898. — Assistant : Dr Samuel G. Boyd. Après les soins habituels d'antisepsie, la malade fut éthérisée. Je fis une incision de trois pouces de long, à égale distance de l'appendice xiphoïde et de l'ombilic. Le grand épiploon était adhérent au péritoine pariétal tout le long de l'incision. Une fois le péritoine ouvert, on vit qu'une masse dure occupait l'extrémité pylorique de l'estomac s'étendant au-dessus, à la moitié de sa surface, et envahissant ses parois. L'estomac était très mobile. Il n'y avait pas de noyaux dans le péritoine, mais il y en avait plusieurs d'un volume variable de deux pouces de diamètre et moins sur les parois de l'estomac. La tumeur s'étendait sur la face inférieure de l'estomac jusqu'au delà de la ligne médiane. Il y avait plus d'un pouce d'épaisseur de graisse dans la paroi abdominale, aussi fût-il nécessaire de porter l'incision à six pouces de long, de telle sorte qu'elle s'étendait de l'appendice xiphoïde à un pouce au-dessous de l'ombilic. De la gaze chaude souvent renouvelée protégeait complètement la plaie, recouvrant tout, au-dessous des parties opérées. Alors je commençai à lier le grand épiploon tout le long de la grande courbure en me servant de catgut. La longueur liée en une seule fois ne dépassait pas un demi-pouce ; le grand épiploon fut coupé entre les ligatures. Après que trois ou cinq pouces du grand épiploon furent liés, il fallut commencer sur le petit épiploon et ainsi en travaillant alternativement sur les deux épiploons, tournant l'estomac autant qu'il était nécessaire, les ligatures furent achevées. La plus grande difficulté de l'opération se présentait sur la petite courbure, celle-ci étant plus élevée que l'incision. Lorsque les deux courbures furent libérées des épiploons, on plaça une pince sur le duodénum, et une ligature à la soie ayant été posée sur le duodénum à un demi-pouce au-dessus de la pince, les tissus furent coupés aux ciseaux entre les deux : les tranches de la section furent lavées avec soin avec la solution salée et enveloppées dans la gaze iodoformée. L'estomac était libre pour les manipulations ultérieures.

Comme la tumeur occupait plus de la moitié de l'organe avec une propagation dure de deux pouces sur la grande courbure, je décidai d'enlever l'estomac tout entier en remon-

tant au-dessus du cardia. L'épiploon gastro-splénique fut lié et l'estomac tiré modérément ; une pince fut placée juste au-dessus du cardia. Une pince à intestin fut alors placée sur l'œsophage un peu au-dessus, à un pouce plus haut et les tissus furent coupés entre les deux tout près du cardia. Le bout œsophagien fut alors nettoyé et enveloppé dans de la gaze iodoformée. La pince œsophagienne suivait chaque mouvement du diaphragme. J'attirai en haut le duodénum et je constatai qu'il arrivait au contact de l'œsophage sans trop de tension. Il fallait considérer la question de la durée, car le pouls de la malade faiblissait à cause de la longueur de l'opération ; aussi je me décidai à me servir du bouton de Murphy pour le rapprochement des parties au lieu de recourir aux sutures. Une moitié du bouton de Murphy n° 3 fut mise en place et fixée dans le duodénum. Trouvant qu'il n'y avait pas suffisamment de place sur le bout œsophagien pour appliquer le bouton, je saisis l'extrémité libre de l'œsophage avec une pince en T et j'appliquai le clamp au-dessus, si bien que ce clamp était placé aussi près que possible du diaphragme. J'eus alors un pouce et quart d'œsophage libre, d'égal diamètre d'un bout à l'autre, mesurant un pouce et un huitième transversalement ; la muqueuse était entièrement distincte de la musculeuse et glissait facilement sur elle. Une fine suture à la soie fut placée à un huitième de pouce de l'extrémité libre et l'autre moitié du bouton de Murphy fut appliquée. De nouvelle gaze iodoformée fut placée dans la profondeur et les deux moitiés du bouton furent adaptées l'une à l'autre. Lorsque les clamps qui avaient été placés pendant ce peu de temps sur le duodénum et l'œsophage furent enlevés, le bouton fut attiré en haut d'un demi-pouce par la rétraction musculaire de l'œsophage. Lorsque les parties placées sur les deux moitiés du bouton furent distendues, elles présentèrent un égal diamètre, la tension des parties était suffisante pour les maintenir suspendues au-dessus de la gaze iodoformée ; il n'y eut pas besoin de suture de Lembert, car l'occlusion des parties était réalisée. La gaze iodoformée fut retirée de la profondeur de la plaie, les épiploons arrangés un peu et la cavité péritonéale fermée par une suture continue au catgut. L'incision abdominale fut fermée au crin de Florence.

L'opération dura deux heures et quart. Il n'y eut pas de perte de sang à proprement parler pendant l'ablation de l'estomac. On peut l'évaluer en tout à deux onces et ce sang provint de l'incision abdominale et des adhérences péritonéales. L'anesthésie fut faite au chloroforme d'abord jusqu'à ce que l'insensibilité fût obtenue, et alors on administra l'éther pendant tout le reste de l'opération.

On usa onze onces d'éther. La malade avait un abdomen extrêmement gras, de telle sorte qu'il fallut une incision très longue.

L'estomac était vide, condition d'ailleurs dans laquelle il avait été enlevé. Voici ses dimensions : petite courbure, cinq pouces trois quarts ; grande courbure (non compris le contour de la tumeur qui mesure deux pouces en plus), dix pouces et demi ; la plus grande distance entre les deux courbures est égale à trois pouces ; le diamètre transversal de l'orifice pylorique, à trois quarts de pouce ; le diamètre transversal de l'orifice cardiaque à un pouce ; poids, six onces et sept drachmes... La tumeur siégeait principalement sur la face antérieure de l'estomac ; elle s'étendait en dedans au delà de la ligne médiane, avec une induration le long des deux tiers de la grande courbure. Il était impossible d'introduire quelque chose de plus gros qu'une sonde à travers l'orifice pylorique du côté de la tumeur. En arrière, on pouvait voir un plissement des parois de la partie de l'estomac qui était encore saine ; la masse de l'épiploon près de l'orifice cardiaque le faisait paraître plus large qu'il n'était en réalité. Il semblait ainsi que le contour de la tumeur s'étendait

le long de la face interne de l'estomac et de la grande courbure. Aux deux extrémités, on aurait pu ajouter le demi-pouce de tissu qui fut invaginé dans le bouton de Murphy.

Examen microscopique. — Adéno-carcinome.

Suites opératoires, 24 février. — A midi, après l'opération, pouls 116.

Température 98° F., lavements de brandy et d'eau ; trois heures après, lavement avec des œufs, des peptones, du lait et du bouillon ; ces lavements nutritifs furent continués toutes les quatre heures. La malade fut agitée et altérée. Injection sous-cutanée de morphine (1/8 grain) ; lavages fréquents de la bouche. Le soir, vomissements de mucus et de sang (2 onces). Pouls 110. Température 100°,8. Injection de morphine. Friction de la poitrine et des membres avec de l'alcool. A minuit, pouls 108 ; Temp. 100°. Le plus long sommeil en une seule fois ne dura pas plus d'une heure ; mais il y eut plusieurs courts sommeils qui reposèrent la malade.

Le 26. P. 96 ; T. 99°,6. Soif extrême, pas de douleur, pas de vomissements ; à deux reprises, éructation. Pas de boisson, mais la bouche est constamment humectée. Soir : P. 100; T. 99°,6. Urines depuis l'opération : 20 onces. Un peu d'eau chaude toutes les heures pour étancher la soif qui est intense. Minuit : P. 98. T. 99°,6.

Le 26. P. 100 ; T. 100°,7. Vin de Bordeaux et eau, café chaud, bouillon en petite quantité (deux drachmes par dose). P. 107 ; T. 100°. Déglutition sans difficulté.

Le 27. P. 92 ; T. 100°. On double les doses de liquide : café, lait, bouillon, un œuf. Friction quotidienne du dos et des extrémités à l'alcool. Soir, P. 94 ; T. 100°. Moins d'agitation, pas de morphine, un peu de sommeil.

Douleur à la miction. Cessation des lavements nutritifs. Première selle avec un simple lavement, normale et ne contenant pas d'aliments non digérés.

Le 28. P. 92 ; T. 100°. Selle spontanée, brun foncé, normale. Soir P. 98 ; T. 100°,6. Légères douleurs abdominales. Prend avec plaisir un œuf légèrement bouilli.

1er mars. P. 94 ; T. 99°,4. Un peu de liquide (six drachmes) toutes les heures, jour et nuit, sommeil à part ; elle se plaint d'une sensation de plénitude au point où est le bouton de Murphy, quand elle boit par cuillerées trop approchées l'une de l'autre, et souvent il faut l'encourager pour lui faire prendre suffisamment de nourriture.

Le 2. P. 96 ; T. 99°,4. Une selle normale. Se plaint de faiblesse et d'étourdissements, sans doute par insuffisance de nourriture. Soir, P. 100 ; T. 100°,7.

La température a toujours été prise dans le rectum.

Le 3. P. 96 ; T. 100°,2. Poudre de Sedlitz en deux doses ; selle. Œuf, bouillon, purée, jus de pruneaux, café au lait. Soir, P. 106 ; T. 101°.

Le 4. P. 98 ; T. 100°,2. En plus du vin de Bordeaux et de l'eau, whisky, lavement nutritif toutes les 4 heures, jour et nuit. Soir. P. 106 ; T. 101°.

Le 5. Langue sèche et brune. L'agitation a un peu disparu et le sommeil est plus tranquille et plus réconfortant. P. 102 ; T. 100°,6. Pansement. Abcès autour d'un point superficiel ; le reste de la plaie est réuni. La malade se trouve remarquablement bien, s'assied sur son lit et est photographiée. Soir, P. 104 ; T. 101°,2.

Le 6. P. 102 ; T. 100°,6. 4 selles demi-liquides. Langue humide et nette. Depuis l'opération il n'y a pas eu la moindre fétidité de l'haleine ni de vomissements, en dehors de ceux du premier jour. Huile sucrée pour faciliter la migration du bouton de Murphy ; la malade la vomit. Soir, P. 110 ; T. 100°, 2.

Le 8. P. 100 ; T. 99°. Ce jour-là, quelques douleurs après la déglutition et souffrance dans la partie supérieure de l'abdomen. Soir, P. 104 ; T, 99°,6.

Le 9. P. 100; T. 99°,4. Persistance de la douleur à la déglutition qui détourne la malade de boire, vomissements de bile pure qui a une odeur nette d'urine.

Deux heures plus tard, après un sommeil de trois quarts d'heure, la malade se réveille pouvant facilement avaler.

Les accidents étaient évidemment dus à ce que le bouton avait abandonné la place qu'il occupait depuis treize jours. Soir, P. 100; T. 99°,8. Cessation des lavements nutritifs.

Le 10. P. 102; T. 99°,4. A pris 37 onces de liquide dans les dernières 24 heures. Quantité d'urine, 27 onces. Curettage de la fistule consécutive à l'abcès pariétal sous le chloroforme; on retire avec une pince un lambeau du tissu nécrosé (guérison au bout de 10 jours).

Soir, P. 108; T. 100°. Deux selles demi-solides.

Le 11. P. 104; T. 99°,8. Vomit deux onces de tisane aussitôt qu'elle les a prises, mais prend après du café au lait chaud qu'elle garde.

Le 13. Déjeuner : Poulet haché, café, œuf, demi-tranche de pain grillé (2 onces). A partir de ce moment, les aliments sont donnés régulièrement toutes les 3 heures. Purée végétale aux pois verts, aux asperges, aux artichauts.

Le 4. Huile purgative, 2 selles.

Le 15. La malade s'assied sur une chaise pendant une heure et demie, sans fatigue.

Le 16. Huîtres. S'assied 2 heures et demie.

Le 17. Aujourd'hui la malade prend comme repas : au déjeuner, une tasse de café au lait, 1 œuf, un quart de pomme cuite; à midi, soupe de pois verts, 1 douzaine d'huîtres, 1 once de lait avec de la somatose; l'après-midi : gelée d'oranges, œuf cru, une demi-tasse de soupe d'asperges; dans les intervalles, elle a pris 4 drachmes de whisky avec de l'eau et 1 once et demie de vin Mariani. 1 selle normale.

Le 18. Passe la journée sur une chaise et se promène un peu dans sa chambre. Crème à la glace, côtelette d'agneau en plus.

Le 19. On ajoute au régime un petit pigeon.

Le 20. Reste 3 heures dans la cour de l'hôpital où on l'a transportée.

Le 22. De temps en temps, un peu de difficulté pour respirer; dans l'après-midi elle vomit un peu du poulet qu'elle a pris.

Le 23. Après une bonne nuit, la meilleure peut-être depuis l'opération, la malade va de sa chambre à la cour.

Le 24. La semaine passée elle pesait 116 livres, aujourd'hui elle en pèse 121. Probablement abcès au niveau de la suture.

Le 25. Incision d'un gros abcès dans le pus duquel on ne trouve pas le bouton. Pus absolument sans odeur. Drainage.

Le 31. Il y a cinq semaines aujourd'hui depuis l'opération. La malade pèse 116 livres, ayant perdu ce qu'elle avait gagné la semaine précédente, par le fait de l'abcès.

7 avril. Augmentation de poids d'une livre.

Le 10. Elle prend aujourd'hui, à 6 h. 30, une tasse de café et un œuf cru. A 10 heures, 2 douzaines d'huîtres et un bol de bouillon; à 1 heure, un demi-poulet rôti avec pain grillé, compote de fraises. A 5 heures et demie, poulet rôti, une tranche de pain grillé et une tasse de thé. P. 84; T. 99°.

Le 11. La poche de l'abcès est complètement fermée, l'état de la malade est excellent.

Le 14. Poids, 122 livres : Gain de 6 livres dans la dernière semaine.

Comme on a pu le voir par la lecture de ces deux observations, l'opé-

ration fut longue ; elle dura plus de deux heures dans les deux cas, mais elle ne présente pas de difficulté particulière. La lésion était limitée à l'estomac et celui-ci était resté mobile. La résection gastrique ne présenta rien de particulier, et en tirant sur l'estomac on put abaisser l'œsophage suffisamment pour placer une pince au-dessus du cardia.

L'estomac réséqué, Schlatter ne put qu'à grand'peine amener le cardia au contact du duodénum ; aussi, pour éviter des tractions trop grandes sur la suture, fit-il l'implantation de l'œsophage dans une anse jéjunale.

Brooks Brigham employa le bouton de Murphy pour faire une anastomose œsophago-duodénale, sans suture de renforcement.

Dans les deux cas, dès que les pinces placées sur l'œsophage furent retirées, la portion suturée fila en haut vers le diaphragme. La paroi abdominale fut fermée sans tamponnement, ni drainage.

Une troisième gastrectomie totale vient d'être publiée par Richardson : elle a été également suivie de succès (1).

E. — Gastrectomies partielles atypiques

Les résections partielles atypiques, estomac, cardia et pylore exceptés, peuvent porter sur l'une ou l'autre des faces ou sur les courbures.

Résections de la paroi antérieure.— On opère en général très simplement. On attire la partie malade avec une pince, on l'isole par des pinces courbes à mors élastiques du reste de l'estomac, on résèque la partie à enlever et l'on ferme par deux étages de sutures, un surjet comprenant toute l'épaisseur des tuniques, un deuxième surjet séro-musculaire enfouissant le premier.

Lorsque la portion d'estomac à enlever (tumeur ou ulcère) adhère à la paroi abdominale, on peut être amené à faire en même temps une résection de cette paroi, comme dans les observations de Billroth (2), de Salomon (3), d'Hofmeister (4), de Krogius (5).

(1) Richardson (M.-H.). A successful gastrectomy for carcinom of the stomach. *Boston med. and. surg. J.*, 1898, t. CXXXIX, p. 381.

(2) Dans le cas de Billroth diagnostiqué sarcome de la paroi abdominale adhérent à l'estomac, il s'agissait en réalité de lésions cicatricielles.

(3) Salomon in Cesaroni (E.). Reseccione delle parete anteriori dello stomaco e del ventre per carcinoma. *Riforma medica*, Napoli, 23 mai 1893, p. 507.

(4) Hofmeister. *Beitr. z. klin. Chir.*, Tübingen, 1896, t. XV, p. 351.

(5) Krogius. *Cent.-Bl. f. Chir.*, Leipzig, 1896, p. 538.

Résections de la paroi postérieure. — Le premier point est de rendre cette paroi accessible, en effondrant ou en déchirant l'épiploon gastro-colique, liant les vaisseaux s'il y a lieu et faisant ensuite basculer l'estomac en haut pour agir sur lui par cette fenêtre. Au besoin, on pourrait ouvrir largement l'arrière-cavité des épiploons par une incision tranversale passant à une certaine distance de la grande courbure.

La face postérieure de l'estomac bien exposée, on agit sur elle comme sur la face antérieure.

Exceptionnellement, on a réséqué la paroi postérieure après gastrotomie antérieure préalable et fermé successivement la brèche résultant de l'excision postérieure et l'incision exploratrice de la paroi antérieure (1). C'est ce qu'a fait avec succès Brenner dans un cas d'ulcère (2).

Résection des courbures. — Dans les résections des courbures, le premier point est de placer des pinces isolant la portion à enlever. On détache l'épiploon, le grand ou le petit suivant les courbures, on résèque et l'on suture comme précédemment. Ces résections des courbures ont généralement porté sur la grande (3) ; cependant Billroth, dès 1883, a excisé un lambeau cunéiforme de la petite courbure, conservant la continuité de l'estomac au niveau de la grande (4).

Lorsqu'il s'agit d'une *tumeur étendue à toute une paroi*, l'opération est plus complexe. Dans un cas, Fischer a enlevé toute la paroi antérieure de l'estomac et une portion envahie du côlon transverse. Il ferma la plaie gastrique, plaçant un coin de duodénum dans la plaie stomacale, puis il fixa les deux bouts du côlon dans la plaie abdominale. Il y eut guérison opératoire (5).

Résections partielles du pylore. — La résection partielle du pylore a été pratiquée un certain nombre de fois par Billroth, par Czerny, par Schuchardt, par Spear. Les 3 malades opérés par Billroth sont morts ; il en

(1) CHAPUT. Adénome de la paroi postérieure de l'estomac. *Bull. et mém. de la Soc. de chir.*, Paris 1894, p. 452.

(2) BRENNER. Zur Magenresection bei Ulcus Ventriculi. *Wiener klin. Woch.*, 1896, p. 1117.

(3) BRENNER. *Loc. cit.*

(4) Cité par VON HACKER, *Arch. f. klin. Chir.*, Berlin, 1885, t. XXXII.

(5) FISCHER. *Centr.-Bl. f. Chir.* Leipzig, 1888, n° 21 Beilage, p. 47. Le malade succomba 5 mois après l'opération, des suites d'un cancer du foie.

a été de même de celui de Spear; au contraire, 3 malades opérés par Czerny ont guéri (1).

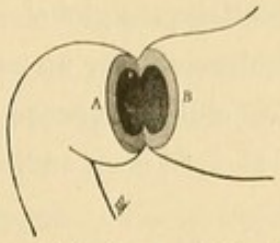

FIG. 118. — Résection partielle du pylore.
La partie postérieure a été conservée, il suffira, pour terminer l'opération, de suturer les tranches de section, rapprochant le point A du point B.

§ 3. — RÉSULTATS DES GASTRECTOMIES

A. — RÉSULTATS IMMÉDIATS. — Les résultats immédiats des gastrectomies se sont beaucoup améliorés depuis l'époque où cette opération a été pratiquée pour la première fois.

Le fait apparaît nettement si l'on envisage les résections pyloro-gastriques qui sont celles que l'on a le plus souvent pratiquées et qui nous donnent par conséquent des chiffres importants, permettant d'établir une moyenne de mortalité.

Si l'on divise la statistique d'Haberkant, qui s'étend de 1881 à 1894 et porte sur 239 pylorectomies, en deux séries, chacune comprenant une période de 7 années, on trouve les chiffres suivants (2) :

Première série, 1881 à 1887 :

Mortalité totale : 62,8 p. 100		carcinomes, 107 cas, 70 morts, soit une mortalité de 65,4 p. 100.
—	—	lésions non cancéreuses, 14 cas, 6 morts, soit une mortalité de 42,8 p. 100.

Deuxième série, 1888 à 1894 :

Mortalité totale : 40,5 p. 100		carcinomes, 98 cas, 42 morts, soit une mortalité de 42,8 p. 100.
—	—	lésions non cancéreuses, 18 cas, 5 morts, soit une mortalité de 27,7 p. 100.

(1) DREYDORFF. *Beitr. z. klin. Chir.*, Tübingen, 1893, t. XI, p. 333.
(2) HABERKANT. *Archiv f. klin. Chir.*, Berlin, 1896, t. LI, p. 484 et 861.

Urbain Guinard (1) réunissant 291 résections pyloro-gastriques faites dans les 7 ou 8 dernières années, trouve une mortalité de 35,39 p. 100.

On peut objecter à ces statistiques globales que, rassemblant les cas publiés, elles portent nécessairement sur un nombre exagéré de bons cas. On arrive cependant à des chiffres encore meilleurs lorsqu'on envisage des statistiques intégrales. Si nous additionnons les statistiques de

Czerny (2)	29	gastrectomies,	11 morts
Krönlein (3)	24	—	5 —
Carle (4)	14	—	3 —
Mikulicz (5)	20	—	5 —
Kocher (6)	30	—	5 —
Hartmann	10	—	4 —
Total	127	—	33 —

nous voyons que 127 cas, représentant des statistiques intégrales, n'ont donné que 33 morts, soit 26 p. 100.

La mortalité serait plus grande chez l'homme (64,3 p. 100) que chez la femme (52,8 p. 100), d'après la statistique d'Haberkant. Cette différence tiendrait à ce que la femme résiste mieux aux opérations et peut-être aussi à ce que le diagnostic est, comme le remarque von Hacker, plus rapidement fait que chez l'homme, à cause de la flaccidité des parois abdominales qui permet une palpation plus facile.

Les résultats dépendent, d'autre part, de la nature de la maladie pour laquelle on intervient ; la gravité de l'opération est manifestement plus grande dans les lésions cancéreuses que dans les non cancéreuses.

L'abaissement général de la mortalité est dû à ce qu'on a amélioré la technique et aussi à ce qu'on a mieux choisi les cas.

(1) GUINARD (URBAIN). *La cure chirurgicale du cancer de l'estomac*. Th. de Paris, 1897-1898, n° 484.

(2) Statistique de Czerny, publiée par STENDEL. (Die neueren Magenoperationen in der Czerny'schen Klinik und die bisherigen Dauerfolge. *Archiv f. klin. Chir.*, Berlin, 1898, t. LVII, p. 459.)

(3) KRÖNLEIN. Ueber die bisherigen Erfahrungen bei der radicalen Operation des Magencarcinoms. *Ibidem*, p. 449.

(4) Carle in CARLE et FANTINO. Beitrag zur Pathologie und Therapie des Magens. *Archiv f. klin. Chir.*, Berlin 1898, t. LVI, p. 1 et 217.

(5) MIKULICZ. Bericht über 103 Operationen am Magens. *Archiv für klin. Chir.*, Berlin, 1896, t. LI, p. 9.

(6) KOCHER. Zur Magenchirurgie bei Carcinom und bei Ulcus simplex. *Correspond.-Blatt für schweizer Aerzte*. Basel, 1898, n° 20.

La gastrectomie dans le cancer est l'opération de l'avenir ; elle sera bénigne dans ses résultats immédiats, efficace dans ses résultats éloignés lorsqu'elle sera faite précocement, lorsque les médecins se décideront à faire opérer leurs malades avant qu'ils soient aux trois quarts morts, lorsqu'on saura dépister le cancer de l'estomac au début.

B. — Résultats éloignés. — Les résultats éloignés doivent être envisagés :

1° Au point de vue du fonctionnement gastrique après la résection stomacale.

2° Au point de vue de la récidive, si l'opération a été faite pour une lésion de nature cancéreuse.

1° *Fonctionnement gastrique.* — Nous l'étudierons successivement dans les gastrectomies totales ou très étendues et dans les résections pyloro-gastriques.

Le fait le plus frappant chez les opérés de *résection totale*, c'est la nécessité où ils se trouvent, dans les premiers temps tout au moins, de faire des repas petits et répétés à de courts intervalles. Les malades de Schlatter (1) et de Brooks Brigham (2) mangeaient toutes les deux ou trois heures. Chez l'opérée de Schlatter, lorsque la quantité d'aliments ingérés pendant un repas dépassait 300 centimètres cubes, il y avait des vomissements.

Grâce à la répétition des repas, vers la quatrième semaine, la malade de Schlatter prenait néanmoins par jour 1 litre de lait, 2 œufs, 100 à 150 gr. de semoule, 200 gr. de viande, 200 gr. de potage d'orge ou d'avoine, 1 verre de thé et de plus 2 petits pains et 15 gr. de beurre; celle de Brooks Brigham, vers la même période, prenait à 6 heures 30 du matin une tasse de café et un œuf cru; à 10 heures, deux douzaines d'huîtres et un bol de bouillon; à 1 heure, un demi-poulet rôti avec pain grillé, de la compote de fraise ; à 5 heures, un demi-poulet rôti avec une tranche de pain grillé et une tasse de thé.

Il est vraisemblable qu'il se reforme vers la terminaison de l'œso-

(1) Schlatter. *Beiträge z. klin. Chir.*, Tübingen, 1897, t. XIX, p. 757.

(2) Brooks Brigham. *Boston medic. and surg. Journal*, vol. 138, n° 18, p. 415.

phage une sorte de nouvelle poche gastrique ; en effet, la quantité d'aliments ingérés en une seule fois s'accroît lentement et les repas peuvent être plus espacés. Krönlein, en avril 1898, huit mois après l'opération, pouvait annoncer que l'opérée de Schlatter en était arrivée à se nourrir comme une personne en bonne santé. Néanmoins, on n'a pu encore constater directement la formation de cette poche après ablation totale de l'estomac.

En dépit de la suppression du réservoir gastrique et des deux sphincters qui le circonscrivent, du cardia en particulier, les vomissements ou les régurgitations sont rares. Ils existent cependant, et ce fait, soit dit en passant, vient corroborer la théorie de Magendie sur le rôle des muscles des parois abdominales dans le vomissement. La malade de Schlatter eut au début seulement quelques régurgitations ; pour la première fois dans la troisième semaine, cette femme eut un véritable vomissement alimentaire abondant, de 300 centim. cubes environ, une heure après un repas un peu trop copieux. Dix jours auparavant, pendant le pansement d'une de ses voisines d'hôpital, elle avait vomi 100 centim. cubes d'un liquide de couleur bilieuse ; elle eut dans la suite un troisième vomissement semblable à celui-là.

L'analyse des matières rendues dans le troisième vomissement, survenu trois quarts d'heure après un repas de lait et d'œufs, fut faite au laboratoire de chimie de la clinique chirurgicale; ces matières représentaient environ 150 centim. cubes d'un liquide jaunâtre, muqueux, sans débris alimentaires; elles avaient une réaction acide, ne contenaient pas de HCl libre, contenaient, au contraire, de l'acide lactique ; le liquide possédait un pouvoir tryptique évident ; on y trouva aussi des acides biliaires et des matières colorantes de la bile.

L'opérée de Brooks Brigham eut également trois ou quatre régurgitations, mais ne présenta quelques vomissements peu abondants (180 grammes au plus) que dans des conditions bien déterminées et peu de temps après l'opération ; elle vomit après les deux séances d'anesthésie auxquelles elle fut soumise, après l'administration de laxatifs, à la suite de la mobilisation du bouton de Murphy et deux fois en toussant. Chez ces deux malades, les aliments étaient d'habitude bien gardés et bien

digérés, sans provoquer aucune douleur par leur présence ; nous relevons cependant une certaine dyspnée chez l'opérée de Brooks Brigham et des suffocations, sur lesquelles insiste Schlatter, pendant les vomissements chez la seconde.

L'estomac étant supprimé, il y avait tout lieu de penser que le temps de la traversée complète du tube digestif par les ingesta serait raccourci de toute la durée du séjour des aliments dans l'estomaç chez les individus normaux. Pour éclaircir ce point, Schlatter fit absorber à sa malade des airelles cuites, pour remplacer la poudre de charbon qu'elle ne prenait pas volontiers ; il constata la présence des airelles dans les selles, trois fois vingt-quatre heures après leur déglutition.

La consistance et la composition des matières fécales ne se sont nullement montrées modifiées après la résection totale de l'estomac. Dès le quatrième et le cinquième jour, l'opérée de Brooks Brigham eut des selles de consistance normale dans lesquelles on ne put jamais déceler la présence macroscopique d'aliments non digérés. L'analyse a été faite avec plus de soin dans le cas de Schlatter ; les premières selles se montrèrent également le quatrième jour ; il y en eut deux ou trois tous les jours, pendant quelque temps, mais elles étaient liquides. Schlatter pense qu'il s'est agi d'une entérite provoquée par l'absorption de liquides froids.

L'analyse chimique des matières fécales, faite chaque jour par Wroblewski, montra de faibles quantités d'azote ; il y avait donc résorption parfaite des albuminoïdes ; l'absorption des hydrates de carbone fut trouvée normale ; l'augmentation de la graisse dans les selles pendant les dernières semaines est attribuée par Schlatter à une alimentation plus grasse de l'opérée ; il y avait également des acides biliaires dans les selles. L'analyse microscopique pratiquée par Habel ne décela absolument rien d'anormal. Il en fut de même pour les fermentations intestinales qui ne se manifestèrent ni par l'examen quotidien des matières fécales, ni par celui des urines ; on ne trouva jamais dans les urines que des traces de scatoxyl ou d'indoxyl ; une fois seulement, pendant une période de trois jours, la quantité de ces produits sembla croître dans l'urine. Dans les selles le taux de l'indol et du scatol était normal, ainsi que le nombre des bactéries.

L'examen des urines montra un constant abaissement du taux des chlorures ; cette diminution était d'ailleurs peu considérable ; à part ce point, l'urine était absolument normale.

Hofmann (1), qui examina la malade de Schlatter plusieurs mois après l'opération, a également observé une absorption normale des albuminoïdes et des graisses, l'absence de fermentations intestinales, l'abaissement du taux des chlorures urinaires. Il attribue la diminution des chlorures à ce que ses recherches ont été entreprises à une période relativement assez rapprochée de l'opération, et rappelle que chez les cancéreux, la quantité des chlorures urinaires est abaissée.

En fait, la malade de Schlatter, opérée le 6 septembre, avait augmenté de 2 kilogr. dès le 5 octobre; son poids monta de 33 kilogr. 60 à 33 kilogr. 750 la semaine suivante ; une semaine plus tard, il était de 35 kilogr. 26; au commencement de novembre, de 36 kilogr. ; dans le courant d'avril 1898, de 39 kilogr.

L'opérée de Brooks Brigham augmenta de cinq livres pendant la quatrième semaine, les perdit la semaine suivante pendant l'évolution d'un abcès de la paroi abdominale, pour regagner six livres en quinze jours après la cicatrisation de l'abcès.

Dans les *résections étendues de l'estomac*, on fait des constatations de même ordre. Une opérée de Tuffier avait faim toutes les deux heures, elle était prise d'étouffements avec menace d'asphyxie dès qu'elle mangeait un peu trop. Une de nos malades, chez laquelle l'un de nous avait réséqué plus des deux tiers de l'estomac (Hartmann, obs. X), avait de même besoin de faire des repas petits et fréquents. Il semble cependant, d'après les faits de Schuchardt (2) et de Tuffier (3), qu'il se reconstitue après l'opération une cavité gastrique.

Dans les *résections pyloro-gastriques*, plusieurs points sont à examiner (4).

(1) HOFMANN. *Münchener med. Woch.*, 3 mai 1898.

(2) SCHUCHARDT. *Arch. f. klin. Chir.*, Berlin, 1898, t. LVII, p. 454.

(3) TUFFIER. *Bull. et mém. de la Soc. de chir.*, Paris, 1898, p. 249.

(4) OBALINSKY et JAWORSKY. *Wien. klin. Woch.*, 1889, n° 5, p. 17. — KAENSCHE. *Deutsch. med. Wochensch.*, Leipzig, 1892, n° 49. — ROSENHEIM. *Ibidem*, 1892, n° 19, et 1894, n° 30. — IMREDY BELAVON. *Wien. med. Presse*, 1894, XXXV, 13. — MINTZ. *Przeglad chirurgiczny*

Comme dans la gastro-entérostomie, même plus vite encore, si nous n'envisageons que nos observations personnelles, l'état général s'améliore ; les symptômes subjectifs disparaissent, les douleurs et les vomissements cessent, l'appétit revient, le poids du corps augmente rapidement et dans des proportions considérables ; la quantité d'urine s'accroît et sa teneur en urée redevient normale. Le taux du sang en hémoglobine était remonté considérablement dans deux cas étudiés par Känsche (1).

Si l'on insuffle l'estomac, on voit qu'il est possible de le distendre et que le viscère fonctionne encore en tant que réservoir.

On a signalé cependant, surtout dans les premiers temps qui suivent l'opération, de l'insuffisance pylorique. Ebstein (2), Kocher (3) insistent sur ce point : ils relatent l'histoire de malades chez lesquels les liquides intestinaux refluaient dans l'estomac et provoquaient des vomissements ; tous ces symptômes cessaient, lorsqu'on faisait coucher les malades sur le côté droit. Nous avons noté le même fait chez un de nos opérés pendant les premiers jours qui suivirent l'opération (4).

Pour expliquer la continence gastrique, diverses explications ont été données : Mintz pense que l'intestin sous-jacent joue le rôle de sphincter ; Carle et Fantino, s'appuyant sur les recherches de Mintz, qui a montré l'indépendance, pendant la digestion, du corps de l'estomac et de l'antre pylorique, attribuent le principal rôle à la persistance du sphincter de l'antre du pylore, qui sépare les deux portions de l'estomac. Wölfler, dans une autopsie, faite 5 ans après la pylorectomie, a montré au niveau du néo-pylore l'existence d'un repli circulaire haut de 4 millim., consistant essentiellement en fibres musculaires, et il se demande si l'on n'a pas affaire à une hypertrophie compensatrice de la musculaire (5).

1895, t. II et III. — RUDOLPH MARESCH. *Prag. med. Woch.*, 1897, XXII, 9. — CARLE et FANTINO. *Loc. cit.* — A. MATHIEU. *Soc. méd. des hôpitaux*, Paris, 15 octobre 1897. — THIERS. *Des résultats fonctionnels éloignés de la pylorectomie dans les sténoses cancéreuses du pylore.* Th. de Paris, 1897-1898, n° 594.

(1) KÄNSCHE. *Deutsche med. Woch.*, Leipzig, 1892, p. 1164.

(2) EBSTEIN. *Volkmann's klin. Vorträge*, n° 87.

(3) KOCHER. *Correspondenz-Blatt für Schweizer Aerzte*, Basel, 1892, n°s 20 et 21.

(4) Voir obs. XIX, p. 253.

(5) WÖLFLER. *Deutsche Gesellsch. f. Chir.*, 1887, XVI Congress.

Rudolph Maresch, examinant les pièces d'une pylorectomie faite par C. Funcke deux ans auparavant, constate, en faisant des coupes microscopiques, que la tunique musculaire s'épaissit notablement au point où commence la muqueuse gastrique.

Les sécrétions stomacales ne sont pas modifiées. Rosenheim, Thiers (1) ont cependant observé un relèvement du type chimique, qui s'est rapproché de la normale dans un cas où l'opération avait été précoce.

Il y a souvent accélération de la digestion et évacuation rapide du contenu stomacal. Aussi voit-on, dans un certain nombre de cas, le tube ne ramener, une heure après le repas d'épreuve, qu'une très petite quantité de liquide (2).

2° *Survie dans les gastrectomies pour cancer.* — Ici, plus encore que pour l'appréciation des résultats immédiats, la nécessité d'un diagnostic précoce a une importance capitale. Bien rares sont les médecins qui, comme Boas, font opérer des cancers de l'estomac au début en se fondant uniquement sur l'amaigrissement et l'analyse chimique du suc gastrique (3).

Lorsque la tumeur est palpable, il est déjà souvent trop tard pour qu'on puisse espérer une guérison radicale. Actuellement les meilleures interventions, au point de vue du résultat éloigné, sont celles où le diagnostic du cancer n'avait pas encore été nettement posé, et où, en l'absence de toute idée nette sur la nature de l'obstacle pylorique, le médecin, constatant cet obstacle, avait conseillé au malade l'opération immédiate.

C'est ce qu'a fait avec beaucoup de bon sens Toupet qui, en présence d'une sténose pylorique, conseilla l'intervention rapide. L'examen histologique du pylore, réséqué par Chaput, montra qu'on se trou-

(1) THIERS (J.). *Des résultats fonctionnels éloignés de la pylorectomie dans les sténoses cancéreuses du pylore.* Th. de Paris, 1897-1898, p. 594. Les examens relatés dans cette thèse, ont été faits dans le service de M. Hayem.

(2) Le fait est noté dans plusieurs de nos observations.

(3) Dans le cas de Boas, le cancer opéré par Hahn était tout à fait au début. L'estomac renfermait toujours des substances alimentaires, même dans les intervalles des repas les plus légers. Dans son contenu, examiné plusieurs fois le matin à jeun, on trouvait en outre, de l'acide lactique et des bacilles filiformes, mais pas d'acide chlorhydrique ni de sarcines. (BOAS. Communication à la *Société de médecine interne de Berlin*, analyse in *Semaine médicale*, 1897, p. 14.)

vait en présence d'un ulcère ancien sur lequel s'était greffé un épithélioma.

C'est à la suite de ces opérations précoces qu'on peut espérer des guérisons définitives.

Dreydorff donne comme survie moyenne 11 mois et 4 jours (1), Mikulicz 16 mois un quart (2), Krönlein 1 an et 5 mois (3).

Dans un rapport de 1896, Wölfler a recherché ce qu'étaient devenus les opérés d'un certain nombre de ses collègues et il est arrivé aux résultats suivants :

« Parmi les malades qui ont été opérés par les chirurgiens allemands, je trouve, dit-il, abstraction faite absolument de tous les malades qui ont vécu 1 à 2 ans ou sont encore en vie après ce temps, 14 malades qui ont vécu ou vivent encore 2 à 4 ans après l'opération, 3 malades qui vivent depuis plus de 4 ans (Czerny, Hahn, Gersuny), 4 malades qui ont vécu ou vivent encore plus de 5 ans après l'opération (Billroth, Kocher, Maydl, Wölfler), en outre un malade qui est encore en vie (Czerny), bien qu'opéré il y a plus de 6 ans pour lymphosarcome, et enfin 2 malades (Kocher et Ratimoff) qui vivent depuis plus de 8 ans et sont bien portants : total, 24 malades qui ont dû à l'opération de voir leur vie prolongée de 2 à 8 ans ; si j'ajoutais à cette liste les malades dont la survie post-opératoire est de 1 à 2 ans, elle s'accroîtrait immédiatement de 25 nouveaux cas heureux » (4).

Le dernier congrès allemand de chirurgie nous a montré que les survies avaient encore augmenté ; Krönlein a 1 malade bien portant depuis 3 ans et 5 mois, 1 depuis 3 ans et 4 mois et demi ; Czerny a de même 2 opérés bien portants depuis 7 ans et 3 ans et demi ; Löbker rapporte 2 guérisons datant de 5 et de 7 ans ; Hahn, 2 de 7 et de 4 ans ; von Hacker, 1 de 6 ans ; Karg, 1 de 3 ans, 1 de 2 ans et demi, 1 de 2 ans. La même année 1888, nous voyons Franck présenter, à la Société império-royale des médecins de Vienne, une femme bien portante opérée depuis 7 ans

(1) Dreydorff. *Beitr. z. klin. Chir.* Tübingen, 1894, t. XI, p. 333.
(2) Mikulicz. *Arch. f. klin. Chir.* Berlin, 1896, t. LI, p. 9.
(3) Krönlein. *Archiv f. klin. Chir.*, Berlin, 1898, t. LVII, p. 449.
(4) Wölfler. Ueber Magen-Darm Chirurgie. *Berlin. klin. Woch.*, 1896, nos 23 et 24.

d'un cancer du pylore. Dans tous ces cas, il y avait eu examen anatomo-pathologique des pièces.

Ces résultats sont encourageants ; certes il ne faut pas parler trop tôt de la guérison radicale d'un cancer ; on a vu des récidives au bout de 2 ans (Krönlein), de 5 ans (Carle), etc. Cependant, quand on voit des survies de 6 et de 7 ans, on peut bien songer à une cure radicale.

Cette guérison radicale sera d'autant plus probable que l'opération aura été précoce et faite largement. A cet égard, nous rappellerons avec Czerny que c'est surtout du côté de l'estomac que les cancers du pylore sont envahissants et que c'est de ce côté qu'il faut faire de larges résections.

§ 4. — Indication des gastrectomies

1° *Cancer.* — L'indication principale de la gastrectomie c'est l'existence d'un *néoplasme cancéreux.* Lorsque la cœliotomie exploratrice aura montré que ce néoplasme est mobile, sans adhérences postérieures, on pourra en faire l'ablation. Cette ablation du néoplasme devra être combinée à celle des ganglions siégeant le long des courbures; certes, ces ganglions peuvent être simplement des ganglions infectieux, des ganglions d'ordre inflammatoire (1), mais comme on n'est pas jamais certain de leur nature, nous pensons qu'il est sage de toujours les extirper.

Au contraire, nous conseillons de renoncer à l'extirpation du groupe ganglionnaire qui occupe la tête du pancréas. La récidive est certaine en pareil cas et l'ablation expose à une mort immédiate, elle aggrave ainsi considérablement le pronostic opératoire. Nous avons perdu une de nos malades pour avoir voulu faire cette extirpation, alors que l'ablation de la tumeur pylorique avait été des plus simples (2).

Mieux vaut en pareil cas, si l'on s'est engagé dans une pylorecto-

(1) Un de nous a insisté sur ces engorgements ganglionnaires inflammatoires consécutifs aux infections parties de l'ulcération stomacale (Hartmann. *Bull. et mém. de la Soc. de chir.*, Paris, 1898, p. 262). — Carle et Fantino (*Arch. f. klin. Chir.* Berlin, 1898, t. LVI, passim), Langhans (in Kocher, *Correspondenz-Blatt für Schweizer Aerzte*, Basel, 1893, p. 719), Eiselsberg (in von Hacker, *Wiener klin. Wochensch.*, 1895, t. VIII, n° 25, 27, obs. 2), Schlatter (*Beitr. z. klin. Chir.*, 1897, t. XIX, p. 757), etc., ont de même observé des tuméfactions ganglionnaires non cancéreuses au cours de cancers de l'estomac.

(2) Voir *observ.* XXV, p. 273.

mie, s'en tenir à la simple résection du pylore sans chercher à faire une opération curative. Cette pylorectomie palliative constitue, du reste, quand elle est simple, la meilleure des gastro-entérostomies.

Comme nous l'avons vu en étudiant les résultats éloignés, la meilleure opération, la seule satisfaisante, est celle qui est faite de bonne heure; il faut donc faire un diagnostic précoce du cancer de l'estomac.

Malheureusement, ce *diagnostic précoce* est loin d'être toujours facile. L'anachlorhydrie, la présence de l'acide lactique ont une certaine valeur, mais il n'y a là rien d'absolu. Comme le fait observer Ewald, « les cas opérés de bonne heure jusqu'à présent l'ont été non pas à la suite d'un diagnostic précoce, mais parce que, dans ces derniers temps, on arrive plus vite à l'opération qu'on ne le faisait il n'y a pas longtemps encore. En dépit de tout, il reste comme base d'appréciation, sur laquelle nous conseillons en général l'opération, la présence d'une tumeur palpable. L'opération précoce dépend de la rencontre prématurée d'une tumeur » (1).

Comme cette tumeur n'est qu'exceptionnellement perceptible d'une manière précoce par le palper abdominal, la conclusion qui s'impose c'est qu'il y a lieu de recourir plus souvent qu'on ne le fait à la *laparotomie exploratrice*. La simple constatation des signes d'une sténose pylorique justifie l'intervention ; la laparotomie exploratrice permet en pareil cas de se décider *de visu* et de voir si l'on doit faire une pylorectomie ou se contenter d'une gastro-entérostomie.

Nous irons même plus loin ; nous pensons que la constatation de la marche progressive du mal, en dépit de tous les traitements médicaux, suffit, en présence d'une affection stomacale, pour indiquer une laparotomie exploratrice. On arrivera ainsi à guérir bon nombre de cancers de l'estomac.

On objectera que cette laparotomie exploratrice ne permet elle-même pas toujours de faire un diagnostic ; c'est exact, mais nous croyons que, si la laparotomie faite, on extirpe toutes les tumeurs opérables, on aura fait de bonne chirurgie.

(1) EWALD (C. A.). Erfahrungen ueber Magenchirurgie, vornehmlich bei malignen Gechwulsten. *Berlin. klin. Woch.*, 1897, t. XXXIV, p. 797 et 824.

Presque toujours, en pareil cas, il s'agit de cancer et les cas d'ulcère formant tumeur sont rares en l'absence d'adhérences, qui, par le fait même de leur existence, éloignent toute idée d'ablation (1).

Au contraire, certains signes devront, *a priori*, écarter toute idée

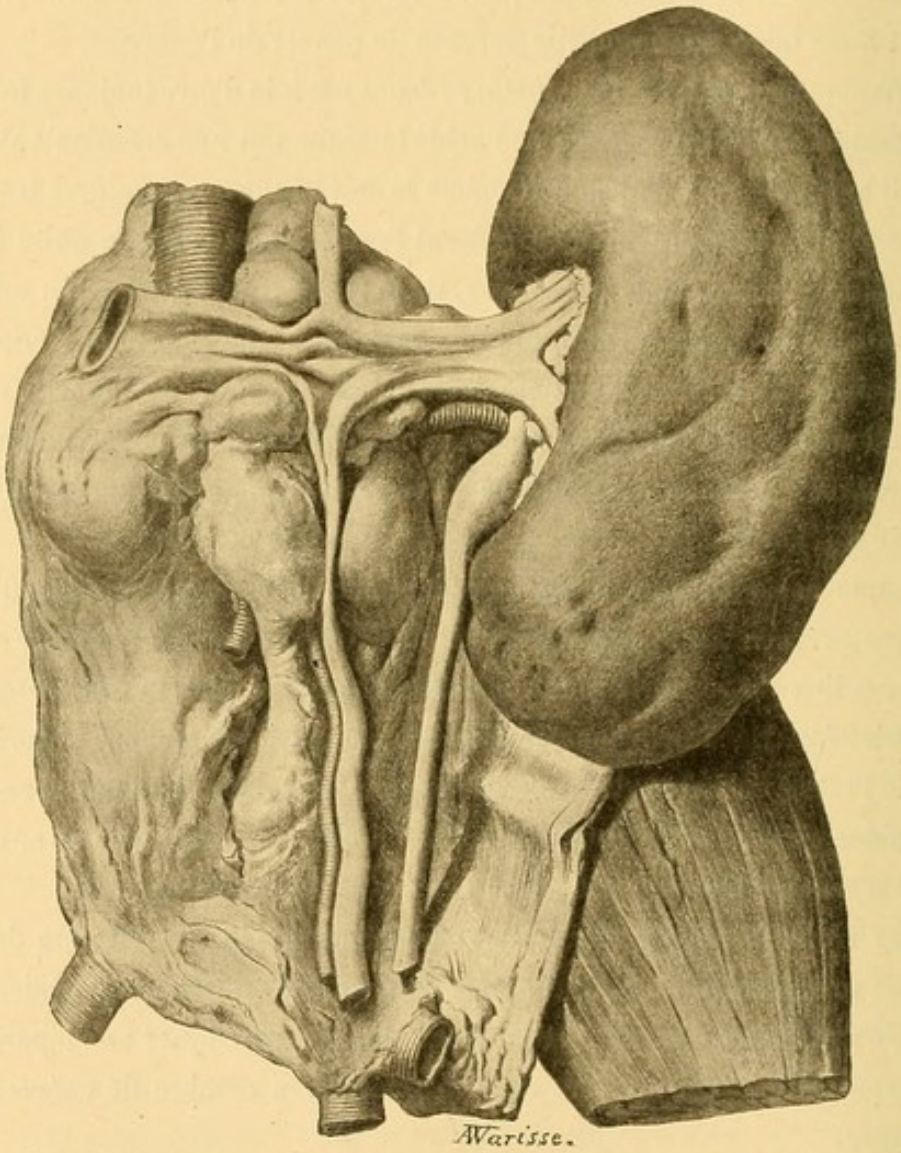

FIG. 119. — Ganglions comprimant les veines spermatiques gauches et causant un varicocèle symptomatique d'un cancer de l'estomac.

d'opération radicale : ce sont les signes de généralisation cancéreuse. A ceux bien connus d'augmentation de volume du foie, de ganglions sus-

(1) Monprofit a cependant enlevé un ulcère avec hypertrophie énorme des parois de l'estomac simulant un cancer (cité par URBAIN GUINARD. *Loc. cit.*, p. 70).

claviculaires, etc., nous ajouterons le varicocèle de date récente. Comme pour les tumeurs du rein, le varicocèle symptomatique est l'indice d'une compression des vaisseaux spermatiques par des ganglions prévertébraux ; nous avons eu l'occasion de le constater chez un malade mort à l'hôpital Bichat (fig. 119).

2° *Sténoses cicatricielles.* — En dehors du cancer, les gastrectomies ont encore été pratiquées dans un certain nombre d'autres cas. En 1894, Dreydorff (1) relevait déjà 27 pylorectomies pour *sténoses non cancéreuses ;* quelques autres opérations ont été faites dans les mêmes conditions, mais elles ne se sont pas multipliées autant qu'on aurait pu le croire.

C'est que, les résultats n'ayant pas répondu à l'attente des opérateurs, ceux-ci ont préféré supprimer les accidents dépendant de la sténose d'une manière indirecte, en faisant une gastro-entérostomie.

Marion, dans sa thèse (2), relève 19 pylorectomies pour ulcère avec rétraction cicatricielle du pylore ; 11 de ces malades sont morts, soit 57,9 p. 100. Cette mortalité considérable s'explique par ce fait qu'il s'agit presque toujours de pylores adhérents, et que de plus les sutures doivent être placées assez souvent sur des tissus cicatriciels, friables ou tout au moins infiltrés.

En outre, dans un certain nombre de cas, la guérison est imparfaite. Dans le fait de van Klaef, les troubles digestifs ont persisté ; y avait-il une autre lésion de l'estomac ? Y a-t-il eu resserrement du nouvel orifice ? Nous l'ignorons. Dans un cas de Czerny, où la mort a eu lieu 8 mois après la résection pylorique, on a constaté à l'autopsie une rétraction cicatricielle du duodénum.

Résultats immédiats mauvais, résultats lointains douteux, tel est le bilan de la pylorectomie dans la sténose cicatricielle du pylore. Comme la gastro-entérostomie donne alors, au contraire, des résultats merveilleux, la question est tranchée aujourd'hui (3).

(1) Dreydorff. *Beitr. z. klin. Chirurgie.* Tübingen, 1894, t. XI, p. 333.

(2) Marion (G.). *De l'intervention chirurgicale dans le cours et dans les suites de l'ulcère simple de l'estomac.* Th. de Paris, 1896-1897, n° 324.

(3) Rydygier, en 1894, préconise cependant encore la résection dans tous les cas de sténose, bénigne ou maligne. (Rydygier, Magendarm Chirurgie. *Wiener klin. Woch.*, 1894, n°s 10, 11 et 12.)

La résection du pylore doit être laissée de côté dans le traitement des sténoses fibreuses. Elle ne reste indiquée que dans les cas où l'on soupçonne la greffe d'un carcinome sur un vieil ulcère ; encore faut-il que cette résection semble techniquement possible et qu'il n'y ait pas trop d'adhérences.

3° *Ulcère en voie d'évolution*. — Un certain nombre de résections partielles de l'estomac ont été faites pour des ulcères en voie d'évolution et ont donné des succès entre les mains de Czerny (1), de Cordua (2), de Lambotte (3), d'Hofmeister (4), de Krogius (5), de Mikulicz (6), de Schuchardt (7), de Kolaczek (8).

Ces résections d'estomac pour ulcères ne sont généralement pas acceptées aujourd'hui et on leur préfère la gastro-entérostomie. Cette dernière a l'avantage d'être applicable à tous les cas, de pouvoir toujours être faite en tissu sain et d'agir sur toute la muqueuse gastrique, alors qu'après excision d'un ulcère on peut voir un nouvel ulcère apparaître dans un autre point. Ce n'est pas là une simple hypothèse; Schuchardt a vu un malade, chez lequel il avait réséqué un ulcère, succomber ultérieurement par suite de l'existence d'un deuxième ulcère non constaté pendant l'opération, bien que beaucoup plus grand que le premier; cette multiplicité possible des ulcères est une contre-indication au traitement par l'excision.

La résection peut, du reste, être très difficile, si l'ulcère siège sur la petite courbure près du cardia ou sur la face postérieure. Avec Mikulicz, nous pensons que l'excision n'est guère indiquée que pour les ulcères de la face antérieure. Dans cette région, l'opération est simple et d'autant plus recommandable que les ulcères qui y siègent ont une plus

(1) CZERNY, cité par MAURER. *Archiv für klin. Chir*. Berlin, 1887, t. XXX, p. I.

(2) CORDUA, d'après la *Revue d'Hayem*, t. XXXIV, p. 259.

(3) LAMBOTTE, in MARION, *loc. cit.*, p. 231.

(4) HOFMEISTER. *Beitr. z. klin. Chir*. Tübingen, 1896, t. XV, p. 351.

(5) KROGIUS. *Centr.-Bl. f. Chir.*, 1896, p. 538.

(6) MIKULICZ. Die chirurgische Behandlung der chronischen Magengeschwürs. *Berlin. klin. Wochenschr.*, 1897, p. 488, 522, 540, 561.

(7) SCHUCHARDT. *Centr.-Bl. f. Chir*. Leipzig, 1894, Beilage, p. 48.

(8) KOLACZEK. Ein durch ein Magengeschwur hervorgerufener Magendivertikel, das eine Neubildung vergetaüscht hat. *Mitt. aus den Grenzgebieten der Medizin und Chirurgie*. Iéna, 1896, t. I, fasc. 2.

grande tendance à la perforation. Nous croyons cependant que l'excision ne dispense pas de la gastro-entérostomie ; c'est en combinant ces deux opérations, excision d'ulcère perforé ou en voie de perforation et gastro-entérostomie, que l'un de nous a obtenu deux beaux succès (obs. XV et XVI).

4° *Indications exceptionnelles.* — On a fait des résections partielles de la paroi antérieure de l'estomac avec suture consécutive pour guérir des *fistules gastriques* (Billroth, Esmarch, Hashimoto) et pour enlever des *tumeurs occupant la paroi abdominale et l'estomac.*

Exceptionnellement on a eu à enlever des tumeurs stomacales pédiculées, les unes saillantes dans la cavité de l'organe, tel l'adéno-carcinome enlevé après gastrotomie par Lyman (1), le myôme pylorique enlevé par Herhold (2) ; les autres développées à la surface de l'organe. A cette dernière catégorie appartiennent des cas de fibro-myômes ayant subi un début de transformation sarcomateuse (3).

Signalons enfin quelques ablations de *tumeurs bénignes* dues à Rutherford Morison (4), à Reichard (5).

(1) LYMAN. *Annals of surgery*, Philad., 1896, t. XXIV, p. 310.

(2) HERHOLD. *Deutsche med. Woch.*, Leipzig, 1898, n° 4.

(3) ERLACH (VON). *Wiener. klin. Woch.*, 1895, p. 272. Dans le cas de von Erlach, la tumeur qui pesait 5,500 grammes était implantée sur la petite conrbure ; dans celui d'Eiselsberg, la tumeur pesait de même 5 kilogr. et demi et était implantée sur la face antérieure de l'estomac par une base large comme une assiette (FREIHER VON EISELSBERG. Zur Casuistik der Resectionen und Entero-anastomosen am Magen und Darmcanale. *Arch. f. klin. Chir.*, Berlin, 1897, t. LIV, p. 568.

(4) RUTHERFORD MORISON. *Brit. med. J.*, London, 1898, t. I, p. 481.

(5) REICHARD (E.). Erfahrungen am 16 Magenresektionen. *Berlin. klin. Woch.*, 1897, p. 978.

CHAPITRE VII

EXCLUSION DU PYLORE

Exclure le pylore, c'est éliminer ce segment du tube digestif du trajet que doivent suivre les matériaux de la digestion. Théoriquement, l'exclusion du pylore devrait donc comprendre la gastro-entérostomie ; en

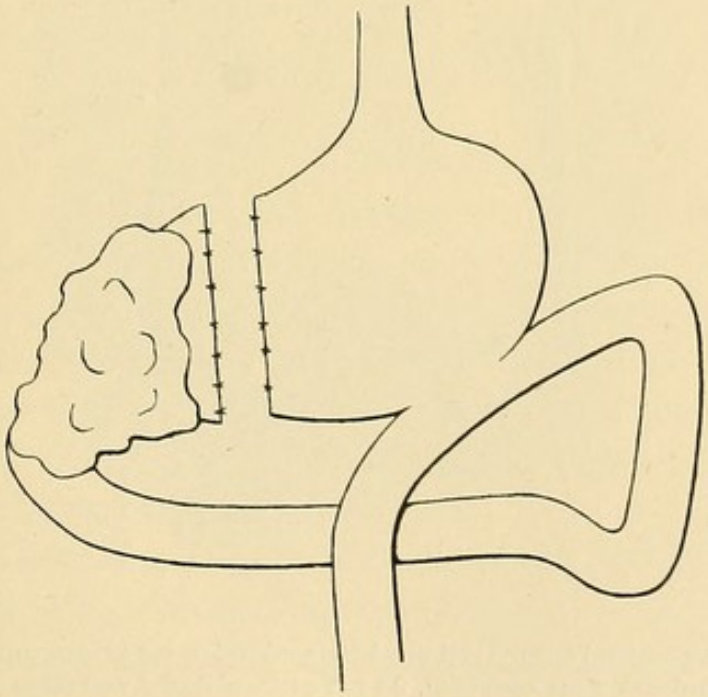

FIG. 120. — Schéma de l'exclusion du pylore, d'après F. VON EISELSBERG.

fait, on ne range sous la rubrique *exclusion du pylore*, que les gastro-entérostomies, suivies d'une section de l'estomac, tout près de la tumeur, avec fermeture des deux surfaces de section. A la suite de l'opération ainsi comprise, la tumeur est, comme le dit Eiselsberg, protégée contre le contact

direct du suc gastrique sans préjudice pour l'écoulement de la bile (1).

Doyen, le premier, a pratiqué l'exclusion de la région pylorique, dans

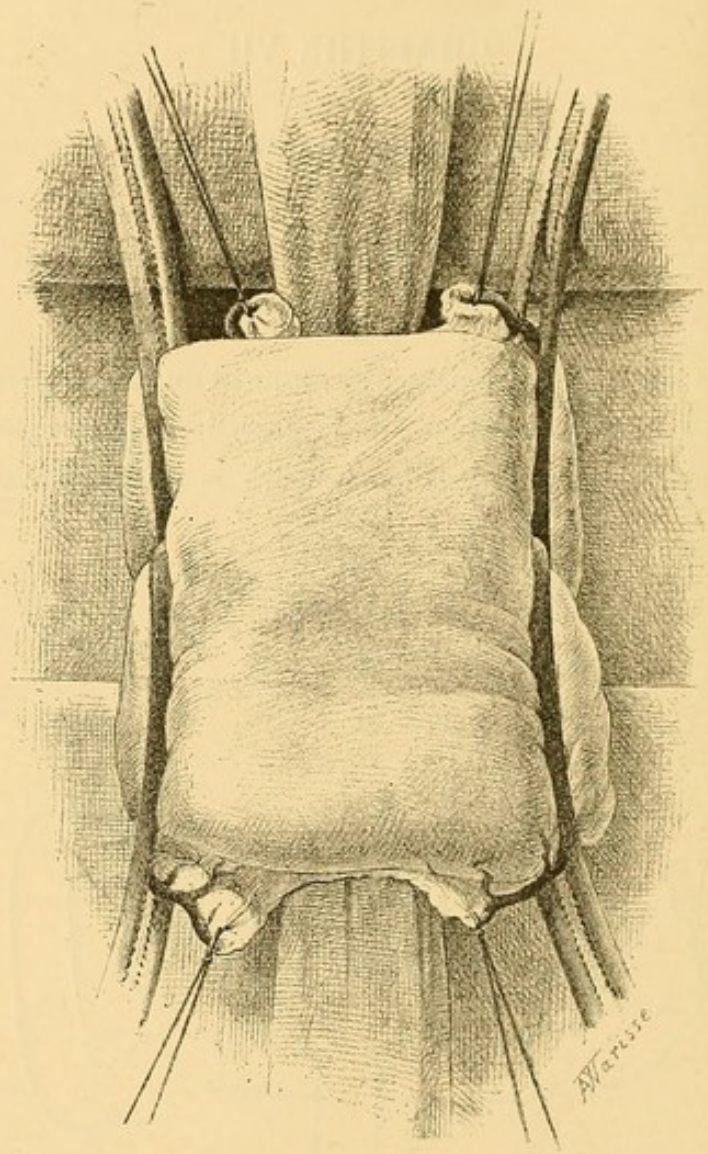

FIG. 121. — Segment de l'estomac tout prêt à être sectionné de bas en haut, entre quatre pinces de Doyen, au-dessus d'une compresse. On voit quatre pédicules vasculaires résultant de la section de chacune des deux coronaires entre deux ligatures. Le pédicule supérieur droit est en partie caché, la coronaire à ce niveau étant située plus sur la face postérieure de l'estomac que sur la petite courbure.

des cas de lésion duodénale (sténose, ulcère), avec perméabilité du

(1) EISELSBERG. Ueber Ausschaltung inoperabler Pylorusstrikturen nebst Bemerkungen über die Jejunostomie. *Arch. f. klin. Chir.* Berlin, 1895, t. L. p. 919.

pylore, pour empêcher l'écoulement dans le duodénum d'une partie du contenu de l'estomac (1). Eiselsberg l'a pratiquée, pour des lésions pyloriques, afin d'empêcher la bouillie stomacale de venir irriter la tumeur ou le néoplasme ; comme Doyen, il a fait l'exclusion unilatérale, séparant la région pylorique du reste de l'estomac, mais conservant les connexions du pylore avec le duodénum.

L'exclusion bilatérale, faite sur l'intestin, n'a jamais, à notre connaissance, été pratiquée au niveau du pylore. Wölfler en prévoit cependant l'application : « Par analogie avec l'exclusion bilatérale de l'intestin, dit-il, l'isolement bilatéral du pylore peut être le seul expédient opératoire possible dans certaines circonstances, spécialement dans les cas d'ulcérations étendues du pylore avec perforation à l'extérieur et adhérences du pylore avec les organes voisins » (2).

Le *manuel opératoire*, qui nous semble le meilleur pour pratiquer l'exclusion du pylore, est celui qu'a indiqué notre élève Chauvel dans sa thèse (3).

La paroi abdominale est incisée sur une longueur de 10 à 15 centimètres entre l'appendice xiphoïde et l'ombilic. On amène dans la plaie une portion de l'estomac, qui se laisse facilement attirer au dehors, restant à une certaine distance du pylore pour ne pas être obligé de faire la section trop près d'un antre pylorique à parois épaissies, infiltrées, inextensibles, ce qui pourrait amener des difficultés au moment de l'enfouissement de la tranche suturée ; on fait une gastro-entérostomie, puis on procède à l'exclusion proprement dite.

La section de l'estomac est faite aux ciseaux, entre des pinces à mors élastiques, préalablement appliquées sur l'estomac ; les coronaires sont coupées entre deux ligatures. Chaque tranche de section est fermée par une double suture en surjet : la première comprenant toute l'épaisseur des tuniques stomacales, la deuxième, séro-séreuse, enfouissant la première.

Par la brèche qui existe entre les deux segments de l'estomac on

(1) DOYEN. *Congrès français de chirurgie*. Paris, 1893, p. 409.
(2) WÖLFLER. Ueber Magen-Darm Chirurgie. *Berlin. klin. Woch.*, 1896, n° 23.
(3) CHAUVEL. *L'exclusion du pylore*. Thèse de Paris, 1897-1898.

rejette le grand épiploon dans l'arrière-cavité, imitant en cela la pratique de Doyen dans son ancien procédé de gastro-entérostomie.

Mais au lieu de l'abandonner complètement dans l'arrière-cavité, on en retient une certaine partie qu'on étale et qu'on applique par quelques points de suture au-devant de la brèche faite dans l'estomac; cette sorte de rideau épiploïque est fixé en haut sur l'épiploon gastro-hépatique, de chaque côté sur le bord ou la face antérieure des moignons gastriques et en bas sur le ligament gastro-colique : l'arrière-cavité se trouve ainsi de nouveau complètement close en avant.

Nous ne savons jusqu'à quel point cette précaution est légitime; les cas d'exclusion sont trop peu nombreux pour que l'on puisse affirmer, d'ores et déjà, que jamais l'intestin ne viendra s'étrangler en s'engageant dans l'arrière-cavité par l'orifice intermédiaire aux deux moignons gastriques; sans doute on a pratiqué beaucoup plus souvent une opération qui se rapproche, par plus d'un point, de l'exclusion du pylore, nous voulons parler de la pylorectomie par le procédé de Billroth, deuxième manière. L'étranglement n'a jamais été observé comme conséquence de cette opération. Mais entre la pylorectomie par le procédé de Billroth et l'exclusion du pylore, il y a une différence qui ne nous semble pas négligeable ; dans la première de ces opérations, l'extirpation du pylore crée une ouverture considérable dans la paroi antérieure de l'arrière-cavité et l'on conçoit qu'un orifice aussi large soit peu propre à provoquer un étranglement; dans la seconde au contraire, l'orifice est étroit, ses angles supérieur et inférieur taillés, l'un dans l'épiploon gastro-hépatique, l'autre dans le ligament gastro-colique, présentent des bords séreux minces, tranchants et l'on connaît les dangers des orifices séreux au point de vue de l'étranglement. Sans parler des étranglements dans des orifices séreux normaux (fossettes, etc.), nous rappellerons que l'on a observé plusieurs fois des étranglements intestinaux dans l'arrière-cavité des épiploons, par suite du passage d'anses intestinales au travers d'un orifice artificiel fait dans le mésocôlon pour pratiquer la gastro-entérostomie rétrocolique antérieure ou postérieure et qu'on avait négligé d'oblitérer convenablement. R. von Baracz rapporte (1897) que sur 15 chiens sur lesquels il avait expérimenté l'exclusion de l'intestin, 5 moururent d'étranglement interne,

produit par le glissement d'une anse intestinale voisine dans l'ouverture du mésentère non suturé (1). Ces exemples sont faits pour conseiller

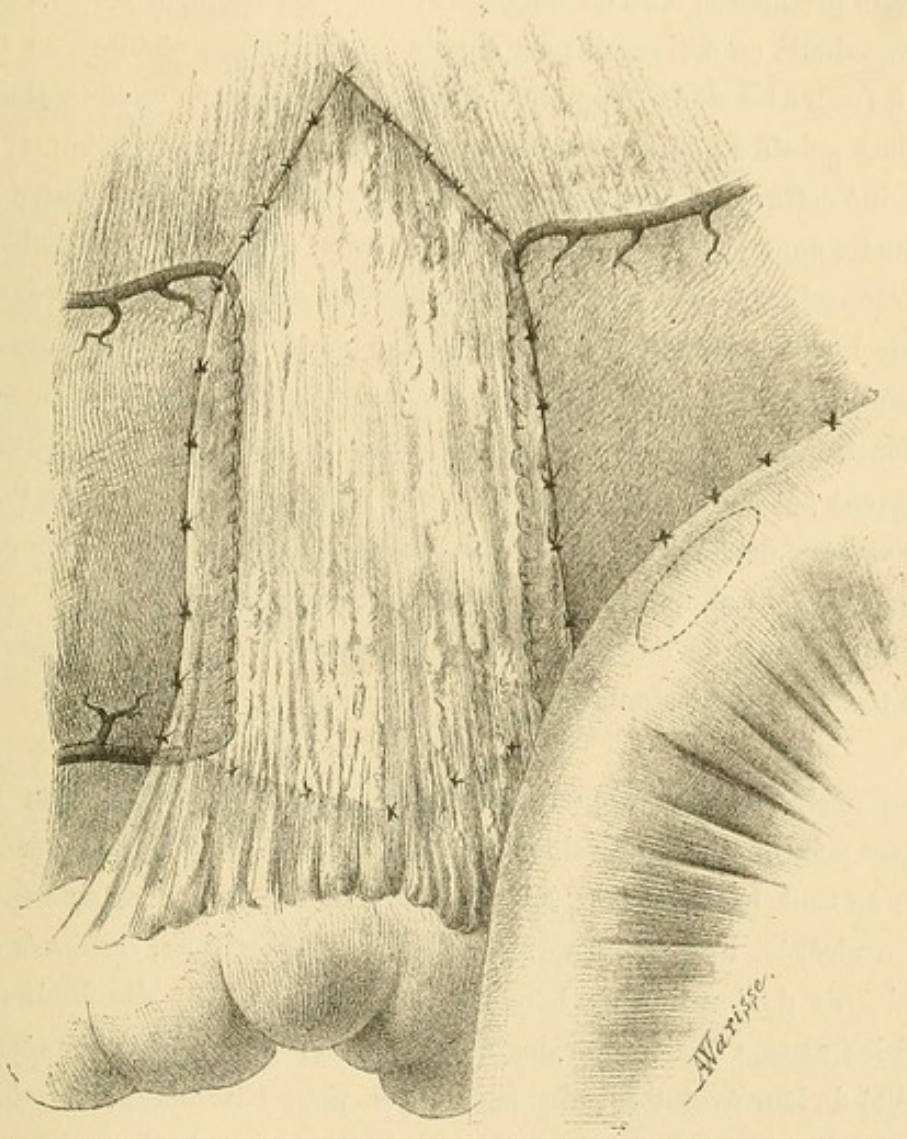

FIG. 122. — Exclusion complètement terminée. L'anse jéjunale anastomosée avec le segment sain de l'estomac est fixée en bonne position par quatre points de suture. Le grand épiploon a été rejeté dans l'arrière-cavité. Une partie du grand épiploon a servi à refermer cette cavité en avant; elle a été suturée en haut au ligament gastro-hépatique, de chaque côté à la face antérieure des deux moignons gastriques, en bas au ligament gastro-colique.

la prudence; c'est d'ailleurs aujourd'hui une règle, en chirurgie abdominale, de fermer aussitôt tout orifice artificiel, pratiqué dans les épiploons, dans le mésentère ou même en un point quelconque de la séreuse

(1) VON BARACZ. *Congrès de Moscou*, 1897, in *Rev. de chir.*, 10 octobre 1897.

péritonéale en général. Il vaut mieux ne pas compter sur la nature, qui, à ce point de vue, fait souvent mal les choses et permet, trop fréquemment, la production d'un étranglement, là où on l'attend le moins.

Sans doute on arriverait plus simplement au même résultat, en fixant l'un à l'autre les deux moignons oblitérés de l'estomac, et en mettant un ou deux points de suture sur chaque ligament gastrique. Quénu (1) avait conseillé cette pratique, à la suite de la pylorectomie avec gastro-entérostomie, dans le but de consolider l'occlusion des deux bouts. Elle n'est pas à conseiller dans l'exclusion du pylore, un des plus grands avantages de l'exclusion d'un pylore dégénéré et fixé par de larges adhérences étant de rendre sa liberté d'action au segment de l'estomac encore susceptible de fonctionner et de le débarrasser des attaches pathologiques qui entravent sa motricité. Ce serait donc aller contre le but que l'on se propose, que de rendre à nouveau le segment libéré solidaire du segment immobilisé. Un simple voile épiploïque au contraire n'établit qu'une continuité toute de surface, que des rapports très lointains entre les deux tronçons de l'estomac (2).

Les exclusions pyloriques pratiquées sont encore trop peu nombreuses pour que nous puissions actuellement dire, d'une manière précise, quels en sont les *résultats*. Étant seule à même de mettre au repos la région ulcérée, l'exclusion serait, d'après ses partisans, *indiquée* dans les ulcères douloureux ou hémorrhagiques du pylore; elle diminuerait aussi les causes d'irritation des cancers de la région et, par là même, la rapidité de leur évolution. En pareil cas, pour Eiselsberg, l'exclusion protège, d'une part, le cancer contre l'infection venue de l'estomac, et de l'autre l'estomac contre les sécrétions, nuisibles à tous les points de vue, d'un cancer irrité. Isolant la partie fixée de l'estomac et rendant par suite à la portion saine l'entière liberté de ses mouvements, elle facilite sa motricité (3), lui permettant de se contracter d'une manière utile sans avoir

(1) QUÉNU. *Revue de chirurgie*. Paris, 1895, p. 850.

(2) CHAUVEL. *Loc. cit.*

(3) Celle-ci se fait beaucoup mieux après la pylorectomie qu'après la simple gastro-entérostomie, parce qu'après l'ablation du pylore l'estomac reprend la liberté de ses mouvements.

à lutter avec une portion adhérente qui résiste à toute tentative de mobilisation.

L'exclusion aurait encore, dans le cas de cancer, l'avantage de préserver la nouvelle bouche de la propagation du néoplasme (Czerny).

Malgré tous ces avantages théoriques, l'exclusion du pylore n'a été que rarement pratiquée. Elle allonge l'opération nécessaire, la gastro-entérostomie, et pour cette seule raison est le plus souvent délaissée, l'opération étant faite chez des malades déjà affaiblis. Nous sommes peu tentés de la pratiquer dans les sténoses pyloriques un peu serrées, parce qu'elle expose à une accumulation des sécrétions au-dessus de la sténose, ces sécrétions ne pouvant se déverser ni par le pylore, rétréci quelquefois d'une manière extrême, ni par la bouche gastro-intestinale, par le fait même de l'exclusion. C'est, croyons-nous, une opération à rejeter tout comme la fermeture et la réduction du bout inférieur de l'intestin conseillée par Madelung après l'établissement d'un anus iliaque pour cancer du rectum.

CHAPITRE VIII

DILATATION DU PYLORE

§ 1. — Historique

Dès 1881, Richter (de Breslau) préconisa, dans les cas de rétrécissement du pylore, la dilatation avec des bougies. Hahn fit de même la dilatation lente après gastrotomie ; il conseilla aussi la dilatation rapide, mais à travers la paroi stomacale.

Ces faits étaient toutefois isolés, et le chirurgien qui, par sa pratique, par ses publications préconisa et vulgarisa la dilatation du pylore, est Loreta de Bologne (1). Dans deux mémoires lus à l'Académie des sciences de Bologne, puis réunis en 1884 en une brochure, traduite en français par Ancona (2), il décrivit un procédé rapide de divulsion du pylore, auquel il attacha son nom.

A la suite de la publication de ces mémoires, la divulsion digitale du pylore a été pratiquée un certain nombre de fois, en particulier en Italie (3).

§ 2. — Opération

Le *traitement préopératoire* ne présente rien de particulier.

(1) Loreta (Pietro). La divulsione digitale del piloro, etc. *Accad. del l'Instituto delle scienze di Bologna*, Bologne, 11 février 1884.

(2) Ancona. De la divulsion digitale du pylore et de la divulsion instrumentale de l'œsophage et du cardia. *Arch. gén. de méd.*, Paris, 1885, t. II, p. 318.

(3) Loreta. Divulsioni del piloro e del cardia. *Gazz. degli osp.*, Milano, 1887, t. VIII, p. 803. — Caporale et Panzeri. Stenosi cicatriciale del piloro. Divulsione digitale. Guarigioni. *Bull. d. Poliambul. de Milano*, 1889, t. II, p. 33. — Postempski. Stenose pylorica cicatriziale. Dilatazione alla Loreta. *Bull. d. R. Accad. med. di Roma*, 1889-1890, t. XI, p. 151. — Giovanni Ruini. Contributo alla cura delle stenosi fibrose moscolari del piloro. *La Clinica chirurgica*, Milano, 31 mars 1896, t. IV, p. 116.

Opération. — Loreta conseille de faire à la paroi abdominale une incision de 15 centimètres de longueur. Celle-ci commence un peu à droite de la ligne blanche, à 4 centimètres au-dessous de l'appendice xiphoïde, et se dirige obliquement en bas et à gauche, pour se terminer à 3 centimètres en dedans du cartilage de la neuvième côte.

Après hémostase des vaisseaux saignants de la paroi, on ouvre le péritoine et l'on découvre le pylore.

Soulevant, à 3 centimètres du pylore et à égale distance des deux courbures, la paroi stomacale, on l'incise avec de forts ciseaux et l'on place des pinces en T sur les bords de cette incision. L'index droit, puis le gauche sont introduits dans le pylore; ils le fixent puis le dilatent progressivement jusqu'à ce que les faces palmaires des index aient déterminé un élargissement de 8 centimètres. Une suture de Gély referme alors l'incision stomacale. Il ne reste plus, pour terminer l'opération, qu'à refermer la plaie de la paroi abdominale.

Telle est l'opération typique que pratiqua Loreta.

De nombreuses variantes ont été introduites à l'opération primitive de Loreta. Bull fait la dilatation avec des bougies, Barton avec un dilatateur utérin, puis avec une pince œsophagienne. Daniel Mollière fixe l'estomac, l'ouvre, et par la gastrotomie ainsi établie fait des séries successives de dilatation du pylore. Dans un cas de cancer avec adhérences périgastriques étendues, Jaboulay, se voyant dans l'impossibilité de faire une gastro-entérostomie, exécuta la dilatation du pylore sténosé sans ouvrir la cavité stomacale; il déprima en doigt de gant d'une part la paroi stomacale, d'autre part la paroi duodénale ; en procédant ainsi, il put passer le médius à travers l'anneau néoplasique progressivement dilaté. Les vomissements disparurent à la suite de cette intervention (1).

(1) VORON. Divulsion digitale d'une sténose pylorique cancéreuse. *Soc. des sc. méd. de Lyon*, 1er décembre 1897, et *Presse médic.*, Paris, 1897. — Consulter encore GENEVRIER. *De la dilatation bidigitale par double invagination dans les rétrécissements du pylore et de l'intestin (opération de Jaboulay) et des méthodes anciennes analogues.* Th. de Lyon, 1898-1899, n° 81.

§ 3. — Résultats et indications

Dans une lettre adressée à Ancona, Loreta dit avoir pratiqué 29 fois cette opération avec succès.

Cattani (de Florence), Crammi (de Cesena), Poggi (de Bologne), Mazzoni (de Rome), Jarini (de Brescia) disent en avoir obtenu les meilleurs résultats.

L'opération serait, au dire d'Ancona, excellente ; elle ne déterminerait ni déchirure, ni ecchymoses, ni exsudats.

Il faut, croyons-nous, en rabattre de cet optimisme exagéré. Dès 1885, Randolph Winslow (1), réunissant 6 cas, notait 4 guérisons, 2 morts.

Mac Burney (2), en 1886, publie deux opérations suivies de mort ; dans un cas, la mort était la conséquence d'une hémorrhagie résultant d'une déchirure de la muqueuse et de la sous-muqueuse.

La même année, Daniel Mollière (3) fait une gastrotomie, dilate le pylore avec les doigts, laisse une sonde molle dans la fistule, fait trois séances de dilatation suivie de lavage ; son malade succombe le 17e jour.

Kinnicut et Bull (4), à propos d'un cas personnel où l'opération dura 2 heures 10, réunissent 20 cas de dilatation digitale, dont 18 pour rétrécissements, avec 6 morts, soit une mortalité de 33,3 p. 100. Loreta, auquel ils se sont adressés pour avoir sa statistique, leur répond qu'il ne peut la donner, ayant perdu ses notes, mais que ses sept dernières opérations lui ont donné 5 guérisons et 2 morts : 1 par hémorrhagie, 1 par péritonite.

Barton (5) cite un cas suivi de mort, un deuxième où, après gastrotomie, il fit la dilatation avec un dilatateur utérin, puis avec une pince œso-

(1) Winslow (Randolph). *Amer. J. of the med. Sciences*, Philad., avril 1885.

(2) Mac Burney. Two cases of operation for pyloric stenosis. *Annals of surgery*, N.-Y., 1886, t. III, p. 372.

(3) Mollière (Daniel). *Lyon médical*, 1889, t. LII, p. 76.

(4) Kinnicut et Bull. A case of cicatricial stenosis of the pylorus relieved by Loreta's operation. *Med. Rec.*, N.-Y., 1889, t. XXXV, p. 617.

(5) Barton (J. M.). Digital divulsion of the pylorus for cicatricial stenosis. *Journ. of the amer. med. Assoc.*, Chicago, 1889, t. XII, p. 799.

phagienne et obtint 4 pouces et demi de dilatation. A propos de ses deux observations, il donne un tableau de 25 observations de dilatation digitale avec 10 morts.

Haberkant (1) réunit 31 cas : 19 guérisons, 12 morts, soit une mortalité de 38,7 p. 100.

L'opération de Loreta est donc en réalité une opération grave; elle peut être suivie de ruptures, d'hémorrhagies, de péritonite (2). Enfin elle expose à la récidive. Loreta en a observé trois (3); il est vrai qu'il ajoute que, dans deux cas, il a recommencé l'opération et guéri ses malades. Huntington (4), Falleroni (5), Selenkow (6), Novaro (7), Taylor (8), etc., ont de même vu la récidive suivre l'opération.

De plus, elle n'est pas toujours possible; dans un cas, Novaro (9) dut y renoncer à cause de la résistance du pylore.

En fait, c'est une opération sérieuse et qui, croyons-nous, ne trouve guère son indication.

Pratiquée par D. Mollière dans le cancer (10), elle nous semble absolument contre-indiquée dans cette affection; d'une utilité douteuse dans des rétrécissements cicatriciels et même fibreux simples, elle n'aurait guère d'efficacité que dans les spasmes pyloriques; encore peut-elle céder le pas à la pyloroplastie ou à la gastro-entérostomie dans cette dernière affection.

Suivant nous, c'est une opération à abandonner et qui ne doit plus rentrer que dans le domaine de l'histoire.

(1) HABERKANT. Die Loretasche Operation. *Archiv f. klin. Chir.*, Berlin, 1896, t. LI, p. 535.

(2) Ces accidents peuvent survenir même tardivement. Dans un cas de Paul, l'opéré est mort au bout de sept semaines d'une hématémèse provenant de la gastro-duodénale ulcérée au niveau d'une déchirure opératoire. (PAUL. *Brit. med. J.*, 1898, t. I, p. 1437.)

(3) D'après BULL. *Loc. cit.*

(4) HUNTINGTON. *Centr.-Bl. f. Chir.*, Leipzig, 1890, p. 893.

(5) FALLERONI. *Gaz. degli ospedali*, 1889, p. 46.

(6) SELENKOW. *Deutsche med. Woch.*, Leipzig, 1893, p. 1239.

(7) NOVARO. *Loc. cit.*

(8) TAYLOR. A case of pyloric stenosis treated firt by Loreta's operation, and afterwards by posterior gastro-enterostomy (Doyen). *Lancet*, Londres. 1897, t. II, p. 1235.

(9) NOVARO. *Contributo alla chirurgia dello stomaco*, Siena, 1890.

(10) BERTOYE. Gastrotomie et dilatation digitale du pylore cancéreux. *Lyon médical*, t. LII, p. 76.

CHAPITRE IX

PYLOROPLASTIE

La pyloroplastie est une opération destinée à rendre au pylore rétréci ses dimensions normales.

§ 1. — Historique

La pyloroplastie a été pratiquée pour la première fois en mars 1886 par Heinecke pour une sténose pylorique non néoplasique. Son opéré guérit. L'année suivante, en février 1887, Mikulicz opère de même pour rétrécissement cicatriciel et ulcère stomacal; son malade meurt le deuxième jour. Cet insuccès ne le décourage pas, et un an plus tard, le 25 juin 1888, il fait sa deuxième opération pour une sténose cicatricielle consécutive à l'ingestion d'acide sulfurique; cette fois, son opéré guérit. La même année Novaro perd un malade d'hémorrhagie, mais Heinecke et Bardeleben obtiennent des succès.

A partir de ce moment l'opération commence à se vulgariser et dès 1890 on peut réunir 17 opérations avec 11 guérisons; la plupart de ces opérations avaient été faites en Allemagne, quelques-unes en Italie, en Russie, en Suisse, en Amérique.

En France, la première opération est faite à Reims par Doyen en 1892; il la répète trois fois avec deux morts et une guérison. Elle est ensuite faite par Ramakers à Alger, par Rohmer à Nancy, par Poncet à Lyon, par F. Terrier et par Hartmann, à Paris. En 1895, Caujole pouvait en réunir 90 observations, auxquelles nous avons ajouté 22 autres cas.

(1) Pour cet historique, consulter Caujole (A.). *Essai sur la pyloroplastie ou opération de Heinecke et Mikulicz.* Thèse de Lyon, 1895-1896, n° 1134.

§ 2. — Opération

L'opération consiste dans un élargissement du pylore obtenu en suturant transversalement une incision longitudinale gastro-duodénale.

Le traitement préopératoire ne présente rien de particulier ; il est identique à celui qu'on a conseillé pour la gastro-entérostomie et pour la pylorectomie (1).

Pour ouvrir l'abdomen, Mikulicz fait une incision de 10 centimètres, parallèle au rebord costal droit et à 5 centimètres au-dessous de lui. Van den Hoeven fait une incision angulaire, 5 centimètres sur la ligne blanche, 9 centimètres le long du rebord costal.

Aujourd'hui, avec Heinecke, Novaro, Pearce Gould, Colzi, Doyen,

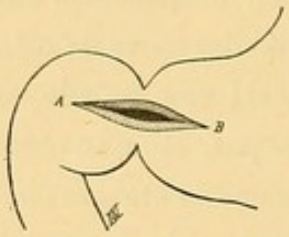

Fig. 123. — Incision de la pyloroplastie.

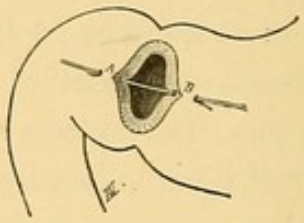

Fig. 124. — Suture de la pyloroplastie.

Poncet de Lyon, etc., on a presque toujours recours à l'incision médiane qui permet d'aborder facilement le pylore.

Le pylore mis à nu et amené dans la plaie, on incise la paroi stomacale antérieure, et la duodénale suivant une direction longitudinale, à égale distance de la grande et de la petite courbure et sur une longueur de 5 à 6 centimètres. Comme l'a montré Braun, on ne peut dépasser 8 centimètres, sous peine de ne pouvoir réunir la plaie par une suture transversale qu'en exerçant sur ses lèvres une trop forte traction.

Si l'on jette les yeux sur les figures 123 et 124, on voit immédiatement

(1) Voir plus haut. *Traitement préopératoire de la gastro-entérostomie*, p. 87.

que la tension de la suture transversale atteint son maximum au milieu de celle-ci là où elle correspond au rapprochement des deux extrémités A et B de l'incision longitudinale. La tension des lèvres diminue proportionnellement à mesure qu'on s'éloigne de la partie médiane de la suture pour être nulle à ses extrémités.

Il est évident que plus sera longue l'incision longitudinale, plus sera grande la distance entre les points A et B, et par suite la tension de la suture, surtout de sa partie moyenne. On est alors exposé à voir les fils se rompre ou couper les tissus. Il est même arrivé à Schuchardt (1) de ne pouvoir réunir une incision de 10 centimètres qu'il avait faite et d'être obligé de pratiquer une fistule duodéno-pylorique.

En pareil cas, on pourrait, dit Haberkant (2), réunir les bords par une suture en ⊣

En principe, on prolonge l'incision un peu plus sur l'estomac que sur le duodénum et l'on ouvre d'abord l'estomac, sectionnant successivement la séreuse, la musculaire et la muqueuse, en ayant soin de repérer successivement les parties avec des pinces.

L'estomac ouvert, on introduit dans le pylore, soit le doigt, soit une sonde cannelée qui guide pour faire le débridement. Dans certains cas, il est arrivé que le rétrécissement était tellement étroit et sinueux qu'on n'a pu en faire le cathétérisme par l'estomac. Kadiane (3) a ouvert le duodénum et fait le cathétérisme rétrograde ; sur la sonde introduite par l'intestin, il a fait l'incision, puis il a terminé la pyloroplastie comme à l'ordinaire

Quelques chirurgiens ont substitué à l'incision longitudinale diverses autres incisions : Heinecke a fait l'incision cruciale ; elle ne donne guère plus de jour que la longitudinale et est gênante pour les sutures. Limon et Page, pour exciser une masse cicatricielle, ont fait une incision losangique. Le petit axe du losange devient alors le grand axe au moment de la suture.

L'incision de choix semble donc l'incision longitudinale.

(1) SCHUCHARDT. *Verhandlungen des XXI deutsch. chir. Congr.*, première partie, p. 59.

(2) HABERKANT. Die Erfolge der Pyloroplastik. *Archiv für klinische Chirurgie*, Berlin, 1896, t. LI, p. 532.

(3) KADIANE. *Journal médical de Botkin* (en russe), 1894, p. 298 et 336.

Avant de la pratiquer, pour éviter les inoculations par le liquide stomacal ou intestinal, on ferme les cavités, soit en les faisant comprimer par un aide, soit en plaçant des ligatures ou par des pinces à mors élastiques, l'une sur l'estomac à 6 centimètres de l'anneau pylorique, l'autre sur le duodénum à 4 centimètres du même anneau.

L'incision faite, on saisit avec deux petits crochets chacune des lèvres de la plaie en leur milieu et l'on tire simultanément sur eux ; la même manœuvre peut être exécutée avec les doigts. L'incision ayant pris une direction perpendiculaire à sa direction primitive, l'angle stomacal se trouve amené au contact de l'angle duodénal.

On fait alors la suture à la soie ou au catgut, à point séparés ou en surjet, et l'on enfouit ce premier rang de sutures sous un deuxième placé suivant le mode de Lembert ou suivant celui de Czerny.

Pour faciliter la suture, Robson a conseillé d'introduire dans le canal une bobine en os décalcifié, ce qui nous semble inutile.

Le traitement post-opératoire ne présente rien de particulier ; c'est le même que celui de la gastro-entérostomie ou de la pylorectomie. On a conseillé, chez les hyperchlorhydriques, d'éviter après l'opération l'ingestion de carbonate de soude et de préférer comme alcalin la magnésie qui ne donne pas d'acide carbonique et n'expose pas à une distension stomacale dangereuse pour les sutures.

Obs. XXX. — *Dislocation verticale de l'estomac. Anachlorhydrie. Spasmes pyloriques. Pyloroplastie. Sangle de Glénard. Guérison.* — Mme X..., 36 ans, a toujours eu un teint un peu pâle, et depuis l'âge de 15 ans souffre de troubles intestinaux. A 18 ans, peu de temps après son mariage et au cours d'une première grossesse, elle eut une crise de coliques hépatiques, sans ictère. Une série de crises analogues se sont répétées pendant la grossesse et l'allaitement. Il y a quinze ans, de nouveau coliques hépatiques intenses avec ictère. Nouvelle crise il y a onze ans.

D'une manière générale, la malade est sujette à la diarrhée ; lorsque celle-ci disparaît à la suite d'un traitement approprié, elle est prise de douleurs.

Pendant une deuxième, puis une troisième grossesse terminée à terme il y a sept ans, les crises ont reparu. Après sa dernière grossesse la malade a fait une saison à Vichy, saison qui amena des accidents d'entérite. A la suite d'un traitement, cette entérite a cessé et a depuis lors fait place à de la constipation.

On attribua, à partir de ce moment, les douleurs épigastriques à des troubles nerveux.

Depuis cinq ans, il n'y a pas eu de crises hépatiques à vrai dire, mais constamment existent des douleurs dans la région du foie, douleurs qui augmentent après les repas et

s'accompagnent de nausées, ou même, de temps à autre, de vomissements glaireux. Il y a trois ans et demi on considéra la malade comme atteinte d'entéroptose, avec abaissement du rein, et l'on prescrivit un régime sévère et du repos.

Pendant l'été de 1896, il y eut des attaques de nerfs. L'hiver 1896-1897 fut passé à Cannes, où la malade eut des douleurs abdominales vives, des vomissements bilieux abondants et des poussées de fièvre; la température monta jusqu'à 40°.

Ces accidents aigus nécessitèrent un repos prolongé et un séjour au lit de décembre à mai 1897.

L'été de 1897 fut meilleur, les forces revinrent, mais il persista des vomissements glaireux.

A son entrée à la maison de santé de la rue Bizet, la malade se plaint de digestions pénibles et de douleurs pendant la période de digestion stomacale, douleurs qui nécessitent des injections de morphine. Souvent il y a des vomissements alimentaires. L'estomac est dilaté, la pression localisée est douloureuse un peu au-dessous du rebord costal, au niveau du bord externe du muscle droit. On ne sent aucune tumeur à ce niveau et l'on décide une intervention, pensant à l'existence de brides allant de la vésicule au pylore, mettant obstacle à l'évacuation de l'estomac.

Le 10 novembre, *Cœliotomie* par M. Terrier. — La cavité péritonéale ouverte, on constate qu'il n'existe pas d'adhérences entre la vésicule et l'estomac. La vésicule biliaire est cachée sous le foie, d'apparence normale; elle est plutôt petite. Il n'existe autour d'elle aucune adhérence et le palper n'y fait reconnaître aucun calcul. L'exploration à la main des conduits biliaires ne révèle rien d'anormal; mais il existe une lésion au niveau du pylore.

En saisissant entre les doigts la région pylorique, on sent qu'il existe là un véritable anneau, de consistance ferme, d'une largeur de 2 bons centimètres, et auxquels doivent être attribués les accidents de rétrécissement relevés dans l'observation (douleurs, après les repas, digestions très longues et vomissements). A la simple inspection, la région pylorique ne semble pas autrement modifiée. M. Terrier se décide alors à faire une *pyloroplastie*.

Un aide saisit entre le pouce et l'index l'anneau rétréci, et parallèlement à la direction du canal intestinal on incise au bistouri couche par couche l'anneau qui forme le rétrécissement. On pénètre sans difficulté dans la lumière même du canal. Aussitôt les deux lèvres de l'incision rectiligne s'écartant, transforment l'incision primitivement linéaire en une incision losangique.

L'incision linéaire présente une étendue de 4 centimètres.

Pour élargir le canal, on pratique la suture de la plaie, à l'aide de soie fine, dans les conditions suivantes : les deux bords de droite du losange sont suturés aux deux bords de gauche, l'incision primitivement parallèle au canal intestinal lui devient de la sorte perpendiculaire. Il en résulte, lorsque l'opération est terminée, un élargissement notable de l'anneau constricteur qui admet facilement la pulpe de l'index coiffée de la paroi stomacale voisine, alors qu'il était impossible d'introduire même l'extrémité du petit doigt dans la lumière de l'anneau avant l'opération. Les sutures des diverses couches constituantes de la paroi intestinale ont été faites à la soie de place par place; d'abord une série de sutures pour la muqueuse, puis une seconde série pour la couche musculaire et enfin un adossement séro-séreux par-dessus le tout. L'opération, en somme, est délicate, mais s'est faite sans trop de difficultés. Un aide a été immobilisé pendant toute la durée de l'opération, tenant

dans l'une de ses mains la partie voisine de l'estomac, et dans l'autre la partie voisine du duodénum et rapprochant l'une de l'autre les deux parties pour éviter toute tension des fils.

Réunion totale de la paroi à trois étages. Guérison.

La malade se plaignant toujours d'inappétence et de difficultés dans les digestions, M. Hartmann, remplaçant le Dr Terrier, l'examine avec le Dr Soupault.

Cet examen, fait le 18 janvier, donne les résultats suivants :

Exploration de l'estomac. — Après insufflation, l'estomac apparaît déplacé. La région pylorique dans son ensemble est descendue. La partie la plus déclive de la petite courbure est distante de 8 centim. de l'appendice xiphoïde. L'extrémité pylorique a quitté le rebord des fausses côtes pour se rapprocher de l'ombilic de deux travers de doigt au-dessous des fausses côtes. La grande courbure ne dépasse pas le plan de l'ombilic sur sa ligne médiane, mais sa partie la plus déclive située au niveau de la ligne parasternale gauche est située à deux travers de doigt au-dessous du plan horizontal passant par l'ombilic. Le grand cul-de-sac ne paraît pas déplacé.

L'estomac ne clapote pas à jeun. Le cathétérisme pratiqué à jeun montre que l'estomac est vide. L'aspiration ne ramène ni bouillie alimentaire, ni liquide muqueux, ni liquide bilieux.

On donne un repas d'épreuve.

Le liquide extrait a sa coloration habituelle, n'a pas d'odeur spéciale. La filtration en est lente.

Gunzbourg.....	= 0			
Vert brillant....	= 0, pas de virage			
Sucre.....	= abondant			
Eau iodée.....	= rouge-brun intense			
Perchl. fer.....	= acide lactique			
Albumine.....	= peptones assez abondantes			
Acidité totale....	= 1,008			
Chlorométrie....	F	= 2,18	H	= 0
	T	= 3,48	C	= 1,30

Avec le tannin acétique, on obtient un nuage assez fort à la ligne de séparation de deux solutions, nuage qui s'atténue beaucoup en agitant.

En résumé, cet examen conduit à cette conclusion que l'estomac se vide bien, que le pylore est abaissé, qu'il existe une dislocation verticale de l'estomac et de l'anachlorhydrie. En même temps on constate un abaissement du rein droit. Dans ces conditions, nous conseillons le port d'une sangle de Glénard, une alimentation appropriée et l'ingestion après chaque repas d'une solution contenant un peu d'acide chlorhydrique.

A partir de ce moment, l'amélioration augmente, la malade engraisse et quitte Paris en bon état de santé. La guérison se maintient 8 mois plus tard, époque où nous revoyons la malade.

Obs. XXXI. — *Gastrite. Induration pylorique. Pyloroplastie. Guérison.* — J. D..., 39 ans, entré le 6 septembre 1898 à l'hôpital Bichat.

Depuis 6 mois, il perd ses forces et maigrit, 10 kilogr. en l'espace de 5 mois. En même temps les digestions deviennent pénibles ; le malade est pris de malaises, d'envies de dormir après les repas. Il souffre de temps en temps de brûlures épigastriques survenant sur-

tout lorsqu'il est à jeun. Il est de plus sujet à des renvois fétides et à des régurgitations acides, surtout après les repas. Constipation habituelle, qui a cessé à la suite du régime lacté institué pendant 5 semaines à l'hôpital Andral.

A part la maladie actuelle, le malade a toujours joui d'une bonne santé ; sa mère est morte à 71 ans, son père à 63 ; il a eu 4 frères et sœurs tous actuellement bien portants.

L'examen de l'abdomen ne permet de rien constater de particulier à la palpation et à la percussion. Dans l'aine gauche existent des ganglions un peu augmentés de volume.

Urines, 750 gr., acides ; Densité = 1023 ; Urée, 44 gr.50 par litre. Ni sucre, ni albumine.

Poids, 49 kilogr.

Examen du suc gastrique, par le Dr SOUPAULT. — Le lavage préalable extrait 10 c. c. de liquide incolore, spumeux, neutre. Un repas d'Ewald est donné, puis retiré au bout d'une heure. La consistance est liquide, fluide, l'aspect bien homogène, il y a quelques rares débris de pain assez mal divisés, la filtration est rapide, le résidu faible, la couleur et l'odeur normales.

Vert brillant.....	0	A...	0,073
A. L.....	+1	Eau iodée.....	0
P.....	0	Tournesol.....	0

Le 14 septembre 1898, une *cœliotomie exploratrice* est pratiquée par M. HARTMANN. Le chloroforme est donné par le Dr Boureau. Aides : MM. Gosset, Cunéo et Guillemin, internes du service. L'estomac est de volume normal, partout souple, sans tumeur constatable au palper ; le long de la grande courbure on trouve une série de ganglions du volume d'un petit pois en moyenne ; nous en excisons un pour l'examen histologique. Le pylore nous semblant dur et un peu inégal, nous l'incisons suivant l'axe duodéno-stomacal. L'exploration de la muqueuse pylorique, de même que celle de la face interne de l'estomac pratiquée avec le doigt ne nous fait constater, ni ulcération, ni tumeur. Dans ces conditions, nous terminons notre opération en réunissant l'incision pylorique comme dans une *pyloroplastie* par deux plans de sutures en surjet : un comprenant toute l'épaisseur des tuniques, un non perforant.

Les suites de l'opération ne présentèrent rien de particulier, sauf un peu de diarrhée du troisième au sixième jour, et le malade quitta l'hôpital guéri le 15 octobre.

§ 3. — RÉSULTATS ET INDICATIONS

Résultats immédiats. — Les diverses statistiques publiées donnent une mortalité opératoire un peu variable mais qui semble aller en diminuant. Köhler (1), en 1890, réunit 16 opérations avec 12 guérisons, 4 morts ; Pearce Gould (2), en 1893, 23 opérations, 2 résultats inconnus, 16 guérisons, 5 morts.

Réunissant les observations publiées jusqu'en 1894, Haberkant (3) arrive à 51 cas avec 11 morts, soit une mortalité de 21,5 p. 100, moin-

(1) KÖHLER (A.). *Soc. de méd. interne de Berlin*, 23 juin 1890.

(2) PEARCE GOULD. *Lancet*, London, 1893, t. I, p. 1183.

(3) HABERKANT. Die Erfolge der Pyloroplastik. *Arch. f. klin. Chir.*, Berlin, 1896, t. LI, p. 532.

dre que celle des statistiques antérieures. Cette mortalité va encore s'abaissant avec la thèse de Caujole (1), qui sur 90 cas ne relève que 15 morts rapides, soit 16,6 p. 100.

Aux faits réunis dans la thèse de Caujole, nous pouvons ajouter 31 pyloroplasties (2) qui ont donné 27 guérisons et 4 morts, soit une mortalité de 12,9 p. 100.

Au total, 121 pyloroplasties ont donné 19 morts, soit 15,7 pour 100, mortalité presque identique à celle donnée par Caujole.

Ces morts rapides ont été attribuées à la péritonite, au choc, à l'hémorrhagie intense, à l'infection ; etc.

Résultats éloignés. — On a signalé des récidives après le pyloroplastie (Novaro, Lauenstein, Löbker, Doyen, Rohmer). Mais, en analysant ces faits, on voit qu'ils ne correspondent pas à des pyloroplasties faites dans de bonnes conditions : l'opéré de Novaro avait un cancer, ceux de Lauenstein, de Löbker, de Doyen, de Rohmer des ulcères étendus avec les pylores adhérents qu'on eut de la peine à libérer. Ces cas malheureux ne prouvent qu'une chose, c'est que la pyloroplastie ne vaut rien quand elle est faite sur des pylores adhérents, ou cancéreux. Au contraire, pratiquée dans de bonnes conditions, sur des pylores mobiles, atteints soit de

(1) CAUJOLE (A.). *Essai sur la pyloroplastie ou opération de Heinecke-Mikulicz.* Thèse de Lyon, 1895-1896, n° 1134.

(2) 4 cas de MIKULICZ avec 2 morts, 1 collapsus, 1 pneumonie (Bericht über 103 Operationen am Magen. *Archiv f. klin. Chir.*, 1896, t. LI, p. 39), 3 de KADIANE avec 1 mort. (*Journal médical de Botkin*, en russe, 1894, p. 298 et 336), 1 de BEACH (Pyloroplasty, *Boston med. and surg. J.*, 1897, t. I, p. 359), 2 de CARLE (*Semaine médicale*, 1897), 2 de GIORDANO (in GIOVANNI RUINI, Contributo alla cura delle stenosi fibrose e musculari del piloro, *Clinica chirurgica*, Milano, 31 mars 1896, p. 116), 1 de LANGE (*New-York medical Journal*, 25 juin 1892, p. 723), 3 de RUTHERFORD MORISON (Notes on 4 cases of pyloroplasty, *Lancet*, 1896, t. II, p. 1146), 1 d'OLIVER et PAGE (Note on a successful case of pyloroplasty. *Brit. med. J.*, 1897, t. I, p. 845), 1 d'ORECCHIA (in CESARE NICODEMI. Osservazioni di chirurgia gastrica. *La Riforma medica*, 29 oct. 1896, p. 293), 1 de PACI (*Policlinico*, 1er oct. 1895), 1 de SONNENBURG (Réunion libre des Chirurgiens de Berlin, in *Gaz. hebd. de méd. et de Chir.*, 1897, p. 1148), 4 nouveaux cas de RUTHERFORD MORISON, in *Lancet*, 26 février 1898, p. 561, 1 de WIESSINGER. (*Münchener med. Woch.*, 1893, p. 881), 1 de TERRIER (obs. XXX), 1 de HARTMANN (obs. XXXI). Ces 18 dernières guéries. Enfin 4 de PAUL (*Brit. med. J.*, 1898, t. I, p. 1437) avec 1 mort.

Nous avons laissé de côté les cas de Mikulicz, de Rutherford Morison, etc., déjà relatés dans la thèse de Caujole et reproduits dans les publications plus récentes que nous citons, ne prenant dans ces publications que les cas nouveaux non relevés par Caujole.

rétraction fibreuse, soit de contraction spasmodique, la pyloroplastie donne des résultats durables (1).

Aux 13 faits réunis par Caujole dans sa thèse et dans lesquels la guérison s'est maintenue pendant des périodes variant de 10 mois à 4 ans, nous pouvons en ajouter 6 autres de Page (2), de Rutherford Morison (3) et de Mikulicz (4), suivis pendant plusieurs années sans qu'on ait observé la moindre réapparition des accidents gastriques (5).

La conclusion qui se dégage des cas que nous venons de relater, c'est que, faite dans des conditions normales, la pyloroplastie donne des résultats définitifs excellents. Or, comme elle ne change pas les rapports des parties, comme elle est physiologiquement supérieure à la gastro-entérostomie, elle doit lui être préférée lorsqu'elle est indiquée.

Indications et contre-indications. — La pyloroplastie est indiquée dans les *sténoses* cicatricielles ou spasmodiques du pylore, *toutes les fois qu'elle est facile*, ce qui a lieu lorsque le pylore est mobile, lorsqu'il est libre d'adhérences et lorsque ses parois sont suffisamment souples.

Le jeune âge n'est pas une contre-indication à l'intervention et, tout récemment, Sonnenburg a guéri par la pyloroplastie un enfant de cinq ans, porteur d'une sténose fibreuse du pylore consécutive à un catarrhe de l'estomac post-scarlatineux. L'estomac, qui remplissait presque toute la cavité abdominale, s'est progressivement rétracté après l'opération et l'enfant est revenu à la santé (6).

(1) La tuberculose pulmonaire, qui a emporté au bout de 2 mois un opéré de Heinecke, au bout de 5 mois un opéré de Bardeleben, ne peut être imputée au chirurgien. Elle le serait à plus juste titre aux médecins qui ont laissé dépérir leurs malades avant de les faire opérer.

(2) PAGE donne en 1897 des nouvelles de son premier opéré datant de 1892 (T. OLIVER et PAGE, Notes on a successful case of pyloroplasty. *Brit. med. J.*, 3 avril 1897, t. I). A propos de cette observation récente, Page donne des nouvelles de son premier opéré.

(3) RUTHERFORD MORISON. 3 cas suivis (Notes on 4 cases of pyloroplasty. *Lancet*, 1896, t. II, p. 1146).

(4) MIKULICZ publie 2 nouveaux cas à ajouter à celui relaté par Caujole (Bericht über 103 operationen am Magen. *Arch. f. klin. Chir.*, Berlin, 1896, t. LI, p. 9).

(5) Ajoutons qu'un opéré de Miller, noté comme suivi 15 mois par l'opérateur, l'a été en réalité pendant 4 ans, Miller ayant donné cette année des nouvelles de son malade, opéré en août 1893 (MILLER SCHABDERS. After history of a case of pyloroplasty. *Brit. med. J.*, 1897, t. I, p. 945).

(6) SONNENBURG. Pyloroplastie chez un enfant ; communication faite à la réunion libre des chirurgiens de Berlin, le 9 novembre 1897, in *Gaz. hebdom. de méd. et de chir.*, Paris, 1896, p. 1148.

La pyloroplastie est contre-indiquée toutes les fois qu'il y a soupçon de néoplasme; elle l'est encore quand le pylore présente des adhérences solides soit avec la paroi abdominale, soit avec le foie, soit avec le pancréas, etc., ou quand il est le siège d'une induration causée par une infiltration inflammatoire (1).

(1) LÖBKER, dans un cas d'épaississement considérable du pylore dut abandonner la pyloroplastie et faire la résection (*Verhandl. des XXI deutschen Chirurgenkongresses*); CZERNY dut se comporter de même en présence d'un pylore rigide (*Beit. z. klin. Chir.*, Tübingen, 1892, t. IX, p. 678). Consulter encore MIKULICZ. Die chirurgische Behandlung der chronischen Magengeschwürs. *Berl. klin. Woch.*, 1897, p. 488, 522, 540, 561.

CHAPITRE X

CARDIOPLASTIE

La *cardioplastie* n'a jamais, à notre connaissance, été pratiquée chez l'homme, et jusqu'ici, lorsqu'ils se sont trouvés en présence de sténoses du cardia, les chirurgien sont eu recours soit à la dilatation œsophago-cardiaque avec des bougies, soit une gastrostomie purement palliative.

L'opération a été cependant étudiée expérimentalement sur le cadavre et chez le chien par Bossi (1) ; il conseille l'opération suivante :

A un centimètre au-dessous de l'arc costal gauche, il fait une incision qui s'étend de l'appendice xiphoïde jusqu'au-dessous de la onzième côte. Après ouverture du péritoine, il refoule le foie à droite, attire la grande courbure de l'estomac en bas et en dehors, libérant autant que possible le cardia de l'anneau œsophagien du diaphragme : cette libération se fait à petits coups de ciseaux. Refoulant les plèvres, sacrifiant les pneumogastriques, il isole l'œsophage dans une certaine longueur avec le doigt introduit dans le médiastin postérieur.

Un tamponnement circulaire de gaze stérilisée étant établi tout autour de la région opératoire, de manière à l'isoler du reste du ventre, Bossi place une pince compressive sur l'estomac, puis il incise œsophage, cardia et estomac sur une longueur de 7 à 8 centimètres.

En tirant transversalement le milieu des deux lèvres de l'incision, puis suturant les parties ainsi disposées, on élargit l'orifice cardiaque, tout comme Heinecke et Mikulicz élargissent l'orifice pylorique dans la pyloroplastie.

Cette manière de procéder a semblé à Bossi supérieure à celle qu'il

(1) Bossi (Ernest). Die Plastik der Cardia bei Narbenstrikturen. *Beitr. z. klin. Chir.*, Tübingen, 1897, t. XVIII, p. 417.

avait employée au début. Dans ses premières recherches, il incisait le cardia et l'œsophage sur une longueur de 6 à 7 centimètres. De l'extrémité inférieure de cette incision, il en faisait partir deux autres en forme d'arc, limitant sur l'estomac un lambeau, dont la longueur correspondait à celle de l'incision œsophago-cardiaque ; ce lambeau était alors attiré en haut et, par un triple rang de sutures, assujetti aux bords écartés de l'incision longitudinale.

Nous ne pouvons rien dire de la valeur de ce procédé, sinon qu'il n'a été expérimenté par Bossi que sur le cadavre et sur le chien et que, de plus, tous les chiens mis en expérience sont morts.

L'indication de l'opération ne peut du reste que rarement se présenter. Dans le cancer, elle doit céder le pas comme moyen palliatif à la gastrostomie, seule opération alors praticable. Quant aux rétrécissement scicatriciels consécutifs aux brûlures, ils sont, l'anatomie pathologique nous le montre, exceptionnellement limités à la région cardiaque, et sont plus simplement traités par la dilatation, aidée, si besoin est, d'une œsophagotomie interne.

CHAPITRE XI

GASTRORRAPHIE

On désigne sous le nom de *gastrorraphie*, de *gastroplication*, de *plissement de l'estomac*, une opération qui a pour but de réduire les dimensions d'un estomac dilaté.

§ 1. — Historique

L'idée de diminuer par le plissement de la paroi un estomac dilaté est venue successivement à une série de chirurgiens qui ont cru chacun avoir le premier fait cette opération.

En réalité, c'est H. Bircher (d'Aarau) qui en a le premier eu l'idée et qui le premier l'exécuta en juillet 1891 (1). Son but était de faire un pli sur la paroi antérieure de l'estomac, de relever ainsi la grande courbure et les parties inférieures de l'estomac, de manière à faciliter la contraction des fibres musculaires pour faire passer les aliments par le pylore.

Le deuxième chirurgien qui fit la gastrorraphie fut Robert F. Weir (2).

Brandt (de Klausenbourg) l'inventa à son tour (3). Tous ces faits passèrent inaperçus.

Quatre ans après Bircher, en 1896, William Ewart et William H. Bennett publiaient à leur tour une observation de dilatation de l'estomac traitée

(1) Bircher (Heinrich). *Correspondenz-Blatt für Schweizer Aerzte*, Basel, 1891, n° 23.

(2) Weir (Robert F.). Gastrorraphy for diminishing a dilated stomach. *Trans. amer. surg. Assoc.*, 1892, t. X, p. 149, et *New-York medic. Journal*, 1892, t. II, p. 29.

(3) Brandt (J.). Gastroplicatio. *Central-Blatt. f. Chirurgie*, Leipzig, 1894, p. 361.

par une opération nouvelle (1), que J.-L. Faure croit imaginer à son tour en 1897 (2).

Quelques autres observations ont encore été publiées par Bircher (3), par Borelius (4), par Nicolaysen (5), par Schattuck, Porter et Wright (6), par Roux (7), par Moynihan (8), par Tricomi (9). Enfin des recherches expérimentales sur le plissement de l'estomac ont été faites par Caselli (10) et par Luigi A. Oliva (11).

L'un de nous a de même pratiqué avec succès cette opération dans un cas de dilatation avec dislocation verticale de l'estomac (obs. XXXII). Il combina la gastrorraphie à une gastropexie.

§ 2. — Opération

Bircher, dans son opération, s'était proposé comme but de faire un pli sur la paroi antérieure de l'estomac dilaté et de relever la grande courbure de l'estomac, facilitant ainsi l'action des contractions musculaires destinées à faire passer les aliments par le pylore.

Après avoir lavé l'estomac, il ouvre le ventre par une incision parallèle au bord costal, sort entièrement l'estomac sur des compresses stérili-

(1) Ewart (William) et Bennett (William H.). A case of dilatation of the stomach treated by an operation believed to be new. *Lancet*, London, 1893, t. II, p. 8.

(2) Faure (J.-L.). Le plissement de l'estomac. *Gaz. des hôpitaux*, Paris, 1897, p. 242 et 249.

(3) Bircher (H.). Neue Beitrage zur operativen Behàndlung der Magenerweiterung. *Correspondenz-Blatt f. schneizer Aerzte*, Basel, 1894, n° 18.

(4) Borelius. Intervention chirurgicale dans la dilatation de l'estomac. *Mercredi médical*, Paris, 25 décembre 1895.

(5) Nicolaysen. *Ibidem*.

(6) Schattuck (F. C.), Porter (C. B.) et Wright (James H.). Atonic dilatation of stomach ; gastrorraphy. *Trans. of the amer. surg. Assoc.*, Philadelphia, 1897, t. XV, p. 283.

(7) Roux. *Revue de gynécologie et de chirurgie abdominale*, Paris, t. I, p. 1.

(8) Moynihan in Berkeley (B.-A.). Gastrorraphy. *Brit. med. J.*, London, 1898, t. I, p. 560, et The operation of gastrorraphy. *Ibidem*, p. 1177.

(9) Tricomi. La gastrostenoplastica sulla gastrectasia primaria. Ricerche cliniche e sperimentali. *Riforma medica*, Napoli, 1895, t. IV, p. 375.

(10) Caselli. Nuova cura chirurgica della gastrectasia. *Ibidem*.

(11) Oliva (Luigi A.). Ricerche sperimentali sulle modificazioni macroscopiche, istologiche e funzionali indotte dalla gastroplicatio. *Riforma medica*, Napoli, mai 1898, p. 494, 507, 517, 531, 543.

sées, puis suture les points *aa*, *bb'*, rapprochant, au niveau de la face antérieure, la grande courbure de la petite, et déprimant avec une pince le pli intermédiaire vers la cavité de l'estomac. Il place ainsi 30 sutures non perforantes à la soie fine, puis rentre l'organe (fig. 125 et 126).

Dans ce procédé, employé par Schattuck, l'accolement n'est maintenu par une suture que sur une très petite étendue; aussi comprend-on que d'autres chirurgiens préfèrent à l'opération initiale de Bircher, celle de Weir, qui arriva à un résultat identique, création d'un pli saillant à l'intérieur de l'estomac, en plaçant plusieurs rangs successifs de sutures,

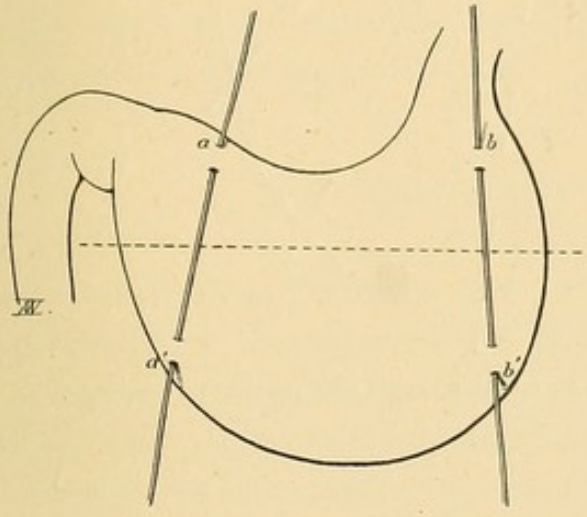

FIG. 125. — Opération de Bircher.
Le resserrement des fils détermine la formation d'un pli saillant dans l'estomac au niveau de la ligne ----

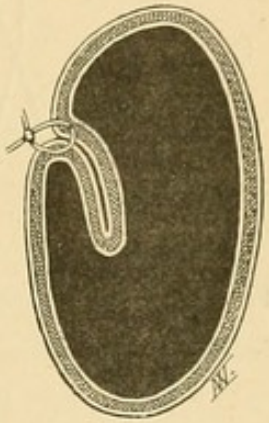

FIG. 126. — Résultat sur une coupe de l'opération de Bircher.

le premier ne comprenant que les parties voisines du grand axe de l'estomac, le deuxième faisant un deuxième pli au-dessus du premier, etc., si bien que la quatrième série de sutures rapprochait la grande de la petite courbure.

Brandt (de Klausenburg) compliqua beaucoup l'opération, en faisant sur chacune des faces, antérieure et postérieure, de l'estomac, plusieurs rangs parallèles de sutures; il ne plaça pas moins de 200 points de soie et de catgut.

Bennett, J.-L. Faure, Moynihan firent une cœliotomie médiane, et se contentèrent de faire un pli n'occupant qu'une partie de la face anté-

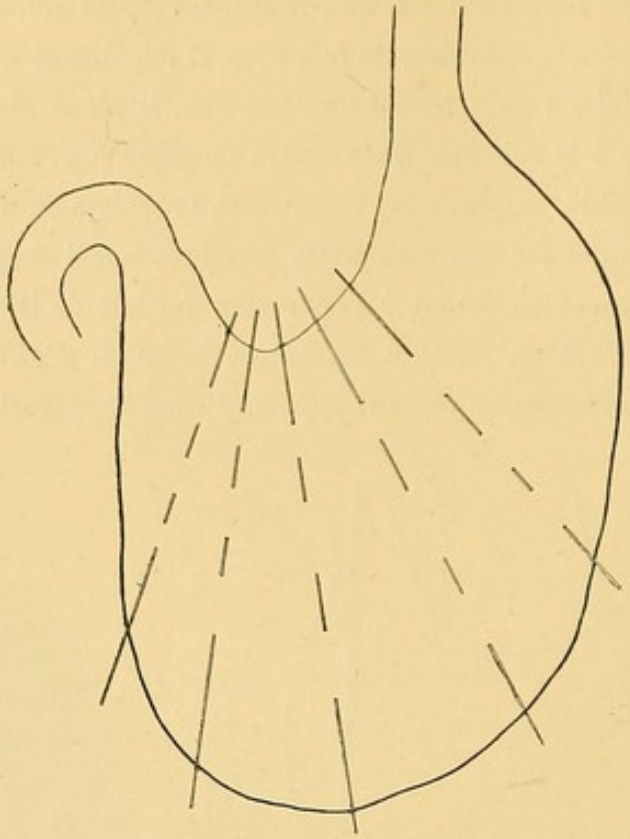

FIG. 127. — Gastroplication faite en faufilant les fils sans perforer la muqueuse.

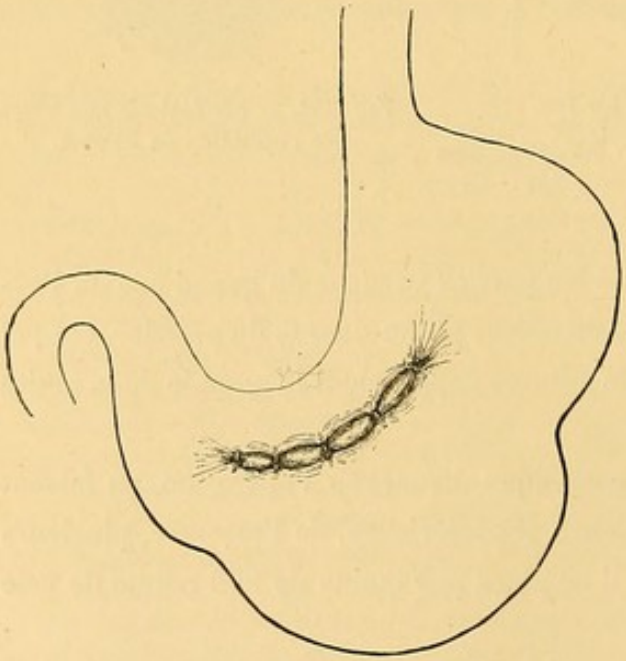

FIG. 128. — Résultat de la gastroplication.

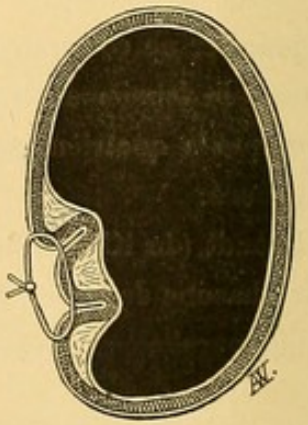

FIG. 129. — Résultat de la gastroplication (vue en coupe).

rieure de l'estomac, en faufilant des fils sur cette face et les mettant tous en place avant de commencer à les serrer. De cette manière, au lieu d'avoir un grand pli flottant à l'intérieur de l'estomac, on a une saillie interne beaucoup moindre, moindre même qu'on ne le croirait a priori, car la muqueuse ne prend aucune part au plissement qui ne porte que sur les tuniques séreuse et musculaire, la muqueuse pouvant, grâce à la laxité de la celluleuse, passer du sommet d'un pli au sommet du voisin, sans descendre au fond du sillon. C'est cette manière de procéder qui nous semble la meilleure. S'il y a en même temps dislocation verticale de l'estomac on peut combiner à la gastrorraphie une gastropexie, se servant, comme nous l'avons fait, des fils de la gastrorraphie pour fixer l'estomac à la paroi (fig. 131 et 132).

§ 3. — Résultats et indications

Les résultats de l'opération sont excellents : les digestions se font plus facilement, l'appétit augmente, les malades engraissent.

Nous croyons cependant que l'opération est rarement indiquée, car elle ne convient en effet qu'aux dilatations idiopathiques, qui ne sont pas sous la dépendance d'un obstacle pylorique. Or, dans ces cas, un régime bien compris, des lavages méthodiques de l'estomac et le port d'une sangle de Glénard suffisent le plus souvent pour améliorer notablement l'état des malades.

L'opération ne semble donc indiquée qu'en présence d'un état cachectique grave survenu comme conséquence de la dilatation gastrique.

Obs. XXXII. — *Dilatation et dislocation verticale de l'estomac. État cachectique. Gastrorraphie et gastropexie combinées. — Guérison.* — Mme C. B... nous est adressée par le Dr Boureau. Elle est âgée de 31 ans et est malade depuis deux ans. Elle a commencé par ne plus pouvoir boire de vin, la moindre ingestion de ce liquide occasionnant une sensation de brûlure. En septembre 1896, elle cesse donc complètement de boire du vin, mais mange cependant encore un peu. En janvier 1897, elle se met au régime exclusif du lait et vit ainsi pendant un an. En janvier 1898, elle cesse même le lait qui reste sur l'estomac, ne prend que de l'orge miellé, un peu de fromage de chèvre et des échaudés. Jamais elle n'a eu de vomissements. Depuis deux ans, constipation intense qui ne cède qu'à des lavements ou à de l'huile de ricin. Les règles ont cessé depuis un an.

Mère bien portante, père mort à 49 ans d'une affection stomacale.

La malade avait, à part une scarlatine, toujours joui d'une bonne santé; elle a eu deux enfants, le dernier il y a cinq ans.

État actuel. — Malade extrêmement pâle, à chairs flasques, d'apparence cachectique. L'insufflation de l'estomac fait constater une dilatation et une dislocation verticale de l'organe (voir fig. 130).

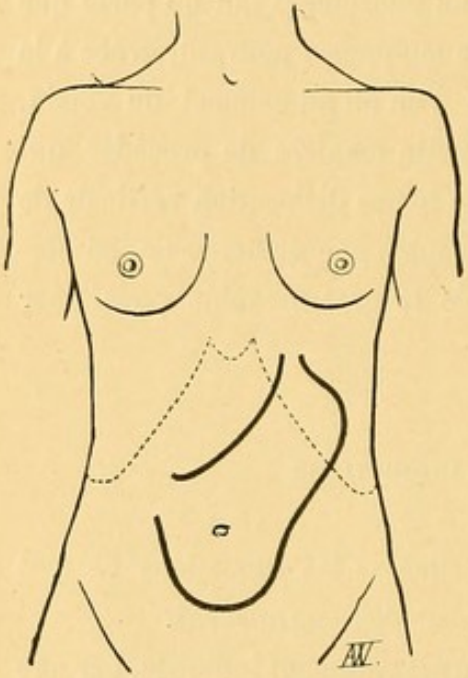

FIG. 130. — Situation et dimension de l'estomac avant l'opération.

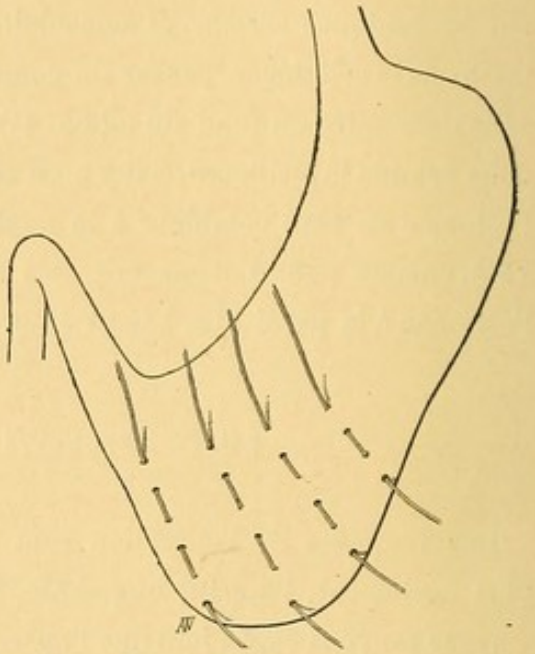

FIG. 131. — Fils faufilés pour rétrécir l'antre du pylore.

Examen de l'estomac, par le Dr SOUPAULT. — L'estomac est sondé après un jeûne de 12 heures. On n'obtient aucun résidu alimentaire, même après un lavage.

Un repas d'épreuve ordinaire est donné, puis extrait au bout d'une heure :

Acidité totale	1,45
Vert brillant	Réaction positive.
Gunzbourg	Pas de réaction.

Par le perchlorure de fer, la réaction lactique manque. Les peptones existent en abondance, le sucre est très abondant. Avec l'eau iodée, on a la réaction de l'achroodextrine :

Chlorométrie	Chlore total	2,98
	Chlore fixe	1,55
	Chlorhydrie	1,43

Urines, 290 centim. cubes par jour, neutres; densité, 1017; urée, 17 gr. 8 par litre; indican; cristaux de phosphate neutre de chaux.

Le poids de la malade est tombé de 52 kilogr. à 32 kilogr. 500.

13 octobre 1898, *Gastrorraphie* et *Gastropexie*, par M. HARTMANN. Chloroforme, par le Dr Boureau; aides : MM. Gosset et Guillemin. — Par une incision médiane sus-ombilicale

nous attirons l'estomac abaissé, nous faufilons quatre soies au niveau de l'antre du pylore dilaté (fig. 131), puis nous les nouons après les avoir serrées (fig. 132). Ayant gardé les chefs de ces fils longs, nous les repassons à travers le péritoine pariétal et le tissu sous-jacent au niveau de la face profonde des côtes à gauche. L'estomac reprend alors une apparence normale, le pylore se trouvant immédiatement au-dessous du foie.

Les *suites opératoires* ne présentent rien de particulier ; nous alimentons peu à peu la

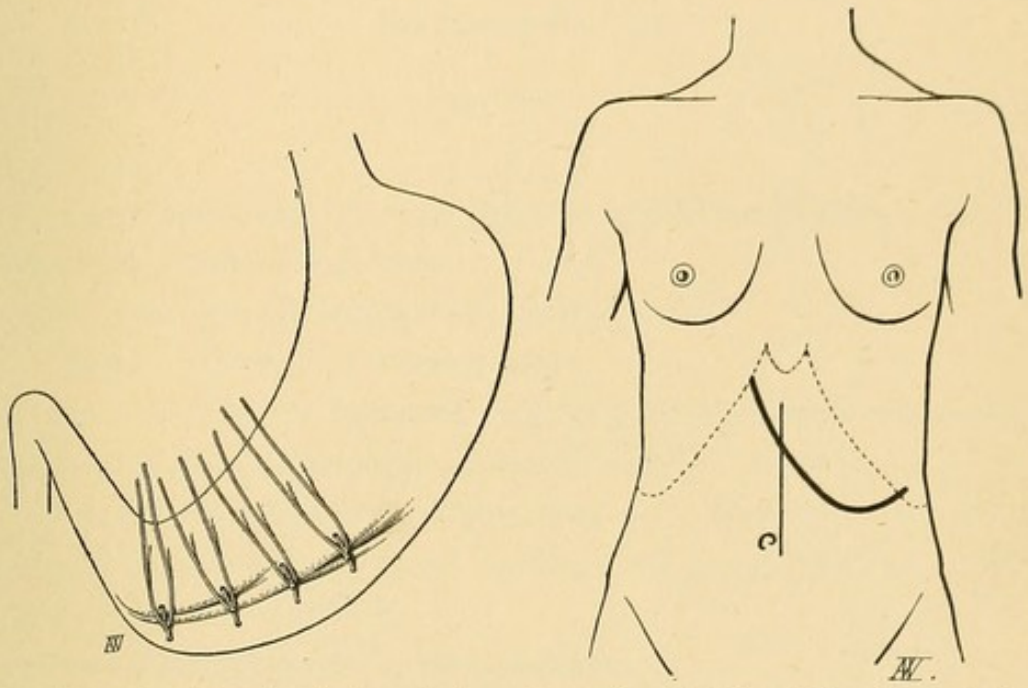

FIG. 132. — Les fils sont serrés, leurs chefs conservés longs pour servir ensuite à la gastropexie.

FIG. 133. — Situation et dimension de l'estomac un mois après l'opération.

malade qui digère maintenant bien ce qu'elle prend. L'état général s'améliore notablement. L'estomac, examiné après insufflation le 4 novembre, a repris sa forme et ses rapports normaux (fig. 133).

Poids, le	12 octobre, veille de l'opération	32 kil. 500
—	6 novembre	35 —
—	20 novembre	38 —
—	15 décembre	42 —
—	10 janvier 1899	47 —

CHAPITRE XII

GASTROPEXIE

La *gastropexie*, fixation de l'estomac à la paroi abdominale, a été faite dans deux conditions différentes :

1° Comme premier temps d'une gastrostomie.

2° Comme traitement de la gastroptose.

Nous avons déjà eu l'occasion de parler de la gastropexie comme premier temps d'une gastrostomie, nous n'y reviendrons pas (1).

La gastropexie, appliquée au traitement de la gastroptose, n'a guère été pratiquée jusqu'ici, et Duret (de Lille), qui en eut l'idée, ne l'a faite qu'une seule fois, en 1895 (2).

L'opération, comprend les temps suivants :

1° Incision médiane, allant jusqu'au péritoine de la région épigastrique, le mettant à nu dans une hauteur de 8 à 10 centim. à la partie supérieure de l'incision et ne l'ouvrant qu'au-dessous.

2° Recherche de l'estomac dans la région sous-ombilicale de l'abdomen et sa reposition en situation normale, au besoin en relevant la face inférieure du foie.

3° Fixation à la paroi abdominale du pylore et de la petite courbure par une ligne de sutures. Celle-ci peut être continue ou à points séparés. La partie à souder à la paroi est la région antérieure de l'estomac, voisine de la moitié droite de la petite courbure. Il faut que le contact ait lieu sur une surface assez large, pour que les adhérences soient ultérieurement suffisamment solides.

La suture se fait de la façon suivante : une anse de soie fine pénétrant

(1) Voir plus haut, p. 55. *Procédé de l'École de Lyon.*

(2) DURET. De la gastropexie. *Revue de chirurgie,* Paris, 1896, p. 421.

sous la séreuse et dans la musculeuse, sans atteindre la muqueuse, comprend 6 à 8 millim. de la surface pylorique, puis traverse horizontalement, la même longueur, le péritoine pariétal; rentrant ensuite dans l'abdomen, elle comprend à nouveau 1 centim. de la partie voisine de la petite courbure, et ainsi de suite jusqu'à ce que la suture forme une ligne continue

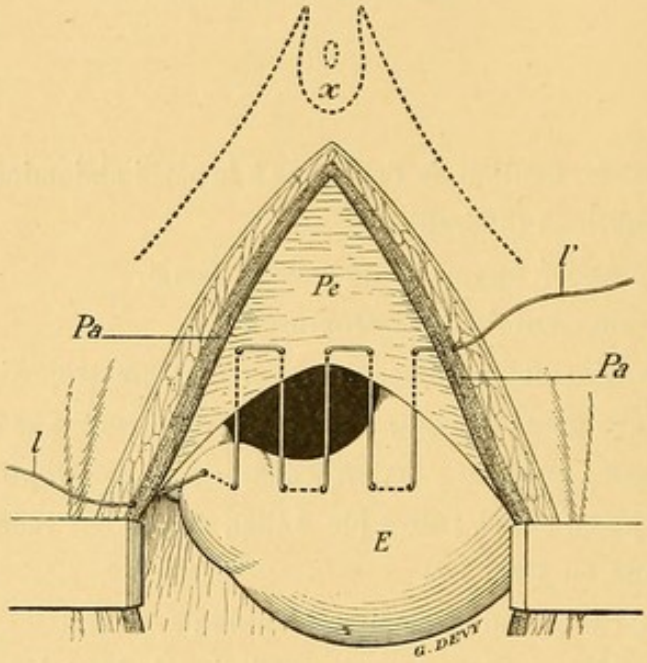

FIG. 134. — Gastropexie d'après Duret.

l l'. Suture fixant l'estomac au péritoine. — *E*. Estomac. — *Pe*. Péritoine de la région épigastrique. — *Pa, Pa*. Paroi abdominale sectionnée. — *x*. Appendice typhoïde.

d'environ 6 à 8 centimètres d'étendue transversale. Les deux derniers points de chaque côté traversent toute l'épaisseur des couches fibro-musculaires de la paroi (fig. 134).

Si on le juge utile, on place à 1 centim. au-dessous une deuxième ligne de sutures semblable à la première, pour augmenter la solidité de la fixation.

On peut aussi faire traverser aux anses de fil les aponévroses et les muscles de la paroi, si le péritoine de la région épigastrique ne paraît pas assez résistant.

Pour Duret, cette opération serait indiquée dans les ptoses très étendues de l'estomac ; on pourrait y joindre une entéropexie du côlon trans-

verse, dans les cas où il existe un prolapsus accusé de la masse intestinale.

Chez une malade (1), l'un de nous, pour une dilatation avec dislocation verticale de l'estomac, a combiné la gastrorraphie à une gastropexie à la voûte diaphragmatique. Les résultats ont été excellents, la gastropexie ne trahissant son existence que par une légère sensation de gêne dans l'hypochondre gauche, au moment de l'arrivée des aliments dans l'estomac. Les digestions furent améliorées d'une manière considérable par l'opération.

Nous croyons, malgré le bon résultat obtenu dans ces deux opérations, que la gastropexie trouvera rarement son indication et que, le plus souvent, le port d'une sangle de Glénard suffira pour améliorer l'état des malades.

(1) Voir p. 343 ; obs. XXXII.

CHAPITRE XIII

TRAITEMENT DE L'ESTOMAC BILOCULAIRE

L'histoire de l'estomac biloculaire se trouve très complètement faite

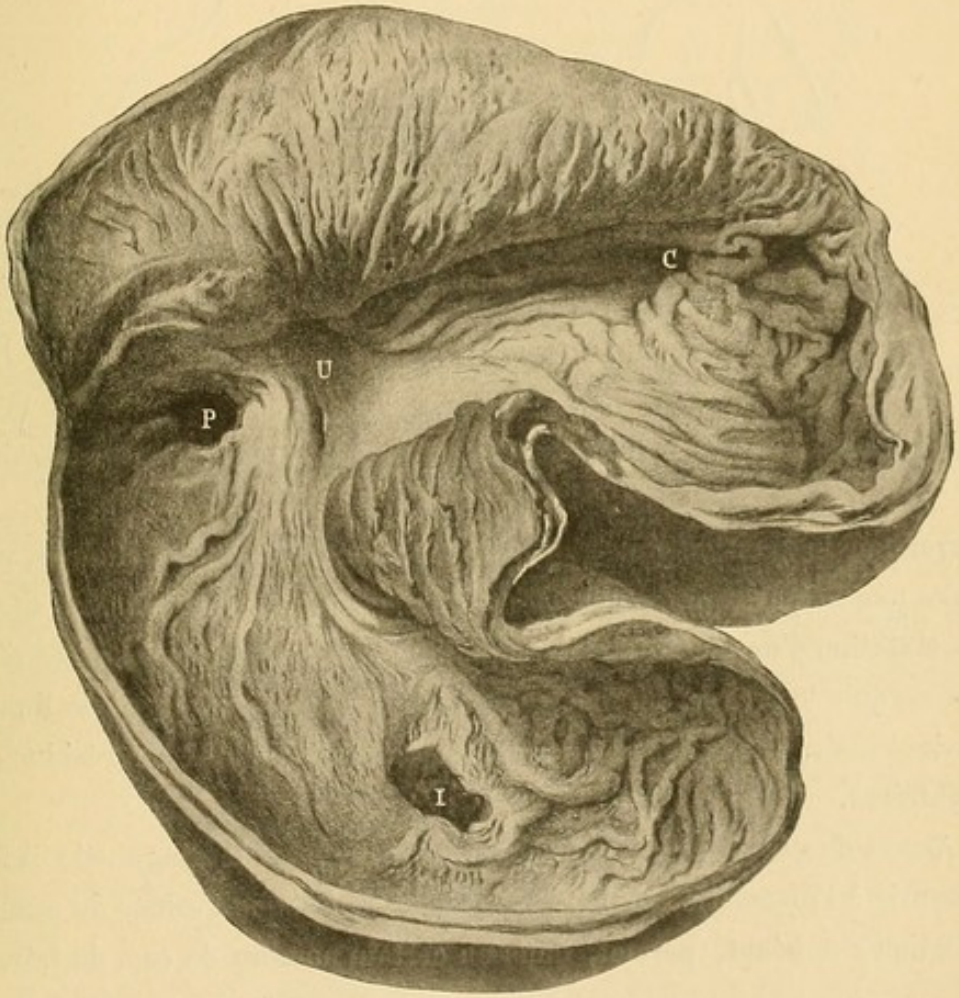

FIG. 135. — Estomac biloculaire ouvert.

U. Ulcère cicatrisé en presque totalité ayant amené par sa rétraction la biloculation. — C. orifice cardiaque. — P. Orifice pylorique. — I. Bouche gastro-anastomotique (mal placée sur la deuxième poche). — (L'observation clinique de ce cas est relatée p. 160.)

dans les travaux de Wölfler (1) et de V. Perret (2); nous y renvoyons ceux que la question intéresse.

Comme son nom l'indique, l'estomac *biloculaire*, estomac *en sablier*, estomac *en bissac*, est un estomac divisé en deux poches par un rétrécissement. Il peut être congénital ou acquis; dans ce dernier cas, il est presque toujours le résultat de la rétraction cicatricielle d'un ulcère (fig. 135).

Les troubles fonctionnels qu'il détermine sont ceux d'un ulcère de l'estomac et d'une sténose pylorique.

Le diagnostic est difficile. On a dit que, pour le faire, on pouvait s'ap-

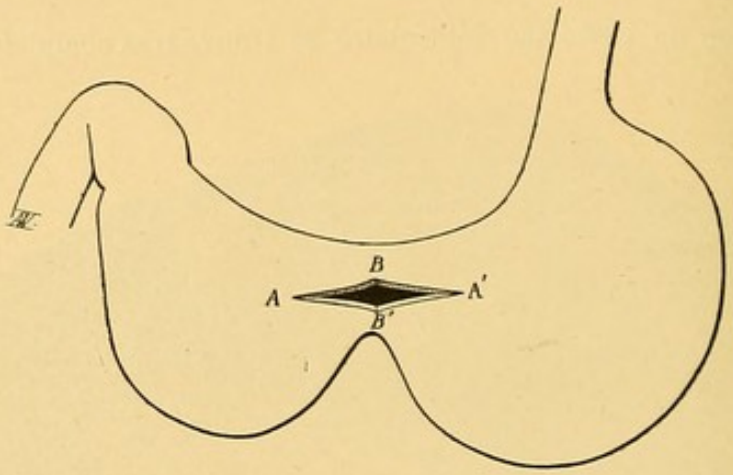

FIG. 136. — Gastroplastie.
En écartant les points *B B'* et réunissant les points *A A'* on supprime le rétrécissement.

puyer sur le bruit de glou-glou, sur l'existence de bruits bullaires, produits par le passage de gaz et de liquides par l'orifice rétréci, sur la constatation d'un bruit de clapotage, alors que la sonde ne ramène rien, sur ce que le lavage, au moment où on le croit terminé, où le liquide revient clair, ramène brusquement une notable quantité de résidus alimentaires.

Aucun de ces signes n'est absolu, et pour faire le diagnostic il faut recourir à l'insufflation de l'organe. Celle-ci, lorsque l'orifice de communication est béant, permet, dans un certain nombre de cas, de faire le

(1) WÖLFLER (A.). Ueber die Gastro-anastomose bei Sandurhrmagen. *Beitr. z. klin. Chir.*, Tübingen, 1895, t. XIII, p. 221.

(2) PERRET (V.). *L'estomac biloculaire*. Th. de Lyon, 1895-1896, série 1, n° 1225.

diagnostic en montrant la forme nettement bilobée de l'estomac. Jaworski, pour faire ce diagnostic, a récemment utilisé la diaphanoscopie (1).

Le *traitement chirurgical* n'est indiqué que s'il existe des phénomènes de dénutrition ou des signes de sténose.

Deux méthodes de traitement opératoire ont été proposées.

1° L'application au rétrécissement gastrique d'un procédé identique à

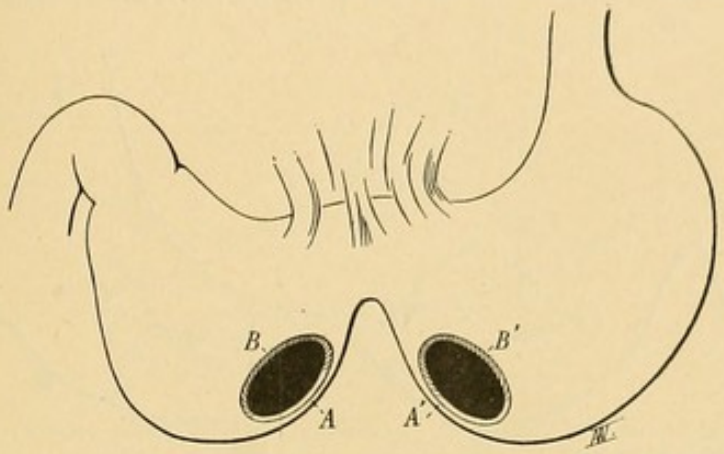

FIG. 137. — Gastro-gastrostomie.
On abouche les deux orifices en réunissant *A* à *A'*, *B* à *B'*.

celui suivi dans la pyloroplastie. C'est ce qu'on a appelé la *gastroplastie* (fig. 136).

Krukenberg (2), Jaboulay (3), Doyen (4), Langenbuch (5), et Watson-Cheyne (6) y ont eu recours.

2° L'établissement d'une communication anastomotique entre les deux poches, suivant un procédé analogue à la gastro-entérostomie (fig. 137). C'est la *gastro-anastomose* imaginée par Wölfler (7), mieux dénommée par Keen *gastro-gastrostomie* (8).

(1) JAWORSKI. Ueber die Bestimmung der Lage und Grenzen des Magens durch Combination der neuersten Untersuchungsmethoden. *Wiener medizin. Presse*, 19 déc. 1897, p. 1601.

(2) In SCHMIDT-MONNARD. Ueber Sanduhrmagen. *Münchener med. Woch.*, 1893, n° 19.

(3) JABOULAY. Nouveaux faits de chirurgie stomacale *Arch. provinc. de chir.*, Paris, 1896, p. 641.

(4) DOYEN. *Traitement chir. des mal. de l'estomac*, Paris, 1895.

(5) LANGENBUCH, in Thèse PERRET, p. 114, et *Presse médicale*, Paris, 1896, p. CXXXIX, et *Deutsche medizin. Zeitung*, 1896, p. 287.

(6) WATSON-CHEYNE. *Lancet*, London, 1888, t. I, p. 785.

(7) WÖLFLER. *Loc. cit.*

(8) KEEN. The surgery of the stomach. *Philadelphia medical Journal*, 1898, t. I, p. 936.

Après Wölfler, Eiselsberg (1), Lauenstein (2), Schwartz (3) et Hochenegg (4) ont fait la gastro-gastrostomie, pour laquelle Watson a imaginé un procédé spécial (5). Il rabat la portion cardiaque de l'estomac sur la paroi pylorique, le rétrécissement intermédiaire servant de charnière; et réunit les deux surfaces amenées au contact par un double rang de sutures circonscrivant une surface elliptique.

Une incision est alors faite sur la portion pylorique retournée et, à

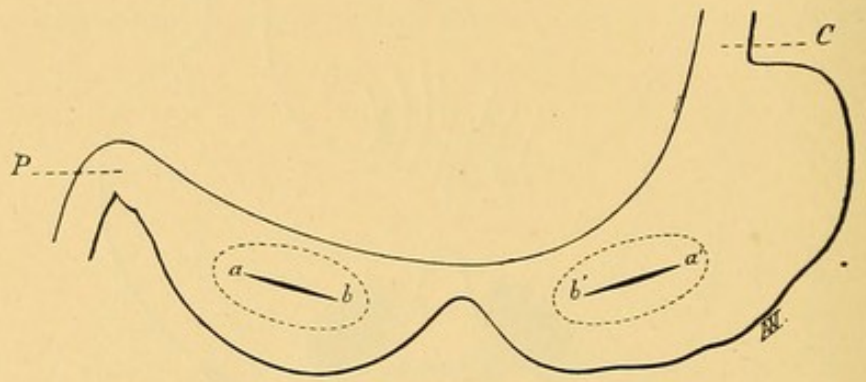

FIG. 138. — Sur cette figure on voit, encadrées par un contour pointillé, les deux surfaces qui viendront en contact lorsqu'on aura rabattu la portion pylorique de l'estomac sur la portion cardiaque.

P. Pylore ; *C.* cardia ; *a b*, *b' a'*, tracé de la future bouche anastomotique établie entre les deux portions de l'estomac.

travers l'ouverture ainsi faite, on établit une communication de 3 pouces de long entre les deux portions de l'estomac adossées l'une à l'autre. Les bords de cette incision, mettant en communication les deux poches, sont ourlés de manière à empêcher sa cicatrisation. Le malade de Watson guérit.

Les *résultats* obtenus par ces divers procédés ont été bons et il n'y a pas eu de mort du fait de l'opération. Il ne semble pas *a priori* qu'aucun

(1) EISELSBERG. Ueber Auschaltung inoperabler Pylorus-Stricturen nebst Bemerkungen über die Jejunostomie. *Arch. f. klin. Chir.*, Berlin, 1895, t. I, p. 919.

(2) LAUENSTEIN. Ein Fall von Sanduhrmagen operativbehandelt nach Wölfler. *Münchener med. Woch.*, 1896, n° 21.

(3) SCHWARTZ (KARL). Ein Fallv ou Sanduhrmagen ; zwei Laparotomien : eine Gastro-anastomose dann Gastrolysis. Heilung. *Wiener klin. Woch.*, 1896, n° 25.

(4) HOCHENEGG. Ein Fall von Sanduhrmagen, geheilt durch Gastro-anastomose. *Wiener klin. Woch.*, t. XI, n° 21.

(5) WATSON. Hour-glass stomach due to cicatrization of gastric ulcer. *Boston med. and surg. J.*, 1896, t. I, p. 338.

procédé ait une gravité particulière ; ce sont donc les conditions locales qui guideront le chirurgien. La gastro-anastomose, par le procédé de Watson, n'est possible que si l'estomac est libre de toute adhérence ; dans les autres cas, il faut recourir à un des deux autres procédés : à la gastroplastie si les tissus sont suffisamment souples, à la gastro-anastomose de Wölfler s'il existe un paquet fibreux assez étendu. Il est évident que si une sténose pylorique existe en même temps qu'un estomac

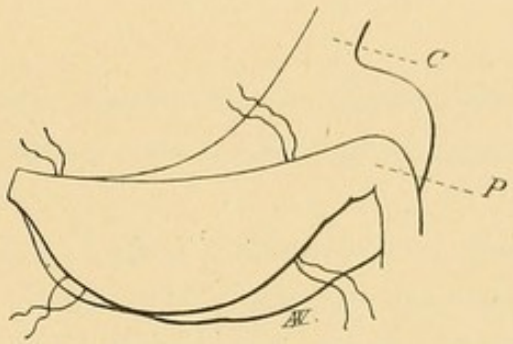

FIG. 139. — La portion pylorique P est rabattue sur la portion cardiaque C ; on voit émerger entre elles les extrémités des quatre fils qui maintiennent les nouveaux rapports.

en bissac, il est de toute nécessité de faire en même temps une gastro-entérostomie. Cette gastro-entérostomie constituerait même à elle seule l'intervention de choix, au dire de Tricomi (1), lorsque la poche cardiaque est suffisamment grande.

En pareil cas, Tricomi conseille de faire la gastro-entérostomie par le procédé de Roux, au point le plus déclive de cette dilatation supérieure. Les opérations plastiques ne lui semblent indiquées que si cette première poche est trop petite. La gastro-entérostomie serait l'intervention de choix à cause de la fréquence de l'ulcère concomitant et parce qu'en même temps qu'elle pallie aux accidents dus au rétrécissement stomacal, elle guérit cet ulcère.

(1) TRICOMI in SALVATORE CATELLAN. Stomaco a clepsidra e sua cura chirurgica. *Riforma medica*, Napoli, 1899, t. I, p. 218, 231, 243. Ce travail contient une bibliographie assez étendue sur l'estomac en sablier.

CHAPITRE XIV

TRAITEMENT DES ADHÉRENCES PÉRIGASTRIQUES

Dans ces dernières années on a vu, dans la présence d'adhérences cicatricielles de l'estomac avec le voisinage, une indication à l'intervention opératoire (1).

L'un de nous a eu l'occasion d'intervenir dans deux cas d'adhérences stomacales; nous relaterons la première de ces deux observations, qui est le premier cas d'intervention de ce genre en France.

Obs. XXXIII. — *Libération d'adhérences reliant la petite courbure de l'estomac au foie. Guérison.* — L..., 62 ans, entré à l'hôpital Bichat le 20 février 1893 pour des troubles gastriques qu'on suppose dus à une néoformation stomacale. Depuis cinq mois, elle ressent au niveau de l'épigastre une sorte de tension. Les digestions sont pénibles. La malade maigrit et s'affaiblit. Son poids est de 40 kilogr. Urines, 850 gr.; 14 gr. 20 d'urée par litre.

(1) Consulter: Lange. Excision of a large ulcer. *New-York medical Journal*, 1892, t. LV, p. 584. — Tricomi. Cicatrice della stomaco da progressa ulcera semplice. Gastralgia. Excissione parziale dello stomaco. Guarigione. *La Terapia moderna*, Padova, 1892, p. 235. — Lauenstein (C.). Verwachsungen und Netzstränge im Leibe als Ursache andauernder schwerer Koliken. *Arch. f. klin. Chir.*, Berlin, 1893, t. XLV, p. 121. — Landerer. Zur Chirurgie des Magens. *Münchener med. Woch.*, 1893, p. 127. — Terrier (F.). Néoplasme inflamm. de la petite courbure adhérent au foie. *Bull. et mém. de la Soc. de chir.*, Paris, 1894, p. 424; 2e obs. *Ibidem*, p. 693. — Riedel. Ueber adhäsiventzundungen in der Bauchhöle. *Arch. f. klin. Chir.*, Berlin, 1894, t. XLVI, p. 53. — Robson. *Clinical Society of London*, 13 décembre 1894. — Brossard. *Semaine médicale*, Paris, 1894, p. 340. — Rosenheim. *Deutsche med. Woch.*, Leipzig, 1895, p. 11, 26 et 47. — Hofmeister. Zur operativen Behandlung des Ulcus Ventriculi. *Beitr. zur klin. Chir.*, Tubingen, 1896, t. IV, p. 351. — Krogius. *Centr. Bl. f. Chir.*, Leipzig, 1896, n° 22. — Peretz. *Journal de Botkin*, anal., in *Petersb. med. Woch.*. 1896, n° 10. — Marion. *De l'intervention chirurgicale dans le cours et les suites de l'ulcère de l'estomac.* Th. de Paris, 1896-1897, n° 324. — Mikulicz. Die chirurgische Behandlung des chronischen Magengeschwürs. *Berlin. klin. Woch.*, 1897, p. 488, 540 et 561. — Collins Warren. The surgery of gastric ulcer, with the report of a case of gastrolysis. *Boston med. and surg. Journ.*, 1896, t. II, p. 308. — Wallis. *British med. J.*, London, 1898, t. II, p. 1687. — Dupouy. *De la périgastrite adhésive.* Th. de Paris, 1898-1899, n° 451. — Merklen. *Soc. méd. des hôpitaux*, Paris, 6 janvier 1899.

Par le palper abdominal, on perçoit, immédiatement au-dessous du rebord costal gauche, un peu à gauche de l'épigastre, une tumeur dure, arrondie, étalée, du volume d'un gros œuf et qui semble légèrement mobile.

Le 11 mars 1893, *opération* par M. TERRIER, aidé par M. Hartmann. — Incision médiane sus-ombilicale ouvrant l'abdomen immédiatement à gauche du ligament suspenseur du foie. Celui-ci adhère, ainsi que l'estomac, à la face profonde de la paroi abdominale antérieure. Après décollement de ces adhérences avec le doigt, on peut amener dans la plaie l'estomac dilaté, qui, au voisinage de la petite courbure, est fusionné avec le lobe gauche du foie. En ce point la paroi stomacale est manifestement infiltrée par un néoplasme. A l'aide du bistouri, on sectionne un tissu dur, grisâtre, non vasculaire, qui s'étend d'un point de la petite courbure peu éloigné du cardia au bord du lobe gauche du foie et à la paroi abdominale antérieure où des adhérences avaient déjà été détruites avec le doigt. La surface de section ainsi faite a environ les dimensions d'un pouce d'adulte.

Comme on constate l'existence de ganglions le long de la grande courbure, ganglions ayant les dimensions d'une noisette, on s'en tient à cette libération de l'estomac et on referme l'abdomen, ayant préalablement excisé une tranche de la néoformation pour l'examen histologique.

Celui-ci, fait par M. Morax, montre qu'il s'agit exclusivement de tissu fibreux sans la moindre trace de tissu épithélial.

La suite de l'observation montra qu'on se trouvait bien en présence d'une néoformation purement inflammatoire. Peu à peu les accidents disparurent, et en mars 1894, 13 mois après l'opération, la malade revue se portait tout à fait bien, mangeant et digérant tout, ne se plaignant que de quelques troubles intestinaux diarrhéiques. Elle pèse à ce moment 45 kilogr. Le palper ne permet pas de retrouver trace de la tumeur.

Dans ce cas, il s'agissait d'une masse fibreuse qui reliait la petite courbure de l'estomac à la paroi abdominale et à la face inférieure du lobe gauche du foie, dans l'autre, d'adhérences lamelliformes entre la portion cardiaque de l'estomac et la face inférieure du lobe gauche du foie. Dans les deux cas, les phénomènes douloureux disparurent à la suite de la libération de ces adhérences.

A côté de ces cas d'*adhérences localisées* donnant lieu à des crampes, à des tiraillements quand l'estomac se remplit ou se vide, à de véritables gastralgies, il y a des cas d'*adhérences étendues*, qui se caractérisent le plus souvent par des douleurs violentes causées par les mouvements de l'estomac, la station debout, par l'existence d'une tumeur ou tout au moins d'un empâtement, par une immobilisation de la grande courbure, qu'on constate par l'insufflation.

Aux adhérences localisées convient la simple *section des adhérences;* celle-ci est impossible dans les adhérences étendues ; il faut alors *réséquer l'ulcère avec les parties infiltrées,* ce qui a quelquefois conduit à

réséquer une certaine étendue de la paroi abdominale. La résection est alors le parti le plus prudent, même si la libération est possible, parce qu'après la libération des adhérences on ne sait pas quelle épaisseur de tissus sépare la surface libérée du fond de l'ulcère et, par suite, on est exposé à la perforation secondaire decelui-ci.

L'opération présente des difficultés lorsque l'étendue de paroi à réséquer est considérable, et il faut veiller à ce que la suture de la brèche stomacale ne rétrécisse pas la cavité de l'estomac. Dans certains cas, on sera amené à suturer l'incision comme après une pyloroplastie ; c'est ce qu'a fait avec succès Hofmeister. D'autres fois, le fond de l'ulcère adhérant au pancréas, son extirpation semble impossible ; dans un pareil cas, Brenner a laissé en place le fond de l'ulcère, se contentant de le tamponner à la gaze iodoformée après avoir suturé la perte de substance de l'estomac.

Peut-être une gastro-entérostomie, mettant l'estomac au repos et amenant la guérison de l'ulcère, serait-elle un moyen indirect de traiter ces adhérences étendues dont l'ablation est réellement un peu délicate.

CHAPITRE XV

TRAITEMENT DES ULCÈRES PERFORÉS DE L'ESTOMAC

Nous ne nous occuperons pas des perforations d'un ulcère stomacal dans la cavité thoracique (1) ; nous laisserons aussi de côté le traitement des ulcères perforés avec pyo-pneumothorax ou simples abcès sous-phréniques (2), et nous ne parlerons ici que des perforations produites librement dans la grande cavité péritonéale.

Jusqu'en 1892, de pareils cas étaient presque constamment suivis de mort, et l'intervention chirurgicale tout à fait exceptionnelle.

Il faut arriver à ces dernières années pour voir les opérations se multiplier et les malades guérir en notable proportion (3).

Le *diagnostic* de la perforation brusque d'un ulcère dans la grande cavité abdominale peut se faire d'après les signes suivants (4) :

Douleur épigastrique brusque et violente, tympanisme abdominal avec disparition de la matité hépatique, existence d'un passé gastrique.

§ 1. — Opération

L'incision de l'abdomen doit être faite sur la ligne médiane, immédiatement au-dessus de l'ombilic ; si cela est nécessaire, on adjoindra à cette incision verticale médiane une incision transversale, faisant avec

(1) Consulter Pick. *Zeitschr. f. klin. Med.*, Leipzig, 1894, t. XXVI, p. 452.

(2) Consulter Beck. Subphrenic abcess. *Med. Rec.*, N.-Y., 1896, p. 217.— *Bull. et mém. de la Soc. de Chir.*, Paris, 1897, passim. — Martinet. *Des variétés anatomiques d'abcès sous-phréniques.* Th. de Paris, 1898-1899, n° 84.

(3) Pariser. *Deutsche med. Woch.*, Leipzig, 1895, p. 450.

Weir et Foote. *Medical News*, Philad., 1896, t. I. — Mikulicz. *Berlin. klin. Woch.*, 1897, p. 561. — Ledentu. *Bull. Acad. de méd.*, 1898. — Keen et Tinker. *The Philadelphia medical Journal*, 1898, t. I, p. 1104. — Hartmann. *Revue de chirurgie*, Paris, 1899.

(4) Auffray (E.). *Contribution à l'étude du diagnostic de la péritonite suraiguë dans l'ulcère perforé de l'estomac.* Th. de Paris, 1897-1898, n° 427. — Guinard (A.). Ulcères perforants de l'estomac. *Congrès français de chirurgie*, Paris, 1898, p. 320. — Hartmann. *Ibidem*, p. 324.

la première un angle droit et se dirigeant à gauche vers le rebord costal. Keen pense que, si le diagnostic de perforation d'ulcère est posé d'une façon ferme, l'incision de choix est une incision parallèle au rebord costal ou une incision convexe en bas répondant par sa base au rebord costal gauche, cette incision étant celle qui permet le mieux d'atteindre la région du cardia, siège le plus fréquent des ulcères perforés.

L'estomac mis à nu, on explorera sa face antérieure, la région du cardia, celle du pylore ; enfin, si l'on n'a rien trouvé, sa face postérieure.

L'ulcère découvert, on le fermera en inversant ses bords dans l'estomac avec des points de suture placés suivant le procédé de Lembert.

Si la suture de Lembert est impossible, ce qui peut tenir à des causes diverses, épaississement des parois gastriques, adhérences au voisinage de la perforation, etc., le chirurgien n'est pas pour cela désarmé. Il peut suturer directement les bords de la perforation, en affrontant les lèvres comme celles d'une plaie ordinaire. Il peut encore chercher à obturer la perforation en greffant au-devant d'elle un morceau d'épiploon ou une anse d'intestin grêle (1) ; enfin il peut simplement drainer la région correspondant à la perforation en limitant le foyer avec de la gaze stérilisée, comme l'a fait deux fois l'un de nous, avec un succès sur deux cas.

Obs. XXXIV. — *Perforation d'un ulcère de l'estomac. Cœliotomie. Drainage. Guérison.* — X..., 26 ans, entre le 28 décembre 1894 à l'hôpital Bichat. Ce malade a toujours joui d'une bonne santé. A part trois vomissements de sang et quelques troubles digestifs qui l'ont amené à entrer, en 1889, à l'hôpital Lariboisière, il n'a jamais été obligé de séjourner dans un établissement hospitalier. Depuis une quinzaine de jours, il souffrait, surtout après les repas, d'une douleur dans le flanc et l'hypochondre gauche, véritable point de côté qui gênait les mouvements respiratoires. Il continuait cependant son travail habituel et mangeait de bon appétit, lorsque, le 25 décembre, dans la soirée, il fut pris brusquement d'accidents abdominaux. Il avait déjeuné normalement à midi, et pris, à six heures moins un quart, une groseille au vin, quand à six heures, étant en train de se promener, il éprouva un malaise brusque qui n'alla pas jusqu'à la syncope, mais qui, néanmoins, l'obligea à entrer dans une pharmacie. Après y avoir pris une potion calmante, il fut ramené chez lui en voiture.

La douleur abdominale, peu marquée dans les premiers moments, allait en augmentant progressivement, s'irriadiant dans l'épaule gauche. En même temps survenaient des coliques violentes et du ballonnement de l'abdomen. Pas de garde-robe, pas de gaz par l'anus depuis ce moment.

(1) Braun. Ueber den Verschluss eines perforirten Magen-geschwürs durch Netz. *Cent. Bl. f. Chir.*, Leipzig, 1897, p. 739.

Le malade est très déprimé, le ventre ballonné, tendu, d'une sonorité tympanique. Les extrémités sont froides, les yeux excavés, le pouls petit et fréquent (116), les respirations fréquentes (34 par minute). La température est de 37°,4; la langue est sèche, le malade se plaint de coliques; néanmoins il n'a pas eu de vomissements.

Le 28 décembre, à neuf heures du soir, *cœliotomie*, par M. HARTMANN. — Une petite incision est faite immédiatement au-dessous de l'ombilic. Dès que le péritoine est ouvert, des gaz s'échappent avec sifflement et le ventre s'affaisse. L'épiploon présente à sa surface des exsudats fibrino-purulents; l'intestin n'est nullement météorisé. Quelques coups de ciseaux agrandissent l'incision vers l'appendice xiphoïde. Les lésions préépiploïques vont en augmentant à mesure qu'on s'élève. Des exsudats fibrino-purulents recouvrent la vésicule biliaire et la face inférieure du foie. Entre celui-ci et l'estomac se trouve un épanchement de liquide ressemblant à du lait mélangé de pus; en remuant un peu l'estomac, un flot de ce liquide arrive dans le champ opératoire limité par des compresses stérilisées. Après nettoyage des parties avec des tampons montés, nous constatons que des liquides sortent de l'estomac par un orifice situé au voisinage du cardia sur sa face antérieure. Comme cette partie de viscère ne peut être amenée dans la plaie, fixée qu'elle est en arrière, et que l'état du malade ne nous semble pas permettre de prolonger l'opération, nous limitons avec un barrage de gaze iodoformée une vaste cavité entre le foie, la rate, l'estomac et le diaphragme, cavité dont nous assurons l'évacuation par la pose de deux énormes drains en canons de fusil.

Toute la partie inférieure de la plaie est fermée par une suture à deux étages; un surjet à la soie réunit la paroi musculo-aponévrotique; la peau est suturée par des points séparés au crin. Comme pansement : gaze iodoformée, ouate et bandage de corps.

Trois heures plus tard, à minuit, le malade a 39°,1; le lendemain matin, il a 38°,4; 104 pulsations, et 30 respirations.

Le 29 soir, 39°,4; 104 puls. Diète absolue; lavements alimentaires.

Le 30 matin, 39°,4; 100 puls., langue sèche. Soir, 39°,2; 122 puls. Nous permettons un peu de cognac.

Le 31 matin, 39°,2; le pansement est percé par un écoulement abondant, verdâtre; le soir, 39°,4.

1er janvier 1895, le malade est mieux; la langue est humide; un abondant écoulement de suc gastrique oblige à renouveler le pansement. Lait en petite quantité. T. 37°,8.

Le 2, 37°,4. L'écoulement de suc gastrique est mêlé de grumeaux de lait. La paroi abdominale est ulcérée par l'écoulement. Nous retirons un drain.

Le 5. Le malade est toujours faible, il a le facies tiré. Nous faisons un lavage de la cavité avec une solution d'acide borique tiède. Ce lavage ramène une quantité de lait caillé.

Le 6. L'état est meilleur; nous commençons à retirer la mèche de gaze iodoformée.

L'écoulement gastrique diminue progressivement; l'alimentation solide est commencée le 24 janvier, et le 17 février le malade part guéri en convalescence.

Nous le revoyons le 26 mars; il a repris son travail de chaudronnier, se porte bien, mange et digère bien, ne se plaignant que d'une légère douleur dans l'épaule gauche pendant l'heure qui suit le repas.

Le 18 septembre 1898, le malade va toujours bien; il ne se plaint plus de sa douleur. La cicatrice est un peu irrégulière, mais sans éventration.

Obs. XXXV. — *Ulcère perforé de l'estomac. Cœliotomie. Mort.* — Le nommé J. S..., âgé de 49 ans, entre le 23 mai 1898, à l'hôpital Bichat, salle Jarjavay, lit n° 12.

La veille, il était en bonne santé. Le jour même de son entrée à l'hôpital, à 2 heures du matin, il a eu un vomissement alimentaire abondant, sans douleur. Il alla vider le vase dans lequel il avait recueilli les matières vomies, et en regagnant son lit, il ressentit tout à coup une douleur déchirante au niveau de la région épigastrique. Bientôt cette douleur irradia dans toute la partie supérieure de l'abdomen, avec un maximum au niveau de l'épigastre.

Pas de vomissement dans le courant de la journée.

A 5 heures du soir, il entre salle Jarjavay.

Ce qui frappe surtout, lorsqu'on examine le malade, c'est son rythme respiratoire. La respiration est courte, très fréquente, à type supérieur. On compte quarante respirations par minute, avec de très grandes variations suivant le moment où on examine le malade.

Le ventre est légèrement ballonné, d'une sensibilité exquise à la pression, surtout dans la partie supérieure. Il est sonore dans toute son étendue, même au niveau du foie. La matité hépatique normale fait place à une sonorité très marquée. On ne voit pas d'anses intestinales dessiner leurs contours à travers la paroi.

La langue est sèche, la parole entrecoupée, le pouls est petit, lent (72 à la minute), irrégulier. Température, 37°,5.

On sonde le malade et on retire 200 gr. d'urine claire. Depuis le matin, le malade n'a pas rendu de gaz, ni de matières par l'anus. Le toucher rectal montre l'existence d'hémorrhoïdes internes assez volumineuses.

Le malade répond assez difficilement aux questions qui lui sont posées. Il indique cependant que depuis une dizaine d'années il a fréquemment des vomissements alimentaires qui surviennent vers les 2 à 3 heures du matin. Depuis un an, il se plaint de douleurs épigastriques exagérées par l'ingestion des aliments. Pas d'hématémèse.

En présence des commémoratifs, du début brusque avec douleur atroce, de l'absence de vomissements, de la sonorité hépatique, l'interne de la salle, M. Gosset, porte le diagnostic de perforation de l'estomac, suite d'ulcère, avec péritonite suraiguë.

Le Dr Hartmann voit le malade à 9 heures du soir, quatre heures après son arrivée, et confirme le diagnostic.

Opération, par M. Hartmann. — Le malade est endormi au chloroforme et placé sur le plan incliné.

Boutonnière médiane sous-ombilicale qui montre, après ouverture du péritoine, que les anses intestinales sont adhérentes à ce niveau à la face postérieure de la paroi. L'incision est prolongée en haut, dans une étendue de 12 centimètres. Il sort une grande quantité de gaz et de liquide stomacal avec mucus, renfermant des débris alimentaires, notamment une masse de haricots. Il y a, dans toute la portion sous-diaphragmatique de l'abdomen, une véritable inondation péritonéale. Au dessous de l'ombilic les anses intestinales sont réunies par un exsudat adhésif.

L'estomac est attiré ; on voit le liquide jaillir en quantité de l'hypochondre gauche, et en remontant sur la face antérieure de l'estomac, on reconnaît avec le doigt une perforation à bords calleux assez large pour permettre l'introduction de la pulpe de l'index et siégeant à 1 centimètre au-dessous de la petite courbure et au voisinage du cardia.

Trois gros drains sont placés à ce niveau et ramenés au dehors, au niveau de la partie

supérieure de l'incision pariétale. Fermeture du reste de la plaie à la soie et au crin de Florence.

L'opération a duré vingt-cinq minutes.

Une injection sous-cutanée de 500 gr. de sérum artificiel avait été faite avant l'opération, ainsi qu'une piqûre de caféine. Immédiatement après, nouvelle injection de 500 gr. de sérum.

Le malade meurt le lendemain matin.

L'autopsie fait constater la présence de l'ulcère perforé au point déterminé pendant l'opération sur le vivant.

§ 2. — Résultats et indications

Si nous réunissons aux 78 opérations pour perforation aiguë d'ulcère, réunies par Weir et Foote (1), 78 cas rassemblés par Keen et Tinker (2) et 13 autres qui avaient échappé à ces divers auteurs ou qui ont été publiés postérieurement à leur travail; nous arrivons à un total de 169 opérations, qui ont donné 89 morts et 80 guérisons, soit une mortalité de 52,5 p. 100.

En lisant les observations, on voit que, d'une manière générale, l'intervention rapide, faite dans les douze premières heures, est celle qui a donné le plus de succès, comme le montre le tableau suivant :

Temps écoulé depuis la perforation	Total	Morts	Guéris	Pourcentage de la mortalité
Moins de 12 heures.....	53	16	37	30 0/0
— de 12 à 24 —	38	22	16	58 0/0
— de 24 à 48 —	29	22	7	76 0/0
Au delà de 48 —	35	19	16	54 0/0
Temps non précisé.....	14	10	4	72 0/0
	169	89	80	52,5 0/0

La mortalité baisse, il est vrai, pour les opérations faites après la quarante-huitième heure; cela tient à ce que les malades dont la perforation s'est faite brusquement sont presque tous morts auparavant et à ce que nous arrivons aux cas de petites perforations, produites lentement, accompagnées de réaction péritonéale limitée, et que nous nous trouvons en pré-

(1) Weir et Foote. *Medical News*, Philad., 25 avril et 2 mai 1896.

(2) Keen et Tinker. The surgery of the stomach *The Philadelphia medical Journal*, 11 juin 1898, t. I, p. 1104.

sence de ces cas intermédiaires à la perforation brusque dans un péritoine libre d'adhérences et à la perforation lente dans un espace limité par des adhérences antérieures, perforation qui peut aboutir à la formation d'une de ces collections de pus et de gaz connues sous le nom de pyo-pneumothorax sous-phrénique, d'abcès sous-phrénique, etc.

Un point qui serait intéressant à préciser, serait de savoir s'il existe des différences considérables entre la gravité des perforations produites à jeun et celle des perforations qui se font pendant la période de digestion gastrique. Les observations publiées sont insuffisantes à ce point de vue; tout ce que nous pouvons dire, c'est que notre opéré, qui a guéri, avait le ventre plein de gaz, sans matières alimentaires; que celui qui est mort avait le péritoine plein d'aliments. Barker, qui est intervenu dans 7 cas de perforations de l'estomac, a de même noté que, sur 4 perforations faites à jeun, il a eu 3 guérisons, alors que 3 perforations, pendant la période de digestion gastrique, ont donné 3 morts (1). Il est vrai d'autre part que Keen, dans 11 perforations survenues moins de 4 heures après le dernier repas, note 5 morts et 6 guérisons.

En tout cas, au point de vue chirurgical, l'indication opératoire reste la même : toutes les fois que l'on porte le diagnostic d'ulcère perforé de l'estomac, il faut opérer immédiatement.

(1) BARKER. *Lancet*, London, 1896, t. II, p. 1583.

TABLE DES MATIÈRES

IMPRIMERIE LEMALE ET Cie, HAVRE.