

Die chirurgischen Krankheiten der oberen Extremitäten / von Paul Vogt.

Contributors

Vogt, Paul, 1844-1885.
Augustus Long Health Sciences Library

Publication/Creation

Stuttgart : Ferdinand Enke, 1881.

Persistent URL

<https://wellcomecollection.org/works/tyrfzkux>

License and attribution

This material has been provided by This material has been provided by the Augustus C. Long Health Sciences Library at Columbia University and Columbia University Libraries/Information Services, through the Medical Heritage Library. The original may be consulted at the the Augustus C. Long Health Sciences Library at Columbia University and Columbia University. where the originals may be consulted.

This work has been identified as being free of known restrictions under copyright law, including all related and neighbouring rights and is being made available under the Creative Commons, Public Domain Mark.


You can copy, modify, distribute and perform the work, even for commercial purposes, without asking permission.





Wellcome Collection
183 Euston Road
London NW1 2BE UK
T +44 (0)20 7611 8722
E library@wellcomecollection.org
<https://wellcomecollection.org>












Digitized by the Internet Archive
in 2010 with funding from
Open Knowledge Commons



DEUTSCHE CHIRURGIE

MIT ZAHLREICHEN HOLZSCHNITTEN UND LITHOGR. TAFELN

BEARBEITET VON

Doc. Dr. **Bandl** in Wien, Prof. Dr. v. **Bergmann** in Würzburg, Prof. Dr. **Billroth** in Wien, Prof. Dr. **Breisky** in Prag, Prof. Dr. **Paul Bruns** in Tübingen, Prof. Dr. **F. Busch** in Berlin, Doc. Dr. **Chrobak** in Wien, Prof. Dr. **Czerny** in Heidelberg, Prof. Dr. **Dittel** in Wien, Prof. Dr. **Duchek** in Wien, Prof. Dr. **Esmarch** in Kiel, Prof. Dr. **H. Fischer** in Breslau, Dr. **G. Fischer** in Hannover, Docent Dr. **Fischer** in Strassburg, Prof. Dr. **Frisch** in Wien, Prof. Dr. **Fritsch** in Halle, Prof. Dr. **Gerhardt** in Würzburg, Dr. **J. Grünfeld** in Wien, Prof. Dr. **Gussenbauer** in Prag, Prof. Dr. **Gusserow** in Berlin, Prof. Dr. **Haeser** in Breslau, Prof. Dr. **Heineke** in Erlangen, Docent Dr. **Helferich** in München, Prof. Dr. **Hildebrandt** in Königsberg, Prof. Dr. **Kaposi** in Wien, Dr. **Kappler** in Münsterlingen, Prof. Dr. **Kocher** in Bern, Prof. Dr. **Koenig** in Göttingen, Prof. Dr. **Koranyi** in Budapest, Prof. Dr. **Kroenlein** in Berlin, Prof. Dr. **Lossen** in Heidelberg, Prof. Dr. **Luecke** in Strassburg, Prof. Dr. **Maas** in Freiburg, Prof. Dr. **Mayrhofer** in Wien, Prof. Dr. v. **Nussbaum** in München, Prof. Dr. **Olshausen** in Halle, Prof. Dr. **Ranke** in Gröningen, Prof. Dr. v. **Recklinghausen** in Strassburg, Prof. Dr. **Reder** in Wien, Doc. Dr. **Riedinger** in Würzburg, Prof. Dr. **Rose** in Zürich, Dr. **M. Schede** in Berlin, Prof. Dr. **B. Schmidt** in Leipzig, Prof. Dr. **Schönbörn** in Königsberg, Doc. Dr. **Schüller** in Greifswald, Prof. Dr. **Schwartz** in Halle, Prof. Dr. **Socin** in Basel, Doc. Dr. **Sonnenburg** in Strassburg, Prof. Dr. **Störk** in Wien, Prof. Dr. **Thiersch** in Leipzig, Doc. Dr. **Tillmanns** in Leipzig, Prof. Dr. **Trendelenburg** in Rostock, Prof. Dr. **Uhde** in Braunschweig, Prof. Dr. **Vogt** in Greifswald, Prof. Dr. **R. Volkmann** in Halle, Dr. **Wegner** in Stettin, Prof. Dr. **Winckel** in Dresden, Prof. Dr. v. **Winiwarter** in Lüttich.

HERAUSGEGEBEN VON

PROF. DR. BILLROTH UND **PROF. DR. LUECKE**
IN WIEN. IN STRASSBURG.

Lieferung 64.

Prof. Dr. Vogt: Die chirurgischen Krankheiten der oberen Extremitäten.

MIT 116 HOLZSCHNITTEN UND 2 TAFELN IN FARBENDRUCK.

STUTTGART.

VERLAG VON FERDINAND ENKE.

1881.

8-


PROSPECTUS.

Allgemeiner Theil.

- Lief. 1. Geschichte der Chirurgie . . . Prof. Dr. *Haeser*.
" 2. Störungen des Kreislaufs . . . } Prof. Dr. *v. Recklinghausen*.
" 3. Störungen der Ernährung . . . }
" 4. Septicaemie und Pyohaemie . . Prof. Dr. *Gussenbauer*.
" 5. Erysipelas Doc. Dr. *Tillmanns*.
" 6. Hospitalbrand Prof. Dr. *Frisch*.
" 7. Delirium potatorum } Prof. Dr. *Rose*.
" 8. Trismus und Tetanus }
" 9. Milzbrand und Rotz Prof. Dr. *Koranyi*.
" 10. Hundswuth Prof. Dr. *Reder*.
" 11. Syphilis Prof. Dr. *Kaposi*.
" 12. Scorbut Prof. Dr. *Duchek*.
" 13. Scrofulose und Tuberculose . . Dr. *Wegner*.
" 14. Verbrennung und Erfrierung . Doc. Dr. *Sonnenburg*.
" 15. Quetschung, Verwundung, vergif-
tete Wunden, Wundbehandlung Prof. Dr. *Gussenbauer*.
" 16. Process der Wundheilung . . } Prof. Dr. *Thiersch* und
Doc. Dr. *Helferich*.
" 17. Schusswunden Prof. Dr. *H. Fischer*.
" 18. Blutung, Blutstillung, Transfusion Prof. Dr. *Czerny*.
" 19. Allgemeine Operations- und In-
strumentenlehre Dr. *G. Fischer*.
" 20. Anaesthetica Dr. *Kappeler*.
" 21. Allgemeine Verbandlehre . . . Doc. Dr. *Fischer*.
" 22. Geschwülste Prof. Dr. *Luecke*.
" 23. Krankheiten der Haut und des
Zellgewebes Prof. Dr. *Al. v. Winiwarter*.
" 24. Krankheiten der Lymphdrüsen,
Lymphgefäße, Blutgefäße . . Dr. *Wegner*.
" 25. Krankheiten und Verletzungen der
Muskeln, Sehnen, Schleimbeutel Prof. Dr. *Ranke*.
" 26. Luxationen Prof. Dr. *Krönlein*.
" 27. Fracturen Prof. Dr. *P. Bruns*.
" 28. Krankheiten der Knochen und
Gelenke Prof. Dr. *R. Volkmann*.
" 29^a. Amputationen Dr. *M. Schede*.
" 29^b. Resectionen Prof. Dr. *Lossen*.

Specieller Theil.

- " 30. Lehre von den Kopfverletzungen Prof. Dr. *von Bergmann*.
" 31. Chirurg. Krankheiten des Kopfes Prof. Dr. *Heineke*.
" 32. Chirurg. Krankheiten des Ohrs . Prof. Dr. *Schwartze*.
" 33. Verletzungen und chirurgische
Krankheiten des Gesichts . . Prof. Dr. *Trendelenburg*.
" 34. Topographie, angeborene Krank-
heiten u. Verletzungen des Halses Dr. *G. Fischer*.
" 35. Krankheiten des unteren Theils
des Pharynx und Oesophagus } Prof. Dr. *Koenig*.
" 36. Entzündliche Processe und Ge-
schwülste am Halse . . . }



DEUTSCHE CHIRURGIE

MIT ZAHLREICHEN HOLZSCHNITTEN UND LITHOGR. TAFELN

BEARBEITET VON

Doc. Dr. Bandl in Wien, Prof. Dr. v. Bergmann in Würzburg, Prof. Dr. Billroth in Wien, Prof. Dr. Breisky in Prag, Prof. Dr. Paul Bruns in Tübingen, Prof. Dr. F. Busch in Berlin, Doc. Dr. Chrobak in Wien, Prof. Dr. Czerny in Heidelberg, Prof. Dr. Dittel in Wien, Prof. Dr. Duchek in Wien, Prof. Dr. Esmarch in Kiel, Prof. Dr. H. Fischer in Breslau, Dr. G. Fischer in Hannover, Doc. Dr. Fischer in Strassburg, Prof. Dr. Frisch in Wien, Prof. Dr. Fritsch in Halle, Prof. Dr. Gerhardt in Würzburg, Dr. J. Grünfeld in Wien, Prof. Dr. Gussenbauer in Prag, Prof. Dr. Gussenrow in Berlin, Prof. Dr. Haeser in Breslau, Prof. Dr. Heineke in Erlangen, Doc. Dr. Helferich in München, Prof. Dr. Hildebrandt in Königsberg, Prof. Dr. Kaposi in Wien, Dr. Kappeler in Münsterlingen, Prof. Dr. Kocher in Bern, Prof. Dr. Koenig in Göttingen, Prof. Dr. Koranyi in Budapest, Prof. Dr. Krönlein in Berlin, Prof. Dr. Lossen in Heidelberg, Prof. Dr. Luecke in Strassburg, Prof. Dr. Maas in Freiburg, Prof. Dr. Mayrhofer in Wien, Prof. Dr. v. Nussbaum in München, Prof. Dr. Olshausen in Halle, Prof. Dr. Ranke in Gröningen, Prof. Dr. v. Recklinghausen in Strassburg, Prof. Dr. Reder in Wien, Doc. Dr. Riedinger in Würzburg, Prof. Dr. Rose in Zürich, Dr. M. Schede in Berlin, Prof. Dr. B. Schmidt in Leipzig, Prof. Dr. Schönborn in Königsberg, Doc. Dr. Schüller in Greifswald, Prof. Dr. Schwartz in Halle, Prof. Dr. Socin in Basel, Doc. Dr. Sonnenburg in Strassburg, Prof. Dr. Störk in Wien, Prof. Dr. Thiersch in Leipzig, Doc. Dr. Tillmanns in Leipzig, Prof. Dr. Trendelenburg in Rostock, Prof. Dr. Uhde in Braunschweig, Prof. Dr. Vogt in Greifswald, Prof. Dr. R. Volkmann in Halle, Dr. Wegner in Stettin, Prof. Dr. Winckel in Dresden, Prof. Dr. v. Winiwarter in Lüttich.

HERAUSGEGEBEN VON

PROF. DR. BILLROTH UND PROF. DR. LUECKE
IN WIEN. IN STRASSBURG.

Lieferung 64.

STUTTGART.

VERLAG VON FERDINAND ENKE.

1881.

DIE CHIRURGISCHEN KRANKHEITEN

DER

OBEREN EXTREMITÄTEN

VON

Prof. Dr. PAUL VOGT
in GREIFSWALD.

MIT 116 HOLZSCHNITTEN UND 2 TAFELN IN FARBENDRUCK.

STUTTGART.
VERLAG VON FERDINAND ENKE.
1881.

Spec-611
Hist-611
RD
551
V86
1881

Webster
RD 551
V86

Inhaltsverzeichnis.

	Seite
Literatur	XIII
Cap. I. §. 1—3. Physiologische und anatomische Differenz beider Extremitäten. Rechtshändigkeit	1—2
§. 4 u. 5. Topographische Eintheilung. Bedeutung der Hand für die ganze Extremität	3
A. Erkrankungen der Hand.	
Cap. II. §. 6. Die angeborenen Missbildungen und Formfehler	4—26
§. 7 u. 8. Angeborener Riesenwuchs. Megalodactylie. Gleichmässige Hypertrophie. Hyp. mit Geschwulstbildung	4—6
§. 9. Behandlung der congenit. Hypertrophie	7
§. 10. Operative Behandlung	8
§. 11. Polydactylie. Häufigkeit der einzelnen Arten	9
§. 12. Stellung und verschiedene Entwicklung der überzähligen Finger	10
§. 13. Behandlung der Polydactylie. Ligatur. Amputation. Exarticulation	11—14
§. 14. Mikrodactylie	14
§. 15. Amputatio spontanea. Dactylolyse	15
§. 16. Ectrodactylie	16
§. 17. Defecte des Daumens. Operative Mobilisirung des Metacarpus pollicis	17
§. 18—24. Syndactylie	17—19
§. 19. Verschiedene Grade der Syndactylie	18
§. 20. Behandlung der synd. Trennung durch Schnitt, Trennung durch Ligatur	19
§. 21 u. 22. Missstand bei allen Operationen. Erhaltung einer normalen Fingercommissur	20
§. 23. Operation mittelst Hauttransplantation	21—23
§. 24. Wahl der Operationsmethode	23
§. 25. Schistodactylie	24
§. 26. Klinodactylie	25
§. 27. Angeborene Contracturen	26
§. 28. Angeborene Geschwülste	26
Cap. III. Die erworbenen Krankheiten der Hand	26—126
1. §. 29. Erkrankungen der Hautbedeckung und Nägel	26—39
§. 30. Erkrankungen der Fingernägel	27—32
§. 31. Onychogryphosis. Onychomycosis	29—30
§. 32. Onychie	31
§. 33. Acute Paronychie. Umlauf	32
§. 34. Chronische Paronychie. Onychia maligna	33—35
§. 35. Behandlung der Onychien	36—38

	Seite
2. Entzündungen an Finger und Mittelhand	39—83
a) §. 36. Acute Dactylitis — Panaritium. Anatomie der Fingervola	30—55
§. 37. Die cutane Dactylitis, Phalangealdermatitis	40
§. 38. Die subcutane Dactylitis, Phalangealphlegmone	42
§. 39. Die peritendinöse Dactylitis, Phalangealtenosynitis	43—44
§. 40. Die osteale Dactylitis, Phalangealostitis	45
§. 41. Die articulare Dactylitis, Phalangealarthritis	45
§. 42. Diagnose der verschiedenen Formen und Stadien der acuten Volardactylitis	46
§. 43. Die Complicationen	47
§. 44 u. 45. Die septische Phalangealphlegmone. Die durch Leichen- infection bedingte Dactylitis	48—49
§. 46. Die Behandlung der verschiedenen Formen der Dactylitis. Historischer Rückblick auf diese Therapie	50—55
b) Entzündung der Mittelhand	55—61
§. 47. Oberflächliche und tiefe Palmarphlegmone	56—57
§. 48. Incision der Handphlegmone. Vermeidung des Hohlhand- bogens	58—59
§. 49. Acute Periostitis und Osteomyelitis des Metacarpus	61
c) Chronische Dactylitis	61—83
a) Entzündungen und Geschwürsbildung der Haut	61—65
§. 50. Specifische professionelle Erkrankungen	62
§. 51. Anatomische Tuberkel	62
§. 52. Schanker der Finger	63
§. 53. Lymphangitis. Elephantiasis	64
β) Die chronische Entzündung der Sehnenscheiden der Finger	65—69
§. 54. Tenosynitis serosa. Gonorrhoeische und syphil. Paratendinitis	65
§. 55. Geschwulst des Handrückens bei Extensorenlähmung	66
§. 56. Behandlung der chronischen serösen Peritendinitis	67
§. 57. Fungöse Tenosynitis	67
§. 58. Tenosynitis arthritica und urica	68
§. 59. Die Phalangealbursitis	69
γ) Die chronische Entzündung der Fingerknochen	69
§. 60. Die Spina ventosa. Die granulöse Osteomyelitis	69—70
§. 61. Dactylitis syphilitica der Finger	70—72
§. 62. Die scrophulöse und tuberculöse Dactylitis	72—73
§. 63. Behandlung der verschiedenen Formen der chronischen Pha- langealmyelitis	73—75
§. 64. Chronische Periostitis und Ostitis der Finger	75
δ) Die chronische Entzündung der Fingergelenke	76—83
§. 65. Deformirende Phalangealarthritis. Arthritis urica	76
§. 66. Diagnose und Verlauf der chronischen Phalangealarthritis	77
§. 67. Behandlung derselben	78—79
§. 68. Chronisch-granulöse Phalangealarthritis	80
§. 69. Behandlung derselben. Resection der Fingergelenke	81
§. 70. Chronische seröse Phalangealarthritis. Freie Körper in den Fingergelenken	82
§. 71. Traumatische serös-pannöse Phalangealarthritis	82—83
3. Die Folgezustände der acuten und chronischen Fingerent- zündungen	83—108
§. 72. Contracturen und Ankylosen der Finger	83
a) §. 73. Die cutanen Fingercontracturen	84—88
§. 74. Behandlung derselben durch Dehnung	84
§. 75. Operative Behandlung. Discision. Narbenplastik	85—88
b) §. 76. Die subcutanen und fascialen Fingercontracturen. Dupuytren'sche Palmarcontractur	88—101
§. 77. Anatomisches Verhalten der Palmaraponeurose	89—92
§. 78. Klinisches Bild und Verlauf der Palmarcontractur	93
§. 79. Ursache der Palmarcontractur	94
§. 80. Pathol. anatomischer Befund bei derselben	96
§. 81. Behandlung der Palmarcontractur. mechanische B.	98


	Seite
§. 82. Die operative Behandlung. Subcutane Discision. Incision mit Hautverschiebung	99—101
c) §. 83. Tenogene Fingercontractur	101—104
§. 84. Beschränkung der Tenotomie	103
d) §. 85. Federnder Finger, <i>doigt à ressort</i>	104—107
§. 86. Aetiologie derselben	105
§. 87. Diagnose des schnellenden Fingers	104
§. 88. Behandlung desselben	107
e) §. 89. Arthrogene Fingercontractur	108
f) §. 90. Myo- und Neurogene Fingercontractur	109—112
§. 91. Radialislähmung	100
§. 92. Ulnarislähmung	110
§. 93. Motilitätsneurose. Schreibekrampf	112—115
4. Erkrankungen der Gefässe und Nerven der Finger. Spongengangrän der Finger	116—126
§. 94. Trophoneurosen und Endarteriitis als Ursachen im allgemeinen	
§. 95. Der symmetrische Brand der Finger. <i>Asphyxie locale</i>	117
§. 96. <i>Lepra mutilans</i>	119
§. 97. Sclerodactylie	120
§. 98. Anatomische Veränderungen und Verlauf des Sclerems an den Fingern	121
§. 99. Hochgradigste Form der Sclerodactylie	122
§. 100. Dactylolyse. <i>Ainhum</i>	123
§. 101. Behandlung der ringförmigen Abschnürung	123
§. 102. Ergotismus	124
§. 103. Endarteriitis obliterans	125
Cap. IV. Die Neubildungen an Hand und Fingern	126—144
§. 104. Häufigste Formen derselben	126
§. 105. Papillome, Warzen	127—128
§. 106. Behandlung der Warzen	128
§. 107. Angiome, cavernöse Geschwülste der Finger	128—132
§. 108. Behandlung durch Exstirpation. Cauterisation	129
§. 109. Diffuse Fingerangiome	130
§. 110. Congenitale Phlebarteriektasie	131
§. 111. Traumatische Angiektasie	131
§. 112. Behandlung der digitalen Angiektasien	132
§. 113. Die Fingerlipome	133
§. 114. Fibrome. Neurome	134
§. 115. Die Fingerchondrome	135—138
§. 116. Behandlung derselben	137
§. 117. Die Fingersarkome	139
§. 118. Die Exostose der Nagelphalanx	139
§. 119. Echinococcen an Hand und Finger	141
§. 120. Canceroid an Hand und Finger	141
§. 121. Lupus	142
§. 122. Keloid der Finger	143
B. Erkrankungen der Handwurzel.	
Cap. V. Erkrankung der Sehnen	144—166
§. 123. Topographie der Carpalgegend	144
1. §. 124. Erkrankung der Strecksehnen	145—150
a) Tenosynitis sicca, s. crepitans	145—149
§. 125. Symptomatik der Tenosynitis crepitans	147
§. 126. Diagnose und Verlauf	148
§. 127. Behandlung derselben	149
b) §. 128. Tenosynitis serosa und fungosa	149—150
2. Erkrankung der Beugesehnen am Carpus	150
§. 129. Topographie des carpalen Schleimbeutels	150—152
§. 130. Acute Bursitis carpalis	153
§. 131. Hygrom des carpalen Schleimbeutels	154—158
§. 132. Symptomatik. Freie Synovialkörper im Hygrom	155
§. 133. Verlauf und Behandlung des Carpalhygroms	156
§. 134. Granulöse Carpalbursitis	158

	Seite
3. Das carpal Ganglion	158—165
§. 135. Entstehung des tendinösen, articulären und bur-	
salen Ganglion	159—161
§. 136. Symptome desselben	162
§. 137. Verlauf und Behandlung der Ganglien	163—165
§. 138. Fungöse Tenosynitis carpalis	165
Cap. VI. Die Entzündung des Handgelenkes	166—176
§. 139. Die acute Carpalarthritis	167
§. 140. Die chronische Handgelenkentzündung. Die professionelle	
entzündliche Subluxation im Carporadialgelenk	168
§. 141. Die Behandlung derselben	169
§. 142. Die granulöse Carpalarthritis	170—175
§. 143. Unterschied im Verlauf der Handgelenktuberculose beim	
Kinde und beim Erwachsenen	172—173
§. 144. Die Destructionsluxation im Handgelenk	172
§. 145. Die Behandlung der fungösen Carpalarthritis	174—176
§. 146. Die Ankylose im Handgelenk	176
Cap. VII. §. 147. Die Neubildungen am Carpus	176
C. Die Erkrankungen des Vorderarmes.	
Cap. VIII. Die angeborenen Missbildungen	177—178
§. 148. Die Klumphand. Angeborene Luxation	178
Cap. IX. Die Entzündungen am Vorderarme	179—182
§. 149 u. 150. Oberflächliche und tiefe Vorderarmphlegmonen	179
§. 151. Verbreitungsweg der Vorderarmphlegmonen. Perivasculäre	
und peritendinöse Abscesse	179
§. 152. Behandlung derselben	180
§. 153. Osteomyelitis des Radius und der Ulna, Nekrose der Vorder-	
armknochen	182
Cap. X. Folgezustände der Entzündungen	182—184
§. 154. Musculäre Atrophien und Contracturen	183
§. 155. Myositis ossificans	183
§. 156. Paresen der Vorderarmmuskeln	184
§. 157. Gefässerkrankungen; Aneurysmen, Angiektasien am Vor-	
derarm	184
Cap. XI. Neubildungen am Vorderarme	184—187
§. 158. Frequenz derselben	184
§. 159. Neurome	185
§. 160. Angiome	186
§. 161. Sarkome	186
§. 162. Lupus und Carcinom	186
D. Die Krankheiten der Ellenbogengelenksgegend.	
Cap. XII. Angeborene Missbildungen	187
§. 163. Luxatio congenita	188
Cap. XIII. Erkrankungen der Weichtheile	
1. §. 164. A der Streckseite. Regio extensoria, dem Ellen-	188
bogen	188—202
§. 165. Die Bursa olecrani	188
§. 166. Acute Bursitis	189
§. 167. Hygrom der Bursa olecrani	190
§. 168. Granulöse Bursitis	191
§. 169. Bursitis uria	191
§. 170. Erkrankung des N. Ulnaris am Ellenbogen	192
2. Erkrankung der Ellenbeuge. Regio flexoria	193—196
§. 171. Lymphangitis und Lymphadenitis	193
§. 172. Aneurysma der Ellenbeuge	194
§. 173. Erkrankung des Bicipiterschleimbeutel	195
Cap. XIV. Entzündungen des Ellenbogengelenkes	196—210
§. 174. Verschiedene Formen der Ellenbogengelenkentzündung	196
§. 175. Topographische Symptomatik derselben	197
§. 176. Die Flexionscontractur	197

	Seite
§. 177. Die Subluxation des Radiusköpfchens	198
§. 178. Die acute seröse Cubitalarthritis	198
§. 179. Der chronische Cubitalhydrops	198
§. 180. Hydrops cubiti intermittens	199
§. 181. Behandlung der chronischen Cubitalsynovitis	199—200
§. 182. Die granulös-hyperplastische Cubitalarthritis	200
§. 183. Destructiver Verlauf des Ellenbogenfungus	201
§. 184. Behandlung dieser granulösen Entzündung	203
§. 185. Wirkung der Therapie bei den verschiedenen Formen	204—205
§. 186. Die operative Behandlung	205
§. 187. Vorzug der zeitigen operativen Eingriffe	206
§. 188. Werth der partiellen Cubitalresection	207
§. 189. Die syphilitische Ellenbogengelenkentzündung	208
§. 190. Locale Wirkung der Resection bei Gelenktuberculose	209
§. 191. Chronische deformirende und gichtische Ellenbogengelenkentzündung	209
Cap. XV. Contracturen und Ankylosen des Ellenbogengelenkes	210—216
§. 192. Die Narbencontracturen des Ellenbogens	210—212
§. 193. Die myogenen Contracturen. Bicepscontractur	212
§. 194. Die syphilitische Bicepscontractur	213
§. 195. Arthrogene Cubitalcontractur. Ankylose	214
§. 196. Behandlung dieser Contracturen	215
§. 197. Behandlung der Ankylosen	216
§. 198. Resection wegen Ellenbogengelenksankylose	216
Cap. XVI. Neubildungen am Ellenbogen	217—218
§. 199. Vorkommen und Bedeutung eines Processus supracondyloideus	217
§. 200. Osteome	217
§. 201. Neurome	218
§. 202. Sarkome. Carcinome	218
E. Erkrankungen des Oberarmes.	
Cap. XVII. Erkrankungen der Weichtheile	218—223
§. 203. Phlegmonen des Oberarmes	219
§. 204. Behandlung der subcutanen und subfascialen Phlegmone	
§. 205. Schwellung der brachialen und cubitalen Lymphdrüsen	220
§. 206. Myositis, Ruptur, Varietät der Oberarmmuskeln	221
§. 207. Rheumatische Schwielen. Traumatische Narbe. Myositis ossificans der Armmuskeln	221
§. 208. Entstehung solcher „Muskelschwielen“ und Behandlung	221
§. 209. Die paraneurotische Schwielen	222
Cap. XVIII. Erkrankungen des Oberarmknochens	223
§. 210. Periostitis und Osteomyelitis	223
§. 211. Partielle und totale Nekrose des Humerus	224
§. 212. Totalresection des Humerus	225
§. 213. Syphilitische Ostitis	225
§. 214. Pseudarthrose des Humerus	226
§. 215. Difformer Callus	227
§. 216. Lähmung bei Oberarmfracturen	227
Cap. XIX. Die Neubildungen am Oberarm	227—229
§. 217. Echinococcus des Humerus	228
§. 218. Osteome und Chondrome	229
F. Die Krankheiten der Schultergelenksgegend.	
§. 219. Schulter und Achsel	229
Cap. XX. Die angeborenen resp. in erster Kindheit erworbenen Missbildungen und Formfehler	229—236
§. 220. Angeborener Defect der Clavicula	230
§. 221. Angeborene Schulterluxation	231
§. 222. Das erworbene Schlottergelenk der Schulter	232
§. 223. Die Stellungsabweichung durch Lähmung der Schultermuskeln	233

	Seite
§. 224. Die spinale Lähmung	232
§. 225. Die traumatische Deltoideslähmung	233
§. 226. Die Lähmung nach traumatischer Epiphysenlösung	233
§. 227. Lähmung durch Nervenquetschung inter partum	234
§. 228. Symptome der infantilen Schulterlähmung. Schlottergelenk. Pronationsstellung	234
§. 229. Diagnose der infantilen Schulterlähmung	235
§. 230. Behandlung derselben	236
Cap. XXI. Die Erkrankungen der Weichtheile der Schultergelenksgegend	236
§. 231. Die „periarticulären“ Erkrankungen	236
§. 232. Die Bursa acromialis. Das Hygrom der B. a.	237
§. 233. Die acute Bursitis acrom.	237
§. 234. Die Entzündung des subscapularen und subcoracoiden Schleimbeutels	238
§. 235. Die Bursa subdeltoidea	239
§. 236. Das Hygrom der Bursa subdeltoidea	239
§. 237. Diagnose dieses Schulterhygroms und dessen Behandlung	240
§. 238. Die chronische (pannös-hyperplastische) Bursitis der Schultergegend	240
§. 239. Differentialdiagnose und Behandlung derselben	241
§. 240. Hygrom der Bursa subacromialis. Verwechselung mit Luxation der Bicepssehne	241
§. 241. Die Luxation der Bicepssehne	242
Cap. XXII. Die Entzündung des Schultergelenkes	243—270
§. 242. Allgemeine Symptomatik der Schultergelenksentzündungen	243—245
§. 243. Formveränderung der Schulter	244
§. 244. Bewegungsstörung im Schultergelenk	244
§. 245. Stellungsabweichung im Schultergelenk	245
§. 246. Normale Stellung und Befestigung des Oberarmkopfes an der Scapula	245
§. 247. Typische Subluxation	245
§. 248. Die Om arthrit is serosa	246
§. 249. Stellungsänderung durch die Kapselfüllung	246
§. 250. Ausstülpungen der Synovialkapsel durch den Erguss	246
§. 251. Ursache der Arthritis serosa. Die Arthritis pannosa	247
§. 252. Locale Symptome	248
§. 253. Die Betheiligung des Biceps sulcus	248
§. 254. Die granulöse Om arthrit is	249
§. 255. Die „Caries sicca“ des Schultergelenkes	250
§. 256. Pathol.-anat. Veränderung des Gelenkkopfes hierbei	250
§. 257. Verlauf der Erkrankung	250
§. 258. Die fungöse (tuberculöse) Schultergelenksentzündung	251
§. 259. Die epiphysäre Osteomyelitis	251
§. 260. Die syphilitische Osteochondritis der Epiphysengrenze	252
§. 261. Die traumatische und infectiöse Osteomyelitis an der Epiphysengrenze	253
§. 262. Differentialdiagnose des Knochenheerdes. Percussion der Knochen	253
§. 263. Die Nekrose der Epiphysengrenze	253
§. 264. Störung des Längenwachsthums des Oberarms durch dieselben	254
§. 265. Berücksichtigung dieser Folge bei operativen Eingriffen	255
§. 266. Die Om arthrit is de formans	255
§. 267. Symptomatik derselben	256
§. 268. Betheiligung der Bicepssehne. „Usur“ derselben	257
§. 269. Behandlung der Schultergelenksentzündungen	258—266
§. 270. Ausführung der permanenten. Extension	259
§. 271. Indication derselben	260
§. 272. Fixirender Verband für das Schultergelenk	261
§. 273. Ausnahmsweise Feststellung des Armes in abducirter Stellung	263

	Seite
§. 274. Die elastische Compression der Schulter	262
§. 275. Die frühzeitige methodische Bewegung	264
§. 276. Die Schultergelenksresection	265
§. 277. Die Behandlung der Contracturen und Ankylosen im Schultergelenk	266
§. 278. Die „Gelenkneurose“ der Schulter	267
§. 279. Unsicherheit der Diagnose derselben	267
§. 280. Neuralgien bei centraler Ostitis	268
§. 281. Neuralgien bei centalem Nervenleiden	269
§. 282. Behandlung und Statistik der Schultergelenksentzündungen	269
Cap. XXIII. Die Neubildungen an der Schulter	270—273
§. 283. Lipome der Schulter	270
§. 284. Symptome derselben. Innervationsstörung am Arme . .	271
§. 285. Exstirpation derselben	271
§. 286. Chondrome	271
§. 287. Osteosarkome	272
§. 288. Osteome. Exercierrknochen	273
Cap. XXIV. Erkrankungen der Achselhöhle	273—279
§. 289. Topographie der Achsel	273
§. 290. Cutane Entzündung. Hyperhidrosis	274
§. 291. „Hydradenitis axillaris“. Achselektzem	274
§. 292. Die Phlegmone der Achselhöhle	275
§. 293. Die axillare Lymphadenitis	275
§. 294. Die tiefen Achselabscesse	276
§. 295. Aneurysma der Achselhöhle	276
§. 296. Neubildungen der A. Lipome. Angiome	277
§. 297. Lymphom. Carcinom	278
§. 298. Narben der Acilla	278
§. 299. Behandlung der Narbencontractur	279
G. Krankheiten des Schultergürtels.	
Cap. XXV. Erkrankungen des Schulterblattes	279—283
§. 300. Ostitis und Nekrose der Scapula	280
§. 301. Erkrankungen der subscapularen Schleimbeutel . . .	281
§. 302. Das scapulare Reibegeräusch	281
§. 303. Behandlung der Schleimbeutelkrankungen	282
§. 304. Neubildungen des Schulterblattes	282
§. 305. Resection der Scapula. Statistik	282
Cap. XXVI. Erkrankungen des Schlüsselbeines	283—287
§. 306. Ostitis und Nekrose der Clavicula	283
§. 307. Gummöse Ostitis	284
§. 308. Neubildungen am Schlüsselbein	284
§. 309. Exstirpatio und Resectio claviculae	284
§. 310. Erkrankung des Acromio-clavicular-Gelenkes	285
§. 311. Erkrankung des Sternoclavicular-Gelenkes	286
§. 312. Pathologische Subluxation in diesem Gelenke	286
§. 313. Die granulöse Sternalarthritis	287
Cap. XXVII. Die Innervationsstörungen am Schultergürtel . .	287—292
§. 314. Lähmungen der Schultermuskeln	287
§. 315. Normale Lage und Stellung des Schulterblattes . . .	288
§. 316. Wirkung der Schultermuskeln auf Lage und Stellung .	288
§. 317. Lähmung des M. serratus anticus major	289
§. 318. Cucullaris- und Levator-Parese und Contractur . . .	290
§. 319. Behandlung solcher Paresen und Contracturen . . .	291
§. 320. Innervationsstörungen im Bereiche des Plexus brachialis	291
§. 321. Neuralgie des Plexus brachialis	292
§. 322. Symptomatische Schulterneuralgien	292



Literatur.

Dies Literaturverzeichnis ist in dieselben Abschnitte geordnet wie sie im Texte auf einander folgen. In jedem Abschnitte folgen sich die Namen der Autoren entsprechend der im Texte vorkommenden Anführung. Auf diese Weise lässt sich für jeden im Texte vorkommenden Autor in dem zugehörigen Literaturabschnitte leicht die bezügliche Literaturquelle auffinden ohne die übliche, die Uebersichtlichkeit des Haupttextes beeinträchtigende Zahlenbeigabe.

Unterschied beider Extremitäten. Rechtshändigkeit.

Charles Bell: Die menschliche Hand und ihre Eigenschaften. S. 82. — Hyrtl: Handbuch der topographischen Anatomie. 5. Aufl. II, 290. — Scheele: Zwei Fälle von vollst. Situs viscerum inversus. Berl. klin. Wochenschr. 1875, Nr. 29 u. 30. — Fritzsche: Ein Fall von Situs viscerum perversus. Berl. klin. Wochenschr. 1876, Nr. 34. — Pye-Smith, Broca, Boyd, Gratiolet: cit. b. Scheele a. a. O. — Dubian: Journ. de Bord. Mai 1868. — Oudin: Revue mensuelle 1878, Nr. 3. — Hirt: Die Krankheiten der Arbeiter. II. Abtheilung, S. 216 u. 219.

A. Krankheiten der Hand.

Die angeborenen Missbildungen und Formfehler. Allgemeine Werke.

v. Ammon: Die angeborenen chirurg. Krankheiten. Berlin 1842. — Förster: Die Missbildungen des Menschen. 2. Ausg. Jena 1856. — Annandale: The malformations diseases and injuries of the Fingers and Toes and their surgical treatment. Edinburgh 1865. — Fort: Des difformités congénitales et acquises des doigts et des moyens d'y remédier. Thèse. Paris 1869. — Billroth: Chirurg. Erfahrungen. Zürich 1860—1867. Missbildungen S. 653. — Virchow: Die krankhaften Geschwülste. I, S. 317.

Congenitale Hypertrophie.

Trélat u. Monod: De l'hypertrophie unilat. Archives générales. Mai et Juin 1869. — Coutagne: Hypertrophie congénit. des doigts médus et annulair. Gaz. méd. de Lyon Nr. 5. 1867. — Leisrink: Bericht der chir. Poliklinik u. s. w. Hamburg 1879. — Busch: Beiträge zur Kenntniss der angeborenen Hypertrophien der Extremitäten. Langenbeck's Archiv Bd. VII, S. 174 u. ff. — Wagner: Oesterr. med. Jahrb. XIX, 3. — Chassaignac: Gaz. des hôp. 1858, Nr. 54. — Reid: Monthly Journ. März 1843. — v. Klein: Journal der Chir. u. Augenheilk. von Gräfe u. Walther. 1824. VI. Bd. 3. Heft, S. 379. — Curling: Med. chir. Transact. 1845. XXVIII, p. 357. — Friedberg: Deutsche Klinik 1856, Nr. 7. — Beck: Medic. Annalen v. Puchelt, Chelius u. Nägele. 1836, Nr. 1. ref. Archives générales. Janvier 1837. — Wulff: Petersb. med. Zeitschr. 1861. 10. Heft, S. 281; ausführl. ref. von Gurlt: v. Langenb. Archiv Bd. III, S. 524. — Power, Paget, Owen: cit. b. Busch a. a. O. — Legendre: angef. b. Böhm über Macroductylie. Diss.-Inaug. Giessen 1856. — Guersant: Gaz. des hôp. 1857, p. 463. — Schwegel: Die Entwicklungsgeschichte der Knochen des Stammes u. d. Extremitäten. S. A. a. d. XXX. Bd. der Sitzungsber. der kais. Acad. der Wissensch. Wien 1858.

Polydactylie.

Murray: Medico-chir. Transact. vol. 46. 1863, p. 29. Frau mit 3 Händen, Abbildung. — W. Gruber: Mittheilungen über Polydactylie. Bull. de l'acad. imp.

des scienc. de St. Petersburg. T. XV, S. 460; *ibid.* T. XVI u. XVII, zwei Fälle von Duplicität des Daumens. — Rüdinger: Beitr. zur Anatomie des Gehörorganes der venösen Blutbahnen der Schädelhöhle sowie der überzähligen Finger. München 1876. — Gherini: Aus Gaz. Lomb. ref. Schmidt's Jahrb. 1875. Bd. 168, S. 230. — Mosengeil: Angeborene Defecte und Missbildungen im Bereiche der peripheren Enden aller Extremitäten. v. Langenbeck's Archiv Bd. 12, S. 719 u. Taf. 6, Fig. 6–13. — Carolis: Aus Gaz. Sarda, Jahrb. Bd. 112, S. 159. — Mitchell: Med. Times and Gaz. July 1863. — Fall von Thomas Copsey in Lond. med. Gazette. 1834. vol. XIV. — Richet: Gaz. des hôp. 44. 1861. — Carré: Aus d. séance publ. de la soc. de Toulouse ref. Schmidt's Jahrb. Bd. 28, S. 136. — Heynold: Beob. über Bildungsanomalien. Virchow's Archiv Bd. 72, Taf. VII. — White, C.: On the regeneration of animal substances, cit. Annandale a. a. O. S. 45. — Struthers: cit. *ibid.* aus Edin. new. philosoph. journ. 1863.

Makrodactylie.

Columbus: De re anatomica. p. 485. — Dubois: Archives de médecine. Avril 1826. — Fort: a. a. O. S. 59. — Boehm: Ueber Macroductylie. Diss.-Inaug. Giessen 1856.

Mikrodactylie.

v. Ammon: a. a. O. S. 96. — Fort: S. 58. — W. Gruber: Anatomische Miscellen. Oesterr. Zeitschr. f. pract. Heilkunde 1865 u. 66, XI u. XII. — Fränkel: Ein Fall von erblicher Difformität. Berl. klin. Wochenschr. 1871, Nr. 35. — Schwegel: a. a. O. S. 31. — Bluff: Ueber das sogenannte Os metacarpi pollicis. Archiv für Physiologie v. Meckel. 1826. — Huguier: Archives générales de médecine. 1873, 404 sqq. u. 1874, 54 sqq. — Uffelmann: Der Mittelhandknochen des Daumens. Göttingen 1863.

Dactylolyse.

Beauregard: Des difformités des doigts, dactylolyses. Paris 1875. p. 33. — Gruber: Ueber Missbildungen der Finger an beiden Händen eines Lebenden. Virchow's Archiv Bd. 47, S. 303. — Menzel: Spontane Dactylolyse. Langenbeck's Archiv Bd. XVI, S. 667.

Ectrodactylie.

Fort: a. a. O. S. 43–57. — Otto: Monstror. sexcent. descript. anat. Taf. XVII u. XVIII. Breslau 1841. — v. Ammon: a. a. O. — Geoffroy-St. Hilaire: Teratologie. — Förster: a. a. O. — Veiel: Ueber mangelhafte Bildung der Extremitäten. Tübingen 1829. — Priestley: Med. Times and Gazette 1856. p. 489. — Stricker: Virchow's Archiv Bd. 72, S. 144. — Gruber: *ibid.* Bd. 32, S. 211 u. Bd. 40, S. 434. — Gruber: Zergliederung oberer Extremitäten mit angeborenen Defecten der Hand (5, 4, 3 Finger links fehlen, rechts Zeigefinger verkümmert). Archiv f. Anat. u. Physiol. 1863. Taf. XII. — Huguier: Considérations anat. et physiol. sur le rôle du ponce et sur la chirurgie de cet organe. Arch. général. 1873 u. 74.

Spaltbildung.

v. Walther: Gräfe u. Walther's Journal XIII, S. 373 u. Taf. VI. — Fumagalli: ref. Schmidt's Jahrb. Bd. 153, S. 136.

Syndactylie.

v. Ammon: l. c. S. 96–101; das. auch die Beschreibung von Seerig's Operation n. Seerig über die angeb. Verwachsung der Finger und Zehen u. Ueberzahl derselben mit 2 Tafeln. Breslau 1827. — Heister's Chirurgie. 3. Aufl. Nürnberg 1731. Cap. 31. — Dieffenbach: Operative Chirurgie. Leipzig 1848. I, 743. — Dupuytren: Leçons orales II, p. 36. — Boyer: Traité des malad. chirurgie. Tome onzième. Art. IV, p. 44 u. ff. — Chelius: Handb. der Chir. II, 1. S. 6. — Bardeleben: Lehrb. V, 724. — König: Hdb. II, 706–708 u. a. Lehrb. — Rudtorfer: Abhandlungen u. s. w. nebst einem Anhang merkwürdiger auf den operativen Theil der Wundarzneikunst sich bez. Beob. Bd. II, S. 478. — Beck: Ueber angeborene Verwachsung der Finger. Freiburg 1819. — Krimer: Journal v. Gräfe u. Walther Bd. XIII, S. 602. Erwähnt die Einpflanzung eines dorsalen Lappen als v. Kern'sche Methode. — Zeller: Abhandlung über die

ersten Erscheinungen venerischer Localkrankheitsformen. Wien 1810. S. 109. — Fritze u. Reich: Die plastische Chirurgie. Berlin 1845. S. 134 u. f. sowie Taf. 47, Fig. 9. — Witzack: Med. Ztg., herausg. v. Verein für Heilkde. in Preussen. Jahrg. X, S. 82. — Didot: Gazette méd. de Paris 1850, Nr. 28 u. Bull. de l'acad. de med. de Belgique 1850, Mai 23. — v. Langenbeck's Methode, zuerst beschrieben von Busch, chir. Beob. a. d. Univ.-Klinik. Berlin 1854. S. 110. — Pauli: Unters. u. Erfahrgn. im Gebiete der Chirurgie. Leipzig 1844. S. 243. — Zang: Darstellung d. blut. Operat. Bd. IV, T. III. — Schindler: Günsburg's Zeitschr. II, 1. 1851. — Morel-Lavallée: Bull. de la soc. de Biol. 1849. t. I, p. 166. — Fort a. a. O. cit. Severin S. 187. — Maisonneuve: S. 183. — Velpeau: S. 193 u. d. Arbeit Verneuil's im journ. des conaiss. méd. chir. 1856. p. 35 sqq. — Annandale: a. a. O. S. 58, beschreibt Lister's Verfahren. — Giraldès: Malad. chir. des enfants. p. 507. — Ollier: Bullet. de l'acad. 2. Sér. I, 7. 1872. — Vogel: Chir. Centralbl. II, 12. 1875. — Barwell: Medical press and circul. April 25. 1866, cit. b. Holmes a syst. of surgery vol. V, p. 825. 1871. — Gyergyai: Fall von Syndactylie, operirt und geheilt unter dem Lister'schen Verbands. Centralbl. für Chirurgie. 1879, Nr. 1.

Dislocationen der Fingerglieder.

Annandale: a. a. O. S. 61. — Fort: a. a. O. S. 60 u. 98; daselbst Fälle congenitaler Phalangealluxationen von Chaussier, Bérard, Robert, Trousseau, Guéniot referirt.

Erworbene Krankheiten. Erkrankungen der Weichtheile an Hand und Fingern.

Ausser den genannten Lehrbüchern: Hirt: Die Krankheiten der Arbeiter II, die äusseren Krankheiten, besonders S. 7–54.

Symptomatische Veränderungen. Onychogryphosis.

Hippocratis edit. Foesii sect. 2, p. 42 in libr. primo praenotionum cap. XVI.

Krankheiten der Nägel.

Ueber die älteste Literatur giebt ein ausführliches Verzeichniss: P l o u q u e t: Initia bibliothec. med. et chirurg. Tübing. 1793–97. T. VIII, p. 34–37. — Ferner Blech: De mutationibus unguium morboris. Diss. inaug. Berolini 1816. c. Tabul. — Besserer: Observationes de unguum anat. et pathol. Diss. inaug. Bonn 1834. c. Tab. mit sehr specieller Literaturangabe! — P i g e a u x: Recherches nouvelles sur l'étiologie, la symptomat. et le mécanisme du développement fusiforme de l'extrémité des doigts. Archives générales de médec. 1832 T. XXIX, S. 174 u. ff. — Alquié: Gaz. méd. de Paris 1838, Nr. 10. — Vernois: Gaz. des hôp. 1839, Août 27. — Leopold: Casper's Wochenschrift 1847, Nr. 35. — Beau: Notes sur certains caractères de séméiologie rétrospectives présentés par les ongles. Archives générales. Août 1846. p. 447. — Kluge, angef. von Franz: De signis ex unguibus Diss. inaug. Berol. 1840. — Virchow: Zur normalen u. pathol. Anatomie der Nägel, Verhandlgn. der phys.-med. Ges. z. Würzburg Bd. V, S. 90. — Reil: Memorabil. clin. fasc. 3. p. 206. Halae 1792. — Simon: Die Hautkrankheiten durch anat. Unters. erläutert. 2. Aufl. Berlin 1851. S. 400. — Berthold: Wachsthum der Nägel. Müller's Archiv 1850. S. 156. Die Nägel wachsen in 3 Monaten im Sommer 15, im Winter 12 mm. — Kölliker: Mikroskop. Anatomie. Leipzig 1850. S. 93. — Meissner: Pilzbildung in den Nägeln, aus der Baum'schen Klinik mitgeth. Archiv für physiol. Heilkunde 1853. XII. Jahrg. S. 123 c. Taf. — Ancel, Louis: Des ongles au point de vue anatomique etc. Thèse. Paris 1868. 146 Stn. — Rehm: Ein Fall von Onychogryphosis. Archiv der Heilkunde 1875. S. 80–91. — Musaeus: Dissert. de unguib. monstrosis. Hafn. 1716. Bei 26jähr. Mädchen 6 Zoll lange degenerirte Nägel und ähnliche Excrescenzen an den Gelenken. — Locke: Philos. Transact. Nr. 230. Bei 20jähr. Mann klauenartige Hörner an den Fingernägeln. — Ash: Ibid. n. 176, Vol. XV. Bei 12jähr. Mädchen analoger Befund. Ebenso monströse Nagelentwicklung bot die als „la femme aux ongles“ bekannte Frau Mélin (Saillant: Mém. sur la maladie de la femme dite aux ongles. Paris 1776). — Steinrück: De nervor. regeneratione. Diss.

inaug. Berol. 1828. — Hutchinson: On the nails and the diseases to which they are liable. Med. Times and Gaz. April 20. 1878. p. 423 u. f. — Smith: In Holmes syst. of surgery V, 477. London 1871.

Onychie und Paronychie:

Ausser der als Curiosum bemerkenswerthen „*onychologia curiosa sive de unguibus tractatio*“ von Francis de Frankena u. Jenae 1696 Plemp: Fundam. med. Lovani 1644, lib. II, sect. V, cap. 1 de affectionibus capillorum et unguum. — Plenck: De morbis cutaneis doctrina. Wien 1783. — Heister's Chirurgie. Nürnberg 1731. Cap. 168. — Laforest: Ueber die Kunst die Füsse zu besorgen oder die Behandlung der Leichdorne, Warzen, Schwielen u. s. w. Die Zufälle der Nägel und ihre Unförmlichkeiten. Hoffmann. Leipzig 1788. — Cooper, A.: Observ. on the anat. and diseases of the nails. Lond. med. and phys. Journ. April 1827. — Froriep's chirurg. Kupfertafeln 196. 97, 98. — Delpech: Chirurg. clinique de Montpellier 1823. Vol. I, p. 304 u. ff. u. leçons orales T. III, 46. — Roger-Collard: De quelques alterations des ongles et de la peau qui les environne. Répert. d'anatomie et de physiol. et de clinique chirurg. T. II, part. I. Paris 1826. p. 108 sqq.

Onychia maligna:

Rondelet: Method. curand. omnium morb. corp. human. Tract. de morbo italico p. 841. Francofurt. 1592. — Monteggia: Institutione chirurgiche parte terza. Milano 1804. p. 94. — Astruc: De morbis venereis Lutet. Paris 1774. t. I, lib. 4, p. 104. — Wardrop: An account of some diseases of the toes and fingers. Medico-chirurg. Transact. vol. V, 1814, p. 135. — Ulmann: Gräfe u. Walther's Journal 1821. II, S. 449. — Blasius: Rust's Handb. der Chirurgie 1834. Bd. 12, S. 329. — Rayer: Traité théor. et prat. des maladies de la peau. Paris 1827. tome II. — Albers: Die Entzündung der Nägel. Horn's Archiv Juli, Aug. 1835. — Sachs: Die Verschwärung des Nagelbettes. Journal v. Gräfe u. Walther Bd. 22, Hft. 1. — Francis Rynd: Beobachtungen über einige Krankheiten der Finger und Zehen, die mit fungösen Geschwülsten verbunden sind, aus Med. chir. Review and Journal of pract. med. 1831. Jan. Nr. 27; ref. Besserer a. a. O. — Ray: Lancet vol. I, 1836, Nr. 8 u. ibidem 1840, Nr. 19. — Esmenard: De l'onyxis sous-unguéale ulcéreuse rébelle. Thèse. Paris 1861. — Vanzetti: Intorno all' onychia maligna e al modo di curarla. Venezia 1872. — Hutchinson: a. a. O. Die Lehrs. besonders von Chelius, Wernher, Emmert, König und neuerdings: Jullien: Traité pratique des maladies vénériennes. Paris 1879. p. 748 sqq.

Acute Dactylitis:

Die älteren Dissertationen von Amstel: Lugd. Bat. 1758, Melchior: Duisburg 1789, Focke: Göttingen 1786, Vogt: Viteb. 1803, Charpentier: Paris 1814 haben mehr histor. Interesse. Auch die übrigen Abhandlungen ergehen sich mehr in Details über die verschiedenen Grade und Formen dieser Entzündung sowie in der Aufsuchung specif. Heilmittel: Craigie: Pathol. and pract. observ. on „withlow“. Edinb. med. and surgic. Journal vol. XXIX, 1828, p. 255. — Grimm: Ueber den sogen. „Wurm“ am Finger. Hannover 1826. — J. N. Rust: Aufsätze und Abhandlgn. aus dem Gebiete der Medizin, Chirurgie u. Staatsarzneikunde, I. Bd. Berlin 1834, empfiehlt S. 88 Mercurialeinreibung und vor allem auch innere Behandlung wegen des „status gastricus biliosus et arthriticus“ beim Panaritium! — Sinogowitz: Rust's Magazin Bd. 41, 3. Hft. — Rognetta: Bullet. génér. de Thérap. 1834. T. VI, Livr. 7. — Serre u. Miquel: ibid. — Morin, Carlier: ibid. T. XVII. — Behrens: Hannov. Annalen IV, 2. — Landerer: Repert. f. Pharmac. v. Buchner 1839. S. 71. — Oschwald: Ueber den Brand nebst einem Anhang über die äussere Anwendung der Jodtinctur. Diss. inaug. Bern 1849. — Martin: Lanc. franc. 1845, Nr. 40. — Eine Berücksichtigung der speciellen anatomischen Grundlagen der Erkrankung finden wir erst bemerkenswerth in den Abhandlungen von Velpeau: Traité d'anatom. pathol. T. I u. Velpeau: Du Panaris. Union méd. 1855 u. früher Boyer: Traité des maladies chirurgic. etc. T. onzième. Saurel: Révue thérap. du Midi 1852, 11. Zu vergleichen die Lehrbb. von Chelius: I, 1. 115. Wernher: I, 1226. Emmert: IV, 258. Busch: II, 3. 132. Bardeleben: IV, 716. Pitha: Billroth u. Pitha V, 1. 127. — König: II, 725. — Albert: II, 567 und Hueter: Ueber das Panaritium, seine Folgen und seine Behandlung in Volkmann's Sammlung klin. Vorträge (Chirurgie Nr. 4).

Ueber die septische Infection bei Phalangealphlegmone.

Ros er: Zur Lehre von der septischen Vergiftung des Blutes. 3. Die Infection durch Leichengift. Archiv der Heilkunde 1866, VII, 2. 53 gibt eine tabellarische Uebersicht über 41 Fälle von schweren Erkrankungen resp. Todesfällen (19) durch Leichengiftinfection. — Mac lachlan: Mémoire sur la phlegmon diffuse, d'après les observations et remarques des docteurs Craigie et Mac lachlan extraites par M. Godin. Archives générales 1837, Decbre. p. 397 etc. — Chouvet: De la piqûre anatomique. Thèse. Paris 1865. — Paget, James: Dissection poisons. The Lancet June 3. u. 10. 1871. — Symes Thompson: Dissection poisons. Lancet June 24. 1871. — Pernot: Accidents produits par les piqûres anatomiques. Thèse. Montpellier 1868 (hat 17 Fälle von Leicheninfection gesammelt und empfiehlt die örtliche Application des Glüheisens in Gestalt einer weissglühend gemachten Nadel). — Volk mann: Die verticale Suspension des Armes als Anti-phlogisticum und Haemostaticum. Berl. klin. Wochenschr. 1867, Nr. 37. — Spender: On the internal use of tartar emetic in acute inflammations. Brit. med. Journ. March. 23. 1867. p. 313.

Chronische Dactylitis. Professionelle Erkrankungen.

Pernot: Accidents produits par les piqûres anatomiques. Thèse. Montpellier 1868. — v. Pitha: Handb. der allgem. u. spec. Chirurgie v. Pitha u. Billroth IV, I, 2. § 110. — Hirt: Die äusseren (chirurgischen) Krankheiten der Arbeiter. Leipzig 1878. S. 45 etc. — Layet: Hygiène des professions et des industries 1875. p. 491 etc. — Volk mann: Beiträge zur Chirurgie. Leipzig 1875. p. 370 u. ff.

Chancker der Finger.

Swédiaur: Traité complet sur les symptômes etc. des maladies syphilitiques. 7. édition. Paris 1817. I, 364. — Ricord: Clinique iconographique de l'hôpit. des vénér. Paris 1851. — Jullien: Traité pratique des maladies vénériennes. Paris 1879, p. 596 etc. erwähnt einen Fall von Mollière, Mauriac, Sage-femme de Sainte-Euphémie, durch die eine ganze Epidemie veranlasst wurde.

Elephantiasis.

Wernher: Handbuch der allg. und spec. Chirurgie I, 2. 1232. — Heyfelder: Beiträge zur patholog. Anatomie. Acta Acad. Caes. Leop. Carol. Nat. Cur. vol. XIX, p. II, Tab. LXII. — Sömmerring: Beschreibung und Abbildung knolliger Auswüchse der Hände und Füße des Lorenz Ruff. Frankf. a/M. 1825. Taf. I u. II. — Söndén: Upsala Läkare-fören förhandl. 1869. Bd. 4. S. 90.

Chronische Tendovaginitis.

Maymon: De la synovite tendineuse blennorrhagique. Archives générales. Novbr. 1875. — Verneuil: De l'hydropsie des gaines tendineuses des extenseurs des doigts dans la syphilis secondaire. Gaz. hebdomad. Nr. 39. 1868. — A. Fournier: Noté sur les lésions des gaines tendineuses dans la syphilis secondaire. Ibid. Nr. 41, p. 645. — Dechambre: Influence du rhumatisme sur la production de l'hydropsie des synoviales tendineuses. Ibid. p. 648. — Herard: Hydropsie des gaines des tendons extenseurs. Gaz. hebdom. Nr. 42. 1868. — Monginot: Des tumeurs syphilitiques des muscles et des tendons. Thèse. Paris 1851. — Ricord: Clinique iconographique de l'hôpital des vénériens. Paris 1851. p. 28 u. ff. — Jullien: l. c. p. 879. Lésions des tendons et des aponévroses. — Lasègue: De la synovite tendineuse blennorrhagique. Gaz. des hôpit. 15. 1875. — Mauriac: Synovites tendineuses symptomatiques de la syphilis et de la blennorrhagie. Gazette des hôpit. Nr. 35 u. 75. 1875.

Paratendinitis bei Extensorenlähmung.

Gubler: L'Union 78, 79, 80, 105. 1868. — Nicaise: Gazette de Paris 20, 21, 41. 1868. Du gonflement du dos des mains chez les saturnins. — Erb: Die Krankheiten der peripheren-cerebrospinalen Nerven in Ziemssen's Handb. der spec. Path. u. Ther. XII, 1. S. 519. — Bibber: Transact. of the american névrological association for 1875. p. 244 etc. — Hitzig: Studien über Bleivergiftung. Berlin 1868, macht auf ausgesprochene Erweiterungen der Venen auf der Dorsallfläche aufmerk-

sam. — Thompson z. B. gibt einen interessanten Fall von Extensorenlähmung, der mit Saturnismus nichts zu thun hat, sondern auf umschriebenen Myelitis-herden beruht. Med. chir. Transact. LI, p. 241—47. 1868. — Huc-Mazelet: Du gonflement que l'on observe sur le dos de la main à la suite de quelque paralysie des extenseurs des doigts. Thèse. Paris 1875.

Fungöse Sehnenscheidenentzündung.

Cazanon: Tumeurs blanches des synoviales tendineuses ou tumeurs fongueuses de ces synoviales. Thèse. Paris 1866. — Bidard: Thèse. Paris 1858. — Barwell: On synovial tumours etc. Lancet Oct. 58. — Foucher: Gaz. des hôp. 126. 1862. — Annandale: l. c.

Chronische Phalangealostitis. Spina ventosa.

Augustin, Frieder. Ludov.: De spina ventosa ossium, accedunt icones IV, Halae 1797, gibt einen vollständigen Ueberblick über die ältere Literatur. — Scarpa: Ueber die Expansion der Knochen u. s. w. Weimar 1828. S. 25—29. — Heister: Chirurgie. Nürnberg 1731. I, Buch V, Cap. 9, S. 356. Von der Spina ventosa. — Boyer: Traité des maladies chirurg. et les opérations qui leur conviennent. Paris 1814. Tome III, Chap. XXI. De l'exostose, de la gomme, du spina ventosa et de l'ostéosarcome. — Duverney: Traité des maladies des os. Paris 1751. T. II, p. 479. — J. L. Petit: Traité des malad. des os. 1785. T. II, p. 267. — M. Aurelius Severinus: De recondita abscessuum natura libri VII. Lib. V: Paedarthrocace. Neap. 1632. — J. B. Vandenzande: Sur le spin. vent. Thèse. Paris 1805. — Lobstein: De l'ostéo-spongiöse, communément appelée spina ventosa. Trait. d'anat. pathol. Paris 1833. — Nélaton: Recherches sur l'affection tuberculeuse des os. Paris 1837. (Im Auszug referirt: Archives générales. Février 1837.) — Dupuytren: Leçons orales de clinique chir. Bruxelles 1839. Tome II, p. 271 etc. Art. XII: De l'ostéosarcome, du spina ventosa et des tubercules des os. — Rognetta: Mémoire sur quelques maladies du système médullaire des os. Gaz. des hôp. Juin 1841 u. ff. — Pandolphini a Monte Martiano Tract. de ventositate spinae revis. cum adnotationibus novisque observationibus a G. A. Merklino. Norimb. 1674. — Clossius: Ueber die Krankheiten der Knochen. Tübingen 1798. S. 43 u. 44. — Heyne: De praecipuis ossium morbis. c. fig. Amstelod. 1705. 62. — Heister's Wahrnehmungen. II. Bd. 161. — Joannis Sculteti: Wundarzneisches Zeughaus. Uebers. v. Megerlin. Frkf. 1679. P. 2. Observ. 90. — Stanley a treatise on diseases of the bone. London 1849. p. 245. — Hufeland: Ueber die Natur u. s. w. der Scrofelkrankheit. 3. Aufl. Berlin 1819. S. 104. — Dolbeau: Mémoire sur les tumeurs cartilagineuses des doigts et des métacarpiens. Archives de médecine 1858. T. XII, p. 448 u. 669. — Polaillon: Artic. main. Dict. encyclop. des sciences méd. T. IV, 2. série, p. 139. — Virchow: Die krankhaften Geschwülste. II. Bd. Berlin 1864—65. S. 6, 702, 707, 711. — Goetz: Étude sur le spina ventosa. Thèse. Paris 1877. — Lehrbücher der Chirurgie von Chelius: 4. p. 458. — v. Pitha u. Billroth: II, 2. Volkmann S. 270. — König: II, S. 722.

Dactylitis syphilitica.

Heyne, Heister, Scultetus, Duverney, Vandenzande a. a. O. erwähnen die syphilit. Erkrankung der Finger unter der Beschreibung der Spina ventosa. Auch Baume's traité théorique et pratique des maladies vénér. 1. part. p. 178. Lyon 1840 erwähnt dieselben. Speziell beschrieben wurden sie erst 1859 von Chassaignac: „De la dactylite syphilitique“. Clinique européenne p. 238. — Nélaton: Du panaris syphilitique. Gaz. des hôp. 1860. p. 105. — Moore: Effects of syphilis on fingers and toes. Brit. med. Journ. 1862. II, 443. — Lücke: Die syphilitische Dactylitis. Berlin. klin. Wochenschr. 1867, Nr. 50 u. 51. — Archambault: Dactylit. syphil. Union méd. 1869, Nr. 140. — Bergh: Fall von gummöser Dactylitis (osteomyelitis gummosa digiti). Hospit. Tidende Nr. 49 u. 50. 1869 u. Archiv für Dermatol. u. Syphilis Nr. 2. 1870. — Heyfelder: Dactylitis syphilitica multiplex. Petersburg. med. Ztschr. N. F. I, 1, S. 38. 1870. — Risel: Zur Casuistik der syphilitischen Finger und Gelenkaffektionen. Berl. klin. Wochschr. 1870 No. 7. — Taylor, Rob. W.: On dactylit. syphil. with observation on syphil. lesions of the joints. Americ. Journ. of syphil. and dermatolog. January 1871. — Curtis Smith: A case of congenit. dactylit. syphil. Ibidem 1872,

vol. III, p. 33 und Wigglerworth: Case of syphilitic dactylit. Ibid. p. 142. — Gross: Philad. med. Times Nov. p. 86, 1872 und John D. Parry: Philad. med. Times II, 47. Sept. 1872. — Morgan: On an peculiar affection of the hands and feet. The med. Press and Circular. Decbr. 18. 1872. — W. Taylor: Clinical observat. on the syphil. lesions of the bones of the hand in young children. Archives of scientific and pract. med. Avril 1873. — Angelo Scarenzio: Caso die dactylit. sifil. Giorn. ital. delle mal. vener. 1873. p. 141. — Bulkley: Rare case of congenit. syphil. (dactyl. syphil.) Med. Journ. New-York Mai 1874, ibid. October 1874: — Busey: Dactylit. syphil. in a child. — J. Morgan: On syphil. dactylit. Surg. soc. of Ireland 1875. — Brynberg-Portos: Americ. journ. of obstetr. and diseases of women and children. 1875. p. 549–55. Ibidem Fevr. 1875.: W. Taylor: Syphil. lesions of the osseous system in infants and young children. Derselbe: Bone syphil. in children. New-York 1876. — Beauregard: Des difformités des doigts, dactylolyses. p. 56 u. ff. Paris 1875. — Ruggero Galassi: Dact. sifil. Giorn. ital. delle mal. ven. et della pelle 1876. p. 213. — Weil: Beitrag zur Lehre von den syphilitischen Gelenkkrankheiten. Inaugural-Dissertation. Strassburg 1876. — Jullien: Traité pratique des malad. vénér. Paris 1879. p. 886 u. ff.

Chronische Phalangeal arthritis.

Sydenham, Th.: Tractat de podagra et hydrope. London 1683. — Van Swieten: Commentarii ad Boerhavi aphorismos. Hildburgh. 1747–73. IV, 287 u. ff. — Scudamore, Charles: Abhandlung über Wesen und Behandlung der Gicht, übers. 1816. — Garrod: Die Natur und Behandlung der Gicht und der rheumatischen Gicht, übers. v. Eisenmann. Würzburg 1861. — Thompson: Vergl. Deutsche med. Wochenschr. 1879, Nr. 27 S. 344. — Adams: A treatise on rheumatic gout. London 1857. — Volkmann (Handb. v. Pitha u. Billroth): Cap. Arthritis deformans. — Annandale: l. c. p. 110–150. — Hueter: Klinik der Gelenkkrankheiten II, 457–59. — Boeckel: Gaz. des hôp. 20. 1876, — Fricke's Mittheilungen aus der Zeitschr. für die ges. Med., ref. v. Dr. Grenet: Observations sur les résections et particulièrement sur celles des os du métacarpe et des phalanges. Archives générales, octobre 1837. — Canton, Edwin: London Medical Gazette 1848, p. 154. — Gurlt: Beiträge zur vergleich. pathol. Anat. der Gelenkkrankheiten. Berlin 1853, S. 370–74.

Syphilitische Phalangeal arthritis.

Richet: Mémoire sur les tumeurs blanches. Mémoires de l'académie de méd. t. XVII, 1853 beschreibt einen Fall „tumeur blanche fongueuses des articulat. phalang. du poignet.“ S. 324.

Contracturen. Narbencontracturen der Hand.

Dupuytren: Leçons orales VI, 583–604. — Lenoir: Gazette des hôp. 1849. 80. — Guérin: Eléments de chirurgie opératoire. Paris 1858, S. 295. — Dieffenbach: Operative Chirurgie I, 218 u. 231. — Blasius: Preuss. Vereinsztg. 1844 Nr. 41, und Beitr. zur pract. Chirurgie. Berlin 1848, S. 137. — Skey: Operative surgery p. 688. — Fabrizi in Modena: Mem. del med. Magg. e Giugg. 1843, ref. Schmidt's Jahrb. 44 p. 68. — Busch: Lehrbuch der Chirurgie. Berlin 1864 II, 3. 140. — Wex: Ueber Narbencontracturen nach Verbrennungen an der Hand. Inaug.-Dissert. Bonn 1875. — Roser: Zur Behandlung der Verbrennungen. Arch. der Heilkunde III, 1, 1862, empfiehlt Zug und Druck mittelst Heftpflaster-einwicklung. — Wood: Case of extreme difformity of the thumb from the contracted cicatrix of a burn, plastic operation, cure. Med. Times and Gaz. 1864, Oct. 8. p. 384. — Buck: Cicatricial contractions from burns involving the face and hand. New-York 1874. — Berend: Allg. med. Centralztg. 1861, p. 633. — Barton: Dublin Journal, Aug. 1861, hat James' Verfahren empfohlen, zwei parallele Randschnitte durch einen Querschnitt verbunden, oder das von Walsh: doppelter V Schnitt, ref. von Martini. Schmidt's Jahrb. 114, S. 342 u. 43. — v. Pitha: Handbuch der Chir. IV, 1. 2. S. 116.

Contractur der Palmaraponeurose.

A. Cooper: A treatise on dislocations and of fractures of the joints. London 1822. Uebers. Weimar 1823. S. 110 u. 11. — Boyer: Traité des maladies chirurgicales et des opérations qui leur conviennent. Tome onzième. Paris 1826,

S. 55. — Dupuytren: Leçons orales de clinique chirurgicale, seconde édition. Bruxelles 1839. Tome IV. S. 473—502 (erste Auflage 1832). De la rétraction permanente des doigts et du diagnostic différentiel. — Goyrand: Nouvelles recherches sur la rétraction permanente des doigts suivi du rapport à l'académie, avril 1834. — Sanson, J.: Mémoire de l'acad. Royal de méd. 1834. Tome III, p. 489—501. — Goyrand: Gaz. méd. Nr. 31 u. 32 und Velpeau: Gaz. méd. Nr. 32. 1835. — Malgaigne: Gaz. méd. 1833, p. 112. — Bonnet: Traité des sections tendineuses etc. avec atlas. Lyon u. Paris 1841, S. 588 sqq. — Jobert & Blandin: Annales de thérap. Févr. 1846. — Weber: Heidelberger Annalen 1847. — Froriep: Chirurg. Kupfertafeln, Heft 70, Tafel 356. Zur Erläuterung der Palmarcontraction der Finger. Weimar 1847. — Jobert: Gaz. des hôp. 1849. 104. — Malgaigne: Leçons d'orthopaëdie. Paris 1862, S. 6—13; „deviations des doigts par brides“. — v. Langenbeck: Verh. der Berl. med. Ges. Deutsche Klinik 1863, Nr. 50, S. 495. — Eulenburg: Einige Bemerkungen über die „flectirten Fingercontracturen“, Berliner klin. Wochenschr. 1864, Nr. 22 u. 23. — Lacroix: Considérations sur la flexion permanente des doigts. Thèse. Paris 1868. — Sédillot: Traité de médecine opératoire. Paris 1853, S. 563. „Aponeurotomie“. — Eulenburg, A.: Verh. der Berl. med. Ges. 1870. Berl. klin. Wochenschr. 1870, Nr. 16, S. 197. — Schönborn: Langenbeck's Archiv XII, 371. — Mosengeil ibid. XIX. — Sevestre: Note sur un cas de rétraction permanente des doigts. Journ. de l'anat. et de physiol. 1867, Nr. 3, Taf. X u. XI. — Madelung: Die Aetiologie und die operative Behandlung der Dupuytren'schen Fingerverkrümmung. Berliner klin. Wochenschr. 1875, Nr. 15 u. 16. — Madelung: Busch, Verhandl. der Deutsch. Gesellsch. f. Chirurgie. V. Congress. S. 72—77. Berlin 1877. — Hutchinson: Brit. med. Journ. 1876, June 17. — Adams, W.: On contraction of the fingers and its treatment. Lancet 1877, p. 838 vol. I. — Richer: Rétraction de l'aponévrose palmaire a. Progrès médical 1877, Nr. 19, ref. Centralblatt für Chirurgie 1877, Nr. 49. — Adams: Contraction of the fingers, and its successful treatment by subcutaneous division of the palmar fascia and immediate extension. The british med. journ. June 29. 1878. S. 928—32. — Baum: Zur Lehre von der Dupuytren'schen Fingercontractur. Centralblatt für Chirurgie 1878, Nr. 9. — Von den älteren Lehrbüchern: Chelius: I, 2. 892—95. — Fergusson: A system of practical surgery London 1842, S. 202; von den neueren: Bardeleben: IV, 727. Pitha-Billroth: v. Pitha IV, 1. 141. König: II, 703. A system of surgery von Holmes: Deformity from disease of the palmar fascia von Little, vol. III, p. 697.

Tendinöse Fingercontracturen.

Stromeyer: Beiträge zur operativen Orthopädie, Hannover 1838, S. 125 u. 26. — Dieffenbach: Ueber die Durchschneidung der Sehnen und Muskeln. Berlin 1841, S. 303—308. — Dupuytren: Leçons orales. T. IV S. 473 sqq. — Doubrovitski: Mémoire sur la section sous-cutanée des muscles pronateurs, fléchisseurs de la main et des doigts. Paris 1841, besonders S. 34 sqq. u. 41 sqq. — Weber, Th.: Die Verkrümmungen der Hand und der Finger. Heidelb. Annalen XIII, 1. 1847, giebt eine ausführliche Uebersicht über die Details der Durchschneidung der Fingerflexoren. — Dubrueil: Note sur le traitement des rétractions des muscles fléchisseurs des doigts. Archives générales de méd. Juin 1870, p. 669. — Annandale l. c. Cap. V: Non congenital contractions and distortions of the digits. — Malgaigne: Leçons d'orthopédie Paris 1862, S. 14—31 (verwirft die Flexorentenomie und weist darauf hin, dass wenn nach der Durchschneidung des Fl. prof. einige Beugung der Endphalanx möglich wird, dies nicht auf Bildung einer Zwischensubstanz, sondern auf Erhaltung der synovialen Falten — repli synoviale — beruht, die die Bewegung des oberen Sehnenstumpfes auf das Nagelglied übertragen). — Adams: Heilungsprocess getrennter Sehnen, ref. Prager Vierteljahrsschrift 1862, S. 93. — Pauli: Zur Behandlung der Klumpfüsse und der Contractur der Extensoren der Finger. Orig.-Mitthlg. Schmidts Jahrb. 1877, 175. S. 67—69. (Tenotomie mit baldiger Extension.)

Federnder Finger.

Nélaton, n. Notta: Archives générales de méd. 1850, IV. Série, tome 24. S. 142—161. Nodosités des tendons fléchisseurs des doigts; eingehendste Untersuchung und Casuistik: Recherches sur une affection particulière des gaines tendineuses de la main, caractérisée par le développement d'une nodosité sur le trajet des tendons fléchisseurs des doigts et par l'empêchement de leurs mouvements. —

Julien: *Traité pratique des mal. vénér.* Paris 1879, S. 879. Lésions des tendons et des aponévroses. Ausführliche Literaturangabe. — Busch: *Lehrbuch der Chirurgie* II, 3. S. 143. — v. Pitha l. c. p. 144. — Huguier: *Considérations anatomiques et physiologiques pour servir à la chirurgie du pouce.* Archives générales de médecine 1873, vol. II. p. 577. — Hahn: Ein Fall von federndem Finger. *Allgem. med. Centralztg.* 1874, Nr. 12. — Roser: *Handbuch der anat. Chir.* S. 803. — Menzel: Sulla dita a scatto. *Riv. clin. di Bologna.* Octob. 1874. — Berger: Ueber schnellende Finger. *Deutsche Zeitschr. für pract. Med.* 1875, Nr. 7 u. 8. — Fieber: *Wiener med. Wochenschr.* 1879, Nr. 7, stellte einen Pat. der k. k. Ges. der Aerzte mit federndem Daumen vor und führt das Leiden an seine tenosinitis circumscripta zurück. Derselbe stellte später die bisherigen Beobachtungen (3 eigene und 7 andere) tabellarisch zusammen: Fieber: Ueber den sog. schnellenden Finger. *Sep.-Abdr. aus Nr. 14—17 der Wien. med. Blätter.* Wien 1880. — Lisfranc: Ueber die Knoten der Sehnen, *Annales de chirurgie.* Novbr. 1842. Im *Bulletin génér. de Thérap.* 1842. Decbr. Referat u. Bemerkungen des Referenten daselbst über Beobachtung von Laroche d'Angers, *Bullet.* Sept. 1842 und eigene anat. Erfahrungen.

Neuropatische und myopatische Fingercontracturen.

Vergl. besonders Erb: *Handb. d. Krankheiten d. Nervensystems* II; v. Ziemssens *Handbuch der spec. Path. u. Therapie.* 2. Aufl. 1876. Literatur über Radialisparalyse S. 497 und Eulenburg: *Lehrbuch der Nervenkrankheiten.* II. Aufl. 2. 189—214. — Panas: De la paralysie réputée rhumatism. du nerf. radial. *Archives générales de méd.* Juin 1872. — Kraft-Ebing: Drucklähmung von Armnerven durch Krückengebrauch. *Arch. für klinische Medicin.* IX, 3. — Duchenne: *Physiologie des mouvements,* Paris 1867. Chap. IV. p. 190 sqq. — Ferber und Gasser: Experimentelle Untersuchungen über die Wirkung der Fingerstrecker. *Archiv für Psychiatrie und Nervenkrankheiten* 1877, p. 140—159.

Fingerkrampf: Schreibekrampf.

Die Lehrbücher von Eulenburg, Erb. Ausser der bei letzterem gegebenen ausführlichen Literaturangabe: Die älteste Casuistik: Gierl: *Salzb. med.-chir. Zeitschr.* 1832. — Eitner *ibid.* Nr. 72. — Heyfelder: Ueber ein eigenthümliches Zittern der Finger der rechten Hand. *Med. Vereins-Ztg. in Preuss.* 1835. — Albers: Ueber einen eigenthümlichen Krampf der Finger beim Schreiben. *Med. Vereins-Ztg.* 1835, Nr. 9, mit Nachtrag von v. Siebold: *Casper's Wochenschrift für die ges. Heilkunde* 1835, Nr. 19. *Ibid.* 1839, Nr. 2. S. 29. — Goldschmidt erwähnt schon schmerzhaft Druckpunkte an der Wirbelsäule bei 1 Patienten, der dann links schreiben lernte und nach 5 Jahren auch auf dieser Seite vom Krampf befallen wurde! und *ibid.* 1840, S. 403. — Träger: Beitrag zu den Beobachtungen über die Unfähigkeit zu schreiben, fand an sich selbst als veranlassende Ursache zu enge Rockärmel! — Cazenave: Ueber einige Gebrechen der rechten Hand, welche die Kranken am Schreiben hindern. Aus dem Franz. übers. Quedlinburg 1846. Originelle Krankengeschichten sowie Abbildung seines Apparates und derselbe *Gaz. méd. de Paris* 1872, 18. 19. 27. Observations de tremblements oscillatoires de la main droite. — Stromeyer: Ueber den Schreibekrampf und dessen Heilung durch die Tenotomie. *Bayer. med. Correspzbl.* Nr. 8. 1840. — B. Langenbeck: Ueber habituelle Fingerkrämpfe und die Anwendung der Muskel- und Sehnendurchschneidung gegen dieselben. *Allgem. Zeitung für Chirurgie u. s. w.* Nr. 5. 1841. — Heyfelder: Krankhafte Unfähigkeit zu schreiben bei 11jährigem Mädchen. *A. med. Annalen* Bd. V, Heft 1, ref. Schmidt's Jahrb. 1841, Bd. 32. S. 306. — Brück: *Hufeland's Journal* 1835. IV, 89 und *Casper's Wochenschrift* 1841, S. 181 gebraucht zuerst den Ausdruck: „Stottern der Finger.“ — Rossander: Ein Fall von Schreibekrampf geheilt mit Massage und Strychnin-injectionen. *Deutsche Klinik* 1873, S. 427. Die ausführlichste Beschreibung und Abbildung der complicirten Apparate gegen Schreibekrampf giebt Debout im *Bullet. de Thérap.* LVIII, Avril 1860 in einem von Duchenne selbst als „un excellent travail“ bezeichneten Aufsatz, der referirt ist: Schmidt's Jahrb. 1862, 116. S. 12—13 mit Abbildungen. — Onimus: *Gazette méd. de Paris* 1875, p. 175, „crampes des employés au télégraphe“ giebt den zweckmässigen Rath: „le meilleur moyen d'éviter cette affection est de changer de temps en temps d'appareil expéditeur et de remplacer le système Morse par le système Hughes.“ — Massage bei Schreibekrampf v. A. Weiss, *Wiener Klinik* V, 11. p. 343. — Pitha (Teno-

tomie bei S.-K.): Handbuch von Pitha-Billroth IV, 1. S. 147—50. — Stich: Neuro-pathol. u. therap. Mittheilungen a. d. Erlanger Klinik. Arch. f. klin. Med. Bd. XI, S. 425, sah beim „Schusterkrampf“ beide Hände im Hand- und Ellenbogengelenk krampfhaft flectirt. Er betrachtet das Leiden als eine von den sensiblen Muskel-Nerven ausgehende Reflexneurose.

Trophische Störungen. Symmetrische Fingergangrän.

Raynaud, Maurice: De l'asphyxie locale et de la gangrène symétrique des extrémités. Thèse Paris 1862. — Raynaud: Nouvelles recherches sur la nature et le traitement de l'asphyxie locale des extrémités. Archives générales de méd. Janvier et Février 1874. — Raynaud im Nouveau Dictionnaire de méd. et de chirurgie v. Jaccoud. Art. „gangrène“. Laboulbène, l'Union méd. Nr. 17. 1875. Spontangangrän von Hand und Vorderarm bei einem Tuberculösen. — Fischer: Der symmetrische Brand, Langenbeck's Archiv. Bd. XVIII. S. 355. — Schuboe: Local asfixi og symetrisk gangraen aus hospitalstid, ref. Virchow Hirsch's Jahresber. für 1869 II, 288, Fall bei 31jähriger Frau. Ebendas. Fall bei 1 1/4jährigem Knaben, Bjering. — Nédopil: Symmetrische Gangrän der Extremitäten. Wiener med. Wochenschr. Nr. 28. 1878. — Zambaco: De la gangrène spontanée produite par perturbation nerveuse. Thèse Paris 1857. — Brehier: Asphyxie locales. Thèse Paris 1875. — Beauregard: Des difformités des doigts. Dactylolyses. Paris 1875. p. 101.

Lepra mutilans, anæsthetica.

Virchow: Die krankhaften Geschwülste. II, 494—529. Dasselbst die ausführliche Literaturangabe und Casuistik. — Lèpre dactylienne von Collas aufgestellt cf. Beauregard l. c. p. 103. — Koehler: Ein Fall von lepra maculosa mutilans. Berl. klin. Wochenschr. 1877, Nr. 46 mit Abbildung der Handverstümmelung. — Wernich: Ueber Aetiologie, das Erlöschen und die hygienische Bekämpfung des Aussatzes. Sammlg. klin. Vorträge von Volkmann 1879, Nr. 158.

Sclerodactylie, Sclerodermie.

Gillette: Du sclérème simple stellt als besondere Form das „scl. simple non oedémateux“ auf und stellt 14 Fälle zusammen. Archives générales 1854. Vol. II, S. 657. — Affection singulière et non décrite encore des doigts et des mains par M. Mirault (d'Angers) commentaire et discussion pour prouver que cette affection se rattache au rhumatisme, par M. Verneuil: Gaz. hebdom. Févr. 26. 1863. — Auspitz: Wiener Wochenschr. 1863. Nr. 47—50. — Förster: Würzb. med. Zeitschr. II, 294. — Koebner: Jahresber. der schles. Gesellsch. f. vaterl. Cultur. 1868. — Köhler: Württ. Correspdzbl. 1862, 15—17 geben die Befunde der anatomischen Untersuchung. — Paulicki: Virchow's Archiv Bd. 43. p. 234 u. ff. ausführliche Casuistik. — Lépine: Melanodermie; sclérodermie bornée aux doigts avec atrophie des phalanges. Gaz. méd. de Paris 12. Avril 1873. — Ibid. Hallopeau 1. Nov. 1873 u. Mémoires de la soc. de biol. t. IV. Sclérodermie avec atrophie de certains os et arthropathies multiples. — Liouville: Supplém 52. 1873. — Beauregard l. c. p. 91 führt Ball: Gaz. méd. 1872, p. 194, als Urheber des Namens sclérodactylie an und giebt ausführliche Literatur und Casuistik hinzu. — Stein: Ein Fall von Sclérodermie, Memorabilien 1868. Decbr.

Spontane Dactylolyse (vergl. auch die angeborenen Defecte).

W. Gruber: Ueber Missbildungen der Finger an beiden Händen eines Lebenden. Virchow's Archiv Bd. 47. p. 303. Tfl. VIII. 1. — Menzel: Langenbeck's Archiv Bd. XVI, S. 667. Tfl. XVIII fig. 3—8. — Wucherer: Ueber Ainhum, eine der afrikanischen Race eigenthümliche Krankheitsform. Virchow's Archiv Bd. 56. S. 374—83. — Beauregard l. c. S. 11 u. ff.: „dactylolyse essentielle.“

Spontane Fingergangrän.

Billroth: Ein Fall von spontaner Fingergangrän. Langenbeck's Archiv Bd. 10. S. 613. — Wibmer: Fall von spontaner Gangrän des Fingers bei einem Kinde. Journal für Chirurgie u. s. w. 1846. VI. — Flander: Mumienartige Vertrocknung von Hand und Vorderarm. Würtemb. Correspdzbl. 1835, Nr. 30. — Truch-

sess: Bemerkungen über eine von der Natur selbst abgestossene Hand u. s. w. Ibid. 1834, Nr. 37. — Hattute: Spontane Gangrän bei den Kabylen. Rec. des mém. de méd. mil. 1868, ref. Schmidt's Jahrbücher 147. S. 34 ibid. über Ergotismus. Ueber Ergotismus gangraenosus siehe Weber in v. Pitha u. Billroth's Handbuch I. 1. S. 574 u. ff. — Tiedemann: Von der Verengerung und Schliessung der Pulsadern in Krankheiten. Heidelberg und Leipzig 1843. — J. Hodgson: Von den Krankheiten der Arterien und Venen. Uebers. Hannover 1817, p. 13 u. 527. — Friedländer: Ueber Arteriitis obliterans. Centralbl. für med. Wiss. 1876, Nr. 4. — Winiwarter: Ueber eine eigenthümliche Form von Endarteriitis und Endophlebitis u. s. w. Langenbeck's Archiv Bd. 24. S. 202 u. ff. — Köster vergl. u. a.: Ueber die Entstehung der spontanen Aneurismen. Sitzungsber. der niederrh. Ges. in Bonn 1875, S. 15. — Dupuytren: Leçons orales. Bruxelles 1839, Tome troisième. Art. VI. De la gangrène symptomatique par suite d'artérite. Obs. III, V. Gangrän der Finger.

Neubildungen an Hand und Finger.

Angiom.

Virchow's krankh. Geschwülste III, S. 307 u. ff. — Esmarch Virchow's Archiv Bd. VI, 34 Taf. I u. II: Ueber cavernöse Blutgeschwülste. — Hodgson, l. c. Anmerkung vom Uebersetzer Kreysig S. 79. — Cavaresse: Bull. de la soc. anat. 1860. p. 166. — Hanssen: Zeitschr. für rat. Medic. 1863. Bd. XX, S. 155. — Sommaire: Angiome souscutané caveux de la main. Union médic. 1875. Nr. 21. — Pitha: Handbuch der Chir. V. I, S. 136. — Schuh: Abhandl. aus dem Geb. der Chir. und Operat. Lehre. Wien 1867. S. 383. — Lamonier: Mém. de la soc. de Montp. T. I, p. 245. — Nicoladoni: Phlebarteriectasie der rechten oberen Extremität. Lang. Archiv. Bd. XVIII, S. 252; und ebendas. Bd. XX, S. 146. Richet: Gaz. des hôp. 1860. p. 71 stellte der chir. Ges. zu Paris einen Knaben vor, bei dem er eine venöse erectile Geschwulst an Vorderarm und Hand mittelst wiederholter Injectionen von liquor ferri sesquichlorat. behandelt hatte. Ueber die Concentration vergl. die sich hier anschliessende Discussion, ref. auch von Gurlt: v. Langenbeck's Arch. Bd. III, S. 194. — Sidney: Lancet 1863. II, p. 499. — Krause: Traumatische Angiectasie des linken Armes, Langenbeck's Archiv, Bd. II, S. 142, Taf. I—III. — Breschet: In Froriep's chirurg. Kupfer- tafeln (aus Br. mémoires sur différentes espèces d'aneurismes. Paris 1834). Taf. 366, Fig. 2. — Bardeleben: Lehrb. der Chir. Bd. IV, S. 722. — Wardrop: Med. chir. Transact. Vol. IX, p. 1, S. 216. — Bussel: Lond. med. Gaz. 1836. p. 173; und Laurie: Ibid. 1843. pag. 102. — Nélaton's Operation beschreibt Führer: Handb. der chir. Anat. I, S. 635.

Lipom.

Küster: Langenbeck's Archiv. Bd. 12, S. 628. — Boinet: Gaz. des hôp. Nr. 68. 1866. — Volkmann: Ref. in Virchow-Hirsch's Jahresber. für 1866. Bd. II, S. 360. — Trélat: Gaz. des hôp. Nr. 56. 1868. — Neyber und A. Key: Hygiea. Svenska Läkareselskabs Förh. 1869. p. 33. — Ranke: Ueber Lipom an der Volarseite der Finger. Langenb. Arch. Bd. XX, S. 379.

Neurome.

Hesselbach, angef. in Weinhold: Ideen über die Metamorphose der Highmorshöhle. S. 190; vergl. Oppert: De vitiis nervorum organicis Diss. inaug. Berlin 1815. — Blasius: Ueber rückfällige Neurome. Langenb. Archiv. Bd. II, S. 190 und Bd. VI, S. 775. — Weismann: Zeitschr. für rat. Medicin. III. Reihe, 7. Bd, S. 209, Taf. V, 1859. — Duret u. Masmonteil: Archives générales. 1873. XXII, 607. Novbr. — Beclard, Adams, Grainger cit. bei Virchow's krankh. Geschwülste. III. I, 249.

Fibrom.

Notta: Tumeur fibreuse de la paume de la main etc. Bull. de la soc. de chir. de Paris. T. III, Nr. 9. 1878. — Busch: Lehrbuch der Chirurgie. II, 3, S. 145.

Chondrom.

Scarpa: Ueber die Expansion der Knochen und über den Callus nach Fracturen. S. 22, 24. Taf. III, 1. — Sandifort: Med. anat. 1793. Vol. IV. — v. Walther: Graefe und Walther's Journal für Chir. u. Augenheilkunde. 1829. Bd. XIII, S. 351 u. Taf. V. 1—4. — Müller, Joh.: Ueber den feineren Bau und die Formen der krankh. Geschwülste. I. Berlin 1838. (ausführlichste Angabe der älteren Literatur). — Weber, C. O.: Die Exostosen und Enchondrome in anat. u. pract. Beziehung mit 5 Tafl. Bonn 1856. S. 116 (ausführliche Literaturangabe.) — Holmes: Lancet 1871, Febr. 25. — Leo: Seltene Hyperostose (!) der Finger. Langenb. Archiv. Bd. XIX, S. 532 (mit Abbild. Tafl. VI, 7 u. 8). — Houel, M.: Catalogue des pièces du Musée Dupuytren publié sous les auspices de la faculté de méd. de Paris. 1877. Atl. du Tome II, p. 44. Nr. 463. — Virchow: Die krankhaften Geschwülste. XVI. Vorlesung: Chondrome. — Verneuil: Ref. in Thèse. Paris 1867. Quelques recherches sur l'enchondrome central des os von Calixte Roquez, ebenso ein Fall von Sédillot, aus dessen Arbeit über évidement des os. — Parisot, Léon: Du traitement des enchondromes des phalanges et des métacarpiens par l'ablation de la tumeur suivie de l'évidement de l'os sans cautérisation du canal médullaire. Nancy 1867. — Dolbeau: Mémoire sur les tumeurs cartilagineuses des doigts et des métacarpiens. Archives générales de méd. 1858. Vol. II, S. 448 u. 669 ff., ausführl. mit reicher Casuistik versehene Abhandl. Nélaton: Gaz. des hôp. 1858. —

Sarkom.

Czerny: Beitrag zur Geschwulstlehre. Langenbeck's Archiv. Bd. X, S. 904. — Paquet, M.: Sarcome fasciculé de la paume de la main. ref. Gazette méd. 1878. Nr. 46, S. 571. — Volkmann: Deutsche Klinik 1855. Nr. 51 und Virchow a. a. O. 501.

Exostose.

Vergl. über die Exostosen unter den Nägeln und deren Behandlung: Legoupil: Rev. med. chir. Juill. 1850 und die ausführlichen Angaben von Fontanel: Essai sur Exostose sous-unguéal de la main. Paris 1877. — Dupuytren: Leçons orales. T. II, Art. V. — Gosselin: Clinique chir. T. I. — Trélat: Bull. de soc. anat. 1874. p. 239. — Cornil u. Ranvier: Histologie patholog. 1869. — Virchow: Krankhafte Geschwülste. II, S. 62.

Hydatidencysten.

Küster: Berl. klin. Wochenschr. 1870. 12. — Réczey: Zeitschr. für Chirurg. Bd. VII. 1876. — Vidal: Considérations sur les kystes hydatiques des os Thèse. Paris 1877. — Lafitte: Presse médicale. XXI. 28. Juin 1869. — Ledeganck: Presse méd. XXI, 29. 1869.

Canceroid.

Küster: Langenbeck's Archiv. XII, 628. — Watson, Spencer: A case of epithelioma of the hand. Med. Times and Gazette. Jan. 13. p. 36 und Weber's Referat im Virchow-Hirsch'schen Jahresbericht für 1866. II, S. 307. — Waitz: Die chirurg. Klinik zu Kiel. Langenb. Archiv. Bd. X, S. 662. — Hamilton: Epithelioma of the extremities. The New-York. med. record. June 15. 1868.

Lupus.

Busch: Ueber die epiteliomartige Form des Lupus an den Extremitäten. Langenbeck's Archiv. Bd. XV, S. 48.

Keloid.

Volkmann: Ein Fall von ächtem Keloid der Finger und Zehen. Ibid. Bd. XIII, 374.

Erkrankungen des Handgelenkbezirkes.**Tendovaginitis crepitans.**

Boyer: Traité des mal. chir. III, p. 222. — Pauli: Ref. in Schmidt's Jahrb. Bd. 38, S. 129. — Rognetta: Gazette méd. de Paris. Nr. 38. 1834. — Vel-

peau: Leçons orales de clinique chirurgicale par Velpeau, publiés par Pavillon. T. 3. Paris 1871. S. 94—111 und Velpeau: Gaz. des hôp. 1842. Novbr. 22; sowie Poulain's Ueberblick nach Velpeau's Material. Gaz. méd. 1835. 25. — Zur Casuistik: Heyfelder: Sanitätsbericht 1835. — Fingerhuth: Zur Lehre von den Krankheiten der Sehnen und ihrer Umgebungen. Casper's Wochenschrift 1836. Nr. 5. — Maslieurat-Lagémard: Ueber die Crepitation als diagnostisches Mittel bei chirurgischen Krankheiten. Gaz. de Paris. 21—24. 1846. — Cabasse u. Rizet: Ueber die Methode des Knetens bei Verstauchungen und bei Entzündungen der Sehnenscheiden, aus Rec. de mém. de méd. et de milit. 3. Ser. XXIV, Mars 1870, ref. Schmidt's Jahrb. 148. S. 182. — Gerst: Ueber den therapeutischen Werth der Massage. Würzburg 1879 und Johnsen: Hospitaltidende. 2. B. V. 7—10. 1828, registriren gute Resultate der Massage bei Tendovaginitis. — Pillenet: Des synovites tendineuses aiguës. Paris 1874.

Hygrom der Sehnenscheiden, Ganglion, Bursitis carpalis:

Boyer: Traité des mal. chir. et des opérat. qui leur conviennent T. onzième. Paris 1826. p. 9. — Rognetta: Aus Dupuytren's Klinik im Hôtel de Dieu. Revue méd. Sept. 1833. — Dupuytren: Leçons orales. T. II. Bruxelles 1839. Article VIII des Kystes séreux contenant des petits corps blancs ou hydatides. Seite 154—161 das Resultat der Unters. von Bose u. Duméril über die fraglichen Synovialkörper mitgetheilt, trotz deren abweichenden Ansicht D. bei seiner Hypothese der Hydatiden beharrt. — Hyrtl: Anatomische Untersuchung einer sogenannten Hydatidengeschwulst des Schleimbeutels der Beugeschnen am Carpus. Oesterr. Jahrb. Juni 1842. — Virchow: Ueber die körperhaltigen Cysten an den Sehnenscheiden der Handwurzel. Zeitung des Vereins f. Heilk. in Preussen. 1846. Nr. 2 u. 3 giebt einen ausführlichen Ueberblick der Literatur. — Robert: Gaz. des hôp. Nr. 54. 1846 fügt an die Beschreibung eines 18 Jahre bestehenden und acut vereiternden colossalen Carpalhygromes, es erreichte 4 Zoll am Vorderarme nach aufwärts, interessante therapeut. Erörterungen. — Michon: Sur les tumeurs synoviales de la partie inférieure de l'avant-bras du poignet et de la main. Thèse. Paris 1851. 220 Seiten mit 2 Tfln. — Gosselin: Recherches sur les kystes synoviaux de la main et du poignet. Mém. de l'acad. de méd. de Paris 1852. T. XVI, p. 367. M. u. G. geben Detailbeschreibungen auch der anatomischen Verhältnisse des Carpalbeutels, ebenso auch Heineke: Die Anatomie und Pathologie der Schleimbeutel und Sehnenscheiden. Erlangen 1868. S. 74 u. ff. — Trélat: Gaz. des hôp. Nr. 56. 1868. — Lücke: Zur Behandlung des chronischen Hydrops der Sehnenscheiden und der Ganglien. Deutsche Zeitschr. f. Chir. I, S. 467. — Volkmann: Beiträge zur Chirurgie. Leipzig 1875. S. 267. — Henle: Rationelle Pathologie. Bd. II, S. 823. — Teichmann: Zur Lehre von den Ganglien. Inaug.-Dissertat. Göttingen 1856, und ebenso Dissert. von Knorr. Berlin. 1856 de gangliis synovialibus. — Gruber, Wenzel: Vordere Hernie der Synovialhaut des Handgelenkes. Virchow's Archiv. Bd. 66, S. 461. 1876 und ähnlicher Fall. ibid. Bd. 56, S. 429. 1872. — Duploux: De l'ignipuncture dans le traitement des kystes hordéiformes. Bull. gén. de Therap. 30. Juin 1885, senkt glühende Stifte ein! — Synnestvedt: En anatomisk beskrivelse af de paa over- og underextre miteterne forekommende Bursae mucosae. Mit 4 Farbentafeln. Christiania 1869, ausführliche Beschreibung und sorgfältige literarische Zusammenstellung.

Die subcutane Discision der Ganglien

deutete schon Richter: Anfangsgründe der Wundarzneikde. Göttingen 1799. Bd. I, S. 503 an, indem er auf die Hautverschiebung bei der Incision hinwies. — Cumins eröffnete den Sack mit der Staarnadel, Observations on the treatement of ganglion. Edinb. med. and surg. journ. 1825. July. p. 95. — Bégin: Nouv. élémens de chirurgie. Paris 1838. T. II. — Dupuytren: Leçons orales. Die subcutane Discision mit Einschnitten in die Wandung führte zuerst besonders Barthélemy und Malgaigne aus. Gaz. méd. de Paris 1839. Nr. 49. p. 773 und Bullet. thérapeutique 1840. Tom. XVIII, p. 37 in Anwendung des von Guérin: Essais sur la méthode souscutanée. Paris 1841, verbreiteten Principes subcutaner Operationen überhaupt. Nach des letzteren Vorgang empfahl in Deutschland besonders Hennemann: Ueber eine neue Reihe subcutaner Operationen. Rostock und Schwerin 1843. S. 112, die Discision der Ganglien mit dem „Kystotom“. — Fricke, Günther u. A. übten meist die Operation durch Einstich mit der

Lancette aus, worauf nach der Entleerung ein Compressivverband mit einer festen Einlage angelegt wurde, nach 2 bis 3maliger Wiederholung erfolgte Heilung, vergl. S. 121: Das Handgelenk von G. B. Günther, Hamburg 1850. — Virchow: Würzburger Verhandlungen 1874, 852, giebt als Resultat der chemischen Untersuchung der Gallerte aus diesen Cysten die der Colloidsubstanz nahestehende Beschaffenheit an.

Fungus der Sehnenscheiden.

Bidard: De la synovite tendineuse chronique ou fungus des gaines synoviales. Thèse. Paris 1858. — Notta: Gaz. des hôp. 1860. p. 184. — Foucher: Ibid. 1862. 156. — Cazanon: Tumeurs blanches des synoviales tendineuses ou tumeurs fongueuses de ces synoviales. Thèse. Paris 1866; vergl. auch das Referat von Volkmann im Virchow-Hirsch'schen Jahresber. f. 1866. II, 359. — Heineke a. a. O. S. 39. — Bardeleben: Lehrb. der Chirurg. Bd. II, S. 851, musste wegen maligner Recidive zur Amputation schreiten.

Sarkom der Sehnenscheiden.

Billroth: Chirurg. Klinik. Wien 1869—70. S. 265. — Czerny: Langenb. Archiv. Bd. X, S. 901.

Entzündung des Handgelenkes. Pathologische Subluxation.

Madelung: Die spontane Subluxation der Hand nach vorne. Verhandlungen der deutschen Ges. für Chirurgie. Berlin 1878. S. 259 u. ff. — Dupuytren: Leçons orales. Bruxelles 1839. T. I. Art. VIII, des fractures de l'extrémité inférieure du radius simulant les luxations du poignet. p. 164 u. 165. — Das Handgelenk in mechanischer, anatomischer u. chirurgischer Beziehung dargestellt von G. B. Günther mit Zeichnungen von Milde. Hamburg 1850. — Bonnet: Ueber die Krankheiten der Gelenke. Uebers. v. Krupp. Leipzig 1857. Cap. VII: Die Krankheiten des Handgelenkes. — Gurlt: Beiträge zur vergl. pathol. Anatomie der Gelenkkrankheiten. Berlin 1853. S. 350—370. — Bursall: On extension and conterextension at the wrist and forearm. New-York. med. record. May 1 1872. Mit Abbildung. — Eyre: A new splint. Phil. med. Times. June 20 1876. — Billroth: Wien. med. Monatschrift. Nr. 2. 1879. — Ueber die fungöse Carpalarthrititis, vergl. ausser den Lehrbüchern von Busch, II, 3. 113; v. Pitha, V, 1. 112. Bardeleben, IV, 698, giebt interessanten Fall eigener Beobachtung von cachirtem Heerd im Radius. König, II, 687. — Hüter: Klinik der Gelenkkrankheiten. I, 79 u. ff. II, 486; besonders König: Die Tuberculose der Gelenke. Deutsche Zeitschr. für Chirurgie. XI, 531 u. ff.

Krankheiten des Vorderarmes.

Congenitaler Radiusdefect und Klumphand.

Ausser den bekannten Werken der pathol. Anat. von Förster u. Ammon l. c. giebt die Monographie von Veiel: Ueber mangelhafte Bildung der Extremitäten, Tübingen 1829, einen derartige Defectbildung im allgemeinen betreffenden casuistisch reichbelegten Ueberblick. — Voigt: Beitrag zur Casuistik des congenitalen Radiusdefectes. Archiv der Heilkunde. 1863. S. 27—42; gewährt einen Einblick in die anatom. Details und Casuistik 14 gesammelter Fälle. Dieser eingehenden Darlegung schliessen sich die Abhandlungen von W. Gruber: Ueber congenitalen Radiusmangel, Virchow's Archiv 1865, S. 211, in der bekannten genauen Ausführung. — Kaczander: Ueber angeborenen Radiusmangel ebendas., Bd. 71, S. 409, 1877 und die musterhafte Dissertation von Herschel: Beitrag zur Casuistik und Theorie des congenitalen Radiusdefectes, Kiel 1878, würdig an. Ueber Ulnadefecte liegt die Abhandlung von Priestley, Med. Times and Gazette 1856, S. 489, und Stricker: Defecte an beiden Vorderarmen und Händen eines Neugeborenen, Virchow's Archiv, Bd. 72, S. 144 vor; während Gurlt: Beiträge zur vergl. pathol. Anat. der Gelenkkrankheiten, Berlin 1853, S. 353, neben den Radiusdefecten nur noch Formveränderungen durch Synostosen der Carpalknochen aufführt.

Ueber Fötalluxationen.

Mayer: Verhandl. der phys. med. Ges. in Würzburg, Bd. V, 1855. Unter 36 Fällen 7 fötale Carpalluxationen.

Phlegmone des Vorderarmes.

Gosselin: Clinique chirurgicale de l'hôpital de la charité. Tome deuxième. Paris 1873. S. 16. — Dolbeau: Note sur la pathogénie et la thérapeutique chirurgicale des abcès profonds de l'avant-bras. Bull. gén. de Thérap. Nr. 1. 1872. — Volkmann: Ueber die verticale Suspension des Armes als Antiphlogisticum und Hämostaticum. Berl. klin. Wochenschr. 1867. Nr. 37. — Vanzetti: De la compression digitale artérielle comme traitement des inflammations phlegmoneuses ou articulaires des membres. Gaz. des hôp. 1867. Nr. 136, S. 540 und Nr. 197, S. 545. — Little: Lancet, June 15 und med. Times and Gaz. June 22, 1867; Arterienligatur wegen (Knie-) Gelenkentzündung, und ebenso wegen Vorderarmphlegmone. — Parona: Dell' oncotomia negli arcessi profondi diffusi dell' avambraccio. Annal. univers. di Med. e Chir. 1876. Nov. p. 408—414. — König: Die Methodik des antiseptischen Verfahrens bei infectösen Eiterungen und septischen Wunden (spec. die Behandlung eitriger Phlegmone der Sehnen- und Muskelscheiden an Hand und Vorderarm). Verhandl. der deutschen Gesellsch. für Chir. VII. Congress. Berlin 1878, S. 56—63.

Folgezustände der Verletzungen und Entzündungen.

Kraske: Experimentelle Untersuchungen über die Regeneration der quergestreiften Muskeln. Halle 1878, S. 27. — E. Fischer: Ueber die Ursachen der verschiedenen Grade der Atrophie bei den Extensoren der Extremitäten, gegenüber den Flexoren. Deutsche Zeitschr. für Chirurgie. Bd. VIII. S. 1—33. — Hueter: Virchow's Archiv. Bd. 46, S. 32. — Ferber u. Gasser: Experimentelle Untersuchungen über die Wirkung der Fingerstrecker. Archiv für Psychiatr. u. Nervenkrankheiten. VII, 140 (die Wirkung des Extensor digit. interossei und lumbricales genau differencirt). — Helleday: Om myitis chronica (rheumatica). Nord. med. Arkiv. VII, 8. 1876. — Münchmeyer: Myositis ossificans progressiva. Zeitschr. für rat. Med. Bd. 37, S. 9. 1869. — Gherini: Annali univ. di med. Novbr. 1873. — Lendendorf: v. Langenbeck's Archiv. Bd. III, S. 415. — Obalinski u. Browicz: ref. von Bardeleben in Virchow-Hirsch's Jahresber. für 1874. II, S. 359.

Neubildungen am Vorderarme.**Chondrom.**

Moerloose: ref. Virchow-Hirsch's Jahresber. für 1868. II, 300. — Cooper: Med. Times. Febr. 1852. — Labbé: Gaz. des hôp. 76, 1866.

Neurome.

Virchow: Krankhafte Geschwülste. III, 1. 236 u. ff. — Jessop: Extracts from my notebook. Brit. med. Journ. 1871, ref. von Bardeleben. Virchow-Hirsch's Jahresber. II, 338. — Blasius: Ueber rückfällige Neurome von Langenbeck's Archiv. Bd. II, 190 u. VI, 775. — Winiwarter: Plexiformes Fibroneurom der Armnerven; ebendas. Bd. XIX, S. 600 u. Tfl. XII u. XIII. — Grohe: Bei Virchow a. a. O. S. 288; ebendas. auch Fall von Jacquart und Stromeyer. — Genersich: Multiple Neurome. Virchow's Archiv. Bd. 49. 1869. — Spillmann: Observations de névrome du nerf médian. Gaz. des hôp. Nr. 36. 1874.

Angiome.

Virchow: a. a. O. III, 1. 326 u. ff. — Cruveilhier: Anatomie patholog. Livr. 23, p. 3 u. 4; ref. Schmidt's Jahrbücher. 1838. Bd. 20, S. 88. — Van Best: On venous aneurism and adaptation of tissues. Lancet Oct. 17. 1874. — Richet: Gaz. des hôp. 1860, p. 71. Behandlung der erectilen Geschwülste mit Injectionen liquor ferri.

Sarkome.

Morris: Mycoidsarcoma of the radius. Brit. med. Journ. April 28. 1877. — Lucas: Myeloid tumor of left ulna ibid.; ref. Virchow-Hirsch's Jahresber. für 1878. II, S. 397. — Senftleben: Ueber Fibroide und Sarcome in chirurg. und pathol. Beziehung. v. Langenbeck's Archiv. Bd. I, S. 133. — Stich: Beitrag zur Lehre von den Geschwülsten, aus der Erlanger Klinik beschrieben. Berl. klin. Wochenschr. 1873. Nr. 51, S. 607, Fall von Heineke.

Krankheiten der Ellenbogengegend.**Angeborene Luxation.**

Dupuytren: Journ. hebdom. de med. und Cruveilhier: Anat. pathol. Livr. IX, pl. III u. IV. — Chaussier: Vergl. Bardeleben. Lehrb. der Chir. IV, 682. Sandifort: Museum anatomic. Tab. 103. f. 3. — Adams: In Todd's cyclopaedia of anatom. and physiol. part IX, Articl. elbow-joint. p. 75. — Frorie: Chirurg. Kupfertafeln. Tfl. 450, Fig. 1–6. — Gurlt: Beiträge zur vergl. pathol. Anatomie der Gelenkkrankheiten. Berlin 1853; fügt zu den 3 Beobachtungen von Adams noch 6 Fälle von angeb. Radiusluxation hinzu von Loir, Smith, Deville, Sandifort, Cruveilhier. — Brodhurst: Congenital dislocation in Holmes a system of surgery. V, 828. — Humphry, George Murray: Med. chir. Transact. Vol. XLV. Lond. 1862; ref. in Schmidt's Jahrb. Bd. 121, S. 287. — Malgaigne: Traité des fractures et des luxations. T. II, S. 677–681. — Mitscherlich: Ein Fall von angeborener Verbildung beider Ellenbogengelenke. v. Langenbeck's Archiv. Bd. 6, S. 218. — Roberts: Thèse de concours. 1851.

Erkrankung der Bursa olecrani.

Gruber, W.: Monographie der Bursae mucosae cubitales. Mém. de l'acad. de St. Petersbourg. VII. Sér. Tome X, Nr. 7. 1766, mit 3 Tfln. — Catteau: De l'hygroma de la bourse séreuse olécraniennne. Thèse de doctorat. Strasbourg 1869; bes. Casuistik. — Coulson: Lond. Journ. 1851, Jan. — Hyrtl: Top. Anat. II, S. 337.

Gummöse Bursitis.

Moreau: Affect. syphil. des bourses séreuses. Thèse Nr. 360. 1873. — Verneuil: Lésions syphil. tertiaires des bourses souscutanées et tendineuses. Gaz. hebdom. 1873. — Keyes, J.: Syphilis as affecting the bursae, with a wood-cut. Amer. Journ. of med. sc. 1876, p. 349. — Jullien: Traité pratique des maladies vénér. Paris 1879, p. 855. Ueber Bursitis urica, vergl. Garrod: Die Natur und Behandlung der Gicht, übers. Würzburg 1861.

Erkrankung des Ulnaris.

Vogt: Die Nervendehnung als Operation in der chirurg. Praxis. Leipzig 1877, S. 63, u. Fig. 2.

Aneurysmen der Ellenbeuge.

Ueber Berufsaneurysmen; vergl. Hirt: Die Krankheiten der Arbeiter. II, S. 63. — Hyrtl: Topogr. Anat. II, S. 295; Fall von Dr. Cleghorn. — Vogt: Artikel Aneurysma in der Realencyclopädie der gesammten Heilkunde. Wien 1880, S. 301 u. ff.; red. von Eulenburg: Ueberblick und Kritik der speciellen Behandlung.

Erkrankung des Bicepssehnenbeutels.

Gruber: l. c. S. 7 u. Tfl. I, 1. — Synnestvedt: l. c. Tfl. I. f. — Hyrtl: Top. Anat. 5. Aufl. II, 308.

Entzündung des Ellenbogengelenkes.

Malgaigne: Traité des fract. et des luxat. T. II, p. 675. Art. Luxations pathologiques unterscheidet: 1) Luxation par suite de tumeur blanche; und 2) Luxation par relâchement des ligaments bei den entzündlichen Radiusdeviationen. Hinsichtlich der Frequenz der chron. Ellenbogengelenkentzündung vergl. die Statistik von Billroth: Ueber die Häufigkeit der Caries in den verschiedenen

Knochen. v. Langenbeck's Archiv. Bd. XII, S. 335: Unter 185 Fällen von Caries der oberen Extremitäten betrafen 4 die Scapula, 28 das Schultergelenk, 13 die Humerusdiaphyse, 93 das Ellenbogengelenk, 6 Radius und Ulna, 41 Handgelenk und Handknochen. Von der Gesamtzahl von 1996 Fällen trafen 720 auf die unteren und 185 auf die oberen Extremitäten, alle übrigen 1091 auf Kopf und Stamm. — Beschreibungen exquisiter Präparate von cubitaler Arthritis deformans, siehe: Gurlt: l. c. S. 310–314. — Virchow: Zur Geschichte der Arthritis deformans. Virchow's Archiv Bd. 47, S. 298. — Tillmann's Archiv der Heilkunde. Hft. 3 u. 4, 1874.

Syphilitische Ellenbogengelenkentzündung.

Rust: Arthrokakologie, oder über die Verrenkungen durch innere Bedingung. Wien 1817. S. 27. — Richet: Mémoires de l'Académie impériale de médecine. Bd. XVII. — Barwell: Treatise of disease of the joints. London (stellt der Frequenz nach das Kniegelenk voran, dann Fuss- und Ellenbogengelenk, nur in einem Fall fand er das Handgelenk erkrankt). Die pathol. anat. Befunde siehe: Wegner: Ueber hered. Knochensyphilis bei jungen Kindern. Virchow's Archiv. Bd. 50. — Waldeyer und Köbner: Ebendas. Bd. 55, S. 36 f. — Haab: Ebendas. Bd. 65, S. 372. — Hueter: Klinik d. Gelenkkrankheiten. I, S. 92. — Bei Weil: Beitrag zur Lehre von den syphilitischen Gelenkkrankheiten. Inaug.-Dissert. Strassburg 1876 und Güterbock: Ueber hereditär-syphilitische Erkrankungen der Gelenke, v. Langenbeck's Archiv, Bd. 23, S. 298–314 finden wir ausführlichsten literarischen Ueberblick.

Contractur des Ellenbogens.

Böters: Zur Behandlung von Narbencontracturen der oberen Extremitäten. Centralblatt für Chirurgie. Nr. 8. 1878. — Weber: Chirurgische Erfahrungen und Untersuchungen. Berlin 1859. S. 435 u. Tafel IX, Fig. 1–3. — Czerny: Ueber eine Contractur durch Verbrennungsnarben. Wien. med. Wochenschr. 1873. Nr. 23.

Syphilitische Muskelcontractur.

Ricord: Clinique iconographique de l'hôp. des vénér. Paris 1851. — Boyer: Lettre sur la contracture musculaire syphilitique. Gaz. méd. 1842. p. 576. — Notta: Retraction musculaire syphil. Archives générales. 1850. — Strauss: Artikel Syphilis musculaire im Nouv. dictionnaire de méd. et de chirurg. — Mauriac: L'affection syphilitique du biceps in den leçons cliniques 1876 und derselbe myopathies syphilitiques. Annales de Dermat. et de Syphil. 1876. T. VII. — Tizzoni: Syphilis douleurs et contractions musculaires nocturnes. Annales de Cazenave. 1851. T. IV, p. 304. — Nélaton: Tumeurs syphilitiques des muscles. Gaz. des hôp. 1858. p. 22. — Jullien: l. c. p. 666–670. — Stromeier: Handb. d. Chirurgie. II, 899.

Neubildungen am Ellenbogen. Exostosen. Processus supracondyloideus.

Patruban: Amtl. Bericht über die Vers. deutsch. Naturf. und Aerzte in Königsberg 1861. S. 134. — Gruber: Archiv für Anat. u. Physiol. 1865. S. 367. Ein Nachtrag zur Kenntniss des Proc. supracondyloid. int. humeri des Menschen. Taf. VIII. — Struthers: On the hereditary supracondyloid process in man. Lancet 1873, Febr. 15. — Hierhergehörig auch: Fischer u. Waldeyer: Klin. und anatomische Beiträge zur Geschwulstlehre. Langenbeck's Archiv. XII, Hft. 3. Anscheinende Exostose des Ulna, bei der Section zeigt sich im 1. Falle ein grosses Sesambein im Ellenbogengelenk, im 2. ein langer Proc. epicoronoideus ulnae.

Osteom, Chondrom.

Volkmann: Enchondroma myxomatod. condyl. int. humeri. Langenbeck's Arch. Bd. XV, p. 566. — Lemoine: Osteome sous-musculaire de la région profonde du pli de coude. Lyon med. Nr. 12. 1874.

Neurome.

Vergl. oben Literatur bei Neurome des Vorderarmes. — Cheselden: Anatom. of the human body. Lond. 1873, Tab. 28. Tumor von Taubeneigrösse,

cystischer Beschaffenheit am N. ulnaris oberhalb der Ellenbeuge, die Nervenfasern waren auf seiner Oberfläche zertheilt. Einen ähnlichen Tumor sah P. Camper am Ellenbogen und Tissot, vergl. Oppert: *De vitis nervorum organicis*. Diss. inaug. Berolini 1815. — Panas: *Sur une cause connue de paralysie du nerv cubital*. Archives générales de medic. Juillet 1878. 4 Fälle einer „Neuritis hypertrophica“.

Cancroide.

cf. Esmarch: Aphorismen über Krebs. Verhandlungen der Deutsch. Ges. für Chirurgie. VI. Congress. Berlin 1877. S. 201 u. Tafel IV, Fig 11. — Busch: Ueber die epitheliomartige Form des Lupus. Langenbeck's Arch. Bd. XV, S. 48 u. ff., sowie die Abbildungen. — Kolaczek: Ebendas. Bd. XVIII, S. 340.

Krankheiten des Oberarmes.

Varietäten des M. Biceps.

Luschka: Die Anatomie der Glieder des Menschen. Tübingen 1865. S. 165. — Gruber, W.: Vier Abhandlungen aus dem Gebiete der med. chirurg. Anatomie. Berlin 1847. — Henle: Handbuch der Muskellehre. S. 178. — Ruptur des M. Biceps, Hüter: Centralbl. für die med. Wissensch. 1864. Nr. 2. — Ruptur des M. Triceps, Güterbock: Langenbeck's Arch. Bd. 21, S. 460. — Syphilitische Myositis, siehe oben Literatur bei Contractur des Ellenbogengelenkes.

Rheumatische Myositis.

Froriep: Die rheumatische Schwielen, ein Beitrag zur Pathologie und Therapie des Rheumatismus. Weimar 1849. — Helleday: On myitis chronica (rheumatica). Nord. med. Arkiv. Bd. VIII, Nr. 8 und Ref. in Virchow-Hirsch's Jahresber. für 1876. II, 391. — Myositis ossificans progressive, vergl. Münchmeyer: Archiv für rat. Med. Bd. 24, S. 9 u. ff. — Chronische Myositis bei Pseudohypertrophie der Muskeln, vergl. L. Brieger: Deutsch. Archiv für klin. Med. Bd. XXII, Hft. 2, S. 200. — Ossification der Armmuskeln. v. Pitha: Im Handb. der Chirurgie. V, I, S. 47. — Hawkins: Med. Gaz. London 1843. — Virchow: Krankhafte Geschwülste. II, S. 72. — Rokitsky: Pathol. Anatomie. Bd. II, S. 225. Vergl. unten bei Schulter die Literatur über „Exercierknochen“.

Paraneurotische Schwielen: Stromeyer, Chirurgie II, S. 891.

Totalnekrose des Humerus: Nédopil: Totalexstirpation des Humerus in zwei Zeiten. v. Langenbeck's Archiv Bd. XXI, S. 854 u. Tafel XV fig. I. — Neudörfer: Aus der chirurg. Klinik für Militärärzte. Wien 1879, S. 314 u. Tfl. VIII. Ollier: Gaz. médic. 1868, Nr. 18. — Merkel: Deutsche Zeitschr. f. Chirurgie. Bd. IV, S. 567. — Cutter & Mac-Cormac ref. bei Nédopil a. a. O. — Güterbock: Ueber Totalnekrosen langer Röhrenknochen. v. Langenbeck's Archiv Bd. XIV, S. 208—222. — Schoemaker: Knochenreproduction nach resectio humeri, Verhandlungen der Deutsch. Ges. für Chirurgie. V. Congress. 1877, S. 86 und Esmarch: Zur Resection des Schultergelenkes. v. Langenb. Arch. Bd. XXI, S. 831.

Pseudarthrosen.

Vergl. Gurlt: Handbuch der Lehre von den Knochenbrüchen. Berlin 1862. I, S. 596.

Difformer Callus.

Ollier: Gaz. hebdomad. 1865, p. 515. (Einschnürung des Nerv. radialis in Knochencanal und Neuritis nodosa, Heilung durch Ausmeisselung.) Derselbe: Traité de la régén. des Os. Vol. II. Dasselbst der Fall von Hamilton: Compression des N. Medianus durch Humerusfragment; erfolglose Resection. — Denucé: Artic. „coude“ 1868 im Dict. de Méd. et de Chirurgie pratique. — Tillaux: Sur les affect. chirurgicales des nerfs, Thèse. N. radialis comprimirt durch Osteophyt nach Fractur. Vergl. Ref. von Volkmann in Virchow-Hirsch's Jahresbericht für 1869, II, S. 348. Dasselbst noch Fall von Duchenne und Ollier erwähnt. — Die eingehende Abhandlung von Ferréol Reuillet: Études sur les paralysies du membre supérieur liées aux fractures de l'humérus.

Thèse. Paris 1869. recapitulirt im Anschluss an zwei Ollier'sche Fälle die bisherige Literatur, zu der auch die Fälle von Condylenfracturen, welche Granger: Edinb. med. and surgic. Journal vol. 14. 1818, S. 199 mit nachfolgenden Ulnarislähmungen beschreibt, gehören.

Echinococcen des Humerus.

Dupuytren: Journ. hebdom. de méd. et de chirurgie 1832 und Bullet. de la Société anat. 1833 bei 26jähr. Mann nach Schuss vor 6 Jahren. — Dickinson: Vergl. Viertel über Knochenechinococcen. v. Langenbeck's Archiv Bd. XVIII, S. 476 u. ff. Bei 27jähr. Mädchen durch Pseudarthrose des Humerus Haarseil gezogen und dadurch Hydatiden entleert. — Léon Labbé: The Lancet 1874, Pseudarthrose des Humerus, Knochennaht, behufs Incision, dabei Hydatiden entleert. Alle 3 Fälle sind geheilt. — Küster: Ein Fall von Echinococcus im Knochen. Berl. klin. Wochenschrift 1870, Nr. 12. Pseudarthrose des Humerus, Incision, Entleerung des hydatidenhaltigen Abscesses, später Exarticulation. — Démarquay: Hydatides de l'humérus, Gaz. des hôp. Nr. 19. 1869. — Réczey: Ueber Knochenechinococcen aus Zeitschr. f. Chir. Bd. VII, ref. Virchow-Hirsch's Jahresber. für 1876. II. — Vidal: Considérations sur les kystes hydatiques des os. Thèse Sceaux 1877. Uebersicht der bisherigen Beobachtungen (nicht erschöpfend).

Exostosen.

Birket: Cartilaginous and bony growths, Guy's hosp. reports 1868. — Hofmohl: Exostosis cartilaginea humeri. Wochenblatt der Ges. der Wiener Aerzte 1869, Nr. 5.

Chondrom.

Atkinson, Edward: Enormous enchondroma of the humerus. Lancet May 4. 1878, S. 640 mit Holzschnitt. — Fergusson: A system of practical surgery. fifth edition. London 1870, S. 273 mit 2 Holzschnitten.

Krankheiten der Schultergelenksgegend.

Congenitaler Claviculadefect.

Gegenbaur: Fall von erblichem Mangel der Pars acromialis claviculae mit Bemerkungen über die Entwicklung der Clavicula. Jenaische Zeitschr. für Medizin 1864, I. Bd. Heft 1. 4 Fälle. — Kappeler: Ein Fall von fast totalem Mangel der Schlüsselbeine. Mit Tafel. Archiv der Heilkunde 1875, S. 265 u. ff. — Luschka: Die Anatomie der Glieder des Menschen. Tübingen 1865, S. 22. Fall von P. Niemeyer beobachtet, linksseitiger totaler Defect mit rechtsseitiger Scoliose bei 15jähr. Knaben.

Congenitale Schulterluxation.

Froriep: Chirurgische Kupfertafeln, 321. Zur Erläuterung angeborener Luxationen am Schultergelenk, nach R. W. Smith. Dublin Journal of med. science May 1839; Smith beobachtete 5 Fälle und referirt einen 6., er konnte 2 anatomisch untersuchen, während d'Outrepont (Abhandlungen 1822, S. 238) bei der Entbindung einer Frau eine doppelseitige Schulterluxation des Kindes constatirte, schon 1803. — Ammon: Angeborene chirurgische Krankheiten. 1842, will bei einem 50jähr. Bergmanne eine angeborene Verrenkung des Oberarmes nach hinten gefunden haben. Melicher: Die angeborenen Verrenkungen. Wien 1845, hatte Gelegenheit, gleich nach der Geburt eine Fötalverrenkung der Schulter nach vorne zu erkennen und lange Zeit zu behandeln. — Mayer: Das neue Heilverfahren der Fötalluxationen durch Osteotomie, Würzburg 1855, beschreibt drei Beobachtungen linksseitiger Luxat. humeri subcoracoidea congenita. — Maligne: Rev. med. chir. Paris 1855, Avril, behauptet, dass die Beobachtungen congenitaler Schulterverrenkungen sich auf in erster Kindheit oder inter partum erworbene Deviationen beziehen. — Heine: Spinale Kinderlähmung, Stuttgart 1860, vergl. §. 10. — Kuestner, Die typischen Verletzungen der Extremitätenknochen des Kindes durch den Geburtshelfer. Halle 1877. — Uffelmann:

Anatom. Chir., Studien oder Beiträge zur Lehre von den Knochen jugendlicher Individuen. Hameln 1876, S. 34 u. ff. — Vogt: Die traumat. Epiphysentrennung u. s. w. v. Langenbeck's Archiv Bd. XXII. — Mayer a. a. O. S. 34 nennt sein Heilverfahren für veraltete subcoracoideale Fötalluxation „Osteotomia angularis partialis scapulae“. — Friedberg: Pathologie und Therapie der Muskellähmungen. Weimar 1858, S. 8 u. ff. Beob. 2 und 3.

Erkrankung der Schulterschleimbeutel.

Die Bursa acromialis von Luschka: Die Anatomie der Glieder des Menschen S. 37. — Hyrtl: Handbuch der topogr. Anat. II, S. 316. — Heineke: Die Anat. und Pathol. der Schleimbeutel und Sehnenscheiden. Erlangen 1868, S. 53, erwähnen nur in einigen Worten das Vorkommen einer accidentellen Bursa mucosa subcutanea.

Die Bursa subacromialis und subscapularis vergl. Heineke a. a. O. S. 57. — Henle: Handbuch der Muskellehre. Braunschweig 1858, S. 172. — Luschka a. a. O. S. 35. — Gurlt: Beitr. zur vergl. pathol. Anatomie der Gelenkkrankheiten, S. 241. — Hyrtl: Med. Jahrb. Bd. 39. 1842, S. 261, fand ein Hygroma proliferans der Bursa subscapularis mit Atrophie des M. subscapularis. — Bursa subcoracoidea. Gruber: Die Oberschulterhaken-Schleimbeutel. Mémoires de l'acad. de St. Petersburg 1861. III, 11, sowie die genannten Handbücher.

Bursa subdeltoidea: Ueber die Anatomie vergl. die gen. Handbücher. Die Casuistik des Hygroms der Bursa subdeltoidea habe ich in der Dissertation von Tuszewski: das Hygrom der Bursa subdeltoidea, Greifswald 1878, zusammenstellen lassen. — Hyrtl a. a. O. S. 317. — Gurlt a. a. O. S. 265. — Masserell: Das Hygrom der Bursa subdeltoidea, Diss. inaug. Giessen 1869. — Walderström: Upsala läk. förhandl. VIII. 1873, S. 370. — Stanley: Medical Times Sept. 1853. Die betr. Abbildung der normalen Topographie dieser Bursa giebt Tfl. III m. u. Tfl. XIII fig. 1 von Alexander Monro's Abbildungen und Beschreibungen der Schleimsäcke des menschlichen Körpers, umgearbeitet und vermehrt herausgegeben von Joh. Rosenmüller. Leipzig 1799. — Duplay: De la périarthrite scapulo-humérale et les raideurs de l'épaule qui en sont la conséquence. Archives générales Novbr. 1872. Vol. II, S. 513—542.

Luxation der Bicepssehne. Jarjavay: Sur la luxation de la longue portion du muscle biceps huméral. Gaz. hebdomadaire 1867. 2. série t. IV, S. 325 u. ff. Derselbe kritisiert die Fälle von Cooper: Myotomia reformata; Monteggia, Stanley, Soden, die auch Bonnet: Ueber die Krankheiten der Gelenke, S. 783—787, ausführlich discutirt. — Malgaigne: Ueber Scapulalgie, l'Union 113. 1853, Ref. in Schmid's Jahrbüchern Bd. 81 S. 83, weist nach, wie sowohl Bicepsdislocationen als auch incomplete Humerusluxationen sehr wohl durch Schultergelenkentzündung hervorgerufen wird. — Führer: Beiträge zur chirurg. Myologie. Berlin 1850, S. 71. — Chojnacki: Ueber Sehnenluxationen. Dissert. inaug. Greifswald 1877. S. 20 u. ff.

Schultergelenkentzündung.

Bonnet: Ueber die Krankheiten der Gelenke, deutsch von Krupp. Leipz. 1847, S. 767. — Aebly: Beiträge zur Kenntniss der Gelenke. I. Ueber Form und Mechanik des Schultergelenkes beim Menschen. Deutsche Zeitschrift für Chirurgie Bd. VI, S. 377 u. ff. — Führer a. a. O. S. 70. — Malgaigne: Ueber Scapulalgie, l'Union 113. 1853. Derselbe referirt auch die Beschreibung Asthley Cooper's über die incomplete Luxation des Oberarmes. — Gruber: Ein Hygroma retroglendoidale scapulae. Virchow's Archiv 65. S. 238 u. Tfl. XII. — Volkmann: Ueber die Caries sicca des Schultergelenkes. Berliner klin. Wochenschrift Nr. 43. 1867. — Hjort: Caries sicca art. humeri aus norsk. magaz. f. Lægevid R. 3. Bd. 4. Forh. p. 4, ref. Virchow-Hirsch's Jahresber. f. 1874. II, 475. — Wegner: Ueber hereditäre Knochensyphilis bei jungen Kindern. Virchow's Archiv Bd. 50. S. 305—22. — Waldeyer und Köbner: Beiträge zur Kenntniss der hereditären Knochensyphilis; ebendas. Bd. 55. S. 367—379. — Haab: Zur Kenntniss der syphil. Epiphysenablösung vergl. ebendas. Bd. 65. S. 366 und Tafel 17. — Osteomyelitis an der Epiphysengrenze. Vergl. Es-

march: Zur Resection des Schultergelenkes. Verhandlungen der Deutschen Ges. für Chirurgie. VI. Congress 1877, S. 1, wo nachgewiesen wird, wie die vermeintlichen Schultergelenksresectionen Diaphysenresectionen waren. Ausführliche Literatur von Gurlt daselbst Anmerkung S. 63. — Meusel: Berl. klin. Wochenschrift 1870, Nr. 18. — Lücke: Ueber Percussion der Knochen. Verhandlungen der Deutsch. Ges. für Chirurgie. VI. Congress 1877, S. 68. — Dolbeau (die Nélaton'sche Percussionsmethode mittelst Sonde betreffend): Gaz. des hôp. 1866, Nr. 93. — Vogt: Die traumat. Epiphysentrennung und deren Einfluss auf das Längenwachsthum der Röhrenknochen. v. Langenbeck's Archiv Bd. 22. S. 343 u. ff. u. Tfl. IV. — Ollier's „Periostitis aluminosa“ vergl. Poucet: Gaz. hebdom. Nr. 9. 1874 und Thèse Paris 1870 „de l'ostéite chez les enfants et les adolescents“.

Arthritis deformans. Vergl. besonders Weichselbaum: Arthritis deformans der beiden Schulter- und Ellenbogengelenke und des Hüftgelenkes. Virchow's Archiv Bd. 55. S. 217 u. Fig. 1. Tfl. XIII; ebenso Weichselbaum: Die senilen Veränderungen der Gelenke und deren Zusammenhang mit der Arthritis deformans aus dem 75. Bde. der Sitzungsberichte der kaiserl. Acad. der Wissensch. Aprilheft 1877. Ziegler. — Rapp: Ueber die Usur vom langen Kopfe des M. biceps brachii. Inaug.-Dissert. Tübingen 1866 mit Tafel. — Adams: Todd the Cyclopaedia of anat. and Physiol. Vol. IV. — Gurlt: Beiträge zur vergl. pathol. Anat. der Gelenkkrankheiten. Berlin 1853, S. 253. — Canton: Lond. med. Gaz. Vol. VIII. 1849, S. 358. — Gruber: Archiv für Anatomie und Physiologie. Jahrgang 1863. — Lonsdale's Extensionsapparat in Martin's und Clark's bildet Hamilton: Knochenbrüche und Verrenkungen, 5. Aufl., S. 233, ab. — Gussenbauer: Eine neue Extensionsmaschine für den Oberarm, Wien. med. Wochenschr. 1874, Nr. 3, giebt eine der erstgenannten ähnliche Vorrichtung.

Neurose des Schultergelenkes.

Vergl. die Abhandlungen über Gelenkneurosen: Brodie: Pathological and surgical observations on diseases of the joints. II. edit. 1822. Uebers. nach der V. Aufl. von Soer 1853. S. 168 u. 301. — Brodie: Lectures illustrat. of certain local nervous affections. Uebers. v. Behrend 1847. S. 379. — Stromeyer: Handb. d. Chirurgie Bd. I, S. 503 und neuerdings: Erfahrungen über Localneurosen. Hannover 1873. — Hirsch: Beiträge z. Kenntniss u. Heilung der Spinal-Neurosen. 1843. — Volkman: Handb. v. Pitha u. Billroth S. 678. — Esmarch: Ueber Gelenkneurosen. Kiel u. Hadersleben 1872. — Berger: Zur Lehre von den Gelenkneuralgien. Berl. klin. Wochenschrift 1873, Nr. 22, 23 u. 24. — Koch: Zur Lehre von den Gelenkneuralgien. Verhandlgn. der Deutsch. Ges. für Chirurgie. Berlin 1878. S. 138–152. — Gosselin: Sur la périarthrite du genou. Archives générales Octbr. 1873. p. 385 ff. hebt die Differentialdiagnose dieser Affection von der Gelenkneuralgie hervor und recurirt auf die Abhandlung von Duplay, ebendas. Novbr. 1872: Sur la périarthrite de l'épaule. — Benedict: Electrotherapie. Wien 1868. Beob. 53. — Berger: a. a. O. Nr. 23, S. 271. — Gosselin: Sur la trépanation et l'évidement des os longs dans les cas d'ostéite à forme névralgique. Gaz. méd. de Paris Nr. 44. 1875. — Perret: De la trépanation dans les abcès des os et dans l'ostéite à forme névralgique. Thèse. Paris 1876. Führt die charakteristischen neuralgischen Schmerzen auf die Compression des jungen und gegen sclerosirtes oder normales Knochengewebe wuchernden Knochenmarkes zurück, indem die Resorption der compacten Knochensubstanz nicht gleichen Schritt mit der Ausdehnung des Knochenmarkes hält; die Trepanation hebt diese Compression auf. — Henry Morris: Clinical lecture on disease of the shoulder-joint with reports of two cases in which the head of the humerus was excised. Lancet. October 25. 1879.

Osteosarkom der Schulter.

Zur Casuistik vergl. Senftleben: Ueber Fibroide und Sarkome in chirurgisch-pathol. Beziehung. v. Langenbeck's Archiv Bd. I, S. 140: Obere Humerusepiphyse, 5 Fälle referirt mit 2 Heilungen durch exarticulatio humeri. — Smith: Lancet. April 10. 1875. Exartic. des Oberarmes wegen 7 Pfd. schweren Sarkomes, Heilung. — v. Dumreicher: Jahresber. der chir. Klinik von Hofmokl u. Ilbert 1869/70. Unter 116 Fällen von Neubildungen betrafen 4 die ob. Extr., darunter Sarkom am Pectoralis-Ansatze wegen immerwiederkehrender Recidive, Operation bei 15jähr. Mädchen wegen Humerussarkoms schliesslich die Exarticulation nöthig. — Volk-

mann: Langenbeck's Archiv Bd. XV, S. 563. Wegen centralen Knochensarkomes des Humerus Resection, tödtlicher Ausgang. — Barwell: Transact. of the pathol. soc. XXVI, 1875. Bei 10jähr. Knaben wegen Osteosarkoms resectio humeri, vor Schluss der operat. Wunde Recidiv. — Lesser: Diss. Inaug. Berlin 1875. Seit 5 Monaten bei 15jähr. Patientin kindskopfgrosses Humerussarkom entwickelt, exartic. humeri mit resect. claviculae und lig. venae subclaviae, Recidiv nach 3 Wochen, Tod. — In der Bardeleben'schen Praxis habe ich ein ebenso rasch recidivirendes Osteosarkom der Humerusepiphyse eines 13jähr. Mädchens, bei welchem schliesslich die an der Epiphysenlinie gelöste Diaphyse herausluxirt war, nach der Humerusresection nachbehandelt, wo ebenfalls noch vor Schluss der Resectionswunde ein täglich an Umfang zunehmendes Recidiv mit endlichem tödtlichem Ausgang eintrat.

Osteome der Schulter, Exercierrknochen.

Vergl. Virchow: Krankhafte Geschwülste. II, S. 72. — Kuhn: Beschreibung einer pathologischen Knochenbildung zwischen den Weichtheilen des Oberarmes. v. Gräfe u. Walther's Journal 1830, Nr. XIV, S. 142. — Josephson: Deutsche Milit.-ärztliche Zeitschr. Heft 2. 1874. — Seydeler: Ebendas. 1879. Heft 1. S. 53. — Billroth: Deutsche Klinik 1855, Nr. 27.

Krankheiten der Achselhöhle.

Verneuil: De l'hydros-adénite et abcès sudoripares. Archives générales de méd. 1864 Novbr. u. 1865 Mars.

Aneurysma.

Lund: Brit. med. Journ. 1878. Vol. I, p. 643. — John A. Wyeth: Essays in surgical anatomy and surgery. New-York 1879. S. 239: Axillary aneurism. — Syme: Medico-chirurg. Transact. Vol. 43. 1860. Vergl. meinen Artikel „Aneurysma“ in Eulenburg's Realencyclopädie der ges. Heilkunde.

Neubildungen.

Vergl. Busch: Lehrbuch der Chirurgie Bd. II, Abth. 3, S. 51. — Walton: Primary hard cancer in the axilla, several recurrences, subsequent operation, immunity of the breast from cancer. The med. Press and Circul. July 21. 1875.

Narbencontractur.

Stokes: Dublin Journal Novbr. 1877. S. 385. — Quinlan: A method of curing some of the contractions in the neighbourhood of joints the result of burns and scalds. The med. Press and Circul. Febr. 24. 1875.

Krankheiten des Schulterblattes.

Schleimbeutel.

W. Gruber: Die Bursae mucosae in der innern Achselhöhlenwand. Archiv für Anat. u. Physiologie 1864. S. 358 u. Taf. IX. — Térillon: Sur le frottement sousscapulaire et le développement d'une bourse séreuse accidentelle sous l'omoplate. Archives générales 1874. Octobre. — Gruber: Ein Hygroma retroglenoidale scapulae. Virchow's Archiv Bd. 65, S. 238 u. Taf. XII.

Neubildungen des Schulterblattes.

Busch: a. a. O. S. 18. — Stephen Rogers: American Journal of the medical sciences 1868, Bd. 56. Ref. Schmidt's Jahrb. Bd. 144, S. 194—98. Ueberblick über 56 Fälle von Resectio scapulae. — v. Adelmann: Zur Geschichte und Statistik der totalen Entfernung des Schulterblattes. Verhandlgn. der deutsch. Ges. für Chirurgie. VII. Congress. Berlin 1878. S. 137—147. — Gies: Beiträge zu den Operationen an der Scapula. Deutsche Zeitschr. für Chirurgie Bd. XII, S. 551—58.

Krankheiten des Schlüsselbeines.

Syphilitische Ostitis.

Taylor: Syphilitic lesions of the osseous system in infants and young children. New-York 1875. p. 65 u. ff.

Pathologische Luxation.


Malgaigne: Traité des fractures et des luxations. T. II, S. 429 u. 452—54. — Gruber im Archiv für Anatomie u. Physiologie. 1863. 3. S. 374. — Ludewig: v. Langenbeck's Archiv Bd. VII, S. 167. — Holland: Revue méd. chirurg. T. XII, p. 36. — Monteggia: Ref. bei Malgaigne a. a. O. S. 429, ebendasselbst die von Cooper beschriebene Beobachtung von Davie de Bungay S. 430.

Innervationsstörung am Schultergürtel. Lähmung der Muskulatur des Schultergürtels; Serratuslähmung.

Duchenne: De l'électrisation localisée. Paris 1872. p. 942. — Busch: Handbuch der Chirurgie II, 3. S. 36 mit Abbildung und v. Langenbeck's Archiv Bd. IV, S. 39. — Wiesner: Zur Pathogenese und Aetiologie der Serratuslähmungen. Archiv für klin. Medic. V, 1. 1868. — Eulenburg: Fall von Paralyse des M. serratus anticus major. Berl. klin. Wochenschr. 1869. S. 446 mit Abbildung. — Berger: Die Lähmung des Nerv. thoracicus longus. Breslau 1873. — Vogt: Berl. klin. Wochenschrift 1870, Nr. 7. — Bernhardt: Beitrag zur Symptomatologie der Lähmungen der Schultergürtelmuskulatur. Archiv für klinische Medicin XXIV, S. 380—86. — Lewinski: Ueber die Lähmung des M. serratus anticus major. Virchow's Archiv Bd. 74, S. 878. — Bäumlér: Ueber Lähmung des Musculus serratus anticus major nach Beobachtungen an einem Fall von multiplen atrophischen Lähmungen im Gefolge von Typhus abdominalis. Deutsch. Archiv f. klin. Medicin 1880. Bd. XXV, 4. — Erb: Krankheiten der peripheren cerebrospinalen Nerven. v. Ziemssen's Handbuch. 2. Aufl. Bd. XII, S. 501. — E. Fick u. E. Weber: Verhandlungen der phys.-med. Ges. in Würzburg. Neue Folge Bd. XI. 1877. Anatomisch-mechanische Studie über die Schultermuskeln. S. 123—52 und S. 257—94. Ueber die Wirkung des M. infrapinatus besonders S. 274 u. f. — Ausserdem die Specialwerke von Eulenburg und Erb. — Von chirurg. Lehrbüchern ausser Busch a. a. O. besonders Albert: Lehrbuch der Chirurgie und Operationslehre. Wien 1878. Bd. II, S. 326 u. ff.

Neuralgien des Plexus brachialis.

Stromeyer: Lehrbuch der Chirurgie II, 881—86. — Luschka: Anatomie der Glieder des Menschen. Tübingen 1865. S. 39.



Cap. I.

Physiologische Differenz beider Extremitäten.

§. 1. Der symmetrische Bau beider Körperhälften im allgemeinen findet zwar auch seinen Ausdruck in der Gestaltung und den specielleren Formverhältnissen der oberen Extremitäten, allein einen nicht unerheblichen Unterschied zwischen der rechten und linken oberen Gliedmaasse müssen wir zu Gunsten der rechten, als innerhalb des Breitengrades der Normalität gelegen, anerkennen. Die kräftigere Entwicklung der rechten Extremität geht Hand in Hand mit der ausschliesslichen Bevorzugung derselben bei den meisten Beschäftigungen. So anerkannt aber auch dies Zusammentreffen der vorwiegenden Rechtshändigkeit mit der stärkeren Ausbildung aller Bestandtheile der rechten Extremität ist, so wenig sind wir bisher im Stande, eine vollgültige Erklärung des ursächlichen Zusammenhanges dieser Thatsache zu geben. Abgesehen von der lediglich auf teleologischen Principien fussenden Erklärung, welche Charles Bell in seiner geistreichen Abhandlung über die menschliche Hand giebt, bleibt gleich unhaltbar die Begründung des Unterschiedes durch Annahme der Gewöhnung und Erziehung als ursächlichen Momentes. Auf diese Factoren allein die Rechts- und Linkshändigkeit und resp. stärkere Entwicklung des betreffenden Gliedes zurückführen, heisst mit der Wirkung die Ursache verwechseln. So schwierig es ist, beide Hände zu gleicher Geschicklichkeit heranzubilden, wie es Celsus vom Wundarzte erheischt in seiner Forderung: „Chirurgus debet esse ambidexter“, ebenso fruchtlos ist meist das Bemühen, einen Linkshändigen in einen Rechtshändigen umzustempeln; „naturam expellas furca tamen usque recurret.“

§. 2. Die Verschiedenheit beruht eben schon in ungleicher natürlicher Anlage; am begründetsten erscheinen daher die Versuche, den Unterschied in der Entwicklung und die Ungleichheit in der Gebrauchstüchtigkeit auf zu Grunde liegende anatomische Differenzen zurückzuführen. Hyrtl findet dieselben in der Ursprungsfolge der grossen Arterien aus dem Aortenbogen. Durch den Abgang der rechten Subclavia direct aus ihm, also näher dem Herzen wie die linke, ist in Folge des stärkeren Blutdruckes, eine grössere Capacität dieses

Gefässes, sowie aller seiner Verzweigungen bedingt, und hiermit der Grund der stärkeren Entwicklung der von ihr versorgten Organe gegeben. Als schlagenden Beweis für diesen Causalnexus sieht Hyrtl das Zusammentreffen der Linkshändigkeit mit der Ursprungsanomalie der Gefässe aus dem Aortenbogen an. In einer Reihe von Fällen wurde bei Versetzung des Ursprunges der rechten Subclavia hinter die linke gleichzeitig Linkshändigkeit vorgefunden, so dass bei der etwa im Verhältniss 1:50 vorkommenden Häufigkeit dieser Gefässanomalie und der annähernd entsprechenden Frequenz der Linkshändigkeit Hyrtl die ursächliche Beziehung dieser Gefässanomalie zur Linkshändigkeit ausser allen Zweifel gestellt sieht. Dem entgegen müssen wir aber die thatsächliche Beobachtung stellen, wo bei vollständigem Situs viscerum inversus Rechtshändigkeit bestand (Scheele, Fritsche). Pye-Smith fand unter 296 Fällen 4mal Versetzung der Subclavia, in einem dieser Fälle aber Rechtshändigkeit; ferner wurden Fälle gefunden, in denen nicht allein die obere Extremität, sondern die ganze Körperhälfte stärker entwickelt war, wie ja auch normal nicht nur die rechte obere Extremität, sondern die ganze rechte Körperhälfte die stärker entwickelte ist. Dieser, schon von Ch. Bell betonte Umstand weist unzweifelhaft auf einen centralen Ursprung der Differenz hin. Da nach den Untersuchungen von Broca, Boyd, Gratiolet die Entwicklung der linken Hemisphäre der rechten vorangeht, so dürfte die Rechtshändigkeit mittelbar abhängig zu stellen sein von der früheren und ergiebigeren Entwicklung der linken Grosshirnhemisphäre, die ihrerseits wieder begründet ist in der Betheiligung dieses Bezirkes durch die direct vom Herzen Blut zuführende linke Carotis, so dass also auch von diesem Gesichtspunkte aus die verschiedenen Verhältnisse des Gefäss-Ursprunges und Vertheilung die maassgebende Ursache darstellt. Doch ist diese Frage immerhin noch eine offene, zumal die Beobachtungen an Individuen mit Transposition der Gefässe diesen Broca'schen Schlussfolgerungen zu widersprechen scheinen.

Interessant für diese Frage sind nächst den neueren physiologischen Experimentaluntersuchungen über die im Grosshirn befindlichen localen Centren für die Extremitäten von Hitzig, Goltz u. A. die Untersuchungen von Missbildungen und Aenderungen der Körperentwicklung und der Ausbildung der Extremitäten bei Idioten, wie sie unter dem Einflusse eines erkrankten oder verkümmerten Gehirnes entstanden. Meyer beschreibt einen einschlägigen Fall, wo Carpus und Metacarpus wie beim Embryo übermässig entwickelt war, der Daumen aber nur schwächlich und kurz, während gerade die kräftige Ausbildung des Daumens für die menschliche Hand charakteristisch ist, beim anthropoiden Affen dagegen bei absolut grösserer Hand, der Daumen relativ und absolut kleiner ist, wie beim Menschen. Nicht minder interessant ist die Beobachtung von Dubian, wo mit Anomalie des Hirnes rechterseits, Schwachsinn, Epilepsie und Missbildung an Hand und Fuss linkerseits zusammentrifft. Ferner die Beobachtungen von Atrophien an Centralwindungen nach Verlust eines Gliedes in der Jugend (Oudin).

§. 3. Dieser physiologischen Differenz beider Extremitäten müssen wir Rechnung tragen bei der Beurtheilung pathologischer Zustände, sowie bei der Erklärung der ungleichen Häufigkeit von Verletzungen und Erkrankungen an jedem der beiden Glieder. Während durch eigene Unvorsichtigkeit zugefügte Verletzungen vorwiegend die linke Extre-

mität betreffen, da das schneidende oder stechende Werkzeug mit der rechten Hand geführt, beim Fehl-Schnitt oder -Stich die linke trifft, werden andre Verletzungen und Erkrankungen wieder häufiger den rechten Arm befallen, da dieser als der kräftigere instinctiv zum Schutze vorgestreckt, direct exponirt ist und wegen des ausschliesslichen Gebrauches bei den meisten Beschäftigungen in höherem Maasse Schädlichkeiten bei diesen ausgesetzt ist. Es tritt also die Ungleichheit in der Entwicklung und Benutzung beider Extremitäten bedeutend mehr in den Vordergrund für die Begründung des Unterschiedes in der Frequenz der einzelnen Erkrankungen, als es bei den unteren Extremitäten der Fall sein kann. Für die relative Häufigkeit der Berufs-Verletzungen bei Arbeitern giebt über diesen Punkt Hirt's Abhandlung interessante statistische Erhebungen.

§. 4. Um die Erkrankungen der oberen Extremität übersichtlich anordnen zu können, ist es zweckmässig, die einzelnen Bezirke abweichend von der gewohnten Eintheilung der beschreibenden Anatomie abzugrenzen. Statt der Eintheilung in Oberarm, Vorderarm und Hand müssen wir die vom chirurgischen Standpunkte als wichtigsten intermediären Bezirke gesondert hervorheben. Wir erhalten also durch Hinzufügung der Gelenkbezirke folgende Abtheilungen:

Schultergürtel,
Schultergelenksbezirk,
Oberarm,
Ellenbogengelenksbezirk,
Vorderarm,
Handgelenksbezirk,
Hand, aus Finger und Mittelhand bestehend.

§. 5. Der ganze Bau der oberen Gliedmaasse repräsentirt in seiner Detailausführung den Zweck: in der Leistungsfähigkeit des Endgliedes der Extremität das höchstmögliche Maass von Mannigfaltigkeit, Geschwindigkeit und Kraft der Bewegung zu vereinigen. Vermöge dieses dahin zielenden anatomischen Baues ist die physiologische Function der Hand eine derartig vollkommene, dass Galen dieselbe mit Recht „das Werkzeug aller Werkzeuge“ nennen konnte. Wie also die ganze Leistung der oberen Gliedmaasse für den Menschen wesentlich im freien und ergiebigen Gebrauche der Hand gipfelt, so sind auch von den Erkrankungen des ganzen Gliedes gerade die Störungen dieses Organes von so vorwiegender Bedeutung, dass es nicht nur aus Zweckmässigkeitsgründen gerechtfertigt ist, diesen wichtigsten Theil voranzustellen.

A. Die Krankheiten der Hand und der Finger.

Cap. II.

Angeborene Missbildungen und Formfehler.

§. 6. Die als physiologische Differenz hervorgehobene Asymmetrie beider Extremitäten führt uns zur Beurtheilung derjenigen congenitalen Zustände, bei denen eine Asymmetrie in der Entwicklung der ganzen Extremität oder einzelner Abschnitte in das Bereich der pathologischen Bildung zu setzen ist. Es kann hier die fötale Ausbildung sowohl die Norm überschreiten, wie umgekehrt, unter der Norm zurückbleiben. Je nachdem nun diese Anomalie das Maass- oder das Zahlenverhältniss in der Entwicklung des Gliedes betrifft, haben wir im ersten Falle mit einem Uebermaass und einer Ueberzahl der Bildung zu thun, während im zweiten Falle die Missbildung in abnormer Kleinheit oder Mangel in der Entwicklung Ausdruck findet.

Ausser diesen das Maass und die Zahl betreffenden Entwicklungsanomalien finden wir ferner Missbildungen, bei denen der Bildungsfehler sich auf den Trennungsvorgang der einzelnen Gliederabschnitte bezieht: es kann auch hierin Mangel oder Ueberschuss der Trennung vorliegen. Schliesslich sind noch einzelne Fälle beobachtet, bei denen die Stellung der im übrigen normal gebildeten Gliederabschnitte eine abnorme war, so dass die congenitalen Deviationen wenigstens zu erwähnen sind.

§. 7. Angeborenes Uebermaass, congenitale Hypertrophie. Riesenwuchs.

Häufiger als die äusserst selten beobachtete hypertrophische Entwicklung einer ganzen Körperhälfte (einseitiger Riesenwuchs) findet sich das Entwicklungsübermaass auf eine Extremität beschränkt und betrifft meist nur einzelne Abschnitte derselben und zwar vorwiegend Hand und Finger. Solche partiellen Hypertrophien, Megalodactylie, werden in zwei verschiedenen Formen beobachtet, deren anatomische Differenz auch klinisch festzuhalten ist.

Es kann nämlich die Hypertrophie alle Gewebe, Scelett- und Weichtheile gleichmässig betreffen, sodass der Unterschied der congenital hypertrophirenden, von den entsprechenden normalen Gliedern nur durch die abnorme Volumszunahme bedingt wird, während sie selbst in ihren Theilen durchaus proportional entwickelt sind. Von dieser Form, der einfachen gleichmässigen Hypertrophie an der Extremität, ist wohl zu unterscheiden diejenige Missbildung, bei der sich neben dem Riesenwuchs der Scelettabschnitte noch eine vorwiegende Hypertrophie in den bedeckenden Weichtheilen findet. Diese letztere findet sich ganz besonders im volaren Unterhautbindegewebe ausgeprägt und zwar in circumscripter oder diffuser Form, mit Vorliebe das dort befindliche Fettgewebe betheiliegend.

Seltener finden sich hypertrophische Vorgänge der Art auf dem Fingerrücken. Billroth heilte bei einem Knaben und einem Mädchen

durch ovale Excisionen angeborene Hypertrophie der Fingerhaut auf dem Rücken der ersten Phalanx des Mittelfingers mit erweiterten Gefässen, etwas Pigmentirung und kleinen papillären Wucherungen. —

§. 8. Solche Hypertrophie mit Geschwulstbildung, wegen der oft vorwiegenden Betheiligung des subcutanen Fettgewebes, besonders an der Volarseite der Finger am entsprechendsten als *Megalo-dactylia lipomatosa* hervorzuheben, finden wir auch repräsentirt durch die Form der angeborenen Elephantiasis, die Virchow als „weiche E.“ beschreibt. Findet die anomale Gewebsbildung im Fötus in der späteren Periode statt, in welcher schon Fett im Bindegewebe abgelagert ist, so tritt die lipomatöse Geschwulstbildung in den Vordergrund, beginnt aber der krankhafte Vorgang zu einer Zeit, wo noch Schleimgewebe unter der Haut liegt, so wird auch später durch ein lockeres, zuweilen gallertartiges Gewebe die Anschwellung gebildet. In diesem hyperplastischen Bildungsgewebe finden meist gleichzeitig Hyperplasien der eingelagerten Theile statt, besonders der Gefässe und Nerven, ja auch der Muskeln und Knochen. In solchen Fällen hyperplastischer Gefässwucherung, die seltener die Lymphgefässe, häufiger die Blutgefässe betrifft, finden sich oft besonders die Venen zu dichten varicösen Netzen vergrössert, wodurch die ganze Geschwulstbildung der cavernösen sich anschliesst. Diese schon an der Grenze der congenitalen Hypertrophie stehenden Missbildungen, bei denen mehr und mehr die Geschwulstbildung in den Vordergrund tritt, zeichnen sich auch meist durch ein rapideres Wachsthum aus. Während wir nämlich aus den bisherigen Beobachtungen den Schluss ziehen können, dass die erstbeschriebene Form einfacher, gleichmässiger Hypertrophie fast ausnahmslos an den befallenen Theilen nur eine dem ganzen Körperwachsthum proportionale Zunahme an Länge und Dicke bemerken lässt, findet bei der zweiten Form sehr häufig eine rapidere Steigerung des Missverhältnisses statt, die dann zu den monströsesten Bildungen führen kann.

Leider sind in der bisherigen Casuistik diese beiden Formen meist nicht auseinander gehalten, obgleich wir es nach dem eben erörterten für durchaus wichtig in prognostischer und demzufolge auch in therapeutischer Beziehung gelten lassen müssen. Uebergänge giebt es allerdings auch hier: wir finden einfache Hypertrophien mit kleineren Fettgeschwülsten sowohl, wie mit gleichzeitigen mehr oder weniger ausgeprägten Gefässveränderungen. Ein mir seit längerer Zeit zur Beobachtung vorliegender Fall von einfacher gleichmässiger Hypertrophie des linken Zeigefingers bietet zugleich an der Pulpa der Nagel- und Mittelphalanx mässige lipomatöse Geschwulstbildung dar. Wagner und Busch fanden stark erweiterte Venen, Chassaignac Varicen und Teleangiectasien. Reid fand die A. radialis doppelt so stark wie am gesunden Arm; Klein erhielt nach Exarticulation des hypertrophischen Zeigefingers häufige Nachblutungen aus den erweiterten Gefässen; auch bei dem kürzlich von Leisrink beschriebenen Fall war circumscripte Geschwulstbildung neben congenitaler Hypertrophie der rechten Hand vorhanden, und neben den mit ectatischen Venen des Vorderarms zusammenhängenden Tumoren stark erweiterte Lymphgefässe nachgewiesen.

Ueber die directen Ursachen solcher Missbildungen sind wir selbst-

redend noch ganz im unklaren, selbst für mittelbare ätiologische Momente fehlt hier jeglicher Anhalt — erbliche Anlage wird nur einmal (Curling) angegeben; mit naivem Pathos betonte Klein, dass die Mutter des von ihm wegen hypertrophischen Zeigefingers operirten Kindes im 6. Monat mehreremale in den Finger gebissen wurde!

§. 9. Für die therapeutischen Maassnahmen ist die Beachtung der beiden unterschiedenen Formen wichtig. Sehr in die Wag-schale fallend für den Entscheid in der Frage über operative Eingriffe ist die Thatsache, dass oft mehrere Finger mit angrenzenden Abschnitten der Hand gleichzeitig befallen sind. Unter 20 Fällen war nur 3 mal ein Finger hypertrophisch.

Friedberg fand bei einem 12jährigen Mädchen congenitale Hypertrophie des rechten Beines, linken Armes, und zugleich lipomatöse Geschwulst am Rücken. Chassaignac beobachtete einen 18jährigen Menschen mit Riesenwuchs an der rechten oberen und unteren Extremität. Busch beschreibt eine Hypertrophie des 3. und 4. Fingers bei einem 14jährigen Mädchen und citirt folgende Autoren: Klein, H. des Zeigefingers. Wulff, halbe Hand und drei Finger. Curling, 2., 3., 4. Finger rechts, 1., 2., 3. links. Power, 3. und 4. Finger. Paget, 1. und 2. Finger. Owen, Mittelfinger an beiden Händen doppelt so lang wie die Zeigefinger. Reid fand den 1. und 2. Finger hypertrophisch. Legendre, bei einem 4jährigen Kinde den 4. und 5. Finger sammt der Ulnarhälfte der Hand, gleichzeitige lipomatöse Wucherung. Ebenso beobachtete Wagner Hypertrophie der rechten Hand mit Fettgeschwulstbildung, sodass die Hand 12 Pfund wog. Guersant erwähnt eine Hypertrophie des 4. und 5. Fingers. Fort referirt in seiner Abhandlung einschlägige Befunde von Foucher, Broca, Verneuil. Auch Annandale beschreibt drei Fälle, die den 2. und 3., 3. und 4. Finger und Daumen sammt oberer Extremität betreffen. Meine Beobachtung betraf den Zeigefinger alleine¹⁾.

§. 10. Da durch den einfachen Riesenwuchs eine Gebrauchs-störung des Gliedes meist nicht bedingt wird (vergl. die Beobachtung von Beck, wo die Hypertrophie von Daumen und Zeigefinger in keiner Weise functionell störte), wenn auch keineswegs mit der stärkeren Entwicklung eine grössere Kraftentfaltung ermöglicht wird (Chassaignac), so werden wir, um lediglich aus cosmetischen Rücksichten operatives Einschreiten gerechtfertigt zu halten, die individuellen Verhältnisse im gegebenen Falle entscheiden lassen müssen. Ist jedoch neben der Form auch die Function beeinträchtigt oder lässt das weitere Wachsthum eine Schädigung derselben voraussehen, so kann die frühzeitige Entfernung ein oder des andern Fingers direct geboten sein. Durch die bedeutende Grössenentwicklung einzelner Finger kann auch die Stellung der normal gebauten Nachbarfinger derartig gestört werden (Fig. 1), dass nur durch rechtzeitige Beseitigung die Function der Hand sicher gestellt werden kann. Sind solche zwingenden Vorbedingungen nicht vorhanden, so wird man stets die weiteren Wachs-

¹⁾ Auch in der während der Correctur eingesehenen Abhandlung von Fischer, Der Riesenwuchs, Deutsch. Zeitschr. für Chirurgie 1880, Bd. XII. S. 1—40, finden wir diese mehrfache Betheiligung bestätigt.

thumsverhältnisse, selbst wenn nur ein Finger erkrankt ist, abzuwarten haben. Wenn auch ein Wachstumsstillstand erfahrungsgemäss in keinem Falle eintritt, so ist doch die definitive Voraussage der Grösse des bleibenden Missverhältnisses nicht von vornherein möglich. Eine Einschränkung auch des proportionirten Mitwachsens etwa durch mechanische Mittel ist eine ebenso naheliegende wie schwierig zu lösende Aufgabe. In meinem Falle versuche ich durch dauernde elastische Compression derselben nahe zu treten.

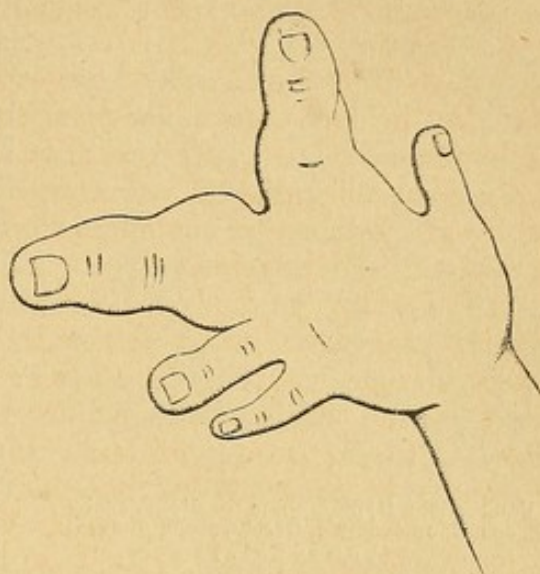
Ueber den hypertrophischen Zeigefinger des 4jährigen Knaben wird eine aus übersponnenen Kautschukfäden gewirkte Kappe nach Art eines Handschuhfingers getragen. Sehr einfach erwies sich mir auch die methodische Compression durch Einwicklung mittelst sich deckender Heftpflasterstreifen.

Nachdem der Finger von der Spitze an bis zur Wurzel nach Art eines Baynton'schen Verbandes umwickelt ist, wird der ganze Verband mit Collodium bestrichen; auf diese Weise hält er selbst bei öfterer Befechtung beim Waschen 8—14 Tage und übt einen erträglichen wirksamen Druck auf die Theile aus. Meist wird wohl die Erreichung des angestrebten Erfolges an der Schwierigkeit der dauernden Durchführung solcher Maassnahmen scheitern.

§. 11. Nicht verstümmelnde Operationen, wie etwa Gelenkresectionen mit Excision entsprechender Epiphysenknorpel oder Discision dieser letzteren allein, um Hemmung des Wachstums zu erzielen, setzen schon zur Ermöglichung ganz besonders günstige individuelle Vorbedingungen voraus. Für die principielle Erwägung dieser Frage müssen wir uns erinnern, dass die Metacarpalknochen sowohl, wie auch die Phalangealknochen obere und untere Epiphysen besitzen (Schwegel), an den Phalangen sind die unteren Epiphysen den schwächeren und verschmelzen früher mit der Diaphyse, wie umgekehrt ein gleiches von den obern Metacarpalepiphysen gilt. Dies letztere ist wohl in Betracht zu ziehen, da wir diesem anatomischen Verhältniss entsprechend bei Exarticulation eines hypertrophischen Fingers für den ja meist mit vergrösserten Metacarpus durch einfache Decapitation eine wesentliche Wachstumshemmung erzielen können.

Solche eingreifenden Operationen werden ungleich häufiger geboten sein durch die zweite Form der congenitalen Megalodactylie, die Hypertrophie mit gleichzeitiger Geschwulstbildung. Schon bei den Fällen, in welchen nur mässige Degeneration des Fettgewebes anfangs vorliegt, finden wir oft die hypertrophirten Glieder in stärkeren Proportionen zunehmen wie der übrige Körper (Fälle von Busch,

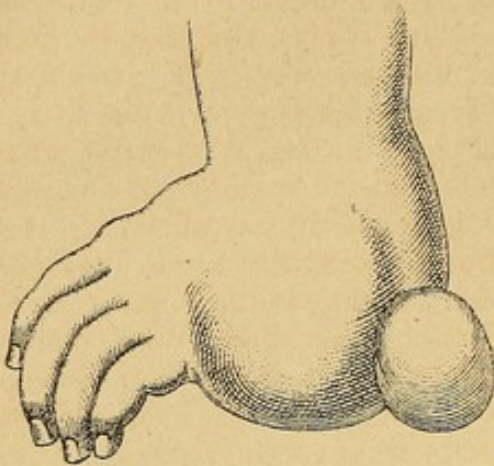
Fig. 1.



Congenitale Hypertrophie des Zeige- und Mittelfingers (Annandale).

Wagner, Wulff) und in gesteigertem Maasse gilt dies von den andern genannten Hypertrophien in den Weichtheilen. In solchen Fällen

Fig. 2.



Congenitale Hypertrophie — Riesenwuchs
des Daumens mit Geschwulstbildung.
(Annandale)

sind meist frühzeitige Entfernungen nicht zu umgehen, wobei der Häufigkeit der gleichzeitigen abnormen Gefässentwicklung bei der Technik der Operation Rechnung zu tragen ist. In derartig monströsen Fällen, wie Fig. 2 darstellt, ist die ungünstige Prognose der Operation, Beseitigung des hypertrophischen Gliedes, lediglich durch das Befallensein des Daumens bedingt.

§. 12. Nicht so selten wie dies Uebermaass in der fötalen Entwicklung einzelner Abschnitte der oberen Extremität finden wir die Bildung einer Ueberzahl, wenigstens gehört die congenitale Polydactylie, die Bildung überzähliger Finger, zu

den häufigeren Missbildungen. Auch bei der von Murray vorgestellten, sonst wohlgebildeten Frau mit 3 Händen begann die Duplicität der Knochen linker Extremität erst am Carpus, die überzählige Hand ist kleiner und die Daumen rudimentär. Die Mehrzahl dieser Bildungsanomalien, zumal derjenigen, bei denen es sich um eine beträchtliche Vermehrung der normalen Fingerzahl handelt, ist auf eine Verschmelzung ursprünglich doppelter Keimanlagen zurückzuführen. Sehr häufig findet sich nämlich die Polydactylie einer oder beider Hände gleichzeitig mit analoger Missbildung an den Füßen. Gruber beschreibt zwei Fälle, in denen wirklich 10 Finger an jeder Hand neben 10 Zehen an jedem Fusse vorkamen; durch Zusammentreten der gleichartigen Theile können dann je 2 Hände und 2 Füße zu einem vielfingrigen Gliede verschmelzen. Beweisend für diesen Zusammenhang können besonders Fälle sein wie der von Gherini mitgetheilte, in welchem Polydactylie mit Syndactylie gleichzeitig auftrat: es fanden sich an jeder Hand 6 Finger und an jedem Fusse 9 Zehen. Die 6 Mittelhandknochen tragen alle dreigliedrige Finger, sodass also der Daumen fehlt; die 3 Finger an der Radialseite sind verwachsen, der 4. ist frei, 5 und 6 an der Ulnarseite wieder verwachsen. Der 1. und 6. Finger gleichen kleinen Fingern, der 3. und 4. sind einander ganz gleich an Länge und Dicke, sie stellen die Mittelfinger dar, Zeigefinger und Daumen würden demnach fehlen.

Diese Erklärungsweise scheint wenigstens sachgemässer wie der Versuch, die Polydactylie nach Darwin'scher Deduction als eine atavistische Erscheinung, einen Rückschlag auf einen niedriger organisirten vielfingrigen Vorahnen aufzufassen. Die zum Beweise hierfür herangezogene angebliche Beobachtung englischer Autoren, dass nach operativer Entfernung solch überzähliger Finger ein Wiederwachsen stattfindet, beruht auf Irrthum (Rüdinger). Wenn nach der Abtragung ein Nachwuchs stattfand, müssten wir annehmen, dass in dem

Stumpfe ein Epiphysenknorpel erhalten war und mittelst dieses etwas Knochenwachsthum erfolgte; eine Regeneration des entfernten Gliedes ist nie beobachtet.

Abgesehen von den erwähnten Raritäten, wo 10 Finger an jeder Hand vorkamen, sind auch die nächsten Abstufungen 9 bis 7 Finger bedeutend seltener, wie das Vorkommen eines supernumerären Fingers an einer oder beiden Händen. Solche Individuen waren als „sedigiti“ schon den Römern bekannt und ist diese Missbildung, wie die Polydactylie überhaupt, sehr häufig erblich in mehreren Generationen beobachtet und zwar wechselnd in männlicher und weiblicher Descendenz oft mehrere Glieder einer Familie gleichzeitig betreffend.

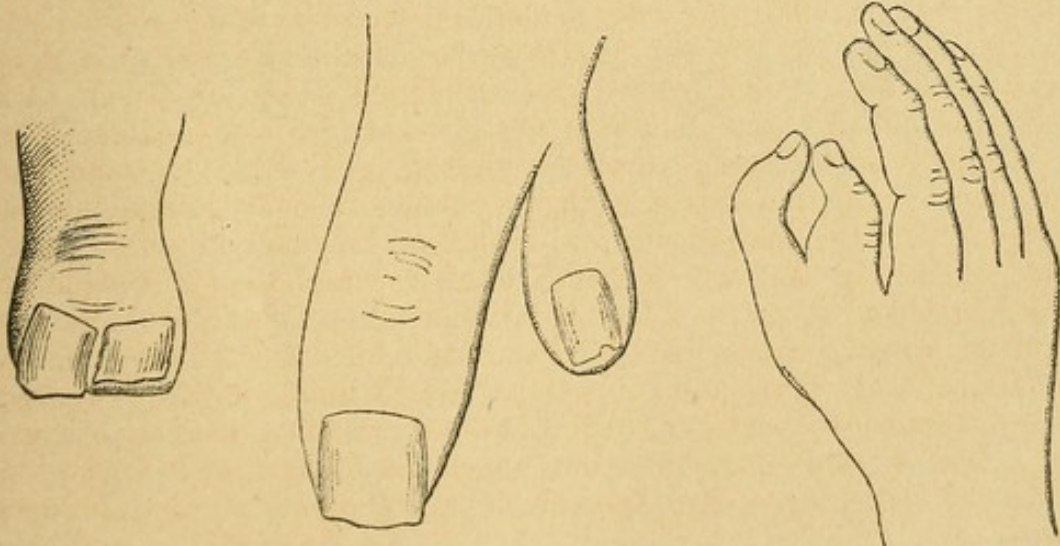
Carolus verfolgte in einer Familie Polydactylie durch 4 Generationen, Mitchell durch 3 Generationen. Beweisend für das gleichzeitige Vorkommen in einer ganzen Familie ist der Fall Thomas Coppy: der 19jährige Th. hatte 14 Finger und 7 resp. 6 Zehen, seine 5 Brüder und 4 Schwestern hatten sämtlich einen überzähligen Finger und 12 Zehen, bei 3 Schwestern war dasselbe Zahlenverhältniss wie bei Th., ebenso bei der Mutter, Mutter Bruder und Mutter Vater.

§. 13. Was die Stellung der überzähligen Finger anbetrifft, so ist es charakteristisch, dass, wo 6 Finger vorhanden sind, der überzählige stets an der Ulnar- oder Radialseite steht. Gruber fand unter 127 Beobachtungen in $\frac{3}{5}$ der Fälle überzählige kleine Finger, in $\frac{2}{5}$ überzählige Daumen.

Fig. 3.

Fig. 4.

Fig. 5.



Ueberzählige Daumen. Verschiedener Grad der Entwicklung (Annandale).

Sehr verschieden zeigt sich der Grad der Entwicklung und selbstständigen Ausbildung solch überzähliger Finger. Am Daumen kann es sich im geringsten Grade um eine nur angedeutete oder durchgehende Bifurcation der Nagelphalanx handeln (Fig. 3). Häufiger findet sich der überzählige Daumen aus ein oder zwei Phalangen gebildet, deren Verbindung mit dem normalen Gliede wieder eine ver-

schiedenartige sein kann: entweder durch eine nur aus Weichtheilen bestehende Vereinigung (Fig. 4) oder durch eine reguläre Gelenkverbindung am Metacarpus primus; im letzteren Falle gewinnt dann der Finger auffallende Aehnlichkeit mit einer Krebssehere (Fig. 5).

Selten ist auch ein überzähliger Metacarpus vorhanden und als Unicum dürfte der Fall von Carré dastehen, wo bei Polydactylie zugleich an dem betreffenden Vorderarm ein doppelter Radius vorhanden war. Die anatomische Untersuchung derartig vollständig ausgebildeter überzähliger Daumen (Richet, Gruber) zeigt die Sehnen durch Bifurcation der normalen Daumensehnen gebildet. Die Nervi medianus und r. dorsalis n. radialis betheiligen ihn ebenfalls, die Arterien stellen einen voluminösen Stamm dar. Dem entsprechend ist auch oft die Functionsfähigkeit eine sehr ergiebige.

Auch der überzählige kleine Finger sitzt selten auf einem eigenen Metacarpus sextus (Fig. 6) oder auf einem Metacarpale V bifidum.

Fig. 6.

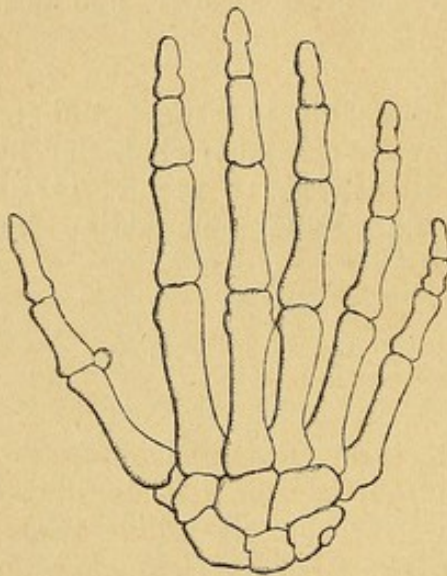


Fig. 7a.

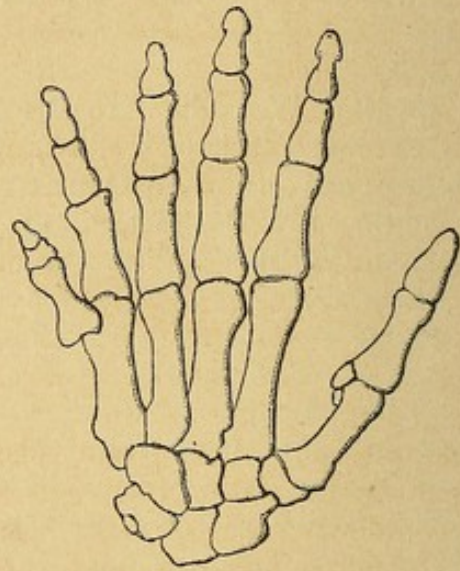
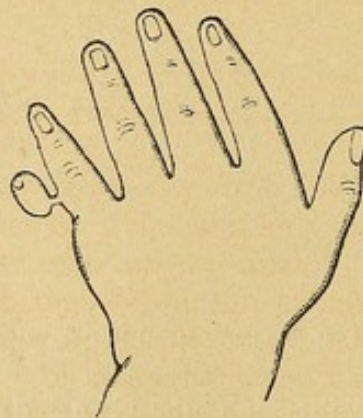


Fig. 7b.

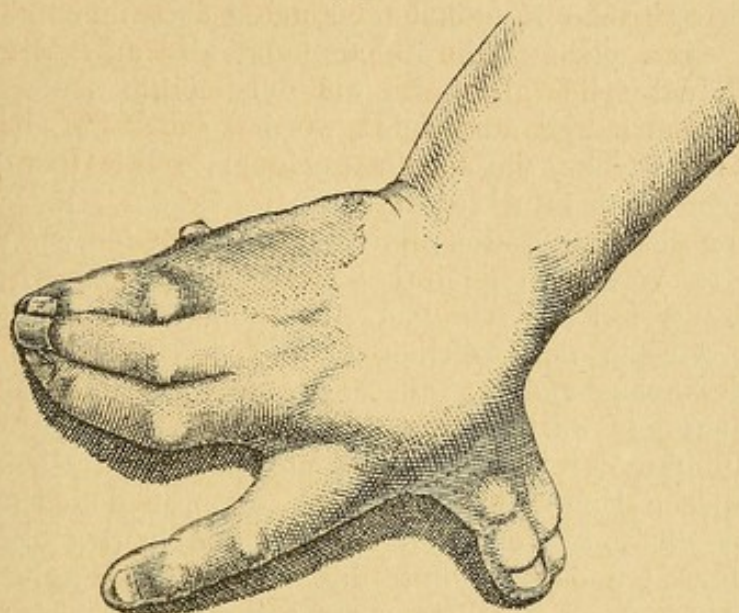


Verschiedene Grade der Entwicklung des überzähligen Kleinfingers.

Gewöhnlich articulirt er aus 1 bis 3 Phalangen bestehend, seitlich am Os metacarp. V. (Fig. 7a). Stellt er nur ein knöchiges oder knorpeliges oder nur aus Haut und Fettgewebe bestehendes Rudiment dar,

das eine wirkliche Gelenkverbindung mit dem normalen Sceletttheil der Ulnarseite der Hand nicht eingeht (Fig. 7b), so kann der Ursprung dieses Appendix am Carpus, Metacarpus, Grund- oder Mittelfalanx oder den Interphalangealgelenken stattfinden. Während die Fälle von Polydactylie, bei denen die überzähligen Finger gerade so construirt sind, wie die normalen nach dem oben Gesagten zu den wahren Duplicitäten zu zählen sind, sind solche krüppelhafte Bildungen meist auf eine ursprünglich pathologische Entstehungsweise

Fig. 8.



Syndactylie mit Polydactilie (Heynold).

zurückzuführen. Interessant bleiben in ihrer Entstehungsweise vor allem noch die Fälle, in denen sich die Polydactylie mit der Syndactylie combinirt. Fig. 8 zeigt solche Hand, an der ein völlig ausgebildeter doppelter Daumen noch vorhanden, ein früher vorhandener überzähliger rudimentärer Kleinfinger abgebunden war und der 3.—5. Finger fibröse Verwachsung erkennen lassen (Heynold).

§. 14. Die Behandlung der Polydactylie kann selbstverständlich nur in der operativen Entfernung überzähliger Finger beruhen.

Dieselbe ist nur in den Fällen ausgeschlossen, wo mehrere vollständig normal entwickelte und normal functionirende Finger sich vorfinden; bei solcher Missbildung würde der reelle Nutzen in keinem Verhältniss stehen zur Grösse des nothwendigen operativen Eingriffes.

Mit wenig Ausnahmen wird übrigens schon nach dem Wunsche des Besitzers überzähliger Finger oder bei dessen Unmündigkeit, seiner Angehörigen die Beseitigung angezeigt sein. Wir werden heutzutage, wo wir die Gefahr accidenteller Wundkrankheiten sicher vermeiden können, selbst in solchen Fällen, in denen mehr formelle als functionelle Rücksichten den Wunsch begründen, zur operativen Maassnahme uns berechtigt fühlen. Früher waren solche mehr aus cosmetischen Gründen auszuführende Operationen als „Opération par com-

plaisance“ wegen der möglichen Gefahr übler Folgen selbst kleinerer Eingriffe, principiell verpönt. Heute sind wir durchaus berechtigt, die Grenzen der Indicationen weiter zu stecken, wir müssen nur consequent auch die kleinsten Operationen, um die es sich hier handelt, nicht, weil sie leicht sind, auch leichtfertig ausführen, sondern in Ausführung und Verband jedesmal gleich sorgfältig vorgehen. Auch der geringfügigste Grad der fraglichen Missbildung, bei dem wir etwa den kleinen Appendix ohne weitere Cautelen an der Hautfläche mit der Scheere abtragen oder mittelst Faden abbinden, kann uns nach solchem voreiligen Eingriff im ersten Falle durch Nachblutungen, im zweiten durch septische Entzündungen unter dem mortificirten Stückchen strafen. Die chirurgische Behandlung, also auch der geringeren Grade der Polydactylie soll stets mit den nöthigen Vorsichtsmaassregeln vorgenommen und ausgeführt werden.

Die Zeit, welche wir als die geeignetste zur Operation wählen sollen, ist principiell möglichst früh im ersten Kindesalter einzuhalten und nur aus bestimmten individuellen Gründen von dieser Regel abzusehen. Im vorschreitenden Lebensalter wird die Operation besonders in Bezug auf die Ab- und Auslösung ossificirter Sceletttheile complicirter, wie an den weichen kindlichen Gliederchen und auch Verband und Nachbehandlung durchaus nicht leichter durchzuführen. Will man nicht gar warten, bis die Kinder „verständlich“ geworden sind, ein Zeitpunkt, der in seiner bekannten Unbestimmtheit bei vielen für therapeutische Eingriffe bekanntlich oft mit dem Schwabenalter kaum erreicht wird, so verhalten sich Kinder in den ersten Lebenswochen weniger ungeberdig mit den oberen Extremitäten wie in späteren Jahren. Auch ist doch die psychische Wirkung, die durch langes Hinausschieben der Heilung eines missgestalteten Kindes auf die Mutter unzweifelhaft geübt wird, oft nicht zu unterschätzen.

Da es sich fast immer um überzählige Daumen oder kleine Finger handelt bei der Beseitigung, so ist das Operationsverfahren für fast alle Fälle geringeren und höheren Grades dasselbe: Nach Circumcision der Haut und deren Zurückschiebung wird die Ablösung des Gliedes aus seinen Befestigungen vorgenommen, mögen dieselben nun ligamentöser, articulärer, oder osteoformer Natur sein.

Ist der überzählige Finger durch einfache ligamentöse Verbindung an Ulnar- oder Radialseite befestigt, so kann man, falls der Stiel dünn ist, die Haut circumcidiren und nach Umlegung einer Seiden- oder Catgutligatur vor derselben das Rudiment abtragen. Auch in solchen Fällen enthält nämlich die Verbindungsbrücke regelmässig einen stärkeren arteriellen Zweig, der, um Blutungen später vorzubeugen, unterbunden werden muss; schneidet man aber von vorne herein den Stiel einfach au niveau ab, so ist das sich retrahirende Gefäss schwer mit einer Ligatur zu fassen und muss eine die Wundränder sammt dem in der Tiefe befindlichen Gefäss fassende Naht angelegt werden.

Soll absolut ohne Messer operirt werden, so empfiehlt sich, statt der altersüblichen Fadenumschnürung, die elastische Ligatur zur unblutigen allmählichen Durchtrennung solcher Stiele, da ja die galvanocaustische Schlinge wegen zu grosser Umständlichkeit kaum in Frage kommt. Der Stiel wird nach vorheriger sorgfältiger Desinfec-

tion mittelst Carbolwaschung durch einen festdrumgeknoteten Gummifaden (wie er sich in den überspannten Gummibinden vorfindet), umschnürt und fällt der Appendix je nach der Stärke des Verbindungsstranges in 3 bis 5 Tagen ab.

Nach der Abtrennung durch Schnitt legt man auf die mittelst Carbolwatte sorgfältigst abgetupfte Wunde einige Stückchen Borlint und befestigt dieselben mit einer Collodiumschicht. Auch um die durch Ligatur umschnürte und der Mortification anheim fallende Stelle thut man gut, einen bedeckenden Ring von Salicylwatte oder Borlint zu legen und für Befestigung mittelst Collodium zu sorgen.

Besteht der überzählige Finger aus mehreren Phalangen, die in regulärer Gelenkverbindung mit dem Nachbarfinger stehen, so wurde früher als Regel festgehalten: steht dies Glied mit einem Gelenke des Nachbarfingers in offener Verbindung, so amputirt man unter Zurücklassung eines kurzen Stumpfes an der Basis, ist es durch eine selbstständige Gelenkverbindung am Metacarpus oder der Phalanx befestigt, so exarticulirt man. Mit vollem Recht galt nämlich vor der antiseptischen Periode die operative Eröffnung selbst der kleineren Gelenke für eine um jeden Preis zu vermeidende Complication solcher Operationen, da im Falle eintretender Eiterung und Entzündung eine unberechenbare Reihe von Folgezuständen zu gewärtigen stand. Je mehr wir jetzt die üblen Folgezustände sicher auszuschliessen gelernt haben, um so eher werden wir, zumal im frühen Alter, auch bei der ersten Gruppe lieber exarticuliren. Amputirt man nämlich, so bleibt in dem kleinen, an der Hand zurückbleibenden Stumpf, immer eine kleine Difformität, die zwar unbedeutend ist, aber doch möglichst lieber vermieden wird. Ein vollständiges Verschwinden dieser Difformität im Laufe des weiteren Wachsthumes der Hand (Bardeleben) ist nicht immer zu erwarten, vielmehr hat die, wenn auch seltene, doch beobachtete Veränderung an solchen zurückgelassenen Phalangealstümpfen Veranlassung gegeben, von einem Wiederwachsen des abgetrennten Daumens zu sprechen (cf. oben §. 12). Diese Ansicht ist durchaus irrthümlich. White beschreibt einen Fall, wo der überzählige Daumen eines 3jährigen Knaben nach der Entfernung wieder gewachsen sei, ja selbst nach einer abermaligen Abnahme durch einen anderen Operateur nochmaliger Nachwuchs mit Nagelbildung stattfand. Im zweiten einschlägigen Fall von Struthers wird ausdrücklich erwähnt, dass zur sicheren Vermeidung der befürchteten Gelenkeröffnung ein Stück der Phalanx zurückgelassen sei und dass dieser Stumpf etwas gewachsen sei. Die für diesen letzten Fall gültige Erklärungsweise dürfte auch der ersten Beobachtung zu Grunde zu legen sein. An dem Phalangealstumpfe war der obere Epiphysenknorpel erhalten und trat durch seine Vermittelung späteres Knochenwachsthum im Stumpfe ein. Will man solche immerhin fernliegende Möglichkeit sicher ausschliessen, so müsste man in allen solchen Fällen exarticuliren, wozu unter antiseptischen Cautelen völlige Berechtigung vorliegt.

Mag es sich um eine Amputation oder Exarticulation handeln, so wird die Weichtheilbedeckung zweckmässiger als durch die gebräuchlichen Cirkel- oder Ovalärschnitte, die immer Wulste an der Narbe hinterlassen, durch zwei kleine seitliche Lappen gewonnen, die an der Volar- und Dorsalseite ausgezogen werden, mit der Convexität

auf das abzusetzende Glied sich erstreckend. Nach deren Zurückerlagerung wird das Glied aus dem Gelenk gelöst resp. mit starker (eventuell Knochen-) Scheere der Phalangealknochen möglichst tief am Ansatz durchtrennt, darauf nach sorgfältiger Reinigung der Wundfläche dieselbe durch tiefgreifende Catgutsuturen geschlossen und, wenn nöthig, nach vorgängigem Einlegen einer aus Catgutfäden gebildeten Drainage der Borlintcollodiumverband angelegt. Schliesslich wird noch die ganze Hand bis Vorderarm mit einem Streifen Salicylwatte eingehüllt, die mittelst feuchter gestärkter Gazebinde überall gleichmässig fest angedrückt wird. Ein solcher Verband bleibt circa 3 Tage liegen und ist hiermit zugleich die Heilungsfrist meist erreicht. In dieser ausführlicheren Schilderung der Maassnahmen bei dieser kleinen Operation haben wir zugleich ein typisches Bild für Operation und Verband an der kindlichen Extremität gegeben, auf das später einfach zu verweisen ist. Die für Erwachsene der grösseren Wundausdehnung wegen oft zweckmässigere Bedeckung der Wunde mit Protectiv und carbolisirter Gazeschicht ist für kleine Kinder nicht in gleicher Weise zu empfehlen wegen der oft sehr hochgradigen Empfindlichkeit gegen längere Einwirkung, selbst mit schwächerer Carbolsäurelösung behandelter Verbandstoffe; sollen diese doch, oder bei der Operation der Spray angewandt werden, so ist nach dem Abwaschen dringend das Bestreichen der Haut mit Vaseline zu empfehlen, das eine vortreffliche Schutzdecke gegen directe Carbolisation bildet.

§. 15. Während die beiden genannten Formen congenitaler Missbildung, die das normale Maass oder Zahl der Finger überschritten, entschieden auch chirurgisches Interesse darbieten wegen der therapeutischen Indicationen, besitzen die zunächst folgenden ein solches lediglich in entwicklungsgeschichtlicher Hinsicht und können daher kurz zusammengefasst werden.

Zu erwähnen ist zunächst die Combination der beiden bisher beschriebenen Formen: Ueberschreiten des Maasses des Gliedes durch Ueberschreiten der normalen Zahl der Phalangen: Bei der Makrodactylie ist die Verlängerung des Fingers durch überzählige Phalangen bedingt. Von dieser seltenen, aber auffälligen Form existiren nur wenige Beispiele, wie das von Columbus, wo ein Finger 4 Phalangen und das von Dubois referirte, bei dem der Daumen 3 Phalangen besass.

Den Gegensatz hierzu bildet die Gruppe der Missbildungen, bei der es sich um eine Verkürzung des Fingers durch Verminderung der Phalangenzahl handelt: die Brachydactylie; bei dieser Missbildung geht oft mit der Verkürzung auch eine mangelhafte Entwicklung der Phalangen Hand in Hand, die dann im Gegensatz zu der durch Hypertrophie bedingten Megalodactylie durch die atrophische Bildung zur Mikrodactylie führt. Endlich kann sich der Bildungsmangel steigern zum wirklichen Defect ganzer Finger oder selbst Abschnitte der Hand, der Ectrodactylie.

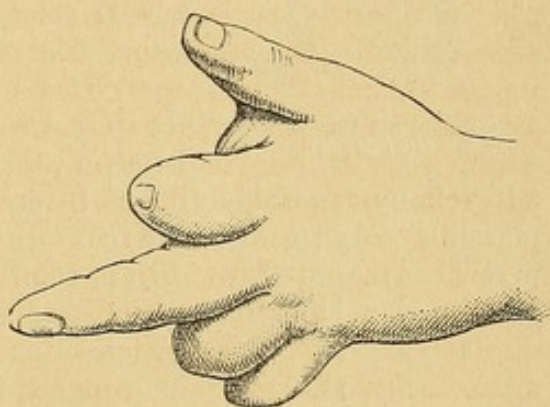
Von dem Fehlen einzelner Phalangen, sonst normal entwickelter Finger, der congenitalen Brachydactylie, sowie der Mikrodactylie, finden wir nur wenig Beispiele.

Ammon berichtet die Beobachtung von Kellie, wo seit 10 Ge-

nerationen nur der Daumen vollständig, sonst an allen Fingern Defecte vorhanden waren und zwar nur bei den weiblichen Gliedern vererbend. Fort beschreibt 6 Fälle, Gruber beschreibt einen Fall von Mangel der Mittelphalangen an allen Fingern und Zehen bei mehreren Gliedern der Familie — Vater und Bruder, nicht bei den drei Schwestern. Einen Fall von theils Verkümmern, theils wirklichem Defect der 1. Phalanx des Daumens hat Fränkel als durch 5 Generationen, bald durchs Ovulum bald durchs Sperma vererbt, verfolgt. Fig. 9 zeigt solche congenitalen Defecte. Zwei von Schwegel beobachtete Fälle bieten insofern besonderes Interesse, als sie als beweisend für die Streitfrage über das „Sein oder Nichtsein“ eines Daumenmetacarpus gelten dürfen.

In dem einen bei Pitha vorgestellten Falle fehlten den 4 Fingern die 3 Phalangen, sodass diese wie der Daumen nur 2 Phalangen hatten; im andern Falle fehlte dem Daumen die letzte Phalanx und jedem der übrigen Finger 2 Phalangen, sodass sowohl der Daumen als die übrigen Finger nur je 1 Phalanx hatten. Durch diese Fälle würde die Gleichwerthigkeit des Daumenmetacarpus mit den andern Metacarpalknochen bewiesen sein. So kurz der Knochen in toto ist, so lang ist der Streit der über ihn — ob Phalanx oder Metacarpus — geführt ist und der schon von Aristoteles' Zeit her datirt. Die von Bluff, Huguier, Uffelman detaillirte Discussion scheint auch heute noch nicht zum Abschluss gelangt zu sein: Uffelman sieht in diesem Knochen einen osteogenetischen Repräsentanten beider Knochen, da weder rein metacarpaler noch phalangealer Entwicklungstypus in oberer und unterer Epiphyse vorliegt, soll er einen Knochen *sui generis* darstellen.

Fig. 9.



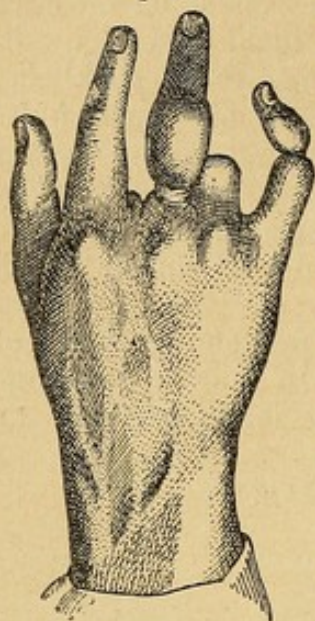Angeborene Brachydactylie des 2., 4. u. 5. Fingers (Annandale).

§. 16. Wohl zu unterscheiden von diesen Missbildungen sind aber diejenigen pathologischen Zustände, bei denen durch eine intrauterine Abschnürung, sogenannte Selbstamputation, *Amputatio spontanea*, ebenfalls eine fötale Verkürzung der Finger resultirt (Beauregard, Gruber, Menzel). Von dieser Art der Verstümmelung, die zum Fehlen ganzer Extremitäten (Oberarm, Vorderarm) führen kann, verzeichnet Beauregard eine ganze Reihe. Ursächlich sind diese Abschnürungen von Gliedern auf Adhäsionen am Amnion, constringirende Eihautstränge, umschnürende Nabelschnur u. s. w. zurückzuführen und documentiren sich oft als solche durch Spuren von Narben an den Stümpfen. In selteneren Fällen finden wir solche Abschnürungen unvollständig, sodass noch circuläre Einschnürungsfurchen bestehen, die dann erst später Veranlassung zur gänzlichen Abstossung dieser Gliedabschnitte führen.

An den Fingern finden wir solche als congenitale Dactylo-

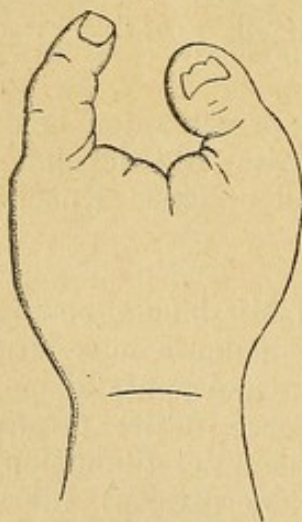
lyse (Beauregard, Menzel) bezeichnete Zustände veranlasst durch abnorme Epitheleinsenkung: die in dem fötalen Entwicklungsvorgange normal zur Gliederung der Handplatte in die fünf Finger führende, peripher beginnende Epitheleinsenkung kann unter pathologischen Verhältnissen zu solchen ringförmigen Abschnürungen führen, wie sie die Abbildung illustriert.

Fig. 10.

Congenitale Dactylolyse
(Gruber).

entwicklungsgeschichtliches Interesse. Schon Otto wies auf das regelmässige Zusammentreffen des congenitalen Radiusmangels mit Daumendefect hin; auch von dem viel seltener beobachteten Mangel der Ulna mit

Fig. 11.

Congenitale Ectrodactylie
(Annandale).

§. 17. Der höchste Grad der congenitalen Defectbildungen an der Hand: die Ectrodactylie fand Fort in 42 gesammelten Fällen 11mal mit anderem Bildungsmangel gleichzeitig vorhanden (Phocomelie, Hemimelie, Encephalocoele u. s. w.). Abgesehen von solchen Monstrositäten finden sich isolirte Defecte der mittleren Finger, so dass die nur aus Daumen und Kleinfinger bestehende Hand in ihrer zangenartigen Gestalt zur Bezeichnung als „Pince de homard“ Anlass gab. Fig. 11 zeigt eine solche „Krebsscheere“.

Das umgekehrte Verhältniss, d. h. Defect des Daumens oder Kleinfingers bei Vorhandensein übriger normaler Finger bietet grosses entwickelungsgeschichtliches Interesse. Schon Otto wies auf das regelmässige Zusammentreffen des congenitalen Radiusmangels mit Daumendefect hin; auch von dem viel seltener beobachteten Mangel der Ulna mit gleichzeitigem Defect des kleinen Fingers resp. gleichzeitig der Nachbarfinger existiren Beobachtungen (Pristley, Stricker). Fort fand in 9 Fällen den Radiusmangel und Daumendefect 4mal beiderseitig vorkommend. Aus der erschöpfenden Zusammenstellung von Gruber über den completen Radiusmangel sowohl wie über die Casuistik des unvollständigen Defectes können wir entnehmen, wie durchaus stetig das Zusammentreffen dieser Missbildung mit Daumendefect ist, indem Gruber nur einen Fall auffinden konnte, wo bei Radiusmangel die normale Anzahl wohlgebildeter Finger vorkam. Diese Missbildung führt häufig zu ausführlicher zu erörternden Fehlern — der Klumphand — über welche §. 148 zu vergleichen ist.

Bei den genannten Defectbildungen finden wir einen vollständigen Mangel der Daumenphalangen sammt entsprechenden Metacarpalknochen oder es ist wenigstens der Daumen mangelhaft entwickelt und der Mikrodactylus ist nur nach Art eines überzähligen Fingers durch eine Weichtheilbrücke mit dem Handscelett verbunden. Für solche Fälle würde trotz der Defectbildung noch Entfernung des Rudimentes analog der Operation bei Polydactylie erforderlich sein, während sonst bei all' diesen Defectbildungen operative Eingriffe kaum je in Frage kommen und eher bisweilen prothetische Vorrichtungen am

Platze sein werden. Bei der congenitalen Dactylolyse könnte die gänzliche Abtragung des durch die ringförmige Abschnürung vital beeinträchtigten Gliedes nöthig sein.

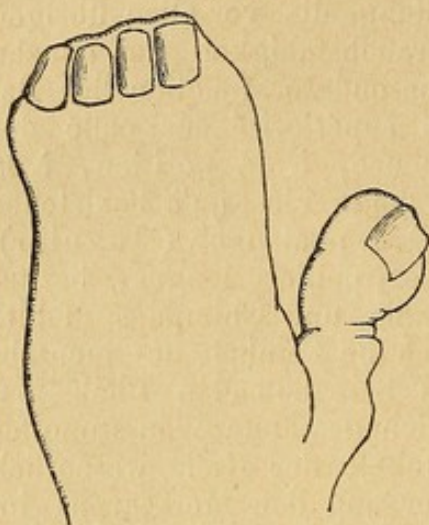
§. 18. Bei der hervorragenden Stellung, die vor allen übrigen Fingern gerade der Daumen für die Gebrauchsfähigkeit der ganzen Hand hat, sind Defecte an ihm von ganz besonderer functioneller Bedeutung. „La main de l'homme doit sa supériorité sur celle des autres animaux au développement de son pouce, à la position, à la direction, à la mobilité et à la force de ce doigt, ainsi qu'à l'existence d'un muscle fléchisseur propre de sa dernière phalange“ (Huguier). Diesen letzteren Bildungsvorzug, den Flexor pollicis longus, besitzt der Mensch alleine, da er selbst dem Gorilla und Chimpanse fehlt; durch seine Vermittelung wird auch wesentlich die Feinheit des menschlichen Tastgefühles ermöglicht. Um nun bei fehlenden Phalangen des Daumens doch eine ergiebigere Opposition des Metacarpusstumpfes zu ermöglichen und so die Gebrauchsfähigkeit der Hand wesentlich zu erhöhen, kann man nach Huguier's Vorgang den Metacarpus im ersten Zwischenknochenraum vom Zeigefinger trennen und durch Hautumnähung isoliren und mobilisiren.

H. machte eine solche Operation mit gewünschtem Erfolge 2 mal. Das erste Mal handelte es sich um eine Abtrennung des Daumens durch Pferdebiß, das andermal um Zermalmung der Phalangen durch Eisenbahnpuffer. Die Haut des Zwischenknochenraumes wird genau in der Mittellinie von der Dorsalseite über die Commissur hinüber zur Volarseite durchtrennt, der Adductor pollicis bloßgelegt und, nach Ligatur der nicht zu umgehenden Arteria interossea, mittelst Pincette stark abwärts gezogen und 1 Ctm. vom Sehnenansatz durchtrennt. Nach der exacten Wundnaht wird der Daumen möglichst abducirt vom Index fixirt.

§. 19. Während die eben beschriebenen Missbildungen immer Folgen einer ursprünglich pathologischen Richtung des Bildungsvorganges sind, da man zu keiner Zeit der fötalen Entwicklung eine Minderzahl der Finger als normale Entwicklungsstufe findet, beruht der Mangel im Trennungsvorgange auf einer fötalen Bildungshemmung. Es ist also die Syndactylie nicht eine pathologische Verschmelzung ursprünglich getrennter Glieder, sondern die Finger sind ganz oder theilweise ungetrennt geblieben wegen theilweise oder gänzlich ausgebliebener Epitheleinsenkung, wie dieselbe in der normalen Entwicklung an der anfänglich nur mit flachen Einziehungen versehenen Handplatte durch weiteres Vordringen zur normalen Fünfgliederung führt. Gegen die siebente Woche des Embryonallebens hebt sich in den platten seitlichen Thoraxanhängen, welche die Anlage der Hand umschliessen, die dem Daumen entsprechende Parthie mehr und mehr ab. Während die übrigen Finger noch keine merkliche Trennungsschritte zeigen, findet die Abgrenzung des Daumens gegen den 75. Tag statt. Dieser wird also zuerst frei und findet sich daher höchst selten, selbst bei totaler Syndactylie aller andern Finger, in die Hemmungsbildung mit einbegriffen (Fig. 12). Nur 3 Fälle sind bekannt, in denen bei solchem Vorgange der Daumen mit dem Index verschmolzen geblieben war (Huguier).

Besonders die höheren Grade dieser Hemmungsbildung finden sich nicht selten mit anderen Bildungsfehlern gleichzeitig auftretend, mir

Fig. 12.

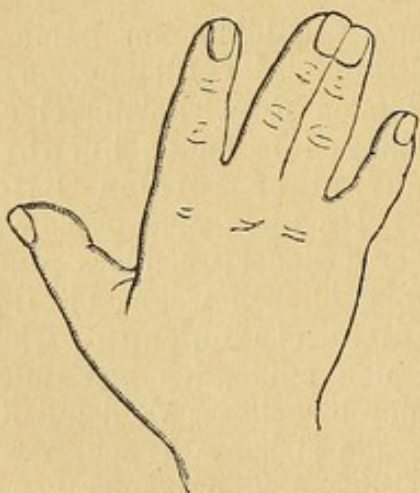


Höchster Grad der Syndactylie.

schien besonders das Zusammentreffen mit Hydrocephalus congenitus bemerkenswerth. Die Erbllichkeit ist bisweilen, wenn auch keineswegs in der Häufigkeit wie bei der Polydactylie, beobachtet, am häufigsten wohl bei den geringsten Graden, bei denen es sich einfach um etwas tiefer hinabreichende Fingercommisuren handelt. Nicht selten findet sich die Polydactylie mit Syndactylie vergesellschaftet (vergl. §. 13 und Fig. 8).

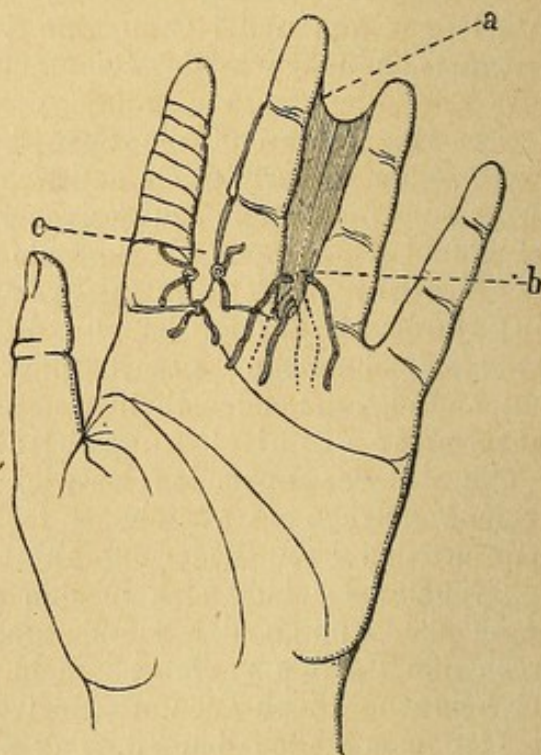
Wir unterscheiden sowohl hinsichtlich der Extensität wie der Intensität der Missbildung zwei Grade. In Rücksicht auf letztere unterscheiden wir 1) die lockere oder häutige Syndactylie, 2) die feste oder knöcherne (Ammon unterscheidet die S. cutanea, carnea, ossea. Boyer: S. immédiate und mediate). Der Ausdehnung der Verwachsung nach unterscheiden wir die partielle und totale Syndactylie, in demselben Sinne könnte man auch die congenitale S. unterscheiden als partielle oder totale Syndesmose, Synchronrose und Synostose der Finger.

Fig. 13.



Congenitale Syndactylie verschiedenen Grades (Annandale).

Fig. 14.



Operation der Syndactylie nach Velpeau (Fort).

§. 20. So werthvoll diese Unterscheidung, besonders prognostisch ist, so schwierig ist es oft, die Grade der Verbindung, wie sie als

prägnante Typen in Fig. 12, 13, 14 dargestellt sind, im concreten Falle vor dem Trennungsversuch sicher zu bestimmen.

Es gilt dies besonders von den Formen, wo es sich um festere Vereinigung mehrerer Finger handelt. Einen gewissen Anhaltspunkt gewährt allerdings die Differenzirung der Nägel, denn wir können annehmen, dass wenn auf den ungetrennten Fingern ein gemeinsamer Nagel sich befindet, auch die übrige organische Anlage nicht bis zur selbstständigen Gliederung gelangt ist.

§. 21. Die Behandlung kann nur in der künstlichen Trennung der ungetrennt gebliebenen Finger bestehen. Ist in der unförmigen Handplatte überhaupt keine Gliederung zu erkennen, so kann natürlich der Versuch longitudinaler Trennung für etwaige Function keinen Werth haben. In allen übrigen Fällen ist aber die Operation gerechtfertigt, da beispielsweise Witzack und Blasius selbst bei höchstgradiger knöcherner Verbindung bewegliche Fingerbildung erzielten. Der operative Eingriff hat zwei Aufgaben zu lösen:

- 1) Trennung und Isolirung der ungetrennt gebliebenen Finger.
- 2) Anlegung und Erhaltung der Commissur an normaler Stelle.

Während die erste Aufgabe meist nicht schwierig zu erfüllen ist, sind an der Durchführung der zweiten die meisten Operationen, so viel ihrer erfunden und gemacht worden, gescheitert.

In Bezug auf die Trennungsweise können wir unterscheiden:

A. Die unblutige Methode, durch Ligatur oder Klemme.

B. Trennung durch Schnitt.

Bei der Trennung durch Schnitt gruppiren wir dann die einzelnen Verfahren je nach der Maassnahme, die zur Anlegung und Erhaltung der Commissur gewählt wird:

a) Durch vorgängiges oder nachfolgendes Einlegen fremder Körper.

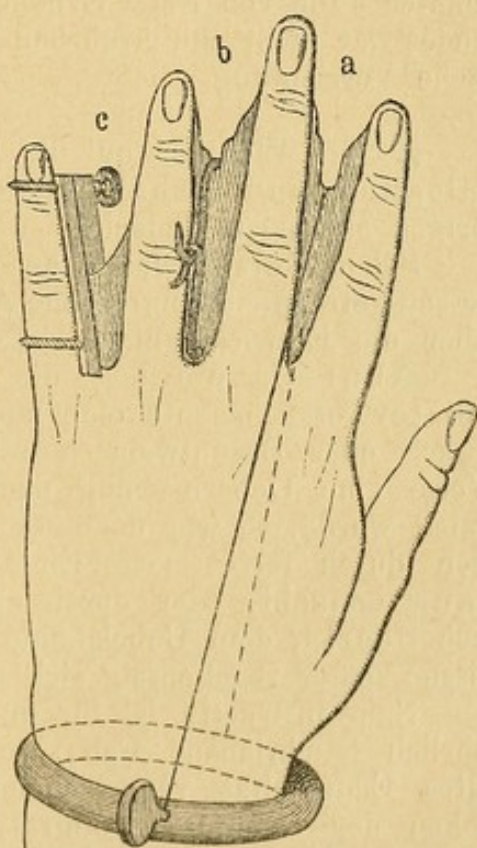
b) Durch gleichzeitige Naht oder Hautplastik.

Für die Trennung durch Ligatur und Klemme giebt Fig. 15 die entsprechenden Verfahren wieder.

Krimer trennt die Verbindung durch allmähliges Festerziehen eines Bleidrahtes, der an einem den Carpus umfassenden Ring befestigt ist (a). Séverin zerstört die Zwischensubstanz durch Umschnüren

mit einem in Kalilauge oder Crotonöl getränkten Faden (b). Maisonneuve legt eine Klammer (c) an, die nach Art der Breschet'schen Klemme für Varicocelenoperation construiert ist. Giralaldès benutzt

Fig. 15.



Operation der Syndactylie durch Ligatur.
a Verfahren von Krimer, b von Séverin.
c Maisonneuve's Klammer (Fort).

ein Enterotom. Schindler durchschnürt die Verbindung mit einem Faden und legt in die Commissur einen an der Hand befestigten Bleistreifen.

Vogel endlich benutzt die elastische Ligatur erstlich für Trennung der Verbindung (sogar theilweise knöcherner) mittelst Umschnürung und später — analog Lister, Fig. 16 — zur Compression der Commissur.

Von den unblutigen Trennungsmethoden empfiehlt sich abgesehen von der in einfachster Weise rasch auszuführenden Durchtrennung mittelst galvanocaustischem Messer oder Schlinge sowie mit dem Thermocauter, entschieden vor allen übrigen die Anwendung der elastischen Ligatur. Nur ist die Befestigung derselben an der Hand oft recht schwierig. Oft gelingt die Anlegung eines elastischen und gepolsterten Armbandes am Carpus absolut nicht auf die nöthige Dauer; es bleibt dann nichts weiter übrig als die Anlegung eines kleinen Wasserglasverbandes, der den Ellenbogen in rechtwinkliger Stellung mit einhüllt, um das Herabgleiten zu verhindern. In diesem kann man zugleich eine Volarschiene mit gefingertem Handbrett einfassen, wodurch ein starkes Anziehen des Gummifadens in den Zwischenfingerräumen nach aufwärts gestattet ist, ohne ein Ueberbiegen der Finger zu erlauben. In einem von mir mit elastischer Schnur getrennten Falle von fester Syndactylie war die Anwendung des Gummibandes gar nicht durchführbar ohne diese etwas complicirte mechanische Vorrichtung.

§. 22. Weniger auf die Art und Weise der Trennung als auf Anlegung und Erhaltung der Fingercommissur nahmen die übrigen Methoden Bedacht.

Schon Celsus wusste aus Erfahrung, dass die einfach mit dem Messer getrennten Finger ohne Ausnahme wieder verwachsen und rieth daher die Einwicklung der isolirten Finger mittelst Pflasterstreifen.

Abul Casem zog die Umwicklung mit Bleistreifen vor, Heister erst machte eine kunstgerechte Einwicklung mit in Kalkwasser oder Branntwein getränkten Binden. Wenn auch in dieser Weise eine Uebernabung der Wunde an den getrennten Fingern erzielt wurde, so war doch weder durch die genannten Vorkehrungen noch durch fortgesetztes Einlegen etwa eines Charpiebausches, wie Zang empfahl, oder durch einen entsprechend geformten Holzkeil nach Seerig, dem Uebelstande vorgebeugt, dass die vernarbte Commissur später regelmässig sich mehr und mehr abwärts zog.

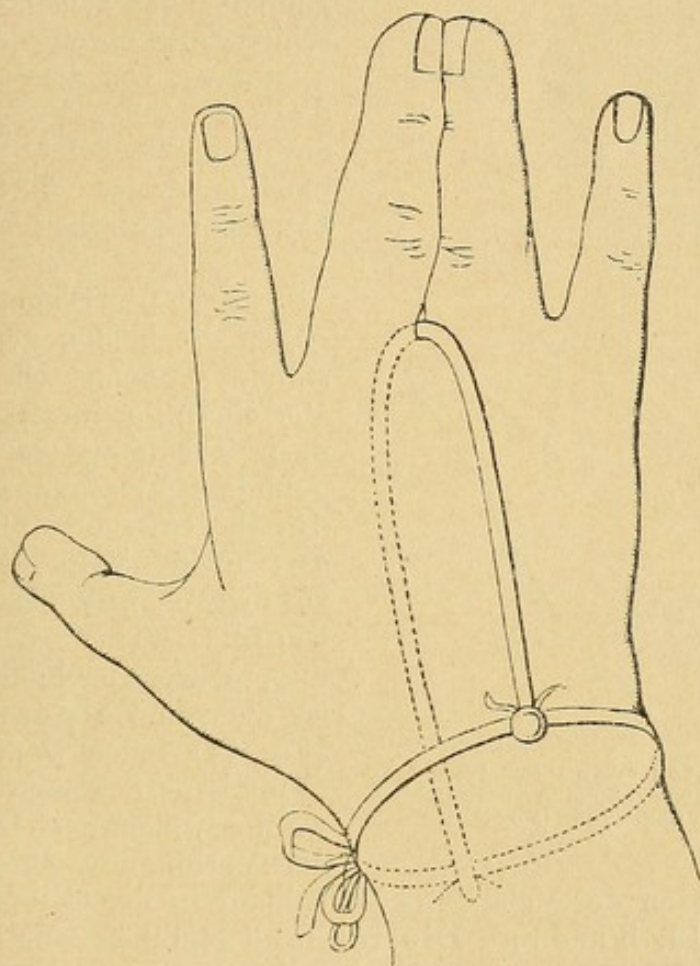
Sehr instructiv ist für diese Verhältnisse der von Seerig ausführlich beschriebene Fall, wo trotz zweimaliger anfangs durchaus gutes Endresultat versprechender Operation doch wieder ein Vorziehen der Commissur eintrat, so dass schliesslich die nochmalige Operation bis zum vollendeten Wachsthum verschoben werden musste.

§. 23. Auf Grund dieses den Erfolg der meisten in der Kindheit ausgeführten Operationen doch später in Frage stellenden Missstandes riethen dann viele, bei fester Syndactylie jede Operation bis zum Ende der Wachstumsperiode zu verschieben. Allein diesem Rath gegenüber müssen wir die Thatsache beachten, dass die Entwicklung

der Finger unter solchen Umständen oft eine sehr kümmerliche bleibt, so dass wir schon aus diesem Grunde an dem Princip früh, d. h. wenn möglich im ersten Lebensjahre einzugreifen, festhalten sollten.

Nicht mehr Sicherheit im Erfolge gewähren die übrigen auf ähnlichem Princip beruhenden Methoden von Rudtorfer, Beck, Dieffenbach, Lister, die die Commissur durch Einführen und Einheilen eines fremden Körpers sichern wollen.

Fig. 16.



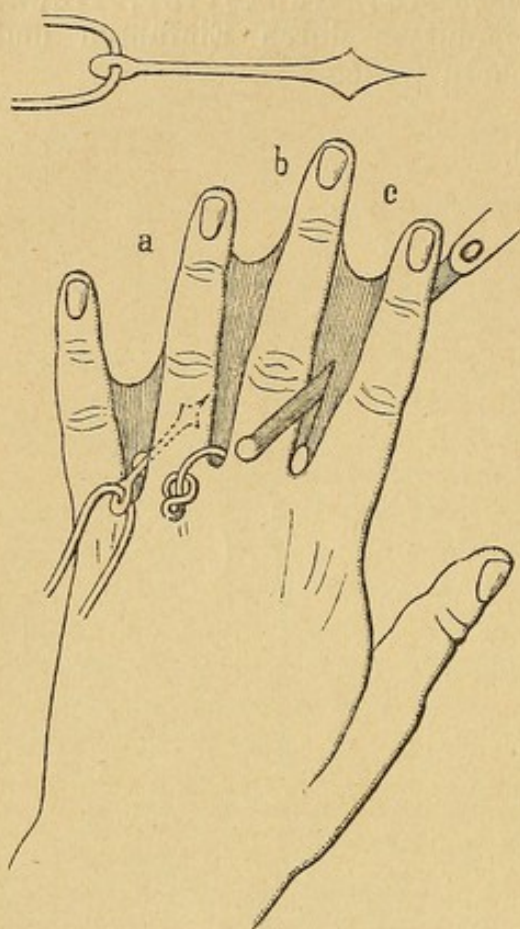Operation der Syndactylie durch elastische Ligatur nach Lister (Annandale).

Das vielgenannte Verfahren von Rudtorfer (Fig. 17) will nach Analogie der beim Durchstechen des Ohrläppchens gelingenden Erzielung eines überhäuteten Canales durch Einlegen eines Bleidrahtes in der obersten Ecke der Commissur einen übernarbten Canal sichern und dann die Trennung der Verbindung nach abwärts folgen lassen (a, b, c). — Beck legt einen Bleistreifen ein, Dieffenbach zieht einen Faden hindurch, den er an der Hand mittelst Heftpflaster befestigt. Den Mangel dieser letzten Methode umgeht Lister, indem er (Fig. 16) eine Gummischnur durch den obersten Winkel der zu bildenden Commissur hindurch zieht und diese straff angespannt auch nach der späteren Spaltung der Verwachsung liegen lässt.

Wenn auch heutzutage der Umstand, der hauptsächlich als Ursache des Misslingens der meisten genannten Verfahren gelten musste, die

Eiterung und üppige Granulationswucherung um den fremden Körper, ganz vermieden werden kann, indem wir jeden beliebigen aseptisch

Fig. 17.



Verfahren von Rudtorfer. a Durchziehen des Bleidrahts. b Knotung. c Spaltung nach Ueberhäutung der Commissur (Fort).

gemachten Körper (Catgutfadenbündel, Gummischnur, Drahtstück) unter den nöthigen Cautelen leicht zum Einheilen mit Bildung einer Narbe bringen können, so ist doch dem späteren Vorgezogenwerden dieser narbigen Commissur kein Einhalt geschehen. Dies geschieht nur durch das Lister'sche Verfahren, von dem auch Annandale gute Erfolge registriert, so dass eine Nachahmung dieser Behandlungsweise mittelst Gummiband nur gerathen sein kann.

§. 24. Sichere Garantien gegen die beiden genannten Missstände können wir nur durch Verfahren gewinnen, bei denen die nach Trennung der Syndactylie gebildete Commissur unmittelbar durch Naht oder Hautplastik auf dem Wege der *prima intentio* zur Heilung gebracht wird. Die einfachste diesem Zweck nachgehende Methode ist die von Velpeau angegebene (Fig. 14), indem in die zu bildende Commissur 3 Fäden durchgeführt werden, welche nach Durchtrennung der Verbindung als Suturen zum

Aneinanderpassen der Volar- und Dorsalhaut in der Commissur benutzt werden (Fig. 14, b und c). Dieffenbach mobilisirt die Haut vor der Naht durch Abpräpariren. Zeller, v. Kern bilden einen dreieckigen, Dieffenbach einen rectangulären Lappen aus der Haut an der Stelle der anzulegenden Commissur (Fig. 18 a), der mit der Basis nach der Hand gelegen abpräparirt und zurückgeschlagen (b), nach Trennung der Syndactylie in die Commissur eingenäht wird (c) und während die Finger auf gefingertem Handbrett weit gespreizt fixirt werden, zur Heilung *per primam* geführt wird.

Statt des einen die Commissur deckenden Lappens bildet Morel-Lavallée zwei, einen dorsalen und einen volaren; durch Abschneiden der Spitze werden die dreieckigen in trapezoide Lappen umgewandelt, in die Commissur hineingelagert und durch 2 Suturen aneinander befestigt; dasselbe Verfahren bevorzugte Pitha und Blasius. Nicht nur auf primäre Bedeckung der Commissur, sondern auch auf eine Umhüllung der Wundflächen der isolirten Finger nimmt das Verfahren von Didot Bedacht. Durch Bildung eines der Länge der Verwachsung entsprechenden dorsalen Lappens für den einen, und eines volaren

Lappens für den Nachbarfinger wird erzielt, dass jeder Finger in entgegengesetzter Richtung seine Umhüllung erhält und die Vereinigungslinien nicht einander zugewandt sind, sondern beim einen auf die Dorsal-, beim andern auf die Volarseite fällt (Fig. 19).

Langenbeck bildet in analoger Weise auf Kosten des Nachbarfingers, der dann der Ueberhäutung durch Granulationsbildung überlassen bleibt, die Umhüllung mittelst volaren und dorsalen Lappens nur für einen Finger (Fig. 19 d, e, f).

Durch Bedecken der Wundfläche in der Commissur mittelst Hauttransplantation haben Pauli und Barwell günstige Resultate erzielt. Pauli löste einen kleinen Hautlappen vom Handrücken, der durch Drehung um seinen Stiel in den Fingerwinkel heruntergeschlagen, an der Handfläche mittelst Suture befestigt wird. Barwell gewinnt die Bedeckung, nach dem Vorbilde der italienischen Methode der Rhinoplastik, für die Wunden der Finger durch Lappenbildung aus der Hüfthaut, die Hand des Kindes wurde dann durch eine Bandage in der entsprechenden Haltung befestigt.

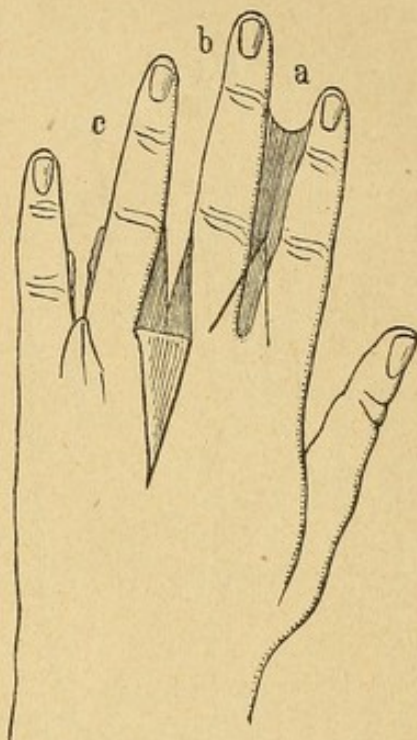
Wenig angewandt bisher ist die naheliegende Bedeckung der Wundfläche durch Reverdin'sche Ueberpflanzung kleiner abgetrennter Hautinseln. Ollier hat mit Erfolg diese Methode bei einem Falle von Syndactylie durch Narbenbildung in Anwendung gebracht. Nach Trennung und Excision der Narben wurden Hautstückchen eingepflanzt.

Bei allen diesen Methoden beruht das günstige Resultat auf der einen Bedingung: der durch unmittelbare Vereinigung erfolgenden Heilung der durch Hautverschiebung oder Transplantation gewonnenen Bedeckung; bleibt die Heilung *per primam intentionem* aus, so retrahirt sich der Lappen oder die Hautbedeckung, Eiterung oder Gangränescenz können den ganzen Erfolg zu nichte machen.

Je mehr wir nun durch unsre heutige aseptische Operations- und Verbandmethode eine primäre Vereinigung garantiren können, um so grössere Sicherheit gewinnen wir wieder in den Resultaten dieser Methoden, und wir werden daher mit Vorliebe auf diese Behandlung der Syndactylie zurückgreifen.

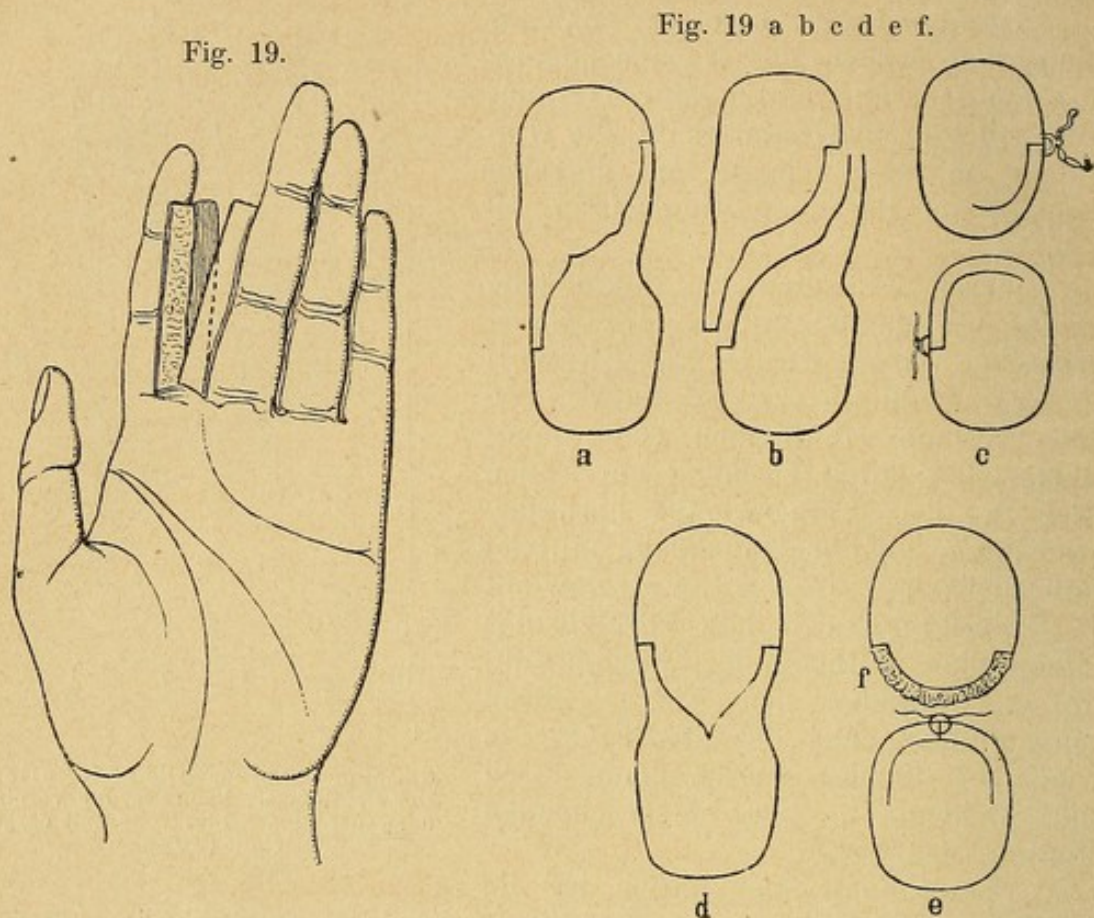
Die Wahl der Methode wird sich ganz nach dem Grade der Syndactylie und dem Alter des Patienten zu richten haben. Da wir womöglich in früher Kindheit die Behandlung einleiten, so werden wir im allgemeinen zwischen den beiden Verfahren: elastische Ligatur (Vogel, Lister), oder Trennung durch Schnitt mit Einpflanzung eines Hautläppchens (Zeller, v. Kern, Dieffenbach) in die

Fig. 18.



Operation der Syndactylie nach Zeller. Der Deutlichkeit halber ist die Verbindung der Finger hier sehr weit dargestellt (Fort).

Commissur nach einer der beschriebenen Methoden, zu wählen haben. Bei der nach Lister's Vorbild ausgeführten elastischen Ligatur sowohl, wie auch nach der blutigen Trennung kann entschieden mit guten Chancen die Reverdin'sche Hauttransplantation behufs besserer Be-



Verfahren von Didot. Schematische Darstellung der Lappenbildung bei a; b der Trennung, c der Umnähung. Querschnitt (Fort).
Langenbeck's Verfahren der Bildung d und Umnähung e des dorsalen und volaren Lappens, während der Nachbarfinger unbedeckt bleibt, f.

deckung des Fingerwinkels mit Vortheil benutzt werden. Die Bedeckung der Wunden mit Carbolölgaze, Einhüllung der Glieder und Hand mit Salicylwatte, Befestigung der isolirten Finger in stark gespreizter Stellung auf gefingertem Handbrette sind die unerlässlichen Erfordernisse der Nachbehandlung.

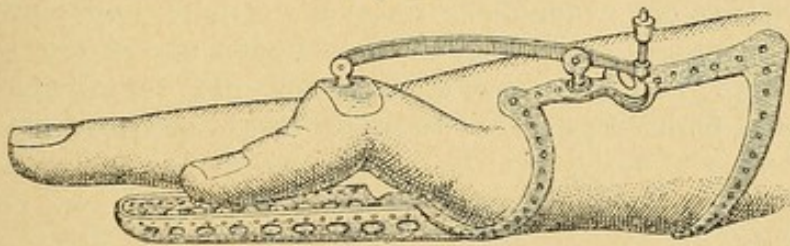
§. 25. Ungleich weniger therapeutisches Interesse bietet der der Syndactylie entgegengesetzte Zustand des angeborenen Ueberschusses im Trennungsvorgang; die Spaltbildung in der Hand geht meist Hand in Hand mit der Syndactylie oder dem Fehlen einzelner Finger, der Ectrodactylie. Während eine solche Spaltbildung bei Thieren nicht selten ist (Geoffroy St. Hilaire), ist dieselbe beim Menschen nur in einigen Fällen beobachtet.

v. Walther bildet eine Spaltbildung der rechten Hand ab, bei der der Mittelfinger fehlt und die Spaltung bis zum Carpus geht, daneben war Zeigefinger und Daumen verwachsen. Fumagalli beschreibt einen complicirteren Fall als Spaltbildung, bei dem aber mehr

Verschmelzung zweier unvollständig gebildeter Hände anzunehmen ist; er erwähnt einen von Murray und Giralddès beschriebenen Fall, in beiden fing die Spaltbildung im Niveau des Carpus an und fehlte der Daumen. Diese auch als Schistomelus bezeichnete Gliederspaltung findet sich also gewöhnlich zwischen 3. und 4. Finger, und ist als pathologische Föetalbildung vielleicht auf Einschnürung durch Eihautstränge, Adhäsionen am Amnion zurückzuführen; zu operativen Eingriffen (Fumagalli) dürfte selten Anlass gegeben sein.

§. 26. Ein ebenso seltener Bildungsfehler ist schliesslich die angeborene Stellungsabweichung der Finger. Dass solche Verschiebungen der Fingerglieder bei angeborener Hypertrophie mit gleichzeitiger Geschwulstbildung vorkäme, wurde bereits erwähnt, es können aber auch ohne diese congenitale Deviationen der Phalangen, Klinodactylie, sich vorfinden. Am auffallendsten ist die Dislocation einzelner Phalangen nach der Dorsalseite: Trousseau besass solche Difformität an beiden Kleinfingern, Guéniot beschreibt eine gleiche Dorsalverschiebung von Nagel- und Mittelglied aller 4 Finger. Robert beschreibt eine seitliche Luxation der Zeigefingerphalanx, bei der es unmöglich war, das im Winkel abstehende Nagelglied gerade zu stellen.

Fig. 20.



Mathieu's Instrument für angeborene und erworbene Flexionscontractur der Finger.

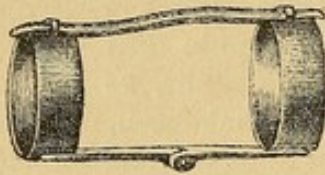
Neben diesen Dorsal- und Lateralstellungen kommen endlich auch Volardeviationen vor. Für einen solchen Fall hat Mathieu ein eigenes Instrument construirt (Fig. 20), welches für spät erworbene Beugecontracturen in gleicher Weise verwerthbar ist. Statt solcher complicirter orthopädischer Vorrichtungen wird meist eine partielle Resection solchen difformen Gelenkes angezeigt sein, zumal wenn mit der Difformität Functionsstörung für die Hand verknüpft ist.

§. 27. An diese congenitalen Deviationen anschliessend, müssen wir noch die angeborenen Contracturen erwähnen. Abgesehen von denjenigen, welche gleichzeitig mit andern Bildungsanomalien oder durch diese bedingt vorkommen, finden wir besonders an einzelnen Fingern eine angeborene Flexionstellung sich auf ein oder mehrere Phalangealgelenke erstreckend, die im wesentlichen durch primäre anomale Entwicklung der volaren Hautbedeckung verursacht wird. Wir finden die Beugestellung an dem sonst durchaus normale Bewegungsexcursionen gestattendem Gelenk durch straffe Anspannung der volaren Hautbedeckung bedingt, die bei Streckbewegung sich wie eine Schwimnhautfalte angespannt abhebt. Bekannt und in vielen Familien

erblich ist diese kleine Difformität am ersten Interphalangealgelenk des kleinen Fingers. Bei geringeren Graden kommen natürlich therapeutische Indicationen kaum zur Geltung. Bei Mädchen, wo eine allmähliche Steigerung des Uebels leicht aus cosmetischen Rücksichten Vorkehrungen erheischt, habe ich häufig den beistehenden kleinen Apparat mit Nutzen tragen lassen. Ein breiter, leichtgearbeiteter Metallring für Grund- und Mittelphalanx ist an der Beugeseite durch ein

Fig. 21.

b



a

Vorrichtung zur permanenten Dorsalflexion bei Beugecontractur der Finger: a) Charnier an der Beugeseite, b) Gummizug auf der Streckseite.

Charnier verbunden, während ein auf der Streckseite verlaufender Gummistreifen durch straffe Anspannung dauernde Dorsalflexion anstrebt.

In mehreren Fällen solcher hochgradigen Flexionstellung an mittleren Fingern, die die spätere Function der Hand in Frage stellte, habe ich selbst bei kleinen Kindern durch plastische Hautverschiebung, nach Bildung eines dreieckigen volaren Lappens, gute Resultate erzielt. Diese Operationsmethode wird ausführlich bei den erworbenen cutanen Fingercontracturen erläutert, vergl. §. 75 und Fig. 55.

§. 28. Schliesslich ist noch des Vorkommens angeborener Geschwülste zu gedenken. Es sind gestielte Papillome, Fibrome, Lipome beobachtet, auch Enchondrome finden wir in der casuistischen Literatur; am häufigsten erfordern noch die verschiedenen Formen der Angiome frühzeitiges Einschreiten (vergl. hierüber §§. 104—118).

Cap. III.

Erworbene Krankheiten der Hand.

1. Erkrankung der Haut und der Nägel.

§. 29. Die Betheiligung der Hautbedeckung der Hand und Finger finden wir zwar für die meisten Formen der bekannten Hautkrankheiten ausgesprochen, doch sehen wir stets nach Maassgabe der verschiedenartigen anatomischen Structur die Haut der Dorsal- und Volarseite von den verschiedenen Formen ausschliesslich oder mit Vorliebe ergriffen. Für manche Fälle bildet die unbedeckt getragene und exponirte Fingerhaut den Ausgangspunkt, für andre finden wir an ihr die letzten Processe allgemeiner Verbreitung sich abspielen. Während Ekzem und Furunkel in der dünnen und lockeren Bedeckung der Streckseite Verbreitung finden, und letzterer vorwiegend die an Grundphalanx und Metacarpus befindlichen Haarbalgdrüsen zum Ausgangspunkt wählt, giebt die feste epidermisreiche Volarhaut für die Pityriasis und Psoriasis das günstigste Terrain ab. Die Psoriasis palmarum — vor allem die syphilitische — bleibt bekanntlich oft jahrelang fortbestehen, während die übrigen Hautbezirke längst davon befreit sind.

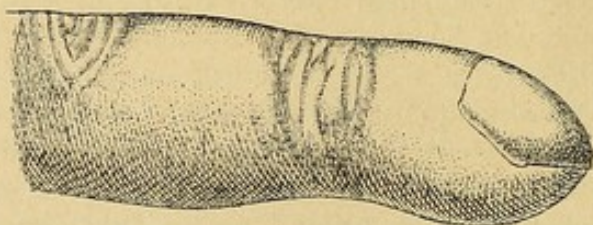
Während also eine Gruppe der Hautaffectionen an Hand und Fingern als Theilerscheinung allgemeiner Dermatosen anzusehen sind, finden wir sehr häufig analoge Formen als reine Localaffectionen sich abspielen. Die ausgesetzte Lage dieser, eines besonderen Schutzes gegen Einflüsse von aussen mittelst Bekleidung entbehrenden, Körperteile giebt, bei der dauernden Benutzung derselben bei allen Erfordernissen und Beschäftigungen des täglichen Lebens, genügende Erklärung für die Thatsache, dass an keinem Organe so häufig wie an der Hand die Folgen äusserer Schädlichkeiten vor Augen treten, mögen dieselben als mechanisch, physikalisch oder chemisch wirkende Noxen ihren Einfluss geltend machen. So verschieden diese Noxen an Extensität und Intensität ihre Wirkung entfalten, so verschieden gestalten sich die Erkrankungen, die sie zu Wege bringen; die typische Form der jedesmaligen Erkrankung ist das Resultat aus der Wirkungsweise der Noxe als solcher und der Reaction des betroffenen Körperteils, die je nach verschiedener anatomischer Structur der Gewebs-theile wieder verschieden ausfallen muss. Oft sehen wir Reize, die bei einmaliger Einwirkung als Schädlichkeiten kaum in Betracht kommen könnten, durch die Constanz der Einwirkung Veränderungen hervorbringen, die sich aus einer ganzen Reihe von Noxen summiren. Solche Einwirkung dauernder — an und für sich geringfügiger — Schädlichkeiten finden wir ganz besonders bei vielen Beschäftigungen der „Berufsarbeit“ vor. Da nun einmal die Hände nicht dazu bestimmt sind, „in den Schooss gelegt zu werden“, so dürfen wir auch die wohlgepflegte Damenhand keineswegs als Durchschnittstypus der normalen Hand in Bezug auf Form, Structur und Function hinstellen. Da sich aber wiederum fast jede Beschäftigung in mehr oder weniger typischer Veränderung an der Hand ausprägt, so bleibt immer die Grenze zwischen normalem und abnormen Verhalten in gewissen Breiten schwankend. Selbstverständlich ist es zunächst wieder die bedeckende Haut, an der wir entsprechende Veränderungen durch die Berufsarbeit hervorgerufen sehen. Hirt hat in classischer Weise diese professionellen Erkrankungen der Haut ganz besonders auch für die Hände im einzelnen geschildert. Da die meisten derartigen Hautaffectionen der Hände lediglich in das Gebiet der Dermatologie fallen, so sind nur einzelne zu erwähnen, besonders weil sie gerade den Ausgangspunkt weiterer chirurgischer Erkrankungen bilden. Abgesehen von den durch dauernde Einwirkung von Staub, chemisch differenter Stoffe, Nässe, Hitze u. s. w. hervorgerufenen Handdermatosen (z. B. bei Köchinnen, Wäscherinnen, Ekzem der Tuchwalker, die schweren Hautaffectionen der Arbeiter in Theer- und Paraffinfabriken [Volkmann], bei uns selbst täglich als Folgen der Einwirkung 5% Carbol-säurelösung) finden wir schon allein durch dauernden, bestimmte Partien betreffenden Druck, Veränderungen, die an diesen Bezirken constante Gewebsanomalien verursachen. Solche durch die gewerbliche Beschäftigung bedingte Schwielenbildung sehen wir fast an allen Händen und je nach der Art und Weise des Berufes mehr oder weniger typisch hervortreten. Eine tabellarische Uebersicht dieser charakteristischen professionellen Schwielenbildung giebt für rechte und linke Hand Hirt, so dass man thatsächlich aus dem Vorhandensein gewisser Schwielen auf gewisse Berufsclassen schliessen kann. Stellen

nun auch die meisten derartigen Hautaffectionen an den Händen keine nennenswerthen Erkrankungen dar, so geben sie doch leicht Anlass zu weiteren Complicationen oder bilden ein günstigeres Terrain für die Einwirkung von Noxen, die an der unveränderten Haut wirkungslos bleiben würden.

§. 30. Ausser diesen localen Dermatosen beobachten wir ferner Ernährungsstörungen in der Haut, die lediglich ein Symptom allgemeiner Constitutionsanomalien darstellen. Leicht erklärlich ist ja die Thatsache, dass alle Circulationsstörungen sich in ausgeprägter Weise an den peripheren Bezirken der Blutbahn abspiegeln. So finden wir in charakteristischer Weise Veränderungen an den Fingern und besonders den Nägeln bei chronischen Affectionen der Respirations- und Circulationsorgane. Solche Anomalien machen sich bei der ungestörten Beobachtung der Wachsthumsvorgänge des Nagels und dessen transparenter Structur selbst wo es sich um einfache Ernährungsstörungen und Circulationshindernisse handelt, dem Auge leicht bemerkbar. Daher waren schon von altersher Aenderungen der Form und Farbe an Fingern und Nägeln bei chronischen Lungen- und Herzaffectationen beachtet und wurden bei der Tendenz solche Symptome in Ermangelung sicherer physikalischer Diagnostik als gravirende zu verwerthen, als wichtige semiotische Anhaltspunkte diagnostisch und prognostisch ausgebeutet. Der „*Digitus hippocraticus*“ galt von jeher als *signum mali ominis*. Auch intercurrente Aenderungen in den Bildungsvorgängen, die sich auf dem Nagel durch Aenderung der Form und Textur abzeichneten, bei andern besonders länger dauernden fieberhaften Krankheiten galten als Zeichen der Ab- und Zunahme der Störung und blieben noch Monate lang als Controlmarke ausgeprägt.

Die von Hippocrates als für Phthisiker charakteristisch hervorgehobene Veränderung an Fingern und Nägeln bezeichnet er treffend: *καὶ οἱ μὲν ὀφθαλμοὶ ἐγκοῖλοι γίνονται· οἱ δὲ γνάθοι ἐρυθρὰ ἰσχυοῦσι· καὶ οἱ μὲν ὄνυχες τῶν χειρῶν γρυποῦνται· οἱ δὲ δάκτυλοι θεομαίνονται καὶ μάλιστα ἄκροι· καὶ ἐν τοῖσι ποσὶν οἰδήματα γίνονται*. Diese von vielen andern bei Lungenphthise bestätigte symptomatische Onychogryphosis giebt Fig. 22

Fig. 22.



Digitus hippocraticus. Symptomatische Onychogryphosis.

wieder, während Tafel I Fig. 1 die Auftreibung des Nagelgliedes und livide Färbung darstellt, die als pathognomonisch für organische Herzleiden galt. Die stark ausgeprägte Krümmung der Nägel bei Schwindsüchtigen beruht zum Theil auf der Atrophie der Weichtheile der Nagelspitze. Es sinkt hierdurch das vordere Ende des Nagels herab und das freie Ende wird nach der Volarfläche gekrümmt. Theils tritt

eine gleichzeitige Erhebung des Nagels an seiner Wurzel ein, indem hier die Weichtheile etwas seröse Durchtränkung erfahren. Hierdurch wird dann die freie Spitze sowohl wie auch die Seitenränder mehr und mehr abwärts gekrümmt erscheinen. Pigeaux fand unter 200 genau beobachteten Phthisikern bei 176 die charakteristische Nagelkrümmung und Phalangealaufreibung. Alquié fand bei 20 Individuen die hippocratiche Form der Finger mit dem Alter der Phthisis correspondirend; er meint, dass wenn der Digitus hippocr. sich nicht bei allen Phthisikern finde, diese Ausnahme stets nur Kranke betreffe, die an accidenteller Phthise litten, bei geborenen Phthisikern vermisste man sie nie! Vernois kommt nach längerer Beobachtung von 276 Fällen aus pariser Spitälern zu dem Schlusse, dass wenn auch vorwiegend bei Phthisikern, doch auch bei andern chronischen Krankheiten diese Difformitäten vorkommen. Leopold fand bei einem Schwindsüchtigen ausser der eigenthümlichen compacten krallenartigen Beschaffenheit der Nägel eine typische Rinnenbildung in denselben, die mit dem jedesmaligen Wechsel der Krankheit eintrat; das Kind des Patienten zeigte gleiche Veränderungen an seinen Nägeln. Auf solche Rinnenbildung, welche in Zwischenräumen mit Querwulsten abwechseln, macht Beau ausführlich aufmerksam. Er fand constant transversale Nagelfurchen besonders stark am Daumen ausgeprägt bei allen länger währenden fieberhaften Affectionen, zwischen den Furchen kommen wieder gesunde Parthien und entsprechen diese Furchen und Erhebungen den jeweiligen Besserungen oder Verschlimmerungen, der Intensität der letzteren entspricht die Tiefe der Furche. Man hat also am Nagel später ein deutliches Bild des Verlaufes der überstandenen Krankheit. Da nach Beau's Beobachtungen nun die Nägel der Finger wöchentlich 1 Millimeter wachsen (die der Zehen nur monatlich 1 Millimeter!) so kann man noch nach langer Zeit aus der Stelle der zurückgebliebenen Wachstumsstörung auf die Frist der vorhanden gewesenen Erkrankung schliessen. Nach Berthold ist das Wachsthum im Sommer gesteigert. Auch für Kluge galten solche Wulstbildungen als pathognomonische Anhaltspunkte: er pflegte geradezu aus der Zahl dieser Wülste die Dauer der sog. herpetischen Dyskrasie wie das Alter der Bäume aus Jahresringen zu berechnen (Virchow). Reil weist auf das Ausfallen der Nägel nach schweren Krankheiten hin; bei weniger schweren Affectionen treten an den Nägeln Bildung weisser Flecke ein, die beim weiteren Wachstume vorrücken und verschwinden.

Haben auch solche charakteristischen Veränderungen für uns nicht den semiotischen Werth, der ihnen früher angemaasst wurde, so müssen wir doch auch durch tägliche Erfahrung bestätigen, wie bei constitutionellen Erkrankungen (Lues, Gicht, Scrophulose) die Ernährungsanomalie sich oft lange in der Nagelproduction kund giebt. Bei Lues besonders finden wir nicht nur Theilnahme an bestehenden Hautaffectionen, sondern auch ohne deren Florescenz andauernde Störung in der Structur oder Bildung der Nägel. Die Psoriasis der Nägel kann als langwierige örtliche Affection ohne sichtbare andre veranlassende oder begleitende Hautaffection (Ekzem, Psoriasis) verlaufen (Simon).

Solche und ähnliche Ernährungsstörungen der Nägel rühren

häufig von theilweiser Unwegsamkeit der Capillaren des Nagelbettes her — Anfüllung mit Fettkörnern — (Köl liker). Die Bildung der Nagelsubstanz erfolgt dann nur in kleinen Lamellen, die dann durch die von der Matrix her nachschiebenden immer schiefer aufgerichtet werden, so dass sie vorne angelangt eine fast senkrechte Stellung haben und mit ihren hintern Enden an der Nageloberfläche quere Riffe bilden (Fig. 23).

§. 31. Für die Onychogryphosis hat Virchow nachgewiesen, dass wie im normalen Zustande, so auch hier vom Nagelbett nichts

Fig. 23.

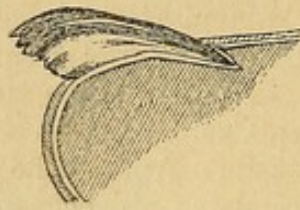
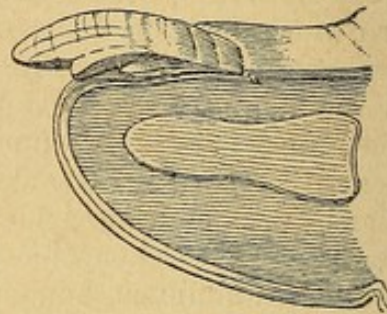


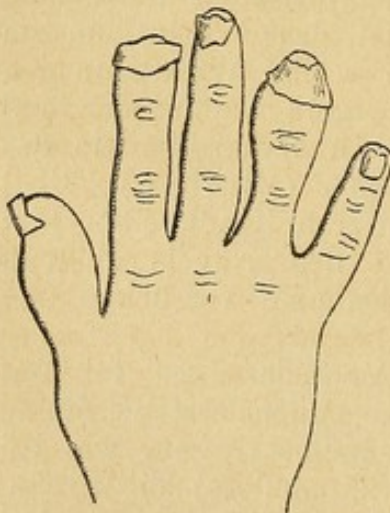
Fig. 24.



Onychogryphosis mit nutritiven Störungen der Nagelmatrix (Simon).

weiter erzeugt wird als eine Art Polster, auf dem sich der von der Matrix aus wachsende Nagel fortschiebt. Unter dem Nagelkörper finden wir nun in solchen Fällen eine Blättermasse erzeugt vom Nagelbett, die eine Entfernung des sich hervorschiebenden Nagels bedingt, so dass sich derselbe mehr oder weniger steil aufrichtet (Fig. 24).

Fig. 25.



Luxation der Nägel (Annandale).

Als Folgezustand solcher Störungen an der Matrix sehen wir auch eine eigenthümliche Dislocation des in seiner Substanz veränderten Nagels in toto. Eine sog. Luxation des Nagels kann die Folge der durch den chronischen Process der nutritiven Störung an der Matrix bedingten Lockerung sein. Fig. 25 zeigt solche auffällige Veränderung an mehreren Fingern nach Annandale, an einem Finger habe ich sie wiederholt beobachtet. In andern Fällen führen die nutritiven Störungen zu intercurrenten atrophischen Zuständen, die dann mit hyperplasirenden wechseln, so dass Furchen und Höcker auf der Nageloberfläche entstehen (vergl. die Beobachtung von Rehm). Die reinen Hypertrophien bieten zum Theil Analogien mit ichthyotischen Processen, mit denen sie auch combi-

nirt vorkommen. Es können hierbei die monströsesten Horn- und Krallenbildungen der Fingernägel entstehen, wie die Fälle von Musaeus, Ash, Locke belegen. Meist handelt es sich hierbei um gleichzeitige allgemeinere Dermatonosen oder um isolirte Innervationsstörungen.

Von wie directem Einfluss die Alterationen in den Nervenbahnen auf die Nagelernährung zu rechnen ist, zeigen die Experimente Steinrück's, nach denen bei Ischiadicusdurchschneidung am Kaninchen die Nägel der Hinterfüsse regelmässig ausfielen.

Das exquisiteste Bild nutritiver Störung der Nägel auf rein localen Ursachen beruhend, ist die Onychomycosis (Meissner, Virchow, Hutchinson).

Die Veränderungen (Taf. I, Fig. 2) sind an mehreren Fingern gleichzeitig durch die Einlagerung von Sporen und Sporangien in die Nagelsubstanz selbst hervorgerufen. Der Nagel wird im vorderen Theil klauenartig über die Fingerspitze herübergebogen, zeigt eine gelblich-weiße Farbe, die mit bräunlich undurchsichtigen Längsstreifen wechselt; diese letzteren sind durch die massenhaft eingelagerten Pilze bedingt. Dazwischen treten wieder einzelne gesunde Parthien hervor. Die Nägel werden in ihrem Bette gelockert und spröde. Hutchinson räth, man soll in allen Fällen, wo es sich um Verdickungen der Nägel bei Kindern handelt, das Mikroskop zur Diagnose zu Hilfe ziehen. Auch Smith erwähnt, dass bei „Psoriasis der Nägel“ Sporen wie bei *Tinea tonsurans* gefunden seien.

Bei diesen nutritiven Störungen in der Nagelbildung beruht die Anomalie wesentlich in dauernden oder intermittirenden atrophischen Vorgängen, die dann mit Hyperplasien der Nagelsubstanz abwechseln können. Letztere allein als vorherrschende Abweichung im Bildungsvorgange, finden wir weniger an den Nägeln der Finger, als an denen der Zehen, in bisweilen monströser Form auftretend.

Bei einigen der genannten Formen von Anomalien an Fingern und Nägeln wird die Behandlung ja lediglich gegen die zu Grunde liegende Allgemeinkrankheit zu richten sein. Bei der letztgenannten Form der Onychomycosis wird für geringere Grade eine energische Application von Antiparasiticis am Nagelbett und Nagelmatrix vielleicht Erfolg versprechen, bei den ausgebildeten Formen wird immer die vorgängige Entfernung des erkrankten Nagels, die ja durch Spaltung und Extraction in der Narkose sehr wohl ohne Schädigung der Matrix geschehen kann, als erster Eingriff derselben Behandlung vorauszuschicken sein.

§. 32. Die acuten und chronischen Entzündungen der Nägel gehen immer von der Bildungsstätte des Nagels aus: erst durch Störungen der physiologischen Leistung der Nagelmatrix und des Nagelbettes werden secundär die Form und Structur der sich bildenden Nagelkörper beeinflusst. Während wir solche entzündliche Vorgänge an dem Nagelorgan (aus Matrix, Nagelbett und Nagelkörper bestehend) als Onychie oder Onyxis bezeichnen, wird die Entzündung der Weichtheile in der Umgebung des Nagels als Paronychie bezeichnet. Beide Bezeichnungen sind meist zusammengeworfen, weil fast regelmässig der Ausgangspunkt der Entzündung in der Umgebung des Nagels — dem Nagelfalz — liegt und von hier aus erst die Matrix oder Nagelbett mit ergriffen wird, also die Paronychie zur Onychie wird. Aus dieser Paronychie oder Paronychium entstand corumpirt die viel missbrauchte Bezeichnung: Panaritium. Wollen wir also diese verballhornisirte Nomenclatur überhaupt verwerthen, so können wir mit

Panaritium selbst im weitesten Sinne immer nur die Entzündung am Nagelgliede begreifen. Der Ausdruck: panaritium sub ungue ist demnach ein verdrehter Pleonasmus, und unter Panaritium gar andre Entzündungen an Finger und Hand überhaupt zu begreifen, ist in keiner Weise gerechtfertigt.

§. 33. Die acute Paronychie ist wohl ausnahmslos traumatischen Ursprungs, mag die primäre Verletzung eine noch so minimale sein und daher oft genug bei den rasch sich entwickelnden Folgezuständen ganz vergessen und übersehen werden. Ein Stich, Riss unter dem Nagel oder am Nagelfalz, Abreißen des sog. Neidnagels, Niedhakens, wird ja leicht übersehen, während gröbere Verletzung durch Einstechen fremder Körper wie Splitter u. s. w., Quetschungen des Nagelbettes u. s. w. schon wegen der beträchtlichen Schmerzen wohl beachtet werden. Solche Fingerverletzungen geringsten Grades geben nun das beste Paradigma für die durch Trauma bedingten Entzündungen überhaupt ab. Die Verletzung als solche, d. h. lediglich als Continuitätstrennung betrachtet, ruft in den Geweben einfache regenerative Vorgänge hervor, die unter Abschluss aller weiteren Schädlichkeit nur zum Verschluss oder Wiederersatz des Defects führen. Wird die Wunde durch mechanische oder physicalische Reize insultirt, so erfolgt Zerfall oder Ueberproduction des normal gelieferten Bildungsgewebes, d. h. es tritt Eiterung oder Granulationswucherung ein; solche umschriebenen Entzündungen und Eiterungen bleiben aber von vornherein lediglich localer Natur, stellen also einfache aseptische Entzündungen dar. Wird aber die Wunde primär oder secundär durch chemische oder organische Noxen inficirt, so haben wir die Vorbedingung zu ausgedehnter Entzündung und Eiterung gegeben, die meist zu rascher Verbreitung neigen. Die so verursachte septische Entzündung kann in einer Infection, die von aussen importirt wird, ihre Entstehung finden, aber auch in der Wunde selbst die causa movens haben, indem z. B. durch die Art der Continuitätstrennung selbst mehr oder weniger ausgeprägte Mortification einzelner Gewebstheile bedingt sein kann, bei deren Abstossung gleichzeitig Resorptionsvorgänge eintreten können.

Diese Unterscheidung in der Wirkungsweise der Traumen ist durchaus nothwendig, wenn wir uns ein Verständniss von den verschiedenen Bildern gerade der Entzündungen an den Fingern ermöglichen wollen, bei denen die typische Form der jeweiligen Entzündung immer das Resultat darstellt aus der charakteristischen Reaction des betroffenen Gewebes auf die specielle Noxe.

Da die Verletzung zunächst jedenfalls die bedeckende Haut trifft, so ist auch die Paronychie primär stets eine cutane oder subcutane. Es entwickelt sich am Nagel Röthung, Schwellung, Schmerzhaftigkeit, die sich von der Ausgangsstelle aus rasch im Umkreis des Nagels verbreitet, daher Umlauf, tourniole, genannt. Oft schon nach Verlauf einiger Stunden hebt sich die Epidermis durch extravasirtes eitrig getrübtetes Serum als Blase empor, die den Grund oder die seitlichen Parthien des Nagelfalzes einnimmt. Schon diese oberflächliche Paronychie erregt bisweilen für Stunden heftige klopfende Schmerzen, zumal wenn der Finger erhöhter Temperatur (z. B. im Bett) oder

ungünstiger Lage (beim Herabhängen) unterworfen ist. In viel höherem Maasse ist dies der Fall, wenn das Corium selbst oder das Unterhautzellgewebe mitergriffen ist: unter heftigen aufwärtsziehenden Schmerzen und gesteigertem Hitzegefühl tritt Schwellung des ganzen Nagelgliedes ein, jede Berührung des Nagels, bei Mitbetheiligung der Matrix besonders der Druck am freien Rande ist ausserordentlich schmerzhaft; der Nagel lockert sich an seiner Wurzel und wenn auch die Erhebung der Epidermisblase sich früh zeigt, tritt doch die Eiterung in den tieferen Schichten erst im Laufe mehrerer Tage ein. Bildet das Nagelbett den Ausgangspunkt in Folge von Quetschung, Riss, Splitter u. s. w., so kann man um die verletzte Stelle, die sich als dunkler Fleck oder Streifen unter dem transparenten Nagelkörper kenntlich macht, die entzündliche Veränderung und den Eintritt der Eiterung schrittweise verfolgen. Letztere hebt bei einiger Ausdehnung allmählig den Nagel aus seiner Befestigung heraus. Alle diese Grade der acuten Paronychie und Onychie bleiben meist auf das Nagelglied beschränkt. Sobald es sich um eine von vorneherein stattgefundene oder später hinzugetretene Infection handelt, so kann selbst diese oberflächliche Paronychie von weit verbreiteter Entzündung besonders im Verlaufe der Lymphgefässe begleitet sein. Diese betheiligen sich ihrem reichlichen Verzweigungsgebiete an der Peripherie entsprechend überhaupt mit Vorliebe an allen Fingerentzündungen und zwar weniger in der rasch wandernden diffusen capillären Lymphgefässentzündung, sondern als circumscripte, durch rothe rasch aufschliessende Stränge in durchsichtigeren Hautparthien characterisirte Lymphangitis der grossen Gefässe unter rascher Mitbetheiligung der centralen Lymphdrüsen in Ellenbeuge und Achselhöhle. Letztere finden wir oft schon wenige Stunden nach selbst minimaler örtlicher Läsion und Infection hervortreten, während die localen Gewebsveränderungen erst allmählig anwachsen, oft überhaupt in geringsten Grenzen bleiben. Für solche den ganzen Krankheitsverlauf wesentlich modificirende Complicationen müssen wir unstreitig individuelle Disposition der Lymphbahnen anerkennen, da anatomisch nachweisbare Unterschiede im Bau und Verlaufe eben nicht auffindbar sind.

Abgesehen von derartigen Complicationen gelangt unter zweckmässiger Behandlung solche oberflächliche phlegmonöse Paronychie und Onychie meist rasch zur Heilung.

§. 34. Durch örtliche mechanische Insulte und locale specifische Infection geht dieselbe aber häufig in die chronische Form über. Eine solche chronische Paronychie sehen wir jedoch vorwiegend bei dyskrasischen Individuen von vornherein auftreten und unter dem Bilde der granulösen oder ulcerösen Onychie verlaufen. Unter den örtlichen mechanischen Insulten spielt oft die Anwesenheit des gelockerten Nagels eine grosse Rolle, der ein wesentliches Hinderniss für freie Secretentleerung oder Ueberhäutung der Granulationen bilden kann. Von der durch chemische Noxen veranlassten Verschleppung des Verlaufes finden wir bei vielen professionellen Beschäftigungen hinreichende Belege. Das geläufigste Beispiel solcher chronischen Onychie, die lediglich durch wiederholte specifische Infection unterhalten wird, giebt uns die sog. „Tourniole anatomique“ (Pernot). Der durch Leicheninfection, Befassen mit anatomischen Präparaten ver-

anlassten specifischen Verunreinigung meist unbedeutender Stich- oder Risswunden folgt oft ohne Auftreten erheblicher primärer Entzündungserscheinungen, indem die Localaffection häufig nur in Bildung einer Blase auf entzündlich infiltrirter Basis am Nagelfalz besteht, bald das Stadium der granulösen Entzündung. Zwischen Falz und Matrix schiessen fungöse Granulationen auf und zwischen ihnen und Nagelwurzel zeigt sich Eiter, der oft mit mehr wässriger Absonderung an dieser Stelle wechselt. Solcher Gestalt spielt der Process meist ebenso lange fort wie die den Anlass abgehende Beschäftigung dauert. Bei Anatomiewärtern findet man daher im Sommer oft dauernde Heilung, im Winter regelmässige Rückfälle, ebenso nach jeder Sonntagsruhe Besserung, im Laufe der Arbeitstage Verschlimmerung. Während solche allein durch mechanische oder chemische locale Reize und Insulte unterhaltene chronische Onychie selbstredend einer entsprechenden rein örtlichen Behandlung weicht, ist dies bei der auf constitutioneller Erkrankung basirenden chronischen Onychie nicht der Fall. Alle diese Formen wurden unter dem Namen „Onychia maligna“ zusammengefasst. Wir thun aber gut, diesen rein symptomatischen Collectivnamen in der genannten Weise zu trennen, indem wir die den malignen Verlauf bedingenden örtlichen oder allgemeinen Ursachen hervorheben. In Bezug auf letztere würden wir an erster Stelle der Syphilis, Scrophulose und auch der Gicht zu gedenken haben. Als Haupttypen der chronischen Onychie würden wir demnach ausser der beschriebenen Onychia infectiva eine *O. syphilitica* u. *O. scrophulosa* zu unterscheiden haben.

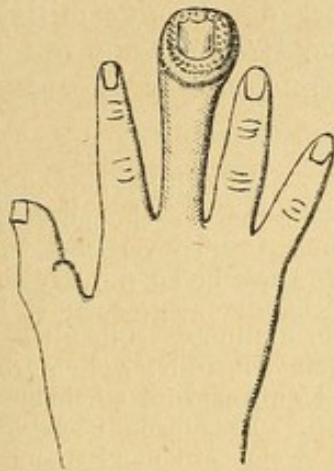Von einer auf Syphilis beruhenden Onychie spricht schon Rondelet unter dem Namen „Unglade“, die Astruc „onglade“ bezeichnet. Nach dem Vorgange von Plenck, der eine *Tinea sicca* s. *scabrities unguium* und eine *Tinea humida* unterscheidet, beschreibt Monteggia die chron. O. als *carie humida delle unghie*. Erst Wardrop wählte den Namen *Onychia maligna*, ohne die syphilit. Form zu urgiren und Ulmann berichtete über diese Form zuerst in Deutschland. Rayer fasste unter „Onyxis“ alle Formen zusammen. Eine ausführliche Literaturangabe finden wir schon bei Besserer und neuerdings in der speciellsten Monographie von Vanzetti. Im wesentlichen verläuft bei diesen Formen der Process unter dem Bilde einer fungös-ulcerösen Onychie.

Unter unbedeutenden Schmerzen und nur allmählig zunehmender Druckempfindlichkeit des Nagels bildet sich an der Wurzel und den Seitenrändern des Nagels eine dunkel- bis blaurothe Schwellung. Unter Zunahme dieser umgrenzten Schwellung am Nagelgliede stellt sich eine serös-eitrige oft übelriechende jauchige Secretion zwischen der Nagelwurzel und dem Entzündungswulste ein und aus der Tiefe schiessen fungöse leicht blutende Granulationen hervor. Diese sowohl wie auch der Wulst an der Wurzel zerfallen und stellen dann umschriebene scharfrandige jauchende Geschwüre dar. Während dieser Veränderung am Nagelfalz und Matrix ist auch die Nagelproduction selbst geändert: der von Granulationen und Ulceration umrandete Nagel (Fig. 26) wird gelockert, weiter vorgeschoben (Fig. 3 Taf. I), entweder ganz abgehoben oder nur seitlich verdrängt und finden wir dann ein fungöses Geschwür am Nagelbett (Fig. 27), oder es zerfällt

in seiner Substanz und an seiner Stelle bilden sich nur unförmige wieder zerfallende Hornplatten (Fig. 4 Taf. I).

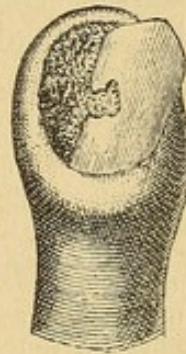
Während dieser Process am Nagel in solcher Weise Wochen und Monate hindurch schleichend sich abspielt, sind die übrigen Weichtheile der Nagelphalanx ebenfalls mehr und mehr geschwollen und unter häufiger Mitbetheiligung des Knochens bietet die Phalanx eine

Fig. 26.



Fungöse Onychie (Annandale).

Fig. 27.



Onychia maligna (Jullien).

kolbige Auftreibung von lividrother Färbung und ringsherum schmerzhafter Beschaffenheit. Während bei hochgradiger Erkrankung schliesslich auch Eiterung der tieferliegenden Gewebe, Aponeurose und Knochen eintreten kann, tritt Weiterverbreitung auf benachbarte Phalangen nicht ein. Auch bei geringeren Graden findet sich das Allgemeinbefinden oft gestört und wird durch intercurrente Fieberbewegungen, die meist mit periodischen Lymphangitiden und Drüsenschwellungen zusammenfallen, der Körperzustand noch mehr geschwächt, als er es schon durch das Localleiden an und für sich regelmässig zeigt. Findet sich diese maligne Form der Onychie an mehreren Fingern entweder dieselben gleichzeitig oder nach einander betreffend, so gewinnt die Annahme einer zu Grunde liegenden Dyskrasie um so mehr Berechtigung. Ob Syphilis ob Scrophulose den Grund des specifischen Verlaufes abgiebt, wird von den begleitenden Symptomen abhängen, sowie zum Theil aus dem Alter des Patienten ersichtlich sein. Während die Affection bei Erwachsenen auf Lues fahnden lässt, wird im Kindesalter der Scrophulose die Schuld beizumessen sein, wobei immerhin manche Formen den Entscheid zwischen zu Grunde liegender hereditärer Lues und Scrophulose wie in vielen Fällen analoger Erkrankungen unmöglich macht.

§. 35. Für alle Formen auch der fungös-ulcerösen Onychie ist die örtliche Behandlung zunächst im Auge zu behalten. Bei der acuten phlegmonösen Paronychie genügt die Localbehandlung allein. Sowie wir bei der frischen kleinen Verletzung am Nagel — Einriss, Abriss des Neidhakens, Stich u. s. w. — durch sorgfältige

Desinfection und Occlusivverband die Schädigung rasch und sicher ohne Hinzutreten irgend welcher Entzündung zur Heilung führen können, gelingt es auch meist durch gleiche therapeutische Maassnahmen bei schon bestehender acuter Paronychie der Verbreitung des Processes und dem Zutreten von Complicationen vorzubeugen. Nach sorgfältiger Abreibung der ganzen erkrankten Parthie mit Carbolwasser, am besten durch energische Berieselung mit dem Carbolsprayregen, wenn nöthig nach vorausgegangener Discision der cutanen Abscesse, wird das Nagelglied mit einem Carbolölgazestreifen umhüllt, mit Verbandwatte bedeckt und darüber der Finger mittelst Umwicklung mit gestärkter Gazebinde in eine Schutzdecke mit Firnissspapier gekleidet. Unter täglicher Erneuerung dieser Verbandweise heilt der Process in wenigen Tagen.

Um allen Missdeutungen der hier wie später empfohlenen Behandlungsweise vorzubeugen, sei an dieser Stelle hervorgehoben, dass wenn eine Schablone für desinficirende Behandlung und Occlusivverband wiederholt wird, diese Therapie für alle Fälle und für alle Behandelnden die sicherste ist, und trotz scheinbar complicirter Ausführung, doch mit entsprechender localer und individueller Modification wegen der raschen Heilung schliesslich die einfachste bleibt. Wer nicht eigene auf gewissenhaft controlirter Erfahrung beruhende sichere Routine besitzt, thut immer gut, sich an ein erprobtes Schema zu halten; das Schema soll deshalb nie Dogma sein! Es führen eben viele Wege nach Rom, und hier zur sichern Heilung alle die, welche in der Behandlung neben der Ruhe die absolute Reinigung und Reinlichkeit für die erkrankte Parthie sichern. In Bezug auf letztere ist aber wohl festzuhalten, dass bekanntlich jede Substanz, die sich an einem Orte befindet, an den sie nicht gehört, „Schmutz“ ist; trotz dieser im weitesten Sinne positiv gültigen Thatsache, bleibt Unreinlichkeit im gewöhnlichen Leben immer ein sehr relativer Begriff. Absolute Reinlichkeit wird daher, wo die Verunreinigung durch in irgend einem der drei möglichen Aggregatzustände befindliche oft makroskopisch nicht entdeckbare Körper bewirkt wird, meist sicherer und bequemer durch Desinfection, d. h. Vertilgung der vorhandenen unreinen Substanzen, als durch Entfernung derselben bewirkt. Abhaltung dieser ist wieder leichter durch abschliessenden Verband als ohne diesen, d. h. offene Behandlung zu erzielen. Nur wer auf diesen Principien fussend, die gebotenen Mittel in ihrer Anwendungsweise beherrscht, kann im gegebenen Falle ohne Gefahr unter vielen Methoden wählen, jeder andre bleibt eben sicherer am Schema. Die zweckmässigste Anwendungsform desselben, wie sie sich nach der resp. Körperregion und der gegebenen Erkrankung modificirt, soll eben die specielle Chirurgie jedesmal an Ort und Stelle ausführen, das allgemeine Schema bedarf keiner Begründung und Wiederholung. —

Wenn schon die genannte Behandlung für die meisten Fälle passt und sicher zum Ziele führt, so gilt von keiner Affection wohl in gleichem Grade wie von der Entzündung an den Fingern der Spruch: „ein jeder sehe wie er's treibe, es passt sich eines nicht für alle;“ durch rigoröse Durchschnittsbehandlung erfreuen wir oft die Patienten sehr wenig, da schon entsprechend der ausserordentlich verschiedenen Benutzung der Finger auch die Empfindlichkeit und Empfänglichkeit derselben gegen offene und occlusiv-feuchte und trockene Behandlung individuell ausserordentlich wechselt. Ohne also deshalb in den buntgefüllten Topf der althergebrachten Bäder-, Salben-, Pflaster-, Cataplasma-Behandlung zurückgreifen zu wollen, müssen wir doch eine individuelle Behandlung concediren. Bei empfindlichen Patienten gelten oft die Occlusivverbände für unerträglich und sind dann neben wiederholtem Baden in lauem Carbolwasser und Bleiwasser, zweckmässig auch beides gemischt, und Bedecken mit öfter zu wech-

selnder Comresse die mit dieser Flüssigkeit getränkt erhalten wird, zu empfehlen. Später folgt dann der einhüllende Carbolölverband oder Umwickeln eines Pflasterstreifens von Emplastr. lithargyr. simpl. oder mollis, mittelst dessen man zugleich auf die noch geschwollene aber jetzt unempfindlich gewordene Parthie eine gelinde Compression ausübt. Am energischsten wird diese durch einen regulär in centripetaler Richtung nach Art des Baynton'schen Heftpflasterverbandes ausgeführten Occlusiv-Compressionsverband erzielt. Bei der Entzündung der Matrix und der hierbei stattfindenden Neigung zu fungöser Granulationsbildung wird derselben durch den feuchten Verband oft Vorschub geleistet und ist daher Bepinselung mit Arg. nitr.-Lösung und trockne Umhüllung mit Verbandwatte oder Pflastercompression vorzuziehen. Ist das Nagelbett der Ausgangspunkt, so ist oft zur rechtzeitigen Eröffnung des unter dem Nagelkörper verdeckten Abscesses eine Keilexcision aus dem Nagel mittelst darunter geführter Scheerenbranche nothwendig. Von mancher Seite wird bei höherem Ursprung ein Dünnschaben des Nagels mittelst Glasscherbe zur Ermöglichung der Incision an dieser Stelle befürwortet. Ist der Nagel gelockert, so ist ein deckender Schutzverband bis zur Ueberhäutung des Nagelbettes fortzusetzen und um eine glatte nicht zu difforme Regeneration des Nagels zu erzielen, später das Nagelbett durch eine kleine Wachsplatte, unter der sich der nachwachsende Nagel modellirt, geschützt zu erhalten, wie solche unter einem Handschuhfinger leicht dauernd aufgedrückt getragen werden kann.

Bei der infectiven Paronychie werden wir die primäre Reinigung meist durch energisches Auswaschen mit 5% Carbolsäure- oder Chlorzinklösung auszuführen haben. Bekommen wir dieselbe frisch zur Behandlung, ist bisweilen Erweiterung der kleinen Läsion durch eine Incision nöthig, um durch den vorquellenden Blutstrom möglichst etwa deponirte Infectionsstoffe herauszuspülen und zugleich diese Stelle der Einwirkung unserer Antiseptica besser zugänglich zu machen. Während im übrigen die beschriebene Verbandweise genügt, erfordern meist die Complicationen noch energische Behandlung. Gegen Lymphangitis, Lymphadenitis, Phlegmone Inunction von Ungt. einer., Eisblase und Suspension.

Auch für die chronische Onychie ist zunächst immer eine sorgfältige Reinigung der ergriffenen Parthie unumgänglich nöthig; bei vorgeschrittener Erkrankung ist hierzu oft die Entfernung des Nagels Vorbedingung. Nur bei ganz umschriebenen Ulcerationen am Nagelrande kann dieselbe umgangen werden. Nach der Entfernung des Nagels heilen alle diese ulcerös-granulösen Onychien unter entsprechendem Verbande rasch, ohne dieselbe oft auch scheinbar leichtere Formen nur langsam. Ist die Ulceration weit vorgeschritten, so ist überhaupt an dem vorhandenen Nagel nichts gelegen; ist nur eine kleinere Fläche ergriffen, so wird auch nach der Entfernung des Nagels von der noch wenig ergriffenen Matrix bald ein neuer Nagel nachgeschoben. Wir thun also gut, in den meisten Fällen, wo die Matrix den Ausgangspunkt bildet, gleich den Nagel zu entfernen, der gewöhnlich die Anwendung der reinigenden und bedeckenden Verbandmittel verhindert, dann nach Abwaschen mit 5% Chlorzinklösung einen Carbolöl-, Borlint- oder Salicylwatte-

Occlusivverband darüber zu befestigen. Besondere specifische Mittel sind selten nöthig; ist der Nagel entfernt, die Wundfläche frei, so sind sie meist überflüssig. Sehr gerühmt waren früher die Quecksilberpräparate: Liq. hydrarg. nitr. von Dupuytren und Sublimatlösung von Wardrop; beide bieten natürlich bei vorhandener Lues ihre Vortheile. Vanzetti pries das von Moerlose zuerst angewandte Plumbum nitricum, das nach vorgängiger Nagelextraction in Pulverform auf die ulcerirende Fläche gestreut wurde; Curling bevorzugte die Solut. Fowleri.

Sehr gute Dienste leistet uns, sowie für alle dubiösen Ulcerationen auch für die Onychia maligna, das Jodoform. Streut man es anfangs rein als Pulvis subtilissim. der Krystalle in liniendicker Schicht auf die Wundfläche und wickelt darüber einen Streifen loser Verbandwatte, schützt dann das Glied durch einen Gummi- oder Lederfinger, so genügt oft die einmalige Anwendung, um nach Ablösung des sich rasch bildenden trocknen und festhaftenden Schorfes nach 3—4 Tagen eine reine granulirende Fläche zu finden, die dann unter Bedeckung mit Jodoformlösung oder -Salbe (1 : 10—20 Glycerin oder Ungt. glycerin. s. Vaseline und zur Geruchscorrection 5 Tropfen Ol. menth. pip.-Zusatz) gut vernarbt. Diese trockne Schorfbildung macht eben andre penible Occlusivbehandlung überflüssig. Eine ähnliche günstige Wirkungsweise entfaltet die Draufpinselung von Liq. ferri sesquichlor. Auch dieses entzieht dem Geschwürsboden und Granulationen in energischster Weise Flüssigkeit und bildet durch Proteingerinnung einen sehr festen Schorf, der nach 3 Tagen ablösbar ist. Unter ihm finden sich meist einige Tropfen Eiter, nach deren Abtupfen sich eine frische Granulationsfläche präsentirt, die unter einfachem Deckverband rasch verheilt. Alle diese verschorfenden Heilmittel empfehlen sich besonders in den Fällen, in welchen wegen geringerer Ausbreitung des Uebels eine Entfernung des Nagels nicht geboten scheint. Man kann dann bei Ulcerationen und Granulationen am Nagelfalz durch mehrmaliges Bepinseln am Liq. ferri sesquichlor., Draufdrücken eines kleinen Wattercylinders, Umwickeln mit einem Pflasterstreifen, um den wulstigen Rand herabzudrücken, oft in kürzester Frist Onychien zur Heilung bringen, die dem einfachen desinficirenden Verfahren und vor allem dem feuchten Verbande lange trotzen, da unter letzterem jede derartige granulöse Entzündung meist zur fungösen Wucherung sich steigert.

Zur Nachbehandlung ist sowohl zum Schutz der frisch vernarbten Geschwürsfläche, als auch zur Compression der meist voluminöseren Phalanx eine centripetale Einwicklung mittelst Pflasterstreifen aus Empl. adhaesiv. oder bei starker Induration der Weichtheile zu bevorzugendem Empl. mercurial. zur Beschleunigung der Rückbildung zu rathen. Nur bei ganz veralteten und vernachlässigten Fällen kommen Entfernungen des Nagelgliedes in Frage. Jedesmal ist aber von vorneherein gleichzeitige Berücksichtigung etwa vorhandener constitutioneller Erkrankung geboten; selbstredend sind wir hierbei der vorhandenen Syphilis gegenüber relativ günstiger situirt, da eine gut regulirte Jodkalikur oft Ueberraschendes leistet, während schon Scrophulose oder gar Tuberculose weniger erfreuliche Wirkung unsrer Behandlung in Aussicht stellen. Die bei Arthritikern manchmal symmetrisch und multipel auftretenden Onychien weichen meist prompt den einfachen Local-

behandlungen, besonders wenn man die hier meist in ausgesprochener Weise sich geltend machenden Circulationsstörungen durch alkalische und aromatische Handbäder ausgleicht. Bei mangelhafter Neigung zum Vernarben können hier reizende Verbandmittel, besonders Campherpräparate von Vorthail sein.

2. Die Entzündungen der Finger und Mittelhand.

a) Acute Dactylitis.

§. 36. Während die Entzündungen in den Weichtheilen der Dorsalseite der Finger keinerlei Unterschiede von den analogen Weichtheilentzündungen andrer Körperregionen zeigen, indem in der Haut erysipelatöse und erythematöse Entzündungen auftreten und im lockern Unterhautzellgewebe der Fläche nach sich ausdehnende Phlegmonen, wenn auch seltener autochthon auftreten, doch immerhin vorkommen, und an der mit Haarbalgdrüsen durchsetzten Bedeckung der Grundphalanx und des Metacarpus furunculöse Entzündungen nicht selten sich abspielen, bieten die volaren Phalangitiden ein besonderes Interesse durch die charakteristische Form und Verlaufsweise der Entzündung. Dieser altbekannten Thatsache trug man von altersher Rechnung durch eine gemeinsame Bezeichnung aller solcher Entzündungen an Finger und Hand unter dem Collectivnamen „Panaritium“. Wissen wir aber, dass dieses Wort lediglich eine Corruptur von „Paronychium“ ist, so liegt kein Grund vor, diese Nomenclatur auch für Entzündungen an den Fingern festzuhalten, die mit dem Nagel absolut nichts, ja nicht einmal mit der Nagelphalanx etwas zu thun haben. Mit derselben Berechtigung, wie wir die „Sarcocoele“ längst als obsoleten Begriff nicht mehr gebrauchen, werfen wir auch das durch Verballhornung entstandene „Panaritium“ in die Rumpelkammer und geben den volaren Fingerentzündungen die Bezeichnungen, die nach dem jedesmal vorwiegend ergriffenen Gewebe ihnen zukömmt. Wir unterscheiden bei den acuten volaren Dactylitiden im allgemeinen die oberflächlichen und tiefen, zu der ersteren gehören die cutanen und subcutanen Phalangitiden, zu den letzteren die peritendinösen und periostealen, diese stellen sich im weiteren Verlaufe oft als Phalangeal-ostitis und -arthritis dar; bisweilen finden wir alle Gewebe gleichzeitig ergriffen, so dass wir eine acute Pandactylitis vorfinden.

Es sind zwei wesentliche Factoren hervorzuheben, die zur Hervorrufung des typischen Bildes der Volarphalangitiden zusammenwirken:

1) Das specifische anatomische Verhalten der Gewebe an diesen Bezirken.

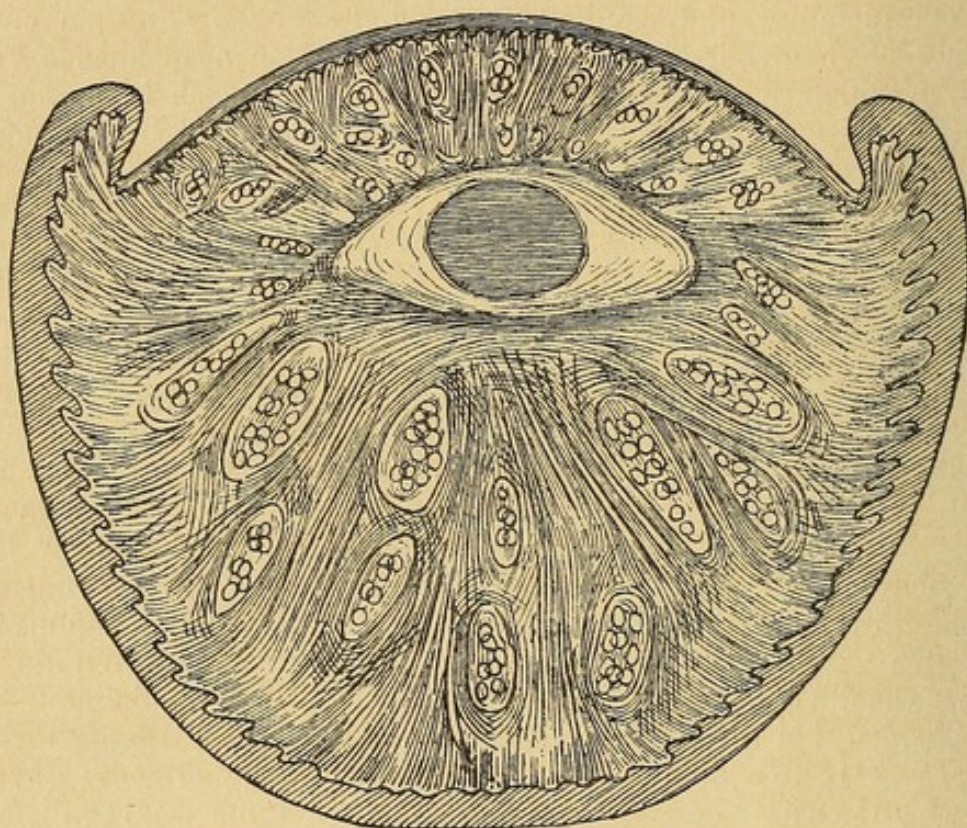
2) Der Umstand, dass alle in Frage kommenden Entzündungen traumatischen Ursprungs sind.

Wir finden an der Volarfläche der Finger und in der Hohlhand eine Beschaffenheit der Haut und Verbindung derselben mit den tieferen Geweben, wie es in gleicher Weise nur noch die Fusssohle zeigt.

Die mit dicker Epidermislage bedeckte Haut ist ausserordentlich derb, durchschnittlich 2,5 mm dick, mit zahlreichen Riffen und Furchen versehen, die in theils transversalem, theils concentrischem Verlaufe

der Anordnung der in Reihen gestellten Cutispapillen entsprechen, indem die hervorragenden Leisten je eine doppelte Papillenreihe umfassen, von denen an der Fingerpulpa $\frac{1}{4}$ mit Tastkörperchen, die übrigen mit Gefäßschlingen versehen sind. Auf der Höhe der Riffe findet die Mündung der zahlreichen — fast 3000 auf einen Quadrat-zoll — Schweissdrüsen statt; im Stratum papillare corii findet zugleich mit der Verbreitung des Blut- und Lymphgefäßnetzes die Vertheilung des Nervenplexus statt, von dem marklose Verästelungen freie Endigung zwischen den Zellen des Rete Malpighi finden. Nach der Tiefe hin ist die Haut nicht wie an der Streckseite mittelst lockeren,

Fig. 28.



Querschnitt durch die Nagelphalanx. Das Glied war in Chromsäure gehärtet.
Hartnak Ocul. 2. Syst. 4.

weite Maschenräume enthaltenden Unterhautzellgewebes befestigt, sondern die kurzen straffen Fasern des subcutanen Bindegewebes ziehen hier in verticaler Richtung vom Corium zum tieferen Gewebe herüber, vergl. Fig. 28. In den subcutanen Zellstoff ist ein am Nagelgliede besonders reichliches Fettpolster eingebettet und erscheint dies durch die vom Corium zum Periost hindurchziehenden fibrösen Fäden wie abgesteppt; an der Mittel- und Grundphalanx verbindet dieser fetthaltige Unterhautzellstoff die fibröse Scheide der Beugesehnen mit dem Corium, und erst die Rückseite der Sehnenumhüllung tritt in directe Continuität mit dem Phalangealperiost.

Aus diesem eigenartigen Verhalten des subcutanen Zellgewebes an der Fingervola erklären sich leicht die specifischen Verlaufsweisen

der hier sich abspielenden Entzündungen; dem geschilderten Faserverlaufe entsprechend finden wir: a) die ausgesprochene Tendenz der cutanen und subcutanen Entzündungen zur directen Fortpflanzung in die Tiefe bei jeglichem Mangel selbst länger bestehender Processe an Neigung zur Flächenausdehnung; b) Einklemmung des Entzündungsherdes durch die rigiden Nachbarfasern; c) als Folge hiervon rasche Nekrosirung der von Entzündung befallenen Gewebstheile.

Hoben wir zweitens hervor, dass alle acuten Phalangitiden traumatischen Ursprunges seien, so liegt in der Hervorhebung dieses Punktes zugleich die Motivirung, dass durch die bei Traumen stattfindende Infection im weitesten Wortsinne, gerade an diesen eigenartig disponirten Gewebsparthien die Entzündungen ausnahmslos als eitrige, ja oft als septische verlaufen und dem entsprechend überaus häufig Complicationen der localen Entzündungen vorkommen.

§. 37. Die cutane Phalangitis, als acute Volardermatitis, tritt vorwiegend unter dem Bilde der bullösen und phlyctänösen Hautentzündung auf; es zeigt die durch das entzündete Corium abgesetzte Blasenbildung die Neigung zum raschen Fortschreiten, so dass wir bisweilen in kurzer Zeit den grössten Umfang der Finger von einer solchen, durch trübes Serum emporgehobenen Epidermisblase eingenommen sehen. Während beim Erwachsenen diese Form mit Vorliebe am Nagel in der beschriebenen Weise als oberflächlicher „Umlauf“ eintritt, schreitet bei Kindern häufiger der Process auf den ganzen Finger fort, begreift selbst mehrere Finger gleichzeitig oder nacheinander. Wenn auch dem äussern Anschein nach diese charakteristische Entzündungsform analoges Verhalten mit den Verbrennungs- und Erfrierungsblasen bietet, so finden sich doch letztere als Resultat oberflächlicher Erfrierung vorwiegend auf der Streckseite, auf der die dünnere Hautbedeckung schon geringerer Kälteeinwirkung gegenüber sich weniger widerstandsfähig erweist. Meist sind es minimale Verletzungen und chemisch wirkende Noxen, die diese cutanen Phalangitiden hervorrufen.

Nach Abtrennung der Blase mit der Scheere, Reinigung des freiliegenden Coriums, heilen diese oberflächlichen Entzündungen rasch unter reizlosem Deckverband mittelst Ceratwatte und Schutzfingers. Man muss nur die Vorsicht gebrauchen, die schützende Bedeckung länger beizubehalten, damit nicht die anfänglich sehr dünne Epidermisdecke, durch äussere Schädlichkeiten gestört, neuen Entzündungsprocessen Einlass giebt.

§. 38. Die subcutane Phalangitis, als Phalangealphlegmone, kommt überwiegend häufig am Nagelgliede vor, an dem sich überhaupt als dem im täglichen Gebrauche exponirtesten alle volaren Fingerentzündungen mit Vorliebe darbieten. Diese Form der Entzündung ist zugleich die häufigste, indem auch die tieferen Affectionen ausnahmslos aus der oberflächlichen hervorgehen: die Phalangealtendovaginitis, Phalangealostitis, Phalangealarthritis sind Folgen der sich in die Tiefe fortpflanzenden, anfänglich als cir-

cumscripte Phalangealphlegmone auftretenden traumatischen Phalangitis.

Wir finden, ebenfalls dem bei der täglichen Beschäftigung vorwiegenden Ausgesetztsein entsprechend, nicht nur die eine Hand häufiger leidend als die andre, und Männer ein grösseres Contingent stellend wie Frauen, sondern auch an den einzelnen Fingern eine verschiedene Frequenz in der Betheiligung beim Ueberblick über eine grössere Summe dieser Phalangealphlegmonen. Unter 274 acuten Volarphalangitiden betrafen 183 Männer, 89 Weiber; 120 rechte, 82 linke Hand; am Daumen 85, Zeigefinger 81, Mittelfinger 58, Ringfinger 36, Kleinfinger 8.

Aehnlich der furunculösen Entzündung anderer Regionen stellt die Volarphalangitis eine circumscripte Zellgewebsphegmone besonders am Nagelgliede dar; es bildet sich eine in den straffen subcutanen Bindegewebsfasern eingeeengte Entzündung, die zu fibrinöser Exsudation, Nekrosirung des Bindegewebspfropfes und Durchbruch des kleinen Abscesses durchs Corium führt. Diesem pathologischen Vorgang entsprechend finden wir im typischen Bilde solcher subcutanen Volarphalangitis meist an umschriebener Stelle der Fingerpulpa heftige, die Nachtruhe raubende Schmerzen, denen erst später sichtbare Röthung der betreffenden Parthie des Fingergliedes folgt. Während an der Beugeseite die Schwellung meist unbedeutend ist, tritt an der Streckseite bald sich verbreitende Röthung und Anschwellung ein, die oft sich über den ganzen Finger nach aufwärts erstreckt. Unter zunehmender Schmerzhaftigkeit und stärkerer Röthung, und oft nicht unbedeutender fieberhafter Allgemeinstörung wird auch die Schwellung an der Nagelgliedpulpa erkennbarer und zeigen die unerträglichen, als „klopfend“ bezeichneten Schmerzen die Eiterung an umschriebenster Stelle an. Die prallgefüllten Gefässe lassen meist die ganze Pulpa pulsirend erscheinen, und instinctiv wird der Finger emporgehalten getragen, um nicht durch Steigerung des Blutdruckes die Schmerzen an der entzündeten, durch die straffen Bindegewebssepta eingeklemmt gehaltenen Parthie zu vermehren. Da mit dem Eintritt der Eiterung die Zunahme der Exsudation aufhört, einzelne Bindegewebszüge zerfallen, so lässt die Intensität des Schmerzes hiermit nach, wenn auch der Durchbruch des subcutanen Abscesses durch das meist an scharfumschriebener Stelle nekrosirte Corium und die dicke zur Blase abgehobene Epidermis erst nach Tagen erfolgt. Sehr häufig aber folgt, wenn nicht durch frühzeitige Trennung der derben Haut und straffen Bindegewebszüge die Ausdehnung der Entzündung abgeschnitten wird, eine Verbreitung derselben in den präformirten Gewebsbahnen in die Tiefe: an der Nagelphalanx zum Periost, an den oberen Fingergliedern auf die Sehnenscheide.

§. 39. Die peritendinöse Phalangitis, Phalangealtendovaginitis, kann in ihrer specifischen Form sich nur von der Mittelphalanx beginnend in aufsteigender Richtung vorfinden, da an der Nagelphalanx die Flexorensehne mit aponeurotischer Insertion mit dem Perioste verschmelzend, keine Einscheidung besitzt. Sie entsteht meist durch Fortpflanzung der subcutanen Phlegmone, seltener durch directe primäre Verletzung der Sehnenhülle, durch Riss, Stich

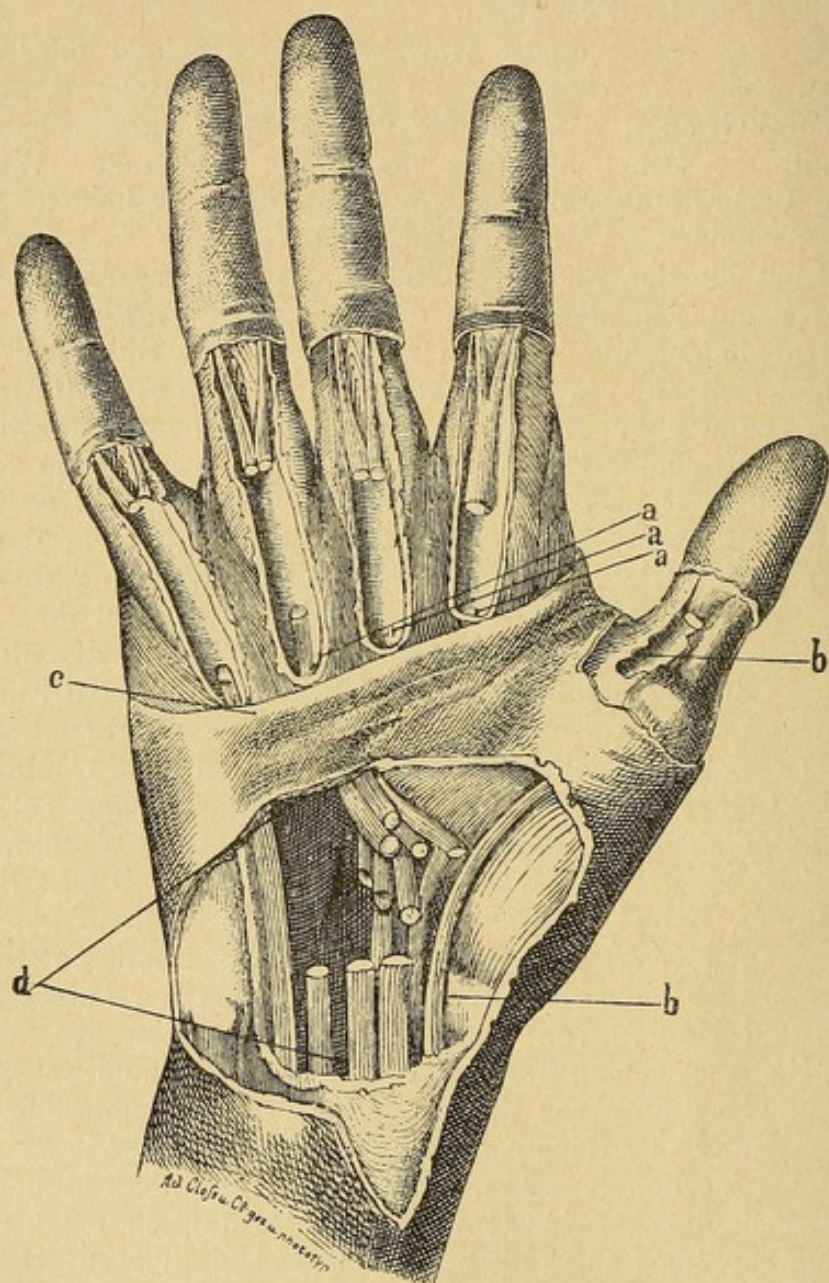
und dergl. Ganz im Gegensatze zu der bei minimaler Flächenausdehnung rasch in die Tiefe sich fortpflanzenden subcutanen Entzündung der Fingerglieder zeigt die Sehnenscheidenentzündung von vorneherein die ausgeprägte Neigung aller peritendinösen Phlegmonen: rasch in der einmal ergriffenen Sehnenumhüllung fortzulaufen, indem nur festere Gewebsbarrieren den mit rasch um sich greifender Eiterung die Gewebe zerstörenden Lauf hemmen.

Ist also das peritendinöse Gewebe, sei es primär oder secundär, der Hauptsitz der Entzündung, so stellt sich rasche Röthung und Schmerzhaftigkeit an der Beugeseite des ganzen Fingers ein und folgt dem Verlaufe der Sehne aufwärts bis in die Hohlhand. Wichtig für die weitere Verbreitungsweise ist vor allem das verschiedene Verhalten der Flexorenscheiden an den einzelnen Fingern.

Während die den Flexor sublimis und profundus gemeinschaftlich umhüllende Sehnenscheide an den drei mittleren Fingern in der Höhe der Metacarpophalangealgelenke in der Form eines Blindsackes endigt, dessen Grund sich auf die Sehne selbst umstülpt (Fig. 29 a), geht die Scheide des Daumenbeugers meist als ununterbrochener, nur im Lumen stellenweise wechselnder Canal bis zum Carpus herauf, um hier unter dem Lig. carpi an Capacität beträchtlich gewinnend, den radialen, für sich gesonderten Theil des grossen Carpalschleimbeutels darzustellen (Fig. 29 b). Am Kleinfinger finden wechselnde Verhältnisse statt: meist endet auch an ihm die Flexorenscheide wie bei den Nachbarfingern blindsackförmig in der Hohlhand, doch reicht die ulnare Ausstülpung des Carpalschleimbeutels oft bis dicht an seinen Fundus herunter, so dass nur eine schmale Gewebsbarriere zwischen beiden vorhanden ist (Fig. 29 c), sehr selten ist aber eine directe Communication präformirt. Leicht erklärt sich aus diesen anatomischen Verhältnissen die klinische Thatsache, dass an den Mittelfingern regelmässig die Tendovaginitis in der Hohlhand im Bereiche der Fingerlinie Halt macht, Röthung, Schwellung steigt rasch bis hier hinauf, ja die Eiterung durchdringt hier oft eher zwischen den divergirend, zu den Seitenrändern der Finger sich hinziehenden Faserzügen der Palmarfascie das Zellgewebe und Haut, greift auch wohl gar von hier aus auf die benachbarten Sehnenscheiden über, bevor sie die natürliche Schranke, wie sie in der blindsackförmigen Endigung der Sehnenscheide hier gegeben ist, überwindet und zum Carpus aufwärts sich fortpflanzen kann. Ein entgegengesetztes Verhalten zeigen die Tendovaginitiden am Daumen: hier pflanzt sich durch keine Gewebsschranke aufgehalten Entzündung und Eiterung rapiden Laufes bis zum Carpalschleimbeutel fort, ja selbst dessen oft schwach entwickelte obere Wand wird überwunden und der Weiterverbreitung des Processes am Vorderarm in den tiefen Gewebsinterstitien ist Thür und Thor geöffnet. Der kleine Finger bewahrt eine Mittelstellung: bisweilen setzt die Sehnenscheidenendigung eine hemmende Schranke dem Fortschritt entgegen, oft wird die minimale Distance und schwach entwickelte Barriere überwunden und die rapide Verbreitung des zerstörenden Processes folgt den gleichen vorgezeichneten Bahnen wie am Daumen. Kein Wunder also, dass die Daumen- und Kleinfingerphlegmonen schon von altersher übel berüchtigt waren und den Wundärzten als direct gefährlich galten. Eine weitere Gefahr der peritendinösen Dactylitiden schliesst das leicht erfolgende Mitergriffen-

werden der Phalangealknochen und Gelenke ein. Da die Rückwand der Flexorenscheide in directe Beziehung zum Phalangealperiost und der Synovialis der Interphalangealgelenke derart tritt, dass durch eine dünne Zellgewebsschicht eine innige Contiguität hergestellt wird, so

Fig. 29.



Das Verhalten der Sehnenscheiden an Finger und Hohlhand. Der gemeinsame carpale Schleimbeutel. a, a, a Blindsackförmiges oberes Ende der Scheide des 2., 3. und 4. Fingers. b, b Flexorenscheide des Daumens zum Carpus herabreichend. c Scheide der Kleinfingerbeuger, welche bis nahe an den carpalen Schleimbeutel, d, herabreicht, bisweilen mit ihm communicirt.

ist, zumal bei Steigerung der Entzündung zur Eiterung, eine Mitbetheiligung dieser Theile an Mittel- und Grundphalanx leicht gegeben: die Sehnenscheidenentzündung combinirt sich mit Ostitis und Arthritis und deren Folgen, der Gelenkeiterung und Phalangealneurose. Ist die bedeckende Bindegewebsschicht und Haut nicht schon anfangs ergriffen, so wird sie in solchen Fällen selbstverständlich secundär in grosser

Ausdehnung in Mitleidenschaft gezogen, und das somit gegebene Ergriffensein aller Gewebsbestandtheile des Fingers führt uns das Bild der acuten eitrigen Pandactylitis vor, die ausnahmslos Function und Bestand des ergriffenen Fingers direct gefährdet.

§. 40. Während also die Phalangealostitis an Mittel- und Grundphalanx meist erst Folge einer schon bestehenden Sehnenscheiden-eiterung ist, ist am Nagelgliede die Phalanx schon bei jeder subcutanen Volarphlegmone gefährdet, da durch die senkrecht vom Corium zum Periost ziehenden Bindegewebssepta der Weg für die Verbreitung der Erkrankung direct vorgebildet ist. Bisweilen finden wir aber auch an der Endphalanx primäre Periostitiden, ohne eine, wenigstens in irgend erheblicher Weise in Betracht kommende, anfängliche Betheiligung des Unterhautzellgewebes und der Cutis. Diese primären Phalangealperiostitiden sind meist Folge eines tiefen Stiches, Quetschung u. s. w. des Fingergliedes. So wenig erkennbar in den Bedeckungen diese Verletzungen oft verlaufen, so häufig geben die als erstes Symptom auftretenden heftigen, dumpfen, dann bohrenden Schmerzen, die nicht an umschriebener Stelle, wie bei den subcutanen Entzündungen, sich begrenzen, sondern in der ganzen Phalanx und Pulpa gespürt werden, den Anhalt zur Diagnose. Durch die bald folgende Schwellung und Röthung an den laxeren Weichtheilen des Fingerrückens findet sich dann der weitere Beleg, dass die tiefen Gebilde des Fingers den Ausgangspunkt des Leidens bilden. Ohne dass nun eine weitere Ausbreitung des Entzündungsprocesses stattfindet, tritt bald Eiterung ein und folgt rasch, wenn nicht frühzeitig Eröffnung des periostalen Abscesses dem Phalangealknochen die Ernährung garantirt, partielle oder totale Nekrose der Phalanx.

§. 41. Die acute Phalangealarthritis erfolgt bisweilen auf dem Wege der directen Fortpflanzung solcher ostealen Phalangitis, oder der Tendovaginitis, doch entstehen auch sie gelegentlich primär in Folge penetrirender Gelenkwunden. Auch hierbei erfahren wir, dass es in den seltensten Fällen klaffende Gelenkwunden und complirte Verletzungen durch Schnitt, Hieb u. s. w. sind, vielmehr sind es in der überwiegenden Mehrzahl der Fälle minimale Stichverletzungen der Interphalangealbezirke: Stich mit der Stahlfeder, Bleistift, Nähnadel, Splitter u. a. m. geben meist die Ursache, und wird hierbei meist schon mit dem verletzenden Körper die entzündungserregende Noxe eingepflanzt; bald folgt nun auf die nur ein punktförmiges Stigma darstellende, wenig beachtete Läsion Schwellung und Röthung des Gelenkbezirkes, der Finger stellt sich in mässige Flexion, und unter zunehmenden Schmerzen, die dann durch ihre Localisirung manchmal erst wieder an die vorausgegangene „leichte“ Verletzung erinnern, tritt die traumatische Synovitis des Fingergelenkes mit geringem serösen Erguss in die straffe Synovialis deutlicher hervor; oft neigt sie rasch zur Eiterung, bisweilen tritt gleich in der Entwicklung der langsame Verlauf und Uebergang zur chronischen, granulösen Arthritis hervor.

§. 42. Die Diagnose dieser verschiedenen Formen der acuten Entzündungen an den verschiedenen Schichten und Bezirken des

Fingergliedes ist nach den hervorgehobenen differenten Symptomen und entsprechenden Verlaufe nicht schwierig zu stellen, und die oberflächlichen Dactylitiden von den tiefen gleich anfangs wohl zu unterscheiden. Immer müssen wir aber festhalten, dass alle hier als verschiedene Formen nebeneinandergestellten Phalangealentzündungen oft so rasch in einander übergehen, dass man nur nach dem jeweilig in vorwiegender Weise betheiligten Gewebe die eine oder andere specielle Bezeichnung wählen könnte, und somit der Standpunkt nicht ungerechtfertigt erscheinen darf, der diese verschiedenen Formen lediglich als verschiedene Stadien der Erkrankung ansieht (Boyer). Die Bestimmung, ob Eiterung bereits eingetreten oder nicht, hat für die Behandlung keinen erheblichen Einfluss, doch wird die Oertlichkeit derselben am sichersten durch die genau localisirende Palpation erforscht. Da unser Finger für den Nachweis so umschrieben schmerzhaftester Stellen meist zu plump ist, geschieht diese Ausmittelung besser durch Palpation der Fingervola mittelst der Sonde, die dann in dem schmerzhaften Bezirk rasch den hervorragend empfindlichen Punkt und somit die Ausgangsstelle des Processes erkennen lässt, an dem dann auch die Eiterung meist zuerst eingeleitet ist. An der Nagelphalanx ist auf die an ihr so häufige Nekrose schon aus der Dauer des Processes zu schliessen: nach 10—15 tägiger Frist ist meist Nekrose vorzusetzen, und wird durch die Sondirung des Fistelganges, resp. nach anzulegender Incision constatirt. Bei der Betheiligung der Fingergelenke giebt anfangs die exacte Palpation der Gelenklinie schon den sichersten Aufschluss. Zur Ausführung derselben können wir uns erinnern, dass wir als äussere Marke für die Interphalangealgelenke in den tiefen Furchen auf der Beugeseite der Finger sichere Führungslinien besitzen: die tiefe Volarfurche auf die Streckseite projicirt, giebt bei gestreckter Stellung, und in dieser auf der Streckseite markirt durch ihre mit der Haut erfolgenden Verschiebung nach abwärts, auch für die Flexionsstellung den sichersten Anhalt für die Lage der Gelenklinie in jeder Bewegungsphase. Bei vorgeschrittener Gelenkentzündung werden, schon vor eingetretener Eiterung, bald das ulnare und radiale Seitenband der Interphalangealgelenke erweicht und durch granulöse Entzündung gelockert, so dass die durch die Bänder ausgeschlossene seitliche Bewegung der kleinen Cylindergelenke mehr und mehr ermöglicht wird und schliesslich eine ausgiebige laterale Verschiebbarkeit der Phalangen den vorgeschrittenen Process kennzeichnet.

§. 43. Für die Prognose ist zwar besonders die Bedeutung der vorwiegend betroffenen Gewebe für Form und Function in die Wagschale fallend, doch betrifft dies lediglich die örtliche Prognose. Von hervorragender Wichtigkeit ist bei allen Fingerentzündungen die allgemeine Prognose, die wesentlich von den vorhandenen oder möglichen Complicationen abhängt.

Abgesehen von den Combinationen der einzelnen Formen mit einander wird die wesentlichste Complication durch die Entstehungsursache selbst bedingt, von der wir sahen, dass dieselbe fast ausnahmslos ein Trauma bildet. Liegt schon bei jeder unabsichtlich geschehenen Continuitätstrennung der bedeckenden Haut die Gefahr der Infection vor, so ist gerade an den Fingern die Gefahr der Ein-

führung von Noxen der mannigfachsten Art in gesteigertem Maasse gegeben. Es bedarf durchaus nicht gerade der schon makroskopisch nie rein sich präsentirenden Finger der dienenden und arbeitenden Classe, die in der dicken und rissigen Epidermishülle der Beugeseite unzählige Fremdkörper organischer und anorganischer Natur beherbergen; ein Blick mit der Loupe belehrt uns, dass jede anscheinend durchaus reine Fingerpulpa gerade in den mannigfachen Furchen und Riffen der Tastfläche zahlreiche Verunreinigungen besitzt, die erst der Behandlung mit Bürste und Seife durch Entfernung der oberflächlichsten Epidermislagen weichen. Mag also selbst der verletzende Körper keinen Infectionsstoff hineinbringen in die Wunde, von der Bedeckung selbst ist jederzeit die Möglichkeit des directen Importes nur zu nahe gelegt. Ueberaus häufig aber geschieht durch den lädirenden Körper selbst auch die Verunreinigung: der Splitter, die Nadel, das verletzende Instrument sind selten desinficirt, ja oft geradezu der Träger eines specifischen septischen Stoffes, der dann im wahrsten Sinne bei der Fingerverletzung eingeimpft wird. Es sind auch hier wiederum seltener grosse Wunden und Weichtheilverletzungen, im Gegentheil wird bei diesen selbst, wenn hier Verunreinigungen unterlaufen, durch die reichliche Blutung aus der gefässreichen Fingervola der etwa verunreinigende Stoff wieder herausgeschwemmt. Meist werden ja bei der gewerblichen oder zufälligen Beschäftigung kleinere Läsionen, Riss, Stich u. dergl., die oft minimale Continuitätstrennung darstellen, wir müssen dieselben alle als verunreinigte Wunden beurtheilen und bei allen finden wir daher den maligneren Grad der Entzündung, die suppurative Form. Bei vielen liegt die maligneste Form vor: durch die specifische Infection wird die septische Entzündung bedingt. Schon bei der Paronychie wurde dieser Punkt betont. Bei der traumatischen Phalangitis haben wir es fast ausnahmslos mit einer beim Trauma gleichzeitigen Infection im weitesten Sinne zu thun, wenn also ein „infectives Panaritium“ früher besonders beschrieben wurde, so müssen wir dies Epitheton für alle genannten Fingerentzündungen beanspruchen; wohl aber müssen wir eine Form speciell hervorheben, bei der eben die Art und Weise des Verlaufes nicht durch die vorwiegend betroffenen Gewebstheile bedingt wird, sondern die Specifität der Infection den malignen Character bedingt.

§. 44. Die septische Phalangealphlegmone stellt eine Form der acuten Dactylitis dar, bei der es sich örtlich meist nur um das Auftreten einer cutanen oder subcutanen Phalangitis handelt, seltener um Mitbetheiligung der tieferen Organe und die Resorption des specifischen septischen Stoffes durch die meist unbedeutende Verletzung führt neben den relativ unbedeutenden localen Entzündungserscheinungen sicher zu den schwersten Complicationen und Allgemeinstörungen. Das bekannteste Bild solcher foudroyanten septischen Fingerentzündungen liefert uns der leider noch zu häufig vor Augen tretende Verlauf einer Infection an der Leiche. Auf eine kaum beachtete Rissverletzung bildet sich innerhalb 24 Stunden eine geringe Röthung und Schwellung der betroffenen Parthie des Fingergliedes mit gleichzeitig den ganzen Arm hinaufziehenden Schmerzen. Je nach der Localität der inficirten Wunde werden diese mehr der Ulnar- oder

Radialseite entsprechend empfunden; rasch tritt dann eine Schwellung der Axillardrüsen ein und erst später findet man die injicirten Stränge an Handrücken, Vorder- und Oberarm, die durch Periphlebitis und Lymphangitis im Verlauf der grösseren subcutanen Gefässstämme sich abzeichnen. Mit diesen örtlichen Erscheinungen gehen oft Fieberbewegungen, durch Schüttelfrost eingeleitet und schwere Allgemeinstörungen einher. Doch sind diese Fälle mit rascher Axillardrüsen-Schwellung prognostisch meist günstig. Nach weiteren 24 bis 48 Stunden hat der Process sein Höhestadium erreicht, am Fingergliede haben sich im subcutanen Abscess ein paar Tropfen Eiter gebildet, das aufgenommene Gift ist durch die Entzündung in Lymphgefässen und Axillardrüsen localisirt, wird in den letzteren, die noch lange hinterher geschwellt bleiben, festgehalten und weitere Infection verhindert, bisweilen auch durch Eiterung und Abscedirung an diesen Depots eliminirt. Doch wie häufig finden wir das andere Extrem der Wirkungsweise einer Leicheninfection, der jährlich noch Collegen durch Tod oder Siechthum zum Opfer fallen! Auf die gleichen geringen Localerscheinungen, die meist sich mit Phlebitiden und Periphlebitiden vergesellschaften, folgen unter Schüttelfrösten, hohen mit Delirien verbundenen Fieberbewegungen die Erscheinungen der raschen centripetalen Fortpflanzung der septischen Phlegmone in der Axillarschwellung, der bald die septische Pleuropneumonie der betroffenen Seite folgt oder unmittelbar allgemeine Sepsis mit anderen metastatischen Entzündungen und Eiterungen. Zwischen diesen beiden Extremen liegen dann die Fälle, in denen von der Infectionsstelle aus die schweren Formen der Phalangealphlegmonen, Tendovaginitiden und Ostitiden sich entwickeln, die mit Lymphangitiden und diffusen Erysipelen verbunden neben langer Gefährdung des Lebens schliesslich mit Einbusse einer Beuge-sehne, Phalanx oder Fingers enden, nachdem wochenlange Fieberbewegungen, örtliche Phlegmonen den Körper und die Hand in Function und Ernährung gestört haben und immer eine lange Reconvalescenz gewärtigen lassen. Ja auch Fälle von foudroyantester örtlicher Sepsis kommen zur Beobachtung, bei denen in wenigen Tagen von geringer Fingerverletzung rapide aufwärtsschreitender Brand Finger, Hand, Arm ergreift, bisweilen durch Amputation aufhaltbar, meist durch Septichämie unaufhaltsam zum Tode führend. Doch sind diese Fälle brandiger Phlegmone an Finger und Hand gerade bei Leichengiftinfection nicht die häufigeren, sie treffen wir häufiger bei Infection mit anderen fauligen thierischen und pflanzlichen Stoffen; wir dürfen uns bei solchen Fällen nur nicht durch den positiven Abweis einer durch das verletzende Instrument stattgehabten Infection irreleiten lassen — der septische Stoff kann nach der oben gegebenen Begründung in den Hautfurchen und Lymphstomatis sehr wohl gehaftet haben und wird er nur durch die Verletzung direct in die offenen Blut- und Lymphbahnen übergeführt.

§. 45. Bei der Leicheninfection spricht bekanntlich alles dafür, dass es sich um ein specifisches animalisches Virus handelt, gegen das nach ein- oder mehrmaliger Infection der Körper auf längere Zeit Immunität erlangt. Schon Paget behauptete aber mit Recht, dass diese Immunität desto schneller verloren gehe, je mehr

jemand den inficirenden Einflüssen vollständig entzogen werde und Symes Thompson konnte nach reichlicher Sectionserfahrung diese Thatsache bestätigen, die auch wir jährlich wieder durchzuerproben Gelegenheit haben. Bei den malignesten Formen der Infection mittelst Fingerverletzungen an Leichen handelt es sich aber nicht um dieses specifische Leichengift, dessen Wirkungsweise in chronischer Form wir schon bei Gelegenheit der chronischen Paronychie kennen lernten und die wir am Finger- und Handrücken als Leichentuberkel und „anatomischen Lupus“ wiederfinden. Die foudroyant verlaufenden Formen gehören zur regulären septischen Infection, bei denen die Infection an Cadavern stattfand, die von pyämischen, septichämischen Patienten herstammten; daher die längst bekannte Malignität der Infection an Puerperalleichen (Roser), ferner der an diffusen Phlegmonen und Erysipel Verstorbenen. MacLachlan beschreibt 4 Fälle von tödtlich verlaufender Phlegmone diffusa, die auf unbedeutende Handverletzung folgte bei Personen, von denen die erste Wärterdienste bei einem an Erysipel und diffuser Phlegmone erkrankten Patienten gethan hatte, die übrigen 3 bei der Leiche dieses selben Patienten sich inficirten, 2. bei der Obduction, der 3. beim Bestatten der Leiche!

Aber nicht allein durch Beschäftigung mit Leichen oder erkranktem Menschen- und Thierkörper werden diese malignen Stoffe den Fingerverletzungen eingimpft und erzeugen die localen und allgemeinen septischen Entzündungen, die Uebertragung kann im gewöhnlichen Leben auf die mannigfachste Weise geschehen. Bekannt sind die „giftigen“ Stiche von Insecten, gewissen Fliegen u. s. w., die im Sommer oft die ausgedehnte septische Localentzündung mit Lymphangitis verursachen, besonders häufig die exponirte Dorsalseite der Finger und Hand zum Ausgangspunkt nehmend. Auch hier handelt es sich meist um eine mittelbare Uebertragung thierischer septischer Stoffe. Diese Entstehungsweise ist natürlich nur möglich zur Zeit eines einigermaßen verbreiteten Insectenlebens einerseits — also im Sommer — andererseits zu einer Zeit, wo durch atmosphärische Verhältnisse günstige Bedingungen zur Zersetzung thierischer und pflanzlicher Stoffe gegeben sind, also wieder in der wärmeren Jahreszeit und besonders in den mit Witterungswechsel einhergehenden Abschnitten derselben. Die Berücksichtigung dieser Verhältnisse giebt uns zugleich einen plausiblen Anhalt zur Erklärung der unbestreitbaren Thatsache, warum zu gewissen Zeiten wahre Epidemien von oberflächlichen und tiefen Fingerentzündungen auftreten, dazwischen wieder nur lediglich vereinzelte Fälle sich darbieten. Wir suchen die Ursache zum Theil mit Recht in den wechselnden Bedingungen, denen gerade die Hände der arbeitenden Classe bei der zu den verschiedenen Jahreszeiten verschiedenartig influirenden Beschäftigung ausgesetzt sind, sowie in der zu kalter und warmer Jahreszeit wechselnden Beschaffenheit der Cutis, also des exponirten Organes selbst. Zum grossen Theil ist sicher auch dem Umstande Rechnung zu tragen, dass zu gewissen Zeiten sonst nicht vorhandene Infectionsstoffe theils rapide sich bilden, theils sich häufen, so dass ein sonst seltener Import derselben nun zur Regel wird und bei jeder Verletzung der blossgestellten Finger einen durch die massenhaft vorhandenen Lymphstomata zeitlich und örtlich prädis-

ponirten Boden findet. Wir brauchen nach dieser Erklärung in dem „epidemischen Panaritium“ kein Räthsel mehr zu sehen, indem für das notorische Vorhandensein keine andre pathogenetische Begründung zu suchen ist wie für die bekannte zeitliche Cumulirung der meisten entzündlichen Affectionen äusserer und innerer Organe. Dass neben diesen Vorbedingungen vorzugsweise auch individuelle Disposition gerade für die locale Reaction auf die Einführung specifischer Schädlichkeit in Frage kommt, ist ebenso selbstverständlich, wie es wohl keinem Zweifel unterliegt, dass eben gerade die Permeabilität der einzelnen Gewebe und besonders die Resorptionsweise in den Lymphbahnen individuell eine überaus verschiedene ist, ebenso verschieden vielleicht, wie sich die anatomische Anordnung der Lymphräume, Stomata und Bahnen an den betreffenden Regionen der Hand gestalten. Hierin müssen wir auch den Grund suchen, warum beim einen bald auf die kleinste cutane und subcutane Dactylitis rasch Lymphangitiden, Phlegmonen und event. Drüsenabscedirung oder chronische Infiltration der Drüsen folgt, während beim zweiten Individuum lediglich der Entzündungsprocess am Fingergliede sich abspielt und die Complicationen kaum zu Tage treten.

Die Prognose ist demzufolge für alle solche traumatischen Phalangealentzündungen eine unbestimmte; je nach der primären Entstehungsursache oder zutretenden Complicationen schwanken die Ausgänge zwischen localer Verstümmelung und allgemeiner Sepsis.

§. 46. Unsere Therapie hat besonders in Rücksicht auf diese Verhältnisse als wichtigste Aufgabe die Verhütung des Mitergriffenwerdens tieferer Gewebstheile bei den oberflächlichen Fingerentzündungen und bei allen die Coupirung der Weiterverbreitung des Processes ins Auge zu fassen, da ein Rückgängigmachen des eben bestehenden Processes meist unmöglich ist; diese prophylactische Aufgabe ist die wesentlichste; sie wird erfüllt durch Incision durch die betroffenen Gewebsschichten und dadurch ermöglichte Desinfection.

Um zur Einsicht in diese wichtigste therapeutische Indication zu gelangen, war sowohl die genaue Kenntniss der anatomischen Structur der ergriffenen Gewebe, wie auch das Verständniss für die ätiologischen Verhältnisse dieser so eigenartig verlaufenden Processe Vorbedingung. Dass, ehe diese erfüllt war, die örtliche Behandlung sich in den wunderbarsten Extremen bewegte, darf uns daher nicht Wunder nehmen. Während in den früheren Zeiten besonders nach Mitteln gesucht wurde, die die Entzündung „reifen“ und den Schmerz lindern sollten, und sich demgemäss die Behandlung vorwiegend auf Umschläge von einfachen Abkochungen oder complicirteren Geheimmitteln beschränkte (noch jetzt spielt in der vulgären Behandlung die gebratene Zwiebel hierbei eine grosse Rolle, wie in der griechischen Volksmedizin auch die geröstete Zwiebel von *Narcissus poeticus* als schmerzstillendes Heilmittel gegen Panaritium gilt!), hob die Rust'sche Schule die Nothwendigkeit der innern Behandlung neben der localen hervor: der das Uebel hervorrufende Status gastricus biliosus et arthriticus musste durch Laxantien und Tartarus stibiatus bekämpft werden! Oertlich sollten Mercurialeinreibungen die Entzündung resolviren, oder Fomente von Opium mit Aq. plumbi die Schmerzen lindern, Eintauchen in heisses Wasser oder gar Application des Ferrum candens die Entzündung nach Aussen leiten (Sinogowitz). Weniger energische Mittel zur Ableitung der Entzündung auf die bedeckende Haut waren: wiederholtes Bestreichen mit Argent. nitric. (Behrens), Bepinselung mit Jodtinctur (Demme), Umschlag von Tormentillwurzel (Morin); als gelindestes die Mercurialeinreibungen (Rust, Serre, Saurel u. a.), sowie die verschiedensten „Zugpflaster“, die in

Frankreich beliebte „Pomade mercurielle double“ (Serre und Miquel). Als entschieden rationell musste dieser Behandlung gegenüber die Anwendung der Kälte und die Hochlagerung angesehen werden. Rognetta empfahl die continuirliche Benetzung des Fingers mit kaltem Wasser — nicht Eintauchen, da durch die Senkung des Gliedes Stase bedingt würde! — Saurel, der die Beobachtung von Dechange anführt, wie Matrosen beim Umsegeln des Caps häufig von Panaritium befallen würden, empfahl Hochlagerung, Fomente, Mercurialeinreibung und frühe Incision.

Ueber den Nutzen und Nothwendigkeit der Incision und besonders der möglichst frühzeitigen ist unendlich viel discutirt und ist dieselbe der Volksansicht auch heute noch nicht plausibel, ehe die Entzündung „reif“ geworden; dass die prompte Eiterentleerung nöthig, sieht selbst der Laie längst ein, dass die möglichst frühzeitige Entspannung der zwischen den straffen Bindegewebsfasern eingeklemmten Entzündung die Schmerzen lindert, die Eiterung begrenzt, die Fortpflanzung auf Nachbargewebe verhütet, ist ihm von vorneherein nicht klar. So widersinnig es ist, leugnen zu wollen, dass bei beginnenden cutanen und subcutanen Entzündungen Anwendung der Kälte, anästhesirende Compressen die Entzündung mässigen und den Schmerz lindern können, so möglich es ist, durch Errregung oberflächlicher Dermatitis durch Arg. nitric. bestreichen, Jodbepinselung, Mercurialinunction für oberflächliche und tiefere Entzündungen ähnliches zu leisten, so unmöglich ist es, von dergleichen Behandlungsweisen rückgängigwerden irgendwie ausgebildeter Entzündungsprocesse an den volaren Fingerbezirken zu erwarten. Wir sind daher selten im gegebenen Falle in der Lage, Nutzen von solcher Behandlung zu erwarten. Wissen wir aber, dass meist, wenn auch noch so unbedeutende, Continuitätstrennungen die Invasionsstelle für die inficirende Noxe abgeben, so werden wir hier den Angriffspunkt für energische Behandlung suchen, da von der weiteren Wirkung des eingeführten Infectionsstoffes die Hauptgefahr gegeben ist. Entsprechend unserer Anschauung über den wahren Begriff des Wortes „rein“ werden wir, da eben absolute Reinlichkeit an dieser Localität kaum zu garantiren ist, die ganze Parthie des Fingers energisch desinficiren u. z. am einfachsten mittelst Besprühen mit dem Carbol-spray unter Abreiben mit Watte. Ist eine Verletzung vorhanden, wird diese besonders sorgfältig ausgewaschen, wozu oft eine Dilatation der geringfügigen Continuitätstrennung nöthig ist; besonders bei eingedrungenen Stichen kann man auf diese auch ohne andere Fremdkörper als „Schmutz“ in ihnen zu vermuthen incidiren. Unter dem vorquellenden Blut sind die besten Chancen zur Herausbeförderung aufgenommener und weiter imbibirter Infectionsstoffe gegeben. (Selbst bei Laien hat sich empirisch die Regel gebildet, Schnittwunden am Finger ja ausbluten zu lassen ehe man sie verbindet, da sonst leicht Entzündung zu befürchten!) Darnach energisches Ausspraysen der Wunde, das zugleich wohlthätig anästhesirend wirkt und beim Aufhören der Blutung, die nöthigenfalls bei Suspension, Adaption der Wundränder und geringer seitlicher Compression sich leicht heben lässt, Anlegung des Schutzverbandes mittelst Carbolölgaze, Verbandwatte, Firnissspapier und gelinde Compression mit der die oberste Lage bildenden angefeuchteten appretirten Gazebinde. Oft ist hiermit die ganze überhaupt nöthige Therapie erfüllt. Giebt uns eine bestimmt hervortretende Stelle nicht als Ausgangspunkt der Entzündung sich kund, so wird

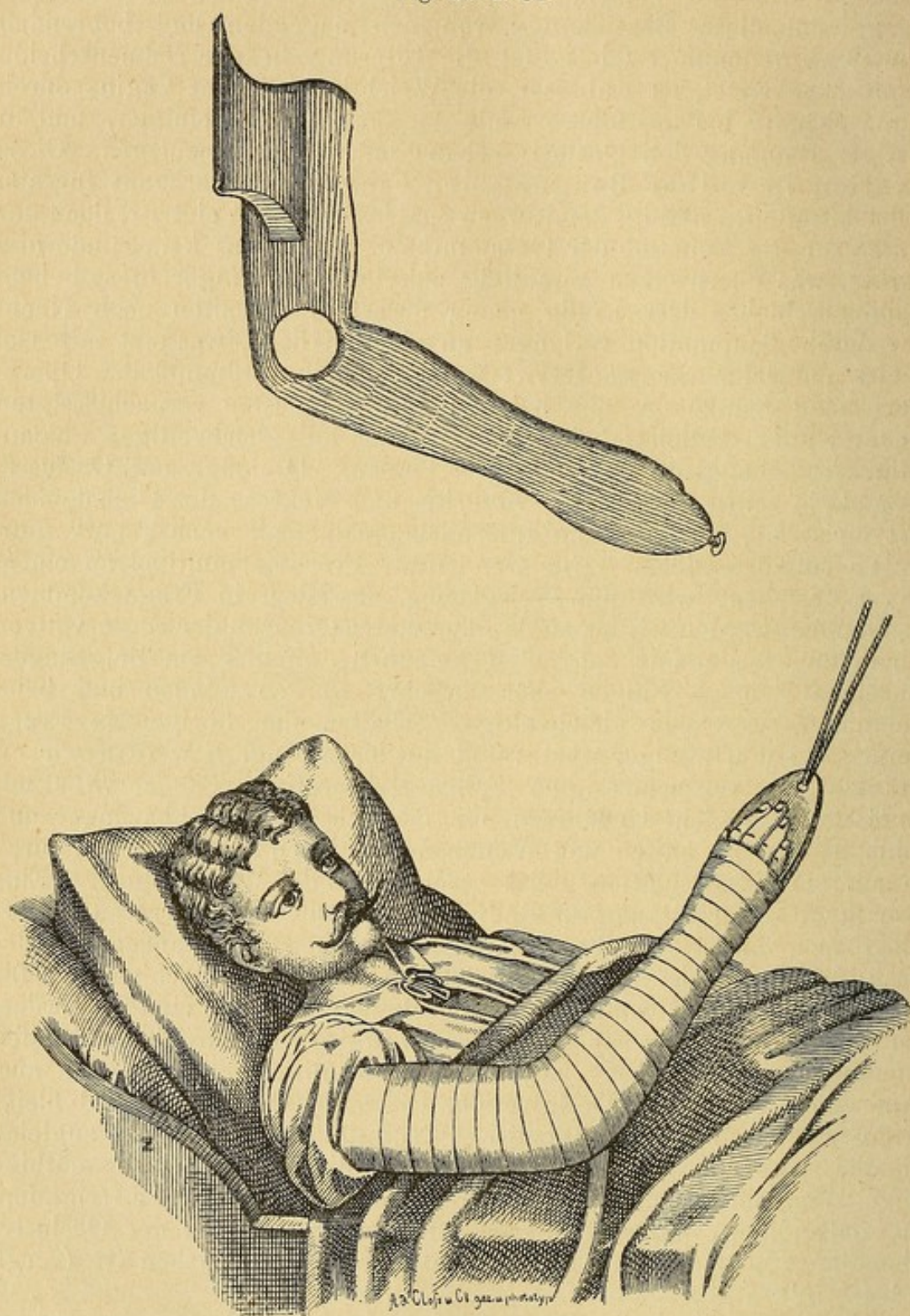
man nach örtlicher Desinfection einen feuchten Verband und Hochlagerung oder bei heftigen Schmerzen Eisapplication oder feuchten Umschlag versuchen können. Am leichtesten applicirbar ist ersteres in Form der Schmucker'schen Fomentation, indem man die Mischung in ein Präservativ oder weiten Gummifinger hineinbringt; Condom oder Gummifinger über eine mit gewünschter Flüssigkeit getränkte dünnste Compresse gezogen, leisten hier oft gute Dienste statt der so häufig zu wechselnden Compressen. Immer aber wird sich bald die Incision auch in solchem Falle geboten erweisen, da gerade für die periostealen Entzündungen am Nagelgliede die Abgrenzung einer bestimmten durch specifische Schmerzhaftigkeit erkenntliche Parthie lange auf sich warten lässt und meist erst mit der Suppuration zusammen trifft, der man durch die Incision gerne zuvorkommt. Während sich sonst meist die Stelle der Incision nach dem event. durch Palpation mit dem Sondenknopf ermittelten umschriebenen schmerzhaftesten Punkte der Fingervola richtet, ist die Richtung des Schnittes selbstverständlich eine longitudinale und durchdringt in grösserer, oft die ganze Phalanx begreifenden Ausdehnung sämmtliche Weichtheile. Eine Ausnahme von dieser Regel macht oft die fortgeschrittene Ostitis der Nagelphalanx, hier kann es zweckmässiger sein, zumal wenn etwa schon eingeleitete Nekrose zu erwarten steht, einen hufeisenförmigen Schnitt parallel dem Nagelrande um die ganze Pulpa herumzuführen, um erstlich von hier aus die nekrotisirte Phalanx bequem entfernen zu können, wozu meist noch eine Abhebelung von der dorsalen Bedeckung erforderlich ist, und zweitens den Vortheil zu gewinnen, später eine tiefe Narbe in der Mitte der Tastfläche der Fingerpulpa zu vermeiden. An Mittel- und Grundphalanx erfordert der Verlauf der Flexorensehne Beachtung bei Wahl der Incisionsstelle: bei oberflächlicher Entzündung und Eiterung wird man hier die seitlichen Bezirke der Phalanxvola wählen, also parallel der Sehne zwischen ihr und der radial oder ulnar verlaufenden Gefäss- und Nervenbahn. Ist bereits Eiterung eingetreten, so ist für alle Fälle nach der ergiebigen Spaltung Austupfen durch einen kleinen Chlorzinkwattebausch (5 %) nach dem Ausspraysen rathsam. Der kurze Schmerz, den diese Reinigungsprocedur veranlasst, ist reichlich durch die erheblich abgekürzte Heilungsfrist aufgewogen, indem unter dem aseptischen Schorf rasch gute Granulationen den Defect füllen und ohne merkliche Suppuration die Wunde zur Heilung führen. Meist ist es empfehlenswerth, unter dem deckenden Wundverband noch für einige Tage eine Drainage bis in die tiefere Parthie der Wunde einzufügen (Catgut- oder Rosshaarbündel eignen sich in diesen kleinen Wundbezirken meist besser als einige Linien langes feinstes Gummirohr), da ohne dies leicht Verschluss der Wunde durch das hervordrängende, prall gespannte Unterhautzell- und Fettgewebe erfolgt und Secretverhaltung befördert. Besonders nothwendig ist solche Drainagirung bei Sehnen-scheidenphlegmonen. Nach der Incision an der tiefsten entzündeten Parthie an der Phalanx, sowie der sich rasch hervorhebenden central gelegenen in der Hohlhand, werden nach exacter Desinfection an beiden Enden kurze Drainagestücke eingefügt, und unter dem antiseptischen Compressivverband erfolgt meist rasche Ausfüllung des Ganges mit gutem Granulationsgewebe, so dass ausgedehnte Eiterung und Sehnennekrose

meist vermieden wird. Früher war dieser letztere Ausgang so bestimmt vorauszusehen, dass wegen des regelmässigen Auftretens der Exfoliation eines Stückes der Sehne bei tieferen Fingerphlegmonen diesen der Name „Wurm“ im Volksmunde beigelegt war. (Nach anderer Auffassung soll diese Bezeichnung von den nagenden und bohrenden Schmerzen genommen sein.) Ist die Eiterung in der Sehnenscheide schon ausgebreitet, ist es besser, die Weichtheile sammt Vagina durch langen Schnitt bis ans obere Ende zu spalten, zu reinigen, und in mässiger Beugung den Occlusivverband mit Schiene anzulegen. Diese Fixation in halber Beugung der Finger ist überhaupt für alle solche Affectionen nöthig, damit wenn später Steifigkeit eintritt, doch der Finger für die Function der Gesammthand wenigstens kein Hinderniss abgiebt, was durch einen geradlinig ankylotischen Finger in so hohem Grade geschieht, dass häufig genug derartige Patienten noch Nachhilfe durch Amputation verlangen an einem Gliede, was erst mit viel Mühen und Schmerzen conservirt war. Solche verstümmelnden Operationen sind heutzutage nur bei den ausgedehntesten vernachlässigten Pandactylitiden indicirt: bei Sehneneiterung mit gleichzeitiger Phalangealneurose genügt oft Extraction der Phalanx, Drainage und Occlusivverband, ja selbst bei eitriger Arthritis und Nekrose der Gelenkenden lässt meist die Resection im Interphalangealgelenk noch relativ günstige Resultate erzielen. Nur wenn diese Processe multipel an einem Finger bestehen, wird die Preisgebung desselben in Frage kommen. Am Daumen werden wir bis zu den äussersten Grenzen der conservativen Behandlung uns immer zu gehen bemühen, ähnlich am Zeigefinger, während 3. und 4. Finger eher entbehrt werden können und beim Kleinfinger meist das gleichzeitige Verhalten der übrigen in Frage kommt; bei den weniger werthvollen mittleren Fingern werden wir oft gut thun, in vernachlässigten Fällen suppurativer Pandactylitis mit der Entfernung nicht zu säumen, um möglichst die Nachbarfinger und Hohlhand frei zu halten und Wundcomplicationen abzuschneiden durch die auf die Exarticulation meist rasch folgende Wundheilung. Eine wesentliche Unterstützung für die Behandlung solcher schwereren Fingerphlegmonen bietet die zweckmässige Lagerung des ganzen Gliedes durch die Suspension. Die Volkmann'sche Suspensionsschiene ist für die Behandlung der complicirenden Entzündungen an Hand, Vorderarm u. s. w. von der einfachen Lymphangitis bis zur diffusen tiefen Phlegmone unentbehrlich. Neben den frühzeitigen nicht sparsam auszuführenden Incisionen, Desinfection, Drainage, Occlusivverband bleibt sie das erwünschteste therapeutische Requisit. Sie ermöglicht zugleich bei den vernachlässigten Fällen die für die erste Zeit oft nöthige offene Wundbehandlung mittelst Drainage und permanenter Irrigation, eine Behandlung, die oft bei ausgedehnten Eiterungen der Occlusivbehandlung in manchen Perioden entschieden vorzuziehen ist (vergl. §. 150—52).

Auch für die Behandlung der septischen Phalangealphlegmonen und der specifisch infectirten entspricht die beschriebene örtliche Behandlung allen Anforderungen. Gut werden wir thun, bei den rasch eintretenden Complicationen seitens der centripetalen Lymphgefässe nicht mit Mercurialinunctionen u. s. w. lange uns aufzuhalten. Dürfen wir annehmen, dass der eingepfote Stoff dem

Lymphstrom folgend sich fortpflanzt, so werden wir ganz rationell dem Verlauf der hervortretenden Lymphstränge entsprechend Mittel

Fig. 30 u. 31.



Volkmann'sche Suspensionsschiene für den Arm.

anwenden, die eine rasche Blut- und Säfteströmung in diesen Parthien auf die Körperoberfläche hervorrufen. Ich halte es für durchaus rationell, in allen solchen Fällen rasch im Verlauf der Vorderarm-

und Oberarmlymphgefäße, besonders also an der Beugeseite der Extremität in exsudative Dermatitis hervorzurufen. Wird auch durch die raschesten Weise eingeleitete Saftströmung nach der Körperfläche vielleicht der Infektionsstoff nicht eliminirt, so wird doch sicher das rapide centripetale Fortpflanzen behindert. Nach häufiger Erfahrung kann ich die Anwendung von rasch blasenziehenden Mitteln nur empfehlen. Leicht und schnell erreicht man es durch strichförmige Anwendung der von Pernot empfohlenen glühenden Nadel oder des mit Unrecht obsolet gewordenen Mayor'schen Hammers, der in siedendem Wasser erhitzt, rasch den Lymphsträngen entlang aufgedrückt wird; gleiches erzielen wir in einer für die Augen der Patienten angenehmeren, aber durchaus nicht etwa schmerzloseren Weise durch streifenförmiges Aufpinseln von Collod. cantharidal. oder schmale Vesicatorstreifen, Sublimatcollodium und andere genau zu localisirende Epispastica. Ich habe eine Zeitlang das Cardol bevorzugt, das eine sehr energische Exsudation bewirkt, finde aber den Mayor'schen Hammer resp. Collod. canthar. oder corrosiv. bequemer, möglicherweise dass bei letzterem sogar der resorbirte Sublimat direct gegen die örtliche Noxe seine Wirkung entfaltet¹⁾ und in dieser noch durch subcutane Carbolinjectionen in manchen Fällen zweckmässig unterstützt wird.

Gegen die oft heftigsten localen Schmerzen im Arm- und Achselhöhle sind Eiscompressen und Eisblase nicht zu schonen und für die Nacht subcut. Morphinum injectionen nebenbei oft von direct temperaturherabsetzender Wirkung. Gegen die Fieberbewegungen und Allgemeinaffection überhaupt wählen wir reichliche Chinin-, Salicyl- oder Natr. benzoic.-Dosen nebst Bädern und Einschlagungen, von denen oft mehr als von allen Se- und Excret befördernden Internis zu erwarten ist. Dies sind die Erfordernisse unserer Allgemeinbehandlung, nicht die Blutentziehungen und Tartarusdosen, deren alte Empfehlung neuerdings wieder aufgewärmt wird (Spender); statt der diesem unlieb-samen Mittel zugeschriebenen Wirkung, den Gefässtonus herabzusetzen, wählen wir die sichere entgegengesetzte Wirkung der Alcoholica und zwar nicht in refracta dosi. Leider überholt noch oft genug der septische Stoff unsere externe und interne Antisepsis an Rapidität der Wirkung!

Die Folgezustände der acuten Phalangealentzündungen stellen oft noch recht störende und grosse Ausdauer in der Behandlung erfordernde Erkrankungen an Finger und Hand dar. Die nutritiven Störungen, elephantiasischen Difformitäten seitens der Weichtheile, die Contracturen und Ankylosen erfordern später eine zusammenhängende Besprechung (§. 72 u. ff.).

b) Die oberflächlichen und tiefen Entzündungen der Mittelhand.

§. 47. An der dünnen und besonders lateralwärts mit dichteren Haaren besetzten Haut des Handrückens finden wir furunculöse Entzündungen nicht selten; ebenso finden wir in dem weitmaschigen Unterhautbindegewebe, das durch sein lockeres Gefüge eine weite

¹⁾ Man darf mit dem Sublimatcollodium (1:10) nur einmal herüberstreichen, da sonst ausgedehntere Eiterung und bei grösserer Flächenapplication durch die Sublimatresorption Mercurialismus und Salivation eintritt.

Faltenerhebung der Haut in allen Richtungen gestattet, diffuse phlegmonöse Processe, die sich rasch aufwärts zu verbreiten lieben. Wegen dieses ausgesprochenen Gefüges des subcutanen Zellstoffes gehen auch die umschriebenen Entzündungsprocesse regelmässig mit starker ödematöser Anschwellung einher, zu der das ausgedehnte dorsale Venennetz reichlichen Stoff hergiebt. Diesem anatomischen Verhalten entsprechend erfordern die hier localisirten oder beginnenden Entzündungen vor allem der Beförderung des venösen Rückflusses entsprechende Haltung und Lagerung in suspendirter Stellung.

Von vorwiegendem Interesse bleiben auch in der Mittelhand die volaren Entzündungen. Eine Gruppe solcher Hohlhandphlegmonen sahen wir bereits als oft rasch auftretende Fortpflanzung der paratendinösen Phalangealphlegmonen auftreten; viele Hohlhandphlegmonen entstehen aber auch in der Palmarfläche selbst und haben auch hier den anatomischen Localverhältnissen entsprechend ihre besondere Eigenthümlichkeiten. Während nämlich die dicke und feste Haut dasselbe Verhalten wie an der Fingervola darbietet, ist das Unterhautzellgewebe nur im mittleren Bereiche der Hohlhand in gleicher Weise in Form kurzer fibröser Bindegewebssepta eingewebt, die die Cutis fest an die Unterlage, die Palmarfascie, anheften, und in den zwischen den Septis befindlichen Räumen das Fettpolster wie abgesteppt im Zustande dauernder Compression einschliessen. Am Kleinfinger- und Daumenballen, sowie an der Basis der mittleren Finger fehlt die Palmarfascie, indem dieselbe in der Carpalgegend kaum zollbreit beginnend, in Gestalt eines mit der Basis nach abwärts gerichteten Dreieckes in der Gegend der Metacarpophalangealgelenke in ihre digitalen Zipfel ausstrahlt, derartig, dass die Fasern zum Seitenrand der Grundphalangen hinziehend, den mittleren Bezirk dieser Fingerglieder freilassen. Diese seitlichen und unteren Begrenzungen der Palmarfascie (vergl. Fig. 42 c, c, c) stellen demnach die natürlichen Pforten dar, auf denen die subfascialen Entzündungen und Eiterungen zur Oberfläche gelangen, da ein Durchbrechen der impermeablen aponeurotischen Ausbreitung nicht möglich.

Neben den oberflächlichen und tiefen Palmarphlegmonen, wie sie besonders durch Stichverletzungen veranlasst werden, finden wir am häufigsten diese Entzündungen in umschriebener oder später selbst ausgebreiteter Form durch Druck bestimmter Stellen der Hohlhand hervorgerufen. Gerade bei den Gewerbtreibenden, bei denen die augenfälligen „Druckschwielen“ in der Hand- und den Fingerballen sich als Folgen des an umschriebener Stelle typisch wirkenden Insultes ausgebildet haben, bilden diese oft enormen Epidermislagen zwar eine natürliche Schutzdecke gegen äussere Läsionen, allein in diesen Hornmassen kommen auch gerade häufig Risse zu Stande, die dann dem Eindringen infectiver Stoffe günstige Einlassstelle bieten. So kommt es, dass gerade von solchen mit Schwielen bedeckten Parthien aus heftige Entzündungen sich einleiten. Oft ist es auch eine directe Verletzung durch Druck, wie sie bei ungewohnter Arbeit durch die Stiele, Handhaben von Instrumenten und dergl. erfolgt, die neben kleinen subcutanen Hämorrhagien cutane Entzündung mit Blasenbildung hervorrief. Solche durch einmaligen intensiven oder längerwirkenden, wie auch durch typisch wiederkehrenden umschriebenen Druck veranlassten cutanen und subcutanen Palmarphlegmonen — als „Ver-

bällungen“ allgemein bekannt — führen meist in einigen Tagen zur Abscessbildung. In andern Fällen können aber auch weitergehende Processe sich daraus entwickeln, die im subfascialen Verlaufe zu einer Unterminirung des Handtellers führen.

Solche tiefen Hohlhandphlegmonen, mögen sie aus solchen vernachlässigten oberflächlichen sich hervorbilden, nach tiefer eindringender Stich- oder Schnittverletzung unmittelbar sich entwickeln oder durch die oftgenannte Fortpflanzung digitaler paratendinöser Phlegmonen veranlasst sein, stellen immer mit schwersten localen und allgemeinen Symptomen einhergehende Erkrankungen dar. Es findet sich nicht nur in der Hohlhand selbst durch die Spannung der den Entzündungsheerd deckenden Fascie bedingte Schwellung und Schmerzhaftigkeit, sondern besonders am Handrücken findet sich als Ausdruck der erheblichen venösen Stauung eine oft enorme Schwellung, die bei dem laxen Unterhautzellgewebe hier eine teigige, von gerötheter Haut bedeckte Geschwulst zu Tage treten lässt, welche oft den palmarén Sitz des primären Entzündungsheerdes unbeachtet bleiben lässt. So lässt in der ersten Entwicklungszeit oft nur genaue Palpation der Hohlhandregionen den Ausgangspunkt erkennen, da die Schwellung erst sehr allmählig sich hier localisirt und die Röthung oft wenig ausgesprochen ist. Beides tritt in der Hohlhand meist erst deutlich vor Augen, wenn der Eiter bereits lange vorhanden und sich an ein oder der andern Zone der fascialen Bedeckung zur Oberfläche den Weg anbahnt.

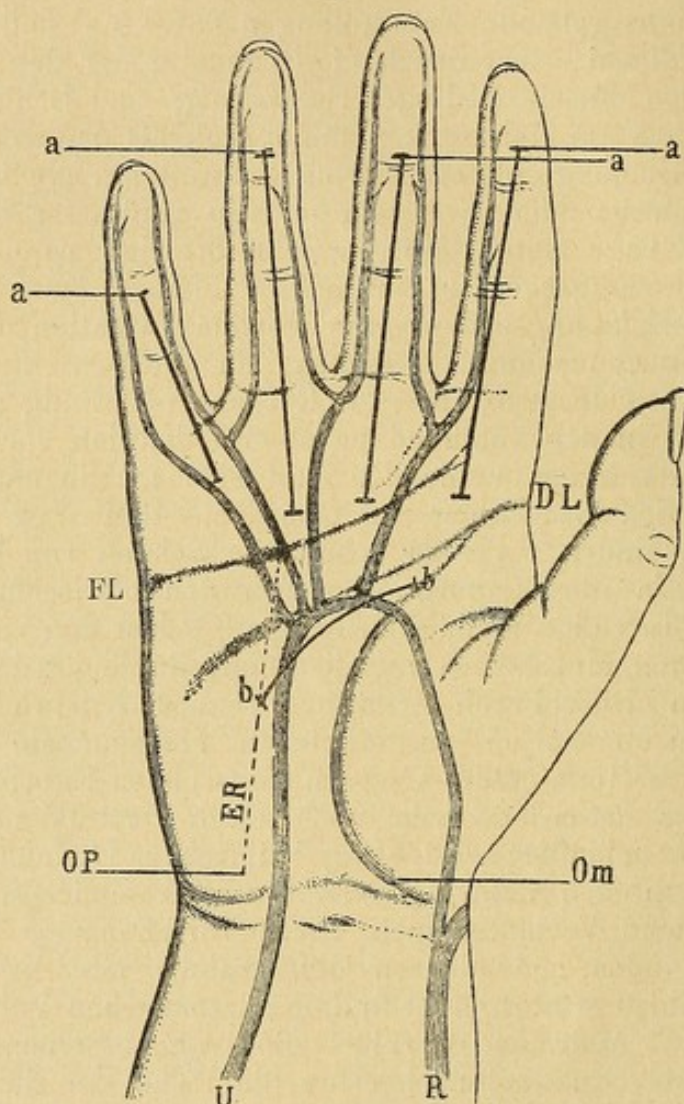
Bisweilen finden wir aber schon die Sehnen von Eiter umspült und macerirt, ja die Suppuration durch den Zwischenknochenraum nach der Dorsalseite hin hindurchgedrungen, selbst den vom macerirten Periost entblösten Metacarpus arrodirt, ehe durch die rigide palmare Bedeckung ein Durchbruch erfolgte. Immer entspricht die kleine wie mit einem Locheisen ausgeschlagen erscheinende Perforationsstelle wenig dem Umfang des sinuösen subfascialen Eiterheerdes, dessen freie Entleerung ausserdem meist noch durch verstopfende nekrotische Gewebsparthien behindert wird. Erst bei freier Oeffnung und Gegenöffnung entleeren sich dann die unvermuthet reichlichen Eitermassen. Dass bei solchem Verlaufe auch leicht Fortpflanzung des Processes entlang den radialen und ulnaren Gefässbahnen oder in dem Verlaufe der Sehnenscheiden erfolgt, liegt in dem anatomischen Verhalten nur zu sehr begründet. Andererseits erklärt die lange bestehende subfasciale Einklemmung des Entzündungsheerdes die Höhe der fieberhaften Allgemeinstörung in Folge der Resorption pyrogener Stoffe, abgesehen davon, dass reelle septische Entzündungen auftreten können.

§. 48. In allen diesen Verhältnissen des Verlaufes und seiner Complicationen liegt therapeutisch der dringendste Hinweis zur frühzeitigsten Entspannung des Entzündungsheerdes und Entleerung des Eiters auch bei kleinem Localdepot. Ausserordentliches wird gerade in dieser Körperregion noch an Unterlassungssünden geleistet, nicht allein aus Messerscheu des Patienten, sondern auch aus falschen Zweckmässigkeitsbedenken des Arztes, der bald zur freien Incision zu schreiten zaudert, aus Besorgniss vor den übelberüchtigten Hohlhandblutungen. Die Scheu, den Hohlhandbogen bei der Incision zu verletzen, hat sicher schon allzuhäufig eine sehr wohl als indicirt erkannte palmare Incision

und Dilatation aufschieben lassen! Und doch liegen hier die topographischen Verhältnisse so einfach, dass ohne Schwierigkeit die speciellen Terrainbeziehungen uns immer vor Augen schweben können.

Ein Blick auf Fig. 32 lässt uns die bemerkenswerthen Orientierungspunkte recapituliren. Wichtig erscheinen zunächst die in ihrer Verlaufsrichtung constanten und selbst beim Neugeborenen nicht fehlenden „Hohlhandlinien“. Die den Daumenballen umkreisende, dem

Fig. 32.



Lage des oberflächlichen Hohlhandbogens. Verhältniss desselben zu den Hohlhandlinien. Richtung und Stelle der Incisionen in der Hohlhand. Die am Kleinfingerballen gelegene Eminentia carpalis *OP* vom Os pisiforme gebildet. Die am Daumenballen gelegene *Om* vom Os multangulum. *DL* Fingerlinie den Metacarpophalangealgelenken entsprechend. *FL* Daumenlinie bis *Om* herabziehend, in ihrem untern Drittheil beginnt der Bogenschnitt *b, b*, zur Freilegung des Arcus volaris, um in der Mitte der Erbsenbeinringfingerlinie *ER* zu enden. Die Linien von *a, a, a, a* aufwärts geben die Richtung der Incisionen in der Vola von Finger und Hand an.

Ursprung des Adductor pollicis entsprechende Daumenlinie *DL* zieht von der an der carpalen Begrenzung des Thenars gelegenen Eminentia carpi radialis — d. h. der durch das Os multangulum gebildeten carpalen Prominenz *Om* — nach abwärts, um an der Basis des Zeigefingers mit der hier beginnenden schrägen Hohlhandlinie zusammenzustossen, *DL*. Diese spitzwinklige Vereinigung entspricht dem Metacarpophalangealgelenke des Zeigefingers. Die Lage des 3., 4. und

5. Metacarpophalangealgelenke findet sich durch die quer zum Ulnar- rande ziehende Fingerlinie gezeichnet, FL.

Die übrigen schrägen und längsverlaufenden Hohlhandlinien sind wechselnd in Verlauf und Zahl. Während die früher vielgepflegte, heutzutage nur noch im Geheimen gehegte Chiromantik aus diesen besonders benannten Hohlhandlinien — Fingerlinie, *Linea mensalis vel fortunae*; Daumenlinie, *Linea vitae vel cordis*, die schräge *Linea naturalis* — das Schicksal des Besitzers „wahrsagte“, gelten heutzutage die constant vorkommenden und verlaufenden Daumen- und Fingerlinien uns als Marken zur Orientirung für die daruntergelegenen Weich- und Sceletttheile. Wie für die alte Chiromantik die kleinsten Linien und Furchen der Hohlhand in ihren verschiedenen Combinationen als Wahrsagezeichen galten, illustriert trefflich das seiner Zeit classische Werk von Joh. Indagine, *Introductiones apostelm. eleg. in chyromantiam*. Lugduni 1556.

Die carpale Begrenzung des Kleinfingerballens findet an der ulnaren Peripherie ihren Abschluss in der durch das Os pisiforme gebildeten Prominenz OP. Während dieses dem Flexor carpi ulnaris zum Ansatz dient, findet an der radialen Prominenz — dem Os multangulum — der Flexor carpi radialis seine Insertion, also diejenigen Sehnen, deren radialer Rand an die bezügliche Arterie grenzt, und zum sichersten Orientirungspunkt für die Aufsuchung der A. ulnaris, U., und A. radialis, R., am Carpus dient. Von diesen überall sichtbaren oder mindestens fühlbaren Prominenzen, Fig. 32, nehmen die zum Hohlhandbogen zusammentretenden Endigungen der Ulnaris und Radialis einen derartigen Verlauf, dass wir den ulnaren Ast bis zur Mitte der Hohlhand im Verlaufe einer Linie finden, welche wir von diesem radialen Rande des Os pisiforme zur Basis des Ringfingers projicirt denken, ER, während der radiale Antheil die vom Os multangulum zur Basis des Zeigefingers herabziehende Daumenlinie an der Grenze des untern und mittleren Drittheils kreuzt. Wir finden demgemäss den Hohlhandbogen jederzeit, wenn wir von der Grenze des untern und mittleren Drittheils der Daumenlinie einen mit der Convexität den Fingern zu gerichteten Bogenschnitt in der Hohlhand ziehen, der in der Mitte der Erbsenbeinringfingerlinie endet (Fig. 32 b, b). Diese Bestimmung hat mir an Hunderten von Händen als absolut sicherer Anhalt zur Aufsuchung sich bewährt. Dieselbe ist deswegen exacter wie alle andern sonst üblichen Orientirungsmethoden, weil die Schnittführung so gelegt ist, dass die Incision mit dem ulnaren und radialen Ende immer auf die zum Arcus volaris zusammentretenden Stämme führen muss, also das Hauptcontingent auch dann leicht gefunden wird, wenn gar kein reeller Vereinigungsbogen vorhanden ist.

Wollen wir also bei unseren Incisionen in der Hohlhand den Arcus mit seinen zuführenden Stämmen sicher vermeiden, so brauchen wir uns nur von den eben bestimmten Linien fernzuhalten. Wir können dann Längsincisionen in gewünschter Ausdehnung an Daumenballen, Kleinfingerballen und den basalen Bezirken der mittleren Finger vornehmen, ohne jegliche Gefahr arterieller Nebenverletzungen. Da die aus der Convexität des Bogens entspringenden Aa. digitales communes in der Weise nach abwärts verlaufen, dass die den Spatiis interosseis entsprechend herabziehenden Stämme an den Fingercommissuren sich gabelig theilen, um an den Fingern je den correspondirenden ulnaren und radialen Rand zu betheiligen, so müssen an den Bases

der Finger die Incisionen immer im Verlaufe der Mittellinie des betreffenden Fingers geführt werden (Fig. 32 a, a, a, a) und können hier frei bis etwas oberhalb der Fingerlinie durch Haut und Fascie geführt werden. Hat man Incisionen nöthig, die an den Grenzen des zu vermeidenden Terrains der Hohlhandmitte liegen, so machen wir eine flache Incision durch die Cutis in die Aponeurose und drängen jetzt die geschlossene Kornzange ein, um dann durch allmähliges Oeffnen ihrer Branchen Raum genug zur freien Eiterentleerung und einzulegenden Drainage zu gewinnen. — Ergiebige frühzeitige Oeffnung, Gegenöffnung und Drainage sind für die tiefen Hohlhandphlegmonen absolut nöthig, um weitergehenden Zerstörungen in den Weichtheilen zu vorbeugen und besonders um Sehnennekrosen, ausgedehnte Verlöthungen und Narbenbildungen zu verhüten. Oft sind daher nicht nur mehrfache palmare Incisionen, sondern auch Gegenöffnungen am Handrücken nöthig und werden dann die Drainagen quer durch den Zwischenraum mit der Kornzange hindurchgedrängt.

Sorgfältige Durchspülung zur Entleerung der mannigfachen Taschen muss dann folgen, exacter Occlusivverband bei mässig flectirter Fingerhaltung und Hochlagerung des Armes auf Schiene und Mitella. Durch Fixation auch der Finger auf verlängerter Vorderarmschiene beschleunigt man die Heilung ausserordentlich, die sonst bei Gestattung auch nur einiger Bewegung der Finger in Folge der mannigfachen Verschiebung der Sehnen am Erkrankungsheerde oft sehr verzögert wird.

Liegt der Patient, so ist die Suspension der Extremität eine vorzügliche therapeutische Beihilfe. Auf sie müssen wir auch zurückkommen wie hier zur Nachbehandlung so bei Behandlung des ersten Beginnes der Palmarphlegmonen. Energische Desinfection des primären Ausgangspunktes durch Carbolwaschung event. nach vorheriger Incision, Carbolcompresse, Eisblase, Suspension des Gliedes können den Process, wenn auch meist nicht mehr coupiren, doch auf kleine Grenzen beschränken.

Die Suspension mit gleichzeitiger Compression ist auch die erste Massnahme, falls es sich um stärkere palmare Blutungen handelt. Wird bei hochemporgehaltener Extremität durch centrale Digitalcompression die Blutung momentan gehemmt, die Wunde desinficirt mit sorgfältigem Occlusivverband und die ganze Hohlhand füllendem Wattepolster umschlossen, die Extremität von den Fingerspitzen an mit elastischer Binde bis zum Oberarm eingewickelt und nun in der Suspension erhalten (siehe Fig. 31), so ist selbst bei directen Verletzungen des Hohlhandbogens eine Wiederkehr der Blutung nicht zu befürchten. Sollte daher das Unglück bei der Incision wirklich eine Trennung grösserer Palmargefässe haben zustande kommen lassen, so finden wir in dieser Behandlungsweise jederzeit eine ebenso leicht herzustellende wie sicher wirkende Hilfe gegen das unerwünschte Ereigniss. Unbegreiflich bleibt bei der Einfachheit dieser überall zweckentsprechenden Vorkehrung die noch immer wiederauftauchende widersinnige Verwendung der Eisenchloridtampons für solche Hohlhandhämorrhagien. Für die specielle Chirurgie wäre die gänzliche Unbekanntschaft der Aerzte mit solchen „Stypticis“ wahrlich besser, da ihre Anwendung fast immer zu umgehen ist und ihre Schädlichkeit bei irrationeller Verwerthung unberechenbar bleibt!

§. 49. Relativ selten finden wir acute Periostitiden und Osteomyelitiden der Mittelhandknochen auftreten. Selbst bei den beschriebenen suppurativen Pandactylitiden grenzt sich der Process meist am Metacarpophalangealgelenk ab, so dass es möglicherweise auch in diesem noch zur tieferen Destruction kommt. Der übrige Metacarpus bleibt aber meist frei, selbst wenn die bedeckenden palmaren Sehnenumhüllungen der Vereiterung und Nekrosirung anheimfallen. Häufiger finden sich die chronischen Osteomyelitiden der Metacarpi nach früheren Traumen, die in ihrer Intensität unterschätzt und daher einer mangelhaften Therapie unterzogen waren. Mir stehen eine ganze Reihe von Beobachtungen zu Gebote, bei denen nach „Quetschungen“ der Mittelhand starke Knochenaufreibungen oder andererseits auch Nekrosen sich ausbildeten. Diese sogenannten Quetschungen waren bei genauerer Nachforschung Fracturen gewesen, die verkannt und daher nicht durch entsprechende Fixation zur raschen Heilung geführt wurden, sondern zur difformen Calluswucherung Anlass boten. Diese selbstverschuldete „Knochengeschwulst“ imponirte dann bald als wirkliche Exostose oder Chondrom, welches aber meist auf exact durchgeführte Fixation und Compression zum Schwinden gebracht werden konnte. In andern Fällen kam es zum Aufbruch des vereiterten Blutextravasates, war auch wohl von vorneherein eine unbedeutende Continuitätstrennung der dorsalen Weichtheilbedeckung vorhanden, und folgte später Nekrosirung der nicht fixirten und nicht auf antiseptischem Wege zur Heilung geführten complicirten Metacarpalfractur. Bei richtiger Erkenntniss solchen Verlaufes ist auch für die anfangs vernachlässigten Fälle meist noch ein guter Ausgang zu erwarten, da durch Dilatation, Reinigung, Auskratzen und Glättung, durch antiseptischen Occlusiv- und Fixationsverband rasche Heilung zu erfolgen pflegt. Nur bleibt bisweilen lange eine Functionshemmung der Finger zurück durch Behinderung der benachbarten Strecksehnen an der freien Bewegung auf der skelettären Grundlage event. später durch Anlöthung an die narbige Umhüllung. Doch leistet auch hier Massage, Gymnastik u. s. w. viel, so dass immerhin auch für die schlimmeren Fälle solcher örtlichen mangelhaften Resultate die Gesamtstörung für Hand und Finger nicht zu erschwerend bleibt.

c) Die chronische Dactylitis.

§. 50. Auch bei den sich langsam entwickelnden und langsam verlaufenden Formen der Entzündungen des Fingergliedes können wir je nach der ausschliesslichen oder vorwiegenden Betheiligung unterscheiden die chronische Phalangealdermatitis, chronische Zellgewebsinfiltration und Lymphangitis, chronische Tendovaginitis, ferner die chronische Ostitis und Osteomyelitis und schliesslich die chronische Phalangealarthritis.

Ausser den schon zum Theil erwähnten Dermatosen, welche an Hand und Finger in Folge der Einwirkung sich wiederholender mechanischer und chemischer Reize bei der Berufsarbeit sich ausbilden, sehen wir auch durch die professionelle Beschäftigung Veränderungen in den bedeckenden Weichtheilen hervorgerufen, die

sich als chronische Entzündungen und zwar häufig der ulcerativen Form uns darbieten, die dann zu nicht unbedeutenden chirurgischen Localerkrankungen Veranlassung geben können. Hirt führt eine Reihe solcher specifischer Gewerbekrankheiten der Hände mit treffender Motivirung der Pathogenese auf: Die specifischen Erkrankungen durch Arsenstaub, Chromstaub u. s. w. kommen seltener zur Beobachtung als die Fingergeschwüre z. B. der Gerber. Bei diesen bilden sich durch die lange Einwirkung des zum Enthaaren der Häute benutzten Kalkwassers wie mit dem Locheisen ausgeschlagene Substanzverluste mit weissem Rand und dunklem Hofe unter anfangs erheblichen Schmerzen, die später zu weitfressenden Geschwürsbildungen führen können. Nicht weniger schwere Erkrankungen, die schliesslich zu unförmigen Verstümmelungen der Finger führen (Layet), finden wir bei den Tuchwalkern, bei denen wohl hauptsächlich durch die Einwirkung des bei der Fabrication benutzten faulenden Urines aus den anfänglichen Ekzemen tiefe Ulcerationen sich entwickeln. Auch bei der von Volkmann so classisch geschilderten Gewebsveränderung durch Einwirkung der empyreumatischen Stoffe in den Theer- und Paraffinfabriken bleiben die Hände nicht unbetheiligt. Kurz eine grosse Anzahl chronischer Entzündungs- und Geschwürsformen sind gerade an Hand und Finger auf professionelle Schädlichkeiten zurückzuführen.

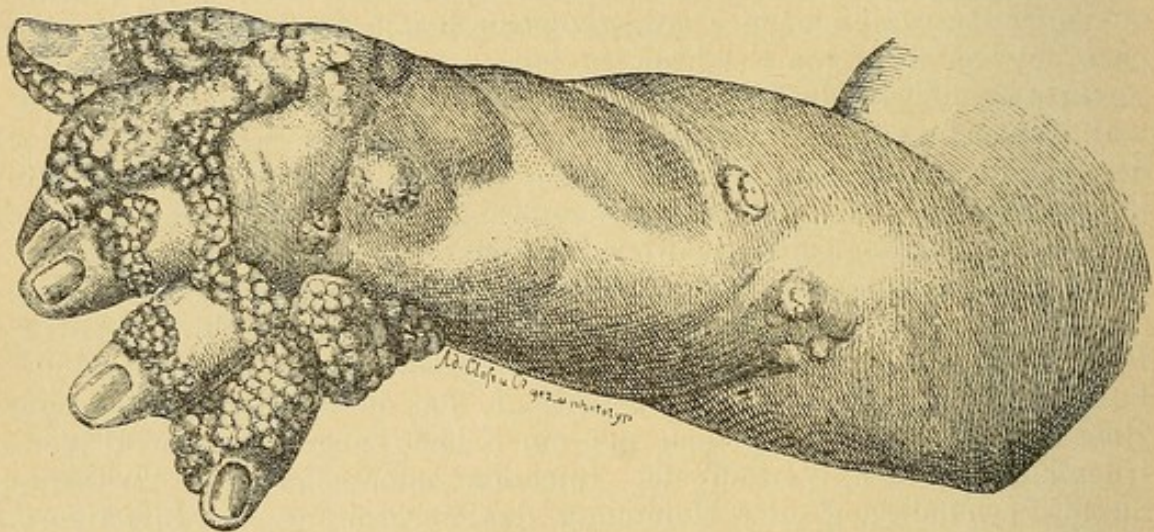
§. 51. So bekannt nun das Wesen dieser Schädlichkeiten bei der Mehrzahl der genannten und vieler analoger localer Gewerbekrankheiten ist, so wenig aufgeklärt ist uns dasselbe bei der gerade durch eine Seite der „ärztlichen Berufsarbeit“ veranlassten chronischen Geschwürsbildung an Hand und Finger, nämlich der vorwiegend bei anatomischer Beschäftigung durch Leicheninfection entstehenden. Bei den acuten Fingerphlegmonen mussten wir bereits auf die durch Leicheninfection entstehenden malignen örtlichen und Allgemeinkrankheiten hinweisen; hier handelt es sich nun meist um örtlich gutartige Erkrankungen, die nur durch ihren sich verschleppenden Verlauf sich als beachtenswerthe Leiden darstellen. Es gehören hierhin besonders der bekannte sog. „anatomische Lupus“ und die sog. „anatomischen Tuberkel“. Bei letzterem bildet sich um die unbedeutende Continuitätstrennung an der Hand unter Schmerz, Hitze, Röthung, Anschwellung — meist ohne Fieberbewegung — eine kleine feste, abgegrenzte Geschwulst; dieselbe besteht aus einer circulären Papillarwucherung, in deren Centrum ein kleiner Abscess verborgen ist, aus dem sich wieder und wieder Eiter und serös-sanguinolente Flüssigkeit entleert. So unbedeutend dies kleine Uebel erscheint, so hartnäckig trotzt es jeglicher Behandlung — die einzige wirksame Therapie ist Aufgeben der veranlassenden Beschäftigung mit Leichen; cessante causa cessat effectus gilt an erster Stelle für alle Gewerbekrankheiten! Aehnliche aber bedeutend schmerzhaftere und zu Zerfall und Vordringen in die Tiefe neigende umschriebene Geschwürcchen finden wir ebenfalls durch anatomische Infection an der Fingerpulpa sich bilden und hier unter langwierigem Bestande nicht selten mit recidivirenden Lymphangitiden sich combiniren (Pitha). Bei solchen maligneren Formen bleibt oft die einzige Hilfe das energisch bis auf den Grund angewandte Platina candens.

§. 52. Dass bei dyskrasischen Individuen aus unbedeutenderen örtlichen Fingerläsionen auch an den Weichtheilen der Finger oft ausgedehnte Ulcerationen, sinuöse Geschwüre und Fistelgänge sich herausbilden können, bedarf kaum der Erwähnung. Wichtig ist, dass gerade an den Fingern auch örtliche syphilitische Ulcerationen vorkommen, nicht nur secundäre Symptome wie bei der Onychia maligna, sondern syphilitische Initialgeschwüre. Der Chancre der Finger kommt bei Aerzten und Hebammen leider noch zu häufig vor — mir stehen allein Beobachtungen bei drei Collegen und drei Hebammen zu Gebote, von denen der eine durch den Biss einer luetischen Geisteskranken, die fünf anderen bei der Hilfeleistung inter partum inficirt wurden. Schon Swediaur betont mit Recht: „les effets du virus appliqué de cette manière ont, été dans tous les cas beaucoup plus violents et plus opiniâtres que lorsque la surface rouge des parties génitales en est le siège.“ In drei der genannten Fälle wurde durch heftige entzündliche Schwellung des Fingers mit typischen Fieberbewegungen hinzutretende Lymphangitiden und Anschwellungen an Hand und Arm das uns von den Genitalorganen her geläufigere Bild der syphilitischen Initialsclerose wesentlich modificirt. Ich muss daher Jullien beipflichten, wenn er meint, dass derartige Incubations- und Infectionssymptome hier pathognomonisch sein dürften. Es gilt mir nach solchen traurigen Erfahrungen jetzt als direct geboten, die energischste Zerstörung des Initialgeschwüres vorzunehmen, d. h. da Excision und Anwendung des Cauterium potentiale hier auf Schwierigkeit in der sicheren und expediten Wirkung in den Gewebsschichten der Finger stossen, die tiefgreifende Zerstörung mit dem Platina candens. Bei der oft vorliegenden Schwierigkeit einer anfänglichen definitiven Differentialdiagnose — zumal auch von diphtheritisch inficirtem Geschwür — werden wir ohne Bedenken jedes dubiöse Geschwür in den Weichtheilen der Finger in dieser Weise behandeln, bei dem die Möglichkeit der genannten Infection vorliegt, da durch diese energische Behandlung schliesslich örtlich nie ein Schade angerichtet wird und jedenfalls für den Verlauf der Infection unberechenbare Vortheile durch Verminderung oder Hemmung der Verbreitung des Infectionstoffes gewonnen werden können.

§. 53. Chronische Entzündungen im subcutanen Zellgewebe exsudativer und hyperplastischer Form, meist mit gleichzeitigen Veränderungen der bedeckenden Cutis einhergehend, finden wir als Folgen der genannten acuten phlegmonösen Entzündungen der Finger und zwar mit Vorliebe als Nachfolgen der paratendinösen Phlegmonen. Es kommt hier einerseits zu lange bestehenden, mehrfach ödematösen Infiltrationen, theils zu wirklichen Bindegewebsindurationen; beide Zustände resultiren meist aus eingetretenen Lymphangitiden mit secundären Lymphangiectasien. Es bildet sich hieraus im Laufe der Zeit eine Veränderung an Finger und Hand heraus, die als „Elephantiasis“ bezeichnet werden muss. Am häufigsten bleibt es allerdings beim Anfangsstadium dieser chronischen Entzündungsform, wie sie Wernher treffend schildert: Man findet die Finger und Mittelhand sehr beträchtlich geschwollen, gestreckt, fächerförmig ausgespreizt und zu fast jeder Bewegung unfähig. Auch der Daumen nimmt an dieser

Veränderung gewöhnlich Antheil und ist ebenfalls bald abducirt, bald dicht und unbeweglich an den Zeigefinger angelegt. Auch die Bewegungen im Handgelenke sind so gut wie gänzlich verloren. Die Haut ist blau, kühl, fest-ödematös geschwollen und gewöhnlich bei Bewegungen und gegen Druck nur in geringem Grade schmerzhaft. Sie hat ihre Beweglichkeit über den Sehnen, sowie diese über den Knochen verloren, weil die Gewebe, welche die gleitende Beweglichkeit vermitteln, vernichtet und in straffes Bindegewebe verwandelt sind. Die geringeren Grade solcher augenfälligen und hartnäckigen Veränderungen sind besonders nach vernachlässigten Sehnenscheidenphlegmonen nicht selten. Auf der Streckseite finden wir ähnliche Veränderungen sich ausbilden als Nachfolgen der acuten von vornherein mit stärkster Schwellung und Infiltration der bedeckenden Weichtheile einhergehenden Infectionsphlegmonen, relativ häufig nach Insectenstichen. Bei Vernachlässigung aller solcher Fälle können sich wahre elephantiasische Monstrositäten herausbilden, wie in dem von Heyfelder genau beschriebenen Fall: Fig. 33.

Fig. 33.



Elephantiasis der Hand (Heyfelder).

Bei einem 18jährigen Mädchen hatte sich nach mehrfachen Insectenstichen an Hand und Vorderarm eine bleibende Schwellung eingestellt, die im Laufe der Jahre durch immer wiederkehrende Nachschübe von Erysipelen und Lymphangitiden, wie sie sich in verbreiteter Form nach den minimalsten Handverletzungen einstellten, zu völliger elephantiasischer Degeneration der Extremität führte, so dass schliesslich nur die Amputation möglich blieb, auf die dann dauernde Heilung folgte.

Solche Fälle wahrer Elephantiasis der Finger und Hände als Folgezustände chronischer Entzündungen im spätern Alter sind jedoch immerhin als Raritäten den analogen Zuständen an den unteren Extremitäten gegenüber zu betrachten. Die von Sömmering beschriebenen und abgebildeten „löwentatzenähnlichen“ Hände (Leontiasis) gehören ins Bereich der congenitalen partiellen Hypertrophien (§. 7 und 8) wie die meisten einschlägigen Beobachtungen, bei denen die

Krankheit im Kindesalter bemerkt wurde. Ueber die wesentlich differenten Ursprungs zu haltenden „leprösen“ Fingeraffectionen siehe §. 96 und 97.

Wir müssen hiernach gerade die beginnenden Veränderungen, wie sie sich durch solche chronischen Entzündungen einleiten, sorgfältigst beachten und durch Bäder, Massage, centripetale elastische Compression und Suspension rückgängig zu machen suchen, da die schwereren Formen auch lang fortgesetzter Behandlung meist trotzen. Nur für einzelne Fälle bietet sich in der Beobachtung von Sondén ein nachahmungswerthes Beispiel, indem er durch Ligatur der A. brachialis bei Elephantiasis der Hand und Armes erhebliche Abschwelung und Besserung erzielte.

§. 54. Eine chronische Entzündung der Sehnenscheiden findet sich weniger häufig als Folge des acuten Stadiums, sondern vorwiegend an einem oder mehreren Fingern von vornherein in langsamer Entwicklung auftretend. Sie zeigt sich in der Form der serösen, fungösen und gichtischen Tendovaginitis und zwar die eine mehr ausschliesslich an den Flexoren, die andere an den Extensorensehnen vorkommend.

Die seröse Peritendinitis finden wir noch am häufigsten an den Extensorensehnen am Hand- und Fingerrücken, nach kurzem acuten Anfangsstadium den chronischen Verlauf nehmend, bei solchen Tenosynitiden, die auf specielle Insultation dieser Sehnen durch übermässige energische Anstrengung der Extensoren der Hand und Finger (beim Waschen, Ausringen u. s. w.) zurückzuführen sind. Eine von vornherein ganz verschieden — bald peracut, bald schleichend auftretende und oft zu nicht unbedeutender Schwellung, Schmerzhaftigkeit und Functionsstörung führende peritendinöse Synovitis der Dorsalseite finden wir auf Grund gonorrhoeischer und syphilitischer Infection. Bei im übrigen absolut gesunden und robusten Jüngern des Mars, die ja noch immer mit besonderer Vorliebe der Geliebten des Kriegsgottes opfernd den galanten Krankheiten unter allen Formen selbst zum Opfer fallen, fand ich nicht selten unter den Formen des sog. „Tripperrheumatismus“ exquisite Tendovaginitiden auch an Hand und Fingern. Besonders an den Extensoren, dem Flexor pollicis und ebenso dem biceps, brachialis u. a. zeigt sich, bisweilen unter kurzer Fieberbewegung, Anschwellung und ziehenden Schmerzen im Verlauf der Sehnen, die oft von fleckenförmig gerötheter Haut bedeckte teigige, scheinbar auch fluctuirende Geschwulst in der Sehnenscheide; dieselbe wird zwar bald wieder geringer, bleibt aber in dieser mässigen Weise wochenlang fortbestehen unter zeitweisen Exacerbationen und peinlicher Functionsstörung. Nicht selten findet sich eine Combination mit synovialer Arthritis gonorrhoeica. Maymon fand unter 39 Fällen von Gonorrhoe, die überhaupt mit Complicationen verliefen, in 10 Fällen Complication mit solcher Synovitis. Er sowohl wie Lasègue heben als charakteristische Erscheinung solcher blennorrhagischen Tenosynovitis die verhältnissmässig frühzeitig auftretende Muskelatrophie und Abmagerung der betreffenden Gliederabschnitte hervor, wie sie mir, allerdings an der untern Extremität, auch sehr augenfällig schienen.

Auch die syphilitische Sehnenscheidenentzündung localisirt

sich mit Vorliebe in den Fingerextensoren, und zeigt oft ein kurzes acutes Anfangsstadium. In diesem Falle tritt dann bisweilen zugleich mit der acuten Invasion der Syphilis, mit dem acuten Exanthem, oft aber auch später eine plötzliche bedeutende Anschwellung an Handrücken, bisweilen auch auf dem Dorsum einzelner Phalangen auf. Eine scharf umschriebene Geschwulst zeigt sich besonders in dreieckiger Gestalt bis zum Lig. carpi dorsale mit der Spitze hinaufreichend, mit deutlicher Fluctuation. Die stärkste Schwellung und Schmerzhaftigkeit verliert sich zwar bald, aber oft bleibt Monate lang eine teigige Geschwulst zurück, die immerhin noch functionelle Störungen bedingt und lediglich allgemeiner specifischer Behandlung rascher weicht. Verneuil beschreibt 4 solcher charakteristischer Fälle. Fournier behauptet sogar, dass die so häufigen „Gliederschmerzen“ bei Syphilitikern meist auf solche an wechselnden Stellen vorkommende Sehnenscheidenaffectionen zurückzuführen seien, auch er sowohl wie Mauriac führen charakteristische Krankheitsbilder vor. Mir kamen nur vorwiegend solche Fälle zu Gesicht, bei denen ohne bemerkbares acutes Initialstadium die wenig schmerzhaftige Geschwulst im Bereich der Sehnen lange und mit nicht erheblicher Functionsstörung bestand.

§. 55. Zu einer exquisiten Geschwulst am Handrücken giebt auch bisweilen die Lähmung der Extensoren der Hand und Finger Veranlassung, es beruht diese aber durchaus nicht allein auf einer serösen, serös-hyperplastischen Tenosynitis. Gubler fand dieselbe zuerst bei 4 Fällen von Bleilähmung und leugnete die Abhängigkeit von der Gicht, die nach Garrod häufig mit Bleiintoxication zusammentrifft, führte sie vielmehr als directe Erkrankung der Sehnen und Sehnenscheiden auf. Auch Huc-Mazelet sah diese Anschwellung des Handrückens wenige Tage bis einige Wochen nach Ausbruch der Extensorenlähmung eintreten. Dieselbe zeigte sich bei unveränderter Haut auf Druck schmerzhaft, meist auf die obere Parthie der Mittelhand den 2.—4. Os metacarp. entsprechend localisirt und führt er sie auf Veränderungen in den Extensorenscheiden zurück, die auf trophischen Störungen in Folge der Parese beruhen. Benedikt bezieht die Intumescenz auf gleichzeitige chronische Entzündung in den Knochen. Schon Nicaise konnte 14 Fälle zusammenstellen, jedoch wurde bald der sichere Beweis geführt, dass diese Handrückengeschwulst keine Folge der Intoxication, sondern lediglich der Lähmung der Extensoren ist, indem sie auch bei Hemiplegikern (Gubler) beobachtet wurde, und Nicaise und Erb sie auch bei traumatischer Radialisparalyse fanden. Ob durch die bisweilen gleichzeitig bestehende Schwellung am Carpus und den Fingergelenken bewiesen wird, dass die Ursache der Affection in der bei der Parese vorhandenen Lähmung der vasomotorischen und trophischen Nerven zu suchen sei, scheint mir zum mindesten zweifelhaft; eher gewöhnen wir eine Erklärung aus der Anschauung Hitzig's über das Wesen der Bleilähmung, wonach diese „myopathische“ Parese durch Circulationsstörungen veranlasst wird, die ihren Ursprung in Gefäßveränderungen haben, die durch die Bleiwirkung bedingt werden. Wesentlich ist jedenfalls der Zustand der mechanischen Dehnung, in dem sich die Extensorensehnen befinden, und in dem gerade die Hand den mannigfachsten

äusseren Insulten blosgestellt wird. Jedenfalls verschwindet die Schwellung mit Abnahme der ursächlichen Lähmung. Wohl zu beachten ist gerade für die fragliche Aetiologie auch die von van Bibber empfohlene Anwendung elastischer Apparate bei Muskellähmungen, indem die betroffenen Muskelgruppen durch in ihrem Sinne wirkende Kautschukstreifen ersetzt werden. Der Durchmesser der Gefässe soll durch die Stellung des Muskels beeinflusst werden, ist dieser erschlafft, so sind die Capillaren weiter, ist er angespannt, enger. Durch die „elastic relaxation“ wird die Circulation regulirt und, mit der aus diesem Gedankengang sich leicht ergebenden Erklärung, für die mechanischen Momenten entspringende Handrückengeschwulst auch auf mechanischem Wege Abhilfe gewonnen werden.

§. 56. Für alle diese Formen der serösen Peritendinitis chronica empfiehlt sich als örtliche Behandlung Massage, Suspension — tags auf passender in die Mitella eingelegter Schiene — und elastische centripetale Compression. Die Allgemeinbehandlung der gonorrhoeischen und syphilitischen Form ergibt sich ja aus dem jedesmaligen Stadium der betreffenden Erkrankung, wie ebenso bei den paralytischen paratendinösen Anschwellungen die electrotherapeutischen Maassnahmen gegen die Extensorenlähmung in den Vordergrund treten.

§. 57. Die fungöse Tenosynitis findet sich relativ selten an den Fingersehnen; immerhin muss man ihrer gedenken, um dem diagnostischen Irrthume beim Vorkommen langsam entstehender, wenig schmerzhafter, elastischer, pseudofluctuirender, theils umschrieben sich abgrenzender, theils diffuser Geschwulstbildung im Verlaufe der Flexoren und Extensorensehnen nicht ausgesetzt zu sein. Leicht werden ja diejenigen Formen granulöser Peritendinitis erkannt, die nach acuter suppurativer Sehnenscheidenentzündung sich als Folgezustand ausbilden und meist mit Fistelbildung in der Sehnenscheide mit oder ohne vorgängige Sehnennekrose verlaufen. Schwieriger lassen sich die Fälle erkennen, bei denen unter den unversehrten Bedeckungen der granulöse Entzündungsprocess sich langsam entwickelt. Jobert beschrieb diese seltene Erkrankung als Tumor albus der Sehne, und Cazanov gab eine Detailabhandlung mit Benutzung der von Bidard gegebenen Zusammenstellung von 22 Fällen von Sehnenfungus. Ich sah einen ausgeprägten Fall an der Flexorenscheide des linken Mittelfingers, wo sich innerhalb eines Jahres eine genau in der Fingerlinie der Hohlhand abgrenzende, bis auf die Volarseite der Mittelphalanx reichende Geschwulst entwickelt hatte, die bei der Incision lediglich ein die intacte Sehne umwucherndes Granulationsgewebe darstellte, und auf einmaliges *évidement* und Compressivverband heilte. Kürzlich kamen mir drei ganz einander gleichende Fälle am Extensor pollicis vor, in denen bereits Erweichung, Spontanperforation und Fistelbildung erfolgt war. Der eine, bei einem Mädchen, heilte auf energische einige Wochen lang regelmässig wiederholte Jodbepinselung und einem Heftpflastercollodiumverband; der andre kam erst nach dem *évidement* zum raschen Schluss, während im dritten Falle auch nach wiederholter Reinigung immer wieder Nachschübe eintraten, so dass auch jetzt noch eine minimal secernirende Fistel besteht. Die mit derselben behaftete Patientin bietet

aber in der äusseren Erscheinung sowohl wie durch die zweimalige Hämoptoe und fixirten Spitzencatarrhe den sicheren Anhalt für die Annahme tuberculösen Allgemeinleidens. Foucher's Fall von analoger Geschwulstbildung an der Mittelfingersehne scheint doch mehr eine Sarkombildung in der Sehnenscheide als eine granulöse Entzündung zu betreffen.

Die Incision wird oft die Diagnose erst sichern, und dann gleich die meist nicht zu umgehende operative Behandlung durch Auslöffeln und Austupfen mit Chlorzinklösung zur Folge haben können, da von Injectionen und Compression kaum viel zu erwarten steht, und jedenfalls für die Mobilität der umwucherten Sehne die rasche Auskratzung und wiedererfolgender Umschluss bessere Chancen giebt als die langsame Schrumpfung einleitenden Alcohol- oder Jodinjektionen. Für einzelne Fälle kann man die methodische Einwicklung mit Mercurialpflasterstreifen, die nach Art des Baynton'schen Verbandes als fester Compressivverband angelegt werden, fortführen. Neuerdings gab dieselbe mir bei hochgradiger und festester Intumescenz der Grundphalanx des Ringfingers einer jungen Dame bei intercurrenter Massage unerwartet günstiges Resultat, da die parosteale und peritendinöse Infiltration besonders der Streckseite bereits zwei Jahre bestand und ohne eingreifende Operation kaum Hilfe möglich schien.

§. 58. Die gichtischen Sehnenscheidenentzündungen treten meist unter der Form der bekannten durch Uratdepots gebildeten „Gichtknoten“ an der Streckseite der Finger auf. Es finden eben bei der harnsauren Gicht entschieden häufiger in den periarticulären Geweben Ablagerungen statt als wirklich gerade in den Gelenkhöhlen selbst. Gerade an den oberen Extremitäten sind es nun vorwiegend die Schleimbeutel und Sehnenscheiden, und können wir durch Ablagerung harnsaurer Salze in und um solchen nicht selten umfangreiche Geschwulstbildungen antreffen, wenn sie auch nur ausnahmsweise zu so entstellender Geschwulstbildung an allen Fingern sich ausbilden wie Fig. 5 Taf. I zeigt. An einzelnen Fingern finden wir aber nicht minder grosse Depots sich ablagern, die lediglich durch ihre Grösse functionelle Störungen verursachen und zur Abhilfe drängen. Die Diagnose ergibt sich meist aus der erkantermassen vorhandenen, durch frühere Podagraanfälle eingeleiteten Arthritis urica. Durch Consistenz, Lage und Entwicklungsdauer könnten diese Ablagerungen mit ihrer festen Umkapselung leicht Fibrome und Chondrome der Finger vortäuschen. Die Behandlung erheischt Spaltung durch ausgedehnte Längsincision, Auslöfflung, die trotz energischen Ausschabens der fibrös verdichteten Wandungen doch noch oft manche Reste der weissglänzenden Uratmassen zurücklassen muss. Daher muss anfangs noch Drainage und nach eingetretener völliger Entleerung ein sorgfältiger Compressivverband empfohlen bleiben, um durch letzteren die rigiden Weichtheile am Grunde zur Rückbildung zu führen.

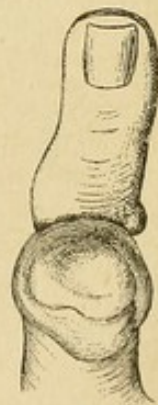
§. 59. Nicht gerade häufig finden wir Erkrankungen der Schleimbeutel, welche an der Streckseite der Interphalangealgelenke sich vorfinden. Am meisten giebt noch der auf Grund-Mittelphalangealgelenk gelegene, bei Erwachsenen constant vorkommende kleine subcutane

Sack in Folge äusserer Insulte durch Druck und dergl., seltener durch Stichverletzung zu umschriebener Entzündung dieser Region Anlass. Leicht kann die acute Phalangealbursitis in Eiterung übergehen und somit zu diffuser phlegmonöser Infiltration des ganzen Fingerrückens führen. Hier ist frühe Spaltung und antiseptischer Verband dringend geboten mit längerer Immobilisirung des ganzen Fingers durch volare Schiene, um ein Uebergreifen auf Sehne und Gelenk und Phalanx zu verhüten. Die chronische Phalangealbursitis führt zu charakteristischen Geschwulstbildungen auch meist am ersten Interphalangealgelenk (Fig. 34). Doch führt zweckmässig geleitete Heftpflastercompression diese Form oft bald zur Heilung.

§. 60. Die chronische Phalangealostitis stellt sich meist in Form der chronischen granulösen Osteomyelitis dar und zwar auf scrophulöser, tuberculöser und syphilitischer Basis. Es ist dies diejenige Erkrankung der Finger, die wegen ihrer äusserlich charakteristischen Erscheinungsform trotz mannigfach verschiedener Aetiologie unter dem alten symptomatischen Collectivnamen der *Spina ventosa* mit begriffen wurde. Unter diesem Namen wurden nämlich von den älteren Chirurgen alle diejenigen Knochenerkrankungen zusammengeworfen, bei denen überhaupt eine erhebliche Auftreibung des Knochens im Leben oder nach der Maceration in die Augen sprang, und nach Ausführung letzterer, meist durch die unvermeidliche Entfernung der erweichten Parthien an der erkrankten Stelle, luftgefüllte Hohlräume sich in dem Knochen ergaben. Virchow sagt zur Begründung dieser Thatsache: „Ein Enchondrom mit knöcherner Schale kann nach der Maceration ebenso aussehen, wie ein Osteom mit grosser Markhöhle oder wie ein centrales Sarkom des Knochens, oder wie eine centrale Caries mit Periostose. Alle diese Zustände vereinigte man daher unter dem Namen des Winddornes, indem man eine alte pneumatologische Tradition des Orients missverstand und eine Bezeichnung, die ursprünglich rein ätiologisch war, im anatomischen Sinne auffasste.“

Der von Rhazes gebrauchte Ausdruck: „rihh alschukhah“, *Venti spina* übersetzt, sollte nach Ansicht der arabischen Schule die pneumatische Noxe als Ursache dieser mit stechenden Schmerzen sich bildenden Geschwulst bezeichnen; diese Bezeichnung wurde nun im Mittelalter für alle Knochenaufreibungen beibehalten, die, aus irgendwelcher Ursache entstanden, bei der nach der Maceration ausgeführten anatomischen Untersuchung den Knochen durchlöchert, daher auch die Bezeichnung der alten Schule *Teredo*, und wie durch Luft blasig aufgetrieben erscheinen liessen. Augustin protestirt schon gegen dieses Zusammenwerfen der verschiedensten Affectionen und will lediglich die entzündlichen Affectionen darunter begriffen wissen; Scarpa bekennt, dass er nur graduelle Unterschiede zwischen *Spina ventosa*, *Exostosis maligna*, *Osteosarkom* fände und giebt Merklin Recht, der die *Spina ventosa* für gleichartig mit der von Séverin beschriebenen *Pädarthrocace* hält, der letztere Name sei nur gewählt wegen des häufigen

Fig. 34.



Hygrom des dorsalen Finger-Schleimbeutels.

geren Befallenseins der Kinder (wo bleiben aber die Gelenke?!) von dieser Knochenaffection. Auch Boyer, dem übrigens der Lapsus passirt, dass er den Ausdruck Pädarthrocace monirt, weil die Erkrankung durchaus nicht immer am Fusse (pes-pedis, *παῖς-παιδὸς*) vorkäme! trennt zwar nominell die Exostose, Gummigeschwulst, Spina ventosa und Osteosarkom, weist aber doch in keiner Weise auf die differenten pathologischen Vorgänge hin. Während Scarpa alle diese differenten Erkrankungen als Knochenscropheln betrachtet wie auch Stanley, wird sie von andern wieder mit Rachitis und Scrophulose zusammengeworfen, wie Hufeland und auch Augustin. Dolbeau sagt direct: Le mot de spina ventosa doit être rejeté, à moins qu'on ne le conserve pour ces maladies inflammatoires du périoste et des couches superficielle des os chez les scrophuleux. Polaillon weist wieder auf die Verwechselung mit centralem Chondrom hin. Schon früh dagegen wurde von vielen Seiten auf die Syphilis als ätiologisches Moment hingewiesen: Heyne erklärt geradezu „Spinam ventosam vix ante luum gallicam notam fuisse sed ejus forte prolem infaustam principium simulque incrementum ex ea sumpsisse.“ Scultetus führt zwei Fälle an, „wo die ganze Hand, sodann absonderlich der Daumen, wegen des Franzosenzustandes, Spina ventosa genannt, jene abgehauen, dieser aber abgezwickt worden.“ Auch Heister sagt: „käme eine Spina ventosa von der Venuskrankheit her, gleichwie zuweilen geschieht, muss man die Cur mit Mercurialibus sonderlich auf diese richten, wenn man anders was Gutes will ausrichten,“ und führt an andrer Stelle ein Beispiel von Spina ventosa bei einem Kinde an, das von der Amme syphilitisch inficirt war. Duverney hebt (neben dem Scorbut und der Rachitis!) vor allem die Syphilis als Ursache der als Spina ventosa bezeichneten Knochenmarkerkrankung hervor, die er als Caries interna erwähnt; auch Vandenzande betont als häufigste Ursache die hereditäre Lues. Erst Nélaton wies nach, dass ebenso wie die bereits von mancher Seite auf Tuberculose zurückgeführte Osteomyelitis der Wirbelkörper auch die Spina ventosa der Tuberkelentwicklung ihren Ursprung verdanke: „spina ventosa des enfants qui attaque les phalanges, les metacarp. et les metatars. n'est autre chose qu'un tubercule enkysté;“ ihm stimmen für viele Fälle Virchow, Chelius, König u. a. bei.

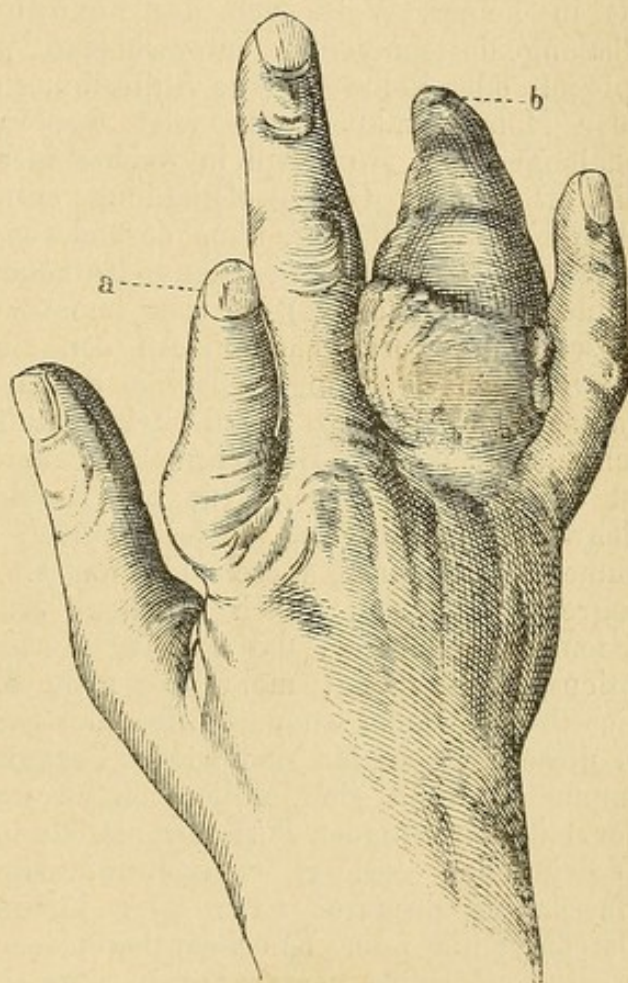
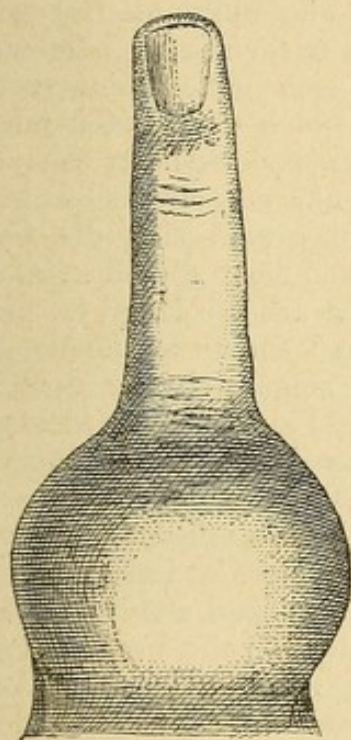
Die chronische granulöse Osteomyelitis der Phalangen und Metacarpalknochen ist also immer eine dyskrasische, während bei Erwachsenen die syphilitische Ostitis vorliegt, kommt bei Kindern noch die scrophulöse und tuberculöse Knochenentzündung in Frage. Im klinischen Bilde zeigen diese drei ätiologisch differenten Formen wenige charakteristische Unterschiede.

§. 61. Die syphilitische Fingerentzündung, Dactylitis syphilitica, gehört den späteren Erscheinungsformen der Lues an und zeigt sich meist bei schon anderweitig vorhandenen Symptomen der tertiären Periode. Bisweilen handelt es sich allerdings vorwiegend um eine gummöse Infiltration der Weichtheile eines oder mehrerer Finger, die entweder gar nicht oder erst im weiteren Verlaufe auf die Knochen und Gelenke übergreift (Lücke), oft aber liegt gleich primär eine Ostitis gummosa multiplex vor. Bei der ersten

Form entwickelt sich langsam und schmerzlos eine Anschwellung an einem oder mehreren Fingern; die oft sehr voluminöse Auftreibung ist zwar fester aber nicht knochenharter Consistenz, zeigt livide Färbung und führt zum Verstreichen der Haut- und Gelenkfalten (Fig. 1 Taf. II). Oft bildet sich diese Infiltration im Laufe mehrerer Wochen wieder zusehends zurück, seltener kommt es zum Aufbruch. Bei dieser syphilitischen Phalangealostitis ist der meist chronische Verlauf manchmal von acuten Zwischenschüben unterbrochen; die kolbige Anschwellung hebt sich oft nur an einer Phalanx auffällig hervor (Fig. 35), während

Fig. 36.

Fig. 35.



Die granulöse Phalangealmyelitis. Fig. 35: Beginn der „Spina ventosa“.
Fig. 36: b Aufbruch, a Verkrüppelung bei derselben.

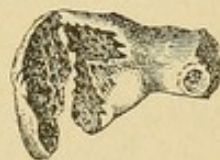der übrige Finger ganz frei ist, meist ist aber auch die angrenzende Parthie, besonders der Dorsalseite, durch gummöse Infiltration geschwellt (Fig. 1 Taf. II). Auch bei dieser Form, die sowohl einen oder mehrere Finger befällt (Heyfelder fand $\frac{1}{2}$ Jahr nach stattgehabter Infection nach und nach alle Finger ergriffen!), ist der spontane Aufbruch mit Bildung fistulöser Gänge und sinuöser Geschwüre durchaus nicht die Regel. Das gummöse Infiltrat kann auf dem Wege der fettigen Umwandlung sich zurückbilden, und wird durch so ermöglichte interstitielle Resorption der afficirte Knochen ohne sichtbare Continuitätsstörung — analog dem Vorgange bei Caries sicca — zum

partiellen Schwund gebracht. So kann sogar eine ganze Phalanx ohne Perforation der bedeckenden Weichtheile resorbirt werden (Fig. 36 a). Bisweilen zerfällt aber das osteomyelitische Granulationsgewebe, es kommt zu centralen käsigen Abscessen, in denen neben dem Detritus von Knochen- und Granulationsgewebe nur viscido Flüssigkeit enthalten ist.

§. 62. Während diese Formen der syphilitischen Dactylitis, wenn sie bei Erwachsenen beobachtet werden, meist keinen diagnostischen Zweifel obwalten lassen, kann ihr Auftreten im Kindesalter in Folge von hereditärer Lues im klinischen Bilde der Localaffection allein oft in keiner Weise von der scrophulösen oder tuberculösen Phalangealosteomyelitis unterschieden werden. Wir finden dieselbe spindel- oder kolbenförmige Auftreibung einer oder mehrerer Phalangen oder Metacarpalknochen; meist werden hier allerdings die Grundphalangen und Metacarpi in wechselnder Reihe nacheinander befallen; die oft enorme Geschwulstbildung entwickelt sich ohne Schmerzen, ohne Functionsstörung, ohne Veränderung im Colorit der bedeckenden Haut. Die gleichzeitige acute Entzündung der bedeckenden Weichtheile (Fig. 1 Taf. II) ist rein temporär und nur der oberflächlichen Abscedirung vorangehend. An den Phalangen grenzt sich die Geschwulst an den Fingergelenken deutlich ab und lässt dieselben ausnahmslos unbetheiligt, da die Erkrankung immer auf die Diaphyse beschränkt bleibt (die Bezeichnung „Pädarthrocace“ für diese Affectionen ist daher widersinnig). Nur am Handrücken zeigt sich die dorsale Schwellung meist diffus, doch lässt auch hier die Palpation die anfangs immer knochenharte Geschwulst auf ein oder zwei Metacarpalknochen begrenzt erkennen. Nach Wochen, oft nach Monaten wird die Consistenz nachgiebiger, das aus der Markhöhle hervorwuchernde Granulationsgewebe dringt mehr und mehr die verdünnte Corticalis empor, dieselbe schwindet an umschriebenen Stellen ganz, und während man in dieser Periode hin und wieder Pergamentknittern beim Fingerdruck empfindet, stellt sich schliesslich circumscripte Fluctuation ein. Aus der bald auftretenden Perforationsstelle in den jetzt erst livide gefärbten Weichtheilen entleert sich dünnflüssiger, mit Flocken und käsigen Massen durchsetzter Eiter oder klebriges Serum. Ob scrophulöse Osteomyelitis oder Knochentuberculose der Anlass zu dieser aufgebrochenen „Spina ventosa“ gab, oder ob es sich um gummöse Ostitis des hereditär luetischen Kindes handelt, erweist weniger der klinische Befund des örtlichen Leidens als das Verhalten des Gesamtorganismus während dieser Erkrankung und im späteren Verlaufe. Die Zeichnung Fig. 36 b kann sehr wohl alle drei Formen repräsentiren. Ich finde in ihr das treue Abbild eines mir augenblicklich vorliegenden Falles, bei dem gleichzeitige ausgedehnte Nekrose am Scheitelbein, mehrere zum Theil aufgebrochene, zum Theil eben entstandene Gummata am Oberschenkel und Arm an dem Bestehen der Lues hereditaria bei dem 1 $\frac{1}{2}$ jährigen Kinde keinen Zweifel lassen. Dieselben Erscheinungen boten die Finger eines 2 $\frac{1}{2}$ jährigen Knaben, dessen Schwester an Lungentuberculose gestorben, und dessen Bruder an Tuberculose nach Coxitis mit tuberculösem Heerde im Schenkelkopfe starb; ja einen durchaus ähnlichen Befund habe ich an einem 5 jährigen

Mädchen vor Augen, das sonst aus relativ gesunder Familie stammend, selbst gesund erscheint und ausser „scrophulösen Drüsenschwellungen“ nur die chronische charakteristisch geformte Schwellung an der Grundphalanx des rechten Zeigefingers bietet; ebenso bei einem 7jährigen Knaben, der neben dem aufgebrochenen osteomyelistischen Heerd am Metacarpus tertius seit 2 Jahren immer recidivirenden Lupus exfoliatus am Hals und Gesicht zeigt! Also für alle 3 ätiologisch verschiedenen Formen der granulösen Phalangealosteomyelitis bei Kindern dasselbe klinische Bild, ja oft lange denselben Verlauf und bisweilen denselben Ausgang! Wollten wir daher den alten Namen der Spina ventosa als symptomatischen Collectivbegriff beibehalten, so könnten wir es für diese Osteomyelitis granulosa expandens an den Fingerknochen der Kinder mit einigem Recht thun. Häufig liegen aber die Verhältnisse nicht so klar wie in den geschilderten drei typischen Fällen, um ihnen das nöthige Epitheton: gummosa, tuberculosa oder scrophulosa beifügen zu können. Mit oder ohne vorgängigen Abscess und Aufbruch durch die meist rings um den befallenen Knochen herum gleichfalls infiltrirten Weichtheile kommt es bei allen diesen Varietäten zur Zerstörung und Exfoliation oder Resorption des Phalangealknochens, so dass schliesslich wieder nach Ablauf des Processes die Verkümmernng des Gliedes vorliegt, wie sie Fig. 36 a kennzeichnet. Denn es können nicht nur die gummöse und scrophulöse, sondern auch die tuberculöse Phalangealostitis zur Ausheilung an Ort und Stelle gelangen. Meist aber erfolgt nach längerem Bestande ein Durchbruch des käsigen Abscesses, und immer folgt auch nach vollendeter Heilung ein Stillstand im Wachsthum des betroffenen Knochens, da, wenn auch die Epiphyse unbetheiligt und somit das Nachbargelenk unbehelligt blieb, doch der Intermediärknorpel regelmässig zerstört (Fig. 37) wurde, und somit das Längenwachsthum auf immer vernichtet wurde. Bei weitem am häufigsten finden wir die Erkrankung schon in dem ersten Lustrum des kindlichen Alters beginnend. Goetz fand z. B. im 1.—4. Jahr 23 Fälle, 4.—8. Jahr 7 Fälle, 8.—15. Jahr 3 Fälle. Die Prognose muss selbst bei Anerkennung des wenn auch lang-samen, doch meist günstigen localen Verlaufes, doch von vornherein für alle Fälle die Eventualität der Verkrüppelung des betroffenen Fingers festhalten. 7

Fig. 37.



Zerstörung der Phalanx
durch die granulöse
Osteomyelitis.

§. 63. Die Behandlung aller dieser Formen der granulösen expandirenden Phalangealmyelitis muss sich selbstredend bei der so häufig anfangs nicht bestimmbar zu Grunde liegenden Dyskrasie in einem unangenehmen Dilemma befinden. Häufig genug wird ja erst gerade das Eintreten oder Ausbleiben des gewünschten Erfolges unsrer Therapie das Dunkel, welches über die ätiologischen Verhältnisse der Affection schwebte, aufklären; eine vermeintlich scrophulöse, eine tuberculöse Osteomyelitis schwindet bei specifischer Behandlung! Grund genug, um auch hier wie in den meisten ähnlichen Verhältnissen bei der Annahme der Lues so weitgehend wie möglich zu verfahren; genügende Entschuldigung andererseits auch wieder, wenn wir auf diese

Weise Phalangealostitiden länger conservativ behandeln, als es der erst spät entdeckte tuberculöse Knochenheerd wünschenswerth erscheinen lässt. Könnten wir in solchen Fällen den tuberculösen osteomyelitischen Heerd frühzeitig sicher diagnosticiren, würde oft die Resection oder Exstirpation des ergriffenen Knochens gerechtfertigt erscheinen müssen. Häufig tritt allerdings in der praktischen Ausführung dieses theoretisch wohlbegründeten Verfahrens die Multiplicität der Erkrankung als wesentliches Hinderniss in den Vordergrund bei der Erwägung der Zulässigkeit radicaler verstümmelnder Operationen.

Während für die Anfangsstadien der chronischen osteomyelitischen Dactylitis für alle Fälle also die antidyskrasische Allgemeinbehandlung durch Quecksilber- und Jodkuren neben localer Anwendung von Jod- und Salzbädern in Frage kommt, bleibt die specielle örtliche Behandlung auf Compression durch Heftpflaster- und Mercurialpflastereinwicklung beschränkt. Zweckmässig kann man diese durch Application von Gummistreifen, die im Zustande der Ausdehnung mit der bevorzugten Pflastermasse dünn bestrichen sind, in energischer Weise wirksam schaffen. Wesentliche Dienste leisten wie für alle localisirten ostitischen Processe so auch hier die Injectionen mittelst Pravaz'scher Spritze in den osteomyelitischen Heerd, nur setzen dieselben immer bereits eine Durchgängigkeit der Corticalis für die Canüle voraus. Rasche Schrumpfung sah ich oft auf Injectionen von Spiritus vini erfolgen, der in dieser Hinsicht bedeutend energischer wie Carbol-säurelösung wirkt. Das ebenfalls wiederholt bei Phalangealosteo-myelitis der Kinder von mir intraosseal injicirte 5 % Chlorzink wirkt zwar sehr energisch schrumpfend auf die vorhandenen Granulationen, schien mir aber wegen der ganz umgrenzten Wirkung, die bei der raschen Coagulation zu keiner Diffusion in die nächstangrenzenden Gewebsparthien Raum giebt, weniger passend. Oft aber scheitert doch meiner Erfahrung nach dieser Versuch, durch solche Injectionen in die Marksubstanz den granulösen Process zu hemmen, erstlich an der sich bei beginnender Myelitis relativ häufig darbietenden Unmöglichkeit mittelst des Canülenstiches durch die Corticalis wirklich das Medicament in den osteomyelitischen Heerd zu bringen, oder, wenn dies bei vorgeschrittener Erkrankung möglich wird, an der Unsicherheit ausgedehntere Heerde oder kleinere zerstreute wirklich sicher genügend zu betheiligen.

Von entschiedenem Vorthail erweisen sich solche Alcohol- oder Chlorzinkinjectionen, wenn bereits an umschriebener Stelle Erweichung in der kolbigen Anschwellung durchföhlbar ist, was ausnahmslos an der Streckseite der Fall ist. Man kann dann durch wiederholte Injectionen oft rasch Schrumpfung erzielen, während die Schwellung erst sehr allmählig dem Compressivverbande weicht. Ist der Durchbruch des zerfallenen osteomyelitischen Heerdes bereits erfolgt, bleibt das sicherste die Auslöfflung mittelst entsprechenden scharfen Löffels (nach Form des Daviel'schen Löffel), nachheriges Austupfen mit Chlorzinklösung und Occlusivverband. In letzter Zeit habe ich in solchen Fällen mit kleinem Galvanocauter den ganzen Heerd ausgebrannt und darnach rasche Ausfüllung und Heilung erreicht. Die Schwellung bleibt mit der unvermeidlichen Verkrüppelung des betreffenden Gliedes auch hierbei noch lange nach der Vernarbung und wird ihr am besten

durch Bäder, Massage, Compression entgegengearbeitet. — Die radicalere Behandlung osteomyelitischer Heerde an den Fingern müssten wir unter allen Fällen tuberculöser Natur gleich im Beginne bevorzugen. Ungleich wichtiger für den Gesamtkörper muss uns ja hier die schleunige Entfernung loyaler Infectionsheerde erscheinen, die wir schon den syphilitischen und scrophulösen Depots gegenüber als geboten betrachten. Ungern wird man sich ja zur Exstirpation oder Resection des der Tuberkel verdächtigen Knochens am Finger entschliessen¹⁾, und wenn wir auch König Recht geben müssen, dass bei allen diesen Affectionen das Periost nach solchen Eingriffen absolut keine Tendenz zur Knochenregeneration bezeigt, also nach ohnehin meist verzögerter Heilung nicht unerhebliche Verkrüppelung des Fingers zurückbleibt, so erfolgt diese doch regelmässig auch nach der conservativen Behandlung. Um so mehr müssen wir bei vermutheten Knochentuberkeln von den intraossealen Injectionen oder Ignipunctur rasch zur Auskratzung oder Ausbrennung übergehen. Gerade das Umgekehrte trifft für die syphilitische Dactylitis zu, indem bei dieser selbst in vorgeschrittenen Fällen von erheblicher multipler Auftreibung und partieller Erweichung noch relativ häufig Rückbildung bei entsprechender Allgemeinbehandlung erfolgt, die örtlich durch Bäder, Inunction und elastische Compression unterstützt werden. Nie dürfen wir uns aber durch relativ gute örtliche Erfolge in unserm Urtheil über den muthmasslichen definitiven Verlauf täuschen lassen! Eine grosse Anzahl der „geheilten“ Kinder erreicht die Pubertätszeit nicht, sondern fällt allgemeiner Lues oder Tuberculose zum Opfer; auch bei der Dactylitis syphilitica der Erwachsenen mit acquirirter Lues bleibt die Voraussage zum mindesten eine zweifelhafte; in einer Reihe von Fällen finden wir trotz örtlicher Heilung oder Besserung später Marasmus oder in kürzerer Frist lethalen Ausgang (Heyfelder, Risel).

§. 64. Selten im Vergleich zu diesen, wenn auch durch locale Verletzung hervorgerufen, doch tuberculöser oderluetischer specifischer Infection entspringenden granulösen Osteomyelitiden der Fingerknochen, finden wir chronische Ostitiden bei gesunden Individuen allein nach örtlichen Traumen entstehen. Relativ häufig treten noch chronische Periostitiden in circumscripter Form nach vorangegangenen Quetschungen auf; ja bei der nicht so seltenen Vernachlässigung oder vollständigen Verkennung von Fracturen an Metacarpal- und Phalangealknochen können wir oft genug erst aus der reichlichen periostitischen Auftreibung statt auf eine vermeintliche „einfache Quetschung“ auf eine übersehene Fractur mit nachfolgender reichlichen Callusproduction zurückschliessen. Bisweilen gelingt es dann noch zur Zeit dieser functionell und cosmetisch störenden Periostosen durch Fixation, Jodbepinselung und Heftpflastercompression Herr zu werden.

§. 65. Die chronischen Gelenkentzündungen der Finger präsentiren sich uns am häufigsten unter dem Bilde der

¹⁾ Nélaton sagt l. c. S. 69 geradezu: „Les phalanges des doigts et des orteils, les os du métacarpe et du métatarse, présentent souvent la première variété de l'affection tuberculeuse, qui constitue le spina ventosa des enfants, maladie qui n'a pas la moindre analogie avec le spina ventosa des adultes, guérit presque toujours spontanément et n'exige jamais l'amputation.“

vulgär als „Gicht“ bezeichneten, zu den bekannten augenfälligen Difformitäten an Hand und Fingern führenden Affectionen, denen aber zwei wesentlich verschiedene pathologische Vorgänge zu Grunde liegen: die chronische deformirende Panarthrititis und die Arthritis urica, die auch im Laienmund als „rheumatische“ (chronischer Gelenkrheumatismus) und „wahre“ (harnsaure) Gicht unterschieden werden. Während die zu Harnsäureabscheidungen führende Diathese im Vergleiche zu den Zehengelenken die Fingergelenke doch selten mit acuten Ablagerungsanfällen beglückt, kommen hier sowohl intra- wie peri-articulär Uratinfiltrationen zu Stande, die zu knotigen Auftreibungen führen können. Es bleiben jedoch, wie wir bei der Beschreibung der Uratablagerungen im Schleimbeutel und Sehnenscheiden sahen, diese hier vor den Synovialkapseln an den Fingern entschieden bevorzugt. Ferner giebt es Formen, bei denen es neben Harnsäureausscheidungen in und um die Fingergelenke zu deformirender Entzündung in den Gelenkenden kommt. Die häufigste Form bleibt aber diejenige, die mit der harnsauren Gicht absolut nichts weiter als den Namen „Gicht“ gemeinsam hat, die Polypanarthrititis hyperplastica. Diese ist es auch, die oft in nicht gar zu langer Zeit zu den knotigen Schwellungen der Interphalangealbezirke führt, dann die lateralen und volaren Subluxationen besonders der Metacarpalphalangealgelenke hervorruft und die rapide zunehmende Functionsstörung allmählig bis zur völligen Unbrauchbarkeit der Hand und Finger steigert.

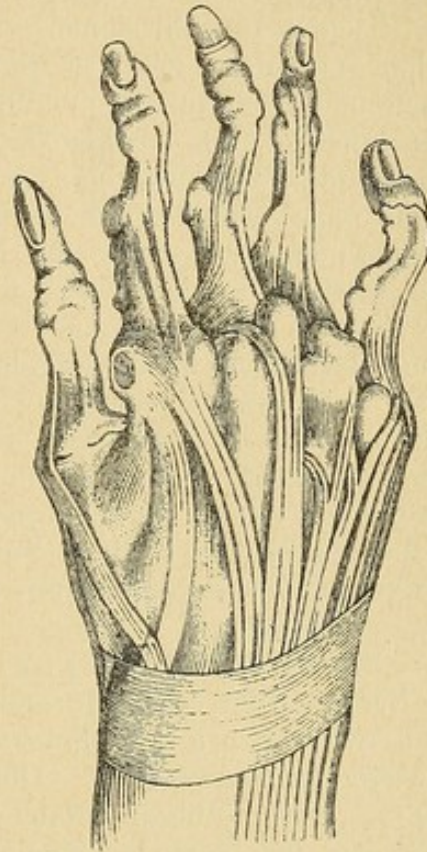
Für Hand und Finger trifft die Gegenüberstellung von Arthritis urica als Gicht der Reichen und Polypanarthrititis als Arthritis pauperum in keiner Weise zu; wenn immerhin diejenige Classe, die durch gesteigerte Zufuhr leicht ein Missverhältniss zwischen Zu- und Abfuhr im Stoffwechsel herzustellen in der glücklichen Lage ist, das grösste Contingent zu den „Podagrasten und Chiragrasten“ stellt, so befällt doch die chronische deformirende Gelenkentzündung an Hand und Finger ohne Unterschied des Standes und der Ernährung alle, wie es scheint, bei denen ein Missverhältniss in der individuellen Activität der Gelenke bedingt wird. Besonders ist der mehr oder weniger rasche Uebergang aus energischer Bewegung der Hand und Fingergelenke bei gewissen mit Vorliebe betriebenen Beschäftigungen zur grösseren Ruhe oder absoluten Functionsaufhebung als wichtiger Factor für Einleitung der Phalangealpanarthrititis anzusehen. Während unter allen Verhältnissen die späteren Lebensjahre die Ueberzahl der Panarthritiker liefert, finden wir doch durchaus nicht selten auch im mittleren Lebensalter die störendsten Difformitäten durch diese chronische Gelenkdestruction hervorgerufen, besonders beim weiblichen Geschlecht. Mädchen und Frauen sind überhaupt bedeutend häufiger von dieser Phalangeal-arthritis befallen wie Männer. Vermuthlich trägt hierzu die vorwiegende Beschäftigung der Finger bei der weiblichen Berufs- und Handarbeit wesentlich bei, denn gerade die frühzeitig monströsesten Formen fand ich bei Näherinnen u. s. w. Doch finden sich wie angedeutet auch bei Damen höchster Stände die exquisitesten Typen solcher deformirenden Phalangealpanarthrititis, wie sie Fig. 38 darstellt; ob auch für diese Fälle die intensive Beschäftigung mit Handarbeit, besonders Stricken, ferner Clavierspielen u. s. w. in Anschlag zu bringen sei, ist wenigstens eine naheliegende Frage. Gerade bei solchen

Damen ist es mir wenigstens am häufigsten begegnet, dass bei erforderlicher Ruhe des Gliedes aus anderen Gründen — vor allem bei absoluter Feststellung durch Fracturverbände auffallend rasch — und hochgradige Difformitäten und Functionsstörungen durch Phalangealpanarthritis sich einstellen. Dass neben solchen örtlichen Veranlassungen sicher auch prädisponirende Momente in Betracht kommen, ist zweifellos, wenn auch sicher z. B. die hereditäre Anlage hier lange nicht die Rolle spielt wie bei der Arthritis urica. Canton fand unter 34 Fällen solcher Polypanarthritis nur einen Mann, alle übrigen betrafen Frauen und zwar über 40 Jahre; bei vielen stellt er den Beginn der Erkrankung in Beziehung zur Cessation der Menses.

Nicht gar selten finden wir schliesslich diese chronische Phalangealarthrititis aus den Residuen des acuten Gelenkrheumatismus hervorgehend, doch sind dies sicher durchaus nicht die schwersten Grade.

§. 66. Was die Diagnose anbelangt, so ist vor allem bei den in den äusseren Erscheinungen gegebenen örtlich analogen Anschwellungen und Deviationen in den Phalangealgelenken die Differenz zwischen der Arthritis urica und der Phalangealarthrititis festzuhalten. Da bei der harnsauren Gicht überwiegend häufig das Grosszehengelenk zuerst befallen wird (Scudamore giebt einen Ueberblick über 516 Gichtanfällen, in denen in 341 Fällen allein die Zehen, in 175 neben der Zehe noch andere Theile befallen waren und zwar Hand 4mal und die Finger 5mal), so giebt dieser Umstand schon sicheren Hinweis auf die Uratablagerungen zu fahnden. Auch Sydenham, der nach langer Erfahrung an sich selbst die classischste Beschreibung lieferte, erklärt: „Der wahre Sitz der Krankheit ist der Fuss, und zwar so vorherrschend, dass wenn dieselbe in einem andern Körpertheil auftritt, entweder ihr Character verändert erscheint oder die Constitution schon geschwächt ist. Hierauf aber befällt die Gicht die Hände, die Handgelenke, die Ellenbogen und andere Theile, der Schmerz aber verhält sich ähnlich so wie in den Füßen. Zuweilen verdreht sie die Finger, welche dann aussehen wie ein Bündel Pastinakwurzel und steif und unbeweglich sind.“ Garrod weist darauf hin, dass in manchen Fällen, wo die Anamnese keinen Aufschluss giebt, das Vorhandensein kleiner Gichtknötchen in der Ohrmuschel, die ebenfalls eine äusserlich bemerkbare Prädispositionsstelle für Uratdepots bildet, beweisend sein könne; der positive Nachweis von Harnsäureüberschuss

Fig. 38.



Deformirende Phalangealarthrititis.
„Fingergicht“ (Froiep).

im Blut des Patienten kann ferner leicht durch Untersuchung des Serums aus einer ad hoc angelegten Vesicatorblase auf chemischem Wege gewonnen werden. — Wir können also die für die einschlagende Behandlung und für die Prognose von vorneherein überaus wichtige Differentialdiagnose wohl immer bei exacter Prüfung sichern.

Der Verlauf ist bei der deformirenden Phalangeal arthritis ein wesentlich gleichmässiger, ohne die für die Arthritis urica so charakteristischen Intermissionen. Während die ziehenden Schmerzen meist schon vor dem Eintritt der Anschwellung vorhanden sind, werden nach und nach mehr, ja alle Gelenke befallen, ohne dass — wie bei der Gicht — die vorher befallenen erleichtert oder ganz frei werden (Garrod). Die knotigen Anschwellungen vergrössern sich mehr und mehr und verhindern mehr oder weniger die ganze Bewegung. Sehr bald finden wir schon die Neigung zur Stellungsabweichung in den Gelenken, wie sie sich zu dem so charakteristischen Bilde der Hand in Fig. 38 steigern kann. Vor allen treten die Verschiebungen in den Metacarpophalangealgelenken bald in den Vordergrund, indem hier im Sinne derjenigen Bewegung, welche auch unter normalen Verhältnissen die weiteste Excursion aus der gewöhnlichen Ruhestellung gestattet — Flexion und ulnare Abduction — die Deviation sich ausbildet. Durch die weitgehenden Veränderungen der Synovialis und Gelenkflächen wird diese Verschiebung permanent und erscheinen alle Finger schliesslich ganz zur Ulnarseite herübergedrängt.

§. 67. Die Behandlung muss solche vorgeschrittene Fälle als irreparabile damnum anerkennen. Der Arthritis urica gegenüber sind wir ebenso lediglich auf möglichst frühzeitige prophylactische Massregeln angewiesen. Die Regelung des Stoffwechsels durch Herstellung des nöthigen Gleichgewichtes zwischen Zu- und Abfuhr fällt schwerer ins Gewicht, wie medicamentöse Behandlung und Thermalkuren. Auch Thompson erkennt an, dass die Luxusconsumtion stickstoffhaltiger Nahrungsmittel die Elimination des Ueberschusses aus dem Organismus nothwendig mache und gerade in diesem Eliminationsprocesse die Ursache besonders der Gicht zu suchen sei. Oertlich leisten hydrotherapeutische Massnahmen und consequent durchgeführte Massage oft erstaunliches, vor allem auch als Präventivmaassregel.

Im Beginne der Arthritis deformans können ebenfalls örtliche und allgemeine Bäder und Douchen, energische hydrotherapeutische Kuren und wenn die Constitution gestattet, römisch-irische Bäder unleugbar den sonst sicheren Fortschritt hintanhaltend und von internen Mitteln kann dem Jodkali (Lasègue giebt starke Dosen Jodtinctur während der Mahlzeiten!) und salicylsaurem Natron in vielen Fällen eclatante Wirkung nicht abgesprochen werden. Der rationellen Localbehandlung würde, da die Anwendung etwaiger intraarticulärer Injectionen mittelst Pravaz'scher Spritze sich meist durch die Multiplicität der ergriffenen Bezirke als undurchführbar ergiebt, die Electrotherapie, methodische Bewegung und Massage entsprechend sein, doch scheitert in der Mehrzahl der an und für sich progredienten Formen der Erfolg an der absolut gebotenen langen Dauer aller solcher Vornahmen. Wichtig vor allem ist der prophylactisch zu beobachtende Punkt, den

wir bei der Ursache der Phalangealpanarthritis hervorhoben: jedesmal bei älteren Individuen und etwa panarthritische Disposition bietenden, bei der durch anderweitige Erkrankung und Verletzung gebotenen Ruhestellung der oberen Extremitäten die Finger möglichst ausserhalb der Verbände zu lassen. Ist dies nicht statthaft, so sind sie wenigstens durch in Pausen vorzunehmende active und passive Bewegungen mobil zu erhalten und ebenso später bei der Nachbehandlung die naheliegende Gefahr der Polypanarthritis zu berücksichtigen.

Vor allem giebt zu dieser Berücksichtigung die Anlegung der Contentivverbände bei den so häufigen Radiusfracturen Veranlassung. Ausserordentlich häufig sehen wir nach Abnahme der angelegten Contentivverbände beim Ablauf der für die Fracturheilung nöthigen vierwöchentlichen Frist erhebliche Bewegungsstörung und Steifigkeit in allen Fingern und Handgelenken, die oft erst nach langwieriger methodischer Nachbehandlung sich einigermaßen ausgleichen lassen, oft aber ergeben sich dieselben als unveränderlich, zumal wenn sich zu den Contracturen der Beugesehnen Phalangealpanarthritis mit knötigen Auftreibungen hinzugesellt. Zwei Fehler beim Anlegen der Contentivverbände werden eben häufiger gemacht als vermieden: erstens wird der Verband zu weit abwärts bis auf die Finger gelegt und somit durch mehrwöchentliche Hemmung der Bewegung derselben die bei entsprechend disponirten Individuen gegebene Neigung zu Phalangeal arthritis deformans befürwortet, sowie Verlöthungen der Sehnen zu Wege gebracht. Zweitens wird der permanente Contentivverband — besonders trifft dieser Vorwurf den circulär fest schliessenden Gipsverband — zu fest angelegt; in der löblichen Absicht, durch die mässige circuläre Compression die Blutextravasate in den Weichtheilen und Gelenk zur Resorption zu führen, bedenkt man nicht, dass durch denselben Druck zugleich in den Vorderarmmuskeln eine ausgedehnte Ernährungsstörung eingeleitet wird, die bald zum Zerfall der contractilen Substanz der Muskelfibrillen führt. Diese Veränderung muss durch nachfolgende bindegewebige Schrumpfung zu schwer ausgleichbaren Contracturen führen, immer aber wenigstens, auch in den gelindesten Anfangsstadien, zu langdauernden Functionsstörungen Anlass geben. Wollen wir also die bei den Klippen in der Behandlung der häufigsten aller Fracturen vermeiden, so darf der Contentivverband nie unter die volare Metacarpophalangealgelenklinie nach abwärts reichen, um das Spiel der Finger ganz frei zu lassen, zweitens darf er nicht comprimiren, was am sichersten — ohne dabei an Sicherheit der Fixation einzubüssen — durch Einlegen einer breiten Volarschiene bewerkstelligt wird und schliesslich muss häufige Revision des Gliedes im Verbande die Controle über das Verhalten der Muskeln und Gelenke gestatten, um nöthigenfalls durch Faradisation und Massage schon frühzeitig nachhelfen zu können.

§. 68. Die übrigen Formen chronisch verlaufender Arthritis: synovitis¹⁾ granulosa oder s. serosa finden sich an den Finger-

¹⁾ Die Einbürgerung dieses Wortes ist zu bedauern, da es falsch gebildet ist: Synovitis kann nur Entzündung der Synovia bezeichnen, die Entzündung der Synovialis hiesse Synovialitis. Wegen der Ungefügigkeit dieses Wortes ziehen wir überall womöglich die Bezeichnung Arthritis vor.

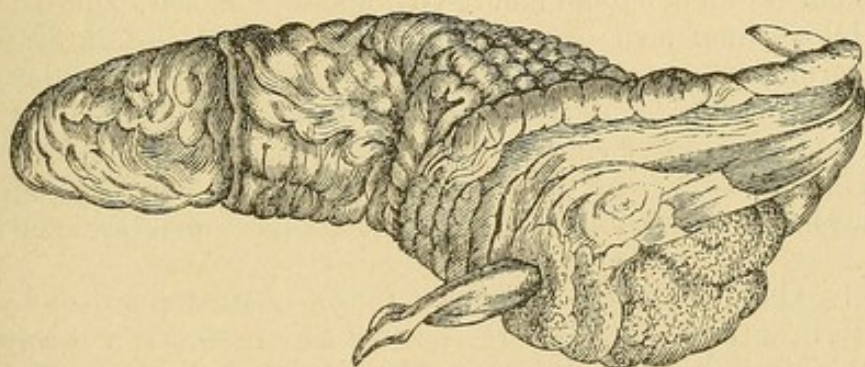
gelenken selten. Die granulöse und hyperplastische als Folgen anfangs acut eingetretener Phalangeal-arthritiden nach Verletzungen der Gelenke erwähnten wir bereits und gedachten auch der secundären Betheiligung der Gelenke bei den phlegmonösen und suppurativen Dactylitiden. Nicht gar selten, wenn auch immer erst im späteren Verlauf und durchaus nicht regelmässig, finden wir die granulösen Arthritiden durch Uebergreifen der granulösen Osteomyelitiden auf die Gelenkenden der Phalangen. Lange bildet meist der epiphysäre Intermediärknorpel eine Barrière für das Fortschreiten des genannten Processes auf den Gelenkkörper, bisweilen wird aber doch dies Hemmniss überwunden und granulöse und eitrige Zerstörung des Gelenkes ermöglicht (nur für diese selteneren Fälle wäre also der Name „Pädarthrocase“ anwendbar). Rasch wird in allen diesen Fällen durch das Granulationsgewebe die synoviale Gelenkbefestigung gelockert und kennzeichnet die mehr oder weniger ausgiebige abnorme laterale Verschiebbarkeit der Phalangen gegen einander den bestehenden Grad der Destruction; gleichzeitig sind auch meist die analogen Veränderungen an den Gelenkflächen vorgeschritten und geben sich durch rauhes Crepitiren bei seitlicher Verschiebung kund. Es kann dieses spätere Mitergriffen werden des oder der Nachbargelenke bei allen genannten Formen ostealer Dactylitiden stattfinden, sowohl bei tuberculösen, scrophulösen und syphilitischen. Für die beiden erstgenannten war die bisweilen erfolgende secundäre Zerstörung der Gelenke nach primärer Osteomyelitis der Phalangen und Metacarpi längst bekannt, für die luetische Fingergelenkentzündung finden wir Belege in der Casuistik von Lücke, Bergh, Taylor, Wigglerworth, Richet.

§. 69. Die Behandlung wird lediglich bei der letztgenannten specifischen Form eine expectative sein können, indem die Wirkung der Allgemeinbehandlung auf den örtlichen Process hier den Ausschlag geben muss. Bei den anderen Formen der granulösen Phalangeal-arthritis wird, selbst wenn die leicht erfolgende Suppuration noch nicht eingetreten ist, operatives Einschreiten meist nicht zu umgehen sein. Nur in wenigen Fällen dürfte es sich lohnen, durch intraarticuläre Injectionen sich abzumühen; selbst wenn dieselben auf den localen Process günstig wirken sollten, sind doch die Chancen für die Erzielung eines functionell brauchbaren Gelenkes ungünstig.

Die laterale Incision und Ausräumung der Gelenkhöhle eventuell mit Decapitation des einen oder seltener beider Gelenkkörper schaffen meist günstigere Bedingungen und raschere Heilung. Diese partielle oder totale Resection der Interphalangeal- und besonders der Metacarpophalangealgelenke sichern die Erhaltung des betroffenen Fingers oft noch unter Verhältnissen, in denen die Amputation nicht zu umgehen schien. Schon Fricke hat vor 50 Jahren die Resection bei Caries der Fingergelenke häufig ausgeführt und erfreuliche Resultate, besonders am Daumen, berichtet. Mit diesem Resultat unserer conservativen Behandlung — Erhaltung des Gliedes — müssen wir uns aber häufig genug begnügen, da der Versuch der Erhaltung der ganzen Function oder gar eines beweglichen Gelenkes meist fehlschlägt. Meist sind bereits die Weichtheile und besonders die Sehnen an Finger und Hand derartig mitbetheiligt (Fig. 39), dass von dieser Complication

her schon die Prognose in Bezug auf die *restitutio ad integrum* wesentlich getrübt wird; doch selbst wenn dies in weniger hohem Grade der Fall wäre, erfordert die Resection der Fingergelenke, um ein lateral befestigtes und doch in erwünschten Excursionen bewegliches Gelenk zu erzielen, eine nicht wochen-, sondern monatelange exact fortgesetzte Nachbehandlung, die noch dabei grösstentheils auf den guten Willen des Patienten sich stützen muss. Nur in der gut situirten Privatpraxis ist es mir wiederholt gelungen, wirklich mobile und activ brauchbare Gelenkneubildungen hier zu erzielen. Angesichts dieser Thatsache werden wir immer von vornherein bedacht sein müssen, bei der — sei es mitvorausgegangener Operation, sei es ohne Incision oder Resection — nöthigen Fixation des betreffenden Gelenkes dieselbe in mässiger Beugestellung des Fingers durchzuführen, damit wenn die meist zu erwartende Ankylose eintritt, dieselbe sich in einer für die Brauchbarkeit des Fingers erforderlichen Winkelstellung ausbildet und wir nicht das unerfreuliche Endresultat eines gestreckt steifen Fingers erleben. Sind aber die Knochen und umgebenden Weichtheile erheblich mit betheiligt, und vor allem der Process in dem peritendinösen Gewebe weit aufwärts geschritten, so werden wir — doch auch hier mit Ausnahme des Daumens — solche Glieder der Exarticulation anheim geben, selbst wenn ausgedehnte

Fig. 39.



Granulös-fungöse Phalangealarthritis mit Betheiligung sämmtlicher Weichtheile des ganzen Fingers an dem Process (Annandale).

Eiterungen nicht vorliegen. Solche Fälle, wie Fig. 39 darstellt als exquisite Form der Arthritis hyperplastica granulosa, ganz analog dem „Tumor albus genu“ zu ausgedehnter granulöser Entartung der Synovialis, Gelenkenden und parasynovialen Gewebe führend, sind an den Fingern selten und daher für die Differentialdiagnose sehr wohl in Betracht zu ziehen, geben aber auch für die therapeutische Frage nur zur Erwägung der radicalen Operation Anlass.

§. 70. Sehr selten finden wir an den Fingergelenken den reinen Gelenkhydrops. Dass auf Verletzungen acute seröse Arthritis erfolgen kann, erwähnten wir §. 41, dieselbe hat hier aber durchaus nicht die Tendenz zur Steigerung der serösen Exsudation seitens der Synovialis zu führen, ja es fehlt in diesem straff begrenzten Cylinder-gelenk auch die Möglichkeit zu beträchtlicher Ansammlung, ohne vor-

gängige Lockerung der Synovialmembran durch den Granulationsprocess. Am häufigsten finden wir noch, dass länger bestehende seröse Synovitiden in mässigem Grade unterhalten werden beim Vorhandensein freier Körper in der Phalangealgelenkhöhle. Das Vorkommen kleinster und kleiner Gelenkkörper an den Fingern wird häufig übersehen. Die Entstehung derselben ist meist ein directes oder indirectes Trauma. Am häufigsten Gelegenheit derartiges Vorkommen zu beobachten, gaben mir Distorsionen am Metacarpophalangealgelenke des Daumens, bei denen durch die forcirte Dorsal- oder Lateralflexion wahrscheinlich eine Absprengung eines Knorpel- oder Knochenfragmentes bewirkt war. Wird solche Verletzung unberücksichtigt gelassen, so unterhält das Corpus mobile lange einen mässigen Grad von Synovitis. Bei entsprechender Behandlung wird der freie Gelenkkörper, der oft wohl noch mit Periost oder Synovialis Verbindung hat, wieder fest oder lagert sich unter Abschleifung seiner Form an günstiger Stelle dauernd ein. Canton fand einen $\frac{1}{4}$ Zoll langen ovalen Körper in einem Divertikel der Synovialis des einen Metacarpophalangealgelenkes. Es kann jedoch der Gelenkkörper auch dauernd verschieblich und frei bleiben und somit zur operativen Extraction Anlass gewähren. Sehr selten dürften Fälle sein, wie der von Boeckel beschriebene, in dem er zahlreiche (7) Gelenkkörper im Metacarpophalangealgelenke des Mittelfingers fand, in der Grösse von 15 Mm. Durchmesser herab bis zum Volumen eines Getreidekornes, die aus hyalinem Knorpel bestehend, zum Theil noch an der Synovialis festsassen, zum Theil frei in dem Gelenkraum sich befanden und auf diese Weise die Entstehung aus Wucherungen der Synovialzotten darlegten. Auch hier erwies sich die Ausräumung und Glättung der Synovialis nach Incision und unter stricter Antisepsis erfolgreich, indem Heilung ohne Bewegungsstörung eintrat, wie wir es im gegebenen Falle bei nicht zu vorge-schrittenen Degenerationen der Synovialis heutzutage meist erzielen können.

§. 71. Gerinfügigste Grade seröser und pannöser Synovitis mit vorwiegender Betheiligung der lateralen Kapselbänder finden wir in subacutem Verlaufe nach Distorsionen der Interphalangealgelenke mit meist hierbei auftretender partieller Trennung in der Continuität oder Abriss der Phalangealinsertion der Seitenbänder. Genau auf die Gelenklinie fixirte Schmerzhaftigkeit, erhebliche umschriebene Empfindlichkeit an einem oder dem andern Insertionspunkte der Seitenligamente, neben mässiger Functionsstörung und geringer Schwellung bilden die häufig lange unbeachteten Symptome, die bei gesunden Individuen auf entsprechende Behandlung sich rasch verlieren, bei dyskrasischen Patienten aber zu den langwierigen granulösen Arthritiden Anlass geben. Die Behandlung besteht für diese subacuten Arthritiden in der Fixation und Compression. Beides erreichen wir tuto, cito, et jucunde durch Einwicklung des Gelenkes und der beiden anstossenden Fingerglieder durch einen Baynton'schen Heftpflasterverband. Derselbe hat den Vortheil, wöchentlich nur ein bis zweimal erneuert werden zu müssen und kann, wenn Ruhestellung des Fingers in ausgedehnterer Weise erwünscht erscheint, durch eine eingelegte volare Pappschiene vervollständigt werden. Die Schiene muss das Nagelglied einige Linien überragen und somit die Insultationen des

Fingers durch Druck, Stoff etc. verhindern. Immer ist es rathsam, auch für diese Fälle den Finger in mässiger Flexion zu befestigen, da vor allem später die Beugebewegungen leicht etwas beschränkt bleiben, zumal wenn partielle Verdickungen an Kapsel- oder Gelenkfläche zurückbleiben. Sehr erhöht wird die Dauerhaftigkeit solchen Verbandes durch Drüberpinseln einer Schicht von Collodium, man kann hierdurch eine absolute Feststellung in bequemster und dauerhafter Weise herstellen.

Für die Metacarpophalangealgelenke verdient oft ein den betreffenden Finger umfassender, und den betreffenden Metacarpalbezirk sowie die Carpalgegend umschliessender Wasserglasverband den Vorzug; die Compression können wir hier durch Gummibinde allein, oder durch Gummibinde mit darunter gelegter Tour einer feuchten Nesselbinde, um gleichzeitig feuchte Wärme anzuwenden, oder elastischen Pflasterverband, zur Ausführung bringen. In manchen Fällen kann die Wirksamkeit der fixirenden und comprimirenden Behandlung noch durch wechselweise Anwendung von ableitenden Jodbepinselungen, oder besonders bei stärkerer Betheiligung der periarticulären Gewebe durch Hinzufügen der Massage erhöht und beschleunigt werden.

3. Folgezustände der Entzündungen in den Weichtheilen, Knochen und Gelenken an Finger und Mittelhand. (Steifigkeit, Verkrümmung, Contracturen, Ankylosen der Finger.)

§. 72. Die meisten in Folge der beschriebenen Entzündungen an bewegenden und zu bewegenden Organen an der Hand zur Beobachtung und chirurgischen Behandlung kommenden formellen und functionellen Störungen lassen sich unter dem im weiten Sinne aufgefassten Begriff der Contracturen zusammenfassen. Es sind dies vorwiegend Flexionscontracturen, entsprechend der wiederholt motivirten vorwiegenden Betheiligung der Volarseite der Finger und Hand an den intensiveren und extensiveren Formen der entzündlichen Affectionen.

Je nach dem vorherrschenden oder primär in Frage kommenden Ergriffensein des einen oder anderen Gewebes unterscheiden wir:

- | | | |
|------------|--------------|-------------------------------------|
| Cutane | Contracturen | (Narbencontracturen), |
| Fasciale | " | (Palmarcontractur, Dupuytren'sche), |
| Tendinöse | " | |
| Articuläre | " | |

zu denen schliesslich noch der Entstehungsursache nach zuzufügen wären die myogenen und neuropathischen Contracturen.

§. 73. a) Die cutanen Contracturen sind fast ausschliesslich cicatricelle und in überwiegender Mehrzahl in Folge von Verbrennungen der Hand entstanden. Während die nach andern Verletzungen und Eiterungen entstandenen Narben an der Hand meist nur zur Bildung umschriebener Stränge, und durch sie bedingter Contractur ein oder des andern Fingers oder nur Fingergliedes führen, sind die durch Verbrennungen entstandenen Defecte meist ausgebreiteter Art und stellen somit die Verkrümmungen der Finger durch Brandnarben zugleich die typischen Formen der an In- und Extensität schwersten Bilder von Narbencontracturen dar: nicht selten sind bei der Flexions-

contractur die nach Art einer eingezogenen Vogelklaue stark flectirten Finger mit den Nägeln förmlich in die Vola eingegraben und umgekehrt, bei dorsaler Narbencontractur ein oder mehrere Finger so stark zum Handrücken hakenförmig heraufgezogen, dass die Metacarpalköpfchen in die Vola subluxirt hervorragen.

Bei der Untersuchung solcher narbigen Fingercontracturen wird es sich stets an erster Stelle um den Entscheid handeln, ob lediglich die bedeckende Haut in Narbengewebe umgewandelt und den darunterliegenden Theilen adhärent gelten darf, oder ob auch diese — vor allem also die Sehnen lädirt oder gar zerstört sind. Im letzteren Falle kann unsre Behandlung natürlich nur noch eine formelle Correction der Verkrümmung anstreben, da eine Functionsherstellung immer Erhaltung der Integrität der zu mobilisirenden Sehnen voraussetzt.

§. 74. Nur für nicht lange bestehende und nicht in grosser Ausdehnung vorfindliche narbige Einziehungen an den Fingern eignet sich der therapeutische Versuch der allmählichen Dehnung und Mobilisirung der Narbenstränge. Besonders bei narbiger Volarflexion einzelner Phalangen gelingt es schon durch möglichst forcirte Streckung, Umwicklung mit Heftpflasterstreifen, Fixation auf volarer Fingerschiene durch Heftpflaster- oder Heftpflastercollodiumverband die Stellung in einigen Wochen so zu bessern, dass für die Folgezeit dann eine ähnliche Bandagierung nur für die Nachtzeit nöthig bleibt, während für die Tagesstunden durch methodische active und passive Bewegung und Massage der Wiederkehr der Contractur entgegenge arbeitet wird. Solche methodische mit Ausdauer fortgesetzte Nachbehandlung erfordert aber auch jede Fingercontractur, mag sie nun vorher operativ oder lediglich mechanisch und orthopädisch in Angriff genommen sein. Bei der letzteren Behandlungsweise erfordern die complicirteren Finger- und Handmaschinen von Delacroix, Duchenne, Eulenburg, Schönborn, Bigg, Blanc (vergl. die Beschreibung und Abbildungen bei Volkmann, Handbuch von Pitha-Billroth II. 2) trotz der vorzüglichen Wirkung der Schrauben-, Feder- oder Gummizugvorrichtung zur Erreichung nennenswerther Erfolge enorme Ausdauer. Was aber, wo genügende Ausdauer vorhanden, auch wieder die einfachsten Vorkehrungen leisten können, bewies schon vor 200 Jahren Fabricius Hildanus, der mittelst einfachen Handbrettes, gegen dessen untere volare Querleiste die Finger mittelst Lederkappen herangezogen und an entsprechenden Pflöcken befestigt wurden, ausgedehnte Contracturen zur Heilung brachte!

§. 75. Die operative Behandlung der narbigen Fingercontracturen empfiehlt sich für alle einigermaßen ausgebildeten Fälle. Die Gefahr, welche früher vor der häufigeren Verwerthung der operativen Massnahmen an Hand und Fingern zurückschreckte, ausgedehnte Entzündung und Eiterung und dadurch bedingte umfangreiche und oft noch in höherem Grade störende Narbenbildung zu bewirken, fällt bei Beachtung der Antisepsis fort. Die subcutane Discision (Subcision) der Adhärenzen der Hautnarbe von den darunterliegenden Geweben und dadurch ermöglichte Mobilisirung und Dehnung ist nur in Ausnahmefällen von Vortheil. Die besonders von

Delpsch empfohlene Excision der ganzen Narbe ist an der Hand kaum angebracht, da die Verschiebung der Weichtheile hier eine so geringe Beihilfe zur Deckung des gesetzten Defectes bietet. Sie kann also nur bei Narbensträngen und Knoten minimalster Ausdehnung in Frage kommen. Auch die Incision der Narbe in querer, oder wie Dieffenbach ingenüös empfahl, in schräger Richtung passt nur für einzelne Narbenstränge zwischen den Phalangen. Diese Trennungen in der Narbe haben allemal den Nachtheil, dass die Ueberhäutung des bei der ausgeführten Richtigstellung des Gliedes erfolgenden Defectes sehr langsam erfolgt und wir doch die Richtung der Zusammenziehung der wieder gesetzten Narbe nicht ganz in der Hand haben. Um solcher

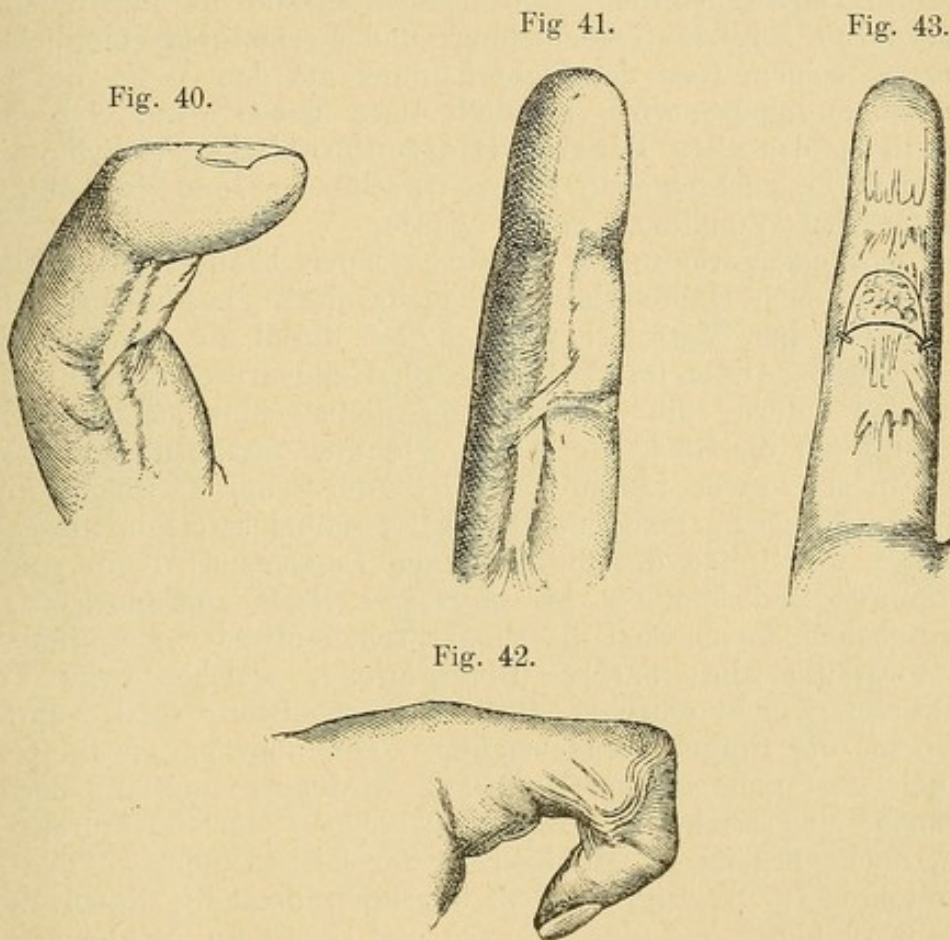


Fig. 40: Schräge Durchtrennung des Narbenstranges. Fig. 41: Verschiebung der Wunde nach der Streckung. Fig. 43: Bildung eines runden Lappens und Vereinigung nach der Verschiebung. Fig. 42: Starke volare Narbencontractur.

unerwünschten Zugrichtung der sich bildenden Narbe und etwaiger directer Wiederverwachsung entgegenzuwirken, empfahl eben Dieffenbach die schräge Durchtrennung (Fig. 40). Nach solcher Schnittführung können bei der durch die Streckung des Gliedes bewirkten Verschiebung der Weichtheile die Wundränder miteinander nie mehr correspondiren (Fig. 41). Etwas besser als bei der einfachen queren Durchtrennung und nachfolgende Streckung, durch die übrigens immer die querangelegte Wunde in eine langgestreckte rhombische verwandelt wird, gestaltet sich der Heilungsprocess bei der Bildung eines Lappenschnittes (Fig. 43). Ein Wiederverwachsen ist hier nicht zu be-

fürchten, allein der Narbenlappen ist ausserordentlich der Gefahr der Gangränescenz unterworfen und damit dann ein grosser, wieder der Uebernarbung anheimgegebener Defect geschaffen.

Die von Dupuytren und auch Skey empfohlenen multiplen Incisionen und Discisionen der Narbenstränge und nachfolgende mechanische Dehnung ist langwierig und unsicher im Erfolg, wenn auch die Narben gewiss durch das Débridement mobiler und nachgiebiger werden.

Die beste Methode bleibt auch hier die partielle Circumcision der Narbe. Durch dieselbe wird aus einer grösseren Parthie der Narbenfläche ein dreieckiger Lappen gebildet, der, möglichst mobilisirt, bei der nachfolgenden Richtigstellung des Gliedes stark verschoben und sich selbst überlassen bleibt, während der nun entstandene Defect durch seitliche Verschiebung und Vereinigung möglichst verkleinert in seinem Rest der Ueberhäutung auf dem Wege der Granulation anheimgegeben wird. Es stellt diese Methode nur eine specielle Verwerthung des alten Blasius-Dieffenbach'schen V Schnittes dar, bei dem durch nachfolgende Lappenverschiebung und Vereinigung die Y Gestalt der Wundlinien erzielt wurde.

Für solche Verhältnisse, wie sie besonders häufig sich bei Flexionscontracturen nach Handverbrennungen darbieten, hat besonders Busch nach dem reichen Material, welches ihm durch die vorwiegende Benutzung eiserner Oefen im Rheinlande, die Handverbrennungen besonders der Kinder liefern, die specielle Operationstechnik ausgebildet: „Die Hand wird auf die Rückseite gelegt, Gehilfen fassen die Fingerspitzen und heben sie so weit als möglich ab; zwei Schnitte, welche in einen nach dem Carpus zu gelegenen Winkel zusammenstossen, umschreiben die Narbe, die Spitze des dreizipfeligen Lappens wird mit einer Pinzette gefasst und letzterer bis zu seiner Basis abpräparirt. Sobald dies geschehen, lassen sich die Finger schon etwas weiter öffnen, und muss sorgfältig alles narbige Bindegewebe, welches beim Versuch der Streckung nicht einreisst, theils eingeschnitten, theils abpräparirt werden, bis die Finger gerade stehen.“ Der abpräparirte Lappen rollt sich meist fast ganz bis zur Basis auf, wird auch meist an der Spitze gangränös; den winkligen Defect sucht man durch Suturen, wenn nöthig, nach vorgängiger Mobilisirung der Seitenränder an der Spitze zu vereinigen (§. 82 Fig. 54 a u. b zeigt vollständig diesen Vorgang der Lappenbildung und Vereinigung) und damit zu verkleinern. Die Befestigung folgt jetzt nach Reinigung der Wunde am besten durch den für einige Secunden daraufgerichteten Carbolspray und Bedeckung mit Carbolölgaze, Salicylwatte und Firnisapapier in mässiger, jedenfalls nicht forcirtester Extensionsstellung auf volarer Fingerschiene; wenn nöthig, kann auch auf gefingertem Handbrett mittelst angefeuchteter appretirter Gazebinde feste Lagerung erfolgen, und wird die Hand in der Mitella etwas suspendirt getragen.

Bei der ganzen Operation den Spray anzuwenden, ist absolut überflüssig; die Ueberschwemmung mit Flüssigkeit erschwert das durchaus nothwendige sorgfältige Abpräpariren ausserordentlich, ja macht die subtilste Ausführung unmöglich; im Gegentheil werden wir, wo angänglich, uns das Operationsfeld durch Vermeidung selbst der Verdeckung durch die Blutung, durch die vorausgeschickte Esmarch'sche Constriction noch besser frei zu halten bestreben. Gerade bei diesen wie auch bei allen Flächenwunden ist der Spray überflüssig

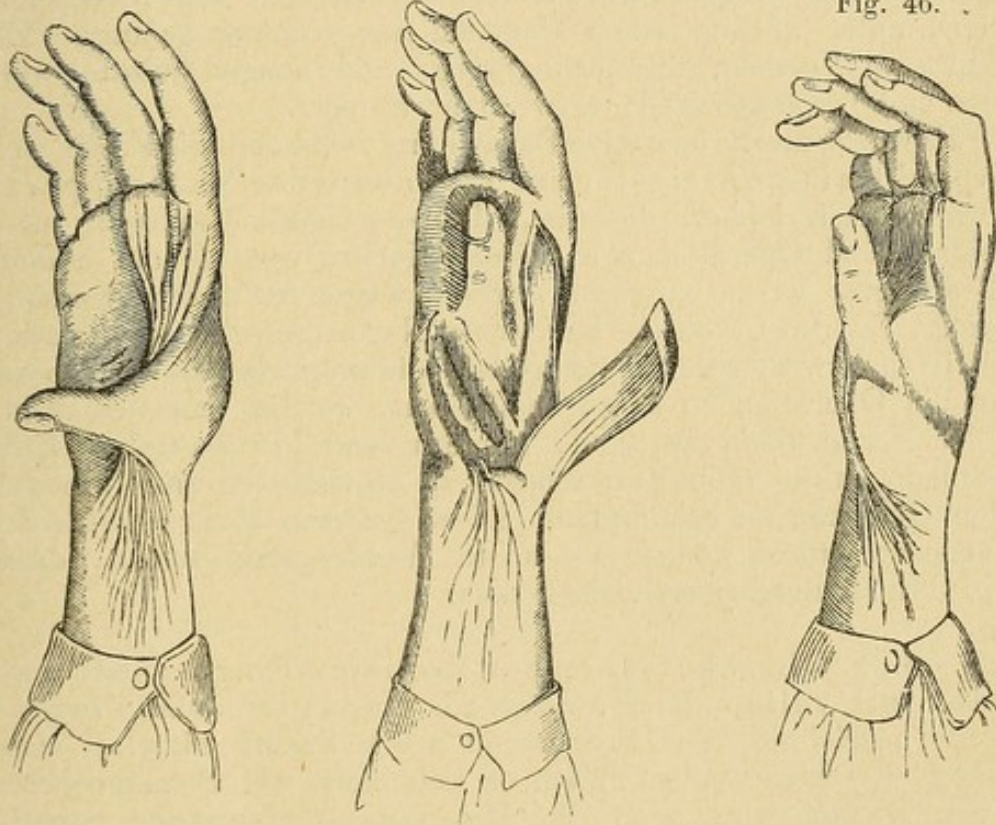
und nur zur sicheren Reinigung der Wunde vor Verschluss und Bedeckung am zweckmässigsten anzuwenden. Die gleich nach der Operation zur Beschleunigung der Richtigstellung des Gliedes etwa erwünscht erscheinende Fixation in starker Extension wird schon durch die hierdurch gesetzte Gefahr der energischen Compression des operirten Theiles verboten; durch den hierbei ohne Zweifel besonders den Narbenlappen treffenden Druck würde dieser in toto gangränesciren.

Beim Verbandwechsel kann man dann meist schon nach einigen Tagen den Finger fast oder ganz gerade auf der Volarschiene fixiren. Die Ueberhäutung der granulirenden Fläche erfolgt meist rasch; bei ausgedehnter Wundfläche müsste dieselbe durch Reverdin'sche Transplantation beschleunigt werden. Selten konnte zur Behandlung die Transplantation grösserer Hautlappen nach der Narbenexcision in Frage kommen; da die Bedeckung durch Verschiebung seitlich

Fig. 44.

Fig. 45.

Fig. 46.



Narbenplastik am Daumen. Fig. 44: Starke Flexions- und Adductionscontractur durch Brandnarben. Fig. 45: Lappenbildung und Richtigstellung des Daumens. Fig. 46: Heilung (Wood).

gebildeter Lappen in der Hohlhand wegen der Immobilität der rigiden Cutis nicht anwendbar, müsste der Hautlappen schon in grösserer Entfernung gewählt werden, ein Umstand, der wieder den Missstand der langen Stielbildung bedingt. Dass die Lappentransplantation in geeigneten Fällen erfreuliche Resultate liefert, beweist der Fall von Wood (Fig. 44—46); die unter dem Carpus liegende Brandnarbe wurde in schräger Richtung durchschnitten, der quer über die Hohlhand nach auf- und einwärts gezogene Daumen so weit herübergezogen, dass er parallel der Achse des Vorderarms stand, der so entstandene Defect mittelst eines zungenförmigen Lappens aus dem Handrücken gedeckt; die

Spitze des Lappens gangränescirte zwar, doch erfolgte Heilung und Wiederherstellung der Function.

Auch die verschiedenste Weise der Lappenbildung und Verschiebung kann im entsprechenden Falle glücken, wie die Fälle von Buck, Berend, James, Barton darlegen. Pitha empfahl besonders die Verwendung der Burow'schen Ersatzdreiecke. Wie in verzweifelten Fällen noch durch Transplantation von Hautlappen aus entlegenen Körperstellen Hilfe geschafft werden kann, beweist die Beschreibung von Fabrizi, der den 2 Zoll grossen, nach Narbenexcision entstandenen Palmardefect durch einen Lappen aus der Brusthaut deckte; jedenfalls erscheint diese Körperregion dann passender, als die in ähnlichem Falle von Barwell (siehe §. 24) bevorzugte Glutealgegend. Die Details über Wahl und Ausführung dieser Operationen gehören ja lediglich ins Gebiet der plastischen Chirurgie.

Die Indication wird aber um so seltener gegeben sein, je mehr heutzutage die ausgedehnte Verwerthbarkeit des Busch'schen Verfahrens, unter antiseptischen Cautelen zur Geltung gelangt. Es hat den grossen Vorthail, für geringfügige und ausgedehnteste wie für älteste und frischeste Fälle verwendbar zu sein.

Es wurde für die operative Behandlung überhaupt die Frage, welcher Zeitpunkt als günstigster zur Vornahme der Narbenoperation zu wählen sei, lebhaft discutirt. Dupuytren's Maximen, mit den Incisionen und Operationen an diesen Narben erst Monate und Jahre nach erfolgter Vernarbung zu warten, wegen zu befürchtender Entzündung, Eiterung, Nekrose im frischen Narbengewebe, sind irrationell; Lenoir befürwortet mit Recht gerade die möglichst zeitige Operation. Wird die Operation zu lange verschoben, so hat man es nicht nur mit der Narbe allein zu thun, sondern man hat secundäre Sehnenretractionen, feste tiefe Verwachsungen, Deviationen und Verbildungen in den Gelenken zu bekämpfen. Diese späteren Folgezustände der Narbencontracturen können so in den Vordergrund treten, dass die Narbenlösung nutzlos erscheinen muss.

§. 76. b) Die subcutanen und fascialen Fingercontracturen werden mit vollem Recht auch als Dupuytren'sche Fingercontractur bezeichnet, da Dupuytren zuerst darauf hinwies, dass in den in Frage kommenden Fällen es sich nicht um Sehnenverkürzung — von Boyer wird noch die Benennung *Crispatura tendinum* aufgeführt und Bonnet sucht ebenfalls das wesentliche der Affection in einer Sehnen- und Muskelretraction — auch nicht um arthrogene Contracturen, sondern lediglich um subcutane und fasciale Retraction handelt. A. Cooper erwähnt allerdings, dass durch chronische Entzündung der Sehnenscheiden und der Palmaraponeurose Fingercontracturen entstehen und referirt, dass Br. Cooper 1821 durch subcutane Discision der aponeurotischen Stränge Palmarcontracturen geheilt habe, die erste auf genaue anatomische Untersuchung begründete Darlegung verdanken wir aber erst Dupuytren. Er bewies durch dieselbe, dass die charakteristische strangförmige Fingercontractur durch allmähliche Retraction der unter der Volarhaut gelegenen, zur Grund- bis Mittelphalanx ziehenden fibrösen Stränge der Palmaraponeurose veranlasst würde. Goyrand's Untersuchungen gaben durch-

aus kein dagegensprechendes, sondern lediglich den Dupuytren'schen Befund ergänzendes Resultat, wenn er für seine Fälle bewies, dass die die Retraction bedingenden Stränge in der Neubildung und Schrumpfung von Bindegewebssträngen beruhe, die von der Fascie zur Cutis verlaufen. Die Begründung seiner zur Dupuytren'schen Darlegung in Opposition gesetzten Ansicht, „cette infirmité n'est point occasionée par la rétraction des (tendons fléchisseurs ou des) languettes inférieurs de l'aponevrose palmaire, mais par des brides fibreuses de nouvelle formation“ ist ebenso spitzfindig, wie die über die Differenz der Objecte in der Academie sich hieran anschliessende Discussion als wesenlos gelten muss, wenn man die Detailverhältnisse des normalen Verlaufes der Palmaraponeurose prüfet; dasselbe gilt von der Wiederholung der Discussion über die Dupuytren'schen und Goyrand'schen Ansichten in der Berliner med. Gesellschaft (Eulenburg, v. Langenbeck). Durchaus verwechselnd zwischen Ursache und Wirkung erachten wir die Zurückführung der Retraction auf primäre Elasticitätsherabsetzung der Cutis allein, eine Ansicht, die schon Dupuytren zurückweist und Baum neuerdings wieder zu begründen sucht. Wären die Aenderungen der Spannungsverhältnisse der bedeckenden Haut an und für sich das Maassgebende, so wären alle Versuche subcutaner Discisionen in solchen Fällen widersinnig, also die Erfolge von A. und Br. Cooper und neuestens von Adams entweder räthselhaft oder nur subjectiv, da bei ihren Methoden die Verletzung der Haut absolut nicht in Betracht kommt.

§. 77. Es besteht diese charakteristische Fingerverkrümmung in einer strangförmigen Flexionscontractur eines (meist des 4., 5.) oder mehrerer Finger, die bedingt wird durch partielle Retraction der Palmaraponeurose meist mit gleichzeitiger Schrumpfung als Fortsätze der Palmaraponeurose schon vorhandener oder neugebildeter subcutaner Bindegewebsstränge; in der Hervorhebung der vorwiegenden oder neben-sächlichen Betheiligung der letztgenannten Substrate liegt die ganze Differenz der Dupuytren'schen und Goyrand'schen Lehre.

Eine genaue Untersuchung der Beziehung der Palmaraponeurose zu ihrer Nachbarschaft ergiebt leicht die Erklärung: wären die anatomischen Lagerungsverhältnisse derart, wie man dieselben meist in der descriptiven Anatomie erörtert findet, wo die Ausstrahlung der Aponeurose in ihre 4 divergirenden Fingerzipfel nach gänzlicher Abpräparirung der Haut zu Tage gelegt wird, dann müssten alle subcutanen Stränge bei der Palmarcontraction allerdings als „brides fibreuses de nouvelle formation“ gelten; betrachtet man die Continuitätsverhältnisse, während man die Haut Zug für Zug abhebt und zu lösen versucht, so gewinnt man das Bild, welches die Fig. 47 und 48 wiedergeben.

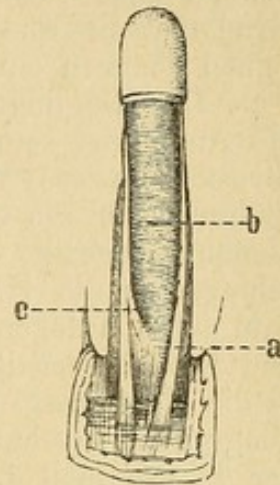
Während die die Palma manus seitlich begrenzenden Muskelpolster des Daumen- und Kleinfingerballens nur mit dem dünnen Zellgewebslager, welches die Fortsetzung der Vorderarmfascie darstellt, bedeckt sind, ist in der eigentlichen Hohlhand durch die in dreieckiger Fläche ausstrahlende Palmaraponeurose die mit ihr durch feste fibröse Fasern eng verbundene Cutis von den tieferen Gebilden geschieden. Zwischen die zum kleineren Theil aus der Ausbreitung der Palmaris

mittleren Fortsätze der aponeurotischen Ausstrahlung verbreiten sich sogar verschiedene Bündel in der ganzen Fingervola bis zur Pulpa abwärts (Fig. 47 Zeigefinger), bald mehr lateral, bald median in schräger und longitudinaler Richtung zur Cutis hin ausstrahlend. Diese theils der Fläche nach sich ausbreitenden, theils zerstreut in die Cutis sich verlierenden Fortsätze der Palmaraponeurose finden wir auch in deutlicher Entwicklung nach dem Thenar hin ausstrahlen und in die Lederhaut der Daumengrundphalanx hineinreichen, so dass auch hier beim Abpräpariren der Haut und Unterhautbindegewebes durch flach geführte Messerzüge dieselben überall durchtrennt werden und regelmässig ein merklicher Defect in der radialen Ausbreitung der Aponeurose gesetzt wird (Fig. 47 b).

In dieser Weise sind also in der mittleren Hohlhand einerseits die Flexorensehnen und die an sie Anschluss gewinnenden Musculi lumbricales wie der Hohlhandbogen und N. Medianus durch die dorsalwärts mit ihnen durch lockeren Zellstoff in Verbindung tretende Hohlhandfascie geschützt, andererseits geben die volarwärts nach der cutanen Bedeckung hin ausstrahlenden und sich mit dem Corium verwebenden fibrösen Faserzüge unter normalen Verhältnissen Spannungsregulatoren für die Haut der ganzen Vola Manus ab. Dieselben wirken als Hemmungsvorrichtungen für die übermässige Abflachung der Hohlhand, wie sie durch forcirte Dorsalflexion in den Mittelhandfinger gelenken und gleichzeitige Abduction (Spreizung) der Finger gewonnen werden könnte — analog dem Widerstande, welchen die Plantaraponeurose der Abflachung des Fussgewölbes entgegenzusetzen vermag.

Wir dürfen es daher keineswegs befremdlich finden, wenn einerseits diese Hemmungsvorrichtungen durch Uebungen, welche continuirlich in einem dieser Behinderung gewisser Bewegungsexcursionen entgegengesetzten Sinne methodisch fortgesetzt werden, abgeschwächt werden, die Hemmungsfasern also gedehnt und die Dorsal- und Lateralflexionsgrenze erweitert wird; andererseits liegt es in der Natur der anatomischen Verhältnisse begründet, dass bei solchen Individuen, bei denen die vorwiegende und energische Bewegung der Finger lediglich im Sinne der Wirkung der Hemmungsvorrichtung stattfindet, somit jede passive Dehnung und Spannung derselben selbst unter der normalen Grenze zurückbleibt, auch bald die Ausgiebigkeit der antagonistischen Bewegung erheblich eingeschränkt wird. Da das Gleiche von dem freien Spiel der Fingersehnen gilt, so ist es leicht erklärlich, wie bei Leuten, deren professionelle Beschäftigung fast ausschliesslich energische Flexionsstellung der Finger erfordert, wie sie immer für das Ergreifen und Festhalten der meisten Instrumente geboten ist, schliesslich aus der habituellen activen Beugung, die auch bei der Ruhestellung der Finger nie mit der Extensionsstellung wechselt, da die Hand in der Ruhelage die Finger ebenfalls in halber Beugung

Fig. 48.



Diese digitalen Fortsätze frei präparirt. a Longitudinale, b transversale Fortsätze der Palmarstränge. c Neugebildete Faserzüge, vgl. Fig. 52 (Sevestre).

präsentirt, bald eine professionelle Flexionscontractur aller oder, je nachdem der eine oder andere mehr betheiligt ist, einzelner Finger sich herausbildet. Es zeigt uns nämlich schon ein einfacher Hinblick auf die physikalische und mechanische Leistung der Finger bei der zum Greifen und Halten erforderlichen Volarflexion, dass der Grad und die Energie der ausgeführten activen Beugung an den einzelnen Fingern ein durchaus verschiedener ist.

Der Ringfinger nimmt in Bezug auf freie isolirte Extension durch die Anheftung seiner Strecksehne mittelst der *Juga tendinea* an die Strecksehne des Mittel- und Kleinfingers eine ebenso zurückgesetzte Stellung ein, wie er bezüglich seiner Bewegungsgrenze im Metacarpophalangealgelenk vor den übrigen bevorzugt erscheint. Beim Einschlagen in die Hohlhand erreichen Zeige-, Mittel- und Kleinfinger bald durch Anlegen an die vis-à-vis gestellten Prominenzen des Daumen- und Kleinfingerballens die Bewegungsgrenze, während der Ringfinger in die Vertiefung der Palma sich hineinlagert. Auch beim Fassen, Umgreifen, Festhalten eines Stieles, Griffes, Stabes u. s. w. ist immer der 4., eventuell 4. und 5. Finger mit stärkerer oder energischerer activer Flexion betheiligt. Je näher wir in das noch wenig cultivirte Gebiet der Physiologie der Finger- und Handbewegung eingehen, um so mehr finden wir in den Details neue Belege für den schon aus den angedeuteten Thatsachen hervorgehenden Umstand, dass es in der normalen Haltung, Bewegung und Leistung der Finger begründet liegt, wenn durch geringere Störungen leicht Zustände stärkerer Flexionsstellung und Extensionsbehinderung der Finger und besonders des 4. und 5. hervorgerufen werden. Treten nun zu diesen in den anatomischen und physiologischen Localverhältnissen liegenden prädisponirenden Momenten örtliche Insulte hinzu, die eine Herabsetzung der Elasticität und Verschiebbarkeit der volaren Weichtheile unter diejenige Grenze herabsetzen, die zur Ermöglichung der normalen Streckung Vorbedingung ist, so wird immer ein anfangs selbst geringer Grad von Beugestellung nach und nach in gesteigertem Maasse erfolgen müssen, besonders wieder an dem 4. und 5. Finger. Ebenso wie dies durch die genannten Narbencontracturen bewerkstelligt wird, kann es auch durch andere Veränderungen der Haut eingeleitet werden, wie die tägliche Beobachtung bei der Schwielenbildung an Hand und Finger belegt. Finden wir nun auch bei allen solchen Leuten, bei denen die höchsten Grade derartiger Veränderungen der Volarcutis sich ausbilden, hierdurch einige Bewegungsstörungen sich ergeben, so sind diese doch ausnahmslos nur geringeren Grades, da die Elasticität der Haut selbst zwar verringert ist, aber ihre Verschiebbarkeit durchaus nicht herabgesetzt ist, wie aus der häufigen Coincidenz solcher Schwielenbildung mit Bildung subcutaner Schleimbeutel hervorgeht. Ja selbst bei denjenigen Gewerbetreibenden, bei denen die Berufsarbeit zur professionellen Schwielenbildung und habituellen Flexionsstellung der Hand führt, deren Arbeit einerseits dauernden und häufigen Druck auf den Handteller bedingt, andererseits auch ununterbrochene Beugestellung der Finger erfordert, bei denen also beide zur „permanenten Beugung“ prädisponirenden Momente in gesteigertem Maasse sich combiniren, finden wir nur mittlere Grade solcher professionellen Flexionscontractur, wie uns die Untersuchung der charakteristisch gebil-

deten und ganz der gewerblichen Thätigkeit angepassten Hände der Schlosser, Schmiede, Maurer, Graveure u. s. w. täglich zeigen. Es sind diese meist die ganzen Finger, also alle Phalangen mitbegreifenden permanenten Beugestellungen wesentlich Inactivitätscontracturen, indem bei der exclusiven Thätigkeit, wie es das Gewerbe erfordert, das zur Erhaltung der freien Beweglichkeit nothwendige Gegenspiel der Extensorengruppe wenig in Anspruch genommen wird.

Die höchsten Grade permanenter und progredienter Fingercontractur finden wir bei der durch partielle Retraction der Palmaraponeurose entstehenden Flexionen. Dass deren Entstehung also nicht auf die professionelle Beschäftigung und die durch solche bedingte Stellung, Function und resp. Insultation der Hohlhand und Finger allein zurückzuführen sein kann, geht aus den eben begründeten Verhältnissen hervor. Sehen wir dann, dass solche durch ihre Gewerbsthätigkeit zu Flexionscontracturen disponirte Individuen durchaus nicht häufiger an solchen Palmarretractionen erkranken, wie Leute, „die ihre Hände immer in Handschuhen tragen“, so wird ein Zurückführen dieser Affection auf die Art der Beschäftigung überhaupt noch mehr in Frage gestellt. Es spricht vieles dafür, dass die Disposition zu dieser eigenartigen Erkrankung durch constitutionelle Verhältnisse gegeben wird, die mit den bei der chronischen Polypanarthritis in Frage kommenden zusammentreffen, denn die Coincidenz von Gicht und dieser wie anderer fascialer Contracturen ist zweifellos. Ebenso originell wie phantastisch ist die Deduction von Hutchinson, in der er die Palmarcontractur in Parallele mit dem Glaucom — als einer Contractur der Sclera — stellt!

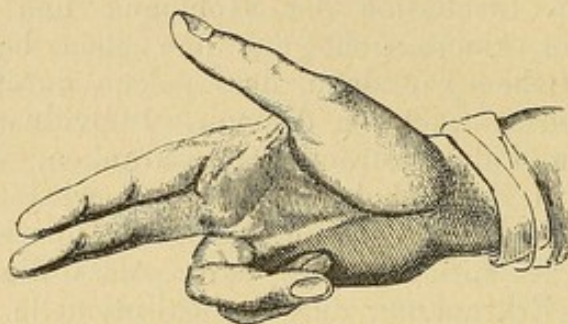
So berechtigt die von König betonte Annahme hereditärer Disposition ist, so einseitig ist es, die Häufigkeit des Zusammentreffens von Arthritis mit Palmarcontractur zurückzuweisen.

Neben dieser allgemeinen würde dann immer in gleicher Linie die locale Ursache in Frage kommen, die dann in allen denjenigen Momenten beruhen kann, die eine partielle Insultation der Palmarfascie in ihrer Ausbreitung in der Hohlhand oder besonders in den genannten digitalen Fortsätzen betreffen.

§. 78. Das klinische Bild dieser Palmarcontractur ist in Anfang und Verlauf ein durchaus charakteristisches. Fast ausnahmslos zuerst am Ringfinger oder Kleinfinger beginnend, häufig sich auf ersteren allein beschränkend, bisweilen später auch die Nachbarfinger (besonders den kleinen Finger) mitbetheiligend, stellt sich ohne merkliche Schmerzen eine Flexionscontractur im Metacarpophalangealgelenke ein, während unter der weniger verschieblichen Haut mehr und mehr ein derber, rundlicher Strang sich hervorhebt, der über der Fingerlinie in der Hohlhand beginnend, bis zur Mitte der Grundphalanx hinabzieht. Bisweilen gehen der Bildung des strangförmigen Wulstes kleine Knötchenbildungen voraus. Während Steigerung der Beugung unbehindert ist, ist jeder Versuch der activen und passiven Dorsalflexion vergeblich und erzeugen forcirtere Extensionsversuche Schmerzen, lassen den subcutanen Strang nur um so straffer sich abheben und die Querfaltung und Runzelung der mehr und mehr rigide werdenden

Haut hervortreten. In diesem Zustande kann der betroffene Finger oft lange verharren. Allmählig krümmt sich auch die Mittelphalanx mehr und mehr, die bisweilen gleich anfangs mit flectirt wurde, die Nagelphalanx bleibt meist gestreckt; der kleine, seltener der Mittelfinger, wird später in gleicher Weise contrahirt und präsentirt sich der Kranke oft erst in dem Stadium, wie es Fig. 49 zeigt, wo dann aus der starken Flexionscontractur schon erhebliche Functionsstörungen erwachsen, die im übrigen rein individuell sind und je nach dem Beruf schon im Anfange oder erst bei höherer Ausbildung der permanenten Beugung empfunden werden. Am seltensten wird der Zeige-

Fig. 49.



Dupuytren'sche Fingercontractur.

finger und Daumen ergriffen, die, selbst bei vorgeschrittenster Contractur der anderen Finger meist ganz unbetheiligt bleiben; doch sind auch Fälle von Daumencontractur beschrieben (Dupuytren, Malgaigne). In der überwiegenden Mehrzahl der Fälle beginnt die Affection in den mittleren Lebensjahren und steigert sich im Laufe von 3—10 Jahren zu den schwereren Formen mit oft langen Unterbrechungen in stetiger Zunahme; während Frauen selten befallen werden und Kinder ganz verschont bleiben, bilden Männer des genannten Alters und jeden Standes das Hauptcontingent.

§. 79. Nehmen wir auch wenigstens für eine Reihe von Fällen constitutionelle Disposition in ätiologischer Hinsicht in Betracht, wie auch für einzelne hereditäre Anlage feststeht (König), so müssen wir für einzelne wohl auf rein locale Ursache recurriren, ohne dass es deswegen gerechtfertigt ist, eine spontane und eine traumatische Form a priori von einander zu unterscheiden. In Bezug auf solche locale Ursachen variiren aber die Angaben ausserordentlich; bei den meisten Patienten fehlt entschieden die Berechtigung, den oft wiederholten Druck, den bei der professionellen Beschäftigung die Hohlhand in toto oder partiell erleidet, als directe Ursache herbeizuziehen. Pitha hat nur in dieser Hinsicht Recht mit der Bemerkung, dass die beobachteten Thatsachen die Theorie des Traumatismus als alleinige Ursache über den Haufen werfen, wenn er Dupuytren's eigene Erfahrung herbeizieht: D. führt seinen Kutscher als Beleg an, der den ganzen Tag die Peitsche in der einen Hand schwingt, bei genauer Nachforschung aber die Contractur auch in der anderen Hand zeigte! Doch müssen wir der Traumen als Gelegenheitsursachen sicher in hohem Grade gedenken: Ich kenne einen Herrn,

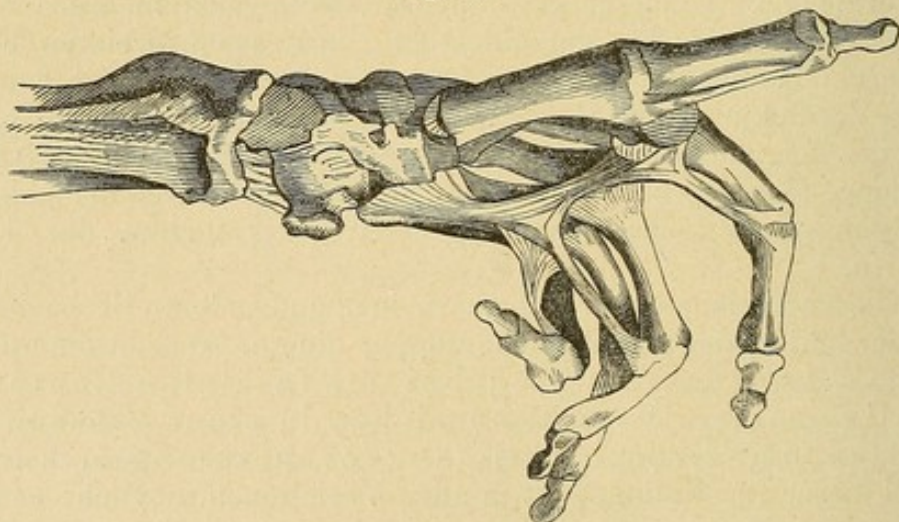
der mit positiver Sicherheit den Beginn seines jetzt seit 20 Jahren mehr und mehr vorgeschrittenen Leidens auf eine Bergtour zurückführt, bei der durch den ungewohnten Druck des Alpenstockes in dieser sonst wohlgepflegten Hand die Affection am Ringfinger sich entwickelt. Ein anderer führte es auf das ihm gewohnte Umfassen der Kugel beim Kegelschieben zurück. Auch acute Traumen dürfen zur Geltung kommen: Bei einem Küfer fand ich nach Umrollen eines schweren Weinfasses einen stecknadelkopfgrossen, nur auf directen Druck schmerzhaften Knoten an der Basis des Ringfingers, der notorisch Tags zuvor nicht vorhanden war; im Laufe dieses Jahres hat sich von diesem Knötchen ein derber Strang zur Hohlhand gebildet, der in seiner Entwicklung und jetzigen Gestalt das typische Bild beginnender Palmarcontractur bietet. Bei einem Handlungsreisenden fand ich den kleinen Finger in starker Flexionscontractur, die lediglich durch einen zur zweiten Phalanx ziehenden fascialen Strang gebildet wurde, da in der Mitte der zweiten Phalanx in der Haut endigte, u. z. in einer kleinen aber wulstigen Narbe. Diese rührte von einer früheren Schnittwunde her, war durch den Druck des bei seiner Beschäftigung täglich am Handgriff umfassten Ballens hypertrophirt und allmählig von dem festen Strang nach aufwärts hin befestigt worden. Bei einer alten Dame, die nach längerem Krankenlager zuerst auf einen Krückstock gestützt zu promeniren anfang, musste diese Stütze aufgegeben werden, weil der 4. und 5. Finger den exquisiten Anfang der fascialen Retraction boten. Bei einem Herrn, der die Hand nur zu täglichem mehrstündigen Schreiben zu benutzen gewohnt war, stellte sich mehrere Wochen nach einem Fall auf die dorsalflectirte, mit ausgespreizten Fingern vorgestreckte Hand eine Bewegungsstörung der Finger mit deutlicher partieller Verdickung und Retraction der Hohlhandaponeurose ein; im Verlaufe des folgenden Monats, die mit der Behandlung dieser Affection durch Bäder, Massage u. s. w. hingen, stellte sich bei der gebotenen Beschäftigungspause eine ausgeprägte Arthritis nodosa der Fingergelenke ein.

Zu diesen Notizen könnte ich aus meinen und anderen Beobachtungen eine ganze Zahl analoger Fälle hinzufügen, die der Ansicht eine positive Grundlage geben, dass es sich bei der fascialen Contractur neben allgemeiner Disposition sicher in einer grossen Zahl von Fällen um directe örtliche Veranlassungen handelt. Das Spiel dieser Insultationen ist in allen Variationen möglich: es bedarf nicht des genannten plötzlichen heftigen oder langsam und intensiv durchaus wirkenden Stosses und Druckes gegen die exponirte Hohlhandparthie. Bei dem Clavierspieler, der täglich des freisten Spieles seiner Finger bedürftig, besonders den 4. und 5. Finger über die physiologische Dorsal- und Lateralflexion hinaus, z. B. beim Nonen- und Decimenumspannen, in Anspruch nimmt, sind die hemmenden fascialen Faserzüge continuirlicher Dehnung unterworfen. Hier mag oft ein unbemerkter kleiner Druck und Zug an solchen Gewebsparthien minimale Continuitätstrennungen veranlassen, die der Nachgiebigkeit eine Schranke setzten und bei ununterbrochener passiver Dehnung zur folgenden allmählichen Retraction Anlass geben. Mir scheinen gerade die in den ersten noch so häufig unbeachteten Anfangsstadien der Retraction schon vorfindlichen minimalsten subcutanen Knötchen in dieser Beziehung

beachtenswerth. Man kann diese fascialen Knötchen für eine Reihe von Fällen als Symptome des Prodromalstadiums der Palmarretraction ansehen, und gerade sie scheinen mir ihrem Auftreten und Lage nach die Annahme des Traumatismus zu rechtfertigen, da sie entschieden als Folgen fibrillärer Rupturen aponeurotischer Stränge imponiren. Besonders charakteristisch sind die scheinbar in der Haut gelegenen, bei denen es sich voraussichtlich um Läsion der Einpflanzungsstelle einzelner fascialer Fasern in das cutane Gewebe handelt. Von diesen nach solchen Verletzungen erfolgenden umschriebenen Verdickungen gehen dann — besonders unter dem dauernden Einfluss von speciellem Druck und Zug dieser Parthie — zunehmende Indurationen im Verlaufe dieser Faserzüge vor sich, begreifen die umgebenden Parthien und führen in langsamem Verlauf zu der charakteristischen Strangbildung.

§. 80. Die anatomische Untersuchung hat vorwiegend nur die vorgeschrittenen Formen zur Beobachtung gehabt. Bei diesen ist es unzweifelhaft, dass oft genug neben den indurirten und retrahirten fascialen Strängen, welche Fortsätze der Palmaraponeurose darstellen, auch manche neugebildete Stränge sich vorfinden, die von der Haut zur Sehnenscheide ziehen, aus hyperplasirtem und narbig verkürztem Bindegewebe hervorgegangen sind. Es mag dies besonders für die

Fig. 50.



Fasciale Fingercontractur nach dem Präparate von Goyrand.

Fälle zutreffen, bei denen mehr continuirlicher Druck zur Bindegewebswucherung und nachträglicher Schrumpfung Anlass giebt. Es hat also die Goyrand'sche Erklärung der Palmarcontractur ihre theilweise Berechtigung, wie sie auf den Untersuchungen einiger Präparate basiret, die einen analogen Befund gaben, wie Fig. 50. Für noch mehr Fälle handelt es sich aber vorwiegend um Verdickung und Schrumpfung der präformirten aponeurotischen Ausläufer, besonders der zur Volarcutis hineinlaufenden digitalen Fortsätze. Den Beleg für die Richtigkeit dieser Dupuytren'schen Untersuchung gab schon Froriep und seine subtilen Präparate geben den unumstösslichen Nachweis für den

directen Ursprung der Stränge aus der Palmarfascie. Fig. 51 erläutert diese Verhältnisse einsichtlich. Vergl. dazu auch Fig. 47 und 48.

Es sind ausser diesen Untersuchungen die aus anatomischen Präparaten gewonnenen Erfahrungen nur wenig zahlreich, da genaue Beschreibungen und Illustrationen solcher sich nur noch von Adams gegeben finden nach Präparaten aus dem Kings College von Patridge und von Richet, der bei gleichzeitiger Arthritis deformans ausgesprochene Retraction der Digitalfortsätze der Palmarfascie fand, während die bedeckende Haut keine Structurveränderung erfahren hatte.

Fig. 51.

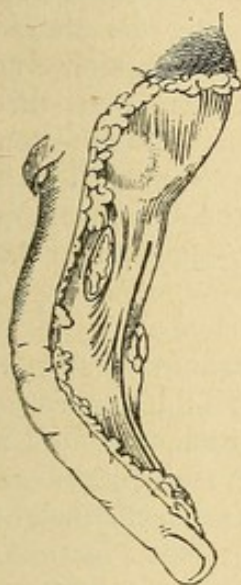

Fig. 52.

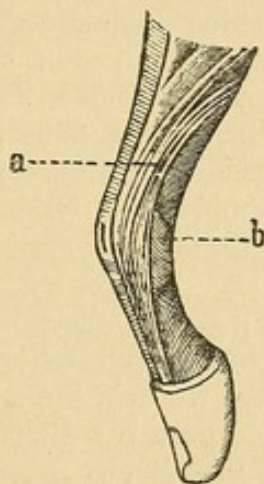
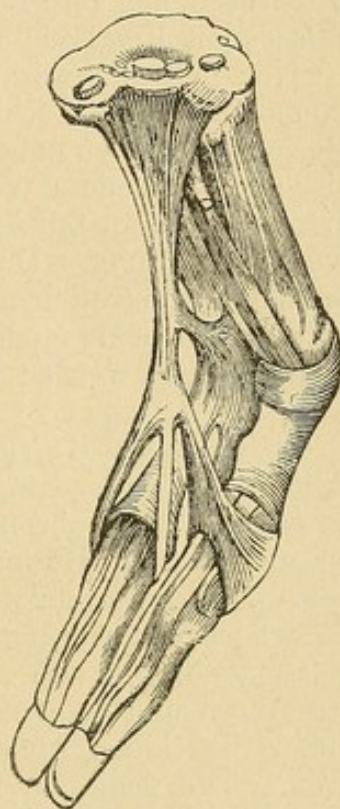


Fig. 53.



Die verkürzten Stränge der seitlichen Fingerbezirke, welche zur permanenten Flexionsstellung Anlass geben. Fig. 51: nach Froberg's Präparation. Fig. 52: nach Sevestre, vergl. auch Fig. 48. Fig. 53: nach Adams.

In einer mir zur Präparation gelangten Hand konnte ebenfalls die bedeckende Haut als durchaus normal gelten, während die Stränge der Palmarfascie entspringend ein Bild ergaben, das genau der von Sevestre abgebildeten Fig. 52 entspricht, während die von Adams gegebene Fig. 53 in colossaler Verdickung die präformirten und neugebildeten Stränge vortreten lässt. In den letzten Jahren sind die genauen Untersuchungen am Lebenden durch die Art und Weise der operativen Behandlung so zahlreich geworden, dass sie uns einen genügenden Aufschluss verschaffen konnten über die Betheiligung der Haut, Unterhautbindegewebes und fascialen Fortsätze an dieser Affection. Das präparatorische Vorgehen bei der Busch'schen Operationsmethode lässt die Betheiligung der einzelnen Schichten klar überblicken; selbstverständlich setzt aber die Beurtheilung der Continuitätsverhältnisse derselben unter pathologischen Bedingungen ein genaues Eingehen

wehrtsein in die normalen anatomischen Details gerade der digitalen Fortsätze der Palmarfascie voraus, wie sie oben geschildert worden.

Die Diagnose ist meist leicht gegeben. Der Unterschied der tendinogenen Contractur und der narbigen cutanen ist augenfällig; schon in der Localisirung auf das Metacarpophalangealgelenk resp. dies und erste Phalangealgelenk liegt ein wesentlicher Anhalt. Dass sich auch bei Narbenbildungen und Schrumpfungsprozessen nach Hautzerstörungen, Eiterungen oder tieferen Abscedirungen partielle Contracturen in der Hand- und Fingervola ausbilden können, ist selbstverständlich, ja dass hierbei auch fasciale Bündel an der Retraction participiren, ist naheliegend, nur wird bei solchen nach vorangegangenen Eiterungen auftretenden Contracturen nie von einer Form der beschriebenen per se bestehenden fascialen Fingercontractur die Rede sein können.

Nur bei ganz veralteten Fällen kommt es bei diesen fascialen Flexionscontracturen schliesslich auch zur Mitbetheiligung der dauernd in permanenter Beugung gestellten Gelenke; Schrumpfung der Synovialis und besonders Veränderung an den Gelenkenden und ihrem Ueberzuge sind schliessliche Folgen der Jahre lang eingehaltenen perversen Stellung. Durch ihr Vorhandensein würde natürlich die Prognose wesentlich beeinträchtigt, die sonst unter heutigen Verhältnissen immerhin nicht so ungünstig wie früher, sondern relativ günstig gestellt werden kann.

§. 81. Die Behandlung der fascialen Contractur kann von wirklich sicheren und erfreulichen Resultaten bei ausgebildeten Formen erst seit einigen Jahren reden, wo wir die unter antiseptischen Cautelen ausgeführte Busch'sche operative Behandlung sich einbürgern finden. Bis dahin galt noch mit Recht der Pitha'sche Schlusssatz: „alle erfahrenen Chirurgen sind deshalb gegenwärtig fast einstimmig gegen jede blutige und plötzliche Trennung der strangförmigen Fingercontracturen und ziehen die langsame graduelle Extension mittelst geeigneter Maschinen vor.“ Heute müssen wir den Satz gerade umkehren. Die lediglich mechanische Behandlung passt nur für die Anfangsstadien, für die übrigen Formen ist die operative Behandlung indicirt.

Die mechanische Behandlung concentrirte sich wesentlich auf die Anwendung passender Apparate, um mittelst Schrauben-, Feder- oder Gummizug der Volarflexion entgegenzuwirken (vergl. die nach diesem Princip construirten und viel angewandten Apparate von Delacroix, Duchenne, Charrière, Eulenburg, Schönborn; erstere abgebildet von Volkmann. Pitha und Billroth VI. 2).

Für ihre alleinige Anwendung ist in vollstem Maasse wieder das Endurtheil gerechtfertigt, „leider scheitert der Erfolg selbst der möglichst besten Combination häufig an dem Mangel der nöthigen Ausdauer von Seite des Kranken.“ Für die Anfangsstadien kann man sich von der Combination der Massage mit orthopädischer Behandlung guten Erfolg versprechen, aber auch hier nur bei grösser Ausdauer seitens Behandelnden und Behandelten. Mosengeil erlangte bei einem Cellospieler durch consequente Massage gebrauchsfähige Handbewegung, und der von mir obenerwähnte Fall, bei dem es sich um nach Trauma entstandene Retraction der Hohlhandfascie selbst

handelte, bestätigt die vortheilhafte Wirkung des energischen Streichens und Knetens neben methodischer activer und passiver Bewegung (bei Muskelcontracturen hat dieselbe übrigens schon Recamier 1838 empfohlen). Am zweckmässigsten theilt man die consequent durchzuführende Behandlung in der Weise, dass die Massage, Bäder, methodische Bewegung des Tags ausgeführt werden und zur Nacht durch Extensionsschiene der Finger fixirt oder mit kleinem dorsalflectirenden Apparat bekleidet wird. Eine solche Vorrichtung lässt sich aus festem Lederfinger, dorsalem Gummizug, der am Armband befestigt wird, leicht improvisiren, und steht derselbe an Zweckmässigkeit den complicirten Gebilden der Instrumentenmacher in keiner Hinsicht nach. Haben die Patienten die Ausdauer, Monate lang in der Weise sich behandeln zu lassen, so ist der Erfolg zu garantiren und bleibt auch die Besserung oft andauernd; bisweilen tritt aber später doch wieder Rückfall ein oder es wird der Nachbarfinger ergriffen und die Erneuerung der gleichen Behandlung bei jedem Nachschube ist nöthig.

§. 82. Bedeutend leichter und sicherer ist in jeder Hinsicht die operative Behandlung, es gilt dies selbst für diejenigen Methoden, die früher gebräuchlich waren und heutzutage nur noch für besondere Fälle als zweckmässig gelten dürfen. Wir unterscheiden die offene Incision zur Trennung der bedeckenden Haut und der Stränge, und die subcutane Discision der letzteren. Die einfache quere Durchtrennung der angespannten Stränge sammt der bedeckenden Haut wurde von Dupuytren geübt, doch führte sie sowie die Verbesserung von Goyrand: Längsschnitt durch die bedeckende Haut und quere Durchtrennung der angespannten Stränge, oft zu den nachtheiligsten Entzündungen und Eiterungen, so dass von vielen Seiten das schon von A. und Br. Cooper geübte subcutane Discisionsverfahren bevorzugt wurde (Jobert, Sédillot, Adams). Sédillot empfiehlt die „Aponeurotomie“ mittelst schmalen Tenotomes nach Cooper's Methode. Jobert modificirte das Verfahren, indem er am Rande des retrahirten Gewebes einen kleinen Längsschnitt durch die Haut machte, dann ein schmales Tenotom mit abgerundeter Spitze durch die Hautöffnung unter den Strang führt, und diesen von hinten nach vorne durchschneidet, indem er den Finger dabei gewaltsam geraderichtet. Oft genügte eine Durchschneidung am untern Ende der ersten Phalanx, bisweilen sind noch eine zweite und dritte höher hinauf nöthig. Jobert führte übrigens die Strangbildung lediglich auf chronische Entzündung im subcutanen Zellgewebe zurück, deren Folge die strangförmigen Verlöthungen der Haut mit Aponeurose und Sehnencheiden sei.

Besonders ausgebildet wurde neuerdings diese Methode durch Adams, der vor allen übrigen Behandlungsmethoden die multiple subcutane Discision mittelst feinsten Tenotomes empfiehlt und häufig mit günstigstem Erfolg ausführte. Die erste Discision wird möglichst entfernt vom Finger gemacht nahe am Carpus, wo das Messer meist noch leicht zwischen Haut und Strang eingeschoben werden kann, die zweite trennt denselben Strang am Metacarpophalangealgelenke, die dritte und vierte trennt die zu den Seiten des Fingers an die Grundphalanx ziehenden Stränge. Nach Bedeckung der Stich-

öffnungen mittelst Lint und Pflaster wird für mehrere Wochen eine Extensionsschiene angelegt, später diese nur Nachts beibehalten, Tags Bewegungen gemacht.

Der grosse Nachtheil der offenen Wunde und die vor der antiseptischen Periode mit dieser immer verknüpfte Gefahr durch nachfolgende Eiterung und Narbenbildung den anfänglichen Erfolg völlig vernichtet zu sehen, war durch solche subcutane Discision vermieden. In der von Adams modificirten Weise giebt dieselbe auch sicher durchaus gute Endresultate, doch ist dieselbe nicht leicht so exact auszuführen, besonders wenn, wie es in den vorgeschrittenen Fällen meist vorliegt, die Haut an einzelnen Bezirken den Strängen fest adhärent ist. Ausserdem liegt bei den in den seitlichen Fingerbezirken geführten Discisionen die Verletzung der volaren Gefässe und Nervenstämme nahe, die immerhin eine unerwünschte, wenn auch nicht direct gefährliche Complication schafft.

Aus diesem Grunde mussten wir mit Freuden das Busch'sche Verfahren annehmen für die vorgeschrittenen Formen, das analog der §. 75 beschriebenen Lappenbildung bei Narbencontracturen ausgeführt wird. Es ist eine Lappenbildung aus der Haut nebst retrahirtem Strang schon von Jobert und Blandin 1846 empfohlen worden. Sie bildeten durch Einstich unter die retrahierte Stelle einen dreieckigen Lappen (J. mit der Spitze nach abwärts, Bl. nach aufwärts), doch war durch diese Art der Schnittführung die Lösung der retrahirenden Stränge keine exacte, wenn schon die Art der Lappenbildung Verschiebung und Heilung leidlichen Erfolg gab. Zweckmässiger ist jedenfalls die sorgfältige Abpräparirung des Lappens: Nach Einleiten tiefer Chloroformnarkose, eventuell unter Anwendung der Esmarch'schen Blutersparungsmethode, wird die Hand des Patienten mit ihrem Rücken auf eine feste Unterlage gelegt, die Hände eines Assistenten fixiren den Vorderarm und die Fingerspitzen. Es wird ein Hautlappen von spitzwinkliger Form umschnitten. Seine Basis fällt in die Furche, welche den gebeugten Finger von der Hohlhand trennt. Seine Spitze kommt an denjenigen Punkt der Hohlhand zu liegen, der bei äusserster Streckung des Fingers am weitesten nach dem Innern der Vola gelegen, sich anspannt (Fig. 54 a). Der Hautlappen wird von der Spitze an von seiner Unterlage abgetrennt mit möglichst ausgedehnter Mitnahme des Unterhautbindegewebes. Bereits bei Durchschneidung dieses Gewebes, also der zahlreichen festen Verbindungsstränge, die von der Fascia palmaris zur Haut emporsteigen, lässt sich der gebeugte Finger etwas mehr strecken. Nun wird auf dem ganzen so freigelegten Stück der Fascia palmaris unter beständigen Versuchen, den Finger zu strecken, Stück für Stück mit kleinen Schnitten der Messerspitze überall da eingedrungen, wo festere Fasern eine stärkere Anspannung erfahren. So kann ein ganzer Theil der Fascia palmaris incidirt werden, ohne dass die Gefahr einer Verletzung einer Sehnenscheide irgendwie bedeutender wird. Der Finger weicht langsam in die Streckstellung, bis diese vollständig erreicht ist. Der Hautlappen zieht sich hiernach stark zusammen, rollt sich mit seiner Spitze etwas nach einwärts (Fig. 54 b). Bei gestreckter Stellung bleibt ein Theil der Wundfläche unbedeckt; oft ist es möglich, die untere Spitze der zweiflügeligen Wunde durch Aneinander-

ziehen der Hautränder mit Suturen zu vereinigen und so die Wunde zu verkleinern (Madelung).

Der Verband und Nachbehandlung entspricht genau der bei der Narbencontractur angegebenen Technik. Selten erfordert die grössere Ausdehnung der granulirenden Wundfläche die Beförderung der Ueberhäutung durch Reverdin'sche Hautüberpflanzung. Die specielle Fixation des Fingers in Dorsalflexion ist bald nur für die Nachtzeit nöthig. Die Anwendung besonderer orthopädischer Apparate überflüssig. Wir dürfen also die therapeutische Indication so resumiren: Für die Anfangsstadien passen consequente Behandlung mittelst Bäder, Massage, Extensionsapparate; eventuell wäre noch die Durchleitung des constanten Stromes nutzbringend, mit gleichzeitiger Faradisirung der Extensoren und Interossei. Die von A. Eulenburg nach günstiger Erfahrung empfohlene Galvanopunctur bei der

Fig. 54 a.

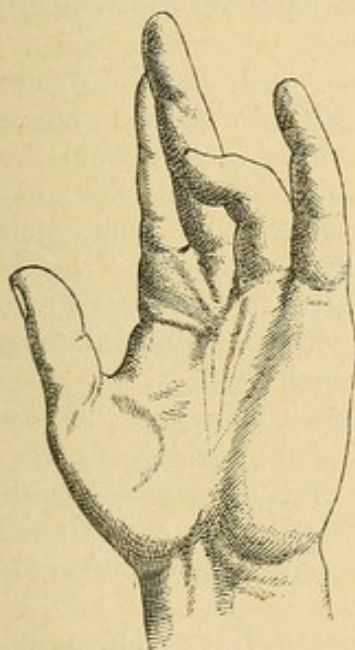
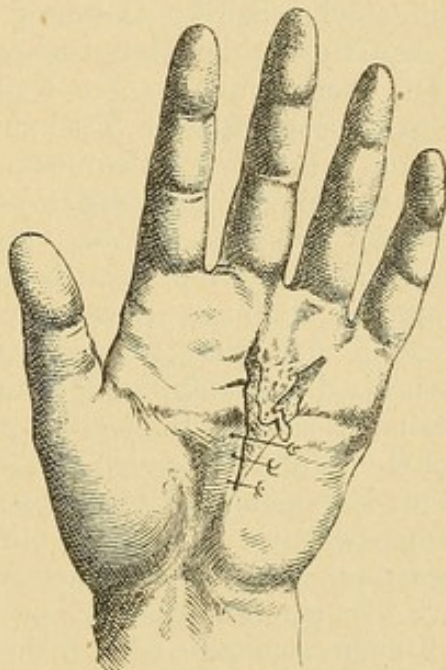


Fig. 54 b.



Busch's Operationsmethode der Dupuytren'schen Fingercontractur. Fig. 54 b zeigt die angelegten aber nicht fest zusammengezogenen Suturen im oberen Winkel.

in die Stränge goldene Nadeln, die mit dem positiven Pol verbunden waren, eingestochen werden, während mit der Kathode in der Carpalgegend geschlossen wird, hat Busch später widerrathen. Für diese Formen und bei solchen, wo die bedeckende Haut einigermaßen mobil geblieben ist und einzelne Stränge durchföhlbar sind, passt die multiple subcutane Discision nach Adams; dieselbe hat den Vortheil, die Narkose umgehen zu können, ja wird, wenn Patient grössere Eingriffe scheut, selbst bei der Gefahr etwaiger grösserer Mitverletzung der adhärennten Haut unter antiseptischen Cautelen doch noch gute und rasche Resultate bieten. Für alle vorgeschrittenen Formen übertrifft die Busch'sche Methode an Schnelligkeit und Sicherheit des Resultates alle andern Behandlungsweisen.

§. 83. c) Die tendinogene Fingercontractur findet sich ebenfalls vorwiegend als Flexionscontractur, sie tritt einestheils

häufig als Folgezustand der beschriebenen tiefen Phalangealphlegmonen und anderer Entzündungen und Eiterungen an der Finger- und Handvola auf und findet sich dann meist mit cutaner Narbenretraction zusammen, anderntheils sehen wir dieselbe secundär bei Functionsstörung der Extensoren, sei es durch Trauma, sei es durch Innervationsstörung bedingt, sich ausbilden. Diese letzteren Formen stellen besonders die myo- und neuropathischen Contracturen dar und werden unter diesen näher erwähnt. Ist die Verletzung einer Strecksehne und ausgebliebene Vereinigung der Sehnenstümpfe Schuld an der Flexionscontractur, so gelingt es oft noch nach langer Zeit durch Blosslegung, Anfrischung und Vereinigung durch die Naht Verwachsung der Enden zu erzielen und somit die antagonistische Contractur zu heben. Sind bei eitriger Tendovaginitis Sehnenparthien exfoliirt, so kann natürlich von einer Correctur nur in formeller Beziehung durch Dehnung, brisement forcé oder Resection die Rede sein. Bei Verlöthungen der Sehne in der Scheide und der Umgebung bleibt auch die allmähliche oder bruske Dehnung mit nachfolgender consequenter methodischer Bewegung Hauptindication.

Die Verkrümmung der Finger, welche in Folge der Verkürzung der Flexorenschnen oder Muskeln sich ausbilden nach tiefen eitrigen Hand- und Vorderarmphlegmonen, bieten wegen des hierbei meist ursächlich vorliegenden Substanzverlustes in den Weichtheilen eine sehr zweifelhafte Prognose. Wir erwähnten schon, dass man gerade in dieser Voraussicht bei den bestehenden phlegmonösen Processen vor allen auf die Stellung, Bewegung und eventuell zweckmässige Fixation der betreffenden Finger sorgfältig Rücksicht zu nehmen habe. Oft leistet noch die allmähliche Dehnung, eventuell nach vorausgeschickter subcutaner Lösung, Behandlung durch Bäder, Massage, Heftpflaster-einwicklung und Gebrauch von einer nach dem Vorbilde der §. 82 erwähnten Extensionsapparate construirten mechanischen Beihilfe das Wünschenswerthe; manchmal bleibt aber bei starker Volarflexion eines Fingers und erheblicher subjectiver Functionsstörung die Abnahme des Fingers der einzige Ausweg.

Finden sich alle oder mehrere Finger in Beugecontractur durch primäre nutritive Verkürzung der Beugemuskeln (myogene C.) an Hand und Vorderarm, wie sie vom gelindesten bis höchsten Grade besonders nach längerer Immobilisirung der Extremität wegen Fracturen und Wunden des Vorderarms sich ausbilden, so bleibt auch hier meist die mechanische Behandlung in erster Linie zu berücksichtigen, da die Tenotomie der Fingersehnen überhaupt nur ausnahmsweise indicirt ist. Die beste Illustration zur Erfolglosigkeit der mit bewundernswerther Hartnäckigkeit wiederholten Tenotomie der Finger- und Handmuskeln giebt die Behandlung des Prof. Dubovitzki, durch den rabbiatsten Tenotomisten seiner Zeit. Guérin vollführte bei ihm wegen starker Flexionscontractur der Finger und Hand, die nach unzweckmässiger Behandlung einer Ellenbogenfractur zurückblieb, 29 Tenotomien an der Hand. Nach vielen Mühsalen wurde hierdurch eine Correction der Stellung erzielt, ohne wesentliche Besserung der Function! Bouvier wies nach seinen Beobachtungen und Thierexperimenten die enthusiastischen Anschauungen Guérin's zurück, und die an diese Mittheilungen sich anschliessende Discussion in der Aca-

demie, die 3 Monate hindurch fortgesponnen wurde, lässt die Opposition gegen Guérin's angebliche Erfolge als nur zu gerecht erscheinen.

§. 84. Nach allen diesen Ergebnissen, wie auch bei der Kritik der Resultate der Tenotomien, die von Dieffenbach, Stromeyer u. A. an den Fingerflexoren ausgeführt wurden, muss der positive Nutzen der subcutanen Tenotomien an den Fingerbeugen als problematisch gelten. Es gelingt zwar, die Schwierigkeit zu überwinden, welche sich der isolirten Tenotomie des Flexor sublimis und profundus entgegenstellt, indem man Dubrueil's Rath befolgt: Bei isolirter Contractur des Flexor sublimis (bei der also das Nagelglied nicht gegen das Mittelglied gebeugt ist) wird dessen Sehne in der Gegend des entsprechenden Metacarpalgelenkes durchschnitten, während man im andern Falle den Fl. profundus im untern Theile der Mittelphalanx durchtrennt, und durch Vornahme dieser beiden Tenotomien in verschiedener Höhe, wie schon Guérin rieth, die wechselseitige Verwachsung der Schnittflächen der Sehnen des oberflächlichen und tiefen Beugers unter einander verhindert. Jedoch ist die Vereinigung der entsprechenden Sehnenstümpfe durch eine zur activen Beugung erforderliche feste Zwischensubstanz sehr zweifelhaft (Bouvier, Malgaigne).

Wie nach allen experimentellen und klinischen Erfahrungen nach Durchschneidung der Sehnen innerhalb des Durchtrittes durch einen festen fibrösen oder knorpelig ausgekleideten Canal eine Vereinigung der Sehnenstümpfe überhaupt nicht eintritt, sondern regelmässig nur beim Vorhandensein einer lockeren mit einem Mesotenon die Sehnen-substanz betheiligenden peritendinösen Scheide erfolgt, indem primo loco von dieser letzteren aus eine Inosculation und Zwischengewebsproliferation ausgeht, so tritt auch an den Fingerbeugern nach erfolgter Durchtrennung innerhalb der fibrösen Umhüllung der Phalangealvagina die Bildung einer vereinigenden Zwischensubstanz gar nicht ein; die Sehnenstümpfe bleiben in der durch die Streckung bedingten Distance und verwachsen in dieser Lage mit den Umgebungen, ohne unter sich in Verbindung zu treten. Somit werden wir auch heutzutage, wo unter strenger Antisepsis die Blosslegung der Sehne an jeder gewünschten Stelle durch entsprechende Längsincision gestattet ist und die Isolirung, Hervorhebung durch ein Schielhäkchen, endlich Durchtrennung mittelst feinsten an der Spitze abgerundeten Messers leicht gelingt, so dass uns diese Art der Ausführung der Operation über alle früheren technischen Schwierigkeiten ebensowohl wie über die Gefahr primärer Nebenverletzungen wie secundärer Complicationen durch Entzündung und Eiterung hinweghilft, doch die Tenotomie der Fingerbeuger nur in vereinzelter Fällen gerechtfertigt halten. Zu solchen Ausnahmen rechnen wir erstens die Fälle, wo die Durchtrennung oberhalb der fibrösen Vagina tendinum möglich ist, und somit eine Wiedervereinigung der Sehnenstümpfe zu erwarten steht; zweitens, wenn die Correction der Stellung alleine auch ohne Wiederherstellung der activen Beugung schon wesentliche Hilfe gewährt, die ohne Operation durch mechanische Mittel oder Streckung, Dehnung, subcutane Lösung nicht erzielt wird. Drittens giebt es derartige tendinöse Flexionscontracturen, bei denen eine

Stellungsänderung allein schon durch die heftigen Schmerzen erheischt wird: dieselben können die in die Hohlhand gepressten Finger verursachen, theils durch den zunehmenden Druck, theils durch mehr neuralgische Schmerzen, die auch bei geringeren Graden der Contractur sich oft in erheblicher Weise geltend machen.

Bedeutend seltener finden sich Contracturen der Strecksehnen in Folge von Defecten, Narbenbildungen, Anlöthungen der Sehnen oder Retraction der Sehnen in toto nach nutritiver Muskelverkürzung. Bei allen diesen „tendinösen“ Contracturen am Finger- und Handrücken kommen zunächst die mechanischen Beihilfen — Massage, Dehnung, bruske Streckung in der Narkose, methodische Uebung, subcutane oder offene Lösung der angewachsenen Parthien in Frage. Auch für die Tenotomien sind hier die Chancen günstiger. Da die Dorsalsehnen isolirt unter dem Carpalbande hindurchziehen und am Handrücken lockere Sehnenscheiden besitzen, ist eine Durchtrennung der gespannten Stränge hier leicht ausführbar und Bildung bindegewebiger Zwischensubstanz sicher zu erwarten. Pauli durchschnitt z. B. sämtliche Extensoren, jeden Strang von besonderem Einstich aus, und erhielt volle Gebrauchsfähigkeit der vorher zu völliger Einbusse der Function dorsalflectirten Finger und Hand.

§. 85. Als eine besondere Art intermittirender, durch mechanisches Bewegungshinderniss verursachter tendinöser Fingercontractur ist eine Affection aufzufassen, die wir unter dem Namen:

d) Federnder Finger, schnellender F., doigt à ressort, beschrieben finden. Notta gab die erste Beschreibung von 4 Fällen dieser eigenthümlichen Bewegungsstörung der Finger, die von Nélaton „doigt à ressort“ benannt war. Sie betrafen 2mal den Ringfinger allein, 1mal Ring- und Mittelfinger, 1mal den Daumen. Busch sah 2mal diese Affection am Daumen und Mittelfinger. Huguier erwähnt schon „la singulière affection n'a jamais été observée qu'une seule fois sur le pouce (chez une femme sur la quelle les deux pouces étaient atteints), tandis qu'elle n'est pas rare sur les autres doigts et notamment sur l'annulaire et sur le medius“. Hahn fand beide Ringfinger befallen bei einem Manne. Menzel beobachtete einen Fall, den Daumen einer Frau betreffend. Berger beschreibt 5 Fälle, sämmtlich bei Frauen, bei denen 3mal der rechte Daumen, 1mal der rechte Zeigefinger ergriffen war; bei einem 5jährigen Mädchen war zuerst das Schnellen im linken Ringfinger, später war der linke Kleinfinger, endlich gar noch Zeige-, Kleinfinger und Daumen rechterseits theilhaft. Fieber beobachtete 3 Fälle, 2 bei Männern, den linken Mittel- und Ringfinger betreffend, 1 bei einer Frau am Daumen nach Fall auf die Hand. Während also über das häufigere Befallensein des einen oder anderen Fingers die bisherige Statistik nichts bestimmtes ergibt, werden die Symptome von allen in übereinstimmender Weise characterisirt. Während in der Form des Fingers sich keinerlei Aenderung wahrnehmen lässt, ist Beugung und Streckung nur unvollkommen möglich, erst durch intensive Willensanstrengung vollführte Bewegung lässt die Beugung oder Streckung steigern, und erfolgt diese Steigerung dann plötzlich; mit einem schnellenden Ruck schnappt der Finger wie ein Taschenmesser zusammen. Ebenso erfolgt beim Streckversuch an-

fangs geringe freie Streckung, dann eine Unterbrechung derselben, die bisweilen vom Patienten durch Nachhilfe mit der andern Hand gehoben wird, und nun springt der Finger unter schmerzhaftem, oft fühl- und hörbarem knackenden Geräusche in die volle Streckung über, als ob er über ein Hinderniss hinweggeschnellt würde.

§. 86. Nélaton sah in seinem Falle als Ursache dieses ebenso eigenthümlichen wie lästigen Uebels einen erbsengrossen knorpelhaften Körper an, den er in der Flexorenscheide in der Höhe des Metacarpophalangealgelenkes etwas verschiebbar entdeckte; während der Beuge- und Streckbewegung fühlte N. diesen Körper plötzlich still stehen und bei weiterer Bewegungsanstrengung plötzlich wie über ein Hinderniss fortgleiten. Busch konnte bei beiden von ihm beobachteten Fällen weder an der Sehne noch am Gelenk eine Abnormität auffinden. Pitha meint, dass durch Annahme kleiner freier Gelenkkörperchen die ganze Affection am leichtesten erklärt wäre. Menzel dagegen kommt auf Grund seiner Beobachtung und im Anschluss an diese angestellten Leichenexperimente zu dem schon aus den Notta'schen Deductionen sich ergebenden Schluss, dass ein Zusammentreffen von Sehnen-scheidenstrictur einerseits mit umschriebener Verdickung der Sehne andererseits diesen Zustand hervorbringen. Die Bewegungshemmung tritt ein in dem Moment, wo die verdickte Parthie der Sehne die verengerte Passage durchgleiten soll; nur durch Anwendung grösserer Kraft wird das Hemmniss überwunden, und im Augenblick des vollendeten Durchtrittes schnellt der Finger in die extreme Position der beabsichtigten Bewegung. Schon Hyrtl hatte sich dahin theoretisch ausgesprochen, dass nur ein solches Missverhältniss zwischen Sehne und Scheide das Hinderniss abgeben könnte. Die von Roser gegebene Erklärung, durch die Annahme einer Rauigkeit der Beugesehnen an der Durchtrittsstelle des Flexor profundus durch den Schlitz des Sublimis kann nur für einzelne Fälle gelten, passt z. B. nie für den Daumen.

Diese Erklärung durch mechanische Behinderung, die auch Berger annimmt, hat in der That die meisten Gründe für sich, wenn auch bisweilen kleine freie Körper in der Sehnen- oder Gelenksynovialis ähnliche Symptome veranlassen dürfte. Es muss bei diesen immerhin eine, wenn auch lockere, doch an bestimmter Stelle befindliche Befestigung vorliegen, wenn die Hemmung eine typische und nicht zufällige sein soll; letztere ist ja charakteristisch für die freien Gelenkkörper. Im Nélaton'schen Falle fand dies ja entschieden statt, und die eine mir zur Beobachtung gelangte gleiche Erkrankung ergab ebenfalls einen linsengrossen umschriebenen Knoten an der Grundphalanx des rechten Ringfingers. Derselbe war nicht — wie es die Menzel'schen und Berger'schen Beobachtungen und Erklärungsweisen ja immer voraussetzen, allmählig durch chronische Entzündung und Verdickung der Sehne (bei gleichzeitiger Verengerung durch Tendovaginitis im Sehnenscheidenlumen) entstanden, sondern plötzlich nach einem Trauma. Bei energischer activer Beugung hatte die äussere Gewalt die Finger in Dorsalflexion gebracht und war sofort nach schmerzhaftem Ruck im Finger ein steinhartes linsengrosses Knötchen in der Tiefe der volaren Fingerfurche bemerkt worden.

Mochte dies nun ein fibrillärer Sehnenriss oder intrafibrilläres Blutextravasat sein, so gab dies später nur auf starken Druck empfindliche Knötchen bei jeder Beugung und Streckung in einer bestimmten Phase der Bewegung ein zu überwindendes Hinderniss in der beschriebenen Weise ab, so dass diese Hemmung nur durch die behinderte Passage unter dem überbrückenden volaren Lig. vaginale zu erklären war. Nach mehrwöchentlichem gleichmässigem Bestehen verschwand die Affection unter Massage und energischer passiver Bewegung ¹⁾.

Vielleicht geben in der That häufiger „Sehnenknoten“ an entsprechender Stelle die Veranlassung ab, die nicht, wie Lisfranc meint, eine besondere Erkrankung der Sehnen — *tumeurs blanches* — darstellen, sondern entweder kleinste Ganglien sind, oder als wirklicher Sehnenecallus aufzufassen sind. Nach vorangegangener partieller Ruptur kann man solchen Sehnenecallus in der Form spindelförmiger harter Anschwellung besonders an den Flexorensehnen in Hand und Fuss finden. In seltenen Fällen dürfen wir an Sehnenecallus denken, die aber immerhin auch an den Fingersehnen beobachtet sind. Die zellige Infiltration tritt meist in circumscripiter Form als Knotenbildung auf, — *nodosités blanches* — kann fettige, fibröse, kalkige Degeneration eingehen und eben so langsam rückgängig werden, wie sie sich allmählig und schmerzlos entwickelt (Jullien).

Beachtenswerth ist übrigens der Hinweis Notta's auf das Verhalten der Flexorensehne in dem blindsackförmigen Ende unter der Aponeurose in der Hohlhand (vergl. §. 39, Fig. 29 a): man sieht bei der anatomischen Untersuchung, dass sich beim Anziehen der Sehne diese Falte höher heraufstülpt, um beim Nachlass des Zuges wieder herabzutreten. Da dieses Hinauf- und Hinabschieben unter den diese Parthie straff überbrückenden transversalen Faserzügen der Palmaraponeurose geschieht, so könnten sehr wohl durch Verdickungen an dieser Stelle intravaginale Extravasate, Exsudate etc., Einklemmungen entstehen, die eben nur unter der Brücke als solche vorliegen, während vor und nach dem Durchtritt die Bewegung frei ist. Es sprechen für diese Deutung diejenigen Beobachtungen von schnellendem Finger, bei denen das Hinderniss in der Hohlhand deutlich fühlbar war, wie Notta mehrere anführt ²⁾. Sehr klar lag das Verhältniss in dem Falle, wo nach einer Verletzung in der Hohlhand mittelst einer Glasröhre nach einigen Tagen die charakteristische Bewegungshemmung eintrat, dabei unter der Narbe ein fester Knoten an der Flexorensehne des Ringfingers bei den Bewegungen gleitend, feststehend und wieder heraustretend gefühlt werden konnte und erst nach 8 Monaten schwand. Für das Federn des Daumens ist diese Erklärung nicht anwendbar, da dessen Flexorenscheide ja direct sich in den Carpalschleimbeutel fortsetzt. Hier trifft also die vorhergegebene Erklärung zu und wird die Hemmung besonders leicht in der durch die Ossa sesamoidea begrenzten Passage sich festsetzen können.

¹⁾ In einem anderen Falle handelte es sich um Verdickung an Sehne und Scheide nach einer in ihrem Verlaufe verfolgten Tenosynitis des Flexor pollicis longus gerade an der Uebertrittsstelle zwischen beiden Ossa sesamoidea.

²⁾ Auch mir liegt augenblicklich ein derartiger Fall am Mittelfinger vor.

§. 87. Wenn also auch die Diagnose des Uebels durch die so charakteristischen Symptome leicht ermöglicht ist, so wird doch eine bestimmte Angabe über die jeweilige Ursache des durch umschriebene Verengung der Passage oder Verdickung der Sehne gesetzten Hemmnisses nicht immer möglich sein, und meist die anamnesticen Angaben über vorangegangenes örtliches Trauma oder allmähliche Entwicklung uns erst die Wahrscheinlichkeit für die eine oder andre der gegebenen Erklärungsweisen nahelegen. Für die Unterscheidung von einer Gelenkmaus wird meist die genaue Durchtastung des Gelenkbezirkes und die specielle Prüfung des Eintrittes der jedesmaligen Bewegungsstörung die nöthigen Anhaltspunkte geben; es wird bei mobilem Gelenkkörper höchst selten genau in ein und demselben Stadium der Beugung und Streckung jedesmal die Hemmung und nachfolgendes Schnellen eintreten, während dieser Umstand gerade für die Annahme des tendinösen Ursprunges der Affection beweisend ist. Es kann jedoch die momentane bei bestimmter Bewegungsphase eintretende Hemmung sehr wohl durch eine feste kleine intraarticuläre Protuberanz an einer der Gelenksflächen verursacht werden; auf diese Veranlassung müssten wir fahnden, wenn durch äussere Palpation jede Veränderung der periariculären Gebilde ausgeschlossen wird.

§. 88. Die Behandlung wird meist durch örtliche Massage und methodische Bewegung einzuleiten sein, — bei Vermeidung jedes Druckes und Zerrens durch active Anstrengung — die durch Bäder und Electricität unterstützt werden, falls Verdickungen als Producte chronischer Entzündung die Ursache abgeben. Sind mobile Knötchen an der Sehne oder Sehnenscheide durchföhlbar, so ist bei dauernder functioneller Störung die Entfernung durch Excision sicher gerechtfertigt. Für die Fälle, wo der Durchtritt unter den queren Faserbrücken der Hohlhandfascie gehindert ist, schlägt Notta die subcutane Durchtrennung derselben vor; sicherer als durch diese werden wir heutzutage die Freilegung der Parthie durch Incision und partielle Lösung im gegebenen Falle vornehmen können. Sind bei multiplem Auftreten des Leidens, wie es Notta und Berger für mehrere Fälle fand, constitutionelle Störungen pathogenetisch in Betracht zu ziehen (mehrere Male war Gelenkrheumatismus vorausgegangen), so wird die Localbehandlung noch durch entsprechende Allgemeinbehandlung zu unterstützen sein, um die Resultate der auf dieser Basis entwickelten chronischen Tendovaginitis zurückzubilden. Es kann hier auch die zeitweilige Compression und Fixation angezeigt sein, während die letztere bei andern Fällen nur stärkere Bewegungshemmung erwarten lässt. Direct nothwendig ist die Fixation in bestimmter, dem Zustand der Bewegungshemmung entsprechenden Stellung, wenn als Ursache etwaige Protuberanz auf einer Gelenkfläche oder Synovialwand vermuthet werden darf, um diese dann durch den in dieser Position gesetzten dauernden Druck zum Schwinden zu föhren.

§. 89. e) Die articuläre Contractur der Finger sowie die Ankylosen sind in ihrer reinen Form sehr selten, meist handelt es sich um die gleichzeitige Betheiligung der entsprechenden Flexorensehnen durch Retraction in myogener Contractur oder durch Fixation

in Folge adhäsiver Entzündung, ja durch diese Affection der Sehne und paratendinösen, bisweilen auch cutanen Gewebes wird die Bewegungsstörung eine erheblich schlimmere wie durch die Gelenkcontractur an und für sich. Bei den entzündlichen Gelenkcontracturen ist es deswegen von vornherein wichtig, jedesmal den Finger und das betreffende Gelenk in derjenigen Stellung fixirt zu erhalten bis zum Ablauf des Processes, in welcher für das betreffende Individuum die grösstmögliche Brauchbarkeit des Gliedes gegeben ist. Meist handelt es sich also um Immobilisirung in stumpfwinkliger Beugung der Fingergelenke, durch Fixation auf entsprechend geformten volaren Schienen mittelst Heftpflastereinwickelung oder einer Spica mit einer Wasserglasbinde ausgeführt. So bleibt doch für den Fall des Eintrittes einer Ankylose — und dies ist der häufigste Ausgang — die Function relativ weniger beeinträchtigt. Jede Form der Phalangealcontractur bei acuter und chronischer Gelenkentzündung erfordert neben diesen Massnahmen zur Gewinnung einer etwaigen activen Mobilität eine ausserordentliche Ausdauer in der nach Ablauf der Entzündung einzuleitenden mechanischen und orthopädischen Nachbehandlung. Für diese stehen uns die bereits wiederholt erwähnten Mittel und Fixations- und Dehnungsvorrichtungen zu Gebote. Leider steht es auch mit dem Enderfolge der Resection der Fingergelenke derartig, dass wir, wie schon bei der suppurativen Arthritis §. 69 erwähnt, lediglich auf die Beihilfe des Patienten angewiesen sind, dessen Energie oft nachlässt und sich begnügt, statt des schmerzhaft contrahirten oder in unbrauchbarer Stellung ankylotischen Fingers, einen, wenn auch wenig mobilen oder ganz steifen, doch in gebrauchsfähiger Stellung fixirten schmerzlosen Finger erworben zu haben. Das allerdings können wir durch die Resection — selbst beim Ausbleiben der vollen Mobilität, die ja ausserdem in vielen Fällen durch den Zustand der Sehnen in Frage gestellt ist — immer garantiren, Erzielung eines, wenn auch steifen, doch in brauchbarer Stellung ankylosirten Fingers.

Damit können wir auch für die schlimmsten Formen der Ankylose doch die Exarticulation des Gliedes umgehen; diese ist nur für besonders complicirte Verhältnisse (mehrfache Ankylosen der Phalangealgelenke, Narbenbildung u. s. w.) indicirt, und auch dann nur an den functionell minderwerthigen Fingern; bei anderen wird man den oft weiten Weg durch, wenn nöthig, wiederholt ausgeführte operative und mechanische Beihilfe auch bei den schlimmsten Fällen nicht scheuen dürfen, um damit doch zur einigermassen brauchbaren Stellung der Finger zu gelangen.

§. 90. f) Die myogenen und neurogenen Fingercontracturen sind in ihrer Pathogenese ausserordentlich mannigfaltig; während eine grosse Anzahl dieser Störungen lediglich in das Gebiet der Neuropathologie gehört, ist ein nicht unbeträchtlicher Bruchtheil sowohl in der Entstehungsursache wie in der therapeutischen Indication von wesentlich chirurgischem Interesse. Zu diesen letzteren gehören zunächst alle die Formen, welche durch ein peripheres — also die obere Extremität betreffendes — Trauma veranlasst worden sind. Am häufigsten finden wir, dass solche Verletzungen die grösseren Nervenstämme an besonders blosgelegter Gegend betreffen, seltener sind es

an der peripheren Ausbreitung erfolgte Insulte, von denen aus neben der örtlichen Folge auf dem Wege einer secundären Neuritis ascendens eine Betheiligung des übrigen Innervationsgebietes der Nerven an umschriebener Stelle oder total sich ausbildet. Es entspricht dem klinischen Bild edurchaus, wenn wir die myo-neurogenen, paralytischen und spastischen Fingercontracturen unterscheiden.

Die neurogenen paralytischen Contracturen werden vorwiegend häufig durch Verletzung eines der Nervenstämme veranlasst, die vom Plexus brachialis aus die obere Extremität und besonders die Finger-muskeln betheiligen, vor allem also sind es primär-traumatische Paralysen des Radialis und Ulnaris (da der Medianus für die Motilität nur Nebenbedeutung hat und Störung in seinem Gebiete wesentlich die sensible Sphäre betreffen), welche zu secundären Stellungsänderungen und Contracturen an Hand und Finger Anlass geben.

§. 91. Bei der Radialisparalyse sind dies allerdings meist lediglich Flexionsstellungen, die passiv leicht ausgeglichen werden bei mangelnder activer Extension, und erst in späterer Zeit kommt es zu wirklicher Flexionscontractur. Meist wird solcher schon durch die Behandlung vorgebeugt, welche selbst von den indulgentesten Patienten in diesem Falle wegen der empfindlichen Functionsstörung gefordert wird. Schon Panas wies darauf hin, dass die Mehrzahl der sogenannten „rheumatischen“ Radialisparalysen traumatischen Ursprungs sei und würden wir bei der Flexionsstellung der Hand und Finger nach Extensorenlähmung ausschliesslich zwischen traumatischer und Bleilähmung zu unterscheiden haben. Für beide ist das klinische Bild das gleiche: Die Hand hängt schlaff herab, kann weder erhoben noch dorsalflectirt werden; werden an den gebeugten Fingern willkürliche Streckversuche gemacht, so tritt nur die für die Wirkung der Interossei und lumbricales charakteristische partielle Streckbewegung ein: es werden bei bestehender Beugung der Grundphalangen die Mittel- und Nagelphalangen gestreckt (Fig. 56). Ueber die weiteren Details und besonders die auf exacte Prüfung der einzelnen vom Radialis versorgten Muskeln und electriche Exploration zu begründende Differentialdiagnose zwischen traumatischer und saturniner Lähmung sowie für erstere Ermittlung des Sitzes der Lähmungsursache geben die Specialwerke über Nervenkrankheiten den nöthigen Aufschluss (besonders Erb, Krankheiten der peripheren cerebrospinalen Nerven, S. 520 u. ff.). Diejenige Stelle, an welcher bei weitem am häufigsten durch Quetschung, Druck u. s. w. der Radialis im gewöhnlichen Leben insultirt wird, ist der Bezirk an der äusseren Seite des Oberarmes, an dem sich der „Spiralnerv“ um den Humerusschaft herumschlägt. Hier in der Mitte der Distance, zwischen Deltoidesinsertion und Condylus ext. humeri wird der nur von Haut, Fascie und einigen Tricepsfasern bedeckte Nerv gegen die knöcherne Unterlage leicht comprimirt, z. B. durch Druck des aufgelegten Kopfes beim Schlaf, oder Druck des Armes gegen eine Unterlage, Stuhllehne, Kante u. s. w. Seltener findet der Druck in der Axillarhöhle statt: sog. „Krückenlähmung“ (Krafft-Ebing), in Folge der Compression des Radialis innerhalb des Plexus

gegen den Humeruskopf durch mangelhaft gepolsterte, nicht mit unterer Querstütze für die Hand versehene Krücken. Ueber diese Läsionen des am Arm gelegenen Stammes des N. radialis und deren Folgen siehe §. 209 u. 210.

Die möglichst früh einzuleitende Behandlung durch entsprechende electro-therapeutische Hilfe ergibt in den meisten Fällen der genannten traumatischen Radialisparalysen, bei denen es sich also um eine vorübergehende Compression gehandelt hat, gute Resultate. Die Complication der Extensorenlähmung mit der von Gubler zuerst hervorgehobenen Handrücken geschwulst erwähnt wir §. 55.

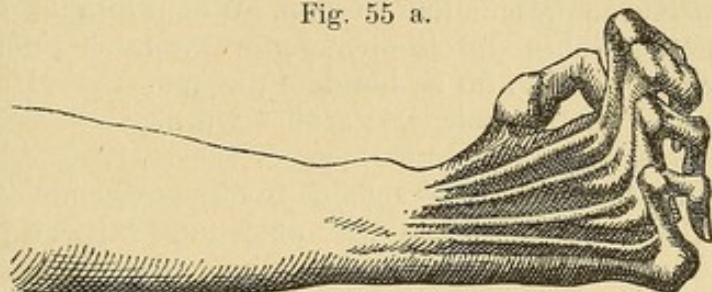
§. 92. Auch die Ulnarislähmungen sind überwiegend häufig traumatischen Ursprunges; den für äussere Verletzungen exponirtesten Bezirk bietet der Stamm des Ulnaris bekanntlich in der Furche zwischen Condylus internus humeri und Olecranon, wo wir leicht schon an dem hier subfascial gelegenen, deutlich durchfühlbaren Strang durch Fingerdruck eine Compression so weit ausführen können, dass wir Sensibilitätsstörungen im 4. und 5. Finger empfinden. Die durch Quetschung, Druck u. s. w. an dieser Stelle verursachte Ulnarislähmung hat neben der begrenzten Sensibilitätsstörung auch Bewegungsbeschränkungen zur Folge, die aber durchaus nicht so augenfällig sind, wie die Flexionsstellung bei Radialisparalyse. Da die Functionsstörung, besonders die Ulnarflexion der Hand, ferner das Extrem der Beugung am 3.—5. Finger, Ab- und Adduction der Finger sowie Beugung der Grund- und Streckung der Mittel- und Endphalanx betrifft, so ist im Grunde nur die durch letztere Störung bedingte secundäre Stellung der Finger in partieller Extensionscontractur auffällig. Diese Haltung der Hand und Finger als sog. „Greifenklau“, *main en griffe* (Duchenne), ist allerdings äusserst charakteristisch für diese Paralyse.

Selbst die geringeren Grade, wie sie Fig. 55 b zeigt, bieten schon nach kurzem Bestande neben der auffallenden Haltung der Finger auch die sichtbare Veränderung in den Zwischenknochenräumen am Handrücken dar, indem durch rasch eintretende Atrophie der Muskulatur sich hier statt der die Knochencontouren verdeckenden Hervorwölbung Einsenkungen bis zu tiefer Grubenbildung einstellen. Auf diese Weise wird die Stellung mehr und mehr eine der durch Contraction der Mm. interossei bedingten Fingerhaltung (Fig. 56) entgegengesetzte.

Diese charakteristische Krallenstellung der Hand in Folge der Parese der Mm. lumbricales und interossei nach Läsion des Ulnarisstammes ist am stärksten immer am 4. und 5. Finger ausgeprägt, da die Mm. lumbricales des 3. und 4. von Medianusästen betheiligt werden, also für diese Finger die durch Innervationsstörung der vom R. profundus N. ulnaris versorgten lumbricales und interossei bedingte Stellung nicht voll zur Geltung kommt. Die Insultationen werden wie gesagt meist den Stamm des Ulnaris am Arme getroffen haben, da der R. profundus allein am Carpus und in der Hohlhand, wo er auf den Carpalknochen der Richtung der A. volaris profundus folgt, zu geschützt liegt. Doch kann auch nach peripheren Verletzungen an Hand und Finger durch secundäre Neuritis die Innervationsstörung

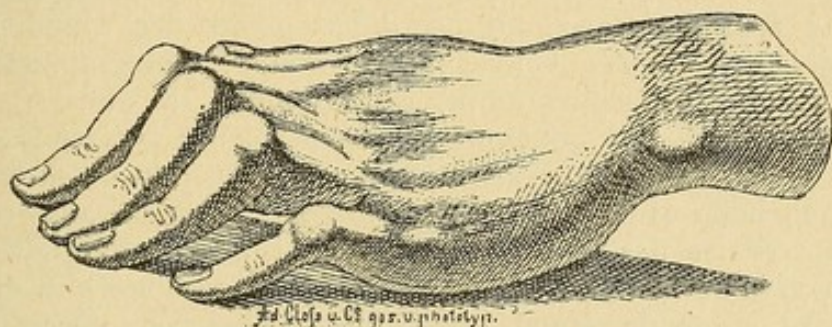
sich vom oberflächlichen zum tiefen Ast fortleiten. Fig. 55 b stellt einen solchen Fall dar, wo die Erkrankung sich nach Verletzung am Kleinfinger und wulstiger Narbenbildung an der Grundphalanx erst im Laufe von Monaten auf dem Wege einer Neuritis ascendens

Fig. 55 a.



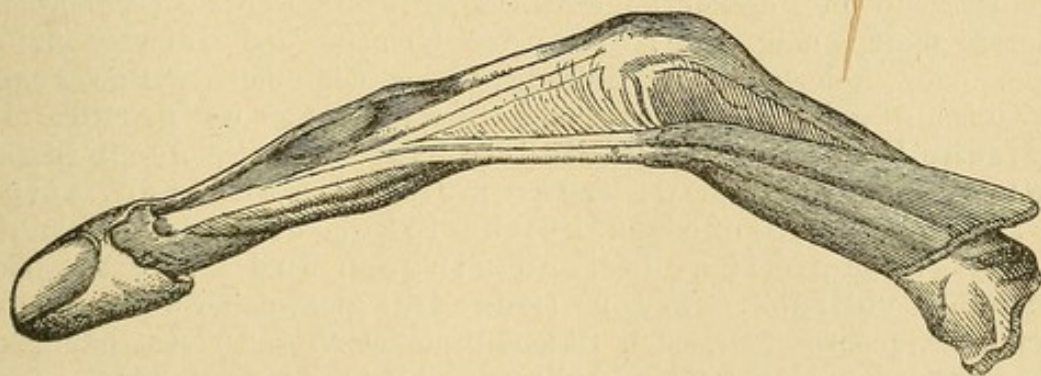
Die Greifenklau bei Ulnarislähmung: durch Lähmung der Mm. interossei, Streckung der Grund-, Beugung der Mittel- und Endphalangen (Duchenne).

Fig. 55 b.



Beginn solcher Atrophie der Mm. interossei.

Fig. 56.



Entgegengesetzte Haltung: durch active Contraction der Mm. interossei Beugung der Grund- und Streckung der Mittel- und Endphalangen.

herausbildete. Aus der anfänglichen Sensibilitätsstörung nach Verletzung der sensiblen Ulnarisäste trat secundär eine Betheiligung des R. profundus ein, und damit erwuchs die Motilitätsstörung mit ihrer charakteristischen Fingerstellung durch Streckung der Grund- und Beugung der Mittel- und Nagelphalanx.

Die Behandlung muss in solchen wie den eben beschriebenen

Fällen natürlich immer an erster Stelle den Ort der primären Insultation der Nerven im Auge haben. So kann oft nach jahrelanger Frist hier noch durch Lösungen, Dehnungen u. s. w. der Nervenstränge viel geleistet werden und damit die Vorbedingungen für günstigen Erfolg der zur Herstellung der Leitung einzuschlagenden electrotherapeutischen Kuren geschaffen werden. Wie eclatante Erfolge diese letzteren bei methodischer Durchführung gewähren, lehrt der abgebildete Duchenne'sche Fall Fig. 55 a, bei dem die monströse Hand zur normalen Form und Function wieder geführt wurde.

§. 93. Im Anschluss an solche myo-neurogenen Contracturen paralytischen Ursprunges müssen wir eine nur zeitweise auftretende spastische Motilitätsneurose erwähnen, die ebenfalls nur zum kleineren Theil in pathogenetischer und therapeutischer Hinsicht chirurgisches Interesse beansprucht. Es ist dies der nicht selten bei gewissen complicirten Bewegungscombinationen von Hand und Finger regelmässig auftretende *Fingerkrampf*.

Derselbe tritt je nach der individuellen Beschäftigung, welche eine solche typische Bewegungskoordination an der Hand erfordert, als *Schreibekrampf*, *Clavierspielerkrampf*, *Telegraphistenkrampf*, *Schneiderkrampf*, *Schusterkrampf*, *Nähkrampf* u. a. auf.

Die häufigste und bekannteste Form solcher typischen coordinatischen Beschäftigungsneurose ist der *Schreibekrampf*, wie denn gerade beim Halten und Führen der Feder in ausserordentlich ausgiebiger Weise das feine Zusammenspiel der mannigfaltigsten Bewegungen erforderlich ist und im höchsten Grade hiermit die harmonische Coordination der Hand- und Fingermuskeln und deren ungestörte Subordination unter den Willen auch bei angestrengter Thätigkeit nothwendig ist. In der Störung dieser unumgänglich nothwendigen Subordination und Coordination liegt das Wesen des *Fingerkrampfes*. Mag die Störung ihre Ursache in Veränderungen in dem centralen Coordinationsapparate finden, mag eine periphere Ursache den Impuls zur directen oder reflectorischen Störung dieses complicirten Bewegungsmechanismus geben, immer finden wir, dass es gerade die typische Bewegungscombination ist, welche den *Fingerkrampf* hervorruft, während meist alle anderen, selbst viel angestrengtere Muskelthätigkeit erfordernden Beschäftigungen mit denselben Fingern und Hand absolut ungestört vollführt werden. (Benedict giebt daher den treffenden Namen der „coordinatorischen Beschäftigungsneurose“.) Am häufigsten finden wir, dass das Leiden nach anfänglicher Uebermüdung durch Ueberanstrengung bei professioneller Beschäftigung der Hand in der Weise sich ausbildet, dass ein Ziehen und Schmerzhaftigkeit in den entsprechenden Muskeln an Finger, Hand, Vorderarm sich einstellt, auf die dann die Unmöglichkeit folgt, die bestimmte Haltung einzuhalten und mit gleicher Energie die Fingerbewegungen fortzuführen. Jetzt tritt entweder ein heftiges Fliegen und Zittern von Finger und Hand ein, das sich auf die ganze Extremität verbreitet — *Tremor* — oder es folgt ein wirklicher „*Krampf*“, meist Flexionsspasmus am Daumen oder Zeigefinger, der das Glied in bestimmter Stellung fixirt hält — *spastische Form*, oder endlich es folgt auf die begin-

nende Ermüdung gleich die Bewegungsunfähigkeit, die Feder fällt aus der Hand: — paralytische Form.

Die Varietäten dieser Symptomencomplexe sind ausserordentlich mannigfaltig und wechseln ebenso je nach der als Gelegenheitsursache wirkenden speciellen Beschäftigung, wie nach der Entwicklung des zu Grunde liegenden peripheren oder centralen Leidens. Oft ist es schwer, über den Causalnexus sich bestimmte Auskunft zu schaffen, da in ausgebildeten Fällen meist die gesteigerte Erregbarkeit des centralen Coordinationsapparates mit peripherer Hyperästhesie oder Anästhesie, Hyperkinese oder Akinese concurrirt und die Causa proxima nicht immer als Causa movens beansprucht werden kann. Es bedarf in manchen Fällen schon gar nicht mehr der dauernden Ausführung der bestimmten Bewegungen, sondern schon die Absicht, die entsprechende Finger- und Handbewegung vorzunehmen, genügt, um den Fingerkrampf hervorzurufen! Es geht aus allem diesen hervor, dass die meisten Formen solcher spastischen Fingercontracturen in ihrer Ausbildung ins Gebiet der speciellen Neuropathologie gehören.

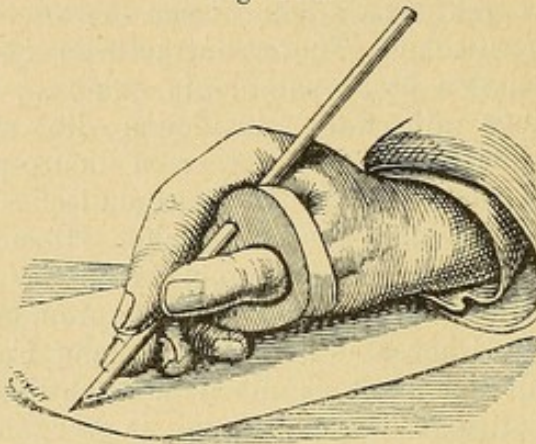
Jedenfalls haben alle Fälle, in denen die wesentliche Ursache eine centrale Coordinationsstörung ist, rein neuro-pathologisches und in Bezug auf die Behandlung electro-therapeutisches Interesse, und ist gewiss in diagnostischer und therapeutischer Hinsicht die Bedeutung des Nachweises schmerzhafter Druckpunkte an der Nackenwirbelsäule (Meyer), wie das Zusammentreffen mit Symptomen anderer Neurosen — Stottern, Tremor, Chorea u. a. — für solche Fälle nicht zu unterschätzen. Etwas misslich steht es mit dem Nachweis peripherer Noxen als directe oder indirecte Ursache, die ja wegen der Möglichkeit, durch örtliche eventuell mechanische Hilfe einzuschreiten, in den Bereich der chirurgischen Therapeutik fallen könnte.

Während die ersten Beschreibungen solcher Formen des Fingerkrampfes (meist handelt es sich um Schreibe- oder Clavierspielerkrampf), wie sie von Gierl, Eitner 1832, Heyfelder 1835 gegeben wurden, noch keine Erklärung des Leidens geben, sondern „das eigenthümliche Zittern der Finger“ als ein „dynamisches Nervenleiden“ hinstellen, nennt Albers es bestimmt einen Krampf beim Schreiben und vergleicht es einestheils mit der Chorea, andernteils mit dem Stottern etc., schafft demgemäss seinem Patienten Besserung durch die gegen die vermuthete Spinalaffection im Nacken angelegte Fontanelle, sowie gleichzeitig ermöglichte Aenderung in der Haltung der Feder durch Durchstecken des Halters durch einen Korken, wodurch also die Haltung und active Inanspruchnahme der Muskeln an Daumen und Zeigefinger beim Festhalten und Führen der Feder eine wesentliche Aenderung erfuhr. In dieser Combination der örtlichen peripheren Therapie mit einer gegen das alterirte Centrum gerichteten Behandlung müssen wir die Grundzüge der rationellen Behandlungsweise anerkennen, die wir heute noch, wenn auch in anderer Durchführung, als gültig voranstellen. Die mechanische Beihilfe gegen die Muskelspasmen muss eine individuell verschiedene sein, da, wenn auch meist die Contractur den Flexor pollicis und indicis befällt, andererseits auch wieder gerade der Extensor allein befallen ist oder mit ihm die kleinen Fingermuskeln am Spasmus sich betheiligen. Bald wird

also, um die für gewöhnlich zur Fixation der Feder nöthige Energie des Flexor möglichst wenig in Anspruch zu nehmen, ein Apparat passen, der, in voluminöser Form in die Hohlhand und zwischen Zeigefinger und Daumen gelagert, neben Gewährung fester Stütze ein bequemes Umfassen ohne Flexion der Nagelphalanx und damit gebotene Anstrengung des Flexor profundus gestattet. Bald wird durch Ueberziehen eines festen oder elastischen Ringes über Finger und Halter einerseits der Spasmus im Extensor unterdrückt, andererseits die active Flexionsthätigkeit, wie sie für das Festhalten nöthig ist, ganz überflüssig gemacht.

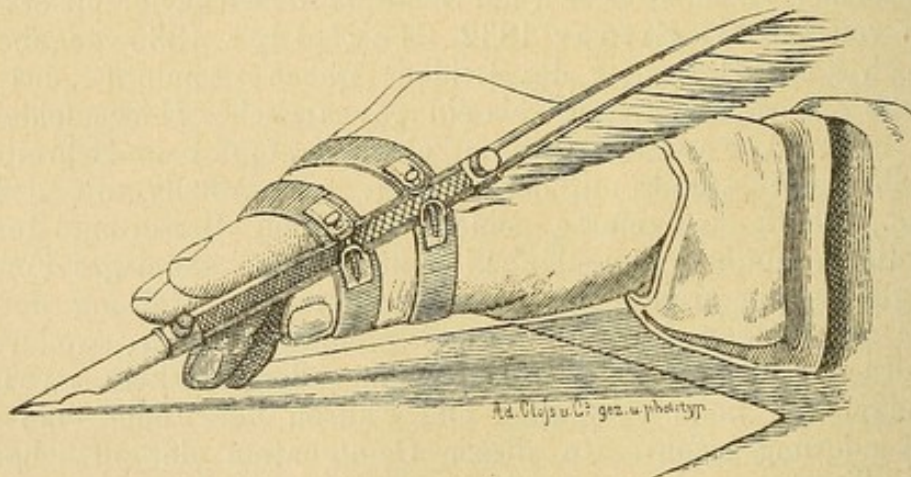
Die Durchführung dieser beiden Principien kann durch die einfachste mechanische Beihilfe gewonnen werden. Ein für die erstgenannte Anforderung entsprechend geformtes Korkstück, für die zweite ein

Fig. 57 a.



Guth's Kork-Hohlfederhalter zur Verhütung des Schreibkrampfes.

Fig. 57 b.



Cazenave's Halter mit Fingerring.

in einfacher oder doppelter Weise über Halter und einen oder mehrere Finger befestigter Gummiring leisten oft mehr wie die complicirtesten Apparate. Die Unzahl in der Art construirter Vorrichtungen gegen den Schreibkrampf beweist am besten ihre unsichere Wirkung. Die Fig. 57 a und b zeigen solche einfachste mechanische Beihilfen, die

überall leicht zu beschaffen und ebenso leicht für den betreffenden Fall zu modificiren und combiniren sind. Der von Debout gegebene Ueberblick über solche Apparate gegen den Schreibekrampf beweist durch die zahlreichen Illustrationen leicht, wie trotz Anerkennung der richtigen Behandlungsgrundsätze die Technik doch in verschiedenster Weise solchen einfachen Anforderungen gerecht zu werden versucht.

Wesentlich aber bleibt bei der mechanischen Beihilfe durch solche nur prophylactisch verwertbaren Fixationsapparate, die meiner Erfahrung nach ihre Hauptwirkung in den Fällen entfalten, wo beim Schreiben bald ein spannendes und krampfhaftes Gefühl in den Fingern sich einstellt, die methodische Anwendung electro-therapeutischer Kuren, die durch örtliche und allgemeine Bäder, Douchen u. s. w. unterstützt werden. Zur Bestimmung der jedesmaligen Indication dieser besonders auf die galvanische Behandlung recurrirenden Maassnahmen, sowie anderer antineurotischer Eingriffe — Strychnininjectionen u. s. w. — gewähren die Neuropathologien (Eulenburg, Erb) genügenden Aufschluss. Dieselben gestehen mit vollem Recht die trotz der mannigfachen Erfolge im ganzen ungünstige Prognose ein; oft hilft nichts als die Aufgabe der das Uebel provocirenden Beschäftigung!

Bei der Differenz des Causalnexus solcher Fingerspasmen darf es uns dann wieder nicht wundern, dass für eine ganze Reihe von Fällen energische Localbehandlung doch Erfreuliches leistet. So erzielt man durch energische Massagebehandlung mit täglicher „Effleurage“ an Hand, Vorderarm und Oberarm bisweilen derartige Besserung, dass die Beschäftigung ungestört fortgesetzt werden kann.

Keine Anwendung verdient die wie gegen das oft in Parallele gestellte Stottern, so auch gegen den Fingerkrampf gepriesene Tenotomie. Wenn Stromeyer auch den Schreibekrampf geradezu als „Spasmus habitus des Flexor pollicis longus“ bezeichnet und dessen Tenotomie empfiehlt, und auf Grund eines geheilten Falles von neuem hierin einen Beleg für die Richtigkeit seiner Anschauung über die „antispasmodische Wirkung“ der Tenotomien überhaupt findet, so ist diese Wirkung doch sehr problematisch und brachten die später von anderen registrierten Misserfolge (Langenbeck) mit Recht diesen Eingriff in Misscredit. Haben wir auch, wie bereits oben erwähnt, bei heutiger Operations- und Verbandweise keine Störungen in der Heilung zu fürchten, so ist doch nach richtigerer Anschauung über das Wesen dieser Fingerkrämpfe von keinem Gesichtspunkte aus eine Indication für eine Operation zu gewinnen, die nur allein einer dauernden Retraction und Verkürzung einer Sehne entgegenwirken kann. Den definitiven Misserfolg auf scheinbar anfängliche günstige Wirkung solches operativen Eingriffes beschreibt uns Pitha in ausführlicher Krankengeschichte.

Der vielfach in diesem Abschnitt erwähnte antiseptische Verband besteht aus folgenden Schichten: Nach sorgfältigem Aussprayen der Wunde, dem bei gewissen Fällen noch ein Austupfen mit einem Wattebausch, welcher in einer 5% Chlorzinklösung ausgedrückt ist, folgt, wird auf die Wunde selbst eine Carbolölcomprime gelegt. Diese besteht aus einer 10fachen Schicht unappretirter Gaze, die in Acid. carbol. 10:100 Ol. lini durchgeknetet ist und so durchzogen in verdeckten Gefässen aufbewahrt sich wochenlang hält. Soll an bestimmter Stelle eine Compression ausgeübt werden, so wird statt der geschichteten Comprime an diese Stellen dieselbe Gaze als Ballen von Krüllgaze gelegt. Darauf

folgt eine 1 bis 2 fingerdicke Lage Verbandwatte, d. h. 4% Salicylwatte nach Bruns; mittelst dieser wird das ganze Glied in grösserer Ausdehnung umhüllt. Hierüber wird ein die Watte überall überragendes Stück Firnisspapier gedeckt. Zur Herstellung desselben wird Seidenpapier auf beiden Seiten mit Leinölfirnis getränkt, nach Trocknen in luftigem Raum mit Talcum abgerieben. Diese ganze Umhüllung wird mittelst zahlreicher Touren einer in Wasser durchgedrückten appretirten Gazebinde fest angedrückt. Vermöge des reichlichen Stärkegehaltes klebt dieselbe fest und stellt nach dem Erhärten einen festen Kleisterverband dar.

Diese Verbandweise hat sich mir seit Jahren für alle Verletzungen und Operationswunden bewährt. Sie kann ohne jegliche Reizung zu verursachen, auf die zarteste Haut kleiner Kinder angewandt werden und genügt andererseits, auch bei den grössten Amputations- und Resectionswunden, um sichere Antisepsis zu garantiren. Das Protectiv ist hierdurch überflüssig gemacht und haben diese genannten Stoffe den Vortheil, in der angegebenen Weise haltbar und leicht herstellbar zu sein, während bekanntlich bei dem Lister'schen Verbandmaterial z. B. der anfangs so starke Carbolgehalt später sehr wechselt, oft ganz verschwindet und so unsicher bleibt in der Wirkungsweise.

Das längere Berieseln mit dem Irrigator ist nur für die seltensten Fälle nöthig; es ist aus dem Grunde möglichst durch das Ausspraysen zu ersetzen, da die Reinigung durch den 2% Carbolspray genügend ist und nöthigenfalls eben durch Abtupfen mit Chlorzinkwatte ergänzt wird, andererseits auf reichliches Irrigiren immer eine sehr reichliche Wundsecretion folgt, so dass der Verband meist nach 24 Stunden durchfeuchtet ist. Ein auf Chlorzinkbetupfung angelegter Verband kann meist als wirklicher Dauerverband liegen bleiben; es machten z. B. durchschnittlich Ellenbogenresectionen bis zur Heilung der Resectionswunde nur 3–4 Verbände in den 4–5 Wochen nöthig (vergl. S. 36 und 86 Anmerkung).

4. Krankheiten der Gefässe und Nerven. Spontangrän der Finger.

§. 94. Die an der Hand vorkommenden derartigen Erkrankungen, die mit ihren die Circulation und Innervation betreffenden Folgen oft die augenfälligsten nutritiven und functionellen Störungen bedingen, bieten ebenfalls nur in bestimmten Formen der Erkrankung ein chirurgisches Interesse dar, und sind es wesentlich die späteren Folgezustände, die unsere Behandlung erheischen, während die beginnende Affection und der Process als solcher vorwiegend der Beobachtung und Pflege des Neuropathologen anheimfällt. Es ist dies um so mehr der Fall, als die trophischen und functionellen Störungen selbst bei augenscheinlicher Betheiligung des Gefässapparates doch auch in solchen Fällen häufig primärneurotischer Natur sind; oft ist es jedenfalls schwer, die ausschliessliche Erkrankung der Gefäss- oder Nervenbahnen von einander abzugrenzen.

Entzündungen der Gefässe und deren Folgezustände finden wir an der oberen Extremität und besonders an den Fingern bedeutend seltener wie an der unteren Extremität. Während hier die chronischen Lymphangitiden und Periphlebitiden verhältnissmässig häufig sind, sehen wir an Hand und Finger immer die acuten Formen der Entzündung rasch zur Eiterung und phlegmonösen Verbreitung schreiten. Seltener tritt baldiges Rückgängigwerden ein, und finden wir ebenso ausnahmsweise die oben schon erwähnten Folgen der chronischen Lymphgefäss-entzündung, wie sie schliesslich im Bilde der aus Lymphangiectasie und Gewebshyperplasie resultirenden Elephantiasis vor Augen tritt. Ebenso selten wie an den Lymphgefässen sind auch an den Handvenen solche Folgezustände theils mechanischer Circulationshinderung, theils entzündlicher Processe der Wandungen mit nachfolgenden degenera-

tiven Störungen zu beobachten. Phlebektasien irgend welcher Form, Thrombosierungen, Verdickungen sind an Hand und Finger enorm selten.

Von allen Gefässen sind die Arterien noch am häufigsten entzündlichen und degenerativen Processen unterworfen, und die Folgezustände solcher Erkrankungen sind es auch, die gelegentlich directe locale Eingriffe erheischen. Wie schon erwähnt, ist es für manche der im klinischen Bilde lediglich nach dem Symptomencomplex bezeichneten Erkrankungen unmöglich, den Nachweis zu führen, ob die Innervations- oder Circulationsstörung das primäre Leiden darstellt. Das schliessliche Resultat, welches oft sehr bald, oft nach langer Vorerkrankung sich uns vorführt, ist fast immer die zur umschriebenen oder ausgedehnten Gangrän an den Fingergliedern gesteigerte trophische Störung. Diese sogenannte Spontangangrän der Finger ist also auf sehr verschiedene Ursachen zurückzuführen und tritt für einzelne derselben auch in differenter Form auf. Als wesentlich verschieden in Bezug auf Ursache, Verlauf und Behandlung sind zwei Gruppen von einander zu trennen, von denen die eine einen Process umgreift, der vorwiegend als vasomotorische Neurose aufzufassen ist, während der andere eine Endarteriitis (und Endophlebitis) darstellt.

Zur Gruppe der Trophoneurosen rechnen wir die Erkrankungen, welche unter dem klinischen Bilde des symmetrischen Brandes der Finger, Asphyxie locale, spontane Gangrän auftreten, ferner die, welche als lepröse Dactylolyse, *Lepa mutilans s. anaesthetica*, sowie die, welche als Sclerodactylie, als partielle Sclerodermie beschrieben wurde, die alle nach verschiedenen Symptomencomplexen schliesslich als Endsymptom die Gangrän, Mumification und Abstossung von Fingern oder Fingergliedern vor Augen treten lassen. Alle die Formen der trophoneurotischen Fingergangrän stellen zum Theil streng von einander zu scheidende Affectionen dar, zum Theil gehen die Bilder derartig ineinander über, dass die Bezeichnung des gegebenen Falles eine sehr schwankende bleibt.

§. 95. Als reiner Ausdruck vasomotorischer Störung centralen (spinalen) Ursprungs darf die von Raynaud zuerst genau beschriebene Form des symmetrischen Fingerbrandes gelten, dessen Anfangsstadium von ihm als „Asphyxie locale“ bezeichnet wurde. Die Finger der Patienten (meist Frauen, seltener Kinder, bei diesen werden häufiger die Zehen befallen) werden plötzlich, meist ohne nachweisbare Ursache, bisweilen nach geringer Kälteeinwirkung, ja selbst nach psychischen Emotionen farblos, kühl, gefühllos, mit kaltem Schweiss bedeckt. Während manchmal dieser Zustand rasch vorübergeht und nur ziehende Schmerzen und brennendes Gefühl hinterlässt, folgt in anderen Fällen auf dies erste Stadium der localen Asphyxie allmählig das zweite: unter zunehmenden, auf andere Nerven ausstrahlenden Schmerzen färben sich die Glieder livide marmorirt, sind kalt und vollständig empfindungslos; es erheben sich Brandblasen, aus denen nach Entleerung des blutigen Serums umschriebene Geschwürcchen entstehen. Raynaud unterscheidet zwei Formen des Auftretens der Anfälle: Bei einem werden die Glieder blass, kalt, gefühllos (*doigt*

mort). Diese locale Syncope entsteht durch spastische Contraction in Arterien und Venen, sie gleicht sich meist bald vollständig aus, indem auf die Ischämie wieder Füllung der Gefässe folgt. Bei der anderen Form entsteht durch alleinige arterielle Contraction venöse Stase, daher zwar auch Gefühllosigkeit, Kälte, Schmerzen, aber livide Färbung, locale Asphyxie, sie ist häufiger von minimaler Gangrän gefolgt. Auch aus diesem Stadium ist noch Heilung möglich, indem sich die Circulation und das Gefühl wieder herstellt und die Ulcerationen vernarben. In dieser Weise können sich Anfälle mehrere Jahre hindurch intermittirend wiederholen. In Folge der immer wieder auftretenden und vernarbenden Brandgeschwürcen sind schliesslich die Finger besonders an den Endgliedern mit festen weissen Narben bedeckt und erscheinen wie zugespitzt. Bisweilen tritt aber die Wiederherstellung des Blutlaufes nicht in genügender Weise ein und es folgt eine Mumification des grösseren oder geringeren Theiles der Nagelphalanx. Immer bleibt der Process auf geringe Ausdehnung beschränkt, in schweren Fällen geht die Cyanose und Anästhesie bis über die Fingerwurzel, immer ist die Erkrankung eine durchaus symmetrische, so dass, wenn nur ein Finger ergriffen ist, auf einer Seite auch sicher der correspondirende der andern Seite, sogar oft in demselben Grade afficirt wird. Dieser Umstand rechtfertigt die Annahme, die Ursache der Erkrankung im spinalen vasomotorischen Centrum suchen zu müssen, und begründet Raynaud hierauf die Behandlung mit dem constanten Strom in absteigender Richtung abwechselnd auf die Wirbelsäule und auf die Extremitäten applicirt. Er hofft hierdurch dem auf andauernde Circulationsstörung folgenden trockenen Brand vorzubeugen. Nach seiner Erfahrung bleibt die Prognose für alle Fälle günstig, indem ausser der umschriebenen nie fortschreitende Localgangrän oder schlimmere Zustände daraus hervorgehen. Auch Fischer verspricht sich von Chinin und der gefässerweiternden Wirkung des constanten Stromes in beginnenden Fällen Erfolg gegen diese auf spastischer Ischämie beruhende — analog dem Ergotinbrand — durch vasomotorischen Gefässkrampf bedingte trophische Störung. Auch Nédopil betont das symmetrische Auftreten, ferner die meist in Intervallen typisch sich zeigenden Anfälle, von denen die kürzeren meist ohne Folgen verlaufen, während die intensiveren bei längerer Dauer unter starken Schmerzen zur Gangrän führen, entweder zur Mumification wie bei der Erfrierung oder zu einer Pergamentmetamorphose mit Abblättern der abgestorbenen Parthien. Er beobachtete solche Gangrän einer Phalanx bei einer jungen Dame, bei der die homologe Phalanx der andern Hand verkümmerte.

Nach diesen Beobachtungen wird also von einem directen chirurgischen Einschreiten selten bei solcher symmetrischen Gangrän die Rede sein. Oertlich werden wir uns durch Beförderung der Circulation und bei vorhandener Gangrän durch gleichzeitige Desinfection, besonders durch die gleichzeitig stark irritirenden Campherlösungen entsprechend den bei Frostgangrän gültigen Massnahmen zu verhalten haben. In dem einzigen von mir beobachteten Falle lernte die Patientin bald durch rasche Einreibung von Campherspiritus und innerlichen Gebrauch von Moschustinctur in Wein die typischen Anfälle coupiren. Allerdings handelte es sich hier nur um die locale Syncope

und wurden die restirenden Empfindungsstörungen durch Galvanisirung immer bald gehoben.

§. 96. Von der *Lepra mutilans*, *L. anaesthetica* s. *nervorum*, werden Hand und Finger nicht selten befallen und kann, indem eine Phalanx nach der andern verloren geht, von der Hand schliesslich nur ein ungestaltener Stumpf übrig sein. Nachdem wir durch Virchow's Untersuchungen wissen, dass die *Lepra anaesthetica* lediglich eine Form der bekannten tuberösen *Lepra* (Aussatz) ist, bei der eine *Perineuritis chronica leprosa* zu den umschriebenen knotenförmigen oder diffusen Anschwellungen an den Nervenstämmen Veranlassung giebt, ist erklärlich, wie durch diese Nervenlepra sensible und trophische Störungen bedingt werden, die zunächst allerdings meist in der Haut sich abspielen. Bei dem Jahre lang sich hinziehenden Leiden treten an solchen anästhetischen Theilen sog. neuroparalytische Entzündungen auf, d. h. in Folge irgend welcher äusserer Insulte treten schwere Entzündungen und Zerstörungen auf, da einerseits gerade an den gefühllosen Theilen äussere Noxen weniger ferngehalten werden und wiederum an solchen Theilen alle Entzündungen leicht malignere Formen annehmen. Entweder führen sie rasch zu weiteren Ulcerationen oder dringen von umschriebener Eingangsstelle rasch in die Tiefe, so dass bald Periost und Knochen mit ergriffen wird und in Kürze die Abstossung des ganzen Gliedes folgt. Nicht nur Finger und Hand, sondern die Arme und Beine können dieserart abgestossen werden. In andern Fällen tritt Zerfall und Gangränescenz ein. Eine weitere Schilderung in Bezug auf Aetiologie und Verlauf dieser eigenartigen Affection gehört nicht ins Gebiet chirurgischen Interesses und auch die Behandlung ist ja wesentlich eine hygienische und constitutionelle, während örtliche Eingriffe nicht in Frage kommen. Eine Erwähnung verdiente diese Form der Verstümmelung an den Fingern nur der eventuell zu stellenden Differentialdiagnose wegen. Selbstredend kann von einer „*Lepra*“ nur die Rede sein bei Individuen, die aus Leprosenländern stammen. Bekanntlich haben sich die von *Lepra* heimgesuchten europäischen Territorien erheblich beschränkt und ist der Aussatz stabil geblieben nur in den aussereuropäischen Ländern, von denen wir allerdings in China, Indien, Aegypten, Persien die Erscheinung des Aussatzes so constant finden, dass sie sich heute genau so präsentirt wie seit Tausenden von Jahren (Wernich).

§. 97. Während also lepröse Dactylie bei uns nicht zur Beobachtung gelangt, finden wir eine andre zunächst ebenfalls als Hautaffection auftretende Erkrankung neben andern Körperregionen mit Vorliebe die Extremitäten befallen und an den oberen die auffallendsten Verunstaltungen hervorrufen. Das Hautsclerem, Sclerodermie, ergreift auch Finger und Hand nicht selten, so dass Ball die eigene Form als Sclerodactylie auführte. Allein wenn auch bei dem so häufigen Ausgangspunkt des Hautsclerems vom Hals und Nacken aus bald die oberen Extremitäten mit befallen werden, ja in manchen Fällen (Paulicki u. a.) die Affection gerade an den Händen am weitesten vorgeschritten erscheint, so ist doch die Localisirung solches partiellen Hautsclerems allein auf einige Finger entschieden als seltenere

Ausnahme zu betrachten. Selbst wenn die oberen Extremitäten den Ausgangspunkt der Erkrankung darstellen, so sind es meist Vorderarm, Ellenbogen, Handgelenk und sehr selten die Finger. Es ist dies entschieden ein wesentlicher diagnostischer Anhaltspunkt, von dem aus wir genöthigt werden, manche der in der Literatur als Sclerodactylie aufgeführten Veränderungen, die auf Hand und Finger beschränkt blieben, in ihrer Bedeutung anzuzweifeln.

§. 98. Der sclerodermatische Process ist im wesentlichen bedingt durch eine fortschreitende Hypertrophie des Bindegewebes sowohl im Corium wie des Unterhautzellgewebes, mit der Wucherung des Bindegewebes geht eine Sclerosirung desselben einher, und während die zarten Faserzüge, die im normalen Zustande Träger der Fettzellen sind, bedeutend verdickt werden, atrophirt das eingelagerte Fettgewebe in gleichem Maasse, so dass schliesslich das ganze lockere maschige Zellgewebe eine derbe compacte Fasermasse darstellt. Indem sich auch die elastischen Fasern an dem Wucherungsprocess betheiligen, wird die bedeckende Haut fester an den darunter gelegenen Theilen adhärent, die normale Verschiebbarkeit hört auf, die Falten verschwinden, die Oberfläche nimmt ein glattes, glänzendes Aussehen an. Bald ist sie marmorglatt, bretthart, bald pergamentartig, lederartig, wie Narbengewebe anzufühlen, und liegt den Händen wie ein zu enger Handschuh an (Fuchs). Bisweilen geht der Verdickung, Verkürzung und schwierigen Verwachsung der Haut und des Unterhautbindegewebes untereinander und mit den retrahirten Sehnen der Finger ein Oedem des Zellgewebes voran, Hydrops lymphaticus, nebst Exsudation in den Sehnenscheiden. In diesem Stadium ergiebt sich dann eine Verwandtschaft mit der Elephantiasis arabum zu erkennen, während das spätere Stadium einen der Keloidbildung ähnlichen Befund gewährt und als „cicatricirendes Hautsclerem“ bezeichnet wurde (Koeber). Der Process braucht meist längere Zeit zur Entwicklung, so dass oft Monate- und Jahrelang zur Ausbildung und ausgedehnteren Verbreitung erforderlich sind. In den Fällen, wo die Ausbreitung mit überraschender Schnelligkeit über grössere Bezirke geschieht, kann neben partieller Sclerosirung der Process in der Hauptsache nur in der Zellgewebsinfiltration beruhen, da das Stadium der Sclerosirung immerhin grösseren Zeitraum in Anspruch nimmt.

Eine vollständige Rückbildung der Gewebe aus diesem sclerosirten Zustande ist im allgemeinen kaum zu erwarten. Meist wird ein Jahrelanger Stillstand beobachtet, oft allmähliche partielle Besserung, an den weniger intensiv befallenen Parthien wohl Heilung. Bisweilen tritt durch complicirende innere Erkrankung übler Ausgang ein.

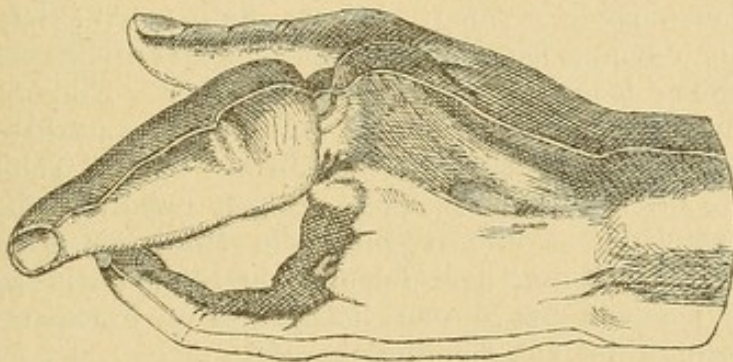
Meist finden wir das weibliche Geschlecht mit Vorliebe befallen von der Erkrankung (Paulicki fand unter ca. 40 Fällen drei Viertel Frauen und zwar am häufigsten im Alter von 25–38 Jahren), doch ist diese Thatsache eben so unerklärt wie die Sclerodermie in ihrer Aetiologie noch absolut dunkel ist. Wenn auch Fälle in einiger Anzahl mitgetheilt sind, bei denen notorische „Erkältung“ als directe Veranlassung angegeben wird, während bei andern die Sclerodermie als Folge vorausgegangener Erysipele angesehen wird, und wieder in anderen die Induration an Stellen ihren Ausgang nahm, an denen

Verletzungen oder kleine Ulcerationen vorhanden waren (Förster, Gillette), so ist doch immer eine individuelle Disposition nie von der Hand zu weisen.

In der überwiegenden Mehrzahl der Fälle finden sich eben wie gesagt immer grössere Bezirke von Rumpf oder Rumpf und Extremitäten betheiligt, so dass das alleinige Ergriffensein der Hand und Finger zu den Ausnahmefällen gerechnet werden muss. Noch seltener endlich darf die zerstörende Ulceration oder gar Necrosirung an den Fingern als Folgezustand der Sclerodermie betrachtet werden.

In dem von Mirault beschriebenen und von Verneuil untersuchten und kritisirtem Falle waren im Laufe von 10 Jahren bei einer 38jährigen Frau nach und nach 7 Finger derart erkrankt, dass schliesslich 4 verloren gingen, 3 verkümmert blieben und nur 3 gesunde übrig blieben. Die Erkrankung begann jedesmal mit konischer Anschwellung des ganzen Fingers mit bald tiefer und tiefer sich markirender Abschnürungsfurche an der Fingerbasis. Fig. 58.

Fig. 58.



Fall von „Sclerodactylie“. Zeigefinger an der Basis ringförmig eingeschnürt.
Ring- und Mittelfinger bereits verloren.

In der Tiefe der abschnürenden Furche fand sich eine lineare, die Weichtheile durchsetzende hartnäckige Ulceration. Die mit der Difformität einhergehenden unerträglichen Schmerzen und Functionsstörung nöthigten nach und nach den rechten Ringfinger (1850), Mittelfinger (53), Mittelfinger links (56) abzunehmen. Der Ringfinger links erkrankte im Jahre 57, aber weniger intensiv; hier hatten 4 tiefe Längsschnitte, durch den abschnürenden Ring gemacht, zwar lang dauernde Ulcerationen, aber doch die Erhaltung des Fingers zum Resultat. Der Zeigefinger rechts war 1859 erkrankt, vergl. Fig. 58, und amputirt 62. Verneuil zog aus dem Symptomencomplex, Verlauf und Befund der anatomischen Untersuchung den Schluss: „il est évident pour moi que les anneaux cutanés rétractés qui se montrèrent sur les cinq doigts n'étaient pas autre chose que des bandes de sclerodermie“, die nach ihm rheumatischen Ursprungs ist und von der er eine Reihe von Fällen citirt, bei denen ebenfalls Abschnürungen vorkamen. Mirault selbst und mit ihm Desprès betrachten das Leiden als zur Elephantiasis gehörig wegen der langsam entwickelten Anschwellung und D. findet in dem Erfolg der Längsincisionen einen fernern Beweis,

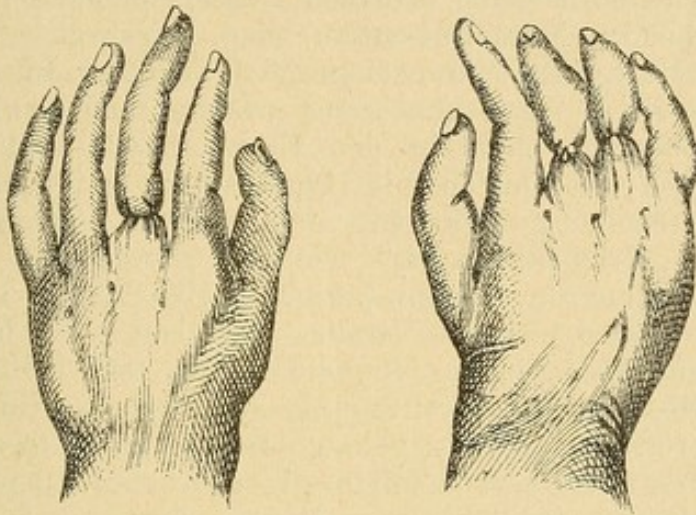
da in Aegypten gegen Elephantiasis lange in Suppuration unterhaltene Cauterisationen — l'hommous — als wirksames Mittel zum Aufhalten des Weiterschreitens der E. benutzt werden. In dem von Ball beschriebenen Fall wiederholten sich im Laufe von 5 Jahren mit kleinen aber vernarbenden Ulcerationen einhergehende zur kalten Jahreszeit recrudesirende trophische Störungen in mehreren Fingern, die schliesslich zu einer Atrophie des Gliedes führten, so dass der Finger konisch zugespitzt erschien. Auch im Falle von Hallopeau handelt es sich um schliessliche Retraction, konische Atrophie, Ankylose der Finger und wird hier allerdings die charakteristische Veränderung der sclerosirten Haut beschrieben, die lediglich auf die Hände beschränkt war. Lépine beschreibt einen Fall von Melanodermie des Körpers, Melanodermie und Atrophie der Finger. Der einzige Fall, in dem es zur reellen Abstossung von Fingergliedern kam, ist der von Liouville der Soc. de Biol. vorgestellte, wo eine von Sclerodermie befallene Frau bereits einen Theil des Fingers verloren hatte und ein anderer Finger dem Absterben nahe war.

§. 99. Das typische Bild der von Hautsclerem intensiv befallenen Finger finden wir unter andern bei Koebner beschrieben, wo die Finger klauenförmig gebeugt sind, in ihrem verdickten Haut- und noch ein wenig ödematösen Unterhautgewebe die Flexorensehnen fast bis zur Aufhebung jeder passiven Beweglichkeit der Finger eingelöthet sind. Aehnliches Verhalten beschreibt Stein. Die stärkste Deviation in den Gelenken der klauenförmig flectirten Finger schildert Paulicki, indem die Interphalangealgelenke als fast unbeweglich, die Metacarpophalangealgelenke subluxirt sind, die Haut glatt und faltenlos, adhärent, in der Umgebung der Gelenke ein sehnenartig weisses Aussehen bietet. Da wir bei diesen hochgradigen Formen von Handsclerodermie keine Spur von Entzündung, Ulceration oder Nekrosirung finden, so müssen wir auch die Fälle, bei denen diese Folgezustände beschrieben wurden und es gar zu Abschnürungen ganzer Theile, Ulceration und Gangrän kommt, als Mischformen bezeichnen, bei denen neben dem Hautsclerem trophische Störungen vorliegen, die zu Veränderungen, analog den Destructionen bei der Lepra anästhetica, Anlass geben.

§. 100. In manchem Fall mag vielleicht die circumscripte ringförmige Hautcicatricirung (nach oberflächlicher Narbenbildung aus kleinen Ulcerationen, Erfrierungen u. s. w.) in ähnlicher Weise das primär die Ernährungsstörung Einleitende sein, wie die bei der congenitalen spontanen Dactylose in Frage kommende abnorme Epithel-einsenkung. Aus dem von Gruber beschriebenen Fall, sowie aus dem ersten der beiden von Menzel untersuchten, ersehen wir, dass aus den pathologischen bereits in foetu veranlagten Epitheleinsenkungen an der Fingerbasis es erst in späteren Jahren zur wirklichen Abschnürung — Dactylolyse — kommen kann. Bei dieser Form der spontanen Ablösung der Finger oder Fingerglieder Fig. 59 (vergl. auch §. 16 und Fig. 10), wird es nie zur Narbenbildung kommen, sondern die Stümpfe eben von dem normalen Cutisgewebe und Epidermisstratum bedeckt sein, während wir bei den andern Formen Ulce-

ration, Narbenbildung und hierdurch eingeleitete ringförmige Abschnürung verfolgen können. Im klinischen Bilde vollständig gleich erscheinend, bietet sich die Phalangealabschnürung, welche bei der afrikanischen Race häufig beobachtet wird und unter dem Namen Ainhum beschrieben lediglich auf die Zehenglieder localisirt bleibt. Auch bei dieser ringförmigen Abschnürung der kleinen Zehe der Neger kommt es nicht wie bei der *Lepra mutilans* zu einer nach

Fig. 59.



Spontane Dactylolyse (Menzel).

vorangegangener Anästhesie eintretenden und tiefer schreitenden Ulceration, sondern es bildet sich (vermuthlich aus einer kleinen Epithelabschürfung ausgehend!) eine Epidermiswucherung rings um die Zehenbasis herum, unter der das Cutisgewebe schrumpft. Unter der Constriction solcher an Tiefe zunehmenden Furche schwindet bald der Knochen, der immer in seiner Continuität atrophirt und endlich zu einem fibrösen Strang sich an der Umschnürungsstelle umwandelt. Schliesslich fällt derselbe mit dem Zehenstumpf von selbst ab oder wird noch häufiger wegen der heftigen Schmerzen, die die circuläre Abschnürung begleiten, entfernt; nie findet die Ablösung der Zehe wie bei der *Lepra anaesthetica* in der Gelenkverbindung statt (Wucherer).

§. 101. Bei dieser merkwürdigen spontanen Phalangeallösung sowohl wie bei den analogen Formen der auf Hautsclerem wie anderweitigen, durch etwaige Narbenconstriction bedingten circulären Abschnürungen wird die erste Hilfe immer in der multiplen Discision des abschnürenden Ringes durch Längsschnitte beruhen. Beim Ainhum sah Silva Lima Erfolg hiervon und erwähnten wir die Beobachtungen von Mirault, bei der als Sclerodactylie angesehenen Erkrankung. Ob gegen die andern Gewebsveränderungen bei *Lepra*, Sclerodermie, Elephantiasis durch allgemeine und Localbehandlung mit Aussicht auf Erfolg einzuschreiten ist, wird immer dem individuellen Falle angepasst werden müssen und lässt sich bei der Seltenheit der Erkrankungsform nicht im allgemeinen bestimmen. Im wesentlichen wird es immer auf eine genaue Erforschung der die Bildung des abschnürenden

den Ringes veranlassenden Momente ankommen. Bei der Sclerodermie scheinen neben symptomatischer interner Behandlung der örtlichen Application von Bädern, Inunctionen, Massage Erfolge nicht abzusprechen zu sein; jedenfalls mögen sie bei den mit vorgängigen ödematösen Infiltrationen sich einleitenden Sclerosirungen letztere sehr hintanhalten und auf kleinere Grenzen zurückführen.

§. 102. Gegenüber diesen mit Difformitäten und Abschnürungen der Glieder einhergehenden nutritiven Störungen haben wir es beim auf Ergotismus beruhenden örtlichen Brande lediglich mit einer auf Ischämie beruhenden Mumification zu thun. Während bei der Vergiftung durch Mutterkorn die geringeren Grade der Intoxication bekanntlich nicht selten zur Beobachtung gelangen und also Circulationsstörungen, Kälte, Taubheit in den Extremitäten, andererseits Sensibilitätsstörungen, verbunden mit Hyperästhesie auftretende Convulsionen zur Erscheinung gelangen, sind sowohl beim epidemischen Auftreten der „Kriebelkrankheit“ wie bei sporadischer Ergotinvergiftung bis zur Gangrän an den peripheren Theilen gesteigerte Störungen relativ selten. Immer treten dieselben aber in Form des trocknen Brandes auf; indem auf die Blässe und Kälte die livide Färbung des Gliedes folgt, schreitet unter zunehmender Einschrumpfung die Hämatinverfärbung durchs gelbe, braune zum schwarzen Colorit fort, und bietet in diesem Stadium die charakteristischen „Mumienfinger“ dar, wie wir sie in analoger Weise nur bei Erfrierungen und Gangraena senilis kennen. Da letztere fast ausnahmslos an den unteren Extremitäten vorkommt, so wird eine bezügliche Differentialdiagnose im gegebenen Falle nicht zu verfehlen sein. Auch vom „symmetrischen Brand“ der Extremitäten werden die anamnestischen Erhebungen den Ergotismusbrand trennen lassen, sowie bei letzterem die verangegangenen oder begleitenden Intoxicationssymptome stringent sind. Bei der Behandlung treten für die localen Erkrankungen lediglich die bereits erwähnten circulationsbefördernden Massnahmen in den Vordergrund.

§. 103. Wenn schon beim Ergotismusbrand die Discussion darüber schwebt, ob die Intoxication wesentlich auf die Gefässe primär oder secundär vermittelt der Innervation eingewirkt hat, die spastische Ischämie aber doch wohl zustande gebracht wird durch eine vom Centralnervensystem aus angeregte spastische Contraction der Gefässmuskulatur, so finden wir nun andererseits eine andre Gruppe von trophischen Störungen an den Extremitäten, die zu analogen Localerkrankungen Anlass geben wie die erwähnten, deren Ursache allein in einer primären Erkrankung der Gefässe gesucht werden darf. Das Gebiet dieser Erkrankungen hat sich in neuerer Zeit wesentlich erweitert und wir haben hiermit Aufklärung für eine Reihe von Fällen von Spontangangrän an den peripheren Extremitätenbezirken erhalten, die einestheils früher der Gangraena senilis zugerechnet wurden, andererseits auf unbekannte nutritive Störungen zurückgeführt werden mussten. Wir können nur bekennen, dass wir uns in Bezug auf das Erkennen des thatsächlichen Vorkommens primärer Gefässerkrankungen in einem Kreise herumbewegt haben und heute wieder an einem Anfange, der lange Zeit völlig in den Hintergrund gedrängt

war, angelangt sind. Tiedemann hatte seiner Zeit in dem durchaus classischen Werke: von der Verengerung und Schliessung der Pulsadern in Krankheiten, die idiopathische Gefässerkrankung so in den Vordergrund gestellt, dass, nach der von Virchow gegebenen Darlegung des wahren Zusammenhanges der thatsächlichen Gefässverschliessung mit Embolie und Gefäss thrombose, eine primäre Affection der Gefässwandung überhaupt als völlig unerwiesen angenommen galt, bis endlich neuerdings auf die nicht so selten festzustellende selbstständige Arteriitis und Phlebitis in verschiedenster Form und Ausdehnung hingewiesen wurde (Köster, Friedländer, Winiwarter). Tiedemann wollte durch seine Untersuchungen „die grosse Neigung der inneren Haut der Pulsadern bei mechanischen und chemischen Einwirkungen in adhäsive Entzündung versetzt zu werden“ nachgewiesen haben. Unter den Folgen der durch Entzündung bedingten Arterienobliteration war in manchen Fällen die Gangrän der betreffenden Abschnitte beobachtet. Solche durch Endarteriitis obliterans entstandene Gangrän wurde in jedem Lebensalter beobachtet und sammelte T. 9 Fälle derartiger Gangrän an der oberen Extremität (bei einem 1½ jährigen Kinde Gangrän des Armes, Solly; bei 18 jährigem Mann der Finger und Hand, Cooper; bei 20 jährigem Mädchen Hand und Vorderarm, Roux; bei 50 jähriger Frau rechte Arm, Ségoud; bei 56 jährigem Mann linke Hand und Arm, Heermann; bei 67 jährigem Mann linke Hand und Arm, Cruveilhier; bei 74 jähriger Frau linke Arm, Rostan; Böckel erwähnt einer Frau, die im Laufe mehrerer Jahre wiederholt an Gangrän der Hände und Füsse litt und an allen Zehen und Fingern mehrere Glieder verloren hatte).

Zweifellos gehört ein Theil der von Tiedemann herbeigezogenen Fälle lediglich der primären Embolie und deren Folgen an. Allein bei einer andern Gruppe können wir die Möglichkeit primärer Gefässerkrankung nicht abweisen und trifft ein gleiches für einzelne Angaben von Hodgson. Friedländer wies nach, dass bei der Arteriitis obliterans es sich um die „Entstehung eines sehr zellenreichen Bindegewebes handelt innerhalb der intima der mittleren und kleineren Arterien, welche zu einer Verengerung des Lumens derselben und schliesslich zu vollständiger Ausfüllung des Lumens mit festem Material, zur Obliteration führt.“ — Ferner hat Winiwarter klargestellt, wie „nach wiederholten Schädlichkeiten wie Durchnässung, Erkältung und dgl. bei Leuten, die noch nicht in dem Alter stehen, in dem Gangraena senilis vorkommt, sich ein chronischer Wucherungsprocess an den Nerven und Gefässen entwickelt; es handelt sich hier um einen Wucherungsprocess an der Intima, sowohl der Arterien als der Venen, der theils zur Verengerung theils zur vollständigen Obliteration ihres Lumens führte. Durch diesen Process tritt unter lange bestehenden Schmerzen durch schliessliche Gefässverschliessung Gangrän der Extremitäten ein. Nach solchen Vorgängen dürfen wir kein Bedenken tragen, auch schon bei klinischer Beobachtung einer Gruppe von peripheren Ernährungs- und Circulationsstörungen an den oberen Gliedmassen als Ursache eine örtliche Gefässerkrankung zu unterstellen. Gewiss sind wir berechtigt, eine Reihe zweifelhafter Fälle von „Spontangangrän“ oder irregulärer Gangraena senilis als Folge der Endarteriitis obliterans zu betrachten.

Auch von der von Dupuytren beschriebenen „*gangrène symptomatique par suite d'artérite*“ sind gewiss einige Fälle hierher zu rechnen und rechtfertigt es wohl, das angeführte Sectionsergebniss, die unter Obs. III und V von ihm mitgetheilte „*symptomatische*“ Fingergangrän, als durch locale Gefässdegeneration bedingt anzusehen.

Jedenfalls gewinnen wir Anhaltspunkte zur Erklärung so mancher peripheren Störungen an Hand und Finger, wenn wir uns erinnern, dass solche vorgeschrittenen, zur Beobachtung und anatomischen Untersuchung gelangten Fälle chronischer Endarteriitis auch ihre Vorstadien haben müssen und dem entsprechend auch im klinischen Bilde eine Reihe örtlicher Symptome bedingen können, für deren Deutung uns sonst nur die vage Erklärung der „*nutritiven Störung*“ bleiben würde.

Cap. IV.

Die Neubildungen an Hand und Fingern.

§. 104. In den bedeckenden Weichtheilen der Finger und Hand finden wir Neubildungen, die wir als für diese Bezirke charakteristisch bezeichnen können: die *Papillome*, *Angiome*, *Lipome*, wie andererseits von der knöchernen Grundlage dieser Abschnitte mit besonderer Vorliebe die *Chondrome* ihren Ursprung nehmen. Alle übrigen Neoplasmen, *Fibrome*, *Cysten*, *Sarkome*, *Carcinome* finden sich zwar auch an den Händen vertreten, allein durchaus nicht häufiger oder in irgend besonders eigenartiger Form als wie wir sie auch an andern Körperregionen finden.

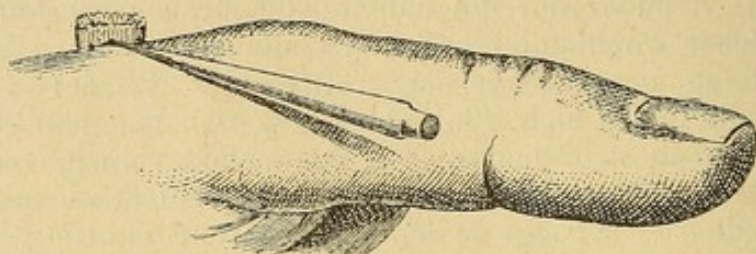
§. 105. Für die *Papillome*, Warzen, stellen die Streckseiten der Finger und Mittelhand den Lieblingssitz dar, während die volaren und lateralen Bezirke selbst bei dem so häufigen multiplen Auftreten mehr weniger verschont bleiben. So wie an Anzahl die Warzen an der Hand und den Fingern oft eine erstaunliche Summe erreichen, so dass oft in kurzer Zeit die Hand wie übersät erscheint, so gewinnen einzelne oft einen so bedeutenden Umfang, dass sie kaum mehr den bekannten, so unbemerkt entstehenden und ebenso häufig unmerklich verschwindenden Hautwarzen ähneln. Ich hatte zur Zeit ein Exemplar vor mir, wo die halbe Dorsalfläche der Grundphalanx des Zeigefingers von der aus fast centimeterhohen Pallisaden zusammengesetzten und stark zerklüfteten Geschwulst bedeckt ward! Solche voluminösen Warzen erheischen schon eo ipso eine auf Entfernung gerichtete Behandlung, während bei kleinen Exemplaren mehr cosmetische als functionelle Rücksichten die Beseitigung indiciren. Oft verschwinden selbst ziemlich umfangreiche Warzen, wie angedeutet, von selbst, ja selbst in grosser Zahl vorhandene sind bisweilen ebenso unmerklich verschwunden wie sie sich hervorgebildet hatten (daher auch die Wirkung der vielgebräuchlichen sympathetischen Mittel!). Solche Spontanheilung ist ebenso erklärlich wie die scheinbare spontane Entstehungs-

weise: Ohne Zweifel sind die meisten Warzen in ihrer Entstehung auf locale Traumen zurückzuführen, welcher Art der örtliche Reiz auch immer gewesen sein mag, und so wenig wir eine Erklärung dafür haben, warum das einmal vielleicht ein Erythem, das andermal ein Ekzem und das drittemal eine papilläre Hyperämie und papilläre Wucherung resultirt, so scheint es doch nicht eines specifischen Reizes zu bedürfen, vielmehr nur die individuelle locale oder temporäre Disposition solcher Papillombildung Vorschub zu leisten. Die Spontanheilung erfolgt in analoger nur retrograder Weise: durch irgend welchen Insult bilden sich Thrombosirungen in den papillären Gefässschlingen — man sieht bei solchen von selbst schwindenden Warzen deutlich das Auftreten schwarzer Pünktchen entsprechend den thrombosirten Papillen — in Folge dessen mangelhafte Ernährung, Schrumpfung der gewucherten Papillen, Abbröckeln der verhornten Epidermislager, normale Ueberhäutung im Niveau der umgebenden Cutis.

§. 106. Solche leicht in grosser Zahl an den eigenen Händen zu machende Beobachtungen geben uns auch leicht den bequemsten und sichersten Weg an zur Behandlung der Warzen. Das gebräuchliche Betupfen mit Höllenstein kann nur auf grossem Umwege zum Ziele führen, da erst nach Herbeiführung von Gerinnung durch Silberalbuminatniederschläge in den weicheren bedeckenden Gewebsschichten, also nach Abbröckeln der dicken Epidermisschichten, durch die Silberimbibition, Thrombosirungen der ernährenden Gefässschlingen bewirkt werden können. Das rascher zum letzten Ziele führende Verfahren des Abtragens der Warze in der Höhe der umgebenden Haut durch flachen Scheeren- oder Messerschnitt und darauf ausgeführte Lapisätzung hat wegen der aus den durchtrennten weitklaffenden Gefässschnitten stattfindenden Blutung einen unsicheren Erfolg, der meist nur durch öftere Wiederholung der Cauterisation ergänzt werden kann. Die Ligatur ist gut anwendbar nur bei gestielten Warzen, wie sie an Hand und Finger selten sich präsentiren. Die Excision erfordert, um mittelst ihrer Anwendung des Vortheils einer primären Vereinigung der gesetzten Wunde theilhaftig zu werden, das Ausschneiden eines langgezogenen Ovals und bedingt somit immer die Aufopferung einer grösseren Parthie gesunder Haut, daher bei einigermaßen umfangreichen Geschwülsten eine selbst in der so verschiebbaren laxen Handrückenhaut nicht wünschenswerthe Verletzung, die an den Fingern entschieden zu vermeiden bleiben muss. Bei kleineren Papillomen ist sie wohl anwendbar, erfordert aber auch immer zur Vermeidung einer Wundinfection einen Occlusivverband, darf daher nicht den Anspruch auf Bequemlichkeit des Verfahrens machen. Ebenso sicher wie bequem bleibt immer die Cauterisation, die man in Ermangelung des expeditesten Platina candens durch alle möglichen Aetzmittel ausführen kann. Mir hat sich als jederzeit für diesen Zweck anwendbar am rationellsten die Chromsäure bewährt (acid. chromic. 1:3 aq.), die mittelst zugespitzten Holzstäbchens in die Basis der Geschwulst eingimpft wird, während die Geschwulst durch seitliche Compression zwischen zwei Fingern möglichst hervorgeedrängt wird und zugleich durch den Druck eine Blutung und dadurch Verhinderung des tiefern Eindringens des Cauteriums vermieden wird.

Durch solche im ganzen Umkreise durchs Papillom vollzogene radiäre Basalcauterisation (Fig. 60) bröckeln schon in der ersten Sitzung die prominenten Papillenparthien ab und die durch das eindringende Aetzmittel thrombosirten Gefässe der gewucherten Papillen

Fig. 60.



Radiäre Basalcauterisation der Warze.

lassen keine neuen Excrescenzen hervorkommen; bisweilen genügt schon eine einmalige Wiederholung des Verfahrens mit nachfolgendem Aufdrücken eines Wattkügelchens und Heftpflasterumwicklung, um unter dem trockenen aseptischen Schorf baldige Ueberhäutung zu erzielen.

§. 107. Die Angiome kommen an Finger und Hand in umschriebener und der Fläche nach ausgebreiteter Form vor und beide Formen zeigen sich entweder als cutane, subcutane oder tiefere (selbst osteale) Gefässwucherungen.

Kleine umschriebene cavernöse Geschwülste finden sich besonders an den Fingerspitzen und werden hier oft für Warzen gehalten. Wenn auch in gefässreichen Papillomen im äusseren Bilde grosse Aehnlichkeit vorliegt, so ist das Verhalten dieser letzteren doch dem differenten Ausgangspunkt entsprechend ein durchaus anderes. Bisweilen kann sehr wohl, besonders nach vorausgegangenen malträgirenden Eingriffen, die Unterscheidung eines Granuloms, Papilloms, Angioms am Finger im ersten Augenblicke Zweifeln unterworfen sein. Für das erstere bleibt immer der vorausgegangene epidermoidale Substanzverlust Erforderniss zur weiteren Entwicklung; die Warze zeichnet sich durch massige Epidermislager an der Oberfläche aus, während die cutane oder epidermoidale Bedeckung bei den Angiomen nur die normale Schichtung gewährt; so kann nach Zerstörung der Oberfläche allerdings eine Verwechselung im klinischen Bilde vorkommen. Im Grunde trifft dies jedoch nur für die kleinsten Formen zu, besonders also im Beginn der Entwicklung zu hervortretenden Geschwülsten, da im übrigen die digitalen Angiome in Farbe, Consistenz und Fortschritt in der Grössenentwicklung hinlänglich erkennbare Eigenthümlichkeiten besitzen. Die als umschriebene, bläuliche, rundliche oder maulbeerartig höckerige compressible (erectile!) Hervorragungen sich präsentirenden, oft in grösserer Anzahl vorhandenen Gefässgeschwülste (siehe Tafel II Fig. 5) gehen meist von den subcutanen Venen aus und sind also nach Virchow's Unterscheidung als subcutane phlebogene Angiome characterisirt. Meist haben dieselben einen exquisiten cavernösen Bau und sind wie

V. bewies trotz des scheinbar ausschliesslich venösen Ursprungs doch von zuleitenden Arterien theilhaft. Diese cavernösen Angiome sind gerade an Vorderarm und Hand auffallend häufig beobachtet und zwar bisweilen in staunenswerther Anzahl an ein und demselben Individuum. So zählt Esmarch 40 und Schuh 100! In dem Umfang von Erbsen- bis höchstens Wallnussgrösse wechselnd, entwickeln sie sich meist langsam und fast ausschliesslich bei Erwachsenen, wie Virchow vermuthet aus den Vasis vasorum entstehend (im Fall von Hanssen auf ein Trauma zurückführbar). Wenn schon bei einigen der Anfangstermin in die Kindheit zurück zu verlegen ist (Esmarch), so ist doch das Auftreten congenitaler erectiler Geschwülste an Hand und Fingern selten (Cavasse) im Gegensatz zu den teleangiectatischen Angiomen, die als congenitale Nävi an der Hand selten sind. Während sich dieselben oft stetig an Zahl und Grösse vermehren, findet bei weiblichen Trägern solcher Angiome erwiesenermassen eine Zu- und Abnahme des Umfanges im Zusammentreffen mit der Menstruation statt, ja Kreysig beobachtete bei einer 72jährigen Frau am linken Zeigefinger ein solches Angiom, das monatlich unter regelmässig wiederkehrender Schwellung zu einem tropfenweise stattfindenden „Blut-schwitzen“ die Quelle abgab.

§. 108. Alle diese aus Hyperplasie und gleichzeitiger Ektasie des betreffenden Gefässabschnittes hervorgehenden cavernösen Angiome treten hier als umgrenzte abgekapselte Geschwülste auf, die daher auch mit wenigen Ausnahmen als herauschälbar gelten müssen. Wie weit man in solcher planmässigen Durchführung der vorsichtigen Exstirpation cavernöser Angiome an Hand und Fingern gehen kann, lehrt uns der günstige Erfolg, den Esmarch durch 5 aufeinander folgende Operationen bei der mit über 40 isolirbaren Tumoren an der linken Hand behafteten Patientin erzielte.

Nur bei kleinen oder wegen mangelnder Abgrenzung resp. wegen eingetretener Verwachsung in der Umgebung nicht entfernbaren derartigen Fingerangiomen ist das Platina candens zu bevorzugen. In wenigen Fällen, wie z. B. nicht isolirbaren, durch Aufbruch und Ulceration complicirten Geschwülsten kann man durch wiederholtes Aufdrücken von Ballen mit Liq. ferri sesquichlor. getränkter Watte zum Ziele kommen, während zu anderen schwächeren Cauterisationen oder gar oberflächlichen Abtragungen jedenfalls nur ein error in diagnosi verführen könnte, der sich durch Blutungen und stärkere Proliferation bald rächt.

§. 109. Die andere Form der subcutanen Angiome, die vorwiegend im Unterhautfettgewebe sich verbreitenden, auf die Cutis übergreifenden und oft zu erheblicher Grösse sich entwickelnden lipogenen Angiome (Virchow) kommen an Finger und Hand nicht häufig vor. Dieselben sind weniger häufig multipel vorhanden, seltener scharf umgrenzt und durch besondere fibröse Bindegewebsschicht abgekapselt, vielmehr kommen sie als diffusere Geschwülste hauptsächlich an denjenigen Bezirken zur Entwicklung, an denen physiologische Prävalenz des Panniculus adiposus einen günstigen Mutterboden bietet. An der Hand trifft dies neben der Fingerpulpa besonders nur den

Daumen- und Kleinfingerballen. Da an diesen Orten auch wirkliche Lipome — selbst congenitalen Ursprunges — vorkommen, so sind Verwechslungen in der Beurtheilung derartiger Geschwülste nahelegend und bei vorgenommenen Exstirpationen zu Tage getreten. Sommaire lebt sogar in dem naiven Glauben, dass Duplay der erste sei, der vor der Operation ein solches Lipoma teleangiectodes diagnosticirt habe; es hatte sich nach Stoss über dem Metacarpus II entwickelt im Unterhautgewebe.

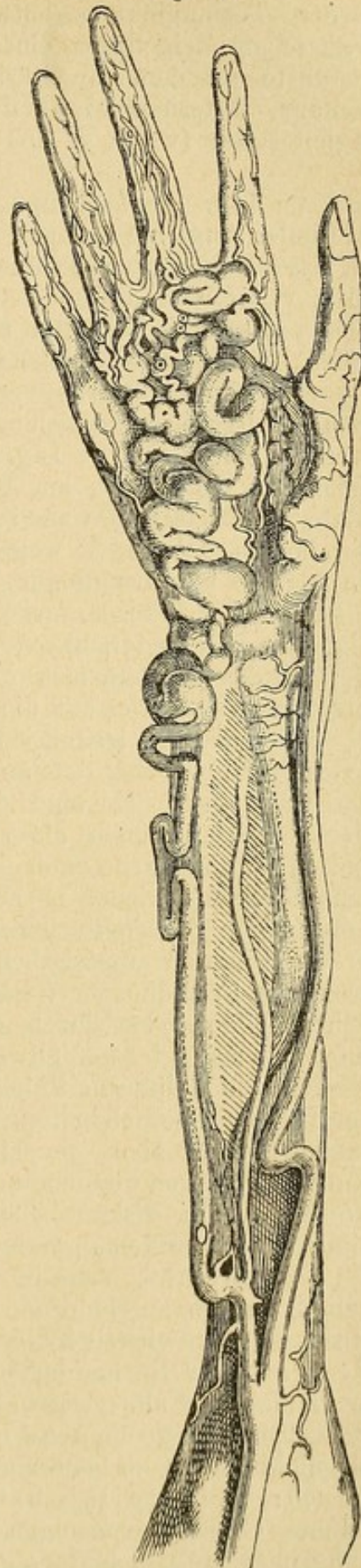
Viel weniger unseren therapeutischen Eingriffen zugänglich sind die diffusen cutanen Angiome, die in ihrer Anlage wenigstens meistens congenital sind; die Weiterentwicklung erfolgt im Laufe mehrerer Jahre, während die Entstehung in späterer Zeit entschieden seltener ist, wenn schon auch für die spätere Entwicklung Belege existiren. Den exquisitesten Fall letzterer Art beschreibt Krause.

§. 110. Gerade an den oberen Extremitäten finden sich solche Gefässwucherungen, die nach und nach grössere arterielle und venöse Bezirke umgreifen und anfangs von kleinen Angiomen am Finger ausgehend, schliesslich die ganze Extremität wie mit prallen Blutsäcken umgeben erscheinen lassen. Häufiger finden sich die rein venösen Gefässwucherungen. Zu den von Pitha, Schuh, Lamorier beschriebenen Fällen, in denen schliesslich die ganze obere Extremität von den grossen, bläulich durchscheinenden, dem Verlaufe der Venen folgenden Blutsäcken umgeben war, während die tieferen Gebilde Weichtheile und Knochen atrophirten, füge ich einen analogen Befund, den ich während mehrerer Jahre an einem jetzt erwachsenen Patienten von seinen Kinderjahren machen konnte. Auch bei diesem handelte es sich in der ersten Kindheit nur um auffallend starke Entwicklung der subcutanen Venenstränge von fast allen Fingern rechter Hand bis zum Oberarm aufwärts. (Taf. II, 4.) Schliesslich entwickelte sich allmählig eine derartige sackartige Erweiterung sämmtlicher Venen, dass in herabhängender Haltung, die ganze Extremität zu gewaltigem Umfang geschwellt, in der diffusen blauschwarzen Färbung wie ein wahrer Blutschwamm erschien, an dem man die atrophirten Muskeln und Knochen durch die leicht zusammendrückbaren Gefässsäcke durchfühlen konnte. Bei erhobenem Arm sah man Schwellung und livides Colorit mehr und mehr schwinden, so dass endlich die schlaffe, gefaltete Haut nur in dünner Schicht die an Volumen erheblich verkleinerten Weich- und Sceletttheile umgiebt. Wenn auch hiernach vorwiegend eine diffuse Wucherung und Erweiterung des venösen Gefässgebietes vorliegen musste, so sind doch in allen derartigen Fällen auch die arteriellen Bezirke ebenfalls wesentlich verändert, wie die anatomischen Untersuchungen gleichartiger Objecte uns lehrten. Es handelt sich um eine congenitale Phlebarteriektasie der oberen Extremität. Sehr belehrend sind die genauen Beschreibungen einschlägiger Fälle von Nicoladoni, in denen schon die klinische Beobachtung bewies, dass das Territorium der Capillaren geschwunden ist und in den erweiterten Blutbahnen die arterielle Pulswelle direct in das Venennetz hinübergeleitet wird. Die erste Veränderung beginnt in solchen Fällen an den reichen Anastomosen der Hohlhand und schreitet von hier auf-

Fig. 61.

wärts. Am auffälligsten sind immer zunächst die ableitenden Venenbahnen beteiligt, so dass man jahrelang augenfällige Veränderungen z. B. nur an dem Venennetz des Handrückens und weiter an der Cephalica und Basilica sieht, während die übrigen Gewebsumwandlungen nur auf genauere Durchtastung sich kundgeben.

§. 111. Im Gegensatz zu diesen im ersten Anfange wohl meist in der intrauterinen Entwicklung sich einleitenden Gefässerkrankungen stehen die selteneren Beobachtungen diffuser Arteriektasien der oberen Extremität nach Traumen in späterer Lebensperiode. Krause machte die anatomische Untersuchung eines von Stromeyer im klinischen Verlaufe der Erkrankung beobachteten und amputirten, von colossaler Arteriektasie befallenen Armes, an dem sich nach Handverletzung durch Hundebiss im Verlaufe von 20 Jahren von der Narbenstelle aus eine diffuse Erweiterung aller Gefäße der Hand und des Vorderarmes mit theilweisen directen arteriell-venösen Anastomosen ausgebildet hatte. Derartige Fälle gehören jedoch mehr dem Gebiete des Aneurysma an und werden in analogen Fällen auch als Angioma racemosum arteriale bezeichnet, da das Primäre hierbei zweifellos die Veränderung im arteriellen Gebiete abgiebt, mag dieselbe in der Anlage als congenital vorliegen, oder, durch mechanische Verletzungen erworben, sich später entwickeln. Diese diffusen Arteriektasien im Gebiete der Verzweigung einzelner Arterienstämme sind an Hand und Finger bedeutend seltener wie am Kopf. Der von Breschet (Fig. 61) beschriebene und abgebildete Fall von Aneurysma cirsoides der Vorderarm- und Handarterien bildet noch immer das einschlägige Paradigma. Bardeleben beobachtete analoge Arteriektasie am Kleinfinger und brachte dieselbe durch Galvanocautik zur Heilung, während Nélaton bei einer aus kleiner ange-



Aneurysma cirsoides der Vorderarm-
arterien (Breschet).

borner Teleangiectasie entwickelten Erweiterung kleiner arterieller Gefässe am Zeigefinger eines 5jährigen Kindes mit Erfolg die Ligatur ausführte an dem zur Stärke der Radialis entwickelten zuführenden digitalen Arterienzweige, der von stark geschwellenem Venenstrang begleitet war (vergl. §. 157).

§. 112. Ueberhaupt ist für die Behandlung aller derartiger arteriellen Angiome Compression und Ligatur immer zunächst ins Auge zu fassen, da wir selbst über einen grösseren Theil der oberen Extremität verbreitete diffuse Arteriectasien in dieser Weise zur Heilung gelangen sehen. Mitunter muss allerdings mit der Ligatur der centralen Armarterie gleichzeitig der vorwiegend befallene periphere Fingerabschnitt entfernt werden, um sichere Heilung ohne intercurrende Gangrän zu erzielen, wie die hauptsächlich bekannten Fälle beweisen: Wardrop: Lig. der A. radialis und ulnaris, später Circumcision der Geschwulst am Ringfinger und örtliche Doppelligatur der dilatirten Gefässe; Russel: Lig. der A. ulnaris und Entfernung der Oss. metac. IV und V wegen wallnussgrosser pulsirender Geschwülste am kleinen und Ringfinger, die rasches Wachsthum und zunehmende Dilatation der Arterien und Venen des ganzen Armes zeigten; Laurie: Lig. der kleinfingerstarken A. brachialis bei starker Dilatation aller Gefässe des Vorderarmes und Hand und später nochmalige isolirte Lig. der A. ulnaris, auf die Gangrän des 4. und 5. Fingers folgte.

Am meisten leistet jedenfalls die Unterbindung des betreffenden Arterienstammes bei den an der Hand nicht seltenen traumatischen Aneurysmen. Es sind dies weniger häufig primäre diffuse traumatische Aneurysmen als secundäre circumscripte, in der Arterien- und Weichtheilnarbe sich entwickelnde pulsirende Geschwülste, die dann ihrerseits wieder in selteneren Fällen im Laufe der Jahre zu den diffusen Arteriectasien Anlass geben. Interessante Belege solcher circumscripten traumatischen Aneurysmen der Hand, wie sie um eingedrungene Fremdkörper (Glassplitter, Nähnadel) unter der Palmarfascie sich ausbilden oder durch das Wandern der Fremdkörper hervorgerufen werden, giebt Führer.

Für die diffusen Phlebectasien der Hand und des Armes bleibt nur die palliative Behandlung durch zweckmässige elastische Compressionsbandagen, die aber, da sie nur bei dauernder Anwendung reellen Nutzen gewähren können, auf viele Schwierigkeiten in der Verwerthung stossen. Sehr riskant bleiben jedenfalls die für umschriebene und diffusive erectile Gefässgeschwülste empfohlenen Injectionen von Liq. ferri.

Richet hat zwar in einem Falle, wo bei einem Knaben innerhalb 2 Jahren an Hand und Vorderarm sich eine massige, venös-erectile Geschwulst entwickelt hatte, durch Injection von 5—20 Tropfen mittelst Pravaz'scher Spritze bedeutende Besserung erzielt, während Nélaton in ähnlichem Falle vergeblich bis zu 120 Injectionen gemacht hatte.

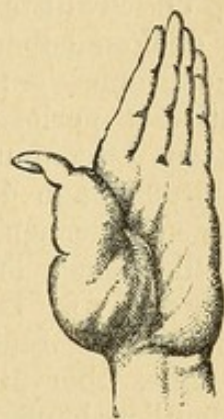Für alle genannten Formen der Finger- und Handangiome bleibt als nicht genug zu beherzigender therapeutischer Grundsatz der Wahrspruch: Principiis obsta in vollster Geltung. Eine Mehrzahl von solchen Gefässwucherungen, die anfänglich durch geringen operativen Eingriff mittelst Ligatur, Platina candens oder Excision zu beseitigen war, kommt aus dem Grunde erst nach langer Fortentwicklung unter

den ungünstigsten prognostischen Verhältnissen zur Behandlung, weil die meist trügerische Hoffnung auf Stillstand oder gar Rückgängigwerden solcher Angiome von activem Eingriff zurückhielt und die relativ leichten Massnahmen verzögerte, bis selbst die schwierigste Operation nur unsichere Chancen bietet.

§. 113. Verhältnissmässig häufig verwechselt mit umschriebenen Angiomen der Finger werden, wie erwähnt, die Lipome (die auch als Angioma lipomatodes an Finger und Hand sich entwickelnden vergl. oben §. 109).

Die Lipombildung kommt nicht nur als ausgebreitete subcutane Fettgewebswucherung vor — eine diffuse volare Lipomatose der Finger erwähnten wir schon gelegentlich der congenitalen Hypertrophie derselben — sondern auch als abgegrenzte, allmählig wachsende Geschwülste finden wir an den Fingern und dem Handballen Lipome vor. Am Daumenballen habe ich bisher zweimal eine congenitale Lipombildung mehr diffuser Form beobachtet (Fig. 62), ohne gleichzeitige Hypertrophie des Gliedes, vielmehr waren durch den auf die darunterliegenden Theile ausgeübten Druck letztere eher atrophirt. Es scheint jedoch von der Zeit des vollendeten Körperwachstums an ein Stillstand in der Geschwulstbildung einzutreten, so dass nur eine dem Körperwachstum proportionale Entwicklung der congenitalen Fettgeschwulst sich ergibt. Küster fand ein solches diffuses Lipom, welches sich bei einem 4jährigen Knaben vom Ulnarrand des Kleinfingers bis zum Ellenbogen erstreckte und durch wiederholte partielle Exstirpation beseitigt wurde. Die in der Hohlhand gelegenen Lipome täuschen ausserordentlich leicht palmare Hygrome der Sehnen-scheiden vor (Fälle von Trélat und Boinet), da sie scheinbar Fluctuation darbieten, ja scheinbar selbst Crepitation, ähnlich der in Synovialhygromen durch die Corpora oryzoidea bedingten fühlen lassen; Volkmann fand sogar durchscheinende Beschaffenheit, so dass erst die Punction die Diagnose sichern konnte oder rationeller die Incision, aus der man die für alle Fälle nöthige Behandlung gleich folgen lassen kann. Die Exstirpation solcher Fingerlipome bietet keinerlei Schwierigkeiten, da meist, wie in den von Ranke beschriebenen beiden Fällen von Fingerlipomen an der Vola des Ringfingers und Daumens, selbst die Sehnen-scheiden nicht direct verletzt zu werden brauchen bei der Herauslösung und selbst die grossen viellappigen Palmarlipome sich leicht mit ihren Fortsätzen herausziehen lassen (Boinet).

Fig. 62.

Diffuse Lipombildung
am Daumenballen.

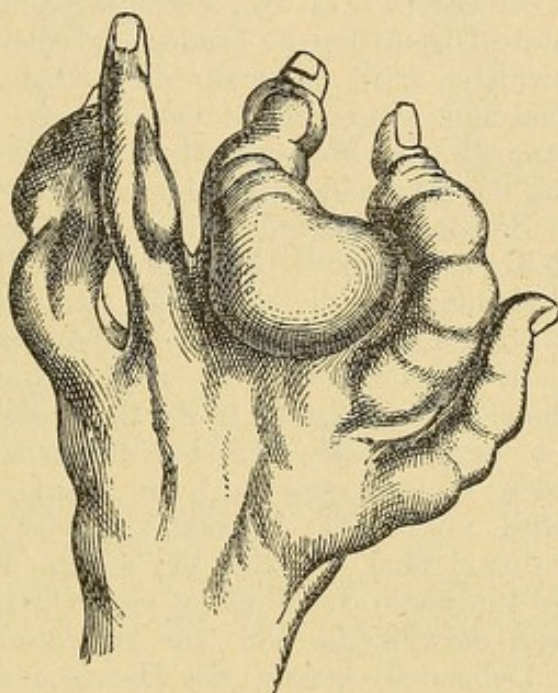
§. 114. Selten finden sich Fibrome an der Hand, am ehesten dürften noch paratendinöse Fibrome sich bieten, die dann in der naheliegenden Verwechselung mit Ganglien in der vorantiseptischen Zeit bei der Exstirpation durch die nachfolgende peritendinöse Eiterung verpönt waren. Auch Neurome kommen an den Fingern weniger zur Beobachtung als an den Hautästen der Nervenstämme des Ober- und

Vorderarmes vom Handgelenke aufwärts. Hesselbach löste eines unter der Palmarfascie vom Medianus heraus. Die von Blasius als „rückfälliges“ Neurom beschriebene Geschwulst, die nach Exstirpation des hühnereigrossen Tumors zwischen Daumen und Zeigefinger recidivirte, ja sogar nach darauffolgender Amputation von Recidiv gefolgt war, kann kaum hier hergezogen werden. Am häufigsten finden wir diese Geschwülste als traumatische Neurome oder als Narbennurome, zumal bei vorhandenen fremden Körpern — vor allem Resten von Glassplintern. Die Fälle von Weismann, Duret und Marmonteil, Beclard, Grainger, Adams geben zum Theil treffende Belege; sie erscheinen theils als wahre Neurome, theils als paraneurotische Fibrome u. s. w., deren Behandlung meist nur in der Exstirpation bestehen kann.

§. 115. Am meisten chirurgisches Interesse beanspruchen jedenfalls die von den Phalangeal- und besonders Metacarpalknochen aus sich entwickelnden Chondrome, die gerade hier als so häufig hervorgehoben werden müssen, dass wir bei der Untersuchung aller von harter Consistenz und langsamen Wachsthum an der Hand vorkommenden Geschwülsten an erster Stelle unbedingt immer an die Enchondrome zu denken haben. Sie kommen in der zweifachen Form der ostealen Chondrome vor: als centrale (innere, medulläre) und periphere (äussere, periosteale) und datiren ihre Entwicklung meist aus dem ersten Decennium des Lebens aus Fragmenten der ursprünglichen Knorpelanlage des betreffenden Sceletttheiles, die innerhalb des wachsenden Knochens unverknöchert geblieben, später — vielleicht gelegentlich eines Traumas — der Ausgangspunkt der Neubildung werden (Virchow). Dolbeau fand unter 21 Fingerchondromen im Alter von 10—20 Jahren 11 Fälle, 20—30 Jahren 6 Fälle, 50—40 Jahren 2 Fälle, über 40 Jahre überhaupt nur 2 Fälle vor. Sie treten ausserordentlich häufig multipel (Fig. 63) auf und erreichen einige bisweilen einen colossalen Umfang, so dass es Fälle giebt, in denen alle Finger in unförmigste knollige Geschwulstmassen umgewandelt erscheinen. Die charakteristischsten Bilder solcher Monstrositäten geben die Zeichnungen von Joh. Müller Taf. IV Fig. 1, C. O. Weber Taf. I Fig. 1—3, Sandifort Taf. LVIII Fig. 4, Houel, Catalogue du Musée Dupuytren, Leo l. c. Bei mancher Verschiedenheit in der feineren Structur bieten diese Fälle doch im klinischen Bilde immer frappante Aehnlichkeit unter einander, wie ein Blick auf die Weber'sche Abbildung z. B. im Vergleich zu der Darstellung analoger Monstrosität der Mittelfinger von Ph. v. Walther zeigt, sowie zu der Abbildung der colossalen Mittelfingerchondrome von Fergusson. Schon Joh. Müller fand unter 35 Beobachtungen von Knochenchondromen 25 auf Mittelhand und Phalangealknochen kommend und übereinstimmend mit Paget's Statistik fand C. O. Weber auf 267 Knochenchondrome 103 auf die Handknochen fallend, u. z. kommen hiervon nur 26 als isolirte Enchondrome in Betracht, während 77mal ein multiples Befallensein vorlag, indem vor allem meist mehrere Phalangen oder Phalangeal- und Metacarpalknochen zugleich ergriffen waren. Während von den älteren Autoren unter der Bezeichnung der „Spina ventosa“ sicher viele Fälle von Enchondrom der Hand mit einbegriffen wurden,

ist heutzutage der klinische Begriff selbstredend ein scharf begrenzter und auch im Krankheitsbilde am Lebenden leicht erkennbarer. Die Differentialdiagnose kann der granulösen Phalangealosteomyelitis (*Spina ventosa*) gegenüber kaum ernstlich in Frage kommen, nur könnte mit malignen Knochentumoren besonders dem Osteosarkom Verwechslung vorkommen, um so mehr, als mitunter gerade bei diesen Chondromen in späteren Stadien Erweichungsprocesse (myxomatöse Degeneration) und wirklich maligne Metamorphosen beobachtet werden. Ausser diesen digitalen Osteosarkomen, die immerhin meist durch ihr isolirtes Auftreten imponiren, auch in der Uebergangsform des Chon-

Fig. 63.



Multiple Fingerchondrome (Annandale).

drosarkoms kommen ferner als im klinischen Bilde zu analogen Auftreibungen führend Osteome und Exostosen vor und als Uebergänge zu den reinen Chondromen die Osteochondrome der Finger. Zu diesen Mischformen gehören die Fälle multipler Phalangealtumoren von Walther und von Scarpa, der bereits auf die durch Erweichung eintretende Malignität anfangs gutartiger Osteome hinweist. Der monströse Fall von Holmes, der einen 25jährigen Mann von 4 Fuss Körperhöhe vorzeigte, bei dem im 2. Lebensjahre Verdickung der Grundphalanx des Mittelfingers begann und die Veränderung an Händen und Füßen sich derartig steigerte, dass schliesslich der Umfang des Mittelfingers 18 Zoll, des Ringfingers 2 Zoll mass und das Gewicht der Hand 10 Pfund betrug, gehört mehr in die Rubrik der Hypertrophien.

Absolut unmöglich kann wohl im klinischen Bilde die Unterscheidung von den parostealen Fibromen der Hand sein, wie der von Notta beschriebene Fall eines hühnereigrossen, am Metacarp. I adhärennten Fibromes, sowie der von Busch abgebildete vom Metac. II

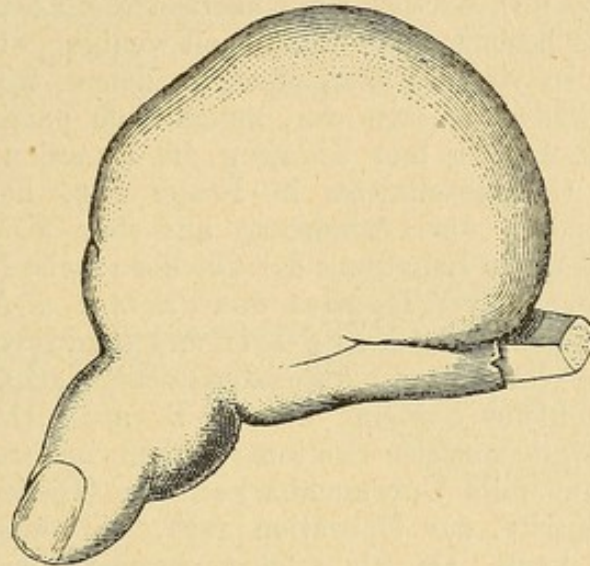
belegt, während meist allerdings die Fingerfibrome (vergl. oben) als paratendinöse oder paraneurotische Tumoren seitliche Mobilität vor den sonst an Entwicklungsweise und Consistenz wie Form ähnelnden Chondromen voraus haben.

Wir finden bekanntlich bei keiner Geschwulstform eine so grosse Anzahl von Einzelfällen wie beim Enchondrom, bei denen der Anfang der Geschwulst nach Angabe der Kranken auf traumatische Einwirkung zurückzuführen ist. Ein Unicum stellt der Morton'sche Fall dar, der von einem 16jährigen Burschen berichtet, der an beiden Händen die Phalangen und Metacarpalknochen voller Chondrome hatte, die zum Theil schon lange stationär waren und der behauptete, dass nach der geringsten Quetschung nach einiger Zeit eine neue Geschwulstbildung erfolge (Virchow, Geschwülste S. 480). Die nach Fracturen beobachtete Disposition zu localer und disseminirter Bildung von Knochengeschwülsten trifft mehr für die Osteom- wie Chondrombildung. Die Chondrome zeigen meist von kleiner, unbemerkter Auftreibung des Phalangeal- und Metacarpalknochens beginnend ein continuirliches Wachsthum, das schliesslich bis zu faustgrossem Umfang führen kann. Die Störungen, welche diese Geschwülste veranlassen, sind lediglich durch die zunehmende Grösse bedingte Functionsstörungen und mechanische Behinderung, die übrigens auch bei relativ bedeutender Geschwulst oft auffallend gering bleibt, da die Haut auch hier noch verschieblich, ja selbst die Sehnen, welche meist frei über die Geschwulstmasse hinziehen, in ihrem freien Spiel erst spät beeinträchtigt werden. So ist es erklärlich, dass bei diesen sich im Laufe der Jahre vergrössernden Knochengeschwülsten meist erst spät directe Abhilfe requirirt wird. Selten ist jedenfalls eine so rasche Entwicklung, wie sie Verneuil fand, wo sich bei einem 25jährigen Bäcker nach einem Schlage innerhalb 10 Monaten ein centrales Chondrom der Daumengrundphalanx entwickelte und zur Operation nöthigte. Nach der Weber'schen Uebersicht betrug die Durchschnittsdauer von 46 Handchondromen 13 Jahre (1 Jahr Minimum, 59 Jahre Maximum).

§. 116. Für die Behandlung müssen wir trotz der erwähnten spät bemerkbaren Störung doch wegen des sicheren Fortschreitens der Grössenzunahme für die frühzeitige Entfernung eintreten, um so mehr, als selbst bei centralen Chondromen dieselbe durch die partielle Resection zu ermöglichen ist, während die colossalen Fingerchondrome später nur durch verstümmelnde Operation zu beseitigen sind. Jedenfalls dürfen wir die Amputationen der ergriffenen Finger nur als ausnahmsweise indicirte Operation betrachten. Wir verdanken dem Vorgange von Dieffenbach und Blasius die Erfahrung, durch eine blosse Abtragung oder Ausschälung des Enchondromes eine definitive Heilung erzielen zu können. Dieffenbach stellte den Satz auf, dass, wenn die Geschwulst eine Hervorragung am Knochen bilde, die Heilung ohne Amputation durch blosses Absägen der Hervorragung vollständig erreicht werden kann, ja dass selbst, wenn der Knochen in seiner ganzen Dicke in ein Enchondrom umgewandelt ist, durch Abtragung der überschüssigen Masse und den darauffolgenden Entzündungsprocess Verdichtung des aufgelockerten Gewebes und Rückbildung der Knochenformation erlangt werden kann.

Während D. also besonders auf die möglicherweise eintretende Verknöcherung des Enchondroms nach der partialen Abtragung reflectirt, erwartet Blasius mehr eine Vereiterung des Restes und empfiehlt daher noch Application von Cauterium oder Haarseil. Die letzteren Massnahmen verwerfen wir vollständig. Bei periostealen und corticalen (Fig. 64) Chondromen genügt die Abtragung der Geschwulst

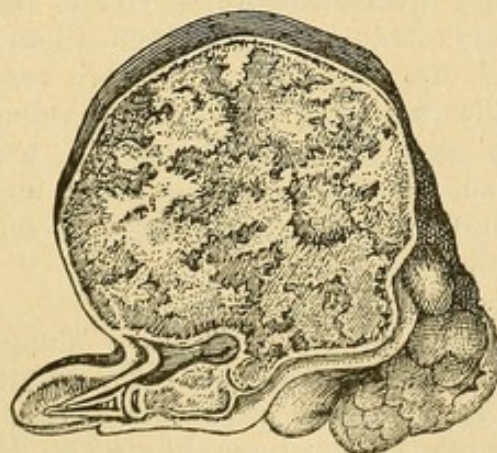
Fig. 64.



Corticales Fingerchondrom (Annandale).

an der Grenze des Fingerknochens mittelst Säge, Meissel oder schneidender Knochenzange vollständig, ja selbst wenn ein basaler Stumpf zurückblieb, ist oft genug Ossification an diesem eingetreten. Für die centralen Chondrome lassen wir mit der Herausschälung noch ein

Fig. 65.



Medullares Chondrom auf dem Durchschnitt (nach Weber's Tafel).

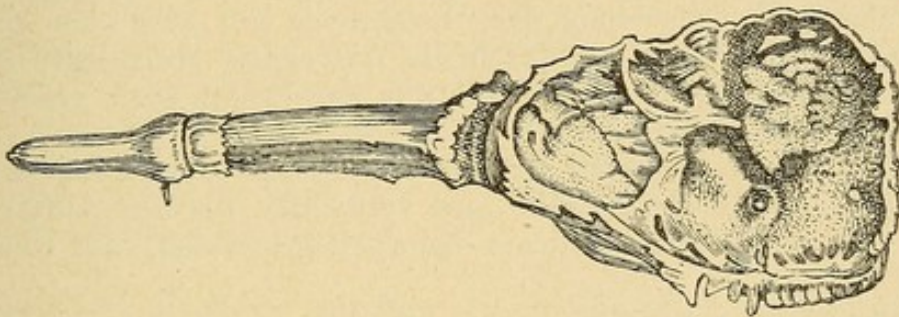
Auskratzen der ganzen Parthie einhergehen, ja selbst wenn die Continuität des Knochens nicht erhalten werden kann, ist oft durch Continuitätsresection des betreffenden Metacarpus — da es sich in diesen Fällen meist um die Mittelhand handeln wird — noch das Glied zu erhalten, da eine Mitbetheiligung der Gelenkenden nicht stattfindet.

Schon Joh. Müller sagt, dass selbst wenn die Phalanx eines Fingers zu einer citronendicken Geschwulst aufgetrieben ist, doch in der Regel die Gelenkflächen erhalten sind und dann wohl an der Oberfläche der kugeligen Geschwulst sitzen. Selbstredend wird der subjective Werth des betreffenden Fingers die Grenzen dieser äussersten Erhaltung begründen; sind alle Metacarpi und Phalangen mehrerer Finger zu voluminösen sphäroiden Geschwülsten ausgedehnt, so dass von der Form des Knochens schliesslich nichts als die Gelenkfläche übrig bleibt (Fig. 65), so wird an einzelnen die Entfernung nicht zu vermeiden sein und besonders die functionell weniger wichtigen geopfert werden müssen. In vielen Fällen aber, in denen früher unbedingtes Preisgeben der Glieder geboten war, zumal nach partieller Entfernung die secundäre Entzündung und Eiterung die Function des mit vieler Mühe erhaltenen Gliedabschnittes in Frage zog, können wir heutzutage durch Auslösen der Chondrome aus dem Knochen und Auskratzen der Höhle unter Erhaltung des Gliedes rasche Heilung schaffen. Es verdienen daher die von Roques und Parisot u. A. beschriebenen derartigen Operationen, die Verneuil und Sédillot bei centralen Fingerchondromen vornahmen, durchaus mehr Nachahmung als das anderweitig empfohlene Princip, dem z. B. auch Dolbeau beitrifft, indem er das möglicherweise Stationärbleiben im weiteren Verlaufe abzuwarten und nur falls Unbrauchbarkeit des Gliedes durch Wachstumszunahme eintritt, zur Operation räth, die dann natürlich nur eine radicale sein kann. Da wir erfahrungsgemäss wissen, dass selbst nach solchen Amputationen Recidive der Chondrombildung eintraten, so kann der Vorwurf, welcher der partialen Abtragung gemacht wurde — Ermöglichung eines Localrecidives — nicht als begründet betrachtet werden, zumal gegen dieses Ereigniss immer noch eine Wiederholung der Operation gestattet bleibt. — Ausser der schon erwähnten häufigen Multiplicität der Enchondrome, die sich in dem gleichzeitigen Vorkommen an verschiedenen Sceletttheilen gefällt, ist eine weitere Malignität glücklicherweise selten, doch ist immerhin, besonders bei den myxomatös degenerirten Chondromen, auch bei ihrem Vorkommen an der Hand die Prognose reservirter zu stellen im Hinblick auf Fälle wie den Volkmann'schen, wo ein myxomatöses Enchondrom des Metacarpus operirt wurde und als der Kranke bald darauf an Leberabscessen u. s. w. zu Grunde ging, ca. 20 erbsengrosse gallertartige Enchondrome auf und in den Lungen gefunden wurden.

§. 117. Bei diesen partiell erweichten Fingertumoren ist aber auch die klinische Differentialdiagnose nicht immer gesichert; wenn auch die Fingersarkome durch rapideres Wachstum sich hervorheben, so können sie oft im sonstigen klinischen Bilde den centralen Chondromen in vielen Punkten vollständig gleichen, wie ein Blick auf Fig. 66 darthut und kann in solchem Falle in operativer Hinsicht nur von der Exarticulation des von medullarem Osteosarkom befallenen Fingers die Rede sein. Anders verhält es sich mit den parostealen und paratendinösen Fibrosarkomen, die meist eine reguläre Ausschälung gestatten. Czerny exstirpirte ein solches Fibrosarkom mit Myeloplaxen bei einem 20jährigen Mädchen von der Mittelphalanx des rechten

Ringfingers mit Excision eines Stückes der Sehnenscheide. Paquet schälte ein „sarcome fasciculé“ von Nussgrösse bei einer 28jährigen Dame von der Fascie des Daumenballens und ich hatte bei einer 26jährigen Dame Gelegenheit, ein wahres Schwangerschaftssarkom ebenfalls von der Thenarfascie herauszuschälen, welches bei der ersten Gravidität als kleiner mobiler Knoten aufgetreten, später stationär geblieben, dann während der zweiten Gravidität gewachsen war und schliesslich durch rapides Zunehmen während der Lactationsperiode und merkliche Empfindlichkeit zur Wegnahme drängte. Die Untersuchung ergab ein Angiosarkom. Kleine durch die bedeckende Haut livide durchschimmernde Angiosarkome an den Fingerspitzen

Fig. 66.



Centrales Osteosarkom der Grundphalanx (Annandale).

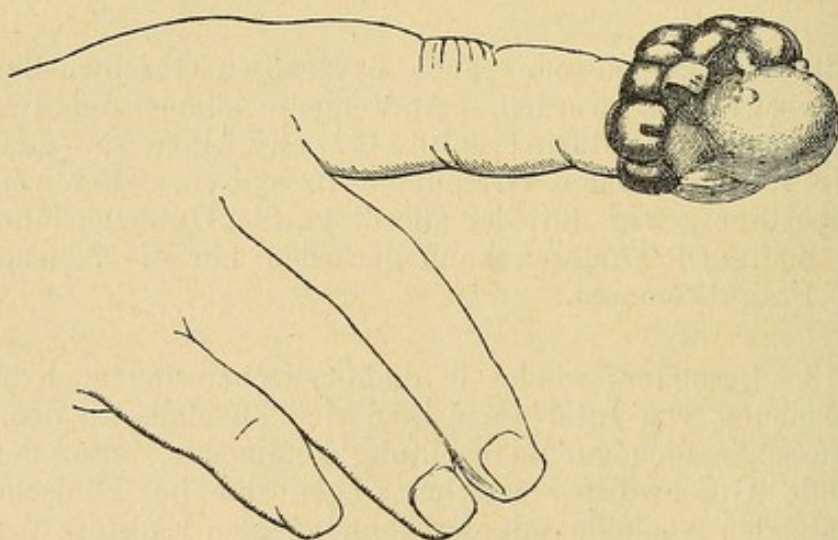
können mit Granulomen oder auch cavernösen Geschwülsten, vergl. Taf. II 1, verwechselt werden. Andererseits können im Beginn der Entwicklung auch melanotische Geschwülste an den Fingerspitzen als Angiome oder Granulome imponiren. Bei vorgeschrittenem Wachsthum, Fig. 66, ist allerdings die Unterscheidung leicht. Für diese malignen Tumoren kann natürlich nur die Abtragung des Gliedes in Frage kommen.

§. 118. Besonders wieder in diagnostischer und auch histogenetischer Beziehung von Interesse zeigen sich ebenfalls an den Fingerspitzen ausschliesslich zur Beobachtung kommende, unter dem Nagel vordringende Geschwülste, welche wegen der im klinischen Bilde sich darbietenden Analogie mit der subunguealen Exostose der grossen Zehe auch als Exostosen der Nagelphalangen bezeichnet worden sind. Schicken wir die Thatsache voran, dass Exostosen der Nagelphalangen an den Fingern, welche ein Seitenstück zu den von Dupuytren zuerst genauer beschriebenen Zehentumoren — exostose du gros orteil — bieten, ausserordentlich selten sind, so liegt darin ein Kriterium für die Diagnostik der mannigfachen, im klinischen Bilde ähnliche Symptome bietenden kleinen, langsam wachsenden, Geschwülste der Fingerspitzen, welche vom Phalangealknochen ausgehend den Nagel verdrängen oder emporheben. Lisfranc und Velpeau führen einige Beispiele von Exostosen unter den Fingernägeln an (Legoupil). Fontanel hat vier Fälle wahrer subunguealer Fingerexostosen theils ostealen, theils periostealen Ursprunges zusammengestellt, von denen drei den

Zeigefinger, ein den Daumen betreffen. Ich selbst habe einen ebenfalls die Spitze des Zeigefingers betreffenden Fall beobachtet, der in exquisitester Weise das typische Bild der Dupuytren'schen Exostose du gros orteil wiedergab. Es handelt sich um durchschnittlich erbsengrosse feste Geschwülstchen, welche im Monate- bis Jahrelangen Wachsthum sich bis zum Volumen einer Kirsche herausbilden können, vom Phalangealknochen mit breiter Basis ausgehend ohne jegliche besondere Symptome allmählig den Nagel empordrängen und theils hierdurch, theils durch die bei einigen bemerkten empfindlichen Schmerzen auf absichtlichen oder unabsichtlichen Druck, zur Beseitigung auffordern. Meist wird mit Bestimmtheit ein Trauma als Entstehungsursache angegeben. Bisweilen mag es sich um eine „exostose de croissance“ handeln; unter den 5 Fällen betreffen 3 Individuen von 16–21 Jahren. Auf die Exstirpation mittelst festen Scalpelles nach einer ovalären Umschneidung der Weichtheile mit oder ohne Excision des Nagels, folgt, wenn die durch die Abtragung freigelegte Parthie der Phalanx noch mit dem Löffel etwas abgekratzt wird, rasche Heilung und sind Recidive bisher nicht beobachtet.

Sehr wohl verwechselt werden mit diesen Osteomen, die entweder ganz aus Knochengewebe mit verdickter fibröser Auflage bestehen, oder eine dünne corticale Knorpellage bieten, die wenn sel-

Fig. 67.



Melanotisches Sarkom der Fingerspitze (Annandale).

tenen, doch zu erwähnenden subungealen Sarkome, welche ebenfalls als kleine langsam wachsende, den Nagel emporhebende Geschwülste der Fingerspitzen ostealen oder periostealen Ursprunges vorkommen. Es bieten diese ein Seitenstück zur „epulis“ sowohl im histologischen Character wie klinischen Bilde. Solche langsam sich vergrößernden Spindelzellensarkome der Nagelphalanx des Zeigefingers, selten des Daumens, von Erbsen- bis Kirschgrösse sind von Hunter, Gosselin, Trélat beobachtet und in ihren mikroskopischen Details von Cornil und Ranvier geprüft. Auch hier schafft die Excision

mit basalem Evidement meist radicale Heilung und giebt nur selten ein Recidiv zur Amputation des Fingergliedes Anlass.

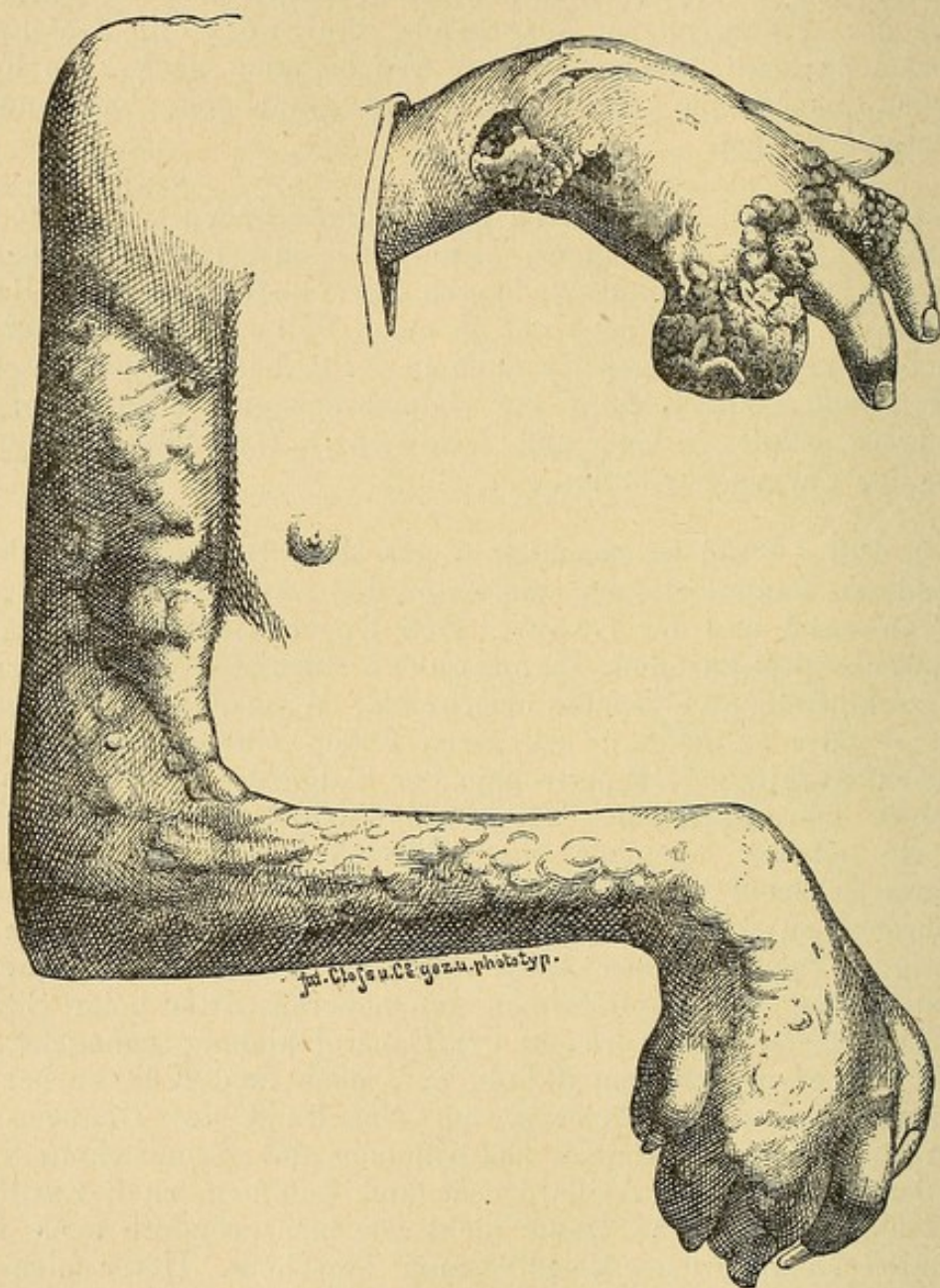
Beide Formen der Geschwülste an den Fingerspitzen bieten also neben dem differentiell-diagnostischen Interesse, bei der Einfachheit der therapeutischen Indication in der Seltenheit des Vorkommens wesentlich pathologisch-anatomisches Interesse, da die Annahme eines Entstehungsmodus aus localen Residuen embryonalen Bildungsgewebes nahegelegt ist. — Ausserordentlich selten zeigen sich von den Weichtheilen der Fingerspitzen ausgehende melanotische Geschwülste, die ihrem äusseren Erscheinen und Wachsthume nach, wie Fig. 67 erklärlich macht, am ehesten mit den gutartigen Fingerangiomen verwechselt werden.

§. 119. Mehr als Raritäten zu erwähnen finden wir die Echinococcen der Hand und Finger. Knochenechinococcen der Phalangen finden wir in den Zusammenstellungen von Küster (22 Fälle), Reczey (33 Fälle), Vidal (30 Fälle) nur je einen Fall erwähnt, während Laffitte bei einem 35jährigen Kranken in der taubeneigrossen Geschwulst der Hohlhand deutlich Kopf mit Hakenkranz und 4 Saugnäpfen des *Cysticercus cellulosae* fand und Ledegank Hydatiden in Synovialcysten des Carpus beschreibt.

§. 120. Wohl zu beachten wegen ihrer leichten Verwechslung mit anderen Hautaffectionen sind unter den cutanen Neubildungen das Cancroid und der Lupus. Den Epithelialkrebs finden wir fast ausnahmslos auf dem Handrücken entweder in der Form anfangs zerklüfteter und später ulcerirender Warzen — papilläres Carcinom — oder es findet in selteneren Fällen eine zuweilen ins grossartige extravagirende Hypertrophie der Talgdrüsen statt, so dass das Aussehen eines zerfallenen Atheromes sich bieten kann. Weber fand ein solches scheinbar aus zahlreichen Atheromen zusammengesetztes Cancroid von Gänseeigrösse; Watson ein kleineres, einem aufgebrochenen Atherom gleichendes auf dem Daumenrücken einer 60jährigen Frau. Immer lässt eben das Vorkommen solcher Geschwulst- oder Geschwürsformen im höheren Alter beim Sitze auf dem Handrücken den Verdacht der Cancroidbildung nahegelegt sein. Selten tritt es in früheren Jahren auf, doch fand Küster bei einem 34jährigen Pastor ein Cancroid am Nagelrand des Daumens. Oft finden wir schon bei kleinen Epitheliomen des Handrückens Schwelung der Cubital- oder Axillardrüsen und kommen nach Exstirpation der Neubildung an der Hand nicht nur hier, sondern auch in den genannten Lymphdrüsen Recidive zum Vorschein. Unter allen Fällen bleibt die frühzeitigste Entfernung durch Exstirpation oder besonders bei einiger Flächenausdehnung durch energisches Auskratzen mit dem scharfen Löffel und nachheriger Application 5 % Chlorzinklösung auf die freigelegte Fläche angezeigt und kann man hierdurch oft eine wirkliche radicale Heilung erzielen. Diese Behandlung bleibt auch dann am Platze, wenn die Diagnose etwa länger zwischen einem Syphilom oder umschriebenen Lupus schwanken sollte, da beide Erkrankungen ähnliche Ulcerationen am Handrücken zu Wege bringen können. Häufiger bleibt aber jedenfalls die Verwechslung

der mit starker papillärer Wucherung und reichlichen Schichten theils verhornter, theils breiig entarteter Epithelmassen sich darbietenden Epithelialkrebsen mit einfachen Papillomen. In der Laien Auge stellen alle diese Neoplasmen sich als „Warzen“ dar, wie unzweifelhaft aus primären Papillomen besonders durch die so beliebte cauterisirende

Fig. 68 und 69.



Epitheliomartige Form des Lupus an Hand und Arm (Busch).

Misshandlung im gegebenen Falle sich Epithelialcancroide entwickeln können, so dass Hamilton mit vollem Recht vor den leichten Aetzungen der „Warzen“ auf dem Handrücken älterer Leute warnt. Aus der Esmarch'schen Klinik wird ein exquisiter Fall von Entwicklung des Carcinomes auf alten Lupusnarben auf der Hand und Carpus mitgetheilt, der zur Amputation Anlass gab.

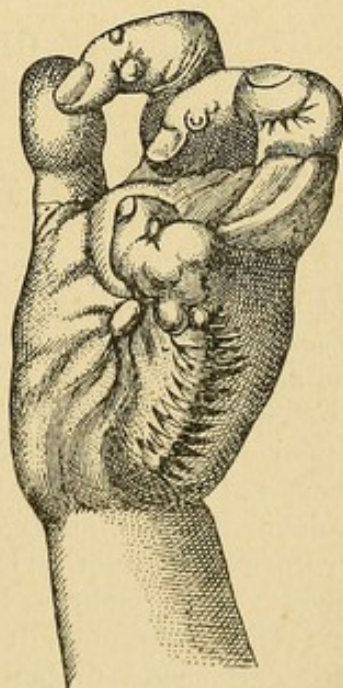
§. 121. Vom Lupus finden wir bekanntlich die hartnäckigsten Formen gerade an den Extremitäten und so zeichnen sich auch die nicht seltenen Fälle von Hand- und Fingerlupus durch besondere Tenacität aus. Ich habe seit 12 Jahren ein jetzt 20jähriges Mädchen unter Augen, bei dem lupöse Ulceration am Zeigefinger durch Uebergreifen auf Phalanx und Interphalangealgelenk zur Amputation in der Grundphalanx nöthigte. Nachdem hier der Process abgeschnitten, leidet sie jetzt an ewig recidivirendem Hand- und Armlupus neben geringeren Nachschüben im Gesicht.

Wenn auch ein radical heilendes Mittel für Lupus überhaupt noch gefunden werden soll, so können wir doch durch möglichst rechtzeitige Wiederholungen des Auskratzens und nachfolgender Anwendung von Chlorzinklösung einen wesentlichen Stillstand örtlich erzielen. Auf gleiche Stufe in der Wirkungsweise stelle ich das Sublimatcollodium, das im Verhältniss von 1:10 in einfacher Schicht auf die Lupusstelle gepinselt einen genau auf die Applicationsstelle begrenzten Schorf erzeugt, nach dessen Ablösung die darunter befindlichen Granulationen rasch zu fester guter Narbe verheilen, welche keinem Recidiv in ihr Platz giebt; gegen periphere Recidive giebt es bisher noch kein Präservativ, für manche Fälle genügt energisches Aufpinseln von Liq. ferri sesquichlor.

Gerade an der oberen Extremität finden wir auch die epitheliomartige Form des Lupus, von der wir Busch ein classisches Beispiel verdanken (Fig. 68 und 69). — Indem neben dem gewöhnlichen Knotenlupus an Hand und der Streckseite der Extremität ausgedehnte papilläre Wucherungen sich verbreiten, finden gleichzeitig epitheliale Neubildungen an den umgrenzten Lupusstellen statt und stellen sich schliesslich im Jahrelangen Verlaufe die mannigfachsten Stadien dar (Fig. 68). Durch die Gewebswucherung können theils elephantiastische Auftreibungen, theils durch Zerfall der üppig wuchernden Productionen serpiginöse Geschwüre entstehen, die zur Sequestrirung ganzer Phalangen, ja grösserer Gliedabschnitte führen, bis schliesslich der Process durch Bildung des den Brandnarben ähnlichen strahligen Narbengewebes zur Heilung gelangt unter Zurücklassung der mannigfachsten Verstümmelung.

§. 122. Zu ähnlicher Verkrüppelung der Finger ohne Intercurrenz der Ulceration führt die Narbenretraction in Folge der ausserordentlich seltenen Neubildung der Hautfibrome, welche in der Form diffuser Infiltration der Cutis auftreten und durch die enorme Tendenz zur narbigen Schrumpfung sich auszeichnen. Solchen Fall von echtem Keloid der Finger giebt uns die beistehende Volkmann'sche Beobachtung (vergl. Fig. 70).

Fig. 70.

Keloid der Finger.
(Volkmann.)

An den beiden Händen des 3½-jährigen Mädchens fanden sich die abgebildeten vorgeschrittenen Deformationen der Finger. Schon unmittelbar nach der Geburt hatte die Mutter eine Hemmung der Streckung am Zeigefinger bemerkt. Nach sechs Wochen stand bei härzlich anzufühlender Haut der Finger in permanenter Flexion. Bald darauf stellten sich auch am 4. und 5. Finger Verhärtungen der Haut ein, indem an jedem Finger sich sehr harte, zuerst kaum sichtbare und mehr durch das Gefühl zu erkennende, dann allmählig etwas über das Niveau der Haut hervortretende, flache, blassrosa gefärbte Knötchen in der Cutis der zwei letzten Phalangen sich bildeten. Dieselben nahmen allmählig an Grösse zu, breiteten sich dann flach aus oder confluirten und wandelten allmählig die Haut besonders an den Fingerkuppen in eine gleichmässige derbe Masse. Schliesslich kamen dann die faltig eingezogenen Narbenmassen zum Vorschein, die die auffällige Deformität der Finger hervorriefen. In der das Fingerende umgebenden und kolbig verdickenden, steinharten flachhöckerigen Bindegewebsneubildung treten hie und da distinctere weisse Narbenzüge hervor. An anderen Stellen sieht man theils umschriebene, theils diffus in die Nachbargewebe übergehende Keloidknötchen.

Der Versuch, die Finger auf orthopädischem Wege gerade zu richten, war ohne Erfolg. Auch die partielle Excision zeigte keine Wirkung. Ein behufs Vornahme plastischer Operation gethauer Einschnitt am Mittelfinger ergiebt, dass die Narbenmasse neben den Sehnen bis zum Knochen vordringt. So musste das Kind nach mehrmonatlicher Beobachtung in unverändertem Zustande entlassen werden (Volkman).

B. Die Krankheiten des Handgelenkbezirkes und der Handwurzel.

Cap. V.

Erkrankung der Sehnen.

§. 123. Wir begreifen unter dem Handgelenksbezirk nicht nur die schmale Parthie der Handwurzel, welche, in der Verbindungslinie der Processus styloidei beider Vorderarmknochen gelegen, dem Carpo-radialgelenke entspricht, sondern umfassen mit diesem Terrain noch den circa 1 Zoll unter- und oberhalb dieser Gelenkverbindung befindlichen Abschnitt. Derselbe hat nur von der Beugeseite aus betrachtet seine natürliche Abgrenzung abwärts in der tiefen carpalen Furche, welche die radialwärts vom Os multangulum und ulnarwärts vom Pisiforme gebildeten Eminentiae carpaes verbindet, während am Vorderarm eine flachere Furche oberhalb der Gelenkenden des Radius und Ulna besonders bei Beugstellung die Grenze andeutet. Innerhalb dieses Bezirkes finden sich die skelettäre Grundlage des Carpus, die Intercarpalgelenke, das Carporadial-, Radio-Ulnargelenk sowie die Gelenkenden der Vorderarmknochen. Ueber diese Theile hin verlaufen theils in isolirter Einscheidung, theils in grösserer gemeinsamer Synovialscheide vereint die Sehnen zur Mittelhand und Finger, indem nur wenige in der Carpalgegend selbst ihre Endigung gewinnen. Die

festen Umhüllung dieser Gebilde bildet der Abschnitt der gemeinsamen Fascie, welche an der Streckseite durch einzelne fibröse Faserzüge verstärkt als Lig. carp. dorsale einen Zusammenhalt für die nach der Hand stark divergirenden Extensorensehnen abgibt. An der Beugeseite findet sich eine lockere Verbindung mit dem aus der Kreuzung der sehnigen Ursprünge der Ballenmuskulatur gebildeten Lig. carpi volare proprium. Dies Band überbrückt seinerseits durch die seitliche Insertion an die Eminentiae carpales die von den Handwurzelknochen zu einem Canale gebildete Rinne für die Passage der Flexorensehnen, innerhalb dessen die Sehnen durch den gemeinsamen Carpalschleimbeutel umschlossen werden.

Im Wesentlichen sind es nun von den Erkrankungen der Weichtheile gerade diejenigen, welche diese letztgenannten Gebilde befallen, die so häufig unser Interesse beanspruchen. Da Missbildungen und Formfehler auf die Carpalgegend beschränkt nicht zur Beobachtung gelangen, auch Neubildungen in dieser Gegend nichts Characteristisches gewähren, so sind es vorwiegend nur die Entzündungen und deren Folgezustände, die wir an den Sceletttheilen dieser Gegend, den Scelettverbindungen und den bedeckenden Weichtheilen zu erwähnen haben. Unter den letzteren ist es wiederum nicht die Haut und das Unterhautzellgewebe, da deren Erkrankungen sich lediglich als Fortpflanzungen entsprechender Processe an Hand und Finger darbieten, sondern lediglich die Sehnen und deren Umhüllung. Dem durchgehends verschiedenen anatomischen Verhalten entsprechend unterscheiden wir die Erkrankungen der Sehnenscheiden an der Streck- und Beugeseite.

1. Erkrankungen der Strecksehnen am Carpus.

a) Tenosynitis sicca.

§. 124. Wir finden an keinem Körperbezirk so häufig die charakteristischen Formen der Sehnenscheidenentzündung, wie an den Extensoren der Finger, und zwar gerade in dem Bereiche der Regio extensoria des Handgelenkes. Mit überwiegender Häufigkeit betrifft die acute Entzündung die Strecksehnen des Daumens allein oder wenigstens hauptsächlich und stellt das typische Bild der Tendovaginitis crepitans dar, die bei uns zu Lande als „Knirrband“ ein besonders den Wäscherinnen bekanntes Leiden darstellt und wegen der oft nicht unbedeutenden Schmerzen auch als Tenalgia crep. bezeichnet wird.

Die Ursache dieser eigenthümlichen Affection ist immer ein Trauma im weiteren Sinne, indem wir dieselbe besonders bei solchen Personen, die schwere Handarbeit zu verrichten gewohnt sind, bald nachdem sie ihrer Beschäftigungsart entsprechend ihre Hand und Finger besonders stark strapazirt haben, auftreten sehen. Dieser forcirte Gebrauch von Hand und Finger bei der Arbeit nimmt nun dem verschiedenen Berufe entsprechend verschiedene Parthien der Extensorengruppe vorwiegend in Anspruch, so dass wir dem verschiedenen Berufe entsprechend verschiedene Localisation des Uebels finden. Immer aber

handelt es sich um eine Erkrankung solcher Sehnen, welche über feste (knöcherne) Unterlage hin- und hergleiten und in einen abgegrenzten Canal eingescheidet sind (daher in gleicher Weise nur noch im Sulcus peritoneus hinter dem Malleol. externus vorkommend). Die lang andauernde Handarbeit kann nun in doppelter Weise als Noxe wirken: entweder dadurch, dass durch die Art und Weise der Beschäftigung eine besondere Energie in der Anstrengung der Hand- und Fingerextensoren gefordert wird, wie gerade z. B. beim Wäscheausringen, von den Schnittern beim Mähen, Tischlern beim Hobeln, Steinschlägern und Schmieden oder aber, dass es weniger die Energie der Muskelaction ist, die sich als Schädlichkeit geltend macht, als die Nöthigung, die Daumen und eventuell andere Fingermuskeln wiederholt in bisher ungewohnter typischer Weise zur Arbeit in Anspruch zu nehmen.

Fig. 71.

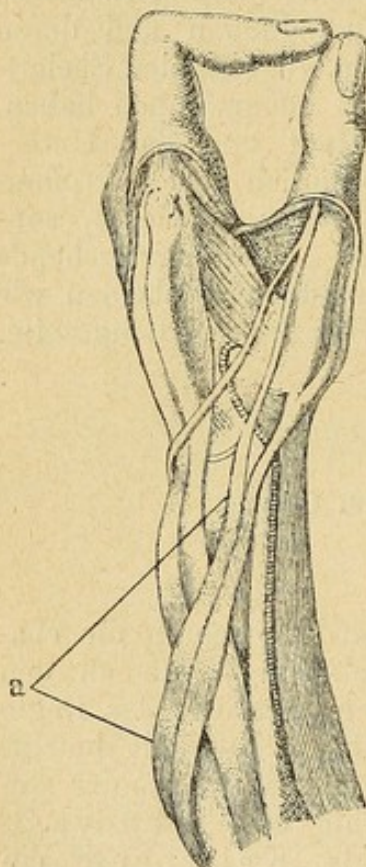


Fig. 71 a begreift den Bezirk des Extensor brevis schrägen Verlaufes des Abd. poll. long. und Extensor brevis über den Radius.

Das letztere macht sich z. B. geltend beim Erlernen von mancher Handarbeit: Spinnen, Flechten u. s. w. Durch alle diese Bewegungen wird unter regelmässig in gleicher Weise wiederholter und mit gewisser Energie ausgeführter activer Spannung allein oder wechselnd mit passiver Dehnung eine Reibung der betreffenden Sehnen in ihrer auf fester Unterlage gebetteten Scheide bedingt. Diese ruft anfangs wohl wie jede Steigerung der Bewegung eine Vermehrung der die Scheide schlüpfrig haltenden und die Reibung abschwächenden Synovialflüssigkeit hervor, doch hört bei andauernd gesteigertem Verbrauch die Absonderung auf, da in der mehr und mehr durch die Friction in Anspruch genommenen Scheide Hämorrhagien besonders innerhalb der zur Sehne ziehenden Falten auftreten. Die Sehne reibt sich nun mehr und mehr an der trockenen Scheide, von der aus jetzt bei andauernder Reizung sowohl Gefäss- wie Zottenwucherungen, als auch Fibrinabscheidungen stattfinden und zum Theil ein vollständiges Analogon zur Pleuritis sicca die Tenosynitis sicca darstellen. Wir finden diese pathologischen Veränderungen vorwiegend an dem Abductor pollicis longus und Extensor pollicis brevis an der Stelle,

wo beide in ihrem langgezogenen schrägen Verlauf über den Radius (Fig. 71 a) am meisten Terrain zu der genannten Reibung auf fester Unterlage innerhalb eines abgeschlossenen Canals bieten, seltener am Extensor indicis oder communis.

§. 125. Die Symptome dieser Tendovaginitis crepitans beruhen besonders in der charakteristischen, vom Daumen schräg über die Handgelenksgegend zur Streckseite des Vorderarmes ziehenden

Geschwulst. Für die Fälle, wo der Extensor communis befallen ist, markirt sich natürlich die flache, seitlich aber genau umschriebene und schmerzhaftige Schwellung mehr auf dem mittleren statt dem radialen Bezirk der Carpalgegend. Dies finden wir z. B. bei den Anstrengungen durch Uebungen mit dem Faschinenmesser, Rappier u. a., während bei den Tambours vorwiegend der Verlauf des Extensor proprius pollicis sich durch cylindrische Schwellung, Schmerzhaftigkeit auf Druck und bei activer wie passiver Bewegung, sowie das fast bei keiner Untersuchung fehlende „Sehnenknistern“ hervorhebt. Diese mit Recht als charakteristisches Symptom hervorzuhebende Erscheinung hat die mannigfachsten Hypothesen für die Erklärung seiner Entstehungsweise hervorgerufen. Es musste natürlich diese Crepitation schon den ersten Beobachtern auffallen und so finden wir, dass Boyer bei Gelegenheit der Erörterung der Diagnose der gewöhnlichsten Formen der Radiusfracturen hervorhebt, dass man bei Personen, die schwere Handarbeit verrichten, eine Affection des den Abductor long. und Extens. brevis pollicis umgebenden Zellgewebes finde, welche auf Compression dieser Sehnen bei jeder Bewegung ein crepitirendes Geräusch zu Tage treten lasse, das zur Verwechselung mit Knochencrepitation Anlass bieten könne. So vielfach nun dieser Punkt auch später immer wieder betont worden ist, so ist doch, wie mir scheint, die Möglichkeit solcher Verwechselung mehr theoretisch combinirt, als durch practische Erfahrung nahegelegt.

Erstens bieten bekanntlich die typischen Radiusfracturen dieser Gegend ausnahmsweise selten das Symptom der Crepitation dar und vor allem nur dann, wenn gleichzeitig augenfälligste Dislocation und Mobilität der Fragmente die Diagnose über allen Zweifel hebt, zweitens ist aber das Timbre der rauhen Knochencrepitation ein so absolut verschiedenes von dem feinen nur auf leichten Fingerdruck wahrzunehmenden „Knistern“ der Sehnenreibung, dass die Bezeichnung des Schneeballknirschens, „Neuledergeräusch“ vollständig hierfür passt. Eher liegt in der That bei der ersten Untersuchung die Verwechselung mit dem emphysematösen Knistern nahe und diese Aehnlichkeit der Erscheinung hat wohl auch zu der originellen Folgerung Anlass gegeben, dass das Geräusch der Sehnencrepitation durch Ansammlung von Gas innerhalb der Sehnenscheide verursacht werde! Diese zuerst von Lobstein vorgebrachte Ansicht wurde mehrfach angenommen (Pauli), während schon Rognetta und Velpeau das Geräusch auf die Reibung der Sehne in entzündeter Sehnenscheide bei mangelnder Synovia zurückführten und besonders die Ausführungen von Maslieurat-Lagémard der Entstehung auch dieser Crepitation auf den wahren Grund gingen.

Da dieses von Velpeau mit dem Knirschen des zwischen den Fingern geriebenen Stärkemehls verglichene Sehnengeräusch durch die Friction der Sehne innerhalb der durch kleine Hämorrhagien, fibrinöse Exsudation und Epithelproliferation rauhen, durch Synovia nicht genügend schlüpfrig gehaltenen Sehnenscheide verursacht wird, so lässt sich dasselbe bei der physikalischen Untersuchung gleich dem pleuritischen Reiben sowohl durch die Auscultation wahrnehmen, wie auch durch die flach an die betreffenden Sehnenstränge gelegte Hand fühlen, sobald man zugleich active oder passive Bewegungen mit Hand

und Finger vornimmt, die eine Anspannung und Verschieben der Sehnen in der Scheide bewirken. Es verschwindet aber auch dies Geräusch nach ein paar Tagen von selbst, sobald wieder etwas Synovialflüssigkeit die rauhen Reibungsflächen schlüpfrig gemacht oder auch Druck und Reibung die Flächen geglättet hat. Dies letztere kann schon bei einige Zeit fortgesetzter Untersuchung sich ereignen, so dass die eigenthümliche Erscheinung meist nur eine für kurze Zeit nachweisbare ist.

Während die Schwellung selten erheblich ist, auch Röthung meist wenig auffällig sich zeigt, ist die Schmerzhaftigkeit sehr verschieden; sie kann so hervortretend sein, dass sie das Hauptsymptom darstellt und daher das Uebel benannt wurde: l'aï, das „Ach“, was die bei der Arbeit befallenen Schnitter in der Gascogne auszustossen durch die empfindlichen Schmerzen und Bewegungsstörung veranlasst wurden. Letztere ist für alle Fälle vorhanden und meist auf die Bewegungen der Hand überhaupt ausgedehnt, da nicht nur die active Bewegung der betreffenden Sehne, sondern auch jede passive Spannung derselben Schmerzen hervorruft.

§. 126. Die Diagnose kann bei der charakteristischen Lage und Abgrenzung der Geschwulst an der Radial- und Streckseite des Handgelenkes und Vorderarmes, der leicht erforschbaren Entstehungsweise, die eine anderweitige Verletzung des Gelenkes oder Sehnen ausschliesst, der auf bestimmte Bewegungen beschränkter Schmerzhaftigkeit und Functionsstörung, so wie endlich bei dem Nachweis der Sehnencrepitation keinen Zweifel gestatten. Selbst wenn ein Crepitiren von vorneherein fehlen oder rasch verschwinden sollte, so können die übrigen Erscheinungen das Vorhandensein der Tendovaginitis selbst als eine „non crepitans“ durchaus klarstellen.

Der Verlauf ist meist ein rascher und günstiger, indem bei der durch die Functionsstörung und Schmerzhaftigkeit meist von selbst gebotenen Ruhe die Veränderungen der Sehnenscheide bald rückgängig werden und nur seltener ein Uebergang zur serösen und chronischen Tendovaginitis folgt. Bei entsprechender Behandlung ist ein rascher günstiger Verlauf sicher vorherzusagen.

§. 127. Die Behandlung muss eben vor allem die Reibung der Sehne innerhalb der entzündeten Scheide hintanhaltend, wie es am zweckmässigsten durch Fixation der Hand und des Vorderarmes auf einer volaren Schiene geschieht. Sehr günstig wirkt die Anwendung der Massage, die man am besten als Kneten und centripetales Streichen (effleurage) $\frac{1}{4}$ Stunde lang ausführen lässt und dann durch Verband immobilisirt. Hiernach ist Knistern, Schmerzhaftigkeit, Geschwulst geschwunden oder wesentlich gemindert und es genügt jetzt die genannte Fixation oder noch besser gleichzeitige Compression, um in 2—3 Tagen das Uebel gänzlich beseitigt zu haben. Zur methodischen Compression genügt die Einwicklung mit Drunterlegen einer dem Verlaufe der ergriffenen Sehnen entlang gelagerten schmalen Compresse, die ganz zweckmässig mit schwacher Carbolsäurelösung, Bleiessig, Campherspiritus getränkt wird; energischer wirkt bei Application solcher Longuette die centripetale elastische Einwicklung und

Hochlagerung in Mitella. Durch diese mechanische Behandlung wird meist die sonst beliebte „ableitende“ Behandlungsweise in den Hintergrund gedrängt, nach der man durch örtliche Application eines schmalen Vesicatorstreifens, Jodtinctur, Emplastr. mercuriale, Ungt. ciner. u. dgl. Derivantien die Entzündung coupiren und durch energische Saftströmung nach der cutanen Bedeckung die Schwellung und Exsudation der Scheide zur Resorption antreiben will. Auch bei dieser Behandlung bleibt die Ruhe durch eine zweckmässige Fixation auf einer Schiene oder in leichtem Contentivverband wesentliche Bedingung. Um diese sicher zu erfüllen, bleibt bei der arbeitenden Classe immer die absolute Ausserdienststellung durch erhärtenden Verband rathsam. In solchem kann man dann jederzeit durch entsprechende Fensterung, Massage, örtliche Compression oder Ableitungsmittel nach individueller Wahl gleichzeitig anwenden.

Dass nach erneuter Anstrengung im Gebrauch des Abductor longus und Extensor brevis pollicis nach vorheriger völliger Beseitigung der für den Fingergebrauch ausserordentlich lästigen Tenalgie leicht Recidive des Übels eintreten, erfahren die Patienten zu ihrer grossen Belästigung nur allzuoft und nöthigen solche Erfahrungen z. B. Klavierspieler, bisweilen lange im Spiel zu pausiren. Für sie empfiehlt sich daher zur Nachbehandlung sowohl wie als prophylactische Massregel der längere Fortgebrauch von spirituösen Waschungen, Frictionen der Carpalgegend, sowie das Tragen einer um den Carpus schliessenden und besonders radialwärts genau angepassten Compressionsbandage, wie sie sich leicht aus gekreuzter Gummibinde zweckmässig herstellen lässt.

Während bei nur einigermaßen zweckmässigem Verhalten auch die schlimmeren Fälle acuter Tendovaginitis spätestens im Laufe der zweiten Woche völlig geheilt sind und die meisten nach Ablauf einiger Tage zu einer völligen restitutio ad integrum geführt sind, geht in selteneren Fällen aus der Tenosynitis sicca eine serosa oder fungosa hervor.

§. 128. b) Diese chronische Form der T. kann sich von vorneherein entwickeln, ohne das Vorstadium der crepitirenden Vaginitis durchzumachen. Jedenfalls sind aber auch bei den von Anfang an subacut auftretenden, ohne Schmerzen und „Sehnenknistern“ verlaufenden Entzündungen der Sehnenscheiden der Fingerextensoren der Daumenstrecker und Extensor communis mit Vorliebe ergriffen, da eben meist aus denselben Gründen, wie wir sie die acute Synovitis veranlassen sahen, die chronischen entstehen. Immerhin kommt es auch bei der serösen Form selten zur Ausbildung grösserer fluctuirender Geschwülste. Es zeigt sich eben das Bild der Tenosynitis sicca nur als „non crepitans“ oft mit der Aenderung, dass die Schwellung eine grössere Flächenausdehnung einnimmt, so dass in Fällen, wo in den Scheiden des Extensor communis die Entzündung den Handrücken mitergriffen hat, hier eine Schwellung entsteht, die der Handrückengeschwulst bei Extensorenlähmung gleicht (vergl. oben §. 55, ebendasselbst auch das Vorkommen der gummösen Tendovaginitis). Combinationen von seröser und granulöser Tenosynovitis der Extensoren am Carpalbezirk fand ich am öftesten bei

Schuhmachern, bei denen der örtliche Druck bei gleichzeitig activer Anstrengung und nachfolgender passiver Dehnung, der hier die Finger und Handstrecker bei der Tagesarbeit ausgesetzt sind, als Ursache gelten muss. Ich sah hier in zwei Fällen fingerdicke und daumenlange Geschwülste im Verlauf der Dorsalflexoren den Carpus einnehmen (ähnlich wie es Fig. 74 im Präparate zeigt), die bei der Untersuchung schon durch die weich-elastische Consistenz von der Verwechselung mit Ganglien zurückhielten. Da Massage, Application von Mercurialpflaster und elastische Compression nur an der ulnaren Seite zur Besserung führte, so wurde an den radialen Wülsten Incision, Ausschabung und Austupfung mit Chlorzinkbausch gemacht und auf diese Weise gleich durch Freilegung die Diagnose der Tenosynovitis sero-granulosa bestätigt. Von intravaginalen Injectionen von Carbolsäurelösung, ja selbst dem mehrfach versuchten Alcohol und Jodtinctur habe ich einen bleibenden Erfolg für solche Fälle nicht gesehen. Bei der nicht zu leugnenden Umständlichkeit des Verfahrens, das nur bei der sorgfältigsten Desinfection der Spritze sowohl wie der bedeckenden Haut und peniblem Verschluss der Einstichsöffnung eine Steigerung der Entzündung sicher vermeiden lässt und ohne diese minutiösen Vorkehrungen die Gefahr der Infection und somit der Herbeiführung eitriger Tendovaginitis einschliesst, kann ich die parenchymatösen Injectionen hier nicht bevorzugen. Das fast an Wirkung in dieser Gegend gleichkommende, keinerlei Schädigung bei einfachster Ausführung riskirende Verfahren der Ableitung, Massage, Compression ist also vorzuschicken, und wo dies nicht zum Ziele führt, die Incision, Ausschabung oder Austupfung mit Chlorzinklösung und antiseptischem Occlusivcompressionsverband alsbald in Anwendung zu ziehen.

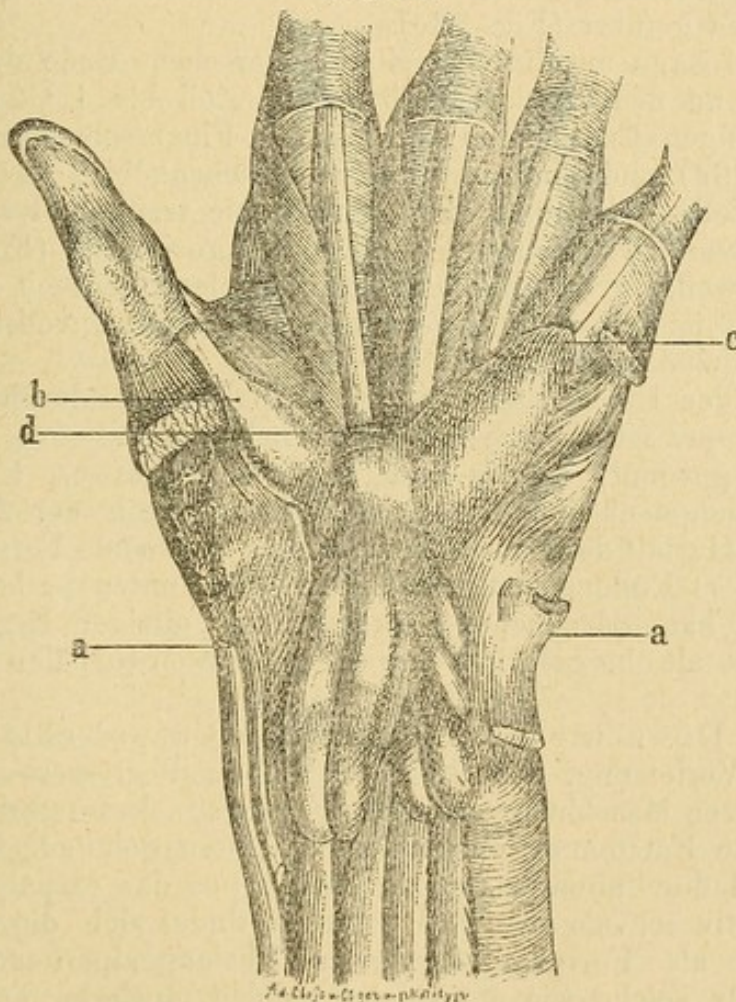
2. Erkrankungen der Beugeschnen am Carpus.

§. 129. Nicht minder charakteristisch im klinischen Bilde wie die Tendovaginitis der Strecksehnen gestaltet sich diejenige der Beugeschnen am Carpus. Da im Gegensatz zur isolirten Einscheidung der Extensoren am Handrücken die Flexoren in gemeinschaftlicher weiter Synovialscheide unter dem Carpalbande eingehüllt sind, so bietet die Entzündung dieser peritendinösen Umhüllung ein wesentlich andres Bild wie das der Strecksehn.

Der grosse carpale Schleimbeutel umschliesst als gemeinsamer Sack in die Hohlhand hinab und zum Vorderarm hinauf sich erstreckend die Beugeschnen. Die anatomische Darstellung dieses Synovialsackes hat so viele verschiedene Detaillirung erfahren, dass eine eigene Literatur dieses Schleimbeutels existirt, während wir doch für alle Präparationen die für sich alleinige Gültigkeit beanspruchen, auf Virchow's Schluss hinweisen müssen, zu dem er gerade im Hinblick auf den Präpatellar- und Carpalschleimbeutel kommt, „dass es sich bei den Schleimbeuteln und Sehnenscheiden um Theile von grosser Variabilität und Unbeständigkeit handelt, nicht bloss in Bezug auf Bau, Grösse und Gestalt, sondern zum Theil auch auf ihr Vorkommen“. Der wesentlichste Unterschied beruht erstlich in der bei ein-

zelen Individuen nicht nur, sondern auch bei den Händen desselben Besitzers bestehenden Differenz des Niveau's der palmaren Abgrenzung des ganzen Schleimbeutels oder der einzelnen zipfelförmigen Fortsätze. Zweitens ergibt sich ein Unterschied in dem verschiedenen Verhalten der intrasynovialen Falten, die als Mesotena zu jedem Strange des Sehnenconvolutes der oberflächlichen und tiefen Fingerbeuger hinziehen und bei stärkerer Entwicklung in Form einer durchgehenden Scheidewand den gemeinsamen Synovialsack in ein oder mehrere getrennte Säcke getheilt erscheinen lässt, die mit einander gar nicht oder an umgrenzter Stelle communiciren. Die Varietäten in diesem Verhalten sind wie gesagt so zahlreich, dass einen gemeinsamen Durchschnittstypus selbst aus zwanzigfacher Präparation zu gewinnen mir nicht gelang. Ein vergleichender Blick auf die 3 Abbildungen des Carpalbeutels Fig. 29, 72 und 73 zeigt in 29 und 72,

Fig. 72.



Der gemeinsame carpal Schleimbeutel stark injicirt. a Abgetrenntes Lig. carpi vol. propr. b Radiale Ausstülpung frei in die Scheide des Flexor pollic. longus übergehend. c Ulnarer Zipfel, tiefer endend am Kleinfinger als die mittlere Begrenzung des Sackes d. (Bonamy und Beau.)

die beide nach Präparation gezeichnet wurden, ein ähnliches Verhalten. Fig. 73 zeigt einen schmalen radialen und grossen ulnaren Sack. Im Grunde sind aber die Form- und Bildungs-Unterschiede so wenig erheblich, dass ein chirurgisch-practisches Interesse ihnen absolut nicht

inne wohnt, zumal die kleinen Differenzen an Grösse und Begrenzung gerade bei den pathologischen Zuständen sich an erster Stelle verändert darbieten. Ein fast ausnahmslos zu constatirendes Verhalten der Beugesehne des Daumens ist schon bei Besprechung der Phalangealtendovaginitiden erwähnt: die Sehne des Flexor pollic. longus verläuft in einem isolirten Canal neben dem wie auch immer sonst gestaltetem und in sich geschiedenem Carpalschleimbeutel bis ans Nagelglied herab, während ihre Begrenzung am Vorderarm in gleichem Niveau und in gleicher blindsackförmigen Gestalt mit dem Carpalbeutel sich findet (vergl. Fig. 29b, 72b und 73b). Wenn auch ein ähnliches Verhalten beim Kleinfinger bisweilen zutrifft, so ist doch das in Fig. 29c und 72c dargestellte Verhältniss das bei weitem häufigere und hat gerade der Umstand, dass die palmare Grenze des ulnaren Sackzipfels sehr wechselt, so wie die stärkere oder schwächere Ausbildung der zum Flexor digit. V gehenden septalen Synovialfalte zu der verschiedenen Annahme eines getrennten ulnaren und radialen Synovialsackes geführt (Fig. 73c).

Das palmare mit digitalen Zipfeln versehene Ende des Synovialsackes liegt an den mittleren Fingern 1 Zoll bis 1 Ctm. von den blindsackförmigen Endigungen der volaren Fingersehnenscheiden entfernt (Fig. 29a) und sind in diesem Zwischengebiet die Sehnen in das lockere Zellgewebe unter der Palmarfascie frei gebettet, am Kleinfinger ist dieser Zwischenraum immer am geringsten (Fig. 29c und 72c) und bisweilen grenzt digitaler und carpaler Blindsack unmittelbar aneinander, ja ist selbst die synoviale Scheidewand unvollständig oder gar nicht vorhanden (Fig. 73c).

Unter der Ueberbrückung des Carpalcanales durch das Lig. carpi vol. propr. ist der Synovialsack nebst Inhalt fest zusammengefasst und gewinnt, da die Endigung des Sackes ca. 1 Zoll oberhalb der Handgelenkslinie wieder eine Erweiterung der Ausdehnung gestattet, die Gestalt des Schleimbeutels die beistehende Form (Fig. 72), die bei praller Füllung durch Injection oder unter pathol. Verhältnissen durch hämorrhagischen, serösen oder eitrigen Erguss in die Zwerchsackgestalt übergeht in Folge der genannten carpalen Einengung.

§. 130. Die acute Entzündung des Carpalschleimbeutels kann durch Verletzung, wie Stich, Schnitt und grössere Weichtheilverletzung durch Maschinengewalt, des Synovialsackes selbst entstehen, doch ist diese Entstehungsweise bei der festen Schutzdecke, den in der Hohlhand die Palmarfascie und am Carpus das carpale Querband gewährt, relativ seltener der Fall, häufiger findet sich die acute Bursitis carpalis als Fortpflanzung einer Phalangealperitendinitis und bieten sich für solche wie angedeutet an den mittleren und lateralen Fingern die Chancen a priori verschieden. An den mittleren Fingern müsste die Phalangealtendosynitis die natürliche Barrière der blindsackförmigen Endigungen und eingeschalteten Zwischensubstanz durchbrechen, am Kleinfinger ist der Uebergang schon näher gelegt wegen directer Nachbarschaft der palmaren Begrenzung und am Daumen erfolgt ohne jegliches Hinderniss rasch der Uebergang in den carpalen und Vorderarm-Bezirk der Flexorenscheide; von diesem aus kann beim Vorhandensein einer schwach entwickelten Zwischenwand

oder, wie nicht selten nachweisbar, an umschriebener Stelle mit dem gemeinsamen Carpalbeutel stattfindender Communicationsöffnung in der medialen Wandung der ganze Carpalsack in kürzester Frist mit-ergriffen werden. Es handelt sich in diesen Fällen um eine phlegmonöse oder serös-purulente Bursitis carpalis, wie sie in gleicher Form auch aus der chronischen Bursitis durch plötzliche Läsion sich entwickeln kann. Die acute eitrige Bursitis carpalis ist wie die analoge Phalangealentzündung meist eine örtliche septische Entzündung und verdankt der infectiven Entstehung auch die ausgeprägte Malignität im Verlaufe, indem ungemein rasch auf die septische Entzündung unter heftigem fieberhaften Allgemeinleiden nicht nur Eiterung, sondern auch centripetale Propagation der Entzündung nach der Perforation der Sackgrenze am Vorderarm in den lockeren subfascialen Muskelinterstitien am Vorderarme erfolgt, die nun bis zum Ellenbogen, ja Schulter keine wesentliche Schranke mehr gesetzt findet. Folgt also auf Panaritien des Daumens oder Kleinfingers in der Carpalgegend zunehmende Schmerzhaftigkeit und Schwellung, so wie Mitbetheiligung der übrigen Finger an der Functionsstörung, die meist in zunehmender Fixation der Finger in Beugecontractur ihren Ausdruck findet, so ist das Ergriffensein des Carpalsackes sicher. Meist lässt die Palpation die Schmerzhaftigkeit auch genau auf die bekannte Begrenzung des Synovialsackes localisiren, seltener zeigt sich bei der acuten Entzündung die örtliche Schwellung unter so charakteristischer Geschwulstbildung wie beim Hygrom der Bursa carpalis, da die Füllung des Lumens keine so pralle ist, auch die parasynovialen Gewebe in mehr oder weniger hohem Grade mitbegriffen sind und durch ihrseitige Schwellung die Contouren des „Zwerchsackes“ verdecken.

Selten gelingt es, die acute Carpalbursitis durch zweckmässige Lagerung der volarreflectirten Hand bei gleicher Stellung der Finger über einer Eisblase und Fixation auf entsprechender, am besten gleichzeitig suspendirten Schiene sofort zu hemmen; auch die Hinzuziehung von Punction mit Pravaz'scher Spritze, Aspiration der vermehrten und veränderten Synovia nachfolgende Carbolsäureinjection und Fixation unter gelinder Compression ist meist nicht mehr im Stande, ausgesprochene Fälle rückgängig zu machen. Es bleibt meist die baldige, im Verlaufe der Sehnen geführte und wenn nöthig durch präparatorisches Vorgehen die Schichten durchdringende Incision geboten und zwar unter- und oberhalb des Ligam. transversum, bisweilen genügt die erstere allein. Die nachfolgende desinficirende Irrigation und Wanddrainage nebst comprimirenden Occlusivverband erzielen baldige Heilung. Gerade bei der vorliegenden Gefahr der rapiden Zunahme und fortschreitenden Sepsis werden wir im gegebenen Falle früh der gegen diese Folgen sichernden Therapie uns zuwenden, die bei stricter antiseptischer Durchführung rasche und gefahrlose Heilung verspricht.

§. 131. Häufiger stellt sich die chronische seröse Entzündung des carpalen Synovialsackes zur Behandlung und bietet dies Hygrom der Bursa carpalis in der Symptomatik viel charakteristisches dar. Die Ursache ist seltener ein direct nachweisbares Trauma, welches von einem carpalen Hämatom begleitet, secundär

zur Bursitis serosa Anlass giebt, häufiger sind es mehr dauernd wirkende Schädlichkeiten, die bei angestrenzter Handarbeit gerade die Fingerbeuger betreffen und ihr Hin- und Hergleiten in dem festwandigen Carpalcanale übermässig in Anspruch nehmen. In Folge dessen wird nicht nur eine übermässige Production von Synovia im Carpalbeutel allmählig hervorgerufen, sondern es treten ausnahmslos gerade in diesem Schleimbeutel Veränderungen der Wandungen ein, die sich theils als pannöse Verdickungen, theils als ausgebildete Hyperplasien und Zottenwucherungen kund geben. Durch die stetig zunehmende Flüssigkeitsvermehrung innerhalb des Synovialsackes werden die Wandungen mehr und mehr ausgedehnt und über die normalen Grenzen hervorgetrieben. Da die dorsale und laterale Begrenzung des Sackes eine feste knöcherne ist, auch die volare durch das feste Lig. transversum in dem Bereiche dieses Bandes keine Nachgiebigkeit gestattet, so wird die Hervorbauchung des prall gefüllten Carpalbeutels lediglich in der palmaren und antibrachialen Ausstülpung zu Tage treten und bildet die Geschwulst die charakteristische Form des „Zwerchsackes“ dar (Fig. 72). Die grosse nach den Metacarpophalangealgelenken unter der straffen Palmarfascie sich weniger deutlich markirende Parthie der Geschwulst ist durch die carpale Einschnürung von der bis 1 Zoll oberhalb der Handgelenkslinie am Vorderarm sich stark vorbauchenden Abtheilung getrennt. Beim Druck auf die prall elastische fluctuirende Geschwulst lässt sich je nach dem Wechsel der Druckstelle in der Hohlhand unter oder am Vorderarm oberhalb des Carpalbandes durch Verchiebung des Inhaltes die palmare oder antibrachiale Parthie stärker hervortreiben und hiemit die Communication beider Tumoren mittelst der eingeengten carpalen Passage beweisen. Es kann diese in der nähern Beschaffenheit allerdings ein so äusserst charakteristisches Bild bietende Carpalgeschwulst mannigfache Abweichungen zeigen. Wesentlich hängen dieselben von dem individuellen Verhalten des Carpalschleimbeutels ab. Vor allem werden durch die Resistenz der einzelnen Mesotena und das Vorhandensein einzelner Communicationsöffnungen Unterschiede bedingt. Bald wird durch die continuirliche Ausdehnung die ganze synoviale Umhüllung des 2.—5. Fingers von der palmaren Fingerfurche bis zum Vorderarm aufwärts in einen grossen Hohlraum verwandelt, in welchem nur einzelne schmale Synovialfalten partielle Trennungen der ein oder andern Sehne darstellen, bald ist es vorwiegend die ulnare Abtheilung, die prall gefüllt mit der isolirten Umhüllung der mittleren Fingerbeuger in keiner Communication steht (Fig. 73c), oder es findet durch enge Communicationsöffnung eine zeitweise Verschiebung des beiderseitigen synovialen Inhaltes statt, die dann zu wechselnder Gestalt des Carpalhygroms Anlass giebt. Selten ist die radiale Abtheilung des Carpalsackes in directer freier Communication mit der ulnaren Geschwulst, ebenso selten ist dieselbe ganz für sich alleine bestehend; häufiger finden sich beide Abtheilungen getrennt neben einander als pralle Wülste gefüllt (Fig. 73b und c) vor oder es tritt früher oder später eine umschriebene Communication durch Perforation des dünnen medianen Septums ein. Auf diese Weise lassen sich meist die Carpalhygrome durch Entleerung des Inhaltes der prall vortretenden Geschwulst mittelst Druckes in eine communicirende, gar nicht oder weniger gefüllte

Nebenabtheilung scheinbar verschoben. Bei dieser Verschiebung des Inhaltes tritt meist bei den grösseren Carpalhygromen ein schnurrendes Geräusch zu Tage, welches für die Diagnose von Wichtigkeit ist. Das Vorhandensein einer solchen eigenthümlichen weichen Crepitation beim Versuche die palmare Geschwulst unter das Carpalband aufwärts oder die carpale nach abwärts zu dislociren neben gleichzeitigem Verschwinden der Geschwulst an der Stelle des Druckes und Hervortreten derselben an der gegenüberliegenden Pforte des Carpalcanales, stellt das Vorhandensein eines Carpalhygromes ausser Zweifel. Beim Fehlen des Geräusches kann die sonst so charakteristische Form der Geschwulst, die scheinbare Verschiebbarkeit und Fluctuation auch durch andere pathologische Zustände wie fungöse Bursitis des Synovialsackes, ja auch durch subfasciale Lipome vorgetäuscht werden. Es wird dies schnurrende Geräusch verursacht durch das Hindurchtreten der fast regelmässig im Carpalhygrom vorfindlichen freien Synovialkörperchen — die als *Corpuscula riziformia*, *Corpora oryzoide* längst bekannt, in ihrer Entstehungsweise der wunderbarsten Deutung unterworfen waren und in keinem andern Synovialhygrom mit der Regelmässigkeit sich finden, wie im carpalen.

§. 132. Das klinische typische Bild des „Zwerchsackhygroms“ im Schleimbeutel der Flexoren unter dem Carpalbande war schon längst bekannt, während man über die wahre Natur dieser Geschwulst lange im Unklaren blieb. Boyer giebt schon eine treffende Symptomatik der Affection, die er als besondere Form von Ganglien beschreibt, beweist aber durch den Rath der „Exstirpation der Cyste“, dass er über den eigentlichen Sitz des Leidens durchaus im Unklaren war. Dupuytren, der schon in Bezug auf den Sitz der Geschwulst unter dem Lig. carp. vol. quersackförmige Gestalt (*en forme de besace*), Compressibilität und Crepitation eine classische Schilderung entwirft, bezeichnet sie als Hydatidengeschwülste am Handgelenke, indem er die freien Körperchen für organischer Natur hielt. Dieser Deutung der Geschwulst als Hydatidencyste schlossen sich manche an, bis die erste anatomische Untersuchung eines Carpalhygromes von Hyrtl, der bald die ausführliche Darstellung von Virchow folgte, die bis dahin fragliche Natur der Körperchen ausser Zweifel stellte und die Entstehung aus abgelösten und veränderten Wucherungen der Synovialzotten (*Hygroma proliferum*) nachwies. Daneben behielt die schon von Meckel angegebene freie Entstehung und Zunahme durch Apposition neuer Fibrinschichten auf primäre Synovialconcremente, nicht aber einer von Velpeau angenommenen selbstständigen Weiterentwicklung primärer Blutcoagula ihre Begründung. Die Arbeiten von Rognetta, Robert und besonders die eingehende Erörterung von Michon und Gosselin geben dann eine erschöpfende Darstellung, denen deutscherseits die Untersuchungen von Heineke und Volkmann weitere Belege und Aufklärungen zufügen, so dass wir wohl über keine auf so kleinen Bezirk begrenzte typische Affection ähnliche umfangreiche Literatur aufweisen können. Das *Hygroma proliferum carpale* stellt das Prototyp derjenigen Schleimbeutel-erkrankungen dar, bei denen durch wiederholte functionelle Insulte das Organ durch Vermehrung seines Inhaltes und Degeneration seiner

Wandfläche gleichzeitig reagirt hat. Die dendritischen Wucherungen der Synovialzotten, die reelle papilläre Geschwülste, ja bei grösserem Kaliber wahre gestielte Fibrome darstellen, geben in ihrer weiteren Metarmorphose das Hauptcontingent der theils noch gestielt wandständigen, theils abgelösten frei mobilen Synovialkörperchen, von denen unter Umständen eine andere Reihe durch Veränderung primärer Fibrincoagula entstehen kann (vergl. Luecke). Das selten fehlende knirschende Geräusch, von welchem jeder stärkere Druck, der die Geschwulst in wechselnder Richtung trifft, begleitet ist, wird nun durch die jedesmalige Verschiebung des Inhaltes und das mit Reibung verbundene Durchschlüpfen der Körperchen von einer in die andre Abtheilung des mehrtheiligen „Zwerchsackes“ veranlasst. Es ist dies „Frémissement“ pathognomonisch wegen seiner Constanz und der Möglichkeit, die sonst beweisgültigen Symptome der charakteristischen Form und deutlichen Fluctuation auch bei andern Erkrankungen dieser Gegend vorfinden zu können. Denn abgesehen von der granulösen und fungösen Carpalbursitis, die an Gestalt und Consistenz ganz analoge Erscheinungen bieten mag, können selbst subfasciale Lipome ein Carpalhygrom vortäuschen. Nach einer einschlägigen eclatanten Beobachtung hält Trélat die Differentialdiagnose daher ohne Probepunction für nicht möglich. Auch die selten fehlende Beugestellung der Finger vor allem an ihren vom Flexor profundus beteiligten Nagelphalangen kann durch jede den Carpalcanal beengende Geschwulst bedingt werden.

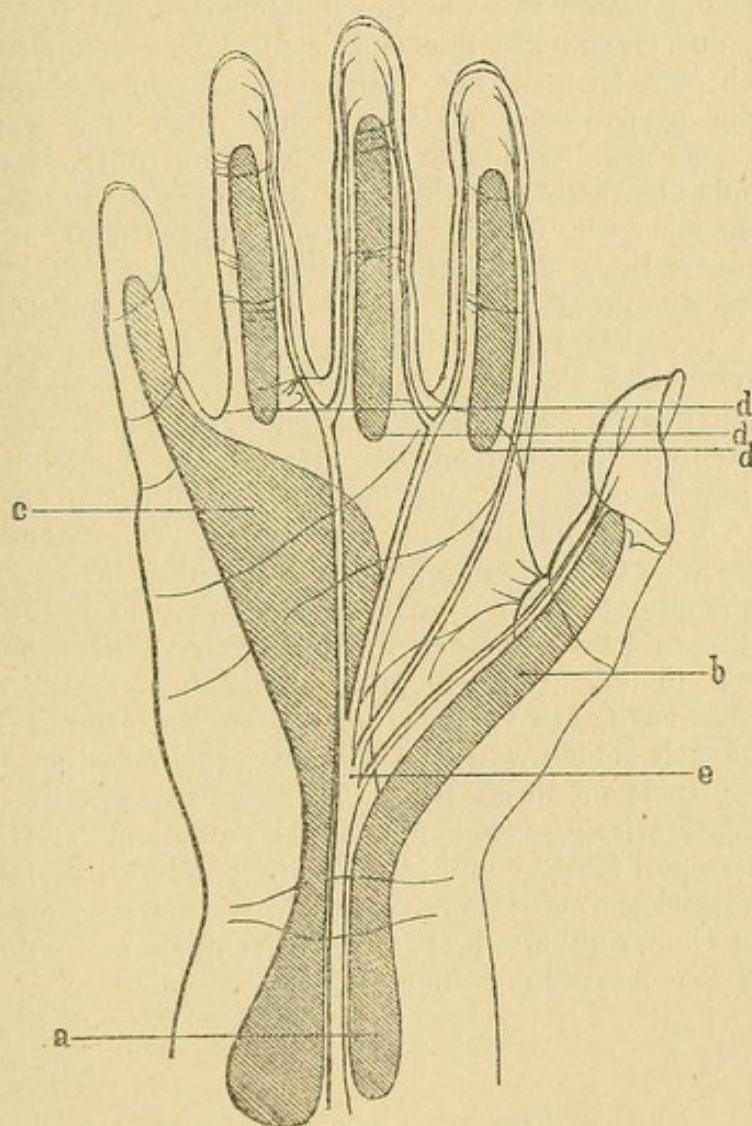
§. 133. Der Verlauf ist ein äusserst langsamer, zumal die Patienten wegen der geringen functionellen Störung eingreifendere Behandlung lange von der Hand weisen. In manchen Fällen kommt solches Jahre lang bestehende Carpalhygrom durch directes Trauma zur acuten Entzündung und Suppuration.

Die Behandlung kann in sicherstellender Weise nur in der völligen Ausräumung des Schleimbeutels bestehen. Es muss der Inhalt — Flüssigkeit sammt Synovialkörpern — entleert und die wandständigen Wucherungen entfernt werden. Beides zugleich kann nur von einer Incision aus geschehen. Man führt dieselbe in longitudinaler Richtung an der am meisten sich hervorwölbenden Stelle der Geschwulst unter und oberhalb des Carpalbandes in der Länge von 1—2 Ctm. aus, so dass ein Einführen und Ausschaben mit einem Drainagerohr möglich ist. Diese von Volkmann bevorzugte Doppelincision hat den Vorzug der prompten Entleerung des ganzen Inhaltes, giebt die Möglichkeit, mittels hindurchgezogenen Drainrohres die wandständigen Wucherungen durch Hin- und Herziehen des Rohres bei gleichzeitigem Druck von aussen und dauernden Carbolspühregen herauszutreiben und sichert mittelst der in die Schlitz eingelegten kurzen Wanddrainagen, deren Hineinschlüpfen durch Anschlingen verhütet bleibt, eine dauernde Entleerung des anfangs reichlichen Secretes. Zu dem comprimirenden Occlusivverband fügt man noch eine den Vorderarm, Hand und Finger aufnehmende volare Schiene und gelangen hiermit selbst voluminöse Zwerchsackhygrome der Fingerbeuger ohne Eiterung in wenigen Wochen mit voller Herstellung der Function zur Heilung.

Die einfache Incision und Entleerung des Sackes ist ebenso

wie die Punction, selbst wenn diese von der Injection reizender Flüssigkeiten wie Jodtinctur, Alcohol und dergl. gefolgt ist, zwar heutzutage unter antiseptischen Cautelen gefahrlos aber leicht von Recidiven gefolgt, deren Entstehung die zurückbleibenden Wandproliferationen hinlänglich erklären. Nur wo solche nicht vorhanden, könnte eine Incision oder Punction mit nachfolgender methodischer Compression eine dauernde Heilung in Aussicht stellen. Compression allein oder mit cutaner Derivation combinirt, wird nur in wenigen

Fig. 73.



Lage des Medianus e zum carpalen Schleimbeutel. Letzterer zeigt hier die seltenere Form einer getrennten radialen b und ulnaren c Abtheilung. d, d, d Blindsackförmige Enden der Flexorenscheide (Tillaux).

Fällen reinen carpalen Hydrops genügen. Zweckmässig würde man diese versuchsweise anzuwendende gelindeste Behandlung in solchen Fällen mit der Massage combiniren.

In denjenigen Fällen, wo eine acute Vereiterung solcher Carpalhygrome eingetreten und wohl gar schon mit paratendinösen septischen Phlegmonen an Hand und Vorderarm complicirt ist, ist anfangs

statt der genannten Wanddrainage die quere Drainagierung nöthig, um eine öftere penible desinficirende Durchspülung der Sacktaschen zu ermöglichen. Für diese Fälle kann auch die von König empfohlene permanente Irrigation und Suspension durchaus gefordert erscheinen.

§. 134. Die granulöse und fungöse Entzündung der Flexorenscheide ist selten auf die ganze Ausdehnung des Carpalbeutels ausgebreitet; meist findet man nur einzelne Hervorstülpungen des Sackes nach Palma, Fingern oder Vorderarm hin von dieser ebenfalls ausserordentlich langsam vorschreitenden degenerativen Entzündung ergriffen. Ich fand dieselbe einige Mal bei Schuhmachern sonst absolut gesunder Constitution, auf Grund des dauernd wiederkehrenden Druckes dieser Gegend durch den Riemen bei gleichzeitiger energischer Action der Finger bei der professionellen Handarbeit. Auch hier war die unter und oberhalb des Carpalbandes sich vorwölbende, prall elastisch scheinbar fluctuirende Geschwulst vorhanden, die unter dem Querbande verschiebbar erschien, wenig Schmerzen verursachte und allmählig zur mässigen Beugestellung der mittleren Finger geführt hatte. Das subjectiv lästigste Symptom war in zwei Fällen die durch Druck auf den Medianus bewirkte Innervationsstörung in seinem peripheren Verbreitungsbezirk. Die Taubheit in den Fingerspitzen verband sich bei längerer Beschäftigung mit neuralgischen Schmerzen, die die Arbeit unmöglich machten und ihrerseits den Grund zum dringenden Wunsche radicaler Abhilfe gaben mehr als die mässige örtliche Geschwulstbildung. Fig. 73 zeigt im Schema die durch die anatomischen Verhältnisse nahe gelegte Betheiligung des Nerven.

Die Behandlung dieser immerhin seltenen und am leichtesten mit paratendinösen Lipomen oder Fibromen zu verwechselnden Affection kann nur in der Incision und Ausschaben bestehen; einzelne Parthien bieten so festes Gefüge, dass eine Entfernung mit Messer und Scheere durch schichtweises Abtragen zweckmässiger ist. Immer muss nach der Incision durch Haut und Fascie das weitere Vorgehen vorsichtig präparatorisch geschehen, um die Sehnen und den Medianus, die in die schwammigen Massen eingebettet sind, nicht zu verletzen. Nach der möglichsten Entfernung der fungösen Wucherung empfiehlt sich Austupfen mit Chlorzinkbausch vor dem Verschluss, um möglichst feste Granulationen zur Ausfüllung zu erzielen.

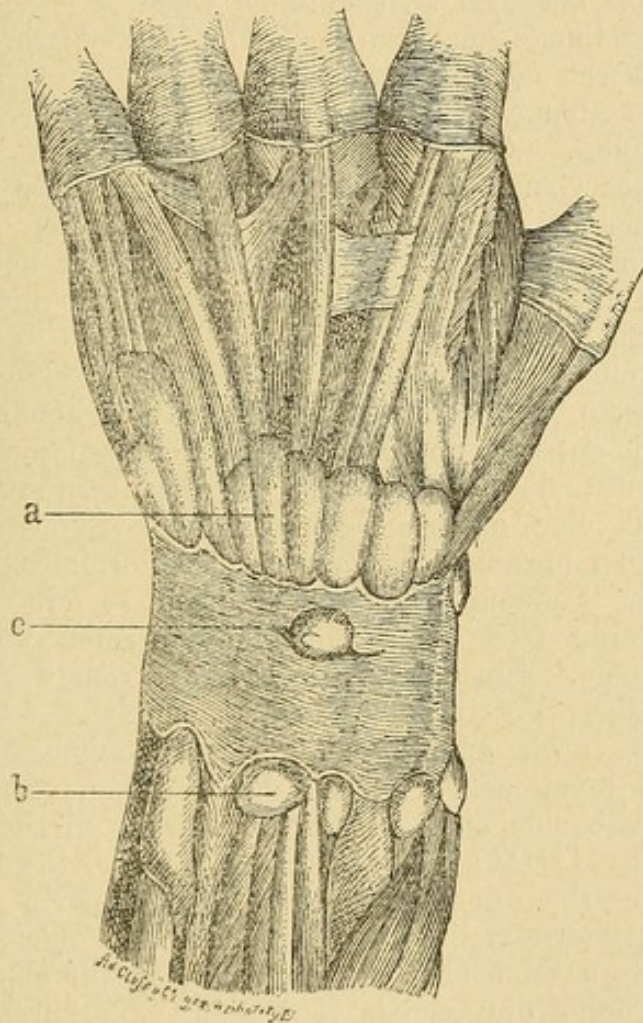
3. Das Ganglion der Handwurzel.

§. 135. Unter dem Namen des Ganglion oder „Ueberbein“ fasst man die kleinen cystischen Geschwülste des Synovialapparates zusammen, die vorwiegend an der Dorsal- und Radialseite, selten auf den Grenzen der Volarseite des Handgelenkbezirkes vorkommen. Sämmtliche hier vorkommenden, oberflächlich und tief gelegenen Synovialgebilde können den Entstehungsboden abgeben: sowohl die Gelenksynovialis wie die Sehnen Scheide, als auch die normalen oder accessorischen Schleimbeutel. Bei weitem die Mehrzahl aller Ganglien nehmen ihren Ursprung aus den dorsalen Sehnen-

scheiden. Diese tendinogenen Ganglien finden wir an bestimmten Bezirken des carpalen Verlaufes der Strecksehnen und wird die besondere Stelle des Hervortretens der Geschwulst lediglich durch das specielle anatomische Verhalten der fascialen Umhüllung bedingt.

Unter der Ueberbrückung durch das vom Proc. styloid. radii zum Griffelfortsatz der Ulna gespannte dorsale Carpalband verlaufen die Strecksehnen in von einander getrennten sechs Scheiden umhüllt derartig, dass im ersten Canale der Abductor longus und Extensor brevis pollicis, durch den zweiten die Extensor manus radialis l. und br., durch den dritten der Extensor pollicis longus, durch den vierten der Extensor

Fig. 74.



Verhalten der Strecksehnen am Carpus. Bei praller Füllung Hervorstülpung derselben aus den unteren a und oberen b Endpforten. Bei c Hervortreten eines Ganglion aus einem Schlitz.

digitorum communis und indicis proprius, durch den fünften der Extensor digit. minimi und durch den sechsten der Extensor manus ulnaris gleitet. In einem kleineren Theil dieser Passage verlaufen die Sehnen ohne Mesotenon, während sie im grösseren Abschnitte durch das von der Scheidewand herübergeschlagene Mesotenon mit der Umhüllung in Verbindung gesetzt werden. Diese Vagina tendinum setzt sich ober- und unterhalb des Lig. carpi noch auf die Sehnen fort, u. z. für die einzelnen Sehnen in wechselnder Ausdehnung. Fig. 74

zeigt die Ausdehnung der dorsalen Sehnenscheiden nach praller Injection. Wir sehen hier, wie sich am oberen und unteren Rande des Carpalbandes — den Endpforten der Sehnenscheiden — die Scheidensäcke hervordrängen, da sie hier der Einzwängung durch die straffen Bandfasern enthoben sind. Diese Endpforten bilden also die normal präformirten Localitäten, an denen bei einer stärkeren Füllung der Sehnenscheide die Hervorstülpung eintreten kann.

Solche hernienartige Ausstülpungen der Sehnenscheiden stellen eben die Ganglien dar. Neben eben genannten präformirten Fundorten finden wir dieselben noch durch normal vorhandene oder durch Traumen provocirte minimale Schlitzze innerhalb der Faserzüge des dorsalen Bandes sich hervordrängen (Fig. 74 c). Wir erkennen also aus dem anatomischen Baue gewisse Prädispositionsstellen für die tendinogenen Ganglien. Der Sitz dieser Geschwülste entspricht der oberen oder unteren Sehnenscheidenpforte ober- oder unterhalb des Dorsalbandes, seltener findet sich im Bereiche derselben eine Hervorstülpung. Giebt schon das anatomische Verhalten der Sehnenscheiden den Grund ab, weshalb an keiner andern Körpergegend so häufig Ganglien zur Beobachtung gelangen wie hier, so ist es unter den verschiedenen Canälen hierorts besonders wieder der für den Extensor communis et indicis bestimmte, an welchem mit Vorliebe die Hervorstülpung zu Tage tritt.

Während ein Theil solcher tendovaginalen Hervorstülpungen plötzlich nach einem mehr oder weniger intensiv wirkenden Trauma wie Distorsion u. dgl. entsteht und aus der kleinen, anfänglich kaum bemerkten Geschwulst durch allmähliche Inhaltsanhäufung an Volumen zunimmt, entsteht eine andere Reihe analoger Synovialhernien von vorneherein durch langsames Anwachsen der normalen Vorstülpungen an den genannten Sehnenpforten. Es können so ein oder mehrere Ganglien gleichzeitig oder nach einander auftreten und an Grösse wechselnd zunehmen. Eine dritte Form bildet sich weder aus plötzlicher traumatischer Vorstülpung an Sehnenpforte oder acquirirten fascialem Schlitz, noch aus allmählicher Vorbauchung der in Folge dauernden, meist functionellen Reizes durch Inhaltsvermehrung prall gefüllten Synovialscheide an präformirter oder acquirirter Pforte, sondern entsteht aus Dilatation kleiner folliculärer Synovialcysten. Solche Retentionscysten, aus den Synovia secernirenden Crypten der Gelenksynovialis hervorgehend (nach der Zurückhaltung der Synovia sich ausdehnender, abschnürender Follikel, welche nach weiterer Hypertrophie die fasciale Bedeckung durchbrechen) und als cystische Geschwülste sich präsentirend, hat Gosselin als Veränderungen der normalen blindsackförmigen Anhänge der Gelenksynovialis nachgewiesen, während Michon das Vorkommen solcher „Follicules synovipares“ auch für die Synovialscheide der Sehnen behauptete und auf ihre Metamorphose eine Anzahl der „Ganglien“ zurückführen wollte. Auch Henle beschreibt das Vorkommen solcher Colloidcysten an den Sehnenscheiden, wie Teichmann an der Gelenksynovialis, und dürfen wir daher die Möglichkeit solcher primär folliculären Form der tendinogenen Ganglien nicht von der Hand weisen. Jedenfalls sind aber die beiden erstgenannten Formen, herniöse Ausstülpung der Sehnenscheide an präformirter oder acquirirter Pforte, häufig zu beob-

achten, wie uns der bei heutiger operativer Behandlung leicht gestattete Einblick in die topographischen Verhältnisse wiederholt überführte. Immerhin müssen wir gestehen, dass alle als tendovaginale Ganglien des Handrückens zu benennende Geschwülste theils Retentionscysten der Synovialcrypten, theils herniöse Synovialeysten, theils tendovaginale Hygrome darstellen. Auch bei letzteren kann der Inhalt sich hier so eindicken, dass er die charakteristische geléeartige, leim-, honigähnliche Beschaffenheit bietet.

Die arthrogenen Ganglien entstehen zweifelsohne vorwiegend aus den von Gosselin erwiesenen Synovialfollikeln. Solche folliculäre Retentionscysten der Carpalsynovialis sind sehr wohl zu unterscheiden von den herniösen Vorstülpungen der Gelenksynovialis, die, anfangs in freier Communication mit der Gelenkhöhle, sich später mehr und mehr abschnüren und dann analoge abgeschlossene Cystengeschwülste darstellen, wie die primär folliculären Ganglien. Dass solche später zur partiellen oder totalen Abschnürung gelangenden Arthrosynovialhernien vorkommen, beweisen die Beobachtungen von Gruber, der in dem einen Falle z. B. einen 2 Ctm. langen Sack fand, der, eine vordere Hernie der Synovialhaut des Handgelenkes darstellend, am Proc. styloid. radii mittelst dünnen Fadens mit der Synovialis zusammenhing.

Die dritte Form stellen die bursalen Ganglien dar. Diese durch Dilatation normal vorhandener oder accessorischer Schleimbeutel des Handgelenksbezirkes auftretenden Cystengeschwülste des carpalen Synovialapparates sind bedeutend seltener als die beiden erstgenannten Formen und meist der für die Schleimbeutel dieser Region bekannten Lage nach als solche zu erkennen.

Die Entstehung dieser drei Formen der Carpalganglien, der tendovaginalen, arthrosynovialen und bursalen, ist relativ häufig auf traumatischen Anlass zurückzuführen. Für die herniösen Hervorstülpungen der Synovialis können wir die traumatische Entstehungsweise direct annehmen und finden in den Angaben der Patienten auch überaus häufig die positive Erklärung, dass nach der oder jener, meist als Distorsion wirkenden Bewegung die Geschwulst bemerkt sei. Für die folliculären Cystenganglien kann das Trauma natürlich nicht den Anlass zur Entstehung, sondern nur zum Hindurchtreten der bisher fascial bedeckten und daher verborgen gebliebenen Geschwulst durch die bindegewebige und eventuell fibröse Hülle abgeben. Mit diesem Moment ist dann allerdings zugleich der Anlass zur Vergrößerung der vorher in ihrer Kleinheit und tiefen Lage unbemerkten Geschwulst gegeben. Bei den im klinischen Bilde an manchen Stellen in der That von diesen Formen nicht zu differenzirenden bursalen und durch Hygrom der Sehnenscheiden gebildeten Ganglien ist das ätiologisch in Betracht zu ziehende Trauma meist ein weniger plötzliches intensives als ein extensiv wirkendes, wie es durch starke Inanspruchnahme der betreffenden Fingersehnen und Reibung in den Carpalcanälen und Insertionen häufig zur Geltung kommt.

§. 136. Die Symptome dieser Ganglien, wie sie uns die Diagnose von anderen Carpalgeschwülsten sichern, charakterisiren erstlich den auf die Dorsal- und Radialseite des Handgelenksbezirkes

beschränkten Sitz dieser Geschwülste. Die tendovaginalen finden wir dem bekannten und durchfühlbaren Verlauf einer oder mehrerer Strecksehnen entsprechend; besonders also dem Extensor communis und indicis entsprechend an der oberen und unteren Sehnenpforte; die anthrosynovialen liegen umgekehrt gerade in den Sehneninterstitien, da sie sich aus der Tiefe zwischen diesen hervordrängend mit Vorliebe auch die Radialseite betheiligen und aus der Synovialis des Carporadial- oder eines Intercarpalgelenkes stammen. Die bursalen können, wenn aus normal vorhandenen Schleimbeuteln entstehend, nur an der radialen Seite am Proc. styloid. radii, aus der schon mehr canalähnlichen Uebertrittsstelle des Flexor radialis am Os multangulum und unter dem Extensor carpi radialis vorkommen (eine ausführliche Zusammenstellung giebt Synnestvedt), sowie am Ulnarköpfchen. Allein bei der Inconstanz aller dieser Schleimbeutel überhaupt, sowie bei dem häufigen Auftreten accessorischer an jedweden Reibungsstellen haben a priori alle Knochenprominenzen dieser Region als Prädilectionsstellen zu gelten.

Die Grösse ist wechselnd von der als bemerkbar minimalsten einer Erbse bis Hasel- ja Wallnussumfang bei einfach kugliger oder höckeriger, selbst gelappter Gestalt; letztere finden wir besonders bei der voluminösen Form des Ganglions am Extensor communis. Die Consistenz bietet sich wechselnd bald als weich, fluctuirend, bald als prall, elastisch, selbst von so hochgradiger Härte, dass aus der knochenähnlichen Festigkeit der Grund zu dem vulgären Namen der „Ueberbeine“ gewonnen wurde. Wie täuschend diese Beschaffenheit im Auge selbst empirisch vielbewanderter Laien sein muss, lehrt die Anschauung des seiner Zeit berühmten Londoner „Beinsetzer“ Hutton, der die harten Ganglien für dislocirte Knochen hielt, und wenn sie bei flectirter Hand auf kräftigen Daumendruck verschwanden, dies als gelungene Reposition betrachtete. Sehr selten finden wir in diesen Ganglien das Symptom des „Knirschens“ wie beim Carpalhygrom, doch finden wir bisweilen auch in den carpalen Ganglien die geschilderten freien Synovialkörperchen, die in Form der Kürbiskerne, Reiskörner u. dergl. beim Druck die charakteristische Crepitation bieten. Es sind dies allerdings von vorneherein die Formen, welche als reines Hygrom der Extensorenseiden sich entwickelten, während bei den primär folliculären Synovialcysten (und diese benennt Volkmann z. B. allein Ganglien) von derartigen Concretionen keine Rede sein kann, da sie reine Colloidcysten darstellen. Ein ebenfalls hervorgehobenes Symptom, welches besonders bei den arthrogenen Ganglien vorkommen soll und selbstredend hier auch nur bei noch nicht vollendeter Abschnürung der herniösen Synovialausstülpung sich finden kann, ist die scheinbare Reponibilität der Geschwulst. Auf Druck verschwindet der Tumor unter dem Finger durch Entleerung des Inhaltes in die Gelenkhöhle, während beim Nachlass des Druckes die Geschwulst sich wieder hervorwölbt. Der Inhalt ist sonst in allen eingedickte Synovia von viscider, gallertartiger, durchsichtig glänzender, dem Glaskörper ähnlicher Beschaffenheit, nur von gelblicher, honigähnlicher Farbe, mit oft sanguinolenter Tinction. Störungen werden in Function der Hand, Finger oder speciell etwa der betheiligten Sehnen meist in keiner Weise gegeben. Häufig bieten die durch die wachsende Ge-

schwulst verursachten Formstörungen die Veranlassung zum Wunsche therapeutischen Einschreitens viel eher, als die functionellen Hemmnisse.

§. 137. Der Verlauf ist ein derartig wechselnder bei anscheinend gleichen Formen, dass wir über etwaige Tendenz zum raschen Wachsthum, längeres oder völliges Stationärbleiben oder gar völliges Verschwinden — letzteres ist wohl meist auf zufälliges Zersprengtwerden zurückzuführen — prognostisch absolut nichts Bestimmtes aussagen können.

Boyer, *Traité des maladies chirurgicales*, Tome onzième, p. 4, citirt einen Fall von spontanem Kommen und Schwinden eines Ganglion im Zusammenhange mit Schwangerschaft und Wochenbett: Moinichen a vu un ganglion qui disparaissait aux approches des couches et qui revenait ensuite. — Le ganglion de la grosseur d'une noisette sans douleur disparaît de lui-même toutes les fois que la dame est près d'accoucher. Quelques jours avant son terme elle s'aperçoit que cette petite tumeur diminue peu-à-peu au point de ne plus laisser qu'une petite marque autour semblable à une ecchymose qui se dissipa aussi à la fin, et c'est ce qui lui annonce que son travail va commencer. Elle a fait plusieurs fois la même remarque. La seconde semaines après les couches, ce ganglion, qui paraissait entièrement effacé commence à reparaitre et parvient insensiblement à la grosseur qu'il avait auparavant. Es würde also ein umgekehrtes Verhalten wie beim Schwangerschaftssarkom hier beobachtet sein (vergl. §. 117).

Von vorneherein werden immer die bursalen und arthrosynovialen die langsam wachsenden und überhaupt kleiner an Umfang bleibenden sein.

Die Behandlung kann, falls sie eine Heilung bezweckt, immer nur in der Entleerung des Cysteninhaltes und Herbeiführung einer Verödung des Sackes bestehen. Die Empfehlung, eine Zertheilung der Ganglien durch percutane Application pharmaceutischer Mittel oder durch Compression zu erzielen, konnte thatsächliche Begründung aus einzelnen Erfolgen bei manchen Synovialhygromen gewinnen. Bei diesen kann energische Application von Jodtinctur, Vesicans, Emplastr. mercuriale und Compression mittelst durch circuläre Heftpflasterstreifen aufgedrückten Wattebausch wohl Verschwinden der Geschwulst erzielen, allein ein ebenso häufiges Wiederkehren derselben auch von vorneherein in Aussicht stellen. Auch die subcutane Zersprengung durch energischen, bei starker Volarflexion im Carporadialgelenk ausgeführten Daumendruck oder gar mittelst eines Schlages mit hölzernem Hammer (Dieffenbach), Klöppel, Löffel, auf die Geschwulst nach Auflagerung der Hand auf eine weiche Unterlage auf dem Tisch erzielen zwar eine Entleerung des Inhaltes, der aus dem gewaltsam zerquetschten Sack in die umgebenden Bindegewebsräume getrieben wird, und durch diese Vertheilung auf grössere Fläche eher einer Resorption anheimfallen mag, allein die Wiederfüllung des später zum Verschluss verharrten Sackes tritt auch hier bald genug wieder auf. Auch die in gleicher Weise eine Zerdrückung der Cyste, Verdrängung des Inhaltes und dadurch bedingte Ermöglichung der Aufsaugung bezweckende Massage = Behandlung leistet nur bei noch frisch entstandenen dünnwandigen Ganglien sichtliche Vertheilung. Derselbe Vorwurf trifft unter den operativen Verfahren die einfache Punction, ja auch die mit nach der Entleerung durch die Punction ausgeführte Injection reizender


Flüssigkeit (Velpeau), mag man sich gradatim von 3 % Carbol-säurelösung, die nur wenig irritirt, zum Alcohol, Lugol'scher Lösung und reinen Jodtinctur versteigen. In einigen Fällen führen dieselben zum Ziel, indem nach der Entleerung des Inhaltes die mittelst Pravaz'scher Spritze eingeführte Substanz eine Schwellung, pannöse Wucherung und adhäsive Obliteration des Synovialsackes einleitet, in ebenso vielen Fällen ist aber der Erfolg nur ein vorübergehender. Ich habe dieselbe in Form der Doppelpunction mit nachfolgender Alcohol-injection früher vielfach cultivirt. Es wird an zwei gegenüberliegenden Seiten der Geschwulst je eine Canüle der Pravaz'schen Spritze eingestochen. Neben der einen drängt man unter allmähligem Zurückziehen der möglichst stark gewählten Canüle den Inhalt der Cyste heraus, presst den Rest aus der Stichöffnung hervor und injicirt mittelst einer auf die zweite Canüle aufgesetzten Spritze $\frac{1}{4}$ — $\frac{1}{3}$ Spritze Alcohol. Allein der Schmerz ist nicht unbedeutend und der Erfolg nicht sicher. Selbst bei der wegen der leichten und schmerzloseren Ausführung viel bevorzugten subcutanen Discision mit nachfolgender Compression sind wir vor Recidiven nicht geschützt. Diese subcutane Incision wurde von Bégin zuerst beschrieben, auch von Dupuytren geübt und von Barthélemy als radiale Discision in der Weise empfohlen, dass das Messer unter Erhebung der Haut von der Seite her eingestochen, zur anderen Seite der Ganglien wieder herausgestochen wurde, ohne die Haut zu verletzen und der Sack so unter der Haut der Länge nach getrennt wurde. Malgaigne zerschneidet von einem Einstich aus die Geschwulst in vier gleiche Theile. Die früheren Misserfolge durch entzündliche und suppurative Complicationen können wir heute durch gute Antisepsis ausschliessen. Um neben der Entleerung auch eine spätere Verwachsung der Sackwandung zu erzielen, ist es wesentlich, dass man zur Incision auch eine multiple Discision des Sackes hinzufügt. Man sticht also unter Verschiebung der bedeckenden Haut ein Tenotom in tangentialer Richtung in die Geschwulst ein, so dass die Klinge den Sehnen parallel gerichtet bleibt. Während nun gleich durch die Einstichsöffnung etwas des Inhaltes heraustritt und wir durch Druck von aussen mehr und mehr desselben herauspressen, wird mit der Spitze des Messers der Sack nach allen Richtungen hin discidirt. Während dann das Tenotom herausgezogen wird, wird noch der Rest der Flüssigkeit herausgedrückt. Darauf wird die Einstichsstelle mit einem desinficirten Wattebäuschchen zugeedrückt, dieses mittelst Heftpflasterstreifen befestigt und nun die Hand von Mittelhand bis Vorderarmmitte auf volarer Schiene mittelst Flanell- und gestärkter Gazebinde für 8 Tage fixirt. Folgt dann für weitere 8 Tage ein einfacher Compressivverband, so ist die Heilung meist vollendet und für manche Fälle auch dauernd zu nennen. In manchen ist dieselbe aber nicht stichhaltig, indem die bezweckte Verwachsung der Sackwandungen ausbleibt. Noch einfacher und in den Augen messerscheuer Patienten angenehmer lässt sich die Punction und Discision mittelst einer rinnenförmig ausgehöhlten Lanzenhohnadel ausführen. Solche Nadel (Fig. 75) wird in die Basis des Ganglion tief eingestochen, durch Druck der Inhalt auf der Rinne herausgepresst, mit der Lanze die Kapsel nach allen Richtungen hin angeschnitten und dann wie oben verbunden.

Die in rationeller Ausführung in unschädlicher Weise am sichersten radicale Heilung garantirende Methode ist die freie Incision unter strenger Antisepsis bei der Operation und der die Ausfüllung des durch feinste Drainage offen gehaltenen Sackes durch Granulation bezweckenden Nachbehandlung. Schon Lücke empfahl die „Spaltung unter dem Phenyllappen“ und schloss damit die ungünstigen Chancen der früheren freien Incisionen, auf die meist ausgedehnte phlegmonöse Entzündung und Eiterung folgte, aus. Schon früher lehrte Bérard ganz zweckmässig aber sehr umständlich dieselbe durch die mit der Spaltung verbundene permanente Irrigation zu verhüten. Wir spalten jetzt nach sorgfältiger Reinigung des Terrains die Geschwulst durch Längsschnitt, halten die Haut- und Cystenränder durch Schielhäkchen so weit auseinander, dass der Inhalt frei entleert und durch den Sprayregen noch völlig herausgetrieben wird. Dann wird der Sack kurz mit in 5% Chlorzinklösung ausgedrücktem Wattebäuschchen ausgetupft, eine Catgutdrainage eingelegt und der antiseptische Occlusivverband mit volarer Schiene angelegt, nachdem bei grösseren Wunden ein Theil des Hautschnittes noch durch eine Suture vereinigt wurde. Nach 8—14 Tagen ist je nach der Grösse der gespaltenen Cyste unter zwei- bis dreimaligem Verbandwechsel die Verheilung sicher erfolgt. Es ist dies Verfahren durchaus sicherstellend wegen der unter unserer Controle sich vollziehenden Ausfüllung des Sackes. Doch ist dasselbe immerhin umständlich wegen der Penibilität bei Operation und Nachbehandlung, durch die andererseits der Patient für 2—3 Wochen auf den freien Gebrauch der Hand verzichten muss. Es ergibt sich somit die Indication für die specielle Wahl der einzelnen Methode leicht dahin, dass wir wohl meist erst die subcutane Discision mit Lanzenhohlnadel oder Tenotom mit nachfolgender Compression versuchen werden, und wenn diese ohne dauernden Heilungserfolg geblieben, die Verödung durch freie Spaltung nachfolgen lassen. Ableitungen, Punctionen u. dergl. mögen für einzelne Formen versuchsweise vorzuschlagen sein, da sie bei den bursalen und rein hygromatösen Formen einen Erfolg gewähren können und von den Patienten aus naheliegenden Gründen meist selbst in öfterer Wiederholung bevorzugt werden.

Der Versuch einer subcutanen Zersprengung mittelst Daumendruckes gelingt gerade bei sehr prall gefüllten festen Cysten oft leicht und kann zweifellos unter günstigen Umständen, wie mich vielfache Beispiele lehrten, auch hiernach bei nachfolgender Compression eine Obliteration vorkommen. Garantiren können wir eine solche aber allein durch die freie Spaltung. Für grosse Ganglien müssen wir das Zurückbleiben einer grösseren, meist etwas verdickten Narbe ins Auge fassen, die besonders bei Mädchen, die gerade besonders gerne von gangliösen Carpalgeschwülsten befallen werden, in cosmetischer Hinsicht nicht ganz erwünscht gelten dürfen. Es liegt hierin ein neues Motiv, trotz der Unsicherheit des Erfolges, doch die anderen „gelinderen“ Methoden vorzuschicken.

Die von mancher Seite empfohlene partielle Excision der

Fig. 75.



Lanzenhohlnadel, natürliche Grösse, zur subcut. Punction und Discision des Ganglion.

Cystenwandung oder gar die Exstirpation würde zwar als radicales Verfahren obenan zu stellen sein, bietet aber, abgesehen davon, dass die totale Ausschälung nur in seltenen Fällen möglich ist, nur eine Erschwerung der Incision dar, ohne bei heutiger Ausführungsweise der letzteren vor ihr an Sicherheit etwas voraus haben zu können.

Während früher für alle arthrosynovialen Ganglien jeder operative Eingriff verpönt galt, da selbst im Falle keine freie Communication zwischen Ganglien und Gelenkhöhle mehr bestand, doch leicht ein Uebergreifen der Entzündung auf das betreffende Gelenk zu befürchten stand, sind heutzutage alle Ganglien ohne Ausnahme der operativen Behandlung zugänglich. Zur Bevorzugung der neuerdings auch für die Ganglien von Duploux empfohlenen Ignipunctur liegt kein Motiv vor.

§. 138. Dass auch granulöse Wucherungen in den Extensoren-scheiden zu umschriebenen Carpalgeschwülsten führten, wurde oben erwähnt. Solcher „Fungus der Sehnenscheiden“ kann unter Umständen sehr wohl mit tendovaginalen Ganglien verwechselt werden, wenn auch die weichere Consistenz und meist zu grösserem Volumen anwachsende Form der Geschwulst ersichtliche Differenz bietet. Eine sichere Diagnose giebt hier erst die freie Incision, auf die man im gegebenen Falle dann gleich das Evidement in der beschriebenen Weise folgen lässt. Solche Formen können unter Umständen hartnäckig recidiviren trotz zweckmässiger Behandlung, doch schafft die energische Ausräumung, Austupfung mit Chlorzinklösung und Compressivverband meist auch für die Fälle Heilung, wo bei dem Monate lang bestehenden Uebel schliesslich partielle Erweichung, Perforation und Fistelbildung eingetreten war. Für solche Fälle, in denen trotz zweckmässiger Behandlung ein weiteres Fortschreiten der Granulationswucherung nicht nur innerhalb der Sehnenscheide, sondern auch ein Uebergreifen auf die Nachbargewebe wie Knochen und Gelenke statthat, müssen wir uns des Vorkommens primärer tendovaginaler Sarkome erinnern, wie sie bereits wiederholt beobachtet wurden (Bilroth, Czerny). Vor einer besonders nach eingetretener Fistelbildung möglichen Verwechselung mit fungöser Arthritis solcher fungösen Tendosynovitis, wie sie besonders am Extensor pollicis und dig. communis vorkommt, schützt meist die Localisation der dorsalen Geschwulst. Doch dass Verwechselungen nicht auszuschliessen bei der der Handwurzelcaries so ähnlichen Form und Consistenz wie auch Verlauf der Geschwulstbildungen, lehren die Beobachtungen von Cazanov und Volkmann.

Cap. VI.

Die Entzündungen des Handgelenkes.

§. 139. Sowohl die Intercarpalgelenke wie das Carporadialgelenk werden verhältnissmässig selten von acuten Entzündungen traumatischer Natur befallen. Nach penetrirenden Gelenkwunden finden wir zwar auch an diesem Gelenkapparate, die meist bald zur Eiterung tendirende acute Synovitis carpalis folgen und rasch die perisynovialen Gebilde, vor allem die Sehnenscheiden in Mitleidenschaft ziehen; doch

sind immerhin ausser durch Schuss- und Maschinenverletzung bedingte Eröffnungen der Handgelenke seltener, da für Schnitt und Stich die den Carpus umhüllenden Sehnen und Fascien zunächst die Wirkung des Instrumentes vom Gelenke selbst abhalten. Auf indirecte Traumen, besonders Distorsionen folgt meist die subacute Form der Arthritis, indem durch den carpalen Hämarthros, welchen die Verstauchung oder Verletzung primär veranlasste, nie eine acute seröse Gelenkentzündung bedingt wird, sondern fast immer die pannöse Form sich in langsamerem Verlaufe herausbildet. Die häufigste Form der acuten Carpalarthritis finden wir als Theilerscheinung des acuten Gelenkrheumatismus, so dass beim Fehlen einer directen Verletzung das plötzliche Befallenwerden des Carporadialgelenkes von acuter Entzündung als pathognomonisch angesehen werden kann.

Bei allen diesen Formen der Handgelenksentzündung ist die locale Schwellung das mindest augenfällige Symptom; vorwiegend beruht die Intumescenz auf Mitbetheiligung der parasynovialen Gebilde besonders der Sehnenscheiden, deren Infiltration sich besonders an der Dorsalseite hervorhebt. Die auf die Handgelenkslinie concentrirte, durch Druck im Verlaufe der den Proc. styloid. ulnae und Proc. styloid. radii verbindenden Linie gesteigerte Schmerzhaftigkeit, wie die meist bald auftretende Functionsstörung nicht nur für die extremen Bewegungen im Handgelenke, sondern auch für die Excursionen der Finger, für deren Gebrauch das freie Sehnenspiel gehemmt bleibt, bilden das wesentlichste Zeichen.

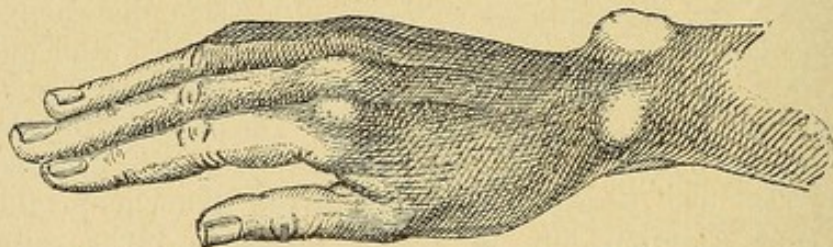
Besonders für die eminent schmerzhaft Form der rheumatischen Handgelenksentzündung ist die Behandlung durch Fixation auf volarer Schiene nöthig mit örtlicher Eisapplication. Bei den nach Distorsionen entstehenden subacuten Formen der Carpalarthritis, bei denen häufig neben der pannösen Entzündung der Synovialis gleichzeitig die durch Anzerren der Kapselbänder insultirten Knochenparthien mit leiden, ist eine Fixation auf die Dauer durchaus nicht rathsam, da durch sie unweigerlich gerade am Carporadialgelenke sehr bald bindegewebige Verwachsungen eingeleitet werden. Zweckmässig wird hier neben zeitweiser Fixation die Anwendung von Bädern geboten, wie Frictionen, Massage und Compression mittelst centripetaler Einwicklung mit einer angefeuchteten Nesselbinde, über die eine Gummibinde gerollt wird. Gerade die hier nie fehlenden periarthritischen Entzündungen, Infiltrationen gehen hierdurch oft rasch trotz langen Bestehens zurück. In vielen Fällen ist zu der methodischen passiven Bewegung Hinzufügen der geregelten Fingergymnastik und Faradisation der zur Ruhe verurtheilt gewesenen Muskelgruppen nöthig, um die leicht eintretenden Fingercontracturen zu bewältigen.

§. 140. Während neben diesen acuten und subacuten Formen bei älteren Individuen die gichtische Affection des Handgelenkes zur Beobachtung kommt und zwar sowohl als Arthritis urica mit den typischen Anfällen der „Chiragra“-Paroxysmen, als auch der deformirenden Panarthrits die merklichen Auftreibungen, Deviationen und Functionsstörungen Anlass geben, finden wir lediglich bei jugendlichen Individuen eine chronische Carpalarthritis, die hauptsächlich durch die aus ihr resultirende augenfällige Deformität zur Beachtung

gelangt. Madelung hat darauf hingewiesen, dass unter gewissen Verhältnissen sich bei manchen Individuen ohne irgend welche merkliche destructiven Vorgänge allmählig eine Subluxation im Carporadialgelenke herausbilde, die durch ihre Typicität zu näheren Untersuchungen Anlass bot. Dieselben ergaben, dass analog der allmählichen Deviation des Fusses beim Pes valgus staticus, wie hier das Missverhältniss der Belastung zur Tragfähigkeit der Knochen und Bänder des Fussgewölbes, so bei dieser pathologischen Handdeviation das Missverhältniss zwischen der Resistenz der Vorderarmknochen und carpalen Bänder zu der Druck- und Zugwirkung bei gewissen professionellen Handbewegungen den Anlass zu der pathologischen Stellung bietet.

Es darf uns nicht wundern, wenn wir sehen, wie bei gewissen Arbeitern in Folge der durch die gewerbliche Beschäftigung gegebenen dauernden Nöthigung, die Handgelenksbewegungen an die physiologischen Bewegungsgrenzen zu forciren, allmählig die die Bewegungsgrenzen bestimmenden Hemmungsvorrichtungen insufficient werden. Schon Dupuytren erwähnt, dass bei Handarbeitern wie Druckern, Tuchwalkern u. dergl. die Bänder des Handgelenkes erschlaffen, so dass eine die normale Grenze überschreitende Bewegungsexcursion einestheils existirt, andererseits aber auch durch den Mangel der normalen Befestigungsvorrichtung die Hand im Carporadialgelenke dem prävalirenden Zuge der Schwere und der Beugemuskeln folgend eine volare Verschiebung

Fig. 76.



Subluxation der Hand in Folge professioneller abnormer Belastung (Madelung).

erleidet, die einer Luxationsstellung gleicht, sich durch stärkeren Zug zwar etwas ausgleichen lässt, aber sofort wieder herstellt. Die Thatsache solcher professionellen Deviationen im Handgelenke ist unleugbar. Fig. 76 stellt ein ausgeprägtes Beispiel der hochgradigen volaren Subluxation dar, wie wir sie in geringerem Grade bei genauerer Untersuchung häufig genug vorfinden.

Die Motivirung von Dupuytren ist aber nur zum Theil zutreffend, da durchaus nicht immer eine partielle Schlottergelenkbildung vorliegt; es ist vielmehr die Verbindung im Carporadialgelenk in ihrer Festigkeit keineswegs herabgesetzt und nur im Carpoulnargelenk verringert. Es handelt sich in manchen Fällen sicher um die von Madelung angeführte Veränderung der radialen Gelenkpfanne, an der ein volarer Druckschwund mit gleichzeitiger dorsaler Entlastungshyperplasie Hand in Hand geht und die perverse Stellung zur stationären macht. Wir sehen besonders bei Beschäftigungen, welche einen Uebergang von der forcirten activen Dorsalflexion zur energischen Volarflexion erheischen, bei gleichzeitiger Inanspruchnahme kräftiger Muskelaction besonders der Finger- und Handflexoren, durch

solche dauernden functionellen Anstrengungen, wie sie also im gewöhnlichen Leben z. B. bei Wäscherinnen, bei Fechtübungen u. dergl. vorkommen, bald eine schmerzhaft Affection des Handgelenkes auftreten, die zur temporären Ruhe nöthigt und instinctiv zum künstlichen Ersatz einer Hemmungsvorrichtung an Stelle der bei der Beschäftigung übermässig in Anspruch genommenen articulären Hemmungsvorrichtungen, die am Handgelenk in der dreifachen Weise der Knochen-, Muskel- und Bänderhemmung eingreift, zu geben. Durch Umbinden eines festen Tuches, Riemens u. dergl. versuchen die betreffenden, die Extreme der Beugung und Streckung zu hemmen. In diesem Stadium der durch functionelle Ueberanstrengung bedingten Reizung des Handgelenkes, bei der es sich um freie passive Beweglichkeit neben localer Schmerzhaftigkeit bei focirter Volar- und Dorsalflexion handelt, die sich bisweilen zu dauernden Schmerzen im Carporadialgelenk steigert, ist dann wohl bei zeitweisen Exacerbationen wegen des Mangels fühlbarer Veränderung der Zustand lange als „Gelenkneuralgie“ aufgefasst worden. Wir finden aber zahlreiche Individuen in der Periode von 15—25 Jahren, d. h. der Zeit, wo schon anstrengende Thätigkeit erfordert wird, ohne dass bereits Knochen-, Muskel- und Bandapparat stabile Form und Leistungsfähigkeit gewonnen hat, von solcher schleichenden Carpalarthritis befallen. Bei zweckmässigem Verhalten erfolgt aus diesem Stadium meist eine völlige formelle und functionelle Wiederherstellung. Bei dauernder Insultation findet nach Insufficienz der übermässig beanspruchten Muskel- und Bänderhemmung in Folge der typischen Belastung des volaren Abschnittes der Radiusgelenkfläche hier an dem jugendlichen Knochen ein Wachstumsstillstand und Druckschwund statt, der bei analoger der typischen Entlastung des dorsalen Radiusabschnittes entsprechender Wachstumssteigerung dieser Fläche zu derjenigen Umformung der Radius-epiphyse führt, der eine volare Subluxationsstellung der Hand entspricht. Die Verbindung im Carpoulnargelenk wird mehr und mehr gelockert und ist schliesslich die stationäre Deviation die Folge. Dass diese ganzen Umformungen nur im Verlauf von Monaten, ja Jahren geschehen, ist nicht verständlich und daher natürlich, dass die crassen Bilder solcher pathologischen Stellung nur in den Fällen vor Augen treten, wo neben der nothwendigen Prädisposition des Individuums in dem Verhalten seines Knochen- und Bandapparates, auch in der dauernd eingehaltenen schädlich wirkenden professionellen Beschäftigung der Grund geboten ist. Aber gerade durch die Erwähnung solcher immerhin seltenen Extreme werden wir darauf geführt, die Anfangsstadien nicht zu übersehen, da sie noch eine erfolgreiche Behandlung gestatten.

§. 141. Ist die Umformung vollendet, so wird man eine völlige Aenderung der perversen Stellung und der durch sie gebotenen Functionsstörung kaum gewinnen können. Da eine Aenderung der für die gewerbliche Beschäftigung nöthigen Handbewegungen auf die Dauer meist nicht zu erlangen ist, beschränken wir uns auf Fixationsvorrichtungen durch Ledermanschetten u. dergl. Mit der Zeit gewöhnt sich nach Abnahme der Schmerzen der Patient an die Function in der perversen Stellung.

In den Anfangsstadien werden wir durch zweckmässige Fixation

eine Entlastung der durch Druck und Zug insultirten Parthien zu gewinnen suchen und möglichst dadurch eine stationäre Ausbildung der Deviation verhüten. In vielen Fällen kann immerhin eine Aufgabe der einseitig wirkenden Handbeschäftigung für längere Zeit geboten sein.

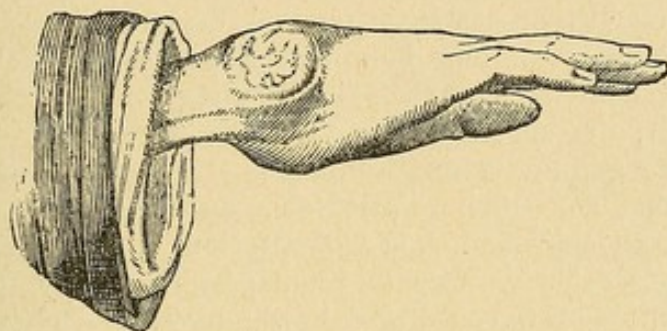
§. 142. Die häufigste Form der Handgelenksentzündung ist die chronische Arthritis granulosa, wie sie bei scrophulösen und tuberculösen Personen zur Entwicklung gelangt und vorwiegend primär ostealen Characters ist. Wesentlich von einander zu trennen sind diese granulös-fungösen Carpalarthritiden wie sie bei Kindern auftreten, von den bei Erwachsenen vorkommenden im klinischen Verlauf; pathologisch-anatomisch bieten sie dasselbe Substrat: die Gelenktuberculose. Mag dieselbe primär osteale oder primär synoviale sein, sie findet sich in allen Fällen fungöser Handgelenksentzündung, ausgenommen die vereinzelter Fälle, in welchen eine gummöse Arthritis vorliegt. Erkennen wir somit an, dass bei Kindern sowohl wie bei Erwachsenen ziemlich alle bisher als Pädarthrocace, Tumor albus, Fungus, Caries des Handgelenkes bezeichneten Processe sich mit dem Begriffe der tuberculösen Carpalarthritis decken, so können wir nicht umhin, den durchaus verschiedenartigen klinischen Verlauf, wie er sich gerade am Handgelenke im Kindesalter im Gegensatze zum späteren Lebensalter darbietet, auf ein verschiedenes Verhalten dieser Localisation der Tuberculose zurück zu führen. Wir können dies nur thun durch die Annahme, dass im Kindesalter vorwiegend hier eine primäre Eruption der tuberculösen Infection statthat, während beim Erwachsenen in der Mehrzahl der Fälle bereits multiple Localisation oder universale Infection vorlag, bevor es zur örtlichen carpalen Tuberculose kam oder sehr bald dieser folgte. Nur von diesem Gesichtspunkte aus gelingt es, die pathologisch-anatomisch gleiche Veränderungen bietenden destructiven Processe der chronischen granulösen Handgelenksentzündung bei der so differenten Prognose ihres Ausganges klinisch beim Auftreten am Handgelenke des Kindes und des Erwachsenen zu identificiren. Vergl. die Anmerkung S. 173.

§. 143. In der unmittelbaren Entstehung und anfänglichem Verlaufe bietet die fungöse Handgelenksentzündung meist immer die gleichen Verhältnisse.

Nach vorausgegangener directer oder indirecter Verletzung von mehr oder minder erheblicher Intensität finden wir im unmittelbaren Anschluss an den traumatischen Hämarthros, der sich zumal bei dem so häufigen Fall auf die dorsal- oder volarreflectirte Hand an die primäre Zerrung der Gelenkbänder und Insultation der betreffenden scelettären Insertionspunkte anschliesst, eine Schwellung des Handgelenksbezirkes. In andern Fällen findet sich erst später eine allmähliche carpal Intumescenz, die ohne erhebliche Schmerzen auftretend die Erinnerung an das vorangegangene Trauma in den Hintergrund treten lässt. Oft ist nicht nur die Handgelenkslinie vollständig verstrichen, sondern die ganze Region zu einem voluminösen Tumor angeschwellt, ehe erhebliche Schmerzen und Functionsstörungen eine Ahnung von der Malignität des localen Processes zum subjectiven Bewusstsein bringen. Es können eben Störungen in den Bewegungs-

excursionen des Handgelenkes schon einen ziemlich hohen Grad erreichen, ehe sie zu wesentlichen subjectiven Beschwerden Anlass geben, diese werden meist erst empfindlich bemerkt bei Functionsstörungen der Finger. Das freie Spiel der Finger einerseits, wie die Energie ihrer Bewegungen wird aber bei diesen Carpalarthritiden erst in späteren Stadien beeinträchtigt. So ist es erklärlich, dass die Kranken meist erst in weit vorgeschrittener Erkrankung sich zur Behandlung stellen, wenn neben ausgedehnter fungöser Degeneration der parasynovialen Gebilde bereits in den synovialen und ostealen Granulationsheerden Erweichung stattgefunden hat, ja selbst Durchbruch und Fistelbildung vorliegt. Fig. 77 giebt ein solches Bild, bei dem sich der Process mehr am

Fig. 77.



Fungöse Handgelenksentzündung mit ulnarer Fistel (Fergusson).

carpalen wie am antibrachialen Bezirk abspielt. Mit Vorliebe werden gerade die spongiösen Carpalknochen der Reihe nach in den Process hineingezogen. Man dringt dann von den oft zahlreichen Fistelgängen mit der Sonde durch das schwammige, leicht blutende und empfindliche Granulationsgewebe in der verschiedensten Richtung in die osteomyelitischen Heerde ein, ohne eine grössere nekrosirte Parthie fühlen zu können. Nur hie und da bieten sich in den Erweichungen festere Punkte, indem die knorpeligen Articulationsfacetten der granulösen Destruction grösseren Widerstand bieten als die Spongiosa der Handwurzelknochen und eher in toto frei gelöst oder siebförmig durch fungöse Massen perforirt erscheinen, als dass sie ganz der Resorption anheimfielen. Auch an den Vorderarmknochen ist oft die Gelenkfläche selbst noch an Radius und Ulna erhalten, während die Epiphyse und angrenzende Diaphysenzone bereits sinuöse Höhlen voll tuberculöser Heerde darstellen. Auch in diesen Fällen primär ostealer Carpaltuberculose nicht nur bei anfänglich synovialer Form ist durch granulöse Erweichung der Synovialmembran die Festigkeit dieser selbst und ihrer verstärkenden Kapselbänder sehr bald derartig herabgesetzt, dass anomale Bewegungen in dem Carporadial- und Intercarpalgelenken ausführbar werden. Beim Umfassen mit beiden Händen findet man seitliche Verschiebungen von der Volar- zur Dorsalseite wie von der Radial- zur Ulnarseite mehr weniger ausgiebig gestattet und solche bisweilen von Crepitation der destruirten Gelenkknorpel oder zerfallenen Knochenparthien, immer von heftigen Schmerzen begleitet. Mit dieser Erweichung und Zerstörung der ligamentösen Befestigungen ändert sich dann auch die Stellung der Hand zum Vorderarme; Patient ist nicht mehr im Stande, die Hand activ vor-

gestreckt zu fixiren, sondern unterstützt sie durch die andere Hand; der für die Ruhelage ausnahmslos gewählten volaren Auflagerung von Hand und Vorderarm entsprechend, gleitet die Hand dem freien Einfluss ihrer Schwere anheimgegeben mehr und mehr an die vordere Fläche der Vorderarmknochen.

§. 144. Diese partielle Destructionsluxation fällt zunächst meist am laxen Ulnocarpalgelenke in die Augen, indem das Ulnarköpfchen stark an der Dorsalseite prominirt, während die carporadiale Subluxation weniger hervortritt.

Bis zu diesem Stadium stimmt der Verlauf der fungös-tuberculösen Carpalarthrits bei Kindern und Erwachsenen überein, die Differenz beruht bis zu dieser Periode weniger in den localen Veränderungen, wie in den gleichzeitigen constitutionellen Verhältnissen. Der von fungöser Handgelenkentzündung befallene Erwachsene giebt von vorneherein den dringendsten Verdacht, bereits allgemeiner Tuberculose verfallen zu sein, die sich ausser an inneren Organen, noch, ob mit oder ohne vorausgegangenem Trauma, am Carpalgelenke localisirte. Demgemäss finden wir solche Patienten, auch ehe das Leiden weit vorgeschritten, von schwächlicher Constitution, den Initialstadien pulmonaler oder visceraler Tuberculose entsprechende Symptome bieten. Der Kräfteverfall wird durch Fieberbewegungen noch gesteigert, wie sie der Zerfall und neue Import infectiöser Stoffe aus dem neuen peripheren Heerd oft rasch continuirlich hervorruft.

Das Kind bietet oft selbst bei vorgeschrittener Destruction noch leidlich gutes Allgemeinbefinden; bei ihm war die „Scrophulose“ oder ererbte (oft descendental modificirte hereditäre Lues oder Tuberculose darstellende) Constitutionsanomalie der Grund, weswegen das locale Trauma nicht wie andere Quetschungen und Verstauchungen bei gesunden Kindern zur Heilung gelangte.

Bezüglich unserer Stellung der tuberculösen Infection gegenüber ist es nothwendig, bei dieser Gelegenheit wieder das zu betonen, was in Bezug auf die vielfachen Analogien der luetischen und tuberculösen Knochen- und Gelenkaffectionen der Finger gesagt wurde: Bei der Syphilis nehmen wir keinen Anstand, die Uebertragung durch Sperma und Ovulum als Thatsache zu acceptiren und bei der Tuberculose sträuben wir uns, in der Identität der klinisch zur Beobachtung gelangenden pathologischen Processe einen Beweis für die Analogie des Causalnexus zu finden! Dürfen wir aber in dieser immer mehr anerkannten Analogie beider auf specifischer Infection beruhenden Krankheiten nicht auch einen schwerwiegenden Angriffspunkt sehen für oder wider den Versuch, moderner Weise auch diese Infectionen der Pilztheorie anzupassen? Der „Syphiliscoccus“ müsste in der That eine individuelle Tenacität und Vivacität besitzen, der gegenüber sogar die Lebensfähigkeit des tausendjährigen Weizenkornes in der Hand der ägyptischen Mumie nur ein schwacher Abglanz wäre, wenn, wie aus diesem nach der Aussaat schliesslich ein Weizenfeld, so aus der Spermatozoe oder Ovulum, in Generationen fortwuchernd, die vielköpfige Hydra der hereditären Lues dem einhaftenden Pilze ihren Ursprung verdanken müsste! Diese Erwägung und der Hinblick auf den Umstand, dass gerade manche notorisch nachgewiesene acute parasitäre Krankheiten generell nicht übertragbar sind, sollte uns eher zu dem Geständniss führen, dass ebenso sehr, wie wir über die letzten Bedingungen der Anlage eines gesunden Organismus nichts wissen, auch über dem Capitel des Vererbungsvorganges specifischer Krankheitsanlagen noch für lange das „ignorabimus“ steht.

Auch in Bezug auf die Tragweite unserer localen Behandlung kann ich mich des Vergleiches nicht erwehren. Wenn schon erfahrungsgemäss die Excision des Chankers nur in einer ganz geringen Procentzahl der Allgemeininfection ganz vor-

beugt, in einzelnen Fällen die Totalinfection durch rasche Beseitigung der einen Importstelle abschwächt, so geschieht die Entfernung eines Tuberkelheerdes in den seltensten Fällen auch nur unter den Chancen einer Chankerexcision. Meist kann nur der von der alleinigen localen Behandlung örtlicher Tuberkeleruptionen Heilung des Kranken voraussetzen, der auch durch Auskratzen einer Lupusstelle oder eines Gummiknotens universelle Heilung des Patienten garantirt sieht!

In gleicher Consequenz hat sich auch unsere Prognose in Bezug auf die localen und allgemeinen tuberculösen Affectionen in derselben Unbestimmtheit zu halten. Die positive Unsicherheit unserer Vorausbestimmung in Betreff der Intervalle sowohl wie der Intensität und Extensitätluetischer Eruptionen hat uns bei diesen längst gelehrt, in gemessener Reserve unsere prognostische Aeusserung sich bewegen zu lassen.

Anders liegen die Verhältnisse bei den als „Scrophulose“ zusammengefassten Krankheitserscheinungen. Zum Theil ist es lediglich eine entartete Tuberculose oder Lues, welche väterlicher- oder mütterlicherseits oft durch mehrere Generationen hindurch sich fortpflanzte; bisweilen besteht dann wohl die individuelle Erbschaft in nichts anderem, als der gesteigerten Resorptionsfähigkeit für spezifische Noxen beim Import auf Haut, Schleimhaut und in die Lymphbahnen, sowie in einer herabgesetzten Widerstands- und Regenerationsfähigkeit der Gewebe überhaupt. Zweifellos stellen aber eine bedeutende Anzahl sogenannter scrophulöser Localerkrankungen in der Haut, Lymphdrüsen, Knochen und Gelenken nichts weiter wie örtliche Ablagerungs- oder Ausscheidungsheerde derjenigen Infectiostoffe dar, welche bei den bekannten acuten Infectiouskrankheiten zur Aufnahme, Weiterentwicklung und nicht völligen Elimination gelangten. Wenn so häufig bei Kindern nach den acuten Exanthemen die „Scropheln“ zum Ausbruch kommen, so sind diese verdächtigen Erscheinungen, für die im Stillen wohl gar Vater oder Mutter angeschuldigt werden, dann lediglich locale Eruptionen des aufgenommenen und nicht durch die Haut, Nieren, Darm — also den gewöhnlichen Eliminationswegen — ausgeschiedenen Infectiostoffen; die Verkäsung der Lymphdrüsen, die granulöse Osteomyelitis, die granulöse Arthritis, welche wir nach Typhus, Scharlach, Masern, Pocken, Diphtheritis u. s. w. finden, müssen wir durchaus als solche infectiven Ablagerungen betrachten. Ohne anamnestiche Anhaltspunkte würden sie alle leicht als scrophulöse oder tuberculöse Localerkrankungen gelten können. Es ist dies nicht nur nach dem klinischen Bilde, sondern auch nach dem pathol.-anatom. Befunde möglich, da ich in mehreren solcher granulöser Knochen- und Synovialheerde, welche sich bei vor- und nachher Gesunden im unmittelbaren Anschluss an Scharlach und Typhus entwickelt hatten, die histologischen Befunde der localen Tuberculose häufig constatiren konnte. Bei solchen Erkrankungen ist dann sehr wohl nicht nur eine örtliche Heilung durch entsprechende Beseitigung der Ablagerungsstelle möglich, sondern auch eine definitive Heilung des mit solchen Residuen früherer Infection behafteten Patienten. Ja wenn wir wissen, dass diese örtlichen Heerde solcher Infection ihren Ursprung verdanken, werden wir mit vollem Rechte auch einer zweckmässigen Allgemeinbehandlung behufs möglichster Beförderung der ausgebliebenen Eliminirung, der Noxe, das Wort reden müssen. Gerade wie wir bei den acuten Infectiouskrankheiten der Haut Nieren, Darm in Anspruch nehmen, um das Gift zur Elimination zu bringen (das Exanthem auf dem Körper ist die Folge der cutanen Elimination, und ist daher die von altersher befürwortete Beförderung des „Hervortretens des Ausschlages“ wohl berechtigt), werden wir auch bei örtlichen Nachkrankheiten eine entsprechende diätetische, innere und äussere Allgemeinbehandlung eingreifen lassen, um den Erfolg der Localbehandlung zu unterstützen.

§. 145. Dieser im allgemeinen zutreffenden Prognose Rechnung tragend, werden wir auch die Behandlung zu individualisiren haben, um für den im Grossen und Ganzen vorauszusehenden Verlauf individuell die günstigsten Chancen zu gewinnen.

Beim Erwachsenen gestatten nur die Anfangsstadien dieser fungösen Carpalarthrit den Versuch durch combinirte Behandlung mittelst intraossealer und intraarticulärer Carbol-, Alcohol-, Chlorzink-injectionen (auch zu schwachen Sublimat- und Arsenlösungen kann graduelle Steigerung gerechtfertigt sein) bei gleichzeitiger Fixation wechselnd mit localen Bädern und elastischer Compression die locale

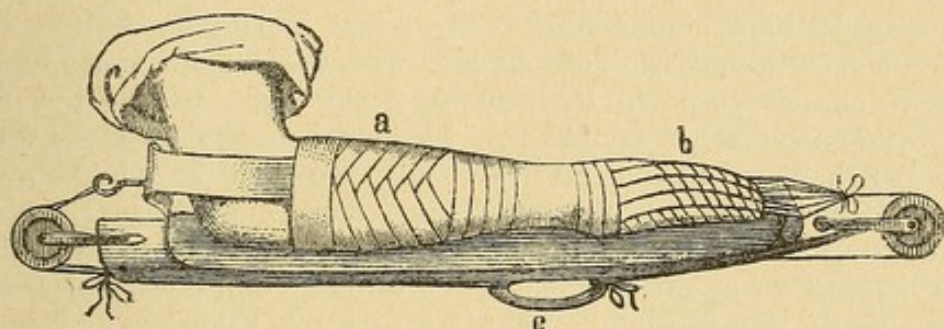
Eruption in Schranken zu halten; bisweilen eignet sich die Ignipunctur mit dem Galvano- oder Thermocauter in der intensiveren aber dabei örtlich beschränkteren Wirkung besser.

Um eine Distraction der einzelnen Gelenkkörper im Hand- und Handwurzelgelenk zu erzielen, wurde auch hier die permanente Extension anzuwenden versucht; von Eyre und ähnlich früher von Bursal sind solche Vorrichtungen empfohlen, an welchen die auf einer über Vorderarm bis Oberarm reichenden Schiene fixirte Hand durch eine an der Mittelhand in Gestalt eines T angreifende Heftpflaster-schlinge gegen das untere, die Fingerspitzen überragende Ende gezogen wird. Die Gleichmässigkeit des Zuges wird durch Einschalten eines Gummiringes in die Heftpflasteransa erzielt. Die Möglichkeit dauernder Extension durch solche Schiene kann ich positiv bestätigen, allein bei der Multiplicität der befallenen Gelenke wirkt dieser Zug nur auf einzelne distrahirend, auf andere wieder direct comprimirend und die Gelenkflächen an einander lagernd, so dass schwer eine gleichmässige Distraction zu erzielen ist. Fig. 78 zeigt noch die practischste Anwendungsweise nach Esmarch'scher Modification.

In allen vorgeschrittenen Erkrankungsformen ist von diesen sonst so wirksamen Massnahmen ebenso wenig wie vom Evidement, oder partiellen Resection etwas zu erwarten. Der einer raschen Consumtion von der Infection aus den peripheren und meist gleichzeitig in multiplo vorhandenen tuberculösen Heerden aus zuneigende Körper lässt oft nur noch die prompteste Entfernung des ganzen Krankheitsheerdes in toto zu, durch die rasche Localheilung bewerkstelligende Absetzung des Gliedes. Die Vorderarmamputationen bei fungöser Handgelenksentzündung Erwachsener im Stadium der Suppuration und Fistelbildung dürfen meist nicht lange hinausgeschoben werden, wenn die Localaffection derartig, dass die multiplen Heerde in den Carpal- und Vorderarmknochen die Aussicht auf sichere Aushebung aller dispersen Zerstörungen mittelst Ignipunctur, Evidement oder Resection trüben oder das Allgemeinbefinden rasch in Verfall gerathen ist und etwaige pulmonale oder viscerale Heerde in der Entwicklung stehen. In Bezug auf letztere kann ja leider die physikalische Diagnostik uns oft zu spät erst sicheren Anhalt gewähren, aber auch in Betreff der Ausdehnung der osteomyelitischen Destruction kann selbst genaue Untersuchung uns täuschen. Wir finden oft die ausgedehntesten Zerstörungen innerhalb der Spongiosa und Medullarsubstanz vom Radius und Ulna bei nur minimaler Einschmelzung der umhüllenden Corticalis und auch die Destruction der Carpalknochen und Gelenke erstreckt sich meist weiter, als die manuelle oder instrumentelle Palpation schliessen liess. Häufig genug sind disperse Heerde in den periarticulären Geweben. Jedenfalls wird bei heutiger exacter Heilung auch ausgedehnter Carpalresectionen den Entscheid in der Frage, ob Resection oder Amputation, wesentlich der Allgemeinzustand des unglücklichen Besitzers zu geben haben, da bei relativer Intactheit desselben selten die articulären, ostealen und besonders auch die für die Function der Finger vorwiegend in Betracht kommenden periarticulären Gebilde derartig zerstört sind, dass die rationell ausgeführte Resection im günstigsten Falle der localen Heilung eine functionsunfähige Hand sollte in Aussicht stellen. Oft genug aber ist die anfängliche Heilung nur von kurzem Bestand! —

Aus diesen Erörterungen ergibt sich auch die Differenz der therapeutischen Indicationen für die gleiche Erkrankung beim Kinde. Eine Entfernung des Krankheitsheerdes in toto durch Absetzung des Gliedes kommt hier gar nicht in Frage, da das Allgemeinbefinden nie in der Weise primär oder secundär schwer ergriffen sich bieten wird. Billroth äussert zwar im allgemeinen, „dass die Erkrankungen der Knochen des Handgelenkes und des Metacarpus die gefährlichsten Knochenerkrankungen seien. Diesfällige Patienten sterben am häufigsten an Lungentuberculose oder lungentuberculöse Individuen, welche eine Erkrankung des Handgelenkes bekommen, sind am schlimmsten

Fig. 78.



Schiene zur permanenten Extension des Handgelenkes nach Esmarch.
a und b Heftpflasterschlingen. c eingeschalteter Gummiring.

daran; es sind die Endresultate nach Operationen bei den oberen Extremitäten viel schlechter wie bei den unteren“. Allein für Kinder kann ich diese allgemeine Fassung nicht gelten lassen. Hier kann für die Localbehandlung die nach zweckmässiger Wahl zu bevorzughende medicamentöse Injection, Ignipunctur, Evidement, partielle oder totale Resection sehr wohl nicht nur örtliche Heilung schaffen, sondern auch das meist durch den peripheren Krankheitsprocess mit geänderte Allgemeinbefinden heben, ja durch Ausschluss der Möglichkeit weiterer Verbreitung der Tuberculose lebensrettend wirken. Selbstredend ist bei dieser individuell zu modificirenden örtlichen Behandlung, die auch durch locale Bäder, Massage, Fixation u. dergl. unterstützt wird, wesentlich die einer scrupulösen Hygiene und Diätetik Rechnung tragende Allgemeinbehandlung hervorzukehren. Es heilen oft die trotz noch so exact wiederholten örtlich eingreifenden Massnahmen renitenten Krankheitsheerde bei zweckmässig geänderten Aussenverhältnissen, wie durch Luftwechsel, Ernährungsregulirung, Sool-, Seebäder, Kaltwasserkuren modificirten Stoffwechsel rasch, trotz jahrelangen Bestehens und ewiger Rückfälle. Wir gehen nicht zu weit, wenn wir sagen, dass in manchen Stadien die letzteren Factoren mehr in die Wagschale fallen wie die eingreifenden localen Massnahmen. Verhehlen wir uns bei alledem nicht, dass die örtliche Ausheilung solcher peripheren Tuberkeldepots mit einer Heilung des Kranken in keiner Weise identificirt werden darf. Mir liegt aus einer zehnjährigen Beobachtungszeit eine nicht unerhebliche Reihe von Fällen vor, bei denen die freudig begrüßte, nach vielen Mühen standhaltende Heilung der Knochen- und Gelenktuberculose beim Kinde sich in Bezug auf die körperliche Resti-

tutio ad integrum trügerisch erwies, indem nach Jahren bei erreichter Pubertätszeit die „Geheilten“ an visceraler Tuberculose phthisisch endeten. Wir haben eben selten ein rein locales Uebel im Verfolg zu behandeln, sondern die histiologisch zur Geltung kommende, durch Infection acquirirte oder ererbte Constitutionsanomalie tritt, wenn auch später, so doch häufig genug noch in den Vordergrund, der auf bessere Weise entgegenzutreten wir von der Zukunft erhoffen dürfen.

§. 146. Als Folgezustand der verschiedenen Formen der Handgelenksentzündung finden wir gerade an diesem Gelenke nicht selten die partielle oder totale Ankylose. Selbst reine, in den periarticulären Geweben — Haut Fascie, Sehnen — sich abspielende Processe, die zu permanenter Contractur im Carpalgelenke führen, haben gerade hier häufig fibröse bis selbst knöcherne Ankylosen zur Folge. Verhältnissmässig oft finden wir auch nach den typischen Rissfracturen des carpalen Radiusendes totale oder partielle Ankylosirung des benachbarten Gelenkes. In manchen Fällen giebt die bei diesen Brüchen so häufig an Hand und Fingern älterer Leute sich hinzugesellende Polyarthrititis deformans den Anlass zur Bewegungsbeschränkung und Missgestaltung, in anderen liegt in der mit der Fracturheilung zusammentreffenden Verlöthung der parostealen Extensoren in ihren Einscheidungen der Anstoss zur Fixation und späteren Verwachsen der Articulationsflächen auf dem Wege der proliferirenden Arthritis pannosa. Solche permanente Fixationen anfangs gesunder Gelenkflächen finden wir nicht nur durch tendinogene Contracturen, sondern selbst durch cutane cicatricelle. Besonders an der Volarseite finden wir um so häufiger, je mehr die Verbreitung der eisernen Oefen um sich greift, Einziehung der Hand durch Verbrennungsnarben, die zu carpalen Deviationen und Ankylosen Anlass geben. Hauptsächlich führt uns die Anerkennung dieser Thatsache zu der Nöthigung gut überwachender Prophylaxe, die neben activer und passiver Bewegung der Finger auch eine gleiche Motion des Carpalgelenkes im Auge behält. Der einmalige Verlust der Mobilität selbst nur durch synoviale Schrumpfung ist schwer zu ersetzen. Die Hartnäckigkeit der nach acutem Gelenkrheumatismus gerade im Handgelenke gerne zurückbleibenden Bewegungsstörung, die trotz rein synovialen Ursprunges erst der ausdauerndsten Behandlung mittelst Massage, activer, passiver, oft zum brisement forcé in der Narkose gesteigerter Bewegung, Bädern und musculärer Faradisation weicht und manchmal jeglicher Therapie spottet, giebt den deutlichsten Beleg.

Cap. VII.

Die Neubildungen am Carpus.

§. 147. Neubildungen finden sich am Handgelenksbezirke selten und bieten nur die an der Volarseite vorkommenden Fibrome, Lipome, Sarkome wegen der Verwechselungen mit carpalen Hygromen das bereits erörterte differential-diagnostische Interesse.

An der Dorsalseite sind nur die unter den Ganglien im allgemeinen bereits erwähnten folliculären Cystengeschwülste synovialen Ursprunges der Gruppe der Neubildungen zuzuzählen.

C. Krankheiten des Vorderarmes.

Cap. VIII.

Die angeborenen Missbildungen und Formfehler der Vorderarmes.

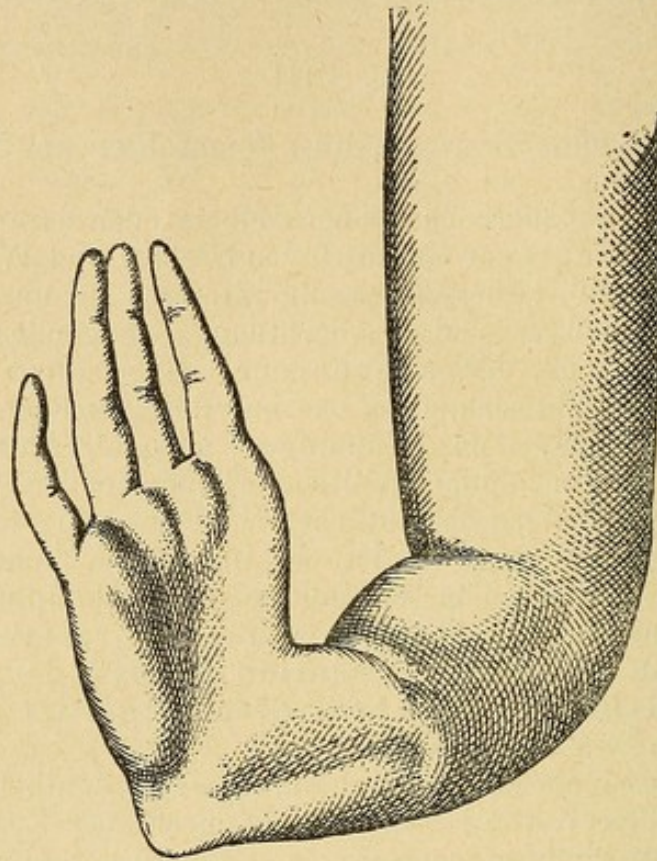
§. 148. Die angeborenen totalen Defecte oder derartig partiellen, dass nur ein rudimentärer Stumpf von Scelett- und Weichtheilen im Cubitalgelenke articulirt, besitzen wenig Interesse für uns. Mehr dürfte dies von einer häufiger zur Beobachtung gelangenden Hemmungsbildung der Fall sein, der angeborenen Klumphand. Doch bei näherer Prüfung ergiebt sich, dass das aus der gleichnamigen Bezeichnung zu vermuthende, dem „Klumpfuss“ adäquate chirurgisch-therapeutische Interesse in keiner Weise vorliegt, sondern lediglich ein solches von entwicklungsgeschichtlicher Seite — von dieser allerdings in höchstem Maasse — gegeben ist. Es handelt sich nämlich ganz im Gegensatz zur anatomischen Grundlage des Klumpfusses bei der Klumphand immer um Defecte der Vorderarmknochen und einer durch sie bedingten Deviation der Hand.

Der partielle oder totale Radiusmangel ist die Ursache der angeborenen Klumphand.

Während sich ein Mangel der Ulna ausserordentlich selten findet (Pristley's und Stricker's Fall), wird durch das Zusammentreffen des bei dieser Missbildung constatirten Fehlens der Ulnarparthie der Hand, die nur aus Daumen und Zeigefinger besteht, mit der regelmässig beim Radiusmangel beobachteten völligen Abwesenheit oder rudimentären Bildung des Daumens die nähere Beziehung in der Entwicklung einerseits zwischen Daumen und Radius, wie andererseits zwischen Ulna und Kleinfingerseite begründet. Fig. 79 und 80 stellt die häufigste Form solcher durch Radiusmangel bedingten Klumphand dar, bei der ebenfalls der Daumen fehlt. Auffallend erscheint mir bei dem Umstande, dass mir hier seit Jahren drei analoge Fälle auf congenitalem Radiusmangel beruhender Klumphandstellung zur Beobachtung vorliegen: bei einem Knaben, einem Mädchen und einem Manne, die übereinstimmende Angabe in der bisherigen Casuistik, dass bisher noch kein Fall bekannt sei, wo ein mit Defect des Radius geborenes Kind über die ersten Stunden des Lebens hinausgekommen sei (Voigt, Gurlt). Auch in der neusten sorgfältig gesichteten Zusammenstellung von Herschel finden wir unter der aus der gesammten Literatur gewonnenen Casuistik von 32 Fällen congenitalen Radiusdefectes nur drei sich auf lebende Individuen beziehen. Grösstentheils hat dieses Verhältniss in der That- sache seine Begründung, dass bei den meisten mit Radiusdefect behafteten Individuen gleichzeitig anderweitige Missbildungen vorhanden sind, die das Individuum zu einem nicht lebensfähigen stempeln; irgend welche Abnormitäten erster Bildung finden sich ausnahmslos. Die schon erwähnte Kieler Dissertation von Herschel giebt uns hier-

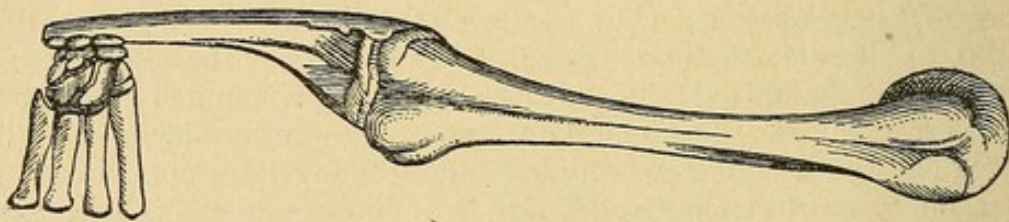
über reichlichen Aufschluss, wie sie auch das vorliegende entwickelungsgeschichtliche Interesse durch Zugrundelegung der Gegenbaur-

Fig. 79.



Congenitale Klumphand. Mit Radiusdefect zusammentreffendes Fehlen des Daumens.

Fig. 80.



Die Verhältnisse des Knochengestütes bei solchem Radiusdefect (Voigt).

schen Theorie in vollstem Maasse klarlegt. Auf sie muss in allen Punkten verwiesen werden, da ein therapeutisches Interesse wohl in keiner Weise zu erkennen wäre, indem wir selbst nicht in der Lage sind, die beim fortschreitenden Wachsthum durch den Mangel des lateral stützenden Parallelknochen bedingte zunehmende Verkrümmung der Ulna hinten zu halten.

Die angeborene Luxation im Carporadialgelenke ohne coincidirende Defectbildung am Antribrachium ist sehr selten. Die von Mayer als Fötalluxationen im Handgelenke beschriebenen 7 Fälle, von denen 2 doppelseitig, 3 rechts, 2 links beobachtet waren, gehören

mehr in das Gebiet der congenitalen Paresen mit antagonistischer Contractur, während 2 (Fall 4 und 5) Subluxationen im Carpoulnargelenk darstellen.

Cap. IX.

Die Entzündungen am Vorderarme.

§. 149. In der cutanen Bedeckung des Vorderarmes finden wir alle Formen der acuten und chronischen Hautkrankheiten sich abspielen, wie wir sie bereits an der Hand erwähnten. Während die diffusen Dermatitisen meist eine Fortsetzung digitaler und carpaler Initialaffectionen repräsentiren, bilden die autochthonen Furunkel des Vorderarmes eine ebenso häufige als lästige circumscripte Form cutaner Entzündung, von der meist diffusere Lymphangitiden ihren centripetalen Verlauf gewinnen. Erysipele und Lymphangitiden finden sich meist auf Grund peripherer Läsionen an der Hand und nehmen die Lymphgefässentzündungen meist die volare Fläche in Form augenfälliger intensiv gerötheter Streifen bis zur Ellenbeuge ein, um von dort am Oberarm in Form eines oder einiger isolirter Züge zur Achsel hin sich zu concentriren.

§. 150. Die diffusen subcutanen, subfascialen und intermusculären Zellgewebssphlegmonen stellen ebenfalls meist eine Fortsetzung peripher begonnener oberflächlicher oder tiefer Entzündungsprocesse dar. Bei den Finger- und Handphlegmonen wurde bereits der oft rapiden centripetalen Verbreitung dieser Processe gedacht, und die Begründung des hierin differenten Verhaltens seitens der mittleren und lateralen Finger in dem anatomischen Verhalten der Sehnenscheiden gefunden. In dem meist vorhandenen directen Uebergang der tendovaginalen Umhüllung der Kleinfinger- und Daumenbeuger, in dem gemeinsamen carpalen Schleimbeutel liegt der leichte und rascher folgende Fortschritt entzündlicher und suppurativer Processe von Finger und Hand zum Vorderarm angebahnt. An der am Vorderarm gelegenen Begrenzung des geräumigen Schleimbeutels finden zwar die Processe für weiteres Aufwärtsdrängen zunächst ein Hemmniss, doch stellt sich dieses oft nur als unvollständig und temporär wirksam dar. Häufig genug ist aber der Verbreitungsweg peripherer Entzündungsprocesse durchaus nicht an diese Bahn gebunden, vielmehr findet ebenso oft, ja vielleicht noch häufiger eine directe centripetale Fortpflanzung auf dem Wege der lymphangitischen und periphlebitischen Wanderung statt.

§. 151. Diese beiden Verbreitungswege — den tendovaginalen und vasculären — finden wir von der Hand zum Vorderarm in günstigster Weise vorgebildet, und muss eine Discussion darüber, welcher von beiden vorwiegend befolgt wird, bei der Aufwärtswanderung entzündlicher Affectionen müßig erscheinen. Gosselin sucht z. B., in ausführlicher Darlegung für die tendovaginale Verbreitung eintretend, die Ansicht Dolbeau's zu widerlegen, der den

Fortschritt der Vorderarmphlegmonen bedingt sieht durch die Localisation in den tiefen Lymphgefäßstämmen. Der Umstand, welcher für die anerkannte Malignität der tiefen Vorderarmphlegmonen gravirender als diese Discussion ist, ist die bereits betonte Thatsache, dass alle diese rasch vorschreitenden Processe durch periphere Infection hervorgerufene septische Phlegmonen darstellen, deren Bösartigkeit durch die rapide locale Verbreitung, wie durch die drohende Allgemeininfection bedingt wird. Durch die letztere Gefahr zeichnen sich gerade diese Phlegmonen aus wegen der ausserordentlich mannigfaltigen Entwicklung der intermusculären Bindegewebsräume, die zur Resorption septischer Stoffe mehr wie an andern Körperregionen durch die reichliche venöse und lymphatische Umnetzung prädisponirt erscheinen. Für die rasche örtliche Ausdehnung bieten eben wieder die intertendinösen und intermusculären Gewebsschichten den günstigsten Boden. So sehen wir bald nach dem Ueberschreiten der carpalen Barrière die septische Phlegmone sich in wenigen Stunden der Fläche und Tiefe nach am ganzen Vorderarm verbreiten, und unter heftigen Fieberbewegungen und schwerem Allgemeinleiden die ausgedehntesten intramusculären Eiterungen sich entwickeln.

§. 152. Gegen die Anfangsstadien solcher rasch centripetal fortschreitenden Entzündung haben wir in der von Volkmann empfohlenen verticalen Suspension (siehe Fig. 31) ein nicht zu unterschätzendes Mittel. In dieser Stellung wird es möglich, neben sorgfältiger Desinfection und Occlusion durch antiseptischen Verband den Verlauf der localen Entzündung zu controliren bei gleichzeitiger Herabsetzung der arteriellen Fluxion und venösen Stase, und dadurch eine Minderung der Schmerzen wesentlich gewonnen. Für beides giebt die hierbei energisch durchführbare Eisapplication eine erfreuliche Unterstützung.

Durch diese Behandlung wird die eine gleiche Wirkung anstrebende centrale Arteriencompression, wie sie Vanzetti empfahl, durch dauernde Ausübung der Digitalcompression des Brachialisstammes in viel zweckmässigerer Weise für den Effect der Herabsetzung der arteriellen Blutzufuhr und örtlichen Anämie überflüssig, zu deren sicheren Erreichung Little sogar die Arterienligatur vornahm.

Bei eingetretener Eiterung ist durch frühzeitige Incisionen dem Eiter freier Abfluss zu schaffen, und durch zweckmässige Drainagirung und Antisepsis der Retention, Weiterverbreitung und Resorption der septischen Stoffe in diesem so günstig hierfür beschaffenen Terrain vorzubeugen.

Die Einschnitte für solche tiefen Vorderarmphlegmonen sind natürlich immer parallel dem Sehnenverlaufe vorzunehmen und müssen präparatorisch meist wegen der Multiplicität der zu eröffnenden Spalträume in der Narkose ausgeführt werden.

Nach Trennung der Haut und Fascie thut man gut, mit der geschlossenen Kornzange in die intermusculären Spatien einzudringen und durch nachheriges Oeffnen der Branchen dem oft massenhaften Eiter Ausfluss zu bahnen und somit den Gang für Einlegung des Drains gleich dilatirt vor sich zu halten. Bei den Incisionen an der Radial- und Ulnarseite thun wir gut, vollständig in der für die Bloss-

legung der A. radialis und Ulnaris behufs Ligatur vorgeschriebenen methodischen Weise vorzugehen, um so die Verletzung dieser Stämme sicher vermeiden zu können und doch den perivascularären Eiterheerden den Weg nach aussen zu schaffen. Parona's Empfehlung der „ulnaren Oncotomie“ bei den tiefen Vorderarmphlegmonen hat für manche Fälle sicher den Vorthail, ohne das Risiko der Gefässverletzung in die tiefsten Schichten — bis zum Spatium interosseum — vordringen zu können und zugleich die Oeffnung an einer Stelle angelegt zu haben, die für den späteren Abfluss des Secretes günstige Bedingungen bietet. 2 cm oberhalb des Carpalgelenkes wird am Innenrande des Flexor carpi ulnaris (am äusseren Rande liegt ja A. u. N. ulnaris) näher an der Ulna als an dieser Sehne eine 4 cm lange Längsincision durch Haut und Fascie schichtweise geführt und kann man nun ohne Gefäss- und Nerven- wie Sehnenscheidenverletzung bis zwischen Flexor profundus und Pronator quadratus vordringen. Nach der Controle an der Leiche und späterer Wiederholung bei collossaler Eiterung am Vorderarm kann ich dieses Vorgehen nur als nachahmenswerth hinstellen. Auch Dolbeau mahnt zu frühzeitigen Incisionen im Verlaufe der Gefässstämme. Da die tiefen Vorderarmabscesse, welche auf Handverletzungen folgen, nur ausnahmsweise der in den Sehnenscheiden fortkriechenden Eiterung ihren Ursprung verdanken, sondern als Resultat einer eitrigen Lymphangitis anzusehen seien, wie der constante Sitz der Abscesse im Verlauf der A. radialis, ulnaris und interossea darthue. Die Abscesseröffnung soll demgemäss ganz nach den für die Ligatur dieser Gefässstämme massgebenden Regeln ausgeführt werden.

Nach in dieser Weise ausgeführter Eröffnung der oft bis zum Ellenbogen sich erstreckenden und zu Gegenöffnungen auf der Streckseite nöthigenden multiplen Eiterhöhlen, in denen bei längerem Bestehen die Sehnen wie präparirt frei liegen, wird durch die eingeführten Drains eine sorgfältige Durchspülung ausgeführt, um aus allen Recessus die infectiven Secrete herauszubefördern. Wegen der leicht möglichen Intoxication durch die zum längeren Durchspülen erforderlichen Mengen desinficirender Flüssigkeit wählen wir Thymol- oder Salicyllösung oder essigsäure Thonerdelösung statt der rasch resorbirten Carbolsäure. Beim Vorhandensein ausgedehnter Höhlungen ist es durchaus rathsam, für die ersten Tage behufs sorgfältiger Durchführbarkeit der Desinfection statt des Occlusivverbandes die permanente Irrigation ins Werk zu setzen, wie sie gerade in der Suspension des Armes leicht zu bewerkstelligen ist (König), und erst später den antiseptischen Occlusivverband folgen zu lassen.

Durch solche möglichst frühzeitig energisch eingreifenden Massregeln gelingt es, die Eiterung in dem rapiden Vorschreiten zu hemmen, das septische Fieber zu bewältigen und durch Einschränkung des Processes örtlich der Sehnennekrose, festen Verlöthung und diffusen Vernarbung vorzubeugen, andererseits der allgemeinen Sepsis einen Riegel vorzuschieben. Für functionelle und vitale Leistung feiert hier die zweckmässig durchgeführte Antisepsis die schönsten Triumphe!

Die acute und chronische Tendovaginitis der Extensoren, siehe §. 124—128.

§. 153. Die Osteomyelitis des Radius und der Ulna tritt in acutester Weise als Localisirung der multiplen infectiösen Osteomyelitis auf und spielt sich dann mit dem rapiden Ausgang in Suppuration selbst Aufbruch und Nekrose an den diaphysären Proliferationszonen (den Epiphysenknorpelgrenzen) ab. Doch ist das Ergriffenwerden von einem oder beider Vorderarmknochen seltener als die mit Vorliebe stattfindende Localisirung an Humerus und unteren Extremitäten.

Acute Periostitiden können sich nach violenten Traumen besonders an der für solche sehr exponirten Ulna entwickeln, doch finden wir im ganzen an den Vorderarmknochen die chronische Form der Knochenentzündung häufiger. An den spongiösen Gelenkenden finden wir die schon bei der Carpaltuberculose erwähnte granulöse Osteomyelitis mit Ausgang in Suppuration und Knochendestruction; an der Diaphyse kommt neben solchen umschriebenen osteomyelitischen Heerden auch begrenzte Nekrose vor, die in seltenen Fällen zur Totalnekrose der ganzen Diaphyse sich steigern kann. Während diese letzteren Processe als rein locale, bei sonst gesunden Individuen als örtliche Krankheit sich abspielen und selbst bei Exfoliation des ganzen Knochens meist rasch zur Heilung gelangen, liegen, wie schon begründet, der granulösen Osteomyelitis mit Erweichung und Eiterung immer die scrophulöse, tuberculöse, syphilitische Dyskrasie oder Infection zu Grunde. Wir finden nicht nur die Tuberculose der Knochen jugendlicher und erwachsener Individuen, sondern auch gummöse Periostitis und Osteomyelitis und zwar besonders an der für Traumen so leicht zugängigen Ulna. Die Diagnose und Behandlung bietet an diesen Stellen nichts von den allgemeinen Normen abweichendes. Die relativ gute Heilung selbst ausgedehnter operativer Vornahmen an den derartig erkrankten Vorderarmknochen (wir finden Fälle von prompter Regeneration nach totaler Diaphysenextraction) ist ebenso bemerkenswerth, wie der hier meist günstigste Heilungsgang partieller Continuitätsresectionen. Im Anschluss an letztere verdient der von Nussbaum erzielte osteoplastische Erfolg Erwähnung.

Cap. X.

Folgezustände der Verletzungen und Entzündungen am Vorderarm. Formelle und functionelle Erkrankungen. Nutritive, Circulations- und Innervationsstörungen.

§. 154. Derartige formelle und functionelle Erkrankungen finden sich gerade am Vorderarm in ausgeprägtester Weise und machen sich um so merklicher, als die functionelle Störung wesentlich eine Beeinträchtigung der Hand- und Fingerbewegung betrifft, deren active motorische Organe ja den wesentlichsten Bestandtheil der Weichtheilumkleidung des Antibrachium bilden. Es wurde deswegen bereits bei der Besprechung der Functionsstörung der Finger mancher hierher zu ziehender Affectionen gedacht. In Anbetracht der Muskeln wurde des nachtheiligen Einflusses gedacht, welcher der dauernden Fixation zuzuschreiben ist, zumal wenn sie sich, was durch circulärschliessende Verbände nur zu leicht, wenn auch nur in geringem, so doch wirksamem

Grade geschieht, in eine partielle Constriction des Vorderarmes verwandelt. Der von Kraske experimentell und klinisch nachgewiesene Zerfall der Muskelemente stellt ein irreparabile damnum dar und sind im geringen Grade nutritive Störungen an den Extensoren und Flexoren ausserordentlich häufig zu beobachten. Bei älteren Leuten genügt schon die Einwirkung dauernder Einwickelung, um erhebliche nutritive Störungen, die sich in Hemmung der Bewegungsexcursionen von Hand und Finger kundgeben, zu veranlassen. Andererseits hat gerade wieder die Ruhestellung der Phalangeal- und Carpalgelenke eine nachtheilige Rückwirkung auf die Motilität der Vorderarmmuskulatur, indem z. B. bei Fracturen, Gelenkentzündungen und dergleichen partielle muskuläre Atrophien eingeleitet werden, die später eine erheblichere functionelle Störung bedingen durch Hemmung der Fingerbewegung, als solche selbst etwa durch Einschränkung der Bewegung der nicht völlig mobil wieder hergestellten Gelenke gesetzt werden.

Bei allen Erkrankungen also, welche eine Immobilisirung der oberen Extremität für längere Zeit erfordern, ist von vorneherein in penibelster Weise darauf zu achten, dass erstens in keiner Weise irgend welche Constriction der Vorderarmmuskeln bedingt wird, zweitens die Fixation möglichst in Stellung des Carporadialgelenkes und der Finger wechsele und endlich bei allen Verbänden eine Bewegung der Finger nie ganz auf die Dauer ausgeschlossen werde, wo aber dieselbe geboten ist, doch temporär immer durch active und passive Uebung unterbrochen werde. Interessant für diesen Punkt sind die Mittheilungen von Fischer in Bezug auf die durch die verschiedenen Ernährungsverhältnisse der Muskelgruppen bedingte Differenz im Verhalten der Extensoren gegenüber den Flexoren (Lähmung bei den ersteren und Contractur bei den letzteren). Für die Details des speciellen Effectes etwaiger functioneller Störungen der Fingermuskeln geben die Untersuchungen von Hueter, sowie von Ferber und Gasser belehrende Aufschlüsse.

§. 155. Primäre Myositiden und deren Folgen finden wir an den Vorderarmmuskeln seltener als an denen des Oberarmes, die Myositis rheumatica (Helleday) sowohl wie die syphilitica und ihre in partiellen Paresen oder Contracturen bestehenden Nachwehen kommen hier ebenso selten vor, wie die blennorrhagischen Tendovaginitiden, deren wir an der Hand gedachten (§. 54). Auch die degenerativen Processe, wie sie bei der Pseudohypertrophie sich in den Muskeln entwickeln, treten am Vorderarm wenn überhaupt erst in späteren Stadien auf, ebenso die meist in den Nacken- und Rückenmuskeln beginnende Myositis ossificans progressiva, für die nur im Fall von Henry der Anfang sich in den Vorderarmmuskeln zeigte (Münchmeyer).

§. 156. Um so häufiger sind die durch primäre Innervationsstörung bedingten functionellen Alterationen der Vorderarmmuskeln. Die Läsionen des N. radialis und ulnaris mit ihren betreffenden Folgen für die innervirten Muskelgruppen befinden sich fast immer am Oberarm resp. am Ellenbogen und werden daher durch §. 209, 216 weiter besprochen. (Vergl. ausserdem §. 91 u. 92.)

Sehr häufig finden wir aus primären Medianusläsionen, welche im Gebiete des Vorderarmes stattfanden, Innervationsstörungen sich entwickeln. Diese Insulte machen sich im gewöhnlichen Leben wegen der oberflächlichen Lagerung des Nerven oberhalb des queren Handwurzelbandes (vergl. Fig. 73) in Gestalt von Druck, Quetschung und auch als Kälteeinwirkung geltend. Sie führen zu Sensibilitätsstörungen, welche sich besonders empfindlich für die Function an der Tastfläche des 1.—3. Fingers bemerklich zeigen und bisweilen unter der eigenthümlichen Form der „Anaesthesia dolorosa“ längere Zeit bestehen, meist aber electro-therapeutischer Kur bald weichen. Progrediente Neuritiden finden wir häufiger nach reellen Continuitätstrennungen der Vorderarmnerven. Solche Neuritis ascendens kann aber auch nach peripheren Fingerläsionen secundär zum Vorderarm aufwärts führen. Mir liegt seit lange ein Fall exquisirter aufsteigender Ulnarislähmung vor, wo nach Verletzung am Kleinfingerballen von dort aus Contractur und neuralgische Affection bemerkt wurde, später durch Mitergriffenwerden des R. profundus, N. ulnaris die von diesem versorgten Mm. interossei atrophirten und die charakteristische Stellung der Finger als Greifenklau hervorrief. (Siehe §. 92 u. Fig. 55 b.)

§. 157. Erkrankungen der Gefässe finden wir, abgesehen von der chronischen deformirenden Endarteriitis, die sich uns so leicht fühlbar an der A. radialis zeigt, in selteneren Fällen als diffuse Angiektasien und als Aneurysmen auftreten. §. 110 und 111 erwähnten wir die monströsen Fälle arteriell-venöser Gefässerweiterungen von Breschet, Krause, Nioladoni. Gherini beschreibt einen Fall von congenitalem Varix aneurysmaticus der Hand mit gleichzeitiger Dilatation aller Armgefässe und erfolgter Besserung nach Ligatur der A. radialis und ulnaris. Obalinski und Browicz beobachteten bei 30jähriger Patientin ein im Laufe von 8 Jahren spontan entstandenes Angioma racemosum der Vorderarmarterien, an denen sich bis taubeneigrosse Geschwülste entwickelt hatten. Das dem ganzen Vorderarm hör- und fühlbar mitgetheilte schwirrende Geräusch verschwand auf Compression des normalen Brachialisstammes; durch die Amputation wurde rasche Heilung erzielt. Die Heilung eines Aneurysma der A. radialis durch Digitalcompression schildert Lendesdorf: Die Diagnose ist an dieser so zugänglichen Region leicht und wird die Behandlung mittelst Compression oder Doppelligatur kaum Schwierigkeiten bieten. (Siehe §. 112.)

Cap. XI.

Neubildungen am Vorderarme.

§. 158. Neben den selteneren subcutanen Lipomen am Vorderarm und den Ausnahmen tiefer intermusculärer Lipome (Moerloose exstirpirte ein 875 Grm. schweres!) und den gleichfalls wenig häufigen Fibromen fascialen und paratendinösen Ursprungs, finden wir auch die Chondrome bedeutend seltener wie an der Hand. Cooper exstirpirte bei einer 40jährigen Dame ein in 25 Jahren zu

erheblicher Grösse von der unteren Radiusepiphyse aus durch die Strecksehnen wie durch ein Knopfloch herausgedrängtes Enchondrom. Ein colossales Chondrofibrom des Radius findet sich im Catalog des Musée Dupuytren abgebildet. Auch die Osteome wählen selten die Vorderarmknochen. Eine „exostose de croissance“ fand bei 13jährigem Mädchen an der unteren Radiusepiphyse Labbé.

Am häufigsten finden wir am Vorderarme die Neurome und die Angiome.

§. 159. Die Neurome, in den kleineren Formen wegen des beim Auftreten in dispersen Knoten für dieselben charakteristischen, oft empfindlichen und irradiirenden Schmerzes als „Tubercula dolorosa“, painful tubercle bezeichnet, finden sich häufig im Verlaufe der kleinen Hautäste der Vorderarmnerven, nicht selten in der Nähe der Gelenke. Sie stellen nadelkopf- bis bohnergrosse, harte, verschiebbare, auf Druck sehr empfindliche Knoten dar, die oft direct nachweisbar traumatischen Ursprunges sind; bald sind es wirkliche, myeline Nervenfasern haltende Tumoren, bald paraneurotische Angiome (Schuh), Fibrome oder Chondrome. In manchen Fällen handelt es sich zumal bei noch nicht langem Bestande solcher „Nervenknoten“ vielleicht mehr um ein innerhalb des Neurilems abgesetztes minimales Extravasat oder um eine umschriebene Neuritis. Für solche Fälle kann dann wohl eine die Zertheilung bezweckende Therapie, wie Inunction, Friction, Priessnitz'scher Umschlag vorausgeschickt werden; gegen eine Neubildung irgend welcher der erwähnten Arten kann ein solches Vorgehen nichts leisten und bleibt hier nur die technisch fast immer leicht ausführbare Exstirpation. Bei grösseren Nervenstämmen muss meist auf die zur Entfernung des Neuromes nöthige partielle Resection der Nerven die sofortige Nervennaht — in Form der paraneurotischen Catgutnaht — und Fixation in einer die Nervenstümpfe einander nähernden Carpalflexion folgen.

Am häufigsten finden wir besonders am Medianus wegen der oberhalb des Carpus so ausgesetzten Lage Neurome traumatischen und speciell cicatricellen Ursprunges. Am N. ulnaris excidirte Jessop mit einem erbsengrossen Neurom oberhalb des Carpus, welches sich nach Verletzung durch Glassplitter entwickelt hatte, ein 1 1/2 Zoll langes Stück, legte die Nervennaht mit feinsten Carbolseide an und erhielt Heilung ohne Functionsstörung. Auffallend ist bei diesen Neuomen die Neigung zu Recidiven in der Nachbarschaft. Spillmann exstirpirte ein wahres Neurom des Medianus in der Hohlhand und musste nach Jahresfrist ein Recidiv oberhalb des Carpus entfernen, worauf Heilung und gleichzeitiges Verschwinden der bisherigen auffallenden palmaren Hyperhidrosis eintrat. „Rückfällige Neurome“ maligneren Characters beschreibt Blasius von Apfelgrösse oberhalb des Carpus und am Vorderarm. Selten findet ein Empordrängen und Durchbrechen der Hautbedeckung statt, woraus dann fungöse Geschwüre entstehen können. (Virchow rechnet die von Grohé beschriebene mit dem Medianus zusammenhängende sarcomatös erscheinende Geschwulst hierher.)

Nicht selten finden sich multiple Neurome an der Extremität, ja es kann bekanntlich der ganze Körper übersät sein mit solchen kleinen subcutanen Knoten, die aus Bindegewebe und myelinen Nerven-

fasern bestehen (Gensersich, Virchow). Auch das sog. plexiforme Neurom findet sich besonders an den Armnerven vor (Virchow, Jacquart am Medianus, Stromeyer colossales Neurom am Medianus neben unzähligen Knötchen an den Hautästen). Winiwarter beschreibt plexiformes Fibroneurom der Armnerven mit gleichzeitiger Hauthypertrophie, welches zweifastgross vom Radialis ausging. In solchen malignen Fällen ausgedehnter Geschwulstbildung bei gleichzeitiger Multiplicität bleibt nur in der Amputation des Gliedes noch Hilfe.

§. 160. Die Angiome haben in manchen Formen ihren Lieblingssitz an Vorderarm und Hand. Sie treten hier im Verlaufe der subcutanen Venen (phlebogene Angiome) meist multipel auf, indem sie aufs innigste mit der Venenwand zusammenhängende — nach Virchow immer auch von Arterien betheilte — cavernöse Geschwülste darstellen. Dieselben bieten sich in wechselnder Grösse dar als bläuliche, runde, prall elastische, zusammendrückbare (erectile) Geschwülste. §. 107 wurde gelegentlich der digitalen Angiome der Fall von Esmarch beschrieben. Schon Cruveilhier beschrieb analoge cavernöse Geschwülste an Hand und Vorderarm. Van Best heilte eine cavernöse Geschwulst an der Radialvene des Vorderarmes von Wallnussgrösse durch proximale und distale Venenligatur mit nachfolgender Exstirpation. Bei der Multiplicität der Tumoren erfordert die oft ausserordentlich mühsame Exstirpation (partielle Entfernungen gaben mir bei einem Commilitonen Gelegenheit, an der einen Stelle Heilung, an anderer baldige Recidive zu finden) immerhin viel Ausdauer, doch lohnt schliesslich der Erfolg, wie der von Esmarch operirte Fall lehrt. (§. 108.)

§. 161. Von den malignen Tumoren sind es vor allem die Sarkome, die meist als fasciale und paratendinöse, selten als Osteosarkome zu den rasch wachsenden, oft enorme Volumsvermehrung des Vorderarmes bedingenden Geschwülsten führen. Bei der oft erst spät auftretenden, lediglich durch die Massenzunahme bedingten Funktionsstörung und der meist geringen Schmerzhaftigkeit dieser Neubildungen darf es uns nicht wundern, dass die Patienten sich oft erst so spät zu operativen Eingriffen entschliessen, zumal zu den oft nicht zu umgehenden verstümmelnden Operationen. Ob eine Exstirpation mit Erhaltung der Extremität möglich durch schichtweises Herausschälen, lässt sich meist erst während der Blosslegung des Ausgangsbodens entscheiden. Lucas beschreibt die Entfernung solchen Tumors mit Resection der unteren Hälfte der Ulna und gutem Resultat, Morris mit Resection des unteren Endes des Radius und der Ulna und ebenfalls Erhaltung einer ziemlich brauchbaren Hand. Senftleben fand wegen Myxosarkoms von der Fascia antibrachii ausgehend nach mehrfachem Recidiv auf vorangegangene Exstirpation die Amputation als nöthig ausgeführt und dürfte diese Erfahrung sich meist wiederholen bei Enucleationsversuchen solcher Geschwülste. Auch Heineke musste bei einem kindskopfgrossen Myxolipoma sarcomatosum des Vorderarmes von der begonnenen Enucleation abstehen, wegen Unmöglichkeit der Ablösung von Muskeln und Sehnen und zur Oberarmabnahme übergehen. Hier handelte es sich um ein 36 Jahre lang herangewachsenes an-

fänglich subcutanes Lipom, welches im höheren Alter myxomatös erweichte, durch mannigfach äussere Insulte sarkomatös degenerirte und endlich bei dem enormen Volumen die Haut durchbrach und ulcerirte.

§. 162. In Bezug auf Lupus und Carcinom gilt das bei diesen Erkrankungen an der Hand hervorgehobene, vergl. §. 121. Der Lupus findet hier häufig ein zur Verbreitung sehr ergiebiges Terrain und auch die Epithelialcancroide greifen bei der Tendenz zum geschwürigen Zerfall meist rasch um sich. Eine Verwechselung solch lupöser oder carcinomatöser Ulcerationen könnte nur mit syphilitischen sinuösen Geschwüren vorkommen. Für alle giebt bald auf eine energische Ausschabung, Cauterisation und nachfolgender antiseptischer Verband die Neigung zur Vernarbung sich zu erkennen. Beim Lupus erfolgt dann nur allzubald neuer Nachschub von Knötcheneruptionen an der Narbenperipherie. Beim Cancroid neben örtlichem Recidiv die Infiltration der Achseldrüsen. Nur das syphilitische Ulcus gewährt bei gleichzeitiger Allgemeinbehandlung die sichere Aussicht dauernder Localheilung.

D. Krankheiten der Ellenbogengegend.

Cap. XII.

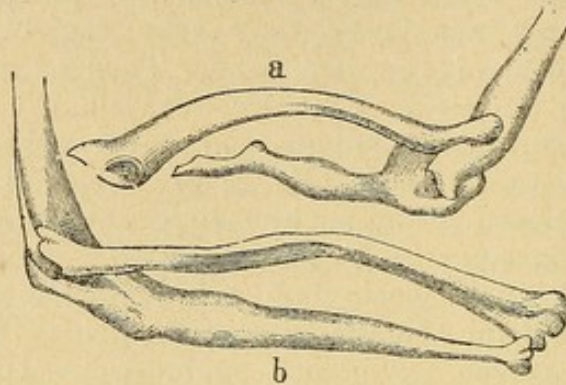
Angeborene Missbildungen und Formfehler.

§. 163. Die als congenitale Luxationen im Ellenbogengelenke beschriebenen Difformitäten sind in ihrer Deutung meist nicht unanfechtbar, da sie, obgleich bereits von Hippocrates erwähnt, doch mit Ausnahme der von Chaussier gemachten Beobachtung, alle an Leichen Erwachsener vorgefunden wurden. Sicher beobachtet gelten die angeborenen Deviationen im Humeroradialgelenke. Dupuytren erwähnte zuerst die *Luxatio congenita radii*, doch wurde auch diese an der Leiche gefundene doppelseitige Luxation des Radiusköpfchens 1 Zoll über und hinter den *Condyl. ext. humeri* von Cruveilhier als veraltete Luxation erklärt. Die von diesem Fall in den Froriep'schen Kupfertafeln gegebene Abbildung lässt indess kaum einen Zweifel, dass in der That eine beiderseitige *Luxatio radii congenita* vorgelegen hat. Solche angeborene Luxation des oberen Endes des Radius hinter den *Condyl. ext. humeri* mit gleichzeitiger Difformität in der Gestaltung der Gelenkfläche des Humerus und Ulna beschrieb Sandifort und Adams, zu denen Froriep noch einen weiteren Fall von angeborener Ellenbogengelenkdifformität mit abnormer Bewegungsexcursion im Humeroradialgelenk bei einem 11jährigen Mädchen fügte, dessen an Scharlach erfolgter Tod eine Klarlegung der anatomischen Details gestattete. Nach diesen Beobachtungen muss die Behauptung von Brodhurst, dass alle angeborenen Dislocationen im Hand- und Ellenbogengelenke immer mit anderen Missbildungen complicirt seien, als zu weitgehend bezeichnet werden, wenn auch bei den neueren Beob-

achtungen ein solches Verhältniss, wie es scheint, durchgängig constatirt wurde.

Von grossem Interesse zeigen sich die Beobachtungen von Stellungsabweichungen des Radius, welche durch Hemmung des Längenwachs-

Fig. 81.



Luxation des Radiusköpfchens bei Wachstumsheftung der Ulna. a Bei Congenitaldefect an der Ulna. b Bei früher epiphysärer Verknöcherung (Humphry).

thums der Ulna eingeleitet werden. Fig. 81 a und b zeigt solche nach Humphry's Untersuchung. Auf diese Entstehungsweise ist bei den früheren Untersuchungen in keinerlei Weise Rücksicht genommen.

Cap. XIII.

Die Erkrankungen der Weichtheile.

1. Am Ellenbogen, Regio extensoria cubiti.

§. 164. Die erworbenen Krankheiten der Ellenbogengegend sind in der überwiegenden Mehrzahl der Fälle directe oder indirecte Folgen äusserer Verletzungen, denen die hintere Parthie, der eigentliche Ellenbogen, Regio extensoria, mehr exponirt ist wie die vordere Regio flexoria, die Ellenbeuge. In der ersteren werden ausserdem die zum Gelenk zusammentretenden Knochenenden des Humerus und Ulna wegen der vorwiegend nur durch die Haut und Fascie gewährten Bedeckung leichter insultirt wie an der durch Weichtheile geschützten Beugeseite.

An der Streckseite der Ellenbogengegend finden wir in den Weichtheilen, abgesehen von den in der Form der Psoriasis sich hier gerne festsetzenden Dermatosen, wenig charakteristische Affectionen.

§. 165. Am meisten in Betracht zu ziehen sind hier noch die Erkrankungen der Bursa olecrani. Wir finden hier sowohl das Hämatom wie die acute Bursitis und das Hygrom, und unter den chronischen Entzündungen die granulöse, fungöse, gummöse und gichtische Form vor. Es handelt sich in allen Fällen fast ausschliesslich um Affectionen des umfangreichen, im laxen Unterhautzellgewebe des Olecranonbezirktes gelegenen subcutanen Schleimbeutels, während die kleinere unter der Tricepsinsertion gelegene Bursa mucosa olecrani profunda für sich seltener erkrankt. Dieser tiefe subtendinöse oder intratendinöse, wie der subcutane Schleimbeutel findet sich nur bei Erwachsenen, und zwar nach den von Gruber an 200 Leichen angestellten Vergleichen in $\frac{3}{5}$ der Fälle.

Der subcutane Ellenbogenschleimbeutel bietet an Zahl, Lage, Gestalt und Umfang mannigfache Variationen, stellt aber immerhin, wenn nicht constant vorkommend, doch die häufigst vorkommende Bursa muc. subcut. des menschlichen Körpers dar und überwiegt an Häufigkeit des Vorkommens selbst den entsprechenden Knieschleimbeutel. Es finden sich bald ein isolirter von 1 cm bis 3 Zoll Durchmesser haltender Sack, bald 2 bis 3 abgegrenzte oder communicirende Hohlräume vor, die entweder genau auf den Bezirk des Olecranon beschränkt sind, bald oberhalb oder unterhalb desselben gelagert sind. Meist zeigt sich die Innenwand gefächert oder mit Fadennetzen und Synovialfortsätzen besetzt. Aus dieser normalen Verschiedenheit ergibt sich auch die mannigfache Gestaltung, welche uns das Relief der Geschwulst bei einzelnen Erkrankungen im klinischen Bilde bietet.

§. 166. Die acute Bursitis olecrani geht meist aus einem durch Stoss, Schlag, Druck entstandenen primären bursalen Hämatome hervor, bei dem durch Abschürfung oder Quetschung der Hautbedeckung der infectiven Entzündung Einlass geboten wurde, seltener aus einer in den Synovialsack penetrirenden Hieb-, Schnitt- oder Stichwunde. Es kann jedoch auch ein lang bestehendes Hygrom des Synovialsackes durch eine Verletzung zur acuten Entzündung angefachst werden, und ebenso der durch chronisch granulöse Degeneration veränderte oder mit Uratdepots bei Arthritikern gefüllte Schleimbeutel durch accidentelle äussere Noxe zur acuten Bursitis geführt werden. In allen diesen Fällen zeigt sich die Tendenz zur Eiterung von vorneherein der genannten äusseren Ursache oder Gelegenheitsursache entsprechend. Nur in selteneren Fällen bleibt der Tumor, Rubor, Dolor, Calor auf die Olecranonregion beschränkt, meist handelt es sich um eine diffuse entzündliche Infiltration der ganzen hinteren Ellenbogengegend, und lässt nur die Concentration der Schwellung, Röthung und Schmerzhaftigkeit auf den für den Schleimbeutel bekannten Bezirk eine Erkrankung desselben gegenüber einer diffusen Zellgewebephlegmone unterscheiden. Die entzündliche Schwellung kann sich weit über den Ellenbogen an Vorder- und Oberarm verbreiten und bei eingetretener Suppuration ausgedehntes Oedem der ganzen Nachbarschaft zu Tage treten lassen.

Für die Behandlung ist meist zur Antiphlogose durch percutane Desinfection der etwa lädirten und das Vordringen septischer Stoffe gestattenden Stelle, sowie durch Eisapplication gegen Verbreitung der Entzündung keine Gelegenheit mehr geboten, vielmehr erheischt die schon entwickelte acute Bursitis mit ödematöser Infiltration der Umgebung in den meisten Fällen die sofortige Incision, Desinfection und antiseptischen Occlusivverband. Meist geht hiernach in circa 8 Tagen der Process ohne Zwischenfall zur Heilung.

§. 167. Sehr characteristisch im äusseren Bilde bildet sich das Hämatom und Hygrom der Bursa olecrani; das letztere bildet sich meist allmählig aus dem ersteren hervor, indem auf den durch Druck, Stoss, Schlag entstandenen bursalen Bluterguss eine chronische seröse Synovitis folgt. Bei beiden Affectionen ist die durch die Flüssigkeitsansammlung bedingte pralle Füllung des Schleimbeutels von einer Aufblähung seiner Contouren gefolgt, so dass sich derselbe auf der

Ellenbogengegend als abgekugelte, ähnlich einem Gummiball anzuühlende, prall, elastisch fluctuirende Geschwulst abhebt. Dergleichen auffällige Geschwülste tragen die Inhaber des Hygroms der Bursa olecrani lange mit sich herum ohne jegliche functionelle Behinderung. Wegen des häufigen Vorkommens bei den Bergleuten, welche bei der Arbeit in engen Schachten dauerndem oder immer wiederholtem Insult ihrer Ellbogen ausgesetzt sind, ist dieses Hygrom in den Kohlen-districten in England als „the miner's elbow“ bekannt. Aehnliches finden wir bei den Böttchern, Lederappreteuren u. A. Bisweilen bietet sich im Hämatom durch frische Blutgerinnsel, im Hygrom durch Fibrinausscheidungen, Zottenwucherungen oder wirkliche geschichtete Corpora oryzoidea deutliche Crepitation dar. Dieselbe kann übrigens bei nicht praller Füllung bei stärkerem Aufeinanderdrücken der Wandungen des schlaffen Synovialsackes auch vermöge des Aneinanderreibens der durch Blutextravasate oder Wucherungen rauhen Flächen leicht erzielt werden.

Zur raschen Heilung genügt meist einmalige Punction mittelst Tenotoms oder Lanzenhohlnadel (Fig. 75) und nachfolgende Compression. Am zweckmässigsten wird das Instrument flach nahe der Basis der Geschwulst eingestossen, der Inhalt herausgedrückt, und falls grössere Coagula oder Concremente sich in die Oeffnung einzwängen, dieselbe gleich dilatirt, um völlige Entleerung zu erzielen. Nach Occlusion durch kleine Carbolölcompresse wird ein faustgrosser Wattebausch aufgedrückt und dieser mittelst einer Testudo cubiti, die mit einigen Flanellbindentouren angelegt, mit gestärkter Gazebinde reichlich umhüllt und bei rechtwinklig gebeugtem Ellenbogen fest angezogen wird. Nur bei alten Hygromen mit degenerirten Wandungen ist Wiederholung dieser Procedur oder eine Ausräumung des Sackes und Abschaben der Wandungen nach freier Spaltung des Schleimbeutels und dann nachfolgende Drainage nöthig.

§. 168. Diese letztere Behandlung ist bei den übrigen Formen chronischer Bursitis olecrani nicht zu umgehen.

Die granulöse und fungöse Form entsteht bei gesunden Individuen meist aus penetrirenden Wunden, die, übersehen und vernachlässigt, dann meist zu den langwierigen Schleimbeutel fisteln führten. In manchem dieser Fälle ist entweder durch die primäre Verletzung oder secundär in Folge Uebergreifens der Entzündung auf die basale Nachbarschaft der Knochen in Mitleidenschaft gezogen und findet sich dann eine mehr weniger umschriebene Nekrose am Olecranon vor. In anderen Fällen mag thatsächlich die durch Quetschung bedingte Knochenläsion — viele Schräg- und Längsbrüche und Fissuren des Olecranon werden ja zweifelsohne übersehen — den Anlass zur allmählichen Entzündung an dieser Region geboten haben, die erst später auf die bedeckende und anfangs mit unbedeutendem Blutextravasat durchsetzte Bursa übergriff und hier durch neue Verletzung der exponirten Parthie zur Suppuration geführt wurde. Wir treffen gerade in der Regio olecrani ausserordentlich häufig das Zusammentreffen von granulöser Ausfüllung der Bursa mit partiellster Nekrose des ulnaren Endes und mehrfacher Fistelbildung. Bei gesunden Individuen ist der Causalnexus meist der eben genannte. Bei dyskrasischen Individuen kann

sowohl eine granulöse Osteomyelitis olecrani wie eine granulöse Bursitis den Anfang darstellen und finden wir am Olecranon derartige chronische Degeneration mit oder ohne Eiterung und Fistelbildung bei scrophulösen, tuberculösen,luetischen Patienten vor. Bei allen diesen Formen handelt es sich um genaue Begrenzung der weichen, wenig schmerzhaften, bisweilen pseudofluctuirenden Geschwulst auf die Regio olecrani resp. die Grenzen des in dieser Gegend befindlichen und an Lage und Grösse, wie erwähnt, variablen Schleimbeutels. Zum Unterschiede von Affectionen des Gelenkes sind gerade die Zwischenbezirke zwischen Olecranon und Humeruscondylen frei.

Zur Beseitigung aller dieser chronisch-granulösen Bursitiden ist meist Spaltung, Auslöfflung, Austupfen mit Chlorzinklösung, Wanddrainage und comprimirender Occlusivverband nöthig. Für alle Fälle ist auch eine Ruhestellung des Ellenbogens in rechtwinkliger Beugung nöthig, da sonst durch die Bewegungen eine Reibung der Wandungen des Sackes, und dadurch neue Degeneration der sonst zur Obliteration führenden gesunden Granulationsschichten eingeleitet werden kann, jedenfalls eine Verklebung der Wandungen hintangehalten wird. Die gummosa Bursitis ist zwar am Olecranon seltener wie an der Patella, doch immerhin häufig genug, um in differentiell diagnostischer Hinsicht betont zu werden. Sie tritt meist erst in späteren Stadien der Lues auf, Keyes bezeichnet sie daher als tertiary Bursitis, und wird sehr häufig an Ort und Stelle durch ein Trauma provocirt. Sie kann zu wallnuss- bis apfelgrossen umgrenzten Geschwulstbildungen Anlass geben, die auf specifische Allgemeinbehandlung oft ohne directe Localbehandlung schwinden. Nur bei Suppuration, Fistelbildung oder der nicht selten ulcerösen Destruction ist eine energische Localbehandlung durch Evidement und Cauterisation angezeigt.

§. 169. Auch die bei der Arthritis urica stattfindende Erkrankung des Olecranonschleimbeutels — die Bursitis urica — giebt zu directem Eingriff seltener Anlass. Fig. 5 Taf. I giebt das Bild solches durch Uratablagerung stark geschwellten Schleimbeutels am Ellenbogen. Die Vorboten solcher massigen Infiltration des Sackes stellen sich meist in Pausen durch acute schmerzhaftige Schwellungen dar, nach denen jedesmal eine Verdickung zurückbleibt. Während nach Ablauf des zum localen Uratdepot führenden Anfalles selbst bei massiger Einlagerung wenig Beschwerden zurückbleiben, ist im Anfalle selbst auch bei minimalster Schwellung am Olecranonbezirk doch die Bewegung des Vorderarmes fast ganz aufgehoben, und giebt gerade das Missverhältniss der örtlichen Veränderung zu der Schwere der subjectiven Symptome den besten Hinweis auf die gichtische Affection, wenn andere flagrante arthritische Localisirungen fehlen sollten. (Vergl. §. 65 u. f. in Bezug auf die Localisation an der Hand.)

Wegen der geringen functionellen Störung, welche die Uratanfüllung der Bursa olecrani bedingt, ist auch eine Entleerung und Auskratzung der in den Wandungen fest verfilzten Uratlagen seltener geboten. Die Mehrzahl der weissen Ausscheidungen wird nach Eröffnung doch erst im längeren Verlaufe der Ausfüllung durch Granulationsgewebe herausbefördert, und ist demgemäss ein Offenhalten des Sackes meist für mehrere Wochen nöthig, um eine definitive Verödung

zu erzielen. In dieser Nöthigung liegt schon ein triftiger Grund, die operative Massnahme nicht ohne Noth anzucomplimentiren. Eine mehr weniger feste Geschwulst bleibt aus der Verwachsung der fibrös degenerirten Wandungen so wie so immer zurück. Eine einfache Entleerung durch Punction hat leicht langwierige Fistelbildung in dem „Gichtknoten“ zur Folge.

Ungleich seltener findet sich die eine oder andere der genannten Erkrankungsformen an dem tiefen Olecranonschleimbeutel. Diese Bursa mucosa tricipitis subtendinosa oder intratendinosa (Gruber) kann unter normalen Verhältnissen bereits in den Grenzen zwischen Erbsen- bis Haselnussgrösse variiren und sind daher die Erkrankungen dieses innerhalb oder unter der Tricepsinsertion auf der Olecranonspitze gelegenen Sackes schwer direct zu diagnosticiren und am ehesten mit ostealen Processen am Olecranon zu verwechseln.

Leichter zu erkennen sind etwaige Affectionen der anderen subcutanen Schleimbeutel des Ellenbogens, mögen dieselben die verhältnissmässig häufig vorkommenden Bursae condylicae betreffen (Gruber fand die B. condyli externi bei $\frac{1}{10}$ aller Leichen, die des Condyl. internus nur in $\frac{1}{60}$ der Fälle, erstere bis Haselnuss-, letztere bis Bohnengrösse), oder mögen sie die in dieser Region nicht seltenen accessori-schen Schleimbeutel befallen. Aus der genauen Begrenzung der durch ihre Erkrankung gebildeten subcutanen Geschwülste wird an den gegebenen Localitäten die Diagnose ermöglicht. Coulson fand die B. condyli int. bedeutend ausgedehnt, und Hyrtl sah durch den Druck eines Kleisterverbandes ein acutes Hygrom dieses Schleimbeutels hervorgerufen. Für die Behandlung gilt das bei der Bursa olecrani gesagte.

§. 170. Von übrigen in den Weichtheilen des Ellenbogens sich abspielenden Erkrankungen ist noch der umschriebenen Neuritis am N. ulnaris zu gedenken. An dem so exponirten Verlaufe im Sulcus zwischen Condyl. internus humeri und Olecranon wird bei der nur durch Haut und fascialen Ueberbrückung gegebenen Schutzdecke der Nervenstamm hier ausserordentlich leicht durch Druck, Stoss, Schlag insultirt und nicht minder häufig durch die nach Fracturen des Epicondylus und Condyl. int. sich bildenden Calluswülste gedrückt. Es sind, abgesehen von directen Läsionen, auch nach geringeren unbeachteten Insulten entstehende umschriebene Neuritiden an dieser Stelle überaus häufig, und werden wir bei allen Sensibilitätsstörungen im Bereich des 4. und 5. Fingers zunächst immer auf eine Affection des Stammes hinter dem Condyl. internus zu fahnden haben. Die frischen Fälle und geringeren Formen solcher traumatischen Neuritiden lassen sich durch Massage, feuchte Einwickelung, zeitweise Immobilisirung, schwache galvan. Ströme und Ableitungen meist leicht heben. Handelt es sich um verschleppte Affectionen, in denen wohl gar bereits nutritive periphere Störungen eingeleitet sind, oder durch Mitbetheiligung des R. profund. N. ulnaris, die von ihm versorgten Mm. interossei paretisch geworden (vergl. §. 92), so sind nicht selten Lösungen des Nerven und Dehnung des Stammes nach Blosslegung über dem Condyl. internus angezeigt. Bei der so leichten Ausführbarkeit dieser Operation in dem supracondylären Ellenbogenbezirk (Vogt) werden wir in entsprechenden Fällen mit der Vornahme dieser Eingriffe nicht lange säumen.

2. Erkrankungen der Ellenbeuge — *Regio flexoria cubiti.*

§. 171. In der Ellenbeuge sind es vorwiegend die innerhalb der musculären Umgrenzung gelegenen Gefässe, deren Erkrankungen unsere Aufmerksamkeit fordern.

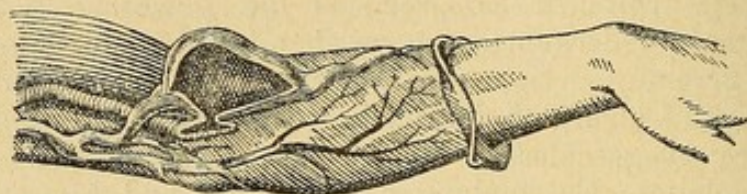
An Ort und Stelle entstandene Lymphangitiden und Phlebitiden sind in einer Zeit, wo der Aderlass verpönt gilt, selten, und selbst wenn etwa nach der jetzigen Baisse der Transfusionsactien zu erwarten stände, dass dem immer wahren und gerade für die Therapie sich immer wieder bewährenden Ausspruch des Ben Akiba über den ewigen Kreisgang alles Irdischen entsprechend die gewesene Blüthezeit der Venäsection mal wiederkehrte, so werden bei der antiseptischen Vollziehung mit gereinigtem Schnepfer oder Lancette auch für diese Operation der „kleinen Chirurgie“ dergleichen complicirende Nachkrankheiten des Aderlasses ausgeschlossen sein. Fast ausschliesslich handelt es sich um fortgeleitete Entzündungen von Hand- und Fingertrauma her stammend. In dem reichen Stromgebiet der Cubitalgefässe concentriren sich die fortgepflanzten Entzündungen und führen zur baldigen Schwellung der Cubitaldrüsen, doch geht meist ebenso rasch der Process centripetal in den grösseren isolirten Stämmen des Oberarmes bis zur Achselhöhle nach aufwärts, um durch deren Drüsen einen neuen Halteort zu finden. Hier finden dann häufig Abscedirungen statt, die in den Cubitaldrüsen seltener sind. Diese bleiben nach peripheren Lymphangitiden, Erysipeln, Phlegmonen, Dermatosen oft für lange Zeit in dem hyperplastischen Zustande stationär, so dass in der indolenten Schwellung der Cubitaldrüsen nur beim Ausschluss etwa vorausgegangener peripherer Affectionen ein pathognomonisches Moment für die Lues universalis gefunden werden darf. Bei der grossen Häufigkeit der genannten Hand- und Fingererkrankungen verliert aber dies vielfach überschätzte Localsymptom sehr an Werth für Rückschluss auf constitutionelle Erkrankung.

§. 172. Auch die Erkrankungen der Cubitalarterien waren zur Blüthezeit des Aderlasses mehr an der Tagesordnung, indem durch missglückte Eröffnung der Vene die benachbarte Arterie angestochen wurde und zu der einen oder andern Form des Aneurysma Anlass gegeben wurde. Mit dem Wegfall dieser Ursache ist auch die Frequenz der Aneurysmen in der Ellenbeuge ganz erheblich verringert, da durch andre directe oder indirecte Traumen aneurysmatische Erkrankungen an dieser Stelle seltener veranlasst werden. Es gehört zwar immerhin auch dieser Körperbezirk wie alle Beugeseiten grösserer Gelenke zu den Prädilectionsstellen der Aneurysmen, doch steht die Häufigkeit noch in keinem annähernden Verhältniss zum analogen Bezirk der unteren Gliedmasse, zur Kniekehle. Auch durch die Berufsarbeit begünstigte und bei entsprechender individueller Prädisposition sich ausbildende Aneurysmen sind nicht gerade häufig in der Ellenbeuge, wenn immerhin die durch professionelle Beschäftigung gebotene dauernd wiederkehrende, mit bedeutender Energie ausgeführte Flexion und Extension im Ellenbogengelenke, wie sie bei einzelnen Handwerkern vorliegt, als ätiologisches Moment sicher in den Vorder-

grund tritt. So gab z. B. Cleghorn mit Recht einem an Aneurysma der Ellenbeuge leidenden Schuster den Rath, sein Gewerbe mit dem eines Haarkräuslers zu vertauschen.

Für die Behandlung der einfachen Aneurysmen sowohl wie der bei Venäsectionsmissgeschick folgenden arteriell-venösen Ektasien — dem Varix aneurysmaticus, wie ihn Figur 82 darstellt — tritt bei geringerer Ausdehnung die Digitalcompression der A. brachialis am Oberarm mit gleichzeitiger, in Suspensionslagerung (vergl. Fig. 31) ausgeführter centripetal von den Fingern aufwärts gehender elastischer

Fig. 82.



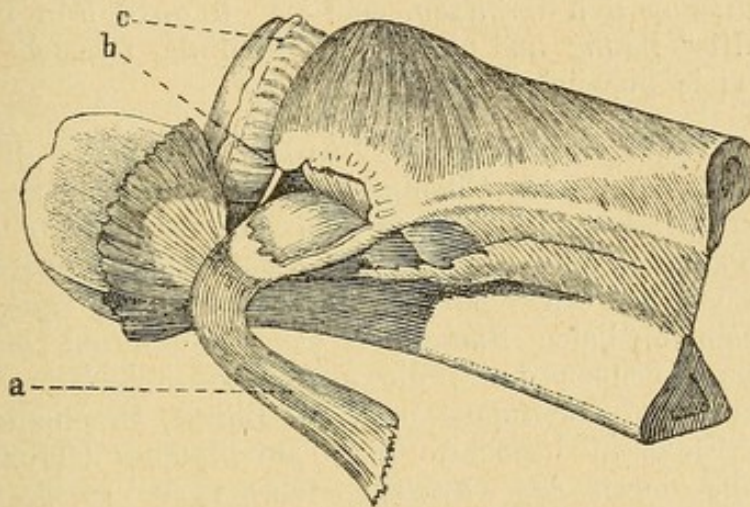
Varix aneurysmaticus der Ellenbeuge (Fergusson).

Einwicklung an erster Stelle in Frage. Für wenige Fälle passt die permanente Flexionsstellung alleine. Für manche Formen ist die Ligatur, die wegen der reichlichen collateralen meist eine proximale und distale gleichzeitig sein müsste, nicht zu umgehen. Für die früher so häufigen Formen des aneurysmatischen Varix, die meist in gleicher Beschaffenheit sehr lange stationär blieben, wäre zur Radicalheilung die Ligatur a priori nöthig, da auf andre Weise etwa eine Obliteration der lateralen Communication zwischen Arterien- und Venenrohr herbeizuführen nicht gelingt. Einer Vergrößerung beugt auch hier intercurrente Localcompression mittelst elastischer Pelotte und mässige Flexion in wechselnder Weise ausgeführt vor. Es bleiben dieselben notorisch oft lange stationär, ohne weitere Veränderungen zu präsentieren als das pulsatorische Schwirren des Tumors. Die Venen werden nach und nach „arterialisirt“.

§. 173. Unter den tiefer gelegenen Weichgebilden der Ellenbeuge findet sich als besonders in diagnostischer Hinsicht erwähnenswerth die Erkrankung des Bicepsschleimbeutels. Das schon von der fötalen Entwicklungszeit an constante Vorkommen dieses auf der Tuberositas radii unter der Bicepsinsertion gelegenen (Fig. 83) beim Erwachsenen im Durchschnitt 1 Ctm. Durchmesser haltenden Schleimbeutels rechtfertigt bei der oft vagen Symptomatik seiner isolirten Erkrankung deren ausdrückliche Betonung. Entsprechend der tiefen Lage in der seitlich durch die starken Muskelpolster, der Supinatoren und Extensoren radialwärts, ulnarwärts des Pronator teres und der Flexoren begrenzten Regio flexoria des Ellenbogengelenkbezirkes, vorne geschützt durch die Haut, Fettpolster, Fascie und starke Bicepssehne ist directen Insultationen durch Stich und Druck kaum Einlass gegeben. Dagegen kann sowohl durch plötzliche Anzerrung des activ gespannten oder passiv gedehnten Biceps, wie auch durch länger beanspruchte Action dieses Muskels der Anlass zum Hämatom und Hygrom der subbicipitalen Bursa gegeben sein. So findet man in allen Lebens-

altern und bei allen Ständen, sei es unmittelbar nach derartiger mechanischer Insultation, sei es allmählig durch solche eingeleitet, mehr acut oder chronisch verlaufende Bursitis, die meist nur durch die localisirte Schmerzhaftigkeit und speciell bei Inanspruchnahme der Bicepsaction merkbare Functionsstörung sich kund giebt. Eine Schwellung könnte immerhin nur bei erheblicher Füllung des Sackes fühlbar sein. Bei prallster Füllung kann solches Hygrom dann feste Tumoren vortäuschen. So fand Hyrtl ein wallnussgrosses Hygrom mit verdickter Wandung, welches bei Lebzeiten für eine Exostose gehalten war. Characteristisch bleibt meist die functionelle Störung und eventuelle Schmerzhaftigkeit

Fig. 83.



Durch Zurücklagerung der Bicepssehne a eröffneter Bicepsschleimbeutel der Ellenbeuge.
b Tuberositas. c Capitulum radii.

bei activer Beugung im Ellenbogengelenke unter gleichzeitiger Supination des Vorderarmes; gerade in dieser Bewegungscombination wird allein die Bicepsaction beansprucht, während eine Flexion mit pronirtem Vorderarme vom Brachialis internus bewirkt wird. In dem Nachweis dieser functionellen Störung des Biceps mit gleichzeitiger Localisirung der specifischen Schmerzhaftigkeit beim Druck auf die Tuberositas radii, sowie Steigerung derselben bei Auf- und Abrollung der Sehne über der Bursa durch pronirende und supinirende Bewegung ist hinreichend diagnostischer Anhalt gegeben, um eine Verwechselung mit Knochen- oder Gelenkaffectionen auszuschliessen. Zur Behandlung genügt meist eine Ruhestellung des rechtwinklig gebeugten Ellenbogengelenkes, um den Biceps ausser Thätigkeit zu setzen. Bisweilen leistet die Hinzufügung der Massage und mässigen elastischen Compression erwünschteste Beihilfe, doch können beide nur indirect örtlich wirken, während äussere Ableitungen in der Ellenbeuge nicht einmal den Anspruch erheben können, auf diesem Wege wirksam zu sein. Zu Entleerungen durch Punction, die eventuell mit Aspiration und nachfolgender Compression combinirt werden könnte, würden nur die seltenen Fälle ausgedehnten Hygromes Anlass bieten können.

Auch die gummösen Infiltrationen dieser Bursa werden beobachtet und geben zu characteristisch localisirten Tumoren Anlass; bisweilen

dürften auch gichtische Ablagerungen in die Höhle des Bicipsschleimbeutels zu in der Ellenbeuge localisirten Schmerzen und Bewegungsstörungen Anlass geben, die dann leicht mit Gelenkaffectionen verwechselt werden.

Cap. XIV.

Die Entzündungen des Ellenbogengelenkes.

§. 174. Während die acuten Synovitiden des Ellenbogengelenkes selten beobachtet werden und am ehesten noch als acute seröse Synovitis nach penetrirenden Gelenkwunden, Distorsionen und Contusionen den traumatischen Hämarthros begleiten oder als Localisirung des acuten Gelenkrheumatismus sich darbieten, sind die chronischen Formen der „Olecranarthritis“ häufig und bietet auch in dieser Hinsicht das Ellenbogengelenk viele Parallelen zum Kniegelenk. —

§. 175. Topographische Symptomatik. Für die Prüfung pathologischer Zustände des Ellenbogengelenkraumes müssen wir uns erinnern, dass gerade im Gegensatz zum Kniegelenke für Adspedition sowohl wie Palpation nur verhältnissmässig kleine Abschnitte des Gelenkes sich uns äusserlich hervortretend bieten. Die ganze vordere Parthie ist vom medialen Rande des Condyl. externus an bis zum Condyl. internus herüber durch die dicken Muskelpolster der Hand- und Fingerextensoren, der Supinatoren, des Biceps, Brachialis, Pronator teres und der Flexoren bedeckt. Auch am hinteren Umfange ist die grössere Fläche durch das Olecranon verborgen, so dass nur die zwischen Olecranon und Condylen gelegenen Bezirke unter der cutanen und fascialen Bedeckung das Gelenk mit Auge und Hand zu prüfen gestatten. An diesen zu beiden Seiten des Olecranon hinter den Condylen gelegenen Bezirken treten daher alle Veränderungen des Gelenkes am ersten zu Tage. Sowohl bei Vermehrung des synovialen Inhaltes wie bei Gewebsänderungen der Synovialis selbst ist das Reliefbild derartig verwischt, dass die neben der Prominenz des Olecranon normal ausgeprägten Furchen mehr und mehr verstreichen und selbst als Wülste hervortreten können. Diese topographische Veränderung, zu deren genauen Auffindung ein Vergleich mit dem anderseitigen Ellenbogen immer gerathen ist, beruht wesentlich auf Veränderungen des Humeroulnargelenkes. In Bezug auf das Humeroradialgelenk sind wir in diagnostischer Hinsicht günstiger gestellt. Da vor der Prominenz der Contouren des Condyl. externus humeri das Radiusköpfchen frei fühlbar liegt und bei gebeugtem Ellenbogen mittelst der durch Drehung der Hand ausgeführten Pro- und Supinationsbewegung auch die Gelenklinie hier genau durchtastet werden kann, so werden Volumszunahmen hier durch Inspection bereits unschwer festgestellt.

Die dritte arthrodiale Verbindung, welche an dem gemeinsam als Ellenbogengelenk bezeichneten Gelenkapparat Theil hat, das Ulnoradialgelenk, ist einer directen Palpation lediglich von hinten her zugänglich, indem wir mit dem Finger an der Circumferentia articularis des Radiusköpfchens medianwärts zur Ulna herübertasten und nun durch

Pro- und Supination die Contiguitätsgrenze ausmitteln. Der synoviale Bandapparat lässt sich als Lig. annulare unterhalb des Radiusköpfchens durchfühlen, und treten an ihm äusserlich erkennbare Structurveränderungen zu Tage. Je nach der Ursache der Erkrankung ist entweder der ganze Gelenkcomplex in toto afficirt oder es ist allein resp. vorwiegend der Process am ulnaren oder radialen Abschnitt des Ellenbogengelenkes entwickelt, meist aber geht auch bei primärer Isolirung die Affection auf die übrigen Abschnitte über, und können wir ohne jedesmalige besondere Hervorhebung der Dreitheilung von Ellenbogengelenkentzündung im allgemeinen sprechen.

§. 176. Wichtig ist ferner, dass bei allen Formen der Cubitalarthritis die Grenze der normalen Bewegung jedesmal im Sinne der Streckung am augenfälligsten beeinträchtigt erscheint und unter allen Umständen eine zunehmende Beugestellung des Armes sich einstellt. Beim cubitalen Hämarthros und Hydrops muss bei nur einigermaßen voluminösem Erguss diejenige Stellung des Gelenkes mehr und mehr eintreten, in welcher die Synovialhöhle die grösste Capacität besitzt, d. h. die rechtwinklige Beugung (Bonnet). Aber auch bei Structurveränderungen der Synovialis selbst ohne jegliche erhebliche Vermehrung des synovialen Inhaltes wird die Beugestellung im Winkel von ca. 100 Grad allmählig sich ausbilden oder bei acuter Entzündung oft rasch eingenommen. In dieser Position kann eben die vordere und hintere Kapselwand einigermaßen gleichmässige Spannungsverhältnisse bieten, während in gestreckter Stellung die hintere Kapselparthie gefaltet, die vordere gespannt ist. Ferner werden die für die jeweilige Stellung wesentlichen Ligg. lateralia ebenfalls wieder in der mittleren Flexionsstellung am wenigsten in Anspruch genommen, dagegen je mehr wir bei Beugung sowohl wie bei der Streckung den Grenzen der normalen Excursion aus der Mittelstellung uns nähern, um so mehr angespannt werden. Ueberdies wird aber jedes Gelenk bei beginnender Entzündung diejenige Stellung, welche unter normalen Verhältnissen seine habituelle Ruhestellung repräsentirt, ändern, sobald eben eine Veränderung in der Structur der Synovialis, in dem Inhalte, in der Spannung der Ligamente und Muskeln veranlasst wird, sobald also Factoren eingreifen, die die usuelle Gleichgewichtsposition beeinflussen. Die normale Ruhestellung des Ellenbogengelenkes ist die Streckung, jede Aenderung kann nur im Sinne der Beugung wirken. Dies ist endlich auch die einzige Stellung, in der dem Patienten die durch Schmerz und Functionsstörung instinctiv gebotene Unterstützung von Hand und Vorderarm durch die andere Hand zur möglichsten Hebung der die Schmerzen verursachenden und steigernden Bewegungen des Gelenkes ermöglicht ist. Findet aber der Vorderarm eine Unterstützung durch Unterlage (Hand, Tuch, Kissen u. drgl.), so wird auch immer Vorderarm und Hand in die pronirte Stellung herübergehen, damit für Hand und Arm durch Auflage mit breiter Fläche wirkliche Ruhelage gewonnen wird.

§. 177. In dieser Lage der Flexion und Pronation tritt bei einigermaßen vorbereiteter Lockerung des synovialen Gewebes und seiner lateralen Ligamente bald ein Hervordrängen des durch das

äussere Seitenband und dessen ringbandförmige Ausstrahlung an der Ulna gehaltenen Radiusköpfchens ein, dasselbe zeigt eine abnorme Prominenz und ergiebige laterale Mobilität auf Druck vor dem Condyl. ext. humeri — eine pathol. Subluxation.

Diese charakteristische Veränderung der Form, der Stellung und der Bewegungsfähigkeit des Ellenbogens bietet bei gradweiser Verschiedenheit den sicheren Anhalt für die Diagnose der Ellenbogengelenkentzündung und zwar je nach der Ausprägung und vorwiegenden Localisirung auch für die einzelnen Stadien jeder Form wie für die einzelnen Formen selbst.

§. 178. Die seröse Synovitis tritt als acute Entzündung mit rascher Vermehrung der Synovia am ehesten noch nach penetrierenden Gelenkwunden auf. Nach Stich, Schnitt, Hieb (ich sah allein zwei solche Verletzungen durch Säbelhieb auf der Mensur entstehen, wo mit scharfer Durchtrennung der Tricepsinsertion am Olecranon zugleich die Gelenkkapsel eröffnet war) tritt bei mangelnder Antisepsis rasch auf den primären Hämarthros ein acuter Hydrops artic. cubiti ein, der wegen der durch das verletzende Instrument geschehenen primären Infection oder secundär durch die penetrirende Gelenkwunde aufgenommener Noxe meist bald zur seropurulenten Synovitis übergeht.

Dilatation der Wunde behufs sorgfältigen Aussprühens mit dem Spray, wenn nöthig Irrigation der Gelenkhöhle, Wanddrainage und antiseptischer immobilisirender Occlusivverband ist auch in diesem Stadium meist noch im Stande, völlige restitutio ad integrum zu schaffen. Ist pralle Füllung, Eiterung, Fieberbewegung oder gar verbreitete periarticuläre Phlegmone vorhanden, so ist freie laterale Incision in die Gelenkkapsel vor dem Condylus externus und internus geboten, um penible Entleerung und Durchspülung zu sichern, und selbst hernach völlige Wiederherstellung in Aussicht. Leider wird noch oft genug durch die nach solchen Verletzungen meist gleichzeitig mit der acuten serösen Synovitis eintretenden periarticulären Phlegmone, die durch die diffuse Röthung der ganzen Ellenbogencircumferenz, durch erhebliche Schwellung und empfindliche Schmerzhaftigkeit die genaue Untersuchung der bestehenden Gelenkaffection erschwert und somit letztere übersehen und missgedeutet.

§. 179. Auf einfache Quetschung, Distorsionen, wie letztere so häufig mit Abriss von Condylenstücken combinirt hier vorkommen, folgt meist nur dem primären Hämarthros eine subacute oder chronische Synovitis serosa.

Der chronische Hydrops des Ellenbogengelenkes ist aber immerhin bedeutend seltener wie der Hydrops genu. Hier bildet sich meist unter nicht erheblichen Schmerzen die charakteristische Schwellung aus, die bald an Stelle der retrocondylären Vertiefungen pralle, elastische fluctuirende Wülste erkennen lässt, die bei Beugung und Streckung augenfällig erscheinen. Die Bewegungen des in mittlerer Beugung gehaltenen Gelenkes sind nur in beschränktem Maasse activ und passiv ausführbar, das Extrem der Beugung wie Streckung ist nicht zu erreichen, und erzeugt jede Erprobung dieser letzten Bewegungsgrenze Schmerzen. Bei starker Vermehrung des synovialen Inhaltes wird auch

der Bezirk des Humeroradialgelenkes bald als Geschwulst hervorgewölbt und hier abnorme Verschiebung auf Druck ermöglicht.

§. 180. Solche chronischen Synovitiden können auch aus acutem Gelenkrheumatismus und gonorrhöischer Synovitis am Ellenbogengelenke entstehen. Nur einmal hatte ich Gelegenheit, den bisher einigemal am Kniegelenk beschriebenen „Hydrops intermittens“ auch am Ellenbogengelenke zu beobachten. Es trat in fast regelmässigen neuntägigen Pausen ein exquisiter doppelt- oder einseitiger cubitaler Hydrops auf, der mit Schmerzen und erheblichen Functionsstörungen verknüpft, oft spurlos verschwand, bisweilen geringere Schwellung für länger zurückliess. Diese nachhaltigeren Anfälle traten bei der 32jährigen Patientin immer im Zusammenhange mit der Menstruation ein. Sonstige Begleiterscheinungen deuteten auf die Annahme einer centralen Neuropathie als ätiologisches Moment für diese ebenso auffällige wie im Ganzen unerklärliche Affection.

§. 181. Bei allen Formen dieser subacuten und chronischen serösen Synovitis ist zunächst Immobilisirung und Compression des Gelenkes angezeigt. Im Beginn ist, falls Schmerzen vorhanden oder die Gefahr der Ueberleitung in Suppuration vorliegen könnte, dabei die Application der Eisblase von grossem Werthe. Die Ruhestellung geschieht immer in rechtwinkliger Beugung des Ellenbogengelenkes und mässiger Supination von Hand und Vorderarm in dem Grade, dass der Daumen gerade nach aufwärts sieht. Die mittlere Beugung ist geboten einestheils, um möglichst gleichmässige intra- und periarticuläre Spannungs- und Druckverhältnisse zu schaffen, besonders aber auch, um für den Fall zurückbleibender Störung der normalen Bewegungsexcursionen eine für die gewöhnliche Beschäftigung brauchbare Stellung des Gliedes zu gewinnen. Zu gleichem Behufe ist aber auch die mässige Supination nöthig. Es ist in der genannten Stellung, welche den Daumen nach aufwärts sehend präsentirt, nicht, wie man insgemein angiebt, die Mittelstellung zwischen Pro- und Supination gegeben, da bei gebeugtem Ellenbogen in bedeutend weiteren Grenzen eine pronirende Drehung von Hand und Vorderarm möglich ist aus dieser Position wie im Sinne der Supination. In der Mittelstellung der Rotation würde der Daumen mit seiner Nagelfläche nach der vorderen Brustwand sehen, und in dieser Haltung ist erstlich eine Ruhelagerung auf einfacher volarer Schiene für Ober- und Vorderarm gleichzeitig nicht ausführbar, zweitens im Humeroradialgelenk einem Andrängen des Capitulum radii gegen die laterale Kapselwand Vorschub geleistet.

Wir fixiren also auf rechtwinklig geschnittener Schiene den Arm derart, dass die Schiene von der Metacarpophalangealgelenklinie der Hohlhand beginnend, über Beugeseite des Vorderarmes, Ellenbogengelenkes (hier dem Condyl. internus entsprechend zur Verhütung des Druckes ausgeschnitten) an der Innenseite des Oberarmes bis zur Achsel nach aufwärts reicht und die Einwicklung von der Mittelhand bis Oberarm mit wollener Binde ausgeführt wird, welche durch darüber gerollte gestärkte, befeuchtete oder mit Wasserglas oder Gips getränkte Gazebinde zum Contentivverband vervollständigt wird. Ein in der

Ellenbogengegend dem äusseren und hinteren Bezirk entsprechend eingeschnittenes Fenster gestattet die Application der Eisblase resp. eine localisirte festere Einwicklung mit Gummibinde mit oder ohne daruntergelegte feuchte Compresse. Letztere Combination empfiehlt sich beim Uebergang zum chronischen Stadium des cubitalen Hydrops. Hier tritt die Immobilisirung mehr und mehr in den Hintergrund. Massage, methodische Bewegung, elastische Compression bei gleichzeitiger leichter Fixation in wechselnder Stellung verdient den Vorzug und führt besonders die Combination der elastischen Compression mit Priessnitz'schem Umschlag rasch zur Rückbildung des Hydrops. Durch Umliegung einer testudo cubiti aus angefeuchteter Shirtingbinde und Drüberrollen einer Kautschukbinde ist feuchte Wärme und engergische Compression zugleich leicht durchführbar, nur muss immer das Glied auf oben genannter rechtwinkliger Schiene befestigt getragen und bei Nachtzeit hochgelagert auf einem Spreukissen gehalten werden.

Zur Entleerung durch in einzelnen Fällen verwerthbare Aspiration, Punction, nachfolgender Ausspülung und Occlusivverband giebt der chronische cubitale Hydrops nur ganz ausnahmsweise Anlass.

Bisweilen kann eine Unterstützung der genannten methodischen Compressivbehandlung durch zeitweilige Anwendung cutaner Reizmittel von Vortheil sein. Entweder wendet man dieselben als medicamentöse Zusätze zu der genannten feuchten Einwicklung hinzu oder steigert die Wirkung durch Jodbepinselung, Mercurialpflaster, Collodium cantharidale. Doch meist macht die oben genannte combinirte Behandlungsweise die Hinzuziehung dieser in der Wirkungsweise oft etwas problematischen Mittel unnöthig.

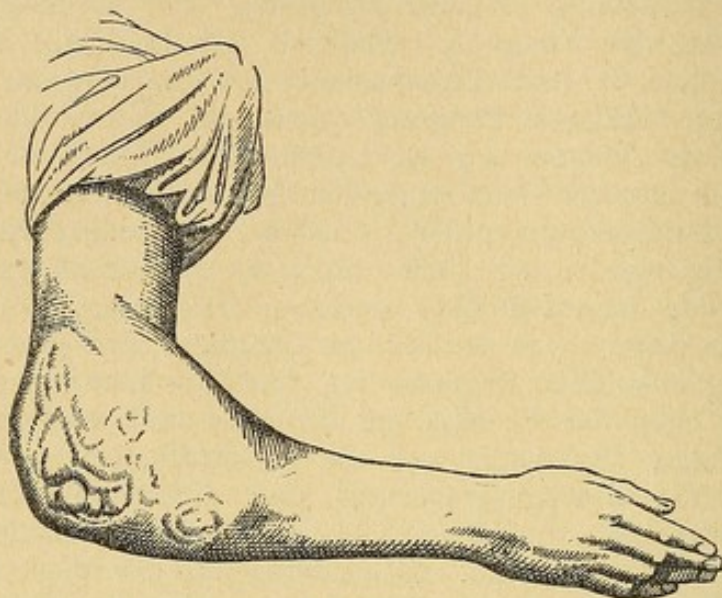
§. 182. Die häufigste Form der schleichend verlaufenden Ellenbogengelenkentzündung ist unbedingt die granulös-hyperplastische Cubitalarthritis, die bald als synoviale, bald primär-osteale Eruption der tuberculösen (scrophulösen) oder syphilitischen Infection sich darbietet. Auf dieselben Insulte, welche wir bei Gesunden zum acuten oder chronischen serösen Cubitalhydrops führen sahen, sehen wir bei derartig dyskrasischen Individuen in langsamer Entwicklung und meist lange Zeit auf ein oder einige umschriebene Territorien der Gelenkkörper oder Gelenksynovialis begrenzt den specifischen Granulationsprocess sich entwickeln. Meist ist an diesen Anfangsheerden bereits fungöse Wucherung und Zerfall eingeleitet, ehe wir am Gelenk in toto die Veränderungen wahrnehmen, wie wir sie in der allgemeinen Semiotik der Ellenbogengelenkentzündung §. 175 skizzirten. Nur bei genauerer Prüfung finden wir auch bei der beginnenden granulösen Synovitis Hinderung in den Extremen der Bewegung, und an der einen oder anderen Seite des Oberarmes statt der Furchen kleine pralle, dem Druck nicht weichende, später bei Zunahme pseudofluctuirende Geschwülste. Ein Lieblingssitz für die primäre Entwicklung stellt auch das Humeroradialgelenk dar, an dem wegen der sicht- und fühlbaren Umgrenzung die Veränderungen der Proportionen eher schon für das Auge abgezeichnet sind, wie am Humeroulnargelenk. Dass auch bei solcher verhältnissmässig noch wenig verbreiteter Localisation der Synovialgranulation schon Beugestellung und Beschränkung der Bewegungsgrenzen eintritt, erwähnten wir. Ist auf der vorderen oder hinteren

Kapselwand der degenerative Process eingeleitet, so wird immer eine grössere Capacität des Gelenkraumes durch die Wucherung beansprucht, wie sie mehr und mehr nur durch Beugstellung gewonnen wird; für das Extrem der Streckung bieten Wucherung im hintern Gelenkraum ein Hinderniss, da die für diese Stellung nöthige Faltung der hintern Kapselparthie mehr und mehr unmöglich wird. Die an der vorderen Wand befindlichen Granulationen lassen ihrerseits die von dieser Parthie für die Streckung nöthige Spannung und Dehnung nicht zu. Für das Extrem der Beugung verhält es sich in Bezug auf die beanspruchte Haltbarkeit und Dehnbarkeit der Kapselwand umgekehrt, indem bei spitzwinkliger Beugung vorne die Faltenbildung und am hintern Umfang Anspannung in bestimmtem Grade erfolgen muss, wie es eben bei fungöser Wucherung der Synovialis nicht mehr geschehen kann. Aus diesen Symptomen der partiellen Bewegungsstörung, mässiger Flexionsstellung werden wir daher auch, wenn erst an ganz umschriebener Stelle der lateralen oder dorsalen Gelenkregion unbedeutende Schwellung vorliegt, doch bereits die Diagnose auf eine meist schon in Verbreitung begriffene degenerative Synovitis fahnden müssen. Sehr häufig nimmt eben der Process am Knochen und weiterhin den Umschlagsstellen der Synovialis auf die Gelenkflächen seinen Anfang; hier ist nur die Bewegungsstörung und eintretende Beugstellung pathognomonisch, da erkennbare Veränderung der Gelenkcontouren in keiner Weise gegeben sind. Besonders von der normal stark vascularisirten Parthie der Fossa sigmoidea, welche der epiphysären Linie des Olecranon entspricht, leiten sich oft weitgehende pannöse und granulöse Wucherungen ein, aufwärts über Olecranon, abwärts zum Proc. coronoides und später seitlich zwischen Radius und Rotula hinein. Diese können die Gelenkflächen auseinanderdrängen und dadurch eine Beugung bis zur Winkelstellung herbeiführen, ehe äusserlich an den durchzufühlenden Gelenkbezirken Veränderungen auffallen. Es sind also in manchen Fällen die mittleren Bewegungen völlig frei, ja relativ wenig schmerzhaft, Anschwellungen kaum auffällig und doch Gelenkflächen und Synovialis bereits mit ausgedehntesten Granulationen bedeckt. Da auch allgemeine Störungen meist erst mit beginnendem Zerfall der localen Eruptionen sich einstellen, so ist es erklärlich, wie die Patienten selbst meist bis zu späten Stadien über die Malignität des Processes völlig im Unklaren sind.

§. 183. Erst wenn die lateralen Bänder durch Granulationen erweicht, eine abnorme Mobilität gestatten und für die mangelnde Fixation des Gelenkapparates künstliche Unterstützung durch die andere Hand erforderlich ist, wenn die Bewegung wegen des Hin- und Hergleitens der an Stelle der unempfindlichen glatten Gelenkknorpel in Contact stehenden zerfallenen Gelenkflächen schmerzhaft wird, durch synovialen Erguss und massige intra- und periarticuläre Wucherungen die Contouren der Knochenprominenzen und Vertiefungen längst verschwunden sind und der ganze Ellenbogen eine unförmige Geschwulst darstellt, Fig. 84, sieht der Kranke, dass ein ernsteres Leiden vorliegt. Oft sind auch bei dieser unförmigen Schwellung der Gelenkgegend noch keinerlei Veränderungen in der bedeckenden Haut wahrnehmbar, an dem „Tumor albus“ deuten nur erweiterte subcutane Venen auf

die vorgeschrittene Destruction in den innern Gebilden. Jetzt lässt auch weitgehender Zerfall, Abscessbildung, Durchbruch und Fistelbildung nicht mehr lange auf sich warten. Letztere tritt meist am frühesten am hintern und seitlichen Umfang des Gelenkes zu Tage, wegen der geringeren Dicke der bedeckenden Weichtheile und leicht-

Fig. 84.



Granulös-hyperplastische Entzündung des Ellenbogengelenkes mit Fistelbildung und Weichtheil-Ulcerationen (Fergusson).

teren Macerationen der hier gelegenen Kapselparthie. Fistelgänge am vordern Umfange führen meist erst durch sinuöse Gänge und Taschen periarticulärer Eiterungen auf umschriebene Herde der Knochen oder der Gelenkhöhle.

Sind die tuberculösen Herde primär im Knochen — ulna oder Proc. cubitalis humeri — verborgen, so ist schon der Beginn des Leidens meist mit erheblichen Schmerzen verknüpft. Die für alle osteomyelitischen Processe charakteristische tiefe ödematöse Infiltration der umgebenden Weichtheile führt bald zur Schwellung der ganzen Ellenbogengegend und der begleitende intrasynoviale Erguss und die Kapselschwellung bedingen rasche Beugecontractur im Gelenke. Oft ist durch die Schwellung das Auffinden des localen Heerdes unmöglich und wird erst bei eintretender Schmelzung der bedeckenden Schichten durch die localisirte Röthung gegeben. Bisweilen ist die partielle Knochenaufreibung früh fühlbar, besonders an der Ulna und gestattet so eine frühzeitige Diagnose.

Gerade aber im kindlichen Alter kommt es auch hier relativ häufig, ehe es zu weitergehenden Degenerationen der Synovialis selbst kommt, leicht zu einer Synovitis suppurativa. Da wir auch in dieser Lebensperiode allein reine „catarrhalische“ Gelenkeiterung finden können, so kann in solchem Stadium eine Unterscheidung der vorliegenden Form erst bei dem therapeutischen Eingriff, der Gelenkincision, gegeben sein.

Selten findet sich in diesen Fällen eine reichliche intraarticuläre Exsudation. Häufiger ist der Hergang ein derartiger, dass der scheinbar traumatische Hämarthros und Hydarthros zurückgeht, dabei aber

schon durch die Renitenz des Verlaufes gegen selbst zweckmässigste Behandlung Scrupel erwecken kann. Nach der allmählichen Resorption finden wir dann an umschriebener Stelle, besonders wieder dem Humeroradialgelenk oder den Seitenbezirken des Olecranon entsprechend, wulstige Schwellung zurückbleiben, die in keiner Weise abnimmt, wegen der Pseudofluctuation leicht noch als Rest der serösen Synovitis gedeutet wird, in der That aber degenerirte Kapselmembran darstellt. Nicht selten finden wir das Radiusköpfchen stärker lateral prominirend, auf Druck empfindlich, die Kapselwand als ringförmigen Wulst abzutasten und den Radius beim Umfassen mit zwei Fingern ausgiebige seitliche Verschiebung gestattend, ja wohl gar in der erwähnten Subluxation nach aussen — aussen und hinten — gestellt. Für solche Verhältnisse ist es nun in der That schwierig, auf die erste Untersuchung hin den wahren Werth dieses Befundes zu prognosticiren. Es kann solches Residuum einer anscheinend abgespielten traumatischen synovialen Cubitalarthritis bedingt sein durch eine ödematöse Infiltration und pannöse Wucherung umschriebener Kapselparthien, wie wir sie selbst bei gesunden Individuen finden. Derselbe objective Befund kann aber auch schon den Anfang vorgeschrittener granulös-hyperplastischer Synovitis bergen! Nur der Allgemeinzustand und der weitere Verlauf bei zweckmässiger Behandlung kann die Diagnose nach der einen oder andern Seite hin sicher begründen.

Für alle diese Anfangsstadien chronischer Cubitalarthritis mit umschriebener elastischer Schwellung an genannten typischen Stellen ist aber gerade deshalb die penibelste Untersuchung durch genaue vergleichende Orientirung am gesunden Arm zur rationellen Therapie Vorbedingung. Die Prognose bleibt in den meisten Fällen in der ersten Zeit zweifelhaft, da oft selbst bei scheinbar gesunden Individuen doch der Verdacht specifischer Infection vorschweben muss.

Die spätere Prognose hängt weniger von der Ausdehnung der Erkrankung als von individueller Constitution und dem Alter der Patienten ab. Gerade wie beim Handgelenke finden wir bei Kindern meist eine, wenn auch lange Zeit in Anspruch nehmende, doch schliessliche Heilung mit theilweiser functioneller Einbusse. Beim Erwachsenen liegen nicht nur lang persistirende locale Heerde und Recidive, sondern auch Verbreitung der Eruptionen mit späterm Allgemeinleiden im Bereiche der Wahrscheinlichkeit. Diese allgemeine Prognose kann nur in solchen Fällen eine Aenderung erfahren, in denen es durch radicale Eingriffe gelingt, den localen Heerd in toto herauszuheben, was aber bei der Structur dieses Gelenkapparates meist nur durch totale Resection ermöglicht wird.

§. 184. Die Behandlung aller beginnenden granulösen Cubitalarthritiden muss darauf hinzielen, möglichst bald den localen Heerd zur Verödung zu bringen. Erreichbar von aussen sind nur die Gelenkparthien, welche der radialen und dorsalen Region entsprechen. An diesen können wir einwirken durch Massage, Compression, percutan wirkende medicamentöse Applicationen und am directesten durch intra-articuläre Injectionen vom gelindesten Mittel, der 2% Carbolsäurelösung aufsteigend zu den wiederholt genannten Chemicalien, die neben der desinficirenden Wirkung die Eigenschaft bewahren, das weiche proli-

ferirende Gewebe zum Schrumpfen zu führen und dem Zerfall der Synovialwucherung vorzubeugen, sowie mittelbar die Emigration und Proliferation zu verhüten resp. in Schranken zu halten.

Früher waren wir ja zur Erreichung dieses Zweckes allein auf die percutane Application unserer physikalisch und chemisch wirkenden Mittel angewiesen und konnten neben diesen durch Kälte und Wärme in ähnlichem Sinne auf mittelbare Weise wirken. Jetzt werden wir von diesen Hilfsmitteln neben einander oder nach einander den individuellen Indicationen entsprechend Gebrauch zu machen wissen und die möglichst direct wirkenden an erster Stelle bevorzugen, während die indirect wirkenden zur Unterstützung herbeigezogen werden. Nicht minder wichtig ist die genaue Individualisirung in Betreff des in gleicher Linie mit den eben genannten Massnahmen stehenden therapeutischen Factors: der Fixation des Gelenkes. Eine dauernde Immobilisirung in ein und derselben Stellung ist von vorneherein zu widerrathen. Wir würden mit der consequenten Durchführung der Fixation in der einzig gerechtfertigten Stellung — der rechtwinkligen Beugung — bei der zum Ablauf des Processes immerhin nöthigen Zeitdauer auf eine Wiedererlangung eines einigermaßen beweglichen Gelenkes Verzicht leisten, da in seiner Form und Stricture dem Ellenbogengelenke das rasche Auftreten von Ankylosen mehr oder minder fester Beschaffenheit für diese Fälle prädestinirt ist. Aus diesem Grunde empfiehlt sich von vorneherein für die zu bevorzugende zeitweise und wechselnd einzuhaltende Fixation statt des Gipsverbandes die Ruhestellung des Gelenkes auf einer nach §. 181 gegebenen Beschreibung zweckmässig eingerichteten Schiene. Diese gestattet beliebigen Wechsel zwischen activer und passiver Bewegung wie Ruhelage, genaue Palpation zur Controle des Verlaufes wie Anwendung der genannten directen und indirecten localen Massnahmen. Richten wir nach diesen allgemeinen Principien für die Behandlung chronischer Ellenbogengelenkentzündungen unsere Therapie im gegebenen Falle ein, so werden wir also sowohl im Beginne wie bei zwischentretenden acuten Nachschüben die Fixation eintreten lassen und eventuell bei vorwaltenden Schmerzen, umschriebenen articulären oder periarticulären entzündlichen Heerden die Eisblase appliciren. Nach Beseitigung der localen Schmerzhaftigkeit und deutlichen Entzündungserscheinung muss passive Bewegung mit Fixation wechseln und bald die Massage, Compression und Priessnitz'schen Umschlag auf die zugängigen Synovialparthien wirken. Aus dem Erfolg dieser Behandlung lässt sich meist sicher auf die Natur der im klinischen Bilde öfter lange Zeit gleichartige Symptome bietenden Gelenkerkrankung schliessen.

§. 185. Die pannöse Verdickung der Synovialis, die ödematöse Infiltration nach seröser oder fibrinöser Synovitis, welche sich durch umschriebene elastische Schwellung an charakteristischer Stelle kennzeichnet, weicht mehr oder weniger rasch und ganz, ja selbst umschriebene Granulationszonen und Wülste geben meist durch die Combination dieser Behandlung mit einigen intraarticulären Injectionen deutlich Zeichen der Rückbildung, die bei consequenter Fortsetzung Heilung in Aussicht stellen. Nur bei der tuberculösen und syphilitischen granulös-ulcerösen Synovitis wird von erfreulichem Erfolg selbst

bei consequenter Handhabung der genannten Behandlung leider selten die Rede sein können, da selbst ein scheinbar gewonnener Erfolg meist nur ein vorübergehender ist! So wenig auch hier die vortreffliche Wirkung der in rationeller Wahl combinirten genannten Behandlungsweisen unterschätzt werden darf, so sehr ist vor der Illusion zu warnen, bei fungöser Ellenbogengelenkentzündung diese Therapie als eine direct Heilung veranlassende zu proclamiren. Die durch unsere percutanen und intraarticulären, mechanisch, chemisch und physikalisch wirkenden Eingriffe zu erreichenden Parthien des Gelenkapparates — synovialer wie ostealer Natur — sind nur begrenzte. Ja wollte es der günstige Zufall, dass wirklich die von uns direct erreichbaren auch gerade nur die erkrankten sind, müssten wir es nicht ebenso als günstigen Zufall betrachten, wenn thatsächlich bei der fungösen Arthritis diese regionär getroffenen Eruptionen die einzigen bleiben? Wir dürfen uns nur der nie anders als temporär wirkenden Hilfen erinnern, welche wir selbst durch die energischste locale Zerstörung und Entfernung des Lupus zu gewähren im Stande sind, um die Illusion über die Wirkung unserer nicht im entferntesten mit gleicher Sicherheit eingreifenden localen Massnahmen bei der äquivalenten synovialen Degeneration auf das richtige Maass herabzusetzen.

§. 186. Führen die in stufenweiser Verstärkung zur Anwendung gezogenen Massregeln nicht zum Ziele und lassen auch mit Zuhilfenahme der für alle Fälle erkannter dyskrasischer Synovitis gleich anfangs mit in Anwendung zu ziehenden localen und ganzen Bäder, sowie der inneren diätetischen und medicamentösen Behandlung (oft wird eine modificirte Inunctionskur, Jodkur, diuretisch und diaphoretisch wirkende Kur durch den Verdachtluetischer Basis versucht werden müssen) eine Wendung zum Bessern nicht erkennen, so kann nur eine direct operativ auf den Krankheitsheerd eingreifende Therapie vorgezeichnet sein. Sehr bald ist dieselbe unter allen Umständen geboten in den Fällen, wo Zerfall des fungösen Heerdes, tuberculöser Abscess oder secundäre, diffuse, synoviale oder parasynoviale Eiterung erkannt wird. Für diese Fälle, die eben genannten anderer localer Behandlung trotztenden Formen, wie selbstredend alle in vorgeschrittenen Stadien des Aufbruches, Fistelbildung u. dgl. sich befindenden Fälle bleibt in Bezug auf den therapeutischen Eingriff nur die Wahl der Methode für die operative Beseitigung der erkrankten Parthien: ob auf die Incision ein Evidement, Cauterisation, partielle oder totale Resection folgt, lehrt meist erst der freie Einblick in die Gelenkhöhle mittelst des Auges oder palpirenden Fingers.

Im allgemeinen kann auch wieder bei Kindern nur von partiell das Gelenk betheiligenden Maassnahmen die Rede sein, bei Erwachsenen ist die totale Resection oder wenigstens die gänzliche Entfernung oder Zerstörung des wenn auch nur umschrieben erkrankten Synovialgewebes unumgänglich nothwendig, wie es nach Freilegung durch Ausschaben, Cauterisiren mit Platina candens, Chlorzink u. s. w. geschieht. Bei Kindern ist in manchen Fällen primär ostealer Affection Evidement mit nachfolgender Cauterisation gestattet, und sehen wir hiernach, wie nach partiellen Resectionen oft ein fast normale Beweglichkeit erlangendes Gelenk wiedergebildet.

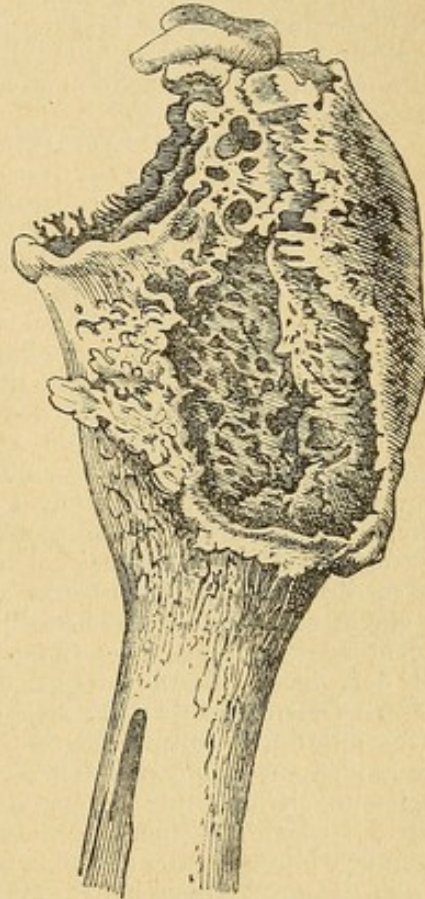
Für alle vorgeschrittenen Formen fungöser Eiterung und Fistel ist die ausgiebige Entfernung durch die typisch auszuführende Totalresection mittelst bilateralen Längsschnittes vorzuziehen.

Nicht unwichtig sind vergleichende Beobachtungen über den verschiedenen Verlauf und den schliesslichen Enderfolg der rein expectativ-conservativen Therapie für solche Fälle fungöser Cubitalarthritis gegenüber der operativ-conservativen Behandlung. Zu letzterer wollen sich ja immer manche Autoren noch nicht verstehen. Der eine triftige Grund steht ihnen allerdings zur Seite, dass auch nach partieller oder totaler Resection die locale Heilung meist durchaus nicht schneller eintritt als bei der rein conservirenden Therapie, die neben örtlichen Bädern, Reinigung und Schutzverbänden lediglich gegen das constitutionelle Grundleiden zu Felde ziehen soll. Nach den operativen Eingriffen bei solchen scrophulösen Gelenkdestructionen bleiben fast ausnahmslos lange fortbestehende Granulations- und Eiterherde zurück, die meist erst auf die genannte Allgemeinbehandlung allmählig sich zurückbilden. Doch unzweifelhaft schaffen wir dem unglücklichen Besitzer solcher fungösen Knochen- und Synovialherde durch die prompte Entfernung der Depots mehr Aussicht auf völlige Restitutio ad integrum, als wenn wir ihm durch weiteres Bestehenlassen derselben den Chancen immer recidivirender Infection aussetzen. So finden wir auch unleugbar nach möglicher Entfernung der erkrankten Synovial- und Knochenparthien das Allgemeinbefinden sich auffallend rasch bessern, selbst wenn an den Wunden am Ellenbogen noch monatelange Fisteln in den zur raschen Vernarbung wenig neigenden Geweben fortbestehen.

§. 187. In einem Falle von ausgedehnter Knochentuberculose, der bei dem Evidement und Abmeisselung der zerstörten Parthie der Ulna bei einem 6jährigen Mädchen vollständig denselben Befund darbot, wie Fig. 85, welche Howship nach einem Präparat des Heavside's Museum giebt, trat sofort nach der Entfernung unter Verschwinden der wochenlang recurrirenden Fieberbewegungen rasche Erholung des abgemagerten Kindes ein, so dass das bisher als schwer krank erscheinende Mädchen seitdem trotz des noch monatelang bestehenden Fistelganges im übrigen Befinden das Bild völliger Gesundheit bot. Auch hier genügten zur Heilung keineswegs antiseptische Verbände; vielmehr werden durch Soolbäder und Chlorzinksalben wenn auch langsame, so doch schliesslich stichhaltige Verheilungen erzielt. In einem zweiten Falle handelte es sich um einen Knaben, bei dem im 3. Lebensjahr wegen „Caries“ des linken Ellenbogengelenkes die Totalresection gemacht wurde. Die Untersuchung des Gelenkpräparates liess in der ulcerativen Zerstörung der Knorpelüberzüge und den charakteristischen siebförmigen Perforationen, welche durch die gumösen, osteomyelitischen Granulationen an den Knorpeldecken gemacht waren, die Diagnose auf luetische Cubitalarthritis ausser Zweifel stellen. Es war dies um so interessanter, als die mir seit Jahren bekannten Eltern durchaus gesund waren, ebenso die vorher und nachher geborenen Geschwister völlig gesund blieben. Es konnte bei diesem Kinde, bei dem völlige Gesundheit bis zur Vaccination herrschte, bald nach derselben ausgedehnte Eiterung und Ulceration an den Impf-

stellen auftrat, der dann allgemeine Roseola, Drüseneiterungen und endlich die Gelenkaffection folgten, meiner Ansicht nach zweifellos Impfsyphilis angenommen werden. Während das Kind sich nun körperlich erholte, die Resectionswunden aber erst bei wiederholter spezifischer örtlicher und allgemeiner Behandlung im Laufe von $1\frac{1}{2}$ Jahren zum Heilen gelangten, wobei das Gelenk vor einer völligen Ankylose in rechtwinkliger Beugestellung nicht bewahrt bleiben konnte, traten am Ende der Heilungsfrist ausgedehnte lupöse Zerstörungen am Gesichte auf, wurde der Metacarpus III rechter Hand von einer exquisiten „Spina ventosa“ befallen und endlich im 6. Jahre auch das rechte Ellenbogengelenk von totaler granulös-hyperplastischer Synovitis befallen, der bald Ulceration und Fistelbildung folgte. Ueber ein Jahr fortgesetzte Allgemeinbehandlung mit Soolbädern, örtlichen analogen Bädern und Einwickelungen wie partielle Auslöffungen führten endlich zur Heilung und liessen dies Ellenbogengelenk, wenn auch in beschränkten Grenzen, so doch beweglich hervorgehen.

Fig. 85.



Tuberculöser Heerd in der Ulna mit sekundärer fungöser Ellenbogengelenkentzündung (Howship).

§. 188. Nach den bisherigen Erfahrungen muss es gerechtfertigt erscheinen, mit den totalen Resektionen am Ellenbogengelenke dyskrasischer Kinder möglichst sparsam zu sein. Bei kleineren Kindern tritt wegen der Unmöglichkeit einer activ unterstützten rationellen Nachbehandlung immer Ankylose ein und die Heilung ist trotz der Radicaloperation in solchen Fällen eine sehr langwierige. Zur Entfernung der localen fungösen Depots genügt meist ausgiebiges Evidement, Cauterisation, Ignipunctur, partielle Resection. Durch solche Massnahme habe ich in den letzten beiden Jahren bei 4 Kindern im Alter von $1\frac{1}{2}$ —4 Jahren stichhaltige Heilung erzielt; bei dreien wurde neben Incision und Evidement wegen der reichlichen Eiteransammlung in dem bei der Palpation sich sonst nicht weiter destruiert zeigenden Gelenke noch eine seitliche Incision und Gelenkdrainage hinzugeführt. Alle heilten mit mobilem Gelenk.

Bei Erwachsenen würde beim Verdacht der Tuberculose die Totalresection eher in Frage kommen, bei syphilitischer Gelenkaffection kaum je daran zu denken sein.

§. 189. Die syphilitische Cubitalarthritis ist übrigens bei Erwachsenen am Ellenbogengelenke bedeutend seltener (am Knie-

gelenke um so häufiger), während beim Kinde das Ellenbogengelenk den Lieblingssitz der syphilitischen Gelenkentzündung darstellt.

Die Erkenntniss der syphilitischen Gelenkaffectionen ist durchaus nicht leicht und trifft ja oft genug der alte hippocratische Satz zu: *Naturam morborum ostendunt curationes*. Allein einige Anhaltspunkte können wir doch bei diesen ausnahmslos langsam verlaufenden Gelenkaffectionen festhalten. Meine Erfahrungen beruhen hauptsächlich auf den Bildern erkrankter Ellenbogengelenke bei Kindern (bei Erwachsenen habe ich nur Knie- und einmal das Fussgelenk befallen gesehen).

Wir müssen zwei Formen solcher specifischen Gelenkaffection unterscheiden:

- 1) die seröse syphilitische Cubitalarthritis,
- 2) die gummöse Cubitalarthritis.

Diese bieten zwei differente klinische Bilder, von denen das erstere eben völlig dem eines chronischen Hydarthros entspricht, während die zweite Form mehr nach dem Typus der granulös-fungösen Arthritis verläuft. Bei der ersten handelt es sich neben der serösen Synovialisitis meist um kleine umschriebene gummöse Synovialinfiltrationen, die am Rande des Olecranon oder am Radiuskopfe fühlbar sind. Bei der gummösen Arthritis finden sich sehr lang an umschriebener Stelle persistirende (auch hier ist das Humeroradialgelenk Prädislocationsort) elastische Schwellungen, die schliesslich Abscedirungen, Fistelbildung und Nekrose der betreffenden Knochenabschnitte zu Tage treten lassen, immer aber durch das so lange Begrenztbleiben der Affection auf ein oder den andern Gelenkabschnitt, ohne diffuse Verbreitung auf das ganze Gelenk, ihre gummöse Specificität documentiren. Der primäre Entstehungsort solcher gummösen Wucherung ist verschieden. Häufig ist es die Proliferationszone an der Diaphysengrenze des Radius oder Humerus. In einem exquisiten Falle hereditärer Lues fand ich am letzteren nach einem unbedeutenden Trauma eine Epiphysenlösung, die zur raschen Abscedirung führte. Bei der durch die nothwendige laterale Incision stattfindenden Freilegung der äussern Gelenkparthie fand sich auch am Radiushalse die Epiphyse mit der Diaphyse nur durch schwammiges Granulationsgewebe verbunden, so dass auch hier ein Evidement erfolgen musste. Bei specifischer Allgemeinbehandlung heilten die Verletzungen im Laufe zweier Monate, und sind die Functionsstörungen bei dem jetzt 2jährigen Mädchen unerheblich. Nach diesen Erfahrungen war mir zweifellos, dass auch klinisch solche Bilder, wie sie der pathologisch-anatomische Nachweis von Wegner uns kennen lehrte, müssten erkennbar sein. Reichliche granulöse Proliferationen an der Grenze des Epiphysenknorpels bei hereditär luetischen Kindern, die zur Lockerung (oder seltener Trennung) der Epiphysen führten, habe ich seitdem sicher constatirt. Am Ellenbogengelenk findet gerade sehr leicht eine Verwechselung mit Gelenkentzündung statt, da hier die epiphysäre Grenze sowohl am Humerus wie am Radius intracapsulär gelegen ist, und so bei primär ostealem Ursprung sehr früh eine Betheiligung der Synovialis erfolgt, deren Schwellung und seröse Füllung dann bald das locale Bild trübt und verkennen lässt. Der Verlauf ist immer äusserst chronisch und tritt oft auf entsprechende Behandlung durch Quecksilber- und Jodkuren und Bäder völlige Heilung ein, ohne dass es zu Destructionen kommt. Sehr wohl aber können solche primären osteomyelitischen Herde lange latent bleiben; dann kann wohl bei eintretender Perforation des Gelenkes durch die granulösen Massen rasch eine Synovitis auftreten, die den Character einer acuten Cubitalarthritis bietet, doch ist diese dann immer secundärer Natur. Die meist hervortretende Neigung zu multiplen Gelenkaffectionen müssen wir als differentiell diagnostisch wichtig für solche Cubitalarthritiden betonen, wenn auch meist nur ein Gelenk vorwiegend oder in höherem Grade afficirt erscheint. Ausser den oben beschriebenen Fällen eigener Beobachtung verdanken wir der eingehenden Bearbeitung von Weil einschlägige Bilder. Unter seinen 4 Fällen hereditär luetischer Cubitalarthritis war 1mal nur ein Ellenbogengelenk, 1mal beide Ellenbogengelenke, und in den beiden andern Fällen ausser diesen mehrfach andre Gelenke der Kinder befallen. Güterbock erwähnt unter 4 Fällen 2mal das Ellenbogengelenke, 1mal das Handgelenk, und 1mal beide Hand- und Kniegelenke; in allen lagen auch epiphysäre Auftreibungen vor. Hüter stellt diese Gelenkaffection nach seinen Resektionsbefunden als „Chondritis syphilitica“ hin. Von ältern Autoren erwähnt bereits Rust die syphilitischen Gelenkdestructionen; „Die Lustseuche, ob sie gleich im höheren Grade ihrer Ausbildung mehr die Körper der langen und breiten Knochen als die Enden und Gelenke derselben zu

ergreifen pflegt, hat doch nicht selten zur Entstehung dieser Krankheitsform (Spontanluxation) viel beigetragen. Offenbar war sie in mehreren Fällen, die mir während meiner practischen Laufbahn vorkamen, die Ursache einer vorhandenen Verrenkung des Hüftgelenkes, und noch öfter sah ich diese Krankheitsform am Knie- und Ellenbogengelenke als Folge eines syphilitischen Leidens herbeigeführt.“ Näher eingehend bespricht Richet die syphilitischen Arthritiden und belegt durch Krankengeschichten, dass Syphilis im Stande sei, für sich alleine Entzündungen der Synovialis und der Knochenenden hervorzurufen und zwar bei Personen, die kein Zeichen von Scropheln bieten. Dieser directe Einfluss der Syphilis treffe bald die Synovialis, bald die Gelenkenden, bald aber auch beide zusammen.

In Betreff der sonstigen Casuistik vergl. oben die Literatur.

§. 190. Sehr belehrend für die Wirkung der Resection solcher tuberculös destruirter Ellenbogengelenke sind Fälle, wie ich sie an einem Nagelschmied sah, bei dem im Verlaufe von 2 Monaten sich eine granulöse Cubitalarthritis ausgebildet hatte, wegen der bei der Unwirksamkeit aller localer Behandlung durch Fixation, Bad, Umschlag, Injection und Zunahme der Fieberbewegung, Hustens und Kräfteverfalles die Totalresection ausgeführt wurde. Der Allgemeinzustand hob sich sofort, Patient wurde stark und kräftig, obgleich die Resectionswunden nach 2 Jahren noch kleine Fistelgänge zurückgelassen hatten. Jetzt trat ausgedehnteste Verkäsung der Axillar-, Supra- und Infraclaviculardrüsen auf. Nachdem auch diese localen Eruptionen im Laufe eines Jahres zur Heilung gelangt waren, ist jetzt seit 3 Jahren Patient völlig gesund und arbeitsfähig. Es bleibt eben immer neben dem mässigen localen Erfolg das Resultat für Hemmung der drohenden Allgemeininfection ein eclatanter. In anderen Fällen zeigen sich auch die örtlichen Heilungsverhältnisse bedeutend günstiger, so dass auch in dieser Hinsicht die äusserst riskante expectativ-conservative Behandlung durchaus sich verwerfbar ergibt.

§. 191. Die chronisch-deformirende Entzündung des Ellenbogengelenkes und die Arthritis urica in demselben sind seltener als in den anderen Gelenken der oberen Extremität. Gerade aber die am Ellenbogengelenke auftretende Arthritis deformans bietet meist die verschiedenartigen Formen dieser Affection in prägnanter Weise neben einander. Relativ häufig finden wir dieselbe nach Gelenkfracturen sich hier ausbilden. Olecranonfracturen, Condylenfracturen bieten sehr leicht den Anlass zur Entwicklung einer cubitalen Panarthrititis chronica. Tillmanns giebt eine einschlägige Beschreibung einer ausgedehnten Arthritis deformans nach ungeheilt gebliebenem Querbruche des Olecranon; es hatte excessive periarticuläre Knochenwucherung und Bildung zahlreicher erbsen- bis haselnussgrosser freier Körper stattgefunden und betrug der Umfang des Ellenbogengelenkes fast das Dreifache des Normalen.

Aber auch nach entfernter gelegenen Fracturen, so besonders nach Radiusbrüchen, finden wir diese Destructionen eingeleitet und haben wir daher bei allen solchen zur längeren Ruhestellung der Gelenke der oberen Extremität Anlass gebenden Verletzungen der Sceletttheile directeste Veranlassung, auf frühe methodische Bewegung der Gelenke Rücksicht zu nehmen, um der Panarthrititis vorzubeugen, da der einmal entwickelten Affection wenig beizukommen ist.

Gerade am Ellenbogengelenke kommt es bei solchen deformiren-

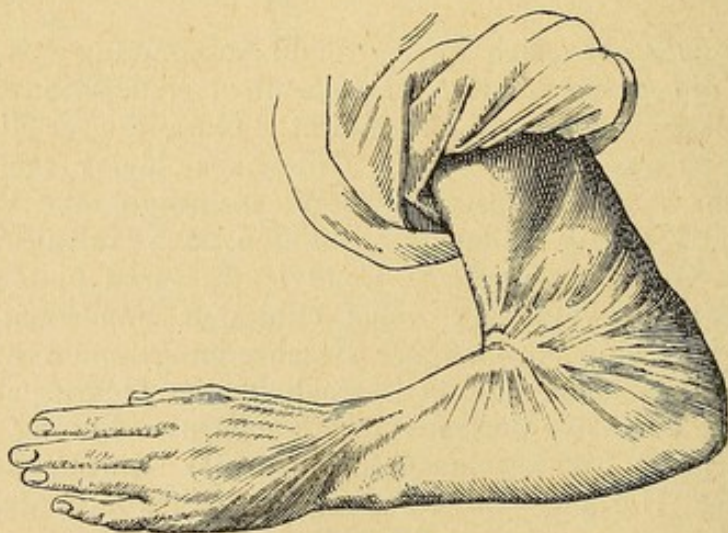
den Entzündungen überaus häufig zur Bildung theils gestielter, theils freier Gelenkkörper, die überhaupt nächst dem Kniegelenk in diesem Gelenk am häufigsten gefunden werden. Auch hier können dieselben direct traumatischen Ursprungs sein und liegt uns ein Fall vor, wo auf die primäre Absprengung eines kleinen Stückchens der *Circumferentia articularis radii* diese „Gelenkmaus“ den Anlass zu hyperplasirender Cubitalarthritis mit massenhaften dendritischen Wucherungen der Synovialzotten gab, aus denen dann ihrerseits von neuem theils gestielte, theils freie Gelenkkörper resultirten. Die harnsaure Gicht zeigt sich am Ellenbogen häufiger in periarticulären Depots, wie in Fig. 5 Taf. I die erhebliche olecranäre Geschwulst beweist, und bietet im übrigen nichts von dem bei der digitalen Gicht §. 66 gesagten abweichendes.

Cap. XV.

Die Contracturen und Ankylosen des Ellenbogengelenkes.

§. 192. Die cicatricellen Contracturen des Ellenbogens finden wir bei Kindern häufig in Folge von Verbrennungen. Es handelt sich meist um ausgiebige Flexionscontracturen, die gewöhnlich nur durch narbige Schrumpfung der Haut und des Unterhautbindegewebes auf der Beugeseite entstanden sind. Trotz aller Vorsichtsmassregeln bei der Behandlung solcher ausgedehnter Vorderarmverbrennungen kommt

Fig. 86.



Narbencontractur in der Ellenbeuge.

es bei der hochgradigen Neigung zur strahlig eingezogenen Schrumpfung dieses Narbengewebes früher oder später doch zu solchen ausgebreiteten oder strangförmigen Difformitäten.

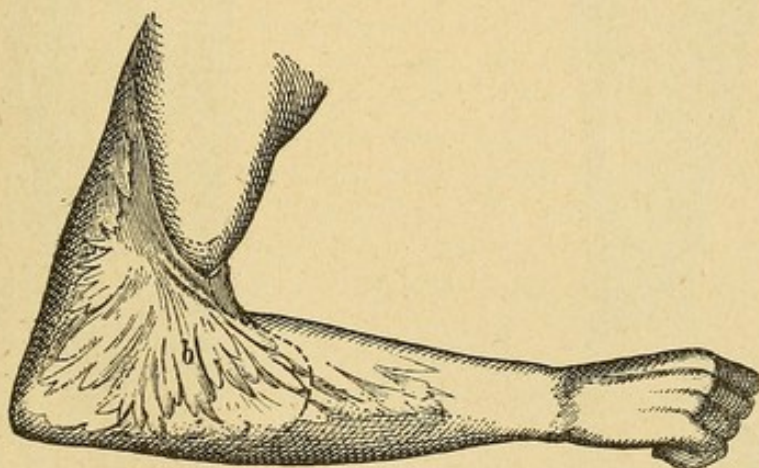
Fig. 86 stellt einen solchen typischen Fall dar, wie ich ihn bei Kindern nach Fall gegen den Ofen, in den Aschkasten, Verbrennung durch siedende Milch u. dgl. häufig behandelt habe. Meist lässt sich

durch langewiederholte Heftpflastereinwickelung und methodische Dehnung nach und nach die Erweichung und Beweglichmachung der Narbe so weit treiben, dass vermöge der gleichzeitigen hochgradigen Verschiebbarkeit der angrenzenden Hautbedeckung von Vorder- und Oberarm eine freie Streckbewegung gewonnen wird. Sehr zweckmässig kann man auch für solche Narbencontracturen die permanente Gewichts-extension nach Schede's Vorgang verwenden. Man erreicht mittelst derselben in der Art, dass an den Händen Heftpflasterschlingen befestigt und an ihnen mittelst einer Schnur, welche über einer am Bett befestigten Rolle läuft, das Extensionsgewicht angreifen kann, in einigen Tagen, was durch andere Schienen und Schraubenvorrichtungen viel unbequemer und kaum in Wochen zu leisten ist.

In anderen Fällen ist wieder die Narbenplastik kaum zu umgehen und giebt für deren Technik und Erfolg die von Weber gegebene Illustration einen Beleg, der keiner weiteren Erklärung bedarf (Fig. 87, 88, 89).

Der durch Excision der breiten strangförmigen Narbe an der Ellenbeuge bei nun ermöglichter Streckung gesetzte Defect wird, um

Fig. 87.



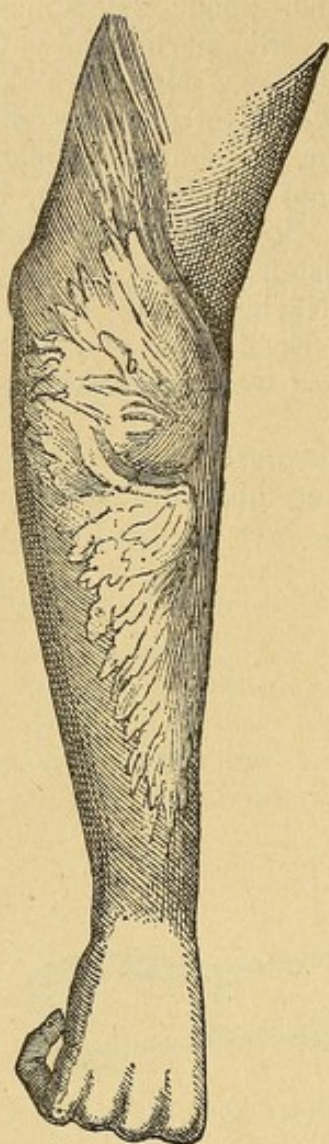Narbige Beugecontractur. b Umschnittener Lappen (Weber).

neue Retraction bei Bildung einer Längsnarbe zu verhüten, durch zwei seitliche Lappen b und c gedeckt und hiermit mobile Bedeckung der Ellenbeuge erzielt. Manchmal genügt eine ovaläre oder rhombische Excision und Vereinigung durch die Naht, um solche Narbenstränge der Ellenbeuge zu beseitigen, welche wie Schwimmhäute erstens die Beugestellung unterhalten und zweitens bei jeder energisch ausgeführten activen Streckung quer einzureissen lieben (Fig. 86).

§. 193. Die myogenen Contracturen treffen wir am Ellenbogen ebenfalls als Flexionscontracturen vorwiegend als isolirte Contracturen des M. biceps, und zwar ist wohl keine myopathische Contractur überhaupt so häufig, wie die Bicepscontractur auf luetischer Basis. Diese in ihrer Weise auffallende Affection beruht durchaus nicht immer auf einer gummösen Infiltration des Muskels, sondern ist bisweilen auf primäre Innervationsstörung zurückzuführen, während in anderen Fällen der primäre Erkrankungsheerd am Ellen-

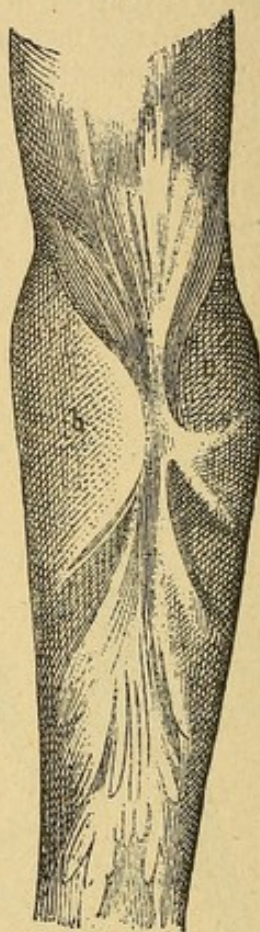
bogen selbst liegt, und zwar entweder eine gummöse Infiltration der Bursa mucosa bicipitis betrifft, oder schliesslich eine ausgebildete syphi-

Fig. 88.



Lage nach der Streckung.

Fig. 89.



Ansicht von vorne.

litische Cubitalarthritis darstellt. Für alle diese Erkrankungen stellt oft die Bicepscontractur das augenfälligste Symptom dar.

Die Erscheinungen solcher myogenen (?) Flexionscontracturen sind allerdings auffallend genug: Ohne nachweisbare Veranlassung stellt sich eine erst stumpfwinklige Beugung im Ellenbogengelenke ein, meist ohne Schmerzen und jegliche örtliche Veränderungen. Während es anfangs noch gelingt, bei stärkerer Kraftanwendung activ oder mit Beihilfe der anderen Hand passiv den Vorderarm zu strecken, erlischt diese Möglichkeit mehr und mehr, die Bewegungsgrenzen werden immer geringer und der Versuch der Streckung erzeugt Schmerzen an der Beugeseite des Oberarmes. Bei solchem Versuch fühlt man in der Ellenbeuge den Strang der Bicepssehne straff gespannt hervortreten. Nur selten findet man bei weiterer Untersuchung an der Muskelsubstanz deutliche Veränderungen, wie feste Infiltrationen, um-

schriebene elastische Geschwulstbildung, Rauigkeiten, die auf Druck Zuckungen und Schmerzempfindung verursachen. Nur für diese Fälle, wo solcher Nachweis gelingt, halte ich es für gerechtfertigt, eine spezifische Myositis als Ursache der Contractur zu diagnosticiren. Häufiger glaube ich, handelt es sich um ursprüngliches Ergriffensein des Biceps-schleimbeutels oder des Gelenkes selbst; da hier beginnende gummöse Infiltrationen oft lange verkannt werden, so liegt es nahe, dass der in die Augen springende Folgezustand dieser Erkrankung, die Flexionscontractur, allgemeiner Muskelaffectation unterstellt wird. Ich erinnere mich nur eines Falles unzweifelhafter Bicepscontractur auf Grund syphilitischer Myositis, ohne jegliche Betheiligung des Gelenkes oder Schleimbeutels. Doch finden wir ja in der Literatur unbestreitbare Beobachtungen solcher musculärer Contracturen auf luetischer Basis gerade am Biceps (Mauriac, Tizzoni, Jullien), so dass wir bei Ausschluss der anderen Ursachen sicher auch die primäre Myositis syphilitica für diese Flexionscontractur im Auge zu behalten haben.

§. 194. Hutten deutet schon auf solche Zustände hin mit den Worten: „Contrahuntur et nervi nec unquam distenduntur et laxifiunt.“ Boyer, Ricord, Notta, Straus beschreiben die „Retraction musculaire syphilitique“ näher und giebt auch neuerdings Jullien eine ausführliche Zusammenstellung. Der von mir beobachtete Fall betraf eine junge Frau, bei der nur wiederholt erfolgter Abort und die nachgewiesene Erkrankung des Gatten den Anhalt zur Bestätigung der Diagnose gaben, deren Richtigkeit dann durch den sichtbaren Erfolg spezifischer Behandlung bewiesen wurde. Es war hier im Laufe zweier Monate ohne merkbare Veranlassung und unter wenig Beschwerden nach und nach bis zur rechtwinkligen Beugestellung die Contractur ausgebildet und war der Biceps im Verlaufe seiner Sehne zu einem harten, durchaus unnachgiebigen Strang hervorgetreten, die Muskelsubstanz zeigte wenig fühlbare Veränderungen und war nur bei Dehnungsversuchen empfindlich. Am Gelenk und Schleimbeutel fanden sich bei der an dem schwächtigen Arme leicht genau vorzunehmenden Durchtastung keinerlei Veränderung. Im Verlaufe von 3 Monaten war durch Massage, Priessnitz'sche Einwickelung und innerliche Jodkaliverabreichung die Contractur beseitigt und völlige freie Beweglichkeit wiederhergestellt. Bei allen anderen hierher gehörigen Fällen war im Verlaufe der Beobachtung die Zurückführung der Contractur auf Erkrankung des Gelenkes (in 3 Fällen) oder des Schleimbeutels (in 2 Fällen) begründet. Von diesen 6 Fällen betrafen 4 ebenfalls Frauen und bei allen war von floriden Eruptionen secundärer Lues keinerlei Spur mehr vorhanden gewesen. Seltener sind die Formen spasmodischer Bicepscontractur, wie sie Mauriac und Tizzoni beschreiben. Es traten hier unter heftigen Schmerzen die weithin irradiirten temporären Zuckungen und Krämpfe im Biceps ein, auf die eine feste permanente Contraction folgte, um dann intercurrenten Spasmen und nächtlichen Neuralgien Platz zu machen.

Auch Stromeyer machte wegen „habituellen Krampfes des M. biceps“, welcher den Arm völlig unbrauchbar machte, die Tenotomie der Bicepssehne oberhalb der Ellenbeuge mit gutem Erfolge. Die Zuckungen des „sehr hypertrophisch gewordenen“ Muskels hörten auf;

es muss nach dieser Mittheilung dahingestellt bleiben, ob in dieser Beobachtung ein Pendant zu den ersten beiden zu finden ist.

Anderweitige myogene Contracturen nach Verletzungen, acuten und chronischen Myositiden sind selten und vergl. hierüber §. 206 ff. die anderweitigen Erkrankungen der Oberarmmuskeln. Die meisten Flexionscontracturen sind arthrogenen Ursprunges.

§. 195. Die arthrogenen Contracturen des Ellenbogengelenkes sind überaus häufig. Schon bei den Entzündungen dieses Gelenkes wurde der Grund der permanenten Beugestellung nachgewiesen, §. 176, und ist auch der Folgezustand dieser Erkrankungen meist eine Flexionscontractur oder partielle oder totale Ankylose. Weil eben die Gefahr einer zurückbleibenden Bewegungsbeschränkung gerade auch am Ellenbogengelenke durch die anatomischen Verhältnisse des Schlusses der Gelenkflächen und der Anheftungsweise der Synovialis zu nahe liegt, so wurde schon wiederholt die Nothwendigkeit betont, die Immobilisirung des Gelenkes stets in der Stellung vorzunehmen, in welcher bei eintretender Ankylosirung doch noch relativ grösste Brauchbarkeit bliebe, d. h. rechtwinklige Beugung und näher der Supination als Pronation (vergl. §. 182).

Die Contracturen und bindegewebigen Ankylosen, wie sie aus den pannösen Synovialwucherungen, sei es nach Cubitalarthritiden leichteren Grades, sei es nach Gelenkfracturen und auch schon nach längerer Fixation des Gelenkes gerade am Ellenbogen so rasch und häufig sich ausbilden, bieten auch schon bei mässiger Entwicklung erhebliche Bewegungshemmung, da die Grenzen der Bewegung durch jede bindegewebige Schrumpfung der Synovialis oder pannöse Brücke zwischen den Gelenkflächen eine Störung der Charnierbewegung bedingt.

Die Möglichkeit einer Steigerung der Flexionsstellung durch stärkere Beugung lässt solche Contracturen und frische bindegewebige Ankylosen leicht von den festen Ankylosen erkennen, bei denen weder Beugung noch Streckung möglich ist. Oft aber spannen bei den ersten Versuchen unwillkürlich die Patienten die Muskeln derartig, dass erst bei Ablenkung der Aufmerksamkeit die Ausführung der genannten Bewegung gelingt, so dass scheinbar festere Verwachsungen diagnosticirt werden, als thatsächlich vorliegen. In anderen Fällen gelingt ein genauer Nachweis des Grades der Ankylosirung nur bei völligem Ausschalten des Muskelwiderstandes durch die Narkose.

§. 196. Für alle solche Fälle von Bewegungshemmung im Ellenbogengelenke erfordert die Behandlung selbst in den leichteren Graden eine grosse Ausdauer seitens des Kranken und Arztes, wenn eine freie Beweglichkeit gewonnen werden soll. Zunächst beginnt man mit methodischer activer und passiver Bewegung. Besonders ergiebig sind Beugung und Streckung in der Weise zu wiederholen, dass der Oberarm mit der einen Hand fixirt gehalten wird und nun am Vorderarme als langem Hebelarme die Bewegung ausgeführt wird; ohne diese Vorsicht täuscht man sich oft und glaubt Bewegungen im Ellenbogen zu haben, während nur der Oberarm vom Rumpf abducirt wurde. Massage, Bäder wechselnd mit nächtlichen feuchten Einwickelungen erzielen dann eine weitere Steigerung der Mobilität, während durch

Faradisation die Energie der atrophirten Muskeln gehoben wird zur activen Functionsfähigkeit. Immer bleibt, um das Erreichte sicher festzuhalten, eine Monate lang fortgesetzte methodische Gymnastik nöthig, um nicht von neuem Contractur und pannöse Wucherung und bindegewebige Schrumpfung gewärtigen zu müssen.

Unter den mannigfachen orthopädischen Apparaten, welche zur Behandlung solcher Contracturen am Ellenbogen construirt sind, bleiben die verwerthbarsten diejenigen, bei denen eine je für Oberarm und Vorderarm bestimmte Rinne um diese Theile festgeschnallt wird und durch eine mittelst Schraubenvorrichtung in jeder Stellung zu befestigendes Charnier dem Ellenbogengelenk entsprechend besitzt. Sehr bequem lassen sich solche Vorrichtungen anfertigen, indem man die Extremität mit einem Wasserglasverband einhüllt, nach dem völligen Erhärten die Gelenkparthie hinausschneidet, die Cylinder der Länge nach spaltet und je nach der beabsichtigten permanenten Streck- oder Beugewirkung auf der hinteren oder vorderen Seite in entsprechende Oesen, welche mit in die Bindentouren hineingenommen waren, Gummizüge mittelst Haken einfügt, man gewinnt so und auf ähnliche, von jedem Mechaniker leicht herzustellende Weise (vergl. Fig. 90) einen permanenten elastischen Zug und Gegenzug in beliebiger Richtung. Mit solchen Vorkehrungen kommen wir heutzutage, wo uns für schwerere Fälle die Anwendung und Wiederholung der Richtigstellung und gewaltsamer Bewegungen in der Narkose zu Gebote stehen, meist aus.

Fig. 90.

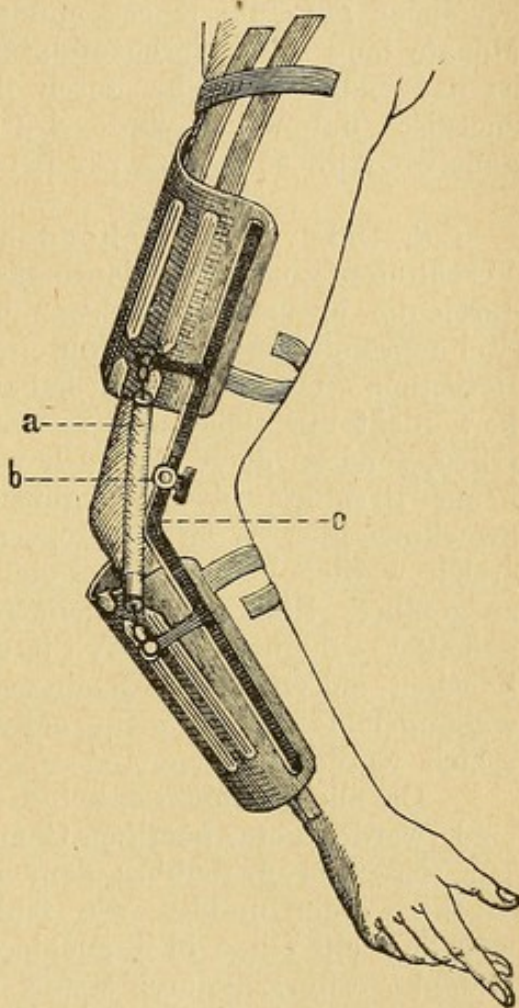


Fig. 90 zeigt die Anlegung eines elastischen Zuges a an Armschienen behufs permanenter Extension bei Beugecontractur. Es ist hier die Bidder'sche Ellenbogenschiene gewählt, um die Stelle für die zweckmäßige Anbringung des Charniers b zu zeigen, das immer oberhalb der Biegung der Vorderarmschiene bei c liegen muss.

§. 197. Die Ankylosen erheischen vor allen in den Formen der stumpfwinkligen oder gar der völligen Extensionsankylose eine Behandlung. Bekundet sich die articuläre Verwachsung durch einen, wenn auch oft nur geringen Grad von Beweglichkeit als fibröser oder fibrös-knorpeliger Natur, so gelingt es durch gewaltsame Beugung in der Narkose, das Glied in die zur Gebrauchsfähigkeit erwünschte rechtwinklige Beugestellung hineinzubringen und zu fixiren. Auf eine Wiederherstellung der Bewegungsfähigkeit ist auch in den individuell günstigsten Fällen nur dann zu rechnen, wenn in der Narkose

auch ohne Gewaltmassregeln mässige Bewegung möglich war und eine grosse Ausdauer des Patienten die des Arztes unterstützt. In allen Fällen fibröser und knorpeliger Ankylose in mehr gestreckter Stellung können wir aber die Wiederherstellung der Gebrauchsfähigkeit in gebeugter Stellung mittelst des *Brisément forcé* in der Narkose garantiren. Ein bewegliches Gelenk würden wir nur auf dem Wege der Resection gewinnen können. Eine Garantie der Wiederherstellung ausgiebiger Bewegung an dem neugebildeten Gelenke können wir nur in den Fällen geben, wenn es sich um gesunde Individuen handelt, bei denen auf gute Knochenbildung zu rechnen ist, wenn ferner eine Monate lang exact durchzuführende penible Nachbehandlung gesichert ist und endlich dieselbe durch den guten Willen des Kranken activ energisch unterstützt wird. Da letzteres z. B. bei kleineren Kindern ganz wegfällt, so werden wir bei diesen schon immer darauf verzichten.

§. 198. Bei knöchernen Extensionsankylosen liegen die Verhältnisse zur Resectionsindication anders. Hier können wir nur durch die operative Durchtrennung der knöchernen Verbindung eine Stellungsänderung herbeiführen, d. h. durch die Osteotomie oder Resection. Durch letztere haben wir noch die gleichzeitige Möglichkeit, nicht nur sicher ein in seiner verbesserten Position brauchbares Glied, sondern auch event. bewegliches zu gewinnen. Wie vollkommene Resultate hier bei günstigen individuellen Verhältnissen und zweckmässiger Wahl der operativen Technik und Nachbehandlung erzielt werden können, lehrt die von mir bei einem 16jährigen Knaben ausgeführte Resection bei einem in völliger Streckung nach difform geheilter *Fractura epicondylarum interni* mit Seitenluxation der Vorderarmknochen ankylosirtem Ellenbogengelenk, wo eine völlig normale Bewegungsfähigkeit auch für active Beugung, Streckung und Rotation erzielt wurde.

Da alle gestreckt ankylosirten Ellenbogen functionell unbrauchbar sind, werden unter heutigen Chancen der Wundheilung die Indicationen zur Resection gegenüber dem *Brisément forcé* bedeutend weiter gesteckt werden müssen wie früher. Da durch letzteres, wenn auch wirklich ein Glied in brauchbarer Stellung, doch immer mit steifem Gelenke erübrigt, durch erstere nicht nur die Brauchbarkeit gesichert, sondern auch die Beweglichkeit wahrscheinlich gewonnen wird.

Cap. XVI.

Die Neubildungen am Ellenbogengelenke.

§. 199. Eine an der oberen Grenze des medialen Ellenbogenbezirktes vorkommende Geschwulstbildung verdient Erwähnung, da sie leicht zur Annahme einer Neubildung Anlass geben könnte, während es sich nur um eine anatomische Varietät handelt, die allerdings häufig genug ist (wunderbarerweise generationsweise vererbt sich findet), um nicht unbeachtet zu bleiben. Das nicht seltene Vorkommen eines *Processus supracondyloideus internus humeri* hat schon durch die

Annahme einer Osteom-, Chondrom- oder Callus-Bildung zu mannigfachen diagnostischen Irrthümern Anlass geboten. Patruban wies darauf hin, wie nahe die Verwechselung mit einer Exostose liege. Gruber hat 39 Fälle selbst gesehen und noch 38 Beobachtungen von andern gesammelt, Struthers fand ihn beim Vater wie 1., 2., 4., 5. Sohn, während beim 3. Sohn und bei den Töchtern keine Spur vorhanden war. Ich selbst habe hier bei der Familie eines Schmiedes beim Vater und zwei Söhnen diese Varietät vor Augen, während die beiden Töchter frei sind. Es handelt sich meist um einen zwei Zoll über dem Condyl. int. humeri befindlichen hakenförmig nach abwärts gekrümmten ca. 1 Ctm. langen Knochenfortsatz. Diese Prominenz hat die Bedeutung eines Tuberculum musculare, dessen Vorkommen fast immer durch eine von da entstandene anomale Portion des M. pronator teres bedingt ist. Es entsteht dadurch hinter ihm ein musculös-fibröser Canal, in dem die A. brachialis und N. medianus gebettet ist, und hat diese Aenderung des Verlaufes practische Wichtigkeit (Gruber).

§. 200. Solche Fortsätze haben natürlich neben dieser durch sie bedingten Verlaufsanomalie der Gefäss- und Nervenstämmen nur diagnostisches Interesse. Zur Exstirpation gelangende Knochengeschwülste bieten sich in dieser Region selten dar. Volkmann machte wegen eines vom Condyl. int. humeri ausgehenden Enchondroma myxomatodes die Resection mit gutem Erfolge.

Lémoyne exstirpirte ein submusculäres Osteom der Ellenbogenbeuge. Nach Fall vor 4 Wochen hatte sich eine 6 Ctm. im Durchmesser haltende Geschwulst entwickelt, die bei Beugung im Ellenbogen beweglich, bei Streckung unbeweglich war. Der Ausgangspunkt war die Sehne des Brachialis int. resp. die vordere Kapselwand; trotzdem an dieser ein kleines Fragment zurückgelassen werden musste, folgte Heilung. — Doch gehören solche Fälle zu den Raritäten.

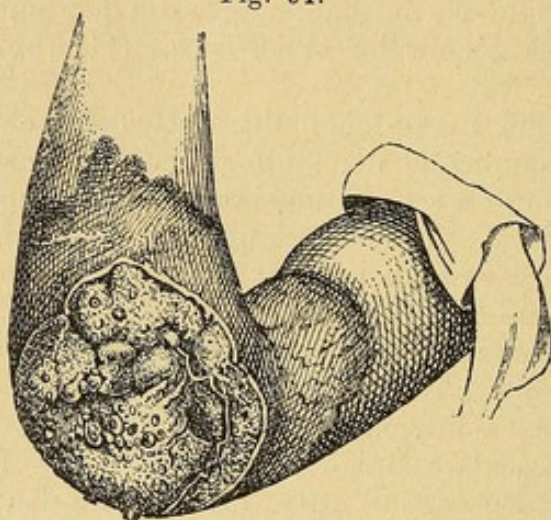
§. 201. Nicht gar selten finden wir am Ellenbogen Neurome, zumal vom Ulnaris ausgehend, besonders an der für Traumen ausgesetzten Lage hinter und oberhalb des Condyl. int. humeri. Viele hier vorkommenden umschriebenen Anschwellungen am Nervenstamm gehören indess in das Gebiet der interstitiellen traumatischen Neuritis und gehen auf dementsprechend eingeleitete Behandlung zurück. Von Interesse für solche häufig zu machenden Beobachtungen sind die Deductionen von Panas, die er aus 4 Fällen chronischer Neuritis zieht, welche den N. ulnaris aus rein localer mechanischer Ursache am Ellenbogen befallen hatte. (1) Durch Entwicklung eines anomalen Sesambeines am Lig. lat. int. cubiti. 2) Durch difformen Callus einer Epicondylenfractur war eine Volumzunahme des Ulnaris: *nodosité fusiforme* de 26 Mm. —, durch die Haut fühlbar, veranlasst und hatte zur Parese und Atrophie des Mm. interossei „*griffe caractéristique*“ geführt. 3) Durch wiederholten Druck auf den Nerv am Ellenbogen: *névrite traumatique avec sclérose et hypertrophie du tissu conjonctif du nerv*, wobei Electricität, Hydrotherapie, Massage Heilung gab. 4) Paralyse des Nerven in Folge des Druckes durch arthritische Auflagerungen auf die Trochlea.) Panas schliesst daraus, dass aus den verschiedenen localen Ursachen sich eine Neuritis chronica pseudohypertrophica ent-

wickelt, die eine Parese zur Folge hat. In anderen Fällen handelt es sich um die mannigfachen Formen der wahren und falschen Neurome, und ist nur durch die Exstirpation Hilfe zu schaffen; ist ein Stück des Nervenstammes mit entfernt worden, so werden wir die primäre Nervennath durch feine Catgutsuturen hinzuzufügen haben.

§. 202. Auch maligne Tumoren bieten sich am Ellenbogen nur selten zur Beobachtung. Kolaczek fand ein Fibrosarkom mit Perlkugeln in der Ellenbeuge und meint wegen der relativ dicken Kapsel, dass es vom Schleimbeutel aus sich entwickelt habe.

Carcinome finden sich als rasch zum Zerfall neigende Epithelialcancroide vor und bieten dann in einzelnen Formen und Stadien (Fig. 91) wohl in differentieller Hinsicht Schwierigkeiten. Denn ganz

Fig. 91.



Zerfallenes Cancroid des Ellenbogens (Esmarch).

ähnliche sinuöse Geschwüre mit wulstigen callösen Rändern können wir wie am Vorderarm, vgl. §. 160, gerade am Ellenbogen auch aus zerfallenen Gummiknoten und auch wohl aus malträtierten lupösen Ulcerationen entstehen sehen. In einigen Fällen beruht die Sicherung der Diagnose schliesslich lediglich auf der bei specifischer Behandlung ex nocentibus et juvantibus gewonnenen Erkenntniss.

E. Die Krankheiten des Oberarmes.

Cap. XVII.

Erkrankungen der Weichtheile.

§. 203. Von den in den Weichtheilen des Oberarmes sich abspielenden entzündlichen Processen nehmen die subcutanen Phlegmonen durch ihre rapide Verbreitung in dem laxen Zellstoff, welcher

die Haut des Oberarmes in seiner ganzen Peripherie an die drunterliegende Fascie knüpft, meist eine diffuse Form an, die meist an Beuge- und Streckseite zu grossen Abscessen führt. Die tiefe subfasciale Phlegmone hat durch den Verlauf der fascialen Septa ihre bestimmte Abgrenzung. Die gemeinsame fasciale Umhüllung der Oberarmmuskulatur sendet dem Sulcus bicipitalis internus und externus entsprechend feste intermusculäre Septa zum Humerus, welche eine Trennung der Flexoren von den Extensoren bedingen. In dieser fascialen Abgrenzung der Beuge- von der Streckseite liegt der Grund, weswegen die subfascialen Entzündungen und Abscesse nie von der Beuge- zur Streckseite hin sich verbreiten, wozu dem Gesetze der Schwere nach bei der Lagerung des Armes der Verbreitungsweg sehr nahe gelegt wäre. An jedem Bezirk für sich können diese tiefen Eiterungen grosse Ausdehnung erlangen, ohne die fascialen Scheidewände durchbrechend, auf die andere Region überzugehen. Bei den periostealen und ostealen entzündlichen Processen ist natürlich in diesen intermusculären Septis kein Weg für die Verbreitung präformirt, so dass aus der Art der Verbreitung der entzündlichen Processe sehr wohl ein Anhalt für den Ursprungsort am Oberarme gegeben ist.

In der Mehrzahl der Fälle nehmen die Oberarmphlegmonen ihren Ansatz in Entzündungen der Lymphgefässe und Lymphdrüsen, die ihrerseits wieder secundäre Erkrankungsheerde von primären infectiven Entzündungen an Hand und Finger darstellen. Oft sind diese peripheren Ausgangspunkte so unbedeutend oder bereits zur Heilung gelangt, wenn der lymphangitische und lymphadenitische Abscess am Oberarme in Blüthe steht, so dass die Entstehungsweise nur bei genauer Untersuchung klar wird.

Dieser Entwicklung aus lymphangitischen und periphlebitischen Entzündungen entsprechend, haben dann solche oberflächlichen und tiefen perivascularären Oberarmphlegmonen meist ihren Sitz dem Verlauf der Hauptgefässstämme nach am Sulcus bicipital. internus.

§. 204. Bei der für die Behandlung nothwendigen Incision müssen wir uns diesen Verhältnissen entsprechend, um die grösseren Gefässe an der Innenseite des Oberarmes zu vermeiden, jedesmal topographisch genau orientiren. An der vordern, äussern und hintern Seite des Oberarmes können wir freie Incisionen bis durch die Fascie machen und wenn nöthig, die Muskeln noch durch die eingeschobene Kornzange auseinanderdrängen und so bis zum Knochen vordringen; an der innern Seite des Oberarmes thun wir gut, präparatorisch vorzugehen. Nach dem Längsschnitt durch die Haut wird die Wunde etwas hin und her verschoben, um über das Vorliegen der Vena basilica gesichert zu sein, dann der flache Schnitt in die Fascie mehr nach der Richtung des Muskelbauches des Biceps als nach seinem Innenrande hingeführt und auch hier weiter in die Tiefe lieber mit der Kornzange vorgegangen. Immer müssen wir festhalten, dass die Gefäss- und Nervenstämme am Oberarme ihrem Verlaufe nach einer Linie entsprechen, die wir uns von der Mitte der Achselgrube zur Mitte der Ellenbeuge gezogen denken, um dann immer vor oder hinter dem dieser Richtung entsprechenden Terrain den Einschnitt fallen zu lassen.

§ 205. Noch lange bleiben oft nach solchen Abscessen die oberflächlichen und tiefen Lymphdrüsen an der Innenseite des Oberarms geschwellt und zeigen sich dieselben als Sammelstellen der Lymphbahnen der Hand, Finger und des Vorderarmes bei hier ablaufenden Processen meist vergrößert und schmerzhaft, so dass auch ohne Fortschreiten der peripheren Entzündung nach deren Ablauf noch lange die geschwellenen Lymphdrüsen stationär bleiben.

Besonders ist es das erste Depot für die an der Peripherie aufgenommenen infectiven Stoffe, das oberhalb der Ellenbeuge vom Condyl. internus humeri im Sulcus bicip. int. nach aufwärts sich erstreckende Paket. Diese Schwellung der Cubitaldrüsen finden wir also bei der Häufigkeit geringer oder schwererer Entzündungen an der oberen Extremität ausserordentlich häufig als feste, verschiebbliche Knötchen lange Zeit erhalten. Dieser Thatsache gegenüber muss es naiv erscheinen, wenn manche gewiegte Practiker mit gewissem Pathos nach einem Griff auf die Cubitaldrüsen und kämmendem Strich über den Kopf aus den an erster Stelle gefundenen Knötchen und von der zweiten zwischen den Fingern gehaltenen Haaren gemäss der fühlbaren Bubonen und augenfälligem Defluvium capillorum den ob ihres diagnostischen Scharfsinnes erstaunten Zuhörern die constitutionelle Syphilis des mit den beiden Symptomen behafteten armen Sünders verkünden!

Auch chronische Entzündungen, Abscedirungen und Ulcerationen finden wir an diesen Cubital- und Oberarmdrüsen. Besonders bei scrophulösen Kindern kommen Verkäsungen, sinuöse Abscesse hier vor, die mit Perforationen der lividen unterminirten Haut enden und somit zu lang bestehenden Geschwüren und in den tuberculösen Drüsenheerd führenden Fisteln Anlass geben. Freie Eröffnung, Auslöfflung, Austupfen mit in 5% Chlorzinklösung ausgedrücktem Wattebausch und nachheriger Occlusivverband schaffen hier bald statt der fungösen und wieder zerfallenden Granulationen festes und zur Vernarbung führendes, gesundes Granulationsgewebe.

Bei Erwachsenen kommen hier gummöse und tuberculöse Abscesse und Geschwürsbildungen vor, die ebenfalls zu längerer Fistelbildung Anlass geben.

Solche aus verkästen Drüsen hervorgehende Fisteln können bei dem langen Bestande und oft erst auf Umwegen zum Ausgangsheerd führendem Canale mit Fisteln, die zum nekrotischen Humerus führen, verwechselt werden.

§. 206. Auch an den Muskeln des Oberarmes finden wir die mannigfachsten entzündlichen Processe abspielen. Die syphilitische Myositis des Biceps wurde bei Besprechung der Ellbogencontracturen (§. 194) erwähnt. Traumatische und rheumatische Myositiden im Biceps, Brachialis und Triceps markiren sich oft durch ihre fühlbaren Folgezustände und können dann solche sehr wohl mit den Nachfolgen einer traumatischen Muskelruptur, wie sie durch active energische Muskelcontraction am Biceps und Triceps beobachtet wurden, verwechselt werden oder gar in ihrem umgrenzten Auftreten für Geschwülste und Neubildungen gelten. In frischen Fällen sind solche Rupturen und aus fascialem Schlitz hervortretenden Muskelhernien nicht schwer zu erkennen.

Bei der Diagnose solcher zweifellos mit den Muskeln in Zusammenhang stehenden Anschwellungen überhaupt müssen wir uns auch des Vorkommens eines doppelten Bauches des Biceps erinnern. In solchem Falle, wie mir einer zur Beobachtung vorlag, kann man lange schwanken, in der Erkenntniss solcher neben dem normalen Muskelbauch vorfindlichen Geschwulst, die leicht z. B. für ein cystischer Tumor gelten kann. Bei den ausserordentlich häufigen Varietäten des M. biceps und der wechselnden Lage und Gestalt solcher supernumerärer Bündel (Gruber, Luschka) müssen wir bei Geschwulstbildungen in der Gegend des Sulcus bicipitale internus dem erwähnten Verhältniss Rechnung tragen.

§. 207. Da es sich bei den genannten Formen der Myositiden am Oberarme meist um chronisch verlaufende Muskelentzündungen handelt, so darf es uns nicht Wunder nehmen, dass wir fast immer erst die Resultate solcher schleichenden Processe zur Behandlung bekommen: regelmässig handelt es sich um mehr weniger umschriebene Infiltrationen, die oft feste, ja knochenharte Geschwülste darstellen können. Vieles, was unter dem Namen „rheumatische Schwiele“ passirt, sind gummöse Infiltrationen an den Oberarmmuskeln, die auf Jodkalikuren und Massage neben hydropathischem Umschlag schnell schwinden. Dabei soll es durchaus nicht von der Hand gewiesen werden, dass auch solche Muskel- und Zellgewebsschwielen (Froriep) in einzelnen Fällen wirklich rheumatischen Ursprunges sein können. Um jedoch den immerhin etwas precären Causalbegriff des Rheuma noch mehr einzuschränken, müssen wir erinnern, dass auch traumatische Schwielen gerade an den Oberarmmuskeln häufig zur Beobachtung gelangen. Nach starken, lange anhaltenden oder vielfach wiederholten Muskelanstrengungen entstehen Schwielenbildungen in den Muskeln, die je nach der Localität verschiedenen Character bieten. Sind einzelne Muskelfasern vom Knochen abgelöst oder gar mit dem Periost vom Knochen losgetrennt, so entstehen hier wahre Ossificationen, die von der Ausrissstelle beginnend, sich über den ganzen Muskel ausdehnen können. Solche Ossification der Armmuskeln fand Pitha bei 2 Soldaten, bei denen nach häufiger Execution der Armwelle beim Turnen der M. brachial. internus an beiden Armen total verknöchert war, so dass der Muskel nur durch seine Lage und Form und theilweise Beweglichkeit als solcher erkenntlich war. In Bezug auf die Beweglichkeit aller intramusculären und myogenen Geschwulstbildungen bleibt als stringentes Symptom ja hervorzuheben die seitliche Verschiebbarkeit des Tumors bei Erschlaffung der Muskelsubstanz und das Verschwinden dieser Mobilität bei activer Contraction oder passiver Spannung des Muskels, während in der Richtung der Muskelfasern in keiner Stellung eine irgend merkliche Mobilität sich findet. Solche wahre Osteombildung findet sich am häufigsten als sog. Exercierknochen am M. deltoides (§ 288), Rokitansky fand einen grossen walzenförmigen Knochen spongiöser Natur im Biceps einer Frau. Viele sog. Verknöcherungen der Muskeln sind indess nichts weiter, als feste Bindegewebsschwielen event. wirkliche Fibrome oder auch Chondrome.

§. 208. Bei allen Muskelläsionen, welche in der Substanz der Muskelfibrillen stattfinden, kommt es theils durch Metamorphose des intramusculären Blutextravasates, theils durch Ergänzung des fibrillären Defectes zum Muskelcallus, zu einer festen Bindegewebsschwiele, die lange stationär bleibt, ihre verschiedenen Metamorphosen eingeht und in gewissen Stadien als Verknöcherung gilt. Viele solcher scheinbaren „Exostosen“ am Arme sind lediglich musculäre Callositäten traumatischen Ursprunges. Bei Syphilitischen wissen wir, dass oft durch geringste Läsionen solche knochenharte Geschwülste in der Muskelsubstanz und an den Insertionen auftreten, die auf Schmier- oder Jodkur spurlos verschwinden. Solche syphilitische Muskelschwielen im Biceps und Triceps habe ich häufig genug beobachtet.

Hawkins berichtet von einem Kranken, der eine ganz eminente Disposition zu solchen scheinbaren Ossificationen hatte. Auf die geringste Veranlassung, z. B. nach mässigem Fingerdruck, traten an den Arm- und Halsmuskeln Verhärtungen ein, die als rapide Ossificationen imponirten, auf Jodkaligebrauch völlig erweichten, recidivirten, um bei wiederholter Kur ganz zu verschwinden.

Für andere wahre traumatische, osteoide Geschwülste in den Armmuskeln bleibt bei functioneller Störung die Excision aus der Muskelsubstanz meist als leicht ausführbare Abhilfe, wenn die Nichtspecificität erwiesen und Massage, hydropathische Einwicklung u. dgl. nicht zum Ziele geführt hat.

§. 209. Unter Fällen umschriebener Zellgewebshypertrophie und Schrumpfung an und zwischen den Oberarmmuskeln, wie sie z. B. Froriep in grosser Anzahl genau beschreibt und als „rheumatische Schwiele“ schildert, die mit Paralysis agitans, Paresen, Schreibekrampf u. a. Innervationsstörungen einhergehen, sind einige, die mich in Symptomen und Verlauf fast in allen Punkten an eigene Beobachtung solcher mehr oder weniger ausgedehnter Zellgewebsinfiltrationen am Oberarme erinnern, wie ich sie am häufigsten noch im Verlaufe des N. radialis antraf. Theils handelt es sich in diesem Zustande, der meist den an der äusseren Oberarmseite zwischen Deltoidesinsertion und Condylus externus gelegenen Abschnitt des „spiral nerf“ betrifft, um paraneurotische Blutextravasate, theils um circumscriptere Neuritiden. Zu der Entstehung derselben ist bei der hier zwischen Bicepsrand und Tricepsfasern gegebenen exponirten Lagerung auf dem Oberarmknochen für traumatische Einwirkung directer und indirecter Natur so vielfach Anlass gegeben.

Solche paraneurotische Schwielen können bei der immer in exactester Weise aus der bestimmten, dem bekannten Verlauf des Radialis entsprechenden Begrenzung, der meist spindelförmigen Gestalt der Anschwellung und den im peripheren Verbreitungsbezirk des Nervens zu Tage tretenden Motilitäts- und Sensibilitätsstörungen kaum falsch gedeutet werden. Selbst für die Fälle, in denen durch solche pathologischen Substrate schwerere Symptome — Neuralgien oder partielle bis totale Extensorenlähmungen — ausgelöst werden, schafft doch die Combination der energisch durchgeführten Massage und electrischen Behandlung neben cutanen Frictionen und Ableitungen fast ausnahmslos Resorption des Infiltrates und eine Restitutio ad integrum. Characte-

ristisch erschien mir gerade für diese Region, dass vom Patienten der traumatische Causalnexus so häufig positiv ausgeschlossen wird und lieber der rheumatische angenommen, da dieser dem Laienverstande plausibler ist, als die Idee, dass durch einfachen Druck, wie er z. B. schon beim längern Auflagern des Armes oft unbemerkt einwirkt, gerade hier durch Anpressen des oberflächlich verlaufenden Nervenstammes an die feste knöcherne Unterlage solche „Rheumatismen“ in Arm und Hand veranlasst werden sollten!

An dem Ulnaris und Medianus finden sich solche traumatische Geschwulstbildungen seltener, da diese Stämme weniger exponirt liegen.

Vom Medianus beschreibt Stromeyer einen typischen Fall circumscripter traumatischer Neuritis. Ein lebhafter 10jähriger Knabe sollte zum Baden in der See gezwungen werden und musste auf Befehl des noch lebhafteren Vaters ein Badeknecht ihn an den Armen festhalten und in das Wasser befördern. Als er später wieder in die Schule ging, zeigte es sich, dass er nicht mehr schreiben konnte. Am rechten Arm fand sich eine auf Druck sehr empfindliche Anschwellung des N. medianus, welche auf eine 4wöchentliche, mit guter Polsterung ausgeführte Fixation des Armes am Thorax verschwand und von Functionsherstellung gefolgt war. Str. meint, dass der Verband jedenfalls den Nutzen gehabt habe, dass der Arm darin nicht electricirt werden konnte!

Cap. XVIII.

Erkrankungen des Oberarmknochens.

§. 210. Die Periostitis und Osteomyelitis des Humerus gehört der Frequenz nach unter den Entzündungen der Röhrenknochen überhaupt nächst Tibia und Femur zu den häufigsten.

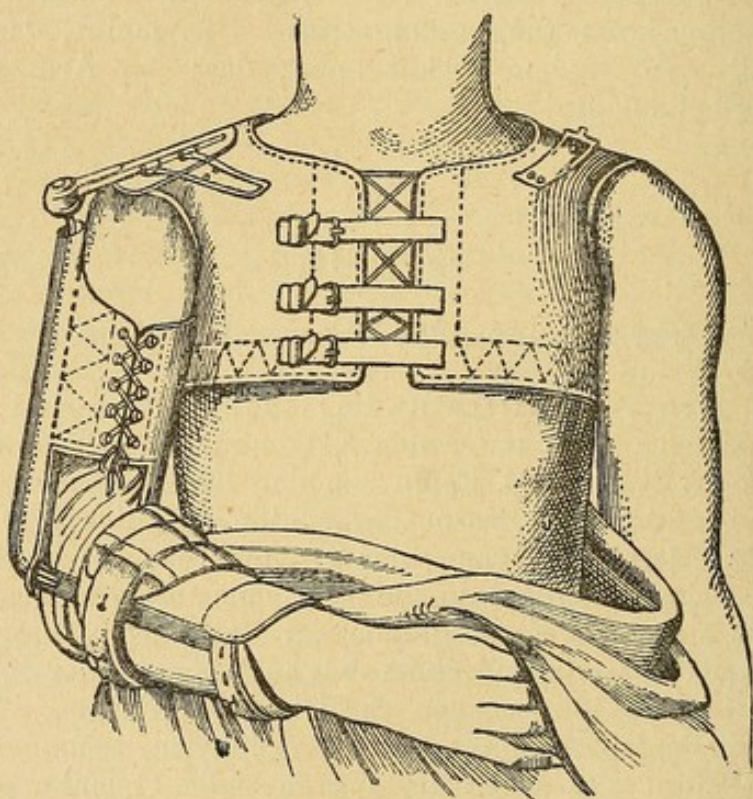
Von der malignesten Form der acuten infectiösen Osteomyelitis mit dem nicht seltenen Ausgange der Totalnekrose des Humerus herab bis zur chronischen Periostitis mit umschriebenster corticaler Sequesterbildung findet sich jede Form gerade am Humerus in ausgeprägtester Weise vertreten. Vorwiegend finden wir auch hier wieder die Ausgangspunkte an den epiphysären Enden der Diaphyse gelegen. Nicht selten zeigen sich dementsprechend auch die Epiphysen secundär früh oder später mitbetheiligt und selbst die angrenzenden Gelenke partiell oder in toto mitergriffen, da ja am Ellenbogengelenke die theilweise oder gänzliche intracapsuläre Lage der entsprechenden Epiphysenlinien eine directe Betheiligung der Synovialhöhle bedingen muss. In vielen Fällen finden wir daher auch die Erkrankung unter dem Bilde einer acuten Schulter- oder Ellenbogengelenkentzündung einsetzend, mehr oder weniger rasch zur Eiterung führend, erst nach dem Aufbruch oder operativen Eingriff den ostealen Ursprung dargethan und durch Fortschreiten des Processes an der Diaphyse die primäre Diaphysenosteomyelitis bewiesen.

Umgekehrt finden wir auch gerade am Oberarme reine Schaftnekrosen, die zum totalen Diaphysensequester führen, ohne Ergriffensein

der Nachbargelenke. Zu den rapidesten Eiterungen und Nekrosen führt hier meist die acute infectiöse Osteomyelitis, zu deren Localisirung ein Trauma ja oft die Gelegenheitsursache abgiebt. Wenn schon dieselbe meist durch die Multiplicität der gleichzeitig oder nacheinander erkrankten Knochenabschnitte an den epiphysären Grenzen der Diaphysen langer Röhrenknochen neben der unter dem Bilde des „Typhus des membres“ verlaufenden schweren Allgemeinerkrankung genug der charakteristischen Anhaltspunkte bietet, so giebt es doch auch Beobachtungen genug, bei denen lediglich auf ein Glied die Knochen-erkrankung sich beschränkte und häufig Verwechselung mit Weichtheil- oder Gelenkaffectionen möglich war.

§. 211. Die auf solche Processe folgenden Nekrosen der Humerusdiaphyse jugendlicher Individuen stellen meist ausgedehnte Totalnekrosen dar, während umschriebene Corticalnekrosen fast ausschliesslich nach traumatischen Periostitiden bei Erwachsenen sich finden.

Fig. 92.



Apparat für Schlottergelenkbildung im Humerus nach Continuitätsresection (Billroth).

Meist ist es nicht leicht, vor der durch operativen Eingriff geschehenen Freilegung über die Grenzen der Sequestrirung definitiven Aufschluss durch Palpation und Sondirung zu erhalten.

Für die Incision, Freilegung durchs Elevatorium und Aufmeisselung der Sequestrallade ist immer die äussere Parthie des Oberarmes zu bevorzugen. Abgesehen davon, dass hier der Weg schon meist durch die hier vorfindlichen Fisteln geboten ist, sind auch hier ausgedehnte Incisionen zwischen Triceps und Bicepsrand ohne erhebliche Neben-

verletzungen ausführbar. Nur wenn man im lateralen Bezirk unter die Mitte herabgehen muss, bedarf der Verlauf des N. radialis der sorgfältigen topographischen Orientirung, da derselbe schon oft genug bei solcher Gelegenheit verletzt wurde. Genau in der Mitte zwischen Deltoidesinsertion und Epicondylus externus finden wir ihn von hinten herumtretend auf der äusseren Humerusseite oberflächlich gelagert. Müssen wir in dieser Region operiren, so wird immer nur ein flacher Schnitt durch Haut und Fascie zu führen sein und nun die Tricepsfasern sammt dem Nervenstamm mittelst Elevatorium vorsichtig nach hinten herüber zu lagern sein, um Raum für die Fortführung der periostealen Incision und Aufmeisselung zu gewinnen.

Auf diese Weise kann man sogar bei totalen Diaphysennekrosen den ganzen Humerusschaft freilegen und extrahiren. Oft genug ist in solchen Fällen eine prompte Knochenregeneration auf die subperiosteale Ausschälung gefolgt. In einzelnen Fällen blieb dieselbe mangelhaft; doch auch ist für solche partiellen Erfolge immer neben Erhaltung der Extremität eine beschränkte Wiederherstellung des Gebrauches von Hand und Arm durch entsprechende mechanische Vorrichtung zu ermöglichen.

§. 212. Nedopil beschreibt einen solchen Fall von totaler Humerusexstirpation bei einem 12jährigen Knaben, bei welchem trotz subperiostealer Operation keine Knochenneubildung eintrat und schliesslich durch entsprechenden Apparat nach Billroth's Angabe relative Brauchbarkeit erzielt wurde. (Fig. 92.) Höchst wichtig für die allgemeine Prognose der Totalresectionen der Humerusdiaphyse ist die Beobachtung von Neudörfer. Der Verlust der ganzen Diaphyse sammt Periost hat, trotzdem ein „Accommodations-Schlottergelenk“ entstanden ist, weder zur Atrophie noch Lähmung der Muskeln geführt. Der Arm ist ohne Stützapparat so leistungsfähig, dass er Lasten von 50 Pfund und darüber mit Leichtigkeit trägt und kleinere Lasten bis auf einen Winkel von 35° zu erheben vermag. Nur die Erhebung des Vorderarms zur horizontalen fehlt. (Fig. 93 a und b.)

Bei den übrigen Fällen ausgedehntester Humerusdiaphysenresection wurde auch meist ohne Prothese günstiges functionelles Resultat erzielt, da trotz des ausgedehnten Knochendefectes Regeneration eintrat (Ollier, Merkel, Cutter, Mac-Cormac, Güterbock, Schoemaker u. A.). Während in den meisten Fällen die Erkrankung an der Epiphysengrenze ansetzt und, wie besonders bei der acuten infectiösen Osteomyelitis rapide hier zur Eiterung und ausgedehnten Sequesterbildung führt, zeigen die Fälle, die Güterbock aus der Wilms'schen Abtheilung berichtet, dass selbst die Epiphysen mit ergriffen werden und zur Exstirpation gelangen können.

§. 213. Ausgezeichnet durch den protrahirten Verlauf bis zur abgegrenzten Sequesterbildung bleiben auch am Oberarme die hier bei Erwachsenen nicht seltenen syphilitischen Ostitiden. Sehr selten bleibt immerhin der von Stromeyer erwähnte Fall, wo durch solche gummöse Ostitis humeri an der Insertion des Deltoides ein künstliches Gelenk zustande kam und ohne Perforation und Sequesterbildung bestehen blieb, während die übrigen syphilitischen Erscheinungen auf Jodkalikur verschwanden.

Fig. 93 a.

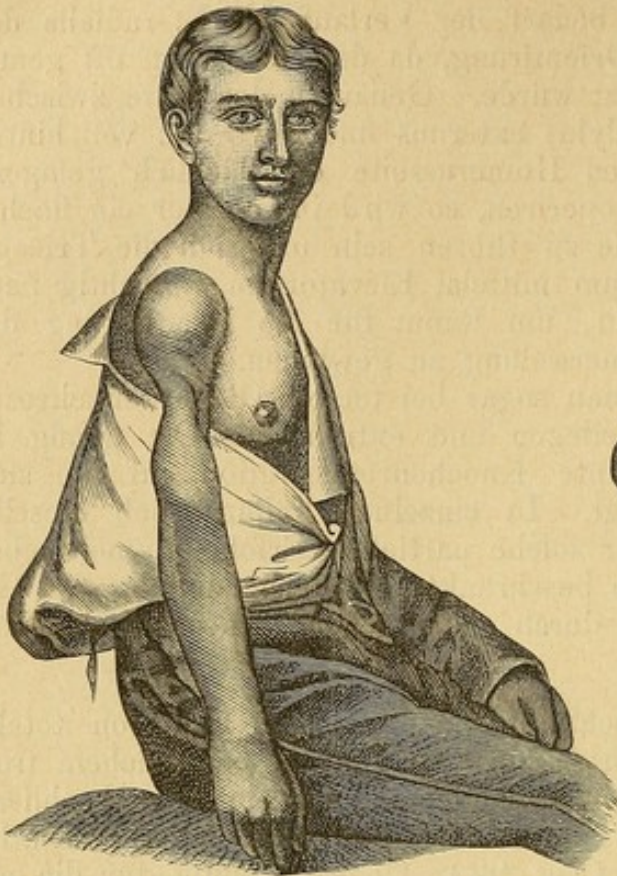
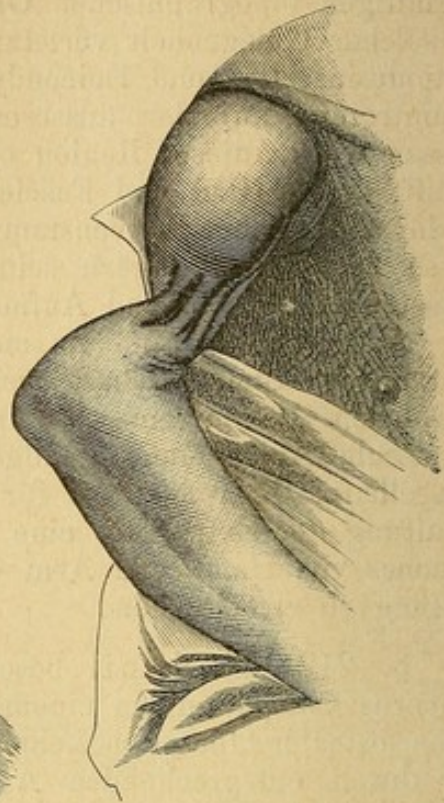


Fig. 93 b.



Accommodationsschlottergelenk nach Totalresection des Humerus. b zeigt die vorhandene active Gebrauchsfähigkeit (Neudörfer).

§. 214. Sonst gehören die nach Fracturen entstehenden Pseudarthrosen am Humerus zu den häufigsten aller zur Behandlung gelangenden, doch sind für die Mehrzahl der Fälle solch' üblen Ausganges der Oberarmdiaphysenfracturen zweifellos therapeutische Unachtsamkeiten als nächste Ursache in Betracht zu ziehen. Bei einer Totalsumme von 478 Pseudarthrosen kamen nach Gurlt 165 auf den Oberarm, während je 131 den Ober- und Unterschenkel betrafen, und der Vorderarm nur mit 50 Theil nahm. Diese hohe Frequenz der Humeruspseudarthrosen gewinnt um so mehr Bedeutung, als die Häufigkeit der hier stattfindenden Fracturen bekanntlich eine bedeutend geringere ist als an allen den anderen Gliederabschnitten.

Die Interposition von Weichtheilen, mangelhafte Ernährung der Fragmente kommt hier weniger als ursächliches Moment in Betracht, wie die unzureichende Fixirung in gut coaptirter Stellung. Selbst bei der immer zu bevorzugenden dauernden Immobilisirung des ganzen Armes am Thorax durch einen die ganze Schulter, Arm und Brust umschliessenden Panzer wird oft genug der Thatsache nicht Rechnung getragen, dass bei einiger Lockerung des Verbandes das untere Bruchstück durch die Eigenschwere des Gliedes nach abwärts gezogen wird, während das obere durch den immer vorhandenen Spielraum der Schulterbewegungen gewissen Bewegungen unterworfen bleibt, die nur durch öftere Controle und Wechsel des Verbandes beschränkt werden können. So finden wir, dass die mehr weniger durch die meist schräg verlaufende Bruchlinie zugespitzten Fragmente sich abschleifen, noch mehr

sich verjüngen und nur mit lockerer Zwischensubstanz verbunden sich darbieten. Für nicht zu alte Fälle genügt oft die energische Zerreißung der Zwischensubstanz und nochmalige exacte Immobilisirung am Thorax. Für ältere Pseudarthrosen giebt die Continuitätsresection unter antiseptischen Cautelen gute Chancen, wenn die Knochenenden angefrischt, eventuell zur festen Coaptation zweckmässig geformt, und vereinigt werden durch die Naht, so dass die früher häufig nöthigen mechanischen Beihilfen, die durch Schienenvorrichtung das schlotternde Glied befestigten (vergl. Fig. 92), heutzutage selten hierbei in Anwendung kommen.

§. 215. Das andere Extrem der Fracturheilung, die voluminöse und difforme Callusbildung bei Oberarmbrüchen kann durch Insultation der anliegenden oder gar eingebetteten Gefässe und Nerven derartige Functionsstörungen bedingen, dass auch nur durch operativen Eingriff Beseitigung gewonnen wird. Besonders ist es auch hier die Compression des dem Knochen anliegenden N. radialis, welche Abhilfe erheischt. Die Fälle von Ollier und Busch beweisen, dass auch nach längerer Insultation durch solchen Callus mittelst Ausmeisselung und Mobilisirung die Restitution möglich.

Zu ähnlichen Nervenlösungen können auch fibröse Umwachsungen des Radialis Anlass geben. Dieselben kommen gerade wieder an dieser Region des Oberarmes, wo in der Mitte der Distance zwischen Deltoidesinsertion und Condyl. externus humer. der Nerv oberflächlich gelegen dem Drucke und jeglichem mechanischen Insulte preisgegeben liegt, auch als parosteale Schwielen traumatischen Ursprunges vor und können zu derartigen Motilitätsstörungen Anlass geben, dass nur durch Freilegung und Mobilisirung des Nerven — Lösung und Dehnung — Besserung erzielt werden kann.

§. 216. Es darf natürlich nicht übersehen werden, dass auch durch eine im Moment der Entstehung einer Fractur sich ereignende momentane Quetschung sehr wohl eine temporäre Lähmung wieder besonders am Radialis, seltener am Medianus oder Ulnaris bedingt werden kann, wozu die sorgfältige Zusammenstellung von Ferréol Reuillet Belege bietet, wie auch Granger 3 Fälle giebt, wo Fractur des Condyl. intern. humeri mit Paralyse des N. ulnaris nebst trophischen Störungen in seinem peripheren Gebiet gefolgt war. Eine Heilung länger bestehender Ulnarisneuralgie erzielte Denucé durch Resection einer osteophytischen Wucherung, die von einer fracturirten und schief angeheilten Epitrochlea ausging, während Hamilton das nach Humerusfractur vorstehende Knochenfragment, welches auf den Medianus drückte, ohne Erfolg resecirte.

Cap. XIX.

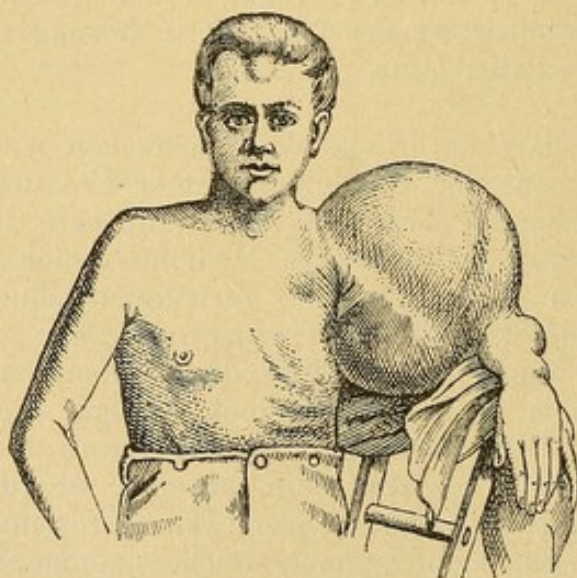
Die Neubildungen am Oberarme.

§. 217. Zu grossem Irrthum kann das am Humerus relativ häufigere Vorkommen von Echinococcen Anlass bieten. Vidal, Küster beschreiben solche Hydatidencysten des Humerus und unter

33 von Reczey aus der Literatur zusammengestellten Fällen von Knochenechinococcen trafen 7 den Humerus (die Tibia 8, Femur, Schädelwirbel je 4, Becken 3, Phalangen 1), so dass bei dieser Frequenz diagnostisch immer mit ihrem Vorkommen am Humerus zu rechnen ist. Selten bieten sie so colossale Veränderung wie sie Demarquay beschreibt, der den ganzen Humerus vom Schulterkopf bis zu den Condylen in eine weite geräumige Höhle umgeändert fand, in der sich eine dickliche eiterähnliche Masse mit Haken und Blasenresten vorfand. Häufiger sind partielle Auftreibungen mit proportionaler Rarefaction der Knochensubstanz, so dass ohne erhebliches Trauma Fracturen erfolgen. Derartige sog. Spontanfracturen des Oberarmes können sogar das erste Symptom sein, welches auf eine Knochenkrankung fahnden lässt, da jegliche Auftreibungen und äusserlich merkbare Form- und Structurveränderungen fehlen können, wie z. B. in dem von Küster beschriebenen instructiven Fall. In solchen Verhältnissen bleibt dann die Diagnose leicht dunkel, bis Aufbruch und Entleerung von Blasen erfolgt ist und könnte nur die Akidopeirastik hier in zweckmässiger Weise diagnostisch verwerthet in früherer Periode sicheren Aufschluss geben. Durch Entleerung, Evidement, wenn nöthig auch partielle Resection, kann dann selbst in vorgeschrittenen Fällen (Dupuytren, Dickinson, Labbé) noch Heilung erzielt werden und bleibt die Absetzung nur für anderweitig complicirte Fälle.

§. 218. Auch die gerade am Humerus nicht so seltenen Osteome können diagnostische Schwierigkeiten bieten. Birkett fand unter

Fig. 94.



Enchondrom des Humerus nach 12jährigem Wachsthum (Atkinson).

50 Fällen von „Exostosen“ 8 am Humerus (12 a. d. grossen Zehe, 9 Femur, 4 Tibia, 3 Scapula betreffend); häufig gehören sie zu der Gruppe der Exostosis cartilaginea, wie z. B. Hofmohl an der 1 Zoll Durchmesser haltenden, von der Deltoidesinsertion abgemeisselten Exostose bei 14jähr. Mädchen eine 1 Ctm. dicke hyaline Knorpeldecke fand und gerade an solchem Exemplar Virchow die Abstammung aus Resten der fötalen Knorpelanlage nachwies.

Die Chondrome können hier zu dem monströsen Umfang gedeihen, wie Fig. 94 zeigt. Die den ganzen Arm einnehmende Geschwulst hatte sich im Laufe von 12 Jahren entwickelt und nahm bei dem 26jährigen Patienten einen Umfang von 1 Meter ein, so dass nach der Amputation der Arm sammt Geschwulst 16,5 Kilo wog. Kleinere Tumoren können natürlich durch Flächenabtragungen und partielle Resectionen beseitigt werden; selbst ausgedehntere Continuitätsresection gab Fergusson wegen solcher oberhalb des Ellenbogens sitzenden Geschwulst centralen Ursprunges noch trotz mangelnder Knochenvereinigung einen durch Stützapparat gefestigten relativ brauchbaren Arm.

Die meist myelogenen Osteosarkome haben ihren Lieblingssitz an der oberen Humerus-epiphyse (vergl. §. 287) und leider trotz früher Resection oder selbst Ablatio brachii ungünstigste Prognose.

F. Die Krankheiten der Schultergelenksgegend.

§. 219. Die Schultergelenksgegend begreift zwei vom chirurgisch-practischen Gesichtspunkte aus leicht zu differenzirende Bezirke in sich, die Streckseite: Schulter im gebräuchlichen Sinne — und Beugeseite: Achselgrube, und müssen wir bei der Untersuchung der Erkrankungen der Weichtheile dieser Gegend auch diese topographische Theilung festhalten.

Cap. XX.

Die angeborenen resp. in erster Kindheit erworbenen Krankheiten der Schultergelenksgegend.

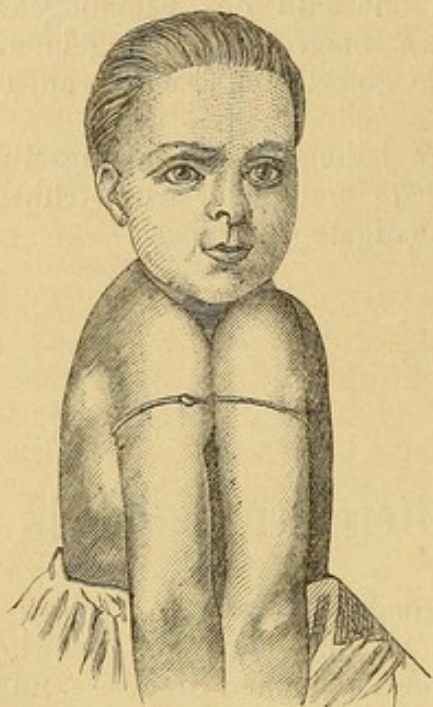
Wenn schon die Clavicula mit Recht mehr zum Rumpf als zur oberen Extremität gehörig gelten muss, da beim angeborenen Mangel selbst der ganzen oberen Extremität doch ausnahmslos das Schlüsselbein vorhanden ist, so sind wir doch gewohnt, aus topographischen und functionellen Gründen bei Untersuchung der Schulter auch das wesentliche Substrat des „Schultergürtels“, die Clavicula, in Betracht zu ziehen.

§. 220. Angeborene Defecte der Clavicula sind ausserordentlich selten, bieten aber in ihrem Vorkommen wegen des leicht möglichen Uebersehenwerdens diagnostisches Interesse. Auffallenderweise fand sich in allen Fällen partiellen oder totalen Schlüsselbeinmangels die Function kaum beeinträchtigt, so auffallend auch die formelle Entstellung bei gewissen Bewegungen sein musste, wenn die feste Stütze, welche die obere Gliedmasse bei allen Bewegungen in bestimmter Distance vom Rumpfe hält, ganz oder theilweise fehlt.

Fig. 95 zeigt, wie auffallend das Bild sich bei solchem doppelseitigem Claviculadefect gestaltet, sobald man beide Schultern über die Brust adducirt!

Trotzdem in diesem von Kappeler beschriebenen Fall die rechts 1, links 4 Ctm. langen, mit dem Sternum locker articulirenden, lateral-

Fig. 95.



Congenitaler Defect beider Schlüsselbeine (Kappeler).

wärts sich verjüngend in die Weichtheile sich verlierenden Schlüsselbeinrudimente functionell in keiner Weise zur Geltung kommen, ist weder in diesem noch in den von Gegenbaur beobachteten Fällen irgend welche Behinderung im Gebrauche der Arme vorhanden, so dass weder die Besitzer dieser angeborenen Defecte, noch deren Umgebung von der Missbildung eine Ahnung hatten und erst zufällig die Entdeckung gemacht wurde. Bei diesen partiellen Defecten sowohl — es handelt sich immer um mediane Rudimente von 1—7 Ctm. — als bei totalem Mangel (Luschka) des Schlüsselbeines wird selbst bei belastetem Arme die physiologische Leistung und besonders die Fixierung der Scapula durch entsprechende Muskelwirkung ausgeglichen. Es sinkt nur die Schulter etwas nach abwärts, die Adduction über den Thorax wird durch energische Wirkung des Cucullaris und Levator anguli scapulae verhütet.

Umgekehrt konnte das in der Abbildung gezeichnete Mädchen sich auf ihre Arme gestützt in schwebender Stellung halten, ohne dass das Schulterblatt weiter hinaufrückt, indem es auch hierbei wieder durch die Rücken- und Brustmuskeln fixirt gehalten wird.

§. 221. Die angeborene Schulterluxation hat wenigstens das chirurgische Interesse, welches Dupuytren den angeborenen Schenkelluxationen vindicirt, „dass durch ihre Erkenntniss nur das Verzeichniss der Krankheiten vermehrt wird, rücksichtlich der Behandlung aber höchstens das gewonnen wird, dass die Patienten ohne Aussicht auf Heilung wenigstens nicht durch unnöthige Heilversuche gequält werden.“

So wenig die Möglichkeit einer congenitalen Schultergelenkluxation geleugnet werden kann, da ja zweifelsohne sehr wohl durch fötale Bildungsanomalie die Congruenz und Fixation des Oberarmkopfes mit und an der Cavitas glenoidalis scapulae gestört sein kann und man die hierdurch bedingte articulare Stellungsabweichung analog der congenitalen Schenkelluxation ebenfalls als angeborene Luxation bezeichnen darf, so ist doch festzuhalten, dass die wenigsten Fälle, welche unter der Rubrik der angeborenen Schulterluxationen geführt werden, diesen Namen verdienen. Die meisten hierhergezählten Schultergelenksdeviationen verdanken ihren Ursprung entweder Verletzungen

während des Geburtsactes oder sind Folgen von infantilen Lähmungen mit oder ohne vorangegangenen Trauma. Von den 12 Fällen, welche wir in der Literatur genauer beschrieben finden (Smith 6, [Wilde 1, Crocker 1, Smith selbst 4], d'Outrepont 1, Ammon 1, Melicher 1, Mayer 3), sind 2 anatomisch untersucht (Smith), 3 an Neugeborenen gefunden (d'Outrepont, Melicher, Mayer), die übrigen 7 bei älteren (2 Smith) oder bei Erwachsenen resp. alten Leuten (2 Smith, 1 Ammon, 2 Mayer) durch Untersuchung *intra vitam* diagnosticirt. Die beiden anatomisch untersuchten gestatten wenig Zweifel: es handelt sich um doppelseitige Humerusluxation, einmal Lux. subcoracoidea, das anderemal Lux. infraspinata mit völliger Pfannenbildung an der anomalen Stelle und Fehlen jeglichen Residuums einer Cavitas glenoid. an der normalen Stelle. In den bei Neugeborenen beobachteten 3 Fällen kann die Möglichkeit der congenitalen Luxation natürlich nicht geleugnet werden, zumal in der Beobachtung von d'Outrepont die Deviation beiderseitig war, doch liegt die Wahrscheinlichkeit einer Täuschung bei der kindlichen Schulter ausserordentlich nahe. In der Beobachtung Melicher's, einer linksseitigen Fötalluxation bei 3tägigem Mädchen, fehlt die reelle Begründung; bei der von Mayer beschriebenen Missgeburt (es fand sich gleichzeitig ein Bauchspalt und Ectopia viscerum) giebt die Schilderung bestimmt an, dass die anomale Gelenkpfanne palpirt werden konnte.

§. 222. Wir müssen somit anerkennen, dass die fötalen Humerusluxationen, ein- oder doppelseitig, sehr selten sind und die bei Kindern vorgefundenen Deviationen zeigen in der That fast ausnahmslos den Befund eines Schlottergelenkes mit partieller oder totaler Lähmung als vorwiegendes Symptom, ja ist die Parese meist derartig vorgeschritten, dass die ganze Extremität verkümmert und in der Entwicklung zurückgeblieben erscheint. Fig. 96 zeigt wie bei solchen kindlichen Lähmungen der oberen Gliedmaassen der ganze Schultergürtel, ja die ganze Thoraxhälfte zurückbleibt (vergl. §. 304 und Fig. 113. Solche Veränderungen finden wir andererseits bei den meisten sog. congenitalen Humerusluxationen beschrieben und es ist thatsächlich nicht einzusehen, warum auf diese immer, auf die analogen Schenkelluxationen nie Lähmung folgen sollte. Es rechtfertigt dies die Annahme, dass die Parese das Primäre in vielen Fällen darstellt, auf die erst secundär die Stellungsabweichung im Schultergelenk gefolgt ist.

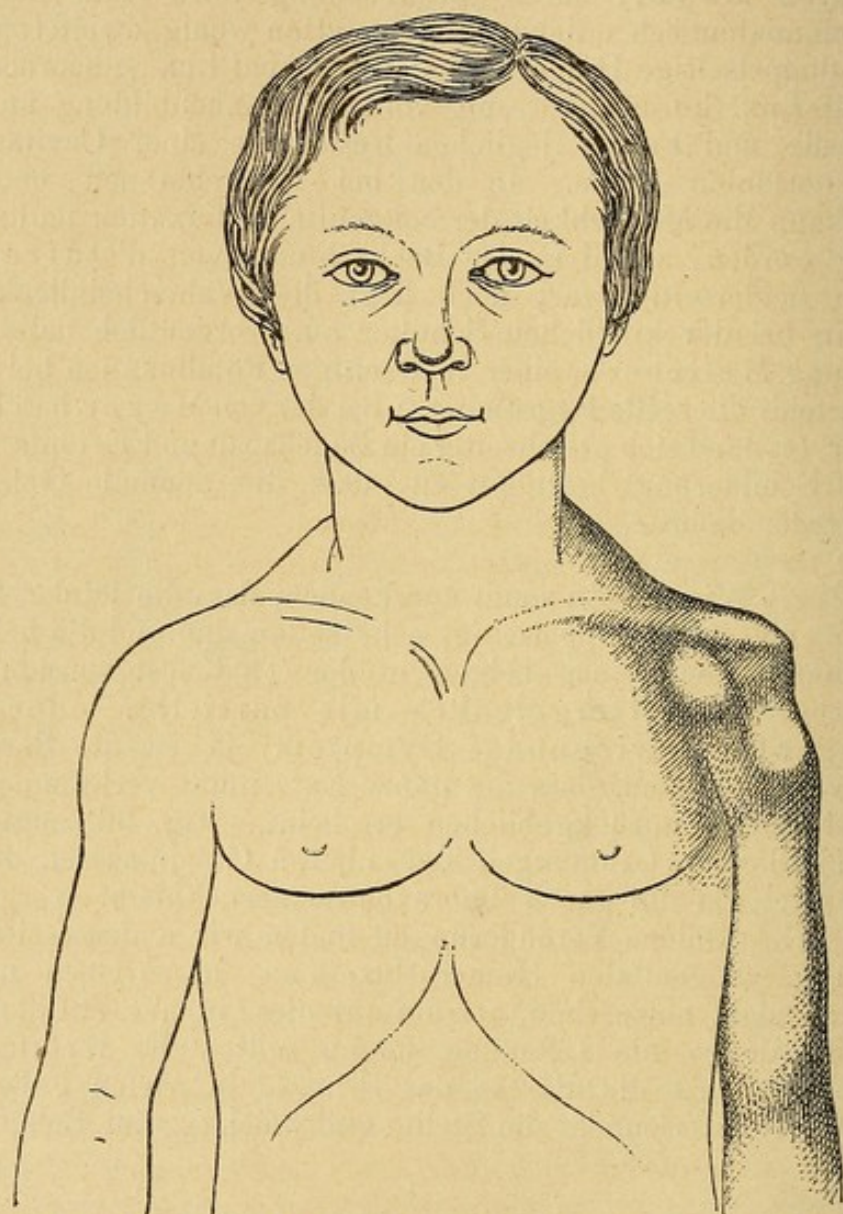
§. 223. Gerade im Schultergelenk führen Lähmungen der Schultermuskeln ausserordentlich bald zur Deviation des Gelenkkopfes, da derselbe, wenigstens in gewissen Stellungen, lediglich innerhalb der schlaffen Synovialkapsel durch den Bicepskopf und den Deltoides an der Cavitas glenoid. scapulae fixirt gehalten wird, vergl. unten §. 246. Wiederum sind aber theils mit anderen Paresen des Plexus brachialis zusammen, theils aber auch isolirt vorkommend, Lähmungen des M. deltoideus relativ häufig, wozu sowohl Traumen wie spinale Paralysen die Ursache geben.

Die bei Kindern beobachteten Stellungsabweichungen betreffen — ein- oder doppelseitig — eine Deviation des Oberarmkopfes nach ab- und einwärts mit Schlottergelenk-

bildung und partieller oder totaler Lähmung. Die Ursachen sind:

- 1) Congenitale Luxation (sehr selten).
- 2) Skelett-Verletzung während der Geburt (häufigste Ursache).
- 3) Traumatische Deltoideuslähmung (inter part. oder später).
- 4) Spinale Lähmung.

Fig. 96.



Paralytisches Schlottergelenk der linken Schulter. Acromion, Proc. coracoides und der atrophirte Oberarmkopf treten hervor. Deltoideuspölster geschwunden, die ganze Seite atrophirt (Friedberg).

§. 224. Die spinale Kinderlähmung befällt bekanntlich sehr häufig Arme und Füße zugleich und bleibt schliesslich nur an letzteren stationär, während sie an den oberen Extremitäten vorübergeht, bisweilen bleibt sie jedoch auch auf einen Arm und Schulter begrenzt (ohne alle Betheiligung der unteren Extremitäten fand Heine dies nur in zwei Fällen unter 158 Beobachtungen von Paralysis infantilis spinalis), so dass dann der Arm bewegungslos herabhängt und nur durch Schleuderbewegungen der Schulter in Pendelbewegungen agirt.

§. 225. Traumatische Deltoideslähmungen sind selbst schon bei kleinen Kindern durch Quetschungen nicht selten und werden meist nur falsch gedeutet. Es erfordert immerhin die Läsion der Schultergegend durch Druck während der manuellen Extraction, später durch Fall, Stoss, Schlag zum Zustandekommen der Muskelparese, dass diejenige Stelle besonders betroffen wird, welche dem Laufe des den Deltoides allein innervirenden N. axillaris entspricht. Aber selbst durch das dicke Fett- und Muskelpolster dieser Gegend kann hier der aus dem Brachialplexus nach hinten um den Oberarmknochen herumziehende Nerv vor oder bei seinem Eintritt in die parosteale Muskelschicht gegen den Knochen gedrückt werden und functionell gestört bleiben.

§. 226. Am häufigsten bleiben ohne Frage die Deviationen, welche während des Geburtsactes provocirt werden. Luxationen bei der manuellen oder instrumentellen Extraction des Kindes im Schultergelenke zu bewerkstelligen ist kaum möglich. Die einschlägigen Beobachtungen von Smellie, Duchenne sind durchaus nicht beweisend. Die häufigsten Verletzungen bei der Extraction sind die Epiphysenlösungen, die am Humerus durch das Lösen der Arme verursacht werden. Solche traumatischen Epiphysentrennungen (sachgemässer müsste man dieselben als epiphysäre Diaphysenfracturen bezeichnen, vergl. Vogt) sind dann sehr oft mit Luxationen verwechselt worden, während wahre violente Luxationen beim Neugeborenen aus anatomischen Gründen unmöglich sind, da auf die abhebelnde Gewalt immer die Diaphysenlösung am Knochen- saum folgen muss (Vogt). Ebenso oft werden dieselben aber überhaupt vollständig übersehen, oder die eine oder andere vernachlässigt, wenn, was besonders bei hereditär luetischen Neugeborenen der Fall ist, bei der Entwicklung der Extremitäten multiple Epiphysenlösungen erfolgten. Kuestner hat experimentell dargelegt, wie bei der Arm- lösung über den Rücken die Epiphysendivulsion am oberen Ende des Humerus als Regel zu betrachten ist. In gleicher Weise kann durch das Einhaken des Fingers in die Achselhöhle bei der Extraction die Diaphysenabtrennung hervorgerufen werden. Wenn auch die completen, mit der meist charakteristischen axillaren Dislocation des oberen Diaphysenendes verbundenen, Epiphysenlösungen heutzutage wohl diagnosticirt werden, so sind doch die geringeren Grade der einfachen intraperiostealen Lockerung sehr häufig misskannt, während sie doch ohne Behandlung zu dem gleich traurigen Ausgang der meisten solcher Schulterverletzungen inter partum führen — der Atrophie und Lähmung der Schultermuskeln. Nicht nur die in starkwinkliger Dislocation oder mit voluminösem Callus geheilten Epiphysentrennungen sind es, welche einen unbrauchbaren Arm hinterlassen, sondern auch die einfachen Lockerungen an der Diaphysengrenze, welche nicht zur rechten Zeit und in der richtigen Position des Armes immobilisirt wurden, lassen sehr oft durch Rotation der Diaphyse bedingte perverse Armstellung, functionelle Störung für erste Zeit zu Tage treten, auf die dann rasch Muskelatrophie und Parese folgt. Kuestner erläutert diese Details trefflich an einem Fall eigener Beobachtung. Mir selbst stehen eine ganze Reihe solcher als „angeborene“ oder „geburthshilf-

- liche Lähmungen“ bezeichnete Fälle im Gedächtniss, bei denen die Untersuchung theils noch winklige Abknickung, theils sogar noch Mobilität an der Epiphysengrenze, theils dicken Callusring als Documente des Trauma's vorführte.

§. 227. So häufig solche Epiphysenlösungen sind, so selten sind schwerere Läsionen der Nerven allein während der Extraction ohne Scelettverletzungen. Kuestner weist nach, dass die Annahme der Insultation des N. suprascapularis während des Actes der Armlösung nicht gut möglich sei; eher dürfte wohl der dicht um den Oberarmhals sich schlingende N. axillaris malträtirt werden und dadurch Deltoideslähmung bedingt werden. Allein zweifelsohne wird, wenn zu solcher Insultation die Gewalt stark genug angriff, auch meist am Schulterseelekt die häufigste Folge indirecter Insulte vorliegen — die Epiphysenlösung und event. mit ihr oder durch sie die Insultation der genannten Nerven oder des Axillarplexus erfolgen können.

Seeligmüller führt einige Fälle auf, bei denen allerdings die isolirte Nervenläsion — z. B. auch des Suprascapularis oder Plexus brachialis durch Druck bei der manuellen Extraction zweifellos vorlag und die hierdurch bedingten Lähmungen in das Gebiet der von Duchenne gesonderten „Paralysies obstétricales infantiles“ gehören; bei einigen werden durch die Section die Blutextravasate in der Umgebung der Nervenstämme constatirt.

§. 228. Die Symptome des durch alle diese Läsionen hervorgerufenen Zustandes sind trotz der genannten verschiedenen Ursachen im äusserlichen Bilde in späteren Stadien fast völlig übereinstimmend: an der abgeflachten, vom Acromialdach epaulettenförmig überragten Schulter stellt das Gelenk eine exquisite Schlotterverbindung dar (Fig. 96), in welcher active Bewegung gar nicht ausführbar ist und nur durch Zuhilfenahme der Brust- und Rückenmuskeln Pendelbewegungen der oberen Extremität durch schleudernde Excursionen ausgeführt werden. In ruhiger Haltung fällt meist die starke Einwärtsdrehung des Oberarmes mit gleichzeitiger Pronationsstellung des Vorderarmes nebst Hand in die Augen. Dieser ganze Complex bildet sich lediglich schon als Folge der infantilen Parese der Schultermuskeln, mag die primäre Ursache noch so different gewesen sein. Schon Kuestner weist mit Recht darauf hin, wie die Einwärtsdrehung des Humerus mit Hyperpronation des Vorderarmes durchaus nicht als ein Beweis für die (von Seeligmüller für einzelne Fälle nachgewiesene) Lähmung des M. infraspinatus nach Läsion der N. suprascapularis gelten darf. Es kommt diese Stellung jedesmal zu Stande, sowie die Wirkung der an den Tuberculis des Humeruskopfes inserirenden Muskeln auf die Bewegung der Oberarmdiaphyse ausgeschaltet ist und diese lediglich der Wirkung des Pectoralis maj., Latissimus dorsi und Teres maj. anheimgegeben ist, wie es bei jeder epiphysären Continuitätstrennung der Fall ist. Durch diese Rotation nach innen ist dann auch der Gebrauch der Hand wesentlich gestört, selbst ohne dass die Parese die übrigen Muskeln der oberen Extremität irgendwie betheiligte. An den Schultermuskeln — besonders auffällig immer an dem meist schon in wenig Wochen ganz atrophirten M. deltoideus — ist

die faradische Erregbarkeit meist ganz aufgehoben, während die cutane Sensibilität erhalten bleibt. Die ganze Entwicklung bleibt zurück. Das Knochenwachsthum bleibt in allen Dimensionen verringert, so dass nicht nur der Oberarm, sondern auch Scapula und Clavicula im späteren Leben halb so gross, wie die der anderen Seite sind, und endlich auch die ganze obere Rumpfhälfte zurückbleibt. (Fig. 113.)

§. 229. Die Diagnose solcher veralteten infantilen Lähmungen sind in statu quo sehr einfach, so schwierig sie im statu nascendi sind. Beim Neugeborenen werden wir nach den beschriebenen Veranlassungen immer auf die Läsionen inter partum fahnden. Nur beim sicheren anamnestischen Ausschluss solcher Insulte bei Armlösungen (selbstredend können solche Epiphysenlösungen auch noch nach der Geburt durch ungeschickte Manipulationen hervorgebracht werden) werden wir an die primären Lähmungen denken.

In späteren Stadien kann nur noch die etwa nachweisbare Dislocation an der Epiphysengrenze, die charakteristische Stellung, bei Ausschluss von localen Quetschungen, ein Callusring u. dgl. uns die Wahrscheinlichkeitsdiagnose sichern.

Die selten sich an der oberen Extremität localisirende spinale Kinderlähmung entsteht meist in den ersten Kinderjahren, so dass hier also die Anamnese meist einen vorher gesunden, activ mobilen, schon bewegten Arm ergiebt.

§. 230. Die Behandlung muss natürlich immer versuchen, eine Wiederherstellung der activen Function der paretischen Muskeln zu erzielen. Massage, Douche, fortgesetzte electriche Behandlung wird beweisen, ob Aussicht auf Herstellung zu erwarten ist, da aprioristische Deductionen in allen diesen Fällen höchst precär sind. Wegen der meist rapide fortschreitenden Atrophie und auftretenden Herabsetzung faradischer Erregbarkeit sind zwar meist erhebliche Erfolge nicht zu erzielen, doch werden wir durch consequente Durchführung solcher Massnahmen der Entwicklungshemmung und Verkümmern der ganzen Extremität vorbeugen können und somit wenigstens die Function der Hand conserviren. Alle diese Thatsachen geben uns triftigste Motive, bei Neugeborenen, welche einer manuellen Extraction unterworfen waren, die betreffenden Schultern zu revidiren, um rechtzeitig gegen die Epiphysenlösungen durch Reposition und Fixation einzuschreiten. Einfacher Zug am Arm, Fingerdruck von der Achselhöhle genügt zur Ausgleichung der Diaphysendislocation. Wird dann das Aermchen über Achsel- und Thoraxpolster an der Brust durch Flanellbinde in derartiger Stellung befestigt, dass die Hand auf die Brustwarze der gesunden Seite lagert (bei beiderseitigen Läsionen habe ich ohne Belästigung beide Hände vor der Brust übereinander, mit entsprechender Polsterung gekreuzt) und in dieser Lage durch einige Gipsbinden- oder Wasserglasbinden-Touren fixirt gehalten, so kann man mittelst 1 oder 2 derartigen Verbänden bequem in 2 Wochen Heilung erzielen. Oft ist es nöthig, unmittelbar nach erzielter Consolidation mit gelinder Massage Friction und Faradisation die eingeleitete Ernährungsstörung im Muskelapparat zurückzubilden.

Für difform geheilte Epiphysenlösungen bleibt dann meist nur die

Behandlung der secundären Parese, so dass dann leider für solche Fälle Behandlung und auch Prognose auf gleicher Stufe mit den bei spinaler Lähmung oder traumatischer localisirter Paralyse der Schultermuskeln steht, d. h. trotz Energie und Ausdauer wenig positiven Erfolg verheisst.

Ob von der von Mayer vorgeschlagenen Operation der angeborenen Schulterluxation wirklich Besserung für Stellung und vor allem für die Function zu erwarten stehen kann, ist bei der rein theoretisch combinirten Proposition im allgemeinen nicht zu beurtheilen. Er schlägt eine keilförmige Osteotomie des Collum scapulae vor, behufs Verschiebung des Armes sammt Cavitas glenoidalis aus der Stellung unter dem Processus coracoideus nach hinten und aufwärts. Schon die Unsicherheit der Consolidation der Knochenwundflächen an der dünnen Scapula stellt den Werth dieser Idee als sehr zweifelhaft hin.

Cap. XXI.

Die Erkrankungen der Weichtheile der Schulter.

§. 231. Diese betreffen besonders die hier vorhandenen Schleimbeutel, Muskeln und Sehnen. Bei Erkrankung dieser Gebilde ist es zunächst von Wichtigkeit überhaupt, das Vorhandensein einer periarticulären Affection constatiren zu können. Wenn auch in einzelnen Fällen, wo es sich um Affection der in tieferen Schichten gelegenen Organe handelt, die Differentialdiagnose nicht leicht ist, zumal ein Mitergriffenwerden der Gelenkhöhle aus anatomischen Gründen primär oder secundär nahegelegt ist, so ist doch der Ausgangspunkt der Erkrankung, bei genauer Prüfung der örtlichen Erscheinungen, meist definitiv festzustellen, so dass viele gemeinhin als Schultergelenkentzündungen aufgefasste Zustände thatsächlich als rein oder vorwiegend periarticulär sich abspielende Processe beurtheilt werden können.

§. 232. Die Bursa acromialis bietet in ihren acuten und chronischen Entzündungszuständen meist so augenfällig localisirte Symptome, dass eine Verwechselung kaum möglich. In irgend merklicher Ausdehnung kommt dieser subcutane Schleimbeutel, wie alle derartigen accidentellen Bursae mucosae meist nur bei solchen Individuen vor, bei denen die betreffende Körperparthie gewohnheitsgemäss stärkerem Drucke ausgesetzt ist. So finden wir sie bei allen Lastträgern, Zimmerleuten, Maurern, Schlächtern fast immer zu fühlbarer Grösse ausgebildet, und oft mit einem förmlichen Scalp langer Haare den bedeckenden acromialen Hautabschnitt bepflanzt. Bei so ausgeprägter Grössenentwicklung ist es dann auch oft der Fall, dass dieselbe Ursache, welche ihre Formation über dem knöchernen Acromialdach einleitete, eine chronische Schwellung schliesslich zu Wege bringt. Solcher Hydrops der Bursa acromialis tritt dann als eine bis apfelgrosse halbkugelige nicht ganz prall elastische fluctuirende Geschwulst hervor, über der die Haut verschiebbar ist, und die ihrerseits selbst

meist deutliche Verschiebbarkeit zeigt. Vor der in dieser Gegend möglichen Verwechselung mit subcutanen Lipomen schützt nur die bei letzteren meist fehlende glatte Oberfläche; ist die gelappte Beschaffenheit bei hier findlichem Schulterlipom nicht ausgeprägt, so ist eine bestimmte Unterscheidung erst durch die Probepunction möglich, da die langsame, schmerzlose Entwicklung, langes Stationärbleiben neben der ähnlichen äusseren Beschaffenheit, beiden in gleicher Weise zukommt.

Nur einmal fand ich bei einem älteren Herren diesen Schleimbeutel von voluminösem Umfange in Folge arthritischer Ablagerung und geht aus solcher Thatsache die Annahme hervor, dass die Bursa acromialis wenn auch in geringer Ausdehnung, doch auch unter anderen Bedingungen als sie der professionelle Druck bietet, präformirt ist, und demgemäss erkranken kann, wenn schon der Schleimbeutel zu den constanten nicht zu rechnen ist (Luschka, Hyrtl, Heineke).

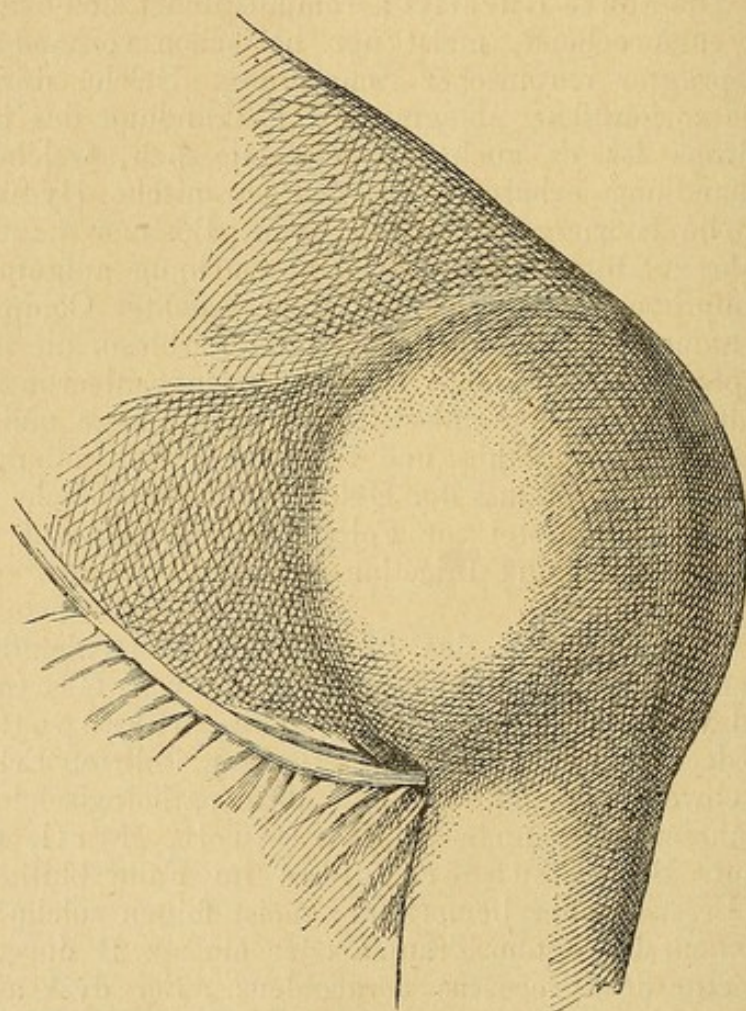
§. 233. Die acute Bursitis acromialis findet sich den genannten Verhältnissen entsprechend, meist nur bei schon vorhandener, mehr weniger ausgeprägter chronischer Schwellung. Solche durch intensivere Läsion hervorgerufene phlegmonöse Entzündung des bestehenden bursalen Hydrops ist es auch fast ausschliesslich, welche eine eingreifende Behandlung erheischt, da das chronische Hygrom absolut ohne functionelle Störung verlaufend, vom Besitzer kaum beachtet wird, und mehr zufällig bei örtlicher Untersuchung aufgefunden wird. Ist durch Compression mittelst einer über feuchter Compresse angelegten Spica humeri und darüber befestigter Eisblase, die Entzündung nicht zu dämpfen, so ist baldige Incision, freie Entleerung, Abtupfen der Sackwandung mit Chlorzinkwatte, Wanddrainage und comprimirender Occlusivverband nöthig und führt diese Behandlung in 8—14 Tagen zum völligen Verschluss der Höhle, während einfache Entleerung meist lang bestehende Fistel zur Folge hat, die erst auf wiederholte energische Cauterisation und Injection zum Heilen neigt.

§. 234. Während von den übrigen Schulterschleimbeuteln die mit dem Gelenk meist communicirende, daher von Henle auch geradezu als Synovialtasche beschriebene Bursa subscapularis wegen der tiefen verdeckten Lage selbst bei etwaigen isolirten Erkrankungen diagnostisch schwer erreichbar ist und ihre pathologischen Zustände meist bei Sectionen aufgefunden wurden (Gurlt, Hyrtl, Heineke), ist die constante Bursa subcoracoidea im Falle blutiger, seröser oder eitriger Ergüsse eher bemerkbar; meist folgen solche Ergüsse in diesen Schleimbeutel directem Trauma oder einer z. B. durch Abreissen bedingten Fractur des Processus coracoideus. Bei dyskrasischen Individuen können hier auf solche meist verkannten Verletzungen ausgedehnte Eiterungen und Eitersenkungen folgen, so dass erst post mortem die von solchem localen Heerde eingeleitete Sepsis auf die richtige Quelle zurückgeführt wurde. Andererseits sind auch umschriebene Vereiterungen dieses Schleimbeutels mit corticaler Nekrose und Fistelbildung am Proc. coracoideus beobachtet und bleibt es dann leicht unentschieden, ob Knochen oder Bursa den ursprünglichen Ausgangspunkt bildete. Jedenfalls führen uns die thatsächlichen Beobach-

tungen solcher post festum oder in vorgeschrittenstem Stadium erkannter bursalen Eiterungen zu der Nöthigung, diesem Terrain mehr diagnostische Aufmerksamkeit zu schenken und bei umschriebenen Affectionen der vorderen Schultergegend an den Schleimbeutel als pathologisches Substrat zu denken.

§. 235. Im grösseren Maasse gilt dies von der Bursa mucosa subdeltoidea. Dieser fast constant in ziemlichem Umfange zwischen der unteren Deltoidesfläche und der Schultergelenkkapsel vorfindliche Schleimbeutel ist zwar wie alle Schleimbeutel grosser Variation an Ausdehnung und Communication mit den Nachbarschleimbeuteln — Bursa subacromialis und B. subcoracoidea — unterworfen und erleidet bei alten Leuten durch Attritus seiner Wand bisweilen eine Communication mit dem Schultergelenke (siehe die vorzügliche Abbildung bei

Fig. 97.



Ausgedehntes Hygrom der Bursa subdeltoidea.

Monro Taf. XIII Fig. 1), die sonst nicht vorhanden ist, ist aber als fast constanter Synovialsack zu beachten. Wenn auch über die topographischen Details die Angaben der Autoren variiren (Koch, Monro, Hyrtl; Luschka, Heineke), so stimmen doch alle in der Angabe eines grossen Schleimbeutels unter dem Deltamuskel in der Nähe des

Humeruskopfes überein und wird daher die Bezeichnung der „Bursa subdeltoidea“ anderen vorzuziehen sein.

Da dieser Sack äusseren directen Insulten durch das dicke bedeckende Muskelpolster des Deltoides in hohem Grade entzogen wird, so sind es mehr indirecte Läsionen, welche zu einer Erkrankung führen. Durch eine quantitative oder qualitative Steigerung der Reibung, welche unter normalen Verhältnissen die Convexität des Schulterkopfes an der inneren Fläche des Deltoides bei allen Bewegungen erfährt, kann der interponirte Schleimbeutel zur Absetzung eines blutigen oder serösen Ergusses irritirt werden und weitere Veränderungen der synovialen Wandoberflächen eingeleitet werden. Ein belehrendes Beispiel derartiger Veranlassung einer chronischen Bursitis mit synovialen Wucherungen gab der in Fig. 97 wiedergegebene Fall.

§. 236. Solches ausgedehnte Hygrom der Bursa subdeltoidea war bei einer Dame entstanden, die wegen höchstgradiger Kyphoscoliosis ein Stützcorset mit Achselkrücken Jahre lang trug und sich durch dasselbe nicht am energischen Handanlegen in der Wirthschaft hindern liess. Vermuthlich war nun an der stärker auf der Krücke lastenden Seite über dies in die Achsel gelagerte Hypomochlion der Schulterkopf stärker gegen seine bedeckende Muskelwand gedrückt und bei den dauernden Frictionen der von der Natur zur Minderung der Reibungswiderstände eingeschaltete Schleimbeutel übermässig in Anspruch genommen. Als Reaction auf diese dauernde unter starkem Druck stattfindende Reibung trat seröser Erguss und reichliche synoviale Zottenwucherung ein, die zur Bildung theils gestielter, theils freier Synovialkörper führte. Bei der zur Heilung vorgenommenen Doppelincision und Drainage mussten nach Entleerung des mit freien Körpern bis zu 1 Ctm. Durchmesser gemischten Inhaltes noch zahlreiche wandständige gestielte Wucherungen abgekratzt werden.

Auch in dem Falle von Stanley fanden sich solche freie Körperchen von Melonenkerngrösse, während in den Fällen von Hyrtl, Gurtt, Masserel, Waldenström theils einfacher, theils vereiterter Hydrops vorlag.

§. 237. Die Diagnose solchen subdeltoidealen Schulterhygromes wird wesentlich auf der genauen Localisirung der vorfindlichen umfangreichen fluctuirenden, langsam entstandenen Geschwulst sich begründen. Von subcutanen Geschwülsten — besonders Lipomen oder Cystoiden — wird der Nachweis des über die Geschwulst gelagerten Muskels die Differenzirung ergeben, während von intraarticulärem Erguss das völlige Freibleiben der Achselhöhle, von der aus die Gelenkkapsel unter dünner Bedeckungsschicht fühlbar ist, unterscheidet. Nur in den selteneren Fällen der Communication des Hygroms mit der Synovialhöhle (Hyrtl, Gurtt) ist durch Druck eine Vorbauchung der Geschwulst nach der Axilla möglich.

Die Behandlung kann nur bei noch nicht lange bestehenden Hygromen durch Compression, Aspiration, Punction und Injection wirksam sein und unter der Voraussetzung, dass keine Proliferationen der Wandungen vorhanden sind; ist letzteres der Fall und ist ein ausgebauchter Sack mit Gerinnseln vorhanden, so kann nur die Aus-

räumung desselben Heilung schaffen. Von einer Doppelincision aus, welche an der höchsten prominenten und der abschüssigsten Parthie der Geschwulst eine Oeffnung schafft, in die der Finger eindringen kann, wird die freie Entleerung und Ausspülung vollführt und nöthigenfalls die Wandungen mit Fingernagel oder Löffel abgekratzt, dann drainirt und ein antiseptischer Compressivverband angelegt.

§. 238. Acute Schleimbeutelentzündungen sind hier selten, wohl aber kommen chronische bursale Veränderungen vor, die keinen freien Erguss bedingen, sondern zu Verdickungen der Wandungen und ihrer Nachbarschaft führen. Es mögen dies meist pannöse Bursitiden sein, die dann zu Adhäsionen im Sacke und zu bindegewebigen Wucherungen an der ganzen subdeltoidealen Reibungsfläche führen. Duplay hat unter dem Namen der „Périarthrite scapulo-humérale“ derartige Processe zusammengefasst, die nach geringfügigerem Trauma durch chronische Entzündung des subacromialen und subdeltoidealen Schleimbeutels zur Bildung von Adhäsionen und fibrösen Verwachsungen in diesem Terrain führen, welche das Gemeinsame der functionellen Störung im Schultergelenke zeigen, bei Integrität der Synovialhöhle.

Es kommen in der That Fälle von Schulteraffectionen nach directem und indirectem Trauma vor, bei denen das wesentliche Symptom eine Beschränkung der normalen Bewegungsexcursion ist ohne sichtbare oder fühlbare Schwellung, Schmerzhaftigkeit u. s. w. Während man sich dann leicht mit der Annahme einer „Gelenkreizung“, vielleicht auch wenn Schmerzensäusserung vorhanden, einer „Gelenkneurose“ oder geringgradigen Gelenkentzündung begnügt, so ergiebt bei exacter Orientirung die Prüfung, dass das Gelenk absolut frei ist. Meist findet sich an umschriebener Stelle beim Fingerdruck spezifische Schmerzhaftigkeit, bisweilen bei passiver Bewegung — besonders in rotirendem Sinne — crepitirendes Geräusch an dieser durch den Finger markirten Parthie. Entspricht diese Gegend unter dem Acromion an dem äusseren Umfange des Schulterkopfes nun der bekannten Lage des subacromialen oder subdeltoidealen Schleimbeutels, so ist die Wahrscheinlichkeit einer Affection dieser Gebilde nahegelegt, auch wenn eine örtliche Schwellung fehlt.

Die wesentlichste Bewegungshemmung ergiebt sich für alle diese Fälle subdeltoidealer adhäsiver Entzündung immer in den Abductions-excursionen: schon bei mässiger Verdichtung des subdeltoidealen Bindegewebes ist die Erhebung des Armes beeinträchtigt und wird bei weiteren Versuchen die Beeinträchtigung des freien Hin- und Hergleitens des Oberarmkopfes unter der inneren Fläche des Deltoides, wie es zu normaler Bewegung im Humero-Scapulargelenke Vorbedingung ist, durch Drehung der Scapula compensirt.

Es ist zweifellos, dass diese immerhin vagen Symptome oft eine stricte Differentialdiagnose zwischen umschriebener pannöser Synovitis des Schultergelenkes mit mässiger Adductionscontractur und einer der genannten lediglich periarticulären Affection mit Adhäsion im bursalen und peribursalen Gewebe der Subdeltoidealgegend nicht gestatten. Immerhin ist es aber wesentlich auf das thatsächliche Vorkommen solcher functionellen Störung in den Excursionen des Schultergelenkes

hinzuweisen, um mit der Diagnose der Gelenkentzündungen in der Schulter sparsamer zu sein, als es bisher bei den klinischen Untersuchungen geschah — u. z. meist zum Nachtheile des Patienten. Wegen der diagnosticirten Gelenkentzündung würde dann Immobilisation als erste therapeutische Indication aufgestellt und damit sicher die völlige Ankylose und musculäre Atrophie zu Wege gebracht.

§. 239. Hat die genaue Palpation des Gelenkes von der Axilla aus die Umtastung der vorderen und hinteren Gelenkparthie ein Ergriffensein der Synovialis in toto ausgeschlossen, sind die als schmerzhaft erkannten Punkte nicht die bestimmten, bei directen oder indirecten Läsionen der Schultergegend leicht ergriffenen Knochenvorsprünge der Tubercula, des Acromion oder des Proc. coracoides, so liegt die Annahme einer solchen perarticulären eventuell bursalen Affection vor und wird der Erfolg der eingeleiteten Therapie meist die Diagnose bestätigen.

Die Behandlung muss in methodischer passiver Bewegung, Massage, Douche der Schultergegend wie auch oft Faradisation des Deltoides bestehen. Manchmal kann einmalige Narkotisirung behufs gewaltsamer Abduction des Armes bei gut fixirter Scapula die ganze Behandlung wesentlich erleichtern und zugleich das bei solcher forcirten Bewegung zu Tage tretende Hinderniss sich durch krachendes Geräusch an betreffender Stelle mit nachfolgender Crepitation, freier Beweglichkeit und späterem Ausbleiben jeglicher Gelenkreizung als lediglich periarticuläres beweisen. Die methodisch durchgeführte Nachbehandlung muss, um neuen Verlöthungen vorzubeugen, natürlich lange fortgesetzt werden.

§. 240. Isolirte Entzündungen der Bursa subacromialis sind bisweilen mit voller Sicherheit zu diagnosticiren, besonders bei acuter Synovialitis derselben, da die unmittelbar am Acromialdache fixirte, auf Druck bemerkbare Schwellung und Schmerzhaftigkeit über die vorliegende functionelle Störung, die auch wieder besonders die Elevation des Armes betrifft, den richtigen Aufschluss über den ursächlichen Zusammenhang giebt. Jarjavay hat darauf hingewiesen, dass dies acute Hygrom der Bursa subacromialis vielfach für eine Luxation der Bicepssehne gehalten sei und kann bei oberflächlicher Untersuchung die vorhandene Störung an der Schultergelenksgegend zu solchen Verwechslungen wohl führen. Es erfährt nämlich der Schleimbeutel bei den Erhebungen des Armes jedesmal durch die Verschiebung des Tuberculum majus unter das Acromialdach eine Faltung. Unter normalen Verhältnissen gleiten die Wandungen leicht übereinander, sind pannöse Verdickungen oder fibrinöse Beschläge vorhanden, so entsteht bei der Abduction ein Widerstand, sobald die Elevation den Arm der Horizontalen nähert, welcher mit crepitirendem Geräusche und Schmerzempfindung verknüpft sein kann. Die durch das leicht gegebene Mitbetheiligtsein der benachbarten Bicipseinscheidung sich oft, besonders am M. biceps und dessen Thätigkeit kundgebende functionelle Störung, Ermüdung und Schmerzhaftigkeit kann dann Verwechselung mit primärer Läsion seiner Sehne veranlassen. — Es ist dies um so leichter möglich, wenn bei der Untersuchung die dem

Sulcus bicipitalis entsprechende Stelle durch vorzunehmende Rotationen des Armes nicht genau befühlt und mit dem in der gewöhnlichen herabhängenden Stellung des Armes dicht nach aussen von ihm gelegenen subacromialen Schleimbeutelterrain verwechselt wird. Dieser letztere Bezirk bleibt natürlich bei allen Drehbewegungen topographisch unverändert, während der Sulcus intertubercularis je nach der Ein- oder Auswärtsdrehung nach vorn oder hinten wandert.

Bei derartigen, ausnahmslos durch Traumen mit primären interbursalem Bluterguss hervorgerufenen, mehr weniger acut verlaufenden subacromialen Bursitiden genügt zur Behandlung die Fixation des Armes in der Mitella, zu der, um sicher eine Abduction zu vermeiden, eine quer um den Oberarm sammt Thorax geführte Bindentour hinzugefügt wird. Anfangs bei erheblichem localen Schmerz wird die Eisblase applicirt, später mittelst einer Spica humeri ein Priessnitzscher Umschlag befestigt, der neben der circulationsbefördernden Wirkung in dieser Anlegung auch mässige Compression ausüben kann (Fig. 111). In dieser letzteren Wirkung kann er durch zeitweise Massage unterstützt werden. In Pausen müssen natürlich methodische — d. h. abducirende und rotirende — Armbewegungen vorgenommen werden, um keine Schrumpfung und adhäsiven Processe zu begünstigen.

§. 241. Reelle primäre traumatische Luxationen der Bicepssehne ohne gleichzeitige Fractur des einen oder anderen Tuberculum oder eine mit oder ohne solche Fractur zu Wege gebrachte Luxation des Oberarmes ist nicht gut denkbar. Die Fractur kann ohne erhebliche Dislocation heilen, die Luxation reponirt werden, ja selbst die in abducirendem Sinne abhebelnde Gewalt sich erschöpfen, ehe es zur wirklichen Luxation gekommen, vielleicht auch hierbei doch das Tuberculum abgestemmt oder abgerissen sein und damit die befestigende Einscheidung des Biceps verloren gegangen sein: es bleibt von allem nur die Dislocation der Sehne zurück, allein ohne solche gleichzeitige Fractur oder derartigen Luxationsmechanismus ist dies Resultat nicht zu erwarten. Positiv am Lebenden nachgewiesen ist eine genuine Bicipsluxation nicht. Die von Cooper, Monteggia, Stanley, Soden beschriebenen Fälle lassen die thatsächlich gefundene Verschiebung der Sehne sehr wohl auf eine vorangegangene Schulterluxation oder eine Schultergelenkentzündung mit secundärer Gelenkdeviation zurückführen, auf letztere allein führt auch Malgaigne die zur Beobachtung gelangten Dislocationen der Bicepssehne zurück. Die Angabe von Führer, dass B. Langenbeck an Leichen wiederholt auf den Befund der luxirten Bicepssehne aufmerksam gemacht habe, wobei die Sehne allemal über das Tuberculum minus geglitten, die zerrissene Kapsel zwar wieder verwachsen war, aber noch mannigfache Adhäsionen, fibröse Stränge und Verdickungen erkennen liess, giebt ebenfalls den besten Aufschluss darüber, dass es sich hier meist um vorangegangene Luxationen resp. schwere Distorsionen gehandelt haben muss. Wiederholt konnte ich bei den Resectionsübungen am Cadaver solche Befunde bestätigen, zugleich aber auch die Erfahrung wiederholen, wie überhaupt die Einscheidung des Biceps in ihrem anatomischen Verhalten normal vielen Variationen unterworfen ist (vergl. Dissert. von Chojnacki).

Dass meist auf solche momentane oder bleibende Dislocation der Bicepssehne eine vaginale Entzündung folgt mit entsprechender Störung nicht nur der Schultergelenkfunction, sondern auch der Ellenbogenbewegung, vergl. bei der Schultergelenkentzündung §. 242 u. ff.

Cap. XXII.

Die Entzündung des Schultergelenkes und deren Folgezustände.

§. 242. Die primär synovialen Entzündungen im Humeroscapulargelenke sind, abgesehen von der Betheiligung des Gelenkes bei der Polyarthrititis rheumatica, bei der nicht selten eine Fixation des Processes in der Schulter vorkommt, weniger häufig, wie die primär ostealen Ursprünge.

Allgemeine Symptomatik der Schultergelenkentzündungen. Weder bei der Betheiligung dieses Gelenkes am acuten Gelenkrheumatismus, noch der relativ seltenen traumatischen acuten oder chronischen Synovitis serosa kommt es zu bedeutender Anschwellung in den Anfangsstadien. Bonnet hat mit Recht an die Spitze seiner Besprechung der Schultergelenkskrankheiten den Satz gestellt: „Das Schultergelenk liegt zu tief, als dass man während des Lebens unbedeutende Affectionen desselben erkennen könnte.“ Da es nur ausnahmsweise zu massigem Hydrops des Gelenkes kommt und geringere Volumszunahme überhaupt — mag sie von der gefüllten oder geschwellten Synovialis oder durch Auftreibungen der Knochenparthien bedingt sein — durch das dicke Muskelpolster des Deltoides verdeckt wird, so wird die Inspection durchaus nicht in erster Linie die Schwellung auffällig finden. Vielmehr findet sich meist zur Zeit, wo der Patient unsere Behandlung nachsucht, im Relief der Schultergegend die wirklich vorhandene Anschwellung des Gelenkes selbst durch die bald erfolgende Atrophie der musculären Bedeckung compensirt.

§. 243. Es kann daher bei allen Formen der Gelenkentzündungen, bei denen kein massiger Erguss vorliegt, sogar eine Volumsverminderung und deutliche Prominenz der skelettären Grundlagen als wesentliche Formveränderung vor Augen treten. Nur bei den acuten Arthritiden mit Betheiligung der periarticulären Schichten wird durch deren Infiltration eine gleichmässige Schwellung augenfällig. Liegt hierin ein Grund, weswegen ärztlicherseits oft die Anfangsstadien der chronischen Schultergelenkentzündungen misskannt werden, so liegt für den Patienten in der meist vorhandenen Täuschung über den bereits ausgebildeten Grad functioneller Störung der Bewegungsexursionen im Gelenke selbst eine Ursache der längeren Missachtung seines Leidens.

§. 244. Fast immer nämlich ist die, wie bei jeder Gelenkentzündung, so auch am Schultergelenk, gleich im Beginne der Entzün-

dung eintretende Bewegungshemmung subjectiv weniger empfunden, da die Beweglichkeit des Schulterblattes einen Theil der mangelnden Bewegung, vor allem die frühzeitig gestörte Abduction des Armes ersetzt. Während der Kranke uns die freie Erhebung des Armes noch glaubt ad oculos demonstriren zu können, ergiebt uns schon ein aufmerksamer Blick auf die entblösste Schulter, dass die ganze Erhebung nur durch die Rotation der Scapula bewirkt wird. Eine genaue Untersuchung, welche bei fixirter Scapula den Arm im Humero-Scapulargelenk zu bewegen versucht, überführt uns von der positiv mangelhaften Beweglichkeit des Schulterkopfes: meist ist eine Abduction nur um einige Grade möglich, Flexion und Extension wie die rotirende Bewegung, wie man sie bei rechtwinklig gebeugtem Ellenbogen, den Vorderarm als Hebel benutzend, ausführt, ist noch etwas ergiebiger.

§. 245. Zu diesen Verhältnissen, welche bei acuten und chronischen Entzündungen so leicht eine Täuschung aufkommen lassen, gesellt sich noch der Umstand, dass eine Stellungsabweichung in der gegenseitigen Lage der Gelenkkörper wenigstens in auffallender Weise selten vorkommt. Während wir bei andern Gelenken in Folge von Lockerung der Kapselbänder oder Destruction der Synovialis früher oder später, je nach der Mittellage des Gliedtheiles Deviationen wahrnehmen, die als intraarticuläre Verschiebungen sich leicht erkennen lassen, ist dies beim Schultergelenke meist wenig oder gar nicht augenfällig, und nur auf genauere Untersuchung nachweisbar. Die anatomischen Verhältnisse geben auch hierfür wieder den Grund.

§. 246. Am normalen Schultergelenke wird bei genauer Congruenz der Berührungsflächen der Oberarmkopf lediglich durch den Luftdruck im Contact mit der Scapulargelenkfläche gehalten (Aeby); über den Werth der von Rose für den Contact der Gelenkflächen in Anspruch genommenen Kraft, der Molecularattraction, wie sie in der Cohäsion und Adhäsion der Knorpel und Synovia zur Geltung gelange, ist positiv beweisendes hier nicht viel beizubringen. — Für gewisse Positionen kann diese Congruenz nur durch bestimmte Kapselspannung und Muskelthätigkeit erzielt werden. Bei Incongruenz der Contactflächen fällt der Bänder- und Muskelwirkung der wesentlichste Theil der Aufgabe der permanenten Fixation zu. Da bei der Schlaffheit der Schultergelenkscapsel in dieser Hinsicht besonders der Deltoideus und Biceps als wirksam ergänzende Factoren in Betracht zu ziehen sind, um dem seiner Eigenschwere folgenden Arme die jeweilige Contiguität mit der Cavitas glenoidalis scapulae zu sichern, so sehen wir, dass bei völliger Integrität der Kapsel bei Parese der Schultermuskeln die §. 223 beschriebene Schlottergelenkbildung eintritt. Bei ungestörter Muskelenergie könnte selbst bei erheblichem intraarticulärem Erguss oder ausgedehnter Destruction der Kapsel ähnliches kaum zur Folge kommen.

Wie aber bei jeder Gelenkentzündung ausnahmslos gewisse Muskelgruppen vorwiegend eine durch die resp. Stellung des Gelenkes bedingte nutritive Störung erfahren, so ist es beim Schultergelenk für jede Form der Entzündung gemäss der durch die herabhängende

Stellung des Armes von vorne herein eingehaltenen Adductionsstellung unter den Abductoren vor allem der Deltoides, der rasch der Inactivitätsatrophie anheimfällt, und mit dieser Veränderung geht er gleichzeitig der Fähigkeit verlustig, als compensirendes Fixationsmoment wirksam sein zu können. Der Arm seiner Schwere folgend sinkt herab. Dass dies nicht in rein verticaler Weise geschieht, verhindert theils die schräge Stellung der Schulterblattgelenkfläche, theils das verhältnissmässig starke obere Kapselband. Da die Gelenkpfanne schräg von innen und oben nach unten und aussen abfällt, kann der Gelenkkopf nicht senkrecht nach abwärts gleiten, sondern nur mit lateraler Ablenkung, die ihn um den Pfannenrand herumführt. Das gespannte Lig. coraco-humerale widersetzt sich dieser lateralen Ablenkung und erschwert somit auch die verticale Senkung (Aeby).

§. 247. Somit nimmt, sobald überhaupt eine Stellungsabweichung bei der Schultergelenkentzündung Platz greift, der Arm eine Stellung ein, die zwar in keinem Vergleich mit der Prägnanz der typischen coxalgischen Position steht, aber doch eben so constante Formen der Deviation bietet: Der Gelenkkopf verschiebt sich etwas nach abwärts und innen, so dass er sich dem Proc. coracoideus etwas mehr nähert, und dem entsprechend die hintere Schulterparthie mehr abgeflacht erscheint wie auf der gesunden Seite, dabei wird der Arm — entsprechend der genannten lateralen Ablenkung des Gelenkkopfes — etwas abducirt gehalten. Die Deviation bleibt aber meist eine geringe und ist daher nur bei genauer Untersuchung aufzufinden. Sehr selten erfolgt eine rasche hochgradige Verschiebung des Schulterkopfes, wie sie z. B. Führer beschreibt, wo bereits nach 14tägiger acuter Om-arthritis plötzlich auf unwillkürliche Bewegung eine Perforation der Kapsel mit Luxation des Oberarmkopfes eintrat, derart, dass allmählig der Gelenkkopf bis zur Mitte der Clavicula vorrückte. Dass incomplete Destructionsluxationen am Schultergelenke vorkommen, ist zweifellos und hat Malgaigne zu erweisen versucht, wie die von Cooper beschriebenen Subluxationen des Schultergelenkes als entzündliche zu deuten seien. Meist aber bleibt es selbst bei vorgeschrittenen Entzündungen bei der geschilderten mässigen Verschiebung der Gelenkflächen und tritt in dieser Lage, wenn nicht eitrige Destruction erfolgt, Ankylose ein, die unbedingt den weitaus häufigsten Ausgang aller Schultergelenkentzündungen bildet.

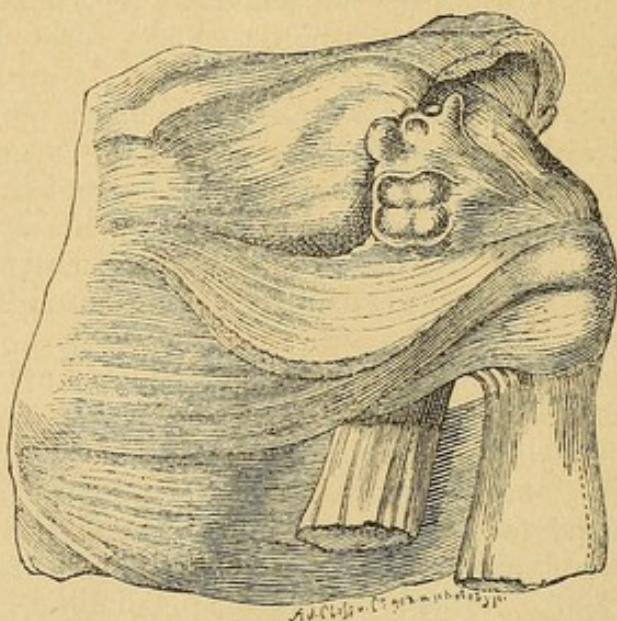
§. 248. Die acute und chronische Arthritis serosa des Schultergelenkes ist in der Form eines ausgedehnten Hydrops articuli sehr selten. Dass geringere synoviale Ergüsse sehr leicht übersehen werden, wurde bereits begründet. Immer sind es bei freien Ergüssen in die Kapsel bestimmte Parthien, an denen auch die klinische Untersuchung sicht- und fühlbare Vorwölbungen erkennen lässt, die meist jedoch viel zu gering sind, um bei der Inspection eine augenfällige Formveränderung auffinden zu lassen. Bonnet wies durch seine gewaltsamen Einspritzungen in das Schultergelenk, welche er meist von einem aus der Fossa infraspinata eindringenden Bohrloche aus machte, nach, dass 1) durch solche forcirte Kapselfüllung eine derartige Bewegung im Gelenke veranlasst werde, dass der Oberarm in einem Winkel von 35° abducirt

und in einem Bogen von 15° nach vorne rotirt wird. 2) Dass diese Stellungsänderung erst bei praller Füllung eintritt und die dann eingenommene Stellung der grössten Capacität der Synovialkapsel entspricht. 3) Bei starker Füllung die Gelenkflächen um 6—9 mm. von einander entfernt werden durch eine zwischen sie getriebene Flüssigkeitsschicht und 4) die Rupturen und Exsudate bei forcirter Injection regelmässig in die Scheide des Biceps und M. subscapularis erfolgen.

§. 249. Sehr selten sind nun so pralle Ergüsse im Schultergelenke vorhanden, dass eine solche eclatante Stellungsabweichung einträte, deren typische Form durch die verschiedene Widerstandskraft der ausgedehnten Kapselwand bedingt wird. Da das bereits erwähnte Lig. coraco-humerale die obere hintere Parthie derartig verstärkt, dass sie selbst bei stärkeren Füllungsgraden kaum nachgiebt, so muss bei der Vortreibung der vorderen und unteren Parthie der Arm um die obere-hintere festere Insertion bewegt — d. h. abducirt und rotirt — werden. Wenn auch diese Stellungsänderung also nur in minimaler Andeutung meist vorliegt, so ist doch der Nachweis einer starken Kapselausdehnung und sogar der Ansammlung von Flüssigkeit zwischen die Gelenkflächen ausführbar, indem man bei entsprechendem Zug und Druck die abnorme Mobilität des Humeruskopfes an der Gelenkpfanne constatirt. Nur in Ausnahmefällen kommt es durch solche übermässige Kapselausdehnung zur Luxation — Distentionsluxation, wenn schon Malgaigne auf ihr öfteres Vorkommen hinweist.

§. 250. Das bemerkenswertheste Symptom für geringere Formen der Omarthritis serosa bleibt neben der geringen Stellungsänderung

Fig. 98.



Hygrom der Bursa subspinalis scapulae. Es entspricht die Lage dieses Hygromes auch der Stelle, an der sich bei praller Füllung der Kapsel des Humero-Scapulargelenkes eine Synovialvorstülpung einstellt (Gruber).

die fühlbare — meist sogar Fluctuation bietende — Hervorwölbung an den normalen Ausstülpungen der Synovialkapsel an Biceps- und

Subscapularisscheide. Die erstere, Recessus intertubercularis, ist leicht am vorderen Acromialrande zwischen beiden Tuberculis zu durchtasten. Der Recessus subscapularis nimmt bei stärkerer Füllung seine Vorwölbung theils nach vorne nach dem Proc. coracoides, theils nach hinten zur Fossa infraspinata, so dass man an einer der beiden Regionen oder gar an beiden gleichzeitig die fluctuirende Vorwölbung erkennen kann. Da an der ganzen oberen und hinteren Seite das Gelenk durch straffes Kapselband und Deltoidespolster gedeckt ist, so bleiben neben der Axillargegend, in welcher die Kapsel nur vom Subscapularis bedeckt liegt, vor allem der Bicipssulcus und der genannte laterale Bezirk des Proc. coracoideus, wie auch der hintere Gelenkumfang in der Fossa infraspinata für die directe Palpation der Kapselfüllung zugänglich. Hier wird man Vorwölbung, Fluctuation und bei acuter Synovitis auch localisirte Schmerzhaftigkeit auf Druck nachweisen können. Starke dorsale Schwellung und Hervorwölbung unter dem Acromialdach deutet direct auf die Füllung der oben beschriebenen Bursa subacromialis und subdeltoidea hin. In der Fossa infraspinata könnte noch die fluctuirende Geschwulst durch ein hier beobachtetes Hygrom der Bursa infraspinata bedingt sein (Gruber) wie Fig. 98 darstellt, doch wird die Palpation der Achselhöhle und des Sulcus bicipitalis leicht den näheren Aufschluss geben.

§. 251. Veranlasst werden die serösen Arthritiden vorzugsweise durch Traumen. Bei der durch das Acromialdach geschützten Lage des Gelenkes wirken dieselben meist mehr in der Form indirecter Verletzungen — Distorsionen — ein, als in Gestalt von Quetschungen. Schon unmittelbar hieraus kann ein voluminöser Hämarthros hervorgehen, bei dem die diffuse Schwellung, welche die ganze Schulter zeigt, von den Blutergüssen und serösen Infiltrationen in den mitverletzten Weichtheilen herrührt, während der intracapsuläre Erguss lediglich von der Achselhöhle aus fühlbar bleibt.

Viel häufiger sehen wir nun auf solche Traumen statt ausgedehnten Gelenkhydrops an der Schulter eine pannöse Arthritis mit mässigem, kaum nachweisbarem Erguss folgen, indem an den gezerzten oder gequetschten Kapselparthien die locale Reaction sich einleitet ohne zu allgemeiner Verbreitung der synovialen Veränderung Anlass zu geben. Es fehlt hier so gut wie alle Formveränderung und Schwellung; das wesentlichste Symptom bleibt die Bewegungshemmung in der §. 244 erläuterten Weise und umschriebene Schmerzhaftigkeit. Wie bei allen Synovitiden vor allem die Umschlagsstellen der Kapsel die Ausgangspunkte der entzündlichen Veränderungen darstellen, indem gleich im Beginn hier die Gefäss-Injection und Neubildung, sowie die folgende pannöse Wucherung Platz greift, so finden wir auch an den Regionen des Gelenkes, wo diese Bezirke durchfühlbar sind, die Schmerzhaftigkeit besonders hervortretend.

§. 252. Gleich anfangs sind natürlich die verletzten Kapselparthien selbst auf directen Druck oder indirect bewirkte Spannung empfindlich, besonders leicht ist dies nachweisbar, wenn das Trauma analog dem Entstehungsmechanismus der gewöhnlichen Schulterluxation im Sinne der Abduction und Extension auf das Schultergelenk gewirkt

hat. Hier ist durch die spezifische Empfindlichkeit beim Druck in die Achselhöhle die vorangegangene Kapselzerrung resp. Zerreißung objectiv nachweisbar. Gleichzeitig findet ausserordentlich häufig eine genauere Untersuchung, eine besondere Schmerzhaftigkeit bei Druck auf Tub. majus, welches durch Anstemmen an den oberen Pfannenrand gequetscht wurde. Es sind dies ja nur graduelle Abschwächung der Luxationssymptome, bei denen der ausgedehnte axillare Kapselriss und die Tuberculumfractur so häufig zusammentreffen. Auf diese primäre Localisirung der Verletzung folgt dann bald die zum Theil nothwendige reparative Entzündung der verletzten Kapselparthien, so dass noch der Druck von der Achselhöhle und am Tuberculum, sowie an dessen benachbarten Bicipssulcus lange subjective Schmerzensäusserungen hervorruft, ohne dass wesentliche Schwellung oder Vorwölbung der Parthien zu erkennen wäre. Bei den Folgen directer Contusion finden sich die genannten Veränderungen vorwiegend an den prominentesten Schulterparthien, welche die Gewalteinwirkung pariren mussten: die unter dem Acromialdach gelegene Parthie des Humeruskopfes, anatomische Hals mit hier vorhandener Kapselumschlagstelle, Sulcus intertubercularis, Proc. coracoideus. Schwer ist hier der definitive Entscheid, ob durch die umschriebene Quetschung ein ostealer Entzündungszustand veranlasst ist, oder die Kapselinsertions- und Umschlagstelle das wesentlich zur Erkrankung veranlassende Gewebe darstellt. Im letzteren Falle tritt aber gleich anfangs die Bewegungshemmung sehr in den Vordergrund. Je nach der afficirten Parthie der Synovialis finden wir bestimmte Phasen, besonders der Abduction und Rotation schmerzhaft; während über den Grad der Abductionshehmung der Patient meist durch die compensirende Drehung des Schulterblattes getäuscht bleibt, empfindet er die Rotationsstörung meist lebhaft. Besonders ist dies beim so häufigen Ergriffensein des Bicipssulcus der Fall: jeder Versuch einer ausgiebigen activen Rotation nach innen bei gleichzeitiger Extension erzeugt lebhafte Schmerzen und lässt den Arm schlaff herabsinken; es ist z. B. der Versuch, die Hand in gebeugtem Ellenbogen nach hinten zu führen, wie es bei mancherlei Bedürfnissen des täglichen Lebens so oft erforderlich ist, absolut nicht durchzuführen. Für die Abduction mit Flexion werden die mittleren Grade der Bewegung durch die Beweglichkeit der Scapula erzielt und nur die stärkere Erhebung — das Führen der Hand an den Kopf, besonders Hinterkopf, bleibt unmöglich. Bei diesen activen Bewegungsversuchen werden dann oft vom Patienten selbst die schmerzhaften Stellen genau den genannten Punkten in der Axilla, Bicipseinscheidung u. s. w. entsprechend angegeben. In späteren Stadien treten dann — oft schon nach wenigen Tagen — die entsprechenden Adductions-Contracturen auf, indem die schmerzhaften Bewegungen instinctiv vermieden werden und der Arm in möglichst wenig die verletzten Parthien in Anspruch nehmender Mittellage fixirt gehalten wird. Wirkliche Deviationen treten, wie wir sahen, nur durch weitere Complicationen auf.

§. 253. In andern Fällen finden wir bei völliger Integrität aller genannten Orientierungspunkte neben der functionellen Störung lediglich eine spezifische Schmerzhaftigkeit und auch mässige Schwellung am Sulcus intertubercularis. Es sind dann entweder nachweisbare Zerrungen

der Bicepssehne durch hyperextendirende Rotation u. dergl. vorausgegangen oder auch Ueberanstrengungen durch forcirte Muskelaction, die speciell den Biceps in Anspruch nahm. Wir finden dann auch meist eine mässige Contractur des M. biceps und Beugstellung des Ellenbogens und dementsprechend bei gleichzeitiger Streckung in Schulter und Ellenbogengelenk Schmerzhaftigkeit am Humeruskopf dem Sulcus intertubercularis entlang. Bei der activen Beugung im Ellenbogen, behufs Herbeiführung einer isolirten Bicepscontraction, ist daran zu erinnern, dass nur bei supinirtem Vorderarme der Biceps gespannt ist und nun allein als Beuger wirkt, während bei pronirtem Vorderarme der Brachialis der Flexion vorsteht. Solche isolirt die Bicipseinscheidung betreffenden Schädigungen und deren Folgen sind mehr als Sehnenscheidenentzündungen aufzufassen, da oft die übrige Kapsel absolut unbetheiligt bleibt. Andererseits darf nicht übersehen werden, dass von ihnen aus per continuitatem leicht pannöse oder serofibrinöse Synovitiden des Schultergelenkes eingeleitet werden, wie es bei Vernachlässigung des Ausgangspunktes der Erkrankung häufig genug geschieht.

§. 254. Während die seröse und pannöse Omarthrititis wesentlich nur durch den oft verschleppten Verlauf und den functionell störenden Ausgang Bedeutung gewinnen, ist die granulöse und fungöse Gelenkentzündung der Schulter meist perniciosöser Natur durch die immer erfolgende locale Destruction und oft genug auch durch die allgemeine Infection.

Am Schultergelenke geht die granulöse Entzündung im Gegensatz zu der granulösen Coxitis meist nicht von der Gelenkepiphyse, sondern von der Synovialis aus.

§. 255. Die primärosteale Omarthrititis granulosa zeigt sich typisch als die von Volkmann besonders genauer untersuchte Caries sicca. Dieser Name ist trotz des Contradictum in adjecto beibehalten für die eigenthümliche Form der granulösen Osteomyelitis des Humeruskopfes, welche ohne Tendenz zur Eiterung, zum raschen Schwund der Knochensubstanz führt, während die Synovialis erst secundär von den Umschlagstellen aus zu pannöser Infiltration oder granulöser Destruction gelangt. Während die Erkrankung pathogenetisch nur ein Seitenstück zu den primär ostealen Cubitalarthritiden und Coxitiden bietet und wenn auch seltener doch vorkommenden Falls eben so wie diese theils zur localen Eiterung, theils zur allgemeinen Tuberculose führen kann, so gewinnt das klinische Bild thatsächlich manches auffallende, so dass eine Bezeichnung, welche eben den osteomyelitischen Zerfall ohne merkliche Eiterung hervorheben soll, ihre Berechtigung hat. Unter oft sehr heftigen Schmerzen in der Schulter, die zu heftigen Neuralgien im Arme ausarten, tritt ohne locale Schwellung vielmehr mit meist auffallend rasch zunehmender Abmagerung der Schulter und merkbarem Einsinken der Gelenkgegend und bei wechselnder Druckempfindlichkeit an der Circumferenz des Oberarmkopfes — besonders von der Achsel nachweisbar — zunehmende Bewegungsstörung ein. Doch sind alle Störungen immerhin derartig wechselnd, dass zumal Fieberbewegungen oft nur höchst sporadisch sich einstellen und

die sonst gesunden Patienten sich zur Behandlung ihrer „rheumatischen“ Beschwerden erst präsentiren, wenn die Palpation bereits einen wesentlichen Schwund des Gelenkkopfes erkennen lässt. Dieser tritt nämlich auffallend rasch in dem Grade ein, dass eine erhebliche Verschiebung die Folge ist.

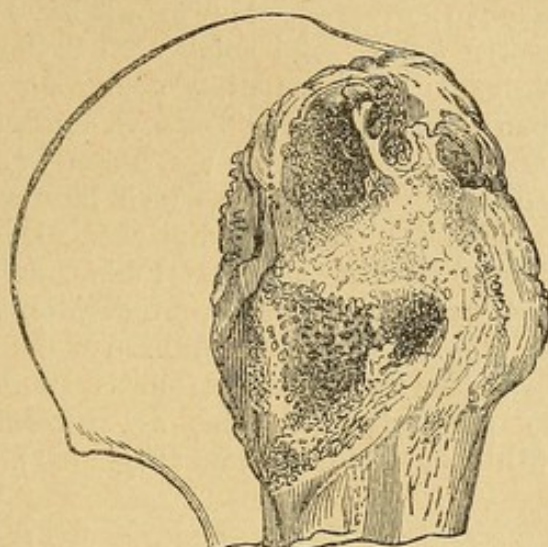
§. 256. Volkmann definirt das Wesen der Erkrankung als „eine meist ziemlich acut verlaufende entzündliche Atrophie der Knochen und besonders ihrer Gelenkenden, welche ohne alle Eiterung durch ein spärliches sehr festes und relativ gefässarmes Granulationsgewebe in der Form unregelmässiger buchtiger Excavationen von der Fläche herannagt und zerfressen werden, so dass bei intacten Hautdecken, ohne Geschwulst und Fistelbildung, nach und nach die beträchtlichsten Defecte geschehen. Die gewöhnlichen äusseren Anzeichen inwendig vorsichgehender Knochenzerstörung fehlen hier ganz. Die Caries sicca scheint vorwiegend in der Zeit vom Beginne der Pubertät bis gegen Mitte der dreissiger Jahre hin zur Entwicklung zu kommen; sich selbst überlassen pflegt dieselbe innerhalb eines Zeitraumes von 1 bis 2 Jahren mit einer sehr festen Ankylose auszuheilen.“ Nach diesen Bestimmungen werden wir das klinische Bild sowohl wie auch den pathologischen Process nicht mit der fungösen Gelenkentzündung des Schultergelenkes jugendlicher Individuen zusammenwerfen, die wie an allen Gelenken so auch hier als Ausdruck localisirter oder allgemeiner specifischer Infection vorkommt und ebenfalls zu ostealen Destructionen führt. Diese führt indess erstlich bald zur Suppuration, Abscess- und Fistelbildung, andererseits giebt sie gerade auch an der Synovialis zu Eruptionen Anlass, während bei der sog. Caries sicca die Suppuration die Ausnahme bildet und die Synovialis auf dem Wege trockner Granulationswucherung zu festem Gewebe schrumpft, so dass schliesslich eine völlige Obliteration der Gelenkhöhle resultirt.

§. 257. Diesem Vorgange entsprechend stellt sich der Kopf des Oberarmes mehr und mehr nach einwärts, so dass bei der rapiden Volumsabnahme desselben, der Abflachung der Schultergegend, der Prominenz des Acromialdaches, der Fixation des Armes in mässig abducirter Stellung das Bild auffallend dem der Luxatio subcoracoidea ähnelt. Fig. 99 zeigt, wie bei vorgeschrittener Caries sicca vom Gelenkkopfe nur noch ein unregelmässig begrenzter Stumpf vorhanden ist, dessen Oberfläche durch die hineinwuchernden Granulationen weiter und weiter corrodirt mit lacunären Defecten besetzt ist. Ist solcher Rest eines Gelenkkopfes an die Pfanne angepresst, durch die Schrumpfung der Synovialkapsel und der intermediären Wucherung das Gelenk fast oblitterirt, so muss natürlich im äusseren Relief auch die Gelenkgegend auffallend eingesunken sein und wird die Prominenz des Acromialdaches durch die frühzeitige Muskelatrophie noch stärker sichtbar. Dabei fehlt zum Unterschiede von einer reellen Subluxation eines normal gestalteten Humeruskopfes die von der Achselhöhle aus fühlbare Prominenz.

§. 258. Die tuberculöse Gelenkentzündung mit Bildung fungöser Granulationen, Destruction der Synovialis und der Gelenk-

enden sowie den massigen parasynovialen Infiltrationen und Granulationen treffen wir am Schultergelenk verhältnissmässig selten. Wo es

Fig. 99.



Caries sicca am Oberarmkopfe (Volkmann).

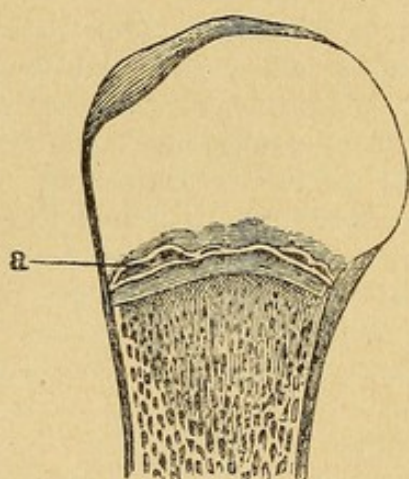
zur fungösen Omarthritis mit Abscedirung kommt, handelt es sich bei jugendlichen Individuen meist nicht um primäre Synovialtuberculose, sondern um primäre Eiterung an der diaphysären Proliferationszone mit secundärer Gelenkaffection. Da die Epiphysengrenze beim Schulterkopfe in toto extracapsulär gelegen ist, so ist es erklärlich, wie die Mehrzahl der so häufigen traumatischen Entzündungen und Eiterungen der oberen Epiphysengrenze des Humerus zu Schaftnekrosen führen, ohne zu einer Betheiligung des Gelenkes Anlass zu geben; in einer Reihe von Fällen sehen wir aber doch früher oder später das Gelenk mit ergriffen werden und zur Perforation und eitrigen Zerstörung gelangen (vergl. §. 212).

§. 259. Diese Entzündungen an der oberen Epiphysengrenze des Humerus haben ätiologisch und in ihren Verlaufs- wie Ausgangsformen manches eigenthümliche. Wir sahen, dass traumatische Lösungen der oberen Humerusepiphyse bei der manuellen Entwicklung inter partum nicht selten sich ereignen, nicht weniger selten treten im folgenden Kindesalter traumatische Epiphysenlösungen (richtiger epiphysäre Diaphysenfracturen) ein unter Gewalteinwirkungen, die im späteren Leben Luxationen zu Wege bringen; ferner sehen wir schon von der Föetalperiode her entzündliche Processe sich gerade an dieser Epiphysengrenze abspielen, wie andererseits die infectiöse Osteomyelitis in der Wachstumsperiode sich mit Vorliebe hier localisirt. Sowohl also für traumatische Entzündungen wie für specifische Entzündungsprocesse bietet die Epiphysengrenze des Humeruskopfes eine Prädilectionsstelle, die theils Diaphysennekrosen, theils secundäre Gelenkerkrankungen zur Folge haben.

§. 260. Ueber die bereits in der Föetalperiode an der Epiphysengrenze zum Austrag kommenden specifischen Entzündungsformen haben

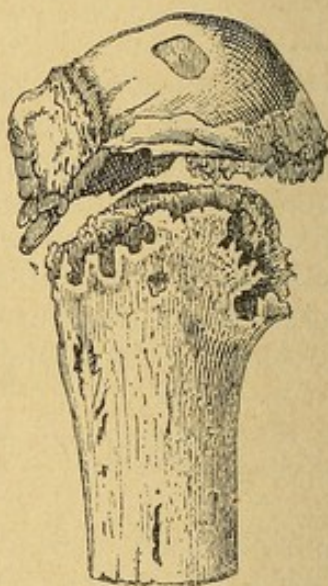
Wegner's Untersuchungen über die hereditäre Knochensyphilis bei jungen Kindern uns Aufschluss verschafft. Die Osteochondritis an der Ossificationslinie der Röhrenknochen bei syphilitisch inficirten Kindern findet sich auch nicht selten am Humeruskopfe localisirt und Fig. 100 zeigt, wie durch solchen Process eine förmliche Dehiscenz an der Knorpelgrenze auftreten kann. Bei solcher Structurveränderung wird dann die geringfügigste Gelegenheitsursache zur Epiphysenlösung führen, nachdem eben durch die spezifische Granulationswucherung an der Ossificationsgrenze die Lockerung veranlasst ist. Aus solchen bei Sectionen erwiesenen vorgeschrittenen Formen lässt sich die Thatsache abstrahiren, dass ihre Vorstadien im klinischen Bilde häufig werden übersehen werden und gewiss manche Fälle multipler Epiphysenlösungen inter partum und im folgenden Kindesalter auf die spezifische Prädisposition dieser Regionen zurückzuführen ist. Andererseits werden auch von solchen Granulationswucherungen an der Knochenwachstumszone Prozesse eingeleitet werden, die die Epiphyse und das Nachbargelenk in Mitleidenschaft ziehen (Fig. 101).

Fig. 100.



Syphilitische Chondritis an der Humerusepiphyse, zur Lockerung und Spaltbildung a an der Epiphysengrenze führend (H a a b).

Fig. 101.



Entzündliche Epiphysenlösung am Humerus. Vorgeschrittene Diaphysennekrose, beginnende Epiphysengranulation. (Esmarch.)

In den schlimmeren Verlaufs- und Ausgangsformen wird dies oft durch den operativen Eingriff klargelegt. Wir sehen eine ganze Reihe von Schultergelenksresektionen ausgeführt, bei denen die zur Operation auffordernde Gelenkeiterung zweifellos von einer primären Vereiterung an der Epiphysengrenze fortgepflanzt war. Gerade bei der angeblich ersten Schultergelenksresektion von White stellt sich bei genauerer Untersuchung heraus, dass es sich lediglich um eine Osteomyelitis der Diaphysengrenze mit Epiphysenlösung gehandelt hat und das entfernte Stück das obere Diaphysenende betrifft. Solche Irrthümer in Betreff der Diagnose einer Schultergelenkentzündung oder einer Osteomyelitis der Epiphysengrenze sind dann noch mannigfach vorgekommen,

und wenn auch an den betreffenden Resectionspräparaten der Nachweis des Erkrankungsheerdes leicht zu führen ist, so ist im klinischen Bilde oft die Differentialdiagnose schwierig. Immer aber werden wir bei jugendlichen Individuen an die primäre Erkrankung der Ossificationslinie zu denken haben, die bei ihrer völligen extracapsulären Lage seltener auch nur eine mittelbare Gelenkaffection bedingt.

§. 261. Selbst bei den acuten Vereiterungen an dieser Stelle, zu denen die infectiöse Osteomyelitis häufig genug Anlass giebt, bleibt das Gelenk in der Regel unbetheiligt und finden die Nekrosen regelmässig in grösserer oder geringerer Ausdehnung an der Diaphyse ihren Ablauf. Solche scheinbar zum Gelenke führende Fisteln findet man an der Schulter überaus häufig bei Kindern oder aus der Kindheit mit herüber genommen. Ausnahmslos handelt es sich hier um traumatische oder primär-infectiöse Osteomyelitis an der Ossificationszone, die zur Eiterung, Abscedirung und Fistelbildung führte und bei der Sondirung der oft multiplen Fistelgänge leicht die diaphysäre Nekrose erkennen lässt.

Ungleich seltener kommt es zu osteomyelitischen Heerden im Humeruskopf, die zur Abscedirung oder Sequesterbildung führen. Meusel beschreibt einen solchen Fall von Resectio humeri wegen centralem Abscess im Humeruskopfe. Für solche Fälle, wo die Sonde in die Gelenkkörper selbst eindringt, ist in Betreff der Differentialdiagnose, ob Humerus oder Scapula den Heerd birgt, die einfache Sondirung oft täuschend.

§. 262. Sehr verwerthbar bietet sich dann sowohl die Percussion der in Frage zu ziehenden Knochenabschnitte nach der Lücke'schen Methode, als sich auch die von Nélaton angegebene Percussionsmethode diagnostisch brauchbar bewährt: Dolbeau machte z. B. bei Vereiterung des Humero-Scapulargelenkes die Resection des Humerus. Es waren hier mehrere Fisteln vorhanden, die die Sonde auf entblössten Knochen führten, ohne dass die Richtung der Sonde mit Bestimmtheit angezeigt hätte, ob der entblösste Knochen dem Caput humeri oder der Scapula angehörte. Führte man nun eine Metallsonde in die Fistel und percutirte den Knochen mit dem Sondenknopfe, so hörte das angelegte Ohr am unteren Winkel der Scapula das Percutiren sehr viel weniger deutlich, als am Cubitalende des Humerus; die Resection belegte die Richtigkeit der hieraus gefolgerten Nekrose des Humeruskopfes.

§. 263 u. 264. Der Ausgang aller Nekrosen des oberen Diaphysenendes nach solchen Osteomyelitiden der Ossificationszone bleibt trotz oft immenser Ausdehnung (vergl. §. 211) meist ein günstiger, indem prompte Knochenneubildung für eine Herstellung von Form und Function sorgt. Nur gerade die kleinen Grenznekrosen sind oft sehr protrahirt und lassen lange Fistelgänge bestehen. Wir stehen dann solchen permanenten Fisteln, welche auf minimale nekrotische Heerde führen, an den Schulterepiphysen der Kinder um so zweifelhafter gegenüber, als directe eingreifende Operationen wegen stärkerer Verletzung der Knochenwachstumszone verpönt gelten müssen. Schon

die Entzündungen und Eiterungen an und für sich können, sobald sie die obere Ossificationszone des Humerus betreffen, eine erhebliche Störung des Längenwachstums des Oberarmknochens bedingen. Fig. 102 a und b zeigt eine wie auffallende Differenz in Folge solcher Wachstumsheftung an der Epiphysengrenze die Oberarme nach vollendeter Wachstumsperiode bieten können, wenn die Störung

Fig. 102 a.

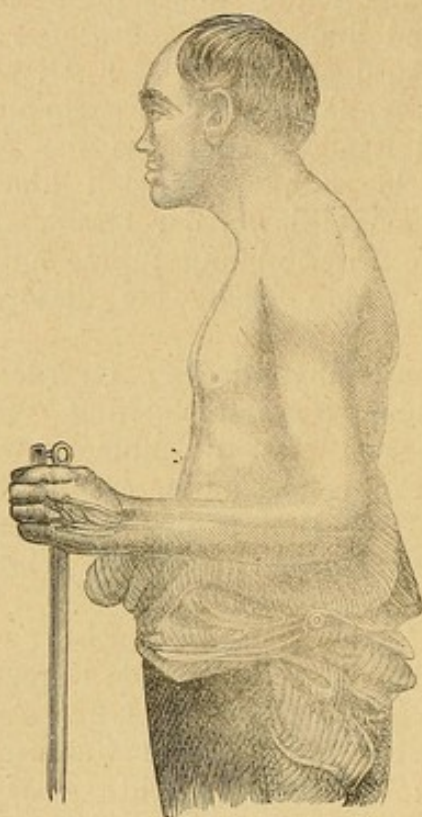
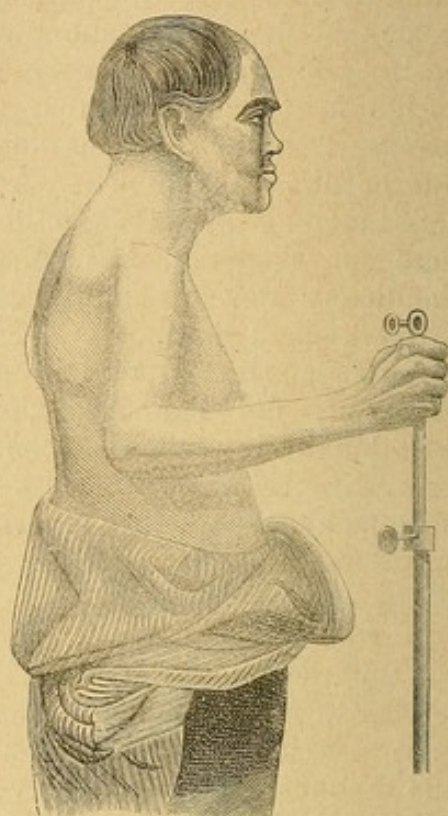


Fig. 102 b.



Hemmung des Längenwachstums des Humerus nach Vereiterung an der oberen Epiphysenlinie.
a Gesunder Arm, Länge 32,5 Ctm. b Erkrankter Arm, Länge 23 Ctm. (Heynold).

im Kindesalter eingriff. Zu den früher von mir (v. Langenbeck's Archiv Bd. XXII) zusammengestellten Fällen solcher Hemmung des Längenwachstums kann ich neuerdings ausser dem abgebildeten noch zwei eigene Fälle hinzufügen; bei beiden handelt es sich um partielle Nekrose an der oberen Epiphysengrenze des Humerus. In dem einen Falle liegt Betheiligung und Ankylosirung des Gelenkes vor, hier beträgt bei dem jetzt 10jährigen Mädchen die Längendifferenz nach 4jährigem Bestehen des Processes 4 cm. Im zweiten Falle beträgt bei kräftigster sonstiger Entwicklung der Unterschied 10 cm bei dem 21jährigen jungen Manne mit Beginn der Erkrankung im 6. Jahre und erster Sequesterextraction mit nachfolgender Heilung vor 10 Jahren. Hemmung des epiphysären Längenwachstums bei völligem Ungestörtsein des periostalen Dickenwachstums sind die Folgen der Störungen an der Ossificationszone. Dieselben ergeben sich an der oberen Humerusepiphyse so auffallend, da diese vorwiegend dem Längenwachstum des Oberarmes vorsteht, während an der cubitalen Zone frühere Ossification und weniger ergiebige Wachstumsleistung vorliegt und

daher hier sich ereignende Destructionen wenig für das Gesamtwachsthum in Betracht kommen (Vogt).

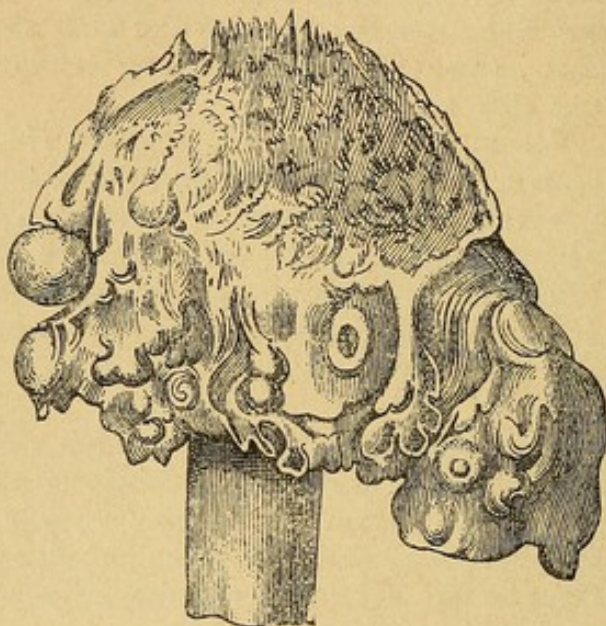
§. 265. Bei allen durch solche Nekrosen an dieser Gegend bedingten Eingriffen müssen wir auf behutsamste Schonung der diaphysären Ossificationszone und des Intermediärknorpels Bedacht nehmen. Seltener kommt es hier zu Osteitiden an der Epiphysen-Grenze, welche ohne eitrige Destruction zur Wachsthumshemmung führen. Ollier hat unter dem Namen der „Periostite albumineuse“ eine besondere Form der Knochenentzündung bezeichnet, die bei jugendlichen Individuen an dem unteren Diaphysenende des Femur und dem oberen des Humerus vorkommen, vor der Ossification der betreffenden Epiphysenknorpel und unter Absetzung eines klebrigen, synoviaähnlichen Exsudats unter den Periost, ohne Eiterung verlaufen. Poncet sah einen solchen Fall in der Nähe der Schultergelenke sich abspielen, wo nach dreimaliger Punction, ohne Eiterung, Heilung erfolgte, jedoch später Wachsthumstörung sich zeigte.

Nach allem diesem ist es erklärlich, wie in nicht vorgeschrittenen Stadien der genannten, im Schultergelenke und in der Nähe desselben sich abspielenden ostealen und synovialen Entzündungen, die sofortige Entscheidung in Betreff des jeweiligen Zustandes des Gelenkes im gegebenen Falle nicht leicht ist, und nur die genaueste Untersuchung und Controle, bei manchen Formen, besonders denen mit chronischem Verlaufe, definitiven Aufschluss giebt.

§. 266. Zu den Schultergelenksentzündungen mit durchaus schleichendem Verlauf gehört die an der Schulter überaus häufige Arthritis deformans. Diese als „Malum senile“ κατ' ἐξοχήν bezeichnete deformirende Gelenkentzündung, findet sich am Schultergelenke bei Individuen, die zur Gruppe der Greise gerechnet zu werden absolut noch keinen Anspruch erheben. Selbst bei völliger Integrität — sogar des Hüftgelenkes — finden wir im Schultergelenke schon vorgeschrittene Stadien der chronischen Panarthrititis, die dann erst im Laufe der Zeit sich als wirkliche Polypanarthrititis documentirt. Gerade aber am Schultergelenke werden auch die Initialstadien der Synovial- und Knorpelveränderung um so lebhafter vom Patienten empfunden, als schon mässige Bewegungsstörungen dieser Gelenkverbindung, zumal so bald sie mit Schmerzen einhergehen, auch sich bald als Beschränkung für die freie Gebrauchsfähigkeit von Arm und Hand kund geben. Doch stehen die subjectiven Bewegungsstörungen und Beschwerden absolut in keiner constanten Proportion zu dem Grade der pathologischen Alteration des Gelenkes, vielmehr sind meist gerade die anfänglichen Veränderungen von viel erheblicheren momentanen Schmerzempfindungen und functionellen Störungen begleitet, wie die vorgeschrittensten Formen. Da bei dieser Form der chronischen Gelenkentzündung der Process der Atrophie und Neubildung an Knorpel- und Knochengewebe gleichzeitig sich abspielt, Knorpelzerfaserung und synoviale Schrumpfung mit papillären Hypertrophien und tuberösen Excrescenzen wechseln, so mag je nach dem örtlichen Vorwiegen des einen oder anderen Vorganges die subjective Störung gleichmässig variiren.

§. 267. Im äusseren Bilde auffällig erscheint fast immer die Volumszunahme des Oberarmkopfes, die trotz der Atrophie der bedeckenden Weichtheile der Schulter eine Abflachung derselben nicht zu Stande kommen lässt. Vielmehr ist meist unter dem geschwundenen Muskelpolster der umfangreiche Oberarmkopf leicht zu umtasten und stellen sich bei dem Versuch rotirender Bewegung ausgiebige Crepitationserscheinungen dar. Diese Reibegeräusche rühren theils von der bald erfolgenden Abschleifung der Gelenkflächen, theils von den knorpligen und knöchernen Protuberanzen her, zu denen sich schon früh aus den synovialen Zottenwucherungen entstehende freie und gestielte Gelenkkörper hinzugesellen. Letztere sind, wie Fig. 103 zeigt, im

Fig. 103.



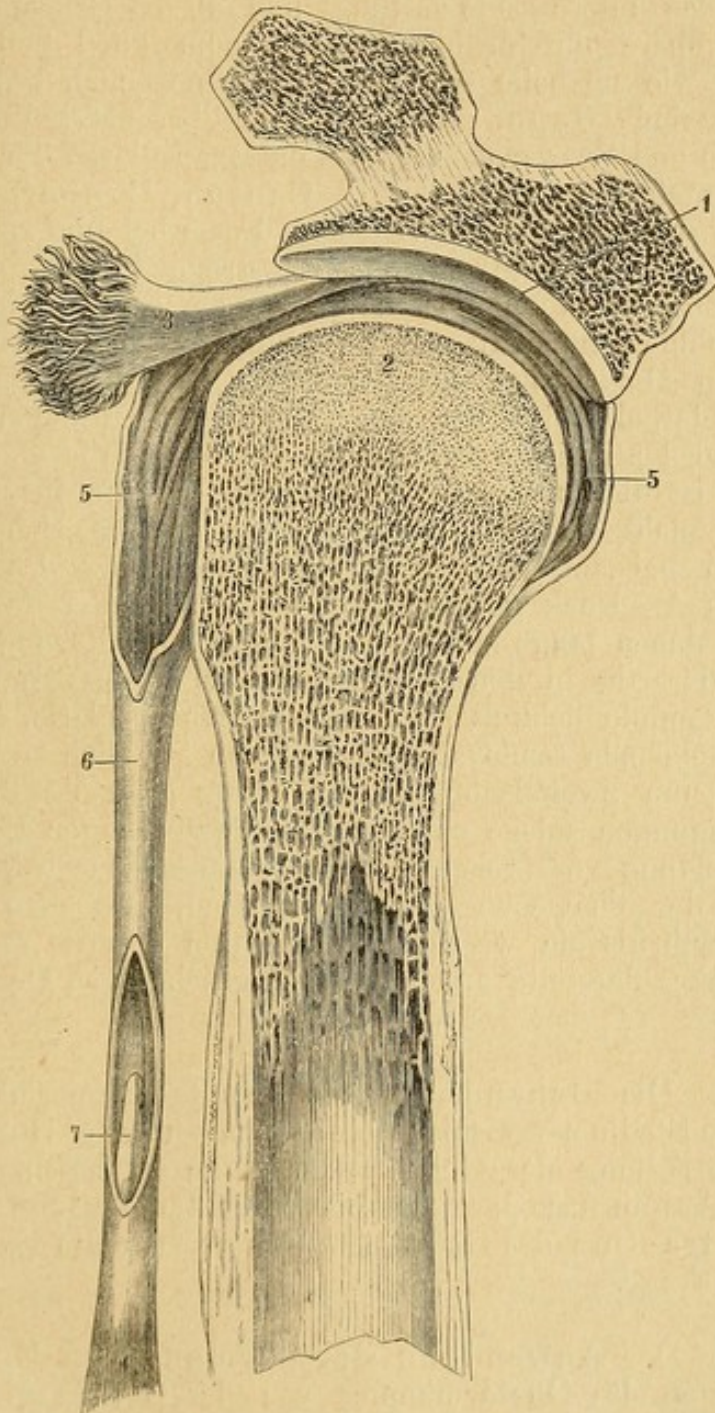
Arthritis deformans im Schultergelenk mit reicher synovialer Zottenwucherung, Bildung gestielter und freier Gelenkkörper. An der Gelenkfläche Abschleifung und Bildung massiger Stalaktiten. (Weichselbaum.)

Schultergelenk oft in grösster Anzahl und umfangreicher Entwicklung vorhanden und können je nach ihrer Lage momentane Bewegungsunfähigkeit bedingen. Fast regelmässig finden wir, dass nach längerer Ruhe die anfänglichen Bewegungen erschwert erscheinen, während bei Fortsetzung der activen Bewegung eine freiere Mobilität erzielt wird, wie sie eben ein Abschleifen der frischen Prominenzen bedingt, neben allmählicher Vermehrung intrasynovialer Flüssigkeit.

Alle Erscheinungen, welche gewöhnlich unter der Rubrik des chronischen Gelenkrheumatismus subsummirt werden, haben meist mit dem acuten Gelenkrheumatismus absolut nichts zu thun und gehen auch nur ausnahmsweise gerade aus einer Localisation der Polyarthritis synovialis acuta hervor. Meist handelt es sich um Residuen älterer traumatischer seröser, pannöser Omarthritis oder deren Uebergang zur deformirenden Gelenkentzündung. Häufig genug eben finden wir diese nach zum Theil unbeachteten Verletzungen, besonders Distorsionen des Schultergelenkes sich entwickeln oder auch secundär nach vorangehender Entzündung der Hand- und Fingergelenke auftreten.

§. 268. Auffällig und für eine Gruppe spezifischer Bewegungsstörungen des Armes ätiologisch wichtig bleibt bei der deformirenden Omarthritis die so häufig vorkommende intensive Betheiligung der Bicepssehne an dem degenerativen Process. Nicht selten kommt es

Fig. 104.



Usur des langen Kopfes des Biceps (Rapp).

zu einer hochgradigen Usur des langen Kopfes des Biceps, die über die Grenzen des intracapsulären Verlaufes hinaus sich erstreckt.

Fig. 104 zeigt, wie solche Zerfaserung der Sehne zu einem wirklichen Defect in der ganzen Continuität des Sehnenstranges führen

kann. Wie bei der Arthritis deformans überhaupt neben den Proliferationsvorgängen an der Synovialis, dem Knorpel und den Knochen, die zu Neubildung von Knorpel und Knochengewebe an den Rändern der Gelenkflächen und in der Kapsel führen, die Resorption des Knorpels, Zerstörung desselben, wie auch der fibrösen Theile des Gelenkes neben einander hergehen, ebenso sehen wir auch an der zerfaserten Bicepssehne das untere Ende verjüngt und mit der Scheide verwachsen, während das obere pinselförmig zerfasert zum Theil kolbig verdickte Enden zeigt, wie sie beim Auswachsen der normalen Sehnenelemente zu erwarten sind (Rapp). In anderen Fällen zeigten sich partielle Zerstörungen und Verwachsungen des extracapsulären Theiles mit dem Tuberculum majus (Adams, Gurlt, Canton, Gruber).

Da alle solche in vorgeschrittenster Form bei anatomischer Untersuchung gefundenen Destructionen selbstredend auch ihre mannigfachen Vorstadien haben müssen, so werden wir aus derartigen Befunden entnehmen können, wie im klinischen Bilde der chronischen deformirenden Omarthritis die Bicepsfunction früh eine wesentliche Störung erleidet, die bisweilen mehr augenfällig ist und subjectiv mehr empfunden wird als die Deformationen der Synovialis und der Gelenkflächen. Es ist dies um so mehr der Fall, als die Insufficienz freier Bicepsaction nicht nur bei den Bewegungen des Schultergelenkes, sondern auch bei activer Beugung und Streckung des Ellenbogengelenkes zum Ausdruck gelangen muss. Es kommen Fälle zur Beobachtung, bei denen lange Monate die functionelle Störung im Bereiche des Biceps derartig in den Vordergrund tritt, dass man, zumal bei localer Druckempfindlichkeit im Sulcus intertubercularis, lediglich eine hier sich abspielende tendovaginale Affection vor sich zu haben glaubt. Es kommen nun zweifelsohne häufig genug nach Verdrehungen und Ueberanstrengungen solche chronischen Entzündungen gerade an der Bicipseinscheidung vor (vergl. §. 251), immer aber werden wir prognostisch an der Thatsache festhalten müssen, dass eben auch sie bei der Polypanarthritis ein wesentliches Punctum minoris resistentiae des Schultergelenkes darstellt, an dem oft vorgeschrittene Destructionen zu Tage treten.

§. 269. Die Behandlung der Schultergelenksentzündung hat für das acute Stadium verschiedenster Form an erster Stelle die zweckmässige Ruhestellung des Gelenkes ins Auge zu fassen. Es kommen hier in der Ausführung der Immobilisirung der fixirende Verband und die Distraction des Gelenkes durch permanente Extension neben einander in Frage.

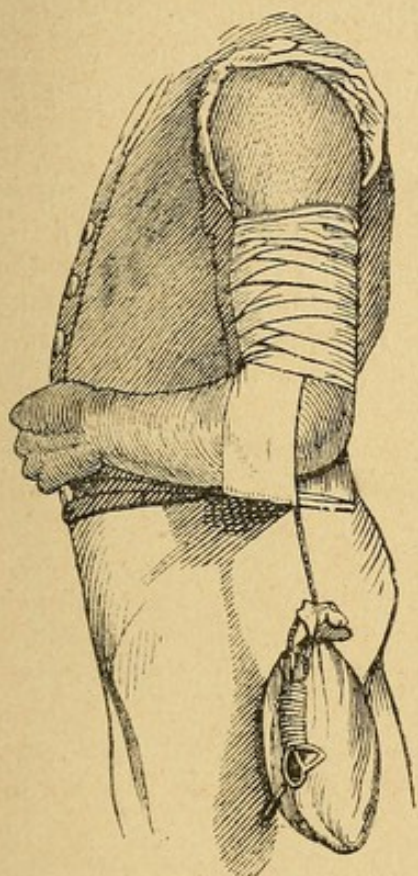
§. 270. Der Anwendung der permanenten Extension behufs Distraction des Oberarmkopfes von der Cavitas glenoidalis scapulae steht durchaus keine technische Schwierigkeit in der Ausführung im Wege, vielmehr ist die Einrichtung derselben sowohl für die Ruhelage des Patienten, als auch für den Fall des Aufstehens und Herumgehens durchaus nicht umständlicher zu arrangiren, wie die für die Coxitis so viel verwandte permanente Extensionsvorrichtung.

Liegt der Kranke im Bett, so wird die Extensionsvorrichtung mittelst Heftpflasteransa am Oberarme befestigt, und läuft die Schnur

des den Zug ausübenden Gewichtes über die am Fussende des Bettes befestigte Rolle, während der Arm auf einem Spreukissen fest gelagert ist und vermittelt eines durch die Achselhöhle gezogenen Gummischlauches, der am Kopfende des Bettes in zweckmässiger Weise befestigt ist, die Contraextension ausgeübt wird.

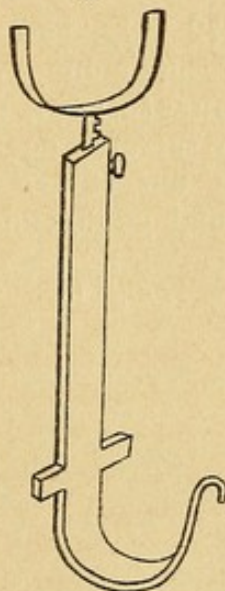
Soll der Patient herumgehen, so kann die Extensionsvorrichtung am Arme in der Weise, wie Fig. 105 zeigt, bleiben, nur die Contraextension muss in der Weise arrangirt werden zur sicheren Fixation der Scapula, dass eine Achselkrücke an einem ledernen, durch Stahl-

Fig. 105.



Vorrichtung zur Distraction des Schultergelenkes durch permanente Extension mittelst Heftpflaster. Ansa und Gewicht. Der Gegenzug mittelst Achselkrücke, welche sich auf einen Beckengurt stützt, ist nicht angedeutet.
(Hamilton.)

Fig. 106.



Lonsdale's Schiene mit stellbarer Achselkrücke zur permanenten Extension am Humerus.

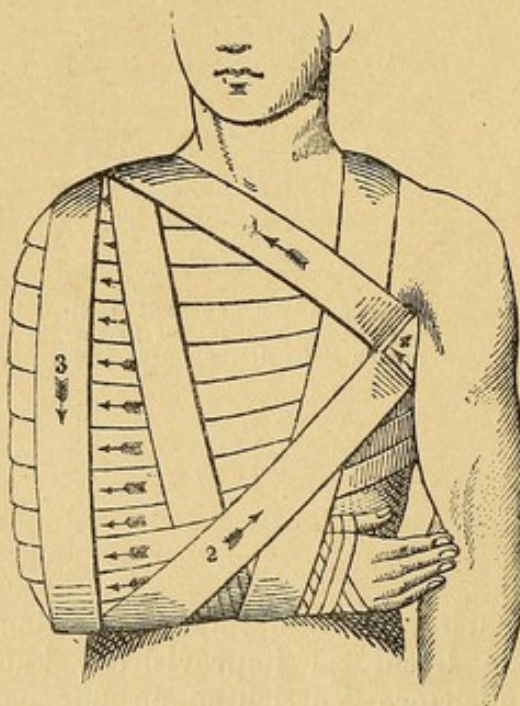
einlage gefestigten Beckengurt ihre untere Unterstützung gewinnt. Mit solcher Extensionsvorrichtung, die leicht zu improvisiren, kann Patient ungenirt herumgehen. Complicirtere Vorrichtungen zur permanenten Distraction des Schultergelenkes, wie sie nach den von Lonsdale, Martin, Gussenbauer angegebenen Extensionsapparaten für Fractura colli humeri (vergl. Fig. 106) construirt werden können, sind durchaus nicht wirksamer und bequemer, wie die auch hier leicht anwendbare Gewichtsextension.

§. 271. Die Indication zur Verwendung der permanenten Extension bei Schultergelenksentzündung dürfte aber relativ selten gegeben

sein. Es liegen hier die Verhältnisse gerade umgekehrt wie beim Hüftgelenke. Während wir bei der Coxitis durch die Distraction der Beugecontractur entgegenarbeiten und die Verschiebung des Schenkelkopfes nach aufwärts und hinten verhüten, würden wir bei den meisten Formen der Omarthritis durch unseren Zug gerade die bei vorhandenem Erguss, Kapselausdehnung und Gewebslockerung durch die Schwere des Armes und den Muskelzug sich einleitende Deviation des Oberarmkopfes nach abwärts begünstigen, ja vielleicht hervorrufen. Es könnte also nur bei einzelnen Fällen pannöser Omarthritis oder ostealer Destruction in gewissen Perioden der Kapselschrumpfung, Verlöthung oder Decubitus der aneinander gepressten Gelenkflächen ein Nutzen von der Distraction zu erhoffen sein. Aber auch für solche Verhältnisse wird eine anderweitige Immobilisirung in veränderter Stellung des Oberarmes bei weitem zweckmässiger gelten müssen (§. 273).

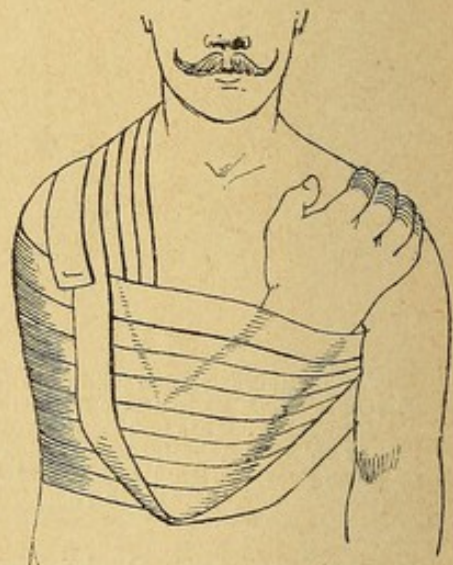
§. 272. Die Immobilisirung des Schultergelenkes bei bestehender Entzündung desselben geschieht am besten in mässiger Adductionsstellung durch Anlegung des Oberarmes an den Thorax und Unterstützung des Ellenbogens, um den durch die Schwere der Extremität ausgeübten Zug auf die Gelenkverbindung auszuschalten. In manchmal genügender, wenn auch wenig vollkommener Weise ge-

Fig. 107.



Desault'scher Verband.

Fig. 108.



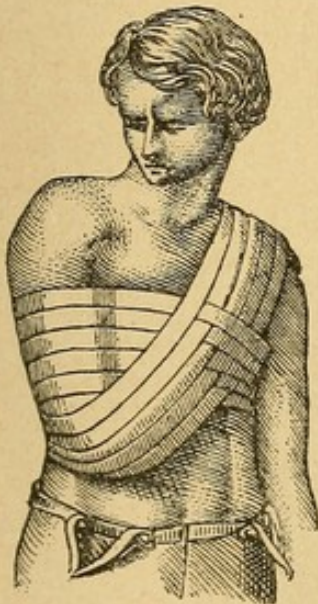
Velpeau'scher Verband.

schieht dies durch einfache Lagerung des Vorderarmes und Ellenbogens in eine Mitella, während man die Abduction durch einige quer um Thorax und Oberarm geführte Bindetouren verhindert. In sicherer Weise geschieht die Ruhestellung durch einen Contentivverband mit Benutzung der von Desault und Velpeau angegebenen Führung der Bindetouren, die neben der Immobilisirung des Gelenkes zugleich eine

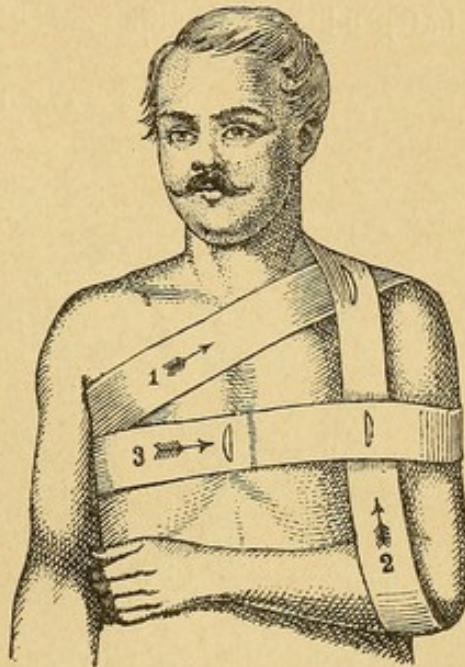Erhebung des herabsinkenden Armes erzielen (Fig. 107 und 108). Die Achselhöhle, Arm und Brust werden mit Vaseline gefettet, in die Achselhöhle und auf die vordere Brustwand ein weiches Wattepolster gelegt, der etwas mehr als rechtwinklig im Ellenbogengelenke gebeugte Arm an die Brustwand derartig herumgelagert, dass die Hand in die Nähe der gesunden Schulter flach über der Mammargegend ruht, und nun durch abwechselnde schräge und circuläre, um Schulter, Brust und Arm geführte Touren einer Flanellbinde der durch sanften Druck unter dem Ellenbogen nach aufwärts geschobene Humerus fixirt; einige in gleicher Weise darüber geführte Wasserglasbinden- oder Gipsbindentouren genügen zur Vervollständigung des Contentivverbandes. Sehr zweckmässig kann man auch durch entsprechende Bindentouren mit Freilassung der Schultergegend (Fig. 109) eine gleiche Fixation

Fig. 110.

Fig. 109.



Freilassung der Schulter
(Chassaignac).



Ruhestellung des Schultergelenkes mittelst
Gummibindentour.

und Unterstützung erzielen. In bequemster Weise lässt sich dies auch durch Anlegung einer überspannten Gummibinde in zwei Touren nach Fig. 110 erreichen, wobei alle Kreuzungsstellen der Binde durch Sicherheitsnadeln festgesteckt werden. Wir gewinnen hierdurch eine sehr sichere, leicht änderbare und für den Patienten angenehme Fixationsweise, die zugleich die ganzen Parthien übersehen lässt und die Hautperspiration frei vor sich gehen lässt. Besonders bei stärkeren Damen erweisen sich in letzterer Hinsicht die circulär schliessenden Panzer unerträglich. Man legt für solche und ähnliche Fälle entweder eine Umwicklung in den 3 Touren, wie Fig. 110 zeigt, an, die mit breiter Flanellbinde (bis 15 Ctm. breit) gemacht wird, über die dann eine etwas schmalere Gips-, Wasserglas- oder stärkegetränkte Gazebinde gerollt wird, oder immobilisirt einfach durch eine solche Gummibinde. Die Hand ruht in einer Schlinge. Will man etwa den Oberarmkopf

in gewissem Sinne von der Cavitas glenoid. scapulae distrahiren, so kann man — wie bei Claviculafracturen — vor der Adduction des Armes an die seitliche Brustwand ein stärkeres Polster in die Achsel einschieben, um somit unter Umwandlung des Humerus in einen zweiarmigen Hebel über dies Hypomochlion den oberen kürzeren Hebelarm durch Adduction des unteren längeren energisch abduciren.

§. 273. Eine Fixation des Armes in einer anderen als mässig adducirten Stellung unter Benutzung der seitlichen Brustwand zur Anlagerung ist nur ausnahmsweise angezeigt. Ist stärkere Neigung zur Adduction durch die Entzündung gegeben, oder ist durch Kapsellockerung, synoviale oder osteale Destruction eine mediane Deviation oder Abwärtsgleiten des Oberarmkopfes eingeleitet, so kann immer durch zweckmässige Einlage entsprechender Polsterung in die Achselhöhle dieser Neigung entgegengetreten werden. Jedenfalls ist die Fixation in abducirter Stellung nur unter besonderen Umständen vortheilhaft, oder überhaupt zulässig. Abgesehen davon, dass sie in

Fig. 111.



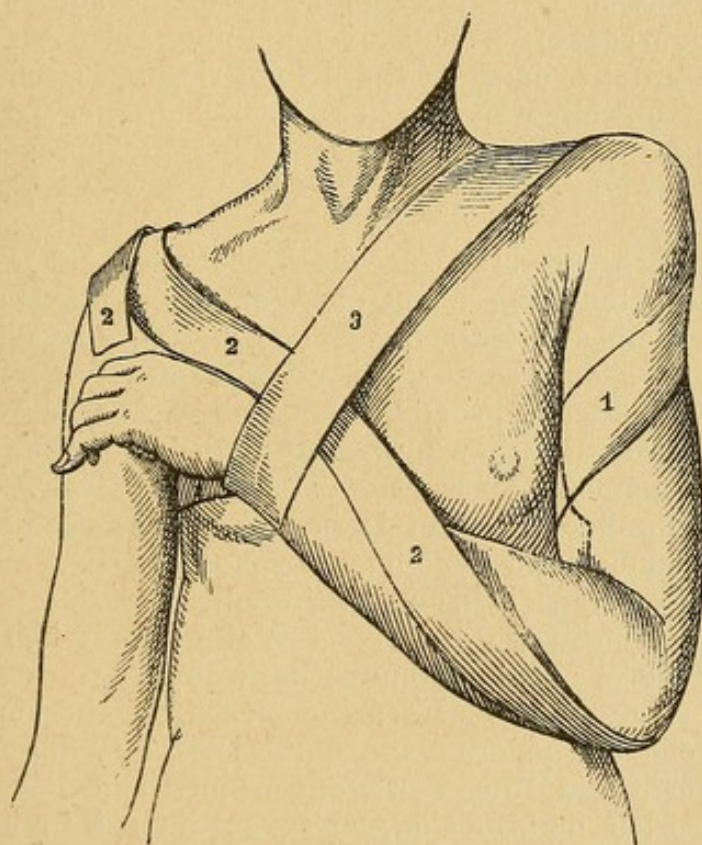
Fixation des Schultergelenkes in mässiger Abduction, bei gleichzeitiger Compression der Gelenkgegend.

stärkerem Grade als dauernd einzuhaltende Position ausserordentlich lästig ist, würde bei eintretender Ankylose in solcher Haltung der Arm ja absolut unbrauchbar sein. Wir bevorzugen daher diese Haltung nur für kurze Zeit, behufs eines jeweiligen Stellungswechsels z. B. dann, wenn die Adductionscontractur stark ausgesprochen war und eventuell durch das Brisément beseitigt wurde. Der Verband wird dann am zweckmässigsten mittelst einer den Arm vom Thorax fernhaltenden Schiene ausgeführt, die nach Art des Middeldorpf'schen Triangels wirkt, und aus Gips, Hanf, Guttapercha, Pappe, Wasserglas und sehr leicht aus plastischem Filz hergestellt wird. Eine gelinde

Abduction empfiehlt sich für die Fälle, wo wir eine Compression des Schultergelenkes ausführen wollen, wie z. B. beim Hämarthros, acuter und chronischer Arthritis serosa. Nach guter Achselpolsterung legen wir hier eine Spica humeri an, unter der wir noch entsprechende Bandagen, Compressen, Priesnitz'schen Umschlag auf die Schulter bringen können und fixiren dann durch Mitella oder eine der genannten Bandagen den Arm am Thorax (Fig. 111). Die umgekehrte Haltung des Armes — starke Adduction bei gleichzeitiger Erhebung gewinnen wir durch den Sayre'schen Heftpflasterverband (Fig. 112). Doch besitzt derselbe — so vortrefflich er für die Schlüsselbeinbrüche ist — für die Fixation bei Gelenkentzündung keine Vorzüge vor den Fig. 109 und 110 abgebildeten.

Alle Verbände — ausgenommen die gut anschliessenden Contentivverbände — lassen, wenn sie auch in aufrechter Stellung des

Fig. 112.



Sayre'scher Heftpflasterverband.

Patienten sicher fixiren, doch eine mässige Bewegung zu Tage treten, sowie der Kranke sich hinlegt, da kaum ein Verband so fest schliesst, dass nun nicht beim Herabsinken der Schulter eine geringe Bewegung des Armes an dem Schulterblatt einträte. Bei acuten Entzündungen macht sich dies sehr empfindlich geltend. Der Arm der in der Mitella gut unterstützt fixirt war, sinkt beim Hinlegen nach hinten und diese Verschiebung erregt die heftigsten Schmerzen. Ueberall wo wir also nicht durch einen erhärtenden Verband für die sichere Lagerung des Armes in allen Stellungen gesorgt haben, müssen wir darauf halten,

bei der Lagerung den Arm — auch ausser der Befestigung am Thorax — in der Weise durch untergeschobene feste Kissen sicher zu legen, dass ein Herabsinken nach hinten verhütet wird.

Ausser der entsprechend zu modificirenden Fixation kommt für die acuten Entzündungen noch die energische Application der Eisblase auf die Schultergegend in Betracht. Gerade für diesen Zweck tritt der Vorzug der Verbände Fig. 109 und 110 zu Tage, bei denen trotz exacter Fixation doch die Schulter frei gelassen wird, während für die chronischen Formen die Massage, Compression, locale Wasserbehandlung und methodische active und passive Bewegung in den Vordergrund treten.

§. 274. Eine dauernde, wirksame Compression der Schultergelenksgegend auszuführen ist sehr schwierig zu bewerkstelligen, die gleichzeitig hierbei nicht zu umgehende Compression der Axillargegend und der in ihr befindlichen Gefässe und Nervenstämme lassen immer nur einen mässigen Grad des circulären Druckes, und selbst diesen nur auf beschränkte Dauer durchführbar erscheinen. Nach guter Polsterung der Achselgrube kann mittelst einer als *Spica humeri* angelegten Gummibinde eine mässige zeitweise Compression der Schultergegend zweckmässig ausgeführt werden, während der Arm selbst am Thorax fixirt gehalten wird (Fig. 111).

§. 275. Sehr wichtig für die Behandlung aller Formen der Schultergelenksentzündung bleibt die Wahl des richtigen Termines und der richtigen Methodik der activen und passiven Bewegungen im Gelenke. Die Zeiten des Dogmas von der absoluten Immobilisirung jedes entzündeten Gelenkes, *usque ad finem*, sind ja glücklich vorüber; wohl kein Gelenk wird so sicher unwiederbringlich zur Ankylose geführt, bei längerer Immobilisirung, wie das Schultergelenk, und ist daher gerade bei ihm eine frühzeitig methodisch geleitete passive Bewegung unumgänglich nöthig, wenn überhaupt eine Prognose functioneller Restitution begründet sein soll.

Die Bewegungen werden in der Weise ausgeführt, dass mit der einen Hand, welche auf die Schulter flach aufgelegt wird, die *Scapula* fixirt wird, und zugleich die Excursionen des Schulterkopfes controlirt werden, während die andere Hand durch Umfassen des im Ellenbogen flectirten Vorderarmes, die Bewegungen im Sinne der Ab- und Adduction, Extension und Flexion, und vor allem Rotationen ausführt. Die in mässiger Stärke passiv ausgeführten Rotationen sind die wichtigsten Uebungen, da sie bei vorsichtiger Ausführung nie schaden können, selbst noch floride Entzündung vorausgesetzt, und doch in energischster Weise der Schrumpfung und Verdickung pannöser Wucherung, der Bildung fibröser Adhärenzen entgegenwirken, eventuell dieselben zerstören und arthrodiale Excrescenzen und Rauigkeiten abschleifen, ohne Zerrung und Druck an Kapsel und Gelenkflächen zu erzeugen. Durch die regelmässige Wiederholung solcher Rotationen können wir allein das Ausbleiben der Ankylose verhüten. Ihre methodische passive Ausführung ist um so mehr geboten, als eine active rotirende Bewegung unter keinen Umständen von den Patienten sicher ausgeführt werden kann; auch der gelehrigste Kranke glaubt aus-

giebige Drehungen mit seinem Arm im Schultergelenke vorzunehmen, während er lediglich Verschiebungen des Schulterblattes und Oberkörpers vornimmt; es gilt hier dasselbe, was wir für die Abduction bereits hervorhoben. Soll diese durch Erhebung des Armes ausgeführt werden, so muss die Scapula mit einer Hand fixirt gehalten werden, da ohne diese Controle ebenfalls nur Drehungen des Schulterblattes am Rücken, bei völliger Fixation des Humeruskopfes und der Gelenkpfanne vorgehen.

Der meist rasch auftretenden Muskelatrophie, die besonders eben im Deltoides früh auftritt, muss früh durch locale Faradisation entgegengetreten werden.

Es erfordern also die Schultergelenksentzündungen ausser den für alle Gelenkentzündungen geltenden therapeutischen Normen noch mannigfache specielle Berücksichtigungen, wenn man nicht von vornherein auf erhebliche functionelle Störung gefasst sein will.

§. 276. Für die destructiven Formen der Omarthritis, der fungösen Synovitis, der granulösen Myelitis, des Humeruskopfes, sowie beim Eintritte einer Eiterung einer acuten traumatischen oder infectiösen Synovitis kommt in erster Linie die möglichst frühe Resectio humeri in Frage.

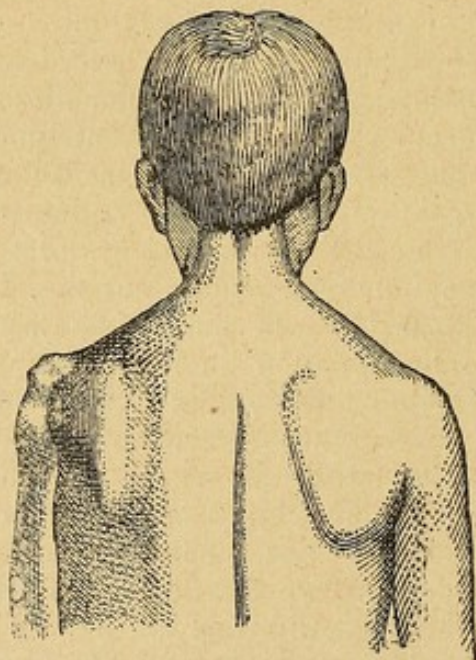
Die leichte Ausführbarkeit der Schulterresection, die prompte Heilung und gute functionelle Chancen werden heutzutage dieser Operation ein viel grösseres Terrain bei allen diesen malignen Formen der acuten und chronischen Schultergelenkentzündung gewinnen, als sie thatsächlich noch bis heute besitzt. Das functionelle Endresultat gerade der Humerusresection wird unter allen diesen Verhältnissen um so schlechter, je längere Zeit verstreicht. Ist der Deltoides atrophisch, weder activ functionsfähig, noch auf den Inductionsstrom reagirend, so kann eine Resection nur noch eine Beseitigung des Krankheitsherdes schaffen, eine functionelle Restitution ist unmöglich. Oft ist dann eine partielle Resection oder das Evidement der localen Heerde vorzuziehen, da auf ausgedehnte Resection jetzt unweigerlich eine Schlottergelenkverbindung folgt, die bedeutend störender für die Gebrauchsfähigkeit von Arm und Hand ist, wie die festeste Ankylose. Aus diesem Grunde wird also aus functionellen Gründen die Schulterresection besser unterbleiben, wo sie durch die Gelenkerkrankung an und für sich sehr wohl gerechtfertigt wäre. Es gilt dies vor allen auch von den Schultergelenkentzündungen bei Kindern. Da ohne consequente Nachbehandlung nach der Resection sehr leicht Schlotterverbindung zwischen Humerus und Scapula eintritt, so werden wir in einem Alter, wo von methodischer activer Bewegung gar keine Rede sein kann, eine Resection nur gerechtfertigt halten, wenn passive Bewegung und Erhaltung der Muskelcontractilität durch Electricität für Monate garantirt ist: eine Nachbehandlung, die doch schliesslich nur ausnahmsweise gesichert ist.

Der ausgedehnten Schulterresection bei Kindern wegen eitriger oder destructiver Gelenkentzündung tritt noch die triftige Contraindication entgegen, welche aus der Möglichkeit einer durch die Operation hervorgehenden Hemmung des Knochenwachsthums sich herleitet. Wird bei der Decapitation die obere Epiphysenlinie lädirt, so findet

an diesem für das Längenwachsthum wichtigsten Bezirk frühe Ossification statt und das Längenwachsthum des Oberarmes ist sistirt, so dass schliesslich eine erhebliche mit den Jahren zunehmende Differenz in beiden Armen (vergl. Fig. 101) sich ausbildet. Wir durften also unter allen Umständen nur eine Decapitation bis an das Collum anatomicum ausdehnen und uns möglichst bei allen Omarthritiden mit der Gelenkincision und Drainage, eventuell mit partiellen Auskratzungen combinirt begnügen.

§. 277. Für die Contracturen und Ankylosen im Schultergelenke, wie sie aus genannten Gründen so überaus häufig selbst nach den leichtesten Formen der Gelenkentzündung zurückbleiben, gilt in Bezug auf die Indication der Resection das eben gesagte im vollsten Sinne: sind die Schultermuskeln atrophisch, besonders der Deltoides paretisch, so kann functionell eine Resection nichts nutzen; ein in adducirter Stellung ankylotisches Humeroscapulargelenk ist wegen der ausgiebigen Compensation der Bewegungshemmung durch die freie Beweglichkeit der Scapula weniger störend als eine lockere Gelenkverbindung, die activ durch die Muskeln doch nicht bewegt werden

Fig. 113.



Atrophie der Schulter — Scapula und Humerus im Wachsthum stehen geblieben — bei in der Kindheit erworbener Ankylose des Schultergelenkes.

kann. Bei knorpliger oder knöcherner Ankylose werden aber diese Verhältnisse ausnahmslos vorliegen. Bei partieller bindegewebiger Ankylose, synovialer Schrumpfung können die genannten methodischen Bewegungen, das Brisément in der Narkose, Massage mit folgenden localen Electricitäts- und Wasserkuren und ausdauernde Gymnastik oft erfreuliches leisten, doch gehört ausserordentlich viel Consequenz und Energie seitens des Arztes und des Patienten dazu, um ein wirklich mobiles Gelenk zu erhalten, so dass für viele die bleibende Bewegungshemmung erwünschter erscheint als die in Aussicht zu stellende jahrelange Behandlung.

Trotz dieser mangelhaften Prognose solcher Behandlung incompleter Ankylosen im Schultergelenke müssen wir wieder bei Kindern unter allen Umständen auf eine solche consequente Behandlung dringen. Ausnahmslos bleibt bei Ankylosirung des Schultergelenkes im Kindesalter nicht nur Schulterblatt und Arm im Wachsthum zurück (Fig. 113), sondern es entsteht eine völlige Wachsthumshemmung der ganzen oberen Körperhälfte, so dass nach Jahr und Tag eine auffällige Asymmetrie von Arm und Brust vorliegt. Die bei der Ankylose ausser Action gesetzten Schultermuskeln atrophiren und lassen somit unweigerlich ein Zurückbleiben im Wachsthum an allen in ihrem functionellen Bereich liegenden Sceletttheilen folgen — Humerus, Scapula, Clavicula, Rippen. — Hält man diese Folge den Angehörigen vor, so werden sie auch trotz der Umständlichkeit der lang aussehenden Behandlung des Kindes doch eine rechtzeitige Behandlung nur begehren können.

§. 278. Die Gelenkneurose wird am Schultergelenke im Vergleich zu den übrigen Gelenken nicht häufig getroffen, jedoch noch eher als an Hand und Ellenbogen.

Nach den von Esmarch gesammelten 80 Fällen (darunter 51 selbst beobachtete) war die Schulter nur 4mal befallen, während die Hand 8mal, Fuss 7mal, Knie 38mal, und die Hüfte 18mal betheiligt war. Wenn wir die bisherigen Beobachtungen mit der nöthigen Skeptik prüfen, so ist eine ganze Reihe von Fällen aus der Rubrik der Neurosen auszumerzen, da es sich meist hier um geringgradige Arthritiden mit relativ starker Empfindlichkeit und Bewegungsstörung handelt. Gerade auch für die Neurose des Schultergelenkes trifft dies zu, da es eine ganze Zahl von chronisch verlaufenden Entzündungen hier giebt, bei denen die hochgradige subjective Empfindlichkeit der Gelenkgegend und die Functionsstörung in keinem Verhältnisse steht zu dem geringen objectiven Befund. Wie leicht man hier zu der fälschlichen Annahme einer nervösen Arthralgie geführt werden kann, giebt auch Esmarch zu, indem er selbst öfter eine Caries sicca anfangs für Gelenkneuralgie gehalten hat. Jedenfalls bleibt die Zahl der Fälle, in denen positiv weder eine synoviale oder osteale Entzündung vorlag, noch deren Folgezustände als Ursache der arthrodialen Hyperalgesie zu deuten wäre und lediglich eine Innervationsstörung anzunehmen geboten ist, verschwindend klein gegen die Anzahl, bei denen reelle articuläre oder periarticuläre Alterationen vorhanden waren, aber nur übersehen oder falsch gedeutet wurden. Man erklärt den Causalnexus hierbei dann ebenso irrig wie Brodie es gerade durch seinen Ausspruch provocirt, „dass in den höheren Classen der Gesellschaft wenigstens vier Fünftheil weiblicher Patienten, bei denen man gewöhnlich Gelenkleiden annimmt, an Hysterie und nichts weiter leiden.“ Die individuelle Hyperästhesie mag die subjectiven Beschwerden und Schmerzen übertrieben angeben lassen, aber sehr selten fehlt eine reelle locale Ursache. Wenn wir wissen, dass pannöse Synovitiden, osteale Entzündungen im Humeruskopfe sehr lange ohne objectiv palpable Symptome verlaufen, werden wir um so skeptischer in der Diagnose einer Schultergelenksneurose sein. Selbst die für die Neuralgien angegebenen charakteristischen Symptome lassen an der Schulter im Stich: die Empfindlichkeit an bestimmten Druckpunkten, die cutane

Hyperalgesie, die typische Exacerbation der Schmerzen sind Erscheinungen, wie sie gerade bei den chronischen ostealen Omarthritiden durchaus nicht selten sind. Am Schultergelenke soll besonders der Druck auf den Plexus brachialis in der Fossa supra- und infra-clavicularis wie auch in der Achselhöhle empfindlichen Schmerz erregen (während für das Handgelenk ein äusserst hartnäckiger Druckschmerz an dem Proc. styloideus ulnae [Esmarch] am Ellenbogengelenk Condyl. ext. humeri und Capitul. radii [Benedict] charakteristisch sein soll). Nun finden wir aber einerseits wirkliche Neuralgien des Plexus brachialis verhältnissmässig häufig, bei denen die spezifische Druckempfindlichkeit in der Schlüsselbeingrube und bis zum Eintritt der Nervenstämmen an die Nackenwirbel leicht nachweisbar ist, und klagen die betreffenden Kranken dann meist ebenfalls über Schmerzen und Bewegungsstörung in der Schulter, so dass die Differentialdiagnose leicht fehlgehen kann, zumal die Anamnese meist eine Insultation der z. B. auch für Druck so exponirten seitlichen Halsgegend ergeben wird. Ferner ist beim Druck auf die Stränge in der Axilla ein Druck auf die Gelenkkapsel kaum zu vermeiden, und würde also hier ausgesprochene Druckempfindlichkeit eher gerade auf articuläre Veränderung hindeuten können.

§. 279. Nur nach sorgfältiger Ausschliessung aller dieser Möglichkeiten ist die Annahme einer Gelenkneurose gerechtfertigt und thun wir immer grundsätzlich gut, trotzdem uns die objective Untersuchung im Stich lässt, versteckte arthrodiale Veränderungen zu vermuthen.

§. 280. Gerade auch am Oberarmknochen kommen ferner Periostitiden und Osteomyelitiden vor, die lange ohne deutliche Veränderungen lediglich durch heftige neuralgische Schmerzen sich kund geben. Die von Gosselin als besondere Form der Ostitis hervorgehobene „Ostéite condensante à forme neuralgique“, bei der die tiefen bohrenden Schmerzen das wesentliche Symptom für lange Zeit bleiben, habe ich in ausgeprägter Weise während längerer Zeit am rechten Oberarme eines Mannes vor Augen gehabt. Bei oberflächlicher Untersuchung fand sich kaum eine augenfällige Veränderung am Arme. Trotzdem waren die von der Schulter abwärts ausstrahlenden Schmerzen oft derartig, dass der Kranke selbst Nachts schreiend herum lief. Wegen der „Neuralgie“ waren wochenlang tägliche Morphiumeinspritzungen gemacht. Da sich endlich nach halbjährigem Verlauf eine merkbare Schwellung einstellte, so wurde jetzt die Diagnose in eine chronische Osteomyelitis umgeändert und diese jetzt mit Erfolg mittelst Eisblase und Fixation bekämpft. Nach einem halben Jahre Zwischenraum fand ich gelegentlich neuer Schmerzanfälle das Os humeri an Umfang um das doppelte vermehrt, keine Druckempfindlichkeit an dem auffallend fest anzufühlenden mit unregelmässiger Oberfläche abzutastenden Knochen. Auch jetzt wurde wieder durch Eis, später Massage und Priessnitz'schem Umschlag nach Bad und Douche Beseitigung der Schmerzen und Abschwellung erzielt. Trotzdem wird wohl schliesslich doch eine Trepanation des verdickten Knochens bei neuen Rückfällen in Aussicht zu nehmen sein.

Auch das Auftreten von langsam sich entwickelnden Knochenabscessen wie endlich das Vorkommen von gummöser Ostitis am Humerus, die auch derart verborgen in äusserlich sichtbaren Erscheinungen verlaufen kann, dass erst die durch die fortschreitende Knochen-destruction veranlasste Spontanfractur des Humerus auf die innere Knochenaffection fahnden lässt, lassen uns allen Grund gewinnen, aus der Abwesenheit merkbarer Veränderungen der Schultergegend noch lange nicht Rückschlüsse auf den rein „neuralgischen“ Ursprung der Schmerzen zu machen.

Es gilt dies wesentlich für die monarticuläre Form der Gelenkneuralgie; treten solche Neurosen in mehreren Gelenken gleichzeitig oder nacheinander auf, so werden wir bestimmteren Anhalt gewinnen für die Annahme wirklicher Neuralgien.

§. 281. Häufig genug sind dieselben dann aber auch ein Symptom beginnender centraler Erkrankung, wie ja bekanntlich neuralgische Schmerzen in den Extremitäten und wirkliche multiple Gelenkneuralgien oft monatelang die wesentlichsten Vorboten der Tabes dorsualis darstellen, ehe eine Spur atactischer Erscheinungen vorliegt. Gerade aber auch allein das Schultergelenk sah Berger nach leichteren Fällen von Hemiplegie nach Hirnhämorrhagie mehrere Wochen nach dem Eintritt derselben von äusserst hartnäckiger und heftiger Neuralgie befallen werden, ja selbst bei beträchtlicher cutaner Hyperalgesie der Schultergegend, Druckempfindlichkeit des Plexus brachialis, nächtlich exacerbierte Schmerzanfälle monatelang fortbestehen und erst der lang fortgesetzten galvanischen Behandlung weichen.

§. 282. Für alle solche längere Zeit in ihrem wahren Zusammenhange fraglich bleibenden Zustände der Schultergelenksgegend wird aber immer die Behandlung gerade auf eine methodische Leitung passiver Bewegungen hinzuzielen haben, und würde gerade die dauernde Ruhestellung nur schaden und meist zur völligen musculären Atrophie wie arthrodialen Synechie führen.

Gerade geringgradige nach Distorsionen sich einleitende pannöse Omarthritis ist in der Privatpraxis sehr häufig bei genauer Untersuchung zu constatiren und wird meist unter den Collectivbegriff des Rheumatismus geworfen oder heutzutage auch der „Neurose“ zugeordnet. Die Statistik der Schultergelenkentzündungen ist in dieser Hinsicht eine überaus einseitige, da alle diese leichteren Fälle trotz des so häufigen Ausganges in Ankylose zur Spitalbehandlung nur selten kommen. Crocq giebt unter 140 Fällen von „tumeurs blanches des articulations“ nur 3 der Schulter zu (Hüfte 43, Knie 23, Ellenbogen und Hand je 10); Morris fand unter 368 Fällen im Middlesex Hospital behandelter Gelenkentzündungen 6 das Schultergelenk betreffend (130 Hüfte, 160 Knie, 25 Fussgelenk, 35 Ellenbogengelenk, 12 Handgelenk), es kommen also gerade die practisch für Diagnose und frühe rationelle Therapie so wichtigen Formen hierbei gar nicht in Rechnung, da in diesen die Schulter sicher zwischen Knie und Ellenbogen rangiren müsste.

Wenig Werth besitzen ebenso die bisherigen Statistiken über die Schulterresection, da die zu Grunde gelegten Zahlen alle aus der Zeit

vor antiseptischen Operationen stammen: Morris giebt aus den St. Bartholomew's Hosp., Guy's Hosp., Middlesex Hosp. die Zusammenstellung von 371 Resectionen, von denen nur 7 auf die Schulter kommen (107 Hüfte 13 †, 139 Knie 15 †, 10 Fussgelenke 7 †, Schulter 2 †, 101 Ellenbogen 10 †, 7 Handgelenke ohne Todesfall), da hiervon 2 starben, so würde der enorme Procentsatz von 28,5 Mortalität daraus folgen (während Hüfte, Knie, Ellenbogen nur 9—12 %)! Da die Indication zur Resection des Schultergelenkes nach heutigen Operationsmaximen eine andere geworden, wird auch eine spätere Statistik erst brauchbare Zahlen liefern können.

Cap. XXIII.

Die Neubildungen an der Schultergegend.

§. 283. Wenn schon gelegentlich auch Angiome (Naevi), Fibrome, Cysten in der Schultergegend vorkommen, so sind doch unter den in den oberflächlichen Weichtheilen gelegenen Geschwülsten die Lipome derartig häufig, dass wir von vorneherein bei allen langsam entstandenen Geschwülsten von entsprechender Consistenz an der Schultergegend an diese denken müssen. Dieselben könnten besonders in der Acromialgegend mit dem hier vorkommenden Hygrom der Bursa acromialis verwechselt werden, während sie an den übrigen Schulterbezirken möglichen Falls mit hier vorkommenden Gummiknoten in der äusseren Erscheinung Aehnlichkeit bieten, jedoch durch den auf Jahre hin sich erstreckenden Verlauf sich leicht von den letzteren unterscheiden lassen. Trotz der charakteristischen prall-elastischen, pseudo-fluctuirenden Consistenz, langsamen Wachstums und gelappten Oberfläche können sie besonders in der Scapulargegend mit andern Geschwülsten verwechselt werden, wenn, was am Schulterblatt nicht selten der Fall ist, einzelne Lappen durch die Fascie zwischen die Muskelschichten sich eindrängen.

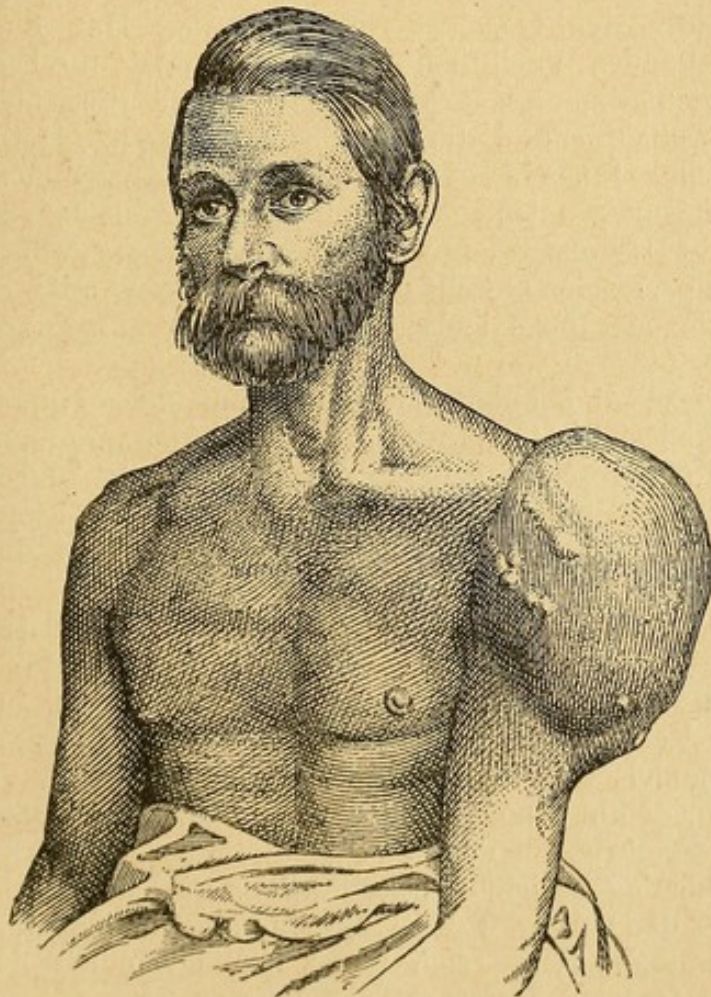
§. 284. Auch ohne solche directe Verdrängung und ausgesprochenen Druck auf die Weichtheile der Schulter finden wir doch fast bei allen Schulterlipomen neben den örtlichen Erscheinungen der Geschwulst auch subjective Beschwerden, die meist als eine mit der Vergrösserung der Geschwulst im Laufe der Jahre zunehmende Lahmheit des Armes bezeichnet wird. Wenn auch augenfällige Motilitätsstörungen hierbei nicht vorhanden sind, so ist doch diese allgemeine Schwäche wie auch wechselnde Sensibilitätsstörungen der obern Gliedmaasse häufig vorhanden. Ja auffälliger Weise findet sich bei einzelnen Kranken schon oft in frühen Stadien eine deutliche Atrophie der Muskulatur des Daumenballens, so dass auch bald die kräftigen Bewegungen von Hand und Finger bei der Arbeit einer Erlahmung Platz machen. Da bei den Schulterlipomen von einer örtlichen Insultation der trophischen Arm- und Handnerven durch die sich vergrössernde Geschwulst keine Rede sein kann, so müssen wir ohne eine Erklärung für die Thatsache zu haben, dieselbe doch erwähnen, zumal sie bisweilen die einzige Ursache abgiebt, welche den Besitzer des Lipoms zum dringenden

Wunsche der Entfernung drängt. Oertliche Belästigungen an der Schulter werden selbst bei über faustgrosser Geschwulstbildung kaum empfunden.

§. 285. Selbst das Eindringen einiger Lappen in die subfascialen und intermuskulären Schichten vorausgesetzt, ist die Exstirpation der auch bei colossalster Entwicklung doch auf ihrer Unterlage meist mit lockerem Zellstoff verschieblichen Schulterlipome meist leicht von einfachem Hautschnitt aus auszuführen, und macht eher die Ablösung der an der Oberfläche theilweise adhärennten oft sehr verdünnten Haut hier Schwierigkeit. Nach solchen Hautablösungen muss dann der nachfolgende antiseptische Compressivverband, welcher die grosse Tasche zur primären Verklebung führen soll, der genannten atrophischen Beschaffenheit einzelner Hautparthien Rechnung tragen und recht weiche Wattepolsterung aufnehmen, um nicht ausgedehntere Hautangrän zu erfahren.

§. 286. Auch die Chondrome der Schulter können zu enormem Umfang heranwachsen (Fig. 114). Sie nehmen meist vom epiphysären

Fig. 114.



Enchondrom des Humerus (Kolaczek aus der Breslauer Klinik).

Ende der Diaphyse des Humerus ihren Ausgang, an der sie oft trotz des gewaltigen Umfanges ihrer umtastbaren Oberfläche mit verhältniss-

mässig dünnem Stiele wurzeln. Das abgebildete mannskopfgrosse Enchondrom war 1861 vier Zoll unter dem Acromion bemerkt langsam gewachsen, seit 2 Jahren stärker entwickelt, und wurde 1878 bei dem 43jährigen Patienten als mannskopfgrosse Geschwulst, welche über die Convexität gemessen, 33 Ctm. lang und 38 Ctm. breit war, an seinem schmalen Stiele von der Aussenseite des Oberarmknochens innerhalb seiner Corticalis flach abgemeisselt.

§. 287. Zu den umfangreichsten Anschwellungen der Schultergegend führen die besonders während der Wachstumsperiode auftretenden Osteosarkome. Sie nehmen meist als centrale Knochensarkome von der oberen Humerusepiphyse ihren Ausgang und bilden meist schon nach Monaten faust- bis kopfgrosse Geschwülste, an denen unter der gespannten Hautbedeckung die stark erweiterten Venennetze durchschimmern; nur an einzelnen Parthien fühlt der tastende Finger an der knolligen Oberfläche Reste der Knochenschale durch. Bei vorwiegender Entwicklung der medullaren Gefässe konnten solche Medullarsarkome dann wohl als „Knochenaneurysmen“ gedeutet werden.

Ist auch die radicale Entfernung mittelst ausgedehnter Humerusexsection oft noch möglich, so tritt doch meist schon ehe die Operationswunde verheilt, nach einigen Wochen rasch wachsendes und bald zerfallendes Recidiv der Geschwulstbildung ein. Hat die Geschwulst dann die bedeckenden Weichtheile mit ihren Massen durchsetzt, so bleibt nur die Exarticulation des Armes übrig. Auch hier bleibt die Prognose eine ungünstige und die Fälle von dauernder Heilung (Senftleben, Smith, Dumreicher) bilden die Ausnahme. Die periostealen Sarkome, welche nach vollendetem Knochenwachsthum am oberen Ende der Humerusdiaphyse sich entwickeln, gewähren, trotzdem sie meist zu so enormer Geschwulstbildung führen, auf die Entfernung durch Resection oder Exarticulation eine relativ günstigere Aussicht.

§. 288. Schon bei den Knochensarkomen des Humerus lässt die sich immer wiederholende Angabe in der Anamnese, dass ein örtliches Trauma die Geschwulstbildung eingeleitet habe, die Entwicklung solcher Neubildung mit einer vorangegangenen Knochenverletzung an physiologisch prädisponirter Stelle ausser Zweifel in Zusammenhang setzen. Lediglich durch wiederholte örtliche Insulte hervorgerufen finden wir an der Schulter typische Osteombildungen in Form der sog. Exercierknochen. Durch das Anschlagen des Gewehres an den linken Arm stellt sich bisweilen bei Rekruten im Laufe von Monaten eine Verdickung in der Substanz des linken M. deltoideus ein. Gewöhnlich handelt es sich hier um eine bindegewebige Umwandlung und fibröse Verdickung an intramusculären Blutextravasaten, also eine wirkliche Muskelnarbe an den durch die immer wiederkehrende örtliche Quetschung degenerirten Muskelfibrillen. Solche Muskelschwiele kann aber aus der bindegewebigen Form eine wirkliche Verknöcherung eingehen, nur handelt es sich mehr um osteoide Bildungen ohne Havers'sche Canäle, wenn auch Kuhn z. B. an einem solchen „Exercierknochen“ von $4\frac{1}{2}$ Zoll Länge und 2 Zoll Breite, den er aus der Muskelsubstanz exstirpirte, vorne wirkliches Periost und einen Canalis nutricius gefunden haben will. Solche knochenähnliche Bil-

dungen finden sich ja in gleicher Weise bei Cavalleristen in den Adductoren als „Reitknochen“ (Josephson) und im M. rectus abdominis nach dem beim Turnen der Soldaten üblichen Kastensprung (Seydeler). Auch hier finden sich schleifsteinähnliche Verdickungen in der Muskelsubstanz, die aus Muskelrissen mit intrafascialem Blutextravasate hervorgehen und bindegewebige Narbenbildung mit theilweiser osteoider Metamorphose darstellen. Die Verwechselung solcher „Muskelosteome“ mit syphilitischer Schwielenbildung wurde §. 207 und 208 erwähnt und auch der entsprechenden, eine Zertheilung oder Entfernung erzielenden Behandlung gedacht.

An den Ansätzen der Oberarmmuskeln am Humerus kommen durch Verletzungen, Quetschungen oder Zerrungen bedingt umschriebene periosteale Auflagerungen vor, die zu umfangreichen Osteomen und Exostosen führen können, die aber meist in bestimmter Grösse einen Wachstumsstillstand erfahren und daher auch zu operativem Eingriff kaum Anlass bieten. Dasselbe gilt von der ebenfalls am oberen Humerusende beobachteten Exostosis cartilaginea, von denen ein Exemplar gerade hier Virchow die Gelegenheit bot, die Entwicklung aus Rudimenten fötaler Knorpelanlage nachweisen zu können.

Cap. XXIV.

Die Krankheiten der Achselhöhle.

§. 289. Von einer wirklichen Achsel„höhle“ kann nur in derjenigen Stellung des Armes zum Brustkasten die Rede sein, in welcher zwischen den durch den Oberarm nach aussen und betreffenden Abschnitt der seitlichen Brustwand nach innen begrenzten Raum durch die vorne vom Pectoralis, hinten vom Latissimus dorsi dargestellte Wand ein Hohlraum gebildet wird. Dies ist nur in dem Uebergang zur völlig adducirten Haltung im Schultergelenke der Fall. In dieser Stellung zieht sich die durch Haut und Fascie gebildete untere Wand der Achselgrube tief hinter die vordere und hintere Muskelbegrenzung zurück. Je mehr wir aus dieser Anlagerung des Armes an die seitliche Brustwand abduciren, um so flacher wird die Cavitas axillaris, so dass die bei horizontaler Haltung noch als Grube erscheinende Vertiefung bei stärkster Erhebung des Armes zum Kopf schliesslich ganz verstreicht und jetzt der Oberarmkopf die Weichtheile hervordrängt, so dass statt der Einziehung eine Hervorwölbung gesehen und gefühlt wird. Vor und hinter dieser Prominenz ist nur eine seichte Grube geblieben, während auf der Convexität des Humeruskopfes der aus Plexus axillaris, A. und V. axillaris gebildete feste Strang mit dem Finger hin- und hergerollt werden kann.

Um eine solche Gestaltveränderung der Achselhöhle zu ermöglichen, ist eine hochgradige Verschiebbarkeit der Weichtheile an dieser Stelle nöthig. Findet sich in der Wandung d. h. an der Haut, Unterhautzellgewebe, Fascie, Muskeln oder dem Inhalt d. h. im Fettgewebe, Drüsen, Gefässen und Nerven eine Veränderung, welche die freiste Verschiebbarkeit der Theile unter einander hemmt, so wird auch sofort die freie

Erhebung des Armes behindert sein. Oft genug finden wir durch Erkrankungen der Weichtheile diese Verschiebbarkeit so beeinträchtigt, dass eine Erhebung des Armes überhaupt nur durch die ausgleichende Drehung des Schulterblattes möglich wird.

§. 290. Entzündungen der Haut und ihrer zugehörigen Gebilde sind in der Achselhöhle häufig. Vermöge des Reichthums an Talg- und Schweissdrüsen sowie des die mittlere Parthie bedeckenden Haarwuchses finden wir hier alle Formen der Hautkrankheiten, die diesen Gebilden zukommen.

Seitens der in der Achsel zu aussergewöhnlicher Grösse entwickelten Schweissdrüsen, die hier 5,0 Mm. messen, während sie am übrigen Körper 0,5 Mm. nicht überschreiten, wird die lästige Hyperhidrosis veranlasst. Die durchdringenden Achselschweisse sind durch ihre Quantität, in der sie alle Bekleidung durchdringen, und durch ihre Qualität, in welcher sie durch Vermischung mit dem Secret der Talgfollikel den penetranten Geruch zeigen und mittelst des Gehaltes an Fettsäuren alle farbigen Kleidungsstoffe entstellen, ausserordentlich lästig. Meist kann nur die grösste Sauberkeit durch reinigende Waschung und zweckmässige Hautcultur das Uebel in Schranken halten; besonders sind desinficirende tägliche Waschungen und Talcumeinreibungen zu empfehlen, oft aber auch allgemeine diätetische Vorschriften nicht zu umgehen.

§. 291. Nicht minder lästig sind die durch Verstopfung und chronische Entzündung der Schweissdrüsen bedingten Anschwellungen. Unter dem Namen der Hydradenitis axillaris hat Verneuil diese besonders scrophulöse Individuen und chlorotische Frauen peinigende Erkrankung beschrieben. Die entzündeten Drüsen sind anfangs als tiefliegende feste Knoten zu fühlen und werden erst bei zunehmender Grösse weich und stellen schliesslich haselnuss- bis wallnussgrosse fluctuirende Geschwülste, die langsam aufbrechenden Abscesse — Abscessus sudoripari — dar. Auch hier bringen die örtlichen Mittel meist nur vorübergehenden Nutzen. Desinficirende Waschungen, Beförderung der Secretentleerung durch energische Einreibungen von Glycerin- und Vaselinsalben verhindern nicht, dass immer neue Knoten auftreten. Meist ist eine durchgreifende hygienische Regelung der die Constitutionsanomalie begünstigenden Verhältnisse durch allgemeine innere und äussere Kuren nöthig, um dem durch Jahre lang sich hinziehenden Uebel entgegenzutreten. Auch die zur Ausbildung gelangten Abscesse erfordern frühe Eröffnung und strenge antiseptische Behandlung, um nicht zur Entwicklung von torpiden Geschwüren und festen narbigen Einziehungen Anlass zu bieten.

Auch das Achselekzem und die Furunkel der Achselhöhle stellen eine häufige Plage dar, die trotz energischer Localbehandlung ewig recidivirt und erst bei gleichzeitiger Allgemeinbehandlung dauernde Heilung erfährt.

§. 292. Die subcutanen und subfascialen Phlegmonen der Achselhöhle entstehen meist auf dem Wege einer von Hand und Finger rasch fortgepflanzten Lymphgefässentzündung. Gerade nach

den geringfügigsten, oft ganz übersehenen Fingerverletzungen oder einem kleinen Furunkel am Hand- oder Fingerrücken, seltener aus Schrunden oder Entzündungen an der Brustwarze leiten sich acute Lymphangitiden ein, die, centripetal fortschreitend, an der axillaren Sammelstelle Halt machen und hier zu perilymphangitischen und lymphadenitischen Entzündungen und Abscessen führen. Fast ohne Ausnahme handelt es sich in solchen Fällen um infective periphere Entzündung und gelangt der Infectionsstoff durch die Eiterung in den axillaren Lymphdrüsen zur Elimination. In dieser Weise stellen die Axillarbubonen das völlige Ebenbild der Inguinalbubonen dar, wie sie nach Fussverletzungen und Genitalinfectionen auftreten.

§. 293. Gerade die rasche Anschwellung der Axillardrüsen nach peripherer Infection ist meist von günstigerer Vorbedeutung für den Verlauf, da man aus der acuten axillaren Lymphadenitis eher auf eine örtliche Fixation und Elimination des Infectionsstoffes hoffen darf.

Unter solchen Verhältnissen ist auch meist der Versuch, eine Zertheilung der entzündlichen Infiltration zu erzielen, vergeblich. Die anfangs umschriebenen, harten, empfindlichen Knoten und Stränge, welche sich vom Arme herauf nach der Achselhöhle verfolgen lassen, vergrößern sich rasch, verlieren ihre Verschiebbarkeit unter der Haut und unter fortbestehenden Fieberbewegungen und Bewegungsstörung des ganzen Gliedes bildet sich eine verbreitete Schwellung und Röthung aus.

Suspension des Armes, örtliche Eisblase, Einreibung von grauer Salbe wird eine Beschränkung der phlegmonösen Entzündung herbeiführen. Oft genug aber kommt es trotz alledem rasch zur Abscedirung. Frühzeitigste Incision kann hier nur eine rasche Verbreitung in dem lockeren Zellstoffe der Achselhöhle verhindern. Vor allem nöthig ist dieselbe bei subfasciäler Phlegmone, wie sie in gleicher Weise auf dem Wege der Lymphangitis und Lymphadenitis sich entwickelt. Wird hier nicht bald der Weg nach aussen geöffnet, so kommt es zu den weitgehendsten Senkungen nach dem Oberarm, hinter dem Pectoralis an der Brustwand und Schulterblatt.

§. 294. Die tiefen Achselhöhlenabscesse können andererseits auch als Senkungsabscesse ihren Ausgangspunkt an entleerer Stelle haben. Vom Halse her, vom Schlüsselbein, Schulterblatt, Schultergelenk, Rippen können Eiterungen hinter der Fascie sich nach der Achsel hin verbreiten und zuerst in der Achselhöhle zur Beachtung gelangen, da hier nur Fascie und Haut die bedeckenden Schichten bilden.

Die frühzeitige Incision, Ausspülung und Drainage mit nachfolgender Ruhestellung des Armes mittelst comprimirender Spica und Anlagerung an den Rumpf durch eine Mitella ist für alle diese Fälle geboten. Der Eröffnungsschnitt geschieht immer parallel der vorderen oder hinteren Achselhöhlenwand. Hält man sich beim Einschnitt an den Rand des M. pectoralis und führt nach Durchtrennung von Haut und Fascie die geschlossene Kornzange ein, so kann man durch weiteres Verschieben derselben den tiefsten Eiterungen Ausgang verschaffen, ohne die Gefässstämme zu gefährden, durch Oeffnung der Branchen

die Wunde klaffend machen und so nach freister Entleerung den Weg für das Drainrohr bahnen.

Die Lymphdrüsenabscesse, welche bei scrophulösen und tuberculösen Individuen meist noch Reste der verkästen Drüsensubstanz bergen, werden nach der Spaltung noch ausgeschabt, mittelst Chlorzinkbausch ausgetupft und gelangen nun unter aseptischem Compressivverband mittelst starker Polsterung in der Achselhöhle und fest angelegter Spica rasch zur Heilung. Ohne diese Beihilfe bleiben bei solchen Patienten meist lange fistulöse Gänge zurück, um die immer von neuem Drüsenschwellungen sich ausbilden.

§. 295. Gefürchtet ist von Alters her die Verwechselung solcher Achselabscesse mit einem Aneurysma der Achselhöhle. Da die Aneurysmen der A. axillaris nicht so überaus selten zur Beobachtung gelangen, so wird man bei langsam entstandener fluctuirender Geschwulst in der Achselhöhle immer der Differentialdiagnose zwischen einem in der Nachbarschaft eines grösseren Gefässstammes liegenden Abscesses und einer traumatischen oder degenerativen Erweiterung des Gefässrohres selbst Rechnung zu tragen haben. Da solche Aneurysmen subjective Beschwerden erst dann zu erregen pflegen, wenn sie eine erheblichere Ausdehnung erlangt haben, so wird auch das Symptom einer Begrenzung der Geschwulst auf die topographisch bestimmbare Lage der A. axillaris selten zur Verwerthung gelangen. Die grössere Geschwulst drückt zugleich auf die Nachbarschaft und findet man daher ausser der charakteristischen meist vom Patienten schon selbst wahrgenommenen Pulsation durch Druck auf den Plexus brachialis und die Armvenen verursachte Bewegungsstörung, Taubheit, Schwellung, Oedem an Hand und Finger.

Leider ist für die Behandlung der axillaren Aneurysmen die sonst möglichst zu bevorzugende Combination der centralen digitalen oder instrumentalen Compression mit gleichzeitiger temporärer elastischen Constriction des Gliedes, wie sie für die Poplitealaneurysmen so treffliches leistet, nicht anwendbar. Wir müssen uns daher mit der Subclaviacompression, Suspension des Armes und örtlicher Beihilfe der Eisblase behelfen.

Lund theilt einen Fall von Heilung durch Digitalcompression der Subclavia mit, wobei während der Nacht die Compression durch einen Schrotbeutel erzielt wurde. Die einfache proximale Ligatur hat bisher keine aufmunternden Erfolge zu verzeichnen. Wyeth fand unter 75 Fällen von Ligatur der A. subclavia bei Axillaraneurysmen 28 Todesfälle. Die distale Ligatur kann gar keinen Erfolg liefern. So bleibt die nach Syme's Vorgang zu empfehlende doppelte — centrale und periphere — Ligatur mit Incision und Ausräumung des aneurysmatischen Sackes für die Fälle in Aussicht, wo die Compressionsbehandlung keine Besserung verspricht. In dieser radicalen Behandlung musste die Subclavia bisweilen blosgelagt werden, um sicher comprimirt werden zu können und dann die Ausräumung des Sackes und die Doppelligatur folgen. Ist dieser Eingriff nicht zu Ende zu führen, so bleibt bei derartiger Vornahme nur die Exarticulatio humeri übrig. Es wird also diese Operation des Aneurysma axillare nur bei kleinen umschriebenen oder wieder den grössten Aneurysmen angezeigt

sein, die eben im Falle des Misslingens auch die verstümmelnde Operation gerechtfertigt erscheinen lassen müssen.

Die Neubildungen der Achselhöhle.

§. 296. Als selbstständige, primär in der Achselhöhle entstandene Neubildungen kommen besonders die Lipome, Fibrome, Angiome in Betracht. Die Lipome machen meist erst bei bedeutender Massenzunahme derartige Beschwerden, dass der Besitzer sich zum operativen Eingriff versteht. Die Entfernung derselben ist trotz des oft colossalen Umfanges — Burow fand eines von 14 Kilogramm — meist nicht schwer, da sie in dieser Gegend meist mit einem Stiele wurzeln.

Die Angiome kommen als langsam wachsende cavernöse Geschwülste zur Beobachtung, die leicht mit Aneurysmen verwechselt werden, bei genauerer Untersuchung aber durch ihre Verschiebbarkeit in dem lockeren Bindegewebe der Achselhöhle, und durch die deutliche Abhebbbarkeit von dem Gefässstrange sich unterscheiden lassen. Busch beschreibt solche cavernöse Geschwülste genau. In einzelnen Fällen handelt es sich um venöse Blutcysten mit einfacher Höhle, in andern wieder um reichliche Entwicklung von Zwischengewebe. Solches blutgefüllte Maschengewebe zeigt dann oft keine bestimmte Abgrenzung, so dass die versuchte Exstirpation aufgegeben werden muss. Busch warnt daher vor jedem operativen Angreifen solcher cavernösen Geschwülste, wenn sie nicht als ganz umschriebene Tumoren sich zu erkennen geben. Bei einer kleinen unscheinbaren Geschwulst sah er bei der begonnenen Exstirpation immer neues fächeriges Gewebe zum Vorschein kommen, bis endlich die Operation, als man zum Proc. coracoideus gelangt war, unterbrochen werden musste.

§. 297. Die häufigsten Geschwülste gehen von den Lymphdrüsen der Achselhöhle aus. Scrophulöse und tuberculöse Lymphome, grosse Lymphdrüsenconglomerate bei Leukämischen, Lymphosarkome bis zu kopfgrossem Umfang können primär in der Achselhöhle sich entwickeln. Häufiger jedoch entstehen die Entartungen secundär bei peripheren Affectionen in den hier sich sammelnden Lymphbahnen. Vor allem sind es die carcinomatösen Infiltrationen der Achseldrüsen beim Brustkrebs, die schon früh grösseren Umfang erreichen und zahlreiche Drüsen gleichzeitig ergreifen. Viel seltener ist das primär in den Achseldrüsen sich entwickelnde Carcinom. Walton beschreibt einen lehrreichen Fall, in welchem er einen primären Scirrhus der Achselhöhle im Jahre 1867 entfernte, nach Recidiven im Jahre 68, 70, 73, 74, 75, die alle durch Operation beseitigt wurden, war immer noch die Mamma frei geblieben. Bei den tuberculös, scrophulös, leukämisch infiltrirten Achseldrüsen können partielle Exstirpationen, ja bei den ersteren Auslöffellungen der käsigen Heerde allein gerechtfertigt sein. Bei den carcinomatös entarteten Axillardrüsen kann immer nur die völlige präparatorische Ausräumung der ganzen Achselhöhle angezeigt sein. Man braucht nur einmal bei der Operation erfahren zu haben, wie hinter der einen vorher als oberflächlich und verschiebbar durchzufühlenden Achseldrüse bei jedem weiteren Vor-

ziehen des lockeren Fett- und Zellgewebes Dutzende von linsen- bis erbsengrossen Knötchen sich dem Finger darbieten und man so Schritt für Schritt weiter in die Tiefe der Achselhöhle hineingelangt, ja den Zellstoff bis zur Scapular- und Claviculargrube hinauf herauspräpariren muss, um sich nicht der Einbildung anheim zu geben, dass mit der Herausschälung einer oder der anderen isolirten Drüse etwas reelles genützt sei. Das Recidiv lässt kaum Wochen auf sich warten. Bei solchen kleinen, selbst noch so zahlreichen Lymphomen ist die Herausschälung bei nöthiger Vorsicht im Gebiet der Vena axillaris meist nicht schwer. Mit zu den schwierigsten Operationen gehört dagegen die Herauslösung grösserer Knoten, welche in infiltrirtem Zellstoffe an der Gefässscheide haften.

Man kann oft nicht umhin, die Gefässstämme in mehrere Zoll langer Ausdehnung durch stumpfe Abhebelung mittelst Finger, Pincette, Scalpellstiel freizulegen. Jedes abgehende Gefäss wird, ehe es durchschnitten, mit der Pincette eingeklemmt und dann erst vor derselben durchtrennt. So kommen eine ganze Reihe quer von der Achselvene abgehender Aeste zur Ligatur, meist dicht an dem Stamme selbst; dieser würde bei stärkerem Hervorziehen und Vorgehen mit dem Messer sehr leicht verletzt werden und kann oft diese durch die Blutung und Lufteintritt direct lebensgefährliche Verletzung nur durch vorsichtigstes Verfahren vermieden werden.

Handelt es sich um kleinere zerstreute Knoten, so wird wie bei anatomischer Präparation der Achselhöhlengefässe und Muskeln vorgegangen. Von einem Schnitt, welcher entlang dem Rande des M. pectoralis major durch Haut und Fascie hindurch geführt, diese Muskelfasern freilegt, wird der ganze Inhalt an Fett-, Zell- und Lymphdrüsengewebe aus der Achsel herausgeschält, indem man sich durch Erhebung des Armes bis an den Kopf die Höhle möglichst verflacht. Mit Finger, Pincette und einigen flach geführten Scalpellzügen gelingt es bald, bis an den Nerven- und Gefässstrang vorzudringen. Hier werden wieder die quer abgehenden Aeste mit der Pincette gefasst, peripher durchtrennt und nun der Raum bis hinten zu den Scapularmuskeln und Latissimus dorsi freigelegt. Nach solcher Säuberung hat man ein völliges anatomisches Präparat der Achselhöhle vor sich. Die oft handgrosse Wundfläche wird durch den Carbolspray gereinigt und nach sorgfältiger Ligatur eine Drainage bis an die Spitze der Achselhöhle — oft also in der Länge von 10—15 Ctm. — eingelegt, die Wunde genäht und nun über der Wundbedeckung durch Carbolöl-gaze nach Eindrücken eines ausgiebigen Polsters von Verbandwatte der Arm an die Brust herangelagert und mit einer Spica aus Gaze binden sicher am Thorax befestigt. Der Vorderarm wird durch eine Mitella unterstützt gehalten. In dieser Weise kann man solche umfangreichste Wunde durch zwei Verbände im Zeitraume von 8 Tagen zum Verschluss bringen. Man erzielt hierdurch zugleich eine einfache lineare Narbe, welche trotz der Verwachsung mit den tieferen Schichten der Achselhöhle allmählig beweglicher wird und somit auch wieder mässige Erhebung des Armes gestatten.

§. 298. Ausgedehnte und straffe Narbenbildungen in der Achselhöhle bedingen durch die von ihnen verursachte feste Ad-

ductionscontractur im Schultergelenke erhebliche functionelle Störung. Schon nach tiefen Achselabscessen, Drüsenvereiterungen können solche Anlöthungen der Haut der Achselgrube an die Fascie und subfascialen Schichten erfolgen und hierdurch bei Aufhebung der normalen Verschiebbarkeit der Weichtheile an- und miteinander eine lästige Bewegungsstörung zurückbleiben. Die Erhebung des Armes wird dann oft nur durch eine Drehung des Schulterblattes ermöglicht, da jede abducirende Bewegung im Humeroscapulargelenk durch die Verwachsung ausgeschlossen ist. Solche difforme Narbencontractur findet sich in hochgradigster Weise, trotzdem nur die Haut von der Verletzung befallen war, schon bei cutanen Verbrennungen. Durch solche ausge dehnte Brandnarben der Achselhöhle kann der ganze Oberarm durch feste breite Stränge am Rumpf befestigt gehalten werden.

§. 299. Die Behandlung solcher Narbencontracturen kann bei nöthiger Ausdauer durch methodische active und passive Bewegung, Dehnung, Erweichung und Massage oft ausserordentlich viel leisten, da die Verschiebbarkeit und Dehnbarkeit der benachbarten gesunden Brust- und Oberarmhaut oft erstaunlich ist. Führt solches Verfahren nicht zum Ziele, so ist durch Narbendiscision, Excision und plastischen Ersatz nachzuhelfen. Was in solchen Fällen rationelles Verfahren bei der nöthigen Ausdauer schliesslich zu erzielen vermag, beweist z. B. der Erfolg, welchen Stockes durch zehn aufeinanderfolgende Operationen bei der ausgedehntesten Narbenretraction an Arm, Achsel und Brust erzielte. Auf complicirtere Weise erzielte ein ebenfalls gutes Resultat Quinlan, indem er die nach Verbrennung entstandene Narbe, welche, vom Condylus internus beginnend, den Arm am Thorax festhielt, zunächst mittelst elastischer Ligatur durchtrennte, darauf durch die Achselhöhle um die Schulter herum einen Kautschukring legte, bis so beide Wundflächen überhäutet waren.

G. Krankheiten des Schultergürtels.

Cap. XXV.

Erkrankungen des Schulterblattes.

§. 300. Ausser den auch in der oberen Schulterblattgegend vorkommenden Furunkeln und Carbunkeln bieten die Weichtheile dieser Gegend, so weit sie das Schulterblatt bedecken, keine eigenthümlichen Erkrankungen dar.

Das Schulterblatt selbst wird von partieller Periostitis und Ostitis nicht gerade selten befallen. Meist stellt das ursächliche Moment ein directes oder indirectes Trauma dar. Auffälligerweise fand ich mehreremal bei Kindern in den mittleren Wachstumsjahren unter dem als „Typhus

des membres“ beschriebenen charakteristischen Bilde die infectiöse Osteomyelitis sich nicht an den Röhrenknochen, sondern an der Darmbeinschaukel und dem Schulterblatte abspielen. Gewöhnlich ergreifen die ostitischen Processe die einem Trauma am meisten ausgesetzten Abschnitte, vor allem die Spina scapula oder, wie schon erwähnt, den Proc. coracoideus, seltener den Körper des Schulterblattes. Ist die Schulterblattfläche oder deren Ränder befallen, so kommen die hieraus entstehenden Abscesse meist auf Umwegen erst durch die dicken Weichtheile, welche die Fossa infraspinata decken, zum Durchbruch nach der Oberfläche. Die Erkrankungen der Spina scapulae treten bei ihrer oberflächlichen Lage leicht hervor. Gewöhnlich kommt es bald zur partiellen Nekrose, doch bleiben meist die Sequester von geringer Ausdehnung, ja oft genug findet eine einfache granulöse Osteomyelitis mit moleculärem Zerfall corticaler Schichten hier ihr Ende, so dass der auf der Oberfläche der Scapula mündende Fistelgang die Sonde nicht auf einen Sequester, sondern nur eine umschriebene rauhe Knochenparthie treffen lässt. Diese Caries des Schulterblattes ist nur an der Spina von weniger eingreifender Bedeutung, da man hier den ganzen Krankheitsheerd bald freilegen und durch energische Ausschabung und Cauterisation zum raschen Verheilen führen kann. Am Körper des Schulterblattes liegen die Verhältnisse ungünstiger. Wie erwähnt führen die gebildeten osteomyelitischen Abscesse oft nicht direct durch die dicken Muskellager nach aussen, sondern lange Fistelgänge nehmen den tiefen Schichten entlang ihren Weg nach der Oberfläche, um schliesslich an entfernter Stelle des Rückens oder in der Achsel nach aussen zu münden. In dieser Weise wird die Eiterung selbst bei umschriebenem Knochenheerd Jahr und Tag nicht zum Versiegen gebracht und die Kranken gehen in Folge der profusen und lang dauernden Eiterung allmählig zu Grunde. Bisweilen tritt durch plötzliche Lungenembolie unerwartet schnell der tödtliche Ausgang ein. Für solche Fälle bleibt nichts anderes übrig, als mehr oder weniger ausgedehnte Resection der Scapula. Wir werden zu dieser schreiten müssen, sobald der Krankheitsheerd nicht rasch und sicher auf andere Weise zu entfernen ist und auf entsprechende Allgemeinbehandlung örtliche und allgemeine Besserung nicht erzielt wird. Auch für solche Fälle der granulös-eitrigen Osteomyelitis leistet ja oft neben der desinficirenden localen Wundbehandlung die constitutionelle Behandlung durch Bäder, Diätetik u. s. w. Ueberraschendes. (Ueber Totalresection siehe §. 305.)

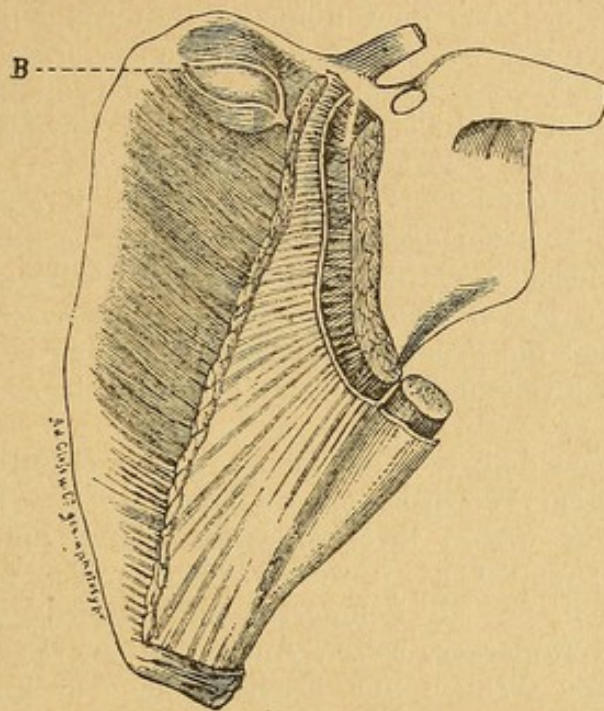
§. 301. In dem lockeren Bindegewebe, welches die Innenfläche des Schulterblattes mit dem Rücken verbindet und die ausgiebige seitliche Verschiebung der Scapula an der hinteren Thoraxwand gestattet, finden sich normale und accessorische Schleimbeutel.

Gruber beschreibt die Bursa mucosa anguli superioris scapulae in der oberen Portion des M. serratus anticus magnus verborgen, zwischen ihm und der Insertion des M. levator anguli scapulae als bei jeder 8. Leiche vorfindlich. Oft findet sich in die Wand dieses Schleimbeutels (Fig. 115) ein Höcker des Angulus scapulae hervorragen, der bald knöchern, bald fibrocartilaginös ist. Diese Prominenz ist nicht constant (Luschka), kommt aber auch ohne Vorhandensein der Bursa

angularis vor. Entzündungen und Eiterungen dieses subscapularen Schleimbeutels können leicht zu Verwechselungen mit den oben beschriebenen Eiterungen und Fistelbildungen bei osteomyelitischen Heerden am Schulterblatte führen.

Viel seltener findet sich die *Bursa mucosa subserrata* in dem lockeren ausgedehnten Bindegewebe zwischen *M. serrat. antic. major* und seitlicher Thoraxwand. Térillon hat auf die Bildung und Erkrankung

Fig. 115.



Schleimbeutel am obern Winkel der Innenfläche des Schulterblattes (Gruber).

dieses an Vorkommen überhaupt, wie an Lage und Grösse inconstanten Schleimbeutels hingewiesen. Er meint, dass durch hygromatöse Entartung dieses Schleimbeutels mit oder ohne Bildung von *Corpora oryzoidea* bei der Bewegung des Schulterblattes ein Reibegeräusch veranlasst werde, welches man oft bei gesunden Individuen in auffallender Weise bei Bewegungen des Armes und gleichzeitigem Auflegen der Hand auf das Schulterblatt wahrnimmt.

§. 302. Dies „Schulterblattkrachen“, „Frottement sous-scapulaire“, findet man thatsächlich nicht selten bei allen Bewegungen, welche eine Verschiebung der Scapula auf den Rippen einschliessen. Ausser dem genannten Hygrom der *Bursa subserrata* könnte möglicherweise auch das Reiben der vorher beschriebenen Prominenz am *Angulus scapulae* an der Thoraxwand ursächlich in Frage kommen. Térillon führt als anderweitige Veranlassung noch das Vorkommen abnormer Vorsprünge an Rippen und Scapula an, die durch eine Art Usur die Perforation des *M. subscapularis* oder *serrat. antic.* herbeigeführt und so die Berührung der Knochen erleichtert hat. Ferner hochgradige Atrophie der subscapularen Muskeln, z. B. bei Phthisikern.

Nach der Stelle und dem Character des Reibegeräusches werden

wir eine Unterscheidung der erwähnten Ursachen wohl treffen können. Sicher muss man immer erkennen können, ob das bei solchen Schulterbewegungen eintretende crepitirende und knackende Geräusch überhaupt innerhalb oder ausserhalb des Schultergelenkes liegt.

§. 303. Für die Behandlung kommen natürlich vorwiegend die Affectionen des subscapularen Schleimbeutels in Betracht. Erste Bedingung für die Therapie bleibt die Fixation des Armes am Thorax. Sind etwa Eiterungen und Fisteldurchbrüche solcher bursalen Heerde vorhanden oder ist auch eine diffuse Vereiterung des subscapularen Bindegewebes erfolgt, so stehen immer langwierige Massnahmen in Aussicht, da direct dem Krankheitsheerde schwer beizukommen und nur durch mannigfache Incisionen, Drainagen, sorgfältige Compressiv- und Fixationsverbände das Uebel bekämpft werden kann. Trotzdem tritt auch hier oft genug wie bei den ostealen Krankheitsheerden am Schulterblatt Consumtion oder durch Lungenprocesse plötzlicher Tod ein. Die anatomischen Verhältnisse der Weichtheile zwischen Schulterblatt und Rücken lassen eben von vorne herein bei allen hier auftretenden Affectionen die Prognose nur auf langdauernde Processe stellen und hiermit den zweifelhaften Ausgang vorhersehen.

§. 304. Von den Neubildungen am Schulterblatte kommen in den bedeckenden Weichtheilen die Lipome der Fossa supra- und infraspinata häufig wegen ihrer Massenzunahme zur Operation. Die Enchondrome und Osteome erreichen meist keine bedeutende Grösse und geben, da sie Schmerzen und Bewegungsstörungen nur ausnahmsweise veranlassen, selten Anlass zu operativem Einschreiten. Busch sah einen Weber mit Enchondrom der Fossa infraspinata, dessen Knollen zusammen die Grösse eines Kindskopfes betrug, welches zu seinem Wachsthum 25 Jahre gebraucht hatte und trotz der Grösse so wenig genirte, dass der Vortheil der Entfernung durch die Resection gegenüber der Gefahr der Operation zu gering erschien. Um so mehr ist dies der Fall bei den rasch wachsenden Scapular-tumoren, besonders den parostealen Fibromen und Sarkomen. Auffälligerweise haben selbst umfangreiche Neubildungen der Art an der Scapula oft einen sehr kleinen ostealen oder vielmehr periostealen Ursprung; bisweilen sitzen sie an einer ganz umschriebenen Parthie des Schulterblattwinkels oder Randes fest. Trotzdem ist immer die Entfernung eines grösseren Stückes der Scapula angezeigt.

§. 305. In dieser Hinsicht gehen nicht nur in Betreff des Operationsverfahrens, sondern vor allem in Betreff der Gefährlichkeit des Eingriffes die Ansichten auseinander. Sowohl was Wundheilung anbelangt, als auch in Hinsicht auf die Vermeidung von Recidiven scheint die Totalexstirpation der Scapula manche Vorzüge vor der ausgedehnten Resection zu haben. Rogers suchte die Bevorzugung der Totalresection vor der partiellen durch ausführliche statistische Uebersicht der bisherigen Fälle durch den Nachweis zu begründen, dass 1) die Brauchbarkeit des Armes nach totaler und partieller Resection zum mindesten eine gleiche sei; 2) die Gefahren der Totalresection geringer sind, als die der partiellen und 3) die grössere

Wahrscheinlichkeit gegeben sei, die Geschwulst völlig rein entfernt zu haben. Auch die späteren Uebersichten ergeben ein dieser Ansicht zustimmendes Resultat. v. Adelman fand unter 61 Fällen von Exstirpatio scapulae 34 Heilungen. Hiervon betrafen 34 Fälle die Entfernung wegen bösartiger Geschwülste mit 17 Heilungen, 13 Todesfällen durch Recidiven, 4 Todesfälle durch Shock, Verblutung und Marasmus. Während früher mit der Exstirpatio scapulae die Exarticulatio humeri verbunden wurde, wird nach v. Langenbeck's Vorgang in vielen Fällen die Erhaltung des Armes möglich sein und es sich öfter nur um gleichzeitige partielle Clavicula und Humerusresection handeln. Unter den 61 Fällen fand v. A. 25mal den Arm erhalten und 12mal die gute Brauchbarkeit bewiesen, trotzdem in einzelnen Fällen sowohl Clavicula wie Humerus an der Resection betheiligt war. Auch in der neueren Zusammenstellung von Gies, welche 80 Fälle partieller und totaler Resectio scapulae umfasst, finden wir einen Beleg für die Begründung der Bevorzugung der Exstirpatio scapulae vor umfangreicheren Resectionen. Bei gutartigen Geschwülsten, vor allem also den Enchondromen, stellen sich die Kranken meist erst zur Operation, wenn der Umfang der Geschwulst ein beträchtlicher geworden und aus diesem Grunde schon die gänzliche Entfernung sicherer und leichter ist. Bei bösartigen ostealen Neubildungen lässt auf umschriebene Ausschälung das Recidiv meist nicht lange auf sich warten und tritt aus diesem Grunde hier die sofortige gänzliche Entfernung des Knochens in Frage.

Cap. XXVI.

Krankheiten des Schlüsselbeines.

§. 306. Die Periostitis und Osteomyelitis der Clavicula verläuft selbst bei grösserer Ausdehnung bedeutend günstiger, als wir bei den gleichen Processen an der Scapula sahen. Den cariösen Heerden ist nach Erweiterung der Fistelgänge viel leichter gründlich beizukommen, wie beim Schulterblatt und durch scharfen Löffel, Platina candens und Chlorzinkaustupfung meist bei entsprechender Allgemeinbehandlung Heilung zu erzielen. Bei Nekrosen findet selbst bei totalen reichliche Knochenneubildung statt, so dass die Extraction der Sequester schliesslich für Form und Function keine Beeinträchtigung zurücklässt. Die Spaltung der Weichtheile entlang der Clavicula lässt leicht mit dem Elevatorium das Periost nach allen Seiten so weit abhebeln, dass die dahinter gelegene Vena und Arteria subclavia und Plexus brachialis in keiner Weise belästigt werden und in dieser Weise selbst Totalexstirpationen des Schlüsselbeines schliesslich in solchen Fällen keine schwierige und eingreifende Operation darstellen. Bei Kindern ist zumeist der Process an den Epiphysenlinien abgegrenzt, so dass weder das Sternal- noch Acromiagelenk verletzt zu werden braucht.

§. 307. Verhältnissmässig häufig findet sich am Schlüsselbeine syphilitische Ostitis localisirt. Die gummöse Ostitis findet sich

besonders an der sternalen Portion. Auch bei jüngeren Kindern finden wir hier erhebliche Knochenaufreibungen, welche einer Veränderung an der sternalen Epiphyse entspricht, die völlig derjenigen gleicht, wie sie an den Epiphysen der Röhrenknochen, überhaupt bei hereditärer Lues gefunden wird (Taylor). Solche Otitis syphilitica kann zu den umfangreichsten Geschwulstbildungen führen, die bei der festen Beschaffenheit und dem bisweilen ausserordentlich raschen Wachsthum für eine bösartige Neubildung gehalten werden könnte. Bisweilen findet sich diese syphilitische Otitis in verschiedenem Grade auf beiden Schlüsselbeinen vertreten. Regelmässig geht dieselbe auf entsprechende antisymphilitische Behandlung — Jodkali innerlich und gleichzeitige Schwitz- oder Badekur — bis auf geringere Auftreibung zurück, und nur selten kommt es zu ausgedehnter Erweichung oder Aufbruch solches ostealen Gummas am Schlüsselbein.

§. 308. Die Neubildungen am Schlüsselbeine selbst sind sehr selten. Maligne Geschwulstbildungen in dieser Gegend kommen überhaupt nur ausnahmsweise zur Beobachtung, und würden am ehesten noch mit den supraclavicularen Lymphdrüsen in Zusammenhang zu bringen sein.

Osteome, Chondrome können hier einem vorangegangenen Trauma ihren Ursprung verdanken. Häufig sind vor allem die zu umschriebener Difformität und hervorragender fester Geschwulstbildung Anlass gebenden Calluswucherungen nach Claviculafracturen. Solche difforme Callusbildung geht trotz anfänglich massiger Entwicklung meist nach Monaten mehr und mehr zurück, so dass schliesslich nicht nur anfängliche Störung für Circulation und Innervation, wie sie durch Druck auf die benachbarten Gefässe und Nerven eingeleitet war, sich ausgleicht, sondern auch die auffällige Geschwulst verstreicht und keine wesentliche Formabweichung zurückbleibt.

In selteneren Fällen können direct gegen solche bleibende Osteome Eingriffe geboten sein. Bei umfangreicher Geschwulstbildung, welche durch Druck auf die anliegende Vena subclavia Oedem der oberen Extremität bedingte und durch weiteren Druck auf den Plexus brachialis zu Motilitäts- und Sensibilitätsstörungen geführt hatte, hat die Continuitätsresection gute Resultate geliefert. Die Knochenreproduction ist bei subperiostealem Vorgehen meist eine derartige, dass sichere Heilung erfolgt.

§. 309. Bei allen Schlüsselbeingeschwülsten wird für den Fall eines operativen Vorgehens wesentlich auf die unmittelbar hinter dem Knochen gelegene Vena subclavia Rücksicht zu nehmen sein, da ihre Verletzung nicht nur durch die Blutung, sondern durch den zu befürchtenden Lufteintritt äusserst misslich sich gestalten kann. Womöglich wird man immer als natürlichen Schutz das Periost an der hintern Clavicularfläche ganz erhalten. Bei allen entzündlichen Processen und deren Folgen ist dies leicht. Hier wird das verdickte Periost leicht abgehoben und bildet die beste Schutzwand. Hat aber gar die Geschwulst das Periost durchbrochen und lagert unmittelbar den Gefässen an, so kann die Exstirpation ausserordentlich schwierig sein. Meist handelt es sich hier um gleichzeitige totale Clavicula-Exstirpation und

darf man dann nicht unterlassen, durch vorgängige Trennung der acromialen Gelenkverbindung den Knochen beweglich zu machen, um nach starker Hervorziehung der Geschwulst sammt Schlüsselbein jetzt hinter diesem die schichtweise Ablösung von den Gefässen und Nerven vornehmen zu können. In andern Fällen durchsägt man erst die Clavicula in ihrer Continuität, um nun den mit der Geschwulst besetzten Abschnitt stark hervorziehen und partiell abtragen zu können.

Die Erkrankungen der Schlüsselbeingelenke.

§. 310. Verhältnissmässig selten findet man das Acromialgelenk allein für sich erkrankt. Doch kommen auch ausser denjenigen Entzündungen, welche als secundäres Ergriffensein dieses Gelenkes bei fungösen Schultergelenkentzündungen zu betrachten sind, isolirte Entzündungen des Acromialgelenkes vor. Theils handelt es sich in solchen Fällen um pannös-seröse Arthritis, welche dann zu Lockerung der Gelenkverbindung und pathologischer Verschiebung im Claviculo-Acromialgelenke führen, theils liegen deformirende Gelenkentzündungen mit Destruction und Wucherung an den Gelenkflächen vor, die ebenfalls eine erhebliche Formveränderung der Gelenkgegend herbeiführen. Zu den Resultaten der ersten Form der Entzündung des Acromialgelenkes sind in mancher Beziehung diejenigen pathologischen Verschiebungen zu rechnen, welche wir bei Leuten finden, deren professionelle Beschäftigung eine kräftige Armbewegung in bestimmter Richtung erfordert. Wir sehen bei manchen Arbeitern eine auffallende Hervorragung des Acromialendes der Clavicula über das Acromion. Meist findet sich diese Prominenz der Schlüsselbeingelenkfläche auf beiden Seiten gleichmässig ausgebildet und legt dies schon den Gedanken an eine individuell disponirende Ursache nahe. Immer handelt es sich bei solchen augenfälligen Verschiebungen der acromialen Gelenkflächen um ein Hervortreten der Schlüsselbeinfläche über das Acromion in Folge professioneller Lockerung der Bandapparate. Malgaigne beschreibt zwar auch einen Fall von pathologischer Subluxation der Clavicula unter das Acromion bei einer Wäscherin, doch bleibt hier der Entstehungsmechanismus zweifelhaft. In andern Fällen findet man starke Auftreibung der Gelenkenden, Verdickungen des Bandapparates, durch Usur der Gelenkflächen und gleichzeitige tuberöse Excrescenzen bedingte Crepitationserscheinungen, und statt der im ersten Falle vorhandenen abnormen Beweglichkeit eine Bewegungshemmung. Solche deformirende Acromialarthritis findet sich meist als Theilerscheinung andrer Polypanarthritis chronica.

Eine Behandlung kommt für beide Formen der Gelenkaffection nicht recht in Frage. Die genannten Lockerungen und Verschiebungen lassen ohne Aufgabe der Beschäftigung keine Aenderung der Lage zu, und sind hierzu meist die etwaigen Beschwerden zu gering.

Die von Malgaigne angeführte, von Martin beschriebene angeborene Verrenkung im Acromialgelenke bei einem 30jährigen Manne, dessen Vater und Brüder von gleicher Difformität behaftet sein sollten, lässt eher die Deutung auf congenitale Defectbildung des Acromialendes des Schlüsselbeines zu. Für die Diagnose solcher Fälle muss an das Vorkommen anatomischer Varietäten am Acromion erinnert

werden. Es ist öfter das Vorkommen eines selbstständigen Acromialknochens beobachtet (Gruber). Hiedurch kann dann eine aussergewöhnliche Beweglichkeit und Verschiebung in dieser Gegend bedingt werden. Ludewig fand einen Acromialknochen auf der einen Seite, und eine mit Pseudarthrose geheilte Fractur des Acromialendes der Clavicula auf der andern Seite. Solche Anomalien können am Lebenden leicht missgedeutet werden.

§. 311. Häufiger finden wir am Sternoclaviculargelenke entzündliche Erkrankungen, deren Folgezustände u. a. Difformitäten.

Traumatische Entzündungen kommen hier als geringgradige serös-pannöse Arthritis nicht selten vor. Alle Gewalteinwirkungen, welche die Schulter oder die obere Gliedmasse treffen, und deren Befestigung am Rumpfe in irgend welcher Richtung durch die Stärke der Gewalt in Anspruch nehmen, werden die Gelenkverbindung des Schultergürtels mit dem Rumpfe d. h. das Sternoclaviculargelenk treffen, und somit indirect dessen Bandapparat mehr weniger angreifen.

Kommt es nun bekanntlich selten zu wirklichen ausgesprochenen Zerreißungen und vollständigen Verrenkungen, so sind geringere Zerrungen um so häufiger und werden wir daher bei genauer Prüfung häufig genug eine traumatische Arthritis sternoclavicularis mit geringem Erguss und einer Arthritis pannosa diagnosticiren. Meist sind wir noch im Stande, aus der umschriebenen Schmerzhaftigkeit in der Gelenkverbindung durch Umtasten der leicht durchfühlbaren Gelenklinie und Kapselinsertionsstelle am Rande des hervorragenden Schlüsselbeingelenkendes nachzuweisen, in welcher Weise die traumatische Abhebelung des Schultergürtels verletzend auf dies Gelenk eingewirkt hat. Häufig hat ja die Gewalt auf die Schulter, direct oder indirect, von vorne oder von hinten her eingewirkt, und darnach auch verschiedene Parthien der sternalen Kapselwand insultirt. In allen solchen Fällen kann nun gleich anfangs durch die Verletzung selbst eine geringgradige Verschiebung der Gelenkflächen bedingt sein, oder erst später nach Lockerung des Bandapparates zu Tage treten.

§. 312. Solche theilweisen Verschiebungen, pathologische Subluxationen im Sternoclaviculargelenk, die man wohl als Erschlaffungsluxationen bezeichnen könnte (Hueter schlägt zum Gegensatz von den Contracturen die Distracturen vor), sind durchaus nicht selten auf einer Seite zu finden. Ausser der erwähnten Entstehung durch wirkliche Gelenkentzündungen und Kapselerweiterung (Malgaigne rechnet hierher auch den Fall, wo ein junges Mädchen willkürlich durch Armbewegung sich beide Claviculae nach vorne verschieben konnte) kann sie hervorgebracht werden durch dauernd auf die sternale Gelenkverbindung der Clavicula einwirkende mechanische Gewalten. So finden wir z. B. bei Ankylosen im Schultergelenke nicht selten in Folge der compensirenden Bewegung der Scapula, und mit ihr der Clavicula am Rumpfe eine erhebliche Lockerung in der übermässig in Anspruch genommenen sternalen Gelenkverbindung und mehr und mehr ein Hervortreten des Schlüsselbeines, das sich zur wirklichen Luxation nach vorne und oben steigern kann. Eine hochgradige Verschiebung findet ferner statt durch den Druck infraclavicu-

larer Geschwülste, besonders können Thoraxaneurysmen durch ihren Druck die Bandverbindung derartig lockern, dass ein hochgradiges Schlottergelenk entsteht.

Unter 24 Fällen von Aneurysma des Truncus brachio-cephalicus fand Holland 4 Fälle von Claviculaluxation beobachtet. Monteggia beschuldigt die bei rachitischen Kindern findliche Auftreibung der Claviculaepiphyse als ursächliches Moment für die Kapselerweiterung und nachträgliche Subluxation. Eine höchst auffällige Entstehungsweise solcher consecutiven Clavicularluxation und zwar hinter das Sternum theilt A. Cooper mit aus Davie's Behandlung. Bei einem mit starker Kyphoscoliose Behafteten war allmählig das Schulterblatt so weit nach vorne gedrängt, dass die Clavicula im Sternalgelenke nach hinten luxirt war derart, dass durch Oesophaguscompression starke Schlingbeschwerden erwachsen. Davie führte die partielle Resection am Sternalende aus und erzielte Heilung.

Nur für die durch Gelenkentzündung hervorgerufene Stellungsabweichung im Sternoclaviculargelenke können wir Abhilfe durch Feststellung des Armes an der Brust und örtliche Compression mittelst Wattepolster und Gummibindenspica schaffen. Für die übrigen secundären Deviationen lässt sich das ursächliche Moment nicht beseitigen, und sind die Fälle selten, in denen, wie beim Davie'schen, die Folgen dann durch Operation zu heben sind.

§. 313. Chronische granulöse Gelenkentzündung finden wir auch in dieser kleinen Gelenkverbindung bei tuberculösen und scrophulösen Individuen mit Ausgang in Eiterung, Aufbruch und Fistelbildung. Meist findet man dann die Hautbedeckung in ein sinuöses Geschwür umgewandelt, in dessen Tiefe unter theils fungösen leicht blutenden, theils zerfallenen Granulationen die Sonde in das eröffnete Gelenk eindringt und leicht gleichzeitige Destructionen an dem Claviculaende nachweisen kann. In sehr ähnlichem Bilde stellen sich gerade an dieser Stelle auch gummöse Gelenkentzündungen dar. Oft findet man aber auch hier aus zerfallenen Gummiknoten hervorgegangene Ulceration, welche sich lediglich in den Weichtheilen abgrenzt und mit dem Gelenke keine Communication bietet.

Bei allen solchen Erkrankungen bleibt die Ausschabung, Cauterisation, örtliche Desinfection neben der nicht minder wichtigen constitutionellen Behandlung in erster Linie in Betracht zu ziehen, und wird man solche locale Reinigung immer jeder specifischen örtlichen und Allgemeinbehandlung vorausszuschicken haben, wenn man nicht den an und für sich meist schon äusserst langwierigen Heilungsverlauf noch mehr verschleppen oder in seinem Ausgange ganz in Frage stellen will.

Cap. XXVII.

Die Innervationsstörungen am Schultergürtel.

§. 314. Wie durch traumatische und essentielle Lähmung einzelner oder mehrerer Schultermuskeln Subluxationen im Oberarmgelenke bedingt werden, wurde §. 225 u. ff. erörtert. Durch solche

Paralysen und secundäre Schlottergelenkbildung wird später auch zunehmende Ernährungsstörung in den betreffenden Sceletttheilen bedingt, indem Wachstumsstörung in den Knochen der oberen Extremität, Schulterblatt, ja ganzen oberen Körperhälfte eintritt. Besonders auffällig bleibt in späteren Jahren immer der Unterschied in den Grössenverhältnissen der Scapula (vergl. Fig. 96 und 113). Diese Veränderungen betreffen am Schultergürtel fast ausschliesslich die Form, die Bewegung ist wenig beeinträchtigt, muss vielmehr durch ausgiebigere Uebung die Bewegungen des Oberarmes ergänzen.

Nicht minder augenfällig gestalten sich diejenigen Störungen in der Innervation der Schultermuskeln, bei denen die Form der Theile gar nicht geändert wird, sondern nur die Haltung und die Bewegung gestört ist.

Wir finden dies bedingt durch Lähmungen, beziehungsweise Lähmungen und gleichzeitige Contracturen bestimmter Muskelgruppen.

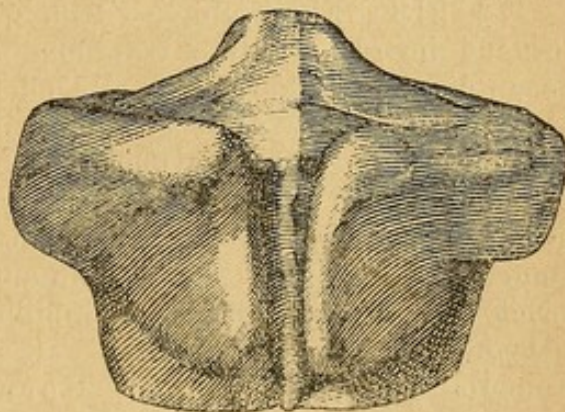
§. 315. Wir unterscheiden in der Haltung der Schulter die Lage und Stellung des Schulterblattes. Unter der Lage verstehen wir die jeweilige räumliche Beziehung der ganzen Scapula zur Thoraxwand, je nachdem sie mehr medianwärts an der Wirbelsäule, lateralwärts an der Achselgegend, aufwärts oder abwärts verschoben liegt. Unter Stellung verstehen wir die durch Bewegung in der ein oder andern Lage erzielte Haltung. Diese Stellung kann geändert werden durch Bewegung um eine verticale Achse: der spinale Schulterblatt-Rand wird von der Thoraxwand entfernt oder ihr genähert; durch Drehung um eine von rechts nach links laufende horizontale Achse: der untere Winkel wird der Thoraxwand näher oder ferner gebracht; durch Drehung um eine von vorne nach hinten gedachte horizontale Achse: der untere Winkel wird der Wirbelsäule genähert oder der Achselhöhle, der spinale Rand also mehr zur senkrechten oder queren Richtung geführt.

§. 316. Während die Schlüsselbeinschulterblattbänder die Grenzen der Bewegungsexcursion bestimmen, wird die Bewegung und somit die Aenderung von Lage und Stellung durch die Muskeln hervorgebracht. Fast alle Schultermuskeln wirken nun auf das Schulterblatt gleichzeitig in Bezug auf Lage und Stellung. Für die klinische Beobachtung ist die Analyse der einzelnen Muskelwirkung unter normalen Verhältnissen um so schwieriger, als bei den Bewegungen des Schulterblattes am Rumpfe, wie sie durch die Arm- oder Kopfbewegungen activ hervorgerufen werden, immer auch Bewegungen des Schlüsselbeines im Sternalgelenke gleichzeitig erfolgen. Eine genaue Untersuchung ist nur mit Hilfe der localisirten Faradisirung möglich. Sehr auffällig tritt aber die isolirte Muskelwirkung zu Tage in den Fällen, wo es sich um partielle Innervationsstörungen der Schultermuskulatur handelt. Der *M. serratus anticus magnus*, die *Rhomboidei*, der *Levator anguli scapulae*, der *Cucullaris* können ganz oder theilweise gelähmt sein, und setzen sich aus den Combinationen der Lähmungen einzelner Muskeln die verschiedenen Stellungs- und Bewegungsstörungen zusammen.

§. 317. Am meisten zur Beobachtung gelangt sind die Lähmungen des *M. serratus anticus magnus*. Meist sind in den als Lähmungen dieses Muskels (bzw. des ihn versorgenden *N. thoracicus longus*) beschriebenen Krankheitsfällen auch partielle Lähmungen anderer Muskeln, besonders des Trapezius oder *Levat. anguli scapulae*, auch des *Rhomboideus* gleichzeitig vorhanden gewesen. In solchen Fällen liegt dann die auffällige Stellung der Scapula zum Thorax in jeder Lage vor Augen, welche als flügelartiges Abstehen des Schulterblattes bezeichnet wurde. Bei den viel selteneren isolirten Serratuslähmungen (Duchenne, Busch, Bernhardt) ist in der Ruhelage, beim Herabhängen des Armes an der seitlichen Brustwand, eine irgend wie auffällige Stellungsabweichung nicht zu beobachten, nur steht der untere Schulterblattwinkel etwas höher und ein wenig mehr nach hinten hervortretend. Vorhanden muss eine Stellungsveränderung der Scapula bei isolirter Serratuslähmung sein, da es neben den Haltbändern ja lediglich der Muskelzug ist, welcher die Scapula in der Gleichgewichtslage hält; ist nun ein Muskel in seiner Wirkung ausgeschaltet, so muss durch einseitigen Zug der Antagonisten immer eine Deviation eintreten. Der über die Symptome der Serratuslähmung ausgebrochene Streit ist also in seiner Grundlage auf die verschiedenen Verhältnisse der isolirten oder combinirten Serratuslähmung zurückzuführen.

Bei der isolirten Lähmung des *Serratus magnus* tritt das auffällige Abstehen des Schulterblattes und dessen Schiefstellung nur beim Heraustreten aus der Ruhelage ein; bei jeder Erhebung des Armes zur Horizontalebene rückt das Schulterblatt mehr und mehr an die Wirbelsäule heran, so dass, wie Busch beschrieb, bei doppelseitiger Serratuslähmung die Schulterblätter sich in der Mittellinie berühren und der mediane Theil des *Cucullaris* an der Wirbelsäule zu einem Wulste zusammengerollt wird (Fig. 116). Zur Abduction im Schultergelenke durch die *Deltoides* contraction muss das Schulterblatt am Rumpf festgestellt sein; bei der Serratuslähmung ist der Wirkung des *Cucullaris* und *Rhomboideus*, welche das Schulterblatt nach der Wirbelsäule hinziehen, die antagonistische Wirkung des *Serratus*, der Zug nach der seitlichen Thoraxwand, verloren gegangen, und so rückt das Schulterblatt, je mehr der *Deltoides* in Thätigkeit tritt, dem Zug des *Cucullaris* und *Rhomboideus* folgend medianwärts. Führt der Patient eine Abduction und Flexion im Schultergelenke aus, so gleitet die Scapula, nicht wie im normalen Zustande dem Rumpfe festanliegend, zur Achsellinie, sondern, da die Fixation des spinalen Randes verlorengegangen, findet die Drehung um die verticale Achse statt, so dass der innere Rand flügelartig absteht.

Fig. 116.

Doppelseitige Lähmung des *M. serratus anticus magnus* (Busch).

Ist die Serratuslähmung beiderseitig, so entsteht zwischen den vom Thorax abgehobenen und medianwärts einander genäherten Schulterblättern ein tiefer Halbcanal (Busch). Neben dieser auffälligen Formstörung tritt eine Bewegungsstörung zu Tage, sobald der Patient den Arm über die Horizontale zu heben bestrebt ist. Die Elevation bis zur Horizontalebene wurde durch den Deltoides geleitet, stärkere Erhebung kann nur durch Drehung der Scapula bewirkt werden. Diese Bewegung um die sagittale Achse wird durch Serratus und Cucullaris ausgeführt; ist der erstere insufficient, so kann auch der letztere nicht auf die Drehbewegung wirken, sondern zieht einfach das Schulterblatt zur Wirbelsäule: Der Kranke ist also nicht im Stande, den Arm über die Horizontalebene zu erheben, und schon innerhalb dieser beschränkten Abduction tritt das flügelartige Absteigen des Schulterblattes vor Augen. Höchst interessant sind die Beobachtungen von Serratuslähmung, bei denen doch der Arm activ über die Horizontale erhoben werden konnte. Erb sah, wie ein mit Serratuslähmung behaftetes Mädchen den Arm dadurch bis zur Vertikalen emporhob, dass es bei recliniertem Oberkörper den ganzen Arm mit einer schwingenden Bewegung nach oben warf und dadurch eine Luxatio humeri bewirkte. Es muss sich hier also jedesmal um eine active Luxatio humeri erecta gehandelt haben. In dem von Bäumler beschriebenen Fall wurde bei dem muskelkräftigen Patienten die Wirkung des Serratus durch starke Contraction des M. infraspinatus compensirt. Auf die abducirende Wirkung dieses Muskels bei erhobenem Arme wiesen ausführlich Fick und Weber hin. Es geht aus ihren Untersuchungen hervor, dass bei der Abduction des Oberarmes über 60° der M. Infraspinatus die Abduction energisch unterstützt.

§. 318. Eine schiefe Stellung der Scapula in der Ruhelage ist nur auf die gleichzeitige Lähmung des Cucullaris zurückzuführen, wie sie an diesem Muskel, theilweise oder ganz ausgesprochen, nicht selten vorkommt. Duchenne hat unter einigen zwanzig Fällen von Serratuslähmung keine einzige isolirte Lähmung aufgefunden! Die totalen Lähmungen des M. cucullaris treffen meist mit Paresen des Sternocleidomastoideus zusammen. Auch hier kommt es zu Lageveränderungen der Scapula. Diese Lähmungen betreffen hier den N. accessorius und gehört somit die symptomatische Scapulaverschiebung nicht mehr hierher. Einen treffenden Fall von Accessorius- und gleichzeitiger Hypoglossusparese beschreibt Bernhardt. In andern Fällen tritt mehr die Lähmung des Levator anguli scapulae in den Vordergrund.

Umgekehrt können nun auch die einzelnen Muskeln oder Muskelgruppen in Contractur begriffen sein, und sind die causalen Verhältnisse solcher isolirter Muskelcontracturen am Schultergürtel noch recht dunkel. Gerade am M. levator anguli scapulae sind solche isolirte musculäre Contracturen gefunden, die dann zu einer Stellungsabweichung des Schulterblattes und gleichzeitigen Schiefstellung des Kopfes führten. Die Abduction und Rotation der Nackenwirbelsäule bei solcher Contractur führt dann leicht auf den Verdacht einer osteogenen oder arthrogenen Contractur, und ist bisweilen vielleicht auch solcher Causalnexus nicht abzuweisen. In andern Fällen mögen örtliche Traumen als primäre Ursache heranzuziehen sein, wie mir bei einem

Knaben mit solcher auffälligen Levatorcontractur möglich war, wo die Verletzung zweifellos während der manuellen Extraction bei der Entbindung geschehen war. In anderen Fällen mögen syphilitische Myositiden vorliegen, da, wie wir bei der Bicepscontractur erwähnten, gerade aufluetischer Basis isolirte Muskelcontracturen vorkommen. Bleiben alle solche örtliche Ursachen ausgeschlossen, so muss man zur Annahme eines centralen Leidens mit symptomatischer Contractur sich verstehen.

§. 319. Die Behandlung der genannten Lähmungen und Contracturen gehört wesentlich in das Gebiet der Electrotherapie. Je nach dem ursächlichen Zusammenhang wird die Prognose eine sehr verschiedene sein.

Schon bei den Serratuslähmungen bleibt die Prognose meist eine sehr zweifelhafte, indem selbst bei frischen Fällen doch die Leitung im N. thoracicus longus oft nicht wieder hergestellt wird und rasch musculäre Atrophie eintritt. In andern Fällen gelingt es, die musculäre Contractilität zu erhalten und eine Besserung zu erzielen.

Bei den Contraturen kommt zunächst genaue Berücksichtigung etwaigen Grundleidens in Betracht. Gegen die stationäre Verkürzung müsste, wenn Massage, electrotherapeutische Massnahme nicht ausreichen, die Myotomie zu Hilfe genommen werden.

§. 320. Ausser solchen Motilitätsstörungen am Schultergürtel finden wir auch Sensibilitätsstörungen, welche im Gebiete des Plexus brachialis sich abspielen. Eine grosse Mehrzahl aller Innervationsstörungen in dieser Gegend und an der oberen Gliedmasse überhaupt verdankt ihren Ursprung einer Verletzung des Plexus brachialis in der Schulternackengegend. Zwischen Schlüsselbein und Trapeziusrand liegt der starke Nervenplexus für Druck, Stoss, Schlag, für schädliche Einflüsse raschen Temperaturwechsels äusserst exponirt und sind daher Störungen in dem peripheren Verbreitungsbezirk sehr häufig auf Insulte an dieser Stelle zurückzuführen. Die mannigfachsten Sensibilitäts-, Motilitäts- und tropischen Störungen an Schulter und der ganzen oberen Extremität können durch einmalige oder wiederholte geringfügige oder schwerere Verletzung dieser Gegend hervorgerufen werden. Stromeyer hat zuerst die Wichtigkeit der hier vorkommenden „Nervenquetschungen“ in ihren mannigfach falsch beurtheilten Folgen betont.

§. 321. Die meisten dieser Störungen gehören in das Gebiet der Neuropathologie, doch muss besonders wegen des differentiell diagnostischen Interesses die Neuralgie des Plexus brachialis erwähnt werden. Diese durchaus nicht selten auf einzelne oder mehrere Zweige des Armgeflechtes ausstrahlende Neuralgie, welche sich oft mit Trophoneurosen im Gebiet der Hautnerven an Schulter und Arm combinirt, die dann entweder als Zoster brachialis erscheinen, oder in entlegener Hautparthie als Urticaria in wechselnder Form an Hand und Arm hervortreten, ist, wie erwähnt, meist traumatischen Ursprunges. Wegen der in der Schultergegend empfundenen Schmerzen wird dies Leiden sehr häufig als „Rheumatismus“ der Schulter aufgefasst, ja

wohl gar als Gelenkrheumatismus oder Gicht des Schultergelenkes diagnosticirt. Bei genauer Untersuchung solches Schulterrheumatismus finden wir dann den Plexus brachialis auf Druck am vorderen Rand des Cucullaris in der Schlüsselbeingrube empfindlich und die Berührung von ausstrahlenden Schmerzen begleitet. Meist finden wir auch deutlich geschwellte und etwas empfindliche kleinere Lymphdrüsen in dieser Gegend als Beweis der örtlichen Störung. Massage und electrotherapeutische Behandlung, besonders mit dem constanten Strom lassen dann diese „Neuralgie“ beseitigen, während alle auf die Schultergegend gegen den vermeintlichen Gelenk- oder Muskelrheumatismus angewandten Ableitungen und antiphlogistischen Massregeln nichts genutzt haben. Wie dagegen letztere in Fällen wirklicher traumatischer Neuritis von Erfolg sich erweisen können, lehren die Stromeyer'schen Aufzeichnungen.

§. 322. Dass andererseits rein symptomatische Neuralgien der Schulter vorkommen, darf nicht vergessen werden. Bei Brustdrüsenkrankungen können nach der Schulter und Arm irradiirende Schmerzen vorkommen, oft allerdings ergiebt eine genaue Untersuchung, dass einzelne infiltrirte Lymphgefäßstränge nach der Schlüsselbein- und Achselgegend ziehen und den Grund zur verbreiteten Empfindlichkeit abgeben. Aber auch bei Herz- und Leberkrankheiten finden wir oft als quälendstes Symptom den Schulterschmerz.

Der anfallsweise zur grössten Heftigkeit gesteigerte Schmerz in der rechten Schulter bei Hepatitis kann seine Erklärung finden in der Ausbreitung der Nn. supraclaviculares externi in der Haut der Schulter. Diese aus dem vordern Aste des vierten Cervicalnerven stammenden sensitiven Zweige können reflectorisch die Neuralgie der Schulter als Reflexempfindung des lädirten Phrenicus vermitteln (Luschka). Im übrigen sind solche auch bei andern Erkrankungen innrer Organe auftretenden peripheren Neuralgien, ja noch in ihrer Pathogenese in Dunkel gehüllt; ihr oft charakteristisches Auftreten darf aber bei der Beurtheilung peripherer örtlicher Erkrankungen nie ausser Acht gelassen werden.

Verzeichniss der colorirten Abbildungen auf Tafel I und II.

- Tafel I. Fig. 1. „Digitus coeruleus“.
 „ I. „ 2. Onychomycosis (Meissner).
 „ I. „ 3. }
 „ I. „ 4. } Onychia maligna (Vanzetti).
 „ I. „ 5. Arthritis urica Gichtknoten an Finger und
 Ellenbogen (Garrod).
- Tafel II. Fig. 1. Dactylitis syphilitica (Beauregard).
 „ II. „ 2. }
 „ II. „ 3. } Digitale Angiome (Esmarch).
 „ II. „ 4. Congenitale diffuse Angiektasie der oberen
 Extremitäten.

Fig. 1.

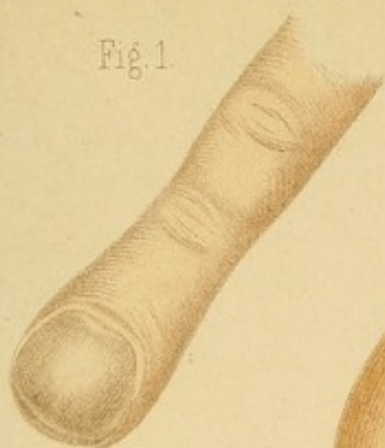

Fig. 3.

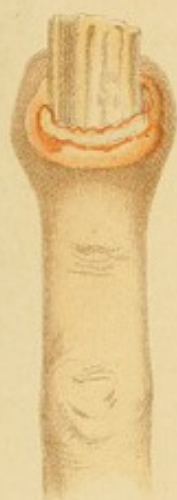

Fig. 2.

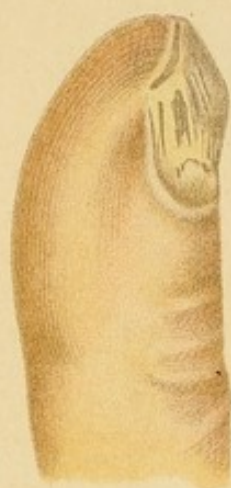

Fig. 4.

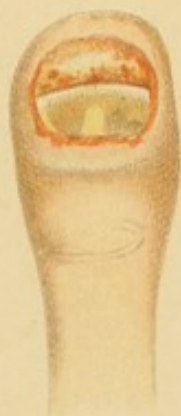

Fig. 5.

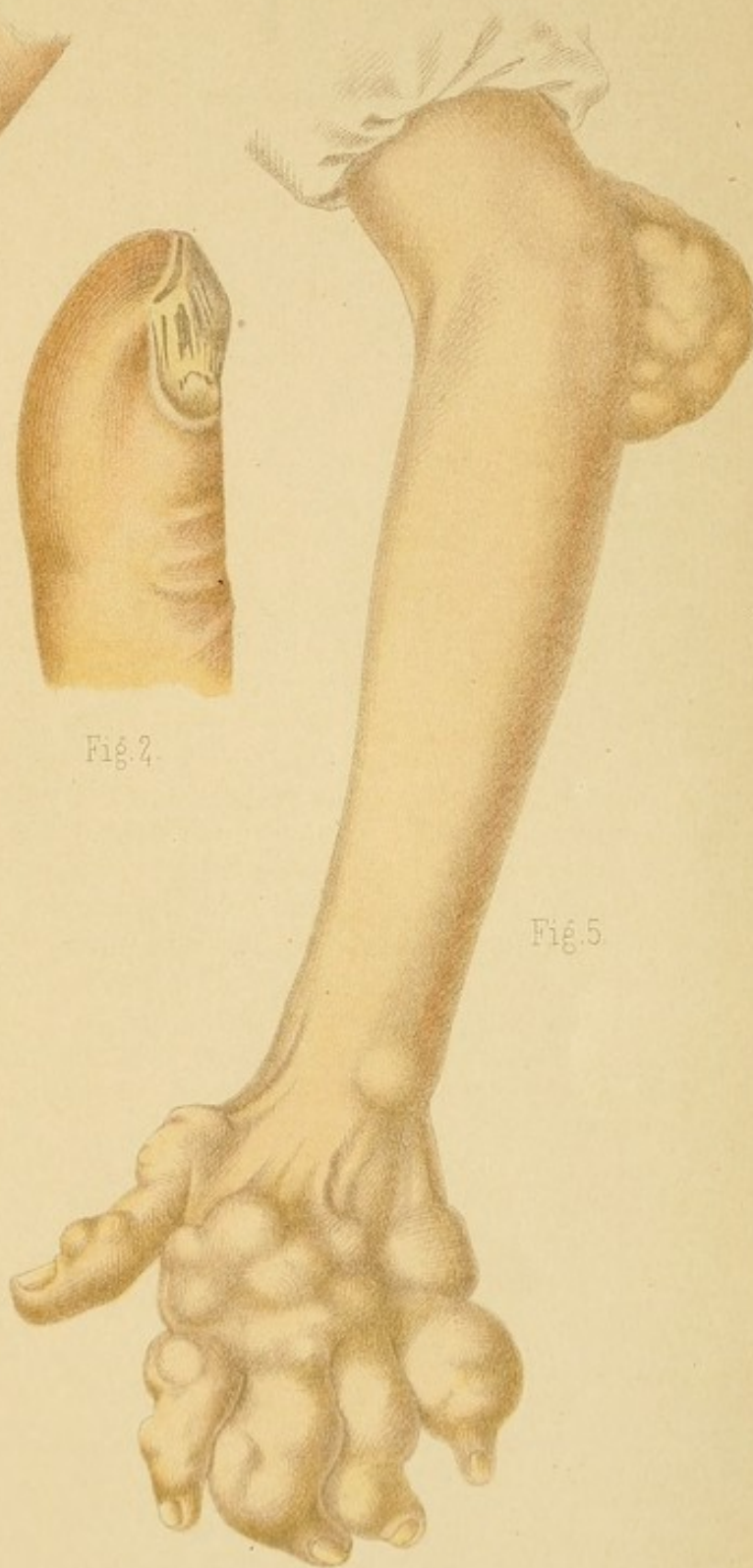




Fig. 1.

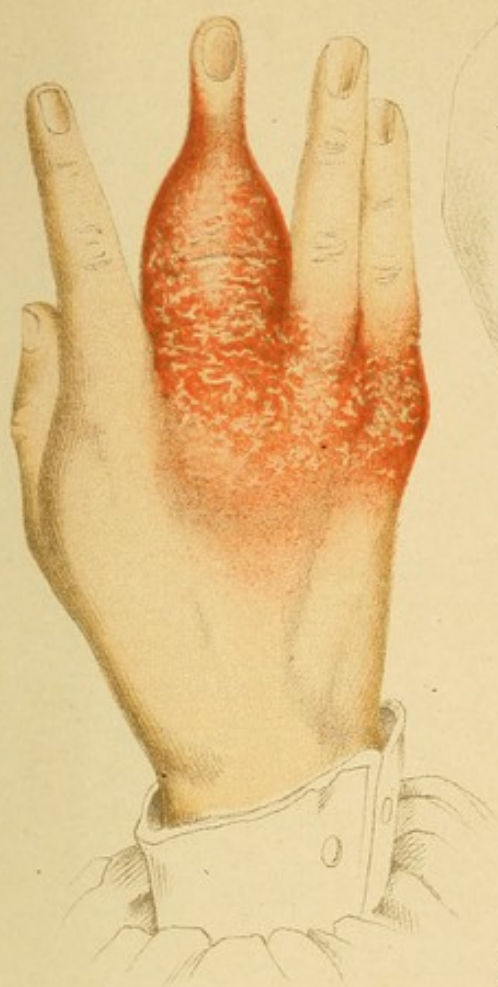

Fig. 4.

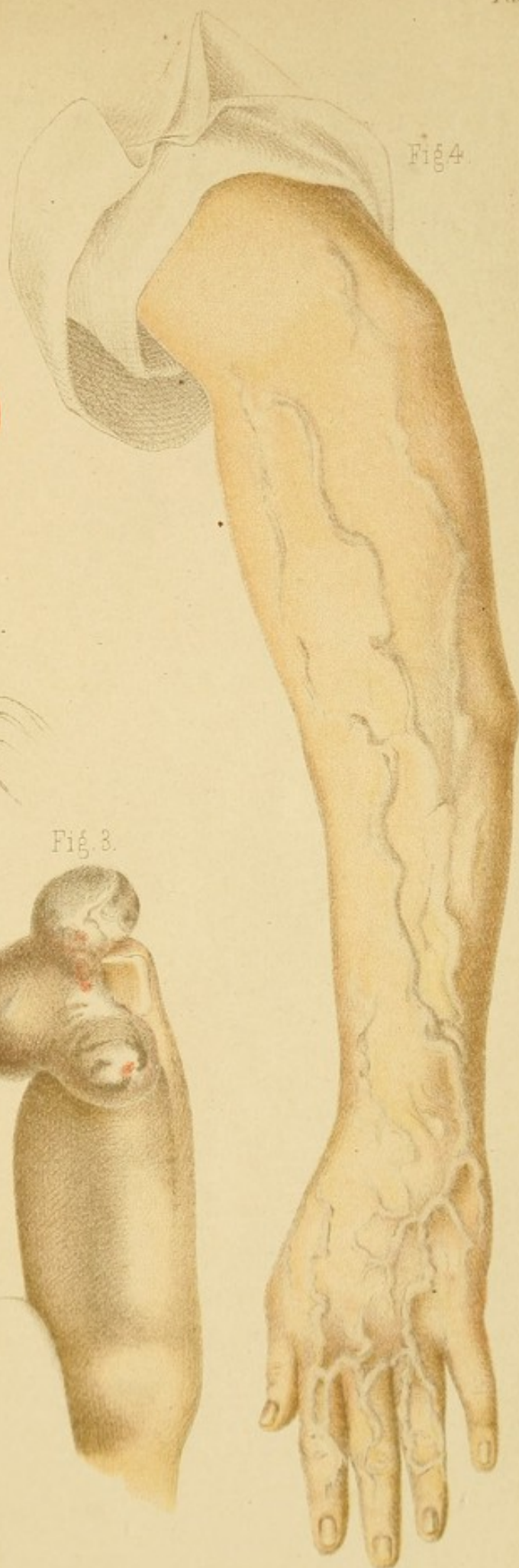


Fig. 3.

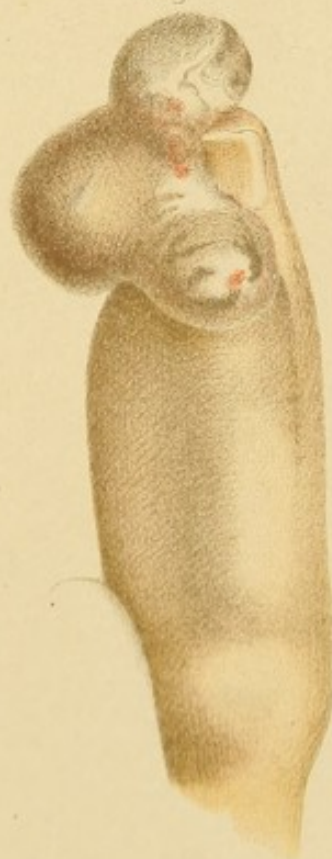
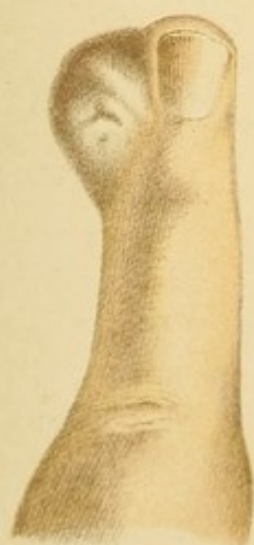
Fig. 2.





- Lief. 37. Laryngo- und Tracheotomie . . . Doc. Dr. *M. Schüller.*
 „ 38. Krankheiten der Schilddrüse . . . Prof. Dr. *Luecke.*
 „ 39. Laryngoskopie und Rhinoskopie . Prof. Dr. *Störk.*
 „ 40. Verletzungen und chirurgische
 Krankheiten der Wirbelsäule
 und des Rückenmarks . . . Prof. Dr. *Busch.*
 „ 41. Krankheiten der Brustdrüsen . Prof. Dr. *Billroth.*
 „ 42. Verletzungen und Krankheiten des
 Thorax nebst Inhalt . . . Doc. Dr. *Riedinger.*
 „ 43. Empyem . . . Prof. Dr. *v. Gerhardt.*
 „ 44. Verletzungen des Unterleibes . Prof. Dr. *v. Nussbaum.*
 „ 45. Chirurgische Krankheiten der
 Bauchdecken, Anschwellungen
 und Geschwülste des Unter-
 leibes . . . Prof. Dr. *Heineke.*
 „ 46. Hernien, Widernatürlicher After . Prof. Dr. *B. Schmidt.*
 „ 47. Innere Einklemmungen, Künst-
 licher After . . . Prof. Dr. *Uhde.*
 „ 48. Verletzungen und Krankheiten des
 Anus und Rectum. Atresia ani Prof. Dr. *Esmarch.*
 „ 49. Stricturen der Harnröhre . . . Prof. Dr. *Dittel.*
 „ 50. Verletzungen und Krankheiten der
 Harnröhre, des Penis, der Hoden
 und Samenblasen . . . Prof. Dr. *Kocher.*
 „ 51. Endoskopie der Harnröhre u. Blase Dr. *J. Grünfeld.*
 „ 52. Chirurgische Krankheiten der
 Blase und der Nieren . . . Prof. Dr. *Maas.*
 „ 53. Verletzungen und Krankheiten der
 Prostata . . . Prof. Dr. *Socin.*
 „ 54. (Allgemeine gynäkolog. Unter-
 suchungsmethoden, Hysterie Doc. Dr. *Chrobak.*
 „ 55. (Entwicklungsfehler und Ent-
 zündungend. Uterus, Sterilität Prof. Dr. *Mayrhofer.*
 „ 56. (Deviationen des Uterus . . Prof. Dr. *Fritsch.*
 „ 57. (Neubildungen des Uterus . Prof. Dr. *Gusserow.*
 „ 58. (Krankheiten der Ovarien . Prof. Dr. *Olshausen.*
 „ 59. (Krankheiten der Tuben, der
 Ligamente und des Becken-
 Peritonäum . . . Doc. Dr. *Bandl.*
 „ 60. (Krankheiten der Vagina. Recto-
 Vesicalfistel . . . Prof. Dr. *Breisky.*
 „ 61. (Krankheiten der äusseren Ge-
 nitalien. Dammrisse . . . Prof. Dr. *Hildebrandt.*
 „ 62. (Krankheiten der weiblichen
 Harnröhre und Blase. Vesico-
 Vaginalfisteln . . . Prof. Dr. *Winckel.*
 „ 63. Verletzungen der oberen Extre-
 mitäten . . . Prof. Dr. *Schönborn.*
 „ 64. Chirurgische Krankheiten der obo-
 ren Extremitäten . . . Prof. Dr. *Vogt.*
 „ 65. Verletzungen der unteren Extre-
 mitäten . . . Prof. Dr. *Lossen.*
 „ 66. Chirurgische Krankheiten der unte-
 ren Extremitäten . . . Prof. Dr. *F. Busch.*

Deutsche Chirurgie.


Mit zahlreichen Holzschnitten und lithographirten Tafeln.


Herausgegeben von


Prof. Dr. Billroth und Prof. Dr. Luecke
in Wien. in Strassburg.


Innerhalb Jahresfrist wurden ausgegeben:

- Lief. 1:** Prof. **Dr. Haeser**, Uebersicht der Geschichte der Chirurgie und des chirurgischen Standes. Preis 1 M. 20 Pf.
- Lief. 5:** Dr. **H. Tillmanns**, Erysipelas. Mit 18 Holzschnitten und 1 lithogr. Tafel. Preis 7 M. 20 Pf.
- Lief. 10:** Prof. **Dr. Reder**, Die Hundswuth. Lyssa. Preis 1 M. 20 Pf.
- Lief. 14:** Dr. **E. Sonaenburg**, Verbrennungen und Erfrierungen. Mit 6 Holzschnitten und 1 Tafel in Farbendruck. Preis 3 M. 60 Pf.
- Lief. 15:** Prof. **Dr. Gussenbauer**, Die traumatischen Verletzungen. Mit 3 Holzschnitten. Preis 7 Mark.
- Lief. 19:** Dr. **G. Fischer**, Handbuch der allgemeinen Operations- und Instrumentenlehre. Mit 176 Holzschnitten. Preis 7 M.
- Lief. 20:** Dr. **O. Kappeler**, Anaesthetica. Mit 18 Holzschnitten, 105 Curven in Zinkographie und 3 lithogr. Tafeln. Preis 6 M.
- Lief. 30:** Prof. **Dr. v. Bergmann**, Die Lehre von den Kopfverletzungen. Mit 55 Holzschnitten und 2 lithogr. Tafeln. Preis 14 M. 80 Pf.
- Lief. 34:** Dr. **Georg Fischer**, Krankheiten des Halses. Mit 16 Holzschnitten. Preis 4 M.
- Lief. 35:** Prof. **Dr. Koenig**, Die Krankheiten des unteren Theils des Pharynx und Oesophagus. Mit 13 Holzschnitten. Preis 3 M.
- Lief. 37:** Prof. **Dr. Max Schüller**, Die Tracheotomie, Laryngotomie und Exstirpation des Kehlkopfes. Mit 22 Holzschnitten. Preis 5 M. 60 Pf.
- Lief. 41:** Prof. **Dr. Billroth**, Die Krankheiten der Brustdrüsen. Mit 55 Holzschnitten und 8 Tafeln in Farbendruck. Preis 9 M. 60 Pf.
- Lief. 44:** Prof. **Dr. v. Nussbaum**, Die Verletzungen des Unterleibes. Mit 31 Holzschnitten. Preis 4 M.
- Lief. 49:** Prof. **Dr. Dittel**, Die Stricturen der Harnröhre. Mit 62 Holzschnitten. Preis 7 M.
- Lief. 51:** Dr. **J. Grünfeld**, Die Endoskopie der Harnröhre und Blase. Mit 22 Holzschnitten und 3 Tafeln in Farbendruck. Preis 7 Mark.
- Lief. 65:** Prof. **Dr. Lossen**, Die Verletzungen der unteren Extremitäten. Mit 44 Holzschnitten. Preis 6 Mark.









RD

551

.V86

1881

Spec-Call

Hist-Call

COLUMBIA UNIVERSITY LIBRARIES
0050087169

