Zehn Jahre Orthopädie und Röntgenologie 1896-1906.

Contributors

Immelmann, Max, 1864-1923.
Francis A. Countway Library of Medicine

Publication/Creation

Berlin : Otto & Emil Klett, 1906.

Persistent URL

https://wellcomecollection.org/works/tk7958nr

License and attribution

This material has been provided by This material has been provided by the Francis A. Countway Library of Medicine, through the Medical Heritage Library. The original may be consulted at the Francis A. Countway Library of Medicine, Harvard Medical School. where the originals may be consulted. This work has been identified as being free of known restrictions under copyright law, including all related and neighbouring rights and is being made available under the Creative Commons, Public Domain Mark.

You can copy, modify, distribute and perform the work, even for commercial purposes, without asking permission.

Wellcome Collection
183 Euston Road
London NW1 2BE UK
T +44 (0)20 7611 8722
E library@wellcomecollection.org
https://wellcomecollection.org

Dr. Immelmann

Zehn Jahre Orthopädie und Röntgenologie

1896 - 1906

Berlin 1906

BOSTON
MEDICAL LIBRARY
8 THE FENWAY

BOSTON MEDICAL LIBRARY
in the Francis A. Countway
Library of Medicine ~ Boston

R 31519

Digitized by the Internet Archive
in 2011 with funding from
Open Knowledge Commons and Harvard Medical School

http://www.archive.org/details/zehnjahreorthop00imme

Dr. Immelmann

Zehn Jahre Orthopädie und Röntgenologie 1896–1906.

BERLIN 1906.

BOSTON MEDICAL
MAR - 7 1922
LIBRARY

Buchdruckerei Otto & Emil Klett, Berlin SW.
Kommandantenstrasse 16.

Ergebenst überreicht

vom

Verfasser.

Während der zehn Jahre meiner spezialärztlichen Tätigkeit in Berlin haben mir sehr viele Kollegen ihre Patienten teils zur orthopädischen und medicomechanischen Behandlung teils zur röntgenologischen Untersuchung anvertraut. Ich halte es deshalb für meine Pflicht jetzt nach Verlauf eines Dezenniums meinen Kollegen über meine bisherige Tätigkeit Bericht zu erstatten. Gleichzeitig erlaube ich mir einige meiner Arbeiten aus meinem Spezialgebiet beizufügen.

Immelmann.

BOSTON MEDICAL
MAR - 7 1929
LIBRARY

I.

Bericht.

A.

Die Anstalt besteht seit Herbst 1906; sie zerfällt in 5 Abteilungen:

I. Orthopädie und Heilgymnastik.
II. Orthopädische Werkstatt.
III. Inhalatorium.
IV. Röntgen-Laboratorium.
V. Photographisches Laboratorium.

I. Abteilung.

Orthopädie und Heilgymnastik.

Die Kurmittel sind folgende:

a) Sämtliche medico-mechanische Apparate des Herz'schen Systems.
b) Eine grosse Anzahl von Streck-, Uebungs- und Lagerungs-Apparaten.
c) Apparate für die kompensatorische Uebungstherapie.
d) Apparate zur Heissluftbehandlung.
e) Bier'sche Saugapparate zur Behandlung von Gelenksteifigkeit.
f) Manuelle Heilgymnastik.
g) Massage und Thermomassage.
h) Elektrizität in Form des konstanten und des unterbrochenen Stromes.

II. Abteilung.

Orthopädische Werkstatt.

Dieselbe ist besonders für die Herstellung Hessing-scher Korsetts, Hessing'scher Schienenhülsenapparate, sowie von Prothesen eingerichtet.

III. Abteilung.

Inhalatorium.

Nach Art der Reichenhaller und Emser Inhalatorien enthält dasselbe:

1. Apparate zum Inhalieren von erwärmten medikamentösen Lösungen.
2. Apparate zur Einatmung von komprimirter und Ausatmung in verdünnte Luft.

IV. Abteilung.

Röntgen-Laboratorium.

Dasselbe ist mit sämtlichen Instrumenten zur Erzeugung der Röntgenstrahlen ausgerüstet. Sowohl für die Durchleuchtung, wie für das Photographieren, wie für die Bestrahlung zu therapeutischen Zwecken stehen besondere Räume zur Verfügung.

V. Abteilung.

Photographisches Laboratorium.

Die Aufnahmen finden bei elektrischem Lichte statt. Es dient hauptsächlich zur Kontrolle der orthopädischen Behandlung.

Der Umfang des Besuches ergibt sich aus folgenden Tabellen:

	96/97	97/98	98/99	99/00	00/01	01/02	02/03	03/04	04/05	05/06
Oktober	7	51	81	116	194	258	303	379	382	394
November	18	51	82	170	216	283	323	382	383	419
Dezember	15	59	74	150	190	269	300	346	352	369
Januar	18	59	79	161	176	320	332	390	385	375
Februar	25	65	76	184	190	317	358	406	415	410
März	30	77	79	175	250	303	368	430	432	425
April	37	77	94	204	241	278	347	392	424	416
Mai	48	83	144	191	245	272	367	390	409	394
Juni	51	68	102	171	201	233	336	346	358	384
Juli	47	55	82	123	137	187	197	272	286	297
August	43	50	74	120	150	208	262	280	295	310
September	56	63	97	149	186	246	320	336	345	363

Im Speziellen wurde das Institut, wie folgt, in Anspruch genommen:

	96/97	97/98	98/99	99/00	00/01	01/02	02/03	03/04	04/05	05/06
Orthopäd. Sitzungen:	1357	1833	2314	6785	7809	8512	10250	11064	11217	11416
Mech. Nachbehandlung:	537	1731	2125	6317	7225	7941	8255	9132	9188	9312
Inhalationen:	389	570	780	830	901	1023	1250	1263	1244	1314
Röntgen-Aufnahmen:	156	296	780	935	1023	1145	1268	1496	1659	2007
Orthopäd. Stützapparate:	6	17	33	40	52	72	86	112	206	364

An den von mir abgehaltenen Röntgen-Kursen haben sich bisher 317 Kollegen beteiligt und zwar:

	96/97	97/98	98/99	99/00	00/01	01/02	02/03	03/04	04/05	05/06
aus Deutschland:	8	16	14	23	21	12	15	18	26	27
„ Oesterreich:	2	3	6	1	1	1	2	4	5	3
„ Schweden:	—	—	1	2	1	4	3	3	3	10
„ Russland:	1	5	5	3	3	8	6	4	5	3
„ Japan:	—	—	2	2	1	3	—	—	—	—
„ Amerika:	2	2	2	3	1	2	4	—	2	2
„ Griechenland:	1	—	—	1	—	—	1	—	—	—
„ Bulgarien:	—	—	—	—	—	—	1	—	—	—
„ Holland:	—	—	—	—	—	—	1	2	—	4
	14	26	30	35	28	30	33	31	41	49

Folgende Krankheiten sind zur Beobachtung gekommen:

I. In der Abteilung für Orthopädie und Heilgymnastik:

1. Schiefhals,
2. Scoliose (Lumbal-, Dorsal-, Total-Scoliose),
3. Kyphose,
4. Lordose,
5. Spondylitis tb,
6. Chronische Steifigkeit der Wirbelsäule,
7. Coxitis tb,
8. Coxa vara,
9. Genu valgum,
10. Genu varum,
11. Verkrümmung des Unterschenkels,
12. Pes varus,
13. Pes valgus,
14. Spinalparalyse,
15. Ischias, Scoliosis ischiatica,
16. Neuralgien,
17. Muskel- und Gelenkleiden infolge von
    a) längerem Nichtgebrauch,
    b) Verletzungen,
18. Periphere Muskellähmungen,
19. Chronische Obstipationen,
20. Tabes dorsalis.

II. Inhalatorium.

1. Pharyngitis,
2. Bronchitis,
3. Emphysem,
4. Asthma bronchiale.

III. Im Röntgen-Laboratorium.

a) zu diagnostischen Zwecken:

1. Erkrankungen der Atmungsorgane: Phthisis, Emphysem, Pleuritis, Gangräna pulmon's.
2. Erkrankungen der Circulationsorgane: cor auctum, Aneurysma, Dexiocardie, Dextrocardie.
3. Erkrankungen des Knochensystems: Fracturen, Luxationen, Tuberculose, Sarcome, Osteome.
4. Erkrankungen der Gelenke: Ancylose, Gelenkmaus, chronische Entzündungen.
5. Fremdkörper.

b) zu therapeutischen Zwecken:

1. Lupus,
2. Psoriasis,
3. Ekzem,
4. Neuralgien,
5. Hautcarcinom,
6. Sycosis,
7. Warzen,
8. Leukämie und Pseudoleukämie.
9. Struma.

B.

Folgende Themate hat der Unterzeichnete im genannten Zeitraum bearbeitet:

1. Ueber den gegenwärtigen Stand der Pneumatotherapie.
   Deutsche Medizial-Zeitung, 1897, No. 45.
2. Ueber den therapeutischen Wert von Lignosulfit-Inhalationen.
   Deutsche Medizinal-Zeitung, 1897, No. 65.

3. Ueber die Bedeutung der Röntgen-Strahlen für die Pneumatotherapie.
Deutsche Mediz Wochenschr. 1897, No. 36.

4. Kann man mittelst Röntgenstrahlen Lungenschwindsucht schon zu einer Zeit erkennen, in der es durch die bisherigen Untersuchungsmethoden noch nicht möglich ist?
Fortschritte auf dem Gebiete der Röntgenstrahlen. Band II. 142 ff. 1898—99.

5. Röntgen-Atlas des normalen menschlichen Körpers.
Berlin, Aug. Hirschwald, 1900.

6. Ueber die Verwendung der Röntgenstrahlen in der Medizin.
Deutsche Medizinal-Zeitung, 1901, Nr. 31.

7. Ueber die Bedeutung der Röntgenstrahlen für den ärztlichen Sachverständigen.
Zeitschrift für Medizinalbeamte 1901, Heft 5.

8. Ueber die Untersuchung mittels des Orthodiagraphen.
Deutsche Medizinalzeitung 1903, No. 50.

9. Die Verletzungen des Schultergelenkes im Röntgenbild.
Verhandl. d. fr. Vereinig. der Chirurgen Berlins, 1903.

10. Ueber den Nachweis von Nierensteinen mittels der Röntgenstrahlen.
Verhandlungen dito 1904.

11. Ueber das sogenannte harte traumatische Oedem des Handrückens.
Verhandlungen des Chirurgenkongresses, 1904.

12. Die Gelenkerkrankungen im Röntgenbilde.
Zeitschrift für ärztliche Fortbildung, 1904.

13. Ueber einige seltene Handverletzungen.
Verhandl. d. fr. Vereinigung B. Ch., 1905.

14. Ueber die Orthophotographie des Herzens.
Berliner klinische Wochenschrift 1905, No. 19.

15. Fortschritte in der orthopädischen Behandlung.
Zeitschr. f. diätetische u. physikalische Therapie. Bd. 9.
16. Die Bedeutung der Röntgenstrahlen als Heilmittel,
Zeitschrift für ärztliche Fortbildung, 1905, No. 9.
17. Röntgenstrahlen und Orthopädie.
Fortschritte auf dem Gebiete der Röntgenstrahlen. Bd. 8.
18. Erkrankungen des Hüftgelenks im Röntgenbilde.
Verhandl. d. fr. Vereinigung der B. Ch. 1905.

Zu wiederholten Malen hielt der Unterzeichnete einen Cyklus von Vorträgen.

Die Themata waren folgende:

1. Ueber allgemeine Orthopädie und Anfertigung orthopädischer Stützapparate.
2. Ueber maschinelle und manuelle Heilgymnastik mit Einschluss der kompensatorischen Uebungstherapie.
3. Ueber spezielle Orthopädie und Heilgymnastik.
4. a) über Thermotherapie.
   b) über Inhalations- und Pneumatotherapie.
5. Ueber Röntgenstrahlen (Entstehung, Instrumentarium, Technik) und Becquerelstralen.
6. Ueber die Verwendung der Röntgenstrahlen in der Medizin (mit Projektionen).

Im Herbst 1905 fanden im Institut im Auftrage des Zentralkomitees für ärztliche Fortbildung zehn Vorlesungen über die Anwendung der Röntgenstrahlen in der Medizin statt.

Im Sommer 1906 im Auftrage des Z. K. für zahnärztliche Fortbildung sechs Vorlesungen über die Anwendung der Röntgenstrahlen in der Zahnheilkunde.

Die auf den 8 letzten Chirurgenkongressen stattgehabten Projektionsabende waren in Gemeinschaft mit anderen Kollegen der Leitung des Unterzeichneten unterstellt.

Folgenden ärztlichen Vereinen und Gesellschaften gehört der Unterzeichnete an:

1. Der Berliner Medizinischen Gesellschaft.
2. Dem Verein für innere Medizin.
3. Der Freien Vereinigung Berliner Chirurgen.
4. Der Deutschen Gesellschaft für Chirurgie.
5. Der Deutschen Gesellschaft für orthopädische Chirurgie.
6. Der Deutschen Röntgengesellschaft (als ständiger Schriftführer).
7. Dem Verein Berliner Unfallversicherungsärzte (seit 1902 I. Vorsitzender).
8. Der Berliner Röntgenvereinigung (seit Gründung i. J. 1899 Schriftführer).

Immelmann.

II.

Fortschritte in der Orthopädie und die Bedeutung der Röntgenstrahlen für dieselbe.

In den folgenden Zeilen mag es mir vergönnt sein, den Aufschwung, welchen die orthopädische Behandlung in den letzten zehn Jahren genommen hat, zu schildern. Lorenz, Hoffa, Joachimsthal, Julius Wolff, Nebel, Höftmann, Krukenberg, Kümmell, Lange, Vulpius, Schede, Bier, Klapp, Helbing u. a. gebührt das Verdienst, diesen Zweig der medizinischen Wissenschaft, der bekanntlich bei uns, im Gegensatz zu anderen Ländern, sehr im Argen lag, zum Leben erweckt zu haben. Hand in Hand mit seiner Vervollkommnung ging die Verbesserung der orthopädischen Technik. Dankbar wollen wir hier des leider so früh verstorbenen Beely gedenken. Ausser den schon Obengenannten, widmeten sich u. a. besonders Häusner, Bardenheuer, Gocht, Ferdinand Schultze, Wullstein, Schanz, J. Riedinger, Schulthess, Thilo, neben einer Reihe von Technikern, z. B. Hessing, Eschbaum, diesem Zweige der Orthopädie. Die Kongresse der „Deutschen Gesellschaft für Orthopädie“ führen alljährlich die Orthopäden zu gemeinsamer, erspriesslicher Arbeit zusammen. Von der Fachliteratur ist besonders die Zeitschrift für orthopädische Chirurgie (Hoffa), das Archiv für orthopädische Chirurgie (Riedinger), das Handbuch der orthopädischen Chirurgie (Joachimsthal) zu erwähnen.

Sicherlich hätte sich die Orthopädie nicht in diesem Maasse entwickelt, wäre ihr nicht in den Röntgenstrahlen eine ganz bedeutende Unterstützung zu Teil geworden.

Wir wollen zunächst die angeborenen und erworbenen Deformitäten betrachten, zu deren Beurteilung, sowohl in Bezug auf ihre Entstehung, wie auf ihre Behandlung, die Röntgenbilder von grossem Werte sind. Durch sie können wir die primären angeborenen Deformitäten leicht von den sekundären unterscheiden.

So sehen wir z. B. bei dem angeborenen Klumpfuss, dass es sich um einen Mangel des Os naviculare oder der Tibia, bei der Klumphand um einen solchen des Radius handelt, dass bei einer angeborenen Deformität der Wirbelsäule von einem Wirbelkörper die eine Hälfte ganz fehlt, oder dass eine überzählige, keilförmige Wirbelkörperhälfte an irgend einer Stelle eingeschaltet ist, ein Umstand, der häufig eine Scoliose zur Folge hat. Andererseits giebt uns das Bild Aufschluss darüber, ob die Deformität als intrauterine Belastungsdeformität aufzufassen ist (angeborene Verrenkungen, Klumpfüsse u. a. m.). Schliesslich können wir konstatieren, ob der Fötus erkrankt war und so seine normale Widerstandsfähigkeit verloren hat. Die Erkrankung, die häufig zu Deformitäten führt, ist die fötale Rachitis, auf die wir später noch spezieller zu sprechen kommen.

Besser noch wie bei den angeborenen Deformitäten können wir im Röntgenbilde die postfötal erworbenen studieren. Bei den traumatischen Deformitäten sehen wir als Grund eine Fraktur oder Luxation, z. B. dass eine Fraktur des Epicondylus externus oder internus humeri einen cubitus valgus oder varus, eine solche des Condylus externus oder internus femoris, oder des Tibiakopfes ein Genu valgum oder varum, und eine solche des Maleolus externus oder internus einen Klump- oder Plattfuss erzeugt hat, wenn nicht eine Luxation des Sprunggelenkes oder einzelner Gelenke und Knochen

des Fussskelettes die Veranlassung hierzu ist. Als Ätiologie eines Schiefhalses finden wir eine Luxation der Halswirbelsäule.

Weiterhin können wir die Veränderungen studieren, welche an solchen Knochen, die an der Bildung von Gelenken teilnehmen, unter dem Einfluss der Körperlast oder anderer äusserer Druck- oder Zugwirkung entstanden sind: die sogenannten extrauterinen Belastungsdeformitäten. Dank der Vervollkommnung unserer Röntgenapparate erhalten wir herrliche Strukturbilder und können, einerseits bei normalen Knochen die den Gesetzen der Statik mathematisch entsprechende innere Architektur beobachten, andererseits bei pathologischen konstatieren, dass sich auch hier diese Architektur den Gesetzen der Statik entsprechend regelt (Genu valgum, Ankylosen). Wir sehen, dass ein vermehrter Druck ein Kompakterwerden des Knochengewebes bedingt, dass eine Druckentlastung stets einen Schwund von Knochensubstanz zur Folge hat (lacunäre Atrophie).

Auch die vestimentären Belastungsdeformitäten, das heisst die Verunstaltungen des Skelettsystems durch die in unzweckmässiger Weise angelegten Bekleidungsgegenstände des Körpers hervorgerufenen Deformitäten (zu fest geschnürte Korsetts, schlechte Schuh und Stiefel — Chinessinnenfüsse —), können wir tadellos im Röntgenbilde beobachten.

Von den statischen Belastungsdeformitäten eignen sich besonders diejenigen Fälle zur Röntgenuntersuchung, bei denen durch einseitiges, stärkeres Wachstum (Radius oder Tibia) eine Deformität (Klumpfuss oder Klumphand) entsteht. Handelt es sich hierbei um Belastungsdeformitäten gesunder Knochen, so können wir andrerseits auch bei solchen durch erkrankte Knochen hervorgerufenen Deformitäten den Sitz der Ursache (Tuberkulose, akute Osteomyelitis, Osteohalisteresis, Osteomalacie) leicht finden.

Ich komme noch einmal auf die Rachitis zu sprechen, diejenige Erkrankung, welche durch mangelnde Kalksalzablagerung in den wachsenden Knochen diese zur Erfüllung ihrer Funktion unfähig macht; sie dokumentiert sich im Röntgenbilde als eine Mangelhaftigkeit der Knochenausbildung. Besonders charakteristisch sind die Veränderungen an den Epiphysen. Die sonst scharf begrenzte, schmale Epiphysenlinie erscheint im Röntgenbilde verbreitert und unregelmässig, hervorgerufen dadurch, dass reichlich vorhandene Knorpelzellen an vielen Stellen tief in die Ossifikationslinie hineingreifen. Der gleiche Prozess an der periostalen Ossifikationsgrenze führt zu einer Verdickung der Epiphysen. Auch die Verschiebungen, Abdrehungen und Abbiegungen an den Epiphysen, so wie etwaig vorhandene Infraktionen und Frakturen der Diaphysen präsentieren sich aufs deutlichste auf der Platte.

Von den Erkrankungen, bei denen die orthopädische Behandlung besonders gute Erfolge aufzuweisen hat, seien folgende genannt:

Die angeborene Hüftgelenksluxation.

Von den zahlreich aufgestellten Theorien über ihre Entstehung gilt die von v. Ammon vertretene jetzt für die wahrscheinlichste, zumal sie durch das Röntgenbild gestützt wird. Dieses zeigt uns, dass sich die Pfanne nicht zu einer Grube vertieft hat, sondern tellerartig geblieben ist, während der Schenkelkopf fast die dem Alter des Kindes entsprechende Grösse erkennen lässt. Weiter spricht für Ammons Annahme die häufige Erblichkeit der angeborenen Hüftverrenkung und die von Hoffa gefundene Tatsache, dass in einer grossen Anzahl von einseitigen Luxationen auch Veränderungen im Hüftgelenk der gesunden Seite auf dem Röntgogramm sichtbar sind. Was nun die Diagnose der vorliegenden Erkrankung betrifft, so haben wir auch hierin seit Röntgen ganz bedeutende Fortschritte gemacht. Abgesehen davon, dass

ein Uebersehen jetzt vollständig ausgeschlossen ist, werden Verwechselungen mit Coxa vara und mit den Folgen einer früheren tuberkulösen Coxitis sicher vermieden. Ganz besonders ist das stereoskopische Röntgenbild imstande uns Aufschluss sowohl über die allgemeinen Tiefenverhältnisse der Pfanne, wie über die Stellung des Kopfes zu dieser und dem Hüftbein zu geben. Man sieht auf ihm genau, ob der Schenkelkopf direkt nach oben luxiert, ob er bereits nach oben und aussen von der Pfanne getreten ist, ob er gar noch weiter hinaufgerückt und nach aussen von der Spina ilei ant. sup. steht. Auch eine vierte Stellung, nämlich die des Kopfes auf dem Darmbein (die Luxatio iliaca) entgeht unseren Blicken nicht. Dem therapeutischen Handeln sind jetzt bestimmte Wege vorgezeichnet. Finden wir auf dem Röntgenbilde, dass jede Andeutung von Pfannenbildung fehlt, so werden wir von vornherein von einer unblutigen Operation absehen. Wir schreiten vielmehr in diesem Falle zu der Hoffaschen blutigen Reposition des Schenkelkopfes in eine künstlich genügend vertiefte Pfanne. Was die Prognose dieser Operation betrifft, so hängt sie von der Bildung des oberen Femurendes ab. Wenn auch eine Herstellung absolut normaler Verhältnisse niemals zu erwarten ist, so wollen wir eine geringe Verkürzung des Beines und Beschränkung in der Beweglichkeit des neu gebildeten Gelenkes mit in den Kauf nehmen gegenüber den Vorteilen für den Patienten. Häufig sind die funktionellen Endresultate bei einseitiger Luxation derartig, dass wir die gesunde Seite nicht von der kranken unterscheiden können. Bei doppelseitiger Luxation werden die besonders in die Augen fallenden Schönheitsfehler (die Lordose und der watschelnde Gang) fast ganz beseitigt. Bei Kindern über zehn Jahre rät Hoffa nicht mehr zur blutigen, sondern bei einseitiger Luxation zur schiefen subtrochanteren Osteotomie, bei doppelseitiger zur Pseudartrosenoperation, die darin besteht, dass der Schenkelkopf dicht an der Linea inter-

trochanterica abgetragen und die Sägefläche des Femur gegen eine auf dem Darmbein geschaffene freie Periostfläche gestellt wird, wodurch eine bindegewebige Verwachsung dieser Stelle herbeigeführt wird. Finden wir dagegen die Pfanne angedeutet, so werden wir die unblutige Reposition versuchen, eine Operation, die wir Lorenz verdanken. Der Raum gestattet es mir nicht näher auf ihre Technik einzugehen, ich will nur kurz erwähnen, dass bei doppelseitiger Luxation Lorenz das zweite Bein erst dann reponiert, wenn die eine Seite geheilt ist, während Hoffa beide Seiten gleichzeitig in Angriff nimmt. Die Altersgrenze ist auch bei der unblutigen Operation das zehnte Lebensjahr. Ueberschreitet man diese Grenze oder forciert die Reposition zu sehr, so muss man auf Nachteile gefasst sein, wie Quetschung der Weichteile, Vereiterung der Blutextravasate, Frakturen des Oberschenkels etc. Haben wir uns nun zu einer blutigen oder unblutigen Operation entschlossen, so können wir durch das Röntgenbild die therapeutischen Massnahmen kontrollieren und uns leicht davon überzeugen, ob die Einrenkung gelungen oder ob wir uns mit einer blossen Reposition oder Transposition begnügen müssen. — Hinsichtlich der Erfolge der Lorenzschen Methode spielt die Nachbehandlung eine grosse Rolle. Während die meisten Autoren eine möglichst lange Immobilisation (sechs bis neun Monate) des operierten Gelenkes empfehlen, hat uns Joachimsthal gezeigt, dass es gelingt mit einer Zeit von ca. drei Monaten zum selben Resultat zu kommen. Wenn auch der letztgenannte Autor eine Reluxation nicht sehr fürchtet — hat er uns doch bewiesen, dass bei einer solchen die erneute Reposition mit der von ihm geübten Nachbehandlung ein in jeder Beziehung tadelloses Resultat herbeigeführt hat — so dürfte es sich doch empfehlen, gegebenfalls nach der Vorschrift Schedes noch längere Zeit einen Pelottenverband tragen zu lassen. Was die tatsächlichen Erfolge der Lorenzschen Operation betrifft, so gehen die Ansichten darüber, ob

die dauernde Retention des Kopfes in die Pfanne zu erzielen ist, auseinander. Ich selbst habe in meiner Röntgenpraxis sehr oft Gelegenheit, bei von den verschiedensten Operateuren ausgeführten Operationen tadellose Resultate zu sehen. Bei ganz jungen Kindern dürfte der Mikuliczsche Lagerungsapparat zu empfehlen sein, der den Zweck hat, die Kinder mit extendierten, abduzierten und nach aussen rotierten Beinen täglich einige Stunden liegen zu lassen, während sie die übrige Zeit des Tages frei herumlaufen dürfen.

Die Coxa vara.

Wir erwähnten oben, dass wir vor Verwechselung mit Coxa vara bewahrt bleiben, eine Krankheit, bei der das Röntgenverfahren ungemein viel zur Klärung beigetragen hat, mag es sich um die Coxa vara rhachitica, traumatica, adolescentium, oder um die bei malum senile coxae entstehende Form handeln. Der Erste, der dieselbe und zwar als einheitliche Krankheit beschrieben, war Ernst Müller-Stuttgart. Später haben Hofmeister, Manz, Kocher, Hoffa, Alsberg, Joachimstal, Schanz und Helbing diese Krankheit eingehend studiert. Auch hier hat das Röntgenverfahren ungemein viel zur Klärung beigetragen. Unter Coxa vara verstehen wir — ich bediene mich dabei der Worte Schanzs — eine pathologische Formveränderung des oberen Femurendes, welche dadurch charakterisiert ist, dass der Schenkelhalswinkel eine Verkleinerung erfährt. Diese Veränderung kann angeboren sein. Joachimsthal hat berichtet, dass, ähnlich wie bei der Hüftverrenkung die Erscheinungen der Coxa vara bei den ersten Gehversuchen bemerkt werden. Weiter spricht für den kongenitalen Charakter des Leidens seine Beobachtung, dass von zwei Geschwistern das eine eine doppelseitige Schenkelhalsverbiegung, das andere eine doppelseitige Hüftverrenkung zeigte. Aehnliche Beobachtungen hat Helbing gemacht. Die grösste Wahrscheinlichkeit hat die

Ansicht, dass es sich bei der angeborenen Coxa vara, wie Joachimsthal meint, nur um eine Störung in der Ossifikation des oberen Femurendes handelt. Als Ursache für die extrauterin entstehende Form der Schenkelhalsverbiegung haben wir zunächst die Rachitis und die Osteomalazie zu nennen. Wenn wir ferner von den durch Frakturen und Entzündungsprozessen des Schenkelhalses sei es, dass bei einer Epiphysenlösung oder einem Schenkelhalsbruch, sei es, dass dadurch, dass während der Heilung einer Fraktur durch zu frühzeitige Belastung des noch weichen Kallus nachträglich eine Deformation im Sinne der Varusstellung (Sudeck) zustande kommt — und von der beim malum senile coxae entstehenden Coxa vara absehen, so bleibt als typische Krankheitsform die Coxa vara adulescentium, als deren ätiologisches Moment berufliche Ueberanstrengung anzusehen ist, wie z. B. bei Bäckern, Schlossern, Landwirten, welche eine andauernde Stellung mit gespreizten und stark nach auswärts rotierten Beinen einehmen müssen. Kocher nennt die Coxa vara adulescentium direkt eine Berufskrankheit des Wachstumsalters, entstanden also unter Einwirkung statischer Ueberlastung. Schanz hat auf dem zweiten Orthopädenkongress die Coxa vara als statische Belastungsdeformität eingehend geschildert. Die Diagnose stützt sich einmal auf die typischen Klagen der Patienten (Schmerzen im Hüftgelenk, Hinken und bei doppelseitiger Erkrankung der watschelnde Gang), sowie auf objektiven Befund: Atrophie der Muskulatur der Gesässgegend und des Oberschenkels, Beeinträchtigung der Abduktionsfähigkeit des Beines und ganz besonders auf das Röntgenbild. Selbstverständlich hat man beim Anfertigen solcher Röntgenphotographien strikte die Forderung zu befolgen, dass die Lagerung der Extremitäten eine solche ist, dass sie den Verlauf des Schenkelhalses genau erkennen lässt. Die Anomalie wird der tatsächlichen Form entsprechend wiedergegeben, wenn wir die Aufnahme bei einwärts rotierten Oberschenkeln vornehmen. Meiner

Meinung nach wird bei der Coxa vara bei kleinen Kindern fälschlich eine Fraktura colli femoris als Ursache angenommen, ich glaube, dass diese Annahme dadurch hervorgerufen wird, dass die etwas lateral verlagerte Epiphysenlinie als Frakturlinie gedeutet wird. Hoffa hat noch darauf aufmerksam gemacht, dass der Unterschenkel der kranken Seite das gesunde Bein kreuzt, wenn man in Rückenlage des Patienten das kranke Bein im Hüft- und Kniegelenk beugt. Durch das Röntgenbild werden wir vor Verwechslung mit Coxitis im Anfangsstadium und angeborener Hüftgelenksverrenkung bewahrt. Was die Therapie betrifft, so kommt man in leichteren Fällen mit Bettruhe in Verbindung mit Extension, Massage und gymnastischer Behandlung (Kräftigung der Abduktionsmuskulatur durch aktive und passive Bewegungen) meistens zum Ziel, in schweren Fällen müssen wir zur Operation schreiten, die nach Hoffas Vorschlag am besten die schiefe, subtrochantere Osteotomie ist. Bei vollständiger Deformierung des Schenkelkopfes dürfte die Resektion des Hüftgelenkes in Frage kommen. Die Nachbehandlung besteht in einer systematisch durchgeführten Gymnastik und Massage. Bei der rachitischen Form der Coxa vara tritt bisweilen Spontanheilung ein eventl. unterstützt durch Darreichung von Phosphor.

Osteoarthritis deformans juvenilis coxae.

Diese Erkrankung ist fast nur durch die Röntgenstrahlen zu diagnostizieren, da ihre Symptome, je nach der Gestaltung der Gelenkflächen, sehr wechselnde sein können. Der deformierende Prozess erstreckt sich auf den Schenkelkopf, welcher eine längliche Form annimmt, und die Pfanne, welche derartig erweitert werden kann, dass eine Subluxation eintritt, wodurch die Stellungsanomalien, von denen die konstanteste die Aussenrotation ist, bedingt sind. Es steht zu erwarten, dass, nachdem von Brunn diese Erkrankung näher beschrieben hat, dieselbe jetzt öfter diagnostiziert werden wird. Ausser diesem

genannten Autor haben nur Zesas und Maydl je 2 Fälle veröffentlicht. Während die beiden letztgenannten die Resektion ausgeführt haben, rät von Brunn zunächst exspektativ zu verfahren; Ruhiglagerung in möglichst korrigierter Stellung, Tragen eines Hessingschen Stützapparates, später Bewegungsübungen, die der fehlerhaften Stellung entgegenwirken (Siehe Abbildung I).

Coxitis tuberculosa.

Wenden wir uns nun der anderen Erkrankung, welche mit der Luxatio coxae congenita in differenzialdiagnostischer Beziehung in Frage kommt — der Coxitis tuberculosa — zu, so müssen wir konstatieren, dass diese schon in ihren allerersten Anfängen im Röntgenbilde zu erkennen ist. Während das Hüftgelenk der gesunden Seite scharfe Konturen erkennen lässt, erscheint das der kranken Seite unscharf. Je weiter die Erkrankung vorgeschritten ist, desto deutlicher sind die durch sie hervorgerufenen Knochenveränderungen zur Anschauung zu bringen. So sehen wir deutlich, ob es bereits im Gelenk zu Zerstörungen zur Lösung der proximalen Epiphyse eventuell zur spontanen Luxation nach oben gekommen, und ob die Form des Kopfes verändert ist. Haben wir die Diagnose aus dem klinischen Symptonen, unterstützt durch eine Röntgenaufnahme, gestellt, so gilt es das Gelenk ruhig zu stellen, es zu extendieren und zu entlasten. Gerade in der Erfüllung dieser Forderungen hat die Orthopädie ganz bedeutende Fortschritte gemacht. Es ist ihr gelungen, Mittel und Wege an die Hand zu geben, die Behandlung der Coxitis bei freier Bewegung des Patienten durchzuführen. Die vollkommensten portativen Apparate, die uns dies gestatten, sind die sogenannten Hessingschen Schienenhülsenapparate, die nur den einen Fehler haben, dass sie sehr teuer sind. Doch haben uns Hoffa, Lorenz, Dollinger u. a. gezeigt, dass man auch mit einfachen Mitteln zum Ziele kommen kann. Ist bereits Kontraktur eingetreten, so ist die beste Methode dieselbe zu beseitigen die von Dollinger

empfohlene. Die Technik derselben ist in Dollingers Arbeit — Zeitschrift für othopädische Chirurgie — genau beschrieben. Bei eingetretener Ankylose wird am besten, nach dem Vorschlage Hoffas, die Osteotomia subtrochanterica obliqua vorgenommen, um sowohl die Deformität zu korrigieren, als eine Verlängerung zu erzielen. Über die chirurgische Behandlung der bei Coxitis auftretenden Abszesse ist Neues nicht zu berichten. Es ist ratsam, die Angehörigen auf die lange Dauer der Behandlung der tuberkulösen Hüftgelenksentzündung aufmerksam zu machen, dieselbe beträgt durchschnittlich 2—3 Jahre.

Spondylitis tuberculosa.

Aehnlich wie bei der Coxitis tuberculosa verhält es sich mit der Spondylitis tuberculosa. Hier ist besonders die mit Necrose einhergehende Form für die Untersuchung mit Röntgenstrahlen geeignet. Auf einem mittels Albers-Schönbergscher Kompressionsblende hergestellten Bilde ist meistens, bei seitlicher Durchleuchtung, die an der vorderen Fläche des erkrankten Wirbelkörpers vorhandene Einknickung sowie der Gibbus deutlich zu sehen; bei ventro dorsal Durchleuchtung die Frage zu entscheiden, ob der Seitenteil des Wirbel befallen und wie die Skoliose beschaffen ist. Aus der Zahl der betreffenden Dornfortsätze ist leicht auf die, der zu Grunde gegangenen Wirbel zu schliessen; je mehr die Teile vorn zusammengerückt sind, desto mehr weichen die Dornfortsätze auseinander. Ein gut gelungenes Röntgenbild beeinflusst unser therapeutisches Handeln in hohem Grade. Besser als früher gelingt es uns jetzt die beiden Aufgaben der letzteren zu erfüllen: einmal die Schmerzen zu lindern, zweitens die Gibbusbildung soviel als möglich zu verhindern. Beides erreichen wir, indem wir die erkrankten Wirbelkörper von der Last des oberhalb gelegenen Rumpfes befreien und die ganze Wirbelsäule fixieren. Handelt es sich um ein Erkrankung der oberen Partien der Wirbelsäule, so

genügt Rückenlage mit Extension. Für die mittlere und untere Partie der Wirbelsäule muss mit der Rückenlage die Reklinationslage des Rumpfes verbunden werden. Dabei ist der grösste Wert darauf zu legen, dass der Patient in absoluter Fixation leicht transportiert werden kann, um des Genusses frischer Luft teilhaftig werden zu können. Zu diesem Zwecke verwenden wir gern das Phelpsche Stehbett für die Spondylitis der oberen Hals- und Brustwirbel; das Lorenzsche Reklinationsgipsbett dagegen für die Spondylitis der übrigen Teile der Wirbelsäule; den Karewskischen Gipsanzug schliesslich, wenn es sich darum handelt bei Ergriffensein der unteren Wirbel die Beine mit zu immobilisieren. Der letztere Verband hat noch den Vorteil, dass der Patient sich darin fortbewegen kann. Da sich auch bei striktester Befolgung dieser Vorschriften Buckelbildung nicht vermeiden lässt, empfiehlt Calot ein gewaltsames Eindrücken desselben. Wenngleich diese Methode jetzt völlig wieder aufgegeben ist — sind doch durch dieselbe tuberkulöse Meningitis, Paraplegien, Abszesse und Rezidive der alten Spondylitis beobachtet, haben doch Autoren wie Drehmann, König und Ménard nachgewiesen, dass durch das Calotsche Verfahren eine grosse Knochenlücke entsteht, welche bei der schwachen Regenerationsfähigkeit bei Spondylitis tuberculosa niemals ausgefüllt werden kann, wodurch eine genügende Tragfähigkeit der Wirbelsäule ausgeschlossen ist — so hat sie doch den Anstoss dazu gegeben, der Buckelbildung energisch entgegenzutreten. Julius Wolff wendete seinen Etappenverband auch bei dieser Erkrankung an; Wullstein, Nebel und Schede konstruierten Apparate, die alle den Zweck hatten, eine gute Lordorsierung des Körpers zu erreichen. Wirkliche Erfolge erzielen wir aber nur dann, wenn wir den Patienten bis zur beginnenden Konsolidierung ruhige Bettlage einhalten lassen, später wird die Behandlung mit portativen Apparaten fortgesetzt. Solche sind das Sayresche abnehmbare Gipskorsett und besonders das

Hessingsche Stoffkorsett. Bei Ergriffensein der oberen Brust- und Halswirbel muss mit dem Korsett eine Stützvorrichtung für den Kopf verbunden werden (Jurymast oder Hoffasche Kopfstützvorrichtung). Gegen die spondylitischen Lähmungen wird mit Vorteil ein stützendes Korsett oder jahrelange permanente Extension angewandt. Bleiben trotz Ausheilung des spondylitischen Herdes die Lähmungs erscheinungen zurück, so bleibt als Ultimum refugium falls der Sitz der Erkrankung der Wirbelbogen selbst ist, die Resektion desselben. Auch bei dem Malum vertebrale suboccipitale, der Krankheit, bei welcher die beiden oberen Halswirbelgelenke von der Tuberkulose befallen werden, wenden wir die Röntgenstrahlen in differentialdiagnostischer Beziehung an, um andere Erkrankungen, wie z. B. ein periostales Sarkom in der hinteren Gegend der Schädelbasis, oder traumatische Frakturen und Luxationen ausschliessen zu können. Als Stützapparat kommt hier hauptsächlich die Lorenzsche Halskrawatte in Frage. Eine ganz besondess praktische Bedeutung haben die Röntgenstrahlen für die Spondylitis traumatica gewonnen, namentlich in der Unfallheilkunde. Da diese Erkrankung durch ein mehr oder weniger heftiges, bisweilen nur sehr wenig ausgesprochenes Trauma, welches die Wirbelsäule direkt oder indirekt trifft, hervorgerufen ist, und die Symptome derartig verschieden sein können, so ist es nicht zu verwundern, dass die Verletzung so selten erkannt wird. So kommt es, dass derartige Unfallverletzte häufig für Simulanten gehalten werden, bis die Röntgenaufnahme eine Fraktur der Wirbelsäule nachweist. Auch in solchen Fällen, in denen es sich nur um eine Fraktur eines Prozessus transversus handelt, können wir jetzt leicht die Diagnose stellen. Auch hier ist die Behandlung durch transportable Stützapparate. Auch bei der sogenannten traumatischen Spondylitis, welche bisweilen durch ein mehr oder weniger heftiges, die Wirbelsäule direkt oder indirekt treffendes Trauma hervorgerufen wird, ist die Behandlung durch transportable Stützapparate indiziert.

Im Anschluss hieran will ich noch die chronische Steifigkeit der Wirbelsäule erwähnen, die zuerst von Strümpell beschrieben wurde und die darin besteht, dass die Zwischenwirbelgelenke und die Hüftgelenke ganz allmählich vollständig versteifen, alle übrigen Gelenke bleiben normal beweglich. Therapeutisch ist Massage und Gymnastik bisweilen mit Erfolg zu verwenden, doch wird in der Mehrzahl der Fälle die Ancylose nicht aufzuhalten sein.

Gelenkkontrakturen.

Die Grundprinzipien der Behandlung sind folgende: Bei durch infektiöse, besonders tuberkulöse Gelenkerkrankungen hervorgerufenen Kontrakturen ist jede gewaltsame Redressierung zu vermeiden. Wenn irgend möglich, ist das erkrankte Gelenk durch einen Gipsverband oder Schienenhülsenapparat schon vor dem Eintreten der Kontraktur in derjenigen Stellung zu fixieren, die dem Patienten später die wenigste Unbequemlichkeit bereitet. Bei der Behandlung anderer Gelenkerkrankungen, bei den verschiedenen rheumatischen Artritiden werden sowohl zur Beseitigung der fehlerhaften Stellung wie zur Herstellung der Bewegungsfähigkeit die bekannten orthopädischen Massnahmen (Massage, Gymnastik in Verbindung mit Wärmeapplikation) und ganz besonders die Bierschen Saugapparate, angewendet, unterstützt durch einen im Gelenk beweglichen Schienenhülsenapparat. Dieser gestattet die Anwendung federnder Schlägerklingen oder elastischer Züge zur Streckung resp. zur Beugung des kontrakten Gelenkes. Stellt sich heraus, dass die Schrumpfung der Muskeln eine zu hochgradige ist, so müssen dieselben vorher durchschnitten werden. Im Anschluss hieran wollen wir die Ankylosen erwähnen, das heisst diejenigen Zustände, in denen zwei oder mehrere, knöcherne Gelenkenden durch zwischen oder übergelagertes Gewebe unverschiebbar miteinander vereinigt sind (Hoffa). Ist dieses Gewebe, wie im Anfang

immer, Bindegewebe, so erscheint die Gelenkspalte im Röntgenbilde normal, wird es durch Knochen ersetzt, so verschwindet diese Spalte. Bei den durch überlagertes Gewebe enstandenen, sogenannten Knochenbrückenankylosen sehen wir den eigentlichen freien Gelenkraum überbrückt, von ausserhalb der Gelenkhöhle liegenden, und von einem Gelenkende zum andern führenden Knochenmassen (Synchondrosen, Syndesmosen, Kiefergelenke). Es bedarf kaum der Erwähnung, dass wir unser therapeutisches Handeln, welches wir zur Beseitigung der angeführten Deformitäten einschlagen, durch die Röntgenstrahlen kontrollieren können, in erster Linie die Operation am Skelettsystem.

Scoliosis.

Was die Skoliose betrifft, so ist es klar, dass auch bei dieser häufigsten, orthopädischen Erkrankung, wie schon zum Teil erwähnt, die Röntgenstrahlen eine wichtige Rolle spielen. Hoffa war der Erste, welcher das Röntgenbild zum Messen der Skoliose benutzte; Joachimsthal photographiert ein quadratisches Fadennetz mit, und kann durch den Abstand der Prozessus spinosi von den vertikalen Fäden die seitlichen Abweichungen der Wirbelsäule erkennen. Peter Bade benutzt den Orthodiagraphen, um den genauen Umriss des Skoliotikers, das Taillendreieck, den Hochstand der Schulter, die Deviation nach der Seite und die wahre Seitenabweichung der Wirbelsäule nach einer Ebene, bei seitlicher Durchleuchtung die wahren Niveaudifferenzen und die anteroposterioren Krümmungen zuzeichnen. Durch dieses Verfahren sind wir in den Stand gesetzt unsere therapeutische Massnahmen zu kontrollieren. Ganz besonders die Frage zu entscheiden, in welchen Fällen wir von den Redressions-Übungen Besserung erwarten können. Bade hat Skoliotiker durchleuchtet, während sie Redressions - Übungen machten, und dabei gefunden, dass in sehr vielen Fällen von einem Selbstredessement der Skoliose nicht

viel zu sehen ist. Wenn die Skoliose einigermassen hochgradig war, so sah er, dass sich oberhalb und unterhalb der skoliotischen Wirbelsäulenverbiegung die noch beweglichen Teile der Wirbelsäule verschieben, dass dagegen die eigentliche Verkrümmung sich gar nicht verändert. Nur in ganz leichten Fällen von Skoliose, bei denen eben erst in Vorbeugestellung eine leichte Niveaudifferenz am Rücken und ein geringes Abweichen der Prozessus spinosi-Reihe von der Mittellinie bemerkbar war, konnte er mit Sicherheit auf dem Durchleuchtungsschirm die korrigierende Wirkung der Redressions-Übungen erkennen. Bade hat auch den Wert der portativen Apparate kontrolliert, derart, dass er Skoliotiker im Hessingschen und anderen Korsetten durchleuchtet hat und nachweisen können, dass die Korrektur der Wirbelsäule nur eine geringe ist. Bessere Resultate konnte er bei radikalem Verfahren des modellierenden, forcierenden Redressements der Skoliose nachweisen. Er konnte auf dem Röntgenbilde aus dem grösseren Klaffen der Wirbelkörper schliessen, dass die Intervertebralscheiben und die Bänder durch die Extension eine grosse Dehnung erfahren, und dass an der konkaven Seite, wo die Intervertebralscheiben durch den Druck komprimiert und atrophisch geworden sind, sich infolge der funktionellen, durch den übermässigen Zug bedingten Reizes, eine Hyperplasie der Intervertebralscheiben herausbildete. So hat er die allmähliche Rückbildung der abnormen, abgeschrägten Wirbelkörper zu annähernd normal gestellten, sowie den Rückgang der Torsion der einzelnen Wirbelkörper beobachtet und festgestellt. Durch Thoraxaufnahmen vor und nach dem Redressement hat er nachgewiesen, dass die Thoraxorgane (Lunge, Herz, Aorta und Zwerchfell) unter viel günstigere Bedingungen gesetzt werden. Neben den bekannten orthopädischen Massnahmen zur Behandlung der Skoliose suchen wir eine Umkrümmung dieser Wirbelsäulenverbiegung jetzt energischer zu erreichen. Wullstein hat einen Extensionsrahmen konstruiert, welcher uns gestattet,

durch Extension und Detorsion in der Brust- und auch in der Lendenwirbelsäule die skoliotische Wirbelsäule aufzudrehen. Haben sich die Patienten durch wiederholte Sitzungen so an das Redressement gewöhnt, dass sie ohne Beschwerden etwa eine halbe Stunde im Apparat aushalten können, so wird nun ein exakt anliegender Gipsverband angelegt, der bei hochsitzenden Skoliosen auch den Kopf mitfasst. Der Verband wird nach 3 bis 4 Wochen abgenommen, um in erneuter Extension wieder angelegt zu werden. Wenn auch bei endgültiger Abnahme des Gipskorsetts ein Teil der durch die Streckung erreichten Verlängerung wieder verloren geht, so kann durch Massage und Gymnastik eine solche Stärkung der Rückenmuskeln erreicht werden, dass eine gewisse Verlängerung des Rumpfes bestehen bleibt. Am besten empfiehlt sich diese Behandlung bei rachitischen Skoliosen jüngerer Kinder. An dieser Stelle sei auf die von Klapp angegebene Kriechtherapie in Verbindung mit Heissluftanwendung ganz besonders hingewiesen.

Scoliosis ischiatica.

Eine besondere Form der Skoliose will ich hier noch erwähnen: die neuromuskuläre Skoliose, die sogenannte Scoliosis ischiatica, welche dadurch ausgezeichnet ist, dass sich im Anschluss an eine Ischias eine Schiefstellung des Stammes mit skoliotischer Verbiegung der Wirbelsäule einstellt. Wer Gelegenheit gehabt hat, diese immerhin nicht allzu häufige Erkrankung mehrmals gesehen zu haben, wird an der pathognomischen Haltung solcher Patienten gegebenen Falles die Diagnose leicht stellen können. Meistens ist der Stamm auf die nicht von der Ischias ergriffene Seite geneigt. Neben der Skoliose wird häufig eine Neigung des Stammes im Becken nach vorn und eine geringe Kyphose in der Lendenwirbelsäule beobachtet. Fast immer fühlt man auf der kranken Seite die Processi transversi unter der Muskulatur durch; den Nicoladonischen Druckschmerzpunkt zwischen dem letzten

Lendenwirbel und der Spina post. sup. ossis ilei habe ich bei allen meinen Fällen beobachten können. Charakteristisch ist die Tatsache, dass die skoliotische Krümmung bei der Suspension des Körpers ausgleicht; auch ich möchte die Erkrankung für eine Reflexkontraktur halten. Die Prognose ist günstig, allerdings gehören 1—2 Jahre durchschnittlich zur Wiederherstellung. Die Behandlung hat in Massage, Gymnastik, prolongierten Bädern zu bestehen. In den meisten Fällen habe ich von einem Hessingkorsett Nutzen gesehen. Kocher empfiehlt in hartnäckigen Fällen die blutige Dehnung des Ischiaticus.

Deformitäten der unteren Extremitäten.

Was die Deformitäten der unteren Extremitäten (das X- und O-Bein) betrifft, so hat das Röntgenbild sowohl in bezug auf die pathologische Anatomie, wie für die Therapie grosse Bedeutung. Dasselbe beweist, dass von Mikulicz mit seiner schon 1879 aufgestellten Theorie recht hat. Diese lautet: „Das Genu valgum ist eine Verkrümmung, welche in den benachbarten Enden der Diaphyse des Femur und der Tibia ihren Sitz hat und teils in einem ungleichen Wachstum an der Epiphysengrenze, teils in einer abnormen Krümmung des ganzen Diaphysenendes ihren Grund hat. Die Epiphyse ist nicht wesentlich beteiligt.“ Es würde zu weit führen, auf die Theorien anderer Forscher hier näher einzugehen. Was die Behandlung betrifft, so wird auch hier das Röntgenbild für eine event. notwendige Operation von grossem Werte sein. Die Entscheidung, ob wir zur supracondylären, linearen Osteotomie nach Marceven, oder zur Schedeschen Osteotomie an der Tibia und Fibula schreiten, wird uns jetzt leichter gemacht. — Eine getrennte Besprechung des Genu varum, sowie der Deformitäten des Unterschenkels erübrigt sich. Auch dass die Behandlung der Deformitäten des Fusses aus der Röntgenschen Entdeckung ihre grossen Vorteile gezogen

hat, brauche ich nach dem bisher Gesagten nicht erst noch zu betonen.

Zum Schluss will ich die Methode der Sehnenüberpflanzung erwähnen, die zuerst von Nicoladoni empfohlen, von Drobnitz und Vulpius vervollkommnet wurde. Das Prinzip derselben ist bekanntlich, die Sehnen gesunder Muskeln mit denen gelähmter zu vernähen. Oppenheim rät, dieses Verfahren nur auf die aus einem abgelaufenen Leiden resultierenden Lähmungszustände zu beschränken, dagegen in denjenigen Fällen, bei denen eine fortschreitende Erkrankung vorliegt, von dieser Operation abzustehen. In jüngster Zeit hat man auch begonnen, die Nervenplastik der Orthopädie dienstbar zu machen. Auf das Nähere hier einzugehen, würde zu weit führen.

III.

Die Bedeutung der Röntgenstrahlen für den ärztlichen Begutachter.

Wir werden häufig in die Lage kommen, uns bei der Begutachtung Unfallverletzter der Röntgenstrahlen zu bedienen. Es ist unbedingt notwendig, dass jede Knochenverletzung, die eine Entschädigung nach sich ziehen kann, mit denselben untersucht wird. In Frage kommt hier einzig und allein die Anfertigung und zwar die sachgemässe Anfertigung einer Röntgenphotographie. Wir können und müssen verlangen, dass ein Beweismittel, von dem so unendlich viel abhängt, nur von einem in der Röntgentechnik vollkommen ausgebildeten Arzte angefertigt wird. Die Schwierigkeit, eine gute Aufnahme zu machen, hat zur Folge, dass die Röntgenuntersuchungen nur in eigens dazu bestimmten Laboratorien vorgenommen werden können. Wie verschieden Röntgenbilder von ein und derselben Knochenverletzung ausfallen können, ist zur Genüge bekannt. Ebenso wie mit der Anfertigung der Röntgogramme verhält es sich mit der Deutung derselben. Hier schützt nur eine längere Uebung vor Täuschung; jeder, der mit Röntgenstrahlen arbeitet, wird wissen, dass immer wieder und wieder Bilder normaler Körperteile zur Unterstützung der Deutung pathologischer Fälle herangezogen werden müssen. Dafür ist aber auch ein unter allen Cautelen angefertigtes Röntgogramm in solchen Unfallsachen, die das Skelett betroffen haben, absolut beweisend. Abgesehen davon, dass es uns ge-

stattet, eine diagnosticirte Knochen- und Gelenk-Verletzung genauer zu untersuchen und zwar ohne Narkose — ein Eingriff, dem sich zu unterziehen kein Unfallverletzter gezwungen werden kann, während er eine Röntgenuntersuchung erlauben muss — stellt es bei zweifelhaften Fällen die Diagnose sicher. Verletzungen, die für Distorsionen oder Contusionen angesehen wurden, erscheinen im Röntgenbilde als Bruch oder Verrenkungen. Ich erinnere ferner an die schwer zu erkennenden Brüche der Fibula, Hand- und Fusswurzelknochen, der Mittelhand und des Mittelfusses.

Allerdings ist es notwendig, dass der begutachtende Arzt die am Skelett vorkommenden Abnormitäten genau kennt, um vor falschen Deutungen bewahrt zu bleiben. So finden wir häufig, d. h. in 7—8 pCt., einen Schatten am Processus posterior tali. Auf dem ersten Blick könnten wir glauben, er sei durch eine Knochenabsprengung vom Sprungbein hervorgerufen. Dem ist nicht so, sondern es handelt sich um ein Os intermedium cruris. Nach Pfitzner ist dieser Knochen

a) descriptiv-anatomisch ein integrirender Teil des Processus posterior tali des erwachsenen Menschen, mit grösserer oder geringerer Selbständigkeit begabt;

b) embryologisch ist er beim menschlichen Embryo im zweiten Monat als selbständiger Knorpel vorhanden und verschmilzt meistens mit dem Talus;

c) vergleichend-anatomisch ist er bei den fünfzehigen Beuteltieren normal;

d) systematisch ist sein ursprünglicher Platz zwischen den beiden Unterschenkelknochen, er wird also erst secundär durch Wanderung ein Tarsale;

e) homologisch ist er als Intermedium cruris dem Intermedium antebrachii, dem Triangulare beim Arm gleichzustellen.

Ferner kommen an bestimmten Stellen des Körpers mit mehr weniger grosser Regelmässigkeit Sesambeine vor; z. B. am Daumen und kleinen Finger (aber auch an den andern Fingern), grosser Zehe, Caput des Muscul. gastrocnem., Muscul. peroneus u. a. m.

Dazu kommt, dass jetzt der begutachtende Arzt einer langwierigen und trotz grösster Präcision den Vorständen der Berufsgenossenschaften dunkel bleibende Beschreibung einer Verletzung und deren Folgen enthoben ist. Selbstverständlich darf er sich ebensowenig wie diese durch das Röntgenbild bestimmen lassen, die nachteiligen Folgen einer Fractur zu überschätzen. Wir müssen dessen eingedenk sein, dass man von wirklich ideal geheilten Fracturen nur in den allerwenigsten Fällen sprechen kann und dass nach wie vor hier das functionelle Resultat maassgebend ist. Wir werden aber jetzt auch mehr denn je davor bewahrt bleiben, einen Unfallverletzten für einen Simulanten zu halten. So hatte ich Gelegenheit, einen Schmied mit Röntgenstrahlen zu photographieren, welcher an einem Panaritium des linken Zeigefingers mit nachfolgender Phalangennekrose litt und mit seinen Ansprüchen auf Rente abgewiesen war. Das Röntgenbild lässt deutlich einen Eisensplitter in den Weichteilen des verletzten Fingers erkennen; man hatte ihm seiner Zeit seine Behauptung, es sei ihm ein Splitter vom Ambos in den Finger gedrungen, nicht geglaubt. Auch in solchen Fällen, in denen eine stattgehabte Verletzung nicht im Verhältnis zur Ursache steht, klären uns die Strahlen darüber auf, ob eventuell eine bereits vorhanden gewesene Knochenerkrankung (Sarkom, Lues, Tuberculose) den Unfall begünstigt hat.

Ebenso wichtig, ja noch wichtiger als in den bisher genannten Fällen sind die Röntgenstrahlen für die gerichtliche Medicin. Einmal können wir durch sie dem Richter besser die Frage beantworten: Welche Folgen hat die Verletzung für den Beschädigten gehabt? Sind gefährliche Werkzeuge in Anwendung gekommen? Zur Illustration

erwähne ich einen Fall, bei dem in der Schädelhöhle des Verletzten ein abgebrochenes Stück einer Messerklinge durch Röntgenstrahlen nachgewiesen werden konnte, während der Angeklagte behauptet hatte, ein Messer bei dem in Frage stehenden Streit überhaupt nicht benutzt zu haben. Gleichzeitig konnte sich der Gerichtsarzt besser über den Grad und die Heftigkeit der angewandten Gewalt, ferner über die Stellung, welche die Beteiligten im Moment der Tat zu einander hatten, äussern. In einem anderen Falle wurden von mir im Schädel eines Verletzten 5 Kugeln nachgewiesen, trotzdem der Angeschuldigte behauptete, nur einmal in der Notwehr geschossen zu haben. Ein anderer Angeklagter gab an, aus grosse Entfernung auf sein Opfer einen Schrotschuss abgegeben zu haben und doch sassen, wie das Röntgenbild erkennen liess, die Schrotkörner dicht bei einander.

Bisher durfte der Gerichtsarzt die Untersuchung einer Schusswunde mittelst Sonde nur vornehmen, wenn es der richterliche Zweck unumgänglich nötig machte und es ohne Schaden für den Verletzten geschehen konnte; jetzt genügt eine Röntgenaufnahme zur Feststellung, ob eine Kugel vorhanden ist oder nicht.

Eine weitere Frage, die häufig dem Gerichtsarzt vorgelegt wird, ist die, ob ein neugeborenes Kind nach oder während der Geburt gelebt hat, oder ob ein Fötus fähig gewesen ist, das Leben ausserhalb des Mutterleibes fortzusetzen. Vergegenwärtigen wir uns die Vorschriften, die bei der Obduction aufgefundener Föten zur Ermittelung der Entwicklungszeit, sowie bei Neugeborenen der stattgehabten Atmung beobachtet werden müssen, so werden wir uns nicht verhehlen können, dass dieselben viel Zeit erfordern. Wenn wir im Folgenden sehen werden, dass wir all diese Fragen durch eine einzige Röntgenphotographie, die in einigen Minuten hergestellt ist, sicher beantworten können, so wird uns der Wert dieser Untersuchungsmethode ganz besonders einleuchten.

Keine der bisher geübten Methoden gestattet uns, die Entwicklung des Knochengerüstes vom Beginn des dritten Monats des fötalen Lebens an so mühelos zu studiren, wie die Untersuchung mittelst der Röntgenstrahlen. Vor dieser Zeit ist das Knochengerüst noch so gering an Kalkgehalt, dass wir hier lieber das Kaliglycerinverfahren anwenden. Es würde uns heute zu weit führen, die Entwicklung des Skeletts im Röntgenbilde zu verfolgen; wir wollen nur erwähnen, dass sich die ersten Verknöcherungscentren in der siebenten Woche am Schlüsselbein nachweisen lassen. Bereits am Ende des dritten Monats sind fast sämmtliche Verknöcherungsherde vorhanden. Dagegen bleiben die Epiphysen der langen Röhrenknochen in Folge ihrer knorpeligen Beschaffenheit durchgängig für die Röntgenstrahlen. Die Verknöcherung der letzteren beginnt von besonderen Knochenkernen aus, welche erst nach der Geburt auftreten, mit Ausnahme desjenigen im distalen Femurende, welcher bereits um die 30. Woche des fötalen Lebens vorhanden ist. Da dieser Zeitpunkt gesetzlich massgebend für die Lebensfähigkeit eines Fötus ist, so ist das Suchen nach demselben Pflicht des Obducenten. Während das Auffinden dieses Kernes früher nur durch eine umständliche Präparation ermöglicht wurde, ist dies jetzt durch eine Röntgenaufnahme leicht bewerkstelligt. Da der Gerichtsarzt bisweilen in die Lage kommen kann, an einer vorgefundenen oberen oder unteren Extremität das Lebensalter des betreffenden Individuums zu bestimmen, so wollen wir im Folgenden untersuchen, wann und wo die Knochenkerne der bei der Geburt noch im knorpeligen Zustande befindlichen Knochen sowie die der Epiphysen auftreten.

Wir finden bei der Hand eines neugebornen Kindes die Diaphysen sämmtlicher Metaphalangen und Phalangen verknöchert, alles andere knorpelig. Im 4.—5. Monat nach der Geburt erscheint der erste Knochenkern im Os capitatum, im 6. Monat der im Os hamatum. Im zweiten Lebensjahr: keilförmiger Knochenkern in der

Epiphyse des Radius; Knochenkerne in den distalen Epiphysen des II.—V. Metacarpus; Knochenkerne in den proximalen Epiphysen der ersten Phalangen; Knochenkerne im Os triquetrum. Im dritten Jahr: Knochenkern in den proximalen Epiphysen sämmtlicher Phalangen. Bemerkenswert ist, dass der Metacarpus des Daumen keine Epiphyse am distalen Ende, wohl aber am proximalen hat, sich also wie eine Phalange verhält. Im 6. und 7. Lebensjahr: Os lunatum, Os multangulum majus, Os naviculare. Im achten: Epiphyse der Ulna; im 11. Lebensjahr: Im Os hamatum erscheint der Haken, hinter dem Os triquetrum der Schatten des Os pisiforme; an der Ulna beginnt der Proc. styloideus sich zu bilden. Die Epiphysen des II.—V. Metacarpus fangen an sich mit den Diaphysen zu verschmelzen. Bis zum 16. Lebensjahr bleibt dasselbe Bild; vom 16. bis zum Ablauf des 18. Jahres findet die definitive Gestaltung der Handknochen statt. Dass Abweichungen von den angegebenen Zeitpunkten vorkommen, sei besonders betont; das Geschlecht hat keinen Einfluss auf den Verknöcherungsprocess.

Die Fussknochen ossificiren früher; die Verknöcherung beginnt hier im Calcaneus bereits während des 6. Fötalmonats. Nach einigen Monaten tritt der Knochenkern des Talus auf; im ersten Lebensjahre der des Os cuneiforme III; im 3. und 4. Lebensjahre der des Os cuneiforme I und II, gleichzeitig das Os naviculare. Während die Epiphysen der Mittelfussknochen fast gleichzeitig mit denen der Mittelhandknochen verknöchern, bestehen für die Epiphysen der übrigen Phalangen des Fusses grössere Unterschiede in Bezug auf Zeit und Reihenfolge. Es würde uns zu weit führen, die Verknöcherungsvorgänge der Epiphysen der langen Röhrenknochen zu besprechen, nur kurz will ich erwähnen, dass mit $2^1/_2$ Jahren der Kern in der Eminentia capitata, im 7. Jahre im Caput radii, im 9. Jahre im Olecranon auftritt. Anfang des 2. Lebensjahres der Kern im Caput femoris und humeri, im dritten im Tub. maj. humeri und im fünften im Troch. major.

Ist anzunehmen, dass die Frucht nach der 30. Woche geboren ist, so muss nach den gesetzlichen Vorschriften untersucht werden, ob der Fötus in oder nach der Geburt geatmet hat. Nicht weniger als 14 einzelne Manipulationen sind vorzunehmen, bevor der Obducent seinen Ausspruch fällen darf. Auch zur Beantwortung dieser Frage genügt eine einzige Röntgenaufnahme. Während nämlich das Bild des Brustkorbes eines Kindes, welches nicht geatmet hat, in Folge der derben und fleischigen Consistenz der Lungen einen Schatten im Bereich der letzteren zeigt, welcher dem durch Muskeln hervorgerufenen gleichkommt, geben Lungen, sobald das Kind geatmetet hat, keinen Schatten, da sie in Folge ihrer weichen, elastischen und schwammigen Beschaffenheit die Röntgenstrahlen ungehindert passiren lassen. Meine Controlversuche haben gezeigt, dass diejenigen Lungen, die Schatten geben, nach der Herausnahme aus dem Körper in einem mit Wasser gefüllten Gefäss zu Boden sanken, während diejenigen, die keinen Schatten gaben, schwimmfähig waren. Auf dem Bilde von Lungen Todtgeborner, die durch Lutteinblasen lufthaltig geworden sind, sieht man die durchsichtigen Partien der Lunge in der Nähe der Hauptbronchien.

Ungeheuer wichtige Dienste leisten unsere Strahlen dem Militärarzt und dem Arzt, der die Untersuchung solcher Leute vorzunehmen hat, die sich zur Aufnahme in eine Lebesversicherung gemeldet haben. Trotz genauester Untersuchung werden von beiden Sachverständigen bisweilen Leute für gesund erklärt, obwohl sie den Keim, ja schon den Beginn einer schweren Erkrankung in sich tragen. Das Röntgenbild lässt früher als durch unsere bisherigen Untersuchungsmethoden Erkrankungen der Lungen und Aneurysmen erkennen, Erkrankungen, die in beiden Fällen eine Aufnahme in das Heer resp. in die Versicherungsgesellschaft ausschliessen. Aber auch nach der Einstellung der Rekruten wird der Militärarzt oft Gelegenheit haben, die Röntgenstrahlen

anzuwenden. Durch die gesteigerte Anforderung, die der Dienst mit sich bringt, machen sich früher erlittene Knochenbrüche häufig bemerkbar. Stellt sich durch die Röntgenuntersuchung heraus, dass eine mangelhafte Heilung dem Verbleiben des Betreffenden im Heere im Wege steht, so wird die Entscheidung hierüber schneller ermöglicht, wodurch sowohl der Staat wie der Invalide selbst nur Vorteil hat. Ganz besonders häufig aber wird der Militärarzt während der Dienstzeit der Soldaten die Röntgenstrahlen in Anwendung bringen. Ich denke ganz besonders an die Untersuchung bei dem sogen. Schwellfuss, der so oft durch eine Fractur eines Mittelfussknochen bedingt ist. Schliesslich hat der Militärarzt auch bei alten Kriegsinvaliden Veranlassung mit Röntgenstrahlen zu untersuchen, namentlich um festzustellen, ob Geschosse von den Feldzügen sich noch im Körper befinden oder nicht. Häufig finden wir kleinste Teilchen von verspritztem Metall in ungeahnter Zahl in den Weichteilen stecken. Selbst in solchen Fällen, in denen jetzt Fremdkörper gefunden werden, ohne gerade zur Operation Veranlassung zu geben, werden die Strahlen dem Invaliden zu einer gerechten Beurteilung seines Falles verhelfen.

IV.

Die Röntgenstrahlen als Heilmittel.

Die Röntgenstrahlen haben sich als therapeutisches Agens nur langsam Geltung verschafft. — Wenngleich auf den letzten Kongressen diesem Thema ganze Sitzungstage gewidmet waren, so hielten sich die dort gepflogenen Erörterungen mehr in wissenschaftlichen Grenzen. Erst der Vortrag von Perthes-Leipzig auf dem drittletzten Chirurgenkongress gab den Anstoss, die im Laufe der Jahre von verschiedenen Röntgenologen gesammelten Erfahrungen weiteren Kreisen zugänglich zu machen. In der Sitzung vom 22. Oktober 1903 der Berliner Medizinischen Gesellschaft hat Lassar an der Hand einer Anzahl von Fällen die geradezu erstaunliche Wirkung der Röntgenstrahlen beim Hautkrebs bewiesen und dabei den Einfluss der Strahlen auch auf andere Hauterkrankungen gestreift. Seitdem haben sich die Mitteilungen über die therapeutische Wirkung der Röntgenstrahlen derartig vermehrt, dass es jetzt, nach 10jährigem Arbeiten mit denselben, an der Zeit sein dürfte, dem praktischen Arzte eine Uebersicht über das bisher Erreichte zu geben, um ihn dadurch in den Stand zu

setzen, gegebenen Falles seinen Patienten eine derartige Behandlung zu empfehlen.

Man kam sehr bald durch die bei Durchleuchtungen des menschlichen Körpers und beim Photographieren einzelner Organe erhaltenen Dermatitiden und Ulzerationen auf den Gedanken, die Röntgenstrahlen zu therapeutischen Zwecken zu verwenden. Es giebt wohl kaum ein äusseres oder inneres Leiden, das nicht den Röntgenstrahlen ausgesetzt worden wäre. Da es in vielen Fällen ohne die nötige Vorsicht geschah, so wurden sehr bald die abschreckendsten Urteile über das neue Heilmittel laut. Das klinische Bild einer mehr oder weniger lange bestrahlten Hautfläche ist gewöhnlich folgendes: zunächst tritt eine leichte Gelbfärbung der bestrahlten Partie auf, welche allmählich im Hyperämie übergeht. Die Haut fühlt sich warm an, es tritt Brenn- und Juckgefühl ein, gelegentlich von heftigen Schmerzen begleitet. Die Haut wird ödematös durchtränkt und färbt sich dunkelrot. Werden jetzt die Bestrahlungen noch weiter fortgesetzt, so kommt es zu Bläschenbildung, oder es tritt eine Lockerung der oberen Schichten der Haut auf, die sich weiter ausbreitet und schliesslich zu Exkoriationen führt. Es entsteht eine offene, nässende Stelle, die genau aussieht, als wäre sie durch Brandwunden hervorgerufen. Die genannten Veränderungen zeigen äusserst geringe Tendenz zur Heilung; auch Transplantationen sind oft von negativem Erfolg gewesen. Ein anderes Bild dagegen erhalten wir, wenn der schädigende Einfluss der Röntgenstrahlen nach Beginn der ersten Erscheinungen sistiert wird. Die Hyperämie lässt langsam nach und allmählich beginnt sich die Haut zu schuppen, ihre Elastizität wird wesentlich herabgesetzt, wodurch sie bei geringsten Bewegungen leicht platzt Auch die Fingernägel gehen eine Veränderung ein, indem ihr freier Rand brüchig wird und die Längsfurchung bedeutend zunimmt. Am Nagelfalz tritt eine starke Verhornung auf, die sich auf den Nagel vorschiebt. Fragen wir

nun, wodurch die Röntgenstrahlen diese schweren Veränderungen hervorrufen, so giebt uns das mikroskopische Bild darüber einigen Aufschluss. Wenngleich sich der mikroskopische Befund bei Röntgenulcera mit dem anderer Ulcerationen deckt, so zeigt er doch eine wesentliche Verschiedenheit an den Gefässen der Cutis und Subcutis. Dort treten Wucherungen und Degeneration der Jntima, Auffaserung der elastischen Schicht und ein Schwund in der Muskularis auf, Veränderungen, die die vorhin bezeichneten Erscheinungen erklären. Die histologischen Untersuchungen, welche Scholtz-Königsberg angestellt hat, haben uns gezeigt, dass die Röntgenstrahlen ausschliesslich die zelligen Elemente der Haut beeinflussen. Diese werden primär getroffen und verfallen einer langsamen Degeneration, während Bindegewebe, elastisches Gewebe, Muskulatur und Knorpel nicht leiden. In erster Linie macht sich die Degeneration an den Epithelzellen geltend, und zwar nicht nur an den normalen, sondern auch an den pathologischen Zellanhäufungen. Ebenso wie diese zugrunde gehen, verfallen auch die Zellen des Haarbalges der Degeneration.

Bevor wir nun zu den Krankheiten übergehen, welche zurzeit als durch Röntgenstrahlen heilbar angesehen werden, wollen wir uns mit der Technik beschäftigen. Es ist klar, dass jeder Arzt, der die Röntgenstrahlen zu therapeutischen Zwecken benutzen will, mit dem Instrumentarium und seiner Handhabung völlig vertraut sein muss, nicht zum wenigsten, um unbeabsichtigte Reaktionen zu vermeiden. Hier will ich gleich bemerken, dass sich die Wirkung der Röntgenstrahlen, auch bei intensivester Bestrahlung, stets erst nach mehreren Tagen geltend macht und ihren Höhepunkt in der Regel nach ein bis zwei Wochen erreicht. — Als bekannt setze ich voraus, dass die Röntgenstrahlen dadurch erzeugt werden, dass wir Elektrizität von sehr hoher Spannung durch einen fast luftleeren Raum leiten, in dem sich Elektroden befinden, welche einmal den

Strom hereinlassen (Anode), zum anderen wieder herauslassen (Kathode); dass diese letzteren Strahlen, die Kathodenstrahlen, auf eine Platinascheibe geworfen werden, welche sich im Innern der Röhre befindet und zwar geneigt im Winkel von 45 Grad zur Richtung der Kathodenstrahlen. — Die wichtigste Frage, die wir bei der Technik zu entscheiden haben, ist die nach der Qualität der Röhre. Nur wer imstande ist, seine Röhren zu beurteilen, wird Erfolge erzielen. Wir können die Behauptung aufstellen, dass die besten photographischen Röhren gerade gut genug zu therapeutischen Zwecken sind. Mag die Befolgung dieser Forderung kostspielig sein, die Freude an dem dadurch Erreichten wiegt alles auf. Da sich die Röhren in der von uns geforderten Beschaffenheit konstant nur erhalten, wenn wir eine geringe Stromstärke anwenden, so ergiebt sich deren Höhe von selbst; über 2—3 Ampère zu gehen empfielt sich nicht.

Ganz besonderen Wert haben wir darauf zu legen, dass wir sowohl diejenigen, welche sich einer Behandlung mit Röntgenstrahlen unterziehen, als auch uns, die wir dabei den Strahlen ausgesetzt sind, vor dem schädigenden Einfluss schützen. Allerdings sind die einzelnen Menschen verschieden empfindlich, so dass manche Röntgenologen ohne jede Folge dauernd mit den Strahlen arbeiten können. Der Patient kann durch die Strahlen selbst, sodann durch den Übergang starker elektrischer Entladungen in den Körper und schliesslich durch event. Zersplitterung der Röntgenröhre geschädigt werden; dies vermeiden wir dadurch, dass wir die Belichtungszeit nicht zu lang, die Entfernung der Röhre von der Körperoberfläche nicht zu klein wählen und die Sitzungen nicht zu häufig hintereinander vornehmen. Den Übergang elektrischer Entladung machen wir dadurch unmöglich, dass wir die Kabel sicher in die Röhre einhängen und alle Metallteile, welche in der Nähe des Patienten sich befinden (Blende), mit der Erdleitung in Verbindung bringen. Wenn auch eine Zersplitterung der Röhre zu den grössten Selten-

heiten gehört, so empfiehlt es sich dennoch, die Augen des Patienten durch Auflegen eines Tuches zu schützen. Haben wir so den zu Bestrahlenden genügend vorbereitet, dann denken wir auch an unseren eigenen Schutz dadurch, dass wir zur Kontrolle der Qualität der Röhre anstatt unserer eigenen Hände geeignete Apparate benutzen (Chirometer); zweitens, dass wir uns nicht im direkten Bereiche der Strahlung, sondern am besten hinter einer mit Blei gepanzerten Schutzwand aufhalten.

Nach diesen Vorbereitungen können wir getrost mit der Arbeit beginnen. Wir wollen nun diejenigen Krankheiten besprechen, welche durch Röntgenstrahlen geheilt werden können. Einmal werden es die epithelialen Neubildungen gutartigen und bösartigen Charakters sein, zum andern die Erkrankungen, bei welchen die Epilation die Grundlage anderer therapeutischer Massnahmen bildet. Ausser diesen werden erfahrungsgemäss auch Affektionen parasitären Charakters günstig beeinflusst, eine Erscheinung die um so auffälliger ist, als bisher eine bakterizide Wirkung der Röntgenstrahlen noch nicht hat nachgewiesen werden können.

Was nun die einzelnen Krankheitsformen betrifft, so ist zunächst das Kankroid (Ulcus rodens) durch die Behandlung mit Röntgenstrahlen mit feiner, blasser Narbe vollständig zu heilen. Es ist dabei von grosser Wichtigkeit, dass die Kur so lange fortgesetzt wird, bis die Randinfiltrationen vollständig beseitigt sind. Beobachtet man diese Vorschrift nicht, sondern begnügt sich nur mit einer Überhäutung der ulzerierten Fläche, so kommt es nach einigen Monaten zu einem Rezidiv. Es ist geradezu verblüffend, wie es durch 10—20 Sitzungen von je 10 Minuten gelingt Patienten, die jahrzehntelang trotz aller Therapie ihr Kankroid nicht los geworden sind, von ihrem Leiden zu befreien.

Beim Karzinom sind die Erfolge nicht so günstig. Am besten eignen sich karzinöse Ulzerationen in der Haut (Rezidive nach Operationen), die so zur Vernarbung ge-

bracht werden können. Bei ulzerierten, stark sezernierenden Karzinomen gelingt es meistens die Jauchung zum Stillstand zu bringen; fast immer aber werden etwa vorhandene Schmerzen günstig beeinflusst. Eine vollständige Rückbildung subkutaner Tumoren ist durch Röntgenstrahlen jedoch nicht zu erreichen, so dass für unsere Therapie eigentlich nur die inoperablen Karzinome (Mammakarzinome und Karzinome an den Genitalien) in Frage kommen.

Ebenso prompt wie beim Ulcus rodens wirken die Röntgenstrahlen bei Warzen. Es genügen durchschnittlich 5—6 Bestrahlungen von der angegebenen Dauer zur Beseitigung. Allerdings verfüge ich über einige Fälle, wo es bei jugendlichen Individuen nicht gelungen ist, die Warzen zu entfernen.

Wenden wir uns nun zu den „Haarkrankheiten", so ist zunächst die Sykosis zu erwähnen, die sowohl in der ekzematösen, wie in der infiltrierenden, akneartigen Form durch Röntgenstrahlen heilbar ist. Es ist auffallend, wie schon nach kurzer Zeit die Barthaare an der bestrahlten Partie ausfallen. Die Behandlung ist, wenn die gesamte Bartgegend befallen, ziemlich langwierig, da die einzelnen Gegenden, wie Wange, Kinn, Ober- und Unterlippe nacheinander vorgenommen werden müssen. Das Epilieren und Rasieren ist während der Zeit der Bestrahlung den Patienten streng zu untersagen. Rezidive kommen vor, sind aber durch eine nochmalige, kürzere Applikation von Röntgenstrahlen definitiv zu heilen.

Auch der Favus, jene Krankheit, für die es kaum ein Heilmittel gab, ist den Röntgenbestrahlungen zugänglich. Wieder müssen hier die einzelnen Schädelregionen nacheinander vorgenommen werden. Um den Patienten vor einer dauernden Schädigung des Haarwuchses zu bewahren, sind stärkere Reaktionen zu vermeiden.

Sofort nach Bekanntwerden der epilierenden Wirkung der Röntgenstrahlen häuften sich die Gesuche, Frauen von der Hypertrichosis zu befreien. Da dies aber ohne dauernde Hautveränderungen (Atrophie, Pigmentation)

nicht zu erreichen ist, so tut man gut, die Patientinnen vorher auf diese Tatsache aufmerksam zu machen. Aus diesem Grunde schliesse ich mich denjenigen Röntgotherapeuten (Lassar) an, welche dieses Mittel nur in solchen Fällen appliziert wissen wollen, in denen die davon Betroffenen seelisch schwer leiden.

Von den Krankheiten parasitären Charakters ist zweifelsohne der Lupus vulgaris am häufigsten der Röntgentherapie unterzogen und zwar durchschnittlich mit gutem Erfolg. Die Zellen der Lupusknötchen gehen, je nach der Intensität der Bestrahlung, schneller oder langsamer zugrunde und die reaktive Entzündung, welche sich nach einiger Zeit entwickelt, trägt noch zu dem Schwunde derselben bei. Was nun die Frage betrifft, wann wir die Röntgenstrahlen und wann wir die Finsenbestrahlung, von der wir wissen, dass sie ebenfalls den Lupus zur Heilung bringen kann, anwenden, so empfehlen sich bei grösserer Ausdehnung die ersteren, bei geringerer die letztere.

Weiterhin können wir die Röntgenstrahlen zur Behandlung der Psoriasis benutzen, sofern sie auf begrenzte Gebiete beschränkt ist. 4—6 Sitzungen von 10 Minuten Dauer führen eine Heilung herbei. Wenn auch Rezidive häufig sind, derart, dass die Erkrankung nach 3—6 Monaten wieder auftritt, so genügen dann einige Sitzungen zur abermaligen Beseitigung. Bei Ausdehnung der Krankheit über den ganzen Körper möchte ich die Röntgenstrahlen nicht empfehlen, da bei jeder Bestrahlung nur ein kleines Gebiet in Angriff genommen werden kann, und deshalb die Kur übermässig lange dauern würde.

Auch bei nässenden sowie bei chronischen, stark juckenden Ekzemen und ganz besonders bei den Ekzemen der Innenfläche der Hände erzielen wir in verhältnismässig kurzer Zeit gute Erfolge.

Wie vielseitig die Anwendung der Röntgenstrahlen zu therapeutischen Zwecken ist, geht daraus hervor, dass Bluterkrankungen, wie Leukämie, Pseudokämie, Lympho-

matosis u. a. in jüngerer Zeit mit diesem Agens behandelt werden. Wir können uns hier auf eine Erklärung des sicher vorhandenen, günstigen Einflusses nicht einlassen. Wir wollen nur hervorheben, dass das Allgemeinbefinden in subjektiver und objektiver Beziehung sich bessert, derart, dass selbst dekrepide Patienten wieder arbeitsfähig werden. Es ist zweifellos nachgewiesen, dass die spezifisch leukämischen Symptome erheblich gebessert werden. Fast alle Autoren haben ein Zurückgehen der Milzschwellung konstatieren können, und glauben, dass die Heilwirkung selbst auf eine Verminderung der Leukozyten und eine Vermehrung der Erythrozyten, zurückzuführen ist. —

Mit den aufgezählten Krankheitsformen dürfte das Anwendungsgebiet der Röntgenstrahlen zu therapeutischen Zwecken erschöpft sein. Fast jeder Röntgenologe behandelt nach seiner eigenen Methode. Während die Wiener Schule mehr für die seltenere, aber desto kräftigere Bestrahlung plädiert, wird bei uns die retardierte Behandlung vorgezogen. Die Erfahrung, die vollständige Beherrschung der Röntgentechnik, sowie der genügende Schutz der Umgebung der erkrankten Partie werden Schädigungen der Patienten stets vermeiden lassen. Wünschenswert für alle Zwecke wäre die Erfindung einer sicheren Messmethode des Röntgenlichtes.

Am zuverlässigsten ist die von H. G. Schmidt geübte sog. kombinierte Methode, wenngleich sie ziemlich kompliciert ist und eine ständige Kontrolle der Röhre während des Betriebes erfordert.

STON MEDICAL
MAR - 7 1922
LIBRARY

Die nachfolgenden Röntgen-Aufnahmen stammen aus der Praxis der Herren Geheimrat Ewald (Speiseröhrendivertikel), Professor Israel (Nieren-, Ureter-Steine), Professor Oppenheim (Sarcom der Rippe, Sella turcica), Dr. Mamlock (Speiseröhrenstenose).

Den genannten Herren spreche ich meinen herzlichsten Dank aus für die freundliche Erlaubnis, diese Aufnahmen, welche die Erweiterung des Anwendungsgebietes der Röntgenstrahlen im zweiten Lustrum meiner Tätigkeit demonstrieren sollen, hier wieder zu geben.

Bild I.

Osteo-Arthritis deformans coxae juvenilis.

Das Röntgenbild zeigt die bedeutend vergrösserte Pfanne, den deformierten Kopf und die Subluxation des letzeren.

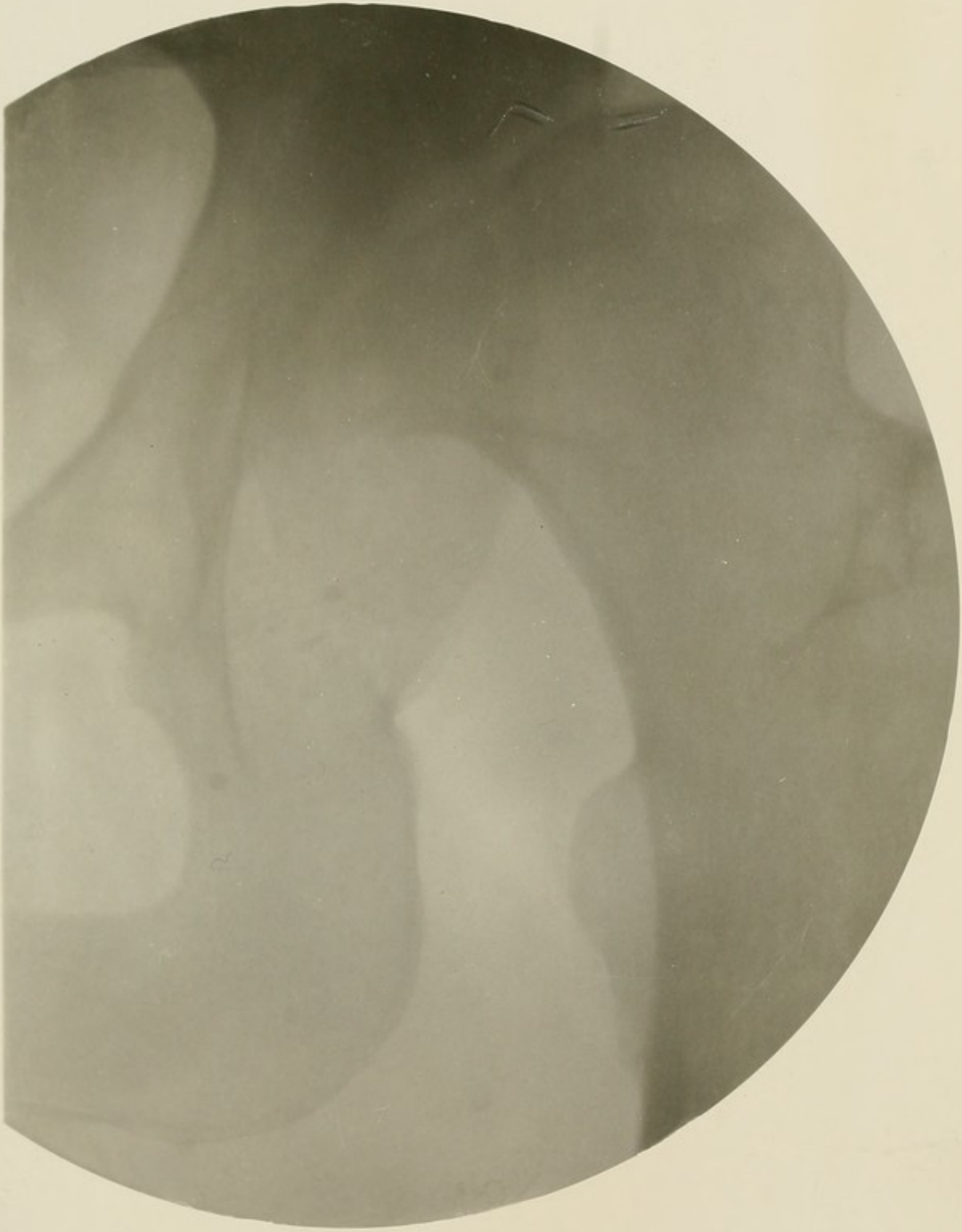

I

Ueber den Nachweis von Konkrementen mittels Röntgen-Strahlen.

Während es bisher keine Methode gab, die Anwesenheit eines Nierensteines mit absoluter Gewissheit zu diagnostizieren, können wir dies heute mit Hilfe der Röntgenstrahlen in einer grossen, ja der grössten Mehrzahl der Fälle, und zwar dann, wenn der Stein ein grösseres Absorptionsvermögen für die Röntgenstrahlung hat als seine Umgebung. Wir verdanken Albers-Schönberg die Ausbildung der Methode; die folgenden Betrachtungen sind zum Teil seinem Lehrbuch „Die Röntgentechnik", entnommen. Die Durchdringbarkeit eines Körpers den Röntgenstrahlen gegenüber hängt ab von seinem Atomgewicht. Haut, Fettgewebe und Muskeln haben ein geringes Atomgewicht; ihre elementaren Bestandteile sind: Kohlenstoff, Wasserstoff, Sauerstoff und Stickstoff. Die Nierensteine bestehen ausser den genannten organischen Verbindungen noch aus anorganischen Salzen, die ein hohes Atomgewicht haben und deshalb einen grossen Teil der Röntgenstrahlen zurückhalten. Je grösser nun der Unterschied in bezug auf das Atomgewicht der Weichteile und der Nierensteine ist, desto deutlicher wird der Stein durch Röntgenstrahlen darzustellen sein. Am besten gelingt es, die Oxalate, dann die Phosphate und zuletzt die harnsauren Konkremente auf die Platte zu bringen. Allerdings verlangt die Röntgenographie der Nierensteine eine besondere Technik. Es gilt hier vor allen Dingen die sogenannten Diffusionsstrahlen auszuschalten. Darunter versteht man die Eigenschaft der Röntgenstrahlen, im Gewebe des menschlichen Körpers, und zwar um so mehr, je dichter die Schicht der zu durchdringenden Weichteile ist, nach allen Richtungen hin zu diffundieren und so eine unter dem betreffenden Körperteil liegende photographische Platte von allen Seiten zu treffen und dadurch zu verschleiern.

Eine brauchbare Röntgenplatte von der Nierengegend muss die Querfortsätze der Wirbelkörper, die beiden letzten Rippen und den Schatten, der durch den Musculus psoas hervorgerufen ist, zeigen. Sind diese Forderungen erfüllt und ein Schatten, welcher durch einen Calculus hervorgerufen sein könnte, nicht vorhanden, so können wir die Anwesenheit eines, die Grösse einer Erbse übersteigenden Konkrementes ausschliessen. Es gehört natürlich eine gewisse Uebung dazu, die Platten zu deuten. Am besten sind selbst ganz schwache Schatten in einem Kryptoskop zur Anschauung zu bringen. Steht ein solches Instrument nicht zur Verfügung, so empfiehlt es sich, eine Mattscheibe in einer

Entfernung von ca. 20 cm hinter die Platte zu halten und das Negativ dann schräg zu betrachten. Ausser den durch Steine hervorgerufenen Schatten können noch andere, durch Darminhalt oder durch verkalkte Spitzen der Querfortsätze bedingte, auf der Platte zu sehen sein. Einige Uebung schützt vor Verwechselung. Was die Lage der Steine betrifft, so liegen die meisten 3—4 cm von der Wirbelsäule entfernt, unterhalb oder auch oberhalb der letzen Rippe. Will man ganz genau untersuchen und zwar nicht nur auf Nierensteine, sondern auch auf Ureter-steine, so sind auf jeder Seite drei Aufnahmen notwendig. Dazu kommt, dass wir häufig gezwungen sind, bei zweifelhaften Befunden die Aufnahmen an einem der folgenden Tage zu wiederholen. Dringend zu raten ist es, die zu Untersuchenden ein paar Stunden vor der Aufnahme ein kräftig wirkendes Abführmittel nehmen zu lassen. Da eine exakt durchgeführte Röntgenuntersuchung auf Nierensteine viel Zeit und Mühe verlangt, so ist es ratsam, die Patienten von vornherein auf die eventuelle Dauer der Aufnahme vorzubereiten. Sind die Platten negativ ausgefallen, so ist der Schluss berechtigt, dass Oxalate und Phosphate über Erbsengrösse nicht vorhanden, harnsaure Steine ohne jeden Kalkgehalt dagegen nicht ausgeschlossen sind.

Die Untersuchung auf Ureter- und Blasensteine geschieht in ähnlicher Weise. Hier muss man nicht vergessen, dass im Becken eine Reihe von kalkhaltigen Gebilden vorkommen, welche Schatten auf den Platten hervorbringen und dadurch zu Fehldiagnosen Veranlassung geben können.

Albers-Schönberg giebt nicht weniger als 13 Gruppen von kalkhaltigen derartigen Gebilden an.

Unter 749 Nierenuntersuchungen habe ich durch die Röntgenphotographie 545 mal die Anwesenheit eines Nieren-, Ureter- und Blasensteines ausschliessen können. In 204 Fällen wurde ein deutlicher Schatten, der nur von einem Konkrement herrühren konnte, gefunden.

Folgende Tabelle giebt Aufschluss über die Häufigkeit der Konkremente bei den beiden Geschlechtern etc.

Niere bei Männern			Niere bei Frauen			Uretes bei Männern			Uretes bei Frauen			Blase		
r	l	r+l	r	l	r+l	r	l	r+l	r	l	r+l	bei Männer	bei Frauen	Summa
44	29	14	32	34	7	10	6	—	7	6	—	13	2	204

Bild II.

Stein in der linken Niere.

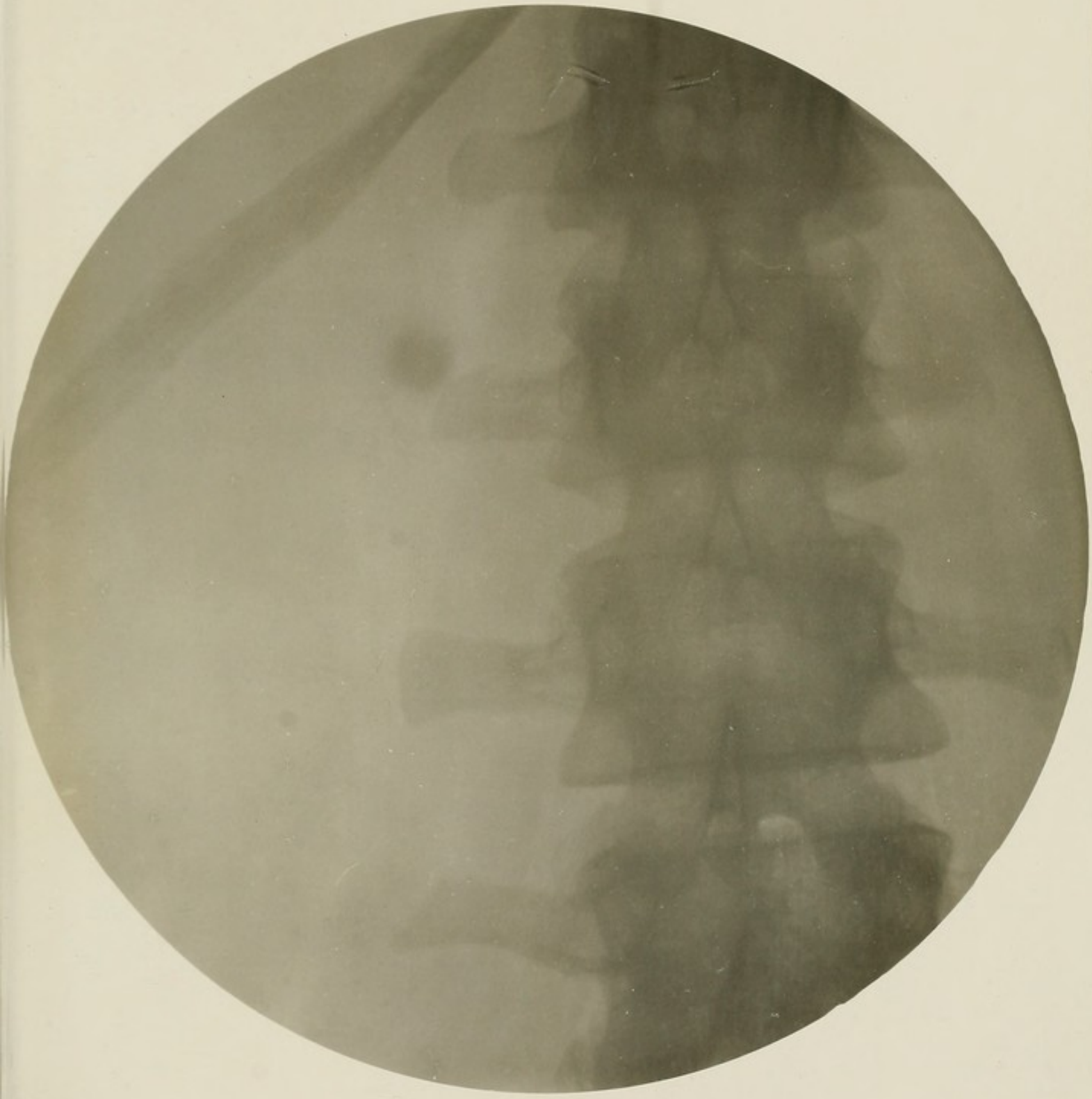

II

Bild III.

2 grosse und 3 kleine Steine in der rechten Niere.

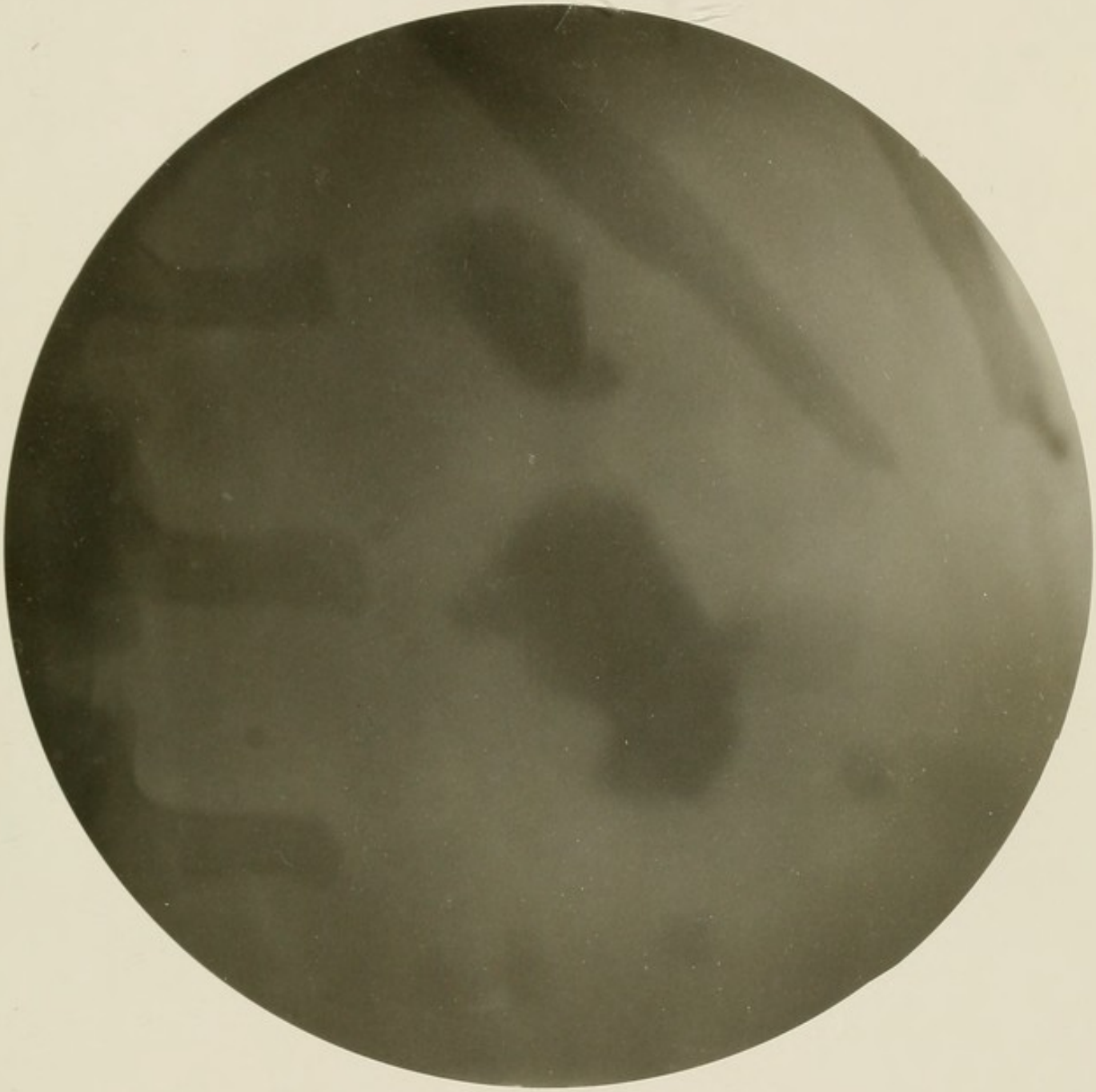

III

Bild IV.

Stein im Nierenbecken mit einem Ausläufer
in den Ureter.

IV

Bild V.

Exstirpierte Steinniere.

Bild VI.

2 Steine im linken Uretes.

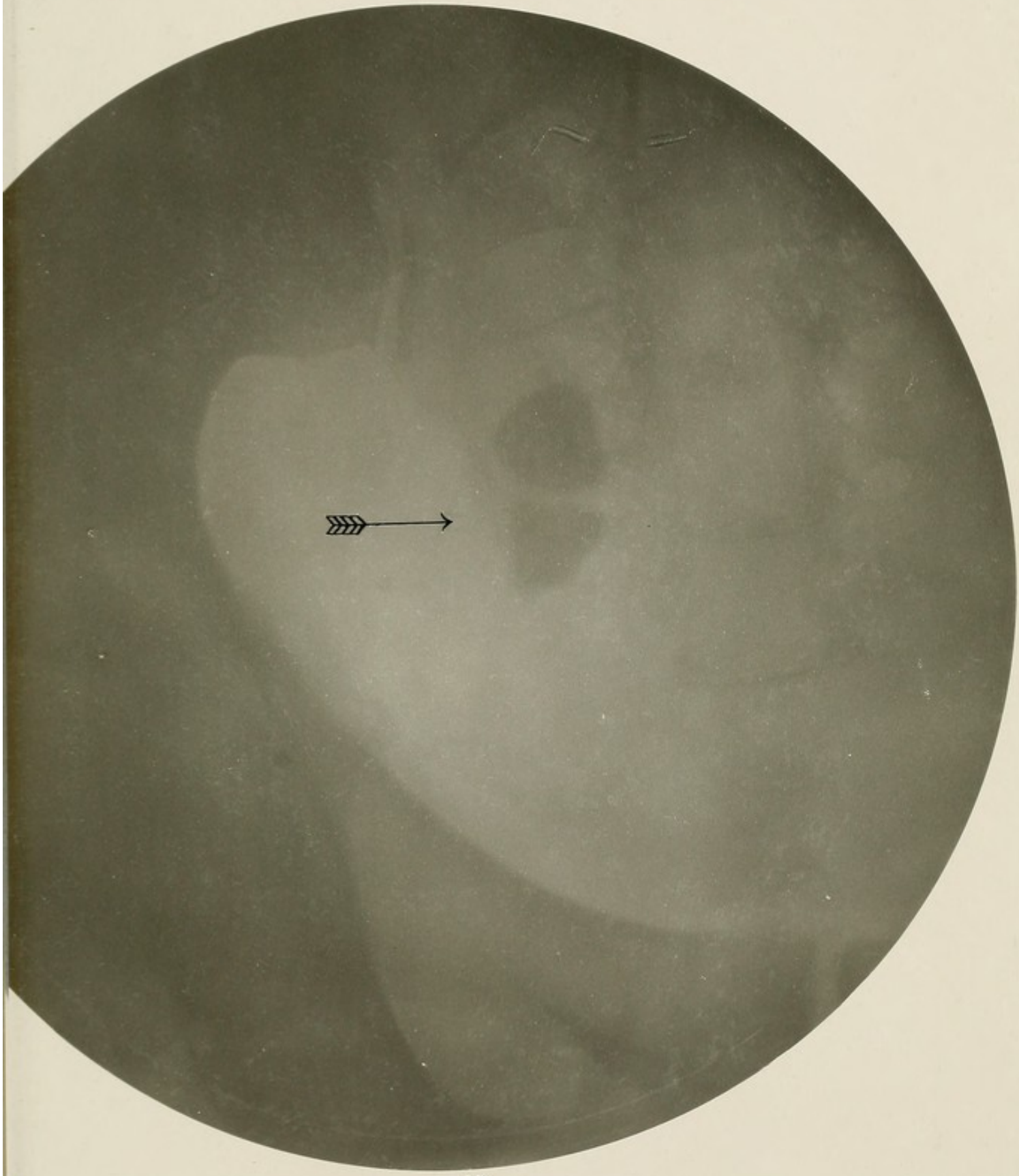

VI

Plastische Röntgenbilder nach der Horn'schen Methode.

Von einer gewöhnlichen Röntgenplatte wird ein Diapositiv hergestellt, d. h. es wird eine unbelichtete Trockenplatte in der Dunkelkammer auf die negative Platte im Kopierrahmen derart eingelegt, dass Schichtseite auf Schichtseite liegt. Dann wird der Kopierrahmen, bei dem natürlicherweise die Negativglasseite der Lichtquelle zugekehrt ist, je nach der Dichte der Platte belichtet. Die Belichtung kann an gedämpftem Tageslicht oder künstlichem Licht erfolgen. Die hierdurch belichtete Platte wird wie üblich entwickelt, fixiert, gewaschen und getrocknet. Hierauf werden die beiden Platten, Negativ und Diapositiv, so aufeinandergelegt, dass ihre beiden Schichtseiten nach aussen, die beiden Glasseiten nach innen kommen und soviel gegenseitig verschoben, dass bei der Durchsicht (die negative Platte dem Beschauer zugewendet) Licht- und Schattenlinien, die die Plastik bewirken, zu sehen sind.

Legt man die beiden Schichtseiten aufeinander, so entsteht in einer Ebene das plastische Bild; aber das die Plastik hervorrufende Diapositiv erscheint ebenso scharf wie das Negativ; infolgedessen entstehen doppelte scharfe Konturen und Strukturen, und das Bild wird unrein. Legt man dagegen die beiden Platten mit den Glasseiten aufeinander, so entsteht zwischen den beiden Bildschichten ein Zwischenraum, der durch die Glasstärke der beiden Platten ausgefüllt wird, wodurch das hinter das Negativ gelegte Diapositive nur als diffuser Schatten zu erkennen ist.

Um beim Besichtigen einen richtigen plastischen Eindruck zu bekommen, muss die Negativschicht dem Beschauer zugewendet sein, die Diapositivschicht der Lichtquelle. Die Besichtigung geschieht am besten in der Dunkelkammer gegen das geöffnete Fenster oder im Schaukasten.

Die Verschiebung der beiden Platten gegeneinander kann nach Belieben geschehen, man kann also die Schattenbildung nach links, rechts, oben oder unten erzeugen. Die Verschiebung schwankt zwischen $^1/_4$ und $1^1/_2$ mm, je nach dem Charakter der Platte. Um nun Bilder von diesen beiden Platten herzustellen, klebt man zunächst die letzteren, entsprechend verschoben angeordnet, Glasseite auf Glasseite an den Rändern mit gummiertem dünnen Papier zusammen. Man könnte von diesen Platten (Doppelplatte) direkt einen Abzug machen, bekommt aber keine guten Bilder. Legt man z. B. auf die Doppelplatte das Kopierpapier so, dass

dasselbe auf der Negativschicht liegt, so bekommen wir eine falsche Plastik, wie ich sie oben schon erwähnte. Legen wir das Kopierpapier auf die Positivschicht, so bekommen wir das Bild in richtiger Plastik, d. h. mit dunklen Schlagschatten neben den Knochen. Die direkt kopierten Bilder sind aber nicht besonders scharf. Ausserdem kopieren die Platten sehr lange.

Gute Bilder erhält man jedoch, wenn von der Doppelplatte eine plastische Kopierplatte angefertigt wird. Man legt auf die negative Seite der Doppelplatte eine photographische Platte und belichtet mit diffusem Licht gegen das geöffnete Dunkelkammerfenster oder elektrisch beleuchteten Schaukästen, nicht mit einer von einem zentralen Punkt ausgehenden Lichtquelle, weil dann die Schattenkonstruktion ungünstig wird.

Vorteilhaft ist es, beim Exponieren der plastischen Kopierplatte den Rahmen, in welchem die Platten eingelegt sind, etwas zu bewegen, so dass der Einfallswinkel der Lichtstrahlen etwas verändert wird, wodurch weichere Schatten und Uebergangslichter erzielt werden.

Von der plastischen Kopierplatte werden dann in gewöhnlicher Weise die Abzüge hergestellt. Das man mit photographisch verkleinerten Platten, wenn man die Originalgrösse umgehen will, dasselbe erreicht, ist wohl nicht besonders hervorzuheben.

Das folgende Bild zeigt eine plastische Röntgenphotographie eines grossen Nierensteins.

Bild VII.

Plastisches Röntgenbild
eines grossen Nierensteins.

VII

Bild VIII.

Sella turcica im Röntgenbilde.

VIII

Bild IX.

Sarkom der X. linken Rippe.

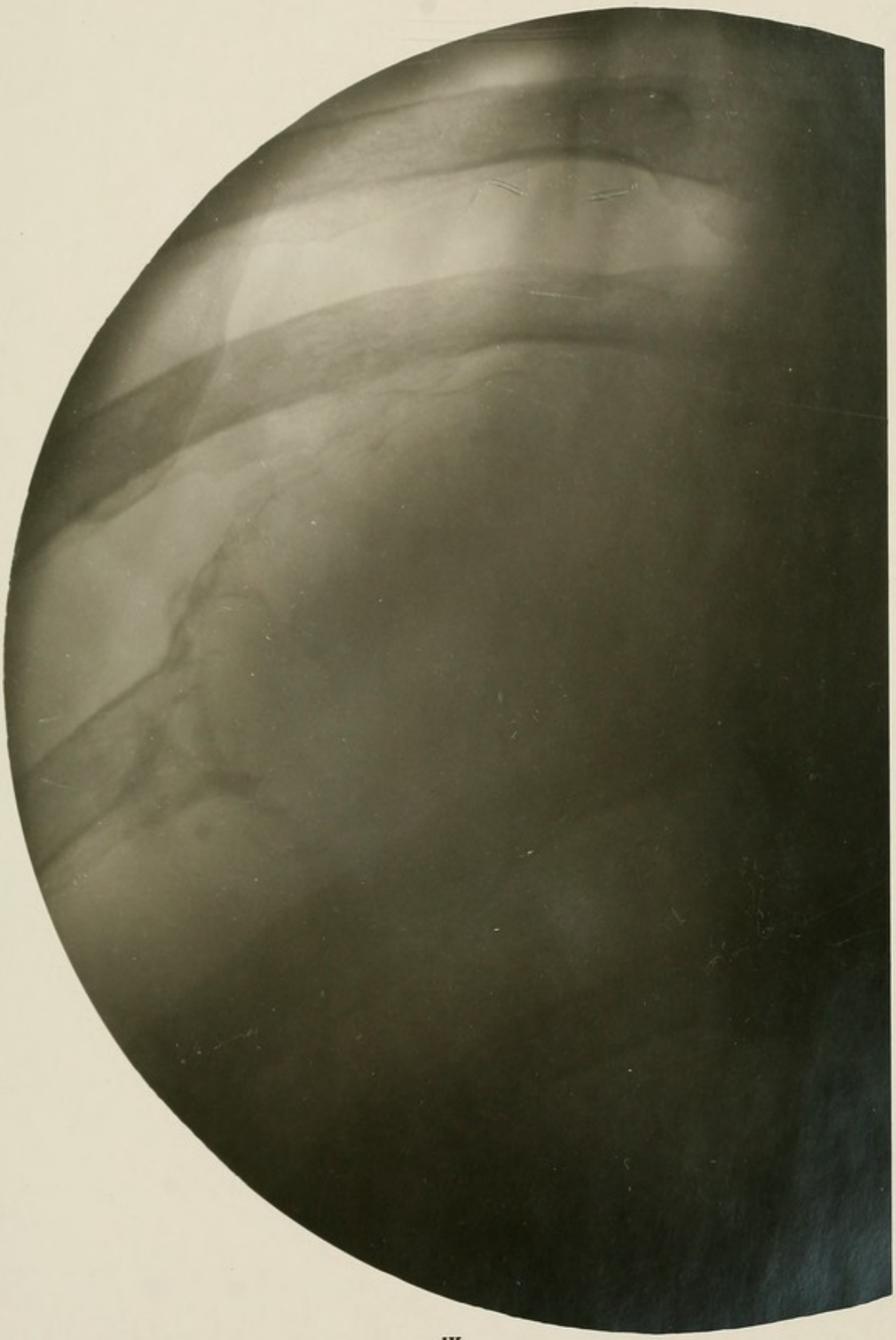

IX

Die Untersuchung der Speiseröhre mittels Röntgenstrahlen.

Da Wismut den Röntgenstrahlen gegenüber ein grosses Absorptionsvermögen besitzt, so kann man sich dieses Mittels bedienen, um Divertikel oder Stenosen der Speiseröhre nachzuweisen. Man lässt den Patienten ca. 3 Esslöffel dünnen Kartoffelbrei, welchem ca. 10 gr. Wismuth subnitric. beigemengt sind, einnehmen. Beim Divertikel (Abb. 11) füllt sich dieses mit dem Brei und ist dann auf dem Röntgenbilde als ein der Grösse des Divertikels entsprechender dunkler Schatten zu erkennen. Bei der Stenose der Speiseröhre erscheint die über der ersteren liegende Partie erweitert und die Stenose selbst als schmaler dunkler Streifen (Abb. 10).

Bild X.

Stenose der Speiseröhre.

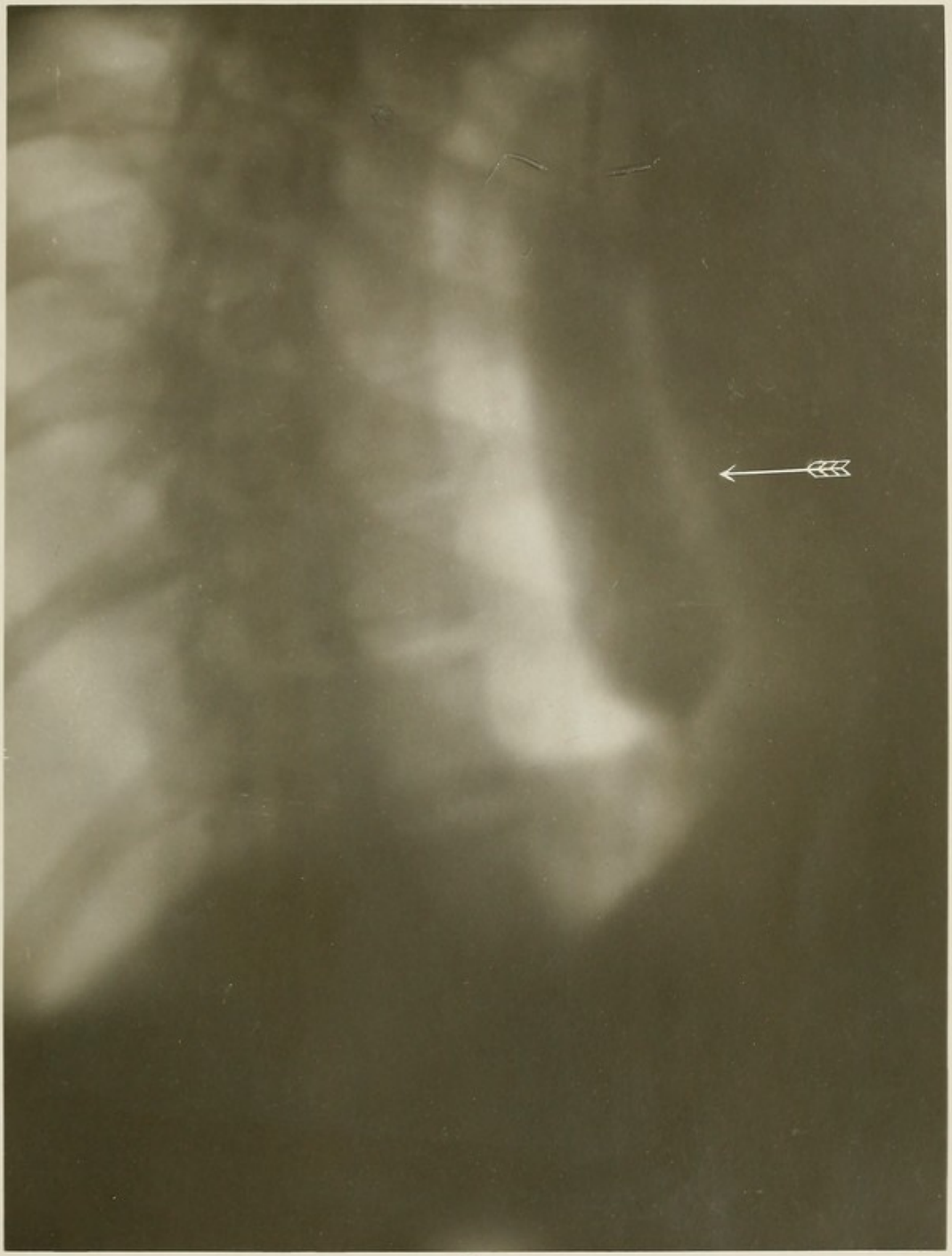

X

Bild. XI.

Divertikel der Speiseröhre.

XI

Ueber die Orthophotographie des Herzens.

Bisher bedienten wir uns zur Untersuchung des Herzens des Orthodiagraphen. Ich will zum besseren Verständnis bemerken, dass wir mit dem genannten Apparat imstande sind, röntgoskopisch die natürliche Form und Grösse eines Gegenstandes, welcher der Ebene der Zeichfläche resp. dem Durchleuchtungsschirm parallel gelagert ist, zu zeichnen. Dies erreichen wir dadurch, dass wir aus dem ganzen Strahlenbündel, das von der Antikathode ausgeht, einen bestimmten und zwar den senkrecht zum Projektionsschirm gerichteten Strahl in geeigneter Weise kenntlich machen und nur mit diesem einen Strahl die einzelnen Punkte des Umrisses des aufzunehmenden Gegenstandes nach einander auf ein hinter dem Durchleuchtungsschirm befindlichen Zeichenpapier aufzeichnen. Um dies exakt ausführen zu können, muss der Arm, welcher die Röntgenröhre trägt, mit demjenigen, an dem der Durchleuchtungsschirm mit dem Zeichenstift befestigt ist, in paralleler Anordnung unverrückbar verbunden sein. Zwischen Röhre und Schirm wird unter denselben Bedingungen ein Arm mit einer Blende gebracht und nun der Brennpunkt der Röhre, die Mitte der Blende und die Achse des Zeichenstiftes in eine Gerade eingestellt. Die Parallelverschiebung der drei genannten Querstücke ist nach jeder Richtung hin möglich. Während wir vor der Einführung des Orthodiagraphen Schirmbilder resp. Photographien von Gegenständen erhielten, welche je nach der Annäherung der Röhre verschieden ausfielen und deshalb keinen Schluss auf die tatsächliche Grösse zuliessen, sind wir jetzt imstande, unter den oben genannten Vorbedingungen die wahre Gestalt festzusetzen. Benutzen wir den Orthodiagraphen zur Untersuchung des Herzens, so können wir mittels des Zeichenstiftes die senkrechte Projektion dieses Organs direkt auf die Körperfläche oder auf ein sich vor derselben befindliches Zeichenpapier zeichnen.

Im folgenden beschreibe ich ein Verfahren, mittels einer solchen Messvorrichtung das Herz in seiner wahren Grösse röntgoskopisch zu photographieren. Ich halte diese Möglichkeit für einen grossen Fortschritt in der Röntgentechnik. Der Gang dieser Methode ist folgender: Der zu Untersuchende stellt sich in den Apparat genau wie bei der Orthodiaskopie hinein. An Stelle des Zeichenpapiers wird eine mit einem Verstärkungsschirm armierte photographische Platte gebracht. Nachdem man den Patienten durch mehrmaliges Ein- und Ausatmen in die Mög-

lichkeit versetzt hat, seinen Atem in jeder gewünschten Atmungsphase festzuhalten, wird das Herz bei feststehendem Zwerchfell mit dem senkrechten Röntgenstrahl unter Kontrolle des Durchleuchtungsschirms umzogen und dadurch auf die Platte geworfen. Sollte der Betreffende nicht während der ganzen Prozedur in fester Atmungsstellung verharren können, so schaltet man die Röhre auf einen Augenblick aus, lässt einige Atemzüge machen und dann möglichst in dieselbe Atmungsstellung zurückkehren. Es genügt ein Zeitraum von 30—40 Sekunden um die Aufnahme zu machen. Die Blende muss dabei sehr klein — 1 cm — gewählt werden, um nur einen schmalen Streifen in der Herzlungengrenze treffen zu können; auf diese Weise bleibt der dunkle Herzschatten in toto umgeben von der hellen Lungengrenze. Das so erhaltene Herzbild stimmt mit dem Orthodiagramm vollständig überein. Es hat vor demselben den Vorzug der Plastik und Uebersicht. Um einerseits den Unterschied zwischen einer gewöhnlichen Röntgenaufnahme und einer Orthophotographie des Herzens und andererseits die Uebereinstimmung der letzteren mit dem Orthodiagramm vor Augen zu führen, habe ich ein Aortenaneurysma erst nach der alten Methode photographiert (a), sodann von demselben ein Orthodiagramm (b) und eine Orthophotographie (c) angefertigt. Man sieht deutlich den bedeutenden Unterschied der beiden Photogramme, sowie die vollständige Uebereinstimmung zwischen Orthodiagramm und Orthophotographie.

Die Methode selbst ist von meinem langjährigen technischen Assistenten Herrn Lepper erfunden und ausgebildet.

Bild XII.

Herzaufnahmen.

a

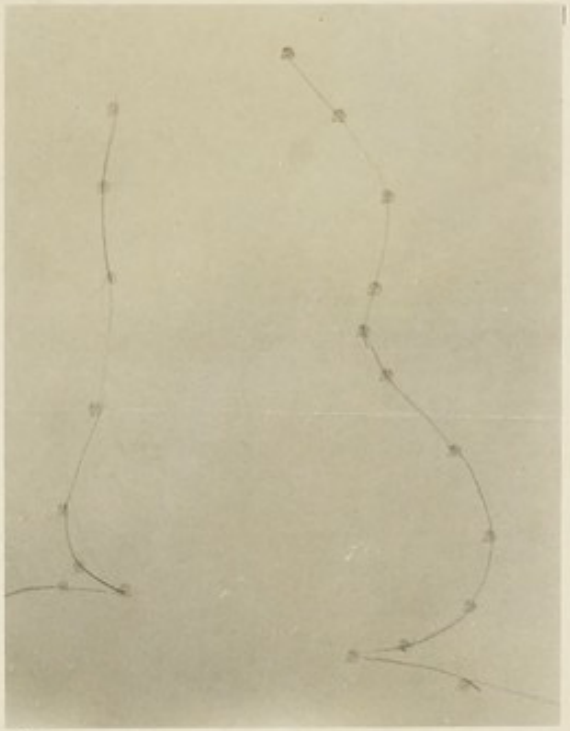

b

XII

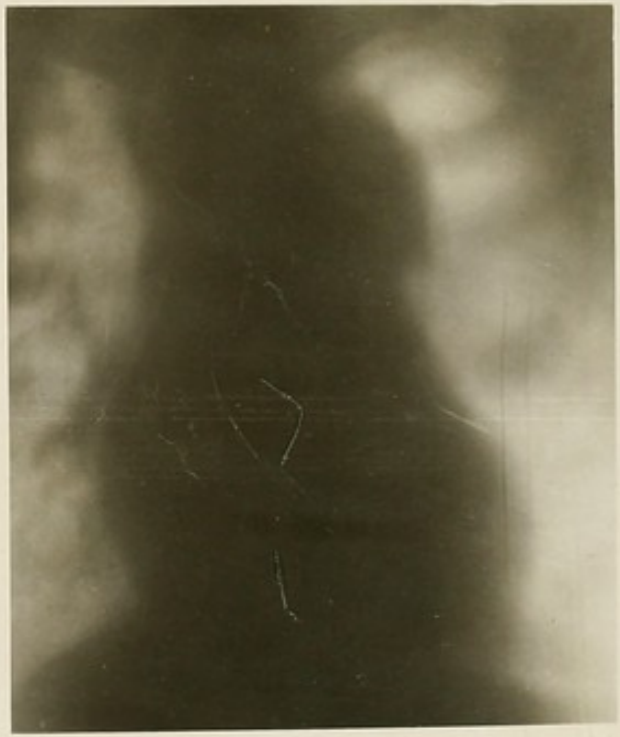

c

COUNTWAY LIBRARY OF MEDICINE
RD
732
I29
RARE BOOKS DEPARTMENT