Recherches sur le plexus solaire / par Maxime Laignel-Lavastine.

Contributors

Francis A. Countway Library of Medicine

Publication/Creation

Paris : Georges Steinheil, 1903.

Persistent URL

https://wellcomecollection.org/works/d2vy4ycv

License and attribution

This material has been provided by This material has been provided by the Francis A. Countway Library of Medicine, through the Medical Heritage Library. The original may be consulted at the Francis A. Countway Library of Medicine, Harvard Medical School. where the originals may be consulted. This work has been identified as being free of known restrictions under copyright law, including all related and neighbouring rights and is being made available under the Creative Commons, Public Domain Mark.

You can copy, modify, distribute and perform the work, even for commercial purposes, without asking permission.

wellcome collection

Wellcome Collection
183 Euston Road
London NW1 2BE UK
T +44 (0)20 7611 8722
E library@wellcomecollection.org
https://wellcomecollection.org

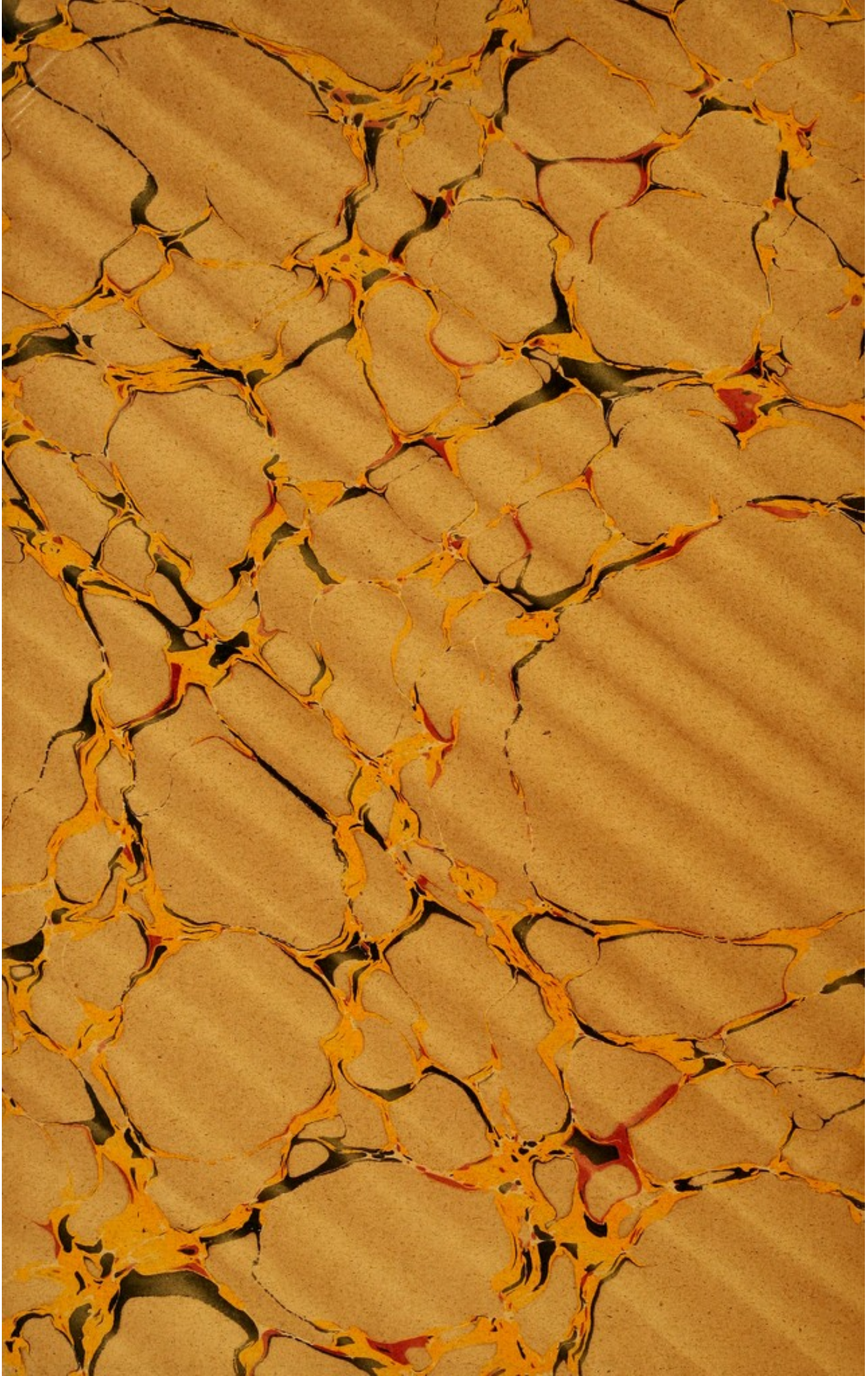

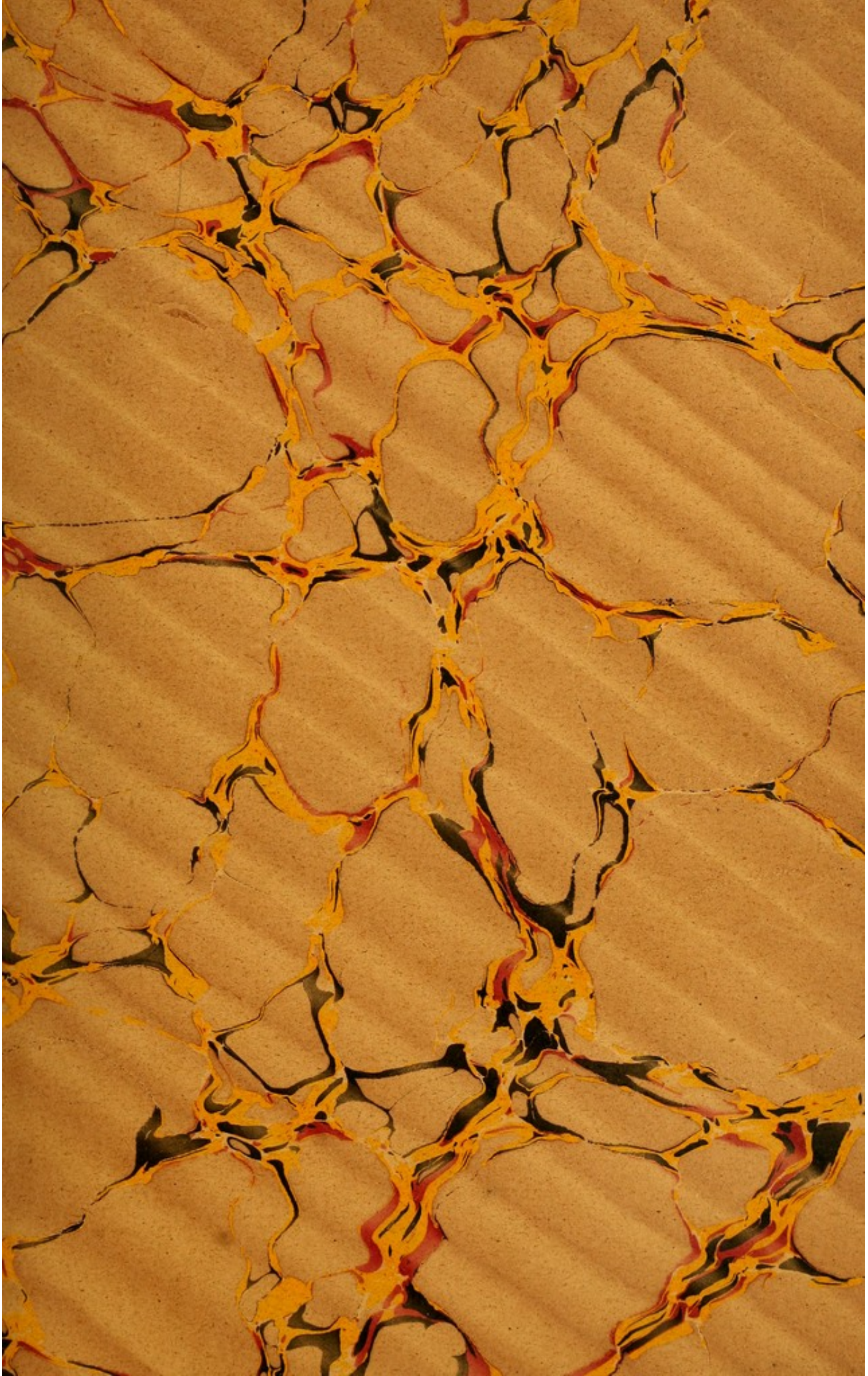

19.Y.56.

RECHERCHES

SUR LE

PLEXUS SOLAIRE

RECHERCHES

SUR LE

PLEXUS SOLAIRE

PAR

Le Docteur Maxime LAIGNEL-LAVASTINE

Interne des hôpitaux de Paris,
Membre adjoint de la Société anatomique.

PARIS
GEORGES STEINHEIL, ÉDITEUR
2, RUE CASIMIR-DELAVIGNE, 2

1903

4189



A MON MAITRE ET PRÉSIDENT DE THÈSE

M. LE PROFESSEUR RAYMOND

Professeur de clinique des maladies nerveuses à la Faculté de Médecine de Paris,
Médecin de la Salpêtrière,
Membre de l'Académie de Médecine.

A MM. HÉRARD ET LÉON LABBÉ

En souvenir de mon grand-père.

A MES MAITRES DANS LES HOPITAUX

M. le Professeur LANDOUZY,
M. le Professeur agrégé GILBERT BALLET,
M. le Docteur J. BABINSKI,
M. le Docteur BÉCLÈRE,
M. le Docteur BOURCY,
M. le Docteur ANDRÉ PETIT,
MM. REYNIER, MOUTARD-MARTIN, SCHWARTZ,
BEURNIER, BELIN.

A MES MAITRES DANS LES LABORATOIRES

M. le Docteur FRANÇOIS FRANCK,
M. le Docteur GOMBAULT,
M. le Docteur HALLION,
M. le Docteur A. VIGOUROUX,
MM. LAUNOIS, RIEFFEL, PIERRE JANET, F. BESANÇON,
BORREL, CUNÉO.

En témoignage de profonde reconnaissance
et de respectueux attachement.

Février 1903.

Digitized by the Internet Archive
in 2010 with funding from
Open Knowledge Commons and Harvard Medical School

http://www.archive.org/details/recherchessurlep00laig

A LA MÉMOIRE

DE

MON IVe ARRIÈRE-GRAND-ONCLE

JACQUES DAVIEL

Démonstrateur royal de Chirurgie et d'Anatomie, à Marseille,
Chirurgien ordinaire et Oculiste du Roi,
(1693-1772)

Mon Arrière-Grand-Oncle, J.-F. Charles LAIGNEL-LAVASTINE,

Médecin à Bernay (1776-1856)

Mon Arrière-Grand-Père, François-Auguste LAIGNEL-LAVASTINE,

Médecin et Président du Tribunal civil à Bernay (1777-1861)

MON GRAND-PÈRE

LOUIS BIDAULT

Ancien interne des Hôpitaux de Paris, Médecin en chef de l'hôpital d'Évreux
(1820-1900)

A MA MÈRE

PUBLICATIONS ANTÉRIEURES

Endocardite à streptocoques traitée par le sérum de Marmorek. Guérison. (*Presse méd.*, 1899, 2e sem., p. 198.)

Un cas de maladie de Recklinghausen (avec M. Bourcy). (*Arch. gén. de méd.*, sept. 1900.)

Valvule sigmoïde supplémentaire de l'orifice de l'artère pulmonaire. (*Soc. anatomique*, 12 janv. 1900.)

Un cas de spondylose rhizométique. (*Soc. de neurologie*, 1er fév. 1900.)

Recherche courante de quelques réflexes. (*Presse méd.*, 1900, 1re sem., p. 251.)

Lymphangite dermique hypertrophique récidivante (éléphantiasis nostras) (avec M. Bourcy). (*Soc. méd. des hôp.*, 30 mars 1900.)

Pneumonie avec ictère et faible réaction thermique. (*Soc. méd. des hôp.*, 26 oct. 1900.)

Sarcome primitif de l'humérus (avec M. Chifoliau). (*Soc. anatomique*, juin 1900.)

Appendicite et éosinophilie. (*Soc. anatomique*, 16 nov. 1900.)

Méningite à bacilles d'Eberth. (*Soc. méd. des hôp.*, 28 déc. 1900).

Hématomyélie de l'épicône et de la base du cône terminal de la moelle. (*Soc. de neurologie*, 6 déc. 1900.)

Cirrhose hépatique bi-veineuse pigmentaire avec polyurie chez une alcoolique. (*Soc. anatomique*, 11 janv. 1901.)

Eruption zostériforme chez un tuberculeux. (*Soc. anatomique*, 11 janv. 1901.)

Myopathie primitive progressive. (*Arch. gén. de méd.*, fév. 1901, p. 185.)

Endocardite chronique ; embolie, gangrène sèche symétrique des deux jambes. (*Soc. anatomique*, 22 fév. 1901.)

Anévrysme sacciforme de l'artère sylvienne. (*Soc. anatomique*, 22 fév. 1901.)

L'éosinophilie sanguine, signe d'appendicite. (*Soc. méd. des hôp.*, 19 avril 1901.)

Procédé de numération, après centrifugation, des éléments cellulaires du liquide céphalo-rachidien. (*Soc. de biologie*, 18 mai 1901.)

Pachyméningite avec hémorrhagie considérable chez un paralytique général (avec M. A. Vigouroux). (*Soc. anatomique*, juin 1901.)

Ramollissement symétrique des deux lobes occipitaux (avec M. A. Vigouroux). (*Soc. anatomique*, 21 juin 1901.)

Note bactériologique sur le liquide céphalo-rachidien des paralytiques généraux. (*Soc. de biologie*, 6 juil. 1901.)

Contribution à l'étude du cytodiagnostic du liquide céphalo-rachidien dans les affections nerveuses. (*Soc. méd. des hôp.*, 21 juin 1901.)

Fibro-sarcome rétro-vésical. (*Soc. anatomique*, 14 juin 1901.)

Sur la physionomie et le moment d'apparition des lésions cadavériques dans l'écorce cérébrale de l'homme (méthode de Nissl), (avec M. Faure). (*Soc. de neurologie*, 9 juin 1901 et *R. neurologique*, 1901, p. 562.)

Ophtalmoplégie totale avec cécité (avec M. A. Vigouroux). (*Soc. de neurologie*, 4 juil. 1901.)

Syndrôme de Bénédikt (avec M. A. Vigouroux). (*Soc. de neurologie*, 4 juil. 1901 et *R. neurologique*, 1901, p. 730.)

Sur la recherche des microbes dans le cerveau, le liquide céphalo-rachidien, le sang dans 200 cas de troubles mentaux ou nerveux (avec M. Faure). (*XIe congrès des Aliénistes et des Neurologistes*, Limoges 1901 et *R. neurologique*, 1901, p. 830.)

Deux cas de troubles mentaux toxi-infectieux avec lésions cellulaires corticales. (*XIe congrès des Aliénistes et Neurologistes*, Limoges 1901 anal. in *R. neurologique*, 1901, p. 833.)

L'hypnotisme collectif en Tunisie. (*Presse méd.*, 10 août 1901.)

Le V. E. M. de 1901 aux stations du Dauphiné et de la Savoie. (*Gazette des eaux*, 24 oct., 31 oct., 7 nov. 1901.)

Hémorrhagie des glandes surrénales. (*Soc. anatomique*, 13 déc. 1901.)

Sur la physionomie et le moment d'apparition des lésions cadavériques dans les centres nerveux du lapin et du cobaye (avec M. Faure). (*Soc. de neurologie*, 7 nov. 1901.)

Audition colorée familiale. (*R. neurologique*, 1901, p. 1152.)

Association d'hémiplégie hystérique et de diplégie cérébrale infantile. (*Soc. de neurologie*, 5 déc. 1901.)

Un cas d'hémiasynégie cérébelleuse avec autopsie (avec M. A. Vigouroux). (*Soc. de neurologie*, 6 fév. 1902 et *R. neurologique*, 1902, p. 131.)

Anse mémorable de Wrisberg à gauche. (*Soc. anatomique*, fév. 1902.)

Remarque sur le vago-sympathique abdominal. (*Soc. anatomique*, avril 1902.)

Un cas d'hermaphrodisme probablement vrai (avec M. André Petit). (*Soc. méd. des hôp.*, 21 mars 1902.)

Recherches sur la rapidité de la circulation capillaire de la peau dans

divers cas pathologiques (avec M. Hallion). (*Soc. de biologie*, 26 juil. 1902.)

Etude histologique de l'écorce cérébrale dans 18 cas de méningite (avec M. Faure). (*XIIe congrès des Aliénistes et Neurologistes*, Grenoble 1902 et *R. neurologique*, 1902, p. 807.)

L'activité locale de la circulation cutanée de la main dans l'hémiplégie organique et le syndrome de Raynaud. (*XIIe congrès des Aliénistes et Neurologistes*, Grenoble 1902 et *R. neurologique*, 1902, p. 814.)

Epithélioma primitif du lobe antérieur du corps pituitaire (avec M. A. Vigouroux). (*So. anatomique*, avril 1902.)

Epithélioma primitif du corps thyroïde (avec M. Delherm). (*Soc. anatomique*, avril 1902.)

Insuffisance hépatique aiguë. (*Presse méd.*, 27 août 1902.)

Cellules nerveuses multinucléées dons les ganglions solaires. (*Soc. anatomique*, nov. 1902.)

Trois cas de suppuration des méninges chez des paralytiques généraux (avec M. Mermier). (*Soc. anatomique*, nov. 1902.)

Le V. E. M. de 1902 aux stations des Vosges et de l'Est. (*Gazette des eaux*, 4, 11, 18 déc. 1902.)

Un cas de trophœdème acquis (avec M. Sicard). (*Soc. de neurologie*, 15 janvier 1903 et *Nouv. Incon. de la Salp.*, janv. 1903.)

Cancer secondaire du ganglion semi-lunaire. (*Soc. anatomique*, 16 janv. 1903.)

Tuberculose du ganglion semi-lunaire. (*Soc. anatomique*, 16 janv. 1903.)

Recherches sur l'activité de la circulation capillaire de la peau dans divers cas pathologiques, à l'aide d'un procédé nouveau. Procédé de la « tache blanche » (avec M. Hallion). (*Soc. méd. des hôp.*, 30 janv. 1903.)

Persistance du trou de Botal ; absence de rétrécissement de l'artère pulmonaire et de maladie bleue (avec M. Delherm). (*Soc. anatomique*, 6 fév. 1903.)

Un cas de sarcome mélanique (sarcome secondaire du cœur ; néphrite toxique, avec M. Delherm). (*Soc. anatomique*, 6 février 1903.)

Recherches sur l'innervation vaso-motrice des glandes surrénales (avec M. Hallion). (*Soc. de biologie*, 6 février 1903.)

Corne cutanée. (*Soc. anatomique*, 13 février 1903.)

BOSTON MEDICAL
MAR 1904
LIBRARY.

RECHERCHES

SUR LE

PLEXUS SOLAIRE

INTRODUCTION[1]

Une observation de syndrome d'Addison sans lésions surrénales. — Position de la question : dans tous les syndromes d'Addison analogues, le grand sympathique est-il altéré? — Nécessité d'une étude méthodique du sympathique abdominal, particulièrement du plexus solaire, pour distinguer le normal du pathologique.

Division du mémoire en trois parties : Anatomique, physiologique, pathologique.

I. — La pathogénie du syndrome d'Addison n'est pas élucidée. Les uns incriminent une lésion des glandes surrénales, les autres une lésion du système nerveux sympathique. Tous s'appuient sur les résultats variables d'autopsies souvent incomplètes. Nous avons eu, en 1899, occasion d'observer à l'hôpital Tenon un homme de cinquante-cinq ans qui présenta au complet les signes du syndrome d'Addison (Observation I).

Il en avait l'asthénie, les douleurs lombaires, les vomissements, la pigmentation de la peau, l'hypotension artérielle et le caractère maussade. Il mourut cachectique six mois après le début des accidents.

A l'autopsie, on ne trouva aucune lésion macroscopique capable d'expliquer le syndrome. L'examen microscopique des glandes surrénales n'y montra aucune altération.

Un point, d'ailleurs connu, ressortait de ce fait : dans quelques

[1] Pour alléger le volume et faciliter les recherches, nous employons deux textes : Un petit texte pour l'exposé historique, un texte plus gros pour l'exposé de nos recherches personnelles.

cas de syndrome d'Addison, on ne trouve pas d'altération histologique des glandes surrénales.

La question qui se posait était de savoir si, dans tous les syndromes d'Addison, où l'on ne constate pas de lésions surrénales, le grand sympathique est histologiquement altéré.

Pour résoudre ce problème, il fallait d'abord connaître l'aspect normal du sympathique. Car presque toujours le sympathique n'est examiné que dans les cas où l'on y soupçonne des lésions, et connaissant mal son aspect ordinaire, on a tendance à prendre pour des altérations importantes des modifications banales. Aussi, avons-nous systématiquement examiné un grand nombre de sympathiques d'individus morts dans les conditions les plus diverses.

A ces documents anatomo-cliniques, nous avons ajouté les résultats de recherches poursuivies parallèlement en anatomie normale, anatomie comparée, embryologie et physiologie, pour ainsi pouvoir présenter une étude d'ensemble sur le plexus solaire.

II. — Les faits que nous rapportons, spontanés ou provoqués, relèvent de deux méthodes d'exploration, l'anatomique et la physiologique.

Il est donc logique de les diviser en quatre groupes.

1° Observations cliniques ;

2° Expériences physiologiques ;

3° Observations anatomiques ;

4° Expériences d'anatomie pathologique.

Mais si cette division méthodique est la plus scientifique, elle oblige à séparer dans des chapitres différents des faits connexes ; ainsi, l'observation anatomo-clinique d'un malade devrait être étudiée dans la première et la troisième partie ; une expérience sur le chien, dans la deuxième et la quatrième.

De plus, cette division, basée sur le mode de connaissance, ne s'inquiète pas de l'objet de cette connaissance et n'admet pas de différence dans le domaine des formes, comme dans le domaine des fonctions, entre le normal et le pathologique.

Cette notion du normal et du pathologique, de nulle valeur pour le biologiste, est capitale pour le médecin, car elle est pratique.

La détermination du pathologique est nécessairement connexe de la détermination du normal.

Ces deux termes font un couple. Leur délimitation est notre but principal.

III. — Ainsi compris, ce travail se divise en trois parties.

Dans une *première partie, anatomique,* sont étudiées : l'*embryologie,* organogenèse et histogenèse ; — l'*anatomie comparée,* macroscopique et microscopique ; — l'*anatomie normale de l'homme,* macroscopique et microscopique.

Dans une *deuxième partie, physiologique,* sont étudiés le rôle du plexus solaire dans le fonctionnement de chaque viscère abdominal, la valeur de ce plexus comme voie de conduction et comme centre réflexe, et la topographie de ses neurones.

Dans une *troisième partie, pathologique,* sont étudiées l'*anatomie et la physiologie pathologiques du plexus solaire,* et la question de leurs rapports.

Suit la conclusion.

Au mémoire sont annexés, un index bibliographique, et nos documents anatomiques, expérimentaux et cliniques, accompagnés de dessins et de tracés [1].

[1] La partie embryologique de ce travail a été faite dans le laboratoire de M. le professeur agrégé Cunéo ;

La partie d'anatomie comparée, dans le laboratoire du professeur Petit, de l'Ecole vétérinaire d'Alfort, et avec l'aide du Dr V. Thebault, docteur ès sciences naturelles ;

La partie anatomique, à l'École pratique, avec l'aide de M. Veau ;

La partie expérimentale dans le laboratoire de M. le Dr François Franck au Collège de France sous la direction et avec l'aide de M. le Dr Hallion.

La partie histologique dans le laboratoire de M. le professeur agrégé Gilbert Ballet de 1900 à 1902 et dans le laboratoire de M. le professeur Raymond, sous la direction de M. le Dr Philippe.

Les documents anatomo-cliniques ont été recueillis non seulement dans les services de nos maîtres d'internat, mais dans ceux de M. le professeur agrégé H. Roger qui nous a ouvert son service de la Porte d'Aubervilliers, de M. le Dr Vigouroux, qui, avec son interne M. Juquelier, nous a facilité l'étude des aliénés de l'Asile de Vaucluse, et de MM. Hirtz et Salomon. Dalché et Maurice Bloch, Darier et Frouin, Morel-Lavallée et Gauthier, Walther et Pouliot.

Nous avons été aidé dans quelques recherches bibliographiques par M. Josué, dans quelques dissections et autopsies par M. Lemerle, et dans la plupart de nos expériences par M. René Charpentier. Que tous veuillent bien agréer l'expression de notre grande reconnaissance.

PREMIÈRE PARTIE

ANATOMIE

SECTION A. — EMBRYOLOGIE

CHAPITRE PREMIER

HISTORIQUE ET TECHNIQUE

I. Historique : Balfour. Onodi. His junior. M. Duval. Hertwig. Renaut. Taft. Fusari. Graupner. — II. Technique. — III. Délimitation du sujet.

I. — Balfour[1] démontra le premier que le sympathique est, à son origine, en relation avec les nerfs cérébro-rachidiens et qu'il dérive par conséquent comme ceux-ci de l'ectoderme. Il fit voir que, chez les Sélaciens, les ganglions sympathiques constituent de légers renflements des troncs principaux des nerfs spinaux un peu au-dessous des ganglions des paires rachidiennes.

Onodi[2] démontra ensuite que les ganglions sympathiques dérivent directement des ganglions spinaux dans les différentes classes de vertébrés étudiées à ce point de vue par lui.

L'origine des cellules sympathiques et leur rapport avec la moelle ont été magistralement étudiés par His junior. Ces recherches rentrent dans l'étude du sympathique en général.

Les plus récents travaux sur l'embryologie du sympathique thoraco-abdominal, sont, en plus des ouvrages classiques de Mathias Duval, d'Hertwig, de Renaut, les travaux de Taft, Fusari et Graupner.

II. Technique. — Nous n'avons à envisager ici que le développement du système solaire. Nous avons examiné six embryons humains.

[1] Balfour. Elements of comparative embryology. t. II, p. 384.

[2] Onodi. Ueber die Entwicklung der Sympath. Nervensystems. *Arch. f. Mikrosk. Anatomie*, TXXVI, 1886.

Recueillis aussi frais que possible, fixés au sublimé acide. durcis à l'alcool, inclus à la paraffine, ils ont été débités en coupes sériées, 1, en coupes frontales, 1 en coupes sagittales et 4 en coupes transversales. Les coupes ont été colorées à l'hématoxyline éosine et montées au baume de Canada.

L'examen a porté sur toutes les coupes de la région thoraco-abdominale du 7e segment dorsal au 2e segment lombaire. Des schémas à la chambre claire ont été faits de la plupart des coupes de façon à rendre plus facile leur comparaison. Des dessins à la plume ont été faits des aspects les plus caractéristiques.

Ces documents, suffisants pour l'organogenèse, ont été pour l'histogenèse, complétés par des dissociations et des coupes des splanchniques, des coupes de moelle et de glanglions semi-lunaires de fœtus et de tout jeunes enfants.

Nous avons emprunté de plus à l'anatomie comparée quelques documents (nerfs splanchniques et ganglions semi-lunaires recueillis chez de jeunes animaux, lapins et cobayes.)

III. — Dans le développement du système solaire, certains points sont au point de vue de *l'organogenèse* particulièrement intéressants à étudier

1° L'origine des glanglions de la chaîne sympathique ;
2° L'origine des cellules médullaires sympathiques ;
3° La formation des splanchniques ;
4° L'origine des ganglions cœliaques ;
5° Les rapports du sympathique et des glandes surrénales.

Et au point de vue de *l'histogenèse* ;

1° La formation des cellules sympathiques.
2° La valeur évolutive des fibres sympathiques.

CHAPITRE II

ORGANOGÉNÈSE

I. La méthode hématoxylique. Détermination des régions sus-surrénale, surréno-rénale, réno-génitale. — II. Développement des ganglions de la chaîne sympathique. — III. Origine des cellules médullaires sympathiques. IV. — Développement des sphanchniques. — V. Développement des ganglions solaires. — VI. Rapports des cellules sympathiques et des surrénales aux différents stades de la vie embryonnaire.

I. — Pour pouvoir reconnaître sur les coupes les différents éléments du sympathiqne, il fallait trouver une méthode élective de coloration. La comparaison des coupes d'un embryon âgé de trois semaines (embryon I) et d'un autre âgé de deux mois (embryon II) montre avec évidence que les noyaux des neuroblastes de His se colorent d'autant plus vivement par l'hématoxyline et par toutes les couleurs nucléaires que les cellules sont plus jeunes.

Dans l'embryon II, l'on voit nettement que, de toutes les cellules qui dans l'embryon I avaient les caractères des cellules intermédiaires de His, ont seulement gardé ce caractère celles d'entre elles qui occupent des régimes nettement sympathiques.

L'examen à l'objectif à immersion de cellules analogues dans les autres embryons démontre avec évidence que cette chromophilie permet de distinguer les cellules sympathiques. Ceci ne doit pas étonner.

Nous venons de voir que la colorabilité d'un élément est d'autant plus facile et intense que cet élément est plus jeune. Or, les éléments sympathiques, comme l'a fait remarquer His, sont des éléments plus jeunes, que les homologues du système cérébro-spinal. Ce caractère d'évolution tardive auquel est liée cette colorabilité est précieux pour l'examen puisqu'il donne à la méthode hématoxylique la valeur d'une méthode de coloration élective sympathique. Pour la commo-

dité de la description, nous divisons la région thoraco-abdominale, de haut en bas en :

1° *Région sus-surrénale.*

2° *Région surrénale* où l'on ne rencontre pas encore le rein.

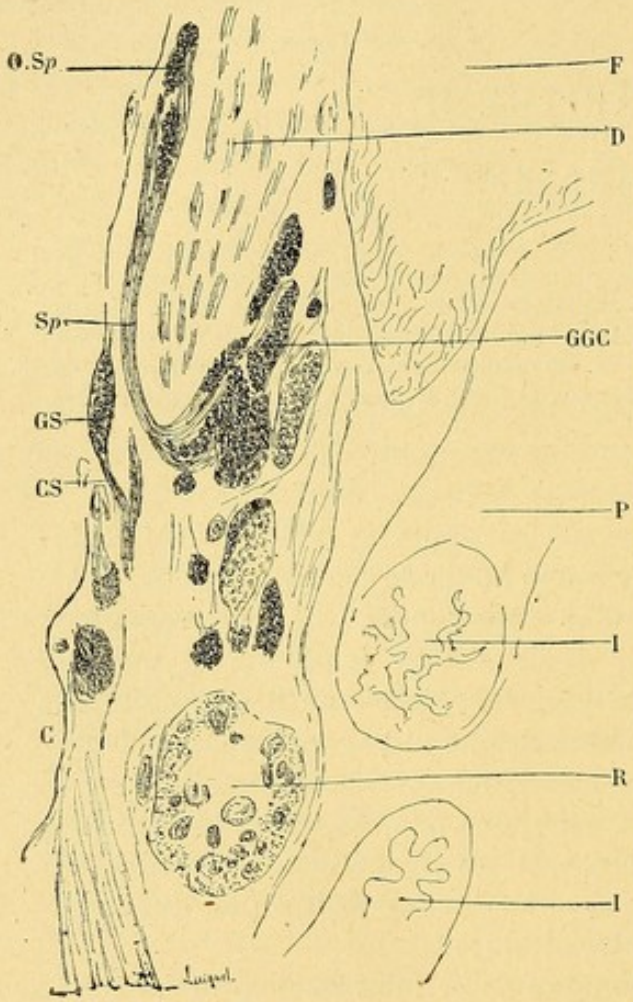

Fig. 1.

Embryon V. Coupe sagittale de la région abdominale un peu en dehors de la ligne médiane. Leitz. oc. II, obj. 2.

O. Sp. Origine du nerf grand splanchnique. — Sp. Grand splanchnique. — Sp. Grand splanchnique. — G. S. Ganglion de la chaine sympathique. — C. S. Chaine sympathique. — C. Colonne vertébrale, — F. Foie. — D. Diaphragme. — G. G. C. Ganglions sympathiques cœliaques. — P, Pancréas. — I. Intestin. — R. Rein.

3° *Région surréno-rénale,* comprenant des coupes de la surrénale et du rein, celle-ci étant le plus souvent moins volumineuse que celles-là.

4° *Région rénale,* au-dessous des surrénales.

5° *Région réno-génitale,* le testicule ou l'ovaire, non encore descendus, occupant l'abdomen à la hauteur de la première lombaire environ. Nous pouvons maintenant examiner nos coupes aux différents points de vue que nous nous sommes proposés.

II. Développement des ganglions de la chaine sympathique. — Certaines cellules des ganglions spinaux de tout jeunes embryons (embryon I) sont plus foncées que les autres. Elles occupent surtout la partie ventrale du ganglion. Pour certains auteurs, elles sont le point de départ des ganglions de la chaîne sympathique. En effet, on voit bientôt au-dessous des ganglions spinaux de petites masses très fortement colorées. Ce sont les nouveaux ganglions de la chaîne sympathique, unis aux

ganglions spinaux par des tractus formés de cellules et de fibres.

Ces masses cellulaires, vues sur des coupes longitudinales sagittales (fig. 1) ou frontales (embryon VI) se continuent les unes avec les autres par des ponts cellulaires. A mesure que l'embryon grandit, ces ponts cellulaires s'étirent et avec eux les cellules qu'ils contiennent. Celles-ci diminuent de nombre à mesure que celui des fibres augmente (Dissections de fœtus). Aussi ne faut-il pas dire, quand au cours d'une dissection on trouve sur un sujet un nombre de ganglions de la chaîne moindre que normalement, que plusieurs ganglions se sont fusionnés, mais bien plutôt que le processus de différenciation des cellules et des fibres est resté au stade embryonnaire.

III. Origine des cellules médullaires sympathiques. — Les cellules très fortement colorées apparues à la partie postéro-latérale de la masse grise péri-épendymaire (embryon I) conservent leur très forte colorabilité dans les embryons plus âgés (embryon III) et gagnent la partie latérale de la moelle dorsale, s'effilent et envoient à travers les cellules fondamentales comme à travers un filtre des prolongements dont quelques-uns vont former des fibres des racines postérieures.

En même temps, les ganglions spinaux dont les cellules sont beaucoup plus volumineuses que celles de la moelle envoient en beaucoup plus grande abondance des fibres vers la moelle. Ainsi se forment les racines postérieures, production secondaire, trait d'union entre la moelle et les ganglions spinaux et par l'intermédiaire de ceux-ci entre les ganglions de la chaîne sympathique.

IV. Développement des splanchniques. — La figure I représentant une coupe sagittale de l'embryon V permet de suivre en détail le développement du splanchnique. Formé d'un grand nombre de cellules allongées très fortement colorées, dérivées pour la plupart de la face ventrale de la chaîne sympathique, il apparaît comme un *ganglion sympathique très allongé* établissant un trait d'union en forme de courbe à concavité antéro-supérieure entre la chaîne sympathique et les ganglions solaires. A mesure que l'embryon se développe, le splanchnique s'allonge par étirement et parmi ces éléments les fibres prédominent peu à peu sur les cellules. Aussi les coupes transversales, qui faites sur des embryons de un à deux mois, ne montrent que quelques fibres perdues au milieu de nombreuses cellules, montrent sur des embryons plus âgés (de trois mois et demi, et encore mieux sur

des fœtus de six ou huit mois) un nombre de plus en plus grand de fibres qui remplace des cellules de plus en plus rares. Cet accroissement des fibres par rapport aux cellules se poursuit pendant la vie extra-utérine.

Alors que chez le nouveau-né et chez l'enfant de quelques mois (obs. XXIV) on voit encore quelques cellules perdues au milieu des fibres, plus tard, on ne trouve plus de cellules que dans des endroits spéciaux, au niveau du ganglion de Lobstein, par exemple, reliquat chez l'adulte, d'un état embryonnaire.

V. Développement des ganglions solaires (voy. fig. 2 et 3). — Dès le

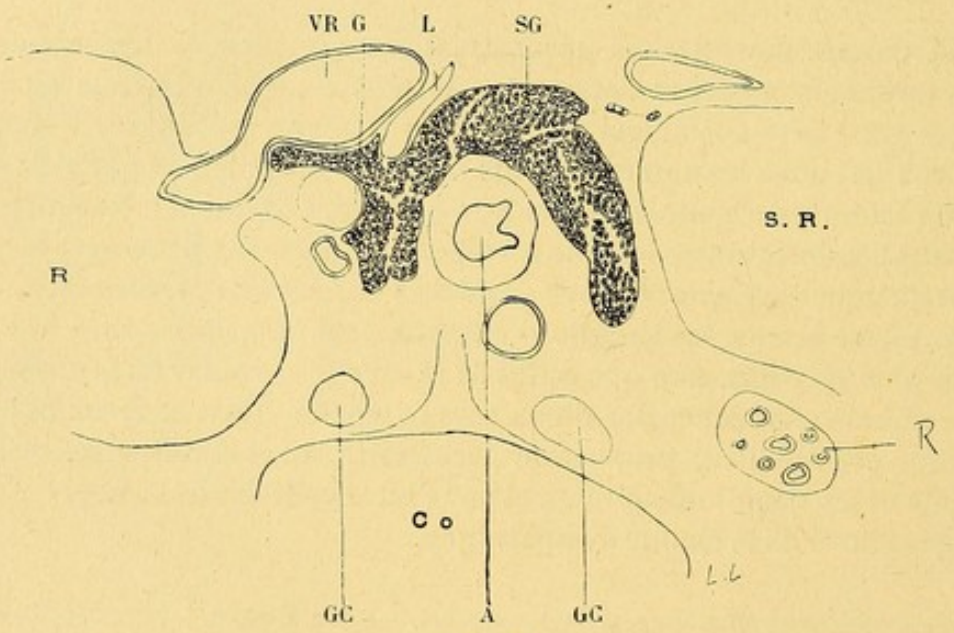

Fig. 2.

Région surréno-rénale : coupe horizontale. Leitz. oc. II, obj. 2.

Co. Corps vertébral. — R. Rein. — SR. Surrénale. — V. R. Veine rénale. — A. Aorte. — G. L. Ganglions lymphatiques. — G. S. Ebauche des ganglions solaires. — G. S. Ganglions de la chaine principale sympathique.

On voit l'ébauche des ganglions solaires former un croissant à concavité postérieure embrassant l'aorte.

deuxième mois, sur des coupes transversales (embryons II, III. IV) on voit de grosses masses ganglionnaires nerveuses qui occupent la région cœliaque. Dans l'aire limitée par le bord interne des capsules surrénales sur les côtés, la masse intestinale en avant, les corps vertébraux en arrière, existent plusieurs groupes.

1° Un premier groupe à la hauteur et au-dessous du tronc cœliaque

forme un croissant volumineux dont la courbe à concavité postérieure embrasse la partie antérieure de l'aorte.

2° Deux petites masses accolées aux parties antéro-latérales des corps vertébraux plus ou moins volumineuses selon la hauteur et qui représentent la *chaîne sympathique principale*.

3° En avant et en dedans, deux points contenant un mélange de cellules et de fibres et qui sont la coupe transversale des *splanchniques*.

4° En dedans des surrénales, s'allongeant le long de leur bord

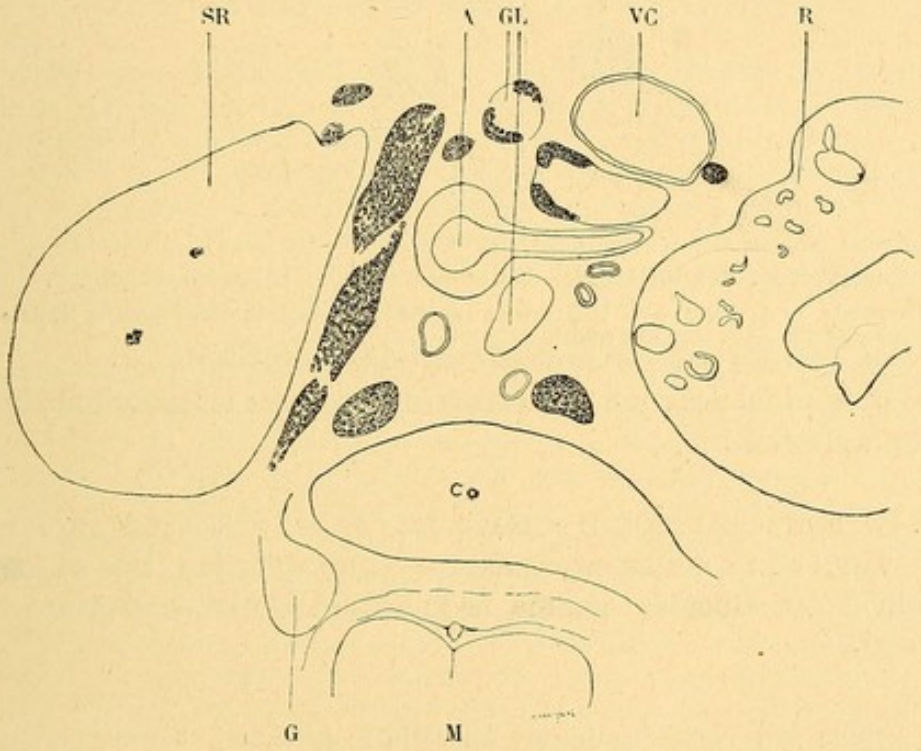

Fig. 3.

Région surréno-rénale : coupe horizontale. Leitz. oc. II. obj. 2.

SR. Surrénale. — A. Aorte. — G. L. Ganglions lymphatiques. — V. C. Veine cave. — R. Rein. — Co. Corps vertébral. — G. Ganglion spinal. — M. Moelle.

On voit les cellules des ganglions de la chaine se continuer avec les cellules des ganglions solaires, et celles-ci pénétrer dans les glandes surrénales, après en avoir contourné le bord interne.

interne, une série de groupes cellulaires qui établissent selon le niveau des coupes la continuité, avec les ganglions de la chaîne ou avec les splanchniques et les ganglions solaires.

Quand on étudie ces masses solaires, au-dessus ou au-dessous du point où l'on remarque le croissant préaortique on trouve autour de

celui-ci deux masses latérales distinctes, ébauches en haut des ganglions semi-lunaires, ébauches en bas des ganglions réno-aortiques,

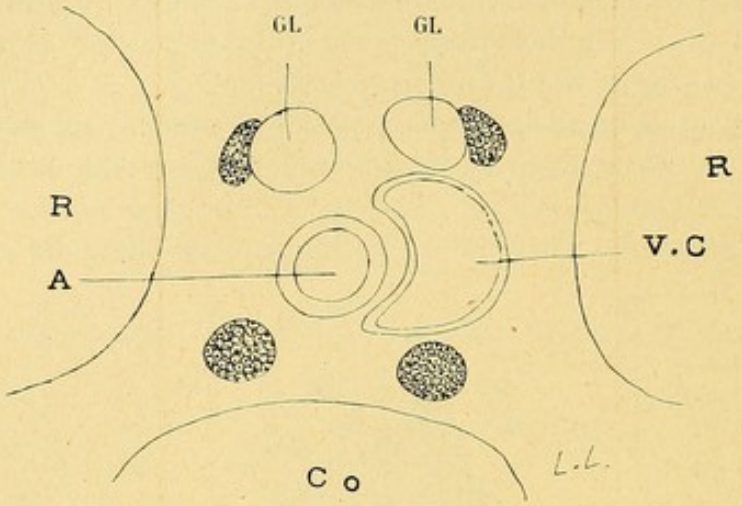

Fig. 4.

Embryon II. Région rénale. Coupe horizontale. Leitz. oc. II, obj. 2.

SR. Surrénale. — A. Aorte. — G. L. Ganglions lymphatiques. — V. C. Veine cave. — R. Rein. — Co. Corps vertébral. — G. Ganglion spinal. — M. Moelle.
On voit les connexions intimes des ganglions sympathiques et lymphatiques.

et qui présentent des connexions très intimes avec les ganglions lymphatiques (fig. 4).

VI. Rapports des cellules sympathiques et des surrénales aux différents stades de la vie embryonnaire. — Cette question, très obscure, est loin d'être élucidée comme le montrent les contradictions des auteurs [1].

De Leydig qui considère toutes les cellules médullaires des surrénales comme appartenant aux cellules nerveuses à Aichel qui leur nie toute origine sympathique, on rencontre toutes les opinions intermédiaires.

Certains éléments, que lesuns considèrent comme des ganglions, sont complètement méconnus des autres.

Il en est de même du nombre des ganglions nerveux et des cellules nerveuses qui se trouveraient dans la substance médullaire ; il varie immensément suivant les auteurs pour un même animal.

Ainsi, tandis que Holm et Dostojewsky trouvèrent une quantité de cellules nerveuses disposées par petits groupes dans la substance médullaire des capsules surrénales du lapin, Gottschau, au contraire, ne put en trouver dans cet animal. Il trouva par contre que les capsules surrénales du

[1] Voir la bibliographie.

veau en sont très abondamment pourvues, tandis que le même animal fournit à ce point de vue à Taruffi des résultats complètement négatifs. Pour Ciaccio [1] la substance médullaire est composée de cellules dont la plupart sinon toutes ont des cararactères tels qu'il faut les considérer comme des cellules ganglionnaires. Pour Moers la substance corticale est, au contraire, formée des mêmes éléments que la substance médullaire ; les cellules nerveuses se présenteraient seulement sous la forme de renflements des nerfs. Braun considère les cellules médullaires brunes comme des éléments nerveux. Holm, à son tour, en fait un groupe à part, les appelant des éléments dont la nature nerveuse est incertaine (Zellen von Zweifalhafter nervõsen Natur) ; Braun les regarde comme une forme de transition entre les fibres nerveuses et les autres cellules du parenchyme médullaire.

Inaba, pour qui la substance corticale est un produit de l'épithélium cœlomique, fait dériver la substance médullaire des éléments sympathiques qui pénètrent ultérieurement dans l'organe. Ces éléments s'accroissant forment au centre une masse réticulée qui repousse graduellement les cellules corticales. Les surrénales prennent en partie origine des ébauches sympathiques qui en forment la substance médullaire. Ces ébauches, détachées de la chaine sympathique, pénètrent dans les surrénales et s'y développent en groupes cellulaires isolés.

Chez le poulet, les groupes cellulaires sympathiques restent toujours distribués entre les lobules surrénaux ; chez les mammifères, ils s'accumulent spécialement dans le centre des capsules et là, prenant un développpement particulier, ils parviennent probablement à éliminer tous les éléments d'origine épithéliale et forment à eux seuls le parenchyme de la glande. Chez les mammifères, la structure lobaire se perd vite ; les éléments épithéliaux prennent une autre orientation, c'est-à-dire qu'ils se constituent en colonnes disposées en sens radial séparées par des vaisseaux.

Les faits cités suffisent pour faire conclure que la substance médullaire des corps surrénaux renferme des cellules dont les unes rappellent parfaitement par leur aspect les éléments des ganglions sympathiques voisins, tandis que d'autres ne leur ressemblent absolument pas, et enfin qu'il s'en trouve d'autres qui résument certains caractères de ces deux catégories de cellules. Ces formes sont plus ou moins volumineuses, suivant les animaux, et très probablement aussi suivant l'âge de ceux-ci et les périodes d'activité ou de repos de la glande. C'est de cette unique particularité que dérivent les différences de jugements portés par les auteurs ; mais la majorité, avec Fusari, Inaba, Weldon, Mahalcovics, Gottschau, Balfour, affirme la double origine des glandes surrénales.

Ce point paraissait donc acquis que la moelle se développe aux dépens du sympathique et l'écorce aux dépens de l'épithélium péritonéal.

Des travaux récents ont tout remis en question.

Pour Vincent, la moelle quoique contenant chez plusieurs animaux des

[1] Communiqué dans le travail de R. Verardini. Anovo contributo allo studio della malattiâ d'Addison (*Memorie della R. Acad. delle scienze dell'Istituto di Bologne.* Série IV, t. IX, 88).

cellules nerveuses a une évolution complète qui ne rappelle en rien une origine nerveuse.

Tout récemment, en 1900, O. Aichel a repris la question. Dans son étude, qui porte en partie sur les différentes origines de la capsule surrénale et des capsules accessoires du ligament large, il montre que les substances médullaire et corticale ont la même origine; il n'y aurait d'après lui aucune preuve du développement de la moelle par le sympathique et les deux parties se développeraient ensemble.

On voit donc que la question est loin d'être tranchée d'une façon définitive.

Voici d'autre part ce que nous avons observé.

Les aspects des capsules surrénales diffèrent selon l'âge des

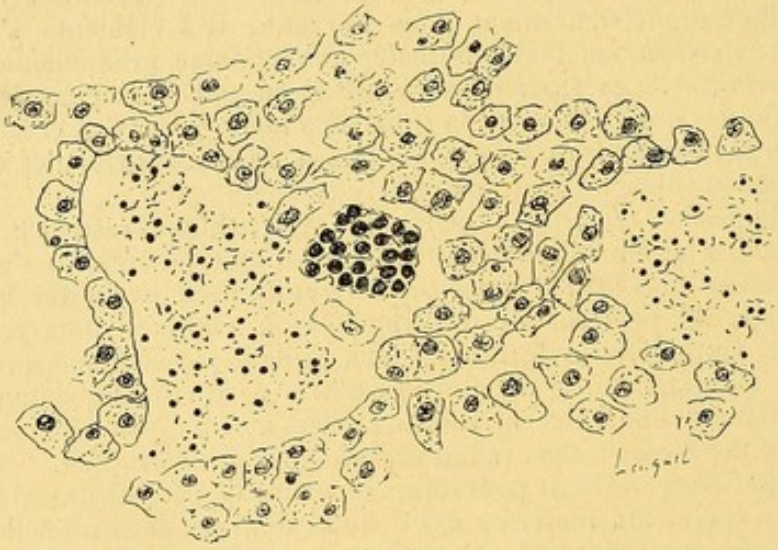

Fig. 5.

Embryon IV. Surrénale. Leitz. oc. II, obj. 7.

On voit dans cette partie de la substance surrénale, trois ordres de cellules :

Les *grandes* sont les cellules glandulaires bien connues de la substance glomérulaire ; elles sont disposées par travées circonscrivant des espaces clairs ;

Les *cellules de ces espaces clairs*, à noyaux petits, à limites mal déterminées sont les cellules décrites par beaucoup d'auteurs comme nerveuses et démontrées de nature surrénale par Renaut ;

Enfin les *cellules à gros noyau fortement coloré* et réunies en îlots sont des cellules sympathiques des ganglions solaires.

embryons et selon que les coupes passent par les extrémités ou par la partie moyenne des capsules.

Sur l'embryon de moins de deux mois (embryon I), on voit des cellules sympathiques le long du bord interne, au niveau du hile et dans l'intérieur de la partie moyenne de la surrénale. On ne constate pas de différenciation. Sur les embryons de deux mois et plus (fig. 3),

sur les coupes qui ne passent pas par le hile, on voit vers le milieu de la glande quelques cellules sympathiques. On ne voit pas de différenciation. Sur les coupes qui passent par le hile (embryons II, III, IV) on constate des nids cellulaires qui essaiment du sympathique en pénétrant par le hile à la partie antéro-interne de la glande et qui se dirigent en arrière et en dehors. Sur ces coupes on distingue nettement, à un faible grossissement deux parties dans le parenchyme de la surrénale : une substance corticale à grosses cellules orientées en cylindres plus ou moins sinueux, une substance médullaire à cellules occupant sans ordre les espaces clairs laissés par les intervalles des travées corticales. C'est au milieu de ces deux ordres de cellules que l'on distingue nettement, comme étant étrangères aux unes et aux autres, les cellules sympathiques beaucoup plus chromatiques disposées en petits groupes bien individualisés (fig. 5).

Ainsi de l'examen de nos six embryons il nous semble possible de conclure que :

1° *La différenciation du parenchyme surrénal en substance corticale et médullaire est indépendante du système sympathique* [1].

2° La substance médullaire contient des cellules nerveuses sympathiques qui ont pénétré dans la surrénale par immigration.

[1] Soulié, à l'Association des anatomistes de Montpellier, en mars 1902, soutient la même opinion.

CHAPITRE III

HISTOGENÈSE

I. Formation des cellules sympathiques chez l'embryon, le fœtus, le nouveau-né. — II. Valeur évolutive des fibres sympathiques, transformation des cellules en fibres; myélinisation. — III. Résumé.

Nous avons abordé au niveau du système solaire deux questions sur l'histogenèse du sympathique : la formation des cellules et des fibres sympathiques.

I. Formation des cellules sympathiques. — Par l'étude de l'embryon I, de ganglions semi-lunaires de fœtus (dissection 7) de jeunes animaux (cobaye, lapin) et de jeunes enfants (obs. XXIII, XXIV), on peut suivre l'évolution des cellules sympathiques et la diviser en trois périodes.

1° *Période embryonnaire.* — A mesure que l'embryon grandit, on voit les cellules très chromatiques [1] se transformer en cellules intermédiaires aux neuroblastes de His et augmenter de volume en s'entourant de protoplasma. Les progrès sont d'autant plus avancés que l'on étudie des cellules plus rapprochées de la moelle, les cellules des ganglions de la chaîne précédant dans leur évolution les ganglions solaires.

2° *Période fœtale.* — Au 6e ou 7e mois, quand on peut déjà isoler les ganglions semi-lunaires pour en faire des coupes, on constate qu'ils sont formés de cellules serrées les unes contre les autres, formées d'un protoplasma granuleux à un ou deux noyaux contenant un ou plusieurs nucléoles.

Cette multiplicité des noyaux et des nucléoles indique que les cellules sont en voie de multiplication.

[1] Voir plus haut : Organogenèse.

3° *Période infantile.* — Cette multiplication des cellules nerveuses est très active dans les premières années de la vie. Les capsules endothéliales formées par des capsules aplaties se touchant par leurs bords contiennent dans leur intérieur une, deux ou même trois et quatre

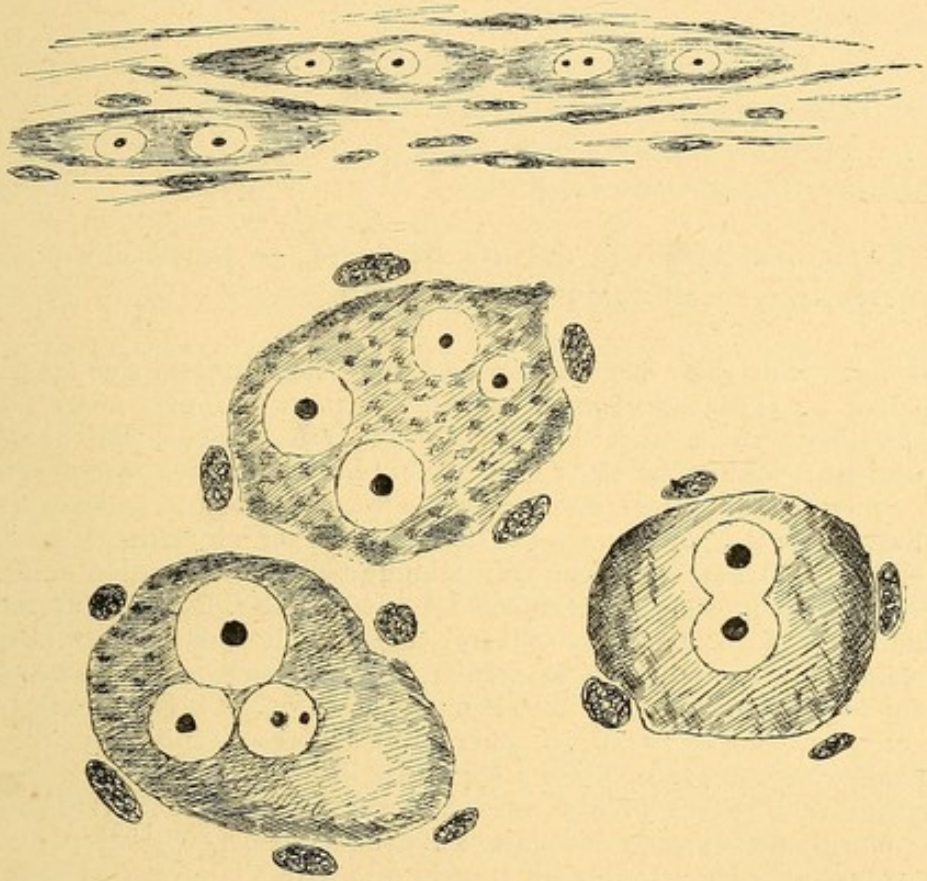

Fig. 6.
Leitz. oc. II, obj. 7.

Cellules nerveuses en voie de division. Cellules dans un filet du plexus solaire (haut de la figure). Cellule dans un ganglion semi-lunaire (bas de la figure).

cellules, résultant de la division directe. Cette division directe se fait selon les lois ordinaires. Nous n'avons jamais observé de figures de karyokinèse. Nous n'avons jamais observé non plus la soi-disant formation de cellules nerveuses par la fusion de plusieurs cellules élémentaires.

Chez le fœtus et l'enfant jeune (obs. XXIV) on voit une série de figures faciles à interpréter : cellule sympathique à un noyau et un nucléole, entourée de sa capsule endothéliale ; cellule à un noyau à

deux nucléoles ; cellule à deux noyaux ; cellule à deux noyaux et trois nucléoles ; cellule à trois noyaux ; trois cellules uninucléées contenues dans la même capsule. Il suffit que la capsule soit de nouveau formée autour de chacune de ces cellules jeunes pour que le cycle évolutif soit fermé (fig. 6).

II. Valeur évolutive des fibres sympathiques. — Pour apprécier cette valeur, deux points doivent être étudiés :

1° La transformation des cellules en fibres.

2° La myélinisation de ces fibres.

1° *Transformation des cellules en fibres.* — La réalité de cette transformation paraît aujourd'hui démontrée.

Taft, dans une thèse inspirée par Mathias Duval a montré que les fibres de Remak ne sont pas composées de cylindraxes entourés d'une masse protoplasmique sur la surface de laquelle se trouvent des noyaux, comme le pensaient Remak et Ranvier ; mais que ces fibres sont des cylindres continus contenant dans leur intérieur des noyaux comme le pensaient Max Schultze, Henle et Frey. Il est facile de constater sur un fœtus de 8 centimètres que la chaine thoracique sympathique constitue un cordon uniforme sans renflement presque entièrement formé de cellules. Elles ont un noyau sphérique dont les dimensions sont très considérables surtout en raison du petit volume du protoplasma, ce dernier se trouve en si petite quantité et entoure le noyau d'une couche tellement mince qu'on a de la peine à le voir, et que le noyau parait nu. Chez un fœtus plus âgé, les noyaux sont semblables, mais le protoplasma a augmenté de quantité. D'autre part, les noyaux ne se trouvent plus dans le centre des cellules mais vers l'un de leurs pôles, la masse protoplasmique s'étant allongée.

On trouve d'ailleurs toutes les transitions entre les noyaux sphériques des cellules et les noyaux ovoïdes allongés des fibres.

Les fibres de Remak ne sont donc autre chose qu'un complexus cellulaire dont le protoplasma forme la fibre proprement dite et dont les noyaux changent de forme et de sphériques qu'ils étaient deviennent allongés.

L'examen des splanchniques aux différents âges ne souffre donc aucune difficulté d'interprétation. Le splanchnique n'est qu'un ganglion allongé dont les cellules sont remplacées par des fibres à mesure qu'il vieillit.

Sur des coupes d'embryon de deux mois, on voit beaucoup de cellules et peu de fibres ; sur des splanchniques de fœtus de neuf mois on voit beaucoup de fibres et peu de cellules ; sur nos coupes de jeune enfant (obs. XXIII) on voit encore quelques cellules qui chez l'adulte

ne se retrouvent plus qu'au niveau du ganglion de Lobstein ou d'autres analogues d'autant moins nombreux que le sujet examiné est arrivé à un point plus avancé de l'évolution phylogénique et ontogénique.

2° *Myélinisation des fibres du système solaire.* — Nous en avons poursuivi l'étude sur le splanchnique à huit mois, un an, deux ans, dix-huit ans, vingt-quatre ans, trente ans, cinquante ans (fœtus dissection, obs. XXIV, XXIII, X, XXIX, XXX, etc.).

L'examen du splanchnique à ces différents âges montre que le nombre des fibres à myéline augmente d'une façon notable jusque vers l'âge de trente ans. La comparaison faite pour les mêmes âges avec les fibres du sciatique montre très nettement que l'évolution du splanchnique est très en retard sur celle du système cérébro-spinal.

D'autre part, la comparaison de l'évolution du splanchnique avec le cordon cervical montre que celui-ci est très en retard sur le splanchnique.

Or, le splanchnique étant intermédiaire aux systèmes sympathique et cérébro-spinal, il en résulte qu'il faut considérer les nerfs sympathiques comme des nerfs insuffisamment développés à la naissance qui jamais n'atteindront le même degré de maturité que les nerfs cérébro-spinaux.

Cette conclusion à laquelle nous arrivons à propos de la myélinisation des fibres sympathiques est intéressante, car elle concorde parfaitement avec celle de His à propos de la colorabilité des cellules.

Tout nous amène à conclure que la *caractéristique du sympathique est dans son développement tardif.*

III. Résumé. — L'embryologie du système solaire peut se résumer en quelques lignes. Les cellules sympathiques étant des cellules intermédiaires aux neuroblastes de His, se colorent plus fortement que ceux-ci. La méthode hématoxylique permet donc de les mettre en évidence par un procédé électif.

Sur les coupes de six embryons on voit que :

1° Les ganglions spinaux forment d'abord une bande cellulaire continue qui devient monoliforme par étirement ;

2° Des cellules sympathiques apparaissent dans la partie postéro-latérale de la masse grise périépendymaire de la moelle ;

3° Les splanchniques, ganglions allongés, subissent le remplacement progressif de leurs cellules par des fibres ;

4° Les ganglions semi-lunaires dérivent des volumineuses masses ganglionnaires de la région cœliaque ;

5° Les rapports des cellules sympathiques et des surrénales sont très controversés ; nous pensons que la différenciation du parenchyme surrénal en substances corticale et médullaire est indépendante du système sympathique et que la substance médullaire contient des cellules nerveuses sympathiques qui ont pénétré dans la surrénale par immigration ;

6° L'histogenèse des cellules sympathiques aux périodes embryonnaire, fœtale et infantile, dépend des lois générales de la division directe ;

7° Les fibres sympathiques dérivent de cellules par transformation de forme de leur protoplasma et de leur noyau. Leur myélinisation, très tardive, poursuivie jusqu'à trente ans, n'atteint jamais la perfection de celle des fibres cérébro-spinales.

SECTION *B*. — ANATOMIE COMPARÉE

CHAPITRE PREMIER

HISTORIQUE

Invertébrés, Milne-Edwards, Lyonnet, Muller, Vulpian, Blanchard, Bordaz
Vertébrés, de Blainville, Bichat, Dalton, Stannius, Schlemm, Bojanus, Vogt, Marage, Thébaut, Claude Bernard, Brown-Séquard, Chauveau, F. Franck, Langley, Cajal, V. Gehuchten, V. Lenhossek, Dogiel, Apolant, Juschtschenko, White, Retzius, Tymofiejew.

Vulpian, dans sa physiologie du système nerveux a, dès 1866, résumé à grands traits l'évolution phylogénique du sympathique.

Milne Edwards a décrit dans une sorte de Béroé (*Lesneuria vitrea*) un petit corps d'aspect ganglionnaire situé au-dessous du point oculiforme et donnant naissance à un grand nombre de filaments. Mais c'est chez les arthropodes qu'on saisit vraiment une ébauche du système nerveux sympathique.

Découverte par Swammerdam dans la larve de *Oryctes nasicornis*, décrite par Lyonnet sous le nom de récurrent dans la chenille de *Cossus liquiperda*, cette ébauche fut assimilée au sympathique par J. Muller. On accepta d'abord cette idée comme très exacte, mais d'autres anatomistes, avec Newport, voulurent y voir le représentant du pneumogastrique.

Chez les *Crustacés* le sympathique est décrit par Audouin, Milne-Edwards et Brandt.

Il est formé par :

1° Un nerf impair partant du cerveau se rendant à l'estomac où il trouve un ganglion (*ganglion stomato-gastrique*) ; dans ce nerf, près de son origine, sont intercalées de nombreuses cellules nerveuses dont l'ensemble représente jusqu'à un certain point le ganglion frontal des insectes.

2° Deux nerfs naissent d'un point des cordons du collier, point où se trouve une accumulation de matière ganglionnaire, et vont s'anastomoser avec le nerf impair.

Chez les *Insectes*, Blanchard décrit un système formé de :

1° Un nerf impair avec trois ganglions : frontal, œsophagien et stomato-gastrique ;

2° Des filets naissant en arrière des ganglions cérébroïdes et se rendant à deux ou quatre ganglions symétriques ; de ces ganglions partent des nerfs pour les systèmes circulatoire et respiratoire.

A ces éléments, Faivre ajoute les deux nerfs génito-splanchniques, branches volumineuses qui partent du dernier ganglion abdominal, et appelées ainsi à cause de leur distribution ; ils offrent des cellules nerveuses sur leur trajet. Cet ensemble est généralement considéré comme l'homologue du sympathique.

Lyonnet décrit de plus, chez les insectes, une couche nerveuse plus grêle située à la face supérieure de la chaîne ganglionnaire et émettant de chaque côté des filaments nerveux dont les uns vont se joindre aux nerfs émanés des ganglions de la chaîne et dont les autres vont aux muscles de l'appareil respiratoire.

Blanchard ne considère comme le véritable sympathique que la partie décrite par Lyonnet, la chaîne ganglionnaire qui est considérée comme l'homologue du sympathique des animaux supérieurs par Reil et Ackermann équivalant à la moelle pour la plupart des auteurs Haller, Gall, Geoffroy Saint-Hilaire et Vulpian.

Chez le Gastéropode *hélix promatia*, la structure des ganglions a une certaine analogie avec celle des ganglions des nerfs cérébro-spinaux. Les cellules sont unipolaires, quelques-unes apolaires. Le système splanchnique comprend deux ganglions labiaux signalés par Cuvier comme faisant partie du sympathique.

Chez les *Céphalopodes*, le système stomato-gastrique est l'équivalent du sympathique avec ses ganglions : buccal, labial, branchiaux et viscéraux.

Chez la plupart des *Poissons* les deux systèmes nerveux sympathique et cérébro-spinal sont bien séparés.

Le sympathique n'existerait pas chez les *Cyclostomes* d'après Müller, Schlemm, Dalton et Stannius. Il a été très peu étudié chez les *Chondroptérygiens*.

Chez les *Poissons osseux* il a la disposition générale observée chez les autres vertébrés.

Sur le *Poisson-lune* le sympathique abdominal prend un développement très considérable (Vulpian).

Chez la *Grenouille* le sympathique d'après Bojanus, Swan, Müller et Vogt obéit au plan général des vertébrés supérieurs.

Chez les *Sauriens* et surtout les crocodiles les ganglions latéraux et leurs connectifs au niveau de la queue, se rapprochent d'un côté à l'autre, entrent en coalescence et forment un cordon unique muni de ganglions impairs et médians.

Chez les *Oiseaux*, de même que chez les crocodiliens, les deux cordons sympathiques au niveau de la région sacrée, se réunissent sur la ligne médiane pour former un cordon unique impair.

Chez les *Mammifères* enfin, le système sympathique a la disposition générale qu'il affecte chez l'homme. Son étude a été faite non seulement par les

naturalistes, mais par les physiologistes Brown-Séquard, Claude Bernard, Chauveau, François Franck, Langley, etc., et par les histologistes Golgi, Cajal, V. Lenhossek, van Gehuchten, Dogiel, Huber, White, Juschtschenko, Apolant, Retzius et Tymofiejew.

Ces notions générales nous permettent de nous limiter maintenant à nos recherches sur l'anatomie comparée macroscopique et microscopique du plexus solaire.

CHAPITRE II

ANATOMIE COMPARÉE MACROSCOPIQUE

I. But pratique. Technique. — II. Dissections : Grenouille, cobaye, lapin, chien, cheval. — III. Résumé.

I. — Une étude approfondie de l'anatomie comparée macroscopique du système solaire, pour très importante qu'elle soit au point de vue philosophique, nous écarterait trop de notre but, avant tout médical. Aussi ne rapportons-nous ici que nos recherches sur la grenouille, le cobaye, le lapin, le chien et le cheval, animaux dont la structure nous intéresse au point de vue expérimental.

Technique. — Pour les petits animaux, grenouille, cabaye, lapin, nous avons suivi la technique employée couramment au Muséum d'histoire naturelle. L'animal, aussi frais que possible, est mis pendant un temps qui varie avec son volume dans de l'eau à 45 degrés. Son système artériel est ensuite injecté avec une masse au suif colorée au bleu de Prusse ou au carmin. L'animal est alors plongé dans un bain de solution aqueuse d'acide azotique à 1 p. 100. Il est chaque jour retiré du bain et lavé à l'eau courante. Il faut surveiller attentivement l'action de l'acide azotique.

Dès que les nerfs prennent une coloration beurre frais, il faut supprimer l'acide azotique et commencer à disséquer. La dissection, plus exactement la dissociation, se fait sous l'eau avec des aiguilles à cataracte et à dissocier. Pour isoler les fins rameaux nerveux du sympathique, il faut se servir de la loupe.

Chez les animaux plus volumineux comme le chien, on peut se passer de l'injection de la masse au suif, mais il est bon d'avoir recours à l'acide azotique qui facilite beaucoup le travail.

Enfin chez les animaux très gros comme le cheval, la simple dis-

section sans apprêts est suffisante pour mettre en évidence des ganglions et des rameaux nerveux pour la plupart volumineux.

II. Grenouille. — La partie abdominale de la chaîne sympathique comprend quatre ganglions (ganglions IV, V, VI, VII) réunis par des rameaux communiquant aux nerfs spinaux de même ordre.

De la chaîne sympathique se détache le nerf splanchnique qui vient des ganglions IV, V, VI, VII. Il accompagne l'artère intestinale et forme autour d'elle un plexus. De ce plexus partent deux ordres de filets ; les uns accompagnant l'artère cœliaque, branche supérieure de l'artère intestinale, vont au pancréas, à l'estomac et au foie ; les autres accompagnant l'artère mésentérique, branche inférieure de l'artère intestinale, vont à la rate et l'intestin.

Cobaye. — Les ganglions solaires qui n'étaient pas visibles à l'œil nu chez la grenouille peuvent être isolés chez le cobaye.

On voit une masse ganglionnaire impaire qui croise la face antérieure de l'aorte et s'étend de chaque côté sur le bord supérieur de l'artère rénale droite et gauche. De cette masse partent des filets dont les uns vont aux surrénales, au rein, à l'intestin, et les autres ascendants dépendent du pneumogastrique. La masse impaire ganglionnaire peut être par une dissection plus fine dissociée en plusieurs ganglions, particulièrement un droit et un gauche. On a alors deux ganglions semi-lunaires réunis par des anastomoses. Cette disposition est nettement visible au microscope.

Lapin. — Le grand splanchnique quitte la chaîne sympathique au niveau des ganglions VIII et IX. Le splanchnique gauche situé sur le côté gauche de l'aorte se termine dans celui des deux ganglions semi-lunaires qui est inférieur et que l'on trouve facilement au-dessus de la surrénale gauche, en avant de l'aorte.

Le splanchnique droit plus difficile à trouver, est situé plus loin de l'aorte, dont il est séparé par la veine cave inférieure. Il se termine à la hauteur de la surrénale droite, dans le ganglion semi-lunaire supérieur ou droit situé en avant de la veine.

Tantôt les deux ganglions semi-lunaires ne sont pas accompagnés d'autres ganglions. Ils sont alors volumineux. Tantôt on trouve au-dessous d'eux, entre l'artère mésentérique supérieure et les rénales, les deux ganglions mésentériques supérieurs. Les quatre ganglions semi-lunaires et mésentériques sont réunis les uns aux autres par un

treillis très compliqué de fibres nerveuses. A ces plexus aboutissent le pneumogastrique et les splanchniques ; il en sort des filets efférents pour les surrénales, les reins, les intestins, le pancréas, le foie et la rate.

Chien. — Cet animal nous a constamment servi dans nos expériences. Aussi l'anatomie de son plexus solaire nous intéresse particulièrement. Les ganglions qui le composent sont le plus souvent au nombre de quatre disposés symétriquement autour de l'origine du tronc cœliaque, et réunis deux à deux par de fortes anastomoses. Les deux supérieures sont lesganglions semi-lunaires, les deux inférieures les deux ganglions mésentériques supérieurs. Selon le volume de l'anastomose latérale, ganglion. semi-lunaire et ganglion mésentérique d'un même côté forment deux masses nettement distinctes ou qui paraissent confondues. De même les deux ganglions mésentériques peuvent être réunis par des liens si étroits qu'ils semblent fusionnés en un seul. Selon le degré de ces processus de coalescence on conçoit que l'individualité de chacun des quatre ganglions solaires puisse être plus ou moins masquée, mais en somme un examen approfondi permet toujours de reconnaître sous des figures variables la disposition caractéristique qui, comme nous le verrons, ne répond pas seulement à une réalité anatomique, mais aussi à une réalité physiologique.

On peut décrire à l'ensemble formé par ces ganglions et les filets qui les unissent, deux parties. Une partie supérieure formant le plexus cœliaque ; une inférieure formant le plexus mésentérique supérieur. C'est ainsi que le décrivent Ellenberger et Baum.

Le plexus cœliaque est formé par les ganglions cœliaques situés aux côtés de l'artère cœliaque.

Le ganglion droit est plus volumineux que le gauche. Ils communiquent par plusieurs filets avec le plexus gastrique postérieur et souvent aussi avec le plexus gastrique antérieur du pneumogastrique. Le plexus mésentérique supérieur tout près et au-dessous du plexus cœliaque comprend deux ganglions situés tout près et un peu du côté caudal de l'origine de l'artère mésentérique supérieure.

La connaissance de cette description très complète n'est pas nécessaire au point de vue de la technique expérimentale auquel nous nous plaçons.

Dans la recherche de ces ganglions, le meilleur repère est la surrénale.

Le ventre du chien étant ouvert, pour trouver le ganglion semi-lunaire gauche, la masse intestinale est rejetée à droite. Cette manœuvre tend le tronc cœliaque qui se dessine sous le péritoine pariétal. En passant le doigt sur ce péritoine entre le tronc cœliaque et la surrénale, on sent et l'on voit deux petites masses claires qui font une légère saillie ; la plus élevée, la plus rapprochée du tronc cœliaque est le ganglion semi-lunaire gauche ; la moins élevée, la plus rapprochée de la surrénale est le ganglion mésentérique. La recherche du ganglion semi-lunaire droit est plus difficile du fait de la présence de la veine cave inférieure ; mais la technique de recherche doit être exactement la même, après que l'on a rejeté la masse intestinale du côté gauche. La *symétrie* du plexus solaire, évidende pour les ganglions, se poursuit dans ses connexions nerveuses, particulièrement dans ses rapports avec le pneumogastrique.

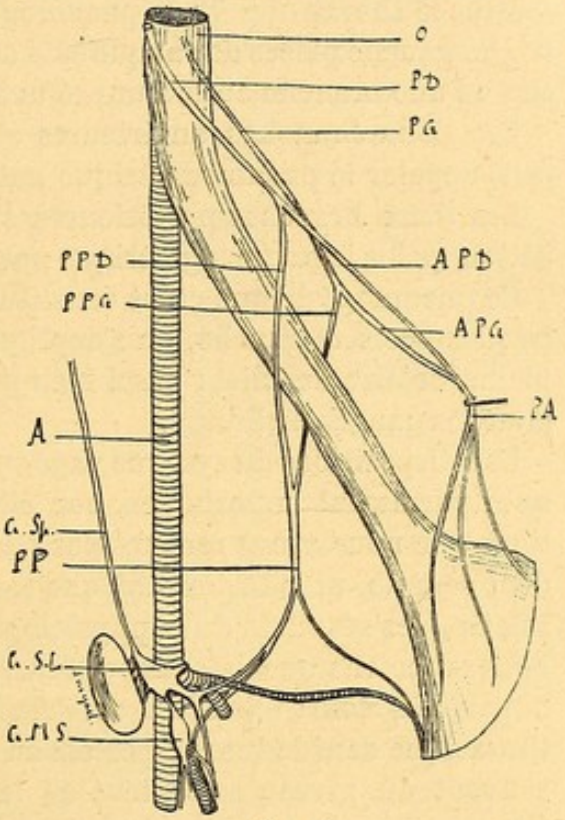

Fig. 7.

Chien. Pneumogastrique dans le thorax.

O. Œsophage. — PD. Pneumogastrique droit. PG. Pneumogastrique gauche. — PPD. Branche de bifurcation postérieure du PD. — PPG. Branche de bifurcation postérieure du PG. — PAD. Branche de bifurcation antérieure du PD. — PAG. Branche de bifurcation antérieure du PG. — PA. Pneumogastrique antérieur, — P. P. Pneumogastrique postérieur. — A. Aorte. — G. Sp. Grand splanchnique droit. — G. S. L. Ganglion semi-lunaire droit. — G. M. S. Ganglion mésentérique supérieur droit.

On voit le pneumogastrique postérieur (qui correspond au pneumogastrique droit de l'homme) formé par la réunion des branches de bifurcation postérieures des pneumogastriques droit et gauche.

Après que nous avons eu rencontré chez l'homme une anse de Wrisberg à gauche [1], nous avons recherché cette disposition chez les animaux.

Elle est constanté chez le chien.

Le pneumogastrique postérieur médian s'épanouit symétriquement en deux branches, l'une droite qui aboutit au ganglion semi-lunaire

[1] Laignel-Lavastine. *Société anatomique*, février 1902, p. 189.

droit, l'autre gauche qui aboutit au ganglion semi-lunaire gauche.

Cette disposition symétrique est expliquée plus clairement par la disposition également symétrique du pneumogastrique dans le thorax.

Dans le thorax (fig. 7), le pneumogastrique droit et le pneumogastrique gauche placés de chaque côté de l'œsophage se bifurquent chacun en une branche antérieure et une branche postérieure.

Les deux branches antérieures s'unissent pour former ce qu'on peut appeler le pneumogastrique antérieur.

Les deux branches postérieures s'unissent pour former ce qu'on peut appeler le pneumogastrique postérieur.

Ce pneumogastrique étant constitué par des fibres des pneumogastriques droit et gauche, on s'explique facilement qu'il fournisse au plexus solaire des filets aussi bien pour les ganglions gauches que pour les ganglions droits[1].

Ces dispositions du système vago-sympathique abdominal du chien nous paraissent importantes, car elles correspondent à des dispositions que nous avons rencontrées parfois chez l'homme et elles rendent compte, plus facilement que les schémas classiques du système solaire, des résultats de la physiologie[2]. Enfin, à titre de remarque, nous rappelons que le chien a treize côtes, et que le grand splanchnique très court chez lui se détache de la chaîne sympathique thoracique dans le thorax parfois au niveau seulement de la 12e côte, souvent au niveau seulement de la 13e côte, c'est-à-dire près du 12e ganglion, pour passer immédiatement dans l'abdomen.

Voici comment Ellenberger et Baum décrivent le grand splanchnique.

> Dans la cavité abdominale, le grand splanchnique accompagne le cordon sympathique, se dirige du côté ventral, arrive à la surrénale placée latéralement et du côté aboral de l'artère mésentérique.
>
> Près du bord dorsal de l'artère mésentérique, le ganglion splanchnique est interrompu par des ganglions qui donnent naissance à un ou deux nerfs qui vont au ganglion cœliaque. Un autre nerf va dans la direction caudale et se renfle en un ou deux petits ganglions. Il se réunit alors aux trois petits nerfs splanchniques et forme avec eux le plexus surrénal.

Strictement parlant, le petit splanchnique est la branche qui se détache de la cavité thoracique, mais comme elle peut manquer, on

[1] V. Laignel-Lavastine. Remarque sur le vago-sympathique abdominal. *Soc. anatomique*, avril 1902, p. 351.

[2] Voir plus loin. Plexus solaire comme centre.

appelle couramment petit splanchnique l'ensemble des filets sympathiques venant des trois premiers ganglions lombaires.

Ainsi compris, le petit nerf splanchnique n'est pas du tout thoracique.

Cheval. — La dissection chez le cheval permet de mettre facilement en évidence les détails des connexions du système solaire et du pneumogastrique.

Les pneumogastriques dans le thorax se comportent absolument comme chez le chien[1]. Le nombre de leurs filets est plus considérable, mais il est facile d'y reconnaître la disposition générale que nous avons décrite (fig. 8).

Le plexus solaire est formé de deux volumineux ganglions semi-lunaires qui occupent l'espace compris entre les origines du tronc cœliaque et de la mésentérique supérieure.

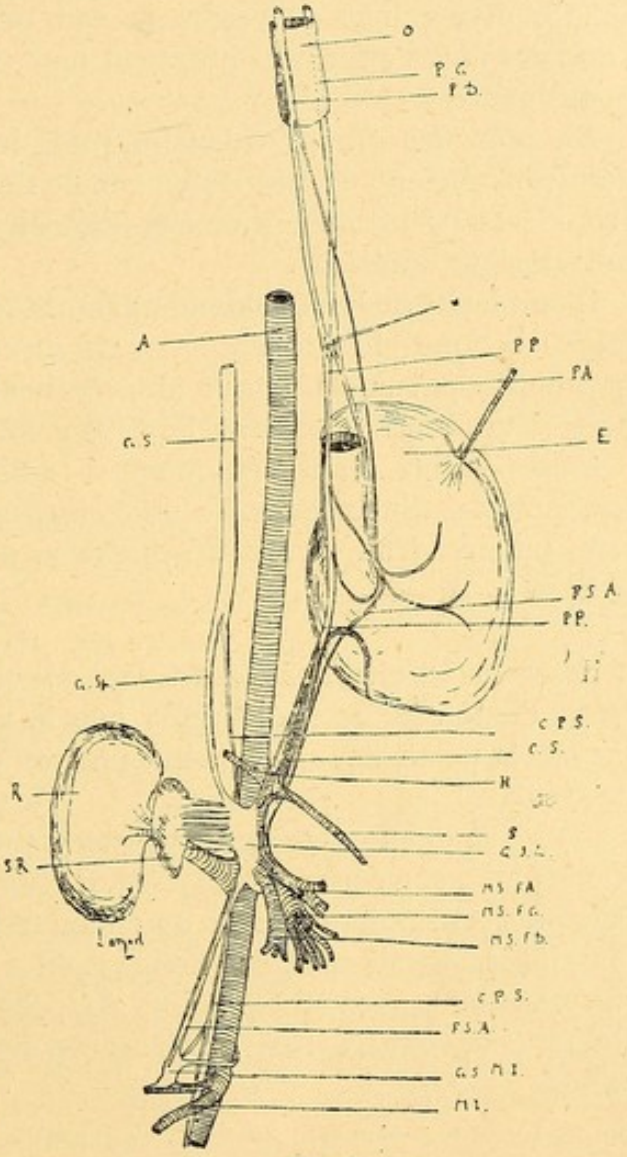

Fig. 8.

Cheval. Système vago-sympathique thoraco-abdominal.

O. Œsophage. — P. D. Pneumogastrique droit. — P. G. Pneumogastrique gauche. — X. Point où P. D. et P. G. se divisent chacun en 2 branches antérieure et postérieure. — P. A. Faisceau antérieur du pneumogastrique formé par la réunion des branches antérieures de P. D. et P. G. — P. P. Faisceau postérieur du pneumogastrique formé par la réunion des branches postérieures de P. D. et P. G. — A. Aorte. — E. Estomac. — G. S. Grand sympathique. — G. Sp. Grand splanchnique. — C. P. S. Chaîne principale sympathique. — P. S. A. Plexus stomacal antérieur. — C. S. Coronaire stomachique. — H. Hépatique. — S. Splénique. — G. S. L. Ganglion semi-lunaire droit. — R. Rein. — SR. Surrénale. — MS. FA ; FG. FD. Faisceaux antérieur, gauche et droit de la mésentérique supérieure. — G. S. M. I. Ganglion sympathique de la mésentérique inférieure. — M. I. Mésentérique inférieure.

[1] Laignel-Lavastine. *Soc. Anatomique*, avril 1902.

De ces ganglions partent des branches efférentes et beaucoup plus nombreuses que les afférentes. Ce fait permet d'induire que beaucoup des fibres efférentes prennent leur origine dans les ganglions semi-lunaires.

En plus des grands splanchniques, les ganglions semi-lunaires reçoivent chacun de gros faisceaux de fibres venant du pneumogastrique postérieur et des faisceaux beaucoup plus fins venant du pneumogastrique antérieur.

Il en résulte que non seulement l'anastomose de Wrisberg est symétrique comme chez le chien, mais qu'encore, à droite comme à gauche, le pneumogastrique antérieur comme le pneumogastrique postérieur s'anastomose avec les deux ganglions semi-lunaires.

Il est possible, d'ailleurs, qu'après toutes ces divisions et ces coalescences des fibres seules du pneumogastrique droit aboutissent au semi-lunaire droit et des fibres seules du gauche au semi-lunaire gauche.

III. — En résumé, nos dissections nous ont démontré, à travers les types d'animaux aussi différents que la grenouille, le cobaye et le cheval, la persistance d'un même plan de structure générale du système solaire.

Ces ressemblances ne sont pas seulement importantes au point de vue théorique, en permettant d'interpréter par la connaissance d'un type plus clair, comme celui du chien, par exemple, un type plus compliqué, comme celui de l'homme ; elles le sont encore au point de vue pratique en rendant possible de poursuivre chez des animaux différents des expériences parallèles et d'en tirer des résultats comparables.

CHAPITRE III

ANATOMIE COMPARÉE MICROSCOPIQUE

I. Grenouille. — II. Cobaye. — III. Lapin. IV. Chien. Cellules du type A ; cellules du type B. Comparaison avec la classification de Marinesco. — V. Résumé.

I. — Cette étude d'anatomie comparée microscopique pourrait faire partie du chapitre de l'anatomie humaine, car les ressemblances entre les organismes sont d'autant plus grandes que l'on fait porter la comparaison sur des parties plus élémentaires. Cependant, comme ces ressemblances ne vont presque jamais jusqu'à l'identité, nous préférons décrire à part l'histologie du plexus solaire des différents animaux sur lesquels ont porté nos recherches. D'ailleurs, nous nous réservons de reprendre plus tard nos descriptions pour interpréter les figures beaucoup plus complexes et variées des ganglions humains, et pour nous rendre compte de la valeur des modifications produites dans les cellules de nos animaux par l'expérimentation.

Laissant de côté l'étude des fibres, nous abordons celle des ganglions chez la grenouille, le cobaye, le lapin et le chien. Ces ganglions diffèrent plus par le volume que par la forme. Invisibles à l'œil nu chez la grenouille, ils ont la grosseur d'un grain de café chez le chien. Formés essentiellement par la réunion de cellules nerveuses sympathiques, ils ont une texture variable selon les cas, mais dont les variations n'ont qu'un intérêt très médiocre, comparées à celles de leurs éléments nobles. Aussi, aurons-nous presque exclusivement en vue les variations de ces cellules.

Grenouille. — Key et Retzius ont décrit aux cellules sympathiques de la grenouille deux fibres au lieu d'une. Ces fibres se distinguent en fibres droite et fibre spirale. La fibre droite naît de la cellule au niveau d'un de ses pôles et s'en sépare en suivant une direction plus ou moins rectiligne. La fibre spirale décrit tout d'abord autour de la cellule et autour de la fibre

droite un certain nombre de tours de spire qui lui ont valu son nom, puis se séparant de la fibre droite elle suit un trajet indépendant et se transforme bientôt en fibre à myéline.

Jusqu'à ces derniers temps, on pensait que les deux fibres étaient l'une et l'autre des prolongements du corps cellulaire. De ce fait, la cellule sympathique des batraciens anoures devenait une cellule bipolaire et différait ainsi essentiellement de la cellule sympathique des mammifères. La différence n'est qu'apparente comme l'a démontré Golgi ; la fibre droite seule naît de la cellule ; la fibre spirale, née d'ailleurs, s'y termine[1].

Dans *Anatomie des Frosches* paru en 1897 [1] on lit que l'auteur n'a pas eu la démonstration anatomique que le plexus cœliaque conti nt des cellules nerveuses.

Pour résoudre cette question, nous avons inclus à la celloïdine plusieurs *plexus solaires de grenouille verte* et sur des coupes traitées par la méthode de Nissl, nous avons vu des cellules sympathiques réunies par groupes de vingt à trente. Elles ont, dans leur ensemble, les caractères des cellules que nous allons retrouver chez le cobaye, le lapin et le chien. Elles ont le même volume que les cellules de l'homme, sont plus petites que celles du chien, plus grosses que celles du cobaye.

Multipolaires, mais paraissant au Nissl rondes ou ovalaires elles ont généralement leur noyau situé à une extrémité. Ce noyau volumineux, nettement limité et incolore, possède un gros nucléole fortement coloré. Le protoplasma a des grains poussiéreux plus ou moins allongés en stries et disséminés d'une façon égale. Ces cellules qui forment les grandes cellules du plexus sont donc *sticho-gryochromes* selon la classification de Nissl.

Au milieu de ces grandes cellules on en voit quelques-unes petites surtout reconnaissables à la petitesse de leur nucléole.

II. Cobaye. — Chez le cobaye les cellules du ganglion semi-lunaire ont une structure générale semblable à celle du chien. Leurs granulations chromatiques sont très fines, souvent allongées. Elles sont *sticho-gryochromes* selon la classification de Nissl ; mais ce qui les distingue des cellules du chien c'est le nombre de leurs nucléoles. Il est exceptionnel de trouver une cellule avec un seul noyau ; excep-

[1] Pour plus de détails, V. Renaut, t. II, p. 954.

[1] A. Ecker's und R. Wiedersheim's Anatomie des Frosches auf Grund eigener untersuchungen durchaus neu Bearbeitet, von Ernst Gaupp. 1897, t. II, p. 226.

tionnel de trouver un noyau à un seul nucléole. Chaque cellule a deux, trois, quatre noyaux; chaque noyau a deux, trois, même quatre nucléoles.

Ces figures que l'on avait voulu autrefois considérer comme caratéristiques de la nature sympathique des cellules tiennent simplement à la multiplication cellulaire [1].

C'est donc là un caractère d'évolution, et si on l'observe si constamment dans les ganglions sympathiques abdominaux des rongeurs, alors qu'il manque dans les ganglions sphéno-palatins et otiques formés presque exclusivement d'éléments uninucléés [2], cela tient à ce qu'on examine des animaaux relativement jeunes chez qui le développement du sympathique abdominal tardif est loin d'être terminé.

Lapin. — Les glanglions semi-lunaires du lapin, très facilement perceptibles, mesurent quatre à cinq millimètres de long environ. Ils sont entourés d'une capsule fibreuse analogue à celle des ganglions semi-lunaires du chien, mais plus mince. Ils contiennent un grand nombre de cellules nerveuses beaucoup plus tassées que chez l'homme. On peut y distinguer deux zones : la zone corticale, la zone centrale.

Les cellules de la zone corticale sont allongées parallèlement à la surface du ganglion. Les cellules de la zone centrale ont l'aspect ordinaire des cellules vues de face. Elles paraissent au premier abord plus grandes que celles de l'homme.

Des mensurations montrent qu'elles sont égales. Cette apparence tient à ce qu'elles ont, avec le picro-carmin ou l'hématoxyline-oséine un aspect réfringent de perles ombrées et qu'elles remplissent complètement leur capsule endothéliale. Cette capsule est très nettement dessinée par un double contour rose élargi de place en place pour contenir les trois ou quatre points bleus formés par la coupe des noyaux des cellules endothéliales.

Les cellules nerveuses ont un protoplasma granuleux ombré de rose sur leurs bords. Leur noyau a un contour extrêmement net et contient 2, 3, 4 nucléoles très réfringents.

Au Nissl, les cellules, en plus de ces détails, présentent dans leur protoplasma des grains très fins qui forment beaucoup plus treillis que blocs.

[1] Voir plus haut. *Embryologie.*

[2] H. Apolant. *Arch. Mik. Anat.*, t. XLVII, p. 461.

Ce sont donc des cellules *sticho-gryochromes*. Alors que généralement les prolongements n'étant pas colorés, les cellules paraissent globuleuses, sur quelques préparations, les prolongements colorés font saisir la forme véritable multipolaire de ces cellules. Toutes les cellules chez le lapin ont sensiblement le même volume.

IV. Chien — Les ganglions semi-lunaires de chiens tués en bonne santé par le chloroforme peuvent servir de type de description.

De six à huit millimètres de long, sur quatre ou cinq de large et deux ou trois d'épaisseur, les ganglions semi-lunaires sont entourés d'une enveloppe fibreuse assez mince colorée en jaune par le picro-carmin et qui envoie dans l'intérieur du ganglion des expansions qui accompagnent les vaisseaux et forment les travées.

Sur des coupes colorées à l'hématoxyline-éosine et au picro-carmin on voit les cellules nerveuses qui remplissent complètement leur capsule endothéliale. Clair à la périphérie, leur protoplasma rouge granuleux est d'autant plus foncé qu'on l'examine plus près du centre. Le noyau clair, nettement limité par une ligne réfringente, contient un nucléole très brillant fortement coloré en rouge par le carmin.

Fréquemment périphérique le noyau qui entraîne souvent le nucléole dans son mouvement, en contient parfois deux ou trois accessoires. La cellule peut contenir deux noyaux, rarement deux cellules sont dans la même capsule.

Les capsules endothéliales qui se touchent et, par la pression réciproque des cellules nerveuses qu'elles contiennent, tendent à prendre une forme hexagonale, sont formées d'un seul rang de cellules aplaties à noyau paraissant allongé sur la coupe et fortement coloré par le carmin. Le nombre de ces noyaux qu'on voit d'ordinaire autour d'une cellule nerveuse coupée en son milieu est de 5 à 7.

Sur les coupes traitées par la méthode de Nissl on distingue deux variétés de cellules nerveuses : des grandes et des petites.

Les grandes, que nous appellerons *cellules du type* A, ont un gros noyau clair à limites nettes, à nucléole volumineux et fortement coloré. Leur protoplasma contient des granulations nombreuses, fines et un peu allongées. Ce sont des cellules *sticho-gryochromes*, selon la classification de Nissl.

Les petites que nous appellerons *cellules du type* B se distinguent des premières en ce que leur noyau et surtout leur nucléole sont

beaucoup plus petits et que leur protoplasma peu abondant contient des granulations plus espacées et plus volumineuses. Ce sont des cellules nettement *sticho-gryochromes*.

Alors que les cellules du type B n'offrent de variabilité qu'en ce que quelques-unes d'entre elles ont leurs prolongements colorés, les cellules du type A offrent des aspects variables selon la distribution de leurs granulations, qui, tantôt sont régulièrement disséminées et tantôt prédominent à la périphérie ou dans la région périnucléaire. On pourrait au premier abord supposer que cette irrégularité dans la distribution des grains est comme souvent la situation du noyau, sous la dépendance de l'orientation de la coupe. Mais cette interprétation qui peut être vraie dans certains cas ne l'est pas d'une façon générale[1]. En tous cas, ce caractère est assez important pour nécessiter une subdivision dans les cellules du type A. Nous ne pensons pas qu'il indique des espèces de cellules distinctes, mais plutôt qu'il est en rapport avec les différentes fonctions de la vie.

Un puissant argument en faveur de cette manière de voir, c'est que selon les conditions physiologiques (fatigue, digestion, jeûne, etc.) certaines répartitions prédominent.

Ces constatations et ces considérations nous permettent de ne pas accepter complètement la *classification de Marinesco*.

Cet auteur admet en effet[2] quatre espèces de cellules :

1° Les plus fréquentes, à *couronne de grains périphériques*,

2° De plus petites, à couronne périnucléaire ;

3° Quelques-unes à éléments *chromatiques disséminés*, analogues aux cellules des ganglions spinaux ;

4° Des *cellules jumelles*, très rares, constatées surtout dans le ganglion cervical inférieur.

Or, à part les cellules jumelles, les trois autres variétés reposent sur la répartition des grains chromatiques. Les premières et les troisièmes sont des aspects de notre type A, les deuxièmes paraissent correspondre à notre type B.

V. — En résumé, l'examen des ganglions semi-lunaires chez la grenouille, le cobaye, le lapin et le chien montre que les cellules nerveuses qui les composent ont, traitées par la méthode de Nissl, les

[1] Voir plus loin, page 66 la discussion de cette question.

[2] *Revue neurologique*, 1898, p. 230.

mêmes caractères généraux. Elles peuvent être d'après leur taille classées en grandes (type A) et petites cellules (type B). Les premières ont des aspects variables selon la distribution de leurs granulations chromatiques.

Ces ressemblances dans la constitution des cellules ont leur importance théorique ; elles démontrent cette loi générale que les organismes diffèrent beaucoup moins par leurs éléments constituants que par le mode de leur agencement. Elles ont de plus leur importance pratique, permettant de poursuivre chez des animaux différents des recherches parallèles et de tirer de l'examen de leurs cellules sympathiques des résultats comparables.

SECTION *C.* — ANATOMIE NORMALE

CHAPITRE PREMIER

ANATOMIE NORMALE MACROSCOPIQUE

I. Historique. Bichat, Cruveilhier, Sappey, Testut, Poirier, Description française. — Henle, Rieffel. Description allemande. — II. Technique. — III. 1° Projection sur la paroi abdominale antérieure de la situation du plexus solaire. — 2° Variations de volume et de nombre des ganglions solaires. — 3° Rapports du pneumogastrique et du plexus solaire. Anse de Wrisberg double et symétrique. — IV. Résumé.

I. Historique. — L'anatomie normale macroscopique du plexus solaire est depuis longtemps classique. Les dissections de Haller, Bichat, Cruveilhier, Wrisberg, Lobstein, Kollmann, Luschka, Hirschfeld, Cunningham, Sperino, Sappey, etc..., sont résumées dans les descriptions de Testut [1] et de Soulié [2]. Là est exposée dans tous ses détails la conception française actuelle du plexus solaire et nous y renvoyons le lecteur.

Tout récemment dans un cours (1902), M. Rieffel donna du plexus solaire un schéma un peu différent de celui de Soulié.

Il décrit essentiellement six ganglions, deux supérieurs et pairs, les semi-lunaires, deux inférieurs et pairs, les réno-aortiques, deux impairs, l'un supérieur, le phrénique et l'autre inférieur, le mésentérique supérieur.

Le phrénique est au-dessus des semi-lunaires, au-dessus de l'origine du tronc cœliaque ; le mésentérique supérieur est au-dessus des réno-aortiques, au-dessous de l'origine de la mésentérique supérieure.

Les semi-lunaires reçoivent les grands splanchniques ; les réno-aortiques, les petits.

Le phrénique reçoit un filet du nerf phrénique. Le semi-lunaire gauche aussi en reçoit souvent un seul ; le semi-lunaire droit reçoit une branche

[1] Testut. *Anatomie humaine*, 3e édit.

[2] Poirier, *Anatomie humaine*. III, p. 1207, 1209 et de 1210 à 1217 et IV, p. 297.

pneumogastrique. Cette branche qui vient du pneumogastrique droit forme l'anastomose de Wrisberg.

Ce schéma de Rieffel est une simplification heureuse d'une figure de Henle (*Anatomie*, 1868, t. III, p. 582).

Sur la figure de Henle, dans la masse nerveuse qui entoure l'origine du tronc cœliaque et de la mésentérique supérieure on distingue deux masses, les ganglions splanchniques, auxquels aboutissent les nerfs grands splanchniques. Ce sont les ganglions semi-lunaires. Au-dessous d'eux sont nettement figurés les ganglions réno-aortiques. Entre ceux-ci, une masse unique représente les ganglions mésentériques supérieurs fusionnés. Enfin au-dessus des semi-lunaires et réunis à leur concavité par des tractus nerveux sont deux ganglions, les ganglions phréniques, qui manquent dans les descriptions françaises de Sappey, Testut, Poirier.

II. Technique. — Avant d'essayer d'étudier les déviations pathologiques d'un organe, il faut par de nombreux examens, acquérir des notions précises sur sa configuration normale.

Dans ce but, nous avons disséqué des sujets d'âges divers, frais ou préparés.

Sur un sujet, mort depuis vingt-quatre ou quarante-huit heures, après avoir ouvert l'abdomen et le thorax, on soulève le foie et le détache en ayant soin de le couper au ras de son bord postérieur. On applique sur le milieu de l'estomac deux ligatures, on le divise dans leur intervalle, on enlève la moitié droite ainsi que toute la masse intestinale en coupant les trois branches du tronc cœliaque et l'artère mésentérique supérieure à quelques centimètres de leur origine, on découvre le plexus solaire autour du tronc cœliaque et on le sépare du tissu conjonctif et des ganglions lymphatiques qui le recouvrent en partie, avec des pinces ou le manche d'un scalpel « procédant par voie de traction et de déchirement plutôt que par voie de section » (Sappey).

Pour des dissections plus complètes nous avons préparé les pièces de la façon suivante :

Après avoir enlevé les viscères inutiles, on coupe le sujet en trois fragments par deux sections perpendiculaires à l'axe, l'une au niveau des 9e ou 10e côtes, l'autre au niveau des 2e ou 3e lombaires. La partie du torse comprise entre ces limites est mise à macérer dans une cuve contenant de l'eau acidulée de 1/100 d'acide azotique Au bout de vingt-quatre heures la pièce est lavée à grande eau et remise dans le mélange. Le lendemain après lavage, on peut commencer à disséquer. Le tissu conjonctif est devenu plus friable, les nerfs ont pris une cou-

leur jaune paille qui les fait reconnaître très facilement. La dissection à l'aiguille est devenue très facile et permet de suivre des filets nerveux très ténus.

III. — Dans nos dissections, nous avons pu préciser certains points de détail :

1° La projection sur la paroi abdominale antérieure de la situation du plexus ;

2° Les variations de volume et de nombre des différents ganglions ;

3° Les rapports du vague avec le plexus solaire.

1° *Projection sur la paroi abdominale antérieure de la situation du plexus.* — Le *point douloureux épigastrique* connu depuis un temps immémorial a été autrefois étudié par Leven et Cruveilhier[1] qui ont montré ses rapports avec le plexus solaire.

A. Mathieu, dans la dernière édition du *Traité de Médeccine de Charcot-Bouchard,* la délimite de la façon suivante :

« Si on fait passer une ligne horizontale par le massif cartilagineux qui correspond à la 9e côte des deux côtés, cette ligne rencontre à angle droit la ligne médiane verticale correspondant à la ligne blanche. Ainsi se trouvent dessinés deux triangles rectangles adossés dont l'hypoténuse est représentée en dehors par le rebord des fausses côtes, et le sommet par l'appendice xyphoïde. Le point douloureux à la palpation se trouve le plus souvent au niveau de l'angle droit du triangle épigastrique droit. » Cette situation à droite répond à la déviation à droite du tronc cœliaque qui a été notée par Wiart[2]. Cette déviation serait assez variable ; parfois à peine marquée, elle va dans d'autres cas jusqu'à l'angle droit, le tronc cœliaque se couchant pour ainsi dire sur le pilier du diaphragme.

Wiart a vu d'autre part que le tronc cœliaque dans certains cas se dirige en haut et l'on peut se demander si chez certains malades où le point douloureux est assez élevé, cela ne tient pas à cette disposition anatomique.

Nous avons suivi dans la détermination des rapports du point épigastrique et de la situation du plexus cœliaque la technique de Roux[3].

Chez deux tuberculeux à la troisième période, le point épigastrique étant très net, fut marqué au nitrate d'argent.

Après la mort, une vrille fut enfoncée perpendiculairement au niveau du point marqué jusque dans la colonne vertébrale. Par dis-

[1] *Arch. gen. de méd.*, 1856, p. 442.

[2] *J. de l'anat. et de physiol.*, 1899, janvier-février, p. 105.

[3] *Revue de méd.*, 11 novembre, 1899, p. 872.

section on vit qu'elle passait une fois à droite, l'autre fois au travers du ganglion semi-lunaire droit.

Ainsi, comme l'a montré Roux, le point douloureux épigastrique répond mathématiquement aux ganglions solaires. Or ce point, qui se déplace dans des limites très petites est toujours compris dans les triangles épigastriques de Mathieu, surtout dans le droit.

Ces constatations n'ont pas seulement l'intérêt d'un point d'anatomie topographique. Elles montrent qu'en clinique toute douleur vive, profonde, localisée, de cette région, que l'on pourrait appeler *solaire*, devra faire immédiatement penser au plexus nerveux sous-jacent. C'est sur ces considérations qu'est basé l'emploi de l'esthésiomètre de Roux.

2° Les *variations de volume et de nombre des ganglions* constatés chez les différents individus, en dehors des cas pathologiques, dépendent du degré plus ou moins avancé du processus de coalescence.

Il est bien évident que lorsqu'on examine un plexus solaire dans sa totalité, il est facile de distinguer les variations évolutives (degré de coalescence) des variations pathologiques.

Ainsi dans (obs. XXXIV), le volume énorme du ganglion semi-lunaire droit est expliqué par l'absence du ganglion réno-aortique du même côté. Le soi-disant ganglion semi-lunaire est donc le résultat de la fusion des deux.

Ainsi dans (obs. XIV), la petitesse extrême du ganglion semi-lunaire droit, s'explique par ce fait que les noyaux qui le composent d'habitude ont ici gardé leur individualité, etc. Il sera toujours facile d'interpréter de cette façon les cas observés.

La question devient au contraire plus difficile à résoudre quand l'examen, au lieu de porter sur la totalité des ganglions, ne porte que sur ceux d'entre eux qui sont immédiatement en rapport avec les splanchniques, caractère qui permet de les considérer toujours, quelle que soit leur modification, comme les ganglions semi-lunaires.

Le plus généralement, on peut soupçonner d'après leur volume, leur couleur, leur consistance, leur état normal ou pathologique. Des ganglions semi-lunaires, gris rosé, un peu rénitents, du volume d'un gros haricot, mesurant de 20 à 25 millimètres de long, sur 10 à 15 de large et 5 à 6 d'épaisseur, le droit étant généralement plus volumineux que le gauche, ont grande chance d'être normaux. Néanmoins seul l'examen histologique permettra d'en affirmer l'intégrité.

3° *Rapports du pneumogastrique avec le plexus solaire.* — Dès nos premières recherches, nous avons été frappé de la fréquence d'une anastomose passée sous silence par les classiques, celle du pneumogastrique *droit avec le ganglion semi-lunaire gauche.*

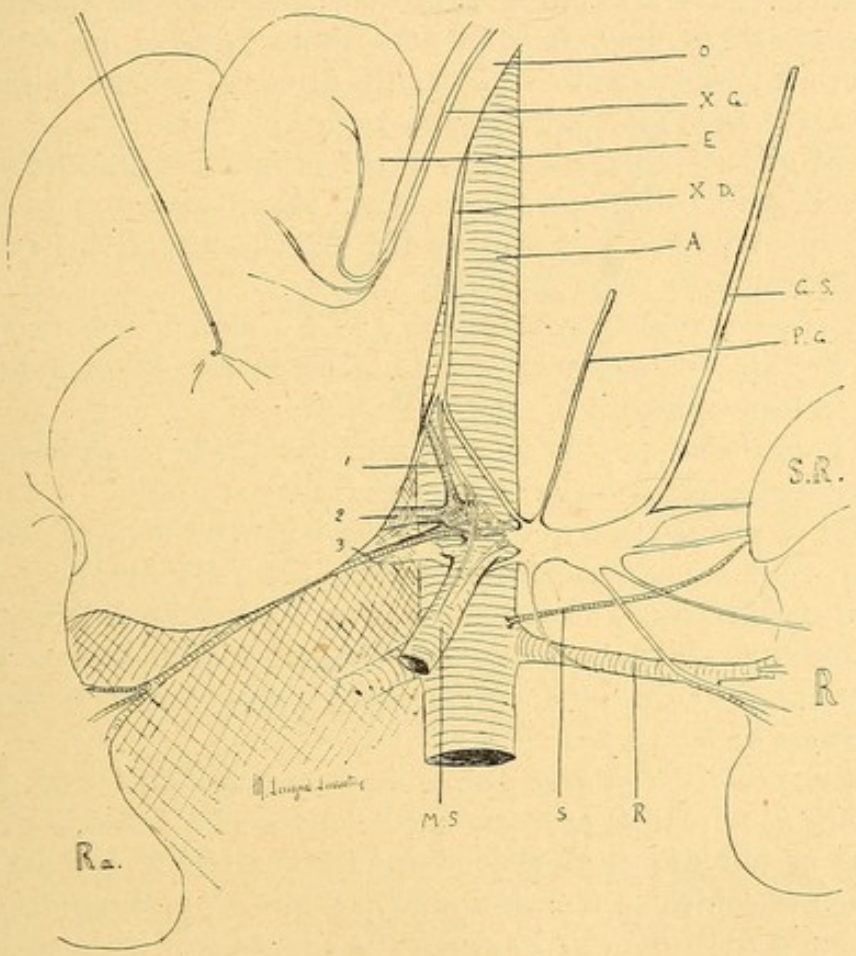

Fig. 9.

Dissection de la région cœliaque montrant l'anastomose du pneumogastrique droit avec le ganglion semi-lunaire gauche.

O. Œsophage. — X. G. Pneumogastrique gauche. — E. Estomac relevé et rejeté à droite. — X. D. Pneumogastrique droit. — A. Aorte. — G. S. Grand splanchnique gauche. — P. G. Phrénique gauche. — 1. Coronaire stomachique. — 2. Hépatique. — 3. Splénique. — M. S. Mésentérique supérieur. — S. Artère capsulaire moyenne gauche. — R. Rénale. — Ra. Rate rejetée à droite. — S. R. Surrénale gauche. — R. Rein gauche.

En décembre 1901, nous l'avons trouvée au cours d'une autopsie. Depuis, nous l'avons recherchée dans des dissections faites à l'Ecole Pratique et à l'hôpital et l'avons mise en évidence huit fois sur 10 dissections. Dans les dissections 7, 8, 9, 10, 11, 12, 13, 14, 15,

que nous rapportons plus loin, cette disposition est décrite. (V. Pl. 9, 10, 11).

Les branches du pneumogastrique droit aboutissent aux ganglions semi-lunaires droit et gauche, tantôt directement, tantôt par l'intermédiaire des ganglions phréniques droit et gauche. Les branches du pneumogastrique droit sont au nombre de 2, de 3, ou de 4, les branches intermédiaires aux branches droite et gauche se perdent sur l'origine de la mésentérique supérieure.

Quelles que soient les modalités de ces variations contingentes, un type se dégage nettement comme étant sinon constant, du moins extrêmement fréquent (8 fois sur 10). C'est la disposition que l'on peut résumer de la façon suivante [1] :

Le nerf pneumogastrique droit, à 3 ou 4 centimètres au-dessus du tronc cœliaque et au voisinage de la coronaire stomachique, se divise en trois branches :

1° Une *médiane* qui, descendant plus bas que le tronc coeliaque, se perd sur l'artère mésentérique supérieure ;

2° Une *latérale droite* qui oblique en bas et en dehors, gagne le groupe ganglionnaire supérieur droit, formé des ganglions semi-lunaire et phrénique, s'anastomose avec l'extrémité interne de ce ganglion et contribue à former *avec le grand splanchnique droit, le ganglion semi-lunaire droit et le ganglion phrénique droit l'anse mémorable de Wrisberg ;*

3° Et une *latérale gauche* qui, oblique en bas et en dehors, gagne le groupe ganglionnaire supérieur gauche, formé des ganglions semi-lunaire et phrénique, s'anastomose avec l'extrémité interne de ce ganglion et contribue à former *avec le grand splanchnique gauche, le ganglion semi-lunaire gauche et le ganglion phrénique gauche une anse vago-sympathique gauche symétrique de l'anse de Wrisberg.*

Cette disposition symétrique, comme nous l'avons vu, n'est pas propre à l'homme, mais au contraire répond au type général que nous avons retrouvé chez les mammifères, en particulier chez le chien et le cheval [2].

Il nous paraissait étonnant qu'une pareille disposition que nous trouvions si fréquente eût échappé aux anatomistes. Aussi l'avons-

[1] Laignel-Lavastine. *Société anatomique*, février 1902, p. 189.

[2] Voir plus haut. *Anatomie comparée macroscopique.*

nous cherchée dans différents auteurs et nous avons été heureux de la trouver non seulement décrite mais dessinée par Bourgery [1].

Sur son dessin, on voit, selon le texte de la légende originale, le

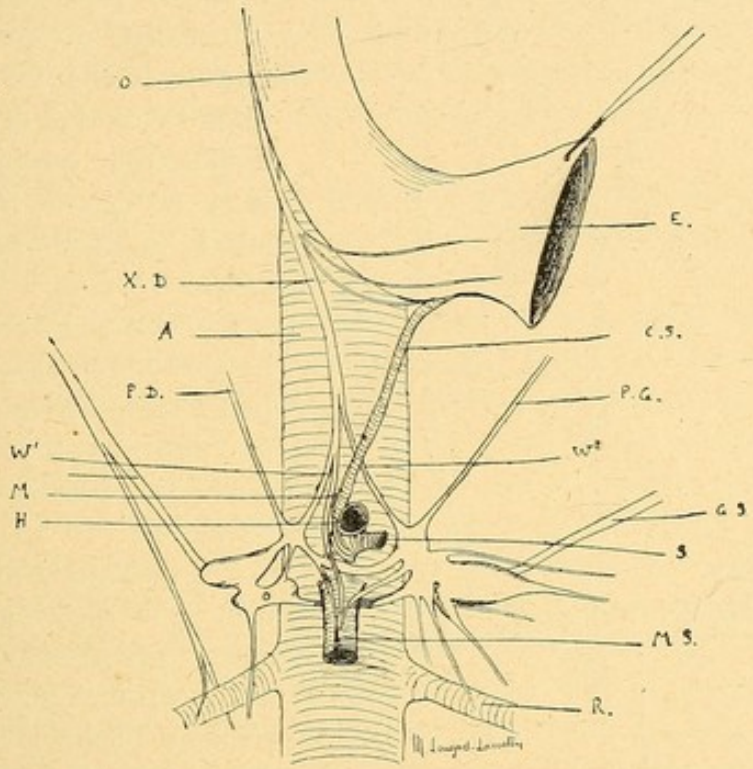

Fig. 10.

Dissection de la région cœliaque.

L'estomac enlevé permet de voir la disposition symétrique du pneumogastrique (X. D.) donnant naissance à trois branches : Une médiane (M) se perdant sur la mésentérique supérieure (M. S.) ; — Une latérale droite (W¹) s'anastomosant avec le ganglion phrénique droit et formant l'anse mémorable de Wrisberg classique. — Une latérale gauche (W²) s'anastomosant avec le ganglion phrénique gauche et formant à gauche une anse symétrique à l'anse de Wrisberg.

O. Œsophage. — E. Estomac relevé et réséqué. — A. Aorte. — C. S. Coronaire stomachique. — P. D. Prénique droit. — P. G. Phrénique gauche. — G. S. Grands splanchniques. — H. Hépatique. — S. Splénique.

pneumogastrique se diviser en faisceaux ; « les uns vont se rendre dans les plexus du tronc cœliaque ; les autres se jettent dans le ganglion semi-lunaire droit, en partie dans le gauche et dans le ganglion central et par ces derniers communiquent avec les plexus rénaux et mésentériques supérieurs. » Le fait anatomique admis, restait à expliquer cette apparente contradiction d'un pneumogastrique droit s'anastomosant avec le ganglion semi-lunaire gauche.

[1] Bourgery. Atlas d'anatomie. *Système nerveux*, Planche 48 *bis*.

Chez le chien, cette disposition s'explique facilement, puisque le pneumogastrique postérieur (pneumogastrique droit de l'homme), résulte de la fusion des deux branches postérieures de la bifurcation des pneumogastriques droit et gauche[1]. Chez le cheval cette même disposition, quoiqu'un peu plus complexe, s'explique aussi facilement et de la même façon[2].

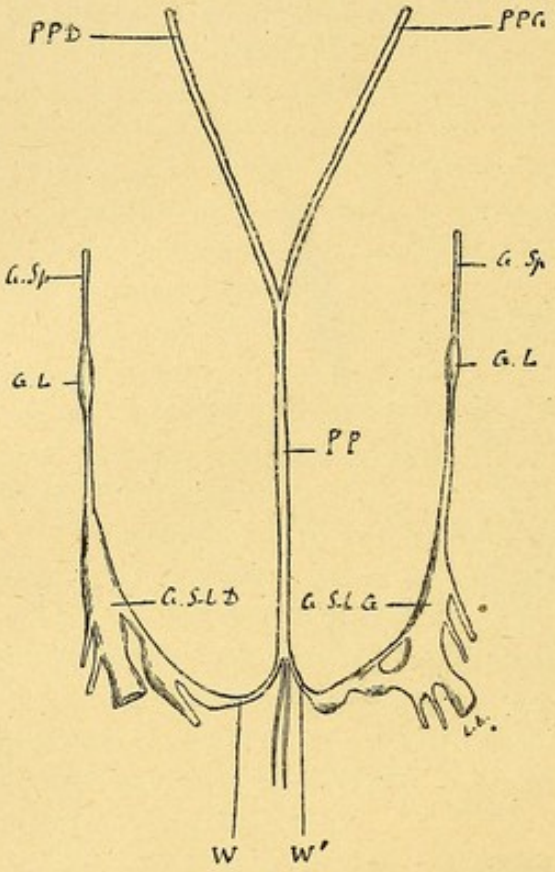

Fig. 11.

Pneumogastrique et sympathique abdominal de l'homme.

PPD. Branche de bifurcation postérieure du pneumogastrique droit. — PPG. Branche de bifurcation postérieure du pneumogastrique gauche. — PP. Faisceau postérieur du pneumogastrique formé par la réunion des branches postérieures de PD et PG, ou pneumogastrique droit. — G. Sp. Grand splanchnique. — G. S. L. D. Groupe semi-lunaire droit. — G. S. L. G. Groupe semi-lunaire gauche. — W. Anse de Wrisberg droite. — W'. Anse de Wrisberg gauche. — G. L. Ganglion de Lobstein.

Au cours d'une autopsie nous avons été assez heureux pour saisir chez l'homme une disposition du pneumogastrique identique à celle du chien[3].

Le pneumogastrique droit qui se distribuait aux deux ganglions semi-lunaires droit et gauche, apparaissait schématiquement formé par l'union des branches de bifurcation postérieures des deux pneumogastriques droit et gauche. Il contenait donc évidemment des fibres droites et gauches et avait toute la valeur du pneumogastrique postérieur du chien.

Ainsi donc, la symétrie du système vago-sympathique abdominal nous paraît établie selon un plan très général chez les mammifères.

Chez l'homme, comme chez le chien le pneumogastrique droit ou

[1] Voir plus haut, *Anatomie comparée macroscopique et dissect.*, 5.

[2] Voir plus haut. *Anatomie comparée macroscopique et dissect.*, 6.

[3] Laignel-Lavastine. *Soc. anatomique*, avril 1902.

pneumogastrique postérieur qui contient à la fois des fibres de pneumogastriques droit et gauche, s'épanouit au niveau de la région cœliaque en un faisceau de branches ; les unes vont au groupe semi-lunaire droit pour former l'anse mémorable de Wrisberg, les autres vont au groupe semi-lunaire gauche pour former une anse homologue, les médianes vont se perdre sur la mésentérique supérieure.

IV. Résumé — I. — A part quelques points de détails l'anatomie macroscopique du plexus solaire, depuis longtemps établie, est bien décrite par Soulié en France, Henle en Allemagne.

II. — Pour disséquer le plexus solaire il est bon, après avoir enlevé les viscères inutiles de faire macérer la pièce dans de l'eau acidulée.

III. — Trois points ont été ici particulièrement étudiés : la projection sur la paroi abdominale antérieure de la situation du plexus solaire ; les variations de volume et de nombre des ganglions solaires; les rapports du pneumogastrique et du plexus solaire. En vue de la solution de cette dernière question, dix dissections faites sur l'homme ont établi la *fréquence d'une anastomose du pneumogastrique droit avec le ganglion semi-lunaire gauche*. Ces dissections, confirmées par des dissections analogues faites chez le chien et le cheval, permettent de conclure que le plus généralement le pneumogastrique droit ou pneumogastrique postérieur a une disposition symétrique, qu'il contient à la fois des fibres des pneumogastriques droit et gauche, et qu'il s'épanouit au niveau de la région cœliaque en un faisceau de branches : les unes vont au groupe semi-lunaire droit pour former l'anse mémorable de Wrisberg, les autres vont au groupe semi-lunaire gauche pour former une anse homologue, et les médianes vont se perdre sur la mésentérique supérieure.

CHAPITRE II

ANATOMIE NORMALE MICROSCOPIQUE. — HISTORIQUE

I. Avant les méthodes actuelles d'histologie fine. Ranvier, Golgi, V. Lenhossek, Ramon y Cajal, V. Gehuchten, Dogiel, Marinesco. Les fibres. — II. Les ganglions solaires. Les cellules sympathiques. — III. Résumé. Déjerine.

I. Les progrès faits dans la connaissance de la structure du plexus solaire se confondent avec les progrès des procédés techniques d'examen du système nerveux.

Avant l'avènement des méthodes actuelles d'histologie fine, Cruveilhier, Henle, Remak et Ranvier [1] avaient bien décrit et figuré les éléments capitaux des fibres et des ganglions [2].

Des récents travaux faits à la suite de Golgi, Lenhossek, Ramon y Cajal et Nissl, ne se dégage pas encore une conception définitive de la structure fine du plexus solaire.

Et si la première période dominée par Ranvier a établi des données fondamentales certaines, la seconde est caractérisée par la discussion. On a plus étudié les ganglions que les nerfs.

I. Les principaux travaux sur les *fibres nerveuses* sont ceux de Key et Retzius, J. C. Roux, Graupner et Weiss. Key et Retzius ont démontré que chaque fibre à myéline est entourée d'une gaine lymphatique située entre la gaine de Schwann et les fibrilles. Ils sont parvenus à injecter cette gaine en poussant l'injection par les vaisseaux lymphatiques. Pour eux, les espaces qui entourent les fibres pâles sont des espaces lymphatiques.

J. C. Roux, dans sa thèse [3] a fait l'étude approfondie des splanchniques de dix malades morts d'affections qui ne paraissaient pas agir sur ces nerfs (infection puerpérale, sclérose en plaques, urémie, paralysie générale). Les fibres de Remak n'ont pas été étudiées.

L'immense majorité des fibres des splanchniques est constituée par de petites fibres à myéline, minces, ne s'indiquant sur la coupe que par un disque gris dont le contour est un peu foncé, et perdues dans cette multi-

[1] Ranvier. Technique. *Leçon sur les nerfs.*

[2] Sappey. *Anatomie humaine*, III, p. 230.

[3] J.-C. Roux. Des lésions du système grand sympathique dans le tabes et leur rapport avec les troubles de la sensibilité viscérale.

tude de petites fibres, on trouve quelques grosses fibres à myéline dont l'épaisseur et la coloration noire tranchent nettement sur les fibres voisines.

Après avoir étudié minutieusement les rapports numériques de chacune des variétés de fibres à myéline contenues dans le splanchnique, Roux conclut que les grosses fibres à myéline y sont diminuées dans le tabes. Graupner, frappé de la diversité des fibres myéliniques du splanchnique et de la variabilité de leur répartition, pense que l'on peut trouver tous les intermédiaires entre les fibres fines myéliniques et celles qui restent amyéliniques et que le rapport des fibres avec ou sans myéline en un même point du splanchnique diffère selon les individus. Il étudie ensuite à ce point de vue le développement du splanchnique et conclut qu'il se poursuit jusque vers l'âge de trente ans. Graupner comme Roux, n'a étudié que les fibres à myéline. Weiss par une méthode nouvelle de fixation à l'acide osmique et de coloration du cylindre-axe au bleu de méthylène permet d'aborder l'étude des fibres sans myéline. Cette étude de la *constitution du cylindre-axe des fibres nerveuses* est plus que jamais à l'ordre du jour. Elle est connexe de l'étude des fibrilles primitives de la cellule nerveuse, tour à tour décrites ou niées, et récemment figurées par Bethe et Apathy.

II. — Les travaux très nombreux sur la structure des ganglions sympathiques et des *ganglions solaires* en particulier doivent être divisés en deux groupes selon qu'on s'occupe surtout des connexions des fibres nerveuses et de la charpente conjonctive, ou qu'on accorde le principal intérêt aux cellules nerveuses. Dans ce second cas, il faut encore séparer les travaux qui s'occupent de l'aspect de la cellule à l'état statique de ceux qui étudient ces transformations au cours des différentes fonctions.

Les *connexions des fibres nerveuses entre elles et les ganglions*, ont été étudiées par la *méthode de Golgi* qui a montré les terminaisons des fibres s'arborisant autour des cellules ganglionnaires, mais la limite de l'imprégnation élective n'indique pas sûrement la limite des fibres.

Cette objection ne s'applique pas aux résultats fournis par la *méthode de Marchi*, qu'a surtout employée Graupner pour étudier les dégénérescences des splanchniques en rapport avec des foyers de myélite ou des altérations des ganglions solaires. L'étude de la *cellule nerveuse* des ganglions sympathiques a été l'objet d'un nombre considérable de travaux [1] dont Van Gehuchten en 1892 a exposé les résultats contradictoires.

Ces résultats divergents prouvent suffisamment la difficulté du problème. Van Gehuchten l'aborde avec une technique très précise [2] et conclut ainsi :

[1] Voir surtout Kolliker, Histologishe Mitthelungen 1889 ; Cajal, Pequenas contribucones.

I. Estructura y conexines de los ganglios simpaticos. Barcelone, 1891.

VI. Alguanos de tallos mas sobre las celulas simpaticos. Barcelone, 20 août 1891.

Notas preventivas. II. Estructura del gran simpatico de los mamiferos.

(Extraido de la *Gaceta sanitaria* del 10 décembre 1891.)

V. van Gehuchten. *Cellule*, VIII, I, 1892, p. 84.

[2] Triple imprégnation de Cajal.

toutes les cellules sympathiques sont multipolaires; elles ont un prolongement long, unique, à conduction cellulifuge, formant une fibre centrale ou commissurale ou une fibre périphérique; elles ont des prolongements courts, à conduction probablement cellulipète; les couches les plus superficielles du ganglion sont formées de fibres longitudinales; les ganglions contiennent en plus de ces fibres, des faisceaux compacts de fibrilles variqueuses qui courent tortueusement, s'entrecroisent et produisent une masse granuleuse comparable. au premier aspect, à la substance ponctuée, *Punksubstanz de Leydig* des ganglions des animaux inférieurs; cette masse granuleuse est formée par les fibres collatérales et terminales des fibres nerveuses longitudinales et commissurales, par des prolongements protoplasmiques des cellules et par des fibres nerveuses à collatérales; *les cellules nerveuses des ganglions sympathiques ont tous les caractères des cellules cérébro-spinales.*

En même temps que Van Gehuchten, Sala chez le chien, le chat, le bœuf, le cobaye et le rat, arrive à des conclusions analogues.

Après Van Gehuchten, Brucker, Joutchenko, Stilling, Veratti, Hermann Bishop, reconnaissent aux cellules sympathiques une morphologie multipolaire analogue à celle des cellules cérébro-spinales. Dogiel [1] fait un pas de plus, et décrit dans les cellules sympathiques deux types : un premier type comprenant des cellules de taille et de forme variables, à 5 ou 20 prolongements protoplasmiques courts, épais et variqueux, à prolongement cylindraxile lisse et très fin; et un second type comprenant des cellules plus volumineuses, d'habitude sphériques, à prolongements protoplasmiques lisses, très rarement variqueux se divisant en nombreuses ramifications très longues et très fines, à prolongement cylindraxile, lisse, parfois variqueux, émettant quelques collatérales, et sortant du ganglion sous forme de fibre de Remak.

Dogiel considère les cellules du premier type comme motrices et celles du second comme sensitives.

En 1898, Marinesco étudie, par la méthode de Nissl, la structure fine de la cellule sympathique, en donne une bonne description chez le chien et en établit une classification d'après trois éléments : la substance achromatique fondamentale, la substance achromatique organisée et la substance chromatique [2].

Frappés de la variabilité des grains chromatiques dans leur nombre et leur répartition, beaucoup d'auteurs ont cherché expérimentalement à fixer les variations morphologiques de la cellule nerveuse en rapport avec ses fonctions.

Avec des différences dans le détail, F. Vas, Magini, F.-C. Ève, Lambert Mann, Lugaro, Pellizzi arrivent à cette conclusion que l'activité cellulaire s'accompagne d'un accroissement de volume de la cellule et la fatigue d'une diminution de volume avec raréfaction des grains chromatiques [3].

[1] Dogiel. *Anat. Anz.* XI, 22, p. 679.

[2] Voir plus haut. *Anatomie comparée.*

[3] Lugaro. *Arch. ital. de biol.*, 1895.

Au sympathique appartiennent encore les cellules nerveuses contenues dans les viscères. Ramon y Cajal[1], Dogiel[2] et Renaut[3], ont particulièrement étudié les *cellules des plexus de Meissner et d'Auerbach*. Elles ne diffèrent pas des cellules sympathiques ordinaires. Multipolaires, possédant un prolongement cylindraxile et de deux à huit prolongements protoplasmiques, elles rentrent dans la description générale.

III. Résumé. — De cet historique, se dégage la conception actuelle de l'histologie des fibres et des ganglions sympathiques, exposée dans les divers ouvrages classiques de Testut, Poirier, Renaut, Kölliker, Obersteiner et Déjerine. Nous renvoyons le lecteur à l'exposé magistral de ce dernier[4].

[1] Cajal. Estructura de los ganglions intestinales. *Rev. trim. mier.* III, I, 2, p. 75.

[2] Dogiel. Zur Frage über die ganglion der Darmgeflechte bei den Sangethieren. *Anat. Anz.*, X, 16.

[3] Renaut. *Histologie*, II, p. 958.

[4] Déjerine. *Anatomie des centres nerveux*, t. I, 1895, p. 204.

CHAPITRE III

ANATOMIE NORMALE MICROSCOPIQUE (*suite*). — TECHNIQUE

I. « Découverte » du grand splanchnique et des ganglions semi-lunaires. — II. Technique pour les fibres nerveuses. — III. Technique pour les ganglions solaires. — IV. Résumé.

I. — Pour prélever, à l'autopsie, le plexus solaire, il est commode d'employer le procédé suivant.

Après que chacun des poumons et le cœur ont été enlevés séparément, « on découvre » le grand splanchnique sur la face antéro-latérale de la colonne vertébrale, on le dissèque jusqu'à l'orifice diaphragmatique, on agrandit cet orifice à la sonde cannelée, on coupe sur la sonde le diaphragme d'arrière en avant, et, en refoulant en bas et en avant les viscères abdominaux, l'on met ainsi à jour la région cœliaque de Luchka, ou, en deux coups de sonde cannelée, on isole le plexus solaire et ses différents ganglions.

Quand des adhérences pleurales empêchent de prendre le splanchnique comme conducteur, la recherche des ganglions semi-lunaires est beaucoup plus difficile. Il faut alors procéder méthodiquement par dissection, la continuité avec le grand splanchnique étant le seul caractère qui, au milieu de la variabilité des masses ganglionnaires, permette de reconnaître le ganglion semi-lunaire.

Splanchnique et plexus une fois enlevés, il convient d'étudier à part les nerfs et les ganglions.

II. — Les *nerfs*, immédiatement après l'autopsie, sont fixés en extension physiologique sur de petites planchettes, selon la méthode de Ranvier.

Il faut un aide pour serrer les fils pendant qu'on tend le nerf. Cette manœuvre ne peut être réussie quand on la fait seul.

Le grand splanchnique est le nerf le plus souvent examiné. Comme

l'a fait remarquer J.-C. Roux, pour avoir des résultats comparables, il faut toujours l'examiner au même point. Nous avons choisi, comme lui, pour lieu d'élection, la partie immédiatement située au-dessus du ganglion de Lobstein, point facile à repérer qui répond à la hauteur de la XIe vertèbre dorsale.

Le nerf tendu est mis dans le liquide de Müller ou dans l'acide osmique. Le plus souvent nous mettions le droit dans le Müller, pour être traité après durcissement par la méthode de Marchi. Pour abréger la durée du séjour dans le liquide de Müller, parfois nous mettions, d'abord pendant vingt quatre heures, le nerf dans une solution aqueuse de formol à 4 p. 100. Les résultats dans les deux cas sont comparables.

L'autre nerf, le gauche, était mis, à l'abri de la lumière, dans un tube rempli de solution aqueuse d'acide osmique à 1/100 âgée de une à trois semaines. Le séjour dans l'acide osmique était de trois heures ou de vingt-quatre, selon que nous employions la méthode de Weiss[1], ou la méthode ordinaire.

Dans le premier cas, le nerf lavé à l'eau pendant vingt-quatre heures, était déshydraté par la série des alcools, inclus à la paraffine, débité en coupes transversales et longitudinales de 1/400 de millimètre, colorées au bleu polychrome de Unna et montées au baume de Canada.

Dans le second cas, après lavage à l'eau courante, une partie était dissociée à l'aiguille, colorée au picro-carmin et montée dans la glycérine ; une autre, après déshydratation, incluse à la paraffine, coupée, et colorée au picro-carmin, à la thionine, à l'hématoxyline-éosine, etc...

III. — *Les ganglions*, débarrassés de leur atmosphère cellulo-graisseuse sont les uns mis dans le liquide de Müller en vue des méthodes de Marchi et de Weigert-Pal, et les autres dans le mélange suivant :

Alcool à 96°	90 centimètres cubes.
Formol pur.	10 —

pendant vingt-quatre heures (ou même plus longtemps sans incon-

[1] Weiss. *Soc. de biologie*, 1900.

[2] D'ailleurs il était très facile de traiter par les deux méthodes le même nerf en prélevant un premier fragment au bout de trois heures d'acide osmique et en remettant le reste dans l'acide.

vénient) puis dans l'alcool absolu pendant quarante-huit heures pour être inclus à la celloïdine.

Inclus, les ganglions sont coupés, les uns perpendiculairement à leur axe, les autres parallèlement, les plus nombreux enfin selon leurs faces, de façon à avoir sur la coupe le maximum de la surface.

Ces coupes sont traitées, les unes par les méthodes courantes, hématoxyline-éosine, bleu polychrome de Unna, méthodes de Van Gieson, picro-carmin [1], les autres par la méthode de Nissl.

Les coupes, recueillies dans l'alcool à 96°, sont mises dans le bleu polychrome de Unna ou dans la thionine à 1/1000 pendant cinq minutes à chaud ou douze à vingt heures à froid et lavées à l'alcool à 96°.

La différenciation suivie avec grand soin est faite soit par l'alcool absolu, soit par un mélange de 90 grammes d'alcool à 96° et de 10 grammes d'huile d'aniline incolore, soit par le mélange suivant, employé à la Salpêtrière :

Créosote	50	centimètres cubes.
Huile de Cajeput	40	—
Xylol	50	—
Alcool absolu	160	—

IV. Résumé. — I. Le grand splanchnique, reconnu dans le thorax, est suivi à travers le diaphragme, conduit sur les ganglions semi-lunaires, et permet d'enlever le plexus solaire.

II. — Les fibres nerveuses fixées à l'acide osmique ou au Müller sont dissociées ou débitees en coupes.

III. — Des ganglions, les uns fixés au Muller sont traités par les méthodes courantes (Marchi, Weigert, picro-carmin), les autres fixés à l'alcool fort sont colorés par la méthode de Nissl.

[1] Néanmoins il est de beaucoup préférable de se munir pour cette dernière coloration de coupes mordancées par les chromates (fixés par le liquide de Muller par exemple).

CHAPITRE IV

ANATOMIE NORMALE MICROSCOPIQUE (*suite et fin*)

LES NEURONES SOLAIRES

Division du sujet. — Les fibres. Le système splanchnique. Causes d'erreur. Les fibres à myéline. Proportions de leurs variétés chez l'adulte; chez l'enfant. Les fibres sans myéline. Difficulté d'interprétation des coupes à la paraffine. — Théorie de Kolliker. Espaces de Key et Retzius. Observations d'envahissement microbien, streptococcique de ces espaces. Structure du cylindre-axe, d'après la méthode de Weiss.

II. Les ganglions. Texture générale.

1° Tissu conjonctivo-vasculaire. Aspect des coupes suivant les différents axes du ganglion. Enveloppe fibreuse. Travées. Alvéoles. Vaisseaux. Substance ponctuée de Leydig.

2° Cellules nerveuses. Capsule endothéliale. Cellule ganglionnaire. Son protoplasma, ses prolongements, son noyau.

III. Rapports entre les fibres et les cellules.

1° Nature des fibres afférentes et efférentes des différents ganglions.

2° Cellules dans les nerfs.

3° Fibres dans les centres. Moelle; ganglions rachidiens, ganglions de la chaîne, ganglions solaires; ganglions périphériques; surrénales.

IV. Topographie des neurones.

1° Localisations médullaires du sympathique thoracique. Examens de la moelle et des nerfs par les méthodes de Nissl et de Marchi. — Localisation des centres trophiques des fibres efférentes dans la corne latérale, le groupe paracentral et la zone intermédiaire.

2° Localisations des neurones viscéraux dans les ganglions. Expériences d'ablation de la rate et d'arrachement du nerf splénique. Examen des ganglions solaires et de leurs nerfs efférents. Localisation des centres trophiques des fibres spléniques dans le ganglion semi-lunaire gauche. — V. Résumé.

La technique oblige à étudier séparément :

1° Les fibres ;

2° Les ganglions.

Nous exposerons ensuite dans un paragraphe synthétique les rapports entre les nerfs et les ganglions, les fibres et les cellules nerveuses.

Enfin dans une quatrième partie nous essaierons d'établir la situa-

tion des centres trophiques des fibres nerveuses, et leurs connexions avec les viscères, c'est-à-dire en un mot la topographie des neurones, la systématisation du système solaire. Cette dernière partie ébauchée à l'anatomie, sera complétée par la physiologie[1].

I. Les fibres. — Parmi les fibres nerveuses en connexion avec les ganglions solaires, les plus importantes sont celles dont la réunion forme le système des nerfs splanchiques.

Nos recherches ont donc porté sur les nerfs splanchniques.

Dans le système splanchnique nous avons étudié le grand splanchnique au double point de vue des caractères particuliers de ses fibres et de leurs rapports réciproques. Dans une dissociation, aussi bien que sur une coupe transversale, on y distingue aussitôt des fibres sans myéline et parmi celles-ci, des fibres grosses et des fibres fines.

Ces fibres fines ont en moyenne, d'après Kölliker, 4 à 5 μ de diamètre, les grosses fibres environ 15 μ. On peut bien, comme l'a fait remarquer Langley distinguer quelques fibres de taille intermédiaire, mais elles sont rares et en tout cas sur le splanchnique on n'en trouve que fort peu. Il est une *cause d'erreur* qu'il faut reconnaître et sur laquelle a insisté J.-C. Roux.

Lorsqu'on examine des nerfs sympathiques recueillis sur le cadavre vingt-quatre heures après la mort on croirait volontiers qu'il y a d'assez grandes variations dans les dimensions de ces petites fibres à myéline. Mais c'est là une illusion due à des altérations cadavériques.

Les petites fibres à myéline se modifient après la mort : en dix ou douze heures en été, elles prennent un *aspect moniliforme* caractéristique comme Roux a pu le constater sur l'animal. Par suite chez l'homme, lorsque le temps légal avant l'autopsie s'est écoulé, toutes ces fibres ont une apparence moniliforme et sont minces par endroits, renflées et presque doublées de volume sur d'autres ; aussi suivant le point où la fibre est coupée, elle paraît plus ou moins grosse, on ne la peut confondre pourtant avec les grosses fibres à myéline ; ces dernières, en effet, ont une gaine qui se colore en noir intense par l'acide osmique, les petites fibres à myéline restent grisâtres et peu teintées.

[1] Voir plus loin, page 151.

Pour se rendre un compte exact des *proportions des deux variétés de fibres à myéline* dans les splanchniques, il faut examiner des coupes toujours prélevées au même endroit.

Les fibres du grand splanchnique et des 5e, 6e, 7e, 8e et 9e ganglions thoraciques se réunissent successivement et forment un tronc unique au niveau de la 10e ou 11e vertèbre dorsale. Au niveau de la 11e vertèbre dorsale existe souvent le ganglion de Lobstein. Au niveau de ce ganglion, constant d'après Cunnigham, se terminent un certain nombre de fibres. Il faut donc examiner le splanchnique au-dessus du ganglion.

D'autre part, il peut arriver que l'imprégnation par l'acide osmique soit insuffisante ; il ne faudra pas se servir de ces pièces. La numération des fibres dans de telles conditions avec l'oculaire quadrillé, a montré que jamais le splanchnique n'a moins de 4400 fibres fines ; au-dessus de cette limite la proportion des fibres varie d'une façon assez considérable puisqu'on peut en compter jusqu'à 5995. Cela n'a rien d'étonnant ; en dehors des variations individuelles que l'on peut constater dans tous les appareils de l'économie, on sait que le splanchnique n'a pas une origine toujours la même et qu'il résulte de la fusion tantôt de 5, tantôt de 6 racines.

Quant aux grosses fibres à myéline, elles présentent des variations analogues, et leur nombre oscille de 300 à 400. Ces chiffres ne s'appliquent qu'à l'adulte.

Chez l'enfant, le nombre des fibres à myéline est bien moins considérable. A treize mois, Roux n'a trouvé que 889 petites fibres et 32 grosses fibres. Sur un enfant de cinq ans et demi, 2632 fines et 176 grosses.

Ce n'est que bien après la puberté que le splanchnique est complètement developpé. Graupner a nettement mis en évidence cette notion [1]. De plus il a étudié minutieusement l'aspect du splanchnique.

Cet aspect, tel qu'il se présente sur les *coupes transverales à la paraffine* mérite une description très précise qui permette de fixer les limites délicates de ce qu'on peut appeler les variations morphologiques individuelles. A cause de leur extrême finesse les fibres sympathiques doivent être étudiées sur des coupes très minces que l'on ne peut obtenir que dans la paraffine. Malheureusement cette méthode ne donne que des renseignements incomplets pour la myé-

[1] Voir à l'embryologie, l'évolution du splanchnique.

line. Aussi faut-il toujours en même temps que les coupes à la paraffine en faire à la colloïdine et les traiter par les méthodes ordinaires de coloration de la myéline et du cylindre-axe.

Sur une coupe du nerf splanchnique l'endonèvre se montre comme un fin réticulum avec des mailles arrondies ou ovales. Les unes sont remplies de grosses ou de fines fibres à myéline, les autres apparaissent à un faible grossissement ou complètement vides comme de véritables vacuoles claires ou contenant un noyau aplati à leur périphérie. Jamais ce noyau ne remplit complètement la lacune. A un plus fort grossissement, on reconnaît dans les lacunes claires, en plus du noyau dont nous avons parlé, la coupe d'une fibre sans myéline qui prend les couleurs cylindraxiles. Cette fibre sans myéline apparaît comme un filament extraordinaire fin qui siège rarement dans le milieu de la vacuole, se rapproche le plus souvent beaucoup de la périphérie de celle-ci et se trouve même souvent si près de cette périphérie qu'elle s'en détache à peine et par suite est très difficile à distinguer. Jamais ces fibres ne remplissent les vacuoles de l'endonèvre. Mais il ne faut pas oublier que la technique à la paraffine produit très souvent des rétractions du tissu.

Il est difficile de préciser si toutes les vacuoles claires contiennent des fibres sans myéline; souvent on ne peut pas y distinguer de cylindre-axe mais de très fins cylindre-axes nus peuvent facilement passer inaperçus quand ils sont fortement appliqués contre la paroi de la loge.

On trouve aussi des très fines fibres enfermées dans la substance de l'endonèvre. Mais comme à cause de leur finesse on ne peut les déceler que dans les coupes à la paraffine, il est impossible de préciser si elles sont ou non à myéline; en tout cas, elles ont une fine enveloppe. De tous les nerfs sympathiques, c'est le splanchnique qui contient le plus de fibres à myéline, et le plus du plus gros calibre. C'est parce qu'il tient, pour la plus grande part, ses origines de la moelle. L'étude des coupes passant par le ganglion de Lobstein montre qu'elles ont moins de fibres à myéline que les autres parties du même nerf. C'est que les fibres qui naissent du ganglion sont encore amyéliniques, et que celles qui s'y terminent s'y épanouissent en arborisations terminales amyéliniques. C'est là une confirmation de l'opinion de Kölliker.

Les fines fibres à myéline, au moins une partie d'entre elles, tirent leur origine des ganglions sympathiques, par conséquent ont

une origine analogue à celles *des fibres sans myéline*. Il semble qu'il n'y ait pas une différence capitale entre ces deux variétés de fibres. On peut trouver d'après Kölliker tous les intermédiaires entre les fibres fines avec ou sans myéline; en effet une partie des cylindre-axes nus se recouvre de myéline à une certaine distance de leur origine dans la cellule nerveuse. Inversement d'autres fibres gardent leur myéline jusqu'à la périphérie ou la perdent en route en sorte que différentes parties du même nerf, d'étendues diverses, centrales ou périphériques, peuvent être plus ou moins myéliniques.

Une autre particularité du sympathique, qui existe dans le splanchnique et permet à première vue de le distinguer des nerfs cérébro-spinaux, est la présence des vacuoles claires qui entourent les fibres sans myéline. Ces vacuoles se trouvent aussi comme l'a vu Westphal dans les nerfs cérébro-spinaux tant qu'ils n'ont pas atteint leur complet développement. Ces espaces clairs sont ce que Key et Retzius considèrent comme des espaces lymphatiques [1].

Nous avons dans la plupart de nos observations (obs. II, III, IX, X, XIX, XXII, XLVIII, LVII, LVIII) étudié ces espaces.

Plusieurs fois nous y avons vu des microbes. Dans plusieurs cas, les microbes étaient des bâtonnets qui avaient tous les caractères des bactéries cadavériques. Dans un autre cas, au contraire, le microbe était le streptocoque.

Il s'agit d'une observation de pneumonie streptococcique (obs. XIX). Le splanchnique contenait des streptocoques et les chaînettes n'étaient pas distribuées au hasard entre les fibres, mais occupaient des espaces clairs apparaissant sous forme de navettes entre les coupes longitudinales et qui semblent bien être des espaces lymphatiques. Il faut ajouter qu'ils étaient faciles à distinguer des vaisseaux sanguins qui, d'ailleurs, ne contenaient pas de streptocoques.

Par la méthode de Weiss, analogue de celle de Monckeberg et Bethe [1] et supérieure à certains points de vue à la méthode de Ranvier et du chlorure d'or, nous avons, pour le splanchnique, vérifié la description de Weiss sur la structure fixe des cylindres-axes.

Sur nos préparations (obs. III, IV, V, XXII, XXVI, LVII, LVIII) examinées à l'objectif à immersion homogène 1/12 de Leitz, oculaire IV, les cylindres-axes, coupés en travers, se présentent sous l'aspect d'une masse homogène, transparente et achromatique, parsemée d'un

[1] Voir plus haut. *Historique.*

[1] Monckeberg et Bethe. *Centralblatt für Physiologie*, 1900.

certain nombre de points bleus variables par leurs dimensions et leur situation.

Sur des pièces analogues, coupées en long, dans la même masse achromatique, on voit des fibrilles bleues à trajet très flexueux. Toute la question à résoudre est maintenant de savoir si les fibrilles ou les points bleus qui en sont la section sont de simples filaments longitudinaux ou si elles forment un réseau.

La question pour la structure des cylindres-axes en est donc au même point que pour la structure des cellules. C'est toujours le même problème du réseau ou des fibrilles indépendantes. C'est dans les applications des nouvelles méthodes de Bethe et Apathy que l'on trouvera peut-être la solution de ce problème capital pour la physiologie du neurone.

II. Les ganglions. — Avant d'entrer dans un ganglion sympathique, le nerf sympathique devient beaucoup plus gros par adjonction de branches collatérales, En même temps des cloisons plus nettes séparent les gros faisceaux de fibres. Dans ces faisceaux de fibres se trouvent des groupes de cellules nerveuses.

Si on fait des coupes en série, on voit que les cellules apparaissent toujours d'un seul côté du faisceau. A mesure qu'on examine des coupes plus bas situées, on voit les cellules progresser d'un côté à l'autre dans l'intérieur du faisceau de sorte que chaque faisceau de fibres, à sa sortie du ganglion, s'est trouvé parsemé de cellules en un point de son trajet intra-ganglionnaire, dont la hauteur varie pour chacun.

Sur une coupe passant au milieu d'un ganglion, on voit, par suite, un certain nombre de troncules nerveux qui ne contiennent pas de cellules et dans lesquels passent des fibres nerveuses. Les fibres qui passent entre les cellules sont très minces et la plupart sans myéline, tandis que les faisceaux de fibres qui sont libres et qui ne contiennent pas de cellules présentent des fibres à myéline de différents calibres. Cette différence est importante à connaître au point de vue pathologique. On doit s'attendre à ne trouver des fibres à myéline, surtout celles de fort calibre, qu'en dehors des groupes cellulaires.

Les ganglions cœliaques présentent d'une façon générale la structure des ganglions sympathiques.

Le nerf splanchnique est constitué par beaucoup de faisceaux entourés chacun d'un périnèvre; chaque faisceau est parsemé de

cellules disposées comme nous l'avons décrit, en sorte que le ganglion cœliaque est constitué par de nombreux troncules nerveux parsemés de cellules ganglionnaires. Chaque troncule a son périnèvre. A l'extrémité distale du ganglion, ces troncules se réunissent en une masse contenant des cellules avec un périnèvre commun. Quelques fascicules du splanchnique traversent cependant le ganglion sans être infiltrés de cellules. Cette constatation est confirmée par la physiologie (v. p. 134).

Après cette vue d'ensemble sur les ganglions solaires, il faut les étudier en détail, d'abord au point de vue de leur topographie et du tissu de soutien, ensuite au point de vue de leur élément noble, la cellule nerveuse.

1. *Tissu conjonctivo-vasculaire et topographie générale.* — Nous avons coupé en série plusieurs ganglions semi-lunaires, traités par la méthode de Marchi.

Sur les coupes transversales on voit (obs. XLVII) la disparition des fibres à myéline et l'entrée des fibres dans les noyaux ganglionnaires.

Les coupes supérieures montrent deux troncs nerveux, l'un sans myéline qui s'épanouit dans le ganglion, l'autre à myéline qui le traverse sans s'arrêter. Les coupes suivantes montrent le même faisceau à myéline qui poursuit sa marche à côté du ganglion.

Les coupes moyennes montrent le ganglion divisé en deux. Un fort faisceau de fibres sans myéline pénètre dans un de ces ganglions.

Le faisceau myélinique poursuit sa marche, amoindri.

Sur les coupes suivantes, les fibres sans myéline augmentent de quantité à mesure que les fibres à myéline diminuent de nombre.

Sur les coupes inférieures, les territoires de fibres à myéline de plus en plus petits sont très nettement limités sur les bords des gros faisceaux de fibres sans myéline.

Sur les dernières coupes, il n'y a plus que des faisceaux de nerfs amyéliniques contenant quelques rares fibres à myéline.

Sur les coupes parallèles au grand axe et faites selon la plus grande largeur, on voit (obs. VIII, XXXIII, LXV) la *lobulation* des ganglions semi-lunaires établis par des travées qui naissent de la convexité du ganglion.

Les fibres à myéline qui pénètrent en faisceaux au niveau de la

corne supéro-externe diminuent rapidement de grosseur, se divisant en :

1) *Cordons myéliniques,* dirigés obliquement vers la convexité du ganglion, en sortant au côté externe d'un noyau ganglionnaire pour gagner d'autres ganglions ;

Et 2) en *pinceaux amyéliniques* qui se perdent dans les noyaux ganglionnaires et, ressortant plus fournis, s'échappent du ganglion au niveau de sa convexité pour fournir ses branches efférentes.

Ces dispositions générales que l'on retrouve sur les divers ganglions semi-lunaires montrent l'individualité et la constance des noyaux ganglionnaires, et partant la possibilité d'établir dans les ganglions comme dans la moelle ou le bulbe des localisations ; les *noyaux ganglionnaires,* comme les noyaux bulbaires, devant avoir leur autonomie anatomique et fonctionnelle [1].

Le *stroma conjonctif* des ganglions comme le tissu conjonctif périfasciculaire des cordons nerveux, est formé par des faisceaux de tissu conjonctif diversement entre-croisés, des fibres élastiques et des cellules adipeuses. C'est ce tissu, dit de soutien, qui détermine la forme du ganglion et constitue par ses épaississements l'enveloppe fibreuse et les travées qui délimitent les alvéoles.

L'*enveloppe fibreuse* se continue avec le névrilemme. Elle est formée de faisceaux de tissu conjonctif et de fibres élastiques. Ce sont les fibres élastiques qui, par leur prédominance, donnent à l'enveloppe une coloration jaune par le picro-carmin.

Cette enveloppe, lisse à sa surface externe, envoie à sa face interne des cloisons qui accompagnent les vaisseaux et se continuent avec le névrilemme des nerfs qui pénètrent dans le ganglion.

Ces cloisons formées de fibres conjonctives sont, les unes épaisses et périphériques plus ou moins perpendiculaires à la surface du ganglion, les autres très fines et perpendiculaires aux premières.

Les premières, *cloisons de premier ordre,* limitent ce que l'on peut appeler les *lobules ganglionnaires.* Ce sont ces lobules qui, selon le degré plus ou moins avancé de coalescence, forment des ganglions séparés ou des territoires d'un même ganglion.

Les secondes, *cloisons de deuxième ordre,* limitent dans chaque lobule des aréoles qui contiennent de petits groupes cellulaires.

Le nombre de ces travées de deuxième ordre peut augmenter. On

[1] Voir plus loin.

voit alors les aréoles parcourues par de nouvelles et fines cloisons de tissu conjonctif. Cette multiplicité des cloisons conjonctives devient alors pathologique : le ganglion se sclérose.

Les *vaisseaux* sont très nombreux, les artérioles se partagent en ramuscules de plus en plus déliés et forment un réseau dans les mailles duquel existent autant de petits groupes de cellules ; les *veines*, injectées par Ranvier, présentent de longs renflements cylindroïdes comparables aux sinus de la dure-mère, d'où le nom de *sinus veineux* qu'on leur donne.

Tortueuses, variqueuses, elles se terminent le plus souvent par des sortes de culs-de-sac, dans lesquels viennent s'aboucher quelques-unes des branches efférentes du réseau capillaire. En plus du tissu conjonctif et des vaisseaux, on trouve, en dehors des groupes cellulaires, des faisceaux de fibres nerveuses que nous avons déjà signalés et dans l'intérieur de ces groupes entre les capsules endothéliales, des espaces contenant la *substance ponctuée de Leydig*.

Ces espaces sont, en grande partie, remplis par des fibres fines qui siègent dans les mailles d'une substance intermédiaire conjonctive disposée comme un réticulum. Celles-ci contiennent des noyaux ronds qui présentent les mêmes propriétés que ceux des capsules et qui siègent aux points nodaux des fibres conjonctives.

Nous avons étudié par la méthode de Weigert pour la névroglie modifiée par Anglade, plusieurs ganglions semi-lunaires sans avoir pu mettre en évidence dans ces espaces intercapsulaires des éléments analogues aux cellules de névroglie. Il est donc certain qu'en dehors des ramifications des fibres nerveuses tous les éléments cellulaires de cette région sont de nature conjonctive et d'origine mésodermique.

2. *Groupes cellulaires*. — Les groupes cellulaires, que nous appellerons *noyaux ganglionnaires* par analogie avec les noyaux médullaires ou bulbaires sont formés par la réunion d'un nombre plus ou moins grand de cellules nerveuses, centres trophiques des fibres qui les traversent. Ces cellules sont entourées chacune d'une capsule endothéliale.

Capsule endothéliale. — La capsule endothéliale est l'élément caractéristique du ganglion, aussi bien cérébro-spinal que sympathique. Elle est constituée par une membrane sans structure analogue à la gaine de Schwann ; sa face interne est recouverte d'une

couche de cellules plates dont le noyau rond est coloré en rouge foncé par le carmin. Ce noyau se distingue du noyau de la cellule ganglionnaire par sa petitesse et sa coloration uniforme.

D'après V. Kahlden, les cellules ne remplissent pas complètement leur capsule. Nous pensons que c'est là un artifice de préparation. En effet, ces fentes entre la cellule et la capsule s'observent surtout sur les pièces mordancées par les chromates. Or, dans les préparations qui ont été durcies très longtenps dans le liquide de Muller et qui ont été ensuite traitées prudemment dans l'alcool à 90°, puis concentré ,le protoplasma dans les cellules ganglionnaires touche à la capsule.

Dans des circonstances pathologiques. la cellule par contre peut se rétracter et s'éloigner de la capsule, mais pour être en mesure d'apprécier la valeur pathologique de ce fait il faut savoir exactement dans quelles conditions s'est opéré le durcissement.

Les capsules des cellules ganglionnaires ne semblent pas avoir d'autre rôle que de séparer les cellules des espaces lymphatiques voisins de même que la gaine de Schwann pour les fibres nerveuses. Key et Retzius ont pu faire pénétrer leur masse d'injection jusqu'autour de la capsule et aussi dans la fente lymphatique qui entoure la gaine de Schwann. Jamais elle n'a pénétré à l'intérieur de la capsule ou de la gaine de Schwann. Dans le cas de broncho-pneumonie streptococcique que nous avons cité plus haut, nous avons constaté un fait analogue. Aucun streptocoque n'a pénétré dans la capsule.

Cellules. — Chez l'adulte, les cellules sont de grandes masses protoplasmiques rondes dont les prolongements sont difficilement visibles par les méthodes de coloration ordinaires.

Le noyau se présente comme une vésicule ovale très colorée à la périphérie contenant un nucléole, gros, foncé, avec des filaments nucléaires facilement visibles. Les prolongements des cellules ne peuvent être décélés la plupart du temps qu'à l'aide de méthodes histologiques compliquées. Aussi ne peut-on tenir compte de l'état de ces prolongements en anatomie pathologique.

Il en résulte que la description de ces prolongements qui a déjà été résumée dans l'historique [1] ne doit pas trouver place ici.

Les formes de cellules ganglionnaires sympathiques connues jusqu'à ce jour chez l'homme présentent le *type des cellules motrices*

[1] Voir page 48.

des cornes antérieures de la mœlle. Il n'y a pas, d'après Kölliker, de cellules du type des ganglions dorsaux. Cet auteur fait par conséquent partir les cellules sensibles qui cheminent dans le sympathique du système nerveux central. De plus, on trouve, comme l'ont montré Stilling et Dostoiewsky, dans les ganglions du sympathique abdominal, surtout dans ceux du lapin, du chat et du chien de petits corpuscules composés de cellules qui se colorent en bleu par le persulfate de fer et en brun par le bichromate de potasse comme les éléments médullaires des capsules surrénales.

Ces corps ont une tunique connective commune, possèdent de petits vaisseaux capillaires et correspondent évidemment aux « Zellennester » de Mayer.

En étudiant la structure des cellules nerveuses du sympathique des amphibies au moyen de la réaction vitale d'Ehrlich, Smirnow [1] réussit aussi à mettre en évidence la connexité des fibres nerveuses avec les nids cellulaires de Mayer.

Ces nids cellulaires de Mayer doivent être distingués des cellules multinucléées analogues à celle représentée figure 17.

Sur cette figure on voit une volumineuse masse protoplasmique qui contient dans son intérieur cinq à six noyaux pourvus de leurs nucléoles. Les bords festonnés de la masse semblent indiquer les limites de plusieurs cellules fusionnées. Le tout est entouré d'nne capsule endothéliale unique. Jamais on ne voit de cellules endothéliales pénétrer dans l'intérieur de la masse protoplasmique [2]. Dans leur ensemble, les cellules ganglionnaires sympathiques, d'après leur structure, doivent être absolument considérées comme des centres, car elles présentent un riche amas de prolongements destinés à recueillir les excitations et les transmettre non seulement aux organes périphériques, mais encore à d'autres cellules ganglionnaires et, par conséquent, faire concourir celles-ci à une action commune. Cependant, on ne sait pas encore exactement quels sont les rapports qui unissent ces centres à ceux du système nerveux central.

Pigmentation. — Une question qui n'est pas sans importance au point de vue pathologique est celle de la pigmentation des cellules

[1] A Smirnow. Die strukter der Nervenzellen in sympathicus der Amphibien (*Arch. f. Mikr. Anat.*, XXIV, 1890).

[2] Voir à l'*Anatomie pathologique*, la discussion sur l'interprétation à donner à ces figures.

ganglionnaires. D'après nos recherches, la pigmentation des cellules ganglionnaires n'est pas pathologique en ce sens qu'on la trouve souvent chez des individus bien développés, sains et vigoureux, mais elle est incontestablement plus forte dans le sympathique d'individus âgés ou cachectiques. Dans ce cas, il y a souvent d'autres modifications pathologiques qui manquent dans les cellules d'individus sains. Nous avons toujours trouvé les cellules d'individus sains et jeunes libres de pigment quand le sympathique n'avait pas encore atteint son développement complet ; il semble donc que la pigmentation apparaît dès que le développement de la fibre nerveuse est terminé, c'est-à-dire à partir de trente ans.

Méthode de Nissl. — Les granulations pigmentaires sont visibles par toutes les techniques.

Nissl, par sa méthode, a eu le mérite de mettre en évidence d'autres granulations qui se colorent fortement par les couleurs d'aniline.

Selon la classification de Nissl, les cellules ganglionnaires sont *somatochromes,* c'est-à-dire pourvues de granulations chromatiques. Selon le plus ou moins grand nombre de ces granulations, elles sont pyknomorphes ou apyknomorphes.

Les premières sont exceptionnelles.

Les grandes cellules sont *apyknomorphes,* les petites sont le plus souvent *parapyknomorphes.*

Selon que leurs granulations ont la forme de grains (γρὺ), de bâtonnets (στιγος) ou d'un réseau (αρχυς), les cellules sont dites *gryochromes, stichochromes* ou *arkyochromes.*

La très grande majorité des cellules des ganglions semi-lunaires sont gryochromes. Quelques-unes (1 p. 100 environ), sont arky-stichochromes, c'est-à-dire formées de granulations intermédiaires aux larges blocs des arkyochromes et aux fins bâtonnets des stichochromes. Les gryochromes comprennent les grandes et les petites cellules dont se compose le ganglion.

Pour plus de simplicité, nous appelons *cellules du type A* les *grandes cellules gryochromes, cellules du type B*, les *petites cellules gryochromes* et *cellules du type C*, les *arky-stichochromes.*

Les aspects des types A et B peuvent varier selon la répartition de leurs granulations. Le plus souvent, elles sont plus nombreuses, colorées et plus volumineuses à la périphérie ; très fréquemment,

elles sont distribuées d'une façon égale ; rarement, elles forment par leur prédominance un anneau périnucléaire ; très rarement, cet anneau occupe une situation intermédiaire à la zone périnucléaire et la zone périphérique.

On peut classer de la façon suivante les différents aspects cellulaires que la méthode de Nissl met en évidence.

Les chiffres indiquent leurs proportions relatives rapportées à 100.

A. Grandes gryochromes, 66 ;

B. Petites gryochromes, 33 ;

C. Arky-stichochromes, 1.

Les cellules du type B sont trop petites pour qu'il y ait à établir d'une façon rigoureuse la proportion des différents modes de répartition de leurs grains chromatiques.

Au contraire, cette nouvelle division est importante pour les cellules du type A.

On trouve que la répartition des granulations est :

1° Périphérique, 50 ;

2° Egale, 40 ;

3° Centrale, 18.

4° Intermédiaire, 2.

Ces chiffres ne sont qu'approximatifs, mais ils sont suffisants pour pouvoir apprécier des altérations, telles qu'un début de chromatolyse périphérique ou périnucléaire. Une question difficile à résoudre est celle de savoir si cette répartition des granulations indique des variétés constantes dans le type A, ou si elles n'indiquent que les différents moments fonctionnels de cellules semblables. On peut, en effet, supposer qu'il en est des granulations des cellules nerveuses, comme des granulations des cellules glandulaires (estomac, pancréas, etc.) et que les aspects diffèrent selon que les neurones sont plus ou moins fatigués.

Une objection que l'on pourrait, à la rigueur, faire, c'est que la variabilité des aspects des grains chromatiques est comme le déplacement du noyau, sous la dépendance de la coupe.

En effet, une cellule qui, coupée perpendiculairement à son grand axe a un noyau nettement central, peut l'avoir périphérique si elle est coupée obliquement.

De même une cellule à forme pyramidale, coupée perpendiculairement à son axe, paraîtra avoir un anneau chromatique périnucléaire, alors que, sur une coupe longitudinale, les granulations seront régu-

lièrement réparties, parce que la projection de son protoplasma, comprenant au centre une épaisseur beaucoup plus grande qu'à la périphérie, donnera où elle est plus épaisse, l'illusion d'une plus grande confluence de grains. Mais la comparaison, sur un grand nombre de coupes, des rapports entre la forme, la situation du noyau et la répartition des grains, démontre que celle-ci n'est pas due à un artifice. C'est une variété de détail de structure. Il semble évident qu'elle est l'expression de différents stades de l'évolution fonctionnelle.

Pour résoudre ce point, nous avons, à la suite de l'école de Langley, après Ève, Vas, Mann et Pellizzi[1], fait quelques expériences sur le chien. Leur description trouvera naturellement sa place comme introduction à la pathologie expérimentale.

III. Rapports entre les fibres et les ganglions. — Après avoir étudié les fibres et les ganglions, les fibres et les cellules ganglionnaires, il était intéressant de voir leurs rapports et leurs connexions.

Prenant pour centre de notre travail les ganglions solaires, une première question à résoudre était celle de la nature de leurs nerfs afférents et efférents.

Sont parmi les *nerfs afférents* le pneumogastrique droit, les deux phréniques, les deux grands splanchniques, les anastomoses de la chaîne sympathique lombaire. Le pneumogastrique droit contient jusqu'à son entrée dans les ganglions solaires des fibres à myéline grosses et petites et des fibres amyéliniques.

Sa constitution est donc analogue à celle du splanchnique[2] ; les proportions numériques seules diffèrent. Cette ressemblance dans la constitution est encore un argument en faveur de la théorie de l'homologie du pneumogastrique et du sympathique[3].

Les filets insignifiants envoyés par le phrénique ne contiennent à peu près exclusivement que des fibres à myéline.

Le splanchnique a déjà été étudié.

Les *nerfs efférents* des ganglions solaires forment une masse beaucoup plus abondante que les nerfs afférents. Ce fait frappant chez le cheval[4] est difficile à vérifier chez l'homme. La superficie de

[1] Voir historique,

[2] Voir plus haut.

[3] Voir de Blainville, Thébaut, etc.

[4] Voir plus haut. *Anatomie comparée macroscopique.*

la totalité de la section des nerfs efférents l'emporte de plusieurs millimètres carrés sur celle des nerfs afférents. Cette constatation jointe à cette autre que la proportion des fibres à myéline est beaucoup moindre dans ceux-là que dans ceux-ci, démontre évidemment que les nerfs efférents sont formés de fibres qui ont pris naissance dans les ganglions dont ils sortent. Ce n'est pas à dire qu'ils ne soient formés que de ces fibres. En effet, ils contiennent des fibres à myéline, et même, quoique en petit nombre, de grosses fibres à myéline. Ces dernières n'auraient pas cette structure si elles avaient leur centre trophique dans les ganglions solaires [1]. Les connexions des cellules et des fibres doivent être encore étudiées dans les nerfs et dans les centres.

Cellules dans les nerfs. — La présence des cellules nerveuses dans l'intérieur des nerfs est un des caractères du système sympathique. D'ailleurs ces cellules extrêmement abondantes dans les splanchniques par exemple pendant la vie fœtale et l'enfance [2], cèdent la place peu à peu aux fibres et deviennent de plus en plus rares sans cependant disparaître complètement. Elles se groupent en traînées qui, sur les coupes longitudinales, apparaissent sous forme de navettes dans l'écartement de quelques fibres nerveuses, et, sur les coupes transversales, sous forme de coin à base périphérique ou de petit croissant à concavité centrale qui occupe, presque jamais le centre, presque toujours un des points de la périphérie du nerf. Ces traînées sont d'autant plus abondantes que le nerf est plus près du ganglion. D'ailleurs un ganglion n'est autre chose que leur amas originel non encore étiré en fibres. Un reliquat de ces amas primordiaux de cellules ganglionnaires persiste sur le grand splanchnique. C'est le ganglion de Lobstein, qui sur une coupe transversale a la forme d'un croissant embrassant le nerf dans sa concavité.

Fibres dans les centres. — Par la méthode de Weigert-Pal et de Marchi on met facilement en évidence les fibres à myéline. La méthode de Golgi permettrait une étude très fructueuse des diverses variétés de neurones ; mais comme elle n'est pas encore appliquée couramment à la pathologie, nous n'en parlerons pas.

Dans la *moelle*, par l'étude des dégénérations consécutives à l'abla-

[1] Voir plus loin (Phys.) Les arguments physiologiques qui confirment ces données anatomiques.

[2] Voir *Embryologie*.

tion de la chaîne du sympathique thoracique[1], nous avons vu que des fibres sympathiques passent par les racines postérieures et dans la moelle gagnent la colonne de Clarke et la corne latérale. Il existe aussi des fibres sympathiques dont le centre trophique est dans la moelle et qui passent par les racines antérieures[2].

Dans les *ganglions rachidiens*, un certain nombre de fibres sympathiques ont leur centre trophique, comme l'ont démontré Kölliker et J.-C. Roux[3] et un plus grand nombre de fibres, qui les traversent sans s'y arrêter.

Dans les ganglions de la chaîne sympathique, sont des fibres qui les unissent à la moelle et d'autres à la périphérie. Les premières sont les fibres *pré-ganglionnaires ou protoneurones de Langley*, les secondes, les *postganglionnaires, deutoneurones de Langley*. Les premières sont à myéline, les secondes sont amyéliniques.

Dans les *ganglions solaires* sont quatre ordres de fibres :

1) Les *fibres du type cérébro-spinal*, qu'elles viennent du phrénique, du pneumogastrique ou des splanchniques, qui envoient des collatérales autour de quelques cellules et sortent des ganglions pour se terminer plus loin. Les fibres de même ordre, mais de sens inverse qui viennent de la périphérie par les nerfs hépatiques, mésentériques ou spléniques, traversent le ganglion pour gagner la moelle ou le bulbe.

2) Les *fibres sympathiques* nées dans la moelle ou les ganglions de la chaîne qui se terminent dans les ganglions solaires en s'arborisant autour des cellules ganglionnaires.

3) Les *fibres sympathiques* qui, nées des cellules des ganglions solaires, vont se terminer à la périphérie.

4) Et enfin les *fibres sympathiques* qui, en sens inverse, ayant leur centre trophique à la périphérie, viennent se terminer autour des cellules des ganglions solaires.

Reste à étudier les rapports des fibres et des cellules dans les ganglions périphériques, particulièrement, dans les capsules surrénales et les plexus de Meissner et d'Auerbach.

Les faisceaux des nerfs qui se terminent dans les glandes surrénales sont excessivement nombreux par rapport à la grandeur de ces organes. Ce fait

[1] Voir chapitre suivant. Obs. I, II et III.

[2] Leur existence est démontrée par la physiologie.

[3] Ces neurones ont d'ailleurs des caractères très spéciaux. Voir *topographie des neurones, dans la partie physiologique.*

attira de bonne heure l'attention des anatomistes : Warton appela « glandulæ ad plexum » les surrénales [1]. Nagel [2] trouva que leurs nerfs proviennent du plexus solaire et du plexus rénal ; enfin Bergmann [3] ajouta qu'un petit nombre d'entre eux, dérive aussi du vague et du phrénique. Kolliker [4] découvrit 33 petites branches nerveuses dans la capsule surrénale droite de l'homme et Sappey [5] confirma, sans les citer, les observations de Bergmann.

La majeure partie des faisceaux qui proviennent du plexus solaire et qui se mettent en rapport avec les glandes surrénales les atteignent par leur partie interne. Ils forment déjà un plexus sur la membrane d'enveloppe et il n'est pas rare qu'elle renferme de petits ganglions nerveux. D'autres petits ganglions se trouvent dans l'épaisseur même de l'involucre membraneux et souvent aussi immédiatement au-dessous de lui. Tous les faisceaux nerveux qui touchent la surrénale n'entrent pas dans l'organe, comme aussi tous ceux qui y entrent ne se distribuent pas dans son intérieur. Ceux qui atteignent la substance médullaire y forment un plexus très étendu. Les mailles de ce plexus sont occupées par des cellules médullaires, cellules sphériques à deux prolongements, celles polygonales munies de prolongements ramifiés.

Quelques-unes de ces cellules sont certainement sympathiques. Il existe actuellement sur les connexions de ces cellules avec les fibres nerveuses du plexus des observations très exactes dues, entre autres, à Mayer et Fusari. Cependant il y a longtemps que parmi les éléments du sympathique, Mayer [6] distingua, entre les cellules nerveuses ordinaires, des formes ayant un caractère spécial, qu'il nomma « *Zellennester* ». Elles sont constituées par une agglomération de petits corps composés d'un nucléus et d'un peu de protoplasma, parmi lesquels se trouvent d'autres cellules plus grandes. Ces éléments qui sont enveloppés d'une capsule connective commune ont des rapports très intimes avec les fibres nerveuses. Or, d'après Mayer, ces formations particulières seraient représentées aussi dans la substance médullaire des capsules surrénales.

Les fibres des plexus de Meissner et d'Auerbach ont été décrites par Cajal, après E. Müller et Berckley. « Les fascicules des fibres interganglionnaires sont composés d'un nombre variable de fibres nerveuses, bien isolées, d'épaisseurs diverses, variqueuses, dépourvues de myéline, et réunies par un ciment qui ne prend nullement l'imprégnation au chromate d'argent dans les préparations bien réussies. Il se forme au point de rencontre de plusieurs faisceaux des chiasmas, entrecroisements au niveau desquels chaque fibre nerveuse conserve son indépendance absolue, tout en passant d'un fascicule

[1] Bartolini. *Anatomia Bartholiniana*. Lugduni, 1864, p. 188.

[2] Arch. de Muller, 1836.

[3] *Dissertatio de glandulis suprarenalibus*. Göttingen, 1839.

[4] *Handbuch der Mikroskopischen Anatomie*. Leipzig, 1854, p. 386.

[5] *Anatomie*, t. IV, p. 565.

[6] Mayer. Beobachtungen und Reflexionen über den Bau und die Vorrichtungen des sympatischen Nervensystems (*Sitzungsber. der Wiener Acad. der Wiss.* LXVI, 1872.

à l'autre, situé du même côté ou du côté opposé du chiasma. Les fibres que l'on observe dans les ganglions, sont, en plus des expansions produites par les cellules ganglionnaires, une infinité de fibres fines et grosses, simples continuations des fibres annexées au ganglion par les fascicules. En plus de ces fibres, on parvient à distinguer à l'aide d'objectifs apochromatiques, dans l'intérieur des ganglions, des fibres extrêmement fines à varicosités très abondantes. Au lieu de traverser de part en part le ganglion comme les fibres de passage, ces fibres ont un trajet flexueux entre les cellules autour desquelles elles produisent un riche plexus de grande complication. Beaucoup de ces fibres se ramifient sur leurs parcours et se terminent par des extrémités libres, renflées, situées sur le corps des cellules [1]. »

Enfin des fibres très ténues sont en connexion avec les *ganglions interstitiels de Cajal*, cellules nerveuses isolées, signalées entre les glandes de Lieberkuhn et dans les villosités intestinales par Drasch, Cajal et Müller. Ces cellules multipolaires ont des expansions qui, après s'être ramifiées plusieurs fois se terminent dans les fibres musculaires lisses, ou dans les cellules glandulaires.

« Du reste, il est très difficile de déterminer, même dans les préparations les meilleures, si ces fibres proviennent exclusivement des cellules interstitielles ou de fibres venues du plexus de Meissner [2]. »

IV. Topographie des neurones. Partie anatomique. — On commence à connaître dans ses grandes lignes la topographie des neurones du système nerveux cérébro-spinal. La méthode des dégénérations secondaires et celle des réactions à distance ont permis d'édifier leur systématisation.

Etablir par les mêmes méthodes la topographie des neurones dans le sympathique est une étude toute nouvelle.

La physiologie aidée par l'embryologie, l'anatomie comparée et la pathologie, a déjà esquissé cette systématisation des fibres sympathiques, mais n'a pu déterminer avec précision la localisation de leurs centres trophiques. La physiologie montre, par exemple, la nécessité de centres sympathiques dans la moelle ; elle ne peut les figurer. Elle circonscrit en certains nerfs des fonctions déterminées ; elle ne met pas en évidence les lésions corrélatives des troubles de ces fonctions. Nous ne rapportons ici que deux séries d'expériences touchant à l'application de la méthode anatomique à la topographie des neurones qui entrent dans la constitution du plexus solaire.

[1] Cajal S.-R. Nouvelles idées sur la structure du système nerveux chez l'homme et chez les vertébrés ; trad. Azoulay, Paris. Pleinwald, 1895, p. 145.

[2] Cajal. *Loc. cit.*, p. 149.

Dans une première série d'expériences où nous avons abordé la *question des localisations centrales médullaires du sympathique*, nous avons déterminé les origines des nerfs afférents du plexus solaire, en particulier du grand splanchnique. Dans une *seconde série d'expériences* où nous avons étudié la *question des centres trophiques des neurones viscéraux dans les ganglions*, nous avons déterminé les origines des nerfs efférents du plexus solaire, en particulier du nerf splénique.

1° *Localisations médullaires du sympathique.*

Au Collège de France dans le laboratoire de M. François Franck, nous avons, de mai 1901 à février 1902, produit chez le chien, l'ablation de la chaîne du sympathique thoracique.

L'animal morphiné, puis chloralisé et soumis à la respiration artificielle, était couché sur le flanc droit ; la moitié gauche du thorax, lavée, rasée, aseptisée, était incisée dans le 7e ou 8e espace intercostal. Par la brèche ouverte on allait à la recherche de la chaîne sympathique qui, dans la gouttière costo-vertébrale, était disséquée à la sonde cannelée. Les rameaux communicants successivement coupés, laissaient libre le cordon sympathique qu'on enlevait complètement en le sectionnant ou l'arrachant en bas, le plus près possible du diaphragme, et en haut, le plus près possible du ganglion stellaire. Cette opération est relativement difficile. Néanmoins le pneumothorax fatalement double chez le chien, par suite de l'absence de médiastin, n'a pas d'inconvénient, grâce à la respiration artificielle ; le danger de la blessure des artères intercostales dans la dissection des rameaux communicants est facile à éviter. Notre grand obstacle fut l'infection.

Au Collège de France, sur vingt chiens opérés, dix-huit sont morts d'infection dans les quatre jours qui ont suivi l'opération. Dix sont morts de septicémie, vingt-quatre, trente-six, quarante-huit heures après l'opération. Huit sont morts en trois ou quatre jours avec une réaction inflammatoire pleuro-pariétale. Le souci de l'antisepsie et de l'asepsie, les changements apportés aux pansements, suture à trois étages, pansements glycérinés, pansements ouatés, bandages de corps, pansements à la gaze collodionnée, n'ont pas fait varier les résultats jusqu'au jour où le lieu d'opération fut changé. De février à juin 1902, nous avons fait avec la même technique la même opération à la Salpêtrière dans un des laboratoires de la clinique des maladies ner-

veuses. Sur quatre chiens opérés, les deux premiers ont très bien guéri, les deux derniers sont morts.

De ces faits, l'importance du local dans le succès des opérations sur les chiens ressort avec évidence [1].

Le chien de la *première expérience* (Expérience 8), a été sacrifié au bout de vingt-six jours.

L'examen de sa moelle a montré : *au Nissl* des altérations évidentes dans le plus grand nombre des cellules de la corne latérale gauche de la base de la corne antérieure gauche et dans quelques cellules de la colonne de Clarke [2] et de la région périépendymaires ur les 3e, 4e, 5e, 6e et 8e segments dorsaux qui seuls ont été examinés.

Au Marchi, des altérations dans les racines postérieures des 7e et 9e segments dorsaux qui seuls ont été examinés. Les ganglions rachidiens ont paru normaux.

Le bout inférieur du splanchnique gauche avait un très grand nombre de fibres atteintes de dégénérescence Wallérienne ; le droit était sain. Les ganglions solaires etaient entourés d'une atmosphère cellulo-adipeuse très hypérémiée ; leurs vaisseaux étaient dilatés ; leurs cellules nerveuses avaient leur protoplasma laqué, leur noyau coloré et diffus.

Le chien de la *deuxième expérience* (Expérience 9), a été sacrifié au bout de dix-neuf jours. Les 6e et 7e segments dorsaux examinés à la *méthode de Nissl* montrent des changements évidents dans les colonnes de Clarke.

A gauche, quelques cellules ont complètement disparu ; d'autres sont atrophiées et fortement colorées.

Les cellules nerveuses de la corne latérale sont également touchées (hyperchromie, aspect poussiéreux, coloration du noyau).

Les 3e, 5e, 6e et 8e segments dorsaux examinés au *Marchi*, montrent deux ordres de lésions : des granulations graisseuses prédominantes dans les racines postérieures gauches et autour de la colonne de Clarke, et des foyers hémorragiques. Le plus important de ces foyers

[1] A rapprocher cette constatation de Pawlow qui, incapable de réussir la fistule d'Eck dans son vieux laboratoire, la réussit pendant un an dans le laboratoire de Physiologie de l'Institut de médecine expérimentale de Pétersbourg inauguré en 1891 (Pawlow, *Travail des glandes digestives*. Trad. Pachon et Sabrazès, 1901).

[2] Chez le chien, la colonne de Clarke qui occupe la même place que chez l'homme se trouve tout en avant des cordons postérieurs, plus ou moins confondue avec la substance gélatineuse. Kölliker. *Handbuch der gewebe lehre den Menschen*, II, p. 193.

se trouve à la base de la corne latérale gauche, dans le 3e segment dorsal. Le splanchnique gauche a quelques fibres dégénérées. Les ganglions solaires gauches hypérémiés ont leurs cellules seulement un peu laquées.

Le chien de la *troisième expérience* (Expérience 10), a été sacrifié au bout de trois mois.

Au *Nissl*, dans les 2e et 3e segments dorsaux, les altérations sont évidentes dans la corne latérale et perceptibles dans la colonne de Clarke et la région périépendymaire.

Dans la colonne latérale gauche, les cellules sont beaucoup moins nombreuses. Cette diminution de nombre portant sur la hauteur de deux segments a de la valeur ; si elle n'avait été constatée que sur quelques coupes, elle n'en aurait eu aucune, parce que la corne latérale ne forme pas une colonne régulière mais est formée d'une série de groupes cellulaires superposés, et selon que la coupe passe par le centre ou l'extrémité effilée du groupe, la corne apparaît comme volumineuse et remplie de cellules, ou au contraire comme atrophiée et privée d'éléments. D'ailleurs pour confirmer la valeur pathologique de la diminution de nombre, les cellules subsistantes sont petites, ratatinées, surcolorées, sans structure appréciable. Mais il faut noter que ces altérations ne sont pas généralisées à toutes les cellules de la corne latérale ; en certains points, celles-ci sont normales ; comme si elles formaient un groupe indépendant.

Dans la colonne de Clarke, les petites cellules sont plus altérées que les grandes, mais quelques-unes de celles-ci sont nettement ratatinées. Dans le groupe paracentral, quelques-uns des nids cellulaires groupés à gauche contiennent des cellules plus petites, plus colorées et à granulations chromatiques plus irrégulières que les cellules du côté droit.

Enfin la zone intermédiaire entre les bases des cornes antérieures et latérales gauches contient des cellules dont beaucoup paraissent plus petites que du côté opposé.

L'étude au Marchi n'a pas été faite.

Le ganglion semi-lunaire gauche, dont les capsules endothéliales sont un peu plus fournies qu'à droite, contient des cellules nerveuses qui paraissent normales.

Les lésions cellulaires peuvent être dûes à deux causes. Ou bien les cellules altérées sont le centre trophique des neurones dont le bout périphérique a été arraché, ou bien elles sont lésées du fait

qu'elles sont en connexion avec les arborisations terminales d'un neurone dont le centre trophique a été arraché.

Le premier cas rentre dans le groupe très étendu des altérations cellulaires consécutives à la résection ou l'arrachement des nerfs (Van Gehuchten, Marinesco, etc.). Le second est l'homologue des faits cités par Onuf[1].

Il est admis universellement surtout depuis les expériences de Gudden et de Forel que la section d'un cylindre-axe entraîne une dégénération dans les deux directions. Il n'est pas si bien connu que la dégénération ou l'atrophie peuvent dépasser le neurone blessé et affecter le neurone en connexion avec ce dernier ou même un troisième ou un quatrième. Néanmoins, ce fait paraît prouvé par les expériences et les observations de Jelgersma[2], Von Monakow et Schmidt Rimpler.

Monakow[3] décrit un cas où une porencéphalie du lobe pariéto-occipital droit avait causé une atrophie secondaire, non seulement des centres optiques primaires, pulvinar, corps genouillé externe, tubercule quadrijumeau antérieur, qui étaient extrêmement atrophiés du même côté, mais même des tractus optiques et du nerf optique gauches correspondants, réduits à moins de la moitié de leur volume. Ce fait et un autre de Schmidt-Rimpler rapportés par Monakow prouvent que les changements trophiques qui succèdent à des lésions expérimentales ou pathologiques, peuvent dépasser le neurone lésé.

Dès lors nous comprenons comment les cellules de la colonne de Clarke peuvent s'atrophier si les fibres sympathiques des racines postérieures qui se terminent autour de leurs cellules viennent à dégénérer.

Les altérations radiculaires postérieures dépendent de la loi de Waller.

Elles indiquent qu'il est dans les racines postérieures des fibres afférentes dont le centre trophique est dans d'autres ganglions que les ganglions rachidiens.

Il résulte de ces faits que :

1° *Les racines postérieures contiennent des fibres sympathiques afférentes dont le centre trophique se trouve dans les ganglions ou les plexus sympathiques.*

Cette conclusion est conforme aux idées de Dogiel. Kölliker admet que le centre trophique des fibres sympathiques afférentes se trouve

[1] *Arch. of Neurology and Psych. pathology.* Voir III, p. 125, 1900.

[2] Jelgersma. *Neurolog. Centralblatt*, 95.

[3] Monakow. *Arch. für Psych.* V. 24, p. 229.

dans les ganglions rachidiens. Cette opinion vraie pour quelques-unes, ne peut être admise pour toutes. Sans quoi, dans nos expériences où les ganglions sont restés intacts nous n'aurions pas dû avoir d'altérations radiculaires postérieures [1].

2° *La base de la corne antérieure et la corne latérale contiennent des cellules sympathiques.*

3° *La plupart de ces cellules, d'après la fréquence et les caractères de leurs altérations paraissent être le centre trophique de fibres sympathiques efférentes.* Des arguments physiologiques viendront s'ajouter à cette probabilité pour en faire une certitude [2].

Ces quelques recherches nous indiquent où sont des neurones sympathiques. Nous ne voulons pas dire qu'elles nous indiquent où sont tous les neurones sympathiques. Pour résoudre ce point nous faisons des recherches plus complètes. Nous pensons que l'aire entière comprise entre les cornes antérieure et postérieure a aussi des relations avec les fibres sympathiques mais nous n'impliquons pas par là que les cellules de cette région n'ont pas néanmoins des fonctions différentes. En somme il est très probable que les *fibres efférentes* du sympathique (expériences 8, 9, 10) prennent pour la plupart leur origine dans les cellules de la corne latérale.

D'autre part les *fibres afférentes* sont en connexion par leurs arborisations terminales avec les cellules de la colonne de Clarke (expérience 10, tardive).

2° *Question des localisations des neurones viscéraux dans les ganglions.* — A la Salpêtrière, nous avons de février à juin 1902, recherché sur trois chiens l'origine du nerf splénique, branche efférente du plexus solaire. Chez un *premier chien* (expérience 11) splénectomisé 17 jours auparavant, les cellules nerveuses du ganglion semi-lunaire gauche étaient fortement colorées et avaient une telle déviation périphérique de leur noyau que pour quelques-unes il était complètement évaginé. Les cellules des ganglions semi-lunaire droit et mésentériques supérieurs ne présentaient pas cette déviation périphérique excessive de leurs noyaux. Le nerf splénique paraissait intact. Chez un *deuxième chien* (expérience 12) splénectomisé soixante-

[1] L'opinion de Kölliker, vraie pour les grosses fibres afférentes à myéline des racines postérieures est trop étroite, comme nous le montrons plus loin. Voir Physiologie. *Topographie des neurones.*

[2] Voir Physiologie. *Topographie des neurones.*

dix jours auparavant, alors que les ganglions semi-lunaire droit et mésentériques supérieurs étaient normaux, le ganglion semi-lunaire gauche présentait les altérations suivantes :

Il est envahi par de petites cellules rondes qui existent entre les capsules endothéliales.

Les cellules ganglionnaires sont les unes normales, les autres altérées. Ces cellules sont en chromatolyse, avec achromatose centrale et diffusion dans le protoplasma ou même disparition totale du noyau, c'est-à-dire en somme qu'elles présentent les caractères de la réaction à distance. Ces altérations portent surtout sur les petites cellules. Il est fréquent de voir à côté d'une grosse cellule normale une petite cellule complètement altérée.

Les filets sympathiques qui accompagnent l'artère splénique ont quelques fibres fines à myéline altérées. Les très rares grosses fibres à myéline qu'ils contiennent sont normales. Chez un *troisième chien* (expérience 13), vingt-sept jours après l'arrachement du nerf splénique nous avons trouvé dans le ganglion semi-lunaire gauche qui seul était lésé, les altérations suivantes: Il existait une infiltration de cellules rondes qui prédominait en certains points faciles à reconnaître à leur coloration un peu plus foncée. Les cellules nerveuses étaient réparties par groupes inégalement colorés. Les groupes les moins colorés étaient normaux.

Dans les groupes surcolorés, on voyait au milieu de beaucoup de cellules rondes, des cellules nerveuses en voie de destruction, réduites à leur noyau, reconnaissable à son nucléole fortement coloré, et à quelques granulations disséminées, et d'autres cellules nerveuses, moins atteintes, globuleuses, en chromatolyse avec achromatose centrale et situation périphérique de leur noyau.

Ces faits nous montrent que les altérations du nerf splénique produisent des réactions à distance dans le ganglion semi-lunaire gauche[1]. Ils nous permettent donc de dire que *des neurones sympathiques de la rate ont leur centre trophique dans le ganglion semi-lunaire gauche* et nous indiquent la voie à suivre pour déterminer de la même manière les centres trophiques des neurones sympathiques du foie, du pancréas, des reins, etc. Ce sera là une application de la méthode déjà employée par Marinesco et Van Gehuchten pour la localisation exacte des noyaux des nerfs craniens et médullaires.

[1] Ces fait concordent avec nos expériences physiologiques. V. plus loin.

V. Résumé. — Le plexus solaire est formé de nerfs et de ganglions, de fibres et de cellules nerveuses.

I. — Les fibres du système splanchnique sont sans myéline ou avec myéline, de petit ou gros calibre. La proportion de ces fibres varie selon les âges. Ces fibres étudiées sur des coupes transversales montrent les rapports qu'elles affectent avec les loges de l'endonèvre, et les espaces clairs de Key et de Retzius. Ces espaces nous paraissent être de nature lymphatique, car nous les avons vus envahis, non seulement par des bactéries cadavériques, mais par des microbes pathogènes, les streptocoques, dans un cas de broncho-pneumonie streptococcique.

Sur les coupes traitées par la méthode de Weiss, les cylindres-axes des fibres paraissent formés de fibrilles perdues dans une substance achromatique. La question pour le cylindre-axe est la même que pour les cellules. On ne sait encore si ces fibrilles sont parallèles ou forment un réseau.

II. — Les ganglions sont formés d'un tissu conjonctivo-vasculaire délimitant des loges occupées par des groupes de cellules nerveuses ou noyaux ganglionnaires.

La topographie générale du ganglion semi-lunaire apparaît très bien sur des coupes sériées perpendiculaires ou parallèles à son grand axe. Les cellules nerveuses sont chacune entourées d'une capsule endothéliale. La capsule endothéliale est la caractéristique des cellules nerveuses ganglionnaires, que celles-ci d'ailleurs appartiennent au système cérébro-spinal ou sympathique.

Si les cellules nerveuses des ganglions solaires ressemblent par leurs capsules endothéliales aux cellules des ganglions spinaux, elles en diffèrent totalement par leur forme, leur structure et leurs fonctions.

Multipolaires, à protoplasma fibrillaire, elles ont tous les caractères des cellules motrices de la moelle.

III. — Les fibres afférentes des ganglions solaires se distinguent des fibres efférentes par la prédominance de leurs fibres à myéline. La présence des cellules dans l'intérieur de ses nerfs est un des caractères du sympathique. Elle s'explique par l'embryologie. Les fibres qui entrent en connexion avec le plexus solaire se trouvent dans la moelle, dans les racines antérieures et postérieures, dans les ganglions rachidiens, dans les ganglions de la chaine, dans les ganglions solaires et dans les ganglions périphériques, dans la substance médul-

laire des capsules surrénales aussi bien que dans les plexus de Meissner ou d'Auerbach et entre les cellules des glandes de Lieberkuhn.

IV. — L'étude de la topographie des neurones du système solaire comprend la recherche des localisations médullaires du sympathique et de la localisation des neurones viscéraux dans les ganglions.

Des expériences d'ablation de la chaîne sympathique thoracique chez le chien suivies d'examens de la moelle et des nerfs, nous ont permis de penser que les fibres sympathiques qui sortent de la moelle, prennent pour la plupart leur origine dans les petites cellules de la corne latérale, et que les fibres sympathiques qui arrivent dans la moelle sont en connexion par leurs arborisations terminales avec les cellules de la colonne de Clarke. Des expériences d'ablation de la rate ou du nerf splénique chez le chien, suivies de l'examen des ganglions solaires et de leurs nerfs efférents, nous ont permis de penser que des neurones sympathiques de la rate ont leur centre trophique dans le ganglion semi-lunaire gauche.

DEUXIÈME PARTIE

PHYSIOLOGIE

CHAPITRE PREMIER

HISTORIQUE[1]

I. Limites du sujet. — II. Fonctions secrétoires. Mathews, Contejean, Moreau, Onuf, La bile : Munck, Doyon, Afanassiew, Howell, Le pancréas : Pawlow, Howell, Wertheimer et Lepage. Le rein : Howell, Hermann, Bradfort, Langley, Kuelz. La glucosurie : Cl. Bernard, Schiff, Pavy, Eckhard, Trambosti, Klebs, Munck, Hensen, Onuf. — III. Fonctions vasculaires. Cl. Bernard, Dastre, Morat, F. Franck. Ostroumoff, Guetzner, Heidenhain, Spallita, Consiglio. Vaso-constricteurs : trajet. Vaso-dilatateurs : principaux groupes : Hallion et F. Franck. — IV. Fonctions motrices : Pflüger, Meyer, Basch, Van Braam-Honckgeest, Langley, Anderson. — V. Fonctions trophiques : Heidenhain, Langley, Afanassiew, Howell, Max Joseph, Jacquet. — VI. Fonctions toniques. — VII. Position de la question de l'étude des vaso-constricteurs du plexus solaire. — VIII. Résumé.

I. — L'histoire de la physiologie du plexus solaire est beaucoup trop vaste et touche à de trop gros problèmes pour que nous puissions en faire un exposé complet que l'on trouvera dans les travaux de François-Franck, de Nuel, de Dastre et Morat, de Graupner, d'Onuf et de Collins. Il suffit ici de citer les noms des chercheurs qui ont servi de chefs de file, de rappeler les « faits privilégiés » et d'exposer l'état actuel des questions encore en litige.

Dès 1727, Pourfour du Petit démontra que la section du sympathique cervical produisait la contraction de la pupille.

Depuis les expériences de Magendie, Budge, Schiff, Goltz, Luchsinger, Heidenhain, Gaskell, Claude Bernard, Vulpian, Brown-Séquard, François Franck, Langley, Dastre et Morat, Popielski ont établi un certain nombre de faits faciles à vérifier.

Les plus importants ont été admirablement résumés dans le travail de Vulpian sur les vaso-moteurs et les mémoires de Claude Bernard, de François Franck et de Langley.

Pour y voir clair dans l'historique des problèmes encore discutés, il faut établir des groupements; laissant de côté les travaux de physiologie géné-

[1] Nous avons emprunté un certain nombre de faits de cet historique au récent livre d'Onuf et Collins.

rale des vaso-moteurs et du sympathique, on peut envisager la physiologie du plexus solaire sous un double aspect. En effet, il serait facile de prendre chaque organe et d'étudier les modifications de chacune de ses fonctions sous l'influence du sympathique. Mais plus clair est d'étudier l'influence du sympathique sur chaque grande fonction motrice, sensitive, vaso-motrice, sécrétoire et trophique.

L'historique se divise ainsi en cinq parties.

II. Fonctions sécrétoires. — Matthews, en 1897, a donné une excellente étude expérimentale sur le mécanisme de la sécrétion glandulaire : il a porté son attention plus sur l'élément glandulaire que sur l'élément nerveux, et termine en se posant la question de l'existence même des nerfs sécréteurs. C'est, dit-il, une question ouverte de savoir si les nerfs sécrétoires existent ou si la sécrétion n'est pas toujours fonction uniquement de la cellule glandulaire. Les travaux de Demtschenko, Wolferz, Bechterew, Milawski sur la sécrétion lacrymale, ceux de Luchsinger, Vulpian, Nawrocki, Matthews, Langley, sur la sécrétion sudorale, ceux de Forster sur la sécrétion lactée, ceux de Claude Bernard, von Wittich, Nawrocki, Jaenicke, Eckhard, Heidenhain et Langley sur la sécrétion salivaire, ne nous intéressent que par leurs conclusions générales applicables à toute la physiologie sympathique. Au contraire, sur les sécrétions de l'estomac et l'intestin, du foie, du pancréas et du rein, certains faits sont à rappeler.

Contejean expérimenté sur des grenouilles.

Du fait que ces animaux peuvent vivre de quatre à six jours, après la suppression de toute connexion nerveuse de l'estomac avec les centres et les organes voisins, et que la sécrétion des glandes gastriques continue, Contejean conclut que les centres présidant à cette sécrétion sont situés dans un plexus intra-stomacal, et que le sympathique et le pneumogastrique n'ont qu'une iufluence régulatrice.

Moreau fait des observations analogues sur la sécrétion des glandes intestinales. Une anse intestinale, isolée, liée et énervée se remplit de liquide qui ne diffère pas du suc intestinal ordinaire.

L'influence de nerfs spéciaux sur la sécrétion du suc intestinal n'avait pas été étudiée.

Dans ces derniers temps, Onuf a trouvé des troubles digestifs à la suite de l'ablation du ganglion stellaire, de la partie inférieure du cordon sympathique thoracique, ou du ganglion semi-lunaire. Les troubles digestifs à la suite de l'extirpation du ganglion stellaire étaient plus marqués et plus persistants, que ceux constatés après ablation du sympathique thoracique inférieur.

Ces troubles consistèrent en diarrhée et putréfaction des selles ; les matières fécales étaient semi-liquides, jaunes ou brun sombre et d'odeur fétide. Ces symptômes observés chez deux chats apparaissent seulement deux ou trois mois après l'opération ; ils persistèrent jusqu'à la mort des animaux survenue trois et quatre mois et demi après l'opération ; non seulement ils persistèrent, mais présentèrent une tendance à s'accroître. Dans un cas l'autopsie révèle une anémie marquée de l'intestin [1].

[1] Onuf. *Loc cit.*, p. 66.

Du fait que les troubles intestinaux, spécialement la putréfaction des selles, sont beaucoup plus marqués après l'ablation du ganglion stellaire qu'après la résection de la partie inférieure du sympathique thoracique comprenant une partie du splanchnique, Onuf conclut que le pneumo gastrique a une plus grande influence que le splanchnique sur les fonctions de l'estomac et de l'intestin. La tendance des symptômes à augmenter est plus facilement explicable par la dégénération progressive vers la périphérie qu'affecte finalement les plexus intra-stomachaux et intra-intestinaux. Ils apparaissent plus tôt chez les chats qui ont le semi-lunaire enlevé [2].

Sécrétion de la bile. — Munck a observé que l'excitation du splanchnique chez le lapin est suivie d'abord d'une accélération, puis d'un retard dans le flux biliaire.

Il attribue ce fait surtout à l'influence vaso-motrice et à l'excitation des muscles des conduits biliaires.

Ce dernier fait fut noté aussi par Doyon qui constate que les fibres correspondantes gagnent le foie à travers le plexus semi-lunaire.

Afanassiew note que la section des nerfs du foie conduit à la polycholie. Il classe sous cinq chefs les symptômes observés :

1° Augmentation de la sécrétion biliaire ;

2° Dilatation des vaisseaux sanguins du foie à un degré marqué et dilatation consécutive des vaisseaux lymphatiques ;

3° Excès d'urobiline, sa présence étant causée en partie par la polycholie et en partie par la compression des fins canaux biliaires par les vaisseaux sanguins et lymphatiques dilatés, la conséquence étant la rétention biliaire ;

4° L'absence du glycogène dans le foie ;

5° Le gonflement des cellules hépatiques qui prennent un aspect semblable à celui observé dans la suralimentation carnée.

Howell conclut qu'aussi loin que vont ses connaissances, l'évidence physiologique est contre l'existence de vrais nerfs sécréteurs de la bile. D'autre part quelques expériences de Morat et Dufour, quoique non absolument concluantes, indiquent que la glycogénie hépatique est influencée par une espèce spéciale de fibres glyco-sécrétrices.

Donc ici encore la question reste ouverte.

Sécrétion pancréatique. — D'après Pawlow et son école, l'excitation du vague ou du sympathique produit après une période latente considérable un flux marqué du suc pancréatique.

Howell dit qu'en admettant la théorie des fibres trophiques et sécrétoires, l'expérience semble indiquer que les fibres trophiques sont plus abondantes dans le symphatique, et les sécrétoires dans le vague.

D'autre part, Wertheimer et Lepage montrent la possibilité d'une sécrétion pancréatique réflexe après isolement du duodénum et du pancréas par section de leurs connexions nerveuses avec le pneumogastrique et le plexus solaire.

Sécrétion rénale. — Howell conclut que la majorité des expériences purement physiologiques sur l'excitation directe des fibres allant au rein

[1] Onuf. *Loc. cit.*, p. 67.

sont contre la théorie des fibres sécrétoires, les effets marqués obtenus dans ces expériences étant entièrement explicables par les changements dans l'afflux sanguin de l'organe.

Hermann arrive aux mêmes conclusions. Pour lui, les fibres vasculaires du rein sont fournies par le plexus rénal et sont surtout, mais non exclusivement dérivées du splanchnique.

Pour Bradfort, l'innervation des vaisseaux du rein est fournie par les racines antérieures des nerfs dorsaux, du quatrième nerf dorsal au quatrième nerf lombaire, avec prédominance pour les onzième, douzième et treizième dorsaux.

Pour Hermann, l'existence des fibres du splanchnique exerçant une action tonique sur le rein ne peut être prouvée.

D'après Langley et Dickinson, les fibres vasculaires du splanchnique sont interrompues par les cellules du plexus rénal [1].

Peyram a trouvé que la section du symphatique cervical produit une diminution de la quantité de l'urine et de l'urée ; tandis que l'excitation du bout périphérique du même nerf produit une augmentation.

Kuelz n'a pu confirmer ces résultats et conclut que le sympathique cervical n'a aucune influence sur les sécrétions de l'urine et de l'urée.

Glycosurie produite sous l'influence du sympathique. — Quoique ce ne soit pas proprement une sécrétion, nous croyons néanmoins utile d'en parler ici.

Claude Bernard a montré, entre autres, les rapports de la glycosurie et des fonctions du sympathique.

Schiff a montré que les sections de la moelle pratiquées sur toute la hauteur d'où il émerge des nerfs pour le foie produisent la glycosurie.

Trambosti montre expérimentalement qu'après l'extirpation du plexus cœliaque il y a déposition de glycose dans le rein.

Tous les physiologistes qui ont expérimenté sur le sympathique abdominal et ont ensuite séparément examiné les reins, ont trouvé souvent de la glycosurie.

D'après Klebs, Munk, Hensen, les lésions du sympathique abdominal sont habituellement accompagnées de glycosurie.

Pour expliquer ce phénomène, on a fait beaucoup d'hypothèses qui toutes se heurtent à notre ignorance de la genèse physico-chimique du glycogène et du sucre.

D'ailleurs comme nous le verrons, la glycosurie est un phénomène banal dans les expériences de physiologie. La facilité de ses productions, au cours des expériences les plus diverses, lui enlève beaucoup de valeur. Néanmoins Onuf lui reconnaît de la valeur quand elle apparaît comme phénomène tardif.

Chez deux chats, la résection de la partie inférieure du sympathique thoracique (du 6e au 9e ou du 8e ou 11e ganglion thoracique) fut suivie de diabète. Le sucre apparut chez le premier, quatre semaines et chez le second,

[1] Voir plus loin l'exposé des faits sur lesquels se base cette conclusion, et leur discussion.

quatre mois après l'opération. Ce long intervalle entre l'opération et la constatation du sucre permet d'éliminer la glycosurie due à l'opération elle-même et de la rapporter, non à des lésions temporaires, mais à des lésions permanentes, d'autant que la glycosurie, dans ces deux cas, semblait avoir tendance à augmenter plutôt qu'à diminuer.

III. Fonctions vasculaires. — Les recherches de Claude Bernard, Dastre et Morat, Ostroumoff, Guetzner, Heidenhain ont démontré l'existence de deux sortes de fibres vasculaires : les nerfs vaso-constricteurs et les vaso-dilatateurs, réunis sous le nom de vaso-moteurs.

L'effet de l'excitation des fibres nerveuses sur les vaisseaux sanguins peut être noté par inspection directe, comme pour les vaisseaux de l'oreille, par exemple, ou par mesure de la température (Heidenhain, Guetzner) ou par mesure de la pression sanguine dans les parties innervées par les fibres que l'on étudie.

Spallita et Consiglio trouvent que la surface vasculaire entière a une sensibilité spéciale capable de produire de notables modifications dans la distribution générale du sang.

La fonction de ces fibres vaso-sécrétrices est analogue à celles que de Cyon a admises pour les fibres sensibles du cœur et du foie. Les relations des vaso-moteurs et du sympathique ont été étudiées par Claude Bernard, Ostroumoff, Guetzner, Heidenhain et Langley, etc.

Les fibres vasculaires quittent, la moelle pour la plupart, par les racines antérieures ; mais une partie des vaso-dilatateurs (vaso-inhibiteurs) sont contenues dans les racines postérieures. (Strick ner, Gartner, Morat). Dans leur trajet ultérieur, les vaso-moteurs ou gagnent le grand cordon ganglionnaire périphérique par les rameaux communicants, ce qui est le cas pour la plupart sinon toutes les fibres vasculaires des membres (Claude Bernard, Ostroumoff, Heidenhain, Guertzner, Langley) ou passent de la moelle directement dans un des grands plexus prévertébraux.

Beaucoup de fibres vasculaires entrent dans la chaine ganglionnaire et sont interrompues par les cellules de ses ganglions. C'est probablement le cas de la plupart des vaso-dilatateurs des membres.

D'autres contenues dans les racines postérieures sont, d'après Morat, interrompues par les cellules des ganglions spinaux. D'autres enfin ont une course ininterrompue à travers le cordon sympathique s'en servant seulement comme d'une sorte de commissure.

Il est démontré qu'il en est ainsi pour la majorité des fibres du splanchnique qui passent sans interruption de la moelle au ganglion semi-lunaire ou mésentérique supérieur (Langley et Dickinson).

La présence de *vaso-constricteurs* a été très facile à démontrer dans la plupart des organes. Dans quelques rares, comme les surrénales, ils n'avaient pas encore été mis en évidence [1].

La recherche des *vaso-dilatateurs* est sujette à des causes d'erreur diverses. Cependant leur existence a été démontrée dans le sympathique cervical par Dastre et Morat à l'oreille, la face et la bouche ; par Cavazanni au cerveau,

[1] Voir la suite.

dans les portions thoraciques et abdominales du cordon sympathique; par Ostroumoff, Guetzner et Heidenhain, aux pattes antérieures et postérieures; par Hallion et Franck à l'intestin et dans le plexus hypogastrique, et par Langley au niveau des viscères pelviens.

IV. Fonctions motrices. — Les mouvements de l'estomac et de l'intestin grêle sont sous le contrôle prédominant du pneumogastrique et des nerfs splanchniques. Comme les recherches de Pflüger, Meyer et Basch, de Van Braam Honckgeest l'ont montré, les actions de ces nerfs sont, pour une large part, antagonistes.

Le pneumogastrique est surtout vaso-dilatateur et excite les mouvements de l'intestin et de l'estomac, le splanchnique les inhibe, il est en même temps vaso-constricteur. Morat a démontré cependant que leur antagonisme n'est pas absolu. Il est aussi possible de démontrer l'activité inhibitrice du pneumogastrique et d'autre part l'activité excito-motrice des splanchniques.

Un splanchnique peut évidemment remplacer l'autre ; la section d'un des splanchniques n'a pas d'effets visibles, mais quand tous les deux sont coupés, une intense dilatation de toutes les petites, même des plus petites artères de l'estomac et de l'intestin grêle, se produit immédiatement et les mouvements de ces organes deviennent plus vifs (Van Braam Honckgeest). Cela indique qu'à la fois les actions vaso-constrictives et inhibitrices des splanchniques sont l'innervation tonique des centres nerveux (spinaux) avec lesquels ils sont en connexion.

D'après Contejean, le pneumogastrique, chez la grenouille, innerve le système longitudinal des fibres musculaires de l'estomac et contient aussi des fibres inhibitrices qui peuvent contrarier l'action réflexe de l'estomac; le sympathique, d'autre part, préside surtout aux mouvements des fibres circulaires.

Ehrmann (d'après Hermann) trouve que le pneumogastrique excite les fibres circulaires de l'estomac et de l'intestin et inhibe les longitudinales, tandis que le splanchnique excite les longitudinales et inhibe les circulaires. Cette conclusion est contredite par Langley.

D'après Langley, les fibres splanchniques dérivent directement de la moelle; elles ne subissent aucune interruption dans les ganglions de la chaine sympathique. Elles ont leur terminaison dans le ganglion semi-lunaire, et des cellules de ce dernier partent en petit nombre des fibres qui établissent la connexion avec les muscles et les vaisseaux de l'estomac et de l'intestin supérieur.

Les segments plus inférieurs de l'intestin (côlon et rectum), reçoivent aussi une double source nerveuse, à savoir des racines nerveuses lombaires (2e à 6e chez le chat) et des sacrées (2e à 4e) (Langley et Anderson). Les fibres venant des racines lombaires gagnent le sympathique et le quittent pour la plus grande part avec les nerfs cœliaques ou hypogastriques. Les fibres dérivées des racines sacrées (nerfs viscéraux sacrés) passent dans les nerfs érecteurs. Les deux plexus nerveux ne diffèrent pas seulement par leur origine, mais par leur fonction (Langley et Anderson). D'abord les fibres lombaires viscérales contiennent des fibres vaso-constrictives

pour le côlon descendant, le rectum et la muqueuse du sphincter interne.

L'excitation de ces nerfs produit donc l'anémie de ces régions. Ces nerfs de plus contiennent des fibres inhibitrices pour les muscles du côlon et du rectum et la muqueuse du sphincter interne. Finalement les nerfs lombaires viscéraux ont une relation avec la peau entourant l'anus ; ils fournissent les fibres motrices pour les muscles lisses et pour les constricteurs des vaisseaux sanguins de la région.

Les fibres viscérales sacrées sont en grande partie antagonistes des fibres viscérales lombaires. Nous laissons de côté les mouvements de la vessie, de l'utérus, etc., dont les fibres nerveuses sont étrangères au plexus solaire.

De même, nous éliminerons l'action motrice du sympathique sur les muscles érecteurs des poils, les nerfs pilo-moteurs de Langley et Scherrington, passant à travers les racines antérieures dans le sympathique d'où ils gagnent la périphérie sans entrer en connexion avec le plexus solaire.

V. Fonctions trophiques. — Démontré d'abord par Heidenhain pour la parotide et confirmé par Langley, le rôle du sympathique sur la nutrition des tissus est généralement admis. A un point de vue particulier, Afanassiew montra que la section des nerfs du foie est suivie d'un gonflement des cellules hépatiques qui rappelle ce que l'on voit dans la suralimentation carnée.

Howell constate, pour le pancréas, qu'en acceptant la théorie des fibres trophiques et sécrétoires, les expériences semblent indiquer que dans le sympathique les fibres trophiques (pour le pancréas) sont plus abondantes et que dans le pneumogastrique prédominent les fibres sécrétoires[1].

VI. Fonctions toniques. — Il est démontré que beaucoup de fibres sympathiques sont sous l'influence tonique des centres cérébraux. De plus les

[1] Ce rôle trophique du sympathique a été remis à l'ordre du jour par les communications de M. Jacquet sur l'origine nerveuse de la pelade (*Société de Dermatologie*, société des hôpitaux, 1902. *Presse médicale*, 1902). Des troubles trophiques évidents de la face (atrophie, chute des cheveux) ont été notés souvent, après des lésions du sympathique cervical, chez l'homme (Jacobson et Moebius) après l'extirpation du ganglion stellaire chez le chien nouveau-né ou adulte. (Angellucci, Onuf et Collins.) Tout récemment Max Joseph a tenté de pénétrer dans l'étude du déterminisme de ces troubles trophiques (*Virchow's Archives*. Vol. 107, p. 119). A de jeunes chats il enlève le deuxième nerf cervical (nerf périphérique, ganglion rachidien et racines). Il produit la chute des poils. Cette alopécie ne se produit pas si, dans la même opération, il laisse intact le ganglion rachidien, ainsi que toute la partie périphérique du nerf. On peut conclure que l'influence trophique des fibres sympathiques des rameaux communicants est suffisante pour empêcher la chute des poils puisque dans la dernière expérience les fibres cérébro-spinales motrices des rameaux communicants étaient coupées dans leur trajet à travers les racines pendant que les fibres du sympathique des rameaux communicants restaient intactes. On pourrait trouver dans ce fait un argument en faveur de la localisation d'un centre trophique des fibres sympathiques dans les ganglions rachidiens[1].

[1] Voir plus loin. Topographie des neurones, la discussion de la théorie de Kölliker.

fibres sympathiques ont aussi une influence tonique sur les viscères qu'elles innervent.

La section du sympathique abdominal est suivie de la dilatation des vaisseaux sanguins dans les parties postérieures, la section des deux splanchniques est suivie du même phénomène dans l'estomac et l'intestin. Or, c'est une question de savoir si les fonctions qui président au maintien de ce tonus du sympathique ne dépendent pas des mêmes organes qui commandent le tonus vasculaire[1].

VII. — Cette revue, trop rapide pour être complète, montre que sur beaucoup de points la clarté n'est pas encore faite.

La physiologie du plexus solaire comme tous les domaines de la biologie est actuellement formée par trois ordres de faits.

Quelques-uns, en petit nombre, mille fois vérifies, énumérés dans tous les traités, qui servent de base aux notions classiques et qui, un peu étendus, ont permis de formuler quelques règles, qui par leur simplicité schématique, facilitent à l'esprit la compréhension des phénomènes.

D'autres faits, constatés par les uns, ne sont pas admis par tous. Ces divergences tiennent souvent à la différence des animaux ou des appareils employés.

La revision des détails de chacune des deux expériences contradictoires donne presque toujours la clef de ces divergences de faits.

Enfin beaucoup de questions posées ne sont pas résolues et d'autres ne sont même pas posées.

Parmi toutes ces questions inhérentes au plexus solaire qui nécessitent encore des recherches, nous envisagerons seulement quelques-unes de celles, relatives aux vaso-moteurs, laissant actuellement de côté celles que nous poursuivons avec M. Delherm. Rapportant en bloc nos expériences sur quelques points de l'étude des vaso-moteurs du plexus solaire, nous avons pensé qu'il valait mieux les faire accompagner des faits pris dans la littérature sur le même sujet pour les éclairer réciproquement.

Aussi dans l'historique, avons-nous seulement jeté un coup d'œil d'ensemble sur le plexus solaire, réservant pour les chapitres suivants, les travaux tout récents en contact immédiat avec les points précis qui nous occupent et susceptibles d'être discutés.

VIII. — I. En résumé, les travaux de Claude Bernard, Brown-

[1] Voir plus loin. Pathologie. Paralysie générale p. 225.

Séquard, Vulpian, Schiff et François Franck, dominent l'historique de la physiologie du plexus solaire.

II. Ce plexus agit sur les sécrétions du foie, du pancréas, du rein, mais ces sécrétions persistent malgré son ablation ; la glycosurie produite par ses altérations peut l'être par bien d'autres altérations nerveuses expérimentales.

III. Carrefour de vaso-moteurs, le plexus solaire contient des vaso-constricteurs pour l'estomac, l'intestin grêle, le foie, la rate, le pancréas.

IV. Antagoniste du pneumogastrique, son action dans ses détails est discutée.

V. Son rôle trophique est admis par analogie avec celui bien démontré du sympathique cervical.

VI. Ses fonctions toniques sont peu connues.

VII. De cet historique, il ressort que beaucoup de questions sont encore en litige.

CHAPITRE II

TECHNIQUE

Deux parts sont à faire dans la technique. — I. Une partie proprement de vivisection : méthode de Marey. Techniques de F. Franck ; Hallion et Comte ; pléthysmographes, appareil à déplacement intestinal ; causes d'erreurs. — II. Une partie proprement chirurgicale : expériences d'ablation : ablation du plexus solaire, du sympathique thoracique, du nerf splénique, de la rate ; application de la méthode anatomo-clinique à l'expérimentation : intoxications, infections expérimentales générales ou locales. — III. Résumé.

Deux parts sont à faire dans l'exposé de cette technique :

1° Une partie proprement de vivisection selon la méthode classique.

2° Une partie proprement chirurgicale où des lésions faites aseptiquement et en plusieurs temps permettent, grâce à la survie de l'animal, d'appliquer une méthode répondant en médecine expérimentale à la méthode anatomo-clinique.

I. Vivisection. — Toutes nos expériences de vivisection ont été faites sur des chiens au Collège de France dans le laboratoire de M. François Franck sous la direction de notre maître M. Hallion. Comme la plupart des vivisections avaient pour but l'étude graphique des vaso-moteurs, les animaux étaient curarisés[1] et après trachéotomie soumis à la respiration artificielle. Pour l'inscription des phénomènes nous nous sommes servis du grand appareil enregistreur de Marey[2]. Les tambours enregistreurs sont les tambours ordinaires de Marey.

[1] La quantité de curare à injecter au chien dépend de la nature du curare. L'émulsion de curare actuellement employée au Collège de France (émulsion de curare au vingtième) doit être injectée au chien à raison de 1 centimètre cube par 3 kilogrammes d'animal en injection sous-cutanée ou de 0,5 centimètre cube, en injection intra-veineuse.

[2] Voir pour toutes les questions de technique les mémoires de technique de

La pression artérielle est indiquée par le manomètre à trois branches de Franck qui grâce au tube en U et à un double style inscripteur, fait connaître le zéro vrai, ce qui permet de mesurer exactement en centimètres de Hg, la pression artérielle à tous les instants de l'expérience. La pression artérielle était prise dans la carotide. Le liquide mis immédiatement en contact avec le sang pour en empêcher la coagulation était une solution d'oxalate de soude à 2/100. Grâce à ce liquide, on peut poursuivre pendant deux, trois heures et même davantage la même expérience sans qu'il se produise de caillot arrêtant les mouvements du manomètre, ou s'il se produit un caillot, un simple brassage de l'artère pendant quelques secondes suffit à le faire disparaître. Pour pouvoir d'ailleurs facilement éliminer les caillots ; nous nous servons de canules de verre munies d'un renflement en boule qui permet ainsi au caillot de flotter dans le liquide sans gêner les oscillations du manomètre. Nous nous sommes spécialement occupés des tracés des vaso moteurs. Nous les avons pris par la *méthode pléthysmographique* d'Hallion et Comte qui est de beaucoup supérieure aux autres méthodes d'appréciation, méthode colorimétrique, méthode thermométrique et qui permet d'éviter des causes d'erreur qui semblent s'être glissées parfois dans les expériences d'autres physiologistes qui ont apprécié les modifications vaso-motrices sans avoir recours à cette méthode.

Elle consiste essentiellement à prendre le tracé des changements de volume d'un organe. Pour cela, l'idéal serait d'enfermer l'organe dans une caisse rigide communiquant par un tube de caoutchouc avec un tambour enregistreur. Il est évident que les modifications dans la pression de l'air produites par les changements de volume de l'organe enfermé dans la boîte rigide se transmettent au tambour. Mais comme une semblable caisse n'est pas réalisable Hallion et Comte l'ont remplacée[1] pour le rein, par exemple, par deux valves creuses en bois, recouvertes chacune de caoutchouc et réunies l'une à l'autre par un tube en Y. On enferme le rein entre les deux valves et celles-ci rapprochées par leurs bords, réalisent presque la boîte idéale.

F. Franck, publiés depuis 1877, soit dans les Comptes-rendus du Laboratoire de M. Marey, soit dans les *Archives de Physiologie* de 1892, et dans ces mêmes *Archives de Physiologie* les travaux de Hallion et Comte de 1896 à 1899.

[1] Hallion et Comte. *Arch. de physiologie*, 1896 et Hallion. Art. *Phethysmographie* du *Traité de Physique biologique*, I, p. 405.

Pour la rate, nous nous servons d'une seule valve caoutchoutée sur laquelle on plie la rate appliquée par une plaque de zinc. Un lobe du foie peut être pris de la même façon. Pour de très petits organes, comme le corps thyroïde, il faut avoir recours à des valves semblables à celles qui servent pour le rein, mais beaucoup plus petites. Ces mêmes petites valves nous ont servi pour la surrénale ; mais dans cet organe l'amplitude des mouvements volumétriques étant toute petite, un artifice est nécessaire pour rendre appréciables ces changements [1].

Les changements de volume de l'intestin ont été pris par un procédé analogue. Une anse grêle étant choisie, on la vide autant que possible de son contenu par une pression longitudinale entre les doigts, pour chasser l'air qui brassé avec les matières pourrait former des bulles incompressibles, qui ainsi diminueraient par leur nombre la sensibilité de l'instrument ; on isole le segment intestinal pressé, long de trente centimètres environ, entre deux ligatures doubles ; on défonce le mésentère en choisissant deux points où il n'y a pas d'anses vasculaires de façon à pouvoir pédiculiser l'anse intestinale. On coupe l'intestin entre deux ligatures. L'anse intestinale ainsi isolée est introduite dans un récipient de verre en forme de demi-sphère présentant à sa partie inférieure un goulot entouré d'une membrane de caoutchouc et à sa partie supérieure un bouchon de caoutchouc à deux tubulures, l'une mise en communication avec le tambour enregistreur, l'autre formée d'un tube de verre coudé à angle droit terminé par un bout de tube de caoutchouc fermé par une pince et servant à enlever le trop-plein du liquide que peut contenir le système au cours de l'expérience par suite de la sécrétion intestinale [2].

On introduit l'anse intestinale dans l'intérieur du récipient en la faisant passer à travers le goulot. Quand elle est entrée jusqu'au pédicule, on a soin d'interposer entre celui-ci et le goulot un tampon d'épiploon ; on rabat alors le tube de caoutchouc qui avait été relevé en colerette et l'on obtient ainsi une fermeture inférieure hermétique. Il ne reste plus qu'à verser par en haut de l'eau tiède à 37° con-

[1] Voir plus loin, p. 384.

[2] Pour plus de détails sur la description de l'appareil volumétrique à déplacement pour l'étude des vaso-moteurs de l'intestin, voir :

L. Hallion et Ch. A. François Franck. Recherches expérimentales exécutées à l'aide d'un nouvel appareil volumétrique sur l'innervation vaso-motrice de l'intestin. *Arch. de physiologie*, 1896, p. 498.

tenant $\frac{9}{1000}$ de NaCl et à boucher. Tout changement de volume des parois de l'intestin se transmettra intégralement au tambour enregistreur par l'intermédiaire du mélange d'eau et d'air contenu dans le système rigide. Un organe dont les variations volumétriques servent de témoin dans les expériences et permettent d'éviter des erreurs, les fosses nasales, sont traitées de la façon suivante.

Après tamponnement postérieur des fosses nasales, on prend un tube de verre muni à une extrémité d'un tube de caoutchouc de 10 à 15 millimètres de diamètre extérieur, un peu supérieur à celui de l'orifice de la fosse nasale, long de 6 à 8 centimètres et coupé en biseau à son extrémité libre. Par cette extrémité on introduit le tube de caoutchouc en l'étirant de façon à diminuer son calibre, dans les fosses nasales, jusqu'à obturation complète. On réunit ensuite les deux tubes de verre par un ajutage en Y à un tambour enregistreur.

Un certain nombre de *causes d'erreur* sont à éviter dans l'interprétation des tracés donnés par ces appareils.

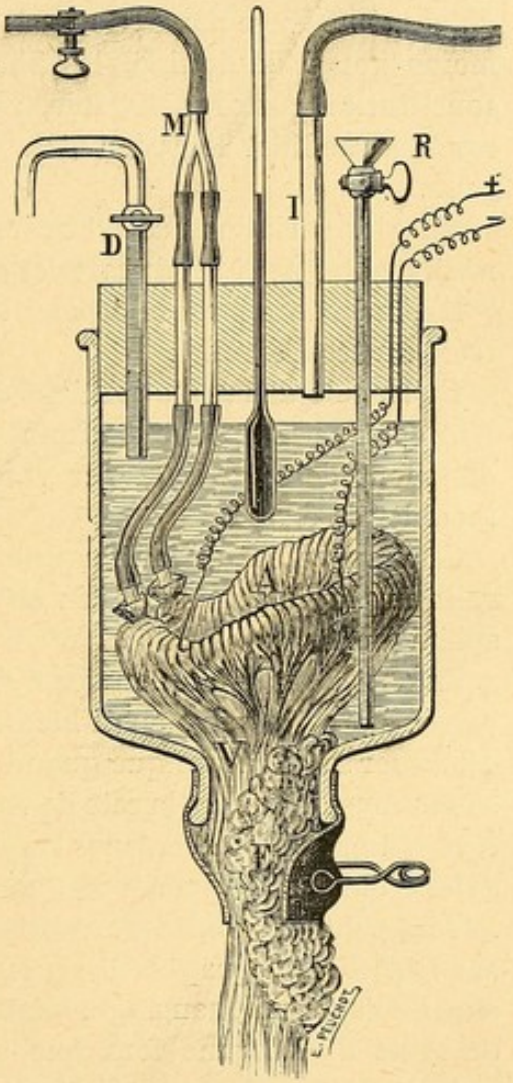

Fig. 12.

Appareil volumétrique à déplacement [1].

Une anse intestinale (A), munie de son mésentère (V) qui est accompagné d'un paquet graisseux épiploïque (E), flotte dans un bain d'eau salée contenu dans un large récipient. Celui-ci est hermétiquement clos à la partie inférieure au moyen d'un collier de caoutchouc souple légèrement serré par une pince ; il porte en haut un large bouchon laissant passer un tube de remplissage (R) et un tube de déversement (D). Les deux extrémités de l'anse intestinale sont ordinairement ouvertes dans le liquide, mais, pour explorer les mouvements, on peut les faire communiquer avec un appareil inscripteur par le double tube M (myographe intestinal). Un thermomètre indique la température du bain. Les changements de volume des vaisseaux sont enregistrés par l'intermédiaire du tube I, qui communique avec la caisse à air réservée au-dessus du niveau du bain liquide.

[1] Ce cliché ainsi que celui de la figure 13, nous ont été obligeamment prêtés par la librairie Masson.

En effet, dans leur ensemble, ils fournissent un résultat synthétique, le changement de volume ; mais ce changement de volume n'est pas exclusivement sous la dépendance du changement de calibre du système vasculaire ; le système glandulaire peut être plus ou moins gorgé de liquide, les fibres musculaires qui entrent dans la constitution des organes, foie, rate, intestin, peuvent par leur contraction modifier légèrement le volume et surtout la forme de l'organe.

Mais les variations de cet ordre sont tellement petites qu'elles sont négligeables pour la plupart des organes.

Il n'en est pas de même pour la *rate*. Et c'est ici que sont réunies trois causes d'erreur :

La capsule de la rate contient des *fibres musculaires lisses* qui par leur contraction peuvent diminuer le volume de l'organe indépendamment de toute influence vaso-motrice ; et qui, de plus, peuvent modifier sa forme.

Ce changement de forme qui n'a aucune importance avec les appareils employés pour l'intestin ou les reins en a une pour l'appareil splénique.

En effet, la rate pliée en deux et serrée contre la valve caoutchoutée presse sur cette valve aussi bien quand elle se redresse et cherche à diminuer sa plicature que quand elle change de volume. Enfin, troisième cause d'erreur, la rate de volume très variable n'est pas toujours tout entière enfermée dans l'appareil : une extrémité peut être en dehors et sous l'influence des modifications vaso-motrices, non seulement cette extrémité ne contribuerait pas à agir synergiquement sur le pléthysmographe, mais du fait qu'elle échappe à la compression de l'appareil, son augmentation de volume plus grande que celle du reste de l'organe fera que du sang splénique ira de la partie comprimée à celle qui ne l'est pas et qu'ainsi la dilatation enregistrée par le tracé sera moindre que la vraie.

Ces trois causes d'erreur étant connues : *action des muscles lisses*, *changements de forme*, *action contraire des extrémités libres de l'organe*, il faut toujours y songer, mais d'autre part on s'assurera rapidement que la dernière étant antagoniste des deux autres et toutes étant peu considérables relativement aux grands changements de volume de la rate sous l'influence des vaso-moteurs (le volume splénique pouvant doubler ou quadrupler) on peut toujours reconnaître que le sens de la courbe indique le sens de la variation vaso-

motrice et presque toujours que la forme de la courbe est l'image de cette même variation.

II. Méthode chirurgicale. — Deux groupes sont à faire dans nos expériences faites selon cette méthode.

A. — Un premier groupe comprenant des *expériences d'ablation aseptique* de différents organes ou parties du système nerveux du chien.

1° Ablation du plexus solaire ;

2° Ablation du cordon sympathique thoracique ;

3° Ablation d'organes abdominaux ou énervation des artères qui les irriguent ; en particulier splénectomie, et arrachement des nerfs spléniques.

B. — Un second groupe comprenant des *expériences d'infection et d'intoxication locale et générale.*

Les expériences du premier groupe ont été faites au Collège de France et à la Salpêtrière. Les chiens, à jeun depuis vingt-quatre heures, recevaient de quatre à six centigrammes de morphine en injection sous-cutanée ou intra-péritonéale et étaient ensuite anesthésiés soit par le chloroforme en inhalations soit par l'hydrate de chloral en injections intra-veineuses à raison de 1 gramme par 3 ou 4 kilogrammes d'animal.

Pour les opérations abdominales, l'animal placé sur le dos dans la gouttière de Claude Bernard avait la peau de la paroi antérieure de l'abdomen rasée, lavée et aseptisé. La cavité abdominale ouverte par laparotomie médiane était maintenue béante par des crochets stérilisés pendant que la masse intestinale refoulée du côté droit, par exemple, par la main d'un aide, permettait facilement de reconnaître sur la paroi postéro-latérale gauche de l'abdomen, au-dessus du rein, au-dessus et en dedans de la surrénale, une petite masse longue de six à sept millimètres, large de quatre ou cinq, formant une légère saillie sous le péritoine pariétal et centre de réunion d'un grand nombre de filets blanchâtres qui l'unissent à la base du tronc cœliaque et au bord interne de la surrénale. Par quelques coups de sonde cannelée, le ganglion semi-lunaire, reconnu, était libéré de ses attaches fibreuses ; le ganglion mésentérique supérieur adjacent et tous les filets nerveux étaient rapidement disséqués puis, coupés.

La masse intestinale était alors rejetée à gauche et la même opération était faite à droite, avec plus de difficulté à cause du voisinage, très dangereux de la veine cave inférieure.

Si au lieu du plexus solaire on énervait l'artère splénique, on isolait avec la sonde cannelée les gros faisceaux des fibres nerveuses qui courent sur l'artère, et après les avoir chargés et sectionnés à leur périphérie, on les pinçait et d'un coup sec, on les arrachait des ganglions.

La splénectomie est une opération trop simple pour être décrite.

Pour refermer l'abdomen, on faisait une suture à deux étages, le premier musculo-séreux, le second cutané.

Le pansement était fait de la façon suivante :

Après assèchement à l'éther de la région suturée, on appliquait sur la suture une étroite bande de gaze que l'on collait au collodion ; le collodion versé sur la peau encore presque humide d'éther prend très facilement. Si l'on attend, pour détacher l'animal, que la dessiccation soit obtenue, le pansement bien collé est un protecteur excellent.

Pour l'opération thoracique, l'animal couché sur le côté droit, avait la peau de la moitié latérale gauche du thorax rasée, lavée et aseptisée.

L'anesthésie obtenue, une canule introduite par la gueule dans la trachée, était mise en communication avec un appareil à respiration artificielle [1].

Le second groupe d'expériences comprenant des expériences d'infection et d'intoxication locale et générale appartient plus à la pathologie expérimentale qu'à la physiologie. Sa technique, d'ailleurs extrêmement simple, sera indiquée au chapitre de l'anatomie pathologique, à propos des principales variété de recherches.

III. Résumé. — I. — Les expériences de vivisection, faites en vue de l'étude des vaso-moteurs ont été faites selon la méthode graphique, avec les techniques de François-Franck, Hallion et Comte.

II. — Les expériences faites par la méthode chirurgicale ont consisté les unes en expériences d'ablation (ablation du plexus solaire, du sympathique thoracique, de la rate, des nerfs spléniques) et les autres en infections ou intoxications locales (péritonites à pneumocoques, streptocoques, bacilles d'Eberth) ou générales (intoxication diphtérique, plombique). Cette dernière variété d'expériences ressortit au chapitre d'anatomie pathologique.

[1] Voir plus haut. Anatomie microscopique : anatomie des neurones, p. 71, cette opération décrite en détails.

CHAPITRE III

ACTION DU PLEXUS SOLAIRE SUR LES VISCÈRES ABDOMINAUX

Méthodes d'étude. — I. Estomac. Motilité. Sensibilité. Vaso-motricité. Sécrétions. Absorption. — II. Intestins. Motilité. Vaso-motricité. Sécrétions. Absorption. — III. Foie. Motilité des voies biliaires. Vaso-motricité. Glycoso-formation. Biligénie. — IV. Pancréas. Vaso-motricité. Sécrétion externe. Sécrétion interne. — V. Rate. Motilité. Vaso-motricité. — VI. Reins. Vaso-motricité. Urine. — VII. Surrénales. Vaso-motricité. Expériences démontrant l'existence de vaso-constricteurs. Sécrétion. — VIII. Résumé.

On use habituellement, dit Pawlow [1], de trois méthodes pour juger de l'existence d'influences nerveuses sur un organe quelconque. On peut tout d'abord *sectionner ou paralyser de quelque manière les nerfs en rapport anatomique* avec l'organe que l'on étudie, l'activité de cet organe est soumise alors à une observation attentive destinée à déceler si son fonctionnement n'est pas aboli, augmenté ou modifié.

Naturellement la conclusion qu'on en déduira sur les rapports des nerfs avec l'organe sera d'autant plus précise et d'autant plus près de la vérité, que la comparaison des deux états de l'organe avant et après le traumatisme nerveux sera plus complète, présentera plus de faits à enregistrer et ainsi, que nous aurons su plus complètement éliminer les variations accidentelles et indirectes qui peuvent se manifester dans la fonction de l'organe avant comme après la section des nerfs.

Un second mode de démonstration convaincante d'influence d'ordre nerveux est fourni par le résultat d'*une excitation du nerf*. Si l'excitation provoque chaque fois une modification semblable de la fonction et si cette modification disparaît quand cesse l'excitation, nous sommes en droit d'admettre que ce nerf est bien en rapport avec l'organe examiné. Toutefois nous ne devons pas perdre de vue ici que deux éventualités sont possibles. Il peut arriver que la fonction de l'organe se trouve dans un état anormal; il peut en être ainsi, en raison de l'insuffisance que présentent encore, hélas, beaucoup de nos méthodes physiologiques. C'est là ce qui explique que les expériences à résultats négatifs retiennent moins l'attention et parfois même ne sont pas publiées par les auteurs. D'autre part, la modification d'activité d'un organe, consécutive à l'excitation de tel ou tel

[1] Travail des glandes digestives, p. 72.

nerf, peut n'être qu'une réaction indirecte et due à la mise en jeu d'un ou plusieurs autres organes. Ce n'est qu'un isolement physiologique minutieux et parfait de l'organe (un isolement anatomique même au besoin) qui peut supprimer cette cause d'erreur. Enfin, il est encore un troisième procédé de démonstration digne peut-être d'occuper plus justement le premier rang, qui nous fournit la démonstration d'une influence nerveuse, alors même que les premières méthodes directes ne donnent aucun résultat : c'est la *constatation d'une manière très générale des rapports de l'organe examiné avec le système nerveux*. Ceci est essentiellement du domaine de l'observation courante et de la clinique.

Par l'emploi de ces trois méthodes on a établi dans les grandes lignes le rôle du plexus solaire dans le fonctionnement des viscères abdominaux.

Nos expériences sur le sympathique nous ont permis d'observer la plupart des faits actuellement admis, d'apporter quelque contribution à des questions en litige et de mettre en évidence des faits inconnus, tels que l'existence des vaso-moteurs des glandes surrénales.

Nous nous proposons dans ce chapitre d'exposer parallèlement les faits admis et les résultats de nos recherches qui nous paraissent intéressants.

I. Le sympathique, système nerveux de la vie végétative, préside aux fonctions des viscères abdominaux, organe de la vie de nutrition.

Le plexus solaire, cerveau abdominal de Bichat, innerve une partie du tube digestif, les reins et les glandes surrénales. Nous étudierons successivement son action sur l'estomac, l'intestin grêle, le foie, le pancréas, la rate, les reins et les surrénales.

De cette étude sur l'action du plexus solaire sur le tube digestif, nous éliminons l'œsophage et le rectum.

Le premier n'est pas abdominal [1]. Le second n'est pas sous la dépendance du plexus solaire. L'expérience suivante le montre nettement.

A la suite de l'extirpation totale et complète du plexus solaire, on trouve l'intestin extrêmement congestionné jusqu'à 20 centimètres avant l'anus. A partir de ce niveau l'intestin est normal (expériences 16, 17, 18).

[1] L'action du sympathique sur l'œsophage a d'ailleurs été bien étudiée par Botazzi.

Botazzi. *Phil. journal of Physiology*, XXV. 2. The action of the vagus and the sympathetic on the œsophagus :

Action du vague et du sympathique sur l'œsophage du crapaud. *Arch. ital. de Biol.*, t. XXXIII, p. 282.

Estomac. — Malgré le grand nombre de travaux entrepris depuis Magendie[1] et Schiff[2] l'action du sympathique sur l'estomac n'est pas encore élucidée dans ses différents modes.

Motilité. — Chauveau, Marey, Van Braam Honckgeest, F. Battelli, ont montré que si par l'excitation des bouts périphériques des vagues le tonus s'exagère et les contractions rythmées augmentent considérablement d'amplitude, au contraire par l'excitation du bout périphérique des grands splanchniques, on provoque des effets antagonistes, le tonus de l'estomac s'abaisse, les contractions s'accusent de moins en moins et le rythme disparaît. Plus récemment, Courtade et Guyon, dans le laboratoire de François-Frank, ont également observé l'arrêt des mouvements péristaltiques de l'estomac sous l'influence de l'excitation du bout périphérique du splanchnique. Toutefois, pour eux, les seules fibres longitudinales se relâcheraient, les fibres circulaires se contractant surtout au niveau du cardia et du pylore. Parallèlement à cette opinion, Contejean a constaté que chez la grenouille l'excitation du grand sympathique derrière l'aorte au niveau du rein ou des ganglions cœliaques provoque la contraction des fibres circulaires.

Les origines du grand splanchnique en tant qu'inhibiteur de l'estomac paraissent commencer au niveau de l'anse de Vieussens (Morat). La motilité de l'estomac peut être modifiée par une série de médicaments qui agissent sur ses nerfs. Ainsi les fibres motrices du pneumogastrique excitées par la nicotine et la vératrine sont paralysées par l'atropine. Ainsi le splanchnique, en tant qu'inhibiteur, est paralysé par l'atropine[3].

Sensibilité. — La sensibilité consciente ne dépend pas du sympathique. La sensibilité sympathique est du domaine pathologique. Cette remarque est d'ordre général, nous ne la répéterons pas pour chaque viscère et passerons sous silence le paragraphe « sensibilité ».

Pour ce qui est de l'estomac, la sensibilité normale dépend uniquement du pneumogastrique. Elle est abolie par la section des deux pneumogastriques dans le thorax[4].

Vaso-moteurs. — Les conclusions de Claude Bernard, Budge, Pincus, Vulpian, Sanders, Zuntz, Dastre et Morat sur les vaso-moteurs de l'estomac sont concordantes. La section des splanchniques provoque la dilatation des vaisseaux. L'excitation du bout périphérique de l'un des splanchniques avec des courants induits provoque la constriction.

Au cours de nos expériences nous avons maintes fois vérifié ces données.

Particulièrement, à l'autopsie des animaux morts un ou deux jours après l'ablation des ganglions semi-lunaires, nous avons constaté une hyperémie telle de la muqueuse gastrique qu'elle ressemblait aux circonvolutions

[1] Magendie. *Précis élémentaire de physiologie*, 1833, p. 103.

[2] Schiff. *Leçons sur la physiologie de la digestion*, trad. 1867.

[3] Battelli. *Ac. Sc.*, 29 juin 1896.

[4] Schiff. *Loc. cit*, II, p. 336.

cérébrales atteintes de ramollissement rouge (Expériences 16, 17, 18). Des coupes histologiques montrent très nettement l'intensité de cette hyperémie (Expérience 18), qui réalise dans les vaisseaux de la muqueuse et du chorion une injection très réussie.

Sécrétions. — L'action du système nerveux sur la sécrétion de l'estomac est une des questions qui ont le plus passionné les physiologistes. On accepte aujourd'hui dans leurs grandes lignes les conclusions de Pawlow[1].

Il divise les fibres du pneumogastrique en fibres sécrétoires proprement dites et en fibres trophiques. Les premières secrètent de l'eau, les secondes président à l'élaboration de substances solides.

L'excitation du bout périphérique du pneumogastrique coupé par des chocs d'induction répétés à une ou deux minutes d'intervalle permet de recueillir chaque fois du suc dans l'estomac; cette excitation artificielle des pneumogastriques met à la fois en jeu des influences excitatrices et inhibitrices pour les glandes.

D'autre part, l'estomac d'un chien dont les deux pneumogastriques sont coupés est encore capable d'élaborer sa sécrétion spécifique; mais alors ce travail représente une déviation de l'état normal. Si le rôle du pneumogastrique est connu; il n'en est pas de même du sympathique. « Il faut espérer, dit Pawlow, que maintenant que nous connaissons les rapports des nerfs pneumogastriques avec les glandes gastriques, des recherches ultérieures dirigées du côté du système nerveux sympathique élucideront dans un avenir prochain cette question. »

C'est dans ce but que nous avons entrepris les expériences suivantes, encore en cours, dont voici la marche générale.

Dans un premier temps, nous enlevons chez quelques chiens les plexus solaires, chez d'autres, simplement, nous coupons les splanchniques.

Dans un second temps, quand les chiens survivants sont complètement guéris nous faisons à l'estomac un cylindre de Thiry, selon le procédé d'Heidenhain.

Par une section passant entre les plexus nerveux gastriques antérieur et postérieur, nous divisons l'estomac en deux : le grand estomac qui reste en communication avec l'œsophage et le pylore et le petit estomac séparé du précédent par l'épaisseur de la muqueuse accolée et mis en communication par une fistule avec la paroi abdominale antérieure.

Nous avons suivi avec grand soin la technique décrite par Pawlow. Néanmoins, jusqu'à ce jour, aucun de nos chiens n'a survécu assez

[1] Pawlow. Travail des glandes digestives. Trad. Pachon et Sabrazès. Paris 1901.

longtemps pour qu'on puisse faire des examens de suc gastrique après repas d'épreuve.

Absorption. — L'étude de l'absorption stomacale est peu avancée dans son ensemble. Aussi le rôle exercé par le système nerveux y est-il peu connu. Baculo pense que l'absorption par l'estomac est plus rapide après la section des pneumogastriques. La section des deux splanchniques qui accélère l'absorption intestinale paraît avoir la même action quoique à un degré moindre sur l'estomac [1].

II. Intestin. Motilité. — Nous n'avons pas à revenir sur la multiplicité des opinions émises sur la motilité. Les mouvements de l'intestin dépendent de nerfs périphériques et de centres automatiques.

La motilité dans ses rapports avec le sympathique a été surtout étudiée par Courtade et Guyon en France; leurs expériences faites dans le laboratoire de M. François-Franck nous paraissent avoir définitivement éclairci la question.

Voici le procédé qu'ils ont employé : sur un chien curarisé, ils isolent un segment d'intestin grêle de 10 centimètres de long, au moyen de deux doubles ligatures placées à égale distance de la branche artérielle qui l'irrigue; ils le séparent du reste de l'intestin. en le sectionnant à ses deux bouts et le plongent dans une petite cuvette à fond plat contenant de l'eau salée à 37°. De cette façon l'intestin conserve sa tonicité et sa coloration normales, si l'on a soin de ne pas exercer de traction sur le pédicule vasculo-nerveux qui le relie à l'animal. Une des extrémités du segment est attachée à un point fixe, tandis que l'autre est réunie par un fil, à un levier amplificateur chargé de communiquer à un tambour inscripteur les mouvements d'allongement et de raccourcissement des fibres longitudinales. A l'autre bout du segment, c'est-à-dire près de l'extrémité fixe, on introduit dans l'intérieur de l'intestin une ampoule très souple gonflée d'air, laquelle transmet à un second tambour inscripteur les mouvements de dilatation ou de resserrement des fibres circulaires. Les mouvements des deux couches musculaires s'inscrivent donc séparément sur le cylindre enregistreur et sans l'influencer réciproquement [2]; par cette technique, ils ont constaté les faits suivants :

1° L'excitation du grand splanchnique intact avec un courant faible produit :

1) Un arrêt presque immédiat des mouvements rythmiques des deux couches;

2) Un relâchement plus ou moins accentué des fibres longitudinales.

3) La contraction tonique des fibres circulaires.

Ce dernier phénomène qui peut manquer avec un courant faible, existe toujours avec un courant fort. Les deux premiers faits sont conformes à la loi de Pflüger, le troisième seul est nouveau.

[1] Congr. Pavie. Septembre 1887.

[2] Courtade et Guyon. *Loc. cit.*, 5 décembre 1896, p. 1018.

2° L'excitation du bout périphérique du splanchnique sectionné donne les mêmes résultats.

3° L'excitation du bout central donne des faits de même ordre, mais moins accentués.

Ainsi, sur un intestin normal, l'*excitation du sympathique thoracique, et spécialement du splanchnique provoque le relâchement des fibres musculaires longitudinales et la contraction tonique des fibres circulaires.* Elle agit donc, au moins pour ces dernières, comme l'excitation du sympathique abdominal et spécialement de l'hypogastrique, agit sur la vessie [1]. Cette identité d'action semble indiquer qu'il y a là un fait d'ordre général, au point de vue du sympathique.

Ehrmann [2], l'un des rares auteurs qui ait cherché à dissocier l'action des deux couches musculaires, a observé une réaction exactement inverse de celle décrite par Courtade et Guyon.

Mais l'examen des conditions dans lesquelles elle se produit, conduit à la considérer comme anormale. On ne l'obtient en effet qu'à l'aide de courants très forts, le plus souvent à la fin des expériences, lorsque l'intestin mal irriginé a perdu une partie de sa tonicité primitive [3].

Récemment Bayliss et Starling [4] en Angleterre, Sabbatani et Fasola en Italie [5], sont arrivés à des conclusions différentes.

En particulier, pour Bayliss et Starling, toujours le sympathique inhibe les deux tuniques musculaires; toujours le pneumogastrique produit leur contraction.

Cette opinion catégorique nous paraît discutable dans ses détails. Les faits positifs de Courtade et Guyon démontrent la possibilité de la contraction des fibres circulaires sous la seule action du sympathique après section préalable des pneumogastriques.

D'autre part, le détail des expériences de Bayliss et Starling montre que, s'ils n'ont pas constaté cette contraction, c'est qu'ils ne se sont pas mis dans des conditions favorables.

Bayliss et Starling [6] ont également étudié l'innervation du gros intestin. Ils pensent qu'ici le sympathique est toujours inhibiteur, et que les effets moteurs dépendent des nerf pelviens.

La motilité intestinale, par intermédiaire du pneumogastrique, ou des splanchniques, peut être modifié par l'excitation des centres supérieurs.

L'excitation du gyrus sigmoïde chez le chien, ainsi qne les parties qui l'avoisinent en dehors et en arrière, provoque des mouvements de l'intestin; l'excitation est transmise par le pneumogastrique. L'excitation des couches optiques produit les mêmes phénomènes.

[1] D. Courtade et J. F. Guyon. Innervation des muscles de la vessie. *Société de biologie*, 27 juillet 1895, p. 618.

[2] Wiener. *Med. Jahrb.*, 1885, p. 111.

[3] *Soc. biol.*, 5 décembre 1896, p. 1017.

[4] *Journ. of physiolog.*, XXVI, f. 3 et 4, p. 125-138.

[5] *Arch. ital. de biol.*, XXXIV, f. 2, p. 186.

[6] *J. of physiol.*, XXVI, p. 106.

D'autre part, les fibres d'arrêt partent de ces différentes régions selon Bechterew et Mislawski et passent par la moelle d'où elles sortent vers le milieu de la région dorsale. La motilité intestinale dépend encore de centres automatiques, tels que le plexus d'Auerbach.

Grâce à lui un fragment d'intestin séparé du corps a encore des mouvements péristaltiques. C'est un fait d'observation courante au cours des expériences d'ablation du plexus solaire. L'ablation du plexus solaire n'arrête pas le péristaltisme de l'intestin.

Ce péristaltisme diminue ou cesse même par l'excitation des splanchniques. Une application prolongée d'excitants intenses ou un abaissement de la température à 19° (Howarth) amènent les mêmes effets. Les poisons, ces scalpels du physiologiste, peuvent dissocier les différents facteurs de la motilité intestinale.

Ainsi, la belladone diminue l'excitabilité du plexus d'Auerbach, la morphine excite les fibres d'arrêt des mouvements péristaltiques. L'élévation de la température ralentit, par l'excitation des splanchniques, comme l'ont démontré Bokai et Tothmayer, les mouvements de l'intestin. La nicotine, la caféine excitent l'appareil moteur, les sels de potasse, la coloquinte excitent directement l'intestin, etc.

Récemment Laquerrière et Delherm [1] après Meltzner [2] ont repris l'étude des courants électriques appliqués à la motilité de l'intestin au point de vue thérapeutique. Meltzner montrait que dans les conditions où l'on employait l'électricité chez l'homme, on ne produisait aucune contraction intestinale chez le chien. Dans des expériences variées, Laquerrière et Delherm obtiennent chez le chien des résultats applicables à l'homme.

Le point qui reste à éclaircir est le mécanisme de leur production. Delherm publiera prochainement sur ce sujet dans sa thèse inaugurale un certain nombre d'expériences.

Vaso-moteurs. — Les vaso-moteurs de l'intestin ont été successivement étudiés par Pincus, Budge, Moreau, Bradfort, Zuntz, Artaud et Butte, V. Bezold et Bonsen, Dastre et Morat, par l'examen direct des changements de coloration et par F. Franck et Hallion par la méthode pléthysmographique.

Il résulte de ces travaux que la section des splanchniques provoque la dilatation des vaisseaux de l'intestin, que l'excitation du bout périphérique de l'un des splanchniques avec des courants induits provoque la constriction de ces vaisseaux et que les vaso-dilatateurs ne peuvent être mis en évidence que par action réflexe (excitation du nerf de Ludwig et Cyon.

Nous avons, à maintes reprises, dans nos expériences avec tracés (expériences 1 et 2) constaté l'action vaso-constrictive sur l'intestin de l'excitation du splanchnique. Beaucoup plus intéressant est le rôle des ganglions solaires dans les vaso-moteurs de l'intestin.

[1] Action motrice du courant de Watteville sur l'intestin grêle. *Soc. biol.*, 1902.

[2] *Centralbl. f. Physiol.*, IX, p. 321.

Déjà Budge[1] avait trouvé que l'extirpation d'une certaine portion du plexus solaire (ganglions semi-lunaires et ganglions mésentériques) pratiquée sur le lapin déterminait la diarrhée.

Après éthérisation, il ouvrait le ventre à gauche, mettait à nu l'aorte et la veine cave au-dessus des surrénales, coupait le splanchnique droit, extirpait les ganglions semi-lunaires situés sur la veine et le ganglion mésentérique situé devant l'artère mésentérique. Aucun des animaux ne survivait plus de seize heures. Dans ces expériences, il constate que :

1° Le rectum est plein de masse fluide ;

2° le diamètre de l'intestin devient ordinairement trois fois plus grand. Le résultat reste le même si on coupe outre les ganglions les pneumogastriques près de l'œsophage, mais il ne se montre pas précisément si l'on extirpe seulement un des ganglions mentionnés. La vaso-dilatation abdominale agit dans ces cas à la façon d'une immense ventouse de Junot. On peut s'expliquer de la même façon la petitesse du pouls observé entre autres symptômes dans les péritonites.

Dans des expériences analogues (*expériences* 16, 17, 18, 19, 20, 21) nous avons constaté que l'ablation des ganglions solaires produit, dans les jours, qui suivent une vaso-dilatation intense de tout l'intestin. Cette vaso-dilatation s'arrête environ 20 centimètres avant l'anus.

C'est sous sa dépendance que se trouvent la diarrhée sanglante fréquemment présentée par les animaux et la diminution énorme de la pression artérielle, caractérisée par la petitesse du pouls et la tendance au collapsus.

Plus intéressantes sont nos *expériences d'excitation avec tracés*.

Dans l'*expérience* 1, nous voyons le système nerveux intact de l'intestin réagir par vaso-constriction à des excitations périphériques de l'organisme, telle que l'excitation du crural. Nous constatons le même effet produit par l'excitation du splanchnique intact ou par l'excitation de son bout périphérique sectionné. Nous l'observons encore après la section des deux ganglions semi-lunaires. Mais dans ce cas l'excitation du splanchnique qui produit une vaso-constriction immédiate est beaucoup plus rapidement suivie, qu'avant la section des semi-lunaires, de la vaso-dilatation.

Dans l'*expérience* 2, nous constatons, au moment de la section du ganglion semi-lunaire gauche, une vaso-constriction très nette suivie de vaso-dilatation. Ce phénomène est facilement explicable par la douleur du traumatisme produisant un réflexe dont les voies centri-

[1] *Ac. Sc.*, 1856, t. XLIII, p. 726.

fuges sont encore intactes à droite ; la section du ganglion mésentérique gauche produit le même résultat.

Après cette section, l'excitation du bout périphérique du ganglion semi-lunaire gauche ne produit rien sur l'intestin, tandis que l'excitation du bout périphérique du ganglion mésentérique gauche produit une vaso-constriction très forte de l'intestin. Ces faits montrent l'indépendance de l'intestin vis-à-vis du ganglion semi-lunaire et au contraire sa dépendance vis-à-vis du mésentérique.

Les mêmes ligatures, excitations et sections faites à droite, entraînent les mêmes résultats. Ce qui prouve bien le rôle des ganglions mésentériques supérieurs dans la vaso-motricité de l'intestin grêle, c'est qu'après leur section, l'excitation du crural produit, du fait de l'élévation générale de la pression artérielle, une distension passive de ces vaso-moteurs intestinaux.

Dans ces expériences, l'importance des ganglions mésentériques supérieurs nous apparaît comme très grande sur la vaso-motricité de l'intestin. Un ganglion étant à la fois un centre et un conducteur, il fallait essayer de dissocier ces deux éléments.

Dans l'*expérience* 6 nous avons, suivant la technique de Langley, mis de la nicotine sur les ganglions solaires. D'après Langley, la nicotine paralyse les centres et laisse intacte la conductibilité [1]. Or, avant comme après l'application de la nicotine, l'excitation du bout périphérique du sympathique thoracique a toujours produit la vaso-constriction de l'intestin. Si donc l'opinion de Langley, sur l'action paralysante de la nicotine vis-à-vis des cellules nerveuses, doit être définitivement acceptée, nous pouvons conclure que *le ganglion mésentérique supérieur contient des conducteurs qui venant du sympathique thoracique le traversent pour aller à l'intestin.*

Enfin nous avons pu démontrer l'existence d'un *centre réflexe vaso-moteur intestinal* dans les ganglions mésentériques supérieurs.

Dans l'*expérience* 4 les ganglions solaires étant séparés de toutes leurs connexions avec le système nerveux central, un filet nerveux intestinal isolé est excité. L'excitation est suivie au bout d'un certain temps d'une vaso-constriction de l'intestin.

Cette vaso-constriction ne peut être produite par l'excitation des splanchniques, elle est donc d'origine réflexe. Elle ne peut venir d'un

[1] Voir au chapitre suivant : fonctions de conduction, la discussion de ces expériences.

réflexe du ganglion semi-lunaire. Nous avons vu (expériences 1 et 2) qu'il n'agit pas sur l'intestin. Il vient donc d'un réflexe parti du ganglion mésentérique supérieur[1].

Nous pouvons donc dire que non seulement la vaso-motricité dépend des splanchniques, mais encore des ganglions mésentériques supérieurs qui agissent sur elle comme centres régulateurs secondaires, après le système nerveux central.

Sécrétions. Corrélatif du chapitre des vaso-moteurs est celui des sécrétions. En effet l'existence de nerfs sécréteurs du suc entérique est encore une question.

L'on admet généralement que la section des nerfs mésentériques ou l'extirpation du plexus cœliaque provoquent l'écoulement abondant du suc entérique (Budge. Moreau). Lander-Brunton, Pye-Smith interprètent l'expérience de Moreau[2] en conférant aux petits ganglions inférieurs du plexus solaire une action d'arrêt sur la sécrétion intestinale. D'autres ne veulent pas admettre qu'il y ait sécrétion, mais seulement transsudation.

D'autres enfin rapportent la diarrhée consécutive à l'ablation des ganglions solaires, non à cette ablation, mais à la péritonite.

Dans l'impossibilité actuelle d'énumérer tous les facteurs des diverses sécrétions, nous n'indiquerons que les résultats synthétiques des grandes perturbations.

Nos *expériences d'ablation* (expériences 14 à 21) nombreuses et variées, nous ont toujours donné des résultats concordants, Les signes caractéristiques en ont été la diarrhée, très souvent sanglante et la putréfaction des matières fécales.

Nos résultats sont absolument concordants avec ceux de Popelski et d'Onuf[3].

C'est donc là un point définitivement acquis, mais si tout le monde s'entend sur les troubles immédiats, naturellement en ne tenant pas compte des cas où la péritonite enlève toute valeur aux expériences comme dans quelques-unes de Claude Bernard et de Budge, l'accord n'est pas établi en ce qui concerne les résultats éloignés.

En effet nos différents animaux qui ont résisté se sont améliorés de plus en plus.

Onuf[4] au contraire insiste sur la gravité des accidents tardifs. Mais

[1] Voir plus loin chapitre v, Physiologie des centres.

[2] Voir Historique.

[3] Voir chapitre v, Physiologie des centres.

[4] Voir plus haut Historique.

l'analyse de ses observations permet de supposer que tous les accidents ne sont pas à mettre sur le compte de l'ablation du plexus solaire. Ainsi l'un de ses chats est mort tuberculeux. Peut-être aussi faut-il considérer l'espèce animale.

Onuf a expérimenté sur des chats et non sur des chiens. Il est possible que la résistance aux traumatismes immédiate et éloignée soit chez ces animaux très différente.

Absorption. — Malgré les travaux de Baculo, Bellarminoff, Asherow, Goltz, Vulpian, Lenbuscher et Tecklenburg, la question de l'absorption intestinale est des plus obscure. L'influence du système nerveux paraît plutôt inhibitrice.

Ainsi non seulement la section de la moelle, son hémisection ou la section des nerfs qui vont à l'intestin n'empêchent point l'absorption dans le territoire paralysé, mais même elle y devient plus rapide.

Ainsi la section des splanchniques des deux côtés accélère très nettement l'absorption intestinale. D'ailleurs, ces effets comme l'a montré Waymouth, pour l'absorption des peptones et de l'eau, peuvent être expliqués pleinement par des modifications de l'afflux sanguin déterminées par les vaso-moteurs. Il n'y a donc pas de raisons d'admettre des nerfs qui régissent directement la sécrétion.

III. Foie, motilité. — Dans les fonctions du foie la motilité est bien peu importante. D'ailleurs la motilité des canaux biliaires, comme Artaud et Butte l'ont montré ne dépend pas du sympathique, mais du pneumogastrique. L'excitation de pneumogastriqne en anse, ou du bout central de ce nerf sectionné provoque l'accélération du cours de la bile. L'excitation du bout périphérique du même nerf sectionné provoque le ralentissement.

Vaso-motricité. — Le nom de François-Franck domine l'étude des vaso-moteurs du foie. Avant lui Rohrig avait montré que la section des splanchniques amène l'hypérémie du foie et Cyon et Aladoff avaient signalé les modifications vaso-motrices hépatiques produites par les excitations du sympathique thoracique supérieur.

Dès 1877 avec Laffont, François Franck montre que les vaso-dilatateurs du foie émanent de la moelle par les trois dernières paires de nerfs dorsaux et que l'hyperglycémie et la glycosurie résultant de l'excitation faradique des bouts centraux des pneumogastriques chez le chien, des nerfs dépresseurs chez le lapin et des nerfs sensibles en général, sont le résultat d'une impression apportée par ces différents nerfs aux centres vaso-dilatateurs symétriques contenus dans la bulbe.

En 1896, avec Hallion, combinant la méthode de l'exploration volumétrique à celle de l'exploration manométrique, il montre que c'est au niveau des splanchniques que se groupent les vaso-moteurs hépatiques qui existent dans les deux chaînes sympathiques droite et gauche depuis la hauteur de la septième côte, souvent de la sixième, jusqu'au premier communicant

lombaire inclus. Il fait un essai de dissociation des vaso-moteurs ; il existe des *vaso-moteurs artériels* puisque l'excitation centrifuge du splanchnique produit la diminution de volume du foie et l'élévation de la pression artérielle dans l'artère hépatique ; il existe d'autre part des *vaso-constricteurs veineux* puisque l'excitation du splanchique droit ou gauche ou des branches hépatiques du plexus solaire, malgré une compression prolongée de l'artère hépatique ayant amené une diminution fixe du volume du foie, produit une diminution supplémentaire de ce volume et une augmentation de pression dans la veine-porte.

Sécrétions : biligénie, glycosoformation. — L'existence des nerfs glandulaires admise par Pal, d'après les travaux de Stricker et Spina, Bidder et Schmidt, Ellenberger et Baum est affirmée par Morat.

Morat et Dufour ont démontré l'existence de *nerfs glyco-sécréteurs*[1].

Ces nerfs sont distincts des nerfs vaso-moteurs. En effet la glycogenèse hépatique peut s'exercer sans l'intermédiaire de la circulation, par l'action directe de ces nerfs véritablement sécréteurs apportant l'excitation des centres à la cellule hépatique.

L'existence des nerfs glyco-sécréteurs était déjà rendue vraisemblable par le raisonnement logique ; elle est en réalité démontrée par l'expérience.

Les nerfs glyco-sécréteurs, décrits par Morat et Dufour, agissent à la façon de véritables nerfs moteurs. Ils ont une existence indépendante et passent par les splanchniques.

En effet, l'excitation des splanchniques en même temps qu'une vaso-constriction abdominale produit de l'hyperglycémie et inversement l'hyperglycémie asphyxique cesse de se produire après section des splanchniques.

La glycogenèse activée par les nerfs glyco-sécréteurs peut être inhibée par le pneumogastrique. On retrouve donc au niveau du foie, non seulement le schéma anatomique, mais le schéma physiologique de l'innervation du cœur.

Ainsi, après section des splanchniques de façon à mettre hors de cause toutes les actions indirectes qui atteindraient le foie par l'intermédiaire de ces nerfs sécréteurs, l'excitation du pneumogastrique fait baisser le sucre dans le sang.

Quand les splanchniques ne sont pas coupés le résultat n'est pas constant. Cela peut s'expliquer par quelque influence indirecte des pneumogastriques s'exerçant elle-même par l'intermédiaire des nerfs sécréteurs sur le foie.

Mais cela peut s'expliquer aussi par cette considération très générale et qu'il faut toujours avoir présente à l'esprit que les attributs physiologiques des nerfs sur lesquels nous expérimentons ne sont jamais que relatives ou approximatives et que les nerfs qu'on appelle vaso-constricteurs sont des nerfs dans lesquels *prédominent* les fibres vaso-constrictives ; le pneumogastrique qui, bien évidemment, est inhibiteur du cœur renferme néanmoins aussi des éléments cardio-moteurs qu'on peut mettre en évidence par certains artifices ; de même pour le foie le pneumogastrique vraisemblablement contient quelques fibres glyco-sécrétrices, qui masquées, presque toujours

[1] *Arch. de Physiol.*, 1894, p. 371.

par les fibres inhibitrices, peuvent dans quelques circonstance reprendre la prédominance. D'ailleurs l'influence du système nerveux sur la glycosoformation, pour si importante qu'elle soit, n'est pas indispensable.

Kaufmann a montré que la section des nerfs du foie n'amène pas de troubles notables dans la santé des animaux. Il en est de même de la section des nerfs du pancréas. Chez les animaux à foie et pancréas énervés, la glycémie et la santé restent normales aussi longtemps que le pancréas fonctionne, l'histolyse étant réglée comme la glycosoformation intrahépatique à la fois par le produit pancréatique déversé dans le sang et par le système nerveux.

Cette analyse du rôle réel, mais pas indispensable du système nerveux, dans une fonction extrêmement complexe, nous montre combien on doit être prudent quand il s'agit de rapporter à des altérations définies la perturbation d'une fonction.

Le rôle attribué au plexus solaire dans la fonction glycogénique du foie est considérable.

Un des derniers Cavazzani a exalté la production du sucre par l'excitation du plexus cœliaque mais le pouvoir saccharificateur du sang sus-hépatique n'est pas augmenté, et le pouvoir saccharificateur du tissu hépatique qui est presque insignifiant à l'état normal n'est pas augmenté non plus.

Etant donné le grand nombre de cas où la glycosurie est rapportée par les auteurs dans leurs expériences ou dans la clinique à des altérations du sympathique, nous avons, avec grand soin, recherché le glucose dans l'urine de nos chiens, au cours de nos différentes expériences.

Dans nos *expériences d'ablation du sympathique thoracique* (expériences 8, 9, 10) nous n'en avons jamais trouvé.

Cela est contraire aux observations d'Onuf qui, dans des expériences analogues, en a fréquemment rencontré. Mais si nous éliminons la glycosurie immédiate post-opératoire qui n'a aucune valeur et dont nous ne tenons pas compte (l'anesthésie chloroformique, entre autres, peut la causer), nous voyons que les cas où Onuf l'a trouvée tardivement étaient : l'un dans lequel il y avait eu ablation du ganglion stellaire et l'autre, ablation du sympathique depuis le deuxième communicant dorsal jusqu'au douzième. Or ce sont là des délabrements qui dépassent les limites que nous avons atteintes dans nos expériences et qui, par conséquent, peuvent avoir entraîné des perturbations que nous ne pouvions observer.

Dans nos *expériences d'ablation du plexus solaire* (expériences 16 à 21) aussi bien dans les premières quarante-huit heures que dans la première semaine, la 2e, et la 3e, et les 2, 3, 4, 5 et 6 mois qui ont

suivi nous n'avons pas observé de glycosurie. Mais si la physiologie a été négative, nos constatations anatomiques sont plus suggestives.

L'examen histologique de nos animaux d'expérience a montré dans le pancréas une congestion extrême des îlots de Langerhans (expérience 18)

Ces faits sont à rapprocher des opinions d'un grand nombre d'auteurs qui tendent à considérer les îlots de Langerhans comme les organes de la sécrétion interne du pancréas, dont les rapports intimes ne sont plus à démontrer avec la fonction sucrée [1].

Biligénie. — La fonction biligénique du foie dépend certainement du sympathique, car nos expériences d'ablation du plexus solaire en ont entraîné chaque fois des perturbations importantes.

Dans l'*expérience* 18, alors que l'urine recueillie quatre heures après l'opération ne contient aucun élément anormal, l'urine recueillie quarante-huit heures plus tard, si elle n'a pas de sucre, d'indican, ni d'albumine, présente des traces de pigments biliaires mis en évidence par la réaction de Gmelin, une forte proportion d'urobiline facilement décélée par le chlorure de zinc ammoniacal, des acides biliaires (caractérisés par les réactions de Hay et de Pettenkofer), des urates et des carbonates en très grande abondance.

Dans l'*expérience* 19, trois et cinq jours après l'opération, l'urine jaune verdâtre contient des pigments biliaires caractérisés par les disques vert, brun, jaune et orange dans le verre de Gmelin et de l'acétone révélée par la précipitation d'iodoforme à odeur caractéristique dans l'urine, déféquée à la lessive de soude, traitée par la solution iodo-iodurée. Un mois plus tard, pigments biliaires et acétone avait disparu.

Dans l'*expérience* 21, les urines dans les huit jours qui ont suivi l'opération ne contiennent ni sucre, ni albumine, mais un peu d'indican, beaucoup d'urobiline, de bilirubine et de biliverdine, et de la leucine et de la tyrosine en notable quantité, reconnues la première fois par ses masses sphéroïdes insolubles dans l'éther et l'acide acétique, la seconde par la coloration rouge donnée à chaud par le réactif de Millon. Ces analyses montrent qu'après l'ablation du plexus solaire, il n'y a pas que des troubles de la biligénie, mais des troubles beaucoup plus profonds de la cellule hépatique, la *leucine* et la

[1] Voir Hédon, *Physiol. du pancréas*, 1901.

tyrosine étant caractéristiques d'un degré marqué d'insuffisance hépatique. D'autre part, la présence de l'*acétone* indique des perturbations profondes de métabolisme général probablement sous la dépendance des troubles hépatiques et pancréatiques.

On sait la gravité pronostique de l'acétonurie dans le diabète.

VI. Pancréas. — Les principaux travaux sur l'innervation du pancréas sont ceux de François-Franck et Hallion, Pawlow et Morat, touchant la vaso-motricité et la sécrétion.

Vaso-motricité. — L'excitation du bout périphérique du pneumogastrique (François-Franck et Hallion) amène l'augmentation de volume du pancréas par dilatation de ses vaisseaux,

Par contre, l'excitation du sympathique, du splanchnique, ou des rameaux communicants depuis le cinquième nerf dorsal jusqu'au premier lombaire, provoque la constriction vasculaire.

Pawlow a observé qu'une courte suspension du courant sanguin et l'anémie du pancréas amènent un arrêt de la sécrétion.

Sécrétion. — Un animal normal est, dit Pawlow[1], trachéotomisé aussi vite et aussi bien que possible ; puis en quelques secondes, on sépare par section le bulbe de la moelle cervicale et on pratique la respiration artificielle.

On peut, dès lors, tranquillement poursuivre son opération. La cavité thoracique est ouverte et on procède à la recherche des vagues au-dessous du cœur ; puis, la cavité abdominale ouverte, une canule est introduite dans le canal pancréatique.

Dans ces conditions, on peut constater dans toute expérience, l'action sécrétoire du vague sur la glande pancréatique. Seules les excitations du début de l'expérience restent maintes fois sans effet.

Voici les résultats d'un travail du professeur Kudrewezki. Si, dans l'expérience extemporanée que nous avons décrite, on excite le nerf sympathique par un courant d'induction, on aperçoit un léger écoulement de suc par saccades, mais seulement au début de l'excitation, puis pendant toute la durée de l'excitation et après elle il ne se produit plus la moindre sécrétion. Vient-on maintenant à remplacer l'excitation électrique par une excitation mécanique (série de chocs produits par le tétanos moteur de Heidenhain), on obtient alors un autre résultat ; quelque temps après le début de l'excitation, il se produit une assez forte sécrétion du suc. On peut obtenir ce résultat également par une excitation en n'opérant toutefois pas sur un nerf frais, mais bien sectionné depuis quatre ou cinq jours déjà, c'est-à-dire partiellement dégénéré. La signification de ces phénomènes est facile à comprendre si l'on se reporte à certaines notions sur la physiologie des nerfs vaso-moteurs. On sait que ces nerfs sont d'une part peu sensibles aux excitations mécaniques et qu'ils perdent d'autre part, après section, leur

[1] *Loc. cit.*, p. 91.

excitabilité plus tôt que beaucoup d'autres. Nous pouvons donc légitimement admettre :

1° Que le nerf sympathique contient à la fois des filets vaso-moteurs et des filets sécréteurs pour la glande pancréatique ;

2° Que, sous l'influence de l'excitation électrique habituelle, l'action des filets vaso-moteur masque complètement celle des filets sécréteurs ;

3° Enfin que dans certaines conditions (excitation mécanique ou excitation électrique après section et dégénérescence partielle du nerf), on peut éliminer l'action des filets vaso-moteurs et faire apparaître celle des filets sécréteurs.

Morat[1] a également étudié l'action sur la sécrétion externe du pancréas du pneumogastrique et du grand splanchnique. De ces expériences il résulte qu'on peut désigner le pneumogastrique comme le nerf sécréteur de la glande pancréatique.

L'excitation du grand splanchnique a un effet qui pris dans son ensemble est certainement une diminution du liquide sécrété, mais il y a lieu de distinguer (au moins parfois), des phases d'inégale importance.

Dans les premiers moments on peut noter une accélération très légère de la sécrétion ; puis pendant le décours même de l'excitation si elle est un peu prolongée, on voit la quantité du liquide diminuer, tomber au-dessous de son point de départ, s'arrêter et mettre un certain temps avant de revenir à un taux normal. Une telle inversion des effets de l'excitation peut aussi, si l'on examine les choses de près, se retrouver dans les tracés rhéographiques de l'excitation du vague. A les considérer de près, les choses se passent comme si les troncs soit du vague, soit du splanchnique étaient des mélanges d'éléments, les uns sécréteurs, les autres dépresseurs de la sécrétion. Seulement dans le vague, ces derniers sont en infime minorité tandis que c'est l'inverse dans le splanchnique. Ainsi dans l'innervation du pancréas les fibres excitatrices sont surtout contenues dans le pneumogastrique, les dépressives dans le splanchnique. C'est la réalisation du schéma physiologique de l'innervation gastro-intestinale, ou le schéma physiologique inverse de l'innervation du cœur.

D'ailleurs ce schéma anatomique des nerfs du pancréas reproduit assez exactement celui des nerfs du cœur et on peut ajouter des nerfs du foie et de l'intestin. Ce sont des branches du sympathique (nerf splanchnique) et du pneumogastrique qui convergent vers un plexus ganglionnaire d'où ils se répandent plus ou moins mélangés ou modifiés dans la glande.

En résumé, les fibres excito-sécrétoires du sympathique sont mises en évidence seulement par l'excitation mécanique du nerf frais ou par l'excitation électrique du nerf coupé depuis plusieurs jours. Elles traversent la région pylorique de l'estomac dans la membrane sous-séreuse. En effet si le duodénum est coupé en travers près du pylore, l'excitation du pneumogastrique n'a plus d'effet et l'excitation de la tranche inférieure de section du duodénum provoque la sécrétion.

Enfin, si l'on excite les filets nerveux qui se rendent au pancréas en sui-

[1] Morat. *Soc. biologie* 1894, p. 441. Nerfs sécréteurs du pancréas.

vant la veine pancréatique, spécialement les filets situés au côté supérieur de la veine on provoque la sécrétion sans période latente marquée. Comme l'intestin, le pancréas a des *centres nerveux secondaires réflexes*.

Claude Bernard avait montré en 1859 que l'extirpation du plexus solaire amenait l'hypersécrétion du pancréas.

Popielski, après section du pneumogastrique et du sympathique, obtient encore une sécrétion réflexe pancréatique en introduisant de l'acide dans le duodénum, pourvu que le duodénum soit coupé en travers au-dessus du pylore.

Wertheimer et Lepage vont encore plus loin. Ils montrent que la sécrétion pancréatique réflexe est encore possible non seulement après section des nerfs pneumogastriques et sympathiques et suppression des ganglions cœliaques et mésentériques, mais même après séparation du duodénum d'avec le pylore, c'est-à-dire après isolement du pancréas de toutes ses connexions nerveuses. Un arc réflexe complet peut donc être constitué par les filets nerveux et les petits ganglions du pancréas et du duodénum. Ce fait a une importance théorique qui dépasse la physiologie du pancréas [1].

Si les rapports du système nerveux avec la sécrétion externe du pancréas nous paraissent relativement clairs, il n'en serait plus de même si nous cherchions à établir des connexions plus étroites entre le système nerveux et les différentes variétés de sécrétions pancréatiques. En effet, la question de la valeur digestive des sécrétions pancréatiques externes est de nouveau toute actuelle.

Récemment Delezenne et Frouin [2] ont montré que le suc pancréatique pur n'agit sur les albuminoïdes que si on lui ajoute de l'entérokinase ou une kinase fournie par des leucocytes ou des microbes.

Si malgré des travaux multiples nous connaissons insuffisamment la sécrétion externe du pancréas, nous ignorons à peu près tout de sa *sécrétion interne*. Existe-t-elle seulement?

Morat [3] ne pense-t-il pas qu'il y a des chances pour que la sécrétion dite interne ne soit qu'une modalité et si l'on peut dire l'une des faces de la sécrétion totale? Il la comparerait volontiers à la chaleur qui n'est que la face interne du phénomène physiologique de la contraction musculaire dont le déplacement et la déformation visible seraient le phénomène extérieur.

Or, on a cherché des nerfs thermiques en dehors des nerfs moteurs sans se douter qu'ils se confondent.

La question de la *glycosurie expérimentale* devenue classique depuis Héring et Minkowski n'a pas été complètement résolue par la thèse de Thiroloix. On ne sait toujours pas lequel des deux facteurs il faut le plus ou seulement incriminer du pancréas ou du sympa-

[1] Voir plus loin, Physiologie des centres.

[2] *Soc. biol.*, 1902.

[3] Morat. Lyon, *méd.*, 1894.

thique. Il nous semble qu'il n'y a pas de raison pour envisager cette question autrement que tout autre semblable, et que, du moment qu'on admet que dans la glycosurie il y a ou peut y avoir une étape ou un facteur pancréatique, elle peut être aussi bien mise sur le compte du mécanisme nerveux régulateur de la fonction que sur le compte d'une altération du mécanisme cellulaire sécréteur. D'ailleurs cette question ne peut être résolue qu'en anatomo-clinique. Des faits, comme ceux que nous avons constatés de l'hypérémie des îlots de Langerhans sous l'influence de l'ablation du plexus solaire peuvent favoriser des inductions ; ils ne peuvent, pas plus que toutes les expériences de physiologie, résoudre un problème qui est essentiellement du domaine de la clinique.

V. Rate. Motilité. — L'action du sympathique sur les mouvements de la rate est très facile à mettre en évidence. Il est classique de produire la contraction intense de la rate par l'excitation du grand splanchnique.

Inversement la section du splanchinque gauche (expérience 1 et 2) ou mieux l'arrachement des nerfs spléniques. (expérience 13) produit une dilatation énorme semblable à celle qu'on voit dans la fièvre typhoïde et qui peut d'ailleurs s'expliquer par la même raison : paralysie des fibres efférentes du ganglion semi-lunaire gauche. Cette motilité peut être mise en évidence par excitation directe.

Sur un chien dont l'abdomen est ouvert, on frotte la rate avec une pointe de crayon ; non seulement il se produit une raie blanche vaso-motrice identique à la raie de Vulpian sur la peau, mais il se creuse et persiste longtemps un sillon très nettement sensible à la vue et au doigt.

Une contraction de la capsule musculaire, non plus isolée mais généralisée, se produit par l'excitation d'un point quelconque du système nerveux splénique, nerfs spléniques, ganglion semi-lunaire gauche[1], grand splanchnique gauche, sympathique thoracique gauche ; mais cette motilité est si facilement mise en évidence qu'il suffit qu'il y ait une excitation quelconque d'un nerf pour que par sensibilité récurrente la contraction splénique se produise. Quand celle-ci est éliminée par l'isolement sur une longueur suffisante de l'extrémité

[1] Voir plus loin, les expériences ayant permis de localiser les centres nerveux des fonctions des viscères abdominaux.

périphérique du nerf sectionné que l'on excite, la contraction se produit encore par réflexe.

Ce réflexe se produit encore après isolement du plexus solaire des centres supérieurs (section des splanchniques et des rameaux communicants sympathiques) quand on excite un filet centripète dépendant du plexus solaire, un filet mésentérique par exemple.

La section des filets précités produit l'effet inverse, la paralysie, la mollesse de l'organe.

Vaso-motricité. — Les changements de la vaso-motricité sont généralement parallèles à ceux de la motilité de la capsule. Mais ils peuvent être étudiés d'une façon plus précise.

Aussi allons-nous les décrire d'après nos expériences.

Les expériences 1 et 2 montrent que les fibres vaso-constrictives suivent le même trajet que les fibres motrices : nerf grand splanchnique gauche, plexus solaire et nerfs spléniques. Ces fibres passent par le ganglion semi-lunaire gauche.

En effet, l'excitation du bout périphérique du ganglion semi-lunaire gauche sectionné et isolé d'autres ganglions est suivie d'une vaso-constriction de la rate et d'une dilatation passive des vaso-moteurs des autres viscères sous l'influence de l'élévation de la pression.

Inversement dans les mêmes conditions, l'excitation des autres ganglions solaires est suivie de vaso-constriction dans les territoires qu'ils commandent et d'une vaso-dilatation passive de la rate. Ces expériences sur le rôle important du ganglion semi-lunaire gauche ont été confirmées par nos recherches anatomiques (expériences 11, 12, 13) qui nous ont montré que des centres trophiques des neurones de la rate étaient dans ce ganglion [1]. Les nerfs spléniques ont leurs centres supérieurs dans le bulbe. L'excitation du bulbe, soit directe, soit par augmentation de la veinosité du sang, détermine la contraction de la rate. Les fibres nerveuses descendent dans la moelle où se trouvent aussi du 1er au 4e segment cervical des neurones qui provoquent également la contraction de la rate et elles passent ensuite dans le splanchnique gauche.

Reins. — Motilité. — Vaso-motricité. — La motilité rénale n'a pas d'intérêt. La vaso-motricité est sous la dépendance du sympathique et du

[1] Voir plus haut, Anatomie des neurones.

pneumogastrique. Une seule fois Claude Bernard a vu l'excitation du pneumogastrique au niveau du cardia déterminer une suractivité circulatoire et l'apparition du sang rouge dans la veine rénale. Cette observation est restée isolée, tandis que couramment comme l'ont montré Arthaud et Butte la faradisation forte du bout périphérique du pneumogastrique diminue l'afflux du sang dans le rein et détermine le ralentissement ou l'arrêt de la sécrétion de l'urine. Ce fait physiologique montre que le pneumogastrique contient des fibres centrifuges à action rénale vaso-constrictive.

Il est confirmé par cette constatation anatomique de Vulpian qui, chez un chien quelques jours après la section du pneumogastrique, a trouvé dans un des filets nerveux qui pénétraient dans le rein une fibre nerveuse offrant tous les caractères de la dégénérescence wallérienne.

Les influences vaso-motrices du sympathique mises hors de doute par Claude Bernard, Eckhard, Knoll et surtout Vulpian sont faciles à constater. La section des nerfs du plexus rénal ou celles de ses origines principales [1], le grand et le petit splanchnique, produit la congestion du rein. L'excitation de ces nerfs y produit l'anémie. Ces changements sont bien visibles, soit par l'examen des vaisseaux de la capsule du rein, soit par la couleur du sang de la veine, suivant la méthode de Claude Bernard, soit enfin par les mesures volumétriques (expérience 1). Par contre, on n'a pas d'expériences précises en dehors de celles de Claude Bernard, mettant en évidence des vaso-dilatateurs rénaux. Cependant dans un cas (expérience 5) l'excitation du sympathique thoracique gauche à la hauteur des 6e et 7e communicants produit de la dilatation du rein, tandis que l'excitation faite plus haut au niveau du 5e communicant, ou plus bas au niveau des 8e, 9e 10e etc. produit constamment la vaso-constriction.

Chaque rein paraît recevoir des vaso-moteurs des deux moitiés de la moelle (Nicolaïdes). Chez le chien, la plupart des vaso-constricteurs naissent des nerfs dorsaux inférieurs, les douze et treizième. Mais une partie de ces vaso-constricteurs qui arrivent au rein par le grand splanchnique quittent déjà la moelle avec le premier nerf dorsal et passent de là dans la chaîne sympathique (Eckhard).

Dans nos expériences (expériences 1 et 5 *bis*) alors que l'excitation du crural produit la vaso-constriction des deux reins, l'excitation du splanchnique à la hauteur du 11e communicant est suivie de la vaso-

[1] Les nerfs rénaux comprennent en effet quelques fibres venant du plexus solaire et qui ne sont en relation ni avec le grand ni avec le petit splanchnique.

dilatation du droit. Le même résultat est obtenu après ligature du ganglion semi-lunaire gauche. Du côté droit l'excitation du sympathique thoracique à la hauteur du onzième espace intercostal, produit, avant comme après la ligature du ganglion semi-lunaire droit, la vaso-constriction du rein droit. Après section du sympathique, l'excitation de son bout périphérique produit les mêmes résultats.

Donc, *les fibres de chacun des splanchniques qui vont au rein correspondant ne passent pas par le ganglion semi-lunaire correspondant.*

Ces changements dans la circulation sont accompagnés de modifications de la sécrétion urinaire.

Ainsi l'hypérémie paralytique qui suit la section des nerfs rénaux s'accompagne d'une augmentation de la quantité d'urine sécrétée (hydrurie ou polyurie) parfois même du passage de l'albumine et même du sang dans l'urine. (Krimer, Brachet, J. Muller et Peipers, Vulpian).

La question est de savoir si les modifications de la sécrétion sont déterminées par des nerfs propres indépendants des nerfs vaso-moteurs et mélangés avec eux, ou si elles sont la répercussion des troubles circulatoires ainsi produits.

Urines. Sécrétion. — L'action du sympathique sur la sécrétion du rein est le plus facilement étudiée dans l'urine.

L'urine du chien normal diffère de celle de l'homme. Elle est plus foncée et de tension osmotique plus élevée. Les modifications de l'urine en plus ou en moins sont de reproduction facile.

La sécrétion rénale est abolie par la section de la moelle en un point quelconque de la région cervicale jusqu'au niveau de la septième cervicale (Eckhard).

La polyurie produite par piqûre du quatrième ventricule disparaît par section de la moelle au-dessus du douzième segment dorsal.

Ces faits physiologiques sont superposables aux faits cliniques. Les modifications plus intimes de l'urine peuvent relever de troubles rénaux ou de troubles de tout l'organisme.

Parmi les troubles de la fonction rénale nous étudierons l'albuminurie et l'hématurie.

La section du splanchnique, dit Vulpian, produit chez le chien une forte congestion vaso-paralytique du rein correspondant avec polyurie et albu-

minurie. Ce résultat paraît dû, quoiqu'en dise Knoll, à la section du splanchnique et montre la possibilité d'une albuminurie par trouble de l'innervation vaso-motrice.

Dans nos expériences l'albuminurie n'a pas été reproduite par l'ablation des ganglions solaires. Ces résultats n'enlèvent rien à la constatation de Vulpian, facile à vérifier, de l'albuminurie produite par section des splanchniques. Elle concorde avec nos expériences ou tracés (expérience 1 [1]) où les sections de ganglions semi-lunaires n'ont modifié en rien les résultats des excitations des splanchniques. Elles mettent ainsi en évidence le rôle indépendant des splanchniques vis-à-vis des ganglions solaires et la valeur des petits ganglions du plexus rénal qui, dans nos expériences d'ablation où l'albuminurie n'est pas apparue, n'ont pas été enlevés.

Dans aucune de nos expériences nous n'avons vu d'hématurie.

Ce fait s'explique par les raisons que nous avons données pour l'albuminurie, l'une n'étant, quand elles sont causées par des modifications vaso-motrices, que l'exagération de l'autre.

Nous avons constaté de l'hémoglobinurie, mais par mécanisme général (voir expériences 20 et 21. Injections de toluylène-diamine).

En dehors de l'hémoglobinurie, les troubles de cause générale que nous avons à noter dans l'urine sont l'indicanurie, l'acétonurie et la chlorurie. A la suite de l'ablation du plexus solaire, on a décrit : l'indicanurie, l'acétonurie, la glycosurie.

Nous avons plus haut, à propos du foie, déjà discuté la valeur de ces constatations [1].

VII. Surrénales. — Les nombreuses connexions des glandes surrénales avec le système nerveux sympathique font présumer l'importance du système nerveux dans leur fonctionnement. Parmi les fonctions surrénales, nous envisagerons les fonctions vaso-motrices et glandulaires.

Vaso-motricité. — L'étude des vaso-moteurs des surrénales est un sujet neuf.

En effet, Abelons et Langlois à qui l'on doit tant de travaux remarquables sur la physiologie des surrénales n'ont jamais à notre connais-

[1] Voir plus haut page 107.

sance, abordé ce problème. A. Biedl[1] a bien dit que le splanchnique contient des fibres vaso-dilatatrices et des nerfs sécréteurs pour les surrénales, que ces nerfs quittent la moelle par les racines antérieures de la partie inférieure de la moelle dorsale, passent par les rameaux communicants dans le cordon thoracique sympathique et de là dans les splanchniques où ils se mélangent, d'après la loi établie par Dastre et Morat, avec des fibres antagonistes, mais il dit que les vaso-constricteurs ne peuvent être mis en évidence qu'à la suite de l'injection de l'extrait de capsule surrénale, celui-ci agissant sur la musculature des vaisseaux et aussi sur l'appareil nerveux terminal.

Dans ces conditions on ne peut accorder crédit au résultat de ces expériences.

Aussi allons-nous relater rapidement les expériences que nous avons faites chez le chien et qui ont mis en évidence ces nerfs vaso-moteurs.

Dans une *première expérience* (expérience 5 *bis*) sont enregistrées

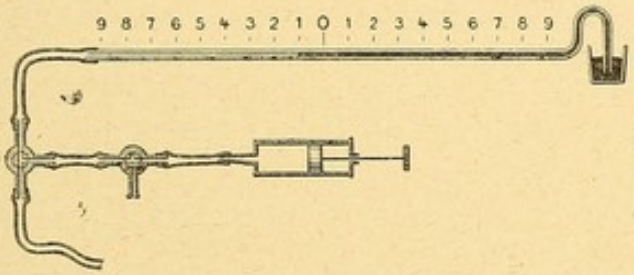

Fig. 13.
Appareil indicateur des variations de volume.

les modifications vaso-motrices du rein et de la surrénale gauche. On s'est assuré du bon fonctionnement des appareils en constatant que la compression de l'aorte thoracique produit un abaissement parallèle des deux tracés, suivi d'une élévation, au moment de la décompression.

Or, dans cette expérience, l'excitation de tous les nerfs, crural, sympathique thoracique, splanchnique, produisent leurs effets sur les autres viscères, mais constamment sont suivis d'une élévation de la courbe volumétrique des surrénales.

Si nous nous en étions tenu à cette expérience nous pourrions conclure avec Biedl à l'existence seulement dans les splanchniques de fibres vaso-dilatatrices.

C'eût été une erreur.

[1] *Arch. f. die ges. Phys.*, LXVII, p. 443.

En effet, dans une autre expérience (*expérience* 6) alors que les

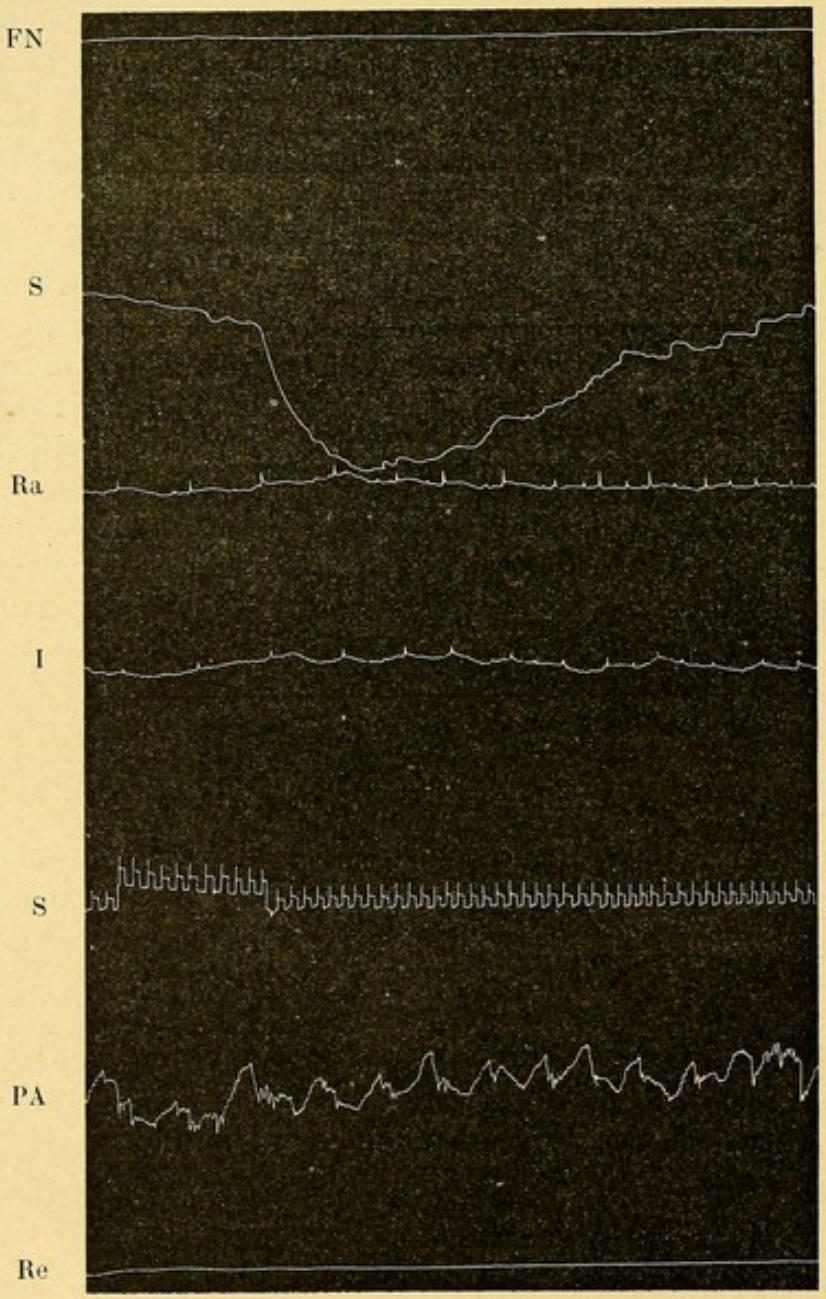

Fig. 14.

Vaso-moteurs des surrénales. Excitation du sympathique thoracique à partir du 8e communicant.

FN. Fosses nasales. — S. Surrénale. — Ra. Rate. — I. Intestin. — S. Secondes. PA. pression artérielle. — Re. Repère.

excitations du crural et du sympathique thoracique gauche produisent sur la rate et la surrénale gauche préparées comme d'habitude de la constriction de la première, mais toujours de la dilatation de la seconde, l'excitation du splanchnique gauche faite tout près de la surrénale produit dans cet organe une vaso-constriction évidente avec élévation de la pression artérielle, élévation de la pression dans les fosses nasales, et augmentation de volume de la rate, constatations qui mettent certainement à l'abri d'une cause d'erreur due à la sensibilité récurrente. Ainsi, il devient probable que les augmentations de volume de la surrénale obtenues par les excitations du crural ou du sympathique dans les cas antérieurs tenaient à ce que la surrénale se comportait passivement, se modifiant parallèlement à la pression artérielle, parce que les nerfs conducteurs des vaso-contricteurs avaient été blessés dans la préparation.

Ce fait est définitivement établi par l'expérience suivante (*expérience* 7) dans laquelle l'excitation du sympathique thoracique à partir du 8e communicant, l'excitation du vago-sympathique au cou, voire même l'excitation du crural produisent la vaso-constriction de la surrénale, très intense dans les deux premiers cas ; légère dans le second.

De ces faits nous pouvons conclure : que si Biedl n'a pas pu mettre en évidence les vaso-contricteurs des surrénales sans avoir recours à des injections d'extrait surrénal, c'est qu'il ne s'est pas servi de technique assez perfectionnée (méthode pléthymographique modifiée) ;

Que des *vaso-constricteurs des surrénales sont contenus dans la partie inférieure du cordon thoracique sympathique à partir du* 8e *communicant* dans les grands splanchniques et dans le vago-sympathique et que l'action de ces vaso-constricteurs se fait encore sentir, quoique légère, lors des excitations des nerfs périphériques ;

Et qu'enfin, au point de vue vaso-moteur, les glandes surrénales se comportent comme les autres viscères abdominaux.

Sécrétion. — La question beaucoup plus ardue des nerfs sécréteurs des surrénales ne pourra être étudiée avec profit que lorsque cette sécrétion elle-même sera connue. Néanmoins déjà Biedl a constaté que l'excitation des nerfs surrénaux et splanchniques provoque une rétention des leucocytes dans l'organisme et empêche l'agglutination des globules dans le sang veineux, mais il n'a pu démontrer

dans le sang, l'augmentation de la substance surrénale active. A titre d'indication voici quelques-uns de nos résultats.

Dans *l'expérience* 15 après ablation unilatérale des ganglions solaires, et injection intra-veineuse de toluylène-diamine, nous avons vu les grains de pigment hématique augmenter dans la glande surrénale, du côté sain, la glande du côté énervé paraissant être devenue inapte à fixer les granulations. Ces faits sont tout à fait comparables à ce que nous avons constaté (observation III) dans un cas de symdrome d'Addison où du côté où le splanchnique était engainé dans des fosses membranes de pleurésie tuberculeuse, la glande surrénale ne contenait pas de pigment, tandis que l'autre en contenait beaucoup.

VIII. Résumé. — Pour juger de l'existence d'influences nerveuses sur un organe quelconque on peut user de trois méthodes : sectionner ou paralyser les nerfs en rapport anatomique avec l'organe, exciter ces nerfs, ou étudier d'une manière très générale, par la clinique, les rapports de l'organe examiné avec le système nerveux.

I. Par l'application de ces méthodes ; on constate que la motilité de l'estomac excitée par le pneumogastrique[1] est inhibée par le grand splanchnique, que sa sensibilité dépend uniquement du pneumogastrique, que ses vaso-constricteurs dépendent du splanchnique, que ses fibres sécrétoires dépendent non seulement du pneumogastrique mais aussi du sympathique et que son absorption est activée par la section des splanchniques.

II. La motilité des intestins, inhibée par le grand splanchnique (à l'exception dans certains cas, des fibres circulaires) est excitée par le pneumogastrique.

Diminuée par la belladone et la morphine, elle est excitée par la nicotine, la caféine et l'électricité.

Les vaso-constricteurs de l'intestin grêle fournis par les grands splanchniques passent par les ganglions mésentériques supérieurs. Les vaso-dilatateurs ne peuvent être mis en évidence que par action réflexe (excitation du nerf dépresseur). Les nerfs sécréteurs du suc entérique sont mal connus. L'absorption intestinale est accélérée par section des splanchniques.

III. La motilité des voies biliaires dépend du pneumogastrique.

[1] Hallion et Carrion. Dilatation de l'estomac par section des nerfs vagues. Congrès pour l'avancement des sciences. Bordeaux, 9 août 1895.

Les vaso-constricteurs du foie qui naissent du 6e communicant dorsal au 1er communicant lombaire se groupent dans les grands splanchniques. Les uns sont artériels, les autres veineux.

Les nerfs glyco-sécréteurs sont aussi contenus dans les splanchniques. Leur intégrité n'est pas indispensable à la glycosoformation. Les nerfs qui président à la fonction biliaire ne sont pas isolés. L'ablation des ganglions solaires trouble cette fonction comme le montrent les examens des urines : elles contiennent de la bilirubine, de la biliverdine, de l'urobiline, de la leucine et de la tyrosine,

IV. Les vaso-constricteurs du pancréas, nés du 5e communicant dorsal au 1er communicant lombaire, passent par le splanchnique. Les filets excito-sécrétoires prédominent dans le pneumogastrique, tandis que les dépresseurs dominent dans le splanchnique. La sécrétion pancréatique est encore possible après section des pneumogastrique et des sympathiques, suppression des ganglions cœliaques et mésentériques et séparation du duodénum d'avec le pylore, c'est-à-dire après isolement du pancréas de toutes ses connexions nerveuses.

V. Les fibres motrices et vaso-motrices de la rate passent par le grand splanchnique et le ganglion semi-lunaire gauche.

VI. Les vaso-constricteurs des reins, nés des 5e au 13e communicants dorsaux passent par les deux splanchniques, sans avoir de connexions avec les ganglions semi-lunaires ou mésentériques supérieurs. Les vaso-moteurs sont capables de produire seuls, des troubles urinaires : anurie, polyurie, albuminurie, hématurie.

VII. L'existence des vaso-moteurs des surrénales, est démontrée par des expériences pléthysmographiques.

L'existence de nerfs sécrétoires peut s'induire d'expériences physiologiques et d'observations anatomo-cliniques.

CHAPITRE IV

VOIES DE CONDUCTION

I. Voies de conduction : 1° Entre la moelle et les ganglions solaires ; 2° Entre les ganglions solaires et les viscères ; 3° Au niveau du carrefour solaire. — II. Fibres vaso-constrictives. Expériences d'excitation. III. Fibres inhibitrices et vaso-dilatatrices. Expériences de Langley. Faits observés chez le chien avec la technique de Langley. Discussion. Conclusions relatives aux fibres vaso-constrictives, inhibitrices et vaso-dilatatrices.

I. — Pour déterminer par quelles voies passe l'influx nerveux qui règle les fonctions des viscères abdominaux, deux procédés doivent être appliqués, l'excitation et l'ablation. Excitation et ablation ne sont d'ailleurs que les deux faces d'une même méthode, toujours suivie dans les questions de conduction et de localisation, dans le cerveau comme dans la moelle ou les nerfs.

Les voies de conduction du système solaire peuvent être réparties en trois groupes.

1) Les voies *intercentrales*, dites afférentes du plexus, comprises entre la moelle et les ganglions solaires.

2) Les voies *périphériques*, dites efférentes du plexus, comprises entre les ganglions solaires et les viscères ;

3) Le *carrefour solaire*, comprenant les fibres qui avec les ganglions forment le plexus solaire proprement dit.

Nos expériences d'ablation nous ont indiqué la nature des principales fibres de chacun des trois groupes.

Du 1er groupe, par l'ablation du sympathique thoracique et la section des splanchniques (expériences 1, 2, 6, 8, 9 et 10) ;

Du 2e groupe, par l'arrachement du nerf splénique (expérience 13) ;

Du 3e groupe, par la ligature, la nicotinisation, la section, l'ablation totale ou partielle du plexus solaire (expériences 1 à 7, et 12 à 21).

Inversement, nos *expériences d'excitation* ont confirmé les inductions fournies par les expériences d'ablation.

Plus intéressantes, car elles sont susceptibles de tracés, elles ont complété ces dernières.

Par la méthode graphique, nous avons aussi pu étudier, dans les voies de conduction, les fibres vaso-motrices dont la connaissance longtemps difficile, est devenue la plus précise grâce à la méthode de pléthysmographique.

Nos expériences nous ont permis de mettre les fibres vaso-motrices en évidence dans le 1er groupe, voies intercentrales (expériences 1 et 2), dans le 2e groupe, voies périphériques (expériences 3, 4, 5, 7) ; et dans le 3e, carrefour solaire, non seulement par des sections et des excitations électriques (expériences 1, 2, 3, 4) mais encore par des paralysies toxiques, (expérience 5).

Voici, en quelques mots, au point de vue de la nature de leurs fibres, la constitution de ces trois groupes.

1) Les *faisceaux afférents du plexus solaire*, en particulier le système splanchnique, contiennent en plus de fibres sensitives (Landois) des fibres motrices, vaso-motrices et sécrétoires.

a. Des *fibres sécrétoires*, certaines sont bien connues comme les fibres glycoformatrices de Morat et Dufour.

b. Parmi les *fibres motrices*, les unes agissent sur les fibres circulaires de l'intestin (Courtade et Guyon)[1], d'autres sont inhibitrices (fibres inhibitrices de l'estomac, de l'intestin).

c. Parmi les *fibres vaso-motrices*, les unes sont vaso-constrictives, les autres vaso-dilatatrices.

d. Par leur nature, les *fibres vaso-dilatatrices* se rapprochent des fibres inhibitrices. Aussi leur trajet est-il surtout intéressant à préciser au niveau des ganglions solaires.

Ces vaso-dilatateurs du splanchnique ont d'abord été signalés par Rose Bradfort. Johannon (1890) a également trouvé dans les splanchniques quelques vaso-dilatateurs qu'il suppose se rendre aux intestins.

Laffont[2] a essayé d'établir que les trois dernières racines dorsales contiennent des vaso-dilatateurs pour le foie et que leur section est à même de rendre inefficace l'action du nerf dépresseur de Cyon. Le premier de ces faits est en désaccord avec l'expérience de Cyon et Aladoff[3] qui ont démon-

[1] Le splanchnique contient à la fois des fibres motrices et des fibres paralysantes pour les mêmes muscles, fibres circulaires de l'intestin, l'excitation électrique mettant en jeu les unes ou les autres suivant l'état de l'intestin. *Arch. de physiol.*, 1897, p. 423.

[2] C. R. *Ac. Sc.*, 1880, p. 705.

[3] *Acad. Sc.*, Pétersbourg, 71.

tré que les fibres nerveuses qui, du premier ganglion thoracique, se rendent au dernier ganglion cervical, contiennent au contraire des vaso-constricteurs du foie ; leur section produit une vaso-dilatation dans le foie ainsi que le diabète. Ce fait expliquerait que l'action du dépresseur produit un effet moindre sur la pression générale après la section des trois premières dorsales. D'autre part l'observation de Laffont est aussi en désaccord avec les auteurs qui ont trouvé des vaso-dilatateurs du foie dans le pneumogastrique (de Cyon) [1].

Rose Bradfort par excitation du bout périphérique du splanchnique par des courants d'induction à des intervalles d'une seconde, affirme avoir obtenu une baisse de la pression sanguine.

Ce résultat ne fut pas confirmé par d'autres observateurs. En fait, la hausse de la pression à la suite d'une excitation (avec des courants peu fréquents), des splanchniques est moins générale qu'après une excitation ordinaire, mais jamais il ne se produit une baisse de cette pression.

Par excitation des splanchniques, par des courants à interruptions lentes ou rapides, Rose Bradfort a vu, en même temps qu'une baisse de pression, une augmentation de volume des reins. Il en conclut que les splanchniques contiennent des vaso-dilatateurs pour certains organes abdominaux.

Pal [3] aurait trouvé que lorsqu'on excite le splanchnique par des courants trop faibles pour provoquer une élévation de pression, l'écoulement du sang des vaisseaux pancréatiques augmente néanmoins.

F. Franck et Hallion [4] concluent que les splanchniques possèdent des vaso-dilatateurs pour certaines parties des intestins et pour les reins.

D'ailleurs, dans toutes ces recherches il n'est pas tenu, à part les dernières, suffisamment compte de l'antagonisme entre les circulations périphérique et abdominale. Souvent même on a trop négligé aussi le caractère passif des dilatations qui doivent forcément se produire dans certaines parties des organes viscéraux quand, par suite de la contraction des vaisseaux plus puissants de la région voisine, le sang est chassé de cette dernière.

En résumé, les preuves fournies jusqu'à présent en faveur de fibres dilatatrices dans les splanchniques sont bien problématiques (de Cyon)[4] et la quantité des vaso-dilatateurs dans les splanchniques est trop insignifiante, dit Biedl, ou plutôt le domaine vasculaire qu'ils régissent a une étendue trop faible pour pouvoir exercer une influence notable sur la circulation générale de la pression sanguine pendant l'excitation du splanchnique[5].

[1] Dict. de Physiol. IV, p. 790.
[2] Wiener. *Med. Wochenschrift*, 1891, 4.
[3] *Arch. de Physiol.*, 1836, p. 908.
[4] *Loc. cit.*
[5] L. Biedl, Die innervation der Nebenniere (*H. g. P.*, LXVII, 463).

2° Les fibres efférentes des ganglions solaires sont par définition des fibres à action positive : fibres motrices, qui n'ont certainement pas de relais au niveau des ganglions solaires et des fibres vaso-constrictives. En effet, selon la loi de Claude Bernard appliquée par Dastre et Morat au système sympathique, toute fibre qui va directement à un organe ne peut être ni inhibitrice, ni vaso-dilatatrice, puisque la vaso-dilatation n'est qu'une variété d'inhibition. La détermination des territoires innervés par les fibres a été suffisamment indiquée dans le chapitre précédent.

3° L'étude des voies de conduction au niveau du *carrefour solaire* est beaucoup plus importante. En plus du trajet des vaso-constricteurs et de leurs connexions avec les ganglions, elle comprend le problème de l'existence, de la valeur et du rôle des fibres inhibitrices et vaso-dilatatrices.

II. — Le TRAJET DES FIBRES VASO-CONSTRICTIVES a été étudié dans les expériences suivantes[1].

Dans une *première expérience sur le trajet des vaso-constricteurs du rein* (expérience 1) on constate les faits suivants d'une interprétation facile. L'excitation du sympathique thoracique à la hauteur du 11e communicant produit la vaso-constriction du rein gauche, l'élévation de la pression artérielle et l'augmentation de volume du rein droit.

Cette augmentation de volume du rein droit dépend évidemment de l'élévation de la pression artérielle. On aurait pu constater le même phénomène au niveau du foie, des fosses nasales, du cerveau. Alors que le rein gauche présente une vaso-constriction active, le rein droit a subi passivement une augmentation de volume.

Cette action différente des deux reins continue à se produire après la ligature du ganglion semi-lunaire gauche, sous l'influence de l'excitation du sympathique thoracique intact ou sectionné, à la hauteur du onzième communicant.

Ainsi, les vaso-constrictions du rein ne passent pas par le ganglion semi-lunaire, ils sont contenus dans le splanchnique, ils sortent de la moelle à la hauteur ou au-dessous du 11e communicant, ils ont une distribution uni-latérale.

[1] Voir le détail de chacune de ces expériences au chapitre : Expériences.

L'excitation du sympathique thoracique faite ensuite du côté droit donne pour le rein droit des résultats absolument comparables et de plus produit nettement, alors que le phénomène était discutable à gauche, une vaso-constriction de l'intestin, même après section des demi-ganglions semi-lunaires.

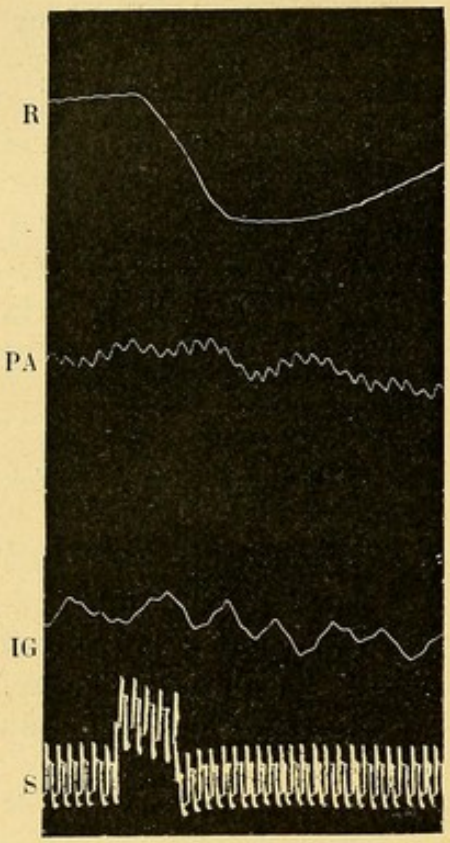

Fig. 15.

Chien. Excitation du bout périphérique du ganglion semi-lunaire gauche.

R. Rate. — P. A. Pression artérielle. I. G. Intestin grêle. — S. Secondes.

Des *vaso-constricteurs de l'intestin grêle* sont donc contenus dans le sympathique thoracique au niveau et au-dessous du 11e communicant, ils atteignent ou du moins certains *atteignent l'intestin sans passer par les ganglions semi-lunaires*.

Une *deuxième expérience* met en évidence le trajet des *vaso-constricteurs de la rate et de l'intestin* (expérience 2).

La *ligature du ganglion semi-lunaire gauche* produit immédiatement, avec l'élévation de la pression artérielle, la vaso-constriction de la rate et de l'intestin. C'est là une vaso-constriction réflexe des viscères abdominaux, processus de défense réactionnelle contre le traumatisme intense[1]. Ce phénomène intéressant au point de vue général ne nous intéresse pas au point de vue particulier du trajet des vaso-constricteurs. Il n'en est plus de même des phénomènes paralytiques qui surviennent quatre minutes après cette ligature du ganglion semi-lunaire gauche. A la vaso-constriction intestinale et splénique avec élévation de la pression succède une vaso-dilatation avec abaissement de la pression. Cette vaso-dilatation éphémère pour l'intestin (une minute) dure beaucoup plus longtemps pour la rate (dix minutes).

L'hypothèse de dilatation active par excitation secondaire des vaso-

[1] Voir Pathologie. Syndromes solaires.

dilatateurs n'est pas acceptable, d'abord parce qu'ici il y a une cause paralytique évidente, la ligature, et qu'ensuite cette ligature périphérique ne peut avoir détruit l'action des vaso-dilatateurs, ceux-ci étant essentiellement intercentraux (Dastre et Morat).

Il faut donc admettre une vaso-dilatation paralytique. La *ligature du ganglion mésentérique gauche* produit les mêmes phénomènes immédiats que la ligature du semi-lunaire, mais la vaso-dilatation consécutive de l'intestin est beaucoup plus considérable qu'elle ne l'avait été précédemment. Ceci permet d'induire que si les *vaso-constricteurs de la rate passent par le ganglion semi-lunaire gauche, ceux de l'intestin passent par le ganglion mésentérique.*

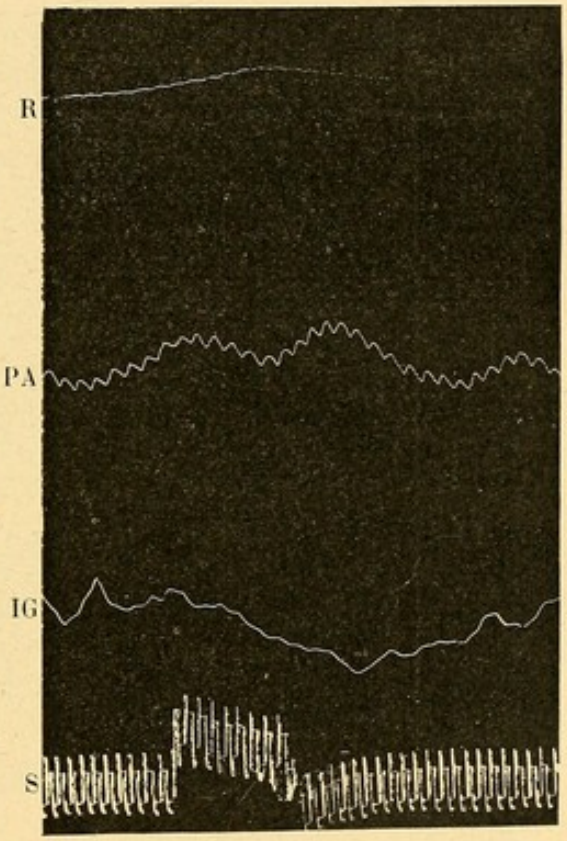

Fig. 16.
Chien. Excitation du bout périphérique du ganglion mésentérique supérieur gauche.
R. Rate. — P. A. Pression artérielle. — I. G. Intestin grêle. — S. Secondes.

Cette induction est pleinement confirmée par l'épreuve inverse. L'excitation du bout périphérique du ganglion semi-lunaire gauche produit une vaso-constriction très forte de la rate et n'agit pas sur l'intestin. La même excitation sur le bout périphérique du ganglion mésentérique supérieur gauche produit une vaso-constriction très forte de l'intestin et n'agit pas sur la rate.

Les vaso-constricteurs de la rate sont donc contenus dans le ganglion semi-lunaire gauche, ceux de l'intestin grêle dans le mésentérique gauche.

Les mêmes expériences faites sur les ganglions solaires droits donnent des résultats parallèles. La ligature du semi-lunaire droit produit la vaso-constriction de l'intestin et laisse immobile la rate. Celle du mésentérique supérieur produit le même effet mais plus intense

sur l'intestin. La vaso-constriction de l'intestin lors de la ligature du ganglion semi-lunaire droit paraît un phénomène de sensibilité récurrente. En effet, l'excitation du bout périphérique du ganglion semi-

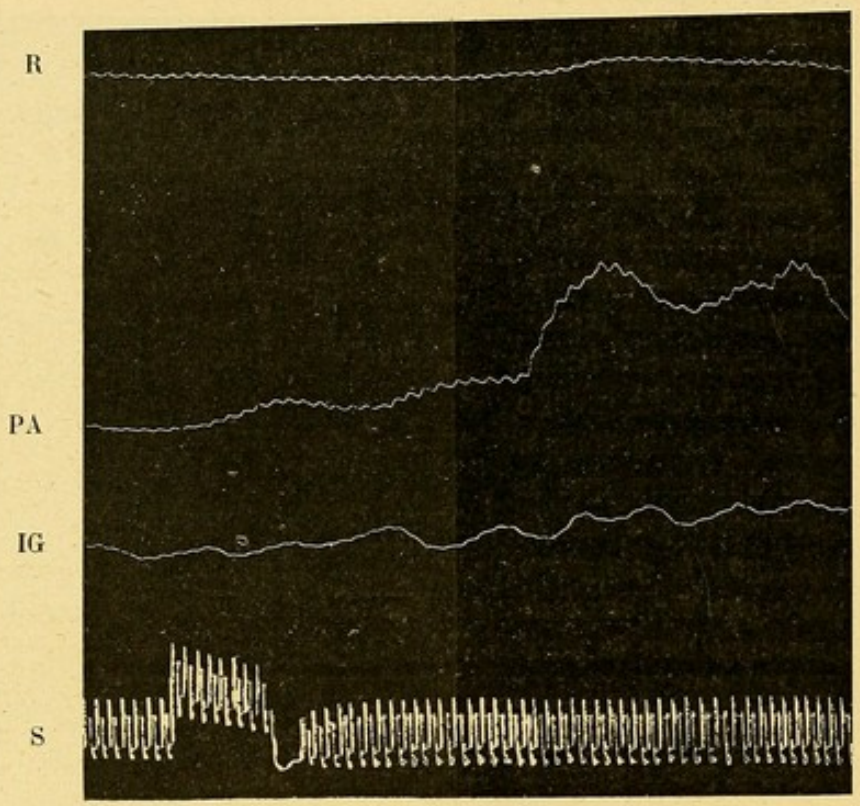

Fig. 17.
Chien. Excitation du bout périphérique du ganglion semi-lunaire droit.
R. Rate. — P. A. Pression artérielle. — I. G. Intestin grêle. — S. Secondes.

lunaire droit ne produit aucune action sur la rate, ni l'intestin. L'élévation de la pression qui la détermine est expliquée par la vaso-constriction du foie.

Les vaso-constricteurs du foie passent donc par le ganglion semi-lunaire droit.

L'excitation du bout périphérique du ganglion mésentérique supérieur droit produit une forte vaso-constriction intestinale.

Les deux ganglions mésentériques supérieurs contiennent donc l'un et l'autre des vaso-moteurs pour la même partie de l'intestin grêle. Ils innervent tout le domaine de l'artère mésenterique supérieure. Cette innervation double explique l'absence de paralysie vaso-

motrice intestinale, lors des sections unilatérales des splanchniques ou des ganglions mésentériques.

Cette expérience montre par où passent les vaso-constricteurs. Une dernière épreuve, l'excitation du crural, en produisant l'élévation concordante des trois tracés de la rate, de l'intestin et de la pression artérielle démontre par la passivité des organes étudiés, rate et intestin grêle, que non seulement des vaso-constricteurs passent par où nous les avons notés mais qu'il n'en passe pas ailleurs.

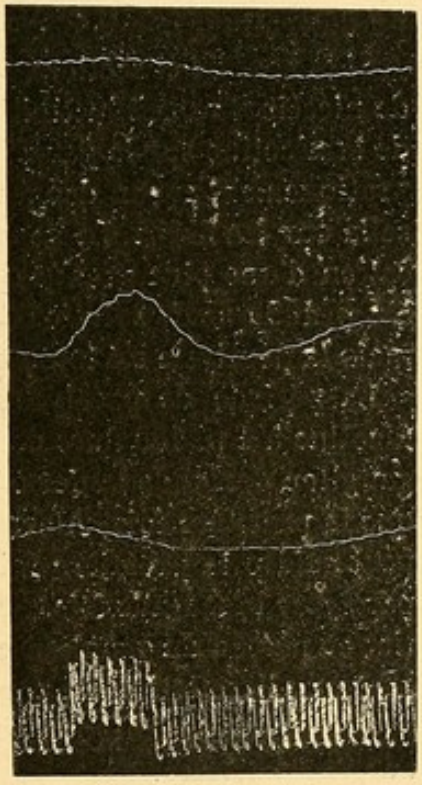

Fig. 18.
Chien. Excitation du bout périphérique du ganglion mésentérique supérieur droit.
R. Rate. — P. A. Pression artérielle.
I. G. Intestin grêle. — S. Secondes.

III. — Étant donné le trajet des vaso-moteurs de la rate et de l'intestin, par exemple, la question qui se pose est de savoir si les fibres passant par les ganglions solaires, s'y arrêtent ou simplement les traversent.

Cette question est connexe de celle des fibres inhibitrices, des vasodilatateurs.

Pour résoudre ces questions, Langley a eu recours au procédé d'Hirschmann [1]. Cet auteur avait montré qu'après une dose modérée de nicotine, la stimulation du sympathique au cou ne produisait aucune dilatation de la pupille. Partant de cette idée que la nicotine doit agir en paralysant les cellules du ganglion cervical inférieur, Langley, excitant le sympathique cervical après une injection générale de nicotine, trouve que, tandis que la stimulation au-dessous du ganglion ne produit aucun effet, la stimulation au-dessus produit la dilatation de la pupille et la contraction des vaisseaux de l'oreille, comme si la nicotine n'avait pas été mise. L'effet de la stimulation des fibres nerveuses au-dessus du ganglion n'est pas aboli

[1] *Arch. f. Anat. u. Phys.*, 1863, p. 309.

par une quantité de nicotine quatre ou cinq fois plus grande.

Si la nicotine agit sur les cellules du ganglion, son application locale doit être d'un très petit effet sur les nerfs, mais sur le ganglion doit abolir l'effet de la stimulation des fibres centrales.

C'est en effet ce qu'on observe en brossant le ganglion avec une solution de nicotine à 1 p. 100. Après cette application, Langley n'a pu déterminer aucun effet par l'excitation du sympathique cervical.

Si le nerf lié et sectionné est plongé dans une solution de 1 p. 100 de nicotine, sa conductibilité est abolie. Mais la différence des effets de la nicotine sur le ganglion ou la fibre est si grande qu'il n'y a pratiquement aucun danger de confondre l'action sur les cellules avec celle sur les fibres. Le ganglion cervical supérieur demande l'application d'une plus grande quantité de solution de sulfate de nicotine à 1 p. 100 que de solution de nicotine au même titre pour le paralyser, mais la paralysie est toutefois immédiatement produite.

La période de paralysie après badigeonnage avec la solution de nicotine à 1 p. 100 dure de vingt à trente minutes. La paralysie du ganglion demande la deuxième fois une plus grande dose de nicotine que la première fois. Alors qu'une solution à 0,50 p. 100 de nicotine peut suffire la première fois, il faut une solution au 1 p. 100 pour paralyser la seconde fois. Comme c'est la règle, l'application de nicotine au niveau du ganglion cause pendant une courte période le même effet que l'excitation du nerf. L'alcaloïde excite la cellule avant de la paralyser. Sa technique une fois bien établie, Langley l'a appliquée au plexus solaire.

La question étant de savoir si les fibres inhibitrices du splanchnique se terminent dans les cellules du plexus solaire, Langley a procédé comme pour les ganglions cervicaux supérieurs. Sachant que l'application de 1 p. 100 de nicotine ou de sulfate de nicotine laisse intact le pouvoir inhibiteur, il a badigeonné l'un ou l'autre ganglion ou tout le plexus avec un petit pinceau imbibé de solution à 1 p. 100 de nicotine ou de sulfate de nicotine. La nicotine appliquée sur tout le plexus y abolit d'un coup le pouvoir inhibiteur du splanchnique.

Donc les fibres inhibitrices du splanchnique se terminent dans les cellules du plexus solaire. En outre si, le ganglion mésentérique supérieur est badigeonné avec la nicotine, la stimulation du splanchnique est encore capable de produire une inhibition des mouvements de l'estomac, mais est sans action sur les mouvements de l'intestin. D'autre part quand la nicotine est appliquée sur le ganglion cœliaque,

le pouvoir inhibiteur du splanchnique sur l'intestin n'est pas aboli, mais ce pouvoir sur les mouvements de l'estomac à quelque prix que ce soit est aboli.

Comme les expériences sont peu nombreuses, Langley n'ose pas affirmer que l'un des ganglions solaires est entièrement en connexion avec les fibres de l'intestin et l'autre avec les fibres de l'estomac, mais il tient à montrer qu'en majorité et probablement en totalité les *fibres stomacales inhibitrices du splanchnique se terminent dans les cellules du ganglion cœliaque et que les fibres inhibitrices intestinales se terminent dans les cellules du ganglion mésentérique supérieur.*

Le vague envoie, dit-on, des fibres aux ganglions du plexus solaire. Cependant Langley constate que de copieuses applications de nicotine sur le plexus n'empêchent pas les mouvements de l'estomac et de l'intestin produits par l'excitation du vague au cou. Il en conclut que les fibres motrices du vagne ne se terminent pas dans les cellules du plexus solaire. Après l'application de nicotine sur les ganglions solaires, les mouvements spontanés de l'intestin deviennent plus prononcés.

Langley établit les connexions des fibres vaso-motrices du splanchnique chez le lapin et le chat de la même manière que celles des fibres inhibitrices.

Le badigeonnage des ganglions cœliaques ou mésentérique supérieur avec 1/100 de sulfate de nicotine diminue l'effet de l'excitation du splanchnique. L'élévation de pression est beaucoup moindre qu'avant l'application de la nicotine. Par application de nicotine sur les deux ganglions en évitant avec soin le plexus rénal, l'élévation de pression causée par l'excitation du splanchnique est très réduite chez le chat, abolie chez le lapin et par application de nicotine sur tout le plexus solaire y compris le plexus rénal l'effet du splanchnique est aboli.

Comme pour les fibres inhibitrices, dans le splanchnique les fibres vaso-motrices qui ont pour aire de distribution les artères cœliaques, vont aux ganglions cœliaques et celles qui ont la mésentérique supérieure, au ganglion mésentérique supérieur: mais, ajoute Langley, la méthode de détermination des effets vaso-constricteurs par le changement de coloration des viscères ne donne pas souvent de résultats satisfaisants.

Bradfort a récemment montré que les vaso-dilatateurs vont par les splanchniques au rein et probablement à l'estomac ou l'intestin grêle. Constatant qu'après application de nicotine sur les ganglions solaires et le plexus rénal, l'excitation du splanchnique ne cause aucune chute de la pression, Langley conclut que les fibres vaso-dilatatrices comme vaso-constrictrices du splanchnique se terminent dans les cellules des plexus rénaux et solaires. Au cours de ses expériences sur le chien où le volume du rein est mesuré avec l'encomètre de Roy, Langley constate que la nicotine sur le ganglion solaire n'empêche pas l'excitation du splanchnique de produire la

vaso-constriction normale du rein. Il en conclut que peu ou point de vaso-constricteurs splanchniques pour le rein se terminent dans le ganglion solaire. Séparant la surrénale et nicotinisant les ganglions solaires et tout le plexus rénal, il obtint les mêmes résultats. Il en conclut que chez les chiens gras, il n'a pas pu éviter de blesser le plexus rénal, et il attribue à cette erreur de technique de n'avoir pas obtenu par la nicotine une complète abolition du pouvoir vaso-constricteur du splanchnique sur le rein, mais, par analogie avec les résultats observés chez le lapin, il pense qu'il y a de grandes chances pour que les fibres vaso-motrices du splanchnique pour le rein se terminent dans les cellules du plexus rénal.

Quelques années plus tard, Langley a complété cet important travail par un second qu'il termine par des conclusions générales.

Les fibres inhibitoires du splanchnique pour l'estomac et l'intestin et les fibres vaso-motrices du même nerf entrent en connexion avec des cellules du plexus solaire et cela pour la raison que l'application de nicotine sur ces ganglions supprime les effets de l'excitation des splanchniques en amont.

Chaque fibre nerveuse viscérale présente sur son trajet une cellule nerveuse. Les ganglions sont des stations cellulaires pour les fibres nerveuses viscérales de toute nature ; c'est également l'idée que soutiennent depuis 1880, Dastre et Morat.

Langley montre que la nicotine à larges doses, ne paralyse pas les extrémités périphériques des nerfs vaso-moteurs ; mais elle annihile l'effet de l'excitation en amont des ganglions solaires. Ce fait prouve que les fibres splanchniques présentent une station seulement dans les ganglions solaires. Si elles présentent parfois une autre station dans les ganglions de la chaîne principale, tel n'est pas le cas en général où la station solaire est la seule depuis la moelle sur le trajet du nerf. Reste la possibilité que dans un certain nombre de cas la station cellulaire soit reportée au ganglion de la chaîne fondamentale ou du côté opposé dans les amas ganglionnaires périphériques.

Nous avons cherché à reproduire les expériences de Langley.

Sur un chien préparé (*expérience* 6) l'excitation du bout périphérique du sympathique thoracique gauche, à la hauteur du 10e espace intercostal produisait une vaso-constriction de la rate et de l'intestin et une élévation de la pression artérielle ; on badigeonne largement, avec un tampon d'ouate imbibé de solution aqueuse de nicotine à 1 p. 100, les ganglions semi-lunaires et mésentériques supérieurs. Sept minutes plus tard, la même excitation donne les mêmes résultats, mais la vaso-constriction des fosses nasales, indiquant des phénomènes de sensibilité récurrente, on pense que le sympathique n'est pas assez isolé et on coupe les deux communicants suivants. Une nouvelle excitation donne les mêmes vaso-constrictions abdominales avec cette fois élévation de la courbe des fosses nasales parallèle à la

pression artérielle, ce qui indique la suppression de la sensibilité récurrente.

Dans ces conditions les excitations répétées d'un filet mésentérique ne produisent aucun effet, tandis que l'excitation du sympathique thoracique produit toujours une vaso-constriction intense de la rate et de l'intestin.

Ces faits démontrent l'abolition du pouvoir réflexe des ganglions mésentériques supérieurs avec conservation de leur conductibiilté. Ce résultat n'étant pas conforme à ceux de Langley, nous avons de nouveau chargé de nicotine les ganglions solaires, les maintenant entre les tampons d'ouate fortement imbibés. Dans ces conditions, les excitations du sympathique répétées pendant une heure ont constamment donné d'une façon schématique les mêmes résultats : vaso-constriction splénique et intestinale, avec élévation de la pression artérielle.

Donc, chez le chien, les badigeonnages de nicotine sur les ganglions semi-lunaires et mésentériques supérieurs ne modifient pas les effets de l'excitation du sympathique thoracique sur les vaso-moteurs de la rate et de l'intestin.

Cette conclusion n'est pas conforme à l'opinion de Langley. De deux choses l'une, ou sa technique est bonne et alors les fibres vaso-motrices ne s'arrêtent pas dans les ganglions, ou sa technique est mauvaise.

Dans sa technique il faut examiner la valeur du mode d'emploi de la nicotine et la façon d'apprécier les phénomènes vaso-moteurs.

Non seulement Langley et son école et d'autres physiologistes admettent que la nicotine paralyse les cellules nerveuses et laisse intacte la conductibilité des fibres, mais nous-même dans l'expérience que nous venons de résumer avons nettement constaté le fait de cette dissociation. Alors que l'excitation d'un filet mésentérique compris entre l'intestin grêle et les ganglions mésentériques nicotinisés ne produisait aucun effet sur l'intestin, l'excitation du grand splanchnique produisait une vaso-constriction. Ce fait montre la suppression de la conduction dans le premier cas. Reconnaissant la valeur de la dissociation produite par la nicotine, nous devons maintenant apprécier les moyens qu'emploie Langley pour juger les phénomènes vaso-moteurs.

Les effets des excitations du splanchnique sont mesurés seulement par les modifications de pression dans la carotide, comme on peut le

voir sur les figures. Or, c'est là un procédé très indirect qui ne fournit qu'une somme algébrique des modifications de la pression totale, et par conséquent peut laisser ignorer des vaso-constrictions locales. La méthode pléthysmographique eût pu fournir ces renseignements. Comme cette méthode n'a été appliquée que pour le rein (c'est d'ailleurs pour le rein seul que Langley n'obtint pas des résultats conformes à sa théorie), comme de l'aveu même de Langley, la méthode colorimétrique ne lui a rien fourni de précis, les expériences de Langley, dans leur partie négative, perdent de leur valeur, des vaso-constrictions légères et locales pouvant dans les conditions de ces expériences très facilement passer inaperçues.

Voici d'autre part une phrase de Langley qui a son importance : « Chez le lapin comme chez le chat, les fibres splanchniques qui causent une élévation de pression sont, autant qu'on en peut juger par mes expériences, bien plus résistantes à l'action paralysante de la nicotine que les fibres de la pupille ou de la membrane nictitante. Même, ajoute-t-il, une injection d'un gramme de nicotine dans la jugulaire ne modifie pas les changements de pression causés par l'excitation des nerfs 8e et 7e thoraciques dans le canal vertébral. » C'est avouer que chez le lapin et le chat, animaux de choix cependant, il est déjà bien difficile d'obtenir après nicotinisation des résultats négatifs par l'excitation du sympathique thoracique.

Or, chez le chien les difficultés sont encore plus grandes. « J'ai constaté, dit Langley, que ses fibres pré-ganglionnaires recouvrent très rapidement leurs propriétés même après de fortes doses de nicotine. En conséquence, déterminer les connexions des cellules nerveuses avec les fibres viscérales est encore plus délicat que chez le chat et le lapin. »

De cette discussion, il ressort que, dans le cas même où l'on admettrait l'interprétation donnée par Langley des résultats qu'il a obtenus chez le lapin et le chat, ces résultats ne peuvent être, en ce qui concerne les vaso-constricteurs, appliqués au chien. Au fond, une telle différence entre ces espèces animales serait du reste difficile à admettre.

Donc, nous sommes d'avis avec Langley, Dastre et Morat, etc., que parmi les fibres vaso-motrices des viscères abdominaux qui descendent par la chaîne sympathique et les splanchniques, il est des fibres qui s'arrêtent dans les ganglions solaires. Ce sont les fibres inhibitrices. Mais nous sommes d'avis aussi qu'il en est d'autres, qui traversant les ganglions sans s'y arrêter, vont directemement aux

viscères. Langley, dans les conclusions de son second travail, a bien représenté ces fibres, mais il ne les regarde que comme possibles. Ses expériences ne lui permettaient pas d'affirmer leur existence. Ces fibres sont des fibres vaso-constrictives. Ce ne sont d'ailleurs pas les seules, car nous admettons que d'autres, nées dans les ganglions solaires, sont aussi vaso-constrictives[1].

IV. Résumé. — I. Les voies de conduction du système solaire qui forment trois groupes : groupe intercentral, groupe périphérique, et carrefour solaire, comprennent, outre des fibres sensitives et sécrétoires, des fibres motrices, des fibres inhibitrices et des fibres vaso-motrices, vaso-constrictives et vaso-dilatatrices.

II. Les fibres vaso-constrictives sont faciles à mettre en évidence dans le splanchnique. Leur trajet consécutif est déterminé dans nos expériences.

Les fibres vaso-constrictives de la rate passent par le ganglion semi-lunaire gauche, celles du foie par le semi-lunaire droit, celle de l'intestin grêle par les mésentériques supérieurs ; celles du rein par les ganglions rénaux.

III. Les fibres inhibitrices, comme les vaso-dilatatrices qui sont de même nature existent dans les splanchniques.

Langley, en se servant de la nicotine qui paralyserait les fonctions cellulaires, en respectant la conductibilité des nerfs, a montré que ces fibres se terminent dans les ganglions solaires, celles de la rate dans le ganglion semi-lunaire gauche, celles de l'estomac et du foie dans le ganglion semi-lunaire droit, celles de l'intestin grêle dans les ganglions mésentériques supérieurs, celles du rein, dans les ganglions rénaux.

En nous servant aussi de la nicotine, nous avons observé que toutes les fibres vaso-constrictives ne s'arrêtent pas contrairement à Langley, dans les ganglions solaires.

Il existe donc des fibres vaso-constrictives qui traversent les ganglions solaires sans s'y arrêter.

[1] Voir le chapitre suivant.

CHAPITRE V

DES CENTRES

I. Premières démonstrations de l'existence de centres sympathiques ganglionnaires réflexes. — II. Expériences d'ablation du plexus solaire. Claude Bernard, Popielski, Onuf. Résumé de huit expériences. — III. Expériences d'excitation. — IV. Expériences de paralysies transitoires par intoxication. — V. Expériences démontrant le pouvoir réflexe des ganglions semi-lunaires et mésentériques supérieurs. — VI. Résumé.

I. — Étudier l'action du plexus solaire comme centre consiste à se rendre compte des fonctions motrices, sensitives, vaso-motrices sécrétoires et trophiques des cellules nerveuses de ce carrefour. Dans cette analyse il faut procéder du simple au complexe et des expériences globales et destructives aux expériences partielles et fines.

En détruisant le plexus, comme Claude Bernard, Budge, Lemansky, Viola, Trambusti, Popielski, Onuf ou en l'excitant directement comme Claude Bernard, Vulpian, Langley, François-Franck, Morat ou White, on fait une première esquisse de ses fonctions.

Au lieu de le détruire en paralysant seulement son activité cellulaire comme Langley et François-Franck; au lieu de l'exciter directement en cherchant à y produire des réactions réflexes comme Claude Bernard, Sokowin, François-Franck, on peut préciser ses fonctions.

Ainsi il est toute une gamme d'excitations et de paralysies qui permettent des dissociations fines des fonctions solaires, et établissent par les intoxications, toutes les transitions de la physiologie à la pathologie expérimentale[1].

Nous allons rappeler dans un ordre chronologique quelques-unes des principales expériences qu'on a tentées sur les centres sympathiques à diverses époques.

[1] Voir plus loin, 3e partie. Pathologie.

Cette indication historique montrera mieux que toute autre discussion la part et la succession des efforts de chacun dans l'étude expérimentale si difficile de cette partie du système nerveux.

Claude Bernard le premier démontra dans le ganglion sous-maxillaire les fonctions réflexes d'un centre ganglionnaire sympathique.

Wertheimer [1] en 1890, confirma les expériences de Claude Bernard.

Sokowin [2] en 1874, montra que le ganglion mésentérique inférieur est un centre réflexe pour les mouvements de la vessie. Il fut confirmé par Langley et Anderson [3], Courtade et Guyon [4].

François-Frank [5] en 1894, exposa les caractères généraux des fonctions réflexes des ganglions sympathiques. Il expérimenta sur le ganglion cervical supérieur de la façon suivante.

Le ganglion étoilé étant séparé de la moelle par section du nerf vertébral (rameaux communicants cervicaux) par celle des rameaux communicants dorsaux supérieurs et du cordon thoracique (rameaux médullaires moyens) l'excitation centrale de l'une des branches de l'anneau de Vieussens ne pourra provoquer de réactions cardio-excitatrices, irido-dilatatrices et vaso-motrices céphaliques qu'à la condition de mettre en jeu un appareil cellulaire réflexe et celui-ci ne saurait exister ailleurs que dans le ganglion premier thoracique isolé des centres supérieurs. Or, dans ces conditions l'excitation électrique faible faite à au moins 15 millimètres du ganglion, y produit une action réflexe évidente.

Inversement dans des expériences de contrôle par paralysie temporaire obtenue au moyen d'injections localisées de cocaïne dans la gaine du ganglion on supprime le ganglion comme organe central actif, mais on lui conserve son intégrité comme conducteur physiologique.

Dans ces nouvelles conditions, l'excitation électrique ne produit plus aucune action réflexe.

La détermination de la valeur des ganglions solaires comme centres réflexes est ce que nous nous proposons dans ce chapitre.

Si cette fonction réflexe est démontrée d'une façon générale pour le ganglion sympathique, elle n'a pas été établie à notre connaissance pour les ganglians semi-lunaires et mésentériques supérieurs. Mais avant de rapporter les expériences, où nous avons mis en évidence cette fonction réflexe, nous rappellerons rapidement les résultats que nous avons obtenus par les méthodes ordinaires d'ablation et d'excitation.

[1] *Arch. de physiol.*, 1890, p. 519.
[2] *Pfluger's Archiv.*, 1874 et *Jahresb. Hoffmann u. Schwalbe.* 1877.
[3] *Proc. physiol. Soc.*, mai 1893.
[4] *Arch. de physiol.*, 1897.
[5] *Arch. de physiol.*, 1894.

II. Expériences d'ablation du plexus solaire. — Les expériences d'ablation du plexus solaire faites autrefois par Budge et Claude Bernard ont été presque constamment compliquées par l'infection. Voici les principaux faits relatifs à ce sujet rapportés par Claude Bernard [1].

« L'ablation de certains ganglions produit des effets de vascularisation qui donnent lieu très facilement à des inflammations violentes. Les ganglions thoraciques ainsi que ceux du plexus solaire sont dans ce cas ainsi que le prouvent les expériences suivantes :

Expérience (29 novembre 1845).

Sur un gros chien mouton jeune, à jeun, on enleva les deux ganglions solaires par une plaie faite à l'abdomen. Aussitôt après l'opération, on retira à l'animal 100 grammes de sang veineux. Quand on toucha simplement les ganglions solaires, il n'y eut pas manifestement de douleur; seulement quand on fit en quelque sorte, vibrer les nerfs tendus qui en partent, par un frottement rapide, il en résulta des mouvements de totalité du tronc et particulièrement des membres inférieurs, mouvements saccadés et involontaires.

Quand on pinçait fortement le ganglion solaire ou qu'on le tiraillait, l'animal éprouvait manifestement de la douleur et poussait des cris.

Lorsque le ganglion ou un des gros nerfs qui en partent eut été ainsi contus par la compression, il resta noirâtre et comme ecchymosé à la place de la contusion, ce qui n'a pas lieu pour les nerfs du système cérébro-spinal.

Pendant l'opération l'animal rendit des matières fécales diarrhéiques.

Après l'opération, la plaie fut recousue et l'animal laissé en repos jusqu'au lendemain.

Le lendemain, 30 novembre, l'animal paraissait triste et refusa les aliments.

Le 1er décembre le chien était toujours triste. L'ayant amené au laboratoire, il urina et rendit des matières fécales diarrhéiques. Il refusa toute espèce de nourriture solide ou liquide et but seulement un peu d'eau.

Le 2 décembre, l'animal était morne, la plaie de l'abdomen était ouverte; elle fumait et laissait s'écouler une grande quantité d'un liquide séro-purulent.

Le 3 décembre, l'animal était mort.

Autopsie : rougeur écarlate de toutes les parties contenues dans le ventre, rougeur résistant au lavage, etc.

Cette expérience montre donc que les ganglions solaires sont sensibles aux fortes contusions ou au tiraillement, que l'excitation des nerfs qui en partent détermine des mouvements dans les membres et que l'ablation de ces ganglions produit une péritonite particulière avec dilatation énorme des vaisseaux capillaires.

[1] *Physiol. et pathol. du syst. nerv.*, 1858.

Néanmoins j'ai vu cette inflammation ne pas se manifester dans deux cas où les animaux étaient éthérisés.

Expérience (13 juin 1853). Chien adulte, moyen, extirpation du ganglion cœliaque gauche, digestion terminée et estomac vide sous $CHCl^3$; au début la température du ventre est de 39°,5 dans le péritoine; après l'opération de 39°, et deux heures après de 39°,2.

Urine avant et après l'opération.

Avant, l'urine acide, concentrée, précipitait directement par AzO^3H du nitrate d'urée. Après l'opération, l'urine moins concentrée, ne précipitait plus directement du nitrate d'urée par AzO^3H et présentait une réaction alcaline qui ne disparaissait pas en faisant sécher le papier réactif. Par la chaleur on obtenait un précipité d'apparence albumineuse ; par la potasse ajoutée à l'urine il y avait un précipité floconneux que le même réactif n'y dénotait pas avant l'opération. Il n'y avait pas de sucre d'une manière évidente dans cette urine.

Le lendemain, pas d'albumine. Le chien se porte bien. Il est sacrifié le 23 juin.

Autopsie. On ne trouva dans le péritoine aucune trace de péritonite, seulement on trouva les ganglions lymphatiques mésentériques très volumineux. Les lymphatiques paraissaient très pleins, et le canal thoracique très distendu par la lymphe. Cette distension du système lymphatique pourrait être le résultat de l'empoisonnement par la strychnine qui fut injectée dans le conduit salivaire chez ce chien, car cette même distension du système lymphatique a été observée chez un autre chien empoisonné de la même manière.

Expérience (24 juin 1853). Sur un chien on extirpa un ganglion solaire et on dilacéra l'autre, l'animal étant soumis aux inhalations de $CHCl^3$.

Pas de péritonite.

Il y a certaines parties du sympathique qu'on peut couper impunément, sans qu'il en résulte aucun phénomène apparent de calorification ni de vascularisation des organes qui sont en rapport avec ces nerfs. C'est ce qui arrive dens la section des nerfs splanchniques dont nous rapporterons quelques exemples en signalant les procédés que nous avons employés pour faire les expériences.

Pour couper la sympathique dans la poitrine on a fait une incision immédiatement au-dessous de la dernière côte, aussi près que possible et dans l'angle rentrant qui forme une articulation avec la colonne. Le bistouri étant dégagé de la place on pousse le crochet transversalement vers la colonne vertébrale. Dès qu'on sent l'instrument arrêté par les corps des vertèbres on tourne le côté tranchant du crochet du côté du dos et on retire l'instrument en coupant ce qu'il accroche.

Expérience. Sur un chien de taille moyenne on fit la section des deux splanchniques en pénétrant dans la poitrine par les procédés indiqués. Le chien était éthérisé et n'éprouva aucune douleur au moment de l'opération. Il vécut quatre jours sans aucun phénomène anormal. On le sacrifia alors.

A l'autopsie, pas de pleurésie.

Expérience (15 décembre 1852). Sur un chien de taille moyenne, on fit

des deux côtés la section des splanchniques par le procédé déjà indiqué. L'animal était éthérisé et après l'opération il revint à son état normal sans présenter aucun phénomène particulier. Huit jours bien portant.

A l'autopsie, pas de pleurésie.

Nous avons cité ces expériences de Claude Bernard sur la section du splanchnique parce qu'elles montrent une absence d'infection qui n'était due qu'à la petitesse du traumatisme et qui contraste avec la quasi-constance de l'infection dans les expériences d'ablation du plexus solaire.

Dans ces expériences, l'absence de péritonite n'avait pas échappé dans deux cas à Claude Bernard.

Aussi se rendant compte de la complexité des phénomènes, se garde-t-il de conclure de ce qu'il observait communément après ses expériences d'ablation du plexus solaire, aux fonctions de ce plexus, appliquant dans cette circonstance, comme toujours, sa maxime qui n'est pas seulement vraie en physiologie, mais partout, que, lorsqu'en physiologie un phénomène s'offre avec des apparences contradictoires, on peut être assuré que ses éléments sont encore complexes et que ses conditions d'existence n'ont pas été suffisamment analysées.

Les expériences entreprises depuis l'ère antiseptique ont une valeur beaucoup plus grande du fait de la connaissance de la grande cause d'erreur, l'infection.

Lemansky avait constaté que l'extirpation du plexus solaire donne des troubles passagers de la digestion et que les matières sont évacuées par l'anus sans être digérées. Viola, White, Roschanky, Trambusti ont fait des constatations analogues.

Au cours de nos recherches, nous avons eu connaissance de deux importants travaux : Popielski en Russie et Onuf aux États-Unis ont obtenu des résultats absolument semblables aux nôtres. Nous les résumons en quelques mots.

Popielski extirpa les ganglions semi-lunaires, mésentériques supérieurs et aortico-rénaux avec les filets nerveux qui en partent et couvrent les troncs d'origine des artères cœliaques, mésentériques et rénales, chez dix-sept chiens dont huit sont morts au bout de vingt-quatre heures, un au bout de neuf jours, un au bout de vingt-cinq jours et sept ont survécu de trois à sept mois. Chez tous il a obtenu une diarrhée fétide. Les matières ressemblaient à de l'argile, tantôt à de l'acier ; elles contenaient des lambeaux de muqueuse, des hématies et des leucocytes non altérés.

Les urines ne contenaient ni sucre, ni albumine, ni acétone.

A l'autopsie, on constatait une grande hyperémie du tube digestif commençant à l'estomac, s'étendant à l'intestin grêle et au début du gros intestin. On voyait quelques ulcérations du diamètre d'une pièce de 0,50 fr. dans l'estomac et le duodénum. Les plaques de Peyer, normales quand l'opération datait de vingt-quatre heures, étaient atrophiées, quand elle remontait à deux ou trois mois.

De ses expériences, Popielski conclut que : le plexus solaire contient des centres vaso-moteurs autonomes pour les vaisseaux intestinaux, agit directement sur la motilité de l'intestin et sert de relais pour la transmission des excitations centripètes de l'abdomen à la moelle et aux centres supérieurs.

Onuf a enlevé un ganglion semi-lunaire chez deux chats âgés l'un de cinq semaines et demie et l'autre de deux mois. Pendant les premiers quinze jours qui suivirent l'opération tout alla bien. A cette époque, apparaît chez le premier chat, de la diarrhée qui disparut après quelques jours. Mais trois semaines après l'opération l'animal commença à être incertain dans la marche et très faible, et à avoir de la diarrhée. En deux jours il mourut dans le collapsus.

L'autre ne vécut que trois semaines et n'eut pas de diarrhée. Pendant les cinq derniers jours il eut des attaques de vomissements, mais cependant resta gai, et probablement aurait vécu encore quelques semaines s'il n'avait été tué. Ces expériences, où l'ablation du plexus solaire a été incomplète sont loin d'avoir la valeur de celles de Popielski.

Dans nos essais d'ablation du plexus solaire nous avons perdu un grand nombre d'animaux,

Chez quelques-uns, immédiatement après l'opération, nous avons fait la contre-épreuve des expériences de Goltz et de Brown-Séquard.

Goltz mettant à nu le cœur et les vaisseaux abdominaux d'une grenouille donnait un coup brusque sur les viscères de l'abdomen. Il se produisait aussitôt une dilatation vasculaire puis un arrêt du cœur en diastole. L'arrêt du cœur ne se produisait plus après destruction du bulbe ou de la moelle.

Brown-Séquard chez le chien, écrasant le ganglion semi-lunaire droit entre les mors d'une pince, produisait presque immédiatement l'arrêt des mouvements du cœur [1]. Cet arrêt ne se produit plus si auparavant l'on a sectionné les splanchniques ou les pneumogastriques. Nous avons constaté qu'il ne se produit pas non plus, après ablation complète du plexus solaire chez des chiens à qui on donne un coup violent sur l'épigastre, tandis que ce traumatisme entraîne la mort ou la syncope des animaux sains.

Ces expériences montrent donc que le plexus solaire sert à la conductibilité centripète.

Ne tenant pas compte de sept expériences où nos chiens sont morts dans les vingt-quatre heures qui ont suivi l'opération, nous rapportons (expériences 14 à 21) huit de nos expériences d'ablation partielle ou totale du plexus solaire réalisées sur des chiens jeunes ou vieux, généralement de grande taille dans les laboratoires de M. François-Franck au collège de France et de la clinique des maladies nerveuses, à la Salpêtrière.

Dans l'*expérience* 14, l'ablation du ganglion semi-lunaire gauche

[1] *Arch. gén. de méd.*, 1856, VIII, p. 583.

ne fut suivie d'aucun accident. L'animal vécut en excellente santé jusqu'à ce qu'il fut sacrifié, onze mois plus tard.

Dans l'*expérience* 15 l'ablation des ganglions semi-lunaire et mésentérique supérieur gauches fut suivie pendant quatre jours de diarrhée non sanglante, liquide, grisâtre, de pouls petit et rapide et d'urines rares sans albumine.

Le sixième jour, l'état général était excellent et resta tel jusqu'à ce que l'animal fut sacifié dix mois plus tard.

Dans les *expériences* 16, 17 et 18, l'ablation de tout le plexus solaire fut suivie du syndrome suivant : abattement, tristesse, diarrhée fétide, sanglante, incoercible, vomissements, pouls très petit, urines rares, foncées, contenant des pigments biliaires normaux et anormaux et de l'indican.

La mort survint du troisième au quatrième jour dans le collapsus. A l'autopsie, on trouva le péritoine sain et une hypérémie très intense du tube digestif s'arrêtant à 15 ou 20 centimètres de l'anus, au niveau du rectum resté d'aspect normal.

La muqueuse de l'estomac énorme et comme spongieuse, ressemblant aux circonvolutions cérébrales atteintes de ramollissement rouge, présentait à sa surface des suffusions hémorragiques. Le duodénum et l'intestin grêle avaient des suffusions sanguines et des ulcérations. Le foie saignait beaucoup à la coupe ; la rate très congestionnée laissait à la coupe s'écouler un flot de sang. Le pancréas était congestionné, les surrénales étaient rougeâtres à leur centre, les reins paraissaient normaux. Le microscope montre la distribution exacte de cette hypérémie. Le foie présente une dilatation intense des ramifications portes et sus-hépatiques, et une injection sanguine intertrabéculaire surtout accentuée dans les régions péri-sus-hépatiques ; les cellules hépatiques comprimees par l'épanchement sanguin forment des travées moins larges que les espaces qui les séparent.

Dans la rate, la boue splénique limitée par une capsule épaisse et des travées fibreuses en jeu de patience, présente de vastes hémorrhagies sous-capsulaires et des infiltrations sanguines autour des corpuscules de Malpighi. Dans le pancréas, parmi la dilatation générale des vaisseaux, prédomine celle des capillaires. Ceux des espaces intéracineux sont déjà très distendus, mais ceux des îlots de Langerhans le sont considérablement, à ce point qu'ils y forment de larges sinus dont la superficie totale égale ou même dépasse celle des cellules.

Au niveau de l'estomac l'hypérémie réalise une injection très réussie des vaisseaux de la muqueuse et du chorion. Dans l'intestin, dans les régions non ulcérées, l'hypérémie prédomine, dans la moitié superficielle de la région interglandulaire de la muqueuse. Au niveau des ulcérations, la moitié superficielle de la muqueuse manquant, la surface de l'ulcération est tapissée par un caillot qui se continue littéralement avec les suffusions sanguines. Dans les surrénales, des deux substances très hypérémiées, la médullaire l'est plus que la corticale. Les reins ne présentent qu'une très légère infiltration sanguine dans la substance intermédiaire et les régions intertubulaires de la substance médullaire.

Telle est la physionomie générale anatomo-clinique des effets de l'extirpation du plexus solaire dans ces trois expériences. Quelques points de détail sont à préciser. Ainsi, dans l'*expérience* 17, où les urines donnèrent un louche par l'acide azotique, et un léger louche aussi par la chaleur et l'acide acétique, on trouve des altérations du rein beaucoup plus accentuées que dans les deux autres cas. Les reins étaient volumineux, rougeâtres, et facilement décorticables. Pendant la décortication, du sang exsudait de la surface de leur parenchyme.

Au microscope on constate de grandes dilatations vasculaires qui forment de vraies lacunes. Il ne semble pas y avoir de ruptures hémorrhagiques; la masse sanguine est limitée par une paroi veineuse ; cependant par places cette paroi disparaît sans qu'au même niveau on voie des hématies pénétrer dans le labyrinthe. Ces lacunes se trouvent auprès des glomérules, surtout entre les glomérules et la périphérie. La partie centrale de la pyramide ne contient pas de vaisseaux dilatés, mais, limitant les pyramides, on voit des travées fibreuses qui contiennent des vaisseaux très dilatés et gorgés d'hématies.

Dans les *expériences* 19, 20 et 21, l'ablation totale du plexus solaire, après avoir causé des accidents graves, n'a pas tué les animaux.

La chienne de l'*expérience* 19, présente dans les huit jours qui suivent l'opération le syndrome suivant : diarrhée sanglante, pouls rapide et petit, cholurie et acétonurie, abattement très marqué.

Elle se remet peu à peu; et n'a plus, un mois après l'opération, de symptômes morbides. Elle est mise alors aux injections de mélanine[1]. Dans cette expérience il faut remarquer *l'acétonurie* qui a été signalée par plusieurs auteurs et considérée comme un symptôme de

[1] Voir plus loin. Pathologie.

l'ablation du plexus solaire. Nous ne l'avons observée que rarement dans nos expériences. Aussi la regardons-nous comme un phénomène contingent au même titre que l'indicanurie[1]. Le chien de l'*expérience* 20, présente dans les huit jours qui suivent l'opération les mêmes symptômes que la chienne de l'expérience 19, avec en plus de l'urobilinurie. Mais malgré l'état général qui devient bon, les symptômes abdominaux, au lieu de disparaître, passent à l'état chronique et sont caractérisés par de la diarrhée hypocholique, de l'oligurie et de la dysurie. Ce syndrome chronique s'améliorant peu à peu, on commence quatre mois après l'opération des injections de toluylène-diamine[2]. Le chien de l'*expérience* 21 présente dans les huit jours qui suivent l'opération le syndrome abdominal habituel : diarrhée mêlée d'un peu de sang, pouls petit, rapide, air abattu, urine rare, jaune verdâtre, contenant un peu d'indican, beaucoup d'urobiline, de bilirubine et de biliverdine, de la leucine et de la tyrosine. Deux mois plus tard la guérison est complète. On commence les injections de toluylène-diamine[3].

Un point à remarquer dans cette expérience est la présence de *leucine* et de *tyrosine* caractéristique de troubles profonds dans le fonctionnement de la cellule hépatique, causés sans doute par les changements apportés dans les vaso-moteurs du foie par l'ablation du plexus solaire. Ces trois dernières expériences, par la survie indéfinie des animaux nous permettent d'étudier, ce qui est d'une très grande importance au point de vue pathologique, les *modifications chroniques*, amenées peu à peu dans le fonctionnement de l'organisme du fait de l'ablation du plexus solaire.

Un premier point qui ressort de cette étude, c'est que si l'ablation du plexus produit dans les jours qui suivent des perturbations très graves où dominent les troubles vaso-moteurs, ces perturbations, quand elles n'entraînent pas la mort diminuent bientôt à tel point que la guérison paraît complète. Ce fait montre que la *fonction régulatrice* exercée par le plexus solaire peut être compensée dans ses grandes lignes.

Peut-elle l'être complètement ? C'est la question que nous nous sommes proposés d'essayer de résoudre en envisageant une fonction

[1] Voir « sur la prétendue acétonurie déterminée par l'ablation du plexus solaire ». *Viola. Rivista générale ital. de clin. méd.*, 1891, p. 285.

[2] Voir plus loin. Pathologie.

[3] Voir plus loin. Pathologie.

spéciale, celle de la *régulation pigmentaire* et en cherchant comparativement chez les animaux sains et chez les animaux privés en partie ou en totalité de leur plexus solaire, comment se comportent les capsules surrénales. C'est dans ce but que nous avons fait à nos animaux des injections de mélanine et de toluylène-diamine. On trouvera dans notre troisième partie consacrée à la pathologie, les résultats de ces expériences de pathologie expérimentale[1].

En résumé l'étude anatomo-clinique du syndrome aigu, subaigu et chronique d'ablation du plexus solaire nous permet de conclure que le splanchnique ne joue aucun rôle dans les phénomènes observés, car sa résection simple ne produit rien, et que le plexus solaire contient des centres vaso-moteurs autonomes pour les vaisseaux de l'intestin.

Ces centres y exercent une action tonique puisque l'épanchement sanguin se produit déjà une à deux heures après l'extirpation du plexus solaire. Le plexus solaire agit aussi sur les mouvements de l'intestin car la diarrhée est en partie causée par un péristaltisme exagéré ; il doit agir aussi sur le cours de la bile, et la sécrétion biliaire. Les ulcérations intestinales résultent de l'augmentation de pression par suite de la vaso-dilatation intestinale. C'est cette même vaso-dilatation allant souvent jusqu'à l'épanchement sanguin qui produit l'atrophie des plaques de Payer et la présence de lambeaux épithéliaux dans les selles.

Ces faits expérimentaux sont à comparer avec les symptômes observés dans le choléra, la fièvre typhoïde et les brûlures étendues ; d'ailleurs dans ces états on a décrit des lésions du plexus solaire.

Le plexus solaire est de plus un relais important pour la transmission des excitations centripètes de l'abdomen à la moelle et aux centres supérieurs. D'ailleurs, les excitations ne deviennent conscientes que si elles sont très intenses, comme dans les péritonites.

En effet dans l'expérience de Goltz, chez un animal atteint de péritonite, il suffit d'un coup léger sur l'épigastre pour produire l'arrêt du cœur ; cet arrêt ne se produit pas si on a extirpé le plexus cœliaque.

III. Expériences d'excitation. — Langley en Angleterre, François-Franck en France et leurs élèves ont multiplié ces expériences sur le sympathique abdominal comme sur tout le système nerveux.

[1] 3e partie, page 255.

Dans nos expériences d'excitation faites au laboratoire de M. François-Franck (expériences 1 à 7) nous avons pu nous rendre compte de l'importance des ganglions semi-lunaires dans le fonctionnement des viscères abdominaux. Comme nous avons déjà, à propos de ces viscères, parlé de nos expériences, nous n'en rapportons ici que les conclusions[1].

Nous avons constaté que le ganglion semi-lunaire gauche est régulateur de la rate, le semi-lunaire droit, de l'estomac et du foie, les deux mésentériques supérieurs, de l'intestin grêle et que la régulation du rein échappe complètement aux ganglions semi-lunaires et mésentériques.

Une conclusion très générale qui ressort de ces faits c'est qu'il *existe pour les centres sympathiques comme pour les centres cérébro-spinaux une métamérie*, que les centres les plus élevés, gouvernent les viscères les plus élevés et, que si dans l'abdomen la métamérie nerveuse et viscérale est plus masquée qu'au niveau de la tête, elle n'en existe pas moins.

IV. Expériences de paralysie transitoire par intoxication. — On peut, pour dissocier dans chaque ganglion sympathique, ce qui revient à l'activité centrale et à la conductibilité, avoir recours à des expériences plus fines que l'excitation et l'ablation. En effet, l'ablation, par un traumatisme brutal, détruisant les centres solaires et leurs connexions, peut par les délabrements qu'elle cause, entraîner dans les fonctions des viscères des troubles qui dépassent le domaine du plexus solaire et ainsi faire accorder à ce plexus des fonctions plus importantes qu'il n'a véritablement.

D'autre part, dans les expériences d'excitation, on peut s'assurer des voies par lesquelles passe l'influx nerveux, mais on ne peut pas, quand, par exemple, on constate que l'excitation du grand splanchnique gauche, comme l'excitation du bout périphérique du ganglion semi-lunaire gauche produit la vaso-constriction de la rate, savoir si dans l'un et l'autre cas il n'y a eu que simple conductibilité ou si, dans le premier, il y a eu participation active des cellules du ganglion.

On peut néanmoins d'après les caractères de la réaction, induire si celle-ci est de nature directe ou réflexe, mais c'est un procédé d'analyse très délicat et partant soumis à de fréquentes erreurs. Au

[1] Voir pour les détails, Documents.

contraire, en ayant recours, au lieu des procédés mécaniques et physiques d'ablation et d'excitation à des procédés chimiques, on peut pénétrer facilement et plus avant dans l'analyse des phénomènes. C'est ainsi que les poisons, par leur action élective, permettent des dissociations fines. C'est ainsi, par exemple, que F. Franck, par l'injection locale de cocaïne dans le ganglion premier thoracique, que Langley par les badigeonnages de nicotine, ont pu, paralysant l'activité cellulaire des ganglions, sans toucher à leur conductibilité, étudier le problème de l'autonomie des centres ganglionnaires sympathiques et de leur activité réflexe.

Dans le chapitre précédent, à propos des voies de conduction, nous avons décrit et discuté les expériences de Langley et rapporté les faits que nous avons observés par la même méthode. Il en résulte la mise en valeur des centres solaires comme relais très importants dans l'afflux nerveux centrifuge. Ils sont un relais obligé pour les fibres inhibitrices et vaso-dilatatrices, le ganglion semi-lunaire gauche, pour le système des fibres de la rate, le semi-lunaire droit pour celui de l'estomac et du foie, les deux mésentériques supérieurs pour celui de l'intestin grêle et probablement les petits ganglions rénaux pour celui des reins. Ils servent de voie de conduction pour les fibres vaso-constrictives des viscères abdominaux, le ganglion semi-lunaire gauche pour les fibres de la rate, le droit pour celles de l'estomac et du foie, et les deux mésentériques supérieurs pour celles de l'intestin grêle. Les fibres vaso-constrictives du rein n'ont, au contraire, aucune connexion avec les ganglions semi-lunaires ou mésentériques supérieurs.

Ces ganglions sont aussi le centre trophique de fibres vaso-constrictives. Ces fibres, nées dans les ganglions solaires, apparaissent facteurs d'une double fonction antagoniste, tantôt vaso-constrictives et tantôt vaso-dilatatrices. Elles sont vaso-constrictives, quand elles reçoivent une excitation directe ou quand les ganglions solaires agissent comme centre réflexe. Elles concourent au contraire à la vaso-dilatation, formant le neurone périphérique du système vaso-dilatateur quand elles reçoivent des fibres intercentrales, dites vaso-dilatatrices, un influx nerveux qui les inhibe, comme par un phénomène d'interférence.

V. Expérience démontrant le pouvoir réflexe des ganglions semi-lunaires et mésentériques supérieurs. — Dans une première expé-

rience (*expérience* 3), l'on constate le pouvoir réflexe rapidement épuisé des ganglions solaires.

Après avoir disséqué sur un chien curarisé les ganglions solaires et les avoir en quelque sorte pédiculisés en réunissant en faisceaux, par des boucles de fils prêts à être serrées, les filets nerveux qui les unissent aux centres supérieurs, on met la rate et l'intestin dans des appareils pléthysmographiques, et l'on s'assure par l'excitation du crural et l'excitation du bout central d'un filet mésentérique, que la dissection et la pose des appareils n'a pas entraîné d'erreur de technique. Dans ces conditions, on serre les ligatures entre les ganglions solaires et la chaîne sympathique. Dans ces nouvelles conditions, l'excitation du crural ne produit plus la vaso-constriction de la rate et de l'intestin. Ce fait indique que les connexions des ganglions solaires avec les centres supérieurs sont supprimées. En second lieu, l'excitation du bout central d'un filet mésentérique produit une vaso-constriction de la rate et de l'intestin immédiatement suivie de vaso-dilatation.

Ce fait ne peut s'expliquer que par un réflexe dont le centre se trouve dans les ganglions solaires. Ce caractère éphémère de la vaso-constriction peut tenir à une fatigue du centre réflexe peut-être traumatisé légèrement dans la préparation. Cette interprétation paraît vraisemblable si l'on compare à la première les résultats de la seconde expérience.

Dans une seconde expérience (*expérience* 4) on dissèque les ganglions semi-lunaires et mésentériques supérieurs des deux côtés, on isole tous les filets nerveux qui les réunissent aux systèmes sympathique et pneumogastrique en les pédiculisant en quelque sorte à la base du tronc cœliaque. Rate, intestin, fosses nasales et carotide sont réunis aux appareils enregistreurs. Dans ces conditions, l'excitation du crural, comme l'excitation d'un filet mésentérique produit la vaso-constriction de la rate, de l'intestin, des fosses nasales et l'élévation de la pression artérielle. Les filets intercentraux pédiculisés, réunis en deux paquets par deux ligatures sont coupés successivement. La première section, agissant comme excitation à la fois centripète et centrifuge, produit une vaso-constriction de la rate et de l'intestin. La seconde section, agissant d'abord comme excitation centrifuge, produit une vaso-constriction encore plus forte de la rate et de l'intestin, précédant la vaso-dilatation rapide de l'intestin, et très lente de la rate.

Après section, l'excitation d'une branche afférente du ganglion semi-lunaire gauche produit la vaso-constriction de la rate avec élévation de la pression artérielle et des fosses nasales.

Dans les mêmes conditions, l'excitation d'un filet mésentérique qui vient d'être isolé produit une vaso-constriction de l'intestin qui disparaît progressivement.

Cette expérience démontre clairement la valeur comme centres réflexes indépendants des ganglions semi-lunaires et mésentériques supérieurs.

Le ganglion semi-lunaire gauche est un centre réflexe de la rate.

Les ganglions mésentériques supérieurs, des centres réflexes de l'intestin grêle.

VI. Résumé. — I. Par des expériences d'ablation et d'excitation, Claude Bernard, Budge, Vulpian, François-Franck, Langley, Morat, Lemansky, Viola, Trambusti, Popielsky ont étudié les fonctions du plexus solaire.

II. De la critique des expériences de Claude Bernard, Popielsky et Onuf et de huit expériences d'ablation du plexus solaire suivies d'une survie de trois jours à dix mois, nous pouvons induire que le splanchnique ne joue aucun rôle dans les phénomènes observés, car sa résection simple ne produit rien et que le plexus solaire a des fonctions vasomotrices, motrices, toniques, trophiques et sensitives.

Il contient des centres vaso-moteurs autonomes pour les vaisseaux intestinaux (diarrhée, hypérémie intestinale, baisse de la pression sanguine périphérique), ces centres exercent une action tonique, puisque des épanchements sanguins se produisent déjà une heure après l'ablation du plexus. Le plexus agit aussi sur les mouvements de l'intestin, la diarrhée constatée après l'ablation, étant en partie causée par un péristaltisme exagéré. Il agit aussi sur le cours de la bile.

Les ulcérations intestinales, la présence de lambeaux épithéliaux dans les selles, plus tard l'atrophie des plaques de Peyer sont sous la dépendance d'une augmentation de la pression sanguine intestinale par vaso-dilatation.

Le plexus solaire est enfin un relais pour la transmission des excitations centripètes de l'abdomen à la moelle et aux centres supérieurs. Dans l'expérience de Goltz la mort causée par un coup porté sur l'épigastre ne se produit pas après ablation du plexus.

III. Par des expériences d'excitation, on constate que le ganglion

semi-lunaire gauche est régulateur de la rate, le semi-lunaire droit, de l'estomac et du foie, et les deux mésentériques supérieurs, de l'intestin grêle.

IV. Par des expériences de paralysie transitoire causées par la nicotine on constate que les ganglions solaires sont des relais obligés pour les fibres inhibitrices et vaso-dilatatrices, mais qu'ils servent de voie de conduction à des fibres vaso-constrictives.

V. Par des expériences faites avec la méthode pléthysmographique, on démontre l'autonomie des ganglions solaires comme centres ganglionnaires sympathiques et leur activité réflexe. Le ganglion semi-lunaire gauche est un centre réflexe de la rate. Les ganglions mésentériques supérieurs sont des centres réflexes de l'intestin grêle.

CHAPITRE VI

TOPOGRAPHIE DES NEURONES

Idée d'une topographie physiologique du sympathique. Cette topographie doit reposer sur l'embryologie, l'anatomie comparée et surtout la physiologie, l'anatomie et la pathologie.

A. — Les faits. — I. Physiologie : 1° Détermination de la répartition, du trajet, des niveaux de pénétration et de sortie des filets viscéraux du plexus solaire. Vaso-moteurs : 1° Vaso-constricteurs. Vaso-constricteurs des surrénales ; 2° Vaso-dilatateurs. Leur existence dans les racines postérieures. Leur topographie ; 2° Topographie des centres réflexes ganglionnaires. Topographie des fibres trans-ganglionnaires ; 3° Connexions du sympathique et du système cérébro-spinal. Localisation des cellules sympathiques dans les ganglions sympathiques. Centres médullaires du sympathique, du planchnique. — II. Anatomie. Les fibres ; les centres. — III. Pathologie, les fibres ; les centres.

B. — Les théories. — I. Classiques. France : F. Franck. Nuel, Pierret, Grasset, Dastre et Morat. Allemagne : Kölliker. Angleterre : Langley. — II. Récentes : France : J.-C. Roux. Allemagne. Graupner. Etats-Unis : Onuf.

C. — I. Conclusions. — II. Résumé.

L'idée d'une *topographie physiologique* du sympathique a été exprimée pour la première fois par François Franck en 1884[1]. « Disons, dit François Franck, ce que nous comprenons par topographie physiologique du sympathique : quelques exemples rendront mieux notre pensée : Voici un appareil d'innervation spécial que nous étudions en lui-même, dont nous déterminons la provenance centrale et le trajet dans la chaine ganglionnaire, sans nous préoccuper des rapports qu'il peut affecter avec un autre appareil examiné, comme lui, pour son propre compte, et également déterminé dans son origine et dans son trajet : n'est-il pas indispensable, ces études particulières une fois faites, de chercher dans quelle mesure les nerfs de chacun des deux appareils indépendants restent anatomiquement isolés les uns des autres ?

Ils peuvent se grouper dans les mêmes cordons, aboutir aux mêmes centres ganglionnaires, provenir même de régions centrales communes, de telle sorte que tel cordon que l'anatomie nous présentera comme simple pourra devenir à la suite du rapprochement indiqué, extrêmement com-

[1] Franck. Dict. Dechambre, 1884, XIV. p. 117. Article. Sympathique (Grand).

plexe. Nous verrions, par exemple, le cordon cervical du sympathique renfermer un groupe de nerfs vaso-moteurs, ceux de la moitié correspondante de la tête, des nerfs sudoraux, la plupart des filets oculo-pupillaires, des nerf sécréteurs salivaires et lacrymaux etc., nous arriverions de même à dissocier, de par la physiologie le cordon décrit en anatomie sous le nom de nerf splanchnique [1], et à montrer que dans ce même tronc sont associés des nerfs vaso-moteurs pour les différents viscères abdominaux, des nerfs moteurs et des nerfs d'arrêt pour l'intestin et beaucoup d'autres encore. — L'anatomie ne nous renseigne pas davantage sur le sens de l'influx nerveux dans les cordons qu'elle étudie ; elle ne nous dit pas si telle portion du sympathique renferme ou non des nerfs sensibles organiques associés aux nerfs moteurs ; c'est seulement par l'expérimentation qu'on peut trancher cette question et de plus arriver à déterminer la provenance des filets sensitifs contenus dans les mêmes cordons que les nerfs moteurs. »

Le plan d'une étude de physiologie est ainsi tout tracé en principe : il faut prendre d'une façon méthodique les divers départements du sympathique et déterminer leur constitutton en nerfs moteurs, vaso-moteurs, sécrétoires et sensitifs. Mais quand on veut aborder semblable étude, on s'aperçoit vite des lacunes qu'elle présente ; si l'exécution du plan est possible pour quelques régions, elle ne paraît pas entièrement réalisable pour la plupart des centres. F. Franck l'a réalisée pour les ganglions thoraciques supérieurs. En exposant le système afférent et efférent du ganglion premier thoracique, il atteignit le but qu'il se proposait de montrer comment, en groupant les notions acquises sur le trajet et la provenance des nerfs attribués aux diverses fonctions organiques, on pouvait arriver à formuler la constitution des différents départements du sympathique.

Nous tentons ici de *formuler le département du plexus solaire*.

Une telle étude paraît intéressante non seulement au point de vue physiologique mais aussi et surtout peut-être au point de vue pathologique ; on comprend sans peine comment l'altération d'une région de passage aussi complexe que celle du plexus solaire peut donner lieu à des troubles fonctionnels aussi multiples et étendus que le pourrait la lésion de tout un tronçon de moelle, les nerfs fournis par ce tronçon médullaire étant groupés dans le plexus solaire. Aussi, en présence de troubles atteignant simultanément la sensibilité, la circulation, la respiration et les fonctions de certains viscères abdominaux, au lieu de penser à une affection médullaire ou viscérale, peut-on être amené à poser tout au moins la *question d'une altération ganglionnaire localisée*.

C'est un point aujourd'hui acquis que le sympathique, dont la provenance encéphalo-rachidienne est établie, se trouve en partie enclavé

[1] Voir plus haut. II, chap. IV.

dans les expansions nerveuses du système de la vie de relation et que tout le système nerveux organique, le pneumogastrique mis à part, n'est pas confiné dans le sympathique. Etudier le département du plexus solaire revient donc à déterminer la répartition, les trajets, les niveaux de pénétration et de sortie de ces filets viscéraux ; autrement dit, résumer la distribution segmentaire des nerfs moteurs, vaso-moteurs, sensibles et sécrétoires, fixer les localisations fonctionnelles des ganglions semi-lunaires et mésentériques supérieurs et discuter les questions des fibres transganglionnaires et des connexions du sympathique et de la moelle.

Pour réaliser ce programme, des faits ressortissant à l'embryologie, l'anatomie comparée, la physiologie et la pathologie peuvent être envisagés. De l'*anatomie comparée* et de l'embryologie on peut tirer des idées directrices.

V. Thébault, d'après de multiples dissociations du système nerveux des oiseaux, établit l'identité de nature du sympathique et du pneumogastrique, l'un étant au bulbe ce que l'autre est à la moelle [1], et d'une façon plus générale montre, dans leur topographie segmentaire, les analogies du système sympathique et du système cérébro-spinal.

Ces idées, autrefois exprimées par de Blainville [2], récemment indiquées par Onuf [3] sont capitales au point de vue de la systématisation générale du sympathique, mais non du plexus solaire. D'autres points tels que la coïncidence d'apparition chez certains animaux du sympathique et des cornes latérales de la moelle, apportent un argument tiré de l'anatomie comparée aux idées de His et de Gaskell [4].

Les recherches embryologiques de His, et de Gaskell, en prouvant l'existence de cellules sympathiques dans les cornes latérales de l'embryon de poulet et la migration de cellules analogues des ganglions rachidiens dans les ganglions et les nerfs sympathiques doivent servir de guide dans l'interprétation des faits tels que ceux que nous avons étudiés chez des embryons humains [5].

La longue évolution des modifications structurales du splanchnique étudiée par Graupner permet des hypothèses sur la valeur chronologique du sympathique, système nerveux encore infantile.

La *physiologie*, l'*anatomie*, la *pathologie* font plus que susciter des idées ; elles donnent des faits précis

[1] Voir Thébault. *Loc. cit.*
[2] De Blainville. *Loc. cit.*
[3] Onuf. *Loc. cit.*
[4] Voir plus haut.
[5] Voir plus haut, Embryologie, page

Nous allons d'abord voir les *faits*.

Nous exposerons ensuite nos *théories* nées de leur rapprochement.

A. Les faits. — I. Physiologie. — La topographie du sympathique, telle que nous la concevons avec M. Franck, est avant tout du domaine de la physiologie. Aussi est-ce dans les travaux des physiologistes que l'on trouve les faits qui permettent de l'édifier.

L'*historique* de ces faits est très bien résumé dans Vulpian[1], Nuel[2] et F. Franck[3]. Morat et Doyon[4] en France, Onuf[5] aux États-Unis viennent de donner des faits récents une bibliographie suffisamment complète. Aussi n'indiquerons-nous que les travaux capitaux et qui présentent avec le plexus solaire un rapport immédiat.

Deux noms dominent cette étude : F. Franck en France et Langley en Angleterre. L'un expérimente sur le chien, l'autre sur le chat. La différence de l'animal peut expliquer certaine divergence dans les résultats.

1° *Topographie des niveaux de pénétration et de sortie des filets viscéraux du plexus solaire.*

Déterminer la répartition, le trajet, les niveaux de pénétration et de sortie des filets viscéraux du plexus solaire n'est par définition pas à faire pour les nerfs sensitifs puisqu'on admet qu'à l'état sain le sympathique n'est pas sensible. La répartition des nerfs moteurs ne serait intéressante qu'à la condition d'y étudier le pneumogastrique, ce qui sort de notre sujet. La topographie des nerfs sécréteurs ne peut pas précéder la démonstration de leur existence dans tous les viscères abdominaux et celle-ci n'est pas encore faite. Aussi notre étude se bornera à la *répartition des vaso-moteurs*.

Topographie segmentaire des vaso-constricteurs.

La *topographie segmentaire des vaso-constricteurs* a été déterminée très exactement par F. Franck et ses élèves Hallion, Comte, Courtade et Guyon. Nous l'avons indiquée pour le foie, la rate, l'estomac, l'intestin grêle, le pancréas et les reins, à propos du rôle du système solaire sur le fonctionnement des viscères abdominaux[6]. Une étude d'ensemble de ces travaux a été faite cette année même (1902) par M. F. Franck dans ses leçons au collège de France[7].

D'une façon générale les rapports des vaso-moteurs avec la moelle s'établissent par les rameaux communicants, mais pour certains nerfs et sur-

[1] Vulpian. *Leçons sur les vaso-moteurs.*

[2] Nuel. Dict. Dechambre. art. Vaso-moteurs.

[3] F. Franck. *Loc. cit.*

[4] Morat et Doyon. Physiologie.

[5] Onuf. *Loc. cit.*

[6] Voir Physiol., chap. III.

[7] Ces leçons qui résument les travaux scientifiques de M. F. Franck seront prochainement publiées.

tout pour les vaso-dilatateurs ils peuvent avoir lieu par des filets qui viennent des racines de la moelle sans passer par les rameaux communicants. Il paraît très probable que, chez le chien au moins, toutes les fibres vasomotrices sortent de la moelle, du deuxième segment dorsal au troisième segment lombaire.

Si ces fibres sortent d'un endroit aussi circonscrit de la moelle, c'est probablement, dit Nuel, parce que les vaisseaux se développent au niveau de la région thoracique et que les organes qui se développent aux dépens du même segment métamérique sont innervés par la racine correspondante.

La topographie des vaso-constricteurs peut être résumée dans ses grandes lignes. Les vaso-constricteurs émergent pour le *foie* du 6e communicant dorsal au 1er lombaire, pour la *rate* du 5e au 11e dorsal, pour le *pancréas* du 5e ou 6e dorsal au 2e lombaire, pour l'*intestin grêle* du 5e dorsal au 4e lombaire, avec prédominance pour les 11e, 12e et 13e communicants dorsaux.

Les limites d'emergence n'indiquent pas nécessairement la hauteur des centres.

Ainsi les fibres du splanchnique émergent du 5e au 11e communicant dorsal. Or, les centres vaso-constricteurs sont compris d'après Smirnow entre le 3e et le 6e segment dorsal.

Ces faits sont désormais bien connus. Aussi insistons-nous seulement sur la technique qui permet de les observer, les causes d'erreur à éviter et quelques faits particulièrement dignes d'attention. Voyons comment l'on procède, par exemple, pour déterminer la topographie des vaso-constricteurs du foie. Ces vaso-constricteurs, étudiés depuis longtemps par Samuel, Vulpian, Cyon, Aladoff et F. Franck [1] se groupent au niveau des splanchniques. Leurs effets sont constatés grâce à l'exploration volumétrique par les valves d'Hallion et Comte associée à l'exploration manométrique, méthode double qui permet l'analyse des phénomènes artériels et veineux [2]. La première cause d'erreur dans ces expériences consiste dans la provocation non soupçonnée de réactions réflexes. Aussi faut-il toujours couper les communicants situés à une grande distance du point excité, ou exciter le bout périphérique à la condition que le segment excité soit d'une longueur suffisante pour que l'excitation ne se transmette pas directement à la partie voisine du cordon. Dans l'interprétation des résultats il faut, pour éviter toute erreur, songer à l'effet possible de la distension passive résultant de l'élévation de la pression dans d'autres organes. Dans ces conditions, F. Franck et Hallion ont vu que les vaso-constricteurs du foie sont contenus dans les deux cordons thoraciques depuis le 6e ou 7e communicant jusqu'à la seconde branche d'origine du grand splanchnique et le premier communicant lombaire [3].

[1] In. th. Lafont, 1880. Paris.

[2] F. Franck et Hallion. Recherches expérimentales sur l'innervation vaso-constrictive du foie. *Arch. de Physiol.*, 1896, p. 908.

[3] F. Franck et Hallion. Topographie des vaso-constricteurs hépatiques. *Arch. de physiologie*, 1896.

F. Franck et Hallion [1] par la même méthode, ont pu circonscrire les points de départ médullaires des vaso-constricteurs intestinaux entre deux plans coupant la moelle l'un au niveau de la 5e paire dorsale, l'autre au niveau de la 2e paire lombaire.

De plus les vaso-moteurs du *jéjunum* émergent d'un niveau plus élevé que ceux de l'*iléon*, et ces derniers d'un niveau un peu plus élevé que ceux du *côlon*. Semblable topographie a été indiquée pour l'intestin de la grenouille en 1885 par Horcraft Waters [2]. Ce n'est point à dire, bien entendu, qu'on doive localiser dans la portion de la moelle comprise entre la 5e dorsale et la 3e lombaire les centres vaso-constricteurs intestinaux : selon toute vraisemblance ici, comme pour le splanchnique en général, les centres principaux sont placés plus haut, il ne s'agit que de niveaux d'émergence et peut-être de centres secondaires permettant la production des réflexes médullaires indépendants.

On peut en dire autant pour les vaso-constricteurs de la rate, des reins ou du *pancréas*, etc. Ces derniers étudiés par la méthode pléthysmographique, commencent à se détacher de la moelle au niveau des 5e ou 6e rameaux communicants dorsaux, se retrouvent dans les sept derniers rameaux dorsaux et dans les deux premiers lombaires, et abandonnent la chaine en majeure partie par les spanchniqnes, mais aussi en quantité notable par les petits splanchniques. Ils sont ainsi conduits jusqu'au plexus solaire d'où ils se détacheut par le plexus secondaire enveloppant l'artère pancréatique. Ce trajet artériel parait être le seul, car la destruction des filets accompagnant l'artère supprime les effets vaso-constricteurs pancréatiques de l'excitation de telle ou telle portion du sympathique [3].

Nous avons, dans le laboratoire de M. François-Franck, appliqué la méthode précédente à la détermination des *vaso-constricteurs des glandes surrénales*. Nous avons déjà résumé nos expériences quand nous avons étudié le rôle du système solaire sur les viscères abdominaux [4].

Dans la technique de ces expériences, quelques points sont particulièrement délicats. C'est d'abord la section, entre deux ligatures d'une grosse veine qui passe transversalement en avant du bord externe de la surrénale, c'est ensuite la prise de la glande entre deux fils pour l'empêcher de glisser entre les deux valves du pléthysmographe au moment de leur rapprochement, et c'est enfin la fragilité des plexus

[1] L. Hallion et Ch. A. François Franck. Recherches exécutées à l'aide d'un nouvel appareil volumétrique sur l'innervation vaso-motrice intestinale. *Arch. de physiologie*, 1896, p. 493.

[2] Horcraft Waters. *Journ. of Physiology*, 1885, t. VI, p. 460.

[3] Ch. A. François Franck et Hallion. Circulation et innervation vaso-motrice du pancréas. *Arch. de physiologie*, p. 670.

[4] Physiologie, chapitre III, page 117.

surrénaux qui, dès qu'ils sont tiraillés, ne réagissent plus aux courants électriques et entraînent des dilatations vaso-paralytiques. Ces vaso-dilatations auraient pu faire croire à l'existence de nerfs vaso-dilatateurs actifs et à l'absence de vaso-constricteurs. Mais des expériences préparées avec minutie démontrent avec toute évidence l'existence des vaso-constricteurs de la surrénale et permettent d'établir leur topographie (*expérience* 7).

Ils sont contenus dans le grand splanchnique et commencent à sortir de la moelle à la hauteur du 8e communicant.

2° *Vaso-dilatateurs*. — L'existence des vaso-dilatateurs démontrée par Claude Bernard est aujourd'hui universellement admise. Un nerf, pour être dit vaso-dilatateur, doit être tel, qu'après section, l'excitation de son bout périphérique dilate d'emblée les vaisseaux auxquels il se distribue.

La simple section des vaso-constricteurs dilate les vaisseaux en abolissant le tonus ; la simple section des vaso-dilatateurs ne rétrécit pas les vaisseaux ; on en conclut que les vaso-dilatateurs n'exercent pas toujours leur influence sur les muscles vasculaires ; leur activité semble être intermittente et ne se réveiller que dans des circonstances bien déterminées. Ces caractères, très spéciaux compliquent leur étude. Aussi n'est-on pas encore d'accord sur la topographie de ces nerfs.

Les uns, avec Nuel[1] pensent que les vaso-dilatateurs, qu'ils comparent au pneumogastrique, quittent la moelle par des racines antérieures encore imparfaitement déterminées et par quelques nerfs craniens moteurs en qualité de fibres nerveuses médullaires d'un calibre très fin, qu'ils gagnent la périphérie, les uns directement par les nerfs cérébro-spinaux, les autres en passant par le sympathique, mais sans passer par les ganglions de la chaîne principale.

Ces fibres gardant leur moelle jusqu'à la périphérie semblent se mettre en rapport avec les ganglions distaux tels que ceux du plexus solaire.

Les autres, avec Morat, pensent au contraire que les vaso-dilatateurs sont les fibres centrifuges dont l'existence est démontrée dans les racines postérieures.

La question de l'existence dans les racines postérieures de fibres à conduction centrifuge née dans le domaine de la physiologie y resta cantonnée tant que la structure de ces racines ne fut pas complètement élucidée. Ce ne fut qu'à partir de ce moment que cette question fut capable d'attirer l'attention des anatomistes.

[1] Nuel. Art. Vaso-moteur. Dict. Dechambre, p. 603.

Résolue d'abord par l'affirmation qu'appuyèrent dans ces derniers temps, plusieurs découvertes embryologiques, elle fut finalement l'objet de négations, basées sur un grand nombre d'expériences de plusieurs histologistes, Singer et Munzer, Scherrington, Gahri, tandis qu'au contraire entre les mains de Dastre, Gartner, Steinach, Horton Smith et surtout Morat, la physiologie lui apportait des documents confirmatifs tous corrélatifs les uns des autres.

Cependant tous les ouvrages classiques actuels passent ce chapitre sous silence et ne parlent à ce sujet que des cellules radiculaires postérieures découvertes par la méthode de Golgi [1].

Dès juin 1892, Morat indiquait le passage de vaso-dilatateurs dans les racines postérieures, mais il n'était pas exclusif [2]. Il terminait ainsi son mémoire « Les nerfs inhibiteurs des vaisseaux quittent la moelle, les uns par la voie des racines antérieures, les autres par la voie des racines postérieures. Les exemples que l'on peut citer des uns et des autres sont encore trop peu nombreux pour qu'on puisse établir aucune systématisation sur leur partage et leur distribution possible. »

Récemment Morat, reprenant le sujet [3], donna de l'existence des vaso-dilatateurs contenus dans les racines postérieures une preuve décisive en mettant en lumière que leurs fonctions pouvaient être, comme celles des autres nerfs, modifiées par la dégénération qui suit la séparation de leur centre trophique et en montrant définitivement que ce centre trophique situé dans la moelle singularise par cela même les fibres vaso-motrices au milieu des centres des racines postérieures.

Voici résumée la principale expérience de Morat. Sur un chien, on pratique la section de deux racines postérieures lombaires d'un côté et de la première racine postérieure sacrée du même côté, *entre la moelle et le ganglion spinal*. Après délai suffisant pour la dégénération, le bout central excité ne provoque aucune manifestation douloureuse. De plus l'excitation du bout périphérique ne provoque plus la vaso-dilatation dans le membre correspondant. Donc les vaso-dilatateurs ont dégénéré périphériquement après cette section (en sens inverse des nerfs sensitifs) ; leurs centres trophiques sont donc dans la moelle. Mais cette dégénération a ceci de particulier qu'elle est très lente à se produire et peut ainsi passer inaperçue lorsqu'elle est cherchée à un intervalle trop court après la section [4]. De plus elle se produit dans un délai très inégal ; elle peut manquer cinquante jours après la section et se montrer partiellement après soixante-quatre jours. Exceptionnellement elle fut dans un cas complète après vingt-quatre jours. Parallèlement à ces recherches physiologiques, Ch. Bonne, de Lyon, démontra par l'anatomie l'existence des fibres vaso-dilatatrices dans les

[1] Voir Van Gehuchten. Anatomie des centres nerveux, 2e édit., p. 322.

[2] Morat. Origines et centres trophiques des nerfs vaso-dilatateurs. *C. R. Ac. Sc.*, 20 juin 1892. Fonctions vaso-motrices des racines postérieures. *Arch. de physiologie*, octobre 1892, p. 689.

[3] Morat. *C. R. Ac. Sc.*, 3 mai 1897, p. 969-972.

[4] *C. R. Ac. Sc.*, t. CXIV, p. 1499 et 1812.

racines postérieures, et par l'étude des dégénérescences localisa leur centre trophique dans la moelle.

Voici ses conclusions.

Il existe dans les racines postérieures des nerfs rachidiens des fibres centrifuges, c'est-à-dire ayant leur centre trophique dans la moelle et dégénérant après section dans le même sens que les fibres des racines antérieures.

Ces fibres sont pour la plupart d'un diamètre moyen. Ces fibres ne font que traverser sans s'y arrêter les ganglions spinaux. En effet les cellules de ces ganglions examinées deux mois après la section des racines postérieures n'ont présenté aucune lésion appréciable par la méthode de Nissl.

D'autre part, Bonne ne vit des altérations des fibres ni dans les rameaux communicants, ni dans la chaine sympathique.

Ces conclusions sont opposées à celles de Singer, Sherrington et Gabri; « Mais, d'après Bonne, les fibres dégénérées qu'on voit avec la méthode de Marchi n'ont pas de valeur, cette méthode étant loin d'être suffisamment analytique ».

La *topographie des vaso-dilatateurs*, beaucoup plus difficile à déterminer que leur trajet et leur origine est encore très mal connue. Il semble que l'on doive admettre des centres vaso-dilatateurs dans toute la hanteur de la moelle, probablement au niveau de chaque racine spinale. Cependant, dit Nuel, s'il est certain que les fibres vaso-dilatatrices sortent de l'axe cérébro-spinal en grand nombre dans la région dorsale avec les nerfs vaso-constricteurs, il n'en semble pas moins vrai qu'un certain nombre d'entre elles quittent l'axe cérébro-spinal vers son extrémité inférieure. D'ailleurs la topographie de ces points d'émergence est à peine ébauchée. Les vaso-dilatateurs du foie sortent de la moelle par les trois derniers nerfs dorsaux (Laffont). Les points d'émergence de ceux du pancréas, de la rate et de l'estomac sont mal connus.

En recherchant pour les vaso-dilatateurs *intestinaux*, comme ils l'avaient fait pour les constricteurs, le niveau d'émergence médullaire, Hallion et Franck sont arrivés à cette conclusion que ces nerfs associés aux constricteurs sont à leur maximum d'abondance ou d'importance dans les trois derniers nerfs dorsaux et les deux premiers lombaires. C'est dans cette région dorso-lombaire qu'on les peut déceler à coup sûr, ce qui n'exclut pas leur présence plus haut, comme l'ont montré quelques expériences où la vaso-dilatation secondaire active était évidente, quoique peu notable, au niveau des 7e, 8e et 9e rameaux communicants.

Nous avons mis en évidence dans (*expérience* 5) des vaso-dilatateurs des *reins* entre les 5e et 8e communicants.

L'excitation du cordon thoracique à la hauteur des 6e *et* 7e *communicants dorsaux produisait de la vaso-dilatation du rein, tandis que celle du* 5e *ou du* 8e *produisait de la vaso-constriction.*

2° *Topographie des centres réflexes ganglionnaires.* — La *topographie des centres réflexes ganglionnaires* est relativement plus facile

que celle des vaso-dilatateurs. On la détermine par des expériences inverses d'excitation et d'ablation de chacun des ganglions dont on veut connaître le territoire. Cette méthode qui a été appliquée par F. Franck pour le ganglion stellaire, par Courtade et Guyon pour le ganglion mésentérique inférieur, a été employée par nous pour la topographie des ganglions solaires.

De nos *expériences d'ablation* (*expériences* 14 *à* 21) il résulte que l'extirpation des ganglions solaires produit une hypérémie généralisée des viscères abdominaux, foie, pancréas; rate, estomac, intestin grêle et surrénal. L'extirpation des ganglions semi-lunaires produit l'hypérémie de l'estomac, du foie et de la rate, l'extirpation du droit fait prédominer l'hypérémie dans le foie; l'extirpation du gauche dans la rate.

L'extirpation des deux mésentériques laissent intacts le foie et la rate et produit l'hypérémie de l'intestin.

L'extirpation d'un seul ganglion mésentérique supérieur ne produit pas d'hypérémie appréciable.

Nos *expériences d'excitation accompagnées de tracés* (*expériences* 1 *à* 7) concordent avec les expériences d'ablation.

De ces faits, nous pouvons conclure que le *ganglion semi-lunaire gauche commande les vaso-moteurs de la rate*, le *semi-lunaire droit, les vaso-moteurs du foie,* les *mésentériques supérieurs, les vaso-moteurs de l'intestin grêle.*

De cette topographie des territoires ganglionnaires est connexe la question de la *topographie des fibres transganglionnaires.* A ce sujet les physiologistes se partagent en deux camps : les uns admettent que les fibres afférentes des ganglions solaires s'y terminent et que les fibres efférentes ont leurs centres trophiques dans ces ganglions ; les autres pensent que, si cette formule est vraie, elle est incomplète et que les ganglions solaires, comme les ganglions de la chaîne sympathique ou les ganglions rachidiens, sont traversés par des fibres qui se continuent directement des filets afférents aux filets efférents.

Pour résoudre cette question, Langley a eu recours à sa méthode d'intoxication par la nicotine. D'après lui, la nicotine ne paralyse pas les extrémités périphériques des vaso-moteurs tandis qu'elle paralyse les cellules ganglionnaires. Langley a appliqué ce procédé d'analyse à la question des rapports des fibres du splanchnique avec les ganglions solaires.

La discussion de ces expériences et les nôtres nous ont permis de conclure que, si toutes les fibres inhibitrices et vaso-dilatatrices s'arrêtent dans les ganglions solaires, il existe des fibres vaso-constrictives qui les traversent en partie[1].

Cette conclusion n'est d'ailleurs pas contraire à la caractéristiq ue du système sympathique, le relais cellulaire, sur les voies de conduction. Mais si, en général, la station solaire est la seule et unique depuis la moelle jusqu'à la périphérie sur le trajet de la majorité des fibres splanchniques, il existe néanmoins un certain nombre de fibres pour lesquelles la station cellulaire est reportée non dans les ganglions de la chaîne principale, mais dans de petits ganglions compris entre le plexus solaire et les viscères, les ganglions du plexus d'Auerbach par exemple.

3° *Connexions du sympathique et du système cérébro-spinal.* — Pour préciser ces connexions, il faut d'abord s'entendre sur les termes. Le système sympathique n'est pas synonyme de système de la vie organique. Il comprend essentiellement des voies de conduction formées chacune d'au moins deux neurones superposés.

Toute conduction est donc sympathique qui pour aller de la moelle à la périphérie emprunte deux neurones. Tout autre est cérébro-spinale. Dans cette manière de voir, une première question qui se pose est de savoir si toutes les voies de conduction qui sont décrites dans le système sympathique ont bien ce caractère sympathique d'un relais sur leur trajet.

Il n'existe qu'une exception sur laquelle nous avons déjà insisté. Ce sont les *grosses fibres afférentes à myéline dont le centre trophique est dans le ganglion cérébro-spinal,* qui atteignent la moelle par les racines postérieures et dont le prolongement protoplasmique vient des viscères abdominaux. Ces fibres ont absolument tous les caractères des fibres cérébro-spinales sensitives ; elles en ont le diamètre, la myéline, le siège de leur centre trophique. Elles n'en diffèrent que par leur origine. Leur extrémité protoplasmique est en connexion avec des viscères, au lieu d'être en connexion avec la peau des membres par exemple. Cette différence de connexion n'implique pas une différence de nature. Ce sont des *fibres cérébrospinales centripètes viscérales.* Ce ne sont pas des fibres sympathiques.

[1] Pour plus de détails. Voir Physiologie, chap. IV.

En les envisageant de la sorte, le système sympathique est nettement limité. Son ensemble est formé par une réunion de nerfs d'un eespèce particulière. Les neurones qui les forment ont leurs centres trophiques dans les ganglions sympathiques et dans la moelle.

Localisation des cellules sympathiques dans les ganglions sympathiques.

Ces cellules sont à étudier dans les *ganglions de la chaîne,* dans les ganglions solaires et dans les *petits ganglions des plexus périphériques,* tels que le plexus d'Auerbach et de Meissner.

En effet, la question qui divisait autrefois les auteurs de savoir si oui ou non les ganglions spinaux contenaient des cellules sympathiques, comme le soutenaient Kölliker et Barbieri. a éte résolue par la négative ; les grosses fibres afférentes à myéline, dont le centre trophique est dans les ganglions spinaux, ont, quoique venant des viscères, le caractère de fibres cérébro-spinales.

Ces fibres sympathiques sont afférentes ou efférentes. Les centres trophiques de ces deux variétés de fibres se trouvent dans chaque espèce de ganglions sympathiques, ganglions de la chaîne, ganglions solaires, ganglions périphériques. Ces centres trophiques répondent les uns aux grandes, les autres aux petites cellules que l'on trouve dans les ganglions sympathiques et que nous avons décrites dans les ganglions semi-lunaires[1]. *Chacune des trois variétés de ganglions sympathiques est donc réunie l'une à l'autre par un double faisceau de fibres afférentes et efférentes. Le système splanchnique* diffère du système sympathique, en général, en ce que *ses fibres efférentes n'ont pas de centres trophiques dans les ganglions de la chaîne.*

Localisations médullaires du sympathique en général, et du splanchnique en particulier.

Reste à préciser, dans la moelle, la situation des centres trophiques des fibres sympathiques qui en sortent et les connexions des extrémités des fibres qui y pénètrent.

C'est ce double problème, d'origine et de terminaison, que l'on appelle souvent, couramment et incorrectement, la question des origines médullaires du sympathique.

Cette question est depuis longtemps discutée. Déjà Claude Bernard disait en 1860 : « Il est actuellement démontré que la moelle sert d'origine aussi

[1] Voir Anatomie.

bien aux nerfs du grand sympathique qu'à ceux du système cérébro-spinal. »

« Pourquoi ne pas admettre *a priori*, disait Vulpian [1] en 1866, que les nerfs vaso-moteurs du tronc, de la tête et des membres ont leurs foyers d'origine dans la substance grise de la moelle, comme les nerfs musculo-moteurs, que ces foyers peuvent être le point de départ d'actions vasculaires réflexes, et qu'ils sont mis tous en relation avec le bulbe par des éléments médullaires. »

Il ajoutait [2] : « Jacubowitsch a décrit des cellules sympathiques dans la moelle épinière. Il les considère comme le point de départ des fibres du grand sympathique. Je ne sais pourquoi il en fait le point de départ plutôt que le point d'arrivée de ces fibres. Ce serait encore là un sujet bien intéressant de recherches, car il n'est pas démontré que ces cellules de la moelle se rattachent au système sympathique. Il est à peu près impossible de suivre anatomiquement les fibres sympathiques depuis les ganglions jusqu'à ces groupes cellulaires intra-médullaires. Des études physiologiques pourraient seules résoudre le problème. Mais comment aborder ce sujet par l'expérience ? Je ne le sais pour le moment, mais il est évident que c'est ainsi seulement qu'on arrivera à quelques données sûres. »

Plus tard, dans son ouvrage sur les vaso-moteurs il terminait ainsi : « Disons nettement qu'on ne sait rien encore sur le mode origine des nerfs vaso-moteurs dans la moelle. Or, c'est un point fondamental de l'histoire anatomique et physiologique de ces nerfs, et du sympathique en général. Il y a donc là une lacune des plus regrettables et il est à souhaiter qu'elle soit bientôt comblée. »

Plus récemment Nuel, dans son article « vaso-moteur » du dictionnaire Dechambre avoue que l'origine centrale des fibres vaso-constructives nous échappe à peu près complètement. Gaskell a repris les idées de Jacubowitch. Il fait observer que la colonne Clarke ne se rencontre qu'aux régions spinales qui donnent naissance à des fibres vaso-motrices. Il relève aussi que leur continuation dans la moelle allongée donne naissance aux fibres du spinal et du pneumogastrique qui, elles aussi, sont des fibres motrices pour les organes viscéraux (œsophage, estomac, tube digestif).

Le pneumogastrique semble devoir être regardé en effet comme un deuxième nerf sympathique ou plutôt comme une portion des nerfs destinés aux organes viscéraux, et cela se réfléterait notamment dans le fait d'une origine centrale qui lui serait commune avec le sympathique. Tout récemment, après Luchsinger et Arloing, Lapinsky et Cassirer ont repris le problème de la recherche des centres du sympathique. Ce problème a pu être serré avec une certaine approximation à propos des fibres vaso-constrictives. Des expériences très concluantes de Pflüger [3] permettent d'affirmer que, parmi les rameaux communicants que l'on peut suivre dans les nerfs rachidiens et dans les racines jusqu'à la moelle, il y a un certain

[1] Physiologie du système nerveux, 1866.

[2] *Idem.*, p. 727.

[3] Vulpian. Vaso-moteurs, I, p. 190.

nombre de fibres vaso-motrices qui naissent dans ce centre et sont par rapport à lui centrifuges.

Si par exemple on coupe les racines des nerfs qui se rendent à un membre antérieur ou postérieur sur des mammifères ou sur des grenouilles, il se produit une dilatation des vaisseaux de ce membre. Or, si les nerfs vaso-moteurs ne prenaient pas origine en partie du moins dans la moelle, une semblable section serait sans influence sur les vaisseaux. Si on excite, le bout périphérique des racines coupées, on provoque au contraire une constriction des mêmes vaisseaux, ce qui est une nouvelle preuve de l'origine médullaire des vaso-moteurs.

Récemment Morat, par ses expériences sur les fibres vaso-dilatatrices des racines postérieures [1], démontre l'existence des centres trophiques de ces fibres dans la moelle.

Ces fibres vaso-motrices, vaso-constrictives et vaso-dilatatrices n'émergent de la moelle que dans une région limitée du *deuxième segment dorsal au troisième segment lombaire.*

Or, si au point de vue physiologique la moelle dorsale se distingue par la présence des vaso-moteurs, au point de vue anatomique, elle se caractérise par la corne latérale et la colonne de Clarke. Un rapprochement entre ces deux faits ne pouvait manquer de s'établir.

C'était, nous venons de le voir, l'hypothèse de Gaskell. Elle fut reprise par Pierret.

Parmi les expériences physiologiques qui démontraient en général l'existence de centres vaso-moteurs dans la moelle, quelques-unes permettent d'établir également dans la moelle, les origines du splanchnique. Les fibres qui le composent émergent de la moelle du cinquième au douzième segment dorsal.

Mais émergence ne veut pas dire centre. Smirnow pense [2] que ces centres, chez le chien, sont compris, pour les vaso-constricteurs, entre le troisième et le sixième segment dorsal.

En résumé, les physiologistes, qui par leurs méthodes fournissent des réponses à la question des points d'émergence médullaires des vaso-moteurs ou du moins qui déterminent entre quels communicants se trouvent les vaso-moteurs de tel organe, et qui peuvent établir la topographie fonctionnelle des centres ganglionnaires solaires, ne donnent que des réponses incomplètes à la question des connexions du sympathique et du système cérébro-spinal.

Ils sont arrivés à localiser des cellules sympathiques dans les ganglions de la chaîne, à localiser des vaso-dilatateurs dans les racines postérieures, à démontrer par exclusion l'existence des centres trophiques de ces vaso-dilatateurs dans la moelle, mais ils ne peuvent

[1] Voir plus haut.
[2] Voir plus haut.

aller plus loin. Ces centres qu'ils admettent, ils ne peuvent les figurer. C'est à l'anatomie de les situer et de les décrire.

II. Anatomie. — L'anatomie, par ses méthodes des dégénérescences secondaires et des réactions à distance, précise quelles fibres, après section des rameaux communicants ou des racines postérieures en dedans ou en dehors du ganglion spinal, dégénèrent dans le bout central, et quelles cellules réagissent à distance après arrachement des cordons sympathiques.

Les premiers essais de la localisation d'après les altérations des fibres sont déjà anciens.

Courvoisier, sectionnant en travers à leur partie moyenne les rameaux communicants eux-mêmes, constate que les fibres du bout de ces rameaux qui restent en rapport avec les ganglions s'altèrent presque toutes, tandis que l'altératon atteint un bien moins grand nombre de fibres dans le bout en rapport avec le nerf rachidien correspondant [1].

Ces expériences paraissent prouver que la plupart des fibres constituant les rameaux communicants ont leurs centres trophiques dans la moelle et qu'un petit nombre seulement de ces fibres ont le leur dans les ganglions sympathiques.

Schiff[2], G. Giannuzzi [3], arrivent aux mêmes conclusions.

Récemment, J. C. Roux, pour déterminer le centre trophique des grosses fibres à myéline sympathique des racines postérieures, sectionne sur deux chats les racines antérieures et postérieures en dedans des ganglions rachidiens. Cette section provoque dans le sympathique la dégénérescence d'un nombre considérable de petites fibres à myéline, mais toutes les grosses fibres restent intactes ; si au contraire au même niveau, on enlève les ganglions rachidiens, on observe la dégénérescence d'un grand nombre de grosses fibres à myéline dans le sympathique. Ces expériences démontrent erronée l'opinion d'Edgeworth, élève de Gaskell, qui, constatant que le nombre de ces grosses fibres dans les rameaux communicants est proportionnel au développement de la colonne de Clarke, y plaçait leur centre trophique.

Roux étudie ensuite les petites fibres à myéline, qui proviennent de la moelle, passent par les racines antérieures et postérieures et arrivent au sympathique par les rameaux communicants blancs. C'est le protoneurone sympathique de Langley. Il a sectionné successivement les dernières

[1] Courvoisier (Beobachtungen über den sympathischen Granzstrang. *Archiv. f. mik.* A., 1866, p. 13-43.

[2] *Vierordt's Archiv.*

[3] Dei rapporti existenti fra il undollo spinale ed il sistema del gransimpatico examinati col metodo Walleriano (Ricerche exposite nel gabinetto de Fisiologia della. *R. Universita di Siena* 1871-2, Siena-Roma, 72, p. 31).

racines dorsales et, après un laps de temps variable, il a étudié le nombre des fibres dégénérées dans le sympathique thoracique.

Ces petites fibres dégénèrent très vite, déjà au bout de dix jours. Examinant le sympathique au-dessous des racines sectionnées il trouve un nombre d'autant plus considérable de fibres fines dégénérées qu'il examine eu segment plus inférieur du sympathique thoracique. Ces faits sont absolument démonstratifs. Ils confirment, à de longues années de distance, et en y ajoutant une grande précision, les faits de Courvoisier, Schiff et Gianuzzi, et concordent avec les expériences plus récentes de Morat et de Bonne.

La seconde partie, l'étude des *localisations cellulaires par les réactions à distance* est beaucoup plus nouvelle. Elle était impossible avant les méthodes d'histologie fine.

Nous avons plus haut exposé nos expériences et leurs résultats[1].

Onuf, aux États-Unis, dans des expériences comparables, a obtenu des résultats plus complets. Il résulte des expériences d'Onuf et des nôtres que :

1° *Les racines postérieures contiennent des fibres sympathiques afférentes dont le centre trophique se trouve dans les ganglions ou les plexus sympathiques.*

2° *La corne latérale et aussi la base de la corne antérieure contiennent des cellules sympathiques.*

3° *La plupart de ces cellules, d'après la fréquence et les caractères de leurs altérations, paraissent être le centre trophique de fibres sympathiques efférentes*[2].

En outre, Onuf et Collins pensent que l'aire entière comprise entre les cornes antérieure et postérieure a aussi des relations avec les fibres sympathiques, mais ils n'impliquent pas par là que les cellules de cette région n'ont pas néanmoins des fonctions différentes.

Avant Onuf, quelques essais, dans la même voie, avaient été faits par Stricker[3] et par Biedl[4].

Sur trois chiens Biedl a enlevé aseptiquement un fragment du splanchnique gauche long de 1 centimètre.

Les animaux ont été tués par le chloroforme : l'un quatorze jours, les deux autres dix-huit jours après l'opération.

[1] Voir plus haut, Anatomie, p. 71.

[2] Voir plus haut, Anatomie, p. 75.

[3] Ueber die centren der Splanchnici. *Wiener med. Blatter*, 12 juillet 1894.

[4] Biedl Arthur. Die Centra der Splanchnicus, *Wien. Klin. Wochenschr*, VIII, 52, 1895, p. 915.

De l'examen de la moelle et des nerfs par les méthodes de Nissl et de Marchi, Biedl conclut que les nerfs ont des lésions appréciables à partir du troisième ou quatrième jour, et les cellules à partir du dix-huitième jour. Des fibres sont altérées dans les racines postérieures. Des cellules ont leurs grains chromatiques poussiéreux ou sont en chromatolyse dans la corne latérale de la moelle cervicale et dans le segment latéral de la corne antérieure de la moelle dorsale.

Ces cellules ne se distinguent ni par leur structure, ni par leur grosseur des cellules motrices volontaires. Ces recherches se rapprohent de celles d'Onuf et des nôtres.

Mais alors que par l'ablation du cordon thoracique nous déterminions la topographie des centres médullaires sympathiques, Biedl, par l'ablation d'une partie du splanchnique, précisait dans cette topographie, l'étage répondant aux *centres médullaires des fibres du splanchnique.*

En résumé il est très probable que les *fibres efférentes* du sympathique (*expériences* 8, 9, 10) prennent leur origine dans les cellules des groupes suivants :

1° *Petites cellules de la corne latérale ;*

2° *Groupe paracentral ;*

3° *Probablement aussi petites cellules de la zone intermédiaire.*

D'autre part les *fibres afférentes* sont en connexion par leurs arborisations terminales avec les *cellules de la colonne de Clarke* (*expérience* 10 tardive). Il est probable que les grandes cellules de la zone intermédiaire ont les mêmes connexions avec les fibres viscérales. Enfin, au point de vue particulier, *les centres médullaires du splanchnique,* c'est-à-dire les centres trophiques de ces fibres efférentes occupent la corne latérale des *parties inférieures de la moelle cervicale, et supérieures de la moelle dorsale.*

III. Pathologie. — La pathologie fournit des observations corrélatives des expériences physiologiques et des faits anatomiques que nous avons décrits.

Depuis longtemps, les cliniciens ont attiré l'attention sur les troubles vaso-moteurs des traumatismes médullaires et les multiples modalités vaso-motrices, thermiques, sudorales et trophiques des maladies chroniques de la moelle.

Vulpian montre que les sections de la moelle dorsale vers son milieu déterminent une plus forte élévation de température dans les membres postérieurs, que celles qui atteignent la partie supérieure de la moelle cervicale.

Schiff montre que l'hémisection de la moelle dorsale en son milieu produit une augmentation de température des pieds et de la partie inférieure de la jambe du même côté ; tandis qu'une hémisection plus élevée, à la hauteur de la première dorsale, ne produit l'échauffement que du dos, de la cuisse, du genou et de la partie supérieure de la jambe, pendant que le pied et la partie inférieure de la jambe se refroidissent légèrement.

Il existe une parfaite identité, au point de vue des vaso-moteurs, chez l'homme et les animaux dans les cas de lésions de la moelle.

Dans une observation de Vulpian [1], la main droite avait une température de 5 à 10° supérieure à celle de la gauche. A l'autopsie, on trouva un caillot sanguin dans les faisceaux antérieurs de la moelle à la hauteur du 3e segment cervical.

Dans une observation de Rendu [2] on constata pendant la vie une congestion intense du visage et du cou et à l'autopsie la luxation de la 6e vertèbre sur la 7e et la moelle réduite en bouillie.

Les maladies chroniques de la moelle, par la lenteur ordinaire de leur évolution qui permet une dissociation fine des différents éléments, créent encore mieux que les traumatismes des cas d'études pour la recherche des localisations exactes des centres sympathiques médullaires chez l'homme. Depuis longtemps l'intensité et la fréquence de troubles viscéraux, trophiques, vaso-moteurs dans le tabes avaient attiré l'attention sur le sympathique.

Roux, en montrant dans le tabes l'atrophie des mêmes petites fibres à myéline, dont il a constaté la dégénérescence dans le sympathique à la suite de la section des racines postérieures, a fourni à cette hypothèse un important document anatomo-clinique.

D'après ses recherches cliniques, Pierret dès 1882, après Jacubowitz et Gaskell, fait de la colonne de Clarke le centre ou la voie sympathique.

Lenhossek, comme Cajal, placerait plutôt ce centre à la base des cornes antérieures, aussi bien en dedans et près du canal épendymaire qu'en dehors.

Van Gehuchten localise le sympathique médullaire dans les neurones moteurs des racines postérieures [3].

Soulié accepte comme centre la corne latérale [4].

Marinesco (1897) croit vraisemblable l'opinion de Remak déjà formulée en 1889, d'un centre sympathique dans les cornes postérieures.

Grasset [5] avait étudié en 1889 un malade qui présentait des sueurs exagérées et de l'hyperthermie du même côté que de la thermoanesthésie et de l'analgésie. Il pensait sinon à la similitude du moins au voisinage des sièges médullaires des fonctions dont il analysait les troubles.

Reprenant cette ancienne observation, il croit aujourd'hui pouvoir dire [6]

[1] Vaso-moteurs, I, p. 227.
[2] *Arch. gén. de méd.*, 1869.
[3] Page 322.
[4] Poirier, III, p. 208.
[5] Cliniques méd., I, 1891, p. 186.
[6] Anatomie clinique des centres nerveux, 1901, p. 50.

que, si cliniquement la dissociation dite syringomyélique de la sensibilité est le syndrome des cornes postérieures de la moelle, les *troubles vaso-moteurs et sudoraux (quand ils sont d'origine médullaire) sont le syndrome de la substance grise centrale (base des cornes antérieures)*.

D'ailleurs, en présence des divergences de détails des différents auteurs, il conclut, d'une façon à la fois large et conciliante, que *pour le clinicien le centre médullaire du sympathique est dans la substance grise antéro-postérieure.*

Des cas comme ceux de Grasset ne sont pas exceptionnels et quand, de parti pris, on essayera d'établir un rapport entre les modifications vaso-motrices observées pendant la vie et les altérations médullaires constatées à l'autopsie de malades atteints de toute altération de l'axe gris, poliomyélite, syringomyélie, hématomyélie, etc., il sera facile de baser sur des documents innombrables cette notion définitivement acquise.

Certains travaux dans cette voie sont déjà publiés en Allemagne. L'un des derniers, celui d'Higier, à propos des troubles de la sudation dans la poliomyélite antérieure, pose à nouveau la question de la localisation des centres de Schlesinger, à la base des cornes postérieures comme le voulait Charcot, ou dans les groupes latéraux des cellules des cornes antérieures selon l'opinion de Biedl.

Ces quelques notes, empruntées à la pathologie, suffisent à corroborer dans leur ensemble les résultats de la physiologie et de l'anatomie.

B. Les théories. — Pour grouper tous ces faits épars de la physiologie, de l'anatomie et de la pathologie, on a édifié des schémas qu'il fallait naturellement modifier à chaque nouvelle donnée importante mais qui, malgré leur imperfection, permettent de fixer les idées sur le fonctionnement complexe du sympathique.

Les idées directrices sur ces matières sont formulées : en *France* dans les travaux classiques de F. Franck, Nuel, Grasset, Dastre et Morat ; en *Allemagne,* Kölliker et en *Angleterre* dans ceux de Langley, complétés tout récemment en France par J.-C. Roux et Bonn ; en Allemagne par Graupner et aux États-Unis par Onuf.

I. En France F. Franck est très réservé sur la systématisation du sympathique. Il rappelle que la valeur des ganglions sympathiques comme centre trophique, après avoir été affirmée par Bidder et Volkmann chez la grenouille et appuyée par Waller a été combattue par Schiff, Courvoisier, Giannuzzi et Vulpian.

[1] *Deutsche Zeitsch. f. Nervenheilk.*, XX, 5-6.

Il dit qu'au point de vue trophique les ganglions de la chaîne sont comparables aux ganglions des racines postérieures et remplissent comme ceux-ci, le rôle de centres trophiques pour les nerfs qui les traversent. Toutes les recherches (Schiff, Courvoisier, Vulpian) montrant que les fibres des rameaux communicants subissent surtout l'influence de la moelle, accordent cependant au ganglion une certaine influence trophique, car la dégénération du cordon de jonction entre le ganglion et le nerf rachidien n'est pas totale, après la séparation des centres nerveux supérieurs ; il faut donc arriver à cette conclusion que si le rôle trophique des cellules des ganglions a été exagéré, il n'en est pas moins réel.

Pour ce qui est de la question des centres sympathiques, il faut se rappeler que c'est une détermination bien précise pour une aussi vague localisation. Il faut en effet se borner en physiologie à déterminer le siège et l'étendue des régions encéphalo-médullaires au niveau desquelles s'opèrent les réactions réflexes organiques. La détermination des différentes régions sympathiques centrales ne comporte aucune précision absolue ; on n'a pu localiser dans telle ou telle portion de l'axe gris médullaire les groupes de cellules correspondant à l'exercice des différentes fonctions ; l'analogie doit faire admettre qu'ils sont compris en leur qualité de centres excito-moteurs dans les cornes antérieures de la substance grise où ils communiquent par des connectifs intercentraux avec les éléments cellulaires sensitifs appartenant aux deux systèmes végétatif et de relation, puisqu'ils peuvent être mis en jeu par des impressions de provenance organique ou cutanée. On ne sait pas non plus comment se comportent, au point de vue de l'agencement réciproque de leurs cellules, les centres affectés à des fonctions différentes et qui occupent cependant les mêmes régions de l'axe ; on peut même se demander si chaque appareil organique correspond à des cellules à fonctions spécialisées ou si, au contraire, les mêmes éléments centraux ne sont pas aptes à provoquer les réactions les plus variées suivant la nature des incitations qu'ils reçoivent et suivant la destination périphérique des prolongements qu'ils émettent,

En un mot, notre ignorance est encore très grande en ce qui touche la portion centrale du sympathique [1].

D'après Kölliker, les fibres sans myéline viennent des cellules des ganglions sympathiques eux-mêmes, tandis que les fibres à myéline ont, partie une origine cérébro-spinale, partie une origine sympathique. La première origine (c'est-à-dire cérébro-spinale) se rapporte surtout aux fortes fibres à myéline. Celles-ci sont en partie des fibres motrices qui entrent dans les ganglions sympathiques par les rameaux communicants, se mettent en rapport, dans le voisinage des cellules nerveuses du sympathique, avec des prolongements dendritiques et, par l'intermédiaire de ceux-ci, partagent les excitations centrifuges des cellules ganglionnaires sympathiques.

Une autre partie des fibres intercentrales sont des fibres sensibles qui vont directement à la périphérie à travers les ganglions sans se mettre en rapport avec les cellules nerveuses du sympathique.

[1] F. Franck, 1884, Dict. Dechambre. Art. Sympathique.

Les recherches physiologiques et anatomiques de Langley conduisent à une conception très nette et très simple.

Contrairement à ce qu'on a pu penser autrefois, la chaîne ganglionnaire sympathique n'est pas isolée et indépendante du système nerveux central ; elle lui est au contraire intimement unie par des fibres motrices et sensitives.

Ces fibres médullaires ont leurs cellules d'origine dans des points de la moelle encore mal déterminés, dans les cornes antérieures, dans le processus intermedio-lateralis et dans les régions qui avoisinent et qui entourent à la partie postérieure le canal de l'épendyme.

Toutes ces fibres sortent par les rameaux communicants blancs et viennent se terminer autour des cellules des ganglions sympathiques. Elles sont pourvues d'une gaine de myéline, mais, caractère différentiel important déjà signalé par Bidder et Volkmann, elles sont de petit calibre, beaucoup moins grosses que les fibres qui constituent la majeure partie des nerfs rachidiens. Elles ont des longueurs variables ; aussi dans la région thoracique les unes s'arrêtent aux ganglions sympathique de la chaîne thoracique, d'autres vont par les splanchniques jusqu'aux ganglions du plexus solaire. Toujours elles viennent se terminer autour d'une cellule ganglionnaire.

De la cellule du ganglion sympathique, cellule en tout semblable aux cellules du système nerveux central, part alors une seconde fibre qui va, sans s'unir désormais à d'autre cellule ganglionnaire, se terminer dans l'organe périphérique, muscle ou glande.

Ces fibres de second ordre sont, pour la très grande majorité, dépourvue de gaine de myéline ; ce sont les fibres de Remak.

Ce sont ces deux variétés de fibres qui composent les tractus sympathiques, s'étendant entre les ganglions ou allant des ganglions à la périphérie ; mais par suite de l'inégalité de longueur des fibres médullaires, on trouve dans le même tronc sympathique une portion variable de fibres à myéline et de fibres de Remak. Les fibres à myéline, qui vont aux cellules ganglionnaires loin situées, cheminent dans le même tronc nerveux que les fibres de Remak, provenant des ganglions qu'elles ont traversés sans s'y arrêter. Somme toute, il existe deux neurones dans le système sympathique, l'un *préganglionnaire* constitué par les fibres à myéline, l'autre *postganglionnaire*, par les fibres sans myéline. La présence d'un relais cellulaire sur la voie médullo-périphérique est le caractère distinctif du grand sympathique.

Roux a montré qu'il n'y a d'exception au caractère distinctif du sympathique, relais cellulaire sur la voie médullo-périphérique, que pour quelques fibres à myéline de gros calibre. Ces fibres de nature sensitive qui proviennent, comme les recherches de Roux ont permis de le déterminer, des ganglions rachidiens, vont, en partie tout au moins, directement à l'organe périphérique, sans s'arrêter autour d'une cellule ganglionnaire sympathique. Ces grosses fibres à myéline naissent du ganglion rachidien comme l'avait soutenu Kölliker. Mais contrairement à Kölliker, il ne naît pas du ganglion rachidien d'autres fibres sympathiques.

Les petites fibres sympathiques à myéline qui dégénèrent dans le tabes ont leurs centres trophiques dans les ganglions sympathiques. Les petites fibres à myéline qui dégénèrent dans le sympathique après section des racines antérieures et postérieures ont leur centre trophique dans la moelle.

L'originalité de Graupner est de montrer que la division en fibres myéliniques et amyéliniques ne peut avoir une valeur absolue et que la seule base de classification est celle du centre trophique de chaque fibre nerveuse.

Il appuie sa première opinion sur des constatations d'anatomie normale. Il étudie la localisatiou des centres trophiques des fibres par la méthode des dégénérations secondaires. Ayant constaté, après destructions d'un ganglion semi-lunaire, la dégénérescence secondaire de deux faisceaux de fibres à myéline dans le splanchnique du même côté, il en conclut, d'après la loi de Waller, que le splanchnique contient des fibres à myéline dont le centre trophique est dans le ganglion semi-lunaire ou plus bas.

Il insiste sur le grand nombre des petites fibres à myéline et sur la rareté des grosses dans le sympathique, et montre qu'il n'y a d'exception que pour le grand splanchnique où l'on trouve en abondance de grosses fibres à myéline.

Enfin, B. Onuf et J. Collins terminent ainsi leur étude morphologique du sympathique. « Nous concluons que chez le chat, la plupart des fibres afférentes du sympathique ne viennent pas des cellules du ganglion spinal, comme Kölliker le dit, mais au contraire qu'elles ont leurs cellules d'origine dans les ganglions ou les plexus du système sympathique.

Nos recherches rendent probable que les fibres efférentes du sympathique tirent leur origine des cellules du groupe paracentral, de la corne latérale, et probablement aussi de la zone intermédiaire. Les fibres afférentes, d'autre part, sont en connexion par leurs ramifications terminales avec les cellules de la colonne de Clarke. En outre, il n'est pas improbable que les grandes cellules de la zone intermédiaire, spécialement du noyau de Bechterew, aient les mêmes relations avec les fibres viscérales afférentes que les cellules de la colonne vésiculaire.

Sur des coupes transversales de la moelle, nous voyons un faisceau de fibres verticales émerger de la colonne de Clarke et se courber en une direction horizontale (dorso-ventrale). Une partie de ces fibres paraissent se perdre dans ce que nous appelons le champ paracentral.

Nous avons des raisons de penser que ces fibres sont plutôt des fibres venant directement des racines postérieures que des collatérales. Ces fibres se terminent autour des petites cellules du groupe paracentral et servent aux réflexes spinaux.

Chez le jeune chat, la colonne de Clarke et le groupe paracentral sont confondus. Il est probable que chez le chat adulte et l'homme cette confusion persiste en partie.

Les grandes cellules paraissent en rapport avec des fibres afférentes ; les petites semblent les centres trophiques des fibres efférentes.

Deux semaines après l'extirpation des 3e, 4e et 5e ganglions lombaires

sympathiques, nous avons observé des dégénérations à la fois dans les cellules de la colonne de Clarke et dans les fibres qui la gagnent par les racines postérieures. La dégénération chez ces fibres s'étendait du 3e segment lombaire au 13e dorsal, d'autre part les altérations cellulaires ne descendaient pas au-dessous du 1er segment lombaire, montrant ainsi qu'elles occupent en totalité un niveau plus élevé que les lésions des fibres ; les fibres afférentes du nerf sympathique lombaire, gagnant la moelle par les racines postérieures, peuvent, après avoir atteint la colonne de Clarke, former un faisceau longitudinal ascendant qui se termine autour de cellules d'un niveau considérablement plus élevé.

Des dégénérations, survenues au bout de six mois, nous concluons, que, dans leur ensemble, les fibres, sûrement les afférentes, probablement aussi les efférentes, venant des ganglions de la moitié inférieure du sympathique thoracique, prennent une direction sensiblement horizoniole pour se mettre en connexion avec les cellules spinales du même niveau, mais qu'une partie de ces fibres descendent probablemeni ou dans la moelle ou dans le sympathique à travers la distance d'un ou deux segments, avant de gagner les cellules autour desquelles elles se terminent ou d'où elles prennent leur origine si elles sont des fibres efférentes. »

C'est là une application aux fibres sympathiques du schéma de Scherrington pour la répartition des fibres sensitives, et l'analogue du schéma exposé par Langley pour les nerfs pilo-moteurs. L'extirpation du ganglion stellaire produit au bout de peu de mois des atrophies des cellules des deux cornes latérales, des deux groupes paracentraux et des deux colonnes de Clarke.

« Nous pensons avec Ramon y Cajal disent, Onuf et Collins, qu'une partie au moins des fibres afférentes sympathiques après division en T vont se mettre simultanément en connexion par des branches ascendantes et descendantes avec quelques cellules de la colonne de Clarke.

Le groupe paracentral nous parait avoir une fonction vasculaire. La colonne de Clarke, station terminale pour des fibres venant des organes de la vie végétative, doit servir aussi dans la conduction des excitations centripètes venant des muscles, des tendons, des articulations et des os, vers le cervelet.

La colonne de Clarke aurait ainsi un rôle important dans le maintien de l'équilibre. Le noyau vago-glosso-pharyngien est probablement l'homologue du groupe paracentral. Nous pensons que l'homologue de la colonne de Clarke est un grand noyau cellulaire accompagnant le faisceau solitaire au niveau de son bord ventro-latéral. »

Onuf et Collins ont d'ailleurs observé, en faveur de leur hypothèse, des altérations de ces noyaux bulbaires à la suite de l'extirpation du ganglion stellaire.

C. Conclusions et Résumé. — I. Les faits physiologiques, anatomiques et pathologiques ainsi que les théories exposées dans ce chapitre nous permettent d'envisager dans leur ensemble :

1° La métamérie sympathique.

2° La topographie du système splanchnique.

3° La valeur de l'homologie du sympathique et du pneumogastrique.

1° *Métamérie sympathique.* — La physiologie montre que chacun des viscères dépendant du plexus solaire a des vaso-constricteurs et des vaso-dilatateurs, dont la hauteur des connexions médullaires est nettement déterminée, et que chaque étage médullaire correspond à un segment sympathique. Cette métamérie comprend essentiellement deux ordres de fibres, les *fibres pré-ganglionnaires ou protoneurones de Langley, intercentrales de Dastre et Morat* qui passent par les rameaux communicants, et les *fibres post-ganglionnaires ou deutoneurones de Langley, périphériques de Dastre et Morat,* qui unissent les ganglions sympathiques aux viscères.

Les uns et les autres sont afférents et efférents.

Les *protoneurones efférents* naissent de la moelle et passent par les racines antérieures et postérieures.

Les *protoneurones afférents* passent par les racines postérieures.

Les *deutoneurones efférents* naissent dans les ganglions sympathiques de la chaîne, ou périphériques.

Les *deutoneurones afférents* ont leurs centres dans les viscères ou dans les ganglions périphériques.

L'anatomie montre que les protoneurones sont à myéline et les deutoneurones sans myéline, mais que certaines fibres longues, perdant leur myéline dans leur trajet, à travers un ganglion par exemple, ressemblent, dans leur partie périphérique, à des deutoneurones myéliniques. *La division des fibres sympathiques basée sur la myéline a donc moins de valeur que la divison physiologique.*

Les *protoneurones efférents* naissent dans la moelle, au niveau de la corne latérale, de la région paracentrale et probablement aussi des petites cellules de la zone intermédiaire. Ils passent par les racines antérieures et postérieures sous l'aspect de petites fibres à myéline.

Les *protoneurones afférents* sont à petites fibres ou à grosses fibres à myéline. Les grosses fibres à myéline qui réunissent sans relais les viscères à la moelle et ont leur centre trophique dans le ganglion rachidien ont la valeur de fibres cérébro-spinales.

Les *protoneurones afférents à petites fibres* ont leur centre dans les ganglions sympathiques de la chaîne. Ce sont eux qui sont altérés dans le tabes.

Les *deutoneurones efférents* sont amyéliniques.

Les *deutoneurones afférents* sont, pour la plus grande majorité, amyéliniques. Quelques-uns, nés dans les ganglions solaires, sont de petites fibres à myéline.

Les différents étages médullaires du sympathique sont en connexion les uns avec les autres.

D'une part, les fibres afférentes ont leurs prolongements cylindraxiles qui se bifurquent en branches ascendantes et descendantes.

Les deutoneurones afférents réunissent à un ganglion périphérique plusieurs ganglions de la chaîne ; les protoneurones afférents réunissent à un ganglion de la chaîne plusieurs segments médullaires.

D'autre part, les protoneurones efférents descendent quelquefois soit dans la moelle, soit dans la chaîne sympathique pendant quelques étages. Ainsi, dans le système du grand splanchnique, les centres trophiques des fibres efférentes sont situés beaucoup plus haut que leurs points d'émergence.

2° *Topographie du système splanchnique.* — La métamérie du système splanchnique ne diffère de celle du sympathique en général, qu'en ce qu'*il n'y a pas de centres trophiques, pour les deutoneurones efférents, dans les ganglions de la chaîne*. Les nerfs moteurs du splanchnique sont tout à fait indépendants de ces ganglions. Ce fait est déjà visible en anatomie macroscopique.

La façon d'envisager le système splanchnique par métamères est schématique.

En effet les fibres efférentes qui le composent et sortent de la moelle du 5e au 12e segment médullaire dorsal ont leurs centres trophiques situés dans la moelle dans les cornes latérales de la partie toute supérieure de la moelle dorsale et même de la partie inférieure de la moelle cervicale.

3° *Homologie du sympathique et du pneumogastrique.* — Cette idée ancienne due à de Blainville, exprimée par Gaskel et Nuel, a été reprise par Thébaut en France, par Onuf en Amérique.

Elle trouve des arguments dans l'étude de la topographie fonctionnelle du sympathique.

Cette disposition très générale du sympathique permet d'établir, sinon des identités, du moins des homologies avec certains nerfs bulbaires, le pneumogastrique, entre autres, qui avec ses deux ganglions,

son grand nombre de petites fibres à myéline, la situation de son noyau moteur dans le prolongement des noyaux moteurs sympathiques médullaires, ses fonctions inhibitrices qui le rapprochent des vaso-dilatateurs, des fibres inhibitrices, d'une façon très générale des fibres intercentrales, font de lui le type d'un *faisceau de protoneurones sympathiques efférents et afférents qui ne diffèrent des médullaires que par leur situation bulbaire.*

Le sympathique thoraco-lombaire est donc à la moelle ce que le pneumogastrique est au bulbe.

II. Résumé. — L'idée d'une topographie physiologique du sympathique appartient à François Franck. Cette topographie doit reposer sur l'embryologie, l'anatomie comparée et surtout la physiologie, l'anatomie et la pathologie.

Ici nous avons tenté de formuler la topographie du département du plexus solaire. Cette étude permettra peut-être qu'on puisse être amené en clinique à se poser tout au moins la question d'une altération ganglionnaire sympathique localisée.

A. Les faits qui permettent cette étude, quoique déjà nombreux en physiologie, ne le sont pas encore assez, surtout en anatomie et en pathologie.

I. La physiologie permet de déterminer d'une part la répartition, les niveaux de pénétration et de sortie des filets viscéraux du plexus solaire, et d'autre part la topographie des centres réflexes ganglionnaires.

1° Etablir les niveaux d'émergence des nerfs vaso-moteurs au niveau de la moelle est facile pour les vaso-constricteurs.

1) La topographie segmentaire des vaso-constricteurs du plexus solaire peut être ainsi résumée :

Les vaso-constricteurs émergent pour le foie du 6e communicant dorsal au 1er lombaire, pour la rate du 5e au 11e dorsal, pour le pancréas du 5e ou 6e dorsal au 2e lombaire, pour l'intestin grêle du 5e dorsal au 2e lombaire et pour les reins du 5e dorsal au 4e lombaire avec prédominance pour les 11e, 12e et 13e communicants dorsaux. Ces limites d'émergence n'indiquent d'ailleurs pas nécessairement la hauteur des centres : les fibres du grand splanchnique émergent du 5e au 11e communicant dorsal. Or ses centres vaso-constricteurs sont compris plus haut entre le 3e et le 6e segment dorsal, d'après Smirnow.

Nous avons étudié particulièrement les vaso-constricteurs des glandes surrénales. Nous avons démontré leur existence par la méthode pléthysmographique et les principaux niveaux de leurs points d'émergence à partir du 8e communicant dorsal.

2) La topographie des vaso-dilatateurs est beaucoup plus facile à déterminer que celle des vaso-constricteurs. Les vaso-dilatateurs du foie sortent par les trois derniers nerfs dorsaux, ceux de l'intestin ont leur maximum d'abondance dans les trois derniers nerfs dorsaux et les deux premiers lombaires. Nous avons constaté des vaso-dilatateurs des reins entre les 5e et 8e communicants.

2° Pour établir la topographie des centres réflexes ganglionnaires, nous avons fait des expériences d'ablation et d'excitation et, pour la topographie des fibres transganglionnaires, des expériences de nicotinisation selon la méthode de Langley. Il résulte de ces expériences que le ganglion semi-lunaire gauche commande les vaso-moteurs de la rate, le semi-lunaire droit, ceux du foie, les mésentériques supérieurs, ceux de l'intestin grêle ; mais si toutes les fibres inhibitrices se terminent dans ces ganglions, il est des fibres vaso-constrictives qui les traversent sans s'y arrêter.

3° Pour établir les connexions du sympathique et du système cérébro-spinal, il faut d'abord étudier la localisation des cellules sympathiques dans les ganglions et ensuite dans la moelle. Il n'existe pas de cellules sympathiques dans les ganglions rachidiens. On y trouve bien les centres trophiques des grosses fibres afférentes à myéline qui viennent des viscères abdominaux et gagnent la moelle par les racines postérieures ; mais comme cette voie de conduction sensitive n'a pas de relais cellulaires sur son trajet, elle ne répond pas à la caractéristique anatomique du système sympathique. Les centres trophiques des deux espèces de fibres sympathiques afférentes et efférentes se trouvent dans chaque espèce de ganglions sympathiques, ganglions de la chaîne, ganglions solaires, ganglions périphériques.

Le système splanchnique diffère du système sympathique en général en ce que ses fibres efférentes n'ont pas de centres trophiques dans les ganglions de la chaîne.

Les centres médullaires du sympathique en général, et du splanchnique en particulier, dont l'existence est démontrée nécessaire par la physiologie, dont la topographie a été indiquée hypothétiquement par la pathologie, ne pouvaient être figurés que par l'anatomie. Avec Onuf, aux États-Unis et Biedl en Allemagne, nous avons par des expé-

riences d'ablation du sympathique thoracique et du splanchnique, pu mettre en évidence quelques points importants.

Les fibres efférentes du sympathique prennent leur origine dans les cellules des groupes suivants : petites cellules de la corne latérale, groupe paracentral, probablement aussi petites cellules de la zone intermédiaire.

D'autre part, les fibres afférentes sont en connexion par leurs arborisations terminales avec les cellules de la colonne de Clarke. Les centres du splanchnique occupent ces mêmes régions à la partie inférieure de la moelle cervicale et la partie supérieure de la moelle dorsale.

B, Pour grouper tous ces faits de la physiologie, l'anatomie et la pathologie, on a édifié des schémas.

Les schémas classiques de François Franck, Nuel, Pierret, Grasset, Dastre et Morat en France, de Kölliker en Allemagne, de Langley en Angleterre, ont été complétés et parfois remaniés par les recherches récentes de J. C. Roux et Bonne en France, de Graupner en Allemagne et d'Onuf et Collins aux Etats-Unis.

C. On peut actuellement concevoir les choses de la façon suivante :

1° Un métamère sympathique comprend, en plus des grosses fibres afférentes à myéline dont le centre trophique est dans le ganglion rachidien ;

Des protoneurones efférents, à myéline, du moins dans la plus grande partie de leur course, et dont le centre trophique est dans la corne latérale ;

Des deutoneurones efférents, sans myéline, dont le centre trophique est dans les ganglions sympathiques ;

Des protoneurones afférents, à myéline, du moins dans la plus grande partie de leur course, et dont le centre trophique est dans les ganglions de la chaîne ;

Des deutoneurones afférents, la plupart sans myéline, quelques-uns à myéline, dont le centre trophique se trouve dans les ganglions sympathiques périphériques ou solaires.

2° Le système splanchnique dont les points d'émergence sont compris entre les 5e et 12e communicants et dont les centres médullaires sont dans la partie inférieure de la moelle cervicale et supérieure de la moelle dorsale ont une métamérie qui ne diffère de celle du sympathique en général qu'en ce qu'il n'est pas de deutoneurones efférents qui prennent naissance dans les ganglions de la chaîne.

3° Au bulbe, la disposition des neurones du système pneumogastrique rappelle à ce point la disposition des neurones sympathiques dans la moelle, qu'il semble aujourd'hui que l'homologie déjà signalée par de Blainville soit exacte, et qu'on puisse dire que le pneumogastrique est au bulbe ce que le sympathique est à la moelle. Le système pneumogastrique est le département bulbaire du système grand sympathique.

TROISIÈME PARTIE

PATHOLOGIE

CHAPITRE PREMIER

HISTORIQUE ET TECHNIQUE

I. Historique. Périodes cliniques (Eulenburg et Guttmann), anatomique (Hale White, Graupner), pathogénique (Leven, Jaccoud, Thiroloix), expérimentale (Mossé) et chirurgicale (Jaboulay). — II. Technique. Méthode anatomo-clinique Méthode expérimentale : Intoxications, infections; expériences en plusieurs temps. — III. Résumé.

I. Historique. — La pathologie du plexus solaire est, avec celle du sympathique cervical, la plus riche en documents historiques. Ce n'est pas à dire qu'elle en soit éclairée. La multiplicité des faits rapportés et le grand nombre des théories émises indiquent à priori les innombrables difficultés de cette pathologie.

On peut en cinq groupes répartir les éléments épars dans la littérarature. Ces groupes comprennent des faits cliniques, anatomiques, étiologiques, expérimentaux et chirurgicaux, dont quelques-uns à certaines époques ont été synthétisés en des travaux particulièrement importants. D'après la date de ces travaux on pourrait décrire à l'histoire de la pathologie du plexus solaire :

Une *période clinique* dominée par l'ouvrage paru en 1873, d'Eulenburg et Guttman[1] ;

Une *période anatomique*, où à la suite de Virchow en Allemagne, de Jaccoud en France, on s'efforce de trouver dans les cas de maladie d'Addison des altérations du sympathique abdominal ;

[1] *Die Pathologie des Sympathicus auf Physiologischer Grundlage.* Berlin, 1873.

Une *période pathogénique*, où, après Leven qui sans documents anatomiques fait du plexus solaire le grand facteur des maladies de l'estomac, où après Jaccoud qui, avec des faits anatomiques et cliniques montre des cas de maladies d'Addison dont la seule lésion apparente était au niveau du plexus solaire, Thiroloix incrimine, dans la pathogénie du diabète maigre, la lésion du plexus solaire ;

Une *période expérimentale*, où depuis l'ère antiseptique les anciennes expériences de Claude Bernard, Budge, Schiff, Brown-Séquard, sont reprises et fournissent, concurremment avec de nouvelles expériences basées sur la méthode graphique, des faits utiles pour l'interprétation des phénomènes pathologiques ;

Enfin avec Jaboulay paraît débuter une *période chirurgicale* de la pathologie du plexus solaire.

1° Avant Eulenburg et Guttman, depuis Bichat, les cliniciens parmi lesquels il faut citer Lobstein, Tanquerel des Planches et Morel, incriminaient le plexus solaire dans la pathogénie des névroses de l'estomac et de l'intestin.

Le mérite d'Eulenburg et Guttmann a été de réunir tous les faits épars avant eux sur la pathologie du grand sympathique et d'avoir nettement posé la question des rapports du plexus solaire avec les coliques, les diarrhées, le diabète et la maladie d'Addison [1].

Après eux, au point de vue clinique pur, chacun de ces syndromes a été l'occasion d'un nombre considérable de travaux. Parmi les principaux sont ceux d'Axenfeld, Trumel de Fontaret, Fabre, Leven, Raymond, Hans Vogt, et récemment ceux de Talma, Carducci, Hoffmann et Buch.

Les travaux sur les névroses de l'estomac et de l'intestin sont légion. Les principaux sont ceux de B. Teissier, Baschko, H. Roger, Dreyfus-Brisac, Pitres, Cherchewski, Putmann, Fournier, Séglas, Arndt, Raymond, Jaccoud, Grasset, Putzner, Stein, Eybert, Aporti, Herzog, André, Obersteiner, Hans Vogt, Dent, Biernacki, Albert Mathieu, Albert Robin et la récente thèse de Blanchet [1].

2° L'étude anatomo-pathologique du sympathique abdominal, nerfs et ganglions, a été poursuivie à deux points de vue un peu différents.

Les uns, avec Virchow, Jaccoud, Bonnet et Poincaré, Voisin, Raymond, Sommer, Stilling, Glockner, Monti et Fieschi, Barbacci, Jablonski, Giuzetti, etc., ont rapporté des examens isolés dans des cas où la clinique faisait prévoir des altérations.

Les autres, comme Hale White. Graupner et J.-C. Roux ont fait chacun

[1] Voir plus loin.

[2] Blanchet. (R). Contribution à l'étude des névroses intestinales. Th. Paris, 1901-1902, n° 31.

avec une technique uniforme des examens systématiques dans les affections les plus diverses.

Hale White fit l'examen histologique systématique de 150 ganglions sympathiques.

Graupner étudia, entre autres, les lésions du sympathique dans le diabète, la sclérose en plaques et la maladie d'Addison. J.-C. Roux à propos des lésions du sympathique dans le tabes dont il fit une étude spéciale, examina systématiquement un certain nombre de splanchniques.

3° Les théories pathogéniques qui incriminent le plexus solaire dans la genèse des névroses gastro-intestinales, des polyuries, de l'albuminurie orthostatique, du diabète, et de la maladie d'Addison doivent être cités à propos de ces dernières affections [1].

Les unes reposent sur des contributions anatomo-pathologiques, quelques-unes sont induites d'expériences physiologiques, le plus grand nombre reposent sur la vraisemblance et l'absence de toute autre cause plausible, car la pathologie du sympathique est à ce point obscure qu'on a souvent tendance à lui rapporter les phénomènes morbides dont le mécanisme est inconnu.

Aussi peut-on sans préjudice ne considérer dans ces théories que celles qui s'appuient sur des constatations valables.

L'examen de ces documents ne doit d'ailleurs pas avoir seulement une valeur spéculative.

Bard a montré l'importance des préoccupations pathogéniques, non plus à un point de vue théorique, mais à un point de vue pratique, dans l'interprétation des syndromes abdominaux.

« C'est aux médecins, dit-il, qu'il appartient de décider quels malades auprès desquels leurs ressources auront été inefficaces ou insuffisantes doivent être opérés et de reconnaitre quelles excitations du plexus solaire sont réflexes ou névritiques, névralgiques ou névrosiques. »

Tout récemment, Célos, dans une thèse très originale, s'est posé les mêmes questions [1].

4° Nous avons dans la partie physiologique parlé de l'historique expérimentale.

Plus nombreuses que les expériences faites directement sur le plexus solaire, et dont les plus récentes sont celles d'Onuff et Collins, et de Popielski sont des expériences faites en vue d'élucider les différents syndromes, coliques, diabète ou syndrome d'Addison.

Parmi celles-ci, il faut citer celles de Thiroloix, Charrin, et tout récemment Mosse.

5° Enfin, depuis les travaux de Jaboulay, la chirurgie du sympathique abdominal s'est enrichie de la thèse de Termier, des travaux de Cavazanni, de Chipault et de Ruggi.

II. Technique. — Les techniques que nous avons employées dans

[1] Voir plus loin.

[1] Celos (Georges). Sur le diagnostic d'urgence chez l'adulte des maladies de l'abdomen qui se traduisent par le syndrome péritinéo-abdominal. Th. Paris, 1902.

nos recherches du plexus solaire dépendent de la méthode anatomo-clinique et de la méthode expérimentale. Les observations cliniques des malades étaient prises par nous au jour le jour depuis l'entrée jusqu'à la mort.

Les pièces, prélevées par nous à l'autopsie,de tous les cadavres de nos malades, qu'ils aient présenté ou non pendant leur vie des symptômes abdominaux, étaient immédiatement disséquées, dessinées et fixées, en prenant toutes les précautions pour éviter les altérations cadavériques[1].

Les pièces étaient ensuite traitées comme il a été dit plus haut[2].

Les expériences, entreprises dans un but pathologique, ont compris des vivisections, des intoxications, des infections et des opérations chirurgicales.

Les vivisections ont été très peu nombreuses, car, si elles sont utiles en physiologie, elles répondent mal, par leur brutalité, à la complexité des recherches de pathologie expérimentale.

Les intoxications, généralement subaiguës ou chroniques, ont été faites par injections sous-cutanées, intra-péritonéales, ou intra-veineuses de toxiques ou de toxines.

Les infections ont été, autant que possible, limitées dans la cavité péritonéale.

Les opérations chirurgicales ont consisté en altérations totales ou partielles du plexus solaire, en résections des nerfs efférents de ce plexus, en ablations de la rate, et en traumatismes divers, piqûres, brûlures, badigeonnages des régions solaires, avec des corps irritants ou des cultures microbiennes. Les animaux étaient suivis. Selon les symptômes observés, ils étaient tués par le chloroforme à des intervalles variables après l'opération. Quelques-uns qui survécurent longtemps à l'ablation du plexus solaire, furent intoxiqués chroniquement dans le but d'étudier la pathologie du syndrcme d'Addison.

III. Résumé. — I L'histoire clinique du plexus solaire qui commence, au début du XIXe siècle, avec Lobstein, Tanquerel des Planches et Morel, est résumé par le travail d'Eulenburg et Guttman, paru en 1873. Depuis, les faits se sont accumulés sans apportcr beaucoup de clarté.

[1] Voir sur les altérations cadavériques. Maurice Faure et Laignel-Lavastine. *Société de Neurologie in R. Neurologique*, p. 562 et 1089, 1901.

[2] Première partie, Anatomie, page .

Pour les grouper, on peut décrire, après une période clinique, une période anatomique, une période pathogénique, une période expérimentale et une période chirurgicale.

II. Les techniques suivies dans nos recherches pathologiques dépendent de la méthode anatomique et de la méthode expérimentale. Cette dernière permet d'analyser les cas complexes fournis par la première. Les expériences, faites en plusieurs temps, remplissent particulièrement ce but.

CHAPITRE II

ANATOMIE PATHOLOGIQUE. ÉTUDE CLINIQUE

Examen de 73 plexus solaires au point de vue macroscopique et microscopique.

A. Analyse élémentaire.

I. Analyse des lésions élémentaires des nerfs : les fibres à myéline, les fibres de Remak, le tissu conjonctivo-vasculaire.

II. Analyse des lésions élémentaires des ganglions solaires :

a. Tissu de soutien : 1° Enveloppe fibreuse; 2° travées conjonctives; 3° vaisseaux; 4° capsule endothéliale.

b. Cellules nerveuses : aspect général; 1° rétraction loin de la capsule; 2° Changement de forme : déformation globuleuse, neuronophagie; 3° pigment; 4° méthode de Nissl : aspects granuleux, nuageux, mucoïde, vitreux, laqué, du protoplasma; chromatolyse, achromatose, vacuoles; 5° noyau, nucléole, caryolyse. Cellules du type A, B, C. Cellules multinucléées.

B. Analyse anatomo-pathologique.

I. Résultats de l'examen systématique de 73 plexus solaires : 1° Plexus normaux; 2° Lésions spécifiques (tubercule, cancer); 3° toxi-infections aiguës et chroniques; 4° péritonites; 5° tuberculose pulmonaire; 6° cachexie cancéreuse; 7° asystolie; 8° lésions médullaires; 9° polynévrites; 10° Syndrome de Raynaud; 11° sclérose en plaques; 12° paralysie générale; 13° démences; 14° insuffisance capsulaire suraiguë; 15° Syndrome d'Addison.

II. Lésions viscérales dépendant du plexus solaire : 1° Infections; 2° maladies nerveuses; 3° syndrome d'Addison.

C. Synthèse. Réactions anatomo-pathologiques.

I. Réactions du plexus :

1° Variations dites physiologiques;

2° Lésions spécifiques : tuberculose, cancer;

3° Réactions aux toxi-infections :

1° prédominance interstitielle : congestion, inflammation nodulaire, sclérose, atrophie sénile; 2° prédominance parenchymateuse; 4° Réactions à distance; 5° Réactions du plexus solaire sur les viscères.

II. Faits rapportés par les auteurs : 1° Lésions spécifiques; 2° Infections; 3° Maladies nerveuses; 4° Maladies mentales.

D. Résumé.

La rédaction de ce chapitre d'anatomie pathologique repose sur

l'examen de 73 plexus solaires recueillis à l'autopsie d'individus morts des affections les plus diverses :

Typhoïde	3
Variole	3
Diphtérie	1
Rougeole	1
Pneumonie	2
Streptococcie	1
Tétanos	1
Hérédo-syphilis	1
Péritonites	3
Urémie saturnine	1
Alcoolisme (Delirium tremens)	3
Absinthisme	1
Tuberculose pulmonaire aiguë	4
Tuberculose pulmonaire chronique	4
Cancer	5
Paralysie générale	12
Hémorrhagie cérébrale	3
Ramollissement cérébral	2
Polynévrite	2
Fracture de la colonne vertébrale	1
Myélite	1
Méningo-myélite tuberculeuse	1
Sclérose en plaques	1
Syndrome de Raynaud	2
Myocardite	2
Insuffisance aortique	1
Cirrhose du foie	2
Maladie de Recklinghausen	1
Hémorrhagie des surrénales	1
Syndrome d'Addison	7

Dans l'étude anatomo-pathologique du plexus solaire, il faut considérer d'une part le plexus et d'autre part les altérations que peuvent présenter les différents viscères secondairement aux perturbations du plexus. Comme il est impossible à l'autopsie, dans la complexité des lésions, de reconnaître toujours dans quels rapports de subordination sont les altérations les unes par rapport aux autres, nous nous occuperons avant tout du plexus solaire et ne ferons qu'indiquer les aspects des viscères qui le plus souvent coïncident avec les lésions du plexus.

Dans l'étude du plexus solaire, deux éléments doivent être dégagés : les *nerfs* et les *ganglions*.

Au point de vue *macroscopique*, l'étude des *nerfs* est à peu près négative, tout au plus peut-on noter une certaine blancheur et une augmentation de consistance dans leur hypertrophie ou leur dégénérescence ; mais, pour les *ganglions*, indépendamment de leur variabilité de forme et des figures diverses produites par la plus ou moins grande coalescence des différents centres solaires, on remarque facilement des modifications dans le volume, la couleur et la consistance ; augmentés de volume chez les scléreux chroniques, les myocarditiques, les asystoliques, certains paralytiques généraux et certains addisoniens (obs. V) ; ils sont diminués chez les tuberculeux chroniques et les cancéreux. Clairs, presque blancs chez les scléreux, ils sont brun foncé chez certains paralytiques, dans les péritonites, et rouge bleuâtre chez les typhoïdiques.

Leur consistance, plus ferme que normalement chez les scléreux, l'est moins dans les péritonites, et est molle dans les infections suraiguës, comme la variole hémorrhagique, par exemple (obs. XV)

Beaucoup plus importantes sont les constatations *histologiques*.

Il faut d'abord étudier, c'est-à-dire constater et interpréter les variations de chacun des éléments constituants des nerfs et des ganglions avant d'envisager le groupement de leurs lésions dans chaque cas particulier. L'analyse élémentaire doit ainsi précéder l'analyse clinique.

Nous comparerons ensuite les lésions des différents cas cliniques ; nous en ferons la synthèse, cherchant à tirer de l'étude des cas particuliers les aspects communs aux réactions générales.

A. Analyse élémentaire. — L'analyse des lésions élémentaires du plexus solaire doit porter isolément sur les nerfs et sur les ganglions.

I. — Les lésions élémentaires des *nerfs* frappent les fibres nerveuses, leur tissu de soutien ou leurs vaisseaux. Quand elles atteignent les fibres nerveuses, elles sont très différentes, selon qu'elles touchent les fibres à myéline ou les fibres de Remak.

Nous allons étudier séparément les modifications de chacun de ces éléments. Les fibres à myéline peuvent être altérées dans leur myéline, leur gaine de Schwann ou leur cylindre-axe.

Les modifications de la *myéline* (fragmentation en blocs, en boules, en granulations, fonte des corps granuleux, diminution de sa colorabilité, atrophie simple), mises en évidence dans les dissociations à

l'acide osmique ou dans les coupes selon la méthode de Marchi, n'ont de valeur qu'autant qu'on les constate sur les grosses fibres à myéline. Les petites fibres à myéline sont en effet d'un calibre variable et l'état moins perfectionné de leur structure rend plus difficile l'appréciation de leurs altérations. Les modifications de la *gaine de Schwann* consistent surtout en hypertrophie que l'on constate fréquemment dans les splanchniques de vieillards atteints d'atrophie.

Quand l'atrophie est marquée, les fibres à myéline disparaissent presque complètement, la plus grande partie de la coupe des faisceaux nerveux est formée de vacuoles claires. Ces vacuoles sont limitées par une ligne sombre assez épaisse qui se distingue des parties avoisinantes par la coloration foncée qu'elle prend sous l'influence des réactifs cylindre-axiles. Ces éléments paraissent être des reliquats des fibres à myéline dont il ne reste que la gaine de Schwann épaissie. Ces gaînes de Schwann épaissies se voient aussi dans les nerfs cérébro-spinaux.

La gaine de Schwann est d'autant plus épaisse que la fibre est plus atrophiée.

Souvent elle est plissée ; la lumière qu'elle limite devient ponctiforme et finalement disparaît. La fibre atrophiée apparaît alors comme une petite tache nettement limitée, ronde ou polygonale, un peu plus colorée que la substance environnante.

Le *cylindre-axe* peut être gonflé, vacuolaire, atrophié ou rompu. C'est sur les coupes transversales traitées par la méthode de Weiss qu'on se rend le mieux compte de sa structure. Le pointillé formé par la coupe des fibrilles est plus ou moins net, maisla valeur à attacher à ces variations est très difficile à préciser. Aussi doit-on tenir peu de compte des différents aspects des fibres de Remak.

Le point capital à noter est le rapport entre le nombre des fibres à myéline et sans myéline. Ce rapport est nettement pathologique dans l'atrophie. La plus grande partie de ces nerfs est amyélinique. Cette prédominance des fibres sans myéline peut tenir soit à ce que des fibres à myéline ont perdu leur myéline et persistent encore à l'état de cylindre-axes nus, soit à ce que les fibres à myéline ayant simplement disparu, l'accroissement du nombre des fibres sans myéline n'est que relatif. La disparition de la myéline par atrophie est variable suivant les différents points du trajet du nerf, elle est le plus intense dans les ganglions ; elle est beaucoup moins marquée en dehors des ganglions.

Les fibres atrophiées semblent donc perdre le plus rapidement leur myéline dans les endroits où existent le plus grand nombre de fibres sans myéline. Le tissu de soutien *périnèvre* et *endonèvre*, est plus ou moins épais. Quand l'élément noble est plus ou moins atrophié, l'endonèvre, ou du moins les prolongements les plus minces qui pénètrent entre les faisceaux nerveux, est tantôt très épais, le plus souvent homogène et pauvre en cellules, plus rarement parsemé de nombreux noyaux.

II. — Analyse élémentarie des ganglions. — Dans deux parties distinctes doivent être étudiées les lésions élémentaires du tissu de soutien et celles de l'élément noble.

Le tissu de soutien comprend l'enveloppe fibreuse, les travées fibreuses, les vaisseaux et les capsules endothéliales.

L'élément noble est la cellule nerveuse.

La capsule endothéliale, quoique dépendant du tissu de soutien, touche de si près à la cellule nerveuse qu'elle sera étudiée avec elle.

a. *Tissu de soutien.* — 1° L'*enveloppe fibreuse*. au picro-carmin, apparaît sous l'aspect d'une ligne jaune bordée de rouge. Elle est plus ou moins épaisse selon le développement du tissu conjonctif qui la constitue. Elle peut être envahie par de petites cellules rondes, au même titre que les espaces périvasculaires. Elle peut enfin subir le retentissement des altérations de l'atmosphère cellulo-adipeuse dans laquelle elle est plongée et qui la sépare du péritoine et du tronc cœliaque.

2° Les *travées fibreuses*, situées entre les noyaux ganglionnaires et autour des faisceaux de fibres nerveuses, ont avec les vaisseaux des rapports importants, car une partie des cellules rondes, qui dans les inflammations infiltrent les ganglions, sortent des vaisseaux par diapédèse.

Les travées peuvent augmenter de nombre et pénétrer dans l'intérieur des noyaux ganglionnaires qu'elles morcellent. Par leur hypertrophie, encerclant ces noyaux entiers ou fragmentaires dans des anneaux de sclérose, elles donnent au ganglion un aspect rappelant celui de la cirrhose annulaire de Laënnec.

Formées à l'état normal de fibres conjonctives adultes, elles sont plus ou moins épaisses, et très fréquemment infiltrées d'un grand nombre de cellules rondes.

Ces cellules rondes, qui infiltrent avec prédominance les travées et les espaces au-dessous de l'enveloppe fibreuse, peuvent se répandre d'une façon diffuse dans tout le ganglion, envahissant même les capsules endothéliales dont elles désorientent les cellules qui se confondent avec elles ; mais souvent elles dominent en certains points et se réunissent en îlots facilement reconnaissables à un faible grossissement, par une coloration hématoxylique plus foncée.

Ces îlots, *nodules infectieux*, prédominent sous l'enveloppe fibreuse et dans les travées conjonctives, dans les espaces périvasculaires. A un fort grossissement, ils apparaissent formés de petites cellules rondes à gros noyau fortement coloré. Au point de vue cytologique il est quelquefois très difficile de dire quelle est la nature de ces cellules. Les unes, à aspect de lymphocytes, paraissent être des leucocytes amenées par diapédèse. Cette hypothèse est tout à fait vraisemblable quand, à côté de ces cellules, sont des polynucléaires. Les autres, un peu plus volumineuses, et à noyau moins fortement coloré, peuvent être des cellules conjonctives modifiées. Cette hypothèse s'applique surtout aux points où les nodules ont envahi les capsules endothéliales et où les cellules endothéliales désorientées sont mêlées avec les autres.

Ces nodules infectieux sont surtout répartis par rapport aux vaisseaux.

3° *Vaisseaux.* — Les vaisseaux du ganglion, afférents ou efférents, artères, veines, capillaires ou lymphatiques, ne réagissent pas de la même façon et dans les mêmes conditions.

Les lésions des gros vaisseaux consistent soit en épaississement diffus de leur tunique, soit en inflammation de leurs espaces périvasculaires, de leur adventice, ou de leur tunique interne, soit en dégénérescence hyaline de leur tunique moyenne.

Les veines, surtout les sinus veineux, sont fréquemment très dilatées.

Les larges sinus rouges, serpentant au milieu du ganglion, lui donnent un aspect bigarré, comme on le voit dans la fièvre typhoïde ou l'asystolie. Les capillaires, quand ils sont dilatés, paraissent beaucoup plus nombreux. Souvent ils donnent l'impression d'avoir été injectés au suif. Mais leur augmentation de nombre peut être réel. Il y a en même temps, épaississement des travées et un travail prolongé de sclérose. Sur les bords des travées, on voit dans ce cas de la péricapillarite.

Cette *péricapillarite*, très fréquente, est un des caractères du ganglion infectieux. Elle est fonction de la diapédèse dont nous avons déjà vu le rôle dans l'infiltration du ganglion par les cellules rondes.

Les vaisseaux lymphatiques qui ne sont pas visibles normalement le deviennent par des processus pathologiques, injections de microbes, par exemple comme dans un cas de pneumonie streptococcique (obs. XIX), où des chaînettes de streptocoques emplissaient les espaces de Key et de Retzius et les gaines lymphatiques périvasculaires, et comme dans beaucoup d'autres cas, où peuvent se voir les mêmes injections faites par des bactéries cadavériques banales.

La substance ponctuée de Leydig contenant des éléments qui ne sont pas nettement mis en évidence par les procédés ordinaires de coloration, nous ne devons pas en tenir compte au point de vue pathologique.

4° Il n'en est pas de même de la *capsule endothéliale* qui sert d'intermédiaire au tissu de soutien et à la cellule nerveuse, mais dont les lésions sont solidaires de celles des cellules nerveuses.

La capsule endothéliale, nettement dessinée à l'état normal autour de la cellule nerveuse, peut avoir des cellules augmentées de nombre, modifiées dans leur forme ou désorientées.

Il ne faut pas prendre pour une augmentation dans le nombre des cellules, l'aspect normal d'un pôle de la capsule [1].

Les principales déformations cellulaires consistent dans l'aspect globuleux du protoplasma. La désorientation est généralement solidaire de l'infiltration de petites cellules rondes. Sous cette influence les cellules endothéliales ne restent plus soudées les unes aux autres. Leurs noyaux deviennent plus colorés et même souvent se divisent ; dans ces circonstances en effet les cellules endothéliales peuvent se multiplier.

b. *Cellules nerveuses.* — Les modifications cellulaires observées au niveau des ganglions semi-lunaires ont les mêmes caractères que celles observées en d'autres régions du système nerveux.

Aussi n'avons-nous qu'à insister sur les quelques points qui sont propres aux ganglions sympathiques et particulièrement aux ganglions solaires. A un faible grossissement les cellules peuvent paraître modifiées dans leur nombre. Il est difficile d'apprécier cette raréfac-

[1] Voir plus haut. Anatomie normale.

tion. En effet, plus les coupes sont minces, moins il semble qu'il y ait de cellules.

De plus, le nombre des cellules dépend beaucoup du point par lequel passe la coupe, la répartition entre les faisceaux nerveux et les noyaux ganglionnaires étant inégale ; aussi est-il difficile de se rendre compte des modifications apportées dans la topographie générale des noyaux ganglionnaires ; il est plus facile de voir s'il y a diminution du nombre des cellules dans l'intérieur de chacun des noyaux.

A un faible grossissement, en même temps que le nombre, on peut apprécier les caractères généraux de forme et de colorabilité des cellules. Par la teinte générale de la préparation, uniforme ou bigarrée, ou plus intense à la périphérie qu'au centre, on peut déjà induire que les altérations cellulaires sont généralisées d'une façon diffuse, ont plus atteint la périphérie que le centre, ou sont disséminées par noyaux isolés.

Cette simple constatation sur la *topographie* des lésions pourra déjà faire soupçonner diverses interprétations : dans le premier cas on pensera à une toxi-infection diffuse (typhoïde), dans le deuxième cas à une réaction en rapport avec une inflammation locale (péritonite), dans le troisième cas, à des réactions à distance, comme les lésions des noyaux dans le ganglion semi-lunaire gauche du chien à la suite de l'arrachement du nerf splénique (expériences 11, 12, 13).

Concentrant l'examen sur la cellule, on peut facilement la mesurer à l'oculaire quadrillé, et après en avoir reconnu le type A, B ou C, la trouver, hypertrophiée rarement, atrophiée plus souvent.

1° *Rétraction loin de la capsule.* — En dehors du volume, le meilleur signe de l'atrophie de la cellule est sa rétraction loin de la capsule. On voit dans ces cas, un espace clair en forme de croissant qui sépare la capsule du protoplasma cellulaire. Ce fait est important quand on est sûr qu'il n'est pas dû à une erreur de technique, mauvaise fixation, ou passage trop brusque des chromats dans l'alcool fort.

Cette rétraction, quand elle est pathologique, s'accompagne d'autres altérations : elle porte sur tout un côté de la cellule ou sur plusieurs points, ce qui peut remettre en évidence les prolongements qui par les méthodes courantes ne sont pas colorés.

2° *Changements de forme.* — En dehors de la rétraction, les chan-

gements de forme peuvent tenir à la déformation globuleuse ou à la neuronophagie.

La *déformation globuleuse* s'accompagne fréquemment d'une légère hypertrophie ; la cellule qui remplit au maximum sa capsule endothéliale devient plus ou moins régulièrement sphérique. La régularité des contours peut d'ailleurs être rompue par l'issue d'une vacuole hors du protoplasma ou par l'encoche produite par une cellule neuronophage.

Neuronophagie. — On dit qu'il y a neuronophagie quand dans l'intérieur de la capsule endothéliale, se trouvent une, deux, trois ou plusieurs cellules rondes à noyau fortement coloré qui font encoche sur le bord du protoplasma de la cellule nerveuse. Il est souvent difficile de savoir si cette cellule est simplement superposée au protoplasma ou si elle occupe une région qui en est dépourvue. Il ne faut pas non plus prendre pour des neuronophages les cellules endothéliales d'un pôle de la capsule, la coupe pouvant avoir passé par le sommet de celle-ci et contenir superposés cellules endothéliales et fragment de cellule nerveuse ; mais, dans ce cas-là, le fragment de cellule nerveuse est petit et, d'autre part, le noyau de la cellule endothéliale se colore moins fortement que le neuronophage.

Fréquemment on voit dans la lumière d'une capsule endothéliale et au contact d'une cellule nerveuse une petite cellule ronde isolée. Cette figure, qu'on peut interpréter comme une neuronophagie au début, est fréquente. Aussi ne doit-on pas lui accorder de grande valeur pathologique.

Cette neuronophagie, observée simplement sur quelques cellules d'une préparation, paraît normale.

3° Si maintenant nous passons à l'analyse de la *structure* cellulaire, il est un élément presque constant, le *pigment*, visible par tous les procédés, qui attire immédiatement l'attention. Toutes les cellules, (quelle que soit leur espèce) peuvent être pigmentées.

Toutes choses égales d'ailleurs, le pigment infiltre d'autant plus les cellules qu'elles sont plus âgées.

Les cellules des ganglions solaires des sujets jeunes de vingt à trente ans, n'ont pas de grains de pigment, alors qu'aux mêmes âges les cellules de la moelle et du cerveau en ont déjà.

Cette constatation cadre bien avec ce que nous avons déjà vu de l'évolution tardive du système sympathique.

La pigmentation, qui est avant tout un phénomène de sénescence, est beaucoup moins liée aux nombres d'années vécues par l'individu qu'à l'âge anatomique et fonctionnel de chaque élément cellulaire. Ce qui fait la pigmentation de la cellule nerveuse ce n'est pas l'âge de l'organisme, mais l'âge de l'élément. Or, l'âge, ou plus exactement le degré de vieillesse de chaque cellule, est fonction de son travail passé et de ses conditions actuelles de nutrition.

Il en résulte que, dans les cachexies qui sont une vieillesse avant l'âge, les cellules nerveuses auront beaucoup de pigment ; c'est ce que l'on constate.

Aussi, si le pigment n'a par lui-même rien de pathologique, peut-il néanmoins prendre une signification pathologique des circonstances dans lesquelles il s'est développé. La pigmentation des cellules ganglionnaires d'un octogénaire est normale ; la même pigmentation chez un jeune homme de vingt ans mort de tuberculose chronique est pathologique.

On a beaucoup discuté sur la nature de ce pigment. Il ne donne pas la réaction du fer par le ferro-cyanure de potassium de l'HCl. Au contraire le brun de Bismarck, la purpurine, et surtout l'acide osmique se fixent sur lui et facilitent son étude.

Le fait qu'il retient l'acide osmique et se colore d'après la méthode Weigert-Pal, constitue, d'après Obreja et Tatuses [1] un argument permettant d'affirmer sa nature graisseuse ou plutôt myélinique. Or ce sont surtout la lécithine et la névrine qui entrent dans la constitution chimique de la myéline. Si l'on admet que le pigment est formé en partie du moins par la lécithine, il acquiert de ce fait une importance aussi considérable que le vitellus de l'œuf ; ce qui veut dire qu'à côté du protoplasma, il existe dans l'élément nerveux, un deutéroplasma, une substance parablastique, le pigment, dont le rôle dans le fonctionnement de la cellule est celui d'un aliment d'épargne.

En faveur de cette hypothèse, Obreja et Tatuses ont constaté une disparition presque totale du pigment dans les cellules nerveuses de la moelle d'un chien strychninisé et d'un homme mort de tétanos ; au contraire, ils ont vu l'accumulation de ce pigment dans les cas où les centres nerveux étaient dans l'inactivité comme chez les malades longtemps alités. L'abondance du pigment est donc en rapport direct avec l'inactivité de la cellule.

[1] Obreja et Tatuses C. R. *Soc. des sc. med.* de Bucarest, novembre 1898.

Collin croit que le pigment est le résultat d'une transformation chimique des éléments chromatiques.

Marinesco[1], qui a déjà étudié le pigment dans son travail sur les poliomyélites chroniques, se basant sur ce fait que le pigment n'existe pas chez le fœtus, et surtout sur les transformations pigmentaires des processus pathologiques chroniques pense que le pigment résulte de la destruction des granulations chromatiques et admet que la lécithine est au moins pour une partie dans sa composition.

Par des considérations de biologie générale, Bohn arrive pour le pigment des cellules nerveuses aux mêmes conditions que Marinesco.

C'est un fait banal que, des cellules épithéliales, les plus exposées se colorent le plus.

Toute substance chromatophile étant en même temps toxiphile, les éléments chromatophiles barrent la route aux poisons menaçant le noyau. Il n'existe aucune différence essentielle entre les grains chromatophiles et les granulations pigmentaires.

Les éléments chromatophiles proviendraient d'émissions chromatiques se produisant chez l'homme au cinquième mois de la vie fœtale. Dès sept ans, les cellules radiculaires antérieures de la moelle ont des grains de pigment autour du noyau. Le pigment apparaît quand les grains chromatophiles deviennent insuffisants par suite de l'âge ou de l'attaque violente ou prolongée des poisons.

4° La méthode de Nissl a permis de colorer d'autres granulations que des granulations pigmentaires. Malheureusement cette méthode élective laisse inconnues les modifications d'une partie de la cellule, la substance achromatique. Les figures de la méthode de Nissl n'ont donc jamais que la valeur d'un négatif. Ce n'est que lorsqu'on pourra facilement, conjointement avec la méthode de Nissl, colorer les primitives fibrilles que l'on pourra poser les bases de la cytologie pathologique nerveuse. Néanmoins, ainsi tronquée, elle donne déjà des indications qu'il faut étudier dans les différents types cellulaires.

Type A. Les grandes cellules gryochromes ont des granulations chromatiques plus ou moins nombreuses ; elles sont en état pycnomorphe ou apycnomorphe, ce qui est la règle.

Indépendamment du nombre des grains et de leur répartition qui est bien plus physiologique que pathologique, le protoplasma,

[1] Marineseo. C. R: *Soc. des sc. med.* de Bucarest, novembre 1898.

étudié dans son ensemble, peut paraître en hyperchromie ou en achromie.

Hyperchromie et achromie indiquent la tonalité générale de la cellule, quand les grains sont plus ou moins altérés et dissous dans le protoplasma. Il existe un grand nombre d'états de transition entre l'aspect normal des grains chromatiques et la chromatolyse complète ou leur diffusion totale dans le protoplasma. Ces états qui n'ont pas à être étudiés ici en détail peuvent être rangés sous les 5 chefs suivants :

Aspect granuleux : les grains plus petits s'effritent et forment autour d'eux de la poussière chromatique ;

Aspect nuageux : le degré plus ou moins avancé d'effritement et de pulvérisation des grains chromatiques fait que le protoplasma se nuance d'ondes plus ou moins colorées.

Aspect mucoïde : la dissolution des grains par endroits beaucoup plus avancée fait le protoplasma encore inégalement réfringent;

Aspect vitreux : la chromatolyse complète s'accompagne d'un accroissement considérable de la réfringence.

Encore différent de ce dernier état est l'aspect laqué ; les grains sont perceptibles au milieu d'une substance fondamentale uniformément colorée.

Ces différents aspects d'ailleurs ne répondent pas à des lésions définies ; ils peuvent coexister dans la même cellule. Ce ne sont que des signes, des noms. qui permettent de décrire rapidement les aspects cellulaires complexes.

La chromatolyse peut être totale ou partielle. Quand elle est partielle, elle est centrale ou périphérique. Elle est uniforme ou s'accompagne d'achromatose. Cette achromatose peut être régulière et se fondre en quelque sorte avec la chromatolyse. D'autres fois, elle se fait par taches.

Quand ces taches sont nettement limitées, elles peuvent être confondues avec des vacuoles. Les vacuoles, qui contiennent un liquide moins réfringent que le protoplasma dans lequel elles sont formées sont limitées par des contours nets qui, souvent sur les coupes empiètent les uns sur les autres, parce que plusieurs se superposent dans des plans différents. Ces vacuoles prennent naissance dans l'intérieur même du protoplasma, mais il peut arriver qu'elles atteignent la périphérie. Dans ce cas, elles déversent à l'extérieur leur contenu, et forment une encoche aux bords de la cellule. Si une cellule endothé-

liale ou lymphatique vient occuper cette encoche, on a « une figure de neuronophagie » mais dans cette figure la cellule mésodermique est restée absolument passive.

5° *Noyau.* — Le noyau, chez l'adulte est unique par cellules[1].

Dans les infections, et surtout chez les sujets qui n'ont pas atteint trente ans, on peut parfois en voir deux. Le noyau est généralement au centre de la cellule. Son déplacement excentrique fréquent prend une grande valeur pathologique, quand il s'accompagne de déformation globuleuse de la cellule. Très régulièrement sphérique, limité par un contour très net coloré en bleu par la méthode de Nissl, il est scrupuleusement incolore. Il peut paraître coloré dans les préparations épaisses du fait qu'on l'aperçoit à travers une couche de protoplasma. Il peut le paraître par erreur de technique quand la décoloration n'a pas été assez poussée ou quand l'élection s'est mal faite. En dehors de ces conditions, sa coloration est pathologique. Quand elle est telle qu'il se confond avec le protoplasma et que sa limite n'est pas visible, on dit qu'il y a karyolyse.

Il peut être encore coloré, du fait de la diffusion du nucléole. Cette hypothèse est possible, mais nous ne l'avons jamais vue réalisée dans les ganglions semi-lunaires.

Avant d'aboutir à la karyolyse le noyau est généralement modifié dans sa forme, il devient ovale, triangulaire, étoilé. Il peut être hypertrophié ou atrophié. Normalement il ne contient qu'un *nucléole* chez l'adulte. Ce nucléole peut parfois paraître double du fait de la présence de corps chromatiques, nucléoles *accessoires*.

Chez l'enfant, on voit souvent deux nucléoles, chez l'adulte cette double présence indique peut-être le début d'un processus de réviviscence pathologique. Le nucléole est sphérique et fortement coloré en bleu. Il peut être plus ou moins volumineux selon l'activité vitale de la cellule.

Il faut de très forts grossissements pour distinguer dans la tache bleue le pelotonnement de la chromatine. Ultimum moriens du noyau et de la cellule, il est absolument exceptionnel qu'on ne le trouve pas, même dans les cellules les plus altérées. Il ne manque que dans les cellules chez lesquelles le noyau a été expulsé du fait d'une évagination extrême, dernier stade de la migration périphérique.

Type B. — Les cellules du type B ont des altérations de même ordre

[1] Voir plus loin les restrictions, page 99.

que celles du type A, mais il est moins facile d'en pousser aussi loin l'analyse du fait de la petitesse de l'élément.

Le moindre volume du noyau étant le meilleur signe distinctif des cellules du type B vis-à-vis du type A, on pourrait les confondre dans les cas d'atrophie du noyau du type A ou dans les cas où la karyolyse des cellules du type B les ferait prendre pour des cellules atrophiées du type A.

Type C. — Les cellules du type C sont trop rares pour qu'on puisse s'attacher à étudier systématiquement leurs lésions ; d'autant que l'émiettement de leurs grains chromatiques les fait ressembler tout à fait aux cellules gryochromes et que, dans ces conditions, elles ne sont plus reconnaissables.

Cellules multinucléées. — Dans un certain nombre de ganglions solaires on remarque de grandes masses protoplasmiques à plusieurs noyaux 2, 3, 4, 5 ou 6.

Elles ont les bords polycycliques comme si elles étaient formées par la coalescence encore incomplète à la périphérie d'un certain nombre de cellules.

Elles ont un protoplasma souvent altéré, en chromatolyse plus ou moins complète. Leurs noyaux, souvent colorés, sont quelques-uns en karyolyse.

Elles sont contenues dans une seule capsule endothéliale. (fig. 19). Nous avons dans les ganglions solaires rencontré ces aspects cellulaires avec une grande fréquence, 10 fois sur 73 cas, dans les observations II, V, XV, XVI, XXVIII, XXXIV, XXXVIII, XLI, XLII, XLIX, dans des cas de syndromes d'Addison (2 cas), de variole hémorrhagique, de rougeole, de tuberculose scléreuse, de péritonite chronique, de cancer d'estomac, d'artériosclérose, de sénilité (quatre-vingt-sept ans) et d'hémorrhagie des surrénales.

Ces figures ne résultent pas de la superposition sur les coupes de plusieurs cellules. Elles représentent certainement des cellules multinucléées.

La signification de ces cellules peut être discutée.

Sont-ce des éléments à fonctions spéciales comme les nids cellulaires de Mayer, les résultats de coalescences, les produits d'une multiplication récente sous une influence inflammatoire ou des reliquats embryonnaires ?

Les zellennester de Mayer ont des réactions colorantes qui manquent ici.

La possibilité des coalescences, si elle est vraisemblable dans cer-

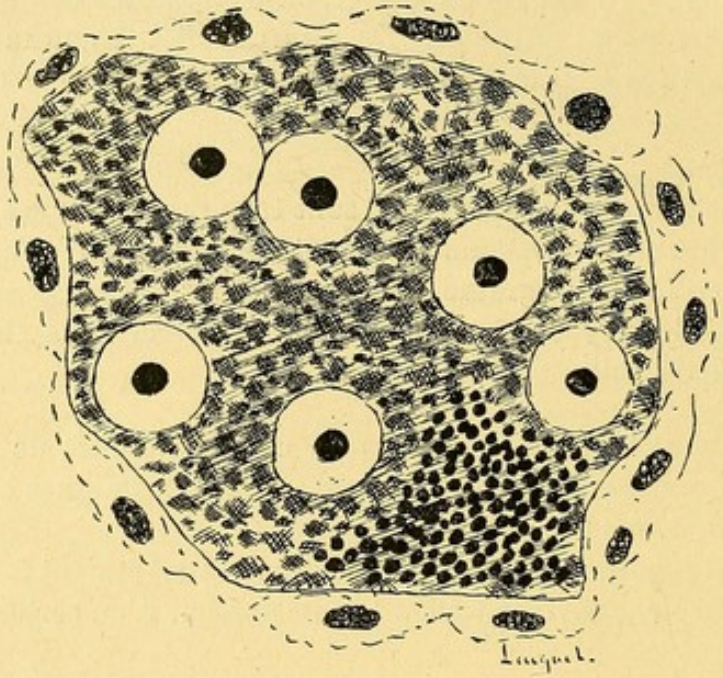

Fig. 19.
Leitz., oc. II, obj. 7. Cellule nerveuse multinucléée d'un ganglion semi-lunaire d'adulte.

taines cachexies, ne peut s'appliquer à tous, les cas à ceux analogues à l'observation XVI, où des cellules à 5 noyaux avaient un protoplasma parfaitement normal. La possibilité d'une multiplication active et récente sous une influence inflammatoire est acceptable à priori, car l'on sait l'influence des infections sur la reviviscence des propriétés fœtales des tissus. Mais cette explication, outre qu'on ne connaît pas aujourd'hui un seul fait de multiplication des cellules nerveuses chez l'adulte, ne peut pas être univoque.

Reste donc la dernière hypothèse, celle d'un reliquat embryonnaire. La fréquence des cellules bi et multinucléées dans les ganglions solaires des jeunes rongeurs et des tout jeunes enfants (obs. XXIII et XXIV). en même temps que les caractères généraux d'évolution tardive du système sympathique[1] nous sont de puissants arguments en sa faveur.

[1] Voir plus haut. Anatomie.

Connaissant les lésions élémentaires du plexus solaire, nous pourrons faire l'analyse anatomo-pathologique des 73 observations que nous avons recueillies, examiner d'une part les lésions du plexus solaire, et chercher d'autre part, dans les altérations concomitantes des autres viscères, s'il est des lésions qui paraissent secondaires à celles du plexus.

Analyse anatomo-pathologique de 73 plexus solaires. — Énumérer pour chaque cas particulier l'état anatomique de chaque élément serait fastidieux. Aussi des observations [1] ne rapportons-nous ici que les traits intéressants, et pour mieux mettre en valeur les caractères généraux des réactions anatomo-pathologiques, avons-nous groupé les faits selon leur affinité.

1. Dans un certain nombre de cas nous n'avons trouvé aucune lésion.

Doivent être considérés comme normaux les plexus solaires des observations IX (cancer de la vésicule biliaire), XVI (rougeole), XVII (pneumonie franche aiguë), XXX, XXXI, et XXXII (tuberculose aiguë à forme broncho-pneumonique), XXXIV et XXXVI (tuberculose pulmonaire chronique), XLI (artério-sclérose généralisée), XLII (sénilité), XLVI (cirrhose de Laënnec et pneumonie), XLVII (cirrhose hépatique hypertrophique), XLVIII (maladie de Recklinghausen) ; L, LI, LII, LIII (ictus apoplectiques par hémorrhagie ou ramollissement cérébraux) et LV (myélite tuberculeuse).

2. Deux fois nous avons trouvé dans les ganglions semi-lunaires des lésions spécifiques : tubercule ou cancer.

Le ganglion semi-lunaire gauche d'un homme mort subitement au cours du syndrome d'Addison (obs. II) contient deux tubercules (fig. 20 et 21) ; la présence de ces tubercules caséifiés à leur centre entraîne des réactions locales : amas de cellules rondes et modifications des cellules nerveuses. Au Nissl, on les voit aux différents degrés de la destruction : en hyperchromie et ratatinées, en chromatolyse et neuronophagie, en achromatose avec diffusion du noyau.

Un noyau cancéreux fut trouvé dans le ganglion semi-lunaire

[1] Pour alléger le volume nous ne répétons pas dans les Documents les descriptions que nous donnons dans le texte.

gauche d'une femme morte en hypothermie avec pyélonéphrite droite et phlébite de la saphène interne droite au cours d'un érysipèle survenu à la période cachectique d'un ulcéro-carcinome du pylore propagé au foie. (obs. XXXVIII).

On voit au milieu du ganglion une masse fortement teintée en violet, formée par la réunion de boyaux épithéliaux. Chacun d'eux comprend des cellules métatypiques d'épithélioma cylindrique à gros noyaux fortement teintés par l'hématoxyline. Ces boyaux épithéliaux s'infiltrent entre les travées conjonctives dans les noyaux ganglionnaires sans produire de réaction inflammatoire appréciable.

Au Nissl on voit ces mêmes boyaux épithéliaux, dont les cellules en active prolifération contiennent 2, 3, même 4 noyaux, s'infiltrer entre les capsules endothéliales qu'ils éventrent pour se mettre en contact avec les cellules nerveuses. Celles-ci, dont les capsules endothéliales réagissent par quelques figures de neuronophagie, sont à divers degrés de mortification, atrophie pigmentaire, chromatolyse, achromatose, coalescence en blocs protoplasmiques uniques, ou dispersion de leurs éléments et destruction complète.

Le ganglion semi-lunaire droit, qui ne contient pas de colonisation



Fig. 20.

Ganglion semi-lunaire gauche d'un Addisonien.

Sont représentés en noir des tubercules intra-ganglionnaires ; en gris un ganglion lymphatique enflammé juxta-ganglionnaire.

cancéreuse, a un tissu conjonctivo-vasculaire normal, mais ses cellules nerveuses sont très pigmentées.

Un certain nombre des grosses et des moyennes fibres à myéline des splanchniques sont variqueuses : la myéline a perdu sa répartition régulière, formant des blocs confluents ou laissant des gaines vides.

La presque universalité des fibres à myéline des nerfs efférents du ganglion semi-lunaire gauche présentent au plus haut degré la dégénérescence en boules.

3. Dans trois cas de fièvre typhoïde (obs. X, XI, et XII), les gan-

glions semi-lunaires ont leur vaisseaux très dilatés et nombreux formant des taches et des raies rouges qui marbrent tout le ganglion. Les petites cellules rondes, très augmentées de quantité accentuent, par place, par leur confluence, la coloration bleue du ganglion. La prolifération de ces petites cellules est surtout visible au dessous de

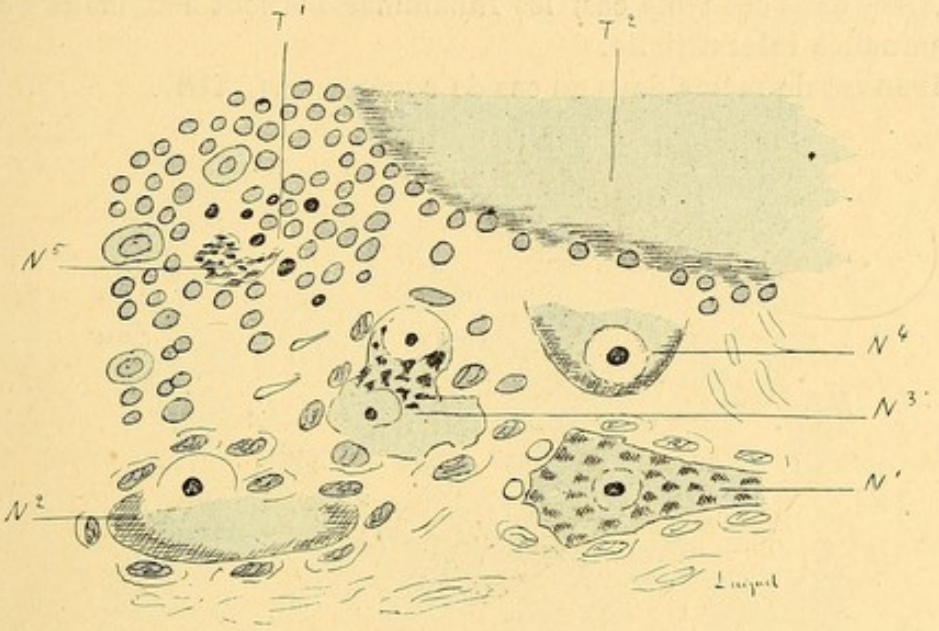

Fig. 21.

Fragment d'un ganglion semi-lunaire d'Addisonien contenant des tubercules caséifiés. Leitz, oc. II, obj. 7

T¹ et T², tubercules. — N¹-⁵, cellules nerveuses à différents degrés de mortification. N¹, est à peine atteinte. — N⁵, est à peu près complètement détruite.

l'enveloppe fibreuse ; par endroits l'infiltration tend à former des nodules.

Chaque nodule est formé d'un amas de cellules conjonctives très abondantes et fortement colorées qui environnent les vaisseaux et les espaces clairs péri-cellulaires. Ces cellules sont les unes à noyau volumineux et clair, les autres à noyau petit et foncé. Les unes paraissent être des cellules endothéliales transformées, les autres des leucocytes. Cet envahissement cellulaire fait que les capsules endothéliales ne sont plus reconnaissables et que beaucoup de cellules nerveuses présentent des figures de neuronophagie.

En dehors des nodules infectieux, les cellules nerveuses sont normales ; au niveau des nodules, au milieu des cellules rondes, à l'exception de quelques-unes qui ont de l'achromatose centrale ou de la

neuronophagie, les cellules nerveuses ont gardé leurs caractères ordinaires.

Sur des coupes longitudinales des nerfs efférents, on voit les fibres nerveuses, sortant du ganglion, entourées de vaisseaux dilatés et de cellules rondes.

Ainsi dans ces trois cas, les inflammations sont nettement à prédominance interstitielle.

Il en est de même dans un cas de *variole*. obs. XIII).

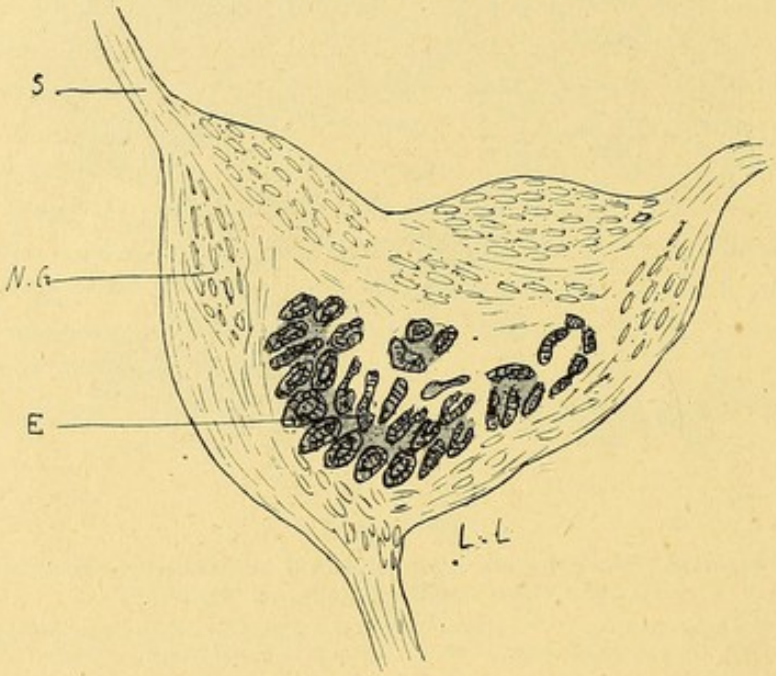

Fig. 22.

Ganglion semi-lunaire envahi par un noyau cancéreux. Leitz, oc. II, obj. 2.

S. Grand splanchnique. — N. G. Noyau ganglionnaire avec ses cellules nerveuses.
E. Noyau cancéreux, avec ses boyaux d'épithélioma cylindrique.

Dans deux autres cas de variole plus grave les altérations sont plus complexes.

Dans un cas de *variole confluente* (obs. XIV) on voit dans les ganglions semi-lunaires des nodules infectieux péri-vasculaires très nombreux formés de grosses cellules à noyaux gros et pâles et des cellules plus petites à noyau fortement coloré. Ces deux sortes de cellules envahissent les espaces inter-capsulaires. Les vaisseaux ne sont pas dilatés. Les cellules nerveuses, pigmentées (le malade avait 55 ans) ont des vacuoles fréquentes, un aspect poussérieux central

ou de l'achromatose centrale avec granulations nettes à la périphérie. Quelques cellules ont deux noyaux.

Dans un cas de *variole hémorrhagique*, les lésions sont beaucoup plus profondes (obs. XV) : les ganglions solaires présentent une infiltration généralisée et intense de cellules rondes formée en majeure partie de mononucléaires unis à des polynucléaires réunis en grandes

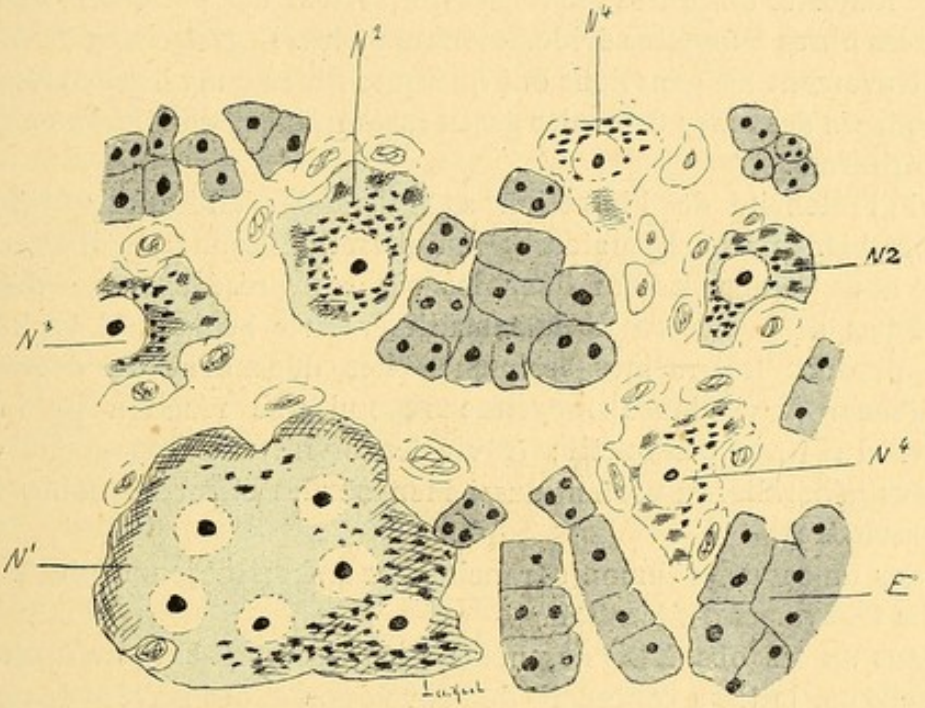

Fig. 23.

Point de la pièce précédente vue à un plus fort grossissement.
Leitz. oc. II, obj. 7.

N¹-⁴. Cellules nerveuses à différents degrés de mortification. — N¹. Est un bloc protoplasmique contenant cinq noyaux. N² et N³ sont neuronophagés. — N⁴. Presque en achromatose seront bientôt détruites complètement.

masses nodulaires infectieuses qui bouleversent la topographie générale du ganglion. Les vaisseaux peu touchés contiennent des microbes. Ces microbes, répartis dans les vaisseaux et les lymphatiques sous forme de longues chaînettes, sont des streptocoques.

Les cellules nerveuses extrêmement malades sont à peu près toutes réduites à l'état de masses vitreuses sans détails de structure visibles. A grand'peine on trouve une ou deux cellules à fragments de protoplasma reconnaissables et dont on voit encore le nucléole. La plupart des cellules nerveuses sont fragmentées et en partie détruites. Il est impos-

sible de se reconnaître dans les noyaux ganglionnaires où les cellules nouvelles forment de grandes nappes d'infiltration.

Les capsules endothéliales ne sont plus distinctes, envahies qu'elles sont par les gros mononucléaires et les polynucléaires qui entourent et émiettent les cellules nerveuses dont quelques-unes ont tendance à se fusionner en un magma amorphe.

La majorité des fibres nerveuses qui sortent des ganglions ont de grosses fibres à myéline évidemment malades. Les faisceaux de fibres qui traversent les ganglions ont quelques fibres à myéline contenant par places des amas de boules graisseuses qui leur donnent un aspect moniliforme.

Ici l'intensité de l'infection a réalisé des altérations diffuses aussi bien parenchymateuses qu'interstitielles. Les différences que nous avons notées dans les six cas précédents ne dépendant pas de la nature de la maladie (variole bénigne et typhoïde ont produit les mêmes lésions); elles dépendent du degré de virulence. A virulence moyenne répond une réaction prédominante du tissu conjonctif; à virulence intense répondent des lésions généralisées, portant aussi bien sur les éléments nobles que sur les autres.

Dans un cas de pneumonie franche chez un homme jeune (obs. XVII) on ne trouve pas d'altération.

Dans un cas (obs. XIX) de pneumonie du sommet chez un individu alcoolique, le tissu conjonctif de l'enveloppe et des travées des ganglions est très épaissi et se détache en rose sur le reste de la préparation. Les vaisseaux, très nombreux, dilatés, sont gorgés d'hématies et de polynucléaires.

Les cellules nerveuses sont inégalement touchées; les unes, de formes et de structure normales, ont leur protoplasma un peu poussiéreux; les autres, en chromatolyse centrale, ont leur noyau diffus, coloré,et un nucléole augmenté de volume. Auprès de ces cellules sont des colonies microbiennes de streptocoques.

Chez un homme mort de pyopneumothorax consécutif à une *pleurésie purulente métapneumonique* (obs. XVIII), les ganglions solaires, dont les vaisseaux sont très dilatés et l'enveloppe fibreuse épaissie, sont envahis de cellules conjonctives allongées, mélangées de quelques cellules rondes et ayant envahi les régions périvasculaires en formant des nodules infectieux où les cellules nerveuses sont complètement étouffées.

Ce tissu conjonctif de nouvelle formation a accentué et multiplié la lobulation.

En dehors des nodules, les cellules nerveuses sont anormales ; au niveau des nodules, les capsules endothéliales sont envahies par de grosses cellules rondes ou ovales, et les cellules nerveuses souvent neuronophagées ont leurs grains chromatiques très nets et leurs noyaux intacts.

Ainsi dans trois cas d'une même infection locale, la pneumococcie pulmonaire, on voit trois réactions différentes ; c'est que tous les éléments n'étaient pas semblables ; dans le premier cas seul la pneumonie évolua sans complication ; dans le deuxième cas, il y eut septicémie streptococcique ; dans le dernier, l'orage aigu avait fait place à une évolution subaiguë qui eut le temps d'imprimer son caractère aux lésions.

Dans un cas de *septicémie généralisée* (péricardite sèche, broncho-pneumonie, néphrite aiguë) consécutive à un érysipèle de la face compliqué de delirium tremens chez un alcoolique chronique (obs. XX) les ganglions solaires, dont l'enveloppe fibreuse et les travées conjonctives sont épaissies, ont une infiltration diffuse de petites cellules rondes qui masquent un peu les capsules endothéliales.

Les cellules nerveuses sont en chromatolyse périphérique avec vacuolisation, mais intégrité des régions périnucléaires et neuronophagie. Les capsules endothéliales contiennent quelques cellules rondes en plus de leurs cellules normales.

Dans un cas de *diphtérie* oculo-pharyngo-nasale survenue chez un enfant de 1 an (obs. XXIII), les ganglions solaires, normaux au point de vue du tissu de soutien, présentent des altérations de leurs cellules nerveuses.

Celles-ci présentent des figures de multiplication, en rapport avec l'âge des enfants, et des lésions pathologiques.

La multiplication est caractérisée par la présence de deux, trois, même quatre noyaux dans la même cellule et la fréquence de deux ou trois nucléoles dans le même noyau.

Les lésions pathologiques consistent en coloration légère et fréquente du noyau, en la présence de quelques fissures ou vacuoles dans le protoplasma, tantôt contenant des grains chromatiques distincts surtout à la périphérie, et tantôt plus ou moins atteint de chromatolyse et d'achromatose centrales.

Les nerfs splanchniques présentent de la fragmentation sans dégénérescence en boules de quelques gaînes de myéline.

Ainsi, dans ces deux cas, sont seulement lésés les éléments nobles, les cellules nerveuses. L'intoxication a été trop rapide pour permettre au tissu conjonctif de proliférer.

Quand au contraire, l'intoxication est lente, les réactions du tissu conjonctif apparaissent.

Chez un *hérédo-syphilitique* mort à trois semaines (obs. XXIV) les ganglions solaires, au contact de ganglions lymphatiques enflammés, sont nettement lobulés, du fait d'une hypertrophie de leur tissu conjonctif. Certains points des ganglions sont envahis par un nombre considérable de petites cellules dont les unes sont rondes et les autres en forme de fuseau.

Les cellules nerveuses entourées de ces éléments sont en chromatolyse, en achromotose, neuronophagie.

Beaucoup sont en active prolifération. Dans une même capsule on voit deux ou même trois cellules contenant chacune un ou deux noyaux pourvus de nucléoles.

Les altérations analogues à celles des ganglions solaires se retrouvent dans l'écorce.

Celle-ci est infiltrée de petites cellules rondes. Les grandes cellules pyramidales entourées d'un grand nombre de petites cellules rondes ont un protoplasma coloré en bleu diffus et contiennent un ou deux noyaux également colorés. Les petits pyramidales globuleuses et sans grains ont un noyau aussi fortement coloré.

Dans un cas d'*urémie saturnine* (obs. XXV) les ganglions solaires, petits, atrophiés, ont une enveloppe fibreuse extrêmement épaissie. Ils sont traversés de larges bandes de tissu conjonctif adulte fortement teintées par l'éosine qui isolent les uns des autres les quelques petits noyaux ganglionnaires qui persistent. Les vaisseaux sanguins sont extrêmement dilatés et, très nombreux, parcourent le ganglion comme s'ils avaient été injectés au suif. Les capsules endothéliales sont normales. Les cellules nerveuses, petites, très pigmentées, ont des grains chromatophiles nets, mais elles sont en hyperchromie, et cette hyperchromie peut être telle que toute la cellule ne donne plus que l'apparence d'un bloc uniformément bleu.

Par la méthode de Marchi, les cellules nerveuses sont à ce point remplies de pigment, que ce pigment suffit à figurer leur silhouette. Dans l'intérieur du ganglion on ne trouve pas une seule fibre à myé-

line. A grand'peine en trouve-t-on dans les faisceaux de fibres nerveuses qui entrent dans le ganglion.

Dans ce cas d'intoxication chronique, la réaction du tissu conjonctif aboutit à la sclérose, et concomitente de la sclérose est l'atrophie pigmentaire des éléments nobles.

4° Si les éléments du plexus solaire subissent l'influence des toxi-infections générales, à plus forte raison doivent-ils réagir sous l'action des infections locales avec lesquelles ils sont en contact.

C'est ce que l'on constate dans les *péritonites*.

Dans deux cas de *péritonite aiguë* les lésions des ganglions sont limitées aux cellules nerveuses.

Dans le premier cas, *péritonite suraiguë par perforation d'un ulcère de l'estomac* (obs. XXVI), les cellules nerveuses des ganglions solaires augmentées de volume, du fait des innombrables vacuoles qu'elles contiennent, ont des limites qui rappellent les fortifications à la Vauban, mais ne sont pas neuronophagées. Le protoplasma qui n'est pas converti en vacuoles, contient des grains chromatiques nets, est en chromatolyse ou en achromatose. Les noyaux colorés sont périphériques.

Dans le deuxième cas, *péritonite aiguë par perforation appendiculaire* (obs. XXVII), les cellules nerveuses des ganglions solaires, toutes altérées, le sont à des degrés divers. Il semble que les cellules qui sont plus près de l'écorce ou qui sont dans un petit ganglion sont plus altérées que celles qui sont au centre.

Le protoplasma granuleux est criblé de vacuoles qui, lorsqu'elles sont grandes et uniques, ont l'air d'un deuxième noyau.

La substance chromatique est en grains, laquée ou en achromatose. Les figures de neuronophagie sont très fréquentes ; les cellules rondes très nombreuses, s'incrustent dans le contour des cellules nerveuses qu'elles échancrent.

Le noyau, parfois coloré, presque toujours périphérique, a souvent dans sa partie claire de grandes virgules colorées indépendantes ou paraissant irradier du nucléole et qui lui donnent l'aspect d'une étoile.

Dans ces deux cas, les cellules de l'écorce et de la moelle étaient normales.

Dans leurs grandes lignes, ces deux observations sont comparables. A la péritonite aiguë par perforation répondent des altérations parenchymateuses considérables. Mais dans le détail appa-

raissent des différences en rapport avec la rapidité de l'évolution.

Dans le premier cas, péritonite suraiguë qui entraîna la mort en quarante heures, la neuronophagie n'a pas eu le temps de s'établir.

Dans le second cas, au contraire, péritonite aigue qui ne tua le malade que le cinquième jour après la perforation, les neuronophages sont très nombreux. Les éléments mésodermiques ont eu le temps de commencer à réagir.

Dans un cas de *cirrhose de Laënnec* (obs. XXVIII) à l'autopsie duquel on trouva une *péritonite chronique* sans qu'il fut possible de découvrir des tubercules. les ganglions semi-lunaires, un peu augmentés de volume, à enveloppe fibreuse épaissie, à vaisseaux un peu dilatés, à travées conjonctives épaissies, à cellules nerveuses pigmentées, ont la plupart de leurs cellules nerveuses pâles, mais à granulations généralement perceptibles. Les autres cellules nerveuses sont globuleuses avec noyau périphérique ; leur protoplasma est en chromatolyse, en achromatose, ou plus ou moins détruit.

Par places, on remarque des cellules multinucléés.

Dans un cas de *péritonite tuberculeuse* (obs. XXIX) les ganglions solaires sont envahis par les petites cellules rondes ; elles prédominent près des masses ganglionnaires lymphatiques caséifiées.

Auprès du pus tuberculeux, les cellules nerveuses, plongées au milieu d'amas de cellules à noyaux allongés qui sont des cellules endothéliales désorientées et transformées, mêlées à des cellules conjonctives, sont profondément altérées. Toutes sont globuleuses et en chromatolyse : les unes avec un noyau central coloré à ce point que le nucléole n'y est plus visible, et que le protoplasma est plus pâle que le noyau ; les autres à noyau périphérique déformé, ovale ou étoilé ; d'autres enfin en chromatolyse et karyolyse. Loin du pus, la plupart des cellules nerveuses sont encore altérées, mais légèrement : leur protoplasma est poussiéreux, leur noyau périphérique ; elles sont en neuronophagie. Mais à côté des cellules touchées il en est qui sont absolument normales.

Toutes ces cellules nerveuses, aussi bien les normales que les pathologiques, ont extrêmement peu de pigment.

La moelle, au niveau du renflement lombaire, et l'écorce au niveau du lobule paracentral, examinées au Nissl, n'ont montré aucune altération notable des grandes cellules radiculaires ou des grandes cellules pyramidales.

Ainsi, dans les péritonites, les lésions du système nerveux sont avant tout, locales. Dans les formes suraiguës et aiguës, elles ne touchent que l'élément noble.

Dans les formes subaiguës et chroniques, la réaction du tissu de soutien devient de plus en plus prépondérante.

5° Sur quatre cas de tuberculose pulmonaire aiguë, trois fois les ganglions enlevés ont été trouvés normaux, mais une fois, dans un cas de pneumonie caséeuse chez un homme de quarante et un ans (obs. XXXIII), les ganglions furent touchés : le tissu conjonctif augmenté de quantité accentuait la lobulation ; les vaisseaux dilatés avaient dans leur voisinage quelques nodules infectieux. Les cellules nerveuses, pigmentées, étaient globuleuses, à noyau excentrique, en chromatolyse avec achromatose centrale. Quelques-unes neuronophagées avaient leur capsule endothéliale envahie par des cellules rondes.

Les splanchniques avaient de la fragmentation en boules des gaînes à myéline de quelques fibres de calibre moyen. La mort chez ce malade survint par asphyxie progressive après une très longue agonie.

Dans quatre cas de tuberculose pulmonaire chronique, les cellules nerveuses — à part leur pigmentation excessive, par rapport à l'âge — sont absolument normales.

Le tissu de soutien, intact dans deux cas relativement récents (obs. XXXIV et XXXVI), est un peu augmenté au niveau de l'enveloppe fibreuse, autour des vaisseaux, et autour des nids cellulaires (obs. XXXV et XXXVII) ce qui accentue la lobulation.

Ainsi la tuberculose pulmonaire aiguë ou chronique laisse le plus souvent indemnes les ganglions solaires.

6° Les lésions de la cachexie cancéreuse sont plus intenses que celles de la tuberculeuse.

Dans un cas de cancer d'estomac (obs. XXXIX) si le tissu de soutien et les capsules endothéliales sont normales, les cellules nerveuses sont très pigmentées. Les cellules nerveuses, petites, très pigmentées, de forme normale, ont leurs granulations chromatophiles le plus souvent visibles. Mais quelques-unes ont leur noyau périphérique et coloré, sont en chromatolyse périphérique avec achromatose, ou en chromatolyse diffuse avec hyperchromie et karyolyse.

On retrouve des aspects analogues dans l'écorce cérébrale.

Dans un cas de cancer de l'utérus (obs. XL) les cellules nerveuses des ganglions solaires ont de l'atrophie pigmentaire ; elles sont réduites à des blocs de pigment ; les capsules endothéliales sont normales ; l'enveloppe fibreuse du ganglion, très épaisse s'enfonce, sous forme de travées fortement éosinées au milieu des fibres nerveuses. Les splanchniques sont normaux.

Dans un cas de cancer d'estomac propagé au foie et à un ganglion semi-lunaire (obs. XXXVIII), en plus des altérations causées par la présence du noyau cancéreux, on remarque l'intégrité du tissu conjonctivo-vasculaire et l'atrophie pigmentaire des cellules nerveuses.

Ainsi, l'atrophie pigmentaire, lésion de déchéance, paraît être la règle dans la cachexie cancéreuse.

7° La congestion passive causée par l'*asystolie* retentit mécaniquement sur les ganglions solaires.

On pourrait décrire des ganglions solaires cardiaques.

Dans un cas d'insuffisance mitrale terminée par asystolie avec collapsus (obs. XLV) les ganglions solaires n'avaient d'autre lésion qu'une dilatation intense des vaisseaux par congestion passive.

Dans un cas de rhumatisme articulaire chronique avec insuffisance mitrale et myocardite terminé par crises subintrantes d'asystolie (obs. XLIII) les ganglions solaires durs, blancs, brillants, et très augmentés de volume, avaient leurs vaisseaux nombreux et dilatés, des veines volumineuses gorgées de sang, les enveloppes fibreuses des ganglions et des nerfs très épaissies, et les cellules nerveuses très pigmentées.

Enfin dans un cas de myocardite scléreuse (obs. XLIV) les ganglions solaires durs, clairs et comme nacrés, étaient hypertrophiés ; l'enveloppe fibreuse était très épaissie ; les vaisseaux dilatés couraient dans des travées scléreuses adultes. Les cellules nerveuses étaient très pigmentées.

8° Dans un cas de fracture de la colonne vertébrale (obs. LIV.) on constate dans les ganglions semi-lunaires des altérations cellulaires très intenses.

Toutes les cellules nerveuses sont altérées : toutes sont en chromatolyse totale avec diffusion du noyau; le noyau est très souvent périphérique : les cellules globuleuses présentent tous les degrés de la neuronophagie depuis la forme globuleuse régulière ou échancrée par une seule cellule jusqu'à la destruction complète au milieu de cellules rondes. Certaines cellules ont des vacuoles. On trouve tous les

intermédiaires entre les vacuoles et les échancrures de la neuronophagie. Comme les vacuoles, avant de devenir périphériques et de se transformer en échancrures, apparaissent nettement dans l'intérieur du protoplasma, il est probable que la neuronophagie est secondaire à une diminution de vitalité des cellules nerveuses probablement sous la dépendance de l'influx nerveux tonique fourni par la moelle.

Dans un cas de myélite subaiguë prédominant dans la région dorsale, (obs. LVI) terminée par névrite périphérique des membres inférieurs, on trouve des altérations cellulaires analogues à celles de l'observation LIV : les ganglions semi-lunaires, dont l'enveloppe fibreuse et les travées conjonctives sont épaissies, ont une infiltration très discrète de petites cellules rondes. Les capsules endothéliales sont normales. Les cellules nerveuses sont à peine pigmentées.

Quelques-unes sont normales, la plupart présentent, dans une coloration diffuse, des grains poussiéreux encore visibles en diaphragmant, et quelques autres très profondément altérées sont en hyperchromie, chromatolyse et karyolyse.

Les nerfs splanchniques présentent des lésions légères de névrite consistant en fragmentation en boules de quelques segments interannulaires d'un certain nombre de grosses fibres à myéline.

Au contraire, dans un cas de myélite tuberculeuse (obs. LV) avec gros tubercules intra-médullaires à la hauteur des 10e et 11e segments dorsaux, les ganglions semi-lunaires et les splanchniques sont normaux. Les cellules nerveuses ont leurs grains nets prédominant à la périphérie ; les noyaux sont centraux. Toutes les cellules sont pigmentées et quelques-unes neuronophagées. On voit parfois des cellules à 2 noyaux.

Les altérations des ganglions solaires secondaires aux altérations de la moelle paraissent donc dépendre avant tout du niveau de la lésion médullaire. Les ganglions restent indemnes quand la lésion siège au-dessous des origines des splanchniques.

9° Dans 2 cas de polynévrite (obs LVII et LVIII) les plexus solaires sont touchés.

Dans l'un (obs. LVII polynévrite alcoolique avec ictère grave et confusion mentale) les ganglions semi-lunaires, dont le tissu conjonctivo-vasculaire est normal, ont leurs cellules nerveuses altérées : elles ont conservé leur forme, mais ont l'aspect laqué ; leur protoplasma est uniformément coloré du fait de la pulvérisation des grains chromatophiles ; le noyau, à limites diffuses, est surcoloré à ce point

qu'il est souvent la partie la plus colorée de la cellule. Les splanchniques ont un certain nombre de fibres à myéline dégénérés.

Dans un cas de *rhumatisme articulaire* subaigu avec délirium tremens (obs. XXI) les ganglions solaires, aux vaisseaux dilatés, sont envahis de nombreuses cellules rondes. Les cellules nerveuses à grains nets ont une coloration légère de leur noyau ; la neuronophagie est fréquente ; quelques noyaux sont périphériques avec chromatolyse centrale.

Ainsi, dans ces deux dernières infections, l'intensité des lésions solaires est en rapport avec l'intensité des symptômes, beaucoup plus grande dans le cas de streptococcie généralisée que dans le cas de rhumatisme articulaire.

Différentes des lésions causées par les infections précédentes (typhoïde, variole, pneumonie, streptococcie, rhumatisme articulaire) où existent toujours des réactions importantes des éléments mésodermiques, sont les lésions observées dans les infections avant tout intoxiquantes comme le tétanos et la diphtérie.

Dans un cas de *tétanos* (obs. XXII) les ganglions solaires, dont les vaisseaux sont dilatés, ont leur tissu conjonctif normal ainsi que les capsules endothéliales. Les cellules nerveuses, à bords onduleux, à protoplasma contenant par places des vacuoles ou des fissures, sont moins touchées que les cellules du système encéphalo-rachidien. Les nerfs splanchniques ne montrent aucune altération.

Dans l'autre (obs. LVIII) polynévrite avec confusion mentale chez une tuberculeuse chronique, les ganglions semi-lunaires, dont le tissu conjonctivo-vasculaire est normal ainsi que les capsules endothéliales, ont leurs cellules nerveuses, soit de forme normale avec chromatolyse centrale et coloration légère du noyau, soit de forme globuleuse, avec chromatolyse, karyolyse et nucléole périphérique.

Les splanchniques, quoique présentant des altérations moins intenses que le médian ou le sciatique, ont des signes certains de névrite.

10° Dans deux cas de *syndrome de Raynaud*, les ganglions semi-lunaires sont scléreux.

Dans la première observation (ob. LX), ils ont leur enveloppe fibreuse très épaissie ainsi que le périnèvre des nerfs afférents ou efférents. De larges bandes de sclérose adulte, teintées en rose par l'éosine, divisent en lobules nombreux et minuscules le ganglion.

Au-dessous de l'enveloppe fibreuse, autour des vaisseaux, et sur les

limites des travées scléreuses, sont de nombreuses cellules conjonctives ; beaucoup sont rondes, mais le plus grand nombre sont allongées. Les cellules nerveuses, dont les capsules endothéliales sont normales, contiennent beaucoup de pigment d'apparence verdâtre. Ces cellules, dont quelques-unes ont le protoplasma laqué, sont pour la plupart normales. Il n'y a que très peu de neuronophagie. Les splanchniques paraissent normaux.

Dans la seconde observation (obs. LXI), où le syndrome de Raynaud ne fut que le premier stade à la jambe d'une gangrène sèche par artérite, les ganglions semi-lunaires ont une enveloppe fibreuse très épaissie. Le tissu conjonctif, augmenté de quantité, a le caractère adulte ; il n'y a pas de cellules rondes. Les cellules nerveuses sont très pigmentées. Elles ont conservé leur forme ; leurs grains chromatiques sont un peu poussiéreux.

Tous les noyaux sont hypercolorés. Dans quelques cellules, cette coloration est telle que le nucléole est à peine visible et que le noyau est beaucoup plus foncé que le protoplasma. Quelques figures cellulaires, à l'aspect laqué, possèdent deux noyaux. Les splanchniques sont normaux.

Ainsi, dans ces deux cas, les ganglions sont sclérosés avec atrophie pigmentaire, manifestation locale d'un processus général de sclérose chez les deux malades.

11° Dans un cas de *sclérose en plaques* (obs. LIX) les ganglions semi-lunaires ont leur enveloppe fibreuse épaissie, et sont parcourus par de larges travées de tissu conjonctif. Il y a infiltration de petites cellules rondes sous l'enveloppe fibreuse, dans les travées, autour des cellules nerveuses, et dans des capsules endothéliales dont des cellules sont désorientées par cet envahissement. Au Nissl, les cellules nerveuses ont l'aspect laqué ; la plupart sont globuleuses, en chromatolyse avec noyau périphérique.

Les nerfs splanchniques contiennent peu de grosses fibres à myéline, et sur les coupes transversales, un de leurs faisceaux en paraît totalement dépourvu.

12° Dans 10 cas de *paralysie générale* (obs. LXII à LXXI), nous avons fait l'examen complet du plexus solaire.

Chez un premier paralytique de vingt-huit ans (ob. LXII), les ganglions semi-lunaires présentent une dilatation vasculaire considérable : les artères et les veines sont remplies d'hématies et de pigment noirâtre ; les capillaires, gorgés d'hématies, donnent l'im-

pression d'une infiltration sanguine diffuse qui pénètre jusqu'autour des capsules endothéliales dont quelques-unes même sont envahies.

L'enveloppe fibreuse, très pigmentée, est très épaissie ; de même tout le tissu conjonctif ; les travées de sclérose, où les fibres conjonctives sont mélangées à des blocs de pigment noirâtre, s'enfoncent sous forme de coins dans l'intérieur du ganglion, dont elles accentuent et multiplient la lobulation.

On note de l'infiltration de petites cellules rondes sous l'enveloppe fibreuse, autour des vaisseaux de petit calibre, et des capsules endothéliales dont beaucoup ont perdu la netteté de leurs contours.

Au Nissl, dans les régions sclérosées, les vaisseaux pigmentés donnent l'impression de branches de bois mort. Les noyaux ganglionnaires ont leurs cellules périphériques, parallèles entre elles, et perpendiculaires aux fibres conjonctives qui les limitent, tassées et rapetissées, et leurs cellules centrales inégalement colorées. Les petites cellules nerveuses, très nombreuses, ont leur protoplasma plus fortement coloré aux extrémités qu'à la partie centrale. Les grandes cellules nerveuses sont, les unes normales, les autres globuleuses, en chromatolyse avec noyau périphérique, d'autres en neuronophagie, quelques-unes enfin en achromatose et comme fusionnées deux à deux en voie de destruction complète.

Toutes les cellules nerveuses contiennent très peu de pigment. Ce fait est d'autant plus remarquable que le tissu conjonctif est très pigmenté ; d'ailleurs la couleur n'est pas la même ; le pigment cellulaire est plus clair (marron) que le pigment hématique.

Dans un cas où la *paralysie générale* survenue en même temps que le *tabes* chez un syphilitique avéré, fut terminée par une pneumonie (obs. LXIII), les ganglions solaires ont des vaisseaux très dilatés et augmentés de nombre, une enveloppe fibreuse épaissie, ainsi que le tissu conjonctif et les travées et une infiltration diffuse de petites cellules rondes.

Les cellules nerveuses, très pigmentées, sont normales. Elles peuvent servir de modèle pour une description schématique des cellules normales. Les splanchniques ont une diminution évidente de leurs petites fibres à myéline : 1800.

Ainsi la pneumonie n'a eu aucun effet sur l'aspect des cellules nerveuses (Cf. obs. XVII).

Dans un autre cas (ob. LXIV), où des hallucinations de la cœnes-

thésie abdominale coïncidèrent avec une dysentérie et où la mort survint par bronchopneumonie tuberculeuse, les ganglions solaires, dont les vaisseaux sont dilatés et l'enveloppe fibreuse épaissie, ont des nodules infectieux nombreux, des capsules endothéliales envahies par des cellules rondes, mais des cellules nerveuses pour la plupart normales, quelques-unes seulement en chromatolyse légère.

Dans quelques cas (obs. LXV et LXX), l'examen des ganglions par la méthode de Marchi a montré des altérations.

Dans l'observation LXV, les ganglions semi-lunaires sont congestionnés ; les cellules nerveuses des noyaux ganglionnaires ont leur pigment teinté en noir. Les faisceaux de fibres nerveuses qui traversent le ganglion contiennent quelques fibres à myéline. Celles-ci ont un aspect grenu, un calibre inégal et des granulations graisseuses disséminées dans leur gaîne de myéline. Les boules, nombreuses dans certaines fibres, sont rares ou même absentes dans d'autres. Sur des coups transversales de faisceaux de fibres nerveuses, colorées à l'hématoxyline-éosine, les cylindraxes ont leur aspect normal.

Dans l'observation LXX, on constate également des boules graisseuses fines dans les gaines myéliniques granuleuses de quelques fibres nerveuses intra-ganglionnaires.

Dans tous les cas suivants (obs. LXVIII, LXIX, LXXI), les lésions solaires consistent essentiellement en sclérose interstitielle et atrophie pigmentaire.

Ces cas sont, en quelque sorte, synthétisés dans le suivant (obs. LXVI). Les ganglions solaires, à vaisseaux très dilatés et à parois épaissies, ont des travées conjonctives qui pénètrent jusqu'entre les capsules endothéliales des cellules nerveuses. Les cellules rondes sont augmentées de nombre dans les intervalles des capsules et autour des vaisseaux.

La pigmentation des cellules nerveuses est telle que les amas pigmentaires suffisent à dessiner leur silhouette ; les capsules endothéliales sont normales. Les cellules nerveuses, rétractées, séparées de leur capsule par un espace clair, sont surcolorées, à protoplasma poussiéreux, sans grains nets ; le noyau est souvent plus coloré que le reste de la cellule. Dans certaines cellules, tous les détails ont disparu sous l'accumulation du pigment.

Dans l'observation LXVII, on voit les ganglions solaires à un stade moins avancé.

On note un épaississement très considérable du tissu conjonctif au

niveau de l'enveloppe fibreuse, des travées conjonctives et autour des faisceaux de fibres nerveuses. Il y a une infiltration de petites cellules rondes dans les nerfs, entre les fibres, et dans le ganglion, sous l'enveloppe fibreuse, autour des vaisseaux et entre les capsules endothéliales. Par places, les cellules infiltrées sont réunies en nodules infectieux.

Les cellules nerveuses sont les unes très volumineuses, les autres très petites, rétractées, n'occupant qu'une partie de leur capsule, pigmentées et entourées d'un grand nombre de cellules rondes. Les grandes cellules, volumineuses, évidemment hypertrophiées, sont très nombreuses et très remarquables. Parfaitement circulaires, elles ressemblent à de grandes roues. Leur noyau central est réduit au nucléole. Toute la masse cellulaire, en dehors du nucléole, est remplie de grains plus ou moins poussiéreux ; l'aspect poussiérieux va, dans certaines cellules, jusqu'à la coloration diffuse uniforme. Les petites cellules atrophiées, plus ou moins triangulaires, rétractées, déformées, neuronophagées, ont un noyau net entouré de grains chromatophiles qui se raréfient et pâlissent avec la périphérie.

Sur des coupes de nerfs afférents ou efférents, colorées par le Nissl, on les voit envahies par de petites cellules rondes, surtout nombreuses aux points où ils contiennent des cellules nerveuses.

Ainsi, dans ces différents cas de paralysie générale, les aspects du plexus solaire ne sont pas uniformes.

Les lésions des fibres sont très fréquentes; elles s'expliquent par la fréquence de l'association du tabes à la paralysie générale.

Les lésions interstitielles tendent vers la sclérose adulte ; elles s'en rapprochent d'autant plus que le paralytique est plus âgé et que la maladie a eu une évolution plus longue.

Les lésions cellulaires tendent vers l'atrophie pigmentaire. Elles n'ont pas les caractères d'altérations primitives. Elles paraissent plutôt secondaires au processus de sclérose.

La rétraction de la cellule dans sa capsule endothéliale est une lésion de grande valeur pathologique. Elle ne se trouve pas dans les deux cas suivants.

Dans un cas de *démence précoce* (obs. LXXII), les ganglions solaires ont leur enveloppe fibreuse épaissie et envahie de petites cellules rondes, de même que les travées conjonctives. Les vaisseaux, dilatés, ont leurs parois épaissies, entourées de petites cellules rondes ; d'abondantes hématies sont épanchées entre les capsules endothéliales des cellules nerveuses. Les cellules nerveuses, rares, pâles, pigmentées,

à noyaux souvent périphérique, ont des granulations chromatiques persistantes mais poussiéreuses.

Dans un cas de *démence sénile* (obs. LXXIII), les ganglions solaires, gros et blancs, ont l'enveloppe fibreuse et les travées conjonctives épaissies. Les vaisseaux, dilatés, sous la forme de rubans sinueux, se détachent roses sur le fond violet ; leurs tuniques sont épaisses et réfringentes ; il n'y a pas de petites cellules autour des vaisseaux. Les capsules endothéliales sont normales. Les cellules nerveuses, de volume normal et remplissant bien leurs capsules, sont pigmentées. Cette surcharge pigmentaire est leur seul détail de structure anormal.

Ainsi, ces deux cas, quoique très différents par l'âge des sujets, se rapprochent par la même sclérose conjonctive et la pigmentation des cellules nerveuses.

14° Dans un cas de mort subite dans le collapsus par *insuffisance capsulaire suraiguë*, causée par hémorragie bilatérale des glandes surrénales (obs. XLX)[1], les ganglions solaires ont leur enveloppe fibreuse et leurs vaisseaux très épaissis.

En une région les vaisseaux paraissent réunis à l'enveloppe par des travées conjonctives qui en irradient à la façon des rayons d'une roue.

Les capsules endothéliales sont normales. Les cellules nerveuses sont très altérées.

Elles sont toutes laquées, très souvent globuleuses, vacuolaires, fissuraires, et à noyau périphérique. On voit quelques blocs cellulaires à deux noyaux. Il n'y a pas de neuronophagie.

On voit des altérations analogues dans l'écorce et le bulbe.

Ces altérations cellulaires généralisées du système nerveux ont les caractères des lésions constatées dans les intoxications aiguës. Elles sont à rapprocher des altérations décrites dans la moelle et l'écorce cérébrale par Nageotte et Ettlinger chez des animaux privés de leurs glandes surrénales.

15° Dans différents cas de *syndrome d'Addison* et de pigmentation nous avons examiné les ganglions solaires.

Dans un premier cas de syndrome d'Addison (obs. II) le plexus solaire dans son ensemble est engainé et comprimé par des masses tuberculeuses caséifiées.

Les grands splanchniques ont la plupart de leurs grosses fibres à

[1] Voir Laignel-Lavastine. *Bull. de la société anatomique*, décembre, 1901, p. 683.

myéline altérées (dégénérescence en boules). Les petites fibres paraissent saines. Les pneumogastriques ont quelques grosses fibres à myéline altérées (fragmentation de la myéline).

Dans les fibres efférentes, les quelques fibres à myéline qu'on a pu trouver étaient très nettement altérées.

Les altérations des ganglions solaires sont beaucoup plus profondes.

En plus des tubercules contenus dans l'un d'eux et des réactions locales qu'ils ont déterminées [1], les ganglions semi-lunaires montrent des altérations généralisées.

Le tissu conjonctif adulte est augmenté autour des vaisseaux et au niveau des travées de 1er et de 2e ordre. Les cellules nerveuses, en hyperchromie avec chromatolyse centrale et diffusion du noyau surcoloré, contiennent peu de pigment, sont très rarement en neuronoplagie et ont parmi elles quelques rares cellules normales qui suffisent à exclure l'hypothèse que les lésions décrites sont dues à une erreur de technique.

Dans un autre cas de syndrome d'Addison (obs. III) terminé par mort subite, le plexus solaire, difficile à disséquer, contient des ganglions lymphatiques tuberculeux mélangés aux ganglions et aux fibres nerveuses.

Alors que le ganglion semi-lunaire gauche est facilement isolable des ganglions lymphatiques avec lesquels il est en contact, le ganglion semi-lunaire droit, comprimé à l'extrême entre deux gros ganglions lymphatiques tuberculeux caséifiés, est réduit à un petit prisme de 8 millimètres de long sur 3 de large et 2 d'épaisseur.

L'enveloppe fibreuse épaissie du ganglion semi-lunaire droit se continue par des bandes de sclérose avec l'atmosphère cellulo-adipeuse enflammée et les ganglions lymphatiques.

Le tissu conjonctif forme une grande partie du ganglion nerveux atrophié. Dans quelques alvéoles qui persistent, limitées par de larges bandes de tissu conjonctif, on trouve des cellules nerveuses remplies de pigment.

Ces cellules nerveuses sont profondément altérées.

Elles sont toutes en chromatolyse totale et complète. Les petites cellules ont conservé leur forme, leur noyau est intact. Les grandes

[1] Voir plus haut, p. 201.

cellules ont leur capsule endothéliale envahie par des cellules rondes (neuronophages).

Ces cellules nerveuses sont globuleuses ; leur noyau, coloré et diffus dans le protoplasma, est à peu près constamment périphérique.

Quelques cellules neuronophagées ont leur protoplasma vacuolaire.

Le semi-lunaire gauche, d'aspect macroscopique normal, a son enveloppe et ses travées conjonctives épaissies. Les cellules nerveuses, très pigmentées, sont en chromatolyse ; la plupart ont leur noyau diffus et périphérique ; quelques-unes sont neuronophagées.

Le splanchnique droit, engainé dans de fausses membranes pleurales, est dégénéré (fragmentation de la myéline, et dégénérescence en boules).

Au contraire, la plupart des fibres du gauche sont normales : quelques-unes seulement ont de la dégénérescence en boules.

Dans un cas de syndrome d'Addison fruste chez un tuberculeux (obs. IV) le ganglion semi-lunaire présente un épaississement notable de l'enveloppe fibreuse et des travées conjonctives autour des noyaux ganglionnaires et des faisceaux de fibres nerveuses. Les capsules endothéliales sont normales. Les cellules nerveuses, très peu pigmentées, sont pour la plupart très nettement granuleuses.

Le ganglion semi-lunaire gauche présente le même épaississement de l'enveloppe et du tissu conjonctif.

Les capillaires sanguins, très dilatés, forment des anneaux autour de la plupart des capsules endothéliales. Presque toutes les cellules nerveuses ont leurs grains chromatiques normaux. Tout au plus, quelques cellules du centre les ont poussiéreux et un petit groupe de cellules périphériques ne les ont pas distincts.

Les splanchniques ont de nombreuses fibres à myéline avec dégénérescence en boules. Le nombre des petites fibres à myéline paraît diminué par rapport à celui des fibres de Remak.

Dans un cas de syndrome d'Addison fruste, qui masqua pendant quelque temps l'évolution d'un cancer de la petite courbure de l'estomac (obs. V), la dissection du plexus solaire a montré des ganglions lymphatiques enflammés, enserrés, dans les mailles du plexus. L'un était adhérent à la face antérieure de l'extrémité inférieure du ganglion semi-lunaire gauche. Deux autres comprimaient les filets efférents qui se détachent du bord externe convexe du semi-lunaire droit, pour gagner la glande surrénale du même côté.

Les ganglions semi-lunaires, nacrés, pâles et fermes, sont hypertrophiés.

Le ganglion semi-lunaire droit, immédiatement en contact avec deux gros ganglions lymphatiques très congestionnés et enflammés, mais non cancéreux, est plongé dans une atmosphère cellulo-adipeuse infiltrée de cellules rondes. Son enveloppe fibreuse est très épaissie. De sa face profonde se détachent des travées conjonctives, accrues de nombre et d'épaisseur, qui accentuent la lobulation. Encerclés dans les anneaux de tissu conjonctif, les nids de cellules nerveuses sont mêlés de nombreuses cellules rondes. Les cellules endothéliales ont perdu leur netteté; les cellules endothéliales sont désorientées, accrues de nombre et envahies par des cellules rondes. Les cellules nerveuses sont pigmentées.

Dans sa partie inférieure, l'hypertrophie du ganglion apparaît encore plus nettement que dans la moitié supérieure. Elle résulte de la prolifération du tissu conjonctif sous forme de fibres conjonctives adultes, de cellules allongées, ovales, et de cellules rondes. Au voisinage des petits vaisseaux sont des amas de cellules rondes qui forment de véritables nodules infectieux, et, dans les noyaux ganglionnaires, les cellules nerveuses sont entourées par un nombre considérable de petites cellules rondes, qui masquent complètement les cellules endothéliales.

Dans tout le ganglion, on ne trouve pas une seule cellule nerveuse normale. Nulle part, on ne voit un grain chromatique net.

Parmi les cellules, les unes ratatinées sont bourrées de pigment. D'autres, de forme normale, à protoplasma laqué, ont deux noyaux. D'autres, globuleuses, en chromatolyse, à noyau périphérique, sont remplies de vacuoles. D'autres, à noyau diffusé dans le protoplasma en chromatolyse, sont plongés au centre d'un amas de cellules rondes et neuronophagées. Dans ces mêmes nodules, on voit parfois des blocs cellulaires laqués contenant deux noyaux et neuronophagés.

Dans le semi-lunaire gauche la *sclérose hypertrophique* est évidente comme dans le droit. Les bandes épaissies de tissu conjonctif se détachent en rose sur le fond violet. Un point du ganglion, en contact avec un ganglion lymphatique enflammé et plongé dans un tissu cellulo-graisseux épaissi par irritation de voisinage, est envahi par un nombre considérable de petites cellules rondes.

Les altérations des cellules nerveuses sont intenses. Pigmentées,

globuleuses, avec noyau périphérique, elles sont les unes en chromatolyse simple, les autres en achromatose. Les splanchniques sont altérés. Quelques grosses fibres à myéline sont, par places, augmentées de calibre et bourrées de grosses boules graisseuses. Les petites fibres à myéline paraissent normales.

Dans un cas de pigmentation cutanée généralisée (obs. VI) au cours d'une tuberculose pulmonaire terminée par une granulie généralisée aux surrénales, des ganglions lymphatiques adhéraient au plexus solaire. Deux ganglions lymphatiques caséifiés, de 1 centimètre de diamètre chacun, comprimaient le bord interne du ganglion semi-lunaire droit.

Au microscope, les ganglions semi-lunaires présentent, par endroits, des amas de petites cellules rondes qui forment des coins qui se détachent de la capsule et s'enfoncent dans le parenchyme. La lobulation du ganglion est plus marquée que d'ordinaire; les travées conjonctives sont envahies par des cellules rondes. Les capsules endothéliales sont normales ; les cellules nerveuses sont très pigmentées.

A un faible grossissement, on est frappé par endroits de la néo-formation des travées conjonctives. Ces néo-formations, remplies de cellules rondes et ovales, sont dans le voisinage des vaisseaux et se détachent souvent de la face interne de l'enveloppe fibreuse.

A un plus fort grossissement, on constate que les cellules nerveuses, toutes pigmentées, mais à des degrés divers, sont plus ou moins altérées. Beaucoup sont normales. Beaucoup, surtout dans les régions périphériques du ganglion, sont surcolorées. Beaucoup ont une coloration floue de leur noyau. Un certain nombre sont en chromatolyse. Quelques-unes sont en achromatose partielle ou présentent des vacuoles. Les cellules, qui ont des vacuoles, sont entourées d'un grand nombre de cellules rondes.

Dans un cas de tuberculose pulmonaire de la troisième période avec pigmentation cutanée (obs. VII), les ganglions semi-lunaires, petits, ont leur enveloppe fibreuse très épaissie; en quelques points de la face profonde de cette enveloppe sont des nodules infectieux. Les cellules nerveuses, très pigmentées, ont la plupart leurs granulations chromatiques nettes; mais, à d'autres points de vue, beaucoup sont altérées.

En hyperchromie, elles ont très souvent leur noyau périphérique

et surcoloré ; dans les grandes cellules, les vacuoles sont très fréquentes.

Dans un autre cas analogue (obs. VIII), la lobulation des ganglions solaires est à ce point accentuée qu'au premier abord l'aspect de leur tissu conjonctif rappelle celui de la cirrhose de Laënnec. Les capsules endothéliales sont normales. Les cellules nerveuses sont très pigmentées. Beaucoup sont normales. Quelques-unes, globuleuses, à noyau périphérique, sont en chromatolyse ou en achromatose. On voit quelques cellules à deux noyaux.

Les grands splanchniques ont un certain nombre de fibres dont la myéline est fragmentée en boules.

Enfin, dans un cas de pigmentation cutanée discrète chez une ancienne lithiasique atteinte de cancer primitif de la vésicule biliaire (obs. IX) les ganglions semi-lunaires sont absolument normaux. A peine note-t-on par endroits de fines travées conjonctives subdivisant les lobules. Les cellules nerveuses, très pigmentées, sont superbes de netteté. Elles pourraient servir de modèle pour des cellules normales de personnes âgées.

Ainsi, dans ces 8 observations de pigmentation cutanée, les aspects du plexus solaire sont très variables.

Tous contenaient des ganglions lymphatiques dans leurs mailles.

7 fois sur 8, les ganglions semi-lunaires étaient altérés.

L'un contenait des tubercules, un autre était atrophié, comprimé par de grosses masses ganglionnaires lymphatiques.

Deux présentaient de la sclérose hypertrophique, avec altération plus ou mons prononcée des cellules nerveuses.

Trois étaient enflammés d'une façon subaiguë ou chronique. 7 fois sur 8 les splanchniques étaient altérés.

II. — Si maintenant, nous étudions les lésions viscérales, pour essayer de savoir quelle influence ont pu avoir les perturbations du plexus sur les modifications des divers viscères qu'il régularise, nous voyons immédiatement que, dans la plupart des cas (infections, troubles mécaniques, processus chroniques), les unes et les autres n'ont été que les effets d'une cause commune ; mais que, dans certains cas (maladies nerveuses, syndrome d'Addison) il est peut-être possible d'établir entre elles un rapport de causalité.

1° Dans les *infections*, telle que la fièvre typhoïde, la congestion des ganglions solaires se retrouve dans les surrénales et la rate (obs. X et XI).

Dans le tétanos (obs. XXII) l'hypérémie généralisée a bien les caractères d'une lésion nerveuse. Mais cette vaso-dilatation paralytique, par sa généralisation, indique une autre origine, encéphalique ou médullaire.

2° *Maladies nerveuses.* — Dans les péritonites, avec quelque vraisemblance on peut rapprocher les hypérémies des organes abdominaux des altérations du plexus solaire.

Dans la tuberculose, comme dans le cancer et l'artério-sclérose, aucun trouble viscéral ne paraît consécutif aux altérations du plexus.

Dans l'asystolie, la même cause mécanique, qui dilate les vaisseaux des viscères abdominaux, dilate ceux des ganglions solaires.

Dans les cas de fracture de la colonne vertébrale, (obs. LIV) l'hyperémie considérable des viscères abdominaux est sous la dépendance des lésions médullaires du renflement cervical qui ont aboli le tonus vasculaire normal maintenu par le plexus solaire et les splanchniques.

La contre-épreuve de cette interprétation est fournie par l'observation LV, où des lésions de myélite tuberculeuse localisée aux 10e et 11e segments dorsaux, au-dessous des origines des splanchniques, n'ont produit aucun retentissement sur le plexus solaire, ni sur les viscères abdominaux.

Dans la paralysie générale, les altérations vaso-paralytiques des viscères sont très fréquentes.

Dans certains cas où les lésions des ganglions sont profondes (obs. LXII, LXIII : sclérose à prédominance interstitielle) on trouve les lésions typiques du foie et du rein paralytiques.

Le foie présente une infiltration sanguine avec prédominance péri-sus-hépatique. Dans certains lobules, dont le centre paraît pâle à un faible grossissement, on voit à un fort grossissement, une atrophie des cellules hépatiques avec un élargissement des canaux inter-trabéculaires.

Le rein a ses vaisseaux très dilatés ; il y a une infiltration sanguine dans les glomérules et entre les tubes contournés.

La dilatation du système vasculaire du pancréas fait qu'on voit des traînées d'hématies entre les acini sans qu'il semble y avoir irruption du sang en dehors des capillaires. Les îlots de Langerhans sont très nettement visibles du fait de la confluence des capillaires dilatés qu'ils contiennent.

Tous ces faits dénotent une vaso-dilatation évidente et profonde. On ne peut s'empêcher de les rapprocher des vaso-dilatations paralytiques observées dans les mêmes organes après l'ablation du plexus solaire[1].

Mais, s'ils sont vaso-dilatation paralytique, rien ne dit qu'ici cette vaso-dilatation soit sous la dépendancee du plexus solaire.

En effet, on a observé parfois dans le corps thyroïde des vaisseaux également dilatés et gorgés d'hématies.

Ces troubles peuvent donc ne pas être seulement sous la dépendance du plexus solaire, mais être consécutifs à des altérations des systèmes sympathique ou cérébro-spinal.

3° *Syndrome d'Addison.* — Dans certains cas de syndrome d'Addison et de pigmentation cutanée, des modifications des capsules surrénales sont peut-être sous la dépendance du système solaire.

Dans un cas de syndrome d'Addison (ob. III) où les altérations solaires prédominaient d'une façon manifeste dans la moitié droite, nous avons été très surpris de constater que, pendant la préparation des pièces, les deux glandes surrénales ne se comportaient pas de la même façon.

Alors que la surrénale gauche, foncée, abandonne aux réactifs beaucoup de pigment, la surrénale droite, plus pâle, n'en abandonne pas du tout, et sur les coupes on constate qu'alors que les cellules de la surrénale gauche sont normalement pigmentées, dans les différentes portions de la glande, les cellules homologues de la surrénale droite le sont considérablement moins.

De plus, un certain nombre de cellules de la substance corticale ont subi la dégénérescence graisseuse qui ne s'observe pas à gauche. Dans aucune des deux glandes surrénales on ne trouve de tubercules.

Ces différences sont à rapprocher des différences de volume. La plus petite surrénale contient des granulations graisseuses ; la plus grande est la plus pigmentée ; elle semble avoir un rôle de suppléance.

Dans un cas (obs. IV) de pigmentation cutanée généralisée chez un tuberculeux chronique, l'examen des ganglions solaires ne révèle que l'épaississement de l'enveloppe fibreuse et des travées conjonctives, et quelques rares cellules nerveuses altérées, la très grande majorité ayant les caractères normaux.

[1] Voir plus haut. Physiologie.

Mais, les splanchniques examinés au Marchi avaient de nombreuses fibres à myéline altérées, et le nombre total des fibres à myéline paraissait diminué par rapport à celui des fibres de Remak.

Or, les capsules surrénales présentaient des vaso-dilatations excessives, probablement paralytiques.

De plus, les cellules du parenchyme surrénal paraissaient moins pigmentées qu'à l'état normal.

De même, dans un cas de pigmentation cutanée chez un tuberculeux pulmonaire à la 3e période (obs. VII) la pigmentation physiologique des cellules surrénales semblait diminuée.

Ainsi, parmi les lésions des viscères, la vaso-dilatation paralytique et la diminution de la pigmentation des surrénales nous paraissent susceptibles d'être directement, dans certains cas, sous la dépendance d'une altération du plexus solaire, ou, plus généralement, d'une perturbation du plexus solaire, primitive ou secondaire à celle d'un centre régulateur plus élevé.

C. Synthèse : Réactions anatomo-pathologiques. — Maintenant que nous avons vu quels étaient les aspects du plexus solaire dans les diverses maladies, nous allons, dans leur ensemble, envisager ses réactions, en étudier les lois et leur concordance avec les lois générales de la pathologie.

Nous allons d'abord déduire de nos 73 examens les réactions du plexus solaire au point de vue général de l'anatomo-pathologie, nous comparerons ensuite notre étude à celle des auteurs qui ont abordé le même sujet.

1° Réactions anatomo-pathologiques du plexus solaire

1° *Variations dites physiologiques.* — Dans un premier groupe de faits rentrent tous les cas où, la majorité des tissus étant normaux, on constate, en de rares endroits, quelques éléments pathologiques; dans le tissu conjonctif, quelques petites cellules rondes plus ou moins groupées en nodule; dans les vaisseaux, des tuniques un peu épaissies; dans les capsules endothéliales, une cellule aberrante; dans les cellules nerveuses, un ou deux éléments en chromatolyse.

Ces aspects sont normaux.

Jamais un organe qui vit n'est sans avoir dans sa trame quelques éléments fatigués ou morts. L'état normal n'est qu'une abstraction. Il implique des variations minimes, dites physiologiques, en rapport

non seulement avec l'état de plus ou moins grande activité des tissus, mais encore avec des variations anatomiques individuelles, et des modifications en rapport avec l'âge.

Nous avons ainsi reconnu normaux un certain nombre de plexus solaires[1], qui diffèrent néanmoins dans d'assez grandes limites, surtout aux deux âges extrêmes de la vie, dans l'enfance et la vieillesse.

L'enfance est caractérisée par le peu d'abondance du tissu conjonctif, plus cellulaire que fibreux, par la minceur des tuniques vasculaires, par l'active multiplication des cellules nerveuses, (cellules à 2,3 noyaux, noyau à 2 ou 3 nucléoles) et par l'absence de pigment. (obs. XXIII, XXIV).

Dans son ensemble, la vieillesse est caractérisée, tout au contraire de l'enfance, par la prépondérance du tissu conjonctif, plus fibreux que cellulaire, et même souvent exclusivement fibreux, par l'épaississement des tuniques vasculaires, et par l'atrophie des cellules nerveuses, plus ou moins fortement pigmentées.

Après avoir éliminé les plexus solaires normaux des adultes, des enfants et des vieillards, les plexus solaires pathologiques nous paraissent pouvoir être rangés en trois groupes : réactions aux colonisations spécifiques, tuberculose ou cancer ; réactions aux toxi-infections ; réactions à distance, en rapport avec la texture spéciale au système nerveux.

2° *Lésions spécifiques : tuberculose, cancer.* — Les lésions spécifiques, tubercules ou boyaux épithéliomateux, ont dans les ganglions semi-lunaires les mêmes caractères que dans tous les autres viscères. Aussi, le point intéressant de leur étude est-il dans les réactions du tissu ganglionnaire à leur envahissement. Or ces réactions dépendent des lois générales des réactions aux agents toxi-infectieux.

3° *Réactions aux toxi-infections.* — Aux agents toxi-infectieux réagissent les divers éléments constituants du plexus solaire, tissu de soutien et éléments nobles, en proportions diverses, selon l'intensité et la rapidité du processus. Quoique ces deux modes de réactions soient toujours plus ou moins concomitants, on peut, pour la facilité de la description, considérer d'abord les réactions à prédominance interstitielle, ensuite les réactions à prédominance parenchymateuse,

[1] Voir plus haut.

pour étudier enfin les cas où les lésions sont aussi intenses sur les divers élements du tissu.

1. *Réactions à prédominance interstitielle.* — Les réactions à prédominance interstitielle peuvent se présenter à trois degrés différents de leur évolution : au premier degré, sous la forme de congestion avec vascularite ; au deuxième degré, sous la forme d'infiltration de cellules rondes plus ou moins groupées en nodules infectieux, au troisième degré enfin, sous la forme de sclérose adulte.

1er *degré.* — La congestion peut être active ou passive. Un exemple très net de congestion passive est fourni par la malade de l'observation XLV, atteinte d'insuffisance mitrale, qui mourut d'asystolie avec cyanose.

Le ganglion semi-lunaire, augmenté de volume, était rouge bleuâtre. Sur les coupes, on est, à un faible grossissement, immédiatement frappé par l'abondance de grands sinus veineux, gorgés de sang, qui occupent de préférence les régions périphériques du ganglion. Les artères et les veines des espaces interlobulaires sont extrêmement dilatées ; dans l'intérieur des lobules, les capillaires intercapsulaires sont beaucoup plus visibles qu'à l'état normal.

Un aspect analogue se voit dans les ganglions des paralytiques généraux, mais il attire moins l'attention parce qu'il n'est qu'un élément dans les altérations générales du ganglion. De beaux exemples de *congestion active* se voient dans la fièvre typhoïde et les péritonites. La congestion est un élément banal des réactions inflammatoires, mais dans ces cas elle est assez prédominante pour que sa physionomie ne soit pas altérée par des lésions concomitantes.

Dans la fièvre typhoïde (obs. X), aussi bien sur les coupes des nerfs que des ganglions, on voit les vaisseaux très dilatés et nombreux former des taches et des raies rouges qui marbrent tout le ganglion.

Au point de vue de la vaso-dilatation, on observe des aspects analogues dans les ganglions semi-lunaires des péritonites aiguës (obs. XXVI et XXVII).

2e *degré.* — *L'inflammation dite interstitielle* s'observe dans la fièvre typhoïde et la variole.

Dans nos trois cas de fièvre typhoïde, l'aspect est sensiblement le même. L'envahissement du ganglion par les petites cellules rondes est tel que les coupes, colorées à l'hématoxyline-éosine, ont, à un

faible grossissement, une coloration bleutée générale, avec des accentuations au dessous de l'enveloppe fibreuse, et dans les espaces conjonctifs au voisinage des vaisseaux.

A un plus fort grossissement (obj. 4) on distingue deux modes dans l'envahissement des petites cellules : l'infiltration simple et les nodules.

Les nodules infectieux sont formés par la réunion de plusieurs centaines de cellules rondes ; sur une coupe on en compte de vingt à trente ; ces nodules existent, ou sous la capsule, ou dans les espaces interlobulaires ; il est exceptionnel de les voir dans les noyaux ganglionnaires ; quand ils y sont, ils sont toujours autour ou auprès d'un vaisseau ; leur origine vasculaire n'est pas seulement démontrée par leur topographie, mais aussi par l'infiltration qui, plus ou moins accentuée, présente tous les intermédiaires jusqu'au nodule infectieux et qui est périvasculaire avant d'être généralisée, la périartérite, la périphlébite, la péricapillarite étant l'accompagnement obligé de l'infiltration cellulaire.

Cette infiltration existe aussi dans les noyaux ganglionnaires.

A un fort grossissement, on reconnaît que les espaces intercapsulaires contiennent beaucoup plus de cellules rondes qu'à l'état normal, et, quand on examine les capsules endothéliales, on voit que celles-ci n'ont plus leurs limites nettes, que leurs cellules ne forment plus une bordure d'un seul rang, que leurs noyaux n'ont pas tous le même volume, mais qu'elles ont perdu leur individualité, que leurs cellules désorientées, augmentées de nombre, se mettent par place en plusieurs rangées et se mêlent, sans distinction, avec les cellules des espaces intercapsulaires et les cellules qui envahissent la lumière de la capsule.

Quand avec soin on examine ces différentes cellules, on reconnaît qu'elles n'ont pas toutes les mêmes caractères ; les unes, à noyau grêle, ont encore les caractères des cellules endothéliales : d'autres, à noyau plus volumineux mais relativement peu foncé, occupent la lumière de la capsule, se détachent sur le protoplasma de la cellule nerveuse, l'échancrent et réalisent des figures de neuronophagie, dont l'existence est réelle, mais dont l'interprétation est plus délicate ; enfin, d'autres cellules, à noyaux plus petits et beaucoup plus colorés, ressemblent à des lymphocytes ; ce sont de beaucoup les cellules les plus nombreuses, et la question est de savoir si elles viennent de l'extérieur ou si elles résultent de la transformation in situ des cellules conjonctives. Il paraît bien probable qu'il en est ici comme dans les autres

tissus enflammés, et que, sous cet aspect de « petites cellules rondes », il faut englober des éléments d'origine différente, les uns étant des leucocytes venus du dehors et amenés par les vaisseaux, les autres étant le résultat de la transformation in situ des cellules conjonctives, qui, du fait de l'inflammation, donnent naissance, comme c'est la règle, à des produits moins différenciés.

L'inflammation interstitielle se retrouve dans un grand nombre de cas.

On la voit nettement dans deux cas de variole bénigne (obs. XIII et XIV).

Dans la variole maligne (obs. XV) elle existe bien aussi, mais l'intensité de l'infection a produit une telle réaction sur tous les éléments qu'il n'y a plus cette prédominance d'un mode réactionnel qui nous a permis, d'ailleurs d'une façon un peu artificielle, d'abstraire le type que nous venons de décrire.

3° *Sclérose.* — L'inflammation interstitielle, quand l'individu ne meurt pas, aboutit, au bout d'un certain temps, à la sclérose, surtout quand l'évolution morbide procède par poussées légères, mais répétées. Elle pourrait être parfois consécutive à l'affaiblissement de l'élément noble : c'est ainsi que certains auteurs conçoivent la sclérose si fréquemment observée chez les vieillards. Quoi qu'il en soit, on peut distinguer trois cas : la sclérose est en formation ; elle est adulte ; on l'observe dans l'atrophie dite sénile.

1° *Sclérose en formation.* — On peut décrire un ganglion cardiaque comme on décrit un foie, un rein cardiaques.

Nous en avons vu le premier degré, la congestion passive. Le second est la sclérose.

Cette sclérose d'autant plus intense, que le malade a subi plus de crises d'asystolie, se caractérise, au premier abord, par l'épaississement de l'enveloppe fibreuse et des travées conjonctives, infiltrées de petites cellules rondes, l'accentuation de la lobulation et la néoformation d'un grand nombre de capillaires, dont on voit des fragments sur les coupes sous forme de petits filaments plus ou moins sinueux.

Une sclérose analogue se retrouve dans la péritonite chronique (obs. XXVIII) et dans quelques cas de syndrome d'Addison (obs. IV et V).

2° *Sclérose adulte.* — Plus accentuée, la sclérose arrive à étouffer

l'élément noble ; les travées conjonctives, très épaissies, formées de tissu conjonctif adulte, enserrent les noyaux ganglionnaires et les détruisent peu à peu.

Un exemple de cette sclérose adulte est fourni par l'observation XXV, d'urémie saturnine.

3° *Atrophie dite sénile.* — Corrélatives des réactions à prédominance interstitielle que nous venons de résumer, sont les modifications complexes observées fréquemment chez les vieillards et réunies sous le terme général, mais assez vague, d'atrophie sénile. Voici comment les choses se présentent généralement.

A l'autopsie d'un octogénaire, on trouve les ganglions solaires augmentés de volume, surtout en épaisseur ; leur consistance est dure, leur couleur blanche, avec parfois un reflet un peu rougeâtre. Au microscope, on constate un épaississement considérable de l'enveloppe fibreuse, d'où partent de larges travées formées de tissu conjonctif adulte contenant des vaisseaux aux tuniques épaissies. Dans leurs capsules endothéliales nettes, les cellules nerveuses sont pigmentées. Limités par un périnèvre épaissi qui les engaîne, parcourus par de larges divisions de l'endonèvre, les nerfs afférents ou efférents des ganglions ne sont pas notablement altérés ; ils contiennent, à côté de fibres sans myéline, beaucoup de fibres fines à myéline ; les grosses fibres à myéline sont rares. Dans les splanchniques il y a aussi très peu de grosses fibres à myéline.

Dans quelques cas, les lésions sont beaucoup plus prononcées.

Dans le ganglion sénile, il n'y a pas seulement alors des modifications du tissu conjonctivo-vasculaire et des cellules nerveuses comme nous venons de le rappeler ; il peut se produire une véritable atrophie.

Les manifestations les plus nettes de cette atrophie s'observent dans les cellules nerveuses. La pigmentation en est extraordinairement marquée. Les cellules atrophiées sont petites, anguleuses, bourrées de pigment jaune. Le noyau est masqué par le pigment ou disparu. Enfin la cellule n'est plus indiquée que par une petite masse de pigment.

Dans des cellules moins atrophiées, on distingue encore une partie de la substance chromatique sous la forme d'une petite masse sacciforme séparée de la périphérie par une fente claire, nettement limitée, au milieu de laquelle se trouve le noyau.

Les capsules endothéliales ne sont pas complètement remplies par les cellules atrophiées; l'endothélium capsulaire prolifère et remplit une partie de la place laissée libre. Quand le tissu conjonctif environnant prolifère à un tour, les restes des cellules nerveuses passent facilement inaperçues. Il ne persiste plus des groupes ganglionnaires, que quelques rares éléments dispersés. Quand on ne trouve plus de noyaux ganglionnaires importants, les fibres nerveuses sont profondément atrophiées.

Une telle atrophie de l'élément noble s'accompagne d'une réaction conjonctivo-vasculaire.

Outre l'augmentation des travées les plus fines de l'endonèvre, on constate un épaississement considérable du périnèvre des faisceaux de fibres nerveuses qui traversent les ganglions. En même temps le tissu conjonctif forme de larges bandes entre les noyaux ganglionnaires, Très souvent on trouve la dégénérescence hyaline des parois vasculaires et des septa conjonctifs qui en partent.

Cette dégénérescence s'accompagne d'une riche infiltration de noyaux dans les parois vasculaires.

La substance hyaline peut parfois remplir la plus grande partie de la coupe du ganglion. Dans ce cas les éléments nerveux ont disparu en grande partie.

Les modifications du tissu conjonctif sont beaucoup moindres dans les nerfs que dans les ganglions.

Cette atrophie intense que nous venons de décrire s'observe rarement. La combinaison de la disparition des fibres à myéline et de l'atrophie pigmentaire des cellules des ganglions avec inflammation chronique du tissu conjonctif semble se trouver seulement chez de vieux cachectiques chroniques.

2. *Réaction à prédominance parenchymenteuse.* — Le ganglion peut être touché par les toxi-infections simples tant dans son tissu de soutien que dans son élément noble. Le plus souvent dans les maladies aiguës, il y a simultanément altération des cellules ganglionnaires et de leurs capsules endothéliales. C'est là un processus très intense. On en voit des exemples dans les péritonites (Obs. XXVI, XXVII).

Les cellules nerveuses montrent toutes la gamme de leurs altérations depuis la chromatolyse, le protoplasma vacuolaire, la déformation globuleuse avec migration périphérique du noyau, jusqu'à la

neuronophagie, la karyolyse, l'achromatose et la disparition complète de la cellule.

Souvent avec ces altérations maxima des cellules nerveuse coexistent les réactions diffuses et nodulaires du tissu conjonctivo-vasculaire. On a alors le type du ganglion infectieux diffus total comme on l'observe dans les toxi-infections mortelles, la variole hémorhagique par exemple (Obs. XV).

D'autre fois l'altération atteint primitivement et uniquement la cellule nerveuse et c'est seulement en second lieu, du fait de la diminution de vitalité de la cellule, que la capsule endothéliale réagit en produisant des figures de neuronophagie. Cet aspect se voit dans les intoxications aiguës exogène ou endogène, insuffisance capsulaire suraiguë (obs. XLIX) par exemple, ou les injections qui procèdent comme les intoxications aiguës, le tétanos ou la diphtérie (obs. XXII et XXIII). Dans les intoxications chroniques les altérations cellulaires prennent l'aspect sénile.

Dans l'alcoolisme chronique, les cellules nerveuses sont justement pigmentées, comme chez les tuberculeux et les cancéreux.

Dans ce cas, la cellule nerveuse, mal nourrie, intoxiquée longuement et à petite dose, vieillit vite et se pigmente prenant les aspects décrits dans l'atrophie sénile. Dans les deux cas, la caractéristique de la cellule est sa pigmentation.

La pigmentation de l'intoxication chronique est considérée comme pathologique ; la pigmentation sénile comme normale, mais qui ne voit que le mécanisme est le même et qu'il n'y a qu'une différence de point de vue ?

4° *Réactions à distance.* — Le plexus solaire, en plus des réactions que nous avons jusqu'alors étudiées, en présente de spéciales qui tiennent à ce qu'il fait partie du système grand sympathique, qu'il est un territoire du système nerveux.

Or, nous l'avons vu, nulle part la solidarité n'est poussée aussi loin qu'entre les éléments nerveux. Tout élément atteint entraîne des réactions à distance.

Il faut donc étudier maintenant la physionomie spéciale de ces réactions nerveuses, examiner à ce point de vue nos observations de maladies nerveuses.

Les fibres et les cellules nerveuses peuvent être altérées.

Des lésions de la moelle ou des ganglions solaires peuvent

retentir sur les splanchniques Les fibres à myéline étaient altérées dans un cas de myélite (Obs. LVI) ; le nombre des petits fibres de myéline était diminué dans un cas de paralysie générale combinée au tabes (Obs. LXIII). Un faisceau du grand splanchnique était privé de fibres à myéline dans un cas de sclérose en plaques (Obs. LIX).

Des lésions des fibres efférentes des ganglions solaires existaient dans les deux cas où tubercule et cancer avaient détruit une partie des ganglions ; ce qui rend l'interpétation des lésions des nerfs difficile, c'est qu'il existait en même temps une inflammation diffuse. (Obs. II et XXXVIII).

Un bel exemple des réactions à distance des cellules nerveuses ganglionnaires est notre cas de fracture de la colonne vertébrale (Obs. LIV).

On peut en rapprocher un cas de myélite (Obs. LVI), quoiqu'ici existe la possibilité d'une infection ganglionnaire.

5° *Réactions du plexus solaire sur les viscères.* — Comme nous l'avons vu précédemment, les lésions du plexus solaire paraissent, dans certains cas, retentir sur les viscères.

Il est deux aspects viscéreux particulièrement susceptibles d'être sous la dépendance des lésions du plexus solaire : la vaso-dilatation du foie, du rein, du pancréas et des surrénales dans les péritonites, les maladies de la moelle et la paralysie générale, et l'hypopigmentation des capsules surrénales dans quelques cas de syndrome d'Addison.

En résumé, si nous mettons à part les lésions spécifiques (tuberculose et cancer) et les lésions de solidarité, caractéristiques du système nerveux, (dégénérations secondaires et réactions à distance) nous voyons que le plexus solaire, et particulièrement les ganglions solaires, présentent des réactions anatomo-pathologiques qui ne sont pas liées à la nature des agents morbides, mais sont directement en rapport avec l'intensité de la toxi-infection et la rapidité de l'évolution de la maladie. Parenchymateuses et dégénératives, dans les formes aiguës, diapédétiques et nodulaires dans les formes plus lentes, scléreuses dans les formes chroniques, les altérations toxo-infectieuses des ganglions solaires rentrent dans les lois générales de l'anatomie pathologique.

II. — Les recherches anatomo-pathologiques des différents auteurs qui se sont occupés du plexus solaire comprennent des faits disparates,

surtout nombreux à l'occasion de certaines affections, comme la maladie d'Addison et le diabète, et quelques études générales, celles d'Hale White, de J-C Roux et de Graupner.

Hale White[1] a examiné histologiquement sur 150 sujets, les ganglions sympathiques cervicaux ou semi-lunaires. Voici le résultat de ses recherches.

Les dimensions des ganglions sont susceptibles de très grandes variations. Il en est de même de leur vascularisation, qui présente de grandes différences en dehors de tout état morbide.

L'œdème des ganglions que Giovanni considère comme une lésion fréquente, est difficile à démontrer, et tient peut-être aux réactifs employés.

L'accumulation de graisse ne se voit jamais autour du ganglion cervical supérieur, assez souvent autour du semi-lunaire. Hale White n'a jamais rencontré d'adhérences des ganglions aux parties voisines.

L'examen histologique des cellules ganglionnaires les montre rarement atteintes, même dans des affections, comme la maladie de Bright, où Saundby avait cru trouver des lésions du sympathique. En général, dans les maladies consomptives (phtisie, diabète), elles sont diminuées de volume.

La dégénération la plus fréquente, sinon la plus importante, est la pigmentation ; mais Hale White l'a constatée sur des sujets atteints de maladies si différentes, qu'il lui paraît difficile d'en tirer une conclusion. Il a quelquefois observé les proliférations interstitielles du tissu conjonctif, et un épaississement des vaisseaux capillaires dont les noyaux sont multipliés. Ces lésions se rencontrent de préférence dans la maladie de Bright ; quant à l'inflammation aiguë des ganglions, avec diapédèse de jeunes éléments cellulaires, c'est dans le diabète et le purpura hémorragique qu'il l'a vue le plus souvent. En résumé, ces patientes recherches ne permettent de tirer aucune conclusion nette.

Dans un autre travail, de l'examen anatomique et histologique du ganglion cervical supérieur chez 41 hommes adultes, 10 fœtus humains, et 46 mammifères, Hale Withe conclut que ce ganglion éprouve chez les hommes des variations de volume aussi grandes que celles qui se montrent dans la série des mammifères, que ce volume est en rapport avec la taille de l'organisme, que les cellules nerveuses pigmentaires, granuleuses, atrophiques, qui manquent dans les ganglions fœtaux, sont d'autant plus fréquentes que l'animal occupe un rang plus élevé dans l'échelle animale et sont constantes chez l'homme adulte. Il en conclut que le ganglion cervical supérieur paraît jouer un rôle de moins en moins important à mesure qu'on s'élève dans l'échelle animale, et que, par conséquent, c'est un organe dégénéré chez l'homme, aussi bien que le coccyx ou l'appendice cœcal.

Pour Hale White, l'infiltration pigmentaire indique la diminution et l'arrêt des fonctions des ganglions sympathiques. Chez les mammifères inférieurs et l'homme jeune, les ganglions de la chaîne sont fonctionnellement actifs. Chez les singes, ils commencent à manifester une dégénérescence qui

[1] Hale White. On the pathological histology of the semi-lunar and superior cervical sympathetic ganglia. *Medico. chir. trans.* LXVIII, p. 221.

se remarque aussi chez l'homme adulte. Chez l'homme, la fonction des ganglions semi-lunaires persiste pendant la vie adulte et ne disparaît que dans la vieillesse [1].

Pour soutenir cette idée, quelque peu paradoxale, que les ganglions sympathiques de l'homme adulte sont des organes sans fonctions, à la façon de l'appendice vermiculaire et de la glande coccygienne, et sont des témoins d'organes importants dans la série animale, Hale White met en avant les arguments suivants [2] :

1° La variation considérable de volume du ganglion cervical supérieur ;

2° La fréquence excessive des lésions dégénératives des cellules nerveuses chez l'adulte — 1 fois seulement sur 49 il a trouvé des cellules normales — tandis que chez l'enfant et surtout chez le fœtus ces cellules sont bien développées ;

3° Inversement, la conservation de l'intégrité cellulaire du ganglion cervical chez les animaux inférieurs à l'homme et notamment chez le singe ;

4° Enfin les résultats analogues trouvés dans l'examen des ganglions semi-lunaires, toujours plus intacts chez les animaux que chez l'homme, et chez l'enfant que chez l'adulte.

Par contre, certains ganglions, comme le ganglion de Gasser, le ganglion lenticulaire et les ganglions cardiaques ont leurs cellules normales et paraissent fonctionnellement actifs.

En dehors de ce travail d'ensemble de Hale White, on ne trouve jusqu'aux trois dernières années que des faits isolés, chaque auteur ne faisant l'examen du plexus solaire que dans les cas où il y suppose des altérations.

En dehors des cas concernant le syndrome d'Addison et le diabète [3], les plus importants sont les suivants.

Nous suivrons, dans l'exposé des faits cités par les auteurs, l'ordre que nous avons suivi dans l'exposé de nos observations.

Parmi les *lésions spécifiques*, la tuberculose des ganglions semi-lunaires a été très rarement observée.

Marchand cite une observation de Colimiatti qui a trouvé la tuberculose d'un ganglion sympathique dorsal. Eulenburg et Guttmann ont vu une caséification des deux ganglions semi-lunaires. Ils avaient, pendant la vie, constaté des troubles intestinaux, mais aucune pigmentation de la peau.

Il n'est jusqu'à présent aucune observation certaine d'une tumeur maligne primitive des nerfs sympathiques. Le cas que l'on cite d'ordinaire est l'observation très ancienne de Marchand : le ganglion cervical supérieur droit, les ganglions cœliaques, la chaîne sympathique étaient épaissis ; fibres et cellules nerveuses étaient séparées par des cellules lymphoïdes serrées les

[1] *The journ. of physiol.*, X, p. 341.

[2] Brain, 1893, p. 403.

[3] voir plus loin.

unes contre les autres ; les fibres à myéline étaient dégénérées ; les gaines de Schwann étaient infiltrées de cellules ; on trouvait une infiltration analogue dans les deux glandes surrénales et plusieurs nerfs cérébro-spinaux. Or Marchand n'arrive pas à savoir s'il s'agissait d'une véritable tumeur, d'un lymphosarcome ou d'une variété d'inflammation chronique et il laisse dans le doute le point de départ de la maladie.

Les tumeurs secondaires du sympathique sont plus fréquentes. Elles l'atteignent par propagation de voisinage ou par métastase.

Dans une observation de Fleiner, on trouvait de nombreuses métastases d'un angio-sarcome répandu sur tout le sympathique et de nombreux nerfs cérébro-spinaux. Les fibres nerveuses étaient dégénérées. Fleiner attribue aux altérations nerveuses le syndrome d'Addison observé dans ce cas.

Les tumeurs qui envahissent le sympathique par voisinage ont été assez souvent décrites. En voici deux exemples dûs à Graupner.

Un cancer de la glande surrénale droite avait envahi la partie inférieure du foie et la plèvre à travers le diaphragme ; elle avait englobé le splanchnique droit dans sa masse. Malgré cela, il n'y avait pas de symptômes du domaine du splanchnique. Le seul symptôme était des douleurs extraordinairement vives dans le côté droit du ventre. Dans un autre cas, il s'agissait d'un homme qui, porteur d'une tumeur du rein gauche, souffrait d'un priapisme permanent qui disparut immédiatement après l'extirpation de la tumeur. A l'autopsie, on trouva le sympathique enclos dans une masse dûre, au voisinage du hile rénal. L'examen histologique n'y décéla aucune lésion. Il semble donc que le priapisme fut une simple manifestation irritative d'excitation sympathique.

Dans les *infections aiguës*, Von Kahlden dit avoir rencontré souvent la lésion suivante.

Le protoplasma des cellules ganglionnaires, coloré par le picro-carmin, se présente comme une masse homogène brillante, fortement colorée en jaune, qui remplit complètement la capsule. On peut trouver une masse analogue dans la capsule, mais en dehors de la cellule. Comme on observe en même temps de l'inflammation interstitielle, on peut admettre, avec Von Kahlden, que ces figures représentent une exsudation inflammatoire dans l'intérieur de la capsule.

Giuzetti, en 1898, a examiné le sympathique dans dix cas de fièvre typhoïde. Il a trouvé, dit-il, les fibres de Remak saines ; les fibres à myéline présentaient de la résorption de la myéline au niveau des étranglements annulaires de Ranvier. Les altérations des ganglions consistaient en congestion veineuse et endartérite ; les cellules nerveuses étaient en chromatolyse avec déformation du noyau. Une fois le bacille d'Eberth fut décélé dans les préparations.

La même année E. Jablonski a étudié les lésions histologiques des ganglions du sympathique cervical dans l'inflammation en général. Quoiqu'il ne parle pas des ganglions solaires, nous croyons néanmoins que Jablonski doit être cité, car ses constatations, faites sur les ganglions du sympathique cervical, se rapprochent des nôtres à de nombreux points de vue.

Il divise les lésions des cellules nerveuses en deux ordres. Dans les

lésions d'ordre progressif rentrent les cellules à double noyau ; dans celles d'ordre régressif, la tuméfaction trouble, les dégénérescences hyaline, albumineuse et granuleuse, et la vacuolisation.

Si, comme Jablonski, nous avons fait ces constatations, nous nous écartons de lui sur l'interprétation qu'il donne de quelques-unes. Les cellules à double noyau, ou d'une façon plus générale, les cellules multinucléées nous paraissent être plus un reliquat d'arrêt de développement qu'un processus récent de reviviscence [1].

Pour Jablonski, les parties les plus résistantes de la cellule sont le noyau et le nucléole. La capsule s'épaissit à la faveur de la prolifération de l'endothélium. Dans le tissu intercellulaire on observe fréquemment de la prolifération des noyaux ; les cellules rondes se transforment souvent en cellules fusiformes. Les fibres nerveuses se gonflent ; la myéline peut se fragmenter ; les vaisseaux sont remplis de sang ; on observe parfois des extravasations sanguines.

Auguste Sommer, en 1898, insiste sur les lésions des nerfs sympathiques, mais il n'apporte pas d'autopsie.

Stilling, au contraire, décrit un cas de névrite du nerf splanchnique, où les lésions consistaient essentiellement en la dégénérescence en boules des fibres à myéline. Les cellules nerveuses des ganglions solaires étaient saines.

Dans les *intoxications aigües*, alors que les travaux sur les altérations cellulaires du système cérébro-spinal sont légion, les recherches sur les aspects des cellules sympathiques sont absolument exceptionnelles.

Seule l'intoxication saturnine paraît avoir été étudiée.

Mosse vient de publier ses travaux qui sont corrélatifs des nôtres [2].

Parmi les *intoxications chroniques*, l'intoxication saturnine, à cause de la coliqne de plomb, a depuis longtemps fait porter l'attention sur le plexus solaire.

Tanquerel des Planches avait placé principalement la colique de plomb sous la dépendance du grand sympathique [3] ; pourtant, sur quarante-neuf autopsies de ce genre, on a trouvé une seule fois les ganglions abdominaux du grand sympathique augmentés de deux ou trois fois leur volume normal et colorés en gris jaunâtre, comparés aux mêmes ganglions de deux autres sujets ; Segond aurait aussi trouvé les ganglions et quelques filets nerveux du grand sympathique, hypertrophiés et indurés [4].

Dans un cas de saturnisme chronique (avec dyspepsie, coliques, vomissements, diarrhée et collapsus mortel) Kussmaul et Maier [5] ont trouvé une sclérose des ganglions cœliaque et cervical supérieur, avec prolifération du septum conjonctif et déformation des cellules.

Dans les *péritonites aiguës* Jaccoud depuis longtemps avait noté, dans

[1] Voir plus haut.

[2] Voir plus loin. Pathologie expérimentale.

[3] Traité des maladies de plomb, 1839.

[4] (Essai sur la névralgie du grand sympathique, colique de Poitou, 1837).

[5] (*D. Arch. f. Klin. Med.*, IX, Bd. H. II).

les cordons du grand sympathique, une hyperémie intense avec infiltration séreuse [1].

Barbacci a étudié chez le chien les lésions nerveuses dans la péritonite par perforation [2]. Il a vu dans l'écorce, au milieu de cellules normales, d'autres atteintes de chromatolyse, avec protoplasma vacuolaire, et quelquefois noyau pâle et gonflé. Dans la moelle les lésions étaient rares. Il y avait des lésions des cellules des ganglions intervertébraux. Ces lésions dues à une intoxication aiguë expliqueraient les troubles cérébraux. Il n'a pas étudié les ganglions du plexus solaire.

Corrélatifs de l'étude des altérations du plexus solaire sous l'influence des inflammations locales, sont les travaux de Monti et Fieschi sur le processus de guérison des blessures des ganglions du sympathique. Ces faits sont à rapprocher de nos expériences sur les lésions locales des ganglions solaires [3].

Monti et Fieschi, après Tirelli [4], ont étudié les réactions des ganglions sympathiques aux traumatismes aseptiques de vingt-quatre heures à vingt jours après l'opération. Ils ont conclu, de l'examen de chiens, de lapins et de cobayes dont les ganglions sympathiques supérieurs avaient été piqués par des aiguilles froides ou rougies, que les cellules nerveuses des ganglions sympathiques se comportent comme celles des centres nerveux et des ganglions spinaux, et qu'elles aussi, dans la vie adulte des mammifères, sont privées du pouvoir reproductif et doivent être considérées comme des éléments fixes.

La cellule ganglionnaire sympathique est donc un élément perpétuel (Bizzozero) au même titre que toute autre cellule nerveuse.

L'*atrophie* est une des altérations les plus souvent décrites par les auteurs dans les processus chroniques.

Poniklo et Hezel ont donné des descriptions précises de l'atrophie marquée des éléments nerveux s'accompagnant de manifestations inflammatoires.

Poniklo [5] a décrit dans les ganglions cervicaux l'atrophie pigmentaire des cellules nerveuses, l'épaississement des capsules endothéliales, la réduction du nombre des fibres à myéline, l'atrophie de celles qui persistent encore, des hémorrhagies interstitielles et la prolifération du tissu conjonctif à prédominance périvasculaire.

Hezel [6] a fait une description semblable : cellules nerveuses plissées, pigmentées, souvent privées de leur noyau, cellules endothéliales proliférées, épaississement du tissu conjonctif infiltré de cellules rondes et d'hémorrhagies. En dehors des ganglions le sympathique est normal.

[1] Aviragnet. *In Manuel de Médecine.* Pebove-Achard, t. V, p. 613.

[2] *Rivista di patol. nerv. e mentale,* mars 1899.

[3] Voir plus loin. Chap., IV.

[4] Tirelli. Annali di Freniaria e sc. affini. Turin, 1895. *Arch. ital. de Biol.,* XXIII p. 301.

[5] Lancet. 1878, 22 février.

[6] Hezel. *Ztschr. f. Nervenhielk.* Bd. 4, p. 353.

Von Kahlden [1] a observé des altérations analogues sans participation des fibres nerveuses, dans les ganglions semi-lunaires, plissement et pigmentation des cellules nerveuses, dégénérescence hyaline des vaisseaux avec infiltration de petites cellules rondes, prolifération du tissu conjonctif pauvre en noyaux, hémorrhagies anciennes et récentes.

Pour Graupner enfin, les caractères de l'atrophie sont la pigmentation, la disparition du protoplasma des cellules nerveuses, la disparition de leurs noyaux, et d'une partie des fibres à myéline, avec épaississement des plus fines travées du tissu interstitiel : l'inflammation chronique et la dégénérescence hyaline du tissu conjonctif et des vaisseaux accompagnent parfois l'atrophie du tissu nerveux ; l'atrophie des fibres nerveuses est également répandue sur toute la coupe du nerf. Elle est plus marquée dans les ganglions que dans les troncs nerveux.

Dans les *maladies nerveuses*, les dégénérescences secondaires du sympathique ont été décrites par Graupner,

Dans un cas de sclérose en plaques, Graupner a observé un foyer de sclérose siégeant dans le ganglion semi-lunaire gauche. Il était constitué par un tissu conjonctif homogène assez riche en noyaux dans lequel il ne restait presque plus d'éléments nerveux et seulement par places quelques fines fibres nerveuses.

Le splanchnique gauche, formé de quatre faisceaux, en avait deux normaux et deux qui ne contenaient que quelques rares fibres à myéline atrophiées et des vacuoles claires et rondes disséminées au milieu d'une substance fondamentale assez riche en noyaux fortement colorée par les couleurs cylindraxiles.

Le ganglion semi-lunaire droit contenait beaucoup de cellules nerveuses. Le splanchnique droit contenait un très grand nombre de fibres à myéline. Cellules et fibres étaient normales.

Pour Graupner, l'altération du splanchnique gauche doit être considérée comme un cas de dégénération secondaire à la plaque de sclérose du ganglion semi-lunaire, et le grand développement des éléments nerveux du côté droit, comme une sorte d'hypertrophie compensatrice. Malgré l'intensité des altérations il n'y avait pas de manifestations morbides attribuables au sympathique pendant la vie.

Dans plusieurs cas de polynévrites, Graupner a constaté des altérations des nerfs splanchniques. Dans un cas, il n'y avait aucune manifestation clinique d'un trouble du sympathique. Deux autres sujets étaient addisoniens ; deux autres étaient atteints de diabète insipide. Ces névrites paraissent être survenues peu de temps avant la mort ; aussi ne peut-on les regarder comme la cause du syndrome clinique, addisonien ou polyurique.

J.-C. Roux a fait sienne la question des altérations des nerfs sympathiques dans le tabes en montrant que les lésions consistent essentiellement en une diminution considérable du nombre des petites fibres à myéline avec proportion normale des grosses fibres à myéline dans le sympathique cer-

[1] V. *Kahlden. Centralbl. f. allg. Pathologie u. pathol. Anatomie.* Bd. 7 Heft. 11/12.

vical et dans le grand splanchnique. Il a montré, entre autres, que, dans le splanchnique tabétique, il y avait un déficit moyen de 2 360 fibres fines et de 45 grosses fibres [1].

Pour établir ce déficit, il a étudié d'abord des cas normaux ; il a été amené ainsi à étudier les splanchniques dans dix cas, chez une femme de trente ans, morte d'infection puerpérale ; chez un homme de cinquante-trois ans mort de tuberculose aigue ; chez un urémique de soixante-neuf ans ; chez un tuberculeux chronique de soixante-neuf ans ; chez une femme de cent ans, morte cachectique ; chez une femme de quarante-deux ans, paralytique générale ; chez des femmes de quarante ans (sclérose en plaques), de soixante et onze ans, (hémiplégie gauche), et de cinquante-six ans (pseudo-bulbaire). Il en a conclu que dans ces cas où des altérations des splanchniques n'étaient pas appréciables, jamais ces nerfs n'ont présenté moins de 4 400 fibres fines, et que le nombre des grosses fibres a oscillé de trois cents à quatre cents.

Par contre, J.-C. Roux n'a pas trouvé d'altérations des ganglions sympathiques. « Si la lésion existe, dit-il, elle doit être difficile à constater, en effet les ganglions varient assez dans leurs dimensions, d'un sujet à l'autre, et suivant le point où porte la coupe le nombre des cellules lui-même varie. Il est donc impossible de savoir s'il y a vraiment une disparition relative des cellules sympathiques. En tous cas ce que nous pouvons affirmer, c'est que nous n'avons jamais trouvé une lésion nette des cellules des ganglions sympathiques. Elles ne nous ont paru ni en plus petit nombre, ni plus pigmentées, ni plus atrophiées que sur des ganglions sympathiques normaux [2]. »

Dans un cas de sclérose combinée examiné par Graupner les ganglions sympathiques et leurs cellules étaient également intacts, mais le cordon sympathique cervical contenait un grand nombre de lacunes en rapport avec des fibres nerveuses atrophiées, et cette constatation, rapprochée de celle de l'intégrité des cellules sympathiques, suggère à Graupner l'idée d'une dégénérescence secondaire des fibres sympathiques en rapport avec une altération médullaire, en particulier sclérose des cordons postérieurs et altérations des racines postérieures d'où viennent directement une partie des fibres sympathiques. Cette idée de Graupner a été confirmée par J. C. Roux.

Bonnet et Poincaré [3] ont décrit chez les paralytiques généraux un état pigmentaire de toute la chaine du grand sympathique et la substitution de tissu cellulaire et de cellules adipeuses aux cellules nerveuses dans les ganglions de la région cervicale et de la région thoracique. Ils ont encore décrit une pigmentation très marquée des ganglions annexés aux nerfs craniens.

« Les observations que nous avons faites, dit A Voisin [4], corroborent en

[1] *Loc. cit.*, p. 24.
[2] *Loc. cit.*, p. 31.
[3] *Ann. méd. psych.*, 1868.
[4] A. Voisin. *Traité de la par. gén. des aliénés*, 1879.

partie cette description, mais nous devons dire que nous avons trouvé des ganglions qui étaient indemnes de ces lésions, aussi bien dans la région cervicale que dans les régions thoracique et abdominale. D'ailleurs cette absence de lésions histologiques concordait avec l'intégrité à l'œil nu de ces ganglions et de leurs filets de communication. Ainsi, même chez des paralytiques généraux morts à une période avancée, nous n'avons pas trouvé constamment de lésions dans les ganglions du grand sympathique. »

Depuis cette époque, on s'est peu occupé de l'anatomie pathologique du sympathique dans la paralysie générale jusqu'au travail de Noera qui, en 1898, y a décrit des lésions.

Les lésions du sympathique dans les *maladies mentales* ont été, depuis Lobstein, beaucoup plus incriminées que démontrées. Morel faisait du délire émotif une névrose du système nerveux ganglionnaire viscéral; il ne décrivait pas de lésions.

Dans plusieurs cas de folie hypochondriaque ayant duré de longues années, A Voisin [1] dit avoir trouvé des lésions dans les ganglions semi-lunaires, mais les techniques étaient incomplètes.

Les recherches récentes, avec les techniques d'histologie fine, sont encore peu nombreuses.

Dans un rapport au Congrès de Grenoble sur les *états anxieux* dans les maladies mentales, syndromes dans lesquels les troubles sympathiques peuvent et doivent être examinés, Lananne [1] ne rapporte aucune observation d'examen histologique du plexus solaire.

Enfin, tout récemment, R. Burgia, d'Imola, a examiné les ganglions du sympathique dans la folie pellagreuse. Les altérations portent à la fois sur le tissu de soutènement (prolifération de la névroglie ?, sclérose, épaississement des parois vasculaires), et sur les éléments nerveux (chromatolyse, atrophie, disparition des cellules.)

Résumé. — Les lésions du plexus solaire portent sur les nerfs ou sur les ganglions,

A. — I. L'analyse des lésions des nerfs montre que, seules jusqu'à présent, les altérations des fibres à myéline sont facilement constatables, et comme ces fibres dans certains nerfs ne constituent pas l'élément le plus important, il en résulte nécessairement que l'anatomie pathologique des nerfs sympathiques sera très incomplète jusqu'au jour où des méthodes permettront d'apprécier les lésions des fibres de Remak.

II. L'analyse des lésions des ganglions solaires est rendue difficile par la complexité de leur structure.

Aussi faut-il fixer séparément les variations pathologiques de l'en-

[1] A. Voisin. *Union méd.*, 1869, et *Leç. Clin. sur les mal. mentales*, Paris, 1875.

[2] Gaston Lalanne. Des états anxieux dans les maladies mentales. Grenoble, 1902.

veloppe fibreuse, des travées conjonctives, des vaisseaux, des capsules endothéliales, et des cellules ganglionnaires, grandes et petites gryochromes, et cellules arky-stichochromes, avant d'étudier les groupements divers de ces altérations élémentaires.

Parmi ces altérations, celles de la cellule nerveuse sont les plus complexes. La rétraction de la cellule nerveuse loin de sa capsule indique un état pathologique profond : la déformation globuleuse avec migration périphérique du noyau peut être une forme de réaction passagère ou aboutir à la neuronophagie. Dans la neuronophagie, la cellule nerveuse, dont la vitalité est diminuée, est la proie des cellules mésodermiques qui la mangent. C'est un cas particulier de la phagocytose de Metchnikoff.

La pigmentation de la cellule nerveuse est un processus de sénescence. Elle augmente dans les mauvaises conditions de nutrition.

Selon les modifications des grains chromatiques mis en évidence par la méthode de Nissl, l'aspect du protoplasma peut être granuleux, nuageux, mucoïde, vitreux ou laqué ; la chromatolyse est la fonte totale des grains chromatiques ; l'achromatose est leur disparition ; les vacuoles sont des taches claires produites dans la cellule par des gouttelettes d'un liquide moins réfringent que la masse environnante.

Le noyau devient périphérique quand la cellule est irritée ; quand sa migration est telle qu'il sort de la cellule, la cellule meurt. Il en est de même quand il se dissout dans le protoplasma. Le nucléole est l'ultimum moriens du noyau et de la cellule.

Les cellules nerveuses, habituellement chez l'homme adulte, n'ont qu'un noyau. Cependant on observe parfois (1/7), 1 ou 2 cellules à 2 noyaux, et plus rarement 1 ou 2 cellules à 2, 3, 4, 5, ou même 6 noyaux.

Ces éléments multinucléés sont des reliquats embryonnaires.

B. — I. Le groupement des lésions élémentaires permet d'abord de fixer les limites entre l'état dit sain, et l'état dit pathologique, et ensuite d'établir, d'après l'aspect général des lésions, un certain nombre de grands groupes.

Dans les ganglions solaires, comme dans tous les tissus, peuvent coloniser les néoplasies spécifiques, tubercules ou cancers. Nous en avons observé deux cas.

Nous avons trouvé des lésions du plexus solaire dans les toxi-infec-

tions aiguës ou chroniques (typhoïde, variole, streptococcie, rhumatisme articulaire aigu, tétanos, diphtérie, hérédo-syphilis, urémie saturnine), dans les péritonites (aiguës, chroniques, tuberculeuses), dans la tuberculose pulmonaire et la cachexie cancéreuse, dans l'asystolie, les lésions médullaires, les polynévrites, le syndrome de Raynand, la sclérose en plaques, la paralysie générale, les démences, l'insuffisance capsulaire suraiguë, et le syndrome d'Addison.

Elles n'existent pas dans tous les cas de chacune de ces maladies ; elles sont très différentes dans leur intensité, leur localisation et leur valeur pathologique.

II. Quelques lésions viscérales (vaso-dilatations du foie, du rein, du pancréas, des surrénales, hypopigmentation des surrénales), paraissent dépendre, dans certains cas, du plexus solaire.

C. — I. Parmi les réactions anatomo-pathologiques que nous avons observées, les plus importantes sont les réactions aux toxi-infections et les réactions à distance.

Dans les réactions aux toxi-infections, tantôt prédominent les lésions interstitielles, tantôt les parenchymateuses.

Les lésions interstitielles consistent soit en congestion active ou passive, soit en infiltration diffuse ou nodulaire de petites cellules rondes, soit en transformation scléreuse. Connexe de la sclérose est l'atrophie sénile.

Les lésions parenchymateuses consistent en destruction plus ou moins avancée des cellules nerveuses, plus ou moins accompagnée de la prolifération des cellules des capsules endothéliales. L'une ou l'autre de ces lésions peut prédominer ou toutes sont également intenses.

Le plexus solaire peut être le théâtre de réactions à distance. Ses fibres et ses cellules peuvent réagir à des lésions médullaires. Les splanchniques peuvent dégénérer à la suite d'altérations des ganglions solaires. Les viscères peuvent aussi réagir aux lésions du plexus.

II. Un certain nombre d'auteurs ont publié des observations analogues aux nôtres : ce sont Hale White, Graupner, J.-C. Roux, Von Kahlden, Marchand, Giuzetti, Jablonski, Sommer, Stilling, Tanquerel des Planches, Segond, Kussmaul et Maier, Eulenburg et Guttmann Barbacci, Tirelli, Monti et Fieschi, Poniklo, Hezel, A. Voisin, Bonnet et Poincarré, Nœra et Brugia.

Ainsi donc, en mettant à part les lésions spécifiques (tubercule ou

cancer) et les réactions à distance, le plexus solaire, comme tous les tissus, a dans les toxi-infections des lésions dont le caractère est déterminé par l'évolution de la maladie, lésions dégénératives de l'élément noble dans les formes aiguës, lésions diapédétiques et nodulaires dans les formes plus lentes ; lésions scléreuses dans les formes chroniques avec longue survie.

CHAPITRE III

ANATOMIE PATHOLOGIQUE. — ÉTUDE EXPÉRIMENTALE

I. Expériences en vue de l'interprétation des lésions du plexus solaire dans les péritonites. : 1° Expériences d'intoxication générale par le plomb; par la toxine diphtérique; 2° Expériences d'irritation locale, par des agents mécaniques, physiques, chimiques et microbiens.
II. Expériences en vue de l'interprétation des lésions viscérales secondaires à celles du plexus solaire.
III. Expériences en vue de l'interprétation des lésions du plexus solaire et des surrénales dans le syndrome d'Addison : 1° Possibilité d'altération du plexus solaire secondaire à l'ablation des capsules surrénales; 2° Possibilité de l'intégrité apparente des capsules surrénales après l'ablation du plexus solaire; 3° Possibilité de perturbations dans les réactions de surrénales à des excitations pathologiques après l'ablation du plexus solaire.
IV. Résumé.

L'expérimentation étant susceptible d'élucider le mécanisme des lésions nombreuses et complexes constatées dans le plexus solaire au cours des maladies, nous y avons eu recours en vue d'interpréter les altérations observées dans les péritonites et le syndrome d'Addison.

I. Expériences en vue de l'interprétation des lésions du plexus solaire dans les péritonites. — Le point qu'il s'agissait d'élucider était de savoir si les lésions du plexus solaire constatées dans les péritonites (Obs. XXVI à XXIX) résultaient d'une réaction à une inflammation locale, ou étaient sous la dépendance d'une intoxication générale de l'organisme.

Pour savoir si cette deuxième hypothèse était plausible, nous avons eu recours à des intoxications générales. Ces intoxications, en même temps qu'elles contribuent à l'étude des péritonites, permettent de se rendre compte d'un des mécanismes les plus généraux des toxi-infections sur le plexus.

D'autre part, pour connaître si dans les péritonites le plexus

solaire réagit à une irritation locale, nous avons institué une autre série d'expériences où nous avons agi localement sur le plexus par des agents mécaniques, physiques, chimiques et microbiens.

1° *Intoxications générales.* — Le nombre des observations d'altérations cellulaires, constatées par la méthode de Nissl dans les intoxications les plus diverses, est considérable. Il n'est pour ainsi dire pas de neurologiste qui n'ait décrit des modifications des cellules de l'écorce ou de la moelle sous l'influence d'un poison quelconque.

Mais ces travaux multiples n'ont porté que sur les cellules du système cérébro-spinal et les réactions des cellules sympathiques ont été négligées.

Nous ne connaissons guère que Mosse qui, tout dernièrement, a décrit les altérations qu'il a observées chez des lapins intoxiqués par le plomb.

L'intoxication était produite par injection sous-cutanée de triéthylacétate de plomb [1]. Les ganglions semi-lunaires fixés au sublimé étaient colorés à l'hématoxyline, aux couleurs d'aniline ou imprégnés à l'argent. Dans ces conditions, Mosse a observé des lésions qui prédominaient dans les grandes cellules nerveuses. Ces cellules avaient une couleur uniforme, ou leur substance chromatique formait une masse opaque en forme de croissant. Mosse n'a pas retrouvé ces altérations chez des lapins rendus diarrhéiques par l'essence de fenouil ou des infusious de séné. Par contre des substances capables de produire de violentes contractions intestinales, telles que le sulfate de berbérine en injections sous-cutanées provoquent les mêmes lésions. Aussi Mosse pense-t-il que les lésions qu'il a observées sont la cause de la colique saturnine, car l'ablation des ganglions solaires détermine des accidents analogues.

A la même époque, nous poursuivions des études parallèles chez des chiens intoxiqués par des injections intra-péritonéales de 3 centimètres cubes de solution aqueuse à 5 p. 100 d'acétate neutre de plomb.

Dans une première expérience (expérience 22), où l'intoxication fut caractérisée par la pâleur des gencives, la diarrhée et la douleur épigastrique, on trouva à l'autopsie les ganglions semi-lunaires gros et pâles. A l'hématoxyline-éosine, les cellules conjonctives apparaissaient augmentées de nombre, surtout autour des vaisseaux, et l'on distinguait des travées conjonctives néo-formées. Au Nissl, les cel-

[1] *Soc. méd. int.* Berlin, 17 février 1902.

lules nerveuses avaient leurs granulations chromatiques nettes, mais leur protoplasma contenait de nombreuses vacuoles, leurs bords étaient échancrés par des cellules rondes, leur noyau, parfois à deux nucléoles, était presque constamment périphérique.

Dans une seconde expérience (expérience 23), caractérisée par la même symptomatologie, on constata les mêmes altérations des ganglions solaires : l'augmentation de nombre et d'épaisseur des travées conjonctives, la vacuolisation et la neuronophagie des cellules nerveuses avec migration périphérique du noyau.

A côté de l'intoxication par un poison minéral, nous avons produit des intoxications par un poison microbien.

Quelques auteurs ont déjà noté l'influence de ces poisons sur le système abdominal.

Teissier et Guinard, en injectant dans la jugulaire ou la veine mésentérique, des poisons fraichement préparés provenant de cultures récentes de pneumobacillus bovis d'Arloing, ont produit la mort, au bout de quatre, dix, quarante-huit heures, avec congestion entière du système abdominal, avec sang noir brillant et coagulé, hémorragie gastro-intestinale résultant des actions vaso-dilatatrices de la pneumobacilline.

Le Calvé, par des injections de 0,01 centigramme d'indol chez le lapin a produit des œdèmes et des hémorragies de la moelle.

Il eût été intéressant d'étudier dans ces différents cas les ganglions solaires.

Nous avons fait cette étude avec une toxine facile à manier et dont les lésions produites sur le système nerveux cérébro-spinal sont depuis longtemps bien connues : la toxine diphtérique.

Dans deux expériences, les chiens ont été sacrifiés du dixième au quinzième jour.

Dans une première expérience (expérience 24), les ganglions semi-lunaires, plus forts que normalement, ont l'apparence de frai de grenouille. A l'hématoxyline-éosine, l'enveloppe fibreuse apparaît épaissie ; de petites cellules rondes disséminées prédominent sous l'enveloppe fibreuse, dans les travées conjonctives et autour des vaisseaux, où elles forment des nodules. Au Nissl, les cellules nerveuses en hyperchromie présentent des pointes très colorées.

De formes très variables, échancrées par la neuronophagie, elles sont en croissant, en étoile, en biscuit ; leur protoplasma contient des vacuoles ; dans l'intervalle des vacuoles, les grains sont visibles.

Dans une seconde expérience (expérience 25), les ganglions semi-

lunaires, pâles, ont une infiltration de petites cellules rondes dans les travées conjonctives, autour des vaisseaux et des cellules nerveuses ; il en résulte une accentuation de la lobulation avec isolement plus net des noyaux ganglionnaires, traînées violettes soulignant les espaces péri-vasculaires, nodules néo-cellulaires autour des cellules nerveuses. Au Nissl, les cellules nerveuses apparaissent en hyperchromie, avec ou chromatolyse centrale ou vacuoles grandes ou nombreuses et noyau coloré, très souvent périphérique, à ce point qu'il fait hernie hors de la cellule.

Dans une seconde série d'expériences, nous avons agi localement sur le plexus solaire.

Dans une première expérience (expérience 29), cinq jours après cautérisation au fer rouge du ganglion semi-lunaire gauche, on constate les lésions suivantes : le ganglion est ecchymosé. Des pertes de substance causées par le traumatisme et remplies de cellules rondes et d'hématies, partent des traînées qui envahissent les travées conjonctives, qui augmentent d'épaisseur et de nombre. Au Nissl, les préparations, beaucoup plus colorées que celles du ganglion semi-lunaire droit, quoiqu'elles aient même épaisseur et aient séjourné le même temps dans différents réactifs, montrent, dans les travées de nouvelle formation, où dominent les mononucléaires, de longues fibres conjonctives qui forment comme des tourbillons. Les cellules des capsules endothéliales, envahies par des cellules rondes, sont désorientées et proliférées. Les cellules nerveuses sont en général d'autant moins altérées qu'elles sont plus loin des points traumatisés, mais au bord même de ces points on en trouve quelques-unes de normales. Les unes sont normales ; les autres sont neuronophagées ; parmi celles-ci, les unes ont des vacuoles, d'autres sont en achromatose, d'autres en chromatolyse centrale ; la plupart ont leur noyau périphérique ; les plus malades, noyées au milieu des cellules rondes, sont réduites à leur nucléole et à 1 ou 2 grains chromatiques.

Dans une seconde expérience (expérience 30), neuf jours après badigeonnage à l'essence de térébenthine du ganglion semi-lunaire gauche, on constate une réaction inflammatoire interstitielle dans les régions corticales du ganglion. L'enveloppe fibreuse, extraordinairement épaissie, est envahie par des cellules rondes, infiltrées ou en nodules, qui se répandent en dehors dans le tissu cellulo-graisseux, et en dedans dans les travées conjonctives et autour des cellules ner-

veuses. Les vaisseaux sont très dilatés. Dans le tissu cellulaire, les mailles cellulo-graisseuses sont bourrées de petites cellules.

Dans la substance corticale du ganglion, inégalement touchée selon les points qu'on examine, les cellules rondes qui ont envahi la région comprise au dessous de la capsule fibreuse, qui infiltrent les gaines lymphatiques périvasculaires et envahissent les capsules endothéliales des cellules nerveuses, forment par places des nodules infectieux. Même au niveau de ces nodules infectieux, les cellules nerveuses résistent. Elles réagissent seulement par une hyperchromie légère, surtout visible au niveau de leur noyau.

Connaissant les modes de réaction du plexus solaire aux intoxications générales et aux irritations locales, il pouvait devenir plus facile d'interpréter ces lésions dans les péritonites expérimentales.

Dans dix cas de péritonites produites chez le chien avec des microbes divers, nous avons obtenu les résultats suivants.

Dans un cas de *péritonite suraiguë à streptocoques et coli-bacilles* terminé par la mort en quarante-huit heures (expérience 28), on trouve des ganglions solaires rouge violet, entourés de tissu hyperémié. Les vaisseaux sont très dilatés ; on voit des cellules rondes au niveau et dans l'intérieur des capsules endothéliales.

Les cellules nerveuses ont, au Nissl, des lésions intenses et généralisées.

Les grandes sont toutes globuleuses et à noyau périphérique ; les unes, échancrées par des neuronophages, ont leur protoplasma régulièrement granuleux, très finement poussiéreux ; les autres, plus profondément neuronophagées, en achromatose, ont leur noyau diffus dans le protoplasma et le nucléole en forme d'étoile ; d'autres enfin sont, selon le type bien individualisé par MM. Ballet et M. Faure, globuleuses, avec chromatolyse totale et noyau périphérique.

Les petites sont en hyperchromie et neuronophagie. Leur noyau est presque constamment périphérique ; leur protoplasma contient souvent des vacuoles.

Dans un cas, analogue au précédent, de *péritonite à coli-bacilles et streptocoques* (expérience 26), mais dans lequel la mort ne survint que le troisième jour, les ganglions solaires présentent une infiltration plus abondante de petites cellules rondes ; les capsules endothéliales, envahies, ont perdu, dans la majorité des endroits, toute individualité, et les cellules nerveuses semblent semées au milieu

des cellules rondes. Ces cellules rondes sont très souvent en contact avec les cellules nerveuses. Les cellules nerveuses ont, au Nissl, un protoplasma, dont les grains indistincts le sont pour des raisons contraires dans les différentes parties : à la périphérie par hyperchromie, au centre dans les régions périnucléaires par hypo ou même achromie. Les noyaux ne paraissent pas atteints.

Dans trois cas de péritonite aiguë où l'autopsie fut faite le quatrième jour (expériences 32, 33, 34) ; les lésions intertitielles, à part quelques nuances, sont semblables : les vaisseaux sont très dilatés ; il existe une infiltration de petites cellules rondes autour des ganglions, et dans les ganglions, surtout sous l'enveloppe fibreuse, dans les travées, autour des vaisseaux et dans l'espace compris entre les capsules endothéliales des cellules nerveuses. Ces capsules endothéliales sont normales. Par place, l'infiltration cellulaire forme des nodules infectieux, surtout périvasculaires (expérience 32).

Dans ces trois cas, l'aspect des cellules nerveuses varie suivant le microbe causal.

Alors que dans la péritonite à streptocoques (expérience 33), les cellules nerveuses, à grains nets, à noyaux clairs et nets, ne présentent que quelques rares vacuoles, dans la péritonite à pneumocoques (expérience 32), on trouve les grandes cellules nerveuses à noyau teinté, mal limité, à protoplasma, souvent vacuolaire ou en chromatolyse centrale, et les petites cellules en hyperchromie, paraissant plus malades que les grandes ; enfin, dans la péritonite à bacilles d'Eberth (expérience 34), qui diffère des précédentes, parce qu'elle est restée localisée, on constate, qu'alors que les cellules nerveuses des régions profondes du ganglion sont normales, les cellules de la corticalité sont en hyperchromie, souvent à grains nets, avec des vacuoles. Le noyau, presque constamment périphérique, a souvent deux nucléoles. A côté des cellules nerveuses, d'ailleurs souvent normales, sont des bacilles d'Eberth.

Dans 4 cas de *péritonites subaiguës* (expériences 27, 31, 35 et 36) l'examen des ganglions solaires, fait du dixième au vingtième jour après l'infection, montra des altérations parallèles. A l'hématoxyline-éosine, on constate une périvascularite intense ; des traînées de cellules rondes soulignent jusqu'aux capillaires ; les nodules infectieux sont nombreux autour des gros vaisseaux et sous l'enveloppe fibreuse. Par endroits les petites cellules rondes entourent les cellules nerveuses sans les altérer.

Dans un cas (expérience 36) examiné au vingt-et-unième jour de l'infection, les nodules infectieux périvasculaires étaient surtout formés de cellules fusiformes, indices d'un processus tendant à la chronicité. Au Nissl, on trouve des altérations d'autant moins accentuées que le processus a duré plus longtemps.

Dans un cas de péritonite à streptocoques examiné le dixième jour (expérience 27) les cellules nerveuses sont en hyperchromie, souvent vacuolisées, avec noyau périphérique.

Dans un cas de péritonite à coli-bacille examiné le quatorzième jour (expérience 31) les cellules nerveuses ont de la raréfaction des grains chromatiques et de la tendance à l'achromatose centrale ; elles ont de rares vacuoles ; quelques noyaux sont surcolorés et à limites diffuses.

Dans un cas de péritonite à bacilles d'Eberth examiné le quinzième jour (expérience 35) les cellules nerveuses sont presque toutes normales : la capsule, les grains chromatiques, le noyau sont très nets, mais souvent le noyau est un peu périphérique et le protoplama a parfois tendance à des vacuolisations centrales.

Enfin, dans un cas de péritonite à coli-bacilles examiné le vingt et unième jour (expérience 36) les cellules nerveuses sont normales ; capsules, grains chromatiques, noyaux sont très nets. Tout au plus ces derniers sont-ils assez souvent périphériques.

Dans tous ces cas de péritonites, l'examen de la moelle et de l'écorce cérébrale n'y a montré aucune lésion appréciable.

De ces deux séries de faits, expériences d'intoxication générale, expériences d'irritation locale, nous pouvons conclure que le plexus solaire réagit toujours selon les mêmes lois : aux processus aigus répondent les lésions parenchymateuses ; aux processus plus lents les réactions interstitielles.

Dans les péritonites expérimentales, les altérations du plexus solaire sont des lésions bien plus d'irritation locale que d'intoxication ; les centres nerveux supérieurs semblent intacts.

A l'aide de ces expériences, nos cas cliniques de péritonite s'interprètent facilement.

Dans la forme suraiguë, il n'y a que des altérations parenchymateuses ; dans la forme aiguë les altérations parenchymateuses appellent la neuronophagie ; dans la forme chronique règne la réaction conjonctive.

Il en est du plexus solaire dans les péritonites comme de l'écorce

cérébrale dans les méningites ; c'est la réaction de l'élément nerveux qui gouverne la clinique.

II. Expériences en vue de l'interprétation des lésions viscérales secondaires a celles du plexus solaire. — La seule façon de se rendre compte du rôle joué dans les vaso-dilatations paralytiques des viscères abdominaux par le plexus solaire est l'expérimentation.

Nos expériences d'ablation, d'intoxication et d'infection du plexus solaire, en même temps que des réponses physiologiques[1], nous ont fourni des *pièces anatomo-pathologiques*.

Sans insister sur l'aspect macroscopique des viscères abdominaux, foie, rate, pancréas, estomac, intestin, surrénale et rein, soumis à une vaso-dilatation intense du fait de l'ablation du plexus solaire (exp. 16. par exemple), nous devons rappeler les principaux caractères histologiques de cette vaso-dilatation paralytique.

Dans l'expérience 17 (ablation totale du plexus solaire y compris les ganglions rénaux) le foie présente une dilatation intense des ramifications portes et sus-hépatiques, et une injection sanguine intertrabéculaire surtout accentuée dans les régions péri-sus-hépatiques ; les cellules hépatiques, comprimées par l'épanchement sanguin, forment des travées moins larges que les espaces qui les séparent.

Dans la rate, la boue splénique, limitée par une capsule épaisse et des travées fibreuses en jeu de patience, présente de vastes hémorrhagies sous-capsulaires et des infiltrations sanguines autour des corpuscules de Malpighi.

Dans le pancréas, parmi la dilatation générale des vaisseaux, prédomine celle des capillaires. Ceux des espaces interacineux sont déjà très distendus, mais ceux des îlôts de Langerhans, le sont considérablement, à ce point qu'ils y forment de larges sinus dont la superficie totale égale ou même dépasse celle des cellules.

Au niveau de l'estomac, l'hyperémie réalise une injection très réussie des vaisseaux de la muqueuse et du chorion.

Dans l'intestin, dans les régions non ulcérées, l'hyperémie prédomine dans la moitié superficielle de la région interglandulaire de la muqueuse.

Au niveau des ulcérations, la moitié superficielle de la muqueuse manquant, la surface de l'ulcération est tapissée par un caillot qui se continue latéralement avec les suffusions sanguines.

[1] Voir plus haut, Physiologie.

Dans les surrénales, des deux substances hyperémiées, la médullaire l'est plus que la corticale.

Enfin au niveau des reins, on constate de grandes dilatations vasculaires qui forment de vraies lacunes. Il ne semble pas y avoir de ruptures hémorrhagiques ; la masse sanguine est limitée par une paroi veineuse ; cependant par places cette paroi disparaît sans qu'au même niveau on voie des hématies pénétrer dans le labyrinthe. Ces lacunes se trouvent auprès des glomérules, surtout entre les glomérules et la périphérie. La partie centrale de la pyramide ne contient pas de vaisseaux dilatés, mais limitant les pyramides on voit des traînées fibreuses qui contiennent des vaisseaux très dilatés et gorgés d'hématies.

Dans l'expérience 18, les lésions vaso-dilatatrices sont les mêmes, mais elles n'ont pas atteint le rein. Cette intégrité s'explique parce que l'ablation du plexus solaire avait laissé en place les plexus rénaux.

III. Expériences en vue de l'interprétation des lésions du plexus solaire et des surrénales dans le syndrome d'Addison. — Dans des questions aussi complexes, un certain nombre d'hypothèses doivent être envisagées.

Nous avons tenté de résoudre expérimentalement les suivantes :

1° Possibilité d'altération du plexus solaire secondaire à l'ablation des capsules surrénales ;

2° Possibilité de l'intégrité apparente des capsules surrénales après l'ablation du plexus solaire ;

3° Possibilité de perturbations, dans les réactions des surrénales à des excitations pathologiques, après ablation du plexus solaire.

1° *Possibilité d'altération du plexus solaire secondaire à l'ablation des capsules surrénales.* — La réalité des altérations des cellules nerveuses secondaires à la décapsulation a été démontrée par Nageotte et Ettlinger et par Donetti.

Nageotte et Ettlinger ont décrit des altérations de la moelle et du cerveau. Les altérations médullaires consistent d'abord en épaississement des prolongements cellulaires, gonflement du corps cellulaire, début de désintégration de la chromatine, et fissures concentriques ; elles aboutissent au ratatinemant des cellules, à l'amincissement des prolongements, à la destruction complète de la chromatine, à une teinte sale uniforme du proto-

plasma et à des fissures dans le corps et les prolongements. Les cellules du cerveau sont du chromatolyse et présentent de larges fissures.

Les examens de Donetti faits chez le cobaye et le lapin sont corrélatifs de ceux de Nageotte et Ettlinger. Mais aucun de ces auteurs n'a examiné les cellules sympathiques.

Or nous avons observé des altérations analogues dans les cellules nerveuses des ganglions semi-lunaires, dans notre cas d'hémorrhagie des capsules surrénales, observation qui a, dans son évolution, toute la valeur d'une expérience (obs. XLIX).

2° *Possibilité de l'intégrité apparente des capsules surrénales après l'ablation du plexus solaire.* — Dans les jours qui suivent l'ablation, les surrénales participent à l'hypérémie de la plupart des viscères abdominaux, mais chez les animaux qui survivent, elles reprennent bientôt leur intégrité anatomique, comme nous avons pu nous en rendre compte dans les autopsies tardives (expérience 19).

Cette intégrité anatomique apparente n'est d'ailleurs pas synonyme d'intégrité fonctionnelle. Elle peut très bien s'accompagner d'une méïopragie surrénale qui, passant inaperçue dans les conditions ordinaires, se révèlera quand les conditions anormales faites à l'organisme nécessiteront un hyperfonctionnement des surrénales. C'est ainsi que l'on peut concevoir les phénomènes suivants.

3° *Possibilité de perturbations dans les réactions des surrénales à des excitations pathologiques après l'ablation du plexus solaire.* — Nous avons cherché, dans deux séries d'expériences, à mettre en évidence l'insuffisance pigmentaire surrénale que nous avons constatée unilatérale dans un cas de syndrome d'Addison. (Obs, III).

Dans ce but, à des chiens privés d'une partie ou de la totalité de leur plexus solaire, nous avons injecté du pigment de la mélanose du cheval blanc ou de la toluylène-diamine, poison globulicide.

Dans la première série d'expériences, le pigment mélanique en suspension dans du sérum artificiel fut injecté dans les veines ou dans le péritoine.

Les injections intra-péritonéales faites chez un chien totalement privé de plexus solaire ne produisirent du côté des capsules surrénales aucune modification. (Exp. 19).

Les injections intra-veineuses faites chez un chien privé des ganglions semi-lunaire et mésentérique gauches donnèrent à l'autopsie les résultats suivants : au niveau de la surrénale gauche, la limite

entre les substances corticale et médullaire était peu nette. Au niveau de la droite, cette limite était accentuée par le pigment (Exp. 15).

La seconde série d'expériences faites avec une solution aqueuse à 5, puis 10 p. 100 de toluylène-diamine a fourni des résultats plus nets.

Dans une première expérience (exp. 14) à l'autopsie d'un chien privé du ganglion semi-lunaire gauche et intoxiqué pendant un mois on trouva dans les surrénales le pigment inégalement réparti : très abondant dans la surrénale droite, il était en plus petite quantité qu'à l'état normal dans la surrénale gauche.

Dans une deuxième expérience (exp. 20) à l'autopsie d'un chien privé de plexus solaire et intoxiqué pendant cinq mois on trouva dans les surrénales une absence presque totale de pigment ; il y avait peu de différence au point de vue pigmentaire entre les substances médullaire et corticale ; on ne voyait que quelques grains de pigment dans la partie interne de la substance corticale.

Dans une troisième expérience (exp. 21), à l'autopsie d'un chien dans les mêmes conditions que le précédent, on trouva les glandes surrénales très pauvres en pigment. Il existait des infarctus hémorrhagiques dans la substance corticale. Seule la partie interne de la substance corticale contenait un peu de pigment.

Or, dans une quatrième expérience, pour étudier l'influence de l'ablation des ganglions solaires sur la marche de l'intoxication par le toluylène-diamine, nous avons intoxiqué un chien neuf aux mêmes doses et pendant le même temps que les chiens des expériences 20 et 21. A l'autopsie nous avons trouvé une très forte pigmentation des surrénales au niveau des tubes glandulaires de la réticulée. Les grains de pigment, de couleur marron et très fins, infiltraient les cellules gonflées à contours nets et à noyau fortement coloré.

Il ressort de ces expériences que, si les injections de mélanine n'ont pu mettre en évidence une différence appréciable dans la façon dont chacune des surrénales d'un animal, privé d'une moitié du plexus solaire, fixe le pigment, les injections de toluylène-diamine, par la destruction globulaire et l'hyperfonctionnement corrélatif des organes de la régulation pigmentaire, ont décelé chez des animaux privés de plexus solaire une méïopragie surrénale caractérisée par une insuffisance pigmentaire, une moindre quantité de pigment dans l'intérieur du parenchyme.

IV. Résumé. — I. De nos expériences d'intoxication générale par le plomb et la toxine diphtérique et de nos expériences d'irritation locale par des agents mécaniques, physiques, chimiques et microbiens — coli-bacille, streptocoque, pneumocoque, bacille d'Eberth — il résulte que le plexus solaire réagit toujours selon les mêmes lois ; aux processus aigus répondent les lésions parenchymateuses ; aux processus plus lents les réactions interstitiels.

La comparaison des lésions obtenues dans les péritonites expérimentales avec les lésions observées dans les péritonites de l'homme montre qu'elles dépendent bien plus d'une irritation locale que d'une intoxication générale et de l'évolution de la maladie que de la nature du microbe. A un point de vue plus général, elle montre qu'il en est du plexus solaire dans les péritonites comme de l'écorce cérébrale dans les méningites : c'est la réaction de l'élément nerveux qui gouverne la clinique.

II. Dans nos expériences d'ablation du plexus solaire, l'examen anatomo-pathologique, en montrant la vaso-dilatation paralytique des viscères abdominaux, apporte un argument à l'hypothèse de vaso-dilatations abdominales observées en clinique directement et uniquement des à dues lésions solaires.

III. Des expériences entreprises dans le but de nous rendre compte des lésions du plexus solaire et des surrénales observées dans le syndrome d'Addison, nous ont permis de mettre en évidence les trois points suivants :

1° La possibilité d'altérations du plexus solaire secondaires à l'ablation des capsules surrénales ; les cellules nerveuses présentent des lésions d'intoxication aigüe par décapsulisation ;

2° La possibilité de l'intégrité apparente des capsules surrénales après l'ablation du plexus solaire, non pas immédiatement mais quelque temps après cette ablation ;

3° Et enfin, ce qui n'est pas contradictoire avec le cas précédent, la possibilité de perturbations dans les réactions des surrénales à des excitations pathologiques après l'ablation du plexus solaire. C'est ainsi que l'intoxication chronique par la toluylène-diamine, par la destruction globulaire qu'elle provoque et l'hyperfonctionnement corrélatif des organes de la régulation pigmentaire, a décelé chez des chiens privés de plexus solaire, une méïopragie surrénale caractérisée par une insuffisance pigmentaire.

CHAPITRE IV

PHYSIOLOGIE PATHOLOGIQUE

Position et division du sujet.

I. Syndrome solaire.

A. Faits expérimentaux : 1° Syndrome aigu de paralysie; 2° Syndrome aigu d'excitation; 3° Syndromes chroniques.

B. Faits cliniques. Péritonite. Ileus paralytique. Péritonisme. Coliques de plomb. Colite muco-membraneuse.

II. Symptômes solaires.

A. Faits expérimentaux.

B. Faits cliniques : 1° Douleur : Crises gastriques. Syndrome solaire douloureux; 2° Gastro-intestinaux. Météorisme. Constipation. Diarrhée; 3° Hépato-pancréatiques : glycosurie; 4° Rénaux : polyurie; albuminurie; 5° Pigmentation; 1) Les pigments; 2) Leur rapport avec l'abdomen; 3) Leur rapport avec le système nerveux; 4) Dans le syndrome d'Addison.

III. Symptômes à distance.

A. Faits expérimentaux.

B. Faits cliniques.

IV. Résumé.

Dans ce chapitre de physiopathologie nous n'avons pas à envisager le rôle général du sympathique dans les maladies;

dans les maladies nerveuses organiques, paralysie générale, hémiplégie, poliomyélite, myélite transverse, tabes ou syringomyélie;

dans les maladies nerveuses dites fonctionnelles, hystérie, neurasthénie, syndrome de Basedow, syndrome de Raynaud, érythromélagie, œdèmes angioneurotiques;

dans les syndromes mentaux, confusion mentale, délires systématisés, états maniaques, mélancoliques ou démentiels;

dans les maladies générales enfin, telles que la goutte et l'arthritisme.

Etudier la physiologie pathologique du plexus solaire doit être une application de nos recherches sur la topographie fonctionnelle

du sympathique. La physiologie, et partant la pathologie du plexus solaire est bien plus qu'une physiologie de centres une physiologie de carrefour. Pathologie de carrefour, la pathologie du plexus solaire comprend l'ensemble des perturbations viscérales qui dépendent du plexus.

Nous n'envisageons pas ici des maladies, mais des symptômes et nous n'étudions pas ces symptômes en eux-mêmes mais simplement en tant qu'ils peuvent être causés par une perturbation organique ou fonctionnelle du plexus solaire. Parmi ces symptômes, la plupart sont facilement rapportés à des organes.

Nous les avons groupés en symptômes gastro-intestinaux, hépato-pancréatiques et rénaux.

Mais d'autres ne dépendent pas d'un organe unique ; ils sont l'effet synthétique, l'aboutissement de mécanismes multiples.

Comme la fièvre, comme l'obésité, la pigmentation est un de ces symptômes.

Dans nos expériences sur le plexus solaire nous avons constaté un ensemble de symptômes que nous avons appelé syndrome solaire [1].

Et d'autre part, en analysant le fonctionnement de chaque viscère, nous avons vu le rôle que peut avoir le plexus sur chacun de ces organes [2].

En clinique, on pense à faire jouer un rôle au plexus solaire dans un nombre considérable de circonstances.

Voyons s'il est possible d'établir dans certains cas un parallélisme entre les constatations expérimentales et les observations cliniques.

La méthode expérimentale comprenant essentiellement des faits d'excitation ou d'ablation totale ou partielle du plexus solaire, nous donnerons le nom de *syndrome d'excitation ou de paralysie* à l'ensemble des symptômes résultant de l'excitation ou de l'ablation totale du plexus, et le nom de *symptôme d'excitation ou de paralysie* à chacun des troubles pris isolément que nous constaterons dans le fonctionnement des viscères dépendant du plexus solaire ; enfin nous envisagerons comme *symptômes d'irradiation* les phénomènes réflexes qui peuvent se traduire à distance du fait d'une perturbation initiale du plexus solaire.

[1] Voir chapitre v de la 2e partie.

[2] Voir chapitre iii de la 2e partie.

I. — Syndromes solaires

A. Faits expérimentaux. — 1° *Syndrome solaire aigu de paralysie.* — Le syndrome aigu de paralysie est le plus facile à mettre en évidence (expériences 16, 17, 18). Il consiste essentiellement en abattement, tristesse, diarrhée fétide, sanglante et incoercible, vomissements, pouls très petit, urines rares et foncées contenant des pigments bilieux normaux et anormaux et de l'indican.

Quand la mort survient du troisième au quatrième jour dans le collapsus, on trouve à l'autopsie une hyperémie très intense des viscères abdominaux et le péritoine sain.

A ce syndrome solaire aigu de paralysie peut succéder un *syndrome solaire subaigu de paralysie* (expérience 19) caractérisé par de la diarrhée hypocholique, de l'oligurie et de la dysurie.

Ce syndrome subaigu peut lui-même se prolonger (exp. 19, 20 et 21) et s'atténuer à ce point qu'il devient un *syndrome chronique de paralysie* qui paraît compatible avec une santé parfaite, ce qui montre que la fonction régulatrice exercée par le plexus solaire peut être compensée dans ses grandes lignes.

2° *Syndrome solaire aigu d'excitation.* — Le syndrome aigu d'excitation est souvent mis en évidence, au moins d'une façon transitoire, dans les expériences.

Il consiste essentiellement en douleur épigastrique, constipation, et élévation de la tension artérielle dûe à la vaso-contriction abdominale. Les douleurs produites par le pincement ou le tiraillement des filets du plexus solaire ou par les contusions d'un des ganglions semi-lunaires sont tellement vives qu'elles font pousser des cris aux chiens même anesthésiés par le chloroforme.

La vaso-constriction des viscères abdominaux se produit au maximum au moment même de la ligature des ganglions solaires (expérience 2). L'inhibition du péristatisme intestinal, en même temps que la diminution de la sécrétion, contribue à la constipation, constipation spasmodique.

B. — Ces syndromes solaires se retrouvent sous des noms de maladies très diverses en clinique, mais ils sont dans leur fonds toujours semblables à eux-mêmes, ce qui fait la très grande difficulté du diagnostic des causes multiples qui peuvent les provoquer.

Ce point a été dernièrement et heureusement mis en valeur au point de vue pratique par Célos.

Il a montré d'une part l'individualité du syndrome qu'il nomme péritonéo-abdominal[1] et d'autre part l'importance du diagnostic d'urgence chez l'adulte des maladies de l'abdomen qui se traduisent par ce syndrome.

Le syndrome solaire aigu de paralysie est avant tout réalisé dans les péritonites, mais il l'est aussi dans une série d'affections qui, justement à cause de cela, sont souvent très difficiles à distinguer des péritonites.

Il est au complet dans la péritonite à pneumocoques.

On le retrouve, avec quelques variantes, dans le tableau classique de la péritonique aiguë franche.

Dans les septicémies péritonéales, le rapprochement avec le syndrome solaire aigu de paralysie est moins soutenable, car la note solaire, dans ces cas, n'est qu'un petit élément dans le tableau de l'intoxication générale de l'organisme.

Dans les péritonites chroniques, l'association des phénomènes solaires de paralysie et d'excitation sont plus facilement perceptibles que dans les péritonites aiguës.

Dans la péritonite chronique tuberculeuse, il est fréquent d'observer au début le syndrome solaire d'excitation et plus tard le syndrome solaire de paralysie.

Cette succession répond aux lois générales de la pathologie. Un organe chroniquement excité finit par s'épuiser: au stade d'excitation succède le stade de paralysie. L'anatomie pathologique montre d'ailleurs qu'il n'y a pas seulement paralysie fonctionnelle, mais des lésions destructives [1].

Ces syndromes solaires observés dans les péritonites sont donc liés non pas à l'inflammation péritonéale en elle-même, mais en tant qu'elle agit sur le plexus solaire à la façon d'un traumatisme.

Péritonites aiguës ou traumatismes du plexus solaire produisent les mêmes syndromes.

Il est donc logique de penser que le plexus solaire réagira de même à toute cause excitante : contusion de la paroi abdominale, laparotomie, cure radicale de hernie, colique hépatique ou néphré-

[1] Célos. Thèse Paris, 1902.

[2] Voir plus haut.

tique, ou inflammation de voisinage, phlegmon périnéphrétique, etc.

C'est en effet ce que l'on constate. Les exemples en sont innombrables. Les affections les plus variées peuvent revêtir le « masque péritonitique ». On connaît le péritonisme hystérique.

Rien d'étonnant à cette similitude puisque le mécanisme nerveux est le même, La différence, et elle est capitale, siège dans la cause provocatrice. Le diagnostic dépend donc des signes surajoutés par la cause.

Il n'a rien à voir avec la physiopathologie.

En voici quelques exemples.

Dans le pseudo-ileus post-opératoire de Jayle [1], le syndrome péritonéo-abdominal est au complet : météorisme, ni selles, ni gaz, pouls petit, rapide, tendance au collapsus.

Or, le péritoine est absolument intact.

Des faits analogues, englobés sous le nom de paralysies intestinales, d'ileus paralytiques, sont fréquents [2].

Suivant les diverses causes qui leur donnent naissance, on peut voir avec un météorisme intense l'absence de vomissements, ou tout au contraire des vomissements et des évacuations rectales incessantes, mais tous ces cas ont en commun assez de symptômes pour qu'on soit tenté d'admettre un mécanisme fondamental univoque.

« C'est vers les centres, dit Celos [3], vers les ganglions sympathiques, vers les fibres qui unissent le sympathique avec le pneumogastrique ou la moelle que nous placerons le cause de la paralysie. »

Nous ne pouvons que souscrire à ces hypothèses, puisque nos expériences, en nous permettant en quelque sorte d'isoler des complexus cliniques un syndrome solaire, nous en apportent une confirmation.

Célos avait cherché dans les maladies nerveuses des exemples cliniques.

Nous avons apporté des exemples expérimentaux [4].

[1] Thèse, p. 69.

[2] M. Debove vient tout dernièrement de publier un cas de pseudo-étranglement interne d'origine névropathique particulièrement intéressant. *Pr. méd.*, 22 novembre 1902.

[3] *Loc. cit.*, p. 359.

[4] Voir plus haut.

Sandoz[1] a rapporté un fait de tabes dorsalis, avec ileus paralytique aigu au cours d'une crise gastro-intestinale.

Denarié[2] a publié deux cas de paralysie générale avec paralysie intestinale et pseudo-occlusion terminés par la mort.

Jalaguier[3] parle aussi des paralysies intestinales chez les paralytiques généraux.

Le *syndrome solaire aigu d'excitation* nous paraît réalisé en clinique surtout par la colique de plomb.

En effet, on trouve dans la forme aiguë franche, la douleur, la constipation, l'hypertension artérielle.

Le syndrome solaire subaigu et chronique, caractérisé par des alternatives de paralysie et d'excitation, se voit également dans les coliques de plomb, dans celles dont la longueur entraîne la paralysie du plexus solaire trop longtemps excité. On l'observe aussi dans la colite muco-membraneuse des individus dont le système nerveux en état de faiblesse irritable réagit par à-coups.

La pathogénie de la colique de plomb a donné naissance à une multitude d'hypothèses Des arguments physio et anatomo-pathologiques nous paraissent militer en faveur d'une origine solaire de la colique de plomb, ou tout au moins d'un élément solaire prédominant dans son mécanisme.

L'argument physio-pathologique est la fréquence du point douloureux solaire profond qui siège ou dans le triangle épigastrique ou un peu au-dessous mais qui ne fait pour ainsi dire jamais défaut chez l'homme et que nous avons retrouvé chez le chien intoxiqué par le plomb (exp. 22 et 23).

L'argument anatomo-pathologique est la fréquence des altérations scléreuses des ganglions solaires chez les saturnins qui ont eu des coliques de plomb[4].

Enfin dans des expériences d'intoxication par le plomb nous avons, ainsi que Mosse, reproduit des altérations dans les ganglions solaires[5].

En second lieu, la colique de l'entéro-colite muco-membraneuse nous paraît, en certains cas, relever du plexus solaire.

[1] *Archiv. f. Klin. Chir.*, 1897.

[2] Thèse Paris, 1869.

[3] *Traité de chirurgie, Duplay-Reclus*, VI, p. 463, 1re édit.

[4] Voir plus haut, Anatomie pathologique.

[5] Voir plus haut, Anatomie pathologique, étude expérimentale, p. 246.

Nous n'avons pas eu occasion d'examiner les ganglions solaires au point de vue anatomopathologique, mais là encore la physiopathologie fournit des arguments en faveur de notre opinion.

Un premier argument est la fréquence du point mésentérique supérieur profond. Il était très net chez deux malades que nous avons observées dans le service de M. André Petit au début de 1902.

Cette douleur s'explique très bien si l'on admet avec M. Mathieu que l'entérite muco-membraneuse dépend d'une névrose du plexus abdominal par tiraillement des filets nerveux par entéroptose.

Un deuxième argument est la fréquence de l'amélioration produite par la belladone.

Un troisième argument est le caractère paroxystique, intermittent, des crises qui surviennent à la façon de décharges nerveuses.

Chez une de nos malades les crises survenaient brusquement pour disparaître de même ; alors que le matin la malade était bien portante, on la trouve à la contre-visite souffrant horriblement. La crise avait débuté brusquement vers trois heures ; le maximum de la douleur spontanée est dans la région parombilicale gauche. La malade plus ou moins inclinée sur le côté gauche forme une courbe à concavité gauche ; elle pousse fréquemment des cris, son facies est grippé ; les cuisses et les jambes sont demi-fléchies ; le ventre n'est ni météorisé ni rétracté ; la raie brune sous-ombilicale est nettement marquée, quoique la malade n'ait pas eu d'enfants[1] ; la palpation est difficile, car elle provoque une contraction de défense musculaire de la paroi ; néanmoins au bout d'un instant on arrive à la faire disparaître ; on sent alors l'anse sigmoïde douloureuse et dure ; la sonorité gastrique dépasse l'ombilic, le foie déborde d'un doigt les fausses côtes, la rate paraît normale, il n'y a jamais de douleurs dans la région appendiculaire. La constipation est opiniâtre, coupée de rares débâcles. Et le lendemain tout a disparu.

II. — Symptomes solaires

A. Faits expérimentaux. — Si maintenant nous passons à l'analyse des symptômes que nous avons produits expérimentalement dans les différents viscères, nous les trouvons nombreux, mais tous plus ou moins dominés par les modifications vaso-motrices.

[1] Voir plus loin, p. 279.

Ces faits sont exposés dans le chapitre [1] où nous avons étudié l'action du plexus solaire sur les viscères abdominaux.

B. Faits cliniques. — Il nous faut maintenant établir un parallélisme entre notre analyse physiologique et les données de la clinique.

Nous pouvons ranger les symptômes solaires en *gastro-intestinaux, hépato-pancréatiques* et *rénaux*. Il est de plus certains symptômes, tels que les douleurs, les coliques et la pigmentation cutanée, la pigmentation *addisonienne*, qui, quoique n'ayant pas d'équivalents expérimentaux, devront néanmoins être envisagés.

1° *La douleur.* — La douleur peut être produite chez le chien par excitation directe et brutale du sympathique abdominal [2]. Ces conditions se retrouvent en pathologie dans les excitations intenses. Aussi la douleur est-elle un symptôme des syndromes solaires.

Dans certains cas, elle peut exister seule, ou du moins, par sa prédominance, attirer surtout l'attention. Elle peut être aiguë, revenant sous forme de crises, de coliques, ou sourde et continue.

Comme type du premier cas, nous citerons les crises gastriques des tabétiques.

Comme exemple du second cas, les faits depuis longtemps connus et réunis récemment par Jaboulay sous le nom de syndrome solaire douloureux.

1° *Crises gastriques tabétiques.* — Les relations entre les crises gastriques des tabétiques et le sympathique abdominal ont été très bien mises en évidence par J.-C. Roux dans sa thèse. Aux faits qu'il cite, nous en ajouterons quelques-uns.

Chez 10 tabétiques à crises gastriques observées à la Salpêtrière dans le service de M. le professeur Raymond, nous avons constaté l'analgésie du point épigastrique profond signalée par J.-C. Roux. Mais, d'autre part, chez des tabétiques peu avancés et débutant presque par des crises gastriques, nous avons noté la disposition de l'anesthésie. En 1901, à l'hôpital de la Pitié, dans le service de M. André Petit, nous avons observé chez un homme de vingt-cinq ans, syphilitique à quinze ans, les signes suivants : ptosis gauche, paralysie

[1] Physiologie. Chapitre III, p. 95.

[2] Voir plus haut.

des deux moteurs oculaires externes, incomplète à gauche, complète à droite, mydriase plus accentuée à gauche, réflexes pupillaires abolis à la lumière des deux côtés et à l'accomodation à gauche, réflexes rotuliens et achilléens normaux, crises gastriques et *bande d'hypoesthésie transversale à la hauteur des seins.*

Chez un deuxième malade présenté par M. Raymond à ses leçons du mardi, le 27 mai 1902, comme tabétique avec névralgies intercostale et cœliaque, on constatait une *bande horizontale d'hypoesthésie tactile embrassant la partie inférieure du thorax.* Le malade avait eu pour la première fois des crises gastriques deux mois auparavant.

Chez un troisième malade, tabétique avec crises gastriques, examiné à la consultation de la clinique Charcot, nous avons constaté en juin 1902 une *bande horizontale et circulaire d'anesthésie tactile et douloureuse* qui commençait à la hauteur de la 2e côte en avant, de la 5e vertèbre dorsale en arrière et s'étendait jusqu'à la base de l'appendice xyphoïde, laissant intacte la région épigastrique.

Il semble donc que la bande circulaire d'anesthésie tactile à la hauteur des seins si fréquente chez les tabétiques, coexiste souvent avec les crises gastriques. Naturellement elle n'a d'intérêt que chez les tabétiques qui ont des crises gastriques précoces : chez des tabétiques à anesthésies plus ou moins généralisées du tronc et des membres comme le sont les malades depuis longtemps atteints, la constatation d'une anesthésie de la région mammaire plus ou moins confondue avec celle du thorax et de l'abdomen n'a pas la même valeur.

L'anesthésie mammaire en ceinture, telle que nous l'avons plusieurs fois constatée, répond aux territoires des 4e aux 7e racines dorsales jusqu'au-dessus de l'appendice xyphoïde et des 8e aux 11e de l'appendice xyphoïde à une ligne passant par la base du thorax et l'ombilic. Or les origines du grand splanchnique se détachent des 5e aux 11e racines dorsales. Ce rapport méritait d'être signalé.

Dans une observation de J.-C. Roux, l'anesthésie avait la disposition que nous venons de décrire. Au niveau du thorax la sensibilité était diminuée sur une zone large de quatre doigts, à la hauteur des seins [1].

2° *Syndrome solaire douloureux.* — Le syndrome solaire doulou-

[1] *Loc. cit.* Obs., III, p. 88.

reux, admis depuis longtemps, a été dernièrement étudié par Jaboulay.

Avant Jaboulay, un grand nombre d'auteurs avaient décrit la névralgie cœliaque et l'avaient rapportée à une hyperesthésie du plexus solaire. Les principaux sont Schönlein [1], Romberg [2], Borsieri [3], Henoch [4], V. Bamberger [5], Wittmaack [6], Pincus [7], Adrian [8], Lussana et Ingoni [9], Laboulbène, Axenfeld, Jolly, Romberg, Sandras, Eulenburg et Guttmann et dernièrement Buch, Feuillet et Hoffmann [10].

Pour Hoffmann, la névrose du plexus solaire consiste essentiellement en douleurs dans la partie supérieure de l'abdomen s'irradiant dans l'hypogastre et s'accompagnant de selles ovillées et dûres et de polyurie.

Jaboulay a groupé les névralgies viscérales de l'abdomen et les considère comme des symptômes d'un vice de fonctionnement du système nerveux sympathique abdominal.

« Ces troubles, dit-il, se rapportent à cette maladie fréquente chez les névropathes, et qui se traduit par des battements artériels du creux épigastrique et par le gonflement et la parésie des anses intestinales [11] ».

Nous avons observé, dans le service de M. André Petit, un cas de syndrome solaire douloureux analogue à ceux décrits par Jaboulay. C'était chez un homme de cinquante-cinq ans atteint d'aortite chronique abdominale, caractérisée par un souffle rude et des battements, au creux épigastrique. Il se plaignait très fréquemment de douleurs abdominales revenant par crises, siègeant à l'épigastre, s'irradiant dans tout l'abdomen et s'accompagnant d'une constipation opiniâtre.

Teissier a rapporté des observations semblables.

D'après Jaboulay, la douleur variable comme intensité, comme siège, et comme irradiations a « un caractère difficile à définir, mais dont les expressions : douleur vague, profonde, syncopale, donnent une idée suffisamment

[1] *Path und Ther.*, 3. Aufl, 1837. Bd. 4, p. 54.

[2] Lehrbuch der Nervenkrankheiten, 1851.

[3] Instit. med. pract., I, p. 235.

[4] *Klinik der Unterleibskrankheiten*, Berlin, 1854, II, p. 184-186.

[5] Krankheiten des chylopoetischen Systems Erlangen, 1855. *Virchow's spec. Path. und Th.* Bd. 6, 1. Ab. p. 168.

[6] Pathologie und Therapie der Sensibilitätsneurosen. Leipzig, 61. 242.

[7] Exper de vi nervi vagi et sympathici ad vasa secret. nutrit. tractus intestinalis et renum. *Diss. inaug.* Breslau, 1856.

[8] Ueber die Functionen des Plexus cœliacus und mesentericus. *Inaug. Diss.* Giessen, 1861.

[9] *Gaz hebd.*, X, 13, 1863.

[10] *Munchener. Med. Wochenschr*, 18 février 1902, p. 265.

[11] Jaboulay. Chirurgie du grand sympathique et du corps thyroïde. Doin, 1900.

juste. C'est une souffrance que les malades comparent fréquemment à la douleur bien connue de la colique intestinale ».

« Il ne faudrait pas croire, dit Ternier, élève de Jaboulay [1], que l'élément douleur soit toujours un symptôme unique dans les algies abdominales d'origine sympathique. On constate souvent des désordres surajoutés qui parfois même prennent une grande importance comparative et viennent se placer au premier plan du tableau pathologique. Le sympathique peut ne pas être touché dans ses fonctions sensitives seules et ce seront alors des désordres sécrétoires, moteurs ou circulatoires qu'on pourra avoir à traiter.

« Dans certains cas, ce sont surtout des troubles dans l'innervation des tuniques musculaires de l'intestin et dans la circulation abdominale tout entière qui dominent la scène clinique. L'impression que l'on a alors, c'est de se trouver en présence d'une maladie figurant assez bien, suivant l'expression de M. Jaboulay, le pendant abdominal du goitre exophtalmique. Les phénomènes de vaso-dilatation congestive sont des plus fréquents et se révèlent par des battements au creux épigastrique. Ces phénomènes d'inhibition motrice amènent la parésie et le gonflement des anses abdominales, d'où météorisme, constipation ou même péritonisme ou pseudo-étranglement.

« D'autres fois ce sont des phénomènes d'ordre sécrétoire qui sont en jeu : glycosurie ou polyurie. »

Un pareil syndrome n'a pas été dans son ensemble reproduit expérimentalement mais les interventions chirurgicales de Jaboulay paraissent démontrer l'influence du sympathique.

Dans une première observation, une femme de vingt-cinq ans, se plaignant de ballonnement continuel du ventre, surtout après les repas, de battements épigastriques, de digestion laborieuse et de douleurs très intenses au niveau des deux ovaires ainsi que dans tout l'abdomen, est opérée le 28 janvier 1899. Après laparotomie médiane, on masse avec deux doigts de la main droite dans la région des ganglions semi-lunaires. On dénude la face antérieure de l'aorte et du tronc cœliaque, puis on suture. Les jours suivants, le météorisme disparaît ; les douleurs sont beaucoup moins vives ; il y a eu de la dysurie les premiers jours après l'opération ayant nécessité le cathétérisme. La malade sort en avril 1899.

Elle souffre moins dans la région hypogastrique et se trouve améliorée.

Une deuxième malade, âgée de trente-cinq ans, se plaignant de douleurs abdominales et lombaires vives occupant tout l'abdomen, a des digestions pénibles, accompagnées de douleurs de tête et de somnolence, et une constipation opiniâtre. On ne constate à l'examen qu'un abdomen distendu et légèrement météorisé et de violents battements épigastriques ; la palpation est rendue difficile par l'état de faiblesse de la malade. Jaboulay fait le 18 avril 1899, la même opération que dans le cas précédent.

Dans les jours qui suivent, la constipation diminue ; le 20 mai les dou-

[1] Thèse Lyon, 1900.

leurs abdominales ont complètement disparu ; la palpation abdominale n'est plus douloureuse et la digestion se fait bien [1].

Pour Ternier, il se dégage de ces faits les conclusions suivantes : puisque dans les névralgies viscérales en intervenant sur le sympathique abdominal, on fait cesser les douleurs, on doit en conclure, sinon que celui-ci est malade, du moins qu'il entre comme facteur important dans la genèse du symptôme disparu.

Si ces opérations sont parfois utiles, c'est aux médecins de décider quelles en sont les indications, et de reconnaître quelles excitations du plexus solaire sont réflexes ou névritiques, névralgiques ou névrosiques (Bard).

Pour Jaboulay « relèveraient de cette intervention certaines formes, sans athénie trop grande, de la maladie bronzée, et parmi les diabètes, le diabète nerveux des jeunes sujets [2]. »

Il nous semble que les procédés de la chirurgie sont encore bien brutaux pour essayer d'intervenir dans des processus aussi complexes que le diabète maigre ou le syndrome d'Addison.

D'ailleurs si Jaboulay parle d'indication, il ne cite pas d'opération.

2° *Symptômes solaires gastro-intestinaux.*

Puisque le plexus solaire est un carrefour et un centre [3], ses altérations organiques ou fonctionnelles peuvent réaliser les symptômes des perturbations multiples des viscères qu'ils régularisent et des nerfs qui s'y croisent.

Aussi dans les symptômes solaires gastro-intestinaux pourrait-on faire rentrer les troubles de sensibilité, de motilité, de sécrétion, de vaso-motricité, voire même les troubles trophiques, de l'estomac et de l'intestin. D'ailleurs nous avons vu tous ces troubles produits expérimentalement par l'ablation du plexus [4].

Ces faits suffisant à montrer la légitimité que l'on a désormais d'admettre l'hypothèse d'une lésion solaire, en présence de n'importe quel trouble gastro-intestinal, au même titre qu'une lésion locale de la muqueuse ou de la sous-muqueuse, nous allons parmi ces troubles en envisager seulement quelques-uns : la colique, le météorisme, la constipation et la diarrhée.

1° *Colique.* — Il a été suffisamment question du syndrome colique lors de l'étude de l'élément douleur pour qu'il ne soit pas nécessaire d'y revenir.

[1] Jaboulay. *Loc. cit.*, p. 178.
[2] Jaboulay. Lyon médical, 1899. Vol. I, p. 432.
[3] Voir plus haut. Physiologie.
[4] Voir plus haut, *id.*

La colique qui comprend un élément sensitif et un élément moteur est comme nous l'avons vu un élément du syndrome solaire d'excitation.

Ainsi on la voit, entre autres, dans la colique saturnine, dans la période d'excitation de la colite muco-membraneuse, et dans les péritonites, pendant la phase aiguë d'excitation qui précède la paralysie.

2° *Météorisme.* — Le météorisme généralisé ou partiel est une manifestation paralytique consistant dans la disparition du tonus musculaire. Elément du syndrome solaire de paralysie, elle s'observe aussi bien avec des lésions des ganglions solaires ou des centre nerveux supérieurs qu'avec de simples troubles fonctionnels, dans les traumatismes, les péritonites, les états typhoïdes, les sections de la moelle, les myélites ou l'hystérie.

Certains cas de grossesses nerveuses rentrent dans cet ordre de faits.

3° *Constipation.* — La constipation, envisagée seulement dans ses rapports avec le plexus solaire, est ou bien un symptôme solaire d'excitation comme dans la colique de plomb ou la colite muco-membraneuse, ou au contraire est la conséquence d'une atonie intestinale qui peut elle-même tenir à une parésie du plexus solaire comme on l'observe dans les paralysies intestinales, l'ileus paralytique.

Il faut donc considérer comme deux symptômes tout à fait différents, sinon contraires, la constipation spasmodique et la constipation atonique. La première est fonction d'excitation solaire, elle cède à la belladone. La seconde est fonction de parésie solaire. Elle cède au lavement électrique dont l'action porte non pas sur l'intestin, mais sur les plexus nerveux.

4° *Diarrhée.* — La bibliographie des diarrhées névropathiques est extrêmement riche. Le mécanisme nerveux n'est pas toujours le même. La diarrhée est d'origine cérébrale, médullaire ou sympathique, et dans ce dernier cas, solaire ou périphérique. La diarrhée solaire existe cliniquement, comme expérimentalement.

Eybert explique la diarrhée produite par ingestion d'eau froide par une action directe sur le plexus solaire.

Fabre[1], pense que certaines diarrhées des tuberculeux dépendent du

[1] Fabre, p. 185.

sympathique. Ce qui le lui fait croire, « c'est un peu dans certains cas, son alternance avec la toux, c'est beaucoup son alternance avec les sueurs, c'est encore l'action qu'exercent sur elle certains modificateurs du système nerveux en tête desquels figure l'opium ».

Dans nos expériences d'ablation du plexus solaire, la diarrhée n'a jamais manqué.

Voici d'autre part 2 cas cliniques de diarrhée solaire.

Chez une tabétique observée en 1901 dans le service de M. le Pr Landouzy, des crises de diarrhée accompagnaient et suivaient des crises gastriques.

Chez une tabétique, morte en juin 1902 dans le service de M. le Pr Raymond, une diarrhée incoercible existait depuis deux ans [1].

La diarrhée diabétique a été très souvent étudiée. Avec les travaux de Charcot [2], les plus importants sont ceux de Raymond et Artaud [3], Putmann [4], Dreyfus-Baisac [5], Pitres [6], H. Roger [7], Fournier [8], Krauss [9] et Séglas [10]. Raymond et Artaud ont entre autres font remarquer que les lésions des ganglions sympathiques qu'ils ont examinées ne pouvaient être mises ni sur le compte de la vieillesse, ni d'une maladie autre que le tabes.

Des diarrhées analogues ont été décrites par B. Teissier [11], Charcot [12] et Brousse [13] dans la maladie de Friedreich, la paralysie spinale infantile, la sclérose en plaques ; par Briquet [14] et Huchard [15] dans l'hystérie ; par Bouveret [16] dans la neurasthénie, par Esquirol, Broussais, Ferrus, Parchappe, Guéneau de Mussy chez des aliénés, et par Germain Sée [17], Burnez-Yeo [18], Rol-

[1] Il y eut opposition à l'autopsie. C'est pourquoi l'observation n'est pas rapportée au complet.

[2] Leçons. 1885.

[3] *Soc. biologie*, 1882.

[4] Recherches sur les troubles fonctionnels des nerfs vaso-moteurs dans l'évolution du tabes sensitif. Th. Paris, 1882.

[5] Lésions trophiques vaso-motrices de l'ataxie. *Gaz. hebd.* 1883. p. 622.

[6] Troubles vaso-moteurs dans le cours de l'ataxie. *G. de méd.* Bordeaux, 1884.

[7] Contribut. à l'ét. des trointestinaux dans l'ataxie. *Revue de méd.*, 1884.

[8] Leç. sur la pér. préataxique du tabes d'origine syphilitique. 1885.

[9] *Neurologisches Centralblatt.* N° 3, p. 50, 1885.

[10] Tabes viscéral. *Revue de méd.*, 1886.

[11] Ass. franç. Clermont-Ferrand, 1876, p. 740.

[12] Leçons, 1885.

[13] Thèse Montpellier, 1882.

[14] Traité de l'hystérie, 1859.

[15] *Gaz. hebd.*, 1882.

[16] La Neurasthénie. Paris, 1891. p. 181-202.

[17] Maladies du cœur, 1879.

[18] *British med. journ.*, mars 1879, p. 320.

land [1], Ball [2], Rossner [3], Gilbert Ballet [4], et Pierre Marie [5], dans les syndromes de Basedow.

Dans le syndrome de Basedow quelques observations de diarrhées associées à du vitiligo (Rolland [6], Ball [7], Yeo [8]), et à des taches pigmentaires de la peau (R. Bartholow [9], Rossner [10]), nous intéressent particulièrement [11].

Parmi la multitude de faits cliniques étiquetés névroses intestinales, il est très difficile et d'ailleurs de peu d'intérêt de rechercher des observations où les troubles puissent être avec vraisemblance rapportés au plexus solaire.

En effet, si Leven [12] rapporte avec conviction à l'irritation du plexus solaire les altérations de la faim et de la soif, les crises de douleurs, la lourdeur épigastrique, les tiraillements et les brûlures d'estomac, la sensation de boule comprimant le diaphragme, et la dyspnée, la plupart des auteurs Ehrmann, Pons, Federn, Stein, Putzner, Cuffer, Grutzner, Dent, Hans Vogt, Blanchet [13] et Aporti n'établissent pas de classes d'après la variété des causes, mécaniques, chimiques, microbiennes, névropathiques, diathésiques ou réflexes.

3. Symptômes solaires hépato-pancréatiques. — Les expériences sur le plexus solaire peuvent produire dans les urines une série de perturbations, de l'urobilinurie, de la glycosurie, de l'indicanurie, de la cholurie, de l'albuminurie, de la polyurie, etc.

Parmi les symptômes hépato-pancréatiques décélés dans les urines, nous n'en envisagerons qu'un dans ses rapports avec le plexus solaire : la glycosurie. Quoiqu'elle ne tienne pas uniquement au facteur hépatique, néanmoins celui-ci y joue un rôle suffisamment important pour que nous en placions ici la discussion.

[1] De quelques altérations de la peau dans le goitre exophtalmique. Thèse Paris, 1876.

[2] *Gaz. hôp.*, 1873, p. 108.

[3] Beitrage zur Lehre von Morbus Basedowii. *Centralblatt für med. Wissensch.*, 1876.

[4] *R. de méd.*, avril 1883.

[5] Etiologie et diagnostic des formes frustes de la maladie de Basedow. Th. Paris, 1883.

[6] *Loc. cit.*

[7] *Loc. cit.*

[8] *Brit. med. journ.*, 17 mars 1877.

[9] Some practical observat. on exophtalmic goitre. *Transact. of the Americain med assoc.*, XXVI, 75.

[10] *Loc. cit.*

[11] Voir plus loin : pigmentation, page 282.

[12] Cerveau et estomac. La névrose, 1887.

[13] Blanchet R. Contribution à l'étude des névroses intestinales. Thèse Paris, 1901-1902.

Il faut, avant tout, poser la question d'une façon précise.

Il ne s'agit pas d'étudier la physiologie du diabète, mais celle de la glycosurie.

Or, par l'expérimentation, on produit la glycosurie de multiples façons [1].

Elle peut être produite par section ou paralysie des voies conductrices de l'innervation vaso-motrice en un point quelconque de leur trajet depuis les centres vaso-moteurs jusqu'au foie, de sorte que la destruction du ganglion cervical supérieur (Pavy) du ganglion cervical inférieur (Onuf) du premier ganglion thoracique (Eckhart, Cyon, Aladoff), d'une partie des ganglions solaires (Munk et Klebs) et parfois aussi la section du splanchnique (Schiff, de Graefe, Hensen, Henderson) provoquent la glycosurie. Elle peut encore être produite dans d'autres conditions : par exemple la section et l'excitation du bout central du sciatique la produisent (Schiff, Kulz, Bôhm, Hoffmann, Froning.)

Cela tient à ce que la glycosurie résulte d'un trouble dans la régulation d'un mécanisme très complexe dans lequel interviennent les centres nerveux supérieurs, bulbaires, les centres inférieurs solaires, les viscères abdominaux, foie, pancréas, et peut-être rate, les nerfs qui réunissent les centres aux organes, le rein dont la perméabilité ne permet qu'à un certain taux à la glycémie de produire la glycosurie, et les ferments cellulaires enfin, tels que le ferment glycolytique du sang.

Il peut suffire du trouble d'un seul élément pour produire la glycosurie.

Si en pathologie expérimentale il est déjà difficile de savoir à quel traumatisme rapporter le phénomène, à bien plus forte raison en pathologie clinique.

Aussi, si les observations de glycosurie sont légion, est-il impossible actuellement d'en rapporter une qui soit certainement dûe à une perturbation solaire comme condition nécessaire et suffisante.

4. Symptômes solaires rénaux. — Nous avons étudié plus haut [2], dans quelles conditions les symptômes rénaux pouvaient être solaires.

Les ganglions semi-lunaires comme les mésentériques peuvent

[1] Voir Physiologie.

[2] Voir Physiologie.

être détruits et enlevés sans aucune perturbation des reins. Il n'en est plus de même des splanchniques, des ganglions rénaux, et du plexus rénal.

Il ne faut donc qu'avec circonspection invoquer le plexus solaire comme élément dans le mécanisme des troubles rénaux.

1° *Polyurie.* — Dans la polyurie, dite nerveuse, dont nous avons recueilli plusieurs observations, il est généralement impossible de rapporter les troubles plutôt au plexus solaire qu'au plancher du 4e ventricule ; il en était ainsi chez un polyurique de vingt ans, au début d'une tuberculose pulmonaire chronique; il en était de même chez un homme autrefois frappé par la foudre et depuis polyurique et sujet à des fugues avec perte du souvenir.

Dans un seul de nos cas la pathogénie splanchnique paraît pouvoir être invoquée.

C'est chez un homme de trente-trois ans observé depuis le 29 mars jusqu'à ces derniers jours (octobre 1902) dans le service de M. André Petit.

Ce malade, atteint de myélite transverse syphilitique dont le début remonte à 1897, cinq ans après un chancre syphilitique, avait en mars et avril une paraplégie spasmodique avec envies impérieuses d'uriner.

Les réflexes pupillaires étaient normaux.

D'après les troubles sensitifs le siège de la lésion médullaire put être localisé à la hauteur de la 12e dorsale.

En septembre 1902, le malade fut pris brusquement de fièvre vive (40°) et de douleurs vagues dans les membres inférieurs et supérieurs. En même temps, ses bras faiblissent, maigrissent comme les jambes, et la polyurie apparaît.

La polyurie s'accentue; elle atteint 9 litres en octobre. La face est indemne; la verge est volumineuse.

La polyurie survenant en même temps que l'extension de la paralysie aux membres supérieurs paraît, de ce fait, bien dûe à une altération de même étage.

On peut donc dans ce cas éliminer une lésion primitivement viscérale.

Reste donc l'hypothèse très probable d'une lésion qui a frappé, au niveau des mêmes étages nerveux, les nerfs splanchniques comme les nerfs du thorax et des bras.

Dans ce cas la lésion des splanchniques agit comme leur section dans les expériences de Eckhardt, Knoll et Vulpian.

Albuminurie. — 2° Si l'albuminurie ne résulte pas de l'ablation des ganglions semi-lunaires, elle peut être causée par des lésions des grands splanchniques.

Dans l'albuminurie orthostatique on a cherché une explication nerveuse.

M. Pierre Marie a pensé dans certains cas à une névrose du grand sympathique.

On peut, en effet, rapprocher quelques observations d'albuminurie orthostatique où aucune lésion ne fut décélable du côté des reins, de l'expérience de Vulpian produisant l'albuminurie par section des splanchniques.

5° *Pigmentation.* — Nous n'entendons que la pigmentation cutanéo-muqueuse. Cette pigmentation est plus ou moins accusée.

Cette diversité symptomatique lui fait donner des noms différents, selon qu'elle est discrète, en macules, en placards, ou généralisée, de nuance uniforme, ou plus accentuée par endroits.

Encore plus différents que les aspects de la pigmentation sont les facteurs multiples qui peuvent la causer.

Eliminant tous les faits qui n'ont évidemment aucun rapport avec le plexus solaire, nous ne retiendrons que les pigmentations observées dans les maladies nerveuses, dans les maladies de l'abdomen et certaines cachexies, telles que la tuberculeuse, et dans le syndrome d'Addison, syndrome abdominal avec troubles nerveux. Mais avant d'étudier les rapports de la pigmentation avec ces trois groupes d'affections, il nous faut rappeler en quelques mots les caractères généraux des pigments.

1° *Les pigments.* — Les principaux travaux parus dans ces dernières années sur la pigmentation sont ceux de Krukenberg, de Carnot, de Newbigin et de Bohn.

Quoique nous n'ayons pas à étudier la pigmentation, mais seulement quels sont ses rapports avec le système nerveux et plus spécialement avec le plexus solaire, il est néanmoins indispensable d'indiquer quels sont les idées actuellement en cours sur l'élément principal, les granulations pigmentaires.

Le granule pigmentaire, envisagée en tant que producteur de pigment, se

compose d'une matière fondamentale complexe inconnue, et de matière colorante dissoute ou combinée.

La constitution des pigments en tant que substances chimiques produites par les granulations pigmentaires est variable. On divise généralement les pigments en trois classes : les lipochromes, les pigments azotés dérivés de la chromatine et les pigments azotés de la série aromatique.

Les *lipochromes*, pigments hydro-carbonés, corps ternaires, se dissolvent dans l'éther, l'alcool, le chloroforme et la benzine. Les acides transportent leurs tons vers la partie la plus réfrangible du spectre ; l'acide sulfurique les colore en bleu, l'acide azotique en vert.

Les *mélanines*, pigments noirs sont tantôt des dérivés azotés des lipochromes, tantôt des dérivés azotés de la chromatine.

Les principaux pigments azotés *dérivés de la chromatine* sont : le pigment urique des lépidoptères et des poissons, rapprochés par Giard des produits d'excrétion ; l'hémoglobine ; la chlorophylle ; la mélanine ; le pigment ocre du diabète bronzé.

Les principaux pigments *azotés de la série aromatique* sont l'indigo et les couleurs d'aniline.

La matière fondamentale du granule pigmentaire en fait un élément très spécial qui a des réactions également très spéciales.

Il a des mouvements rapides et continus qui persistent après séjour à l'autoclave à 120° pendant un quart d'heure, qui ne diffèrent pas essentiellement des mouvements du potassium à la surface de l'eau ou de ceux des plastidules de chromatine (Bohn) mais cessent par addition d'une goutte de chloroforme (Carnot). Aussi Carnot ne considère-t-il pas le granule coloré comme une masse cristalline au sein des liquides organiques, mais il ne va pas jusqu'à lui donner la vie. Bohn au contraire considère les réactions du granule pigmentaire comme étant des manifestations essentielles de la vie plastidulaire ancestrale.

Le rôle des pigments paraît être grand dans la défense des organismes (Giard). Toutes les fois qu'un agent physique ou chimique tend à détruire la chromatine, les produits de décomposition — les pigments — s'y opposent.

Ainsi le hale, les éphélides, la pigmentation après l'érythème solaire, sont des réactions de défense contre la lumière. L'utilisation des diverses radiations solaires par les plastidules pigmentaires permettent d'expliquer l'adaptation chromatique.

Beaucoup de pigments virent selon les oxydations ou les réductions.

Ainsi le chromogène des capsules surrénales se colore en rouge sous l'influence des oxydants ou au contact de l'air ; il y aurait formation de petites quantités d'eau oxygénée et décomposition ultérieure de celle-ci.

Les pigments, excessivement sensibles aux variations chimiques des milieux, sont peut-être modifiés sous l'influence des ferments.

En définitive, lipochromes et mélanine semblent être le résultat d'intoxications nucléaires.

Si maintenant nous passons des considérations de biologie générale à des considérations purement pathologiques, nous voyons que la distinction

des pigments en hémosidérine (Neumann) ou pigment contenant du fer par opposition à l'hématoïdine ou pigment n'en contenant pas, admise par Cornil et Ranvier[1], n'a peut-être pas une très grande valeur d'après Chantemesse et Podwyssotsty[2].

La présence ou l'absence des réactions apparentes du fer dépendent simplement, disent-ils, du stade de l'évolution du pigment.

Le fer peut être en combinaison organique telle que seule l'ébullition préalable du tissu avec de l'eau régale permette de le mettre en liberté et d'obtenir la réaction du bleu de Prusse.

Ainsi tandis que les pigments jaunes se dissolvent dans la potasse bouillante, les variétés les plus foncées des mélanines sont particulièrement résistantes.

Les pigmentations pathologiques peuvent se répartir en trois groupes : les pigmentations provenant du sang telle que celle de l'atrophie brune des organes ; les pigmentations autochtones résultant directement de l'activité vitale du protoplasma comme celles des cellules nerveuses ou des éphélides ; enfin les pigmentations qui découlent de la rétention dans les tissus de pigments biliaires dérivés eux-mêmes du sang.[3].

En résumé deux tendances sont nettes. De plus en plus on juge que les réactions micro-chimiques du fer par le ferrocyanure de potassium et l'acide chlorhydrique par exemple, ne sont pas suffisantes pour affirmer des différences de nature primordiale entre des pigments.

[1] *Anatomie pathologique*, 3e édit., t. I, p. 89.

[2] Processus généraux, t. I, 1901.

[3] Parmi les travaux les plus intéressants parus sur ces questions dans les dernières années et dont l'indication n'est pas dans notre bibliographie, on pourra consulter, Villejean. Pigmentation et matières colorantes. Th. agrég., 1886, Variot, lésions de la peau dans la mélanodermie congénitale. *Arch. de physiol.*, 1887. Retterer. Pigments. Dict. Dechambre. *Soc. biologie*, 1887. Raymond. Urticaire pigmentée, Paris, 1888. Auscher et Lapicque : diabète bronzé (*Société anatomique*, 1895, *Archives de physiologie*, 1896). Regnault. Pourquoi les nègres sont-ils noirs ? *Méd. moderne*, 1895. Brault. Pigment pathologique *Soc. anatomique*, 1895. Jeanselme (E.). Hématologie et pathogénie du diabète bronzé. *Soc. méd. hôp.*, 3 février 1897. Cardeilhac. Cachexie pigmentaire consécutive aux purpuras. Th. Paris, 1897. Balzer, Gaucher, Milian, Lentigo mélanique. *Soc. franç. de dermat.*, 1899. Etienne. Ephélides pigmentaires du cou. *Soc. franç. de dermat.*, 1897. Florentin. Quelques expériences sur les pigments. Recherches scientifiques de France et Belgique, 1897. E. Kromayer. Beitrage zur Pigmentbildung. *Dermat. Zeitschrift*, 1897. Bd. IV. Yung. Influence de la lum. *R. scientifique*. Renon et Follet. Xanthélasma survenu après la disparition de la glycosurie chez un diabétique. *Soc. méd. hôp.*, 1899. Gilbert et Lereboullet. Mélanodermies d'origine biliaire. *Soc. méd. des hôp.*, 1902.

En second lieu, de plus en plus, on a tendance à rapporter à des pigmentations d'origine sanguine des pigmentations qu'autrefois on croyait autonome.

2° *Rapports de la pigmentation avec des troubles des organes abdominaux.* — Le masque pigmenté des dyspeptiques, de la péritonite tuberculeuse, et de la grossesse est décrit dans tous les classiques.

Nous avons observé une pigmentation plus ou moins généralisée dans la péritonite tuberculeuse, certains cancers abdominaux, et partielle dans les ictères par rétention de longue durée.

La raie brune abdominale, toujours citée dans la symptomatologie de la grossesse, est un des éléments des modifications de la pigmentation cutanée au cours de celle-ci.

Etudiée récemment par A. Marlio, puis par Lehmann qui le rapporte à une hypérémie abdominale favorisant la stase sanguine dans les capillaires de la peau et explique sa localisation par la nature particulière de la ligne blanche qui se rapproche des tissus de cicatrice, elle vient de faire l'objet d'une étude anatomo-pathologique de la part de Wychgel[1] qui montre la nature ferrugineuse du pigment qui infiltre la peau pendant la grossesse. Alors que de nombreux dermatologistes pensent que la pigmentation gravidique de la peau relève des mélanines, Wychgel montre qu'en durcissant par l'alcool des pièces préalablement plongées dans une solution faible de sulfure d'ammonium on obtient la réaction ferrique du ferro-cyanure de potassium et de l'acide chlorhydrique.

D'autre part la plus grande partie du pigment se trouve dans le derme au-dessous de la couche des cellules de Malpighi, déposé à la périphérie des cellules et non dans leur intérieur.

Ces faits permettent donc de considérer la ligne brune abdominale comme dûe à un apport par la circulation d'un pigment ferrugineux d'origine sanguine.

Mais la raie brune sous-ombilicale se voit en dehors de la grossesse. Nous l'avons observée à peu près journellement chez les femmes dans la constipation chronique la colite muco-membraneuse, la fièvre typhoïde, la dysménorrhée, l'aménorrhée, les coliques utérines, et dans la tuberculose, qu'elle soit abdomidale ou non : carreau, péritonite, mal de Pott ou coxalgie.

[1] G.-J. Wychgel. Recherches comparées sur la pigmentation de la peau et la composition des urines pendant la grossesse. Nederl. Tijdschr. voor Geneesk., 6 septembre 1902. *Anal. in Sem. méd.*, 15 octobre 1902.

Nous l'avons aussi observée chez l'homme dans les inflammations intestinales et péritonéales subaiguës ou chroniques.

3. *Rapports de la pigmentation avec le système nerveux.* — Les rapports de la pigmentation cutanée avec le système nerveux ont été étudiés par un grand nombre d'auteurs chez les animaux et chez l'homme.

Les principales recherches sur les animaux ont été faites par Milne-Edwards, Brucke, Virchow, Lothar Meyer [1], Wittich [2], Lister [3], P. Bert [4], Goltz [5], Pouchet [6], Vulpian [7], Leydig [8], Lode [9], Bimmermann [10]. Frédéricq [11], Klemsiewicz [12], Blanchard [13]. Biedermann [14], et Fischel [15].

L'influence nerveuse est universellement admise ; mais tous les auteurs ne parlent d'action nerveuse que dans un sens.

Les uns admettent que l'excitation des centres nerveux produit la rétraction des chromatophores, les autres qu'elle produit leur dilatation, mais aucun n'admet des actions nerveuses antagonistes. Seul Phisalix [16], à propos des chromatophores musculaires des céphalopodes, a montré vis-à-vis des centres chromotophoriques sous-œsophagiens le rôle inverse, modérateur et inhibitoire des ganglions cérébroïdes. Mais il avait affaire à une action nerveuse sur un organe musculaire. Cette inhibition était donc beaucoup plus compréhensible qu'une inhibition nerveuse agissant sur le protoplasma d'une cellule conjonctive telle que le chromatoblaste de la grenouille.

C'est à Paul Carnot que revient le mérite d'avoir montré que l'innervation des chromatoblastes de la grenouille obéissait au principe général des actions nerveuses, et de même qu'il y a des nerfs vaso-constricteurs et des nerfs vaso-dilatateurs, il y a des nerfs chromato-constricteurs et des nerfs chro-

[1] Voir pour ces noms. Carnot. P. Th. doct. es. sciences.
[2] An. f. Anat. und. Physiol. van Muller, 1854.
[3] *Phil. transact.*, 1859.
[4] *Mém. soc. physiol. et nat. de Bordeaux*, 1867, et *C. R. Ac. sc.*, 1875.
[5] *R. scientifique*, 1872.
[6] *Journ. anat. et physiol.*, 1876.
[7] Vaso-moteurs, t, I, 1873.
[8] *An. f. mik. Anat.*, 1873-1876.
[9] *Sitz. d. Wiener Akad.*, 1876.
[10] *Centralblatt. f. méd. Wissensch.*, 1876.
[11] *Arch. de physiol. Exp.*, 1878.
[12] *Sitz. der K. Akad. der Wissensch.*, 1878.
[13] *Soc. Zool. de France*, 1880, et *C. R. Ac. Sc.*, CX.
[14] *A. f. d. ges. phys.*, 1892.
[15] *Arch. f. mik. Anat.*, 1896.
[16] *Arch. physiol.*, 1892.

mato-dilatateurs. Ces nerfs sont difficilement isolables anatomiquement, sont contenus en proportions diverses dans les mêmes troncs nerveux, mais ils ont des centres différents, et leur influence peut être dissociée par certains réactifs physiologiques. Ainsi le chlorhydrate d'aniline à 5 p. 100, la nicotine à 0^{gr},5 p. 100, le KI sont chromato-constricteurs ; le nitrite d'amyle, l'éther, le chloral sont chromato-dilatateurs.

Des expériences faites avec ces substances montrent que le sciatique de la grenouille contient à la fois des fibres centripètes déterminant un réflexe chromato-moteur et des fibres centrifuges formées de fibres chromato-dilatatrices et de fibres chromato-constrictives.

D'autres expériences faites sur les téguments, les gaines péri-artérielles, la moelle, le bulbe, le sympathique abdominal, ont permis à P. Carnot d'arriver aux conclusions suivantes.

L'action des substances chromato-dilatatrices et chromato-constrictives ne s'exerce pas directement, mais par l'intermédiaire du système nerveux ; le sciatique contient deux sortes de fibres chromato-motrices (fibres d'excitation et fibres d'arrêt) et de plus, des fibres centripètes.

Le réseau nerveux péri-artériel contient également ces deux sortes de fibres.

Ces deux voies se suppléent et selon l'individu il semble y avoir une localisation plus spéciale dans l'une ou l'autre voie.

De même, la moelle et le sympathique semblent contenir chacun des fibres chromato-motrices, mais en proportions variables et se suppléant largement. Les centres sont mal définis. Il est probable qu'ils sont multiples et étagés sur une grande surface.

Les réflexes cutanés et optiques sont une des grandes causes des changements de coloration. Il semble que le fait de supprimer la vue, développe davantage la sensibilité cutanée à la lumière et que les réflexes oculaires sont suppléés par l'excitation des réflexes cutanés.

Les recherches cliniques sur les rapports de la pigmentation cutanée avec le système nerveux, quoique nombreuses, n'ont pas encore abouti à des conclusions bien précises.

Pour voir si en pathologie humaine, l'influence du système nerveux était prédominante dans les troubles de la pigmentation, nous avons examiné comparativement des sujets pris au hasard dans un hôpital d'aigus, dans un service de nerveux, dans un asile d'aliénés[1] et dans un hospice de vieillards.

Dans les trois premiers, on trouve des chiffres sensiblement semblables, dans le dernier cas, on trouve un pourcentage de pigmentation beaucoup plus considérable.

Sur 387 aliénés, 8 avaient des taches pigmentaires, 5 du vitiligo, 14 des éphélides. Les éphélides sont plus fréquentes à la fin de l'été,

[1] A l'asile d'Evreux, grâce à l'obligeance du Dr Raoul Leroy.

époque où fut faite la statistique, que dans l'hiver, et paraissent vraiment n'avoir aucun rapport avec le système nerveux. En les éliminant, nous obtenons 13 troubles pigmentaires sur 387 aliénés, soit un rapport de 4/100 environ.

Dans le service de M. André Petit, à la Pitié, en ne tenant pas compte des tuberculeux, nous avons obtenu 3/100, et à la Clinique des maladies nerveuses à la Salpêtrière, en ne tenant pas compte des malades âgées de plus de cinquante ans, 5/100. Or 50 p. 100 des vieilles femmes de la Salpêtrière ont des taches pigmentaires.

Ces faits n'indiquent pas dans les maladies nerveuses un facteur particulièrement important de pigmentation, mais ils montrent l'importance de la sénilité dans la genèse de la pigmentation cutanée comme de la pigmentation des cellules nerveuses. C'est là un nouvel exemple de cette loi très générale de la pigmentation signe de sénescence cellulaire, que l'élément soit vieilli par l'âge ou par ses mauvaises conditions de milieu. Ainsi s'explique la pigmentation de la cachexie par exemple.

Les troubles de la pigmentation cutanée, en plus ou en moins, de l'hyperchromie au vitiligo, peuvent se voir dans les affections de l'encéphale, de la moelle, des nerfs cérébro-spinaux ou du système sympathique, dans les affections organiques comme dans les fonctionnelles.

Parmi les faits rapportés par les auteurs, depuis les pigmentations des névrites périphériques jusqu'au vitiligo de quelques aliénés, nous ne faisons que rappeler les observations de syndrome de Basedow où la diarrhée était associée à du vitiligo (Rolland, Ball, Yeo) ou à des taches pigmentaires (Bartholow, Rossner).

Cette association de la diarrhée et du vitiligo dans une affection où l'on a toutes les raisons d'incriminer le grand sympathique nous autorise à penser que des troubles pigmentaires analogues observés seuls dans la même affection, comme dans un cas de Baginski[1], ou dans d'autres affections telles que le tabes et la syphilis, peuvent être dans certains cas mises sur le compte du système sympathique.

Après avoir envisagé la généralité des troubles pigmentaires dans leurs rapports avec le système nerveux, nous pouvons rechercher les symptômes nerveux dans des cas d'altération pigmentaire bien individualisée, telles que le vitiligo par exemple.

[1] Baginski. Maladies des enfants. trad. franç.

Dans 5 cas de vitiligo généralisé, un seul pouvait être rapproché d'une maladie nerveuse. Le malade était tabétique, avait un degré avancé d'imperméabilité rénale. Ce malade que nous eûmes occasion d'examiner dans le service de M. Béclère, en 1900, fut présenté en 1902, par MM. Ballet et Bauer, à la Société de Neurologie.

Un autre avait de la confusion mentale; il avait aussi de l'imperméabilité rénale. Il niait la syphilis, et n'en avait pas de stigmates.

Deux autres étaient syphilitiques, leurs réflexes pupillaires et tendineux étaient normaux.

Un autre était tuberculeux. De deux malades atteints de vitiligo localisé à la face, l'un était tuberculeux avec hypertrophie du foie et de la rate, il niait la syphilis et était alcoolique; l'autre était tuberculeux chronique à la période d'excavation.

Ainsi, sur 7 malades atteints de vitiligo, un seul avait une maladie nerveuse.

De ces deux séries de faits expérimentaux et cliniques nous pouvons induire que chez certains animaux comme la grenouille il existe une régulation chromatique, et par analogie penser qu'il en existe une aussi chez l'homme. La peau de la grenouille contient des chromatoblastes doués de mouvements d'expansion et de retient. Ces mouvements sont réglés par le système nerveux; il sont sous la dépendance de divers centres hiérarchisés. Il en est de la régulation chromatique comme de la régulation vaso-motrice; les centres sympathiques sont inhibés par les centres médullaires, et les médullaires par les bulbaires.

Chez l'homme on n'a jamais constaté les mouvements des chromatoblastes.

Raymond [1] a rapporté le cas très curieux d'un étudiant névropathe qui portait des plaques de pigmentation aux tempes et sur les joues. Ces plaques diminuaient ou s'agrandissaient, et changeaient même de place selon l'état d'esprit du jeune homme.

Raymond s'appuyant sur les expériences de Milne-Edward et Paul Bert sur les poissons et les grenouilles, et de Pouchet [2] et Vulpian sur le caméléon pense qu'il y a chez l'homme comme chez ces animaux des nerfs spéciaux dépendant fort probablement d'un centre encore inconnu chargé de la régulation des pigments. Comme il y a des nerfs parfaitement définis, isolés, pour les chromotoblastes des grenouilles, ainsi la pigmentation de la maladie bronzée résulterait d'une perturbation dans le fonctionnement de

[1] *Arch. de Physiol.*, 1892.

[2] Pouchet. Coloration de l'épiderme. Th. Paris, 1864.

ces nerfs dépendant du système sympathique ou du moins suivant les mêmes chemins que les vaso-constricteurs ou vaso-dilatateurs ; la lésion du sympathique retentirait par voie réflexe sur le centre particulier et par cette excitation produirait la pigmentation. Cette hypothèse fort ingénieuse expliquerait les éphélides, le masque de la grossesse, les teintes cachectiques, etc.

Malheureusement, elle n'est pas encore démontrée.

En l'absence de cette démonstration, on peut expliquer par deux intermédiaires la pigmentation cutanée, sous la dépendance du système nerveux ; soit par exemple une pigmentation autochtone sous la dépendance d'une lésion d'un nerf cutané qui a troublé le métabolisme ordinaire des cellules ; ou soit une pigmentation, d'origine sanguine due à l'insuffisance d'un organe destructeur des déchets hématiques, insuffisance elle-même sous la dépendance d'un trouble dans le mécanisme nerveux régulateur de cet organe.

C'est ainsi que peut être pourrait s'interpréter la physio-pathologie de certains cas de syndrome d'Addison.

4. Valeur de la pigmentation dans le syndrome d'Addison. — La pigmentation dite addisonienne a des caractères bien spéciaux : teinte brûnâtre généralisée, rappelant la couleur sépia, plus foncée dans les régions découvertes, aux plis de flexion et aux points irrités comme la pigmentation normale, formant à la face un pointillé caractéristique, respectant généralement les paupières, se transformant parfois en plaques de vitiligo, envahissant les joues, la muqueuse palatine et quelquefois la langue et la conjonctive.

Néanmoins la pigmentation des cachectiques, surtout des tuberculeux, se rapproche souvent à tel point de la pigmentation addisonienne que le diagnostic est très difficile. Aussi allons-nous, avant la pigmentation addisonienne, étudier la pigmentation des tuberculeux cachectiques.

Jeannin a fait des pigmentations cutanées dans la phtisie pulmonaire une étude spéciale. Il a constaté que certains phtisiques ont à la face une coloration qui rappelle le masque des femmes enceintes. Il a vu ces taches apparaître avec symétrie des deux côtés du nez, puis, de ces points centraux rayonner et fusionner. Elles avaient une teinte sombre, terreuse, plombée, et consistaient en une accumulation de granulations pigmentaires qui ne dépassait pas le réseau de Malpighi. Jeannin suppose qu'elles sont dûes à la lésion d'un organe de l'hémopoïèse.

Constantin Paul a signalé une teinte sépia ou bistre débutant par le front

au-dessus des sourcils et au-dessous des cheveux, se limitant par un bord blanc, s'étendant sur la figure pour s'arrêter court au voisinage de la barbe, respectant le menton, et pouvant envahir le cou. Cet état qu'on observe surtout chez les tuberculeux peut se rencontrer aussi dans d'autres affections, telles que l'impaludisme et la syphilis.

Guéneau de Mussy a étudié la pigmentation de la face dans la tuberculose abdominale. Il a remarqué des taches bronzées qui commencent ordinairement par la partie antérieure de la fosse temporale, s'allongent vers le front, la racine du nez, la région malaire, et s'accompagnent parfois d'une coloration analogue de la face dorsale des mains. Guéneau de Mussy remarque que cette coloration peut accompagner aussi d'autres affections abdominales telle que la cirrhose du foie ou le cancer de l'estomac. Il suppose que la cause en est dans une irritation nerveuse.

Fabre a rapporté plusieurs observations de pigmentation de la figure et de la face dorsale des mains chez des tuberculeux. L'un présentait de larges taches brunâtres qui occupaient de chaque côté les parties antérieures de la fosse temporale et s'étendaient vers les pommettes, tranchant, par leur couleur plus foncée rappelant celle des mulâtres, sur la coloration déjà brune de la peau. Un autre avait des taches de même aspect sur le front.

Thibierge, en 1897, a rapporté l'observation d'un tuberculeux cachectique présentant une pigmentation généralisée qui revêtait au cou l'aspect de la syphilide pigmentaire.

Dans tous ces cas, il n'y avait pas de pigmentation des muqueuses.

Chez 60 tuberculeux pris au hasard, 40 hommes et 20 femmes, nous avons trouvé, à la Pitié, 12 dont la peau était nettement pigmentée : 8 hommes et 4 femmes. Les uns avaient une pigmentation de la verge avec des points blancs et une pigmentation diffuse de la ligne ombilico-pubienne et des fosses iliaques externes ; d'autres avaient des pigmentations aux points où l'on avait mis des cataplasmes sinapisés, ou autour de cicatrices de vésicatoire ou de pointes de feu ; d'autres avaient une pigmentation diffuse de l'abdomen ; d'autres avaient sur la poitrine un semis de macules pigmentaires ; d'autres un lentigo généralisé ; d'autres un masque pigmentaire sur le visage ; d'autres enfin avaient la raie brune ombilicale.

Ainsi, et nous n'avons pas tenu compte des pigmentations dûes à la phtiriase, la mélanodermie des tuberculeux cachectiques est très fréquente.

Nous nous sommes demandé si elle était plus fréquente chez les anciens pleurétiques que chez les autres tuberculeux ; mais les examens faits pendant la vie ne peuvent résoudre la question, car il est très fréquent de trouver à l'autopsie des adhérences pleurales

énormes et le nerf splanchnique engraîné dans du tissu fibreux chez des individus sans passé pleurétique. C'était le cas pour 2 tuberculeux qui présentèrent pendant la vie de la pigmentation cutanée, et à l'autopsie des lésions splanchniques (obs. VII et VIII).

Quand on cherche les explications données par les auteurs de la pigmentation dans la cachexie tuberculeuse, on voit que les uns avec Guéneau de Mussy et Fabre les rapportent au système nerveux et les autres avec Jeannin et Caramanos à une origine sanguine.

La mélanodermie des tuberculeux cachectiques nous paraît pouvoir dépendre de plusieurs facteurs : destruction globulaire sanguine exagérée et insuffisance du mécanisme de la régulation pigmentaire.

Ainsi peuvent s'expliquer nos observations VI, VII et VIII.

La mélanodermie du syndrome d'Addison nous semble relever des mêmes facteurs. Aucun expérimentateur n'est encore arrivé à reproduire chez les animaux la pigmentation cutanée du syndrome d'Addison.

D'après Guicysse [1], Charrin a pu reproduire une pigmentation expérimentale en injectant l'extrait aqueux glycériné de capsule surrénale de cobaye à des chiens ; la dose nécessaire était de 36 à 50 capsules pendant sept semaines.

D'après Boinet [2], des rats d'égout et des rats blancs décapsulés ont présenté de l'infiltration pigmentaire avec congestion pulmonaire et hypertrophie de la rate pendant la survie qui fut de deux à six mois.

D'autre part, Pilliet obtint par l'intoxication par la toluylène-diamine une infiltration très nette des surrénales par du pigment d'origine sanguine.

Nos expériences faites, selon la technique de Pilliet, chez des animaux privés en partie ou en totalité de leur plexus solaire, nous ont permis de pénétrer un peu plus avant dans le mécanisme de la pigmentation des capsules surrénales.

Dans notre expérience 14 où la moitié gauche seule du plexus solaire avait été enlevée, la surrénale gauche était beaucoup moins pigmentée que la droite.

D'autre part dans notre observation III de syndrome d'Addison où le ganglion semi-lunaire droit était seul atteint, la surrénale droite contenait moins de pigment que la gauche.

Ces faits engagent à rapporter la pigmentation addisonienne à une insuffisance pigmentaire des capsules surrénales.

[1] Th., 1901.

[2] *Soc. biol.*, 1895.

Pour savoir si cette insuffisance pigmentaire était absolue ou relative à une production plus grande de pigment, nous avons examiné le sang de deux addisoniens.

La numération des leucocytes nous a donné chez l'un (Obs. IV) 7000, dont :

Lymphocytes	8
Grands mononucléaires	18
Polynucléaires	73
Eosinophiles	1

et chez un autre encore vivant, et présentant au complet le syndrome d'Addison avec des altérations tuberculeuses pulmonaires tout au début :

En février 1902, 4.300 leucocytes, dont :

Lymphocytes	14
Grands mononucléaires	14
Polynucléaires	69
Eosinophiles	3

et en octobre 1902, 4.800 leucocytes, dont :

Lymphocytes	8
Grands mononucléaires	18
Polynucléaires	73
Eosinophiles	1

Plus importante fut l'étude des hématies au triple point de vue de leur nombre, de leur teneur en hémoglobine et de leur résistance.

Ces examens faits à plusieurs reprises chez ce dernier malade que nous suivons depuis plus d'un an, ont donné en février 1902 :

$$N = 2\,700\,000$$
$$H = 3\,000\,000$$
$$G = 1,07$$

et en octobre 1902 :

$$N = 2\,800\,000$$
$$H = 2\,900\,000$$
$$G = 1,03$$

Chez le même malade, la mesure de la résistance globulaire a été

[1] D'après la notation de Hayem. N représente le nombre d'hématies, H la teneur en hémoglobine et G la valeur globulaire $\frac{H}{N}$.

prise selon la méthode d'Hamburger et a donné 0,55 comme résistance minima,

Les hématies sont donc moins résistantes qu'à l'état normal quoique la diffusion de leur hémoglobine commence avec une solution de NaCl à 0,55 p. 100[1]. Cette diminution de la résistance globulaire avait été d'ailleurs constatée précédemment d'une manière moins précise mais aussi nette. Alors que normalement le sérum résultant de la rétraction du caillot de sang émis depuis vingt-quatre heures et conservé au frais est jaune et transparent, le sérum de l'addisonien pris dans les mêmes conditions est beaucoup plus foncé, orangé, et n'est pas transparent, car il contient des granules pigmentaires.

Ainsi, anémie chronique et insuffisance à évolution subaiguë ou chronique de la fonction pigmentaire surrénale, qu'elle soit due à une altération de la glande ou à une altération de son mécanisme nerveux régulateur, paraissent être facteurs nécessaires et suffisants de la pigmentation addisonienne.

En effet, si l'anémie manque, la méïopragie surrénale pourra exister sans qu'elle se manifeste par une pigmentation qui résulte avant tout du défaut de concordance entre l'abondance des déchets pigmentaires produits et l'activité de leur destruction.

Si l'anémie ne s'accompagne pas de méïopragie surrénale, la suractivité des organes destructeurs du pigment sera parallèle à la production des déchets globulaires, et la pigmentation n'apparaîtra pas[2].

Enfin, si au cours d'une anémie chronique, l'insuffisance surrénale se produit tout à coup, elle entraînera immédiatement la mort.

Au contraire, si au cours d'une anémie chronique, l'insuffisance surrénale s'installe peu à peu, en même temps qu'elle se caractérisera par ses signes ordinaires, elle entravera le mécanisme de la régulation pigmentaire, et contribuera à l'apparition de la pigmentation cutanéo-muqueuse qui, au contraire des pigmentations des animaux inférieurs qui se modifient en quelques instants, a besoin d'un temps relativement long pour se constituer.

III. Symptômes a distance. — *A*. Les symptômes produits à distance par les perturbations du plexus solaire ont été depuis long-

[1] Chez l'homme sain, toutes les hématies résistent à la solution à 0,5 p. 100.

[2] Il en sera encore de même dans les cas possibles où l'insuffisance capsulaire proprement dite est compensée par l'hypéractivité des glandes surrénales accessoires, voire même de quelques glandes vasculaires sanguines.

temps mis en évidence par l'expérimentation. Il suffit de rappeler l'expérience classique de Goltz.

Sur une grenouille on met à nu le cœur et les vaisseaux abdominaux ; par un coup brusque sur les viscères abdominaux, on produit une dilatation vasculaire intense, puis l'arrêt du cœur en diastole ; l'arrêt du cœur ne se produit plus après destruction du bulbe et de la moelle. De même Brown-Séquard écrase le ganglion semi-lunaire droit entre les mors d'une pince ; le cœur s'arrête presque immédiatement ; la section préventive des splanchniques et des pneumogastriques empêche l'arrêt du cœur dans les mêmes conditions [1].

De même, un coup brusque sur la région épigastrique du chien produit la mort par le même mécanisme. L'insuccès de l'expérience de Goltz chez des chiens privés de plexus solaire [2] démontre l'importance de ce centre nerveux comme point de départ de l'influx centripète qui, parcourant la pneumogastrique, détermine un réflexe inhibiteur du cœur.

B. — Des faits semblables s'observent en clinique. Un coup de poing sur l'épigastre, l'ingestion de glace (Brown-Séquard), agissant sur l'estomac comme un traumatisme, peuvent déterminer la mort. Il en est de même de l'arrêt du cœur en diastole observé dans la colique hépatique (Brown-Séquard) ou néphrétique. A un degré moins intense, une contusion du plexus solaire peut déterminer le ralentissement du pouls. Potain et Vaquez ont rapporté une observation de pouls lent permanent de cette origine. Il en est de même pour le ralentissement réflexe des battements du cœur dans la colique saturnine.

Des réflexes analogues aux réflexes cardiaques peuvent s'observer au niveau des pupilles. La perforation intestinale s'accompagne généralement de dilatation pupillaire ; or il ne semble pas que la douleur seule suffise à expliquer cette dilatation, car elle persiste alors même que celle-ci s'est atténuée. Il en est de même de la dilatation pupillaire intense observée dans un cas de mort subite au cours d'un syndrome d'Addison (obs. II). Les tabétiques à crises gastriques ont souvent aussi de la mydriase ; or elle ne paraît pas toujours en rapport avec une diminution de l'acuité visuelle, une ophtalmoplégie interne ou la douleur.

Arch. gén. de méd., 1856, VIII, p. 583.

[2] Voir plus haut nos expériences.

IV. — Résumé. La physio-pathologie du plexus solaire est l'application des recherches physiologiques à l'interprétation des faits pathologiques. Les faits pathologiques qui dépendent du plexus solaire sont des syndromes et des symptômes directs et à distance.

I. Par l'expérimentation, nous avons produit un *syndrome solaire aigu de paralysie* qui consiste essentiellement en abattement, tristesse, diarrhée fétide, sanglante et incoercible, vomissements, pouls très petit, urines rares et foncées contenant des pigments biliaires normaux et anormaux et de l'indican ; un *syndrome solaire aigu d'excitation* qui consiste essentiellement en douleur épigastrique, constipation et élévation de la tension artérielle dûe à la vaso-constriction abdominale ; et enfin des *syndromes solaires subaigus ou chroniques* où les phénomènes, d'ailleurs très atténués d'excitation ou de paralysie, peuvent se succéder.

En clinique, on retrouve le syndrome solaire aigu de paralysie dans les péritonites, où nous avons d'ailleurs constaté des lésions solaires, dans l'ileus paralytique, dans le pseudo-ileus post-opératoire, dans le péritonisme, etc., le syndrome aigu d'excitation au début de certaines péritonites et dans la colique de plomb ; le syndrome solaire subaigu ou chronique, caractérisé par des alternatives d'excitation et de paralysie, dans la colite muco-membraneuse.

II. Par l'expérimentation nous avons produit dans chacun des viscères abdominaux des perturbations dépendant du plexus solaire.

Des faits cliniques analogues peuvent également dépendre du plexus solaire : la douleur abdominale, qu'elle soit paroxystique comme dans les crises gastriques du tabes, ou chronique avec exacerbations comme dans le syndrome de Jaboulay ; la colique ; le météorisme généralisé ou partiel ; la constipation, qu'elle soit atonique ou spasmodique ; la diarrhée des tabétiques, des basedowiens, des névropathes ; certaines glycosuries ; certaines polyuries ; certaines albuminuries ; certaines pigmentations cutanées, observées pendant la grossesse, dans des affections de l'abdomen, telles que les dyspepsies, la colite muco-membraneuse, la péritonite tuberculeuse, dans certaines affections nerveuses, enfin dans le syndrome d'Addison.

Dans ce dernier cas, la diminution de résistance des hématies que nous avons observée, nous permet de supposer qu'anémie chronique et insuffisance à évolution subaiguë ou chronique de la fonction

pigmentaire surrénale, qu'elle soit dûe à une altération de la glande ou une altération de son mécanisme nerveux régulateur, paraissent être les facteurs nécessaires et suffisants de la pigmentation addisonienne.

III. Enfin des symptômes à distance produits par l'expérimentation sur le plexus solaire (expérience de Goltz) ont leurs analogues en clinique : tels la mort subite ou le ralentissement du pouls à la suite d'un coup porté à l'épigastre ou d'ingestion d'eau glacée.

CHAPITRE V

RAPPORTS ENTRE CERTAINS ÉTATS MORBIDES ET LES LÉSIONS DU PLEXUS

Méthode critique : exemples de son application à quatre cas particuliers.
I. 1° Péritonites; 2° Colique de plomb; 3° Diabète sucré.
II. Syndrome d'Addison : 1° Critique des observations antérieures; 2° Critique de nos observations; 3° Induction des faits constatés au déterminisme de la pigmentation dans le syndrome d'Addison.
III. Résumé.

Après l'étude isolée de l'anatomie pathologique et de la physiologie pathologique du plexus solaire doivent être envisagés les rapports des symptômes aux lésions.

Depuis longtemps les cliniciens ont invoqué la participation du plexus solaire dans des syndromes à pathogénie obscure comme le diabète ou le syndrome d'Addison.

Nos expériences sur le plexus solaire ne nous ont permis de reproduire ni l'un ni l'autre ; mais ont mis en évidence un syndrome solaire aigu de paralysie qu'on observe dans les péritonites par exemple, et un syndrome solaire aigu d'excitation qu'on observe dans la colique de plomb.

Or, dans la péritonite comme chez les saturnins à coliques, nous avons trouvé des lésions du plexus solaire.

Nous allons étudier les rapports des symptômes aux lésions du plexus solaire dans quatre cas :

Les péritonites ;

La colique de plomb ;

La diabète sucré ; et le syndrome d'Addison.

La méthode à appliquer dans cette étude nous paraît être la suivante. Après avoir dépouillé les observations des auteurs où des altérations du plexus sont notées, pour en apprécier la fréquence et les

caractères, nous analyserons de la même façon nos observations, et nous induirons des faits où un rapport paraît avoir existé entre symptômes et lésions, au rôle que le plexus solaire doit tenir dans leur déterminisme.

I. 1° Dans les *péritonites,* les auteurs ont peu étudié les lésions du plexus solaire [1]. Nous ne connaissons aucun travail fait, sur le plexus solaire, avec les techniques histologiques récentes, mais nos examens anatomo-pathologiques [2] faits chez l'homme et les animaux permettent d'affirmer que le plexus solaire est lésé dans les péritonites. On incriminait autrefois le plexus solaire dans la symptomatologie des péritonites : nos expériences de physiologie ont démontré la vérité de cette supposition. Mais on croyait surtout ou même exclusivement à des phénomènes réflexes. Nos recherches expérimentales et cliniques montrent que ces phénomènes sont souvent et peut-être toujours en rapport avec des lésions nettement appréciables.

2° Chez des saturnins morts peu de temps après avoir eu des *coliques de plomb,* on a signalé [3] des lésions du plexus solaire.

Nous avons confirmé ces faits.

De plus, l'intoxication saturnine expérimentale crée des lésions du plexus solaire, comme nous l'avons vu avec Mosse. D'autre part, notre syndrome solaire d'excitation obtenu expérimentalement chez les animaux se retrouve chez l'homme dans la colique de plomb.

Nos recherches expérimentales et cliniques montrent donc que la colique de plomb est en rapport avec des altérations du plexus solaire.

3° *Diabète sucré.* — Un grand nombre d'auteurs ont examiné le sympathique à l'autopsie de diabétiques.

Les principales parmi les anciennes observations ont été rapportées par Eulenburg et Guttmann [4]. Duncan en 1818 a examiné les ganglions semi-lunaires de plusieurs diabétiques et les a trouvés aussi gros que normalement dans 3 cas. Percy en 1842 a trouvé les ganglions semi-lunaires, les splanchniques et les pneumogastriques grossis et indurés. Klebs et Munk en 1869 [5] ont noté une destruction notable des cellules nerveuses et du plexus solaire.

[1] Voir plus haut.
[2] Voir Anatomie pathologique, page 209.
[3] Voir plus haut, page 239.
[4] *Loc. cit.*, p. 188 et suiv.
[5] Congrès des naturalistes allemands. Inspruck, 1869.

Lubinoff[1] a décrit la sclérose des ganglions sympathiques et l'atrophie de leurs cellules.

Après Eulenburg et Guttmann, le principal travail d'ensemble sur les lésions anatomiques dans le diabète sucré est celui de Saundby. Sur sept cas, il a trouvé les ganglions semi-lunaires augmentés de volume trois fois, atrophiés une fois, normaux trois fois.

Dans les cas d'hypertrophie et d'atrophie il y avait augmentation du tissu conjonctif et atrophie des cellules. Saundby dit qu'il n'a jamais vu l'hypertrophie des ganglions semi-lunaires en dehors du diabète; il a vu cette hypertrophie aller jusqu'au double du volume normal.

Hezel rapporte un cas d'atrophie des ganglions semi-lunaires.

Thiroloix [2] cite le résultat d'une expérience. La résection des canaux et de la partie verticale du pancréas chez un chien n'amène pas de glycosurie. Vingt jours après, l'ablation presque totale du pancréas entraîna l'apparition d'un diabète maigre avec glycosurie intermittente qui dnra quatre-vingt-un jours. A l'autopsie on trouva un fragment du pancréas qui persistait et une hypertrophie des ganglions semi-lunaires, ainsi que des ganglions nerveux échelonnées sur les branches du plexus solaire.

Thiroloix dit en terminant qu'il pense que le diabète pancréatique doit être lié non à une lésion du pancréas en tant que l'organe glandulaire, mais à l'altération des organes nerveux contenus dans son parenchyme ou situés autour de lui[3].

Avec Poniklo les examens histologiques deviennent plus précis. Il décrit des altérations nettes des ganglions cervicaux : elles consistent en atrophie marquée avec hémorragies interstitielles et infiltration cellulaire dans le voisinage des vaisseaux.

Dans un cas de diabète insipide terminé par diabète sucré, Ph. Kuhn trouva, en plus d'une atrophie du pancréas, des ganglions lympathique dans le voisinage du plexus solaire, de la surrénale droite, des deux reins et du foie.

Enfin Graupner a étudié en détail six cas de diabète dont un associé au syndrome de Basedow.

Dans deux cas de diabète maigre il n'a examiné que les splanchniques et lés ganglions solaires et n'a pas vu de lésions.

Dans trois autres cas, il a examiné en plus le sympathique cervical.

Dans un cas de diabète maigre terminé par coma chez un homme de trente et un ans, le ganglion cervical supérieur était sclérosé, et le cordon sympathique cervical privé du plus grand nombre de ses gaines myéliniques. Des ganglions semi-lunaires, l'un était normal et l'autre était hypertrophié par prolifération du tissu conjonctif; celui-ci s'était infiltré entre les cellules sans les altérer notablement; les splanchniques contenaient très peu de fibres à myéline.

Chez un jeune homme de vingt-deux ans, atteint d'insuffisance mitrale et mort dans le coma six semaines après le début d'un diabète maigre, les

[1] *Virch. Arch.*, 61 Bd.

[2] Thèse, 1892. Voir expérience, 33.

[3] *Loc. cit.*, p. 97.

ganglions cervicaux étaient normaux, le sympathique cervical et les splanchniques contenaient peu de fibres à myéline, les ganglions semi-lunaires présentaient une abondante prolifération de tissn conjonctif jeune, prédominante à gauche.

Entre les nodules infectieux, les cellules nerveuses apparaissaient normales.Dans le ganglion gauche cependant, les cellules nerveuses étaient trèspigmentées et les fibres à myéline d'une extrême rareté.

Chez une femme de trente-huit ans, morte dans le coma de diabète gras, il n'y avait de lésions ni dans le sympathique cervical ni dans le plexus solaire et les splanchniques.

Enfin chez une femme de vingt-six ans, basedowienne typique depuis l'âge de dix-sept ans, morte dans le coma après avoir présenté pendant un an de la glycosurie constante oscillant entre 80 et 100 grammes par jour, et accompagnée d'amaigrissement et d'asthénie, on remarqua. à l'autopsie, que le sympathique cervical et les splanchniques étaient remarquablement minces.

Au microscope, les 2 cordons cervicaux présentaient des faisceaux de fibres complètement privés de fibres à myéline et envahis de tissu conjonctif; ces faisceaux ne présentaient pas de granulations noires par la méthode de Marchi.

Les ganglions cervicaux supérieurs, à part les altérations des fibres nerveuses semblables à celles observées au niveau des cordons cervicaux étaient relativement normaux : les cellules nerveuses, très nombreuses, étaient peu pigmentées. Les ganglions stellaires étaient normaux. Les splanchniques avaient une diminution très notable du nombre de leurs fibres à myéline.

Cette diminution forte sur 2 faisceaux du splanchnique gauche, allait jusqu'à l'abolition dans un faisceau du splanchnique droit. Les ganglions semi-lunaires étaient normaux,

Les altérations des nerfs observées dans ce dernier cas paraissent bien avoir les caractères des dégénérescences secondaires : elles prédominent sur des faisceaux de fibres localisées; elles ne montrent pas de granulations graisseuses par la méthode de Marchi.

Ces faits sont à rapprocher des expériences où l'ablation des ganglions cervicaux supérieurs ou inférieurs (Pavy), premier thoracique (Eckhardt), ou abdominaux (Klebs), où la division et la ligature du splanchnique (Hensen, Artaud et Butte), ont été suivis de glycosurie, et enfin où l'extirpation du plexus solaire fut suivie d'amaigrissement et de mort avec glycosurie temporaire et acétonurie (Lustig, Pfeifer, etc.).

Ainsi il existe des faits bien observés de lésions du sympathique dans le diabète sucré.

Pour établir la valeur qu'il faut attacher à cette lésion dans le déterminisme du diabète, il ne suffit pas d'enregistrer ces faits à côté des expériences de glycosurie que nous avons déjà étudiées. Il faut critiquer les uns et les autres. Les glycosuries passagères post-opératoires

n'ont aucune valeur, car c'est un phénomène banal. Les glycosuries tardives et permanentes sont plus intéressantes. Les uns ont été rapportés aux lésions des splanchniques et des ganglions solaires (Hensen, Graëfe, Munk). Il nous parait que ces lésions doivent être partielles, car dans nos expériences de sections complètes des splanchniques et d'ablation totale du plexus solaire nous n'avons pas obtenu de glycosurie.

La glycosurie a encore été rapportée à des lésions de la partie supérieure du cordon sympathique thoracique (Pavy, Eckhardt, Klebs, Munk, Onuf) du ganglion stellaire, ou du cordon cervical. On conçoit que les lésions de ces régions produisent la glycosurie comme la piqure du plancher du 4e ventricule ou la section de la moelle dorsale, puisque les vaso-moteurs du foie viennent déjà en partie de la moelle cervicale pour passer dans le cordon sympathique. Mais, pour que cette glycosurie se produise, il faut l'intégrité au moins relative des splanchniques. La section du splanchnique empêche l'action de la piqûre du 4e ventricule comme de la lésion du sympathique cervical ou de la section du sympathique thoracique.

De par la physiologie on doit donc s'attendre, si le sympathique joue un rôle dans le diabète de l'homme, à ce que le splanchnique et ses ganglions soient relativement intacts, et à ce que la cause de l'affection se trouve dans une altération d'une partie du sympathique située plus haut, ou au moins dans une altération partielle du splanchnique et du plexus solaire. Juger des lésions du sympathique dans le diabète d'après l'examen des splanchniques et du plexus solaire est donc insuffisant.

A l'avenir, l'examen du système sympathique chez les diabétiques doit porter sur le cordon et les ganglions cervicaux, et le cordon thoracique, comme sur le planchnique et le plexus solaire.

D'autre part, parler de lésions du sympathique dans le diabète est aussi vague que parler de lésions du sympathique dans la fièvre. Il n'y a pas un, mais des diabètes.

Enfin, les diabétiques mourant le plus souvent intoxiqués, les lésions sympathiques observées à l'autopsie peuvent aussi bien être secondaires à l'intoxication qu'éléments dans le mécanisme de l'affection.

Pour mesurer la valeur des rapports des lésions solaires aux syndromes diabètes, il faut envisager ces différents points.

Les diabètes pouvant être fonction d'éléments très divers (foie, pan-

créas, rate, rein, surrénale (Blum), système nerveux, ferments des tissus). Il est nécessaire de n'envisager chez les diabétiques qu'un des symptômes cardinaux reproduit expéritalement, la glycosurie.

La glycosurie résulte d'un trouble dans le mécanisme régulateur de la fonction sucrée. Ce mécanisme fonctionnel comprend, comme tous les autres, d'une façon schématique, des éléments cellulaires formant ou détruisant le sucre, des centres nerveux présidant à la régulation de la synthèse et de la destruction, et des nerfs qui réunissent entre eux les différents facteurs.

Nous n'avons pas à tenir compte des glycosuries d'origine cellulaire. Aussi, dans un grand nombre de glycosurie, dans les glycosuries par hyperhépatie par exemple, dans les glycosuries des diabétiques dûes à une diminution des oxydations cellulaires, si nous observons des lésions sympathiques, nous les mettons sur le même rang que les névrites des nerfs rachidiens, si souvent signalées.

Nous devons envisager seulement les glycosuries d'origine nerveuse. Parmi elles nous éliminons encore les glycosuries des centres supérieurs, telle que la glycosurie bulbaire ou médullaire.

Restent les glycosuries sympathiques qui peuvent être cervicale, stellaire, splanchnique ou solaire, l'altération en un point quelconque du circuit nerveux d'une fonction pouvant entraîner la même perturbation de cette fonction.

II. Syndrome d'Addison. — La critique que nous venons d'esquisser pour le diabète s'applique trait pour trait au syndrome d'Addison.

Des lésions solaires observées dans le syndrome d'Addison peuvent être ou secondaires à l'intoxication addisonienne ou primitives. Ces lésions primitives du plexus solaire, si on les observe dans certains cas, ne sont d'ailleurs pas *a priori* indispensables, puisque, essentiellement, la perturbation d'une fonction, comme la régulation pigmentaire, est liée au trouble d'un rouage quelconque de son mécanisme et non pas seulement à la lésion toujours la même du même organe.

Les dix premières observations anatomo-cliniques sont celles de Martineau, Child, Williams, Chatin, Vander Corput, Heslop, Schuppel, Virchow, Rossbach et H. Wolff[1].

[1] Martineau. De la mal. d'Addison. Paris, 1864. — Child. *Lancet*, 18 fév., 1865 p. 175. — Williams. *Britisch med. journ.*, 5 février, 1867. — Chatin. *Gaz med. Lyon*, 1867, p. 257. — Van den Corput. *Journ. de Bruxelles*. XVII, p. 573, déc. 1868. — Heslop. *Lancet*, 1870. N° 23. — Schüppel. *Archiv. der Heilkunde*, 1870,

Après avoir fait la critique des observations antérieures et des nôtres au point de vue de la fréquence des lésions solaires et de leur caractère de lésions primitives ou secondaires dans le syndrome d'Addison, nous induirons des faits constatés au déterminisme de la pigmentation dans ce syndrome, examinant si les notions que nous avons acquises sur la physiologie pathologique de la pigmentation permettent d'éclaircir la pathogénie des cas que nous avons observés.

1° Un certain nombre d'auteurs ont dressé des statistiques pour montrer la fréquence des altérations du plexus solaire dans le syndrome d'Addison.

Les premiers en date dans ce genre de travail sont Eulenburg et Guttman [1], puis viennent Van Kahlden et Thompson.

Eulenburg et Guttman sur 29 cas, en rapportent 10 sans altérations, et 15 avec des altérations du plexus solaire.

Les 19 observations avec altérations du plexus solaire sont celles de Queckett, Monro, Washington, F.-S.-S. Schmidt, Van Andel, Gull, Habershon, Von Reklinghausen, Virchow, Greenhow, Meinhardt, Bartsch, Sanderson, Guttman, Wolff, Kuhlmann, A. Frankel, Burresi et Sonthey [2].

Parmi ces 15 cas, il en est un qu'il vaut peut-être mieux éliminer, car il consiste essentiellement en vomissements incoercibles et la pigmentation manqua.

XI, p. 87. — Virchow. — Rossbach. *Virchow's Archiv.*, 1870, 50 Bd., p. 566 et 51 Bd. p. 100. — H. Wolff. Ein Fall von Broncekrankheit inaug. Dissert. Berlin, 1872, p. 25.

[1] *Loc. cit.*, p. 155.

[2] Queckett. — Monro) Assoc. méd. journ., 1856, octobre, p. 848. *L'union méd.*, octobre 1856. — Washington Lovegrowe. *Méd. Times. and Gaz.*, 58, 17 juillet.

F. S. J. Schmidt. *Archiv. fur die Holland ischen Beitrage*, 59, II, p. 166.

Van Andel. Bytrage tot de Keunis van den Morbus addisonii. Inaug. diss. Augzuez des Falles in der Nerderl. Tydschr. v. Geneesk, VI, p. 200, avril 62. — Gull. *Méd. Times and Gaz*, 24 janvier 63. — Lancet, I, 5. II, 19, 63. — Habershon. *Lancet*. 1864, mars. p. 269. — Von Reklinghausen. *Deutsche Klinck*, 1864. N° 8, p. 78. — *Virchow; die Krankhaften Geschwulste*, II, p. 697. — Greenhow. On Addison's disease, clin. lect on Add. dis. and a report on diseases of the suprarenal capsules. London 66. Voir aussi : *Path. transact.*, XVII, p. 307. — Meinhardt. *Wiener med. Presse*, 66. N° 1 *bis*, 4 et 7 *bis* 9. — Bartsch. de morbo Addisonii. *Diss. inaug. Konigsberg*, 67. — Sanderson. *Méd. Times and Gaz*, 68, octobre, 31. — Guttmann. Ueber die Addison'sche Krankheit. *Inaug. Diss. Berlin*, 68. — Wolff. Drei Fälle von Addison'scher Krankheit *Berliner Klinische Wochenschrift*. 69. N° 17, 18, 19 et 22. — Kuhlmann. *Berl. Klin. Woch.*, 69. N° 45. — Frankel. ein Fall von Addison'scher Krankheit. *Inaug. Diss. Berlin*, 70. — Burresi. *Loc. Sperimentale*, XXV, 6, 1870, p. 521. — Sonthey. *Pathological Society of London*, 19 décembre 71.

Or, ce cas est précisément le seul ou sortait une altération où existât une altération grave du plexus solaire : une caséification tuberculeuse avait presque totalement détruit les 2 ganglions semi-lunaires et les glandes surrénales. Dans un autre cas, la seule lésion trouvée fut la dégénérescence d'un faisceau de fibres nerveuses contenues dans la capsule de la glande surrénale enflammée ; dans 3 autres cas, l'altération de quelques-unes des fibres nerveuses qui se rendent du plexus solaire aux surrénales ; une fois, l'atrophie, une autre fois l'hypertrophie des gaînes nerveuses avec intégrité des fibres ; une fois, l'absence d'éléments nerveux dans la substance médullaire des surrénales ; 3 fois, l'intégrité des éléments nerveux de ganglions enfouis au sein de tumeurs et de tissu néoformé ; 4 fois l'absence de lésions histologiques de ganglions rouges, tuméfiés et épaissis, ou gros, durs et blancs, une fois un abcès gros comme un noyau de cerise dans un ganglion semi-lunaire ; une fois une atrophie totale du sympathique, mais sans examen microscopique ; une fois une dégénérescence graisseuse du plexus solaire ; 2 fois la prolifération du tissu de soutien, la pigmentation et la disparition des noyaux des cellules nerveuses, les fibres nerveuses paraissant saines ; 2 fois enfin, en plus de ces altérations du tissu conjonctif et des cellules nerveuses, une disparition presque complète des fibres à myéline.

Aussi, de tous ces cas, deux seulement fournissent des lésions susceptibles d'avoir causé les symptômes, tandis que dans les autres cas, il y a seulement de légères altérations qui, d'après nos recherches [1], peuvent se produire complètement sans symptômes.

Van Kahlden, dans un premier travail, sur 54 cas, a trouvé 39 fois des altérations du sympathique ; dans un second travail, sur 32 cas, il a observé 21 fois des lésions du sympathique.

Thompson, de son côté, sur 77 cas, a trouvé 60 fois des altérations du sympathique.

Ces statistiques, au premier abord, en imposent par leur masse, mais quand on les analyse, leur valeur se réduit singulièrement. Si par exemple nous examinons, comme nous l'avons fait pour Eulenburg et Guttmann, la seconde statistique de Von Kahlden, nous constatons immédiatement que sur les 21 cas rangés sous la rubrique d'altérations sympathiques, se trouvent seulement 5 fois des altérations des fibres nerveuses ; et encore, sur ces 5 cas, 2 ne comportent

[1] Voir plus haut, Anatomie pathologique.

que des indications courtes et vagues sur la dégénérescence des nerfs ; dans le 3e on remarque simplement qu'il y a peu de fibres à myéline ; seuls les 2 autres cas, fournis par Fleiner, contiennent des indications précises sur la dégénérescence graisseuse étendue des champs myéliniques. Dans les 16 cas qui restent, ou rien n'est noté relativement aux fibres nerveuses, ou elles sont nettement désignées comme intactes. Les altérations observées sont pour la plupart celles que l'on trouve couramment : atrophie légère, prolifération du tissu conjonctif, dégénérescence hyaline, pigmentation, disparition du protoplasma des cellules nerveuses avec ou sans disparition de leur noyau ; parfois enfin, infiltration de cellules rondes ou hémorrhagies. L'influence de ces derniers processus inflammatoires sur les éléments nerveux n'est pas précisée ; on n'est pas certain qu'ils soient capables de produire des symptômes, et il peut très bien s'agir d'un processus inflammatoire léger comme il pourrait s'en produire de temps en temps dans le sympathique, sans qu'il en résulte de symptômes appréciables.

Ainsi, de ces 39 cas, analysés d'après Eulenburg, Guttmann et von Kahlden, et dont nous avons noté les altérations sympathiques, il n'y en a guère que 2 dont on puisse dire avec certitude qu'ils ont été capables, d'après la nature de l'affection, de déterminer des symptômes dans le domaine du splanchnique, et 5 autres pour lesquels il y a au moins quelques raisons de le penser.

Nieszkowski, Jeannin, Gubler ont signalé la dégénérescence caséeuse des ganglions mésentériques comme seule lésion appréciable dans plusieurs cas de syndrome d'Addison. Il y avait, dans ces cas, disent-ils, retentissement sur les plexus nerveux avoisinants. Les renseignements sur les altérations nerveuses sont trop vagues pour qu'on puisse en tirer parti.

Il n'en est pas de même dans les quatre observations suivantes.

1° *Cas de Raymond* [1]. — Un individu est mort présentant les symptômes classiques du syndrome d'Addison. A l'autopsie, on trouve les glandes surrénales saines ; par contre le ganglion semi-lunaire droit présente des lésions scléreuses ; les cellules nerveuses y sont pigmentées, vacuolisées, raréfiées, quelques-unes atrophiées.

2° *Cas de Brault et Perruchet* [2]. — A l'autopsie d'un sujet tnberculeux, mort avec les symptômes addisoniens, les capsules surrénales étaient saines ; les groupes des cellules nerveuses péri-capsulaires ne présentaient aucune altération ; mais le ganglion semi-lunaire droit était nettement altéré en contact avec un tubercule volumineux.

[1] *Sem. méd.*, 1892, p. 104.
[2] *Sem. méd.*, 1892, p. 228.

3° *Cas de Barraud*[1]. — Un malade avait présenté une coloration tres foncée de la peau et une pigmentation presque noire des muqueuses. A l'autopsie les capsules surrénales sont trouvées absolument saines. Par contre on constate une hypertrophie énorme avec dégénérescence complète de toute la chaîne ganglionnaire depuis les ganglions carotidiens jusqu'au fond de la cavité abdominale.

4° *Cas de Duguet et Josué*[2]. — A l'autopsie d'un addisonien typique mort à l'hôpital Lariboisière dans le service de M, Duguet, on ne trouve à l'autopsie aucune altération des glandes surrénales, mais un cancer viscéral avec adénite cancéreuse abdominale : quelques ganglions cancéreux avaient complètement détruit le ganglion semi-lunaire gauche.

Ainsi, il n'y a, à proprement parler, que très peu de cas à considérer au point de vue de la pathogénie du syndrome d'Addison.

Ces cas d'ailleurs ne sont pas sans objection. Car on peut observer dans le splanchnique et les ganglions solaires des altérations aussi graves que celles que nous venons de citer, sans qu'apparaisse le moindre symptôme addisonien. Un cas cité par Marchand et un autre cité par Graupner[3], où existait une dégénérescence totale d'un ganglion cœliaque sans le moindre signe d'addision, le démontrent suffisamment.

Par contre, les autres observations que nous avons analysées, qui présentent des altérations du sympathique, et que nous avons éliminées, nous paraissent être sans valeur au point de vue de la base anatomique du syndrome d'Addison, car les altérations du sympathique qui y sont observées sont pour la plus grande part semblables à celles que l'on trouve si fréquemment chez les individus cachectiques et peuvent être classés à cause de cela non comme une cause mais comme une conséquence du syndrome d'Addison [4].

Ce sont bien des lésions sympathiques du syndrome d'Addison, mais ce sont des lésions sympathiquss secondaires, et non primitives.

2° *Critique de nos observations.* — Si après la critique des obser-

[1] Poitou. Med. 1er avril 1900. *Rev. gén. path. int.*, 1900, n° 7.

[2] Cette observation, qui n'a pas été publiée, nous a été communiquée oralement par M. Josué.

[3] *Loc. cit.*

[4] Voir plus haut. Obs. XLIX, page 219, et L. Brauer. *Deutsche. Zeitschr. f. Nervenh.* VII, p. 415, Les lésions sympathiques, des addisoniens, dit-il, semblent bien plutôt secondaires à la cachexie.

vations déjà publiées, nous faisons la critique de nos observations, nous arrivons aux résultats suivants.

Dans huit observations de pigmentation cutanée, les aspects du plexus solaire sont très variables. Tous contenaient des ganglions lymphatiques dans leurs mailles, sept fois sur huit les splanchniques et les ganglions semi-lunaires étaient altérés.

Un ganglion semi-lunaire contenait des tubercules (obs. II), un autre était atrophié, comprimé par de grosses masses ganglionnaires lymphatiques (obs. III).

Deux présentaient de la sclérose hypertrophique, avec altération plus ou moins prononcée des cellules nerveuses (obs. IV et V).

Trois étaient enflammés d'une façon subaiguë ou chronique (obs. VI, VII et VIII). Une fois, splanchniques et ganglions semi-lunaires, étaient sains (obs. IX).

Si nous rapprochons l'examen anatomique de l'examen clinique nous voyons que la tuberculose du ganglion semi-lunaire gauche existe dans un cas de syndrome d'Addison typique (obs. II), que l'atrophie, aboutissant presque à la destruction du ganglion semi-lunaire droit, existe dans un cas de syndrome d'Addison également net (obs. III) ; que la sclérose hypertrophique des ganglions solaires existe dans un cas de syndrome fruste chez un tuberculeux (obs. IV).

Par contre une inflammation subaiguë banale des ganglions solaires existait dans un cas de tuberculose pulmonaire avec pigmentation cutanée terminée par granulie (obs. VI), et dans un cas de pigmentation cutanée d'une tuberculose à la troisième période (obs. VII). Une sclérose annulaire des ganglions solaires, reliquat d'une inflammation subaiguë, existait dans un cas analogue au précédent (obs. VIII).

Enfin le sympathique abdominal était normal dans un cas de pigmentation cutanée discrète chez une cancéreuse lithiasique atteinte de cancer primitif de la vésicule biliaire (obs. IX).

Ainsi, lésions banales ou nulles dans les pigmentations banales des tuberculeux ou des ictériques ; lésions graves ou destructives dans la pigmention addisonienne ; tels sont les faits anatomo-cliniques.

D'autre part voici les résultats de nos expériences.

Chez des chiens normaux, intoxiqués chroniquement par la toluylène-diamine, on observe une pigmentation extrême des capsules surrénales. Cette pigmentation qui provient des produits de désassi-

milation du sang porte principalement sur la portion la plus profonde de la substance corticale.

La pigmentation est constituée par des grains bistres très fins infiltrant les cellules qui sont tuméfiées, mais pourtant vivantes. Les vaisseaux du voisinage sont très congestionnés.

Chez des chiens privés au contraire d'une partie ou de la totalité de leur plexus solaire, on constate que l'intoxication par la toluylènediamine n'entraîne pas une pigmentation des surrénales aussi considérable. Chez un chien privé du ganglion semi-lunaire gauche (exp. 14)(1) la surrénale gauche est plus claire que la droite. Chez un chien privé du plexus solaire (exp. 21), les deux capsules surrénales sont plus pâles que chez le témoin.

3° Les théories édifiées pour expliquer la pigmentation du syndrome d'Addison sont multiples : les unes incriminent la surrénale, et dans la surrénale, soit tout le parenchyme, soit la substance corticale, soit seulement les éléments nerveux qu'elle contient; les autres incriminent le sympathique abdominal, et dans le sympathique, soit le plexus solaire, ses filets afférents, ses ganglions, ses filets efférents, soit un seul des ganglions semi-lunaires. Les théories pour expliquer l'influence de la lésion sur la pigmentation sont également multiples. Les unes placent dans la peau des chromatoblastes analogues à ceux des grenouilles, s'épanouissant ou se rétractant selon des excitations directes ou transmises par des nerfs chromato-moteurs; d'autres admettent une fabrication autonome du pigment; d'autres soutiennent que la pigmentation cutanée est dûe à un apport par la circulation d'un pigment ferrugineux d'origine sanguine.

Les faits que nous avons analysés montrent qu'aucune des théories qui admet une lésion univoque n'est suffisante. Il est des cas certains sans lésion solaire; il est des cas certains sans lésion surrénale. Mais si la lésion n'est pas toujours la même, le mécanisme par contre paraît être toujours semblable à lui-même. *A la contingence lésionnelle s'oppose la nécessité fonctionnelle.*

Une dernière analyse de nos observations nous paraît le démontrer. Eliminons les observations VI, VII, VIII et IX qui sont des observations de pigmentations, mais non des observations de pigmentation addisonienne.

Restent les observations II, III, IV et V.

(1) Comparer les surrénales de l'observation III aux surrénales de l'expérience 14.

L'observation II présente à la fois des lésions spécifiques (tuberculose) dans les surrénales et le plexus solaire.

L'observation III présente seulement des altérations solaires, et celles-ci, prédominantes sur le splanchnique et le ganglion semi-lunaire droit, coïncident avec l'hypopigmentation de la surrénale droite.

Les deux observations IV et V présentent des altérations solaires consistant en sclérose hypertrophique des ganglions semi-lunaires.

Ainsi dans quatre cas s'observent trois lésions différentes. Dans les deux premiers cas, les lésions sont intenses. Dans les deux autres la lésion est moindre.

Mais pour différentes de siège et d'intensité, ces lésions, à caractère subaigu ou chronique, portent sur le même ensemble fonctionnel : splanchniques, semi-lunaires, surrénales.

Un point quelconque de cet ensemble étant lésé, on s'explique que la perturbation puisse être la même, malgré la diversité de la localisation lésionnelle. Il en est de la pigmentation comme de la glycosurie. Une lésion du splanchnique, du semi-lunaire ou de la surrénale peut produire la pigmentation addisonienne comme une lésion du 4e ventricule, de la moelle, du cordon cervical ou thoracique, des ganglions cervicaux supérieurs ou inférieurs, etc., peut produire la glycosurie nerveuse.

Cependant nous avons fréquemment observé des lésions solaires sans pigmentation. C'étaient alors des processus aigus. La mort arrivait trop vite pour que s'installât la pigmentation. Ou bien c'étaient des processus chroniques dont l'action sur les surrénales était compensée par les surrénales accessoires, ou qui entraînaient bien de la méïopragie surrénale, mais qui n'aboutissaient pas à la pigmentation, parce qu'ils ne s'accompagnaient pas d'une destruction globulaire excessive.

Dans les cas en effet où nous l'avons recherchée, nous avons trouvé chez les addisoniens cette destruction globulaire. Jointe à une méïopragie surrénale survenue chroniquement sous l'influence d'une lésion localisée soit sur la glande, soit sur l'appareil nerveux qui la règle (splanchnique, ganglions demi-lunaire, ou filets efférents) elle nous paraît devoir produire la pigmentation addisonienne.

Nous pensons en effet que la pigmentation cutanéo-muqueuse addisonienne est d'origine sanguine. Nous avons vu que l'absence de la réaction ferrique par le ferro-cyanure de potassium ne suffit pas à

éliminer une origine hématique, et nous pensons que les granules pigmentaires sont apportés par le courant sanguin dans la peau, car nous avons observé de ces granulations dans le derme. (Obs. II.).

III. — Résumé. — Les rapports des symptômes aux lésions ne peuvent être déterminés que par une étude critique sévère des observations anatomo-cliniques et des résultats expérimentaux.

I. Nos recherches expérimentales et cliniques montrent que les symptômes solaires qui donnent leur physionomie spéciale aux péritonites sont souvent et peut-être toujours en rapport avec des lésions nettement appréciables du plexus solaire.

Il en est de même des coliques de plomb.

Les lésions sympathiques chez les diabétiques doivent être recherchées non seulement au niveau du plexus solaire et des splanchniques, mais encore au niveau des cordons et des ganglions cervicaux et thoraciques, puisqu'expérimentalement une lésion faite en ces divers points peut être suivie de glycosurie.

En second lieu, les diabétiques, mourant le plus souvent intoxiqués, les lésions sympathiques peuvent aussi bien être secondaires à l'intoxication que primitives et causales.

Enfin, pour mesurer la valeur des rapports des lésions solaires aux syndromes diabètes, il faut préciser les faits, envisager non les diabètes, syndromes vagues et pouvant dériver de facteurs multiples, mais la glycosurie, et parmi les glycosuries, déterminer si, entre les nerveuses, il en est une sympathique, cervicale, stellaire, splanchnique ou solaire.

II. Des lésions solaires observées dans le syndrome d'Addison peuvent être ou secondaires à l'intoxication addisonienne ou primitives.

Il existe très peu d'observations (10 environ), où ces dernières paraissent évidentes.

Parmi nos observations anatomo-cliniques et nos expériences, la destruction presque totale du ganglion semi-lunaire droit, coexistant avec une hypopigmentation de la surrénale droite (obs. III), et la constatation d'une hypopigmentation de la surrénale correspondant au ganglion semi-lunaire enlevé, chez des chiens intoxiqués chroniquement par la toluylène-diamine (exp. 14 et 21), nous paraissent légitimer une induction sur le déterminisme de la pigmentation dans le syndrome d'Addison.

Elle serait à la fois fonction : 1° de destruction globulaire excessive ; 2° d'insuffisance pigmentaire surrénale, par trouble d'un point quelconque de son mécanisme fonctionnel, glande, ganglions solaires, filets efférents, splanchniques, et 3° d'évolution subaiguë ou chronique de la maladie causale, le plus souvent la tuberculose.

CONCLUSION

I. Anatomie. — II. Physiologie. — III. Pathologie.

I. 1° L'étude de six embryons montre que les ganglions de la chaîne sympathique forment d'abord une bande cellulaire continue qui devient moniliforme par étirement ; que les splanchniques, ganglions allongés, unissent la moelle aux masses solaires ; que les ganglions semi-lunaires dérivent des volumineuses masses ganglionnaires de la région cœliaque ; que la différenciation du parenchyme surrénal en substances corticale et médullaire est indépendante du système sympathique ; que la substance médullaire des surrénales contient des cellules nerveuses sympathiques qui y ont pénétré par immigration ; que l'histogénèse des cellules sympathiques aux périodes embryonnaire, fœtale et infantile, dépend des lois générales de la division directe ; que le développement des fibres sympathique est connexe de celui des cellules ; et que leur myélinisation très tardive, poursuivie jusqu'à trente ans, n'atteint jamais la perfection de celle des fibres cérébro-spinales.

2° Des dissections montrent, à travers des types d'animaux aussi différents que la grenouille, le cobaye, le lapin, le chien et le cheval, la persistance d'un même plan de structure générale du système solaire et la symétrie dans ses modes de division et d'anastomose du système vaso-sympathique thoraco-abdominal.

Des examens histologiques des plexus solaires des mêmes animaux, montrent la similitude des caractères généraux de leurs cellules nerveuses.

Cette ressemblance dans l'agencement et la structure des éléments solaires permet de poursuivre chez des animaux différents des recherches parallèles et de tirer de ces examens des résultats comparables.

3° Des dissections, faites chez l'homme normal, montrent que le plexus solaire répond aux triangles épigastriques de Mathieu, surtout

au droit ; que les variations de volume et de nombre des ganglions solaires, en dehors des cas pathologiques, dépendent du degré plus ou moins avancé du processus de coalescence ; et que le plus généralement le pneumogastrique droit ou pneumogastrique postérieur a une disposition symétrique, contient à la fois des fibres des pneumogastriques droit et gauche, et s'épanouit au niveau de la région cœliaque en un faisceau de branches : les unes allant au groupe semi-lunaire droit pour former l'anse mémorable de Wrisberg ; les autres allant au groupe semi-lunaire gauche pour former une anse homologue, et les médianes allant se perdre sur la mésentérique supérieure.

4° Des examens histologiques montrent que le plexus solaire de l'homme est formé de fibres et de cellules nerveuses.

Les fibres sont sans myéline ou avec myéline, de petit ou de gros calibre La proportion de ces fibres varie selon les âges. Sur des coupes transversales, elles montrent les rapports qu'elles affectent avec les loges de l'endonèvre, et les espaces clairs de Key et Retzius. Ces espaces paraissent être de nature lymphatique.

Les ganglions solaires sont formés d'un tissu conjonctivo-vasculaire délimitant des loges occupées par des groupes de cellules nerveuses ou noyaux ganglionnaires. Les cellules nerveuses sont chacune entourées d'une capsule endothéliale ; par leur capsule elles ressemblent aux cellules des ganglions spinaux ; elles en diffèrent par leur forme, leur structure et leurs fonctions.

Multipolaires, à protoplasma fibrillaire, elles ont les caractères des cellules motrices de la moelle. Les fibres afférentes des ganglions solaires se distinguent des fibres efférentes par la prédominance de leurs fibres à myéline.

Les fibres qui entrent en connexion avec le plexus solaire se trouvent dans la moelle, dans les racines antérieures et postérieures, dans les ganglions rachidiens, dans les ganglions de la chaîne, dans les ganglions solaires et dans les ganglions périphériques.

Des expériences d'ablation de la chaîne sympathique thoracique, chez le chien, suivies d'examens de la moelle et des nerfs, permettent de penser que les fibres sympathiques qui sortent de la moelle prennent leur origine dans les petites cellules de la corne latérale, dans quelques cellules du groupe paracentral et probablemsnt aussi dans des petites cellules de la zône intermédiaire, et que les fibres sympathiques qui arrivent dans la moelle sont en connexion par leurs arborisations terminales avec les cellules de la colonne de Clarke.

Des expériences d'ablation de la rate ou du nerf splénique, chez le chien, suivis de l'examen des ganglions solaires et de leurs nerfs efférents, permettent de penser que des neurones sympathiques de la rate ont leur centre trophique dans le ganglion semi-lunaire gauche.

II. La physiologie du plexus solaire ressort d'expériences de vivisection faites, selon la méthode de Marey, avec les techniques de François-Franck, Hallion et Comte, et d'expériences faites par la méthode chirurgicale.

1° Par l'application de ces méthodes, on constate que la motilité de l'estomac, excitée par le pneumogastrique, est inhibée par le grand splanchnique, que sa sensibilité dépend uniquement du pneumogastrique, que ses vaso-constricteurs dépendent uniquement du splanchnique, que ses fibres sécrétoires dépendent non seulement du pneumogastrique mais aussi du sympathique, et que son absorption est activée par la section des splanchniques.

La motilité des intestins, inhibée par le grand splanchnique (à l'exception, dans certains cas, des fibres circulaires), est excitée par le pneumogastrique. Diminuée par la belladone et la morphine, elle est excitée par la nicotine, la caféine et l'électricité.

Les vaso-constricteurs de l'intestin grêle, fournis par les grands splanchniques, passent par les ganglions mésentériques supérieurs. Les vaso-dilatateurs ne peuvent être mis en évidence que par action réflexe (excitation du nerf dépresseur). Les nerfs sécréteurs du suc entérique sont mal connus. L'absorption intestinale est accélérée par section des splanchniques.

La motilité des voies biliaires dépend du pneumogastrique. Les vaso-constricteurs du foie, qui naissent du 6e communicant dorsal au 1er communicant lombaire, se groupent dans les grands splanchniques. Les uns sont artériels, les autres veineux.

Les nerfs glyco-sécréteurs sont aussi contenus dans les splanchniques. Leur intégrité n'est pas indispensable à la glycosoformation. Les nerfs qui président à la fonction biliaire ne sont pas isolés. L'ablation des ganglions solaires trouble cette fonction, comme le montrent les examens des urines : elles contiennent de la bilirubine, de la biliverdine, de l'urobiline, de la leucine et de la tyrosine.

Les vaso-constricteurs du pancréas, nés du 5e communicant dorsal au 1er communicant lombaire, passent par le splanchnique. Les filets

excito-sécréteurs prédominent dans le pneumogastrique, tandis que les dépresseurs dominent dans le splanchnique. La sécrétion pancréatique est encore possible après section des pneumogastriques et des sympathiques, suppression des ganglions cœliaques et mésentériques et séparation du duodénum d'avec le pylore, c'est-à-dire après isolement du pancréas de toutes ses connexions nerveuses.

Les fibres motrices et vaso-motrices de la rate passent par le grand splanchnique et le ganglion semi-lunaire gauches.

Les vaso-constricteurs des reins, nés des 5e au 13e communicants dorsaux, passent par les deux splanchniques, sans avoir de connexion avec les ganglions semi-lunaires ou mésentériques supérieurs. Les vaso-moteurs sont capables de produire, seuls, des troubles urinaires : anurie, polyurie, albuminurie, hématurie.

L'existence des vaso-moteurs des surrénales est démontrée par des expériences pléthysmographiques.

L'existence de nerfs sécrétoires peut s'induire d'expériences physiologiques et d'observations anatomo-cliniques.

2° Les voies de conduction du système solaire qui forment trois groupes, groupe intercentral, groupe périphérique, et carrefour solaire, comprennent, outre des fibres sensitives et sécrétoires, des fibres inhibitrices et des fibres vaso-motrices, vaso-constrictives et vaso-dilatatrices.

Issues des splanchniques, les fibres vaso-constrictives de la rate passent par le ganglion semi-lunaire gauche; celles du foie par le semi-lunaire droit; celles de l'intestin grêle par les mésentériques supérieurs ; celles du rein par les ganglions rénaux.

Les fibres inhibitrices, comme les vaso-dilatatrices, qui sont de même nature, restent dans les splanchniques et se terminent dans les ganglions solaires.

D'autre part, nous avons vu que toutes les fibres vaso-constrictives ne s'arrêtent pas, contrairement à Langley, dans les ganglions solaires.

3° D'expériences d'ablation du plexus solaire suivies d'une survie de trois jours à dix mois, on peut induire que le plexus solaire a des fonctions vaso-motrices, motrices, toniques, trophiques et sensitives.

Il est de plus un relais pour la transmission des excitations centripètes de l'abdomen à la moelle et aux centres supérieurs.

L'expérience de Goltz ne produit plus la mort après ablation du plexus.

Par des expériences d'excitation, on constate que le ganglion semi-lunaire gauche est régulateur de la rate, le semi-lunaire droit de l'estomac et du foie, et les deux mésentériques supérieurs, de l'intestin grêle.

Par des expériences de paralysie transitoire causée par la nicotine, on constate que les ganglions solaires sont des relais obligés pour les fibres inhibitrices et vaso-dilatatrices, mais qu'ils servent de voie de conduction à des fibres vaso-constrictives.

Par des expériences faites avec la méthode pléthysmographique, on démontre l'autonomie des ganglions solaires comme centres ganglionnaires sympathiques et leur activité réflexe. Le ganglion semi-lunaire gauche est un centre réflexe de la rate. Les ganglions mésentériques supérieurs sont des centres réflexes de l'intestin grêle.

4° L'expérimentation fournit des faits qui permettent d'essayer une topographie physiologique du département solaire.

Les vaso-constricteurs émergent pour le foie du 6e communicant dorsal au 1er lombaire, pour la rate, du 5e au 11e dorsal, pour le pancréas, du 5e ou 6e dorsal au 2e lombaire, pour l'intestin grêle du 5e dorsal au 2e lombaire, pour les reins du 5e dorsal au 4e lombaire avec prédominance pour les 11e, 12e et 13e communicants dorsaux, et dans les surrénales, à partir du 8e communicant dorsal.

Ces limites d'émergence n'indiquent pas nécessairement la hauteur des centres : les fibres du grand splanchnique émergent du 5e au 11e communicant dorsal. Or ces centres vaso-constricteurs sont compris plus haut, entre le 3e et le 6e segment dorsal.

Les vaso-dilatateurs du foie sortent par les trois premiers nerfs dorsaux, ceux de l'intestin ont leur maximum d'abondance dans les trois derniers nerfs dorsaux et les deux premiers lombaires. Nous avons constaté des vaso-dilatateurs des reins entre les 5e et 8e communicants.

Pour établir la topographie des centres réflexes ganglionnaires nous avons fait des expériences d'ablation et d'excitation, et, pour la topographie des fibres trans-ganglionnaires, des expériences de nicotinisation, selon la méthode de Langley. Il résulte de ces expériences que le ganglion semi-lunaire gauche commande les vaso-moteurs de la rate, le semi-lunaire droit ceux du foie, les mésentériques supérieurs ceux de l'intestin grêle, mais, si toutes les fibres

inhibitrices se terminent dans ces ganglions, il est des fibres vaso-constrictives qui les traversent sans s'y arrêter. Il n'existe pas de cellules sympathiques dans les ganglions rachidiens. On y trouve bien les centres trophiques des grosses fibres afférentes à myéline qui viennent des viscères abdominaux et gagnent la moelle par les racines postérieures ; mais, comme cette voie de conduction sensitive n'a pas de relais cellulaire sur son trajet, elle ne répond pas à la caractéristique anatomique du système sympathique. Les centres trophiques des deux espèces de fibres sympathiques, afférentes et efférentes, se trouvent dans chaque espèce de ganglions sympathiques, ganglions de la chaîne, ganglions solaires, ganglions périphériques.

Le système splanchnique diffère du système sympathique en général en ce que ses fibres efférentes n'ont pas de centres trophiques dans les ganglions de la chaîne.

Les centres médullaires du sympathique en général, et du splanchnique en particulier, dont l'existence est démontrée nécessaire par la physiologie, dont la topographie a été indiquée hypothétiquement par la pathologie, ne pouvaient être figurés que par l'anatomie. Nous avons, par des expériences d'ablation du sympathique thoracique et du splanchnique pu déterminer leur siège.

5° Il résulte de toutes ces recherches qu'un métamère sympathique comprend, en plus des grosses fibres afférentes à myéline dont le centre trophique est dans le ganglion rachidien ; des protoneurones efférents à myéline, du moins dans la plus grande partie de leur course, dont le centre trophique est dans la corne latérale ; des deutoneurones efférents sans myéline dont le centre trophique est dans les ganglions sympathiques ; des protoneurones afférents à myéline, du moins dans la plus grande partie de leur course, dont le centre trophique est dans les ganglions de la chaîne ; des deutoneurones afférents, la plupart sans myéline, quelques-uns à myéline, dont le centre trophique se retrouve dans les ganglions sympathiques périphériques ou solaires.

Le système splanchnique, dont les points d'émergence sont compris entre les 5e et 12e communicants, et dont les centres médullaires sont dans la partie supérieure de la moelle dorsale, à une métaménie qui ne diffère de celle du sympathique en général qu'en ce qu'il n'a pas de deutoneurones efférents qui prennent naissance dans les ganglions de la chaîne.

Au bulbe, la disposition des neurones du système pneumogastrique

rappelle à ce point les dispositions des neurones sympathiques dans la moelle, qu'il semble aujourd'hui que l'homologie déjà signalée par de Blainville, soit exacte, et qu'on puisse dire que le pneumogastrique est au bulbe ce que le sympathique est à la moelle. Le système pneumogastrique est le département bulbaire du système grand sympathique.

III. La pathologie du plexus solaire doit être abordée par les méthodes anatomo-clinique et expérimentale ; celle-ci permet d'analyser les cas complexes fournis par la première ; les expériences faites en plusieurs temps remplissent particulièrement ce but.

1° Les lésions du plexus solaire peuvent porter sur les fibres et les ganglions ; dans les ganglions, sur le tissu conjonctif, les vaisseaux, la cellule nerveuse ; et dans la cellule nerveuse sur le noyau (migration périphérique, karyolyse) ou sur le protoplasma (rétraction, déformation globuleuse, neuronophagie, pigmentation, chromatolyse, achromatose). Les cellules multinucléées ne sont pas pathologiques ; ce sont des reliquats embryonnaires.

Les groupements divers de ces lésions élémentaires réalisent des types anatomo-pathologiques.

L'examen par la méthode anatomo-clinique de 73 plexus solaires montre qu'en mettant à part les lésions spécifiques (tuberculose, cancer) et les réactions à distance, le plexus solaire, comme tous les tissus, a dans les toxi-infections des lésions dont le caractère est déterminé par l'évolution de la maladie, lésions dégénératives de l'élément noble dans les formes aiguës, lésions diapédétiques et nodulaires dans les formes plus lentes ; lésions scléreuses dans les formes chroniques avec longue survie.

2° De nos expériences d'intoxication générale par le plomb et la toxine diphtérique et de nos expériences d'irritation locale par des agents mécaniques, physiques, chimiques et microbiens, il résulte que le plexus solaire réagit toujours selon les mêmes lois : aux processus aigus répondent les lésions parenchymateuses ; aux processus plus lents, les réactions interstitielles. La comparaison des lésions obtenues dans les péritonites expérimentales avec les lésions observées dans les péritonites de l'homme montre qu'elles dépendent bien plus d'une irritation locale que d'une intoxication générale et de l'évolution de la maladie que de la nature du microbe.

La vaso-dilatation paralytique des viscères abdominaux constatée

dans nos expériences d'ablation du plexus solaire apporte un argument à l'hypothèse de vaso-dilatations abdominales observées en clinique directement et uniquement dûes à des lésions du plexus solaire.

Des expériences entreprises dans le but de nous rendre compte des lésions du plexus solaire et des surrénales dans le syndrome d'Addison montrent que les cellules nerveuses du plexus présentent des lésions d'intoxication aiguë par décapsulation, que, quelque temps après l'ablation du plexus, les surrénales peuvent paraître intactes, mais que des perturbations dans leurs réactions à des excitations pathologiques peuvent survenir dans certaines conditions. C'est ainsi que l'intoxication par la toluylène-diamine, par la destruction globulaire qu'elle provoque et l'hyperfonctionnement corrélatif des organes de la régulation pigmentaire, a décelé chez des chiens privés de plexus solaire une méïopragie surrénale caractérisée par une insuffisance pigmentaire.

3° Comme l'anatomie pathologique, la physiologie pathologique s'éclaire de l'expérimentation et de l'observation clinique.

Produits par l'expérimentation, syndromes solaires aigus, subaigus ou chroniques d'excitation ou de paralysie, ou symptômes solaires liés aux différents viscères abdominaux se retrouvent en clinique dans les péritonites, les ileus paralytiques, le péritonisme, les coliques de plomb, la colite muco-membraneuse, les crises tabétiques, certaines diarrhées, glycosuries ou albuminuries. L'expérimentation n'a pas reproduit la pigmentation addisonienne, mais nous avons, d'une part, mis en évidence, dans l'intoxication par un poison hémolytique, l'insuffisance pigmentaire des surrénales privées de ganglions solaires, et, d'autre part, la diminution de résistance des hématies chez les addisoniens.

Enfin des symptômes à distance produits par l'expérimentation (expérience de Goltz), ont leurs analogues en clinique : telle la mort subite par coup sur l'épigastre.

Nos recherches expérimentales et cliniques montrent que, dans quelques cas, on peut déterminer un rapport de causalité entre une lésion du plexus solaire et tel syndrome, dans tel cas particulier de péritonite, de colique de plomb, de glycosurie ou de pigmentation addisonienne.

Cette dernière ne nous paraît pas liée à une lésion toujours de même siège, mais à la perturbation d'un des facteurs d'un mécanisme toujours le même. A la contingence lésionnelle doit s'opposer

la nécessité fonctionnelle. La pigmentation addisonienne serait à la fois fonction 1° de destruction globulaire excessive, 2° d'insuffisance pigmentaire surrénale par trouble d'un point quelconque de son mécanisme fonctionnel, glande surrénale elle-même, ganglions solaires, filets efférents ou splanchniques, et 3° d'évolution subaiguë ou chronique de la maladie causale, le plus souvent la tuberculose.

DOCUMENTS

CHAPITRE PREMIER

EMBRYONS[1]

Embryon I. — Agé de trois semaines. — Coupes transversales.

Les coupes transversales de la moelle dorsale montrent des cellules colorées autour du canal central.

L'intensité de la coloration est d'autant plus grande que l'on examine des cellules situées plus en arrière. A la partie périphérique de la moelle commence à se dessiner des pinceaux de très fines fibrilles perpendiculaires à la surface.

Examinées avec l'objectif à immersion, les cellules de la moelle ont les caractères des cellules intermédiaires de His, qui diffèrent des neuroblastes par l'intensité plus grande de la coloration de leur noyaux plus volumineux.

De chaque côté de la moelle, deux ilots encore isolés forment l'ébauche des ganglions spinaux. Leurs cellules, qui ont les caractères des cellules intermédiaires de His, sont plus volumineuses que les cellules de la moelle.

En avant et en dehors des corps vertébraux, deux masses très fortement colorées — ébauche des ganglions sympathiques de la chaine — sont formées de cellules analogues aux cellules intermédiaires de His, mais encore beaucoup plus fortement colorées.

La chromatine a pris l'hématoxyline avec une telle iutensité qu'il est impossible, même à l'immersion, de distinguer les détails de ses filaments.

Sur des coupes heureuses, on voit un tractus formé de cellules allongées qui réunit les deux ébauches ganglionnaires spinales et sympathiques.

Embryon II. — Agé de deux mois environ. — Coupes transversales.

Au niveau du thorax, on voit la moelle déjà formée : les deux cornes s'élargissent et sont entourées de substance blanche.

La masse ganglionnaire latérale qui forme le ganglion cérébro-spinal est nettement séparée de la moelle ; la racine postérieure qui se forme va du ganglion vers la moelle.

[1] Ces pièces nous ont été obligeamment prêtées par MM. Cunéo et Veau.

En avant du ganglion spinal est l'ébauche de la racine antérieure sortie de la moelle. En avant et en dehors du nerf rachidien est une masse colorée, le *ganglion de la chaine principale du sympathique*.

Quand on compare le volume des cellules des ganglions spinaux à celles de la moelle, on trouve les premières beaucoup plus volumineuses.

Sur certaines coupes, on se rend nettement compte de l'obliquité déjà existante des racines antérieures.

La *moelle* étudiée à l'immersion montre des cellules très fortement colorées au niveau de la corne postérieure, alors que celles de la corne antérieure sont manifestement plus claires.

Ces cellules, plus colorées que les antérieures, et aussi plus colorées que les postéro-internes, forment un promontoire dirigé en dehors et paraissant se continuer avec les fibres qui forment les racines postérieures.

Les *coupes de la région abdominale* étudiées de haut en bas, montrent, en plus des ganglions de la chaine sympathique, les premières masses ganglionnaires sympathiques en avant de l'aorte. Dans les coupes passant par le diaphragme, le foie et la partie toute supérieure des surrénales, ces masses sympathiques sont véritablement énormes comparativement au volume des autres organes à cette époque, le rein par exemple. Par rapport aux surrénales, la différence est beaucoup moins grande, car les surrénales sont aussi à cette époque très volumineuses.

Sur des coupes plus inférieures (Fig. 3.), au niveau de la partie large de la surrénale, dans la *région surréno-rénale*, on voit des traînées sympathiques s'enfoncer dans le parenchyme au niveau de l'angle antéro-interne et pénétrer dans la substance centrale.

On voit que ces cellules se détachent de 2 grosses masses sympathiques qui entourent l'aorte et forment un arc à concavité postérieure,

Ces masses se poursuivent en arrière, en de grandes traînées qui bordent le bord interne des surrénales et qui se continuent à certaines hauteurs avec les ganglions de la chaine principale.

Si l'on examine la *surrénale* à un fort grossissement, on voit la substance glomérulaire former des boyaux de deux cellules très rapprochées les unes des autres et entre eux, de place en place quelques rares cellules toutes petites, à limites protoplasmiques indistinctes et à noyau extrêmement petit et si fortement coloré qu'on ne peut distinguer dans son intérieur un filament de chromatine.

De plus par endroits on remarque des masses de cellules à noyaux assez volumineux, à protoplasma très mince, à filament nucléaire de chromatine très nettement visible. Ces cellules ont tous les caractères des cellules sympathiques.

Plus bas, au niveau du tronc cœliaque, sur une coupe où l'on voit le pôle supérieur des reins en arrière des surrénales, on voit l'aorte comme embrassée par un arc à concavité postérieure formé par l'*ébauche des ganglions semi-lunaires*.

La veine rénale est en avant. Sur quelques coupes un peu plus inférieures, on voit une colonne sympathique qui se détache des masses ganglionnaires et va au rein.

Les ganglions lymphathiques nombreux dans la région se distinguent facilement des ganglions sympathiques à ce qu'ils ont un réticulum très délicat et élégant et des cellules rondes sans protoplasma appréciable tandis que les ganglions sympathiques n'ont pas de réticulum, et toutes leurs cellules se touchent par leur protoplasma nettement coloré.

D'ailleurs ganglions sympathiques et lymphathiques ont des connexions intimes.

Sur plusieurs coupes, deux des ganglions solaires occupent la partie externe des ganglions lymphatiques.

Plus bas apparaissent les testicules; à ce niveau les grosses masses ganglionnaires sympathiques cœliaques ont disparu.

Il en reparaît d'analogues à la partie supérieure du bassin ; ce sont de grosses masses ganglionnaires allongées qui se touchent presque en avant de la colonne et font partie de la chaîne principale sympathique de la région lombaire.

Embryon III. — Agé de deux mois et demi. — Longueur 18 millimètres.
Coupes transversales.

Dans la *région surrénale* on voit les îlots sympathiques s'égrener depuis les ganglions de la chaîne latérale (devant lesquels se trouvent les splanchniques) jusqu'au hile des surrénales, le long de leur bord interne. Il semble que toujours les fibres les plus longues occupent la partie la plus externe par rapport à l'axe.

Dans les ganglions de la chaîne, les fibres occupent surtout la partie périphérique externe. Ceci rentrerait dans la grande loi générale de construction de l'axe médullaire.

Dans la *partie moyenne de la région surrénale*, on voit les traînées sympathiques, non seulement pénétrer dans les surrénales, mais encore en contourner le bord antéro-externe.

Dans la *région surréno-rénale*, on voit l'ébauche des ganglions solaires sous forme de masses multiples qui entourent l'aorte et remplissent presque tout l'espace entre les reins et les corps vertébraux. On note une partie très foncée à la partie antérieure et interne des surrénales. C'est un ganglion sympathique.

Ces ébauches, en contact par place avec les ganglions lymphatiques, se poursuivent jusqu'au bas des surrénales.

Dans la *région rénale*, on voit deux grosses masses sympathiques.

Dans la *région réno-génitale*, les cellules sympathiques sont disséminées en avant des deux aortes.

L'étude de la *moelle* montre :

1° Les connexions des ganglions sympathiques avec les ganglions cérébro-spinaux ;

2° La forte coloration des cellules de la partie postérieure de la moelle de chaque côté du canal central ;

3° Au point de vue de l'histogenèse des cellules des ganglions rachidiens et de celles des ganglions sympathiques :

Les premières volumineuses, à noyau clair
Les secondes, petites, à noyau foncé.

Embryon IV. — Mâle âgé de trois mois. — Coupes transversales.

1° Dans la *région sus-surrénale* on voit déjà de gros ganglions sympathiques ;

2° Dans la *région surrénale*, on distingue nettement la différence du tissu surrénal en substance corticale et substance médullaire; dans des coupes voisines mais plus inférieures on voit des cellules sympathiques dans les surrénales et aussi dans les splanchniques. Cette constatation est très importante et montre que les cellules cheminent le long de cette voie qui n'est en quelque sorte qu'un ganglion sympathique très allongé.

Dans la même région surrénale, on voit une grosse masse (ganglion semi-lunaire ébauché, en dedans de la surrénale) et cet amas se continue par des fibres avec un ganglion de la chaine principale et des fibres dépendant de l'épanouissement du splanchnique.

Dans la même région surrénale, on voit des îlots de cellules sympathiques ayant essaimé dans l'intérieur des surrénales. On voit la différenciation déjà avancée du tissu surrénal. L'examen des coupes permet de démontrer que les cellules de la partie centrale de la surrénale se différencient sans l'intervention des cellules sympathiques. A un fort grossissement on voit les espaces clairs interfolliculaires de la substance médullaire qui contiennent les nouvelles cellules différenciées devenir de plus en plus grands.

Sur ces coupes on voit de plus des filets horizontaux du sympathique d'où se détachent en plexus des fibres qui enserrent dans leurs mailles un grand nombre de cellules médullaires.

Dans la *région rénale*, les masses sympathiques sont plus petites, elles redeviennent plus volumineuses dans la région testiculaire.

Embryon V. — Mâle, âgé de trois mois. — Coupes sagittales.

Le fait le plus frappant est celui représenté figure 1 :

La continuité manifeste du splanchnique né de la chaine principale avec les ganglions solaires, et la présence de cellules nerveuses dans ce nerf.

Sur des coupes plus latérales on voit des cellules sympathiques pénétrer dans le hile de la surrénale déjà différenciée.

Embryon VI. — Mâle âgé de trois mois et demi. — Coupes frontales.

On voit en allant d'arrière en avant :
Les ganglions spinaux ;
Les rameaux communicants ;

Les ganglions de la chaine formant une double ligne cellulaire ininterrompue ;

Les splanchniques, pris d'écharpe, et formant eux aussi une double ligne cellulaire très grêle ;

Les ganglions solaires séparés par l'aorte et le tronc cœliaque ;

Les ilots sympathiques émigrés dans la substance médullaire des surrénales.

CHAPITRE II

DISSECTIONS

Dissection 1. — Grenouilles vertes.

Deux grenouilles vertes, injectées au suif, et traitées par l'acide azotique à 1/100 sont disséquées sous l'eau.

La masse intestinale rejetée à droite permet de disséquer les splanchniques, les plexus solaire et mésentérique et leurs filets efférents.

La masse intestinale rejetée à gauche permet de disséquer les splanchniques droits et d'achever la dissection des plexus solaire et mésentérique impairs et entourant les artères cœliaque et mésentérique, branches de l'artère intestinale.

Sur deux autres grenouilles fraîches, le plexus solaire isolé par dissection, est détaché, fixé à l'alcool et inclus à la celloïdine. Des coupes colorées par la méthode de Nissl y montrent des cellules sympathiques volumineuses.

Les cellules sympathiques sont réunies par groupes de 20 à 30. Description 1re partie, 2e section.

Dissection 2. — Cobaye.

Sur un cobaye injecté et traité par l'acide azotique à 1/100, on isole une masse ganglionnaire impaire qui croise la face antérieure de l'aorte abdominale et s'étend de chaque côté sur le bord supérieur de l'artère rénale droite et gauche. De cette masse partent des filets, dont les uns vont aux surrénales, au rein, à l'intestin, et les autres, ascendants, dépendent du pneumogastrique.

Par une dissection plus fine la masse impaire ganglionnaire, masse cœliaque, est dissociée en deux ganglions, l'un droit, l'autre gauche, réunis l'un à l'autre par des anastomoses transversales.

Sur deux autres cobayes neufs, la masse ganglionnaire cœliaque est prélevée, fixée à l'alcool, et incluse à la celloïdine. Ces coupes permettent facilement d'y reconnaître les deux ganglions semi-lunaires.

La méthode de Nissl montre qu'ils sont formés de deux ordres de cellules nerveuses. Description 1re partie, 2e section.

Dissection 3. — Lapins.

Deux lapins préparés (injectés au suif, macérés dans l'acide azotique) ont été disséqués.

Dans le lapin 1, la masse intestinale rejetée à droite permet de disséquer une masse ganglionnaire relativement volumineuse en forme de croissant qui occupe la partie latérale gauche de l'aorte et de la mésentérique supérieure et d'où se détachent une branche du pneumogastrique, le grand splanchnique, les filets efférents mésentériques et surrénaux. La masse intestinale rejetée à gauche permet de découvrir à droite une disposition homologue, rendue plus difficile à mettre en évidence, du fait de la présence de la veine cave inférieure.

Dans le lapin 2, la dissection à la loupe permet d'isoler, dans la région aortique comprise entre le tronc cœliaque et les rénales, les ganglions où aboutissent le pneumogastrique et les splanchniques, d'où partent des filets efférents pour les surrénales, les reins, les intestins, le pancréas, le foie et la rate, et réunis les uns aux autres par un treillis très compliqué de fibres nerveuses.

Quatre lapins neufs ont été sacrifiés dans différentes conditions (jeune, âgé, en digestion, en état de jeûne depuis trente heures) ; leurs ganglions semi-lunaires ont été prélevés, fixés à l'alcool, inclus à la celloïdine, colorés à l'hématoxyline-éosine et par la méthode de Nissl. Description 1re partie, 2e section.

Dissection 4. — Chiens.

Au Collège de France, quatre chiens ont été disséqués au point de vue de la technique expérimentale à employer dans les opérations sur le plexus solaire.

On y vit la disparition symétrique des ganglions solaires.

Les ganglions semi-lunaires de ces quatre chiens, ainsi que ceux de deux autres chiens, tués, l'un en digestion et l'autre après un jeûne de trente heures, ont été examinés microscopiquement. Description 1re partie, 2e section.

Dissection 5. — Chiens.

Deux chiens ont été disséqués à la Salpêtrière dans le but d'étudier la disposition des pneumogastriques dans le thorax et leur rapport avec le plexus solaire. Le pneumogastrique postérieur, formé par la réunion des branches postérieures de bifurcation des pneumogastriques droit et gauche, envoie symétriquement des filets aux deux ganglions semi-lunaires. Chez le chien l'anastomose de Wrisberg existe donc des deux côtés.

Dissection 6. — Cheval.

A l'École d'Alfort, nous avons par dissection sur un cheval mis en évidence les deux points suivants :

1° Les pneumogastriques dans le thorax se comportent comme chez le chien. De plus nous avons vu un petit filet se détacher du pneumogastrique droit et aller directement au plexus antérieur.

2° Les ganglions semi-lunaires très volumineux ont une totalité de branches efférentes bien supérieure à la totalité de leurs branches afférentes. Parmi celles-ci sont, non seulement des rameaux du pneumogastrique postérieur allant aux deux ganglions, mais aussi de petits filets du pneumogastrique antérieur qui se distribuent, l'un au ganglion semi-lunaire droit, l'autre au gauche et un troisième sur le faisceau antérieur de la mésentérique inférieure.

Dissection 7. — Fœtus.

Sur un fœtus de sept mois, injecté, et traité par l'acide azotique à 1/100, la dissection à l'aiguille du système vago-sympathique thoraco-abdominal montre d'une façon schématique la disposition symétrique du pneumogastrique droit qui, après des anastomoses multiples avec le gauche, se divise dans la région cœliaque en trois branches, la droite allant aux ganglions phénique et semi-lunaire droits pour former avec le grand splanchnique droit l'anse mémorable de Wrisberg, la gauche allant aux ganglions phrénique et semi-lunaire gauches pour former avec le grand splanchnique gauche l'anastomose vago-splanchnique gauche, homologue de l'anse de Wrisberg.

Sur un fœtus plus jeune, de sept mois, un ganglion semi-lunaire et des fragments du grand splanchnique ont été prélevés pour l'examen histologique.

Dissection 8. — Sujet de l'Ecole pratique. Pavillon de M. Veau. Décembre 1901.

La disposition symétrique du plexus solaire est évidente, et l'homologue de l'anastomose de Wrisberg du côté gauche est volumineuse.

Dissection 9. — Mme F..., âgée de soixante-douze ans. — Myocardite sclé-reuse. — Morte le 27 décembre 1901, salle Trousseau, n° 46, à l'hôpital de la Pitié. — Dissection du plexus solaire.

On voit à droite le grand splanchnique, le ganglion semi-lunaire, le ganglion phrénique et le pneumogastrique former l'anse mémorable de Wrisberg.

On voit à gauche, disposition symétrique, le grand splanchnique gauche,

les ganglions semi-lunaire et phrénique gauches fusionnés, et le pneumogastrique droit former une anse symétrique de l'anse de Wrisberg.

Dissection 10. — B... Mélanie, soixante-dix-huit ans. — Morte le 13 janvier 1902 d'hémorrhagie cérébrale (service du Dr A. Petit, à la Pitié). — Autopsie le 14 janvier.

Les grands splanchniques et le pneumogastrique droit sont disséqués jusqu'à leur entrée dans la région cœliaque. Les organes qu'elle comprend sont libérés de leurs connexions ; l'aorte abdominale, ses branches, les plexus nerveux, l'estomac et les glandes surrénales sont enlevés, mis à macérer dans l'acide azotique à 5/100 pendant deux jours, lavés à l'eau courante et disséqués.

Sur la préparation, l'on voit le pneumogastrique droit se diviser en deux branches : 1° l'une, droite, qui unie par le ganglion phénique à la corne interne du ganglion semi-lunaire droit, forme avec le grand splanchnique droit l'anse de Wrisberg ;

2° Et l'autre, médiane, qui se perd sur la paroi de l'artère mésentérique supérieure.

Le pneumogastrique droit n'envoie pas du côté gauche une branche symétrique de la branche droite. L'anse vaso-sympatique, homologue de l'anse de Wisberg n'existe donc pas à gauche. Néanmoins, deux filets efférents du groupe semi-lunaire gauche sont à remarquer.

1° L'un, inférieur, qui, parallèle au filet médian du pneumogastrique se perd sur l'artère mésentérique supérieure ;

2° L'autre, supérieur, détaché de l'angle supéro-interne du ganglion semi-lunaire gauche, qui suivant l'artère coronaire stomachique, remonte à l'œsophage et se confond, dans le plexus nerveux qui occupe la partie supérieure de la petite courbure et le bord droit du cardia, avec des filets du pneumogastrique.

Dissection 11. — Mme L..., âgée de quarante ans. — Tuberculose pulmonaire chronique. — Morte le 28 décembre 1901, salle Laënnec, n° 8, à l'hôpital de la Pitié. — Dissection du plexus solaire.

On voit l'anastomose du pneumogastrique droit avec le ganglion semi-lunaire gauche [1]. Cette double anastomose vaso-sympathique peut servir de modèle à une description schématique.

Dissection 12. — Auguste M..., âgé de soixante-huit ans. — Hémorragie cérébrale avec inondation ventriculaire. — Mort le 23 janvier 1902, service de M. André Petit, à l'hôpital de la Pitié. — Dissection du plexus solaire.

On y voit le pneumogastrique droit divisé en deux branches dont chacune se divise en 3 ou 4 rameaux ; les rameaux de la branche droite vont au

[1] Dissection présentée à la Société anatomique.

semi-lunaire droit et au tronc cœliaque ; les rameaux de la branche gauche au ganglion semi-lunaire droit, au ganglion semi-lunaire gauche, au tronc cœliaque et à l'artère mésentérique supérieure.

Dissection 13. — Jules F..., âgé de quarante-huit ans. — Hémorragie cérébrale. — Mort le 30 décembre 1901, service du Dr André Petit à l'hôpital de la Pitié. — Dissection du plexus solaire.

On voit le pneumogastrique droit se diviser en trois branches, *dont l'une va au ganglion semi-lunaire droit, l'autre au ganglion semi-lunaire gauche* et la troisième, médiane, se perd sur la mésentérique supérieure.

Dissection 14. — Sujet de l'école pratique. Pavillon de M. Veau (février 1902) [1]. Anse de Wrisberg double et symétrique. Description, 1re partie, 3e section.

Dissection 15. — A l'autopsie d'un malade du service de M. André Petit à l'hôpital de la Pitié, nous avons observé une disposition du pneumogastrique dans le thorax absolument comparable à la disposition normale chez le chien.

La pièce montre le pneumogastrique droit ou postérieur formé des deux branches de bifurcation postérieures des deux pneumogastriques et aboutissant aux cornes internes des groupes solaires droit et gauche [2].

[1] Dissection présentée à la Société anatomique.

[2] V. So. anatomique. Avril 1902.

CHAPITRE III

OBSERVATIONS ANATOMO-CLINIQUES[1]

OBSERVATION I. (Note). — Syndrome d'Addison. — Tuberculose pulmonaire ; glandes surrénales sans lésions microscopiques apparentes.

Michel B..., maçon, âgé de cinquante-cinq ans, entre à l'hôpital Tenon, dans le service de M. Bourcy, salle Lelong, n° 5, le 9 mai 1899.

Symptômes classiques du syndrome d'Addison : pigmentation cutanéo-muqueuse, asthénie, douleurs lombaires, vomissements, hypotension artérielle décroissante.

Le 10 mai, elle était de	15	Hg.
Le 3 juin —	16	—
Le 22 — —	14	—
Le 23 — —	14	—
Le 24 — —	13	—
Le 26 — —	15	—
Le 28 — —	13	—
Le 29 — —	13,5	—

Un mois et demi plus tard le malade mourait.

L'autopsie montra des lésions de tuberculose pulmonaire à la période d'induration et de ramollissement avec adhérences pleurales sans aucune altération macroscopique qui put expliquer le syndrome d'Addison. Les capsules surrénales furent prélevées, fixées, durcies et coupées. Elles ne présentaient aucune lésion microscopique[2].

OBSERVATION II. (Note). — Syndrome d'Addison. — Mort subite. — Tuberculose des glandes surrénales et des ganglions semi-lunaires[3].

Symptômes classiques d'Addison : pigmentation cutanéo-muqueuse, as-

[1] Pour alléger le volume, ne sont donnés ici que les faits strictement indispensables. Les observations les plus intéressantes sont ou seront publiées à part.

[2] Examen dû à l'obligeance de notre collègue Mantoux.

[3] Observation publiée in extenso dans les bulletins de la Société anatomique. Voir Laignel-Lavastine. Tuberculose du ganglion semi-lunaire. Société anatomique, 16 janvier 1903.

thénie, inappétence, vomissements, rachialgie, hypotension artérielle, induration du sommet gauche.

Brusquement, le 14 avril 1901, deux ans après le début de sa maladie, douze jours après son entrée dans le service de M. le professeur Landouzy, le malade est pris d'une violente crise de vomissements suivie d'accidents bulbaires suraigus (mydriase, abolition des réflexes pupillaires et rotuliens, battements cardiaques précipités, pouls imperceptible. Mort trois quarts d'heure après le début de la crise.

Autopsie le 15 avril 1901, vingt-quatre heures après la mort.

Surrénales remplies de tubercules caséifiés.

Examen histologique. — Peau. Le pigment infiltre non seulement le protoplasma des cellules basales du corps muqueux de Malpighi mais se voit aussi dans le derme.

Plexus solaire. — Dans un ensemble est engainé et comprimé par des masses tuberculeuses caséifiées.

Description 3e partie, chapitre II. — Nerfs, p. 220. Semi-lunaire gauche, p. 201. Semi-lunaire droit, p. 200.

Observation III. — Syndrome d'Addison. — Mort subite. — Ganglion semi-lunaire droit atrophié, sclérosé, comprimé par des ganglions lymphatiques tuberculeux ; splanchnique droit dégénéré, engainé dans des fausses membranes pleurales. — Insuffisance capsulaire unilatérale sans tuberculose des capsules surrénales.

T..., âgé de quarante ans, journalier, entre le 9 septembre 1901, salle Grisolle, n° 26, dans le service de M. le professeur Landouzy, à l'hôpital Laënnec.

Après avoir fait une pleurésie double à Tenon, a passé le mois d'août à Vincennes, d'où il est revenu pour entrer presque immédiatement à l'hôpital Laënnec. Il entre à l'hôpital parce qu'il se sent d'une faiblesse extrême, incapable de tout effort, et que, de plus, il éprouve un peu partout mais surtout au niveau des lombes des douleurs très vives, tellement vives à certains moments qu'il ne pourrait faire dans son lit le moindre mouvement.

Ce qui frappe chez ce malade c'est la position alanguie qu'il a dans le lit et le teint bronzé de son visage et de ses mains. Il dit qu'il éprouve une lassitude très grande à tout instant de la journée et cela depuis huit jours qu'il est parti de Vincennes. Il a à peine la force d'aller aux w.-c. et est obligé de se remettre aussitôt au lit. Les douleurs qu'il ressent dans tous les membres, au niveau du creux de l'estomac, dans les lombes où elles sont plus marquées, ne sont pas continues ; elles consistent dans des douleurs sourdes, quelquefois très vives. Il se plaint aussi de maux de tête. Il a le visage amaigri, les traits tirés, un facies qui exprime bien la fatigue. La pigmentation de la peau est marquée aux endroits exposés à l'air, au visage, au cou, aux mains, bien que le malade n'ait jamais travaillé en plein air. Sur le reste du corps, au niveau du pli de l'aine, sur la verge, la peau est aussi un peu plus brune que normalement. Cette coloration se rapproche beaucoup de celle du mulâtre. Les muqueuses commencent aussi à être pigmentées. Dans la bouche, un peu en arrière de la commissure des lèvres à gauche, on voit

d'abord une petite tache blanche et à côté de celle-ci une autre, brune, mais pas encore très marquée.

A l'examen des poumons, on constate *en avant*, à droite, de la submatité et de l'exagération des vibrations vocales. *En arrière*, aux deux bases, mais surtout à droite, il y a de la matité, de l'obscurité du murmure vésiculaire et parfois quelques frottements. D'une forme générale, la respiration paraît gênée, les alvéoles se déplissent lentement. On compte 23 respirations par minute.

Le cœur bat faiblement, on trouve la pointe dans le 5e espace. A l'auscultation on constate que le cœur bat d'une façon très irrégulière ; les battements sont tantôt accélérés, tantôt ralentis et il y a quelquefois des arrêts complets. Le pouls est irrégulier, faible, 92 pulsations à la minute.

Le tube digestif fonctionne bien. Le malade a un peu d'appétit, digère bien et va à la garde-robe tous les jours sans diarrhée ; il est plutôt sujet à la constipation.

Le foie est normal.

Les urines assez foncées ne contiennent ni sucre, ni albumine. L'acide nitrique détermine une coloration rose.

Le malade ne présente rien du côté du système nerveux. Il n'est pas apathique comme le sont la plupart des addisoniens, il répond aussitôt aux questions qu'on lui pose ; il est impressionnable.

C'est un homme amaigri. Avant sa pleurésie il pesait 60 kilogrammes et aujourd'hui son poids est de 45 kilogrammes.

Il sort de l'hôpital Tenon où il a été soigné du 24 juin au 4 août pour une pleurésie double. On lui a fait quatre ponctions, trois à droite et une à gauche.

Au mois de janvier dernier, il eut une bronchite qu'il a soignée chez lui.

Depuis neuf ans il est employé au rayon d'ameublement aux magasins de la place Clichy. Ils sont 50 ou 60 ouvriers travaillant en même temps dans une grande salle où il y a beaucoup de poussière.

Il n'eut jamais aucune maladie sauf le croup vers l'âge de deux ans ; il ne subit pas la trachéotomie.

Il fit son service militaire à la Guadeloupe, où il resta quarante-deux mois pendant lesquels il n'eut qu'un seul accès de fièvre intermittente qui dura huit jours.

Il n'est pas marié, n'a pas d'enfants.

Son père est mort en 1871, à trente et un ans d'intoxication ; il était ouvrier dans une fonderie de canons.

Sa mère, âgée de soixante-trois ans, vit encore.

Sa sœur, mariée et bien portante, n'a pas d'enfants.

16 septembre. — Les pigmentations dans la bouche se foncent et une autre est apparue à droite.

La tension artérielle est de 17.

17 septembre. — A sept heures du matin le malade a été pris de dyspnée, de suffocation. Des ventouses le soulagèrent.

A neuf heures, le cœur battait très rapidement et faiblement. Battements arythmiques, arrêts fréquents, pouls filiforme, pas d'albumine dans les urines.

Tension artérielle : 11 cm Hg.

18 septembre. — L'examen de la poitrine montre de la matité et de la respiration rude aux deux sommets. Ce peu d'intensité des lésions pulmonaires locales contraste avec la gravité de l'état général.

Température : 38°,5 ; pouls : 90 ; urines : 500 cc.

19 septembre. — Dyspnée ; pouls petit et intermittent.

20 septembre. — Le matin, à cinq heures, sueurs froides, frissons : lypothymie. A neuf heures, vertiges.

L'auscultation du poumon donne les mêmes renseignements que le 18 septembre. Le pouls bat à 128 d'une façon inégale et intermittente. Il y a des faux pas, car les battements du cœur sont réguliers. Température : 37°4. Urines : 500 cc.

Pendant la nuit, il se lève et prend le bras de son voisin de lit sans se rendre compte de ce qu'il fait ; comme on l'interpelle il se réveille. Le lendemain il se souvient qu'on l'a réveillé près du lit de son voisin.

21 septembre. — Nouvelle lipothymie le matin : cyanose généralisée ; sueurs visqueuses ; abdomen un peu ballonné ; pouls à 130 extrêmement petit, intermittent ; tension artérielle : 8,5 cm. Hg. au sphygmomanomètre de Potain.

Le soir, l'état est encore plus grave ; la respiration est très difficile ; pendant les inspirations tout le thorax s'élève en masse avec effort ; 32 par minute.

Température : 37° ; pouls : 110.

Le malade meurt dans une syncope à onze heures du soir, après avoir délire pendant quelques heures. Température : 39°.

Autopsie le 23 septembre, trente-cinq heures après la mort.

Péricarde normal.

Cœur. — Valvule mitrale un peu épaissie, pas d'athérome aortique ; pas d'altération des coronaires ; le myocarde paraît normal.

Poumons. — Impossibilité de les enlever par suite d'une double symphyse pleurale ; coque pleurale, surtout épaisse en arrière, où dans les gouttières vertébro-cotales elle atteint plus de 1 centimètre. Aux deux sommets, granulations grises tuberculeuses, aux bases congestion légère.

Abdomen. — Pour trouver le ganglion semi-lunaire, section médiane du diaphragme, écartement du foie à droite, dégagement de l'espace de Luschka en avant du plexus solaire : quelques ganglions lymphatiques tuberculeux. On remonte le long du grand splanchnique droit ; pour le dégager il faut le sculpter dans la coque pleurale.

Capsule surrénale. — Droite, petite, avec, à côté, un ganglion lymphatique tuberculeux ; la gauche est plus volumineuse, elle est aussi accompagnée, en avant d'elle, d'un ganglion tuberculeux volumineux.

Reins (droit, 125 grammes ; gauche, 125 grammes), décorticables ; substance médullaire et labyrinthe blanchâtres.

Foie (1 450 grammes) paraît normal.

Rate, 185 grammes.

Cœur vide de caillots, 340 grammes.

Surrénales droite, 5 grammes ; gauche, 10 grammes.

Examen histologique. — Glandes surrénales. — Pendant la préparation

des pièces, on remarque que les deux glandes ne se comportent pas de la même façon. Alors que la surrénale gauche, foncée, abandonne aux réactifs beaucoup de pigment, la surrénale droite, plus pâle, n'en abandonne pas du tout, et sur les coupes, on constate qu'alors que les cellules de la surrénale gauche sont normalement pigmentées, les cellules homologues de la surrénale droite le sont considérablement moins. De plus un certain nombre de cellules de la substance corticale ont subi la dégénérescence graisseuse qui ne s'observe pas à gauche. Dans aucune des deux glandes surrénales on ne trouve de tubercules.

Ces différences sont à rapprocher des différences de volume. La plus petite surrénale contient des granulations graisseuses. La plus grande est la plus pigmentée ; elle semble avoir un rôle de suppléance.

Plexus solaire. — Description 3e partie, chapitre II.

Observation IV. — Syndrome d'Addison fruste. — Tuberculose pulmonaire chronique. — Intégrité des ganglions solaires. — Lésions des nerfs splanchniques. — Adénomes des surrénales.

R..., âgé de vingt-cinq ans, garçon marchand de vin, entre le 18 août 1901 salle Rayer, n° 53, dans le service de M. André Petit à l'hôpital de la Pitié.

AH. Père mort à quatre-vingts ans, mère à soixante-dix-huit ans. Un frère mort de bronchite à quarante-trois ans.

AP. Il boit au moins trois litres de vin par jour. Il n'a jamais eu de pleurésie. Il tousse depuis avril 1901.

HM. Sa peau brunit depuis trois semaines, en même temps qu'il se sent fatigué. Il n'a jamais été intoxiqué par l'arsenic ou l'argent. Il n'a pas de vomissements, pas de diarrhée, pas de douleurs lombaires. Depuis son entrée jusqu'au 1er octobre il est soigné pour tuberculose pulmonaire chronique au 2e degré et syndrome d'Addison.

Examen le 2 octobre 1901. Pigmentation diffuse de la peau, à maximum au pénis, à la figure, la face dorsale des avant-bras et des mains, et en plaques brunes au niveau de la partie latérale gauche de l'abdomen où l'on avait mis un emplâtre dix-huit mois auparavant, dans la fosse sus-épineuse droite où fut placé un vésicatoire il y a six mois et au niveau d'une cicatrice dépigmentée en partie, reliquat à la base droite de l'enfoncement d'une côte survenu il y a dix ans. Ongles normaux ; sclérotiques bleues. Pigmentation muqueuse par plaques brunes à la face interne des deux joues entre les arcades dentaires.

Cœur rapide, à 112. Tension artérielle prise à la radiale avec le sphygmomanomètre de Potain : 18 cm. Hg.

Poumons : ramollissement des deux sommets, expectoration muco-purulente.

Foie gros : la matité commence au 3e espace intercostal et dépasse d'un travers de doigt les fausses côtes.

Matité splénique de quatre doigts. Peu d'appétit ; alternatives de diarrhée et de constipation ; pas de vomissements.

Asthénie, douleurs lombaires, hypersthénie douloureuse de l'épigastre,

réflexes rotuliens forts, caractère irritable. Température : 37. Urines : un litre : ni sucre ni albumine.

Fistule anale, opérée en juillet 1901.

Décembre. Diarrhée avec quelques coliques.

Janvier. — On commence le traitement opothérapique surrénal. (Sphérulines Moncour, quatre par jour). La diarrhée est très fréquente ; caverne au sommet droit ; asthénie progressive ; tension artérielle : 14 cm. Hg.

Février. — Aggravation progressive de l'état général.

Des cataplasmes sinapisés, renouvelés fréquemment pendant quinze jours sur le côté gauche du thorax où existe une douleur assez vive, y produisent une pigmentation brunâtre.

La pigmentation muqueuse a augmenté : il existe de chaque côté quatre taches brunes se détachant nettement sur la pâleur de la face interne des joues.

Mars. — La pigmentation brune généralisée s'accentue ; la raie brune susombilicale devient de plus en plus foncée. Asthénie intense ; grandes cavernes aux deux sommets ; diarrhée liquide.

Examen du sang. — Leucocytes : 7 000 dont :

Lymphocytes	8
Grands mononucléaires	18
Polynucléaires	173
Eosinophiles	1
Hématies	2 500 000
Teneur en hémoglobine	2 600 000

Avril. Cachexie extrême.

5 avril. Mort après une agonie de deux jours.

Autopsie le 6 avril, vingt-sept heures après la mort.

Poumons : complètement adhérents et caséifiés, formant deux grandes cavernes aux sommets.

Cœur, *foie* (1440 gr.) ; *reins et rate*, sans lésions appréciables.

Les deux surrénales contiennent, visibles à leur surface, la gauche un semis de petites granulations blanchâtres, la droite une granulation solitaire.

Examen histologique. — *Surrénale droite. Hématoxyline-éosine.* — Capsule fibreuse épaissie. Dans la substance corticale se voient quelques petits adénomes formés de cellules augmentées de volume à noyau fortement coloré. La partie interne de la substance corticale est infiltrée de sang qui s'insinue sous forme de traînées entre les trabécules. La substance médullaire est fortement colorée en bleu du fait de l'abondance des noyaux cellulaires. Elle est aussi infiltrée de sang. Cette infiltration sanguine paraît d'ailleurs consister beaucoup plus en dilatation excessive des capillaires qu'en rupture de ceux-ci.

Surrénale gauche. Hématoxyline-éosine. — Capsule fibreuse fortement épaissie. L'infiltration sanguine est encore plus marquée que dans la surrénale droite. Dans la gauche, comme dans la droite, les cellules du parenchyme surrénal paraissent moins pigmentées qu'à l'état normal.

Observation V. — Syndrome d'Addison fruste. — Cancer de la petite courbure de l'estomac. — Pleurésie purulente enkystée. — Lésions des ganglions solaires. — Intégrité des glandes surrénales.

T... âgé de quarante-sept ans, employé dans les caves de Bercy, entré le 2 août 1901 salle Piorry n° 50, dans le service de M. Thibierge, à l'hôpital de la Pitié. M. Thibierge, en raison de taches brunes que le malade présente sur la muqueuse buccale à la face interne de la joue droite pense à un syndrome fruste d'Addison.

Le malade passe le 6 septembre 1901, salle Rayer, n° 38, dans le service de M. André Petit.

A. H. Son père était buveur. Il est mort en 1869.

Sa mère se porte bien.

A. P. Il a eu la variole dans son enfance. Il boit au minimum 2 litres de vin par jour. Il n'a pas de symptômes nets d'alcoolisme. En 1880, il eut des coliques, de nature indéterminée.

H. M. Il dit avoir eu un « tour de reins » au début d'avril. Depuis cette date, il a beaucoup maigri. Il pesait alors 81 kilogrammes.

A l'entrée, on constate les symptômes suivants : le malade est très pâle ; ses lèvres sont décolorées. La peau n'est pas pigmentée, mais à la face interne de la joue droite à 1 centimètre en arrière de la commissure labiale, on voit une tache brune de 8 millimètres de diamètre environ, à contours irréguliers, qui ne disparaît pas par le grattage. Le sommet du poumon droit est, en arrière, mat avec expiration rude et en avant submat avec quelques craquements. Le cœur est normal. La tension artérielle mesurée à la radiale dans le décubitus horizontal avec le sphygmomanomètre de Potain est de 16 cent. 5 de Hg. L'appétit est très diminué ; la pression au creux épigastrique est douloureuse ; le malade a spontanément des douleurs sourdes péri-ombilicales qui s'accentuent après les repas ; le foie est augmenté de volume et déborde les fausses côtes, surtout à sa partie interne. D'ailleurs, à cet endroit, on sent, par le palper, une masse dure et douloureuse. Le malade n'a pas de diarrhée, pas de vomissements, pas d'asthénie, pas de douleurs lombaires. Ses urines sont normales. Sa température est de 37°,5.

L'état reste le même pendant les mois de septembre et d'octobre. On maintient le diagnostic de syndrome fruste d'Addison et on songe à la possibilité d'un néoplasme gastrique.

Le 21 octobre, le malade repasse dans le service de M. Thibierge.

Le 26 décembre, M. Darier, tout en maintenant le diagnostic de syndrome fruste d'Addison, en raison de l'asthénie générale, des douleurs lombaires qui existent maintenant et de la pigmentation de la bouche, incline à penser qu'il y a aussi un néoplasme de l'estomac.

Le malade se cachectise de plus en plus. La pigmentation cutanée apparaît légère sous forme de raie brune sous-ombilicale.

Le malade meurt dans le service de M. Darier le 2 avril 1902.

A l'autopsie faite le 3 avril 1902, sous la direction de M. Darier, on trouve un cancer de la petite courbure de l'estomac, et une pleurésie purulente enkystée gauche.

Les *glandes surrénales* paraissent macroscopiquement saines. Elles ont été examinées au point de vue macroscopique par M. Frouin, interne du service, qui n'y a trouvé aucune lésion appréciable.

Plexus solaire. — Description, 3e partie, chapitre II.

Nerfs splanchniques. — Acide osmique.

Droit. Dissociations. — Il y a une altération évidente de quelques grosses fibres à myéline ; par places, elles sont considérablement augmentées de calibre et bourrées de grosses boules graisseuses. A côté de fibres malades, d'autres sont saines.

Les petites fibres à myéline paraissent normales.

Les fibres de Remak sont granuleuses.

Coupes transversales. — Méthode de Weiss.

Au-dessous du ganglion de Lobstein. — Dans un treillis finement indiqué, on voit, dans presque chaque alvéole, un point bleu qui se résout en un pointillé bleu à un fort grossissement, et seulement de temps en temps on voit une gaine de myéline. On compte cent grosses fibres à myéline par coupe.

Au niveau du ganglion de Lobstein, les cellules nerveuses, entourées de leurs capsules endothéliales, sont granuleuses. On ne voit pas, à ce niveau, de grosses fibres à myéline.

Splanchnique gauche. Dissociations. — Quelques grosses fibres à myéline sont évidemment malades (augmentation de calibre, fragmentation en boules de la myéline) ; les petites fibres à myéline paraissent normales ; leur aspect moniliforme tient à l'altération cadavérique précoce qui s'observe toujours sur ces fibres chez l'homme.

Observation VI. — Pigmentation cutanée généralisée. — Tuberculose pulmonaire et granulie. — Lésions des ganglions solaires. — Tubercules miliaires dans les glandes surrénales.

M..., âgé de cinquante-six ans, journalier, entre le 18 mars 1902, dans le service de M. Dalché à l'hôpital de la Pitié.

Il présente une pigmentation généralisée de la peau qui immédiatement attire l'attention. Elle consiste en macules brunes disséminés, larges de 5 à 6 millimètres, et dépigmentés à leur centre.

M. Darier, qui voit le malade, croit pouvoir rapporter cette pigmentation à une phtiriase actuellement guérie. Néanmoins, comme il n'ose pas l'affirmer, et que, d'autre part, les macules ressemblent à des syphilites[1], il engage à faire le traitement spécifique.

Le malade, obnubilé, ne peut fournir aucun renseignement. Sa face est bouffie, il a de l'œdème généralisé. Râles sibilants, ronflants et quelques sons-crépitants dans la poitrine ; urines rares et très fortement albumineuses.

Mort le 20 mars 1902.

Autopsie le 21, vingt-six heures après la mort.

Tuberculose pulmonaire chronique à la deuxième période, et granulie généralisée, y compris les surrénales.

[1] Cf. A l'autopsie d'un malade qui présentait au cou une pigmentation analogue à la syphilide pigmentaire, on a trouvé les surrénales caséifiées (Service de M. Gilbert. Ballet, janvier 1903).

Plexus solaire. — Plusieurs ganglions lymphatiques tuberculeux adhéraient au plexus solaire. Deux ganglions lymphatiques caséifiés, de 1 centimètre de diamètre chacun, comprimaient le bord interne du ganglion semi-lunaire droit.

Ganglions semi-lunaires. Hématoxyline-éosine. — Deux ganglions lymphatiques caséifiés compriment non seulement les nerfs efférents du ganglion, mais le ganglion lui-même. Description 3e partie, chapitre II.

Observation VII. — Tuberculose pulmonaire à la troisième période. — Pigmentation cutanée. — Lésions des ganglions semi-lunaires.

Céleste J..., âgée de trente-six ans, blanchisseuse, entrait le 24 janvier 1901, salle Grisolle, n° 7, dans le service de M. Béclère, à l'hôpital Saint-Antoine. Très dyspnéique, très amaigrie, cachectique, rendue sourde par une otite purulente qui s'accompagne d'otorrhée, elle a quand on l'interroge, ce sourire qu'ont les sourdes quand elles n'entendent pas ce qu'on leur dit. Elle raconte avoir eu la variole en 1870, et une pleurésie en 1890. Elle eut 8 enfants. Quatre sont muets.

Les deux poumons sont excavés.

La caverne du sommet gauche est encore plus grande que celle du sommet droit dont le souffle a un timbre nettement métallique.

La peau sèche est brune à la face, à l'hypogastre, à la face interne des cuisses.

Les muqueuses n'ont pas de taches pigmentées.

L'asthénie est extrême, le pouls petit, très rapide, les réflexes tendineux normaux, l'appétit nul, l'esprit inquiet.

Les jambes ont un peu d'œdème.

Les urines ne contiennent ni sucre ni albumine.

La malade ne vomit pas et ne se plaint pas de douleurs abdominales.

La température oscille de 38° à 40°, jusqu'à la mort, survenue le 31 janvier.

A l'autopie faite vingt-six heures et demie après la mort, on trouve : le poumon droit sans adhérences notables, ce qui permet la recherche du ganglion semi-lunaire droit en suivant le grand splanchnique.

Le poumon gauche au contraire est complètement adhérent. Il ne forme plus qu'une réunion de cavernes.

Les reins sont amyloïdes; le foie gras.

La glande surrénale droite augmentée de volume contient un petit nodule dur au palper.

La gauche, déjà putréfiée, se déchire au niveau de sa substance médullaire, quand on essaie de la recueillir.

L'encéphale paraît normal.

Examen histologique. — Glande surrénale. Hématoxyline-éosine. Capsule périphérique très épaissie, mais d'une façon inégale. Substances corticale et médullaire normales : néanmoins la pigmentation physiologique des cellules surrénales paraît diminuée. Les coupes passant par le nodule reconnu à l'examen macroscopique montrent que c'est un petit adénome.

Plexus solaire. — Description, 3e partie. chap. II.

Observation VIII. — Tuberculose pulmonaire chronique à la 3e période. — Pigmentation cutanée. — Lésions des ganglions solaires.

Mme N..., âgée de trente-cinq ans, couturière, entre le 30 juin 1901, salle Broca, n° 26, dans le service de M. le Pr Landouzy à l'hôpital Laënnec.

A. C. Dans ses antécédents héréditaires ou collatéraux on ne trouve pas de tuberculose.

A. P. Réglée à quinze ans, elle a eu 9 enfants en dix ans. Son mari est bien portant ; 1 enfant est mort tuberculeux à trois mois ; 2 sont morts en bas-âge ; elle a eu 3 fausses couches.

A l'entrée, on constate : un facies amaigri, pigmenté, du gargouillement aux deux sommets, des doigts hippocratiques, un cœur, un foie normaux, une température de 38°.6, ni sucre, ni albumine dans les urines.

La cachexie s'accroit, dans les jours qui suivent.

La mort survient le 12 juillet.

Autopsie le 12 juilllet, vingt-quatre heures après la mort.

Lésions ordinaires de la tuberculose pulmonaire à la 3e période.

Plexus solaire. — Ce plexus solaire contient beaucoup de ganglions lymphatiques enflammés, indurés ou caséifiés. Un, particulièrement est en contact intime avec le ganglion semi-lunaire droit.

Ganglions semi-lunaires.

Droit. — Hématoxyline-éosine. Le ganglion lymphatique en contact avec le ganglion nerveux est seulement enflammé. Le ganglion nerveux présente de larges travées conjonctives adultes qui séparent les nids cellulaires. Les cellules nerveuses sont très pigmentées; leurs capsules endothéliales sont normales.

Nissl. — Les cellules nerveuses très pigmentées sont pour la plupart normales. Quelques-unes sont globuleuses et en chromatolyse.

Gauche. — Hématoxyline-éosine. La lobulation du ganglion est à ce point accentuée qu'au premier abord l'aspect du tissu conjonctif rappelle celui de la cirrhose de Laënnec dans le foie.

Nissl. — Les capsules endothéliales sont normales. Les cellules nerveuses sont très pigmentées. Beaucoup sont normales. Quelques-unes globuleuses, à noyau périphérique, sont presque achromatiques. On voit quelques cellules à deux noyaux.

Nerfs splanchniques. — Acide osmique.

Droit. — Dissociations dans la glycérine. Un certain nombre de fibres à myéline ont leur myéline fragmentée en petites boules.

Le protoplasma des fibres de Remak paraît très augmenté de volume et contenir des granulations graisseuses. On fait les mêmes constatations sur des fibres colorées au picro-carmin.

Inclusions à l'huile de cèdre-paraffine. Coupes transversales.

Sur ces coupes passant par le ganglion de Lobstein on voit admirablement les cellules nerveuses pigmentées entourées d'une capsule endothéliale ; on voit de plus dans le ganglion quelques grosses fibres à myéline, mais le nombre de ces fibres à ce niveau est moindre qu'au-dessus et qu'au dessous.

Gauche. — Dissociations dans la glycérine.

Les grosses fibres à myéline sont admirablement saines. Les petites semblent également saines. Les fibres de Remak ont un protoplasma qui paraît moins abondant que du côté droit.

Observation IX [1]. — Cancer primitif de la vésicule biliaire chez une ancienne lithiasique biliaire. Pigmentation cutanée. Ganglions semi-lunaires normaux.

Marie C..., âgée de cinquante-deux ans, concierge, entre le 21 mars 1902 salle Laënnec, n° 11, dans le service de M. André Petit à l'hôpital de la Pitié.

Coliques hépatiques, 2 cas auparavant.

Depuis le 8 juillet 1901, douleurs à l'épigastre et dans le côté droit.

A l'entrée, en plus des symptômes d'un cancer abdominal, on note, avec du subictère, de la pigmentation de la ligne sous-ombilicale et des régions périorbitaires.

7 avril. Mort dans le coma.

Autopsie. — Cancer primitif de la vésicule biliaire.

Plexus solaire normal.

Observation X (Note). — Fièvre typhoïde à forme hépatique [1]. Ganglion semi-lunaire. Inflammation diffuse à prédominance interstitielle.

Eugénie L..., âgée de quarante-sept ans, entrée le 10 janvier 1902, salle Laënnec, n° 40, à l'hôpital de la Pitié.

Séro-diagnostic positif. Mort le 1er mars. Autopsie le 2.

Examen histologique. — *Foie.* — Dégénérescence graisseuse généralisée et tellement intense que le parenchyme hépatique est transformé en une véritable dentelle.

Chaque cellule hépatique contient deux ou trois vacuoles qui sont tangentes les unes aux autres et laissent dans leur intervalle de microscopiques triangles de protoplasma.

Reins. — Les cellules de Heidenhain des tubes contournés ont un protoplasma pâle et granuleux; leurs limites tendent à s'effacer; leurs noyaux sont le plus souvent invisibles; on en compte un toutes les dix cellules.

Des infiltrations sanguines existent par endroits. De petits îlots de cellules rondes sont disposés sous la capsule. Les glomérules sont à peu près sains. L'intégrité de la substance médullaire contraste avec les altérations de la substance corticale.

Surrénales. — Le pigment paraît augmenté dans la partie centrale de la substance corticale.

[1] Voir Laignel-Lavastine. Cancer primitif de la vésicule biliaire. *Soc. anatomique*, 1903.

[1] Voir pour l'histoire clinique et l'autopsie. *Presse médicale*, 27 août 1902. — Laignel-Lavastine. Insuffisance hépatique aigue.

Plexus solaire. — *Ganglions semi-lunaires* de volume et de couleur normaux.

Hématoxyline-éosine. — Les vaisseaux très dilatés et nombreux forment des taches et des raies rouges qui marbrent tout le ganglion.

Les petites cellules rondes très augmentées de quantité accentuent par place, par leur confluence, la coloration bleue du ganglion. La prolifération de ces petites cellules est surtout visible immédiatement au dehors de l'enveloppe fibreuse ; par endroits l'infiltration tend à former des nodules.

Nissl. — Les cellules nerveuses, plutôt petites, ont leur forme habituelle, leurs granulations chromatiques nettes, leur noyau central extrêmement net et blanc avec un nucléole foncé.

Quelques cellules sont échancrées et vacuolaires. Les capsules endothéliales ont légèrement proliféré.

Nerfs. — Sur des coupes longitudinales des nerfs efférents, on voit les fibres nerveuses sortant du ganglion entourées de vaisseaux dilatés et de cellules rondes.

Au Nissl, on voit entre les fibres, de petits îlots de cellules nerveuses coupées longitudinalement.

Observation XI (Note). — Fièvre typhoïde à forme hépatique[1]. — Ganglion semi-lunaire. — Inflammation diffuse à prédominance interstitielle.

Mme C..., cartonnière, âgée de vingt-trois ans, entre le 20 février 1902 salle Laënnec, n° 33, à l'hôpital de la Pitié.

21 février, apparition de taches rosées lenticulaires. Séro-diagnostic positif. Mort le 4 mars. Autopsie le 5.

Examen histologique. — *Foie.* — Dégénérescence granulo-graisseuse intense des cellules hépatiques. Les vacuoles, dans certains endroits, existent dans toutes les cellules. Dans d'autres endroits, elles respectent quelques cellules. Les noyaux mal colorés dans les régions les plus malades le sont très fortement dans d'autres. On voit quelques cellules rondes dans quelques espaces de Kiernan.

Reins. Les cellules de Heidenhain des tubes contournés sont extrêmement altérées ; la lumière des tubes a disparu par fusion des cellules ; leurs limites sont effacées ; il est impossible de distinguer dans la masse amorphe des traces de noyau ; les cellules rondes sont abondantes entre les tubes contournés. Quelques glomérules sont légèrement enflammés ; il y a intégrité relative des tubes droits ; quelques-uns, dilatés, contiennent des cylindres granuleux et hyalins ; on ne trouve pas trace de processus chronique.

Rate. — Infarctus cicatrisé entouré de tissu conjonctif adulte ; corpuscules de Malpighi en pleine activité ; bosse splénique infiltrée de sang.

Pancréas. — Paraît normal.

Surrénales. — Capsule épaissie ; hémorragies dans la partie centrale ; pigmentation intense des cellules de la région réticulaire ; de place en place, quelques cellules rondes.

Myocarde. — Face antérieure du ventricule gauche, partie inférieure.

[1] Voir pour l'histoire clinique. Laignel-Lavastine. *Pr. méd.*, 27 août 1902.

Petits nids de cellules rondes sous le péricarde. Pas d'altérations très appréciables des fibres musculaires.

Thyroïde. — Travées conjonctives très épaisses, contenant des traînées jaunâtres qui paraissent contenir du pigment sanguin ; quelques nids de cellules rondes ; alvéoles normales.

Pituitaire. — Tubes glandulaires normaux.

Cerveau. — Nissl. Grandes cellules pyramidales, de forme normale, à granulations chromatiques un peu poussiéreuses.

Plexus solaire. — Ganglions semi-lunaires, de volume normal, rouges, violets.

Hématoxyline-éosine. — Type de l'inflammation à prédominance interstitielle.

Nissl. — Les cellules, petites, en hyperchromie, souvent laquées, sont parfois en chromatolyse partielle, vacuolaire ou totale. Dans ces cas, les cellules endothéliales sont augmentées de nombre.

Nerfs grands splanchniques. Méthode de Weiss. Fibrilles cylindraxiles nettes.

Acide osmique. Pas de névrite des fibres à myéline.

Observation XII [1]. — Laryngo-typhus. — Ganglion semi-lunaire. — Inflammation nodulaire à prédominance interstitielle.

Mme X..., âgée de trente ans, entre le 25 février 1902, dans le service de M. Morel-Lavallée, salle Trousseau, n° 10, à l'hôpital de la Pitié.

La malade a tous les signes classiques d'une fièvre typhoïde au dixième jour environ.

La maladie évolue d'une façon sévère, avec une température oscillant entre 39 et 40° jusqu'au 15 mars.

A cette date débutent les accidents laryngés. Le tirage sus et sous-sternal indiquent la trachéotomie. La mort arrive pendant qu'on préparait l'opération, le 18 mars, à onze heures du matin.

Autopsie le 19 mars, vingt-quatre heures après la mort.

Lésions classiques de la fièvre typhoïde avec en plus des ulcérations de la partie postérieure du larynx.

Examen histologique.

Foie. — Légère dégénérescence graisseuse périlobulaire ; légère infiltration périlobulaire de cellules rondes.

Reins. — Aspect général normal ; cellules de Heidenhain des tubes contournés normales, à l'exception de quelques-unes abrasées. Peut-être est-ce par altération cadavérique ? Glomérules normaux. Vaisseaux un peu dilatés.

Plexus solaire. — Ganglions semi-lunaires, de volume normal, rougeâtres.

Hématoxyline-éosine. — L'ensemble du ganglion paraît normal; mais il

[1] Observation clinique dûe à l'obligeance de notre collègue. Gautier, interne du service.

contient par endroits, surtout au voisinage des vaisseaux quelques nodules infectieux. Description des nodules, 3e partie, chapitre II.

Nissl. — En dehors des nodules infectieux, les cellules nerveuses sont normales ; au niveau des nodules, au milieu des cellules rondes, les cellules nerveuses, à l'exception de quelques-unes qui ont de l'achromatose centrale ou de la neuronophagie, ont gardé leurs caractères ordinaires.

Nerfs. — Les cylindraxes, bien colorés par le picro-carmin, forment des faisceaux de fibres très nettement séparés par des cellules conjonctives ; les vaisseaux sont normaux.

Observation XIII[1] (Résumée). — Variole discrète. — Alcoolisme chronique. Pleurésie purulente. Mort. — Dégénérescence hépatique aiguë. Ganglion solaire : inflammation aiguë à prédominance interstitielle.

Félix F..., âgé de cinquante-deux ans, garçon livreur, entre le 23 mars 1902 à l'hôpital de la Porte d'Aubervilliers.

H. M. Le contage est inconnu. Il a été vacciné pour la dernière fois, sans succès, quand il a fait ses derniers 13 jours.

Début de la maladie le 25 mars, par de la rachialgie et une courbature généralisée.

Début de l'éruption le 26. Admis à la Pitié le 27. Il reste dans la salle jusqu'au soir, où il est conduit à Aubervilliers.

28 mars 1902. Eruption papuleuse à petits éléments, discrète à la face, et au tronc. Aux membres, les papules sont plus volumineuses et mélangées de vésicules.

Eruption abondante sur le voile et le pharynx. Légère dysphagie ; hoquet ; pas d'albumine. Température : 40°.

Du 30 mars au 4 avril la température se rapproche de la normale, avec quelques oscillations.

7 avril, le malade paraissait entrer en convalescence, quand le soir la température monta à 39°,6.

8 avril, le malade très dyspnéique, se plaint d'un point de côté gauche. On trouve à ce niveau de la matité et l'abolition des vibrations vocales.

Du 8 au 10, l'épanchement pleural augmente, la dypsnée est extrême. On entend un souffle doux à la pointe de l'omoplate.

11 avril, mort.

Autopsie, le 12 avril, vingt-six heures après la mort.

Pleurésie purulente gauche.

Foie pâle, dégénéré.

Plexus solaire. — Ganglions semi-lunaires, de volume et d'aspect normaux. Hématoxyline-éosine. Infiltration de petites cellules rondes dans les capsules endothéliales, sous l'enveloppe fibreuse, autour des vaisseaux. Nodues infectieux assez nombreux ; les vaisseaux ne sont pas dilatés : deux petits ganglions lymphatiques enflammés sont à côté du plexus.

Nissl. Les cellules nerveuses paraissent normales ; elles présentent une légère coloration de leur noyau.

[1] Cette observation clinique ainsi que les observations XIV, XV, XVI et XXII, sont dues à l'obligeance de M. le professeur agrégé H. Roger.

Observation XIV. (Résumée). — Variole confluente. — Ganglions solaires : inflammation aiguë à la fois interstitielle, nodulaire et parenchymateuse.

W..., âgé de cinquante-neuf ans, concierge, entre le 14 avril 1902 dans le service de M. H. Roger à l'hôpital de la Porte d'Aubervilliers.

Le contage est inconnu.

A l'entrée, on constate : une éruption pustuleuse en voie de suppuration cohéro-confluente sur le visage où elle forme des placards blanc jaunâtre, presque continus sur le front ; une éruption discrète cohérente sur le torse ; quelques pustules sur la région sous-ombilicale ; sur les membres inférieurs, des plaques à éléments cohéro-confluents notamment à la face interne de la cuisse droite, sur la face externe et la région rétro-malléolaire interne de la jambe gauche ; enfin une éruption cohéro-confluente dans la plus grande partie du dos. Il existe dans le pharynx une éruption assez abondante qui provoque la dysphagie. Les yeux présentent de la conjonctivite ; à droite, deux petites pustules existent sur la conjonctive.

Traces d'albumine dans l'urine. Pas de signes physiques viscéraux importants à signaler. Température 39°,6.

Le 15, l'état s'aggrave.

Le 16, le malade est pris d'un délire tranquille. Température 38°,2.

Le 17, il tombe dans un état comateux.

Le 18, il meurt subitement.

A l'*autopsie*, on trouve les lésions macroscopiques ordinaires de la variole confluente.

Plexus solaire. — Ganglions semi-lunaires : assez volumineux, de couleur normale. Description IIIe partie, chapitre II. p. 204.

Observation XV, (Très résumée). — Variole hémorrhagique. — Ganglions solaires : inflammation aiguë diffuse généralisée.

N..., quarante ans, marchand de vin, entre le 6 mars 1902 à 8 heures du soir à l'hôpital de la Porte d'Aubervilliers.

M. H. Roger, qui le voit le 7 mars à 9 heures porte le diagnostic de variole hémorrhagique.

Le malade meurt le même jour à midi.

Autopsie le 8 mars à midi. Le sang complètement dissous infiltre tous les viscères et coule de partout.

Le foie très volumineux et jaune, est complètement dégénéré.

Plexus solaire. — Ganglions semi-lunaires : de volume normal, violet sombre. Gauche : Description IIIe partie, chapitre II, p. 205.

Droit : Les lésions sont beaucoup moins visibles que dans le ganglion gauche. Les nerfs afférents ont la plupart de leurs fibres à myéline, grosses et petites, normales. Les nerfs efférents, de la partie inférieure des ganglions, ont de grosses fibres à myéline évidemment malades. Les faisceaux de fibres qui traversent le ganglion ont quelques fibres à myéline contenant par places des masses de boules graisseuses qui leur donne un aspect moniliforme. Les fibres altérées paraissent d'autant plus nombreuses qu'on examine un point du ganglion plus rapproché de l'écorce.

Observation XVI (Résumée). — Rougeole. Bronchopneumonie. Ganglions solaires : normaux.

Lucie E..., âgée de vingt-un ans, femme de chambre entre le 2 avril 1902 dans le service de M. H. Roger à l'hôpital de la Porte d'Aubervilliers pour une rougeole. Elle n'a jamais eu de maladie antérieure. Elle a été contagionnée par un enfant de la maison dans laquelle elle habite.

La maladie débute le 31 mars par des frissons, de la courbature, de la céphalalgie et un catarrhe oculo-nasal.

Le 1er avril l'éruption caractéristique apparaît à la face.

A l'entrée, on note une éruption morbilleuse généralisée avec un exanthème assez intense et le signe de Koplik des deux côtés. La langue est chargée et saburrale, l'état général assez bon, le cœur un peu mou. Râles ronflants dans la poitrine ; traces d'albumine dans l'urine, température 38°.

Du 3 au 14 avril, la maladie évolue avec une température oscillant entre 38 et 39°.

Le 15 avril, la température monte à 40°, l'état général s'aggrave, la respiration s'accélère, on entend des râles crépitants à la base du poumon droit.

Le 16, l'état général est mauvais : cyanose, sueurs visqueuses, température 40°. Les symptômes de bronchopneumonie se sont encore aggravés ; dyspnée intense, battements des ailes du nez, crachats jaune verdâtre et striés de sang ; matité à la base droite, crépitants dans les deux poumons.

Le 17 avril, mort.

Autopsie le 19 avril, trente-six heures après la mort.

Poumons : bronchopneumonie double.

Cœur dilaté, foie et reins congestionnés.

Plexus solaire. Ganglions semi-lunaires, d'aspect tout à fait normal. *Nissl.* Les cellules nerveuses sont normales à grains parfaitement nets. On voit des blocs cellulaires à cinq noyaux. De très rares cellules ont dans leur noyau comme un deuxième nucléole.

Les capsules endothéliales sont normales ; quelques-unes ont dans leur intérieur une cellule à noyau fortement coloré échancrant le protoplasma de la cellule nerveuse.

Observation XVII. (Note). — Pneumonie lobaire. — Ganglions semi-lunaires normaux.

N..., âgé de trente-huit ans, journalier, entre le 26 janvier 1902, salle Jenner, n° 4. dans le service de M. André Petit à l'hôpital de la Pitié.

Très dyspnéique, il ne peut donner que des renseignements très frustes.

Il souffrait depuis quelques jours d'essoufflement et de point de côté gauche. Il ne s'est alité qu'hier.

On entend dans la partie moyenne du poumon gauche en arrière un souffle tubaire entouré de quelques râles sous-crépitants. Cœur très rapide ; foie mou ; refroidissement des extrémités ; température centrale 39°.

Le malade meurt dans le collapsus, une heure après son entrée.

Autopsie le 28 janvier, quarante-deux heures après la mort.

Hépatisation rouge de la moitié-inférieure du poumon gauche.

Cœur dilaté et flasque. Foie gros et gras. Reins congestionnés, se décortiquant mal.

Plexus solaire normal.

Observation XVIII (Résumée). — Pneumonie ; pleurésie purulente métapneumonique ; vomique ; pyopneumothorax. — Ganglions solaires : inflammation subaiguë nodulaire à prédominance interstitielle.

Alexis R..., cocher livreur, âgé de quarante-neuf ans, entre le 27 janvier 1902, salle Jenner n° 5 dans le service de M. André Petit, à l'hôpital de la Pitié.

A. F... Père mort tuberculeux à soixante-dix ans, frère mort tuberculeux ; femme morte tuberculeuse ; deux sœurs bien portantes ; neuf enfants dont 3 morts (un à trois jours, un à dix mois, le troisième mort de méningite).

A. P. Il a eu la variole en 1871.

Alcoolisme chronique.

Il tousse depuis cinq mois.

H. M. Il a été pris il y a trois semaines d'un point de côté droit très violent ; malgré la dyspnée, il continue à travailler pendant dix jours ; il se couche avec de la fièvre ; il y a quatre jours, il a une vomique.

Examen à l'entrée : dypsnée, cyanose ; pouls rapide et petit : voussure du côté droit de la poitrine : foie abaissé et senti à la palpation ; matité à la base droite en arrière ; au-dessus : souffle amphorique, bruit d'airain, succussion hippocratique ; dénivellation du niveau de matité de 13 centimètres en avant selon la position assise ou couchée ; température 39°.

25 janvier, mort subite.

Autopsie le 30, trente-six heures après la mort.

Pleurésie purulente droite ; fausses membranes épaisses contenant des pneumocoques ; ouverture du pneumothorax à la partie moyenne du poumon, faisait communiquer la cavité pleurale avec une bronche par un pertuis de 4 millimètres de diamètre.

Poumon droit : atélectasié ; pas de tubercules.

Poumon gauche : emphysémateux.

Foie gros et gras. Cœur contracté en systole. Reins congestionnés.

Plexus solaire. — Ganglions semi-lunaires. Description IIIe partie, chapitre II. p. 206.

Observation XIX (Résumée). — Pneumonie lobaire du sommet gauche. — Alcoolisme ; saturnisme. — Ganglions solaires : sclérose, altérations cellulaires, infiltration streptococcique.

Honoré G..., âgé de soixante ans, plombier, entre le 17 mars 1902, salle Jenner, n° 13 *bis* dans le service de M. André Petit à l'hôpital de la Pitié.

A. P. Alcoolique et saturnin, il a été pris brusquement d'un frisson et d'un point de côté gauche le 13 mars.

Examen à l'entrée : dyspnée, pâleur, sueurs, langue collante, artères

dures et sinueuses, pouls mou, à 100°, matité du sommet gauche et souffle tubaire entouré de sous-crépitants, température 38°.

18 mars. Expectoration, jus de pruneau; tendance au collapsus cardiaque. Souffle tubaire intense dans toute la moitié supérieure du poumon gauche.

19. Subcoma.

20. Mort.

Autopsie le 21, vingt-quatre heures après la mort, par temps froid.

Hépatisation grise du lobe supérieur gauche; emphysème des bords antérieurs des deux poumons.

Cœur en systole, dur. Foie, petit, et dur. Reins, petits, se décortiquant mal.

Plexus solaire. — Description IIIe partie, chapitre II.

Observation XX (Résumée). — Streptococcie: érysipèle de la face, delirium tremens, péricardite sèche, broncho-pneumonie, néphrite aiguë, mort. — Ganglions solaires : inflammatien aiguë diffuse interstitielle et parenchymateuse.

Léopold B..., âgé de quarante-deux ans, garçon de bureau à la compagnie d'Orléans entre le 17 février 1902, salle Jenner, n° 34, dans le service de M. André Petit à l'hôpital de la Pitié.

A. P. Alcoolisme chronique.

H. M. Il est malade depuis cinq jours; le médecin de la Compagnie a fait le diagnostic d'érysipèle de la face.

Examen à l'entrée : attaque évidente de delirium tremens, température 38°,6.

Du 18 au 27, symptômes évidents de broncho-pneumonie et de péricardite.

21 février. Collapsus cardiaque.

22 février, délire, puis coma, température matin : 38°, soir, 40°,8.

23 février, température matin : 41°,6.

Mort à 11 heures.

Autopsie le 24 à 10 heures, vingt-trois heures après la mort.

Poumons : bronchopneumonie ; vieux tubercules crétifiés du sommet.

Cœur (600 gr.) : flasque, et dilaté ; une plaque de péricardite villeuse sur la face antérieure du ventricule gauche ; pas de liquides ni d'adhérences dans le péricarde.

Reins (droit, 170, gauche, 230) : congestionnés, décorticables ; prédominance des altérations parenchymateuses dans la substance corticale du rein ganche.

Foie (1840 gr.) : gras ; plaques jaunâtres.

Rate (200 gr.).

Encéphale : congestionné ; liquide sous-arachnoïdien abondant.

Examen histologique. — *Foie.* — Début de cirrhose annulaire bi-veineuse, dégénérescence graisseuse surtout péri-sus-hépatique.

Lobule paracentral : picro-carmin, hématoxyline-éosine : augmentation

de nombre des petites cellules rondes ; neuronophagie, surtout des pyramidales moyennes.

Nissl : la plupart des grandes cellules sont normales ; quelques-unes sont globuleuses.

Plexus solaire. — Ganglions semi-lunaires. Description IIIe partie, chapitre II p. 207.

Observation XXI. (Résumée). — Rhumatisme articulaire subaigu, delirium tremens. — Ganglions solaires : inflammation aiguë légère à prédominance interstitielle.

Gustave D... déménageur, âgé de quarante-huit ans, entre le 16 juillet 1901 Salle Grisolle n° 12 dans le service de M. le professeur Landouzy, à l'hôpital Laënnec.

A. H. Alcoolisme chronique. Il dit spontanément qu'il boit 5 litres de vin par jour.

H. M. Il souffre depuis six semaines dans les articulations.

Examen à l'entrée ; impotence et douleurs des deux genoux et des deux chevilles ; foie gros ; cœur gros, T. 38°,8.

17 juillet : attaque de delirium tremens, T : 38,°8. Il se lève et veut absolument s'en aller.

18-21 juillet : sueurs généralisées, haleine félide, langue chargée, diarrhée jaune, pouls petit à 80, T : 39°.2.

22 juillet : agitation, délire, sueurs généralisées, collapsus cardiaque ; chute de la température à 38°.

Le soir ; coma.

23 juillet : mort à onze heures.

Autopsie le 24 juillet, vingt-quatre heures après la mort.

Poumons : congestionnés.

Cœur (560 gr.) dilaté, flasque ; symphyse péricardique, athérome.

Foie (1780 gr.) dûr, avec des ilôts jaunâtres et hémorrhagiques.

Reins (droit : 190 gr. ; gauche : 180 gr.) très congestionnés, décorticalisés,

Rate (325 gr.).

Encéphale : congestion pie-mérienne intense ; corticalité toute rouge ; congestion des vaisseaux des noyaux centraux.

Examen histologique. — *Foie.* — Espaces de Kiernan : cellules rondes, néocanalicules biliaires ; nodules infectieux disséminés ; travées hépatiques : se colorent mal par place formant des taches claires ; périhépatite.

Lobule paracentral. Petites cellules rondes augmentées. Glandes pyramidales pour la plupart normales. Méthode d'Anglade : neuroglie normale.

Plexus solaire. — Ganglions semi-lunaires. Droit. Méthode d'Anglade : il n'y a pas de cellules ni de fibres de névroglie. Gauche. Hématoxyline-éosine : Vaisseaux nombreux et dilatés ; nombreuses petites cellules rondes, cellules nerveuses petites et pigmentées.

Nissl. Capsule endothéliales envahies par les cellules rondes. Cellules nerveuses : grains nets, coloration légère du noyau ; neuronophagie fréquente ; quelques noyaux périphériques ; parfois chromatolyse centrale. Splanchniques. Droit : acide osmique : normal. Méthode de Weiss : aspect ordinaire.

Gauche. Marchi : aspect normal.

Observation XXII. (Note). — Tétanos. — Traumatisme de l'avant-bras. Trismus. Opistotonos, convulsions. Mort. Hypérémie généralisée. Altérations des cellules nerveuses cérébro-spinales. Altérations plus légères des cellules nerveuses des ganglions solaires.

N... âgé de trente-cinq ans, charretier, entre le 7 novembre 1901 à la Pitié. H. M. Il a fait une chute il y a dix jours. Son avant-bras a été blessé et souillé de terre.

Il a des convulsions depuis trente-six heures.

7 novembre. Amené à l'hôpital en charrette à 1 heure du matin, il est vu par l'interne de garde qui constate un trismus tel que le malade ne peut avaler une goutte de liquide, et qu'il a de la peine à dire quelques mots, un opistotonos léger, une contracture généralisée des membres et des convulsions. Température : 40°,6. Pouls : 160.

On prescrit du chloral à haute dose. Le malade meurt à 6 heures du matin.

Autopsie le 8 novembre, trente-heures après la mort.

Pendant l'autopsie, le sang, non coagulé, et très abondant, coule de tous les viscères[1].

Ganglions semi-lunaires. Les vaisseaux sont dilatés, le tissu conjonctif et les capsules endothéliales sont normales; les cellules nerveuses, à bords onduleux, à protoplasma contenant par places des vacuoles ou des fissures, sont moins touchés que les cellules du système encéphalo-rachidien.

Nerfs splanchniques. Dissociés, ou sur coupes, ne montrent aucune altération.

Observation XXIII. (Note). — Diphtérie. — Diphtérie oculo-pharyngo-nasale. — Broncho pneumonie; tuberculose. — Ganglions solaires : altération des cellules nerveuses.

N... âgé de un an, entre le 4 mars 1902 dans le service de M. H. Roger, à l'hôpital de la Porte d'Aubervilliers, pour diphtérie.

La forme est très grave.

On note à l'entrée des fausses membranes au niveau du pharynx, du nez et des yeux, et des noyaux de broncho pneumonie dans les deux poumons. T. 39°.

La mort survient quarante-huit heures plus tard le 6 mars.

Autopsie le 7 mars, 24 heures après la mort.

Poumons : noyaux de broncho pneumonie disséminés; quelques rares tubercules dans les glanglious du médiastin et les poumons.

Plexus solaire. Description, IIIe partie. Chap. II, p. 207.

Ganglions semi-lunaires, du volume d'une lentille, de couleur blanche.

Observation XXIV. (Résumée) — Hérédo-syphilis. — Mort à trois semaines. Ganglions solaires : inflammation diffuse.

Suzanne M... âgée d'un jour, entre salle Guersant à l'hôpital Laënnec dans le service de M. Landouzy le 30 août 1901.

[1] Pour les détails de l'autopsie, voir : Laignel-Lavastine. *Soc. anatomique*, 1903.

A H. Père bien portant. La mère a eu sept enfants, dont six sont morts en bas âge « de convulsions ou de méningite. » Elle n'a jamais eu de fausses couches. Elle vient d'être opérée pour une « tumeur blanche. »

H M. née avant terme, à huit mois, le 29 août 1901, elle est amenée à la crèche le lendemain de sa naissance.

30 août 1901. Sa peau est d'un rouge vif, les grandes et les petites lèvres sont œdématiées. L'état général est relativement bon.

10 septembre. Apparaissent autour de la bouche, des yeux, du nez et des oreilles, des vésico-pustules rapidement ulcérées. Ecoulement purulent du nez et des oreilles.

12 septembre. L'éruption se propage à la paume des mains, à la plante des pieds, au pourtour de l'anus. L'enfant se cachectise peu à peu et dégage une odeur fétide. L'œdème des organes génitaux augmente.

18 septembre. Mort.

Autopsie, le 19 septembre.

Poumon gauche. — Normal.

Poumon droit. — (35 grammes), violacé, hépatisé, il ne crépite pas et va au fond de l'eau. C'est le premier stade de la bronchopneumonie syphilitique.

Foie. — 105 grammes.

Rate. — Petite.

Autres viscères. — Pas de lésions macroscopiques.

L'examen histologique sera publié à part.

Ganglions semi-lunaires. Description IIIe partie, chapitre II. p. 208.

Dans les parties des ganglions qui se continuent avec les nerfs efférents on voit un grand nombre de cellules nerveuses dont le grand axe est parallèle aux fibres. Insinuées comme des faisceaux dans l'écartement des fibres nerveuses, elles se divisent perpendiculairement à la direction du nerf de telle sorte qu'elles forment des fibres longitudinales de deux, quatre ou six cellules.

Observation XXV. — (Résumée). Urémie saturnine. — Ganglions solaires sclérosés.

Alphonse J... âgé de cinquante-sept ans, régleur, entre le 28 octobre 1901, salle Rayer n° 22, dans le service de M. André Petit à l'hôpital de la Pitié.

A P. Il a commencé à vingt ans à travailler dans une imprimerie. Il a eu plusieurs attaques de coliques de plomb.

H P. Il a encore travaillé comme d'habitude le 26 octobre.

Le 27 octobre, au matin. il a perdu connaissance. Il est revenu rapidement à lui et a été conduit à pied à l'hôpital. En entrant dans la salle, il avait un air agacé, et chantonnait à mi-voix sans paraître avoir conscience de ce qu'il faisait.

A peine couché, il gâte et tombe bientôt dans le coma.

On lui fait une saignée de 350 centimètres cubes qui ne modifie pas son état.

Il a les pupilles très petites et immobiles, de l'œdème des jambes et de la moitié inférieure du torse; le cœur bat d'une façon inégale et irrégulière,

le premier bruit est seul entendu. Le pouls est perçu seulement par intermittences. La matité du foie est de 16 centimètres sur la ligne mamelonnaire ; celle de la rate est de 4 centimètres. On entend dans les poumons des râles sous-crépitants en avant à gauche, et en arrière à la partie moyenne du poumon droit. La respiration a nettement le rythme de Cheyne-Stokes avec des périodes d'apnée de dix minutes.

L'urine recueillie par cathétérisme, rare, haute en couleur, contient beaucoup d'albumine.

Température : 38°.

La mort survient le 1er novembre sans que le malade ait repris connaissance.

Autopsie le 2 novembre, vingt-huit heures après la mort.

Reins (droit : 150 grammes, gauche : 195 grammes), atrophiés, rouges, durs, granuleux, se décortiquent en partie seulement. La substance corticale est atrophiée. Cœur (500 grammes) sans lésions valvulaires. Foie (1 500 gr.) muscade.

Examen histologique. — *Reins*. — Sur un fragment où la surface est rétractée, on voit dans la substance corticale les glomérules en partie ou en totalité transformés en blocs de sclérose très réfringents, et les tubuli contorti remplis de masses granuleuses qui se continuent avec les cellules de Heidenhain mal colorées. La substance médullaire, parcourue par quelques travées de sclérose, est relativement indemne.

Plexus solaire. — Ganglions semi-lunaires. Description, IIIe partie, chap. II. p. 208.

Nerfs splanchniques. — Acide osmique. Paraissent sains dans leur totalité.

Observation XXVI (Note). — Péritonite suraiguë par perforation d'un ulcère de l'estomac. — Ganglionite parenchymateuse : vacuolisation cellulaire.

Homme de trente ans, entre le 20 janvier 1902 dans le service de M. Darier, à l'hôpital de la Pitié, pour un ulcère de l'estomac. Le 27 janvier, dans la journée, douleur subite et interne en coup de poignard dans la région épigastrique. Le lendemain : tableau clinique de la péritonite suraiguë par perforation.

Mort le surlendemain.

Autopsie le 30 janvier, trente heures après la mort.

Plexus solaire. — Ganglions semi-lunaires : plutôt petits, sont rougeâtres. Hématoxyline-éosine : paraissent normaux.

Nissl : lésions intenses nettement limitées aux cellules nerveuses ; les capsules sont normales. Cellules nerveuses décrites IIIe partie, chapitre II, p. 209.

Observation XXVII (Note). — Péritonite aiguë par perforation appendiculaire. — Ganglionite à prédominance parenchymateuse.

N..., âgé de trente-cinq ans, entre le 16 mars 1902, dans le service de M. Darier, à l'hôpital de la Pitié, pour une péritonite par perforation

appendiculaire datant de trois jours. Il meurt le lendemain 17 mars à cinq heures du soir.

Autopsie le 13 à 11 heures du matin.

Péritonite purulente à foyers multiples limités par des fausses membranes, sus et sous-ombilicales ; appendice sphacélé et perforé.

Plexus solaire. — Ganglions semi-lunaires, assez volumineux. Hématoxyline-éosine. Infiltration diffuse de petites cellules rondes surtout prédominantes autour des vaisseaux. Picro-carmin. Enveloppe fibreuse nette, en jaune.

Nissl : Description IIIe partie, chapitre II, p. 209

Nerfs : paraissent normaux.

Moelle : normale.

Observation XXVIII (Résumé). — Cirrhose de Laënnec. — Péritonite chronique. — Ganglions solaires : inflammation chronique diffuse ; coalescences cellulaires.

Alfred F..., métreur, âgé de cinquante ans, entre le 24 mars 1902, salle Jenner, n° 2 dans le service de M. André-Petit, à l'hôpital de la Pitié.

A. P. L'alcoolisme est évident.

H. M. Il a du dégout des viandes depuis huit mois, digère mal depuis six mois, tousse et maigrit depuis deux mois, et ne travaille plus depuis un mois.

Examen à l'entrée : Signes classiques de la cirrhose de Laënnec ; ascite libre, circulation sus-ombilicale, œdème mou des jambes et du scrotum, varicosités de la face ; pouls rapide et petit, langue sèche ; urines rares, foncées, avec dépôt briqueté, mais ne contenant ni sucre ni albumine, début de ramollissement tuberculeux du sommet gauche.

25 mars. Ponction de 7 litres de liquide citrin. On sent nettement le bord inférieur dur, mince et tranchant du foie abaissé ; la matité splénique est de 12 centimètres, le pouls reste petit et rapide.

26-30 mars. Le malade, soulagé pendant trois jours par la ponction, se cachectise : peau sèche, jaunâtre, dyspnée, somnolence.

1er-14 avril. L'ictère grave s'installe ; subictère, hémorragies gingivales, taches purpuriques, urines rares urobilinuriques, passivité, somnolence, température 38°, pouls 110.

15 avril. Mort dans le coma.

Autopsie le 16 avril 1902. Péritonite chronique, 10 litres de liquide citrin, le péritoine est couvert d'un enduit membraneux violacé avec suffusions hémorrhagiques, à surface chagrinée sur la paroi pariétale et formant une infinité de petits grains jaunes transparents sur les viscères abdominaux et surtout l'intestin.

Foie (1250 gr.) : jaune, dur, clouté

Rate (360 gr.) : ferme.

Reins (175 gr., chacun) : quelques sillons de sclérose ; décortication relativement facile ; substance corticale granuleuse et pâle.

Cœur . (260 gr.) : flasque et pâle.

Poumons : droit, emphysème ; gauche : deux petites cavernes de 1 centimètre de diamètre au sommet entourées de tissu induré.

Examen histologique. — Les coupes du péritoine pariétal montrent une péritonite chronique caractérisée par la prolifération du tissu conjonctif adulte, la dilatation des vaisseaux, l'épaississement de la sous-séreuse, et la chute de l'endothélium, mais ne montre pas de tubercules.

Par places on remarque des coalescences cellulaires. Tantôt deux, tantôt quatre, tantôt six noyaux se distinguent nettement avec leurs nucléoles au milieu d'une masse protoplasmique unique colorée d'une façon diffuse, à bords plus on moins festonnés, et toujours contenue dans une seule capsule endothéliale facile à reconnaître.

Observation XXIX (Note). — Péritonite tuberculeuse. — Ganglions solaires profondément altérés.

Louise L..., âgée de vingt ans, domestique, entre le 18 avril 1902, salle Laennec, n° 40, dans le service de M. André Petit à l'hôpital de la Pitié.

Sans antécédents héréditaires ni personnels dignes d'être rapportés, elle a de la fièvre depuis quinze jours et se plaint de douleurs vagues dans l'abdomen [1].

Autopsie le 2 juillet 1902, à 9 heures du matin.

Plexus solaire. — Les splanchniques sont « découverts » à travers la plèvre épaissie. En les suivant on arrive sur les ganglions semi-lunaires perdus au milieu de 20 ganglions lymphatiques hypertrophiés et caséifiés ; dans la partie gauche, la caséification est telle qu'elle enveloppe les fibres et les ganglions nerveux, et ne permet pas de voir à quel moment on sort de la région sous-péritonéale pour pénétrer dans la cavité péritonéale envahie par la péritonite.

Ganglions semi-lunaires. Hématoxyline-éosine. Vaisseaux sanguins, distincts ; enveloppe fibreuse épaissie et infiltrée de cellules rondes ainsi que l'atmosphère cellulo-graisseuse enflammée. Envahissement diffus des ganglions par de petites cellules rondes qui prédominent près des masses ganglionnaires lymphatiques caséifiées.

Nerfs splanchniques. Acide osmique. Semblent normaux. Les grosses fibres à myéline, en nombre normal, sont saines dans leur très grande majorité.

La moelle et le cerveau sont normaux.

Observation XXX (Très résumée). — Tuberculose aiguë. — Alcoolisme chronique. — Tuberculose aiguë à forme broncho pneumonique. — Delirium tremens. — Ganglions solaires normaux.

Pierre G..., employé à l'École de guerre, âgé de quarante et un ans, entre le 14 juin 1901 dans le service de M. le professeur Landouzy, salle Grisolle, n° 28, à l'hôpital Laennec.

Antécédents héréditaires et personnels sans intérêt.

[1] Le tableau anatomo-clinique qui répondit trait pour trait à la description classique de la péritonite tuberculeuse de Guéneau de Mussy sera rapporté dans une étude d'ensemble sur les lésions du plexus solaire dans les péritonites.

H. M. Le malade tousse depuis le commencement de l'hiver dernier. Il a eu une hénoptysie. Amaigrissement, inappétence, sueurs nocturnes.

14 juin 1901. Dyspnéique, couvert de sueur, les lèvres violettes, le pouls rapide, le malade a le facies d'un tuberculeux.

L'examen de la poitrine dénote : au sommet droit : exagération des vibrations et matité ; au sommet gauche, signes de ramollissement plus étendus en arrière qu'en avant. Le malade, qui se plaint de cauchemars, a des pituites le matin, des crampes dans les mollets, et un foie qui, débordant les fausses côtes, atteint presque l'ombilic.

Les réflexes rotuliens sont faibles ; les pupillaires normaux : T. 38°,4

16 juin. La matité du sommet gauche s'étend à toute la moitié supérieure de la poitrine ainsi que les sous-crépitants; la cyanose et la trémulation se généraliseut et s'accentuent. T. 39°,6.

18 juin. Le jour, le malade a un tremblement intense ; le délire léger s'accentue la nuit : il se lève et ne sait ce qu'il fait. T. 39°.

21 juin. La fonte caséeuse s'est opérée vite : gargouillement dans les fosses épineuses gauches. L'asphyxie s'accentue. T. 40°.

24 juin. Collapsus cardiaque ; urines rares, foncées, albumineuses. T. 38°. pouls, 140.

26 juin. Mort à 2 heures 30 de l'après-midi.

Autopsie le 28 juin, quarante heures après la mort.

Poumons : tuberculose pulmonaire chronique, avec bronchopneumonie tuberculeuse du poumon gauche.

Cœur : très dilaté et flasque.

Foie (1900 : gr.) cirrhose graisseuse.

Pancréas (100 gr.).

Rate (180 gr.) diffluente.

Reins (droit : 207 gr. ; gauche : 235).

Examen histologique. — *Foie :* dégénérescence graisseuse périportale ; sclérose légère périportale.

Reins : petits ilots de cellules rondes dans les régions sous-corticales ; les tubes contournés ont leurs cellules épithéliales pâles, vacuolaires et abrasées.

Plexus solaire. Ganglions semi-lunaires, de volume et coloration normaux.

Hématoxyline-éosine. Vaisseaux un peu dilatés ; tissu conjonctif normal.

Nissl. Capsules endothéliales normales. Cellules nerveuses pigmentées ; la presque majorité des cellules sont normales ; quelques-unes ont leur noyau un peu gros et périphérique ; quelques rares cellules sont en neuronophagie ou en chromatolyse.

Splanchniques normaux.

Observation XXXI (Très résumée). — Tuberculose subaiguë à forme bronchopneumonique. Ganglions solaires normaux.

Ludovic L..., âgé de dix-huit ans et demi, employé de commerce, entre le 26 mai 1901, dans le service de M. le professeur Landouzy, salle Grisolle n° 27, à l'hôpital Laënnec.

A. H. Mère morte tuberculeuse.

H. M. Il dit ne tousser que depuis deux mois.

26 mai 1901. Facies du tuberculeux héréditaire. Très dyspnéique et amaigri, la langue sèche, les pupilles petites, il est immobile et paraît presque plongé dans la stupeur. On note des signes de ramollissement des moitiés supérieures des deux poumons, T : 40°, pouls petit, à 120° ; urines albumineuses.

27 mai-25 juin. Malgré le traitement la température se maintient entre 39 et 40°.

26 juin. Une ulcération tuberculeuse apparaît au niveau de la surface muqueuse de la lèvre inférieure.

26 juin-3 juillet. Signes cavitaires au sommet droit. La température oscille de 36 à 39,5. L'amaigrissement est extrême, les sueurs très abondantes. Les réflexes sont normaux. Une diarrhée légère s'installe.

10 juillet. Mort après une longue agonie.

Autopsie le 11 juillet, vingt-huit heures après la mort.

Poumons : grosse caverne du sommet droit.

Péricarde : 200 cent. cubes de liquide citrin.

Cœur : petit et mou.

Foie : (1650 gr.), gras.

La rate (200 gr.), le pancréas et les reins (150 gr. chacun) sont normaux.

Plexus solaire. — Ganglions semi-lunaires. Hématoxyline-éosine. Tissu conjonctivo-vasculaire normal.

Nissl. Cellules nerveuses pigmentées.

Toutes les cellules sont normales : noyaux centraux, grains chromatiques très nettement limités. Dans certaines cellules ils sont assez volumineux. (type C). Quelques cellules sont très grandes et régulièrement circulaires.

Splanchniques. — Méthode de Weiss : fibrilles ténues. Acide osmique : normaux.

Observation XXXII (Très résumée). — Tuberculose aiguë à forme bronchopneumonique. — Ganglions solaires normaux.

Joseph L..., âgé de quarante-quatre ans, copiste, entre le 7 août 1901, dans le service de M. le Pr Landouzy, salle Grisolle, n° 30, à l'hôpital Laënnec.

A. H. Mère morte aliénée ; père mort de congestion cérébrale.

Sa femme est morte tuberculeuse à trente-six ans ; il a eu deux enfants ; l'un est mort à trois mois d'entérite, l'autre à treize mois d'occlusion intestinale.

A. P. Alcoolisme chronique.

Il a eu la grippe en mars 1901. Depuis ce temps, il tousse, crache et maigrit. Il n'a plus d'appétit depuis trois mois et il a de la diarrhée.

8 août 1901. Caverne du sommet gauche : craquements humides au sommet droit ; foie, de volume normal, douloureux à la percussion ; éphélides sur la face dorsale des mains; pas de doigts hippocratiques. Pouls : 110. T : 40°.

Jusqu'au 28 août, la diarrhée est continuelle.

Pendant août et septembre, jusqu'à la mort survenue le 26 septembre dans le marasme, il a été impossible de faire tomber la température au-dessous de 39°.

Autopsie le 27 septembre, vingt-six heures après la mort.

Poumons : très adhérents aux parois thoraciques, ils contiennent des granulations grises disséminées et une hépatisation caséeuse fromage de Roquefort au sommet gauche.

Cœur : normal.

Foie : hypertrophié et granuleux.

Reins : le droit paraît normal ; le gauche contient une masse caséeuse de 1 cent. cube de diamètre, jaune verdâtre, à l'union de la substance médullaire et corticale.

Examen histologique. — *Foie.* — Début de cirrhose annulaire bi-veineuse : dégénérescence graisseuse à prédominance périportale ; travées hépatiques : en plus de la dégénérescence graisseuse, atrophie cellulaire et pigmentation couleur rouille (pigment ocre) ; légère infiltration sanguine péri-sus-hépatique.

Reins. — Glomérules et vaisseaux normaux ; cellules de Heidenhain des tubes contournées abrasées, claires, mais à noyau bien coloré ; nodules inflammatoires sous-capsulaires ; réactions inflammatoires de petites cellules rondes autour d'îlots caséifiés.

Plexus solaire. — Ganglions semi-lunaires sont en contact avec des ganglions lymphatiques.

Hématoxyline-éosine. Aspect normal.

Nissl. Cellules nerveuses normales. Quelques rares cellules à noyau périphérique ou en forme de biscuit.

Observation XXXIII (très résumée). — Pneumonie caséeuse. — Ganglions solaires : inflammation interstitielle et parenchymateuse.

Charles J..., âgé de quarante-un ans, forgeron, entré le 24 octobre 1901, salle Rayer, n° 28, dans le service de M. André Petit, à l'hôpital de la Pitié.

Il tousse depuis deux ans, mais est particulièrement malade depuis quinze jours.

A l'entrée : faciès asphyxique ; matité et souffle tubaire dans les moitiés inférieures des deux poumons avec sous-crépitants aux deux bases. Température : 40°.

27 octobre : expectoration en 3 couches ; souffle caverneux dans la moitié inférieure du poumon droit en arrière. Température : 40°,2.

29 octobre-3 novembre : caséification des deux tiers inférieurs du poumon droit. Température : 38-39°.

4 novembre : Mort par asphyxie.

Autopsie le 5 novembre, trente-six heures après la mort.

Bloc de pneumonie caséeuse comprenant le lobe inférieur et une partie du lobe moyen du poumon droit ; tubercules aux sommets des deux poumons ; dilatation des bronches prédominante à droite.

Cœur dilaté.

Foie (2 000 grammes) gras.

Reins congestionnés.

Plexus solaire.

Ganglions semi-lunaires : aspect macroscopique normal. (*Descriptio histologique*, IIIe partie, chap. II, p. 211).

Splanchniques. Acide osmique. Fragmentation en boules des gaines à myéline de quelques fibres de calibre moyen. Etat normal des petites fibres à myéline ; leur aspect de chapelet tient à la cadavérisation.

Observation XXXIV (très résumée). — Tuberculose scléreuse au début; hémoptysie foudroyante ; mort ; ganglions solaires normaux.

N..., âgé de cinquante-deux ans, journalier. entre le 1er février 1902, salle Jenner, n° 22, dans le service de M. André Petit, à l'hôpital de la Pitié.

Il souffre d'une phlébite droite qui a débuté il y a trois ou quatre jours.

Il n'a jamais été gravement malade.

A l'entrée, on constate un peu d'induration au niveau de la face interne du mollet droit, et des râles sibilants dans la poitrine avec respiration humée, et submatité du poumon droit.

Etat général excellent.

Tout à coup, le 8 février, en finissant de déjeuner il est pris d'une hémoptysie foudroyante, et meurt en deux minutes.

Autopsie le 9 février, vingt-quatre heures après la mort,

Quelques tubercules crus au sommet du poumon droit.

Cœur, foie, reins, pancréas et rate paraissent normaux.

Ganglions semi-lunaires.

Hématoxyline-éosine : enveloppe fibreuse un peu épaissie, un ou deux rares nodules formés de petites cellules rondes.

Nissl. Cellules nerveuses normales un peu pigmentées. Vu quelques coalescences cellulaires : 2 ou 3 noyaux dans une seule masse protoplasmique entourée d'une capsule endothéliale unique. En somme, ces ganglions peuvent être regardés comme les ganglions normaux d'un homme déjà un peu âgé.

Observation XXXV (très résumée). — Tuberculose pulmonaire chronique; ganglions solaires : inflammation chronique à prédominance interstitielle.

Mme K..., âgée de trente-sept ans, entre le 30 juillet 1901, salle Trousseau, n° 30, dans le service de M. André Petit, à l'hôpital de la Pitié.

Septembre 1901. Cavernes aux deux sommets ; cachexie extrême ; ulcération linguale. Température : 37°-39°.

8 septembre 1901. Mort dans le marasme.

Autopsie le 10 septembre 1901, trente heures après la mort.

Plexus solaire.

Ganglions semi-lunaires, aspect normal.

Hématoxyline-éosine : tissu conjonctif augmenté au niveau de l'enveloppe fibreuse, autour des vaisseaux, autour des nids cellulaires ; d'où : accentuation de la lobulation. Un ganglion lymphatique enflammé chroniquement existe à quelque distance des ganglions.

Nissl. Capsules endothéliales normales. Cellules nerveuses normales : quelques-unes ont leurs grains flous.

Observation XXXVI (résumée). Pleurésie hémorrhagique. Collapsus cardiaque. Mort. Ganglions semi lunaires normaux.

Thomas R..., agé de cinquante-neuf ans, entre le 3 mars 1902 à l'hopital de la Pitié, dans le service de M. André Petit, salle Jenner, n° 45.

A. P. Il donne des renseignements confus ; il dit tousser depuis un mois.

3 mars 1902. On constate à la base du poumon gauche, les signes d'un épanchement pleural très abondant. Malgré une ponction qui donne issue à 1 500 centimètres cubes de liquide hémorrhagique, le malade meurt dans le collapsus cardiaque, le 6 mars à quatre heures du matin.

Autopsie le 7 mars, à onze heures du matin.

Poumon gauche (560 grammes) atélectasié, refoulé par la pleurésie hémorrhagique.

Poumon droit (1 235 grammes) : adhérences de la partie moyenne ; congestion du lobe supérieur.

Cœur (505 grammes) gros et gras ; aorte athéromateuse, valves de la mitrale épaissies.

Foie (1 775 grammes) scléreux. Vésicule dilatée.

Reins (155 grammes chacun) décortitables ; substance corticale atrophiée.

Rate (185 grammes).

Ganglions semi-lunaires, d'aspect normal, à l'œil nu, à l'hématoxyline-éosine, au picro-carmin et au *Nissl.* Vu de rares cellules nerveuses en chromatolyse centrale légère.

Observations XXXVII (note). Tuberculose pulmonaire chronique. Ganglions solaires sclérosés.

Marie L..., âgée de quarante ans, sans profession, entre le 18 décembre 1901, salle Laënnec n° 8, dans le service de M. le Professeur Jaccoud, à l'hopital de la Pitié.

25 décembre 1901 : ramollissement des deux sommets ; expectoration purée de pois ; cœur normal, intelligence très diminuée, réflexes rotuliens nuls, perte d'appétit, vomissements ; T : 38°.

28 décembre 1901, mort.

Autopsie le 29 décembre.

Plexus solaire. Ganglions semi-lunaires : paraissent augmentés de volume.

Müller et picro-carmin : tissu conjonctif augmenté de quantité ; accentuation de la lobulation.

Les cellules nerveuses sont pigmentées.

Observation XXXVIII (note). Ulcères simples de la grande courbure. Ulcéro-carcinome du pylore. Cancer secondaire du foie. Erysipèle de la face. Pyélonéphrite droite. Phlébite de la saphène interne droite. Mort en hypothermie. Noyau cancéreux dans le ganglion semi-lunaire gauche [1].

Rosalie L..., âgée de soixante-deux ans, professeur d'anglais, entrée le 2 novembre 1900, salle Grisolle n° 27, dans le service de M. Béclère, à l'hopital Saint-Antoine.

Douleurs abdominales depuis quatre mois, vomissements, méloena, cachexie, hépatomégalie, ictère, œdème des jambes.

27 novembre. Erysipèle de la face,

5 décembre. Mort après une agonie de vingt-quatre heures.

Autopsie. Ulcéro-carcinome du pylore ; ulcères des faces stomacales. Noyaux cancéreux secondaires dans le foie. Pyélonéphrite gauche. Plexus solaire. Décrit dans troisième partie, chapitre II, page 202.

Observation XXXIX (résumée). Cancer d'estomac.
Ganglions solaires : altérations cellulaires discrètes dues à la cachoxie.

Charles P..., âgé de 54 ans, miroitier, entre le 18 octobre 1900, salle Magendie n° 8, dans le service de M. Béclère, à l'hopital Saint-Antoine.

Il n'a jamais été malade et a fait sans accident la campagne de 1870. Depuis un an, il souffre de l'estomac, vomit et maigrit. Il n'a jamais eu d'hémathémèses. A l'entrée, on constate une tumeur dure, mate et douloureuse au creux épigastrique, la teinte jaune paille de la peau, une anémie et un amaigrissement intenses, des réflexes rotuliens faibles, une langue rose et humide, pas d'adénopathies perceptibles, pas d'œdème des jambes, de l'albumine dans les urines ; foie, cœur et poumons normaux, et 38°,6 de température centrale. Le 20 octobre, le dosage de l'urée de l'urine de vingt-quatre heures donne 6 gr. 450.

Au début de novembre, le malade dit se sentir un peu mieux depuis qu'il a des piqûres de morphine et de la bière ; il s'apitoie sur sa maigreur et ne parait pas se faire d'illusions sur son état. L'œdème des jambes apparaît.

Il meurt presque sans agonie, le 3 novembre à 6 heures du matin. Autopsie le 10 novembre à 11 heures.

Dans l'abdomen : un peu d'ascite libre ; cancer du pylore avec adhérence de la face inférieure du foie ; pas de ganglions secondaires dans le foie ; reins blanchâtres, assez volumineux et se décortiquant bien. Ganglions trachéo-bronchiques anthracosiques en partie cancéreux. Cœur et poumons normaux.

Plexus solaire.

Ganglions semi-lunaires. Description, troisième partie, chapitre II p. 211.

[1] Voir l'observation complète : in *Soc. anatomique*, 16 janvier 1903. Laignel-Lavastine : Cancer secondaire du ganglion semi-lunaire.

Observation XL (note). Carcinome de l'utérus. Ganglion solaire : atrophie pigmentaire.

Mme M..., âgée de soixante-quinze ans, journalière, entre le 19 juillet 1901 salle Trousseau, n° 22 dans le service de M. André Petit à l'hôpital de la Pitié, pour un carcinome de l'utérus qui a débuté il y a cinq ans.

On constate des adhérences complètes du carcinome aux parois du bassin, un vagin de bois, et une fistule recto-vaginale. Août-octobre. Cachexie progressive ; teint jaune ; intelligence obnubilée.

21 octobre 1901. Mort.

Autopsie le 22 octobre, 24 heures après la mort.

Plexus solaire. — Ganglions semi-lunaires. Hématoxyline-éosine. Enveloppe fibreuse très épaisse s'enfonçant sous forme de travées fortement éosinées au niveau des faisceaux de fibres nerveuses. Cellules nerveuses réduites à des blocs pigmentaires. Capsules endothéliales normales.

Nissl. Ne révèle pas d'autre lésion. Splanchniques. Acide osmique et picrocarmin : dissociations. Droit : normal dans l'ensemble. Gauche : quelques grosses fibres à myéline ont des boules graisseuses.

Observation XLI (résumée) Artériosclérose : myocardite, emphysème pulmonaire, pachyvaginalite, mort subite.

Ganglions semi-lunaires normaux.

Henri M.., âgé de soixante-dix ans, entre le 9 novembre 1901 à l'hôpital de la Pitié dans le service de M. Jaccond, salle Jenner, n° 38.

Le 26 décembre, on constate des signes d'artériosclérose généralisée, tendance au bruit du galop, hypertension artérielle, emphysème pulmonaire, cicatrices d'ulcères variqueux aux deux jambes, urine claire, abondante, de densité diminuée, donnant la réaction de l'urohématine. Le 25 mars, mort subite.

Autopsie le 26 mars, 24 heures après la mort.

Cœur gros et mou.

Foie petit et dur.

Poumons : emphysème généralisé.

Reins : de volume normal, et facilement décorticables, sauf en deux ou trois points où existent des sillons de capitonnage.

Rate petite.

Gros calculs à facettes dans le vésicule biliaire.

Ganglions semi-lunaires, de volume et de consistance normales, de couleur gris rosé.

Hématoxyline-éosine. Enveloppe conjonctive épaissie, vaisseaux dilatés à paroi épaissies, cellules nerveuses pigmentées.

Nissl. Capsules endothéliales et cellules nerveuses normales. Quelques coalescences cellulaires.

Observation XLII (résumée). Sénilité ; myocardite scléreuse ; asystolie aiguë ; mort. Ganglions solaires normaux.

François B... âgé de quatre-vingt-sept ans, sans profession, entre le

18 novembre 1901, salle Rayer, n° 36, dans le service de M. André Petit, à l'hôpital de la Pitié.

Il n'accuse aucun antécédent morbide, et vient parce qu'il est essoufflé depuis la veille et que ses jambes sont enflées.

On constate une dyspnée intense, de la cyanose, de l'œdème des jambes, un pouls très rapide, de l'embyocardie, un tremblement généralisé, à grandes oscillations augmentant dans les mouvements intentionnels, pas de nystagmus, des réflexes rotuliens forts, des râles sibilants et ronflants dans les deux poumons et des sous-crépitant aux bases.

Le malade meurt le surlendemain 20 novembre.

Autopsie le 21 novembre, 30 heures après la mort.

Coeur : 470 grammes.

Poumons : 580 grammes.

Reins : 250 grammes, à deux.

Rate : 190 grammes.

Foie : 1150 grammes.

Plexus solaire.

Ganglions semi-lunaires.

Hématoxyline-éosine : aspect général normal ; quelques cellules rondes dans les espaces intercapsulaires.

Nissl. Capsules endothéliales et cellules nerveuse normales. Ces cellules sont pigmentées, mais elles ne le sont pas plus que celles des tuberculeux chroniques âgés de vingt ans.

Par place on remarque des cellules nerveuses en coalescence : dans une même masse protoplasmique entourée d'une capsule endothéliale unique, on voit 2, 3 ou 4 noyaux.

Observation XLIII. (Très résumée). Rhumatisme articulaire chronique ; insuffisance mitrale, myocardite, asystolie à rechutes. Mort. Ganglions semi-lunaires très congestionnés et pigmentés.

Mme M..., âgée de cinquante-huit ans, entre le 20 mai 1901, salle Broca, n° 17, à l'hôpital Laënnec dans le service de M. le professeur Landouzy.

A P. Rhumatisme articulaire subaigu à quarante-six ans.

H M. Dyspnéique depuis plusieurs mois, la malade entre à l'hôpital parce qu'elle a mal dans le côté droit.

21 mai 1901. Tableau de l'asystolie : gros foie, grosse rate, œdème des jambes, teint terreux, subictère des conjonctives, cœur dilaté, pouls petit, urines rares, albumineuses.

Mai-juin. D'abord améliorée par le lait et la digitale, la malade est reprise de crises d'asystolie subintrantes.

6 juillet. Mort dans le collapsus.

Autopsie le 7 juillet, vingt-six heures après la mort.

Hydropéricarde.

Cœur (440 gr.) : flasque ; insuffisance mitrale ancienne ; athérome aortique.

Hydrothorax gauche.

Poumons (2420 gr.) : congestionnés.

Foie : gros, gras et dûr.

Rate (930 gr.) : très volumineuse.

Pancréas : 100 gr.

Reins (190 gr. chacun) : cyanotiques, décorticables en partie.

Examen histologique. — *Myocarde*. — Infiltration graisseuse ; vaisseaux dilatés, à parois épaissies ; fibres musculaires infiltrées de pigment jaune dans l'intérieur même du protoplasma.

Foie. — Infiltration cellulaire dans les espaces de Kiernan et autour de quelques veines sus-hépatiques dilatées ; dilatation maxima des capillaires intralobulaires.

Rate. — Périsplénite chronique ; sclérose des corpuscules de Malpighi.

Pancréas. — Epaississement des travées interlobulaires.

Plexus solaire. — Ganglions semi-lunaires. Le droit, dur, blanc brillant, est très augmenté de volume (30 × 20 × 6 millimètres). Coupé perpendiculairement à son grand axe, il apparaît pigmenté au centre.

Hématoxyline-éosine; Van Gieson. — Vaisseaux nombreux et dilatés. Veine volumineuse gorgée de sang. Enveloppe fibreuse du ganglion et des nerfs afférents ou efférents très épaissie. Cellules nerveuses très pigmentées.

Nissl. — Infiltration de bactéries d'origine organique ou cadavérique, qui ont pénétré dans les capsules endothéliales. A côté de noyaux ganglionnaires où les cellules sont pigmentées, il en est d'autres où elles ne le sont pas. Les cellules de forme normale, sont quelques-unes en achromatose. Aucune n'a de grains chromatiques très nets. Ils sont poussiéreux.

Grands splanchniques. Marchi. Normaux.

Observation XLIV. (Très résumée). Myocardite scléreuse. Ganglion semi-lunaire hypertrophié et scléreux.

Mme N..., soixante-dix ans, entrée dans le service de M. A. Petit, salle Laënnec, n° 40 en juillet 1901, est examinée par nous en septembre.

Arythmie, bruit de galop intermittent, maximum des battements dans le 6e espace. Signes d'artériosclérose.

23 décembre 1901. Mort en asystolie.

Autopsie le 24 décembre.

Myocardite hypertrophique scléreuse.

Foie. — Cirrhose cardiaque.

Plexus solaire, disséqué et mis dans le Müller.

Les deux ganglions semi-lunaires, durs, clairs et comme nacrés, sont hypertrophiés, surtout le gauche.

Picro-carmin. Enveloppe fibreuse très épaissie; travées scléreuses adultes, vaisseaux dilatés.

Cellules nerveuses pigmentées.

Observation XLV. (Très résumée). Insuffisance mitrale. Asystolie. Collapsus cardiaque. Mort. Ganglions semi-lunaires : congestion passive.

Emilie M..., entre le 7 février 1902, salle Laënnec, n° 6, dans le service de M. Petit, à l'hôpital de la Pitié.

A P. Fièvre typhoide en 1890.

H M. Se plaint de dyspnée depuis deux mois.

Elle entre dans un état d'asystolie qui touche au collapsus. On note une cyanose généralisée, une dyspnée intense, des râles sous-crépitants dans les deux poumons, de l'œdème des jambes, de la dilatation du cœur droit débordant de 3 centimètres le bord droit du sternum, un souffle systolique apexien, du pouls jugulaire, un pouls radial, à 120, extrêmement petit.

Les injections de caféine produisent une légère amélioration le lendemain 8. Les urines apparaissent; elles sont très albumineuses. Le soir l'état s'aggrave.

9 février 1902. Mort à huit heures du matin.

Autopsie le 10 février, vingt-six heures après la mort.

Cœur. — Dilaté, flasque ; insuffisance mitrale.

Foie. — Muscade.

Pancréas. — Hémorrhagie dans la partie moyenne.

Poumons. — Congestion des bases.

Reins. — Cyanotiques, décorticables.

Rate. — Petite et dure.

Examen histologique. — *Pancréas.* — Sclérosé, contient des îlots hémorrhagiques.

Plexus solaire. — Ganglions semi-lunaires.

Dilatation intense des vaisseaux par congestion passive.

Observation XLVI. (Très résumée). Alcoolisme chronique. Cirrhose de Laënnec. Confusion mentale. Mort. Ganglions semi-lunaires et nerfs splanchniques altérés.

Mme A..., âgée de soixante-cinq ans, blanchisseuse, entre le 5 juin 1901, salle Broca n° 26 à l'hôpital Laënnec dans le service de M. le Professeur Landouzy.

A P. Pas de maladies antérieures ; mais depuis trente ans, boit chaque jour de l'absinthe, du rhum, du cassis, etc.

A l'entrée, ce qui frappe, c'est la cyanose généralisée et le faciès vultueux. Haleine fétide, langue saburrale, dyspnée, pouls rapide, température 37,6, confusion mentale totale, sont les principaux symptômes.

5-16 juin. L'état reste à peu près stationnaire, jusqu'au 16 juin, jour où apparaît dans la partie moyenne du poumon gauche en arrière de la matité et des sous-crépitants fins.

La température monte de 37 à 39°6.

17 juin. Langue rôtie. Température : 40°.

18 juin. Mort à 5 heures du matin.

Autopsie le 18 à 11 heures du matin.

Poumons : congestion du lobe inférieur gauche.

Cœur (410 gr.) : mou.
Foie (1.280 gr.) : petit, jaune, dur, à gros grains.
Reins (120 gr. chacun) : début de sclérose.
Rate (200 gr.) : normale.
Cerveau (1185 gr.) : rouge, très mou, s'étale sur la table.

Examen histologique. — *Foie :* cirrhose de Laënnec typique.
Rein : nodules de sclérose dans la substance corticale.
Plexus solaire : Ganglions semi-lunaires.
Hématoxyline. Éosine : Enveloppe fibreuse un peu épaissie ; infiltration très légère de petites cellules rondes ; capsules endothéliales normales.
Nissl. Cellules nerveuses globuleuses à noyau périphérique : chromatolyse et karyolyse. Bactéries cadavériques dans les faisceaux de fibres nerveuses, en dehors des ganglions.
Nerfs splanchniques. Acide osmique. Coupes longitudinales. Grosses fibres à myéline moniliformes et vasculaires au niveau des segments élargis.

Observation XLVII (Note). Cirrhose hépatique hypertrophique. Ganglions solaires étudiés en coupes sériées.

B..., âgé de cinquante et un ans, maçon, entre le 11 novembre 1901, salle Rayer n° 2, dans le service de M. André Petit à l'hôpital de la Pitié.
AP. Alcoolisme chronique.
12 novembre 1901. Faciès de cirrhose du foie. Amaigrissement de la moitié supérieure du corps ; œdème mou de la moitié inférieure ; ascite légère ; foie régulièrement augmenté de volume, descendant dans la fosse iliaque droite, à bord lisse et douloureux. Matité splénique de 5 centimètres. Matité et diminution du murmure vésiculaire à la base du poumon gauche.
1er-12 décembre. L'ictère grave s'installe.
13 décembre. Mort dans le coma.
Autopsie le 14 décembre, trente heures après la mort.
Ganglions semi-lunaire droit (Marchi) : 43 coupes sériées faites transversalement perpendiculairement au grand axe).
Coupes supérieures (1-21). La corne supérieure du ganglion est accompagnée de 2 troncs nerveux ; l'un sans myéline s'épanouit dans le ganglion ; l'autre à myéline le cotoie sans s'arrêter.
Coupes 23. Aspect typique des fibres amyéliniques dans le noyau ganglionnaire et des fibres à myéline à côté.
Coupes moyennes (27-30). Le ganglion est divisé en deux. Un fort faisceau de fibres sans myéline pénètre dans un des ganglions. Le faisceau amyélinique poursuit sa marche amoindri.
Coupes 31-37. Les fibres sans myéline augmentent de quantité à mesure que les fibres à myéline diminuent de nombre.
Coupes inférieures (38-41). Les territolres des fibres à myéline de plus en plus petits sont très nettement limités sur les bords des gros faisceaux de fibres sans myéline.
Dernières coupes (42-43). Il n'y a plus que des faisceaux de nerfs amyéliniques contenant quelques rares fibres à myéline.

Observation XLVIII (Note) Maladie de Recklinghausen. Ganglions solaires normaux.

Delphine B..., âgée de cinquante-huit ans, entrée le 25 décembre 1899 salle Bouillaud, dans le service de M. Bourcy à l'hôpital Tenon.

Morte en asystolie dans le service de M. Achard, salle Laënnec n° 2 à l'hôpital Tenon le 15 décembre 1900.

Autopsie le 16, vingt-six heures après la mort.

Plexus solaire normal [1].

Observation XLIX. (Note). Hémorrhagie des glandes surrénales [2]. Insuffisance capsulaire suraiguë : mort dans le collapsus. Ganglions solaires : altérations cellulaires de décapsulation.

Homme de quarante-six ans, tombé sans connaissance dans la rue à 7 heures du matin comme il allait à son travail. Est examiné à l'hôpital de la Pitié, cinq heures plus tard, le 5 décembre 1901, dans le collapsus. Meurt dans le coma à 3 heures.

Autopsie. Hémorrhagie des deux surrénales.

Aucune autre lésion mocroscopique.

Plexus solaire.

Ganglions semi-lunaires, de volume et d'aspect normaux. Description 3e partie, chap. II.

On voit des altérations analogues dans l'écorce et le bulbe.

Observation L. (Note). Ramollissement cérébral. Ganglions solaires normaux.

Mme B..., âgée de cinquante-six ans, couchée salle Trousseau, n° 18, dans le service de M. André Petit, à l'hôpital de la Pitié, gâteuse, en démence, et atteinte de contracture en flexion des deux membres inférieurs, présente de larges phlyctènes sur la plante des pieds et la paume des mains, et meurt le 25 décembre 1901.

Autopsie le 30 décembre.

Cerveau. — Hémisphère droit : ramollissement du pli courbe allant jusqu'au ventricule latéral et s'étendant en avant dans les radiations optiques de Gratiolet, mais finissant à 1 centimètre en avant de la couche optique ; de plus, petit point de ramollissement jaune dans le noyau caudé au point où il se continue avec le noyau lenticulaire ; la capsule interne est intacte sauf à sa partie antérieure. Hémisphère gauche : ramollissement jaune de la partie inférieure, postérieure et interne de la couche optique ; ramollis-

[1] L'observation clinique a été publiée dans les *Archives générales de médecine*, 1900, 2e sem. p. 270. Voir Bourcy et Laignel-Lavastine : un cas de maladie de Recklinghausen. L'observation anatomique, que nous avons pu recueillir complète grâce à l'obligeance de MM. Achard et Loeper, paraîtra prochainement.

[2] Les pièces ont été présentées à la Société anatomique en décembre 1901. Voir : *Bulletins*, décembre 1901, p. 683, et les coupes histologiques en 1903. V : *Bulletins*, février 1903.

sement jaune en forme de bandelettes de la partie postérieure et interne du noyau caudé le long du ventricule. Toute la capsule interne paraît saine.

Poumons : adhérences du sommet droit.

Foie : 550 grammes.

Rate : 70 grammes.

Reins : 90 grammes chacun.

Cœur : normal.

Plexus solaire :

Ganglions semi-lunaires. Hématoxyline-éosine : tissu conjonctif normal. Cellules nerveuses très pigmentées.

Nissl : normal.

Observation LI. (Note). Hémorrhagie cérébrale avec inondation ventriculaire. Ganglions solaires : parois vasculaires épaissies.

Mélanie B..., âgée de soixante-dix-huit ans, sans profession, est amenée sans connaissance et sans renseignements le 10 janvier 1902, salle Laënnec, n° 28, dons le service de M. Andre Petit, à l'hôpital de la Pitié.

On note :

Hémiplégie gauche ; réflexe rotulien gauche plus fort que le droit ; pas de clonus ; réflexe cutané plantaire nul ; ulcère sur la face antérieure de la jambe gauche. Nodosités d'Héberden ; gâtisme, subcoma :

Mort le 13 janvier.

Autopsie le 14 janvier.

Encéphale.

Hémisphère gauche. Hémorrhagie méningée au uiveau de la partie supéro-externe du lobe occipital, ayant fusé dans l'intérieur de la scissure occipitale supérieure. Hémisphère droit. Hémorrhagie méningée de toute la face externe du lobe occipital.

Hémorrhagie ayant détruit la *couche optique* et ayant fusé dans le ventricule latéral. Cette hémorrhagie en bas attaquait la circonvolution de l'hippocampe et le corps godronné jusqu'à la fente de Bichat.

De plus : petit noyau dans la région de la couronne rayonnante immédiatement au-dessus en avant et en dedans du noyau rouge.

Plexus solaire : aspect normal. Ganglions semi-lunaires.

Hématoxyline-éosine. Tissu conjonctif normal ; parois vasculaires épaissies ; cellules très pigmentées.

Nissl : Cellules nerveuses normales.

Observation LII (note). Hémorrhagie cérébrale.
Ganglions solaires normaux.

Auguste M..., âgé de soixante-huit ans, entre le 13 janvier 1902 salle Jenner, n° 32, dans le service de M. André Petit à l'hôpital de la Pitié.

Il n'a jamais, dit sa fille, fait d'excès de boissons.

Il était bien portant quand, le 10 janvier dans la nuit, il a eu un ictus apoplectique.

13 janvier 1902. Hémiplégie gauche : extension des orteils, réflexe rotulien plus fort qu'à droite, pas de clonus.

23 janvier. Mort dans le coma.

Autopsie le 24 janvier.

Cerveau : Hémisphère droit : la coupe de Fleschsig montre une hémorrhagie ayant envahi le noyau lenticulaire, les deux bras de la capsule interne, la capsule extrême jusqu'à l'insula de Reil et la partie antérieure de la couche optique et ayant fusé par le ventricule latéral et la fente de Bichat sous les méninges du lobe occipital.

Plexus solaire : Ganglions semi-lunaires. Marchi : aspect normal.

Nerfs : splanchiques ; normaux. Filets pneumogastriques ; normaux.

Branches efférentes hépatiques : les fibres à myéline sont normales.

Observation LIII (note). Ramollissement cérébral. Plexus solaire normal.

Louis C..., âgé de quarante-neuf ans, menuisier, entre le 21 janvier 1902 salle Jenner, n° 32, dans le service de M. André Petit, à l'hôpital de la Piété.

Il est dans le coma et l'on n'a aucun renseignement.

22 janvier : hémiplégie flasque gauche : impotence totale, réflexe rotulien diminué, réflexe cutané plantaire nul ; spasme facial gauche ; réflexes pupillaires normaux ; myosis. Sueurs généralisées ; pouls à 48 ; râles sibilants disséminés.

6 février. Le réflexe rotulien gauche est maintenant plus fort que le droit ; extension des orteils à gauche ; langue rôtie. T. : 38°.

10 février. Mort.

Autopsie le 11 février.

Cerveau : Hémisphère droit : ramollissement ayant détruit la partie moyenne du putamen, la capsule externe, l'avant-mur, la capsule extrême.

Plexus solaire. Ganglions semi-lunaires. Müller : Aspect général normal.

Observation LIV (très résumée) [1] Fracture de la colonne cervicale. Ganglions semi-lunaires : altérations cellulaires très intenses.

Homme de vingt ans amené le 14 février 1902 à l'hôpital de la Pitié dans le service de M. Walther.

Chute du haut d'un échafaudage deux heures auparavant. Fracture de la 5e cervicale : paraplégie flasque ; priapisme. Mort le 16.

Autopsie faite par M. Pouliot, interne du service. Confirmation du diagnostic ; hyperémie des viscères abdominaux.

Plexus solaire.

Semi-lunaires : H. E. : ensemble normal ; un certain nombre de cellules nerveuses apparaissent à un fort grossissement écornées par des cellules

[1] Voir Laignel-Lavastine et Pouliot. Fracture de la colonne cervicale. *Soc. anatomique*, 1903.

rondes à noyau plus volumineux que les cellules ordinaires des capsules endothéliales.

Nissl. Toutes les cellules nerveuses altérées.

V. descript., 3e partie, chap. II.

Splanchniques normaux.

Observation LV (Note). Tubercules de la moelle (1). Ganglions semi-lunaires. normaux.

Alice L..., âgée de vingt-sept ans, sans profession, entre le 18 octobre 1901, salle Trousseau, n° 2, dans le service de M. André Petit, à l'hôpital de la Pitié.

Paraplégie flasque avec anesthésie tactile douloureuse et thermique remontant jusqu'à une ligne horizontale passant à 5 centimètres au-dessous de l'ombilic.

Escharre sacrée. Tuberculose pulmonaire chronique au stade de ramollissement. Mort le 4 décembre 1901 à 5 heures du soir.

Autopsie le 6 à dix heures trente du matin. Tubercule petit dans le 10e segment dorsal, et gros tubercule dans le 11e. Ganglions semi-lunaires normaux. Splanchniques normaux (dissociations et coupes transversales passant par le ganglion de Lobstein).

Observation LVI (Note) (1). Myélite subaiguë. Hystérie. Ganglions solaires : lésions cellulaires.

Mme N..., âgée de vingt-huit ans, blanchisseuse, entrée le 3 mars 1902, salle Cruveilhier, n° 23, dans le service de M. le Pr Raymond, à la Salpêtrière.

Monoplégie crurale hystérique survenue le 2 janvier 1902, guérie par suggestion par M. Widal.

Début brusque de la paraplégie pour laquelle elle entre à la Salpêtrière le 15 février.

Entrée : paraplégie spasmodique : clonus, extension des orteils ; anesthésie.

Evolution : accidents vésicaux ; cystite purulente ; névrite des membres inférieurs (ébauche de D. R.).

Mort le 2 mai 1903.

Autopsie le 3 mai.

Moelle : Hématoxyline-éosine, picro-carmin ; Pal ; Marchi ; Nissl.

Cervicale : Pas de foyers de myélite.

Dorsale : Foyers de myélite subaiguë centrale : vaisseaux dilatés ; périvascularite ; infiltration de cellules rondes, dégénérescence en boules des gaines de myéline, déformation globuleuse des cellules nerveuses, avec noyau périphérique, chromatolyse et achromatose.

Lombaire : Pas de foyers de myélite.

(1) Voir Laignel-Lavastine. Tubercules de la moelle. *Soc. anatomique*, 1903.

(1) L'observation complète sera publiée par MM. Philippe et Sicard.

Nerfs : acide osmique. Marchi. Hématoxyline-éosine.
Médian. Normal.
Sciatique. Névrite.
Tibial antérieur. Névrite.
Plexus solaire décrit 3e partie, chapitre II.

Observation LVII [1] (note). — Alcoolisme chronique ; polynévrite, insuffisance hépatique ; ictère grave, confusion mentale ; coma ; mort. Ganglions semi-lunaires ; altérations des cellules nerveuses ; réaction dite à distance.

Mme C..., âgée de cinquante-quatre ans, sage-femme, entre le 1er juin 1901, salle Broca, n° 12, dans le service de M. le professeur Landouzy à l'hôpital Laënnec.

Subictère, confusion mentale, urines Malaga. Atrophie des quatre membres : réflexes tendineux très faibles.

Mort, le 4 juin.

Autopsie, le 5.

Examen histologique : polynévrite. Cirrhose annulaire bi-veineuse du foie avec dégénérescence graisseuse périlobulaire.

Plexus solaire. Description. 3e partie, chap. II.

Observation LVIII (note). — Polynévrite ; alcoolisme ; tuberculose pulmonaire chronique ; confusion mentale ; altérations des nerfs moteurs, des cellules radiculaires antérieures et du plexus solaire.

Léonie F..., âgée de trente-neuf ans, journalière, entre le 18 décembre 1901, salle Laënnec, n° 11, dans le service de M. le professeur Jaccoud.

25 décembre 1901. Aspect typique de polynévrite généralisée des membres : atrophie, DR, réflexes tendineux abolis. Confusion mentale.

21 mars. Mort rapide par accidents bulbaires.

22 mars. Autopsie. Pneumonie caséeuse.

Examen histologique : polynévrite typique ; *plexus solairie ;* description, 3e partie, chap. II.

Observation LIX (note). — Sclérose en plaques : ganglions semi-lunaires altérés.

N..., âgé de quarante ans, soigné salle Bouvier, n° 4, dans le service de M. le professeur Raymond, à la Salpêtrière, meurt le 2 juillet 1902.

Pendant la vie, on hésite entre le diagnostic de myélite transverse syphilitique et de sclérose en plaques. Les principaux symptômes présentés par le malade étaient les suivants : paraplégie spasmodique, double clonus du pied, constipation opiniâtre, rétention d'urine intermittente, escarre sacrée, contracture des muscles du dos, tremblement intentionnel, parole un peu

[1] Cette observation ainsi que la suivante seront publiées à part.

explosive, mais pas scandée, pas de nystagmus, pas de troubles de la sensibilité, pas de troubles mentaux.

L'autopsie pratiquée trente-heures après la mort démontra le bien fondé du diagnostic de sclérose en plaques.

Examen histologique. — Moelle : Hématoxyline, éosine, Pal, Nissl.

Plaques de sclérose, notamment dans la moelle cervicale, moitié antérieure droite; les grandes cellules des cornes antérieures y sont globuleuses et en chromatolyse.

Plexus solaire. Ganglions semi-lunaires. Description 3e partie, chapitre II,

Nerfs splanchniques. Gauche : acide osmique; dissociations. Les grosses fibres à myéline paraissent normales, mais peu nombreuses.

Droit : Marchi, coupes transversales. Peu de grosses fibres à myéline; absence dans un faisceau de fibres; pas de granulations graisseuses.

Observation LX [1] (Note). — Syndrome de Raynaud. — Néphrite chronique atrophique; artério-sclérose; bruit de galop; démence; congestion pulmonaire. Mort. — Ganglions semi-lunaires : sclérose annulaire hypertrophique.

Mme Sch..., âgée de soixante-deux ans, entre le 6 mai 1902 à la Salpêtrière dans le service de M. le professeur Raymond, salle Cruveilhier n° 18.

Depuis cinq ans, crises d'asphyxie des 4 derniers doigts de chaque main avec prédominance sur l'index. Albuminurie réfractaire au régime lacté.

Petite urémie. Congestion pulmonaire terminale.

Mort le 30 mai.

Autopsie : le 31 mai, vingt-quatre heures après la mort.

Poumons : Congestion des bases, adhérences du sommet gauche.

Reins. — (dr. 170 gr., g. 160) : scléreux, atrophiés, surtout aux dépens de la substance corticale.

Cœur (470 gr.) *:* sans lésions valvulaires; mais athérome de l'aorte.

Foie (1320 gr.) *:* normal,

Encéphale : d'aspect normal; athérome du tronc basilaire.

Ganglions semi-lunaires, plus clairs et plus durs que normalement.

Le ganglion droit mesure 20 millimètres de long sur 10 millimètres de large et 4 d'épaisseur,

Le ganglion gauche mesure 25 millimètres sur 14 et 5. Descriptions 3e partie, Chapitre II, Nerfs splanchniques normaux.

Observation LXI. — Syndrome de Raynaud, — Gangrène sèche. — Artério-sclérose généralisée; néphrite atrophique. — Ganglions solaires scléreux.

Mme R..., âgée de soixante-seize ans, ancienne ménagère, entre le 16 juin 1902 petite Salle Cruveilhier n° 10, à l'infirmerie de la Salpêtrière, dans le service de M. le professeur Raymond.

[1] Cette observation ainsi que la suivante seront publiées à part.

Asphyxie des orteils, des doigts et du nez.
Gangrène sèche du gros orteil, puis de tout le pied gauche.
Mort le 26 juin.
Autopsie le 28.
Tibiale antérieure gauche athéromateuse.
Reins scléreux, petits, rouges, granuleux, non décorticables.
Plexus solaire. Ganglions semi-lunaires. Hématoxyline-éosine. Les artères ont leurs tuniques très épaissies, surtout la moyenne très réfringente et sans détails de structure appréciables. L'enveloppe fibreuse est très épaissie. Le tissu conjonctif est augmenté; mais il a le caractère adulte; il n'y a pas de cellules rondes. Les cellules nerveuses sont très pigmentées.
Nissl. Les capsules endothéliales sont normales. Les cellules nerveuses ont conservé leur forme; leurs grains chromatiques sont un peu poussiéreux. Description 3e partie, chupitre II.
Nerfs splanchniques. — Acide osmique : dissociations. Paraissent tout à fait normaux.

Observation LXII. — Paralysie générale[1]. — Ganglions solaires : sclérose et inflammation à prédominance interstitielle; cellules nerveuses altérées. — Foie et reins paralytiques.

Louis D..., âgé de vingt-huit ans, employé de commerce, entre le 2 avril 1902, salle Cruveilhier n° 10, dans le service de M. Hirtz, à l'hôpital Laënnec.
Le 2 avril. état de prostration et d'hébétude complètes. On ne peut obtenir de lui la moindre parole. Cependant. il fait signe qu'il ne souffre nulle part. Il comprend très difficilement la parole, plus aisément les gestes; une fois qu'il a compris, il obéit avec lenteur mais avec assez de précision. La langue ne présente pas de contractions fibrillaires, mais plûtôt des mouvements alternatifs de propulsion et de retrait. Il lève bras et jambes au commandement. Laissé libre de ses mouvements il se couche en chien de fusil.
Il présente un certain degré de myosis, *pas d'inégalité pupillaire*; le ventre est rétracté en bateau; on obtient la raie méningitique. Le signe de Kernig est peu prononcé. *Pas de raideur de la nuque*.
On apprend par la femme du malade que le début de la maladie remonte à sept ou huit mois environ, se manifestant par des troubles de la mémoire, des altérations du caractère. Autrefois assez vif, il est maintenant apathique, se laissant diriger comme un enfant. De temps en temps pourtant il lui prend des accès de colère non motivés et aussitôt oubliés.
Il ne semble pas qu'il se soit plaint de la tête avant les premiers jours du mois de mars.
Le 30 mars, il a des maux de tête assez violents et sa femme est frappée de la difficulté qu'il a à comprendre et à s'exprimer.
Le 2 avril, il fixe vers sa femme un regard hébété, puis se livre à des

[1] Observation clinique due à l'obligeance de notre collègue Salomon, interne du service.

mouvements désordonnés. On couche le malade qui tombe dans une prostration complète, les membres en résolution. Il y a aussi des troubles sphinctériens. Incontinence des matières fécales et rétention d'urine.

Comme antécédents, un ou deux apéritifs par jour. Peut-être a-t-il eu la syphilis. Sa femme présente un peu d'inégalité pupillaire et raconte une vague histoire d'éruption.

3 avril. Même état de débilité et de prostration. Signe de Kernig assez net. Réflexes exagérés. Anesthésie qui paraît généralisée mais qu'il est difficile de constater avec précision.

Inégalité pupillaire très marquée. Pupille gauche beaucoup plus dilatée. Ventre rétracté en bateau, vessie pleine d'urine.

Rien au cœur ni aux poumons; selles diarrhéiques inconscientes.

Pas d'albumine dans les urines.

4 avril. Le signe de Kernig a disparu de même que l'attitude en chien de fusil. L'inégalité pupillaire s'accentue. Exagération des réflexes tendineux.

Le malade comprend et parle un peu mieux que la veille. Il articule difficilement les mots. Il a un rire satisfait, hébété. Le soir, une crise d'agitation.

5 avril. Plusieurs crises d'agitation auxquelles succède de la prostration. Le malade porte les mains à la tête. Il dit sans cesse : « J'ai le cerveau attaqué » et paraît très affligé.

Examen du liquide céphalo-rachidien. Lymphocytes en très grande quantité [1].

Injections de biiodure de mercure. Bromure de potassium; chloral.

6 avril. Agitation pendant la nuit. Il peut dire son nom, celui de sa femme, son adresse. Il se figure être dans sa chambre et prend pour des amis les étudiants qui entourent le lit.

11 avril. Le malade est calme, il comprend mais ne trouve pas de mots pour répondre. Plutôt dysarthrie qu'aphonie vraie. Il se croit dans un palais de cristal.

Il lit à peu près bien, mais sans suite, il faut l'obliger à fixer son attention sur un mot. Il parconrt un livre en s'intéressant seulement aux images.

14 avril. Il croit entendre des bruits qui le troublent. Délire continuel, idées incohérentes.

Fin avril. Démence complète; il pousse continuellement des cris plaintifs accompagnés de pleurs. Il ne reconnaît plus que sa femme. Cachexie

[1] Les examens cytologiques et bactériologiques du liquide céphalo-rachidien de ce malade ainsi que des suivants (observations LXV, LXVII, LXVIII, LXIX, LXX, LXXI, LXXII) ont été publiés dans les *Bulletins de la Société médicale des hôpitaux* et de la *Société de Biologie*.

V. Laignel-Lavastine.

Cytologie du liquide céphalo-rachidien : méthode de numération, *Soc. biologie*, 20 mai 1901.

Bactériologie du liquide céphalo-rachidien des paralytiques généraux. *Soc. biologie*, 6 juillet 1901.

Numération leucocytaire du liquide céphalo-rachidien dans diverses affections, *Soc. méd. des hôp.*, 30 juin 1901.

progressive. Escarre au sacrum ; son agitation continuant, on est obligé de l'isoler.

27 mai. Décès.

Autopsie le 28 mai, vingt-quatre heures après la mort.

Cerveau. — Les méninges sont très congestionnées et épaissies ; de place en place, des exsudats fibrineux, notamment dans les régions prérolandiques droite et gauche. Une large plaque de congestion au niveau du lobe temporal gauche. A la partie inférieure du même lobe, adhérence à la tente du cervelet. Le cerveau enlevé, on remarque quelques exsudats fibrineux sur le bord supérieur interne des hémisphères. Quelques-uns sur les lobes orbitaires. Méninges adhérentes au niveau du bulbe.

Coupe des hémisphères. — *Hémisphère gauche.* — On détache la pie-mère, on la trouve adhérente aux circonvolutions au niveau du lobe frontal (1re et 2e frontale) et sur la pariétale ascendante.

Hémisphère droit. — Peu d'adhérences frontales (une sur la 1re frontale). Adhérences considérables au niveau de la pariétale ascendante.

Coupe de Flechsig. — Hémisphère droit, dilatation considérable des vaisseaux sur le bord externe des corps opto-striés. Mêmes lésions sur l'hémisphère gauche.

Bulbe. — Nombreuses granulations sur le plancher du 4e ventricule.

Moelle. — Concrétion fibrino-calcaire à la face postérieure.

Foie. — 1 350 grammes. Dégénérescence graisseuse.

Reins. — 150 et 135 grammes. Pyramides congestionnées aux bases. Substance corticale anémiée, dégénérescence.

Pancréas, 60 grammes. *Thyroïde*, 40 grammes. *Rate*, 150 grammes.

Cœur, 280 grammes. Tricuspide épaissie, mitrale légèrement athéromateuse à sa base.

Examen histologique. — Lobule paracentral : méningo-encéphalite chronique.

Foie. — Infiltration sanguine à prédominance péri-sus-hépatique. Dans certains lobules dont le centre paraît pâle à un faible grossissement, on voit, à un fort grossissement, une atrophie des cellules hépatiques avec élargissement des canaux intertrabéculaires.

Rein. — Vaisseaux très dilatés ; infiltration sanguine daus les glomérules et entre les tubes contournés. Capsule épaissie. Cellules rondes en amas sous la capsule et dans le labyrinthe. Tubes contournés : quelques-unes des cellules se colorent mal et n'ont pas de noyau.

Pancréas. — La dilatation du système vasculaire fait qu'on voit des traînées d'hématies entre les acini sans qu'il semble y avoir irruption du sang en dehors des capillaires. Ilots de Langerhans très nettement visibles du fait de la confluence des capillaires dilatés qu'ils contiennent. Travées lobulaires normales.

Corps thyroïde. — Vaisseaux dilatés et gorgés d'hématies. Alvéoles normales, lobulation nette.

Plexus solaire. — Ganglions semi-lunaires : gros, clairs et durs. A la coupe, avant toute coloration, on remarque des points noirâtres disséminés qui donnent un aspect tigré. Description 3e partie, chapitre II.

Observation LXIII. — Alcoolisme. — Syphilis. — Méningo-encéphalite diffuse. — Tabes. — Pneumonie lobaire. — Mort. — Ganglions semi-lunaires. Sclérose interstitielle. — Foie et reins paralytiques.

Auguste D..., âgé de cinquante-six ans, journalier, entre le 11 janvier 1902 à l'asile des aliénés de Vaucluse dans le service du Dr Vigouroux avec le certificat suivant du Dr Magnan : « Est atteint d'affaiblissement des facultés mentales avec dépression mélancolique, idées de persécution, tendances au suicide par intervalles. Inégalité pupillaire, parole embarrassée, faiblesse musculaire.

A. H. Inconnus.

A. P. Il ne travaille plus depuis 1897. Il a subi dix condamnations. Il a eu la syphilis et fait des excès alcooliques.

H. H. La maladie est devenue évidente depuis le milieu de 1901.

Entrée : 11 janvier 1902. La physionomie est méfiante, les pupilles inégales présentent le signe d'Artgyll-Robertson; la langue tremble, la parole est très embarrassée, les réflexes rotuliens nuls, les cutanés planteurs normaux, les crémastériens faibles, la sensibilité générale normale, la vue diminuée. Le malade marche en tâtonnant et a le signe de Romberg. Les appareils digestif et respiratoire sont normaux. Insuffisance aortique. Ni sucre ni albumine. L'état mental est caractéristique : tout ce qu'il voit est faux, il est maigre comme un squelette; il fréquente les princes et la famille impériale; sa mère était une femme de mauvaise vie; il a été piqueur des plus grandes familles; il est connu du monde entier...

Le 12 février commence une pneumonie du lobe inférieur droit qui entraîne la mort le 21 février à 8 heures du matin.

La température maintenue entre 39° et 40°,8 du 12 au 17 tombe à 37 le 18 et remonte à 39 le 21.

Autopsie. — Le 22 février à 10 heures du matin.

Cerveau. — Atrophie des circonvolutions frontales; méninges épaissies et opalescentes; leptoméningite et adhérences pie-mériennes par plaques.

Poumons. — Le droit pèse 1 450 grammes, a de l'hépatisation grise de ses deux lobes inférieurs, et des adhérences pleurales. Le gauche pèse 560 grammes.

Cœur (260 grammes). — Il est plein de caillots fibrineux. L'aorte dilatée est insuffisante et athéromateuse. Péricardite sèche : les adhérences prédominent à la base, au niveau de l'oreillette droite.

Foie (1 500 grammes) parsemé de taches jaunâtres.

Rate (120 grammes) : un ganglion volumineux au niveau du hile.

Reins (260 grammes chacun) scléreux.

Examen histologique. — *Encéphale. Hématoxyline-éosine.* — Méninges énormément et chroniquement épaissies avec infiltration sanguine dans les mailles du tissu conjonctif. Peu d'encéphalite relativement à la méningite.

Nissl. Pas de grandes cellules; les petites sont peu altérées.

Bulbe. Hématoxyline-éosine. — Augmentation de nombre des cellules de névroglie.

Nissl. La plupart des grandes cellules nerveuses sont normales.

Weigert. Pas d'altérations appréciables des fibres.

Moelle. Hématoxyline-éosine. — Sclérose légère des cordons postérieurs et de la partie postérieure des faisceaux pyramidaux croisés avec prédominance d'un côté.

Plexus solaire. Ganglions semi-lunaires. Hématoxyline-éosine. — Capsule fibreuse un peu épaissie. Vaisseaux très dilatés, paraissant augmentés de nombre, pigmentés et donnant des aspects de branches de bois mort.

Tissu conjonctif augmenté; travées épaissies; infiltration diffuse de petites cellules rondes.

Cellules nerveuses très pigmentées.

Nissl. Cellules nerveuses normales. La plupart pourraient servir de modèle pour une description schématique des cellules normales.

Splanchniques. — Marchi. Coupes transversales. Droit : petites fibres à myéline, 1800.

Observation LXIV (Note). — Rhumatisme articulaire aigu. — Méningo-encéphalite diffuse. — Hallucinations de la vue, de l'ouïe, du goût, de l'odorat, de la *cœnesthésie*. — Hallucination de la *cœnesthésie* abdominale coïncidant avec une entérite dysentériforme. — Zona. — Tuberculose pulmonaire. — Mort. — Ganglion semi-lunaire. — Inflammation interstitielle nodulaire récente.

Ernest Mac [1]..., âgé de vingt-six ans, entré le 18 mai 1901 à l'asile des aliénés de Vaucluse dans le service du Dr Vigouroux.

Inégalité pupillaire. Robertson. Tremblement de la langue. Parole embarrassée. Rotuliens forts. Constipation. Idées de grandeur. Hypochondrie. Hallucinations de la vue et de l'ouïe.

Juillet. Ses aliments ont un goût de vipère, de rat mort, et d'acétate de soude qui lui brûle le cœur.

Les oiseaux et les mouches lui disent : ne prends pas ta nourriture. Les rayons X... le disent également. Sa femme et son amant lui envoient de sales odeurs.

Il y a un tunnel au-dessous de son lit; par un trou percé dans son lit on lui lance des rayons X... et de l'acide acétique. Cela lui donne envie d'aller aux cabinets.

Or pendant le maximum des hallucinations de la sensibilité générale, le malade avait du 4 au 10 juillet une *entérite dysentériforme,* qui guérit par l'ipéca.

Août 1901. Zona au niveau des 5e, 6e et 7e espaces intercostaux gauches, commençant en arrière à la 8e vertèbre dorsale et allant jusqu'au sternum. Il évolua du 15 au 23 août.

12 septembre. Refus d'alimentation. Idées de négation.

4 février. Le malade qui depuis quelques mois maigrissait, toussait et présentait des signes de tuberculose pulmonaire, est pris d'hémoptysies. La tuberculose pulmonaire prend une allure bronchopneumonique et entraine la mort rapidement. Elle survient le 25 février 1902.

Autopsie le 27 février 1902, vingt-huit heures après la mort.

[1] L'observation clinique complète est publiée dans la thèse de notre ami Paul Hérissey.

Prédominance de la méningite chronique (plaques lactescentes sur les lobes frontaux.)

Poumons. — Ramollissement des deux sommets et noyaux disséminés de bronchopneumonie tuberculeuse ; plèvre épaissie.

Foie gros, congestionné.

Reins (200 grammes chacun.)

Rate (200 grammes.)

Examen histologique. — Encéphale. Hématoxyline-éosine. Nissl. Pal.

Prédominance de la méningite très abondante, à petites cellules rondes, sur l'encéphalite.

Diminution des fibres tangentielles.

Bulbe. — Mêmes techniques. Paraît normal.

Foie. — Vaisseaux dilatés.

Reins. — Quelques vaisseaux dilatés ; glomérules normaux ; cellules des tubes contournés abrasées.

Rate. — Quelques infiltrations sanguines.

Plexus solaire. — Ganglions semi-lunaires. Hématoxyline-éosine. Vaisseaux dilatés ; gorgés de sang ; enveloppe fibreuse épaissie ; nodules infectieux nombreux.

Nissl. Capsules endothéliales envahies par des cellules rondes. Cellules nerveuses, la plupart normales ; quelques-unes en chromatolyse légère.

Observation LXV [1]. — Alcoolisme. — Paralysie générale. — Tuberculose pulmonaire au stade d'induration. — Escarre sacrée. — Dysenterie. — Mort. — Méningo-encéphalite diffuse à prédominance frontale. — Ganglions semi-lunaires. — Fibres à myéline intra-ganglionnaires altérées.

D... Albert-Émile, âgé de trente-cinq ans, entré le 27 avril 1901 à l'asile de Vaucluse dans le service de M. Vigouroux.

Mort le 25 juin.

Plexus solaire. — Ganglion semi-lunaire droit. Marchi. Description, 3e partie, chapitre II.

Observation LXVI. — Paralysie générale. — Ganglions solaires. — Sclérose interstitielle ; atrophie pigmentaire.

Charles-Auguste M..., âgé de cinquante-trois ans, menuisier, entré le 14 décembre 1901 dans le service de M. Vigouroux.

Mort le 2 février 1902.

Plexus solaire. — Ganglions semi-lunaires. Description, 3e partie, chapitre II.

[1] Dans toutes nos observatians (de LXII à LXI) le diagnostic de paralysie générale n'est pas douteux et les faits particuliers à chacune nous paraissent avoir peu retenti sur le plexus solaire. Aussi, après avoir rapporté en détail une observation type, ne donnons-nous ici que les sommaires des autres. Elles seront d'ailleurs publiées dans une étude d'ensemble sur le sympathique des paralytiques généraux.

Observation LXVII. — Paralysie générale progressive. — Ganglions solaires. — Sclérose interstitielle. — Inflammation subaiguë. — Hypertrophie et atrophie pigmentaire des cellules nerveuses.

Émile D..., quarante-quatre ans, journalier, entre le 3 septembre 1900 dans le service de M. Vigouroux.

Mort le 10 décembre.

Plexus solaire. — Description, 3e partie, chapitre II.

Observation LXVIII. — Paralysie générale. — Hémiparésie gauche. — Dysenterie terminale. — Méningo-encéphalite diffuse. — Ramollissement du corps strié. — Ganglions solaires : Sclérose interstitielle.

M... Henri, cocher de fiacre, âgé de cinquante-deux ans, entre le 16 février 1901 à l'asile des Aliénés de Vaucluse dans le service de M. Vigouroux.

Plexus solaire. — Ganglions semi-lunaires. Hématoxyline-éosine. Vaisseaux dilatés à parois épaissies; tissu conjonctif épaissi au niveau de l'enveloppe fibreuse et des travées.

Nissl. Cellules nerveuses fortement pigmentées, un grand nombre de petites et surcolorées ; les autres normales.

Observation LXIX. — Paralysie générale. — Escarres multiples. — Hyperthermie continue un mois avant la mort. — Méningo-encéphalite diffuse. — Ganglions semi-lunaires : Inflammation subaiguë à prédominance interstitielle.

C... Jean, maçon, né le 23 août 1870, entre le 8 décembre 1900 à l'asile des Aliénés de Vaucluse, dans le service de M. Vigouroux.

Plexus solaire. — Ganglions semi-lunaires. Hématoxyline-éosine. Infiltration de petites cellules rondes, sous l'enveloppe fibreuse, autour des vaisseaux et au niveau des capsules endothéliales.

Nissl. Cellules nerveuses de forme normale, à grains flous.

Observation LXX [1]. — Paralysie générale. — Pachyméningite avec hémorrhagie considérable. — Ganglions solaires : Altérations myéliniques.

B... Gustave, homme de peine, âgé de quarante-deux ans, entré le 26 octobre 1900, dans le service de M. Vigouroux. Mort le 25 mai 1901.

Plexus solaire. Ganglion semi-lunaire. Marchi. Boules graisseuses dans les gaines myéliniques granuleuses de quelques fibres nerveuses intra-ganglionnaires.

Observation LXXI. — Saturnisme. — Paralysie générale. — Escarre fessière. — Dysenterie. — Méningo-encéphalite diffuse. — Ganglions solaires : sclérose et inflammation à prédominance interstitielle.

Charles V..., peintre, né le 15 mars 1868, entre le 15 décembre 1900 dans le service de M. A. Vigouroux. Mort le 22 juin 1901.

[1] V. A. Vigouroux et Laignel-Lavastine. Pachyméningite avec hémorrhagie considérable chez un paralytique général. *Soc. anatomique*, juin 1901.

Plexus solaire.

Ganglions semi-lunaires.

Hématoxyline-éosine. Capsule épaissie, travées scléreuses, infiltration de petites cellules rondes ; vaisseaux dilatés.

Observation LXXII. — Démence précoce : tuberculose pulmonaire ; pneumonie ; mort. — Ganglion semi-lunaire : hémorragies interstitielles. — Rein paralytique.

Amédée R..., âgé de vingt-trois ans, employé le 18 mars 1899 à l'asile de Vaucluse dans le service du Dr Vigouroux avec le certificat suivant du Dr Garnier : Dégénérescence mentale, avec délire polymorphe, excitation alternant avec la dépression, le mutisme et le refus d'aliments.

A. H. Sa mère a fait une fausse-couche.

A. P. Depuis l'âge de sept ans, où il eut une syncope, il s'est toujours plaint de troubles cardiaques. Travailleur et instruit, il était à l'école Lavoisier où il obtint une bourse de voyage pour l'Angleterre. A son retour il fut pris de délire mystique.

H. M. Le délire mystique persistant l'empêcha de travailler. Il restait des journées immobile en conversation avec Dieu et le Diable.

Entré le 18 mars 1899. Immobile, comme figé, le malade a l'air stupide et répond très difficilement aux questions. Il entend parler de choses extraordinaires par des voix qui viennent de partout. Il entend Dieu. Quand il se lève, il fait des génuflexions. Les réflexes pupillaires et tendineux sont normaux. On ne constate aucun signe objectif d'une maladie organique du système nerveux.

17 janvier 1901. — Il est devenu gâteux. Il reste toute la journée couché immobile sur le dos sans dire une syllabe.

Dans les mois qui suivent, il se met à tousser et maigrit.

Le 19 novembre commence une pneumonie qui le tue en trois jours. La température maintenue au-dessus de 41, atteint 42 le 21, jour de la mort.

Autopsie, le 23 novembre, trente-quatre heures après la mort.

Poumons : hépatisation rouge du lobe inférieur gauche ; tubercules dans les deux sommets.

Péricardite. Cœur normal.

Foie, *reins* et *rate* congestionnés.

Examen histologique. — *Foie.* — Légère infiltration d'hématies dans les espaces intertrabéculaires et régions péri-sus-hépatiques, mais pas dans tous les lobules. Début de cirrhose porto-biliaire à peine appréciable que dans quelques points.

Cellules hépatiques normales.

Rein. — Capillaires très dilatés dans le labyrinthe ; beaucoup de glomérules sclérosés ; par endroits, grand nombre de cellules rondes.

Tissu conjonctif épaissi autour des vaisseaux.

Plexus solaire. — Ganglions semi-lunaires. Description, 3e partie, chapitre II.

Observation LXXIII. — Démence sénile. — Ganglions solaires : sclérose conjonctivo-vasculaire ; surcharge pigmentaire des cellules nerveuses.

Jean-Baptiste G..., journalier, âgé de soixante-dix-neuf ans, entre le 18 janvier 1902 à l'asile des aliénés de Vaucluse dans le service de M. Vigouroux avec le certificat suivant du Dr Magnan : Est atteint d'affaiblissement sénile des facultés ; confusion dans les idées, propos incohérents, incapacité de se diriger ; faiblesse musculaire.

A l'entrée, on constate : des pupilles égales, avec arc sénile ; tremblement fibrillaire marqué de la langue ; réflexes rotuliens presque nuls, plantaires et crémastériens très faibles ; sensibilité normale (?) ; foie petit ; gâtisme ; bruits cardiaques sourds ; urines sans sucre ni albumine ; démence avec inconscience totale.

Le malade, qui ne peut se lever, et qui a de l'incontinence d'urine et des matières, commence une escarre fessière le 1er avril.

Il s'affaiblit progressivement et meurt le 15 avril 1902.

Autopsie le 17 avril, trente-six heures après la mort.

Encéphale : athérome artériel surtout prédominant dans le territoire des sylviennes ; légère atrophie des circonvolutions occipitales. Dure-mère épaissie ; pas d'adhérences pie-mériennes ; quelques plaques laiteuses.

Poumons : emphysème ; congestion des bases.

Reins : petits ; atrophie de la substance corticale ; décortication difficile et incomplète.

Foie petit, crie sous le couteau (1 030 gr.).

Cœur (320 gr.), aorte dilatée et athéromateuse ; sclérose du myocarde.

Plexus solaire. — Ganglions semi-lunaires ; gros et blancs. Hématoxyline-éosine. Description, 3e partie, chapitre II.

CHAPITRE IV

EXPÉRIENCES

Expérience 1. — Chien. 15 novembre 1901. — Méthode graphique. — Effets des excitations du sympathique thoracique sur les reins et l'intestin avant et après section des ganglions semi-lunaires.

Chien curarisé. — Section de la trachée ; respiration artificielle; laparotomie; les deux ganglions semi-lunaires sont disséqués ; un fil est passé dessous ; chacun des reins, isolé de sa capsule graisseuse, est mis entre deux valves de caoutchouc communiquant avec des tambours de Marey ; une anse d'intestin grêle, isolée avec son pédicule vasculaire, est introduite dans un vase clos rempli de solution tiède de NaCl à 9/1000e et communiquant avec un tambour. Ouverture de la carotide droite mise en rapport avec un manomètre à mercure.

Thoracotomie double ; dissection des deux splanchniques ; un fil est passé dessous.

1° Excitation du crural (courants faradiques. — 40[1]).

Pendant l'excitation :

1) Légère diminution de volume de l'intestin et des deux reins immédiatement suivie, dès la fin de l'excitation, d'une augmentation ;

2) Augmentation de la pression artérielle qui continue encore à monter un instant après l'excitation.

2° Excitation à la hauteur du 11e communicant du cordon sympathique thoracique gauche non sectionné (farad. — 40) : élévation de la pression artérielle, augmentation de volume du rein droit, vaso-contriction du gauche ; immobilité de l'intestin.

3° Ligature du ganglion semi-lunaire gauche ; rien de net.

4° Excitation du sympathique thoracique gauche intact (farad. — 40) : l'intestin paraît à peu près immobile, l'examen de la courbe est difficile en raison des ondes de Traube ; augmentation de la pression artérielle ; augmentation de volume du rein droit ; vaso-constriction du gauche ;

5° Excitation du bout périphérique du même après section (farad. — 40) : mêmes résultats tout à fait évidents ;

[1] Les chiffres qui indiquent l'intensité du courant mesurée par le plus ou moins grand contact des bobines du chariot de Gaeffe n'ont qu'une valeur comparative. — 40 indique un courant moins intense que — 60, — 60 que — 100 etc.

6° Section du ganglion semi-lunaire droit ; rien de net.

7° Excitation du sympathique thoracique droit intact à la hauteur du 11° espace intercostal (farad. — 40).

1) Diminution de volume de l'intestin et du rein droit; cette diminution est beaucoup plus rapidement suivie d'augmentation de volume dans l'intestin que dans le rein.

2) Augmentation de volume du rein gauche, et élévation de la pression artérielle ; la courbe du rein gauche est absolument parallèle à celle de la tension artérielle ; le rein lui obéit donc *passivement*.

8° Après section, l'excitation du bout périphérique produit les mêmes résultats.

9° Excitation asphyxique; les grandes oscillations de la pression artérielle sont transmises aux viscères ; alors que le tracé de l'intestin et du rein gauche restent, à part de très petites oscillations, sensiblement horizontaux, le tracé du rein droit indique une grande augmentation de volume qui va en s'atténuant jusqu'à ce que la pression tombe au zéro vrai.

Expérience 2. — Chien, 6 décembre 1901. — Méthode graphique. — Effets des excitations du sympathique thoracique sur la rate et l'intestin grêle après section des ganglions semi-lunaires et mésentériques supérieurs.

Chien de 8 kilogrammes curarisé. — Respiration artificielle ; section de la trachée ; introduction de canule avec raccord de caoutchouc pour l'appareil de F. Franck pour le rejet de l'air expiré.

Mise en place des appareils. — Dans la carotide primitive droite, on introduit une canule de verre contenant une solution d'oxalate de soude à 2 p. 100 pour empêcher la coagulation ; un tube la relie à un manomètre à Hg à deux branches. Sur le manomètre est un repère qui, par la ligne qu'il écrit sur le tracé, permet à chaque instant d'exprimer en centimètres de mercure la pression artérielle indiquée par les oscillations du manomètre.

Laparotomie médiane. On constate immédiatement que : une raie faite avec une pointe mousse sur la rate s'accompagne dans l'espace de deux minutes d'une dépression qui persiste quelques minutes ; en même temps la raie d'abord de même couleur que le reste de l'organe, paraît ensuite devenir plus foncée ; la même expérience faite sur le foie ne montre pas la même dépression; mais immédiatement après qu'on a tracé la raie, on voit se produire une traînée blanche de la largeur de l'instrument, remplacée au bout d'un instant par une raie plus foncée que le reste de l'organe et limitée par deux bandes qui paraissent un peu plus pâles.

La rate est mise entre deux valves recouvertes de caoutchouc mince (*pléthysmographe de Hallion et Comte*), et réunie à un tambour de Marey.

Découverte des ganglions semi-lunaires et mésentériques. — A gauche, immédiatement en dehors de l'aorte, en dedans de la capsule surrénale et tendus en quelque sorte par la masse intestinale rejetée à droite, les deux ganglions situés l'un au-dessus de l'autre et visibles à travers le péritoine pariétal, sont disséqués à la sonde cannelée ; un fil est passé sous chacun; leurs anastomoses et leurs branches sont disséquées sur 2 centimètres.

A droite, la masse intestinale rejetée à gauche tend les deux ganglions qui sont en dedans de la veine cave et au premier abord masqués par elle ; deux fils sont mis dans les mêmes conditions qu'à droite.

Une anse de l'intestin grêle est séparée du reste de l'organe par sections entre ligatures après qu'on en a auparavant chassé par pression les matières fécales et les gaz ; on incise le mésentère en évitant les vaisseaux de façon à faire à l'anse ainsi isolée un pédicule vasculaire.

On enferme l'anse dans un récipient de verre, ouvert à son extrémité inférieure. Par cette ouverture garnie de caoutchouc, on fait pénétrer l'intestin. On met dans le récipient du NaCl à 7/1000 tiède et on bouche. Le système ainsi formé est mis en communication avec un tambour de Marey. Pour faciliter la mise des appareils l'anse grêle est passée à travers une incision latéro-verticale gauche de la peau abdominale.

Découverte du crural en dehors de la fémorale.

1° *Excitation du crural* (farad. 100), élévation de la pression artérielle, constriction de la rate et de l'intestin ; mais tandis que la rate se contracte en deux temps et avec lenteur, l'intestin, après une très courte et intense constriction, a de la vaso-dilatation.

2° 5 h. 50. *Ligature du ganglion semi-lunaire gauche*. — Au moment même : élévation de la pression artérielle et vaso-constriction de la rate et de l'intestin, mais quatre secondes plus tard, commencent la vaso-dilatation splénique et intestinale, et l'abaissement de la pression artérielle.

La vaso-dilatation de la rate persiste plus de dix minutes ; au contraire, les ondes de Traube redeviennent perceptibles dans l'intestin au bout d'une minute.

3° 6 h. 1. *Ligature du ganglion mésentérique gauche.*

1) Elévation de la pression artérielle, puis retour à l'état antérieur au bout de dix secondes, puis descente très légère, mais progressive.

2) Vaso-constriction splénique suivie au bout de trente secondes de dilatation ; la vaso-constriction initiale de l'intestin est à peine visible du fait qu'elle est survenue dans la période d'augmentation de l'onde de Traube ; la dilatation consécutive est très nette.

4° *Excitation du bout périphérique du ganglion semi-lunaire gauche après section au bistouri* (100).

1) Constriction très nette de la rate, nulle de l'intestin.

2) Etat stationnaire ou très légère élévation de la pression.

5° *Excitation du bout périphérique du ganglion mésentérique gauche après section au bistouri.*

1) Immobilité de la rate, vaso-constriction très forte de l'intestin.

2) Légère élévation de la pression.

6° *Ligature du ganglion semi-lunaire droit.* — Au moment même :

1) Rate immobile ; si elle s'est modifiée, c'est en augmentant légèrement de volume.

2) Vaso-constriction intestinale.

3) Elévation de la pression.

7° *Ligature du ganglion mésentérique droit.*

1) Rate immobile.

2) Vaso-constriction intestinale immédiatement suivie de vaso-dilatation.

3) Elévation de la pression.

8° *Excitation du bout périphérique du ganglion semi-lunaire droit après section du bout central au bistouri* (Farad. 100, tracé 4).

1) Rate et intestin immobiles.

2) Elévation progressive de la pression artérielle.

Nouvelle excitation.

1) Vaso-constriction splénique.

2) Immobilité de l'intestin.

3) Elévation de la pression.

9° *Excitation du bout périphérique du ganglion mésentérique supérieur droit après section au bistouri.*

1) Rate immobile.

2) Vaso-constriction intestinale.

3) Elévation de la pression.

Nouvelle excitation : mêmes phénomènes évidents.

10° *Excitation du crural.* Elévation concordante des trois tracés de la rate, de l'intestin et du pouls.

11° *Excitation asphyxique.*

Au début, même élévation des trois tracés, puis abaissement parallèle.

Expérience 3. — Chien. Décembre 1901. Méthode graphique. Ganglions solaires centres réflexes rapidement épuisés.

Technique. — Chien de 10 kg. curarisé, respiration artificielle. Anse intestinale isolée jusqu'au pédicule et mise en vase clos relié à un tambour de Marey ; rate placée dans l'appareil pléthysmographique d'Hallion et Comte.

Tamponnement de l'orifice postérieur des fosses nasales ; introduction dans chaque narine d'un tube de caoutchouc et de verre réuni à un tambour de Marey.

Carotide gauche ouverte et réunie au manomètre de Hg.

Dissection de tous les filets des ganglions semi-lunaires et mésentériques ; ligature en un pédicule de tous les filets qui les réunissent aux centres ; on a essayé de tout prendre, malheureusement quelques filets ont échappé au niveau du ganglion semi-lunaire gauche comme l'a démontré l'autopsie.

De plus : dissection des filets nerveux accompagnant les branches de la mésentérique supérieure sur une assez grande longueur de façon à pouvoir facilement l'exciter.

Tracé. — Avant toute excitation les courbes des fosses nasales et de la rate forment des ondes parallèles ; l'intestin qui suit aussi ces ondes les divise en nombreuses oscillations :

1° *Excitation du crural* (— 130). — Vaso-constriction de la rate et des parois des fosses nasales (nous dirons pour abréger : le nez).

2° *Excitation du bout central du filet mésentérique.* — Au moment même : élévation de pression, augmentation de volume de la rate et de l'intestin, immédiatement après : vaso-constriction de la rate et de l'intestin ; augmentation de volume du nez.

3° *Nouvelle excitation du crural* (— 130). — Vaso-constriction du nez, de l'intestin et de la rate ; élévation de la pression.

4° *Le tiraillement du crural* donne le même résultat.

5° *Excitation du bout central du filet mésentérique* (— 130). — Elévation de pression moins forte que par le crural ; vaso-constriction du nez, de l'intestin et de la rate (pour ces deux derniers organes la vaso-constriction est plus forte que pour le nez). (— 50) très grande élévation de pression ; très grande vaso-constriction du nez et de la rate ; vaso-constriction à peine appréciable de l'intestin.

6° *Ligature entre les ganglions et la chaine sympathique en amont. — L'excitation du bout central du filet mésentérique* (— 50) produit au moment même une vaso-constriction de la rate, de l'intestin et des fosses nasales avec une élévation de la pression artérielle et immédiatement après une augmentation de volume des fosses nasales, de la rate et de l'intestin.

A chaque fois (3 fois) les mêmes phénomènes se produisent.

L'excitation du crural (— 50) produit une légère élévation de pression et seulement une vaso-constriction du nez ; l'intestin et la rate sont passifs.

Avec l'excitation (*o*) les deux phénomènes du crural et du filet mésentérique sont encore plus nets.

Ainsi donc :

1° Les ganglions solaires privés de leurs connexions centrales ont un pouvoir réflexe.

2° Ce pouvoir est facilement paralysé par la fatigue, d'où : vaso-dilatation paralytique de l'intestin apparaissant immédiatement après une vaso-constriction éphémère produite par l'excitation d'un filet mésentérique.

Ce phénomène est à rapprocher de ce qui se passe dans les entérites et les péritonites où une excitation trop intense entraine la vaso-dilatation paralytique, d'où la petitesse du pouls périphérique, etc.

Expérience 4. — Chien, 28 mars 1902. — Méthode graphique. — Plexus solaire, centre réflexe.

Dissection des ganglions semi-lunaires et mésentériques supérieurs des deux côtés ; isolement de tous les filets qui les réunissent aux systèmes sympathique et pneumogastrique en les pédiculisant en quelque sorte à la base du tronc cœliaque.

Isolement d'une anse intestinale mise dans l'ampoule pléthysmographique d'Hallion. La rate est mise entre deux valves.

La carotide est mise en communication avec un manomètre à mercure.

Tamponnement de l'orifice des fosses nasales, dont les deux cavités sont mises en communication avec un tambour de Marey.

1° *Excitation du crural.*

La courbe des fosses nasales s'abaisse, celle de la rate s'abaisse : l'intestin, en train de s'élever, continue.

La pression artérielle s'élève, puis retombe.

2° *Excitation du bout central d'un filet intestinal préparé au début.*

(+ 75) : 1) Les fosses nasales s'abaissent beaucoup ;

2) la rate un peu ;
3) les intestins s'élèveraient plutôt ;
4) la pression artérielle augmente.

+ 100 pendant cinq minutes : 1) 2) et 4) comme avec + 75 ; l'intestin après un petit crochet en bas, se dilate nettement. Une nouvelle excitation du crural donne une vaso-constriction de l'intestin.

Même effet par une nouvelle excitation du filet intestinal.

3° *Section de deux paquets de branches afférentes du plexus solaire.*

Section du 1er filet :

Vaso-constriction de l'intestin et de la rate au moment même.

Augmentation de pression dans les fosses nasales.

Section du 2e filet :

Abaissement de la rate et de l'intestin encore plus grand que la première fois, puis élévation rapide de l'intestin, très lente de la rate.

4° *Excitation du ganglion semi-lunaire gauche* produit la vaso-constriction nette de la rate et légère de l'intestin avec élévation de la pression puis élévation consécutive des fosses nasales, et ensuite augmentation de volume de la rate.

5° *Excitation d'une branche efférente du ganglion semi-lunaire gauche :* Vaso-constriction de la rate et très courte de l'intestin ; élévation des fosses nasales ; puis élévation de la courbe de la rate et de l'intestin ; élévation au début, puis chute de la pression artérielle.

6° *Excitation pendant cinquante secondes d'un filet intestinal qui vient d'être isolé :*

L'intestin conservant ses petites oscillations s'abaisse régulièrement et progressivement pour se relever progressivement après l'excitation ; les fosses nasales s'élèvent très légèrement ; la rate reste immobile ; la pression aussi.

7° Or on obtient accidentellement cette courbe de l'intestin en quatre-vingt-dix secondes en tiraillant par hasard un filet intestinal dans l'intention de l'exciter électriquement.

Pendant cette courbe, la rate a fait une courbe inverse augmentant progressivement de volume pour diminuer de nouveau, quand l'intestin a augmenté ; la pression s'est accrue un peu.

8° *Nouvelle excitation du même filet intestinal* pendant vingt et une secondes, s'accompagne d'abaissement de l'intestin et de la rate suivis de deux courbes parallèles, celle de l'intestin moins élevée que celle de la rate et durant chacune de cent soixante secondes à deux cents secondes. Elévation très nette de la pression pendant l'excitation, puis abaissement ; les fosses nasales s'élèvent puis s'abaissent.

9° *Nouvelle excitation* pendant quarante-cinq secondes, produit les mêmes phénomènes mais à plus longue durée encore, la courbe de la rate étant en retard sur celle de l'intestin.

10° *Excitation asphyxique.*

Courbe à peu près parallèle des fosses nasales, de l'intestin et de la rate ; celle-ci retarde un peu sur la courbe de l'intestin.

Expérience 5. — Chien, 25 août 1902. Méthode graphique. Badigeonnage des ganglions solaires à la nicotine.

Préparation. — Chien de 16 kilogs. Injection sous-cutanée de 5 centimètres cubes de suspension de curare du laboratoire. Chute du chien au bout d'un quart d'heure. Trachéotomie. Respiration artificielle. Dissection des ganglions solaires semi-lunaires et mésentériques supérieurs. Isolement d'une anse d'intestin que l'on enferme dans l'appareil volumétrique à déplacement.

Rate pliée mise entre une valve et une plaque de métal.

Cathétérisme rétrograde des fosses nasales obstruant les orifices postérieurs. Introduction dans les narines de tubes de caoutchouc. Ouverture de la carotide mise en contact par l'intermédiaire d'une solution à 2 p. 100 d'oxalate de soude avec le manomètre de F. Franck.

On réunit rate, intestin, fosses nasales aux tambours enregistreurs de Marey.

1° On commence avec une pression artérielle carotidienne de 14 centimètres Hg.

Excitation du crural + 50. — Vaso-constriction des fosses nasales et de la rate. Immobilité de l'intestin grêle. Elévation de la pression. L'immobilité de l'intestin grêle n'est pas dûe à une erreur de technique, car la compression de l'aorte produit nettement un abaissement du tracé intestinal.

2° *Excitations multiples d'un filet intestinale mésentérique* + 50, mêmes résultats que dans 1°.

3° *La ligature du sympathique thoracique gauche entre le* 9e *et le* 10e *espace* produit les mêmes résultats.

4° *L'excitation du bout périphérique du sympathique thoracique gauche à la hauteur du* 10e *espace* produit une vaso-constriction intense de la rate, suivie d'une vaso-dilatation paralytique très exagérée ; une vaso-constriction de l'intestin également suivie de dilatation ; une courbe parallèle des fosses nasales et une élévation de la pression artérielle.

5° *A* 7 *heures* 5, *on badigeonne largement avec un tampon d'ouate imbibée de solution aqueuse de nicotine au* 1/100e *les ganglions semi-lunaires et mésentériques supérieurs.*

A 7 *heures* 12 et suivantes, dans une série d'excitations du bout périphérique du sympathique thoracique gauche, on observe : une vaso-constriction de la rate, de l'intestin et des fosses nasales avec élévation de la pression. La constriction des fosses nasales, causée par un phénomène de sensibilité récurrente montre que le bout périphérique du sympathique n'est pas assez isolé.

6° Une nouvelle excitation du bout périphérique du sympathique au même point, mais *après section des deux communicants suivants* produit toujours la vaso-constriction de la rate et de l'intestin et l'élévation de la pression ; mais l'élévation de la courbe des fosses nasales est parallèle à la pression.

7° *Les excitations répétées* (3 *fois*) (+ 50) *d'un filet mésentérique* ne produisent aucun effet.

8° Par contre, *l'excitation du sympathique thoracique* produit toujours une vaso-constriction intense de la rate, légère de l'intestin avec élévation parallèle des courbes de la pression et des fosses nasales.

9° Devant ce résultat négatif de l'effet de la nicotine, *on met les ganglions entre deux tampons d'ouate*, l'un dessus, l'autre dessous et on les imbibe très largement de nicotine à 7 heures 32. Des excitations du bout périphérique du sympathique thoracique d'une durée de 4 à 12 secondes, faites avec + 50 et répétées toutes les cinq minutes depuis 7 heures 37 jusqu'à 8 heures 2 ont constamment et d'une façon schématique donné la vaso-constriction splénique et intestinale avec élévation de la pression.

Conclusion. — Chez le chien, les badigeonnages de nicotine sur les ganglions semi-lunaires et mésentériques supérieurs ne modifient pas les effets de l'excilation du sympathique thoracique sur les vaso-moteurs de la rate et de l'intestin.

Expérience 5 *bis*. — Chien, 15 avril 1902. Méthode graphique. Tracés volumétriques des surrénales.

Chien de grande taille. Curarisé. Respiration artificielle. Laparatomie médiane. Dissection de la surrénale gauche que l'on isole en volet ; elle reste retenue par son hile et son bord interne. Elle est prise entre les deux valves d'un appareil volumétrique très petit construit sur le modèle de ceux qui servent pour la thyroïde. L'appareil est mis en communicatton avec un tube de verre capillaire où un index d'alcool indiquera les changements de volume. En effet, les modifications volumétriques sont trop petites pour agir sur un levier d'un tambour de Marey. Pour tourner cet obstacle il suffit de suivre avec un levier du tambour les oscillations de l'index et de transmettre ainsi les mouvements à un deuxième tambour enregistreur. Rein gauche mis aussi entre deux valves. Manomètre à Hg. mis dans la carotide gauche.

1° *Excitation du crural.* (+ 40 pendant 3″). — Constriction du rein. Elévation de la pression ; dilatation de la surrénale.

2° *Excitation du crural.* (+ 40 pendant 4″). — Id.

3° *Excitation du sympathique thoracique intact vers la* 10ᵉ *côte* (+ 40 pendant 4″), id. plusieurs fois de suite.

4° *Excitation du bout périphérique du sympathique gauche.*

1) 5ᵉ espace. Constriction du rein, peut-être aussi constriction de surrénale, élévation de la pression.

2) 6ᵉ espace pendant 8″ plusieurs fois. Dilatation du rein ; dilatation tardive de la surrénale, élévation de pression.

3) 7ᵉ communicant. Dilatation du rein, dilatation tardive de la surrénale, élévation de pression.

4) 9ᵉ communicant. Constriction du rein, surrénale immobile, élévation de pression.

5° *Compression de l'aorte thoracique.*

Constriction absolument parallèle de rein et de surrénale, élévation énorme, puis chute de la pression artérielle.

6° — 11e *communicant*. 6″.

Constriction du rein, dilatation un peu tardive mais très grande de la surrénale; élévation de la pression.

7° *Splanchnique*: rien ne bouge.

8° *Bout périphérique du sympathique abdominal au-dessus du diaphragme* (plusieurs fois).

Constriction du rein ; dilatation de la surrénale, élévation de la pression.

9° *Excitation du ganglion semi-lunaire gauche* pendant 18″.

Rien de net.

Expérience 6. — Chien. Avril 1902. Méthode graphique. Sur les vaso-moteurs des surrénales.

Chien de moyenne grosseur 15 kilogs curarisé.

Préparation. La glande surrénale gauche est isolée de ses connexions au niveau de son bord externe et de ses pôles supérieur et inférieur ; de chaque côté de son hile, deux fils sont passés sous sa face postérieure de façon à pouvoir la soulever et la maintenir entre les deux valves du pléthysmographe. Fosses nasales et rate sont préparées comme d'habitude. Tous les organes sont réunis à des tambours les uns immédiatement, la surrénale médiatement, comme il est décrit dans l'expérience 5bis.

1° *Excitation du crural* + 30, pendant 5″.

Vaso-constriction de la rate ; augmentation de volume de la surrénale parallèle à l'élévation de la pression artérielle.

L'excitation, plusieurs fois répétée, produit toujours le même résultat.

2° *Excitation du sympathique thoracique gauche au niveau du 9e espace* + 30 pendant 3″. Mêmes résultats.

La constriction des fosses nasales indique qu'il y a eu un réflexe général par sensibilité récurrente.

3° *Excitation du splanchnique gauche* + 100 pendant 5″ faite tout près de la surrénale.

Vaso-constriction évidente de la surrénale avec élévation très nette de la pression artérielle et très minime des fosses nasales, diminution légère du volume de la rate ; mais il y avait dans ce cas une dérivation du courant d'excitation qui explique la constriction de la rate.

4° *Même excitation*, sans la déviation du courant, produit une diminution de volume de la surrénale avec élévation de la pression des fosses nasales, de la pression artérielle et augmentation du volume de la rate.

5° *Excitation asphyxique*.

Produit diminution de volume de la surrénale.

Réflexions. Cette expérience ne peut être interprétée qu'après la suivante. En effet, la suivante démontrant l'existence certaine de vaso-constricteurs de la surrénale, il devient évident que les augmentations de volume obtenues dans les excitations 1, 2, 3, tenaient à ce que la surrénale se comportait passivement, se modifiant parallèlement à la pression artérielle parce que les nerfs conducteurs des vaso-constricteurs avaient été blessés lors de la préparation. Ce fait paraissait très vraisemblable, puisque l'excitation du splanchnique tout près de la surrénale produisait de la vaso-constriction.

Il est certain, après les résultats de l'expérience suivante. Il en résulte que le traumatisme accidentel du splanchnique gauche l'ayant rendu paralysé, cette expérience 6 nous a permis de faire, avant l'expérience 7. en quelque sorte sa contre-épreuve.

Nous pouvons donc dire que dans l'expérience 6 les dilatations paralytiques de la surrénale et ses constrictions (dans l'excitation 5) démontrent que ses vaso-constricteurs passent par le grand splanchnique.

Expérience 7. — Chien, 28 mai 1902. Méthode graphique. Démontrant l'existence des vaso-constricteurs des surrénales.

Grand chien de 25 kilogs. Curarisé. Aspiration artificielle.

Préparation. La glande surrénale gauche est reconnue ; son bord externe est isolé ; la grosse veine surrénale médiane qui croise perpendiculairement le bout externe en passant dessus est liée et sectionnée entre deux ligatures. La surrénale, ainsi libérée et mobile comme un volet autour de son bord interne, est prise entre les deux valves d'un pléthysmographe.

Les fosses nasales, la rate et l'intestin sont préparés comme d'habitude et mis en communication avec des tambours de Marey.

Le pléthysmographe de la surrénale communique avec un tube capillaire où un index d'alcool mobile permet de suivre les changements de volume. En effet, les changements dans la surrénale sont trop minimes pour pouvoir produire des mouvements suffisants des styles inscripteurs. Pour obvier à cet inconvénient, un aide suit avec le style d'un tambour récepteur mis en connexion avec un second tambour inscripteur, les oscillations de l'index capillaire, la pression indiquée par le manomètre à Hg de F. Franck dans la carotide gauche.

1° Ouverture du thorax à gauche. Section du sympathique thoracique et isolements du bout périphérique jusqu'au 8e communicant.

L'excitation du bout périphérique à une distance suffisante du communicant pour éliminer la sensibilité récurrente, avec un courant intermittent d'une intensité de + 80 produit à chaque fois une constriction évidente de la surrénale avec augmentation de la pression artérielle, de la pression dans les fosses nasales, et du volume de l'intestin et de la rate.

Ces résultats obtenus avec des excitations de 12″ le sont encore avec des excitations de 6″.

2° Excitation du vago-sympathique gauche au cou + 100 produit par une excitation de 20″ une élévation, puis une chute de la pression artérielle, une diminution de volume de la surrénale, une légère augmentation suivie de diminution de volume de la rate et de l'intestin ; la même excitation faite pendant 10″ produit une chute de la pression artérielle avec diminution parallèle de volume de la surrénale, de la rate et de l'intestin.

3° Excitation du crural + 100, pendant 25″ produit une constriction évidente, quoique légère de la surrénale, une très légère diminution de volume de l'intestin et de la rate, sans élévation appréciable de la pression, mais cette dernière donnée s'explique par l'état très bas de la pression et les mauvaises conditions de vitalité du chien.

4° L'excitation asphyxique ne montre rien de bien intéressant : une dimi-

nution de volume de la surrénale parallèle à la chute de la pression artérielle.

Expérience 8. — Chien, 4 septembre 1901. — Ablation du sympathique thoracique gauche du 2e au 13e communicant dorsal. — Altérations cellulaires dans la corne latérale et la colonne de Clarke gauches.

Opération le 4 septembre 1901.

Injection intra-veineuse de chloral après injection de 0 gr. 10 de morphine; respiration artificielle. Incision latérale du thorax au niveau du 7e espace intercostal gauche; section, ouverture de la cavité pleurale; discision de la plaie avec les mains; pose des crochets pour maintenir l'écartement; ablation par dissection et section des rameaux communicants de la chaine thoraco-abdominale gauche du sympathique, en bas jusqu'aux piliers du diaphragme, en haut jusqu'au-dessous du ganglion stellaire; sutures rapides; pansement à la vaseline.

Suites le jour même : vaso-dilatation légère de la patte antérieure gauche avec élévation de la température de la moitié gauche du thorax; pupilles normales.

Trois jours plus tard, aucun trouble vaso-moteur appréciable.

Septembre : Etat général excellent; guérison très rapide de la plaie.

Autopsie, le 7 octobre 1901, immmédiatement après la mort causée par faradisation du cœur : 1er, 2e, et 13 communicants dorsaux conservés.

Examen histologique. — Moelle, IIIe IVe et Ve segments dorsaux. Picrocarmin. Large écartement de la commissure blanche antérieure donnant l'impression d'un double canal central. Chez le chien, la colonne de *Clarke* qui occupe la même place que chez l'homme se trouve tout en avant des cordons postérieurs plus ou moins confondue avec la substance gélatineuse. Or ici, le groupe à peu près cylindrique qui se trouve à la base interne de la corne postérieure gauche contient dans sa partie externe des cellules plus petites que du côté droit. La corne latérale gauche contient des cellules moins nombreuses et plus petites.

Hémotoxyline-éosine. Augmentation des petites cellules rondes dans la corne latérale gauche. Petites hémorrhagies.

Nissl. Altérations évidentes (chromatolyse, hyperchromie, atrophie) dans le plus grand nombre des cellules nerveuses de la corne latérale gauche, et plus légères (début d'atrophie et d'hyperchromie) dans quelques cellules de la colonne de Clarke gauche, de la base de la corne antérieure gauche et de la région périépendymaire.

VIe et VIIIe segments dorsaux. Même topographie de lésions plus légères.

VIIe et IXe segments dorsaux. Marchi. Altérations de la plupart des petites fibres à myéline des racines postérieures.

Ganglions rachidiens (Ve et VIe) paraissent normaux.

Splanchniques.

Gauche : très grand nombre de fibres atteintes de dégénérescence Wallérienne.

Droit : sain.

Ganglions semi-lunaires.

Droit : tissu périganglionaire infiltré de sang; vaisseaux dilatés; capsules endothéliales et cellules nerveuses normales.

Gauche : hyperémie beaucoup plus intense qu'à droite ; cellules nerveuses à protoplasma laqué, à noyau coloré et diffus.

Expérience 9. Chien, 28 février 1902. Ablation du sympathique thoracique gauche du 3e au 12e communicant dorsal. Altérations cellulaires dans la corne latérale et les colonnes de Clarke.

Opération le 28 février 1902. Chien de 17 kilogrammes. Technique ordinaire. Suites simples.

Autopsie le 19 mars 1902, immédiatement après la mort causée par le chloroforme, dix-neuf jours après l'opération.

Les VIe et VIIe segments dorsaux examinés à la méthode de Nissl montrent des changements évidents dans les colonnes de Clarke. A gauche, quelques cellules ont complétement disparu ; d'autres sont atrophiées, et très fortement colorées.

Les cellules nerveuses de la corne latérale sont également touchées (hyperchromie, aspect poussiéreux, coloration du noyau).

Les IIIe, Ve, VIe et VIIIe segments dorsaux examinés au Marchi montrent deux ordres de lésions : des granulations graisseuses prédominantes dans les racines postérieures gauches et autour de la colonne de Clarke, et des foyers hémorrhagiques. Le plus important de ces foyers se trouve à la base de la corne latérale gauche, dans le IIIe segment dorsal. Le splanchnique gauche a quelques fibres dégénérées. Les ganglions solaires gauches hypérémiées ont leurs cellules un peu laquées.

Expérience 10. Chien, 20 février 1902. Ablation du sympathique thoracique gauche du 1er au 10e communicant dorsal.

Opération le 20 février 1902.

Chien de 16 kilogrammes. Technique ordinaire. Suites simples.

Autopsie le 20 mai 1902, immédiatement après la mort causée par le chloroforme, trois mois après l'opération.

Au Nissl, dans les IIe et IIIe segments dorsaux les altérations sont évidentes dans la corne latérale, les colonnes de Clarke et la région périépendymaire.

Dans la corne latérale gauche, les cellules sont beaucoup moins nombreuses.

Pour confirmer la valeur pathologique de la diminution de nombre, les cellules subsistantes sont petites, ratatinéss, surcolorées, sans structure appréciable ; beaucoup sont en chromatolyse et neuronophagées. Mais il faut noter que ces altérations ne sont pas généralisées à toutes les cellules de la corne latérale ; en certains points, celles-ci sont normales, comme si elles formaient un groupe indépendant.

Dans la colonne de Clarke, les petites cellules sont plus altérés que les

grandes, mais quelques-unes de celles-ci sont nettement ratatinées. Dans le groupe paracentral, quelques-uns des nids cellulaires groupés à gauche contiennent des cellules plus petites, plus colorées et à granulations chromatiques plus irrégulières que les cellules du côté droit.

Enfin la zone intermédiaire entre les bases des cornes antérieure et latérale gauches contient des cellules dont beaucoup paraissent plus petites que du côté opposé.

L'étude au Marchi n'a pas été faite.

Le ganglion semi-lunaire gauche dont les capsules endothéliales sont un peu plus fournies qu'à droite, contient des cellules nerveuses qui paraissent normales.

Expérience 11. — Chien, 4 février 1902. Splénectomie ; altérations cellulaires du ganglion semi-lunaire gauche.

Opération, le 4 février 1902.

Chien de 12 kilogrammes, âgé de deux ans.

Splénectomie sous chloroforme.

Suites simples.

Autopsie le 21 février 1902, pendant chloroformisation massive aboutissant à la mort.

Il n'y a pas trace de péritonite.

On prélève les ganglions solaires et leurs nerfs efférents.

Ganglion semi-lunaire gauche. (Pico-carmin, hématoxyline-éosine, Nissl.)

L'aspect général est normal. Pas d'altérations du tissu conjonctif et des capsules endothéliales. Les cellules nerveuses sont fortement colorées ; leur noyau est presque constamment périphérique ; dans quelques cellules, il n'est pas visible.

Ganglion semi-lunaire droit normal.

Ganglions mésentériques supérieurs normaux.

Nerf splénique paraît intact.

Expérience 12. — Chien, 20 mars 1902. Splénectomie ; altérations cellulaires en foyers du ganglion semi-lunaire gauche.

Opération le 20 mars 1901.

Chien de 13 kilogrammes.

Splénectomie sous chloroforme.

Suites simples.

Autopsie le 31 mai 1902 pendant chloroformisation massive aboutissant à la mort, soixante-dix jours après la splénectomie.

Alors que les ganglions semi-lunaire droit et mésentriques inférieurs sont normaux, le ganglion semi-lunaire gauche présente les altérations saivantes :

Hématoxyline-éosine : Il est envahi par de petites cellules rondes qui existent entre les capsules endothéliales.

Nissl : Description, 1re partie, chap. iv.

Les filets sympathiques qui accompagnent l'artère splénique ont quelques

fibres fines à myéline altérées. Les très rares grosses fibres à myéline qu'ils contiennent sont normales.

Expérience 13. — Chien, 11 juin 1902. — Arrachement du nerf splénique. Altérations cellulaires en foyers du ganglion semi-lunaire gauche.

Opération le 11 juin 1902.

Chien de 11 kilogs.

Enervation totale de l'artère splénique, sous chloroforme.

Suites simples.

Autopsie le 8 juillet 1902, pendant chloroformisation massive aboutissant à la mort.

Vingt-sept jours après l'arrachement du nerf splénique, nous avons trouvé dans le ganglion semi-lunaire gauche qui seul était lésé, les altérations suivantes. Il restait une infiltration de cellules rondes qui prédominait en certains points faciles à reconnaitre à leur coloration plus foncée.

Ces cellules nerveuses étaient réparties par groupes inégalement colorés. Les groupes les moins colorés étaient normaux.

Dans les groupes surcolorés, on voyait au milieu de beaucoup de cellules rondes, des cellules nerveuses en voie de destruction, réduites à leur noyau reconnaissable à un nucléole fortement coloré et à quelques granulations disséminées et d'autres cellules nerveuses, moins atteintes, globuleuses, en chromatolyse, avec achromatose centrale et situation périphérique de leur noyau.

Expérience 14[1]. — Chien, 7 octobre 1901. — Ablation du ganglion semi-lunaire gauche. — Injections de toluylène-diamine. — Inégalité de répartition du pigment dans les surrénales.

Opération le 7 octobre 1901.

Chien de 15 kilogs; laparotomie médiane sous chloroforme; ablation du ganglion semi-lunaire gauche. Suites simples.

Injections intra-veineuses de toluylène-diamine : 1, 2, 4, 8, 10, 20 centimètres cubes de solution au 1/100e tous les deux jours en juillet 1902.

Autopsie le 25 juillet 1902 pendant chloroformisation massive aboutissant à la mort.

Le ganglion semi-lunaire gauche a été totalement enlevé. L'aspect du reste du plexus solaire est normal.

Les viscères abdominaux très congestionnés sont jaunâtres.

L'aspect extérieur des glandes surrénales est semblable des deux côtés. Des différences dans la quantité du pigment apparaissent sur des coupes transversales. Le parenchyme surrénal droit est plus pigmenté que le gauche.

[1] Ne tenant pas compte de sept expériences où nos chiens sont morts dans les vingt-quatre heures qui ont suivi l'opération, nous rapportons (expériences 14 à 21) huit de nos expériences d'ablation partielle ou totale du plexus solaire réalisées sur des chiens jeunes ou vieux, généralement de grande taille dans les laboratoires de M. François Franck, au Collège de France et de la Clinique des maladies nerveuses, à la Salpêtrière.

Examen histologique. — Surrénale droite. Hématoxyline-éosine. Des granulations de pigment bistre infiltrent la partie profonde *réticulée* de la substance corticale.

Surrénale gauche. La partie profonde réticulée de la substance corticale est moins pigmentée qu'à droite.

Expérience 15. — Chien, 3 octobre 1901. — Ablation des ganglions semi-lunaire et mésentérique gauches : diarrhée non sanglante ; ni sucre ni albumine. — Injection de mélanine. Pas de pigmentation cutanée. — Glande surrénale droite beaucoup plus pigmentée que la gauche. — Chienne blanc et jaune, de 16 kilos, âgée de un an.

Opération le 3 octobre 1901 : injection intra-veineuse d'hydrate de chloral ; laparotomie médiane ; ablation des ganglions semi-lunaire et mésentérique gauches. Pas d'hémorrhagie. Sutures à trois étages. Pansement à la gaze collodionnée. Suites simples.

4 octobre : diarrhée non sanglante ; pouls petit et rapide.

9 octobre. Etat général excellent ; la plaie abdominale est cicatrisée ; la diarrhée a cessé ; l'appétit est revenu. Urine : ni sucre, ni albumine.

1er juin. Passe du collège de France à la Salpêtrière. On commence des injections intra-veineuses de mélanine.

Cette mélanine, pigment de la mélanose du cheval blanc, provient d'une volumineuse tumeur qui a été broyée au mortier [1]. Le pigment repris par l'eau et stérilisé à l'autoclave est injecté en suspension dans de l'eau physiologique.

5 juin.	Injection de	2	centimètres cubes.
9 —	—	4	—
20 —	—	10	—
30 —	—	20	—
10 juillet.	—	25	—
20 —	—	30	—
24 —	Mort par $CHCl^3$.		

L'examen des urines fait avant la mort ne décelait aucune substance anormale.

Autopsie.

Le foie a des marbrures noires à sa surface ; le pancréas un léger piqueté ; le poumon un piqueté généralisé avec prédominance près du hile ; la rate des taches noires ; l'intestin quelques plaques. Le mésentère est d'un noir intense.

La surrénale droite est jaune d'or avec des taches noires abondantes.

La surrénale gauche est jaune claire avec, à son extrémité inférieure, une petite plaque noire superficielle.

Le ganglion semi-lunaire droit paraît normal.

A la place du ganglion semi-lunaire gauche est une cicatrice fibreuse.

Examen histologique. — Surrénale gauche. La limite entre les deux substances corticale et médullaire est peu nette.

[1] Cette tumeur est due à l'obligeance du professeur Petit, d'Alfort.

Surrénale droite. La limite entre la substance corticale et la substance médullaire est accentuée par le pigment.

Chaine principale sympathique.

Acide osmique.

Droite : du ganglion semi-lunaire au 10e segment dorsal. Normale.

Gauche : de la cicatrice du ganglion semi-lunaire au 7e segment dorsal. Altération évidente : dégénérescence en boules de quelques fibres à myéline.

Expérience 16. — Chien, 10 novembre 1901. — Ablation totale des ganglions semi-lunaires et mésentériques. — Syndrome aigu d'ablation du plexus solaire.

Opération le 10 novembre 1901.

Chien noir de quatre ans, 14 kilogrammes.

Morphine 0 gr. 10, puis chloral 5 grammes.

Laparotomie médiane ; ablation des deux ganglions semi-lunaires et des deux ganglions mésentériques. Sutures aux crins de Florence. Durée : trente minutes.

Une heure après : pouls extrêmement petit, suintement sanguin au niveau de la plaie; respiration extrêmement rapide.

L'ablation du plexus solaire fut suivie du syndrome suivant : abattement, tristesse, diarrhée fétide, sanglante, incoercible, vomissements, pouls très petit, urines rares, foncées, contenant des pigments biliaires normaux et anormaux, et de l'indican.

La mort survint le troisième jour dans le collapsus.

A l'autopsie, on trouva le péritoine sain, et une hypérémie très intense du tube digestif s'arrêtant à 15 ou 20 centimètres de l'anus, au niveau du rectum resté d'aspect normal. La muqueuse de l'estomac énorme et comme spongieuse, ressemblant aux circonvolutions cérébrales atteintes de ramollissement rouge, présentait à sa surface des suffusions hémorragiques. Le duodénum et l'intestin grêle avaient des suffusions sanguines et des ulcérations.

Le foie saignait beaucoup à la coupe ; la rate, très congestionnée, laissait, à la coupe, s'écouler un flot de sang.

Le pancréas était congestionné, les surrénales étaient rougeâtres à leur centre ; les reins paraissaient normaux.

Expérience 17. — Chien, 5 décembre 1901. — Ablation totale du plexus solaire y compris les ganglions rénaux : diarrhée intense et sanglante, urobilinurie, albuminurie. Mort. — Hypérémie intense de l'estomac, de l'intestin grêle, des côlons, du foie, de la rate, du pancréas, des surrénales et des reins. Intégrité du rectum.

Opération le 5 décembre 1901. Chien de 10 kilos; ablation totale du plexus et énervation des artères cœliaques, mésentériques et rénales à leur origine.

Suites : abattement, tristesse, diarrhée fétide, sanglante, incoercible, vomissements, pouls très petit, urines rares, foncées, albumineuses (louche par l'acide azotique, et léger il louche par la chaleur) contenant des pigments biliaires, de l'urobiline et de l'indican.

Mort dans le collapsus le 9 décembre.

Autopsie le 9 décembre, une heure après la mort : péritoine sain; hypérémie intense du tube digestif s'arrêtant à 15 millimètres de l'anus. La muqueuse de l'estomac, turgescente, hémorrhagique, ressemble aux circonvolutions cérébrales congestionnées; la muqueuse intestinale est injectée et ulcérée par places; la rate (150 gr.) est congestionnée et dure, les reins volumineux, rougeâtres, facilement décorticables, laissent exsuder le sang à leur surface pendant la décortication.

Le plexus solaire dans sa totalité avait été bien enlevé, il n'y avait pas de blessures des artères et des veines.

Examen histologique. — Le microscope montre la distribution exacte de l'hypérémie. Description IIIe partie, chapitre III.

Expérience 18. — Ablation du plexus solaire : diarrhée intense et sanglante; urobilinurie. Mort. Hypérémie intense de l'estomac, de l'intestin grêle, des côlons, du foie, de la rate, du pancréas et des surrénales. Intégrité du rectum, et des reins.

Chien griffon brun et noir, âgé de un an, du poids de 10 kilogrammes.

Opération le 5 mai 1902 à la Salpêtrière : anesthésie au $CHCl^3$; laparotomie médiane; ablation du plexus solaire; suture à deux étages, gaze collodionnée, durée : trente-cinq minutes.

Suites. L'examen des urines fait à deux jours d'intervalle a donné des résultats différents [1].

1° Quatre heures après l'opération.

Réaction fortement acide.

Coloration jaune d'or.

Réfracte fortement la lumière.

Pas de sucre (Fehling).

Pas d'indican (HCl).

Pas d'albumine (chaleur + $C^2H^4O^2$).

Pas d'urobiline (chlorure de Zn ammoniacal).

Pas de pigments biliaires (Gmelin).

Pas d'acides biliaires (Hay, Pettenkofer).

Pas d'urates (verre de Gubler).

Pas d'acétone. En effet, le réactif iodoioduré en liqueur alcaline produit dans l'urine une odeur aliacée, mais ne donne pas la précipitation caractéristique de CHI^3.

2° Quarante heures après l'opération.

Réaction fortement acide.

Coloration jaune foncé, avec couleur cuivrée de la mousse.

Mousse très fortement.

Réfracte très fortement la lumière.

Pas de sucre (Fehling).

Pas d'indican (HCl).

Pas d'albumine (chaleur + $C^2H^4O^2$).

[1] Examen dû à l'obligeance de M. Lacroix, interne en pharmacie.

Urobiline (AzO^3H. Chlorure de Zn ammoniacal).
Pigments biliaires. Trace (Gmelin).
Acides biliaires (Hay, Pettenkofer).
Urates très abondants (verre de Gubler).
Carbonates très abondants (verre de Gubler).
Pas d'acétone.

La diarrhée sanglante, apparue quelques heures après l'opératien, s'accroît jusqu'à la mort survenue le 7 mai.

Autopsie immédiate. Description anatomique macroscopique et microscopique, 2e partie, chapitre v.

Expérience 19. — Chien, 2 mars 1902. — Ablation du plexus solaire. Diarrhée sanglante, cholurie et acétonurie précoces. Dysurie tardive, syndrome abdominal chronique. Injections de mélanine.

Chienne noire, à poils ras, âgée de dix mois, du poids de 18 kilogrammes. Opération le 2 mars 1902. Chloral intra-veineux, laparotomie médiane, dissection des quatre ganglions solaires, décortication du tronc cœliaque, suture à deux étages, gaze collodionée. Durée, trente minutes.

Suites. — Du 2 au 10 mars, la chienne est très abattue, diarrhée sanglante, pouls rapide et petit. Température : 38°.

L'examen de l'urine fait le 3 et le 5 donne les mêmes résultats :

Couleur : Jaune verdâtre.
Réaction : Faiblement alcaline.
Densité : 1,026.

1° *Action de l'acide azotique.* — L'urine bien limpide, introduite dans un verre à essai et additionnée de la moitié de son volume d'acide nitrique nitreux, donne à la ligne de contact de l'acide et de l'urine, une gamme (*atténuée*) de couleurs : vert, brun, janne orange, ce qui, par l'agitation donne une teinte verdâtre à l'urine.

Cette réaction caractéristique de Gmelin permet d'affirmer la présence des pigments biliaires.

2° *Dosage de l'urée.* — 14 gr. 301 par litre, à la température de + 10°.

3° *Recherche de l'acétone.* — L'urine, préalablement déféquée à la lessive de soude, a été traitée par une solution d'iode iodurée : iode, KI, eau.

La solution d'iode iodurée a été rapidement décolorée, et il s'est formé un trouble laiteux d'abord, puis ensuite un dépôt, dû à la présence sensible de l'*iodoforme* qui a été caractérisé :

1° Par son odeur bien nette, et dominant franchement l'odeur organique de l'urine.

2° Par l'examen microscopique de ses cristaux en paillettes hexagonales nacrées.

1er avril. Les urines ne contiennent plus aucun produit anormal.

On commence les injections de mélanine, en suspension dans de l'eau physiologique.

Ces injections intra-veineuses faites tous les dix jours, sont augmentées progressivement de quantité.

[1] Examen dû à l'obligeance de M. David, interne en pharmacie.

20 juillet. L'injection de mélanine est de 30 centimètres cubes.

Autopsie le 26 juillet 1902 pendant chloroformisation massive aboutissant à la mort.

L'ablation du plexus solaire a été complète quant aux ganglions semi-lunaires et mésentériques inférieurs.

Les viscères apparaissent infiltrés de pigment noir. Il en est de même des surrénales.

Examen histologique. — *Hématoxyline-éosine*. — On voit des grains mélaniques peu nombreux mais évidents disséminés dans le parenchyme des surrénales au voisinage des vaisseaux. Ils ne sont pas plus abondants dans la substance corticale que dans la médullaire. Ils ont les mêmes caractères que dans les autres viscères.

Expérience 20. — Ablation du plexus solaire. — Diarrhée sanglante. — Cholurie. — Indicanurie. — Syndrome abdominal chronique. — Diarrhée hypocholique. — Dysurie. — Injections de toluylène-diamine. — Insuffisance des surrénales.

Chien noir, griffon de 15 kilogrammes, âgé de dix-huit mois.

Opération à la Salpêtrière, le 20 mars 1902 : Anesthésie au chloroforme ; laparotomie médiane ; dissection des ganglions solaires ; décortication du tronc cœliaque ; suture à deux étages ; gaze collodionnée ; durée : quarante minutes.

Suites. — Le 21 mars : diarrhée sanglante ; urine rare, très foncée, ne contenant ni sucre ni albumine, mais de l'urobiline, de la biliverdine, de la bilirubine et de l'indican. L'acétone n'a pas été recherchée.

30 mars. État général excellent.

Avril-mai. Une diarrhée jaune clair est constante ; l'urine est rare et foncée ; le chien, quand il marche, s'arrête tous les quelques mètres, pour essayer sans succès d'uriner. En somme syndrome abdominal chronique formé de trois symptômes : diarrhée hypocholique, oligurie, dysurie.

Juin-juillet. Injections intra-veineuses de solution aqueuse à 5 p. 100 de toluylène-diamine, à raison de 1 centimètre cube le 5 juin, 2 centimètres cubes le 10, 4 centimètres cubes le 15, 8 centimètres cubes le 20, 15 centimètres cubes le 30, 20 centimètres cubes le 10 juillet.

Le 5 octobre, on injecte 10 centimètres cubes de solution à 10/100 de toluylène-diamine. Sous l'influence de cette injection massive apparaissent l'ictère orthopigmentaire et l'hémoglobinurie.

Le 10 octobre une injection semblable augmente l'ictère et l'hémoglobinurie.

Le 15 octobre, on injecte 3 grammes de toluylène-diamine.

Les accidents s'accentuent.

La mort survient le 16.

Autopsie immédiatement après la mort.

Vérification de l'ablation des ganglions semi-lunaires et mésentériques supérieurs.

Foie. — Piqueté jaunâtre ressemblant à des infarctus.

Reins. — Filets jaunâtres striant le parenchyme rougeâtre.

Surrénales. — Petites et très pâles.

Examen histologique. — Absence presque totale de pigment ; peu de distinction au point de vue pigmentaire entre les substances médullaire et corticale ; on ne voit que quelques grains de pigment dans la partie interne de la substance corticale.

Expérience 21. — Ablation du plexus solaire : diarrhée sanglante ; cholurie, urobilinurie ; leucine et tyrosine. Guérison apparente complète. — Injections de toluylène-diamine. — Insuffisance surrénale. — Expérience témoin.

Chien blanc, griffon de 18 kilogrammes, âgé de deux ans environ.

Opération à la Salpêtrière le 20 mars 1902 : anesthésie au chloroforme ; laparotomie médiane ; dissection des ganglions solaires ; décortication du tronc cœliaque ; suture à deux étages ; gaze collodionnée ; durée : trente minutes.

Suites : le 21 mars. Diarrhée mêlée d'un peu de sang ; urine jaune verdâtre. Elle ne contient ni sucre ni albumine, un peu d'indican, beaucoup d'urobiline, de *bilirubine* et de *biliverdine*. Elle contient aussi en notable quantité de la leucine et de la tyrosine :

La *leucine :* petites masses sphéroïdes, agglomération de lamelles ; blanc mat ; soluble dans l'eau à froid ; insoluble dans l'éther (différence avec les corps graisseux) ; insoluble dans l'acide acétique (différence avec l'urate d'AzH^3).

La *tyrosine :* fines aiguilles en gerbe et boules ou agglomérats plus ou moins réguliers d'aiguilles Le réactif de Millon (hypoazotide de Hg) colore en rouge à chaud [1].

Ces caractères urinaires persistent huit jours puis s'atténuent peu à peu.

20 mai. La guérison paraît complète. L'urine est normale.

1er juin. On commence les injections intra-veineuses de solution aqueuse à 2/100 de toluylène-diamine. On les continue aux mêmes doses que dans l'expérience 20.

Le 5 octobre on injecte 10 centimètres cubes de solution à 10/100 de toluylène-diamine. Sous l'influence de cette injection massive apparaissent un ictère orthopigmentaire léger et de l'hémoglobinurie.

Le 10, nouvelle injection à la même dose. Mêmes résultats.

Le 15 octobre, on injecte trois grammes de toluylène-diamine. L'ictère et l'hémoglobinurie s'accentuent considérablement. La mort arrive le 16 octobre.

Autopsie immédiatement après la mort.

Vérification de l'ablation des ganglions solaires.

Foie. — Plaques jaunâtres.

Reins. — Filets jaunâtres striant l'écorce et les pyramides.

Surrénales. — Petites et pâles.

Examen histologique. — Grande pauvreté en pigment. Infarctus hémorrhagiques dans la substance corticale. Seule la partie interne de la substance corticale contient un peu de pigment.

Note. — Chien témoin. Pour étudier l'influence de l'ablation des gan-

[1] Examen dû à l'obligeance de M. David.

glions solaires sur la marche de l'intoxication par la toluylène-diamine, nous avons injecté à un chien de 16 kilogrammes, âgé de dix-huit mois environ, la toluylène-diamine aux mêmes doses et aux mêmes dates que dans les expériences 20 et 21.

L'injection du 5 octobre a été suivie d'un ictère moins prononcé que dans l'expérience 20.

L'injection du 10 octobre produit les mêmes résultats que dans l'expérience 20.

L'injection du 15 octobre provoque un ictère net et de l'hémoglobinurie, mais l'animal, à l'encontre des chiens sans plexus solaire, supporte bien l'injection.

On le sacrifie le 16 octobre.

Autopsie immédiatement après la mort.

Foie et reins jaunâtres.

Les surrénales, volumineuses, sont jaune d'or.

Examen histologique. — Les tubes glandulaires sont fortement pigmentés. Cette pigmentation porte sur la partie interne de la substance corticale. Les grains de pigment, de couleur marron et très fins, infiltrent les cellules gonflées, à contours nets, et à noyau fortement coloré.

Expérience 22. — Intoxication chronique par le plomb : anémie, diarrhée, ganglions solaires altérés.

Chien de 12 kilogrammes, âgé de dix mois.

6 juin 1902. Injection intra-péritonéale de 3 centimètres cubes de solution aqueuse à 5/100 d'acétate neutre de plomb.

Dans les trois jours qui suivent, le chien est triste, amaigri. Il reste couché dans un coin, se déplace difficilement, a les gencives très pâles, de la diarrhée, et crie quand on appuie au niveau du creux épigastrique, alors que la même pression chez des chiens témoins ne provoque aucun cri ni aucun mouvement de défense.

9 juin. Nouvelle injection de 3 centimètres cubes.

De plus en plus malade, abattu, pâle, amaigri, atteint de diarrhée rebelle, il est moribond quand il est tué par $CHCl^3$.

19 juin. Mort et *autopsie* immédiate. Les viscères paraissent normaux.

Les ganglions solaires, gros et pâles sont nettement visibles.

Examen histologique. — Description, 3e partie, chap. III.

Expérience 23. — Intoxication chronique par le plomb; abattement tardif. Ganglions solaires altérés.

Chien de 16 kilogrammes, âgé de trois ans.

6 juin 1902. Injection intra-péritonéale de 3 centimètres cubes de solution aqueuse à 5/100e d'acétate neutre de plomb.

Suites, bon état général; gencives rouges; mais douleur au point épigastrique.

9 juin. Nouvelle injection : abattement, diarrhée légère, début d'anémie.

27 juin. Nouvelle injection : aggravation rapide et intense de l'état général.

29 juin. Mort.

Autopsie, trois heures après la mort.

En raison de ce retard l'examen des ganglions solaires doit être interprété avec beaucoup de réserve.

Néanmoins, à l'hématoxyline-éosine, on voit l'augmentation de nombre et d'épaisseur des travées conjonctives ; et au Nissl, la vacuolisation et la neuronophagie des cellules nerveuses avec migration périphérique du noyau.

Expérience 24. — 10 mai 1902. Chien. Intoxication diphtérique. Ganglions semi-lunaires altérés.

Injection intra-veineuse le 10 mai 1902 de toxine diphtérique provenant de l'Institut Pasteur[1].

Autopsie le 19 mai 1902 immédiatement après la mort causée par le chloroforme.

Ganglions semi-lunaires.

Paraissent plus pâles que normalement ; ont l'apparence de frai de grenouille. Description 3e partie. Chap. III.

Expérience 25. — Chien. Intoxication diphtérique. Ganglions semi-lunaires altérés.

18 mai 1902. Injection intra-veineuse de toxine diphtérique provenant de l'Institut Pasteur.

29 mai 1902. Autopsie immédiatement après la mort causée par le chloroforme.

Ganglions semi-lunaires pâles. Description 3e partie. Chap. III.

Expérience 26. — Chien. Péritonite à coli-bacille et streptocoques, suite de laparotomie.

Décembre 1901. Laparotomie, examen des ganglions solaires et des différents viscères sans précautions antiseptiques.

Suites. — Péritonite aiguë.

Mort le 3e jour.

Ganglions semi-lunaires rougeâtres.

Hématoxyline-éosine.

Dans l'intervalle des capsules endothéliales, beaucoup de cellules rondes ; les capsules endothéliales n'ont pas leur régularité normale.

Description 3e partie. Chap. III.

Expérience 27. — Chien. Péritonite subaiguë à streptocoques.

Laparotomie et infection le 11 février 1902.

Suites. — Abattement, constipation, dyspnée.

[1] Les ganglions semi-lunaires des expériences 24 et 25 sont dus à l'obligeance de notre collègue Babonneix.

Mort le 21 février 1902 par chloroformisation.

Autopsie immédiate. Péritoine pariétal et viscéral rouge par places ; épiploon augmenté de volume et congestionné, adhérent à la face profonde de la cicatrice de la laparotomie.

Ganglions semi-lunaires rougeâtres.

Hématoxyline-éosine. Augmentation des cellules conjonctives, par îlots surtout au-dessous de l'enveloppe sous-fibreuse.

Nissl. Cellules nerveuses en hyperchromie, souvent vacuolisées, avec noyau périphérique.

Moelle lombaire. Nissl : normale.

Expérience 28. — Chien. Péritonite suraiguë à streptocoques et colibacilles.

Ganglions semi-lunaires : inflammation parenchymateuse intense.

Opération le 10 mai 1902 : laparotomie et infection.

Suites : Abattement, pouls rapide, petit, diarrhée, anurie, mort au bout de 48 heures.

Autopsie, 30 minutes après la mort. Péritoine pariétal et viscéral rouge ; l'épiploon volumineux et turgescent adhère au niveau de la cicatrice de la laparotomie remplie d'exsudat sanguinolent ; jeunes membranes sur les reins, la rate. et entre les différents lobes du foie ; hypérémie des viscères abdominaux ; liquide séro-sanguinolent dans l'intérieur du péritoine.

Ganglions semi-lunaires : Description 3e partie. Chap. III.

Moelle lombaire. Nissl : normale.

Expérience 29. — Chien. Réaction inflammatoire des ganglions solaires à la suite de traumatismes causés par une pointe de platine chauffée au rouge.

Opération le 4 juin 1902. Laparotomie sous chloroforme ; on cautérise avec une pointe de platine portée au rouge, fortement le ganglion semi-lunaire gauche, légèrement le ganglion mésentérique supérieur gauche sans avoir auparavant défoncé le péritoine.

Suites. Pas de diarrhée ; mange de bon appétit cinq jours plus tard.

Autopsie le 5 juin à 4 heures de l'après-midi, pendant chloroformisation massive poussée jusqu'à la mort.

Pas de péritonite ; écchymose sur le ganglion semi-lunaire gauche, congestion du mésentérique gauche, aspect normal des ganglions solaires droits.

Ganglion semi-lunaire droit. Normal.

Ganglion mésentérique gauche. Hématoxyline-éosine. On voit un groupe de cellules roudes au niveau d'un trou fait par le platine.

Auprès sont les nodules infectieux évidents et nombreux formés de petites cellules rondes. Ces petites cellules sont assez nombreuses au-dessous de la membrane d'enveloppe.

Nissl. Les cellules nerveuses, au niveau du trou fait par le platine, sont

à peine touchées. (Quelques signes de neuronophagie). Les nodules infectieux ont envahi et détruit quelques cellules nerveuses dont on ne distingue plus que le noyau et les grains disséminés.

Ganglion semi-lunaire gauche. Description, 3e partie, chap. III.

Expérience 30. — Chien. Badigeonnage du ganglion semi-lunaire gauche à l'essence de térébenthine. Réaction inflammatoire interstitielle dans les régions corticales du ganglion.

Opération, 4 juin 1902.

Petit griffon (9 kilogrammes) ; laparotomie ; badigeonnage à l'essence de térébenthine du ganglion semi-lunaire gauche après avoir défoncé le péritoine.

Suites : diarrhée continue. 11 juin : diarrhée persiste ; l'appétit est revenu ; état général bon ; ni sucre ni albumine dans les urines.

Autopsie le 13 juin, à trois heures de l'après-midi, par chloroformisation donnée à dose massive jusqu'à la mort. Le chien était à jeun depuis vingt-quatre heures.

Epaississement du tissu cellulo graisseux au niveau de la cicatrice ; légères adhérences entre les lobes du foie ; ganglion lymphatique enflammé le long de la veine porte ; traînées blanches de quelques lymphatiques du mésentère convergeant vers le tronc cœliaque ; persistance de la dénudation péritonéale sur le ganglion semi-lunaire gauche qui est plus apparent que le droit, et légère suffusion sanguine à côté du ganglion semi-lunaire gauche.

Ganglion semi-lunaire gauche. Hématoxyline-éosine et Nissl. Alors que la partie centrale du ganglion est normale, la partie corticale est profondément altérée. Description, 3e partie, chap. III.

Ganglion semi-lunaire droit normal.

Moelle lombaire. Nissl : normale.

Expérience 31. — Chien. Péritonite subaiguë à coli-bacille.

Opération, le 11 juin 1902.

Chien de 12 kilogrammes ; laparotomie ; badigeonnage de la région cœliaque avec une culture de coli-bacille, isolé des matières fécales du chien et datant de vingt-quatre heures.

Suites simples.

Autopsie le 25 juin, à deux heures trente, immédiatement après la mort par chloroformisation. Le chien était à jeun depuis vingt-six heures.

Vascularisation de la région cœliaque ; de petites veines côtoient le ganglion semi-lunaire gauche rougeâtre,

Ganglion semi-lunaire gauche.

Hématoxiline-éosine.

Augmentation des petites cellules rondes ; infiltration périvasculaire très nette.

Nissl. Cellules nerveuses : raréfaction des grains chromatiques ; tendance

à l'achromatose centrale ; quelques rares vacuoles ; quelques noyaux sont surcolorés et à limites diffuses.

Expérience 32. — Chien. — Péritonite aiguë à pneumocoques.

Opération le 20 juin 1902.

Chien de dix-huit mois, de 13 kilogs ; laparotomie, badigeonnage de la région cœliaque avec une culture sur sang gélosé de pneumocoque virulent fourni par l'Institut Pasteur[1].

Suites. — Abattement ; diarrhée ; ballonnement du ventre ; pouls petit, rapide ; dysurie.

L'appétit revient le 24.

Le 25, le chien, assez bien portant, mange à midi.

Autopsie le 25 juin 1902 à 3 heures, immédiatement après la mort par chloroformisation.

Au niveau de la cicatrice de la laparotomie existent des adhérences épaisses de 3 centimètres environ. Des fausses membranes jaunâtres et facilement détachables existent à la face inférieure du grand cul-de-sac de l'estomac, sur la face inférieure du lobe gauche du foie, sur la moitié gauche de la paroi péritonéale postérieure, au niveau des surrénales et de la région cœliaque. Suffusions sanguines de la surface de l'estomac et de l'intestin grêle, très augmenté de volume ; foie et reins très vasculaires ; rate augmentée de volume ; ganglions lymphatiques très nombreux et volumineux ; les chylifères ne sont pas visibles.

Les ganglions solaires sont nettement visibles, en brun rouge, à travers le péritoine pariétal épaissi et dépoli.

Ganglion semi-lunaire gauche. Hématoxyline-éosine. Infiltration de petites cellules rondes surtout sous l'enveloppe fibreuse, dans les travées, autour des vaisseaux et dans les espaces compris entre les capsules endothéliales des cellules nerveuses. Nodules infectieux, surtout périvasculaires.

Nissl. Grandes cellules nerveuses : noyau teinté, mal limité ; protoplasma : granulations périphériques normales ; chromatolyse centrale fréquente ; quelques vacuoles.

Petites cellules nerveuses : hyperchromie ; elles paraissent plus malades que les grandes.

Ganglion semi-lunaire droit. Mêmes lésions. Moelle lombaire. Normale.

Expérience 33. Chien. Péritonite aiguë à streptocoques.

Opération le 20 juin 1902.

Chien de 13 kilogrammes ; laparotomie ; on verse au niveau de la région cœliaque un tube de culture en bouillon de streptocoque virulent fourni par l'Institut Pasteur.

Suites : abattement ; ballonnement du ventre ; pouls petit, diarrhée.

Dans les jours qui suivent, la plaie abdominale suppure un peu.

Autopsie le 25 juin 1902, immédiatement après la mort par chloroformisation. Le chien tué à 3 heures avait mangé à midi.

Quelques adhérences intestinales ; un peu de liquide louche dans les

[1] Grâce à l'obligeance de MM. Borrel et Binot.

parties déclives de l'abdomen ; estomac et intestin grêle congestionnés ; gros intestin dilaté ; foie extrêmement congestionné ; les veines qui courent à la surface des reins, surtout du gauche, sont turgescentes. Le péritoine pariétal est dépoli dans la partie postérieure gauche.

Les ganglions solaires, plongés au milieu d'une atmosphère œdémateuse qui laisse écouler de la sérosité roussâtre, sont rouge sombre et paraissent augmentés de volume.

Ganglions semi-lunaires.

Hématoxyline-éosine. Vaisseaux très dilatés. Infiltration de petites cellules rondes surtout autour des ganglions, dans le tissu cellulo-adipeux, et dans le ganglion, sous l'enveloppe fibreuse et autour de quelques-uns des vaisseaux. Capsules endothéliales normales.

Nissl. Cellules nerveuses normales : grains nets ; noyaux clairs et nets : quelques rares vacuoles.

En somme, ce qui frappe, c'est le contraste entre les altérations de l'atmosphère périganglionnaire et l'intégrité relative du tissu ganglionnaire sous-jacent.

Moelle lombaire : normale du Nissl.

Expérience 34. — Chien. Péritonite aiguë localisée à bacilles d'Eberth. Ganglions solaires : inflammation diffuse, à prédominance interstitielle, au début.

Opération le 11 juin 1902.

Chien de 8 kilogs, déjà vieux ; laparotomie ; badigeonnage du ganglion semi-lunaire gauche avec une culture sur gélose de bacille d'Eberth datant de 3 jours.

Suites : tristesse, manque total d'appétit, constipation ; rétention d'urine ; pouls petit.

Le 13 juin, même état général ; le chien n'a pas mangé depuis l'opération ; l'urine prise dans la vessie ne contient ni sucre ni albumine.

Autopsie le 13 juin, immédiatement après la mort par chloroformisation.

Pas de péritonite généralisée.

Péritonite localisée de la légion cœliaque avec prédominance à gauche : le péritoine est dépoli, les veines intestinales sont hypérémiées ; le rein gauche est plus congestionné que le droit : on voit sur la surface plus violette, beaucoup plus de veines turgescentes ; la rate est augmentée de volume.

Ganglion semi-lunaire gauche. Hématoxyline-éosine. Vaisseaux très dilatés ; infiltration de petites cellules rondes périvasculaires et sous l'enveloppe fibreuse épaissie.

Nissl. Alors que les cellules nerveuses des régions profondes sont normales, les cellules de la corticalité sont en hyperchromie, souvent à grains nets, avec des vacuoles. Parfois deux cellules sont fusionnées. Le noyau presque constamment périphérique a souvent deux nucléoles. Vu des bacilles d'Eberth à côté de cellules nerveuses d'ailleurs à peu près normales.

Ganglion semi-lunaire droit : vaisseaux extrêment dilatés ; suffusions

sanguines périganglionnaires ; infiltration de petites cellules rondes débutant autour des vaisseaux et gagnant les capsules endothéliales dont les cellules sont désorientées.

Cellules nerveuses en hyperchromie.

Moelle normale.

Expérience 35. — Chien. Péritonite généralisée subaiguë à bacilles d'Eberth. Ganglions solaires : ganglionite interstitielle

Opération le 6 juin 1902. Chien de 13 kilogrammes. Injection intra-péritonéale de 4 centimètres cubes de culture de bacille d'Eberth, en bouillon de vingt-quatre heures.

Suites : faible, triste, inappétence, diarrhée intermittente.

Au bout de huit jours, l'état général devient meilleur.

Autopsie le 25 juin 1902 à 4 heures, sous le chloroforme donné à dose massive jusqu'à la mort. Le chien avait mangé à midi. On ne voit pas de péritonite ; les chylifères blancs sont en pleine digestion, la rate grosse contient à sa surface 4 ou 5 nodules de 8 millimètres de diamètre à tissu pointillé blanc, formé de corpuscules de Malpighi.

Ganglion semi-lunaire gauche. Hématoxyline-éosine. Périvascularité intense ; les traînées de cellules rondes soulignent jusqu'aux capillaires ; nodules infectieux, nombreux autour des gros vaisseaux et sous l'enveloppe fibreuse. Par endroits, les petites cellules rondes entourent les cellules nerveuses, sans les altérer.

Nissl. Cellules nerveuses presque normales : la capsule, les grains chromatiques, le noyau sont très nets, mais souvent le noyau est un peu périphérique et le protoplasma a parfois tendance à des vacuolisations centrales.

Ganglion semi-lunaire droit. Altérations interstitielles moins intenses ; mêmes altérations parenchymateuses.

Moelle lombaire, au Nissl, paraît normale.

Expérience 36. — Chien. Péritonite subaiguë à coli-bacille. — Ganglions solaires. Ganglionite interstitielle.

Opération le 4 juin 1902. Chien de 14 kilogrammes ; laparotomie ; badigeonnage et égratignure du ganglion semi-lunaire gauche avec une aiguille de Pravaz contenant un centimètre cube de liquide de l'intestin grêle du même animal.

Suites. — Ne mange pas, boit beaucoup ; diarrhée liquide ; état général abattu.

Amélioration au bout de quinze jours. Retour de l'appétit.

Autopsie le 25 juin à quatre heures quinze, pendant chloroformisation massive aboutissant à la mort. Le chien était à la diète depuis le 24 à midi.

Pas de péritonite.

Dépoli et épaississement du péritoine pariétal au niveau des ganglions solaires gauches.

Ganglion semi-lunaire gauche. Hématoxyline-éosine. Nodules infectieux

périvasculaires surtout formés de cellules fusiformes, indices d'un processus tendant à la chronicité.

Nissl. Cellules nerveuses normales : capsules, grains chromatiques, noyaux très nets. Ces derniers sont assez souvent périphériques.

Moelle lombaire normale.

CHAPITRE V

BIBLIOGRAPHIE[1]

I. — ANATOMIE

Arnold (S.). Ein Beitrag zu der feineren Struktur und zum Chemismus der Nebennieren. *Arch. f. path. Anat. u. Phys.*, XXXV, 1866.

Afanassiew. Ueber anatomische Veränderung der Leber während verschiedener Thatigkeitszustande. *Pfluger's Arch. f. Physiologie*, V, 30, p. 385, 1883.

Apolant (H.). Ueber die sympathischen ganglienzellen der Nager. *Arch. f. mik. Anat.*, XLVII, p. 461.

Ambronn. (U.). Held. Arch. f. Anat. u. Physiol. *Anat. Abth.*, 1896, p. 202.

Alezais. Et. anatomiq. du cobaye. *J. de l'anat. et de physiol.*, XXXVII, 1901, 102-126.

Bartolini. Anatomia Bartholimana Lyduni, 1684, p. 188.

Bergmann (C.). Dissertatio de glandulis neprarenalibus. Göttingen, 1839.

Brunn (A.). Ein Beitrag zur Kentniss feineren Bau und der Entwickelungs geschichte der Nehenmiren. *Arch. f. mikr. Anat.*, vol. VIII, 1872.

Braun. Bau und Entwickelung der Nehenmiren bei Reptilen. *Arbeiten aus dem zool. Institute zu Wurzbourg*, V, 1879.

Balfour. A monograph on the development of Elasmobranch fishes. London, 1878.

Bechterew (W.). Zur Frage über die Innervation des Magens. *Neur. Centr. bl.*, V, 9, p. 195, 1890.

Blumenau (L.). Ueber den aüssern Kern des Keilstranges im verlängerten Mark. *Neur. Centr. bl.*, V, 10, p. 226, 1891.

Biedl. Ueber die Centra der Splanchinci. Wiener klin. Wocheschr., n° 52, 1895.

Bordaz. Système nerveux sympathique des orthoptères. *Ac. sc.*, 1897, p. 125 et 321.

Brukner (J.). Struct. fine des cell. symp. *Arch. sc. méd.*, t. II, mars-juillet 1898, p. 197.

Bethe (A.). Ueber die Primitivfibrillen in den ganglien zellen vom Mens-

[1] En général, ne sont pas rapportées ici les indications bibliographiques données en cours de route.

chen und anderen Wirbelthieren. *Morphologische Arbeiten*. Bd. 8, n° 1, Iéna 1898.

Canalis. Contribution à l'étude du développement et de la physiologie des caps. surrénales. *Internationale Monatschrift fur Anatomie*, t. IV, n°s 7 et 8, p. 312-335, 1887.

Chauveau. Traité d'anatomie comparée des animaux domestiques, 1890, p. 890.

Cajal (Ramon y). Estructura de los ganglios intestinales. *Rev. trim. micogr.*, III, 1, 2, p. 75.

— Sur les ganglions et les plexus nerveux de l'intestin. *So. biologie*, 30 déc. 1893.

— Pequenas centribucciones. I. Estructura y conexiones de los ganglios simpaticos. Barcelone 1891.

— VI. Algunos detallos mas sobre las celulas simpaticos. Barcelone, 20 août 1891.

— Notas preventivas. II. Estructura del gran simpatico de los mamiferos. Extraido de la *Gaceta sanitaria de l'O.*, décembre 1891.

— (S.-R.). Nouvelles idées sur la structure du système nerveux chez l'homme et chez les vertébrés. *Trad. Azoulay.*, Paris, Reinwald, 1895.

Consiglio et Pusateri. Sull'istogenesi del simpaticô nei vertebrati. *Arch. di Farm. e Terap. Palermo*, 1900, VIII, 567-572.

Dostoiewsky. Material zur mikrosk. Anatomie der Nehennieren bei Saugethieren. Inaug. Diss. Petersburg, 84.

— Ein Beitrag zur mikrosk Anatomie der Nehennieren bei Saugethieren. *Arch. fur mikrosk. Anatomie*, t. XXVI, II, 2, p. 272-256, 1886.

Dogiel (A.-S.). Zur Frage über die ganglien der Darmgeflechte bei den Saugethieren. *Anat. Anz.*, X, 16.

— Zwei Arten sympathischer Nervenzellen. *Anat. Anz.*, XI, 22, p. 679, 1895.

— Zur Frage über den feineren Bau des sympathischen Nervensystems bei den Saugethieren. *Arch. f. mikr. Anat.*, V, 46, p. 305, 1895.

— Der Bau der Spinalganglien bei den Saugethieren. *Anat. Anz.*, V, 12, p. 140, 1896.

Donaldson (H.) et Schœmaker (D.). Observations on the weight and length of the central nervous system and of the legs in frogs of different sizes (Rasa virescens brachycephala Cope). *J. of compar. Neurol.*, vol. X, p. 109.

Dale (H.-H.). On some munerical comparasons of the centripetal and centrifugal medullated nerve fibres arising in the spinal ganglia of the mammal. *J. of physiology*, 1900, vol. 25, n° 3, p. 196.

Dohrn. Mitthalungen aus der zool. *Station zu Neapel*, Bd. 10, p. 1.

Ellenberger et Baum (H.). Anatomie descriptive et topographique du chien, trad. Denike. Reinwald, 1894, p. 570.

Eve (F.-C.). Sympathetic nerve cells and their basophil constituent in prolonged activity and repose. *J. of physiology*, 1896, XX, p. 334.

Ecker's und R. Wiedersheim's. Anatomie des Frosches auf Grund eigener untersuchungen durchaus neu Bearbeitet, van Ernst Gaupp, 1897, t. II, p. 226.

Forel (A.). Ueber das Verhältniss der experimentellen Atrophie und Degeneration methode zur Anatomie und Histologie des Centralnervensystems. Festchrift zur Feier des fünfzigjährigen Doctor — Jubiläums von Karl Wilhelm v. Nägeli in Munchen und Albert v. Kölliker in Würgburg, p. 37, 1891.

Fusari. Terminaisons des f. nerv. dans les capsules surrénales des mammifères. *Arch ital. de biologie*, XVI, 1891, p. 262.

Fusari. Contribution à l'étude du développement des capsules surrénales et du sympathique chez le poulet et chez les mammifères. *Arch. ital. de biologie*, XVIII, p. 161, 1892.

Flemming. W. Die structur der Spinalganglienzellen bei Sangetieren. *Arch. f. Psychiätrie*, 1897, t. XXIX, n° 3.

Fleiner. *Ztsch. f. Nervenheilk*, Bd. 2, p. 265.

Gottschau. 1° Ueber die Nebennieren der Sangelthiere spec. ueber die des Menschen. Sitzungsber. d. Wurzburger phys. med. Gesellschaft, 454-62, 1882; 2° Struktur und embryonale Entwickl. der Nebennieren bei Saugthieren. *Arch. für Mikrosk Anatomie, Anat. Abth.*, p. 412-488, 1883; 3° Ueber die Nebennieren de Säugethiere. *Biolog. Centralblatt*, t. III, n° 18, 1883.

Gaskell. On the Relation between the Structure, Function, Distribution and. Origin. of the Cranial Nerves, together with a Theory of the Origin of the Nervous System of the Vertebrata. *J. of Physiol.*, V, 10, p. 153, 1889.

— Structure and. Fonction of Visceral Nerves. *J. of Physiol.*, V, 7, p. 1.

— Vasomotor Nerves of Striated Muscles. *J. of Anat. and Physiol.*, V, 11, p. 744.

Van Gehuchten. Anatomie du système nerveux de l'homme. Louvain, 2e édit., 1897, et 3e édit.

— Les cellules nerveuses du sympathique chez quelques mammifères et chez l'homme. La cellule, V, 8, p. 83, 1892.

Graupner Richard. Beiträge zur normalen und pathologischen Anatomie des sympathischen Nervensystems. Beiträge zur pathologischen Anatomie und zur allgemeinen Pathologie redigirt von E. Ziegler. Vierundzwanzigster Band. Zweites Heft., p. 255, Iéna, 1898.

Guieysse. Capsule surrénale du cobaye ; histologie et fonctionnement. Th., Paris, 1901, n° 182.

His. Zur Geschichte des Gehirns, sowie der centralen und peripherischen Nervenbahnen heim menschlichen Embryo. Abhandl. d. K. Sächs. d. Wiss. mathem. phys. Klasse, 1888. *Arch. f. Anat. u. Physiol. Anat. Abth.*, 1889, p. 249.

His. Die Neuroblasten und deren Entstehung im embryonalen Mark. Abhandl. d. nat. phys. Kl. d. Königl. Sächs. Gesellsch. d. Wiss. Bd. 15, 1889.

His. Histogense und Zusammenhang der Nervenelemente. *Verhandlungen des X internat. medicin. Congress.*, Berlin, V, 2, p. 103, 1890.

His. Junior u. Romberg. Ueber die Entwicklung des Herznervensystems. *Fortschr. d. Medic.*, 1890.

Hertwig. Embryologie. Trad. française, 1900, p. 536.

Hezel. Ztschr. f. Nervenheilk. Bd., II, p. 353.

Holm. Ueber die nervösen Elemente in der Nebennieren. *Sitzungsber. die Wiener Acad. der Wiss.*, 1886.

Huber G.-C. A brief account of some observations of the sympathetic ganglia of Vertebrates, *British med. J.*, II, p. 881, 1398, 13 nov. 1897.

— Lectures on the sympathetic nervous system. *J. of comparat. neurology*, Vo, VII, 2.

Inaba. Notes on the development of the Suprarenal Bodies in the Mouse. Journal of the Collège of Science. Imperial University. Japon, Vo, IV, part. I, p. 215-237, 1891.

Iontchenko. Contribut. à l'étude de la struct. des ganglions sympathiques chez les mammifères et chez l'homme. *Arch. de psychiâtrie, de neurologie et de méd. légale*, Vo, XXVII, n° 3, 1896. Tr. de labo. de Varsovie, *Anal.in R. neurologiq*, 1896, p. 364.

Janosik. Bermekungen über die Entwikung d. Nebenniere. *Archiv. für. mikrosk. Anatomie An. Abth.*, t. XXII, 1883.

Juschtschenko (A.-J.). Zur Frage über den Bau der sympathischen Knoten bei Saugethieren und Menschen. *Arch. f. mikroskop. Anat.*, t. XLIII.

Jaboulay. Capsules surrénales accessoires dans un ganglion semi-lunaire et au milieu du plexus solaire. *Lyon méd.*, 1890, n° 65, p. 300.

Kollmann. *Zeitsch f. wiss. Zool.*, 1860, p. 413.

Von Kölliker (A.). Histologische Mittheilungen. Verhandelungen der physikalisch medicinischen Gesellschaft zu Würzburg, V, 23, p. 167.

— Gervebelehre, V, 2, Leipzig., 1896.

— Uber die feinere Anatomie und physiologische Bedentung des sympatischen Nervensystems. Verhandlungen der Gesellschaft deutscher Naturforscher u. Aerzte. Allg. Theil. 1894, et Münchener med. Wochenschr., 1894, p. 812.

Von Kolliker (A.). Handbuch der gewebe lehre den Menschen, 1899, II, p. 193.

— Handbuch der mikroskopischen Anatomie. Leipzig, 1854, p. 386.

Van Kupffer. *Arch. f. mikroskop. Anatomie*, Band., 35, p. 469.

Key u. Retzius. *Arch. f. mikroskop. Anat.*, Bd., 9, 308.

Van Kahlden. *Virchow's Archiv.*, Bd., 114, p. 65.

— *Centralblatt. f. alleg. Pathologie u. pathol. Anatomie*, Bd., 7, Heft, 11, 12.

Van Lenhossek. Zur Kenntniss der eisten Entstehung der Nervenzellen und Nervenfasern beim Vogelembryo. *Verhandl. des X internat. med. Kongresses*, Berlin, 90, Bd., 11.

Lenhossek. Uber den Bau der Spinal ganglienzellen des Menschen. *Archiv. f. Psychiatrie und Neurenkrankheiten*, V, 29.

— Neuere Forschungen über den feineren Bau des Nervensystems. *Correspondenzbl. f. Schweizer Arzte*, p, 489, 1891.

— Beiträge zur Histologie des Nervensystems und der Sinniesorgane. Wiesbaden, p. 165-188, 1895.

— Uber den feineren Bau des Nervensystems im lichte neuster Forschungens, Berlin, 1895.

Lewin u. Boer. *Deutsche med. Wchschr.*, 1894, n° 10.

Lafite-Dupont. *J. de méd. de Bordeaux*, 1900, XXX, 697. Gg. sympathiq. cervicaux périphériques.

Moers (A.). Ueber den feineren Bau der Nebennieren. *Arch. f. path. Anat., u. Phys.* ,XXIX, 1864.

Mayer (I.). Beobachtungen und Reflexionen über den Bau und die Vorrichtungen des sympatischen Nervensystems. *Sitzungsber. der Wiener Acad. der Wiss.*, LXVI, 1872.

Mitzukuri. On the devolopment of the suprarenal Bodies in mammalia. *Quaterly Journal of microscopical Science*, p. 17-30, 1882 et Studies from the Morphological Labarotory in the University of Cambridge, t, II, 1882.

Marage. Sympathique des oiseaux. Th. doct. sc. Paris, 1887.

Marchand. *Virchow's Archiv.*, Bd., 81, p. 477.

Magini. *Atti della R. Acad. dei Lincei*, 1890 et 1891.

Mann. Modifications histologiques produites dans les cellules nerveuses, sympathiques, motrices et sensitives, par l'activité physiologique. *Journ. of anat.*, oct., 1894.

Marinesco. Recherches sur l'histologie fine des cellules nerveuses sympathiques. *R. neurologiq*, 1898, p. 230.

Nagel. Ueber die Struktur der Nebennieren. *Arch. de Müller*, 1836.

Obersteiner. Anleitung beim Studium des Baues der nervösen Central organe. Leipzig et Vienne, 1896.

Onodi *Arch. f. mikr. Anatomie*, V, 26, p. 61 et 553.

Ostroumoff. Versuche über die Hemmungsnerven der Hantgefässe. *Pfluger's Archiv. f. Physiol.*, V, 13, p. 219.

Poniklo. *Lancet*. 1878. 22 fév.

Patterson. The Development of the Sympathetic. Nervous System. *Phil. Transaction*. 1890.

Perrier (Rémy). Eléments d'anatomie comparée. Paris, 1893.

Pal. Innervation de l'intestin. *Bull. méd.* 1894, p. 245.

Pettit (Aug.). Recherches sur les capsules surrénales. Th. Paris. Faculté des Sc., 1896.

Pellizzi. *Annali di Freniatria* e Sc. *aff.* Vo. VIII, fasc. 4, p. 353. déc. 1898.

Ranvier. Histologie du syst. nerv. II. 1878, p. 15.

Ramon y Cajal. Sur les ganglions et les plexus nerveux de l'intestin. *So. biologie*. p. 217, 1893.

— Nueve concepto de la histologia de los centros nerviosos. 1892.

Retzius. Zur Kenntniss der ersten. Entwicklung der nervösen Elemente im Rückenmarke des Hühnchens. *Biolog. Unters.* Bd. 93.

— Die embryonale Entwicklung der Ruckenmarkselemente bei den Ophidiern. *Biolog. Unters.* Bd. VI, 94.

— Sur le type des cellules ganglionnaires du sympathique des mammifères supérieurs. *Biologische Untersuch. Neue folge*. III, p. 1897.

Rabl. Die Entwicklung und Struktur der Nebennieren bei den Vogeln, *Archiv. für unknoskopische Anatomie*. T. 38. H. 4. 1851.

Richet. Dictionnaire de physiologie. T. III, p. 550.

Roux (J. C.). Recherches sur la viciation de la sensibilité gastrique. *Revue de méd.* 11 nov. 1899, p. 878.

Sappey. Anatomie humaine, 1873. T. III, p, 230 et T. IV, p. 565.

Stilling. Neue Untersuchungen ueber den Bau des Rückenmarkes. Cassel. 1859.

— 1° *Zur Anatomie der Nebennieren Archiv. fur path. Anatomie und Phys.* p. 324-336, 1887. — 2° A propos de quelques expériences nouvelles sur la maladie d'Addison. *R. de méd*, 88. — 3° Note sur l'hypertrophie compensatrice des caps. surrénales. *R. de méd.* 90. p. 459-461.

— Die chromophilen Zellen und Körperchen des Sympathicius. (Eine Berichtigung) *Anat. Anz.* XV. N° 13, 1898.

Sala. Sur la fine anatomie des ganglions du sympathique. *Arch. ital. de Biol.* V. 18, p. 439. 1893. *et Monitore zoologico italiano*, Florence, 30 sept. 1892.

Smirnow (A). Die Struktur der Nervenzellen im Sympathicus der Amphibien. *Arch. f. mikr. Anat.* XXV, 1890.

Schapiro. *Ztsch. f. klin. Medicin*. Bd. 8, p. 191 et 302.

Soulié. Note sur les premiers dévelopg. de la caps. surrénale chez quelques

mammifères. *Ass. des anatomistes*. Montpellier. IVe réunion. mars 1902.

Taft. Histogénèse des fibres du grand sympathique. Th. Paris, mai 1892.

Tirelli. Dei processi riparativi nel ganglio intervertebrale. *Annali di frenatria*, 1895.

Testut. Traité d'anatomie humaine. T. III, 1899, p. 13.

Tymofiejew. Ueber einige Eigenthunlichkeiten in der Structur der sympatischen und spinalen ganglien bei Vogeln. *Obozrenje psichjatrii*. 1899. N° 3.

Vulpian. Physiologie du système nerveux. Paris, 1866.

Verardini (R.). Nuovo contributo allo studio. della mallattia d'Addison. *Memorie della R. Acad. della scienze delle Istituto di Bologna*. Serie IV. T. IX, 1888.

Vas (F.). Studien über den Bau des Chromatins. *Arch. f. mikr. anat.* XL, 3, p. 375-390. 1893.

Weldon. On the head kidney of Bdellostoma with a suggestion as to the origin of the supra-renal Bodies. Stud. from the morphol. Laboratory in the University of Cambridge. T. II et *Quaterly journal of microsc. Science*. T. 24, p. 171-183. 1884.

— On the suprarenal Bodies of Vertebrata. *Quaterly journal of microsc. Science*. T. 25, p. 137-151. 1885.

Wiedersheim. 1° Lehrbuch der vergleichenden Anatomie der Wirbelthiere, auf Grundlage der Entwiklungsgeschichte. 2e édit. Iéna. 86. — 2° Manuel d'anatomie comparée des vertébrés. Trad. Maquin-Tandon. Paris, 90.

White (H.). *Journal of physiology*. X p. 341. 1889. histologie et fonctions des ganglions sympathiques chez les mammifères.

Westphal. *Arch. f. Psychiatrie*. Bd. 26, p. 1, et Bd. 29. Heft. 2.

Wiart. *Journal de l'anat. et de la phys*, 1899. janv. fév. p. 105.

Weiss. *Société de biologie*. 1900. p. 284, 315, 577, 580.

II. — PHYSIOLOGIE

Aubert (H.) u. Roever (G.). Ueber die vasomotorischen Wirkungen des Nervus vagus, laryngeus und sympathicus. *Pflüger's Arch. f. Physiologie* V. I. p. 211. 1868.

Asherow. *Arch. f. d. ges. Phys.* 1887.

Artaud et Butte. *So. biologie*, 1890.

— Action du pneumogastrique sur la sécrétion rénale. *Arch. de physiol.* II, p. 279. 1890.

— Le nerf pneumogastrique. Paris, 1892.

Abelous et Langlois. Sur les surrénales. *Société de biologie*, de 1891 à 1896.

Azoulay. Les nerfs du rein chez l'homme. *So. biol.* 21 avril 1894, p, 336.

Adami. The Doctrine of the Internal secretory activity of the glands etc. *Medical News.* N. 70, p. 581, 1897.

Bernard (Claude). Pathologie expérimentale. 1859.

— Mém. sur l'influence du sympathique sur la chaleur anormale. 1852.

— Antagonisme du sympathique et du pneumogastrique. *So. biologie,* 1884, p. 93.

— Lec. sur la physiologie et la pathologie du système nerveux. II, p. 419, 1858.

— Prop. des liq. de l'organisme. 1850, II, p. 341.

— Recherches expérimentales sur les ganglions du grand sympathique. Ganglion sous-maxillaire. *Ac. Sc.* V. 55, p. 342, 1862.

Brown-Séquard. Recherches expérimentales sur la physiologie et la pathologie des capsules surrénales. *Arch. gén. de méd.* 1856.

Budge (j.). Uber den Einfluss des Nervensystems anf die Bewegung der Blase. *Zeitschrift fur rationnelle medicin.* V. 21. p. 1 et 177, 1864.

— *Ac. Sc.* 1856. T. XLIII, p. 726. Influence du ganglion semi-lunaire sur les intestins.

Van Braam Honchgeest. Untersuchungen über Peristaltik des Magens und Darmcanals. *Pfluger's Arch. f. Physiologie.* V. 6. p. 266, 1872; V. 8, p. 163, 1874.

Bellarminoff *Centralbl. med. Wiss.* 1883.

Baculo. Influenza del sistema nervoso sui fenomeni d'assorbimento. Congr. Pavie, sept. 1887. *Anal. in Revue Hayem,* XXXII, p. 31.

Bradford. The Innervation of the Renal Blood Vessels. *Journ. of Phys.* V. 10, p. 358, 1889.

Bayliss et Starling. Mouvement et innervation de l'intestin grêle. *Journ. of physiology.* T. XXVI, F. 3-4, p. 125-138.

— Innervation du gros intestin *Journal of Physiology.* T. XXVI, p. 106.

Bradburg. Quelques nouveaux vaso-dilatateurs. *Brit. med. journ.* 16 nov. 1895.

Bottazi. Physiologie du sympathique d'après les recherches de Langley. *Riv. di paj. nerv.* 1898.

— The action of the vagus and the sympathetic on the œsophagus. *Journ. of physiology.* XXV, 2.

— Action du vagin et du sympathique sur l'œsophage du crapaud. *Arch. ital. de biologie.* T. XXXIII, p. 282.

— Rio. di. scienze biolog. Vo. 2, n° 1-2. Azione del vago e del sympathico nigli atri del cruore dell' Emys europea.

Biedl (A.). Beiträge zur Physiologie der Nebenniere, *Arch. f. die ges. Phys.* LXVII, p. 443.

Battelli (Fr.). Action de diverses substances sur les mouvement de l'estomac et innervation de cet organe. *As. Sc.* 29 juin 1896.

Barbieri (Nicolas Alberto). Les ganglions nerveux des racines postérieures appartiennent au système du grand sympathique. *C. R. des séances de l'acad.* T. 130, n° 15, p. 1039.

Bonne (Ch). Recherches sur les éléments centrifuges des racines postérieures. Th. Lyon. Juillet 1897.

Bonnamour. Recherches histologiques sur la sécrétion des capsules surrénales. *Ass. des anatomistes.* IVe réunion, Montpellier, mars 1902.

Courvoisier. Beobachtungen über den sympatischen Gränzstrang. *Arch. f. mik. Anat.* 1866, p. 13-43.

Camus et Gley. Recherches expérimentales sur l'innervation du canal thoracique. *Arch. de Physiologie.* Année 27, n° 2.

Contejean. Action des nerfs pneumogastriques et grand sympathique sur l'estomac chez les batraciens. *Arch. de Physiol.* oct. 1892.

Camara (da F). Structa do systema nervoso ganglios centraes do sympathico. *Coimbra méd.* 1895. XV, 355; 369; 387; 402.

Cuccio. *Annali di medicina navale.* Nov. 1898.

Cannon (W. B.). Mouvements de l'intestin étudiés au moyen des rayons de Röntgen. *Journ. of Med. Research.* janv. 1902.

Courtade (D.) et Guyon (J.-F.). Influence motrice du sympathique sur l'intestin grêle. *Arch. de physiol.* 1897, p. 423 *et So. de biolog.* 5 déc. 1896, p. 1017.

— Innervatiou des muscles de la vessie. *So. biologie.* 17 juillet 1895 p. 618.

Cavazzanni (E.) et Manca. Nerfs vaso-moteurs des ramifications portes-hépatiques. *Arch. ital. de biol.* XXIII, p. 1.

— Sur la température du corps. *Arch. ital. de biol.* XXIII, p. 13.

De Cyon. in dict. de physiol. Richet, IV, p. 790.

— *Revue gén. des sciences,* 1901. Glandes régulatrices de la nutrition.

Cleghorn. *American journ. of. Physiology.* Vo. II. p. 471.

Demtschenko (S.) Zur innervation der Thränendrüse. *Pfluger's Arch. f. Physiologie.* V. 6. p. 191. 1872.

Dastre et Morat. Recherches sur le système nerveux vaso-moteur. 1884.

— Sur la fonction vaso-dilatatrice du nerf grand sympathique. *Arch. de Physiol.* V. 9, p. 337.

Dejerine (J.). Anatomie des centres nerveux. Vo. I. p. 146, 1895.

Duron (E.). Influence de la section sous-diaphragmatique des nerfs pneumogastriques sur la digestion stomacale. Th. Nancy, 1890.

Morat et Maurice Doyon. Traité de physiologie. Fonctions de nutrition, 1899-1900.

Eckhard, Eckhard's Beiträge. V. 4, 1869.

Ehrmann. Ueber die Innervation des Dünsdarmes. *Wien. Med. Jahrb.* I, p. 111, 1885.

Edgeworth. On a Large Fibred Sensory Supply of the Thoracic and abdominal Viscera. *J. of. Physiol.* V. 13, p. 260, 1892.

Fellner (L.). Weitere Mittheilungen über Bewegungs und Hemmungsnerven des Rectums. *Pfluger's Arch. f. Physiol.* V, 56, p. 542, 1894.

Forster. A Text-book of Physiology. The Macmillan Co. New-York, 1896.

François-Franck. Fonctions réflexes du ganglion du sympathique (ganglion thoracique supérieur). *Arch. de physiol.*, 1894.

François-Franck et Hallion. Recherches sur l'innervation vaso-constrictive du foie. *Arch. de physiol.* 1896, p. 508.

Goltz. *Arch. f. d. ges. Phys.* 1871. V. 53.

Gianuzzi. (G.) Dei rapporti existenti fra il midello spinale ed il sistema del gransimpatico esaminati col metodo Walleriano. (Ricerche exguite nel gabinetto di Fisiologia deller R. Universita di Siena. 1871-72. *Siena Roma.* 1872, p. 51.

Gaule (J.) Der trophischen Einfluss der Sympathicus-ganglion auf die Muskeln. *Centr. bl. f. Phys.* V. 7, p. 197, 1893.

— Die trophischen Fonctionen den Nerven. 65e Congrès des Naturalistes allemands. Analysé : in *Neur. Centr. bl.* V. 12, p. 705, 1893.

Gourfein. Recherches physiologiques sur la fonction des glandes surrénales. *R. médicale de la Suisse Romande.* 1896. N°. 3.

— Recherches physiologiques et chimiques sur une substance toxique extraite des capsules surrérales. Tr. du labo. de thérapeutique expérimentale de l'Université de Genève. V. 2, 1896.

Grutzner. Physiologie des mouvements de l'intestin. *Deutsch. Med. Woch.* 29 novembre 1893.

Goetze. Physiologie et pathologie des surrénales. Th. Berlin. 1896-1897.

Gilbert et Grenet. Mort par insuffisance capsulaire. *J. des praticiens*, 14 mai 1898.

Grasset. Anatomie clinique des centres nerveux. 1902.

Hanau Arthur. Experimentelle Untersuchangen über die physiologie der Darmsecretion. *Zeitschr. f. Biol.*, XXII. 1886, p. 194-235.

Heidenhain (R). Ueber secretorische und trophische Drüsennerven. *Pfluger's Arch. f. Physiol.* V. 17, p. 1, 1878.

Hermann. Lehrbuch der Physiologie.

Howell. An American Text-book of Physiologie. Philadelphia. 1806.

Hallion et Comte. Recherches sur la circulat. capillaire chez l'homme à l'aide d'un nouvel appareil pléthysmographique. *Arch. de physiol.*, 1894, p. 380.

Hallion (L.) et (Ch.A.) François-Franck. Recherches expérimentales exécutées à l'aide d'un nouvel appareil volumétrique sur l'innervation vaso-motrice de l'intestin. *Arch. de physiologie.* 1896, p. 488.

Haltgren et Anderson. Et sur la physiol. et l'anat. des surrénales. *Anal. in J. de physiol. et path. gén.* 1900. p. 187.

Higier (H.) Troubles de la sudat. dans la poliomyélite antérieure. *Deutsche Zeitsch f. Nervenheilk*, XX, 5-6.

Hédon. Physiologie normale et pathologique du pancréas. Collect. Léauté. Paris, 1901.

Hugonnard. Contribut. exp. à l'ét. de l'influence du syst. nerv. sur la sécrét. urinaire. Th. Lyon.

Jolly et Lafont. *Gazette médicale.* Nov. 1878 ; fév. 1879 ; déc. 1879.

Jaenicke (A.) Untersuchungen uber die Secretion der Glandula Parotis. *Pfluger'sArchiv. f. Physiologie.* V. 17, p. 189.

Jendrassik. *Vurchow's Archiv.* CXLX. 1896, p. 427.

Jacquet. *So. biologie* 30 janv. 1897, p. 134. Sur le mécanisme de l'hypérémie cutanée. Pseudo-érysipèle vaso-moteur.

Ketli. Jubilararbeiten als Festgabe an Prof. Koranyi, etc. *Anal. in Neur. Centr. bl.*, p. 501, 1891.

Kyri. Der Sympathicus u. seine Bezieh. zum Central Nervemsystem. *Atti. d. XI. Congr. méd. Internaz Roma iv. psichiat part.* p. 149, 1895.

Kauffmann. Mode d'action du syst. nerv. sur la product. de l'hyperglycémie. *Arch. de physiol.* 1895, p. 266. et : *So. de biologie.* 17 mars, 20 avril, 2 nov. 1894, 12 et 26 janv. 1895.

Langley. *Journ. of. physiology.* XXIII. Supplément. Union of nerve fibres of vagus with the cells of the superior cervical ganglia.

— On the Nerve Cell Connection of the Splanchnic Nerve. *J. of physiol.* V. 20, p. 223.

— Observations on the Medullated Fibres of the Sympathetic system and chiefly on those of the Gray Rami Communicantes. *J. of. physiol.* V. 20, p. 55.

— Note on Regeneration of Præganglinic Fibres of the Sympathetic. *J. of. physiol.* V. 18, p. 280.

— Further Observations of the Secretory and vasomotor fibres of the Feet of the Cat *J. of Physiol.* V. 17, p. 296, 1894.

— *Phil. Transactions* V. 134. 1893.

— On the stimulation and paralysis of nerve cells and of nerve endings. *J. of physioly.*, XXVII. oct. 1901.

— Remarks on the results of degeneration of the upper thoraciq white rami communicantes, chiéfly in relation to commissural fibres in the sympathetic system. *J. of physiology.* V. 25, p. 418, 1900.

— Separate paper (Berne Congress) 1895. « A short account of the Sympathetic system. »

— On the regeneration of the ganglionic and of post-ganglionic visceral Nerve fibres. *J. of physiol.* XXII. p. 215.

Langley et Anderson. On Reflex Action from. Sympathetic ganglia. *J. of physiol.* V. 16, p. 410, 1894.

— The Action of nicotine on the ciliary ganglion and on the Endings of the third Cranial Nerve. *J. of physiol.* p. 577, 1892.

— The constituants of the hypogastric Nerves *J. of physiol.* V. 17, p. 177

Langley et Dickinson. *Proc. Roy. Soc. London Nov.* 21 1889.

On the progressive. Paralysis of the different. Classes of Nerve cells in the Superior Cervical ganglion. *Proc. Royal Society.* V. 47, p. 379, 1890.

— Action of various poisons upon nerve-fibres and peripheral nerve cells. *J. of physiol.* 1890, p. 509.

Laffont. *Ac. sc.* Paris 1880. 2e semestre p. 705. Recherches sur l'innervat. vaso-motrice, la circulat. du foie et des viscères abdominaux..

Leubuscher et Tecklenburg. *Arch. f. path. anat. u. Phys. u. f. Klin. med.* 1894, T. CXXXVIII, f. 2, p. 364.

Lepine. Note historique sur les vaso-moteurs et particulièrement les vaso-dilatateurs. *R. de Méd.*, avril 1896.

Livon. Congrès de Boulogne. Sept. 1899. Action des sécrétions internes sur les centres vaso-moteurs. Analyse. *Revue neurologique*, 1899, p. 946.

Landois. Traité de physiologie. Trad. française.

Luchsinger. *Arch. Pflüger.* 1890. p. 158 à 180. Recherches sur centres médullaires.

Lapinsky et Cassirer. Ueber der Ursprung der Halssympathicis im Rucken-marck *Dentsche Zeitsch f. Nervenheilk.* XIX. 2-4.

Lepinois. Chromogène des surrénales et sur l'origne de la coloration rouge que ces glandes prennent au contact de l'air.

Laquerrière et Delherm. Act. motrice du cour. « de Watteville » sur l'intest. grêle. *So. biolog.* mai 1902.

Magendie. Précis élémentaire de physiologie, 1833.

Moreau (A.). De l'influence de la réaction des nerfs sur la production des liquides intestinaux. *Ac. sc.*, 1868.

Morat. Nerfs et ferments. *Revue scientifique*, n° 7, 1893.

— Nerfs sécréteurs du pancréas. *So. biol.*, 1894, p. 440.

— Sur l'innervat. du pancréas. *Lyon méd.*, 1894, LXXVI, p. 191.

— Pouvoir transformateur des cell. nerv. à l'égard des excitat. *Arch. de physiol.*, avril 1898, p. 278.

— Orig. et centres troph. des n. vaso-dilatateurs. *C. R. Ac. sc.*, 20 juin 1892, p. 1901, et 3 mai 1897, p. 969-972.

— Le système nerveux et la nutrition. *R. scientifique*, 15 et 22 février 1896.

— Les fonctions vaso-motrices des racines postérieures. *Arch. de physiol. norm. et path.*, 1892.

— *Gaz. méd. de Paris*, p. 496, 1892.

Morat. *Arch. de physiol. norm. et path.*, 1893.

— Constitution du grand sympath. *Ac. sc.*, 14 juin 1897.

— et Dufour. Act. du pneumogastrique sur la glycogénie. *Arch. de physiol.*, 1894, p. 631.

— et Dufour. Sur les nerfs glyco-sécréteurs. *Arch. de physiol.*, 1894, p. 370.

Munk. Ueber den Einfluss sensibler Reizung auf die Gallenausscheidung. *Pfluger's Arch. f. Physiol.*, V, 8, p. 151.

Mislawsky. Sur le rôle physiologique des dendrites. *So. biologie*, p. 488, 1895.

Masius (J.-B.). Pneumogastriq et grand sympathique. *Ac. roy.*, Belgique, XV, 3 et XV, 7.

Meltzner (S.-J.). Das motorisch Verhalten des Verdanungscanales Inductions stromen gegenüber. *Centralbl. f. Physiol.*, IX, p. 321.

Mendel Lafayette. Ueber den sogenaunten paralytischen Darmsaft. *Arch. f. die ges. Phys.*, LXIII, p. 425.

Nawrocki und Skabitschewski. Ueber die motorischen Nerven der Blase. *Pfluger's Arch. f. Physiologie*, V, 48, p. 335.

— (F.) und Przybylski (J.). Die pupillenerweiternden Nerven der Katze. *Pfluger's Arch. f. Physiologie*, V, 50, p. 234.

Ounf (B.) et Collins (J.). Experimental Researches on the Central Localisation of the Sympathetic with a Critical Rewiew of its Anatomy and Physiology. *Arch. of Neurology and Psycho-pathology*, vol. III, nos 1 et 2, p. 1-252, 1900.

Peyrani. *Ac. sc.*, V, 70, p. 1300, 1870.

Pal (J.). Innervat. du foie. *Wiener med. Jahrb.*, 1888, p. 67.

— Die Beziehungen swischen Splanchnicus und Rectum. *Wienir Klin. Wochschr.*, 19 mars 1896.

Potain. Réflexes d'excitation gastrique. *Bull. méd.*, 1887, p. 3.

Piotrowski (G.). Studien über den peripherischen Gefässmechanismus, *Pfluger's Arch. f. Physiol.*, V, 55, p. 240.

Putzner. Atomie gastro-intestinale neurasthénique. Berlin. *Klin. Woch.*, 17 avril 1893.

Popielskij. Zur Physiologie des Plexus cœliacus. *Wratsch.*, nos 51-52, p. 1545 et 1577, 1900.

— Analysé in. *Jahresbericht*, 1900, p. 149 et in *Presse Méd.*, 11 mai 1901.

Pawlow. Travail des glandes digestives. Trad. Pachon et Sabrazès, 1901.

— (J.). Note bibliographique sur les nerfs sécrétoires du pancréas. *Arch. des sc. biol. p. p. l'Inst. imp. de méd. sep.* à Saint-Pétersb., III, 2, p. 189, 1894.

Röhrig. *Med. Jahrb. de Stricker*, 1873, p. 240.

Romberg. *Physiol. Centrabl.*, V, 4, p. 557 et 602, 1890.

Reinhold. Beitrag zur Kenntniss der Lage des vasomotorischen Centrums in der Medulla oblongata des Menschens. *Deutsche Ztschr. f. Nervenheilk*, V, 10, 1896.

Retzius. *Biologische Untersuchungen.*

Richet. Dict. de physiol.

Samuel. Principes fondamentaux de l'histoire du syst. nerv. nutritif. *Journ. of physiol.*, 1860, III, p. 572.

Schiff. Ueber den Ursprung der erregenden Herznerven. *Pflüger's Arch. f. Physiologie*, V, 18, p. 172.

— *Ac. sc.*, p. 425 et 465, 1862.

— Leç. sur la physiologie de la digestion, 1867.

Sokownin. Materialien zur Physiologie der Entleerung und Zurückhaltung des Harns. Kasan 1877 (en russe) analysé in : Hoffmann's and Schwalber's Jahresberichte ueber die Fortschritte der Anatomie und Physiologie, V, 6, f. 3, p. 87.

Sherrington. Notes on the Arrangement of some Motor Fibris in the Lumbo-Sacral Plexus. *J. of Physiol.*, V, 13, p. 631, 1892.

— On the Anatomical Constitution of Nerves of Skeletal Muscles, with Remarks on recurrent Fibres in the Ventral Spinal Nerve Roots. *J. of Physiol.*, V, 17, p. 211, 1894.

Stefani. Sur l'action vaso-motrice de la température. *Archiv. ital. de Biol.*, V, 24, p. 414, 1895.

Stricker. Ueber die Centren der Splanchnici. *Wiener med. Blätter*, 12 juillet 1894.

Schultz. Zur Physiologie der sympathischen ganglien. *Archiv. für Physiologie. Physiologische abtheilung des Archives für Anatomie und Physiologie*, 1898, p. 130.

Seelingmuller. Cité dans *D. Zeitsch. f. Nervenh.*, 1895, p. 160.

Sarbo. Beitrag zur localisation des Centrums für Blase, Mastdarm und Erection beim Menschen. *Arch. f. Psychiatrie und Nervenkrankheiten*, V, 25.

Sabbatani (L.) et Fasola (G.). Sur la fonct. motrice de l'intestin. *Arch. ital. de biologie*, vol. XXXIV, f. 2, p. 186.

Trambusti. Et. des transform. glycogéniques et hyalines à la suite de l'extirpation du plexus cœliaque. *Centralblatt f. alleg. Path. u. path. Anat.*, 10 sept. 1892.

Tronchkofssey. Rapports du grand sympathique au syst. nerv. central. *Moniteur neurol. russe*, 1899, fasc. 2, p. 55.

Vulpian. Leçons sur l'appareil vaso-moteur. Paris 1875.

Vas. Ueber die Bedentung der grossen Ganglien im sympathischen Grenzstrang. *Alleg. Wiener med. Zeit.*, nos 45, 46 et 47, 1891.

Viola. Sur la prétendue acétonurie déterminée par l'ablation du plexus cœliaque. *Rivista generale ital. di. clin. med.*, 1891, p. 285.

Vogt. Hans Ueber die Folgen der Durchschneidung des n. splanchnicus. *Arch. f. Anat. u. Physiol.*, 1898, p. 399.

Wittich (V). *Berl. Klin. Woch. schr.*, n° 6, 1868.

White. Sur les fonctions des ganglions sympathiques. *Brain*, 1892, p. 403.

Wertheimer (E). De l'influence de la réfrigérat. de la peau sur la circulat. du rein. *Arch. de physiol.*, 1834, p. 308.

Wertheimer et Lepage. Sur l'association réflexe du pancréas avec l'intestin grêle. *Ac. sc.*, 6 novembre 1833. *So. de biol.*, 9 déc. 1833. *J. de physiologie et de pathologie générale*, sept. 1901.

Winkler. Sur les nerfs trophiques. *Weekblad. v. het. Nederl. Tijdschr. v. Geneeskcl*, n° 16, 1854.

Waymond (R). A method for the study of the intestinal absorption of peptone. *The journ. of physiology*, XIX, p. 240.

— The influence of the mesentere nerves on intestinal absorption. *The journ. of physiology*, XX, p. 238.

Walravens. Le nerf vague possède-t-il une action sur la sécrét. urinaire? *Arch. ital. de biol.* XXV, p. 163.

III. — PATHOLOGIE

Arndt. Constipat. et nervosisme. *So. méd. de Greinwald*, 3 fév. 1830.

André. Névroses de l'intestin. *Gaz. hebd.*, Paris, 17 déc. 1852.

Arnaud. Hémorrh. des surrénales. *Arch. gén. méd.*, juill. 1900, p. 1.

Aporti. Sulle nevrosi intestinale; studio clinico-sperimentale, Parme. 1902.

Brown-Séquard. Physiologie des capsules surrénales. *Arch. gén. de méd.*, 1856, p. 385, *c. r. Ac. Sc.*, 1856, p. 412. *Moniteur hop.*, Paris, 1856, p. 857.

Bulkley. Coïncidence du vitiligo avec l'ataxie. *Arch. of. Derm.*, 1878.

Bouveret. Sueurs morbides. Th. aiguës, 1880.

Baschko. Mittheilung ueber eine Erkreinkung der sympatischen Geflechte der Darmwand. *Arch. f. pathol. anat. und Physiol.*, 1883. Bd. XCIV. heft. I, p. 136.

Brauer (L.). Beitrag zur Lehre von den anatomischen Veränderungen des Nervensystems bei Morbus Addisonii. *Deutsche Z. t. schr. Nervenheilk* V, 7, p. 415, 1895.

Biernacki. Pathogénie des névroses fonctionnelles. *Bull. méd.*, 1898, p. 318.

Bloch. Des rapp. du syst. nerv. avec la colorat. de la peau. *So. anthropol.*, 1836.

Bonome. Sulla patologia dei plessi nervosi dell' intestino. *Arch. p. le scienze med.*, n° 4, 1900.

Buch (M). Ueber Sympathicusneuralgieen und den Krankhaften Reizzustand des sympathicus überhaupt, mit hesonderer Berucksichtigung der

Kraukhaften Empfindungen der Banchund Beckenhölhe und irher Beziehungen zum sympathieus und Vagus. *Saint-Petersb. med. Wchnsch.*, 1901, n. F., XVIII, 9-10.

Buch (M). Contribut. à la path. du grand sympathique. *Nord. Méd. Arkiv. part. méd.*, XXXIV.

— Des réactions névralgiques du sympathique comme signe d'irritation de ce nerf. *Finska läkaresälsk, handl.*, 1901, XLIII, n° 3, p. 235. Analysé : *Pr. Med.*, 28 oaût 1901.

Brugia (R.). Le alterazioni del sistema gangliare simpatico nella pazzia pellagrosa. du Maniame de Bologne en Imola. Imola, 1901.

Blanchet (R.). Contrib. à l'étude des névroses intestinales. Th, Paris 1901-2, n° 31.

Bohn. Evolut. du pigment. Collect. *Scientia*, 1901.

Bruno. Ueber Morbus Addisonii. *Münch. med. Wochensch.*, 28 janv. 1902.

Blum. Diabète surrénal. *XX*e *Congr. allemand de méd. int.*, anal. in *Sem. med.* 30 avril 1902, p. 167.

Biffi. Serafino. Intorno all' influenza che hanno sull' occhio i due nervi, grande simpatico e vago. Richeiches anatomo-fisiologische. Opere complete. Milano, 1902.

Cherchewski. Névroses intestinales. *R. Méd.*, 1883, p. 876.

Collier. Raynaud's Disease Due to Injury of the Sympathetic. *Manchester Medical Chronicle*. V. IX, p. 39, 1889.

Chvostek. *Wiener Klin. Wchschr.*, 1892, n° 17.

Cuffer. Atonie intestinale. *Bull. méd.*, 8 mars 1893.

Cavazzani (A.). Sympathicusveränderungen bei Diabetes mellitus. *Centr. bl. f. alleg. Path. und path. Anat.* V, 4, p. 501, 1893.

— Sympathectomie du plexus utéro-ovarien. *Caz. degli aspedali e delle cliniche*, n° 112, p. 1180, 17 sept. 1894.

Charcot. Lec. du mardi. II, p. 336.

Chauffard. Dermofibromatose pigmentaire ; mort par adénome des corps surrénaux et du pancréas. *Gaz. des hôp.*, 1896.

Carnot (Paul). Recherches sur le mécanisme de la pigmentation. Th. doc. es-sciences, Paris, 1896.

— Nerfs chromato-moteurs. *So. biol.*, 1896.

Couillaud. Dystrophie papill. et pigment. dans ses rapp. avec la carcinose abd. *Gaz. des hôp.*, 1897.

Caramanos. Cachexies pigmentaires. Th. Paris, 1897.

Charpentier. Tuberculose surrénale. Th. Paris, 1897.

Caussade. Sur les effets de l'inject. sous-cutanée d'extrait de capsules surrénales chez les animaux. *Union. méd.*, 1895, p. 301. So. biologie, 1896, p. 67.

Chipault. Myxome du sympathique. *So. anatomique.*, janv. 1899.

Caterina. Altérat. des cell. nerv. dans quelques mal. infect, l'empoisonnement par la morphine et la mal. d'Addison.

Carducci (A.). Un caso nuovo di malattio del simpatico. *Suppl. al Policlin. Roma*, 1901, VII, 513-517.

Collins et Fraenkel. Reflections on the Nosology of the so-called Functional Diseases, *Medical Record*, 17 juin 1900.

Celos (G.). Sur le diagnostic d'urgence chez l'adulte des maladies de l'abdomen qui se traduisent par le symptôme péritonéo-abdominal. Th. Paris, 1902.

Dastre. Diabète asphyxique. Th. Paris, 1873.

Destot. Troubles nerveux d'origine sympathique. *So. internationale Méd.* Lyon, 28 juin 1897.

Donetti. Alternateurs du syst. nerv. central après l'ablat. des cap. surrénales. *R. neurologique*, 1897, p. 566.

Dent. Des névroses intestinales. *London med. Society*, 8 mars 1897.

Dieulafoy. Cliniques 1897, p. 150. Mal. d'Addison sans teinte bronzée. Forme fruste.

Dufour et Roques de Fursac. *R. Neurologique*, 99, II, 899. Neurasthénie et capsules surrénales.

Delherm (L.). Comment on peut à l'aide de l'esthénomètre de Roux mesurer exactement l'act. analgésiante du cours galvanique dans les algies des plexus sympathiques abdominaux. *Bull. So. d'électic*, 60, oct. 1901.

Eulenburg (Albert) et Guttmann (Paul). Die pathologie des Sympathicus auf Physiologischer Grundlage. Berlin, 1873.

Eybert. Diarrhées névropathiques d'origine réflexe. Th. Lyon, janv. 1892.

Edinger. Nervose Centralorgane. Leipzig, 1896.

Ettlinger et Nageotte. Lésions des cell. du syst. nerveux central dans l'intoxication addisonienne expérimentale (décapsulation). *So. biologie*, 1896, 28 nov., p. 966.

Fischer. Bair. ärytl. Intelligenzblatt, 1880. Nr. 27. Ref. in *Virchow Hirsch's Jahresber.* 1880, II, 267.

Fabre. Relat. pathogénique des troubles nerveux, ou les troubles nerveux étudiés dans leurs rapports réciproques de cause à effet avec les autres phénomènes morbides. 1880.

Federn. Atonie intestinale et mal. de Basedow.

Ferguson. A Case of Neuritis of the Viscera. The Alienist and Neurologist, p. 535, 1830.

Fleiner. W. Uber die Veranderungen des sympatischen und cerebrospinalen Nervensystems bei zwei Fällen von Addisonscher Krankheit. *Deutsche Z. tschr. f. Nervenheilk.* V. 2, p. 265, 1892.

Fournié. De la pathologie du sympathique abdominal ; diabète maigre et diabète bronzé ; traitement séquardien. Th. Toulouse, 1894.

Fonstanos (P.). Κυνες επι ζησαντες μετα την διαδοχινην εκτομαν αμφοτερων τῶν πνευμογαστριχων νεύρων Ἰατρικὴ Προοδος Σύρον. 1900. Ε' ρ. ΛΔ'.

Foa Pio. Contribuzione alla fisiologien patologica delle capsule surrenali. *Giur. d. r. Accad. di. med. di, Torino.* 1800, 4 s. VI, 609-614.

Foa (T.). *Verhandl. d. deutsch path. Gesellsch.* Berl. o1. m. 31-33. Anatomischer und experimenteller Beitrag zur Pathologie der Nehennieren.

Faure (J.-L.). Douleur thoracique dans la péritonite par perforation. *Semaine Méd.*, 23 janvier 1901.

Feuillet (J.). Nevralgies intercostales d'origine gastro-colique. Th. Paris, n° 266, mars 1902.

Gaucher. Vitiligo par compression. *Progrès méd.*, 1895.

Goujet. Mal. bronzée avec épilepsie. *So. anatomique*, 1897.

Giuzetti. Altérations du sympathique dans la fièvre typhoïde. *Archivio per le Scienze mediche*, fasc. 1, 1898.

Glockner (A.). Ueber einen Fall von Neuroma verum gangliosum amyelinicum des Banchsympathicus. *Arch. f. Gynäkol*, LXIII, 1-2.

Gilbert et Leuboullet. Mélanodermies d'orig. biliaire. *So. méd. des hôp.*, mai, 1902.

Hayem. Colorat. spéciale des téguments chez certains dyspeptiques. *So. méd. des hôp.*, 1897.

Heineke (H.). Experimentelle Untersuchungen über die Todesursache bei Perforations peritonites. *Deutsch. Arch. f. Klin. Med.*, LXIX, 5-6.

Häenel (H.). Ueber Sensibilitatsstorungen der Haut bei Erkrankungen innerer Organe, besonders bei Magenkrankheiten. *Münch. med. Wochensch.*, 1er janv. 1901.

Herzog. Sur la dépendance de certains symptômes nerveux des troubles dyspeptiques (le réflexe digestif des nerfs du cœur). *Deutsche Praxis*, 25 décembre 1901.

Hezel. Atrophie die semilunare ganglion in diabetes mellitus. *Schmidt Buch.*, Bd., 252, p. 201.

Harold W. Evans. Maladie d'Addison consécutive à la fièvre typhoïde. *Lancet*, 1900.

Hallion. *Revue des surrénales. Arch. gén. de méd.*, 1899, 1900, 1901.

Herz (H.), Zur Lehre von den Neurosen des peripheren Kreislaufsapparates über vasomotorische Ataxie). *Wien. med. Presse*, 1, 8, 15, 22, 29 sept., oct., nov., déc., 1901 et janv., fév., 1902.

Hoffmann (F.-A.). Ueber hypophrenische Schmerzen und Neurose des Plexus cœliacus. *Munch. med. Wochenschs.*, 18 février 1902.

Jaccoud. Sur les mal. bronzées. *Union med.*, 1888 ; *Gaz. hebd.*, 1864.

James. Mind., 1875.

Jablowski (E.). Lésions histologiques des ganglions du sympathique cervical dans l'inflammation. *Neurol. Westnik*, V ; Analysé. *Revue Hayem*, 1898, LII, p. 455.

Jaquet et Tremolières. Maladie d'Addison. Exteriorisat. de la mal. latente. *So. hôp.*, juin, 1901.

Jaboulay. Chirurgie du sympathique et du corps thyroïde. Doin, 1900.

Jaboulay. Chirurgie des centres nerveux des viscères et des membres, 1902.

Krukenberg. Vergleichend-physiologishe Vorträge. 1er Bd. 111. Grundzüge einer vergl Physiologie der Farbstoffe und der Farben-Heidelberg, 1886.

Van Kahlden. Ueber Addisonsche Krankheit. *Neur. Centr. bl.*, p. 412, 1891.

Kraus et Ludwig. *Wiener klin. Wihschr.*, 1891, nos 46 et 47.

Külz. Beiträge zur Lehre vom Künstlichen Diabetes. *Pflüger's Archiv. f. Physiologie*, V, 24, p. 97.

Van Kahlden. *Centralb. f. alleg. Pathologie u. path. Anatomie*, Bd., 7. Heft., 11-12. *Virchow's Archiv.*, Bd. 114, p. 65.

Klippel. *Sc. neurologique*, déc. 1899. Encéphalopathie addisonienne. *Revue neurol.*, 1899, p. 898.

Kuhn. Ph. Rapp. entre le diabète insipide et le diabète sucré. *Munch. med. Woch.*, 21 janv. 1902.

Lobstein. De nervi sympathetici humani fabrica, usu et morbis. Paris, 1823.

Leven. Cerveau et estomac. La névrose, 1887.

Leven. Goutte et syst. nerv. *Bull. méd.*, 1888, p. 524.

Lang. Les émotions. Dumas, Paris, 1895.

Leven. Syst. nerv. et maladies, Paris, 1893.

Leichtenstern. Ueber Morbus Addisoni. *Allg. ärztl. Verein. zu Köln.*, 25 mai 1891. Anal. in *Neur. Centr. bl.*, p. 199, 1893.

Leconte. Et. sur les hémorrh. des capsules minérales. Th., Paris, 1897, no 390.

Lehmanm. De la ligne brune ombilicale. Th., Paris, 1901, no 464.

Lalanne. Des états anxieux dans les mal. mentales. Rapp. Congr., Grenoble, 1902.

Labey. Intervent. chirurgicale dans les formes graves des colites rebelles. Th., Paris, 1902.

Le Calvé. Contribut. à l'étude de 2 toxines intestinales. *Arch. gén. de méd.*, mai, 1902.

Mattei. Recherches sur les surrénales. *Gaz. hebd.*, 1864.

Morel. Délire émotif. Névrose du système nerveux ganglionnaire viscéral. *Arch. gén. de méd.*, 1866.

Mackenrodt. Ueber Chlosma uterin. Diss. Halle, 1885.

Monti et Fieschi. Sur la guérison des blessures des ganglions du sympathique. *Arch. ital. de biologie*, XXIV, 3.

Mathieu. Dyspepsie nervo-motrice de l'intestin. *Gaz. hebd.*, 12 déc. 1891.

Marlio (A.). Modifications de la pigmentation de la peau au cours de la grossesse. Th. Paris, 1897.

Morison. Système nerveux et troubles viscéraux. *Lancet*, 1er janvier 1897.

— Alexander. The Nervous System and Visceral Diseases. Edinburgh, 1899.

Marinesco. Sur une forme particulière de réaction des cellules radiculaires après la rupture des nerfs périphériques. *Rev. neurol.*, 30 avril 1902.

Mosse. Altérations du ganglion cœliaque dans la colique de plomb expérimentale. *So. méd. int.*, Berlin, 17 fév. 1902.

Nicati. La paralysie du nerf sympathique. Lausanne, 1873.

Noera. Lésions du système ganglionnaire sympathique dans la paralysie générale. *Il Pisani*, 1898, nos 1-2.

Nageotte et Ettlinger. Lésions des cellules nerveuses au cours de diverses intoxications et auto-intoxications. *Pr. Méd.*, 23 mars 1898, p. 146.

Newbigin. Colour in Nature. A study in Biology. London, 1898.

O'Neill. *Lancet*, 2 mars 1878.

Obersteiner. Névroses fonctionnelles. *Bull. méd.*, 1895, p. 281.

Oppenheim (R.). Les capsules surrénales. Th. Paris, 1902.

Pigmentation chez les aliénés ; nigrities. *Ann. méd. psychologique*, mai 1877.

Pons. Coliques sèches. Th. Montpellier, 1887, no 45.

Pilliet. Capsules surrénales et pigments sanguins. *So. biologie*, 3 fév. 1894. *Arch. de physiologie*, 1895, p. 555.

Parhon (C.) et Goldstein (M.). Sur un cas de pellagre accompagnée de la rétraction de l'aponévrose palmaire. *Revue neurologique*, 1902, p. 555.

Rendu. Troubles fonctionnels du grand sympathique observés dans les plaies de la moelle cervicale. *Arch. gén. de méd.*, 1869.

Raymond. Maladie d'Addison avec intégrité des capsules surrénales et altérations scléreuses de l'un des ganglions cœliaques. *So. méd. des hôp.*, 11 mars 1892.

— Chromoblastes et maladie d'Addison. *Arch. de physiologie*, 1892.

— et Artaud. *So. biologie*, juillet 1892.

Ransom. *Brit. Med. journal*, p. 455, 1892.

Riche. Le goitre nophtalmique. Interprétation nouvelle. Th. Paris, 1897.

Roux (J.-C.). Recherches sur les lésions du sympathique dans le tabes. *So. biologie*, 1899, p. 792.

— Lésions du syst. grand sympathique dans le tabes et leur rapport avec les troubles de la sensibilité viscérale. Th. Paris, 1900.

Ruggi. Sympathectomie au cou et à l'abdomen. *Il Policlinico*, 15 mai 1899, p. 192.

— Sympathectomie abdominale utéro-ovarienne comme moyen de traitement de quelques lésions internes des organes génitaux de la femme. *Nicola Zanichelli*, Naples, août 1899.

Ruggi. Résultats définitifs obtenus par la sympathectomie abdominale. *Bull. delle Sc. di Bologia*, 1901, fasc. 3.

Renon. Névrite toxique du pneumogastrique au cours d'entéro-colite aiguë. *So. méd. des hôp.*, 5 mai 1899.

Rondnew. Vitiligo chez une folle. *Revue neurol.*, 1902, n° 13.

Stilling (H.). A propos de quelques expériences nouvelles sur la maladie d'Addison, *R. de méd.*, 1890.

— Ein fall von Neurites der Nn. Splanchnici. *Deutsch. Arch. f. Klin. Med.* LXXIII.

Sommer. Ang. Ueber die Läson des N. sympathicus, etc. *Mitth a. d. Verein d. Aerzte in Stuermark*, n° 6, 1898.

Stein. Zur Kenntniss der Darmneuroxen. *Wiener Medizinische Wochenschrift*, 1892, p. 791.

Saundby. The bradshaw lecture in the morbid anatony of diabetes mellitus. *Lancet*, 1890, 23 août.

Supino. La malattia del Addison; Richerche e considerazioni cliniche. Il Morgagni. 1893.

Schwyser. *New Yorker medicinisch monatsschrift*. Bd. X, 1898, n° 1. Sur l'étiologie de la maladie d'Addison.

Secchi. Un caso di morbo di Addison con tuberculosi incipiente delle capsule surrenali. *Gaz. med. di Torino*, 1901.

Sergent et Bernard. Syndrome clinique non addisonien lié à l'insuffisance capsulaire. *Arch. gén. Méd.*, juillet 1899, p. 27.

Sergent (E.). Insuffisance surrénale aiguë et les mal. infect. *Pr. méd.* 1er oct. 1902.

Teissier (B.). Des névroses viscérales dans les affections cérébro-spinales. *Ars. franc. Clermont*, 1876, p. 740.

Trumel de Fontaret. Pathologie clinique du grand sympathique. Paris, 1880.

Thompson, *Amer. Journ.*, oct. 1893.

Talma. Maladie du sympathique abdominal. *Deut. Arch. f. Klin. Med.*, XLIV, p. 206.

Thiroloix. Diabète pancréatique. Th. Paris, 1892.

Thompson. A study of Addison disease and of the adrenals. *Amer journal*, oct. 1893.

Thibierge. Pigmentat. généralisée chez un tuberculeux cachectique. *Ann. de dermat.*, 1897.

Teissier (G.) et Guinard. A propos des hémorrhagies gastro-intestinales graves et des effets vaso-dilatateurs produits par la pneumobacilline. *So. biologie*, 1897, 13 février, p. 158.

Trousseau. Cliniques, III, p. 580.

Ternier. Chirurgie du sympathique dans les névralgies et syndromes douloureux. Th. Lyon, 1500.

Talbot. Cases of hæmorragies into the suprarenal bodies. *Saint-Barto lom. hospital reports.* 1900, p. 207.

Tulbendjean. De la maladie d'Addison et de sa forme fruste prolongée à mélanodermie primitive. Th. n° 454, 27 juin 1901.

Voisin (A.). Traité de la paralysie gén. des aliénés, 1879.

Vulpian (L.-A.). Mélanodermies. Th., Paris, 1896.

Vetlesen (H.). Névrose du grand sympathique. Norsk. Mag. for. Lœgive-denskial, 1896, p. 711 ; analysé. *R. Neurologique*, 1897, p. 174.

Vogt Hans. Ueber die Folgen der Durchschneidung des N. splanchnicus. *Arch. f. Physiol.*, 1898, p. 399.

Velich. Sur les centres vaso-constricteurs périphériques dans l'état normal et pathologique. *So. med. tchèque de Prague*, 13 février 1899.

Vincelet. Contribut. à l'étude de la mal. d'Addison. Th. Paris, 21 juill. 1902.

White Hale. On the pathological histology of the semi-lunar and superior cervical sympathetic ganglia. *Medico-chir. Trans.*, LXVIII, p. 221.

— On the histology and function of the mammaliam superior cervical ganglion. *The journ. of Physiology*, VIII, p. 66.

— The pathology of the central nervous system in exophtalmic goitre. *Brit. med. Journ.*, p. 699, mars, 1889.

— Further observations on the histology and function of the mammelian sympathetic ganglia. *The Journ. of physiol.*, X, p. 341.

— The function of the sympathetic ganglia. *Brain*, 1893. p. 403.

TABLE DES MATIÈRES

INTRODUCTION 1

PREMIÈRE PARTIE. — **Anatomie.**

Section A. — EMBRYOLOGIE.

CHAPITRE I. — Historique et techniqne. 5

CHAPITRE II. — Organogenèse 7

CHAPITRE III. — Histogenèse 16

Section B. — **Anatomie comparée.**

CHAPITRE I. — Historique. 21

CHAPITRE II. — Anatomie comparée macroscopique 24

CHAPITRE III. — Anatomie comparée microscopique 31

Section C. — **Anatomie normale.**

CHAPITRE I. — Anatomie normale macroscopique. 37

CHAPITRE II. — Anatomie normale microscopique. Historique . . . 46

CHAPITRE III. — Anatomie normale microscopique (*suite*). Technique. 50

CHAPITRE IV. — Anatomie normale microscopique (*suite et fin*). Les neurones solaires. 53

SECONDE PARTIE. — **Physiologie.**

CHAPITRE I. — Historique 79
CHAPITRE II. — Technique 88
CHAPITRE III. — Action du plexus solaire sur les viscères abdominaux 95
CHAPITRE IV. — Voies de conduction 122
CHAPITRE V. — Des centres 136
CHAPITRE VI. — Topographie des neurones 151

TROISIÈME PARTIE. — **Pathologie.**

CHAPITRE I. — Historique et technique. 181
CHAPITRE II. — Anatomie pathologique. (Etude clinique). 186
CHAPITRE III. — Anatomie pathologique. (Etude expérimentale). . . 247
CHAPITRE IV. — Physiologie pathologique. 259
CHAPITRE V. — Rapports entre certains états morbides et les lésions du plexus 288

CONCLUSION 307

DOCUMENTS 317
I. Embryons. 319
II. Dissections 324
III. Observations anatomo-cliniques. 329
IV. Expériences. 379
V. Bibliographie 407
Anatomie. 407
Physiologie 413
Pathologie 421

Table des matières 429

ÉVREUX, IMPRIMERIE DE CHARLES HÉRISSEY

