

Guide chirurgical du praticien pour les opérations journalières : avant, pendant et après chaque opération / par Ed. Laval ; préface de Prof. Lannelongue.

Contributors

Laval, Ed. 1871-
Francis A. Countway Library of Medicine

Publication/Creation

Paris : Doin, 1905.

Persistent URL

<https://wellcomecollection.org/works/hnyscqcb>

License and attribution

This material has been provided by This material has been provided by the Francis A. Countway Library of Medicine, through the Medical Heritage Library. The original may be consulted at the Francis A. Countway Library of Medicine, Harvard Medical School. where the originals may be consulted. This work has been identified as being free of known restrictions under copyright law, including all related and neighbouring rights and is being made available under the Creative Commons, Public Domain Mark.

You can copy, modify, distribute and perform the work, even for commercial purposes, without asking permission.



Wellcome Collection
183 Euston Road
London NW1 2BE UK
T +44 (0)20 7611 8722
E library@wellcomecollection.org
<https://wellcomecollection.org>

D^R ED. LAVAL


GUIDE CHIRURGICAL
DU PRATICIEN
POUR LES
OPÉRATIONS JOURNALIÈRES


412 FIGURES



OCTAVE DOIN EDITEUR

BOSTON
MEDICAL LIBRARY
8 THE FENWAY





J. BOUTER
Druizeend
Off. v. Gazondeeld 'le Kl.

St Ch
N^o 5

GUIDE CHIRURGICAL
DU PRATICIEN
POUR LES
OPÉRATIONS JOURNALIÈRES

OUVRAGES DU MÊME AUTEUR

Les projectiles des armes de guerre. 1 vol. in-12 avec figures. 3 fr.

Les explosifs, les poudres, leur action vulnérante. 1 vol. in-12
avec figures. 3 fr.

Les armes blanches, leur action, leurs effets vulnérants. 1 vol.
in-12 avec figures. 6 fr.

De l'infection en chirurgie d'armée. 1 vol. in-12 avec figures. 6 fr.

Le traitement des blessures de guerre. 1 vol. in-12 avec fig. 6 fr.

*Ces cinq ouvrages en collaboration avec M. le professeur NIMIER
du Val-de-Grâce, (F. ALCAN, éditeur).*

L'anesthésie générale au chlorure d'éthyle (en collaboration avec
le Dr A. MALHERBE). 1 vol. in-12 de 100 pages (VIGOT, éditeur) 4 fr. 50

GUIDE CHIRURGICAL
DU PRATICIEN
POUR LES
OPÉRATIONS JOURNALIÈRES

AVANT, PENDANT ET APRÈS
CHAQUE OPÉRATION

PAR

LE D^r ED. LAVAL


Lauréat de l'Institut et de l'Académie de Médecine.

PRÉFACE DE M. LE PROFESSEUR LANNELONGUE
De l'Institut.

Avec 412 figures dans le texte

PARIS
OCTAVE DOIN, ÉDITEUR
8, PLACE DE L'ODÉON, 8

1905



23. L. 59

PRÉFACE

Le *Guide chirurgical du Praticien* pour les opérations journalières est un titre un peu long, mais excellemment choisi pour attirer et fixer l'attention. L'auteur de ce travail que j'estime très particulièrement, m'ayant demandé d'écrire en tête de son œuvre ce que j'en pense, je me sens tout à fait à l'aise et j'éprouve une grande satisfaction à déclarer en toute sincérité qu'il me serait impossible d'en dire autre chose qu'un très grand bien.

L'ouvrage est élémentaire sans doute, mais n'est-ce pas par le défaut d'une connaissance sûre des notions les plus simples et les plus élémentaires que l'on pêche le plus souvent !

Et puis les périodes révolutionnaires en orientant les sciences vers d'autres horizons n'obligent-elles pas souvent à installer de toutes pièces et sur d'autres données le fond nouveau qui présidera à leur épanouissement. La chirurgie opératoire surtout est l'exemple le plus frappant de l'abandon et du rejet du patrimoine transmis. Aucune des applications du passé peut-on dire n'a été conservée et l'on a tout repris en sous-œuvre pour la reconstruction d'un édifice nouveau. Le temps des doctrines est fini. Il a cédé la place à celui des faits et de

la poursuite des solutions pratiques vers une perfection de plus en plus grande.

Le *Guide chirurgical du Praticien* ne se perd pas en des considérations qui pourraient ralentir son élan. Dès la première ligne il entre carrément dans le cœur de son sujet et il n'en sortira plus jusqu'à la dernière dans un volume de 647 pages.

La narration est claire, concise et rapide. Elle serait trop écourtée pour la lecture si elle n'était continuellement associée à l'image qui la dispense des longueurs et des détails inutiles.

Toutes ces représentations des instruments, des appareils, de l'acte opératoire deviennent attirantes et vous attachent parce qu'on y apprend, rien qu'à la simple vue et d'un rapide coup d'œil, à tenir une paire de ciseaux autrement qu'une couturière, à manier une seringue à injection, à faire le nœud du chirurgien, à serrer une ligature, à mettre un bandage, à sonder un malade, à pratiquer la cure de la hernie, l'opération du trépan, etc. Il semble que le texte soit mis à côté pour achever d'une façon exacte et largement suffisante ce que la figure ne pourrait montrer qu'en se multipliant à l'excès.

Les plus petites choses sont dites ou indiquées et cela n'est pas indifférent. Je connais l'exemple d'un médecin qui a été abandonné par plusieurs de ses clients, parce qu'il ne faisait pas une injection sous-cutanée aussi bien qu'un garde-malade.


Pour chaque opération, les indications sont présentées avec précision et sobriété, et ce qui est essentiel avec un grand discernement. On y découvre la qualité maîtresse de l'auteur du volume, *le bon sens*. Puis le tableau de

l'opération se déroule devant le lecteur et on le suit des yeux et de la pensée.

Avant la description ou la représentation des opérations, les signes de la maladie sont retracés en quelques lignes. De telle sorte que ce manuel est à la fois un traité sommaire de pathologie externe, de petite et de grande chirurgie opératoire. Son véritable caractère apparaît alors : c'est celui d'un ouvrage concis fait pour l'étudiant, pour celui qui veut s'instruire efficacement, et surtout pour celui qui veut se livrer à la pratique de la chirurgie. Pour faire la chirurgie de *grande urgence* ou simplement d'*urgence*, ainsi que l'une quelconque des opérations réclamées par les maladies chirurgicales, le praticien trouvera dans ce livre tous les renseignements dont il a besoin et la vue préalable de l'opération lui facilitera grandement son entreprise.

LANNELONGUE.

Le 12 janvier 1905.



INTRODUCTION

Le médecin qui se livre à la pratique de la chirurgie journalière et qui cherche à préciser ses souvenirs en parcourant les pages d'un manuel, a besoin de retrouver dans ce dernier non seulement les grandes lignes de l'exécution des opérations, mais aussi les préparatifs du local, du matériel, des malades, des aides ; la façon d'appliquer le pansement ; les suites de l'intervention, les conditions qui doivent présider à la levée et au renouvellement du pansement ; les soins généraux ; l'évolution post-opératoire immédiate et éloignée, le traitement des troubles inhérent souvent à la convalescence chirurgicale. L'influence de tous ces facteurs sur l'issue de l'opération n'est pas à démontrer. Et pourtant, la plupart des traités ou des manuels décrivent avec un véritable luxe de détails les phases de l'intervention, les procédés opératoires, mais le plus grand nombre est muet sur les préliminaires, de même que sur les soins consécutifs et les suites de l'opération.

Se plaçant d'un autre point de vue, le lecteur voudra bien remarquer que la plupart des ouvrages soi-disant pratiques négligent l'étude d'interventions, pourtant aussi utiles à connaître que, par exemple, la trachéotomie ou la trépanation de la mastoïde. Nous voulons parler de certaines ligatures d'artères dans la continuité, de quelques amputations, etc.

Il nous a paru profitable de réunir dans un volume de proportions restreintes et de texte concis, toutes ces données que l'on trouve de-ci, de-là, dans des ouvrages forts diffé-

rents et qui, cependant, aux yeux de l'opérateur, forment un tout indivis. Nous avons même tenu à donner sous une forme brève, à propos de chaque affection, ses particularités cliniques, diagnostiques, pronostiques ; à propos de chaque intervention, ses indications et contre-indications. De cette façon, les souvenirs se précisent et le cadre de l'opération se complète.

Nous nous sommes attaché à rester pratique. Ainsi se trouve justifié le choix des chapitres qui figurent dans ce manuel, où l'on trouve, à côté des opérations d'urgence qui sont à la portée du praticien, toutes les opérations de la chirurgie journalière ; mais on y chercherait vainement la description d'interventions graves et importantes telles que la laparotomie, la résection de l'appendice, etc... C'est que, il faut bien l'avouer, le médecin le plus doué du sens chirurgical hésitera longtemps encore devant des entreprises dont l'indication n'est pas bien définie ou qui exigent un doigté et un savoir réellement particuliers. De même un certain nombre d'opérations des diverses spécialités ne figure pas dans cet ouvrage. Nous ne prétendons aucunement, en effet, vouloir que le médecin supplante le chirurgien général ou le chirurgien spécialiste. Mais, d'un autre côté, n'est-il pas équitable de reconnaître que, en dehors de ces cas spéciaux bien souvent, la guérison des patients peut être obtenue sur place et à peu de frais par notre confrère, qui est le « médecin habituel » ? C'est dans le but de fournir à ce dernier, — ou de lui rappeler — les notions indispensables pour mener à bien cette tâche qu'a été conçu ce petit guide.

Dans le même ordre d'idées et, afin de rentrer dans la généralité des cas, nous ne décrivons qu'un procédé de stérilisation, le plus sûr et le plus simple : celui qui est très généralement à la disposition de tous, en tous lieux et qui repose sur l'emploi de l'ébullition prolongée de l'eau.

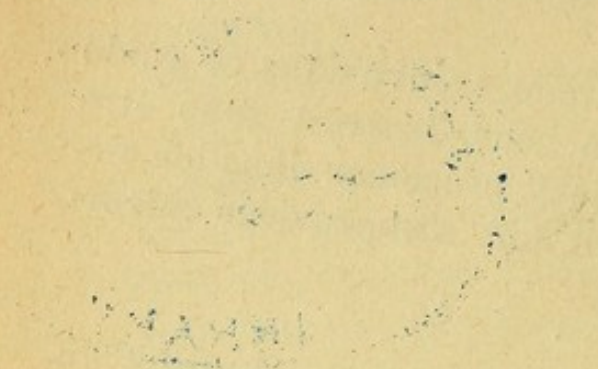
Les méthodes opératoires exposées ne sont pas nombreuses : de règle, il n'y a qu'une méthode pour chaque cas particulier. C'est tout ce qu'il faut pour bien faire, si les conditions adjacentes sont réunies.

Nous avons fait quelques emprunts à des livres désormais classiques. Nous citerons, en particulier, le *Traité de Chirurgie d'urgence*, de M. Lejars; les *Traités de Thérapeutique et de Technique chirurgicale*, de MM. Ricard et Launay. Mais, en même temps, nous avons puisé aux sources mêmes des travaux originaux les procédés spéciaux qui ont reçu la consécration d'une heureuse expérience. Cette documentation ne nous a pas empêché de faire tous nos efforts pour demeurer personnel.

Notre but sera atteint si le praticien trouve dans ce guide un compagnon simple et de bon sens, instruit sans être pédant, et de ressource commode et précieuse dans les circonstances parfois délicates où il doit s'improviser chirurgien.

Un certain nombre de gravures originales figurent au long des pages qui vont suivre; nous les devons au talent de M. le médecin aide-major Plisson, que nous tenons à remercier ici. Mais, nous serions vraiment injustes si, en même temps, nous n'adressions pas nos remerciements sincères à notre aimable éditeur, M. Doin, qui a mis à notre disposition toute sa bienveillance pour ce qui a concerné l'édition même du livre.


V
I
I



GUIDE CHIRURGICAL DU PRATICIEN
POUR LES
OPÉRATIONS JOURNALIÈRES

AVANT, PENDANT ET APRÈS CHAQUE OPÉRATION

GÉNÉRALITES



ARSENAL CHIRURGICAL DU PRATICIEN

Cet arsenal comprendra :

- des instruments;
- des liquides, solutions ou médicaments;
- des matériaux de pansement;
- des matériaux d'asepsie;
- des anesthésiques.

A. Instruments. — Voici la liste des instruments que doit posséder tout praticien. D'autres instruments lui seront parfois nécessaires, pour certaines opérations spéciales. Il lui sera loisible de se procurer ces derniers en temps opportun. Nous ne parlons ici que de l'indispensable.

Ces instruments seront choisis métalliques, de préférence nickelés, et en général démontables.

Quatre bistouris à lame fixe, droits. (Deux bistouris ordinaires (fig. 41), un étroit, un boutonné.)

Une lancette en grain d'orge.

Deux paires de ciseaux moyens (fig. 1). (Ciseaux droits, ciseaux courbes.)

Deux sondes cannelées (une ordinaire à bout cannelé, l'autre à bout mousse, de Nélaton).

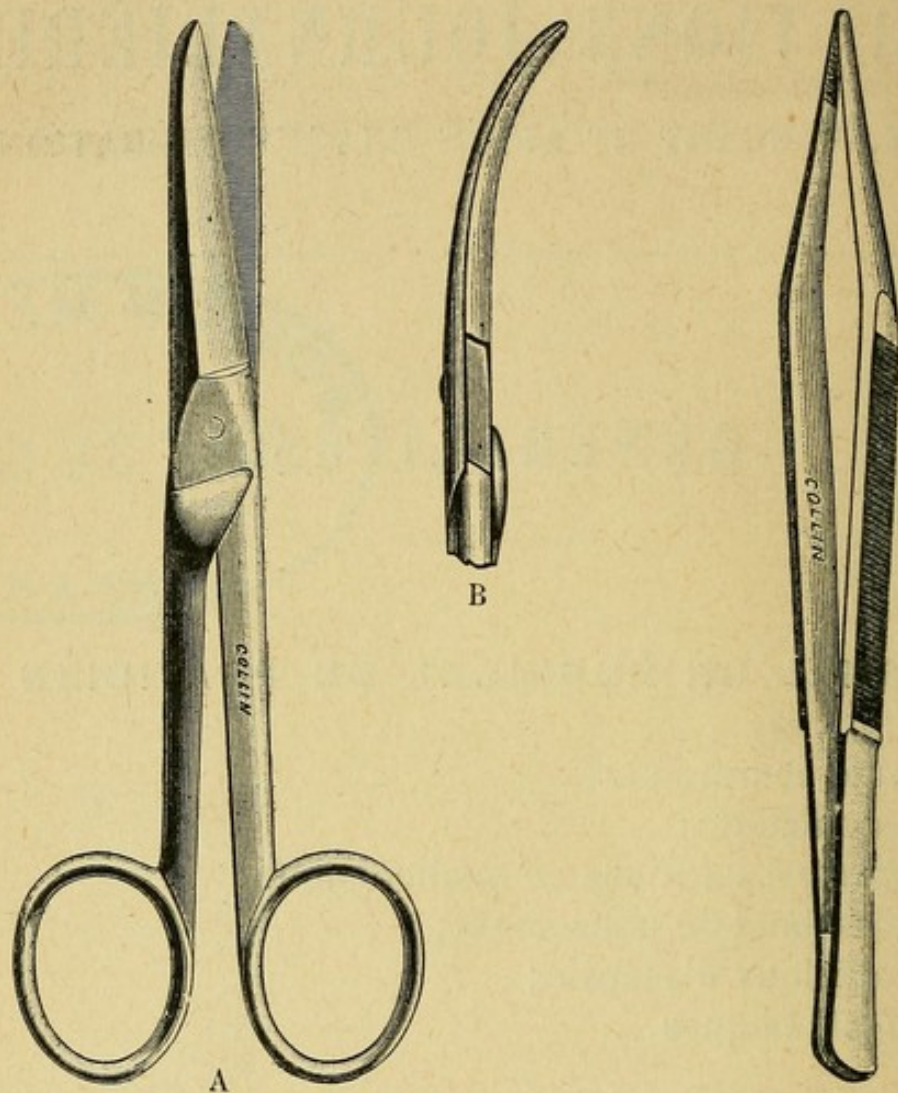


Fig. 1. — A, ciseaux ordinaires droits.
B, ciseaux ordinaires courbes.

Fig. 2. — Pince
à dissection.

- Deux pinces à disséquer (fig. 2).
- Deux pinces à dents de souris (fig. 58).
- Une pince à langue à double griffe.
- Trois curettes de Volkmann (fig. 3) (une très petite, une moyenne, une grosse).
- Un écarteur des mâchoires de Heister.
- Quatre écarteurs de Farabeuf (fig. 45).
- Quatre valves larges et courtes (fig. 289) (pour le rectum et le vagin).

Vingt-quatre pincés à forcipressure (fig. 4).

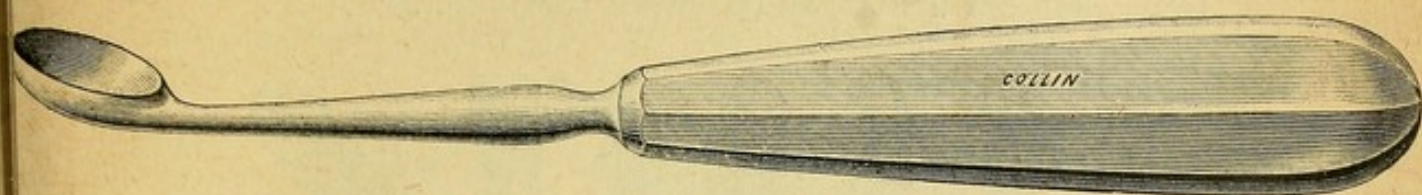


Fig. 3. — Curette de Volkmann.

Douze pincés de Kocher (fig. 5).

Deux pincés de Museux (fig. 294).

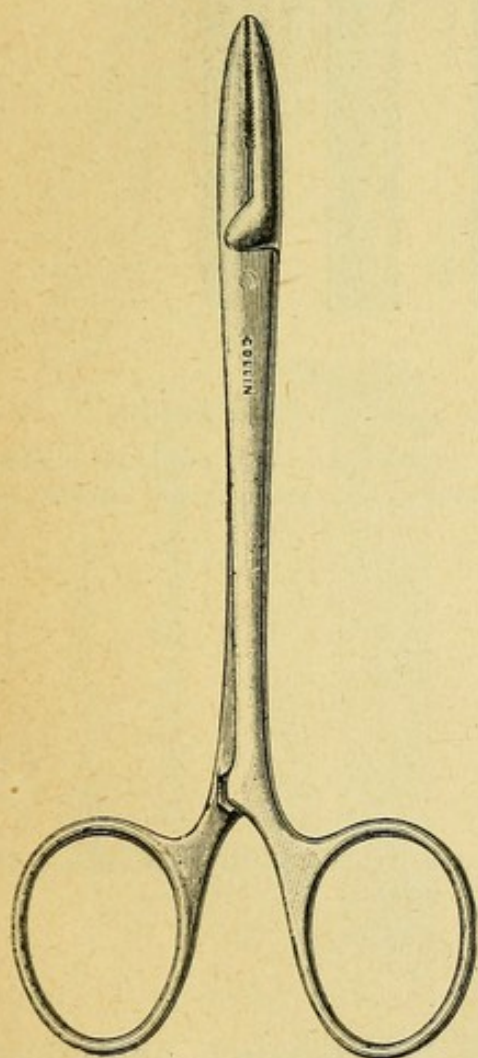


Fig. 4. — Pince de Terrier.

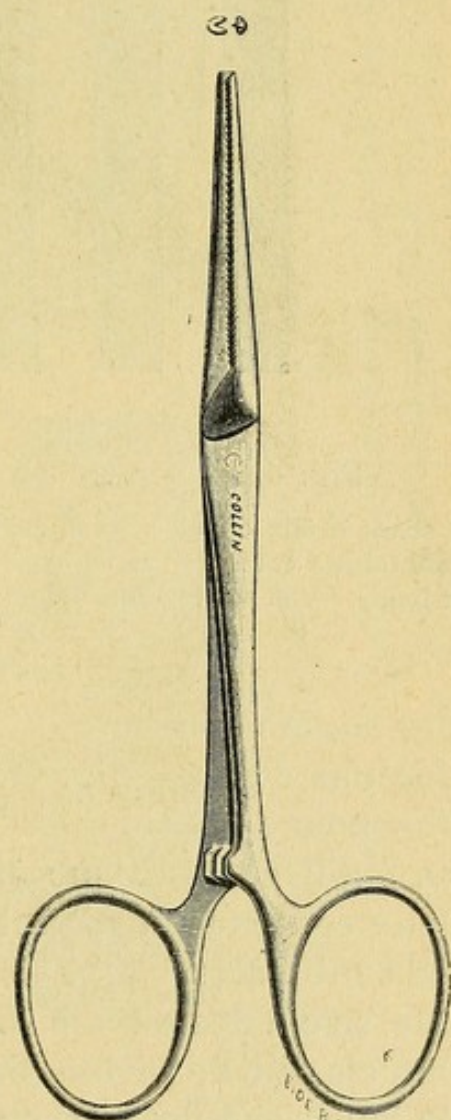


Fig. 5. — Pince de Kocher.

Une pince à pansement utérin (fig. 295).

Une longue curette à double courbure.

Un hystéromètre (fig. 297).

Deux sondes urétrales en verre (pour femme).

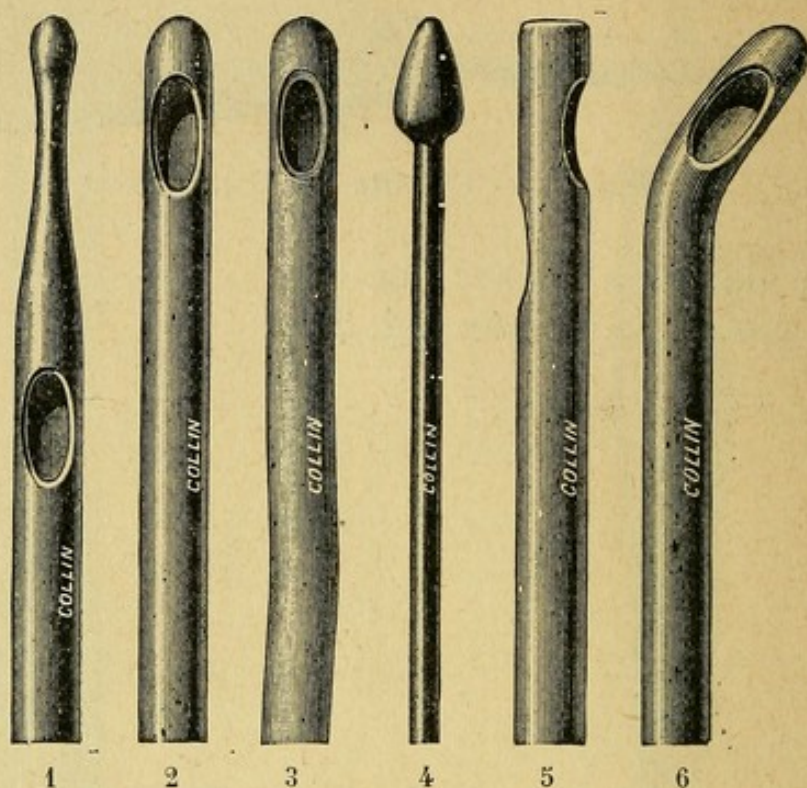


Fig. 6. — Sondes diverses, de grandeur naturelle.

1, sonde droite olivaire. — 2, sonde droite cylindrique. — 3, sonde de Nélaton, en caoutchouc vulcanisé. — 4, explorateur à boule. — 5, sonde droite ouverte aux deux bouts. — 6, sonde béquille.

Une rugine courbe.

Une pince gouge (fig. 391).

Une gouge petite.

Un maillet métallique (fig. 140).

Deux couteaux à amputation (un de 12 centimètres, un de 18 centimètres) (fig. 394).

Une scie à dos mobile (fig. 397).

Une cisaille de Liston (fig. 395).

Un jeu de canules à trachéotomie de Krishaber, numéros 0, 1, 2, 3, 4, 5 (fig. 62).

Un jeu de spéculums de Toynbee (fig. 136).

Un spéculum nasi.

Une bande de caoutchouc ou d'Esmarch (fig. 111).

Une pince longue et solide (pour retirer les instruments de l'eau bouillante).

Une aiguille de Deschamps (fig. 318).

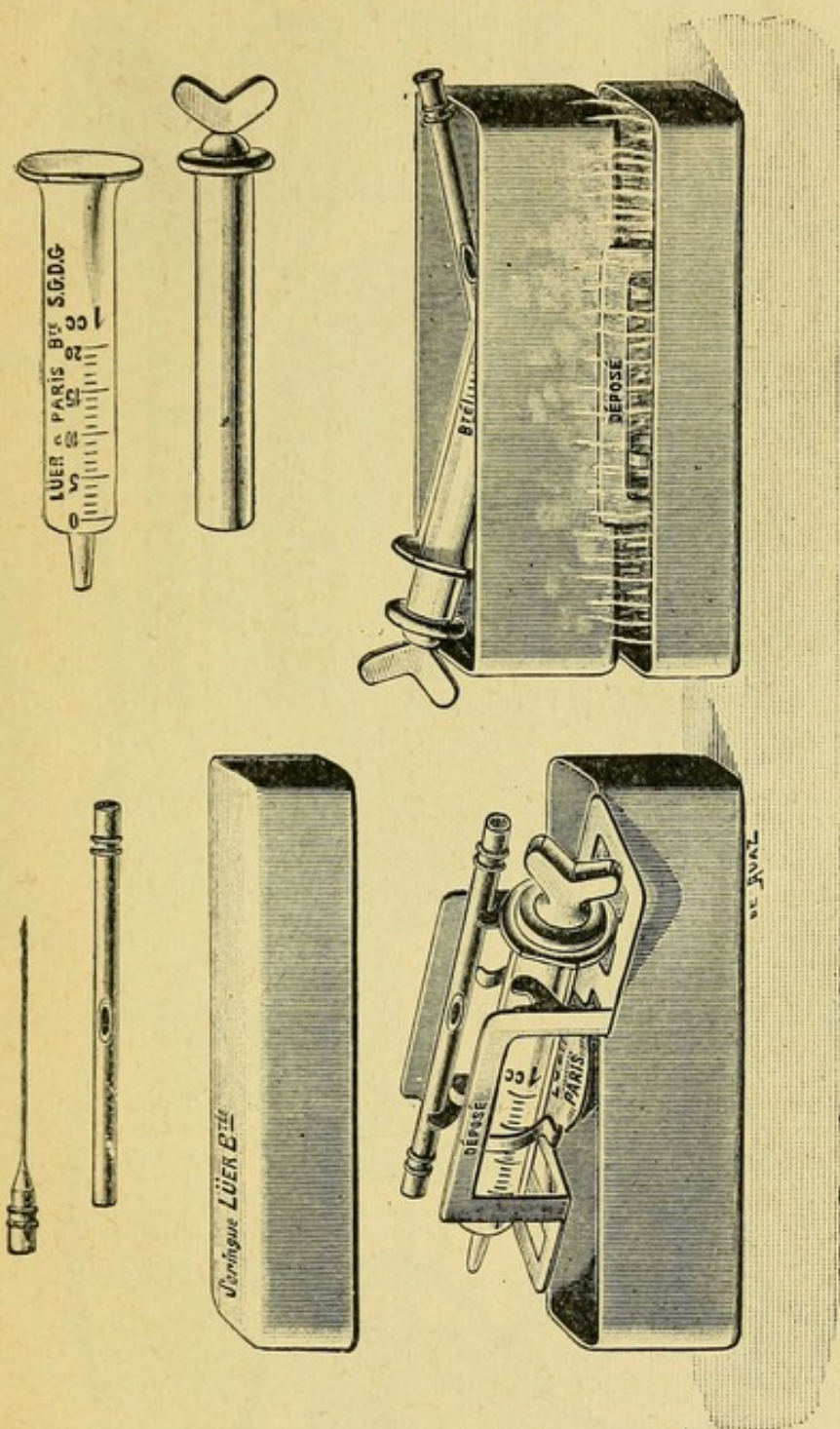


Fig. 7. — Seringue entièrement en cristal. Stérilisation de la seringue et de l'aiguille.

Une aiguille de Mooy (fig. 54).

Six aiguilles de Hagedorn (fig. 56).

Douze aiguilles à suture ordinaires courbes, de diverses grandeurs (fig. 55).

Une demi-douzaine de sondes en caoutchouc de Nélaton, n^{os} 16 à 22 (filière Charrière) (fig. 6, n^o 3).

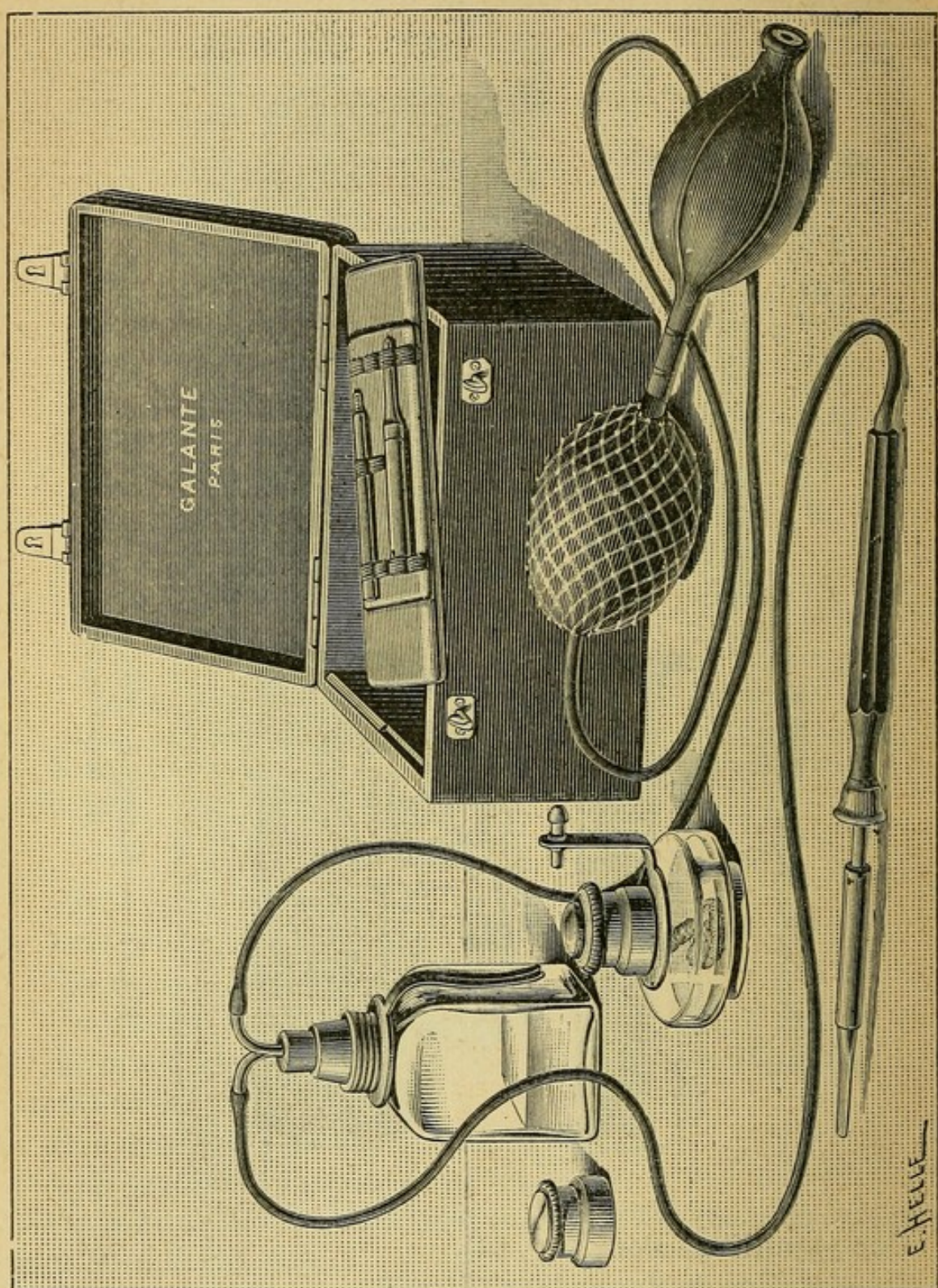


Fig. 8. — Thermocautère.

Une demi-douzaine de sondes en gomme, droites et à bécuille, n^{os} 16 à 22 (fig. 6, n^{os} 1, 2, 6).

Un mandrin (fig. 265).

Quelques bougies filiformes (fig. 236).

Trois à quatre explorateurs à bout olivaire, nos 8, 12, 14, 16 (fig. 6, n° 4).

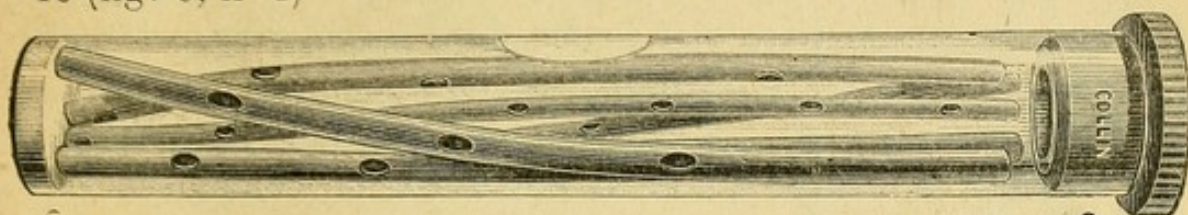


Fig. 9. — Drains stérilisés assortis, dans un flacon.

Une seringue à injections hypodermiques en verre (fig. 7).

Une seringue de Roux (fig. 88).

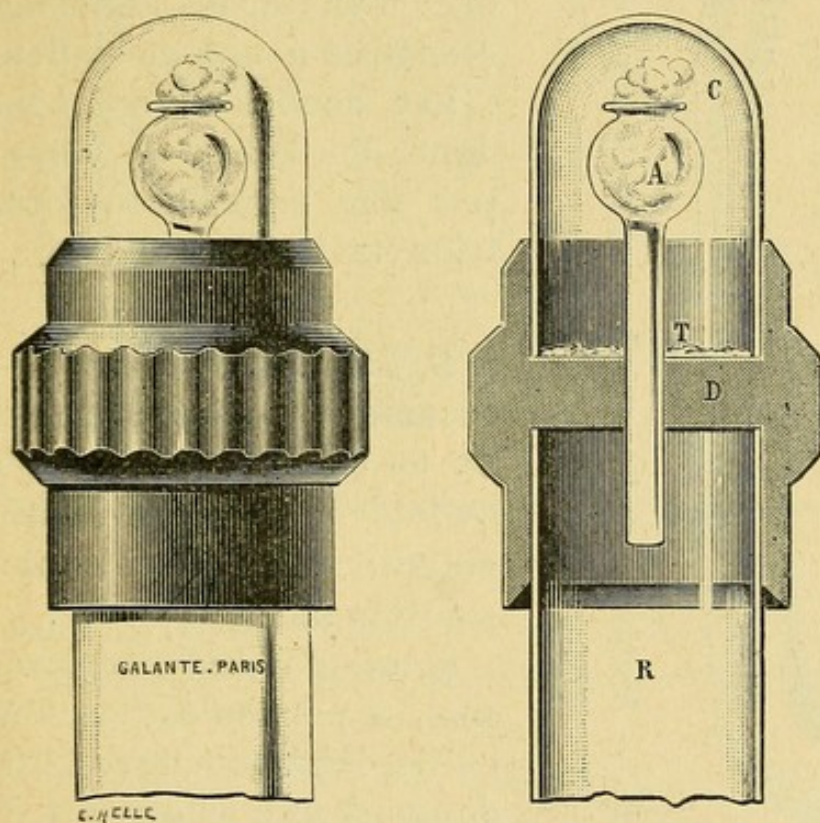


Fig. 10. — Extrémité supérieure d'un tube de sondes en cristal.

La fermeture se fait à l'aide d'une capsule en caoutchouc. Le diaphragme D est traversé par un tube assurant la communication entre la chambre C contenant le trioxyméthylène en T et le tube R soumis aux vapeurs de formol.

Une pince coupante pour ouvrir les appareils plâtrés (fig. 356).

Un thermocautère (fig. 8).

Un aspirateur de Potain (fig. 186).

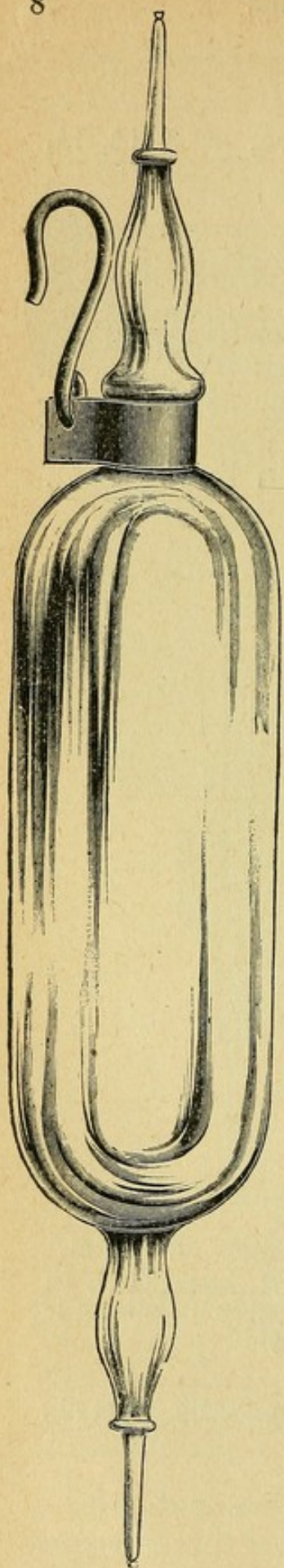


Fig. 11. — Ampoule, scellée à la lampe, renfermant du sérum artificiel.

(Voir plus loin, page 75, l'appareil préparé pour l'injection.)

Quelques drains de différentes grosseurs (fig. 9).

Catgut n^{os} 0, 1, 2, 3, 4 stérilisé en flacon (fig. 17).

Crins de Florence assortis et stérilisés en flacon (fig. 21).

Soie plate (de Czerny) n^{os} 0, 1, 2, 3, 4, stérilisée et conservée en flacon (fig. 20).

Une boîte assez large en métal, pour y placer sur des couches d'ouate, les instruments nécessaires à une opération.

Les sondes seront conservées dans des tubes de verre fermés par une capsule renfermant du trioxyméthylène (fig. 10).

B. Liquides, solutions ou médicaments. — *Sublimé*, en pastilles de 50 centigrammes, qu'il suffit de jeter dans l'eau bouillie pour obtenir, en quelques minutes, une solution au taux désiré.

Solution d'*acide phénique* et d'alcool, à parties égales, dont deux cuillerées à bouche par litre d'eau donnent une solution à 1/50, ou solution faible (à 20 p. 1000), et 5 cuillerées une solution à 5/100 ou solution forte (à 50 p. 1000).

Plusieurs flacons de *sérum artificiel* (à 7 grammes de NaCl pour 1000 d'eau) d'une contenance de 2 à 300 centimètres cubes et bouchés à l'émeri ou scellés à la

lampe, comme les ampoules du commerce (fig. 11).

C. Matériaux de pansement. — *Gaze stérilisée*, en paquets d'un mètre.

Gaze iodoformée, à 10 ou 20 p. 100, en paquets d'un mètre et en lanières pour les tamponnements utérin, vaginal.

Quelques *paquets de pansement tout faits*, renfermant une

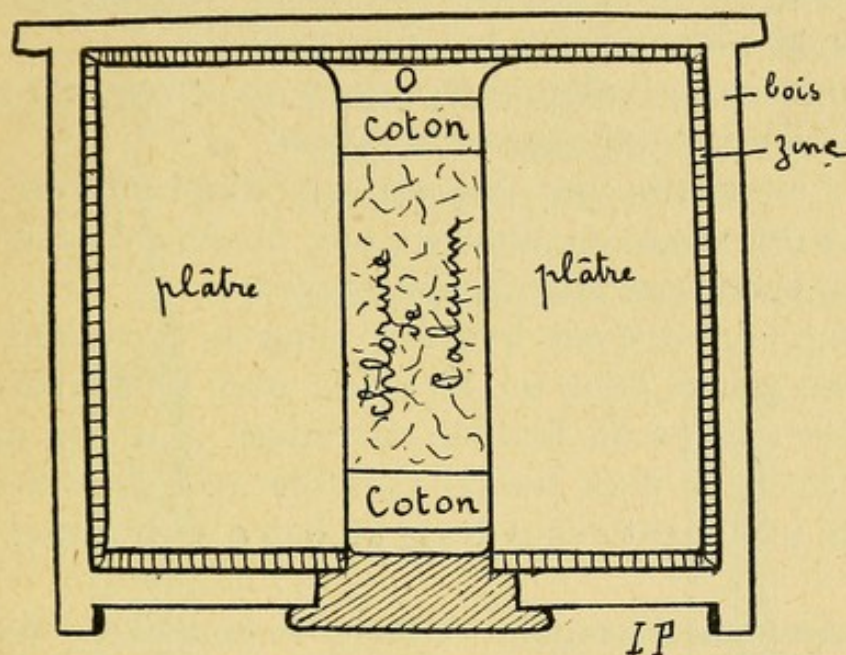


Fig. 12. — Boîte de Michel pour la conservation du plâtre.

compresse de gaze stérilisée, recouverte d'ouate ou d'étoupe purifiée, une bande de coton et des épingles de sûreté.

Plâtre.

Il est très difficile d'avoir du bon plâtre et de le conserver en bon état. Aussi, le praticien a-t-il tout intérêt à conserver lui-même le plâtre, de sorte qu'il en possédera toujours de bonne qualité sous la main.

Le *bon plâtre* doit être blanc, frais au toucher, sans odeur à sec, dégager l'odeur de la terre de pipe après mélange avec l'eau, enfin prendre rapidement. Le meilleur plâtre est le plâtre fin, à mouler, dit de Paris.

Pour le conserver, on peut employer la boîte de Michel (fig. 12).

Une boîte de chêne est doublée intérieurement de zinc laminé et soudé; le fond est percé d'une ouverture dans laquelle se trouve fixé un cylindre de zinc qui vient affleurer au couvercle à sa partie supérieure, ce cylindre est fermé par deux disques mobiles en toile métallique de laiton. La partie inférieure est munie d'un bouchon à vis et de deux diaphragmes semblables aux précédents. Le couvercle de la boîte s'ajuste exactement dans une rainure sur un joint de feutre et est maintenu par des crochets.

Du chlorure de calcium est placé au niveau du cylindre, entre les deux diaphragmes centraux.

Dans l'intervalle qui sépare ces diaphragmes du diaphragme extérieur on dispose une couche d'ouate hydrophile. Le plâtre est ainsi toujours au sec.

Lorsque le plâtre est hydraté, pour le *régénérer*, l'étaler en couche mince dans un récipient plat de grande surface et le placer dans un four de cuisinière que l'on maintient ouvert. Au bout d'un temps variable (une demi-heure, une heure) le plâtre est déshydraté et bon à être utilisé.

D. Matériaux d'asepsie. — *Gants de caoutchouc* (fig. 13).

Il est bon d'en posséder plusieurs paires faites sur mesure.

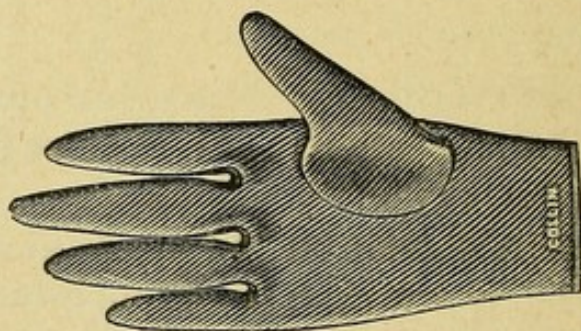


Fig. 13. — Gant en caoutchouc.

Pour que les gants soient ajustés à la pointure voulue, il suffit d'envoyer au fabricant le contour de la main sur une feuille de papier.

Les gants seront en feuille anglaise du n° 14. On peut faire ajouter une bande de renforcement sur le dos de chaque

doigt, ce qui les rend plus résistants, lorsqu'on tire dessus pour les mettre.

Après usage, les savonner à l'eau chaude, puis les faire bouillir à grande eau pendant quatre à cinq minutes. Pendant l'ébullition, il est bon de les retourner; pour cela employer le procédé suivant (Delassus) : invaginer en bloc les doigts dans la partie large du gant, mettre un tube de verre dans l'ouverture du gant, serrer les tissus autour du tube, souffler

dans le tube, aussitôt les doigts se retournent sans difficulté. Dans le tube de verre, on place un tampon d'ouate pour filtrer l'air.

Les gants peuvent être conservés immergés dans une solution phéni-



Fig. 14. — Ampoule ordinaire à deux pointes.

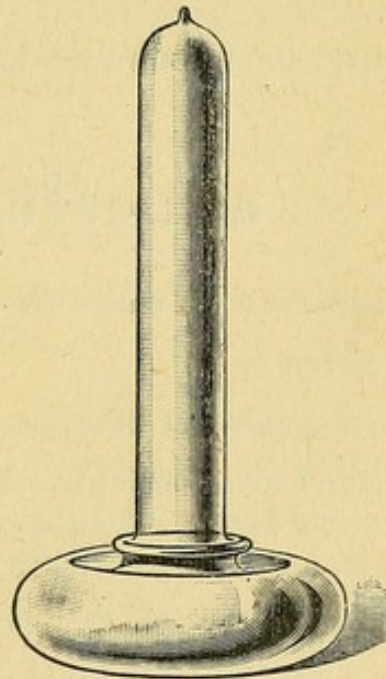


Fig. 15. — Ampoule plate.

quée forte; au moment de s'en servir, on les lave à l'eau bouillie, on peut aussi les suspendre dans un bocal, au fond duquel on a mis du trioxyméthylène, dont les vapeurs entretiennent leur état d'asepsie.

Ils seront utilisés, soit pour protéger l'opérateur contre

la contamination résultant d'une opération septique, soit pour protéger l'opéré contre une contamination possible de la part de l'opérateur (interventions d'urgence ne permettant pas un nettoyage suffisant des mains, affections cutanées des mains de l'opérateur : eczéma, plaies...)

Blouse. — Deux blouses, à manches courtes et descendant jusqu'à la cheville, lessivées et repassées (étuvées si possible), contenues dans une boîte en métal.

E. Anesthésiques. — Solution de *cocaïne* à 1/100 en ampoules colorées, scellées à la lampe (fig. 14 et 15).

Chlorure d'éthyle en tube de 50 centimètres cubes, à clapet.

Chloroforme, d'une marque connue, en flacons de 30 grammes.

Ether, en flacons de 125 grammes, bouchés à l'émeri.

DE L'OPÉRATION EN GÉNÉRAL

Examen d'un malade chirurgical.

Profession.

Antécédents héréditaires, personnels.

Histoire de la maladie. — Date du début. Cause et mode du début. Evolution aiguë, subaiguë ou chronique. — S'il y a lieu, moyens de traitement employés, leurs effets.

Etat actuel. — De quoi se plaint le malade ? A-t-il d'autres lésions ?

Examen local. — Inspection d'ensemble, puis de détail ; d'abord au repos, ensuite pendant les mouvements.

Palpation. Rechercher d'abord quel est le plan intéressé, en explorant successivement les plans anatomiques de la superficie à la profondeur (peau ; tissu cellulaire sous-cutané ; aponévrose, muscles ; artères, veines, lymphatiques, ganglions, nerfs ; tissu cellulaire profond ; os, s'il y a lieu). Dans cette exploration, comparer toujours le côté malade avec les parties symétriques du côté sain. — Noter ensuite, par la palpation, les caractères objectifs de la lésion (tumeur, par exemple ; sensation de chaleur éprouvée par la main qui palpe ; limites de la tuméfaction, sa consistance ; existence de la fluctua-

tion...). — Inscire, grâce à la méthode dermatographique (de Lannelongue), la forme des lésions avec celle des parties saines avoisinantes (surtout quand il s'agit de lésions voisines du squelette ou l'intéressant). Répéter ces inscriptions du côté sain pour comparer.

Pression locale ou à distance ; douleurs réveillées par cette pression ; localisation exacte des points douloureux.

Toucher spécial (vaginal, rectal, pharyngien...), dans certains cas.

Auscultation, avec le stéthoscope s'il y a lieu.

Intervention de l'odorat, s'il y a lieu.

Mouvements exécutés par le malade, par le chirurgien. Comparer toujours avec le côté sain.

Retentissement à distance (ganglions, organes en relation avec la région intéressée). La lésion est-elle d'origine locale, ou générale, ou vient-elle d'une autre région ?

Examen général. — Facies, aspect général, constitution, tempérament. Y a-t-il de la fièvre ? Complications chirurgicales (examen du malade de la tête aux pieds), médicales (examen du cœur, des poumons, du système nerveux, des organes digestifs).

De règle, faire procéder à l'analyse des urines (éléments normaux et anormaux).

Diagnostic d'une lésion chirurgicale.

Il comprend les divers diagnostics suivants :

1° Diagnostic du *siège* de la lésion.

2° Diagnostic du *plan* ou de l'*organe* lésé.

3° Diagnostic de la *nature* de la lésion.

4° Diagnostic des *complications*.

5° Diagnostic du *retentissement de voisinage* ou *à distance*.

(Compression, inflammation, ganglions ; retentissement sur le système nerveux...).

I. — PRÉPARATIFS

A. Préparatifs à faire avant l'opération, la veille si possible.

1. Instruments.

Variables avec les opérations. — Ne pas oublier d'y ajouter un *longue pince* pour retirer les instruments de l'eau bouillante.

Sous le nom d'instruments, nous faisons figurer le bock laveur (fig. 16) (en verre ou tôle émaillée) muni d'un

tube de caoutchouc de 3 mètres et d'une canule de verre à orifice terminal ; les fils à suture ou à ligature, les drains, la bande de caoutchouc. Les fils à suture et à ligature seront généralement achetés chez le pharmacien, en flacons ou tubes scellés, où ils se conservent stériles. — Pour les opérations d'extrême urgence seulement, on aura recours au fil ordinaire, que l'on fera bouillir une dizaine de minutes.

Catgut (fig. 17, 18) et *soie* (fig. 20) sont d'habitude de neuf grosseurs différentes, variant entre 000, 00, 0, 1, 2, 3, 4, 5, 6 (fig. 19).

On considère comme

Petits	les nos 000, 00, 0
Moyens	les nos 1, 2, 3
Gros	les nos 4, 5, 6

La longueur des fils de *catgut* est de 3 mètres ; celle des fils de soie de 4 à 5 mètres.

Les *crins* de Florence (fig. 21) conservés stériles dans des flacons ou tubes scellés se présentent, en

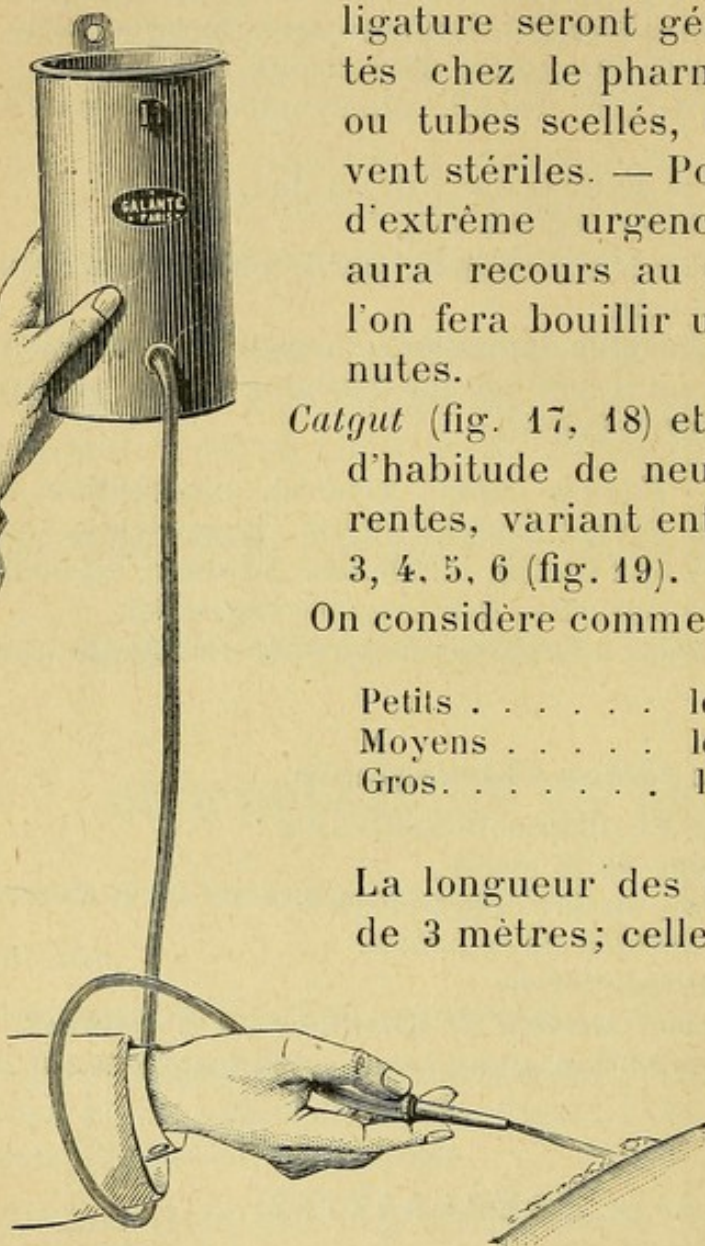


Fig. 16. — Bock laveur.

général, sous deux épaisseurs : gros ou fins. On les prend généralement « assortis ».

Les *drains* (fig. 22) sont habituellement de deux longueurs : 15 ou 25 centimètres. Leur calibre varie comme le montre la figure 22.

2. Récipients.

Quatre récipients assez grands (casserole, marmite,

poissonnière) à mettre au feu : (a), (b), (c), (d).
Un plateau ou plat creux (e).

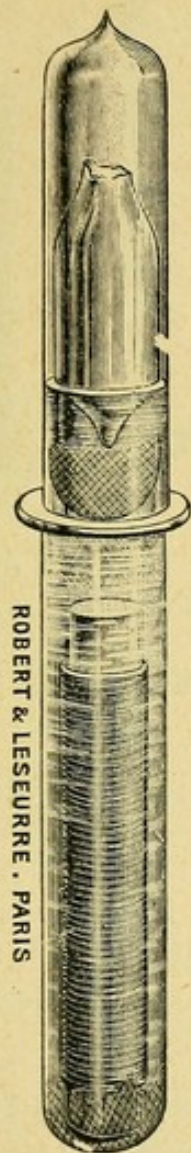


Fig. 17. — Catgut stérilisé.

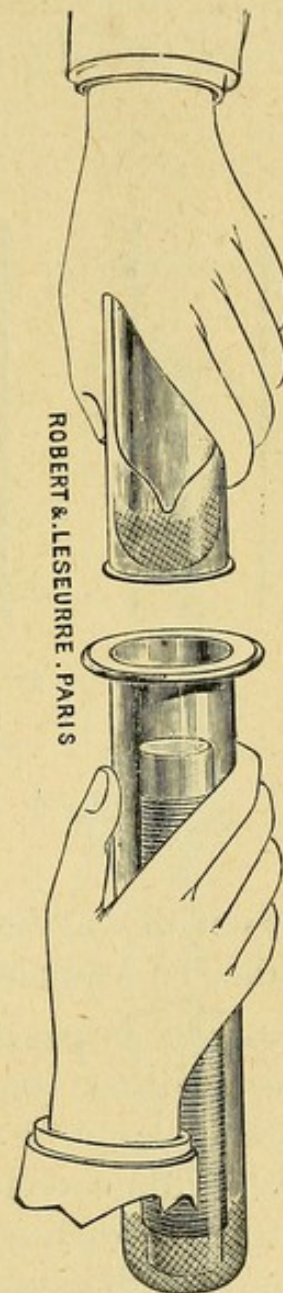


Fig. 18. — Manière d'ouvrir le flacon de catgut.

Six cuvettes, ou saladiers, ou grands bols : (f), (g), (h),
(i), (j), (k).

3. *Liquides, solutions ou médicaments.*

Alcool à 90°.

Ether à 62°.

Liqueur de Van Swieten (un ou plusieurs litres).

Eau stérilisée ou bouillie une demi-heure (plusieurs litres).

Sérum artificiel (à 7 grammes de NaCl p. 1000).

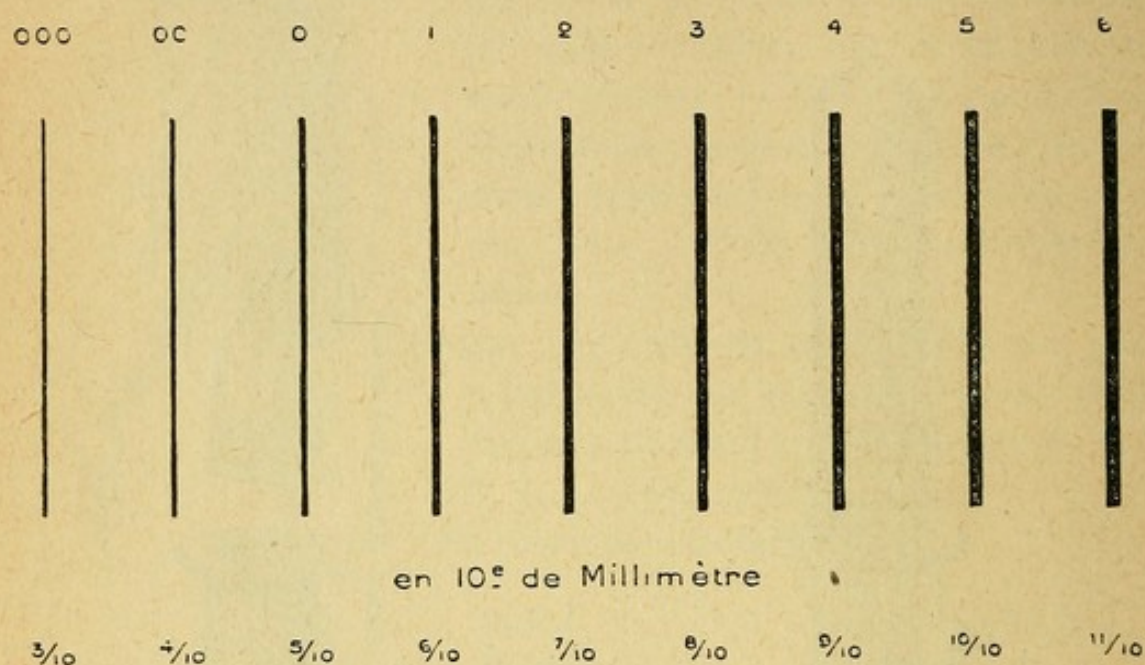


Fig. 19. — Grosseurs des catguts.

Solution de caféine à 25 centigrammes par centimètre cube, en ampoules.

4. *Matériaux de pansement.*

Gaze stérilisée (en paquets d'un mètre).

Ouate hydrophile aseptique (en paquets de 125 gram.).

Ouate ordinaire (en bandes).

Compresse de linge fin (mouchoirs, chemises, serviettes) que l'on découpe à la grandeur voulue.

Bandes de crépon (pansements fréquents) ou de gaze apprêtée (pansements rares) de longueur et de largeur convenables, — ou bandages tout faits.

Epingles de sûreté.

5. *Matériaux d'asepsie.*

Savon blanc ordinaire, dit de Marseille.

Brosse à ongles, cure-ongles.

Rasoir.

Blouses.

Grands tabliers.

Gants de caoutchouc.

Grands draps blancs propres.

6. *Anesthésique.*

Variable.

7. *Aides.*

S'assurer un ou plusieurs aides.




Fig. 20. — Soie stérilisée.

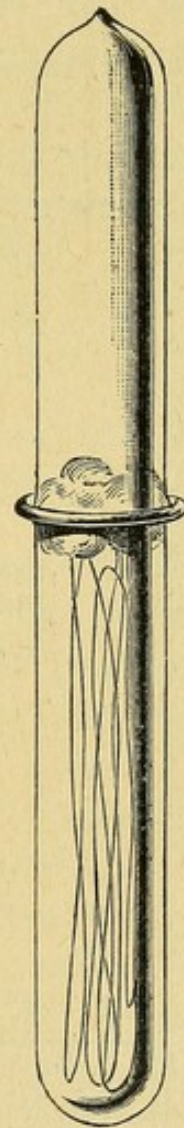


Fig. 21. — Crins de Florence stérilisés.

Nous ne ferons allusion, dans ce volume, qu'aux aides expérimentés, très généralement *médecins*. Mais l'opé-

rateur devra s'adjoindre également d'autres *aides non speciaux* et pourtant choisis, dont l'utilité est incontes-




Fig. 22. — Diamètre des drains de caoutchouc les plus employés.

table (par exemple pour soutenir les cuisses dans l'opération de la taille). Dans le cas où le nombre des aides est insuffisant, on fixera les bras et les jambes du malade à l'aide de serviettes ou de draps.

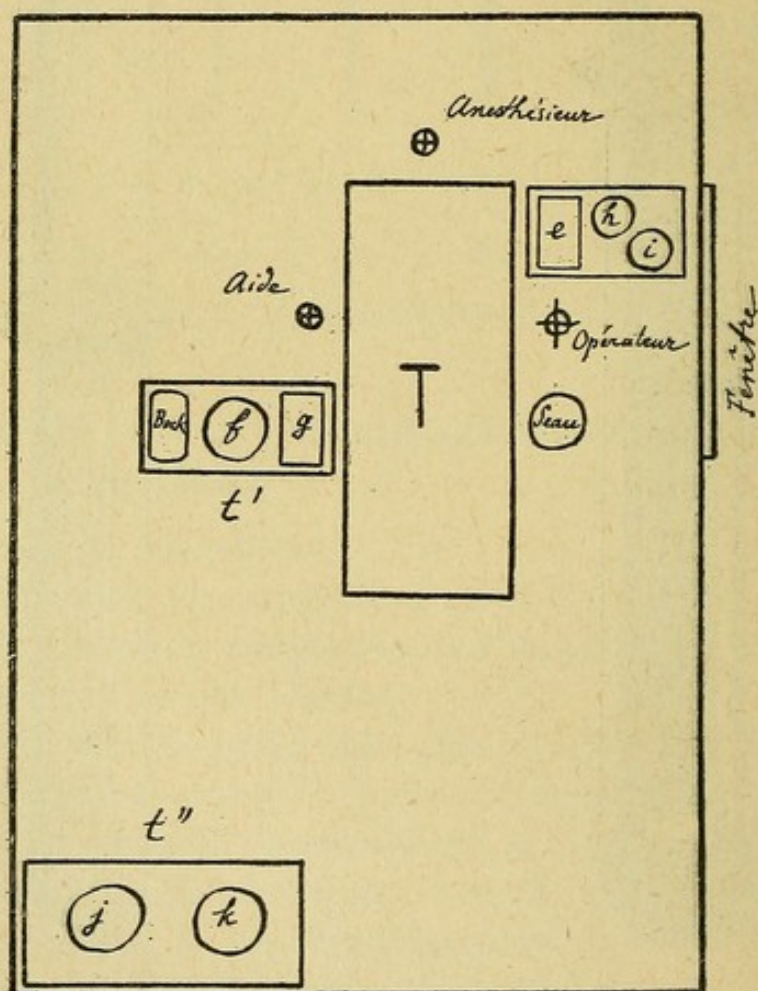


Fig. 23. — Disposition schématique d'une salle d'opération.

8. Salle (fig. 23).

Claire, sans tapis ni grands rideaux.

Faire enlever les meubles inutiles. — Défendre de balayer. — Faire allumer du feu.

En guise de *table d'opération* (T), faire préparer un lit avec un sommier et un matelas dur, que l'on recouvrira d'une planche, ou simplement une grande table de cuisine étroite et solide que l'on couvrira d'un drap propre, ou même, plus simplement encore, une porte

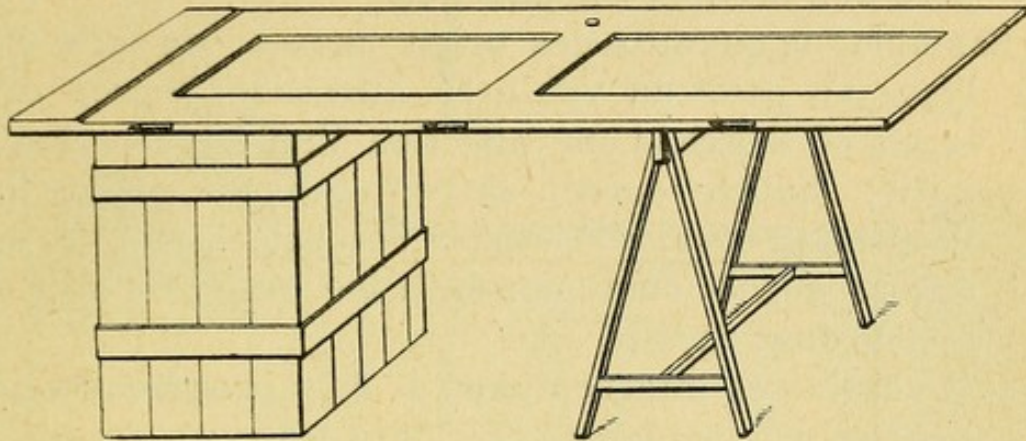


Fig. 24. — Table d'opération improvisée avec une porte posée sur une caisse et un tréteau.

d'appartement solide posée sur deux tréteaux (fig. 24). On peut placer d'abord sur le lit, la table ou la porte, une certaine épaisseur de grands journaux ouverts, puis une toile imperméable et recouvrir celle-ci d'un drap propre.

Disposer un *seau* de toilette ou un cuveau propre au pied de la table, auprès de l'opérateur.

Deux *petites tables* (*t*) et (*t'*) serviront l'une auprès de l'aide, pour les cuvettes aux tampons, compresses, etc.; l'autre, près de l'opérateur, pour les instruments et les cuvettes de nettoyage au cours de l'intervention.

Une *autre table* (*t''*) dans un coin de la pièce recevra les cuvettes pour le nettoyage des mains du praticien et des aides, avant l'intervention.

9. *Malade.*

Avant toute opération, s'enquérir de l'état du cœur, des poumons, du foie et surtout des reins.

L'existence d'une *maladie de cœur*, sauf une maladie avancée (dégénérescence, lésions orificielles non compensées) ne contre-indique pas d'une façon absolue l'emploi du chloroforme, mais commande une grande surveillance de cet anesthésique.

Une *maladie des bronches ou des poumons* empêchera de recourir à l'anesthésie générale à l'éther, qui prédispose aux broncho-pneumonies.

Examiner la quantité des *urines* émises, les faire analyser (au point de vue urée, albumine, sucre). Dans le cas où il existe une affection diathésique (albuminurie, diabète sucré), la traiter avant l'opération; l'opération décidée, veiller à l'asepsie opératoire plus encore que de coutume, faire des réserves au point de vue du pronostic.

Dans certaines interventions, il faut prendre des *précautions et soins particuliers* dans les jours qui précèdent (purgation, nettoyage de la région, notation du pouls et de la température du malade pour pouvoir faire une comparaison après l'intervention).

Enfin, à la veille des opérations où l'anesthésie générale est employée, ne pas oublier de prévenir que le malade doit être *à jeun*.

10. *Lit du malade.*

Choisir le lit où le malade sera replacé après l'opération.

— Il est important que ce lit ne soit pas trop large, qu'il ait un sommier de préférence en toile métallique et un matelas de crin. Par-dessus le drap du dessous, mettre une large toile imperméable fixée par ses quatre angles aux rebords du matelas et la recouvrir d'une alèze : drap plié en quatre fixé par des épingles de nourrice aux quatre extrémités. — Faire préparer des boules d'eau que l'on placera chaudes dans le lit, pendant l'opération, après les avoir recouvertes d'une enveloppe de laine assez épaisse.

L'usage du cerceau est utile dans les lésions des membres inférieurs ou du tronc.

On peut aussi songer à préparer un appareil suspenseur, pour permettre à l'opéré de se soulever sans aide (fig. 25).

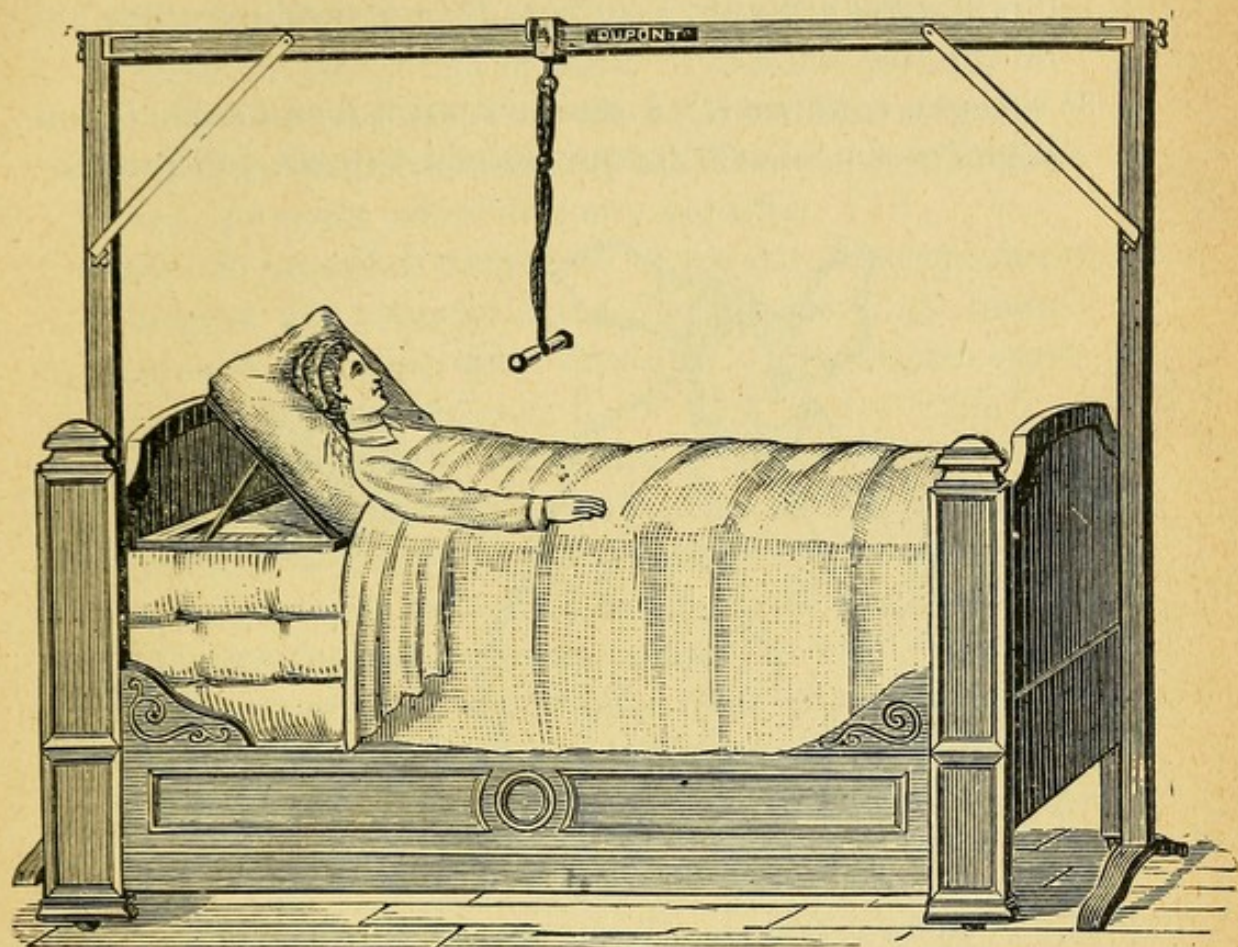


Fig. 25. — Appareil suspenseur adapté au lit de l'opéré.

B. Préparatifs de l'opération elle-même.

I. PRÉPARATION DES INSTRUMENTS, MATÉRIEL ET OBJETS DE PANSEMENT.

Mettre sur le feu :

- 1^o Un *réipient* (a) rempli d'eau, où l'on verse une poignée de carbonate de soude par litre : à l'ébullition, y plonger les instruments pendant vingt-cinq minutes.
- 2^o Un *autre réipient* (b) rempli d'eau aux $\frac{2}{3}$ seulement : on y versera une poignée de sel marin par litre. A l'ébullition y plonger les compresses et les tampons enveloppés de part et d'autre dans une pièce de linge

nouée. — Les tampons auront été préparés en roulant gros comme une noix d'ouate hydrophile, que l'on enveloppe d'une mince feuille de la même ouate, et effilant en pointe l'endroit de la fermeture entre les doigts (fig. 26).

3° Un vaste récipient (*c*) à moitié rempli d'eau salée (dans les mêmes proportions que précédemment), où l'on pla-

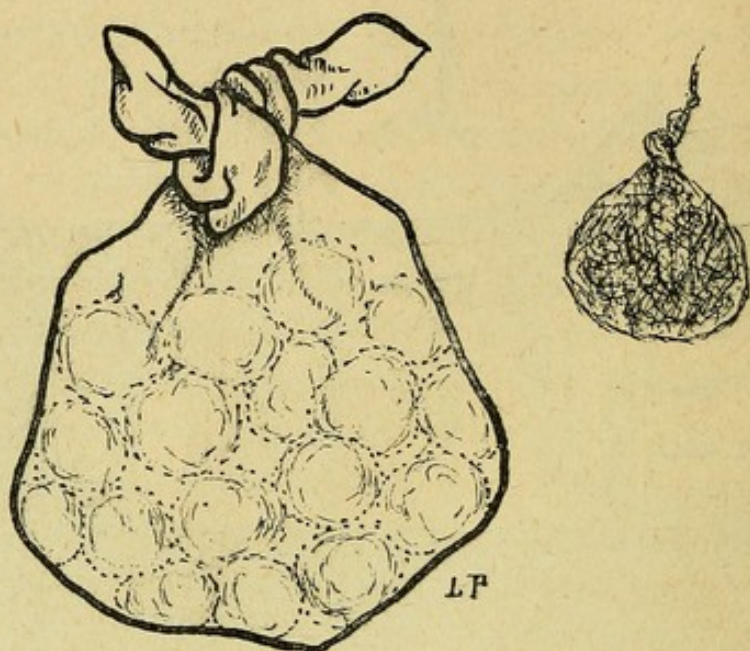


Fig. 26. — Paquet de tampons d'ouate enveloppés dans une serviette pour la stérilisation. A droite, un tampon isolé (d'après Lejars).

cera le plateau ou plat creux (*e*), les cuvettes (*f*), (*g*), (*h*), (*i*), le bock laveur, la seringue à injections hypodermiques ou la seringue de Roux, au besoin. — L'eau du récipient sera alors portée à l'ébullition et y sera maintenue pendant vingt-cinq minutes.

4° Un quatrième récipient (*d*) le plus volumineux, contiendra de l'eau que l'on fera bouillir pendant une demi-heure.

Les récipients retirés du feu, les laisser refroidir.

Disposer :

1° Sur la petite table (*t*), près de l'opérateur, le plateau ou plat creux (*e*) pour les instruments, les fils et les

drains; les cuvettes (*h*), (*i*), pour le lavage des mains au cours de l'opération.

2° Sur l'autre petite table (*t'*), une cuvette ou un grand bol (*f*) pour les compresses; une cuvette ou grand bol (*g*) pour les tampons; le *bock laveur*.

Placer les *instruments* (retirés avec une grande pince dont les mors auront été bouillis) dans le plateau (*e*), où l'on aura versé de l'eau bouillie.

Poser le *paquet de compresses* dans une des cuvettes (*f*), le *paquet de tampons* dans l'autre (*g*). Les nœuds ne seront dénoués que lorsque le chirurgien aura les mains stérilisées.

Dans la cuvette (*h*) verser de l'eau bouillie salée, à l'aide d'une grande cuiller ou louche stérilisée dans l'eau bouillante; abaisser, au besoin, la température de l'eau, en y versant de l'eau bouillie de la veille. — Dans la cuvette (*i*), verser de la liqueur de Van Swieten.

Faire verser de l'eau bouillie bien chaude dans le *bock laveur* dont la canule et la plus grande partie du tube de caoutchouc auront été placées à l'intérieur du récipient.

II. PRÉPARATION DE L'OPÉRATEUR, pendant qu'est commencée, s'il y a lieu, l'anesthésie générale.

Sur la table éloignée (*t''*) disposer les deux cuvettes ou saladiers (*j*), (*k*); dans (*j*), verser de l'eau bouillie chaude; dans (*k*), de la liqueur de Van Swieten.

1° Retrousser les manches de chemise jusqu'au-dessus des coudes, les fixer avec des épingles de sûreté, se nettoyer les ongles, les couper au besoin.

Immerger les mains dans l'eau bouillie chaude; *se savonner* abondamment jusqu'au coude; brosser minutieusement ongles, doigts, mains et avant-bras. Cette toilette doit durer au moins 10 minutes.

Se faire verser de l'eau bouillie pour enlever des téguements les restes de savon.

2° Revêtir une blouse et mettre un tablier propres. Se savonner à nouveau les mains.

3° Se faire verser quelques filets d'*alcool*, en bien enduire les doigts, les mains et les avant-bras.

4° Terminer la purification par l'immersion jusqu'au pli du coude dans la *liqueur de Van Swieten*.

C'est à ce moment, seulement, que l'on passe les gants, si l'on doit en faire usage. Pour les mettre facilement, faire entrer à fond les doigts avant de vouloir ganter la main. Ne pas tirer sur le gant par son ouverture, mais serrer toujours de près la partie où l'on pénètre.

III. PRÉPARATION DU MALADE. — Elle comprend deux préparations : celle de la région à opérer et celle de l'anesthésie.

RÉGION A OPÉRER.

Si l'on a un aide, celui-ci fait la toilette de la région après s'être savonné et brossé les mains. Si l'on est seul, faire cette toilette après le premier temps, c'est-à-dire après le lavage, savonnage et brossage des mains.

Raser la région, s'il y a lieu, la *savonner* largement à l'eau chaude. *Brosser* vigoureusement, tout en évitant d'écorcher. Au niveau des cavités naturelles (anus, vagin...) nettoyer au savon et à l'eau chaude l'*intérieur de ces cavités* ; introduire les doigts dans le vagin et les promener dans tous les replis.

Laver à l'*alcool*, puis à l'*ether*, (versés par une personne quelconque). Recouvrir la région d'une compresse stérilisée trempée dans la solution de Van Swieten.

Cette préparation faite, l'aide ou le praticien qui l'a exécutée se savonne de nouveau les mains et continue les temps 2°, 3°, 4°, de la stérilisation précédente (p. 23 et 24).

Les mains stérilisées, l'opérateur ou l'aide dispose le *champ opératoire* : compresses bouillies entourant la région et l'isolant, les points de rencontre des compresses étant fixés avec des pinces à forcipressure.

ANESTHÉSIE.

L'anesthésie peut être locale, n'intéressant qu'une partie très restreinte du corps;
régionale, occupant une vaste région du corps (au moins la moitié inférieure);
générale, étendue à tout le corps, la conscience étant supprimée.

ANESTHÉSIE LOCALE

Indications. — Opérations sur les doigts, les orteils, incisions d'abcès, ablation de kystes sébacés, de lipomes superficiels; extractions dentaires.

ANESTHÉSIE A LA GLACE

Mettre dans un petit sac de gaze un mélange de deux parties de glace pour une de sel de cuisine: bien mélanger. Envelopper la partie à opérer (doigt, orteil) avec ce petit sac. Ne pas le laisser en place pendant plus de deux à trois minutes au maximum.

Inconvénients.

Douleurs vives au dégel de la partie insensibilisée. Gangrène possible par réfrigération prolongée.

ANESTHÉSIE A L'ÉTHÉR

Projeter sur la région à anesthésier, à une distance de 30 centimètres, un jet d'éther provenant d'un pulvérisateur de Richardson (fig. 27), ou d'un pulvérisateur de toilette.

Dès que la région blanchit, arrêter le jet et opérer.

Inconvénients.

Douleurs vives au dégel de la région insensibilisée.
Inflammabilité de l'éther (ne pas se servir de thermo-cautère, bougie allumée, etc.).

ANESTHÉSIE AU CHLORURE D'ÉTHYLE.

Préparer un tube de chlorure d'éthyle de 10 centimètres cubes, à clapet ou à vis.

Même technique que précédemment.

Ce corps est également très inflammable.

ANESTHÉSIE A LA COCAÏNE (en badigeonnages).

Indications. — Anesthésie des surfaces muqueuses.

Technique.

Préparatifs.

Tampon d'ouate hydrophile monté au bout d'une pince plus ou moins longue.

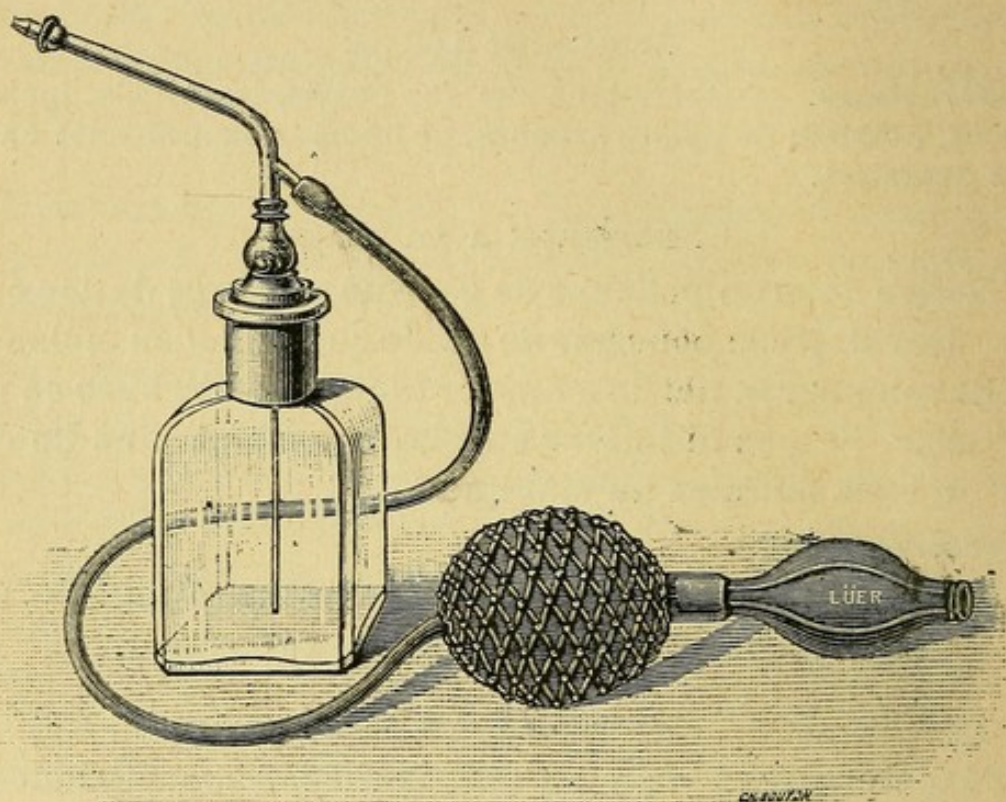


Fig. 27. — Pulvérisateur de Richardson.

Solution *fraîche* de chlorhydrate de cocaïne, dont le taux peut varier de 1/100 (enfants), à 1/10 (adultes).

Badigeonnage.

Imprégner le tampon de solution cocaïnée et brosser vigoureusement la surface à anesthésier pendant quelques secondes. L'anesthésie est suffisante au bout d'une à deux minutes.

Il peut être nécessaire de renouveler ce brossage plusieurs fois de suite.

Inconvénients.

Insensibilisation éphémère, souvent même inconstante.

ANESTHÉSIE A LA COCAÏNE (en injections interstitielles).

Indications. — Toutes les opérations justiciables des procédés précédents. Toutes les opérations où l'anesthésie générale est employée, à la condition qu'elles soient bien réglées (cure radicale de hernie, anus contre nature).

Contre-indications. — Toutes les opérations mal réglées (laparotomies, par exemple). Opérations chez les sujets craintifs, susceptibles de s'agiter ou de s'impressionner au cours de l'opération.

Technique.**Préparatifs.***Instruments.*

Seringue à injection hypodermique avec aiguille longue, le tout stérilisé (immerger l'instrument dans l'eau froide que l'on fera bouillir pendant dix minutes).

Récipient (godet, coquetier, tasse) que l'on aura stérilisé de la même façon que la seringue).

Solution de chlorhydrate de cocaïne à 1/200 fraîchement préparée (le jour même si possible); à son défaut, on peut utiliser les ampoules (fig. 28, 29, 30).

Malade.

Ne doit pas être à jeun. Pendant la cocaïnisation, boira un peu de café ou du grog chaud.

Injection. — (D'après Reclus).

L'injection ne sera pratiquée qu'une fois la région préparée aseptiquement.

Position.

Décubitus dorsal.

Exécution.

Fixant de l'œil la place exacte de l'incision future, *enfoncer* à une de ses extrémités, d'un coup net, l'aiguille

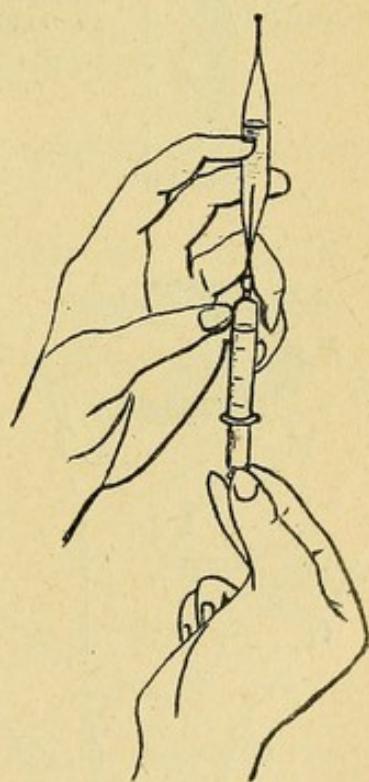


Fig. 28. — Manière de charger la seringue avec l'ampoule à deux pointes.

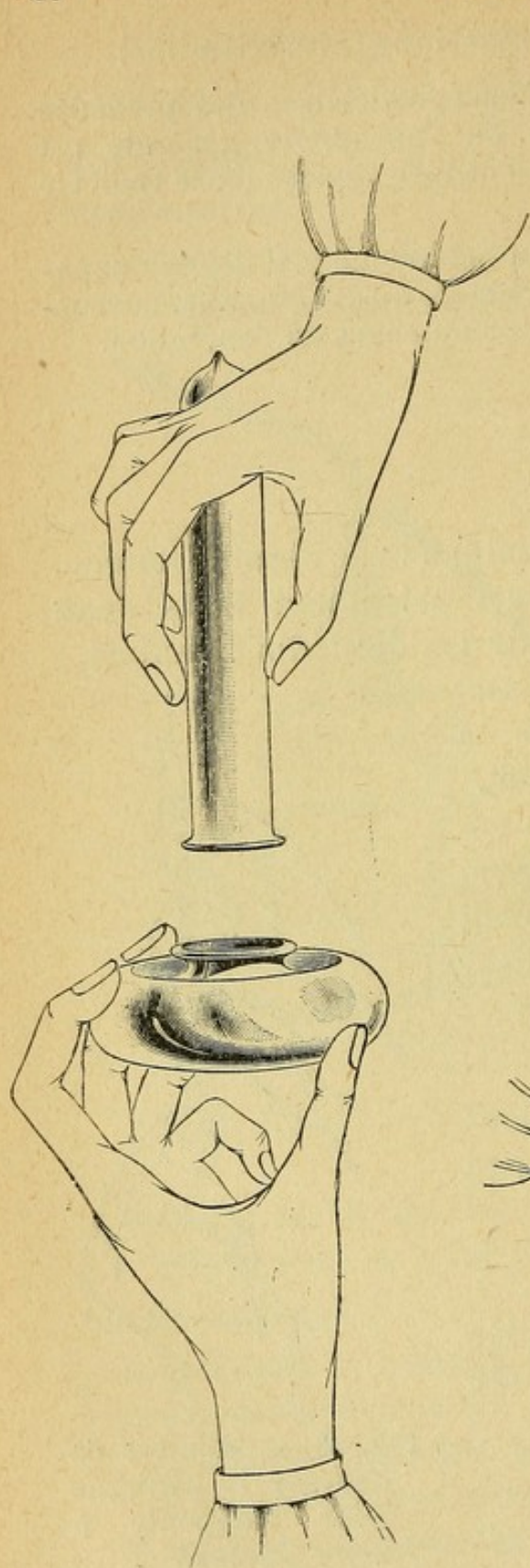


Fig. 29. — Manière d'ouvrir l'ampoule plate (par arrachement).

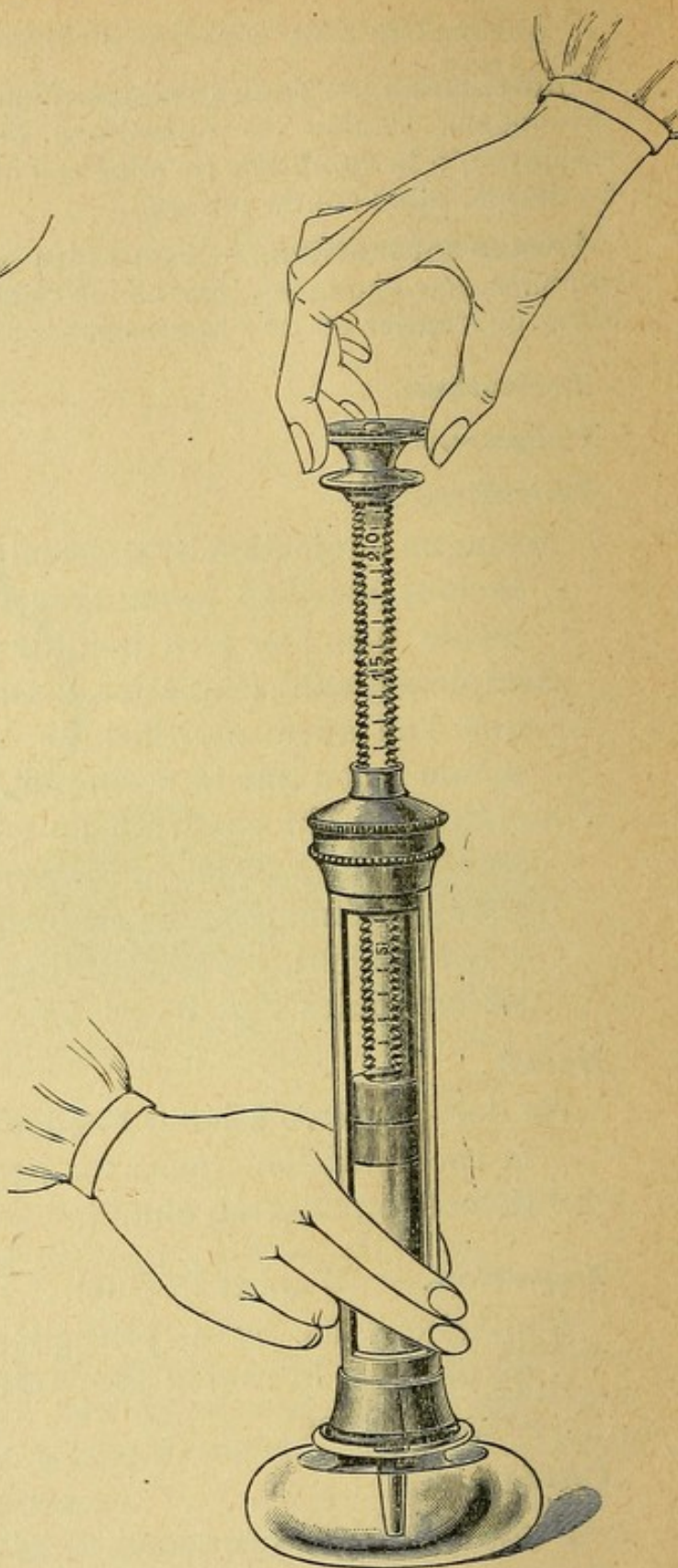


Fig. 30. — Manière de charger la seringue avec l'ampoule plate.

(fig. 31 et 32). En cas de pénétration dans le tissu cellulaire, la retirer un peu pour rester en plein derme.

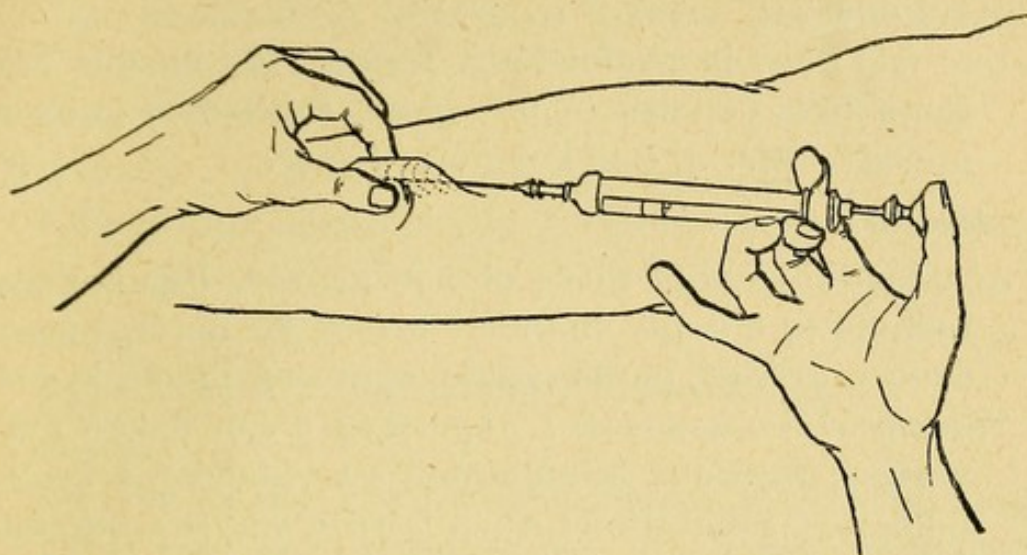


Fig. 31. — Analgésie de la peau à la cocaïne. Injection intradermique traçante et continue (d'après Reclus). — Le bourrelet formé est indiqué par un pointillé à arcs superposés.

Pousser légèrement le piston : on voit apparaître une petite boursouffure blanche.

Insinuer lentement l'aiguille dans l'épaisseur de la peau en poussant à mesure le piston ; le malade ne doit plus rien sentir. Rester dans la trame serrée du derme, ce qu'on reconnaît à la *boursouffure blanche* que laisse la trainée du liquide et à la résistance qu'éprouve l'aiguille.

Si l'aiguille est trop courte pour la longueur de l'incision la retirer et, la seringue rechargée, l'enfoncer à nouveau dans le derme, un peu en amont du point d'arrêt.

Injecter une ou deux seringues dans le tissu cellulaire sous-cutané.

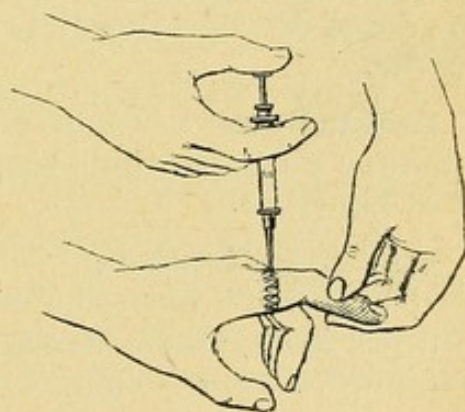


Fig. 32. — Injection circulaire de cocaïne à la base d'un doigt (d'après Reclus).

Attendre *deux à trois minutes* avant d'inciser la peau. On suivra au bistouri exactement la ligne d'insensibilisation.

Une fois dans la profondeur, répéter les mêmes injections dans l'épaisseur des plans successifs (muscles, aponévroses...), que l'on doit inciser.

Accidents.

Accidents des plus rares et peu graves. Des fautes de technique ont pu donner : crises de nerfs, pâleurs, sueurs froides, pouls rapide, syncope, même la mort.

Traitement des accidents : Aspersions d'eau froide sur le visage ; frictions stimulantes au vinaigre, à l'eau de Cologne ; inhalations de nitrite d'amyle ; injections hypodermiques de caféine ; au besoin, respiration artificielle et tractions rythmées de la langue.

ANESTHÉSIE RÉGIONALE (ou rachicocaïnisation).

La rachicocaïnisation consiste en une injection de cocaïne sous l'arachnoïde lombaire produisant une analgésie plus ou moins parfaite de toute la moitié sous-diaphragmatique du corps. L'opéré conserve la sensation de contact, mais il n'éprouve aucune douleur. La durée de cette analgésie est d'environ une heure à une heure et demie.

Indications. — Toutes les opérations de la moitié sous-diaphragmatique du corps, dans lesquelles l'éther et le chloroforme peuvent être employés.

Contre-indications. — Chirurgie abdominale proprement dite (à cause des vomissements fréquents). Opérations sur les enfants ou les hystériques (malgré l'analgésie, ces sujets peuvent se plaindre et gêner l'opérateur).

Technique.

Préparatifs.

Matériel.

Seringue à injections hypodermiques, pourvue d'une aiguille en platine iridié de 8 centimètres de longueur et de 6/10 de millimètre de diamètre interne — le tout stérilisé (comme pour l'injection intra-dermique, p. 27).

Récipient (godet, tasse) également stérilisé.

Solution de chlorhydrate de cocaïne à 2/100, de fraîche préparation et stérilisée (portée plusieurs fois au bain-marie à 60°).

Collodion élastique.

Malade.

Préparation aseptique de la région sacro-lombaire.

Injection.

Position.

Sujet assis, les deux bras portés en avant.

Exécution.

Le tronc dans la rectitude, réunir les crêtes iliaques par une ligne transversale, qui passe au niveau de la 4^e vertèbre lombaire. L'index gauche marquant l'apophyse épineuse trouvée, dire au malade de faire le gros dos et le prévenir qu'on va le piquer pour qu'il ne bouge pas.

Enfoncer l'aiguille seule, à droite de la colonne vertébrale, à 1 centimètre de la ligne épineuse (fig. 33); la diriger en dedans. A une profondeur de 6 centimètres (adulte), d'un demi à 3 centimètres (enfant de dix à douze ans), l'aiguille atteint le canal rachidien : issue de liquide clair, jaunâtre.

Adapter à l'aiguille la seringue remplie de la solution de cocaïne à 2/100, pousser lentement (en une minute) le piston. Ne pas injecter plus de 15 à 20 milligrammes de cocaïne, soit de 3/4 de centimètres cube à 1 centimètre cube de la solution.

Retirer brusquement l'aiguille et obturer l'orifice avec du collodion.

Laisser le malade *assis deux à trois minutes*, le mettre ensuite en position chirurgicale.

Attendre *de quatre à huit ou dix minutes* après l'injection, pour constater l'anesthésie de la région opératoire.

Accidents.

Pendant l'analgésie : léger malaise général qui peut aller

jusqu'à l'angoisse (sueurs, pâleur); quelquefois nausées (30 p. 100 des cas), vomissements (20 p. 100).

Après l'analgésie : entre la sixième et la huitième heure, céphalée très fréquente (40 p. 100 des cas), se prolongeant quelquefois jusqu'au lendemain. Parfois, éléva-

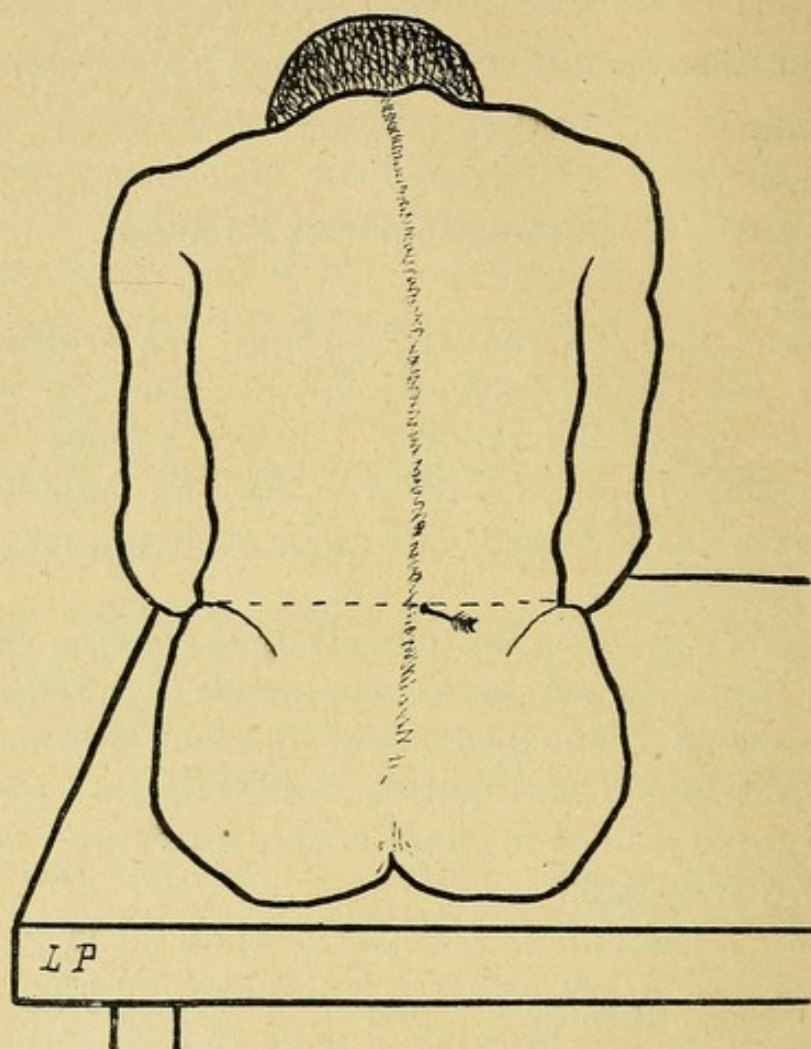


Fig. 33. — Rachicocainisation. La flèche indique l'endroit où doit pénétrer l'aiguille.

tion de température, à maximum (jusqu'à 39°,5) entre la huitième et la dixième heure.

On a observé quelques rares cas de mort, du fait de l'analgésie.

ANESTHÉSIE GÉNÉRALE

Indications. — Toutes les opérations un peu compliquées, longues ou délicates, exigeant l'absolue résolution musculaire.

Recommandation capitale. — Celui qui anesthésie ne doit pas s'occuper de l'opération. Il doit toute son attention aux signes provoqués chez le patient par l'emploi de l'anesthésique.

ANESTHÉSIE AU CHLOROFORME

Indications. — Opérations chez les enfants et les individus atteints d'affections de l'appareil respiratoire, chez lesquels l'usage de l'éther est contre-indiqué.

Contre-indications. — Maladies du cœur (mitrales et surtout aortiques ; dégénérescence myocardique...)

Technique.

Préparatifs.

Matériel.

Deux flacons (de 30 grammes chacun) de chloroforme pur (pureté pratique : après évaporation sur une compresse, il ne doit pas subsister d'odeur), de provenance sûre et non entamés. — Si le flacon n'est pas stilligoutte faire une encoche longitudinale au bouchon de liège.

Deux compresses (ou mouchoirs de toile) de moyenne grandeur, pliées en carré.

Un peu de vaseline (ou huile ordinaire).

Une pince à langue, à double griffe, stérilisée.

Un ouvre-bouche (de Heister, de préférence).

Un tampon d'ouate monté sur une pince longue.

Un ballon d'oxygène, avec tube de caoutchouc muni d'un robinet.

Quelques serviettes (en cas de vomissements).

Malade :

L'examen des urines (l'albuminurie augmente par le chloroforme) et du cœur a été fait. Le malade est à jeun.

Anesthésie.

Position.

Décubitus dorsal, tête basse, sans oreiller. Défaire tout ce qui peut serrer le cou ou la ceinture.

Vérifier la bouche : enlever les pièces dentaires, s'il y en a.

Faire maintenir les bras et les jambes par des aides quelconques. Si l'on manque d'aides, nouer au-dessus des genoux une alèze qui passe sous le lit ou la table, attacher les poignets aux barreaux du lit ou aux pieds de la table.

Exécution.

Après avoir vaseliné le bout du nez, les pommettes et

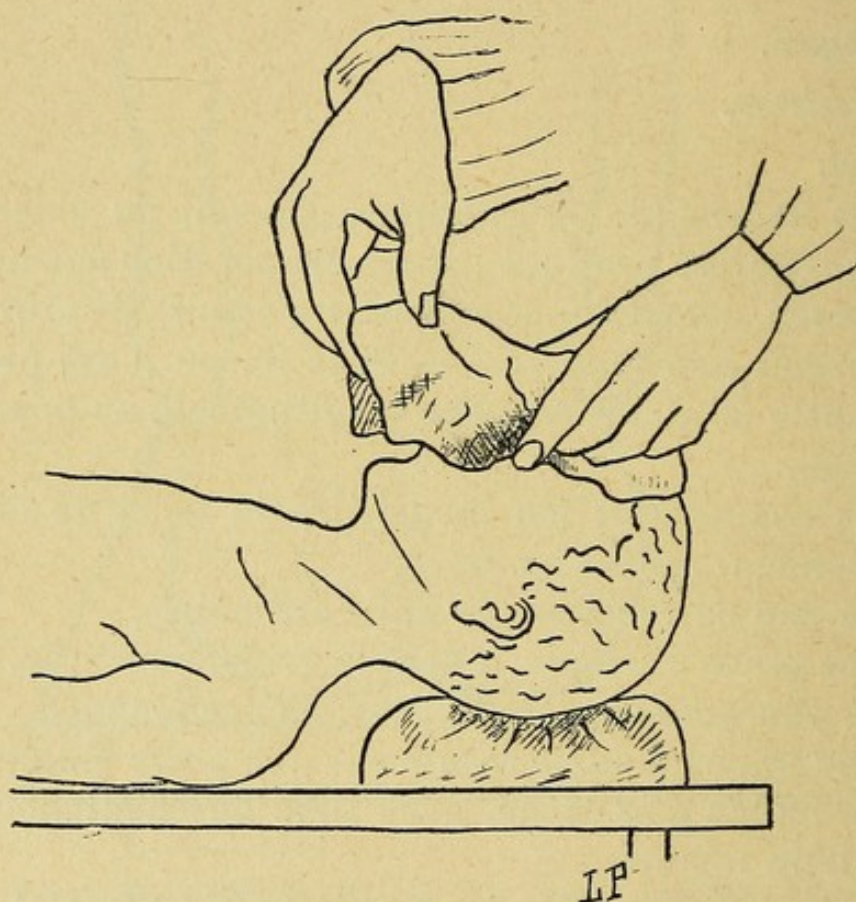


Fig. 34. — Chloroformisation. Début de l'anesthésie : la compresse est tenue à une certaine distance de la bouche et du nez et approchée doucement.

les lèvres, verser quelques gouttes de chloroforme sur le milieu de l'une des faces de la compresse, l'approcher du nez du patient, le bord supérieur (choisir de préférence l'un des côtés à plis) maintenu sur les os propres du nez par la main gauche, le bord inférieur soulevé

en gouttière tenu à quelque distance du menton pour permettre l'accès de l'air (fig. 34). Parler au malade, le rassurer et en même temps, doucement approcher la compresse.

Sans bouger les doigts de la main gauche qui, jusqu'à la fin de l'anesthésie maintiendront la partie supérieure de la compresse appuyée sur les os propres du nez, relever et retourner la partie inférieure ; y verser *toutes les demi-minutes* IV à V gouttes de chloroforme toujours au même endroit. La rabattre ensuite et la rapprocher de plus en plus du menton. — Arriver à réduire l'accès de l'air à son minimum. A ce moment la compresse a la forme d'une sorte de cône à base très large, dont le sommet répond au bout du nez. A l'apparition de la *période d'excitation* caractérisée par des efforts de vomissements, augmenter un peu la dose de chloroforme, pour arriver rapidement à la troisième période ou d'anesthésie complète, — reconnaissable à ce que les bras retombent inertes et qu'il n'existe plus de réflexes crémastérien, oculo-palbéral ; la pupille est alors rétrécie.

Entretenir la narcose en versant *II gouttes toutes les minutes* environ.

Surveiller attentivement la *respiration* (la voir au creux épigastrique et l'entendre) et la *face* (qui doit être pâle ou rouge, mais non violacée). Chez les sujets faibles, introduire dans le nez, pendant l'opération, l'extrémité du tube du ballon d'oxygène. Ce ballon placé sous le bras gauche de l'anesthésiste et serré progressivement contre sa propre poitrine, l'extrémité du tube dont le robinet a été ouvert, est introduite soit dans la narine, soit dans la bouche du patient.

De temps à autre, *ouvrir l'une des paupières*. Si la pupille est dilatée, frotter légèrement la cornée pour surprendre la réapparition de la sensibilité, sous la forme d'occlusion réflexe des paupières : si le réflexe est positif, redonner du chloroforme ; s'il est négatif,

c'est que le malade a pris trop de chloroforme, lui donner de l'air et au besoin de l'oxygène.

Quantité moyenne de chloroforme à employer : 8 à 10 grammes pour le début (un quart d'heure), 15 à 20 grammes, pour entretenir l'anesthésie pendant une heure.

Accidents.

En cas de *ralentissement de la respiration*, de cyanose de la face, enlever la compresse, propulser en avant les

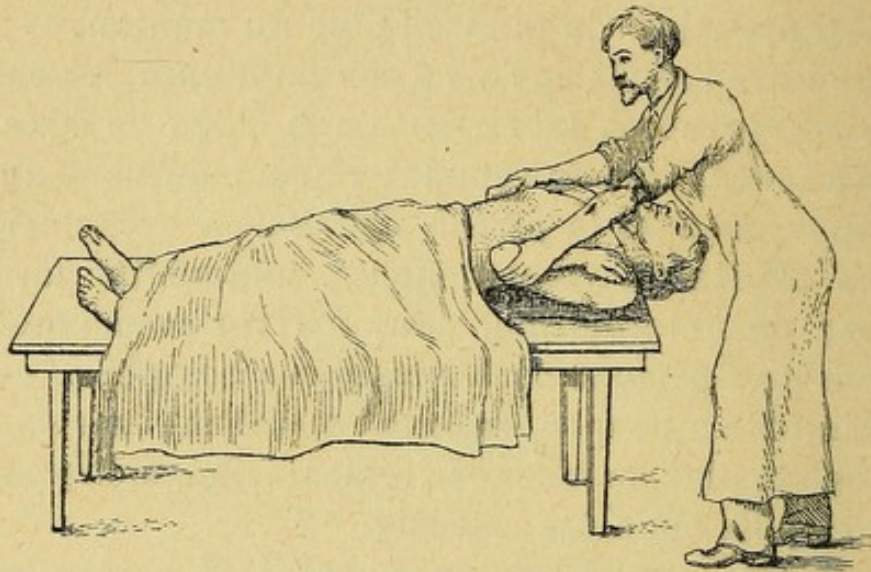


Fig. 35. — Respiration artificielle. Compression du thorax.
(Ricard et Launay.)

angles du maxillaire inférieur avec les doigts placés en dedans de ces angles.

Si une inspiration profonde ne se produit pas, saisir la langue avec la pince et la tirer doucement au dehors, pendant que le tampon monté est promené dans le pharynx pour en *enlever les mucosités*.

Si la respiration est à peu près arrêtée, renverser la tête en dehors de la table d'opération et faire les *tractions rythmées de la langue*. Pour cela, saisir solidement le corps de la langue (tiers antérieur) entre le pouce et l'index, avec un linge quelconque et exercer sur lui, de 15 à 20 fois par minute, de fortes tractions

réitérées, successives, rythmées, suivies de relâchements, en imitant les mouvements rythmés de la respiration elle-même. Pendant les tractions, il importe de sentir que l'on tire bien sur la *racine* de la langue qui s'y prête par son élasticité et sa passivité. Quand on commence à sentir une certaine résistance, c'est que la vie revient.

En même temps, pratiquer la *respiration artificielle* :

1^o Se placer derrière le malade qui a la tête pendante,

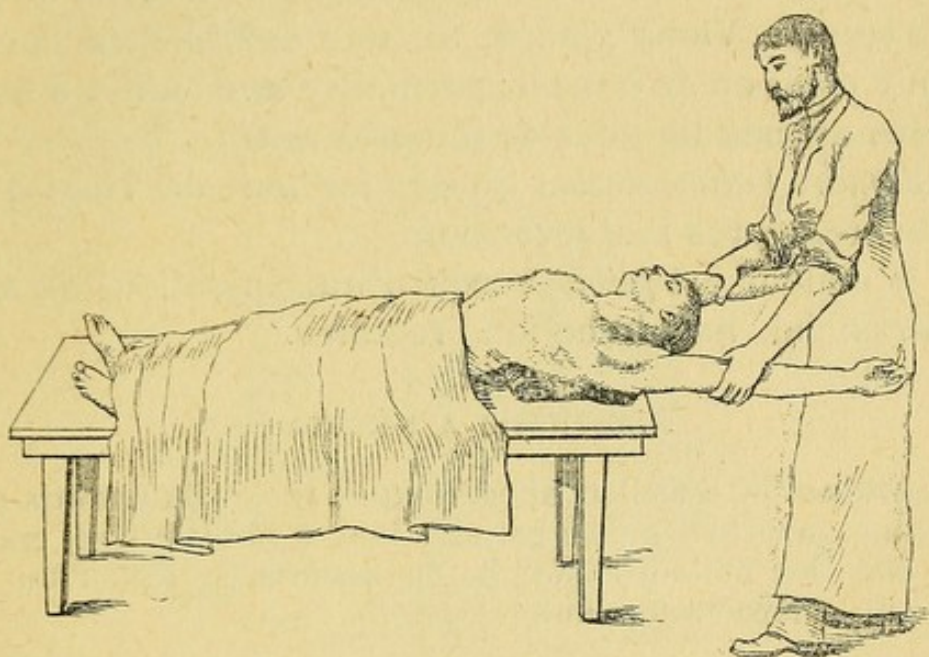


Fig. 36. — Respiration artificielle. Dilatation du thorax.
(Ricard et Launay.)

empaumer les deux avant-bras aux coudes, les rapprocher de la poitrine en comprimant cette dernière. (fig. 35). Un aide peut, placé face à l'opérateur, ajouter ses efforts pour comprimer en même temps le thorax avec ses deux mains à plat.

2^o Porter les avant-bras en abduction, élévation et extension en arrière (fig. 36).

3^o Rapprocher les bras de la poitrine et la comprimer. Continuer ainsi, en suivant le rythme d'une respiration normale.

Prolonger, au besoin, les tractions et la respiration

artificielle pendant un long temps (une demi-heure, une heure).

Suites.

Laisser le malade la *tête basse* pendant plusieurs heures.

Aérer. — Ne pas laisser parler le patient. — Diète absolue au moins pendant huit heures, si possible jusqu'au lendemain matin.

S'il n'y a pas eu de nausée *au bout de huit à dix heures*, autoriser une cuiller à café de champagne frappé, de grog, d'eau de Vichy glacée. Si, une demi-heure après, il n'y a pas eu de nausée, permettre une cuiller à bouche des mêmes liquides de temps à autre.

Reprendre l'alimentation liquide au bout de vingt-quatre heures après l'intervention.

Si le malade est *faible*, recourir aux injections de sérum artificiel, aux injections rectales.

ANESTHÉSIE A L'ÉTHÉR

Indications. — Excellent anesthésique, moins dangereux que le chloroforme, mais le sommeil est plus long à obtenir. Sera employé surtout chez les malades affaiblis ou atteints de lésion du cœur (dangers du chloroforme, dans ces cas).

Contre-indications. — Ne pas s'en servir la nuit ou en présence du feu, ou encore si l'on doit employer le thermo-cautère (à cause de son inflammabilité) ; s'en abstenir chez les malades atteints d'affections des voies respiratoires, telles que emphysème, bronchite (il prédispose aux inflammations broncho-pulmonaires).

Technique.

Préparatifs.

Matériel.

Deux flacons d'éther pur, de 125 grammes.

Un masque spécial (de Julliard) (fig. 37) ou improvisé avec une vessie de porc assez large (au besoin, un chapeau de feutre), au fond de laquelle on a cousu par le milieu une petite compresse de gaze souple, pliée en quatre.

Une pince à langue, double griffe.

Un ouvre-bouche (de Heister).

Malade.

Sera à jeun.

Anesthésie.

Position.

Décubitus dorsal, tête horizontale, cou et ceinture libres.

Vérifier la bouche, pour enlever les pièces dentaires, s'il y a lieu.

Exécution.

Verser 10 à 15 grammes d'éther sur le tampon de l'inté-

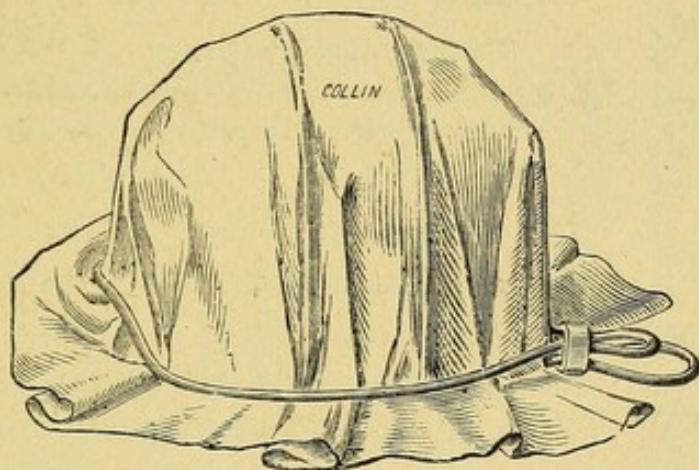


Fig. 37. — Masque pliant de Julliard, pour éthériser.

rieur du masque ; approcher doucement ce dernier du nez et de la bouche du malade, tout en lui parlant.

Au bout de quelques secondes, retirer le masque, puis le réappliquer.

Au bout de deux à trois minutes, verser une nouvelle dose d'éther. Ne pas hésiter à forcer ces doses au début. La marche de l'anesthésie n'en est que meilleure.

Au moment où l'anesthésie complète est obtenue, entretenir la narcose par des doses minimales fréquemment renouvelées. Enlever le masque de temps à autre.

Surveiller la respiration (la voir et l'entendre) et la face (craindre l'asphyxie).

Quantité à employer chez l'adulte : 100 à 150 grammes pour une heure.

Accidents.

Comme pour l'anesthésie chloroformique (p. 36).

Suites.

Id. (p. 38).

ANESTHÉSIE AU CHLORURE D'ÉTHYLE

Indications. — Interventions courtes, mais douloureuses et nécessitant la résolution musculaire complète (Végétations adénoïdes, curettage utérin, certaines manœuvres obstétricales, opérations sur les yeux, les voies urinaires...)

Contre-indications. — Très restreintes : ne pas anesthésier les cardiaques avancés, surtout quand il y a dégénérescence de la fibre musculaire.

Technique.

Préparatifs.

Matériel.

Chlorure d'éthyle pur, en tube gradué et à clapet (contenance 20 cent. cubes) (fig. 38).

Une compresse simple de toile, de 30 cent. carrés, pliée en quatre.

Malade.

De préférence à jeun. Le faire uriner avant l'anesthésie.

Anesthésie.

Position.

Décubitus dorsal ou position assise.
Vêtements desserrés à la taille et au cou.

Exécution.

La compresse tapissant l'intérieur de la main droite fortement creusée, diriger dans le fond de cette compresse le

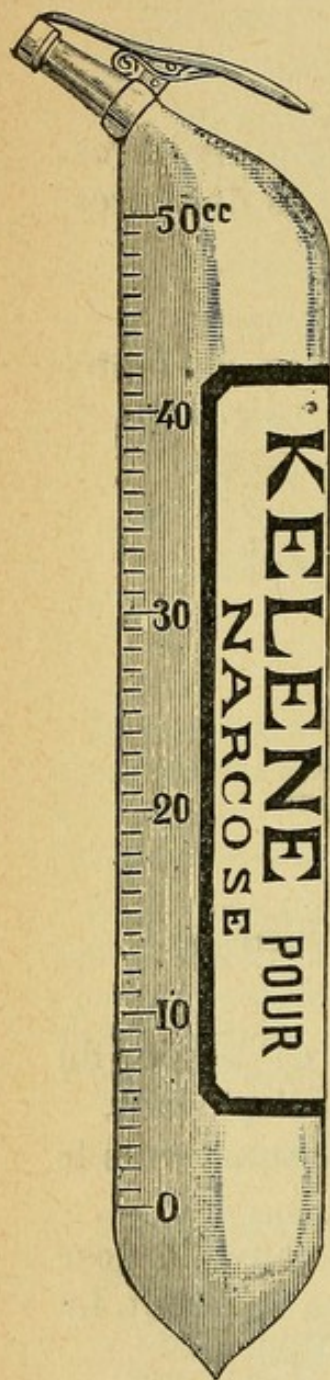


Fig. 38. — Tube de chlorure d'éthyle.

jet du tube de chlorure d'éthyle (fig. 39). La quantité doit varier suivant l'âge :

Jusqu'à 5 ans.	2	centimètres cubes.
De 5 à 10 ans.	3	— —
De 10 à 16 ans.	4	— —
Au-dessus.	5	— —

La quantité nécessaire versée, immédiatement *appliquer* la compresse toujours tenue dans la main droite sur le nez et la bouche du patient, en invitant ce dernier à faire des inspirations profondes.

De la main gauche, maintenir la tête et la mâchoire inférieure.

Ne pas laisser respirer d'air libre : donc veiller à l'obturation la plus complète possible de la part de la compresse.

Si le patient s'arrête de respirer pendant quelques secondes, (apnée passagère assez fréquente), soulever légèrement la compresse pour laisser arriver un peu d'air ; la réappliquer aussitôt que s'est produite une inspiration profonde.

Au bout de vingt-cinq à quarante secondes, l'anesthésie est complète : absence de réflexe oculo-palpébral, membres inertes.

Le réveil se produit au bout de deux à quatre minutes.

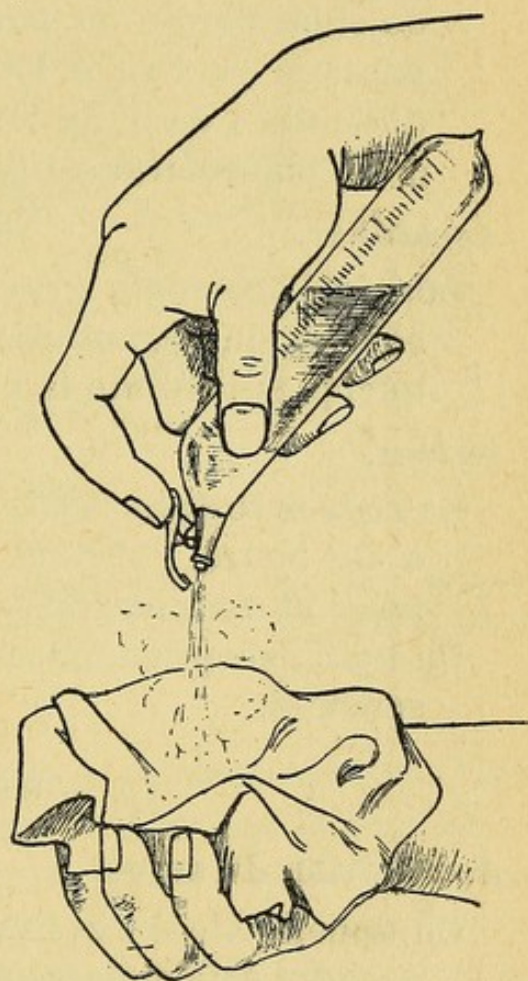


Fig. 39. — Anesthésie générale au chlorure d'éthyle. Manière de verser et de recueillir le liquide sur la compresse.

Avant le réveil, on peut donner une nouvelle dose de chlorure d'éthyle, dans les mêmes conditions que la première fois. On peut ainsi, grâce à 3, 4 nouvelles doses, prolonger l'anesthésie vingt-cinq à trente minutes.

Si l'opération doit durer plus de dix à quinze minutes, il est préférable de recourir à l'*anesthésie mixte* : commencer au chlorure d'éthyle; puis, le malade endormi, changer la compresse de chlorure pour une autre imprégnée de chloroforme ou pour le masque à éthérisation. Le passage de l'un à l'autre anesthésique se fait sans difficulté : on évite les réflexes syncopaux du début de la chloroformisation.

Accidents.

Jamais d'accidents graves, jamais d'alertes. En cas de congestion cyanotique de la face, il suffit de soulever quelques instants la compresse.

Suites.

Le malade restera *étendu* quelque temps, une demi-heure à une heure. Pourtant, en cas de nécessité, il peut se lever et marcher de suite.

On note exceptionnellement des nausées ou des vomissements.

II. — OPÉRATION

A. Position du sujet.

On appelle ainsi les diverses situations qu'on peut faire prendre à un malade pour une opération. Les positions varient avec les régions à opérer. Voici les principales de ces positions; il ne s'agit, d'ailleurs que de celles qui sont citées au cours de ce volume.

DÉCUBITUS ABDOMINAL : sujet à plat ventre.

DÉCUBITUS DORSAL : sujet couché naturellement sur le dos.

DÉCUBITUS LATÉRAL : malade couché sur l'un des côtés (généralement le gauche) le bassin étant élevé; le membre inférieur reposant sur la table ou le lit est étendu,

l'autre est en double flexion de la jambe sur la cuisse, de la cuisse sur le bassin et en rotation interne complète.

POSITION DORSO-SACRÉE (position du spéculum) : tronc en décubitus dorsal, cuisses écartées et jambes très légèrement fléchies, reposant sur des supports ou soutenues par des aides ou encore maintenues par une sangle (fig. 40).

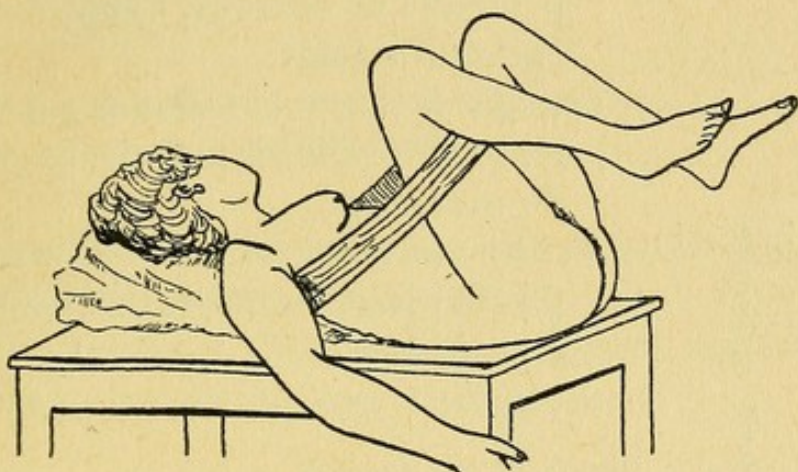


Fig. 40. — Position gynécologique improvisée avec une simple sangle ou même une longue serviette (d'après S. Bonnet et Paul Petit).

POSITION DE LA TAILLE : tronc dans le décubitus dorsal ; les cuisses fléchies complètement sur le bassin sont écartées au maximum et également de chaque côté ; les jambes sont fléchies sur les cuisses. Il est bon d'avoir deux aides pour soutenir les jambes, l'un à droite, l'autre à gauche ; ils glissent un bras sous le pli du jarret, pendant que la main libre tient le pied.

POSITION DE TRENDELENBOURG, OU ÉLEVÉE DU BASSIN : le corps en décubitus dorsal est renversé, de sorte que la tête soit en bas et le bassin suivant une ligne formant un angle de 45° avec l'horizontale.

POSITION DE ROSE : tronc dans le décubitus dorsal, la tête en extension extrême et débordant la table.

B. Exécution.**RECOMMANDATIONS GÉNÉRALES.**

Aller vite, tout en faisant bien.

Au cours de l'opération, veiller à ne toucher que des objets stérilisés. *Se laver* de temps à autre les mains, dans la liqueur de Van Swieten, particulièrement avant de pénétrer dans les plans profonds et surtout, avant toute exploration au doigt.

Changer le champ opératoire, s'il est souillé, en recouvrant les premières compresses de nouvelles.

Veiller aux aides, et à ce qu'ils ne souillent pas la plaie, les instruments ou le champ opératoire.

Surveiller le patient, s'il est anesthésié.

DIVISION DES TISSUS.

L'incision se fait généralement au *bistouri*. Le bistouri le plus utilisé est à lame droite et légèrement courbe (fig. 41).

L'instrument sera tenu entre le pouce, l'index et le médus, comme une plume à écrire (fig. 42) ; le bord interne de l'extrémité du petit doigt repose sur le sujet et donne de la fixité à la main qui opère ; la main gauche étend les téguments à sectionner.

Lorsqu'il s'agit d'incisions profondes ou de grande longueur, il est plus commode de tenir le bistouri comme un couteau de table.

Commencer par enfoncer franchement la pointe du bistouri tenu vertical (fig. 43), à l'une des extrémités de l'incision, puis continuer la section des tissus en




Fig. 41. — Bistouri droit, ordinaire.

abaissant le manche de l'instrument jusqu'à l'autre bout de l'incision où, avant de sortir, on relève le

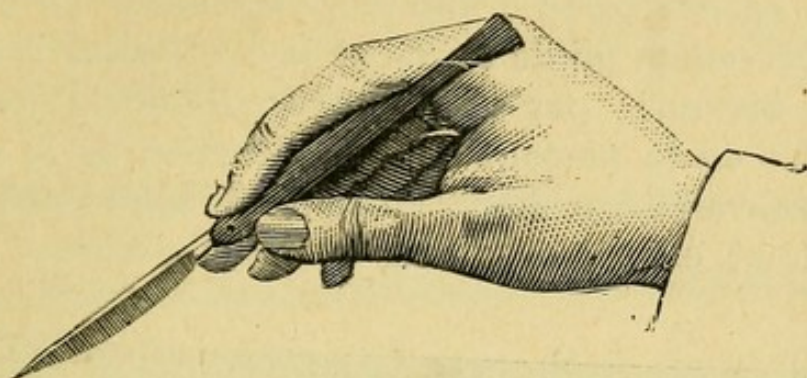


Fig. 42. — Le bistouri doit être généralement tenu comme une plume à écrire (Chavasse).

manche du bistouri pour que la section soit nette et ne se termine pas en s'effilant.

L'incision de la peau est très souvent rectiligne; dans

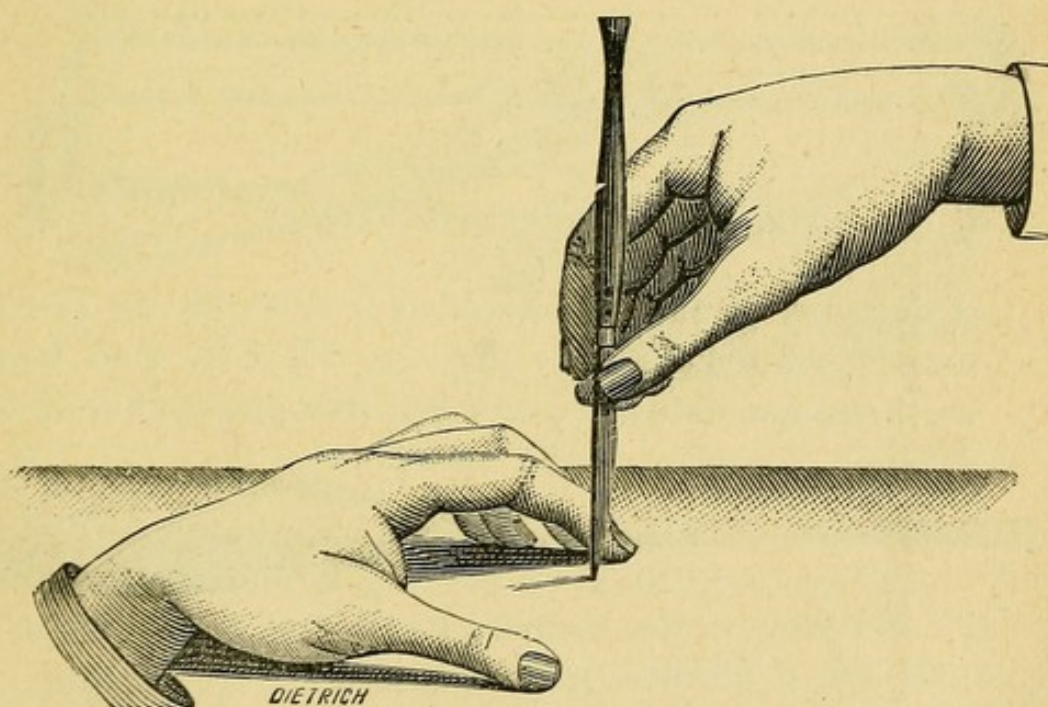


Fig. 43. — Le commencement de l'incision se fait, le bistouri étant tenu vertical (Chavasse).

tous les cas, il faut éviter de faire des reprises d'incision qui ne soient pas dans le prolongement direct de la première.

Une fois la peau et le tissu cellulaire incisés, on se sert d'habitude de la *sonde cannelée* ordinaire pour ouvrir les aponévroses : à une des extrémités de l'incision, soulever un pli de tissus et le sectionner à la pointe du bistouri ; par l'ouverture, glisser la sonde cannelée en la plaçant dans la direction de la section à faire, rainure en haut. Le bistouri, son tranchant vers le haut, est glissé le long de cette rainure.



Fig. 44. — Sonde cannelée à bout mousse, de Nélaton.

Le travail de recherche dans la profondeur se fait à la sonde cannelée ordinaire, ou mieux, à la sonde à bout mousse (fig. 44), aidée des doigts.




Fig. 45. — Écarteurs de Farabeuf.

Les organes gênants sont écartés à l'aide de *crochets* mousses ou d'*écarteurs* (fig. 45, 46, 47). Une bonne méthode consiste à repérer par des *pincés* chacun des

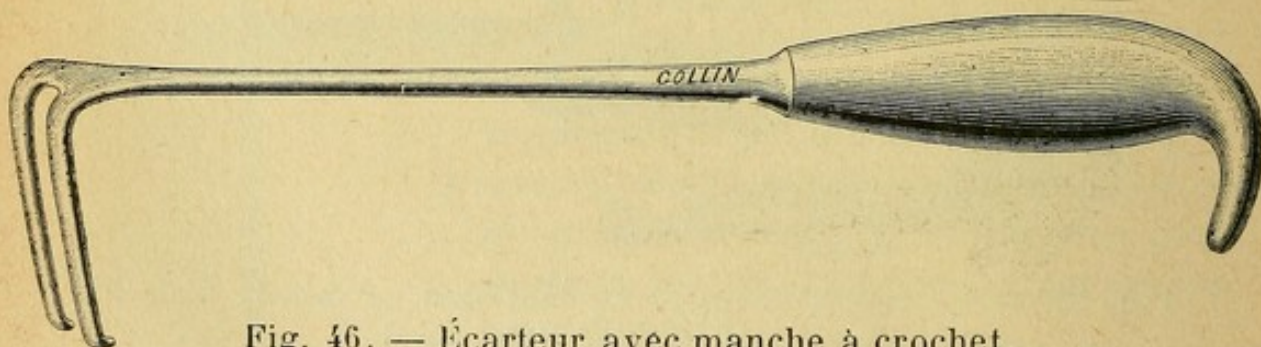


Fig. 46. — Écarteur avec manche à crochet.

plans principaux traversés (aponévroses, séreuses...) Veiller à ne pas saisir entre le mors des pincés les nerfs ou les vaisseaux.

Lorsqu'un organe peut être sectionné aux *ciseaux*, ceux-ci sont utilisés le pouce et l'annulaire dans les anneaux, l'index allongé sur la monture de l'instrument (fig. 48); la section doit être nette et franche, sans queue.




Fig. 47. — Écarteur en fil d'acier de Hartmann.

La *ponction* se fait à l'aide d'un trocart. Celui-ci est tenu à pleine main, en sorte que sa poignée repose dans la paume. L'index allongé sur le trocart indique la limite de la pénétration de l'instrument.

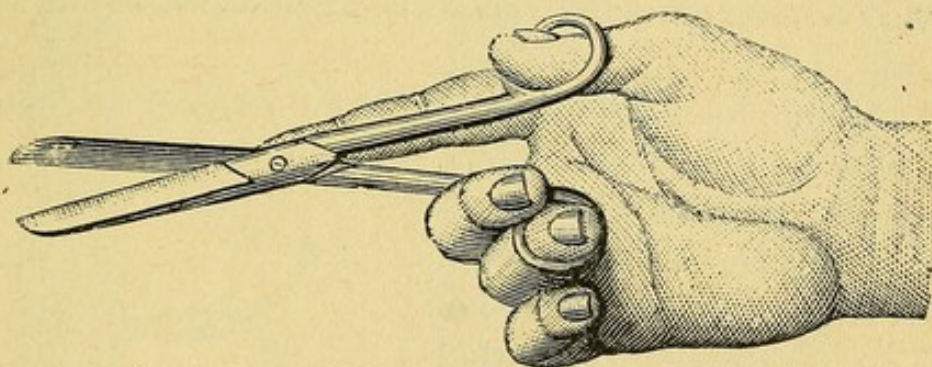


Fig. 48. — Comment l'on doit tenir les ciseaux (Chavasse).

On pousse le trocart d'un coup sec, perpendiculairement, à travers la surface enveloppant la région à ponctionner. La canule étant tenue à son extrémité entre les doigts de la main gauche, la pointe est retirée avec la main droite.

Le *thermo cautère* peut être, comme le bistouri, utilisé pour la section des tissus; dans d'autres circonstances, il sert à cautériser une surface malade.

Lorsqu'on a recours à cet instrument au cours d'une opération aseptique, ne pas oublier d'en saisir le manche avec une compresse stérilisée.

La température à laquelle il est porté peut varier,

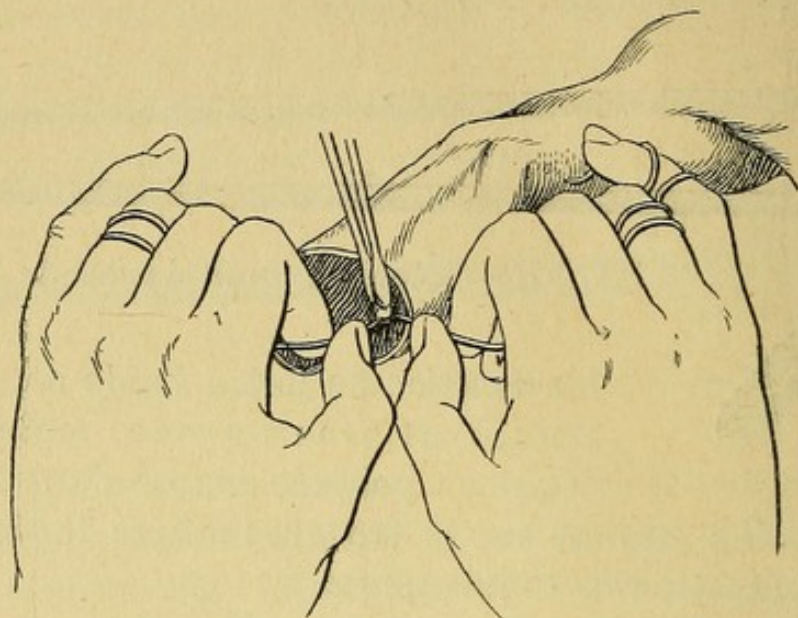


Fig. 49. — Manière de serrer le fil d'une ligature. (Ricard et Launay.)

suivant les indications, mais en général le rouge doit être peu intense, voisin du rouge sombre. Le rouge blanc est employé pour les cautérisations profondes et rapides. Il est bon de se rappeler que la dou-

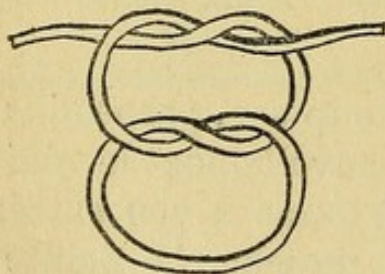


Fig. 50. — Nœud du batelier.

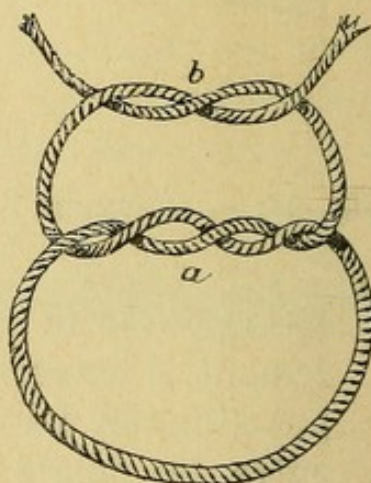


Fig. 51. — Nœud du chirurgien. (Ricard et Launay.)

leur est en raison inverse du degré de chaleur du thermo cautère.

Si un vaisseau donne, le saisir entre les mors d'une

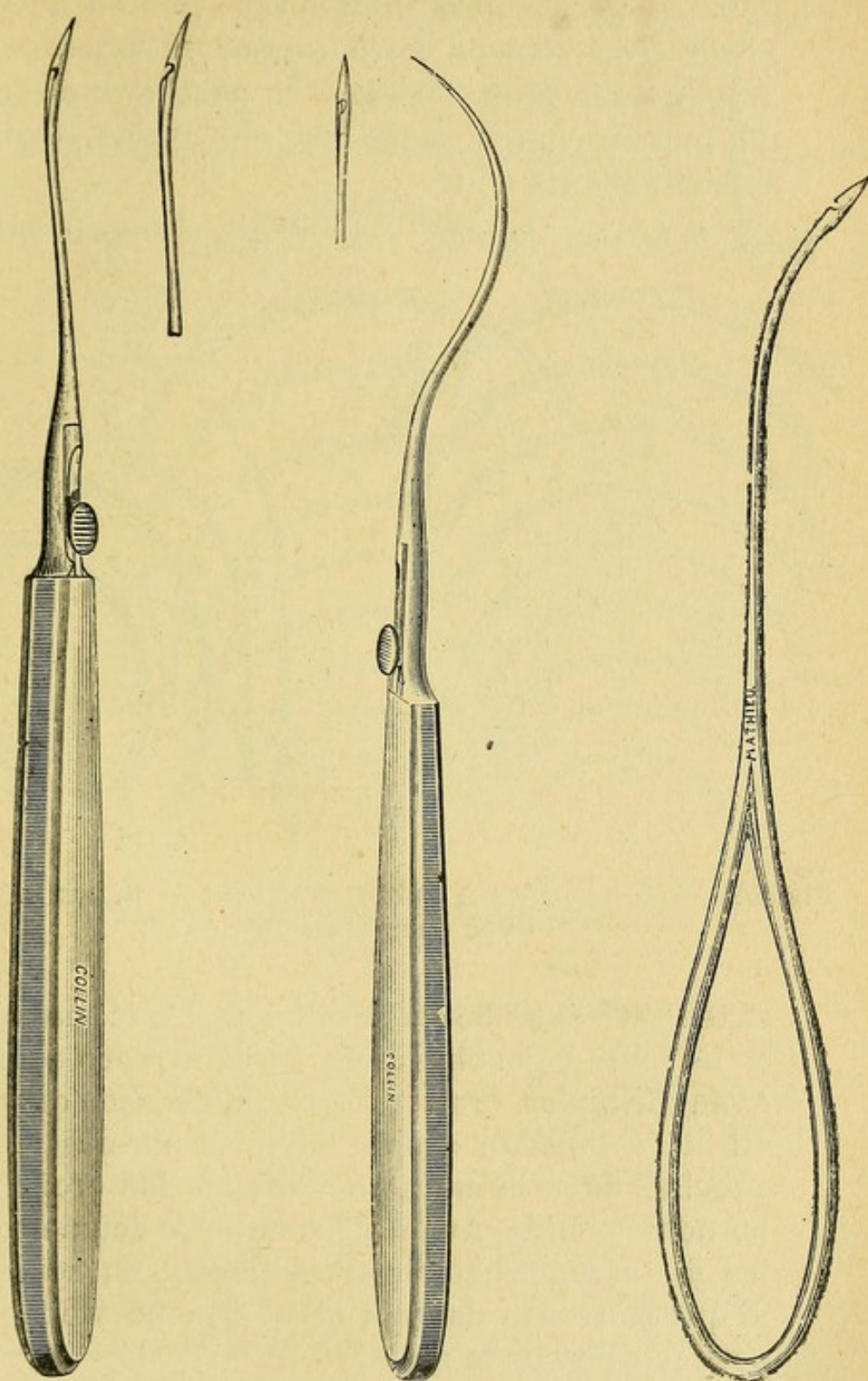


Fig. 52. — Aiguille de Reverdin droite. Fig. 53. — Aiguille de Reverdin à grande courbure. Fig. 54. — Aiguille de Mooy.

pince à forcipressure. Veiller à ne prendre que l'extré-

mité du vaisseau et non les tissus avoisinants. Les vaisseaux un peu gros seront liés au catgut, en ayant bien soin de faire glisser le nœud juste en arrière de la pince (fig. 49). On peut faire ou le nœud de batelier, ou le nœud du chirurgien, également solides tous les deux.

Nœud du batelier (fig. 50). — Le fil glissé sous le vaisseau,

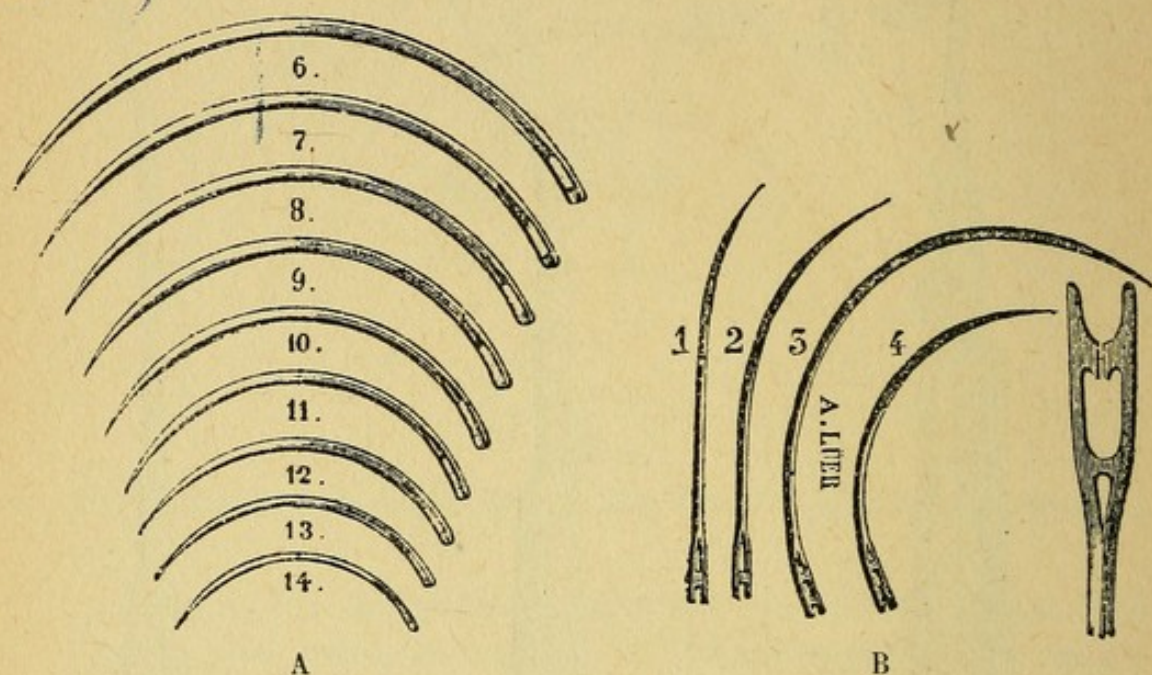


Fig. 55. — A, aiguilles à suture courbes. — B, les mêmes, avec chas à ressort.

en tenir les deux bouts parallèlement, la moitié droite et la moitié gauche dans la main correspondante. Avant de nouer, croiser les chefs, de façon que le bout du fil de la main droite soit pris par-dessous le fil gauche, dans la main gauche : les fils croisés, faire un nœud simple. Avant d'exécuter le deuxième nœud, les fils seront changés de nouveau, en sorte que le fil qui se trouve dans la main gauche vienne à être posé par-dessus le droit.

Nœud du chirurgien (fig. 51). — Après un premier nœud double (a), nouer une seule fois (b) les chefs du fil.

Les petits vaisseaux de minime calibre seront *tordus* :

la pince sera roulée entre les doigts dans le même sens, jusqu'à ce que l'extrémité du vaisseau de plus en plus effilée finisse par se rompre d'elle-même.

RÉUNION DES TISSUS.

On peut se servir de l'aiguille de Reverdin droite ou

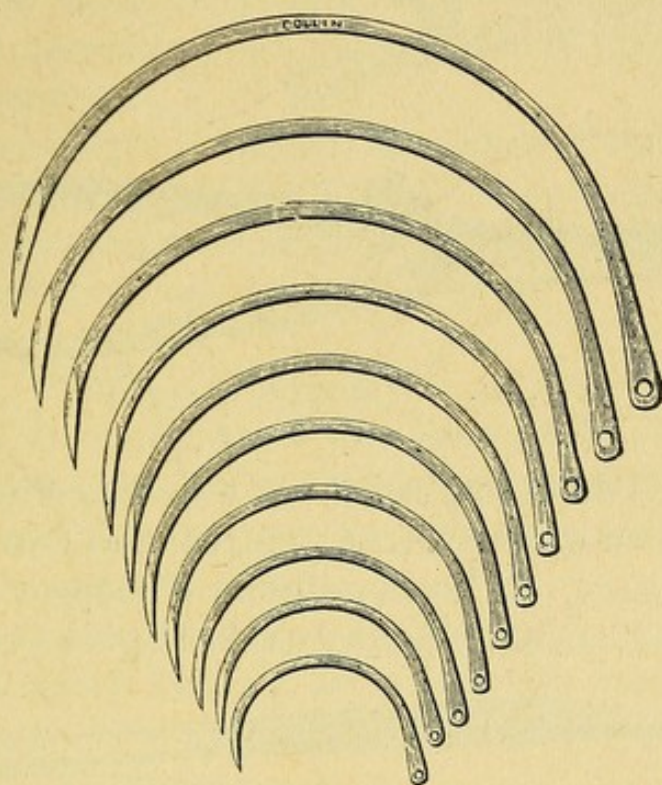


Fig. 56. — Aiguilles de Hagedorn.

courbe (fig. 52, 53), mais, plus simplement de l'aiguille de Mooy (fig. 54) ou d'une aiguille courbe ordinaire (fig. 55, 56), tenue soit à la main, soit au porte-aiguille (fig. 57), soit entre les mors d'une pince à forcipressure. Il est essentiel de veiller à ce que les bords des tissus que l'on rapproche soient exactement accolés sans recroquevillement. Pour arriver à ce but on s'aide d'une *pince à dents de souris* (fig. 58), qui soulève alternativement chacun des bords opposés.

Pour la réunion de la peau, c'est le crin de Florence qui est employé. Pour la réunion des séreuses, des tendons, des aponévroses, des nerfs, on a recours à la soie fine ou au catgut.

Lorsqu'on a le moindre doute sur la propreté aseptique de la plaie et, d'une façon générale, dans la très grande majorité des cas, mettre un drain étroit de 3 à 4 mil-

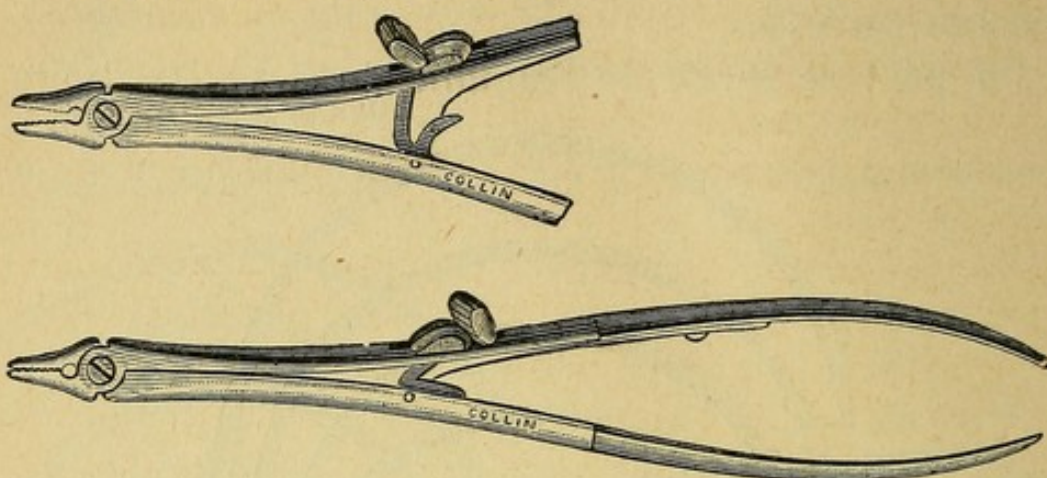


Fig. 57. — Pince porte-aiguille.

limètres de diamètre. Il n'y a jamais d'inconvénient à mettre un drain en trop ; par contre, dans la pratique journalière, où les conditions d'asepsie sont si difficiles à réaliser, il peut y avoir le plus grand inconvé-




Fig. 58. — Pince à dents de souris.

nient à ne pas drainer. Du reste, s'il n'y a pas de phénomènes inflammatoires, ce drain sera enlevé au bout de quarante-huit heures.

C. Pansement.

Le pansement comprend deux parties : le pansement proprement dit et les matériaux de fixation de ce pansement ou bandages.

Pansement proprement dit.

Peut être sec ou humide.

PANSEMENT SEC.

La plaie sera recouverte successivement de compresses

de gaze stérilisée sèche, d'ouate hydrophile, d'ouate ordinaire, le tout maintenu par des bandes en crépon, faciles à enrouler ou des bandes de gaze apprêtée, mouillée au préalable (pour les pansements rares), ou par un bandage spécial.

En cas de manque de compresses ou de gaze stérilisée sèche, recourir à des compresses bouillies exprimées au maximum.

Ne pas hésiter à employer beaucoup d'ouate.

Ce pansement est d'habitude un pansement rare qui demeure en place plusieurs jours, parfois jusqu'à la cicatrisation complète.

PANSEMENT HUMIDE.

Au lieu de compresses de gaze sèche, employer des compresses de toile ou de gaze bouillies, moyennement exprimées. Faire le reste du pansement comme pour le pansement sec.

Surtout, n'employer jamais de tissu imperméable.

Le pansement humide se renouvelle tous les jours, ou même plusieurs fois par jour.

Bandages.

Principes généraux. — Placer le malade dans la position la plus commode pour lui et pour l'opérateur; disposer les aides qui soutiennent le malade ou le membre, de façon à n'avoir qu'à s'occuper de bien placer le bandage. Celui-ci sera serré ni trop, ni trop peu, d'une manière uniforme. — Il sera appliqué de bas en haut quand il s'agit des membres.

Veiller à ce que le bandage enveloppe bien le pansement de tous les côtés et à ce qu'il soit fixe. Pour la fixité, on sera forcé d'empiéter sur les régions avoisinant la région opérée et de déborder, pour les membres, l'articulation supérieure; pour la poitrine, l'abdomen, on utilisera les grands bandages de corps soutenus par des bretelles et des sous-cuisses.

DES BANDAGES EN GÉNÉRAL.

Préparatifs.

Les bandes peuvent être rigides (toile, tarlatane empestée) ou souples (gaze non apprêtée, coton, flanelle, crépon encore appelé crêpe Velpeau). Les bandes en *crépon* sont les plus utilisées : élastiques, souples, lavables, elles moulent bien les régions sur lesquelles on les applique. — Les bandes en *gaze apprêtée*, que l'on emploie après les avoir imprégnées d'eau, ont le gros avantage de durcir en se desséchant et de former une véritable coque protectrice aux pansements.

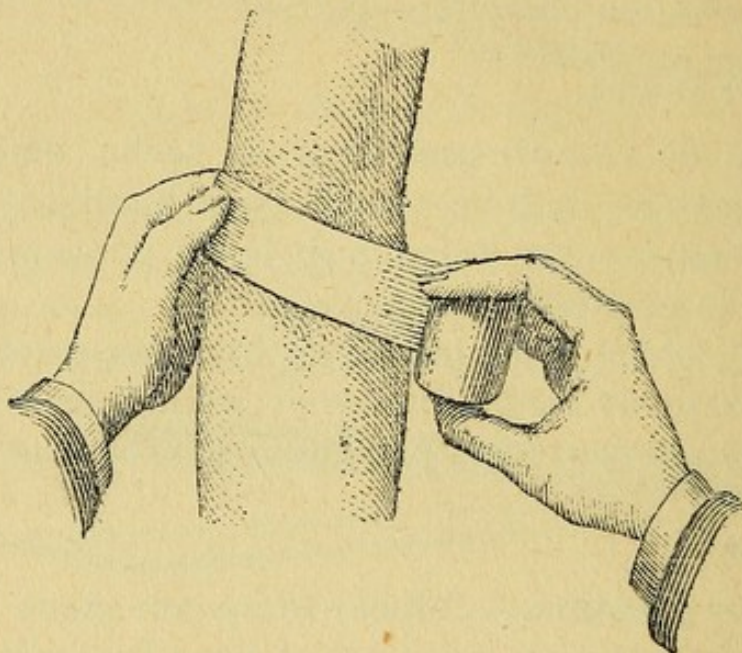


Fig. 59. — Manière de placer le chef initial des bandes (Chavasse).

La *largeur* des bandes en moyenne de 4 à 5 centimètres peut être inférieure (2 centimètres pour les doigts) ou supérieure (15 à 20 centimètres, pour les pansements de la racine des membres, du thorax). Leur *longueur* est généralement de 6 à 10 mètres.

Les bandes roulées sont à un ou deux *globes* ; dans le premier cas, un des chefs se trouve libre, l'autre est au centre du rouleau appelé globe ; dans l'autre cas, les deux chefs sont au centre des deux rouleaux, réunis par le plein de la bande.

Application des bandes.

Faire plusieurs tours circulaires, l'un recouvrant l'autre pour fixer le chef initial de la bande (fig. 59). Eviter les godets, en faisant des renversés (fig. 60), ou en croisant obliquement les tours.

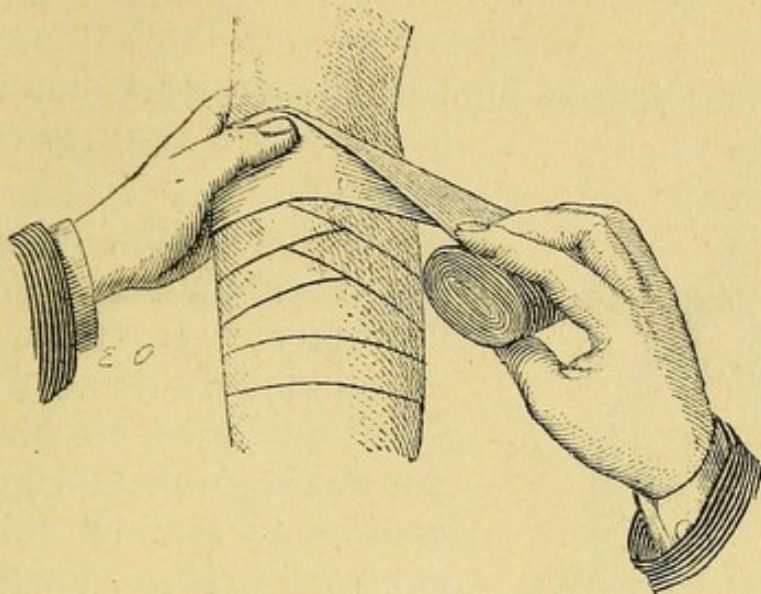


Fig. 60. — Comment l'on fait un renversé (Chavasse).

Pour arrêter la bande, choisir l'endroit convenable : si l'extrémité se trouve au niveau de la plaie ou dans une région mal exposée, comme la face postérieure des membres inférieurs, le dos, replier cette extrémité de façon à la raccourcir, pour que l'épingle puisse être mise en bonne place. — L'épingle de sûreté est la meilleure. Si l'on se sert d'une épingle ordinaire, la mettre longitudinalement, la tête du côté libre de la bande.

On peut se passer d'épingle : pour cela, couper la bande à mi-largeur sur une longueur convenable, et ayant croisé les deux chefs obtenus, lier les deux extrémités, en formant un anneau autour du pansement.

DES BANDAGES EN PARTICULIER.**Bandages typiques.**

BANDAGE CIRCULAIRE (saignée, petits pansements sur le cou, le front).

Ce bandage est formé par des circonvolutions se recouvrant plus ou moins complètement.

BANDAGE SPIRAL.

Ce bandage est formé de circonvolutions disposées en spires.

1. *Spiral du doigt* (fig. 61). Bande de 2 mètres de longueur sur 2 centimètres de largeur.

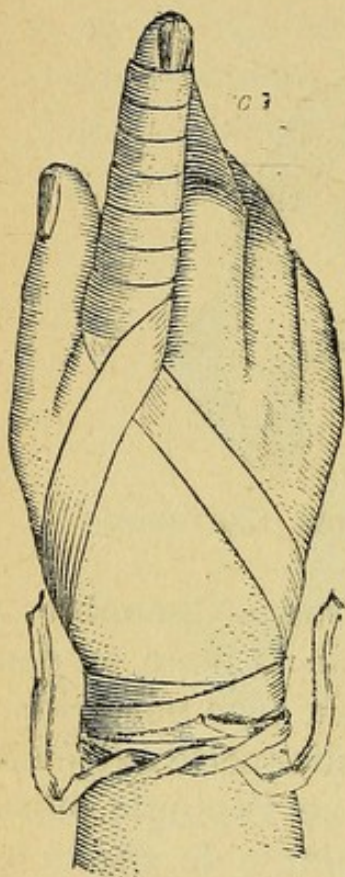


Fig. 61. — Bandage spiral d'un doigt (Chavasse).

Avec le chef initial, faire quelques circulaires autour du poignet, puis des spiraux écartés de la base au sommet du doigt. Au sommet, faire quelques circulaires, puis par des spiraux imbriqués, redescendre du sommet vers la base, conduire le globe sur le dos de la main et terminer le bandage autour du poignet.

2. *Spiral du pied* (pansement sur le cou-de-pied).

Bande de 2 mètres de longueur sur 4 centimètres de largeur.

Appliquer le chef initial sur la malléole qui se trouve à gauche de l'opérateur; la bande passe en avant de l'articulation tibio-tarsienne, va sur la malléole opposée, sous le talon, bref fait un tour

circulaire qui embrasse le talon; puis elle est conduite sur la face dorsale du pied et sous la plante, puis à la partie inférieure de la jambe, en arrière du tendon d'Achille, en laissant entre ces tours et le premier circulaire, l'intervalle d'un tour de bande. — Le talon est complètement recouvert grâce à un jet oblique sous la malléole de gauche (par rapport à l'opérateur) (fig. 62). Après de nouveaux tours circulaires, la bande est

menée alors obliquement jusqu'à la racine des orteils (fig. 63), puis ramenée d'arrière en avant jusqu'à la partie inférieure de la jambe.

BANDAGES CROISÉS, EN 8 DE CHIFFRE.

Leur nom indique leur constitution.

1. *Croisé d'un œil* ou *Monocle* (pansement de la région orbitaire) (fig. 64).

Bande de 4 à 5 mètres de longueur sur 4 à 5 centimètres de largeur.

Faire deux ou trois circulaires autour du front ; la bande

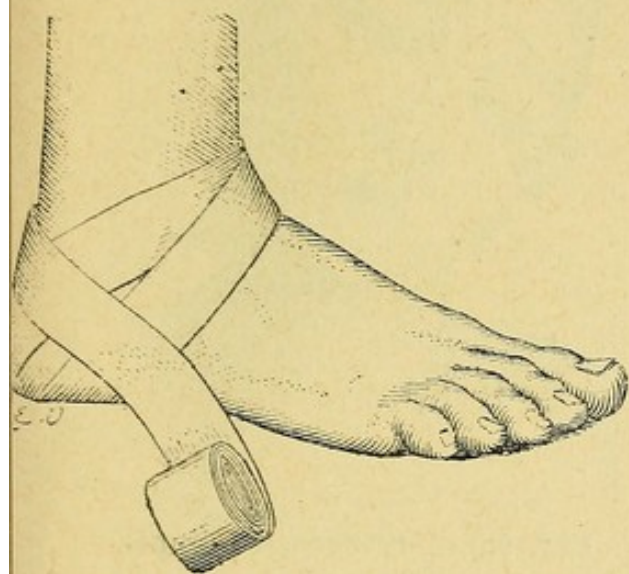


Fig. 62. — Bandage spiral du pied. Commencement de l'enveloppement du talon (Chavasse).

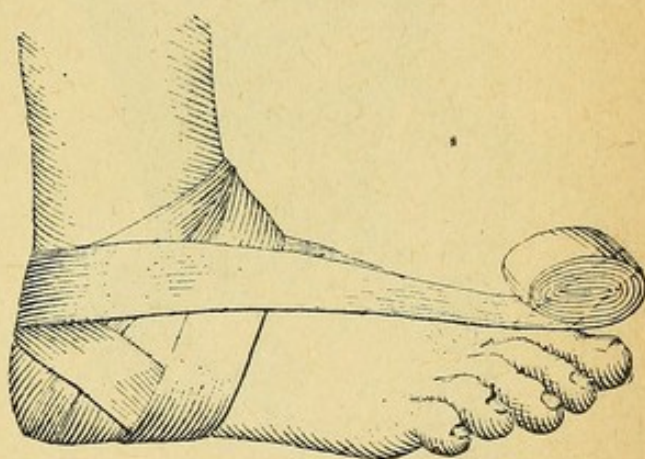


Fig. 63. — Bandage spiral du pied. Le talon est recouvert. La bande gagne l'extrémité du pied (Chavasse).

arrivée à la nuque, la faire passer obliquement sous l'oreille du côté malade, sur la joue, sur l'œil du même côté, puis sur la région pariétale du côté opposé. Arrivé à la nuque, recommencer plusieurs tours obliques. Terminer par un tour circulaire.

2. *Croisé de la mâchoire inférieure* ou *Chevestre* (pansement de la joue) (fig. 65).

Bande de 6 mètres de longueur et de 5 centimètres de largeur.

Le chef initial est fixé par deux ou trois circulaires autour du front. S'il s'agit du côté gauche de la face ou de la nuque, diriger la bande derrière l'oreille droite, puis sous la mâchoire inférieure et du côté gauche de la face; remonter jusqu'au-dessus du front en passant entre l'angle externe de l'œil et l'oreille

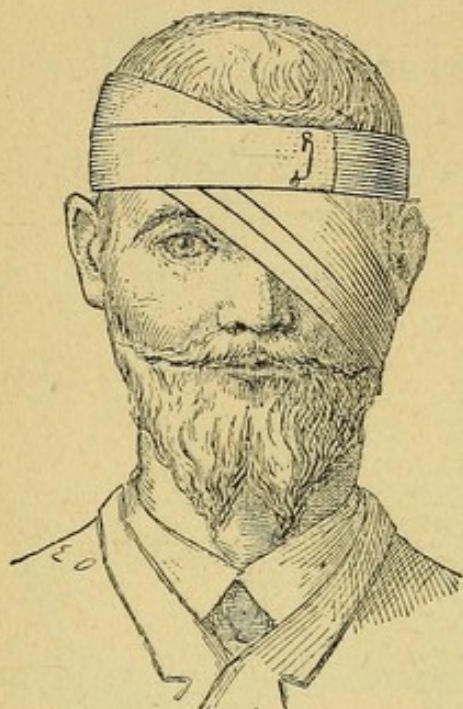

Fig. 64. — Monocle (Chavasse).



Fig. 65. — Chevestre simple (Chavasse).

gauche, jeter un tour oblique à travers le sommet de la tête, vers la partie postérieure de l'oreille droite, et faire trois circulaires semblables.

Après avoir fait le dernier circulaire, arrivé au menton, diriger la bande vers la nuque en passant sous l'oreille gauche et terminer par des circulaires horizontaux autour du crâne.

3° *Croisé de la tête et du cou* (pansement de la nuque). Bande de 4 à 5 mètres de longueur sur 5 centimètres de largeur.

Commencer sur le front un circulaire horizontal qui fasse deux fois le tour de la tête, croiser la nuque,

passer devant le cou, faire à ce niveau un circulaire horizontal, remonter obliquement sur la nuque, refaire un circulaire autour de la tête, etc.

4° *Croisé du cou et de l'aisselle* (pansement de l'aisselle) (fig. 66).

Bande de 4 mètres, large de 5 centimètres.

Faire deux circulaires horizontaux autour du cou, puis

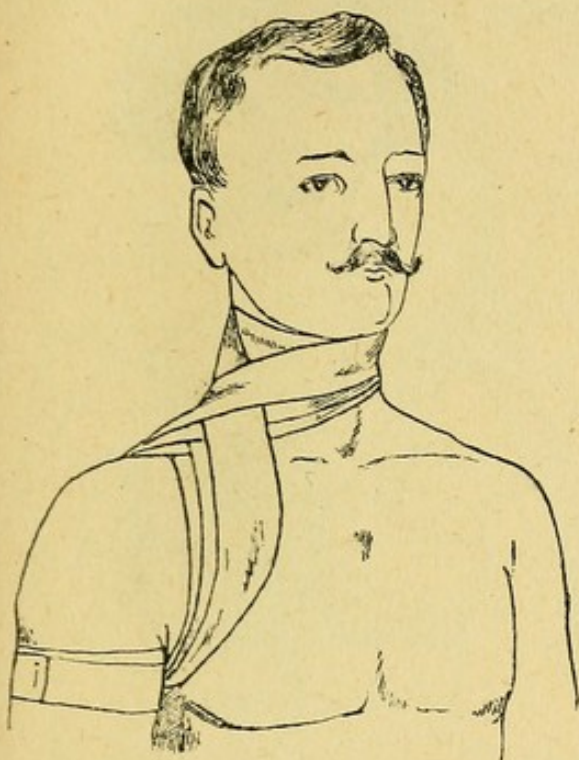

Fig. 66. — Croisé du cou et de l'aisselle.




Fig. 67. — Spica de l'épaule (Chavasse).

descendre obliquement dans l'aisselle, remonter vers le cou en croisant le dessus de l'épaule. Après trois à quatre tours obliques croisés, terminer par quelques circulaires autour du bras.

5° *Spica de l'épaule* (pansement sur l'épaule) (fig. 67).

Bande de 8 mètres, large de 5 centimètres.

Garnir les deux aisselles avec de l'ouate. Le chef initial est placé sous la clavicule du côté malade; le globe est porté en avant sur et derrière l'épaule malade, descend sous l'aisselle du même côté, remonte de

nouveau sur l'épaule pour gagner l'aisselle saine en passant derrière le dos, remonte en avant sur la poitrine et ainsi de suite. Continuer les 8 de chiffre qui se recouvriront aux deux tiers environ et fixer le chef terminal sur le devant de la poitrine.



Fig. 68. — Bandage croisé d'une mamelle (Chavasse).



Fig. 69. — Bandage croisé des deux mamelles.

6° *Croisé d'une mamelle* (soutien des mamelles, compression, pansement) (fig. 68).

Bande de 8 à 10 mètres de longueur, de 4 à 6 centimètres de largeur.

Sein droit : faire plusieurs circulaires de la poitrine. Arrivé sous la mamelle droite et en avant remonter sur l'épaule gauche, en traversant le devant de la poitrine et en embrassant la partie inférieure du sein, descendre obliquement dans le dos, faire un circulaire horizontal (pour fixer le jet oblique) et continuer les

jets obliques et horizontaux. La mamelle doit être entièrement recouverte.

7^o *Croisé des deux mamelles* (mêmes usages que précédemment) (fig. 69).

Bande de 10 à 12 mètres de longueur, large de 4 à 6 centimètres, à 2 globes.

Placer le plein de la bande derrière le dos, ramener les globes sous les mamelles, puis sur le devant de la

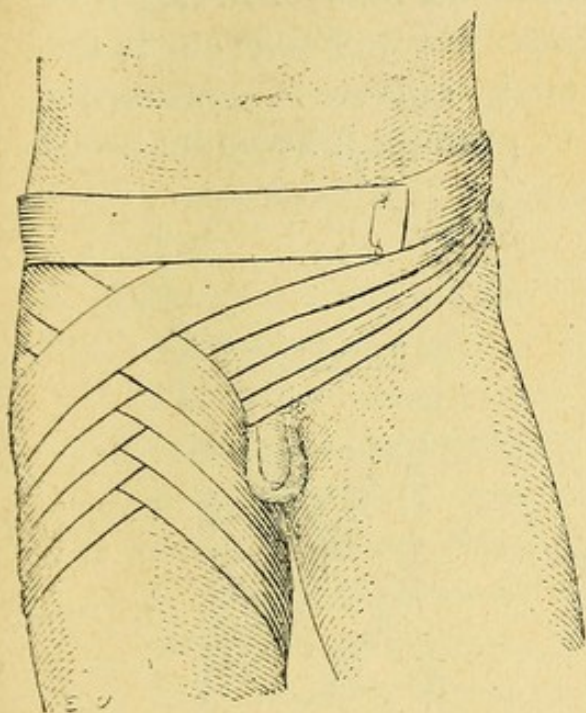


Fig. 70. — Spica simple de l'aine (Chavasse).

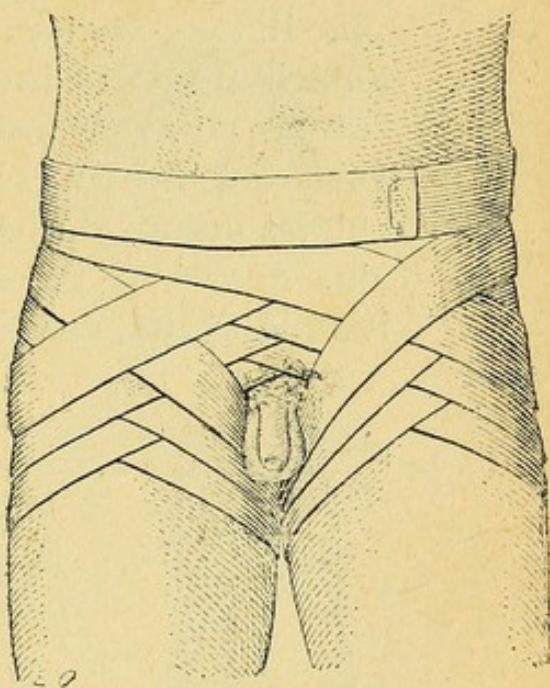


Fig. 71. — Spica double de l'aine (Chavasse).

poitrine, où ils se croisent, les faire redescendre par-dessus les épaules, en arrière où ils se croisent de nouveau.

Les ramener sous les mamelles de sorte que les tours se recouvrent aux deux tiers.

8^o *Croisé de l'aine ou Spica simple*. (Pansement inguinal ou compression) (fig. 70).

Bande de 8 mètres de long sur 4 à 5 centimètres de large.

Tracer deux circulaires autour du bassin ; arrivé à la

crête iliaque, descendre obliquement devant l'aine malade, contourner la cuisse, revenir en avant et remonter obliquement vers la ceinture, faire ces tours plusieurs fois de suite.

Terminer par un circulaire.

9° *Croisé des aines* ou *Spica double* (pansement inguinal ou compression) (fig. 71).

Bande de 12 mètres, large de 4 à 5 centimètres.

Tracer deux circulaires autour du bassin. Arrivé à l'épine iliaque droite, descendre obliquement sur la face antérieure de la racine de la cuisse, la contourner, revenir en avant croiser ce premier jet comme précédemment; faire un circulaire autour du bassin. Arrivé à l'épine iliaque droite, descen-

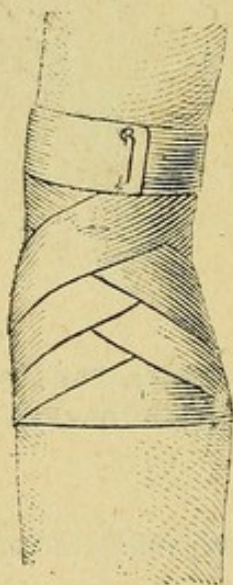


Fig. 72. — Croisé antérieur en huit du coude (Chavasse).

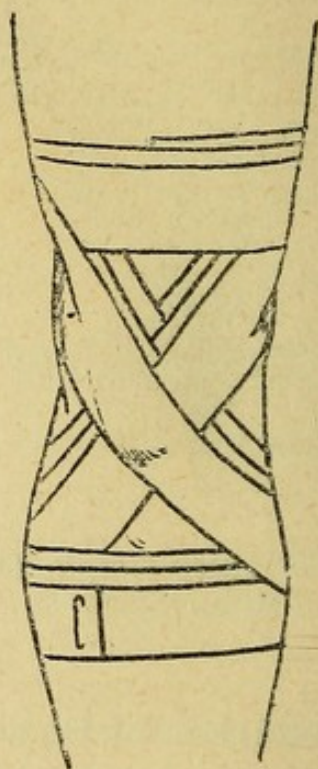


Fig. 73. — Bandage en huit postérieur du genou.

dre obliquement sur le devant de l'aine du côté opposé, contourner la cuisse, repasser en avant et croiser le jet oblique en allant faire un nouveau tour circulaire autour du bassin. Recommencer plusieurs fois. Terminer par deux circonvolutions autour du bassin.

10° *Huit du coude.* (Bandage de la saignée du bras) (fig. 72.)
Bande de 2 mètres de longueur sur 4 centimètres de largeur.

Placer la bande du côté externe et au-dessus du coude, lui faire croiser obliquement le devant de l'articulation et arrivé en bas, au-dessous du coude, lui faire contourner la face postérieure du bras, la ramener sur le pli du coude, de dehors en dedans et de bas en haut. Mener la bande au bord externe du bras et ainsi de suite.

11° *Huit postérieur du genou* (pansement du creux poplitée) (fig. 73).

Bande de 4 mètres de longueur sur 4 centimètres de largeur.

Faire 2 circulaires horizontaux au-dessus du genou, descendre obliquement derrière le jarret, faire un tour circulaire au-dessous du genou; revenir derrière le jarret, croiser le premier jet, ramener la bande au-dessus du genou et ainsi de suite.

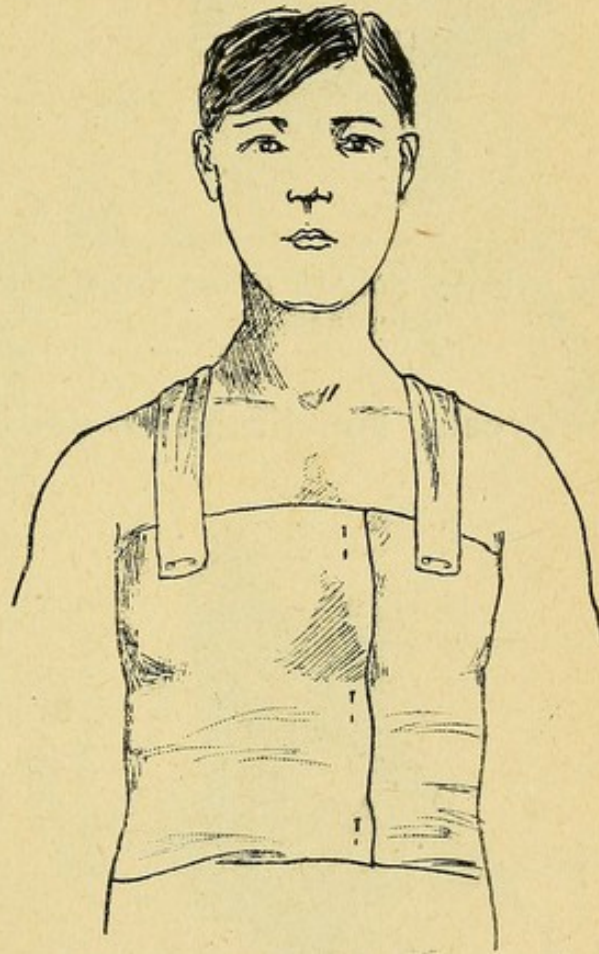


Fig. 74. — Bandage de corps avec bretelles.

BANDAGES PLEINS.

Ces bandages sont faits avec des pièces de linge non divisées.

1° *Bandage de corps* (fig. 74).

Serviette pliée suivant sa plus grande largeur, de manière à constituer un rectangle assez allongé (en général,

longueur de 1 mètre sur 20 centimètres de hauteur). Ce bandage doit être bien serré (il faut être deux pour

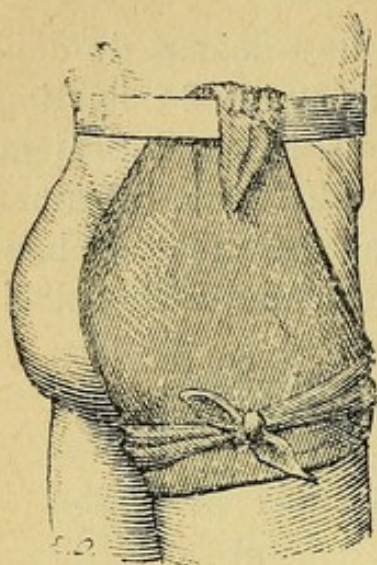


Fig. 75. — Bonnet d'une fesse (Chavasse).

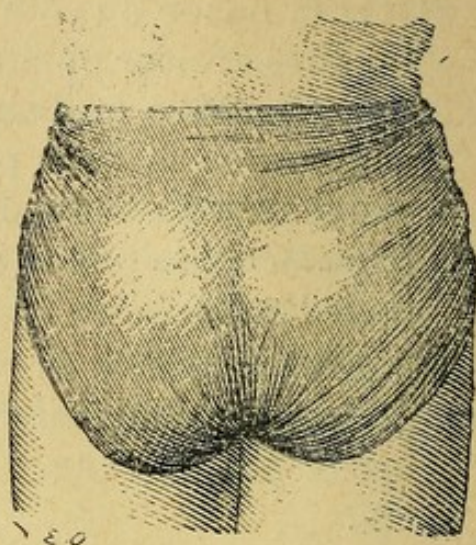


Fig. 76. — Bonnet des deux fesses (Chavasse).

cela, l'un tirant les deux pointes d'un côté, l'autre les deux autres, en sens inverse et à fond). Il est bon de mettre des bretelles et des sous-cuisses.

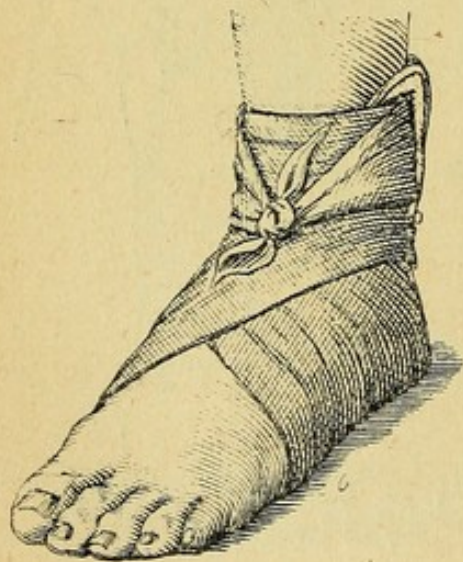


Fig. 77. — Bonnet du talon (Chavasse).

2° *Bonnet de la fesse* (pansement de la fesse) (fig. 75). Grand mouchoir plié en triangle.

Placer la base du triangle au-dessous du grand trochanter, croiser les deux extrémités autour de la cuisse, où on les fixe. Le sommet sera attaché à une ceinture placée au-dessus des hanches.

3° *Bonnet des fesses* (fig. 76). Il suffit de regarder la figure 76 pour en comprendre la confection.

4^o *Bonnet du talon* (fig. 77).

Grand mouchoir plié en triangle.

Placer le plein du triangle sous la plante du pied en

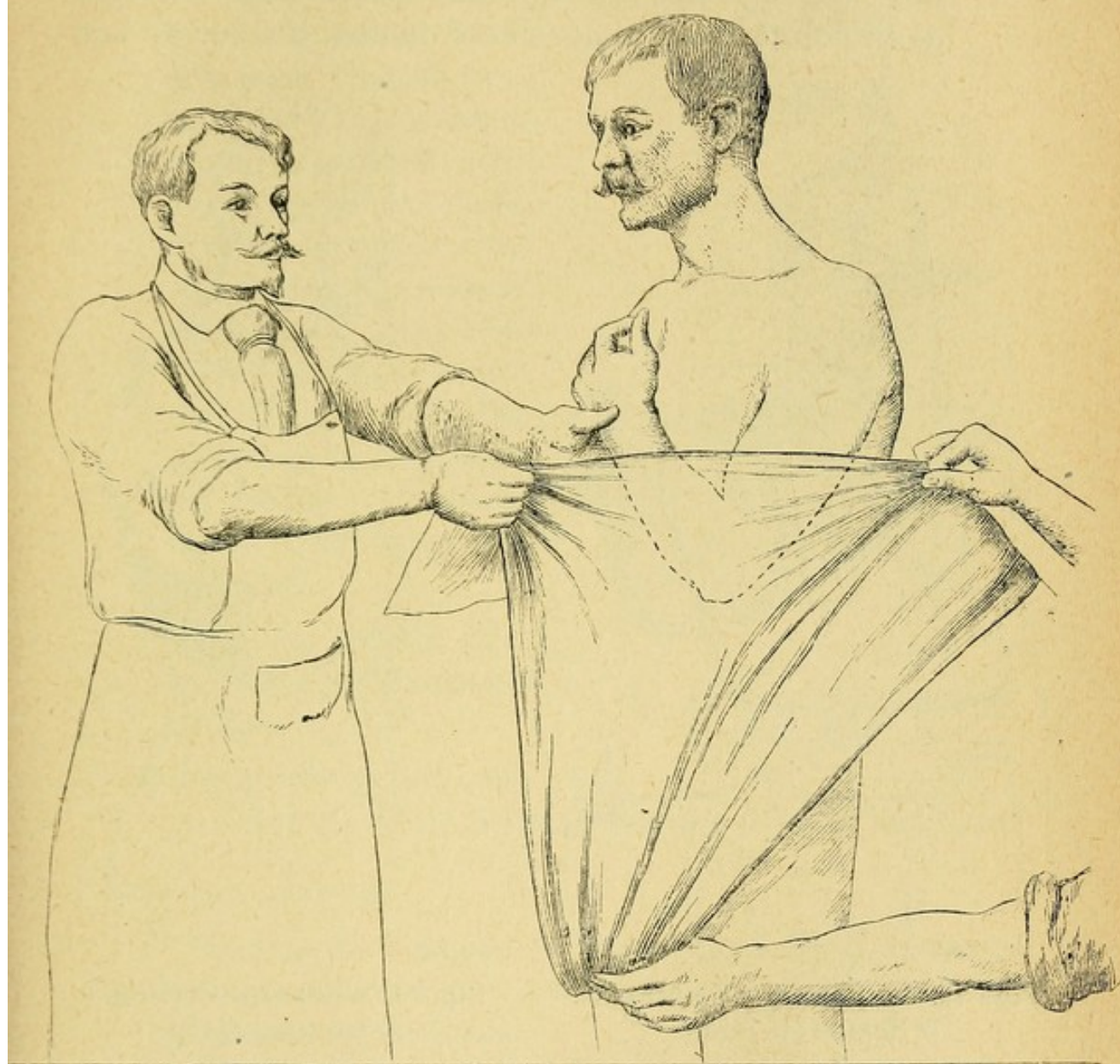


Fig. 78. — Echarpe de Mayor. 1^{er} temps (Lejars).

avant du talon, croiser les deux chefs sur le cou de pied, les croiser à nouveau en arrière du tendon d'Achille, après avoir soulevé la pointe du triangle. Enfin, ramener ces chefs en avant pour les nouer.

5^o *Écharpe de Mayor* (fig. 78, 79, 80). — Doubler en

triangle une grande serviette assez large pour faire le tour du corps.

L'avant-bras fléchi à angle aigu, la base du triangle bien tendue croise le devant du membre (fig. 78), et ses deux pointes sont nouées dans le dos. Replier de bas

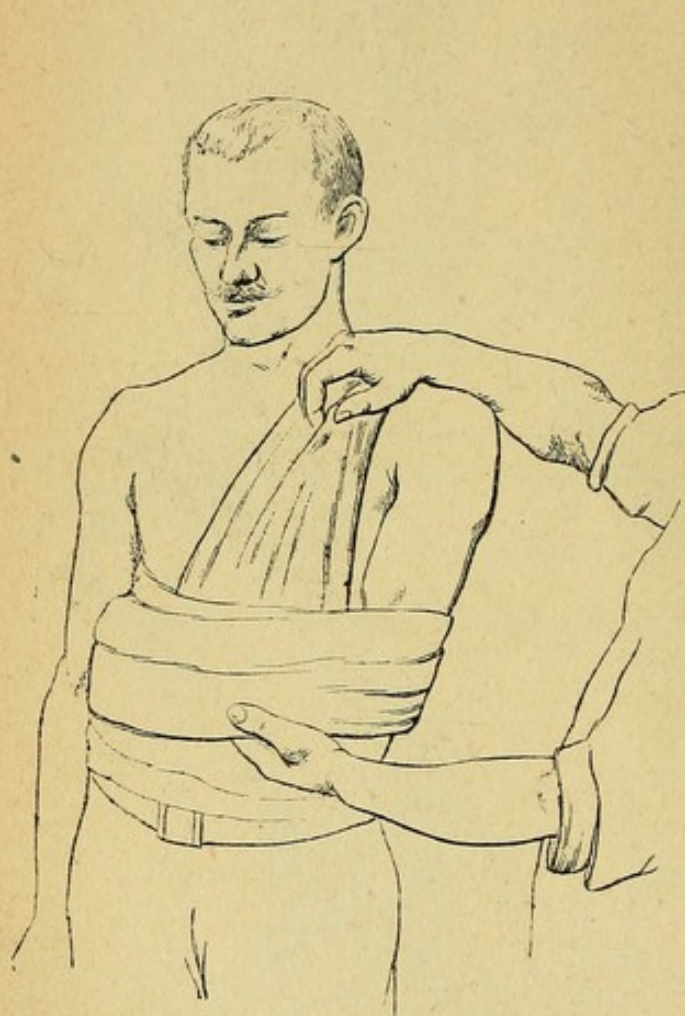


Fig. 79. — Écharpe de Mayor.
2^e temps (Lejars).

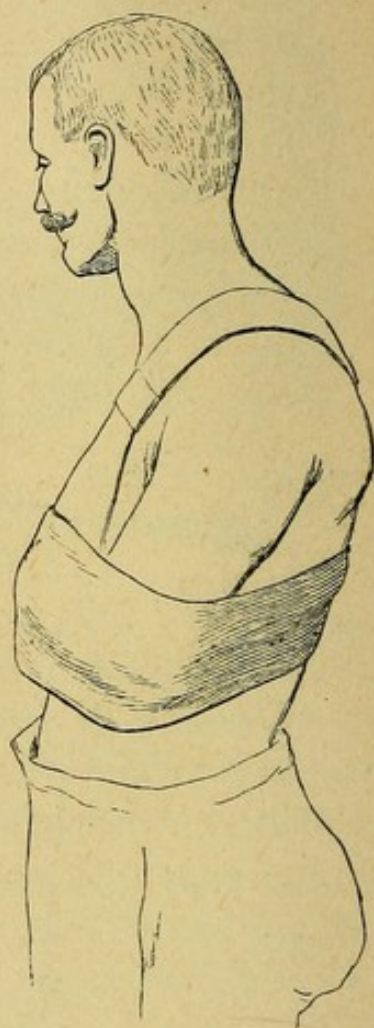


Fig. 80. — Écharpe de Mayor.
3^e temps (Lejars).

en haut et d'avant en arrière, sous l'avant-bras et le coude, la pointe inférieure double dont les deux bouts serviront à fixer les bretelles (fig. 79). Fixer l'axe médian d'une bande de toile en arrière sur l'écharpe, rabattre ses deux chefs sur chaque épaule protégée par un tampon d'ouate et attacher chacun d'eux en avant, à chacune des pointes relevées, bien tendues (fig. 80).

6° *Grande écharpe* (fig. 81). — Doubler en triangle une grande serviette.

Faire fléchir l'avant-bras sur le bras à angle aigu devant la poitrine ; glisser la base du triangle sous l'avant-bras de façon que le sommet réponde au coude ; relever les deux chefs, l'un au-devant du bras et de la poitrine, l'autre derrière le bras et le dos. Nouer l'extrémité sur l'épaule saine. Replier le troisième angle du triangle en avant et le fixer avec une épingle.

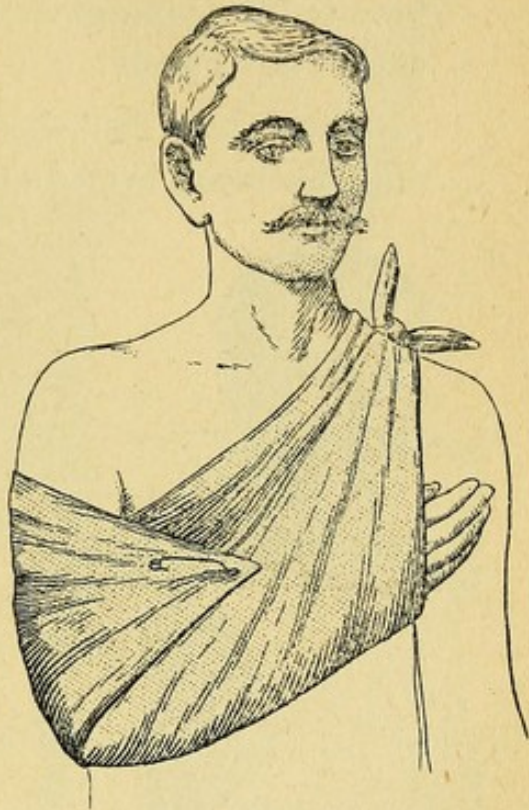


Fig. 81. — Grande écharpe (Chavasse).

7° *Moyenne écharpe* (fig. 82). — C'est l'écharpe ordinaire.

8° *Petite écharpe* (fig. 83).

— Pièce de linge pliée en travers dans la longueur.

BANDAGES COMPOSÉS.

1° *Bandage en T simple*. — Bande de toile transversale plus ou moins large, à laquelle est cousue une bande plus courte, verticale.

2° *Bandage en T double* (fig. 84). — La bande de toile verticale est double ou divisée longitudinalement. Ce bandage peut être fait avec des pièces beaucoup plus larges : à un bandage de corps, on adapte une compresse longue et large, fendue jusqu'à quelques centimètres du bandage de corps ; ces extrémités sont enroulées chacune autour d'une cuisse et reviennent en avant sur le bandage de corps ou sur la base de la

compresse où on les fixe par des épingles de sûreté. Suivant que le bandage est appliqué avec la compresse fendue en avant ou en arrière, on peut recouvrir un pansement de hernie ou un pansement d'opération sur l'anus.

3° *Frondes*. — Ce sont des pièces de linge fendues à leurs deux extrémités en deux ou trois lanières, qui arrivent

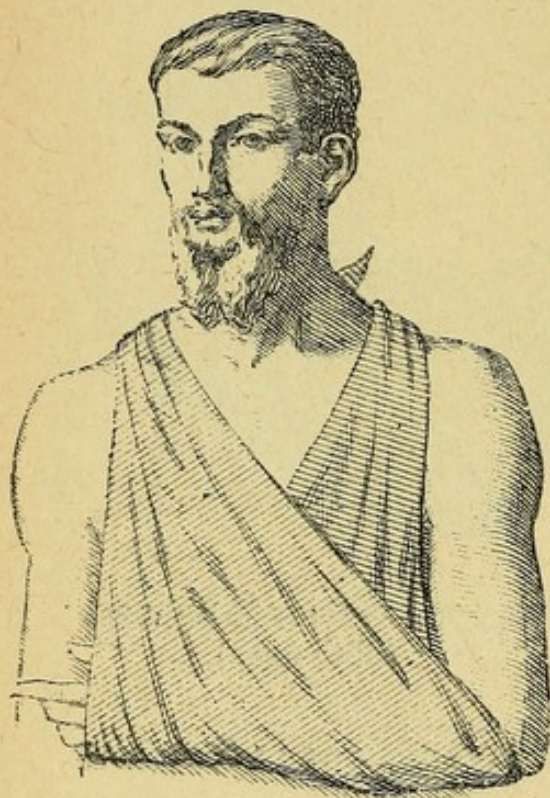

Fig. 82. — Echarpe moyenne (Chavasse).




Fig. 83. — Petite écharpe (Chavasse).

jusqu'à deux ou trois travers de doigt de leur milieu. Chaque lanière est un *chef*, la partie moyenne est le *plein*. Suivant le nombre des lanières ou chefs existant de chaque côté, les frondes sont simples, doubles, triples, quadruples.

La *fronde de la tête* ou bandage de Galien se compose d'un linge plein pouvant embrasser le menton, les parties latérales de la face, et être fixé sur le sommet de la tête. Les extrémités de la pièce de linge sont partagées d'habitude en deux lanières de chaque côté.

La *fronde du menton* (fig. 85) s'applique de la façon sui-

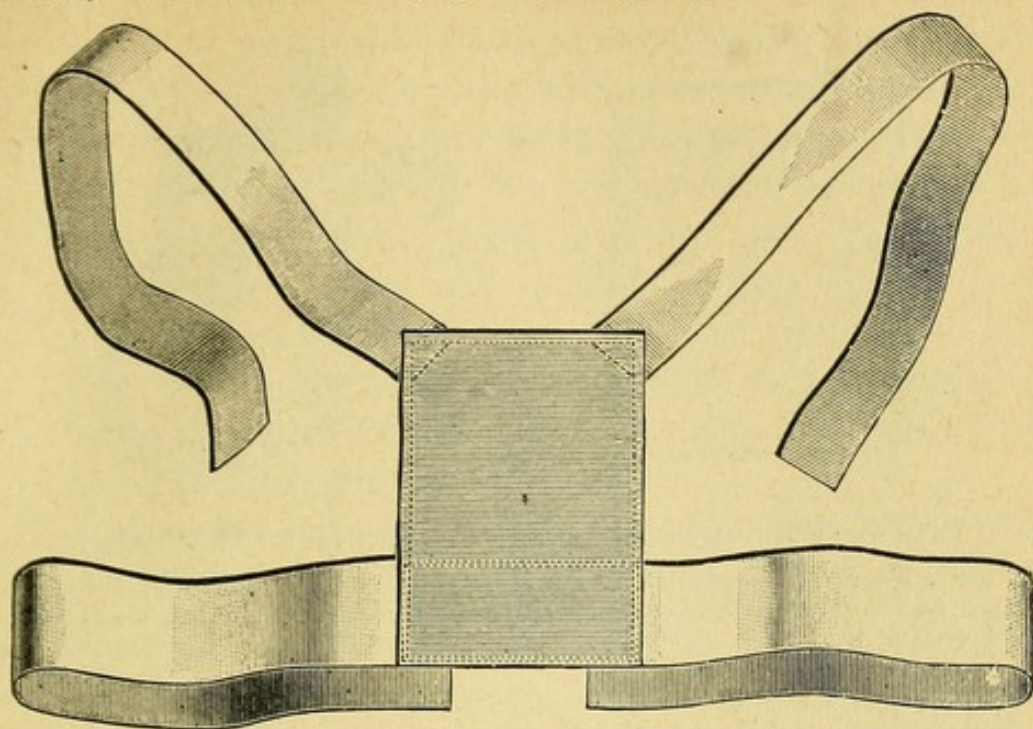


Fig. 84. — Bandage en T double.

vante : le plein enveloppant le menton, les lanières supérieures allant se croiser derrière l'occiput, les lanières inférieures remontent sur le sommet de la tête où elles sont nouées. Les lanières inférieures sont alors fixées sur le front.

4^o *Suspensoirs*. — Bandages destinés à soutenir des organes (généralement les bourses) qui, par les tiraillements causés par leur poids, peuvent être gênants ou douloureux.

Le suspensoir ordinaire, que l'on trouve chez tous les pharmaciens, consiste en une poche qui con-

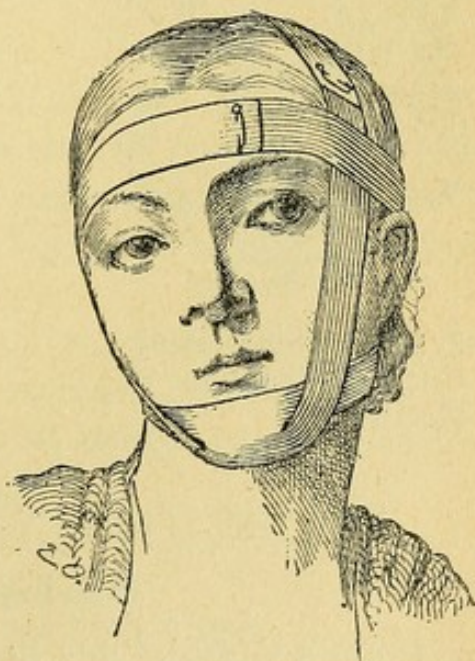

Fig. 85. — Fronde du menton (Chavasse).

tient le scrotum. Une ceinture maintient l'appareil.

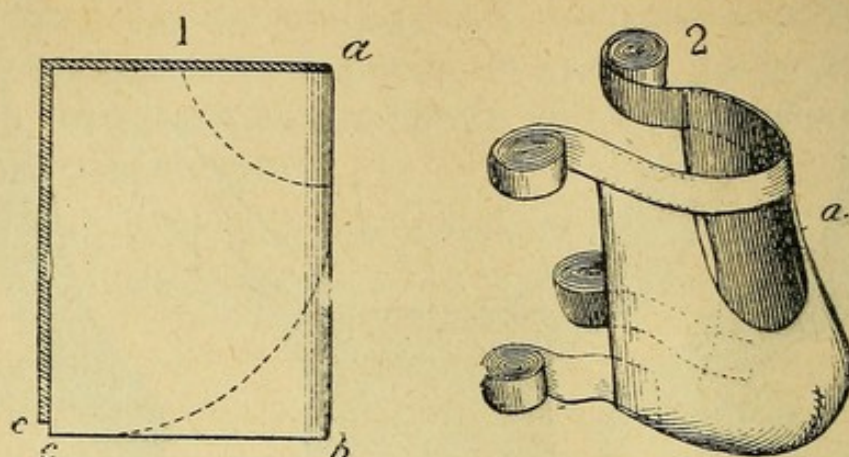


Fig. 86. — Suspensoir simple des bourses (Chavasse).

A gauche, pièce de linge pliée en deux que l'on coupe suivant le pointillé. On comprend qu'en cousant les bords de la partie convexe inférieure, on obtienne la poche figurée à droite.

Pour fixer un pansement sur les bourses, on peut recourir à un suspensoir ordinaire ou improvisé (fig. 86), ou au suspensoir Marpel (fig. 87). Ce dernier se place de la façon suivante : Fixer la ceinture sur le côté droit ; passer la verge et les bourses à travers le grand orifice O, attacher les sous-cuisses aux boutons BB ; relever la partie pendante de l'appareil et la fixer aux boutons dd en laissant passer la verge par le petit orifice o ; tirer sur les coulisses cc pour avoir une entière immobilisation.

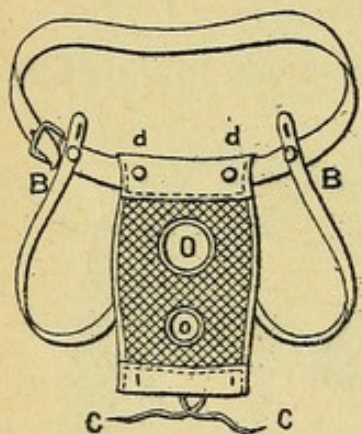


Fig. 87. — Suspensoir Marpel (Terrier et Peraire).

Bandages atypiques.

Depuis l'emploi des bandes de tarlatane humide et surtout des bandes de crépon, il est devenu facile de faire tenir des pansements sans employer les procédés classiques des bandages que nous venons de décrire. Les bandes sont enroulées dans tous les sens

autour du pansement qu'elles maintiennent aisément grâce à leur élasticité, qui les applique parfaitement sur les surfaces à recouvrir. L'essentiel est de ne pas oublier de donner de la solidité au bandage, en le faisant empiéter sur les régions voisines qui offrent une certaine prise. C'est ainsi que pour appliquer un bandage atypique sur la tête, on fera des tours circulaires verticaux enveloppant le vertex et le menton, des tours horizontaux au-dessus des oreilles, des tours obliques sur la nuque et enfin des tours circulaires autour du cou.

Un pansement du cou ne tiendra bien que si l'on étend le bandage jusque sous l'une des aisselles ou à la tête.

D. Transport de l'opéré dans son lit.

Reporter, avec précautions, l'opéré dans le lit qui aura été préparé. S'assurer que les boules d'eau chaude sont bien entourées de linges ou de lainages.

Faire une demi-obscurité dans la pièce. Laisser quelqu'un à demeure auprès du malade.

E. Nettoyage des instruments.

Laver et broser les instruments dans l'eau savonneuse tiède ; puis, les ayant démontés, les froter dans tous leurs recoins avec un linge imprégné d'alcool ou de chloroforme. Pour terminer, les froter avec un linge sec et fin.

Lorsque les instruments sont *très souillés*, il faut les plonger dans une lessive de carbonate de soude à 1/100 bouillante. On les lave et brosse ensuite à l'eau savonneuse comme plus haut.

Pour les conserver, les *vaseliner* très légèrement.

III. — SUITES DE L'OPÉRATION

Nous étudierons les suites dans leurs rapports avec l'état général (anémie traumatique; alimentation du malade), avec l'état local de la plaie (pansements consécutifs), enfin avec le milieu (chambre de l'opéré).

Anémie traumatique.

Souvent, à la suite d'interventions importantes, de traumatismes graves, l'état du blessé nécessite l'emploi de procédés spéciaux destinés à le remonter. Voici les principaux de ces procédés.

AUTO-TRANSFUSION.

Placer le malade dans le décubitus dorsal, tête déclive, élever ses bras et ses jambes, les envelopper avec de larges et abondantes feuilles d'ouate. Mettre des liens à la racine des membres.

On peut aussi enrouler autour des membres, de la périphérie vers le centre, des bandes de caoutchouc.

INJECTION SOUS-CUTANÉE DE SÉRUM ARTIFICIEL.

Indications. — Excellent procédé, applicable dans la plupart des cas d'anémie traumatique. Employé également dans les cas de septicémie chirurgicale, dans les cachexies.

Contre-indications. — Etre très parcimonieux de ces injections chez les individus atteints de néphrite primitive ou secondaire (facilité de la production d'œdème cérébral ou pulmonaire).

Technique.

Préparatifs.

1. — Avant l'opération.

Instruments.

Seringue de Roux (fig. 88), ou bock-laveur avec tube de caoutchouc et aiguille n° 2 de l'appareil Potain, adaptée à l'extrémité du tube.

On peut encore utiliser un flacon avec bouchon traverse de deux tubes de verre inégaux et debout (fig. 89) ou renversé, comme l'indiquent les figures 90, 91, ou encore actionné par la soufflerie du thermocautère (fig. 92).

Liquides.

Alcool à 90°.

Solution de Van Swieten.

Sérum artificiel (à 7 grammes de Na Cl pour 1000) stérilisé

ou, à son défaut, eau bien limpide (au besoin filtrée à travers de l'ouate hydrophile), dans laquelle on a

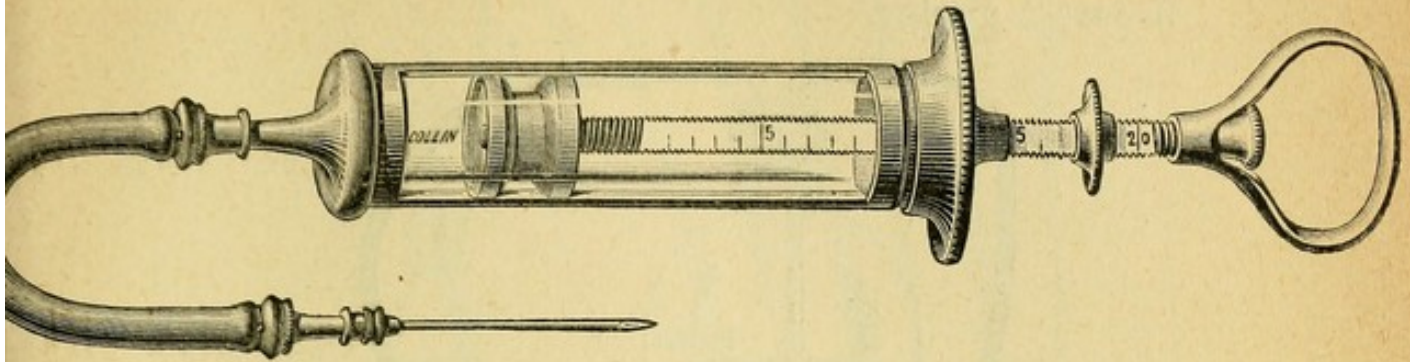


Fig. 88. — Seringue de Roux.

versé par litre deux cuillerées à café de sel marin finement pulvérisé, et qui a bouilli une demi-heure.

Récipients.

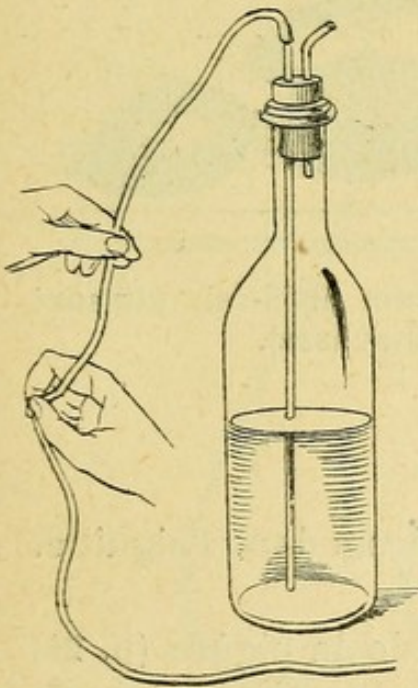


Fig. 89. — Appareil fonctionnant par amorçage. (Ricard et Launay.)

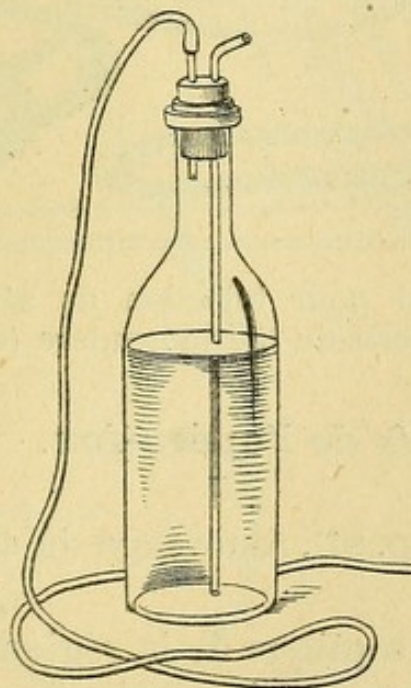


Fig. 90. Appareil destiné à être utilisé renversé. (Ricard et Launay.)

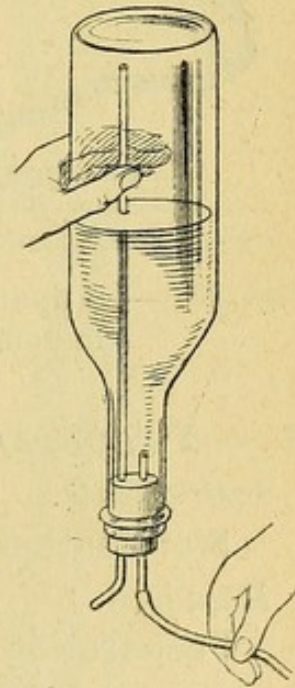


Fig. 91.

Une casserole à mettre au feu (stérilisation des instruments); deux cuvettes (nettoyage des mains).

Matériel de pansement.

Ouate hydrophile.

Matériel d'asepsie.

Savon.

Brosse à ongles.

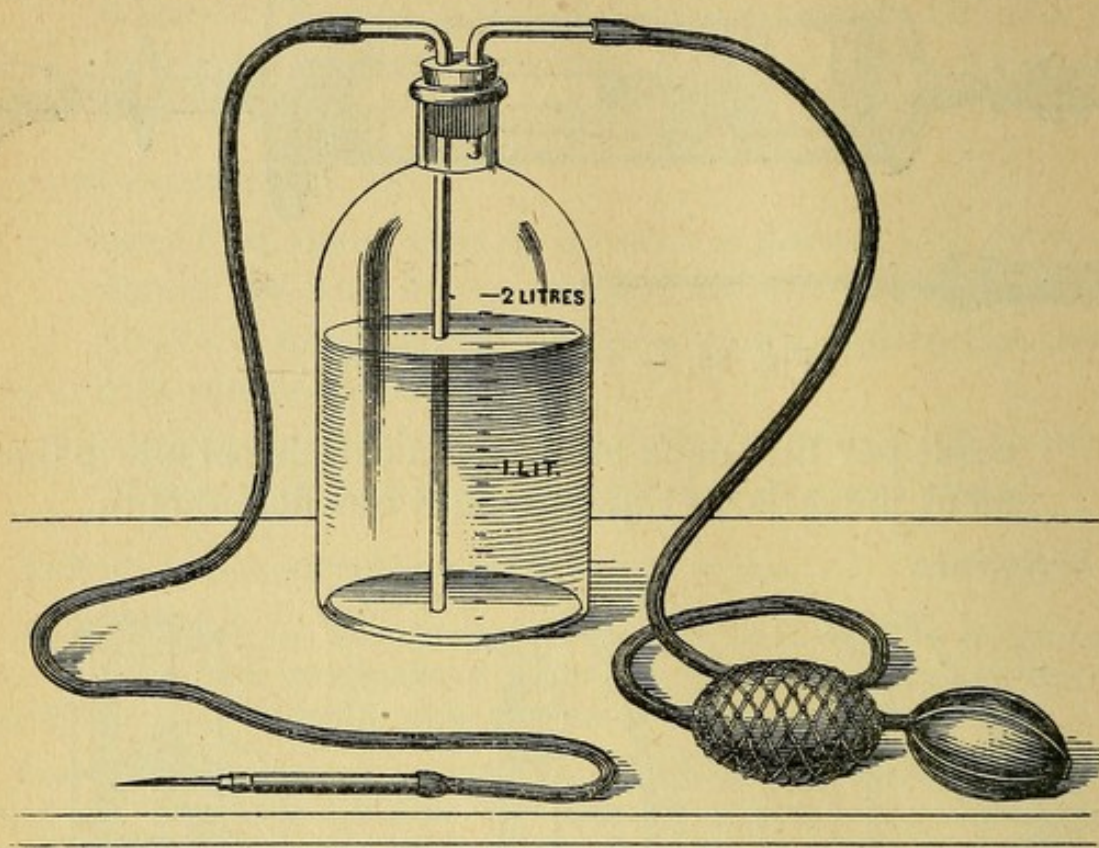


Fig. 92. — Appareil pour injection de sérum artificiel, utilisant la soufflerie du thermocautère (Chavasse).

II. — *Préparatifs de l'opération.*

Instruments.

Stérilisation (p. 21). Amorçage du sérum dans l'aiguille.

Malade.

Préparation aseptique de la région de la piqûre (p. 24) qui peut être la région du flanc (paroi abdominale antérieure), de la fesse (en arrière du grand trochanter), de la cuisse (en haut et en dehors), des lombes.

Opérateur.

Préparation aseptique des mains (p. 23).

INJECTION.

Position.

Décubitus dorsal.

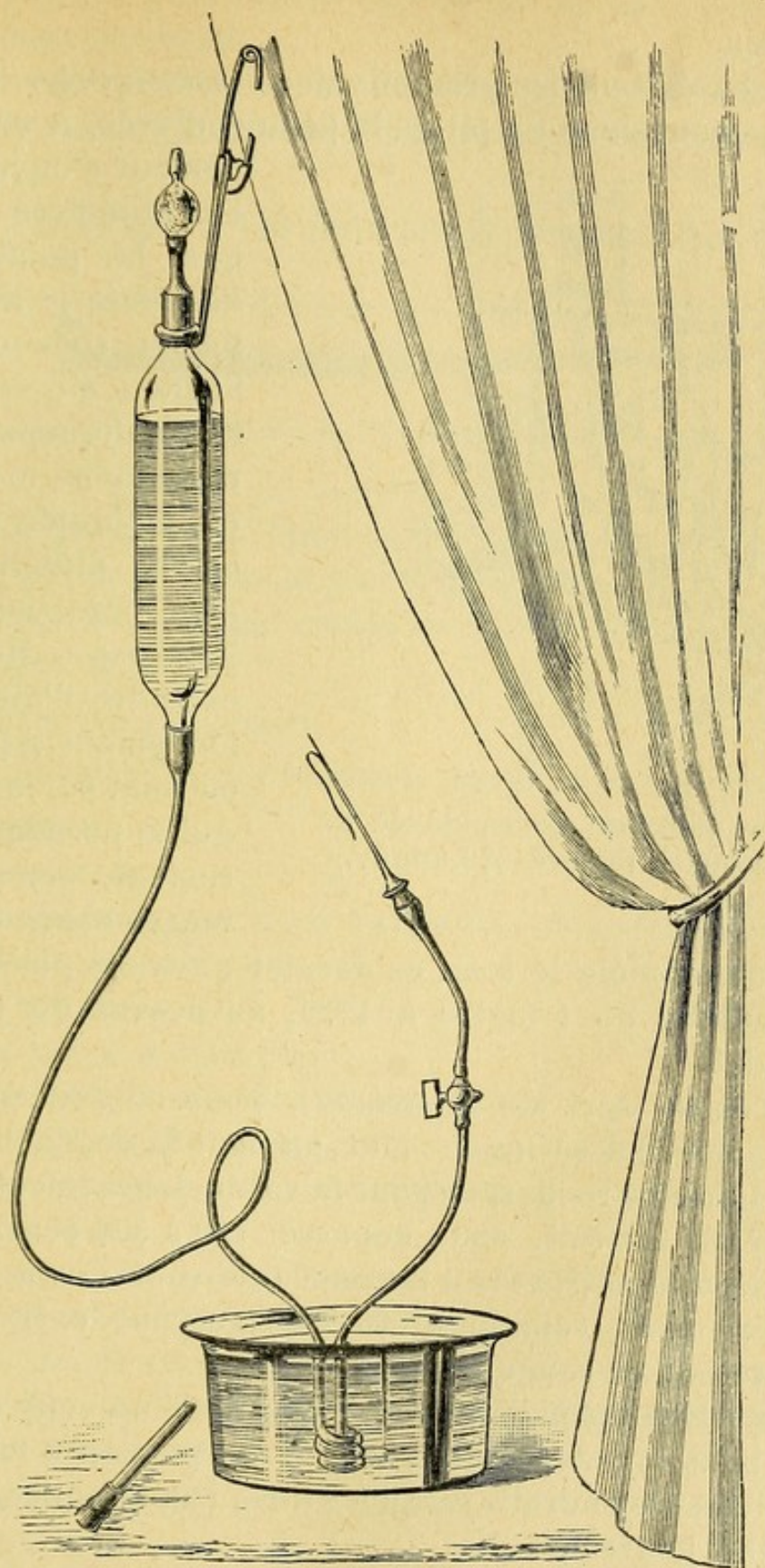


Fig. 93. — Mise en place de l'appareil Robert et Leseurre pour injection de sérum artificiel. Le tube traverse un bain d'eau à la température de 38°.

Exécution.

Tout en évitant les grosses veines, *pousser l'aiguille* obliquement dans un pli de la peau soulevée, à une profondeur d'environ 3 à 4 centimètres. Il faut

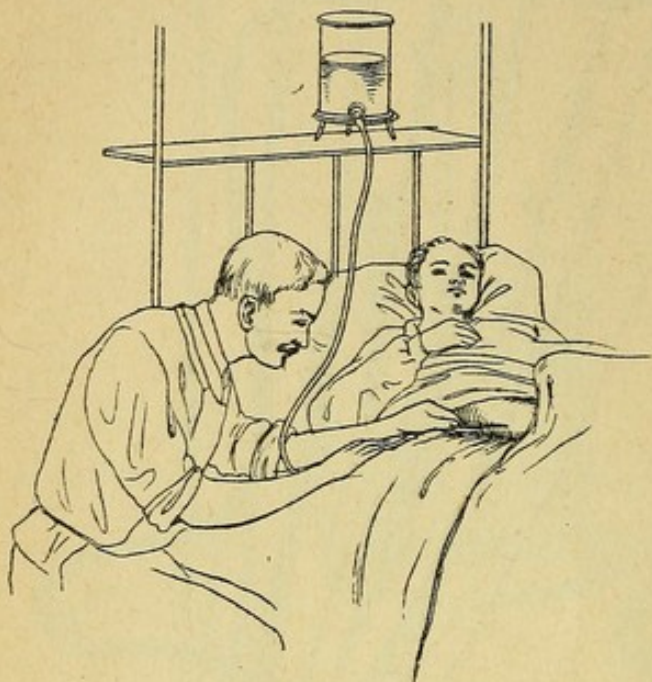

Fig. 94. — Injection sous-cutanée de sérum artificiel. (Ricard et Launay.)

que la pointe soit *libre dans le tissu cellulaire* sous-cutané. Si elle a été enfoncée trop obliquement elle reste dans le derme et le liquide s'écoulera difficilement, d'où injection douloureuse. Ne pas craindre d'aller profondément. A la fesse, on peut enfoncer l'aiguille perpendiculairement, en pleine masse charnue.

Si l'on emploie le *bock*, ce dernier aura été placé à une hauteur de 1 mètre à 1^m25, au-dessus du plan du sujet.

Si l'on se sert de la *seringue*, pousser doucement le liquide. La seringue vidée, on peut la dégager de l'aiguille et la recharger pour faire plusieurs injections au même endroit, sans dépasser 250 à 300 cent. cubes.

Quant à la *soufflerie* du thermocautère elle sera pressée lentement, comme il est d'usage pour entretenir le cautère au rouge.

L'injection terminée, *retirer* l'aiguille d'un coup sec.

On peut injecter ainsi par jour en plusieurs fois et en plusieurs endroits jusqu'à 2 litres (500 grammes toutes les 6 heures).

Pansement.

Mettre un peu d'ouate hydrophile sur l'endroit de la

piqûre, puis rouler une bande ou appliquer un bandage de corps.

On peut provoquer la diffusion plus rapide du liquide injecté, en faisant un léger massage sur le gonflement.

Suites.

Si l'injection a été faite aseptiquement, pas de suites.

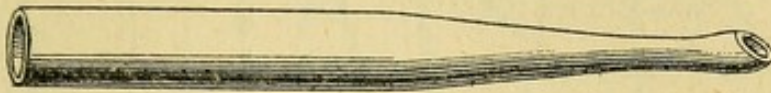


Fig. 95. — Canule d'Olivier.

Le gonflement dure parfois quelques jours, mais il n'est généralement pas douloureux.

Si une faute a été commise contre l'asepsie, un abcès peut se former.

INJECTION INTRA-VEINEUSE.

A employer en cas d'extrême urgence, d'anémie suraiguë.

Technique.

Préparatifs.

Les mêmes que pour l'injection sous-cutanée (p. 72) avec, en outre :

Un bistouri.

Une pince à dissection.

Une canule de trocart ou une canule d'Olivier (fig. 95).

Une aiguille à suture ordinaire.

De la soie.

Quelques crins de Florence.

Le sérum artificiel sera à 38 ou 40°.

Charger la seringue ou le bock (élevé de 75 centimètres à 1 mètre) et amorcer la canule soigneusement avant de s'en servir.

} stérilisés.

Injection.

Position.

Bras étendu sur un coussin, avant-bras en supination.

Exécution.

Incision au pli du coude, au devant de la médiane cépha-

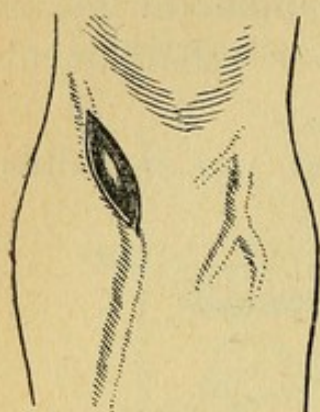


Fig. 96. — Injection intra-veineuse de sérum artificiel. Mise à nu de la médiane céphalique. (Ricard et Launay.)

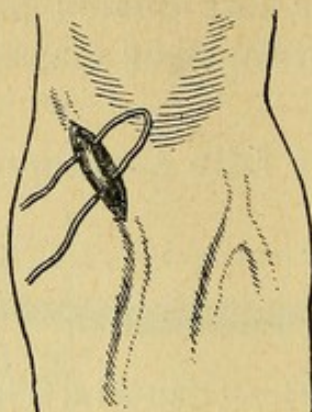


Fig. 97. — Un double fil est passé sous la veine.

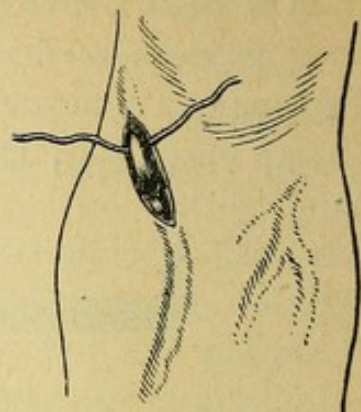


Fig. 98. — Le bout inférieur de la veine est ligaturé.

lique (en dehors) ou basilique (en dedans). Passer un *double fil* sous la veine découverte (fig. 97), lier le bout inférieur (fig. 98).

Ouverture du vaisseau dans la longueur (sur une longueur d'un demi-centimètre) avec la pointe du bistouri.

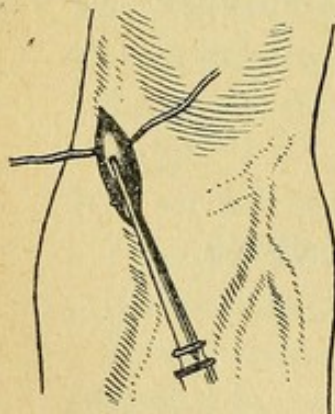


Fig. 99. — La canule est introduite dans la plaie veineuse. (Ricard et Launay.)

Injection : une lèvre de la plaie veineuse tenue avec la pince, insinuer la canule dans cet orifice suffisamment pour qu'elle arrive à le boucher (fig. 99). Faire passer environ un litre à un litre et demi (jamais plus de deux litres) très lentement.

Extraction de la canule.

Ligature du bout supérieur de la veine. Réunion de la plaie par quelques crins.

Pansement.

Aseptique sec. Bandage roulé en 8 du pli du coude.

Suites.

On peut recommencer au bout de quelques heures sur la même veine, un peu plus haut. En tout cas, on peut recourir en même temps aux injections sous-cutanées. L'injection intra-veineuse faite dans les conditions énoncées ne donne lieu à aucun accident.

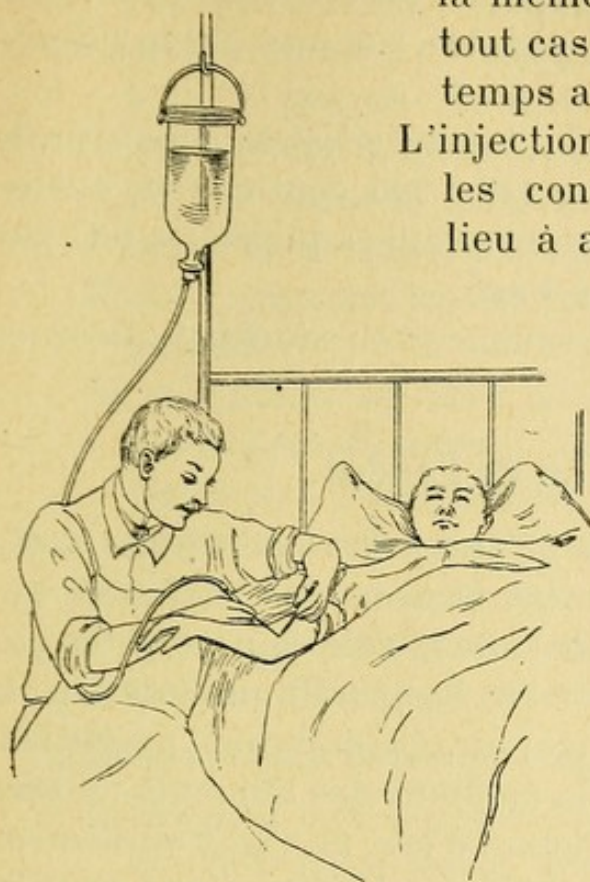


Fig. 100. — Injection intra-veineuse de sérum artificiel. (Ricard et Launay.)

INJECTION RECTALE.

S'emploie concurremment avec les injections sous-cutanées.

Technique.**Préparatifs.***Instruments.*

Bock à injection avec tube de caoutchouc et canule rectale ordinaire, stérilisé.

Sonde de caoutchouc, dite de Nélaton, de calibre n° 20 à 25, également stérilisée.

Solutions et médicaments.

Vaseline ou huile ordinaire.

Eau bouillie salée (2 cuillères à café de sel de cuisine pour un litre d'eau) à 37-38°; plusieurs litres.

Malade.

Donner un premier lavement évacuateur.

Injection.*Position.*

Décubitus latéral droit, le siège un peu relevé, la cuisse gauche fléchie sur la droite.

Exécution.

L'anus vaseliné ou huilé, *introduire la sonde vaselinée*

ou huilée et la pousser d'abord suivant une ligne imaginaire allant de l'anus à l'ombilic, sur une longueur de 3 centimètres, puis la porter légèrement en arrière, jusqu'à ce qu'elle ait pénétré sur une assez grande longueur.

Ouvrir le robinet du bock. *Laisser pénétrer doucement* le liquide, en faire passer 250 à 500 centimètres cubes. Ces injections sont renouvelables plusieurs fois par jour (jusqu'à 2 litres en tout).

En cas d'*intolérance*, recommencer en ajoutant quelques gouttes de laudanum.

Alimentation de l'opéré.

D'une façon générale, à la suite des opérations assez importantes et en tenant compte des variantes imposées par l'emploi de l'anesthésie générale ou par certaines interventions sur l'estomac ou l'intestin, le régime sera léger dans les jours qui suivront l'opération.

Le lait est, à cet égard, le meilleur des aliments : il sera pris cru ou cuit, additionné d'eau de Vichy ou d'eau de chaux (s'il y a de la diarrhée), à la dose d'une cuillère à bouche par bol de lait. Certains malades ne le supportent qu'aromatisé avec de l'eau de fleurs d'oranger, du kirsch, du thé, du café. Ne pas oublier la précaution qui consiste à faire nettoyer la bouche avec de l'eau fraîche, après chaque prise de lait.

Le corollaire presque indispensable du lait est le bouillon de légumes ou de bœuf, dans lequel on peut délayer un ou deux jaunes d'œuf.

On fera prendre également à l'opéré des semoules, des purées de légumes (lentilles décortiquées, pois, marrons, pommes de terre...), des panades, des soupes, de l'eau panée (pain grillé mis à bouillir à l'eau, passer ensuite à la chausse); du poisson maigre (sole, merlan, brochet, limande, turbot) cuit à l'eau, avec une pincée de sel et auquel on ajoute, au moment de le servir, quelques gouttes de jus de citron.

Au bout de quelques jours, la viande blanche (cervelle, riz de veau, poulet bouilli) sera introduite dans le régime et le lait diminué. Le malade fera alors quatre petits repas : à 7 heures, à 11 heures, à 3 heures, à 6 ou 7 heures. Dans les premiers jours, la viande pourra être pulpée avec le masticateur. Le malade pourra prendre un peu de vieux vin de Bordeaux, coupé de beaucoup d'eau.

Enfin l'alimentation normale sera reprise aussitôt que possible.

Si le malade est très débilité par une suppuration ou une fièvre prolongée, il faut le reminéraliser, en lui restituant les sels dont l'analyse urinaire révèle la perte excessive ou l'indigence (phosphore, fer...). La décoction de céréales de Springer s'obtient en mettant 30 grammes d'orge ou de blé concassé par litre d'eau, faisant bouillir une à deux heures et filtrant à la chausse.

Alimentation à la sonde œsophagienne ou stomacale.

Introduire une sonde molle de Nélaton, n° 22 à 24, par la bouche ou les fosses nasales, en faisant renverser la tête au malade; une fois la sonde dans le pharynx, faire exécuter à ce dernier des mouvements de déglutition, tandis que l'on pousse la sonde. — Donner deux repas par vingt-quatre heures : jaunes d'œuf, lait, bouillies claires, bouillon, jus de viande, solutions de peptones, laits de poule, sirops, vin coupé d'eau... L'estomac supporte d'abord 5 à 600 centimètres cubes, puis jusqu'à 1000 centimètres cubes de liquide.

Alimentation rectale.

Une heure avant l'injection, donner un lavement évacuateur ordinaire avec 4 grammes de sel marin par 1/2 litre d'eau.

Introduire une longue canule molle qui monte très haut dans le gros intestin. On peut donner 4 à 5 *lavements nutritifs* dans la journée, soit toutes les trois heures : leur volume sera de 2 à 300 centimètres cubes, sui-

vant la tolérance, en y ajoutant quelques gouttes de laudanum au début.

Le malade peut ainsi absorber 2 litres par jour.

Pour la confection des lavements alimentaires, on se servira de solution au 1/10^e ou au 1/15^e de peptones pancréatiques ou pepsiques. On peut aussi faire une émulsion avec deux jaunes d'œuf auxquels on ajoute peu à peu, en battant, une solution de sucre dans huit fois son poids d'eau, une cuillerée de farine, une cuillerée de vin, une pincée de sel (2 grammes), le tout à 36°. Au besoin, un peu de lait tiède peut remplacer le sucre et la farine (A. Gautier).

Pansements consécutifs.

Préparatifs.

I. — Avant le pansement.

Instruments.

Une pince à disséquer.

2 à 3 pinces à forcipressure.

Une paire de ciseaux droits un peu pointus.

Drains de rechange (s'il est nécessaire).

Récipients.

2 casseroles à mettre au feu.

(Dans l'une on fera bouillir les instruments et un plateau ; dans l'autre, on fera chauffer de l'eau, pour y placer au bain-marie un ou plusieurs litres d'eau stérilisée).

Un plateau ou plat creux.

2 cuvettes pour le nettoyage des mains de l'opérateur ;
(une pour l'eau bouillie, l'autre pour le Van Swieten).

Une cuvette quelconque (pour y jeter les matériaux du pansement que l'on enlèvera).

Solutions.

Eau bouillie, stérilisée ;

Eau oxygénée à 12 vol ;

Liqueur de Van Swieten.

Matériel de pansement.

Compresses de gaze ou de toile aseptiques ;

Ouate hydrophile ;
Ouate ordinaire ;
Bandes ou bandage spécial ;
Épingles de sûreté.

Matériel d'asepsie.

Brosse à ongles ;
Savon.

Salle.

On fera allumer ou entretenir un bon feu, pour que le sujet ne se refroidisse pas pendant le pansement.

II. — *Préparatifs du pansement.*

Les instruments stérilisés par l'ébullition (p. 21), les placer dans le plateau stérilisé, à proximité de l'opérateur.

Préparer en même temps toutes les pièces du nouveau pansement (gaze, ouate, bandes, épingles).

Pansement.

Position.

Placer le sujet dans la position la plus favorable pour l'enlèvement du pansement, tout en veillant à ne pas découvrir inutilement certaines parties du corps.

Exécution.

Commencer par défaire les pièces extérieures ou bandages ; déplacer l'ouate superficielle.

Avant de soulever l'ouate qui recouvre la gaze ou la compresse protégeant directement la plaie, *purifier ses mains* par un savonnage soigneux, suivi d'une imprégnation dans la solution de Van Swieten.

Procéder *rapidement* à l'enlèvement du reste du pansement. S'il est collé, l'arroser avec de l'eau oxygénée, à plusieurs reprises, de façon à ce qu'il se détache aisément.

Eviter, autant que possible, tout *contact des doigts avec la ou les plaies*. Enlever les mèches de gaze, les débris de tissus, etc., avec des pinces qui auront été stéri-

lisées (et le seront après le pansement). Se servir, pour apprécier la consistance des tissus, de compresses de gaze aseptiques coiffant les doigts. Retirer les drains, en recouvrant la région d'une compresse aseptique. Pour enlever les fils, saisir un bout du fil avec une pince plate tenue de la main gauche; en tirant sur le fil, glisser le bout du ciseau entre l'anse et la peau, sectionner tout contre la peau; il ne reste qu'à tirer sur le fil qui vient.

Se garder, en général, des *malaxations* et des *lavages*, qui ne font que retarder la cicatrisation ou l'entraver. Protéger toujours les plaies jusqu'à leur *cicatrisation complète* et non approximative.

Les pansements seront « toujours assez soignés, assez complets, assez étendus pour protéger les plaies contre toutes les influences extérieures et surtout contre le mauvais vouloir du malade qui se grattera, se desserrera. Ne comptez pas sur lui, il reste l'ennemi le plus dangereux de la perfection de la réparation. » (Lucas-Championnière).

Si l'alèze est souillée par les solutions ou les liquides de la plaie, pour la *changer*, il faut être deux : celui qui passe les alèzes et celui qui soulève le malade. Commencer par détacher les quatre coins du drap, le rouler d'un côté dans le sens de la longueur jusque contre le malade ; border une alèze propre du même côté et en placer la moitié restante bien roulée contre le drap à enlever. Changer de côté. Faire soulever le malade par l'aide ; en profiter pour retirer l'alèze souillée et faire glisser en même temps l'alèze propre que l'on déroule et borde de l'autre côté.

Chambre de l'opéré.

Elle sera vaste, claire, munie d'une cheminée où l'on entretiendra du feu. Le lit sera tourné de telle façon que le malade puisse voir par la fenêtre et soit en pleine lumière. S'il y a du soleil en excès ou si le

malade est gêné par cette lumière, on baissera le store ou on fermera les persiennes. Aérer tous les jours. Ne jamais balayer, mais enlever la poussière avec un linge mouillé.

OPÉRATION D'EXTRÊME URGENCE

L'opération doit être exécutée en quelques minutes, sans aides

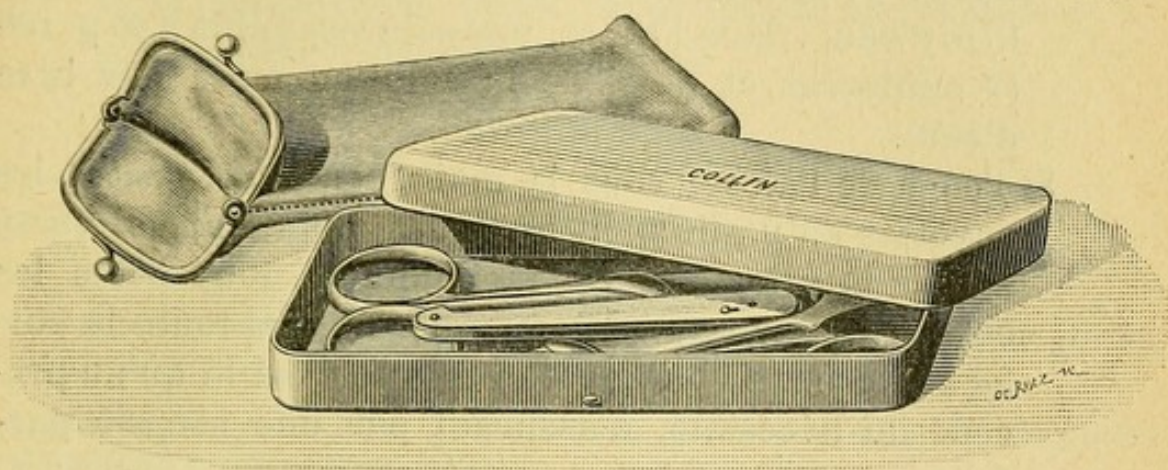


Fig. 101. — Boîte pour instruments.

médecins, sous peine de voir le malade succomber. Les préparatifs seront donc réduits à leur strict minimum.

Préparatifs.

Matériel.

En prévision de cas de ce genre, le praticien aura toujours prêts :

a) Une *boîte métallique* (fig. 101) renfermant stérilisés :

Un bistouri ;

Une sonde cannelée ;

Une paire de ciseaux ;

Six pinces à forcipressure.

Dans le cas où l'on n'aurait sur soi que des instruments non stérilisés, un couteau, un canif, les passer à plusieurs reprises dans la flamme du gaz, ou d'une lampe à alcool, ou d'un morceau d'ouate imprégné d'alcool et enflammé sur une assiette.

b) Un flacon de *solution d'acide phénique et d'alcool* à parties égales : une cuillerée à bouche correspond à environ 10 grammes d'acide phénique pur.

c) Un ou plusieurs paquets de *gaze iodoformée* (10 à 20 p. 100).

Il est facile de se procurer du savon, deux cuvettes dans lesquelles on versera de l'eau chaude ou froide, au besoin : dans l'une, on fera une solution phéniquée forte à 50 p. 1000 (5 cuillerées de la solution mère par litre d'eau) ; dans l'autre, une solution faible à 25 p. 100 (2 cuillerées et demi de la solution mère par litre d'eau).

Si l'on a de l'alcool sous la main, on peut *flamber* les cuvettes en y allumant quelques filets d'alcool versé à leur intérieur et en inclinant de tous côtés les cuvettes pour que la flamme lèche bien toute la surface interne. Ne pas oublier que ce n'est là qu'un procédé de nécessité, n'assurant pas une asepsie parfaite.

Recueillir quelques *pièces de toile ou de linge* propres (lessivées).

Aides.

S'assurer une ou deux personnes de bonne volonté, autant que possible non parentes directes du malade. Ces aides ne toucheront à rien qui puisse entrer en contact avec la plaie opératoire.

Malade.

Préparer le champ opératoire d'abord par un savonnage avec de l'eau ordinaire chaude, puis par un frottement consciencieux de tout le champ et de ses moindres recoins à la solution phéniquée forte et chaude (45°).

Entourer le champ opératoire de linges propres trempés dans la solution phéniquée.

Opérateur.

Savonnage et brossage rapide des mains, puis immersion dans la solution phéniquée faible à 25 p. 1000.

Opération.

Pendant l'opération, se tremper souvent les mains dans la solution phéniquée faible. Passer également, de temps, en temps les instruments dans cette solution. A la fin de l'opération, le dernier nettoyage de la plaie consistera dans une imprégnation d'eau phéniquée forte toujours chaude (45°).

Pansement.

Gaze iodoformée. Ouate hydrophile ou ordinaire en abondance. Bandage adéquat.

GREFFES

Transplantation de tissus séparés d'une région sur un autre point du corps.

Variétés. — Greffes épidermiques (de Reverdin) pour les plaies d'étendue relativement faible.

Greffes dermo-épidermiques (d'Ollier-Thiersch) pour les plaies de dimensions étendues.

Conditions nécessaires. — Pour toute greffe, la plaie doit être recouverte de bourgeons petits, vivaces, peu exubérants.

1° GREFFES ÉPIDERMIQUES**Préparatifs.****I. — Avant l'opération.****Instruments.**

- Un bistouri ;
- Une lancette en grain d'orge ;
- Une curette tranchante moyenne.

Récipients.

- Deux casseroles à mettre au feu, l'une pour la stérilisation des instruments, l'autre pour préparer de l'eau bouillie salée à 7 p. 1000 ;
- Un plateau ou plat creux pour y placer les instruments

stérilisés, deux cuvettes pour le nettoyage des mains de l'opérateur, l'une pour l'eau bouillie, l'autre pour la solution de sublimé.

Liquides.

Alcool à 90°;

Solution de sublimé (à $\frac{1}{1000}$).

Matériaux de pansement.

Compresses bouillies bien essorées.

Silk protective en lames de 1 centimètre de largeur, que l'on fera bouillir avec les instruments.

Ouate hydrophile.

Gaze aseptique.

Bandes.

Épingles de sûreté.

Matériaux d'asepsie.

Savon.

Brosse à ongles.

II. — *Préparatifs de l'opération.*

Instruments et matériel.

Stériliser les instruments, les lames de silk et le plateau (p. 21).

Placer, ensuite, instruments et silk dans le plateau.

Préparer l'eau bouillie salée à 7 p. 1000 (p. 72).

Malade.

Désinfecter la plaie par des lavages à l'eau bouillie salée et la région où l'on puisera les greffes (face interne de la jambe ou du bras) par savonnage, brossage, lavage à l'alcool, au sublimé, enfin essuyage avec une compresse stérile.

Opérateur.

Nettoyage aseptique des mains (p. 23).

Opération.

Position.

Décubitus dorsal.

Exécution.

1^{er} TEMPS. — *Avivement de la surface ulcérée.*

Frictionner vigoureusement la surface granuleuse avec un tampon de gaze stérilisée ou la gratter à la curette tranchante, s'il est nécessaire (en cas de fongosités). L'écoulement de sang est arrêté en comprimant légèrement la région pendant quelques instants avec des compresses stérilisées.

2^e TEMPS. — *Préparation des greffes.*

A la face interne de la jambe ou du bras, introduire la pointe de la lancette parallèlement à la peau à une faible profondeur; faire ressortir la pointe à quelques millimètres plus loin. En poussant la lancette, les rebords tranchants de cette dernière achèvent la section du lambeau.

3^e TEMPS. — *Étalement des greffes.*

Transporter le fragment cutané sur la plaie en le faisant glisser directement de la lancette à l'aide de la pointe du bistouri; bien l'étaler.

Placer les greffes à 1 centimètre et demi environ les unes des autres.

Pansement.

a) De la plaie greffée : imbriquer une série de bandettes de protective trempées dans l'eau bouillie (salée à 7 p. 1000).

Recouvrir d'ouate. Serrer modérément avec une bande. Immobiliser soigneusement la région greffée, dans une gouttière, si c'est un membre.

b) Des plaies laissées par l'enlèvement des greffes : pansement à la gaze aseptique et à la ouate. Bandes.

Suites.

Enlever le pansement (a) au bout de *cinq à six jours*. Remettre du protective. Dès que l'on aperçoit une auréole blanche autour des greffes, employer le pansement aseptique sec.

Le pansement (b) sera enlevé au bout de *huit jours*.

2° GREFFES DERMO-ÉPIDERMIQUES

*Préparatifs.*I. — *Avant l'opération.**Instruments.*

Un rasoir ordinaire, ou mieux d'histologiste, à lame

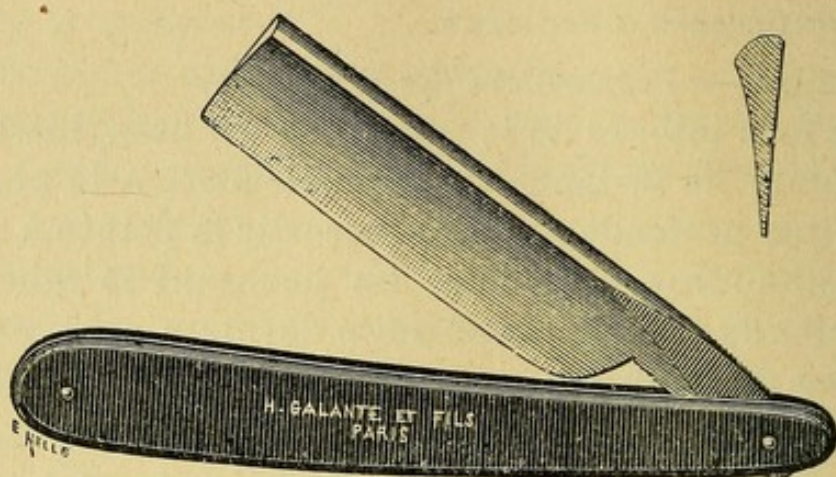


Fig. 102. — Rasoir à lame plate d'un côté, dit rasoir d'histologiste.

longue et large, plat sur une de ses faces (fig. 102).

Deux pinces à disséquer.

Une curette tranchante moyenne.

Récipients.

Deux casseroles à mettre au feu, l'une pour stérilisation des instruments, l'autre pour la préparation d'eau bouillie salée à $\frac{7}{1000}$.

Un plateau pour les instruments.

Deux cuvettes pour le nettoyage des mains de l'opérateur, l'une pour l'eau bouillie, l'autre pour le sublimé.

Liquides.

Eau bouillie salée (à 7 p. 1000).

Alcool à 90°.

Solution de sublimé à $\frac{1}{1000}$.

Matériaux de pansement.

Compresses bouillies bien essorees.

Silk protective en lames de 2 centimètres de largeur, que l'on fera bouillir avec les instruments.

Ouate hydrophile.

Gaze aseptique.

Bandes.

Epingles de sûreté.

Matériaux d'asepsie.

Savon.

Brosse à ongles.

Anesthésique (facultatif).

Général : éther ou chloroforme.

Aides.

Un ou deux (si anesthésie).

II. — *Préparatifs de l'opération.*

Comme précédemment (p. 88).

Opération.

Position.

Décubitus dorsal.

Exécution.

1^{er} TEMPS. — *Avivement de la surface ulcérée* par le curetage des bourgeons (p. 89).

2^e TEMPS. — *Section des greffes* (fig. 103, 104). De la main gauche à plat sur la cuisse, l'opérateur attire les téguments vers le haut, pendant que le rasoir taille le lambeau : instrument bien à plat, conduit presque parallèlement à la peau, avançant par mouvements de scie ; ne pas quitter le derme.

S'arrêter, en relevant le tranchant, dès que la longueur est suffisante.

3^e TEMPS. — *Etalement des greffes* (fig. 105). Appliquer le rasoir recouvert du lambeau tout plissé, sur la partie inférieure de la surface à recouvrir ; avec la pointe du bistouri, fixer l'extrémité du lambeau, puis éloigner progressivement la lame en ne quittant pas le contact de la surface de la plaie à recouvrir.

Avec des pinces à disséquer, bien étaler les bords recroquevillés.

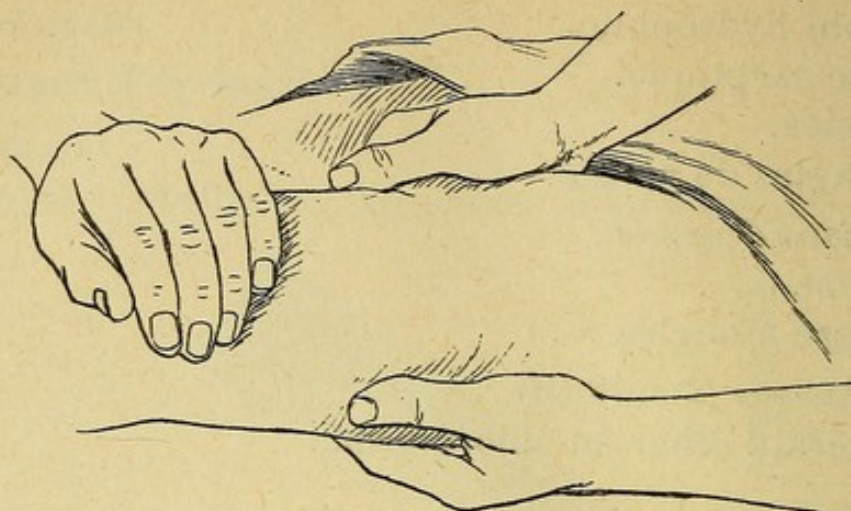


Fig. 103. — Greffe d'Ollier-Thiersch. Manière de tendre la peau.
(Ricard et Launay.)

Recommencer l'opération et appliquer les lambeaux bords à bords.

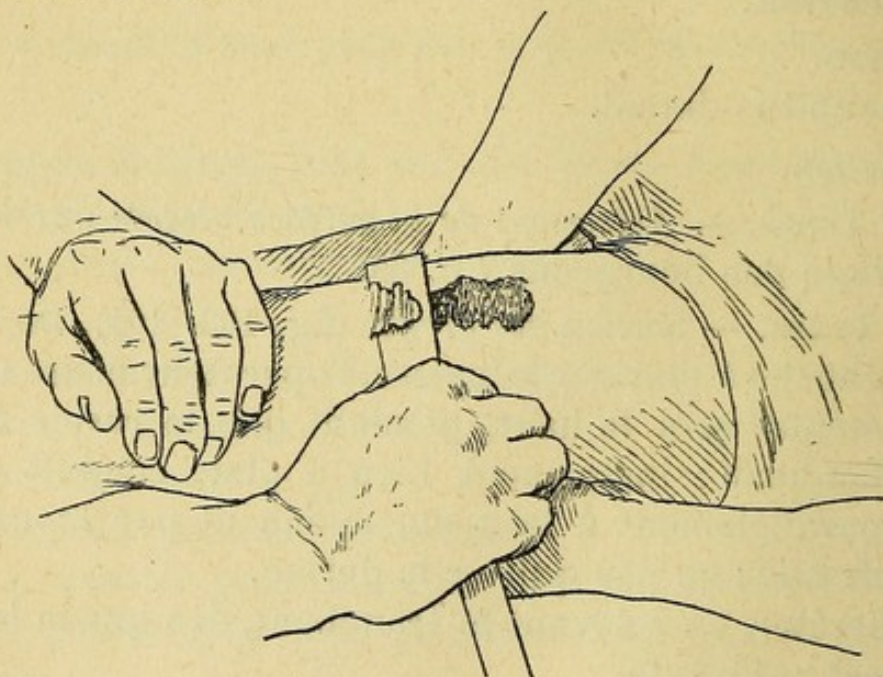


Fig. 104. — Greffe d'Ollier-Thiersch. Taille de la greffe.
(Ricard et Launay.)

Pansement.

- a) De la plaie greffée : Imbriquer une série de bandettes de protective trempé dans l'eau bouillie salée à 7 p. 1000.

Recouvrir d'ouate. Serrer modérément avec une bande.
Immobiliser soigneusement la région.

b) Des plaies dues à l'enlèvement des greffes : gaze aseptique, ouate, bandes.

Suites.

Changer le pansement (a) le septième ou huitième jour.

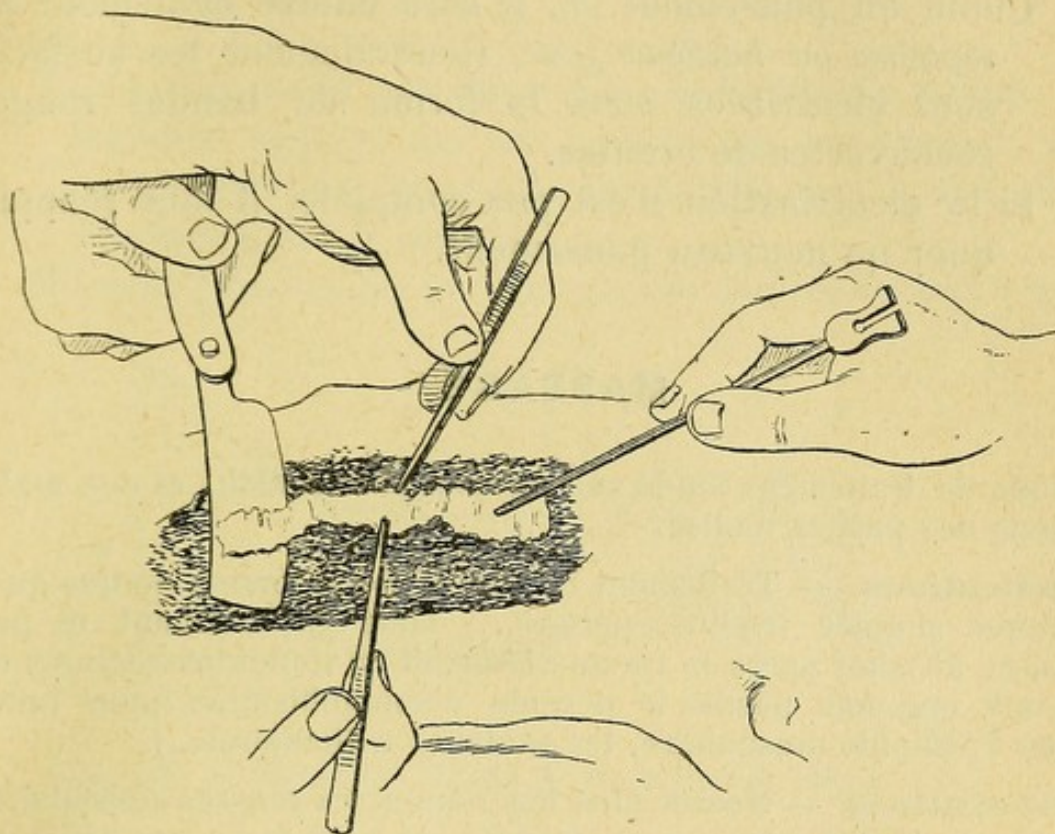


Fig. 103. — Greffe d'Ollier-Thiersch. Manière de l'étaler.
(Ricard et Launay.)

Le pansement enlevé, ou bien les greffes sont tout à fait prises : nettoyer la région au savon, la sécher, puis la recouvrir d'un pansement à la gaze aseptique que le malade gardera une dizaine de jours ; la réparation complète a lieu généralement au vingtième jour.

Ou bien les greffes ne semblent prises qu'en partie ou aucune ne paraît avoir pris. Il faut, pour être sûr de l'échec, remettre du protective trempé dans l'eau salée et attendre quelques jours. Si les greffes n'ont réellement pas pris, on les trouve sphacélées, nageant sur une couche de pus qui les sépare des bourgeons charnus.

Si la plus grande partie des greffes a pris, il n'y a qu'à continuer les pansements aseptiques tous les trois ou quatre jours, en attendant la cicatrisation.

Si peu de greffes ont pris, il faut recommencer une nouvelle opération avec plus de soins encore que la première fois.

Quant au pansement (b), il sera enlevé également au *septième ou huitième jour*. Généralement les surfaces sont cicatrisées sous la forme de bandes rouges recouvertes de croûtes.

Si la cicatrisation n'est pas complète, il faut réappliquer un nouveau pansement.

MASSAGE ¹

Mode de traitement fondé sur l'emploi des frictions et des malaxations des parties molles.

Indications. — Traitement de toutes les entorses, de quelques fractures simples (radius, péroné...) sans déplacement et peu mobiles, aussitôt après le traumatisme, et de toutes les fractures en général, une fois passée la période d'immobilisation (pour lutter contre l'atrophie musculaire, les raideurs articulaires...).

Précautions. — Masser plus légèrement les masses musculaires solides du blessé nerveux et robuste, et plus fortement celles de l'individu débilité.

L'enfant sera très peu massé : employer surtout chez lui les mobilisations passive et active.

Le vieillard sera massé soigneusement. Veiller à la souplesse de l'articulation blessée.

Technique.

La peau doit être en état d'intégrité parfaite.

S'il y a des poils, les raser soigneusement (pour éviter les furoncles).

¹ Nous comprenons sous la même rubrique le massage proprement dit ou massothérapie et la kinésithérapie ou exécution des mouvements, ces deux pratiques étant presque toujours associées dans le massage chirurgical, que nous avons uniquement en vue ici.

Le masseur commence par *savonner* la région à masser, puis il se savonne et se *désinfecte* soigneusement les mains (ongles coupés courts et arrondis).

Comme *corps adoucissants*, se servir de poudre d'amidon, de talc, d'huile ou de vaseline stérilisée.

Massage.

Position.

Malade sur un lit peu élevé dans le décubitus dorsal, le membre appuyé sur un coussin ou un oreiller, en bonne position, pour que le malade soit à son aise pendant toute la séance.

Masseur près du lit, sur une chaise élevée, de façon que

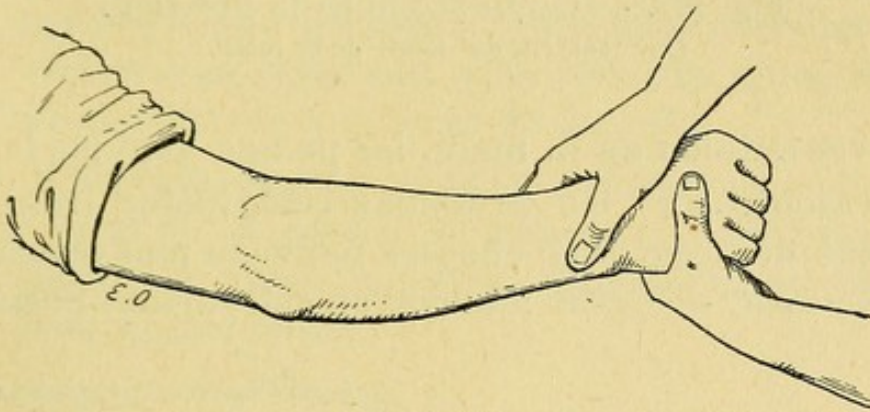


Fig. 106. — Massage. Début d'une pression (Mauclaire).

ses coudes puissent, de temps en temps, s'appuyer sur le lit, afin d'éviter la fatigue des bras.

Le malade et l'opérateur doivent être à leur aise.

Exécution.

1. *Effleurage* (facilite la nutrition et surtout, anesthésie la région effleurée).

La main tout entière s'applique à plat sur la peau et suit les reliefs de l'endroit à masser. Très généralement, le mouvement s'exécute des extrémités vers le cœur. Commencer chaque mouvement en dessous de la partie malade, sur les tissus sains, et le terminer au-dessus, en tissu sain.

2. *Pressions méthodiques* (fig. 106, 107, 108). — Avec le plat

des pouces (région peu musclée, riche en tendons) ou

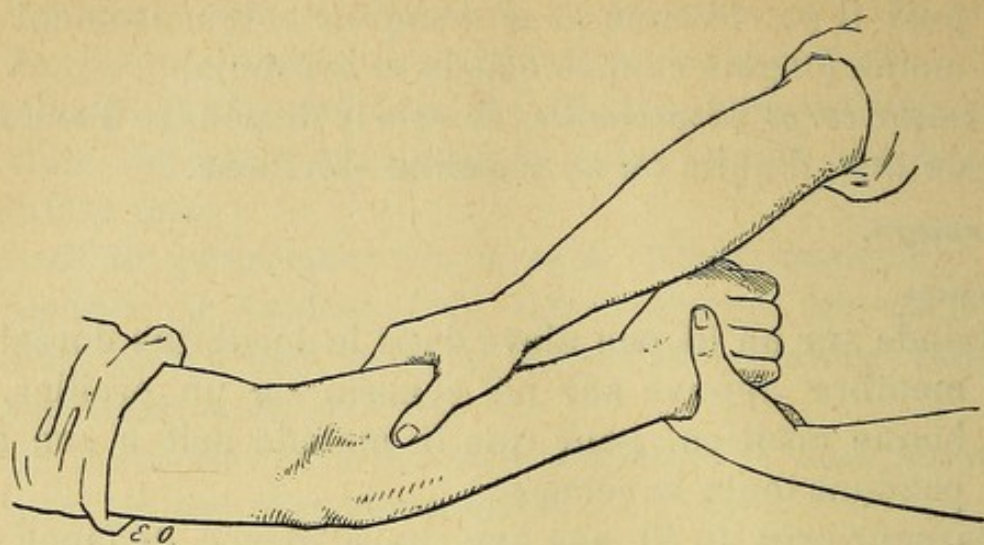


Fig. 107. — Continuation de la pression.
(Intervention du talon de la main.)

avec le talon de la main, les poings (régions larges et musculeuses) les pressions centripètes iront croissant de force avec chaque nouveau mouvement.

Écrasement. — Cette manœuvre est surtout destinée au

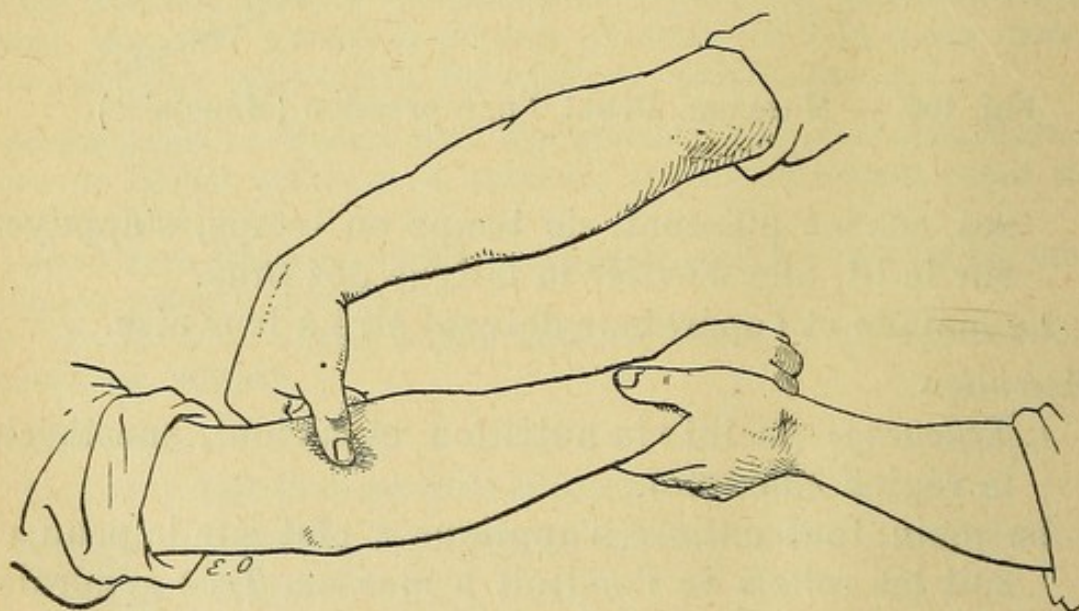


Fig. 108. — Fin de la pression.

traitement des entorses ou luxations, avec épanchements articulaires ou synoviaux. On l'emploie consécutivement à l'effleurage et au pétrissage.

Elle s'exécute avec la pulpe des doigts ou bien avec le talon de la main, en décrivant de petits cercles. On écrase avec la première main et on effleure avec la seconde, de sorte que les produits pathologiques sont évacués vers le centre. La main qui pétrit ne glisse pas sur les téguments, mais enfonce vers les plans sous-jacents.

3. *Mouvements passifs.* — Destinés à vaincre des raideurs articulaires, etc. Ne pas les commencer trop tôt. Dans tous les cas n'arriver aux mouvements suivants ou actifs, qu'après l'emploi des passifs.

4. *Mouvements actifs.* — La force d'un muscle augmente d'autant plus qu'il exécute un travail avec résistance (gymnastique suédoise). Donc, faire exécuter les mouvements en résistant, sans saccade, d'une résistance proportionnée à la force du malade.

5. *Effleurage*, comme (1) pour terminer la séance.

La *durée* de la séance de massage ne doit pas excéder quinze à vingt minutes. Généralement les séances sont quotidiennes.

Massage préparatoire.

On nomme ainsi le massage au-dessus de l'endroit malade, quand il existe des affections avec extravasations (hémarthroses, exsudations sanguines, sous-cutanées). Ce massage permet de diminuer la douleur, puis de décongestionner les lymphatiques et les veines thrombosées de la région; les canaux de ces derniers s'ouvrent par le massage centripète et les régions saines où on commence le massage servent « de pompes aspiratrices pour le liquide épanché ».

HYDROTHÉRAPIE

Les formes hydrothérapiques employées en chirurgie sont le bain local et la douche locale.

I. — BAIN LOCAL

Ce bain est utilisé chaud, à la température d'environ 42 à 45°. L'eau a été bouillie au préalable, exceptionnellement on y ajoute de très faibles quantités d'antiseptiques (sublimé $\frac{1}{4\,000}$; acide phénique $\frac{1}{400}$). Le *recipient* qui renferme cette eau est choisi de telle façon que le membre ou la portion de membre malade soit immergé en totalité. Pour le membre supérieur (c'est généralement pour lui que sont employés ces bains), on a recours à une poissionnière de grande dimension.

Il faut installer le malade dans la *situation* la moins fatigante pour lui. Placer sous l'aisselle un petit coussin de caoutchouc ou un coussin ordinaire recouvert de toile gommée imperméable.

La *durée* du bain est variable : d'un quart d'heure à une ou deux heures. Dans le cas où cette durée dépasse un quart d'heure, il convient d'entretenir l'eau à une température élevée, en versant de temps en temps de l'eau chaude et enlevant des quantités correspondantes de l'eau du bain. On veillera à verser doucement l'eau chaude sur le côté pour que le malade ne soit pas brûlé.

II. — DOUCHE LOCALE

Cette douche est à l'eau froide ou à l'eau chaude et froide alternativement (douche écossaise).

DOUCHE FROIDE

Indications. — Lorsqu'il y a de l'empâtement, de la gêne locale d'origine manifestement atonique, lorsque les tissus avoisinant un foyer de fracture paraissent absolument anémiques.

Technique.

L'eau froide à la température de 12° sera appliquée à *jet plein* ou à *jet brisé* par le doigt mis au-devant de

l'embout. D'habitude c'est le jet plein qui est employé, la force de projection détermine un choc assez puissant sur la région.

Le malade est à 2 mètres de distance (en moyenne).

Pour agir sur un *membre*, ou une portion de membre, le sujet est assis derrière un panneau de bois en avant duquel parait la partie à doucher. Pour cela, le panneau maintenu par deux pieds disposés en équerre, porte deux ouvertures, la première à 40 centimètres du sol, d'un diamètre de 30 centimètres environ (membre inférieur), la seconde à 90 centimètres du sol, mesurant 20 centimètres de largeur (membre supérieur). Les orifices peuvent être fermés totalement ou diminués grâce au glissement de panneaux pleins en bois, à rebord concave vertical, se déplaçant horizontalement.

Le malade passe à travers une des ouvertures de l'écran, le membre à doucher qui est pris entre le bord concave de la glissière et l'un des bords de la lunette.

Pour doucher l'*épaule* ou la *hanche*, le corps est d'abord mouillé en jet brisé, puis le cou ou le flanc sont protégés contre le jet plein, par un écran à main en bois, à rebord inférieur concave, tenu par le malade sur l'épaule ou sur la hanche.

La *durée* de la douche ne dépassera guère vingt à vingt-cinq secondes; on frictionnera ensuite la partie douchée et on lui fera exécuter quelques mouvements peu étendus.

Les *séances* auront lieu tous les jours.

DOUCHE ALTERNATIVE

(Chaud et froide successivement).

Indications. — Lorsque la région où a eu lieu une fracture présente un peu d'œdème, un peu de gêne des mouvements, sans pourtant qu'il existe la moindre douleur.

Technique.

Le jet doit avoir une puissance d'environ une atmosphère. La température de l'eau froide est de 12°, celle

de l'eau chaude de 40°; la durée de la douche froide est de cinq à six secondes, celle de la douche chaude de quinze à vingt secondes.

La *durée* totale de la douche ne doit pas dépasser une minute et demie à deux minutes, ce qui correspond à 4 ou 5 reprises des deux douches alternatives.

Frictionner énergiquement les régions douchées et faire exécuter au membre quelques mouvements.

Appliquer ensuite une bande de crêpe Velpeau ou de flanelle.

Séances tous les jours.

ÉLECTROTHÉRAPIE

L'électricité s'emploie, en chirurgie, sous deux formes : galvanique ou faradique.

L'unité de *résistance* est un *ohm*.

L'unité de *force électro-motrice*, un *volt* (c'est la force d'un couple de Daniell).

L'unité d'*intensité* de courant, un *ampère*. C'est le courant développé par une force électro-motrice d'un volt dans un circuit de résistance égale à un ohm. En médecine, on fait usage du *milli-ampère* = m. A., qui vaut la millième partie de l'ampère.

I. — GALVANISATION

L'électricité galvanique est obtenue à l'aide de piles, disposées sous forme d'appareil (portatif ou non), variant de 25 à 100 éléments (fig. 109). Tous les appareils permettent d'obtenir un courant de 15 milli-ampères au moins, lorsqu'on ferme le circuit sur une résistance de 2500 ohms, qui est en moyenne celle du corps humain.

Appareil.

Tout appareil se compose :

D'une *pile*, d'une *manette* sur le collecteur du courant, permettant d'en graduer l'intensité, d'un *galvanomètre*, faisant connaître si le courant passe, dans quel sens et quelle est son intensité.

D'un *commutateur*, permettant de changer le sens du courant.

D'un *interrupteur* du courant.

Les extrémités des fils partant des pôles positif et négatif




Fig. 109. — Batterie électrique à courants continus.

tif aboutissent à des *électrodes* (tantôt des cylindres creux, remplis par une éponge, tantôt des tampons, tantôt des plaques métalliques plus ou moins larges

recouvertes de peau de chamois). Ces électrodes sont, pour l'usage, trempées dans l'eau salée.

Méthode.

La méthode *unipolaire*, la plus usitée, consiste à employer une électrode dite indifférente sur un point excluant toute action sur la région à électriser (généralement le rachis ou le siège...). L'autre électrode est placée aux points d'élection de la région à électriser (muscles, par exemple).

La galvanisation peut s'appliquer sous forme de courants constants ou sous forme de courants interrompus à intervalles réguliers.

Technique.

a. COURANTS CONSTANTS.

L'*électrode reliée au pôle positif* est une plaque de 10 centimètres carrés au moins, appliquée sur le sternum ou la colonne vertébrale. L'*électrode négative* est une plaque de 5 centimètres sur 10, que l'on applique sur les muscles malades.

On fait arriver le courant lentement, *élément par élément*, en poussant la manette sur le collecteur, jusqu'à 5 milli-ampères et on le laisse passer pendant cinq à dix minutes. Puis on ramène progressivement la manette au 0.

b) COURANTS INTERROMPUS A INTERVALLES RÉGULIERS.

Mettre l'*électrode large* de 20 centimètres carrés reliée au pôle positif sur le sternum ou la colonne vertébrale.

L'autre *électrode, négative*, constituée par un tampon de 3 centimètres de diamètre, est placée sur le muscle à électriser (en plein corps charnu).

On fait arriver le courant lentement, *élément par élément*, jusqu'à 5 milli-ampères et on le laisse passer deux minutes. On cherche alors à provoquer une *secousse* musculaire, en interrompant le courant avec l'interrupteur. S'il n'y a pas de secousse, recommen-

cer en augmentant d'un milli-ampère, puis de deux, etc..., jusqu'à production d'une secousse nette (parfois 10, 15, 20 milli-ampères sont nécessaires ; ne pas dépasser cette intensité de 20).

En cas d'insuccès, on peut ramener le courant à 0, et recommencer, après avoir *renversé sa direction*.

La secousse est renouvelée toutes les cinq à six secondes, pendant cinq minutes sur un même muscle. Ramener ensuite le courant à 0 et recommencer en suivant la même technique sur chacun des principaux muscles malades.

II. — FARADISATION

L'électricité faradique est obtenue par des courants

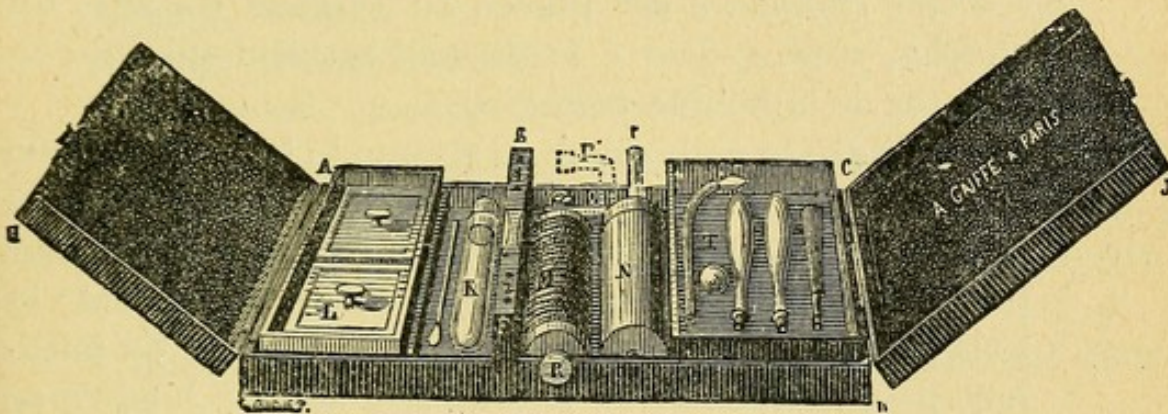


Fig. 110. — Appareil faradique.

induits très courts. On appelle ainsi les courants produits dans un circuit, par une variation du flux magnétique qu'il embrasse.

Appareil.

Les appareils d'usage courant sont des appareils volta-faradiques (fig. 110) et se composent :

D'une *pile*.

De *deux bobines* concentriques, l'extérieure ou induite pouvant être éloignée de l'inductrice.

Sur ces bobines sont enroulés les fils inducteurs (bobine du centre) et induits (bobine de la périphérie). Cette

dernière bobine sera habituellement choisie à gros fil (les contractions musculaires seront ainsi moins douloureuses).

D'un *faisceau de fer doux* dans la cavité de la bobine.

D'un *trembleur*.

D'un *graduateur*. En général, cette graduation est obtenue par le déplacement de la bobine périphérique sur un chariot.

Les *électrodes* employées sont les mêmes que celles qui servent aux courants continus. — Parfois on a recours au balai de fils métalliques.

Méthode.

La méthode unipolaire (p. 102) est la plus employée.

Technique.

La *bobine secondaire* est placée en dessous du zéro du chariot, c'est-à-dire à la *distance maxima* qui peut la séparer de la bobine primaire.

On fait passer le courant et on secoue le trembleur pour le mettre en mouvement. Puis on met en place les deux électrodes. S'il n'y a pas de contraction, il faut pousser la bobine vers le 0, et essayer d'obtenir la *contraction*. En cas d'échec, on fait avancer de millimètre en millimètre la bobine secondaire, jusqu'à ce que la contraction soit *permanente* et aussi développée que du côté sain.

On l'arrête au bout de quatre ou cinq secondes en soulevant l'une des électrodes, puis on la reproduit, en remplaçant au même endroit cette électrode et ainsi de suite, pendant une durée qui ne doit pas excéder trois minutes sur chaque muscle à électriser.

Applications.

L'électrothérapie chirurgicale vise surtout le traitement des atrophies musculaires à la suite de traumatismes des membres, ou de lésions articulaires.

- a) ATROPHIES, SUITE DE TRAUMATISMES DES MEMBRES (fracture, contusion). — Si le traumatisme n'a pas touché le

nerf moteur du membre, il ne s'agit que d'atrophie musculaire simple sans dégénérescence. On aura recours au *courant faradique*. La plaque indifférente sera placée dans le dos ou sous le siège du malade et le tampon négatif successivement sur tous les points moteurs des muscles atrophiés.

Si le muscle est peu atrophié, la faradisation peut *durer* cinq minutes; dans les cas d'atrophie prononcée, ne pas dépasser deux minutes par muscle.

Nombre de séances : trois par semaine.

b) ATROPHIES, SUITE DE LÉSIONS ARTICULAIRES.

Les muscles particulièrement atrophiés sont les suivants :

Epaule : deltoïde.

Coude : triceps.

Genou : triceps fémoral.

Cou-de-pied : jambier antérieur.

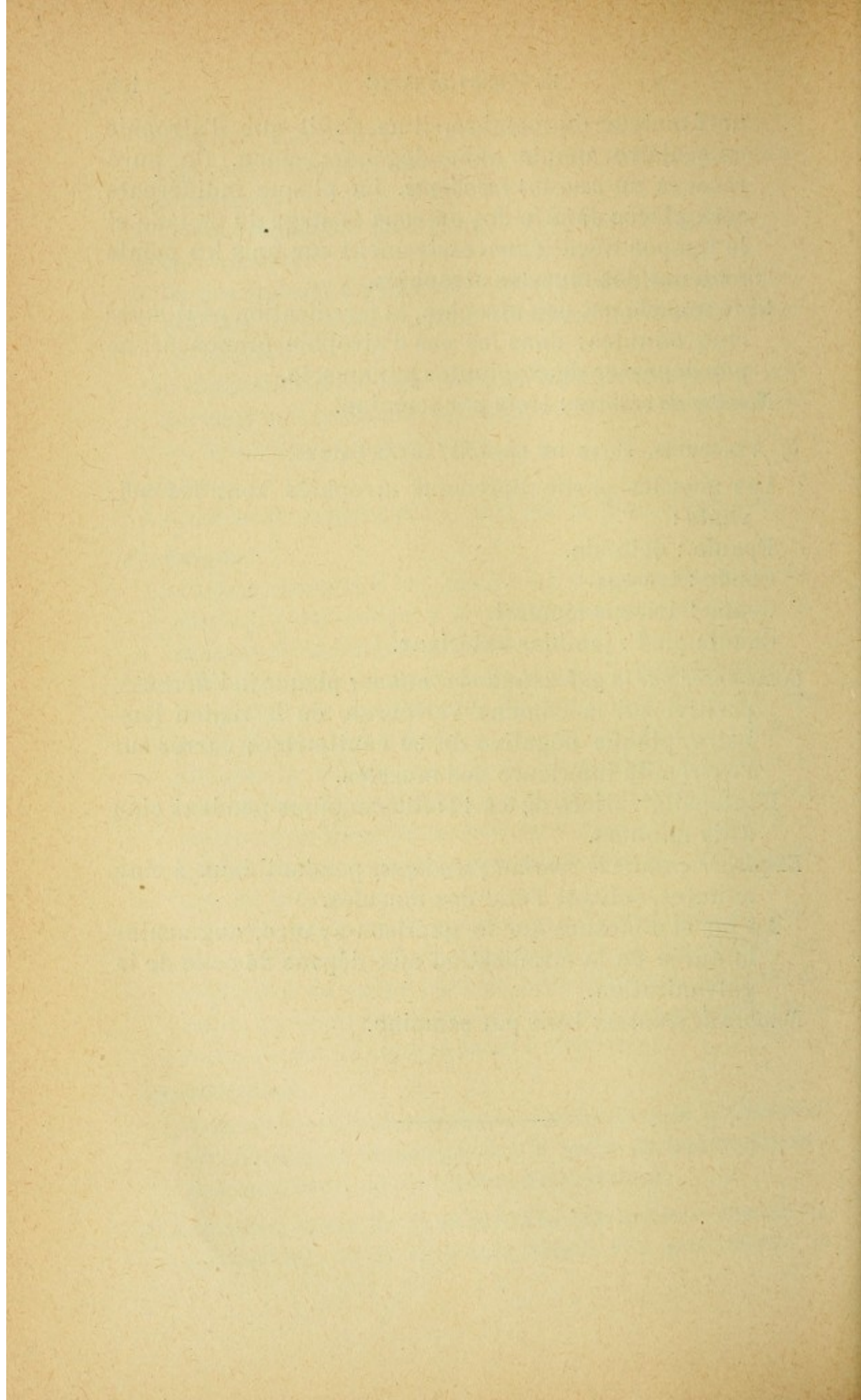
Commencer par la galvanisation continue : plaque indifférente, positive sur la colonne vertébrale ou la région lombaire, plaque négative de 50 centimètres carrés sur l'extrémité inférieure des muscles.

L'intensité variera de 8 à 12 milli-ampères pendant cinq à dix minutes.

Employer ensuite le courant faradique, pendant deux à cinq minutes, suivant l'état des muscles.

Au fur et à mesure que la guérison avance, augmenter la durée de la faradisation aux dépens de celle de la galvanisation.

Nombre de séances : trois par semaine.



AFFECTIONS GÉNÉRALES

PLAIES

Solutions de continuité des téguments provoquées par une action mécanique.

Plaies en général.

TRAITEMENT DES PLAIES SIMPLES.

Préparatifs.

1. — *Avant l'opération.*

1. *Instruments.*

Un bistouri.

Deux pinces à dents de souris.

Une sonde cannelée ordinaire.

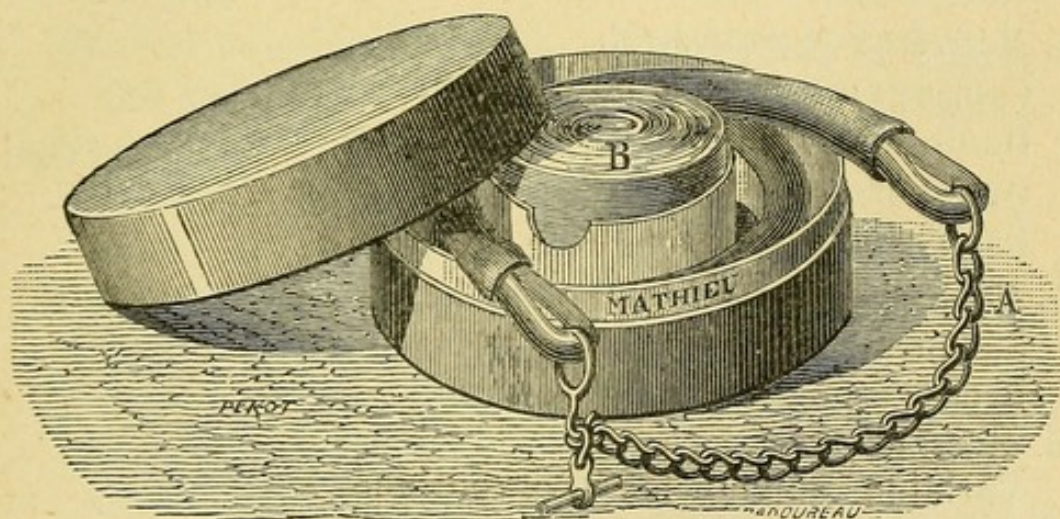


Fig. 411. — Appareil à compression élastique d'Esmarch.

Une paire de ciseaux droits.

Quelques pinces à forcipressure.

Un rasoir.

Une pince longue pour retirer les instruments de l'eau bouillante.

Aiguilles courbes ordinaires.

Bande d'Esmarch (fig. 111) ou de caoutchouc.

Catgut.

Soie.

Crins assortis.

Un ou plusieurs drains, de calibre convenable (cela dépend de la plaie).

2. *Récipients.*

Quatre récipients assez grands (casseroles) à mettre au feu.

Deux plats creux ou plateaux (pour les instruments et objets de pansement).

Deux cuvettes (pour le nettoyage des mains de l'opérateur).

Un bock laveur complet (avec tube et canule).

3. *Liquides.*

Alcool à 90°.

Solution de Van Swieten.

Eau stérilisée ou bouillie.

4. *Matériaux de pansement.*

Compresse de gaze ou de toile.

Ouate hydrophile.

Ouate ordinaire.

Bandes ou bandage spécial.

5. *Matériaux d'asepsie.*

Savon.

Brosse à ongles.

6. *Anesthésique.*

Variable, suivant les interventions.

7. *Aides.*

En nombre variable.

II. — *Préparatifs de l'opération.*

1. *Préparation des instruments, matériel et objets de pansement.*

Mettre sur le feu les quatre récipients : le premier sera

rempli d'eau additionnée d'une poignée de carbonate de soude. A l'ébullition y plonger les instruments pendant vingt-cinq minutes.

Le second sera rempli aux $\frac{2}{3}$ d'eau salée avec une poignée de sel marin au litre. A l'ébullition, y plonger les compresses et les tampons préparés et les y laisser pendant vingt-cinq minutes.

Dans le troisième à moitié plein d'eau salée, on placera les deux plateaux ou plats creux et le bock. Maintenir l'ébullition pendant vingt-cinq minutes.

Le quatrième contiendra seulement de l'eau, qu'on fera bouillir une demi-heure.

Disposer sur une petite table les deux plateaux ou plats creux, une fois leur stérilisation opérée. Déposer, dans l'un les instruments, dans l'autre les compresses et tampons.

2. Préparation de l'opérateur.

Dans l'une des cuvettes, pleine d'eau bouillie, savonnage et brossage minutieux des ongles, doigts, mains et avant-bras. Arrosage consécutif à l'alcool versé par un aide.

Dans la deuxième cuvette contenant de la liqueur de Van Swieten, immersion des mains et des avant-bras.

Opération.

Le traitement général est le même pour toutes les plaies. Il consiste à *déterger mécaniquement* à l'eau bouillie pure ou salée à 7 p. 1000, très chaude (50 à 55°), le foyer traumatique et la peau ambiante. Se servir de tampons ou de compresses stérilisées pour bien essuyer et même frotter ces régions, de façon à éloigner les corps étrangers, les caillots, les débris de tissus.

Pansement.

Aseptique sec.

Suites.

S'il n'y a pas de réaction inflammatoire locale, ni géné-

rale, ne pas lever le pansement avant le septième ou le huitième jour. Dans le cas contraire, mettre un pansement aseptique humide. Ce dernier sera renouvelé une fois par jour dans les débuts. Vers le cinquième ou sixième jour, s'il n'y a plus de réaction locale ni générale, appliquer un pansement sec.

La cicatrisation peut être obtenue *par première intention*, c'est-à-dire par réunion immédiate, directe des bords de la plaie : du sixième au huitième jour, l'adhérence est suffisante pour qu'on puisse enlever les sutures. Quand les bords de la plaie sont écartés, avec perte de substance, la réunion s'obtient *par seconde intention*, ce qui ne veut pas dire par suppuration ; les plaies de petites dimensions, non infectées, guérissent ainsi par réunion sous-crustacée. Mais généralement, il se forme des bourgeons qui suppurent (Villemin).

Les *bourgeons charnus* peuvent être *exubérants*, vasculaires et saignant au moindre contact ou, au contraire, *pâles*, exsangues. Pour les réprimer, recourir aux cautérisations avec le crayon de nitrate d'argent pur ou mitigé, aux thermo-cautérisations. — Pour les exciter, appliquer des bandelettes de diachylon simple imbriquées et laissées en place plusieurs jours. Chez les albuminuriques, on voit se développer une *couenne diphtéroïde*, due à de la gêne circulatoire de la région : traiter l'état général.

La suppuration entraîne comme conséquence la lenteur de la cicatrisation et souvent des complications ou une évolution vicieuse.

Les complications sont des *troubles trophiques* : névrites, inflammation chronique, douleurs. — Le traitement consiste dans le massage, voire même l'extirpation de la cicatrice ; parfois, on est forcé de recourir à l'élongation du nerf.

Certaines cicatrices dégénèrent : la *dégénérescence tuberculeuse* est des plus rares ; la *dégénérescence cancéreuse* est plus fréquente (habituellement, il s'agit d'épi-

- théliome pavimenteux lobulé). Il va de soi que l'ablation large, comprenant les ganglions pris, s'impose. La dégénérescence chéloïdienne s'étend au delà des limites de la plaie qui l'a fait naître; elle réapparaît, une fois la chéloïde enlevée, ce qui la distingue de la cicatrice purement hypertrophique. Certains sujets (scrofuleux) sont prédisposés à cette production de bourrelets fermes, élastiques et souvent sensibles. La compression prolongée, les cautérisations répétées au thermo- ou au galvano-cautère donnent de bons résultats. Si l'on veut procéder à l'ablation, bien dépasser les limites du mal en étendue et en profondeur et s'appliquer à faire une bonne suture intradermique (p. 117), avec réunion par première intention. Les cicatrices sont *vicieuses* quand elles ont un aspect difforme ou qu'elles gênent fonctionnellement la région où elles siègent.
- Les cicatrices *difformes ou hypertrophiques* (fausses chéloïdes) s'affaissent par la compression ouatée, l'application d'une cuirasse de bandelettes de diachylon simple ou mercuriel (emplâtre de Vigo) laissées plusieurs jours et renouvelées.
- Les cicatrices vicieuses au point de vue *fonctionnel* soulèvent entre elles des parties indépendantes à l'état habituel (adhérences de plis articulaires, de tendons, d'os à la peau, etc.).
- En vue de l'évolution normale de la cicatrisation*, surveiller attentivement l'attitude des segments de membres au voisinage des plaies en formation, aux environs des articulations; il faut que cette attitude contrarie le rapprochement immédiat des bords de la plaie. En général, on a recours à l'extension. Dans certaines régions, aux doigts par exemple, on sépare les surfaces suppurantes par des mèches poussées profondément.
- Au voisinage des orifices naturels, si la rétraction cicatricielle est menaçante, introduire dans l'orifice un drain, une laminaire.

Dans le cas où, au contraire, la cicatrisation tend à agrandir cet orifice, on le maintient fermé par des bandelettes de diachylon, la suture au besoin.

Lorsque la plaie est vaste, suppurante, on recourra aux greffes (p. 87) pour diminuer la longueur de la cicatrisation et la rétraction cicatricielle.

Contre ces cicatrices vicieuses, on emploie les douches, les bains tièdes, le massage, la gymnastique suédoise.

La *méthode de Cl. Martin* consiste à exercer sur le tissu cicatriciel, « une action lente et continue, qui le sollicite dans un sens exactement opposé à celui dans lequel agit sa rétractilité ».

S'agit-il de brides cutanées, développées surtout aux plis

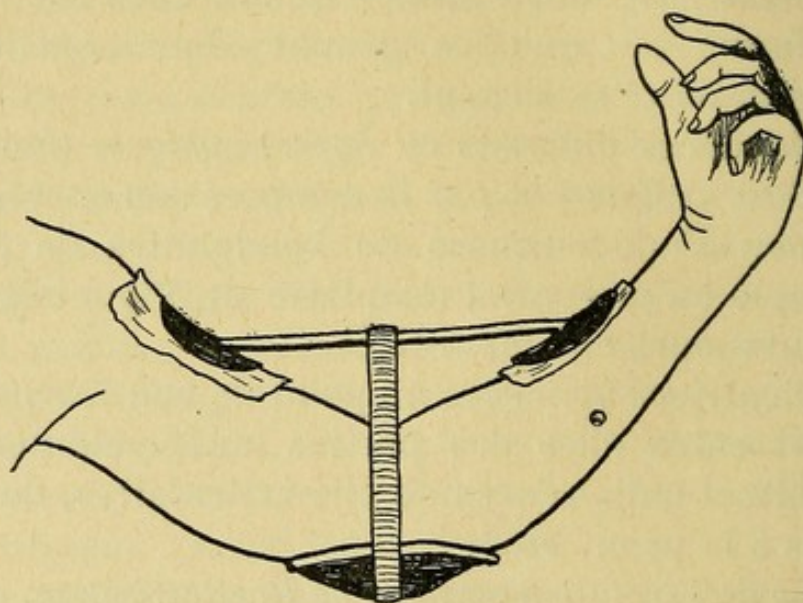


Fig. 112. — Appareil de Cl. Martin pour lutter contre une rétraction cicatricielle en flexion.

de flexion, à la suite de brûlures ? Si la cicatrice siège au pli de flexion, on appliquera une barre métallique avec plaques et coussins dans l'angle à ouvrir, puis on serrera le tout vers le milieu avec un lien élastique (fig. 112).

Dans le cas contraire, (cicatrice sur la surface d'extension) l'appareil sera constitué par un mât médian,

où se réfléchiront des cordes élastiques fixées de chaque côté à des bracelets l'un sur le bras, l'autre sur l'avant-bras (fig. 113).

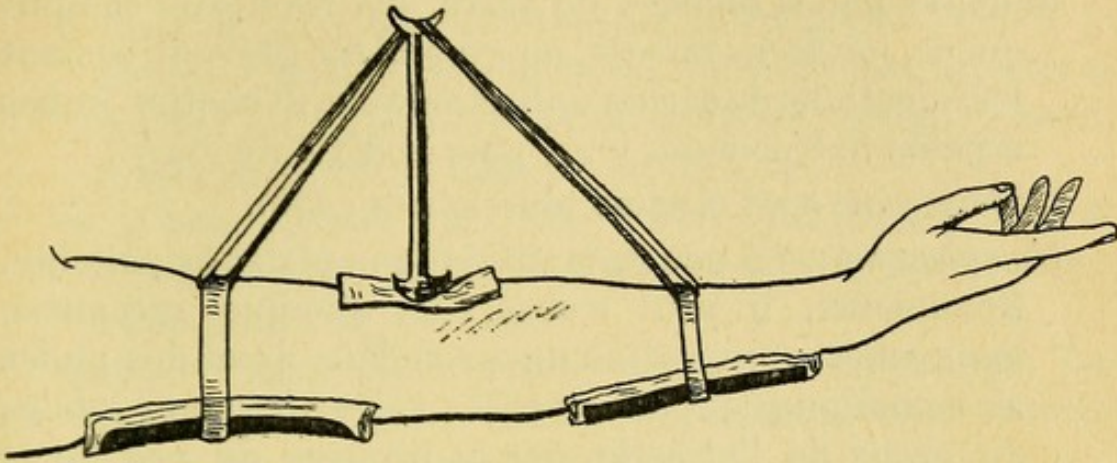


Fig. 113. — Appareil de Cl. Martin pour lutter contre une rétraction cicatricielle en extension.

Au creux poplité, l'appareil à traction continue pour fracture de cuisse conviendrait.

S'agit-il de rétrécissement des conduits organiques? Se servir d'un mandrin rigide, mais malléable et d'une série de sondes en caoutchouc élastique (feuille anglaise) fermées à leur extrémité, laquelle est renforcée et munie d'un œillet latéral (pour l'urine ou les gaz). Le mandrin pour le rectum sera en plomb, arrondi du bout et il aura un demi-centimètre de diamètre; pour l'urètre, il sera en cuivre et de petit calibre.

Le mandrin vaseliné est poussé dans la sonde choisie de façon à l'étirer. Le système est introduit vaseliné dans le conduit organique jusqu'au delà du rétrécissement. Le mandrin est alors retiré.

Les sondes appliquées dans la suite sont d'épaisseur ou de calibre de plus en plus forts.

On peut appliquer le procédé à la dilatation des narines, à l'écartement de l'orifice palpébral, avec un appareil extenseur muni d'un ressort à boudin.

TRAITEMENT DES PLAIES COMPLIQUÉES.

En présence des symptômes d'*infection générale*, il faut recourir aux injections de sérum artificiel.

Dans les plaies *souillées* de terre, les fractures compliquées, les écrasements, on emploiera préventivement les injections de sérum antitétanique (10 centim. cubes répétés le troisième jour, puis le dixième jour).

L'*hémorragie* sera étudiée plus loin (p. 459).

L'*emphysème* est à peu près spécial aux plaies de poitrine. Néanmoins, il peut s'observer, quoique rarement, mais sans aggravation du pronostic, dans des plaies ne communiquant pas avec les voies aériennes (plaies du creux de l'aisselle, des os propres du nez, de la joue). La compression, l'occlusion de la plaie et le repos en viennent à bout.

La *stupeur locale* est fréquente dans les plaies contuses, surtout par armes à feu. Caractères : anesthésie, refroidissement et absence d'hémorragie. Elle peut ne durer que quelques heures, mais parfois elle est le prélude de la septicémie gazeuse à marche rapide. Dans ces cas, l'amputation large est de rigueur.

La *gangrène aseptique* sera l'objet d'une observation suivie, sous le pansement sec aseptique. Une fois le sillon de démarcation bien tracé, régulariser le moignon.

Si la gangrène devient septique, recourir aux enveloppements humides aseptiques, aux débridements, au besoin à l'amputation.

La *syncope traumatique* sera combattue par la position horizontale, tête basse, la flagellation du visage avec des compresses humides, les injections d'éther, les sinapismes, les tractions de la langue, la respiration artificielle.

Shock traumatique. — Il s'observe dans les grands traumatismes, les écrasements des membres.

Caractères : blessé inerte, le visage livide, couvert de sueur froide, le regard fixe, les pupilles dilatées, la

conscience à demi conservée, le pouls imperceptible, inégal, la respiration irrégulière. Le shock peut disparaître dans les heures qui suivent. Mais il peut s'aggraver : relâchement des sphincters, coma.

S'abstenir de toute intervention chirurgicale. Mettre le blessé en position horizontale, recourir aux injections d'éther, de caféine, de sérum artificiel, au bain chaud, à température croissante, de 36 à 43°.

Si la température du blessé reste inférieure à 35°,5 la mort est certaine. Si elle se relève, on peut opérer, mais sans chloroforme.

Enfin, les *infections* (staphylocoque, streptocoque, bacille de Nicolaïer, vibron septique...) sont susceptibles de compliquer les plaies.

Le traitement consiste dans le nettoyage rigoureux de tous les recoins de la plaie, les grandes injections de sérum artificiel (1 litre et demi à 2 litres par jour) et, au besoin, l'ablation du membre.

Plaies par instrument piquant.

L'opérateur après avoir rendu ses mains aseptiques désinfecte rigoureusement la région du traumatisme, puis applique un pansement aseptique sec.

La région blessée sera mise au repos et le pansement sera laissé en place cinq à six jours.

S'il se déclare de l'inflammation (douleurs, gonflement, fièvre), donner des bains locaux prolongés à raison de deux par jour et dans l'intervalle, appliquer des pansements aseptiques humides

S'il se forme du pus, débrider (p. 127).

Plaies par instrument tranchant.

Préparatifs.

Du traitement des plaies en général (p. 107).

[*Anesthésique* (facultatif).

Général : chloroforme, éther ou chlorure d'éthyle.

Aide.

Au moins un (un de plus, pour l'anesthésie générale)].

Opération.*Exécution.*

Commencer par une désinfection rigoureuse des *environs de la plaie* (savonnage, brossage, lavage à l'alcool).

Laver *la plaie* à l'eau bouillie chaude avec une compresse élevée à 30 ou 40 centimètres. La nettoyer en frottant son intérieur et ses bords avec une compresse de gaze stérilisée sèche.

Suturer les bords de la plaie. — Si l'on n'est pas sûr de son asepsie, si elle était souillée ou datait de plusieurs heures, la suturer incomplètement et mettre dans son angle inférieur, un drain que l'on fixera par un point de suture.

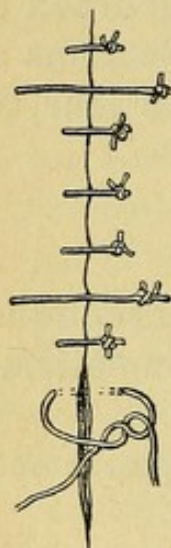


Fig. 114. — Suture entrecoupée ou à points séparés inégaux (longs et courts) (Ricard et Launay).

Divers modes de suture :

La plus employée est la *suture entrecoupée* (fig. 114). L'aiguille enfilée avec une courte aiguillée, et les deux extrémités de la plaie tendues par un aide muni de deux pinces à griffes, on commence par mettre un point vers le milieu de la plaie. A environ un demi-centimètre du bord droit, enfoncer l'aiguille de dehors en dedans, puis la faire passer de dedans en dehors sur l'autre bord, en un point symétrique. Les chefs de ce premier fil sont noués par le nœud de chirurgien, en affrontant bien les bords de la plaie, mais sans serrer très fort.

Le second point est placé à 1 centimètre de là, et ainsi de suite.

Il faut bien rentrer ou exciser les pelotons adipeux pour que l'affrontement soit très exact. Parfois, il est nécessaire d'ajouter quelques points intermédiaires plus rapprochés des bords de la plaie.

La suture *en surjet* (fig. 115 et 116) sert surtout quand les bords de la plaie sont irréguliers et ne se correspondent pas.

L'aiguille enfilée avec une longue aiguillée, le premier point est passé comme dans la suture entrecoupée,

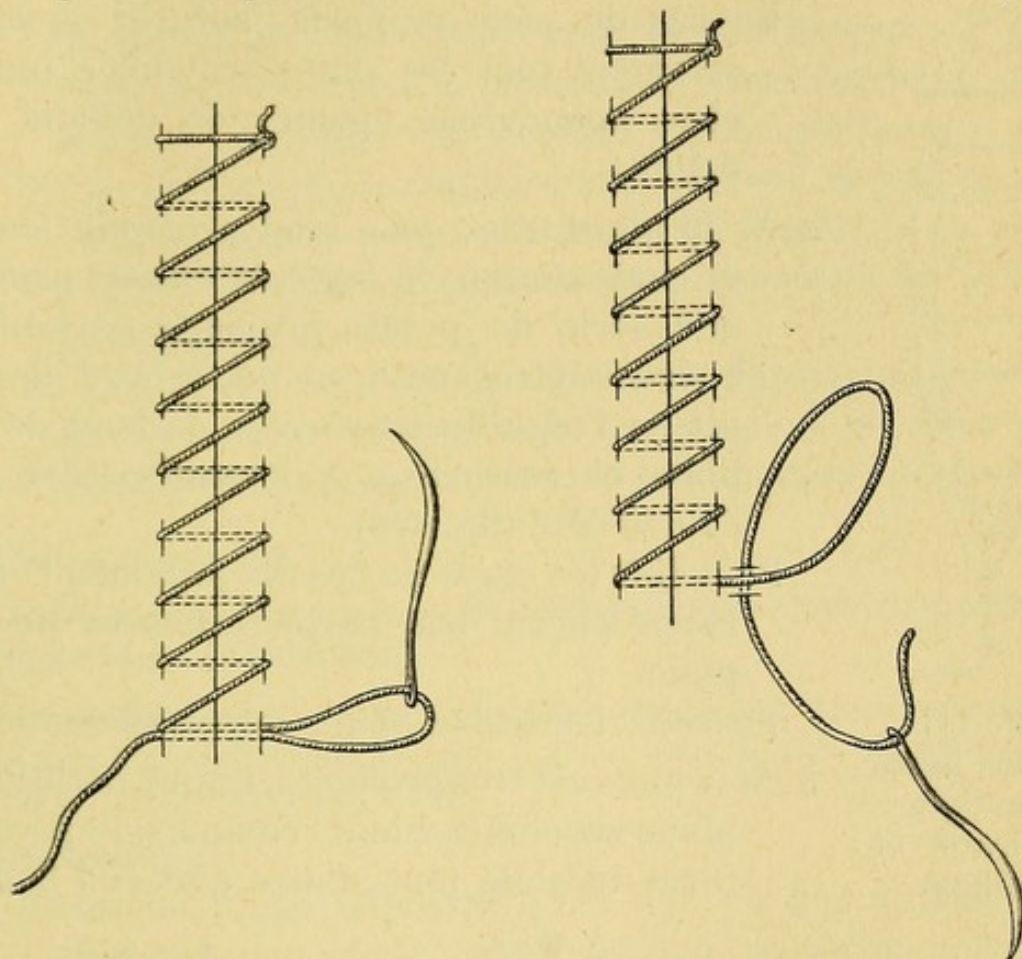


Fig. 115. — Suture en surjet arrêté par un nœud ordinaire (Ricard et Launay).

Fig. 116. — Suture en surjet simple. Autre mode d'arrêt (Ricard et Launay).

mais l'extrémité est arrêtée par un nœud. Le fil est passé d'un bord à l'autre jusqu'à ce que la plaie soit totalement fermée. Le fil est alors arrêté par un nœud ordinaire ou par le nœud représenté figure 116.

En cas de plaie superficielle des régions en vue (face surtout), faire une suture *intra-dermique* (fig. 117) avec aiguille fine et catgut fin (n° 0). Le fil pénètre dans la peau à quelques millimètres au-dessus de l'angle supérieur de la plaie où il est fixé par un nœud, il fait

ensuite une série d'anses intra-dermiques sur l'une et l'autre lèvres; à l'angle inférieur, il traverse la peau de dedans en dehors, on tire sur lui pour rapprocher les lèvres de la plaie, et on l'arrête par un nœud.

En cas de *plaie profonde*, suturer successivement tous les plans traversés (muscles, aponévrose, peau), de dedans en dehors.

- a. Si la plaie n'est pas trop profonde (coup de couteau dans la fesse, la cuisse) passer une série de points profonds partant à 2 centimètres environ du rebord de la plaie; l'aiguille traversera le fond de la plaie et ressortira à 2 centimètres de l'autre côté (fig. 118).

Pour lier les chefs de ces fils profonds l'aide rapprochera les bords cruentés de la plaie.

Passer ensuite des points superficiels.

- b. Si la plaie est très profonde, réunir les divers plans successivement: commencer par suturer la plaie musculaire avec un surjet

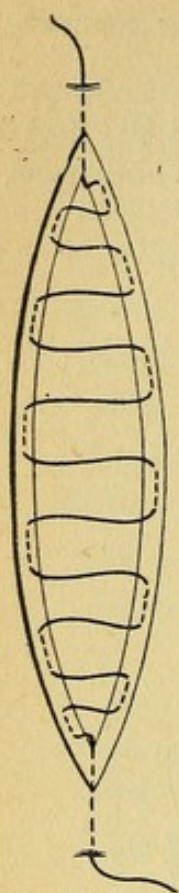


Fig. 117.
Suture intra-dermique (Ricard et Launay).

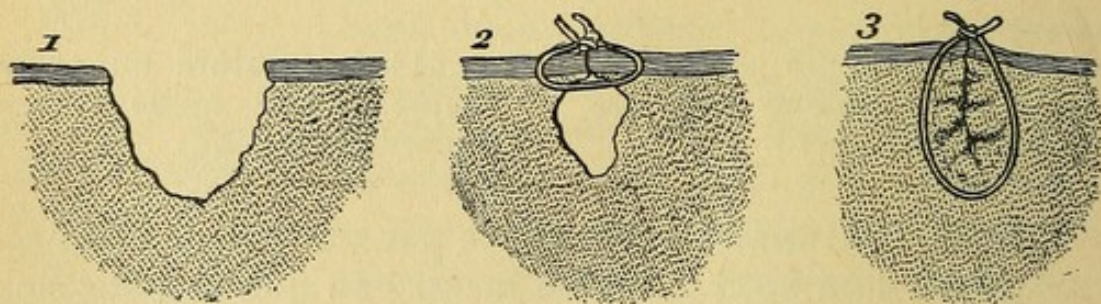


Fig. 118. — Suture en masse d'une plaie par un fil profond (Ricard et Launay).

1, plaie profonde. — 2, suture défectueuse des bords laissant une cavité sous-jacente.
3, suture en masse bien exécutée.

de catgut et terminer par la suture de la peau avec des crins de Florence.

Pansement.

Sec aseptique.

Suites.

Si l'on n'a pas mis de drain, et s'il n'y a pas de phénomènes ni généraux, ni locaux, le pansement ne sera ouvert et les fils cutanés enlevés que le *septième jour*. Puis, sans toucher à la plaie, on replacera un léger pansement aseptique sec pendant encore quelques jours. S'il se déclare de la *suppuration*, enlever le pansement et faire sauter un ou plusieurs fils. Nettoyer la plaie à l'eau bouillie. Appliquer un pansement aseptique humide.

En cas d'emploi du *drain*, enlever ce dernier au bout de quarante-huit heures, si la température ne s'est pas élevée et s'il n'y a pas de réaction inflammatoire locale.

Plaies contuses.

Solutions de continuité avec attrition des tissus (dues à un choc ou à une pression énergique).

Pronostic. — Grave, en raison de la fréquence de complications septiques (érysipèle, tétanos, etc.) ; dans tous les cas, durée longue (réunion par seconde intention).

Traitement.

Dans les plaies contuses de la tête ou des extrémités, recourir aux injections préventives de sérum antitétanique (10 centimètres cubes le premier jour, renouvelés le troisième et le dixième jour).

Préparatifs.

Du traitement des plaies en général (p. 107).

[*Anesthésie* (facultative).

Générale : éther, chloroforme ou chlorure d'éthyle.

Aides.

Au moins un (deux en cas d'anesthésie)].

Opération.

Débrider largement la plaie avec le bistouri. En nettoyer tous les recoins à l'eau bouillie projetée du bock

placé à 1 mètre de hauteur. *Déterger* tous les diverticules par frottement avec un tampon de gaze. Placer un ou plusieurs *drains* à l'angle inférieur.

Pansement.

Tamponnement : tapisser avec des lanières de gaze aseptique sèche tous les recoins de la plaie et en bourrer la blessure. Ouate hydrophile par-dessus, puis bandage.

Suites.

Renouveler le pansement *tous les quatre ou cinq jours*. En cas de fièvre, douleurs locales, souillure des pièces extérieures du pansement, appliquer et renouveler tous les jours un pansement humide.

Plaies par armes à feu.

L'agent vulnérant peut être une charge de plombs, une balle de carabine Flobert, de revolver du commerce ou d'ordonnance, ou une balle de fusil de guerre.

En général, ces blessures sont des plaies contuses.

Pronostic. — Variable, dépend : 1° de la force vive du projectile : plus cette force vive est grande, toutes proportions gardées, plus la blessure se rapproche d'une perforation simple ; — 2° des organes intéressés ; — 3° de l'infection due soit au projectile, soit aux débris vestimentaires entraînés par lui dans les tissus, soit à un pansement mal fait ou à une opération intempestive.

Traitement.

Même conduite que pour les plaies par instrument piquant (p. 115). Nettoyer les environs de la plaie et la plaie elle-même en enlevant les *corps étrangers accessibles* : se garder des explorations au stylet, sauf quand ces dernières sont le premier temps d'une intervention réglée. Une fois le foyer rigoureusement désinfecté appliquer un *pansement* aseptique sec.

La réunion par première intention est possible. La *suppuration* se montre souvent (elle est fonction de la présence de corps étrangers, débris vestimentaires).

Plaies par morsure venimeuse.

Injecter de suite le *sérum antivenimeux* à la dose de 10

centimètres cubes (actif, s'il est injecté dans les quatre heures qui suivent la blessure) ; appliquer un *lien circulaire au-dessus* du point mordu.

Faire saigner le plus possible la plaie, la laver avec une solution d'*hypochlorite de chaux* à 2 p. 100, ou même avec de l'eau de javelle coupée de moitié d'eau.

Pansement.

Aseptique sec.

BRULURES

Caractères. — On admet six degrés répartis en deux groupes :

I. Destruction superficielle des tissus.

1^{er} degré : érythème.

2^e degré : phlyctène.

3^e degré : eschare.

II. Destruction profonde des tissus.

4^e degré : mortification du derme en totalité et même du tissu cellulaire, y compris les éléments vasculaires et nerveux.

5^e degré : tous les plans sont intéressés jusqu'au squelette.

6^e degré : carbonisation de tous les tissus.

Quel que soit le degré, quelle que soit l'ancienneté de la brûlure, le traitement doit viser avant tout à l'asepsie de la plaie.

Pronostic. — Dépend de l'état antérieur du sujet, de l'étendue en surface et de la profondeur de la lésion. — Les brûlures des 4^e, 5^e et 6^e degrés sont *quoad vitam* généralement plus graves que celles des premiers degrés (infection, congestions viscérales, néphrite, œdème de la glotte, etc.). — Prévoir les troubles fonctionnels graves, pouvant résulter de la rétraction des cicatrices.

Traitement.

En principe, quand il existe plusieurs brûlures, faire des pansements par segments. — Ne pas hésiter à employer de grandes quantités d'ouate.

I. — BRULURE DE PETITE OU DE MOYENNE ÉTENDUE

Préparatifs.

De l'opération en général (p. 13).

[*Médicaments.*

Vaseline stérilisée.

Anesthésique.

Général : chloroforme ou éther (surtout chez les enfants).

Salle.

Très chauffée].

Traitement proprement dit.*Position.*

Malade assis ou couché dans la position la plus convenable pour que la région atteinte soit bien exposée.

Exécution.

Lavage des *environs de la brûlure* à l'eau bouillie, savonnage et brossage prolongés. Ne négliger aucun recoin (pli articulaire, intervalles digitaux). Décaprer les régions douteuses avec un tampon imprégné d'éther.

Savonnage et lavage de *la plaie* elle-même, en ménageant l'épiderme. En cas de *phlyctènes*, se borner à piquer ces dernières avec une aiguille passée à la flamme, pour en évacuer le contenu.

Terminer par un grand lavage à l'eau bouillie chaude, dont le jet tombe du bœck placé à 1 mètre de hauteur.

Pansement.

Si le derme est fortement dénudé par places, y appliquer un peu de *vaseline* stérilisée pour prévenir les adhérences au pansement.

Recouvrir la plaie de gaze aseptique sèche ou de compresses bouillies fortement exprimées, puis d'ouate hydrophile aseptique, d'ouate ordinaire en grande abondance. Bandage modérément serré.

Suites.

Le malade sera laissé au calme dans un lit bien chaud et soumis à une alimentation légère et tonique, (lait, café, alcool, champagne...). Il sera bon de lui donner un calmant (chloral ou opium) le soir.

Laisser le pansement en place *le plus longtemps possible*

(8 à 10 jours). Ne l'enlever que si la *température* s'élève et se maintient élevée, si le malade *souffre* beaucoup, si l'ouate et les bandes sont imprégnées par le *suintement de la plaie* et ont de l'odeur.

Avant de lever ce pansement, ne pas oublier de s'aseptiser les mains et d'observer les mêmes précautions d'asepsie que s'il s'agissait d'une véritable opération. Procéder à un lavage de la plaie à l'eau bouillie chaude. Si l'odeur du pus est très forte, faire ce lavage à l'eau oxygénée. Le pansement sera renouvelé tous les jours.

S'il y a seulement imprégnation du pansement *sans odeur* et *sans fièvre*, se borner à changer les couches d'ouate les plus superficielles.

Dès que la plaie commence à granuler, surveiller la *cicatrisation*, à cause des cicatrices vicieuses (surtout au niveau des plis articulaires des membres, du cou, de la face), mettre les membres en position favorable pour lutter contre la *rétraction* cicatricielle (p. 111). Au besoin, recourir aux *greffes* pour hâter la guérison. Mais, pour cela, il faut que les bourgeons soient roses, fermes, pas trop exubérants.

Si les *bourgeons* sont *exubérants* et très saignants, on les recouvrira de protective, préalablement trempé dans l'eau stérilisée, que l'on laissera en place plusieurs jours.

Si, au contraire, les bourgeons sont *atones*, grisâtres, on les excitera à la teinture d'iode, au nitrate d'argent, au thermocautère. L'onguent styrax donne également un coup de fouet aux plaies sans réaction.

II. — VASTE BRULURE (avec shock)

Préparatifs.

Les mêmes que pour : brûlure de petite ou de moyenne étendue (p. 121) avec, en outre, les préparatifs de l'injection sous-cutanée de sérum artificiel (p. 72), de l'in-

jection rectale (p. 79) et d'un grand bain d'eau tiède à 34-38°.

Traitement proprement dit.

Enlever soigneusement les vêtements les plus superficiels et couper les autres, en suivant les coutures, s'il est possible.

Savonner ou brosser les *environs de la ou des plaies*. Décaper à l'éther.

Savonner et laver *la ou les plaies* avec de l'eau bouillie. Donner un *grand bain tiède* (de 34 à 38°) prolongé plusieurs heures. A renouveler deux ou trois fois dans les 24 heures.

Dans l'*intervalle des bains*, recouvrir les plaies de gaze aseptique, et les envelopper d'une couche abondante d'ouate stérilisée tiède.

Suites.

Malade au calme absolu. *Soutenir ses forces* avec les toniques, la caféine et le sérum artificiel fréquemment répété, les injections rectales.

L'alimentation consistera dans le *régime lacté*.

Si, le *lendemain*, les membres ou portions de membres paraissent si atteints (carbonisation complète) que la conservation en est inutile, il vaut mieux procéder de suite — avant le développement de l'inflammation ou des infections locales — à l'amputation en tissu sain.

Si, au contraire, on peut espérer la conservation, et dans tous les cas de brûlures du tronc, du cou, continuer les bains prolongés ou, à leur défaut, les pansements aseptiques humides.

La *suppuration* peut durer fort longtemps avec élimination d'eschares abondantes. Faire des *greffes* dès que le développement des bourgeons le permettra. Surveiller la *cicatrisation*, pour éviter les difformités ou cicatrices vicieuses ; enfin, recourir, au besoin, aux *amputations secondaires*.

CORPS ÉTRANGERS SOUS-CUTANÉS

En général, aiguilles, échardes de bois.

Caractères. — Douleur, rougeur, parfois gonflement. On peut voir le point de pénétration noir et une trainée noirâtre indiquant le sens de la pénétration. Souvent, on ne voit rien.

Diagnostic. — Traces du trou d'entrée ; douleur locale à la pression. En cas de corps métalliques, radiographie dans les deux sens (sens vertical, sens horizontal).

Traitement.

Extraction chirurgicale, si l'on est sûr de la région exacte où se trouve le corps étranger. Si l'on n'en est pas sûr, appliquer des pansements humides et attendre que le corps étranger manifeste sa présence.

Préparatifs.

De l'opération en général (p. 13).

[Instruments.

Un bistouri.

Une paire de ciseaux droits.

Une sonde cannelée de Nélaton.

Une pince à disséquer.

Quelques pinces à forcipressure.

Quelques pinces de Kocher.

Une aiguille courbe ordinaire.

Catgut n° 0 (en cas de ligature).

Crins.

Drain.

Anesthésique.

Chlorure d'éthyle (local) si le corps étranger est superficiel.

Cocaïne (en injections intra-dermiques), si le corps est profond].

Opération.

Position.

Placer le sujet de telle sorte que la région à opérer repose sur une table ou un coussin.

Exécution.

Incision des tissus dans une direction autant que possible perpendiculaire à la plus grande longueur du corps étranger (fig. 119), de façon à ne pas manquer l'objet.

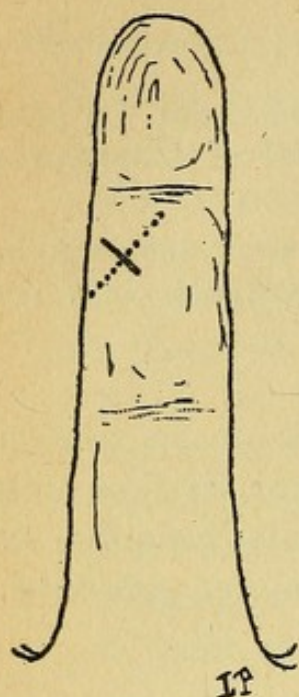


Fig. 119. — Tracé de l'incision (en pointillé) pour l'extraction d'une aiguille (représentée en trait plein).

Si le corps n'est pas senti au bistouri, introduire l'index gauche dans la plaie et chercher à le percevoir. Dès qu'on le sent, *ne plus perdre son contact* et manœuvrer de la main droite avec une pince, pour le saisir et l'attirer au dehors.

Suture au crin.

Mettre un *drain*, si on redoute l'infection de la plaie.

Pansement.

Aseptique sec.

Suites.

S'il n'y a pas de drain, lever le pansement au bout de *six jours* pour enlever les fils. Replacer un petit pan-

sement sec de protection.

S'il y a un *drain*, l'enlever au bout de deux jours, si la plaie est en bonne voie et n'a pas de tendance à la suppuration. Mettre alors un pansement sec, qu'on laissera en place quelques jours jusqu'à la cicatrisation.

ABCÈS

Nous distinguerons les abcès chauds et les abcès froids.

I. — ABCÈS CHAUDS

Collection de pus dont la formation rapide (en quelques jours), s'est accompagnée de réaction locale vive et de phénomènes géné-

raux. On emploie souvent le mot phlegmon à la place de celui d'abcès et réciproquement, pour désigner la suppuration des tissus. En réalité, phlegmon signifie : inflammation locale ou diffuse du tissu cellulaire, aboutissant presque toujours à la suppuration. La désignation d'abcès exprime la présence du pus dans la profondeur des tissus.

Caractères. — Localement : douleur spontanée et provoquée à la pression ; rougeur ; gonflement ; chaleur. Symptômes généraux : fièvre, frissons, troubles digestifs (période de formation) ; œdème, fluctuation plus ou moins manifeste, avec diminution des symptômes généraux (abcès formé).

Diagnostic. — Diagnostic de collection liquide : si la fluctuation n'est pas franche, s'appuyer sur la constatation d'un point ramolli au milieu d'une masse inflammatoire dure ; — peau rougie, adhérente, conservant l'empreinte du doigt ; — au besoin, en cas de doute, recourir à la ponction exploratrice avec la seringue à injections hypodermiques.

Diagnostic d'abcès : penser, pour les éliminer, aux tumeurs sarcomateuses à évolution rapide, aux kystes de toute nature, aux anévrysmes, aux gommes syphilitiques.

Traitement.

Evacuation du pus par l'incision.

Préparatifs.

1. — Préparatifs avant l'opération.

1. Instruments.

Un bistouri.

Une sonde cannelée ordinaire et une autre à bout mousse (de Nélaton).

Une paire de ciseaux droits ordinaires.

Quelques pinces à forcipressure.

Une pince longue pour retirer les instruments de l'eau bouillante.

Catgut (en cas de ligature).

Un ou plusieurs drains (de grosseur convenable).

2. Récipients

Quatre récipients assez grands (casseroles...) à mettre au feu.

Deux plateaux ou plats creux (pour les instruments et objets de pansement).

Deux cuvettes (pour le nettoyage de l'opérateur).
Un bock laveur complet (tube et canule).

3. *Liquides.*

Alcool à 90°.

Solution de Van Swieten.

Eau stérilisée ou bouillie.

4. *Matériaux de pansement.*

Compresses de gaze ou de toile (mouchoirs, etc.)

Ouate hydrophile.

Ouate ordinaire.

Bandes ou bandage spécial.

5. *Matériaux d'asepsie.*

Savon.

Brosse à ongles.

Une paire de gants de caoutchouc.

6. *Anesthésique.*

Variable : local ou général, suivant qu'il s'agit de petits abcès ou d'abcès importants.

7. *Aides.*

En nombre variable.

II. — *Préparatifs de l'opération.*

1. *Préparation des instruments, matériel et objets de pansement.*
(p. 21).

Mettre sur le feu les 4 récipients, — le premier sera rempli d'eau additionnée d'une poignée de carbonate de soude par litre. A l'ébullition, y plonger les instruments pendant vingt-cinq minutes.

Le second sera rempli aux 2/3 d'eau salée avec une poignée de sel marin au litre. A l'ébullition, y plonger les compresses et les tampons préparés (pendant vingt-cinq minutes).

Dans le troisième, à moitié plein d'eau salée, on placera les deux plateaux ou plats creux et le bock (maintenir l'ébullition pendant vingt-cinq minutes).

Le quatrième contiendra seulement de l'eau qu'on fera bouillir une demi-heure.

Disposer sur une petite table les deux plateaux ou plats creux, une fois leur stérilisation opérée. Déposer dans l'un les instruments, dans l'autre les compresses et tampons.

2. *Préparation de l'opérateur* (p. 23).

Dans l'une des cuvettes, pleine d'eau bouillie, savonnage et brossage minutieux des ongles, doigts, mains et avant-bras.

Dans la deuxième cuvette, contenant de la liqueur de Van Swieten, immersion des mains et avant-bras.

Mise des gants de caoutchouc.

3. *Préparation du malade.*

Région à opérer (p. 24). Rasage, savonnage, brossage, lotion à l'alcool, puis au Van Swieten.

Anesthésie.

Opération.

Position.

Le sujet sera dans la position la plus favorable pour que la région soit bien exposée, les muscles dans le relâchement.

Exécution.

Incision franche et large au bistouri, dans la longueur de l'abcès, le plus souvent de haut en bas : aux membres, d'habitude parallèlement à l'axe du membre ; à la face, un peu obliquement de haut en bas et d'arrière en avant (direction des filets du nerf facial) ; au cou, transversalement (direction des plis de la peau) ; à l'aîne, perpendiculairement au pli de l'aîne (chevauchement des bords de la plaie, si l'on fait l'incision dans le sens du pli).

L'incision atteindra *du coup* la collection purulente, si l'abcès est superficiel ; *en plusieurs temps* (incision de la peau, puis de l'aponévrose, puis enfin travail à la sonde cannelée), s'il s'agit d'un abcès profond.

Dans les régions visibles ne pas faire l'incision trop longue, à cause de l'esthétique.

Laisser s'écouler le pus, sans recourir à des pressions violentes aux environs de la poche.

S'il y a un ou plusieurs *diverticules*, pousser au fond de chacun d'eux la sonde cannelée et, sur la saillie formée par la peau soulevée par la pointe, pratiquer une contre-ouverture.

Laver la cavité et ses prolongements à l'eau bouillie chaude sous légère pression (bock laveur à une hauteur de 1 mètre).

Faire passer un ou plusieurs *drains* plutôt gros que petits, dans la cavité même et dans chaque contre-ouverture. On s'arrange généralement pour qu'un même drain passe dans deux ouvertures, l'une de celles-ci étant en position décline par rapport à l'autre. Les drains seront donc, autant que possible, placés verticalement plutôt que transversalement. Souvent, on traverse l'extrémité extérieure des drains avec une épingle de nourrice, pour empêcher leur disparition dans la cavité de l'abcès : il est bon, dans ces cas, d'envelopper le tube de caoutchouc, entre les téguments et l'épingle, avec un chiffonné de gaze.

Avant le pansement, s'assurer que le pus a un libre écoulement au dehors, qu'il n'y a pas de poche décline.

Pansement.

Aseptique humide.

Suites.

Dans les abcès des membres, il peut être utile de prescrire tous les jours deux ou trois *bains locaux* prolongés, d'une heure, dans l'eau bouillie chaude. Dans les intervalles, on replacera le pansement humide aseptique, que l'on changera pour le pansement sec aseptique, dès que seront tombés les phénomènes inflammatoires, soit vers le troisième ou le quatrième jour.

Si le pus est *odorant*, fétide, faire par les drains, tous les jours et pendant plusieurs jours, un lavage à l'eau oxygénée à 12 volumes.

La *longueur des tubes de caoutchouc* sera diminuée, au fur et à mesure que la cavité se comblera. Ces derniers seront supprimés, dès que la plaie aura bon aspect, que la suppuration sera peu abondante, le bourgeonnement rose.

II. — ABCÈS FROIDS

Tumeurs tuberculeuses idiopathiques (développées primitivement et cantonnées dans le tissu cellulaire sous-cutané), ou symptomatiques (point de départ osseux, articulaire, viscéral). Les abcès symptomatiques, la plupart du temps ossifluents, peuvent être sessiles (au voisinage de l'os atteint) ou par congestion (migrateurs).

Caractères. — Tuméfaction indolente, mobile, sans altération de la peau au début, présentant de la fluctuation centrale au bout d'un certain temps, puis de l'amincissement et de l'adhérence de la peau. — A la fin, ulcération à bords décollés, violacés, à fond caséeux.

Dans les abcès symptomatiques on trouve, en outre, une lésion d'origine osseuse, synoviale, ganglionnaire.

Traitement.

A. **Abcès limité sous-cutané** (ou gomme tuberculeuse).

Si la gomme est nettement froide, recourir à la ponction avec injection modificatrice.

PONCTION AVEC INJECTION MODIFICATRICE.

Préparatifs.

I. — *Avant l'opération.*

Instruments.

Seringue à injections hypodermiques, avec aiguille de calibre assez fort.

Liquides.

Ne plus se servir de naphthol camphré, qui a donné lieu à plusieurs accidents mortels.

Ether iodoformé à 5 p. 100 (dans un flacon à large ouverture) : quelques grammes.

Collodion iodoformé.

Alcool à 90°.

Récipients.

Une casserole à mettre au feu.

Une cuvette pour le nettoyage des mains de l'opérateur.

Matériaux de pansement.

Ouate hydrophile.

Matériel d'asepsie.

Savon.

Brosse à ongles.

Anesthésique (facultatif).

Local : chlorure d'éthyle.

II. — *Préparatifs de l'opération.*

Instrument.

Stérilisation de la seringue (p. 21).

Malade.

Préparation aseptique de la région par savonnage à l'eau chaude, puis lavage à l'alcool (p. 24).

Opérateur.

Préparation aseptique des mains (p. 23).

Opération.

Position.

Variable suivant le siège de la gomme.

Exécution.

L'aiguille tenue dans la main droite, *ponctionner* la peau en dirigeant l'aiguille obliquement, de façon à lui faire traverser une certaine épaisseur de tissus, avant de pénétrer dans la cavité de l'abcès.

Monter la seringue sur l'aiguille et *aspirer le pus*. — Il peut être nécessaire de vider la seringue et d'aspirer plusieurs fois le contenu de l'abcès. — S'il se produit de l'*obstruction*, déboucher l'aiguille avec un fil d'argent.

Injecter de quelques gouttes à quelques grammes (suivant les dimensions de la poche) d'éther iodoformé.

Enlever la seringue, sans l'aiguille, et boucher l'orifice extérieur de cette dernière avec le doigt. La poche se distend. Au bout de deux minutes, enlever le doigt, les vapeurs d'éther s'échappent.

Retirer l'aiguille en *pinçant la peau* tout autour, de façon à l'essuyer avant son passage en tissu sain.

Pansement.

Simple couche de collodion iodoformé.

Suites.

On peut être amené à renouveler plusieurs fois cette opération à quinze ou vingt jours d'intervalle.

En cas d'échec, lorsqu'on renonce à l'incision pour raison d'esthétique (par exemple à la face, au cou), on peut employer le séton.

SÉTON.

Préparatifs.

Comme pour la ponction précédente (en remplaçant la seringue par une aiguille à suture ordinaire et 3 à 4 crins de Florence; naturellement, on ne préparera ni éther iodoformé, ni collodion).

Opération.

Position.

Comme précédemment.

Exécution.

Traverser avec l'aiguille, l'abcès à sa base, dans son plus grand axe (fig. 120).

Ramener deux crins.

Nouer les extrémités doubles des deux chefs.

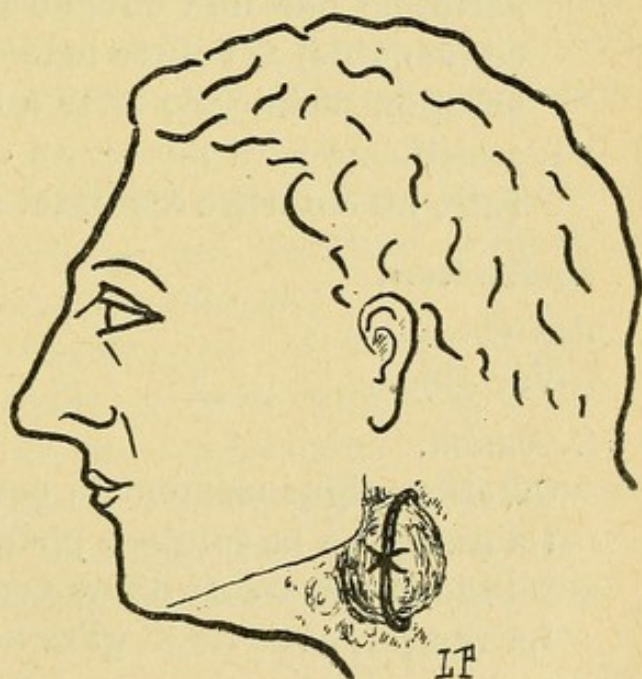


Fig. 120. — Séton.

Pansement.

Aseptique sec.

Suites.

Renouveler le pansement sec tous les trois ou quatre jours. Dès que l'écoulement du pus paraît tari, au bout d'un mois, un mois et demi, *retirer les crins*. Le trajet se ferme de lui-même. S'il tarde à se fermer, recourir à quelques injections de teinture d'iode dans son intérieur.

Si l'abcès subit une poussée aiguë avec rougeur de la peau et menace d'ouverture au dehors, recourir d'abord à l'incision simple (p. 129), puis au curettage consécutif, une fois calmés les phénomènes aigus.

CURETTAGE.

Préparatifs.

Comme pour la ponction (p. 131), en remplaçant la seringue par une curette de Volkmann (de grosseur convenable) et l'éther iodoformé et le collodion par la solution phéniquée forte à 5/100.

L'anesthésie sera locale, au chlorure d'éthyle ou générale, au chlorure d'éthyle, chloroforme, ou éther.

Opération.*Position.*

Variable.

Exécution.

Curetter soigneusement la cavité dans tous ses recoins. La *nettoyer* à la solution phéniquée forte, en s'aidant de l'index recouvert d'une compresse de gaze.

La remplir avec de la gaze aseptique.

Pansement.

Aseptique sec.

Suites.

Renouveler le tamponnement tous les deux jours (pour éviter une fistule).

Deux fois la semaine, *toucher les parois* de la cavité avec la solution de chlorure de zinc à 1/10, ou à la teinture d'iode.

De *nouveaux curettages* peuvent être nécessaires.

La *durée* de la cicatrisation est assez longue.

B. Absès symptomatique. (sessile ou par congestion).

Traitement.

Evacuation du pus et injection d'éther iodoformé.

Préparatifs.

Comme pour la ponction (p. 131), en remplaçant la seringue à injections hypodermiques par une aiguille ou un trocart assez fin s'adaptant soit à la grosse seringue de Roux, soit à l'aspirateur de Potain.

Opération.

Position.

Variable.

Exécution.

Ponctionner l'abcès avec le trocart un peu obliquement, de façon à traverser les tissus sains, avant d'aborder l'abcès. Si le trocart se *bouche*, y glisser le mandrin.

L'abcès vidé, grâce à de douces pressions aux environs, *injecter* l'éther iodoformé en quantité variable (de quelques grammes à 60 grammes).

Boucher l'orifice du trocart avec le doigt; la *poche se distend*. Au bout d'une à deux minutes, *enlever le doigt*, les vapeurs d'éther s'échappent.

Placer le mandrin dans le trocart, retirer l'instrument, en *pinçant la peau* sur lui, aux confins de l'abcès, pour l'essuyer avant la traversée des tissus sains.

Pansement.

Obturation de l'orifice par une lamelle d'ouate recouverte de collodion iodoformé.

Suites.

Ne pas omettre le *traitement général* de la tuberculose.

Renouveler l'injection tous les quinze ou vingt jours.

Parfois, au bout d'une ou deux injections, il se forme une *fistule* : traiter cette complication par des injections d'éther iodoformé ou des crayons d'iodoforme.

ANTHRAX

Agglomération de furoncles, c'est-à-dire, en somme, inflammation de l'appareil pilo-sébacé due au staphylocoque blanc.

A. — ANTHRAX CIRCONSCRIT

Caractères. — Tumeur nettement circonscrite de la grosseur d'un œuf environ, rouge, où l'on distingue plusieurs furoncles agglomérés ; par chacun des orifices de ces furoncles issue de pus, puis d'autant de bourbillons, ou d'un bourbillon unique et très gros (s'il y a fusion des furoncles). Phénomènes généraux peu intenses, douleurs d'habitude modérées.

Pronostic. — Généralement peu grave, sauf pour les anthrax de la face. Durée : quinze jours à trois semaines environ. Cicatrisation de la cavité par bourgeonnement.

Diagnostic. — De la cause : mauvais état général, diabète, etc.

Traitement.

Pulvérisations chaudes.

Préparatifs.

Instrument.

Pulvérisateur à vapeur de Lucas-Championnière (fig. 121).

Liquide.

Eau bouillie.

Matériaux et objets de pansement.

Toile gommée imperméable ou taffetas chiffon.

Ouate hydrophile.

Ouate ordinaire.

Bandes.

Pulvérisation.

Trois fois par jour, pulvérisation d'une demi-heure à

trois quarts d'heure, en ayant soin de recouvrir la région d'une toile imperméable percée à son centre d'un trou découvrant l'anthrax.

Le pulvérisateur chargé d'eau bouillie sera placé à 30 centimètres.

Pansement.

Après chaque pulvérisation, appliquer sur la région un




Fig. 121. — Appareil pulvérisateur à vapeur.

gâteau d'ouate hydrophile imprégnée d'eau bouillie. Recouvrir d'ouate ordinaire, puis maintenir le tout, sans serrer, avec une bande.

Suites.

Ne pas oublier le *traitement général* (état diathésique). Veiller à l'antisepsie intestinale (purgatifs). — Recourir à l'emploi de la levure de bière ou de la levurine.

En cas de douleurs très vives, ou en présence d'un anthrax de la face (nez, lèvre supérieure), débrider le plus tôt possible par une *incision cruciale* (V. abcès, p. 129).

Evacuer le pus par expression, puis appliquer un pansement humide et faire des pulvérisations, comme précédemment.

B. — ANTHRAX DIFFUS

Caractères. — Phénomènes généraux bruyants : état gastrique, fièvre, douleurs violentes. Tumeur violacée au centre, rouge et œdémateuse sur les bords qui sont mal définis, avec tendance à extension rapide (croissant d'heure en heure) ; issue de pus en grosse quantité par les nombreux orifices furonculeux ; sortie de masses de tissu cellulaire sphacélé.

Pronostic. — Grave : mort possible par intoxication, suppuration interminable, par complications (phlébite, surtout pour les anthrax de la face ; abcès éloignés...).

Durée de réparation : plusieurs mois. Cicatrisation de la cavité par bourgeonnement.

Traitement.

Incision au fer rouge, le plus tôt possible.

Préparatifs.

Instruments.

Thermocautère (choisir le couteau.)

Liquides.

Eau bouillie chaude.

Eau oxygénée à 12 vol.

Matériaux et objets de pansement.

Ouate hydrophile.

Ouate ordinaire.

Toile gommée imperméable ou taffetas chiffon.

Anesthésique.

Chloroforme (ni chlorure d'éthyle, ni éther, à cause du thermo).

Aide.

Un pour l'anesthésie.

Opération.*Position.*

Décubitus en position favorable.

Exécution.

L'anesthésie obtenue, avec le couteau au rouge sombre tracer *deux incisions en croix* et, s'il est nécessaire, d'autres incisions *radiées* espacées d'environ 2 centimètres

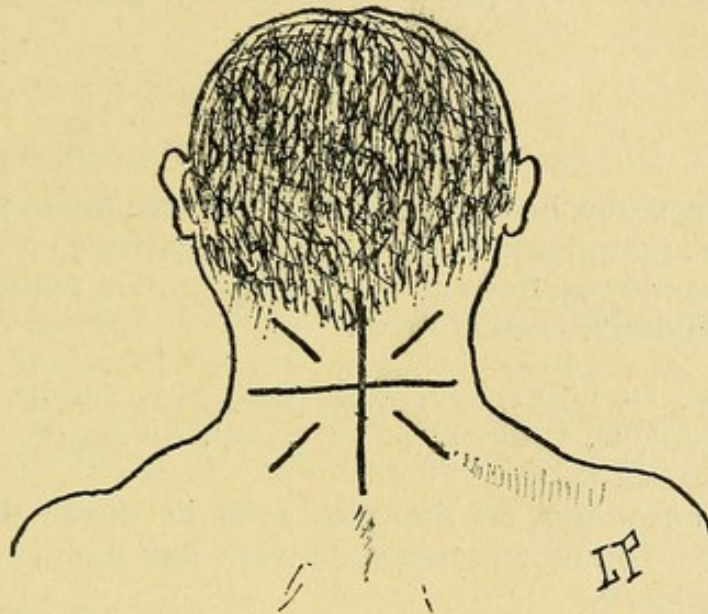


Fig. 122. — Tracé des incisions au thermocautère dans l'anthrax diffus de la nuque.

(fig. 122); ne pas faire arriver ces incisions radiées jusqu'au centre (mortification trop grande des tissus). Toutes ces incisions devront être *profondes*, aller jusqu'à l'aponévrose et *dépasser la périphérie* de l'anthrax lui-même, c'est-à-dire empiéter sur la zone œdémateuse. *Exprimer le pus* de la masse ainsi incisée, bien découvrir les clapiers, extraire les débris sphacelés. Laver toute la plaie et les cavités avoisinantes avec un tampon d'ouate imprégnée d'eau oxygénée.

Pansement.

Aseptique humide.

Suites.

Renouveler le pansement *trois à quatre fois par jour*.

A chaque lever de pansement, séance de *pulvérisation* d'eau bouillie de trois quart d'heure. Bien déterger le foyer des débris sphacelés et du pus.

Ne pas négliger le traitement *général* (comme pour l'anthrax simple).

Des *incisions nouvelles* peuvent devenir nécessaires.

Une fois le travail aigu enrayé, à la période de réparation, faire des pansements à la vaseline stérilisée.

HYGROMA

Inflammation d'une bourse séreuse. Peut être aiguë : consécutive à traumatisme, lymphangite, érysipèle, rhumatisme ; ou chronique : contusions chroniques, frottements répétés en des régions spéciales (cavaliers, religieux, cordonniers).

Caractères. — L'hygroma *aigu* peut être séreux (caractérisé par tension, douleur, rougeur de la peau), ou suppuré (caractères généraux d'abcès).

L'hygroma *chronique* se présente sous la forme d'une tumeur plus ou moins arrondie, indolente, souvent non mobile sur les plans profonds, crépitante.

Diagnostic. — Superficialité de la lésion. Siège d'une bourse séreuse normale ou accidentelle. Commémoratifs (frottements répétés locaux).

Traitement.

A. Hygroma aigu non suppuré.

Envelopper la région enflammée de *compresses* trempées dans l'eau bouillie chaude, que l'on recouvrira de *toile gommée imperméable*. Appliquer de l'*ouate* par-dessus, et quelques tours de *bande*. La région sera mise au repos absolu.

Renouveler les applications de compresses chaudes plusieurs fois par jour.

B. Hygroma suppuré.

Préparatifs.

De l'abcès chaud en général (p. 127).

[Instruments.

Quelques pinces de Kocher.

Une pince à griffes.

Un drain de calibre assez petit.

Liquides.

Solution phéniquée à 5/100.

Anesthésique.

Local, chlorure d'éthyle].

Opération.*Position.*

Décubitus dorsal, la région bien exposée, le membre maintenu à son extrémité par un aide quelconque.

Exécution.

Inciser *largement et longitudinalement* la bourse séreuse. Evacuer le pus et nettoyer soigneusement la cavité avec des compresses enveloppant l'extrémité de l'index.

Laver la poche à la *solution phéniquée forte*.

Placer un drain ou un chiffonné de gaze.

Pansement.

Aseptique humide.

Suites.

Repos au lit.

Renouveler le pansement tous les jours. Dès que l'inflammation est éteinte, appliquer un pansement aseptique sec.

Durée : environ trois semaines.

C. Hygroma chronique.

Procéder à l'extirpation, comme pour le kyste sébacé.

KYSTE SÉBACÉ

Tumeur développée aux dépens d'une glande sébacée et renfermant de la graisse et des cellules épithéliales.

Caractères. — Tumeur arrondie, dure ou pâteuse, généralement

mobile sous la peau, non douloureuse. Parfois, elle est très adhérente.

Siège : cuir chevelu, face, nuque, dos...

Traitement.

A. Kyste mobile, non adhérent.

Préparatifs.

De l'opération en général (p. 13).

[I. *Instruments.*

Un bistouri.

Une sonde cannelée à bout mousse.

Une pince à griffes.

Une paire de ciseaux courbes.

Une curette de Volkmann.

Quelques pinces à forcipressure.

Une aiguille courbe ordinaire ou de Mooy.

Catgut n° 0 ou 1.

Crins assortis.

Anesthésique.

Local : injections de cocaïne.

II. *Malade.*

Anesthésier localement la région par quatre injections de cocaïne, une à chacun des points cardinaux de la masse kystique].

Opération.

Position.

Malade assis ou couché, suivant le siège de la tumeur.

Exécution.

Incision de la peau en long, et atteignant la paroi du kyste sans l'intéresser.

Isolement du kyste, avec la sonde cannelée, sur chacune des lèvres de l'incision et jusqu'à la partie profonde. D'un coup des ciseaux courbes passés sous la tumeur, l'extraire sans l'ouvrir (fig. 123).

Si elle *s'ouvre*, la nettoyer antiseptiquement, puis en extraire les lambeaux complètement; au besoin, curetter.

Suturer la plaie aux crins de Florence, en faisant passer *profondément les fils* pour supprimer la cavité du kyste (au besoin, exciser la peau exubérante, avant la suture).

Pansement.

Aseptique sec, assez serré.

Suites.

Enlever le pansement et couper les fils du *huitième au dixième jour*.

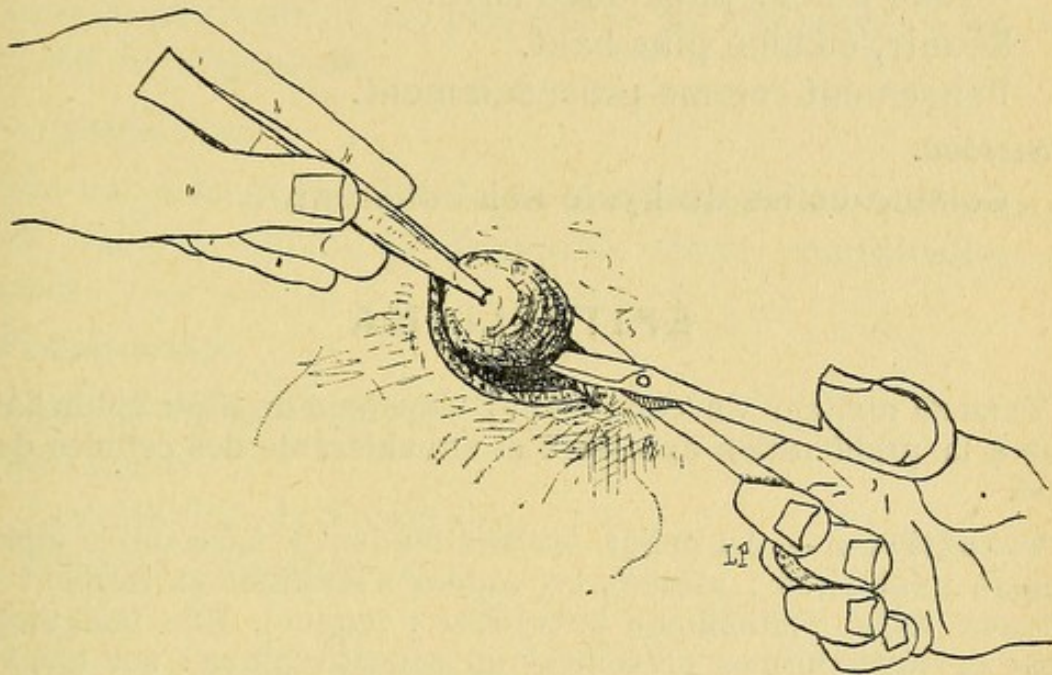


Fig. 123. — Extirpation d'un kyste sébacé. La tumeur bien isolée des tissus avoisinants, les ciseaux vont dégager ses attaches profondes.

En cas de suppuration, pansement humide avec des compresses d'eau bouillie.

B. Kyste adhérent.

Préparatifs.

Les mêmes que pour kyste mou non adhérent, avec en plus une curette tranchante et de la solution phéniquée à $\frac{5}{100}$.

Opération.

Position.

Malade assis ou couché, suivant le siège de la tumeur.

Exécution.

Au lieu d'énucléer le kyste après isolement, l'énucléer d'emblée en circonscrivant la masse d'une incision de la peau circulaire.

Décoller le kyste dans la profondeur (avec la sonde cannelée) et tâcher de l'extraire intact.

S'il s'ouvre et si on ne peut l'extraire complètement, gratter la cavité à la curette tranchante, puis cautériser à l'eau phéniquée forte.

Réunir, comme plus haut.

Pansement comme précédemment.

Suites.

Comme celles du kyste non adhérent.

ÉPITHÉLIOMA

Tumeur maligne développée aux dépens d'un tissu épithélial et due à la prolifération excessive et envahissante des cellules de ce type.

Caractères. — Au début, les uns tendent à faire saillie (épithéliomas papillaires : utérus), les autres s'infiltrant et forment des noyaux durs (épithélioma interstitiel : langue). Une fois ulcérée l'une et l'autre formes présentent un aspect typique : sur une base indurée à contours mal définis, se voit une surface bourgeonnante ulcérée, à bords adhérents. Ganglions indurés et indolents, répondant aux lymphatiques de la région envahie.

Traitement.

On peut procéder à l'ablation chirurgicale ou à la destruction par les caustiques.

L'ablation chirurgicale souvent incomplète sera réservée aux cancroïdes plongeants compromettant rapidement l'existence, à ceux qui se développent dans les cavités naturelles, ou aux épithéliomas du rectum, de l'utérus, superficiels et aisés à enlever sans vastes délabrements.

La cautérisation qui limite son action au seul tissu malade, est moins effrayante, plus sûre et moins mutilante. Elle est le procédé de choix au nez, aux paupières, dans les vastes épithéliomas du cuir chevelu, de la face.

Depuis quelque temps, la radiothérapie donne des résultats tels qu'elle semble devoir être la méthode curative de l'avenir.

TRAITEMENT CHIRURGICAL.

Nous n'en dirons rien. Il doit viser l'ablation complète de la tumeur et, en cela, il ressemble au traitement des tumeurs bénignes, des kystes, etc., lorsqu'il s'agit de néoplasmes superficiels. — Dans les cas de néoplasmes plongeants ou profonds, il est préférable de s'adresser à un chirurgien de profession.

CAUTÉRISATION.

Elle est à la portée de tous et s'emploie surtout comme l'ont indiqué Cerny et Trunecek (avec modification de Darier).

Préparatifs.

I. — *Avant l'opération.*

Instruments.

Curette fine de Volkmann.

Pinceau fin ordinaire.

Liquides.

Solution arsenicale saturée.

Acide arsénieux	1 gramme.
Eau distillée	} à à 50 grammes.
Alcool à 90°	

Récipient.

Une casserole à mettre au feu (pour la stérilisation de la curette).

II. — *De l'opération.*

Stériliser la curette (p. 21).

Opération.

Commencer par mettre à nu et *cruenter* superficiellement la surface malade avec la curette. (A défaut de curette, on peut se servir du galvano-cautère.)

Lorsque le néoplasme est volumineux, étendu en pro-

fondeur, il convient de favoriser la pénétration du caustique en faisant, au couteau du galvano-cautère, des tranchées dans la tumeur.

Badigeonner la surface cruentée au pinceau, avec la solution arsenicale.

Laisser sécher et n'appliquer *aucun pansement*.

Suites.

Ces badigeonnages seront renouvelés *tous les deux jours*.

Entre le cinquième et le huitième jour, la croûte se détache aisément, et on trouve dessous une surface blanche, si tout le tissu morbide a été détruit ; ou une surface marbrée de rouge et de gris jaunâtre, s'il reste de l'épithélioma. Dans ce dernier cas, il faut recommencer des séries de badigeonnages comme précédemment.

Lorsque la *douleur* est vive — ce qui est rare — on peut saupoudrer la surface avec de la poudre d'orthoforme.

Dans certains cas, une forte *réaction inflammatoire*, rappelant l'érysipèle, se produit au voisinage de la lésion. On recourt dans ce cas aux pulvérisations chaudes de boricine, et aux applications de compresses trempées dans cette solution.

Cette réaction paraît avantageuse au point de vue de la sûreté des résultats.

AFFECTIONS RÉGIONALES

CRANE

PLAIES

PLAIE DU CUIR CHEVELU.

Le cuir chevelu divisé est plus ou moins décollé, saignant.

Pronostic. — A réserver (infection, érysipèle, hémorragies secondaires).

Traitement.

Préparatifs.

Du traitement des plaies en général (p. 107).

[*Instruments.*

Catgut fin n° 0.

Drain de calibre moyen].

Opération.

Position.

Blessé dans le décubitus dorsal, la tête reposant sur un coussin et maintenue en position favorable.

Exécution.

En cas d'hémorragie, faire l'hémostase en serrant une bande de caoutchouc ou de toile autour de la tête, au-dessus des oreilles.

Raser le cuir chevelu, sur une large surface autour de plaie.

Brosser et savonner énergiquement, puis laver à l'alcool tous les environs de la plaie.

Déterger la *plaie* et tous ses recoins par de grands lavages à l'eau bouillie. La régulariser.

Ligaturer les artères un peu grosses qui donneraient. Quant aux artérioles intra-dermiques, les suturer un peu au delà du point saignant, en passant un fil de catgut sous la région et le serrant doucement, mais fortement.

Terminer par quelques *points de suture* au crin, obturant complètement la plaie, si celle-ci ne paraît pas infectée. Dans le doute, il est préférable de laisser un drain en région déclive.

Pansement.

Aseptique sec avec beaucoup d'ouate. Chevestre.

Suites.

Si le blessé n'accuse pas de douleurs, s'il n'y a pas de fièvre dans les jours qui suivent, laisser le pansement et ne l'enlever qu'*au huitième jour*.

En *cas de douleurs*, mettre un pansement humide quotidien.

PLAIE PÉNÉTRANTE DU CRÂNE.

Les os du crâne et parfois aussi la substance cérébrale sont intéressés.

Pronostic. — Variable, mais d'habitude grave. Il dépend de deux facteurs : d'une part, l'infection possible précoce ou tardive, d'autre part le degré de destruction de la substance nerveuse.

Traitement.

Procéder au plus vite à l'intervention qui suit :

Préparatifs.

Du traitement des plaies en général (p. 107).

[*Instruments.*

Drain de calibre moyen.

Anesthésique.

Général : Chloroforme ou éther.

Aides.

Au moins un (pour l'anesthésie)].

Opération.*Position.*

Décubitus dorsal, tête en situation favorable, sur un coussin.

Exécution.

Laver, raser, nettoyer minutieusement à l'eau bouillie chaude toute la région.

Débrider le cuir chevelu, enlever les esquilles superficielles.

Au besoin, prolonger ce travail de nettoyage jusqu'à

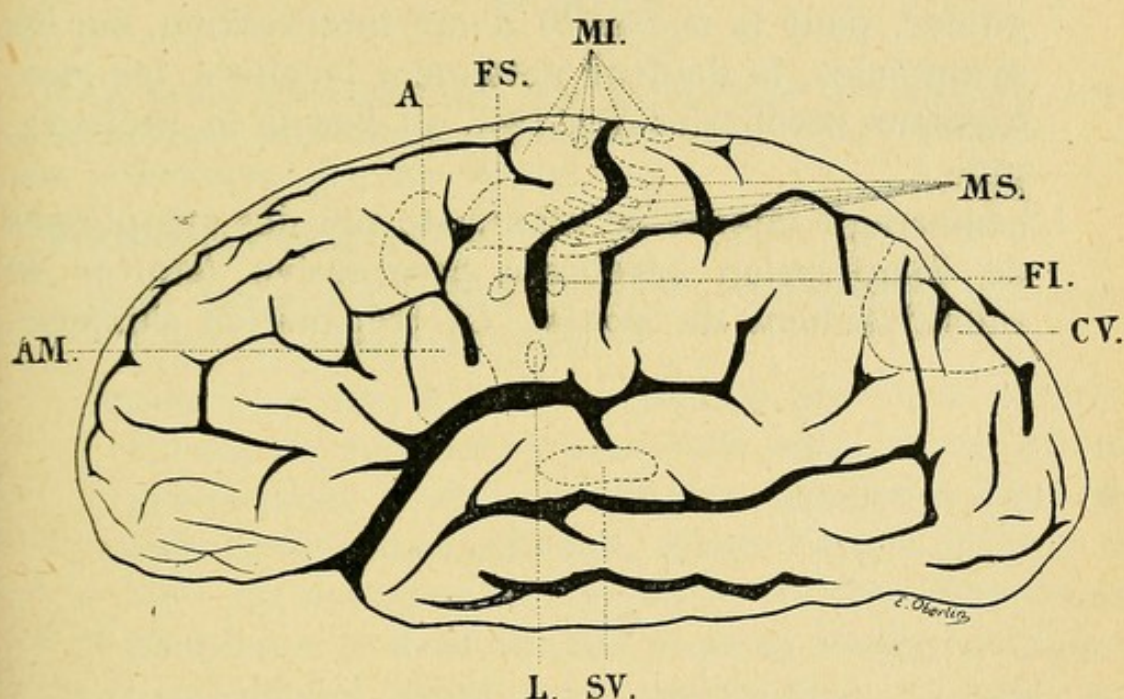


Fig. 124. — Principales localisations cérébrales.
(Ricard et Launay.)

AM, aphasie motrice. — A, agraphie. — FS, facial supérieur. — FL, facial inférieur. — MI, membre inférieur. — MS, membre supérieur. — CV, cécité verbale. — SV, surdité verbale. — L, hypoglosse.

la dure-mère, jusqu'à la substance cérébrale. *Enlever les corps étrangers*, si on en rencontre.

Laisser un *drain* dans le trajet.

Pansement.

Aseptique sec. Chevestre, monocle, etc., suivant l'emplacement de la plaie.

Suites.

Enlever le drain au bout de *trois à quatre jours*, s'il n'y a pas d'accidents.

Mettre un pansement aseptique sec.

Complications.

Accidents précoces. — La méningo-encéphalite est à redouter. Pour essayer de l'éviter, appliquer à la moindre menace, une vessie de glace sur la tête et administrer des purgatifs.

Accidents tardifs (abcès cérébral, lésions irritatives). Se guider, pour la nécessité d'une intervention, sur les symptômes, la douleur nettement localisée, les localisations cérébrales (fig. 124), au besoin la radiographie.

L'hémorragie interne se manifeste par des symptômes de compression cérébrale progressive (stertor et ralentissement du pouls). La trépanation s'impose.

ŒIL

PLAIES

Plaie ayant intéressé l'une des membranes de l'œil dans toute son épaisseur (sclérotique ou cornée) ou les trois enveloppes à la fois (sclérotique, choroïde, rétine).

Traitement en général.

Quel que soit le genre de plaie, commencer par *désinfecter rigoureusement l'œil*.

Recourir à des lavages abondants avec une solution chaude de sublimé : 1 pour 5000 (sans alcool et soigneusement filtrée). Le liquide pénétrera dans les culs-de-sac conjonctivaux, dans l'angle interne de l'œil. On nettoiera également la surface externe des paupières, le bord des cils, et aussi toutes les régions avoisinantes (front, nez, pommettes...), pour peu qu'elles aient été souillées.

Le *pansement* sera aseptique sec ou humide, suivant le plus ou moins d'intensité des phénomènes inflammatoires. Le pansement sec consistera en une ou plusieurs rondelles de gaze aseptique de la grosseur de la paume de la main, recouvertes d'un coussinet d'ouate hydrophile aseptique de même dimension, le tout maintenu par une bande de crépon roulée en monocle.

Dans le pansement humide, les rondelles de gaze seront plus nombreuses et imprégnées d'eau bouillie généralement chaude.

PLAIE DE LA CORNÉE.

La conséquence est l'écoulement au dehors de l'humeur aqueuse et la disparition de la chambre antérieure ; œil hypotone ; souvent l'iris fait hernie. Le cristallin peut être intéressé (cataracte traumatique).

a. *Plaie de la cornée seule.*

Pronostic. — Généralement bénin.

Il subsiste parfois un leucome qui tend à s'éclaircir dans la suite chez les sujets jeunes, ou parfois il se développe de l'astigmatisme.

Traitement (Terrien).

Si la plaie est centrale et le prolapsus irien léger, instiller une goutte ou deux du collyre suivant :

Sulfate neutre d'atropine	0,05 centigr.
Eau distillée	5 grammes.

Agir avec prudence (à cause de l'augmentation de tension provoquée par l'atropine).

Si la plaie est périphérique (généralement avec hernie irienne), instiller deux à trois gouttes du collyre suivant :

Salicylate d'ésérine	0,03 centigr.
Nitrate de pilocarpine	0,10 —
Eau distillée	10 grammes.

A répéter plusieurs fois par jour.

En cas d'échec, et si les phénomènes inflammatoires ne cèdent pas rapidement, ne pas s'attarder longtemps à ces moyens et recourir à l'*excision du prolapsus*, l'œil étant au préalable anesthésié avec quelques gouttes de solution de cocaïne à $\frac{1}{20}$, et en employant la pince-ciseaux bien aseptisée.

Recouvrir d'un pansement aseptique sec. Monocle.

Suites.

Si malgré le traitement, la plaie s'*infecte* (kératite suppurée) arroser l'œil quatre fois par jour et largement avec une solution de sublimé à $\frac{1}{1000}$, puis appliquer de la pommade iodoformée (Valude).

b. *Plaie intéressant la cornée et le cristallin.*

Caractères. — Aspect laiteux du champ pupillaire. Hypertonie.

Évolution. — Différente, suivant l'état de septicité de l'agent vulnérant, l'étendue de la blessure, l'âge du blessé (chez les jeunes sujets, la résorption spontanée de la cataracte est fréquente), l'état d'intégrité des autres parties du globe oculaire.

Traitement (Terrien).

Essayer du *traitement médical* : trois à quatre sangsues à la tempe.

Application sur l'œil de compresses trempées dans l'eau de sureau bouillie et très chaude et renouvelées fréquemment.

Instillation de collyre à l'ésérine et la pilocarpine (p. 152).

Au besoin, injection sous-cutanée de morphine à la tempe; à l'intérieur, antipyrine.

En cas d'échec de ces moyens, il faut procéder à l'*extraction du cristallin*.

Quelle que soit la plaie, instiller tous les jours dans l'œil quelques gouttes de collyre au bleu de méthylène :

Bleu de méthylène chim. pur	0,05 centigr.
Eau distillée	25 grammes.

et introduire dans le cul-de-sac conjonctival gros comme un grain de riz de la pommade suivante :

Iodoforme pulvérisé.	0,20 centigr.
Vaseline pure.	40 grammes.

Recouvrir l'œil d'un *pansement* aseptique sec ou humide, suivant qu'il n'y a pas ou qu'il y a des phénomènes inflammatoires. Monocle.

PLAIE DE LA SCLÉROTIQUE.

Pronostic. — Généralement bénin. Pourtant l'infection peut y développer la cataracte, l'irido-choroïdite ou même la panophtalmie.

Traitement.

En cas de *plaie sous-conjonctivale*, appliquer un pansement aseptique sec et mettre le blessé au repos absolu.

Si la plaie intéresse la *conjonctive et la sclérotique*, une intervention est nécessaire.

Préparatifs.

Du traitement des plaies en général (p. 107).

[*Instruments.*

Ciseaux très fins (fig. 125).

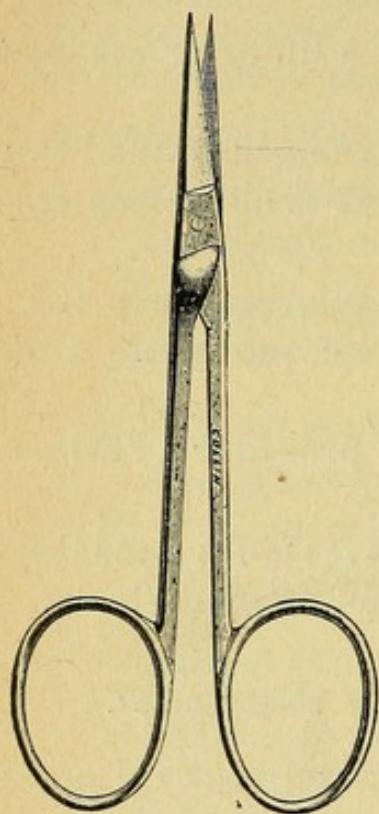


Fig. 125.

Ciseaux fins.

Ecarteurs petits (ou blépharostat).

Aiguille courbe fine.

Pince fine, à iridectomie.

Pince à forcipressure ou porte-aiguille.

Catgut n° 00.

Anesthésique.

Local : solution de cocaïne à $\frac{1}{20}$ pour instillations.

Aides.

Au moins un].

Opération.

Position.

Blessé dans le décubitus dorsal, la tête en pleine lumière.

Instiller quelques gouttes de solution de cocaïne dans le cul-de-sac inférieur.

Exécution.

Au bout de quelques minutes, pendant que l'aide — à moins que l'on ne possède un blépharostat — écarte les paupières, laver soigneusement la plaie et les culs-de-sac à l'eau bouillie.

Réséquer s'il est nécessaire, la hernie de la choroïde, d'un coup de ciseau au ras de la cornée.

Suturer la conjonctive, sans toucher à la sclérotique, avec quelques points de suture au catgut.

Pansement.

Aseptique sec.

Monocle.

Repos absolu au lit pendant quelques jours.

PLAIE DES TROIS ENVELOPPES DE L'OEIL (Sclérotique, choroïde, rétine).

La guérison est assez facile quand la plaie est aseptique et que l'humeur vitrée est sortie en faible quantité. Dans le cas contraire, redouter la chorio-rétinite. L'acuité visuelle peut être dans tous les cas plus ou moins altérée.

Traitement.

Le même que pour les plaies de la sclérotique.

Suturer exactement la conjonctive au-devant de la plaie profonde.

Repos absolu au lit pendant une huitaine de jours.

PAUPIÈRES.

Traitement.

Si la division est *incomplète*, nettoyer la plaie aseptique-

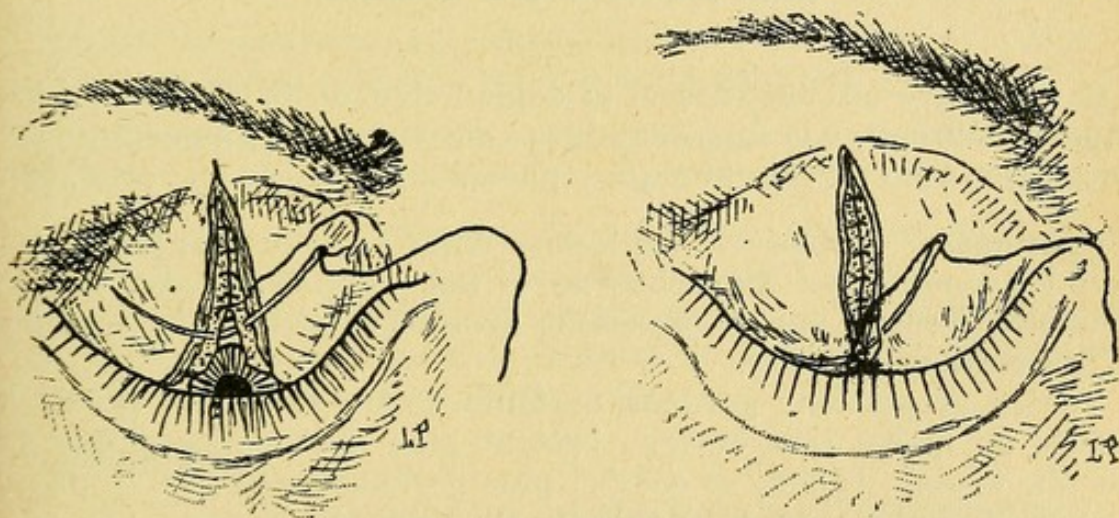


Fig. 126. — Réunion d'une plaie de la paupière (d'après Lejars).

A gauche, surjet muqueux ; à droite, réunion cutanée.

ment et mettre un petit pansement aseptique sec (peu serré).

Si la division est *complète*, réunir comme suit.

Préparatifs.

Du traitement des plaies en général (p. 107).

[Instruments.]

Aiguille courbe fine.

Catgut fin n° 00 ou 0].

Opération.

Réunir par un *surjet de catgut* fin les deux lèvres muqueuses (fig. 126).

Réunir le bord libre par un point *traversant le cartilage* tarse.

Achever la *réunion de la peau* de bas en haut.

Pansement.

Aseptique sec.

Monocle.

Suites.

Supprimer le pansement au *huitième jour*.

BRULURES DE L'ŒIL

Ces brûlures qui intéressent la conjonctive ou la cornée, ou les deux membranes à la fois, sont dues à des corps surchauffés liquides ou solides, à des agents chimiques (phosphore, chaux), au vitriol, etc.

Pronostic. — Réservé, les lésions étant souvent plus profondes que les symptômes du début ne le font soupçonner. La cornée peut être perforée par un processus nécrotique et le globe oculaire perdu consécutivement.

Toutes proportions gardées, la fonte, le fer, l'acier, le cuivre à points de fusion très élevés, brûlent plus profondément que le plomb, le zinc, l'étain, et ceux-ci plus profondément que le phosphore, la chaux vive, les paillettes métalliques.

Traitement.

Si la brûlure est due à un *agent liquide*, laver abondamment l'œil et les culs-de-sac à l'eau bouillie ou, au besoin, à l'eau froide.

Si la brûlure est due à un *corps solide* (plomb fondu, fer, acier en fusion...) enlever d'abord à la pince tous les débris restants et procéder ensuite à un lavage abondant. Lorsqu'il s'agit de la *chaux* en particulier, laver

l'œil à l'eau sucrée (saccharate de chaux insoluble). Dans un cas comme dans l'autre, introduire ensuite de la vaseline stérilisée *entre les paupières* et recouvrir celles-ci d'une compresse de gaze ou d'ouate hydrophile imprégnée d'eau bouillie tiède, compresse que l'on renouvellera toutes les heures.

Suites.

Surveiller les paupières par des visites *quotidiennes*. Introduire tous les jours de la vaseline stérilisée dans les culs-de-sac que l'on *mobilisera* par des tractions dans tous les sens. Au besoin, glisser dans les culs-de-sac de fines lanières de gaze enduite de vaseline.

CORPS ÉTRANGERS DE L'ŒIL

I. — CORPS ÉTRANGER DE LA CONJONCTIVE PALPÉBRALE

Grains de poussière, de charbon, éclats de verre, etc., logés la plupart du temps à la face interne de la paupière supérieure.

Caractères. — Douleurs, photophobie, conjonctivite, larmoiement.

Diagnostic. — Exploration du cul-de-sac inférieur, puis du cul-de-sac supérieur (dire au malade de regarder en bas, prendre le bord ciliaire entre le pouce et l'index droits, déprimer avec l'index gauche la partie inférieure de la paupière supérieure, et faire basculer le tarse de bas en haut) (fig. 127).

Traitement.

Si le corps est dans le cul-de-sac supérieur, essayer de l'enlever en le poussant avec une feuille de papier enroulée.

S'il ne se mobilise pas, recourir à l'intervention suivante.

Préparatifs.

I. — *Avant l'opération.*

Instruments.

Une pince fine.

Une paire de ciseaux courbes.

Liquides.

Solution d'eau boriquée à 30 p. 1000.

Solution de chlorhydrate de cocaïne à $\frac{1}{20}$, de fraîche préparation, avec un compte-gouttes.

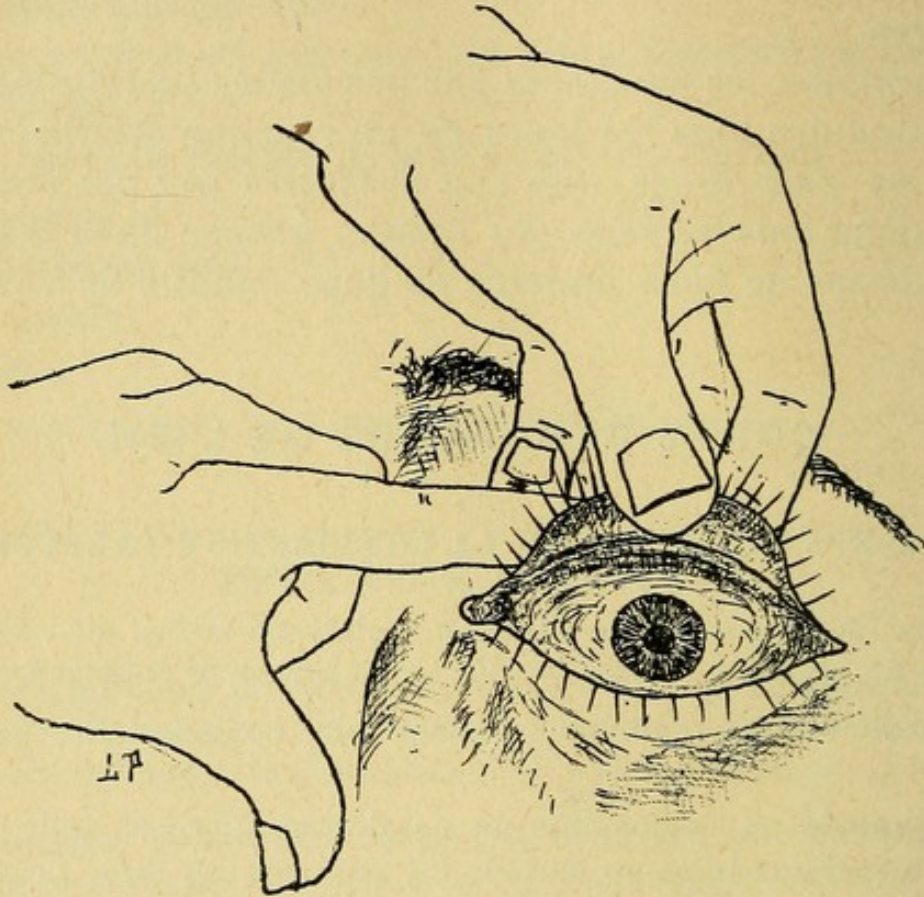


Fig. 127. — Retournement de la paupière pour l'exploration du cul-de-sac supérieur.

Matériel de pansement.

Ouate hydrophile.

II. — *Préparatifs de l'opération.*

Instruments, matériel.

Stériliser les instruments (p. 21) et faire tiédir l'eau boriquée au bain-marie.

Malade.

Instiller dans le grand angle de l'œil, quelques gouttes

de solution de cocaïne, le sujet conservant la tête renversée en arrière.

Attendre trois à quatre minutes.

Opération.

Position.

Sujet assis en face de l'opérateur, en pleine lumière.

Exécution.

Essayer d'enlever le corps étranger *avec la pince*.

En cas d'échec, *exciser d'un coup de ciseaux courbes* le corps étranger avec la muqueuse sous-jacente.

Laver l'œil avec un tampon imprégné d'eau boriquée tiède.

Pas de pansement.

Suites.

Le malade évitera l'air vif, les poussières, la lumière intense, pendant deux jours. Il se lotionnera l'œil plusieurs fois par jour à l'eau boriquée tiède.

II. — CORPS ÉTRANGER DE LA CORNÉE

Grains de poussière, de charbon, pailles d'acier, etc...

Caractères. -- Douleur, photophobie, blépharospasme, kérato-conjonctivite, larmoiement.

Pronostic. — Réservé : complications graves possibles (hypopyon, panophtalmie), si le corps a contusionné fortement la cornée ou s'il était chargé de produits septiques. Les dangers d'infection de la plaie seront bien plus grands si la dacryocystite, une conjonctivite muco-purulente, la cachexie alcoolique viennent compliquer le traumatisme. D'où extraction nécessaire le plus vite possible.

En tous cas, il reste parfois à la suite de certains corps étrangers (éclats de fonte chez les ébarbeurs), même enlevés rapidement, un leucome avec perte plus ou moins étendue de l'acuité visuelle.

Diagnostic. — Le diagnostic de la situation du corps étranger (qui peut être à la surface de la cornée, dans l'épaisseur de cette membrane ou dans la chambre antérieure), se fait grâce à l'*éclairage oblique* (faire converger sur la cornée avec une loupe les rayons d'un foyer lumineux latéral).

Traitement.

A. Corps étranger à la surface de la Cornée (cas le plus fréquent).

Préparatifs.**I. — Avant l'opération.***Instruments.*

Une aiguille à cataracte (fig. 128) (à son défaut, on peut prendre une grande aiguille de couturière).

*Liquides.*

Solution boriquée à 30 p. 1000.

Solution fraîche de chlorhydrate de cocaïne à $\frac{1}{20}$, avec compte-gouttes.

Matériel de pansement.

Ouate hydrophile.

II. — Préparatifs de l'opération.*Instruments, matériel.*

Stériliser l'aiguille à cataracte (p. 21).

Faire tiédir l'eau boriquée au bain-marie.

Malade.

Instiller quelques gouttes de la solution de cocaïne dans le grand angle de l'œil du sujet qui tiendra la tête renversée en arrière pendant trois à quatre minutes.

Opération.*Position.*

Sujet couché sur une table, dans le décubitus dorsal, la tête reposant sur un coussin, l'opérateur derrière la tête.

Exécution.

Passer doucement la pointe de l'aiguille à la surface de la cornée, en la faisant agir bien *obliquement*, et entraîner le corps étranger.

Fig. 128.
Aiguille à cataracte.

On pourrait employer un aimant ordinaire, si le corps était en fer ou en acier.

Laver l'œil à l'eau boriquée.

Pas de pansement.

Suites.

Le sujet évitera pendant quelques jours la lumière vive, l'air violent et les poussières.

B. Corps étranger dans l'épaisseur de la Cornée.

Préparatifs.

I. — Avant l'opération.

Instruments.

Une aiguille à cataracte (ou une grande aiguille ordinaire).

Une pince fine.

Solutions.

Solution de sublimé à 1/5000.

Solution fraîche de chlorhydrate de cocaïne (à 1/20) avec un compte-gouttes.

Solution de sulfate d'ésérine (à 10 centigrammes pour 20 grammes).

Objets de pansement.

Quelques tampons d'ouate hydrophile.

Un tampon d'ouate assez épais, de l'étendue d'une paume de main recouvert de gaze aseptique.

Une bande de crépon ou de toile ordinaire de 4 à 6 mètres de longueur sur 5 à 6 centimètres de largeur.

II. — Préparatifs de l'opération.

Instruments.

Stériliser l'aiguille et la pince fine (p. 21).

Malade.

Instiller dans le grand angle de l'œil du sujet, dont la tête est renversée, quelques gouttes de solution de cocaïne.

Au bout de trois à quatre minutes, laver soigneusement

l'œil *extra et intus*, en y faisant couler avec les tampons la solution de sublimé.

Opération.

Position.

Sujet dans le décubitus dorsal, la tête sur un coussin, l'opérateur derrière la tête.

Exécution.

Creuser la cornée par *raclages* successifs avec l'aiguille autour du corps étranger, de façon à pouvoir soulever ce dernier, en l'abordant par derrière avec la pointe de l'instrument : le cueillir avec la pince.

Au cas où il y aurait des *taches de rouille* aux environs du corps étranger, enlever ces tâches par grattage discret.

Si les délabrements ont été importants, il sera bon de faire une instillation de une à deux gouttes de collyre au sulfate d'ésérine.

Pansement.

Tampon d'ouate recouvrant une rondelle de gaze stérilisée. Monocle très légèrement compressif.

Suites.

Enlever le pansement au bout de *quarante-huit heures*. Le malade évitera pendant quelques jours la lumière intense, l'air vif et les poussières.

Si des phénomènes *inflammatoires* apparaissent (kératite infectieuse) appliquer un pansement aseptique humide que l'on renouvellera tous les jours — et traiter la kératite ou les autres complications par les moyens de la spécialité ophtalmologique.

ÉNUCLÉATION

Ablation du globe de l'œil, avec conservation des parties molles de l'orbite. Préférable à l'éviscération qui consiste dans l'enlèvement du globe oculaire et de toutes les parties molles intra-orbitaires.

Indications. — Phénomènes inflammatoires graves, compromettant l'œil opposé (ophtalmie sympathique). Phlegmon, panophtalmie (pus ayant perforé en arrière le globe oculaire).

Technique.

Préparatifs.

De l'opération en général (p. 13).

[I. *Instruments.*

Deux écarteurs petits (ou un blépharostat)

Une paire de ciseaux courbes.

Une pince à griffes.

Un stylet coudé à angle droit, à son extrémité.

Matériel de pansement.

Gaze iodoformée à 10 p. 100.

Anesthésique.

Général : chloroforme ou éther.

Aides.

Deux (un pour l'anesthésie).

II. *Malade.*

Laver l'œil (paupières et globe) avec la solution de sublimé à 1/5000].

Opération.

Position.

Malade dans le décubitus dorsal, la tête sur un coussin. Opérateur à droite du malade (s'il s'agit de l'œil droit), ou à gauche (œil gauche); un aide du côté opposé.

Exécution.

1. *Section de la conjonctive.* — Les paupières maintenues écartées, la conjonctive est saisie avec la pince à griffes à 6 à 7 millimètres du bord externe de la cornée, au niveau du diamètre transverse; ouvrir le pli formé d'un coup de ciseaux et agrandir l'incision autour de la cornée, de façon à bien découvrir le tendon blanc et plat du droit externe.
2. *Section du droit externe.* — Le stylet coudé poussé sous l'insertion du tendon du muscle, ce dernier est sec-

tionné par les ciseaux à [quelques millimètres de son attache à la sclérotique.

3. *Section du nerf optique.* — Saisissant dans les mors de la pince le moignon restant du tendon droit externe, luxer l'œil en dedans et sectionner dans la profondeur le nerf optique.
4. Saisir le pôle postérieur du globe oculaire; l'attirant au dehors et en avant, *sectionner* progressivement les *insertions des autres muscles droits, puis des deux obliques.*

Pansement. — Tamponner la cavité à la gaze iodoformée.
Pansement aseptique sec. Monocle.

Suites.

Le lendemain, enlever la gaze ; laver la cavité avec une solution d'eau boricuée ou de sublimé à 1/5000. Y placer des tampons d'ouate aseptique.

Supprimer les pansements *au bout de cinq à six jours.*

Continuer les lavages pendant environ *trois semaines.*

Alors, seulement, quand la cavité n'est plus irritée et ne secrète plus, s'occuper de la mise en place d'un *œil artificiel* poli, sans rugosités, de volume correspondant à celui de la cavité. Cet œil sera enlevé tous les soirs, essuyé soigneusement avec de l'ouate hydrophile stérilisée, puis placé dans un verre rempli de solution boricuée tiède (à 40 pour 1000). — Ne le manipuler qu'avec des mains très propres.

FOSSES NASALES

CORPS ÉTRANGERS

Corps de nature variée, généralement introduits par l'orifice antérieur des fosses nasales et arrêtés à la partie antérieure du méat inférieur. Dans les rares cas de pénétration postérieure, ils s'arrêtent dans le méat moyen.

Symptômes. — Parfois, ces corps étrangers passent inaperçus : d'autres fois, douleur, gêne dans une narine, obstruction nasale, modification de la sécrétion (muco-purulente, fétide), gonflement et rougeur du nez accusés d'un seul côté.

Diagnostic. — Se fait au moyen des commémoratifs, de l'unilatéralité des lésions, du spéculum nasi, aidé de la projection de la lumière d'un miroir frontal. Chez les enfants, où il est difficile d'introduire ce spéculum, insinuer doucement un stylet le long du méat inférieur et recueillir la sensation du heurt contre le corps étranger.

Traitement.

On peut recourir à deux modes d'extraction.

A. Extraction directe (personnes dociles, corps étranger bien accessible).

B. Extraction indirecte (enfants, corps étranger difficilement accessible).

A. Extraction directe.

Préparatifs.

I. — *Avant l'opération.*

Instruments.

Spéculum de Duplay (fig. 129).

Miroir frontal avec source lumineuse (p. 206).

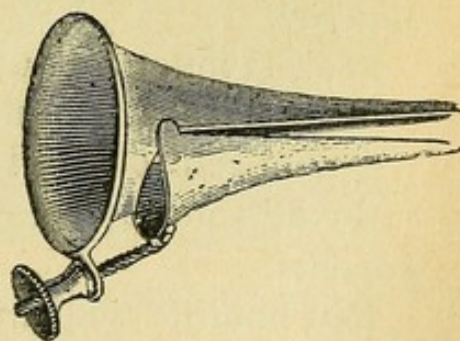


Fig. 129.

Spéculum de Duplay.

Une pince de Kocher.

Stylet légèrement recourbé du bout.

Anesthésique.

Cocaïne et accessoires pour anesthésie locale par badigeonnages (p. 26).

II. — *Préparatifs de l'opération.*

Badigeonner la muqueuse nasale du sujet avec la solution de cocaïne. Attendre deux à trois minutes.

Opération.

Position.

Sujet assis en face de l'opérateur, tête renversée un peu en arrière et maintenue dans la fixité par un aide quelconque.

Exécution.

Le spéculum nasi introduit, le nez bien éclairé, *saisir* sous le contrôle de la vue, le corps étranger avec la pince de Kocher.

En cas d'échec, *insinuer en arrière* du corps étranger le stylet coudé, faire basculer ce corps et le ramener doucement d'arrière en avant.

B. **Extraction indirecte.**

1^{er} MOYEN (simple et non douloureux). — Injection d'eau par la narine opposée.

Préparatifs.

Matériel.

Bock laveur de deux litres avec tube de caoutchouc de 3 mètres et canule de verre assez étroite et pourvue d'un seul orifice terminal, ou canule nasale spéciale.
Cuvette ordinaire.

Liquides.

Eau bouillie tiède : plusieurs litres.

Technique de l'injection.

Position.

Sujet assis, la tête légèrement inclinée en avant, au-dessus de la cuvette.

Exécution (fig. 130).

Le bock rempli d'eau tiède placé à 50 centimètres de




Fig. 130. — Injection d'eau d'une narine dans l'autre, d'arrière en avant, avec canule spéciale.

hauteur, la canule est introduite *dans la narine opposée* et les bords de cette narine sont maintenus bien appliqués autour de la canule. L'emploi d'une canule nasale

spéciale dispense de cette dernière précaution (fig. 130). Le robinet ouvert, la poussée d'eau tiède se fait horizontalement, lente et douce. Au bout de quelques secondes, *élever progressivement* le bock à 2 mètres, 2 mètres 50, 3 mètres.

Le corps étranger est expulsé, ou bien il arrive à l'entrée de la narine, où on le cueille aisément.

En cas d'insuccès, recourir au :

2^e MOYEN (assez compliqué et douloureux). — Écouvillonnage d'arrière en avant.

Préparatifs.

Matériel.

Bougie urétrale ou sonde molle fine, stérilisée.

Une pince à forcipressure.

Petit tampon d'ouate hydrophile bien serrée, de la grosseur d'un pois.

Morceau de fil solide, de la longueur d'une aiguillée, noué autour du tampon.

Technique.

Position.

Sujet assis en face de l'opérateur.

Exécution.

Pousser la bougie dans la fosse nasale, lui *faire contourner* doucement le corps étranger.

Saisir avec une pince l'extrémité de cette bougie à son apparition au-dessous du voile du palais.

Y fixer le fil, auquel est attaché le tampon d'ouate.

Retirer la bougie par la narine en lui faisant suivre en sens inverse la route qu'elle a suivie. La balle de coton refoule devant elle l'obstacle qu'elle entraîne au dehors.

Suites.

Les lésions dues à la présence du corps étranger disparaissent d'elles-mêmes à la suite de l'extraction de ce dernier.

ÉPISTAXIS

Ecoulement de sang en plus ou moins grande abondance par l'une des narines ou, rarement, les deux à la fois.

Étiologie. — *Cause locale* (varicosités de la cloison, polypes, tumeurs, traumatismes ordinaires ou chirurgicaux).

Cause générale : fièvre typhoïde, fièvres éruptives en général, affections du cœur, des reins, du foie, paludisme, hémophilie.

Pronostic. — Très grave, lorsque l'épistaxis, sans être très abondante, dure longtemps.

Diagnostic. — Du point qui saigne : parfois facile lorsqu'une seule narine saigne ou lorsqu'il y a eu traumatisme simple ou opératoire (opération de végétations adénoïdes); difficile, quand les deux narines saignent et qu'on en ignore la cause. — Ne pas oublier l'examen de la gorge pour se rendre compte si le sang coule en abondance en arrière.

Traitement.

Ne jamais employer de perchlorure de fer.

Essayer l'introduction de TAMPONS TREMPÉS DANS LA SOLUTION DE COCAÏNE à 2 p. 100 ou dans la solution SATURÉE D'ANTIPYRINE.

On peut aussi recourir AUX INJECTIONS DE SOLUTION DE GÉLATINE à 50 p. 100 : faire fondre la solution au bain-marie; pratiquer dans la fosse nasale avec un bock une injection lente, de façon que le liquide imprègne bien tous les replis de la muqueuse. L'hémorragie s'arrête ordinairement d'emblée. Quelques heures après, laver à l'eau bouillie tiède la fosse nasale.

LES INJECTIONS D'EAU BOUILLIE CHAUDES (55° à 60°) *et prolongées* par l'une des narines, la tête renversée au-dessus d'une cuvette, l'eau ressortant par l'autre narine, sont également recommandables.

Mais en général, il est préférable de recourir aux moyens chirurgicaux rationnels : fermeture du point qui saigne par pincement, cautérisation ou tamponnement.

PINCEMENT DE LA NARINE, utilisable surtout dans les hémorragies spontanées : celles-ci naissant généralement à la partie antéro-inférieure de la cloison, serrer entre les doigts cette partie de la narine pendant une ou plusieurs minutes.

CAUTÉRISATION : si l'on peut découvrir le point qui saigne, le cautériser d'un coup de pointe fine du thermocautère ou du crayon de nitrate d'argent.

Sinon, recourir au :

TAMPONNEMENT ANTÉRIEUR.

Préparatifs.

Instruments.

Spéculum de Duplay.

Une pince à forcipressure.

Matériel de pansement.

Lanière de gaze aseptique étroite et longue de 1 mètre.

Opération.

Position.

Sujet assis en face de l'opérateur.

Exécution.

Le spéculum introduit et ouvert, bourrer la narine avec la lanière de gaze progressivement et à fond, en passant entre les cornets et la cloison.

TAMPONNEMENT DOUBLE (fig. 131).

Consiste dans l'obturation des orifices antérieur et postérieur d'une fosse nasale ou des deux.

Préparatifs.

Instruments.

Sonde de Belloë (fig. 132) stérilisée ou, plus simplement sonde urétrale de gomme d'un numéro compris entre 16 et 20.

Une pince à forcipressure.

Matériel de pansement.

Tampons (deux ou quatre, suivant que l'on doit tam-

ponner une seule ou les deux narines) formés de gaze aseptique (iodoformée ou salolée.)

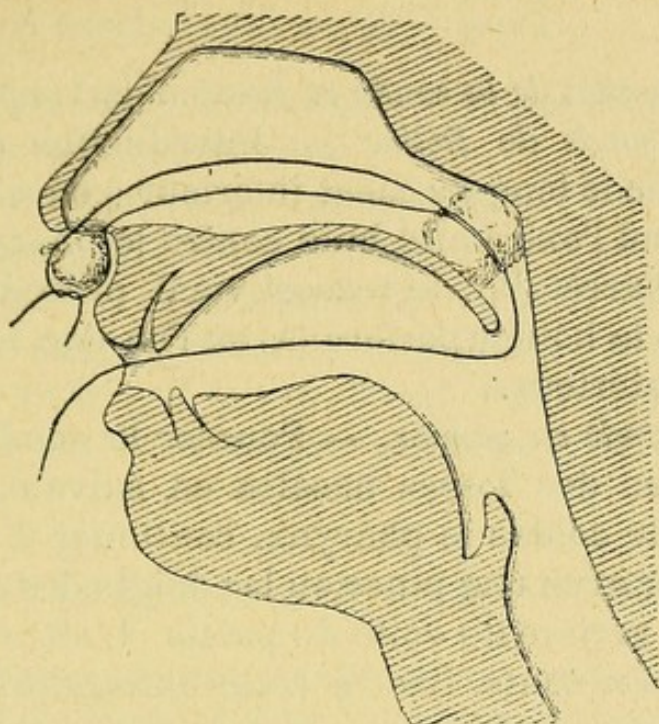


Fig. 131. — Tamponnement double des fosses nasales. Disposition des tampons (Chavasse).

Le *tampon postérieur* sera ovoïde : hauteur, 2 centimètres

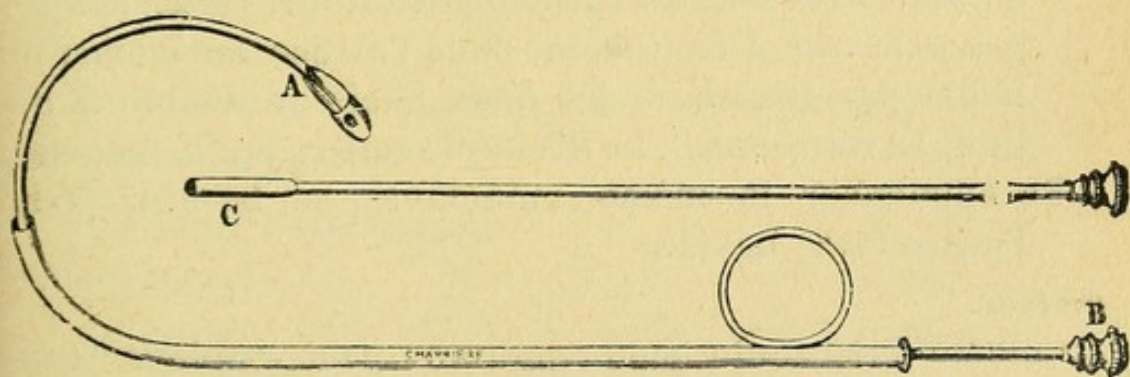


Fig. 132. — Sonde de Belloc.

Au-dessus de la sonde, on voit isolée la tige (B) terminée par un pas de vis (C).

et demi à 3 centimètres environ ; largeur, 1 centimètre et demi à 2 centimètres. Le serrer à son milieu, par un double fil très solide et, en outre, par un simple fil. Le *tampon antérieur* sera un peu plus gros que le postérieur.

Opération.*Position.*

Sujet assis au jour, en face de l'opérateur.

Exécution.

1^o *Introduction de la sonde et fixation du tampon antérieur.*

Avec la sonde de Belloc. — Introduction de la partie incurvée le long du méat inférieur (concavité en bas).

— Quand l'extrémité bute contre le pharynx, tourner la vis d'arrêt (B) : le ressort vient présenter dans la bouche le bouton perforé (A) où l'on fixe le fil du tampon postérieur.

Avec la sonde en gomme. — Pousser la sonde le long du plancher des fosses nasales en suivant la cloison ; elle bute contre le pharynx, continuer à la pousser ; la saisir avec une pince ou les doigts dès qu'elle apparaît en arrière du voile du palais. L'attirer en avant jusqu'aux dents, fixer à cette extrémité le double fil du tampon postérieur.

2^o *Ramener la sonde à soi, par la fosse nasale.* Détacher les fils.

3^o Après s'être assuré que le tampon est bien appliqué en arrière et bouche l'orifice postérieur, *placer le tampon antérieur* à frottement dans l'orifice antérieur, et nouer par-dessus lui les deux chefs du double fil du tampon rétro-nasal. Le fil simple sortira par la bouche.

Recommencer la même manœuvre, si besoin, pour l'autre fosse nasale.

Suites.

Comme dans toute hémorragie, on peut employer concurremment à l'intérieur les préparations d'ergotine et de chlorure de calcium, suivant les formules de Robin :

Ergotine Bonjean	4 grammes.
Acide gallique.	0,50 cent.
Sirop de térébenthine.	30 grammes
Hydrolat de tilleul.	120 —

Une cuillère à bouche toutes les deux heures.

Chlorure de calcium.	4 grammes.
Sirop d'opium.	30 —
Hydrolat de tilleul.	120 —

Une cuillère à bouche toutes les deux heures.

On peut recourir, également, aux injections sous-cutanées de sérum artificiel.

Profiter de l'arrêt de l'hémorragie pour procéder au *traitement général*, s'il y a lieu.

Ne pas laisser le tamponnement plus de *quarante-huit heures*. Avant d'extraire le tampon antérieur, couper l'anse du fil qui le maintient. Retirer le tampon postérieur par le fil simple qui pend dans la bouche.

VÉGÉTATIONS ADÉNOÏDES

Tumeurs formées par une variété de tissu conjonctif des organes lymphoïdes et développées dans le naso-pharynx sur la paroi postérieure.

Symptômes. — Faciès spécial (bouche entr'ouverte), ronflement la nuit, gêne à la course, développement thoracique retardé ; parfois surdité ou catarrhe tubo-tympanique. Toucher spécial. — Ne pas compter sur le traitement médical.

Traitement.

Abrasion par le curettage du naso-pharynx.

Préparatifs.

I. — *Avant l'opération.*

Instruments.

Curette de Malherbe pour végétations adénoïdes (fig. 133).

Abaisse-langue.

Tige porte-coton (fig. 134).

Une pince longue pour retirer les instruments de l'eau bouillante.

Bock laveur avec tube de caoutchouc et canule nasale en verre, à un orifice terminal.

Récipients.

Un plateau ou plat creux.

Une casserole assez vaste pouvant contenir le plateau,
le bock et les autres instruments.

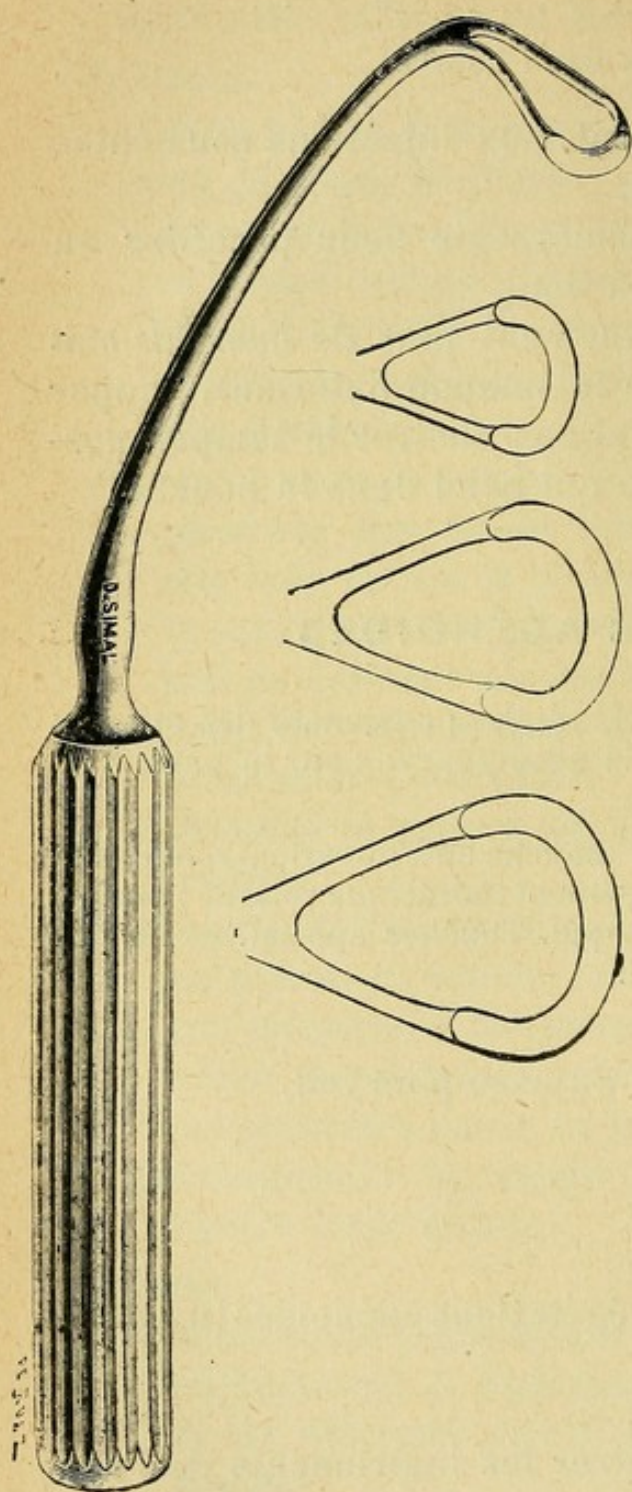


Fig. 133. — Curette de Malherbe.

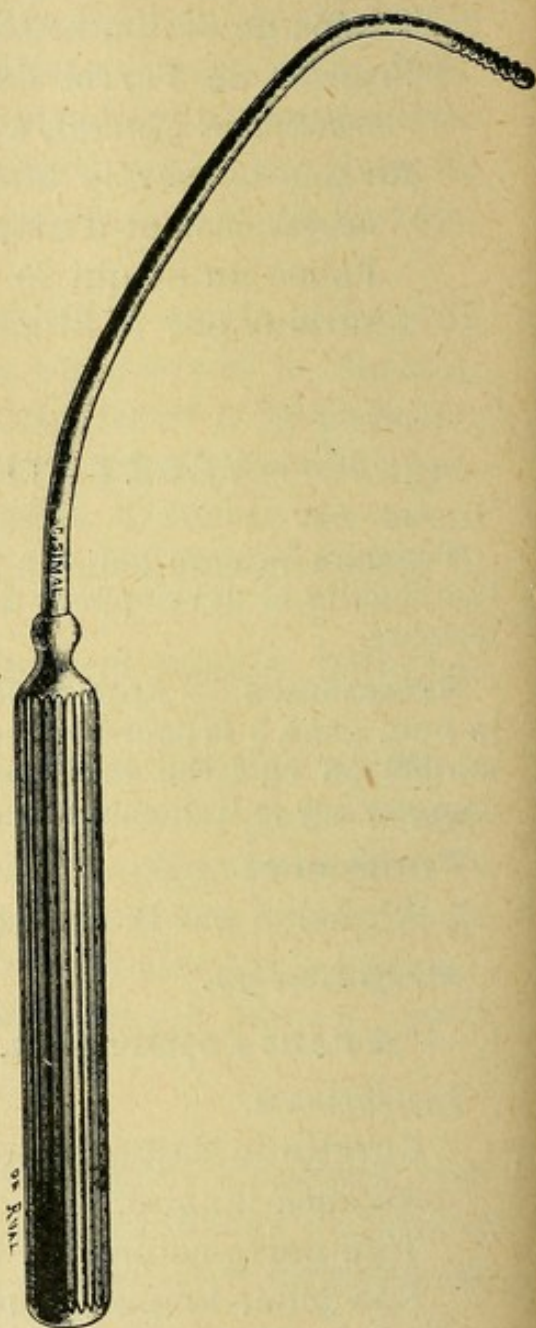


Fig. 134. — Tige porte-coton.

Deux cuvettes ordinaires (nettoyage des mains de l'opérateur).

Liquides.

Eau stérilisée.

Eau oxygénée à 12 vol., dans un flacon à large ouverture.

Anesthésique.

Général : Chlorure d'éthyle.

Aide.

Un (pour l'anesthésie).

Malade.

Pendant les jours qui précèdent, instiller matin et soir dans chaque narine quelques gouttes d'huile mentholée à 1/50.

II. — *Préparatifs de l'opération.*

Instruments.

Les stériliser (p. 21). Les placer ensuite dans le plateau. Enrouler de l'ouate hydrophile à l'extrémité de la tige porte-coton. — Mettre dans le bock laveur un litre d'eau stérilisée tiède et accrocher l'instrument à 1 mètre au-dessus de la table d'opération.

Déboucher le flacon d'eau oxygénée.

Malade.

Procéder à l'anesthésie.

Opération.*Position.*

Décubitus dorsal, la tête débordant la table (position de Rose) est maintenue par l'aide placé en face de l'opérateur, à la gauche du malade.

Exécution.

La langue profondément abaissée avec l'abaisse-langue pour faire bien ouvrir la bouche, glisser la curette *en arrière du voile* du palais.

Racler de bas en haut au milieu, puis sur chaque côté assez rudement, à plusieurs reprises (8 à 10 fois).

Toucher la paroi postérieure en arrière du voile du palais avec le tampon monté trempé dans l'eau oxygénée.

Laver le nez du malade avec la solution boriquée tiède (s'écoulant du bock).

Suites.

Le malade replacé dans son lit, on lui mettra des tampons d'ouate dans les oreilles. On lui donnera une serviette pour qu'il puisse y cracher ou se moucher *très doucement*.

S'assurer au bout d'un quart d'heure, en abaissant la langue, qu'il n'y a pas d'hémorragie dans le pharynx. En cas d'hémorragie, appliquer de nouveau de l'eau oxygénée. Si l'hémorragie ne cesse pas, faire le tamponnement postérieur double.

Alimentation liquide pendant les deux premiers jours. Lever le lendemain ; chambre pendant *huit jours*.

OREILLES

CORPS ÉTRANGERS

Corps variables introduits généralement par des enfants, en jouant (pois, crayons d'ardoise...), parfois petits animaux vivants, larves, mouches, insectes.

Caractères. — *a)* Accident récent : symptômes peu accusés, à peine légère gêne ; diminution de l'ouïe.

b) Accident ancien : conduit auditif externe gonflé, rouge, ulcéré, saignant, avec écoulement purulent. Surdit , maux de t te. Bourdonnements. Parfois otite moyenne avec masto dite.

Pronostic. — A r server, surtout s'il y a eu des tentatives pr c dentes d'extraction. Il peut se d velopper une otite aigu  capable de se propager au tympan et   la caisse et de passer   l' tat chronique. Parfois, complications c r brales (m ningite, abc s) qui peuvent emporter le malade.

Diagnostic. — Comm moratifs. — Examen direct en pleine lumi re, le pavillon redress  en arri re. — Examen   l'otoscope de Toynbee (fig. 138), avec lumi re r fl chie par le miroir frontal. S'il existe de l'inflammation du conduit, commencer par des lavages biquotidiens pour le d gonfler et mieux y voir.

La coexistence de sympt mes g n raux (frissons, fi vre, d lire, convulsions, avec ou sans localisation masto dienne), devra faire penser   un corps  tranger de la caisse.

Traitement.

1. — LE CORPS  TRANGER EST DANS LE CONDUIT AUDITIF EXTERNE

Le traitement varie suivant que l'accident est r cent (conduit non enflamm ) ou qu'il date de quelques jours (conduit g n ralement enflamm ).

A. **Accident récent.** — Le conduit est libre.

Si le corps étranger est vivant (mouches, insectes) commencer par le tuer en remplissant le conduit auditif d'huile d'olive ordinaire tiède, le malade tenant sa tête penchée du côté opposé.

1^{er} MOYEN. — Extraction indirecte par l'injection forcée.

Préparatifs.

Matériel.

Bock laveur avec canule de verre à orifice de dimension

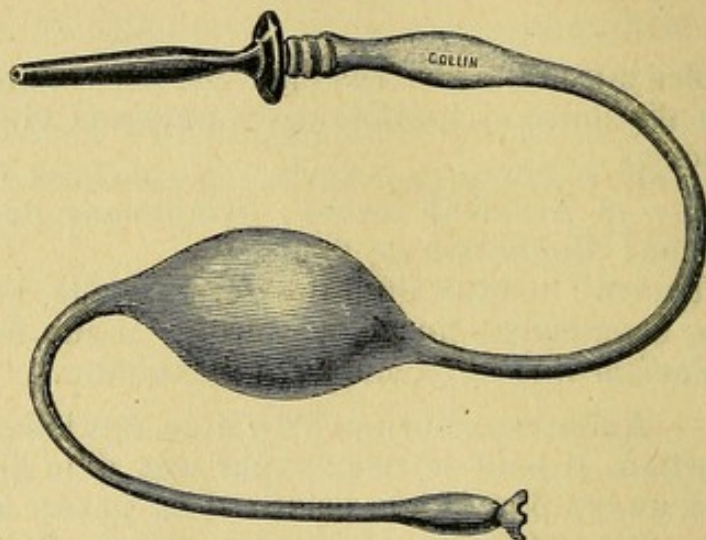


Fig. 135. — Injecteur, dit énéma.

moyenne ou seringue à hydrocèle, ou injecteur dit énéma (fig. 135).

Cuvette ordinaire.

Liquide.

Eau bouillie tiède.

Opération.

Position.

Sujet assis, la tête inclinée du côté lésé; la cuvette maintenue au-dessous de l'oreille par un aide quelconque.

Exécution.

L'opérateur attirant de la main gauche, en arrière et en haut, la partie supérieure du pavillon, dirige le jet sur la *paroi postéro-supérieure* du conduit (si l'on

emploie le bock, le placer à environ 1 mètre de hauteur).

Recommencer en employant trois à quatre seringues,

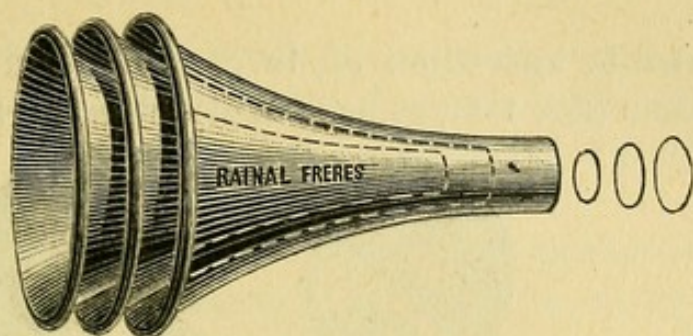


Fig. 136. — Jeu de spéculums de Toynbee.

ou en épuisant le contenu d'un nouveau bock, ou celui d'une cuvette (énéma).

Si le corps étranger ne vient pas, instiller quelques gouttes de glycérine dans l'oreille, mettre un tampon d'ouate, recommander au malade de se coucher sur cette oreille.

Suites.

Recommencer le lendemain, le surlendemain..., les injections forcées.

2^e MOYEN. — Extraction directe.

Préparatifs.

Instruments.

Spéculum de Toynbee (fig. 136), avec miroir frontal et source lumineuse (p. 206).




Fig. 137. — Stylet mousse recourbé du bout en crochet.

Stylet mousse recourbé du bout en crochet (fig. 137).

Anesthésique.

Général : chlorure d'éthyle (si l'on a affaire à des enfants indociles).

Opération.**Position.**

Décubitus dorsal, la tête sur un coussin.

Exécution.

Introduire le spéculum et, le conduit bien éclairé par le miroir (fig. 138), glisser le stylet *en arrière* du corps

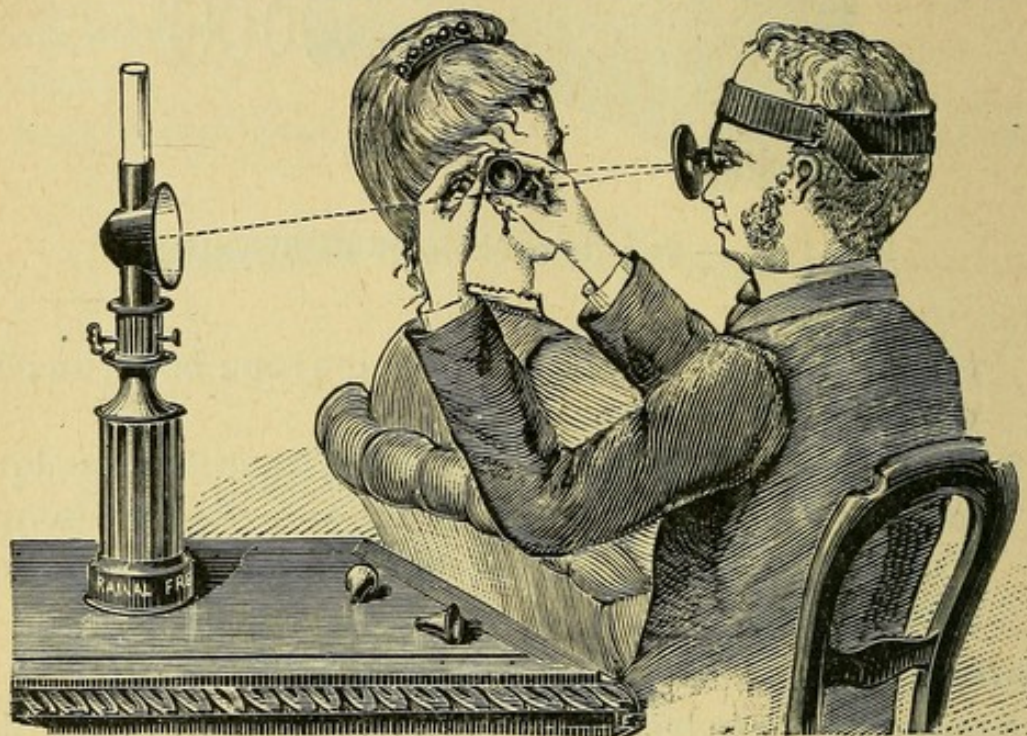


Fig. 138. — Position d'examen du conduit auditif.

étranger. Mobiliser celui-ci et essayer de le ramener au dehors. (On pourrait recourir encore avec avantage aux injections d'eau, comme plus haut).

Enfin, en cas d'*impossibilité absolue* d'extraction par les voies naturelles (volume, forme spéciale, enclavement), recourir au décollement du pavillon (p. 182).

B. Accident ancien. — Le conduit est enflammé.

Préparatifs.**Instruments.**

Spéculum de Toynbee, avec miroir frontal et source lumineuse.

Stylet mousse recourbé du bout (ne pas employer de pince), que l'on stérilisera en le passant dans la flamme du gaz ou d'une lampe à alcool.

Anesthésique.

Général : chlorure d'éthyle presque toujours nécessaire chez les adultes, toujours chez les enfants.

Malade.

Préparer l'oreille pendant quelques jours par des injections avec deux litres d'eau bouillie tiède (le bœck placé à 50 centimètres au-dessus de l'oreille), répétées deux à trois fois par jour.

Après chaque injection, instiller quelques gouttes de glycérine phéniquée à 1/20. Puis mettre une boule d'ouate à l'entrée du conduit.

*Opération.**Position.*

Décubitus dorsal, la tête bien fixée dans une position telle que le fond de l'oreille soit bien éclairé.

L'opérateur est assis et projette la lumière du miroir dans le fond du conduit.

Exécution.

A travers le spéculum, passer le stylet ; tâcher de le glisser entre le corps étranger et la paroi, puis le retourner entre les doigts pour ramener le crochet en arrière du corps, que l'on refoulera doucement d'arrière en avant.

Procédés divers pour corps étrangers spéciaux (Lejars).

Corps mous : les saisir avec une épingle incurvée à son extrémité et portée par une pince à forcipressure.

Perle de verre : introduire dans le trou une fine tige de laminaire, verser de l'eau bouillie dans le conduit : un quart d'heure après, tirer sur la tige qui, gonflée, entraîne le corps.

Bouton de bottine : essayer d'accrocher l'œillet avec l'épingle recourbée.

Crayon d'ardoise. — Introduire un morceau de bois (allumette) enduit à son extrémité de glu ou de colle forte ;

appliquer cette extrémité contre le corps étranger.
Au bout d'un quart d'heure on tire et tout vient.

Pansement.

Le corps extrait, procéder à un lavage de l'oreille à l'eau bouillie, avec le bock placé à une hauteur de 50 centimètres. Mettre ensuite un tampon d'ouate.

Suites.

En cas de phénomènes *inflammatoires*, laver l'oreille deux fois par jour à l'eau boriquée tiède et instiller ensuite quelques gouttes de glycérine phéniquée à 1/20. Mettre un tampon d'ouate dans le conduit.

Faire ce traitement pendant plusieurs jours, jusqu'à cessation de toute inflammation.

II. — LE CORPS ÉTRANGER EST DANS LA CAISSE

Il faut décoller le pavillon, pour aller chercher le corps étranger.

Préparatifs.

De l'opération en général (p. 13).

[Instruments.]

Un bistouri.

Une paire de ciseaux droits.

Une rugine.




Fig. 139. — Gouge étroite.

Une gouge étroite (fig. 139).

Un maillet (fig. 140).

Une pince à griffe.

Une sonde cannelée de Nélaton.

Douze pinces hémostatiques.

Une aiguille courbe.

Catgut n° 0 et 1.

Crins de Florence.

Anesthésique.

Général : chloroforme ou éther.

Aides.

Au moins deux, dont un pour l'anesthésie].

Opération.

Position.

Sujet couché sur l'oreille opposée.

Exécution.

Faire dans le pli rétro-auriculaire une *incision courbe*

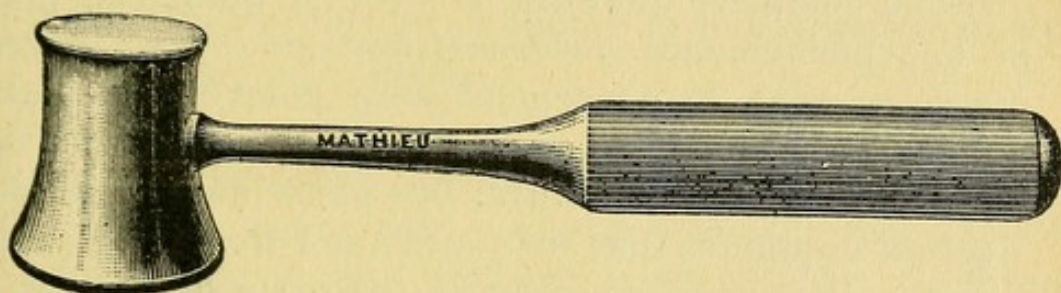


Fig. 140. — Maillet en bronze et à manche cannelé.

de 2 centimètres et demi chez l'enfant, de 4 centimètres et demi chez l'adulte.

Isoler la paroi membraneuse du conduit auditif; avec la rugine la *décoller du conduit osseux* le plus loin possible, jusqu'au tympan.

A cette profondeur, inciser la paroi membraneuse *verticalement*. Refouler le pavillon en avant.

Si le corps étranger n'est pas rencontré dans le cul-de-sac tympanique ou à travers le tympan déchiré, *évider* à la gouge et au maillet la paroi postérieure et supérieure du conduit auditif osseux *vers l'axe* du conduit.

Extraire les corps étrangers avec des bouts de compresses sèches et montées, nettoyer la caisse des débris de sang qu'elle renferme.

Fendre en long la paroi membraneuse pour prévenir l'atrésie. Enfoncer une lanière de gaze aseptique qui ressortira par le conduit auditif rabattu.

Placer quatre à six *points de suture* rétro-auriculaires au crin, réunissant le pavillon aux téguments de la région mastoïdienne.

Pansement.

Aseptique sec, un peu serré. Chevestre.

Suites.

Ne faire le pansement que le *septième ou huitième jour*, si possible, et en profiter pour enlever les fils. Le conduit sera lavé à l'eau bouillie. Une nouvelle lanière de gaze sera remplacée dans le conduit jusqu'à la cicatrisation complète, qui aura lieu vers le quinzième jour. Si des phénomènes *inflammatoires* (douleurs, fièvre) apparaissent, le pansement sera enlevé immédiatement et, s'il est nécessaire, on fera sauter un ou plusieurs points de suture. Des pansements humides seront appliqués tous les jours sur l'oreille. On pratiquera également des lavages d'oreille quotidiens à l'eau bouillie chaude (bocq placé à 50 centimètres au-dessus de la tête et renfermant deux litres de liquide).

OTITE PÉRIOSTIQUE

Suppuration de la muqueuse de la caisse propagée jusque sous le périoste du conduit auditif, qui se continue avec celui de l'apophyse mastoïde et de l'écaille temporale.

Signes. — Fièvre, douleur et gonflement rougeâtre, parfois œdémateux au niveau de la région rétro-auriculaire : sillon effacé, oreille tuméfiée et refoulée en avant. D'habitude, fluctuation perceptible.

Diagnostic. — Avec mastoïdite : dans la mastoïdite, le gonflement est localisé à l'apophyse, l'oreille n'est pas soulevée, le sillon rétro-auriculaire est conservé.

Traitement.

Incision hâtive.

Préparatifs.

De l'opération en général (p. 13).

[Instruments.

Un bistouri.
Une sonde cannelée.
Une paire de ciseaux droits.
Cinq à six pinces à forcipressure.
Quelques pinces de Kocher.
Un drain, de calibre moyen.

Anesthésique (chez les enfants).

Général : chlorure d'éthyle].

Opération.*Position.*

Sujet dans le décubitus dorsal, la tête appuyée du côté sain, sur un coussin.

Exécution.

Incision profonde *jusqu'à l'os*, à un demi-centimètre en arrière du pavillon. — Le pus évacué, laisser un drain.
En cas de section de l'artère auriculaire postérieure jeter une pince sur chaque bout et faire l'hémostase par torsion.

Pansement.

Aseptique sec. Chevestre.

Suites.

Pansement *tous les jours*.

Instiller dans le conduit auditif, matin et soir VIII à X gouttes de glycérine phéniquée à 1/20.

PARACENTÈSE DU TYMPAN

Incision de la membrane du tympan, destinée à livrer passage au pus retenu dans la caisse.

Indications. — Otite moyenne suppurée, lorsque la perforation du tympan tarde à se faire (douleurs atroces, complications à craindre du côté de la mastoïde ou des méninges).

Préparatifs.**I. — Avant l'opération.***Instruments.*

Spéculum de Toynbee.

Miroir frontal et source lumineuse (p. 206).

Bistouri pointu très étroit ou aiguille à cataracte.

Bock laveur.

Récipients.

Une casserole pour stériliser le bistouri ou l'aiguille.

Liquides.

Eau boriquée tiède à 30 p. 1000.

Glycérine phéniquée à 1/20.

Matériel de pansement.

Ouate hydrophile.

Anesthésique.

Local : cocaïne en instillation avec la solution à 1/20.

II. — *De l'opération.*

Instruments.

Stériliser le bistouri ou l'aiguille (p. 21). Verser l'eau qui aura bouilli dans le bock, pour le nettoyer.

Malade.

Quelques minutes avant l'opération, instiller quelques gouttes de la solution de cocaïne dans l'oreille malade, la tête inclinée de l'autre côté.

Opération.

Position.

Sujet assis.

L'opérateur, également assis, projette dans l'oreille la lumière du jour ou celle d'une lampe réfléchie sur le miroir frontal.

Exécution.

Introduire le spéculum de la main droite, tandis que la main gauche relève le pavillon en haut et en arrière : le tympan bombe en arrière généralement.

Confier le spéculum à un aide. Sous le contrôle de la vue glisser le bistouri à travers le spéculum, *perforer de sa pointe le tympan en arrière* et agrandir la plaie en prolongeant l'incision de 2 à 3 millimètres vers le bas.

Terminer par un *lavage d'oreille* à l'eau boriquée tiède.

Pansement.

Instiller quelques gouttes de glycérine phéniquée à 1/20. Tampon d'ouate dans le conduit.

TRÉPANATION DE L'APOPHYSE MASTOÏDE

Indications. — Abscess mastoïdien en rapport avec un écoulement d'oreille, se traduisant soit par une tuméfaction nette, fluctuante, douloureuse sur l'apophyse, soit par un empatement peu épais, mais avec douleur très vive à la pression au niveau de la moitié antérieure de l'apophyse et de sa pointe. Phénomènes généraux (fièvre...).

Diagnostic. — Avec otite périostique. Dans ce cas, le pavillon épais, rougeâtre, est refoulé en avant par une voussure effaçant le sillon rétro-auriculaire, tandis que dans la mastoïdite le gonflement est limité à l'apophyse et le sillon rétro-auriculaire intact.

Repères anatomiques. — La trépanation doit porter sur la moitié supérieure du bord postérieur du conduit, au niveau d'un triangle délimité par : en avant, le bord postéro-supérieur du conduit et l'épine rétro-méatique ; en arrière la crête mastoïdienne ; en haut, la ligne temporale (séparant la fosse temporale des parties sous-jacentes). Le cerveau est au-dessus de cette ligne, le nerf facial en dessous de la limite inférieure de la surface indiquée, enfin, le sinus latéral en arrière (fig. 141, 142, 143).

Technique.

Préparatifs.

De l'opération en général (p. 13).

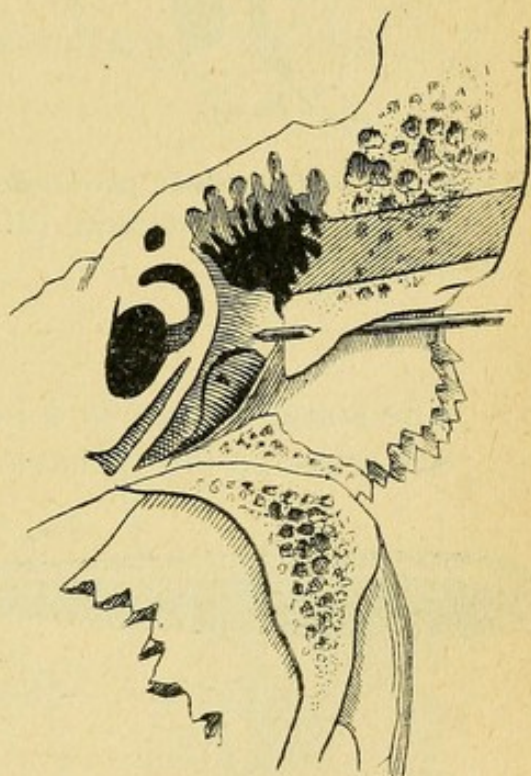


Fig. 141. — Coupe horizontale du temporal montrant l'antrum et l'aditus, et le trajet de la trépanation mastoïdienne (d'après Farabeuf).

[Instruments.]

Un bistouri.

Une paire de ciseaux droits.

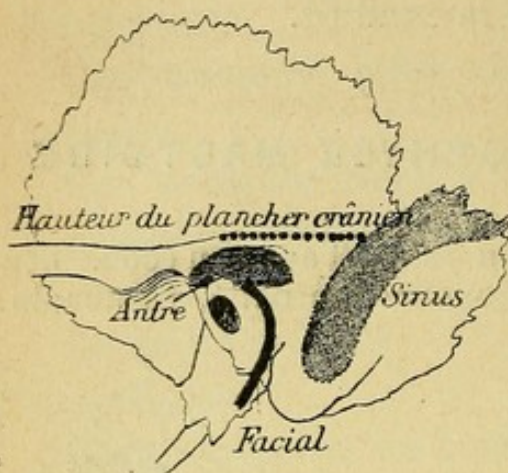


Fig. 142. — Rapports profonds de l'apophyse mastoïde (Ricard et Launay).

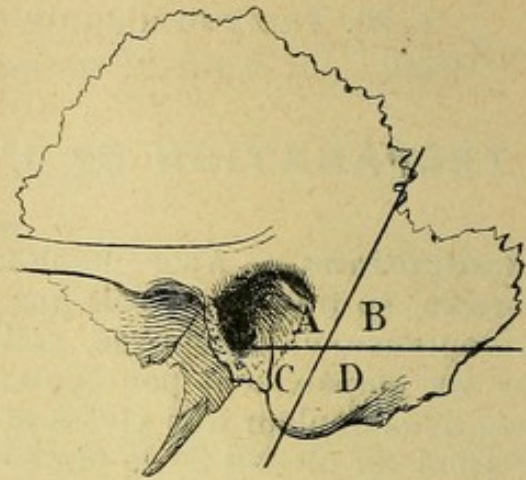


Fig. 143. — Division de l'apophyse mastoïde en quatre segments (Ricard et Launay).

A, région de la trépanation.

Une sonde cannelée à bout mousse.

Six pinces à forcipressure.




Fig. 144. — Écarteur de Volkmann.

Six pinces de Kocher.

Une pince à griffes.



Fig. 145.

Un écarteur de Volkmann (fig. 144).

Un ciseau étroit (fig. 145).

Une rugine courbe (fig. 146).

Un stylet.

Un maillet.

Une curette de Volkmann petite.

Aiguille courbe ordinaire.

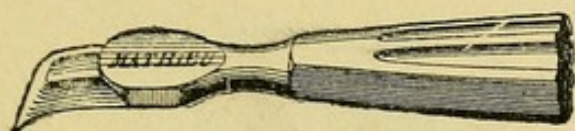



Fig. 146. — Rugines de Farabeuf, droite et courbe.

Catgut fin (n° 1).

Crins assortis.

Drain, de faible diamètre.

Solution.

Solution de chlorure
de zinc à 1/10.

Anesthésique.

Général : chloroforme
ou éther.

Aides.

Trois (un pour l'anesthésie)].

Opération.

Position.

Décubitus dorsal, la
tête maintenue tour-
née du côté sain.

Exécution.

1. *Incision des téguments* (fig. 147). Les points de repère bien établis, le pavillon récliné en avant, faire à un centimètre du pli rétro-auriculaire une incision pro-

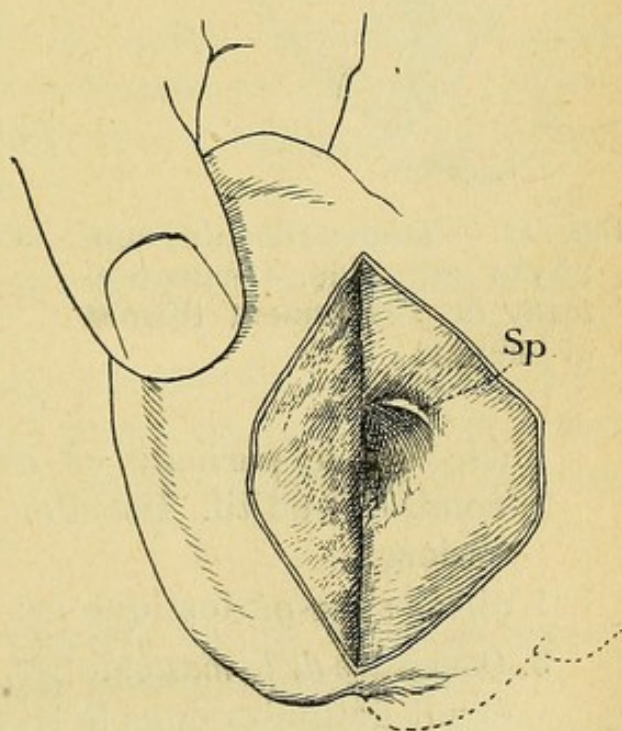


Fig. 147. — Incision cutanée (Ricard et Launay).

Sp, spina supra meatum.

fonde jusqu'à l'os, parallèle à ce pli, partant du niveau du bord supérieur du pavillon et descendant jusqu'à la pointe de la mastoïde.

Pincer l'auriculaire postérieure.

Faire récliner en avant le pavillon par un aide muni de l'écarteur de Volkmann.

2. *Mise à nu de l'apophyse.* — Avec la rugine courbe,

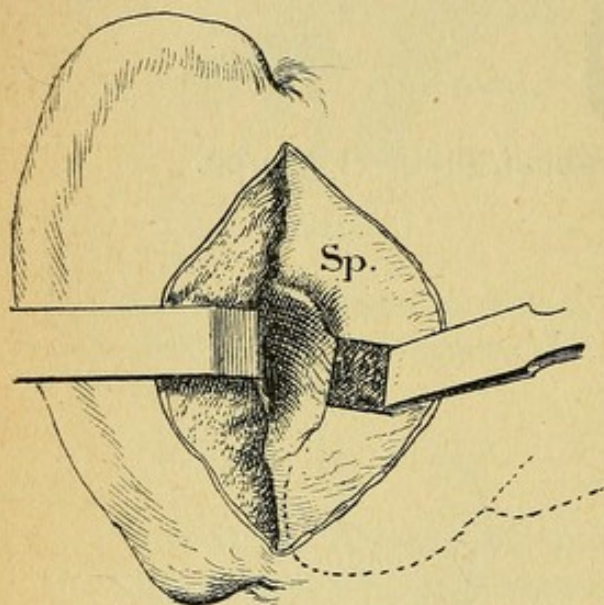


Fig. 148. — Trépanation de l'apophyse mastoïde. Commencement de l'évidement (Ricard et Launay)

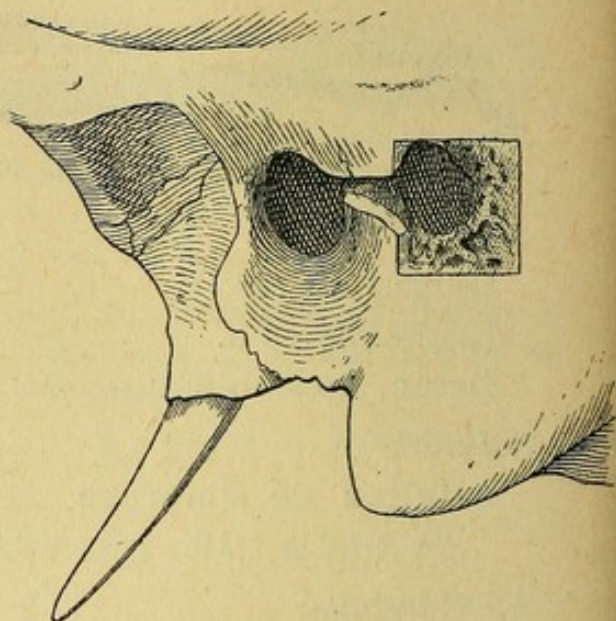


Fig. 149. — Trépanation de l'antre, ouverture de l'aditus et de la caisse (d'après Monod et Vanverts).

décoller le périoste en avant jusqu'à l'intérieur du conduit auditif. Décoller de même le périoste en arrière.

L'abcès sous-périostique est vidé.

3. *Ouverture de la mastoïde* (fig. 148, 149). — Avec le ciseau étroit délimiter dans le triangle de la trépanation une surface carrée d'environ 1 centimètre de côté. Evider peu à peu cette région, en se dirigeant toujours vers le conduit auditif. On finit par arriver à l'antre qui apparaît comme une cellule plus grosse que les autres. Un stylet introduit dans son intérieur vient sans difficulté en avant et en dedans.

Généralement le pus apparaît avant l'arrivée à l'antre ; à la curette, élargir et gratter doucement le trajet ad antrum, le bord tranchant de la curette ne regardant jamais en arrière (par crainte, en cas de nécrose du conduit, de blessure du facial ou du sinus latéral ; en ce cas, jet de sang noir : tamponnement avec plusieurs mètres de catgut ou des lanières fines de gaze iodoformée à laisser pendant trois ou quatre jours). Curetter également la partie inférieure des cellules (pointe de la mastoïde).

Parfois, l'abcès est plus profond, il faut creuser de 1 centimètre à 1 centimètre et demi. D'autres fois, le pus se borne à quelques gouttelettes. — Il peut se faire qu'il n'y ait pas de trace de pus (tissu osseux violet, grisâtre). S'arrêter, l'intervention n'en aura pas moins été utile.

En cas d'ouverture de la cavité crânienne, l'accident n'est grave que si la dure-mère est atteinte ; procéder à une désinfection soigneuse et appliquer un tamponnement antiseptique.

4. *Laver abondamment* à l'eau bouillie chaude la plaie osseuse, puis la toucher avec une solution de chlorure de zinc à 1/10.
5. *Introduire un drain* dans le fond de cette plaie et rapprocher par quelques points de suture au crin comprenant le périoste, les angles supérieur et inférieur de l'incision cutanée.

Pansement.

Tamponner à fond le conduit auditif avec des lanières de gaze stérilisée (pour prévenir son atrésie.)

Recouvrir la plaie de gaze aseptique chiffonnée, d'ouate hydrophile, d'ouate ordinaire en abondance, puis maintenir le tout par des bandes de crépon formant chevestre. Serrer assez fort pour faire un peu de compression.

Suites.

Enlever le premier pansement au bout de *quatre jours*.

Si la température est tombée, faire le pansement en moyenne tous les deux à trois jours. Avec un tampon d'ouate trempé dans l'eau bouillie ou l'eau oxygénée à 12 volumes, laver la plaie — changer la mèche de gaze du conduit — puis réappliquer un pansement aseptique sec.

Les fils seront enlevés au huitième jour, le drain tiré et coupé peu à peu, de façon à pouvoir être enlevé vers le quinzième jour.

En cas de *persistance des accidents fébriles et douloureux*, quarante-huit heures après la trépanation, défaire le pansement et voir si l'on n'a pas pris une cellule voisine de l'antre pour l'antre, s'il n'y a pas une altération du tympan, un abcès intra-dural. Au cas où l'une de ces hypothèses se vérifie, refaire l'opération et la compléter. Dans la suite, on procédera tous les jours à des irrigations par le drain et par le conduit, à l'eau oxygénée à 12 volumes, et on appliquera des pansements humides à l'eau bouillie.

La cicatrisation de la plaie doit être lente, afin que la perte de substance se comble de dedans en dehors. Compter *deux à trois mois*. Reprendre les soins d'oreille à la fin du premier mois.

Les *bourgeons charnus* seront cautérisés au nitrate d'argent ou enlevés à la curette. Le trajet fistuleux sera touché au chlorure de zinc.

En cas de *paralysie faciale* (susceptible de guérison dans bien des cas où elle n'est pas due à une section complète), recourir à l'électrisation galvanique continue, 10 à 15 m. A. pendant dix minutes environ (électrode indifférente positive de 100 centimètres carrés à la nuque, du côté de la mastoïde; électrode active négative sur toutes les branches du facial), — tous les jours.

Au bout du premier mois, trois séances par semaine. Continuer alors la séance par des excitations prudentes des muscles avec le courant galvanique interrompu, ou renversé, et plus tard le courant faradique

rythmé. Intensité : à peine 2 m. A. Durée : deux à trois minutes.

Cesser tout traitement pendant quinze jours, s'il se produit de la contracture des muscles paralysés.

Reprendre ensuite la galvanisation continue seule avec $I = 3$ m. A., pendant quatre à cinq minutes.

BOUCHE

PLAIES

LÈVRES.

Si la lèvre est fendue en hauteur (abondant saignement)
réunir la plaie de la façon suivante :

Préparatifs.

Du traitement des plaies en général (p. 107).

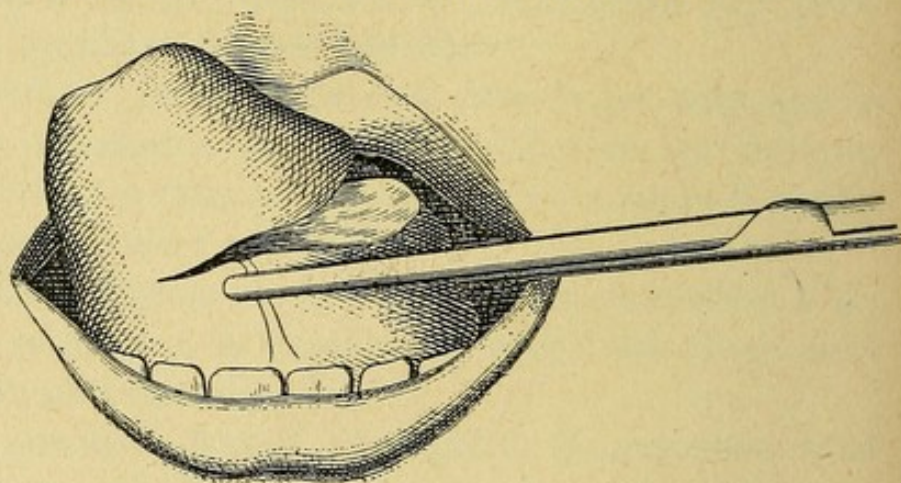


Fig. 150. — Section de la langue. Hémostase avant la suture (Lejars).

[*Instruments.*

Catgut n° 0.

Drain petit.

Aide.

Un].

Opération.

Pour arrêter le sang, *saisir chaque moitié* entre les doigts;

si cela ne suffisait pas, on peut être amené à lier les deux bouts de l'artère coronaire.

Rapprocher par un surjet au catgut la *muqueuse de bas en haut*, ourler le bord libre, et obtenir à cet endroit un affrontement des plus nets.

Du côté de la peau, placer quelques points profonds au crin n'intéressant pas la muqueuse : soigner l'affrontement.

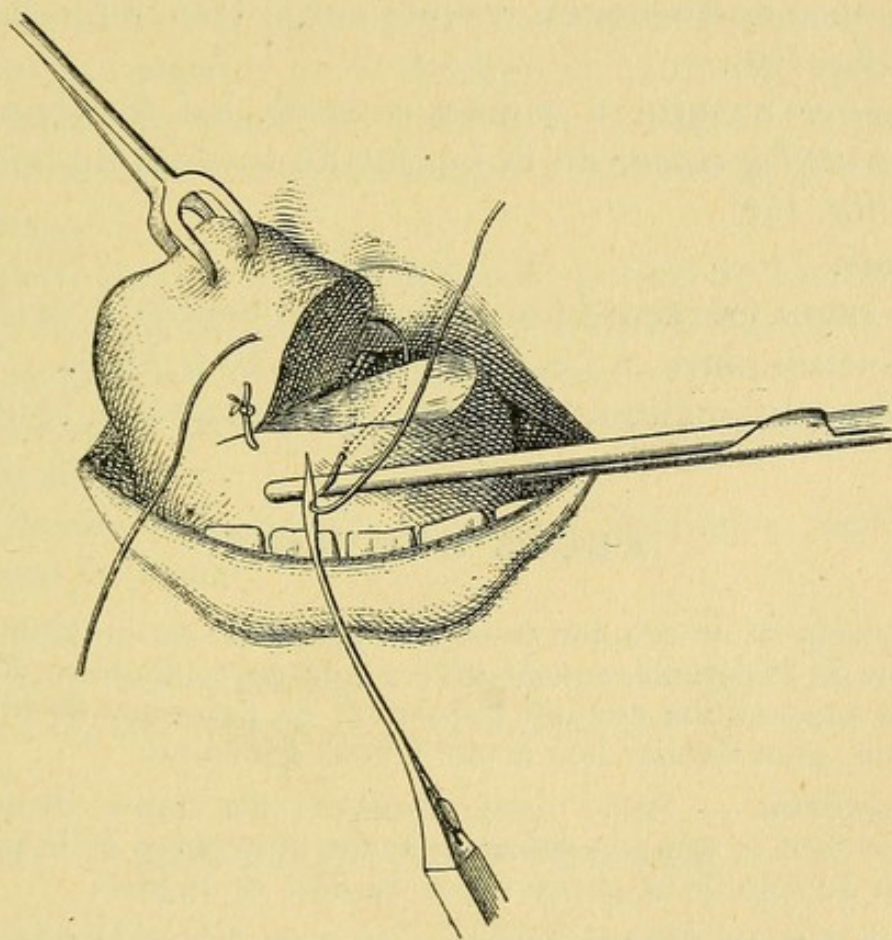


Fig. 151. — Section de la langue. Suture (Lejars).

Glisser de ce côté, à la partie déclive, un petit *drain*.

Suites.

La bouche sera lavée fréquemment à l'eau chloralée (10 p. 1000).

LANGUE.

Les plaies résultent le plus souvent de morsures. Elles saignent beaucoup.

Préparatifs.

Du traitement des plaies en général (p. 107).

[Instruments.

Pince à langue.

Deux pinces de Kocher.

Catgut moyen (n° 2)].

Opération.

Tirer la langue au dehors avec une pince, placer une pince de Kocher en travers sur la tranche postérieure (fig. 150).

Suturer ensuite à points séparés, les fils traversant *toute l'épaisseur* de la langue du sommet au bord libre (fig. 151).

Suites.

Lavages fréquents (toutes les demi-heures) pendant plusieurs jours, à l'eau chloralée à 10 p. 1000.

Alimentation liquide et tiède pendant deux à trois jours.

ABCÈS DENTAIRE

Généralement en relation avec une périostite du maxillaire supérieur ou de l'inférieur, consécutive à une carie dentaire. Fréquemment la suppuration envahit la joue et, en l'absence de traitement opportun, peut donner lieu à une fistule génienne.

Caractères. — Petite masse empâtée, fluctuante, douloureuse, allongée dans le sens du sillon séparant la gencive de la joue, plus accusée du côté de la gencive que du côté de la joue.

Pronostic. — Bénin. Pourtant, on a vu des phlébites de cette origine entraîner la mort.

Traitement.

Incision évacuatrice du pus.

Préparatifs.*Instruments.*

Un bistouri stérilisé (p. 21) recouvert jusqu'à 2 centimètres de sa pointe d'un peu d'ouate hydrophile trempée dans l'eau boriquée.

Une cuillère ordinaire.

Solution.

Eau boriquée (à 30 grammes pour 1000) tiède, dans un verre.

Anesthésie.

Chez les pusillanimes, anesthésie locale au chlorure d'éthyle.

Opération.**Position.**

Malade assis sur un fauteuil, la tête renversée et soutenue par un aide ou le dossier du fauteuil, la bouche ouverte au grand jour ou à la lumière. La joue du côté malade est écartée avec le manche de la cuillère.

Exécution.

Enfoncer jusqu'à l'os maxillaire la pointe du bistouri, au niveau du maximum de la saillie et élargir un peu l'incision en retirant l'instrument.

Exprimer le pus par quelques *pressions douces* exercées sur la joue.

Le malade se lavera la bouche à plusieurs reprises à l'eau boriquée.

Suites.

Une fois l'abcès guéri, au bout de quelques jours, s'occuper du traitement de la dent malade.

ABCÈS DE L'AMYGDALE

Presque toujours, il s'agit d'un abcès péri-amygdalien du tissu cellulaire entourant l'amygdale en avant, en haut et en arrière. D'habitude, la collection se forme en avant, dans le pilier antérieur.

Caractères. — Rougeur et gonflement douloureux d'un seul côté de l'isthme du gosier. Au doigt, empâtement généralement plus dense au niveau de la région supra-amygdalienne : là, il existe un point très douloureux au toucher. Retentissement local (gêne respiratoire, voix nasonnée) et général (fièvre, troubles gastriques). Souvent, rétrécissement pupillaire unilatéral du côté malade.

Traitement.

Si les phénomènes locaux sont très accusés (impossi-

bilité de l'alimentation, gêne respiratoire, sensation d'étouffement), inciser l'abcès; c'est généralement le quatrième jour de la maladie.

Préparatifs.

Instruments.

Un bistouri stérilisé (p. 21) et recouvert jusqu'à 1 centi-

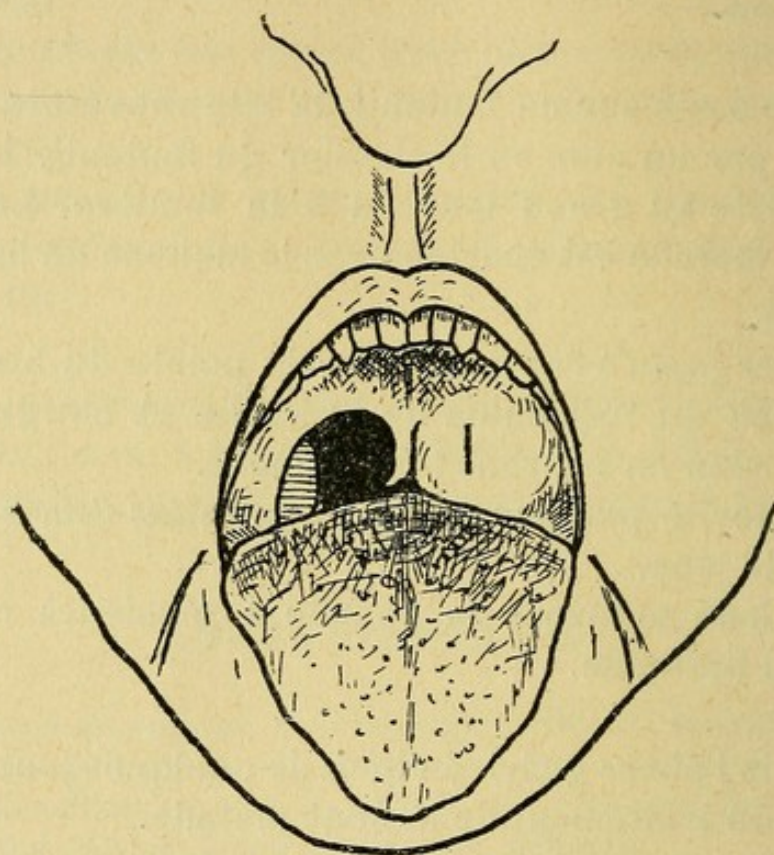


Fig. 152. — Tracé de l'incision de l'abcès amygdalien.

mètre et demi de sa pointe, d'un peu d'ouate hydrophile imprégnée d'eau bouillie.

Une cuillère ordinaire, en guise d'abaisse-langue.

Opération.

Position.

Malade assis, la tête tournée du côté du jour, renversée et soutenue en arrière par le dossier du siège ou, et mieux, maintenue solidement par un aide quelconque.

Exécution.

La cuillère abaissant fortement la langue, pour bien

découvrir le fond de la gorge, *plonger* la pointe du bistouri à une profondeur d'environ 1 centimètre à l'endroit le plus saillant, le plus tendu ou le plus sensible au toucher (généralement au-dessus et en avant de l'amygdale) (fig. 152). Si le *pus* apparaît, agrandir l'incision de 7 à 8 millimètres par en bas.

S'il sort seulement du *sang*, le malade éprouve un soulagement, et les phénomènes peuvent s'apaiser, bien que le *pus* n'ait pas été évacué.

Suites.

On peut, s'il est nécessaire, *recommencer* l'incision le soir ou le lendemain. Dans l'intervalle, *fréquents lavages* de gorge à l'eau chloralée à 1/100. — Continuer ces lavages pendant quelques jours. Alimentation liquide durant deux à trois jours.

HYPERTROPHIE DES AMYGDALES

Augmentation de volume permanente, progressive, habituellement bilatérale des amygdales, s'observant chez les enfants et les adolescents où elle s'accompagne de troubles fonctionnels variés : gêne du développement physique, angines et bronchites fréquentes, inflammations du naso-pharynx et des oreilles.

Le traitement chirurgical seul est capable de guérir complètement cette affection. N'entreprendre ce traitement que lorsque tout phénomène inflammatoire aura disparu.

Indications des divers genres d'intervention.

Amygdales saillantes, globuleuses, roses pâles : amygdalotomie avec l'amygdalotome.

Amygdales enchâtonnées plus ou moins molles : ablation à la pince coupante.

Dans les deux cas, on peut recourir à la thermo- et surtout à la galvano-cautérisation.

A. Amygdalotomie.

Préparatifs.

I. — Avant l'opération.

Instruments.

Amygdalotome (fig. 153). Choisir un amygdalotome à

anneau assez grand pour que l'amygdale hypertrophiée y puisse entrer et, d'autre part, pas trop grand pour qu'il puisse pénétrer dans le pharynx de l'enfant.
Abaisse-langue.

Récipient.

Casserole assez longue pour stériliser les instruments.

Anesthésique.

Général : Chlorure d'éthyle. A n'employer que si l'on a

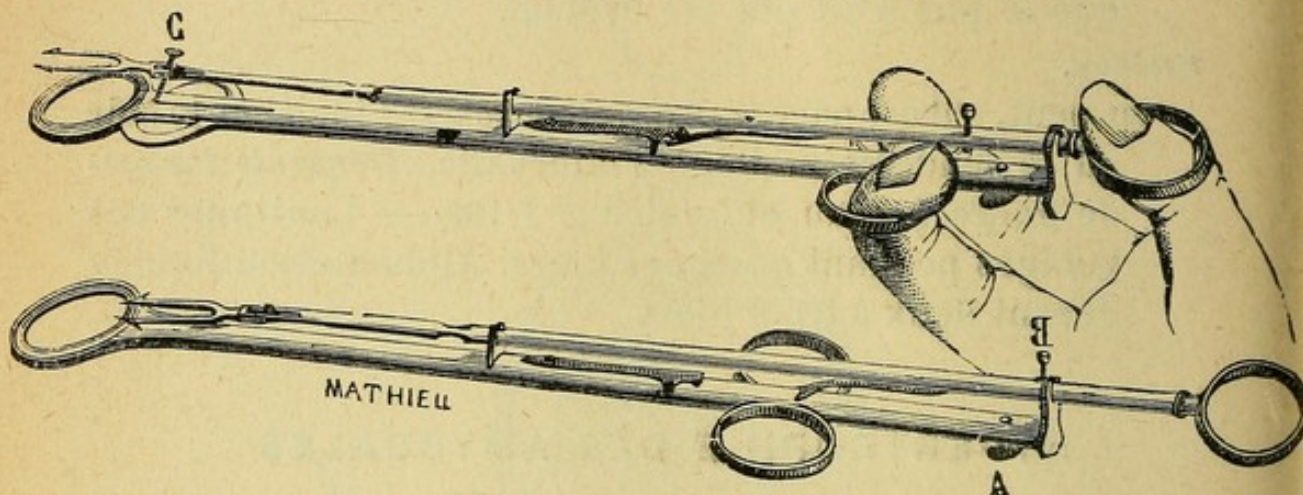


Fig. 153. — Amygdalotome de Mathieu.

En A, l'instrument est prêt à fonctionner. En B (figure supérieure), il a fonctionné.

affaire à un enfant indocile, car l'opération n'est nullement douloureuse.

Aide.

Au moins un (en cas d'anesthésie).

Malade.

Pendant les deux à quatre jours qui précèdent, lavages de gorge ou gargarismes fréquents à l'eau boriquée à 4 p. 100.

II. — *Préparatifs de l'opération.*

Stériliser les instruments.

Procéder à l'anesthésie, s'il y a lieu.

Opération.

Position.

Position de Rose, si le sujet est endormi. Dans le cas

contraire, le sujet sera assis en face de l'opérateur, la tête bien au jour, appuyée sur un aide ou le dossier d'un fauteuil.

Exécution.

Charger l'amygdale dans l'anneau, en abaissant ce dernier pour y faire passer d'abord la portion postéro-inférieure de la glande ; d'un coup de pouce, *enfoncer la fourchette*, puis fermer la main *pour faire jouer l'anneau tranchant* et, en même temps, attirer à soi l'appareil, pour déterminer un léger degré d'arrachement (hémostase plus sûre).

Enlever ensuite la deuxième amygdale, s'il y a lieu.

Pansement.

Simplement une boule d'ouate dans les oreilles.

S'assurer, avant de quitter le malade, qu'il n'y a pas d'hémorragie. Si la surface de section saigne, toucher la surface saignante à l'eau oxygénée pure ou avec le couteau de thermocautère au rouge sombre ; ou bien appliquer de la glace sur l'amygdale, ou encore envelopper d'ouate les extrémités d'une pince languette et appliquer un des mors sur l'amygdale, l'autre s'appuyant sur l'angle de la mâchoire, puis serrer les anneaux de la pince par un lien.

Suites.

Repos au lit *le premier jour*.

Gargarismes boriqués deux fois par jour. Alimentation liquide pendant *trois à quatre jours*. Chambre pendant *huit jours*.

B. Ablation à la pince coupante.

Préparatifs.

Les mêmes que pour l'amygdalotomie, sauf que la pince coupante de Ruault (fig. 154) remplacera l'amygdalotome.

Opération.

Position.

Comme pour l'amygdalotomie.

Exécution.

Saisir entre les mors de la pince un morceau de l'amygdale que l'aide fera saillir en appuyant un doigt au cou, sur la région amygdalienne.

Morceler ainsi à plusieurs reprises l'amygdale jusqu'à

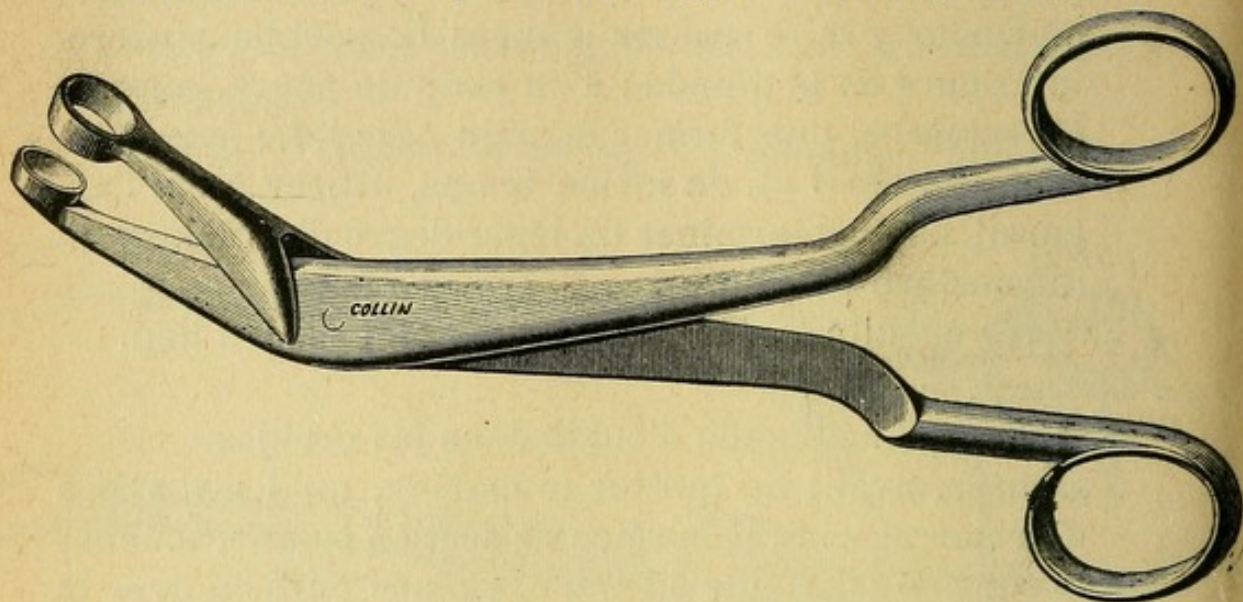


Fig. 154. — Pince emporte-pièce de Ruault.

ce qu'il ait disparu toute partie saillant hors des piliers.

Suites.

Les mêmes qu'après l'amygdalotomie.

C. Thermo ou galvano-cautérisation.*Préparatifs.*

Thermocautère (préparer la pointe fine), ou galvano-cautère.

Abaisse-langue.

Opération.

Avec la pointe fine du *thermocautère* au rouge vif, faire 3 à 4 ponctions de 4 à 5 millimètres de profondeur dans l'amygdale ou les amygdales hypertrophiées.

Répéter les séances deux fois par semaine jusqu'à rétraction complète des amygdales.

Avec le *galvano-cautère*, introduire la pointe froide jus-

qu'au contact de l'amygdale. Faire passer le courant et enfoncer la pointe profondément ; ne cesser le courant qu'après avoir retiré la pointe (pour éviter les adhérences aux tissus). Faire 3 à 4 ponctions par amygdale. Recommencer tous les cinq ou six jours.

Suites.

Le jour de l'opération, gargarismes boriqués fréquents, alimentation liquide et repos à la chambre.

Dès le lendemain, l'opéré pourra sortir (avantage sur l'amygdalotomie).

ABCÈS RÉTRO-PHARYNGIEN

Dans la majorité des cas, adéno-phlegmon des ganglions lymphatiques d'une des deux loges rétro-pharyngiennes séparées par le raphé médian et renfermant, en particulier, les muscles constricteurs du pharynx, les péristaphylins et la trompe d'Eustache.

Caractères. — Fréquent chez l'enfant au-dessous de trois ans, cet abcès se présente sous la forme d'une voussure rouge, surtout médiane, mais aussi plus développée d'un côté que de l'autre, fluctuante.

L'examen se pratique en faisant maintenir l'enfant roulé jusqu'au cou, dans une couverture, entre les genoux d'un aide, la tête fixée contre la poitrine de ce dernier. Cet examen direct se fait avec la cuillère, comme abaisse-langue. — Le toucher doit être employé : pour cela, se placer derrière l'enfant, de l'index gauche refouler la joue gauche entre les arcades dentaires et explorer le pharynx avec l'index droit : déprimer la tumeur et retirer le doigt : sensation de choc en retour caractéristique (analogue au ballottement de la tête fœtale).

L'examen sera rapide (spasmes laryngés, syncopes...).

Il est important de faire le diagnostic avec l'abcès latéro-pharyngien, l'adéno-phlegmon dans ce cas repoussant la carotide interne en dedans. Ces abcès sont nettement latéraux, déplacent l'amygdale du même côté et ils se prolongent parfois dans le cou.

Pronostic. — Abandonné à lui-même, l'abcès rétro-pharyngien entraîne souvent la mort. S'il est incisé de bonne heure, la guérison est la règle.

Traitement.

Incision évacuatrice du pus.

Préparatifs.

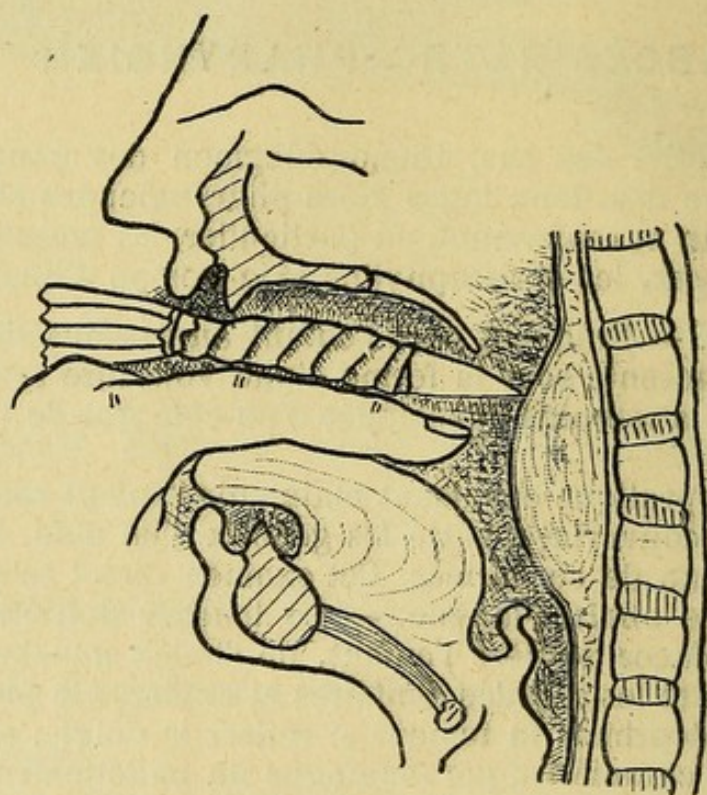
Bistouri étroit, pointu, stérilisé et recouvert jusqu'à 1 centimètre et demi de la pointe avec un peu d'ouate hydrophile imprégnée d'eau bouillie.

Opération.*Position.*

Enfant maintenu couché sur une table, le corps incliné de trois quarts.

Exécution.

Le long de l'index gauche, déprimant la langue et repé-



LP

Fig. 155. — Incision de l'abcès rétro-pharyngien. Le bistouri chemine sur le dos de l'index comme repère.

rant le point le plus fluctuant (fig. 155), enfoncer le bistouri à fond, le plus près possible de la ligne médiane. Descendre l'incision de 2 centimètres environ.

Tourner aussitôt le corps de l'enfant, de façon que le visage regarde le sol : le pus sort en abondance.

En cas de *syncope et d'apnée*, pratiquer la respiration artificielle pendant dix minutes, un quart d'heure, s'il le faut.

Suites.

Dans le cas où l'incision *se fermerait* plus vite qu'on ne le voudrait, on peut être obligé de recommencer deux et même trois fois l'opération.

Guérison au bout de *quatre à cinq jours*, à moins de fusée purulente (médiastin), de broncho-pneumonie, dues à une incision trop tardive.



COU

EXAMEN DU LARYNX

Technique.

Préparatifs.

Éclairage.

Généralement indirect, avec lampe à pétrole, à huile, à gaz (bec Auer) et miroir réflecteur frontal (concave) assujetti autour de la tête par un bandeau ou sur la tête par un arc métallique (fig. 156).

Miroirs laryngiens.

On a recours de préférence aux miroirs ronds (fig. 157).

Il y en a 7 grandeurs, les n^{os} 0, 3, 5 suffisent dans la majorité des cas.

On fixe d'habitude le miroir à un manche métallique mobile.

La désinfection de ces instruments est opérée, en les plongeant dans une solution d'oxycyanure de mercure à 5 p. 1000 (qui n'altère pas les instruments).

Solution.

Carbonate de soude à 1/10 dans une soucoupe (le miroir plongé dans cette solution n'est pas terni par la buée du pharynx).

Compresse.

Carré de linge propre pour tenir la pointe de la langue.

Laryngoscopie.

Position.

Sujet assis en face de l'opérateur, les jambes écartées.

Source lumineuse (lampe...) placée sur une table, à

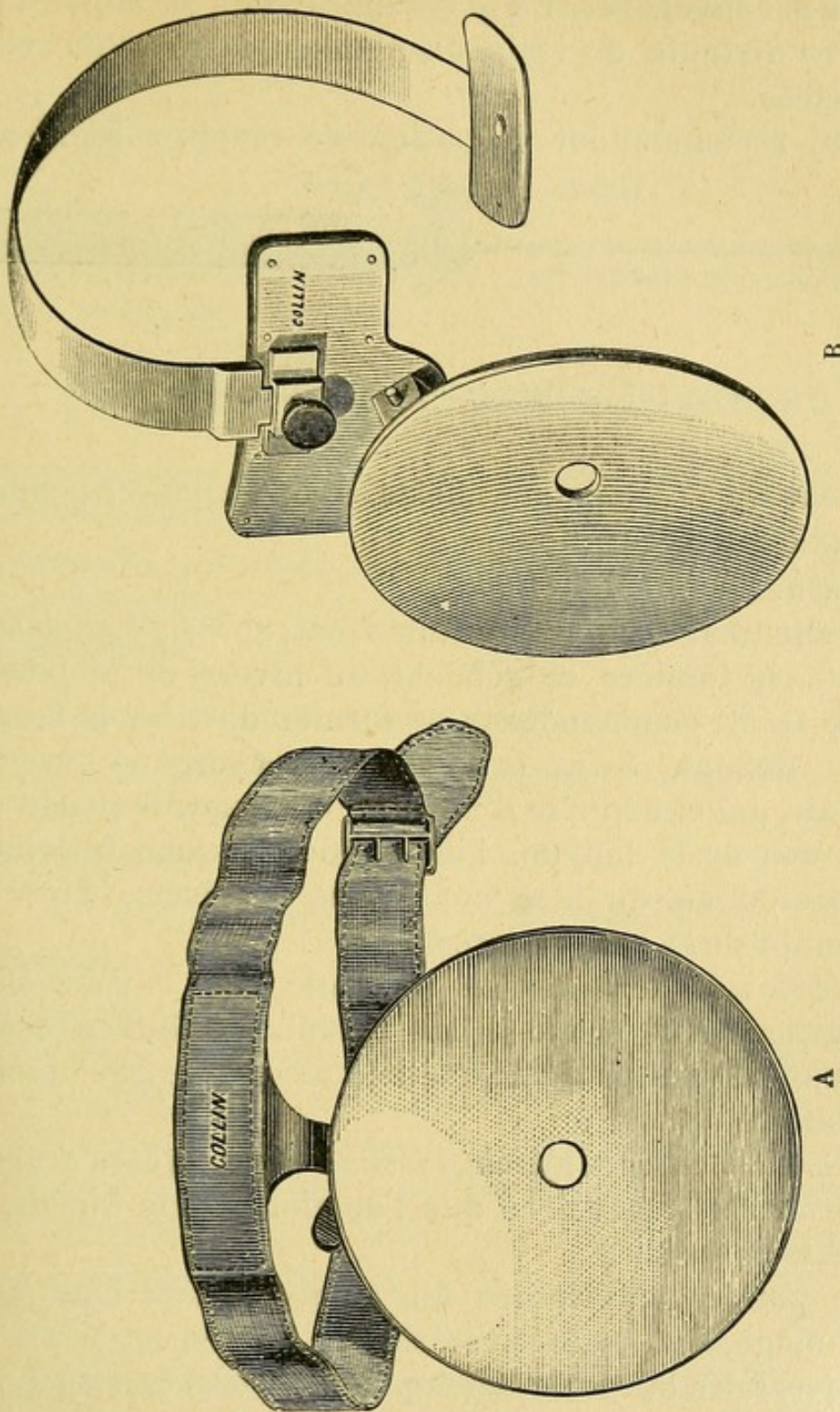


Fig. 156. — A, miroir frontal à bandeau. — B, miroir frontal monté sur un arc métallique, à ressort.

la hauteur de la bouche du sujet et sur l'un des côtés (généralement le droit) de ce sujet.
L'opérateur s'assied en face du malade, les genoux entre

ceux de ce dernier, pour pouvoir s'approcher à la distance convenable. En moyenne, la tête de l'opérateur sera distante de celle du patient de 25 à 30 centimètres.

Enfin, recommander au patient de respirer régulière-

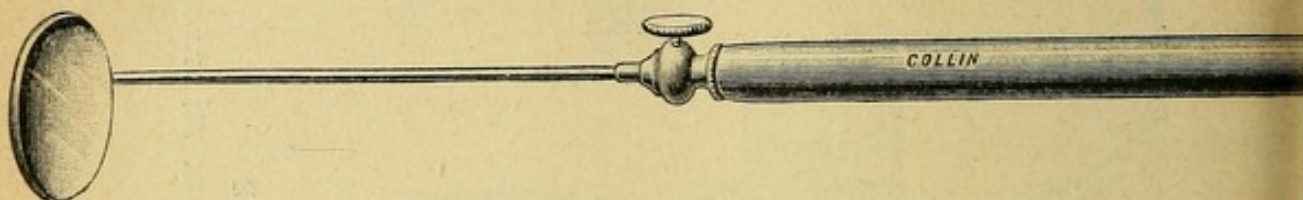


Fig. 157. — Miroir laryngien monté.

ment avec calme, sans efforts, et de prononcer pendant l'examen la voyelle *e*.

Exécution.

Le réflecteur bien assujéti au front, après s'être assuré que la lumière se réfléchit au niveau de la bouche du sujet, commander à ce dernier de tirer la langue au dehors. *Saisir la pointe de cet organe* avec la main gauche munie d'un carré de linge, le pouce sur le dos de la langue, l'index sous sa face inférieure (protection du filet contre les incisives). Tirer la pointe de la langue vers le bas.

Porter le miroir plongé au préalable dans la solution de carbonate de soude [à son défaut, le chauffer légèrement au-dessus d'une lampe à alcool ou à gaz], jusque sous la lueite.

Élever ou abaisser le miroir, l'incliner légèrement en avant ou en arrière, jusqu'à ce que l'épiglotte et le larynx s'y réfléchissent.

Les parties antérieures du sujet sont en haut dans l'image, les parties postérieures sont en bas.

Ne pas faire durer l'examen plus de *quelques secondes*. Le réitérer plutôt, à plusieurs reprises.

Chez certains sujets très excitables, il est bon de préparer l'examen soit par une pulvérisation de cocaïne à 1/10, soit — si rien ne presse — en recommandant

au patient de se toucher plusieurs fois par jour le fond de la gorge avec le manche d'une cuillère (pour diminuer le réflexe pharyngien).

PLAIES DU COU

Organes importants de la région : conduit laryngo-trachéal, pharynx et œsophage, vaisseaux.

PLAIES DU CONDUIT LARYNGO-TRACHÉAL

On peut observer une section (coup de rasoir), une piqure (coup de fleuret), une plaie contuse (écrasement).

Pronostic. — Réservé (en particulier à cause de l'infection broncho-pneumonique).

Traitement.

A. SECTION DE LA RÉGION THYRO-HYOÏDIENNE.

On voit dans le fond l'épiglotte détachée, le pharynx à nu et, au-dessous, le larynx.

Préparatifs.

Du traitement des plaies en général (p. 107).

Opération.

Pas de suture.

Nettoyer aseptiquement les environs de la plaie.

Élargir la plaie, si elle est étroite ; la nettoyer.

Pincer et lier les vaisseaux qui saignent.

Fléchir la tête en avant et mettre un *pansement* sec aseptique, avec beaucoup d'ouate, peu serré par quelques circulaires.

Suites.

Le blessé sera maintenu dans le *calme* et le *silence*, immobile, à demi couché, la tête maintenue fléchie par un bonnetou un mouchoir.

Il sera nourri à la *sonde œsophagienne* (p. 81).

Faire le pansement *tous les jours* et surveiller la cica-

trisation qui ne doit se produire que progressivement, de l'intérieur à l'extérieur.

Si la *suppuration* se déclare, faire des pansements humides, et bien déterger tous les jours la plaie pour empêcher le pus de tomber dans les voies aériennes. Éviter tout mouvement de toux. Recourir aux calmants (opium, codéine), si besoin. Une broncho-pneumonie peut se déclarer, consécutive ou non à la suppuration de la plaie.

B. SECTION DU CARTILAGE THYROÏDE.

Le larynx est ouvert.

Préparatifs.

1° Du traitement des plaies en général (p. 107).

[*Instruments.*

Catgut fin (n^{os} 0 et 1).

Aide.

Un].

2° de la trachéotomie (p. 225).

Opération.

Position.

Décubitus dorsal.

Exécution.

Faire la *trachéotomie supérieure préventive*. Une fois la canule dans la trachée agir comme suit :

Nettoyer les environs de la plaie et la plaie elle-même.

Suturer les lames thyroïdiennes de chaque côté par deux ou trois points passant dans le cartilage, en dehors de la muqueuse.

Réunir les *plans musculo-fibreux* par un surjet de catgut.

Réunir la peau au crin.

Pansement.

Aseptique sec, la tête fléchie en avant et maintenue ainsi par la position dans le lit (nombreux oreillers).

Suites.

La canule sera enlevée au *bout de quelques jours* (le plus

tôt possible). Quant à la plaie thyroïdienne, elle sera pansée à plat, la tête maintenue fléchie.

Le blessé sera nourri à la *sonde œsophagienne* (p. 81), jusqu'à cicatrisation complète (trois à quatre semaines).

C. SECTION DE LA MEMBRANE CRICO-THYROÏDIENNE.

On entend un sifflement aérien.

Préparatifs.

Du traitement des plaies en général (p. 107).

[Catgut 00].

Opération.

Après nettoyage aseptique des environs : 1^o *Suturer* au catgut 00, à points séparés, sans traverser la muqueuse, la plaie de la *membrane crico-thyroïdienne*, et les *muscles crico-thyroïdiens* et sous-hyoïdiens.

2^o *Suturer la peau*, au crin de Florence.

Pansement.

Sec aseptique. Bandage circulaire.

Tête maintenue fléchie.

Suites.

Enlever les crins au septième jour. Conserver la flexion de la tête pendant une dizaine de jours.

D. SECTION DE LA TRACHÉE.

Section totale. — Le bout inférieur rétracté à la base du cou est encombré de sang, le malade asphyxie.

Préparatifs.

1^o Du traitement des plaies en général (p. 107).

[Catgut fin (n^o 0)].

2^o De la trachéotomie (p. 225).

Opération.

La situation est urgente.

Aller à la *recherche du bout inférieur*. Essayer de le saisir et de le relever avec une pince. S'aider, au besoin,

d'une incision descendant sur le devant du cou. Traverser les bords de ce bout avec deux fils, pour le bien tenir en dehors.

Évacuer le sang tombé dans la trachée, avec la toux provoquée, la succion. Faire la respiration artificielle.

Inciser sur la ligne médiane, les *deux* ou *trois premiers anneaux*.

Introduire une *canule* à trachéotomie.

Suturer bout à bout les *deux tronçons* de trachée, par des points de catgut séparés, en ayant soin de ne pas leur faire traverser la muqueuse.

Pas de suture cutanée.

Pansement.

Sec aseptique. Bandage circulaire peu serré.

Tête maintenue à demi fléchie.

Calme et repos.

Section partielle.

Si la plaie est *nette, récente*, essayer de la suture comme précédemment, sauf à faire la trachéotomie en cas de nécessité.

Si la plaie est *infectée* ou si le médecin *ne peut exercer une surveillance suffisante*, il est préférable de faire précéder les sutures de la mise en place de la canule à trachéotomie.

E. PIQURE DU LARYNX ET DE LA TRACHÉE.

Diagnostic. Souvent difficile. Se baser sur la direction et la profondeur de la pénétration probable de l'agent vulnérant, l'emphysème sous-cutané, l'expectoration sanglante.

Traitement.

Préparatifs.

Du traitement des plaies en général (sans les instruments) (p. 107).

Opération.

Nettoyage aseptique de la plaie.

Pansement.

Sec aseptique, à plat.

Suites.

Se tenir prêt à faire la *trachéotomie*, en cas d'asphyxie.

F. PLAIE CONTUSE.

Cartilages fragmentés, déchirures irrégulières de la muqueuse.

Préparatifs.

1° Du traitement des plaies en général (p. 107).

2° De la trachéotomie (p. 225).

Opération.

Faire tout d'abord la *trachéotomie* et mettre une canule.
Nettoyer la plaie, la déterger, exciser les lambeaux presque séparés des tissus.

Ne pas suturer.

Pansement.

A plat, sec aseptique.

G. PLAIE PAR ARME A FEU.**Préparatifs.**

1° Du traitement des plaies en général (p. 107).

2° De la trachéotomie (p. 225).

Opération.

Faire d'abord la *trachéotomie* et mettre une canule.
Après seulement, s'occuper de la *plaie*, pour, s'il y a lieu, l'agrandir, la nettoyer, y lier des vaisseaux et la tamponner.

Pansement.

Sec aseptique.

PLAIES DES VAISSEAUX

Ces plaies intéressent les veines superficielles, l'artère carotide primitive ou l'une de ses branches ou la veine jugulaire profonde.

Hémorragies primitives.**VEINES SUPERFICIELLES.**

Ecoulement en nappe de sang foncé.

Préparatifs.

Du traitement des plaies en général (p. 107).
(Gaze iodoformée).

Opération.

Après nettoyage aseptique de la plaie (p. 109), la tamponner à la gaze iodoformée.

Pansement.

Sec aseptique, un peu serré par un bandage circulaire.
Retirer le tampon au bout de quarante-huit heures.

ARTÈRES.

Jet de sang énorme, rouge, saccadé.

Si l'on assiste à l'accident :

Compression de la carotide, au bord antérieur du sterno-cléido-mastoïdien, sur la ligne des apophyses transverses, au niveau du tubercule de la sixième cervicale.

Si le blessé n'est vu qu'au bout de quelque temps, on observe un gros hématome du cou, qui, abandonné à lui-même, peut finir par suppurer ou est une menace constante d'asphyxie.

L'indication est d'ouvrir cet hématome.

Préparatifs.

Du traitement des plaies en général (p. 107).

[Instruments.

Aiguille de Deschamps.

Deux écarteurs.

Catgut fort (n° 2 ou 3).

Anesthésique.

Général : chloroforme ou éther.

Aides :

Au moins deux (un pour l'anesthésie)].

Opération.**Position.**

Décubitus dorsal, les épaules soulevées par un coussin, la tête inclinée du côté opposé à la lésion.

Exécution.

Débrider la plaie en long sur le *bord antérieur* du sterno-mastoïdien. Récliner ce muscle en arrière.

Nettoyer la profondeur des caillots et du sang qui s'y trouvent.

Pincer solidement le vaisseau qui donne : c'est le *bout inférieur*.

Rechercher ensuite le *bout supérieur* pour le pincer ; en faire autant pour les autres artérioles.

Après avoir dénudé les bouts de l'artère un peu plus loin que le niveau de la section, faire de chaque côté une double ligature au catgut, conduit soit avec l'aiguille de Deschamps, soit avec une sonde cannelée. Serrer le fil progressivement et fort.

Lier les artérioles pincées et nettoyer soigneusement le foyer.

Diminuer la longueur de la plaie par *quelques points* de suture.

Pansement.

Sec aseptique, un peu serré. Bandage circulaire du cou.

Suites.

Enlever les crins le septième jour.

Continuer le pansement aseptique pendant quelques jours.

VEINE JUGULAIRE.

Cette veine, affaissée, est difficile à trouver dans la plaie.

Préparatifs.

Les mêmes que pour les plaies en général (p. 107).
(Gaze iodoformée).

Opération.

Ligature circonscrituelle des deux bouts dans la plaie avec du fort catgut.

Ne jamais faire de ligature latérale.

Lorsqu'il y a de grandes difficultés de recherche, mieux vaut recourir de suite à la *ligature de la carotide primitive* (p. 217).

Une fois cette ligature faite, s'occuper de la plaie.

Désinfecter soigneusement le foyer traumatique et le *tamponner* à la gaze iodoformée (pour prévenir le retour du sang par le bout supérieur).

Surveiller attentivement le blessé.

Si l'hémorragie revient, essayer de lier le bout supérieur de la veine. Sinon, lier *temporairement* la carotide primitive (p. 217) du côté opposé. Pour cela, serrer modérément un catgut autour du vaisseau. Au bout de quelques heures, on peut enlever cette ligature.

Pansement, comme précédemment.

Hémorragies secondaires.

Elles sont dues à l'infection de la plaie et apparaissent généralement du sixième au septième jour.

Traitement.

D'urgence et provisoirement : tamponnement de la plaie avec de la gaze aseptique ou iodoformée. Dans les régions profondes (abcès amygdaliens, phlegmons sus-hyoïdiens), employer la *compression locale de la carotide* sur le tubercule de Chassaignac (tubercule antérieur de l'apophyse transverse de la 6^e vertèbre cervicale), avec les doigts repliés en crochet sur le bord antérieur du sterno-mastoïdien.

S'occuper, aussitôt après, d'une intervention définitive.

Préparatifs.

Du traitement des plaies en général (p. 107).

[Instruments.

Deux écarteurs.

Catgut fin (n° 0).

Anesthésique.

Général : chloroforme ou éther.

Aides.

Deux (un pour l'anesthésie)].

Opération.

Si la plaie n'est pas infectée, après les précautions anti-

septiques d'usage (p. 21), « ouvrir la plaie, la débrider, la déterger, chercher et pincer les deux bouts. S'ils sont friables, s'ils se rompent sous le fil, prolonger l'incision par en bas, et à distance suffisante, lier le bout inférieur, le tronc. » (Lejars.)

Dans les plaies manifestement *infectées*, mieux vaut d'emblée faire une incision spéciale au-dessous, pour lier le tronc de la carotide primitive, suturer la peau, et appliquer un pansement aseptique sec qu'on enlèvera au huitième jour.

Si l'hémorragie *reparaît* (grâce aux anastomoses nombreuses avec le système artériel de l'autre côté), faire de la compression digitale de la carotide primitive du côté opposé ou y placer une ligature d'attente ; enfin, en cas de nécessité absolue, lier définitivement la carotide primitive.

LIGATURE DE LA CAROTIDE PRIMITIVE (à la partie supérieure).

Points de repère. — Bord antérieur du sterno-cléido-mastoïdien (ligne allant le long de ce bord, depuis l'articulation sterno-claviculaire jusqu'au lobule de l'oreille). — Dans la profondeur, tubercule carotidien ou de Chassaignac (p. 216).

Technique.

Préparatifs.

Comme page 619.

Opération.

Position.

Décubitus dorsal, les épaules soulevées par un coussin, la tête en extension, la face tournée du côté sain (pour l'incision), puis en position directe et même un peu inclinée vers le côté opéré (pour la recherche).

L'opérateur est en dehors, du côté à opérer.

Exécution.

Au bord antérieur du sterno-cléido-mastoïdien, faire une *incision* de 7 à 8 centimètres, descendant à partir de la grande corne de l'os hyoïde et comprenant la peau, le paucier et le tissu cellulaire sous-cutané.

Avec la sonde cannelée, ouvrir l'aponévrose superficielle et dégager le *bord antérieur du sterno-mastoïdien*, qui est rejeté en dehors par un écarteur confié à l'aide placé en face. Avec l'index introduit dans la plaie, sentir le tubercule carotidien et reconnaître l'artère *en dedans de ce tubercule*.

Ouvrir la gaine vasculaire à la sonde cannelée avec beaucoup de prudence, faire tenir la veine jugulaire en dehors par un écarteur. Charger le vaisseau *de dehors en dedans* (pour ménager la veine).

Sutures.

Pansement.

BRULURES DU LARYNX ET DE LA TRACHÉE

Brûlures soit par inhalation de vapeurs enflammées (alcool, éther...) ou de flammes, alors elles intéressent tout le larynx, même la trachée et les bronches ; soit par ingestion de liquides très chauds ou caustiques, alors elles n'intéressent que la partie supérieure du larynx et ne dépassent jamais la glotte.

Caractères. — *a.* Inhalations de vapeurs ou de flammes : dyspnée et tirage, dysphagie, aphonie apparaissant au bout de quelque temps, dans les heures ou les journées qui suivent.

b. Ingestion de liquides brûlants ou corrosifs : dyspnée, dysphagie, aphonie apparaissant peu d'instant après la brûlure.

Dans les deux cas, accès de suffocation dus au spasme de la glotte.

Pronostic. — Réservé, en raison de la possibilité d'œdème subit de la glotte et d'asphyxie, dans les débuts. — Ultérieurement, rétraction cicatricielle pouvant entraîner de la dyspnée et de l'aphonie définitives.

Traitement.

a. S'il y a *peu de tirage*, se borner à placer le malade au lit dans le calme absolu.

Envelopper le cou de compresses froides recouvertes d'imperméable, renouvelées toutes les heures.

Aspiration de vapeurs chaudes par le nez, en ayant soin de faire pénétrer l'air à travers une compresse placée au-devant des orifices des fosses nasales.

Dans la pièce où se trouve le malade, pratiquer en per-

manence des pulvérisations de vapeur d'eau phéniquée à 1/200, avec le pulvérisateur de Lucas-Championnière (p. 137).

On peut faire avaler de petits morceaux de glace.

b. Si le *tirage est fort*, ne pas hésiter à pratiquer la trachéotomie (p. 223).

Dans tous les cas, l'alimentation consistera en liquides tièdes (lait, bouillon, jaunes d'œufs...).

Suites.

Immédiates. — Surveiller la cicatrisation des plaies. Recourir aux lavages de gorge, aux gargarismes à l'eau bouillie. Se tenir prêt à faire la trachéotomie, si elle n'a pas été pratiquée dès le début.

Eloignées. — Lorsqu'il s'est produit — ce qui est la règle — un rétrécissement du conduit aérien, il faut, une fois que la cicatrisation est complète (de 1 à 2 mois après l'accident), en pratiquer la dilatation progressive par l'introduction quotidienne de bougies et de sondes de Schroetter (s'adresser à un laryngologiste de profession).

La *durée* du traitement est fort longue et exige des mois.

CORPS ÉTRANGERS DU LARYNX ET DE LA TRACHÉE

Haricots, os, noyaux, cailloux, grains de blé..., arrêtés au-dessus de la glotte, dans la glotte, dans la trachée ou dans une des bronches (à droite surtout).

Symptômes. — Au moment de l'accident, le malade asphyxie, étouffe, présente du tirage sus-sternal.

Après cet accès, calme relatif, mais toujours dyspnée, tirage, voix sourde ou même aphonie; toux quinteuse, douleur fixe en un point du larynx ou de la trachée.

Pronostic. — Grave; mort possible par asphyxie.

Diagnostic. — Exploration au doigt recourbé en crochet derrière la base de la langue (corps sus-glottique); au laryngoscope et au miroir frontal; à la palpation externe du larynx et de la trachée (douleur spontanée et à la pression), à l'auscultation de la

respiration (bruit de soupape : corps intra, sous-glottique ou trachéal). Aussitôt après l'accident, diminution du bruit respiratoire dans un des poumons ou même développement de phénomènes broncho-pneumoniques (corps bronchique). — Ne pas négliger la radiographie dans certains cas.

Traitement.

Préparatifs généraux.

Se munir de tout ce qu'il faut pour :

la laryngoscopie (p. 206) et la trachéotomie (p. 223)

Se pourvoir, en outre, d'une pince laryngienne (fig. 158).

Conduite.

I. — Au moment de l'accès initial.

Si, ayant passé l'index en arrière de la langue, à l'orifice supérieur du larynx, on ne sent rien d'anormal, faire la crico-trachéotomie (p. 230).

Se comporter ensuite comme ci-après.

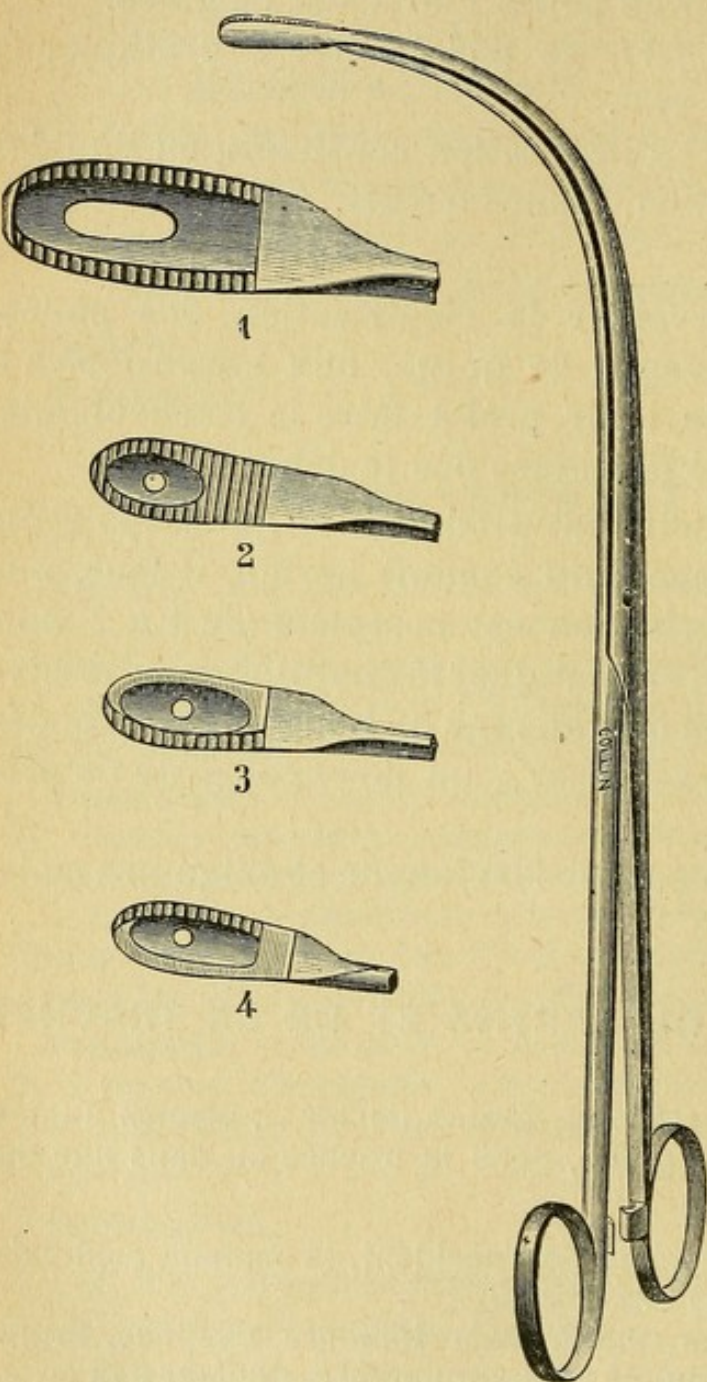


Fig. 158. — Pince laryngienne de Fauvel, nos 1, 2, 3, 4.

II. — Quelques temps après l'accident.

Situation moins urgente. Pourtant ne pas quitter le

malade avant de l'avoir débarrassé de son corps étranger.

Ne jamais user de vomitifs.

Faire le diagnostic du siège. Nous supposons ce diagnostic fait.

A. Corps sus ou intra-glottique. — Tenter l'extraction avec la pince laryngienne ; en cas d'échec, recourir à l'expulsion *a tergo*.

1^o EXTRACTION A LA PINCE.

Préparatifs.

I. — **Avant l'opération.**

Instruments.

Pince laryngienne (fig. 158).

Laryngoscope, avec miroir frontal et source lumineuse (p. 206).

Anesthésique.

Cocaïne (en badigeonnages).

II. — **De l'opération.**

Badigeonner le pharynx avec la solution de cocaïne.

Attendre trois minutes.

Extraction.

1^{er} MOYEN.

Position.

Sujet assis en face du médecin, la langue tenue au dehors par le sujet lui-même, le laryngoscope en position.

Exécution.

Essayer d'abord de l'extraction à la pince sous le contrôle de la vue.

Si l'on échoue, agir comme suit :

2^e MOYEN.

Position.

Sujet à plat ventre en travers du lit ou d'une table, la tête pendante.

L'opérateur, ayant reconnu à l'avance le siège du corps étranger, s'agenouille devant le sujet.

Exécution.

Introduire l'index gauche *jusqu'à l'épiglotte* qu'on relève glisser la pince sur ce doigt et saisir solidement le corps étranger.

Suites.

Les *déchirures* produites au cours de l'extraction peuvent déterminer des phénomènes inflammatoires qui se calmeront grâce au repos absolu au lit pendant plusieurs jours, à l'alimentation liquide, à l'emploi d'inhalations chaudes (d'une durée de dix minutes, à raison de 2 à 3 par jour).

En cas d'échec, recourir à la crico-trachéotomie (chez les enfants) (p. 230), ou à la laryngotomie intercrico-thyroïdienne (chez l'adulte) (p. 230). Si, alors, un effort de toux ne chasse pas le corps, profiter de l'ouverture pour essayer de le chasser *a tergo*, ainsi qu'il suit.

2° EXPULSION A TERGO.

Préparatifs.

Instruments.

Sonde de Nélaton, n° 18 à 20 en caoutchouc, stérilisée.
Pince dilatatrice ou simple pince à forcipressure, stérilisée.

Aide.

Un.

Opération.

Position.

De Rose (p. 43).

Exécution.

Retirer la canule à trachéotomie.

L'orifice trachéal maintenu béant par les branches de la pince dilatatrice confiée à l'aide, glisser doucement dans le larynx *vers la bouche*, la sonde de caoutchouc. Avoir un *doigt dans le fond de la gorge* pour saisir au passage le corps mobilisé.

B. Corps sous-glottique ou trachéal.

Ne jamais renverser le malade, au contraire *l'asseoir et le « tasser »* pour éloigner le corps étranger de la glotte, en cas de suffocation.

Faire tout de suite la *laryngotomie intercrico-thyroïdienne* (adultes) (p. 230) ou la *crico-trachéotomie* (enfants) (p. 230).

Explorer la trachée, voir si le corps n'est pas sous la glotte, *titiller la muqueuse trachéale* pour provoquer la toux qui expulsera peut-être le corps.

Combinaison la *succussion thoracique* avec l'*attitude tête en bas*.

Dans les intervalles des manœuvres laisser, pour plus de prudence, la canule à demeure.

C. Corps bronchique.

Traitement.

Le plus souvent, le corps est dans la bronche droite. Faire la *trachéotomie*. Si des efforts de toux ne l'expulsent pas, *essayer de le saisir* en glissant dans la direction de la bronche la pince pharyngienne. — S'aider, s'il est possible, de la radioscopie.

Suites.

A la suite de la trachéotomie, ne jamais retirer la canule aussitôt après la sortie du corps étranger. Ne la supprimer qu'*au bout de quelques jours* (broncho-pneumonie, accidents asphyxiques). La plaie sera protégée par un pansement à la gaze stérile et à l'ouate; le patient sera maintenu au lit et au repos, on lui fera faire des inhalations chaudes.

TRACHÉOTOMIE

Ouverture chirurgicale de la trachée.

Par un abus de langage, mais pour la commodité de la description nous décrirons en outre, sous ce titre, la laryngotomie, ou ouverture chirurgicale du larynx, dont les indications se rapprochent de celles de la trachéotomie.

Notions anatomiques. — Reconnaître de haut en bas l'os hyoïde, le corps thyroïde (ou pomme d'Adam), le cricoïde, la trachée et la fourchette sternale. Bien repérer la ligne médiane passant par ces régions (fig. 159, 160).

Plans à traverser : peau, tissu cellulaire plus ou moins épais,

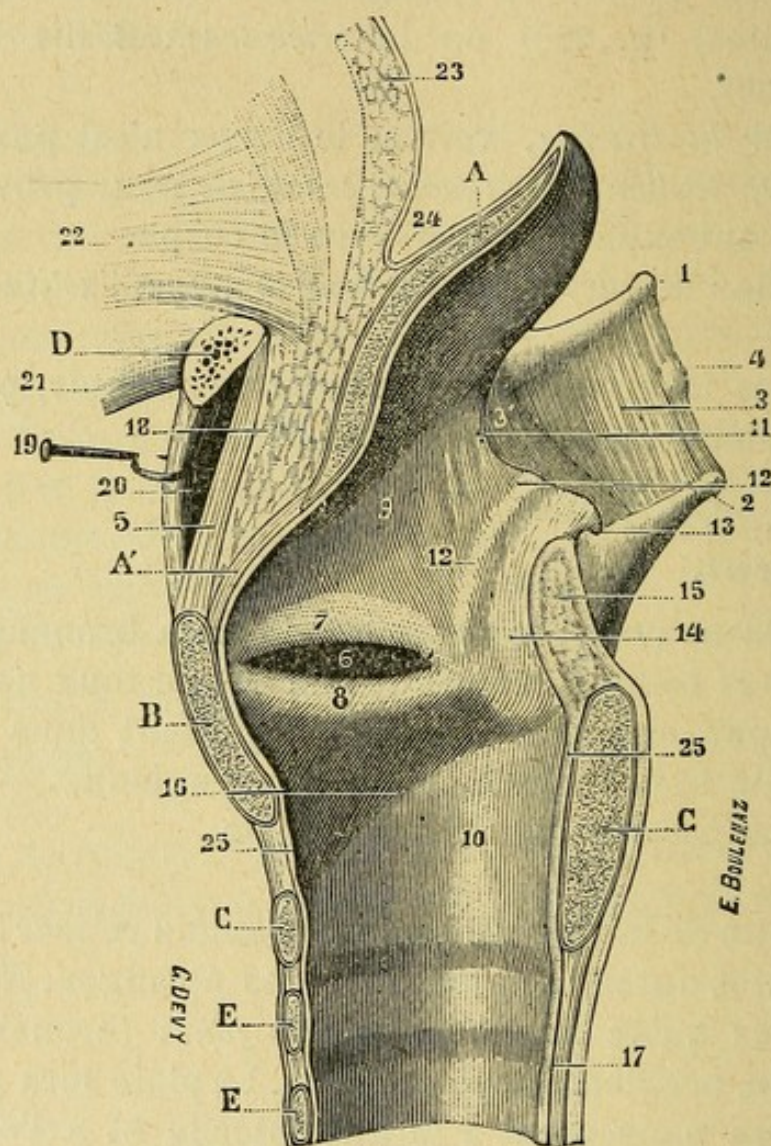


Fig. 159. — Coupe sagittale du larynx, face interne (l'estut).

plan prétrachéal renfermant l'isthme du corps thyroïde, plus bas un plexus veineux, plus bas encore, près de la fourchette sternale, le tronc veineux brachio-céphalique. Parfois, il existe au-devant des anneaux, une artère. La trachée, de superficielle au-dessous du cricoïde, devient profonde au-dessus de la fourchette sternale. Donc, quand on a le choix, faire la trachéotomie le plus haut possible.

Divisions et indications.

Trachéotomie supérieure.

Crico-trachéotomie — chez l'enfant.

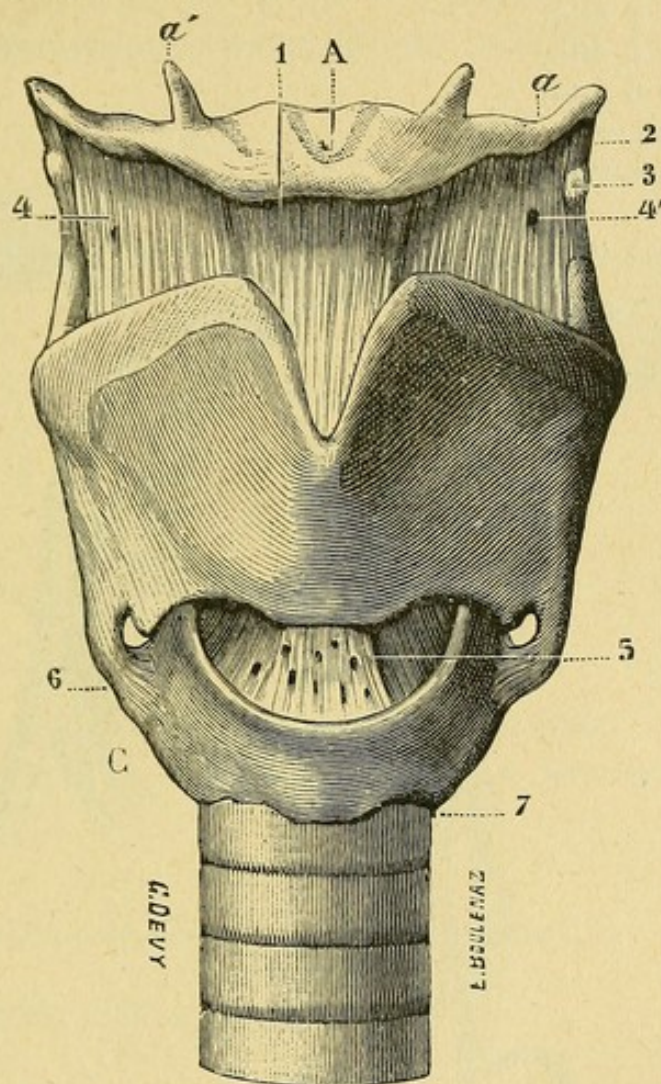


Fig. 160. — Face antérieure du larynx (Testut).

Laryngotomie intercrico-thyroïdienne — chez l'adulte.

Technique opératoire.**Préparatifs.**

De l'opération en général (p. 13) s'il est possible. Sinon, faire les préparatifs de l'opération d'extrême urgence (p. 85).

[Instruments.]

Un bistouri étroit et pointu.

Quatre à six pincés à forcipressure.

Un dilatateur (facultatif) (fig. 161).

Une canule de Krishaber de calibre approprié (fig. 162).

De 1 à 2 ans.	n° 0
De 2 à 4 ans.	1
De 4 à 6 ans.	2
Au-dessus de 6 ans.	3
Adolescents et adultes	4

Fixer dans chacun des deux trous latéraux des oreilles

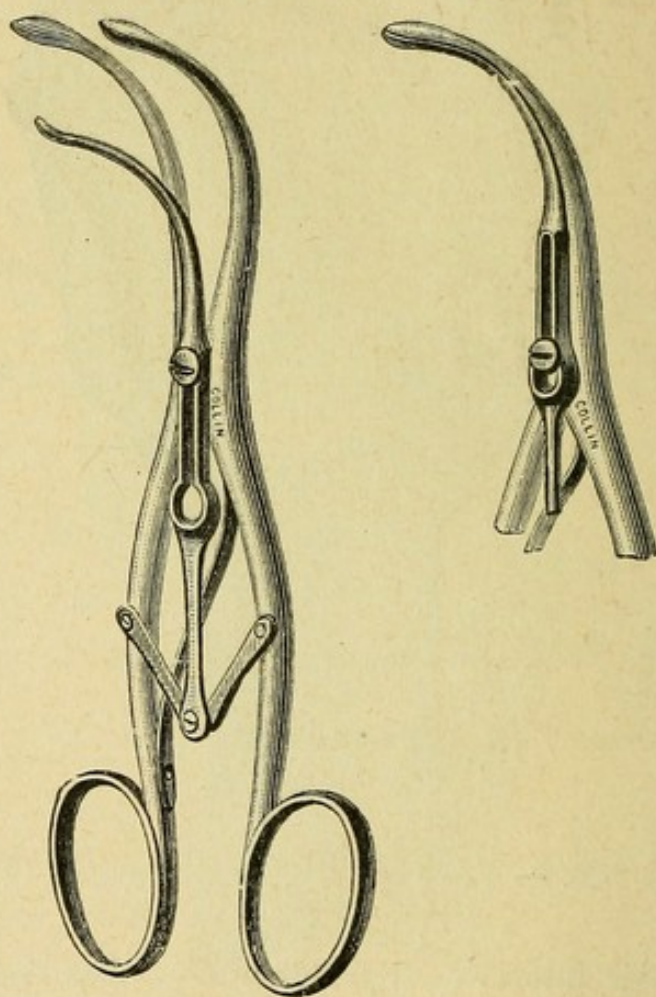


Fig. 161. — Dilatateur de Laborde.

externes un ruban de fil de 25 centimètres de longueur.

Passer l'instrument dans un trou pratiqué au centre d'un paquet de plusieurs épaisseurs de gaze aseptique, destinée à séparer de la plaie la plaque de la canule.

Anesthésie.

Générale : chloroforme. En donner quelques gouttes (même en cas de gêne respiratoire), à moins que l'extrême urgence empêche de le faire.

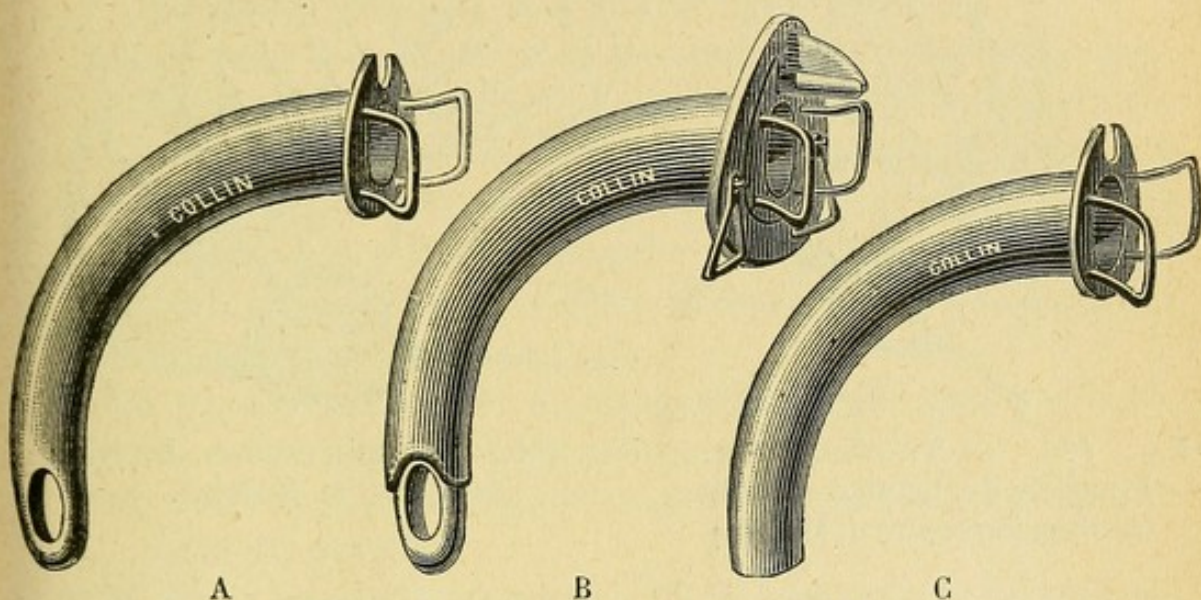


Fig. 162. — Canules de Krishaber.

A, canule interne. — B, canule montée. — C, canule externe.

Aide.

Un, s'il est possible, pour l'anesthésie].

I. — *Trachéotomie supérieure.*

Position.

Décubitus dorsal, les épaules relevées par un coussin, la tête un peu renversée en arrière maintenue immobile et dans la rectitude entre les deux mains d'un aide quelconque.

Opérateur à la droite du malade.

Exécution.

1. Saisissant le cricoïde de la main gauche (pouce à droite, index sous le rebord inférieur et médian de l'os, les autres doigts à gauche) (fig. 163) inciser la peau sur la ligne médiane depuis le bord inférieur du cricoïde jusqu'à un travers de doigt de la fourchette sternale (fig. 164).
2. Repasser le bistouri dans l'incision.

Si l'on est *pressé*, ne pas s'inquiéter du sang veineux

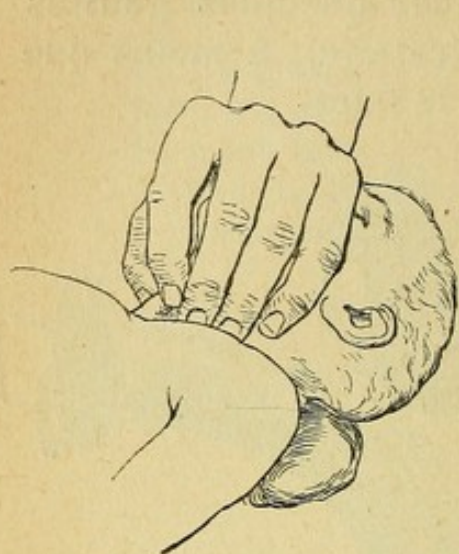


Fig. 163. — Trachéotomie. Fixation du larynx et de la trachée (Sevestre et Martin).

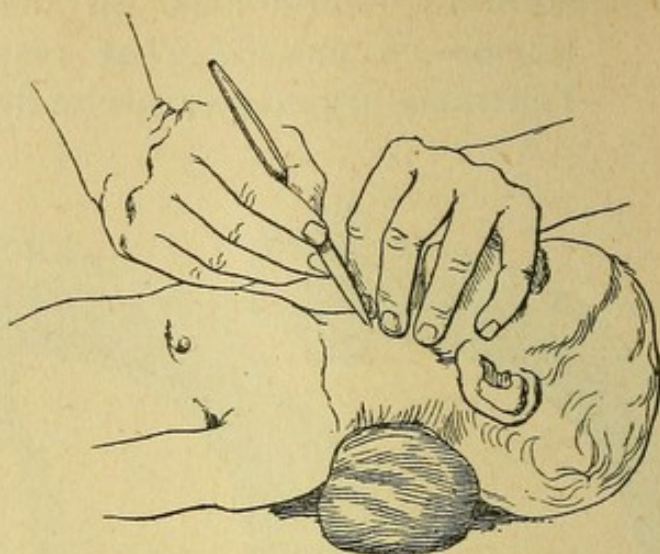


Fig. 164. — Trachéotomie. Incision (Sevestre et Martin).

qui coule en assez grande abondance. Il s'arrêtera, une fois la canule placée.

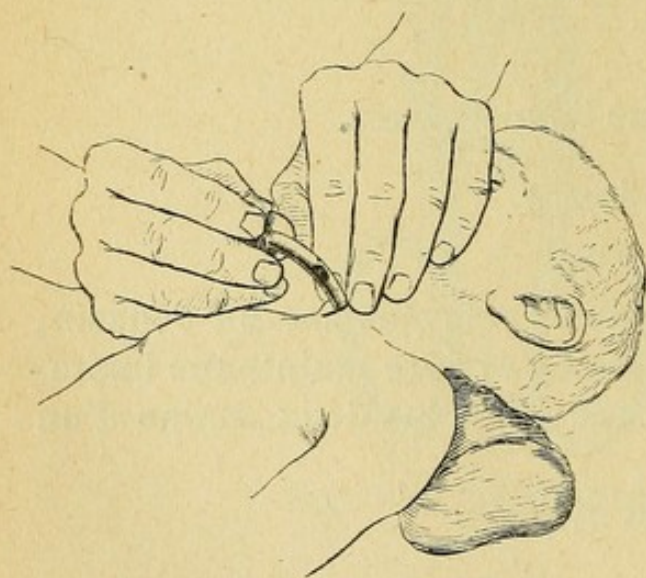


Fig. 165. — Trachéotomie. Pose de la canule (Sevestre et Martin).

Si l'on en a le temps, *pincer et lier* au fur et à mesure les vaisseaux qui donnent, ainsi que l'isthme du corps thyroïde.

3. Sous le rebord inférieur du cricoïde, *plonger le bistouri* à un demi-centimètre de profondeur; on entend le sifflement de l'air entrant dans la trachée.

4. *Sectionner un, deux ou trois anneaux* successivement en descendant (ne pas trop enfoncer le bistouri, pour ne pas piquer la paroi postérieure).

5. Sur l'index gauche qui s'est insinué dans l'ouverture trachéale au-dessous du cricoïde, *glisser l'extrémité de la canule*, présentée transversalement (fig. 165). Une fois celle-ci entrée, relever doucement la canule en poussant son pavillon sur la ligne médiane.

Il se peut que dans ce mouvement, en raison de la profondeur de la trachée, l'extrémité de la canule quitte celle-ci et pénètre *dans le tissu cellulaire*, sous la peau. Recommencer sans se presser, et ne faire quitter le cricoïde à l'index gauche que quand la canule est bien entrée et à fond dans la trachée ; ce qu'on reconnaît au sifflement de l'air.

La présence d'un peu d'emphysème sous-cutané — rare — est sans conséquences graves.

6. *Nouer derrière le cou* les deux rubans fixés de chaque côté du pavillon.

7. *Faire asseoir le malade*, le faire tousser. Si le malade asphyxie, pratiquer la respiration artificielle.

En cas d'urgence, si l'on n'a pas de canule sous la main ou pour aller plus vite, une fois la trachée ouverte, y introduire le dilatateur fermé et en écarter les branches ; à son défaut, se servir d'une pince à forcipressure. Faire pratiquer en même temps la respiration artificielle. La respiration revenue, introduire la canule.

Pansement.

Envelopper le cou d'une cravate épaisse de tarlatane (6 doubles) légèrement humidifiée passant devant la canule et qui a pour but de filtrer et humidifier l'air.

Suites.

Réchauffer le blessé et le placer dans son lit, où l'on a fait mettre des boules d'eau chaude. L'atmosphère de la chambre sera entretenue humide (vapeur d'eau bouillante) et chaude (18°). Le malade sera alimenté avec du lait, des bouillies, de la peptone, un peu d'alcool. *De temps à autre*, toutes les deux heures, plus souvent si elle est obstruée, retirer la canule interne, la nettoyer et la replacer.

Le lendemain, la canule externe sera enlevée et remplacée immédiatement par une autre. La plaie sera nettoyée avec un tampon d'ouate et de l'eau bouillie. Changer la canule externe *tous les jours* — jusqu'à l'enlèvement définitif.

La canule enlevée, une fois les accidents asphyxiques terminés, la fistule trachéale se ferme généralement d'elle-même. D'autres fois, fistulisation définitive.

On peut observer comme *accidents consécutifs*, l'infection de la plaie, une broncho-pneumonie, due à l'infection, parfois même du rétrécissement de la trachée.

II. — *Crico-trachéotomie.*

Avec les mêmes précautions que précédemment, le bistouri sera plongé sur la ligne médiane au-dessus du cricoïde, *dans l'espace crico-thyroïdien*, puis il descendra, sectionnant de haut en bas l'*anneau cricoïdien* et *un ou deux anneaux* de la trachée.

Même pansement que précédemment.

Même suites que précédemment.

III. — *Laryngotomie intercrico-thyroïdienne.*

1. Saisissant l'os thyroïde de la main gauche (pouce à droite, index sous le rebord inférieur et médian, les autres doigts à gauche) inciser la peau sur la ligne médiane, *depuis le bord inférieur du thyroïde*, sur 3 centimètres.

2. *Ponctionner la membrane intercrico-thyroïdienne* et la sectionner dans sa hauteur.

3. Le long de l'index introduit dans la fente, *pousser l'extrémité de la canule*.

En cas d'étroitesse excessive de l'espace inter-crico-thyroïdien, exciser un peu du bord supérieur du cricoïde ou essayer de le sectionner.

Mêmes pansement et soins consécutifs que pour la trachéotomie supérieure.

TUBAGE

Opération simple, non dangereuse, non sanglante, consistant à *introduire dans le larynx un tube à demeure* destiné à laisser passer l'air.

A employer *de préférence à la trachéotomie* (parfois indiqué dans la laryngite striduleuse, l'œdème de la glotte) surtout dans les cas de croup (employer en même temps les injections de sérum antidi-

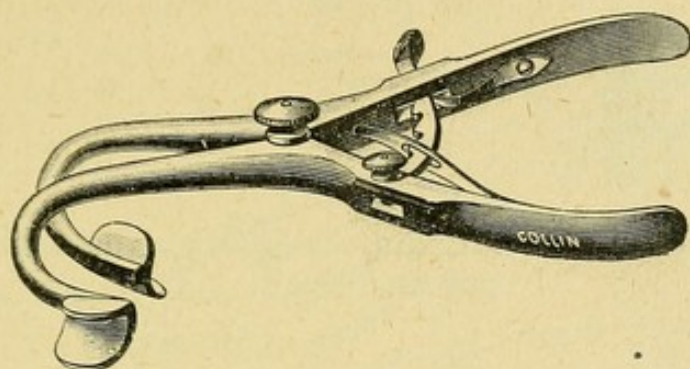


Fig. 166. — Ouvre-bouche de O'Dwyer. Cet instrument sera bien appliqué lorsque les branches encadreront l'oreille de l'enfant.

phtéritique), toutes les fois que l'on dispose d'une *personne experte* pouvant surveiller le malade jour et nuit.

Technique.

Préparatifs.

Instruments.

Un ouvre-bouche (fig. 166).

Un introducteur (fig. 167).

Un tube laryngien de Sevestre, de longueur et de calibre approprié (fig. 168). Une règle graduée permet de faire le choix du tube suivant l'âge. Se rappeler, en tous cas, que les diamètres moyens de la trachée sont les suivants :

Avant 2 ans.	4 à 5 millimètres.	
A 2 ans.	7 à 8	—
De 4 à 7 ans	8 à 10	—
De 7 à 14 ans.	12 à 16	—
A partir de 16 ans :		
Pour les hommes	16 à 22	—
Pour les femmes	13 à 16	—

Un fil de soie est passé dans le trou du rebord supérieur

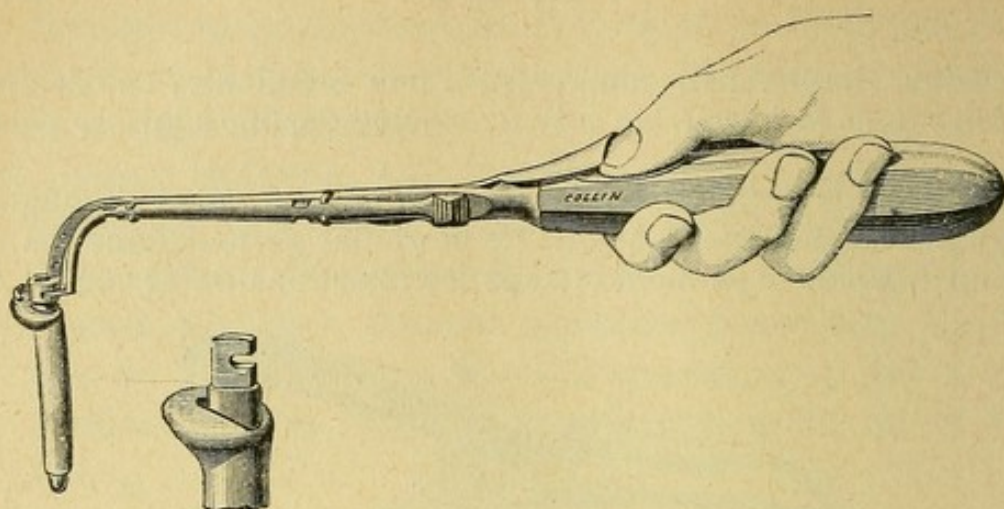


Fig. 167. — Introducteur de Collin sur lequel les mandrins sont fixés par un verrou.

évasé du tube, destiné à servir à l'extraction de ce dernier, s'il le faut, pendant la manœuvre d'introduction.

Adapter le tube à l'introducteur.

Une pince longue pour retirer les instruments de l'eau bouillante.

Récipients.

Un plateau ou plat creux.

Une casserole, où faire bouillir de l'eau pour stériliser les instruments et le plateau.

I. — Préparatifs de l'opération.

Stériliser les instruments et le plateau (p. 24). La stérilisation obtenue, placer les instruments dans le plateau.

Opération.

Position (fig. 169).

Malade en face de la lumière, assis et maintenu enroulé dans un drap jusqu'au cou, entre les jambes d'un aide assis lui-même, lequel tient la tête de l'enfant forte-



Fig. 168. — Tube court et son mandrin (de Sevestre).

ment appliquée sur sa propre poitrine et légèrement infléchie en avant.

Médecin assis en face du malade.

Exécution.

1. *Placer l'ouvre-bouche et le confier à un aide.*

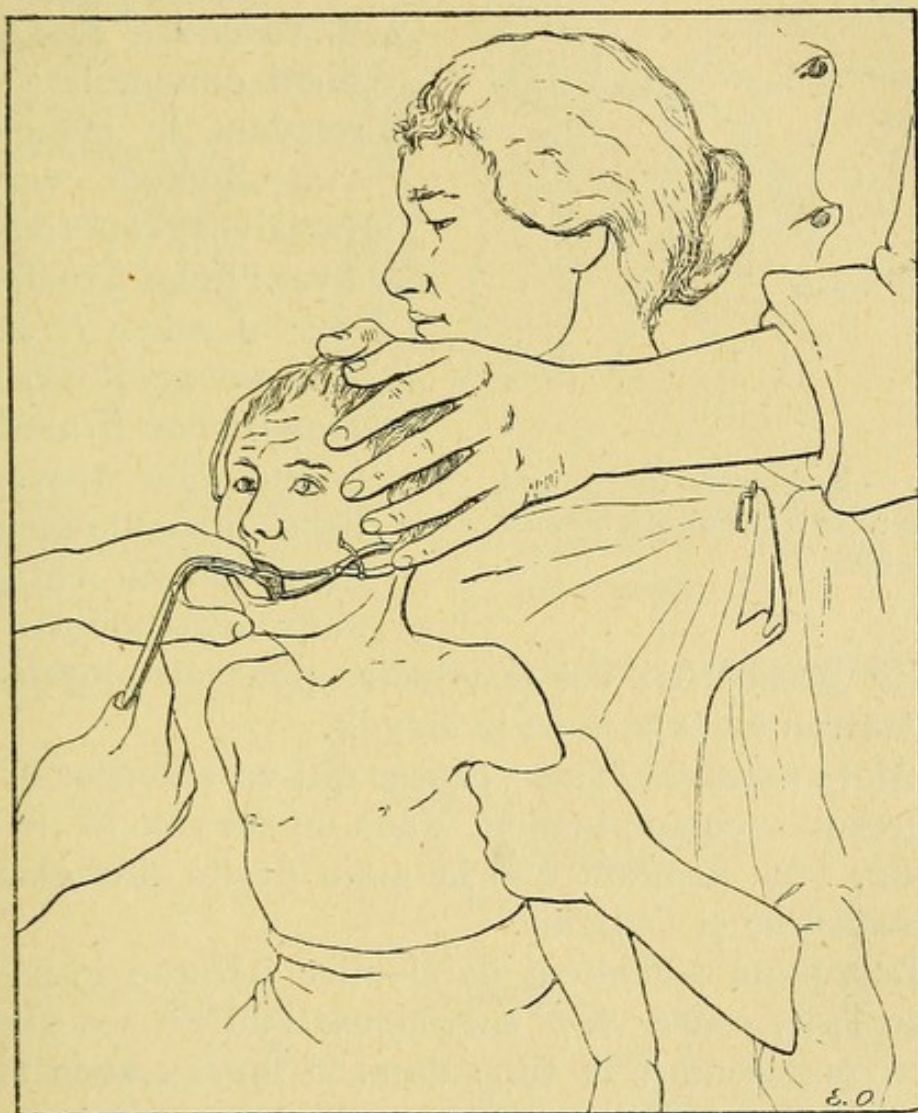


Fig. 169. — Position de l'enfant et des aides pour le tubage (Chavasse).

2. Introduire l'index gauche dans la bouche en arrière de la langue, explorer l'orifice laryngé et *fixer cet index* sur la face postérieure de l'épiglotte (fig. 170).
3. L'*introduceur* armé est porté par la main droite au fond du pharynx et, sans quitter la ligne médiane, ramené

en avant au contact de l'ongle de l'index gauche,

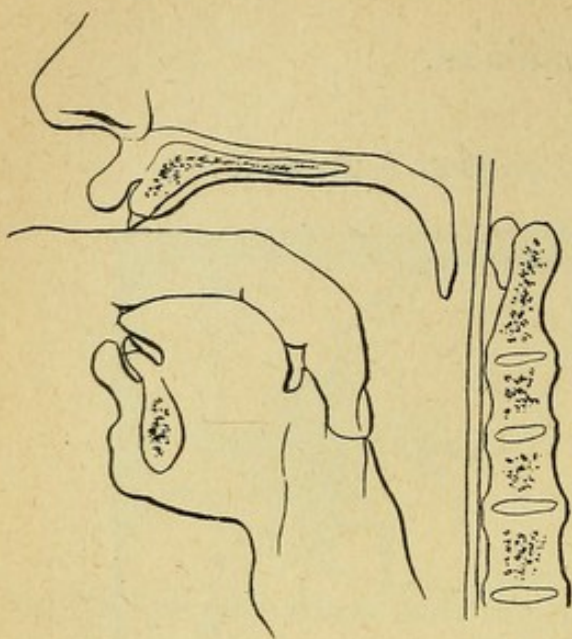


Fig. 170. — Recherche des points de repère et fixation du larynx (Chavasse).

glissé sur la face externe de la pulpe du doigt, enfin placé entre la face palmaire de cette pulpe et l'épiglotte (fig. 171).

4. *Introduire le tube* doucement dans le larynx, en relevant le manche de l'introducteur vers les incisives supérieures.

5° Avec l'index gauche *chercher à suivre le tube de haut en bas*. Il arrive un moment où il n'est plus perçu qu'à travers le tissu musculo-membra-neux tendu entre les deux aryténoïdes.

Cette perception est nécessaire pour être assuré de l'entrée du tube dans le larynx.

6. Alors *remonter l'index gauche* qui va enfoncer le tube presque complètement dans le larynx et le fixer (fig. 172), pendant que la main droite *déclenche l'introducteur* et l'extrait.

7. Lorsqu'un sifflement particulier indique le passage de l'air, *retirer le fil en coupant* l'un de ses chefs et en maintenant le tube dans le larynx avec l'index (fig. 173).

8. *Retirer l'ouvre-bouche*.

Particularités et difficultés.

En cas de *spasme laryngé* gênant pour découvrir l'orifice du larynx, avec l'index obturer la glotte pendant quelques secondes. Au moment où le malade fait des efforts pour respirer, retirer l'index, la large inspiration fait ouvrir la glotte, on en profite pour y introduire le tube.

En cas de *fausse route du tube* (pénétration dans l'œso-

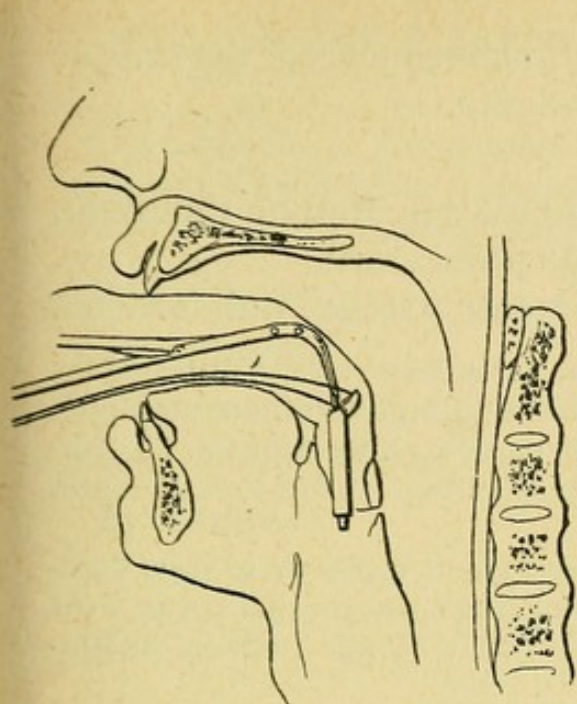


Fig. 171. — Pénétration du tube (Chavasse).

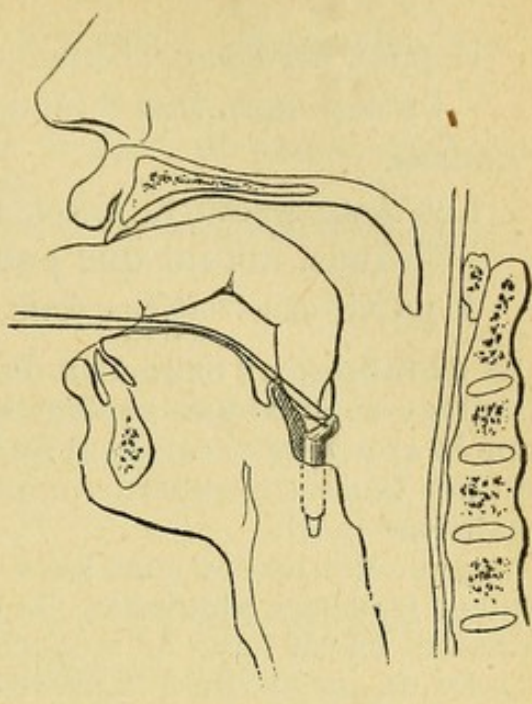


Fig. 172. — Achèvement de la descente du tube par l'index (Chavasse).

phage, les ventricules, les fossettes pré-épiglottiques),

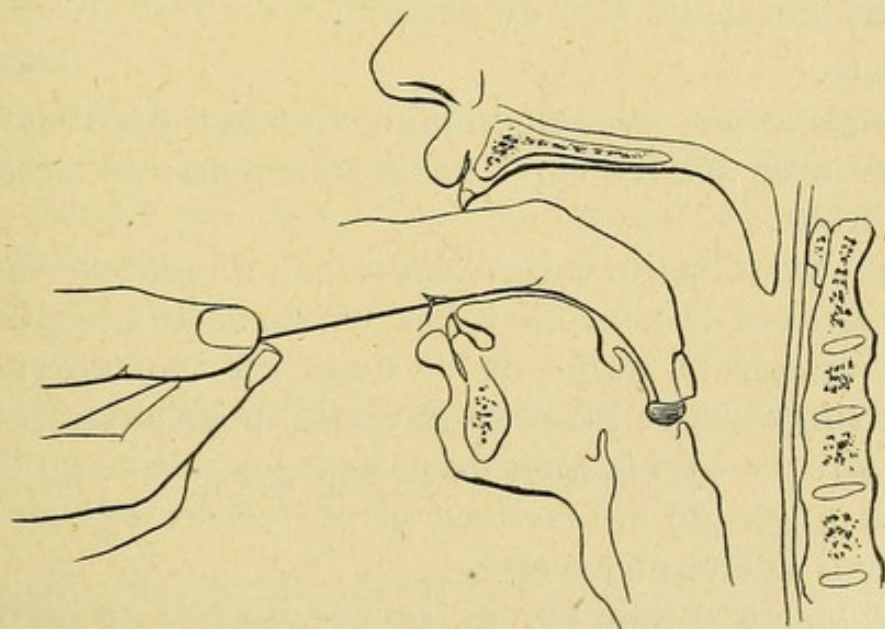


Fig. 173. — Enlèvement du fil (Chavasse).

le retirer à l'aide du fil, pour le replacer ensuite, comme il vient d'être dit.

Le tube peut être *obstrué* par des membranes : l'extraire au plus vite.

Il peut être *craché* avec des membranes ou *dégluti* par l'œsophage. Pas d'inconvénients.

Suites.

Les *deux premiers jours*, alimentation liquide (bouillon, tisanes, autant que possible pas de lait).

A partir du *troisième jour*, aliments pâteux, puis solides.

Le **détubage** ou extraction du tube est indiqué lorsqu'ont cédé les accidents asphyxiques contre lesquels le tubage avait été employé. Dans le croup, généralement au bout de deux à trois jours, l'expulsion des fausses membranes cesse ; le détubage se fait le lendemain (quatrième jour).

On peut être amené chez les « tubards » à replacer le tube rapidement (spasmes glottiques) ; le laisser quelques jours de plus. Très rarement on est forcé de recourir à la trachéotomie (œdème inflammatoire du larynx dû à la présence du tube).

Technique.

Position.

Malade assis en face de la lumière, assis ou maintenu, comme pour le tubage (p. 232).

Médecin assis en face du malade.

Exécution.

1. *Saisir la tête* avec une main, de façon que les doigts soient en arrière vers l'occiput, le pouce en avant, sur le front.
2. De l'autre main, embrasser le cou du malade et chercher avec le pouce le tubercule du cartilage cricoïde : appliquer la pulpe de ce doigt *au bord inférieur du cartilage* (où se trouve l'extrémité inférieure du tube).
3. *Attirer vers soi le tronc* du patient jusqu'à ce qu'il fasse un angle de 45° environ et par contre relever fortement la tête en arrière.
4. Le pouce appuie sur la trachée jusqu'à ce qu'il *sente la fuite* du tube.
5. *Abaissér aussitôt la tête* du malade, de façon à lui faire regarder le sol. On commande de « cracher » et le tube est rejeté.

PLAIES DU PHARYNX ET DE L'ŒSOPHAGE

Caractères. — Écoulement par la plaie de salive, d'aliments ; présence d'emphysème sous-cutané.

Au bout de quelques jours, il peut se développer un phlegmon.

Traitement.

Préparatifs.

Du traitement des plaies en général (p. 107).

(Sonde en caoutchouc de Nélaton).

Opération.

De règle, *ne pas suturer*.

Débrider l'orifice d'entrée de façon à bien mettre au jour la plaie et la nettoyer aseptiquement.

Conduire une *sonde* en caoutchouc rouge par la plaie *jusque dans l'estomac*. La fixer à l'une des lèvres de l'incision par un point de suture.

Pansement.

A plat, aseptique sec.

Suites.

Blessé au repos absolu, nourri à la sonde œsophagienne (p. 81) pendant dix à douze jours. L'alimentation liquide par la bouche sera reprise une fois la sonde retirée.

CORPS ÉTRANGERS DU PHARYNX ET DE L'ŒSOPHAGE

Os, pièce de monnaie, bouton, dentier, parfois — surtout chez les vieillards — masse alimentaire énorme, non mastiquée (gros morceaux de viande, etc...)

Symptômes. — Étouffement, asphyxie dans le cas de corps étrangers volumineux comprimant la trachée. Sinon, douleur locale plus ou moins vive, dysphagie.

Diagnostic. — S'assurer de la présence réelle du corps étranger et de sa situation dans le pharynx ou l'œsophage.

Examiner le fond de la bouche ; passer le doigt en crochet en arrière de la luette, explorer de droite et de gauche. Palper extérieurement le cou en arrière de la trachée, surtout à gauche : on peut sentir une induration.

Si nécessaire, et si possible, explorer l'œsophage avec un cathéter muni d'une petite olive (fig. 174), ou encore avec une sonde œsophagienne conduite doucement sur l'index comme guide (fig. 175). Au préalable, anesthésier le pharynx à la cocaïne

Enfin, ne pas négliger la radiographie dans le cas de corps opaque aux rayons X.

Traitement.

I. — CORPS ÉTRANGER DU PHARYNX

S'il s'agit d'une grande personne, la faire asseoir en face de l'opérateur. La bouche maintenue ouverte par un coin en bois, un bouchon, introduire l'index en crochet derrière la base de la langue et ramener le corps étranger, en inclinant la tête du malade en avant.

Chez les enfants, étendre le malade sur une table, la tête pendante : se servir d'une pince pour l'extraction. Si le corps glisse, il ne tombera pas dans le larynx.

Il va de soi qu'en présence de phénomènes asphyxiques, si le doigt ne ramène rien du pharynx ou si le corps

étranger ne se mobilise pas, il faudra parer au plus pressé en faisant sur-le-champ la trachéotomie. Après, il sera toujours temps de s'occuper de l'extraction du corps étranger.




Fig. 174. — Cathéter œsophagien.

II. — CORPS ÉTRANGER DE L'ŒSOPHAGE

A. Procédé de la sonde (enfants).

Préparatifs.

I. — *Avant l'opération.*

Instruments.

Sonde urétrale, à bécuille, n° 18.

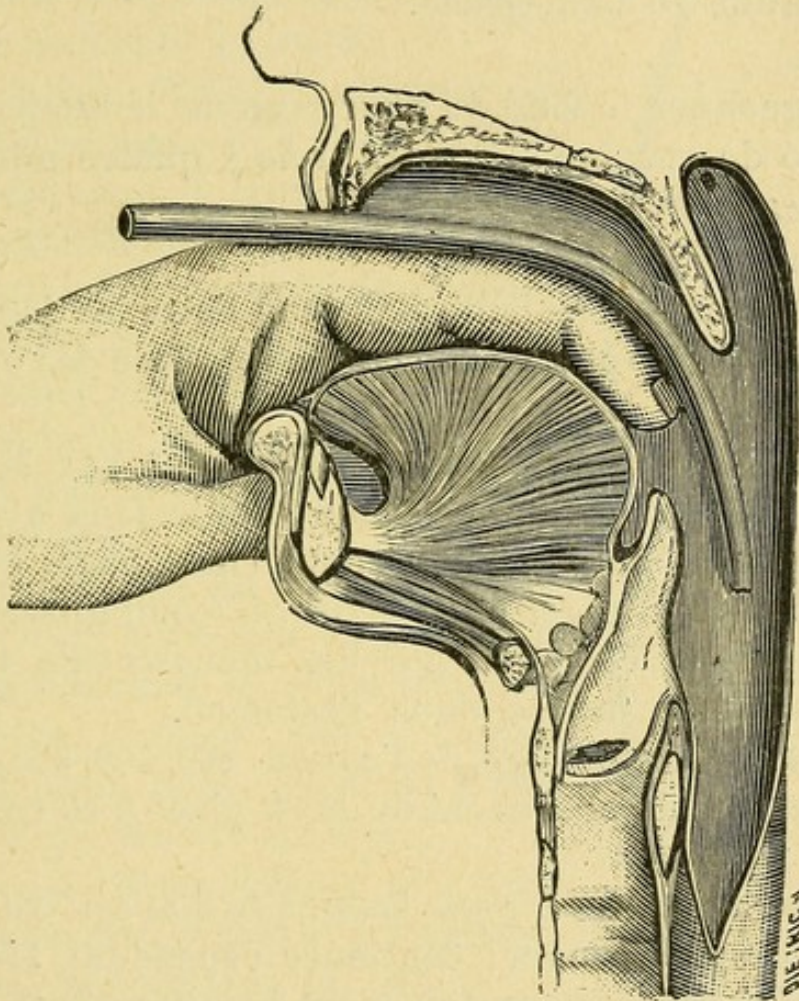


Fig. 175. — Cathétérisme de l'œsophage sur l'index comme guide (Ricard et Launay).

Bock injecteur monté avec canule s'adaptant à l'entrée la sonde.

Récipients.

Deux casseroles, l'une pour stériliser les instruments, l'autre pour faire chauffer de l'eau qui servira de bain-marie.

Liquide.

Eau bouillie : plusieurs litres.

Anesthésique.

Cocaïne en badigeonnages (p. 26).

II. — *Préparatifs de l'opération.*

Instruments, matériel.

Stériliser les instruments (p. 21). Faire tiédir l'eau bouillie au bain-marie.

Malade.

Badigeonner le fond du pharynx avec le tampon imprégné de cocaïne. Attendre trois à quatre minutes.

Opération.

Position.

Sujet assis, ou (enfant) maintenu entre les jambes d'un aide, la tête en extension forcée en face de l'opérateur.

Exécution.

Le long de l'index gauche appuyant sur la base de la langue, diriger la sonde vers le fond du pharynx (fig. 175), puis la *pousser* dans l'œsophage, en suivant toujours la paroi postérieure. L'ayant glissée au delà du corps étranger par des mouvements de vrille, l'enfoncer jusque dans l'estomac.

Injecter suivant l'âge de l'enfant, 200, 500, 800 grammes d'eau tiède provenant du bock placé à 50 centimètres de hauteur.

Retirer doucement la sonde jusqu'à ce que son œil accroche le corps étranger; continuer cependant l'irrigation.

Un effort de vomissement survient dégageant le corps étranger qui arrive, accroché à l'extrémité de la sonde.

B. Panier de Graefe (fig. 176).

Préparatifs.

Anesthésie du pharynx à la cocaïne (comme précédemment).

Opération.

Position.

Sujet assis en face de l'opérateur, la tête en extension.

Exécution.

Avec les mêmes précautions que précédemment, *introduire le panier* sur l'index gauche aussi bas, que possible ; au niveau du corps étranger, chercher à dépasser ce dernier en tournant la tige de gauche à droite, ou de droite à gauche.

Le corps étranger dépassé, *le charger puis retirer l'appareil* tout droit vers le haut et en direction médiane, d'un mouvement continu. S'il se produit un arrêt, vriller un peu, ou repousser le panier légèrement.

Au niveau du pharynx, extraire le panier rapidement et *d'un seul coup*.

Si le cricoïde est *accroché*, porter la tige fortement en arrière et en bas vers la colonne vertébrale, comme pour traverser la paroi postérieure de l'œsophage. Retirer ensuite.

En cas d'*impossibilité de retirer* le panier, recourir à l'œsophagotomie externe (p. 243).

C. Pince œsophagienne.

Applicable à tous les corps étrangers en général, os, noyaux, pièces dentaires.

Préparatifs.**I. — Avant l'opération.***Instrument.*

Pince œsophagienne (fig. 177).

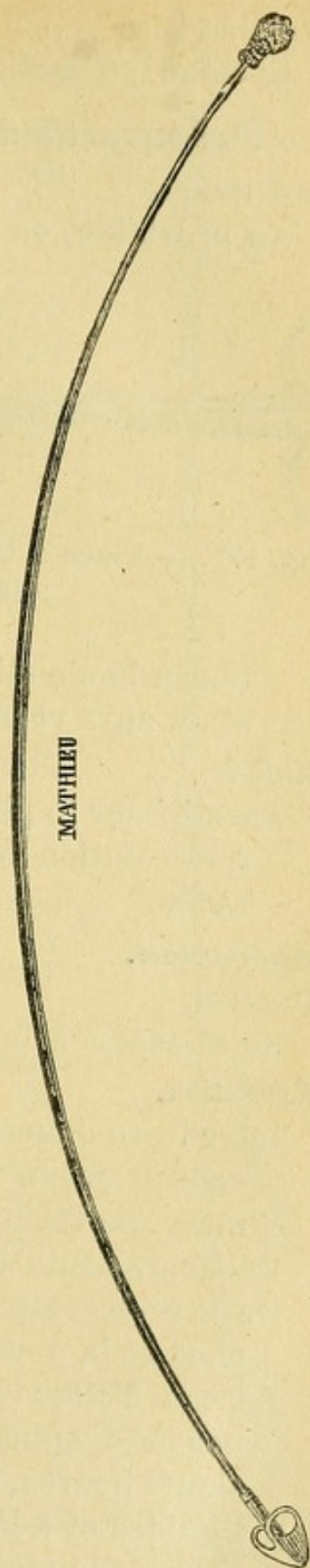


Fig. 176. — Panier de Graefe et éponge montés sur baleine.

Anesthésique.

Cocaïne en badigeonnages (p. 26).

II. — *Préparatifs de l'opération.*

Instruments.

Au préalable, on aura marqué sur la tige de l'explora-

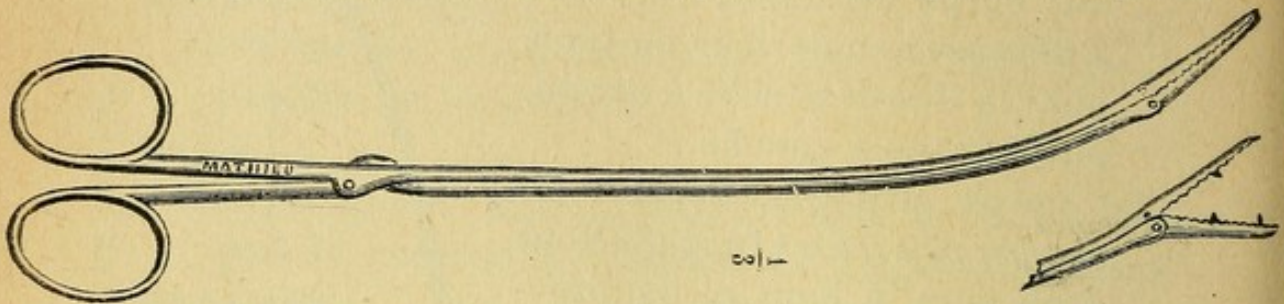


Fig. 177. — Pince à branche glissante pour extraire les corps étrangers de l'œsophage.

teur à boule olivaire la profondeur du corps étranger et on aura reporté cette mesure sur la pince.

Malade.

Anesthésier le pharynx du sujet par des badigeonnages à la solution de cocaïne ; attendre trois à quatre minutes.

Opération.

Position.

Sujet assis en face de l'opérateur, la tête en extension.

Exécution.

Introduire doucement la pince sur l'index gauche, descendre jusqu'au point de repère. Entr'ouvrant les mors, chercher à saisir solidement le corps étranger. Plusieurs tentatives sont souvent nécessaires.

On se rend compte que le corps est saisi à ce que les branches de la pince *ne peuvent être fermées* complètement. En cas d'échec (spasme de l'œsophage) et s'il n'existe pas de dyspnée, laisser reposer le malade une ou plusieurs heures, même un jour ou deux. L'alimenter aux liquides et à la purée de pommes de terre, le tenir au calme complet. Le corps étranger est souvent ainsi entraîné dans l'estomac.

D. Crochet de Kirrison (fig. 178).

Pour les pièces de monnaie.

Mêmes préparatifs et même méthode d'introduction que pour le panier de Graefe.

Une fois que le crochet a dépassé le corps étranger, le faire remonter, en frottant contre la paroi antérieure de l'œsophage. La pièce de monnaie est accrochée et vient aisément au dehors.

E. Éponge montée sur baleine (fig. 176).

Pour les gros morceaux de viande, les noyaux de fruits — lorsqu'ils sont mousses.

Mêmes préparatifs et même méthode d'introduction que pour le panier de Graefe. On refoule le corps étranger jusque dans l'estomac.

F. Œsophagotomie externe.

Opération assez grave : mortalité 20 p. 100 quand elle a lieu dans les trois premiers jours, 38 p. 100 quand ce délai est dépassé. Aussi, n'y recourir qu'en cas de nécessité absolue.

Indications. — Corps étranger récent, mais impossible à mobiliser, ou tranchant, ou très pointu ; corps étranger qui séjourne depuis plusieurs jours et crée un danger de perforation œsophagienne. Dans ce dernier cas, l'exploration et les manœuvres d'extraction précédentes sont à rejeter.

Technique.**Préparatifs.**

De l'opération en général (p. 43).

[Instruments.]

Un bistouri.

Une paire de ciseaux.

Une sonde cannelée ordinaire.

Douze pincés à forcipressure.




Fig. 178. — Crochet extracteur de Kirrison.

Quelques pinces de Kocher.
Deux écarteurs moyens.
Une aiguille courte et courbe.
Une aiguille courbe ordinaire.
Drain.
Catgut n° 1.
Crins.

Anesthésique.

Général : chloroforme ou éther.

Aides.

Au moins deux (un pour l'anesthésie)].

Opération.

Position.

Décubitus dorsal, épaules sur un coussin dur, tête renversée en arrière et inclinée vers la droite.

Exécution.

Incision au *bord antérieur du sterno-cléido-mastoïdien gauche*, en commençant à un doigt de l'articulation sterno-claviculaire et remontant jusqu'au bord supérieur du cartilage thyroïde. Inciser le peaucier, l'aponévrose; mettre à nu le bord antérieur du muscle, le décoller à la sonde cannelée et le récliner en arrière avec un écarteur. Dans ce temps, on rencontre toujours la jugulaire : la sectionner entre deux pinces. Dégager le bord supérieur de l'*omo-hyoïdien*, glisser sous lui et vers le dedans la sonde cannelée, charger le muscle et l'aponévrose : sectionner l'un et l'autre. Passer la sonde cannelée de haut en bas entre la trachée et le corps thyroïde en avant et les gros vaisseaux en arrière. Récliner ces derniers sous le sterno-mastoïdien; les maintenir avec un écarteur. *Découvrir la trachée*. Si l'artère thyroïdienne inférieure (en bas de la plaie, à un doigt au-dessous du tubercule de Chassaignac) gêne, la sectionner entre deux pinces.

Relever le lobe gauche du corps thyroïde avec précautions,

le récliner en avant avec la trachée, à l'aide d'un écarteur.

L'œsophage apparaît grisâtre, aplati (fig. 179).

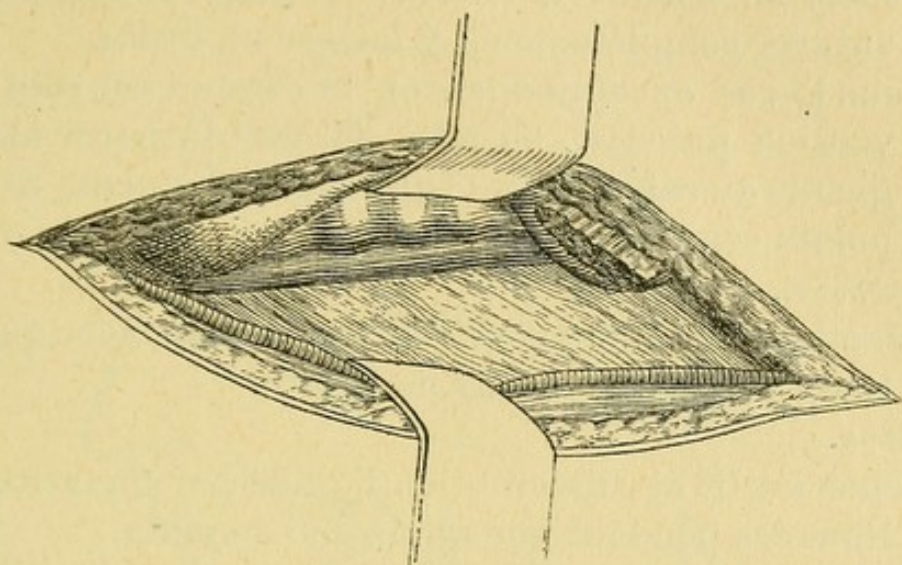


Fig. 179. — Découverte de l'œsophage (Ricard et Launay).

Au niveau du corps étranger, *sectionner la paroi œsophagienne en long*, (fig. 180); ne pas oublier qu'elle est

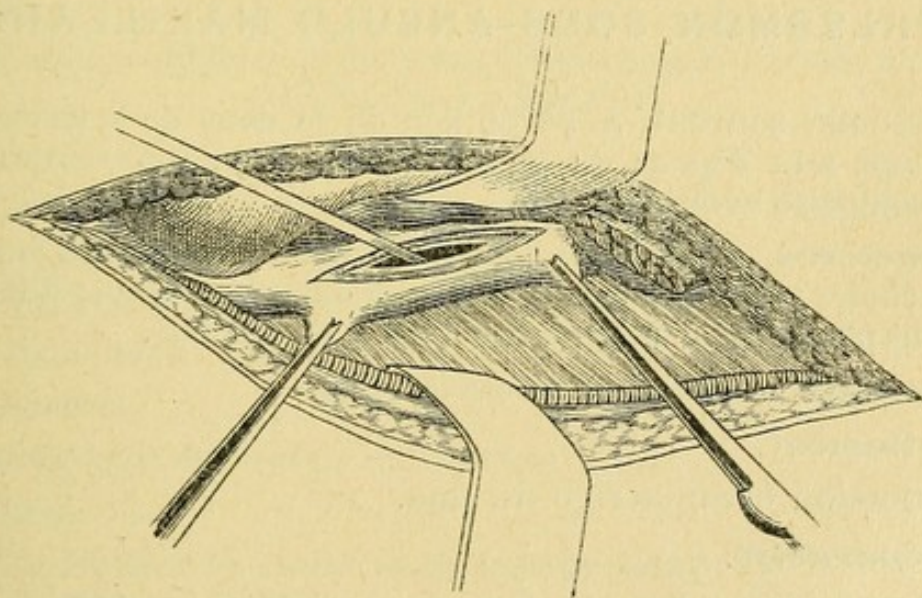


Fig. 180. — Ouverture de l'œsophage (Ricard et Launay).

épaisse et composée d'une muqueuse blanche, flasque, mobile.

L'*extraction du corps étranger* se fera au doigt ou avec la pince.

En général (comme la paroi œsophagienne est enflammée) se borner à *rétrécir* la plaie cutanée sans la suturer complètement; y laisser un drain.

Dans le cas exceptionnel, où le conduit est sain (intervention précoce), on peut suturer la paroi œsophagienne au catgut par: 1° un surget muqueux, 2° quatre points séparés musculaires.

Pansement.

Aseptique sec. Bandage circulaire du cou, avec quelques tours verticaux autour de la tête.

Suites.

Repos au lit et alimentation liquide par quantités fractionnées pendant une quinzaine de jours.

Enlever le *drain* du huitième au dixième jour.

Si le malade est *faible*, on peut recourir aux lavements alimentaires.

PHLEGMON SOUS-ANGULO MAXILLAIRE

Consécutif, souvent, à l'évolution de la dent de sagesse, il se développe aux dépens du ganglion sous-angulo-maxillaire et du tissu cellulaire avoisinant.

Caractères. — Gonflement sous-angulaire développé à l'angle de la mâchoire; douleur locale, rougeur diffuse, œdème; fluctuation souvent perceptible. Généralement il y a du trismus.

Pronostic. — La guérison est la règle.

Traitement.

Incision évacuatrice du pus.

Préparatifs.

Comme pour l'abcès chaud en général (p. 127).

[*Anesthésie locale au chlorure d'éthyle*].

Opération.

Position.

Décubitus dorsal, tête tournée du côté sain.

Exécution.

Incision *courbe* contournant légèrement l'angle du maxillaire et à un travers de doigt environ de cet angle (fig. 181).

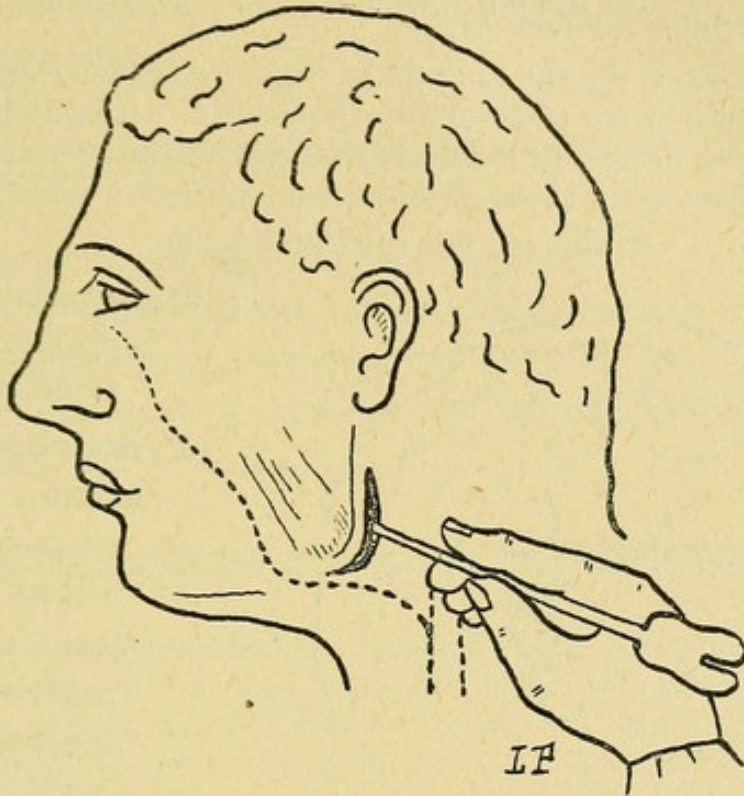


Fig. 181. — Phlegmon sous-angulo-maxillaire (l'artère faciale est figurée en pointillé).

Faire travailler la sonde cannelée vers l'angle *en haut et en avant*.

Evacuer le pus et bien nettoyer la cavité.

Placer un ou deux *drains* accolés.

Pansement.

Aseptique humide. Chevestre.

Suites.

Renouveler le pansement *tous les jours*.

Retirer le drain vers le huitième ou le dixième jour ; si l'on en a mis deux, en enlever un vers le quatrième jour. Lorsqu'il n'y a plus de drain, mettre un pansement aseptique sec. S'occuper ensuite de la *dent de sagesse* (extraction, dans la généralité des cas).

ADÉNO-PHLEGMON SOUS-MAXILLAIRE

Consécutif d'habitude à une lésion dentaire, il débute par l'inflammation d'un des ganglions situés sous l'arcade maxillaire, puis du tissu cellulaire avoisinant.

Caractères. — Gonflement de la région sous-maxillaire et de la face, accompagné de phénomènes généraux. Au bout de quelques jours, la fièvre tombe, et la fluctuation devient plus ou moins nette; rougeur diffuse de la peau, œdème sous-cutané; douleur locale.

Pronostic. — Bénin. Durée: quelques jours.

Traitement.

Incision évacuatrice du pus.

Préparatifs.

Comme pour abcès chaud en général (p. 127).

[*Drain* de 1 centimètre de diamètre.

Anesthésie locale au chlorure d'éthyle].

Opération.

Position.

Décubitus dorsal, tête inclinée du côté sain.

Exécution.

A un doigt au-dessous du rebord de la mâchoire, incision horizontale de deux tra-

vers de doigt, ne dépassant pas la limite postérieure de la région (artère faciale) (fig. 182).

Ouvrir le plan profond (aponévrose) à la sonde cannelée

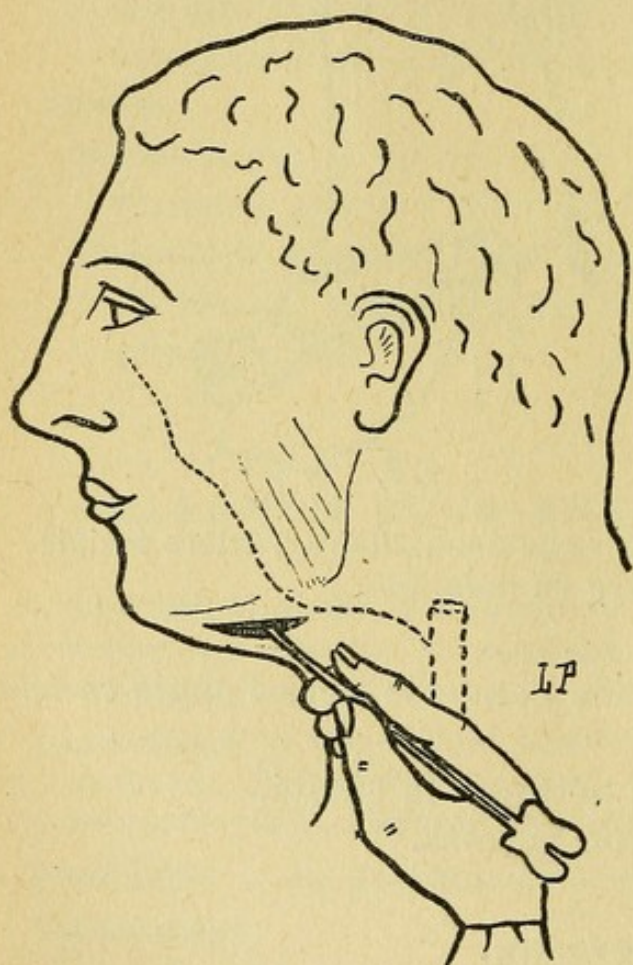


Fig. 182. — Phlegmon sous-maxillaire (l'artère faciale est figurée en pointillé).

et agrandir l'ouverture en dirigeant la sonde *en haut et en avant*, vers la bouche.

Evacuation du pus; nettoyage de la cavité par un jet d'eau bouillie.

Drain assez court, mais de bonne grosseur (1 centimètre de diamètre).

Pansement.

Aseptique humide. Chevestre.

Suites.

Renouveler le pansement *tous les jours*.

Retirer le drain le plus tôt possible, vers le huitième ou le dixième jour. Appliquer ensuite un pansement aseptique sec. S'occuper du traitement de la dent malade, s'il y a lieu.

ADÉNO-PHLEGMON SOUS-STERNO-MASTOÏDIEN

Consécutif à une maladie de la langue, des amygdales (angine, surtout scarlatineuse) à une carie dentaire, cet adéno-phlegmon prend son point de départ dans les ganglions profonds ou carotidiens, exceptionnellement dans un ganglion situé dans la gaine du muscle sterno-mastoïdien à sa partie supérieure.

Caractères. — Masse allongée sur le côté du cou; sous le muscle durci, on sent une tumeur vaguement fluctuante. Généralement, il existe du torticollis produit par la contracture du sterno-mastoïdien. Respiration sifflante, dyspnéique.

Pronostic. — Grave, car des fusées purulentes sont possibles vers le médiastin, l'aisselle, les racines du plexus brachial, sous le trapèze (perforation des vaisseaux, phlébite, etc).

Durée moyenne : dix à quinze jours.

Traitement.

Si asphyxie imminente, d'abord faire la trachéotomie (p. 223). Dans tous les cas, l'ouverture de l'abcès est indiquée.

Se rappeler que les *lignes dangereuses* sont :

- 1^o de l'angle de la mâchoire au milieu de la clavicule;
- 2^o le bord antérieur du muscle sterno-cléido-mastoïdien.

La *ligne de sûreté* suit le bord postérieur de ce dernier muscle.

Préparatifs.

Comme pour l'abcès chaud en général (p. 127).

[*Instruments.*

Deux écarteurs moyens.

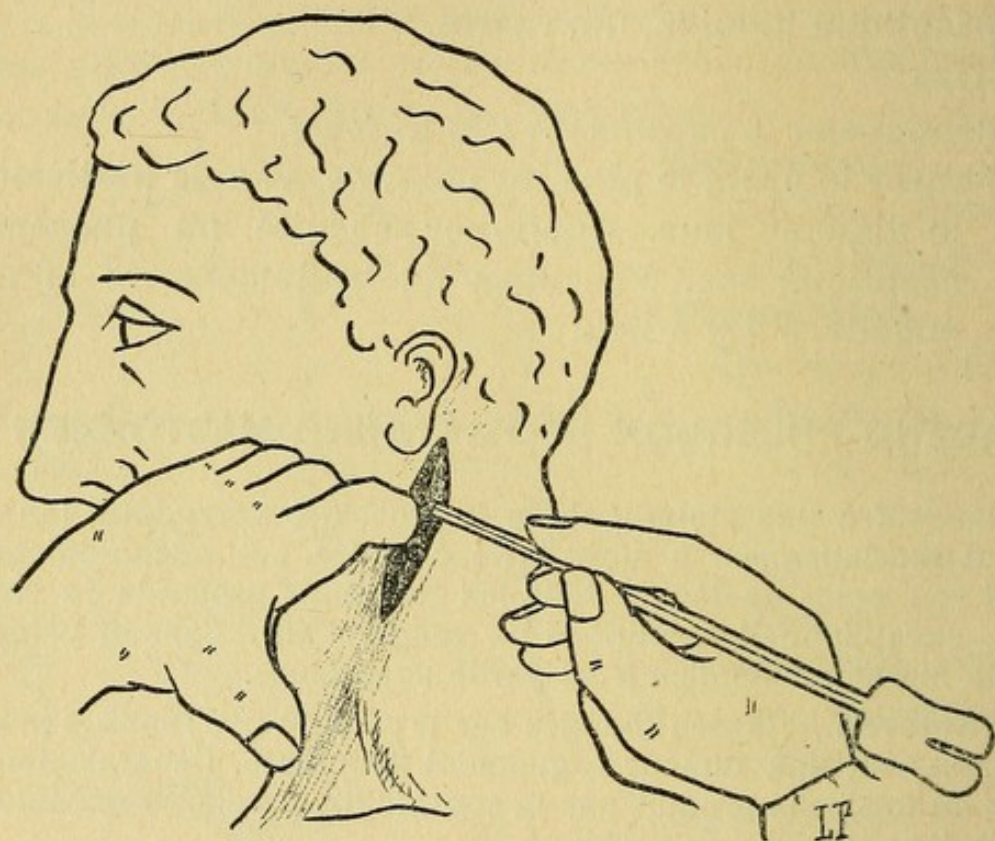


Fig. 183. — Abcès sous-sterno-mastoïdien. La peau est incisée ; travail de la sonde cannelée.

Anesthésique.

Général : chlorure d'éthyle].

Opération.

Position.

Décubitus dorsal, face dirigée du côté sain.

Exécution.

Inciser sur le *bord postérieur du sterno-cléido-mastoïdien*, au niveau du maximum de gonflement (fig. 183).

Ouvrir la gaine du muscle, dont le bord rouge sera

recliné en avant; travailler dans la profondeur à la sonde cannelée. Ne pas perdre de l'index gauche le contact des battements carotidiens, pour *éviter les échappées* sur les gros vaisseaux.

Evacuer le pus.

Placer un *drain*.

Pansement.

Aseptique humide avec beaucoup d'ouate.

Bandage roulé autour du cou.

Suites.

Pansement quotidien.

Enlever le drain au bout de deux à quatre jours, en se basant sur l'abondance de l'écoulement, et mettre dès lors un pansement aseptique sec.

Une *complication* redoutable est l'*hémorragie* qui subitement traverse le pansement, inonde les oreillers. Dès son arrivée le praticien doit enlever le pansement, essayer de trouver les deux bouts de l'artère qui donne, pour les lier. S'il ne peut y parvenir — ce qui est la règle — essayer du tamponnement avec des compresses de gaze bourrées dans la plaie.

La ressource suprême, et la seule praticable parfois, est la ligature de la carotide primitive (p. 217).

Si, à l'arrivée du médecin, l'hémorragie s'est arrêtée, ne pas travailler dans la plaie. Appliquer un tamponnement serré et surveiller de près le malade, pour faire la ligature de la carotide en cas de nécessité.

PHLEGMON INFECTIEUX SUS-HYOÏDIEN

(ANGINE DE LUDWIG)

A la suite de lésions des gencives, des dents ou de la langue, se développe un phlegmon infectieux du plancher de la bouche, sur la nature duquel on n'est pas encore fixé. Souvent, il s'agit de terrains prédisposés : gens surmenés, albuminuriques, diabétiques.

Caractères. — Gonflement œdémateux, presque indolent, de

toute la région sublinguale et sus-hyoïdienne ; peau rougeâtre, parcourue de marbrures violacées, pas de fluctuation ; plancher de la bouche soulevé.

État général mauvais (fièvre, pouls petit et rapide, langue sèche, respiration difficile ; dans les états avancés, cyanose du visage).

Pronostic. — Évolution rapide, mort par infection suraiguë ou asphyxie. — L'opération précoce peut sauver la vie au malade.

Traitement.

Se hâter d'intervenir sans perdre un instant. S'il y a menace d'asphyxie imminente, d'abord faire la trachéotomie (p. 223). Sinon, ouvrir l'abcès.

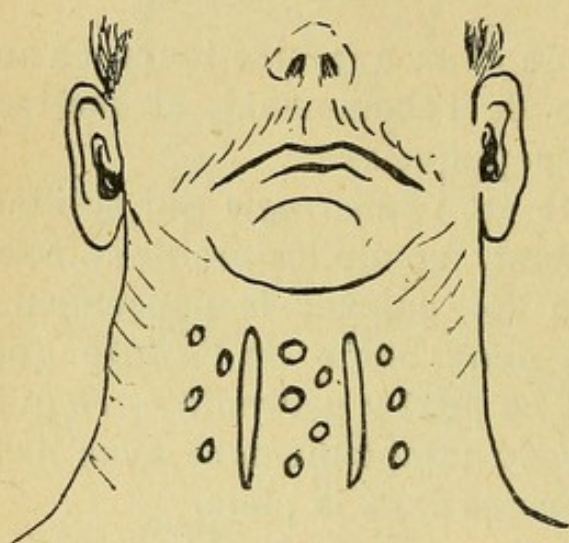


Fig. 184. — Incisions et pointes de thermocautère dans l'angine de Ludwig (d'après Lejars).

Préparatifs.

Instruments.

Thermocautère (choisir la pointe).

Médicaments.

Vaseline boriquée.

Objets de pansement.

Gaze aseptique.

Ouate hydrophile.

Bandes.

Opération.

Position.

Décubitus dorsal, tête en extension.

Exécution.

Avec la pointe du thermocautère au rouge sombre, creuser en avant et sur les côtés de profonds *sillons* pénétrant au sein de l'infiltration (fig. 184).

Dans les intervalles, *enfoncer la pointe* par places, en évitant la région des gros vaisseaux (carotides).

Les raies et les pointes de feu devront être séparées les unes des autres par des intervalles de peau saine d'au moins 1 centimètre.

Pansement.

Gaze aseptique recouverte d'une couche abondante de vaseline boriquée. Placer par-dessus de l'ouate hydro-

phile et maintenir le tout par des bandes roulées autour du cou et dont quelques tours passent par-dessus le vertex et les oreilles de chaque côté.

Suites.

État général.

Mettre le malade au repos et au calme absolu. Le remonter avec le champagne, les grogs, la caféine ; recourir aux injections répétées de sérum artificiel.

Lorsque l'intervention est trop tardive, elle ne peut empêcher la mort (par septicémie).

État local.

Refaire le pansement à la vaseline tous les jours. S'il y a production de *gaz*, faire des lavages à l'eau oxygénée, appliquer même des pansements à l'eau oxygénée, au besoin ; en cas de septicité très grande, badigeonner l'intérieur des plaies à la teinture d'iode.

La *durée* de la cicatrisation est de plusieurs semaines.

Des *hémorragies secondaires* peuvent survenir, dangereuses par leur abondance et leur répétition. Les traiter par le tamponnement serré. En cas d'échec, recourir à la ligature de la carotide. Dès que les accidents suraigus sont enrayés, s'occuper de traiter la cause (albuminurie, diabète, carie dentaire, etc...).

POITRINE

PLAIES

Généralement dues à des coups d'armes blanches (couteau, épée...), à feu (revolver, fusil), elles peuvent être non pénétrantes ou pénétrantes (intéressant la plèvre, les poumons, le péricarde...).

Caractères. — *Non pénétrantes* : shock, douleur locale, écoulement plus ou moins abondant de sang à l'extérieur (mammaire externe, interne, sous-scapulaire), parfois emphysème sous-cutané.

Pénétrantes : shock, écoulement variable de sang à l'extérieur, épanchement de sang et d'air dans la plèvre, pouvant amener la mort par anémie traumatique ou asphyxie.

Traitement.

I. — PLAIES NON PÉNÉTRANTES

Préparatifs.

De l'opération en général (p. 13).

[Instruments.

Une sonde cannelée à bout mousse.

Catgut fin (n° 1).

Matériel de pansement.

Bandage de corps].

Opération.

Après nettoyage aseptique de la région et de la plaie, *pincer et lier* au catgut les vaisseaux qui donnent. Au besoin agrandir la plaie pour y voir clair.

Faire la réunion complète avec des points de suture au crin (*plaie régulière*) ou réunir incomplètement et

laisser un drain en position déclive (*plaie contuse ou très souillée*).

Pansement.

Aseptique sec, maintenu par un bandage de corps très serré.

Suites.

Immobilisation absolue du blessé en position demi assise.

Si *douleurs* ou *agitation*, injection de morphine (1/2 à 1 centigramme).

Enlever le pansement au bout de *huit jours*, à moins qu'il n'y ait un drain. Dans ce cas, enlever le drain au bout de deux à trois jours, si la plaie va bien.

II. — PLAIES PÉNÉTRANTES

1. Plaie de la plèvre et du poumon.

Immédiatement.

Transporter aussitôt le blessé avec des précautions infinies après lui avoir fait, au besoin, pour le tenir au calme, une injection de 5 milligrammes de morphine.

S'il y a du *shock* (blessé pâle, anxieux) le remonter avec des enveloppements chauds, des injections d'éther, des injections de sérum artificiel.

Deux cas peuvent se présenter :

A. PAS D'HÉMORRAGIE. La plaie est lavée et savonnée, puis on y répand de l'alcool, ensuite du sublimé à 1/1000. Recouvrir d'une lamelle de gaze aseptique, de beaucoup d'ouate et glisser doucement un bandage de corps sous le blessé. Serrer modérément ce bandage. Enfin, soulever sans secousse le blessé et l'appuyer sur des oreillers.

Silence, obscurité et calme absolu. Pas de boisson. Ne donner un peu de champagne frappé, par cuillerées à café, qu'à partir du lendemain.

B. HÉMORRAGIE.

α. Hémorragie externe. — Le sang coule par la plaie en nappe ou en saccades. Pas d'hémoptysie. Le blessé n'est pas dyspnéique.

Sur-le-champ et en attendant l'intervention, on peut bourrer l'orifice externe avec de la gaze et faire un *tamponnement à la Mickulicz* : on pousse dans la plaie une feuille de gaze repliée en parapluie, on en bourre le fond avec des lamelles d'ouate qui renflent la partie profonde et forment un vrai bouchon lequel se colle contre l'orifice interne, si on attire au dehors la feuille de gaze enveloppante.

Mais il faut surtout *intervenir au plus tôt*.

Intervention.**Préparatifs.**

Du traitement des plaies en général (p. 107).

[Instruments.

Une rugine.

Un davier.

Douze pinces à forcipressure.

Quelques pinces de Kocher.

Catgut fin (n° 0 ou 1).

Anesthésique.

Général : chlorure d'éthyle ou chloroforme, prudemment].

Opération.**Position.**

Décubitus dorsal, la région bien exposée au jour.

Exécution.

Débrider par une incision *parallèle aux côtes* la région de la plaie sur une longueur de plusieurs centimètres.

Avancer plan par plan et bien éponger, pour tâcher de surprendre l'origine du sang.

Si c'est la *mammaire interne*, qui donne, essayer de lier les deux bouts dans la plaie. Si l'on ne peut y arriver, lier l'artère dans l'espace intercostal au-dessous et au-dessus, grâce à une incision horizontale commen-

çant au niveau du bord sternal et suivant l'espace ; l'artère passe à 1 centimètre de ce bord, sous la peau et le plan musculaire, accolée au feuillet pleural.

Si l'hémorragie vient *de dessous les côtes*, glisser le doigt le long du bord inférieur de la côte supérieure, en pressant : l'arrêt du sang témoignerait du point hémorragipare.

On peut essayer de pincer l'*artère intercostale* intéressée avec une pince de Kocher.

Pour lier l'artère, recourir au *procédé de Lejars* : inciser le périoste près du bord inférieur de la côte et, avec la rugine, le décoller jusque sur la face interne : les vaisseaux sont devenus libres avec ce lambeau de périoste.

On peut aussi *écraser le bord inférieur* de la côte avec un davier ou une grosse pince. Si la source de l'hémorragie n'est pas au niveau de l'une ou l'autre de ces artères, ou si, malgré la ligature, le sang coule encore en abondance, c'est qu'il vient de la profondeur.

Pansement et suites, comme pour les plaies non pénétrantes.

α. Hémorragie interne (d'origine pleuro-pulmonaire)

Blessé pâle, anxieux, dyspnéique ; pouls petit ; fréquemment, hémoptysies. La situation est des plus graves, l'issue à peu près sûrement fatale. Les interventions pour lésions de cette importance sont très difficiles et hors du cadre de ce manuel.

Secondairement.

Dans les jours qui suivent on peut avoir à observer un hémopneumothorax qui brusquement augmente considérablement (hémorragie secondaire). L'état général est satisfaisant. Il n'y a pas ou il y a peu de fièvre. Il existe de la dyspnée.

Traitement.

Faire, sur le malade assis, la thoracentèse avec l'appareil de Potain (p. 262) en enfonçant le trocart dans le cinquième ou sixième espace, à l'intersection d'une

horizontale passant par le mamelon et d'une verticale partant du bord antérieur de l'aisselle.

Suites.

L'élévation de la température peut être due seulement à une pneumonie traumatique, à une pleurésie simplement exsudative (généralement vers le troisième jour).

Lorsqu'il y a en même temps de l'hyperthermie, des frissons, un pouls fréquent, songer à l'infection pleurale et faire (vers le cinquième ou sixième jour) une ponction exploratrice avec la seringue à injection hypodermique.

Si le liquide retiré est aseptique, c'est qu'il s'agit d'une pneumonie traumatique. Si non, procéder à la pleurotomie (p. 265).

2. Plaie du cœur et du péricarde.

Les interventions sur le cœur sont trop graves et trop difficiles pour que nous nous y arrêtions. Par contre une intervention à la portée de tous est la ponction du péricarde (hémopéricarde traumatique, — péricardite à épanchement sans pus, avec absence de symptômes généraux).

Paracentèse du péricarde.

Préparatifs.

Du traitement des plaies en général (p. 107).

[Instruments.

Aspirateur de Potain monté,
(choisir l'aiguille et le trocart n° 2.)].

Opération.

A quatre travers de doigt du sternum, en plein cinquième espace intercostal gauche, inciser la peau sur environ 1 centimètre. Par cet hiatus, enfoncer le trocart, et le diriger obliquement en dedans presque parallèlement à la face profonde de la paroi. Arrivé sur le péricarde (sac tendu, ferme), l'enfoncer d'un *petit coup sec*, tout en le retenant.

Enlever la pointe, laisser écouler le liquide doucement.

Retirer *brusquement* le trocart, après avoir bouché son orifice externe avec l'index, pour éviter la pénétration dans la plèvre de gouttes de liquide.

Pansement.

Aseptique sec. Bandage de corps avec bretelles.

ABCÈS DU SEIN

Suppuration glandulaire en rapport avec une infection endogène (infection puerpérale) ou exogène (crevasses, gerçures).

Caractères. — Généralement une dizaine de jours après l'accouchement (abcès puerpéral), ou pendant l'allaitement, au milieu de frissons et de fièvre, apparaissent de la pesanteur et de la tension dans l'un des seins; puis, une tuméfaction intra-mammaire unique ou multiple, douloureuse, résistante, fluctuante.

L'abcès peut être *unique, multiple, en bouton de chemise*. Il peut s'agir aussi d'un *phlegmon*.

Pronostic. — Il est fréquent de voir se déclarer plusieurs abcès successifs. La guérison est la règle, mais il subsiste parfois un ou plusieurs trajets fistuleux. — Prévenir la femme de la déformation ultérieure du sein, consécutive à l'incision.

Traitement.

Naturellement l'allaitement sera cessé. L'abcès sera ouvert et vidé.

A. — ABCÈS UNIQUE

Préparatifs.

Comme pour abcès chaud en général (p. 127).

Anesthésie locale (chlorure d'éthyle ou cocaïne) ou générale (chlorure d'éthyle)].

Opération.

Position.

Décubitus dorsal.

Exécution.

Incision *radiée* (fig. 185), dans le sens d'une ligne allant du mamelon à la circonférence du sein. Ne pas craindre de faire cette incision étendue.

Évacuer le pus par pressions douces.
Placer un *drain* au fond de la poche.

Pansement.

Humide aseptique. Ouate en assez grande abondance.

Maintenir le pansement par un bandage croisé d'une mamelle, modérément compressif.

Suites.

Refaire le pansement *deux fois par jour*.

Si la température s'abaisse et ne s'élève plus, diminuer le drain progressivement et le supprimer vers le dixième jour, une fois la suppuration terminée; appliquer alors un pansement sec aseptique, que l'on changera tous les jours.

Durée : quinze jours à trois semaines. Mais, trop souvent, cet abcès ne reste pas

unique, la température s'élève de nouveau et l'on doit inciser de nouveaux abcès à plusieurs reprises.

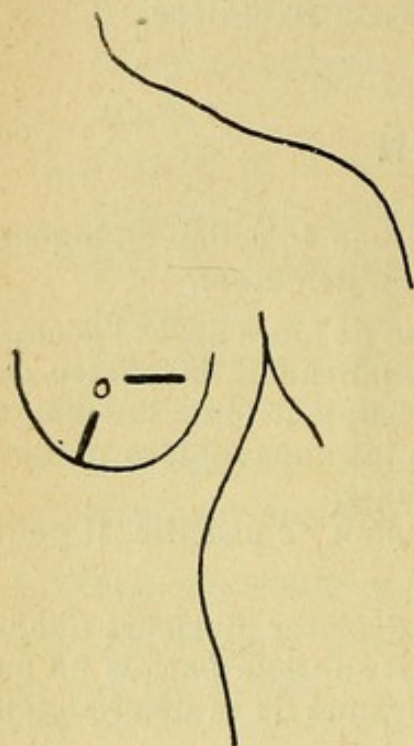


Fig. 185. — Abscès du sein.
Tracé des incisions radiales.

B. — ABCÈS MULTIPLES

La conduite sera analogue à la précédente, avec cette différence que l'anesthésie générale est *indispensable* et qu'il faudra s'efforcer de faire communiquer les abcès les uns avec les autres : pour cela, le doigt introduit dans la profondeur détruira cloisons et adhérences. Au besoin, des *contre-ouvertures* seront pratiquées dans les parties déclives. Un ou plusieurs drains réuniront les ouvertures.

On peut être amené, dans les jours qui suivent, à

ouvrir de *nouveaux abcès* indépendants des premiers. La guérison de ces cas est fort longue, la *suppuration interminable*; la cicatrisation s'accompagne de déformations plus ou moins disgracieuses. — Il peut subsister des *fistules* (surtout quand l'ouverture a été faite timidement), qui réclament ultérieurement l'incision et le curettage du trajet : avant d'en venir à ce genre d'intervention, on peut essayer — sans s'y attarder trop longtemps — de tarir ces fistules par des injections de teinture d'iode, de chlorure de zinc au 1/10, aidées de la compression ouatée.

C. — ABCÈS EN BOUTON DE CHEMISE

La conduite sera la même que pour l'abcès simple. Toutefois, on recourra à l'*anesthésie générale* et on procédera de la façon suivante.

Inciser d'abord la loge superficielle en contact avec la peau, grâce à une petite incision. Enfoncer le doigt ou une pince à forcipressure dans la loge profonde et, au niveau où affleure le doigt ou la pince, dans le sillon rétro-mammaire, faire une ouverture *déclive et large*. Drainer.

D. — PHLEGMON DU SEIN

La glande et le tissu cellulaire péri-mammaire sont envahis.

Préparatifs.

Comme pour abcès chaud en général (p. 127).

[Instrument.

Thermocautère ou bistouri stérilisé.

Liquide.

Eau oxygénée à 12 vol.

Anesthésique.

Générale : chlorure d'éthyle, si l'on n'emploie pas le thermocautère ; sinon, chloroforme].

Opération.**Position.**

Décubitus dorsal.

Exécution.

Faire de *larges incisions* au bistouri ou au thermocautère, partageant le sein en deux ou plusieurs tranches (sans s'occuper de l'esthétique).

Nettoyer largement les cavités ouvertes, avec le doigt recouvert de compresses de gaze et aidé d'un jet d'eau bouillie, puis avec de l'eau oxygénée.

Pansement.

Compresses de gaze trempées dans l'eau oxygénée garnissant toutes les plaies. Recouvrir d'ouate hydrophile, puis d'ouate ordinaire. Bandage croisé du sein.

Suites.**État général.**

Ce traitement énergique n'empêchera pas toujours la mort par infection générale ou locale (pleurésie, broncho-pneumonie). C'est une raison de plus pour mettre en œuvre les injections de sérum antistreptococcique, de sérum artificiel ; pour relever l'état général par les toniques (grogs, caféine, quinquina).

État local.

Changer le pansement *deux fois par jour*.

Si, au bout de deux jours, les phénomènes aigus sont calmés, remplacer les compresses d'eau oxygénée par des compresses d'eau bouillie, auxquelles on substituera, quelques jours après, le pansement aseptique sec.

THORACENTÈSE

Opération dont le but est de vider une collection séreuse, suppurée ou hématiche de la cavité pleurale, grâce à une ponction pratiquée à travers la paroi du thorax.

Indications. — La dyspnée est un signe trompeur. La quantité du liquide seule (1800 à 2000 centimètres cubes) doit commander l'intervention.

Technique.

Préparatifs.

1. — Avant l'opération.

Instruments.

Appareil de Potain (fig. 186). Préparer l'aiguille n° 2.

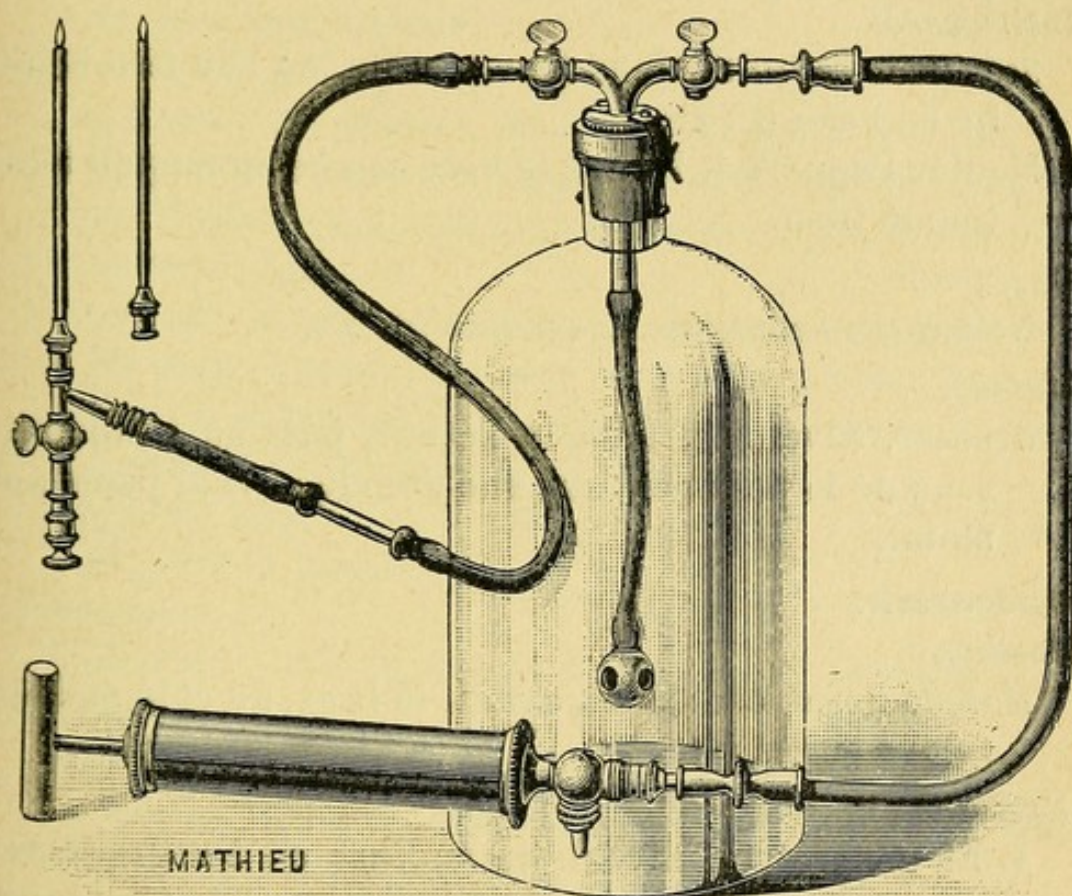


Fig. 186. — Appareil de Potain prêt à fonctionner pour l'aspiration.

Pince longue pour retirer l'aiguille de l'eau bouillante.

Récipients.

Une casserole pour stériliser l'aiguille.

Deux cuvettes ordinaires (nettoyage des mains du chirurgien).

Médicaments.

Collodion.

Ether.

Liqueur de Van Swieten.

Matériel de pansement.

Ouate hydrophile.

Bandage de corps.

II. — *Préparatifs de l'opération.**Instruments.*

Stériliser l'aiguille dans la casserole, où l'on fera bouillir de l'eau (p. 21).

Monter l'appareil. Y faire le vide et s'assurer qu'il fonctionne bien.

Opérateur.

Nettoyage aseptique des mains (p. 23).

Malade.

Brosser, savonner, laver à l'éther, puis au sublimé la zone de la ponction, sur une étendue d'une paume de main.

Opération.*Position.*

Malade assis, courbé en avant, le bras, du côté malade, relevé sur la tête.

Exécution.

1. En général, au niveau du *septième* ou *huitième* espace intercostal dans la ligne axillaire moyenne (naturellement, dans les pleurésies enkystées le siège de la ponction différera) repérer avec l'index gauche le bord supérieur de la côte, puis *pousser résolument* contre ce bord l'aiguille à 2, 3, 4 centimètres, jusqu'à ce qu'on ait la sensation que la pointe de l'instrument est libre.
2. *Ouvrir le robinet* du flacon où règne le vide. — S'il ne vient rien, essayer de dégager l'aiguille, la retirer légèrement, l'incliner.

En cas de ponction blanche définitive, recommencer la *ponction à côté*.

Modérer l'afflux du liquide. Fermer le robinet à plusieurs reprises.

Laisser un peu de liquide dans la plèvre.

En cas d'arrêt de l'écoulement (fausse membrane, butée de l'aiguille contre le poumon) incliner l'aiguille et exagérer son obliquité.

Pour finir, retirer brusquement l'aiguille, en pinçant la peau tout autour.

Accidents.

La *blessure du poumon* se voit à ce qu'il sort du sang spumeux au lieu du liquide séreux. Retirer l'aiguille et l'enfoncer à une autre place. C'est un accident sans importance.

Asphyxie. Des phénomènes asphyxiques avec quintes de toux et expectorations spumeuses, commanderont l'arrêt immédiat de l'opération. Appliquer des ventouses et faire respirer de l'oxygène.

On peut observer la *syncope*. Arrêter l'aspiration et étendre le malade.

Pansement.

Collodion, ouate, bandage de corps avec bretelles.

Suites.

Malade au repos.

La thoracentèse peut *se renouveler plusieurs fois* à quelques jours d'intervalle.

L'écoulement *se transforme parfois* et devient purulent (quelquefois indépendamment de toute faute contre l'asepsie). C'est pourquoi il est indiqué de faire faire l'examen du liquide recueilli (la présence de nombreuses hématies fait prévoir l'évolution purulente).

PLEUROTOMIE

Evacuation d'un épanchement purulent de la plèvre.

S'il s'agit d'une pleurésie purulente récente et bénigne, faire la

pleurotomie simple. Dans le cas de pleurésie compliquée, ancienne ou grave, recourir à la pleurotomie avec résection costale.

Technique.

Préparatifs.

De l'opération en général (p. 13).

[Instruments.

Un bistouri.

Un trocart ou aiguille n° 2 de Potain.

Six pinces à forcipressure.

Une aiguille de Mooy.

Si l'on a l'intention de faire une résection costale :

Rugine courbe.

Pince coupante (de Liston).

Deux gros drains et une épingle de sûreté (pour les fixer).

Crins de Florence assortis.

Matériel de pansement.

Bandage de corps en flanelle avec bretelles et sous-cuisses.

Anesthésique.

Général : chloroforme ou éther.

Aides.

Au moins deux (un pour l'anesthésie)].

Opération.

Position.

Décubitus latéral du côté sain.

Exécution.

Avant d'inciser, explorer à nouveau la région et *bien délimiter la matité*. S'aider, au besoin, de la seringue à injections hypodermiques, ou enfoncer le trocart ou l'aiguille, et voir si le pus vient.

1. L'*incision* se fait d'habitude : à droite, dans le septième espace intercostal, à gauche, dans le huitième espace, en arrière de la ligne axillaire moyenne.

2. Repérer à l'avance le bord supérieur de la côte inférieure de l'espace à ouvrir et, sur ce bord, faire une

incision de quatre travers de doigt comprenant toute l'épaisseur de l'espace. Si la plèvre est ouverte de ce coup, le pus jaillit.

Sinon, inciser les muscles intercostaux, puis *ponctionner* toujours au ras du rebord de la côte inférieure les tissus infiltrés. Dès que le pus sort, enfoncer l'index dans le trou et l'agrandir jusqu'aux limites de l'incision cutanée.

Dans certaines formes de pleurésie purulente ancienne et grave, il peut être utile de faire un drainage plus important. Alors, *résection de la côte*.

La côte inférieure mise à nu, inciser en long le périoste de la face externe. Avec la rugine courbe, décoller ce périoste en avant, en bas, puis remonter le long de la face interne, sans échappée (à cause des vaisseaux situés dans la gouttière intercostale) (fig. 187).

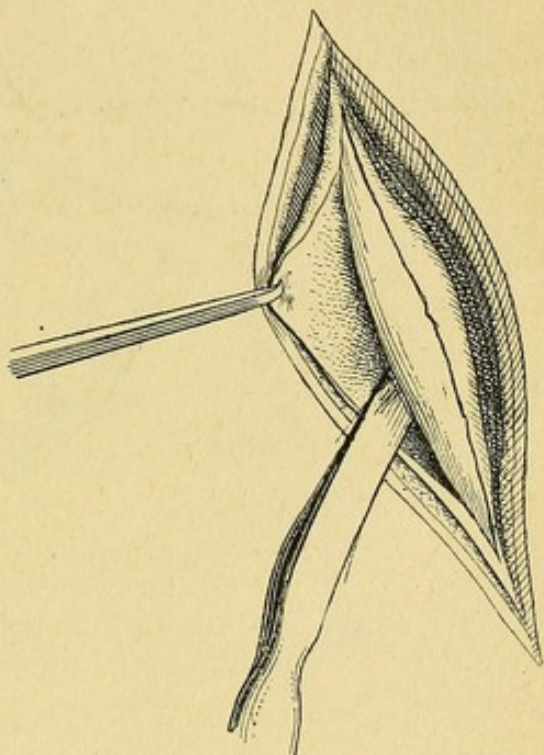


Fig. 187. — Opération de l'empyème. Décollement du périoste (Ricard et Launay).

La côte dénudée sur 7 à 8 centimètres, glisser un des mors de la pince de Liston entre le périoste décollé et la côte, à l'une des extrémités du segment dénudé, et à la limite exacte de la zone sous-périostée, couper l'os; faire de même à l'autre extrémité (fig. 188).

Inciser un peu vers le haut, le milieu de cet espace de tissus mous (périoste, plèvre), en évitant bien les vaisseaux. Dès que le pus apparaît, introduire l'index et agrandir l'incision.

3. *Tourner le malade du côté de l'incision*, tout en relevant le tronc avec des oreillers, et attendre la sortie de tout le pus.

On peut pratiquer (ce n'est pas indispensable) un lavage à l'eau bouillie salée à $\frac{7}{1\ 000}$ chaude : faire passer

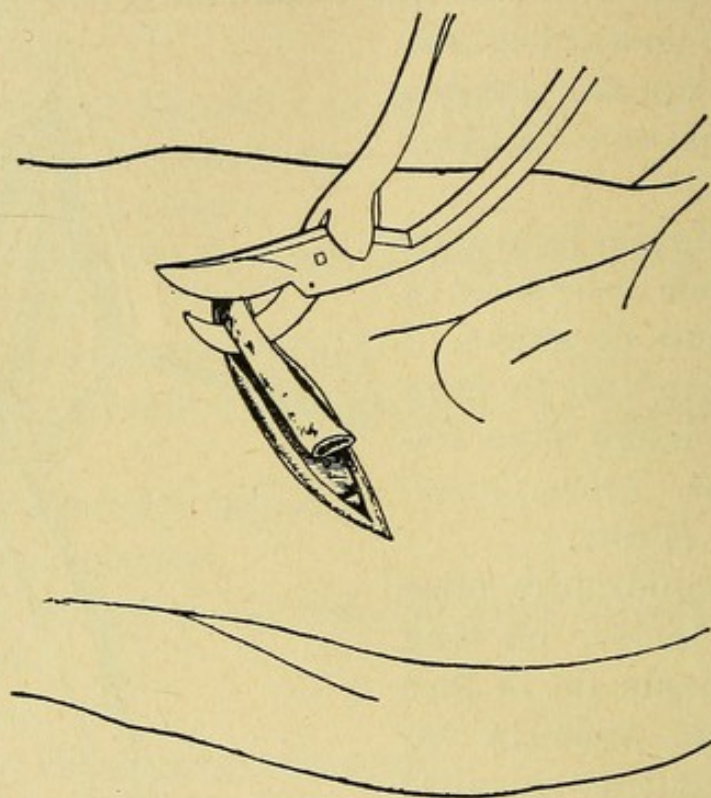


Fig. 188. — Opération de l'empyème. Résection costale (Cazin).

plusieurs litres dans la plèvre, jusqu'à ce que l'eau ressorte claire.

4. *Introduire deux gros drains*, côte à côte, en canon de fusil, jusqu'au fond du cul-de-sac pleural. Les maintenir avec une épingle de sûreté (fig. 189).
5. *Rétrécir l'incision cutanée* avec un point de suture au crin, à chaque extrémité.

Pansement.

Chiffonner des lamelles de gaze aseptique et en recouvrir les drains. — Ouate hydrophile en abondance. — Ouate ordinaire faisant le tour de la poitrine et s'étendant du cou à la racine des cuisses.

Large bandage de corps en flanelle, bien serré, avec bretelles et sous-cuisses.

Le malade sera à moitié assis dans le lit (grâce à des

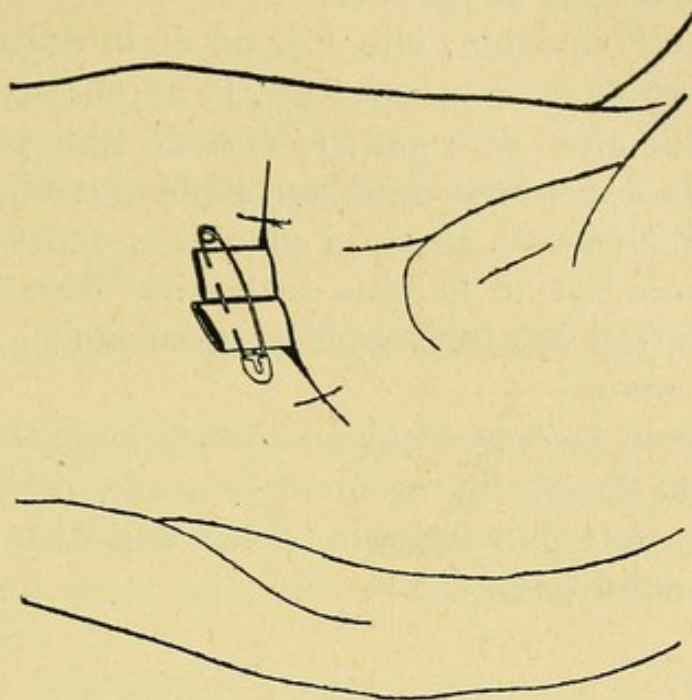


Fig. 189. — Position des drains en canons de fusil après l'opération de l'empyème (Cazin).

oreillers nombreux) et un peu incliné sur le côté opéré (pour faciliter le drainage).

Suites.

Les premiers jours, changer le pansement *aussi souvent qu'il est souillé*: deux, trois fois par vingt-quatre heures, s'il le faut.

Au bout de deux à trois jours, on peut généralement ne le changer qu'une fois par jour.

Ne pas toucher aux *drains*, que l'on se bornera à couper régulièrement, au fur et à mesure qu'ils feront saillie à l'extérieur. Ne les enlever totalement qu'après s'être rendu compte que le poumon est bien revenu à son volume primitif. Sinon, en réintroduire de calibre plus petit. Ne pratiquer par les drains des *injections* d'eau bouillie chaude, qu'en cas de fièvre

intense (39° à 40°), se maintenant plusieurs jours et révélant l'infection.

Si l'odeur est *fétide*, on peut user, avec modération, de lavages à l'eau oxygénée.

La *durée* est variable; elle dépend de la nature du pus.

Dans la pleurésie *tuberculeuse*, la suppuration ne s'arrête pour ainsi dire pas; le malade finit par succomber à la dégénérescence amyloïde des viscères ou à la généralisation. Dans la pleurésie consécutive à la *pneumonie* (forme la plus ordinaire chez l'enfant) la suppuration est tarie généralement au bout de deux à trois mois.

La pleurésie à *streptocoque* ou à *staphylocoque* se termine au bout de plusieurs mois par une fistule, qu'une intervention chirurgicale assez délicate peut seule guérir définitivement.

ABDOMEN

PLAIES DE L'ABDOMEN

En présence d'une plaie de l'abdomen non pénétrante, bien désinfecter les environs de la plaie (p. 109) ; suturer les divers plans intéressés, muscles, aponévroses, peau ; puis mettre un pansement aseptique sec (p. 52).

En cas de plaie pénétrante, l'examen systématique du contenu abdominal (laparotomie) s'impose.

Cette intervention est en dehors du cadre de ce manuel.

GASTROSTOMIE

Création d'une bouche dans la paroi de l'estomac.

Indications. — Surtout chez les sujets atteints de néoplasme ou de rétrécissement infranchissable de l'œsophage. C'est souvent une opération d'urgence qui exige beaucoup de rapidité dans l'exécution, car les sujets sont épuisés et même cachectiques.

Technique.

Préparatifs.

De l'opération en général (p. 13).

[I. *Instruments.*

Un bistouri.

Une pince à disséquer.

Quelques pinces de Kocher.

Quelques pinces à forcipressure.

Une sonde cannelée à bout mousse.

Une aiguille fine ordinaire ou de Reverdin.

Une aiguille de Mooy.

Une sonde de caoutchouc de Nélaton, n° 12 ou 13.

Catgut n° 0 et 1.

Soie n° 0 et 1.

Crins de Florence assortis.

Anesthésie.

Locale : injections de cocaïne.

Aides.

Un (deux, si possible).

II. Malade.

Anesthésie à la cocaïne (Reclus) : une trainée cocaï-

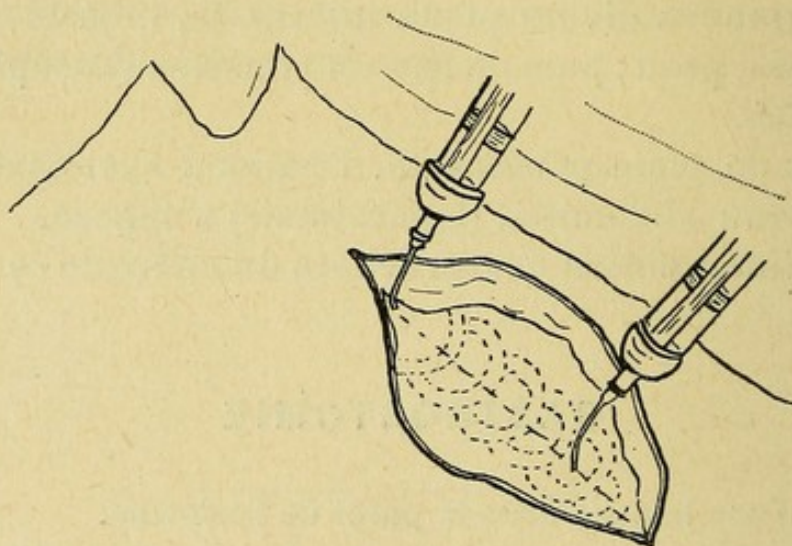


Fig. 190. — Anesthésie locale à la cocaïne des plans profonds pendant l'opération de la gastrostomie (Reclus).

nique de 8 centimètres est faite dans la peau ; elle commence au-dessous de l'appendice xiphoïde, à 2 centimètres environ en dedans du rebord gauche des fausses côtes, et se dirige vers le bas parallèlement à ce rebord. Les téguments incisés, on anesthésiera l'aponévrose et les couches musculaires superficielles ; puis une troisième trainée cocaïnique anesthésiera les plans musculaires profonds (fig. 190)].

Opération.*Position.*

Décubitus dorsal.

Exécution.

Incision de la paroi de l'abdomen. — L'incision sera faite dans la direction de la trainée analgésique, au-dessous de l'appendice xiphoïde, à 2 centimètres en dedans du rebord des fausses côtes à gauche et dirigée parallèlement à ce rebord, sur une longueur de 7 à 8 centimètres.

Sectionner la peau, — l'aponévrose superficielle avec la première couche musculaire (grand droit), — la seconde couche de muscles (transverse).

Saisir avec la pince à disséquer le feuillet postérieur de la gaine musculaire doublé du péritoine ou feuillet fibro-séreux, l'ouvrir avec la pointe du bistouri, agrandir l'incision et repérer les bords de ce feuillet avec deux pinces de Kocher.

Recherche de l'estomac. — On distingue en haut le lobe gauche du foie : sous lui se trouve l'estomac, gris blanchâtre, dont la surface est parsemée de vaisseaux à direction verticale. Parfois, il est nécessaire tout en soulevant le foie, d'abaisser le côlon transverse qui masque l'estomac. — On distinguera l'estomac du côlon par les signes bien connus qui caractérisent ce dernier : bandelettes longitudinales, bosselures, appendices épiploïques assez nombreux.

Si la paroi antérieure de l'estomac se laisse bien soulever, si elle est bien mobile, saisir avec une pince de Kocher cette paroi le plus haut possible, auprès du cardia et de la petite courbure.

Si l'estomac ne vient pas facilement (adhérences, ganglions), placer la pince plus bas, sous la ligne médiane, en une région relativement mobile.

Fixation de l'estomac à la paroi abdominale (fig. 191). — L'estomac saisi par la pince est attiré au dehors sous la forme d'un cône que l'on fixera aux deux lèvres de

la plaie par quatre points en U, transversaux, à la soie n° 0, points qui chargent la couche séro-musculaire de l'estomac d'une part et d'autre part, la paroi abdominale, depuis le péritoine jusqu'à l'aponévrose. Deux points de suture sont passés au-dessus et au-des-

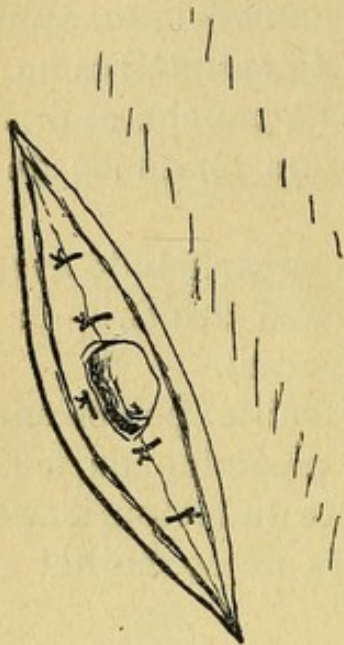


Fig. 191. — Gastrostomie. L'estomac est fixé à la paroi et va être incisé (Lejars).

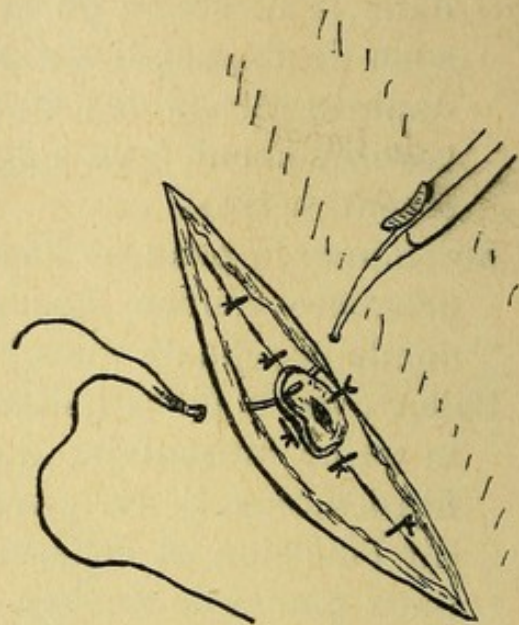


Fig. 192. — Gastrostomie. L'estomac a été ouvert, la cupule muqueuse est affrontée à la peau (Lejars).

sous à travers la paroi (péritoine, muscles et aponévrose superficielle), de manière à circonscrire la partie de l'estomac fixée au dehors.

Ouverture de l'estomac. — A l'aide de deux pinces, on soulève un pli de la séro-musculaire de l'estomac et on en incise le sommet au bistouri dans une longueur de 5 à 6 millimètres, en allant de plus en plus profondément jusqu'à ce qu'on soit arrivé à la muqueuse, que l'on reconnaît de suite à sa coloration et à sa tendance à faire hernie.

Ponctionner cette muqueuse de la pointe du bistouri, aussi petitement que possible.

Suture des téguments. — On fermera l'incision cutanée avec des points au crin de Florence placés en haut

et en bas jusqu'à l'endroit de la bouche; en ce point suturer la muqueuse éversée à la peau, à l'aide de quatre points de catgut très fin (n° 0) (fig. 192).

Pansement.

Sec aseptique. Bandage de corps modérément serré.

Suites.

Au bout de *deux à trois heures* introduire par l'orifice la sonde de caoutchouc stérilisée. A l'aide d'une seringue, faire pénétrer doucement, lentement, la valeur de quelques cuillerées de lait tiède.

A chaque pansement, recouvrir la plaie et les environs de carbonate de magnésie (pour neutraliser l'acidité du suc gastrique).

L'*alimentation* sera augmentée graduellement de façon à arriver à faire prendre au malade quatre à cinq repas par jour d'environ un demi-litre chacun (lait, jaunes d'œuf, peptones...) (p. 81).

OCCLUSION INTESTINALE

L'occlusion *vraie* est caractérisée par un obstacle mécanique s'opposant au libre cours des matières et des gaz intestinaux.

L'occlusion *fausse ou pseudo-occlusion* est due à la paralysie ou à la contracture réflexe d'une anse intestinale.

L'occlusion peut être *aiguë* ou *chronique*.

Occlusion aiguë.

Symptômes. — Début brusque, en pleine santé, facies tiré, pouls fréquent, petit, dépressible, irrégulier: hypothermie, refroidissements des extrémités, ventre ballonné, tendu, sonore, localement douloureux. Ni selles, ni gaz par l'anus, — vomissements bilieux, pouvant devenir fécaloïdes.

Diagnostic. — Différentiel : avec les fausses occlusions paralytiques, la péritonite (douleur à la pression sur l'abdomen, contracture musculaire plus marquée, ascension thermique au début), l'iléus paralytique (consécutif à la réduction des hernies étranglées, à la péritonite tuberculeuse).

Causal : invagination (enfant, boudin mobile à la palpation, sang dans les selles), — volvulus (adulte ou vieillard, douleur brusque

souvent dans la fosse iliaque gauche, sonorité au niveau d'une tumeur isolable, représentant l'anse distendue au-dessus), — bride (passé péritonitique). — Songer encore à : hernie interne dans un diverticule péritonéal, coudure, torsion, étranglement par diverticule omphalo-mésentérique, calculs biliaires. — Ne pas oublier l'examen des orifices herniaires (étranglement externe) et le toucher rectal (obstacle rectal).

Occlusion chronique.

Symptômes. — Analogues aux précédents, quoique atténués et caractérisés par leur évolution progressive : constipation croissant depuis quelques temps, arrêt stercoral plus ou moins complet, coïncidant avec émission de quelques gaz, vomissements plus rares que dans la forme aiguë, sauf à la fin où ils deviennent aussi fécaloïdes. Pouls rapide, mais bien frappé ; facies tiré, mais non grippé. Stercorémie progressive.

Diagnostic. — Étiologique. Il peut s'agir d'une obstruction stercorale (constipation habituelle et croissante, peu de retentissement sur l'état général), d'un néoplasme intestinal (amaigrissement, déchéance de la santé générale, antécédents), de la compression exercée sur un point de l'intestin par une tumeur du voisinage, kyste de l'ovaire, fibrome, tumeur mésentérique... (antécédents, palper, toucher vaginal, rectal), d'une invagination chronique (enfant, sang dans les selles).

Traitement de l'occlusion intestinale.

Dans la plupart des formes d'occlusion, si l'on est appelé dans les débuts (24 premières heures) essayer d'abord du traitement médical et en même temps prévoir les préparatifs de l'intervention chirurgicale (en cas d'échec du traitement médical).

Traitement médical.

S'abstenir de purgatifs, d'opium. Recourir : 1^o à l'entéroclyse, 2^o au lavement électrique.

1^o ENTÉROCLYSE.

Préparatifs.

Pendant les préparatifs, faire chercher les instruments nécessaires pour le lavement électrique, en cas d'échec de l'entéroclyse.

Instruments.

Tube ou grosse sonde de caoutchouc de 25 centimètres

à 40 centimètres de longueur, ou sonde œsophagienne, ou, au besoin, tube de Faucher (fig. 193) ou de Debove (fig. 194). Stériliser l'instrument.

Bock à injection de 2 à 4 litres, avec tube de caoutchouc et canule que l'on ajustera à la grosse extrémité de la sonde ou du tube.

Liquides.

Eau bouillie à 38° environ ou huile d'œillette ou d'olives

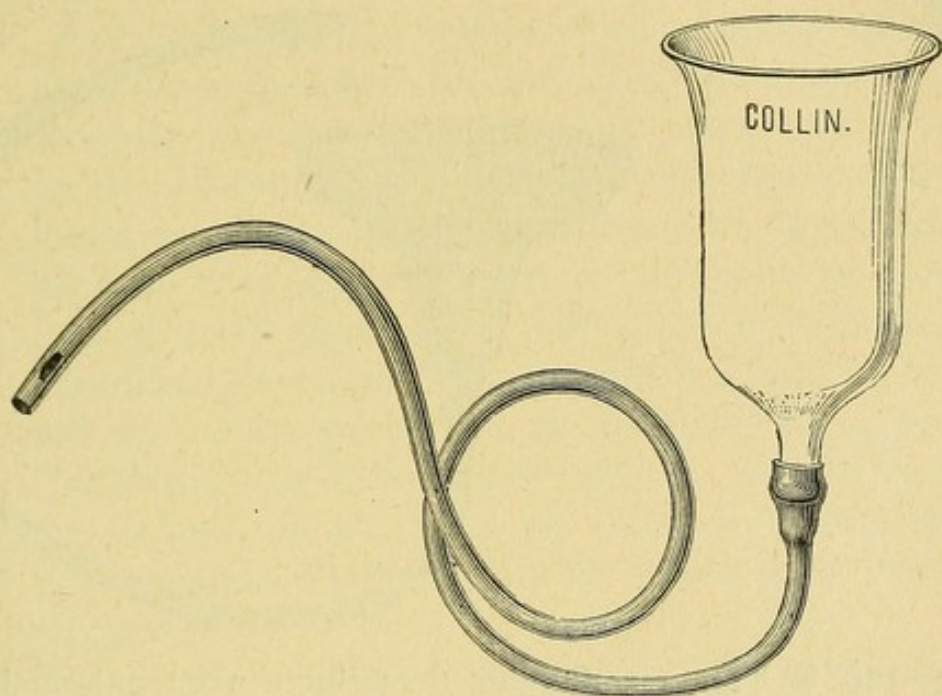


Fig. 193. — Tube de Faucher pour le lavage de l'estomac (avec entonnoir en verre).

ordinaire (2 litres de liquide pour l'enfant; 4 à 6 litres pour l'adulte).

Médicaments.

Vaseline stérile ou huile ordinaire.

Opération.

Position.

Décubitus dorsal, en travers du lit, le siège sur le bord, cuisses fléchies et écartées.

Exécution.

Introduire la sonde enduite de vaseline stérile dans l'anus également vaseliné. La conduire d'abord sur

l'index gauche *jusque dans l'ampoule rectale*. La glisser ensuite doucement en tâtonnant, jusqu'à 25, 30 et même 40 centimètres, si possible.

Ajuster l'extrémité libre de la sonde au tube de caoutchouc du bock.

Elever le bock à 30, puis à 40, 50, 60, 70 centimètres au-

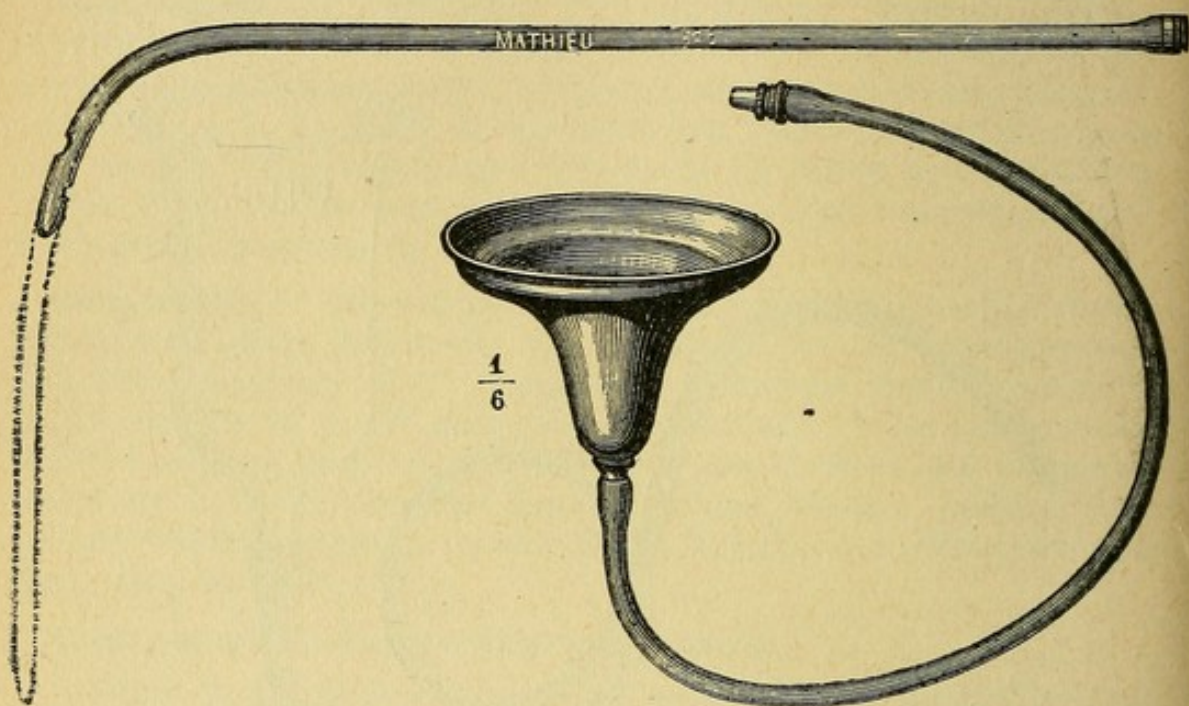


Fig. 194. — Tube œsophagien de Debove avec entonnoir en métal.

dessus du lit. Injecter le plus possible sans dépasser 2 litres chez l'enfant, 4 à 6 chez l'adulte. Au début, *comprimer avec les doigts* le pourtour de l'anus, pour éviter le reflux du liquide.

Retirer la sonde ; le malade se replace dans le décubitus dorsal.

L'expulsion se fait avec coliques, *au bout de quelques minutes*.

Succès.

Le liquide sort accompagné de matières et de gaz. Dans ces cas, la débâcle complète peut ne se produire qu'au bout de quelques heures.

Insuccès.

Le liquide ressort clair. Répéter l'opération à une heure d'intervalle.

2° LAVEMENT ÉLECTRIQUE.

A. Avec un appareil à courants continus (p. 101) (Procédé de choix).

Préparatifs.

Matériel.

1. *Batterie à courants continus* susceptible de fournir 50 milli-ampères avec 1000 ohms de résistance (une batterie de 24 éléments suffit pour cela). Vérifier qu'elle marche. Les deux fils conducteurs sont reliés l'un à une large plaque métallique de 15 sur 20 centimètres, couverte de feutre et de peau de chamois; l'autre à l'excitateur rectal (sonde en gomme avec mandrin métallique central dont un bout se termine par un orifice percé sur un des côtés de la sonde et l'autre par une borne pour l'un des fils de la pile et un embout, où s'adapte un tube de caoutchouc de 10 centimètres pour relier la sonde à la canule de l'irrigateur).
2. *Bock injecteur* de 2 à 4 litres (avec tube en caoutchouc et canule de verre).
3. *Eau bouillie tiède salée* (deux cuillerées à café de sel au litre); 2 à 3 litres de cette eau dans le bock.
4. Un *bassin plat* qu'on place sous le siège du malade.
5. *Eau salée* dans une petite soucoupe.

Technique.

Position.

Décubitus dorsal en travers du lit, les cuisses fléchies et écartées.

Exécution.

Introduire l'excitateur rectal bien vaseliné dans l'anus, le pousser doucement et en tâtonnant *le plus haut possible*. S'il ne peut pénétrer tout entier, ne pas s'en inquiéter.

Mettre le mandrin central en rapport avec le *fil répondant au pôle +* de la pile.

Adapter la canule du bock au tube de caoutchouc de la sonde.

Mouiller la *plaque* (électrode indifférente) dans l'eau de la soucoupe, la relier au pôle —, l'appliquer sur l'un des flancs.

Faire l'injection rectale *très lentement*, en élevant peu à peu le bock, sans dépasser 60 à 70 centimètres d'élévation. Faire passer de un demi-litre à un litre environ. *Abandonner alors le bock* sur un meuble voisin, de façon à laisser le liquide pénétrer pendant le reste de l'intervention.

Tourner la manette du graduateur, et laisser passer d'abord 10 *milliampères*. Au bout de deux à trois minutes *augmenter* jusqu'à 15, 20, 30, 40 *milliampères*, en tâtonnant suivant la sensibilité du malade. Plus on est prêt du début de l'occlusion, plus l'intensité du courant peut être forte.

Dans le cas de *cancer du rectum* ou du *gros intestin*, agir avec prudence, ne pas dépasser 30 *milliampères*. Laisser passer le courant 7 à 8 minutes, à l'intensité maximum. Puis ramener doucement la manette au zéro. Changer la plaque abdominale, toutes les quatre à cinq minutes (flancs droit, gauche, fosses iliaques, région ombilicale).

Si l'on n'a pas obtenu de résultat, recommencer en *renversant le courant* à l'aide du levier du commutateur.

B. Avec un appareil faradique (p. 103) (Procédé de nécessité).

Si l'on n'a à sa disposition qu'un appareil à faradisation, on peut donner le lavement électrique de la façon suivante (Régnier) :

Technique.

Le tampon en forme d'olive est poussé dans le rectum rempli d'eau salée et relié au pôle *néгатif* de la

bobine secondaire; au pôle *positif* est relié un tampon large qu'on laisse pendant deux à trois minutes *sur chacune des régions suivantes*: cæcum, côlons ascendant, transverse et descendant, tout en faisant passer le plus fort courant que le malade supporte. Il faut, du reste, commencer au zéro et *augmenter lentement* et progressivement l'intensité, puis *redescendre lentement* au zéro, avant de terminer.

On peut *recommencer* deux tentatives de ce genre à deux ou trois heures d'intervalle.

Ce procédé est moins actif que le précédent.

Suites.

Succès. — Expulsion pendant l'opération de l'eau salée, accompagnée de gaz, au milieu de coliques assez fortes — puis débâcle. — Cette dernière peut d'ailleurs ne se produire qu'au bout de quelques heures.

Insuccès. — Issue de l'eau salée, sans gaz, ni matières au bout de quelques minutes: parfois la sonde elle-même est expulsée. Recommencer l'introduction de la sonde et de l'eau salée. Si au bout de quinze à vingt minutes rien n'est obtenu, s'arrêter. Si le malade n'est pas trop fatigué (facies satisfaisant, pouls assez bon), recommencer au bout de deux à trois heures.

Dans le cas contraire, recourir à l'*intervention chirurgicale*; — quoi qu'il en soit, ne pas s'attarder aux moyens médicaux; *s'ils n'ont pas donné de résultat dans les vingt-quatre heures*, se résoudre à l'intervention.

Traitement chirurgical.

Laparotomie, s'il n'y a pas de ballonnement, et si l'on peut compter sur un chirurgien de profession; sinon, ENTÉROSTOMIE.

L'entérostomie consiste à inciser la paroi abdominale dans la fosse iliaque droite et à saisir la première anse intestinale distendue qui s'offre.

Préparatifs.

De l'opération en général (p. 13).

[Instruments.]

Un bistouri.

Une pince à disséquer.

Une paire de ciseaux droits ordinaires.

Deux écarteurs de Farabeuf.

Six pinces à forcipressure.

Quelques pinces de Kocher.

Aiguille à suture fine et courbe.

Aiguille courbe ordinaire.

Soie fine (n° 1).

Catgut fin (n° 0 ou 1).

Médicaments.

Vaseline boriquée.

Collodion.

Matériel de pansement.

Bandage de corps.

Anesthésique.

Général : chloroforme ou éther.

Aides.

Deux (un pour l'anesthésie)].

Opération.*Position.*

Décubitus dorsal.

Exécution.

1. A deux doigts en dedans de l'épine iliaque antéro-supérieure, *incision curviligne*, de 8 à 10 centimètres dont le milieu répond à cette épine. Inciser : peau, graisse, aponévrose du grand oblique, couche musculaire. S'arrêter au feuillet fibreux profond.
2. Section aux ciseaux d'un pli du feuillet fibreux, puis, au-dessous, d'un pli bien isolé du péritoine. Glisser l'index et, sur lui, *couper aux ciseaux le péritoine* en haut et en bas. Pincer les deux lèvres du péritoine.
3. *Recherche du cæcum* (reconnaissable à son gros volume, ses bandelettes). S'il est dilaté, le pincer pour l'ouvrir; si flasque, prendre la première anse grêle dilatée, ren-

trer soigneusement tout le reste avec des compresses montées sur pinces.

4. Passage des *anses fixatrices* à la soie fine ; le fil est mené à travers l'aponévrose, les muscles, le péritoine, chemine en long dans la tunique musculaire de l'intestin sur un centimètre (partie moyenne de l'anse), puis traverse péritoine, muscles, aponévrose, sur laquelle les deux chefs du fil sont noués.

Huit à dix points analogues sont passés : deux à quatre à droite, autant à gauche, deux transversaux (fig. 195).

5. *Réunir* en haut et en bas les *plans profonds de l'incision* par des points séparés à la soie. — Réduire également la plaie cutanée par des points à ses extrémités.

6. Plaçant des compresses autour de l'anse herniée, l'ouvrir d'un coup de ciseaux.

7. *Suturer les deux lèvres* de la fente intestinale *aux rebords cutanés*, par quatre à six points séparés.

8. Laisser s'écouler le *contenu intestinal* ; presser modérément l'abdomen.

Pansement.

- Mettre de la gaze collodionnée sur les deux moitiés de la plaie pour la protéger. Recouvrir cette dernière d'un paquet de gaze enduite de vaseline boriquée ; ouate par-dessus et bandage de corps avec sous-cuisses.

Suites.

Résultat immédiat. — La débâcle se produit de suite ou

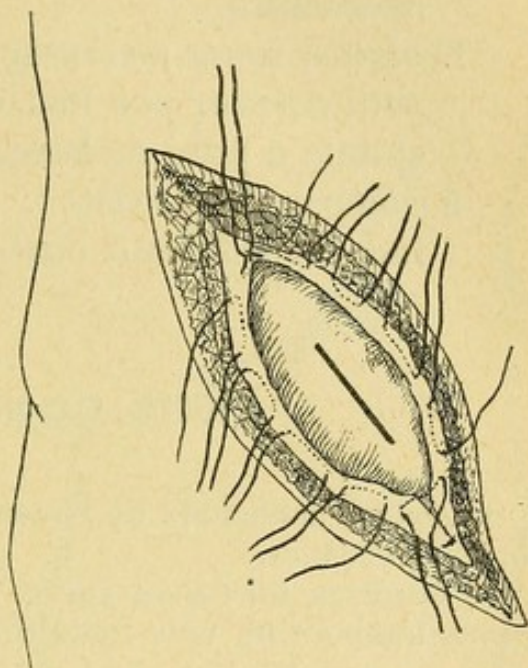


Fig. 195. — Entérostomie (iléostomie ou cæcostomie). Sutures (Ricard et Launay).

dans les heures qui suivent, quelquefois le lendemain.

Résultat non immédiat. — *Evolution simple* : les selles repa-
raissent au bout de quelques jours ; l'orifice d'entéro-
stomie se ferme de plus en plus, rarement complète-
ment ; pour achever cette fermeture une opération est
nécessaire.

Evolution moins favorable : il existe un obstacle que l'on
peut enlever par une opération secondaire. L'entéro-
stomie a paré au besoin le plus urgent.

Evolution défavorable : entérostomie définitive (mal
incurable faisant obstacle).

ANUS CONTRE NATURE

Ouverture artificielle de l'intestin à l'extérieur, sur l'un des points
de son parcours.

On étudiera ici l'anus contre nature avec éperon définitif. Pour
l'anus temporaire, voir : entérostomie (p. 281).

Indications. — Surtout en cas d'obstruction néoplasique des
dernières portions de l'intestin (rectum, S iliaque). Prévenir la
famille qu'il ne s'agit là que d'une opération palliative, qui n'em-
pêchera pas la mort du malade.

Lieu d'élection :

S iliaque, dans la fosse iliaque gauche.

Manuel opératoire.

Préparatifs.

De l'opération en général (p. 13).

[Instruments.

Un bistouri.

Une sonde cannelée ordinaire.

Quatre écarteurs de Farabeuf.

Une paire de ciseaux droits.

Douze pinces à forcipressure.

Quelques pinces de Kocher.

Une pince à griffes.

Une aiguille à suture fine et courbe.

Une aiguille à suture ordinaire.

Catgut n° 1.

Crins de Florence.

Sonde en gomme n° 18 ou 20.

Médicaments.

Vaseline stérile.

Anesthésique.

Chloroforme ou
éther.

Aides.

Trois (dont un pour
l'anesthésie)].

Opération.

Position.

Décubitus dorsal.

Exécution.

Incision de la peau
dans la fosse ilia-
que gauche —
longue de 10 cen-
timètres, *curvili-
gne*, à deux doigts
en dedans de l'é-
pine iliaque anté-
ro-supérieure.

A la sonde canne-
lée, ouvrir l'un

des interstices du grand oblique, mettre un écarteur
sur chacune des lèvres; ouvrir de même un inters-
tice du petit oblique, dont on récline les lèvres par
deux autres écarteurs transversaux; dissocier les
fibres du transverse. Ouvrir le péritoine.

Chercher l'S iliaque *en dedans, vers la symphyse sacro-
iliaque*. Elle est reconnaissable à son volume, ses bos-
sures, ses bandelettes longitudinales. Une fois saisie,
l'attirer doucement au dehors.

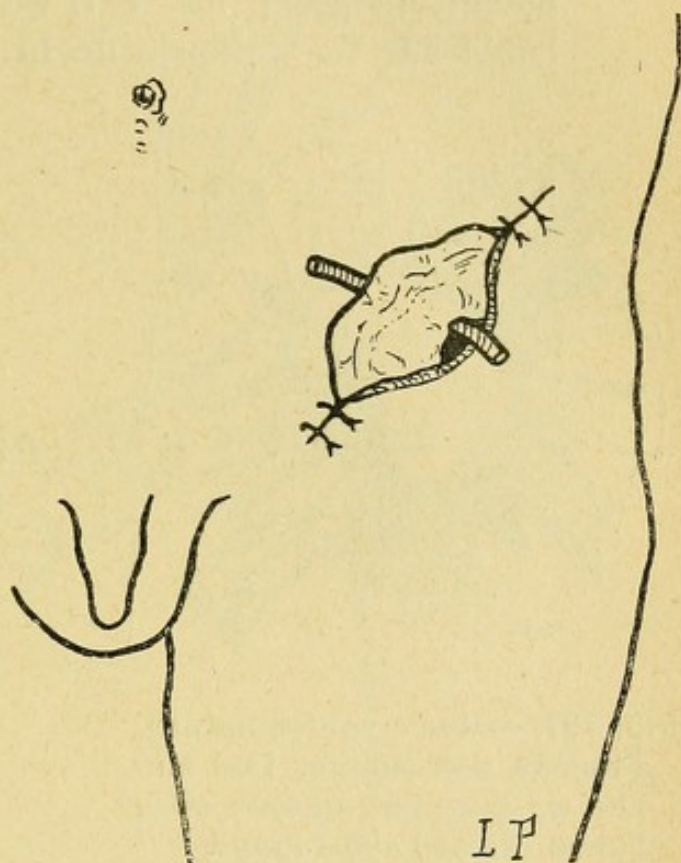


Fig. 196. — Anus contre nature.
Procédé non rapide.

1^{er} temps : une sonde est passée sous l'anse
intestinale qu'elle maintient au dehors.

Reste à traiter cette anse.

Si rien ne presse : procédé en deux temps.

Placer sous l'anse, à travers son mésentère, un bout de sonde en gomme stérilisée (fig. 196) ou même une mèche de gaze (fig. 197) qui, s'appuyant des deux côtés sur les rebords de la plaie, va soutenir cette

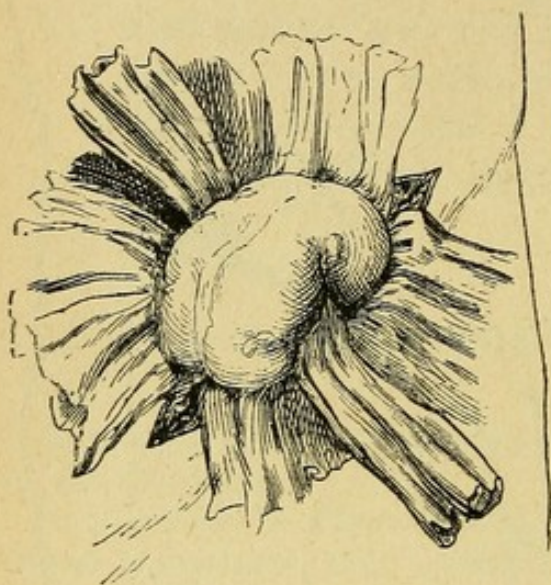


Fig. 197. — Anus contre nature. Procédé non rapide. Une mèche de gaze est passée sous l'anse (Ricard et Launay).

anse; réduire les deux bouts de cette dernière, retirer les écarteurs et rétrécir la plaie, s'il est nécessaire, par un ou deux points au crin.

Pansement.

Sec aseptique. Appliquer un bandage de corps pas trop serré.

Au bout de trois à quatre jours, on peut ouvrir la face convexe de la portion herniée, par une section transversale au thermocau-

tère (fig. 198). Cette section doit être faite lentement, à petits coups pénétrant de plus en plus profondément. Elle ne doit pas dépasser une longueur de 1 centimètre et demi environ. S'il est possible, il est préférable de n'intervenir qu'au sixième ou septième jour, à cause des adhérences qui seront alors plus solides. La tige de gomme ne sera retirée que le dixième jour.

Si l'on est pressé (stercorémie...) procédé en un temps (fig. 199).

Réunir par une couronne de points en anse au catgut la région choisie de l'S iliaque au péritoine pariétal. Du côté de l'intestin, ne traverser que les couches séreuse et musculaire. Former l'éperon en accolant

l'une à l'autre les deux portions de l'anse par quelques points (fig. 199).

Placer en haut et en bas de la plaie, pour la rétrécir,

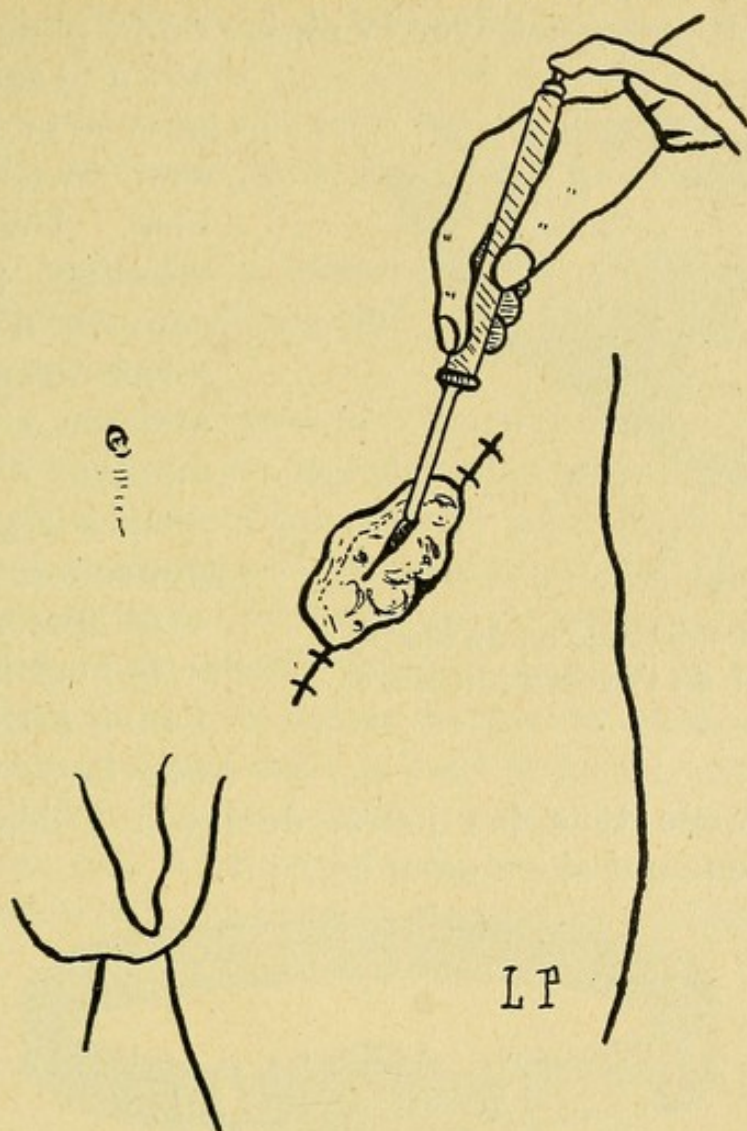


Fig. 198. — Anus contre nature. Procédé non rapide.

2^e temps : ouverture au thermocautère.

quelques points au crin réunissant toute l'épaisseur des couches musculaires.

Réunir les extrémités de la plaie cutanée elle-même.

Pour ouvrir l'anse, soulever la paroi intestinale avec une pince, et inciser au bistouri ou aux ciseaux dans l'étendue de 2 centimètres.

Pansement.

Enduire de vaseline stérile l'orifice et la plaie. Recou-

vrir d'un pansement aseptique humide. Bandage de corps modérément serré avec sous-cuisses.

Suites.

Tous les jours, nettoyer la région de la plaie au savon

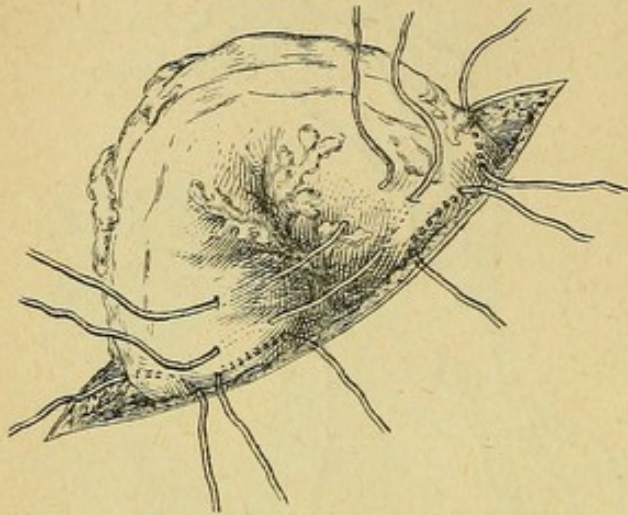


Fig. 199. — Colostomie en un temps. Formation de l'éperon (Ricard et Launay).

et à l'eau chaude, puis à la liqueur de Van Swieten dédoublée. L'enduire de vaseline, puis la recouvrir d'un pansement aseptique humide ou, si la peau se macère, d'un pansement sec que l'on renouvellera aussi souvent que nécessaire.

Par le bout inférieur de l'anus artificiel, faire des lavages à l'eau

boriquée tous les jours, de façon à désinfecter la tumeur qui siège dans ce bout.

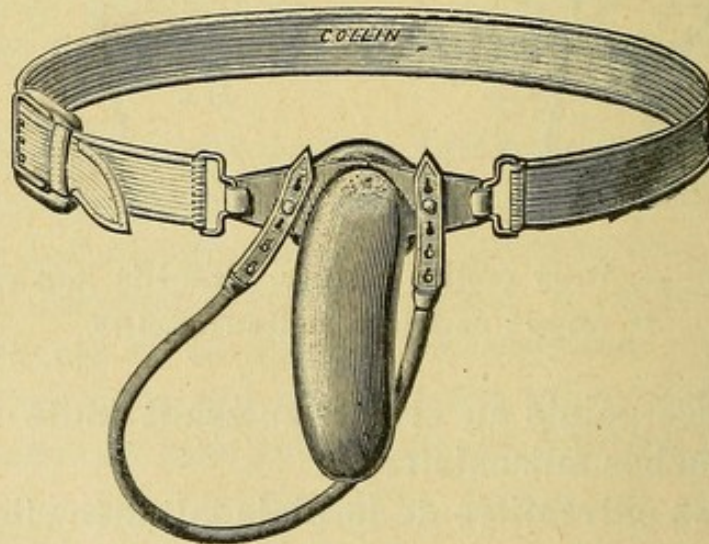


Fig. 200. — Appareil avec poche de caoutchouc pour anus artificiel.

L'alimentation donne souvent de la diarrhée, sans qu'on puisse indiquer à l'avance la liste des aliments conve-

nables. C'est en tâtonnant que le *malade choisira les mets* qui lui sont favorables.

D'habitude, l'opéré arrive, au bout de quelques jours, à devenir continent et à régulariser ses selles. Au bout d'une quinzaine de jours, on pourra s'occuper de lui faire porter un appareil spécial (fig. 200), muni d'une poche en caoutchouc destinée à recevoir les matières fécales.

Sauf complications, le *lever* pourra avoir lieu à partir du quinzième au vingtième jour. Peu à peu, la marche sera reprise.

Un des inconvénients de l'anús contre nature consiste dans la hernie de la muqueuse intestinale ; cette hernie généralement progressive peut atteindre le volume des deux poings et même davantage. Le repos prolongé dans le décubitus dorsal et au besoin, l'application d'une vessie remplie d'eau à la température ordinaire sur la masse herniaire, suffisent dans la grande majorité des cas pour la faire rentrer.

Pour éviter ces accidents, il est bon de veiller avec grand soin à l'état pulmonaire des malades, de façon à éviter la toux, dans la mesure du possible.

HERNIE CRURALE ÉTRANGLÉE

Sortie de l'abdomen au niveau de l'anneau crural, cette hernie suit la paroi interne de la loge des vaisseaux fémoraux et s'en dégage à la base du triangle de Scarpa par un des trous du fascia cribriformis.

Rapports anatomiques. — En dehors, veine fémorale ; en avant et en haut chez l'homme, cordon spermatique séparé par l'arcade de Fallope ; en dedans, bord tranchant du ligament de Gimbernat ; en bas et en arrière, pectiné recouvert de son aponévrose.

Débrider en arrière et un peu en dedans (origine anormale de l'obturatrice, à la face profonde de l'anneau).

L'étranglement se produit soit au niveau de l'anneau crural, soit au niveau d'un orifice du fascia cribriformis, soit au niveau de ces deux anneaux confondus.

Signes. — S'observe surtout chez la femme : tumeur d'habitude petite (parfois même invisible) sur la partie moyenne et un peu interne de la racine de la cuisse (fig. 201). Souvent les symptômes généraux affectent la forme du choléra herniaire : douleurs, vomissements, facies grippé, contractures, convulsions.

Diagnostic. — Si la tumeur n'est pas très visible, incliner en avant le tronc du malade, en lui faisant fléchir et tourner les cuisses un peu en dedans ; le doigt engagé dans l'anneau crural sent la tuméfaction ou détermine une vive douleur, qui fait fléchir la cuisse et se contracter l'abdomen. — Penser à adénite aiguë, anévrysme de la fémorale, phlébite variqueuse de la saphène.

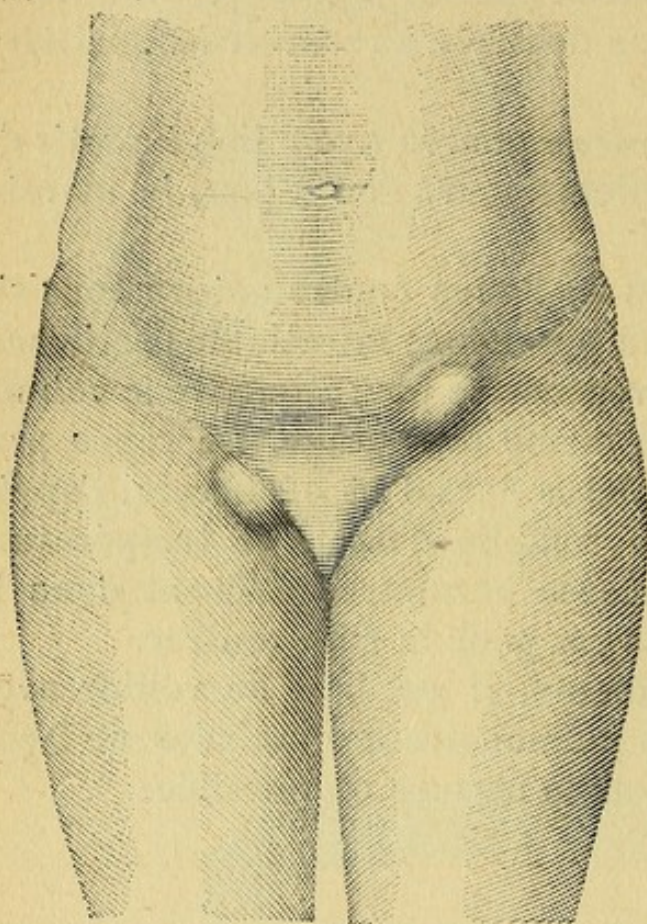


Fig. 201. — Hernie crurale droite, inguinale gauche.

Traitement.

On peut essayer tout d'abord de l'inversion complète du corps, puis du taxis sans ou avec anesthésie générale. Enfin, en cas d'insuccès, l'intervention opératoire doit être faite sur-le-champ.

INVERSION COMPLÈTE DU CORPS (Lucas-Championnière).

1. *Inversion simple sans aucun taxis.*

Ce procédé consiste à faire charger le patient sur les épaules d'un homme vigoureux, la tête et les bras pendants. Le sujet est retenu par les mollets, les membres inférieurs étant fléchis sur les épaules du porteur.

Il faut le maintenir ainsi pendant un certain temps et si le poids du malade le permet, faire marcher le porteur.

En remplaçant ensuite le sujet dans la position horizontale, on constate souvent que la hernie est rentrée.

2. *Inversion complète avec essai de taxis.*

Faire l'inversion d'abord, puis quelques pressions légères et on réduit sans difficulté une hernie qui a parfois résisté aux taxis les plus réguliers.

3. *Inversion avec anesthésie chloroformique.*

Endormir à fond le sujet dans la position horizontale.

Lorsqu'on le met en position inversée, il faut habituellement le rendormir, parce qu'il a tendance à se réveiller. Or, il est très important que la résolution soit complète.

TAXIS.

Ensemble des pressions devant amener la rentrée dans la cavité abdominale des viscères herniés.

Préparatifs.

Donner un grand bain — un lavement simple ou purgatif — faire uriner le malade, puis mettre pendant quelque temps le sujet en position inclinée en arrière.

Technique.

Position.

Malade dans le décubitus dorsal, les jambes fléchies sur les cuisses, celles-ci sur le bassin.

Exécution.

A l'aide de la pulpe des doigts de la main droite, exercer des pressions sur les parties les plus voisines de l'orifice herniaire en cherchant à les repousser en haut et en dehors. Agir ainsi successivement sur les diverses parties renfermées dans le sac.

Si la hernie a franchi un orifice du fascia cribriformis, la pousser d'abord en bas et en dedans pour la refouler en arrière de cette membrane, puis exercer les pressions en haut et en dehors.

Cesser ces manœuvres au bout de quelques minutes (cinq à quinze minutes).

En cas d'échec, le taxis peut être recommencé sous

l'anesthésie générale. Si l'on échoue, il faut, enfin, se résoudre à l'intervention.

KÉLOTOMIE.

Préparatifs.

De l'opération en général (p. 13).

[I. *Instruments.*

Bistouri ordinaire.

Ciseaux droits et ciseaux courbes.

Pince à disséquer.

Pince à griffes.

Une douzaine de pinces hémostatiques.

Six pinces de Kocher.

Aiguille de Reverdin courbe.

Aiguille de Mooy.

Aiguille à suture fine et courbe.

Une paire d'écarteurs moyens.

Soie fine (n° 0).

Catgut gros (n° 3).

Crins de Florence.

Liquides, médicaments.

Solution phéniquée à 50/1000.

Collodion élastique.

Matériel de pansement.

Mackintosh.

Anesthésique.

Général : chloroforme ou éther.

Aides.

Au moins deux (un pour l'anesthésie).

II. *Malade.*

Ne pas omettre de raser la région et de nettoyer non seulement le pli de l'aîne, mais, chez l'homme, le scrotum et la verge; envelopper cette dernière d'une compresse serrée par une pince à forcipressure].

Opération.

Position.

Décubitus dorsal.

Exécution.

1. *Incision de la peau et du tissu cellulaire.* Point de départ : au-dessus de l'arcade de Fallope, à 3 ou 4 centimètres de l'épine du pubis ; descendre verticalement et sur une longueur variable (6 à 10 centimètres) au milieu de la tumeur.

Mettre à nu le rebord de l'arcade de Fallope à la partie supérieure de la plaie.

En écartant les pelotonsgrasieux, ou un véritable lipome pré-herniaire, on tombe sur le sac.

2. *Isolement du sac.*
Avant de l'ouvrir jusqu'à l'anneau, se servir de la sonde cannelée et chercher un plan de clivage. Enlever la graisse, écarter les ganglions qui encombrement la région pour bien voir ce que l'on fait.

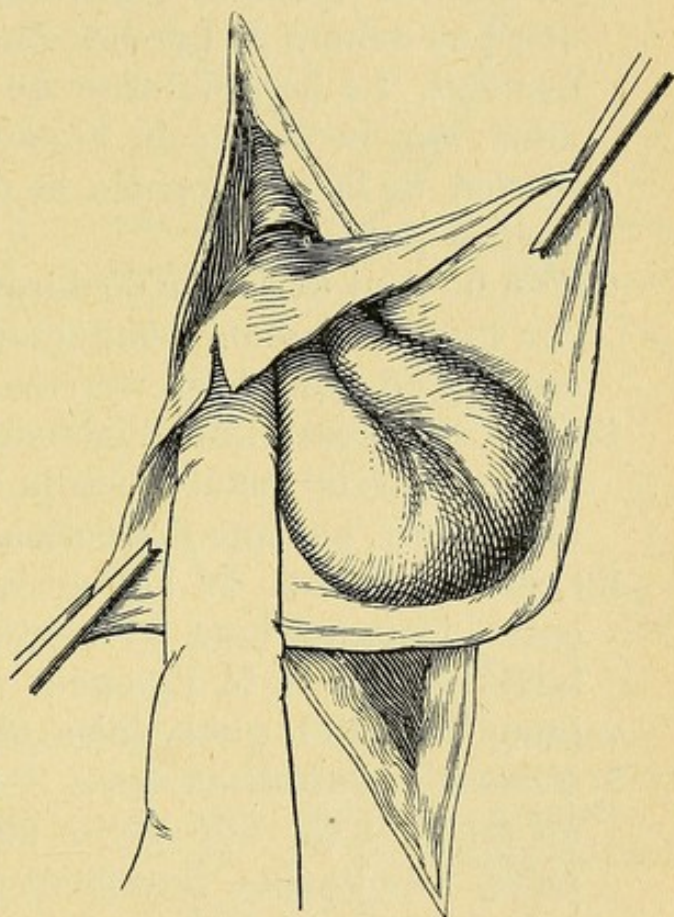


Fig. 202. — Hernie crurale étranglée. Débridement sur le doigt (Ricard et Launay).

3. *Ouverture du sac.*

Saisir un pli entre

les mors d'une pince à disséquer, l'entamer en dédoulant à petits coups avec la pointe des ciseaux.

Se rappeler que le sac a une paroi épaisse et souvent très compliquée. Songer à la possibilité d'hygromas en avant du sac — provenant du port de bandages —, pour ne pas confondre leur ouverture avec celle du sac.

Dès que le sac est ouvert, issue de sérosité rougeâtre.

Saisir les bords du sac avec des pinces à forcipressure et compléter la fente en haut et en bas.

4. *Débridement de l'anneau.* — Essayer du débridement mousse, au doigt (fig. 202) : enfoncer l'index droit (avec difficulté, car l'anneau est très étroit) entre la face interne du sac et son contenu jusqu'au collet.

Chercher, en refoulant l'intestin, à insinuer le bout du doigt en dehors de l'arcade fibreuse, qu'il accroche et franchit. Le bord interne de cette dernière chargé ainsi sur la pulpe de l'index est déchiré par une flexion de la phalange et une traction en dedans vers le pubis.

Si l'on ne peut arriver à déchirer ce ligament, l'inciser, sur l'index comme conducteur, à petits coups de ciseaux en bas et en arrière.

En cas d'impossibilité d'introduire l'index dans l'anneau, débrider celui-ci sur la sonde cannelée, mais à ciel ouvert, par une dissection soigneuse.

En cas de section de l'obturatrice, ou d'anastomoses entre l'épigastrique et l'obturatrice, lier les deux bouts. Une fois le ligament rompu, porter le doigt jusqu'au collet, qui se laisse distendre aisément.

5. *Traitement du contenu du sac.* — D'habitude on découvre au fond du sac une petite anse d'intestin grêle noirâtre, très tendue. Rarement on trouve au devant de cette anse de l'épiploon, le cæcum, l'S iliaque.

Si l'intestin est sain (couleur brun foncé, noirâtre, qui se modifie et devient brune sous les grands lavages à l'eau bouillie chaude), le réduire en commençant par comprimer le bout postérieur de l'anse herniaire.

En général réséquer l'épiploon (à moins qu'il ne soit en très petite quantité). Pour cela, passer une anse de fil au milieu de la partie à étrangler, ramener en avant les deux chefs libres, les faire passer dans l'anse, serrer ce premier nœud coulant; amener l'un des chefs en arrière, l'autre en avant, et, après avoir bien

tiré sur eux les réunir par un double nœud du côté de l'autre moitié de la partie à étrangler (fig. 203, 204).

C'est le nœud de Lawson-Tait.

Si la portion d'épiploon est trop volumineuse, la séparer en plusieurs segments que l'on traitera de la même façon que le précédent.

Vérifier, une fois l'épiploon réséqué à 1 centimètre de

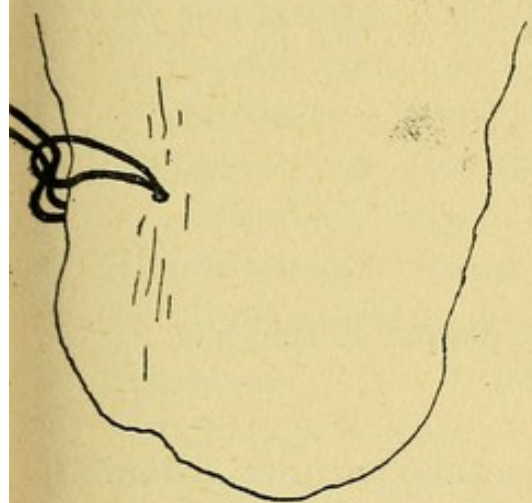


Fig. 203. — Ligature épiploïque à l'aide du nœud de Lawson-Tait (1^{er} temps) (d'après Lejars).

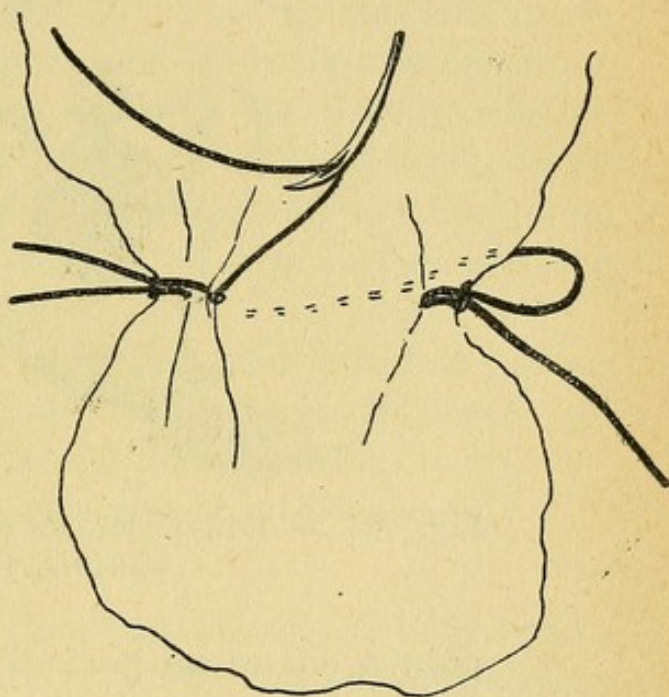


Fig. 204. — Ligature épiploïque à l'aide du nœud de Lawson-Tait. Le nœud est achevé à gauche, il est en voie d'exécution à droite (d'après Lejars).

la ligature, que le *moignon ne saigne pas*. Alors seulement sectionner les fils à 5 millimètres de chaque ligature. Avant de rentrer le moignon, tamponner ce dernier avec la solution phéniquée forte.

Si, la réduction faite, du sang vient de la profondeur, aller à la recherche des organes réduits (déchirure intestinale, mésentérique, insuffisance de la ligature épiploïque).

Si l'intestin noirâtre, couleur feuille morte, ne reprend pas une coloration saine sous l'eau chaude bouillie —

s'il y a, en outre, fétidité de la sérosité du sac —, fixer le pourtour du segment suspect aux abords de l'orifice herniaire; si l'anse entière est ainsi, la laisser dans la plaie, en la fixant à l'anneau. Recouvrir le tout d'un pansement.

Si l'intestin est nettement *sphacélé* en un ou plusieurs

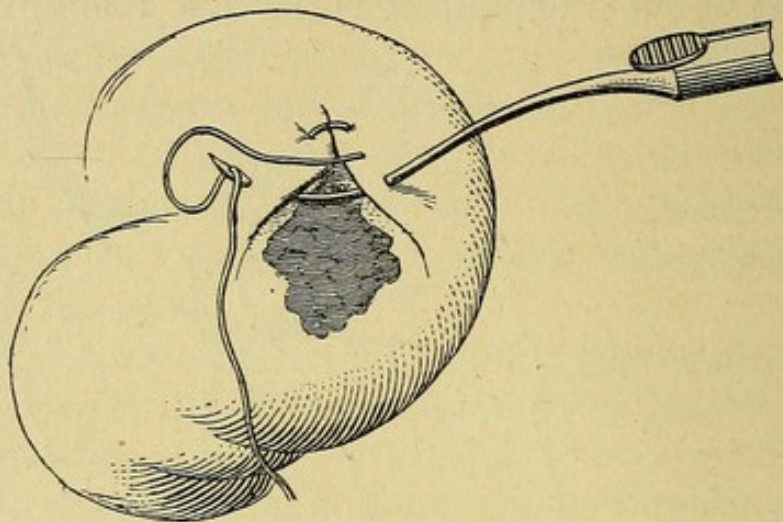


Fig. 205. — Enfouissement d'une plaque de sphacèle (d'après Lejars).

points, ou même perforé, faire des sutures à double étage (fig. 205) :

1^o points comprenant toutes les tuniques.

2^o points séro-séreux.

Dans les cas où les lésions sont trop étendues (crainte du rétrécissement par le fait des sutures) les bords de la perforation seront suturés au sac, puis à la paroi.

6. *Résection du sac.* — Abaisser le sac le plus possible de façon à amener au dehors la graisse sous-péritonéale (se méfier du peloton graisseux interne et le refouler : souvent il est doublé de la vessie prolabée).

Traverser le collet avec un double fil de catgut. Faire le nœud de Lawson-Tait et conserver les deux chefs de cette ligature. — Sectionner le sac à 1 centimètre de la ligature.

Reste à faire la cure radicale.

7. *Fixation du moignon sacculaire.* — L'index gauche intro-

duit dans l'anneau crural est poussé sous la paroi jusqu'au-dessus de l'arcade crurale. — Une aiguille de Reverdin courbe traverse cette paroi d'avant en arrière et guidée par l'index vient chercher l'un après l'autre les deux chefs de la ligature sacculaire, qui sont noués ensemble sur l'aponévrose du grand oblique et attirent en haut le moignon sacculaire.

8. *Obturation de l'orifice crural.* — Un premier fil passé dans l'aponévrose du pectiné à la hauteur de l'anneau. Un des chefs repris est mené à travers l'arcade de Fallope. Tâcher de prendre avec ce fil le ligament de Gimbernath. En passer un deuxième, un troisième excentriquement par rapport au premier, de façon à faire une suture en bourse.

9. *Suture* : 1° des plans cellulaires. Rapprocher par un surget au catgut devant l'orifice tous les tissus qui entouraient le sac et en ont été séparés.

2° de la peau, au crin et à points interrompus.

Pansement.

Lamelles de gaze aseptique nombreuses — ouate hydrophile — ouate ordinaire très abondante. Double spica maintenant solidement le pansement. Placer un mackintosh sur la face antérieure, avec orifice pour laisser passer la verge.

Suites.

Générales. — Séjour au lit : trois semaines. Diète absolue pendant les *vingt-quatre premières heures*. En cas de soif trop ardente, quelques cuillerées à café de grog, d'eau de Vichy, de champagne glacés. Injection de sérum artificiel de 500 centimètres cubes.

Le *lendemain* alimentation liquide, et injection de sérum de 500 centimètres cubes.

S'il n'y a pas eu de selle, lavement avec 4 ou 5 cuillerées d'huile d'olives ou de glycérine, à renouveler au besoin plusieurs fois.

Si l'intestin ne s'est pas vidé le *troisième jour*, purgation

avec huile de ricin (une cuillère à café toutes les heures) jusqu'à effet utile. Continuer l'alimentation liquide trois ou quatre jours.

Chez les vieillards, les sujets affaiblis ou intoxiqués par la stercorémie, faire fonctionner l'intestin plus tôt (iléus paralytique fréquent, même après la kélotomie). Recourir au lavement électrique (p. 279).

Locales. — Lever le pansement au *huitième jour*. Enlever les fils. Replacer un pansement aseptique sec.

En cas de suppuration locale, faire tous les jours le pansement, nettoyer à la solution de sublimé à 1/1000 les points infectés. Recouvrir d'un pansement aseptique sec.

Si l'opéré est jeune et ses tissus résistants, si la hernie était petite, le port d'un bandage est inutile.

Mais, s'il s'agissait d'une hernie volumineuse, chez un sujet âgé, le port du bandage à pelote large, plate et peu compressible, est indiqué.

HERNIE CRURALE (non étranglée).

Il est possible de guérir une hernie crurale par le port d'un bandage. Cependant, en général, la cure radicale s'impose [néanmoins récidives : 81 fois sur 395 observations (Bresset)].

Si contre-indications (mauvais état général, tissus lâches, autres hernies...), appliquer le bandage français (fig. 206), avec pelote ovale assez petite, ressort ferme. Ne pas oublier le port d'un sous-cuisse.

Cure radicale.

L'opération est identique à celle de la hernie étranglée, en supprimant le temps (4) relatif au débridement de l'anneau.

HERNIE INGUINALE ÉTRANGLÉE

Peut être congénitale (persistance du canal vagino-péritonéal) ou acquise. Elle quitte l'abdomen généralement au niveau de l'orifice

profond du canal inguinal (hernie oblique externe); plus rarement, de la fossette entre l'artère épigastrique et l'artère ombilicale (hernie directe); exceptionnellement de la fossette entre l'artère ombilicale et l'ouraque (hernie oblique interne). En pratique il est souvent difficile, même impossible — au moins avant l'opération — de distinguer la variété à laquelle on a affaire.

Le siège de l'étranglement est presque toujours au collet du sac, c'est-à-dire au niveau de l'orifice inguinal profond, en dehors de l'artère épigastrique. Pour ne pas blesser cette dernière, avoir soin de faire des débridements multiples et vers le haut, où il n'y a aucun organe important.

Dans le cas habituel de hernie inguinale externe, il faudra traverser la peau, le tissu cellulaire sous-cutané, ouvrir le canal inguinal en fendant parallèlement à sa direction l'aponévrose du grand oblique; pénétrer dans le cordon à travers la tunique fibreuse commune, au sein de laquelle est le sac; presque toujours il existe un sac péritonéal complet.

Chez la femme, le cordon est remplacé par le ligament rond.

Signes. — Tumeur au-dessus de l'arcade crurale, obliquement dirigée dans la direction du cordon et descendant plus ou moins bas vers les bourses. Suppression des garde-robes et des gaz. Douleurs vives. Facies pâle. Pouls petit, rapide.

Diagnostic. — Le doigt mis sur l'épine du pubis permet de sentir la pédicule de la tumeur au-dessus du doigt (caractère distinctif d'avec la hernie crurale). Diagnostic à faire parfois avec kyste du cordon enflammé, inflammation du testicule ectopé.

Traitement.

L'inversion et le taxis (p. 290, 291) seront pratiqués dans

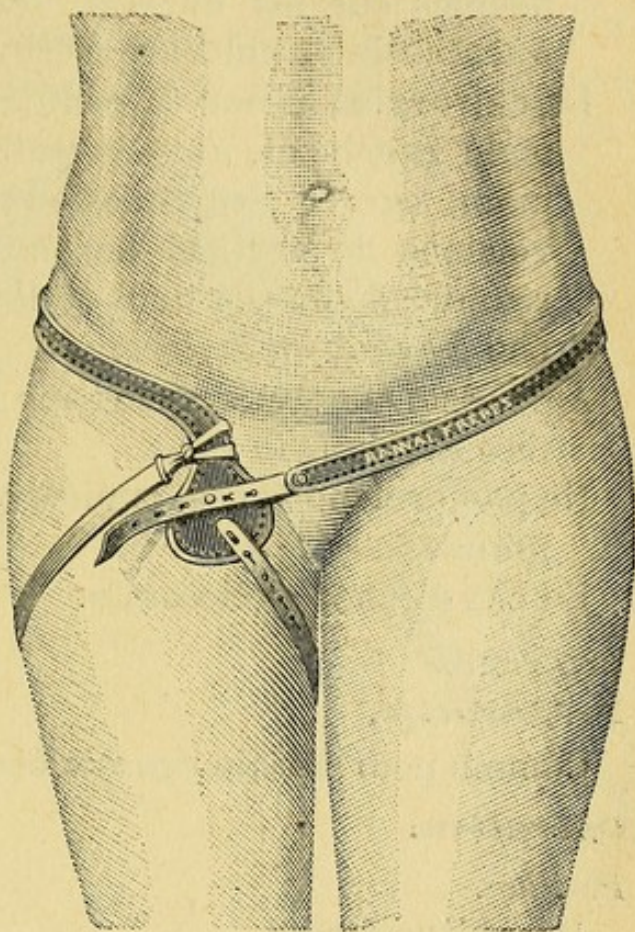


Fig. 206. — Bandage français pour hernie crurale.

les heures qui suivent : pour le taxis, commencer par donner un lavement, puis faire uriner le sujet; ce dernier sera couché sur le dos, tête basse, les jambes fléchies sur les cuisses, les cuisses sur le bassin. Anesthésie au chlorure d'éthyle facultative.

Le chirurgien prend le pédicule de la hernie dans la main gauche et, avec la pulpe des doigts de l'autre main, exerce des pressions sur les parties les plus voisines de l'orifice herniaire, en cherchant à les refouler de bas en haut et de dedans en dehors, et un peu d'avant en arrière.

Agir ainsi successivement sur les diverses parties renfermées dans le sac.

Ne pas prolonger ces manœuvres plus de dix à quinze minutes.

En cas d'échec, kélotomie.

KÉLOTOMIE.

Préparatifs.

Comme pour hernie crurale étranglée (p. 292).

Opération.

Position.

Décubitus dorsal.

Exécution.

1. *Incision cutanée* à 4 centimètres au-dessus de l'arcade de Fallope, en dehors du milieu de cette arcade et descendant plus ou moins sur le milieu de la racine de la bourse correspondante. Inciser la peau et le tissu cellulaire jusqu'à l'aponévrose nacrée du grand oblique. Pincer et lier tous les vaisseaux qui donnent. Si l'épigastrique est blessée, en lier les deux bouts, le supérieur souvent est rétracté.
2. *Section du pilier externe* (fig. 207). — Le sac se présente au-dessous de l'aponévrose du grand oblique. Insinuer la sonde cannelée sous le pilier externe de l'anneau inguinal, le sectionner aux ciseaux, et continuer la section du plan fibreux jusqu'au sommet de l'incision.

En cas de trop grande distension du pédicule herniaire et de difficulté de glisser la sonde cannelée sous le pilier externe, commencer par le temps suivant et procéder ensuite à la section du pilier.

3. *Ouverture du sac.* — Sectionner sur la sonde cannelée les enveloppes externes du sac, parfois nombreuses.

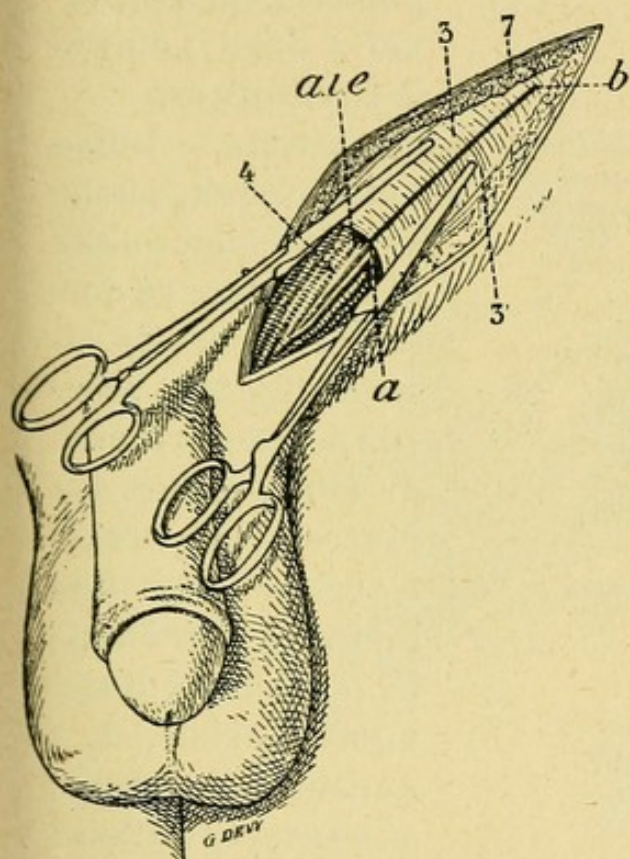


Fig. 207. — Tracé de la section (a b) de l'aponévrose du grand oblique. (Ricard et Launay).

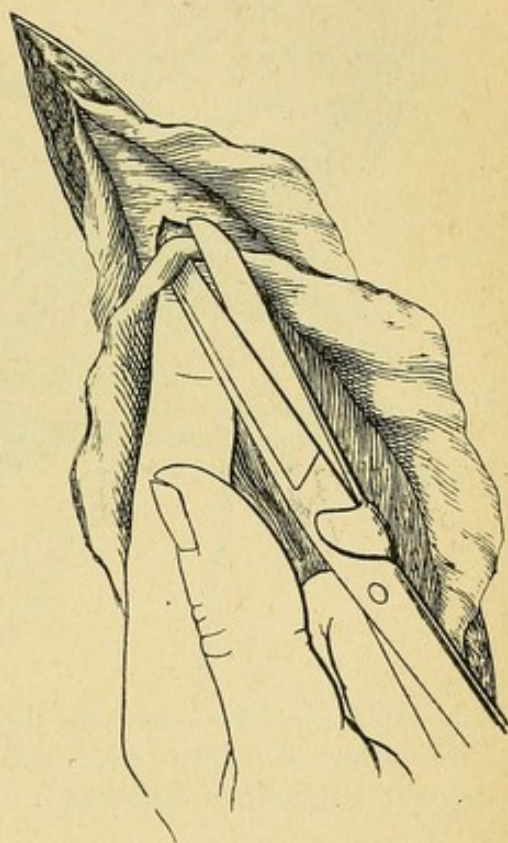


Fig. 208. — Débridement de la hernie étranglée inguinale (Ricard et Launay).

Quand la sonde ne charge plus de tissus, saisir un pli du sac entre les mors d'une pince à disséquer et l'entamer en dédolant, à petits coups, avec la pointe des ciseaux. Dès que le sac est ouvert, issue de sérosité rougeâtre.

Sur l'index gauche, introduit par cet orifice un peu élargi, glisser l'une des branches des ciseaux et sectionner le sac en haut jusqu'à l'anneau inguinal, en bas jusqu'à la partie inférieure de la plaie.

En cas d'adhérences, procéder doucement et patiemment; parfois besogne très ardue. Si l'intestin est déchiré, fermer de suite la plaie par des sutures comme p. 296, et désinfecter minutieusement la région.

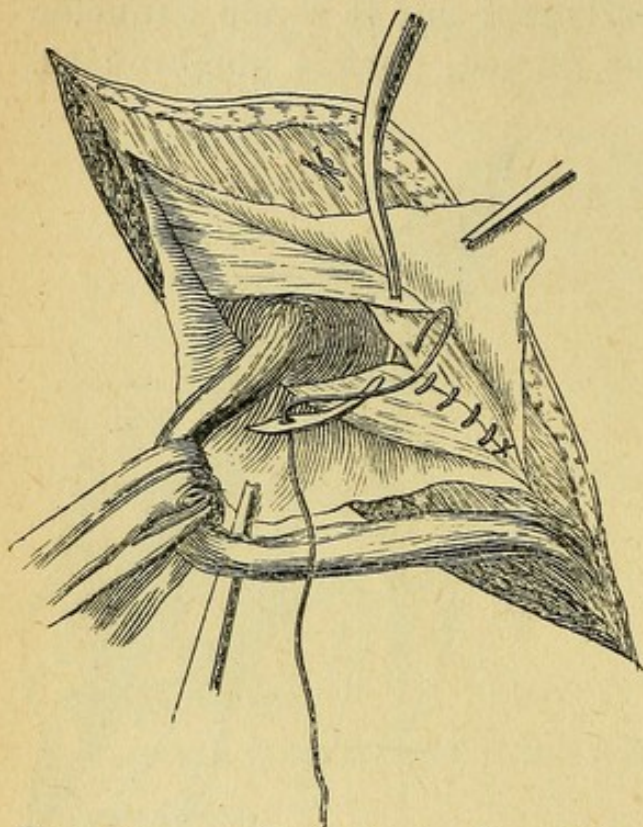


Fig. 209. — Procédé de Bassini.
Réfection du plan profond (côté droit) (Ricard et Launay).

Saisir les deux bords du sac avec des pinces (repères), laver à l'eau bouillie la cavité du sac.

4. *Débridement.* — Introduire l'index gauche sous le collet du sac et sectionner ce dernier à coups de ciseaux (fig. 208). Jeter sur les deux lèvres du collet ouvert des pinces (repères). S'arrêter dès que l'intestin attiré dans la plaie vient librement (parfois, 2, 3 anneaux successifs) et s'assurer au doigt

qu'il n'y a plus de bride dans la profondeur.

5. *Examen du contenu du sac* comme pour hernie crurale (p. 294).
6. *Isolement et résection du sac.* — Ne pas oublier que le cordon est en arrière et ses éléments souvent dissociés à la surface du sac. Opérer cette séparation avec les doigts ou la sonde cannelée. Bien dégager le collet, puis dégager tout le reste du sac jusqu'aux bourses. Le lier au collet, le plus haut possible : traverser ce dernier avec un double fil de catgut. Faire le nœud de Lawson-Tait (p. 294) et conserver les deux chefs de cette ligature. Réséquer le sac par section à 1 centimètre de la ligature.

Terminer par la cure radicale.

7. *Fixation du moignon sacculaire.* — Les deux chefs de la ligature du sac sont repris.

L'index gauche étant glissé sous la paroi en haut et en dedans, cette paroi est traversée en sens inverse à deux travers de doigt au-dessus de l'arcade crurale,

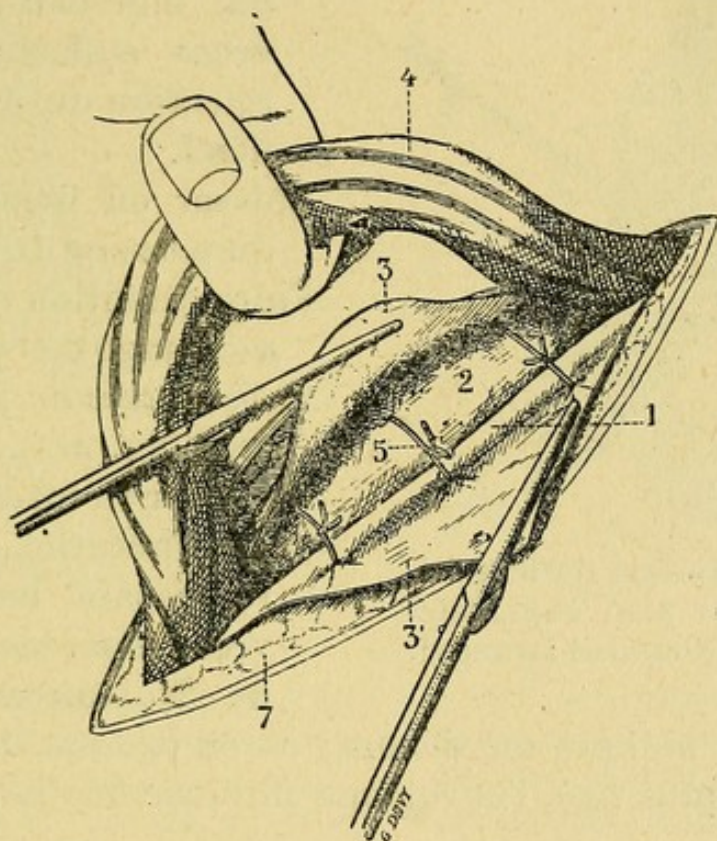


Fig. 210. — Procédé de Bassini. La paroi profonde est reconstituée (côté gauche) (Rochard).

par l'aiguille de Reverdin qui vient émerger dans la plaie, et y prend un des fils.

Passer un second point plus en dedans, ramener le second chef. Nouer ensemble ces deux chefs sur l'aponévrose du grand oblique.

8. *Réfection du plan profond* (fig. 210). — Récliner le cordon, avec un écarteur. Faire un premier point de catgut auprès du pubis pénétrant dans le rebord fibreux rétro-inguinal et passant dans le tendon plat des petit oblique et transverse. Faire un nœud, puis continuer

un surjet de dedans en dehors. En dehors (lèvre inférieure de l'incision aponevrotique) veiller à ne

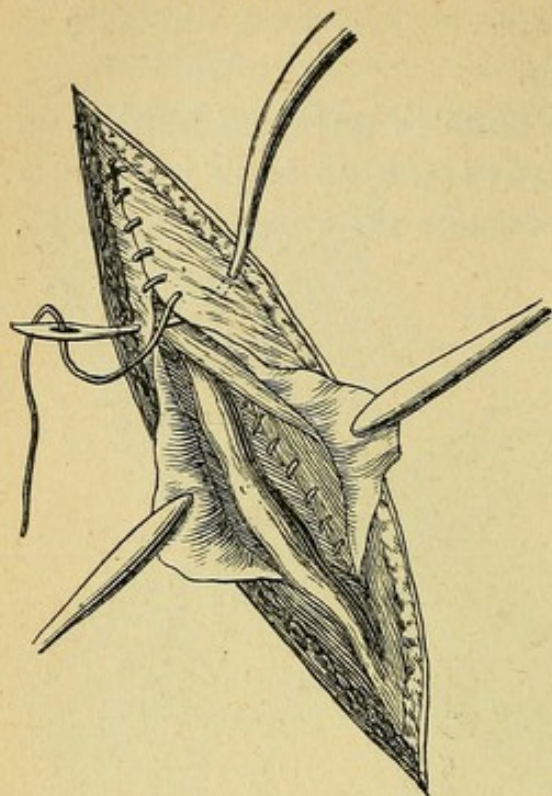


Fig. 211. — Procédé de Bassini. Réfection du plan superficiel (côté droit) (Ricard et Launay).

charger que le bord postérieur de la gouttière, afin de laisser en avant un morceau d'aponévrose suffisant pour la réfection du plan superficiel.

Laisser en haut la place du passage du cordon.

Faire attention en haut au voisinage des vaisseaux.

9. *Fermeture du plan superficiel* (fig. 211).

Replacer le cordon.

Faire un surjet au catgut réunissant les deux lèvres [répérées au début] de l'aponévrose du

grand oblique en dehors; et en dedans, les piliers, puis, plus bas, l'enveloppe fibreuse des bourses.

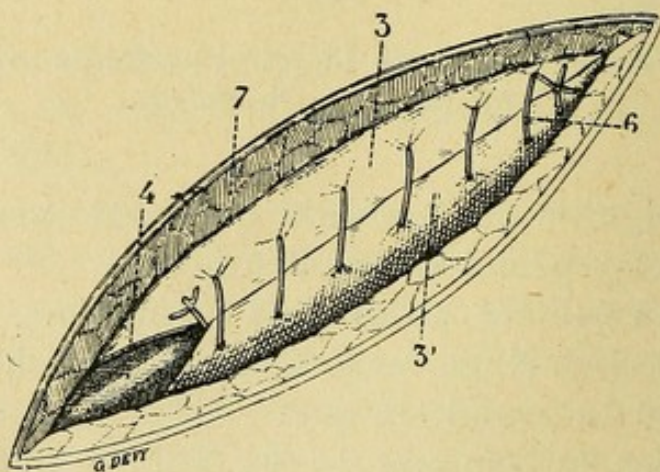


Fig. 212. — Procédé de Bassini. La paroi superficielle est reconstituée (côté gauche) (Rochard).

10. *Suture de la peau*, au crin de Florence, à points séparés.

Pansement.

Sec aseptique. Ouate en abondance.

Serrer et maintenir fortement par un spica double.

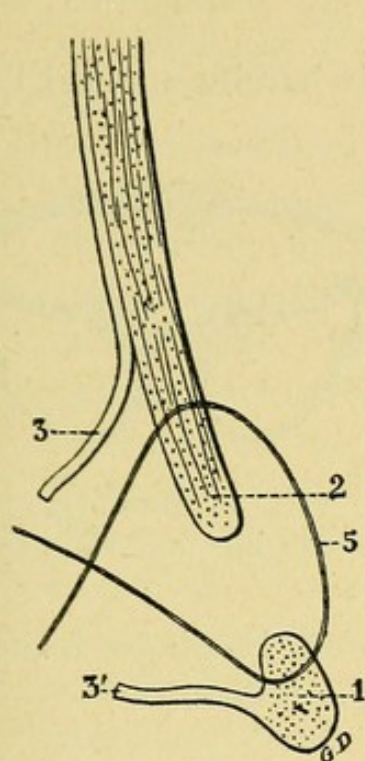


Fig. 213. — Schéma montrant la réfection du *plan profond* inguinal, la suture du tendon conjoint 2, à l'arcade de Fallope 1, 3 et 3' représentant l'aponévrose du grand oblique. Procédé de Bassini (Rochard).

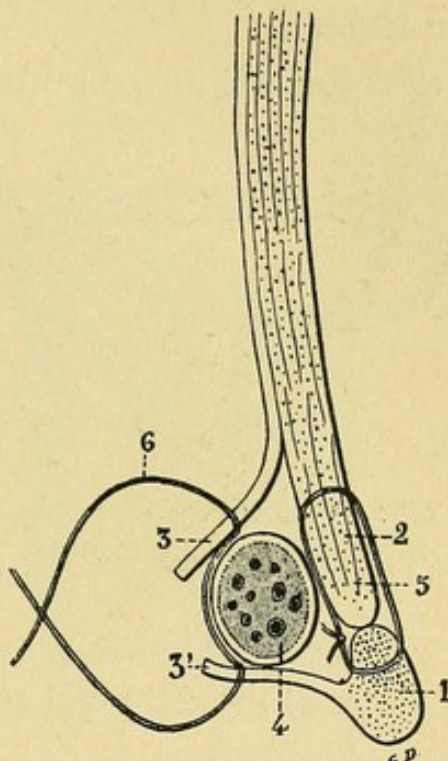


Fig. 214. — Schéma montrant la suture du *plan superficiel* (aponévrose du grand oblique 3, 3'), par-dessus le cordon 4, couché sur le plan profond reconstitué 1, 2, 5. Procédé de Bassini (Rochard).

Mackintosh protecteur sur la face antérieure, avec orifice pour le passage de la verge.

Ou, plus simplement (Lejars) : lamelles de gaze aseptiques superposées en couches épaisses et collodionnées sur tout leur pourtour et sur leur face superficielle.

Suites.

Comme pour hernie crurale étranglée (p. 297).

HERNIE INGUINALE (non étranglée).

Traitement.

Chez l'enfant ne pas faire porter de bandage avant l'âge

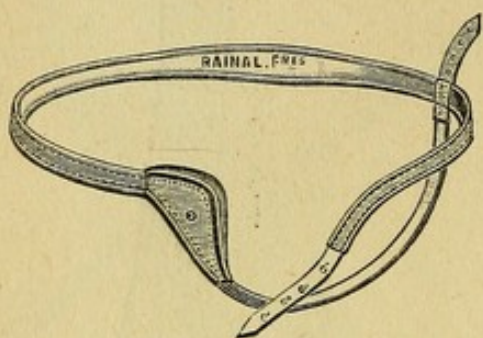


Fig. 215. — Bandage français pour hernie inguinale simple.

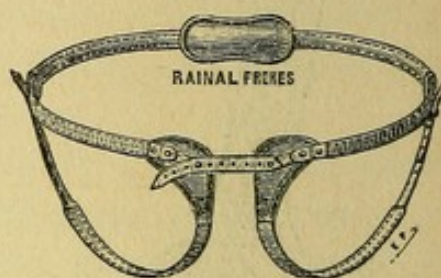


Fig. 216. — Bandage pour hernie inguinale double.

d'un an. A partir de ce moment, bandage français (fig. 215 et 216) qui sera porté jour et nuit.

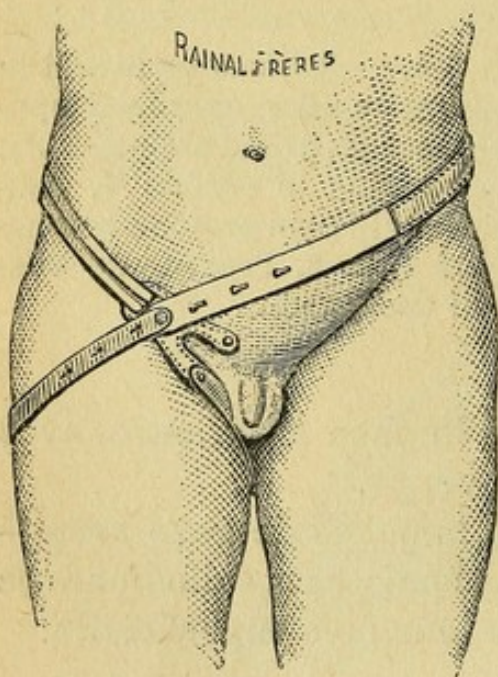


Fig. 217. — Bandage avec pelote en fourche appliqué.

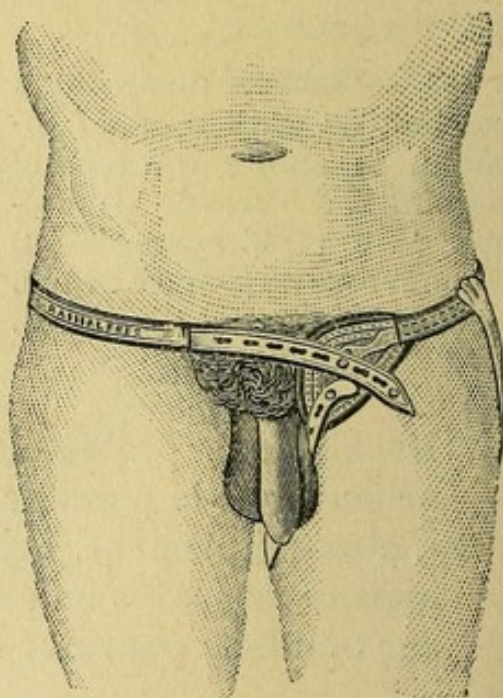


Fig. 218. — Bandage pour hernie inguinale appliqué.

Si la hernie n'est pas guérie à l'âge de quatre ans, cure

radicale. En cas d'intolérance du bandage, ou d'ectopie testiculaire, le testicule ne pouvant être séparé de la hernie, agir de même.

Si le testicule peut être séparé de la hernie, appliquer un bandage en fourche (fig 217).

Chez l'homme adulte : à moins de contre-indication (état général mauvais, paroi abdominale lâche), la cure radicale est indiquée. Si elle ne peut être employée, faire porter un bandage français (pelote ovale à grosse extrémité inférieure peu convexe) avec sous-cuisse (fig. 218); en cas de hernie très volumineuse, pelote triangulaire et terminée par un angle à bec de corbin, qui s'appuie sur le pubis.

Si hernie irréductible et non opérable : bandage logeant dans sa pelote la masse herniée.

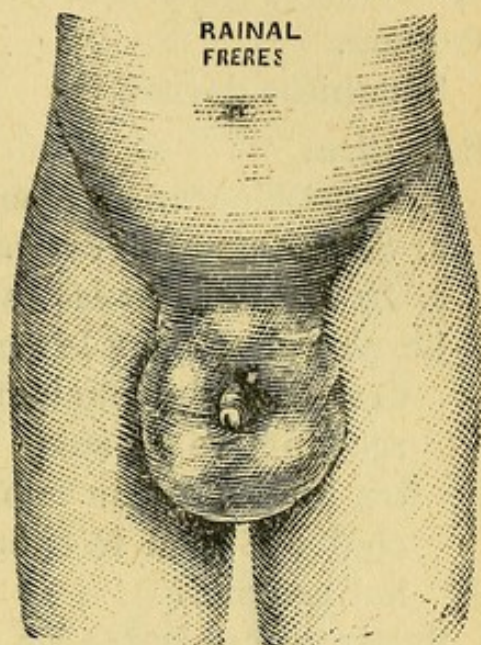


Fig. 219. — Hernie scrotale volumineuse.

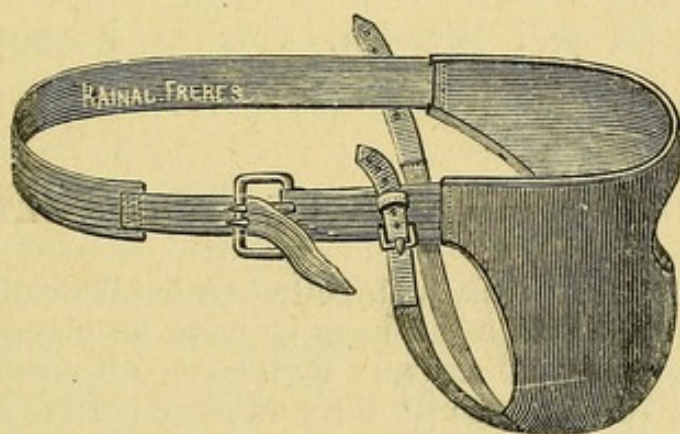


Fig. 220. — Suspensoir pour hernie scrotale volumineuse.

Enfin, si hernie scrotale volumineuse (fig. 219), suspensoir en tissu élastique (fig. 220).

CURE RADICALE.

Préparatifs.

Comme pour la hernie crurale étranglée (p. 292).

Opération.*Position.*

Décubitus dorsal.

Exécution.

1. *Incision cutanée*, comme plus haut.
2. *Section du pilier externe*, comme plus haut.
3. *La recherche du sac* est parfois difficile.

Le chercher dans le cordon. Pour cela isoler le cordon des parois du canal, ouvrir en long sa tunique fibreuse, reconnaître et isoler le canal déférent. On reconnaîtra la plupart du temps le sac à sa coloration blanchâtre. Si non, le chercher tout près de l'orifice inguinal profond.

Saisir le sac entre les doigts et le tirer en formant un pli (pour s'assurer qu'il ne renferme pas d'intestin, ni le canal déférent). Mettre deux pinces à l'extrémité du pli et, le soulevant verticalement, donner un coup de ciseaux en dédolant.

Le sac ouvert, et reconnu vide, est incisé le long de l'index gauche introduit dans sa cavité.

Pour la *fin de l'opération*, voir la hernie étranglée (p. 302, 6).

HERNIE OMBILICALE ÉTRANGLÉE

Sortant par l'anneau ombilical, cette hernie (d'intestin grêle généralement) est située tout à fait sous la peau au niveau de la cicatrice ; le sac péritonéal adhère aux téguments (absence de graisse) ; à la périphérie, l'abondance du tissu adipeux permet à la hernie de s'étaler. L'agent de l'étranglement est constitué par l'anneau ombilical (souvent, en outre, par des brides, restes de poussée de péritonite herniaire).

C'est là que l'on observe le plus souvent les pseudo-étranglements, la péritonite herniaire, qui laissent la place aux attermoissements funestes (stercorémie progressive). La kélotomie hâtive est tout

aussi urgente dans ces formes insidieuses de pseudo-étranglement ombilical que dans l'étranglement proprement dit (Lejars).

Pronostic. — Opératoire : plus grave que dans les hernies précédentes (ouverture de la cavité péritonéale, difficultés créées par les adhérences, intoxication stercorémique fréquente au moment de l'opération).

Traitement.

Essayer de l'inversion et du taxis (p. 290).

En cas d'échec, recourir à l'intervention opératoire.

Préparatifs.

V. hernie crurale étranglée (p. 292).

Opération.

1° *Incision* circonscrivant la masse herniaire et intéressant la peau et le tissu cellulo-grasieux jusqu'à l'aponévrose abdominale (fig. 221).

2. *Incision hémisphérique d'un seul côté* faite le plus près possible de l'anneau ombilical et

comprenant l'aponévrose, la couche grasseuse sous-péritonéale et le péritoine.

Appliquer des compresses repérées par des pinces sur les anses intestinales. Faire basculer la hernie du côté non intéressé par cette seconde incision.

3. *Section de l'anneau ombilical.*

Un aide tirant en dehors sur la masse herniaire, le chirurgien sectionne l'anneau ombilical de dedans en dehors, sur l'index gauche comme conducteur.

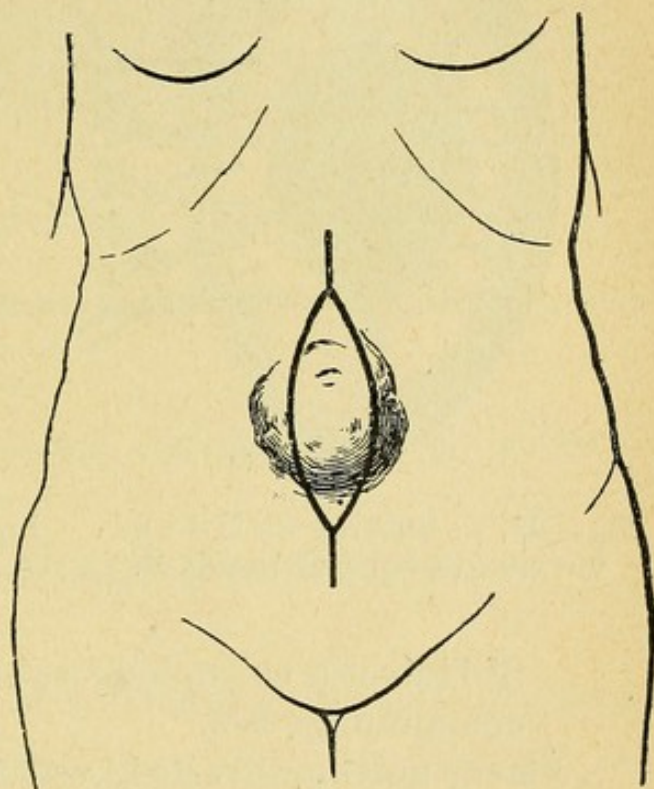


Fig. 221. — Hernie ombilicale. Incision elliptique.

4. *Examen du contenu.* — Rentrer l'intestin après vérification.

S'il ne rentre pas, libérer ses adhérences avec les parois du sac par une sculpture minutieuse au ciseau ; au besoin laisser des fragments de sac sur l'intestin.

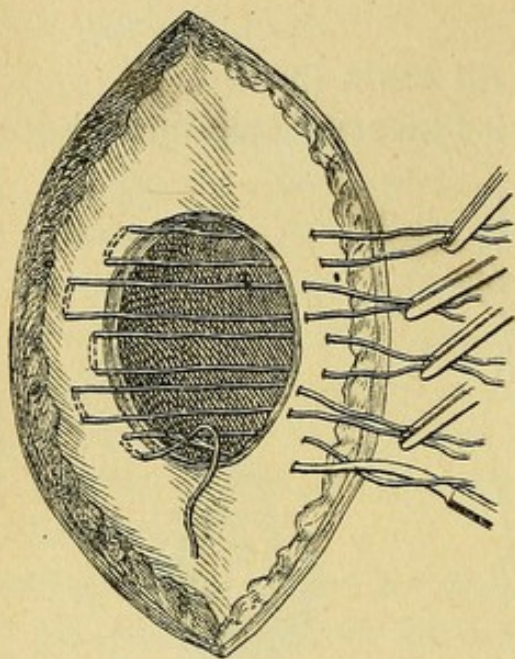


Fig. 222. — Sutures en U de Savariaud (Ricard et Launay).

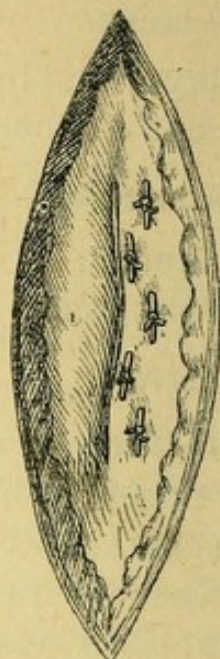


Fig. 223. — Sutures en U terminées (Ricard et Launay).

Si l'intestin est malade, sphacélé, perforé, se conduire comme page 296.

Placer une ligature de Lawson-Tait (p. 294) sur l'épiploon à l'endroit où il devient libre, de façon à laisser enlever avec la masse herniaire toute sa portion adhérente.

5. *Résection du sac.* — Enlever la masse herniaire en terminant de l'autre côté la section hémisphérique comprenant aponévrose et péritoine.

Ne pas trop s'éloigner de l'anneau ombilical.

6. *Réfection de la paroi.* — Mettre à nu le bord interne des muscles droits.

Suturer d'abord le péritoine et le feuillet profond de la gaine des grands droits. Puis, deuxième suture des muscles eux-mêmes en les faisant chevaucher par

des sutures en U (fig. 222). Enfin, troisième suture des feuillets antérieurs de la gaine.

7. *Suture de la peau.* — Exciser les amas graisseux qui encombrant la plaie. Passer des points séparés au crin de Florence.

Pansement.

Lamelles de gaze aseptique.

Ouate hydrophile en abondance.

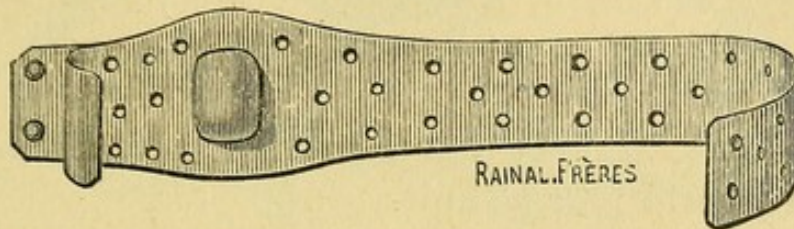


Fig. 224. — Bandage en caoutchouc vulcanisé.

Bandage de corps en flanelle très serré et maintenu par des sous-cuisses.

Suites.

Voir les suites de la hernie crurale étranglée (p. 297).

HERNIE OMBILICALE (non étranglée).

Traitement.

Chez l'enfant, espérer la guérison à la suite du port d'un bandage jusqu'à six ou sept ans.

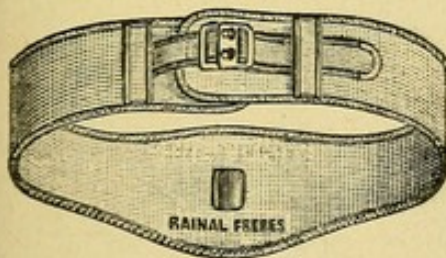


Fig. 225. — Bandage en tissu élastique recouvert de fil.

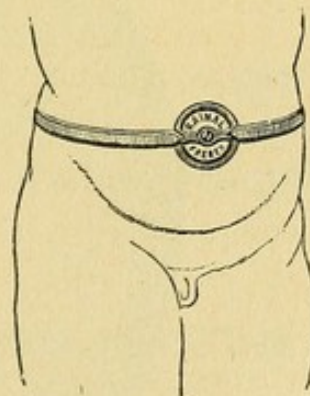


Fig. 226. — Bandage à ressort avec pelote pour hernie ombilicale, à partir de l'âge de quatre à cinq ans.

Employer le bandage de coutil ou de caoutchouc, avec

pelote à air en caoutchouc de dimensions grandes et carrée (pour qu'elle n'entre pas dans l'anneau).

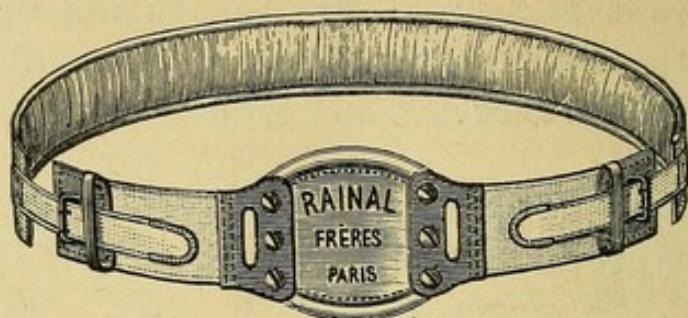


Fig. 227. — Bandage de Dolbeau modifié.

(fig. 224, 225). Le bandage très médiocrement serré sera porté jour et nuit.

Vers quatre ans, changer l'appareil pour un plus solide

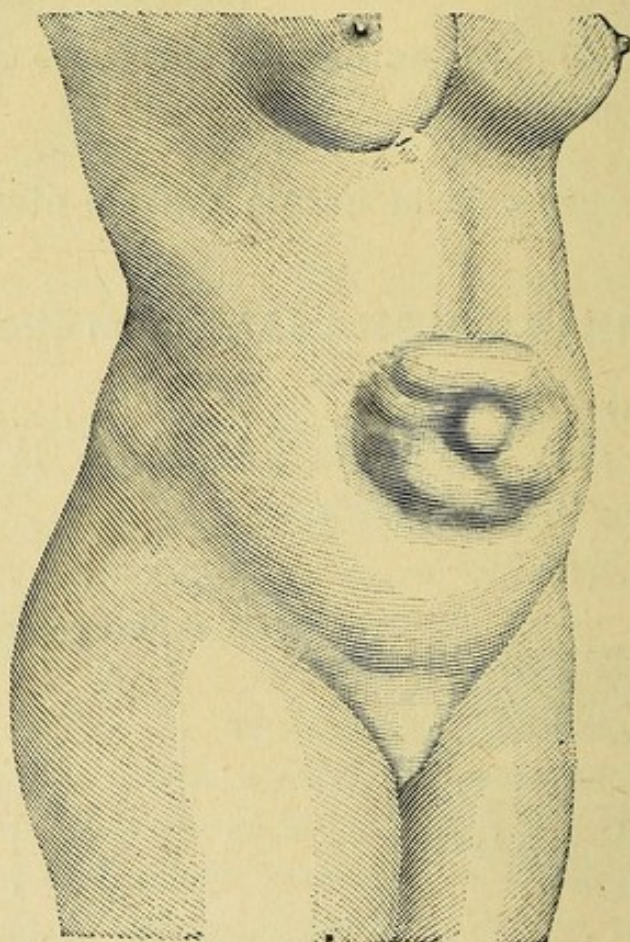


Fig. 228. — Hernie ombilicale irréductible.

(bandage à ressort avec pelote, par exemple) (fig. 226).
Chez l'adulte. — Si la hernie est petite ou moyenne, cure

radicale. Car la hernie a toujours une tendance à s'accroître. S'il existe des contre-indications opératoires (état général, etc...) employer le bandage de Dolbeau (fig. 227) qui tient la hernie réduite.

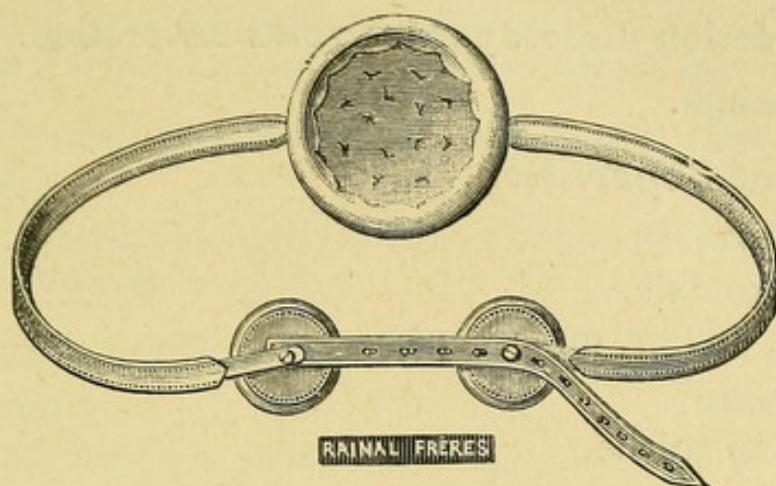


Fig. 229. — Pelote concave pour hernie ombilicale irréductible.

Dans les cas de grosses hernies volumineuses incomplètement réductibles (fig. 228) surtout chez les femmes obèses, l'opération est difficile et dangereuse (mortalité 1/10; récurrences 8 sur 23. — Baumelou), n'y recourir qu'en cas d'accidents (engorgement, péritonite herniaire). Employer alors un bandage spécial à pelote concave (fig. 229).

CURE RADICALE.

Agir comme dans la cure de la hernie étranglée (p. 309). Si la hernie est petite et réductible, on pourra après le temps (1^o) ouvrir de suite le sac, le disséquer, le lier et le réséquer.

CORPS ÉTRANGERS DU RECTUM

Bouteille, flacon, chope, morceau de bois, etc.

Symptômes. — Douleurs locales, rectite, etc...

Diagnostic. — Commémoratifs — et surtout toucher rectal.

Traitement.

Il ne faut pas pousser trop loin les tentatives d'extrac-

tion directe : 27 fois sur 33 cas, l'extirpation ayant été faite directement par les voies naturelles, il y a eu 6 morts, dont 3 imputables aux manœuvres d'extirpation (Monod).

1° Extraction directe par les voies naturelles.

Préparatifs.

I. — *Avant l'opération.*

Instruments.

Valve rectale.

Pince, davier, ou forceps.

Médicaments.

Vaseline stérile.

Anesthésique.

Général : chloroforme ou éther.

Aide.

Un pour l'anesthésie.

II. — *Préparatifs de l'opération.*

Le sujet sera anesthésié *profondément*.

Opération.

Position.

De la taille, le bassin soulevé par un coussin.

Exécution.

Dilater l'anus avec les pouces vaselinés et enfoncés dos à dos, et écartés l'un de l'autre doucement, régulièrement dans tous les sens, le plus possible.

Explorer la situation exacte du corps étranger qui peut être mobile, fixe ou enclavé. L'enlever si possible.

Si le corps est fixe, *enfoncer une valve* sur la paroi postérieure, la pousser au plus loin, par-dessus le coccyx, la récliner en arrière, de façon à bien mettre à jour la région.

Avec une pince, un davier, ou un forceps *saisir le corps étranger* et l'attirer au dehors (s'il est en verre revêtir

les branches de l'instrument extracteur avec du caoutchouc pour éviter les dérapements).

Pendant les manœuvres d'extraction, ne jamais oublier de faire placer la *main d'un aide dans la fosse iliaque gauche* pour empêcher l'ascension du corps étranger. En cas d'échec, recourir à l'intervention suivante :

2° Extraction indirecte par voie artificielle ou naturelle.

Si le corps n'est pas enclavé dans la concavité sacrée, recourir à la périnéotomie postérieure.

PÉRINÉOTOMIE POSTÉRIEURE.

Préparatifs.

De l'opération en général (p. 13).

[Instruments.

Un bistouri.

Une paire de ciseaux droits ordinaires.

Une sonde cannelée de Nélaton.

Une pince à griffes.

Douze pinces à forcipressure.

Une aiguille courbe ordinaire.

Une aiguille de Mooy.

Catgut n° 1.

Crins.

Matériel de pansement.

Bandage en T double.

Anesthésique.

Général : chloroforme ou éther.

Aides.

Deux (un pour l'anesthésie)].

Opération.

Position.

De la taille.

Exécution.

Inciser la peau depuis l'anus jusqu'à la pointe du coccyx.

Diviser le tissu cellulaire, les fibres musculaires.

Au milieu de la pointe du coccyx enfoncer la sonde cannelée dans le rectum, la faire sortir à l'anus et *fendre sur la sonde tous les tissus soulevés.*

Les deux lambeaux écartés l'un de l'autre, on a *accès sur le corps étranger.* Pendant l'extraction, ne pas oublier d'empêcher l'ascension du corps, par la main d'un aide placée dans la fosse iliaque gauche.

La plaie nettoyée à l'eau bouillie faire *trois plans de suture* : le premier profond sera un surjet au catgut de la muqueuse rectale. Le second sera formé de points de crins de Florence séparés et profonds, serrant les tissus en masse pour rapprocher les fibres du sphincter coupées. Le troisième comprendra des points cutanés superficiels, au crin également.

Pansement.

Sec aseptique. Bandage en T.

Suites.

Le malade sera *constipé pendant une huitaine de jours* (une pilule d'opium de 0,01 à 0,02 tous les jours). Alimentation légère, et surtout liquide. Le *pansement ne sera levé qu'au bout de huit jours.*

La *rétention d'urine* est fréquente pendant les premiers jours ; procéder au cathétérisme bi ou tri-quotidien.

Si *la plaie suppure*, ne pas hésiter à couper un ou plusieurs fils et à nettoyer la région suspecte. Pansements humides quotidiens pendant quelques jours.

RÉSECTION DU COCCYX.

A employer lorsque le corps étranger est enclavé dans la concavité sacrée.

Préparatifs.

De l'opération en général (p. 43).

[*Instruments.*

Un bistouri.

Une paire de ciseaux droits ordinaires.

Douze pinces à forcipressure.

Un davier.

Une pince coupante.

Une aiguille courbe ordinaire.

Catgut n° 1.

Crins.

Matériel de pansement.

Bandage en T double.

Anesthésique.

Général : chloroforme ou éther.

Aides.

Trois (un pour l'anesthésie)].

Opération.

Position.

De la taille. Pendant l'opération un aide est occupé à maintenir le corps étranger dans la fosse iliaque gauche, de façon à empêcher son ascension.

Exécution.

A un travers de doigt en arrière de l'anus, *incision médiane* remontant jusqu'au milieu du sacrum ; l'incision ira jusqu'à l'os au niveau du coccyx.

Avec le bistouri *dénuder le coccyx* sur sa pointe et sa face postérieure. L'ayant saisi dans le davier, le soulever pour dénuder ses faces latérales et antérieure.

Sectionner la première pièce en travers à la pince coupante, à moins que le mouvement du davier n'ouvre l'articulation des deux pièces : il suffirait d'achever la désarticulation avec le bistouri. Au point de vue des suites, ne pas se préoccuper de cette ablation du coccyx.

Procédant alors à l'examen du rectum, on parvient généralement à *désenclaver* le corps étranger, sans ouvrir l'intestin.

Suturer au crin les plans traversés.

En cas d'échec, on peut être amené à fendre la paroi rectale (voir plus haut : périnéotomie, p. 316).

Pansement.

Sec aseptique. Bandage en T.

Suites.

Le pansement ne sera ouvert qu'*au bout de sept à huit jours*; les fils seront alors enlevés.

Appliquer un *pansement sec*, qui sera supprimé définitivement environ quinze jours après l'opération.

En cas de phénomènes *inflammatoires*, pendant les premiers jours, faire sauter un ou plusieurs fils et appliquer des pansements humides aseptiques quotidiens.

ABCÈS DE LA MARGE DE L'ANUS

Suppuration du tissu cellulaire sous-cutané, développée entre la peau et la muqueuse anales, d'une part, et le sphincter, d'autre

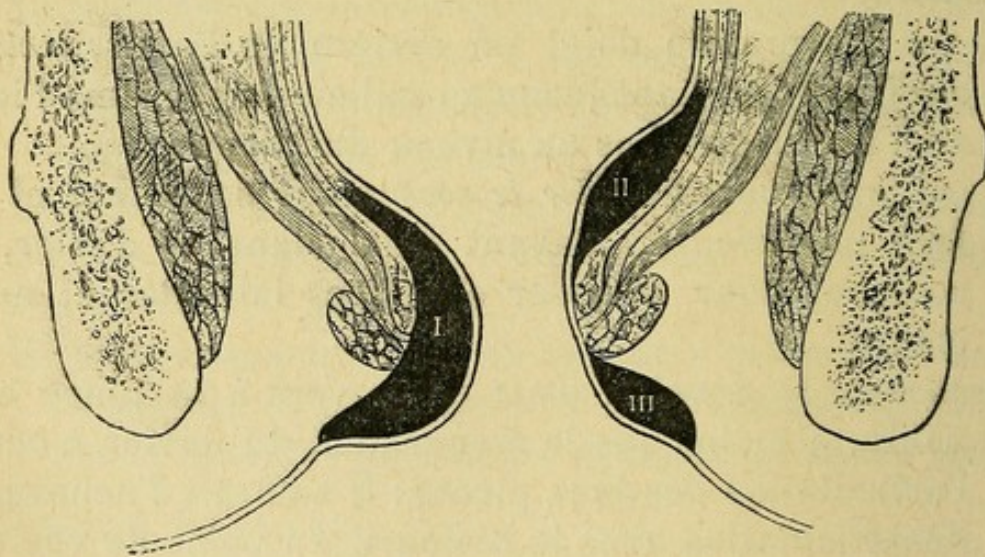


Fig. 230. — Abscès superficiels de l'anus (Faure et Rieffel).

I. Abscès sous-cutané muqueux. — II. Abscès sous-muqueux. — III. Abscès sous-cutané.

part (malpropreté, oxyures, hémorroïdes, tuberculose...) (fig. 230).

Caractères. — Sur la marge de l'anus, tuméfaction rouge plus ou moins douloureuse, fluctuante, gênant la position assise et la défécation. — La fistulisation consécutive à l'ouverture spontanée de l'abcès est fréquente.

Traitement.

Ouverture large de la collection purulente.

Préparatifs.

Comme pour abcès chaud en général (p. 127).

[Instrument.

Gros drain rectal de 1 centimètre de diamètre.

Matériel de pansement.

Bandage en T double.

Anesthésique.

Général : chlorure d'éthyle.

Malade.

Un lavement d'eau bouillie quelques heures avant l'opération].

Opération.*Position.*

Position de la taille.

Exécution.

Ouvrir l'abcès en dehors d'un *coup de pointe* du bistouri.

Par cette ouverture, glisser une sonde cannelée de Nélaton un peu recourbée du bout, jusqu'à la limite supérieure de la poche. Au besoin, introduire dans l'anus un doigt, comme guide.

Pousser le bec de la sonde *à travers la muqueuse* rectale (fig. 231). *Sectionner* au bistouri le pont cutanéomuqueux. *Nettoyer* la cavité mise à nu, avec un jet d'eau bouillie chaude. S'il le faut, exciser aux ciseaux les bords violacés amincis et recroquevillés de la plaie. Introduire une *mèche* de gaze aseptique jusqu'au fond de l'ouverture et le gros *drain* dans le rectum (pour les gaz).

Pansement.

Aseptique sec. Bandage en T.

Suites.

Le *premier jour*, constiper le malade avec 2 à 3 pilules

de 2 centigrammes d'extrait thébaïque ; *les jours suivants*, lui donner une pilule par jour.

Renouveler la mèche tous les jours, en bourrant bien

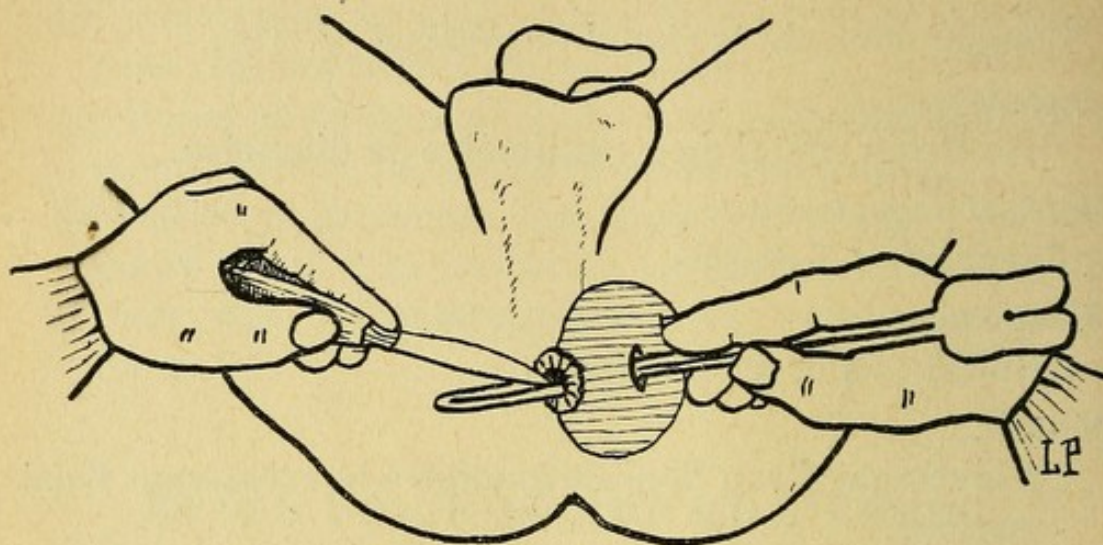


Fig. 231. — Incision d'un abcès de la marge de l'anus.

L'ouverture pour écarter les parois de la plaie, qui doit se fermer de la profondeur à la surface.

Purger vers le *sixième jour*. Soins de propreté après chaque selle.

Si la plaie tarde à se fermer, exciter ses bords à la teinture d'iode, au nitrate d'argent.

Le malade se lèvera vers le *dixième jour*, et il pourra reprendre une partie de ses occupations.

Guérison généralement en *quinze jours à trois semaines*.

ABCÈS ISCHIO-RECTAL

Suppuration du tissu cellulaire profond de la fosse ischio-rectale, en dehors du sphincter (malpropreté, hémorroïdes, tuberculose, rectite chronique...) (fig. 232).

Caractères. — Entre l'anus et l'ischion, empiétant même sur la fesse et sur le périnée, on voit une tuméfaction douloureuse, tendue, très dure ; la peau est rouge, œdématiée ; fièvre. Ne pas attendre, pour intervenir, la fluctuation nette (fistulisation fréquente, envahissement de l'espace pelvi-rectal supérieur, ouverture dans le rectum).

Pronostic. — Très réservé : la fistule est fréquente, même après

ouverture précoce. On a observé la tuberculisation secondaire de la fosse ischio-rectale.

Même guéris, ces abcès peuvent présenter des complications tardives : douleur de la cicatrice, déformations anales par rétractions cicatricielles, troubles de la défécation, de la miction, etc...

Traitement.

A. Incision précoce.

Préparatifs.

Comme pour abcès chaud en général (p. 127).

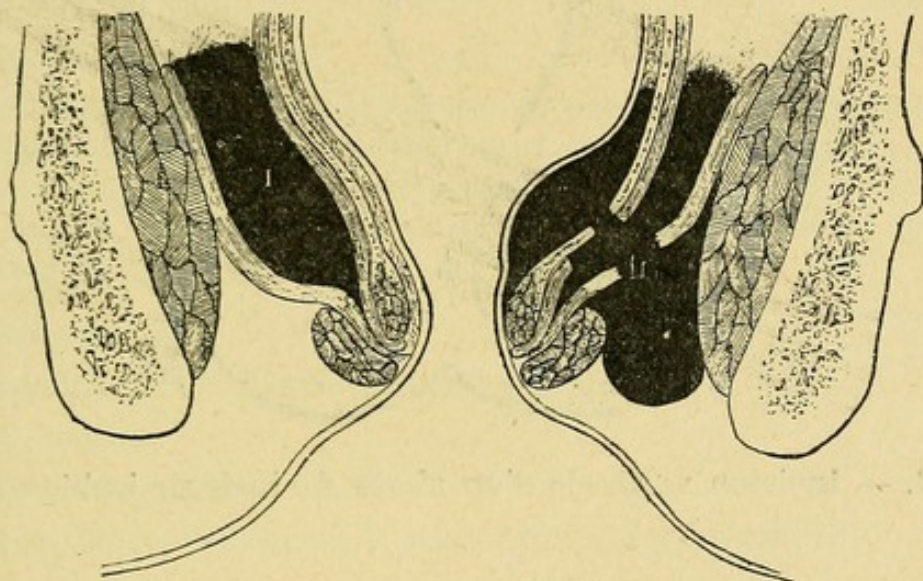


Fig. 232. — Abscès profonds (Faure et Rieffel).

I. Abscès de l'espace pelvi-rectal supérieur. — II. Abscès parti de la sous-muqueuse et gagnant l'espace pelvi-rectal et la fosse ischio-rectale, à travers la paroi rectale et le releveur qui sont perforés.

[Matériel de pansement.

Bandage en T double.

Gros drain.

Anesthésique.

Général : chlorure d'éthyle ou chloroforme.

Malade.

Lavement d'eau bouillie quelques heures avant l'opération].

Opération.

Position.

De la taille.

Exécution.

Incision de 8 à 10 centimètres, antéro-postérieure, à un doigt de l'an us, en pleine masse indurée (fig. 233).

Traverser les tissus jusqu'au pus.

Nettoyer la poche, d'où sort un pus fétide, avec un jet d'eau bouillie (bock placé à 1 mètre de hauteur).

A l'œil, au doigt, se rendre compte qu'il ne vient pas de

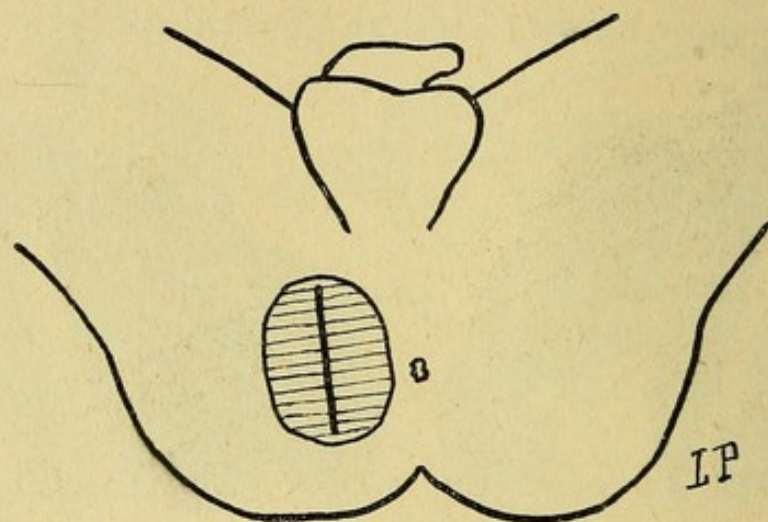


Fig. 233. — Incision verticale d'un abcès de la fosse ischio-rectale.

pus du *plafond de la loge* (espace pelvi-rectal supérieur). S'il en vient, agrandir l'orifice de communication.

Introduire dans la poche un gros *drain* et plusieurs lamelles de *gaze* formant un tamponnement lâche.

Pansement.

Aseptique sec. Bandage en T.

Suites.

Tous les deux ou trois jours faire le pansement. Dans l'intervalle, constiper artificiellement le malade, avec une pilule de 1 ou 2 centigrammes d'extrait thébaïque par jour. Le jour du pansement, provoquer une évacuation par un laxatif et un ou plusieurs lavements.

Veiller à ce que la cicatrisation se fasse de la profondeur à la surface et qu'il ne se produise pas de che-

vauchement en dehors de la peau (cicatrices gênantes et douloureuses).

Raccourcir le drain progressivement, l'enlever dès qu'il n'y a plus de suppuration profonde.

En cas de *lenteur anormale* de la cicatrisation, exciter les parois de la plaie à la teinture d'iode, au chlorure de zinc à 1/10, au nitrate d'argent. Ne laisser se fermer l'orifice superficiel que lorsque la poche sera tout à fait cicatrisée.

La *durée* moyenne est de trois à quatre semaines.

B. Incision tardive.

Le phlegmon a décollé et perforé la paroi rectale : du pus a été rendu par l'anus ou même, simplement, le toucher révèle l'existence d'une ulcération rectale. Le traitement sera le même que s'il y avait fistule rectale. Prévenir le patient de l'incontinence qui résultera de la section du sphincter.

Préparatifs.

Comme pour abcès chaud en général (p. 127).

[Instruments.

Thermocautère.

Gros drain rectal de 1 centimètre de diamètre.

Matériel de pansement.

Bandage en T double.

Anesthésique.

Général : chloroforme.

Malade.

Lavement d'eau bouillie, quelques heures avant l'opération].

Opération.

Position.

De la taille.

Exécution.

Coup de pointe de bistouri dans la tuméfaction extérieure.

Par cet orifice, pousser la sonde cannelée ordinaire jusqu'à la limite supérieure et interne, c'est-à-dire jusqu'au contact de la paroi rectale.

Perforer cette paroi et, avec l'index gauche introduit dans le rectum, ramener la pointe de la sonde à l'anus. Sectionner au couteau du *thermocautère* porté au rouge sombre, tout le pont des tissus chargés par la sonde (paroi rectale et sphincter).

Nettoyer vigoureusement à l'eau bouillie sous pression toute cette plaie anfractueuse, en s'aidant des doigts recouverts de compresses de gaze.

Mettre dans la plaie des lamelles de gaze aseptique chiffonnées autour du *gros drain* (pour les gaz), qui remontera dans le rectum.

Pansement.

Aseptique. Bandage en T.

Suites.

Revenir voir l'opéré *au bout de quelques heures*. En cas de rétention d'urine (assez fréquente), recourir au cathétérisme.

Le *constiper pendant six jours* (4 centigrammes d'extrait thébaïque le premier jour; 1 à 2 centigrammes chacun des jours suivants).

Le pansement sera fait *tous les jours* : la plaie sera lavée à l'eau bouillie ou, en cas de persistance des phénomènes d'infection, à l'eau oxygénée à 12 volumes. Replacer dans la plaie des lamelles de gaze chiffonnées.

Le septième jour, purger le malade, enlever le drain et donner un lavement glycérimé, puis après la toilette de la région anale, remplacer un pansement aseptique sec.

Si les *eschares ne tombent pas* aisément, favoriser leur chute par des pansements humides. Dès que la plaie a éliminé les produits sphacélés, qu'elle est désinfectée (au bout de huit à quinze jours) faire des pansements quotidiens secs.

Veiller à la cicatrisation régulière *du fond à la surface*. Surveiller les lèvres de la plaie qui ont de la tendance à faire saillie au dehors, tâcher d'éviter les chevauchements souvent douloureux.

Séjour au lit au moins *quatre à six semaines* ; parfois, la cicatrisation exige des mois. Si elle *tarde trop* à se faire, en chercher la cause dans l'état général (tuberculose pulmonaire, syphilis, épuisement, débilité....) et traiter cet état. Localement, faire des attouchements à la teinture d'iode, au nitrate d'argent, au thermo-cautère.

Parfois, la partie externe de la plaie se cicatrise, alors que la *profondeur suppure* encore : il ne faut pas hésiter à diviser les parties réunies et à mettre complètement à jour l'intérieur de la cavité, pour diriger la cicatrisation régulièrement du fond à la surface.

L'*incontinence des matières* due à la section du sphincter s'atténue à la longue et finit en général par disparaître après un certain nombre de mois. Si elle ne cédait pas, on peut recourir à un essai de suture des deux extrémités musculaires ou à l'électrisation.

FISSURE ANALE

Ulcération du sphincter anal presque toujours située en arrière ; caractérisée par une douleur à la fin de la défécation, pouvant entraîner la syncope. Affection fréquente chez les femmes affectées de nervosisme et habituellement constipées (hémorroïdes).

Traitement.

Dilatation forcée de l'anus.

Préparatifs.

I. — Avant l'opération.

Instruments.

Pince à forcipressure.

Médicaments.

Vaseline stérile.

Pommade :

Cocaïne	1 gramme.
Vaseline	30 grammes.

Matériel à pansement.

Gaze iodoformée.

Ouate hydrophile.

Bandage en T.

Anesthésique.

Général : chloroforme.

Aides.

Un pour l'anesthésie.

Malade.

Purgation la veille de l'opération.

II. — Préparatifs de l'opération.**Instruments.**

Stériliser la pince.

Malade.

Aussitôt avant l'opération, la région anale sera rasée, savonnée et nettoyée aseptiquement. L'anesthésie sera poussée à la troisième période; ne pas intervenir avant qu'elle soit *profonde* (crainte de syncope réflexe).

Opération.**Position.**

De la taille.

Exécution.

Introduire les *pouces dos à dos* dans l'anus vaseliné au préalable et les éloigner l'un de l'autre jusqu'au contact des ischions.

Pansement.

Pousser peu profondément dans l'anus une mèche de gaze iodoformée enduite de pommade cocaïnée. Ouate. Bandage en T.

Suites.

Pendant les *deux ou trois premières heures*, le malade souffre beaucoup. On peut être amené à faire une injection d'un demi-centigramme de morphine.

Il y a parfois de la *rétention d'urine* nécessitant le cathé-

térisme (p. 387), mais elle dure peu. On observe également de *l'incontinence des matières fécales*, passagère elle aussi.

Dès le *lendemain* on peut se borner à appliquer sur l'anus des compresses aseptiques. — Purger le malade le surlendemain de l'opération.

Repos au lit *trois à quatre jours* pendant lesquels l'alimentation sera légère (œufs, bouillon, lait et laitages).

Dans la suite, traiter la *constipation*.

FISTULE ANALE

Trajet anormal et persistant dans les parties molles péri-anales, d'origine accidentelle.

Nous ne nous occuperons que des fistules ouvertes ou non dans le tube digestif et ne communiquant pas avec l'urètre, le vagin, ou la vulve.

Caractères. — Ecoulement de pus par la fistule avec démangeaisons. Crises inflammatoires à répétition, dues à la formation d'abcès (par occlusion temporaire de la fistule).

Trois variétés de siège :

- Sous-sphinctérienne ;
- Extra-sphinctérienne ;
- Pelvi-rectale supérieure.

Trois variétés de forme :

- Borgne externe, soit à un seul orifice : cutané ;
- Borgne interne, soit à un seul orifice : muqueux ;
- Complète, soit à deux orifices : cutané et muqueux.

Diagnostic. — a. *De la variété de siège.* Introduire un stylet dans la fistule et un doigt dans l'anus. On sent cheminer le stylet sous la muqueuse (sous-sphinctérienne), ou l'on perçoit entre le doigt et le stylet l'épaisseur du sphincter interne (extra-sphinctérienne), ou bien le trajet est encore plus éloigné du rectum, il existe une grosse épaisseur de tissu séparant le doigt du stylet, lequel remonte très haut (pelvi-rectale supérieure).

b. *De la variété de forme :* borgne externe, borgne interne, complète.

Traitement.

Opérer toutes les fistules en général, même chez les tuberculeux (à moins que ceux-ci ne soient à la dernière période).

α) **Fistule sous-sphinctérienne** (fig. 234).

Consécutive à la malpropreté, aux oxyures, aux hémorroïdes, à

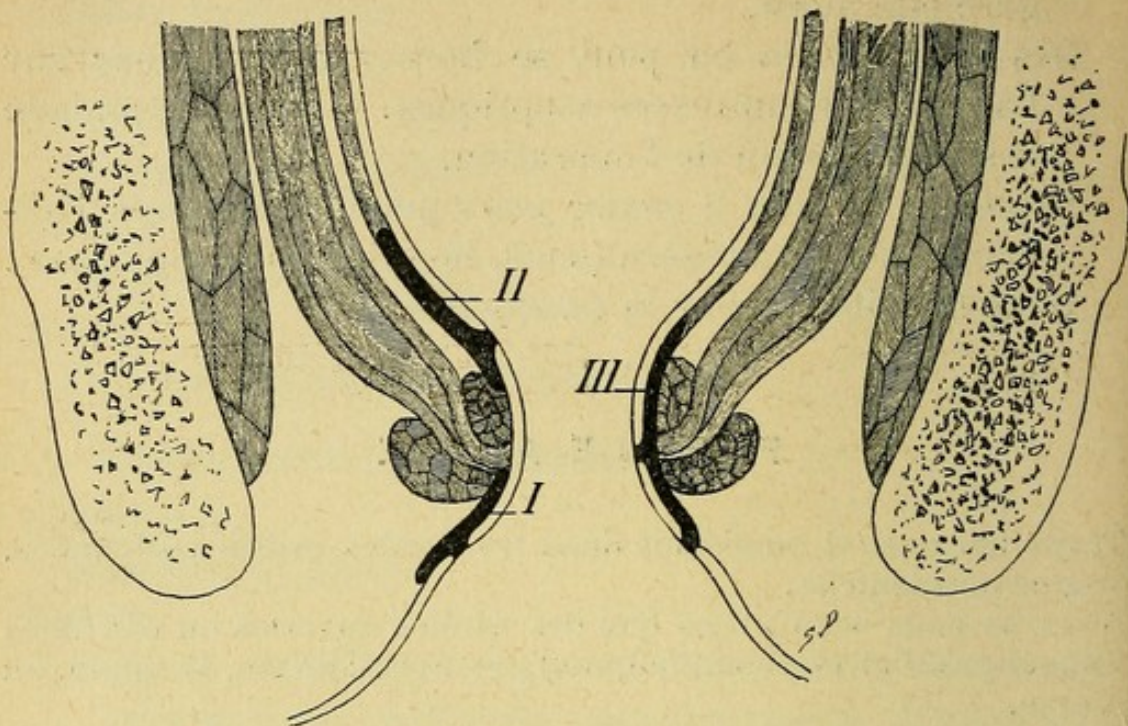


Fig. 234. — Fistules sous-tégumentaires de l'anus
(Gérard Marchant).

I. Fistulé borgne externe. — II. Fistule borgne interne. — III. Fistule complète.

la tuberculose (dans ce dernier cas, aspect fongueux, à bords décollés).

Préparatifs.

De l'opération en général (p. 43).

[*Instruments.*

Thermocautère (ou bistouri).

Une paire de ciseaux courbes.

Une sonde cannelée ordinaire.

Une valve rectale.

Une pince à griffes.

Deux pinces de Kocher.

Quelques pinces hémostatiques.

Matériel de pansement.

Bandage en T.

Anesthésique.

Général : chloroforme.

Malade.

Aura été purgé trois jours avant. Les deux jours qui précèdent, lavement d'eau bouillie matin et soir. La veille, au soir, une pilule d'opium de 5 centigrammes. Alimentation liquide, lait si possible, pendant ces trois jours].

Opération.*Position.*

De la taille.

Exécution.

1. *Dilater l'anus.* — Enfoncer les deux pouces dans l'anus. Prenant, avec les autres doigts, point d'appui sur les ischions, écarter les pouces l'un de l'autre lentement, jusqu'à suppression de la résistance du sphincter.
2. *Nettoyer avec un jet d'eau bouillie provenant du bock, le rectum,* puis y enfoncer un tampon de gaze pour empêcher l'arrivée des matières. Nettoyer alors l'anus et l'intérieur de la région par un savonnage aux doigts, puis au sublimé.
3. D'une main, *introduire la sonde cannelée* par l'orifice externe et la pousser doucement, en la laissant se diriger, tandis que l'index de l'autre main dans le rectum suit la progression de la sonde. Lorsque la sonde est au bout du cul-de-sac de la fistule, si elle n'arrive pas au contact direct du doigt dans le rectum (fistule complète), pousser cette sonde pour perforer la muqueuse et transformer la fistule borgne en fistule complète.
Le doigt rectal accrochera le bout de la sonde cannelée et l'attirera en dehors de l'anus.
4. Au bistouri et mieux, au thermocautère, *inciser tous les tissus chargés par la sonde cannelée.* Saisir les deux lèvres de l'incision avec les deux pinces de Kocher, pour bien étaler la région.
5. Terminer par l'*excision aux ciseaux courbes de tout le trajet.* Veiller, en particulier, à ouvrir et exciser les diverticules, s'il s'en trouvait.

6. *Cautériser* au thermocautère toute la surface saignante mise à jour.

Pansement.

Mèche de gaze sèche aseptique entre les deux bords de la plaie pour maintenir béante cette dernière.

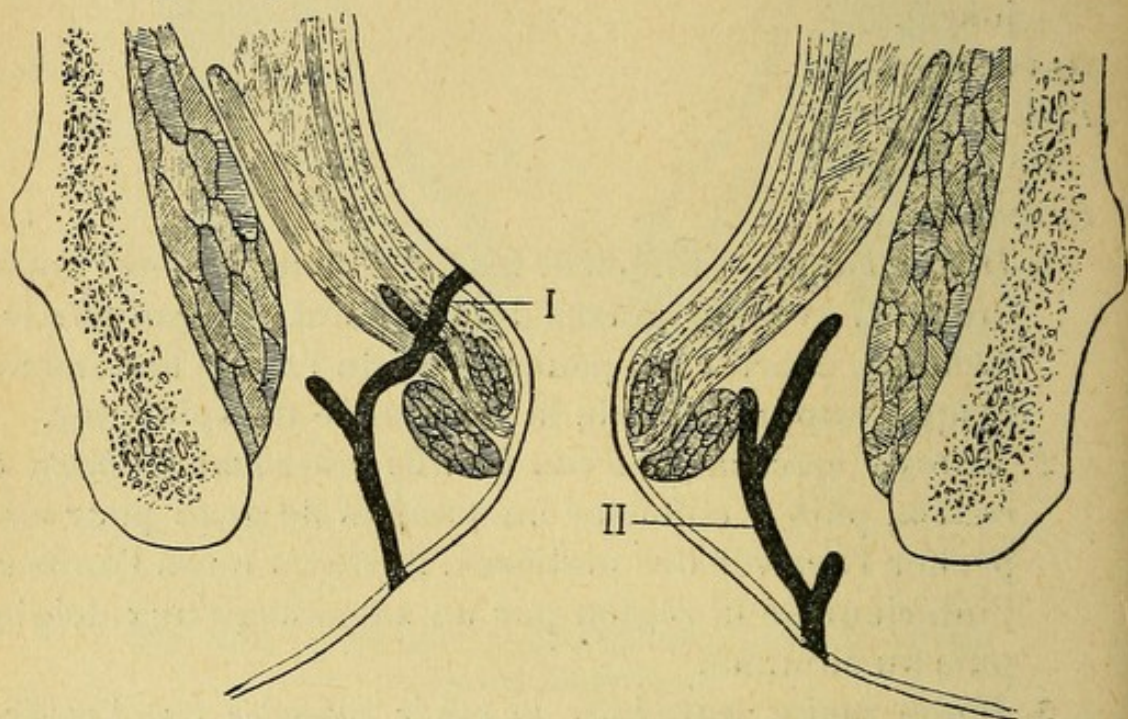


Fig. 235. — Fistules extra-sphinctériennes (Faure et Rieffel).

I. Fistule complète. — II. Fistule borgne externe.

Ouate hydrophile aseptique; par-dessus, ouate ordinaire.

Bandage en T.

Suites.

Pansements (à la gaze) tous les jours, en écartant bien la plaie, pour provoquer le bourgeonnement de la profondeur à la surface.

Le malade sera constipé environ *quatre jours* : 2 centigrammes d'extrait thébaïque, une à deux fois par jour.

— Le *cinquième jour*, purgation. Le malade ne se lèvera pas avant le *neuvième* ou le *dixième jour*.

Ultérieurement, pour hâter le bourgeonnement, cautérisations au nitrate d'argent, à la teinture d'iode, au besoin à l'onguent styrax.

Durée moyenne : *deux mois*.

β). **Fistule extra-sphinctérienne** (fig. 235).

Même étiologie que la précédente, en y ajoutant les inflammations prostatiques et péri-prostatiques, la rectite chronique.

Préparatifs.

De l'opération en général (p. 13).

[*Instruments.*

Un bistouri.

Une paire de ciseaux courbes.

Une sonde cannelée ordinaire.

Une valve rectale.

Une pince à griffes.

Deux pinces de Kocher.

Quelques pinces hémostatiques.

Aiguille à suture courbe.

Catgut (n° 1).

Liquides.

Solution de chlorure de zinc à 1/10.

Matériel de pansement.

Bandage en T.

Anesthésique

Aide

Malade

} comme précédemment].

Opération.

Position.

De la taille.

Exécution.

Les premiers temps sont les mêmes que pour la fistule sous-sphinctérienne (p. 329).

1. *Dilatation anale.*

2. *Nettoyage du rectum.*

3. *Introduction de la sonde cannelée.*

4. *Section des tissus chargés* par la sonde (y compris le sphincter). Saisir avec chaque pince de Kocher une des moitiés de la muqueuse rectale sectionnée.

5. *Excision*, aux ciseaux courbes, du ou des trajets fistuleux.

6. *Attouchement* des tissus à la solution de chlorure de zinc à 1/10.

7. *Suture de la plaie* avec deux séries de points séparés au catgut :

Première série : fils profonds contournant la plaie dans la profondeur et l'enserrant sans la traverser.

Deuxième série : fils superficiels affrontant les deux lèvres de la plaie, lèvres muqueuses en dedans, cutanées en dehors. Ainsi sera réalisée la réparation du sphincter.

Pansement.

Sec aseptique.

Bandage en T.

Suites.

Constiper le malade jusqu'au *huitième jour* (4 centigrammes d'extrait thébaïque le premier jour; 1 à 2 centigrammes chacun des jours suivants). N'enlever le pansement qu'à ce moment, si tout va bien. Alors purgation.

Lever au quinzième jour.

En cas de *non-réunion primitive*, traiter la plaie comme celle de la fistule sous-sphinctérienne, mais alors, l'incontinence des matières peut être définitive.

γ) **Fistule pelvi-rectale supérieure.**

Généralement consécutive à un abcès de cet espace (prostatite, péri-prostatite, vésiculite, affections de la vessie, rectite) parfois en rapport avec une lésion osseuse (sacrum, coccyx). Elle ne communique pas, d'habitude, avec l'intestin.

Préparatifs.

De l'opération en général (p. 13).

[*Instruments.*

Un bistouri.

Une paire de ciseaux courbes.

Une sonde cannelée ordinaire.

Six pinces à forcipressure.

Une curette de Volkmann.

Un drain de grosseur moyenne.

Matériel de pansement.

Bandage en T.

Anesthésique.

Général : chloroforme ou éther.

Aides.

Trois (un pour l'anesthésie).

Malade.

Purgé, la veille].

Opération.

Position.

De la taille.

Exécution.

Incision de la peau suivant une ligne antéro-postérieure passant par l'orifice de la fistule.

Traverser la fosse ischio-rectale, dont le tissu adipeux est sclérosé.

Sectionner le releveur de l'anus qui découvre l'espace pelvi-rectal supérieur.

Exciser le trajet, curetter les fongosités, pincer les vaisseaux qui donnent.

Introduire un *drain* le plus loin possible, puis bourrer la cavité à la gaze aseptique.

Pansement.

Sec aseptique, avec bandage en T.

Suites.

Tamponner la cavité profonde soigneusement, *tous les jours*, pour éviter la fermeture intempestive de la plaie et favoriser la cicatrisation de la profondeur à la surface.

Durée : souvent fort longue, d'un à plusieurs mois.

HÉMORROÏDES

Dilatation variqueuse des veines ano-rectales, commençant généralement par occuper les hémorroïdales supérieures (système porte)

qui forment les hémorroïdes internes; puis la dilatation s'étend vers le bas et devient externe, gagnant les veines hémorroïdales externes (veine iliaque interne).

Symptômes. — Hémorragies plus ou moins abondantes par l'anus, poussées de phlébite anale, crises hémorroïdaires, constatation d'hémorroïdes à l'extérieur (externes ou procidentes); pour voir les hémorroïdes internes, faire « pousser » le malade, comme s'il allait à la selle, ou introduire une valve dans l'anus.

Diagnostic. — Avec : condylomes de l'anus, épithélioma ano-rectal, prolapsus, polype. Se méfier des hémorroïdes symptomatiques pour ne pas les supprimer (grossesse, cancer rectal, calculs de la vessie, hypertrophie prostatique, ovarite, tumeurs pelviennes, cirrhose hépatique).

Variétés. — Hémorroïdes enflammées ou gangrenées (justiciables de la thermocautérisation); hémorroïdes ampullaires, gros paquets hémorroïdaires occupant presque tout le pourtour de l'anus (à traiter par l'excision).

Traitement opératoire.

Indications : hémorragies, inflammations, prolapsus, étranglement.

1^o Excision.

Préparatifs.

De l'opération en général (p. 13).

[Instruments.]

Une valve écarteur.

Six pinces de Kocher.

Six pinces hémostatiques ordinaires.

Une paire de ciseaux courbes.

Un bistouri.

Une pince à griffes.

Une aiguille fine, courbe.

Thermocautère.

Drain de la grosseur du petit doigt.

Catgut gros (n^o 4) et catgut fin (n^o 0).

Médicaments.

Vaseline stérile.

Matériel de pansement.

Gaze iodoformée.

Bandage en T double.

Anesthésie.

Générale : chloroforme.

Aides.

Deux (un pour l'anesthésie).

Malade.

Purgation trois jours auparavant ; lavement matin et soir, les deux jours précédant l'opération. — La veille, deux pilules d'extrait thébaïque de 3 ou 4 centigrammes chacune. Alimentation liquide. — Le soir qui précède, raser la région anale, la savonner et recouvrir d'un pansement humide aseptique].

Opération.*Position.*

De la taille.

Exécution.

1. *Dilatation de l'anus* (p. 329).

2. *Nettoyage et préparation de la région opératoire.*

Avec le bock à injection laver à l'eau bouillie le rectum ; puis y enfoncer un tampon de gaze assez gros pour protéger le champ opératoire.

Nettoyer avec une compresse et de l'eau savonneuse tout l'anus (intus et extra). Laver ensuite à l'eau bouillie.

3. *Ablation des paquets hémorroïdaires.* — Introduire la valve écarteur et placer des pinces sur la muqueuse saine au-dessus d'un paquet hémorroïdaire (Procéder par paquets séparés par des ponts de muqueuse saine, afin d'éviter l'atrésie résultant d'une excision circonférentielle totale). Un aide tire légèrement sur les pinces.

Au bistouri, circonscrire chaque paquet en incisant la peau d'une part et la muqueuse d'autre part, le plus près possible de sa base.

Disséquer les hémorroïdes du côté de leur attache profonde, à l'aide de ciseaux courbes. Les enlever jusqu'au sphincter qui sera mis à nu.

Pincer et lier au catgut fin les vaisseaux qui donnent.

4. *Suture.* — Passer une première série profonde de fils de catgut gros : aiguille pénétrant à 1 centimètre en dehors de la plaie, traversant le sphincter et ressortant sur la muqueuse à 1 centimètre du bord opposé, sans qu'elle paraisse dans la plaie.

Passer une deuxième série de fils superficiels mucocutanés, au catgut fin.

Enlever ainsi tous les paquets hémorroïdaires existants.

S'il restait des dilatations veineuses sur les ponts de muqueuse réservés, les traverser de la pointe du thermocautère.

Pansement.

Retirer le tampon du rectum.

Laver à l'eau bouillie. Introduire dans l'anus un drain de la grosseur du petit doigt (pour l'échappement des gaz), recouvert de gaze aseptique ou iodoformée.

Pansement sec aseptique.

Bandage en T.

Suites.

Le soir même, revenir voir le malade : s'enquérir de savoir s'il a uriné (on observe souvent de la rétention d'urine pendant quelques jours). En cas de rétention, faire le cathétérisme évacuateur au moins bi-quotidiennement (p. 387).

L'alimentation sera liquide.

Donner *tous les jours* une pilule d'extrait thébaïque (2 centigrammes).

Ne pas enlever le pansement avant le *huitième jour*, si possible. Alors, retirer le drain : purger le malade et en même temps lui donner un lavement huileux.

Laver la plaie à l'eau bouillie, après chaque évacuation, et remettre le pansement aseptique sec.

Guérison : en général au bout de *quinze jours*.

Si *inflammation et suppuration*, faire des pulvérisations boriquées chaudes, des lavages de l'anus et des pansements humides à l'eau bouillie. La guérison peut en

être retardée. Surveiller alors de très près la réparation (rétrécissement anal, abcès locaux, voire infection).

2° Destruction au thermocautère.

Préparatifs.

I. — *Avant l'opération.*

Instruments.

Thermocautère.

Valve écarteur.

Bock laveur.

Drain de la grosseur du petit doigt.

Liquides, médicaments.

Eau bouillie en grande quantité.

Vaseline stérile.

Matériel de pansement.

Gaze iodoformée.

Bandage en T double.

Anesthésique.

Général : chloroforme.

Aides.

Deux (un pour l'anesthésie).

Malade.

Même préparation que précédemment (p. 334).

II. — *Préparatifs de l'opération.*

Anesthésier le sujet.

Opération.

Position.

De la taille.

Exécution.

1. *Dilater l'anus* (p. 329).

2. *Laver le rectum* avec le bock rempli d'eau bouillie, puis y enfoncer un tampon de gaze assez gros pour protéger le champ opératoire.

Nettoyer avec une compresse et de l'eau savonneuse tout l'anus (intra et extra). Laver ensuite à l'eau bouillie.

3. La valve écarteur introduite, *enfoncer la pointe du thermocautère* chauffé au rouge dans chaque hémorroïde saillante.

Pansement.

Retirer le tampon du rectum. Faire un lavage à l'eau bouillie.

Introduire dans l'anus le drain recouvert de gaze iodoformée.

Pansement aseptique.

Bandage en T.

Suites.

Le soir même, revoir le malade.

S'il éprouve des douleurs par trop vives, faire pratiquer sur la région malade des pulvérisations boriquées chaudes. Au besoin, faire une injection de morphine.

Alimentation liquide.

Tous les jours une pilule d'extrait thébaïque (2 centigrammes) jusqu'au sixième jour. *Le septième jour*, retirer le drain; purgatif et lavement huileux.

Après chaque évacuation, irrigation de la plaie à l'eau bouillie avec le bock à injection, puis, pansement aseptique sec.

Guérison : en moyenne au bout de *dix à quinze jours*.

APPENDICITE

Maladie toxi-infectieuse, due à l'inflammation de l'appendice vermiforme, à la suite d'un processus infectieux local ou général (grippe, rougeole, etc.).

Caractères. — En général, après des prodromes consistant en troubles digestifs plus ou moins lointains, il se produit : douleur subite et violente dans la fosse iliaque droite, nausées et quelquefois vomissements, fièvre (38 à 39°), constipation avec arrêt

des gaz, pouls rapide, facies tiré. — On observe alors trois symptômes qui font rarement défaut :

1° Douleur exquise à la pression au point de Mac Burney (à mi-chemin entre l'ombilic et l'épine iliaque antéro-supérieure droite) et bien moins aiguë ou même nulle aux environs de cette région.

2° Contracture musculaire de défense, dans la même région.

3° Hyperesthésie cutanée à ce niveau.

L'albuminurie est fréquente à partir du deuxième ou troisième jour.

Évolution. — La guérison spontanée peut se produire en quelques jours, ou bien il peut se développer une péritonite circonscrite, une péritonite généralisée (cas le plus rare, heureusement), une appendicite à recrudescence, des récidives, une appendicite chronique.

a) PÉRITONITE LOCALISÉE. — Au bout de quelques jours, apparition d'un *plastron iliaque* sensible à la pression, mat à la percussion superficielle, sonore à la pression profonde. Ce *plastron* peut aboutir à la suppuration, ou, au contraire, se résorber.

On reconnaîtra la formation d'un *abcès* aux signes suivants (Jalaguier) : on note souvent, à partir du deuxième ou troisième jour une ascension thermique progressive vers 40° et même plus haut ; en même temps, état typhoïde. D'autres fois, vers les quatrième ou cinquième jour, défervescence, avec abaissement proportionnel du chiffre des pulsations. Cette rémission trompeuse cache souvent un abcès. — Quelquefois l'ascension ou la baisse de la température précédée de légers frissons et d'une aggravation des douleurs spontanées venant sous forme de crises pénibles à l'occasion des contractions intestinales, apparaît au cours d'une appendicite circonscrite vers le cinquième ou sixième jour et se maintient plus de quarante-huit heures en dépit du traitement : il y a un abcès qui ne se résorbera pas.

Dans le cas où le *plastron* n'aboutit pas à la suppuration, il tend vers la résorption spontanée : à partir du huitième ou du neuvième jour, il diminue en même temps que la température et le pouls s'améliorent et que les gaz reviennent par l'anus.

b) PÉRITONITE GÉNÉRALISÉE. — Température basse ou peu élevée, pouls rapide et petit, vomissements nombreux, ballonnement du ventre, facies grippé, teint subictérique quelquefois, absence de collection dans la fosse iliaque.

c) APPENDICITE A RECRUDESCENCE OU A RECHUTES. — Reprises successives inflammatoires survenant pendant une crise appendiculaire incomplètement finie.

d) APPENDICITE A RÉCIDIVES. — Après une première crise et une période calme plus ou moins prolongée, une nouvelle crise se produit, suivie d'autres dans les mêmes conditions.

e) APPENDICITE CHRONIQUE. — Après une première crise, ou sans même qu'il se soit produit une crise aiguë, on observe des troubles constants caractérisés par des symptômes gastro-intestinaux, des douleurs vagues dans l'abdomen, en relation avec une inflammation chronique de l'appendice. Diagnostic souvent des plus difficiles.

Pronostic. — Variable avec les formes et avec la thérapeutique. En général, grave.

Traitement.

Quelle que soit la forme à laquelle on a affaire, le traitement médical doit être institué dès le début.

A. Traitement médical.

Ni purgation, ni lavement.

1^o Immobilisation absolue du malade, grâce au séjour au lit sur le dos, un coussin glissé sous les genoux. N'autoriser aucun mouvement, même pour les besoins naturels.

2^o Immobilisation des intestins, grâce à l'emploi de l'opium en pilules de 1 centigramme espacées dans les vingt-quatre heures, à la dose de 0,05 centigrammes pour les enfants de quatre à six ans ; 0,10 centigrammes pour ceux de dix à quinze ans et de 0,10 à 0,15 centigrammes pour les adultes.

On surveillera, d'ailleurs, les malades au point de vue des accidents d'intoxication possibles.

3^o Vessie de glace en permanence sur tout l'abdomen.

4^o Enfin, diète absolue : le malade ne pourra prendre qu'une à deux cuillerées à café d'eau d'Evian ou de Vichy glacée toutes les deux heures pour calmer sa soif.

La première tasse de lait ne sera autorisée que vingt-quatre heures après le retour à la température normale (Jalaguier).

Si le malade est trop faible ou dans les formes graves, recourir dès le début aux injections de sérum artificiel.

Ce traitement sera continué dans les formes sans com-

plication pendant toute la durée de la crise, soit pendant quatre à dix jours.

L'opium sera supprimé dès la cessation des fortes douleurs.

Si le malade n'a pas été à la selle, un lavement d'eau de guimauve additionnée d'une à deux cuillerées de glycérine sera donné vingt-quatre heures au moins après la fin de la crise. La première tasse de lait sera alors permise; il est bon de savoir que la température pourra remonter un peu, mais il n'y a pas d'inquiétude à avoir, si la douleur locale ne présente pas de recrudescence (Jalaguier).

La quantité de lait sera peu à peu augmentée, sans autre aliment, jusque vers le *quinzième jour*. On entretiendra la régularité des garde-robes grâce aux lavements glycélinés, ou aux suppositoires à la glycérine neutre, ou aux laxatifs (manne, huile de ricin).

Lever à la fin de la troisième semaine, en moyenne.

Conseiller la *résection à froid*. En tous cas, attendre, pour cette opération, au moins six semaines après la fin de la crise : on ne doit plus sentir de masse inflammatoire. Pronostic bénin : il ne doit pas y avoir de mortalité opératoire. [1 décès sur 131 cas (Jalaguier); 125 cas sans décès (Routier)...]

B. Traitement chirurgical.

Nous donnons le conseil de s'assurer au plus vite, d'un chirurgien de profession, dès que l'on a affaire à une appendicite, le praticien ne pouvant assumer la responsabilité des laparotomies parfois fort délicates dont l'indication peut se produire.

1° Si le diagnostic d'appendicite aiguë peut être posé *dans les vingt-quatre heures qui suivent son début*, l'intervention paraît aussi simple qu'à froid. Mais, c'est là un cas exceptionnel. L'opération est d'habitude impossible dans des limites aussi étroites.

2° Que faire en cas de *péritonite circonscrite* ? L'interven-

tion se trouvera indiquée dans les cas suivants (Roux, Jalaguier, Ricard et Launay) : si, après vingt-quatre ou trente-six heures de traitement, on ne constate aucune amélioration ; lorsqu'il y a de l'agitation, des douleurs vives et surtout augmentation du nombre des pulsations, sans élévation ou avec abaissement de la température ; *la dissociation du pouls et de la température, par accélération du pouls ne concordant plus avec les degrés du thermomètre, est une indication formelle d'intervention immédiate.* La dissociation inverse, indiquant la formation d'un abcès, n'implique pas cette hâte. Il faut opérer encore, lorsqu'après une amélioration de courte durée, on constate une recrudescence des symptômes ; ou lorsqu'après la défervescence normale et une période de bien-être de quelques jours, une nouvelle poussée survient, causée souvent, du reste, par un écart de régime ou la cessation de l'immobilité. Il faut encore opérer lorsqu'au lieu de décroître vers le cinquième ou le sixième jour, les symptômes s'accroissent avec frissons, douleurs vives, augmentation du plastron, de l'empâtement, fièvre à caractère hectique ; enfin, dans l'appendicite à recrudescence, lorsqu'après défervescence, on assiste à une succession de petites crises plus ou moins intenses.

En dehors de ces cas, le traitement médical doit être seul employé, la résection de l'appendice à froid restant la méthode de choix.

3^o *Péritonite généralisée :*

Dans la forme hypertoxique, l'opération peut se faire, mais avec des chances infimes de guérison. Pronostic fatal.

Dans la forme purulente généralisée, il faut intervenir ; les chances de guérison, sans être bien nombreuses, le sont suffisamment pour justifier l'intervention.

ORGANES GÉNITO-URINAIRES DE L'HOMME

EXAMEN DE L'APPAREIL URINAIRE

REIN

I. — INSPECTION

L'inspection se fait, le malade « à quatre pattes », le derrière tourné vers la lumière, le médecin du côté de la tête du patient face au jour. Une tuméfaction de l'une des régions lombaires est généralement en rapport avec une lésion périnéale.

II. — PERCUSSION

En avant (décubitus dorsal) : si on trouve de la sonorité au niveau d'une tumeur du flanc, penser au rein.

En arrière (décubitus ventral, un coussin relevant légèrement l'abdomen au niveau de la ceinture) : la percussion a une valeur très relative, à moins que du côté gauche la tuméfaction ne remonte très haut (matité sous-pleurale en imposant pour une pleurésie de la base).

III. — PALPATION

C'est le mode d'exploration qui fournit les renseignements les plus précis.

A. Palpation à deux mains.

Position du malade. — Décubitus dorsal, un coussin soulevant légèrement les épaules et la partie supérieure du thorax, les cuisses fléchies, les talons rapprochés.

Position du médecin. — Se placer du côté à examiner, auprès de la racine de la cuisse.

Pour le rein droit : la main gauche glissée à plat sous le flanc droit, qui ne doit pas bouger (le malade doit « se laisser faire »), placer les quatre derniers doigts dans le sinus séparant la douzième côte du bord externe de la masse sacro-lombaire. La main droite est appliquée parallèlement à la ligne blanche sur le côté droit de l'abdomen, de sorte que la pulpe des quatre derniers doigts réponde exactement à la région située sous les cartilages costaux.

Pour le rein gauche, la main droite remplace la main gauche et vice versa.

Les quatre derniers doigts de la main antérieure déprimant la paroi abdominale sous les fausses côtes, avec les doigts de la main postérieure provoquer de petites secousses dans la région lombaire.

La main antérieure recueille ainsi les chocs produits par le *ballottement rénal* : indice d'augmentation de volume. Le déplacement de la main antérieure permet de juger de l'étendue de cette augmentation de volume.

Si, dans cette exploration, le malade souffre, cette *sensibilité rénale* est une preuve de l'altération de l'organe.

Etant donné que le rein normal est à peine perceptible par cette exploration, le fait que l'on peut saisir le rein entre les deux mains, surtout dans les mouvements inspiratoires, et le faire fuir vers le haut, comme un noyau de cerise expulsé entre les doigts, ce fait indique une mobilité anormale : *néphroptose*.

Divers procédés permettent d'apprécier plus nettement cette mobilité.

Procédé d'Israël. — Position du malade : décubitus latéral sur le côté sain, les cuisses fléchies, le tronc un peu courbé en avant. — Le médecin, placé derrière le malade, fait la palpation bimanuelle comme précédemment.

Procédé de Trastour. — Le malade est assis sur une chaise, le corps penché en avant. La palpation bimanuelle est pratiquée comme précédemment.

Procédé de Plicque. — Le malade est en position gènepectorale, les coudes sur un coussin, les cuisses très ramenées vers le ventre. — Le médecin placé du côté sain, glisse tout l'avant-bras et le bras de même nom que le côté sain du malade, sous le ventre de ce dernier, l'autre bras en dessus.

B. Palpation néphroleptique (de Glénard).

Le malade est dans le décubitus latéral sur le côté sain.

Le médecin se place derrière lui, la main gauche (supposons qu'il s'agit du rein droit) sous la dernière côte, à cheval sur le côté du malade, le pouce en avant, les autres doigts en arrière; la main droite déprimant les parois abdominales en avant.

1^{er} TEMPS. — *Affût.* — Pincer entre les doigts de la main gauche la région ilio-costale et dire au malade de respirer largement.

2^e TEMPS. — *Capture.* — Saisir le rein, dès qu'on le sent nettement engagé entre les doigts, à un fort mouvement d'expiration. Il faut parfois que la main gauche se glisse sous les côtes.

3^e TEMPS. — *Echappement.* — Laisser le rein remonter de lui-même, en écartant les doigts. Apprécier à ce moment les détails extérieurs.

URETÈRE

A. Dans l'abdomen.

Se rappeler que l'uretère franchit le détroit supérieur du bassin à 4 centimètres et demi de la ligne médiane, à l'intersection des deux lignes suivantes :

1. *transversale* réunissant les deux épines iliaques antéro-supérieures.

2. *verticale* passant par l'épine du pubis.

Technique.

Position.

Malade dans le décubitus dorsal, les cuisses fléchies.
Lui recommander de respirer largement.

Exécution.

Appliquer la *pulpe des doigts* au niveau de l'intersection des deux lignes plus haut définies et plutôt un peu en dedans. Appuyer les doigts profondément jusqu'au *contact du plan osseux* profond et les ramener *de dedans en dehors*.

On sent l'uretère et on peut déterminer s'il est tuméfié, irrégulier et très sensible.

B. Dans le bassin.

Préparer de la vaseline simple ou de l'huile.

Technique.

Position.

Comme précédemment.

Exécution.

Introduire l'index droit (uretère droit) ou gauche (uretère gauche) préalablement vaseliné, *dans le rectum*. Tourner la pulpe de l'index *en dehors* vers la paroi interne du bassin, glisser le doigt sur l'os.

On sent l'uretère plus ou moins gros, irrégulier, sensible.

(Chez la femme, le toucher vaginal permettra de sentir, dans le cul-de-sac antérieur du vagin, un cordon qui s'en va en arrière et en dehors dans le ligament large : c'est l'uretère.)

URÈTRE

L'exploration se fait à l'aide du cathétérisme, mais en même temps par le palper extra-urétral (pénien, péri-

néal, toucher rectal). Du palper, nous ne dirons rien, renvoyant le lecteur à la page 350 pour ce qui concerne le toucher rectal.

CATHÉTÉRISME EXPLORATEUR DE L'URÈTRE.

Préparatifs.

I. — Avant l'exploration.

Instruments.

Explorateurs à boule olivaire du n° 6 au n° 26, à tige petite et à boule grosse (fig. 6, n° 4).

Bougies filiformes (fig. 236).

Seringue de Guyon avec embout olivaire de Janet (fig. 238).

Récipients.

Casserole pour la stérilisation des bougies et explorateurs.

2 cuvettes pour le nettoyage des mains.

Liquides.

Eau boricuée.

Solution de sublimé à 1/1000.

Huile stérile dans un flacon à large ouverture.

Alcool à 90°.

Matériaux d'asepsie.

Savon.

Brosse.

II. — Préparatifs de l'exploration.

Instruments.

Stériliser les bougies exploratrices et les bougies filiformes (p. 21).

Opérateur.

Nettoyage aseptique des mains (p. 23).

Malade.

Nettoyage du gland et du prépuce à l'eau savonneuse,

puis lotion avec la solution de sublimé à 1/1000.




Fig. 236. — Bougies filiformes en baïonnette.

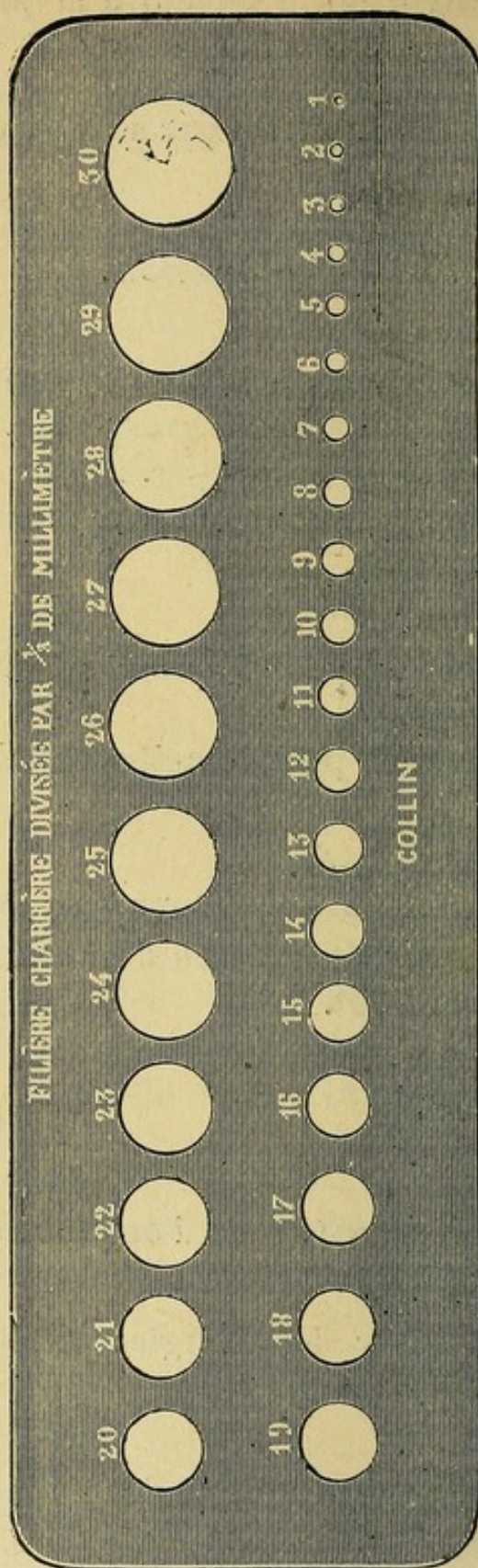


Fig. 237. — Filière de Charrière par 1/3 de millimètre.

Nettoyage du méat et de la partie antérieure du canal

— à canal libre — avec un jet d'eau boriquée, provenant de la seringue.

Exploration.

Position.

Décubitus dorsal, cuisses fléchies et en abduction.

Exécution.

Choisir d'abord un explorateur de *numéro assez élevé* :

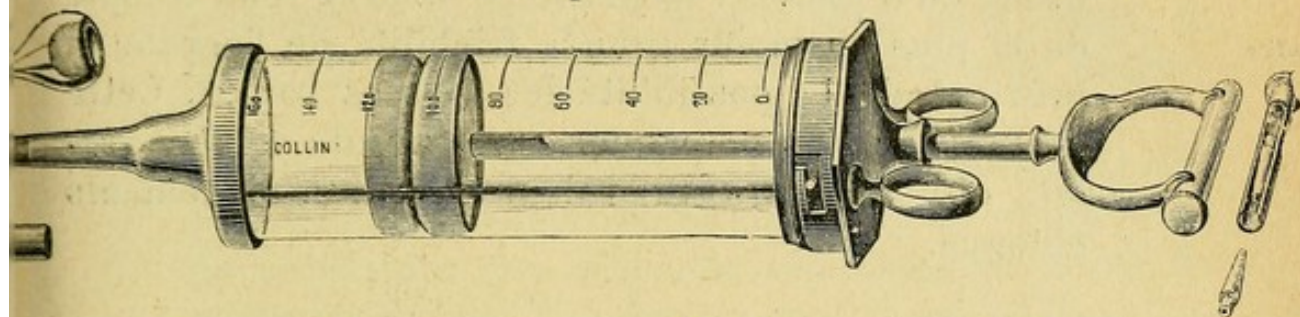


Fig. 238. — Seringue en verre de Guyon avec, en haut et à gauche, l'embout olivaire de Janet.

18 ou 20. Tremper la boule dans l'huile. Tendant modérément la verge avec les doigts de la main gauche, faire pénétrer doucement dans le canal l'extrémité de l'explorateur tenu dans la main droite.

Si l'urètre est *sain*, on ne doit pas être arrêté avant la portion membraneuse (12 à 14 centimètres). En insistant, tout en tirant la verge de façon à la rendre presque parallèle à la paroi abdominale, on finit par vaincre le spasme du sphincter : le sujet a, alors, quelques douleurs et souvent envie d'uriner. On arrive ainsi sans secousse dans la vessie.

Si l'urètre est *malade*, le sujet accuse des sensations douloureuses dans certaines régions de l'urètre antérieur (urétrite chronique) ; dans d'autres cas, la boule sera arrêtée au bout de quelques centimètres après sa pénétration (rétrécissement). Il faudra recourir à des boules olivaires de calibre de plus en plus petit pour franchir le ou les rétrécissements successifs ; l'emploi de bougies filiformes peut être nécessaire : la portion la plus rétrécie est en général la plus profonde.

Il ne faut pas oublier de procéder en même temps au *palper extra-urétral*, de façon à repérer l'endroit où se trouve la boule exploratrice.

Au delà du sphincter membraneux, si la *prostate* est hypertrophiée, on s'en aperçoit à la longueur du trajet à parcourir pour arriver à la vessie et à ce que la boule olivaire rencontre un obstacle qui la fait dévier à droite ou à gauche. La présence de sang rend compte de la plus ou moins grande friabilité de l'organe et prévient de la possibilité des fausses routes. Cette exploration s'accompagnera toujours du *toucher rectal*, qui accroîtra la valeur des renseignements obtenus.

VESSIE

I. INSPECTION. — On peut voir le globe vésical quand la vessie est très distendue.

II. PALPATION. — On délimite aisément le niveau auquel la vessie s'élève au-dessus du pubis, en déprimant la paroi abdominale avec la main, pendant les mouvements d'expiration.

III. PERCUSSION. — L'étendue de la matité indique le degré de réplétion de la vessie.

IV. TOUCHER RECTAL.

Préparatifs.

Matériel.

Préservatif de doigt en caoutchouc ou en baudruche (facultatif) (fig. 260).

Vaseline ou huile ordinaire.

Malade.

Aura uriné avant le toucher.

Toucher.

Position.

Sujet dans le décubitus dorsal, les cuisses écartées et

fléchies, le siège relevé par un coussin, les épaules un peu hautes. Le médecin se place à droite du sujet pour examiner le côté droit et à gauche pour le côté gauche.

Exécution.

L'index droit (protégé par le doigtier) est enduit de vaseline, ainsi que le pourtour de l'anüs.

Introduire *lentement et à fond le doigt dans l'anüs*, la pulpe en avant. Explorer la face antérieure du rectum.

On sent au milieu la prostate dure et arrondie (fig. 261), plus haut le bas-fond de la vessie, et de chaque côté de ce dernier, les vésicules séminales en forme de corps fusiformes divergents, dont il est souvent impossible d'atteindre la limite supérieure.

Le fait que le fond de la vessie est douloureux à la pression indique un état pathologique de cet organe.

Chez les enfants, on touche facilement toute la face postérieure de la vessie, c'est ce qui fait qu'on y peut sentir les calculs.

La *prostate* doit donner, chez l'adulte, une sensation de masse fibreuse de consistance uniforme (deux lobes séparés par un sillon médian), non douloureux à la pression.

Il est utile de faire ensuite le toucher avec l'index gauche et en se plaçant à gauche du sujet.

V. TOUCHER RECTAL AVEC PALPER HYPOGASTRIQUE.

Mêmes *préparatifs* et *position* que précédemment.

Le toucher sera fait successivement avec l'index droit à droite du sujet, puis avec l'index gauche, à gauche.

A droite, enfoncer dans l'anüs l'index droit et appliquer sur l'hypogastre la main gauche, qui déprime la paroi abdominale au-dessus de la symphyse pubienne.

A gauche, enfoncer l'index gauche et faire le palper hypogastrique avec la main droite.

A l'état normal, par ce double palper, les tissus (parois

vésicales) qui se trouvent entre les deux mains sont de faible épaisseur et très souples.

A l'état pathologique, lorsque la vessie est distendue, il y a une plus grande épaisseur de tissus séparés par un liquide, qui donne la sensation de flot.

On détermine également la présence d'une tumeur de la vessie, ses caractères, etc.

VI. CATHÉTÉRISME EXPLORATEUR DE LA VESSIE.

Préparatifs.

Les mêmes que pour l'exploration urétrale (p. 347).

Technique.

Position.

Comme pour l'exploration urétrale.

Exécution.

Introduire l'explorateur à boule olivaire n° 16. La vessie n'étant pas sensible à l'état normal, la douleur indique un état pathologique. On peut sentir également le contact de corps étrangers, calculs, etc.

Chez la femme, l'exploration de la vessie se fait avec le petit doigt introduit dans l'urètre dilaté progressivement (voir p. 420).

HYDROCÈLE VAGINALE

Epanchement de liquide séreux dans la vaginale : congénital (persistance du canal vagino-péritonéal) ou acquis (consécutif à une affection syphilitique, tuberculeuse, cancéreuse de l'épididyme, de la vaginale, quelquefois du testicule).

Symptômes. — Tumeur plus ou moins volumineuse, régulière, lisse, élastique, fluctuante, irréductible (à moins d'hydrocèle congénitale) et transparente (examen à travers le stéthoscope, une bougie placée derrière la bourse). On trouve la place du testicule (généralement en arrière, en bas et en dedans) par la constatation d'une zone opaque et surtout par la douleur exquise à la pression.

Traitement.

Ponction suivie d'injection irritante.

Préparatifs.**— Avant l'opération.***Instruments.*

Trocart assez gros (fig. 239).

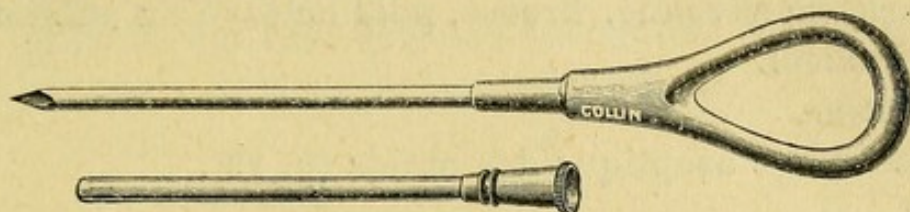


Fig. 239. — Trocart à hydrocèle avec canule.

Une seringue à hydrocèle (fig. 240) (s'adaptant au trocart).

Récipients.

Une casserole à mettre au feu.




Fig. 240. — Seringue en caoutchouc rouge durci, dite à hydrocèle.

Deux cuvettes pour la toilette des mains.

Liquides, médicaments.

Teinture d'iode pure.

Collodion.

Solution de sublimé à 1/1000.

Alcool à 90°

Eau bouillie.

Matériel de pansement.

Ouate hydrophile.

Suspensoir large.

Matériel d'asepsie.

Savon.

Brosse à ongles.

II. — *Préparatifs de l'opération.*

Instruments.

Stériliser le trocart (p. 21).

Malade.

Scrotum savonné, brossé, puis nettoyé au sublimé et à l'alcool.

Opérateur.

Nettoyage aseptique des mains (p. 23).

Opération.

Position.

Décubitus dorsal.

Exécution.

La position du testicule ayant été au préalable repérée, de façon à l'éviter dans la ponction, l'opérateur saisit de sa main gauche l'hydrocèle qu'il fait bomber; le trocart est alors *poussé d'un coup sec* avec la main droite, l'index limitant sa pénétration à 2 centimètres environ.

Retirer l'aiguille et *laisser s'écouler le liquide* : abandonner le trocart descendant avec la bourse qui s'affaisse. La bourse vidée, *injecter* dans le trocart maintenu fixe, 60 grammes de teinture d'iode pure. Enlever la seringue, obturer l'orifice du trocart avec le doigt et attendre cinq minutes : malaxer légèrement la bourse pour bien répandre la teinture.

Au bout de cinq minutes, *évacuer* le liquide le plus tôt possible.

Extraire le trocart après avoir replacé la pointe rapidement, et en serrant bien la peau autour de lui, pour éviter la pénétration d'un peu de teinture d'iode dans les tissus traversés.

Pansement.

Collodion. Pansement ouaté compressif dans le suspensoir.

Suites.

Dans les jours qui suivent, la bourse opérée devient

chaude, rouge, douloureuse. Pour calmer les douleurs et diminuer le gonflement, soulever les bourses et les reposer sur une planchette bien ouatée, les recouvrir de compresses imprégnées d'eau bouillie froide. Garder le lit environ *six à huit jours*. Précautions pour la marche dans les débuts; suspensoir bien ouaté.

Guérison : au bout de *trois semaines*.

VARICOCÈLE

Varices des veines spermaticques (qui accompagnent le cordon).

Indications de l'opération. — Insuffisance (persistance de gêne et douleur) du suspensoir ordinaire ou du suspensoir en diachylon.

Symptômes. — Relâchement du scrotum. Sensation au palper de tumeurs bosselées, molles, pâteuses, se réduisant par la pression (dans la position horizontale), mais réapparaissant au bout de quelques instants, bien que le doigt soit maintenu dans l'anneau (diagnostic avec hernie).

Signes fonctionnels : douleurs plus ou moins vives.

Diagnostic. — A faire entre le varicocèle simple et la variété symptomatique (tumeur abdominale, rein, etc., ou inguinale); ne pas opérer cette variété.

Traitement.

Résection du scrotum.

Préparatifs.

De l'opération en général (p. 13).

[Instruments.

Un bistouri.

Une paire de ciseaux droits.

Deux pinces clamp longues courbes.

Une pince à griffes.

Une pince à disséquer.

Aiguille à suture ordinaire ou aiguille de Mooy.

Six pinces hémostatiques.

Catgut fin (n° 0).

Crins de Florence gros : environ 15 à 16.

Médicaments.

Poudre de salol.

Vaseline boriquée.

Matériel de pansement.

Mackintosh.

Anesthésique.

Général : chloroforme ou éther.

Aides.

Deux (un pour l'anesthésie).

Malade.

Nettoyage aseptique des bourses et de la verge].

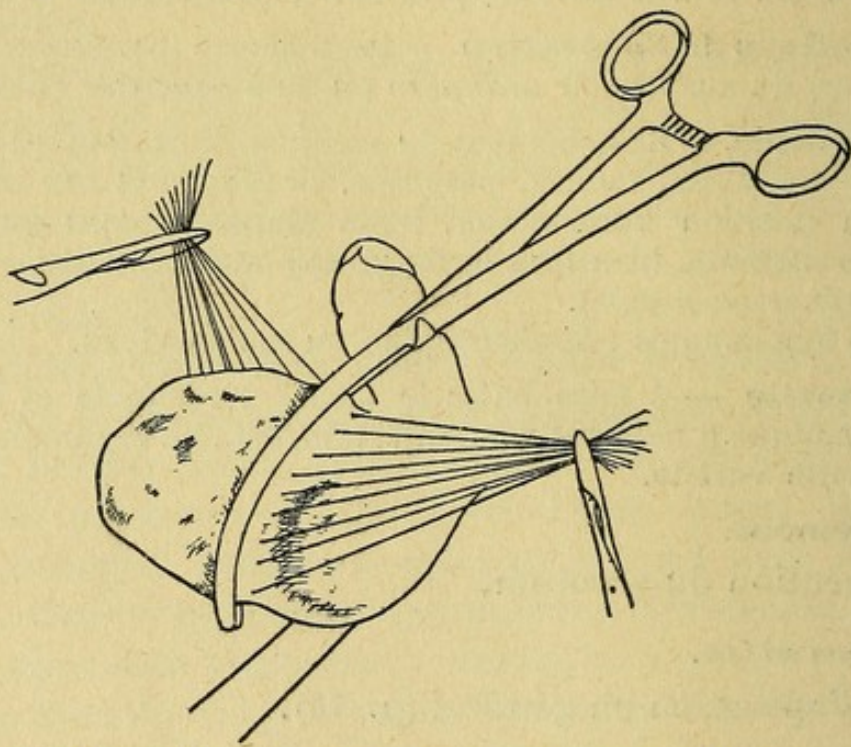


Fig. 241. — Opération du varicocèle (Marion). Un clamp a été placé sur la partie médiane des bourses; des fils sont passés à 5 millimètres du clamp.

Opération.*Position.*

Décubitus dorsal.

Exécution.

1. *Mise en place du clamp.* — Saisir la peau du scrotum sur la partie médiane, l'attirer en avant et en haut au

maximum, et étreindre la base du pli dans les mors du clamp courbe, la concavité vers le pubis.

En cas d'insuffisance de longueur du clamp, placer un deuxième clamp en arrière dans le prolongement du premier.

2. A un demi-centimètre des branches du clamp, entre lui et la racine des bourses, *passer une série de fils de*

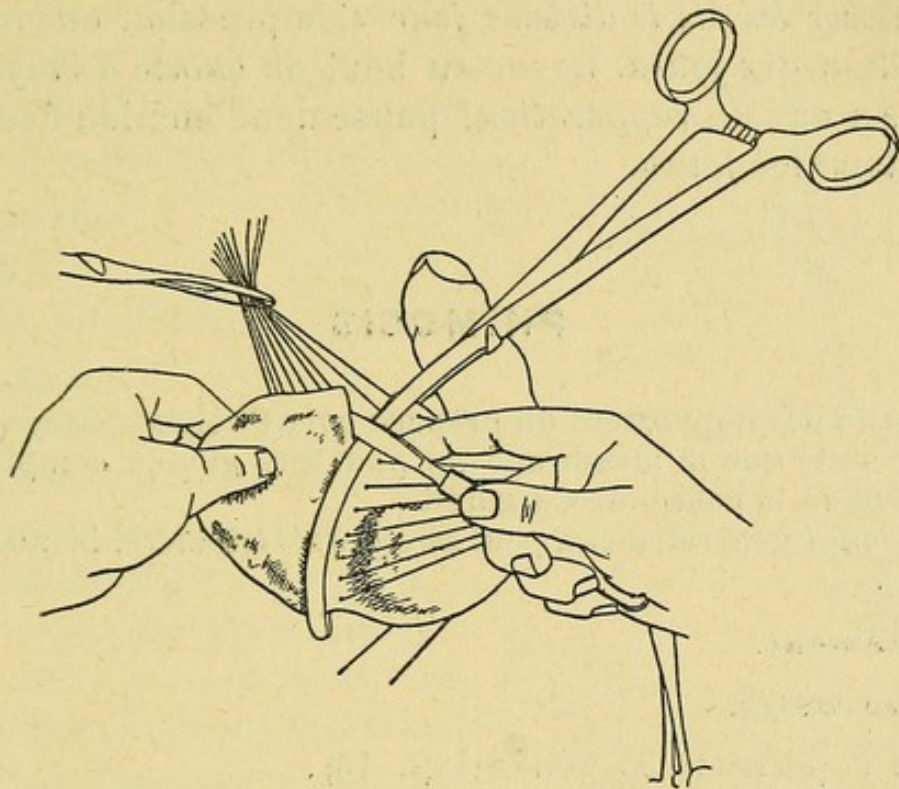


Fig. 242. — Opération du varicocèle. Résection du scrotum (Marion).

crin à environ 5 à 6 millimètres les uns des autres (fig. 241).

Prendre dans une pince chacun des deux faisceaux de fils.

3. Au bistouri, *sectionner la peau* en rasant les bords convexes du clamp (fig. 242). On voit les testicules au fond de la large plaie : pratiquer l'hémostase complète en liant au catgut fin tout vaisseau qui donne.

4. *Lier chacun des crins.*

Pansement.

Aseptique sec, après avoir poudré la plaie de salol.

Mettre sur chacune des rangées de crins une lanière de gaze qui protège les téguments. Sur la ligne de sutures, placer une autre compresse enduite de vaseline boriquée. — Spica double compressif avec grande quantité d'ouate. Par-dessus, en avant, mackintosh avec ouverture centrale pour la verge.

Suites.

Enlever les fils le dixième jour. Compression encore pendant dix jours. Lever au bout de *quinze à vingt jours*. Au cas de *suppuration*, pansement humide aseptique tous les jours.

PHIMOSIS

Excès de développement du prépuce avec étroitesse de son orifice, de telle sorte que la membrane ne peut être glissée complètement en arrière de la couronne du gland.

Congénital généralement, peut être *acquis* (chancre, blennorragie, diabète).

Traitement.

Préparatifs.

De l'opération en général (p. 13).

[I. *Instruments.*

Six pinces à forcipressure.

Une paire de ciseaux droits.

Une sonde cannelée à bout mousse.

Une pince à griffes.

Une aiguille à suture courbe.

Crins de Florence fins.

Catgut n° 1.

Matériel de pansement.

Mackintosh.

Anesthésique.

Local : cocaïne en injections, chez l'adulte.

Général : chlorure d'éthyle, chez l'enfant.

Aides.

Un ou deux (si anesthésie générale).

II. Malade.

Laver et savonner la verge, puis la lotionner au sublimé.

Nettoyer en partie la face interne du prépuce en y glissant des tampons montés sur une pince à forcipressure.

Si l'on a recours à l'anesthésie à la cocaïne, pratiquer quatre injections en couronne autour de la verge, en arrière du gland].

Opération.**Position.**

Décubitus dorsal.

Exécution.

Tout d'abord glisser la sonde cannelée sous le prépuce et essayer de détruire les adhérences s'il y en a.

Saisir l'orifice préputial avec une pince en haut, une autre pince en bas. L'aide tire doucement sur ces deux pinces. Le gland tenu entre le pouce et

l'index gauches, sectionner *tout ce qui débord* d'un coup de ciseaux *oblique* pour ne pas entamer le frein.

Ou bien placer au ras du gland une pince dirigée obliquement de haut en bas et d'arrière en avant (fig. 243) et sectionner devant ou derrière la pince.

Enfoncer une pointe des ciseaux longitudinalement sur le dos du gland sous la muqueuse jusqu'au sillon balano-préputial, et *fendre en long cette muqueuse* (fig. 244).

Enlever les angles des lambeaux d'un coup de ciseaux.

Sutures muco-cutanées au crin, aux quatre points cardinaux.

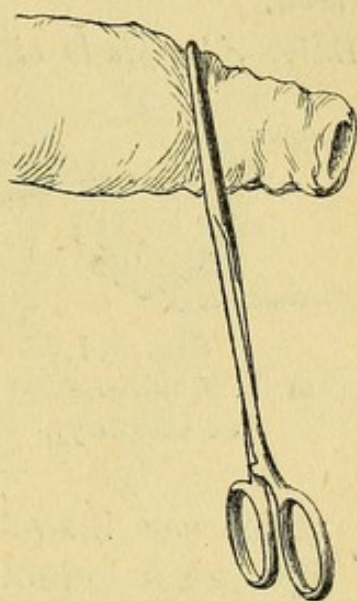


Fig. 243. — Circoncision. Application de la pince qui limite la résection (Ricard et Launay).

On peut ajouter quelques points dans l'intervalle (fig. 243).

Si l'artère du frein saigne, la lier au catgut ou l'étreindre dans un point de suture.

Pansement.

Enrouler une bandelette de gaze stérilisée autour de la base du gland. La recouvrir d'un mackintosh percé d'un trou pour le gland.

Suites.

Enlever les fils le cinquième jour. Mettre encore un panse-

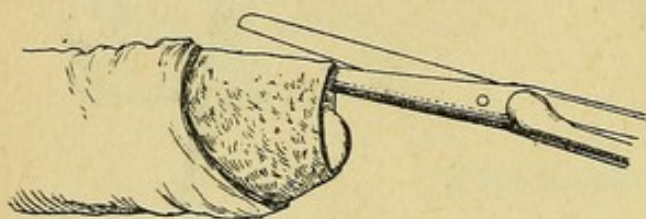

Fig. 244.
Section de la muqueuse (Ricard
et Launay).

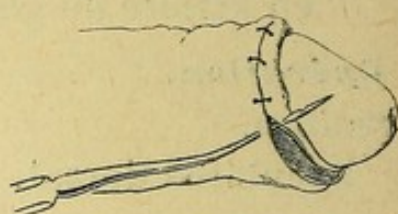


Fig. 245. — Suture muco-
cutanée au catgut (Ri-
card et Launay).

ment sec jusqu'au douzième ou quatorzième jour, époque à laquelle la plaie est à peu près complètement cicatrisée.

Si l'un des points cède et suppure, changer le pansement sec pour un pansement humide. La réunion se fait alors par seconde intention et exige au moins quinze jours à trois semaines.

PARAPHIMOSIS

Chez un individu atteint de phimosis (congénital ou acquis à la suite de masturbation ou de coït), le prépuce enflammé, projeté en arrière de la couronne du gland, ne peut plus être ramené en avant.

Signes. — Le prépuce forme à la racine du gland deux bourrelets ; l'un antérieur, muqueux ; l'autre postérieur cutané, séparés par un sillon répondant à la bride d'étranglement. Cette bride est constituée par les fibres conjonctives qui entourent l'orifice du prépuce. Douleurs très vives. La bride d'étranglement peut se sphaceler à la longue, le gland lui-même aussi.

Traitement.

La réduction peut être simple ou instrumentale.

1° RÉDUCTION SIMPLE

Envelopper la région avec une compresse trempée dans

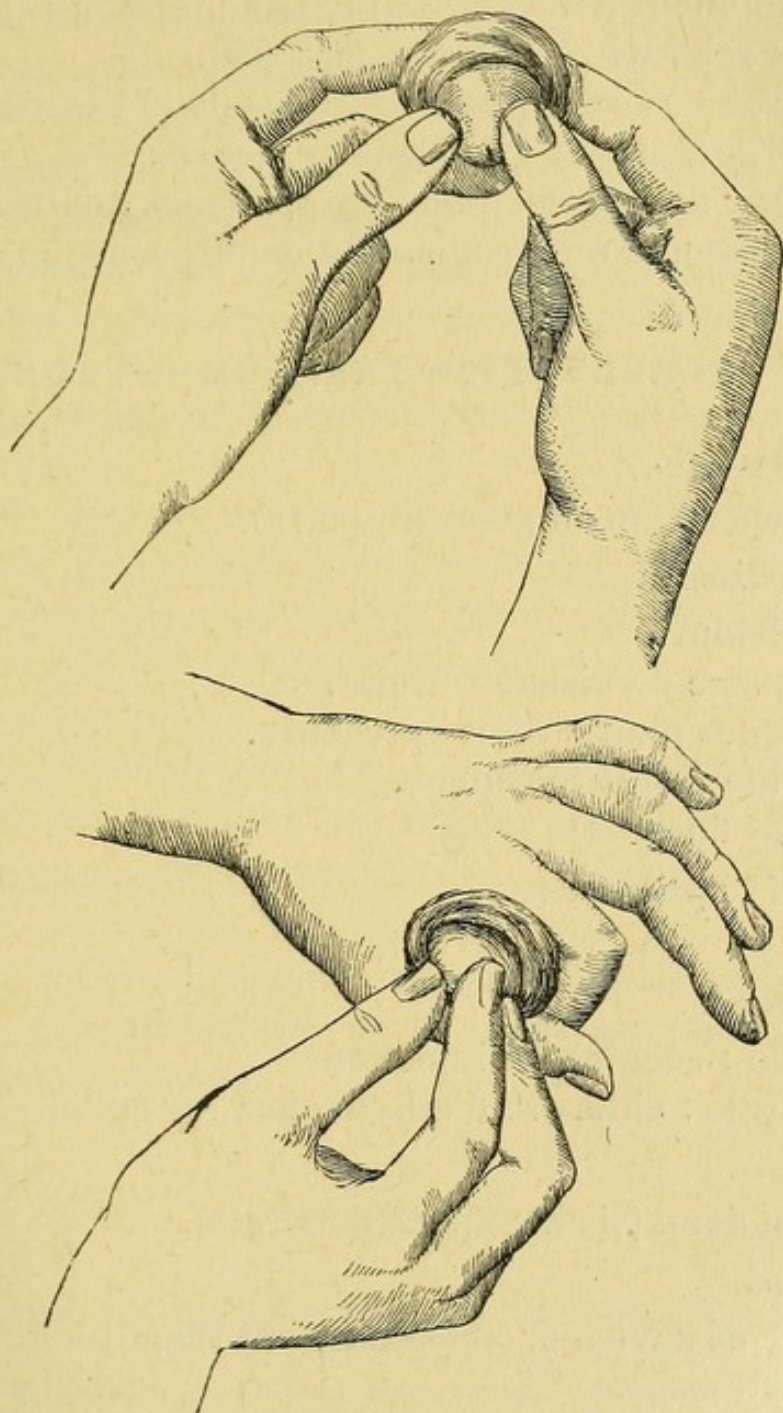


Fig. 246. — Réduction du paraphimosis (d'après Desfosses).

une solution de cocaïne à 1/100 et comprimer le gland

d'avant en arrière comme pour l'exprimer, à travers cette compresse, pendant cinq à dix minutes.

Saisir entre les extrémités des doigts de la main gauche la couronne préputiale, et *essayer de la déplisser* en la refoulant, tandis que les doigts de la main droite cherchent à faire pénétrer par pression *le gland* entre les rebords préputiaux (fig. 246).

Laisser des compresses humides sur l'extrémité de la verge pendant vingt-quatre heures.

En cas d'échec, au bout de plusieurs tentatives, faire la réduction instrumentale ou circoncision d'urgence.

2° RÉDUCTION INSTRUMENTALE

Préparatifs.

De l'opération en général (p. 43).

[I. *Instruments.*

Un bistouri.

Une paire de ciseaux droits.

Quelques pinces à forcipressure.

Aiguille à suture courbe.

Catgut fin (n° 1).

Matériel de pansement.

Mackintosh.

Anesthésique.

Locale : cocaïne en injections.

Générale : chlorure d'éthyle chez les enfants.

Aides.

Un ou deux (si anesthésie générale).

II. *Malade.*

Laver et savonner abondamment gland, verge et bourrelet.

Lotionner ensuite ces régions au sublimé.

Faire à la racine de la verge circulairement, quatre injections intra-dermiques de cocaïne].

Opération.*Position.*

Décubitus dorsal.

Exécution.

Faire une première incision circulaire *en avant du bourrelet antérieur*, au niveau de la muqueuse, incision qui passe légèrement sur le frein en bas (pour éviter les petits vaisseaux de la région).

Pratiquer une seconde incision circulaire, parallèle, mais *en arrière du bourrelet*, au niveau de la peau et circonscrivant le jabot. Réunir ces deux incisions sur le dos de la verge par un *trait longitudinal*.

Disséquer en coin de chaque côté les deux bourrelets ainsi délimités et assécher entre les doigts les tissus infiltrés.

Réunir les deux surfaces (muqueuse et cutanée) circulaires par un surjet de catgut fin, qu'on arrête deux ou trois fois, pour serrer comme il faut, sans déterminer de bourrelets inégaux.

Pansement.

Humide : compresses d'eau bouillie recouvertes d'ouate et de mackintosh (ce dernier est perforé d'un trou par où passe le gland).

Suites.

Repos au lit. Pansements humides pendant les quatre ou cinq premiers jours. Guérison au bout d'une *huitaine de jours*.

HYPOSPADIAS

Malformation de l'appareil uro-génital caractérisée par l'ouverture anormale de l'urètre à la partie inférieure du pénis, en un point variable (balanique, pénien, péno-scrotal, périnéo-scrotal). Nous n'étudierons ici que le traitement de l'hypospadias sous-balanique, le plus connu et le plus facile à opérer. — L'âge le plus propice est vers la cinquième ou la sixième année. Chez l'adulte, les érections gênent la cicatrisation régulière.

Traitement.**Préparatifs.**

De l'opération en général (p. 13).

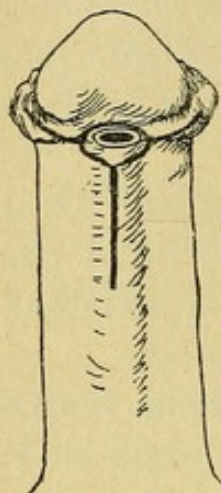


Fig. 247.

Hypospadias. Procédé de Von Hacker. Tracé de l'incision.

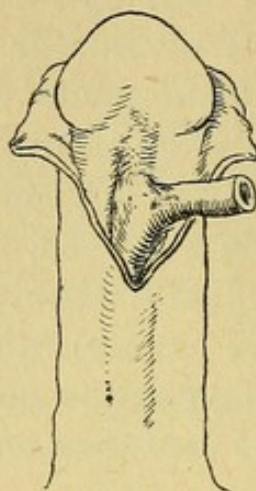


Fig. 248.

Section de l'urètre (Ricard et Lauenay).

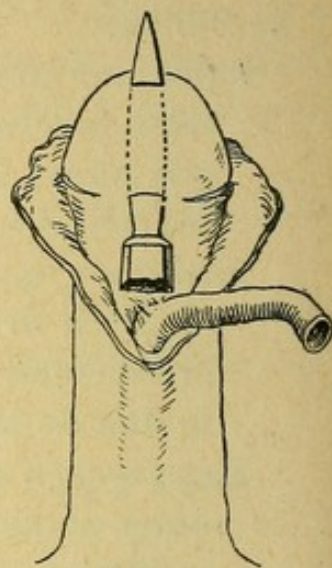


Fig. 249.

Tunnellisation du gland.

[Instruments.]

Un bistouri étroit et pointu.

Une sonde cannelée.

Une paire de ciseaux droits.

Quelques pinces à forcipressure.

Une aiguille à suture courbe ordinaire.

Catgut fin n° 0 ou 1.

Crins de Florence.

Sonde en gomme (n° 18 à 24).

Préparatifs de la sonde à demeure (p. 387).

Anesthésie.

Général : chloroforme ou éther.

Aides.

Deux (dont un pour l'anesthésie)].

Opération.**Position.**

Décubitus dorsal.

Exécution.

Dissection de l'urètre antérieur (fig. 248). — Faire sous le gland une incision transversale de 1 centimètre et demi qui contourne le méat urinaire et se prolonge par son milieu vers la face inférieure de la verge sur

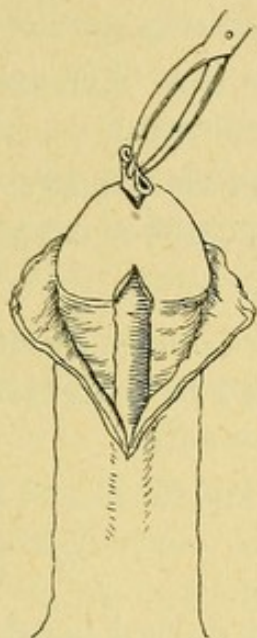


Fig. 250. — Passage de l'urètre dans le tunnel (Ricard et Launay).

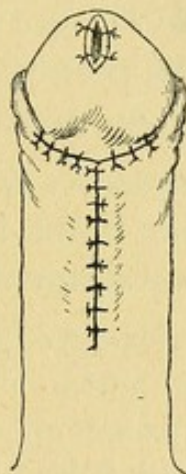


Fig. 251. — Sutures (Ricard et Launay).

une longueur de 3 centimètres : c'est une incision en T.

Disséquer de chaque côté les lambeaux angulaires ainsi tracés, de façon à bien mettre à nu le canal urétral.

Disséquer ce canal sur toute la longueur de l'incision, (au moins 3 centimètres) et le détacher complètement des plans profonds : il est bon que cette dissection soit assez large pour conserver sa vitalité à l'organe ainsi disséqué.

Tunellisation du gland (fig. 249). — Faire pénétrer la pointe du bistouri à la base du gland à environ 4 à 5 millimètres au-dessus de la face inférieure de l'organe, au niveau du siège de l'ancien méat et la pous-

ser directement vers l'extrémité dans un plan parallèle à l'axe du membre.

Mobilisation de l'urètre (fig. 250). — Une pince de Kocher introduite dans ce canal nouveau par l'orifice antérieur va chercher l'extrémité de l'urètre mobilisé et l'amène jusqu'à l'extérieur.

Suture de l'urètre à l'orifice balanique (fig. 251). — Quatre points cardinaux assurent cette suture.

Suture de l'urètre à l'aponévrose intercaverneuse. — Deux ou trois points au catgut sont destinés à empêcher la rétraction du canal.

Sutures cutanées (fig. 251). — Plusieurs points au crin unissent les deux lambeaux cutanés l'un à l'autre sur la ligne médiane et au gland, sur les côtés.

Sonde à demeure (p. 392).

Suites.

Malade au repos dans le décubitus dorsal pendant *huit jours*. S'il s'agit d'un adulte, donner du bromure de potassium à haute dose (2 grammes par jour) pour empêcher les érections.

Enlever la sonde à demeure au bout du troisième jour. Il se produit souvent une incurvation légère de la verge, qui disparaît d'elle-même dans la suite.

CORPS ÉTRANGERS DE L'URÈTRE (chez l'homme)

Débris de sondes, bougies, etc., abandonnés par le médecin ou le malade, objets variés introduits dans un but inavouable ; calculs venus de la vessie ou nés dans l'urètre.

Caractères. — Rétention d'urine ; douleurs locales ; urétrorragies. Au bout de quelques jours, accidents inflammatoires (œdème de la verge, urétrite, infiltration ou abcès urinaire).

Diagnostic. — De la présence du corps étranger, de sa nature, de son siège. S'appuyer sur les commémoratifs, la palpation externe

du canal, l'exploration urétrale avec l'explorateur olivaire, le toucher rectal.

Traitement.

A. Corps étrangers de l'urètre antérieur (les plus fréquents.)

Préparatifs généraux.

Instruments.

Petite seringue en verre ordinaire, dite à injections.

Sonde de Nélaton (n° 18 ou 20), dont l'ouverture s'adapte au bec de la seringue. La seringue et la sonde auront été stérilisées (p. 21).

Liquides.

Huile d'olive stérile, si possible.

Malade.

Dans le décubitus dorsal.

Commencer par introduire de l'huile dans le canal : la seringue remplie d'huile d'olives, y adapter la sonde et introduire celle-ci jusqu'au contact du corps étranger ; pousser alors le piston de la seringue au fur et à mesure que l'on retire la sonde.

Divers procédés d'extraction.

MANOEUVRE D'AMUSSAT.

Fermer le méat entre les doigts ; forcer le malade à pousser pour uriner ; lorsqu'on sent l'urètre distendu, lâcher brusquement les lèvres du méat. L'urine peut entraîner le corps étranger.

Ce moyen étant inconstant, ne pas s'y attarder.

REFOULÉMENT PAR PRESSION.

Préparer une pince de Kocher ou à forcipressure, mettre un pouce sur l'urètre au niveau du périnée, *en arrière du corps étranger* pour empêcher celui-ci de fuir plus profondément. S'il est nécessaire même, le fixer par un doigt introduit dans le rectum.

Avec l'autre main, exercer des *pressions dans la direction du méat* pour faire cheminer le corps.

Le saisir avec la pince dès que possible.

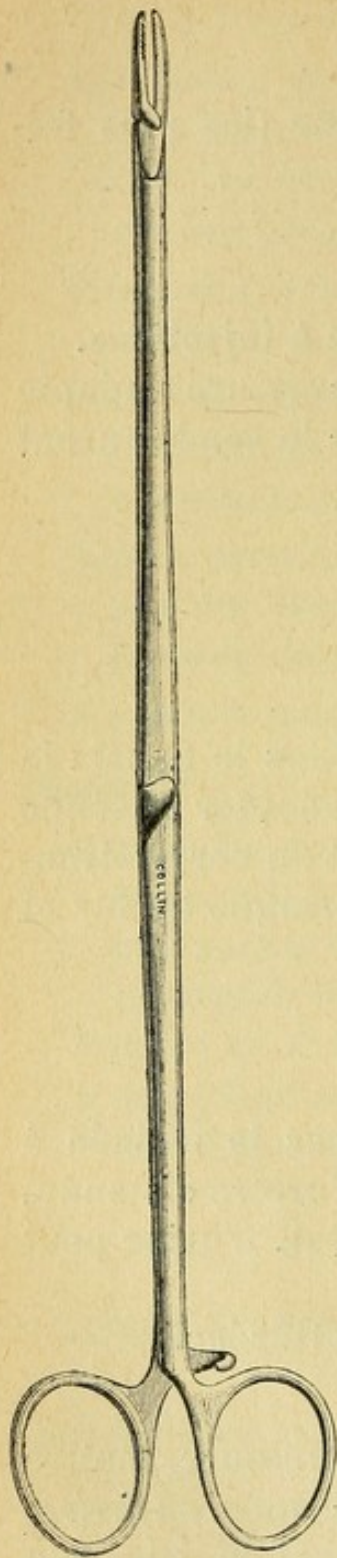


Fig. 252.
Pince urétrale
de Collin.

ENGAINEMENT.

Préparer une sonde en gomme d'un calibre plus élevé que celui du corps étranger et en sectionner l'extrémité d'un coup de ciseau. — Stériliser cette sonde (p. 347).

Introduire la sonde bien huilée dans l'urètre *par le bout coupé* (p. 349).

Maintenant d'une main le corps étranger bien fixe, essayer de l'*engainer* avec l'instrument. Dès qu'il y a adaptation retirer lentement la sonde, et à l'aide de pressions externes douces, faciliter la sortie du corps du délit.

EXTRACTION A LA PINCE.

Préparer une pince spéciale, dite urétrale (fig. 252) et la stériliser.

Introduire la pince fermée dans l'urètre redressé en tirant sur la verge. La pousser jusqu'au contact du corps étranger, maintenu fixe d'autre part par le pouce placé à l'extérieur. Ouvrir la pince et la poussant le plus avant possible, tâcher de saisir le corps solidement, puis l'extraire.

VERSION.

S'agit-il d'une épingle d'ordinaire enfoncée tête première, si les procédés précédents ont échoué, recourir à la version.

Faire saillir la *pointe de l'épingle* à travers les tissus de la verge. Saisissant cette extrémité,

attirer l'épingle jusqu'à ce qu'elle s'arrête et faisant *basculer* la partie située en dehors, refouler la *tête vers le méat* où une pince la saisit.

S'il s'agit d'une aiguille, il suffira de faire saillir la pointe à travers les tissus de la verge et d'attirer complètement l'aiguille au dehors par cette voie.

En cas d'échec de ces procédés, comme cela arrive souvent dans le cas de calcul oblitérant, que l'on ne peut mobiliser, ou bien si l'accident remonte à quelques jours (lésions secondaires de l'urètre, etc.), recourir à l'urétrotomie externe.

URÉTROTONIE EXTERNE.

L'opération diffère légèrement suivant que le corps étranger est dans la portion pénienne ou dans la portion bulbaire.

a. Urétrotomie externe sur la portion périnéale.

Préparatifs.

De l'opération en général (p. 13).

[Instruments.]

Un bistouri.

Une paire de ciseaux droits.

Une pince à griffes.

Six pinces à forcipressure.

Quelques pinces de Kocher.

Petite aiguille courbe ordinaire fine.

Seringue de Guyon.

Catgut n° 0.

Crins.

Sondes en gomme n° 18 à 22.

Préparer des cordonnets de coton doubles (2 de 50 centimètres environ).

Liquides.

Huile d'olives stérile.

Bandage en T.

Matériaux de pansement.

Mackintosh.

Anesthésique.

Général : chloroforme ou éther.

Aide.

Un pour l'anesthésie].

Opération.

Position.

Décubitus dorsal. Renverser la verge sur sa face dorsale pour bien faire saillir la région où se trouve le corps étranger.

Exécution.

Inciser les tissus *couche par couche*, sur la ligne médiane au niveau de l'une des extrémités du corps étranger. Saisir *chaque lèvre* de la plaie avec une pince de Kocher. Essayer d'extraire le corps avec une pince saisissant l'extrémité visible. Pour peu que l'on éprouve de la difficulté, élargir la fente de façon à *ne pas érailler* l'urètre.

Suture à deux plans.

1° Au catgut, points séparés réunissant la muqueuse sans la traverser.

2° Au crin, points séparés comprenant la peau et le tissu spongieux.

Pansement.

Aseptique sec. Maintenu par un bandage en T, que l'on recouvrira de mackintosh.

Placer une sonde à demeure (p. 392). Laver la vessie à l'eau boricuée.

Suites.

Repos au lit et sonde à demeure [pendant *quatre à cinq jours*.

b. Urétrotomie externe sur la portion bulbair.

Préparatifs.

Les mêmes que précédemment, sauf que deux aides au

moins sont nécessaires (dont un pour l'anesthésie).

Opération.

Position.

De la taille, les bourses relevées par en haut, par un aide.

Bien repérer la position du corps étranger, pour faire l'incision sur lui.

Exécution.

Incision médiane des tissus, couche par couche, au niveau du scrotum ou du périnée, suivant le cas; cette incision ne dépassera pas quelques centimètres en avant de l'anus.

Traverser la peau, le tissu cellulaire, *inciser le bulbe* exactement sur la ligne médiane.

Ouvrir l'urètre sur le corps étranger et *saisir les deux lèvres* avec une pince de Kocher, ou y passer un fil.

Extraire le corps étranger.

Agrandir l'incision, s'il est nécessaire, pour ne pas meurtrir l'urètre.

Si l'accident est *récent*, *suturer* comme plus haut (p. 370).

En cas d'accident *ancien*, les tissus étant enflammés, il est préférable de suturer seulement l'urètre, *sans réunir les plans superficiels*.

Pansement.

Sec aseptique. Bandage en T. Placer la sonde à demeure (p. 392).

Suites.

Repos au lit et sonde à demeure pendant *huit jours*.

B. Corps étrangers de l'urètre postérieur.

Si l'on échoue dans les tentatives d'extraction avec la pince, essayer de refouler le corps étranger dans la vessie à l'aide d'une sonde en caoutchouc ou en gomme.

En cas d'impossibilité, recourir à l'urétrotomie externe (p. 369).

LAVAGE SANS SONDE DE L'URÈTRE

Indications. — Traitement de la blennorragie urétrale.

Traitement abortif. — Premier jour : dans les heures qui suivent le début, premier lavage dans l'urètre antérieur avec permanganate de potasse à $1/6000$; cinq heures après, second lavage à $1/4000$; cinq heures après, lavage complet (urètre et vessie) à $1/2000$.

Les jours suivants, deux lavages par jour avec permanganate à $1/2000$ ou $1/1000$, si ce taux est supporté.

Traitement de l'urétrite subaiguë (de $1/4000$ au début à $1/2000$, 1 lavage par jour) ; de l'urétrite *chronique* ou goutte militaire : s'il y a des gonocoques : permanganate de potasse à $1/4000$. S'il y a encore des gonocoques, au bout de six lavages, reprendre six lavages quotidiens successifs à $1/2000$. On peut être amené à faire 2, 3 séries. — Si n'y a pas de gonocoques, lavages au sublimé de $1/20000$ à $1/10000$.

Technique.

Préparatifs.

1. — Avant l'opération.

Instruments.

Bock laveur de deux litres, placé à une hauteur d'environ $1^m,30$ à $1^m,50$, rempli de la solution convenable à

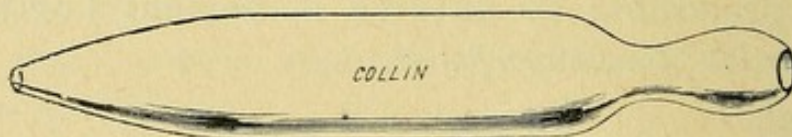


Fig. 253. — Canule urétrale en verre, de Janet.

38° . Au bock est ajusté un tube de caoutchouc de $2^m,50$ de longueur, portant vers son extrémité un robinet ou mieux, un clamp, et à son extrémité une canule urétrale en verre (fig. 253).

Petite seringue en verre ordinaire.

Récipients.

Cuvette de bidet.

Anesthésique.

Local : solution de cocaïne à $1/40$.

II. — *Préparatifs de l'opération.*

Malade.

Doit uriner immédiatement avant le lavage.

Lavage.

Position.

Malade couché sur un lit, pantalon baissé au-dessous des genoux, chemise relevée très haut, la cuvette du bidet entre les jambes. Garnir de serviettes le dessus des vêtements (pantalon et gilet) pour éviter les taches dues aux éclaboussures.

Exécution.

Commencer — au moins pour les premiers lavages — à injecter dans le canal 10 centimètres cubes de la solution de cocaïne. Tenir le méat fermé par serrage entre les doigts pendant deux à trois minutes, pour bien anesthésier l'urètre antérieur.

Saisir la canule et ouvrir le robinet ou le clamp.

1^{er} TEMPS. — *Laver d'abord le gland et le prépuce*, puis saisir le gland entre le pouce et les deux premiers doigts de la main gauche et tenir le tube de caoutchouc serré entre les doigts de la main droite (pour modérer ou augmenter le débit, suivant les besoins) immédiatement au-dessus de la canule. Enfoncer et retirer alternativement la canule sur le méat pour *laver l'urètre antérieur* qui se distend et se vide successivement.

On fera passer environ un demi-litre ainsi.

2^e TEMPS. — *Lavage de l'urètre postérieur et de la vessie.*

Le malade respirera librement, en pensant « à autre chose », on le distraira, on lui parlera et de temps à autre on l'invitera à pousser comme s'il voulait uriner. Pendant ce temps la canule est enfoncée dans le méat, *de façon à l'obturer tout à fait* et à empêcher le liquide de baver ou de gicler au dehors.

Pour cela, les doigts de la main gauche, étreignant la couronne du gland repousseront celui-ci sur le bec de

la canule, de façon à former un vrai bourrelet autour de cette dernière.

Les doigts de la main droite modéreront le débit, en serrant le tube de caoutchouc.

Une fois l'urètre antérieur distendu par le liquide, arrêter tout à fait l'arrivée de la solution et attendre.

Dès que le liquide pénètre dans la vessie, desserrer doucement les doigts pour les serrer à nouveau, lorsque l'on sent l'urètre antérieur distendu par le liquide, qui ne progresse plus.

Il faut parfois beaucoup de patience, attendre cinq, dix minutes, pour arriver à vaincre le *spasme de la portion membraneuse*.

Quand le malade a envie d'uriner, le faire uriner couché si possible. Et recommencer à introduire du liquide dans la vessie. Il suffit que, par séance, la vessie ait pu recevoir en une seule fois 200 à 250 grammes de solution.

Pansement.

Le *lavage terminé*, garnir le méat d'un peu d'ouate hydrophile imprégnée de la solution employée.

Suites.

Recommander au malade de n'uriner que deux heures après.

INSTILLATIONS URÉTRALES

Indications. — Blennorragie chronique sans gonocoques.

(Généralement on emploie la solution de nitrate d'argent à 1/50 ou 1/100, tous les deux jours, pendant quinze jours à trois semaines).

Technique.

Préparatifs.

Généraux du cathétérisme explorateur (p. 347).

[I. *Instruments.*

Seringue à instillations (fig. 254) (d'une capacité de

4 grammes et dont le piston est muni d'une tige se

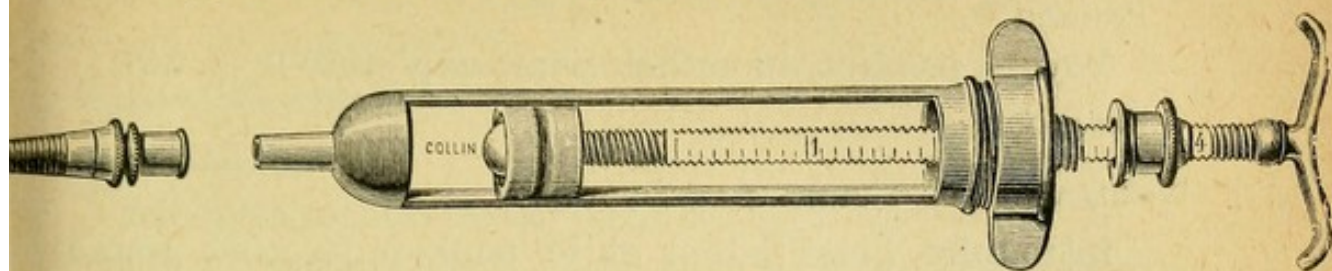


Fig. 254. — Seringue à instillation, de Guyon.

mouvant soit par pression, soit par tour de vis, chaque demi-tour répondant à une goutte de liquide).

Explorateur en gomme à bout olivaire (fig. 255) creux dans toute sa longueur et percé d'un trou filiforme



Fig. 255. — Sonde à extrémité olivaire perforée pour instillation.

terminal (n° 18 à 20 pour l'urètre antérieur, n° 16 pour l'urètre postérieur).

Liquides.

Solution à instiller (généralement azotate d'argent à 1/50).

II. Instruments.

Stériliser, seringue et explorateur en gomme. — Ne pas oublier que la seringue doit être placée d'abord dans l'eau froide que l'on porte à l'ébullition.

Remplir la seringue avec la solution à instiller, adapter la canule, faire pénétrer la canule dans l'explorateur en exécutant un mouvement de vis.

Amorcer l'explorateur en poussant le piston. Dès qu'une goutte de liquide est apparue au bout de l'olive, fixer le curseur.

Malade.

Uriner immédiatement avant l'instillation (sauf pour l'instillation de l'urètre postérieur).

Préparer aseptiquement le gland].

Opération.*Position.*

Voyez : position du cathétérisme explorateur (p. 349).

Exécution.

INSTILLATION DE L'URÈTRE ANTÉRIEUR.

Introduire l'instillateur et le pousser *jusqu'au contact du sphincter membraneux*. Le ramener à soi de quelques millimètres. Instiller quelques gouttes (III à VI en moyenne) lentement.

Laisser l'explorateur en place pendant deux à trois minutes, le retirer ensuite.

INSTILLATION DE L'URÈTRE ANTÉRIEUR ET DE L'URÈTRE POSTÉRIEUR.

Pousser l'instillateur (un peu moins volumineux que le précédent) jusqu'au sphincter membraneux. *Franchir ce sphincter* et une fois dans l'urètre postérieur, ramener l'instrument en arrière pour que la base de la boule vienne *au contact du sphincter par sa partie profonde*.

Instiller lentement, X, XX même XL gouttes de solution. Traverser à reculons le sphincter membraneux et y instiller quelques gouttes.

A la sortie, dans le *cul-de-sac du bulbe* instiller encore V à VI gouttes. Attendre une à deux minutes avant de retirer l'olive.

INSTILLATION DE L'URÈTRE POSTÉRIEUR SEUL, SANS PARTICIPATION DE LA VESSIE.

Le malade n'aura pas uriné, de sorte que l'urine neutralisera les gouttes qui tomberaient dans la vessie.

URÉTROTOMIE INTERNE

Opération réalisant la section de l'urètre à un endroit où son calibre est rétréci. Elle est indiquée lorsque la dilatation (avec les bougies

ou les Béniqué) a été employée sans résultats, ou lorsqu'elle est contre-indiquée (voies urinaires supérieures infectées, état général mauvais, fièvre persistante).

Manuel opératoire.

Préparatifs.

Du cathétérisme explorateur (p. 347).

[*Instruments* (qui remplaceront ceux du cathétérisme explorateur).

Deux bougies conductrices armées filiformes.

Une tige métallique droite striée dans la longueur.

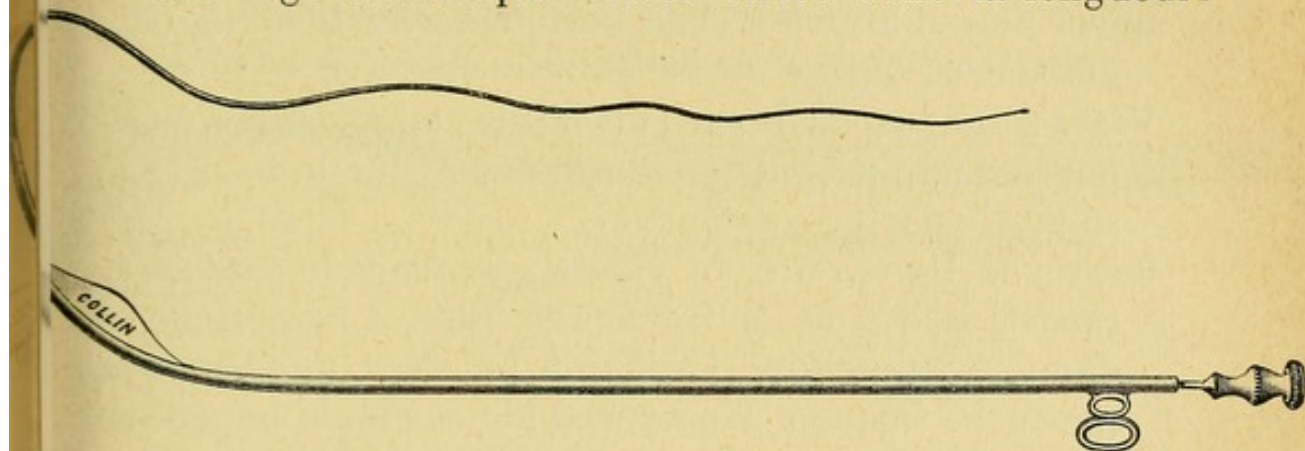


Fig. 256. — Uréthrotome de Maisonneuve.

Un conducteur cannelé de Maisonneuve et des lames coupantes de Maisonneuve n^{os} 1 et 3 (fig. 256).

Sondes à bout coupé n^{os} 15 à 18.

Seringue de Guyon, avec embout olivaire.

Matériel de pansement.

Quelques doubles de coton à reprendre, de 50 centimètres de longueur (pour la sonde à demeure).

Liquides.

Solution de nitrate d'argent à $\frac{1}{1000}$.

Huile d'olive stérilisée.

***Anesthésique* (facultatif).**

Général : chlorure d'éthyle.

Aides.

Un (deux dans le cas d'anesthésie).

Malade.

Depuis vingt-quatre ou quarante-huit heures aura porté une sonde ou une bougie filiforme à demeure].

Opération.*Position.*

Décubitus dorsal, siège relevé par un coussin.

Opérateur à droite, un aide à gauche du malade.

Exécution.

Retirer la bougie à demeure et *introduire* à sa place *une bougie armée*.

Laver alors l'urètre à l'eau boricuée avec la seringue à embout olivaire.

Visser soigneusement sur l'armature *la tige droite*. Vérifier par une propulsion dans l'urètre que la bougie ne se replie pas en s'enfonçant.

Retirer la tige droite, et visser à sa place le *conducteur cannelé courbe* de Maisonneuve huilé à l'extérieur et dans sa cannelure. Vérifier à nouveau que les deux pièces se tiennent bien ensemble et que la bougie ne se replie pas en s'enfonçant.

Procéder avec le conducteur au *cathétérisme à la suite* (voy. p. 349) ; faire l'introduction complète pour s'assurer que l'on est dans la bonne voie, puis retirer un peu le conducteur, de façon que l'instrument soit dans une position voisine de la verticale.

L'aide tenant le conducteur, engager la *flamme de l'urérotome* dans la rainure.

De la main gauche tenir la verge tendue et de la main droite pousser la lame *à fond*, jusqu'à ce qu'elle bute contre le cathéter. *La retirer* alors. On sent à l'aller et au retour le ou les rétrécissements sectionnés plus ou moins aisément.

Enlever la lame, *retirer le conducteur* mais non la bougie ; le dévisser ; revisser à sa place la *tige métallique droite* et sur cette tige introduire une sonde à bout coupé n° 16 ou 18, bien huilée, que l'on pousse jusqu'au delà de l'armature de la bougie. Alors, enfoncer tout

le système jusqu'à l'endroit du rétrécissement le plus serré. Propulser la sonde jusqu'à la vessie, tandis que l'aide tient la tige métallique et une fois la sonde dans la vessie, retire cette tige suivie de la bougie armée. L'urine évacuée, *laver la vessie* à l'eau boriquée (2 à 3 seringues), puis au nitrate d'argent (2 seringues). Placer la sonde au goutte à goutte et la fixer (p. 392).

Suites.

Malade au lit avec un *urinal* renfermant de l'eau (avec pastille de sublimé) où plonge un tube en caoutchouc prolongeant la sonde à demeure.

Enlever la sonde à demeure *au bout de deux jours*.

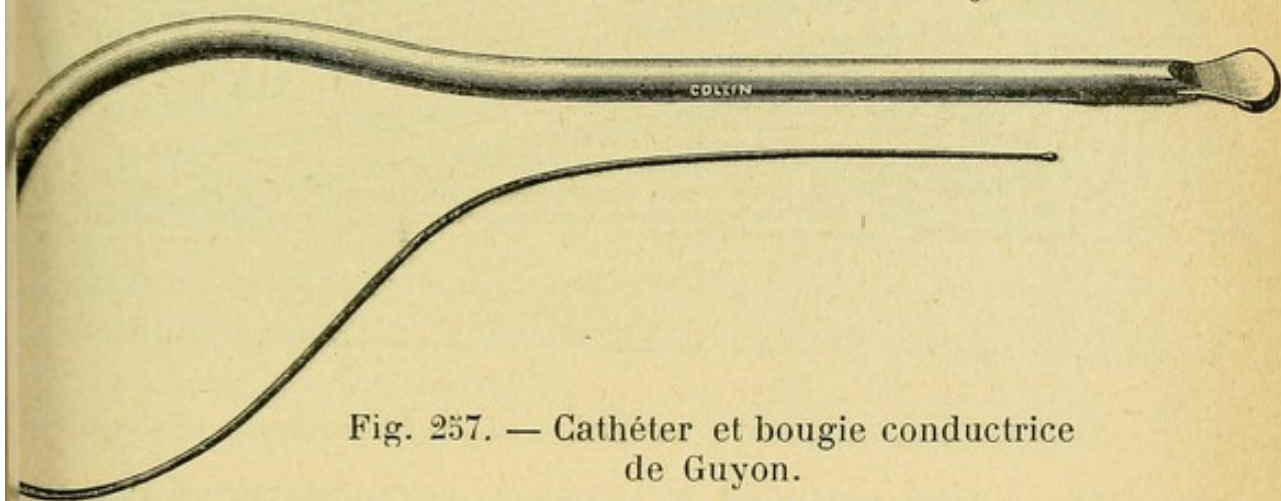


Fig. 257. — Cathéter et bougie conductrice de Guyon.

Commencer, dans la seconde semaine, la *dilatation avec les cathéters Béniqué*, modifiés par Guyon (fig. 257, 258). Introduire d'abord le plus loin possible le conducteur, sur lequel on vissera le cathéter métallique.

Ne pas passer plus de trois numéros de Béniqué par séance et reprendre à chaque fois le dernier numéro qui a passé à la séance précédente. Séances tous les deux jours ou tous les trois jours, si la dilatation est lente à se faire. Aller jusqu'au n° 30 de la filière Charrière.

Complications.

S'il y a de la *fièvre* dans les jours suivants, changer la sonde à demeure (pour une plus petite) ou s'il n'y avait plus de sonde à demeure, en remettre une et donner de la quinine.

En cas d'*infiltration d'urine*, lorsqu'on n'a pas mis de sonde à demeure, voir page 395.

Si l'*étroitesse du méat* empêche de continuer le cathétérisme, sectionner le méat sur sa partie inférieure avec un bistouri introduit le tranchant dirigé vers le bas.

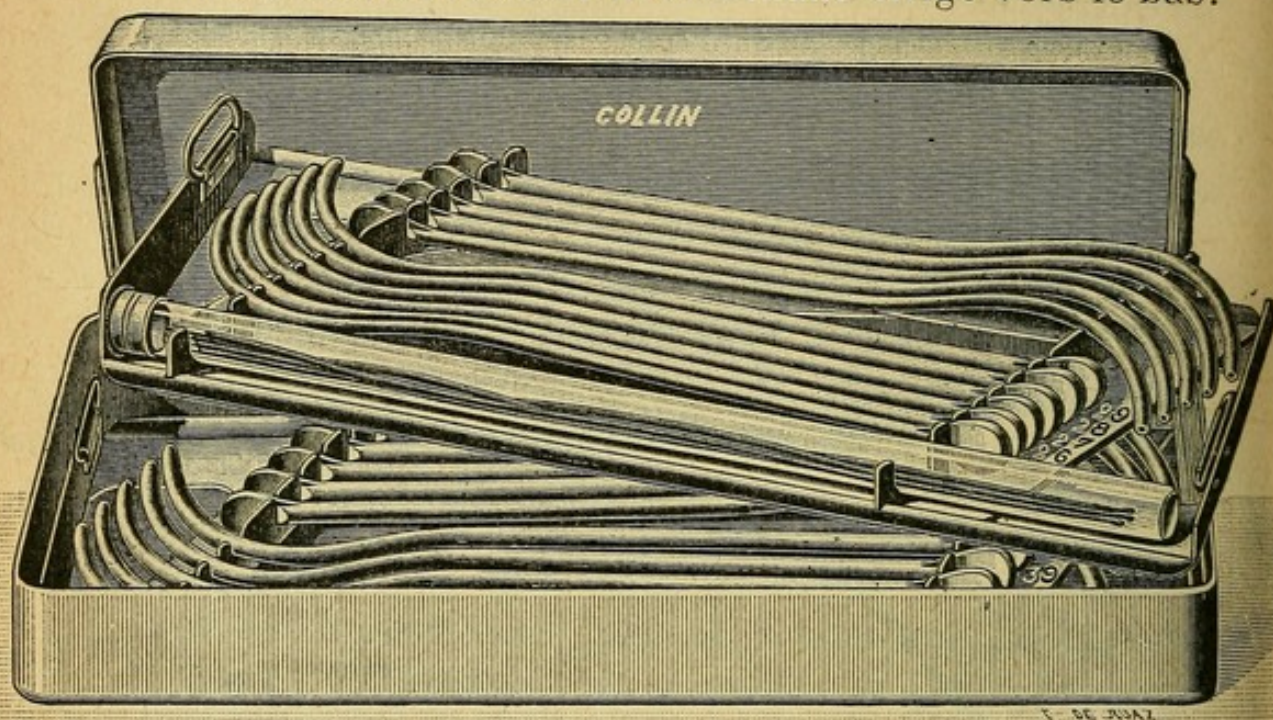


Fig. 258. — Boite contenant 21 cathéters de Guyon, du n° 24 au n° 44, et six bougies conductrices graduées au 1/6 de millimètre. Les n°s des cathéters représentent le double des n°s des bougies en gomme.

L'hémorragie assez forte s'arrête peu à peu sous l'influence des applications de compresses imprégnées d'eau bouillie chaude aidées d'un peu de compression.

ABCÈS DE LA PROSTATE

L'abcès peut être intra-prostatique ou péri-prostatique. Il est consécutif à une urétrite blennorragique aiguë ou chronique.

Caractères. — Douleurs aiguës, lancinantes, au périnée avec irradiation dans les cuisses, la verge; miction et défécation des plus pénibles; ténésme vésical et rectal. — Toucher rectal douloureux: on constate généralement la tuméfaction d'un des lobes, œdéma-

teuse à la surface, plus ou moins fluctuante au centre, indurée au pourtour (abcès au voisinage du rectum). Mais le toucher peut être négatif (abcès du côté de l'urètre).

Livré à lui-même, l'abcès s'ouvre dans l'urètre, le rectum, la fosse ischio-rectale.

Traitement.

A. Incision rectale. (La ponction rectale au jugé est dangereuse).

Indications. — Périnée intact, non soulevé; collection nettement circonscrite, faisant un fort relief dans le rectum, sous la muqueuse; pas d'empatement de voisinage.

Manuel opératoire.

Préparatifs.

Comme pour abcès chaud en général (p. 127).

[Instruments.

Valve rectale.

Médicaments.

Vaseline.

Matériel de pansement.

Bandage en T.

Anesthésique.

Général : chlorure d'éthyle.

Aides.

Deux (un pour l'anesthésie).

Malade.

Purgation la veille de l'opération.

Le matin du jour de l'intervention, lavage rectal abondant à l'eau bouillie].

Opération.

Position.

Décubitus latéral gauche, la cuisse supérieure fléchie sur l'inférieure, la fesse supérieure soulevée par la main d'un aide quelconque.

Exécution.

Les pouces vaselinés sont introduits opposés dos à dos,

dans l'anus qu'ils *dilatent* moyennement. Faire un lavage rectal à l'eau bouillie chaude.

Introduire la *valve de Sims* le plus loin possible, de façon à écarter la paroi coccygienne du rectum.

Au centre de la tuméfaction repérée à l'œil et au doigt, *plonger le bistouri* à 1 centimètre et demi de profondeur, et poursuivre l'incision en haut et en bas (sur une longueur de 2 à 2 centimètres et demi).

Activer la sortie du pus, au doigt en même temps que par lavage à l'eau bouillie chaude sous pression.

En cas de blessure d'un vaisseau, le ligaturer.

Si la cavité est profonde, y placer une lamelle de gaze aseptique.

Pansement.

Aseptique sec. Bandage en T.

Suites.

Plusieurs fois par jour, grands lavages du rectum à l'eau bouillie chaude. Replacer une mèche (si l'on en a mis une). Le malade ne se lèvera pas avant le *huitième jour*.

Durée : *quinze jours à trois semaines*.

Une *fistule rectale* peut persister et réclamer un traitement ultérieur.

B. Incision périnéale.

Indications. — Cas où il y a prostatite et périprostatite (périnée soulevé, élargi, douloureux; empatement de voisinage autour de la prostate, au toucher rectal).

Manuel opératoire.

Préparatifs.

Comme pour incision rectale (p. 381).

Opération.

Position.

De la taille.

Exécution.

Incision transversale, à un doigt en avant de l'anus,

comprenant la peau et les plans superficiels (fig. 259). Cette incision sera plus ou moins large, suivant le volume de la collection; elle aura en moyenne 4 centimètres.

Repousser le bulbe urétral en avant, sectionner les fibres antérieures du sphincter externe.

Travailler à *la sonde cannelée et au doigt* pour ouvrir la

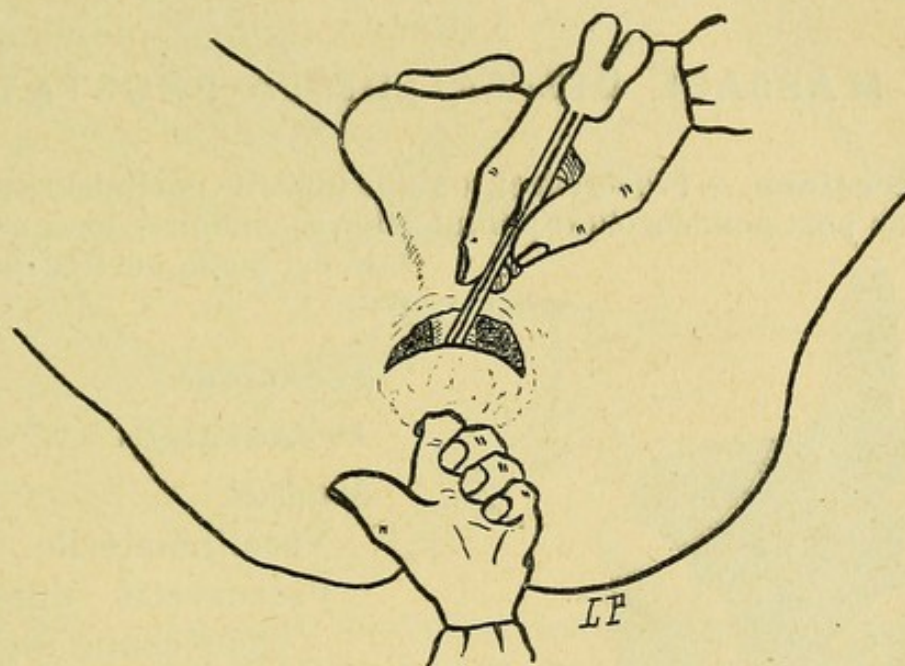


Fig. 259. — Incision prérectale pour l'ouverture d'un abcès de la prostate (d'après Marion).

collection. Si celle-ci est trop haut située, introduire un index dans l'anus, pour l'aller chercher et l'abaisser. Dès que le pus apparaît, le doigt anal est retiré et nettoyé.

La cavité ouverte, en *élargir* l'orifice et y placer la valve rectale. Laver la poche à l'eau bouillie chaude, sous pression (bock à 1^m,50 de hauteur).

Placer un *drain* assez gros au fond de la poche.

Pansement.

Aseptique sec. Bandage en T.

Suites.

Lavages *tous les jours*, à l'eau bouillie chaude.

Le *drain* de plus en plus repoussé au dehors sera raccourci au fur et à mesure, et supprimé au bout de quelques jours, en veillant bien à ce que la cicatrisation se fasse du fond à la surface.

Durée : *quelques semaines*.

Des *fistules périnéales* peuvent persister et réclamer un traitement ultérieur.

MASSAGE DIGITAL DE LA PROSTATE

Indications. — Prostatite chronique (urétrite postérieure gonococcique ou post-gonococcique par infection secondaire), lorsque la prostate est molle ou très peu indurée.

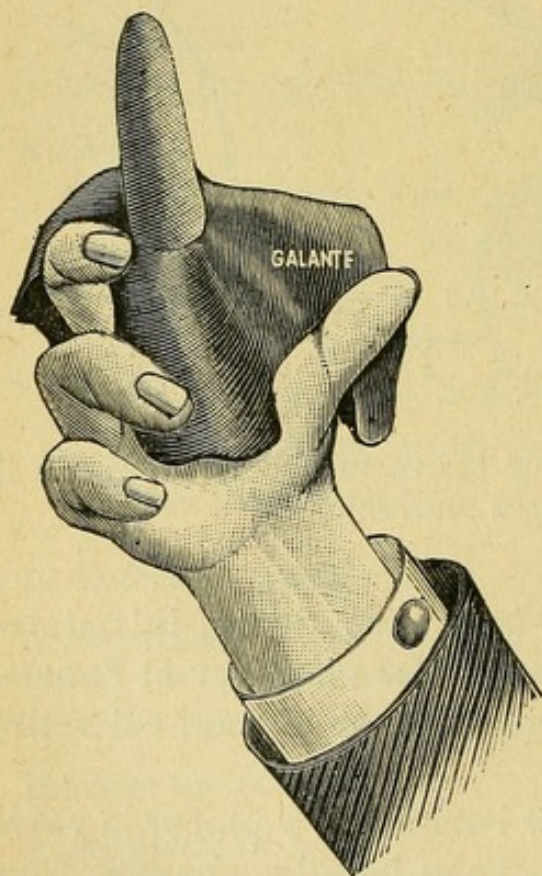


Fig. 260. — Préservatif digital de caoutchouc.

Technique.

Préparatifs.

Matériel.

Vaseline stérile.

Préservatif digital de caoutchouc (fig. 260).

Malade.

Aura été à la garde-robe spontanément ou par lavement laxatif, et aura uriné avant la séance.

Massage.

Position.

Décubitus dorsal (cuisses en flexion écartées), les talons rapprochés, le siège soulevé par un

coussin. Bien graisser le pourtour de l'anus.

Exécution.

L'opérateur, à droite du malade, introduit dans le rec-

tum, face palmaire en haut (fig. 261), l'index droit garni d'un préservatif en caoutchouc vaseliné.

Pendant que le malade respire largement, la bouche

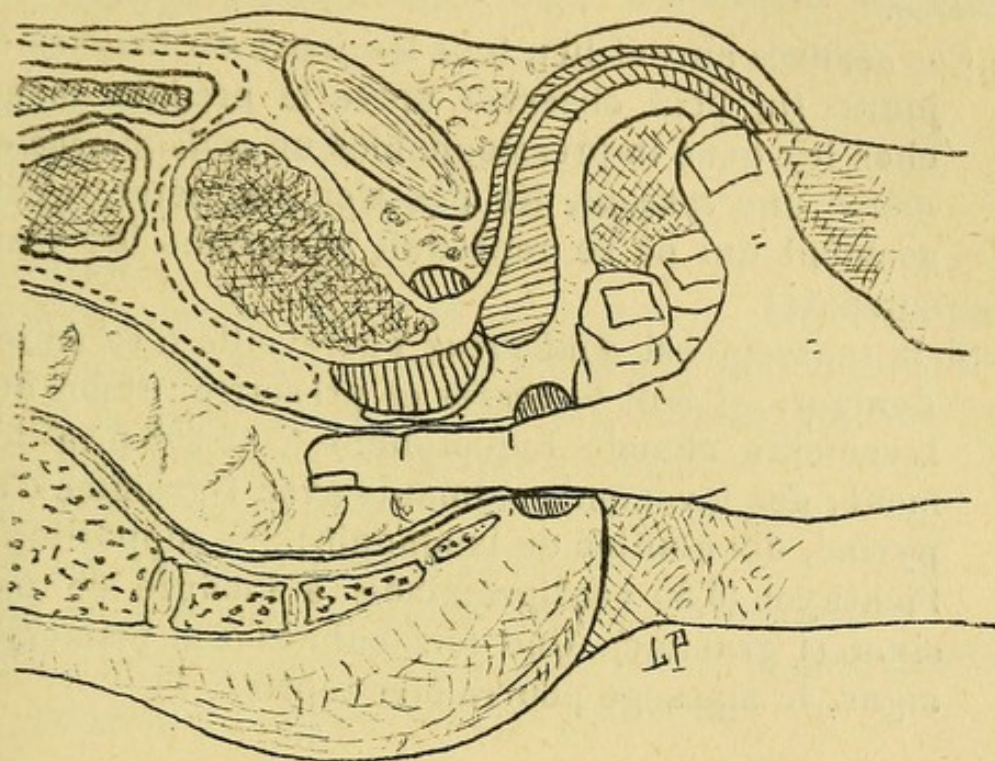


Fig. 261. — La pulpe de l'index introduit dans le rectum perçoit, vers le haut, la prostate.

ouverte, le doigt exerce sur la prostate des *pressions circonférentielles, de la périphérie au centre*. Ces pressions d'abord faibles deviennent peu à peu plus fortes. En même temps, la *main gauche au-dessus du pubis*, exerce une pression profonde, qui tend à la rapprocher du doigt introduit dans le rectum.

Au bout d'une minute de massage dans les débuts, deux à trois minutes dans la suite (ne jamais dépasser cinq minutes), *faire uriner* le malade (pour chasser les sécrétions).

On peut procéder ensuite à un lavage sans sonde de l'urètre avec une solution d'oxycyanure de mercure de $\frac{1}{4000}$ à $\frac{1}{2000}$. Il faut laisser dans la vessie de 100 à 150 grammes de liquide.

Recommencer un massage léger d'une à deux minutes. Le malade urinera ensuite le liquide laissé dans la vessie.

Suites.

Ces séances auront lieu tous les jours ou tous les deux jours. On peut observer après le premier massage chez les gens impressionnables un *malaise général* ou même une *syncope*. Ne pas s'en inquiéter, c'est un accident qui ne se reproduit plus dans les séances suivantes.

Si le massage est *douloureux* ou réveille à sa suite des douleurs, il faut le cesser et prescrire : repos au lit, lavements chauds biquotidiens à 45-50° pris lentement ; des lavements calmants avec 1 gramme d'antipyrine, dix gouttes de laudanum ; des suppositoires à l'ichthyol (0,50 centigrammes) à l'iodure de potassium (1 gramme). Une fois calmés ces phénomènes aigus, le massage pourra être repris.

RÉTENTION D'URINE AIGUE

Impossibilité absolue d'uriner, douleur et gêne hypogastriques très vives. — Globe vésical.

Diagnostic de la cause : *paralysie vésicale* (fébrile, traumatique, post-chirurgicale...)

Hypertrophie prostatique. — Exceptionnelle avant cinquante ans (âge, fréquence nocturne des mictions, qui sont retardées ; — fièvre, troubles digestifs...)

Rétrécissement. — Amincissement du jet, diminution de sa force, le malade doit faire beaucoup d'efforts pour uriner. Rétention plus ou moins grande.

Ces signes ne suffisent pas. Il faut, avant tout, explorer l'urètre (p. 347).

Traitement.

I. — PARALYSIE VÉSICALE

Il n'y a ni rétrécissement, ni hypertrophie prostatique ; à l'exploration, l'urètre est libre et normal.

A. CATHÉTÉRISME ÉVACUATEUR.**Préparatifs.**

Les mêmes que pour l'exploration (p. 347).

Remplacer les explorateurs par des sondes de Nélaton n^{os} 14 à 20.

Opération.**Position.**

Comme pour l'exploration (p. 349).

Exécution.

Choisir une sonde n^o 18 et *l'enfoncer jusqu'à la vessie*.

Pour cela, tenir la sonde à 1 ou 2 centimètres du méat et la faire progresser en continuant toujours cette prise à 1 ou 2 centimètres du méat.

Ralentir l'évacuation (hémorragie a vacuo).

Ne pas évacuer complètement la vessie.

En cas d'insuccès, essayer un *numéro inférieur*.

S'il y a une impossibilité absolue à faire le cathétérisme, recourir à la ponction hypogastrique.

B. PONCTION HYPOGASTRIQUE.**Préparatifs.****I. — Avant l'opération.****Instruments.**

Aspirateur de Potain. S'assurer d'une aiguille trocart n^o 2.

Récipients.

Une casserole où faire bouillir de l'eau.

Deux cuvettes ordinaires (pour nettoyage des mains).

Solution et médicaments.

Liqueur de Van Swieten.

Alcool à 90°.

Collodion élastique.

Matériel de pansement.

Gaze.

Ouate.

Bandage de corps avec sous-cuisses.

Matériel d'asepsie.

Savon.

Brosse.

Aide.

Un.

II. — *Préparatifs de l'opération.*

Instruments.

Stériliser l'aiguille trocart n° 2 dans l'eau bouillante

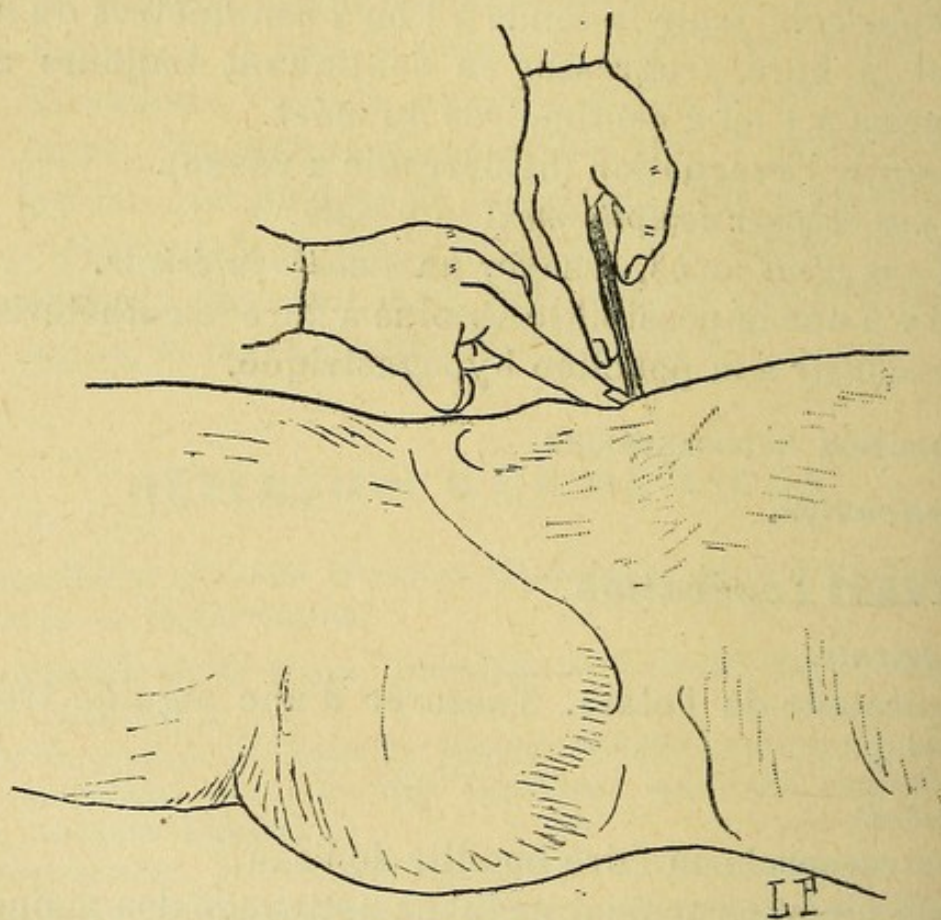


Fig. 262. — Ponction de la vessie au-dessus du pubis repéré à l'aide de l'index gauche.

(p. 21). Essayer le fonctionnement de l'appareil, en faisant le vide dans un litre.

Opérateur.

Nettoyage aseptique des mains (p. 23).

Malade.

Nettoyer aseptiquement la partie inférieure de l'abdomen (p. 24).

Opération.**Position.**

Décubitus dorsal.

L'opérateur se place à droite du malade, l'aide en face de lui.

Exécution.

1. L'index gauche placé au-dessus de la symphyse sur

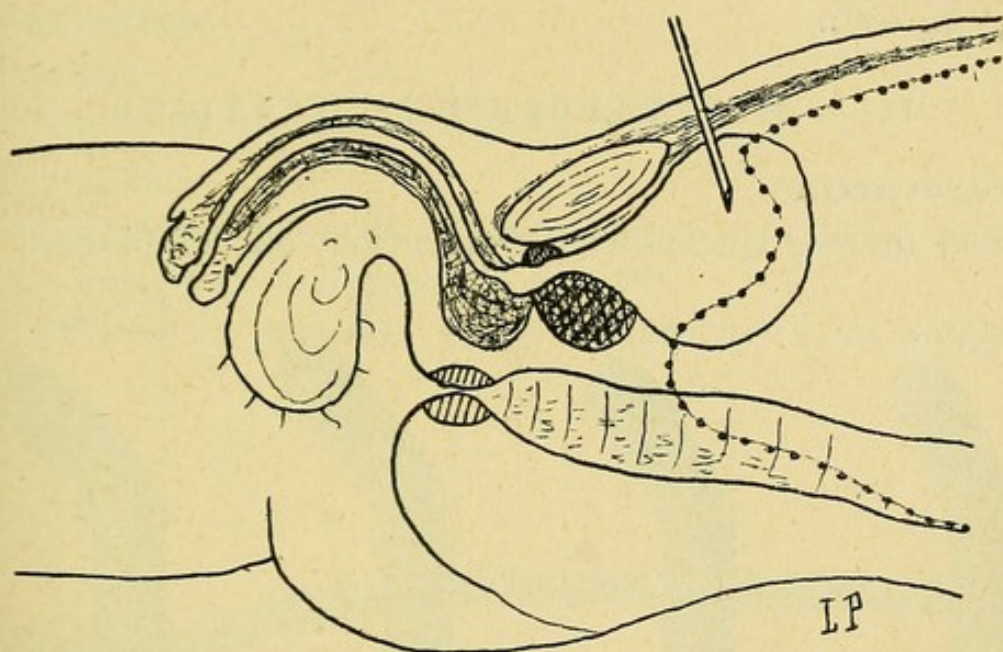


Fig. 263. — Figure schématique montrant le chemin parcouru par le trocart dans la ponction de la vessie. Le péritoine est représenté par une ligne de points.

la ligne médiane, l'aiguille trocart n° 2 de l'aspirateur tenue dans la main droite, *pousser la pointe* de celle-ci vivement près de l'ongle de l'index pris comme repère, en obliquant en bas et en arrière (fig. 262, 263). L'aiguille est dans la vessie quand on a la sensation qu'elle est libre (environ 4, 5, 6 centimètres de profondeur).

2. Adapter l'aiguille au tuyau du flacon où est fait le

vide. Ouvrir le robinet de communication. Ne laisser s'écouler l'urine que lentement.

En laisser un peu dans la vessie (par crainte d'hémorragie a vacuo).

3. Retirer brusquement l'aiguille en obturant son orifice avec le doigt.

Pansement.

Collodion, gaze, ouate, bandage de corps.

Cette opération peut être renouvelée plusieurs fois (3, 4 fois par jour). S'il fallait la renouveler trop souvent, il serait préférable de recourir à la cystostomie (p. 400).

II. — HYPERTROPHIE PROSTATIQUE

Préparatifs.

Les mêmes que pour l'exploration, en remplaçant les

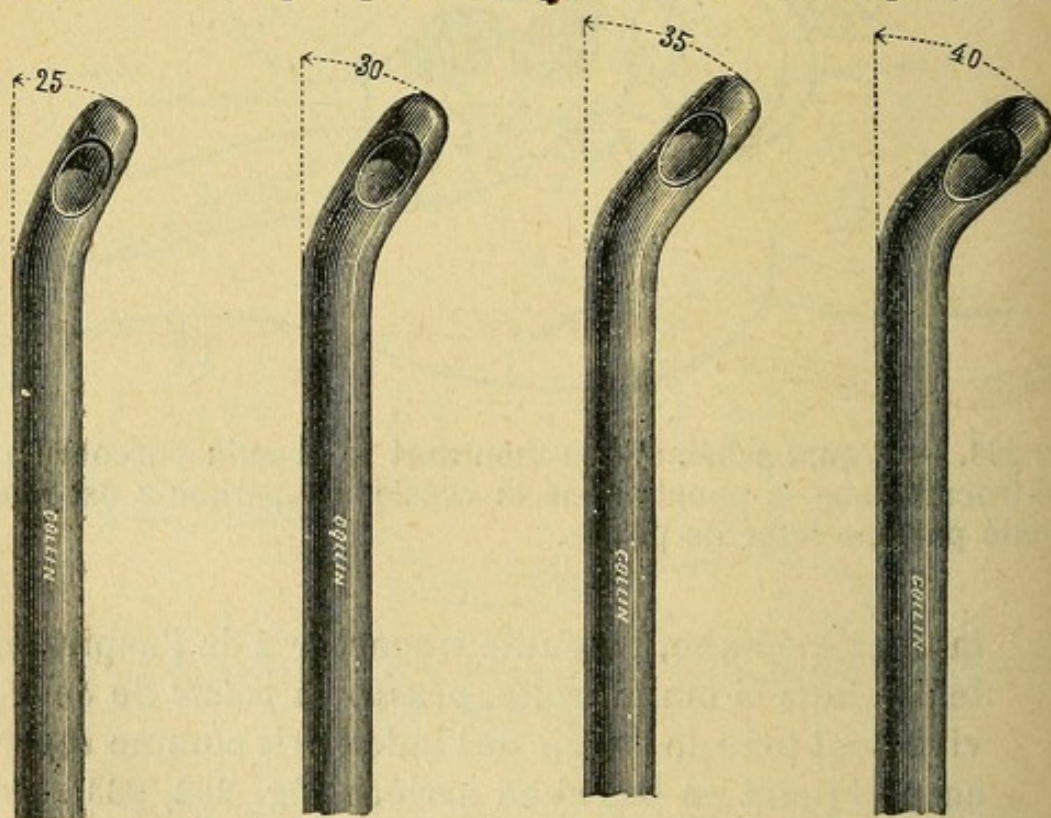


Fig. 264. — Sondes béquilles à angles variés.

explorateurs par des sondes de gomme béquilles, de moyenne courbure (fig. 264), (n^{os} 14 à 20), et ajoutant

un mandrin (fig. 265), et quelques doubles de coton à




Fig. 265. — Mandrin courbe de Guyon.

reprendre (4 doubles de 0,50 centimètres) en cas de fixation d'une sonde à demeure.

Opération.

Position.

Comme pour l'exploration (p. 349).

Exécution.

Introduire la sonde sans mandrin suivant la méthode exposée à l'exploration (p. 349).

Le bec de la sonde devra toujours être *au plafond de*



Fig. 266. — Mandrin ci-dessus donnant à la sonde la courbure d'un Béniqué.

l'urètre (lettres dorées de la sonde dirigées vers l'abdomen du malade). Pousser doucement, reculer, incliner légèrement, vers la droite, vers la gauche pour reprendre toujours la direction bec en haut.

En cas d'échec, essayer un calibre inférieur (14-16).

En cas de nouvel échec, recourir à la sonde béquille munie d'un mandrin de courbure moyenne (fig. 266), qui sera enfoncé jusqu'au delà du premier œil de la sonde.

Se placer à gauche du malade.

1. La verge tenue dans la main gauche est inclinée vers l'aîne gauche. Introduire la sonde dans le méat et la pousser doucement.
2. Ramener peu à peu la verge vers la ligne médiane sur l'abdomen. Lorsque le bec de la sonde est presque à la *portion membraneuse*, la verge est tendue fortement sur l'abdomen.
3. L'instrument commence à pénétrer dans la partie membraneuse. Abaisser la verge, les deux mains

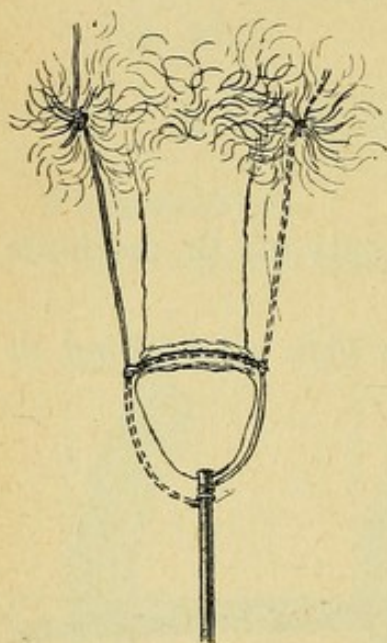


Fig. 267. — Fixation de la sonde à demeure (Guyon et Michon).

marchant ensemble; puis de la main gauche presser sur le périnée, pour aider le passage de la sonde; l'instrument entre de plus en plus, en même temps que la verge s'abaisse. Procéder au quatrième temps, avant que l'instrument soit trop avancé dans la *portion prostatique*.

4. La sonde bien tenue sur la ligne médiane, en saisir l'extrémité de la main gauche, la main droite prenant le mandrin et le tirant, tandis que la main gauche repousse en même temps la sonde dans la vessie.

Ne pas évacuer la vessie complètement.

Suites.

Si le cathétérisme a été difficile, saignant, si le médecin ne peut suivre le malade, il est préférable de *laisser la sonde à demeure*.

Pour fixer une sonde ou une bougie à demeure, agir comme suit (fig. 267) : prendre deux doubles de coton à reprendre de 0,50 centimètres de longueur, chacun des deux doubles terminé par un nœud à chaque extrémité.

Fixer le premier double, par son milieu autour de la sonde, en avant du méat, avec un double nœud. Conduire les deux chefs sur le bord du gland opposé au côté où on se trouve, les réunir par un nœud au niveau de la couronne du gland.

Entourer le gland par les deux chefs séparés, que l'on réunit par un nœud du côté opposé (ne pas serrer le gland). Fixer alors les deux bouts du double autour

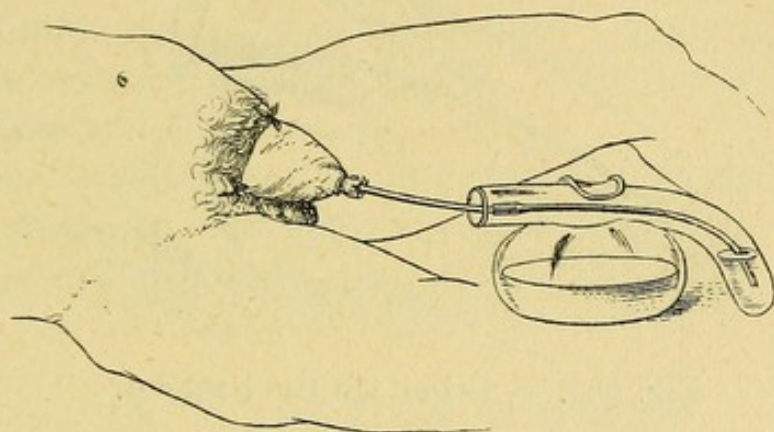


Fig. 268. — Pansement de la sonde à demeure (Guyon et Michon).

d'une touffe de poils ; les fixer une nouvelle fois, après avoir replié la papillote formée.

Symétriquement sera placé l'autre double dont les nœuds de la bague formée autour du gland seront fixés sur les nœuds primitifs du premier double.

Habiller la verge : plier en triangle un carré de trois doubles de gaze de 0,25 centimètres de côté ; le glisser sous la verge, le sommet vers la sonde ; fixer ce sommet sur la sonde au delà du méat par une anse de fil ; rabattre les angles de la base en avant de la verge, en les croisant et les fixant par les extrémités libres des fils doubles attachés aux poils.

La sonde sera fermée par un bouchon de liège ou de bois, dit *fausset*, qui sera enlevé toutes les deux heures pour permettre la sortie de l'urine.

On peut, grâce à une rallonge en caoutchouc, faire arri-

ver l'urine au fond d'un *urinal* (fig. 269) renfermant de la solution de sublimé.

Si la vessie est *infectée*, faire tous les jours un lavage de vessie au nitrate d'argent à 1/1000 tiède (par petites quantités à la fois, de 40 à 100 grammes, et sous forte pression).

Laisser la sonde à demeure quatre à cinq jours. Essayer au bout de ce temps de la supprimer.

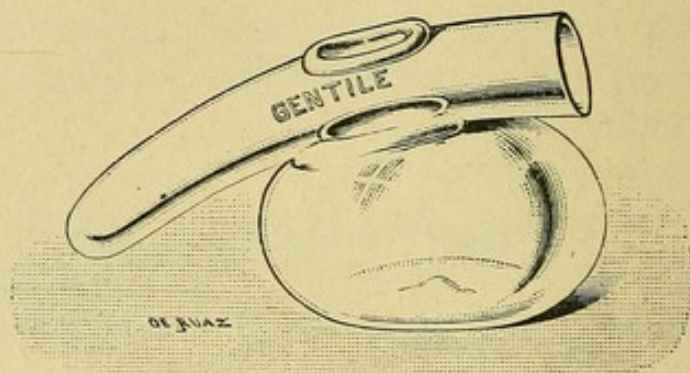


Fig. 269. — Urinal de Duchastelet.

Enfin, *en cas d'impossibilité du cathétérisme*, recourir à la *ponction hypogastrique* (p. 387), répétée trois à quatre fois par jour. Au bout d'un ou deux jours, le canal décongestionné peut généralement laisser pénétrer une sonde.

L'indication de la *prostatectomie* peut se présenter.

III. — RÉTRÉCISSEMENT

Préparatifs.

Comme pour l'exploration (p. 347).

Opération.

Position.

Comme pour l'exploration (p. 349).

Exécution.

Introduire une sonde en gomme de calibre petit, *répondant au numéro de l'explorateur olivaire*, qui franchit le plus petit rétrécissement.

S'il n'y a pas de sonde assez fine, se servir de *bougies filiformes* droites, en baïonnette, en tire-bouchon. Tâtonner sans se lasser : on finit par passer. Laisser alors l'instrument à demeure, l'urine coulera tout du long. Le fixer comme plus haut (p. 393).

Suites.

Au bout d'un à deux jours (canal décongestionné), une bougie ou une sonde peut être introduite et laissée à demeure.

Examiner alors la conduite à tenir : dilatation progressive avec les Béniqué (p. 379), urétrotomie interne ou urétrotomie externe.

En cas d'insuccès, donner un grand bain chaud prolongé ; si enfin, on n'obtient aucun résultat, recourir à la ponction hypogastrique.

INFILTRATION D'URINE

Affection inflammatoire caractérisée par l'irruption de l'urine dans le tissu cellulaire avoisinant l'urètre, en général, vers la loge inférieure du périnée (tissu cellulaire du périnée, des bourses, de la verge, du pubis, des flancs) et l'infection de ce tissu cellulaire généralement par le coli bacille.

Caractères. — Début soudain à la suite d'une chute à califourchon ; ou bien un rétréci urinant plus difficilement depuis longtemps a senti comme une déchirure au début d'une miction pénible, puis il n'est plus sorti une goutte d'urine par l'urètre. Dans les heures qui suivent : périnée, scrotum, verge énormément distendus ; sensation d'empâtement général, sans fluctuation. Facies pâle, anxieux, langue sèche, pouls petit, rapide, fièvre, frissons.

Pronostic : grave ; septicémie si on n'intervient pas au plus tôt.

Traitement.

Incision périnéale immédiate.

Préparatifs.

I. — Avant l'opération.

Instruments.

Thermocautère. On peut recourir au bistouri, mais il

faut craindre le suintement sanguin. En outre, le thermo exerce une action heureuse sur les tissus infiltrés.

Bock laveur.

Récipients.

Une casserole à mettre au feu (pour faire bouillir de l'eau).

Un plateau ou un bol.

Deux cuvettes pour le nettoyage des mains.

Liquides.

Eau bouillie (plusieurs litres).

Solution de sublimé à 1 p. 1000.

Alcool à 90°.

Matériel de pansement.

Compresses de gaze ou de toile.

Ouate hydrophile.

Taffetas gommé.

Bandage en T.

Anesthésie.

Générale : chloroforme.

Aides.

Trois, dont un pour l'anesthésie.

II. — *Préparatifs de l'opération.*

Matériel.

Faire bouillir dans la casserole, de l'eau dans laquelle on aura placé le plateau ou bol, et des compresses de gaze ou de toile. Maintenir l'ébullition vingt-cinq minutes.

Vider ensuite l'eau de la casserole dans le bock laveur, y ajouter de l'eau bouillie froide, de façon que le mélange soit encore bien chaud.

Exprimer, après s'être aseptisé les mains (p. 23), les compresses restant dans la casserole et les placer sur le plateau ou le bol.

Malade.

Procéder à l'anesthésie.

Opération.

Position.

De la taille.

Exécution.

Incision au thermocautère sur le raphé médian du périnée, de la racine des bourses à deux doigts de l'anüs; enfoncer de plus en plus le couteau, à 2, 3, 5 centimètres, jusqu'au jet d'urine et de pus.

Prendre des précautions pour éviter de recevoir ce jet dans la figure.

Pratiquer quelques *incisions complémentaires* longitudinales, espacées de deux travers de doigts sur le scrotum, la région pubienne; faire quelques ponctions sur la verge.

Asperger toute cette région d'eau bouillie, bien nettoyer tous les clapiers.

Pansement.

Recouvrir les plaies de compresses trempées dans l'eau bouillie, puis de taffetas gommé, d'ouate. Maintenir par un bandage en T.

Suites.

Locales.

Pansement humide *tous les jours*.

Le malade évacuera son urine par son périnée.

Au bout de huit à dix jours, essayer de placer la sonde à demeure (p. 392).

Pansement sec, dès que toute inflammation a cessé.

Ultérieurement, lorsque les phénomènes généraux graves seront tombés et que les plaies périnéales commenceront à se réparer, explorer l'urètre et traiter la lésion qu'on y trouvera (généralement rétrécissement).

Générales.

Les premiers jours, injections de sérum artificiel (250 à 500 grammes pro die), puis toniques (quinquina...)

Durée : un mois et demi à deux mois.

ABCÈS URINEUX

Suppuration périnéale circonscrite, consécutive au rétrécissement blennorragique dans la majorité des cas. L'abcès peut siéger sur toute la longueur de l'urètre : régions pénienne, scrotale, la plupart du temps périnéale.

Caractères. — Au début, tumeur médiane, engainant l'urètre, ovoïde, dure, très épaisse, plus ou moins fluctuante. Plus tard, la peau devient rouge, œdémateuse, se ramollit. — Fièvre.

Traitement.

Incision précoce, sans attendre la fluctuation. Ne pas oublier de *prévenir le malade* que l'abcès communique avec l'urètre par une plaie.

Préparatifs.

Comme pour l'abcès chaud en général (p. 127).

[Instruments.

Aiguille de Mooy.

Crins de Florence.

Choisir un gros drain.

Matériel de pansement.

Bandage en T.

Anesthésique.

Général : chloroforme ou éther.

Aides.

Deux (un pour l'anesthésie)].

Opération.

Position.

De la taille.

Exécution.

Les bourses relevées par un aide, faire une incision médiane *depuis leur racine jusqu'à un doigt de l'anus*. Inciser les tissus profonds, lardacés, très épais, jusqu'au pus.

Promener le *doigt* à l'intérieur de la cavité : en arrière (prolongement en avant du rectum), latéralement (prolongement ischio-rectal, contre-ouverture).

Laver la cavité à l'eau bouillie.

Placer un gros *drain* « au plafond » (fig. 270). Dans ce but, munir le bout supérieur du drain d'un double crin

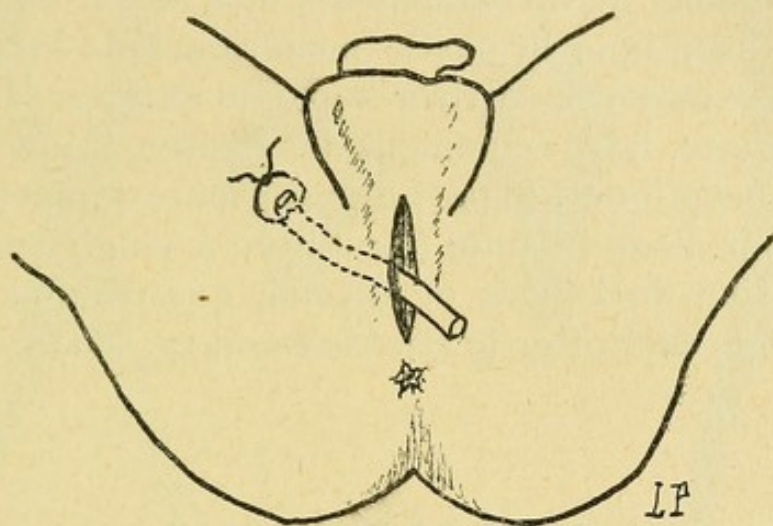


Fig. 270. — Abscès urinaire ouvert. Drainage au plafond.

de Florence. Mettre l'index gauche dans le diverticule antéro-latéral, dans la direction de la branche ischio-pubienne ; faire saillir à l'extérieur le fond de ce diverticule sur l'index qui le pousse. Avec l'aiguille de Mooy, ponctionner la peau de dehors en dedans, au niveau du point rendu ainsi saillant. L'aiguille poussée sort par la plaie périnéale, d'où elle ramène les deux bouts du fil de crin, l'un après l'autre. Ces deux bouts sont ensuite noués sur la peau.

En cas d'abcès *volumineux*, faire plusieurs incisions longitudinales. Y placer des drains.

Pansement.

Sec, aseptique. Bandage en T.

Suites.

Refaire le pansement *tous les jours*.

Il est fréquent que pendant les premiers jours, du pus

s'écoule par la plaie et que l'urine n'y passe que dans la suite. Prévenir le malade afin de lui éviter les craintes d'une complication.

Laisser le *drain* jusqu'à ce que la peau décollée ait « repris racine », ce qui arrive généralement du huitième au douzième jour. L'enlever, quand on sent en le remuant qu'il commence à être serré. Comblér de gaze aseptique la partie postérieure de la plaie, de façon à laisser cicatriser la partie antérieure. Celle-ci cicatrisée, faire seulement des pansements à plat à la gaze aseptique : la partie postérieure se fermera.

S'occuper, dans la suite (de quinze à vingt jours après l'incision de l'abcès et une fois que celui-ci est bien détergé) de traiter le *rétrécissement* (p. 394).

CYSTOSTOMIE

Ouverture chirurgicale de la vessie au-dessus du pubis, définitive ou du moins maintenue pendant un temps assez long.

Indications. — Rétention aiguë d'urine, avec menaces d'infection pressantes : le cathétérisme ayant échoué, le médecin est dans l'impossibilité de répéter les ponctions capillaires, en attendant que l'urètre ait repris son fonctionnement normal.

En dehors de ce cas d'urgence, la cystostomie est indiquée chez le rétentionniste en état d'infection aiguë ou chronique, ; chez le prostatique à urines purulentes ; chez le rétréci qui a subi des tentatives infructueuses de cathétérisme, dont l'urètre est atteint de fausses routes en train de saigner. Elle permet de dériver momentanément le cours des urines, de faciliter la désinfection de la vessie et de mettre au repos le canal urétral.

Technique.

Préparatifs.

De l'opération en général (p. 13).

[Instruments.

Un bistouri.

Une paire de ciseaux droits ordinaires.

Quelques pinces à forcipressure.

Quelques pinces à mors plats en T, de Péan (fig. 271).

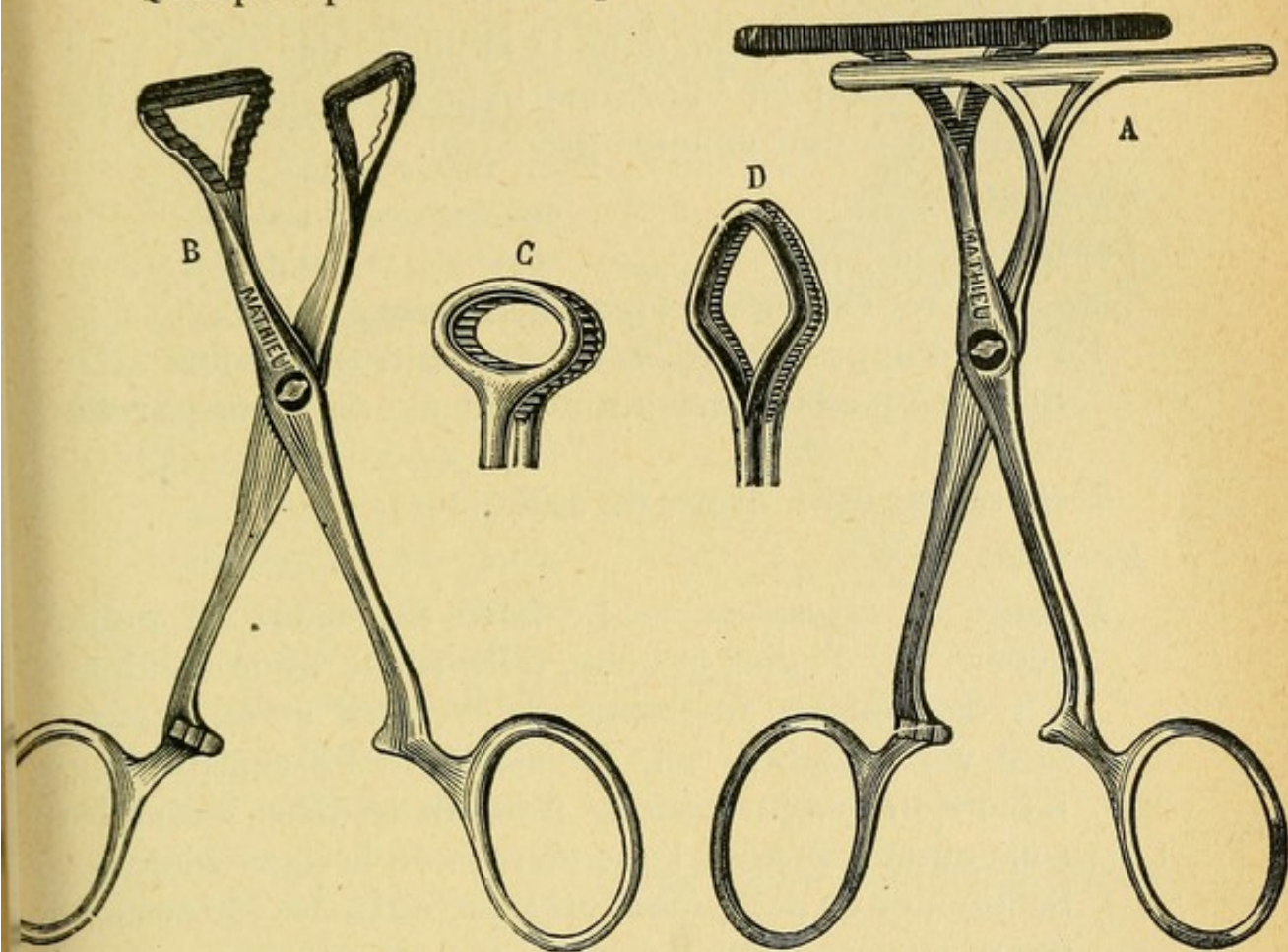


Fig. 271. — Pinces à mors plats de Péan.

Une pince à griffes.

Deux écarteurs de Farabeuf.

Une aiguille de Mooy.

Quelques petites aiguilles courbes à chas ouvert.

Sonde de Pezzer ou de Malécot (n° 20 ou 22) (fig. 277, 278) avec ajutage en verre permettant de l'adapter à un tube de caoutchouc long de 1^m,50 à 2 mètres environ.

Catgut (nos 0 et 1).

Crins de Florence.

Matériel de pansement.

Bandage en T double.

Récipients.

Bassin d'une contenance de 2 à 3 litres.

Anesthésique.

Général : chloroforme, dans la majorité des cas.

Local : cocaïne en injections hypodermiques chez les malades à état général précaire].

Opération.*Position.*

Position renversée de Trendelenbourg.

En cas d'impossibilité, décubitus dorsal sur une table dont les pieds inférieurs auront été soulevés par des cales.

L'opérateur est à droite du sujet.

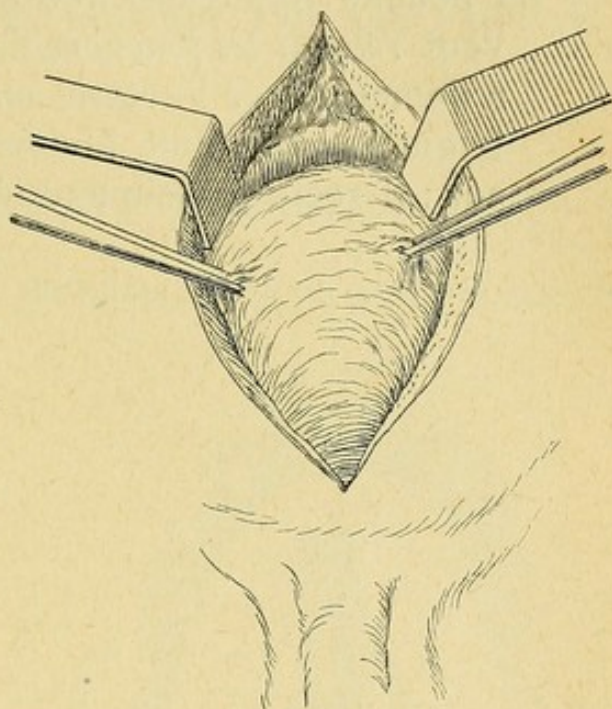
Exécution.

Incision des téguments. — Le bord supérieur du pubis repéré par l'index gauche, faire sur la ligne médiane à 1 centimètre au-dessus de ce bord et en remontant vers l'ombilic une incision de 6 à 8 centimètres. L'incision comprendra la peau et le tissu cellulaire sous-cutané jusqu'à l'aponévrose de la ligne blanche. Sectionner ce plan aponévrotique entre les gaines des deux muscles grands droits.

Découverte de la vessie. — On voit apparaître la graisse prévésicale : la vessie est immédiatement au-dessous. Avec l'index recourbé en crochet relever tout ce tissu graisseux prévésical et péritonéal vers la partie supérieure de la plaie, de façon à relever en même temps le cul-de-sac péritonéal.

La vessie bien découverte (fig. 272) (il faut parfois la chercher obliquement derrière le pubis), placer de chaque côté de la ligne médiane deux fils suspenseurs en anse dans l'épaisseur de la paroi vésicale. Si cette paroi est trop friable, on se bornera après l'incision de la vessie à saisir chaque lèvre avec une pince à forcipressure ou, mieux, avec une pince de Péan en T et à mors plats.

Incision de la vessie. — Pratiquer sur la ligne médiane, assez bas sur la face antérieure, une incision de 1 à 2 centimètres, en évitant les grosses veines. Le sang qui sort en abondance, en même temps que l'urine, s'arrête de lui-même, une fois la vessie affaissée. Veiller à bien faire sortir le liquide directement au dehors, en évitant le passage de l'urine dans le péritoine.



Exploration de la vessie. — Introduire l'index dans l'ouverture pratiquée et procéder à l'exploration de la vessie (enlever les corps étrangers, les calculs, s'il y a lieu).

Laver à l'eau bouillie la cavité vésicale.

Fig. 272. — Cystostomie. (Bazy).

Suture vésico-abdominale. — Si l'on a pu placer les deux fils suspenseurs, les faire passer à travers les muscles droits. Si l'on n'a pu mettre ces fils, avec des pinces ordinaires ou de Péan à mors plats, attirer la vessie à soi et suturer la muqueuse vésicale aux lèvres de la paroi de l'abdomen, par des points de catgut séparés. Le méat établi, on réunit la partie supérieure de la plaie abdominale par quelques points de suture au crin, comprenant aponévrose, muscles et peau.

Sonde à demeure. — On place dans la vessie une sonde de Pezzer ou de Malécot que l'on réunit par un ajutage de verre à un long tube de caoutchouc se rendant dans un bassin renfermant de l'eau boriquée et placé au pied du lit (siphon).

Pansement.

Aseptique sec. Bandage en T double appliqué en avant.

Suites.

Changer le pansement souvent (environ quatre à cinq fois par jour) à cause de sa souillure par l'urine.

La bouche hypogastrique peut être définitive. Si l'on veut *rétablir les fonctions* de l'urètre, placer une sonde à demeure par l'urètre, supprimer le drain hypogastrique. — La plaie abdominale finira par se cicatriser : il reste parfois une légère fistule facile à guérir.

ORGANES GÉNITO-URINAIRES DE LA FEMME

DÉCHIRURES DU PÉRINÉE

La déchirure plus ou moins profonde des tissus compris entre la

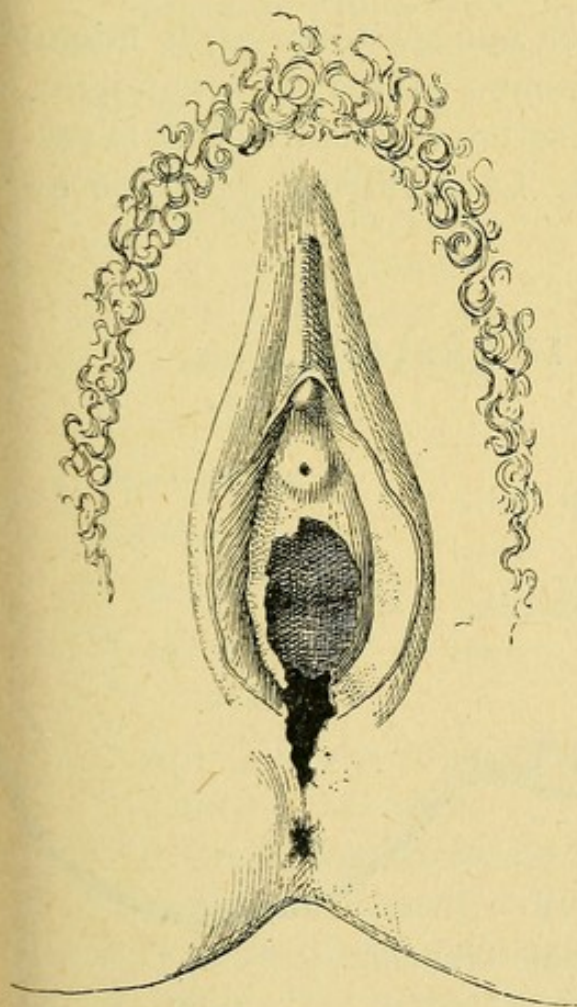


Fig 273. — Déchirure incomplète du périnée (Auvard).

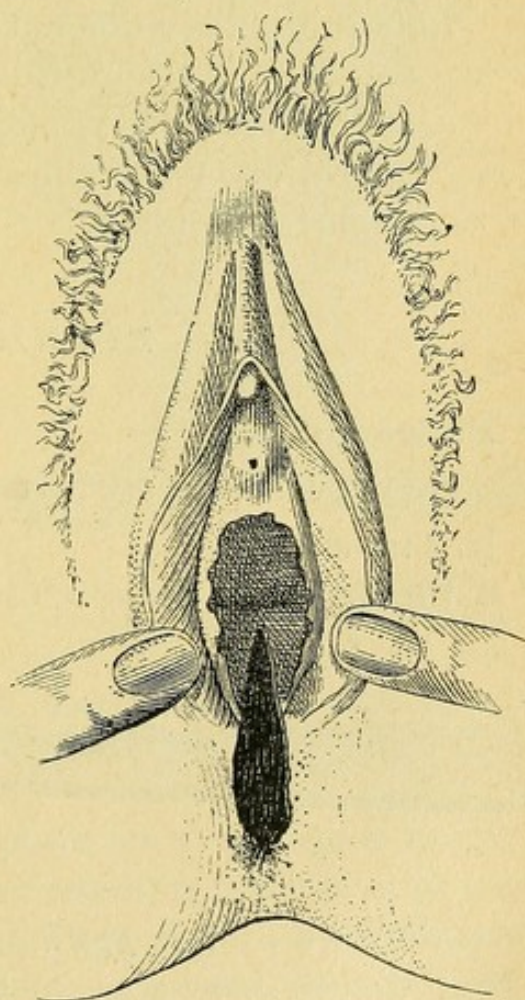


Fig. 274. — Déchirure complète du périnée (Auvard).

fourchette et l'anus se fait au moment de l'accouchement. Exceptionnellement, déchirures par chute à califourchon.

Variétés de déchirures.

Rupture incomplète limitée à la fourchette (respectant l'anus) (fig. 273).

Rupture complète de la fourchette à l'anus (fig. 274).

Rupture centrale, en plein périnée, laissant un pont de tissus devant l'anus et à la fourchette, et s'ouvrant dans la paroi postérieure du vagin.

Traitement.

Ces déchirures doivent être suturées au moment ou dans les heures qui suivent le moment où elles se sont produites, à moins de circonstances de milieu défavorables ou d'un état général de la femme précaire (accouchement laborieux).

Lorsqu'il existe des surfaces bourgeonnantes, le mieux est de ne pas tenter de réunion immédiate secondaire, mais d'attendre la cicatrisation et de faire alors la restauration méthodique de la déchirure ancienne ou périnéorraphie.

I. — RÉUNION IMMÉDIATE**Préparatifs.**

De l'opération en général (p. 13).

[1. Instruments.

Une paire de ciseaux ordinaires.




Fig. 275. — Aiguille d'Emmet.

Une pince à dents de souris.

Petite aiguille très courbe (ordinaire, ou de Reverdin, ou encore d'Emmet) (fig. 275).

Sonde urétrale en verre.

Crins de Florence.

Catgut fin et solide (n° 0 ou 1).

Matériaux de pansement.

Tampons iodoformés.

Large serviette pliée dans la longueur (pour serrer les genoux de la patiente).

Anesthésique.

Général : chlorure d'éthyle.

Aide.

Un pour l'anesthésie.

II. *Malade.*

Désinfecter soigneusement la plaie à l'eau bouillie et à la solution phéniquée à 20 p. 1000].

Opération.

Position.

Dorso-sacrée.

1° RUPTURE INCOMPLÈTE.

Après avoir régularisé, si nécessaire, les bords de la plaie avec quelques coups de ciseaux, passer avec une aiguille courbe *deux à trois points profonds* de crin de Florence à 5 millimètres de l'une des lèvres de la plaie, glissant sous le fond et ressortant de l'autre côté à 5 millimètres (fig. 276). Serrer doucement ces fils.

Ajouter quelques *points superficiels* au catgut fin, qui compléteront l'affrontement.

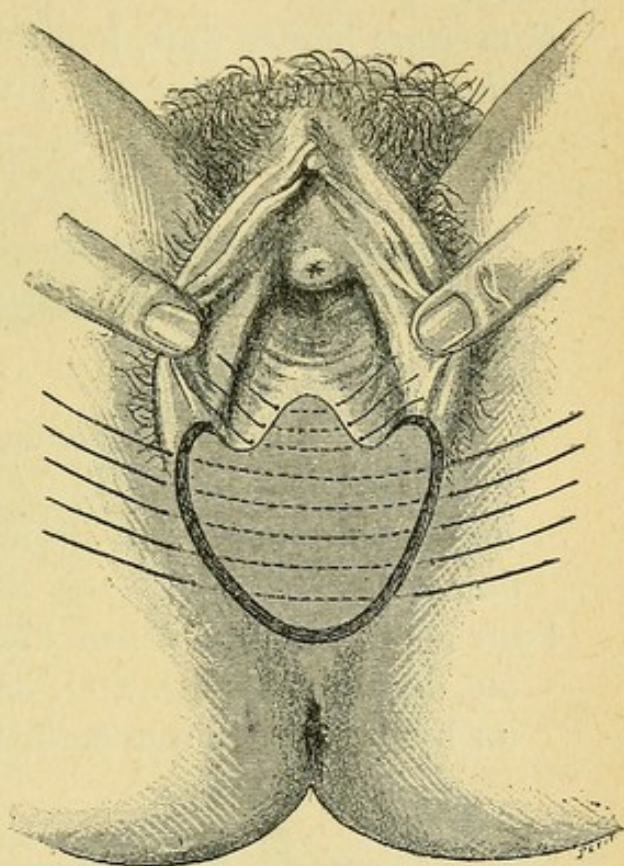


Fig. 276. — Colpo-périnéorrhaphie, par le procédé de Simon, destinée à montrer comment les fils doivent être passés pour la réparation des déchirures incomplètes (Richelot).

Pansement.

Tampon iodoformé dans le vagin. Gaze aseptique sur la ligne de suture. Ouate hydrophile. Jambes rapprochées par une large serviette nouée au-dessous des genoux.

Suites.

Nourriture légère (lait, bouillon, œufs).

Cathétérisme 3 à 4 fois par jour pendant les cinq ou six premiers jours. Si le cathétérisme intermittent est

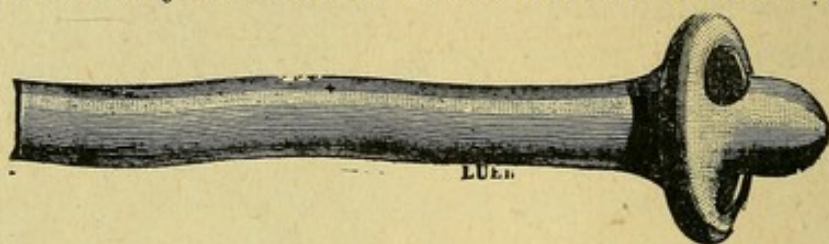


Fig. 277. — Sonde de Pezzer.

impossible (condition de milieu), mettre une sonde à demeure.

Pour cela, il suffit d'étirer une sonde de Pezzer (fig. 277) ou de Malécot (fig. 278), en y poussant une pince ou un hystéromètre que coiffe l'extrémité du caoutchouc.

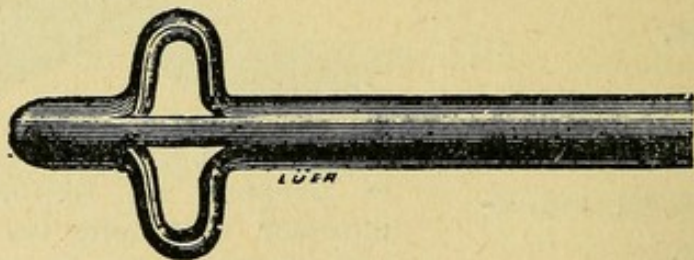


Fig. 278. — Sonde de Malécot.

La sonde introduite dans la vessie, il suffit de retirer doucement la pince ou l'hystéromètre. A défaut de cette sonde, on peut recourir au procédé de Bouisson (fig. 279) : attacher, près du pavillon de la sonde, deux longs cordons qui vont embrasser de chaque côté la cuisse correspondante et sont maintenus en avant et en arrière par deux bandes de toile nouées sur une ceinture.

Changer le tampon vaginal tous les deux jours.

En cas de constipation, lavements glycéринés ou huilés.

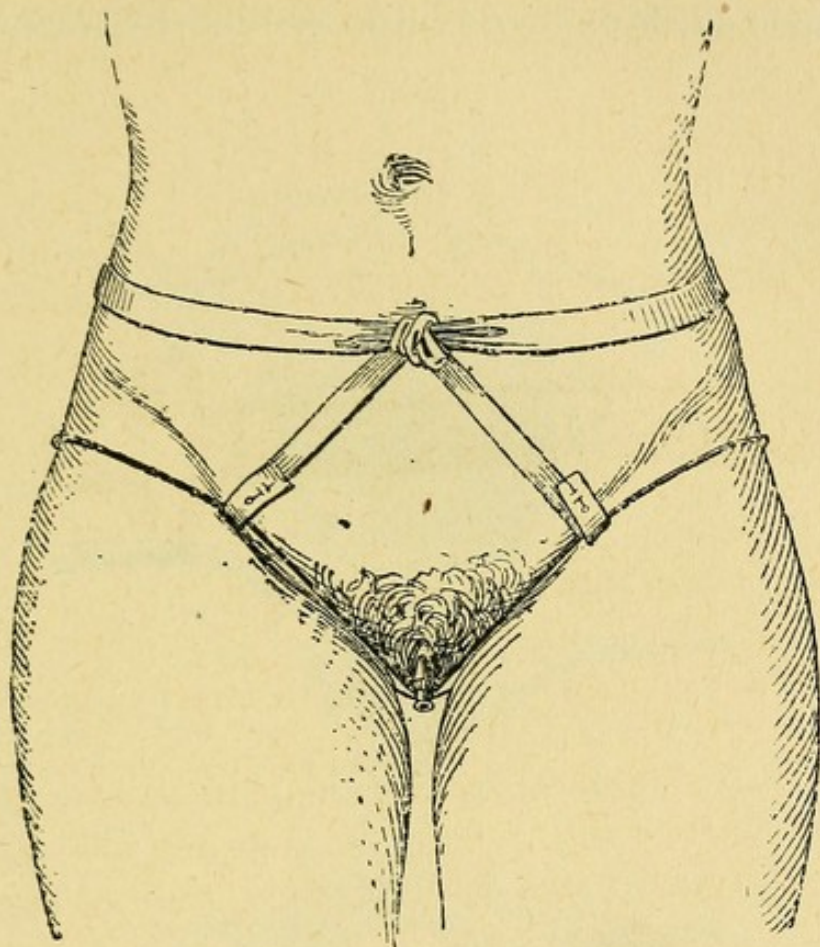


Fig. 279. — Fixation de la sonde à demeure chez la femme par le procédé de Bouisson (Chavasse).

Enlever les *crins* du neuvième au dixième jour.

Lever au bout de la troisième semaine.

2° RUPTURE COMPLÈTE.

1. Réunir la *paroi rectale* de haut en bas par un surjet au catgut *ne traversant pas la muqueuse* et descendant jusqu'à l'anus.
2. Réunir la *paroi vaginale* par un surjet au catgut commençant le plus haut possible (fig. 280) et reconstituant la fourchette.
3. Réunir les tissus profonds du *périnée* par deux surjets superposés (fig. 281).
4. Réunir la *peau* par quelques points de suture séparés.

Pansement.

Tampon iodoformé dans le vagin, gaze aseptique chiffonnée sur la ligne de sutures. Ouate hydrophile asep-

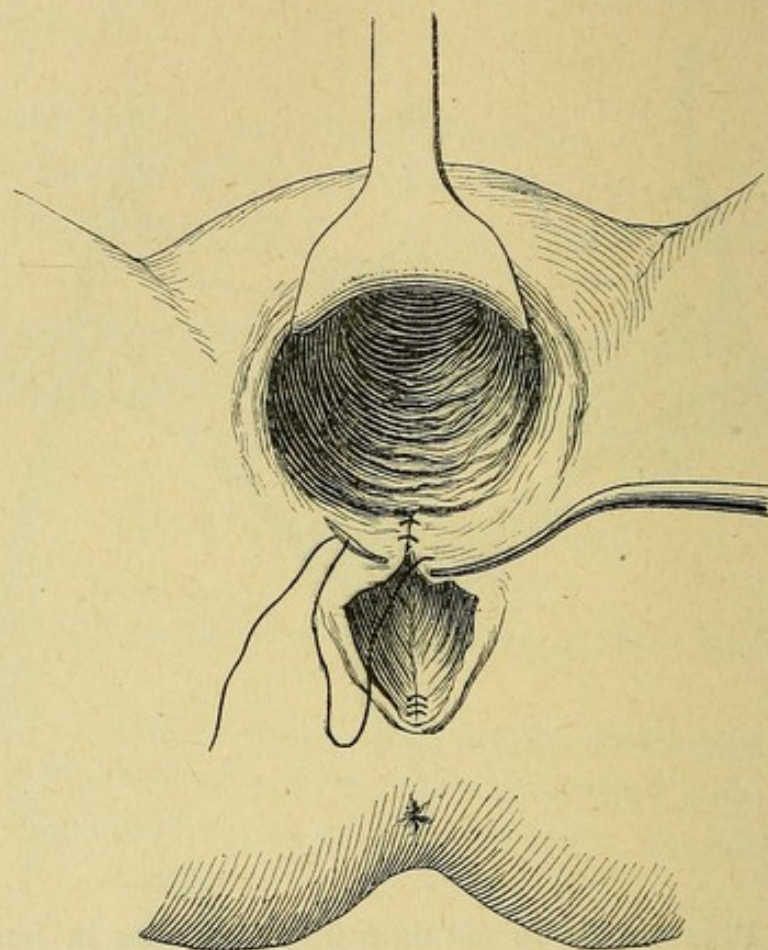


Fig. 280. — Reconstitution de la paroi vaginale (Lejars).

tique. Jambes rapprochées l'une de l'autre par une large serviette nouée au-dessous des genoux.

Suites.

Pendant les *cinq à six premiers jours*, cathétérisme 3 à 4 fois par jour. Si le cathétérisme intermittent est impossible, placer la sonde à demeure.

Passé ce délai, *après les mictions*, laver doucement la ligne de suture avec de la liqueur de Van Swieten, puis la saupoudrer d'iodoforme ou d'aristol.

Donner de l'*opium* (pilules d'extrait thébaïque de 1 à 2 centigrammes, une à deux par jour) jusqu'au septième jour. Si la malade est trop *gênée par les gaz* pen-

dant la première semaine, introduire dans l'anus de temps à autre une sonde molle de Nélaton.

Le *huitième jour*, laxatif (huile de ricin), suivi de lave-

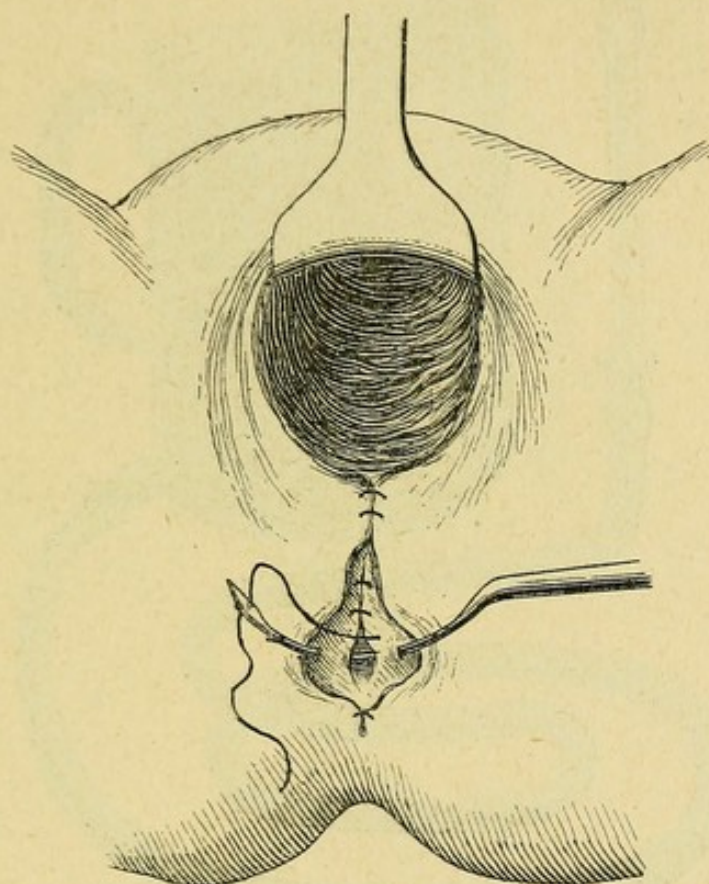


Fig. 281. — Réunion de l'angle dièdre périnéal (Lejars).

ments huileux ou glycéринés. Recommander à la malade de ne pas pousser ni faire effort, en allant à la garde-robe.

Après chaque selle, laver la plaie à la solution de sublimé à 1/1000.

En cas d'écoulement vaginal, prescrire deux fois par jour une injection vaginale avec de l'eau boriquée (à 40 p. 1000) bouillie chaude (au moins deux litres).

Le *quinzième jour*, enlever les fils.

Lever au bout du mois. Modération dans la marche et le coït, dans les débuts.

Complications.

Surveiller attentivement la température ; s'il se produit

une élévation thermique, examiner la plaie. Si un



Fig. 282. — Bock laveur pour injections vaginales.

point suppure et qu'il y ait une désunion partielle,

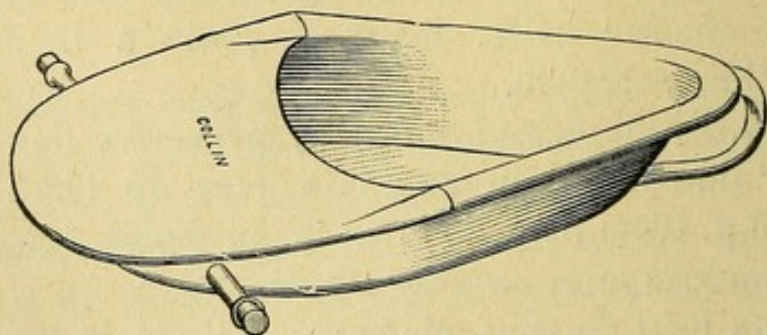


Fig. 283. — Plat bassin.

faire sauter un ou plusieurs points de suture pour

limiter le travail inflammatoire ; appliquer un pansement humide pendant quelques jours.

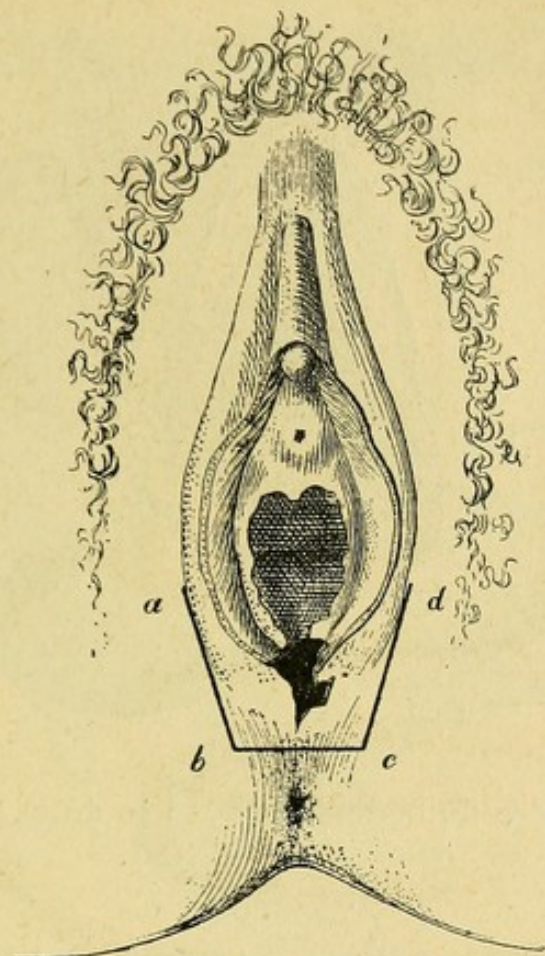


Fig. 284. — Périnéorrhaphie par le procédé de Lawson-Tait.

a, b, c, d, tracé de l'incision (Auvard).

Les petites fistules recto-vaginales guérissent souvent spontanément à la suite d'une cautérisation au nitrate d'argent. Si la fistule est plus étendue ou ne se ferme pas, ne tenter une nouvelle opération que deux mois au moins après la première intervention.

On a signalé enfin, comme complications post-périnéorrhaphiques sur des terrains préparés, des troubles nerveux (douleurs, névralgies, troubles psychiques) ; ils guérissent d'eux-mêmes en quelques mois.

3° RUPTURE CENTRALE.

Compléter la déchirure en sectionnant le pont vaginal.

On n'a plus alors affaire qu'à une déchirure incomplète. La réunir, comme il est indiqué plus haut.

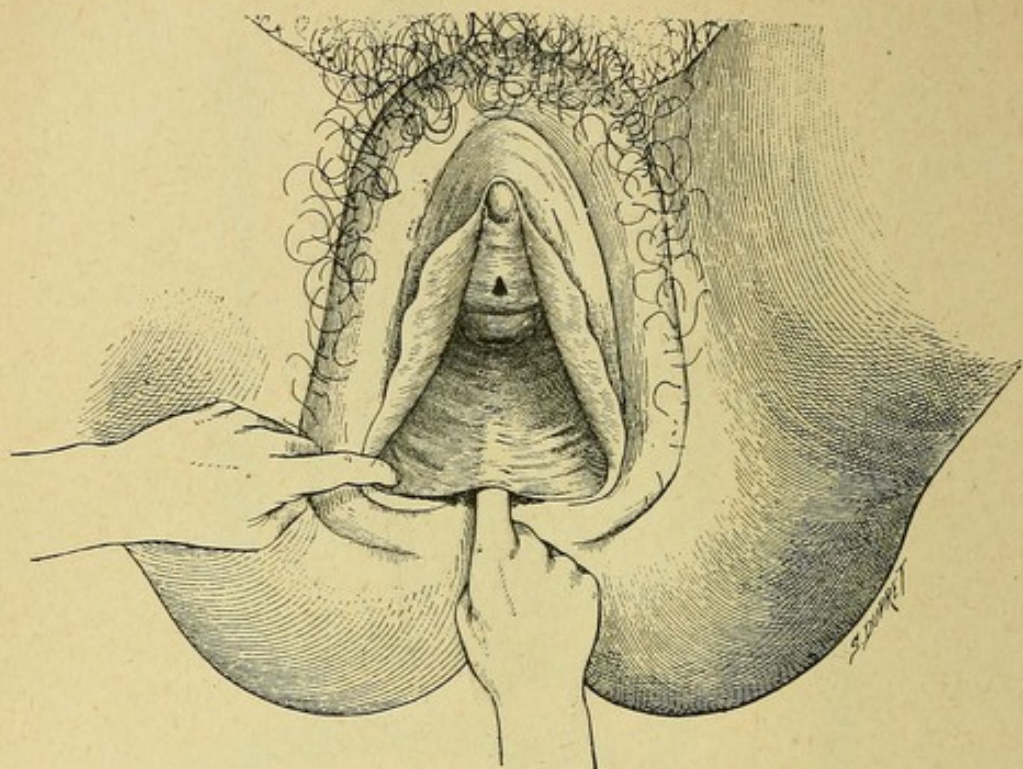


Fig. 285. — Manière de dédoubler avec le doigt la cloison recto-vaginale (Richelot).

II. — RÉUNION SECONDAIRE (ou Périnéorrhaphie)

Ne pas tenter l'opération avant un délai de trois mois après la déchirure.

Préparatifs.

De l'opération en général (p. 13).

[I. *Instruments.*

Un bistouri.

Quelques pinces à forcipressure.

Une paire de ciseaux ordinaires.

Une pince à dents de souris.

Une aiguille très courbe ordinaire ou, mieux, d'Emmet ou de Reverdin.

Catgut fin et solide (n° 0 ou 1).

Crins de Florence assortis.

Anesthésique.

Général : chloroforme ou éther.

Aides.

Au moins deux (un pour l'anesthésie).

Malade.

Faire l'opération dans la première semaine qui suit les règles ou, au moins, quinze jours avant leur retour.

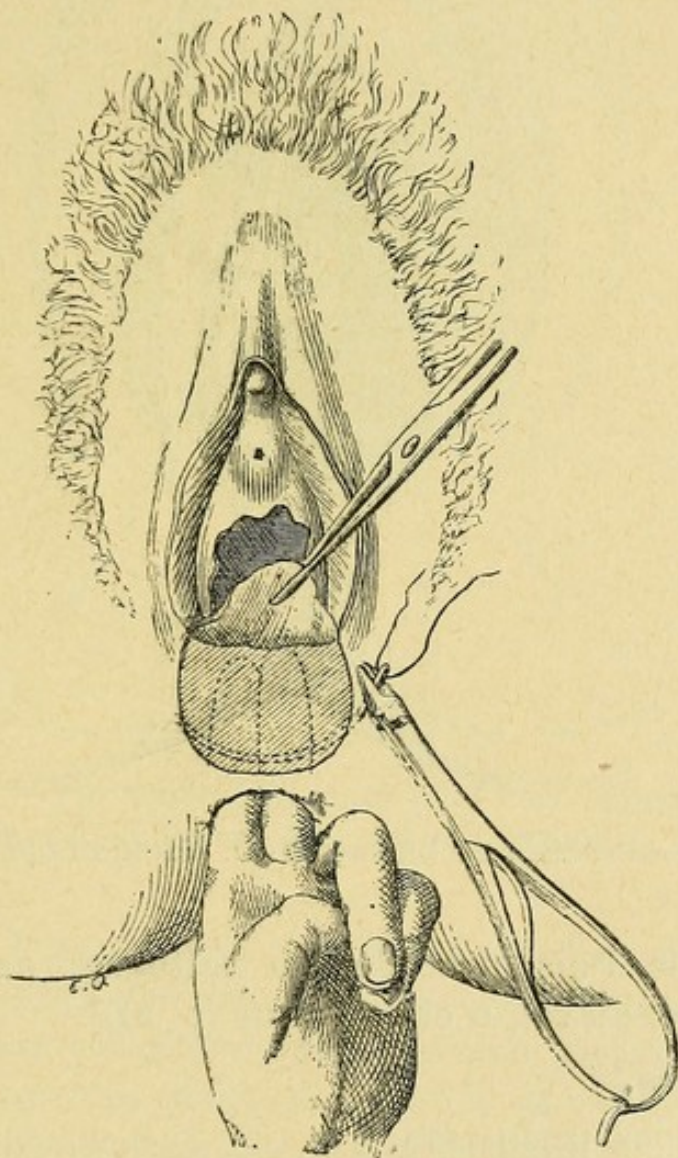


Fig. 286. — Procédé de Lawson-Tait. Sutures (Auvard).

Pendant les jours précédant l'opération, donner matin et soir une injection chaude avec de l'eau bouillie. La veille, purgation.

Le matin, lavement à l'eau bouillie, qui sera rendu avant l'opération.

II. *Malade.*

Aussitôt avant l'opération, cathétérisme pour vider la

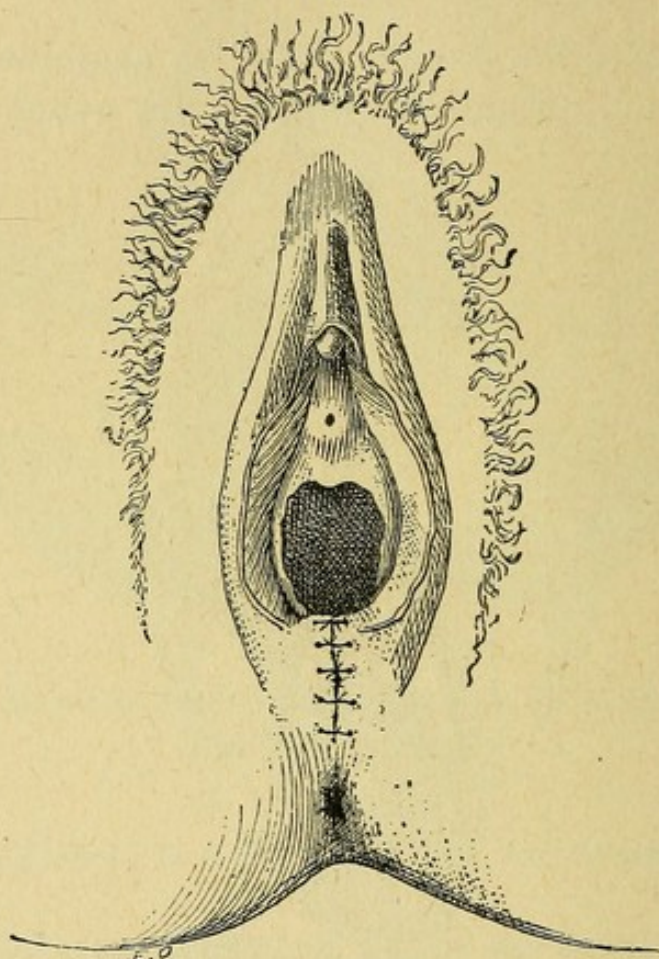


Fig. 287. — Procédé de Lawson-Tait. Réunion opérée (Auvard).

vessie. Puis, procéder au nettoyage aseptique de la vulve, du vagin et de l'anus (p. 24)].

Opération.

1° DÉCHIRURE INCOMPLÈTE.

Position.

Dorso-sacrée.

Exécution.

Pratiquer l'*avivement* dans les limites mêmes de la division par le procédé de Lawson-Tait, que voici.

Introduire dans le rectum l'index et le médius de la main gauche et soulever la cloison recto-vaginale, un aide tendant de chaque côté le champ opératoire.

*Faire 3 incisions (fig. 284) : une transversale *bc* de 3 à 4 centimètres, entre la commissure postérieure de la*

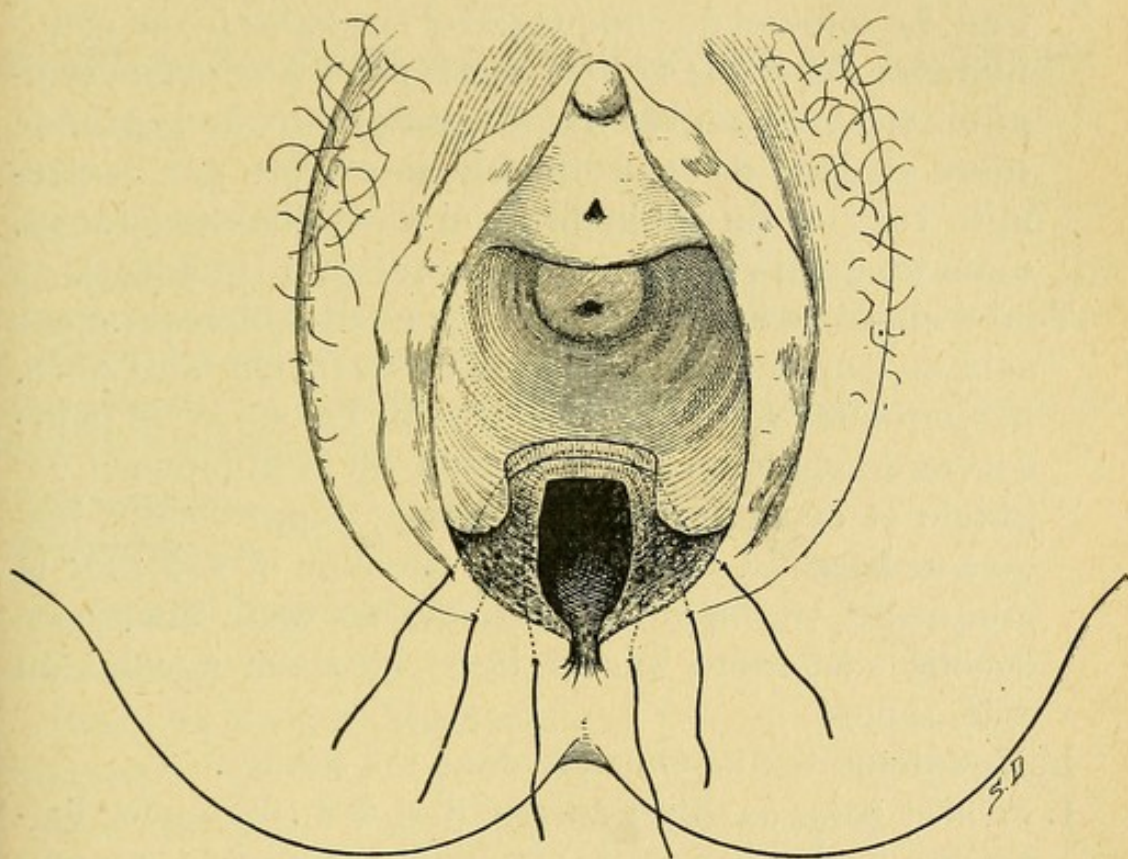


Fig. 288. — Périnéorrhaphie pour déchirure complète.
Procédé d'Emmet (Ricard et Launay).

vulve et l'anus; deux verticales *ab* et *cd* partant du point d'union des grandes et petites lèvres, et aboutissant aux extrémités de la section transversale.

Pratiquer avec le doigt (fig. 285) le *dédoublement de la cloison recto-vaginale* sur 2 à 3 centimètres de profondeur, puis le débridement des incisions latérales.

L'avivement terminé, on a une surface saignante, limitée en arrière par la muqueuse rectale, sur les côtés par l'incision des grandes lèvres, en haut par le lambeau vaginal. Celui-ci libéré se rétracte de lui-même.

Sutures (fig. 286, 287). *Pansement. Suites.*

Comme plus haut (p. 407 et suivantes).

2° DÉCHIRURE COMPLÈTE.

« On a sous les yeux les deux parois triangulaires de la déchirure, en face l'éperon qui sépare le vagin du rectum. Le sommet de chaque paroi triangulaire se continue avec l'éperon; sa base qui répond à la peau est limitée en avant par l'extrémité postérieure de la grande lèvre séparée de sa semblable en arrière par l'extrémité rompue du sphincter, qui n'est plus un anneau, mais un demi-cercle ouvert en avant. » [Richelot].

Tout d'abord, *aviver* les surfaces par dédoublement. Pour cela inciser transversalement en avant du bord libre, la muqueuse vaginale; approfondir l'incision; la poursuivre de chaque côté, à l'union de la muqueuse vaginale et de la paroi triangulaire; l'approfondir, jusqu'à la base du triangle pour décoller et soulever la muqueuse vaginale. Le lambeau de cette muqueuse décollé s'adossera sur la ligne médiane à celui du côté opposé.

Le deuxième temps consiste dans les *sutures*.

1. *Premier point de suture au crin* (fig. 288). Enfoncer l'aiguille dans la peau sur le côté gauche du périnée à une certaine distance de la plaie et en arrière de l'extrémité sphinctérienne [pas trop loin en arrière, pour ne pas fermer trop l'anوس]. La faire cheminer le long du bord postérieur jusque dans la cloison recto-vaginale: l'index gauche dans le rectum guide l'aiguille, qui ne doit pas traverser la muqueuse. Elle redescend de l'autre côté et émerge à la peau, derrière le bout du sphincter en un point symétrique à celui d'entrée.
2. *Un second crin suit un trajet semblable*, mais pénètre et sort à mi-chemin entre l'anوس et la fourchette.
3. Enfin, *un troisième crin* pénètre et sort près de la grande lèvre.

Nouer les trois fils sur la ligne médiane. On peut, s'il est

nécessaire, réunir par quelques catguts les lèvres des deux lambeaux faisant saillie dans le vagin.

Si l'on a des doutes sur l'affrontement exact du sphincter, ajouter *un fil complémentaire*. Ce point péri-anal sera passé en demi-cercle au-dessus de l'anus.

CORPS ÉTRANGERS DE L'URÈTRE ET DE LA VESSIE (Chez la femme).

Il s'agit surtout d'épingles à cheveux.

Caractères. — Arrêtés parfois dans le canal urétral, la plupart du temps ils sont dans la vessie où ils déterminent des phénomènes de cystite, des hémorragies, etc.

Diagnostic. — Commémoratifs. Toucher vaginal combiné à la palpation hypogastrique.

Traitement.

Préparatifs.

I. — *Avant l'opération.*

Instruments.

Pince de Kocher, stérilisée.

Récipients.

Deux cuvettes (pour nettoyage des mains).

Médicaments. Liquides.

Vaseline stérilisée.

Alcool à 90°.

Liqueur de Van Swieten.

Matériel d'asepsie.

Savon. — Brosse.

Anesthésique.

Général : chlorure d'éthyle.

Aide.

Un pour l'anesthésie.

II. — *Préparatifs de l'opération.*

L'opérateur préparera aseptiquement ses mains (p. 23).

La malade sera anesthésiée.

Opération.**Position.**

Gynécologique.

Exécution.

Enfoncer *dans l'urètre* le petit doigt de la main droite, enduit de vaseline stérilisée, l'enfoncer doucement, progressivement.

Si le corps étranger est senti dans l'urètre, l'extraire avec la pince de Kocher glissée le long du petit doigt en guise de conducteur.

Sinon, introduire l'*index* à la place du petit doigt, tandis que l'*autre main placée sur l'hypogastre* refoule la vessie vers le bas et amène toutes ses parties au contact de l'*index*. On pousse ainsi le corps étranger jusqu'au col, où il est aisé de le faire pénétrer, puis on l'extraît avec une pince. On peut s'aider aussi de *deux doigts dans le vagin* repoussant le corps étranger vers l'urètre.

Lorsque le corps ne peut être extrait par ce procédé, ou lorsqu'il est ancien et incrusté comme un véritable calcul, on est obligé de recourir à une opération du ressort de la spécialité (extraction au lithotriteur, lithotritie, taille hypogastrique).

SUPPURATIONS PELVIENNES

Terme général englobant des collections rétro-utérines suppurées (à gonocoques, streptocoques, colibacilles, bacilles de Koch...) liées soit à une salpingite, soit à une pelvi-péritonite, à un phlegmon du ligament large, à une hématocele suppurée. Bref, participation possible de : trompes, ovaires, péritoine, tissu cellulaire péri-utérin.

Caractères. — Douleurs abdominales très vives irradiées dans la fosse iliaque et la région lombaire, constipation, ballonnement; vomissements. Fièvre et mauvais état général. — Au spéculum, bourrelet rouge, œdémateux soulevant le cul-de-sac postérieur.

Pronostic.

Varie évidemment avec la cause de la suppuration.

Traitement.

Colpotomie ou section du cul-de-sac vaginal postérieur.

Préparatifs.

De l'abcès chaud en général (p. 127).

[Instruments.

Une pince érigne.

Deux pinces languettes.

Deux valves vaginales, larges et courtes (fig. 289).

Un drain assez gros en croix, avec nombreuses ouvertures, les deux branches maintenues par un croisé de cordonnet.

Matériel de pansement.

Gaze iodoformée, en lamelles.

Bandage en T.

Anesthésique.

Général : chlorure d'éthyle.

Aides.

Au moins deux (un pour l'anesthésie).

Malade.

Raser la vulve, la savonner, ainsi que le vagin, le périnée, la face interne des cuisses. Frotter tout le vagin, le col, les culs-de-sac avec deux doigts et de l'eau savonneuse ; injection chaude de deux litres de liqueur de Van Swieten dédoublée avec de l'eau bouillie ; lavage extérieur avec la même solution.

Encadrer le vagin avec des compresses bouillies].

Opération.**Position.**

Gynécologique.

Exécution.

La valve postérieure introduite et tenue par l'aide, saisir le col avec la pince érigne.

Inciser la muqueuse en travers, d'un cul-de-sac latéral à

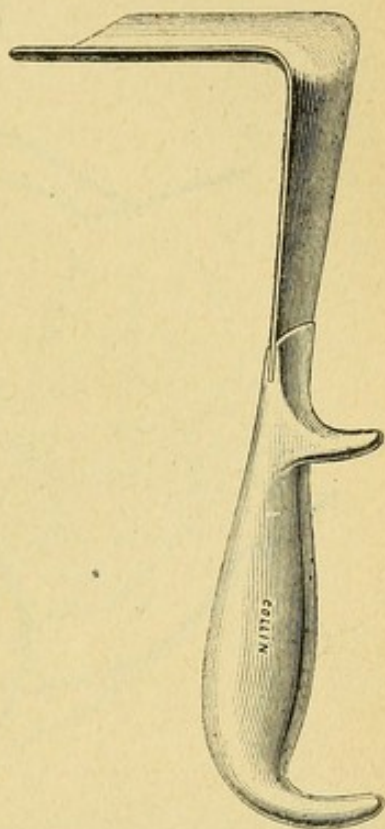


Fig. 289.

Valve de Segond.

l'autre, en arrière du col (fig. 290). Repasser le bistouri doucement, pour achever la section de la paroi vaginale. Du doigt *refouler la lèvre postérieure*, et découvrir la poche. *Ponctionner* cette dernière et l'élargir d'un coup de doigt.

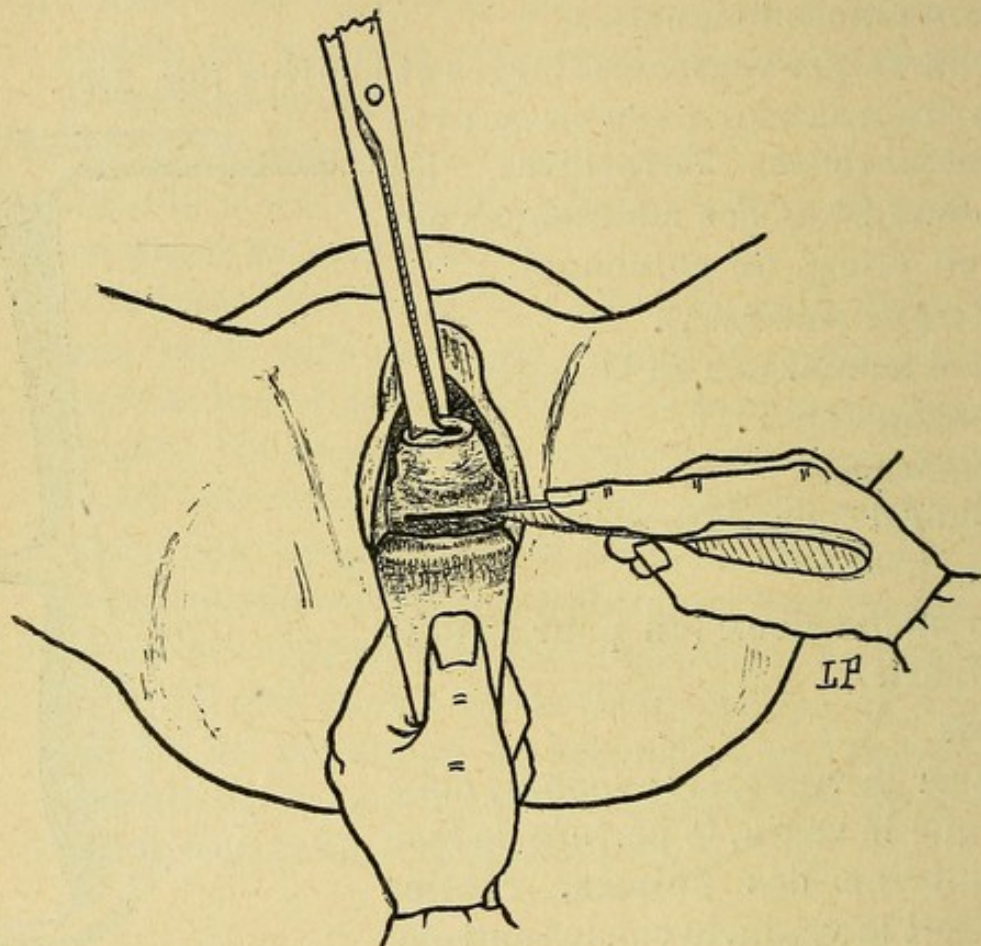


Fig. 290. — Incision du cul-de-sac postérieur (d'après Marion).

Si la collection est *profonde*, une fois incisée la paroi vaginale, travailler de la sonde cannelée en se diri-

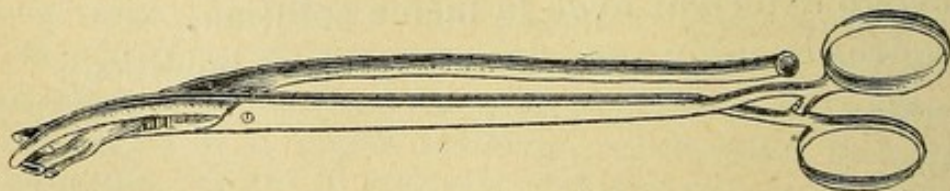


Fig. 291. — Prise du drain en croix avec une pince (Ricard et Launay).

geant en avant et en haut, (le rectum est en bas et en arrière).

Drainer avec le drain en croix introduit, à l'aide d'une pince (fig. 291), tout au fond de la poche ouverte (fig. 292). Couper ce drain au milieu du vagin.

S'il y a un *suintement sanguin*, bourrer la poche avec des lamelles de gaze iodoformée.

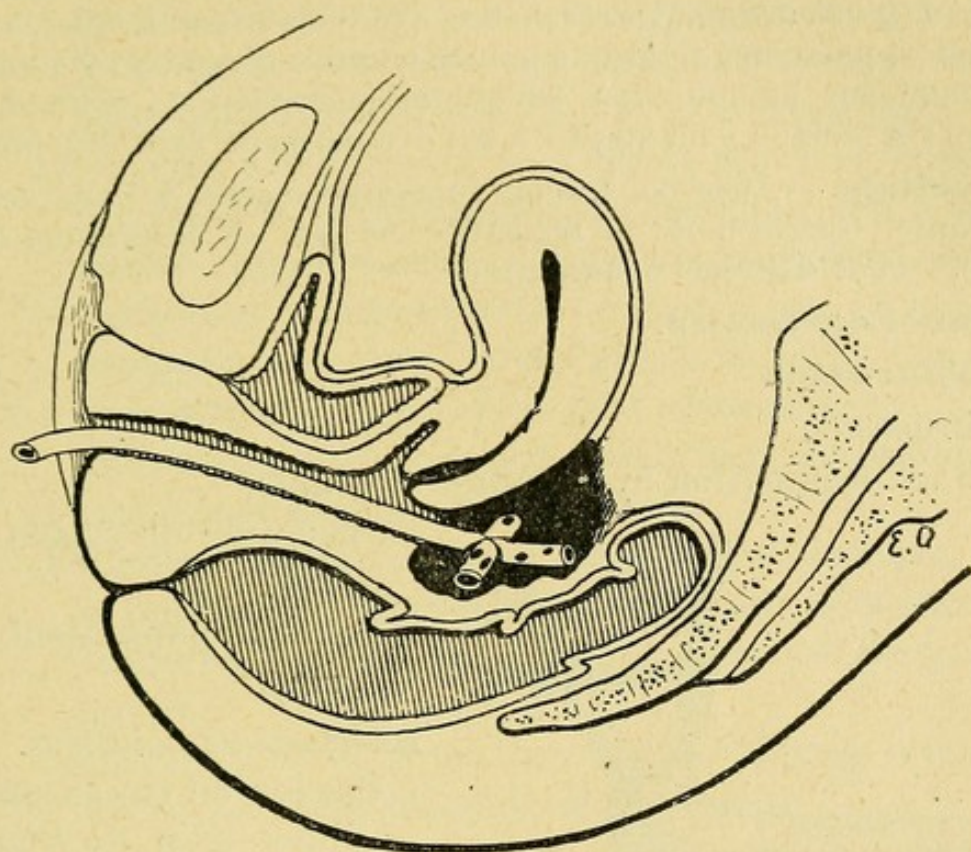


Fig. 292. — Colpotomie postérieure. Drain en croix placé (J.-L. Faure).

Envelopper le drain dans le vagin, avec des bandelettes de gaze iodoformée lâchement chiffonnées.

Pansement.

Aseptique sec ; bandage en T.

Suites.

Tous les deux jours ou tous les jours, suivant les nécessités, (odeur, température), changer le tamponnement vaginal. Pratiquer chaque fois une *grande injection* de 3 à 4 litres d'eau bouillie chaude, pénétrant dans la poche. Ne retirer le *drain* que très tard, au bout de *plusieurs semaines*, lorsque la cavité paraîtra totalement guérie. La malade ne se lèvera pas avant *un mois*, au moins.

AMPUTATION DU COL PAR LE CAUSTIQUE DE FILHOS (Méthode de Richelot.)

Indications. — Métrites cervicales récentes ou, et *surtout*, datant de plusieurs années et rebelles, avec cols énormes, durs, scléro-kystiques, parsemés de grains jaunes bourrés d'œufs de Naboth. — Avantage sur l'amputation sanglante (opération de Schröder et autres) : la malade peut vaquer à ses occupations, sans être arrêtée.

Résultats. — Aussi bons, sinon supérieurs à ceux de l'intervention sanglante. Guérison de la métrite cervicale. — Restitution de la forme. — Pas d'atrésie consécutive.

Manuel opératoire.

Préparatifs.

Instruments.

Bock à injection avec canule vaginale.

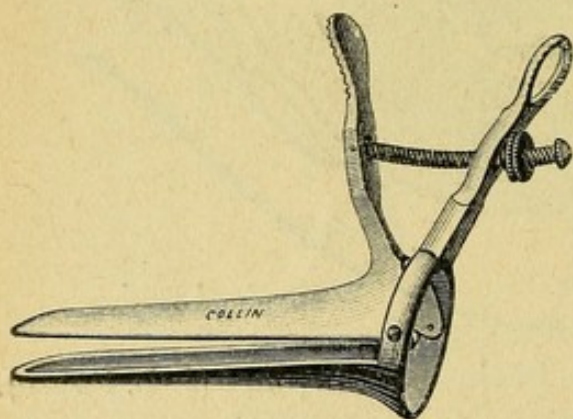


Fig. 293. — Spéculum de Cusco.

Spéculum de Cusco (fig. 293).

Pince à pansement utérin.

Médicaments, solutions.

Crayon de caustique Filhos (pâte de Vienne) coulé dans un culot de plomb, dont l'extrémité fermée est aplatie de façon à pouvoir

être saisie entre les mors de la pince.

Eau bouillie (plusieurs litres).

Matériel de pansement.

Ouate hydrophile.

Tampons vaginaux salolés ou iodoformés.

Opération.

Position.

Gynécologique.

Exécution.

Commencer par donner à la malade une *injection vaginale*

en faisant passer environ un litre et demi d'eau bouillie chaude et nettoyant bien la cavité et les replis vaginaux.

Appliquer le spéculum et le fixer, une fois que le col apparaît bien au fond de l'instrument. Glisser dans le *cul-de-sac postérieur* un mince tampon d'ouate hydrophile (pour préserver ce cul-de-sac contre un léger suintement du col, pendant la cautérisation).

Le crayon est porté au bout de la pince au contact du col, dans le voisinage de son orifice et non à sa périphérie : appuyer et maintenir le caustique assez longtemps sur chaque partie, attendre que la muqueuse attaquée noircisse et devienne sanguinolente. Promener le crayon sur tous les points malades, l'arrêter davantage là où la lésion est le plus accentuée ; *l'entrer à fond dans la cavité cervicale.*

De temps à autre *essuyer l'extrémité du caustique, essuyer la bouillie qui couvre le col*, et continuer la cautérisation jusqu'au moment où l'*eschare noire* est partout bien formée.

L'opération ne doit pas durer plus de trois minutes, la durée moyenne étant de *deux minutes*.

Pansement.

Appliquer un tampon salolé ou iodoformé sur le museau de tanche.

Suites.

La malade peut immédiatement rentrer à pied chez elle ; mais elle doit, par prudence, rester au *repos toute la journée*, étendue si possible.

Dès le *lendemain*, elle enlèvera le tampon et fera chaque jour deux injections vaginales d'eau bouillie chaude (de 2 litres chacune).

Elle *peut vaquer à ses occupations*, tout en évitant la fatigue. Dans le cas où elle éprouverait quelques douleurs, elle se condamnera au repos pendant une demi ou une journée.

Renouveler la cautérisation *chaque semaine* ; l'eschare doit être détachée avant toute nouvelle cautérisation. Cette cautérisation sera faite à la même place que la précédente, sur la plaie déjà formée.

Le *nombre* des cautérisations varie de 8 à 12.

La fin du traitement s'impose d'elle-même, si dans l'intervalle de deux séances, la plaie s'est cicatrisée et si, en même temps, le volume du col est réduit et sa forme satisfaisante.

Si, au bout de douze séances, la plaie est encore « à vif », s'arrêter — et revoir la région au bout de deux à trois semaines : on fera alors seulement, s'il est nécessaire, une ou deux cautérisations supplémentaires.

Pendant la durée du traitement, la leucorrhée purulente est plutôt augmentée.

CURETTAGE UTÉRIN

Abrasion à la curette de toute la muqueuse utérine altérée.

Indications. — Infection post-partum, après avortement. Lorsqu'il y a de gros fragments placentaires, recourir d'abord au curage digital, en prenant toutes les précautions que nous indiquons pour le curettage instrumental.

Métrite hémorragique, métrite catarrhale, métrite chronique.

Technique.

Préparatifs.

De l'opération en général (p. 13).

[1. Instruments.

Valve vaginale.

Pince de Museux (fig. 294).

Pince à pansement utérin (fig. 295).

Curette longue à double courbure (fig. 296).

Hystéromètre (fig. 297).

Sonde urétrale en verre.

Bougies d'Hégar, en métal nickelé (fig. 298).

Liquides.

Solution de Van Swieten (2 litres).

Matériaux de pansement.

Gaze iodoformée.

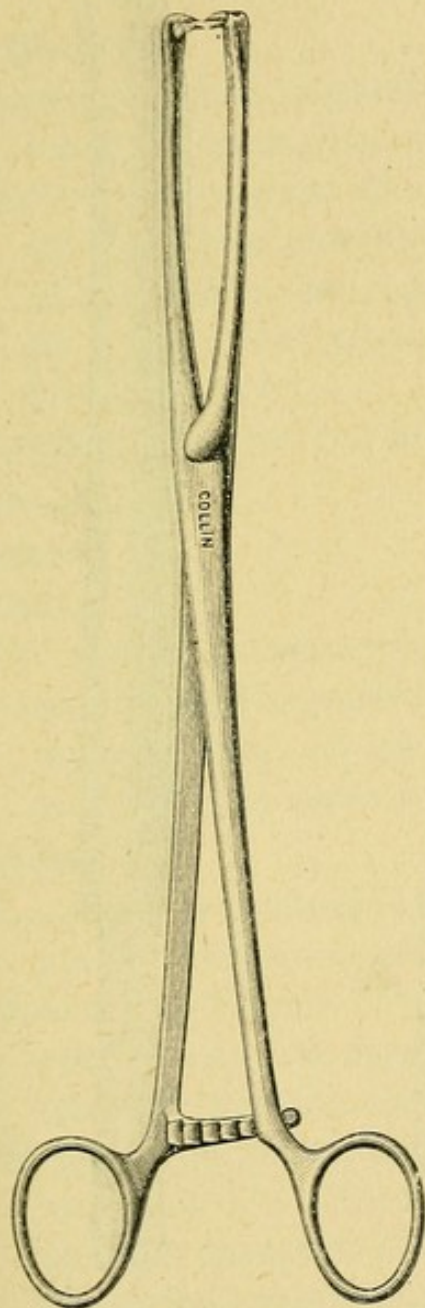


Fig. 294. — Pince de Museux.




Fig. 295. — Pince à pansement de Cheron.

Anesthésie.

Générale : chlorure d'éthyle.

Aides.

Trois (un pour l'anesthésie).



Fig. 296.
Curette à double
courbure.



Fig. 297.
Hystéromètre de
Valleix.




Fig. 298.
Bougie d'Hégaren
métal nickelé.

Malade.

Pendant quelques jours avant l'opération, si possible,

matin et soir, injection vaginale avec solution de sublimé à $\frac{1}{2000}$. — La veille, purgation.

Le jour même de l'opération, lavement à l'eau bouillie et, en outre, injection au sublimé à $\frac{1}{2000}$.

II. *Malade.*

Aussitôt avant l'opération, vider la vessie de la malade avec la sonde en verre.

Raser et savonner la région de la vulve et du périnée ; laver à l'eau chaude savonneuse les parois du vagin et les culs-de-sac, en déroulant bien aux doigts tous les replis. Terminer par une grande injection d'eau bouillie chaude.

Limiter la vulve par des compresses bouillies].

Opération.

Position.

Dorso-sacrée.

Un aide, à gauche de l'opérateur, abaisse la fourchette avec la valve postérieure ; l'autre, à droite, passe les instruments, les tampons, etc... L'opérateur s'assied en face de la malade.

Exécution.

La lèvre postérieure du col saisie entre les mors de la pince de Museux, *attirer le col à la vulve.*

Pousser doucement l'hystéromètre qui renseignera sur la profondeur, la direction de la cavité utérine et la liberté du trajet cervical.

Si le col n'est pas dilaté naturellement, introduire sur une longueur de 4 à 5 centimètres sans forcer, 3 à 4 numéros des bougies d'Hégar (fig. 298). Généralement la dilatation est suffisante avec le numéro 14 ou 15.

Introduire la curette jusqu'au fond de l'utérus. Ramener la curette en l'appuyant sur la face postérieure d'arrière en avant ; recommencer de chaque côté et *sarcler* ainsi doucement toute la paroi postérieure ; puis la paroi antérieure ; puis les bords gauche et droit.

Au niveau du fond et des cornes, se méfier des perfora-

tions : éviter de manœuvrer du bout de la curette, mais se servir de ses faces latérales. Sortir l'instrument de temps à autre pour entraîner les débris et les caillots. S'arrêter quand on entend partout le « le cri utérin ».

Écouvillonner la cavité avec l'hystéromètre recouvert d'une bande de gaze iodoformée enroulée et protégeant surtout le bout de l'instrument.

Lavage utérin avec solution chaude (solution de Van Swieten au 1/4) sous faible pression (50 centimètres à 1 mètre), en ayant bien soin de veiller à la sortie de l'eau et, pour cela, retirant de temps à autre la canule de verre.

Pansement.

Introduire dans le col une lanière de gaze aseptique, sans bourrage. Retirer la pince fixatrice. Remettre en place l'utérus. Remplir le vagin avec quelques lamelles de gaze mollement serrées.

En cas de saignement utérin qui résiste aux injections à 48°, faire le tamponnement vaginal.

Suites.

Laisser la malade au lit pendant *une semaine*, en veillant bien à la régularité des garde-robes.

S'il n'y a pas de fièvre, n'enlever le pansement utérin et vaginal qu'au bout du quatrième jour. Alors, faire des *injections vaginales quotidiennes* de sublimé à 1/4 000. Quoi qu'il en soit, la malade s'abstiendra de toute fatigue au moins pendant les huit jours qui suivront son lever.

S'il se déclare de la *fièvre*, faire une injection intra-utérine à la liqueur de Van Swieten à 1/4 000, puis, reprendre les injections vaginales quotidiennes à la même solution.

Si la *température ne cède pas*, renouveler l'injection intra-utérine au besoin deux à trois jours de suite.

La malade ne se lèvera que lorsque tout phénomène inflammatoire aura disparu.

RACHIS

PLAIES

I. — PLAIES INTÉRESSANT LES OS

Le traitement n'offre rien de particulier. C'est celui des plaies en général auquel on ajoute l'immobilisation sur un matelas d'eau pendant quelques jours.

II. — PLAIES INTÉRESSANT LES OS ET LES MÉNINGES

Le **signe** pathognomonique est l'écoulement par la plaie d'une quantité plus ou moins considérable du liquide cérébro-spinal. Ces plaies consécutives en général à des coups de couteau, siègent indifféremment à la nuque, au dos, aux lombes, au sacrum.

Pronostic. — Relativement bénin. La guérison est fréquente.

Traitement.

Préparatifs.

Du traitement des plaies en général (p. 107).

Opération.

Position.

Blessé dans le décubitus latéral, soutenu par des aides.

Exécution.

Désinfecter et aseptiser les *environs de la plaie* et la *plaie elle-même*, sans injection dans le trajet de la blessure. Si l'instrument vulnérant est demeuré dans la plaie, il est préférable d'*attendre pour l'enlever* deux à trois

jours (hémorragie possible des plexus veineux intrarachidiens).

Il ne faut pas réunir la plaie, mais *la laisser béante*, pour ne pas gêner l'issue du liquide céphalo-rachidien. On

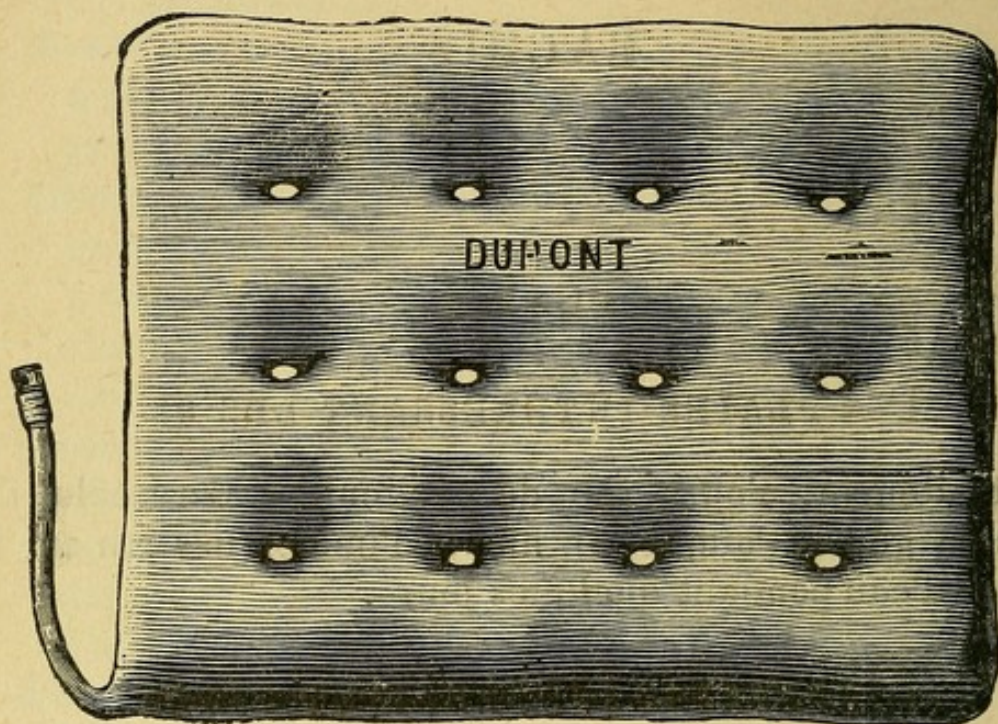


Fig. 299. — Matelas à eau en caoutchouc.

peut y placer une mèche de gaze aseptique ou un drain.

Pansement.

Aseptique et abondamment garni d'ouate.

Le blessé doit être *immobilisé* soit dans la gouttière de Bonnet (fig. 302), soit — et mieux — sur un matelas d'eau (fig. 299). La position latérale est la plus convenable.

L'alimentation sera liquide (lait, bouillon, etc.)

Le pansement sera renouvelé *deux fois par jour*. Si au bout de quatre à cinq jours, il n'y a ni réaction locale, ni réaction générale, si le liquide s'écoule en quantité faible, on peut songer à laisser se fermer la fistule rachidienne, et pour cela, soulever le bassin du malade et mettre la nuque en position déclive.

S'il se déclare une *méningite traumatique*, appliquer sur la tête rasée au préalable, de l'onguent mercuriel. Administrer du calomel (5 centigrammes) toutes les deux heures. On peut, contre la céphalée, mettre des vessies de glace en permanence sur la tête, recourir aux injections de morphine. Enfin, le blessé boira abondamment.

Des *troubles vaso-moteurs* (hémorragies par la bouche, le rectum) peuvent apparaître pendant la période de convalescence.

III. -- PLAIES INTÉRESSANT LES OS, LES MÉNINGES ET LA MOELLE

Le traitement sera analogue au précédent, mais le pronostic est des plus graves, en raison des lésions nerveuses irrémédiables déterminées par l'agent vulnérant.

SCOLIOSE DES ADOLESCENTS

Inflexion latérale du rachis, accompagnée de déformation et de rotation des corps vertébraux. La scoliose peut être à une seule courbure (rare), à deux courbures (toutes deux dans la région dorsale, ou l'une dorsale, l'autre lombaire, etc.), à trois ou quatre courbures ; elle s'accompagne souvent de cyphose (dos rond).

Symptômes. — Au début : inflexion latérale, inégalité des deux côtés du dos et des lombes, élévation ou abaissement d'une épaule, d'une hanche ; parfois cyphose concomitante.

A la période confirmée, il y a des courbures primitives et des courbures de compensation, ne disparaissant pas par l'inclinaison du corps en avant.

Pronostic. — Attacher une grande importance à l'état de souplesse ou de rigidité du rachis ; dans ce dernier cas, le pronostic est grave. Dans les scolioses de la partie supérieure du rachis, on doit redouter les troubles fonctionnels des poumons et du cœur. En général, le pronostic des scolioses infantiles est favorable, mais le traitement plus difficile à appliquer que chez les gens âgés, doit être continué plus longtemps.

Diagnostic. — Le diagnostic de la cause est important : végétations adénoïdes, hypertrophie des amygdales, obstruction nasale, troubles statiques, attitudes vicieuses, pied plat, déviations dues aux maladies nerveuses, scoliozes rachitiques, pleurétiques...

La radiographie peut être utile.

Traitement.

TRAITEMENT EN GÉNÉRAL.

Étiologique (lorsqu'il y a lieu).

Prophylactique. Empêcher les attitudes vicieuses chez

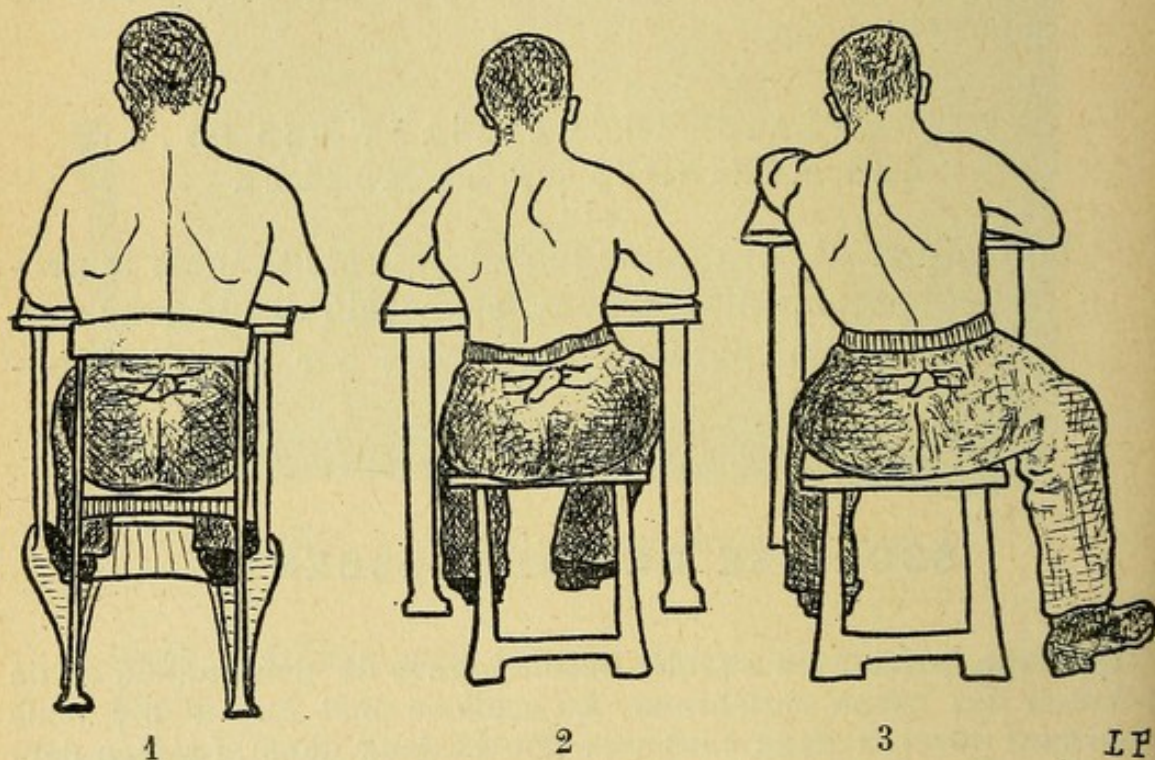


Fig. 300. — Écoliers en train d'écrire. A gauche (1) bon mobilier, bonne position ; au milieu (2) et à droite (3) mobilier défectueux, mauvaises positions (d'après Truc et Chavernac).

les enfants : défense de marcher trop tôt, de se livrer aux exercices qui exigent l'usage répété de l'un des membres — danger de porter les enfants sur un bras, des chaussures à talons élevés, des vêtements trop serrés — mobilier scolaire spécial (fig. 300 et 301) : sièges à dossier élevé permettant de placer le tronc en réclinaison et de soutenir le siège et le dos. Préférer l'écriture droite à l'écriture anglaise. Corriger les vices de réfraction oculaire. — Interdire l'usage de

bicyclettes disproportionnées à la taille ; faire coucher les enfants sur un lit résistant, avec matelas de crin, sans oreillers, en évitant le décubitus latéral. Chez les enfants débiles, prescrire l'huile de foie de morue, le phosphate de chaux, l'hydrothérapie, la

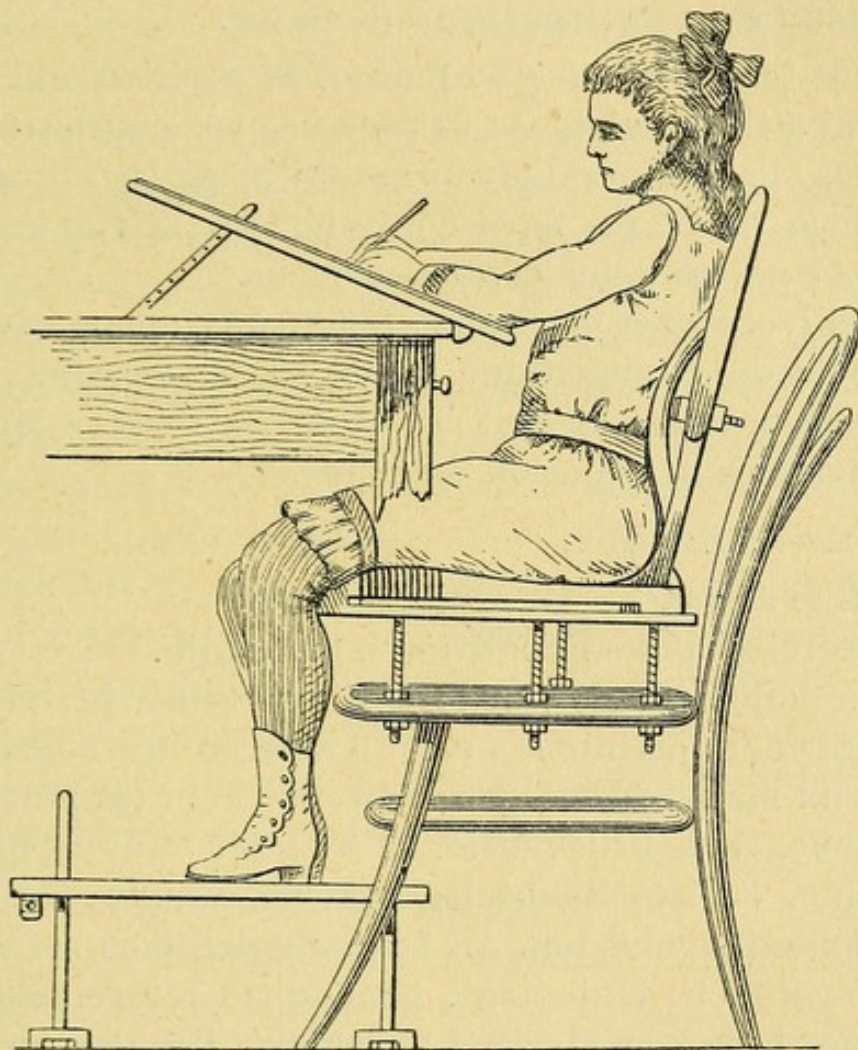


Fig. 301. — Siège et pupitre de Lorenz (Ricard et Launay).

gymnastique suédoise, les bains de mer (quand ceux-ci sont compatibles avec leur tempérament), les cures thermales : Luchon, Barèges, Biarritz.

TRAITEMENT DES DIVERSES FORMES DE SCOLIOSE.

Nous étudierons en premier lieu les scolioses au début et en second lieu, les scolioses à une période plus avancée.

1. **Scolioses au début**, dites du premier degré, c'est-à-dire où le rachis est flexible.

Les procédés qui s'adressent aux muscles (gymnastique, massage, électricité) sont suffisants en général. Nous dirons quelques mots également des corsets.

Exercices de gymnastique (Redard).

Avant tout, indiquer au patient la position qui corrige son attitude vicieuse et redresse les courbures. Pour cela, le meilleur moyen est de le placer devant une glace et de lui faire contrôler par la vue les efforts nécessaires pour le redressement.

Les divers exercices sont faits sans corset, avec costume de gymnastique ou de bains. Le sujet compte « un » quand il fait l'exercice, « deux » quand il revient à la situation de repos.

A. EXERCICES SPÉCIAUX.

1° Scoliose dorsale (à convexité gauche).

1. Exercices dans la position horizontale.

1. Le sujet à plat ventre sur une table, les membres inférieurs maintenus par un aide ou une courroie, les deux mains derrière la tête, contracte les muscles du tronc, sans brusquerie, et se relève autant que possible, en s'inclinant légèrement du côté de la convexité (gauche, ici). Au bout de quelques secondes, il se recouche lentement. Pendant le relèvement, il fait une large inspiration ; pendant l'abaissement une forte expiration. Pendant le relèvement, le chirurgien exerce une légère pression au niveau de la gibbosité, dans la direction du diamètre diagonal allongé du thorax.
2. Répétition de ce mouvement, les mains placées derrière les hanches.
3. Même mouvement, la main du côté de la concavité placée derrière la tête, la main du côté de la convexité derrière la hanche.
4. Mêmes mouvements, le sujet étant placé de telle sorte

que le bassin affleure au bord antérieur de la table, le tronc étant libre dans l'espace.

5. Le sujet — dans la position couchée latérale, du côté de la concavité, le tronc libre dans l'espace, la main droite derrière la nuque, la gauche sur la crête iliaque —, se relève en ayant soin de ne pas incliner son corps à droite ou à gauche. Au bout de quelques secondes, il redescend lentement.

II. Exercices dans la station verticale.

1. Le sujet, debout, fait effort pour porter la partie supérieure du tronc en haut du côté de la concavité de la courbure, et dirige les hanches vers la convexité.
2. Le sujet, le rachis en extension, met sa main droite sur la nuque, presse avec sa main gauche sur la gibbosité, dans le sens du diamètre allongé du thorax, en tournant le bras en arrière et inclinant fortement le tronc vers la gauche.

Surveiller de très près l'exercice : l'inclinaison doit se produire au niveau du sommet de la convexité de la courbure et non au niveau de la taille ou de la courbure de compensation.

3. Le sujet exécute des mouvements de rotation de la partie supérieure du tronc.

2° *Scoliose lombaire* (à convexité gauche).

1. Le sujet couché latéralement sur le côté droit se relève en décrivant un arc de cercle.
2. Le sujet — debout, une main appliquée sur la convexité de la courbure, l'autre main derrière la nuque, le membre inférieur du côté de la concavité, faisant un pas en avant, puis se fléchissant au moment de l'effort, — incline le tronc latéralement et avec un léger mouvement de détorsion au niveau de la convexité lombaire.
3. Le sujet incline légèrement le tronc à gauche, le chirurgien exerçant une pression au niveau de la région lombaire gauche et opposant à certains moments une

légère résistance au niveau du membre supérieur droit.

4. Le sujet debout sur un tabouret, les mains appuyées sur les barreaux d'une balustrade, élève la hanche gauche, tandis que le chirurgien résiste, en exerçant des tractions au niveau de la jambe.

3° *Scoliose à plusieurs courbures.*

L'exercice suivant convient particulièrement aux scolioses en **S**. Le sujet, les talons rapprochés, les pieds tournés en dehors, s'appuie sur une barre rembourrée, au niveau du bassin. La main gauche est derrière la tête, la droite derrière la hanche gauche (scoliose dorsale droite, lombaire gauche). Il incline alors le tronc en avant, puis se relève lentement, tandis que le chirurgien placé derrière, oppose une résistance à ce mouvement avec la main gauche à plat, au niveau de la convexité lombaire gauche, la main droite au niveau de la partie saillante de la gibbosité dorsale droite.

B. EXERCICES GÉNÉRAUX.

Destinés à fortifier les muscles en général.

I. Exercices dans le décubitus dorsal.

1. Les talons joints, les membres supérieurs étendus le long du corps et en supination, le sujet exécute l'élévation des membres supérieurs dans le plan horizontal jusqu'au-dessus de la tête, puis il les abaisse dans la position première.
2. Dans la même position, le sujet élève les membres supérieurs en croix, les étend au-dessus de la tête jusqu'à la verticale et les ramène dans la position première.
3. Mouvements rythmés des membres supérieurs : circumduction, et mouvements de rotation des hanches et des épaules ; élévation, abduction et adduction des membres inférieurs ; circumduction, abduction et adduction des pieds ; flexion latérale du tronc.

4. Le sujet, dans le décubitus dorsal, s'assoit sans le secours des mains, la tête étendue, puis il se recouche lentement sans bomber le dos.

II. *Exercices dans le décubitus ventral.*

Les mouvements à recommander sont ceux de natation, et ceux indiqués plus haut.

III. *Exercices dans la station verticale* — avec ou sans appui.

1. Le sujet exécute, les genoux tendus, les mouvements de flexion, d'extension, de rotation, de latéralité du tronc, indiqués plus haut.
2. Le sujet s'incline en avant, les genoux tendus, les bras pendants jusqu'à toucher le sol avec la pointe des doigts. Il se renverse ensuite les bras tombants en arrière, sans plier les genoux.

Expiration forte à la flexion en avant ; inspiration large au renversement en arrière.

3. La tête renversée, les bras sont portés horizontalement en arrière (inspiration). Les bras sont ramenés en avant et croisés sur la poitrine qu'ils compriment (expiration).
4. Les pointes des pieds tournées en dehors, les mains derrière la tête, les coudes à angle droit, plier les genoux et les hanches, puis se relever en maintenant le dos aussi droit que possible.

C. GYMNASTIQUE RESPIRATOIRE.

1. Le sujet couché sur le dos, sur un rouleau glissé sous les épaules, inspire lentement et largement par le nez, et expire par la bouche. Les bras s'élèvent pendant l'inspiration et s'abaissent pendant l'expiration.
2. En cas de déformation thoracique unilatérale, le sujet est couché latéralement sur un rouleau en bois correspondant au côté non déformé. Il exécute les mouvements étendus d'inspiration et d'expiration, le bras du côté thoracique déformé étant élevé à l'inspiration, abaissé à l'expiration.

Massage.

Utile dans les scolioses avec atrophies, contractures musculaires. Frictions de bas en haut de chaque côté des gouttières vertébrales, ces frictions étant plus énergiques du côté de la convexité de la courbure.

Masser également pendant quelques minutes les muscles latéraux du dos, en insistant sur les muscles du cou, du dos ou des lombes (suivant le cas).

Pendant cinq à six minutes, exécuter un tapotement léger, puis assez fort, avec le bord cubital de la main sur la région intéressée. Terminer la séance par des frictions comme au début.

Ce massage peut être fait tous les jours.

Électricité.

Utile contre les atrophies et contractures musculaires. Recourir à l'électricité faradique avec intermittences toutes les secondes, sur les muscles vertébraux.

On peut employer aussi les courants continus faibles (10 à 20. m. A) pendant vingt à trente minutes.

Séances deux à trois fois par semaine.

Corsets.

Les corsets amovibles peuvent être des adjuvants utiles, à condition d'être bien faits, surveillés de près et revisés par le fabricant tous les deux à trois mois.

Les modèles sont nombreux (Lorenz, Fischer, Mathieu, Haran).

II. Scolioses à une période plus avancée.

Elles sont caractérisées par de la rigidité vertébrale.

Traitement.

Il faut d'abord *mobiliser le rachis* (exercices actifs, manipulations de redressement), puis maintenir le redressement et la réduction des gibbosités, au moyen d'un *corset inamovible*.

Le meilleur, le *corset plâtré de Sayre* (p. 443), doit être

appliqué sur le tronc surpris dans une position rectifiée obtenue par la suspension verticale.

Plusieurs séances de redressement avec application d'appareils plâtrés sont généralement nécessaires.

MAL DE POTT

Ostéite tuberculeuse vertébrale.

Caractères. — Après un début insidieux (mauvais état général, douleurs, fatigue facile...), le mal à sa période confirmée est caractérisé par une gibbosité ; parfois il y a un abcès, c'est le symptôme le plus grave. Quant à la paraplégie, on l'observe plus rarement.

Pronostic. — Toujours grave, en raison de la généralisation tuberculeuse, de l'infection et de la paralysie possibles.

La durée du mal de Pott simple (sans complications) est de trois, quatre, cinq ans. Il ne reste, dans la suite qu'une déformation.

Lorsqu'il y a une grande destruction osseuse, le pronostic est des plus sombres. « Il semble que la coïncidence du mal de Pott avec la tuberculose d'une ou deux grandes articulations indique un pronostic moins sérieux que la dissémination tuberculeuse sur plusieurs petits os des extrémités en même temps que sur le rachis. » (Ménard.)

Traitement.

TRAITEMENT GÉNÉRAL.

Huile de foie de morue, (une à quatre cuillerées par jour), vie à l'air pur de la campagne ou de la mer.

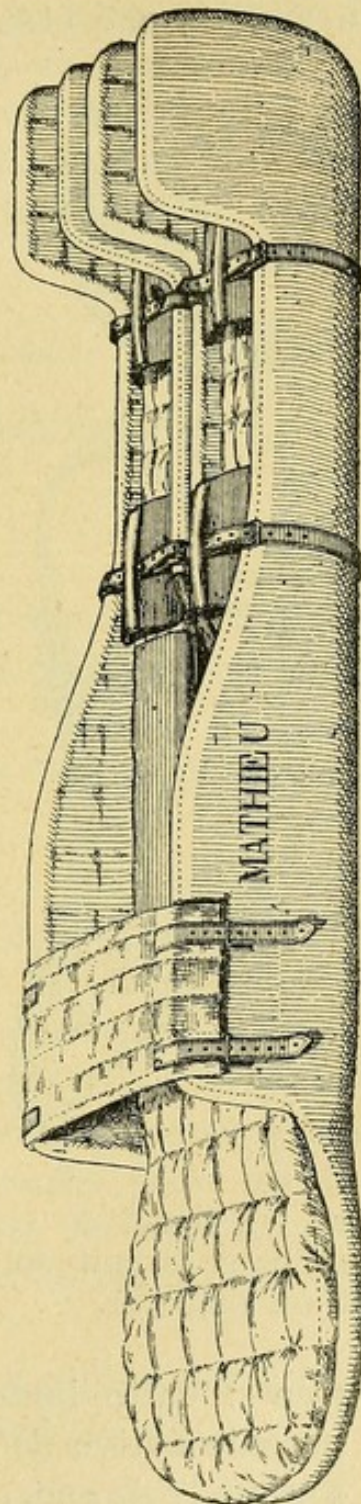


Fig. 302. — Gouttière de Bonnet avec coussin capitonné mobile.

TRAITEMENT LOCAL.

Pendant la période d'activité, *immobilisation dans le décubitus dorsal.*

Le malade est étendu et maintenu sur un appareil, gouttière de Bonnet, (fig. 301) ou de préférence lit spécial (voir p. 549), qui sert à le transporter tous les jours au grand air.

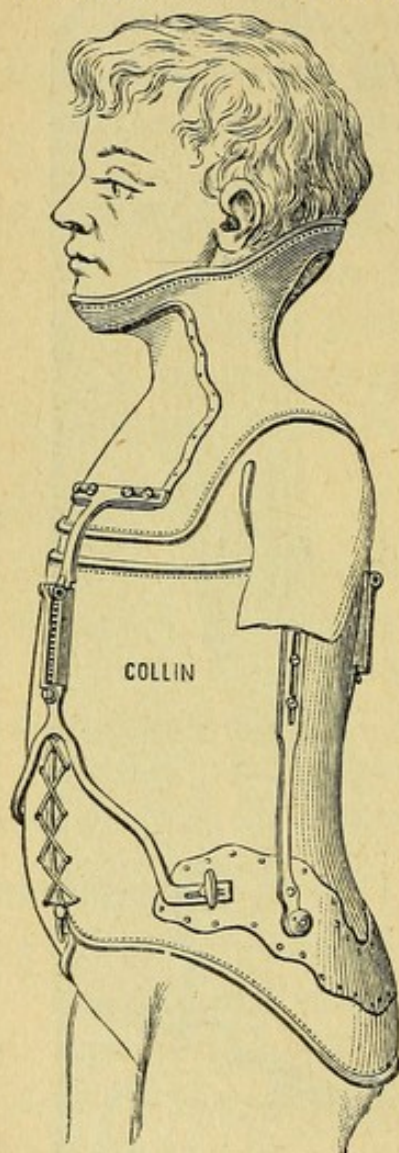


Fig. 303. — Corset de Lannelongue pour le mal de Pott dorsal ou lombaire.

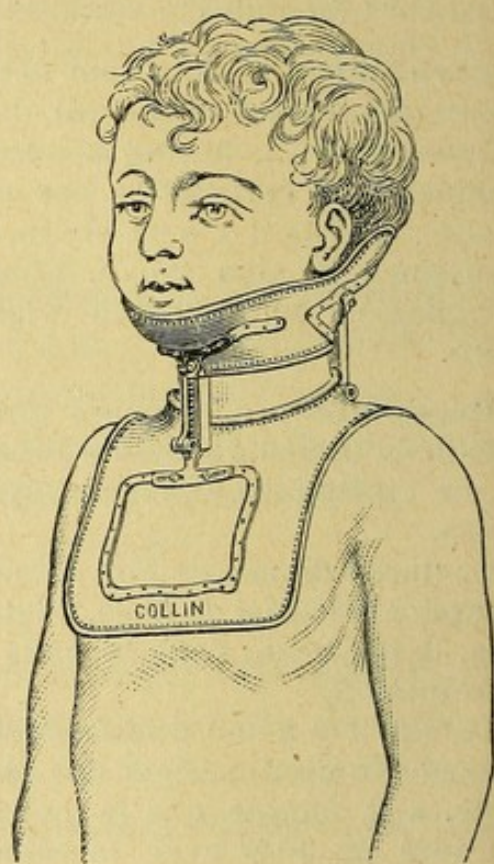

Fig. 304. — Collier de Lannelongue pour le mal de Pott cervical.

Durée : Cette immobilisation durera autant que la période active de la tuberculose osseuse : deux ans, parfois trois ans.

Au sortir de la période aiguë, ou chez certains malades qui ne pourraient prendre l'air autrement (conditions sociales particulières), on a recours aux corsets. Ceux

de M. le professeur Lannelongue pour le mal de Pott dorsal ou lombaire (fig. 303) et pour le mal de Pott cervical (fig. 304) sont excellents.

Un corset plus simple — quoique un peu moins bon — est le *corset plâtré de Sayre*. Pour appliquer ce corset, la suspension par la tête est utile dans les cas de mal de Pott dorsal supérieur et cervical. Elle est inutile dans le mal de Pott lombaire et dorsal inférieur.

MODE D'APPLICATION DU CORSET DE SAYRE.

a. Mal de Pott lombaire ou dorsal inférieur.

Préparatifs.

Matériel.

Bandes plâtrées de 10, 12 ou 20 centimètres de largeur (suivant la taille des enfants) et de 10 mètres de longueur.

Bandes de toile de 8 centimètres de largeur sur 6 mètres de longueur : 4 à 6.

Ouate ordinaire.

Maillot en tissu des Pyrénées fait sur mesure ou ajusté exactement à domicile sur le corps de l'enfant. Prendre une bande de tissu un peu plus étroit que le tour du thorax du sujet : réunir les bords par une couture plate et, dans ce cylindre passé autour du corps, pratiquer des échancrures sous les bras et autour du cou, fermer ensuite les épaules par quelques points. Le maillot devra descendre jusqu'à mi-cuisse.

Deux *petits bancs* ou *caisses*, bien capitonnés d'ouate.

Cuvette renfermant de l'eau chaude (à 40°).

Malade.

Aura mangé aussitôt avant l'application de l'appareil, de façon à ce que l'estomac ne soit pas comprimé plus tard.

Application.*Position.*

Décubitus abdominal sur une table, la fourchette sternale et la face antérieure des épaules soutenues par un appui antérieur (caisse, petit banc) les cuisses à leur partie moyenne ou supérieure posées sur un appui postérieur de même nature.

Exécution.

Si l'on ne dispose pas d'un *maillot* comme il est dit plus haut, entourer tout le tronc d'une *couche d'ouate* ordinaire mince et uniforme, sauf à la région abdominale antérieure où il faut en placer une forte couche. Il est avantageux de placer par-dessus le maillot une couche mince de coton, en arrière le long de la colonne vertébrale, en avant du sternum au pubis, transversalement autour de l'abdomen et des reins, au niveau des épines iliaques. Sur les seins, chez les filles, en placer deux à trois couches coniques.

Plonger alors les bandes plâtrées *dans l'eau chaude* à 40° environ, debout dans le récipient, mais de façon à ce qu'elles soient immergées complètement. L'imbibition est suffisante quand elles ne laissent plus échapper de bulles d'air. Les presser entre les mains, sans les tordre.

Les *rouler autour du corps* du patient, sans serrer ni tirailler, en ayant soin de faire remonter le corset jusqu'à la fourchette sternale en avant, en arrière jusqu'à la base de la nuque, en incurvant les bandes à ces niveaux. En bas, l'enroulement descendra jusqu'à la limite des saillies des trochanters.

Les bandes s'imbriqueront l'une sur l'autre d'environ un tiers de leur largeur. Le nombre des tours de bandes pour atteindre l'épaisseur voulue sera d'environ *six à dix*. — Après chaque tour, on lissera avec la main dans le sens de la bande, pour faciliter l'adhérence.

Rouler par-dessus le plâtre, des *bandes de toile* peu serrées. Au bout d'une demi-heure le plâtre est sec. Avec un tranchet ou une serpette on supprime alors du corset les parties gênantes (sous les aisselles, à la racine des cuisses) (fig. 305); l'enfant doit pouvoir s'asseoir aisément. Si la gibbosité est très saillante, on peut être amené à créer à ce niveau une ouverture.

Suites.

Le malade ne marchera pas tout le temps. Il observera des heures de repos.

Si le corset blesse l'enfant, si une éruption d'eczéma se produit sous l'appareil, si des complications apparaissent (menaces d'abcès, douleurs rachidiennes, paraplégie) il faut l'enlever pendant quelque temps, et recourir à l'immobilisation dans le décubitus dorsal. D'ailleurs, il est bon d'interrompre parfois l'usage du corset et de lui substituer le repos dorsal pendant quelques semaines.

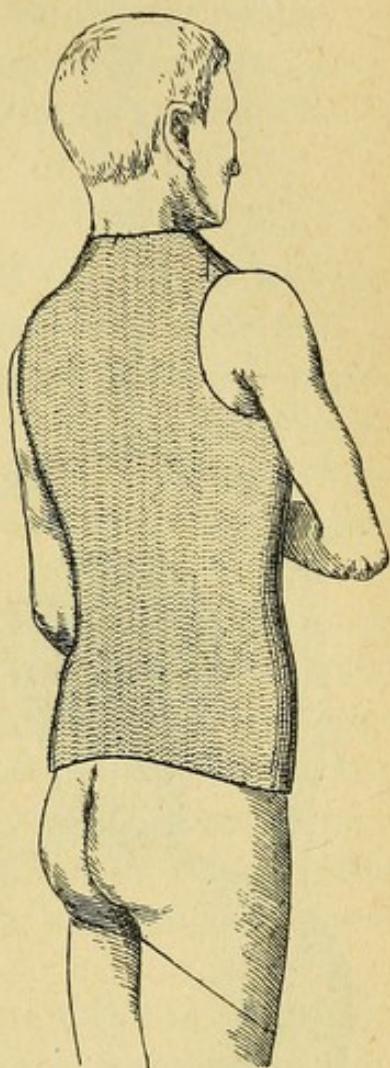


Fig. 305. — Appareil plâtré scapulo-thoracique (Ménard).

b. Mal de Pott dorsal supérieur ou cervical : Corset avec collier (fig. 306).

Préparatifs.

Les mêmes que précédemment.

Une des bandes plâtrées (pour la tête) sera plus étroite que les autres (8 centimètres).

Appareil à suspension composé de moufles avec poulie

de réflexion fixée au plafond ou à un crochet assez solide.

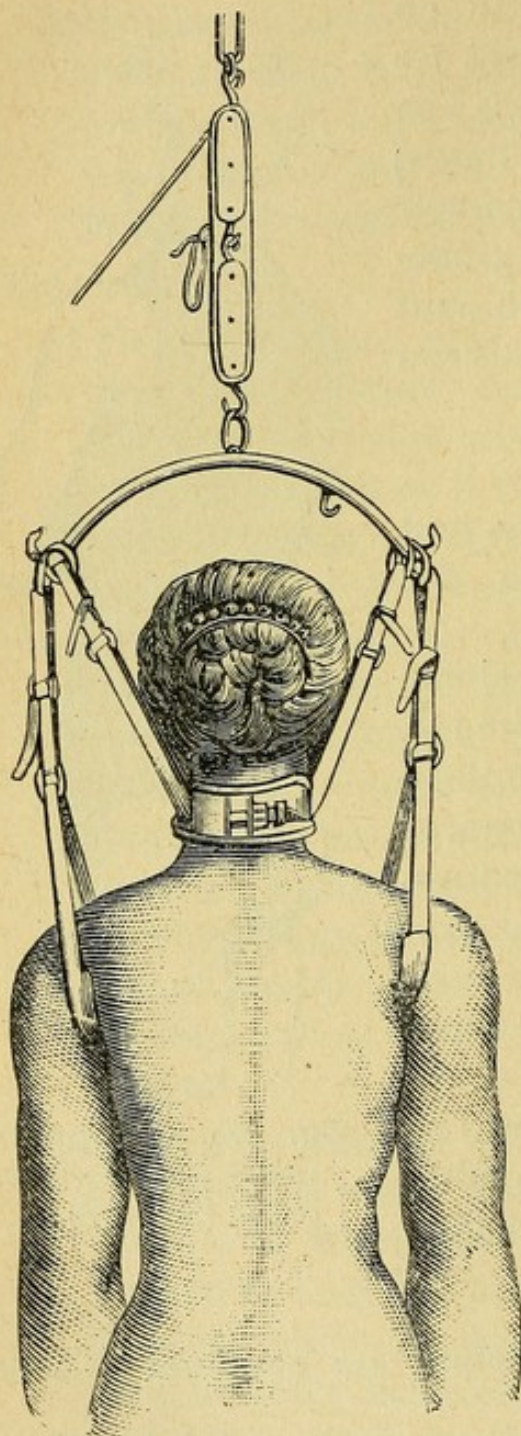


Fig. 306. — Appareil à suspension de Sayre (Ricard et Launay).

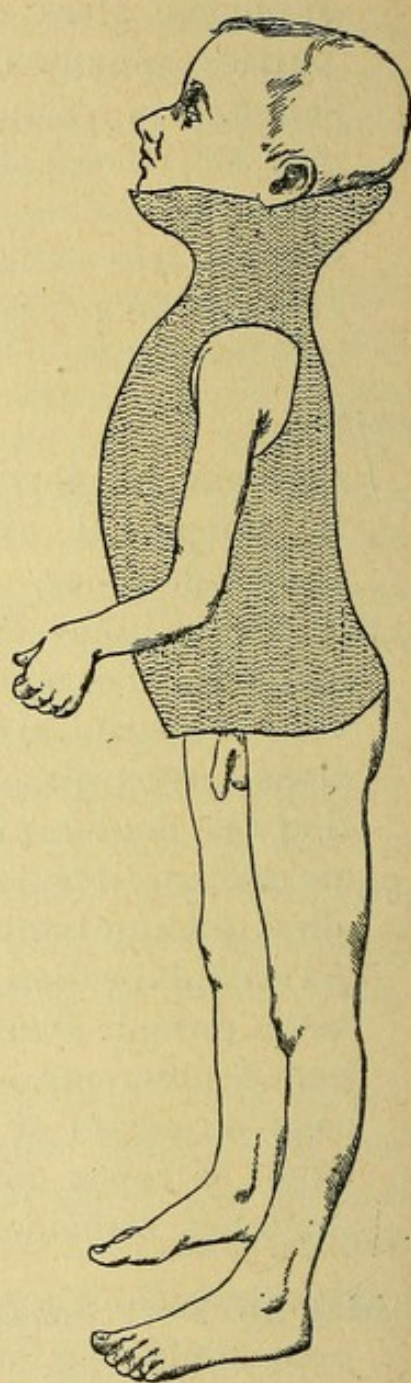


Fig. 307. — Appareil plâtré cervical (Ménard).

Application.

Position.

Le malade est suspendu grâce à l'appareil de Sayre

(fig. 306) ou à un appareil d'improvisation plus simple : deux bandes de tarlatane l'une passant sous le menton, l'autre embrassant l'occipital, se rejoignent et se nouent au niveau de la région temporale ; leurs extrémités, réunies, sont passées dans le crochet de la poulie de suspension.

Exécution.

Le malade recouvert du maillot et de l'ouate aux endroits indiqués plus haut, disposer *autour du cou et de la tête, sur les épaules*, une légère couche d'ouate ; protéger les régions mentonnières et occipitales avec des morceaux de feutre assez épais taillés en croissant et recouverts de quelques doubles de mousseline sans apprêt.

La première *bande plâtrée* sera appliquée en circulaire autour du thorax. La seconde, après avoir fait deux circulaires sous les aisselles, passera en tours obliques sur une épaule, en circulaires autour du cou sans serrer, puis en tours obliques sur l'épaule opposée, en nouveaux circulaires du cou et enfin autour de la base de la tête, suivant le diamètre sous mento-bregmatique.

On *enveloppera enfin le front*, comme dans le chevestre double de la tête. Ne pas hésiter à emprisonner les oreilles et à gagner la face. L'appareil fini, toutes ces régions seront dégagées et on ne gardera *que le collier*. Mêmes suites que précédemment.

Complications.

L'*abcès pottique* sera traité par les injections modificatrices après évacuation (p. 135).

Contre la *paraplégie*, le repos dorsal peut donner de bons résultats, mais parfois, il n'empêche pas l'évolution de la maladie : paralysie complète, anesthésie et troubles viscéraux.

La lamnectomie donne souvent des échecs.

La costo-transversectomie a fourni des succès. Elle

consiste dans la résection d'une extrémité costale postérieure au niveau de la gibbosité et de l'apophyse transverse correspondante, de façon à obtenir le drainage latéral du foyer.

Enfin, la *généralisation tuberculeuse* peut emporter le malade.

• MEMBRES

RUPTURES SOUS-CUTANÉES DES TENDONS

Déchirures sous-cutanées (ligament rotulien, tendon d'Achille).
Le principal symptôme est l'impotence.

Traitement.

Deux conduites : la meilleure est la mise à jour de la région et la *réunion des deux bouts* tendineux.

En cas d'impossibilité, traiter la fracture tendineuse par le *massage* et l'*immobilisation* au moins pendant les premiers jours. Le massage devra être continué pendant des mois.

TRAITEMENT OPÉRATOIRE.

Préparatifs.

1° Du traitement des plaies en général (p. 107).

[*Instruments* :

Aiguille d'Emmet.

Soie forte et grosse (n° 3 ou 4) et soie fine (n° 0 ou 1).

Fil d'argent moyen.

Crins de Florence assortis.

Anesthésie.

Générale : chloroforme ou éther.

Aides.

Deux (un pour l'anesthésie)].

2° De l'appareil plâtré (p. 564).

Opération.*Position.*

Décubitus dorsal, le membre étendu sur une table ou un coussin, et maintenu par un aide placé à l'extrémité.

Exécution.

Une fois la région préparée aseptiquement, placer au-dessus de la plaie la bande de caoutchouc.

Incision assez longue au niveau de la rupture et dans l'axe du membre.

Lavage à l'eau bouillie et *nettoyage* complet de la région inter-fragmentaire.

Suture des deux bouts du tendon. Pour cette suture, s'inspirer des types figurés pages 456 et 457.

S'il s'agit d'un *gros tendon* comme le tendon d'Achille, comme le tendon rotulien :

- a. Passer dans les deux bouts, à 1 centimètre de leur tranche, un fil de soie assez gros, en le faufilant dans l'épaisseur du tendon.
- b. Avant de serrer sur le côté les chefs de ce fil, suturer à la soie fine les bords postérieurs de la déchirure.
- c. Serrer le gros fil et le nouer.
- d. Suturer à la soie fine les bords antérieurs de la rupture.

Ne pas oublier de suturer l'aponévrose d'enveloppe, puis la peau. En cas de déchirure de la capsule articulaire, fermer cette déchirure au catgut avant de procéder à la suture tendineuse.

En cas d'*écartement très grand* des deux bouts, faufiler un double fil d'argent transversalement dans le bout musculaire ; deux ou trois anses longitudinales appuyées sur ce fil traverseront l'insertion osseuse (olécrâne, rotule...).

Suture de la peau au crin de Florence.

Pansement.

Sec aseptique.

Appareil plâtré (p. 564).

Suites.

Enlever les crins au *septième jour*.

Immobilisation pendant au moins trois semaines. Commencer alors les mouvements passifs, le massage prudent.

RUPTURES SOUS-CUTANÉES DES VAISSEAUX

Consécutives à des écrasements, des déchirures par un fragment osseux, au cours d'interventions sur les articulations.

Caractères. — Si la plaie artérielle se bouche d'elle-même (recroquevillement des tuniques), le membre devient pâle, froid, insensible : plus de poulx au-dessous du point lésé. On observe une tuméfaction sous-cutanée au niveau de la plaie.

En cas contraire, symptômes d'anévrisme diffus ; tumeur de volume croissant, pulsatile.

Pronostic : grave, en raison de la possibilité du sphacèle du membre.

Traitement.

1^{er} CAS. — ARRÊT CIRCULATOIRE

Désinfecter minutieusement la peau de tout le membre traumatisé (p. 24).

Envelopper ce membre dans une couche d'ouate très épaisse. Serrer modérément.

Malade au *repos absolu* pendant huit à quinze jours jusqu'à ce que la chaleur soit revenue complètement dans le membre.

2^e CAS. — ANÉVRYSME DIFFUS

Dès le début de l'accident, essayer de la *compression digitale* du tronc artériel, au-dessus de la plaie, pendant plusieurs heures (vingt-quatre heures, au besoin).

En cas d'échec, ou plusieurs heures après l'accident, la conduite la plus rationnelle, mais délicate, est l'ouverture de la poche et la ligature des deux bouts.

Préparatifs.

Du traitement des plaies en général (p. 107).

[Anesthésie.

Générale : chloroforme ou éther.

Aides.

Deux (un pour l'anesthésie)].

Opération.

S'il s'agit de la continuité d'un membre, mettre la bande d'Esmarch à la racine, faire exécuter la compression digitale par un aide.

1. *Fendre la poche* dans sa longueur.
2. La débarrasser rapidement du *sang et des caillots*.
3. *Chercher les deux bouts* de l'artère pour les lier.

Si la veine satellite est lésée, lier aussi ses deux bouts.

Mais porter ces ligatures le moins loin possible de la section (pour épargner les collatérales), assez loin cependant pour que la ligature soit solide.

4. *Faire lever la compression*, pour s'assurer qu'aucun vaisseau ne donne plus.

Pansement.

Aseptique sec.

Suites.

Lever le pansement au bout de *huit jours*; cette intervention ne met pas à l'abri du sphacèle.

PLAIES DES NERFS

Pronostic. — Dépend de l'infection de la plaie (entraînant la névrite), du séjour de corps étrangers, de l'importance de la plaie elle-même, de celle du nerf lésé.

Si la suture est faite à temps et bien faite, on peut espérer la régénération.

En général, la lésion est d'autant moins grave que le sujet est plus jeune et que la plaie est plus éloignée des centres nerveux.

Traitement.

Opérer la réunion immédiate, si la plaie n'est pas infectée ou si les chances d'infection sont faibles (coup de couteau, éclat de verre). Sinon (plaies contuses nettement souillées), s'occuper d'abord de guérir la plaie et de tarir la suppuration (une suture dans ces conditions exposerait à la nécrose des extrémités nerveuses et à la névrite).

Préparatifs.

1° Du traitement des plaies en général (p. 107).

[Instruments.

Une pince à disséquer fine.

Aiguille fine et courbe.

Fil de soie fin (n° 1).

Catgut (n° 0 ou 1).

Anesthésique.

Général : chloroforme ou éther.

Aides.

Trois (un pour l'anesthésie)].

2° De l'appareil plâtré (p. 564).

Opération.

En cas de nerf contus, maché, commencer par *aviver son extrémité* obliquement (fig. 308) ou en V (fig. 309).

Saisir le nerf par sa gaine avec la pince à disséquer sans le tirailler, ni le léser (surtout le bout supérieur).

Passer avec une aiguille fine un fil de *soie fine* à travers le *cordon nerveux* dans le bout supérieur et dans l'inférieur.

Pour les nerfs de volume assez gros, passer un ou deux *fils d'appui* transversaux à 1 centimètre de la section, puis deux ou trois d'affrontement, à quelques millimètres de cette même section (fig. 310). Couper les fils ras.

Essayer par un *surjet* au catgut de refaire une enveloppe cellulo-fibreuse au nerf ainsi suturé.

La *suture à distance* peut être nécessaire en cas d'écartement trop grand entre les bouts nerveux.

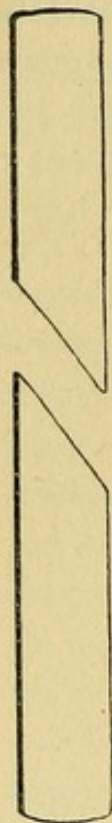


Fig. 308. — Suture nerveuse. Avivement oblique (Bouglé).

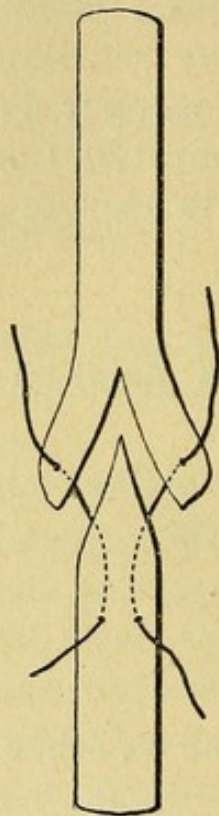


Fig. 309. — Suture nerveuse. Avivement en V (Bruns).

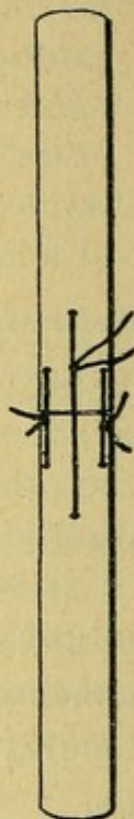


Fig. 310. — Suture nerveuse. Procédé de Mickulicz (Bouglé).

Pour cela, passer deux à quatre anses de catgut d'un bout à l'autre.

Ici, surtout, le réengainement par réfection d'une enveloppe cellulo-fibreuse sera des plus utiles.

Pansement.

Aseptique sec.

Appliquer un *appareil plâtré* dans l'attitude la meilleure pour le rapprochement des extrémités nerveuses.

Suites.

Au bout de trois semaines, enlever l'appareil et commencer un *massage* quotidien léger (effleurage).

Quelques jours après, recourir aux pressions, puis aux mouvements passifs, aux mouvements actifs, aux mouvements actifs avec résistance.

En même temps, tous les deux jours, *bain* local sulfureux.

Le traitement *électrique* sera employé trois fois par semaine : commencer par les courants galvaniques faibles : $I = 8$ à 10 m. a., pendant une demi-heure à une heure (contre l'atrophie musculaire). Au bout de quinze jours de traitement, ajouter les courants faradiques, à chaque séance de galvanisation que l'on écourtera, au fur et à mesure que les mouvements commenceront à revenir.

PLAIES DES TENDONS

Pronostic. — Le retour fonctionnel est la règle, mais l'infection possible des gaines, le nombre des tendons sectionnés, la blessure d'organes voisins peuvent modifier beaucoup le pronostic.

Traitement.

Réunir les bouts divisés le plus tôt possible.

Préparatifs.

1° Du traitement des plaies en général (p. 107).

[Instruments.

Soie (n° variable suivant la grosseur du tendon).

Catgut fin (n° 1).

Anesthésique.

Général : chloroforme ou éther.

Aides.

Trois (un pour l'anesthésie)].

2° De l'appareil plâtré (p. 564).

Opération.

Position.

Décubitus dorsal, le membre étendu sur la table ou sur

un coussin, en position favorable, pour que le ou les muscles intéressés soient dans le relâchement.

Exécution.

La région préparée et la plaie nettoyée aseptiquement

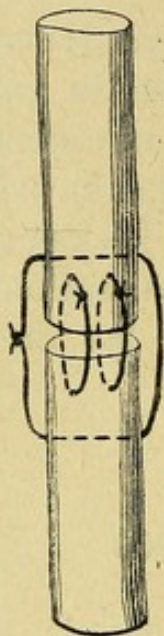


Fig. 311. — Suture d'un gros tendon. Procédé de Le Dentu.

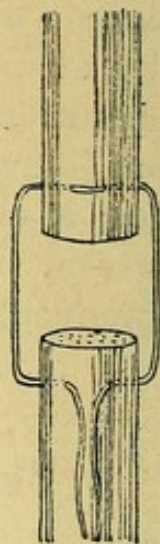

Fig. 312. — Suture d'un tendon plat. Procédé de Le Fort (Mauclaire).

(p. 24), appliquer la bande de caoutchouc au-dessus de la plaie, de façon à bien voir ce que l'on va faire, grâce à l'absence de sang.

1. *Recherche des bouts.* — Le bout inférieur se trouve aisément en faisant mouvoir la région qu'il commande.

Le bout supérieur est plus difficile à trouver : rouler une bande de haut en bas pour le faire saillir dans la plaie ; ou faire exprimer par un aide la région au-dessus de la plaie, toujours de haut en bas.

En cas d'échec, faire une incision dans la direction de la gaine, mais en dedans ou en dehors d'elle (pour éviter la fusion ultérieure des cicatrices).

2. Les bouts affrontés, si l'un ou l'autre est mâchonné, contus, l'*aviver* d'un coup de ciseaux. Dans tous les cas, *nettoyer les surfaces* que l'on va réunir.

3. Suture tendineuse.

Tendon gros, arrondi (fig. 311). — Passer au travers du corps du tendon, un fil d'appui en anse noué sur le côté, à 1 centimètre au-dessus et au-dessous de la surface de section.

Passer deux ou trois fils d'affrontement dans un sens

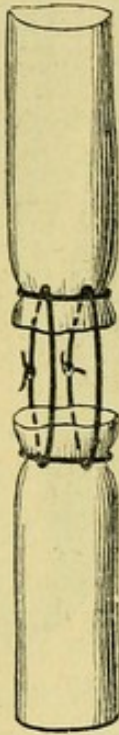

Fig. 313. — Suture d'un tendon grêle. Procédé de Schwartz.

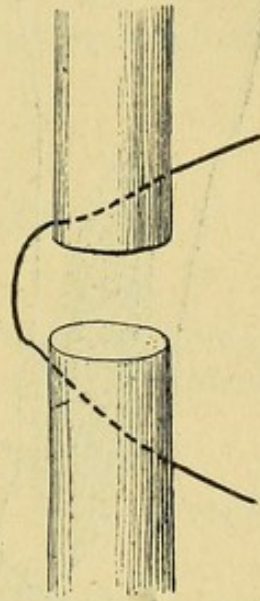


Fig. 314. — Suture d'un tendon grêle. Procédé de Tillaux.

perpendiculaire par rapport au premier, noués sur la face antérieure.

Tendon plat (fig. 312). — Placer un fil transversal qui pénètre deux fois dans chaque extrémité et se noue à la partie inférieure.

Tendon grêle. — Passer un seul fil obliquement dans chaque bout, le nouer latéralement (fig. 314) ou encore : serrer chaque extrémité dans un fil circulaire sur lequel s'appuiera un fil d'affrontement (fig. 313).

Autres genres de suture : *suture en accordéon* (lorsque les bouts sont trop éloignés) (fig. 315).

Suture à distance : placer dans chaque bout, à quelques millimètres de la tranche, des anses de catgut que l'on

entremêle ensemble et qui sont soutenues par deux fils circulaires enserrant les extrémités.

Suture par anastomose (fig. 316). Si l'on ne peut trouver que le bout périphérique, l'anastomoser au

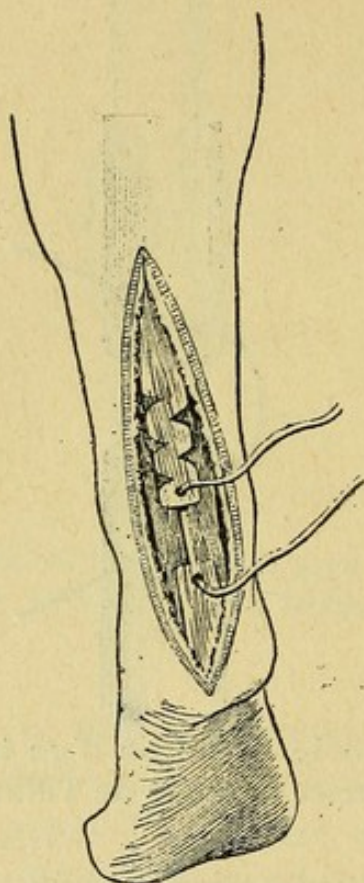


Fig. 315. — Allongement du tendon d'Achille par incisions en accordéon (Poncet).

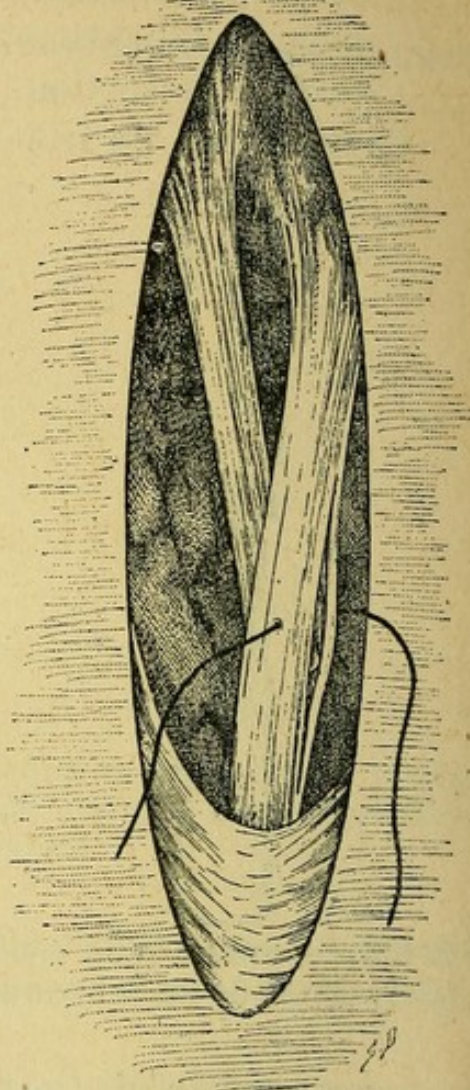


Fig. 316. — Anastomose tendineuse. Procédé de Tillaux et Duplay (Mauclaire).

tendon le plus voisin comme fonctions. Pratiquer une boutonnière longitudinale dans le tendon engainant. Y inclure l'extrémité périphérique du tendon sectionné. Fixer le tout par un ou deux fils.

4. Ne pas oublier de *reconstituer les parois de la gaine* du tendon par un surjet de fin catgut.
5. *Suture* de la peau au crin. Eviter que la suture de la gaine et celle de la peau ne soient superposées, pour que leurs cicatrices ne se confondent pas.

Pansement.

Sec aseptique. Application d'un appareil plâtré (p. 564), dans une attitude favorable au relâchement du muscle intéressé.

Suites.

Enlever les crins le *septième jour*.

Laisser l'appareil au moins *quinze jours à trois semaines*.

Commencer alors seulement la *mobilisation* prudente (mouvements passifs), et au bout de quelques jours, une fois la plaie complètement cicatrisée, le *massage*.

PLAIES DES VAISSEAUX

Pronostic. — Toujours à réserver en raison des hémorragies secondaires, de la gangrène, de la septicémie, de la pyohémie.

PETITS VAISSEAUX. — Le sang sort modérément.

Lorsqu'il s'agit de petits vaisseaux, on les prend dans les mors d'une pince à forcipressure.

Les *tout petits vaisseaux* seront *tordus* : la pince sera enroulée sur place, sans traction, jusqu'à ce qu'elle se détache du vaisseau.

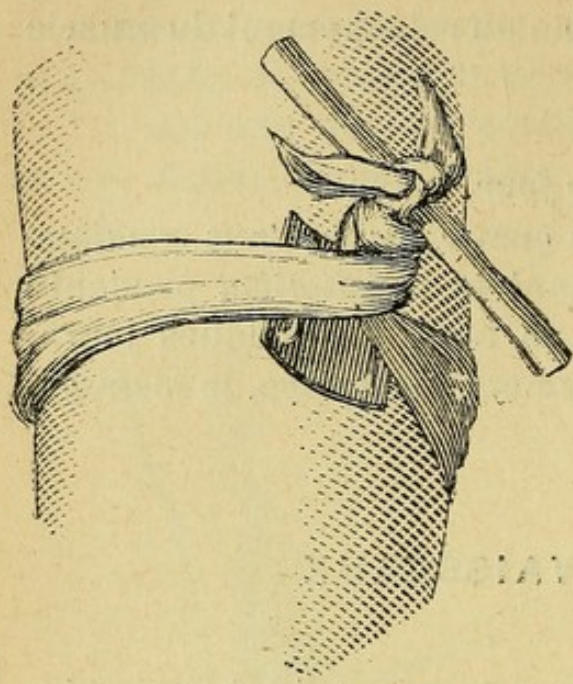
Les *vaisseaux plus importants* seront *liés* au delà de la pince dont l'extrémité est soulevée pour que le fil morde bien sur le vaisseau lui-même. Se servir du nœud du chirurgien.

VAISSEAUX DE MOYEN OU DE GROS CALIBRE. — C'est l'hémorragie plus ou moins abondante.

Hémostase provisoire.

En attendant un aide ou des instruments, faire la compression *au-dessus de la plaie* avec la main ou avec un lien (bande de caoutchouc, mouchoir, garrot) (fig. 317), ou comprimer *la plaie elle-même* (racine des membres).

Dans les hémorragies d'origine pelvienne, pratiquer la compression de l'aorte.



En outre, faire des injections intra-veineuses de sérum artificiel; des piqûres d'éther, d'huile camphrée au 1/10, de caféine; de l'auto-transfusion.

Une fois l'imminence de la mort écartée, faire l'hémostase définitive, en liant les deux bouts de l'artère divisée dans la plaie.

Fig. 317. — Garrot (Chavasse). *Hémostase définitive.*

I. — PLAIE ARTÉRIELLE

Préparatifs.

Du traitement des plaies en général (p. 407).

[Instruments.

Une pince à disséquer.



Fig. 318. — Aiguille de Deschamps.

Aiguille de Deschamps (fig. 318).

Soie fine (n° 1) et solide].

Opération.

Pendant que l'aide fait l'hémostase provisoire (compression au-dessus de la plaie), la région est préparée aseptiquement.

Déterger la plaie à l'eau bouillie et la débrider en haut et en bas, de façon à voir bien clair dans la profondeur.

Chercher le bout de l'*artère en haut de la plaie*. Isoler cette extrémité de la veine satellite ou des nerfs voisins. Lorsque le sang donne en abondance malgré l'hémostase provisoire, bourrer la plaie avec plusieurs compresses, appuyer fortement et soulever peu à peu ce tampon improvisé, en commençant par les bords et en pinçant tous les vaisseaux qui saignent.

Passer un fil double sous l'extrémité artérielle supérieure; nouer le premier fil après avoir serré progressivement et fortement, nouer le second fil au-dessus du premier et à son contact.

Si on lie une veine en même temps que l'artère, solidariser les deux ligatures.

Rechercher le *bout inférieur* et le lier après l'avoir isolé des veines et nerfs adjacents. Lorsque la plaie est profonde, cavitaire, on peut utiliser la forcipressure à demeure et enlever la ou les pinces vingt-quatre ou quarante-huit heures après, mais c'est là en général, une méthode peu recommandable.

En cas d'échec dans cette recherche des bouts de l'artère divisée, *agrandir* encore la plaie, ou aller de suite *lier le tronc* artériel qui commande l'irrigation de la région intéressée (sous-clavière pour le membre supérieur; fémorale dans l'arcade pour le membre inférieur).

Pansement.

Sec aseptique.

En cas de ligature d'une *grosse artère* d'un membre, envelopper ce dernier d'une couche épaisse d'ouate (pour éviter le refroidissement), le maintenir élevé (retour du sang veineux), veiller à ce que le poids du membre ne porte pas sur un point spécial (eschares par compression); au besoin, modifier souvent la position du membre.

Suites.

Au bout de six à sept jours, changer le pansement.

Redouter les *hémorragies secondaires* (du septième au

quinzième jour) fonction de septicité et d'état général mauvais (diabète, alcoolisme, albuminurie, paludisme, maladies du foie) la gangrène, la septicémie, l'infection purulente.

II. — PLAIE VEINEUSE

Préparatifs.

Les mêmes que pour l'hémorragie d'une artère (p. 460).

Opération.

Pendant que l'aide fait l'hémostase provisoire (compression au-dessus et au-dessous de la plaie), la région est préparée aseptiquement (p. 24).

Déterger la plaie, la débrider en haut et en bas.

Rechercher les *bouts de la veine*, les lier.

Si la veine n'a qu'une *plaie latérale*, passer un double fil sous elle, lier l'un au-dessus de la plaie, l'autre au-dessous et donner un coup de ciseaux entre les deux ligatures.

On peut encore utiliser la simple compression.

Pansement.

Aseptique sec.

III. — HÉMORRAGIE EN NAPPE

Souvent la simple compression à la gaze aseptique pendant quelques minutes suffit; sinon, employer la solution gélatinée de la façon suivante.

Préparatifs.

Un demi-litre de solution gélatinée à raison de 50 grammes de gélatine par litre d'eau additionné de 40 grammes de chlorure de calcium. N'employer que des solutions qui auront été sûrement stérilisées (complications tétaniques à redouter) deux fois à 100° pendant un quart d'heure, à deux jours d'intervalle.

Mettre le flacon au bain-marie à 60°, après avoir soulevé le bouchon.

Manuel opératoire.

Verser la solution tiède à même la surface saignante.

Pansement.

Sec aseptique.

Suites.

S'il n'y a pas de réaction inflammatoire, changer le pansement *au bout de quelques jours*.

S'il y a *suppuration*, appliquer un pansement aseptique humide.

Redouter les *complications* :

hémorragies secondaires par le bout périphérique dans les vingt-quatre ou quarante-huit premières heures (précoces), ou vers le douzième jour (tardives) ; infection et suppuration du caillot ; phlébite, pouvant entraîner des thromboses et embolies septiques.

PLAIES PAR ÉCRASEMENT

Division des tissus dans la continuité, avec intégrité de la région sous-jacente ou des extrémités.

Pronostic. — Grave par le fait de la lésion elle-même, il est encore aggravé par l'hémorragie, le choc, l'anurie fréquente.

Traitement.**Médical.**

De suite, boules *chaudes*, enveloppement *ouaté* des membres sains, injections de *sérum*, de *caféine* ou d'*ether*, puis de *sérum antitétanique* les premier, troisième et dixième jours (10 centimètres cubes à chaque fois).

Chirurgical.

Il faut distinguer les écrasements dans la continuité, des écrasements des extrémités. La méthode de choix, dans l'un et l'autre cas, consiste, d'ailleurs, dans la méthode conservatrice, avec amputation tardive.

I. — ÉCRASEMENTS DANS LA CONTINUITÉ

Deux cas se présentent :

- a) BROIEMENTS INCOMPLETS (de la peau, des muscles, des os, n'atteignant pas les vaisseaux). Les battements vasculaires sont perceptibles au-dessous de la région atteinte.

Préparatifs.

De l'opération en général (p. 13).

Opération.

Nettoyer les téguments par savonnage à l'eau chaude, rasage, savonnage à la brosse dure, dégraissage à l'éther, puis à l'alcool.

Nettoyer ensuite *le foyer* à l'eau bouillie à 60°, puis à l'alcool à 90°.

Recouvrir de compresses bouillies, envelopper d'un grand pansement ouaté, *immobiliser* le membre sans le comprimer, dans une gouttière en fil de fer fortement rembourrée.

Lorsque les os sont atteints, le cas rentre dans les fractures compliquées.

Suites.

N'enlever le pansement qu'au *vingtième jour*, à moins que la température s'élève ou qu'il se dégage une odeur forte. Alors, recourir aux pansements à l'eau oxygénée à 12 vol. ou dédoublée.

Si la *fièvre* apparaît avec gangrène et menace d'infection, intervenir par l'amputation.

- b) BROIEMENTS COMPLETS. — Les vaisseaux sont intéressés : absence de battements, membre froid, immobile, insensible.

Préparatifs.

Du traitement des plaies en général (p. 107).

Opération.

Pas d'amputation immédiate (à cause du shock). Achever

la séparation du membre d'un coup de ciseaux, désinfecter soigneusement le moignon à l'eau bouillie chaude, à l'alcool, l'envelopper de compresses imprégnées d'alcool et d'un *pansement* ouaté des plus épais et fermé de tous côtés.

Suites.

En cas d'infection, au bout de quelques jours, amputation. Sinon, n'enlever le pansement qu'au bout de trois semaines.

II. — ÉCRASEMENTS DES EXTRÉMITÉS

α) Si l'écrasement est récent, ne pas amputer d'emblée, essayer de la conservation.

Préparatifs.

Du traitement des plaies en général (p. 107).

[*Anesthésie.*

Rachicocaïnisation (quand il s'agit des membre inférieurs).

Chloroforme (être prudent), pour les membres supérieurs].

Opération.

Une fois les téguments de la région intéressée bien désinfectés, comme pour les broiements incomplets, nettoyer la plaie aseptiquement, puis enlever les esquilles libres, les lambeaux de muscles, les tendons flottants, au besoin détacher d'un coup de ciseaux l'extrémité du membre qui tient à peine; régulariser le moignon.

Irriguer avec de l'eau bouillie à 60° (tombant d'un bock laveur placé à 1^m,50) tous les clapiers; chasser les corps étrangers, les caillots; avec un tampon de gaze imprégnée d'eau bouillie essuyer tout le foyer traumatique. Terminer par un lavage de la plaie à l'alcool à 90°.

Pansement.

Embaumement : des lamelles de gaze imprégnées d'al-

cool sont interposées entre les corps charnus et entre les doigts ; de grandes compresses également imprégnées d'alcool recouvrent le tout.

Par-dessus, épaisse couche d'ouate et serrage modéré par des bandes de crépon.

Suites.

Prendre la *température* matin et soir.

Si possible, le pansement sera laissé en place *quinze, vingt jours*.

En cas de *douleurs*, de *fièvre*, d'*imprégnation* des pièces du pansement, d'*odeur* forte, lever ce pansement pour voir ce qui se passe dans le foyer traumatique.

S'il y a un peu d'infection donner deux ou trois fois par jour des bains prolongés à l'eau bouillie très chaude (trois quarts d'heure à une heure de durée). Pansements humides à l'eau bouillie ou à l'eau oxygénée.

Au bout de quelques jours, si la fièvre est tombée et si l'élimination des parties mortifiées se fait aseptiquement, reprendre le pansement sec.

Quand la cicatrisation est commencée, on peut exciter le travail de réparation par des applications d'onguent styrax, tous les deux jours.

β) Si l'*écrasement* remonte à un certain nombre d'heures, pendant lesquelles la plaie est restée souillée et privée de soins, ou s'il existe de l'infection (température élevée, état général très grave) ou encore si l'on a affaire à des sujets antérieurement tarés, recourir, sans hésiter, à l'amputation au lieu d'élection. Ne pas oublier l'emploi concomitant des injections de sérum artificiel pour soutenir le blessé.

PLAIES PAR ARRACHEMENT

Déchirures de parties du corps dues à une traction violente simple ou associée à la torsion (membre pris dans un engrenage, dans un volant...) Les tissus sont séparés à des niveaux différents ;

les tendons, les nerfs sont déchirés dans la profondeur bien au-dessus du plan de la section. On observe souvent, en même temps, la syncope, la stupeur locale, le shock.

Pronostic. — Très grave, à cause des complications septiques favorisées par l'état de stupeur des tissus et d'irrégularité de la plaie.

Traitement.

Comme pour les plaies par écrasement, on nettoiera minutieusement le foyer et on tentera la *conservation*, sous le couvert d'un pansement aseptique.

S'il se produit de la *nécrose*, on attendra que l'élimination se fasse pour régulariser le moignon.

Pour combler les pertes de substance, les *greffes* seront employées.

ABCÈS DE LA MAIN ET DES DOIGTS

A. Durillon forcé.

A la suite d'une éraillure, d'une plaie, se déclarent une inflammation et de la suppuration de la bourse séreuse artificielle développée, chez les manœuvres, sous un durillon.

Caractères. — Tuméfaction plus ou moins étendue, étalée sous un durillon. Rougeur, chaleur, douleur.

Pronostic. — En général, bénin. Pourtant, prévoir l'extension aux espaces conjonctifs voisins, d'où production de phlegmons diffus de la main, qui peuvent devenir très graves, surtout au point de vue fonctionnel.

Traitement.

Incision évacuatrice du pus, le plus tôt possible, à cause de l'extension possible à la main.

Préparatifs.

Comme pour abcès chaud en général (p. 427).

Opération.

Position.

Malade assis ou couché, main en supination à plat sur un coussin ou une table.

Exécution.

Inciser avec le bistouri, au niveau du *point le plus douloureux* (que l'on recherche avec la pointe d'un stylet) et non du plus saillant, et arriver jusqu'au pus (fig. 319).

S'assurer qu'il n'y a pas d'*abcès en bouton de chemise*, auquel cas il faudrait agrandir l'orifice de communication.

Donner un *bain local* d'un quart d'heure à vingt minutes à l'eau bouillie chaude.

Pansement.

Aseptique humide.

Suites.

Faire tenir la main un peu relevée, dans une écharpe simple. Prescrire *deux à trois bains locaux par jour* et, dans les intervalles, des pansements aseptiques humides, jusqu'à cessation des phénomènes inflam-

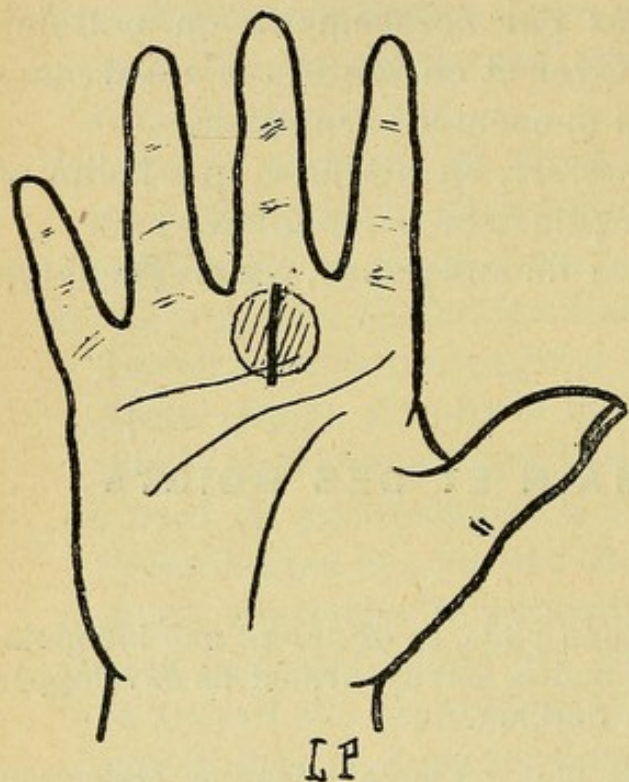


Fig. 319. — Tracé de l'incision d'un durillon forcé.

matoires (vers le deuxième ou troisième jour) ; alors, mettre un pansement aseptique sec.

La guérison a lieu en quelques jours.

B. Panaris superficiel.

Phlegmon du tissu cellulaire sous-cutané de la face palmaire des doigts (souvent de la dernière phalange), consécutif à une plaie, une écorchure. Penser à la possibilité d'un terrain morbide (tuberculose, diabète, albuminurie, maladie nerveuse).

Caractères. — Empâtement d'une région du doigt ; dureté sur la face antérieure, œdème sur la face dorsale. Douleur locale, lancinante. Pas de fluctuation. Fièvre.

Pronostic. — Bénin, si l'incision est précoce ; sinon, redouter l'invasion de la gaine.

Traitement.

Incision évacuatrice du pus.

Préparatifs.

Comme pour abcès chaud en général (p. 127).
(Anesthésie locale au chlorure d'éthyle).

Opération.

Position.

Malade assis ou couché ; main en supination appuyée sur un coussin ou une table
doigt malade en extension.

Exécution.

Incision longitudinale au milieu de la face palmaire (fig. 320), assez profonde, n'atteignant cependant pas la gaine du fléchisseur.

Evacuer le pus par *pressions* douces.
Donner un *bain local* d'un quart d'heure, à l'eau bouillie chaude.

Pansement.

Aseptique humide. Bandage spiral du doigt.

Suites.

Tous les jours deux à trois bains locaux et dans les intervalles, pansement humide. Au bout de deux à trois jours, une fois tombés les phénomènes inflammatoires, appliquer un pansement sec. Faire mouvoir au plus vite (même avant la cicatrisation complète, soit du dixième au quinzième jour), les articulations des phalanges, afin d'éviter leur ankylose et les raideurs fréquentes.

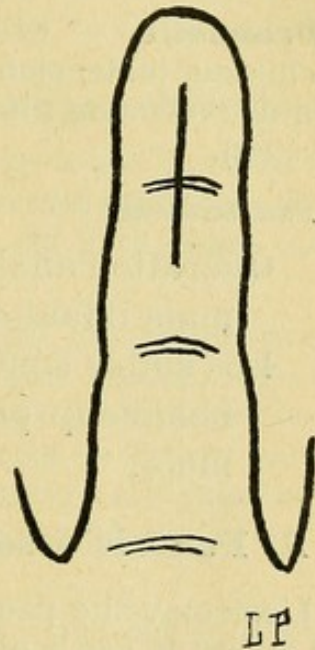


Fig. 320. — Tracé de l'incision palmaire d'un panaris superficiel.

C. Panaris de la gaine.

Infection de la gaine synoviale d'un tendon fléchisseur, consé-

cutive à une infection générale ou — et le plus souvent — superficielle (piqûre ou panaris des parties molles) ou, encore, à une ostéomyélite de la phalange.

Se rappeler que les gaines de l'index, du médius et de l'annulaire s'étendent de l'extrémité supérieure de la troisième phalange (le bout du doigt en est donc dépourvu) jusqu'à l'articulation métacarpo-phalangienne. Celles du pouce et de l'auriculaire accompagnent les tendons jusqu'au poignet et se terminent un peu au-dessus du ligament annulaire du carpe. Elles communiquent parfois l'une avec l'autre.

Caractères. — Tuméfaction douloureuse et rouge, parfois fluctuante, étendue au-devant de la gaine intéressée. Doigt fléchi spontanément en crochet.

Pronostic. — Grave, à cause du sphacèle possible du tendon fléchisseur (extension définitive du doigt ankylosé), de la propagation de l'infection aux articulations (arthrite suppurée), à l'os (ostéomyélite).

Traitement.

Opération analogue à la précédente (panaris superficiel), mais il faut enfoncer le bistouri *jusqu'au contact osseux*.

Les suites sont analogues aux précédentes; la durée est beaucoup plus longue, parfois elle est de plusieurs mois.

D. Panaris osseux.

L'ostéomyélite peut être secondaire, ce qui est rare; ou primitive, ce qui est le cas le plus fréquent.

Caractères. — D'habitude c'est la première ou la troisième phalange qui est prise; le pouce est le siège de préférence. Souvent bilatéralité de la lésion.

Les signes consistent dans une douleur soudaine, avec gonflement osseux. Ultérieurement, un abcès se forme dans la gaine ou dans le tissu cellulaire avoisinant.

Pronostic. — Bénin, pourtant on doit compter avec l'élimination des séquestres, les arthrites suppurées, et des complications parfois mortelles (pyohémie, septicémie).

Traitement.

Le même que pour les abcès de la gaine.

L'incision précoce n'empêche pas la production de la *nécrose*; les séquestres sortent peu à peu à la longue.

Parfois, une incision est nécessaire pour les extraire. Lorsqu'il s'agit de la 3^e phalange ou *phalange*, on peut faire une incision en fer à cheval sur le bout du doigt, de façon à obtenir un lambeau palmaire et un lambeau dorsal, lequel contient l'os nécrosé. Cet os enlevé, les lambeaux sont suturés.

Lorsqu'à la suite d'une arthrite suppurée des articulations phalangiennes, le doigt est déformé, augmenté de volume, les tendons sont exfoliés, les articulations ballantes — ou encore, s'il existe certaines ankyloses gênantes, on peut être forcé de recourir à l'amputation.

E. Phlegmon ou abcès sous-aponévrotique de la main.

Consécutif à une lymphangite profonde (due à un panaris, une plaie, un phlegmon sous-cutané) ou à une synovite suppurée d'une des gaines palmaires (panaris du pouce ou du petit doigt, plaie profonde).

Caractères. — Gonflement occupant les doigts, la main et l'avant-bras : doigts fléchis en crochets ; peau de la paume tendue, indurée ; toute la région est le siège d'un œdème bleuâtre ; douleurs lancinantes continues ; impossibilité des mouvements. — Fièvre élevée. — Pour percevoir la fluctuation, appuyer une main sur le gonflement anti-brachial, l'autre sur la paume de la main : on détermine un va-et-vient du pus sous le ligament du carpe.

Pronostic. — Très grave : arthrite suppurée, exfoliation des tendons, hémorragies secondaires, infections osseuses pouvant nécessiter l'amputation ; au point de vue fonctionnel, perte possible des mouvements de la main et des doigts, si l'intervention est trop tardive.

Traitement.

Incision évacuatrice du pus, au plus vite. *Ne pas attendre la fluctuation* : douleur, gonflement et rétraction des doigts, tuméfaction du poignet coïncidant avec une plaie récente d'un doigt ou de la main, il n'en faut pas plus pour légitimer l'intervention.

Préparatifs.

Comme pour abcès chaud en général (p. 127).
(Anesthésie générale).

Opération.*Position.*

Malade dans le décubitus dorsal, la main tenue en supination sur la table d'opération ou sur un coussin.

Exécution (v. veau).

α) Lorsque les phénomènes inflammatoires occupent la main et l'avant-bras, sans prédominance d'un des côtés (externe ou interne), faire les *incisions médianes*.

Incision verticale *au-dessous du pli palmaire moyen* (de façon à éviter l'arcade palmaire superficielle, qui répond à l'intervalle entre le pli supérieur et le pli moyen).

Traverser le tissu cellulaire œdématié, le plan fibreux sous-jacent. Continuer le débridement à la sonde cannelée, toujours dans le sens de la longueur, pour éviter les irradiations du nerf médian.

Dès que le pus s'est échappé, glisser la sonde cannelée un peu recourbée du bout dans le *canal carpien*, sans perdre le contact de la paroi antérieure.

La sonde poussée le plus haut possible au-dessus du carpe, *soulever la peau* avec son bec. Sur ce repère, inciser couche par couche, en long, et en cherchant le nerf médian pour l'éviter (il occupe presque le milieu de la face antérieure du poignet, un peu plus près du bord externe, et il cotoie le bord interne du tendon du grand palmaire).

Glisser un *drain* d'un orifice à l'autre. S'aider d'une pince pour le tirer.

Lorsqu'il y a prédominance du gonflement et, par le fait, de la suppuration, au niveau de l'une ou l'autre des deux grandes gaines radiale ou cubitale (plaie d'entrée sur le territoire du pouce ou du petit doigt), on peut être amené à n'ouvrir qu'une de ces gaines.

β. *Ouverture de la gaine externe ou radiale* (fig. 321).

Au-dessus du poignet, sentir les pulsations de l'artère radiale et en dedans, le tendon saillant du grand pal-

maire. Sur le relief de ce tendon, au moins à 1 centimètre en dedans de l'artère radiale, inciser les téguments à partir du pli du poignet, sur une longueur de 4 centimètres, jusqu'à l'aponévrose anti-brachiale.

Introduire la sonde cannelée dans cette aponévrose que l'on incisera le long de ce conducteur.

Sous l'aponévrose, on reconnaîtra le cul-de-sac supérieur et la gaine.

A la paume de la main, faire une incision qui suivra la commissure du pouce et de l'index sur une longueur d'environ 3 centimètres. Bien découvrir le muscle adducteur du pouce, reconnaissable à ses fibres transversales.

Introduire une sonde cannelée qui passera au-devant des fibres du muscle et sera poussée parallèlement au 1^{er} métacarpien, vers l'incision du poignet.

Les deux incisions seront réunies par un drain.

γ. *Ouverture de la gaine cubitale* (fig. 321).

Au-dessus du poignet, à 1 centimètre en dedans de la ligne médiane de la face palmaire de l'avant-bras, bien en dehors du tendon du cubital antérieur (c'est-à-dire du paquet vasculo-nerveux), faire une incision analogue à la correspondante de la gaine radiale, partant du pli du poignet et remontant dans la direction de l'axe de l'avant-bras sur une longueur de 4 centimètres. Cette incision ne comprendra que les téguments.

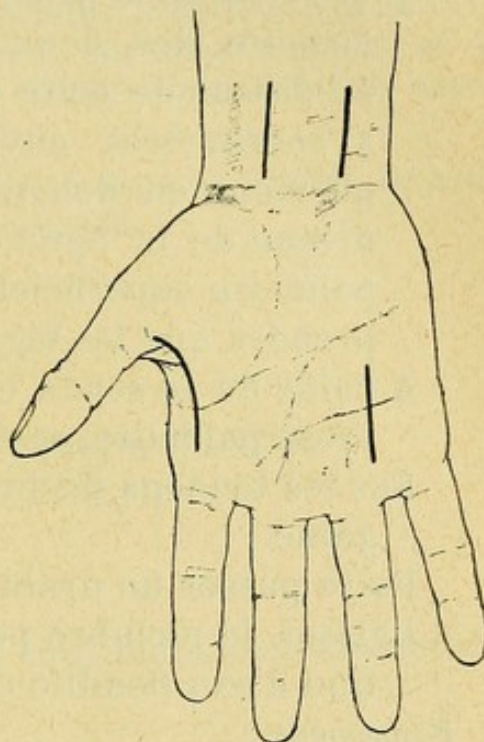


Fig. 321. — Tracé des incisions pour l'ouverture des phlegmons profonds de la main.

Découvrir l'aponévrose superficielle, y introduire la sonde cannelée, sur laquelle on l'incisera.

Agir de même pour l'aponévrose profonde : immédiatement au-dessous de cette dernière, on découvre le cul-de-sac supérieur de la gaine.

A la paume de la main, dans le prolongement de la commissure des deux derniers doigts, à 1 centimètre au-dessus de cette commissure, faire une incision de 3 centimètres environ, qui se dirige un peu obliquement en dehors vers le poignet et s'arrête au niveau de la ligne déterminant le siège de l'arcade palmaire superficielle (p. 472). Cette incision ne comprendra que les téguments.

A l'aide de la sonde cannelée, introduite sous l'aponévrose palmaire, sectionner cette dernière.

Sur les tendons fléchisseurs mis à découvert, ouvrir la gaine.

Faire passer un drain d'une incision à l'autre.

Laisser le membre plusieurs heures dans un bain continu d'eau bouillie chaude.

Pansement.

Aseptique humide. Bandage roulé autour de la main et du poignet jusqu'au milieu de l'avant-bras.

Suites.

Deux à trois fois par jour, renouveler les bains aseptiques prolongés. Dans l'intervalle, pansement humide.

Relever l'état général (toniques, caféine, sérum artificiel).

Tous les jours, *mobiliser les doigts et le poignet* (pour éviter l'ankylose), pendant que le malade a la main dans l'eau du bain.

Au bout de quelques jours, lorsque le foyer de suppuration est bien désinfecté, retirer le drain et mettre un pansement aseptique sec, pour éviter une trop grande macération de l'épiderme.

Commencer le *massage* avant la fermeture complète

de la plaie, à condition que cette opération soit exécutée aseptiquement.

ABCÈS SUPERFICIEL DE L'AISSELLE

Inflammation et suppuration des glandes sébacées (furuncles), des glandes sudoripares (hydrosadénite), du tissu cellulaire environnant (parfois abcès en bouton de chemise, par diffusion sous-aponévrotique).

Caractères. — Caractères des abcès en général. Parfois, ils sont nombreux, de grosseur variable et successifs.

Traitement.

Evacuation du pus.

Préparatifs.

Comme pour abcès chaud en général (p. 127).
(Anesthésie locale au chlorure d'éthyle).

Opération.

Position.

Décubitus dorsal, le bras du côté malade en abduction et maintenu par un aide.

Exécution.

Incision du ou des petits abcès parallèlement au tendon du grand pectoral. — Evacuer le pus par des pressions douces.

Pansement.

Aseptique sec. Bandage croisé du cou et de l'aisselle.

Suites.

Pansements quotidiens. La guérison est obtenue au quatrième ou au cinquième pansement.

Parfois, de nouveaux abcès se forment. Les ouvrir de bonne heure.

ADÉNO-PHLEGMON DE L'AISSELLE

A la suite d'une plaie des doigts, du sein, il se forme un abcès de la paroi interne de l'aisselle, à point de départ ganglionnaire et exten-

sion au tissu cellulaire avoisinant. Prolongements fréquents sous le grand pectoral, vers la plèvre. Parfois, adéno-phlegmon purement sous-pectoral.

Caractères. — Tuméfaction axillaire douloureuse, rouge, plus ou moins fluctuante, appliquée contre le thorax.

Traitement.

1° Soigner la plaie d'inoculation (voy. plaies, p. 107).

2° Inciser l'abcès.

Préparatifs.

Comme pour abcès chaud en général (p. 127).

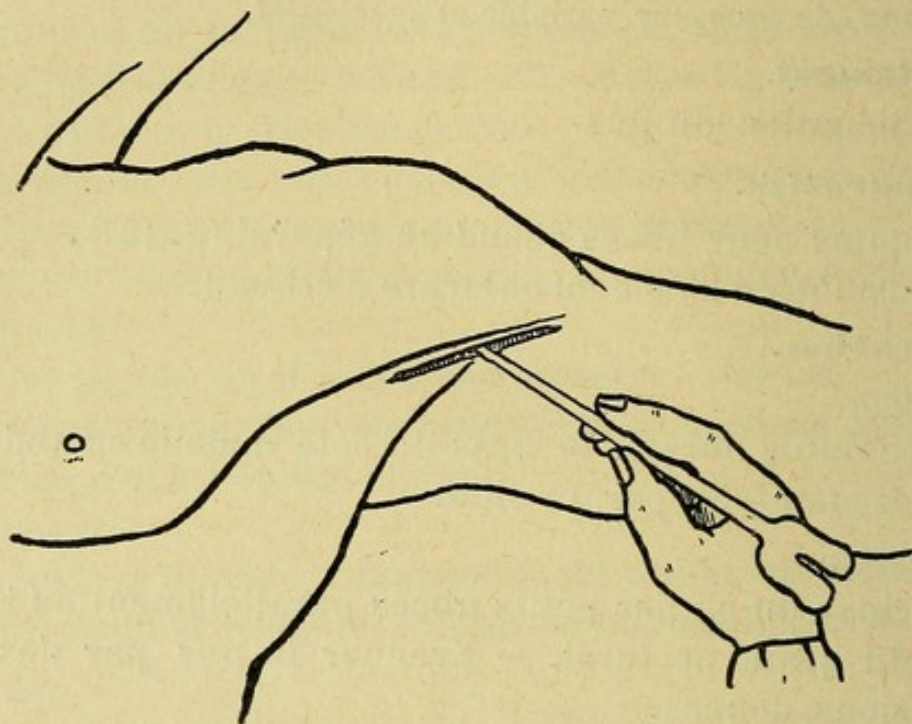


Fig. 322. — Ouverture d'un adéno-phlegmon de l'aisselle.

(Anesthésie générale au chlorure d'éthyle ou au chloroforme).

Opération.

Position (fig. 322).

Décubitus dorsal, le bras en forte abduction, l'avant-bras maintenu par un aide placé en dehors.

Exécution.

Incision de la peau, d'environ 3 centimètres de longueur, tout contre le thorax, sous le rebord du grand pectoral et parallèlement à lui.

Travail à la *sonde cannelée* en débridant vers le thorax, dans la direction du bord inférieur du grand pectoral. Evacuation du pus. Une ou plusieurs *contre-ouvertures* peuvent être nécessaires, en cas de prolongements profonds sous les pectoraux.

Drainage avec des drains larges passant par l'ouverture principale et par chaque contre-ouverture.

Pansement.

Aseptique humide. Bandage croisé du cou et de l'aisselle.

Suites.

Premier et deuxième jour, pansement quotidien, avec lavage à l'eau bouillie.

Pansement sec à partir du *troisième ou quatrième jour*.

Diminuer peu à peu les drains. Les enlever, dès que le bourgeonnement se fait bien et que l'écoulement a diminué d'abondance. Pourtant, se méfier des clapiers et des rétentions de pus.

Dans les cas où se manifestent des *accidents septiques* (fièvre, agitation, délire ou abattement, pouls petit, rapide, irrégulier, teint plombé), faire dans la poche tous les jours des lavages à l'eau oxygénée, donner de grands bains chauds prolongés (2 par jour d'une heure de durée), et soutenir l'état général (groggs, caféine, injections de sérum artificiel). On peut être amené à faire sur la région des débridements au thermocautère, si l'incision primitive paraît insuffisante.

Surveiller la réparation, pour éviter la formation d'une cicatrice vicieuse empêchant l'abduction. A cet égard, les mouvements d'abduction du bras seront avantageux, dès que possible.

La guérison doit se faire en général au bout de *trois à quatre semaines*. Parfois, la plaie a une tendance à l'atonie, il subsiste des *fistules* intarissables, liées ou non à des poussées inflammatoires; examiner à fond l'état général et voir s'il ne s'agit pas de tuberculose.

Dans certains cas rebelles, l'extirpation des ganglions peut être indispensable.

ADÉNO-PHLEGMON DE L'AINE

A la suite de plaie des orteils, de la verge, suppuration à point de départ ganglionnaire et extension au tissu cellulaire avoisinant.

Caractères. — Voussure douloureuse, rouge, fluctuante au niveau de l'aine, toujours en avant des vaisseaux.

Traitement.

1° Ne pas oublier le traitement causal et soigner, comme il convient, la plaie d'inoculation, (voy. plaies, p. 107).

2° Evacuer au plus vite le pus.

Préparatifs.

Comme pour abcès chauds en général (p. 127).

(Anesthésie locale au chlorure d'éthyle).

Opération.

Position.

Décubitus dorsal, membre inférieur malade maintenu étendu et en abduction par un aide placé à l'extrémité du membre.

Exécution.

Incision verticale de 1 à 2 centimètres au milieu de la tuméfaction et à son point le plus fluctuant. Eviter la saphène interne.

Si une *artériole* (l'artère tégumenteuse la plupart du temps), vient à donner, en saisir les deux extrémités avec des pinces à forcipressure, que l'on laissera en place quelques instants.

La plus grande partie du pus évacué, laisser un *drain*.

Pansement.

Aseptique humide. Bandage croisé ou spica simple de l'aine.

Suites.

Renouveler le pansement *tous les jours*. Le mettre sec au troisième ou quatrième jour. Raccourcir le drain au fur et à mesure que les bords de la plaie se rétractent.

Durée moyenne : *plusieurs semaines*.

S'il subsiste des fistules rebelles, ou des indurations avec poussées inflammatoires fréquentes, on peut être obligé de recourir à l'extirpation des ganglions.

PHLEGMON DIFFUS

Infection grave et envahissante du tissu cellulaire, d'origine streptococcique (piqûres anatomiques ou au cours d'interventions sur des sujets infectés; d'une façon générale, plaies septiques particulièrement chez des individus débilités).

Caractères. — Après une période inflammatoire caractérisée par des phénomènes généraux graves, vers le 4^e jour les symptômes s'atténuent et on constate un œdème mou, étendu à une région plus ou moins vaste du membre, avec fluctuation plus ou moins nette; la peau s'ulcère par places (phlyctènes noirâtres, issue de tissus mortifiés).

Pronostic. — Des plus graves : la mort peut survenir par septicémie, par hémorragie. Au point de vue fonctionnel, gêne ultérieure et prolongée des mouvements du membre.

Traitement.

Incisions multiples le plus précoces possible.

Préparatifs.**I. — Avant l'opération.***Instruments.*

Thermocautère (préparer le couteau).

Quelques pinces à forcipressure.

Drains assez gros.

Récipients.

Casserole à mettre au feu.

Liquides.

Eau oxygénée à 12 vol.

Matériaux de pansement.

Gaze ou compresses aseptiques.

Ouate hydrophile.

Bandes.

Anesthésique.

Chloroforme (ni éther, ni chlorure d'éthyle, à cause du thermocautère).

Aide.

Un (pour l'anesthésie).

II. — Préparatifs de l'opération.*Instruments.*

Stériliser les pinces et les drains (p 21).

Malade.

Procéder à l'anesthésie au chloroforme.

Opération.*Position.*

Décubitus dorsal, membre bien étalé sur une table ou un coussin.

Exécution.

Faire avec le thermocautère, parallèlement au membre, des *incisions longitudinales* de 10 à 12 centimètres de longueur, en évitant les gouttières vasculaires et le trajet connu des gros vaisseaux. Ces incisions comprendront la peau et le tissu cellulaire jusqu'à l'aponévrose ; si celle-ci est verdâtre, de mauvais aspect, l'ouvrir également. Ecarter les muscles, ouvrir les gaines synoviales des tendons.

Entre ces rigoles, laisser un intervalle d'environ trois travers de doigts qu'on lardera de *ponctions* nombreuses et profondes avec la pointe du thermocautère.

En cas de *section de grosses veines superficielles ou de vaisseaux profonds*, faire de la compression ; au besoin,

recourir à la forcipressure. Dans tous les cas, le bain d'eau chaude consécutif contribuera à arrêter l'hémorragie, si l'on n'en pouvait venir à bout auparavant.

Procéder au *lavage* des plaies à l'eau oxygénée ; placer dans chaque plaie un large *drain*.

Donner un *bain* local prolongé deux à trois heures dans l'eau bouillie chaude.

Pansement.

Envelopper le membre de plusieurs compresses de gaze imprégnées d'eau oxygénée. Recouvrir d'ouate. Bandage peu serré.

Suites.

Premiers jours. — Donner les *bains* locaux prolongés deux à trois fois par jour ; dans l'intervalle, placer un pansement humide.

Soutenir l'*état général* (grogs, caféine, quinquina, injections de sérum artificiel, boissons abondantes) et lutter contre la fièvre par la quinine.

Si le gonflement et la rougeur *s'étendent*, faire de nouvelles incisions. En cas de *persistance* des phénomènes gangréneux, on peut être amené à sacrifier le membre (amputation haute).

Au bout de quelques jours, une fois enrayé le processus infectieux (douleurs moins vives, rougeur et gonflement en décroissance, température moins élevée), enlever les drains, cesser les bains et continuer les pansements aseptiques humides quotidiens.

A chaque pansement, les plaies seront nettoyées avec un *jet d'eau oxygénée*, de façon à provoquer l'élimination des tissus sphacelés.

Dans la suite, des portions de muscles, de tendons pouvant être nécrosés, il peut résulter des *attitudes vicieuses* (raideurs, ankyloses) qui constituent de véritables difformités, fréquentes aux doigts et à l'avant-bras.

Pour essayer de prévenir ces complications, maintenir le membre en bonne position pendant toute la durée de la cicatrisation, qui peut être fort longue (plusieurs mois). Pour cela, l'emploi d'une ou plusieurs attelles combattant la tendance à la rétraction, est des plus utiles. A cet effet, également, le massage et la mobilisation seront pratiqués le plus aseptiquement possible, et au plus vite, dès la cessation des phénomènes aigus.

La *cicatrisation* est parfois d'une lenteur désespérante, les bourgeons sont grisâtres, atones : la plaie sera excitée par des attouchements à la teinture d'iode, au nitrate d'argent, au chlorure de zinc à 1/10. Lorsque le bourgeonnement est sain, rosé, on peut recourir utilement aux greffes pour diminuer le temps de la cicatrisation.

La *durée* de l'affection peut épuiser le malade qui finit par succomber (longueur de la suppuration, fièvre hectique, pyohémie, infection purulente...). C'est pour ce motif qu'il faut soutenir le patient par un régime fortifiant (alimentation riche et tonique) et une hygiène excellente (air pur, soins de la peau, exercices modérés).

ONGLE INCARNÉ (ou onyxis)

Inflammation des parties molles péri-unguéales de l'un des bords (interne généralement) du gros orteil (onyxis latérale) ou des deux bords (onyxis bilatérale).

Les causes en sont la déviation du gros orteil en dehors, l'usage de chaussures trop étroites, la tourniole...

Caractères. — Ulcération de l'extrémité antérieure de la racine de l'ongle du gros orteil (d'habitude du côté interne) ; cette ulcération s'étend au derme sous-unguéal, se recouvre de fongosités saignantes, sanieuses, douloureuses, les tissus environnants sont enflammés. Le porteur ne peut plus mettre de bottines, ni marcher.

Diagnostic. — Diagnostic étiologique à faire avec l'onyxis syphilitique (sèche ou ulcéreuse) faisant tout le tour de l'ongle (teinte

blafarde des bords, caractère atone des bourgeons charnus, suppuration sanieuse); avec l'onyxis rhumatismale (manifestations rhumatismales anciennes ou présentes; souvent lésions intéressant le gros orteil, les deuxième ou troisième orteils; début par le sillon rétro-unguéal).

Traitement.

Particularités anatomo-physiologiques. — Se rappeler que l'ongle est produit par :

- 1^o La lunule, ou lit de l'ongle, blanche.
- 2^o La lame dermique située sous le repli sus-unguéal ou manteau de l'ongle.
- 3^o La matrice de l'ongle, formée par l'union des lames sus et sous-unguéales.
- 4^o Le derme des gouttières unguéales dans leurs parties postérieures.

Pour éviter la reproduction de l'ongle, il faudra enlever toutes ces parties (fréquence de la récurrence, quand l'ongle n'est enlevé que partiellement). La disparition de l'ongle n'a aucun inconvénient, il est remplacé par une lame épidermique cornée.

Préparatifs.

De l'opération en général (p. 43).

[I. Instruments.

- Un bistouri à lame étroite et longue.
- Une paire de ciseaux droits ordinaires.
- Une pince à griffes.
- Trois à quatre pinces hémostatiques.
- Deux pinces de Kocher.
- Une aiguille courbe ordinaire.
- Un tube élastique (drain, sonde ou autre).
- Quatre crins de Florence petits.

Médicaments.

Vaseline stérilisée.

Matériel de pansement.

Une bande de toile de 3 centimètres de largeur, sur 3 mètres de longueur.

Anesthésique.

Local : cocaïne, en injections ; ou général : chlorure d'éthyle, à une ou deux doses.

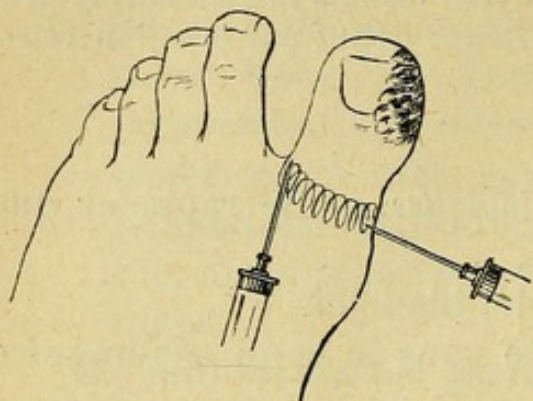


Fig. 323. — Injection circulaire de cocaïne à la base d'un orteil (Reclus).

Aide.

Un (dans le cas d'anesthésie générale).

II. Malade.

Si l'on emploie l'anesthésie locale à la cocaïne, faire quatre injections à la racine de l'orteil, une sur chaque face (fig. 323) ; puis en-

rouler un tube élastique, une sonde en caoutchouc, par exemple, autour de la racine du doigt, et attendre quatre à cinq minutes après les piqûres, avant d'intervenir].

*Opération.**Position.*

Décubitus dorsal, le pied reposant sur un coussin et maintenu par un aide quelconque qui tient le cou-de-pied et la partie inférieure de la jambe.

Exécution.

Introduire l'une des branches d'une paire de ciseaux à plat sous le milieu de l'ongle, jusqu'à la ra-

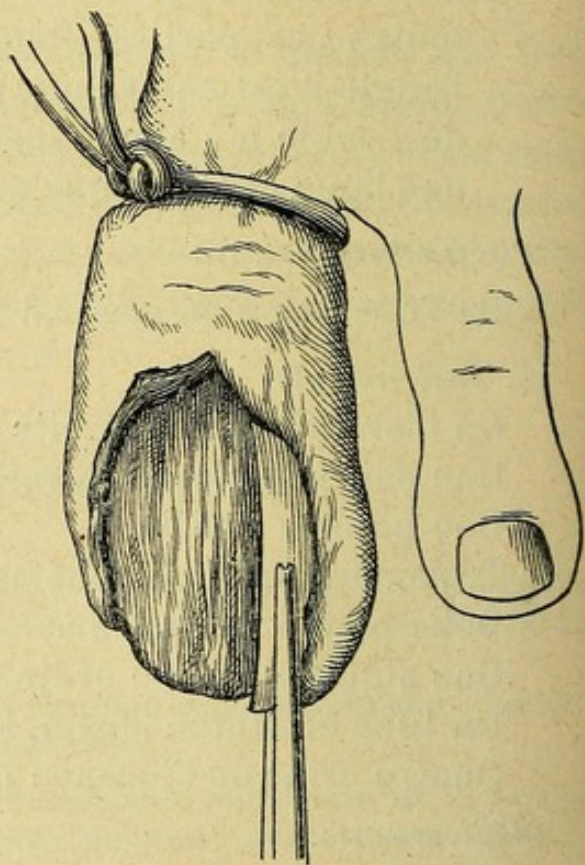


Fig. 324. — Ongle incarné. La moitié de l'ongle est enlevée, une pince prend l'autre moitié (Ricard et Launay).

cine. Relever les ciseaux et sectionner l'ongle par le milieu.

Arracher successivement les deux moitiés d'ongle en enroulant un peu, en même temps, la pince à forci-
pression qui saisit le morceau d'ongle (fig. 324).

S'il y a de gros bourgeons charnus, suppurants, les abraser et en toucher la base avec la solution phéniquée, pour les désinfecter.

Pour découvrir la matrice, faire *de chaque côté de l'orteil* une incision latérale commençant à 5 millimètres en arrière d'une ligne passant par l'épidermicule et affleurant en avant à l'extrémité de la gouttière de l'ongle. Ces incisions n'intéressent que les téguments. Introduire transversalement le bistouri *par transfixion* à l'extrémité postérieure de l'une de ces incisions et l'ayant fait glisser sous la peau, le faire sortir au milieu du dos de l'orteil. Le bistouri est ramené d'arrière en avant le long de l'incision latérale précédente entre les deux couches du derme sous-unguéal.

Pour l'autre côté la transfixion est — pour plus de commodité — faite du milieu du dos de l'orteil vers la partie latérale.

Le lambeau relevé, faire *en avant de la lunule*, reconnaissable à sa blancheur, une incision transversale profonde descendant bien à fond dans les gouttières latérales.

Disséquer la lunule saisie et maintenue avec une pince à griffes. — Bien veiller à ne pas laisser des lambeaux de lunule au niveau des gouttières latérales.

Réappliquer les lambeaux. Un ou deux points de suture au crin les maintiennent en place.

Pansement.

Après avoir recouvert la surface unguéale de vaseline stérilisée, enlever le tube élastique et appliquer un pansement sec aseptique un peu serré (écoulement sanguin assez abondant) composé de tours spiraux autour de l'orteil, puis de circulaires comprenant le milieu du pied.

Suites.

Renouveler le pansement le *sixième jour*, et enlever les fils.

A partir de ce moment, le malade peut se lever avec précaution. La *guérison complète* a lieu en quinze jours.

La *suppuration* d'une des régions du lit de l'ongle peut retarder la guérison. Appliquer alors des pansements humides à l'eau bouillie salée à 7/1 000, renouvelés tous les jours. Dès qu'il n'y a plus de pus, pansement sec.

La *récidive* peut s'observer si un morceau de matrice a été épargné. Elle peut tenir aussi à ce que la portion d'ongle restante (onyxis unilatérale) s'est incarnée à son tour. Dans ce cas, insinuer entre la rainure et l'ongle quelques brins d'ouate, pour empêcher le contact de l'ongle et des chairs, et refouler peu à peu ce tampon isolant dans la profondeur.

ENTORSES

I. — ENTORSE EN GÉNÉRAL

Mouvement forcé, momentané et limité d'une articulation, à la suite d'une cause directe ou indirecte.

L'entorse peut être simple, ou, au contraire, compliquée de plaie, d'arrachements musculaires, osseux...

Pronostic. — Bénin, si un traitement opportun est appliqué, d'une façon précoce. Sinon, il peut persister longtemps des raideurs, des atrophies musculaires, des douleurs très tenaces.

ENTORSE SIMPLE

Caractères. — Tuméfaction péri-articulaire; douleur très vive et localisée à la pression, au niveau de l'interligne articulaire et des insertions des ligaments. Impotence fonctionnelle.

Traitement.

1° *Bain local* d'un quart d'heure, le plus chaud possible (50 à 55°).

Dans le cas où l'entorse siège sur des régions que l'on ne peut baigner, recouvrir l'articulation lésée de compresses trempées dans l'eau à la même température et pendant le même temps.

2° *Massage* aussitôt après, pendant un quart d'heure. Effleurages (huit minutes).

Pressions (cinq minutes).

Mouvements (quelques minutes).

Terminer par les effleurages.

3° *Compression*. — Enrouler, dans le sens du courant veineux, c'est-à-dire centripète, autour du membre en commençant autant que possible bien au delà de la région gonflée, une bande élastique, ou une bande de flanelle ou de crépon, dont les tours chevaucheront les uns sur les autres sur le tiers de leur hauteur.

Suites.

Continuer ce traitement pendant quinze jours à trois semaines. Le malade ne se servira pas de son membre lésé avant ces trois semaines. L'emploi de l'électrisation peut être nécessaire dans les cas de persistance des douleurs ou d'atrophie prononcée des muscles.

ENTORSE COMPLIQUÉE

Caractères. — On constate, en outre de l'entorse, des arrachements musculaires, osseux, une plaie, etc.

Traitement.

Laisser le membre au repos dans une gouttière en fil de fer bien rembourrée d'ouate et recouverte de mackintosh, pendant quelques jours, avec, au besoin, les premiers jours, des compresses imprégnées du mélange d'

Eau blanche.	} àà.
Alcool camphré	

renouvelées à plusieurs reprises *loco dolenti*.

S'il existe une plaie, y appliquer le traitement adéquat (p. 407).

Suites.

S'il n'y a pas de plaie, dès que la douleur et le gonflement ont cédé, appliquer avec ménagement le traitement de l'entorse simple.

S'il y a une plaie, dès la cicatrisation, ou même un peu avant, commencer prudemment le traitement de l'entorse simple.

II. — ENTORSES EN PARTICULIER**ENTORSE DU POIGNET**

Caractères. — Ceux de l'entorse en général : douleurs locales spontanées et à la pression. Gonflement.

Traitement.

Bains locaux, massage, compression.

1° *Bains locaux* quotidiens prolongés.

2° *Massage.*

Position du malade : assis au bord du lit, le poignet reposant sur le lit et maintenu élevé par un coussin carré et épais.

I. Effleurages et pressions. Pratiquer sur les doigts un effleurage et quelques pressions, avec le plat des pouces, de façon à bien pénétrer dans les interstices tendineux. Les effleurages et pressions s'étendront du poignet à la partie moyenne de l'avant-bras et seront exécutés successivement sur les quatre côtés de la région.

Durée : dix à douze minutes.

II. Mouvements passifs, répétés chacun une dizaine de fois (extension, flexion, abduction, adduction, pronation et supination.)

III. Mouvements actifs, très prudents, très limités et peu nombreux au début.

Au bout de quelques jours, *mouvements actifs contrariés.*

3° Rouler une *bande* de flanelle ou de crépon autour du poignet et de l'avant-bras, recouverts au préalable d'une légère couche d'ouate.

Le membre sera mis au repos dans une écharpe. Voir les suites, page 487.

Durée : trois semaines environ.

ENTORSE DU COUDE

Caractères. — A la suite d'une chute sur la main, le coude, on observe une entorse, souvent avec rupture du ligament latéral interne : douleur à la pression sur l'épitrôchlée ; ecchymose diffuse, épanchement sanguin parfois considérable.

Pronostic. — Parfois raideurs articulaires, même ankylose.

Traitement.

S'il y a une rupture ligamenteuse, immobiliser l'articulation dans une gouttière en fil de fer, après l'avoir enveloppée dans un pansement ouaté compressif.

Au bout d'une huitaine de jours, lorsque le ligament est consolidé, ou dès les débuts s'il n'y a pas de rupture ligamenteuse, pratiquer un massage quotidien, précédé d'un bain local et suivi de l'application d'une bande.

1° *Bain local* très chaud d'un quart d'heure.

2° *Massage.*

I. *L'effleurage* et les *pressions méthodiques* seront appliqués sur les régions antérieure et postérieure.

Région antérieure : malade couché sur un lit, le bras nu jusqu'à l'épaule reposant sur un coussin plat et long, qui dépasse légèrement le bord du lit. Les manipulations avec le plat des pouces, vont de la partie moyenne de l'avant-bras à la naissance de l'épaule. (éviter des pressions fortes sur le pli du coude ou à la face interne de l'avant-bras). Bien masser au-dessous du pli du coude les masses musculaires latérales et au-dessus, le biceps.

Durée : trois à quatre minutes.

Région postérieure : le malade sur le ventre présente au masseur la face postérieure du bras étendu sur un coussin. Autour de l'olécrâne les pouces vont exercer des pressions profondes remontant jusqu'à la partie

moyenne de la face postérieure du bras. Masser vigoureusement les masses musculaires placées au-dessus du coude à la face postérieure du membre.

Durée : trois à quatre minutes.

II. *Mouvements passifs*. — Le malade étant dans le décubitus dorsal, le masseur place une de ses mains sur le bras du malade, très près du pli du coude et, de l'autre main, saisit l'avant-bras au poignet. Il tâche d'amener très lentement le membre en flexion d'abord, puis en extension, en donnant le plus d'étendue possible à ces mouvements. Répéter chacun de ces mouvements une dizaine de fois.

III. *Mouvements actifs*. — Commencer par les mouvements actifs simples. Les mouvements actifs contrariés ne seront employés qu'au bout de quelques jours.

3^o Après le massage, *compression avec une bande* de crépon ou de flanelle ; repos du membre fléchi dans une écharpe ordinaire.

La *durée* du traitement est d'environ trois semaines.
Voy. les suites p. 487.

ENTORSE DE L'ÉPAULE

Caractères. — A la suite d'un choc direct, douleur d'habitude en avant de l'épaule, accompagnée de gonflement et d'un épanchement sanguin péri-articulaire. Mouvements difficiles, parfois impossibles.

Pronostic. — Souvent il subsiste des raideurs articulaires, de l'atrophie du deltoïde, de la périarthrite.

Traitement.

Compresse chaudes, massage, bande roulée.

1^o Avant le massage, appliquer sur l'épaule pendant un quart d'heure à vingt minutes une *compresse* imprégnée d'eau très chaude.

2^o *Massage*. — Séance quotidienne de douze à quinze minutes.

Effleurages et pressions. — Malade couché sur un lit, l'épaule soulevée par un coussin carré et dépassant le rebord du lit, bras un peu écarté du tronc.

Les effleurages et les pressions s'étendront de la partie moyenne du bras à la base du cou, en contournant l'épaule en avant, en arrière et en dehors. Ces manipulations seront faites avec le talon de la main.

Lorsque les douleurs seront calmées, à la fin de la première séance, ou à la fin de la seconde, on procédera aux mouvements passifs et mouvements actifs.

Mouvements passifs. — Le malade garde la même position, le masseur assis sur un tabouret à hauteur du lit, engage son genou dans le creux de l'aisselle du malade. Maintenant d'une main l'épaule fortement comprimée contre son genou, il saisit de l'autre main le bras du malade au niveau du poignet et lentement repousse le bras en dehors, de manière à l'éloigner du corps et à le rapprocher le plus possible de l'horizontale.

Répéter ce mouvement une dizaine de fois.

Mouvements actifs.

Les mouvements d'abduction du bras seront répétés 6 à 10 fois.

Les mouvements actifs contrariés seront commencés quelques jours après.

Toujours terminer les séances par un effleurage général de la région.

3° Pas de bande élastique. La remplacer par une *bande roulée* sur une couche d'ouate épaisse enveloppant le moignon.

Le membre sera mis au repos dans une écharpe ordinaire. Voy. les suites p. 487.

La *durée* du traitement est d'environ un mois.

ENTORSE DU GENOU

Caractères. — Gonflement, empâtement et chaleur locale. Douleur locale fixe à la partie inférieure du condyle interne (insertion supérieure du ligament latéral interne).

L'entorse peut se compliquer d'hémarthrose, de subluxation des cartilages semi-lunaires (genou à ressort).

Pronostic. — Sérieux : atrophie rapide du triceps, laxité de la

jointure amenant une tendance aux récidives ; reliquats de l'hémarthrose, entraînant une inflammation chronique du genou.

Traitement.

I. — ENTORSE SIMPLE

Massage quotidien avec compression méthodique. Repos au lit.

1° *Massage.*

Position du malade. — Etendu tout de son long sur le lit reposant sur le dos, lorsqu'il faut présenter au masseur les régions antérieure et latérales, et sur le ventre pour le massage de la région postérieure.

Un coussin plat et peu épais est mis sous la région pour la soutenir, mais le membre ne doit être qu'en légère flexion.

Effleurages et pressions sur toute la région avec le plat des pouces, en insistant sur les points plus particulièrement douloureux (ligament latéral interne), contourner la rotule et remonter jusqu'au milieu de la cuisse ; en avant masser les masses musculaires sus-rotuliennes ; en arrière faire des pressions modérées (à cause des vaisseaux) au creux du jarret. Durée : dix à douze minutes.

Mouvements passifs d'extension et de flexion, en insistant plus ou moins sur leur amplitude, suivant les douleurs éprouvées (une quinzaine à chaque fois).

Mouvements actifs : une dizaine à chaque fois.

Placer le malade sur le bord du lit et lui faire exécuter des balancements de sa jambe ; ultérieurement, il soulèvera avec son triceps tout le membre inférieur. Au bout de quelques jours, commencer les *mouvements actifs contrariés*.

2° *Compression méthodique.*

Bande roulée sur une couche d'ouate enveloppant toute la région du genou. Repos au lit.

Suites.

Permettre le lever au sixième jour, station assise. Le sep-

tième jour, le malade commence par pratiquer le pas marqué, en s'aidant d'un dossier de chaise : décomposition du pas en levant alternativement les genoux en cadence, et en exécutant un mouvement analogue à celui du bicycliste qui pédale.

Au bout de deux jours, abandonner le dossier de la chaise et exécuter des pas décomposés, d'une durée de cinq minutes à l'heure.

Puis, passer aux mouvements qui consistent à monter et à descendre les escaliers.

Durée du traitement : trois semaines à un mois environ.

II. — ENTORSE COMPLIQUÉE

a) *Déchirure ligamenteuse étendue* (mobilité anormale de la jambe en dedans ou en dehors, le fémur étant bien fixé) : immobiliser l'articulation dans un appareil plâtré (p. 564) pendant cinq à six semaines.

b) Si l'entorse est compliquée d'*hémartrose*, il convient de ponctionner l'articulation (p. 556) et d'immobiliser le membre pendant dix à quinze jours dans une gouttière de fil de fer bien garnie, après l'avoir serré dans un appareil ouaté.

Au bout de quelques jours, on peut ponctionner à nouveau l'articulation, si l'hémartrose a récidivé.

Massage au bout de quinze jours.

Guérison en trois semaines.

ENTORSE DU COU-DE-PIED

Caractères. — Généralement, il s'agit d'entorses latérales du pied droit par adduction, c'est-à-dire avec déchirure du ligament externe. Douleur, gonflement de la région du cou de pied, surtout en dehors, teinte bleutée ecchymotique. Le blessé souffre et a de la peine à poser son pied par terre.

Pronostic. — En raison des épanchements sanguins fréquents dans un des sacs synoviaux, dans deux ou trois cavités articulaires, parfois dans les gaines tendineuses, faire toujours quelques réserves. Il peut arriver que les douleurs consécutives des jointures déterminent la déviation du pied en valgus, déviation d'ailleurs temporaire.

Traitement.

(en choisissant pour exemple l'entorse par adduction).

1° *Bains locaux* prolongés, quotidiens, avant le massage.

2° *Massage.*

Position du blessé : sur un lit un peu élevé, dans le décubitus latéral du côté opposé à la lésion ; mettre un coussin sous le pied qui se présente par son bord externe ; la jambe et le genou seront bien placés, pour que le malade soit à son aise.

Masseur assis près du lit, sur une chaise élevée.

I. *Effleurages et pressions.* — Tout d'abord s'adresser au ligament rompu. Faire avec le plat des pouces de petites pressions progressives, de l'insertion astragaliennne à l'insertion marginale péronière, en s'arrêtant tout près de l'os.

Durée : quatre à cinq minutes.

Pratiquer le même massage, mais pendant deux à trois minutes seulement, sur le ligament péronéo-calcanéen.

S'il existe des points sensibles sur d'autres ligaments (interne, antérieur) exécuter des pressions analogues le long de ces ligaments. S'il y a des épanchements dans les gaines, les synoviales tendineuses du voisinage, y faire quelques pressions centripètes également.

Traiter ensuite les corps musculaires, en les massant de l'extrémité périphérique à l'extrémité centrale.

II. *Mouvements passifs.* — Flexion, extension, abduction. Les exécuter avec douceur, et s'arrêter à l'apparition de la douleur.

Ces mouvements augmenteront de nombre et d'intensité dans les séances suivantes.

III. — *Mouvements actifs simples.* Le blessé répétera les mouvements passifs, en s'arrêtant à la douleur. Insister sur les mouvements des orteils.

Enfin, les mouvements *contrariés* ne seront employés que plus tard, avec circonspection.

3° *Bande élastique*, de flanelle ou de crépon, enveloppant le pied et le cou-de-pied et y exerçant une légère compression.

Suites.

Repos au lit.

Lever au cinquième jour, en ordonnant la station assise; *au sixième jour*, le malade commencera par pratiquer le pas marqué, en s'aidant d'une chaise : élévation régulière des genoux à la hauteur du bassin, alternativement et en demeurant un temps égal sur chaque pied.

Le lendemain, marche exécutée avec cette même régularité, d'une durée de cinq minutes par heure. Il ne doit pas y avoir de claudication. Si le malade souffre, il est préférable de remettre la marche à plus tard; alors le laisser marquer le pas, pendant quelques jours. L'éducation de la marche se fait ainsi progressivement.

Durée : environ trois semaines.

LUXATIONS

Déplacements permanents de deux surfaces articulaires, généralement à la suite d'un traumatisme.

LUXATION DU MAXILLAIRE INFÉRIEUR

Consécutives à des cris, au rire, au bâillement, à un traumatisme. La variété la plus fréquente est la luxation en avant. Le condyle du maxillaire perd ses connexions avec le ménisque qui reste en arrière, et il va s'appliquer à la racine transverse de l'arcade zygomatique, où il reste fixé par les muscles élévateurs (fig. 325).

Signes. — Le malade ne peut plus fermer la bouche, laquelle est largement et régulièrement ouverte (variété bilatérale) ou irrégulièrement ouverte et le menton porté du côté opposé à la luxation (variété unilatérale).

Pronostic. — Bénin, mais il reste toujours après guérison une gêne fonctionnelle et une légère difformité de la face.

Traitement.

Position.

Blessé assis devant le chirurgien, appuyé contre la poitrine d'un *aide* debout derrière lui et qui immobilise la tête avec ses deux mains. Les deux pouces du *praticien*, enveloppés de linge, sont introduits à la partie profonde des arcades dentaires sur les grosses mo-

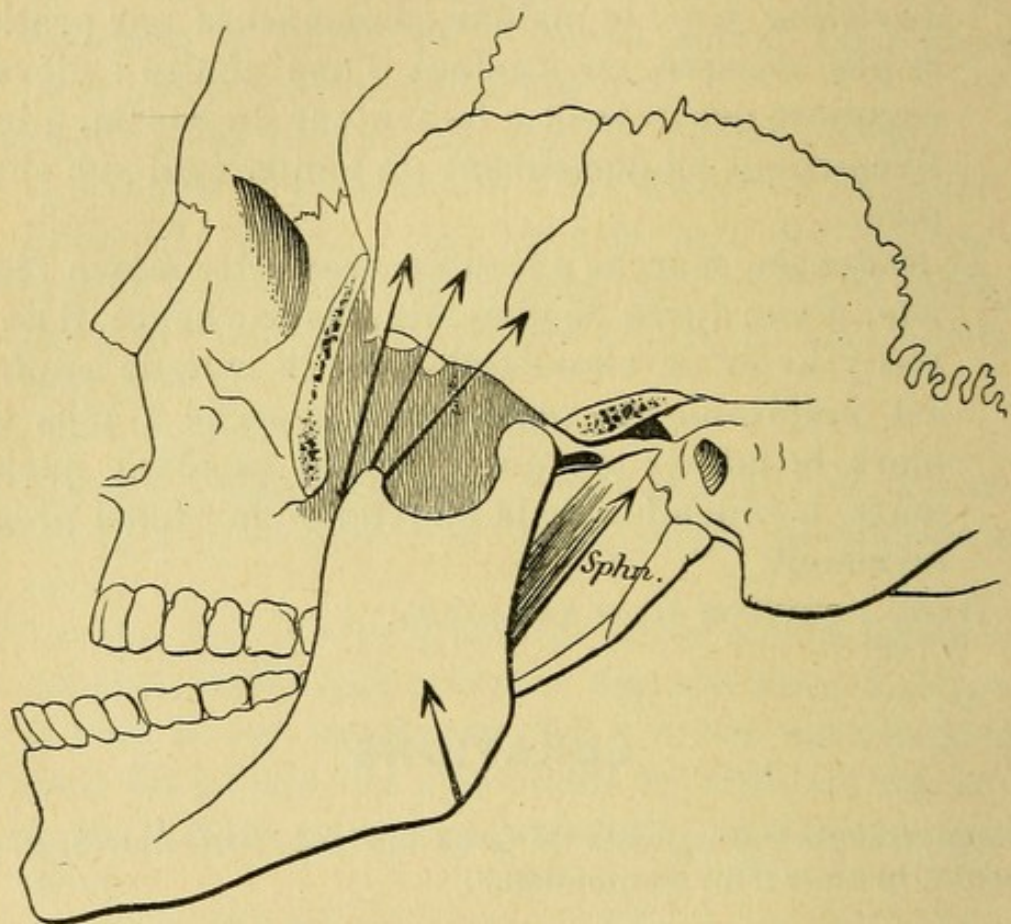


Fig. 325. — Luxation de la mâchoire (Ricard et Launay).

laire; les autres doigts encadrent de chaque côté le maxillaire.

Exécution.

1^{er} TEMPS. — *Abaiss*er le menton en appuyant fortement avec les deux pouces de haut en bas. Ne pas se presser dans ce temps.

2^e TEMPS. — *Refouler* le maxillaire en arrière, tandis que le menton est relevé.

En cas de *luxation bilatérale*, il est préférable de réduire l'une après l'autre les deux luxations.

En cas d'échec, essayer de la même manœuvre sur le blessé couché, la tête horizontale, ou enfin, recourir à l'anesthésie générale (chlorure d'éthyle).

Suites.

Faire porter au malade *pendant huit jours*, une mentonnière ou une fronde, lui interdire les grands mouvements d'ouverture de la bouche.

Au bout de huit jours imprimer à la mâchoire des mouvements, dont on augmentera progressivement et prudemment l'étendue.

Prévenir le sujet de *récidive* possible, de façon à ce qu'il évite les mouvements exagérés du maxillaire.

Dans les luxations anciennes accompagnées d'*ankylose*, intervention sanglante (résection condylienne).

LUXATION DE LA COLONNE VERTÉBRALE

La plus fréquente est la luxation de la colonne cervicale inférieure (luxation de la cinquième vertèbre sur la sixième) d'ordinaire en avant. C'est la seule que nous décrivons.

Elle est consécutive, d'habitude, à une chute sur la tête en flexion.

Caractères. — Tête en flexion forcée, nuque incurvée, déformée, avec parfois une encoche à la hauteur de la luxation. Symptômes de compression médullaire, variables, pouvant aller jusqu'à la paralysie totale des quatre membres.

Pronostic. — Grave, sans être toujours fatal.

Traitement.

Réduction. Prévenir la famille du danger de la réduction (asphyxie, mort subite).

Préparatifs.

I. — *Avant l'opération.*

Anesthésique.

Général : chloroforme.

Aides.

Trois (dont un pour l'anesthésie).

II. — *Préparatifs de l'opération.*

Procéder à l'anesthésie très prudemment.

Technique de la réduction.

Position.

Blessé dans le décubitus dorsal, bien immobilisé, de préférence sur une table solide et étroite.

Un *aide*, placé en arrière de la tête, saisit celle-ci par la nuque et le rebord inférieur de la mâchoire (extension).

Un deuxième *aide* et le *praticien*, en avant de la tête, appliquent les mains sur les épaules (contre-extension).

Exécution.

Le premier aide, d'une part, et le praticien et le deuxième aide, d'autre part, tirent *en sens inverse* lentement, doucement, progressivement, dans l'axe du corps, sans déviation, en accroissant peu à peu leurs efforts.

Un craquement signale la réduction.

Suites.

Laisser le blessé dans le décubitus dorsal, la région cervicale soutenue uniformément et également par un oreiller renflé au milieu et qui remplit sa concavité normale — *pendant quelques jours*, et alors seulement commencer par autoriser les mouvements de rotation de la tête, puis les mouvements de flexion très prudents.

En cas de non réduction, le blessé est menacé par la myélite ascendante, les eschares, les infections pulmonaire et urinaire.

LUXATION DE LA CLAVICULE

Due à une chute sur l'épaule ou à un mouvement brusque portant sur l'une des extrémités de la clavicule.

A. Luxation sterno-claviculaire.

Rare.

Caractères. — Saillie de l'extrémité interne au-devant, au-dessus ou en arrière de la fourchette sternale.

Pronostic. — La réduction se maintient difficilement. Malgré cela, les fonctions du membre peuvent redevenir généralement bonnes.

Traitement.

Réduction et maintien de la réduction par un appareil d'immobilisation.

Préparatifs.

Matériel de pansement.

Bande de toile longue de 10 à 12 mètres, large de 0,04 à 0,05 centimètres.

Ouate ordinaire en bandes (1 à 2 paquets de 250 gr.).

Technique de la réduction.

Le blessé est assis sur une chaise en travers. Un aide quelconque debout derrière lui appuie un genou entre les deux épaules et, avec ses mains, ramène celles-ci en arrière et en dehors.

L'opérateur, devant le blessé, presse avec ses deux pouces sur l'extrémité luxée (luxation pré-sternale), au-dessus de cette extrémité (luxation sus-sternale), ou ramène l'extrémité en avant (luxation rétro-sternale).

La réduction sera maintenue par un bandage croisé postérieur des épaules (fig. 326), appliqué de la façon suivante (Lejars) : pendant que l'aide, derrière le blessé, tend à rapprocher les épaules en arrière, l'opé-

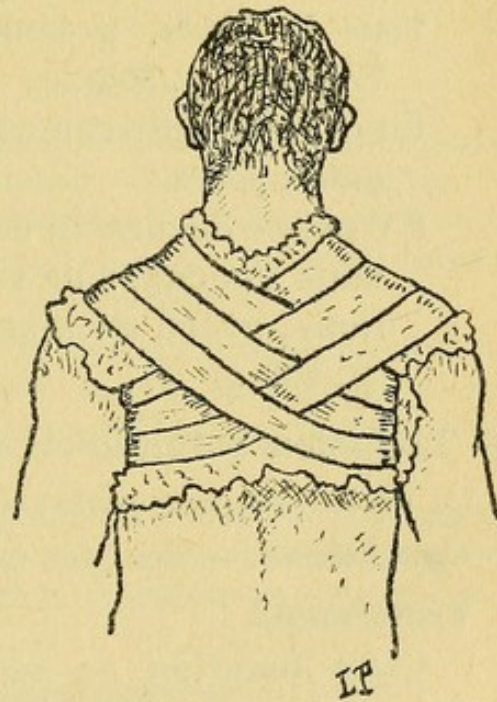


Fig. 326.

Bandage croisé postérieur double des épaules.

rateur garnit les aisselles d'un tampon d'ouate et enveloppe d'une couche légère d'ouate le devant de la poitrine, les épaules et le haut du dos. Faire deux à trois tours circulaires autour de la poitrine. Arrivé dans l'aisselle gauche, porter obliquement la bande sur l'épaule opposée en passant dans le dos; descendre ensuite en avant, ramener la bande dans l'aisselle du même côté, puis dans le dos, où elle va croiser le premier jet, en remontant sur l'épaule gauche, redescendre en avant, puis dans l'aisselle. Enfin, remonter comme la première fois en arrière vers l'épaule droite, et ainsi de suite.

Suites.

Tous les jours, pratiquer un massage du bras et de l'épaule (p. 505).

Enlever définitivement le bandage croisé *au bout de quinze jours*.

S'il existe encore du déplacement, ne pas s'en inquiéter, mais s'occuper de rendre au membre toutes ses fonctions, grâce au massage et à l'électricité, au besoin (p. 505).

B. Luxation acromio-claviculaire (sus ou sous-acromiale).

La variété sus-acromiale est la plus fréquente.

Caractères. — Des plus faciles à reconnaître.

Traitement.

Cette luxation se réduit facilement, en suivant les mêmes préceptes que précédemment, mais il est à *peu près impossible de la maintenir réduite*.

Quoi qu'il en soit, après un essai de réduction, employer le même bandage croisé postérieur double des épaules, et commencer d'emblée le *massage* quotidien.

En général, les fonctions du membre se rétablissent, quoique avec déformation.

En présence d'une luxation irréductible, la réduction à ciel ouvert et la suture acromio-claviculaire peuvent être indiquées, pour remédier au raccourcissement de l'in-

tervalle séparant l'acromion du sternum et à la gêne des mouvements qui en résulte.

A la suite de cette intervention, l'application d'un appareil plâtré est nécessaire, pendant trois semaines à un mois.

LUXATIONS DE L'ÉPAULE

A. — LUXATIONS EN GÉNÉRAL

De cause directe (choc sur le bras), ou indirecte (chute sur le coude ou la main).

Caractères généraux. Gonflement, ecchymose, épaule abaissée, tête inclinée du côté malade, coude malade soutenu dans la main saine. Douleurs.

Variétés et caractères spéciaux.

I. — EN AVANT ET EN DEDANS

a) LUXATION SOUS-CORACOÏDIENNE. — Épaule abaissée, aplatie, acromion saillant, paroi antérieure de l'aisselle allongée. Coude écarté du corps. Rotation interne. Dans le creux sous-claviculaire on sent et on fait rouler la tête humérale. Suppression des mouvements actifs. Mouvements passifs limités et fort douloureux.

b) LUXATION INTRA-CORACOÏDIENNE. — Mêmes signes que précédemment, sauf que la tête est plus profonde et difficile à explorer. Le coude est peu écarté du corps. On observe souvent des phénomènes de compression du plexus brachial.

c) LUXATION SOUS-CLAVICULAIRE. — Saillie très forte de l'acromion et de la coracoïde. L'humérus est dévié en arrière et en dedans. On sent et on peut faire rouler la tête sous la clavicule par les mouvements du bras.

II. — EN BAS (sous-glénoïdienne)

Bras en abduction très forte et rotation externe. Allongement de la paroi antérieure de l'aisselle. L'axe du bras prolongé arrive au-dessous de la cavité glénoïde; on sent la tête humérale dans le creux de l'aisselle.

III. — EN HAUT

Bras en rotation externe. La tête de l'humérus déborde l'acromion.

IV. — EN ARRIÈRE (sous-acromiale)

Bras le long du corps en rotation interne, épaule repoussée en dehors. On voit et on sent la tête en arrière sous l'acromion.

Pronostic. — En général peu grave; dans les luxations récentes

réduites, le blessé peut se servir de son membre au bout de trois semaines à un mois. Néanmoins, il convient de faire des réserves si l'on constate des troubles vasculaires (anévrisme traumatique, rupture incomplète de l'axillaire, craindre la gangrène) ou de la sensibilité.

Explorer par le pincement ou l'épingle la sensibilité du moignon

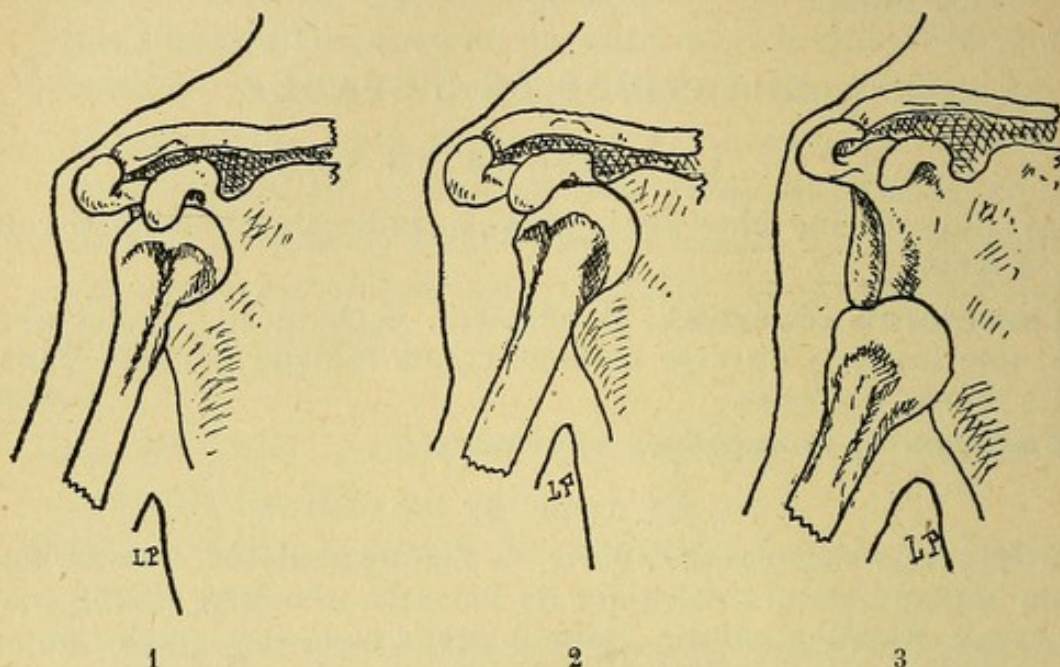


Fig. 327. — Luxations de l'épaule.

1. Sous-coracoïdienne. — 2. Intra-coracoïdienne. — 3. Sous-glénoïdienne.

de l'épaule (lésion du rameau cutané du circonflexe). Si cette sensibilité est atteinte, prévoir l'impotence du deltoïde.

Traitement.

La réduction doit être opérée le plus tôt possible. Au bout de deux mois, la luxation sera considérée comme ancienne et dans la plupart des cas irréductible.

Cette réduction repose sur l'emploi des tractions simples ou des tractions avec combinaison de mouvements particuliers.

Précaution.

Être très prudent dans les tractions chez les vieillards et, d'une façon générale, chez les athéromateux, à cause de la rupture facile des artères.

Voici un *procédé de réduction applicable à toutes les variétés* de luxation de l'épaule récente. On verra plus loin,

à propos de chaque variété, les procédés particuliers auxquels on peut encore recourir.

PROCÉDÉ DE LA TRACTION ÉLASTIQUE (de Théophile Anger)
(fig. 328).

Préparatifs.

Deux serviettes assez grandes pliées en cravate.

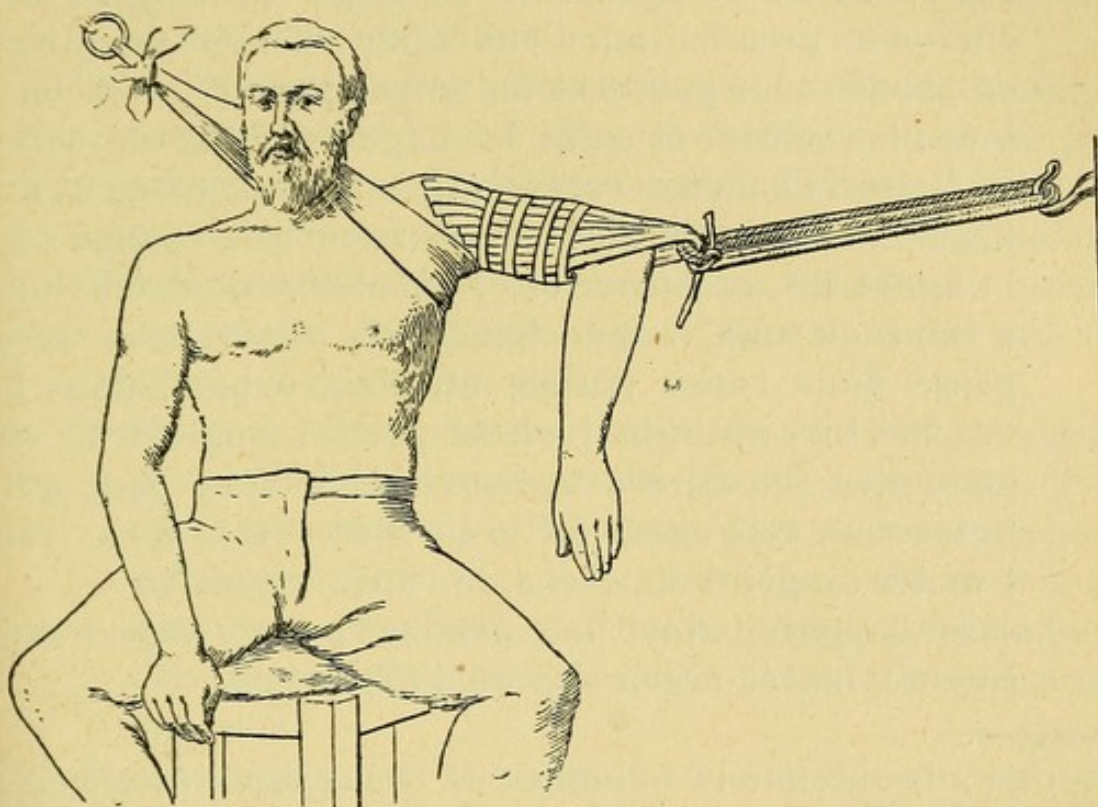


Fig. 328. — Procédé des tractions élastiques de Th. Anger
(Ricard et Launay).

Une bande ordinaire en toile de 0,07 à 0,10 centimètres de largeur sur 4 à 5 mètres de longueur.

Une bande ou un tube de caoutchouc.

Fixer un crochet dans le mur, à une hauteur d'environ 1 mètre.

Opération.

Position.

Blessé assis sur une chaise ou dans le décubitus dorsal.

Exécution.

La *contre-extension* est faite à l'aide d'un drap ou d'une serviette pliée en cravate passant sous l'aisselle et derrière le cou, attachée en hauteur.

L'*extension* est pratiquée sur le bras au-dessus du coude. Appliquer un drap ou une serviette pliée en long sur les deux côtés du bras, en laissant l'anse déborder l'olécrâne de deux travers de doigt. Envelopper les chefs d'un premier tour d'une bande ordinaire mouillée; en rabattre les points et les envelopper d'un second tour; les relever et enfin, les engainer dans une série de tours de bandes. Terminer par l'enveloppement du bras à sa partie inférieure. — On pourrait, comme sur la figure 328, employer des bandelettes de diachylon.

Un tube ou une longue bande de caoutchouc sera passé dans l'anse formée et, d'autre part, dans le crochet fixé au mur. Le bras porté à angle droit en abduction, on étirera la bande ou le tube pour que la traction soit assez forte. Le blessé sera à environ 1 mètre du point d'attache de l'anse extensive.

Laisser l'appareil ainsi fixé, pendant *quinze, vingt, trente minutes*. La réduction s'opère d'elle-même.

Suites.

Une fois obtenue la réduction de la luxation, *immobiliser le bras* dans une écharpe de Mayor (p. 65) pendant un temps variable, suivant l'intensité des désordres produits par la luxation ou sa réduction.

Chez les jeunes sujets, si la luxation simple s'est réduite facilement, laisser le membre au repos dans l'écharpe trois à quatre jours, puis commencer les massages quotidiens. Dans l'intervalle des séances, replacer l'écharpe qui ne sera supprimée qu'au bout d'une dizaine de jours.

Chez les personnes âgées, ou lorsque la luxation a été difficile à réduire, ou s'il y a de la réaction inflammatoire, attendre plus longtemps; ne pas commencer le massage avant le douzième jour. N'enlever définitivement l'écharpe qu'au bout de trois semaines à un mois.

Pour le *massage* qui s'étendra du milieu du bras au sommet de l'épaule, placer le bras dans les quatre positions suivantes :

- 1° La main du malade reposant sur son dos facilite le massage en avant de l'articulation et de partie du deltoïde.
- 2° La main du côté malade posée sur l'épaule saine permet de masser les parties postérieures de l'article et le reste du deltoïde.
- 3° Le malade mettant sa main sur l'épaule du masseur, les pulpes des pouces peuvent s'enfoncer en avant et en arrière de la partie inférieure de l'article contre la paroi capsulaire, les autres doigts fixant la tête humérale.
- 4° Le bras tombant librement en bas, le masseur enfonce les pulpes des pouces dans l'interstice du deltoïde, entre les deux tubérosités.

Au bout de 5 à 6 séances d'effleurages et de pressions, procéder aux mouvements passifs, quelques jours après aux mouvements actifs, puis aux mouvements actifs avec résistance. Les mouvements du bras sont : en avant, en arrière, en dehors, rotation, circumduction ; on peut y joindre flexion et extension du membre supérieur.

Le traitement par le massage doit être continué assez longtemps.

On lui associera trois fois par semaine le *traitement électrique*, de la façon suivante.

Appareil à faradisation avec interrupteur. Courant faradique rythmé (bobine à gros fil, plaque indifférente positive dans le dos, tampon négatif sur les points moteurs du deltoïde). L'intensité sera (de 6 à 12 m. A) suffisante pour qu'il y ait une contraction nette. Si le muscle est peu atrophié, le faradiser ainsi pendant cinq minutes ; si l'atrophie est prononcée, pendant deux minutes seulement (de peur de provoquer la dénutrition du muscle).

Enfin, on peut recourir également aux *douches* locales.

B. — LUXATIONS DE L'ÉPAULE EN PARTICULIER

I. — LUXATIONS RÉCENTES

LUXATIONS EN AVANT ET EN DEDANS

A. Luxation sous-coracoïdienne.

Traitement.

Réduction par le *procédé de Kocher*.

Position.

Blessé assis sur une chaise en travers.

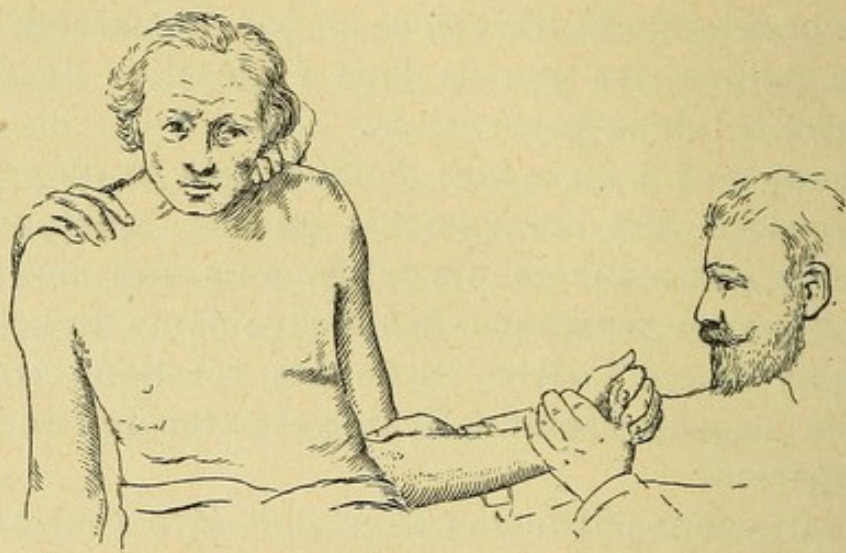


Fig. 329. — Procédé de Kocher; 2^e temps (Ricard et Launay).

Un *aide* quelconque debout, derrière le patient, applique ses mains sur les deux épaules, de façon à les maintenir et les refouler.

L'*opérateur*, en avant, du côté de la luxation, est accroupi pour les deux premiers temps, debout pour les autres.

Exécution.

1^{er} TEMPS. — *Coude amené au contact du tronc.*

D'une main, bien saisir le coude, de l'autre tenir l'avant-bras au-dessus du poignet : amener progressivement

et lentement le coude jusqu'au contact du tronc, tout en le refoulant un peu en arrière.

2^e TEMPS. — L'avant-bras est porté dans le plan transversal du tronc (fig. 329).

Le coude maintenu au tronc, porter le poignet du blessé

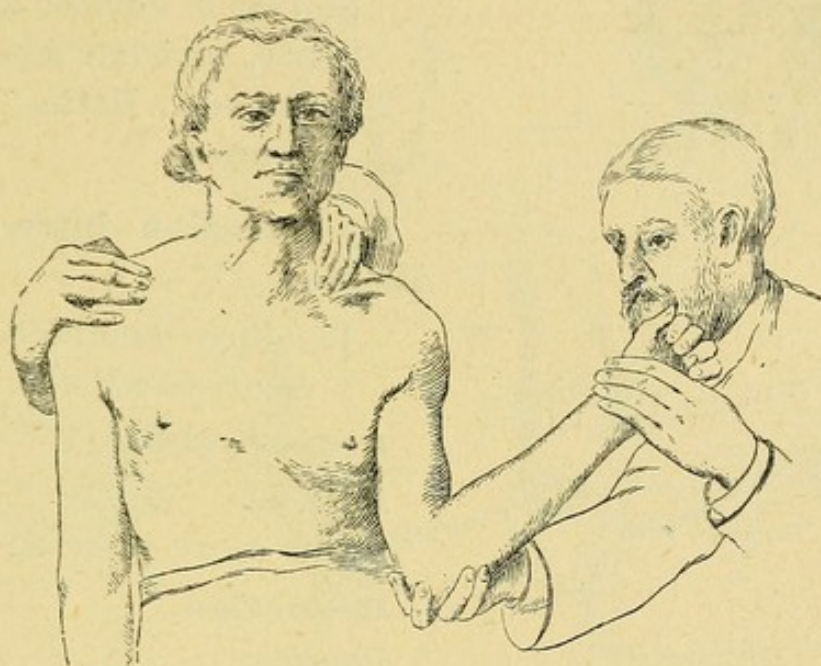


Fig. 330. — Procédé de Kocher; 3^e temps (Ricard et Launay).

en arrière jusqu'à ce qu'il soit dans le plan transversal du tronc.

Agir toujours lentement.

La réduction (signalée par un brusque ressaut et le changement de forme du moignon de l'épaule) s'opère parfois à ce moment, ou tandis que l'on passe au troisième temps.

3^e TEMPS. — *Élévation du coude en avant et en haut* (fig. 330).

Les segments du bras étant dans la position précédente, soulever le bras en masse en avant et en haut, jusqu'à ce qu'il soit horizontal. La réduction peut s'opérer à ce moment. Si non, passer au temps suivant.

4^e TEMPS. — *Rotation en dedans* (fig. 331).

Tourner le bras en dedans, rabattre le poignet vers l'épaule du côté opposé.

En cas d'échec, recommencer en insistant surtout sur les 2^e et 3^e temps et en prolongeant la durée de ces temps.

Si l'on a encore un insuccès, recourir à la manœuvre de Mothe exposée ci-après.

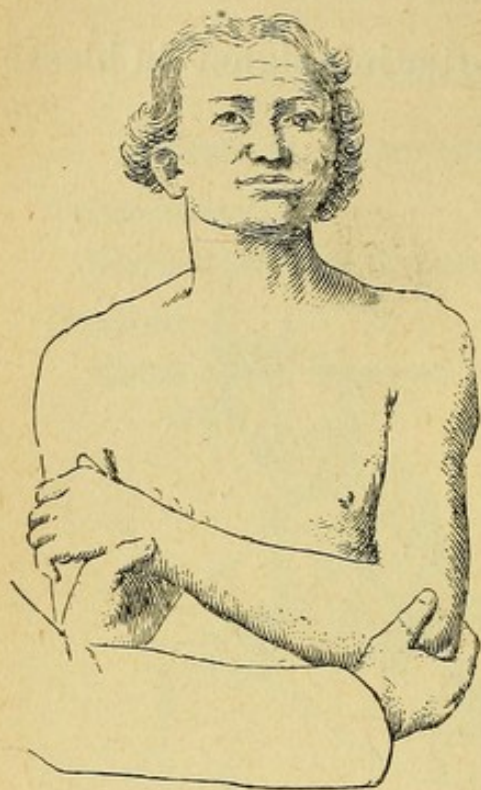

Fig. 331. — Procédé de Kocher : 3^e temps (Ricard et Launay).

B. Luxation intra-coracoïdienne.

Recourir d'emblée à la manœuvre de Mothe.

Préparatifs.

Matériel.

Une alèze pliée en cravate.

Réduction.

Position.

Le blessé est assis sur une chaise en travers.

Un *premier aide* quelconque maintient solidement les

deux chefs d'une alèze pliée en cravate et passant obliquement au-dessus de l'épaule luxée (fig. 332).

Un *deuxième aide* quelconque fixe solidement l'acromion. L'*opérateur*, le pied droit sur la chaise, le genou dans l'aisselle du blessé, empoigne d'une main la partie inférieure du bras au-dessus des condyles et de l'autre maintient l'avant-bras fléchi.

Exécution.

1^{er} TEMPS. — Relever le bras dans l'abduction, doucement, progressivement, en tirant dans son axe, jusqu'à ce qu'il soit arrivé dans le prolongement de l'épine de l'omoplate. Tirer dans cette direction long-

temps, progressivement, suivre des yeux la descente de la tête humérale vers l'aisselle.

La réduction peut se faire pendant ce temps.

2^e TEMPS. — Abaisser brusquement, d'un seul coup, le bras, en bas et en dedans, devant la poitrine.

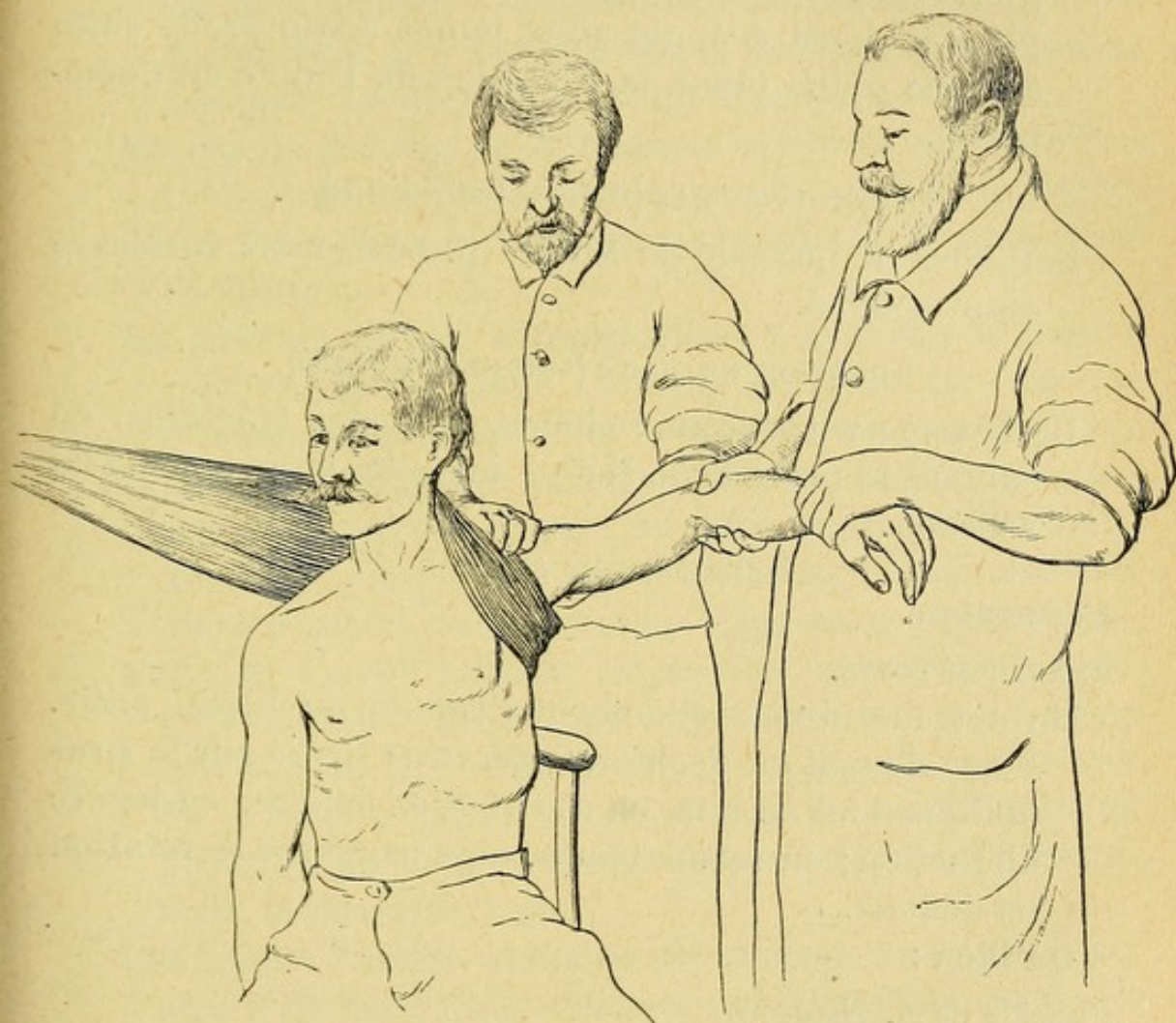


Fig. 332. — Luxation de l'épaule. Contre-extension par une alèze ne comprimant pas le thorax (Ricard et Launay).

Si la tête est loin et tend, dès qu'on ralentit la traction, à *fuir de nouveau en dedans de la coracoïde*, faire appliquer les deux mains du deuxième aide autour de l'extrémité supérieure de l'humérus, les doigts croisés; lui commander de tirer et résister en dehors, tandis que le coude est ramené en avant.

Si la luxation ne se réduit pas complètement, il se peut

qu'elle soit transformée en luxation sous-coracoïdienne. Il suffit alors de recourir à la manœuvre de Kocher.

C. Luxation sous-claviculaire.

Recourir au procédé de Mothe, en insistant sur la longueur du premier temps : tractions dans l'axe du bras placé d'abord à angle aigu, puis à angle droit, enfin à angle obtus (dans la direction de l'épine de l'omoplate).

LUXATION EN BAS (sous-glénoïdienne).

Employer le procédé de Mothe (p. 508), mais le blessé étant couché.

LUXATION EN HAUT (sous-acromiale).

Le blessé assis sur une chaise, faire des tractions, en suivant le procédé de Mothe, avec des mouvements de rotation.

LUXATIONS EN ARRIÈRE

Réduction.

Premier procédé.

Un *aide* maintient solidement l'épaule du blessé assis. Placé devant ce dernier, l'*opérateur* tirera sur le bras obliquement en bas, en avant et en dehors, en légère abduction ; en même temps sera exagérée la rotation en dedans.

Ou bien :

Procédé de A. Nélaton.

Le coude légèrement écarté du tronc, un cachet d'imprimeur est appliqué en arrière sur la tête humérale. Un coup de marteau sec sur le cachet réduit l'humérus.

Si l'on ne réussit pas par l'emploi de ces procédés on peut recourir encore au procédé de Th. Anger (p. 503). Enfin, en cas d'insuccès de toutes les méthodes précédentes, ou lorsqu'il y a de gros épanchements sanguins péri- ou intra-articulaires, ou des lésions osseuses concomitantes, il convient de tenter la *réduction sous*

l'anesthésie générale (au chlorure d'éthyle). La traction dans l'abduction suffit alors sans grand effort.

II. — LUXATIONS RÉCENTES COMPLIQUÉES

S'il existe une *fracture de la coracoïde*, de *l'acromion*, du *col de l'omoplate*, l'immobilisation dans l'écharpe de Mayor sera prolongée jusqu'à la consolidation de la fracture. Séances de massage quotidiennes.

En cas de *fracture de la diaphyse humérale*, après réduction de la luxation, appliquer une gouttière plâtrée sur l'humérus (p. 586) et immobiliser le bras dans l'écharpe.

La *fracture du col chirurgical* sera souvent difficile à réduire, même sous l'anesthésie générale. En cas d'échec, ou bien chercher la pseudarthrose utile par le massage (p. 505) et en immobilisant simplement dans une écharpe de Mayor, ou bien faire l'arthrotomie (extraction ou réduction de la tête) et immobiliser alors pendant trois semaines dans un appareil plâtré.

Enfin, si *l'artère axillaire est déchirée complètement* (anévrisme traumatique) faire la compression du tronc artériel sur la première côte, puis inciser, au niveau de la tumeur anévrysmale, et lier les deux bouts (on profitera de cette ouverture pour propulser directement la tête mise à nu).

Les cas où l'artère axillaire est divisée *incomplètement* sont difficiles à diagnostiquer : la disparition du pouls radial peut être due à la compression du vaisseau par la tête luxée. Dans le doute, il vaut mieux faire la réduction par propulsion directe, sans exercer aucune traction et sous l'anesthésie générale. En cas d'échec, on pourrait être autorisé à conseiller l'arthrotomie, avec extraction de la tête.

Dans tous les cas, des *accidents gangréneux*, apparaissant dans les jours qui suivent l'accident, peuvent nécessiter l'amputation ou la désarticulation du membre à un niveau plus ou moins élevé.

III. — LUXATIONS ANCIENNES IRRÉDUCTIBLES

Chez les jeunes gens, on doit espérer un *assouplissement graduel et progressif*, que le massage et l'électrisation développeront. Mais, lorsque le blessé ne peut travailler, quand la présence de la tête en situation anormale donne des accidents de compression (vasculaire ou nerveuse), il faut chercher la réduction par les procédés sanglants, lorsque l'emploi des procédés de douceur n'a pas réussi.

C'est à l'*arthrotomie* avec réduction ou résection de la tête humérale qu'il convient de s'adresser. Cette intervention comporte un traitement post-opératoire long et minutieux.

Il semble que la *résection* donne, en tout état de cause, des résultats fonctionnels supérieurs à la simple réintégration de la tête dans la capsule.

LUXATIONS DU COUDE

La plus commune est la luxation des deux os en arrière. Elle se produit sous l'influence d'une cause indirecte (chute sur la paume de la main en flexion ou en extension).

Caractères. — Gonflement de la région, avant-bras raccourci et fléchi sur le bras à angle obtus ; l'olécrâne fait une forte saillie en arrière, et il se produit un creux sous-épicondylien.

Diagnostic. — Examen des *trois points de repère* : épicondyle, épitrochlée et pointe de l'olécrâne : dans l'extension (ils sont sur la même ligne à l'état normal), la pointe de l'olécrâne est au-dessus de la ligne réunissant les deux os ; dans la flexion, la pointe de l'olécrâne (au lieu d'être dans le même plan que les deux autres repères) est bien plus en arrière.

Mouvements actifs impossibles ; passifs, arrêtés à la flexion à angle obtus (il est impossible de fléchir davantage) ; enfin, il existe des mouvements de latéralité.

S'assurer qu'il n'y a pas une fracture concomitante d'un des os du coude. En cas de doute, recourir à la radiographie.

Pronostic. — Favorable, sauf dans les cas de fracture concomitante, où il persiste souvent des raideurs articulaires et de la gêne des mouvements.

Traitement.

Les procédés de réduction varient suivant que la luxation est récente ou ancienne.

A. — LUXATION RÉCENTE (sans fracture).

Technique de la réduction.

Position.

Blessé de préférence couché sur une table.

Un *aide* quelconque, face au blessé, tient dans ses mains l'avant-bras (extension).

Le *praticien* placé à la tête, du côté lésé, soulève le coude malade et des deux mains enserre le bras à la partie inférieure, en croisant les mains en avant, les pouces appliqués bout à bout en arrière sur le relief de l'olécrâne.

Exécution.

En même temps que l'aide tire fortement sur l'avant-bras dans l'axe longitudinal du bras, l'opérateur propulse l'olécrâne avec ses pouces et opère la contre-extension avec ses autres doigts.

L'aide fléchit progressivement l'avant-bras jusqu'au delà de l'angle droit, pendant que le praticien continue de propulser l'olécrâne.

On peut recommencer cette manœuvre deux à trois fois.

Si l'on échoue, agir comme dans le cas suivant.

B. — LUXATION ANCIENNE

Il s'agit d'une luxation sans fracture, datant de quelques jours.

Préparatifs.

Matériel.

Une alèze.

Une écharpe simple.

Technique de la réduction.

Adapter au tiers inférieur du bras une anse de traction (alèze pliée en cravate dans la longueur) confiée à un aide (contre-extension), un autre aide tirant sur l'avant-bras fléchi (extension).

Le praticien n'aura qu'à se préoccuper de faire descendre l'olécrâne.

Si l'on échoue, endormir le blessé au chlorure d'éthyle ou au chloroforme, la réduction s'opérera simplement. Après la réduction, immobiliser le bras fléchi à angle droit dans une écharpe simple.

Suites.

Commencer le massage dès qu'il n'existe plus ni gonflement, ni douleur, soit au *bout de quatre à cinq jours environ*. Faire *tous les jours* un massage du milieu de l'avant-bras au milieu du bras; bien exercer les pressions dans les gouttières latérales au fond desquelles se trouve la capsule articulaire.

Les mouvements passifs, puis actifs seront pratiqués à la fin de chaque séance.

L'écharpe sera enlevée vers le *huitième jour*.

C. — LUXATION AVEC FRACTURE

Si la réduction se maintient, immobiliser le membre en flexion dans l'écharpe comme plus haut pendant quinze jours; commencer le massage quotidien au bout du quatrième ou du cinquième jour, dès la cessation du gonflement et de la douleur, et remettre l'écharpe dans l'intervalle des massages.

Si, au contraire, *la réduction ne se maintient pas*, l'intervention chirurgicale est nécessaire. (Elle est hors du cadre de ce manuel).

LUXATION EN AVANT DE LA TÊTE DU RADIUS

Cette luxation en avant, est due à une cause généralement directe (chute sur le côté externe du coude, par exemple); parfois, elle relève d'une cause indirecte (traction sur le poignet, arrachement fréquent de l'extrémité supérieure du cubitus).

Caractères. — Avant-bras fléchi sur le bras à angle obtus; on sent en avant, la cupule du radius qui roule sous le doigt et en arrière, à 2 centimètres sous l'épicondyle, un vide.

L'extension est limitée, de même que la flexion.

Pronostic. — Présente une certaine gravité, à cause des diffi-

cultés de réduction et de contention. Les chances de réduction diminuent vite au bout d'un petit nombre de jours.

Traitement.

Préparatifs.

Une écharpe moyenne.

Technique de la réduction.

Le *blessé* est étendu sur une table dans le décubitus dorsal.

Un *premier aide* quelconque tient dans ses deux mains l'avant-bras en supination (extension) et l'attire à lui.

Un *deuxième aide* quelconque tient le bras (contre-extension).

L'*opérateur*, les pouces appliqués sur la tête luxée du radius, propulse directement cette tête en avant.

En cas d'échec essayer de la réduction sous l'anesthésie générale, au chlorure d'éthyle.

Suites.

L'avant-bras fléchi à angle droit est soutenu par une écharpe pendant *quelques jours*.

Commencer le massage au bout de *deux ou trois jours* et faire des séances quotidiennes pendant une dizaine de jours.

Lorsque les tentatives de réduction ont échoué, on peut *chez l'adulte* essayer de la résection de la cupule radiale. Mais *chez l'enfant*, il n'y a pas lieu de s'en préoccuper, le résultat ultérieur est bon, même sans intervention.

LUXATIONS DES DOIGTS

I. — LUXATIONS MÉTACARPO-PHALANGIENNES DU POUCE

La luxation peut être en arrière ou en avant.

Le **pronostic** est favorable dans l'un et l'autre cas.

α) LUXATION EN ARRIÈRE (la plus fréquente).

Variétés. — *Incomplète* (fig. 333). — Les os sésamoïdes sont encore sur le cartilage; les deux phalanges du pouce et le métacarpien forment un Z mal défini, le pouce luxé a sa longueur normale.

Complète (fig. 334). — Les sésamoïdes reposent sur la face dorsale :

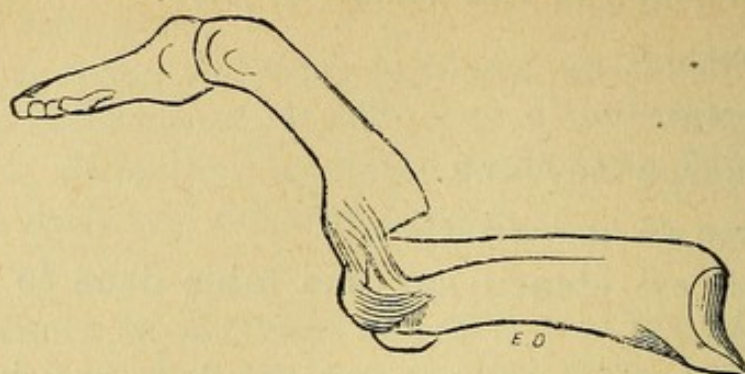


Fig. 333. — Luxation du pouce. Variété simple incomplète (Farabeuf).

déformation en Z très accentuée, la première phalange étant presque à angle droit sur le métacarpien, raccourcissement du pouce.

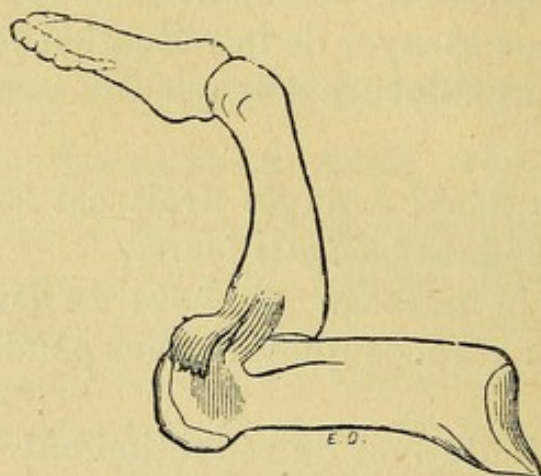


Fig. 334. — Luxation du pouce. Variété complète (Farabeuf).

Complexe (fig. 335). — Il y a interposition des sésamoïdes entre le dos du métacarpien et la phalange. Le pouce est dans la rectitude, mais le doigt est raccourci et il y a augmentation du diamètre antéro-postérieur.

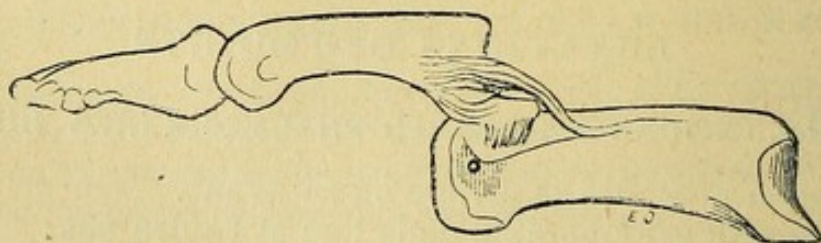


Fig. 335. — Luxation du pouce. Variété complexe (Farabeuf).

Traitement. — Les procédés de réduction diffèrent suivant qu'il s'agit d'une luxation incomplète, complète ou complexe.

A. Luxation incomplète (fig. 333).

Réduction.

Ne jamais essayer de fléchir le pouce.

1^{er} TEMPS. — Saisir la phalange et la renverser en arrière.

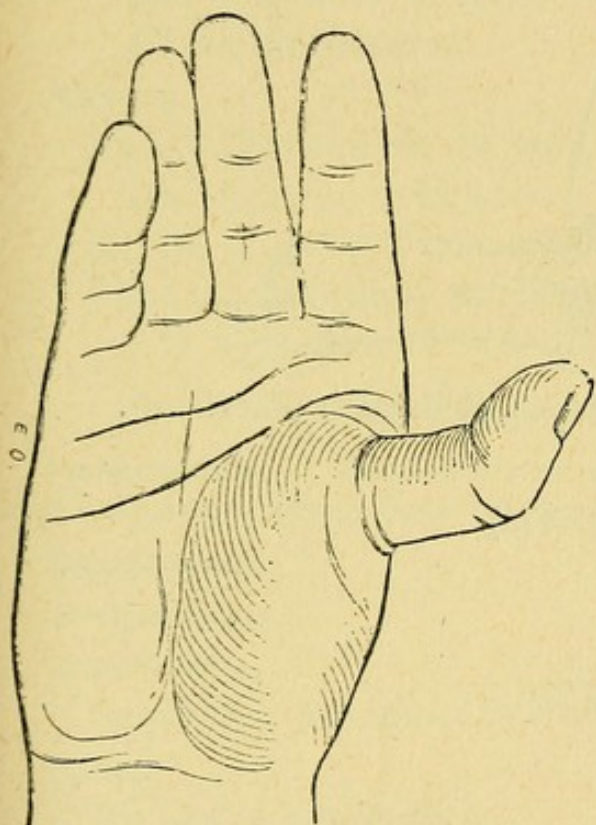


Fig. 336. — Luxation du pouce. Variété simple complète (Fara-beuf).

2^e TEMPS. — Refouler d'arrière en avant et de haut en bas son extrémité antérieure.

Suites.

Repos de la main pen-

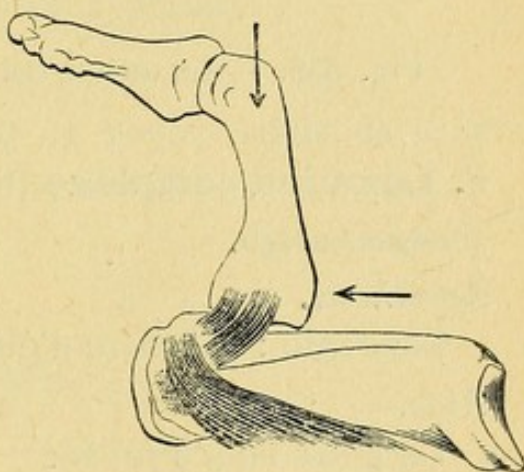


Fig. 337. — Luxation simple complète. Réduction (Fara-beuf).

dant quelques jours dans une écharpe ordinaire.

B. Luxation complète (fig. 334 et 336).

Réduction.

Ne jamais essayer de fléchir le pouce.

1^{er} TEMPS. — Saisir le pouce qui est vertical et le récliner encore un peu en arrière.

2^e TEMPS. — Refouler d'arrière en avant et de haut en bas (fig. 337) son extrémité antérieure, sans quitter

le contact du métacarpien — jusqu'à la réduction annoncée par un soubresaut.

Suites.

Repos de la main pendant quelques jours dans une écharpe.

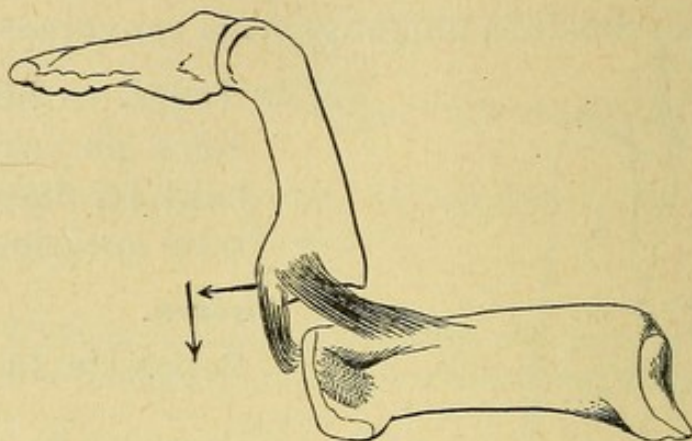


Fig. 338. — Luxation complexe. Réduction (Farabeuf).

C. Luxation complexe (fig. 335).

Préparatifs.

Anesthésie.

Générale : chlorure d'éthyle.

Aide.

Un pour l'anesthésie.

Technique de la réduction.

Position.

Blessé dans le décubitus dorsal.

Deux personnes quelconques tiennent fortement le bras et l'avant-bras du blessé (contre-extension).

L'aide maintient le métacarpien et essaie par une pression continue de faire la coaptation.

L'opérateur, ayant empoigné le pouce à pleine main tire ce dernier dans l'axe du métacarpien, jusqu'à lui donner sa longueur et même un peu plus (extension).

Exécution (fig. 338).

1^{er} TEMPS. — Sans cesser de tirer dans l'axe, redresser la phalange à angle droit.

2^e TEMPS. — Faire glisser la phalange d'arrière en avant en la refoulant vers le métacarpien.

3^e TEMPS. — Ayant été ainsi le plus loin possible en avant, abaisser le pouce sans le fléchir brusquement (fig. 338).

Cette manœuvre doit être exécutée lentement et complètement. On peut la renouveler deux ou trois fois, s'il est nécessaire.

Suites.

Immobilisation de la main une *huitaine de jours*, dans une écharpe ordinaire.

En cas d'*insuccès*, recourir à l'arthrotomie.

Dans les luxations anciennes irréductibles, se résoudre à la résection de la tête métacarpienne.

β) LUXATION EN AVANT

Caractères. — Raccourcissement du pouce, saillie de la tête métacarpienne sur la face dorsale.

Traitement.

Préparatifs.

Anesthésie.

Générale : au chlorure d'éthyle.

Aide.

Un pour l'anesthésie.

Technique de la réduction.

La *contre-extension* est faite par un aide quelconque qui maintient fortement l'avant-bras du blessé, dont la main repose à plat sur une table.

L'*extension* est pratiquée par un autre aide quelconque qui exerce des tractions sur le pouce.

L'*opérateur* appliquant ses mains autour de la jointure luxée refoule en avant et en dedans l'extrémité de la phalange, tandis que les autres doigts abaissent la tête métacarpienne en sens inverse.

Suites.

Repos de la main pendant *quelques jours*, dans une écharpe ordinaire.

II. — LUXATION MÉTACARPO-PHALANGIENNE DE L'UN DES QUATRE DERNIERS DOIGTS

Peut se produire en avant et surtout en arrière.

Pronostic. — Quand la luxation est réduite, les fonctions du doigt se rétablissent habituellement d'une manière complète.

Traitement.

Technique de la réduction.

Le blessé est assis, la main reposant à plat sur une table, l'avant-bras et la main maintenus solidement par un aide quelconque.

1^{er} TEMPS. — L'opérateur relève le doigt, le renverse en arrière, en appuyant son extrémité luxée sur le dos du métacarpien.

2^e TEMPS. — Le doigt est ramené en bloc d'arrière en avant.

En cas d'échec recommencer la manœuvre, après avoir anesthésié le blessé au chlorure d'éthyle en inhalations.

Suites.

Repos de la main dans une écharpe simple, pendant quelques jours.

Si la réduction est *impossible* dans les luxations complètes, recourir à la ténotomie du ligament glénoïdien.

III. — LUXATIONS DES PHALANGINES ET DES PHALANGETTES

Technique de la réduction.

Blessé assis, main reposant à plat sur une table.

La *contre-extension* est faite par un aide quelconque qui maintient solidement la main.

L'*extension* est pratiquée par un autre aide quelconque qui tire sur l'extrémité du doigt.

L'*opérateur* saisit la phalange, les pouces en dessus, les index croisés en dessous et serrés fortement; l'extrémité luxée est ainsi propulsée et réintégrée.

Suites.

Repos de la main pendant quelques jours dans une écharpe simple.

LUXATIONS DE LA HANCHE

La luxation est due à des mouvements de flexion ou d'abduction forcés (chutes, etc...).

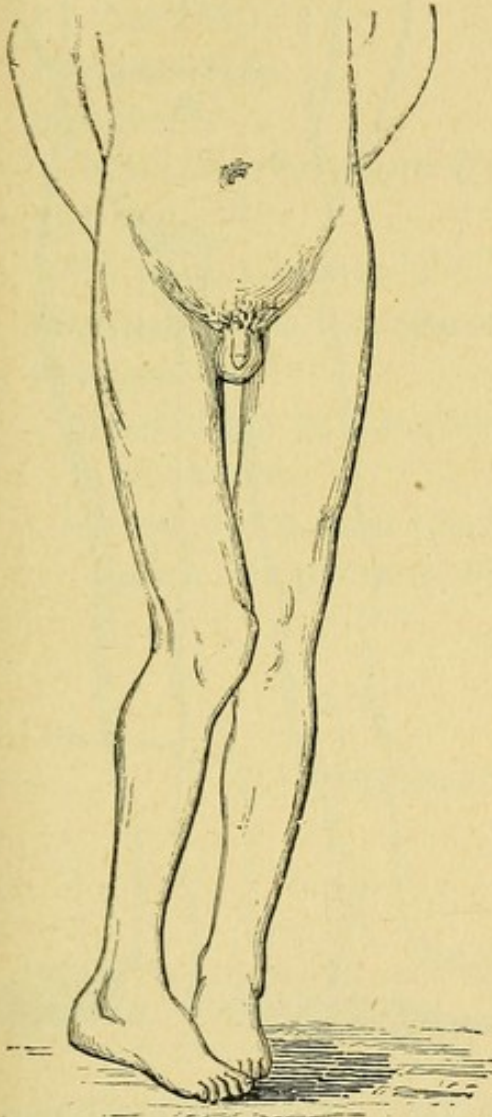


Fig. 339. — Luxation de la hanche. Variété iliaque (Ricard et Launay).

a) *L. en arrière et en haut, ou iliaque* (fig. 339) : adduction de la cuisse avec rotation interne; grand trochanter dépassant la ligne de Nélaton (page 600); pli fessier surélevé; la tête fémorale est dans la fosse iliaque externe; raccourcissement; abduction et rotation externe impossibles.

b) *L. ischiatique* (fig. 340). — Adduction avec rotation interne, pli



Fig. 340. — Luxation de la hanche. Variété ischiatique. (Ricard et Launay).

fessier abaissé; tête fémorale au-dessus et en arrière de l'ischion. Impossibilité d'abduction et rotation externe.

c) *L. en avant.*

1) Obturatrice (fig. 341) : abduction, flexion et rotation en dehors. Par la palpation externe ou le toucher rectal, on peut sentir

la tête dans sa position ovale; impossibilité de rotation interne.

- 2) Ilio-pubienne (fig. 342): abduction, extension, rotation externe; fesse aplatie; pli fessier élevé; tête sous l'arcade crurale, au pli de l'aîne. Impossibilité d'adduction et rotation interne.

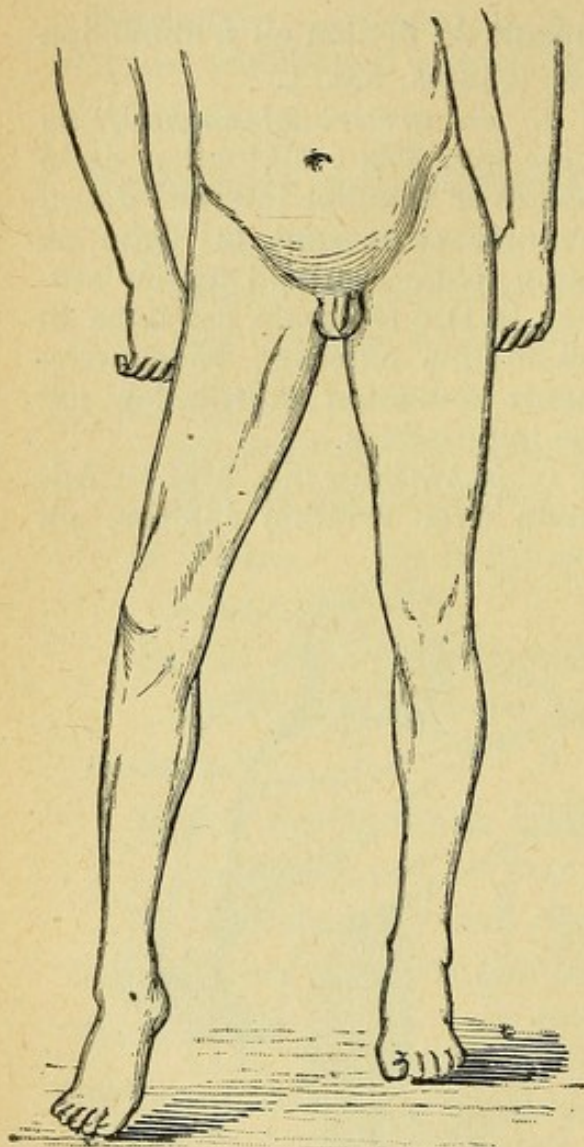


Fig. 341. — Luxation de la hanche. Variété obturatrice (Ricard et Launay).

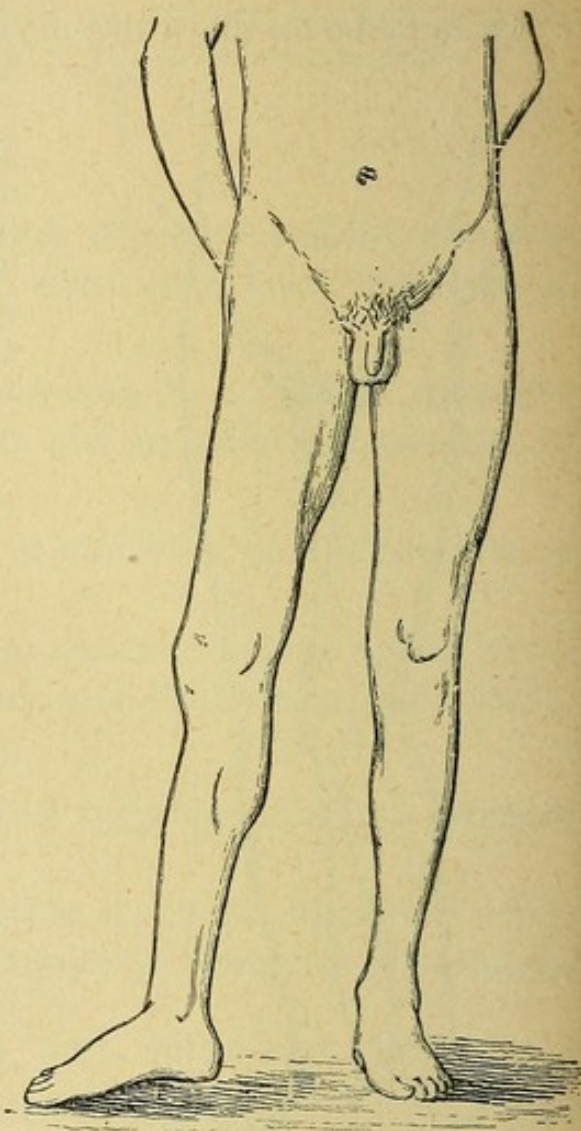


Fig. 342. — Luxation de la hanche. Variété pubienne (Ricard et Launay).

Diagnostic. — Surtout avec fracture du col extra-capsulaire.

Caractères distinctifs de la luxation : âge jeune des sujets, traumatisme intense, raccourcissement plus grand que dans la fracture, impossibilité de correction de la rotation. La radiographie, mais surtout l'examen sous l'anesthésie générale, trancheront les difficultés.

Pronostic. — Peu grave. Réduction généralement aisée, à condition qu'elle soit précoce. Les récidives ne sont pas à craindre.

Traitement.

LUXATIONS RÉCENTES

A. Luxation iliaque ou en arrière et en haut.

1^{er} PROCÈDE.

Préparatifs.

Anesthésie.

Générale : chlorure d'éthyle.

Aide.

Un pour l'anesthésie.

Technique de la réduction.

Position.

Blessé dans le décubitus dorsal sur un matelas étendu par terre.

Un ou deux *aides* quelconques s'appuient de tout leur poids sur les deux épines iliaques.

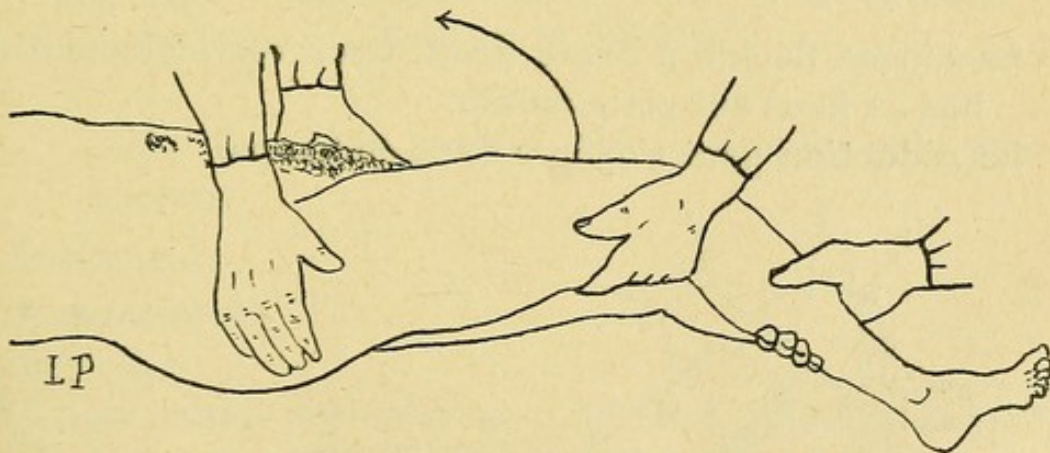


Fig. 343. — Luxation iliaque ; 1^{er} temps de la réduction.
Flexion de la cuisse.

Le *praticien* est placé en avant et un peu sur le côté du membre luxé.

Exécution.

1^{er} TEMPS. — Soulèvement et flexion de la cuisse (fig. 343).

Une main étant placée sous le creux poplité, l'autre main saisit la jambe et la soulève en pliant la cuisse.

2^e TEMPS. — Traction en hauteur sur la cuisse (fig. 344).

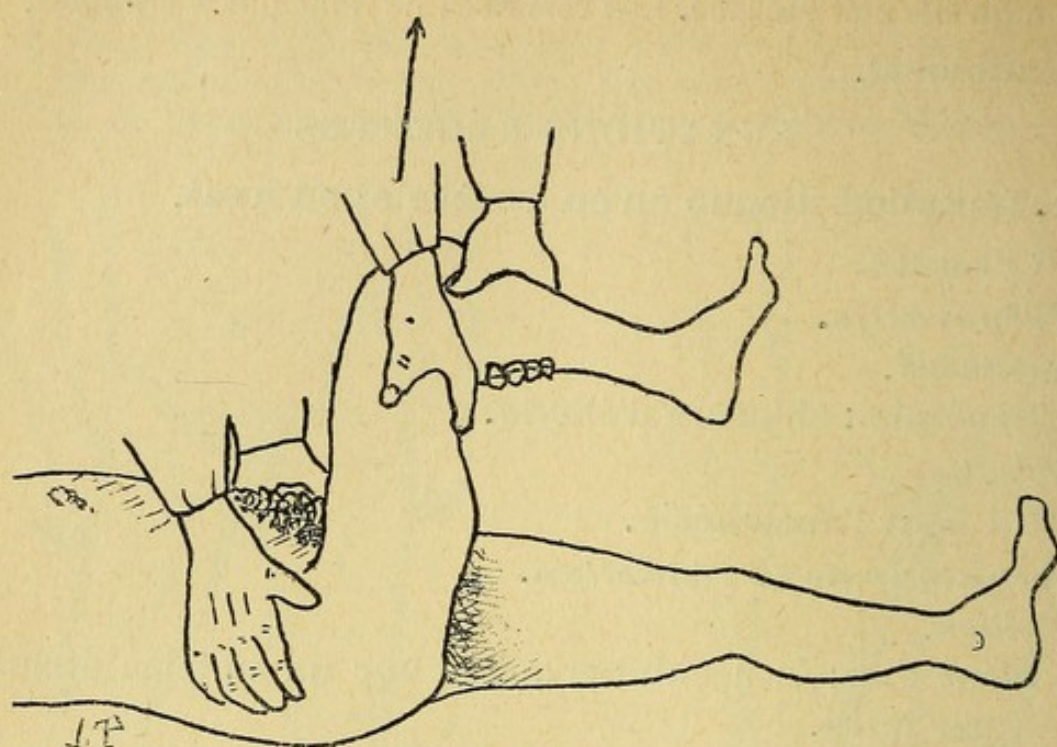


Fig. 344. — Luxation iliaque; 2^e temps de la réduction.
Traction en hauteur.

La cuisse fléchie à angle droit, tirer verticalement de bas en haut sur cette cuisse.

La réduction peut s'opérer dans ce temps.

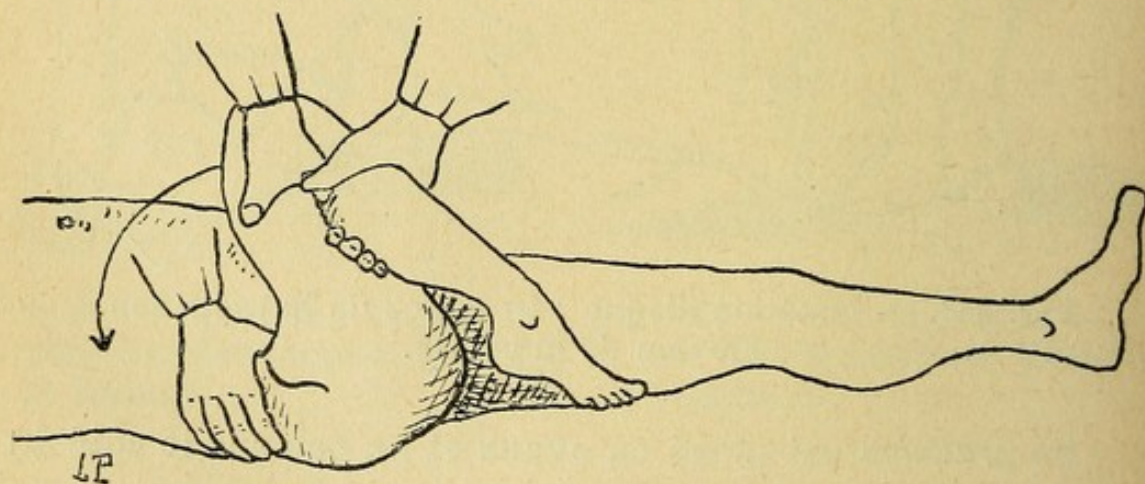


Fig. 345. — Luxation iliaque; 3^e temps de la réduction.
Abduction.

3^e TEMPS. — Abduction (fig. 345) et rotation en dehors (fig. 346).

Ecarter un peu la cuisse en abduction et tout en tirant toujours verticalement sur elle, lui faire subir la rotation en dehors.

La tête rentre dans le cotyle.

En cas d'insuccès (luxation remontant à plusieurs jours,

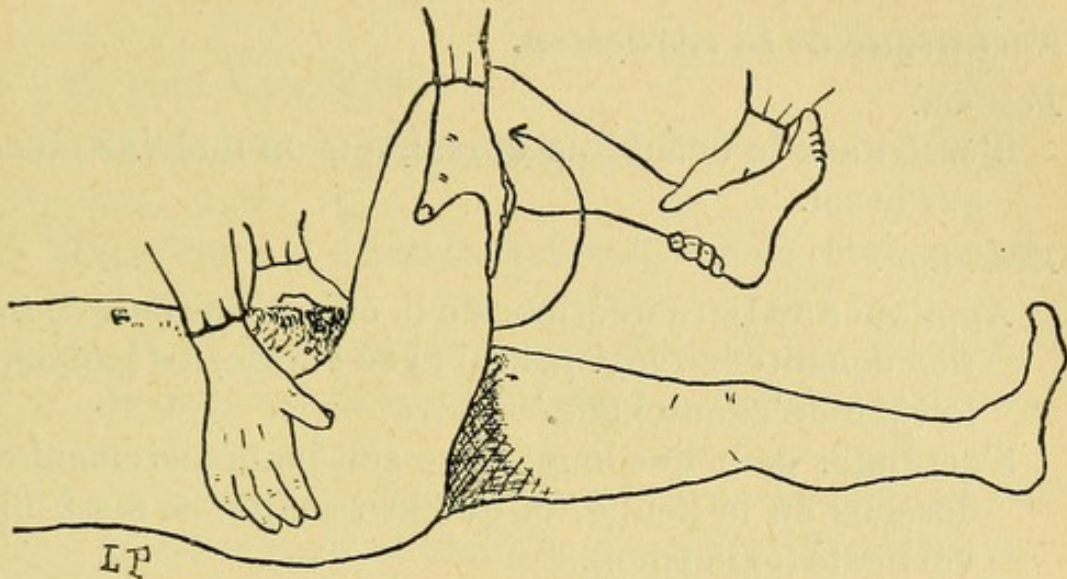


Fig. 346. — Luxation iliaque ; 3^e temps de la réduction.
Rotation en dehors.

sujet fortement musclé, etc...), employer le procédé suivant.

2^e PROCÉDÉ.

Préparatifs.

Matériel.

Une bande ordinaire en toile, de 7 à 10 centimètres de largeur sur 4 à 5 mètres de longueur.

Une alèze ou serviette assez grande pliée en cravate.

Une bande ou un tube de caoutchouc.

Mettre une poulie à l'un des crochets du plafond (anneau de suspension, etc.). En cas de manque de crochets, se servir du haut d'une porte comme poulie de réflexion.

Anesthésie.

Générale : chlorure d'éthyle.

Aide.

Un pour l'anesthésie.

Blessé.

Assouplir au préalable la région par des mouvements de rotation interne, externe, adduction, etc...

Technique de la réduction.**Position.**

Blessé dans le décubitus dorsal, sur un matelas étendu sur le sol.

Exécution.

Appliquer au tiers inférieur de la cuisse une *anse de traction* constituée (voy. p. 503) avec l'alèze, les bandes et le tube de caoutchouc.

S'arranger pour que le membre soit immédiatement au-dessous de la poulie, et que la traction se fasse bien verticale (extension).

Faire immobiliser le bassin par un *aide* (contre-extension.)

L'opérateur tirera sur l'extrémité descendante de la corde de traction pour soulever le membre et par suite la tête fémorale.

Suites.

Immobiliser le blessé, au lit, pendant *une quinzaine de jours*, tout en lui faisant faire, à *partir du quatrième ou du cinquième jour*, du massage des muscles de la fesse et de la cuisse, et surtout des mouvements passifs, puis actifs (flexion, extension, abduction, adduction, rotation et circumduction).

Dans les cas exceptionnels (fracture du sourcil cotyloïdien), où la réduction aurait tendance à se reproduire, faire de l'extension continue pendant plusieurs semaines (voy. fracture de la cuisse, p. 594).

B. Luxation ischiatique.

Mêmes manœuvres que précédemment.

C. Luxations en avant.**1. OVALAIRE.*****Préparatifs.******Anesthésie.***

Générale : chlorure d'éthyle.

Aide.

Un pour l'anesthésie.

Technique de la réduction.***Position.***

Blessé dans le décubitus dorsal sur un matelas étendu par terre.

Un *aide* quelconque appuie de tout son poids sur les deux épines iliaques antéro-supérieures (contre-extension).

Le *praticien* [se place en avant et un peu sur le côté du membre luxé. Il saisit la cuisse du côté blessé (extension).

Exécution.

1^{er} TEMPS. — Flexion de la cuisse (comme p. 523).

2^e TEMPS. — Traction en hauteur, sur la cuisse (comme p. 524).

3^e TEMPS. — Adduction et rotation interne : porter le genou en dedans et la jambe en dehors.

Suites.

Les mêmes que pour la luxation iliaque (p. 526).

2. ILIO-PUBIENNE.***Préparatifs.***

Comme précédemment.

Technique de la réduction.***Position.***

Blessé, aide, opérateur, comme précédemment.

Exécution.

1^{er} TEMPS. — Prendre la cuisse, la soulever et la porter en

dehors le plus loin possible : la tête s'abaisse, la luxation devient ovalaire.

2^e TEMPS. — Flexion de la cuisse.

3^e TEMPS. — Traction en hauteur.

4^e TEMPS. — Adduction et rotation interne.

Suites.

Les mêmes que pour la luxation iliaque (p. 526).

D. Luxations irréductibles.

Certains malades peuvent, grâce au massage, aux mouvements forcés, à l'électrisation, finir par marcher sans fatigue, bien qu'en boitant. Mais le plus souvent, il persiste une impotence considérable, de vives douleurs, etc.

Aussi, après un échec absolu de la réduction dans une luxation récente, convient-il de conseiller l'*arthrotomie précoce* avec remplacement ou résection de la tête, après avoir laissé le blessé se reposer pendant quinze jours à trois semaines.

LUXATIONS ANCIENNES

On peut réduire des luxations de la hanche par les méthodes de douceur, même au bout de deux à trois mois.

Quand ces méthodes ont échoué, si le *membre est en bonne position*, que le travail et la marche ne semblent pas fort gênés, s'il y a peu de douleurs à la déambulation, l'abstention est préférable.

Dans le cas où il existe des *douleurs vives* (compression du sciatique) des *troubles trophiques*, une *gêne* considérable dans la marche, il faut recourir à l'*arthrotomie* avec résection de la tête fémorale, à l'ostéotomie ou l'ostéoclasie, suivant les cas.

LUXATIONS DU GENOU

C'est la position du tibia qui sert à désigner le sens de la luxation.

Étiologie. — Chocs directs ou action indirecte (extension forcée de la jambe dans la chute sur les pieds).

Variétés et caractères. — 1° **L. en avant** (fig. 347). — Consécutif à l'extension forcée de la jointure. Au lieu de la saillie rotulienne, on constate une tumeur volumineuse (extrémité supérieure du tibia) surmontée d'une dépression profonde. L'axe du fémur

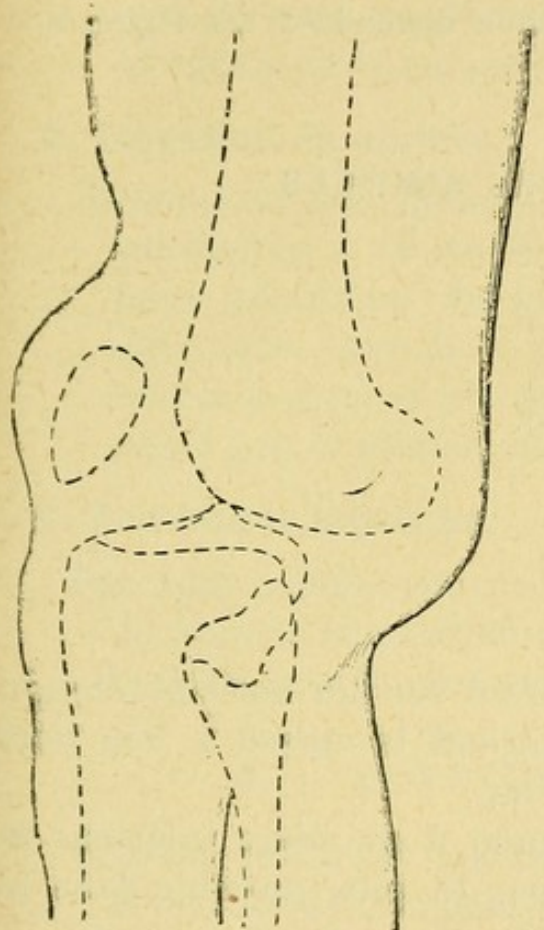


Fig. 347. — Luxation du genou en avant (Ricard et Launay).

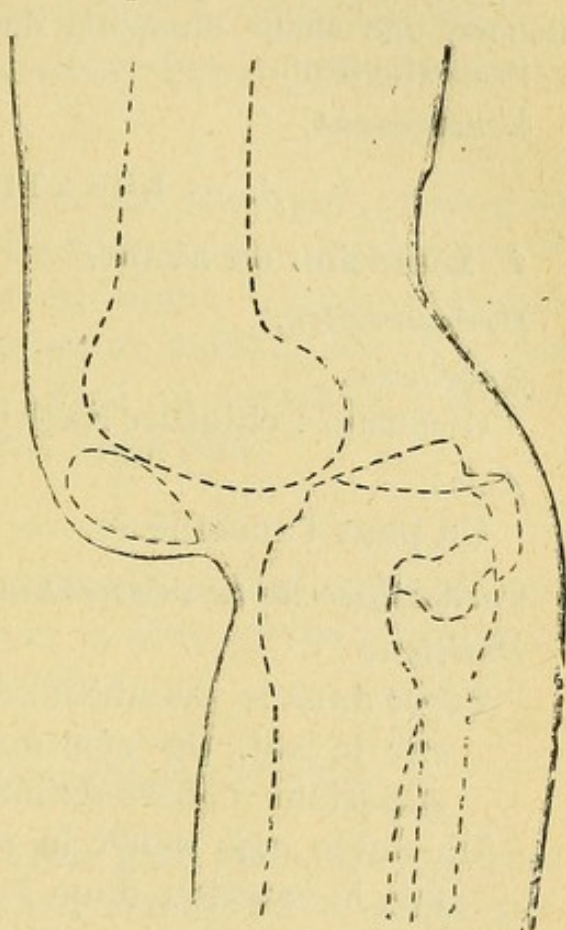


Fig. 348. — Luxation du genou en arrière (Ricard et Launay).

passé en arrière de celui de la jambe. Creux poplité effacé. Impotence du membre, mouvements de latéralité.

Complications : déchirure des téguments de la région poplitée par les condyles fémoraux, rupture de la veine ou de l'artère poplitées (membre froid, insensible, plus de battements de la pédieuse, creux poplité rempli d'une collection sanguine), étirement ou rupture du sciatique poplité externe (troubles trophiques).

Pronostic bénin, à moins de lésion de l'artère (amputation) ou des nerfs (ulcérations de la peau, atrophie des muscles).

2° **L. en arrière** (fig. 348). — Plus rare que la précédente (choc direct de la partie supérieure et antérieure de la jambe) : jambe en extension ou peu fléchie; les condyles fémoraux se dessinent en

avant, avec dépression au-dessous d'eux. En arrière le tibia proémine dans le creux du jarret.

Pronostic bénin, à moins de complication vasculaire ou nerveuse.

3° L. latérale. — Plus rare encore, elle est incomplète (chute sur les pieds, chocs latéraux). On constate tantôt en dedans, tantôt en dehors, une saillie anormale du tibia distendant les téguments.

Pronostic bénin.

Traitement.

A. -- LUXATIONS SIMPLES

1. Luxation en avant.

Préparatifs.

Anesthésie.

Générale : chlorure d'éthyle.

Aide.

Un pour l'anesthésie.

Technique de la réduction.

Position.

Blessé dans le décubitus dorsal sur un matelas étendu sur le sol. Un *aide* maintient la cuisse à son tiers supérieur (contre-extension).

Un autre *aide* saisit la jambe à son tiers inférieur et fait la traction dans l'axe, le plus possible dans la rectitude (extension).

Exécution.

L'*opérateur* empaume de chaque main les condyles fémoraux d'une part, le plateau tibial d'autre part et les refoule en sens inverse, l'un vers l'autre.

En cas d'échec, se placer en dehors et en arrière; une serviette pliée en cravate passe autour des condyles fémoraux et vient se nouer autour du cou de l'*opérateur* qui fait effort pour relever les condyles, tandis que les mains appuyées sur le plateau tibial cherchent à le repousser en arrière.

Suites.

Repos au lit pendant une *quinzaine de jours*, le membre

mis en bonne position dans une gouttière. Surélever légèrement l'extrémité du membre par un coussin (pour faciliter la circulation). Au bout du *troisième ou du quatrième jour* commencer le massage. Le sujet dans le décubitus dorsal, le genou légèrement fléchi, exécuter les pressions du milieu de la jambe jusqu'à la racine de la cuisse (fonctionnement du quadriceps).

2. Luxation en arrière.

Manœuvres analogues à celles qui précèdent, mais plus prudentes à cause de l'artère tibiale tendue sur le bord postérieur du plateau tibial. L'extension sera faite dans l'axe de la jambe, en veillant bien à *ne pas relever le pied*, et en cherchant au contraire à fléchir peu à peu le genou jusqu'à réduction.

3. Luxations latérales.

Procéder comme pour la luxation en avant, mais au lieu de faire la coaptation dans le sens antéro-postérieur, la faire dans le sens vertical.

B. — LUXATIONS COMPLIQUÉES

Rupture de l'artère poplitée sans plaie extérieure (membre froid, insensible, plus de battements de la tibiale postérieure et de la pédieuse; creux poplité rempli par une collection sanguine). Si, après réduction de la luxation sous l'anesthésie générale, l'aspect du membre est le même, une intervention est nécessaire.

Après les précautions antiseptiques d'usage enrouler la bande d'Esmarch, inciser le creux poplité assez largement, nettoyer les caillots, et chercher les bouts des vaisseaux coupés pour les lier.

Mais parfois la *rupture vasculaire n'est pas aussi évidente*, on reste dans le doute; envelopper alors tout le membre d'une couche épaisse d'ouate et le mettre au repos absolu en bonne position.

La guérison peut [se produire ainsi ou, au contraire, la *gangrène* peut apparaître.

Dans ce dernier cas, une fois la limitation du sphacèle opérée, recourir à l'amputation.

S'il existe une *plaie dans le creux poplité*, après désinfection soignée de cette plaie (débridée, au besoin, et drainée) réduire, appliquer un pansement aseptique et immobiliser le membre dans un appareil plâtré ou une gouttière ordinaire, en surveillant les réactions locales et l'état général.

S'il y a de la *suppuration*, agir comme pour les plaies articulaires infectées (p. 539) et tenter la conservation.

En cas de plaie fortement souillée, de *rupture totale* des vaisseaux poplités, si le membre demeure froid, pâle et sans battements vasculaires, procéder sans retard à l'amputation.

LUXATION DE LA ROTULE

Fort rare; la plupart du temps, luxation en dehors.

Due à un traumatisme direct, ou à une contraction musculaire brusque.

Caractères de la luxation complète : douleur vive, jambe en demi-flexion, mouvements actifs impossibles. Diamètre transverse du genou augmenté, antéro-postérieur diminué. On peut sentir nettement la rotule à la face externe du condyle externe, son plan antérieur regardant en dehors, le bord interne en avant et un peu en dedans.

Dans la luxation verticale externe, on note : extension de la jambe ou demi-flexion, augmentation du diamètre antéro-postérieur du genou : saillie antérieure pyramidale de la rotule dont le bord interne appuie sur la rainure intercondylienne, l'externe soulevant la peau.

Pronostic. — Bénin, mais récurrences fréquentes. Au bout de quelque temps la marche peut redevenir possible, mais ces terminaisons heureuses sont rares ; souvent il se produit une demi-ankylose du genou et il persiste une gêne considérable de la marche.

Traitement.

Technique de la réduction.

Position.

Sujet dans le décubitus dorsal.

Un *aide* soulève le talon du blessé et fléchit sa cuisse sur le bassin (le membre étant en rectitude complète) jusqu'à l'angle droit (pour relâcher le triceps).

Exécution.

Le praticien embrassera le genou avec les mains. Les pouces refouleront progressivement la rotule en avant et en dedans, (luxation verticale externe); ou, pénétrant sous la rotule, ils la relèveront en masse et lui feront passer la crête condylienne externe (luxation transversale); ou ils la feront basculer (luxation de champ), après que l'on se sera bien assuré de sa situation exacte.

En cas d'échec plusieurs fois répété, recourir à l'anesthésie générale.

Si *nouvel échec*, réduction à ciel ouvert.

Suites.

Repos au lit pendant une *huitaine de jours*, massage pendant ce temps. Continuer les massages *pendant un mois*.

Dans les luxations *récidivantes*, on est autorisé à proposer l'intervention sanglante.

LUXATIONS DU PIED

Variétés. — a) L. DU PIED EN DEDANS. — La plus fréquente (chute sur la plante du pied ou coup porté directement sur la région interne de la jambe, torsion du pied en dedans). Souvent coexistence de plaie, fracture du péroné, du tibia.

b) L. EN DEHORS. — Mêmes conditions étiologiques que la variété précédente, si ce n'est que le coup a porté en dehors et que la torsion du pied s'est faite en dehors. D'habitude, fracture concomitante du péroné à 5 ou 6 centimètres au-dessus des malléoles, arrachement de la malléole interne.

c) L. EN ARRIÈRE. — Très rare. Extension violente de la jambe, le pied étant fixé (sous un corps pesant, par exemple).

d) L. EN AVANT. — Très rare. Due à une flexion forcée. D'habitude fracture concomitante de la malléole interne.

Pronostic. — Peu grave; réservé dans les déplacements en arrière, à cause des difficultés de réduction et de contention.

A. — LUXATIONS SIMPLES

A. Luxation en dedans.

• **Préparatifs.***Anesthésie.*

• Générale : chlorure d'éthyle.

Aide.

Un pour l'anesthésie.

• **Technique de la réduction.***Position.*

Sujet étendu dans le décubitus dorsal sur une table, la jambe débordant la table.

Un premier aide quelconque tient la jambe fléchie à angle droit sur le genou (pour relâcher le triceps sural).

Un deuxième aide quelconque saisissant le pied avec ses deux mains, l'une autour du talon, l'autre autour de la région métatarsienne, fléchit le pied progressivement et le repousse de dedans en dehors.

Opérateur placé en dehors, une main sur le devant du pied, l'autre sur la plante, les pouces sur la malléole externe.

Exécution.

Tandis que les doigts refoulent le pied vers l'opérateur, les pouces font effort en sens inverse.

Suites.

Repos au lit pendant *quinze jours*, le membre immobilisé dans une gouttière de fil de fer remontant à mi-jambe.

Massage au bout du *quatrième jour*. Recourir également aux bains locaux très chauds tous les jours, avant de procéder au massage. Supprimer la gouttière le plus tôt possible.

B. Luxation en dehors.

Même manœuvre que la précédente, sauf qu'elle est exercée de dehors en dedans, au lieu de l'être de dedans en dehors.

C. Luxation en arrière.**Préparatifs.***Matériel.*

Appareil plâtré (p. 564).

Anesthésie.

Générale : chlorure d'éthyle.

Aide.

Un pour l'anesthésie.

Technique de la réduction.*Position.*

Blessé dans le décubitus dorsal sur une table.

Un premier aide quelconque tient la jambe fléchie à angle droit sur le genou, en même temps qu'appuyée sur le bord de la table par sa face postérieure, au-dessus du cou-de-pied.

Un deuxième aide quelconque saisissant le pied avec ses deux mains, l'une autour du talon, l'autre autour du métatarse, attire le talon d'arrière en avant, tout en fléchissant progressivement le pied.

Opérateur, en dehors, les mains croisées sous le talon, les pouces appuyés en avant sur la partie inférieure de la jambe ou sur la tête astragaliennne.

Exécution.

Chercher à rapprocher les doigts croisés des pouces, en faisant effort en sens inverse.

En cas de luxation sous-astragaliennne il peut être nécessaire de recourir à l'artifice suivant (Lejars) : application de la plante du pied sur la poitrine de l'opérateur, de façon à ce que le pied soit fortement fléchi pendant les manœuvres de réduction.

Suites.

Comme la contention est très difficile, il est utile de placer un appareil plâtré (p. 564), une fois la réduction complète obtenue. Cet appareil sera enlevé *au bout de quinze jours*. Alors commencera le massage.

D. Luxation en avant.

Manœuvre analogue à la précédente, sauf que les mouvements sont faits d'avant en arrière.

B. — LUXATIONS COMPLIQUÉES

Il existe une plaie au niveau de la région de la luxation.

Traitement.**Préparatifs.**

1° Du traitement des plaies en général (page 107).

[*Anesthésie.*

Générale : chloroforme ou éther.

Aides.

Au moins deux (un pour l'anesthésie)].

2° De l'appareil plâtré (p. 564).

Opération.

Position.

Blessé dans le décubitus dorsal, le membre inférieur en position favorable.

Exécution.

1° *Agrandir la plaie* par une incision large pour mettre à jour toute la région du traumatisme.

2° *Irriguer et laver abondamment* à l'eau bouillie très chaude ou à l'eau oxygénée. Nettoyer tous les recoins.

3° *Réduire* la luxation.

4° *Drainer* avec un ou plusieurs drains placés dans la partie inférieure de la ou des plaies et allant jusqu'au fond de l'articulation.

Pansement.

Aseptique sec, remontant jusqu'au genou et prenant tout le pied, et immobilisation dans un appareil plâtré maintenant la jointure en bonne position.

Suites.

Injection de sérum antitétanique *le jour même de l'opération* (10 c. c.), à renouveler le surlendemain et le 10^e jour.

S'il n'y a pas de réaction, changer le pansement au bout du *quatrième ou cinquième jour*, et enlever le drain. Remettre un pansement aseptique et placer le membre dans la gouttière plâtrée.

S'il se déclare de la *fièvre* ou de la *douleur locale*, bref des symptômes d'infection, agir comme pour plaie articulaire infectée (p. 539).

Si le membre ne peut être sauvé, essayer de la résection.

Si cela ne suffit pas, la dernière ressource est l'amputation.

C. — LUXATIONS IRRÉDUCTIBLES

Réséquer l'astragale au plus tôt.

LUXATIONS DU MÉTATARSE

Il s'agit, la plupart du temps, d'une luxation de la tête métatarsienne en haut, au-dessous du tarse. Relativement fréquente, à la suite des chutes de cheval sur la pointe des pieds en extension.

Caractères. — Outre la douleur et l'impotence du membre, saillie anormale du dos du pied avec aplatissement de la plante. Le relief dorsal se termine d'une façon abrupte du côté du talon. Le diamètre vertical du pied est plus ou moins augmenté, les tendons extenseurs soulevés paraissent tendus sous la peau. Le raccourcissement est variable.

Pronostic. — La réduction échoue dans plus du quart des cas, et alors il persiste une gêne plus ou moins accentuée de la marche et des douleurs.

Traitement.

Préparatifs.

Matériel.

Appareil plâtré (p. 564) formé d'une attelle postérieure remontant à mi-jambe, avec bracelet dorsal.

Anesthésie.

Générale : chlorure d'éthyle.

Aides.

Deux, dont un pour l'anesthésie.

Technique de la réduction.*Position.*

Sujet dans le décubitus dorsal sur un lit.

Un premier aide quelconque fixe solidement le talon et le cou-de-pied (contre-extension).

Un deuxième aide quelconque tire fortement et d'une façon continue sur l'extrémité du pied saisi à pleines mains (extension).

L'opérateur a les doigts croisés sous la plante du pied, les pouces sur la face dorsale au niveau du déplacement.

Exécution.

Les pouces exercent un mouvement de propulsion en avant et en bas sur la base des métatarsiens, tandis que les autres doigts agissent en sens inverse sur les cunéiformes et le cuboïde.

Pansement.

Immobiliser le pied à angle droit à l'aide d'une attelle plâtrée postérieure avec bracelet dorsal au niveau de l'interligne de Lisfranc.

Suites.

N'enlever l'appareil qu'au bout de *douze jours*. Commencer alors le massage. Si la luxation se reproduisait — ce qui arrive souvent — ne pas s'en préoccuper et rendre au membre ses fonctions par le massage.

On pratiquera le massage du bout des orteils jusqu'au genou, et on s'attardera, en arrière, à la face postérieure du tendon d'Achille et, en avant, aux tendons extenseurs. Au bout de quelques jours, on entreprendra des mouvements passifs (flexion, extension, pronation, supination et circumduction) et plus tard des mouvements actifs, auxquels on opposera finalement de la résistance.

LUXATIONS DES ORTEILS

Même traitement que pour les doigts (p. 515).

PLAIES DES ARTICULATIONS

Diagnostic. — Fondé sur l'écoulement de synovie, la profondeur de la pénétration, la direction de l'instrument vulnérant. Dans les cas douteux (plaies étroites) mieux vaut tenir la blessure pour pénétrante. S'abstenir d'exploration au stylet.

Pronostic. — Réservé (infection articulaire ou générale, toujours possible).

Traitement.

A. **Plaies étroites** (piqûre, coup de poinçon, coup de feu).

Le traitement sera le même que pour la plaie simple par instrument piquant (p. 115). De plus, le membre sera immobilisé dans une gouttière de fil de fer bien garnie d'ouate, ou, s'il s'agit d'une articulation importante, dans un appareil plâtré.

Suites.

S'il n'y a *pas de température ni de réaction locale dans les six jours* qui suivent, enlever le pansement, le remplacer par une bande. — Employer la compression, la révulsion ou la ponction, en cas d'épanchement séreux.

Si la *température monte légèrement*, si la région se tuméfie, devient douloureuse, il peut s'agir d'une arthrite traumatique séreuse ou séro-fibrineuse. Il est indiqué de vider la synoviale par une ponction aspiratrice (avec l'appareil de Potain), sans la laver.

Si, au contraire, la *température est élevée*, les douleurs très vives, la tension considérable, il s'agit d'une arthrite suppurée; il faut faire l'*arthrotomie* (p. 557). Nettoyer consciencieusement tous les culs-de-sac ou diverticules au moyen de tampons ouatés qui enlèvent tous les dépôts et exsudats siégeant à la face interne de la séreuse. Laver la synoviale avec la solution de chlorure de zinc à 5 p. 100. Etablir des *contre-ouvertures* multiples, dans l'axe des membres;

passer un drain dans chacune d'elles. S'arranger pour que le drainage s'exerce aux points les plus déclives quand le blessé sera couché. Ne pas suturer. Appliquer un pansement aseptique sec.

Immobiliser ensuite le membre en bonne position dans un *appareil plâtré* (p. 564), pendant au moins un mois. La guérison de l'arthrite obtenue, les plaies cicatrisées, commencer le massage, l'électricité, les douches sulfureuses.

Ultérieurement, on pourra recourir avantageusement aux eaux thermales : Aix-les-Bains, Bourbonne, Bourbon-Lancy.

B. Plaies larges (instruments tranchants).

Préparatifs.

1° Du traitement des plaies en général (p. 107).

[*Anesthésie.*

Générale : chloroforme ou éther.

Aides.

Deux (un pour l'anesthésie)].

2° De l'appareil plâtré (p. 564), s'il s'agit d'un membre.

Opération.

Position.

Décubitus dorsal.

Exécution.

Agrandissement de la plaie au bistouri ou aux ciseaux. Nettoyage de l'articulation avec de l'eau bouillie chaude en abondance. Détersion minutieuse de la cavité avec des compresses stérilisées.

Laisser un drain à l'angle inférieur de la plaie. Suturer séparément le reste de la capsule et la peau, en ménageant la place pour le passage du drain.

Pansement.

Aseptique sec et immobilisation dans un appareil plâtré, s'il y a lieu.

Suites.

Surveiller attentivement l'état local et l'état général. Si tout va bien, enlever le ou les *drains* le plus tôt possible (au bout de dix à quinze jours) et commencer à *mobiliser le membre*, une fois la plaie fermée (environ quatre semaines après le traumatisme).

Le traitement *consécutif* (massage, électrisation, etc.) sera le même qu'à la suite de l'arthrotomie.

Si la *fièvre* se déclare, si des phénomènes douloureux se développent, procéder à l'arthrotomie (p. 557).

OSTÉO-ARTHRITE TUBERCULEUSE (ou ostéo-synovite fongueuse).

Ce sont des lésions tuberculeuses dont le début est presque toujours une ostéite, la jointure ne se prenant que dans un second temps (Lannelongue).

Caractères. — Début sourd, insidieux. — Des douleurs apparaissent spontanées et à la pression au niveau des os. Les mouvements deviennent difficiles, parce que douloureux. L'article augmente de volume, des attitudes vicieuses se produisent. Les fongosités donnent l'impression de la fluctuation (fausse fluctuation).

Traitement.

Ne pas oublier le traitement général (p. 547).

Le traitement local consiste dans l'emploi de la *méthode sclérogène* (de Lannelongue). Principe de la méthode : grâce à l'injection d'une solution de chlorure de zinc dans la zone saine la plus voisine des fongosités, des néoplasmes tuberculeux, déterminer la sclérose de cette couche périphérique et enrayer ainsi le processus extensif de la lésion.

Manuel opératoire.

S'il s'agit d'injection sur des membres plus ou moins déviés, il est indispensable de redresser au préalable ces membres et de leur conserver une bonne attitude, grâce à un appareil plâtré ou autre, maintenu pendant la période de réaction de l'injection.

Préparatifs.**I. — *Avant l'opération.******Instruments.***

Seringue à injections hypodermiques de 1 à 2 centimètres cubes, avec index à vis, pour fractionner par gouttes la solution injectée, et aiguille assez longue.

Récipients.

Un récipient à mettre sur le feu pour stériliser la seringue et l'aiguille.

Deux cuvettes ordinaires pour le nettoyage des mains de l'opérateur (l'une pour l'eau bouillie, l'autre pour le Van Swieten).

Liquides.

Eau bouillie, quelques litres.

Solution de chlorure de zinc (à 1/20 pour les tout jeunes enfants, à 1/10 pour tous les autres sujets) dans un flacon à large ouverture.

Alcool à 90°.

Solution de Van Swieten.

Solution de chlorhydrate de morphine à 1/100.

Matériel de pansement.

Ouate hydrophile.

Matériel d'asepsie.

Savon.

Brosse à ongles.

Anesthésique.

Général : chlorure d'éthyle ou chloroforme.

Aides.

Deux (un pour l'anesthésie).

II. — *Préparatifs de l'opération.****Instruments.***

Stériliser la seringue et l'aiguille (p. 21). Ne pas oublier de placer la seringue *dans l'eau froide* que l'on portera ensuite à l'ébullition.

Opérateur.

Nettoyage aseptique des mains (p. 23).

Malade.

Préparation aseptique de la région (p. 24). Anesthésie.

*Injection.***I. — OSTÉO-ARTHRITE TUBERCULEUSE DU GENOU**

a. *Partie supérieure.* — Enfoncer l'aiguille au-dessus du cul-de-sac supérieur, de manière à atteindre le fémur au niveau de la réflexion de la synoviale fongueuse et déposer *sur le fémur même*, au-dessous du périoste si possible, II gouttes de la solution (enfant de dix ans), III gouttes (adulte).

Retirer l'aiguille et prendre la précaution de mettre le doigt sur le trajet abandonné par l'aiguille, afin d'empêcher le liquide de refluer. Puis, enfoncer l'aiguille plus loin, jusqu'à quatre à cinq fois, sur la demi-circonférence du cul-de-sac supérieur. A chaque fois injecter de II à III gouttes, suivant l'âge.

b. *Partie inférieure.* — Pour le *quartier interne* de la synoviale placé en dedans de la rotule et du ligament rotulien, enfoncer l'aiguille au bord de la rotule et la diriger parallèlement au bord du ligament rotulien, à 1 centimètre environ en dedans de ce bord; laisser tomber II gouttes de solution. Veiller à ce que l'aiguille soit bien *sous l'aponévrose*, c'est-à-dire dans la couche superficielle des fongosités.

Répéter l'injection de II gouttes parallèlement au bord supérieur de l'épiphyse du tibia, au niveau de la réflexion de la synoviale sur ce bord, c'est-à-dire très près du bord articulaire de l'épiphyse elle-même.

Procéder de la même façon pour le *quartier externe* de la synoviale.

II. — OSTÉO-ARTHRITE DU COU-DE-PIED

Injectant II à III gouttes à chaque fois : *en avant*, sur le bord antérieur du tibia au-dessous des extenseurs, faire deux à trois piqûres sous les tendons sans se préoccuper des gaines tendineuses souvent atteintes;

en dedans, injecter au-dessous de la malléole et le long de cette saillie osseuse en arrière, et surtout le long du tendon d'Achille;

en dehors, procéder de même sous la malléole externe; on enfoncera l'aiguille nettement sous l'aponévrose, dans les couches superficielles des fongosités.

Pansement.

Le membre maintenu en bonne position, le malade gardera le repos au lit.

Dès le réveil du sujet, faire une *injection de morphine* (2 milligrammes) toutes les deux heures, jusqu'à ce qu'on ait atteint en tout une dose égale au nombre d'années de l'enfant, jusqu'à l'âge de dix ans. On s'arrêtera à la dose de 1 centigramme pour les enfants plus âgés; il ne sera pas toujours nécessaire d'y arriver pour faire cesser la douleur.

Suites.

Appliquer la *compression ouatée* de l'articulation *deux à trois jours après* les injections. Continuer cette compression jusqu'au moment où le membre est abandonné à lui-même, une fois le travail de sclérose achevé.

Mais en attendant ce moment, faire tous les jours du *massage* des muscles au-dessus et au-dessous de l'articulation, sans jamais toucher à cette dernière elle-même. On peut recourir également à l'*électrisation*.

L'articulation guérie (ce qu'on reconnaît à la disparition des fongosités remplacées par un empâtement consistant, à l'absence de sensibilité sur les épiphyses

comme aux attaches ligamenteuses, bref à l'aspect normal de l'article) laisser le malade reprendre peu à peu les mouvements qu'il peut faire sans gêne et sans douleur : en aucune façon, ne provoquer chez lui le moindre mouvement. Le retour des fonctions s'opère peu à peu.

Il peut être nécessaire de recommencer l'emploi de la méthode (en cas de transformation fibreuse insuffisante) plusieurs fois, à huit ou quinze jours d'intervalle.

Complications.

Epanchement sanguin quelques jours après l'injection.

Ne sera pas confondu avec un abcès (absence de température et de réaction locale). — Il suffit d'exercer une compression directe particulière avec de l'ouate fixée par du diachylon et de faire par-dessus le tout la compression générale, dont il est question plus haut.

Eschare, produite lorsque l'injection est faite au-dessus de l'aponévrose superficielle. D'où l'indication — pour l'éviter — de pénétrer très profondément et lorsque les parties molles sont fines, comme chez les très jeunes enfants, de recourir à des solutions au 1/20.

— Se borner à appliquer un pansement aseptique.

Arthrite aiguë aseptique, consécutive à la pénétration de la solution dans la synoviale. — La compression en vient à bout.

Arthrite suppurée, consécutive également à la pénétration de la solution dans la synoviale. — La ponction articulaire ou l'arthrotomie peuvent être nécessaires.

La méthode sclérogène peut être associée à l'injection intra-articulaire : c'est, alors, la MÉTHODE DES INJECTIONS INTRA- EXTRA-ARTICULAIRES.

Récemment préconisée par Lannelongue, cette méthode convient aux cas où le travail néoplasique se produit surtout à la partie interne de la synoviale, ou à la fois en son intérieur et à sa périphérie.

Quelques jours avant les injections péri-articulaires sclérogènes, on commence par ponctionner l'articulation pour en retirer le pus, puis après lavage à l'eau bouillie, on y injecte l'huile iodoformée créosotée dont voici la formule :

Huile	90 grammes.
Éther	40 —
Iodoforme.	10 —
Créosote.	2 —

On laisse dans l'articulation une quantité déterminée de cette huile (30 grammes environ pour le genou d'un adolescent).

Dans la huitaine qui suit, au bout de trois à quatre jours, on procède aux injections extra-articulaires.

COXO-TUBERCULOSE

Arthrite tuberculeuse de la hanche, encore appelée improprement coxalgie.

Symptômes. — 1^{re} période : claudication, douleur spontanée à la

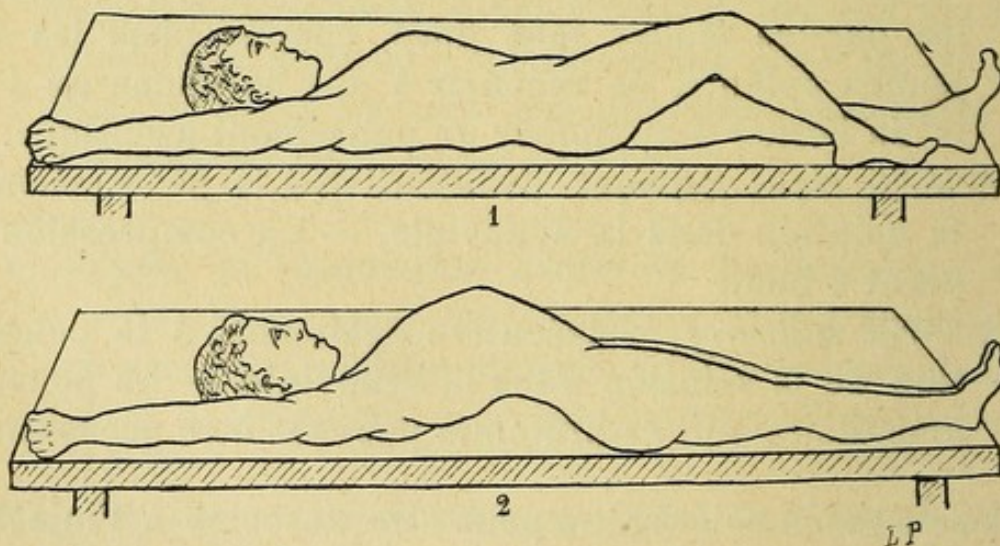


Fig. 349. — Examen du coxalgique sur un plan horizontal rigide (d'après Desfosses).

En 1, le membre du malade est fléchi. — En 2, ce membre est étendu, mais alors le dos se creuse et produit l'ensellure.

hanche ou, et surtout, au genou, sans contracture ; ganglions cru-
raux. Douleur à la pression : à la base du triangle de Scarpa, en

dehors de l'artère fémorale et en arrière, au pli fessier. Douleur à la percussion sur le grand trochanter, sur le talon.

2^e période : abduction ou allongement apparent du membre. Deux étapes : dans l'une l'articulation est fixée dans une attitude vicieuse, il y a de la contracture, puis de la rétraction, de la déformation des surfaces et des adhérences c'est alors que l'on observe l'ensellure (fig. 349). — Dans l'autre, il s'ajoute un ou plusieurs abcès froids.

Pronostic. — Favorable dans les milieux aisés. Généralement, la guérison n'est obtenue qu'au prix de l'ankylose. — Malgré le développement d'abcès, la majorité des malades guérissent avec une déformation plus ou moins grave, susceptible de réclamer plus tard une intervention chirurgicale.

Diagnostic. — Penser surtout à l'entorse épiphysaire et aux douleurs de croissance. Le meilleur moyen de diagnostic est de mettre l'enfant au repos absolu. S'il ne s'agit pas de coxalgie, la boiterie et la douleur ne tardent pas à disparaître.

Traitement.

PREMIÈRE PÉRIODE

Repos absolu au lit, dans le décubitus horizontal, sur un matelas assez dur et sans oreiller. Tous les jours, le malade sera, si possible, transporté (fig. 350) au grand air pendant quelques heures ; il assistera aux repas des autres, il sera distrait et amusé. Frictions sèches quotidiennes sur tout le corps.

L'alimentation sera forte (viande fraîche, poissons, œufs, beurre, sardines, viande crue au besoin). Le malade boira du vin ou de la bière, naturellement en quantité modérée. Il prendra de l'huile de foie de morue ou, à son défaut, du fer, du quinquina, de l'arsenic, des glycéro-phosphates.

Le séjour au bord de la mer est généralement excellent.

La durée du repos au lit est variable ; le décubitus sera conservé, tant qu'il n'y aura pas : récupération absolument complète de tous les mouvements de la hanche, absence de toute douleur à la pression méthodique exercée sur les différents points de la région, absence d'engorgement ganglionnaire (Lannelongue).

En général, l'enfant gardera le lit *au moins deux à trois mois*, souvent davantage.

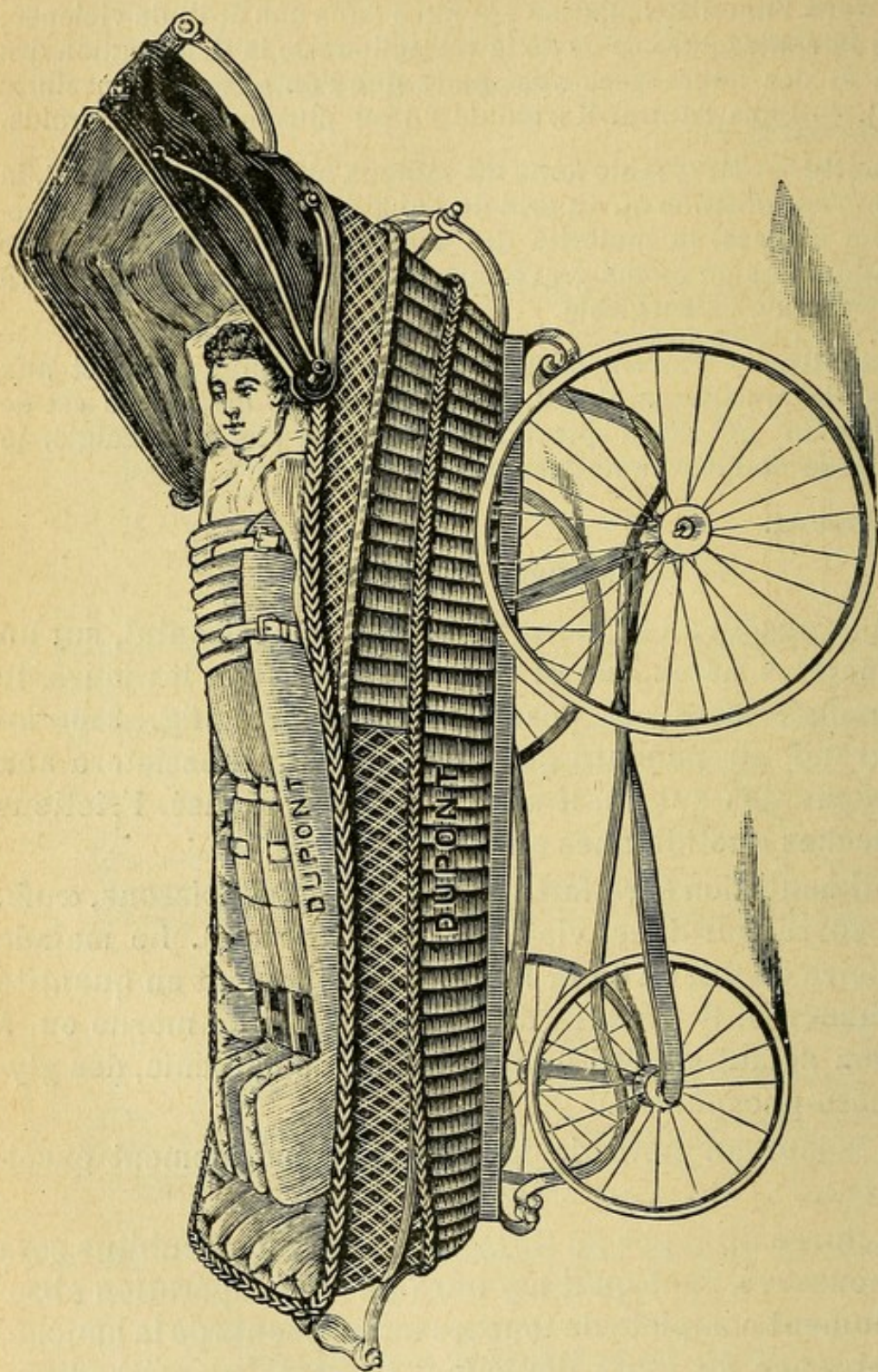


Fig. 350. — Voiture longue pour coxo-tuberculeux transporté dans une gouttière de Bonnet.

Le retour aux marches, jeux, etc., ne se fera que progressivement et par une sage graduation.

DEUXIÈME PÉRIODE

Le traitement général sera le même ici que dans la première période.

Le traitement local varie suivant l'étape.

PREMIÈRE ÉTAPE : pas d'abcès froid.

Le traitement de choix consiste dans l'EXTENSION CONTINUE.

Préparatifs.

De l'appareil de Tillaux pour fracture de cuisse (p. 594).
(Prendre, comme poids, des sacs de toile remplis de grains de plomb ou de sable. Commencer par 1 kilo-

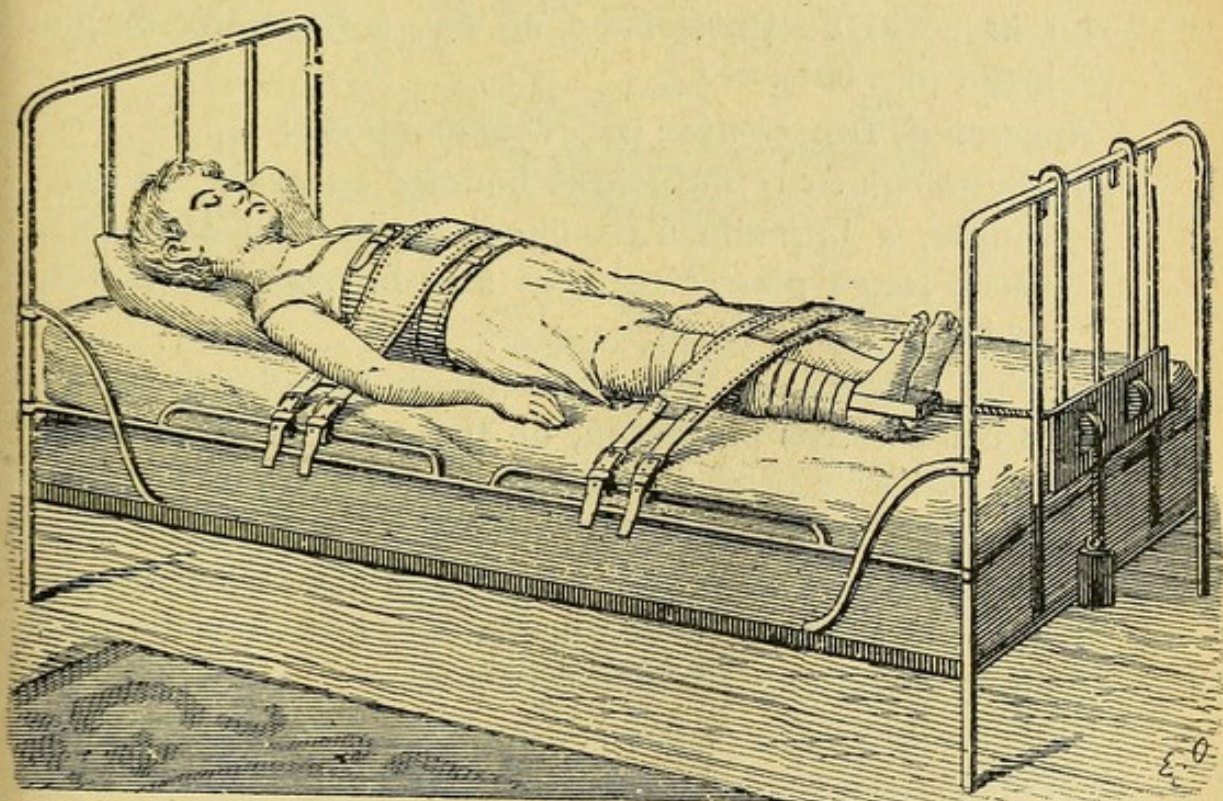


Fig. 351. — Lit de Lannelongue pour coxalgie (Ricard et Launay).

gramme au-dessous de dix ans ; 2, 3, 4 kilogrammes au-dessus de dix ans et suivant l'âge).

Planche assez épaisse, d'une longueur égale à la taille de l'enfant plus 50 centimètres environ, et de la largeur du lit. Cette planche sera encadrée de rebords et

munie de poignées latérales, de façon à pouvoir être enlevée aisément.

Matelas en crin, de préférence, et à capitons rapprochés, de dimensions légèrement inférieures à celles de la planche. Ce matelas est pourvu d'une enveloppe constituée sur une de ses faces par de la moleskine, sur l'autre par de la toile. L'enfant sera couché sur l'une ou l'autre face, à volonté.

Le drap de dessous sera protégé, au niveau du siège de l'enfant, par un morceau de toile *imperméable* fixé aux quatre coins, recouvert d'une *alèze* pliée en quatre — ce qui permet le changement de l'alèze, quand elle est souillée.

Le *lit* sera, de préférence en fer, à barreaux et peu large (fig. 351).

Appareil de Lannelongue (fig. 352) composé :

- a. D'une ceinture thoracique bouclée en avant, en tissu souple, à laquelle s'attachent en arrière deux lacs assez longs pour être fixés aux barreaux de la tête du lit.
- b. D'un bandage de corps : bande de toile large de 15 à 18 centimètres au milieu, de 10 à 12 centimètres aux extrémités sur une longueur de 1^m20. Ce bandage porte à quelque distance du milieu une boutonnière verticale où s'engage une des extrémités du bandage. Il a, en outre, quatre lacs, deux attachés au bord supérieur, deux au bord inférieur.
- c. D'un troisième bandage analogue au bandage de corps, sans les lacs, qui peut être nécessaire pour les membres inférieurs.

Petit coussin de la grosseur d'une serviette ordinaire roulée, destiné à être mis sous les pieds au niveau du tendon d'Achille.

Mise en place de l'appareil.

Après que le membre malade a été minutieusement nettoyé à l'eau chaude et au savon, appliquer l'appareil.

reil de Tillaux (p. 595), sauf le poids que l'on n'attachera qu'à la fin.

L'enfant, revêtu de sa chemise, est placé au milieu du

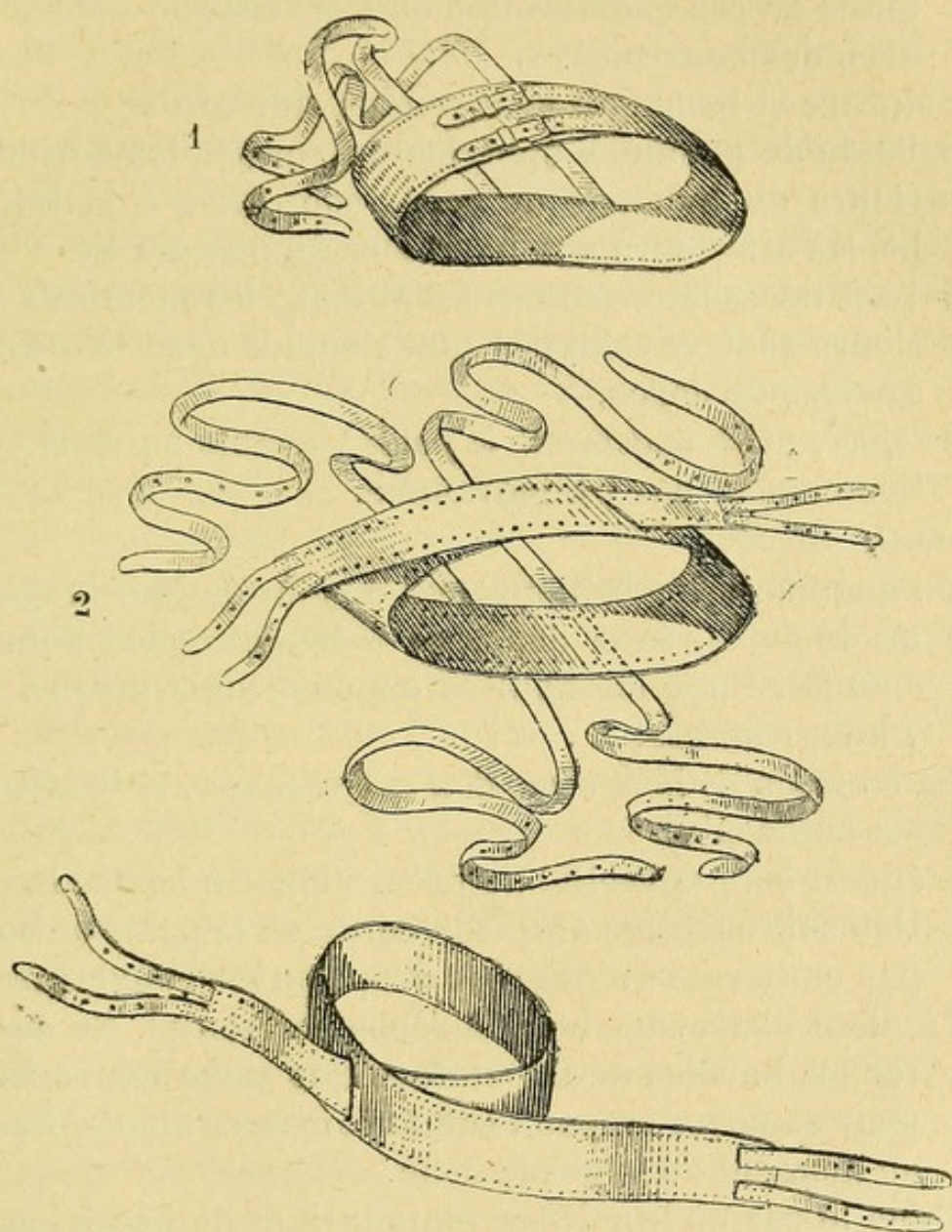


Fig. 352. — Ceintures de l'appareil de Lannelongue.

1. Ceinture thoracique. — 2. Bandage de corps. — 3. Bandage pour les membres inférieurs.

lit, la tête et les pieds à 25 centimètres des barreaux. Il est enveloppé avec la *ceinture thoracique* que l'on boucle en avant, en la serrant modérément. Attacher les deux lacs aux barreaux de la tête du lit.

Mettre le *bandage de corps* directement sur la ceinture, le plein en arrière. Ramener les deux chefs en avant et engager l'un d'eux dans la boutonnière. Les extrémités de ces chefs sont fixées de chaque côté du lit avec des courroies.

Ceinture et bandages sont rendus solidaires.

A l'aide de quelques épingles de sûreté, les lacs supérieurs du bandage de corps sont fixés à la tête du lit, les inférieurs aux barreaux du pied du lit.

S'il est nécessaire (enfant turbulent), les membres inférieurs sont enveloppés aux genoux avec le *deuxième bandage de corps*.

Adapter, alors seulement, le poids variable suivant l'âge. Commencer par 1 kilogramme.

Suites.

On augmentera graduellement de jour en jour la charge ou le poids, sans dépasser 5 kilogrammes pour les enfants. Chez les adultes on peut aller jusqu'à 6 à 7 kilogrammes.

La cessation de la douleur doit être complète, si l'extension est suffisante.

L'enfant sera surveillé de près. Veiller à ce que la traction soit effective et que la corde ou le poids ne soient pas embarrassés dans les draps ou les couvertures.

L'enfant observera bien le repos horizontal. Ne desserrer les boucles de la ceinture que pour les repas ou pour soulever un peu l'enfant et glisser un plat bassin, au moment de la garde-robe.

Dans le cas où le sujet se plaindrait de douleurs locales, défaire l'appareil et voir s'il ne s'est pas produit d'eschares, surtout au niveau de la rotule et du cou-de-pied. Dans le cas où il s'en serait produit, les recouvrir d'un pansement à la vaseline boriquée, avec beaucoup d'ouate.

Durée de l'extension : assez longue, de six mois à un an. Il faut, pour pouvoir la cesser, l'absence de tout symptôme du côté de la hanche; qu'il y ait disparition

complète de douleurs depuis plusieurs semaines au moins ; que les mouvements possibles soient absolument indolores, ou que l'ankylose soit tout à fait organisée. Appliquer alors un appareil plâtré (voy. plus bas) avec lequel l'enfant marchera pendant environ un à deux mois.

Dans certains cas (traitement fait à une période avancée de la maladie) on n'obtient au bout de plusieurs semaines d'extension prolongée qu'un faible degré de redressement et à peine quelques mouvements, il est préférable de recourir au *redressement brusque sous le chloroforme*, après quoi on revient à l'extension continue.

Pour procéder à ce redressement, l'assistance de deux ou trois aides est nécessaire. L'anesthésie doit être profonde. Le bassin de l'enfant étant fixé par ces aides qui appuient sur les épines iliaques antéro-supérieures, l'opérateur imprime au fémur des mouvements dans tous les sens : abduction, adduction, extension, flexion, en les augmentant de plus en plus. Des craquements s'entendent et se sentent. Opérer prudemment et en graduant toujours l'effort employé. Il reste parfois un peu de flexion et d'abduction. Ne pas insister.

Chez les petits enfants, l'extension continue est difficile.

On peut recourir à L'IMMOBILISATION DANS UN APPAREIL INAMOVIBLE (fig. 355).

Préparatifs.

Matériel.

Quatre à cinq bandes plâtrées de 12 à 15 centimètres de largeur.

Ouate ordinaire en bandes (plusieurs paquets de 125 grammes).

Taffetas chiffon.

Cuvette renfermant de l'eau chaude.

Pelvi-support (fig. 353) ou appareil de soutien improvisé.

Serpette ou tranchet.

Anesthésique.

Général : chloroforme.

Aides.

Trois (un pour l'anesthésie).

Opération.

I. Sous l'anesthésie générale redressement forcé (p. 553).

II. Le redressement obtenu, avant le réveil de l'enfant, appliquer l'appareil plâtré.

Le sujet est placé tout nu sur le pelvi-support

(fig. 354), un aide tenant la jambe saine et un autre

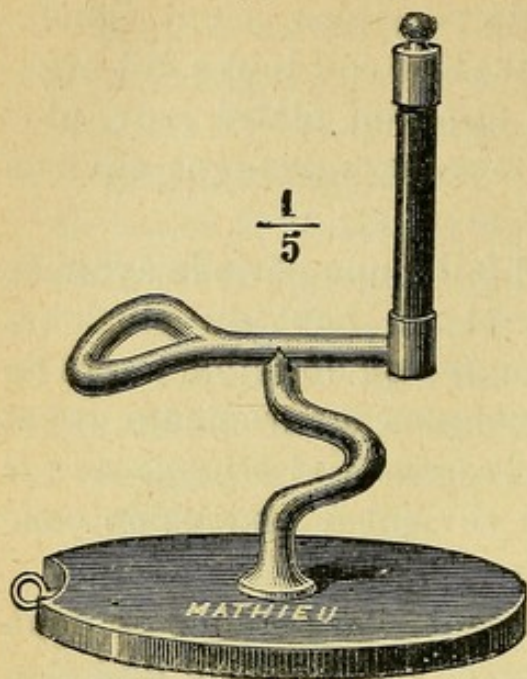


Fig. 353. — Pelvi-support de Cusco.

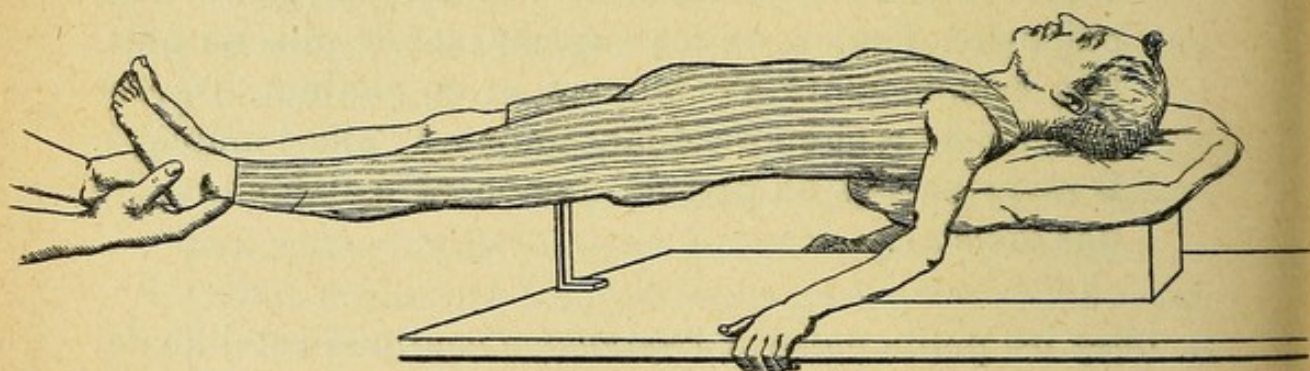


Fig. 354. — Enfant revêtu d'un maillot et placé sur le pelvi-support pour l'application de l'appareil plâtré (Desfosses).

aide tirant sur la jambe malade en extension et en légère abduction. Envelopper d'ouate le membre malade et le bassin jusqu'à la ceinture. (On peut remplacer l'ouate par un maillot en tissu des Pyrénées [p. 443]).

Recouvrir l'ouate ou le maillot avec les bandes plâtrées trempées dans l'eau tiède. Serrer modérément. Placer 8 à 10 épaisseurs de bandes dans l'ordre suivant :

Commencer l'appareil autour du tronc, descendre jusqu'aux trochanters par des circulaires s'imbriquant d'un bon travers de doigt — ne pas trop serrer ni tirailler. — Passer sur la cuisse par un tour spiral, descendre par des tours spiraux jusqu'aux malléoles. Faire remonter les tours de bande, revenir autour du bassin, y faire un ou deux circulaires, redescendre à la cuisse, replier la bande sur elle-même à plusieurs reprises au niveau de l'aîne, pour renforcer l'appareil, remonter au bassin où on terminera par un ou deux tours circulaires.

Laisser sécher l'appareil (un quart d'heure à une demi-heure), le membre étant en bonne position.

Alors, seulement, l'échancrer avec une serpette ou un tranchet. En bas, la ligne de section doit passer à un travers de doigt au-dessus du pubis, descendre en courbe à la face interne de la cuisse, à deux doigts au-dessous du périnée, puis remonter vers le coccyx pour venir gagner le pli de l'aîne sain, au-dessus duquel la ligne de section passe (pour permettre la flexion de la cuisse).

Placer un grand carré de taffetas chiffon en avant du pubis pour protéger le plâtre contre l'urine. Glisser un de ses bords sous l'appareil, coller la partie externe sur le plâtre et recouvrir le tout de vernis ou de paraffine.

Suites.

L'enfant sera surveillé les premiers jours pour s'as-

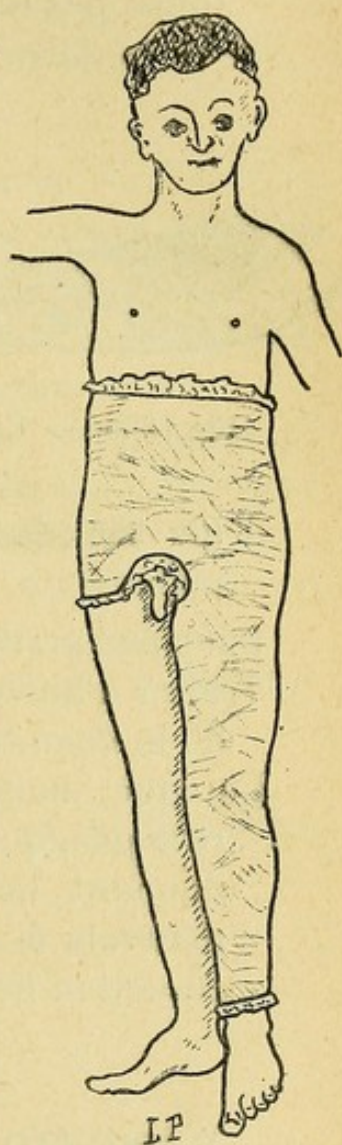


Fig. 355. — Appareil plâtré pour coxalgie.

surser qu'il n'est pas gêné, ni blessé par l'appareil. Si tout va bien, on enlèvera le plâtre tous les mois et demi à deux mois, de façon à voir s'il ne se développe pas un abcès et dans quel état est la jointure. Pour enlever le plâtre, le sectionner à la cisaille

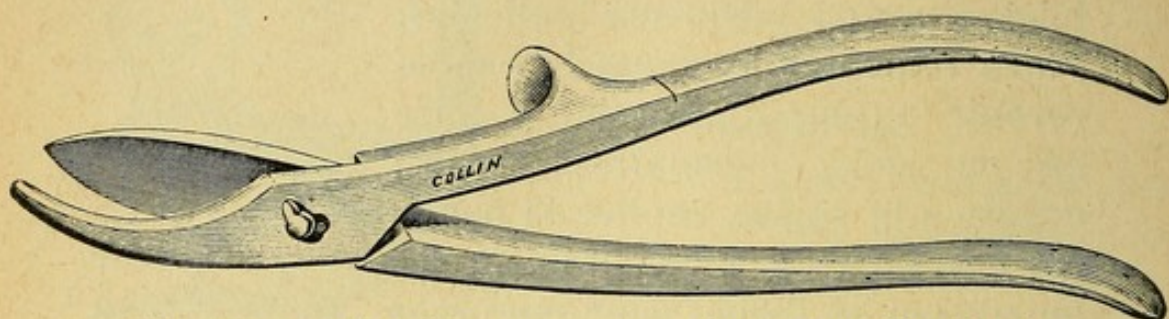


Fig. 356. — Cisaille pour couper les appareils plâtrés.

(fig. 356), de haut en bas, sur la face externe du membre malade.

DEUXIÈME ÉTAPE : il y a un abcès froid.

Traiter d'abord l'abcès (p. 135), puis faire le traitement de la coxo-tuberculose comme plus haut.

Lorsque, malgré le traitement, la suppuration ne s'arrête pas, qu'il y a des lésions profondes très accusées donnant lieu à des trajets fistuleux, avec fièvre, mauvais état général, il est indiqué de recourir à la résection de la hanche.

PONCTION ARTICULAIRE DU GENOU

Indications. — Hémohydrarthrose, à résorption lente.

Manuel opératoire.

Préparatifs.

De l'opération en général (p. 13).

[*Instruments.*

Trocart avec mandrin.

Médicament.

Collodion iodoformé.

Anesthésique.

Local : chlorure d'éthyle.

Aide.

Un.]

Opération.*Position.*

Décubitus dorsal, le membre en extension.

Exécution.

Dans la partie supéro-externe du cul-de-sac sous-tricipital, *enfoncer d'un coup sec* le trocart tenu dans la main droite comme un couteau à découper.

Faire de *douces pressions* sur les régions antérieures et latérales du genou, surtout au niveau du cul-de-sac sous-tricipital, pour favoriser la sortie du liquide. Si le trocart s'obstrue le déplacer en divers sens; au besoin, le déboucher avec le mandrin.

L'écoulement terminé, retirer brusquement le trocart après y avoir replacé le mandrin.

Pansement.

Collodion iodoformé. Ouate. Bandage en 8 de chiffre assez compressif.

Suites.

Repos au lit pendant quelques jours.

ARTHROTOMIE

Ouverture chirurgicale d'une articulation.

Indications. — D'une façon générale, les arthrites suppurées. — On y a recours également pour le traitement de l'hydarthrose, des corps étrangers articulaires.

Manuel opératoire.**Préparatifs.**

1^o De l'opération en général (p. 13).

[Instruments.

Un bistouri.

Une paire de ciseaux droits ordinaires.

Une sonde cannelée ordinaire.

8 à 10 pinces à forcipressure.

Quelques pinces de Kocher.

Drains.

Catgut.

Liquides et solutions.

Eau oxygénée ou solution de chlorure de zinc à 1/10.

Anesthésique.

Chloroforme ou éther.

Aides.

Deux (un pour l'anesthésie)].

2° De l'appareil plâtré (p. 564).

Opération.

Position.

Décubitus dorsal, le membre en position favorable.

Exécution.

Incision de la peau en long.

Coude : à droite et à gauche de l'olécrâne, dans les gouttières (éviter le nerf cubital, dans la gouttière interne) (fig. 357, 358).

Cou-de-pied : en avant des deux malléoles.

Epaule : incision postérieure partant de l'angle acromial et longeant le bord postérieur du deltoïde, sur une longueur de 5 à 6 centimètres. On sectionne la capsule en long, au fond de la plaie.

Genou : incisions latérales de chaque côté de la rotule, entre le bord de celle-ci et le condyle correspondant. Ces incisions descendent au-dessous du niveau de la pointe de la rotule et remontent un peu au-dessus de sa base.

Hanche : incision sur une ligne tracée du sommet du grand trochanter jusqu'à l'épine iliaque postéro-supérieure ; écarter deux faisceaux du grand fessier,

séparer le moyen fessier du pyramidal, puis sectionner en long la capsule.

Poignet : incision externe, oblique en dehors, entre le

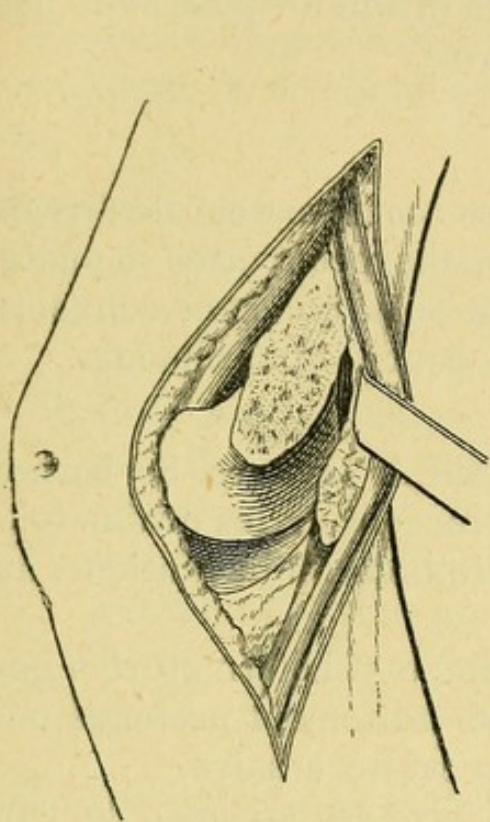


Fig. 357. — Arthrotomie du coude. Incision latérale interne (d'après Lejars). Le nerf cubital est écarté.

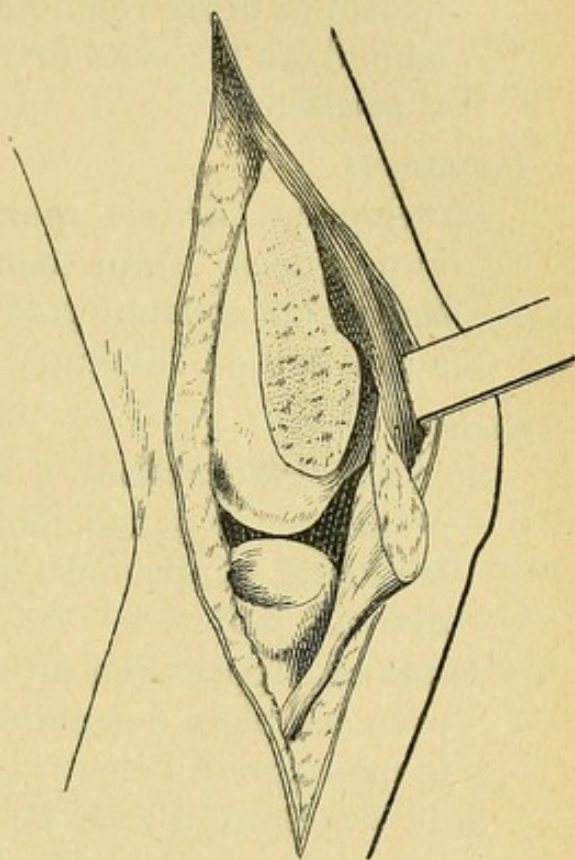


Fig. 358. — Arthrotomie du coude. Incision latérale externe (d'après Lejars).

tendon long extenseur du pouce et les deux extenseurs de l'index (artère radiale dans le fond).

L'incision interne s'étendra longitudinalement, entre les tendons du cubital antérieur et du cubital postérieur.

Grâce au siège de ces incisions, l'articulation est atteinte par le bistouri, sans danger. Pincer et lier les artères musculaires qui donnent.

Le pus évacué, laver la cavité à l'eau bouillie chaude et achever la détersion de tous les recoins de la synoviale, en les frottant avec des compresses stérilisées. En cas d'infection particulièrement grave, faire un

lavage à la solution de chlorure de zinc ou à l'eau oxygénée.

Passer un ou — et mieux — *deux drains*, s'il y a deux incisions. Faire remonter les drains le plus haut possible dans la cavité articulaire.

Pas de suture.

Pansement.

Envelopper l'article avec des compresses stérilisées imprégnées d'eau bouillie et recouvertes d'ouate. Mettre un *appareil plâtré* (p. 564), qui sera échancré au niveau de l'articulation, pour les pansements.

Suites.

Si la *température tombe*, s'abstenir de lavages. Se borner à changer le pansement et raccourcir les drains tous les jours. Supprimer l'appareil plâtré du huitième au dixième jour.

Après la suppression du drainage et la fermeture à peu près complète des plaies, un traitement prolongé par le massage et l'électrisation est nécessaire.

Si la *température reste élevée*, faire des lavages de l'article à l'eau oxygénée. Au besoin, recourir à la résection ou à l'amputation.

DES FRACTURES EN GÉNÉRAL

Division brusque d'un os, généralement d'origine traumatique.

Symptômes. — Mobilité anormale. — Crépitation osseuse. — Déformation.

Diagnostic. — Se fonder sur les symptômes précédents et sur les données fournies par la mensuration, le réveil d'une douleur violente localisée toujours au même endroit sur un os ; enfin, lorsqu'elle est possible, par la radioscopie ou la radiographie.

Traitement.

En principe, toutes les fractures doivent être réduites le plus tôt possible dans les heures qui suivent l'accident et

immobilisées soit dans un appareil provisoire (s'il existe un fort gonflement des parties, une contusion intense des téguments ou si les moyens d'application d'un appareil définitif font défaut), soit dans un appareil définitif.

Lorsque l'appareil définitif n'est placé qu'au bout de quelques jours, il convient à ce moment de parfaire la réduction.

I. RÉDUCTION.

Deux aides sont nécessaires.

- a. *Extension* faite par un aide qui tire sur la partie inférieure.
- b. *Contre-extension* opérée par un autre aide — ou un dispositif spécial — qui fixe la partie supérieure.
- c. *Coaptation* faite par l'opérateur qui rapproche les extrémités des fragments et tâche de les remettre en contact. Pendant qu'un aide maintient le membre en bonne position, l'opérateur procède à la préparation de l'appareil d'immobilisation.

II. APPLICATION D'UN APPAREIL MAINTENANT LA RÉDUCTION.

A. Appareils provisoires.

Appareil d'improvisation : attelles de bois (taillées dans les planchettes des boîtes à cigares, par exemple), enveloppées d'ouate ou de linges fins, et maintenues par des courroies, des mouchoirs noués en lacs. (Voy. plus loin p. 611, le bandage ouaté compressif). Les attelles de bois seront droites, arrondies à leurs extrémités et sur leurs bords, épaisses de 3 à 4 millimètres, elles doivent être coupées dans le fil du bois (sapin de préférence).

On peut suppléer aux attelles de bois par des écorces d'arbre, des morceaux de carton épais ramollis dans l'eau chaude et fixés par des bandes. On peut préparer de vrais fanons avec une baguette d'osier placée au centre d'un faisceau de paille, le tout maintenu par un lien spiral.

Lorsqu'il s'agit du membre supérieur, l'immobilisation

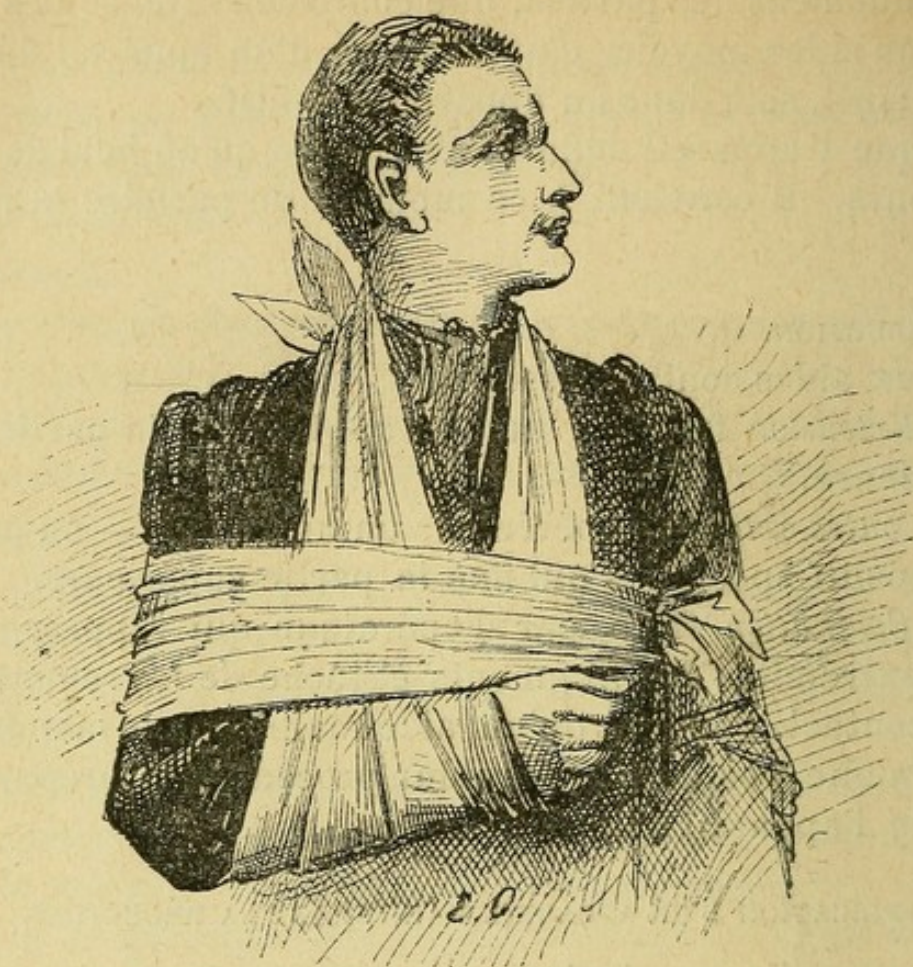

Fig. 359. — Immobilisation du membre supérieur à l'aide de deux serviettes (Chavasse).

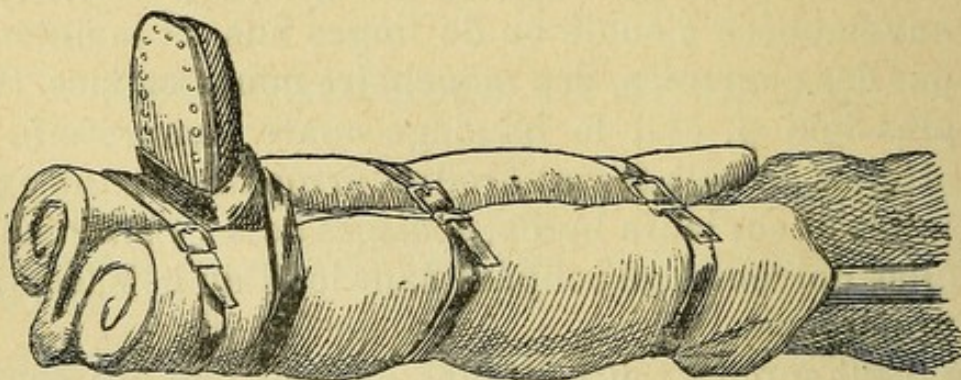


Fig. 360. — Appareil d'immobilisation du membre inférieur improvisé avec une couverture. Procédé Tourraine (Chavasse).

peut être faite très simplement avec deux serviettes, comme le montre la figure 359.

A la jambe, on peut recourir au dispositif de Tourraine (fig. 360) : membre couché dans une couverture roulée de chaque côté autour d'une tige de bois formant attelle, le tout maintenu par des lacs.

Gouttière en fil de fer (fig. 361, 362) bien garni d'une abondante couche d'ouate ordinaire. Recouvrir d'ouate le

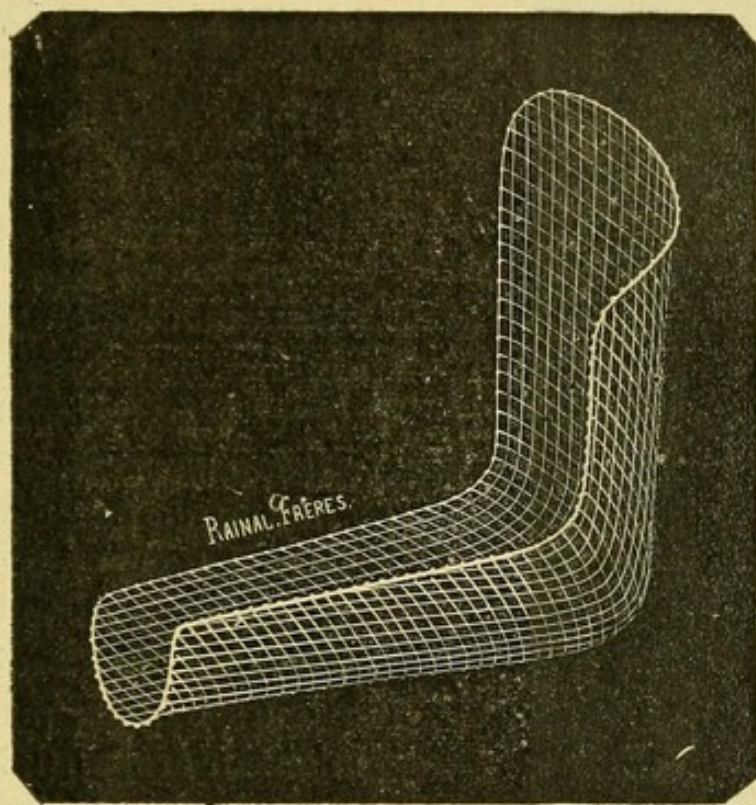


Fig. 361. — Gouttière métallique pour bras et avant-bras.

membre placé dans son intérieur, puis rouler une bande pour maintenir le tout.

B. Appareil définitif.

Indications. — En général, toutes les fractures, à condition qu'il n'y ait pas ou que très peu de gonflement du membre. En présence d'un membre gonflé, s'adresser d'abord à l'immobilisation provisoire (dans un bandage ouaté compressif ou une gouttière de fil de fer), pendant quatre à cinq jours, le membre étant en position un peu élevée. Au bout de ce temps le gonflement a généralement disparu.

Technique.**Préparatifs.****I. — Avant l'opération.***Instruments.*

Une paire de ciseaux ordinaires forts.

Récipients.

Vaste cuvette, de préférence émaillée.

Pot à eau.

Liquides, médicaments.

Eau ordinaire.

Vaseline simple.

Poudre d'amidon.

Plâtre à mouler ou plâtre fin, dit de Paris bien sec (plusieurs kilogrammes).

Matériel de pansement.

Tarlatane empesée de dimensions convenables et pliée en un certain nombre d'épaisseurs (de 12 à 30).

Plusieurs bandes de toile, ou mieux de crépon (larges d'environ 8 à 10 centimètres).

Lint boriqué (facultatif).

Une aiguillée assez longue de fil à bâtir.

Anesthésique.

Général, facultatif. D'habitude inutile.

Aides.

Deux (trois en cas d'anesthésie).

II. — Préparatifs de l'opération.*Salle.*

Faire disposer un grand drap sur le parquet de façon à ne pas le souiller avec le plâtre.

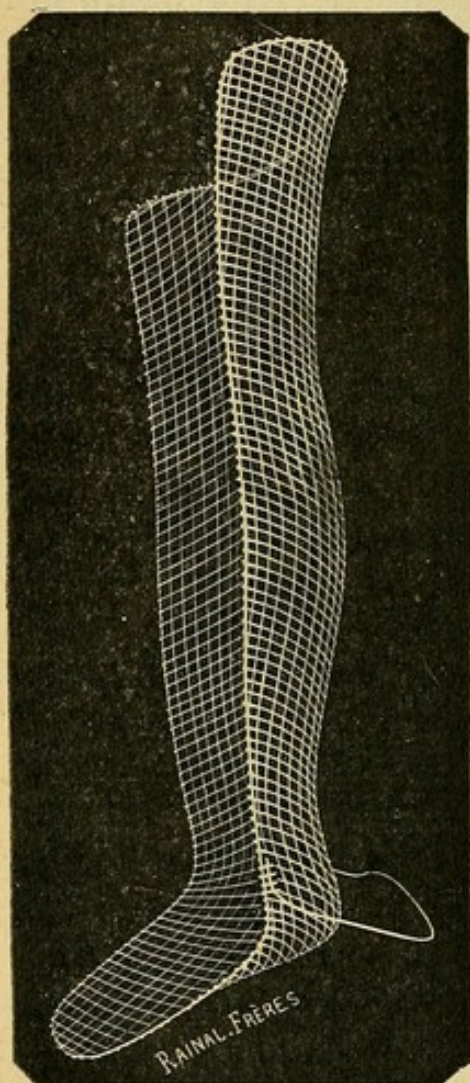


Fig. 362. — Gouttière métallique pour le membre inférieur.

Malade.

Il est bon de savonner le membre avant d'appliquer l'appareil. Faire maintenir la réduction pendant tout le temps nécessaire aux préparatifs qui suivent.

Appareil.

Tailler dans une pièce de tarlatane convenable (12 à 30 épaisseurs) le patron de l'appareil. Ce patron devra pouvoir entourer les deux tiers du membre en général et dépassera l'articulation au-dessus et celle au-dessous de l'os fracturé. On y fera passer de grands points de fil pour maintenir les feuilles de tarlatane.

Dans la cuvette à moitié pleine d'eau tiède verser du plâtre à mouler sec et finement tamisé en l'éparpillant entre les doigts, jusqu'à ce que le plâtre apparaisse à la surface de l'eau. Remuer alors longuement : il faut que la bouillie ait la consistance de la crème. Enlever les petits grumeaux ou les pierres qui se trouvent souvent au fond de la cuvette.

Tremper dans cette bouillie le patron de tarlatane, le rouler

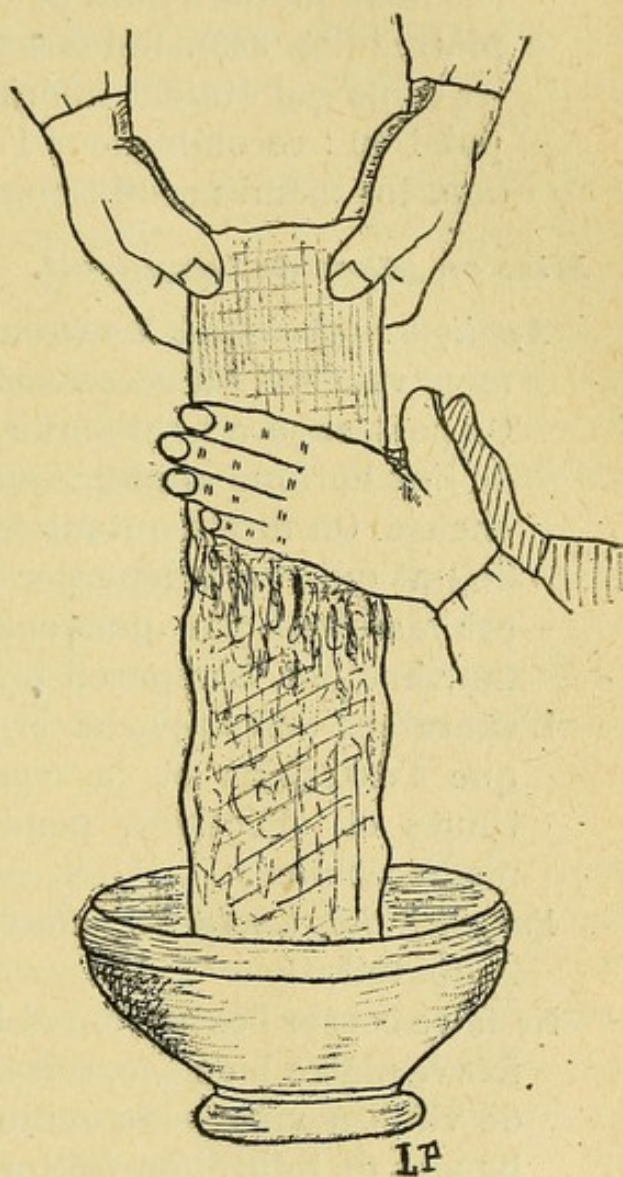


Fig. 363. — Manière d'exprimer le patron plâtré avant de l'appliquer.

dans un sens, puis dans l'autre, de façon à bien l'imprégner; pendant qu'on le soulève par ses deux coins, un aide le brosse et l'exprime de haut en bas avec ses deux mains à plat, pour enlever l'excès de bouillie plâtrée (fig. 363). Retourner le patron et le tenir par les coins qui étaient inférieurs dans la première manipulation : recommencer l'expression de haut en bas, dans les mêmes conditions que précédemment.

Mise en place de l'appareil.

Appliquer rapidement le patron sur le membre préalablement vaseliné ou recouvert d'une feuille de linge fin. On peut encore habiller au préalable le membre avec du lint boriqué appliqué sur la peau par sa face pelucheuse. On forme autour du membre un vrai cylindre de lint qui devra déborder l'appareil plâtré. Et ce lint est maintenu par quelques tours de bande en tarlatane humide. L'appareil plâtré est posé par-dessus.

L'opérateur doit apporter la plus grande attention à ce que l'extension et la contre-extension soient continues et effectives, pendant cette application du modèle plâtré.

Enrouler les bandes de toile de bas en haut, autour de l'appareil.

Ne faire cesser l'extension et la contre-extension qu'une fois le plâtre bien sec, soit au bout d'un temps variant de vingt à vingt-cinq minutes. On enlèvera alors les bandes de toile et on frottera de poudre d'amidon tout l'appareil pour activer sa dessiccation.

Suites.

Revenir voir le blessé *au bout de quelques heures*; s'assurer que l'appareil n'est pas trop serré (absence de fourmillements, de cyanose dans les extrémités laissées à nu); s'il l'est, le desserrer immédiatement.

Etat général.

L'alimentation sera d'abord légère, puis forte, tonique

et reconstituante. Veiller à la régularité des garde-robes.

Chez les *alcooliques* prescrire l'opium, le chloral et l'alcool (contre le délire nerveux).

Dans les fractures du *membre supérieur*, laisser sortir les malades au bout de quelques jours, leur imposer de l'exercice.

Dans les fractures du *membre inférieur*, surtout chez les personnes âgées, lorsque cela est possible, faire asseoir fréquemment le malade, le placer sur une chaise longue ou un autre lit pendant la journée; faire travailler les autres membres par la gymnastique avec l'appareil de Sandow qui non seulement s'emploie au membre supérieur; mais s'adapte aussi au pied; le membre inférieur, du côté sain, pourra également faire des mouvements de flexion et d'extension avec opposition opérée par une autre personne. On peut ainsi prescrire tous les jours deux séances de gymnastique de huit à dix minutes chacune.

Etat local.

Surveiller l'appareil tous les jours dans les débuts pour s'assurer qu'il n'enserme pas trop le membre (doigts ou orteils remuant aisément, non cyanosés) et qu'il le maintient suffisamment (en cas de dégonflement notable du membre, glisser de la ouate dans l'appareil, le resserrer ou même en appliquer un nouveau).

Comme on s'arrange pour laisser libres les doigts et les orteils, conseiller au malade de les mouvoir de temps à autre.

Lorsque le temps nécessité par la réparation est écoulé, on recherche par les mouvements de pesée, de pression, de flexion antéro-postérieure ou latérale (pour les diaphyses) *si le cal est élastique* ou *s'il est solide*. Renouveler ces épreuves pendant quelques jours de suite. Si pendant ce temps le cal n'augmente pas de volume, reste indolore et s'il ne se produit pas de

l'œdème sur le membre, l'appareil peut être enlevé définitivement.

Dans le cas contraire, immobiliser le membre encore pendant quelque temps dans le même appareil. Une fois le cal bien solide, envelopper le membre pendant quelques jours avec une bande de flanelle ou de crépon roulée.

Le *massage* sera commencé au plus tôt au bout de quelques jours quand il n'y a pas de déplacement des fragments surtout chez les vieillards; chez les enfants, il ne sera employé qu'exceptionnellement, car le périoste irrité produit de l'os en excès et des cals volumineux ne peuvent servir qu'à entraver le jeu des articulations voisines.

Au membre inférieur, les premiers pas seront très prudents, faits avec le secours de béquilles (fig. 364) ou de cannes à extrémités caoutchoutées (fig. 365), et ils seront peu nombreux. Il est préférable que le malade accomplisse de plus en plus souvent un petit nombre donné de pas que d'en exécuter un grand nombre en une fois.

Au besoin les *bains* chauds locaux quotidiens, les grands bains sulfureux, l'*électricité* ajouteront leurs effets à ceux du massage,

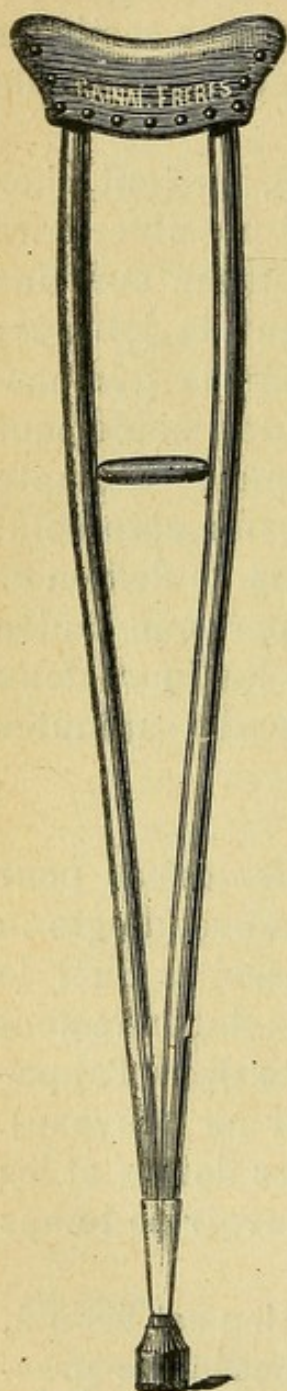


Fig. 364.
Béquille.




Fig. 365.
Canne.

pour rendre au membre ses fonctions le plus tôt possible.

On ne sera en droit de considérer le résultat comme *définitif* que lorsque le malade aura fait fonctionner son membre depuis un mois, sans qu'il y ait eu de déformation.

COMPLICATIONS.

Précoces.

Compression vasculaire et gangrène. — Les unes sont indépendantes du traitement, (limitées à la peau ou occupant tout le segment sous-jacent) ; les autres tiennent à l'application des appareils trop serrés. Bien surveiller ces derniers surtout dans les régions vasculaires ; à la moindre menace, enlever l'appareil.

S'il y a du sphacèle limité, appliquer un pansement rigoureusement aseptique (pour éviter l'infection du foyer de fracture). Dans les cas de gangrène totale, attendre, pour opérer, l'apparition du sillon de démarcation.

Œdème. — Peut être léger, se manifester à l'ablation de l'appareil, et se dissiper peu à peu, au fur et à mesure de la reprise des mouvements. Plus rarement on observe un œdème tenace (surtout chez les vieillards ou les artério-scléreux), plus dur, moins dépressible que le précédent, développé au-dessous de la région fracturée : il est en rapport avec une thrombose des veines profondes. Redouter une embolie souvent mortelle. Ne pas exercer de manœuvres brutales sur le membre, mais l'immobiliser au repos absolu, en position un peu élevée. Stimuler le cœur, s'il est nécessaire.

Embolie graisseuse (délire, dyspnée, fièvre ou, au contraire, hypothermie). — Stimuler l'activité du cœur par des toniques ; ventouses sèches ou scarifiées sur la poitrine.

Complications éloignées.

L'*amyotrophie* sera combattue par le massage et l'électricité.

Les *raideurs articulaires* peuvent être d'origine musculaire, péri-articulaire, articulaire; elles peuvent aller jusqu'à l'ankylose. Ces raideurs céderont au massage.

Le *retard de consolidation* s'observe dans certains cas, (âge avancé, débilitation, grossesse, syphilis, maladies infectieuses). Combattre la cause générale.

La thyroïdine donnée à la dose de 25 à 50 centigrammes par jour, en surveillant bien attentivement le pouls (s'arrêter s'il dépasse 110 pulsations) a donné quelques résultats.

Hennequin et Lœwy conseillent de chercher, par l'analyse urinaire, quels sont les éléments normaux qui dans l'organisme sont en quantité insuffisante et de prescrire leurs équivalents.

Si la quantité d'eau urinaire est insuffisante, il faut augmenter les boissons aqueuses, en choisissant celles qui peuvent être utiles à la reminéralisation. Le malade prendra, en plus de la boisson journalière, un mélange d'eaux minérales choisies, dont la quantité répondra à la différence constatée entre le volume d'urine émis et le volume normal qui devrait l'être.

Si les urines sont très acides, pour les alcaliniser, on prescrira par exemple :

Eau du Boulou	} à à
— de Royat.	
— Miers.	
— Contrexéville.	

On chauffe au bain-marie et au moment de boire aussi chaud que possible, on projette un jet d'eau de Seltz dans le mélange.

Si l'émission de substances minérales est trop forte, il y a *déminéralisation*. Si cette émission est trop faible,

c'est que l'organisme ne peut faire les frais de la déminéralisation. Dans les deux cas, il faut restituer à l'organisme ce qu'il perd ou ce qui lui manque de substances minérales.

Les sels de calcium, de magnésie, de sodium, de potassium, sous forme de phosphates, phospho-glycérates, chlorures, benzoates seront prescrits comme il le convient.

L'hygiène alimentaire sera bonne; les fonctions de la peau seront stimulées par des frictions quotidiennes à l'eau de Cologne ou au vinaigre aromatique.

Il sera bon de donner 100 à 150 grammes de sucre par jour.

Localement, on peut recourir à la méthode de Helferich : un appareil fenêtré immobilise le membre, une bande de caoutchouc enroulée de bas en haut vient s'arrêter au niveau du foyer de la fracture : une seconde bande est placée plus haut, de façon que le sang stagne au niveau du foyer. Cela étant, on permet au malade de se servir de son membre. Le frottement des fragments (voy. plus bas) peut être utilisé.

Lorsqu'il y a chevauchement, essayer de l'extension continue prolongée.

On peut encore (Lannelongue) injecter tous les deux jours du chlorure de zinc à 1/10 dans le cal (commencer par V gouttes, jusqu'à XX et même XXX gouttes). L'injection sera portée non pas au niveau des surfaces de séparation des os, mais sur les os eux-mêmes au voisinage de l'extrémité des fragments. Immobiliser ensuite le membre pendant des semaines.

La *pseudarthrose* (mobilité des fragments, avec indolence complète du foyer traumatique) ne doit être affirmée que si des examens minutieux et rapprochés, pratiqués pendant trois, quatre ou cinq mois, indiquent la cessation réelle de tout travail ostéogénique. Essayer du frottement des fragments, l'un contre l'autre, suivi d'immobilisation. Répéter l'opération au bout

de quelques jours jusqu'à ce qu'il y ait une réaction locale intense (douleur et gonflement).

Dans certains cas, on est forcé de recourir à la résection et à la suture des extrémités osseuses. D'ailleurs, ne pas oublier que ce traitement lui-même comporte des

échecs. Certains appareils peuvent rendre la pseudarthrose supportable dans quelques cas (fig. 366, 367).

Les *cals vicieux* (altération de

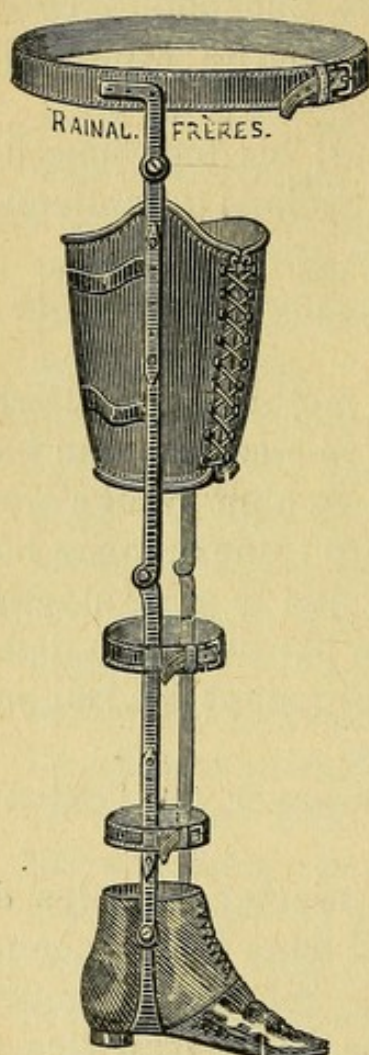


Fig. 366. — Appareil pour pseudarthrose de la cuisse.

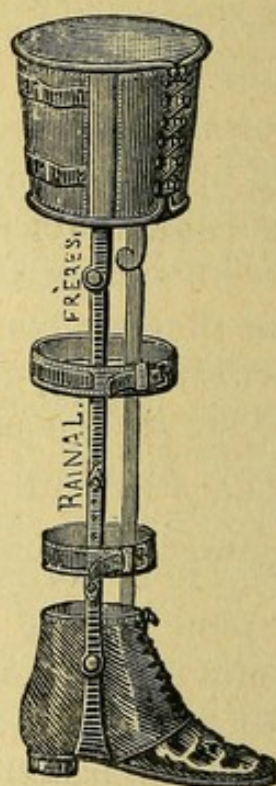


Fig. 367. — Appareil pour pseudarthrose de la jambe.

longueur, de direction, de fonctionnement du membre) doivent être traités par l'ostéotomie.

Quant aux *cals douloureux*, si les révulsifs n'ont pas d'action sur eux, mettre à nu le cal, afin de rechercher s'il n'existe pas un filet nerveux ou un corps étranger enclavé.

DES FRACTURES EN PARTICULIER

I. — FRACTURES SIMPLES

Fractures sans plaie des téguments communiquant avec le foyer; elles sont caractérisées par de la douleur, de l'impotence fonctionnelle, de la déformation, de la mobilité anormale; parfois il y a de la crépitation, on peut observer des phlyctènes.

MAXILLAIRE INFÉRIEUR

Seules nous occuperont les fractures complètes. Elles sont rares. Directes ou indirectes, elles peuvent siéger aux environs de la ligne médiane, à l'angle de la mâchoire, au col du condyle. Généralement unilatérales.

Signes. — Douleur spontanée et à la pression; mobilité anormale et crépitation; déformation particulière, suivant le lieu de la fracture.

Pronostic. — A réserver, à cause de la possibilité d'accidents septiques locaux ou généraux — et de la difficulté d'une coaptation exacte (manque de concordance ultérieure des arcades dentaires).

Chez les vieillards, ou cachectiques, gravité spéciale, à cause de la difficulté de la nutrition.

Traitement.

La fracture la plus fréquente est la fracture plus ou moins oblique de la branche horizontale.

Si les dents du voisinage sont bonnes, essayer d'enrouler de chaque côté du trait de fracture autour des deux dents voisines, *un fil d'argent* que l'on tord.

Mieux : un gros fil d'argent encadre toutes les dents en avant et en arrière, et il contourne les deux grosses molaires; quelques ponts antéro-postérieurs en réunissent les deux moitiés. Il est fixé aux dents voisines du trait par des anses de fil enveloppant les couronnes.

Plus simple est l'*appareil de Cl. Martin* : placer un coin de bois ou de liège entre le fragment postérieur et l'arcade correspondante du maxillaire supérieur, puis une mentonnière en caoutchouc de 5 centimè-

tres de large, qui déborde un peu le menton en avant.
La fracture se réduit ainsi d'elle-même.

Aux repas et exceptionnellement — fatigue du malade — enlever temporairement le coin.

Dans tous les cas de fracture (corps, condyles) on peut employer le *procédé de Morestin* que voici :

Préparatifs.

Bande de caoutchouc vulcanisé de 2^m 25 de longueur et d'une largeur de 4 à 5 centimètres.

Mise en place de la bande.

I. *Réduction* de la fracture par rapprochement direct des fragments.

Celle-ci est obtenue, quand les dents sont toutes sur un même plan horizontal.

II. *Application de la bande* directement sur la peau : du bregma, la bande descend sur le côté malade à l'angle de la mâchoire, en passant devant l'oreille, contourne le plancher de la bouche et remonte du côté sain jusqu'au point de départ, pour décrire un deuxième circulaire vertical, qui, légèrement antérieur au précédent, après être descendu sur le côté malade, remonte sur le côté sain et se dirige vers l'occiput. De l'occiput la bande redescend sur le côté malade vers la pointe du menton, en passant au-dessus de l'oreille. Enfin, de là elle se dirige horizontalement en arrière en passant sous l'oreille du côté sain, passe sur l'occiput, revient horizontalement du côté malade en passant au-dessous de l'oreille, contourne la face antérieure du menton et est définitivement fixée sur la joue saine.

Suites.

Cette bande permet au blessé de mastiquer les aliments, de se nettoyer la bouche. On l'enlève au bout de quinze jours à trois semaines, quand la consolidation paraît acquise. En cas d'insuccès, recourir à la suture osseuse.

COLONNE VERTÉBRALE

Dans les fractures par arrachement, les corps vertébraux sont séparés en deux ou plusieurs parties, les lames et apophyses également.

Dans les fractures par écrasement, le corps vertébral peut être transformé en une bouillie osseuse. La moelle peut être sectionnée complètement, partiellement contusionnée ou seulement congestionnée.

Symptômes. — Dans la plupart des cas, déformation du rachis, paralysie partielle ou des quatre membres, désordres médullaires.

Pronostic très grave : mort en général au bout d'un espace de temps variant de quelques semaines à plusieurs mois.

Traitement.

L'indication formelle de tout traumatisme vertébral, avec ou sans lésion médullaire, consiste dans l'immobilisation.

A. Fracture cervicale.

Presque toujours il y a une luxation concomitante.

I. Réduction.

(Voy. à luxation, p. 497).

II. Immobilisation dans un appareil plâtré.**Préparatifs.**

De l'appareil plâtré (p. 564).

Matériel.

Une bande plâtrée (a) de 8 centimètres de largeur sur 2 mètres environ de longueur.

Une bande plâtrée (b) de même largeur, mais longue seulement de 60 centimètres.

Une bande plâtrée (c, ceinture) de 2 mètres de long sur 12 centimètres de largeur.

Mise en place de l'appareil (fig. 368).

Placer d'abord la bande (c) sous les aisselles.

La bande (a) passe par son milieu au front, ses deux chefs se croisent derrière le cou, reviennent se croiser

devant le sternum et se fixent sur la ceinture sous axillaire.

On peut renforcer l'appareil en encadrant avec la bande (b) le bord du maxillaire inférieur protégé par de l'ouate.

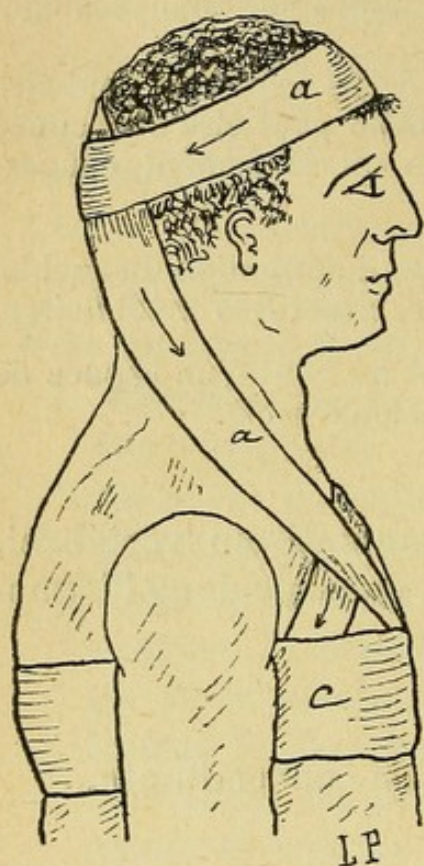


Fig. 368. — Appareil plâtré pour fracture de la colonne cervicale (d'après Lejars).

Suites.

Laisser l'appareil pendant quarante jours.

Lorsque la *réduction ne se maintient pas*, dans les fractures à nombreux fragments, on aura recours à l'extension continue.

Extension continue.

Technique.

Blessé étendu sur un lit bien plat (sans oreillers) avec, si possible, une planche sous le matelas.

Disposer une fronde en Y, dont une des branches s'appuie sous le menton, l'autre sous l'occiput.

Mettre de l'ouate aux points de traction (menton, nuque). Adapter une petite planchette où se fixe la cordelette de traction.

Poids de 2 à 3 kilogrammes.

La *durée* de l'extension sera d'environ trente-cinq à quarante jours.

B. Fracture dorsale ou lombaire.

PREMIER CAS. — Signes de fracture, sans symptômes médullaires : immobilisation simple.

Placer le blessé dans la *gouttière de Bonnet* (fig. 302), bien garnie d'ouate, laquelle est séparée de la peau par un linge fin ou de la poudre de talc. A défaut de cette

gouttière, recourir au *matelas d'eau* (fig. 299), combiné avec un appareil destiné à soulever le malade. Disposer des coussins de chaque côté de ce dernier pour l'empêcher de bouger.

A défaut de matelas d'eau, utiliser le dispositif suivant : sous le *matelas d'un lit ordinaire*, on a glissé un plan dur (dessus de table à tréteaux) relever le matelas en gouttière de chaque côté du blessé ; supprimer tout traversin, ménager au niveau du siège un orifice assez large pour glisser le plat bassin. Un cadre en bois dont les deux tiges latérales sont unies par plusieurs lacs est disposé entre le plan dur et le matelas : il est destiné à soulever le blessé d'une pièce.

Suites.

Veiller aux soins de propreté. Surveiller la *position des pieds* pour éviter l'équino-varus paralytique. Les relever et les soutenir avec des coussins. Pour prévenir les *eschares*, laver tous les jours les régions sensibles à l'eau et au savon, les poudrer à l'oxyde de zinc et à l'amidon. On peut aussi les frictionner plusieurs fois par jour pendant quelques minutes avec un mélange d'alcool et d'huile à parties égales.

L'eschare formée sera traitée par l'application de poudre d'oxyde de zinc recouverte d'une couche de collodion. Si l'eschare s'étend, on applique des pommades à l'oxyde de zinc, au baume du Pérou et on emploie de petits coussins ronds percés d'un trou au milieu ou des coussins de caoutchouc que l'on recouvre d'une serviette.

DEUXIÈME CAS. — Signes de fracture avec des symptômes médullaires (paralysie, etc.), mais pas de symptômes d'hydrorachis, d'hématorachis progressif, d'anévrysme ou d'imminence de mort (dans ces derniers cas se borner à l'immobilisation complète ; l'indication de la lamnectomie peut se poser) : réduire au plus vite la fracture, puis immobiliser.

Traitement.**1. Réduction.**

Donner le *chloroforme à la Reine*, c'est-à-dire à la première période, goutte à goutte.

Quatre hommes vigoureux servent d'aides.

Le *blessé* est placé sur le ventre avec toutes les précau-

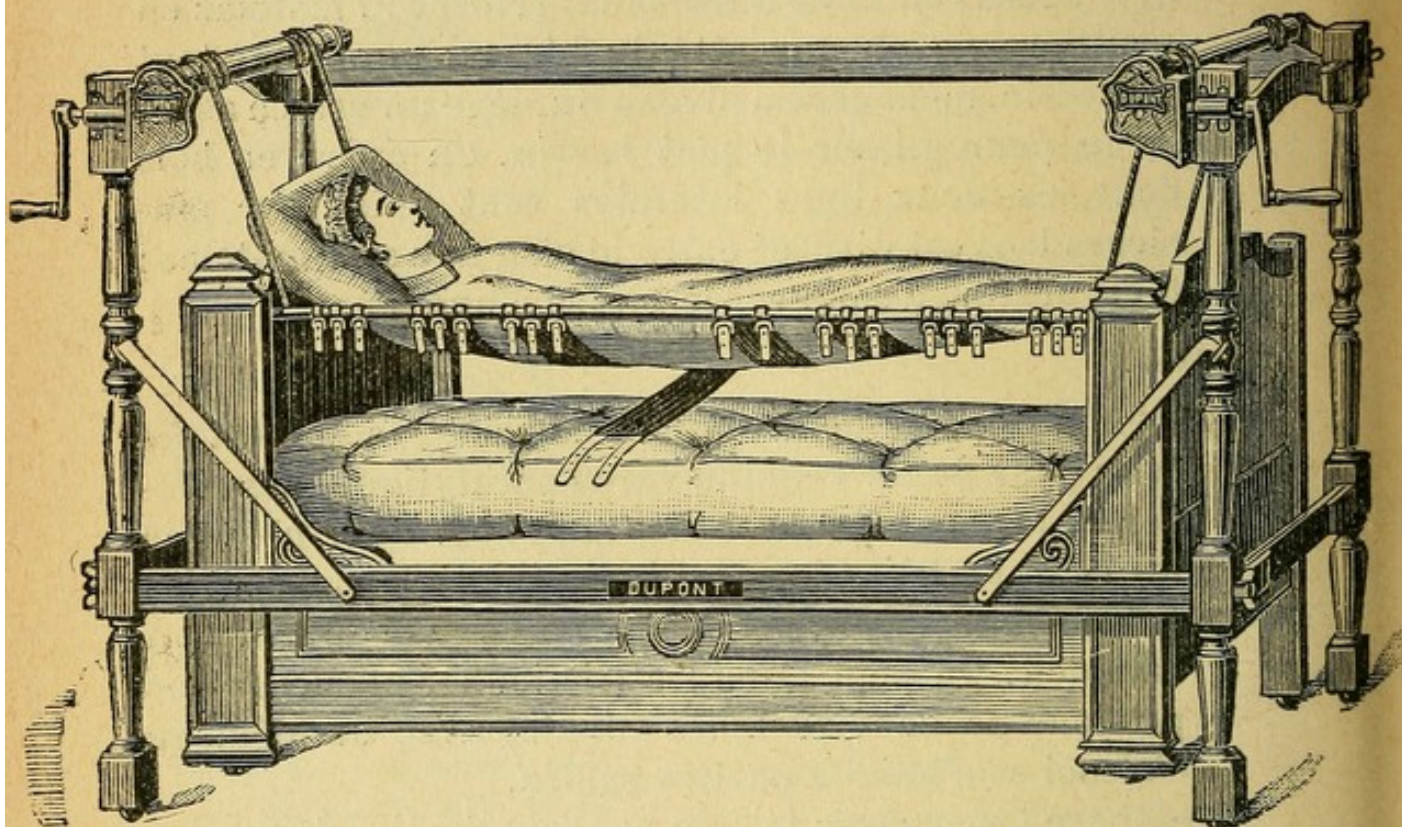


Fig. 369. — Appareil destiné à soulever les malades.

tions : deux aides saisissent les membres inférieurs au-dessus des chevilles, deux autres saisissent les bras sous les aisselles.

Les *tractions* sont faites régulièrement, progressivement, jusqu'à ce que les aides tirent de toutes leurs forces. Pendant ce temps, l'opérateur appuie sur la saillie épineuse avec ses doigts. S'il n'obtient pas aisément la réduction, il recourt au massage : faire d'abord une friction longitudinale et à deux mains sur les deux gouttières vertébrales, puis exercer des poussées plus profondes.

La réduction obtenue, replacer le blessé dans le décu-

bitus dorsal pendant que l'extension et la contre-extension sont continuées par les quatre aides.

Placer, au préalable, un coussin peu épais, mais assez dur sous la région vertébrale lésée.

II. Immobilisation.

De préférence dans la gouttière de Bonnet. A son défaut employer un lit ordinaire, sous le matelas duquel on a glissé un plan solide et uniforme (dessus de table à tréteaux). Ajouter un coussin ou un oreiller sous le siège de la fracture.

Le malade sera condamné au repos absolu.

Si possible, au lieu de matelas ordinaire, recourir aux matelas d'eau d'une seule pièce ou séparés, combinés avec un appareil destiné à soulever le malade (fig. 369).

Suites.

Durée de l'immobilisation : deux à trois mois environ.

CLAVICULE

I. **Fracture la plus simple, transversale**, à peine chevauchée, fracture de l'extrémité externe (fig. 370,1).

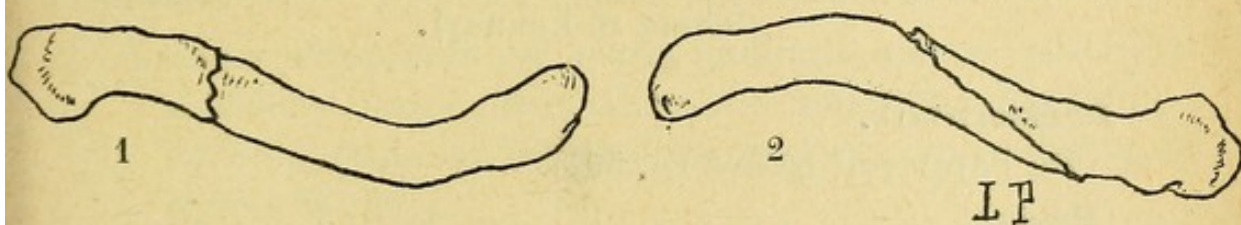


Fig. 370. — Fracture de la clavicule (1) transversale, (2) oblique. Dans ce dernier cas, il y a toujours un chevauchement plus ou moins fort.

Pronostic. — Réservé, l'incapacité relative du membre pouvant persister de quelques mois à deux ans.

Traitement.

Appliquer l'écharpe de Mayor (p. 65). Laisser le membre ainsi enfermé et soutenu pendant quinze jours environ, tout en faisant pratiquer, tous les jours, des massages sur le moignon de l'épaule (p. 505).

II. Fracture plus complexe, oblique, avec chevauchement assez fort (fig. 370,2).

Pronostic. — Prévenir le blessé de la persistance d'une déformation.

Traitement.

Appliquer l'appareil plâtré de Le Dentu.

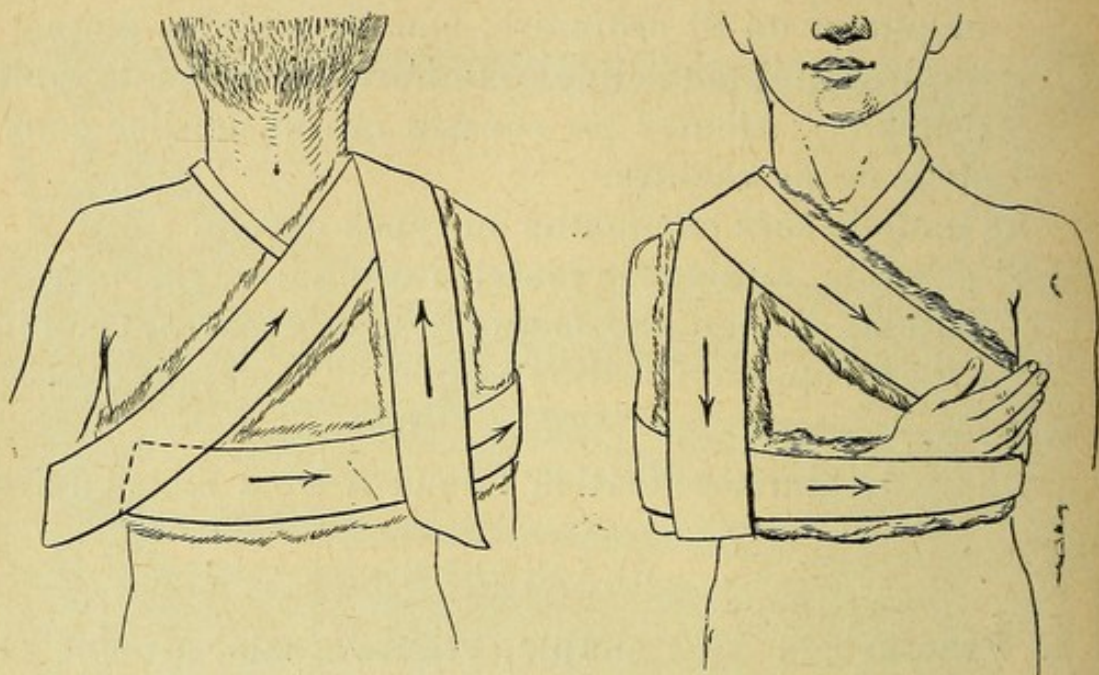


Fig. 371. — Appareil de Le Dentu pour fracture de la clavicule (Ricard et Launay).

Préparatifs.

De l'appareil plâtré (p. 564).

[Matériel.

Deux bandes d'ouate de faible épaisseur, larges de 15 centimètres et longues de 2 mètres.

Coussin capitonné donnant attache par deux de ses angles à un bout de ruban de fil.

Une bande plâtrée de 6^m,50 de long sur 10 centimètres de large, faite avec 8 épaisseurs de tarlatane.

Aides.

Deux].

Opération.

I. Réduction.

Le malade est assis : un aide derrière lui, tenant dans

ses mains les épaules, pousse l'épaule blessée en haut, en dehors et en arrière.

L'opérateur placé en avant pratique la coaptation des fragments.

II. *Mise en place de l'appareil* (fig. 371).

1. Placer le *coussin axillaire*, et nouer les deux bouts de ruban sur l'épaule du côté opposé.
2. Le bras rapproché du corps et l'avant-bras à angle droit par rapport au bras, *disposer les bandes d'ouate*, en partant du bord postérieur de l'aisselle du côté sain, traverser le dos, contourner le bras blessé au-dessus du coude, garnir l'avant-bras, passer dans l'aisselle du côté sain; monter en arrière vers l'épaule blessée, descendre devant l'aisselle et le bras (bord interne) en dedans du coude, remonter derrière le bras vers l'aisselle et l'épaule, contourner celle-ci par un croisé qui l'amène à la clavicule, croise la poitrine et rejoint l'aisselle du côté sain.
3. Placer dans le même sens les *bandes plâtrées*.

Suites.

Laisser l'appareil en place pendant quatre semaines environ. Commencer alors les massages quotidiens (p. 505). Dans les intervalles, replacer une écharpe de Mayor (p. 65).

HUMÉRUS

A. **Fracture de la diaphyse.**

Signes. — Signes classiques de la fracture en général (impotence, mobilité anormale, crépitation).

Pronostic. — Parfois sérieux (enclavement du nerf radial, pseudarthrose). Explorer avant la réduction la sensibilité de la peau innervée par le radial.

Traitement.

I. *Réduction* (fig. 372).

Contre-extension. — Le malade assis, une serviette pliée

en cravate sous l'aisselle va s'attacher verticalement

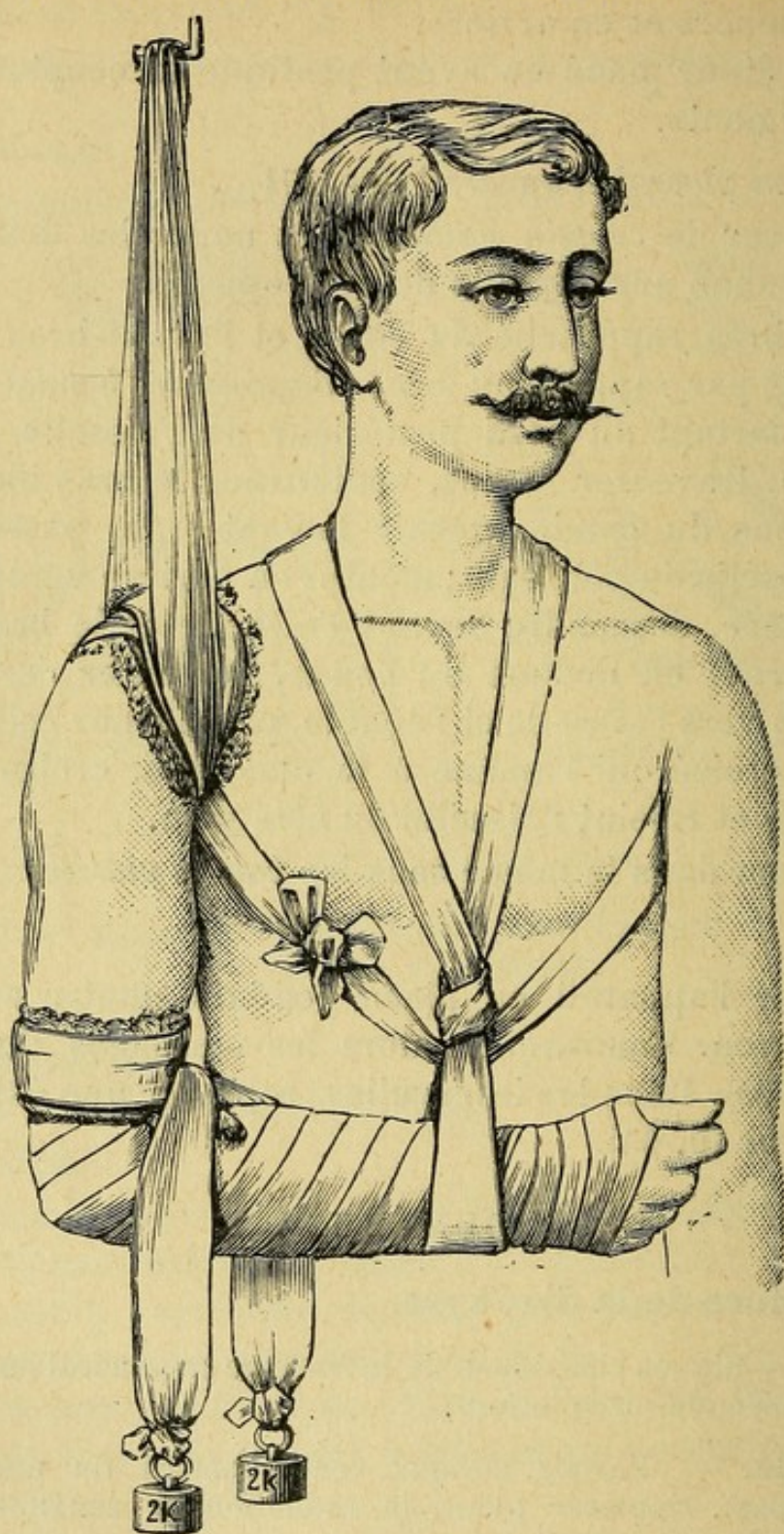

Fig. 372. — Appareil de Hennequin. Extension et contre-extension (Ricard et Launay).

à un anneau de suspension ou plus simplement au

manche d'un balai appliqué contre le montant d'une chaise et formant potence (fig. 373).

Extension. — Recouvrir l'avant-bras d'une couche d'ouate remontant sur le bras à 3 travers de doigt au-dessus du pli du coude. Serrer légèrement cette ouate par quelques tours d'une bande de toile. M. Hennequin conseille de poser au long du radius et du cubitus deux coussinets d'ouate de 2 centimètres de diamètre et de 4 travers de doigt de longueur. Ces deux rouleaux placés dans l'axe de chacun des deux os sont les piliers d'un pont dont l'échancrure de la gouttière plâtrée sera le tablier, sous lequel s'effectuera la circulation. On maintient ces coussins en place par les derniers tours de la bande de toile. Une autre bande entoure la face inférieure du bras, croise sur l'avant-bras ses deux chefs qui supportent un poids d'environ 2 kilogrammes.

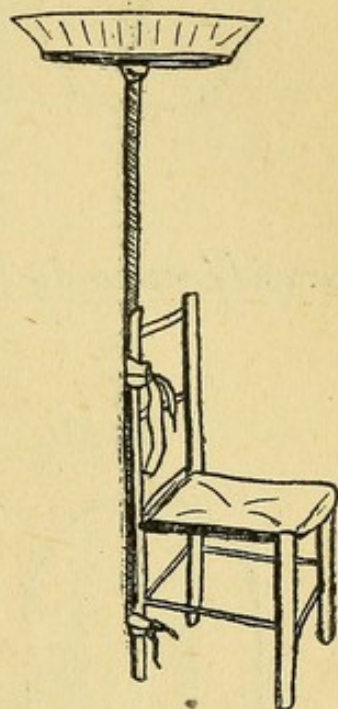


Fig. 373. — Balai fixé à une chaise pour la contre-extension (d'après Hennequin).

Pendant que s'opère d'elle-même la réduction, procéder aux préparatifs de l'appareil.

II. Immobilisation.

Préparatifs.

De l'appareil plâtré (p. 564).

(Tailler un patron de 16 feuilles de tarlatane, suivant la forme et les dimensions ci-contre, fig. 374).

Application de l'appareil.

Avant d'appliquer l'appareil, veiller à *dégager les fragments* par de légers mouvements, au cas d'interposi-

tion musculaire, source de pseudarthrose. En cas de

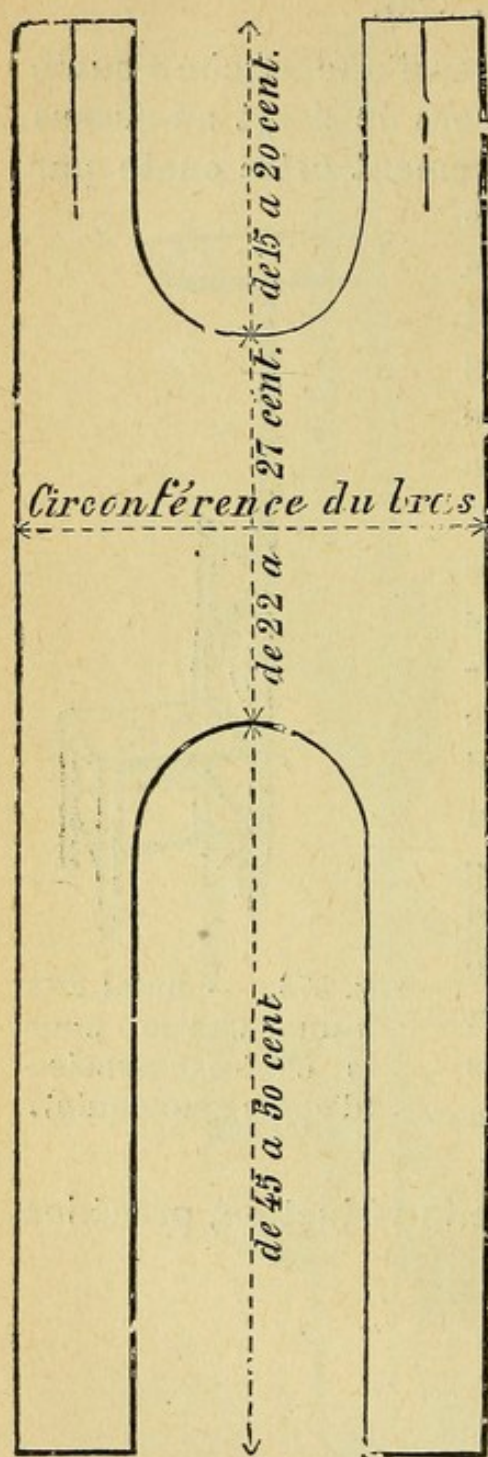


Fig. 374. — Modèle de l'appareil plâtré de Hennequin.

douleurs vives irradiées et d'*engourdissement* persistant après la réduction, songer au pincement du nerf radial : nécessité d'une intervention sanglante pour le dégager.

Sans toucher à l'extension et à la contre-extension, appliquer l'appareil : prendre le bord inférieur de l'aisselle dans l'échancrure supérieure, le pli du coude dans l'inférieure et engainer le bras dans la gouttière (fig. 375).

N'enlever l'extension et la contre-extension qu'après la dessiccation.

Suites.

Surveiller l'appareil. Si, en glissant la main dans l'espace vide laissé par la résorption de l'épanchement habituel dans ces fractures, on sent que les fragments se sont déplacés, on peut essayer de lutter contre ce déplacement en glissant entre les bords de la gouttière et le bras une pelote d'ouate très serrée, ou le

globe d'une bande aplati. Si le jeu dans l'appareil est trop considérable, il vaut mieux en réappliquer un nouveau.

La présence d'un œdème léger de la main et des doigts, l'éclosion de quelques *phlyctènes* ne doivent pas inquiéter. Ce sont phénomènes éphémères.

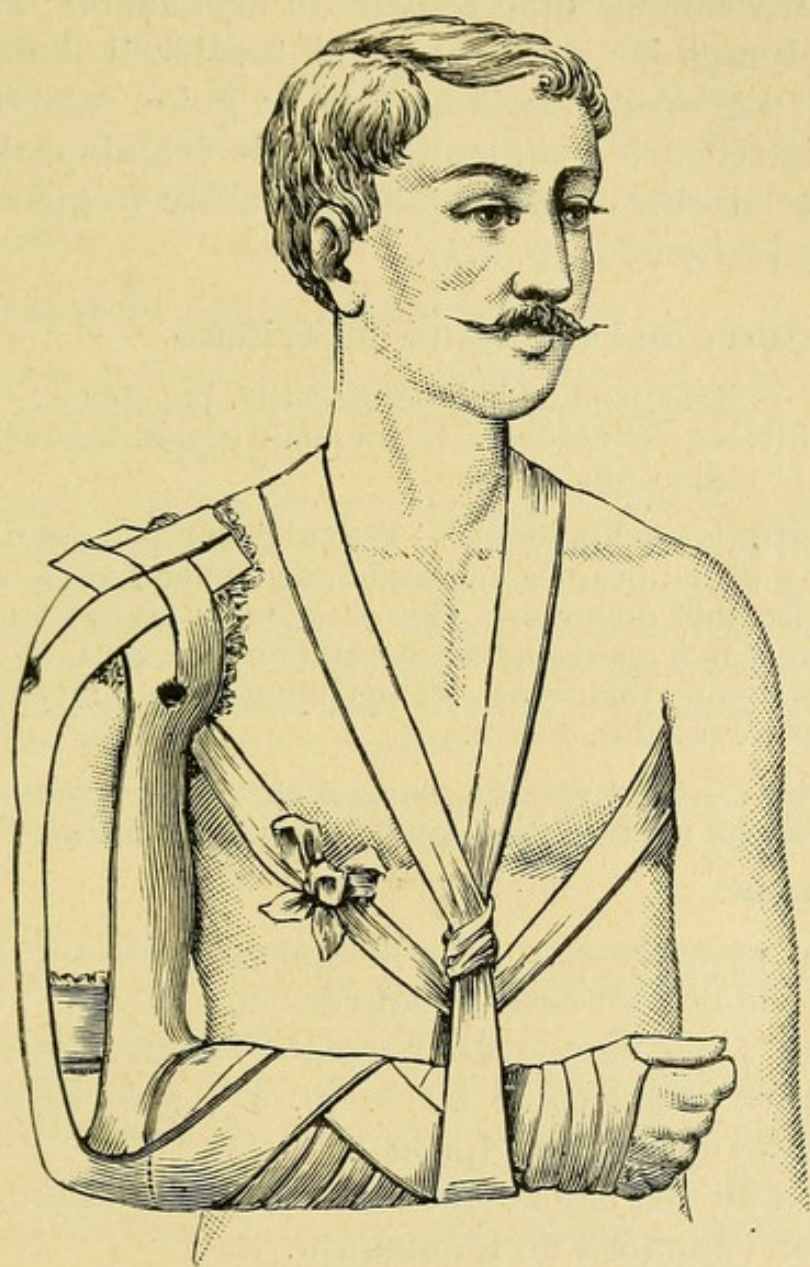

Fig. 375. — Appareil de Hennequin appliqué (Ricard et Launay).

L'appareil sera levé au bout de *trente-cinq à quarante jours*. S'assurer, au préalable, que le cal est bien formé et solide. Si cela n'est pas, attendre huit ou quinze jours, ou davantage.

Commencer le massage quotidien, aussitôt l'appareil enlevé.

Complications.

Compression ou enclavement du nerf radial ; la plupart du temps les accidents sont tardifs. Il faut dégager par une opération le nerf de sa gaine ostéo-fibreuse, puis recourir à un traitement électrique prolongé.

La pseudarthrose est également assez fréquente. (Voy. son traitement, p. 571).

B. Fractures de l'extrémité supérieure.

Signes. — Bras pendant le long du corps, impotence, crépitation osseuse, douleur spontanée à la pression et aux mouvements, au niveau de la région atteinte.

Diagnostic (avec luxation). — Tenant l'acromion entre les doigts de la main gauche, propulser le coude, de bas en haut avec la main droite : la fracture donne une vive douleur au niveau du point lésé. En imprimant des mouvements de rotation au coude, la tête sentie sous l'acromion ne remue pas et les mouvements se passent plus bas, en cas de fracture du col.

Pronostic. — Très réservé, surtout chez les personnes un peu âgées (gêne des mouvements pendant des mois, arthrite sèche).

Traitement.

a. COL CHIRURGICAL. — Le fragment inférieur est porté en dedans, en haut et souvent en avant.

S'il n'y a pas de chevauchement (fracture transversale) mettre l'écharpe de Mayor (p. 65), avec séance quotidienne de massage (p. 505).

S'il y a un fort chevauchement (fracture oblique), appliquer l'appareil de Hennequin.

b. COL ANATOMIQUE. — Le fragment inférieur ne subit aucun déplacement appréciable, ou il est porté en haut et en dehors.

Écharpe de Mayor (p. 65) avec séance quotidienne de massage (p. 505).

c. FRACTURE ET LUXATION DE L'EXTRÉMITÉ SUPÉRIEURE. — Aux signes de la fracture s'ajoutent ceux de la luxa-

tion : la tête de l'humérus est sous l'apophyse coracoïde ou en dedans d'elle.

Exercer sur le bras une traction verticale parallèle au tronc et appliquer l'appareil de Hennequin (p. 583).

En cas de non descente de la tête, ou bien appliquer l'écharpe de Mayor et faire le massage du bras sans s'occuper de la tête, ou bien, si celle-ci devient gênante, intervenir pour l'extraire comme un corps étranger.

C. Fractures de l'extrémité inférieure.

Peuvent atteindre l'épicondyle ou l'épitrochlée ou l'un des condyles (interne ou externe), ou toute la région sus-condylienne avec des traits de fracture articulaire.

Diagnostic. — Se fera surtout d'après la recherche de la position relative des trois points de repère : olécrâne, épicondyle, épitrochlée — en comparant avec le côté sain. — Songer à la luxation pour l'éliminer (l'olécrâne dans la flexion déborde en arrière le plan des deux apophyses; dans l'extension, il remonte plus haut qu'elles). — S'enquérir également de la tête du radius. — La chloréthylisation peut être nécessaire pour le diagnostic.

Pronostic. — A réserver. Souvent raideur, ou même ankylose du coude. La tuberculose frappe souvent des coudes antérieurement fracturés.

Traitement.

FRACTURE SUS-CONDYLIENNE AVEC CHEVAUCHEMENT DU FRAGMENT SUPÉRIEUR EN AVANT. — Ne pas la confondre avec une luxation du coude en arrière (caractères distinctifs principaux de la fracture : la réduction ne se maintient pas, il y a de la crépitation osseuse; enfin, si l'on saisit l'avant-bras et qu'on imprime de très légers mouvements de flexion et d'extension, ceux-ci sont faciles et nullement douloureux).

I. Réduction.

Exercer une traction prolongée sur l'avant-bras en extension, tandis qu'un aide maintenant l'épaule avec ses deux mains, fait la contre-extension.

Une fois réalisée la coaptation, fléchir le coude à angle aigu.

Si la flexion reproduit le chevauchement, immobiliser le membre pendant quelques jours en extension, pour le remettre plus tard en flexion.

II. Immobilisation.

Préparatifs.

De l'appareil plâtré (p. 564).

Patron (fig. 376) de 16 épaisseurs de tarlatane remontant

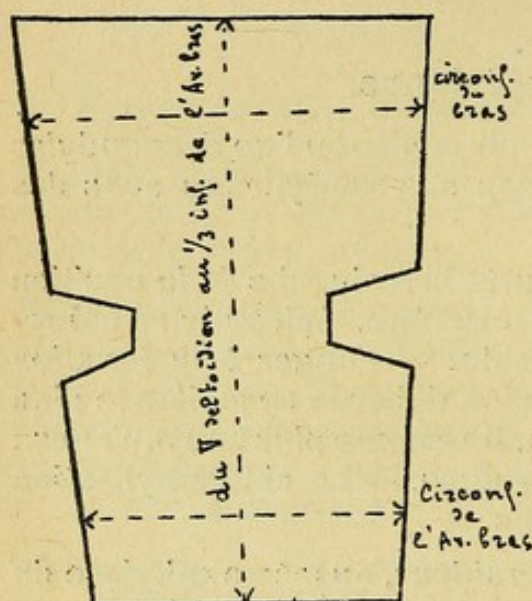


Fig. 376. — Modèle de l'appareil plâtré pour fracture du coude (d'après Hennequin).

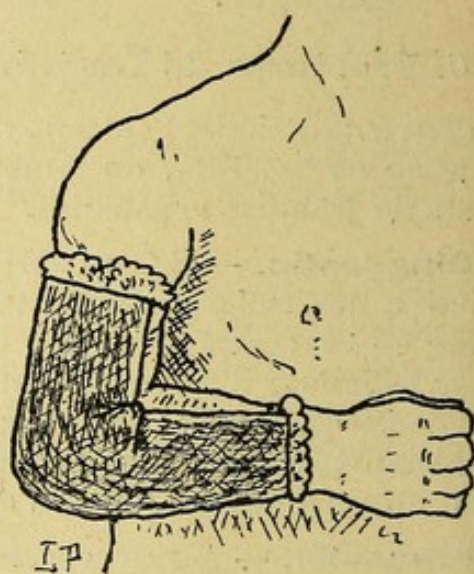


Fig. 377. — Appareil plâtré appliqué dans la fracture du coude.

jusqu'au milieu du bras et descendant au tiers inférieur de l'avant-bras. Il aura pour largeur la circonférence complète du bras et de l'avant-bras.

Mise en place de l'appareil.

Au niveau du coude, on pratiquera sur l'appareil une encoche oblique de chaque côté, de façon à permettre l'enveloppement du membre, et on veillera bien au maintien de la réduction (fig. 377).

Suites.

Enlever l'appareil au bout de *trois semaines* environ. Massage quotidien à partir de ce moment.

D. FRACTURE ISOLÉE DE L'UN DES CONDYLES.**I. Réduction.**

Se fait par pression directe sur le fragment et propulsion de l'avant-bras dans le sens opposé.

II. Immobilisation.

Gouttière analogue à la précédente.

Enlever l'appareil au bout de dix à quinze jours. A partir de ce moment, massage quotidien.

E. FRACTURES MULTIPLES DU COUDE.**I. Réduction.**

Placer le coude dans la flexion à l'angle aigu, l'avant-bras en demi-pronation.

II. Immobilisation.

Gouttière analogue à la précédente.

Enlever l'appareil au bout de trois à quatre semaines. A partir de ce moment, massage quotidien.

OLÉCRANE

Fracture directe ou indirecte (chute sur le coude, action musculaire); le trait est transversal, le fragment supérieur remonte attiré par le triceps.

Signes. — On sent le fragment supérieur mobile latéralement : écartement plus ou moins considérable entre les fragments, qui augmente à la flexion. Impossibilité pour le blessé d'étendre et de fléchir l'avant-bras. Réparation par cal fibreux.

Pronostic. — Bénin.

Traitement.

Pas d'immobilisation.

Envelopper le membre, de la main au bras, dans une bande de flanelle roulée et l'étendre sur un coussin.

A partir du quatrième jour, massage quotidien du bras et de l'avant-bras en maintenant le fragment olécrânien entre le pouce et l'index, et dans l'intervalle, membre au repos, de préférence dans l'extension sur un coussin.

Au bout de huit jours, commencer les mouvements de

flexion et d'extension légèrement. Continuer les massages jusqu'au quarantième jour.

La suture osseuse qui donne de bons résultats ne sera employée que dans des cas spéciaux et dans les fractures compliquées de plaie.

RADIUS (Extrémité inférieure.)

Cause directe ou indirecte (chute sur la main).

Signes. — Déformation en dos de fourchette; cordes des radiaux; déviation de la main en dehors; la ligne réunissant les

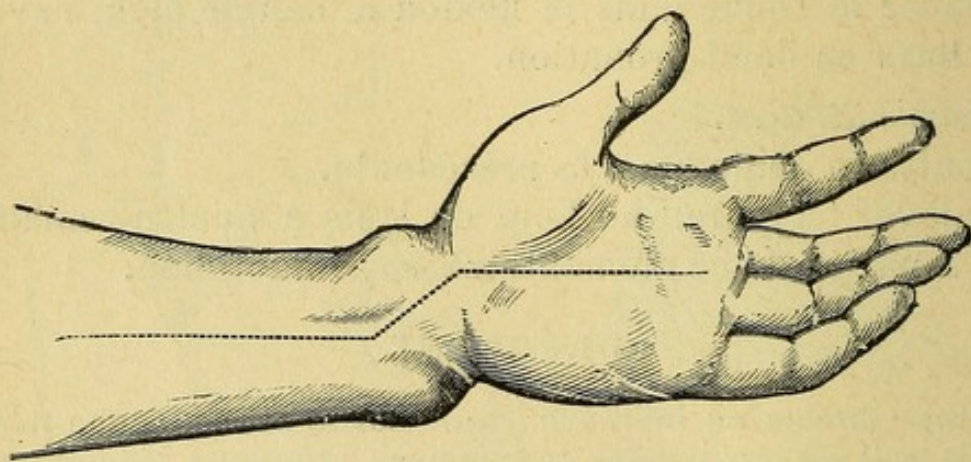


Fig. 378. — Aspect du membre dans la fracture du radius (Ricard et Launay).

deux apophyses styloïdes est horizontale, au lieu d'être oblique en dehors et en bas (fig. 378).

Traitement.

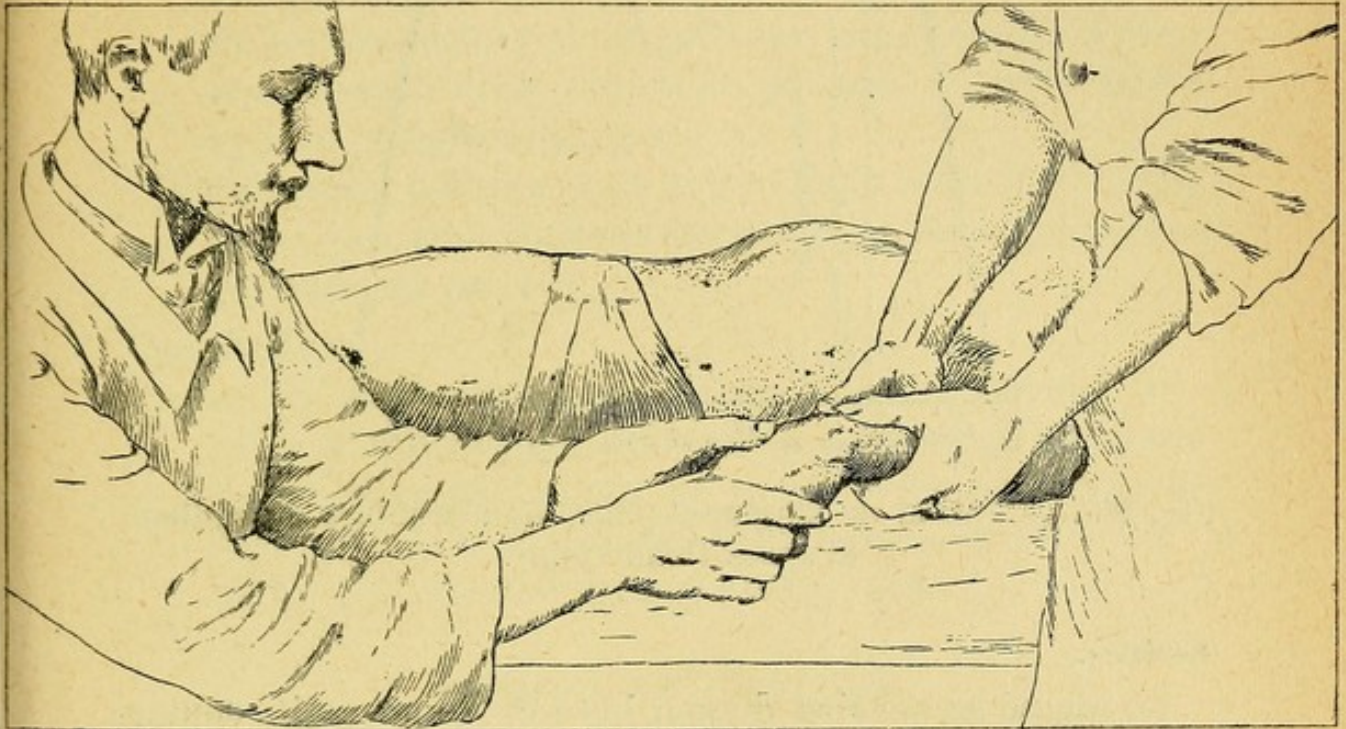
Chez la femme, où elle est fréquente, et chez les gens âgés, la déformation manque souvent: procéder alors à un massage quotidien dans les intervalles duquel le membre reposera dans une écharpe ordinaire, la main débordant cette écharpe et infléchie sur son bord cubital.

Chez l'enfant et toutes les fois qu'il existe une déformation prononcée (dos de fourchette), il faut réduire et immobiliser.

I. *Réduction* (fig. 379).

Un aide maintient l'avant-bras en pronation avec ses deux mains.

Le chirurgien en face place ses deux mains, pouces en dessus, au niveau du dos de fourchette et *pressant for-*



E. Oberlin

Fig. 379. — Réduction d'une fracture de l'extrémité inférieure du radius (Ricard et Launay).

tement avec les pouces sur la saillie, *fléchit la main* en l'inclinant en même temps vers son *bord cubital*.

II. *Immobilisation*.

Avec l'appareil de Hennequin dont voici la description.

Préparatifs.

De l'appareil plâtré (p. 564).

Patron taillé dans 12 épaisseurs de tarlatane, suivant le modèle ci-contre (fig. 380).

Mise en place de l'appareil.

Le membre maintenu en bonne position et la main infléchie un peu sur son bord cubital, appliquer l'appareil,

en ayant soin de *ne pas enfermer complètement* le membre dans la gouttière (fig. 381).

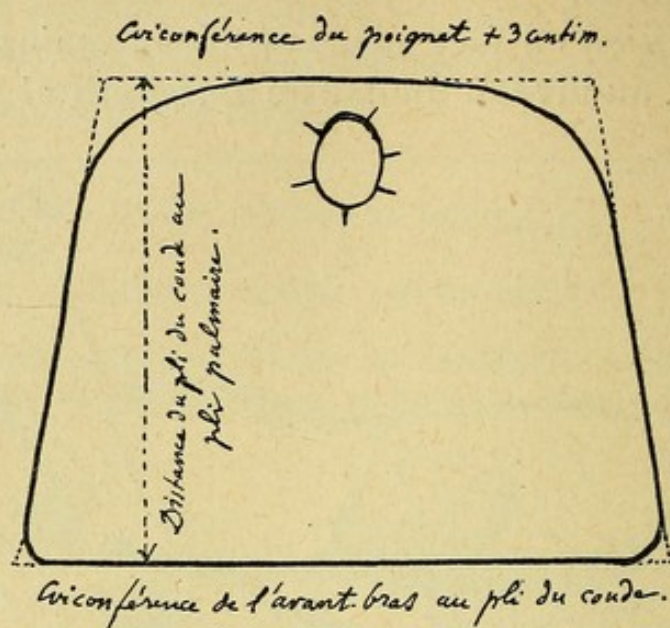


Fig. 380. — Patron de l'appareil plâtré pour fracture du radius (d'après Hennequin).

Suites.

Le blessé se servira de son bras et de sa main comme il le voudra et le pourra.

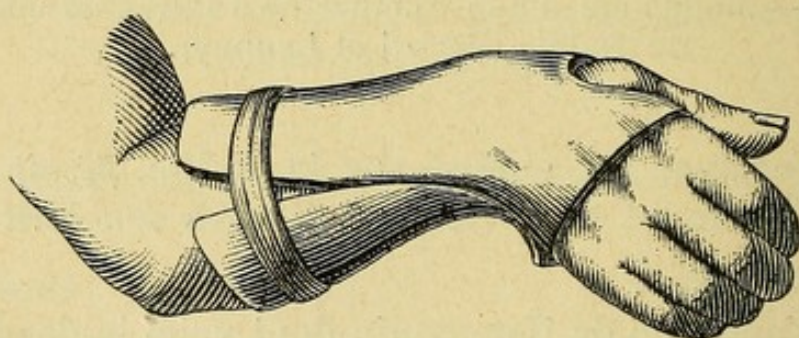


Fig. 381. — Appareil plâtré appliqué (Ricard et Launay).

Dans les intervalles de ses exercices, il reposera son avant-bras dans une écharpe.

Enlever l'appareil au bout de *quinze à vingt jours*, et commencer le massage en même temps que les bains locaux quotidiens (avant le massage), très chauds, à 38-40° et prolongés un quart d'heure.

Faire le *massage*, la main du malade étant : 1° en pronation complète, à plat sur un coussin ; 2° en demi-pronation, appuyant sur le coussin par le bord cubital ; 3° en supination complète.

Dans chacune de ces positions, faire des effleurages et des pressions de la main (y compris les doigts, les éminences thénar et hypothénar, la paume de la main) et de l'avant-bras (région du poignet, muscles épicondyliens et épitrochléens).

Mobilisation passive, puis active, puis active avec résistance, des articulations des doigts, métacarpo-phalangiennes, du poignet.

Complications.

Chez les *vieillards*, il persiste parfois de l'œdème, de la raideur et une diminution de la force dans le poignet. On observe également de la synovite plastique des tendons à la face antérieure de l'avant-bras et sur la main. L'électrothérapie peut être utile.

RADIUS ET CUBITUS

Pronostic. — A réserver, à cause d'une synostose radio-cubitale possible (d'où limitation des mouvements de pronation et de supination).

Traitement.

I. *Réduction.*

Le membre en supination, exercer une traction sur le poignet, tandis qu'un aide fait la contre-extension au coude.

II. *Immobilisation.*

Préparatifs.

De l'appareil plâtré (p. 564).

Tailler le patron dans 16 épaisseurs de tarlatane. Gouttière cubitale allant de la région métacarpienne au tiers inférieur du bras.

Mise en place de l'appareil.

Appliquer la gouttière sur le membre tenu dans la position la plus voisine de la supination.

Suites.

Au bout de *quinze jours*, enlever la gouttière et commencer le massage. Le membre sera mis dans une écharpe moyenne dans les intervalles des massages.

FÉMUR

A. Fracture de la diaphyse.

Signes. — Cuisse raccourcie, augmentée de volume, membre inférieur en rotation en dehors, mobilité anormale et crépitation.

Pronostic. — Pseudarthrose relativement fréquente.

Traitement.

Voir le traitement des fractures en général (p. 560).

I. Réduction.

Contre-extension : le blessé étendu par terre sur un matelas, le *premier aide*, tournant le dos au blessé, enserre d'une main le pubis et la face interne de la cuisse, de l'autre la face externe et la région de l'épine iliaque.

Extension : le *deuxième aide* tire dans l'axe du membre ou en légère abduction, sur le pied et la partie inférieure de la jambe.

Le *praticien* en dehors du membre fait la coaptation.

Si la réduction est difficile (interposition de masses musculaires ou d'aponévroses), en même temps que la traction se fait en abduction un peu plus accusée, essayer des mouvements de rotation, de flexion latérale, pour désengager les parties molles.

II. Immobilisation.

On peut recourir à l'appareil de Tillaux ou à l'appareil de Hennequin.

L'*appareil de Tillaux* s'applique partout, il est simple et bon.

Préparatifs.**Matériel.**

Rouleau de diachylon.

Préparer 7 à 8 bandelettes de 3 centimètres de largeur, assez longues pour, partant du niveau de la fracture, côté externe, former une anse sous le talon et remonter sur la face interne de la cuisse jusqu'au même niveau.

Planchette de bois assez dur de la grandeur d'une paume

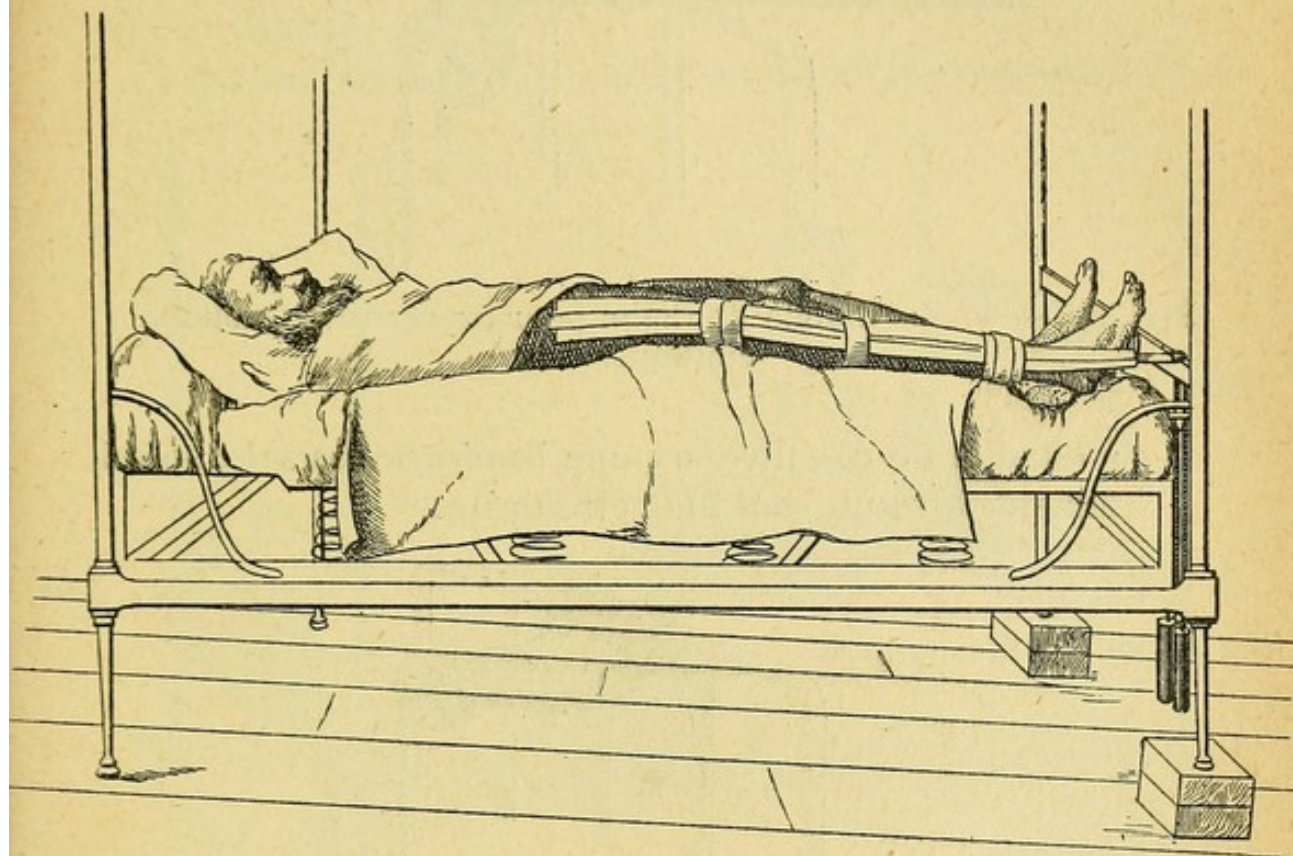


Fig. 382. — Appareil à extension continue de Tillaux (Ricard et Launay).

de main. Crochet à vis. Corde assez résistante, longue de 2 mètres environ. Poids de 3 kilogrammes.

Anesthésique.

Général (éther ou chloroforme), chez les gens pusillanimes et les enfants.

Aides.

Deux.

Mise en place de l'appareil (fig. 382).

Coller longitudinalement en dehors, à partir du foyer de la fracture, une première bandelette qui va faire une anse

sous le talon et vient s'appliquer à la face interne du membre jusqu'au niveau du foyer.

Au-dessus du genou, au mollet, au cou-de-pied, enrouler

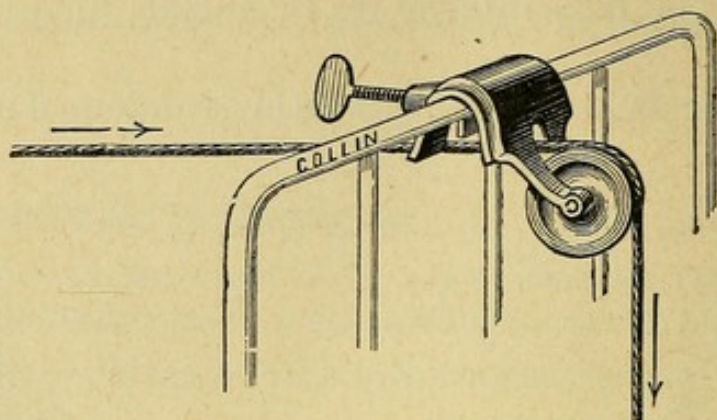


Fig. 383. — Poulie mobile de Collin pour exercer des tractions continues.

à chacun de ces niveaux une *bande transversale*, en lui faisant faire un seul tour circulaire.

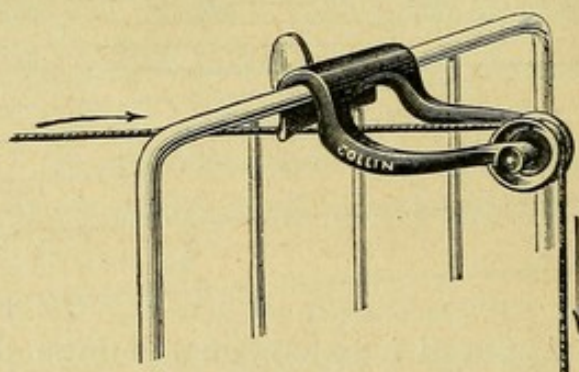


Fig. 384. — Poulie de Hennequin.

Coller une *seconde bandelette* longitudinale imbriquée avec la première.

Faire un nouveau tour circulaire aux trois endroits indiqués avec les bandelettes transversales.

Et ainsi de suite, jusqu'à ce qu'on ait appliqué 4 à 5 bandelettes longitudinales.

Placer une *planchette* sur l'anse sous-talonnière; à sa partie médiane, face au crochet que l'on aura vissé, fixer une corde à laquelle, une fois préparée la poulie de réflexion (fig. 383, 384) (au besoin, trou perforé dans

le panneau d'un lit de bois, etc...), on attachera et on abandonnera doucement le poids. Veiller à ce que la réflexion s'opère un peu au-dessus du niveau du matelas, afin que le talon se trouve légèrement soulevé par la corde. Le pied du blessé devra être à une certaine distance du pied du lit, de manière à n'y pas venir buter.

Ne pas oublier de *soulever les pieds inférieurs du lit* avec

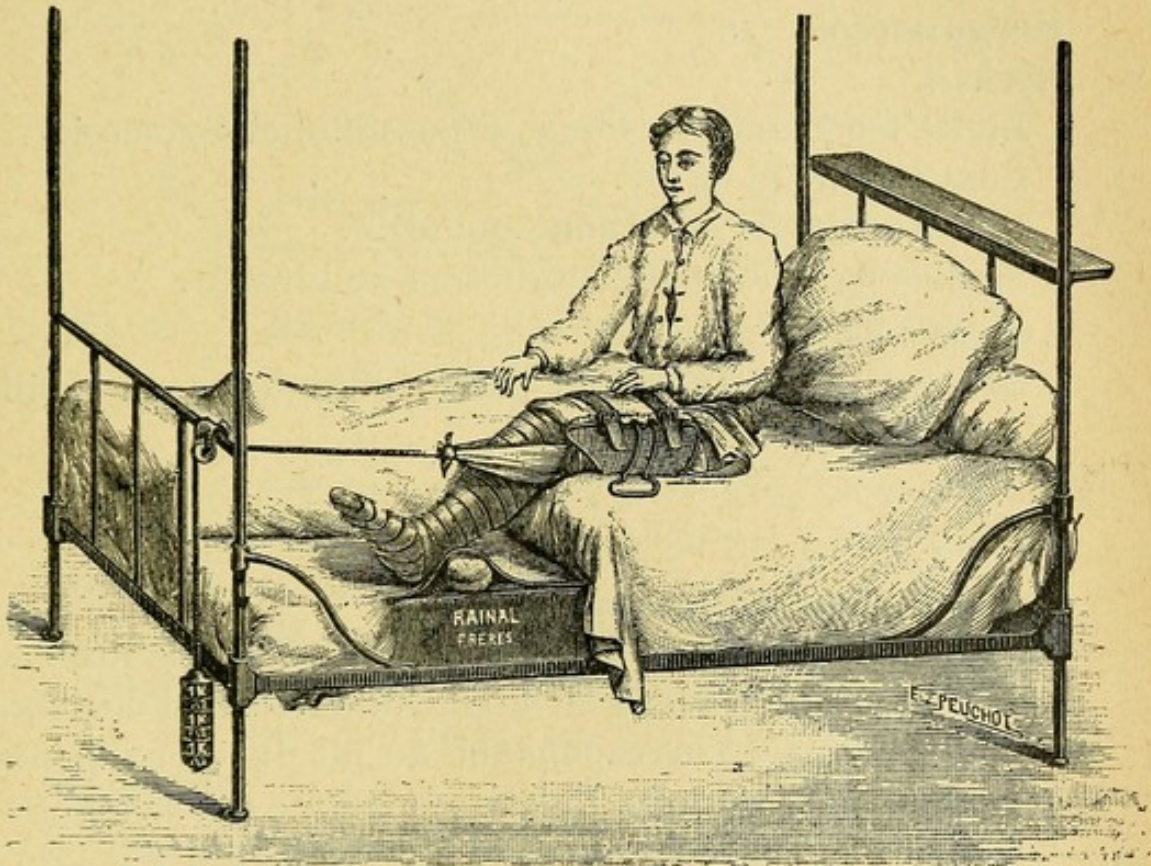


Fig. 385. — Appareil à extension continue de Hennequin pour fracture du fémur.

deux briques, afin que le poids du corps assure la contre-extension.

Suites.

Surveiller étroitement l'appareil, pour que la réduction se fasse bien ; on peut être forcé dans les forts chevauchements, d'ajouter du poids, de faire la traction en abduction.

Durée : environ deux mois ; au bout de trois semaines, faire du massage en avant sur la jambe et la cuisse, et mobiliser l'articulation du cou-de-pied.

Ne pas permettre la marche avant deux mois (plutôt davantage que moins).

L'appareil de Hennequin (fig. 385), plus compliqué que le précédent, est très bon : il permet au malade de s'asseoir.

Préparatifs.

Matériel.

Lit de fer à matelas (deux, si possible) et à sommier.

Gouttière de fil de fer.

Ouate ordinaire en grande quantité.

Bandes de toile de 8 centimètres de largeur.

Anesthésique.

Général (chloroforme ou éther) chez les gens pusillanimes ou les enfants.

Aides.

Deux.

Mise en place de l'appareil.

Découdre le bord du matelas depuis son angle inférieur jusqu'à un travers de main au-dessous d'une ligne transversale correspondant au pli du creux poplité du membre malade. Enlever la bourre sur 25 à 30 centimètres, repousser vers le haut celle qui dépasse la ligne transversale. Réunir les deux toiles du matelas aux limites de la bourre.

Application du bandage ouaté compressif.

Un aide, au pied du lit, saisit d'une main le calcanéum, de l'autre les métatarsiens, et soulève doucement le pied en tirant modérément.

Placer sur le pied, la jambe et le quart inférieur de la cuisse, de l'ouate formant une couche de quatre travers de doigts, enrouler par-dessus deux bandes de toile de 10 à 12 mètres, l'une de bas en haut, jusqu'au-dessus de la rotule, l'autre de haut en bas.

Le *lacs extenseur*, constitué par une serviette pliée en cravate (fig. 386), est placé sur la face antérieure de la rotule. Ses chefs se croisent obliquement sur la face postéro-supérieure du mollet, puis reviennent en avant et sont noués ensemble sur la ligne médiane, à l'union du tiers supérieur et du tiers moyen du tibia (8 de chiffre).

Une *gouttière* de fil de fer, ou de plâtre mesurant envi-

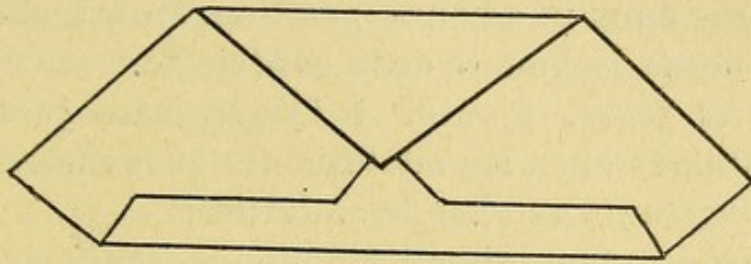


Fig. 386. — Manière de plier une serviette en cravate (d'après Hennequin).

ron les $\frac{3}{4}$ de la largeur de la cuisse, munie de deux lacs, et évidée au creux poplité est garnie d'ouate, puis glissée sous la cuisse.

La jambe est fléchie à 40° jusqu'à ce que son talon repose sur le sommier ou le deuxième matelas. Mettre un rouleau de linge ou d'ouate sous le tendon d'Achille.

Adapter une *corde à l'anneau inférieur du lacs extenseur* : en dedans du nœud, si rotation du membre interne; en dehors, si rotation externe; sur le nœud, si attitude régulière. Au bout de la corde qui se réfléchit sur la poulie vraie ou improvisée, suspendre un poids de 2 à 3 kilogrammes.

Garnir d'ouate abondante les espaces vides entre les bords de la gouttière et ceux de la cuisse : forcer la quantité d'ouate au niveau de la saillie des fragments, en mettre moins du côté opposé.

Recouvrir encore d'ouate abondante le devant de la cuisse et placer par-dessus une *attelle* de 30 à 35 cen-

timètres de longueur sur 2 à 3 travers de doigt de largeur, qui appuiera sur la saillie du fragment, dès qu'on aura serré les lacs.

Suites.

Surveiller l'appareil quotidiennement. S'il se produit de la rotation externe, on fixe la cordelette en dehors du nœud du lacs extenseur; si c'est au contraire la rotation interne qui est trop forte, après avoir remis la jambe dans une bonne position, on attache en dedans du nœud la boucle de la cordelette.

Tous les jours, ajouter 1 kilogramme jusqu'à 4 kilogrammes chez les adolescents et les femmes;

5 kilogrammes chez les adultes;

6 kilogrammes chez les hommes très forts.

Resserrer les lacs, remettre de l'ouate s'il se produit du jeu.

Durée : cinquante jours chez l'adulte, cinq semaines chez les enfants et les adolescents. Avant de laisser marcher le malade, le tenir en observation au lit pendant huit jours. Mettre le *cal à l'épreuve*; s'il demeure solide, petit, non douloureux, s'il n'y a ni œdème, ni empâtement du membre, laisser le blessé se lever et essayer ses premiers pas avec des béquilles. Dans le cas contraire, reprendre l'extension continue.

B. Fracture de l'extrémité supérieure (col).

Fréquente chez les vieillards : distinguer l'intra-capsulaire de l'extra-capsulaire.

Symptômes différentiels. — *Intra-capsulaire.* Impotence fonctionnelle, raccourcissement, rotation en dehors, réductibilité avec souvent crépitation; douleur peu vive, mais provoquée par les mouvements.

Extra-capsulaire. — Impotence fonctionnelle, rotation en dehors; irréductibilité; raccourcissement plus accusé, élargissement du grand trochanter, avec ascension au-dessus de la *ligne de Nélaton* (unissant l'épine iliaque antéro-supérieure à la tubérosité ischiatique; à l'état normal, cuisse en demi-flexion, les trois points E. I. A. S., sommet du grand trochanter, ischion, sont sur la même ligne).

Pronostic. — Grave, à cause du retentissement sur l'état général chez les vieillards. Les troubles définitifs de la marche sont d'ailleurs fréquents (déviation, atrophies, raideurs, raccourcissement, ankylose...).

Traitement.

Surveiller l'état général et laisser les blessés âgés le moins longtemps possible au repos.

a. *S'il y a peu de raccourcissement et de rotation et dans tous les cas, chez le vieillard*, laisser le blessé au lit, commencer le massage dès les premiers jours.

Faire lever le blessé le quinzième jour, et le faire marcher avec des béquilles.

Les massages quotidiens seront continués pendant au moins deux mois.

b. *Si le raccourcissement et la rotation sont très considérables*, employer l'extension continue pendant un à deux mois, après avoir mis le membre inférieur en bonne position (réduction sous le chloroforme, au besoin).

Pour l'extension, employer l'appareil de Tillaux (p. 594), ou l'appareil de Hennequin (p. 598), sans gouttière crurale.

C. Fracture de l'extrémité inférieure (fracture sus-condylienne).

Signes. — Gonflement énorme. La jambe semble luxée en arrière. Raccourcissement variable.

Traitement.

Si le déplacement est peu accusé, la réduction se fait facilement.

Placer une gouttière plâtrée entourant les 2/3 du membre et comprenant 14 épaisseurs de tarlatane, allant du milieu de la cuisse au milieu de la jambe (p. 590).

Au bout de la première semaine, commencer le massage quotidien.

Le malade commencera à marcher le plus vite possible (au bout de trente-cinq à quarante jours).

Si le déplacement est très accusé (fragment inférieur dans le creux poplité) :

I. *Réduction.*

Un aide maintenant la cuisse à pleines mains, plier le genou à angle droit, tirer dans l'axe de la cuisse avec des mouvements de latéralité.

II. *Immobilisation avec l'appareil de Hennequin* (p. 598).

Enlever l'appareil au bout de dix à quinze jours. Commencer aussitôt et continuer le massage.

ROTULE

Directe, la fracture résulte d'un choc ; le trait est oblique ou il y a fracture comminutive ; — indirecte, due à la contraction musculaire, elle présente un trait transversal ; on observe une déchirure fréquente des ailerons et de l'hémarthrose.

Signes. — F. directe : souvent lésions cutanées ; peu d'écartement des fragments, mais crépitation et épanchement dans l'article. — F. indirecte : entre les fragments, surtout dans la flexion, dépression d'étendue variable. Mobilité anormale. Crépitation dans le rapprochement, par l'extension du membre. Epanchement. Fonctions peu atteintes, si les ailerons sont intacts ; dans le cas contraire, impotence absolue.

Pronostic. — Sérieux. Bien qu'il y ait de nombreux cas de guérison complète, ne pas oublier que la flexion est parfois limitée, mais surtout l'extension est gênée souvent pendant des mois et des années ; membre affaibli, marche incertaine, raideurs et douleurs du genou. Enfin, possibilité de fractures itératives.

Traitement.

Le traitement de choix, c'est la *suture* ; mais elle est délicate et exige une scrupuleuse asepsie. A son défaut, le *massage* donne des résultats satisfaisants. En cas d'hémarthrose, mettre le membre dans une gouttière de fil de fer en plan incliné, avec des compresses humides pendant cinq à six jours. Au besoin, ponctionner l'épanchement (p. 556), puis pratiquer le massage.

Massage (p. 94).

Malade étendu sur le dos, membre en extension, le talon sur un coussin, le pied maintenu par un aide. Faire au début de la séance des effleurages larges en

bracelets, de bas en haut, sur toute la périphérie du membre; les commencer à mi-jambe, les terminer à mi-cuisse.

L'anesthésie obtenue, faire avec la face palmaire des pouces et des doigts, des pressions plus fortes; masser les parties latérales de la rotule en respectant la partie médiane, les parties latérales de l'articulation du genou et le cul-de-sac sous-tricipital.

Terminer par des pressions larges en bracelet sur toute la périphérie du membre.

Après la séance, provoquer de légers mouvements de flexion du membre.

Suites.

Dès qu'il n'y a plus de douleur, supprimer la gouttière. Autoriser la marche en très légère flexion et avec une canne, une quinzaine de jours après la première séance.

Continuer le massage fort longtemps, au moins deux mois.

TIBIA (avec ou sans fracture du péroné).

A. Fracture de la diaphyse.

FRACTURE PRESQUE TRANSVERSALE, SANS CHEVAUCHEMENT

Due à un choc direct.

Signes. — Fracture double, généralement au même niveau. Mobilité telle qu'on peut plier la jambe aisément; mais il n'y a pas de chevauchement.

Pronostic. — Bénin, en général.

Traitement.

I. Réduction.

Un aide tire sur le pied; le chirurgien déprime le fragment tibial supérieur. La coaptation est facile.

II. Immobilisation.

Préparatifs.

De l'appareil plâtré (p. 563) : *attelles de Maisonneuve* (fig. 387).

Tailler le patron des deux attelles dans 16 feuilles de tarlatane superposées : attelles de la largeur du tiers de la circonférence du membre.

1^o Attelle postérieure allant des orteils au tiers inférieur de la cuisse.

2^o Attelle en étrier remontant à la même hauteur, de

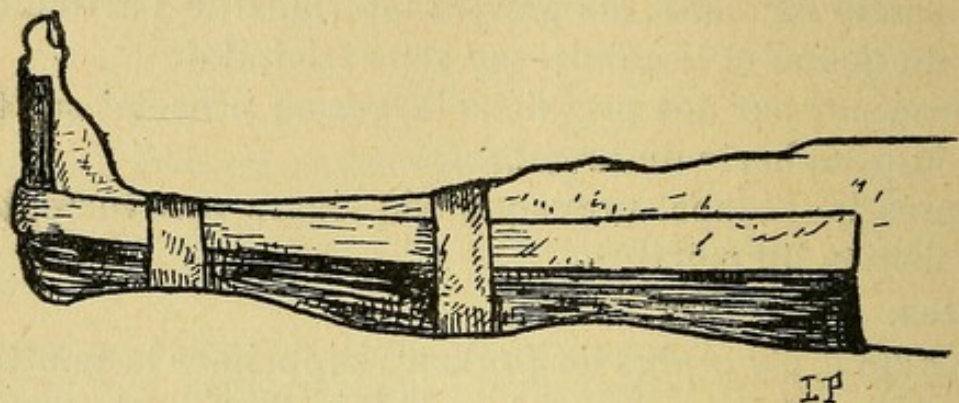


Fig. 387. — Attelles plâtrées de Maisonneuve appliquées. (Pour plus de netteté, l'attelle postérieure est figurée en noir, l'attelle en étrier en blanc.)

chaque côté de la cuisse et passant sous la plante du pied.

Mise en place de l'appareil.

Extension. Le pied est maintenu par un aide à angle droit sur la jambe : l'épine iliaque antéro-supérieure, le bord interne de la rotule, la face interne du gros orteil étant sur la même ligne, la crête du tibia prolongée doit aboutir au premier espace inter-métatarsien.

Contre-extension. Un autre aide maintient le genou en tenant à pleines mains les tubérosités du tibia.

La *coaptation* assurée, l'opérateur applique l'*attelle postérieure*, la moule sur la plante du pied, au talon, au mollet.

Appliquer ensuite la *grande attelle en étrier*, la rabattre, les bords postérieurs sur les bords de l'attelle postérieure, de façon à former une gouttière.

Enrouler des bandes de toile sur toute la longueur de

l'appareil. Ne cesser l'extension et la contre-extension qu'une fois l'appareil sec.

Suites.

Enlever les bandes le lendemain.

Surveiller l'appareil. Le refaire au besoin, s'il se produit du jeu (par dégonflement des parties tuméfiées).

L'enlever au bout de *trente-cinq à quarante jours*.

FRACTURE OBLIQUE.

Choc direct.

Signes. — Fracture double, jambe raccourcie, tordue, pied en valgus ; le tibia pointe en dedans sous la peau.

Traitement.

I. Réduction.

Comme plus haut (p. 604).

II. Immobilisation.

Recourir à l'appareil d'Hennequin (p. 598) ou à l'appareil d'Hennequin improvisé (d'après Lejars). Nous décrirons ce dernier, comme étant d'application plus simple que l'autre.

Préparatifs.

Matériel.

Appareil en bois facile à improviser (fig. 368) : planche de 23 centimètres de largeur et de 75 centimètres de long, l'échancrer à son bord supérieur ; clouer dessous deux planchettes transversales en guise de supports. Sur cette planche, fixer à l'union des deux tiers antérieurs et du tiers postérieur une planchette de même largeur, haute de 30 centimètres, échancrée de 10 centimètres à son bord supérieur. Deux supports inclinés seront fixés, du côté de la cuisse, à ces deux planches ; sur ces deux supports une toile sera clouée en forme de hamac. De l'autre côté (jambe) on mettra un coussin de balles d'avoine bien tassé, maintenu de chaque côté par des tiges obliques.

Deux bandes plâtrées de 12 mètres de largeur sur 4 mètres de long.

Coussinets de tarlatane non empesée, linge fin ou flanelle (30 épaisseurs) de 8 centimètres sur 10.

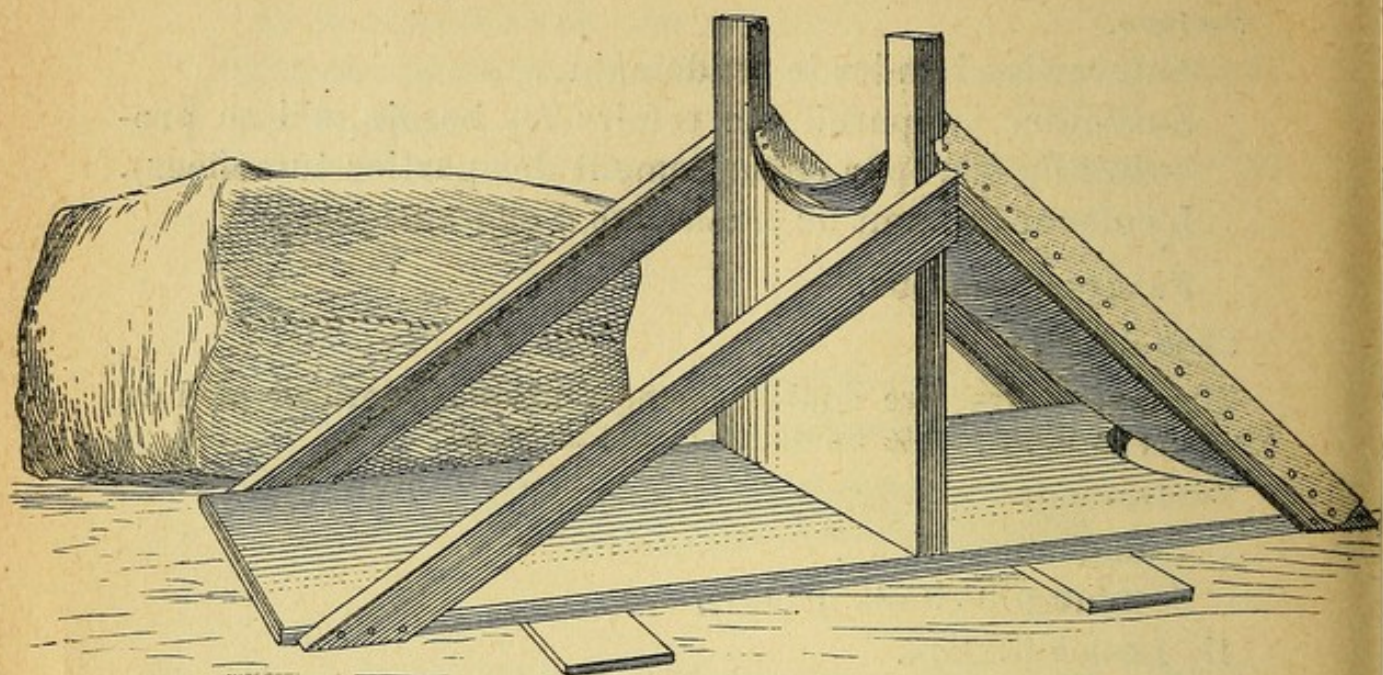


Fig. 388. — Appareil de Hennequin improvisé pour fracture du tibia, d'après Lejars (Ricard et Launay).

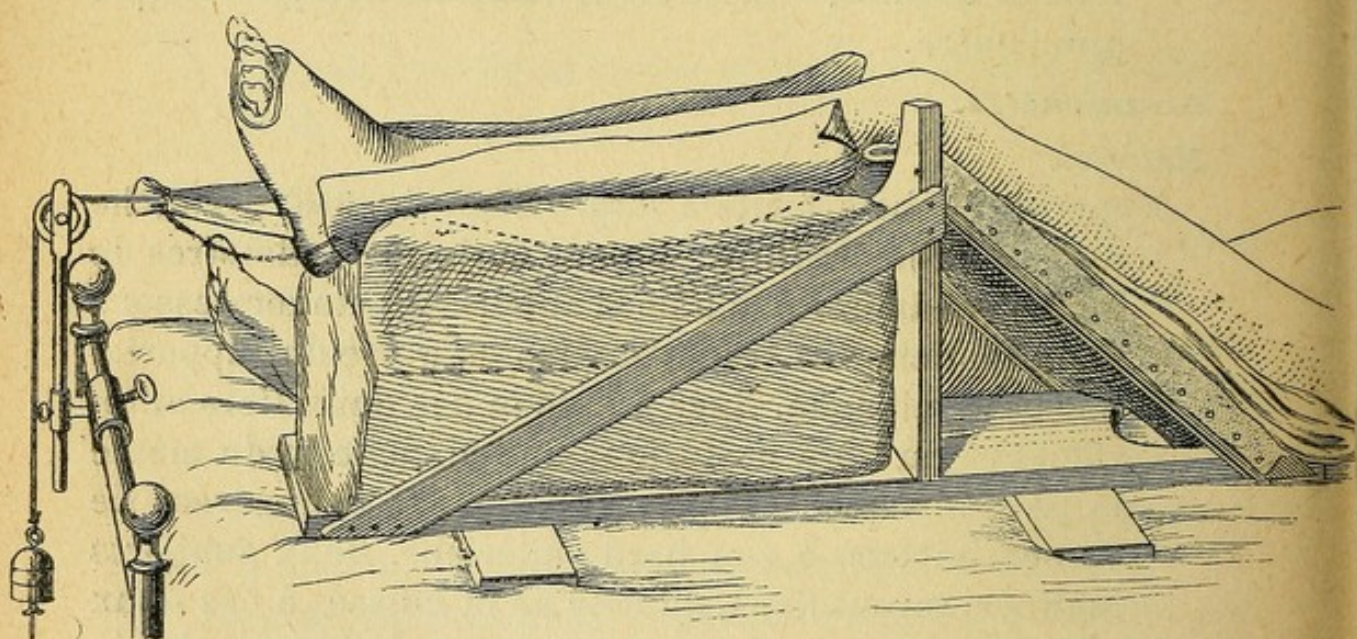


Fig. 389. — Appareil de Hennequin improvisé en place (Ricard et Launay).

Plusieurs bandes de toile de 0,10 sur 4 à 5 mètres.
Bande double de 0,40 sur 0,05 centimètres de large.
Matériel de l'appareil plâtré (p. 564) avec, en plus, 2 bandes

plâtrées de 12 centimètres de large sur 4 mètres de long.

Aides.

Au moins trois.

Mise en place de l'appareil.

1° Bottine plâtrée.

Appliquer les coussinets en travers, l'un sur le devant du cou-de-pied, l'autre en arrière du tendon d'Achille.

Par-dessus, rouler une première bande plâtrée de la racine des orteils à la base des malléoles.

Placer l'étrier : double bande de toile de 40 centimètres de long sur 5 de large. L'anse médiane étant dans l'axe des malléoles, nouer de chaque côté les deux chefs au niveau de la pointe de la malléole, puis croiser les chefs antérieurs au-devant du cou-de-pied protégé par un coussinet, les postérieurs sur le tendon d'Achille (protégé également).

Rouler une seconde bande plâtrée, comme la première et fixer ainsi l'étrier.

2° Gouttière plâtrée.

Tailler le patron dans une pièce de tarlatane (16 épaisseurs). Longueur de la gouttière : distance de la plante du pied au pli poplité. Largeur : en haut, circonférence de la jambe à la partie supérieure du mollet ; en bas, circonférence à la base des malléoles.

Échancrer le bord inférieur de 12 centimètres et former de la sorte deux languettes.

Envelopper la bottine plâtrée d'une toile fine, d'un papier huilé, pour empêcher le contact entre la gouttière et la bottine.

Un aide tenant bien le pied en bonne position et le tirant fortement à lui, on applique la gouttière plâtrée en arrière, et on place sur les côtés du pied le long des malléoles, les deux languettes du bord inférieur (tuteurs latéraux).

Enrouler une bande de toile et tenir le membre jusqu'à dessiccation.

3° *Installation de l'extension.*

Alors, enlever la bande, ainsi que le papier huilé ou le linge destiné à isoler la bottine.

Mettre le membre sur l'appareil en bois, de façon que la jambe repose horizontalement.

Installer la traction (2 kilogrammes au début, augmenter de 500 grammes par jour jusqu'à 3 kg. 5 dans les fractures récentes — 4 kg. 5 dans les fractures anciennes, — la nuit, supprimer l'excédent de 3 kg. 5 et le replacer au réveil), en attachant la cordelette au milieu de l'anse, si le fragment inférieur est en bonne direction ; en dedans ou en dehors, si le fragment est dévié en dedans ou en dehors.

Suites.

Supprimer la traction au bout de *quarante jours*, mais alors appliquer un appareil plâtré qu'on enlèvera au bout de six semaines et qu'on remplacera par un autre, si on trouve de la flexibilité ou de la mobilité au niveau du foyer de la fracture.

B. Fracture de l'extrémité supérieure.

Souvent le tibia et le péroné sont brisés tous les deux.

Signes. — Gonflement accusé de la région, impotence fonctionnelle, douleur locale à la pression, mobilité anormale.

Diagnostic. — Parfois difficile : genou et partie supérieure de la jambe gonflés ; la localisation de la douleur sur des points osseux précisera le diagnostic.

Pronostic, à réserver : consolidation lente, raideurs ou même ankylose.

Traitement.

Pendant les premiers jours, mettre le membre dans une gouttière de fil de fer garnie d'ouate ; le recouvrir de compresses humides.

Une fois le gonflement tombé, réduire la fracture — sous l'anesthésie — et placer l'appareil d'Hennequin. (p. 598).

Suites.

Massage précoce, au bout de trois à quatre semaines.

C. Fracture de l'extrémité inférieure.

La plus fréquemment observée est la bi-malléolaire par abduction, dite fracture de Dupuytren.

Signes. — Pied subluxé en dehors et en arrière. Coup de hache à 5 ou 6 centimètres au-dessus de la malléole externe. Saillie osseuse sous-cutanée et point douloureux net, au-dessus de la pointe de la malléole interne.

Pronostic. — Grave au point de vue fonctionnel. On est exposé à deux sortes de complications pendant la convalescence : amyotrophie avec troubles trophiques variés, déviation secondaire progressive du pied en valgus.

Traitement.**I. Réduction.**

Celle-ci doit être pratiquée le plus tôt possible. On ne recourra à l'anesthésie générale qu'en cas d'impossibilité d'une réduction complète, sans le secours de cette anesthésie.

La jambe fléchie sur la cuisse, un *aide* la maintenant solidement entre ses deux mains (contre-extension), l'opérateur placé au bout du membre tire le pied dans l'axe en le ramenant en dedans. Il faut s'attacher à ce que la réduction soit bien complète.

En cas d'irréductibilité même sous l'anesthésie générale, et s'il existe une déformation assez forte (enclavement d'un fragment du tibia...), la réduction à ciel ouvert est indiquée.

II. Immobilisation.**Préparatifs.**

De l'appareil plâtré (attelles de Maisonneuve, p. 603).

Anesthésique.

Général : chloroforme ou éther.

Aides.

Au moins trois (un pour l'anesthésie).

Mise en place de l'appareil.

Les attelles en forme de gouttière seront appliquées sur le membre réduit et le pied maintenu en bonne position (angle droit, talon redressé, la crête du tibia prolongée devant aboutir au premier espace intermétatarsien).

Suites.

Surveiller tous les jours l'appareil. Le changer, si du jeu se produisait par suite du dégonflement.

L'enlèvement définitif de la gouttière plâtrée se fera vers le *quarante-cinquième jour*. S'assurer alors de la solidité du cal et replacer, au besoin, la gouttière pendant encore quelques jours jusqu'au cinquantième ou soixantième jour.

Dès que l'appareil plâtré est supprimé, le pied doit être immédiatement soutenu par un *appareil orthopédique à tuteurs latéraux* (s'opposant à l'affaissement de la voûte plantaire et à la déviation secondaire du pied en valgus). Le convalescent ne devra pas faire un pas sans son appareil. Il marchera ainsi modérément et s'arrêtera dès qu'apparaîtront la fatigue et la douleur. En même temps, tous les jours on provoquera des mouvements passifs peu étendus du membre inférieur malade.

Le massage et l'électrisation faradique sont nuisibles. La fracture de Dupuytren vicieusement consolidée soit primitivement, soit par suite de déviations secondaires (valgus), est justiciable de l'intervention sanglante.

PÉRONÉ

La fracture peut siéger à la partie inférieure, à la partie moyenne ou à la partie supérieure.

A. Fracture à la partie inférieure.

La solution de continuité peut siéger à 1 centimètre de la pointe (décollement du cartilage de conjugaison chez les adolescents) ou un peu plus haut, suivant le prolongement de l'articulation tibio-péronière.

Traitement.

Bandage ouaté compressif de Hennequin (fig. 390).

Préparatifs.*Matériel.*

Ouate ordinaire en lanières de 20 à 25 centimètres de largeur.

Deux bandes de toile neuve de 10 mètres de long chacune sur 5 centimètres de largeur.

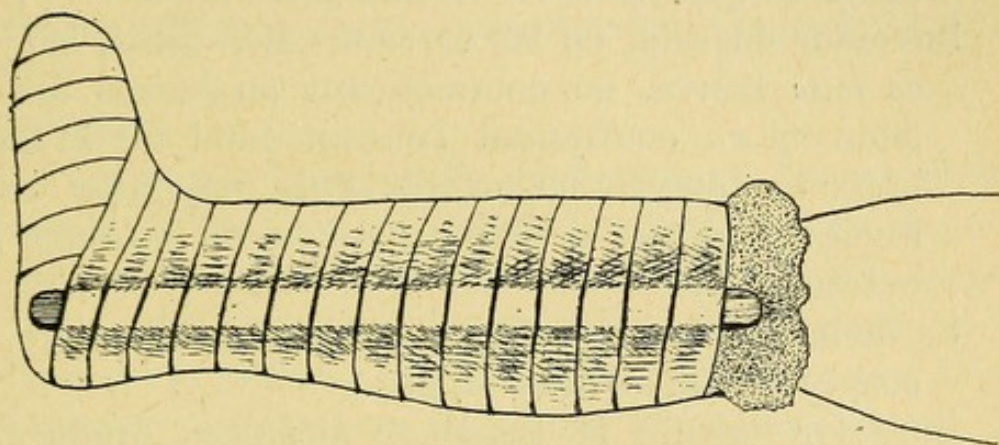


Fig. 390. — Appareil ouaté compressif pour fracture du péroné (d'après Hennequin).

Une bande de tarlatane de 12 à 15 mètres de long sur 12 à 15 centimètres de large.

Deux attelles de bois dépassant de 5 à 6 centimètres la face plantaire et remontant jusqu'à l'articulation du genou.

Aides.

Deux.

Malade.

Nettoyer la jambe au savon et à l'eau chaude, puis la saupoudrer de poudre d'amidon.

Application.*Position.*

Sujet dans le décubitus dorsal.

Il est inutile de chercher la réduction.

Un aide saisit le pied dans ses deux mains, dont l'une

est placée sous le talon, l'autre sur le dos. Le pied étant amené en bonne position (à angle droit sur la jambe), cet aide tire fortement le membre à soi.

L'autre aide empaumant le genou avec ses deux mains résiste aux tractions du premier aide.

Exécution.

Enrouler les *bandes d'ouate* autour du membre, régulièrement, de façon à obtenir partout une épaisseur égale de quatre travers de doigts.

Enrouler ensuite, en les serrant solidement, les *bandes de toile* neuve, en commençant au-dessus des malléoles et en continuant l'enroulement sur le talon et le pied y compris les orteils. Puis, remonter en sens inverse jusqu'au niveau du genou, en laissant l'articulation libre.

La deuxième bande est appliquée sur la première, mais en procédant de haut en bas.

Enrouler ensuite la *bande de tarlatane* (après l'avoir imprégnée d'eau et exprimée) deux fois autour de la jambe et placer sur les faces latérales de la jambe les *deux attelles* débordant de quelques centimètres la plante du pied.

L'enroulement de la bande se continue par-dessus les attelles et leurs extrémités maintenues par l'aide placé au pied : ce qui ne dispense pas cet aide du soin de maintenir rigoureusement le pied à angle droit.

On posera le membre *sur un coussin* formant plan incliné ascendant.

Suites.

Au bout de quatre à cinq jours, commencer des massages doux quotidiens. Replacer l'appareil dans l'intervalle des massages.

La marche dans l'appartement commencera au bout d'une *dizaine de jours*. On se bornera alors à enrouler autour du membre une bande de crépon ou de flanelle depuis la racine des orteils jusqu'à mi-jambe.

B. Fracture de la partie moyenne.

La plupart du temps, il n'y a que peu d'impotence fonctionnelle. Même traitement que pour la fracture de l'extrémité inférieure.

C. Fracture de l'extrémité supérieure.

Due à un traumatisme direct ou à l'arrachement par le tendon du biceps (très rare).

Pronostic. — Sérieux, en raison de la lésion possible du sciatique poplitée externe qui contourne le col de l'os; douleurs très vives s'accompagnant quelquefois de paralysie immédiate ou éloignée des muscles de la région antéro-externe de la jambe et du dos du pied:

Traitement.

S'il n'y a que très peu de déplacement, laisser simplement le malade au repos pendant quelques jours, après lui avoir appliqué un *bandage ouaté compressif* (p. 611) qui s'étendra du milieu de la jambe au milieu de la cuisse et sera rendu rigide par une attelle coudée postérieure, la jambe étant légèrement fléchie.

Le massage léger et doux sera commencé au bout de quatre à cinq jours, la marche aura lieu vers le dixième jour.

S'il y a un *fort déplacement* ou des *douleurs* très vives, intervenir chirurgicalement.

II. — FRACTURES COMPLIQUÉES**Traitement.**

Dans ces cas, surtout lorsque la fracture compliquée siège aux extrémités, ne pas omettre les injections de sérum antitétanique (10 c.c. les 1^{er}, 3^e et 10^e jours).

Le traitement proprement dit comprend deux temps.

1^{er} TEMPS. — *Nettoyage et désinfection du foyer de fracture.*

Préparatifs.

De l'opération en général (p. 13).

[*Instruments.*

Un bistouri.

Une paire de ciseaux droits.
Une pince à griffes.
Quelques pinces à forcipressure.
Seringue de Roux.
Aiguille de Mooy.
Drains assez gros.
Catgut (n° 1).
Crins.

Solution.

Eau oxygénée à 6 volumes.
Sérum antitétanique (10 centimètres cubes).

Anesthésique.

Général : chloroforme ou éther.

Aides.

Deux].

Opération.

Nettoyage et préparation des environs de la plaie : laver, savonner, brosser énergiquement, surtout les espaces interdigitaux, les ongles, etc., puis laver à l'alcool, à l'éther, au sublimé à 1/1000.

Agrandir la plaie avec les ciseaux.

Laver abondamment et déterger la plaie osseuse avec un jet d'eau bouillie salée tiède (provenant d'un bock) ; chasser les caillots, les petites esquilles libres, les lambeaux musculaires ; ne pas toucher au périoste ni aux muscles.

Nettoyer tous les recoins de la plaie avec des tampons et des compresses montées trempées dans l'eau oxygénée à 6 volumes.

« Insister, laver, relaver, y revenir » (Lejars).

Terminer en touchant toutes les régions atteintes avec des compresses trempées dans l'alcool.

Placer un ou plusieurs gros drains complétés au besoin par quelques mèches de gaze.

Suturer, s'il est possible, une partie de la plaie.

Pansement.

Sec aseptique recouvert de bandes de tarlatane humides.

2^e TEMPS. — *Réduire et immobiliser dans un appareil plâtré* (p. 564).

Suites.

Prendre la température tous les jours, en même temps que le pouls.

Si le lendemain la *température monte peu* (38, 38°5) et que le *pouls soit bon*, ne pas s'inquiéter. — Dans le cas où au contraire, le *pouls augmente de fréquence* (110, 120) si le malade devient nerveux, se plaint de souffrir beaucoup, craindre la septicémie.

Ouvrir le pansement sur le champ, faire sauter les points de suture, mettre à jour toute la plaie et la nettoyer soigneusement avec l'eau oxygénée à 12 vol. Placer de gros drains et ne plus faire de tentative de suture. Pansement aseptique humide à renouveler tous les jours.

Si la *température et le pouls sont bons*, n'enlever le pansement qu'au bout de quelques jours. Le remplacer par un pansement aseptique, sec si possible.

OSTÉOMYÉLITE AIGUE

Inflammation de l'os, du périoste et de la moelle, due à un microbe particulier (souvent le staphylocoque doré) survenant chez les jeunes sujets et accompagnée de phénomènes généraux graves.

Symptômes. — Début brusque, phénomènes généraux plus ou moins intenses (fièvre, frissons). Douleur très vive avec gonflement des parties molles au niveau de l'union de la diaphyse avec l'épiphyse. Peau œdématiée et sillonnée de réseaux veineux sous-cutanés. Il est généralement difficile de percevoir la fluctuation profonde.

Diagnostic. — Avec le : *rhumatisme articulaire aigu* (la douleur de l'ostéomyélite est osseuse et non articulaire).

Fièvre de croissance (ici douleurs généralisées à toutes les épiphyses, avec fièvre légère, accroissement rapide de la taille).

Lymphangite (réseaux allongés se rendant aux ganglions engorgés. Gonflement plus superficiel que dans l'ostéomyélite, veines sous-cutanées non dilatées.)

Phlegmon diffus (gonflement étendu du membre, douleur généralisée et non localisée à l'os, ne siégeant

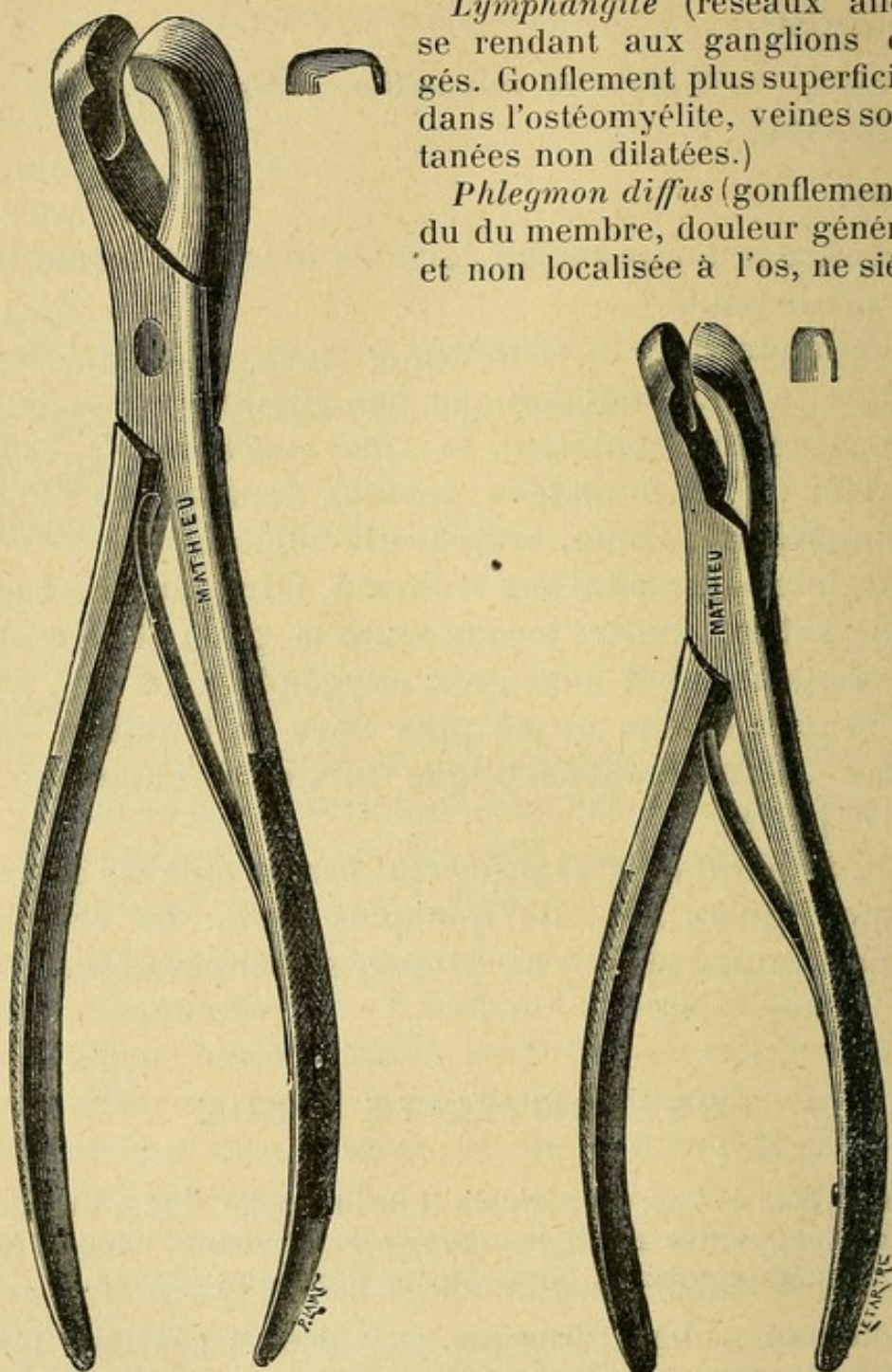


Fig. 391. — Emporte-pièce ou pince-gouge de Mathieu.

pas particulièrement au bulbe, plaie d'origine visible...)

Pronostic. — Grave, d'abord à cause de l'infection générale et aussi à cause de la durée de la guérison, des complications, des récives possibles, même au bout d'un grand nombre d'années.

Traitement.

Ouverture de l'abcès et trépanation osseuse.

Préparatifs.

De l'opération en général (p. 13).

[Instruments.

Un bistouri.

Une sonde cannelée ordinaire.

Six pinces à forcipressure.

Une gouge.

Une pince gouge (fig. 391).

Une rugine courbe.

Maillet métallique.

Curette de Volkmann, moyenne.

Plusieurs drains (de grosseur variable).

Anesthésique.

Général : chloroforme ou éther.

Aides.

Au moins deux (un pour l'anesthésie)].

Opération.**Position.**

Décubitus dorsal, le membre en position favorable et fixe.

Exécution.

Inciser longitudinalement le membre là où la *voussure* est le plus accusée et où il n'y a pas d'organes importants à ménager. Diviser la peau, le tissu cellulaire, l'aponévrose. Écarter les muscles.

Tout au fond est l'abcès que l'on ouvre et vide largement.

Avec la rugine bien libérer la face externe de l'os.

Trépaner la partie dénudée à la gouge et au maillet en deux points : à l'extrémité de la *diaphyse* et au niveau de la *région bulbaire*. Parfois, il faut pénétrer à une grande profondeur. On peut, s'il y a beaucoup de pus, réunir ces deux ouvertures en faisant sauter le pont osseux de séparation à l'aide de la pince gouge.

Même si on ne rencontre pas de pus, l'intervention n'est pas inutile, car le tissu osseux est altéré.

Curetter soigneusement et à fond la zone médullaire envahie jusqu'à ce qu'on soit arrivé sur une surface osseuse résistante. Ne pas faire de réunion.

Pansement.

Placer des drains dans le canal médullaire ou les diverticules voisins.

Lamelles de gaze aseptique chiffonnées dans la plaie. Ouate, bandage modérément compressif.

Suites.

Le pansement sec, aseptique, sera refait *chaque jour* au moins dans les débuts; bien écarter, à chaque pansement, les bords de la plaie, de façon que la *cavité médullaire reste bien ouverte*.

Les *drains* seront raccourcis au fur et à mesure qu'ils seront repoussés par le bourgeonnement profond. On en placera d'autres, de calibre inférieur, au bout de dix à quinze jours.

Ils ne seront totalement supprimés que lorsque la suppuration sera devenue insignifiante.

La cicatrisation demande *des semaines et parfois des mois*.

Il reste souvent des trajets *fistuleux* conduisant sur l'os dénudé, qui exigent un nouvel évidement de la zone nécrosée, pour que la cicatrisation soit complète.

LIGATURES

Opération chirurgicale qui a pour but de serrer avec un lien un vaisseau mis à découvert, pour y arrêter le cours du sang. La ligature portant sur le vaisseau dénudé seul s'appelle *ligature immédiate*. La *ligature médiate* est posée sur un pédicule épais renfermant les vaisseaux (veine, artère, tissu cellulaire...)

Nous n'étudierons ici que la ligature intentionnelle dans la continuité des vaisseaux; pour la ligature à la surface d'une plaie, voir p. 459.

Indications. — Plaies vasculaires, qu'il est impossible de traiter par la ligature des deux bouts dans la plaie; rupture sous-cutanée des gros vaisseaux, quand la ligature au lieu de la lésion n'est pas

possible ; hémorragies provenant de plaies suppurantes ; anévrysmes.

Technique.

A. — LIGATURE EN GÉNÉRAL

Préparatifs.

De l'opération en général (p. 13).

[Instruments.

Un bistouri droit, plutôt convexe.

Deux écarteurs mousses, assez larges.

Une pince à dissection.

Une sonde cannelée ordinaire.

Une aiguille à ligature ou aiguille de Deschamps.

Huit à dix pinces à forcipressure.

Quelques pinces de Kocher.

Fil de soie ou de catgut (de calibre variable, suivant le volume de l'artère).

Crins assortis.

Anesthésique.

Général : chloroforme ou éther.

Aides.

Au moins deux (un pour l'anesthésie)].

Exécution.

Position.

Sujet dans le décubitus dorsal, la région où doit porter la ligature étant en situation favorable.

Un *aide* est en face de l'opérateur ; un autre *aide* placé à côté, tient le membre sur lequel on intervient, ce membre étant tendu au premier temps (*attitude d'incision*) et fléchi légèrement au deuxième temps (*attitude de recherche*).

Exécution.

Déterminer à l'avance la future *ligne d'incision*.

1^{er} TEMPS. — *Incision des téguments.* — Les téguments fixés et tendus par le pouce et l'index gauches appli-

qués sur les côtés de la future ligne d'incision, le bistouri tenu dans la main droite comme une plume à écrire, l'opérateur enfonce la pointe du bistouri relevé, puis coupe avec le tranchant (manche abaissé) toute la peau, de gauche à droite et il termine l'incision en relevant le manche de l'instrument, pour éviter les « queues ». Si la peau seule a été coupée, libérer à petits coups de tranchant le tissu cellulaire.

Incision de l'aponévrose. — A l'une des extrémités de l'incision, soulever avec la pince un pli de l'aponévrose et le sectionner en dédolant, au bistouri. — Introduire la sonde cannelée par cet orifice et la glisser, vers le haut tout contre la face profonde de l'aponévrose, jusqu'à l'autre extrémité de la plaie. Après s'être assuré que l'aponévrose seule est chargée, glisser dans la rainure de la sonde la pointe du bistouri tenu le tranchant en l'air.

La sonde cannelée peut être remplacée par l'index gauche sur lequel on glissera un bistouri boutonné.

Recherche du paquet vasculo-nerveux. — Faire fléchir légèrement le membre par l'aide latéral, pour mettre les parties en état de relâchement. Placer un écarteur sur chacun des deux bords de la plaie. L'index gauche pénètre dans la profondeur et, aidé de la sonde cannelée maniée par la main droite, il découvre le paquet vasculo-nerveux et ouvre sa gaine avec le bec de la sonde.

2^e TEMPS. — *Isolement de l'artère.* — Distinguer l'artère un peu tendue, animée de battements, des veines noires, pourvues de parois minces, s'aplatissant aisément et des nerfs, cordons blancs, arrondis, ne cédant pas sous le doigt.

Dénuder l'artère : d'une pince tenue de la main gauche, les mors appliqués sur le milieu du vaisseau dans le sens longitudinal, saisir et soulever un pli transversal de la gaine celluleuse. Du bec de la sonde canne-

lée, trouer ce pli à sa base sur une étendue d'environ 1 centimètre.

Tandis que la pince saisit une des lèvres de cette ouverture, la sonde cannelée, par des mouvements de va-et-vient, sépare la gaine celluleuse de la tunique externe de l'artère, de chaque côté et en arrière, jusqu'à ce que la dénudation soit complète.

3^e TEMPS. — *Ligature proprement dite.* — Tout en soulevant avec la pince successivement chacun des bords de l'incision de la gaine celluleuse, glisser l'aiguille de Deschamps enfilée sous le vaisseau, en l'engageant du côté où il existe un organe à ménager (veine ou nerf). Avoir bien soin de passer doucement sous l'artère sans la déplacer, ni la tirailler. Saisir un des chefs du fil, retirer l'aiguille en la faisant passer par le point où elle a pénétré, pour dégager le second chef.

Le lien sera placé à une certaine distance (environ 2 centimètres) de toute collatérale volumineuse (règle à observer surtout pour les collatérales situées au-dessus de la ligature) et serré avec assez de force, mais pourtant pas trop. On fait ou le nœud du chirurgien ou le nœud du batelier (p. 48). Les deux chefs du fil sont coupés au ras du nœud.

4^e TEMPS. — *Suture des plans profonds.* — L'aponévrose est suturée.

Suture des téguments (p. 51).

Pansement.

Aseptique sec.

Enlever le pansement et les fils au septième jour.

B. — LIGATURES EN PARTICULIER

HUMÉRALE (au milieu du bras).

Points de repère. — Ligne étendue du sommet du creux axillaire au milieu du pli du coude. Bord interne du biceps. Battements du vaisseau. Veine basilique, au-devant de laquelle on incise.

Technique.**Préparatifs.**

Voy. page 619.

Opération.*Position.*

Décubitus dorsal, le bras écarté du tronc à angle droit, l'avant-bras en position moyenne au premier temps, légèrement fléchi ensuite.

Exécution.

A la partie médiane du bras, au bord interne du biceps, faire une incision de 6 à 7 centimètres, comprenant la peau et le tissu cellulaire sous-cutané (récliner en arrière la veine basilique).

Sectionner l'aponévrose au bord interne du biceps.

Reconnaître et faire écarté en dehors le muscle et le nerf médian. Sous ce dernier, on trouve l'artère avec ses deux veines.

AXILLAIRE (dans l'aisselle).

Points de repère. — Bord interne du coraco-brachial. Saillie du paquet vasculo-nerveux. Nerf médian.

Technique.**Préparatifs.**

Voy. page 619.

Opération.*Position.*

Décubitus dorsal, le bras écarté du corps, l'avant-bras en position moyenne et un peu fléchi.

Exécution.

Inciser la peau et le tissu cellulaire sur une étendue de 8 centimètres à partir du sommet du creux de l'aisselle et le long du bord interne du coraco-brachial, en arrière de la paroi antérieure du creux axillaire.

Récliner la veine basilique en arrière et faire relever en avant, par un écarteur, le grand pectoral.

Le coraco-brachial reconnu, inciser l'aponévrose de bas en haut au bord interne du muscle, que l'on fera relever par l'aide placé en face.

Avec l'index gauche repérer le médian (1^{er} cordon que l'on rencontre), l'isoler avec le bec de la sonde et le faire relever à l'aide de l'écarteur.

Immédiatement en arrière de lui est l'artère. La veine axillaire étant en dedans, le vaisseau sera chargé de dedans en dehors.

SOUS-CLAVIÈRE (dans le creux sus-claviculaire).

Points de repère. — Extrémité interne et bord supérieur de la clavicule. Veine jugulaire externe. La clavicule forme la base d'un triangle limité en avant par le bord externe du sterno-mastoïdien et en arrière par le bord antérieur du trapèze.

Technique.

Préparatifs.

Voy. page 619.

Opération.

Position.

Décubitus dorsal, la partie supérieure du corps surélevée, la tête tournée du côté opposé ; le bras est appliqué le long du corps.

Exécution.

Incision de la peau à un travers de doigt au-dessus de la clavicule parallèlement à cet os, du bord externe du sterno-mastoïdien au bord interne du trapèze. Sectionner le premier.

A la sonde cannelée, dissocier le tissu cellulaire de l'espace sus-claviculaire et *ouvrir l'aponévrose* recouvrant les muscles scalènes, le plexus brachial, l'artère sous-clavière.

Avec l'index gauche plongé dans l'angle interne de la plaie, et promené de dedans en dehors, sentir sur la première côte le tubercule de Lisfranc et l'insertion du scalène antérieur. L'artère est en dehors.

Dénuder l'artère et la charger d'avant en arrière et de dedans en dehors (pour éviter le prolongement pleural en dedans, la veine, en avant; les nerfs, au-dessus).

FÉMORALE (sous l'arcade crurale).

Points de repère. — Épine du pubis; épine iliaque antéro-supérieure; milieu de la ligne réunissant ces deux saillies: c'est le milieu de l'arcade crurale. En bas, condyle interne du fémur.

Ligne d'opération commençant un peu en dedans du milieu de l'arcade crurale et se rendant au bord postérieur de la face interne du condyle. Cette ligne répond à une gouttière, dont la paroi externe est constituée par le psoas et le vaste interne; la paroi interne, par le pectiné et les adducteurs.

Technique.

Préparatifs.

Voy. page 619.

Opération.

Position.

Décubitus dorsal, membre inférieur légèrement étendu en abduction et rotation externe (position d'incision), puis dans une forte flexion (position de recherche).

Exécution.

Sur le trajet de la ligne d'opération déterminée plus haut et à partir du ligament de Poupart, faire une incision de 7 à 8 centimètres ne comprenant d'abord que la peau. Reprendre l'incision et sectionner prudemment le tissu adipeux sous-jacent, jusqu'à ce qu'on arrive sur la gaine vasculaire reconnaissable, à sa structure fibreuse et à sa coloration blanc grisâtre.

Fendre cette gaine à la sonde cannelée, puis isoler l'artère sur une faible étendue.

On voit sur le côté interne la veine fémorale, que l'on fait récliner en dedans. Quant au nerf crural, il est en dehors, séparé de la gaine vasculaire par le feuillet profond du fascia lata.

Charger l'artère de dedans en dehors.

SAIGNÉE

Émission de sang, dans un but thérapeutique.

Nous ne décrirons que la saignée générale ou phlébotomie, *au pli du coude*.

Saigner de préférence la *médiane céphalique* (fig. 392) ; en tous

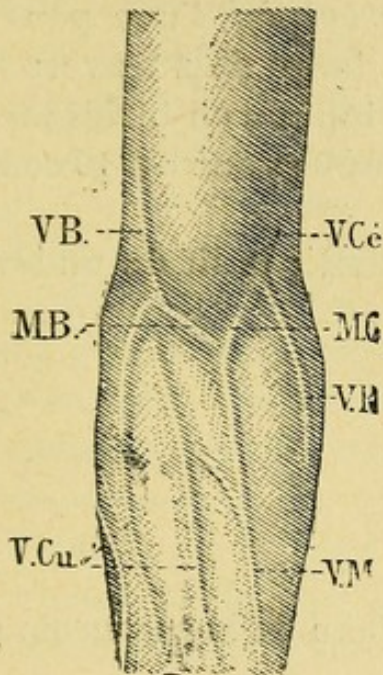


Fig. 392. — Veines du pli du coude.

Membre gauche (Chavasse).

MB, médiane basilique.—MG, médiane céphalique.

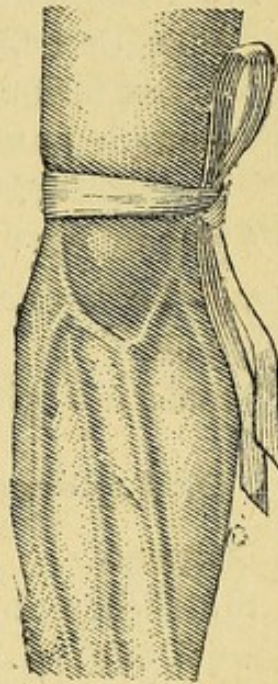


Fig. 393. — Bandage

avant la saignée
(Chavasse).

cas, si l'on opère sur la médiane basilique, songer à la présence de l'artère radiale entre le rond pronateur et le long supinateur.

Manuel opératoire.

Préparatifs.

I. — Avant l'opération.

Instruments.

Un bistouri.

Liquides.

Eau stérilisée.

Solution de Van Swieten.

Récipients.

Une casserole (pour faire bouillir de l'eau).

Vase (pour recevoir le sang).

Deux cuvettes ordinaires (nettoyage des mains de l'opérateur).

Matériel de pansement.

Ouate hydrophile.

Deux bandes de toile ou de crépon, l'une pour la ligature, de 1^m,50 à 2 mètres, large de 2 travers de doigt, assez ferme et souple, en toile ou en tarlatane; l'autre pour le pansement, de 2 mètres sur 6 à 10 centimètres de largeur, en crépon.

Alèze ou serviette pour garantir le lit du malade.

Matériel d'asepsie.

Savon.

Brosse à ongle.

II. — *De l'opération.*

Instruments.

Stériliser le bistouri dans l'eau de la casserole préparée à cet effet (p. 21).

Malade.

Préparation aseptique de la région du pli du coude (p. 24).

Opérateur.

Préparation aseptique des mains (p. 23).

Opération.*Position.*

Décubitus dorsal préférable, le malade couché du côté opposé au bras sur lequel on pratiquera la saignée.

Exécution.

Repérer la position de l'artère humérale et s'assurer qu'il n'existe pas d'anomalie de cette artère sur le pli du coude.

Choisir la veine à saigner (de règle, la médiane céphalique). Si elle est peu apparente, faire exercer une

constriction circulaire, avec un lien quelconque, autour de l'avant-bras.

La veine choisie, on arrête le cours du sang avec le bandage suivant :

Le bras tenu horizontalement, faire appliquer le *milieu de la bande à ligature* déroulée, sur le bras, à 2 ou 3 centimètres du point où doit avoir lieu la saignée. Les deux extrémités de la bande seront *entre-croisées* sur la face postérieure du membre pour faire un second tour. Les fixer, en repliant en anse un des chefs de la bande et formant avec la boucle ainsi constituée et l'autre chef une *rosette simple* qu'on peut serrer ou desserrer (fig. 393). Placer cette rosette en dedans ou en dehors du bras.

Pour que la bande soit bien placée, il faut qu'elle *arrête le courant veineux sans arrêter le courant artériel* (pulsations conservées au poignet).

Comprimant alors, avec le pouce gauche, la veine au-dessous de la région à ouvrir, faire sur la peau, au niveau voulu, une *incision superficielle* de 2 à 4 millimètres de longueur, qui fait apparaître la veine.

Ponctionner cette veine d'un coup de pointe. Lâcher le pouce. Le sang jaillit dans le vase préparé à cet effet. La quantité de sang peut varier de 125 à 500 ou 600 grammes.

Arrêt de la saignée : faire défaire la ligature qui arrêta le cours du sang veineux, détruire le parallélisme entre les plaies cutanée et veineuse, en déplaçant la peau. Laver le bras à l'eau bouillie.

Pansement.

Appliquer une compresse de gaze, de l'ouate hydrophile et maintenir ce pansement autour du coude en demi-flexion par un bandage en 8 de chiffre, que l'on n'enlèvera qu'au bout de quarante-huit heures.

Accidents.

Syncope pendant la saignée. Arrêter momentanément

l'écoulement du sang. Étendre le malade, la tête basse ; asperger sa figure avec de l'eau fraîche.

Vomissements. — Fréquents chez les malades qui ont mangé depuis peu.

Douleur. — Due à la section de filets nerveux. Appliquer un pansement aseptique humide et, au besoin, recourir à la morphine (en injections).

Blessure artérielle. — Hémostase provisoire, compression directe sur la plaie.

Pendant ce temps, faire les préparatifs pour procéder à la ligature des deux bouts dans la plaie.

Suites.

L'avant-bras restera au repos vingt-quatre heures.

Si la plaie *suppure*, appliquer des pansements humides.

Parfois, on ne peut empêcher le développement d'un érysipèle, d'un plegmon.

AMPUTATIONS (ET DÉSARTICULATIONS)

L'amputation est une opération qui consiste à séparer du corps, par la diérèse, un membre ou une portion d'un membre.

L'amputation peut se faire dans la continuité de l'os ou dans sa contiguité. Dans ce cas elle s'appelle encore désarticulation.

I. — DE L'AMPUTATION EN GÉNÉRAL

Technique.

Préceptes généraux.

« Plus les os sont gros relativement aux chairs, plus il faut être prodigue d'étoffe. Plus la rétraction secondaire est à craindre et par conséquent plus on ampute loin de la racine du segment du membre, plus aussi il faut garder de chairs. Souvenez-vous encore que la peau, surface enveloppante, doit être plus longue et plus large que les muscles enveloppés. » [Farabeuf].

Préparatifs.

De l'opération en général (p. 13).

[I. *Instruments.*

Un couteau (fig. 394).

Un ou plusieurs bistouris.

Une paire de ciseaux.

Une pince à griffes.

Une douzaine de pinces hémostatiques.

Quelques pinces de Kocher.

Une cisaille coupante de Liston (fig. 395).

Un davier de Farabeuf (fig. 396).

Une rugine.

Une scie à dos mobile (fig. 397).

Une aiguille mousse.

Une aiguille de Mooy.

Une bande d'Esmarch.

Catgut n° 1, 2, 3 ou 4, suivant le volume des vaisseaux.

Crins de Florence.

Drains assez gros.

Matériel de pansement. — Préparer une compresse à deux ou trois chets (suivant que le membre a un seul os ou deux os).

Anesthésie.

Générale : chloroforme ou éther.

Aides.

Quatre (dont un pour l'anesthésie).

II. *Malade.*

Envelopper le membre à amputer d'une compresse ou d'une serviette bouillie. Puis élever le membre pendant quelques minutes, au bout desquelles on enroulera quelques tours de la bande d'Esmarch bien tendue et on serrera le tube à la racine du membre. — Déterminer à l'avance la ligne d'incision].




Fig. 394. — Couteaux à amputation.

Opération.*Position.*

Opéré dans le décubitus dorsal sur une table, le membre à amputer débordant la table.

L'opérateur debout a, à gauche le moignon, à droite la partie du membre destinée à être enlevée.

Un aide est en face de l'opérateur, pour soutenir la par-

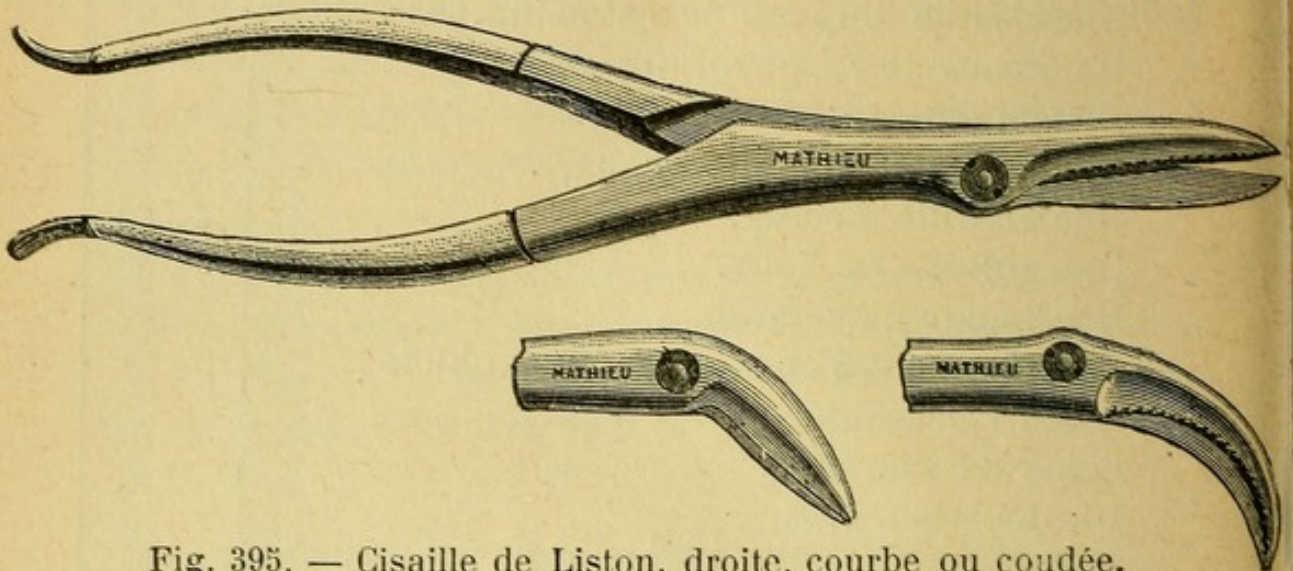


Fig. 395. — Cisaille de Liston, droite, courbe ou coudée.

tie à séparer, l'autre aide est à la racine du membre, en dehors de celui-ci ; enfin le troisième aide, chargé de l'hémostase provisoire, a une situation en rapport avec celle du point où l'artère principale du membre doit être comprimée.

Exécution.

1^{er} TEMPS. — *Section de la peau.* — Se rappeler qu'en général le raccourcissement dû à la rétraction du tégument externe est égal au tiers de la hauteur totale du lambeau ou de la manchette, hauteur mesurée du point de division de l'os à la partie la plus périphérique de l'incision cutanée.

La section de la peau se fait avec le couteau à amputation.

2^e TEMPS. — *Section des muscles.*

Ne pas oublier qu'ils sont eux aussi très rétractiles. Les sectionner jusqu'à l'os.

3^e TEMPS. — *Section de l'os.*

L'os à découvert, il faut avec la rugine le dénuder vers la racine du membre sur une étendue de 2 à 3 centimètres. Les tissus mous sont écartés avec la compresse bi- ou trifide, maintenue par l'aide placé à la racine du membre.

La section osseuse se fait alors à la scie, l'os saisi dans la main

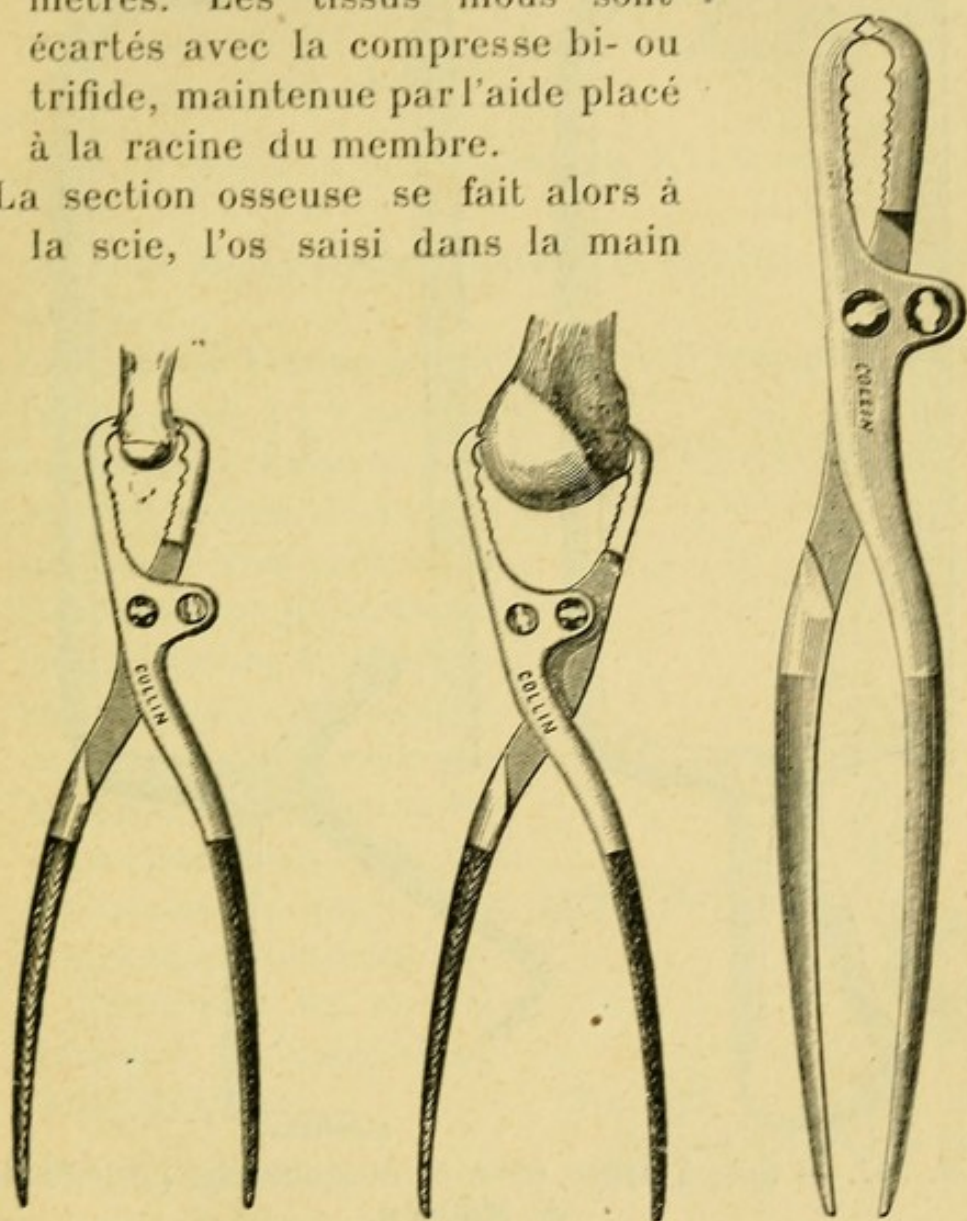


Fig. 396. — Daviers de Farabeuf.

gauche, l'ongle du pouce guidant la lame.

4^e TEMPS. — *Hémostase définitive.*

On va à la recherche des artères et des veines de quelque importance. Les lier au catgut séparément.

On élève alors le membre, on fait comprimer le moignon

et enlever la bande hémostatique. On *attend environ dix minutes* et on cesse la compression.

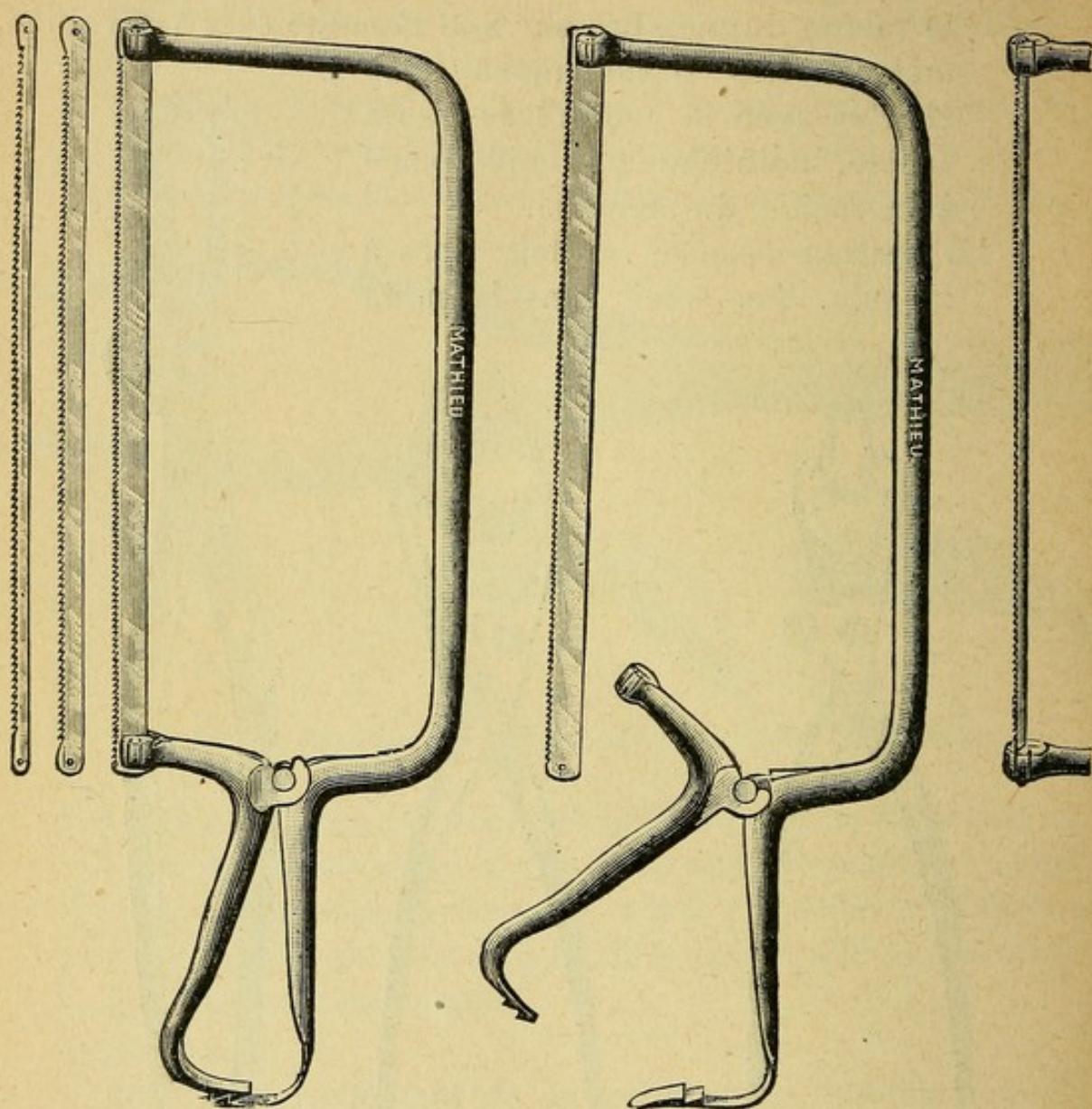


Fig. 397. — Scie à arbre tendeur et à encoche porte-feuillet, de Mathieu.

Cette attente est nécessaire, car un des inconvénients de la bande hémostatique est de déterminer une paralysie des vaso-moteurs, ce qui fait que l'on observerait une hémorragie en nappe, si une fois la bande enlevée on ne comprimait pas le moignon pendant huit à dix minutes. Les vaso-moteurs ont alors repris leurs fonctions (Veau).

Si du sang apparaît, on pince le ou les vaisseaux qui

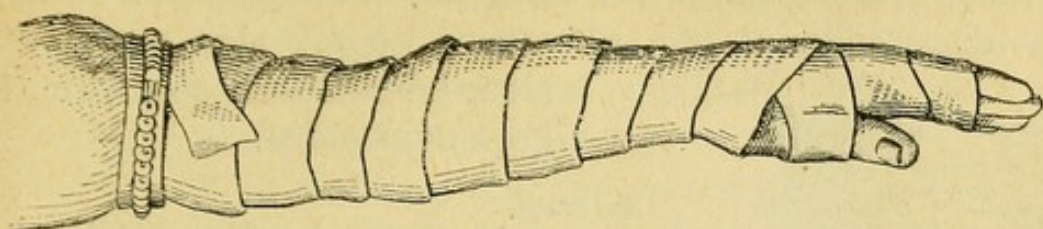


Fig. 398. — Bande et tube d'Esmarch (Ricard et Launay).

donnent. On procède ensuite à la ligature de ces vaisseaux.

A la fin de ce temps, les nerfs seront réséqués sur une longueur de 2 à 3 centimètres.

C'est dans ce temps que le moignon sera « paré ». Dans ce but, éviter de laisser un bout d'os saillant et dépourvu de périoste, de longs tendons flottants ou des parties fibreuses détachées ou mal nourries, des languettes de muscle hachées par le couteau, des lambeaux de peau trop longs ou amincis : on ira à l'encontre de la réunion par première intention (Farabeuf).

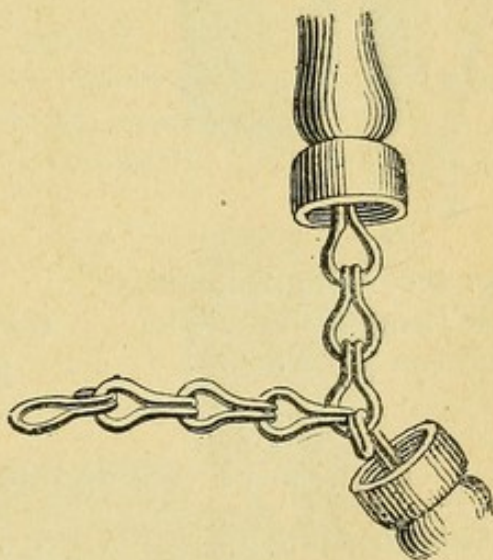


Fig. 399. — Chaines d'arrêt du tube d'Esmarch (Ricard et Launay).

5^e TEMPS. — Sutures.

La suture *profonde* des muscles, destinée à matelasser l'os lorsqu'elle est possible, se fait à travers les masses musculaires des deux côtés.

La suture *superficielle* de la peau se fait à points séparés, d'arrière en avant, en ayant soin de laisser les angles libres ; à travers chacun de ces angles, est passé un drain plus ou moins gros suivant la grosseur du moignon.

Pansement.

Aseptique sec et immobilisation de la région par un bandage adéquat (fig. 400) exerçant une légère compression. Le membre sera tenu légèrement élevé.

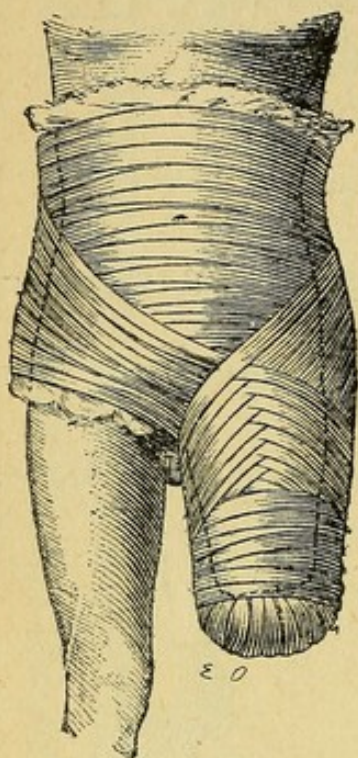


Fig. 400. — Pansement de l'amputation de la cuisse (Chavasse).

*Suites.**Locales.*

Le ou les drains seront enlevés le troisième jour, à moins de suppuration ; les fils, le huitième jour. La guérison normale exige environ *trois à quatre semaines*.

S'il se déclare de la *fièvre* ou de la *suppuration*, faire sauter un ou plusieurs fils, ou même tous les fils, et appliquer des pansements aseptiques humides quotidiens.

Générales.

Ne pas négliger l'hygiène générale : « Soins de propreté, aération, côtelettes et bon vin. » [Farabeuf].

Complications.

Les hémorragies secondaires tiennent à l'infection, c'est-à-dire la plupart du temps à une faute opératoire. Voy. p. 461.

La suppuration entraîne souvent la *saillie de l'os hors des téguments*. Cette saillie peut-être due à un retard de cicatrisation et à la rétraction secondaire des téguments, ou à la suppuration prolongée, ou encore, chez les enfants, à un excès de production osseuse.

L'os qui fait saillie peut être ou nécrosé, ou vivant, et recouvert de bourgeons charnus.

Dans le premier cas : *os nécrosé*, l'extrémité proéminente doit tomber d'elle-même ou être réséquée.

Dans le second cas : *os recouvert de bourgeons charnus*, il faut détacher la peau du moignon de l'anneau inodulaire qui entoure l'os à sa sortie et recoiffant cet os avec les téguments ainsi mobilisés, faire une véritable autoplastie par glissement.

La *conicité du moignon* exprime la tendance de l'os trop long ou trop volumineux à pointer à travers les téguments étirés. Cette situation, qui entraîne l'ulcération, à la suite du moindre travail physique du membre lésé, ne peut trouver de solution que dans une nouvelle intervention.

II. — DES AMPUTATIONS EN PARTICULIER

L'amputation peut être *typique* ou *atypique*.

Elle est typique lorsque la peau et les téguments étant en quantité suffisante, on peut choisir une taille de lambeau classique.

Au contraire, quand l'étoffe manque, lorsqu'il faut enlever une

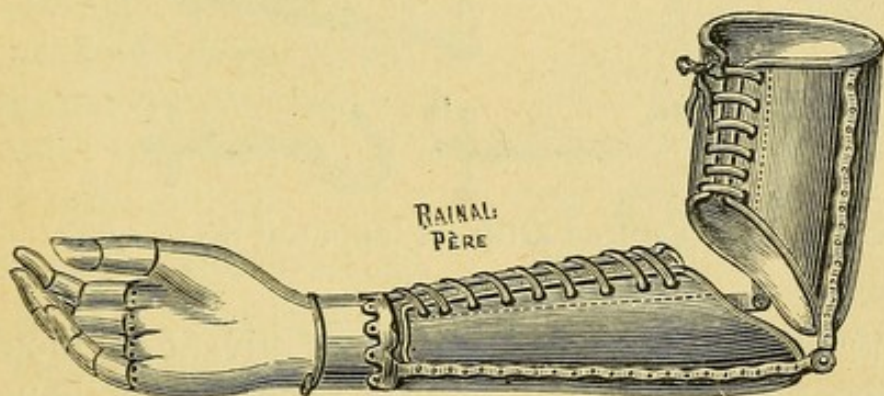


Fig. 401. — Bras artificiel.

partie des os sous-jacents pour pouvoir opérer une réunion des tissus restants, l'opération est dite atypique, puisqu'elle dépend des circonstances qui ont traumatisé le membre.

A. Opérations typiques.

BRAS

Quelle que soit la hauteur de la section osseuse, employer la méthode suivante, dite circulaire.

1^{er} TEMPS. — *Incision.*

Mesurer le diamètre transversal du membre au niveau de la future section osseuse. — Porter cette mesure

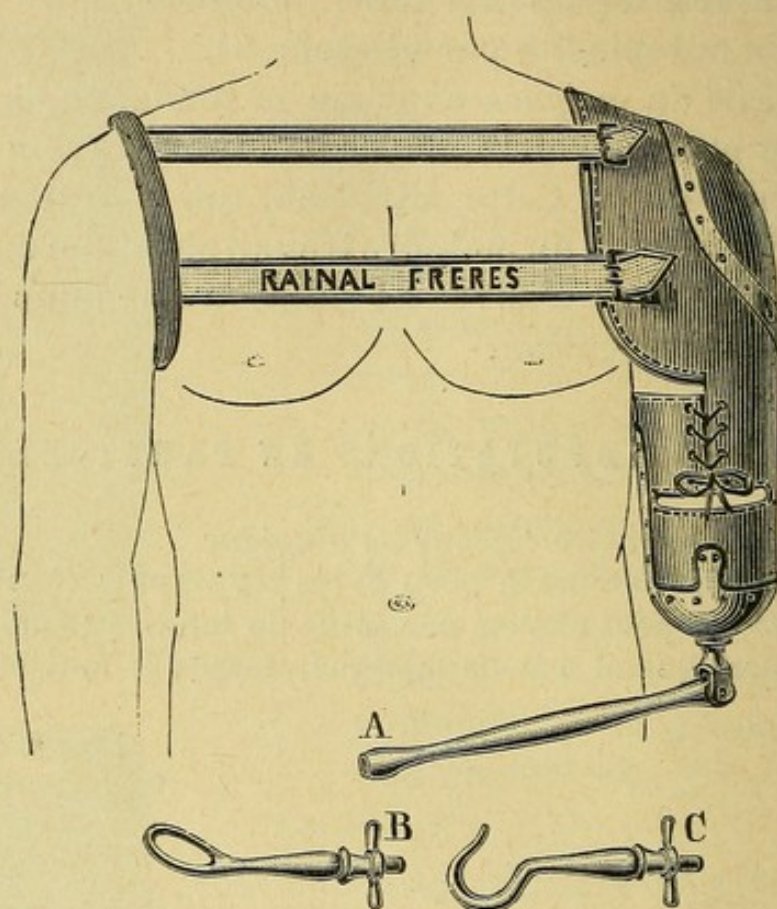


Fig. 402. — Bras artificiel (appareil de travail).

sur le membre ; à partir de ce niveau, y ajouter un tiers de la longueur (pour la rétraction de la peau).



Fig. 403. — Avant-bras mobile.

Sectionner circulairement la peau.

Faire alors rétracter les téguments par un aide et au ras de la peau rétractée, repasser l'instrument tranchant pour libérer les adhérences qui peuvent gêner

cette rétraction de la peau. On peut même glisser la pointe du couteau à une profondeur de quelques centimètres sous la peau. Il faut s'arrêter à l'aponévrose. L'écart entre les deux lèvres de l'incision atteindra environ 4 centimètres.

2^e TEMPS. — *Section musculaire.*

Au ras de la peau rétractée, une première section est faite circulaire et profonde, jusqu'à l'os.

Une deuxième section (recoupe) est pratiquée à la base du cône engendré par une nouvelle rétraction des parties molles vers la racine du membre : cette section est également circulaire et profonde jusqu'à l'os.

Ruginer alors l'os sur une hauteur de 2 à 3 centimètres.

3^e TEMPS. — *Section osseuse.*

Placer une compresse bifide à cheval sur l'os et faire rétracter les tissus à l'aide de cette compresse par l'aide.

Scier l'os.

4^e TEMPS. — *Lier l'artère humérale isolée des veines, puis ces veines elles-mêmes, avec du catgut fort et solide (n^o 2 ou 3).*

Lier ensuite les autres petits vaisseaux.

5^e TEMPS. — *Suturer les muscles qui doivent protéger l'os.*

Suturer la peau. — Placer un drain.

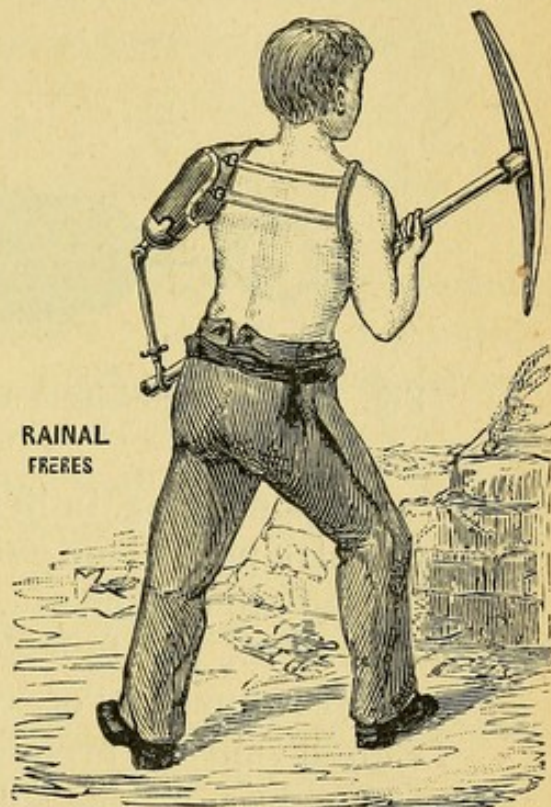


Fig. 404. — Usage du bras artificiel dans le travail.

A V A N T - B R A S

Quelle que soit la hauteur de la section de l'os, on emploiera pour l'incision de la peau, la *méthode circulaire* (p. 635) avec deux débridements latéraux d'une hauteur de 2 à 3 travers de doigt.

Une fois l'incision circulaire et les débridements arrivés

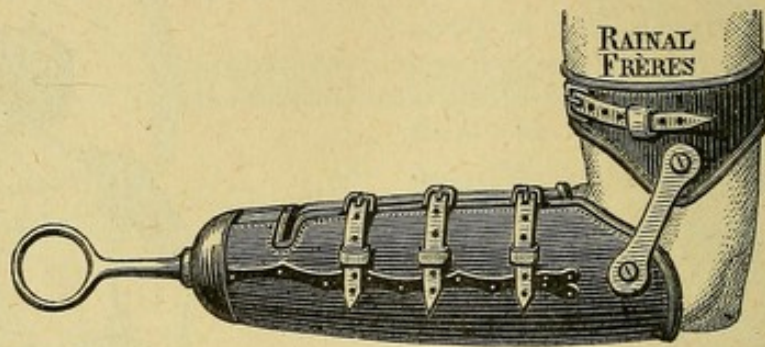


Fig. 405. — Avant-bras artificiel avec anneau et crochet.

à l'aponévrose, tailler deux lambeaux l'un antérieur et l'autre postérieur *par transfixion*. Pour cela introduire la pointe du couteau, le tranchant vers l'extrémité du membre, par le bout de l'incision latérale de droite (par rapport à l'opérateur), la glisser sous les tissus, au-devant du premier os rencontré, lever un peu le manche pour charger les muscles du fond de l'espace interosseux. Cheminer au-devant du second os, puis faire ressortir la pointe à l'extrémité correspondante de l'incision latérale gauche.

Raser le devant des deux os avec la lame de l'instrument et une fois arrivé au niveau de la peau rétractée, retourner brusquement le tranchant vers l'extérieur et sectionner les tissus chargés au ras de la peau.

Faire de même un lambeau postérieur.

Sectionner ensuite les muscles engainant les os par la manœuvre du 8 de chiffre.

Ruginer l'os sur 2 centimètres à 2 centimètres et demi.

Placer la compresse à 3 chefs : le chef du milieu à travers l'espace interosseux, les deux chefs latéraux

sur les faces latérales; avec la main gauche, tenir bien remontés les tissus mous compris dans cette compresse. Scier en amorçant le cubitus, sectionnant complètement le radius, puis achevant la section du cubitus.

Réséquer les nerfs (médian, cubital, radial.....) sur une hauteur de 5 à 6 centimètres.

Suturer les uns aux autres les muscles antérieurs et postérieurs rabattus sur les os avec le périoste.

DOIGTS

Nous parlerons plus loin (opérations atypiques) des amputations partielles des doigts.

L'amputation totale d'un doigt exige la *connaissance exacte de l'interligne articulaire* : celui-ci se sent très bien, lorsqu'on tire sur le doigt dans l'extension au niveau des parties latérales de la face dorsale, de chaque côté du tendon extenseur. — On le trouve encore, les doigts modérément fléchis, à un peu plus de 1 centimètre au-dessous du sommet de l'angle formé par la tête du métacarpien sur le dos de la main.

Le procédé d'amputation diffère suivant qu'il s'agit des doigts du milieu ou des doigts chefs de file.

Médius. Annulaire.

Employer la méthode circulaire (p. 635), avec fente dorsale et cicatrice dorsale. Le tracé de l'incision comprend une ligne circulaire passant au niveau des attaches inférieures des palmures interdigitales. Sur la face palmaire, l'incision va du premier coup jusqu'à l'os.

Faire tomber sur cette ligne un trait dorsal perpendiculaire qui commence à 5 millimètres au-dessus de l'interligne.

Sectionner le tendon extenseur. Libérer les deux lambeaux de chaque côté jusqu'à l'articulation.

Tirant alors sur le doigt dans l'extension, sectionner les

ligaments situés à gauche de l'opérateur, les ligaments dorsaux, puis les ligaments de droite.

Ne pas oublier de lier les deux artères collatérales.

Index. Auriculaire.

Il faut que la cicatrice, tout en étant dorsale, ne gêne pas et soit reportée vers l'axe de la main. Dans ce but, faire une valve à forme spéciale.

L'incision commencera un peu au-dessous de l'interligne métacarpo-phalangien, c'est-à-dire en dehors, par rapport au milieu de la main, du tendon extenseur. Elle décrira un demi-cercle régulier pour arriver au bord palmaire de la commissure. Sur le dos de la main, tracer un demi-cercle analogue au premier et qui suivra la commissure et rejoindra le point duquel on est parti.

Repasser le bistouri et sectionner jusqu'à l'os.

Disséquer le lambeau, bien couper le tendon fléchisseur.

La désarticulation se fait en sectionnant le ligament latéral de gauche (par rapport à l'opérateur), le ligament dorsal (faire fléchir le doigt), le ligament latéral de droite (porter le doigt à droite). — Il est bon de réséquer la tête métacarpienne (surtout chez l'ouvrier). Pour cela libérer un peu cette tête en dehors, faire écarter les tissus du côté dorsal et sectionner l'os à la pince coupante.

Pouce.

Lorsqu'on est forcé de faire l'ablation totale, pratiquer sur la face dorsale une incision en **U** à concavité du côté de l'ongle et à sommet au niveau de l'interligne. Les branches descendent le long des bords latéraux du pouce.

Faire sur la face palmaire une incision analogue, mais en sens inverse, dont le sommet passe à un demi-centimètre du pli séparant les deux phalanges.

Sectionner le tendon fléchisseur au niveau de la section cutanée et disséquer le lambeau palmaire jusqu'à l'articulation.

CUISSÉ

Quelle que soit la hauteur de la section de l'os, employer la méthode circulaire (p. 635).

JAMBE

Incision circulaire à 5 centimètres au-dessous de la future section osseuse.

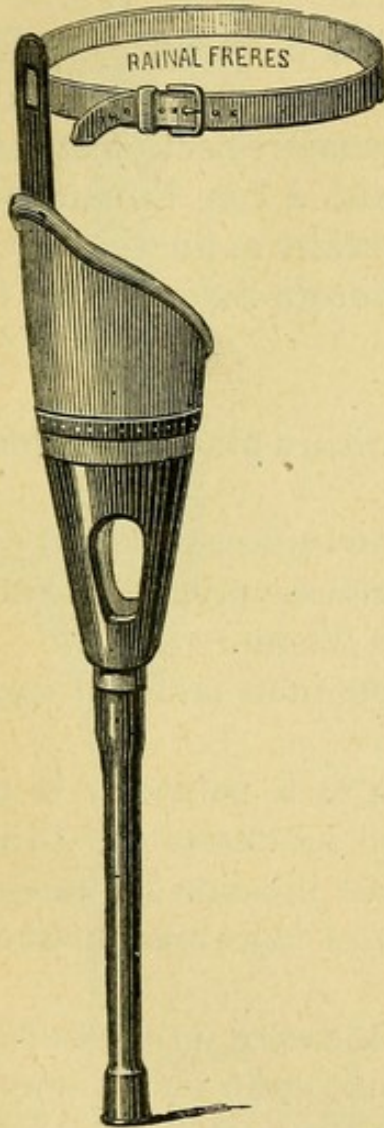


Fig. 406. — Cuissard à pilon (pour amputation de cuisse).

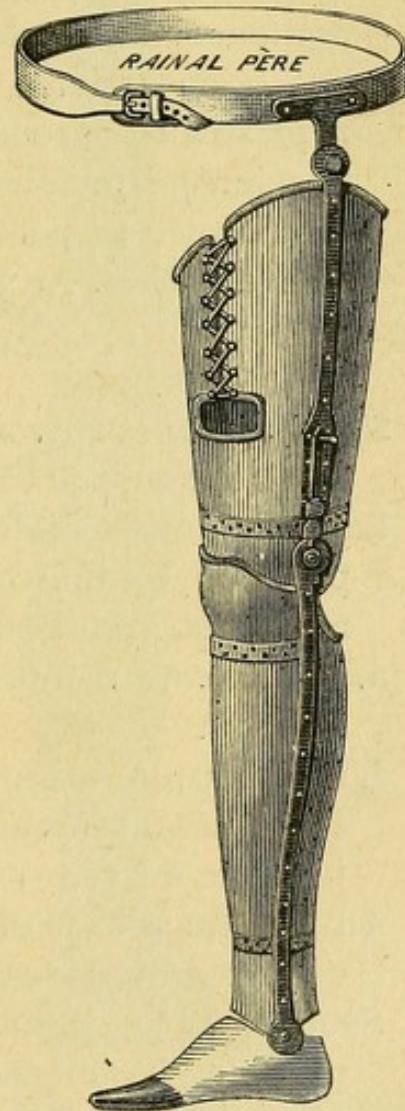


Fig. 407. — Jambe artificielle à verrou et à flexion libre (pour amputation de cuisse).

Au ras de la peau rétractée, faire une coupe de muscles, un peu oblique en haut, pour former une sorte de cône dans le moignon.

Libérer les os ; besogne difficile en arrière (insertions musculaires nombreuses). Sectionner la membrane interosseuse au niveau de la future section osseuse. L'os est sectionné, les parties molles étant protégées par une compresse à trois chefs ou par trois compresses, l'une glissée dans l'espace interosseux, chacune des deux autres relevant les muscles antérieurs et les muscles postérieurs.

Commencer la section du tibia par un trait oblique en bas et en arrière. Au bout de 1 centimètre, faire une reprise au-dessous de la première section et continuer à scier perpendiculairement à l'os. En même temps, sectionner le péroné en entier, enfin achever la section du tibia. Ne pas oublier de réséquer les nerfs.

PIED

S'arranger pour avoir un lambeau plantaire, afin que la cicatrice soit dorsale.

La seule amputation vraiment typique du pied est l'amputation totale. Celle-ci diffère suivant que le calcaneum est intact ou malade (Veau).

a. *Calcaneum intact.* — *Amputation ostéoplastique, genre Pirogoff.*

L'incision plantaire s'étendra de la pointe de la malléole externe à un travers de doigt au-dessous de la malléole interne, ou vice-versa. Cette incision ira jusqu'à l'os. Au dos du pied, l'incision sera légèrement arrondie, à convexité vers les orteils.

Sectionner les ligaments antérieurs en tendant bien le pied, les ligaments latéraux, enfin les ligaments postérieurs, en faisant bien saillir l'astragale et rasant la face supérieure du calcaneum. Scier le calcaneum que l'on doit entamer de haut en bas et d'arrière en avant, à un travers de doigt en arrière l'astragale.

Pendant ce temps, l'aide doit avec deux larges écarteurs, les pouces appuyés derrière le talon, rétracter les bords latéraux du lambeau, en précédant la scie.

Avec le bistouri, dénuder les malléoles, un peu la face antérieure des os, mais surtout la face postérieure sur une hauteur de 4 à 5 centimètres.

Saisir une des malléoles avec le davier.

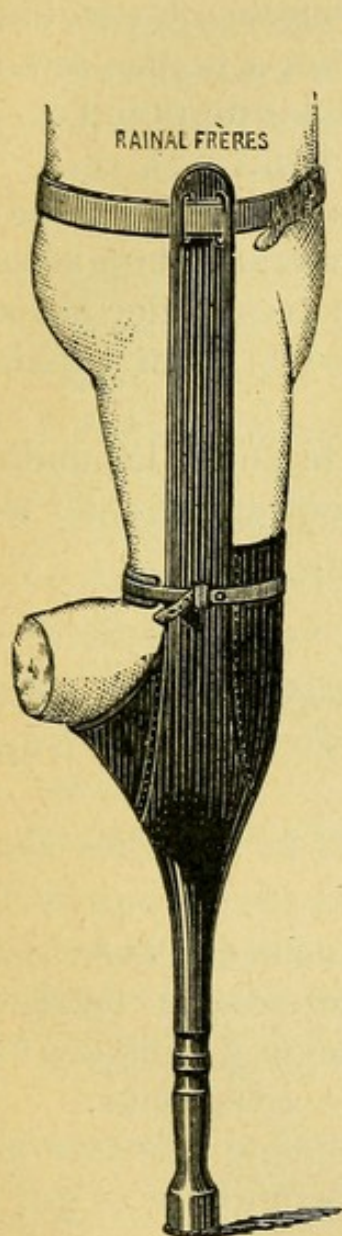


Fig. 408. — Pilon pour amputation de jambe au tiers supérieur.

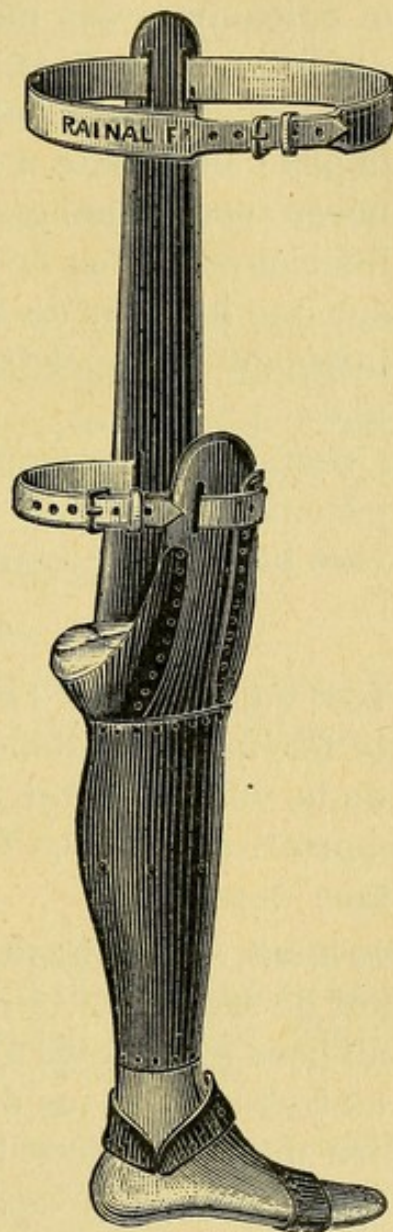


Fig. 409. — Jambe artificielle.

Scier les deux os en avant tout près de l'articulation et terminer en arrière à un travers de doigt au-dessus. Appliquer la surface sectionnée du calcanéum sur la surface correspondante du tibia.

Suturer les tendons antérieurs à l'enveloppe fibreuse située sous le calcanéum.

b. *Calcaneum lésé.*

Au lieu d'être sectionné comme dans le cas précédent, le calcanéum est dénudé soigneusement sur toutes ses faces : à la face interne, veiller à ne pas sectionner les vaisseaux ; en arrière, raser de près l'os, car la peau adhérente n'est pas très loin.

Libérer complètement les malléoles. Dénuder la partie inférieure des os de la jambe en avant et en arrière, sur une hauteur de 2 à 3 centimètres. Scier horizontalement le squelette tout contre le plan cartilagineux.

La section sera commencée sur le tibia, la malléole péronière sera sciée complètement et enfin, on achèvera la section complète du tibia.

ORTEILS

Il faut enlever tout l'orteil et ménager le plus possible la tête métatarsienne qui forme un des points d'appui de la voûte plantaire.

Reporter, autant que faire se peut, la cicatrice sur la face dorsale.

Gros orteil. — Lambeau analogue à celui de l'index.

Point de départ de la demi-circonférence du lambeau : au bord externe du tendon extenseur, à quelques millimètres au-dessous de l'interligne articulaire.

Faire une valve dont l'extrémité vienne à la face plantaire, près de la commissure interdigitale et qui soit bien arrondie dans son parcours.

Dessiner la demi-circonférence concave depuis cette commissure interdigitale jusqu'au point de départ, où l'incision tombera perpendiculairement au premier tracé.

Disséquer le lambeau interne en rasant l'os, couper le tendon fléchisseur. — Sectionner les ligaments de gauche, dorsaux, de droite, puis plantaires en tordant

l'orteil successivement. Placer un drain à la partie centrale de l'incision.

Petit orteil.

Lambeau convexe à point de départ en dedans de l'axe du petit orteil, au niveau de l'interligne. Le point le plus bas sera au niveau de l'articulation phalangienne située au-dessous. Il s'arrêtera à la partie externe des plis de flexion.

Le drain sortira à la partie supérieure de l'incision.

Orteils du milieu.

Dessiner une raquette dont la queue commence à la face dorsale un peu au-dessous de l'interligne phalango-métatarsien. A la plante, l'incision passera à quelques millimètres du pli de flexion, c'est-à-dire n'atteindra pas ce dernier.

Le drain sortira en haut de l'incision.

Orteil avec partie du métatarsien.

Raquette allongée partant de la face dorsale du métatarsien, au niveau du point de la future section osseuse.

Le drain sortira au milieu de l'incision.

B. Amputations atypiques.

Ces amputations reposent sur le principe de la conservation intégrale de la peau saine restante. On diminue la longueur de l'os jusqu'à ce qu'elle soit jugée convenable, pour que celui-ci puisse être recouvert par les tissus mous, puis on suture.

Indications. — Elles sont surtout indiquées aux doigts de la main, où l'on cherche à conserver le plus de longueur possible ; de même au pied proprement dit. Mais aux orteils, on pratique généralement des opérations typiques, parce que là on doit enlever la totalité du doigt, cette ablation totale n'étant aucunement gênante ; les têtes des métatarsiens seules sont utiles. Dans le reste des membres, on pratique généralement des opérations typiques.

Exemple d'une amputation atypique.

Nous décrirons l'*amputation partielle d'un doigt* dont la deuxième phalange a été enlevée vers son milieu par un trait de scie.

Faire une fente dorsale de 2 à 3 centimètres de long. Enfoncer le bistouri jusqu'à l'os. S'aidant de la pince, dégager de la surface osseuse successivement chacune des deux lèvres de l'incision. Puis continuer au bistouri ou à la rugine la libération de l'os sur tout son pourtour.

La phalange dénudée sur une hauteur de 1 centimètre

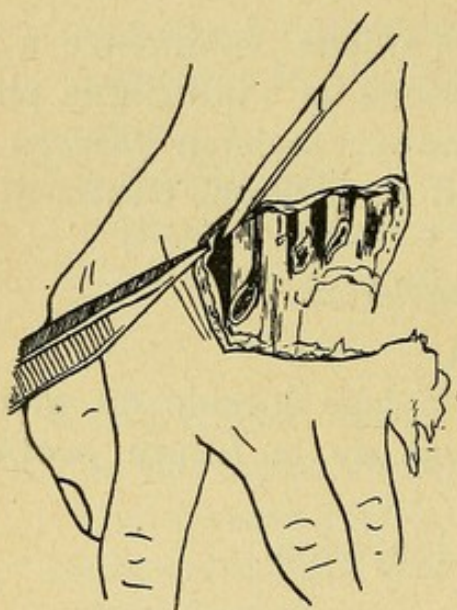


Fig. 410. — Broiement de la main. Dénudation du squelette, avec conservation des parties molles (Veau).

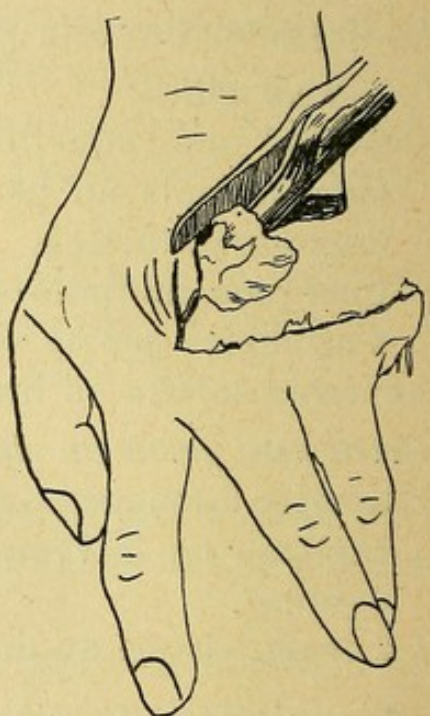


Fig. 411. — Broiement de la main. Section du squelette à la pince coupante (Veau).

à 1 centimètre et demi, la sectionner d'un coup de pince coupante, à moins que l'on ne se trouve exactement au niveau d'une articulation, mais ne jamais remonter pour trouver ce niveau. Dans ce cas, commencer par sectionner les ligaments dorsaux, puis le ligament latéral du côté gauche (de l'opérateur) en portant l'extrémité du doigt vers le côté droit. Couper ensuite le plan fibreux restant sur la face palmaire, puis tordant la phalange à enlever vers la

gauche, sectionner le ligament latéral du côté droit (de l'opérateur).

Bref, dans l'opération atypique, on coupera les os qui dépassent, sans s'inquiéter du niveau où se trouvent les articulations (fig. 410 et 411).

Si, après cette section que l'on tâche de faire parcimo-

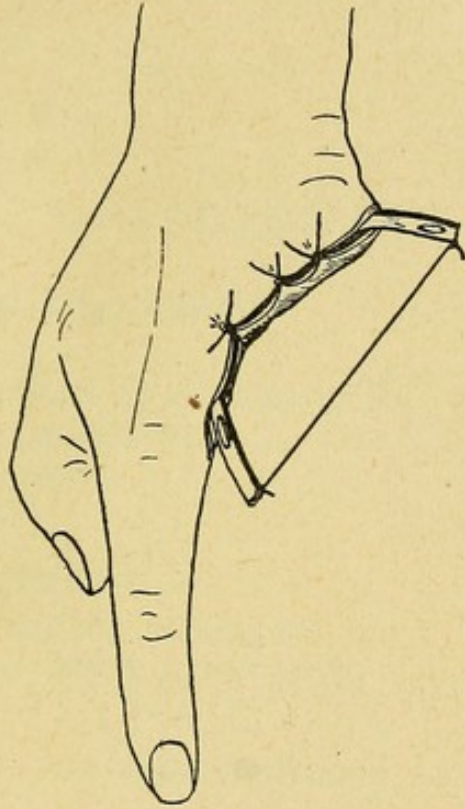


Fig. 412. — Broiement de la main. Drainage et sutures (Veau).

nieuse, on trouve les os encore trop longs pour la faible quantité de parties molles restantes, on recourt à une nouvelle section osseuse, à un demi ou 1 centimètre plus haut.

Le drainage sera fait largement (fig. 412).




TABLE DES MATIÈRES

GÉNÉRALITÉS

Arsenal chirurgical du praticien	1
A. Instruments	1
B. Liquides, solutions ou médicaments.	8
C. Matériaux de pansement	9
D. Matériaux d'asepsie	10
E. Anesthésiques	12
De l'opération en général	12
Examen d'un malade chirurgical	12
Diagnostic d'une lésion chirurgicale	13
I. — PRÉPARATIFS.	13
A. <i>Préparatifs à faire avant l'opération.</i>	13
1. Instruments	13
2. Récipients	14
3. Liquides, solutions, médicaments	15
4. Matériaux de pansement	16
5. Matériaux d'asepsie.	16
6. Anesthésique.	17
7. Aides.	17
8. Salle	18
9. Malade.	19
10. Lit du malade.	20
B. <i>Préparatifs de l'opération elle-même.</i>	21
Préparation des instruments, matériel et objets de pansement	21
Préparation de l'opérateur.	23
Préparation du malade : région à opérer.	24
Anesthésie	25
Anesthésie à la glace	25
Anesthésie à l'éther (locale)	25

Anesthésie au chlorure d'éthyle (locale)	25
Anesthésie à la cocaïne (badigeonnages)	26
Anesthésie à la cocaïne (injections)	27
Anesthésie régionale ou rachi-cocaïnisation	30
Anesthésie au chloroforme	33
Anesthésie à l'éther	38
Anesthésie au chlorure d'éthyle (générale)	40
II. — OPÉRATION	42
A. <i>Position du sujet</i>	42
Décubitus abdominal	42
Décubitus dorsal	42
Décubitus latéral	42
Position dorso-sacrée	43
Position de la taille	43
Position de Trendelenbourg	43
Position de Rose	43
B. <i>Exécution</i>	44
Recommandations générales	44
Division des tissus	44
Réunion des tissus	51
C. <i>Pansement</i>	52
Pansement sec	52
Pansement humide	53
Bandages	53
Des bandages en général	54
Des bandages en particulier	55
I. BANDAGES TYPIQUES	55
Bandage circulaire	55
Bandage spiral	56
Bandages croisés, en 8 de chiffre	57
Bandages pleins	63
Bandages composés	67
II. BANDAGES ATYPIQUES	70
D. <i>Transport de l'opéré dans son lit</i>	71
E. <i>Nettoyage des instruments</i>	71
III. — SUITES DE L'OPÉRATION	71
<i>Anémie traumatique</i>	72
Auto-transfusion	72
Injection sous-cutanée de sérum artificiel	72
Injection intra-veineuse de sérum artificiel	77
Injection rectale	79
<i>Alimentation de l'opéré</i>	80
<i>Pansements consécutifs</i>	82
<i>Chambre de l'opéré</i>	84

Opération d'extrême urgence.	85
Greffes.	87
Massage.	94
Hydrothérapie.	97
Electrothérapie.	100

AFFECTIONS GÉNÉRALES

Plaies	107
Plaies en général.	107
Traitement des plaies simples	107
Traitement des plaies compliquées.	114
Plaies par instrument piquant.	115
Plaies par instrument tranchant.	115
Plaies contuses	119
Plaies par armes à feu	120
Plaies par morsure venimeuse.	120
Brûlures	121
Brûlure de petite ou de moyenne étendue.	121
Vaste brûlure avec shock	123
Corps étrangers sous-cutanés	125
Abcès	126
I. — ABCÈS CHAUDS	126
II. — ABCÈS FROIDS.	131
a) <i>Abcès limité sous-cutané.</i>	131
Ponction avec injection modificatrice	131
Séton.	133
Curettage.	134
b) <i>Abcès symptomatique</i>	135
Anthrax	136
a) Anthrax circonscrit.	136
b) Anthrax diffus.	138
Hygroma	140
a) Hygroma aigu non suppuré.	140
b) Hygroma suppuré	141
c) Hygroma chronique.	141

Kyste sébacé	141
<i>A.</i> Kyste mobile non adhérent.	142
<i>B.</i> Kyste adhérent.	143
Epithélioma	144

AFFECTIONS RÉGIONALES

CRANE

Plaie du cuir chevelu	147
Plaie pénétrante du crâne	148

OEIL

Plaies en général	151
Plaie de la cornée.	152
Plaie du cristallin	153
Plaie de la sclérotique.	153
Plaie des trois enveloppes.	155
Brûlures	156
Corps étrangers	157
I. — CONJONCTIVE PALPÉBRALE	157
II. — CORNÉE	159
Enucléation	162

FOSSES NASALES

Corps étrangers	165
<i>a)</i> Extraction directe.	165
<i>b)</i> Extraction indirecte.	166
Epistaxis	169
Solutions hémostatiques.	169
Injections chaudes.	169
Pincement de la narine	170
Cautérisation	170
Tamponnement antérieur	170
Tamponnement double.	170
Végétations adénoïdes	173

OREILLES

Corps étrangers	177
I. — LE CORPS EST DANS LE CONDUIT AUDITIF EXTERNE	177
<i>a)</i> Accident récent.	178
<i>b)</i> Accident ancien.	180
II. — LE CORPS EST DANS LA CAISSE	182
Otite périostique	184
Paracentèse du tympan	185
Trépanation de l'apophyse mastoïde	187

BOUCHE

Plaies	194
Lèvres.	194
Langue	195
Abcès dentaire	196
Abcès de l'amygdale	197
Hypertrophie des amygdales	199
<i>a)</i> Amygdalotomie	199
<i>b)</i> Ablation à la pince coupante	201
<i>c)</i> Thermo ou galvano-cautérisation	202
Abcès rétro-pharyngien	203

COU

Examen du larynx	206
Plaies du cou	209
Plaies du conduit laryngo-trachéal	209
<i>A.</i> Section de la région thyro-hyoïdienne	209
<i>B.</i> Section du cartilage thyroïde.	210
<i>C.</i> Section de la membrane crico-thyroïdienne	211
<i>D.</i> Section de la trachée.	211
<i>E.</i> Piqûre du larynx et de la trachée.	212
<i>F.</i> Plaie contuse.	213
<i>G.</i> Plaie par arme à feu.	213
Plaies des vaisseaux	213
Hémorragies primitives	213
Hémorragies secondaires.	216
Ligature de la carotide primitive	217

Brûlures du larynx et de la trachée.	218
Corps étrangers du larynx et de la trachée	219
<i>a)</i> Corps sus ou intra-glottique	221
<i>b)</i> Corps sous-glottique ou trachéal	223
<i>c)</i> Corps bronchique.	223
Trachéotomie	223
I. — TRACHÉOTOMIE SUPÉRIEURE.	227
II. — CRICO-TRACHÉOTOMIE	230
III. — LARYNGOTOMIE INTER-CRICO-THYROÏDIENNE.	230
Tubage.	231
Plaies du pharynx et de l'œsophage.	237
Corps étrangers du pharynx et de l'œsophage	237
Phlegmon sous-angulo-maxillaire	246
Adéno-phlegmon sous-maxillaire.	248
Adéno-phlegmon sous-sterno-mastoïdien	249
Phlegmon infectieux sus-hyoïdien.	251

POITRINE

Plaies	254
I. — PLAIES NON PÉNÉTRANTES.	254
II. — PLAIES PÉNÉTRANTES.	255
1. De la plèvre et du poumon.	255
Immédiatement	255
Secondairement	257
2. Du cœur et du péricarde	258
Paracentèse du péricarde	258
Abcès du sein.	259
<i>a.</i> Abcès unique	259
<i>b.</i> Abcès multiples.	260
<i>c.</i> Abcès en bouton de chemise.	261
<i>d.</i> Phlegmon du sein.	261
Thoracentèse	262
Pleurotomie.	265

ABDOMEN

Plaies de l'abdomen.	271
Gastrostomie.	271

Occlusion intestinale	275
Traitement médical	276
1 ^o Entéroclyse	276
2 ^o Lavement électrique	279
Traitement chirurgical	281
Entérostomie	281
Anus contre nature	284
Hernie crurale étranglée	289
Hernie crurale non étranglée	298
Hernie inguinale étranglée	298
Hernie inguinale non étranglée	306
Hernie ombilicale étranglée	308
Hernie ombilicale non étranglée	311
Corps étrangers du rectum	313
1 ^o Extraction directe par les voies naturelles	314
2 ^o Extraction indirecte par voie artificielle ou naturelle	315
Abcès de la marge de l'anus *	318
Abcès ischio-rectal	320
<i>a.</i> Incision précoce	321
<i>b.</i> Incision tardive	323
Fissure anale	325
Fistule anale	327
<i>a.</i> Fistule sous-sphinctérienne	328
<i>b.</i> Fistule extra-sphinctérienne	331
<i>c.</i> Fistule pelvi-rectale supérieure	332
Hémorroïdes	333
1 ^o Excision	334
2 ^o Destruction au thermocautère	337
Appendicite	338

ORGANES GÉNITO-URINAIRES DE L'HOMME

Examen de l'appareil urinaire	343
Rein	343
Urètre	345
Vessie	350
Hydrocèle vaginale	352
Varicocèle	355

Phimosi.	358
Paraphimosis.	360
1 ^o Réduction simple	331
2 ^o Réduction instrumentale.	362
Hypospadias.	363
Corps étrangers de l'urètre	366
A. Corps étrangers de l'urètre antérieur.	367
Manœuvre d'Amussat	367
Refoulement par pression	367
Engainement.	368
Extraction à la pince.	368
Version.	368
Urétrotomie externe	369
B. Corps étrangers de l'urètre postérieur	371
Lavage sans sonde de l'urètre	372
Instillations urétrales	374
Urétrotomie interne.	376
Abcès de la prostate	380
A. Incision rectale.	381
B. Incision périnéale.	382
Massage digital de la prostate.	384
Rétention aiguë d'urine.	386
I. — PARALYSIE VÉSICALE	386
a. Cathétérisme.	387
b. Ponction hypogastrique.	387
II. — HYPERTROPHIE PROSTATIQUE	390
III. — RÉTRÉCISSEMENT.	394
Infiltration d'urine	395
Abcès urineux.	398
Cystostomie	400

ORGANES GENITO-URINAIRES DE LA FEMME

Déchirures du périnée	405
I. — RÉUNION IMMÉDIATE.	406
1 ^o Rupture incomplète	407
2 ^o Rupture complète	409
3 ^o Rupture centrale	413

II. — RÉUNION SECONDAIRE OU périnéorrhaphie	414
1 ^o Déchirure incomplète	416
2 ^o Déchirure complète	418
Corps étrangers de l'urètre et de la vessie	419
Suppurations pelviennes	420
Amputation du col par le caustique de Filhos	424
Curettage utérin	426

RACHIS

Plaies	431
I. — PLAIES INTÉRESSANT LES OS SEULEMENT	431
II. — PLAIES INTÉRESSANT LES OS ET LES MÉNINGES	431
III. — PLAIES INTÉRESSANT LES OS, LES MÉNINGES ET LA MOELLE	433
Scoliose des adolescents	433
I. — TRAITEMENT DES SCOLIOSES AU DÉBUT	436
II. — TRAITEMENT DES SCOLIOSES A UNE PÉRIODE PLUS AVANCÉE	440
Mal de Pott	441
Traitement général	441
Traitement local	442

MEMBRES


Ruptures sous-cutanées	449
Tendons	449
Vaisseaux	451
Plaies des nerfs	452
Plaies des tendons	455
Plaies des vaisseaux	459
Hémostase provisoire	459
Hémostase définitive	460
I. Plaie artérielle	460
II. Plaie veineuse	462
III. Hémorragie en nappe	462
Plaies par écrasement	463
I. Ecrasements dans la continuité	464
a) Broiements incomplets	464
b) Broiements complets	464
II. Ecrasements des extrémités	465

Plaies par arrachement.	466
Abcès de la main et des doigts.	467
Abcès de la main et des doigts.	467
a) Durillon forcé.	467
b) Panaris superficiel.	468
c) Panaris de la gaine.	469
d) Panaris osseux.	470
e) Phlegmon ou abcès sous-aponévrotique de la main.	471
Abcès superficiel de l'aisselle.	475
Adéno-phlegmon de l'aisselle.	475
Adéno-phlegmon de l'aîne.	478
Phlegmon diffus.	479
Ongle incarné.	482
Entorses.	486
I. — ENTORSES EN GÉNÉRAL.	486
II. — ENTORSE EN PARTICULIER.	488
Poignet.	488
Coude.	489
Epaule.	490
Genou.	491
Cou-de-pied.	493
Luxations.	495
Maxillaire inférieur.	495
Colonne vertébrale.	497
Clavicule.	498
Epaule.	501
A. Luxations en général.	501
B. Luxations en particulier.	506
Luxations récentes.	506
Luxations en avant et en dedans.	506
a) Sous-coracoïdienne.	506
b) Intra-coracoïdienne.	508
c) Sous-claviculaire.	510
Luxation en bas.	510
Luxation en haut.	510
Luxation en arrière.	510
Luxations récentes compliquées.	511
Luxations anciennes irréductibles.	512
Coude.	512
A. Luxation récente.	513
B. Luxation ancienne.	513
C. Luxation avec fracture.	514

Radius (luxation de la tête)	514
Doigts.	515
I. Luxation métacarpo-phalangienne du pouce . . .	515
α) Luxation en arrière.	515
β) Luxation en avant	519
II. Luxation métacarpo-phalangienne de l'un des quatre derniers doigts.	520
III. Luxations des phalanges et des phalangettes. .	520
Hanche	521
Luxations récentes	523
a) Luxation iliaque, en arrière et en haut	523
b) Luxation ischiatique	526
c) Luxations en avant.	527
1. Ovale	527
2. Ilio-pubienne	527
d) Luxations irréductibles.	528
Luxations anciennes.	528
Genou.	528
A. Luxations simples	530
1. En avant.	530
2. En arrière	531
3. Luxations latérales	531
B. Luxations compliquées.	531
Rotule.	532
Pied.	533
A. Luxations simples	534
a) En dedans	534
b) En dehors	534
c) En arrière	535
d) En avant.	536
B. Luxations compliquées.	536
C. Luxations irréductibles.	537
Métatarse	537
Orteils	538
Plaies des articulations.	539
a. Plaies étroites	539
b. Plaies larges.	540
Ostéo-arthrite tuberculeuse.	541
Genou.	543
Cou-de-pied	544
Coxo-tuberculose	546
Ponction articulaire.	556
Arthrotomie	557
Fractures.	560

Fractures en général.	560
Fractures en particulier.	573
A. FRACTURES SIMPLES.	573
Maxillaire inférieur	573
Colonne vertébrale.	575
Fracture cervicale.	575
Fracture dorsale ou lombaire	576
Clavicule	579
Humérus	581
Fracture de la diaphyse	581
Fracture de l'extrémité supérieure.	586
Fracture de l'extrémité inférieure.	587
Olécrâne	589
Radius (extrémité inférieure).	590
Radius et cubitus	593
Fémur	594
Fracture de la diaphyse	594
Fracture de l'extrémité supérieure	600
Fracture de l'extrémité inférieure	601
Rotule.	602
Tibia	603
Fracture de la diaphyse.	603
Fracture de l'extrémité supérieure	608
Fracture de l'extrémité inférieure.	609
Péroné	610
Fracture à la partie inférieure	610
Fracture à la partie moyenne	613
Fracture à la partie supérieure.	613
B. FRACTURES COMPLIQUÉES.	613
Ostéomyélite aiguë.	615
Ligatures	618
A. Ligatures en général.	619
B. Ligatures en particulier.	621
Humérale	621
Axillaire.	622
Sous-clavière	623
Fémorale	624
Saignée	625
Amputations.	628
I. — DE L'AMPUTATION EN GÉNÉRAL.	628
II. — AMPUTATIONS EN PARTICULIER.	635
A. <i>Amputations typiques.</i>	635

Bras.	635
Avant-bras	638
Doigts.	639
Cuisse.	641
Jambe.	641
Pied.	642
Orteils.	644
B. <i>Amputations atypiques</i>	645



INDEX ALPHABÉTIQUE

A

Abscès.	126	Aides.	17
— superficiel (de l'aisselle)	475	Aiguille de Mooy	49
— de l'amygdale.	197	Aine (Adéno-phlegmon de l'—).	478
— chaud.	126	— (Bandage croisé de l'—)	61
— par congestion	135	— (Spica simple de l'—)	61
— dentaire.	196	Aines (Bandage croisé des —).	62
— des doigts.	467	— (Spica double des —)	62
— froid	131	Aisselle (Abscès superficiel de l'—).	475
— froid (Curettage de l'—)	134	— (Adéno-phlegmon de l'—)	475
— froid sessile.	135	Alèze (Manière de changer l'—).	84
— ischio-rectal.	320	Alimentation de l'opéré.	80
— limité (sous-cutané)	131	Amputations atypiques.	635
— de la main	467	— en général.	628
— (sous-aponévrotique) de la		— en particulier.	635
main.	471	Amputation de l'auriculaire.	640
— de la marge de l'anus	318	— de l'avant-bras	636
— pottique.	447	— du bras.	635
— de la prostate.	380	— du col utérin par le caustique	
— rétro-pharyngien	203	de Filhos	424
— du sein.	259	— de la cuisse.	641
— (en bouton de chemise) du		— des doigts.	639
sein	261	— de l'index.	640
— multiples du sein	260	— de la jambe.	641
— symptomatique	135	— des orteils.	644
— urineux.	398	— des orteils du milieu.	645
Abdomen (Plaies de l'—).	271	— d'orteil avec son métatarsien	645
Abdominal (Décubitus).	42	— du petit orteil.	645
Abrasion des végétations adénoïdes.	173	— du pied.	642
Adénoïdes (Végétations)	173	— (genre) PIROGOFF.	642
Adéno-phlegmon de l'aine	478	— du pouce	640
— de l'aisselle	475	Amputations typiques	635
— sous-maxillaire	248	AMUSSAT (Manœuvre d'—).	367
— sous-sterno-mastoïdien.	249	Amygdale (Abscès de l'—).	197
Adolescents (Scoliose des —).	433	Amygdales (Galvano-cautérisation	
Affections générales	107	des —).	202
— régionales.	147	— (Hypertrophie des —)	199
		— (Thermocautérisation des—).	202
		Amygdalotome	200

Amygdalotomie	199
Amyotrophie, suite de fracture . .	570
Anémie traumatique.	72
Anesthésie	25
— à la cocaïne (en badigeonnages).	26
— à la cocaïne (en injections). . .	27
— à l'éther	25
— à la glace.	25
— générale	32
— — au chloroforme.	33
— — au chlorure d'éthyle	40
— générale à l'éther.	38
— locale	25
— — au chlorure d'éthyle.	25
— régionale ou rachi-cocaïnisation	30
Anesthésiques du praticien. . . .	12
Anévrysme diffus	451
ANGER (Procédé de traction élastique de Th. —)	503
Angine de LUDWIG.	251
Anthrax	136
— circonscrit	136
— diffus.	138
Antitétanique (Sérum —).	114
Antivenimeux (Sérum —).	120
Anus (Abcès à la marge de l'—). .	318
— contre nature.	284
— (Dilatation forcée de l'—). . . .	329
— (Fissure à l'—).	325
— (Fistule à l'—).	327
Apophyse mastoïde (Trépanation de l'—).	187
Appareil définitif (Immobilisation des fractures)	563
— de HENNEQUIN (pour le fémur). .	598
— de LANNELONGUE pour coxo-tuberculose	550
— de LE DENTU pour fracture de la clavicule.	580
— plâtré pour coxo-tuberculose. .	553
— provisoire (Immobilisation des fractures).	561
— de TILLAUX (pour le fémur). . .	594
— urinaire (Examen de l'—). . . .	343
Appareils volta-faradiques	103
Appendicite	338
Application des bandes.	55
Armes à feu (Plaies par —). . . .	120
Arrachement (Plaies par —). . . .	466
Arrêt circulatoire	451

Arsenal chirurgical du praticien . .	1
Artère (Plaies d'une —)	460
Arthrotomie.	557
Articulaire (Ponction —).	556
Articulations (Plaies des —) . . .	539
Artificiel (œil —)	164
— (Sérum —)	72
Artificielle (Respiration —). . . .	37
Atrophie, suite de lésion articulaire. .	105
— suite de traumatisme des membres.	104
Attelles de MAISONNEUVE	603
Atypiques (Amputations —). . . .	645
— (Bandages —).	70
Auriculaire (Amputation de l'—) . .	640
Auto-transfusion.	72
Avant-bras (Amputation de l'—). . .	638
Axillaire (Ligature de l'—).	622

B

Bain chaud local.	98
Bandage croisé de l'aîne	61
— — des aînes	62
— — du cou et de l'aiselle	59
— — de la mâchoire inférieure	57
— — d'une mamelle.	60
— — des deux mamelles.	61
— — d'un œil.	57
— — de la tête et du cou.	58
— de GALIEN.	68
— croisé en 8 de chiffre.	57
— — — du coude.	63
— de la saignée du bras	63
— spica de l'épaule	59
— spiral.	56
— en T double.	67
— en T simple.	67
Bandages atypiques	70
— circulaires.	55
— composés	67
— de corps	63
— pleins	63
— typiques	55
Bandes de crêpe Velpeau.	54
— (Diverses sortes de —).	54
BELLAC (Sonde de —)	171
Béniqué (Dilatation avec les —). .	379
Bleu de méthylène (Collyre au —). .	153
Blouses.	12
Bock-laveur.	14

Bonnet de la fesse.	64	Clavicule (Fracture de la —).	579
— du talon	64	— (Luxation de la —).	498
BONNET (Gouttière de —).	441	Cocaïne (Anesthésie en badigeon-	
Bouche (Plaies de la —).	194	nage à la —).	26
Bouton de bottine (dans le conduit		— (Anesthésie en injections	
auditif —)	181	de —)	27
Bras (Amputation du —).	635	Coccyx (Résection du —).	316
Brides cutanées.	112	Cœur et péricarde (Plaie du —).	258
Bronches (Corps étrangers des —).	223	Col utérin (Amputation du —).	424
Brûlures en général	121	Col du fémur (Fracture du —).	600
Brûlure étendue avec shock.	123	Collyre au bleu de méthylène.	153
— du larynx et de la trachée	218	Colonne vertébrale (Fracture de	
— de l'œil.	156	la —)	575
— de petite ou de moyenne éten-		— — (Luxation de la —).	497
due.	121	Colpotomie	420
C		Complications des fractures	569
Caisse (Corps étranger de la —)	182	Compression vasculaire et gangrène	
Calcium (Potion de chlorure de —).	173	dans les fractures	569
Cals douloureux.	572	Conduit auditif externe (Corps étran-	
— vicieux	572	ger du —).	177
Canules de KRISHABER	227	— auditif externe (Injection for-	
Caoutchouc (Gants de —).	10	cée du —).	178
Carotide primitive (Ligature de		— laryngo - trachéal (Plaies	
la —)	217	du —)	209
Cartilage thyroïde (Section du —).	210	Conduits organiques (Rétrécisse-	
Catgut (Fils de —).	14	ments des —).	112
Cathétérisme explorateur.	346	Congestion (Abscess par —)	135
Caustique de FILHOS	424	Conicité du moignon.	635
CERNY et TRUNECEK (Méthode de —).	145	Conjonctive palpébrale (corps étran-	
Cervicale (Fracture de la colonne —).	575	gers de la —).	157
Chambre de l'opéré.	84	Consécutifs (Pansements —)	82
Champ opératoire	24	Conservation du plâtre.	9
CHASSAIGNAC (tubercule de)	216	Consolidation des fractures (Retard	
Chéloïdienne (Dégénérescence —)	111	de —)	570
Chevestre.	57	Continuité (Ecrasement dans la —).	464
Chloral (Solution de —)	195	Contuses (Plaies —).	119
Chloroforme (Anesthésie au —).	33	Cornée (Corps étrangers de la —).	159
Chlorure de calcium (Potion de —).	173	— Plaies de la —)	152
Chlorure d'éthyle (Anesthésie locale		Corps (Bandage de —)	63
au —)	25	— étrangers des bronches.	223
— (Anesthésie générale au —).	40	— — de la caisse.	182
Choroïde (Plaie de la —).	155	— — du conduit auditif	
Cicatrices (Dégénérescence des —).	110	externe	177
— difformes	111	— — de la conjonctive	
— hypertrophiques.	111	palpébrale	157
— vicieuses	111	— — de la cornée	159
Cicatrisation	110	— — des fosses nasales.	165
— (Evolution de la —).	110	— — intra-glottique	221
Circulaire (Bandage —)	55	— — du larynx et de la	
Clamp	356	trachée.	219
		— — de l'œil	157
		— — de l'œsophage	237
		— — des oreilles.	177

Corps étrangers du pharynx . . .	237
— — du rectum . . .	313
— — sous-cutané . . .	125
— — sous-glottique . . .	223
— — sus-glottique . . .	221
— — de la trachée . . .	219
— — de l'urètre (chez l'homme). . .	366
— — — (chez la femme). . .	419
— — de la vessie (chez la femme) . . .	419
Corset de SAYRE.	443
Corsets pour scoliose.	440
Cou et de l'aisselle (Croisé du —). . .	59
Cou (Plaies du —).	209
Cou-de-pied (Entorse du —) . . .	493
— (Ostéo-synovite fongueuse du —)	544
Coude (Bandage en 8 du —) . . .	63
— (Entorse du —)	489
— (Fractures multiples du —). . .	589
— (Luxations du —)	512
— (Luxation avec fracture du —). . .	514
— (Luxation récente du —) . . .	513
— (Luxation ancienne du —) . . .	513
Courants constants.	102
— induits	103
— interrompus à intervalles réguliers	102
Coxalgie	546
Coxo-tuberculose	546
— (Appareil de Lannelongue pour —)	550
— (Appareil plâtré pour —). . .	553
Crâne (Plaies du —).	147
— (Plaie pénétrante du —) . . .	148
Crayon d'ardoise (dans le conduit auditif).	181
Crêpe Velpeau (Bandes de —) . .	54
Crico-trachéotomie.	230
Crins de Florence	14
Cristallin (Plaies du —)	153
Crochet de KIRMISSON	243
Croisé de l'aîne (Bandage —). . .	61
— des aînes (Bandage —) . . .	62
— du cou et de l'aisselle (Bandage —)	59
— d'une mamelle (Bandage —). . .	60
— des deux mamelles (Bandage) . .	61
— d'un œil (Bandage —)	57
— de la tête et du cou (Bandage —).	58
Croisés (Bandages en 8 de chiffre —). . .	57

Crurale (Hernie étranglée —). . .	289
— (Hernie non étranglée —). . .	298
Cubitus et radius (Fracture du —). . .	593
Cuir chevelu (Plaies du —). . .	147
Cuisse (Amputation de la —). . .	641
Curettage de l'abcès froid . . .	134
— du naso-pharynx.	173
— de l'utérus	426
Cystostomie	400

D

Déchirures du périnée	405
Décubitus abdominal.	42
— dorsal	42
— latéral	42
Dégénérescence chéloïdienne	111
— des cicatrices	110
Dermo-épidermiques (Greffes —)	90
Désarticulations	628
Détubage	236
Diagnostic d'une lésion chirurgicale.	13
Difformes (Cicatrices —)	111
Diffus (Anthrax —)	138
— (Phlegmon —).	126
Dilatation de l'anus	329
— avec les Béniqué.	379
Diverses sortes de bandes	54
Division des tissus.	44
Doigts (Absès des —)	467
— (Amputation des —)	639
— (Luxations des —)	515
— (Luxations métacarpo-phalan- giennes des —)	520
Dorso-sacrée (Position —)	43
Douche alternative locale.	99
— froide locale	98
Drains	14
Drain au plafond.	399
Durillon forcé.	467

E

Eau (Matelas d'—).	432
Echarpe de MAYOR.	65
— grande	67
— moyenne	67
— petite.	67
Ecouvillonnage des fosses nasales.	168
Ecrasement dans la continuité. . .	464
— des extrémités.	465
— (Manœuvre du massage) . .	94
— (Plaies par —)	463

Emleurage (Manœuvre du massage).	95
Electrique (Lavement —).	279
Electrodes.	101
Electrothérapie.	100
Embolie graisseuse, suite de fractures.	569
Emphysème local.	114
Emploi du thermocautère.	47
— du trocart.	47
Empyème.	265
Entérocyse.	276
Entérostomie.	281
Entorse compliquée.	487
— du coude.	489
— du cou-de-pied.	493
— de l'épaule.	490
— du genou.	491
— du poignet.	488
— simple.	486
Entrecoupée (Suture —).	116
Enucléation.	162
Épaule (Entorse de l'—).	490
— (Luxation de l'—).	501
— (Luxations anciennes irréductibles de l'—).	512
— (Luxations récentes compliquées de l'—).	511
— (Spica de l'—).	59
Épidermiques (Greffes —).	87
Épistaxis.	169
Épithélioma.	144
Éponge montée sur baleine.	241
Ergotine (Potion d'—).	172
Éther (Anesthésie générale à l'—).	38
— (Anesthésie locale à l'—).	25
Étranger de la cornée (Corps —).	159
Étrangers sous-cutanés (Corps —).	125
Étroitesse du méat urinaire.	380
Évolution de la cicatrisation.	110
Examen de l'appareil urinaire.	343
— du larynx.	206
— d'un malade chirurgical.	12
— de l'urètre.	346
— de l'uretère.	345
— de la vessie.	350
Excision des hémorroïdes.	334
Exécution de l'opération en général.	44
Extension continue.	594
Extrémités (Écrasement des —).	465

F

Faradisation.	103
---------------	-----

Fémur (Fracture du —).	594
— (Fracture du col du —).	600
— (Fracture de la diaphyse du —).	594
— (Fracture de l'extrémité inférieure du —).	601
Fémorale (Ligature de l'artère —).	624
Fesse (Bonnet de la —).	64
FILHOS (Caustique de —).	424
Fils de catgut.	14
— de soie.	14
Fissure anale.	325
Fistule à l'anus.	327
— extra-sphinctérienne.	331
— pelvi-rectale supérieure.	332
— sous-sphinctérienne.	328
Forcippresse.	459
Fosses nasales (Corps étrangers des —).	165
— Écouvillonnage des —.	168
— (Injection dans les —).	166
— (Tamponnement antérieur des —).	170
— (Tamponnement double des —).	170
Fractures (Amyotrophie, suite de —).	570
— de la clavicule.	579
— du col du fémur.	600
— de la colonne cervicale.	575
— — dorsale.	576
— — lombaire.	576
— (Complications des —).	569
— compliquées.	613
— des condyles de l'humérus.	587
— du cubitus et du radius.	593
— de la diaphyse du fémur.	594
— — de l'humérus.	581
— de l'extrémité inférieure du fémur.	601
— de l'extrémité inférieure de l'humérus.	587
— de l'extrémité inférieure du tibia.	609
— de l'extrémité supérieure de l'humérus.	586
— de l'extrémité supérieure du tibia.	608
— du fémur.	594
— de l'humérus.	581
— du maxillaire inférieur.	573
— multiples du coude.	589
— obliques du tibia.	605
— de l'olécrane.	589
— du péroné.	610
— du radius et du cubitus.	593

Fractures du radius (Extrémité inférieure)	590
— (Raideurs articulaires, suite de —)	570
— (Retard de consolidation des —)	570
— (Réduction des —)	561
— de la rotule	602
— simples	573
— du tibia	603
— transversales du tibia	603
Fronces	68
Fronde de la tête	68
— du menton	69

G

GALIEN (Bandage de —)	68
Galvanisation	100
Galvano-cautérisation des amygdales	202
Gangrène	114
Gants de caoutchouc	10
Gastrostomie	271
Gélatine (Solution de —)	462
Générale (Anesthésie —)	32
Générales (Affections —)	107
Genou (Bandage en 8 postérieur du —)	63
— (Entorse du —)	491
— (Luxations du —)	528
— (Luxations simples du —)	530
— (Luxations compliquées du —)	531
— (Ostéo-synovite fongueuse du —)	543
Glace (Anesthésie à la —)	25
GLÉNARD (Palpation néphroptique de —)	345
Glycérine phéniquée	182
Gomme tuberculeuse	131
Gouttière de BONNET	441
GRAEFE (Panier de —)	241
Grande écharpe	67
Greffes dermo-épidermiques	90
— épidermiques	87
— d'OLLIER-THIERSCH	90
— DE REVERDIN	87
Gymnastique respiratoire	439
Gynécologique (Position —)	43

H

Hanche (Luxations anciennes de la —)	528
--	-----

Hanche (Luxations de la —)	521
— (Luxations irréductibles)	528
HELPERICH (Méthode d' —)	571
Hémorragie en nappe	462
Hémorragies secondaires	461
Hémorroïdes	333
— (Thermocautérisation des —)	337
Hémostase définitive	460
— provisoire	459
Hémostatiques (Solutions —)	169
HENNEQUIN (Appareil pour le fémur de —)	598
Hernie crurale étranglée	289
— non étranglée	298
— inguinale étranglée	298
— non étranglée	306
— ombilicale étranglée	308
— non étranglée	311
Huit de chiffre (Bandages en —)	57
— du coude (Bandage en —)	63
— postérieur du genou (Bandage en —)	63
Humérale (Ligature de l'artère —)	621
Humérus (Fracture de l' —)	581
— (Fractures des condyles de l' —)	587
— (Fracture de la diaphyse de l' —)	581
— (Fracture de l'extrémité inférieure de l' —)	587
— (Fracture de l'extrémité supérieure de l' —)	586
Hydrocèle vaginale	352
Hydrothérapie	97
Hygroma aigu non suppuré	140
— chronique	141
— suppuré	141
Hypertrophie des amygdales	199
— de la prostate	390
Hypertrophiques (Cicatrices —)	111
Hypospadias	363

I

Iliaque (Luxation —)	523
Ilio-pubienne (Luxation —)	527
Immobilisation des fractures	561
— (Appareil définitif)	563
— (Appareil provisoire)	561
Incarné (Ongle —)	482
Index (Amputation de l' —)	640
Induits (Courants —)	103
Infiltration d'urine	395

Inguinale (Hernie étranglée —) . . .	298
— (Hernie non étranglée —) . . .	306
Injection dans les fosses nasales . . .	166
— forcée du conduit auditif externe	178
Injections intra-extra-articulaire (Méthode des —)	545
Injection intra-veineuse de sérum artificiel	77
— rectale	79
— sous-cutanée de sérum artificiel	72
Injections sclérogènes (Méthode des —)	541
Inspection du rein	343
— de la vessie	350
Instillation de l'urètre	374
Instruments du praticien	1
— (Nettoyage des —)	71
Instrument piquant (Plaie par —) — tranchant (Plaie par —) . . .	115
Intestinale (Occlusion —)	275
Intra-dermique (Suture —)	118
Intra-veineuse (Injection de sérum —)	77
Inversion complète du corps	290
Ischiatique (Luxation —)	526
Ischio-rectal (Abscess —)	320

J

Jambe (Amputation de la —)	641
JULLIARD (Masque de —)	39

K

Kélotomie crurale	292
— inguinale	300
— ombilicale	309
Kératite infectieuse	152
Kinésithérapie	94
KIRMISSON (Crochet de —)	243
KOCHER (Pince de —)	3
— (Procédé de —)	506
KRISHABER (Canules de —)	227
Kyste sébacé	142
— adhérent	143
— mobile	142

L

Langue (Plaie de la —)	195
— (Tractions rythmées de la —)	36

LANNELONGUE (Appareil pour coxo-tuberculose de —)	550
— (Lit de —)	549
— (Méthode sclérogène de —)	541
Laryngoscopie	206
Laryngotomie intercrico-thyroïdienne	230
Laryngo-trachéal (Plaies du conduit —)	209
Larynx (Examen du —)	206
Larynx et trachée (Brûlures du —)	218
— (Corps étrangers du —)	219
— (Piqûre du —)	212
— (Plaie contuse du —)	213
— (Plaie par arme à feu du —)	213
Latéral (Décubitus —)	42
Lavage sans soude de l'urètre	372
Lavement électrique	279
LAWSON-TAIT (Nœud de —)	295
LE DENTU (Appareil de —) pour la clavicule	580
Lésion chirurgicale (Diagnostic d'une —)	13
Lèvres (Plaies des —)	194
Ligatures	618
— de l'axillaire	622
— de la carotide primitive	217
— de la fémorale	624
— de l'humérale	621
— de la sous-clavière	623
— des vaisseaux (Mode de —)	48
Ligatures en général	619
— en particulier	621
Ligne de NÉLATON	600
Liquides, solutions, médicaments de l'opération en général	15
Liquides, solutions ou médicaments du praticien	8
Lit de LANNELONGUE	549
— du malade	20
Lombaire (fracture de la colonne —)	576
LUCAS-CHAMPIONNIÈRE (Pulvérisateur de —)	137
LUDWIG (Angine de —)	251
Luxation acromio-claviculaire	500
— de la clavicule	498
— de la colonne vertébrale	497
— du coude	512
— — ancienne	513
— — avec fracture	514
— — récente	513
— des doigts	515
— de l'épaule	501

Luxations de l'épaule anciennes irré-	
ductibles	512
— de l'épaule en arrière . . .	510
— — intra-coracoï-	
dienne	508
— de l'épaule sous-acromiale . .	510
— — sous-claviculaire . . .	510
— — sous-coracoïdienne . . .	506
— de l'épaule sous-glénoï-	
dienne	510
— de l'épaule récente compli-	
quée	511
— du genou	528
— — compliquée	531
— — simple	530
— de la hanche	521
— — ancienne	528
— — iliaque	523
— — ilio-pubienne	527
— — irréductible	528
— — ischiatique	526
— — ovulaire	527
— du maxillaire inférieur . . .	495
— du métatarse	537
— métacarpo-phalangienne des	
quatre derniers doigts . . .	520
— des orteils	538
— des phalanges	520
— des phalanges	520
— du pied (compliquée)	536
— — irréductible	537
— — simple	534
— du pouce (en arrière) . . .	515
— — (en avant)	519
— — complète	517
— — complexe	518
— — incomplète	517
— — métacarpo-phalan-	
gienne	515
— de la rotule	532
— sterno-claviculaire	499

M

Mâchoire inférieure (Bandage	
croisé de la —)	57
Main (Abscess de la —)	467
— (Abscess sous-aponévrotique	
de la —)	471
— (Phlegmon sous-aponévro-	
tique de la —)	471
MAISONNEUVE (Attelles de —) . .	603
Mal de POTT	441

Mal cervical	445
— dorsal inférieur	443
— dorsal supérieur	445
— lombaire	443
Malade avant l'opération	19
— chirurgical (Examen d'un —) . .	12
— (Lit du —)	20
— (Préparation du —)	24
Mamelle (Bandage croisé d'une —)	60
Mamelles (Croisés des deux —) . .	61
Mandrin (Sonde avec —)	391
Manière de changer l'alèze	184
Manœuvre d'AMUSSAT	367
— de MOTHE	508
Marge de l'anus (Abscess de la —)	318
MARPEL (Suspendoir de —)	70
MARTIN (Méthode de Cl. —) pour	
les cicatrices	112
Masque de JULLIARD	39
Massage	94
— digital de la prostate	384
— préparatoire	97
Massothérapie	94
Matelas d'eau	432
Matériaux d'asepsie de l'opération	
en général	16
— d'asepsie du praticien	10
— de pansement de l'opération	
en général	16
— de pansement du praticien . . .	9
Matrice (Curettage de —)	426
Maxillaire inférieur (fracture du —)	573
— (Luxation du —)	495
MAYOR (Écharpe de —)	65
Méat urinaire (Étroitesse du —) . .	380
Méatotomie	380
Membrane crico-thyroïdienne (Sec-	
tion de la —)	211
Membres (Lésions des —)	449
Menton (Fronde du —)	69
Métatarse (Luxations du —) . . .	537
Métatarsien (Amputation d'orteil	
avec son —)	644
Méthode de CERNY et TRUNECEK . .	145
— de CL. MARTIN (cicatrices) . .	112
— d'HELPERICH	571
— de RICHELOT (Amputation du	
col)	424
— des injections intra-extra	
articulaires	545
— sclérogène de LANNELONGUE . .	541
— unipolaire	102
MICKULICZ (Tamponnement à la —)	256

Milliampère.	100
Mode de ligature des vaisseaux.	48
— de suture des tissus	116
Moignon (Conicité du —)	635
Monocle.	57
Mooy (Aiguille de —)	49
MORESTIN (Procédé pour fracture du maxillaire inférieur de —)	574
Morsure venimeuse (Plaie par —)	120
MOTHE (Manœuvre de —)	508
Mouvements actifs (du massage).	97
— passifs (du massage).	97
Moyenne écharpe.	67

N

Nappe (Hémorragie en —)	462
Narine (Pincement de la —)	170
Naso-pharynx (Curettage du —)	173
NÉLATON (Ligne de —)	600
— Procédé de A. —)	510
Néphroleptique (Palpation —)	345
Nerfs (Plaies des —)	452
Nettoyage des instruments	71
Nœud du batelier	48
— du chirurgien.	48
— de LAWSON-TAIT	295

O

Occlusion intestinale.	275
Œil artificiel	164
— (Bandage croisé d'un —)	57
— (Brûlures de l'—)	156
— (Corps étrangers de l'—)	157
— (Plaie de l'—)	151
— (Plaies des trois enveloppes de l'—)	155
Œsophage (Corps étrangers de l'—)	237
— (Plaies de l'—)	237
Œsophagotomie externe	243
Olécrane (Fracture de l'—)	589
OLLIER-THIERSCH (Greffes d'—)	90
Ombilicale (Hernie étranglée).	308
— (Hernie non étranglée).	311
Ongle incarné.	482
Onyx	482
Opérateur (Préparation de l'—)	23
Opération d'extrême urgence.	85
— en général	12
— en général (Exécution de l'—)	44
— (Préparatifs avant l'—)	13
— (Préparatifs de l'—)	21

Opération (Salle d'—)	18
— (Table d'—)	19
Opératoire (Champ)	24
Opéré (Alimentation de l'—)	80
— (Chambre de l'—)	84
— (Transport de l'—)	71
Oreilles (Corps étrangers des)	177
Organes génito-urinaires de l'homme	343
— de la femme.	405
Orteils (Amputations des—)	644
— (Luxations des—)	538
Orteils du milieu (Amputation des—)	645
Ostéomyélite aiguë	615
Ostéo-synovite fongueuse du cou- de-pied.	544
— du genou.	543
Otite périostique	184
Otoscope de TOYNBEE	179
Ovalaire (Luxation)	527

P

Palpation néphroleptique	345
— du rein.	343
— de la vessie.	350
Palper hypogastrique	351
Panaris osseux	470
— profond de la gaine.	469
— superficiel	468
Panier de GRAEFE	241
Pansement	52
Pansements consécutifs	82
Pansement humide.	53
— proprement dit	52
— sec.	52
Paracentèse du péricarde	258
— du tympan	185
Paralytic de la vessie.	386
Paraphimosis.	360
— (Réduction instrumentale du —)	362
— (Réduction simple du —)	361
Paraplégie pottique	441
Pavillon (Décollement du—)	183
Pénétrante du crâne (Plaie)	148
Percussion du rein	343
— de la vessie.	350
Péricarde (Paracentèse du —)	258
Périnée (Déchirures du —)	405
— (Rupture centrale du —)	413
— (Rupture complète du —)	409
— (Rupture incomplète du —)	407

- Périnéorrhaphie. 414
 Périnéotomie postérieure. 315
 Périostique (Otite). 184
 Perle de verre dans le conduit
 auditif. 181
 Péroné (Fracture du —). 610
 Petit orteil (Amputation du —). 645
 Phalangettes (Luxations des —). 520
 Phalangines (Luxations des —). 520
 Pharynx (Plaies du —). 237
 Pharynx et œsophage (Corps étran-
 gers du —). 237
 Phéniquée (Glycérine). 182
 Phéniquées (Solutions). 8
 Phimosis. 358
 Phlegmon diffus des membres. 479
 — infectieux du plancher de la
 bouche. 251
 — sus-hyoïdien. 251
 — du sein. 261
 — sous-angulo-maxillaire. 246
 — sous-aponévrotique de la
 main. 471
 Pied (Amputation du —). 642
 — (Luxations du —). 533
 — (Luxations compliquées du —). 536
 — (Luxations irréductibles du —). 537
 — (Luxations simples du —). 534
 — (Spiral du —). 56
 Piles électriques. 100
 Pince coupante de RUAUT. 202
 — de KOCHER. 3
 — œsophagienne. 242
 — urétrale. 368
 Pincement de la narine (Epistaxis). 170
 Piquant (Plaie par instrument —). 115
 Piqure du larynx et de la trachée. 212
 PIROGOFF (Amputation du pied,
 genre —). 642
 Plafond (Drain au —). 399
 Plaies de l'abdomen. 271
 — par armes à feu. 120
 — par armes à feu du larynx
 et de la trachée. 213
 — par arrachement. 466
 — artérielles. 460
 — des articulations. 539
 — de la bouche. 194
 — du cœur et du péricarde. 258
 — de la choroïde. 155
 — compliquées. 114
 — du conduit laryngo-trachéal. 209
 — contuses. 119
 Plaies contuses du larynx et de la
 trachée. 213
 — de la cornée. 152
 — du cou. 209
 — du crâne. 147
 — du cristallin. 153
 — du cuir chevelu. 147
 — par écrasement. 463
 — par instrument piquant. 115
 — par instrument tranchant. 115
 — de la langue. 195
 — des lèvres. 194
 — par morsure venimeuse. 120
 — des nerfs. 452
 — de l'œil. 151
 — de l'œsophage. 237
 — du pharynx. 237
 — de la plèvre. 255
 — de la poitrine. 254
 — du poumon. 255
 — du rachis. 431
 — de la rétine. 155
 — de la sclérotique. 155
 — simples. 107
 — des tendons. 455
 — des trois enveloppes de
 l'œil. 155
 — des vaisseaux. 459
 — des vaisseaux du cou. 213
 — de la veine jugulaire. 215
 — d'une veine. 462
 Plâtre. 9
 — (Conservatoire du —). 9
 — (Régénération du —). 10
 Pleurotomie. 265
 Plèvre (Plaie de la —). 255
 — (Ponction de la —). 262
 Poignet (Entorse du —). 488
 Poitrine (Plaies de la —). 254
 — (Plaies non pénétrantes de
 la —). 254
 Ponction articulaire. 556
 — avec injection modificatrice. 131
 — de la plèvre. 262
 Position dorso-sacrée. 43
 — gynécologique. 43
 — de ROSE. 43
 — du sujet. 42
 — de la taille. 43
 — de TRENDELENBOURG. 43
 Potion de chlorure de calcium. 173
 — d'ergotine. 172
 POTT (Mal de —). 441

Pouce (Amputation du —)	640
Poumon (Plaie du—)	255
Praticien (Arsenal chirurgical du—)	1
— (Instruments du —)	1
— (Liquides, solutions ou médicaments du —)	8
— (Matériaux d'asepsie du —)	10
Première intention (Réunion par)	110
Préparatifs de l'opération	21
— à faire avant l'opération	13
Préparation des instruments, matériel et objets de pansement	21
— du malade	24
— de l'opérateur	23
— de la région à opérer	24
Préparation (Massage)	94
Pressions méthodiques (dans le massage)	95
Procédé de MORESTIN (fracture du maxillaire inférieur)	574
— de A. NÉLATON	510
— de KOCHER	506
Prostate (Absès de la—)	380
— (Hypertrophie de la—)	390
— (Massage digital de la—)	384
Pseudarthrose	571
Pulvérisateur de LUCAS-CHAMPIONNIÈRE	137

R

Rachicocainisation	30
Rachis (Plaies du—)	431
Radius (Fracture de l'extrémité inférieure du—)	590
— (Luxation de la tête du—)	514
Radius et Cubitus (Fracture du—)	593
Récipients de l'opération en général	14
Rectal (Toucher)	350
Rectale (Injection)	79
Rectum (Corps étrangers du—)	313
Réduction des fractures	561
— instrumentale du paraphimosis	362
— simple du paraphimosis	361
Régénération du plâtre	10
Région à opérer (Préparation de la—)	24
Régionale (Anesthésie)	30
Rein (Inspection du—)	343
— (Palpation du—)	343

Rein (Percussion du —)	343
Résection costale dans la pleurotomie	266
— du coccyx	316
Respiration artificielle	37
Respiratoire (Gymnastique)	439
Retard de consolidation des fractures	570
Rétention d'urine aiguë	386
Rétine (Plaies de la—)	153
Rétrécissement des conduits organiques	112
— urétral	394
Rétro-pharyngien (Absès)	203
Réunion des tissus	51
— par première intention	110
— par seconde intention	110
REVERDIN (Greffes de—)	87
RICHELOT (Méthode d'amputation du col de—)	424
ROSE (Position de —)	43
Rotule (Fracture de la —)	602
— (Luxations de la—)	532
RUAULT (Pince coupante de—)	202
Rupture centrale du périnée	413
— complète du périnée	409
— incomplète du périnée	407
Ruptures sous-cutanées des tendons	449
— des vaisseaux	451

S

Saignée	625
— (Bandage de la—)	63
Salle d'opération	18
SAYRE (Corset de—)	443
Shock traumatique	114
Sclérotique (Plaie de la —)	155
Scoliose des adolescents	433
— au début	436
— avancée	440
— dorsale	436
— lombaire	437
— à plusieurs courbures	438
Sébacé (Kyste)	141
Seconde intention (Réunion par—)	110
Section du cartilage thyroïde	210
— de la membrane crico-thyroïdienne	211
— de la région thyro-hyôïdienne	209

Trépanation de l'apophyse mastoïde	187
Trocart (Emploi du—)	47
Tubage	234
Tube laryngien de SEVESTRE	232
Tubercule de CHASSAIGNAC	216
Tuberculeuse (Gomme)	131
Tympan (Paracentèse du—)	135
Typiques (Amputations)	635
Typiques (Bandages)	55

U

Unipolaire (Méthode)	102
Uretère (Examen de l'—)	346
Urètre antérieur (Corps étrangers de l'—)	367
— chez la femme (Corps étrangers de l'—)	419
— chez l'homme (Corps étrangers de l'—)	366
— (Examen de l'—)	346
— (Instillations de l'—)	374
— (Lavage sans sonde de l'—)	372
— postérieur (Corps étrangers de l'—)	371
— (Rétrécissement de l'—)	394
Urétrotomie externe	369
— interne	376
Urgence (Opération d'extrême—)	85

Urinal	394
Urine (Infiltration d'—)	395
— (Rétention aiguë d'—)	386
Urineux (Abscess)	398
Utérin (Curettage)	426

V

Vaginale (Hydrocèle)	352
Vaisseaux (Mode de ligature des—)	48
— (Plaies des—)	459
— (Ruptures sous-cutanées des—)	451
Vaisseaux du cou (Plaies des—)	213
Varicocèle	355
Végétations adénoïdes	173
— (Abrasion des—)	173
Veine (Plaie d'une—)	462
— jugulaire (Plaie de la—)	215
Venimeuse (Plaie par morsure—)	120
Vessie chez la femme (Corps étrangers de la—)	419
— (Examen de la—)	350
— (Inspection de la—)	350
— (Palpation de la—)	350
— Paralysie de la—	386
— Percussion de la—	350
Vicieuses (Cicatrices)	111
Volta-faradiques (Appareils)	103

