

**Die Verletzungen des Auges : monographisch mit besonderer Rücksicht auf die Bedürfnisse des praktischen Arztes und Wundarztes / bearb. von Adolf Zander und Arthur Geissler.**

**Contributors**

Zander, Adolf.

Geissler, Arthur, 1832-1902.

Francis A. Countway Library of Medicine

**Publication/Creation**

Leipzig : Winter, 1864.

**Persistent URL**

<https://wellcomecollection.org/works/r747yw4t>

**License and attribution**

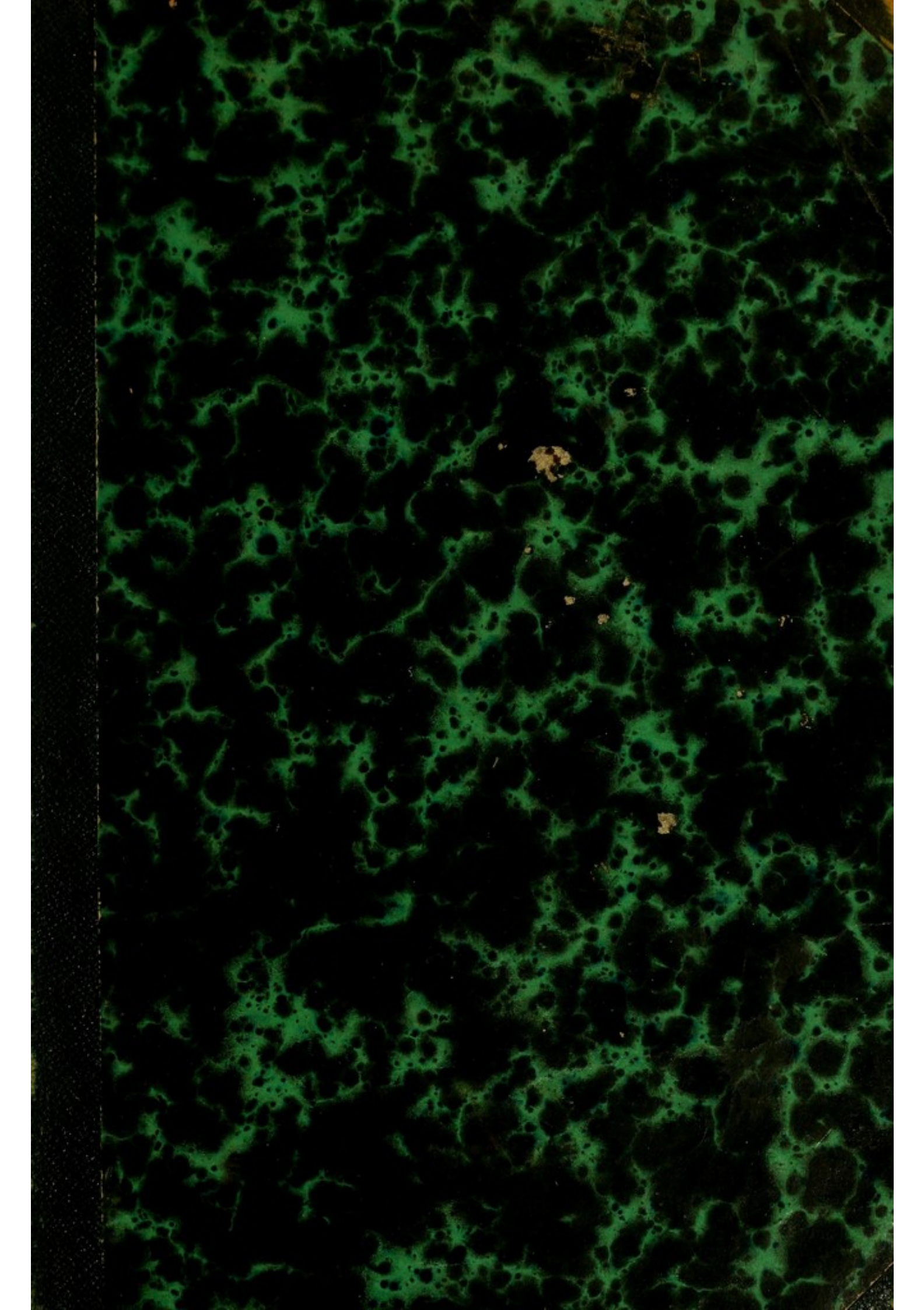
This material has been provided by This material has been provided by the Francis A. Countway Library of Medicine, through the Medical Heritage Library. The original may be consulted at the Francis A. Countway Library of Medicine, Harvard Medical School. where the originals may be consulted. This work has been identified as being free of known restrictions under copyright law, including all related and neighbouring rights and is being made available under the Creative Commons, Public Domain Mark.

You can copy, modify, distribute and perform the work, even for commercial purposes, without asking permission.




Wellcome Collection  
183 Euston Road  
London NW1 2BE UK  
T +44 (0)20 7611 8722  
E [library@wellcomecollection.org](mailto:library@wellcomecollection.org)  
<https://wellcomecollection.org>











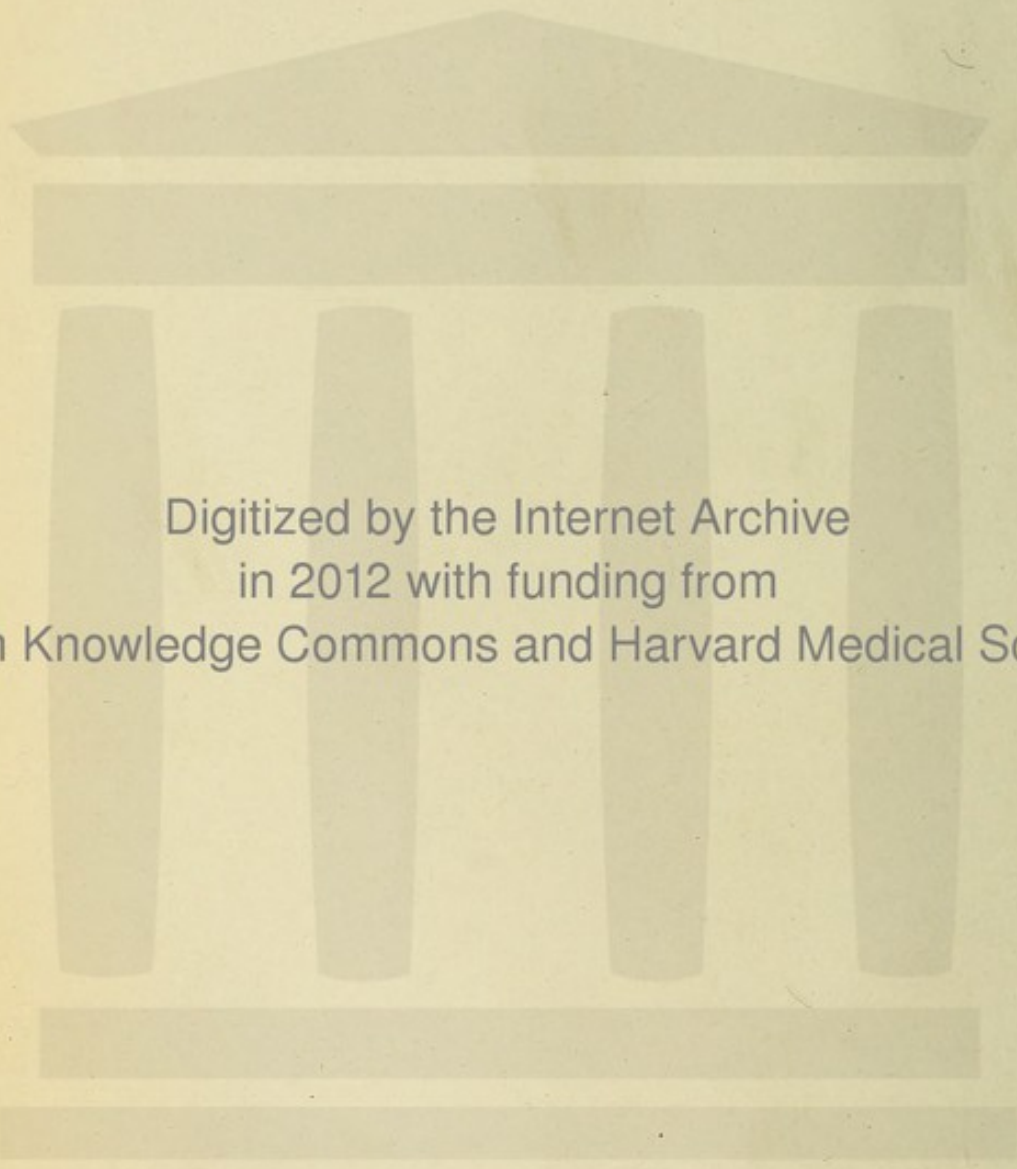






28. D. 374





Digitized by the Internet Archive  
in 2012 with funding from  
Open Knowledge Commons and Harvard Medical School



DIE  
*J. P. Madenworth.*  
VERLETZUNGEN DES AUGES.

---

MONOGRAPHISCH

MIT BESONDERER RÜCKSICHT AUF DIE BEDÜRFNISSE

DES

PRAKTISCHEN ARZTES UND WUNDARZTES

BEARBEITET

VON

**Dr. ADOLF ZANDER und Dr. ARTHUR GEISSLER.**

---

Mit 16 in den Text gedruckten Holzschnitten.

Leipzig und Heidelberg.

C. F. Winter'sche Verlagshandlung.

1864.

*W. M. M. M.*



Die Uebersetzung in fremde Sprachen behalten sich Verfasser und Verleger vor.

10177



## Vorwort.

---

*Variis et ingentibus casibus oculi nostri patent.*  
*Celsus.*

Das Buch, welches hiermit dem ärztlichen Publicum übergeben wird, hat von seinem Entstehen bis zu seiner Vollendung ein eigenthümliches Schicksal gehabt.

Bald nach dem Erscheinen des gleichnamigen Werkes von W. White Cooper hatten Dr. Zander in Chemnitz und der Unterzeichnete, ohne von einander zu wissen, den Plan gefasst, dasselbe in's Deutsche zu übersetzen. Ein zufälliges Zusammentreffen machte Jedem die Absicht des Anderen bekannt. Da es unthunlich gewesen wäre, wenn zwei frühere Studienfreunde sich hätten Concurrenz machen wollen, so wurde beschlossen, von einer Uebersetzung ganz abzusehen, dagegen gemeinsam ein umfassendes Material zu sammeln und dasselbe in selbstständiger Bearbeitung und in grösserer Ausdehnung, als diess von Cooper geschehen war, herauszugeben.

Der an zweiter Stelle genannte Verfasser hatte den allgemeinen Theil fast druckfertig, als, im November 1862, Zander auf beiden Augen an Retinitis und Glaskörpertrübungen erkrankte, sodass fast plötzlich hochgradige Sehschwäche eintrat.



Um nun die Vollendung des Werkes nicht zu lange hinauszuschieben, übernahm derselbe die fernere Bearbeitung der fremden Körper und der einfachen Wunden in der Hoffnung, dass dann die traurige Krankheit des Freundes beseitigt sein werde. Zum Glück war dieses auch im Frühjahr 1863 soweit der Fall, dass der Genesene die Correctur der ersten Druckbogen zu übernehmen im Stande war und zuversichtlich bald die Bearbeitung der zweiten Hälfte zu beginnen hoffte. Eben war er mit frischem Muthe an die Arbeit gegangen, als er am Typhus erkrankte und wenige Tage darauf, am 21. August 1863, verschied. So raubte dem Freunde das Schicksal den Arbeitsgenossen, so entriss es der Wissenschaft eine strebsame Jugendkraft!

Dem Ueberlebenden blieb nun die Aufgabe, auch die zweite Hälfte des begonnenen Werkes zu bearbeiten. Mit Ausnahme des 5. und 7. Capitels im allgemeinen Theil, welche der Verstorbene noch kurz vor seinem Tode schrieb, ist daher das ganze Buch von dem Unterzeichneten verfasst worden, da sich in Zander's Nachlass nur wenige unausgeführte Bruchstücke vorfanden und leider auch die casuistischen Beiträge aus seiner nicht unbedeutenden Praxis verloren waren.

Die Vervollständigung der oculistischen Literatur mit einer monographischen Bearbeitung der zufälligen Verletzungen des Sehorgans bedarf wohl keiner Entschuldigung. Jeder Arzt, mag er nun Specialist sein oder nicht, hat wohl hin und wieder das Bedürfniss gefühlt, ausführlichere Darstellungen davon zu Rathe ziehen zu können, als sie in den gebräuchlichen Handbüchern der Augenheilkunde Platz zu finden pflegen. Jedem ist auch bekannt, dass ausser dem oben genannten, 1859 erschienenen Werke sich weder in der einheimischen noch in der ausländischen Literatur eine derartige Monographie vorfindet. Ob es dem Verfasser gelungen sei, etwas Brauch-



bares zu liefern, mögen die Fachmänner entscheiden: ihm selbst ist zwar nicht vergönnt gewesen, aus der Fülle eigener Beobachtungen zu schöpfen, doch hat es an redlichem Streben nicht gefehlt, das in den verschiedensten Zeitschriften aufgespeicherte Material in geeigneter Weise zu verwerthen.

Ein flüchtiger Blick in die folgenden Blätter und in das Cooper'sche Werk wird zeigen, dass von Letzterem ausser mehreren Krankengeschichten und der übrigens sich von selbst ergebenden Gruppeneintheilung Nichts in Erstere übergegangen ist. Die englische Monographie umfasst nur die Verletzungen des Augapfels, in der deutschen Bearbeitung haben auch die Traumen der Lider, der Thränenorgane, der Orbita und der Gefühlsnerven der Augen eine ausführliche Darstellung gefunden. Es hat bei dieser Ausdehnung die Idee vorgeschwebt, dass das Werk ein Supplement zu jedem chirurgischen oder ophthalmiatischen Handbuche werden möge. Deshalb erschien es auch zweckmässig, verschiedene allgemeine Vorbemerkungen, namentlich auch den anatomischen Heilungsvorgang der Verletzungen in einem gesonderten Abschnitt voranzuschicken.

Von neueren Handbüchern wurden vorzüglich die von Arlt, Desmarres (citirt nach der 2. Auflage) Mackenzie (citirt nach der 4. französischen Auflage) und der *Treatise on the Surgical diseases of the eye* von H. Walton benutzt, als diejenigen, in denen sich noch die zahlreichste Casuistik vorfindet. Für den allgemeinen Theil hat besonders die Ophthalmologie von Stellwag Material geliefert. Die in den Zeitschriften vorhandene Casuistik ist mit sehr wenigen Ausnahmen von dem Verfasser selbst nachgelesen und dabei auf die wenn auch abgekürzte, doch in den Hauptsachen treue Wiedergabe der Krankengeschichten und auf die Richtigkeit der Citate grosse Sorgfalt verwendet worden. Bei selteneren Arten von Verletzungen und deren Folgen, z. B. der



Allentthesis der Orbita, der subconjunctivalen Verschiebung der Linse, der Luxation des Bulbus, den vergifteten Wunden, den Aneurysmen der Augenhöhle etc. ist die Literatur so vollständig erschöpft, dass der Verfasser hofft, auch für den Specialisten nicht ohne Nutzen gearbeitet zu haben.

Es bleibt dem Verfasser noch die angenehme Pflicht übrig, zugleich im Namen des verewigten Freundes Allen denen den herzlichsten Dank auszusprechen, welche so gütig waren, schwer zugängliches Material zu liefern, insbesondere aber dem Herrn Prof. Winter in Leipzig, welcher sich zu wiederholten Malen dieser Mühe mit der grössten Freundlichkeit unterzogen hat.

Meerane d. 24. Februar 1864.

Dr. **Arthur Geissler.**



# I n h a l t.

	Seite
<b>Allgemeiner Theil . . . . .</b>	1—98
I. Eintheilung der Verletzungen (Rückblick auf die Literatur) . . . . .	1
II. Physiologische Vorbemerkungen (Schutzorgane, Widerstandsfähigkeit d. A.) . . . . .	8
III. Statistik der Verletzungen (Verhältniss zu anderen Augenkrankheiten, Arten der Verletzungen, Einfluss des Geschlechts, des Alters, der Beschäftigung etc.) . . . . .	12
IV. Der Reaktions- und Heilungsprozess im Allgemeinen . . . . .	20
a) Einfache Wunden . . . . .	21
b) Wunden mit Substanzverlust, Quetschungen, Erschütterungen . . . . .	36
(Hämophthalmus traumaticus 36—45.)	
c) Der Verbrennungsprozess . . . . .	54
d) Die Wirkung fremder Körper (Inkapsulation) . . . . .	61
e) Die Formen der traumatischen Entzündungen . . . . .	69
f) Die sympathische Augenentzündung . . . . .	73
g) Die Theilnahme anderer Organe und des Gesamtorganismus . . . . .	76
V. Allgemeine Diagnose . . . . .	79
VI. Allgemeine Prognose . . . . .	84
VII. Allgemeine Therapie . . . . .	88
<b>Specieller Theil . . . . .</b>	99—531
I. Fremde Körper . . . . .	101—248
1. Fremde Körper der Lider, der Thränenkanäle, Bindehaut, Hornhaut und Sklera . . . . .	101—159
A. Fremde Körper der Lider . . . . .	101
B. C. Fremde Körper der Thränenkanäle (Cilien, Thränensteine etc.) . . . . .	103
D. Fremde Körper der Bindehaut und Hornhaut . . . . .	106
(Arten und Zahl derselben 107, specieller Sitz 108, Symptome 111, Untersuchungsmethode 113, Charakter der wichtigsten fremden Körper [Pulverförmige Körper, Insectenflügel, Saamenhülsen, Grannen, Halme, Holzstückchen, Metallinkrustationen, Eisen-, Stein-, Glas-splitter, Pulverkörner, Schrotkugeln, lebende Insecten und Larven] 116, Complicationen 140, Nachkrankheiten 141.)	
E. Fremde Körper der Sklera . . . . .	145
Therapie dieser fremden Körper, (mechanische, chemische Entfernung) . . . . .	147
2. Fremde Körper in den Augenkammern, der Iris und Linse . . . . .	160—202
Gemeinsame Symptome 162.	
A. Fremde Körper in der Vorderkammer. (Cilien 175) . . . . .	169
B. Fremde Körper in der Iris . . . . .	177
C. Fremde Körper in der Hinterkammer . . . . .	181
D. Fremde Körper in der Linse . . . . .	185
Therapie . . . . .	191
3. Fremde Körper in dem Glaskörper, in der Aderhaut und Netzhaut 202—219	
(Diagnose 204, Verlauf, Ausgänge 211, Therapie 213.)	
4. Fremde Körper in der Orbita . . . . .	219—248
A. Ohne Betheiligung des Gehirns 223. B. Mit Verletzung desselben 238.	
(Ihre Zahl und die Art ihres Eindringens 221, ihre Schicksale 233. Therapie 244.)	
II. Stich- und Schnittwunden . . . . .	249—304
1. Wunden der Lider, Thränenleitungsorgane, Bindehaut, Hornhaut und Sklera . . . . .	249—272
A. Stich- und Schnittwunden der Lider (Therapie 255) . . . . .	249
B. Wunden der Thränenleitungsorgane . . . . .	253



	Seite
C. Wunden der Bindehaut . . . . .	258
D. Wunden der Hornhaut (Therapie 264) . . . . .	259
E. Wunden der Sklera . . . . .	269
2. Stich- und Schnittwunden der Iris, Linse und des Ciliarkörpers . . . . .	272—285
A. Wunden der Iris . . . . .	272
B. Wunden der Linse . . . . .	276
C. Wunden des Ciliarkörpers (Hieb- und Risswunden des Bulbus 284.) . . . . .	282
3. Stich- und Schnittwunden der Aderhaut, Netzhaut und des Glaskörpers . . . . .	285—291
4. Stich- und Hieb- und Risswunden der Orbita . . . . .	291—304
(Gleichzeitige Gehirnverletzungen 300.)	
III. Quetsch- und Risswunden . . . . .	305—338
1. Quetschwunden der Bedeckungen des Bulbus . . . . .	305
2. Zerreissungen der Bulbusmuskeln . . . . .	311
(Luxatio bulbi oculi 312.)	
3. Quetsch- und Risswunden des Bulbus selbst (Rupturen) . . . . .	323
4. Quetsch- und Risswunden der Orbita . . . . .	335
IV. Erschütterungen . . . . .	339—436
1. Erschütterungen der Bedeckungen des Bulbus . . . . .	340—344
(Haemophthalmus externus, Emphysema traumaticum.)	
2. Erschütterungen der Binnenorgane des Bulbus . . . . .	344—399
A. Der Bluterguss in die Augenkammern . . . . .	345
B. Erschütterungen der Regenbogenhaut . . . . .	348
(Mydriasis traum., Rupturen der Iris [ <i>Irideremia tr.</i> 353])	
C. Erschütterungen des Krystallkörpers . . . . .	356
Die Dislocationen der Linse (die Subluxation 359; der Vorfall in die vordere Kammer 363; die Verschiebung in den Glaskörper 369; die subconjunctivale Dislocation 371; die Expulsio lentis totalis 382.)	
D. Die Erschütterungen der hinteren Theile des Bulbus . . . . .	385
(Erschütterungen der Netzhaut [ <i>Blitzschlag</i> 386] 385, Hämophthalmus internus 392, Rupturen der Aderhaut 391, der Sclera hinter dem Aequator 395, Verletzungen staphylomatöser Bulbi 394.)	
3. Erschütterungen der Orbita . . . . .	399—411
(Blutergüsse 399, Traumat. Entzündung 401, Fracturen 403, Fr. d. Gegenstoss 408.)	
Anhang: Tumoren- und Geschwulstbildung nach Erschütterungen . . . . .	412
(Aechte Hypertrophien 412. Solide Geschwülste 413. Maligne Tumoren 415. Cysten 416. Gefäßgeschwülste [ <i>Aneurysmen der Augenhöhle</i> ] 423.)	
V. Schusswunden . . . . .	437—466
1. Die durch Schrotkugeln erzeugten Wunden (Therapie 447) . . . . .	438
2. Die durch grössere Geschosse erzeugten Wunden (Therapie 464) . . . . .	450
VI. Die Verletzungen des Nervus trigeminus . . . . .	467—480
(Anästhetische Hornhautentzündung 467, Neuralgien 471, Supra-orbitalamaurose 472.)	
VII. Die sympathische Augenentzündung . . . . .	481—486
VIII. Verbrennungen und chemische Verletzungen . . . . .	487—523
(Verbr. durch Feuerflammen 488. Durch Pulver 489. Durch glühende oder schmelzende Körper 491. Durch Säuren 498. Durch Alkalien 500. Durch verschiedene Chemicalien 503.)	
Therapie der Verbrennungen . . . . .	505
Anhang: Die Einwirkung thierischer Gifte (vergiftete Wunden.) . . . . .	514
IX. Die Augenverletzungen in forensischer Beziehung . . . . .	524
Register zur Casuistik . . . . .	532



# ALLGEMEINER THEIL.

---

# Einleitung des Verfassers

Die vorliegende Schrift ist eine Fortsetzung der von dem Verfasser im Jahre 1842 veröffentlichten Schrift: „Ueber die Natur und die Wirkung der Wärme“. In der ersten Schrift wurde die Natur der Wärme und die Art und Weise, wie sie sich ausbreitet, untersucht. In der vorliegenden Schrift wird die Wirkung der Wärme auf die Materie untersucht.

## ALLGEMEINE THEIL

Der vorliegende Theil enthält die allgemeinen Grundsätze der Wärmelehre. In dem ersten Capitel wird die Natur der Wärme und die Art und Weise, wie sie sich ausbreitet, untersucht. In dem zweiten Capitel wird die Wirkung der Wärme auf die Materie untersucht.

In dem dritten Capitel wird die Wirkung der Wärme auf die Flüssigkeiten untersucht. In dem vierten Capitel wird die Wirkung der Wärme auf die Gase untersucht. In dem fünften Capitel wird die Wirkung der Wärme auf die festen Körper untersucht.

In dem sechsten Capitel wird die Wirkung der Wärme auf die organische Materie untersucht. In dem siebten Capitel wird die Wirkung der Wärme auf die menschliche Gesundheit untersucht. In dem achten Capitel wird die Wirkung der Wärme auf die menschliche Thätigkeit untersucht.

In dem neunten Capitel wird die Wirkung der Wärme auf die menschliche Gesellschaft untersucht. In dem zehnten Capitel wird die Wirkung der Wärme auf die menschliche Kultur untersucht. In dem elften Capitel wird die Wirkung der Wärme auf die menschliche Wissenschaft untersucht.





## I. Eintheilung der Verletzungen.

---

**Augenverletzungen** sind Trennungen des Zusammenhangs oder Veränderungen der molekularen Mischungsverhältnisse irgend welcher Theile des Sehorgans, welche durch den gröbern Sinnen wahrnehmbare, von Aussen das Auge treffende, mechanisch, chemisch, thermisch, oder elektrisch wirkende Körper bedingt werden.

Wir besprechen also in Folgendem nicht nur die Verletzungen des Augapfels allein, wie dies z. B. Cooper gethan, sondern auch die seiner gesamten Annexe und Hilfsorgane.

Nur von denjenigen Körpern, die der gröbern sinnlichen Wahrnehmung unterliegen, pflegen wir Verletzungen abzuleiten. Conventional sind daher bei den Verletzungen des Auges ausgeschlossen: die schädlichen Wirkungen der Kälte, der unreinen Luft, des Lichtes, sowie die des contagiösen Eiters, obwohl diese Wirkungen sich auf mechanische und chemische Processe zurückführen lassen.

Da der verletzende Körper dem Organismus vollkommen fremd ist, sind auch die mechanischen Wirkungen, welche Ento- und Epizoön auf das Auge ausüben, obwohl sie häufig einem Trauma ähnlich sind, streng genommen auszuschliessen.

Es ist nicht nothwendig, dass die Wirkung des verletzenden Körpers augenblicklich oder wenigstens in kürzester Zeit an irgend einer Stelle des Auges sichtbar werden muss. Erfahrungsgemäss lassen sich Cysten- und andere Neubildungen, aneurysmatische Geschwülste etc. häufig auf eine vor längerer Zeit erlittene Gewalt zurückführen, sodass es eine wesentliche Lücke geben würde, wenn man derartige Erkrankungen von der Betrachtung ganz ausscheiden wollte.

Zu den mechanischen Trennungen des Zusammenhangs gehören die Wunden, Zerreissungen, Dehnungen, Erschütterungen. Letztere unterscheiden sich von den übrigen namentlich dadurch, dass zwar eine Trennung des histologischen Zusammenhanges bei ihnen anzunehmen ist, aber niemals, oder wenigstens sehr selten als solche, sondern nur in ihren Folgen wahrgenommen werden kann. Es erheischt ferner das praktische Bedürfniss, von den Wunden die anhaftenden fremden Kör-



per gesondert zu betrachten, da in vielen Fällen letztere die Hauptsache, die Verwundungen selbst aber nur von untergeordneter Wichtigkeit oder selbst gar nicht vorhanden sind.

Zu den Veränderungen der Mischungsverhältnisse gehören die Verbrennungen und Aetzungen. Beide Prozesse haben sehr viel Aehnlichkeit miteinander. Hierher gehört aber auch die Wirkung der Elektrizität, welche z. B. in der Netzhaut eine in ihren Folgen sehr auffällige, molekulare Veränderung hervorbringt.

Eine sehr zahlreiche Reihe von Körpern wirken mechanisch und chemisch zu gleicher Zeit, sodass der Zusammenhang der Theile ebenso wie ihre Mischungsverhältnisse mehr weniger verändert werden. Da sich Zufälligkeiten nicht in ein System bringen lassen, so wird nur die praktische Wichtigkeit maassgebend sein, ob solche Fälle gesondert in einer dritten Reihe oder mit den übrigen zusammen zu besprechen sind.

Die mechanischen Verletzungen werden entweder durch scharfe oder stumpfe Körper hervorgebracht. Erstere trennen den Zusammenhang der Theile leicht, schnell und vollkommen, ohne in der Zeit ihres Eindringens irgend welche Zerrung oder Dehnung der nächstliegenden Gebilde zu bewirken oder gar die Erschütterung auf ferner liegende Theile fortzupflanzen. Letztere bedingen eine unregelmässige Trennung und wirken durch die Zerrung und Erschütterung oft weit über die direkt getroffene Stelle hinaus. Zu jenen gehören die reinen Stich- und Schnittwunden, zu diesen die Riss-, Quetsch- und Schusswunden, während die Hieb- und Schlagwunden auf der Grenze beider stehen. Indess muss man doch bei genauer Erwägung gestehn, dass, obwohl die grösste Mehrzahl der Fälle gleich bei dem ersten Anblick der Verwundung auf die Natur des verletzenden Körpers zurückschliessen lässt, doch nicht durchgängig dieser Unterschied festgehalten werden kann. Es ist nämlich ein weiteres Moment zu berücksichtigen, welches auf die Beschaffenheit der Wunde den grössten Einfluss hat, nämlich die Gewalt resp. die Schnelligkeit, mit welcher der verletzende Körper eingewirkt hat. Auf diese Weise können nicht bloss mässig scharfe, sondern auch absolut stumpfe Körper, wie Kugeln, mit grosser Kraft geschleuderte Holzstücke etc. eine so rasche Continuitätstrennung erzeugen, dass eine Fortpflanzung der Gewalt auf näher oder ferner gelegene Theile gar nicht erfolgt, mithin die Wunde so vollkommen rein aussieht und auch *per primam intentionem* heilt, als sei sie mit dem schärfsten Instrumente gemacht worden. Beer scheint daher etwas zu weit zu gehen, wenn er nur die zu Augenoperationen dienenden Instrumente für scharfe Werkzeuge und die durch sie gesetzten Wunden für reine Stich- oder Schnittwunden erklärt, dagegen die Stich-, Schnitt- und Hieb- und Schlagwunden, wie sie mit den gewöhnlichen Instrumenten gemacht werden, durch relativ spitze und scharfe Körper bedingt sein lässt. Jene reinen Stich- und



Schnittwunden im Beer'schen Sinne interessiren uns hier nur in so weit, als man an ihnen den Heilungsvorgang der Augenwunden besonders studirt hat, im Uebrigen aber folgen wir der in der Chirurgie gebräuchlichen Unterscheidung der Wunden, wobei wir den Ausnahmefällen gebührend Rechnung tragen werden.

Eine ähnliche Unterscheidung hat man für die chemischen und thermischen Verletzungen versucht, indem man z. B. Schwefelsäure und alle in Siede- oder Glühhitze befindlichen Körper für chemisch scharfe, salpetersaures Silber und eine Menge flüchtiger, reizender Stoffe für chemisch stumpfe Körper erklärte. In Wirklichkeit findet ein continuirlicher Uebergang von der einfachen Reizung bis zur augenblicklichen totalen Zersetzung der organischen Gebilde statt und zwar können die verschiedensten Stoffe je nach dem Grade ihrer Verdünnung und nach der Dauer der Einwirkung nahezu gleiche Verletzungen herbeiführen. Es scheint uns daher passend, hier nur auf die Grade der Verletzung Rücksicht zu nehmen, in denen die einfache Erosion und der Brand die beiden Endglieder bilden.

Die gemischten Verletzungen, d. h. solche, wo der verletzende Körper sowohl mechanisch als chemisch eingewirkt hat, sind sehr häufig, vielleicht häufiger als die rein chemischen Verletzungen. Namentlich gehören hieher alle fremden Körper, die neben dem Stoss oder der Wunde, die sie im Auge hervorbringen zugleich verbrennend oder ätzend wirken. Auch sind hieher die vergifteten Wunden zu rechnen.

Ob man diese Eintheilung der Verletzungen der gesammten Darstellung zu Grunde legt und bei den einzelnen Arten der Verletzungen die verschiedenen Organe und Membranen des Auges der Reihe nach bespricht, oder ob man den umgekehrten Weg einschlägt, wird schliesslich von individueller Ansicht abhängen. Die Handbücher der Augenheilkunde, die das anatomische Princip verfolgen, müssen natürlich dieses auch bei der Beschreibung der Traumen beibehalten. Für eine Monographie schien uns die Eintheilung in die Hauptgruppen der Verletzungsarten einfacher und praktischer. Es lässt sich auf diese Weise manche Wiederholung, besonders in Betreff der Therapie vermeiden, namentlich da die wichtigsten Fälle von Verletzungen nicht einen einzigen sondern mehrere Theile des Auges betreffen.

Werfen wir zum Schluss noch einen Blick auf die unsern Gegenstand behandelnde Literatur im Allgemeinen — auf die spezielle Literatur werden wir an den betreffenden Stellen Rücksicht nehmen — so ist zunächst auffällig, dass die Verletzungen des Auges bis auf W. White Coopers im Jahre 1859 erschienene Monographie „On Wounds and Injuries of the Eye“ weder in Deutschland noch im Ausland einer selbstständigen Bearbeitung werth erachtet worden sind. Ja, sie erfahren selbst in vielen Lehr- und Handbüchern der Augenheilkunde eine fast



stiefmütterliche Behandlung, und in den kleinen Compendien, die doch gerade in den Händen des Nichtspezialisten sich finden, sind ihnen kaum wenige Zeilen gewidmet. Die umfänglicheren Werke selbst besprechen nur einzelne Verletzungen ausführlicher, ja es scheint, als ob die Darstellung gegen den Schluss des Werkes, wo gewöhnlich der Raum drängt, immer knapper würde. So finden sich z. B. in Mackenzie's und Desmarres' Lehrbüchern, welche mit den Krankheiten der Orbita und der Lider beginnen, die Verletzungen dieser Provinzen sehr umfänglich bearbeitet, wogegen die Verletzungen der tiefern Theile des Bulbus, die der anatomischen Darstellung nach den Schluss bildeten, nur das Nothwendigste enthalten, während umgekehrt Arlt, welcher mit der Bindehaut und Cornea beginnt, die Verletzungen dieser Membranen hinreichend bespricht, die der Lider und der Orbita, deren Krankheiten am Ende seines Werkes stehen, fast ganz unberücksichtigt lässt.

Einzelne Verletzungsarten haben zwar umfänglichere Darstellungen erfahren, und besonders hat die Frage der Verletzungen des Nervus supraorbitalis, bezüglich der Augenbrauen, seiner Zeit viel Federn in Bewegung gesetzt; aber auch hierbei, sei es in Dissertationen und Zeitschriften, hat man nur meist Selbstbeobachtetes zusammengestellt, dagegen die Erfahrungen Anderer unberücksichtigt gelassen; die gewöhnlichen Wunden des Auges sind seit Fallopius „Tractatus de vulneribus etc.“ (Venet. 1569.) nicht besonders beschrieben worden, den Schusswunden ist in militärchirurgischen Schriften theilweise Erwähnung geschehen, die fremden Körper hat neuerdings (1859) Sengel in einer Strassburger Dissertation monographisch behandelt.

In den älteren Lehrbüchern hat man die Verletzungen vorzugsweise unter den Ursachen der Entzündungen eingereiht, indem man die idiopathischen Ophthalmien von den symptomatischen trennte. Z. B. handelt St. Yves im 2. Capitel des II. Theils „von denen Krankheiten, die auf die Schläge des Auges folgen“, im 4. Capitel, von den Augenentzündungen, die von denen ins Auge gekommenen Unreinigkeiten verursacht werden und von der Entzündung der Augen, entstehend von Schlägen, so das Auge empfangen u. s. w. Da nicht immer auf Verletzungen Entzündungen folgen, so finden sich dann andere wichtige traumatische Veränderungen unter den Capiteln: Hämophthalmus, Katarakte, Prolapsus der Regenbogenhaut, Vorfall der Linse etc. eingereiht.

Beer hat das Verdienst, zuerst ein wirkliches System der Verletzungen aufgestellt zu haben und er hat dabei, mehr als Andere seiner Nachfolger, nicht nur eine genaue Charakterisirung der durch die Verletzung gesetzten organischen Veränderung gegeben, sondern auch die wichtigsten auf Prognose und Therapie bezüglichen Momente in scharfen Umrissen gezeichnet.

Die neuern Lehrbücher folgen meist dem anatomischen Eintheilungs-



prinzip, und es sind nun die Verletzungen der Betrachtung der einzelnen Organe eingereiht. Beispielsweise führen wir den von Plenk gebrauchten Eintheilungsmodus auf.

- I. Wunden der Augenbrauen. 1. Einfache Wunden (*Vulnera simplicia*). 2. Mit einer Verletzung der Stirnnerven vergesellgeschafte Augenbrauenwunden (*V. complicata sum laesione nervi frontalis*).
- II. Wunden der Augenlider. 1. Nicht durchdringende Wunden (*V. non penetrantia*). 2. Eine nach der Länge durchdringende Wunde (*V. penetr. longitudinale*). 3. Eine das ganze Lid abschneidende Wunde (*V. abscondens palpebrarum*). 4. Wunden der inneren Zusammenfügungen der Augenlider (*V. commissurae internae palpebr.*).
- III. Weiche Augenhaut. Fremde ins Auge gefallene Körper (*Aliena oculis inlapsa*) 1. Zwischen dem Augapfel und dem Augenlid steckende fremde Körper (*Corpora aliena inter bulbum et palpebr. locata*). 2. In der Hornhaut oder in der weichen Augenhaut feststeckende Körper (*C. a. corneae vel conjunctivae infixa*).
- IV. Wunden der Hornhaut. 1. Geschnittene W. (*V. scissum*). 2. Gestochene W. (*V. punctum*). 3. Gequetschte W. (*V. contusum*). 4. Gerissene W. (*V. ruptum s. rhexis oculi*). 5. Mit einem Vorfall der Regenbogenhaut oder der gläsernen Feuchtigkeit verbundene W. (*V. complicatum c. prolapsu iridis s. corporis vitrei*).
- V. Wunden der harten Augenhaut. Geschnittene, gestochene, mit einem Vorfall der glasförmigen Flüssigkeit verbundene W.
- VI. Wunden der Regenbogenhaut. 1. Quere Spalte (*V. transversale*). 2. Längliche Spalte (*V. longitudinale*).

Die vollständigste Eintheilung, die alle Unterarten der Verletzungen umfasst, hat Stellwag in seiner „Ophthalmologie vom naturwissenschaftlichen Standpunkte aus bearbeitet“, gegeben, während derselbe Autor in seinem Lehrbuche der praktischen Augenheilkunde bei der compressen Darstellungsweise gezwungen gewesen ist, sie nur kurz unter den Ursachen der Entzündungen und andrer Veränderungen am Auge aufzuführen.

Nach der Beschaffenheit des verletzenden Körpers die Traumen des Auges einzutheilen, ist das von Cooper befolgte Princip. Er beginnt mit den fremden Körpern, schliesst diesen die Schusswunden, die Stich- und Schnittwunden an, dann lässt er die Erschütterungen folgen und handelt endlich von den Verbrennungen und chemischen Verletzungen. Auch wir haben in unsrer Darstellung diesen Eintheilungsmodus vorgezogen, da es nur so möglich ist, die der Verletzung folgende Veränderung als ein Werden und als eine Entwicklungsreihe von Einzelerscheinungen zu beschreiben.



## II. Physiologische Vorbemerkungen.

Das Auge als dasjenige Sinnesorgan, welches den Menschen am meisten mit der Aussenwelt in Verbindung setzt, musste der Oberfläche des Körpers auch bedeutend näher liegen, als die übrigen Kopfsinne. Dazu kommt, dass diejenigen Theile des Auges, welche dem Lichtstrahl nur den Zugang zu der lichtempfindenden Membran vermitteln, von fast ebenso grosser Wichtigkeit sind als die Netzhaut selbst, eine Störung oder Aufhebung der Integrität jener daher auch bei guter Beschaffenheit der letzteren von den traurigsten Folgen ist.

Wenn daher das Auge vermöge seiner Lage und der Durchsichtigkeit und Weichheit seiner wichtigsten Theile ganz besonders äussern traumatischen Einflüssen und ihren Folgen ausgesetzt ist, so hat doch die Natur Apparate gebildet und Vorkehrungen getroffen, diesen Einflüssen möglichst zu begegnen und sie unschädlich zu machen.

In erster Reihe nennen wir hier die Bewegung der Lider und die Thränensecretion. Durch den Lidschlag werden feine Staubtheilchen, die selbst mit der schärfsten Loupe nicht zu erkennen sind, vom Bulbus abgestreift, in den Bindehautsack herabgeführt und von da entweder mit den Thränen fortgeschwemmt oder in denselben aufgelöst. Die Wichtigkeit der Entfernung dieser unmerklichen, reizenden Körperchen wird ersichtlich bei der Lähmung des Schliessmuskels, in Folge dessen sehr bald chronische Katarrhe der Bindehaut, entzündliche und ulceröse Prozesse der Hornhaut sich einstellen. Abgesehen von diesen reizenden Einflüssen halten aber die Lider auch gröbere Verletzungen, namentlich fremde Körper vom Bulbus ab. Der Schluss der Lider ist ein reflectorischer und wird dadurch vermittelt, dass sowohl vom N. opticus als vom N. trigeminus die Thätigkeit des N. facialis angeregt wird. Jede drohende Gefahr, die durch das Gesicht wahrgenommen wird, wird gewissermaassen den Lidern und zwar augenblicklich angezeigt, die Reflexwirkung ist so energisch, dass es selbst mit dem stärksten Willenseinflusse kaum gelingt, die Lider offen zu erhalten. Sie wird schon bei wenig Wochen alten Kindern beobachtet, sobald diese auch nur sehr gering mit dem Auge etwas zu unterscheiden gelernt haben. Es werden deshalb oft grosse, ausgedehnte Lidwunden gefunden, ohne dass der Bulbus, den aller Wahrscheinlichkeit nach das verletzende Instrument hätte treffen müssen, verletzt ist. Der N. trigeminus übernimmt diese Fürsorge allein in erblindeten Augen: es tritt bekanntermaassen auch bei diesen Blinzeln und Schluss der Lider ein, wenn z. B. ein heisser Körper ihnen so nahe gebracht wird, dass sie die ausströmende Wärme empfinden. Bei der Lähmung des N. trigeminus wird die Bindehaut- und Hornhautoberfläche anodynisch, und es stellt sich eine deletäre Entzündung der Hornhaut ein, die man früher für eine eigenthümliche in Folge



der Lähmung der vasomotorischen Nervenfasern erklärte, die aber Snellen überzeugend als eine traumatische nachgewiesen hat. Wir kommen auf diese an einer spätern Stelle zurück.

Sobald ein fremder Körper auf die das Auge und die Innenfläche der Lider überziehende Schleimhaut gelangt ist, wird ausser dem krampfhaften Lidschlusse, der den fremden Körper nach dem innern Augwinkel hindrängen sucht, die Thätigkeit der Thränendrüse, mittels des N. lacrymalis, in hohem Grade angeregt und sofort ein starker Strom von Thränen ergossen. Es ist keine Frage, dass auf diese Weise in einer sehr grossen Anzahl von Fällen, die nicht zur Beobachtung des Arztes kommen, fremde Körper, die nicht sehr schwer sind und glatt genug, um nicht festzuhaften, in kürzerer oder längerer Zeit entfernt und somit unschädlich gemacht werden. Nicht ohne Ursache scheint uns desshalb die Thränendrüse eine so versteckte Lage zu haben, dass sie vor jeder Verletzung fast absolut geschützt ist, und zugleich so wenig zu Erkrankungen disponirt zu sein, da bei einer öfteren Störung ihrer Function gewiss sehr häufig leichtere Verletzungen des Auges von übleren Folgen begleitet sein würden.

Es findet aber noch eine andere Reflexwirkung statt, nämlich vom N. opticus oder N. trigeminus auf den N. oculomotorius und zwar auf den Ramus superior desselben, der den obern geraden Augenmuskel versorgt. Diese Reflexthätigkeit ist ebenfalls von grosser Wichtigkeit für den Schutz des Auges, da durch jenen Muskel die Hornhaut stark nach oben gedreht und unter dem obern Augenlid verborgen wird. Sie ist sehr kräftig, wie wir uns öfters überzeugen müssen, wenn wir die Hornhaut eines verletzten oder lichtscheuen Auges untersuchen wollen und selbst der starke Wille des Kranken es nur auf Augenblicke vermag, die Hornhaut zwischen die Lidspalte zu bringen. Die Drehung des Bulbus nach oben erfolgt so rasch und so ergiebig, dass, wie Cooper erzählt, eine durch das obere Lid von oben nach unten eingestossene Federmesserklunge die Sklerotika unterhalb der Hornhaut durchbohrt hatte. Eigenthümlich ist es, dass diese Reflexwirkung nur auf den M. rectus superior (und M. obliquus inferior?) und nicht zugleich auf den M. levator palpebrae super. übergeht, obwohl dieser von demselben Nervenaste seine motorischen Fasern erhält. Man sieht hieraus, dass die Reflexthätigkeit vollkommen zweckentsprechend erfolgt und dass sie in den Fasern desselben Nervenastes nicht eintritt, wo sie dem Zwecke zuwider wäre. Bei solchen Personen, die an Blepharoptosis congenita leiden, ist der M. rectus superior gar nicht geübt, da ja beim Blicke nach oben das Sehen aufgehoben wird. Hier erfolgt die Reflexwirkung bei Berührung der Bindehaut, wie man sich leicht überzeugen kann, auf den M. rectus inferior. — Auf der Tarsalbindehaut sind die Nervenenden mit den von W. Krause gefundenen „Endkolben“ versehen, die den Tastkörperchen



der Haut wahrscheinlich analog die Empfindlichkeit dieser Parthie bedeutend verstärken. In der That pflegen im Bindehautsack, wo jene Empfindungsorgane fehlen, fremde Körper viel eher ohne besondere Reizzustände vertragen zu werden, als auf der Innenfläche des Tarsus selbst.

Einen nicht unbedeutenden Schutz für das Auge gewähren auch die Wimpern, die pallisadenförmig eine Menge kleiner Körper von dem Eindringen in das Innere abhalten. Auch scheint das Fett, welches an den Lidkanten von den Meibom'schen Drüsen abgesondert wird, zum Anhaften kleiner, leichter Partikelchen beizutragen, wodurch diese an einem weiteren Vordringen gehindert werden. Der Verlust der Cilien bewirkt eine stete Reizbarkeit und entzündliche Schwellung der Bindehaut. Vielleicht haben auch die Supercilien als Schutzorgane des Auges eine, wenn auch unbedeutende Rolle zu spielen, indem sie Schmutztheile, die mit dem Schweisse von der Stirne herabfliessen, in sich aufnehmen und von dem Uebergang auf die Lider und nach dem innern Winkel hin abhalten.

Die genannten Apparate können die gewöhnlichen, das Auge direkt treffenden traumatischen Einflüsse abhalten oder wenigstens ihre Kraft vermindern. Der Bulbus würde indess auch durch Stösse und Schläge, die ihn direkt oder auch indirekt z. B. den Kopf und selbst entferntere Theile des Körpers treffen, leichter verletzt werden, wenn ihn nicht von Natur eine seitlich und nach hinten zu geschützte Lage zu Theil geworden wäre. Indem er von den Muskeln festgehalten, aber von einer mächtigen Fettlage umgeben, doch zugleich nach allen Seiten hin um einen fixen Punkt leicht und ergiebig drehbar ist, ist er nicht nur im Stande, wie dies zahlreiche Fälle lehren, den in das Orbitalgefüge eindringenden verletzenden Werkzeugen rasch auszuweichen, sondern er wird auch durch das Orbitalfett, welches ein ausserordentlich wenig compressibles Polster darstellt, vor den von andern Stellen her fortgeleiteten Erschütterungen bewahrt. Noch mehr aber als dieses Fettpolster schützt die eigenthümlich construirte Orbita selbst. Denken wir uns die Wände der Orbita von dicker und kompakter Knochensubstanz und die Stirnhöhlen, Keilbeinhöhlen, die Oberkieferhöhlen und die Siebbeinzellen durch Knochenmasse ersetzt, so würde nicht nur das ganze Gesichtsskelett bedeutend schwerer wiegen, sondern es würden auch die Erschütterungen ferner gelegener Knochenparthien mit viel grösserer Mächtigkeit auf den Inhalt der Augenhöhle einwirken. (Gieseler.) Durch jene Höhlen wird die Wirkung von Stössen u. dgl. abgeschwächt und von den dünnen Wänden selbst die Kraft der Erschütterung besser gebrochen, als von dicken. Nur die Ränder der Eingangsöffnung der Augenhöhle sind von fester Knochenmasse und scharf abgerundet, so dass sie die direkten Stösse leicht ohne zu brechen aushalten, ja so



hart, dass sie nicht selten die Weichtheile bei der Einwirkung absolut stumpfer Körper von innen nach aussen durchschneiden. Uebrigens hindert die besonders nach oben und aussen etwas vorspringende Randleiste nicht nur das Heraustreten des Bulbus aus der (dicht hinter dem Rande etwas weitem) Orbita, sondern sie schwächt auch die Fortpflanzung des Stosses nach der Spitze der Orbitalpyramide hin besser, als wenn die Richtung der einzelnen Orbitalwände nach der Eingangsöffnung in ganz ebener Richtung vor sich ginge. Die äussere Wand, die von der Schläfenseite am leichtesten Verletzungen ausgesetzt ist, ist nicht nur dichter an Knochenmasse sondern auch noch durch die dicke Muskellage des Schläfenmuskels und durch den etwas vorspringenden Arcus zygomaticus geschützt. Endlich vermag die in den vorspringenden obern Orbitalrand übergehende Stirnwölbung den Bulbus vor allen von oben gerichteten Hieben und Stössen vortrefflich zu behüten.

Kommen wir nun auf den Bulbus selbst, so hat die Natur, ohne die sonstige Bestimmung des Auges zu beeinträchtigen, doch Alles geleistet, was ihm die grösstmögliche Festigkeit geben kann. Dass die Kugelform in Verbindung mit der leichten Drehbarkeit wesentlich dazu beiträgt, schräg und selbst gerade geführte Stösse etc. abgleiten zu lassen, ist von selbst ersichtlich. Aber auch die Umhüllungsmembranen selbst erfüllen durch ihre histologische Zusammensetzung den Zweck der Widerstandsfähigkeit. Die Sklera spaltet sich allerdings ziemlich leicht in der Richtung ihrer Faserzüge, hat aber auch, entsprechend dem Sehngewebe überhaupt, eine ausserordentlich geringe Neigung, selbst auf intensive Reize zu reagiren. Die Hornhaut vermag entsprechend ihrem lamellosen Bau Stössen und Schlägen mit stumpfen Körpern kräftig zu widerstehen, so dass viel leichter die Iris vom Ciliarbande abreisst, als dass eine Trennung der Hornhaut erfolgt. Indem sich die einzelnen Lamellen in den verschiedensten Richtungen kreuzen, hat hier die Natur das mechanische Princip erfüllt, dem zu Folge aus einzelnen Blättern bestehende Wände namentlich als Umkleidung sphärisch gestalteter Hohlräume bedeutend mehr Festigkeit besitzen als solide Wände von derselben Dicke. (Stellwag.)

Der Inhalt des Bulbus selbst ist allerdings der Zartheit seiner einzelnen Theile und Membranen wegen, wenn einmal irgend eine Verletzung oder Erschütterung den Widerstand der fibrösen Kapsel überwunden hat, nicht mehr im Stande eine nur irgend erhebliche Resistenz auszuüben, doch ist die elementare Anordnung der Gewebtheile wenigstens geeignet, deletäre Folgen öfters abzuhalten. Ohne Zweifel würden suppurative traumatische Entzündungen des weichen Bulbusinnern noch viel häufiger sein, wenn nicht die Glasmembranen, die bei der Ernährung der optischen Medien eine so bedeutende Rolle spielen, fast



vollkommen reactionslos wären und wenigstens zu einer Entzündung im gewöhnlichen Wortsinne wegen ihrer Gefässlosigkeit gar nicht tendiren könnten. Die eine von den Glasmembranen, die Zonula Zinnii, dient zugleich als Aufhängeband der Linse und ist ein ziemlich fester Schutz für dieselbe, um bei Erschütterungen Dislocationen derselben zu verhüten. Den Excursionen der Linse nach hinten hin, wie sie bei Stössen, die den Bulbus gerade von vorne treffen, eintreten müssen, scheint die in hohem Grade elastisch-biegsame Vitrina kräftig die Waage zu halten, da unter den zahlreichen Fällen von Luxationen des Krystallkörpers nur ein einzigesmal diese in den gesunden Glaskörper hinein erfolgt ist. Die Schleimconsistenz des Glaskörpers macht, dass bei Verwundungen desselben immer nur eine der Wunde zunächst gelegene kleine Menge ausfliesst. Wäre der Glaskörper so dünn wie das Kammerwasser, so würden auch nur kleine Stichwunden Faltungen der Netzhaut und Blutergüsse zur Folge haben. So hat die Natur auch hierdurch für die Integrität der lichtempfindenden Membran gesorgt, indem als stützende Kugel der consistentere Glaskörper vorhanden ist, während für die den Einfluss des Lichtes regelnde Iris wegen ihrer leichten Beweglichkeit das umgebende Medium dünnflüssig sein musste, welches bei Verletzungen zwar vollständig ausfliesst, sich aber schnell wieder zu ersetzen vermag.

Wir gedenken am Schlusse noch des Sehnerven selbst, der vom Foramen opticum aus bis zu seiner Einpflanzung in den Bulbus in einem gekrümmten, mit der Convexität nach aussen gerichteten Zuge verläuft. Es wird ihm dadurch ermöglicht, den seitlichen Excursionen ohne Schaden zu folgen und selbst bedeutende Luxationen des Bulbus nach vorne ohne Zerrung und Zerreißung der Nervenfasern zu ertragen.

### III. Statistik der Verletzungen.

Um grosse Summen von Augenverletzungen zu erhalten, brauchte man nur die verschiedenen Jahrestabellen, welche mehrfach aus Augeneilanstalten veröffentlicht werden, zusammenzustellen. Ein derartiger Versuch lehrt aber bald, dass man auf diese Weise richtige Resultate nicht erzielen kann, da die verschiedenen Beobachter ganz differente Rubricirungsmethoden haben, leichtere Verletzungen auch in manchen



Kliniken von den Studirenden behandelt und nicht protokollirt werden, so dass z. B. die Zahl der fremden Körper kleiner scheint, als sie in Wahrheit ist. Hierbei ist auch nicht zu übersehen, dass namentlich in Fabriken und Schlosserwerkstätten die eingesprungenen fremden Körper von den Kameraden der Verletzten herausgeholt werden, also gar nicht zur Beobachtung kommen. Auch geben nur wenige Berichte über die Verletzungen der einzelnen Theile des Auges, über die Arten des Traumas, über das Geschlecht der erkrankten Individuen genaue Auskunft, so dass wir nur Bruchstückweise eine Gesamtübersicht gewinnen könnten. Es ist daher vorzuziehen, aus verschiedenen Ländern nur die Kliniken einzeln aufzuführen, die das grösste Beobachtungsmaterial haben und die kleinern Reihen ganz auszuschliessen. In einer Beziehung sind übrigens alle Berichte mangelhaft, indem nämlich nur die frischen Fälle der Verletzungen als Traumen aufgeführt sind. Offenbar verbergen sich aber unter den übrigen Augenkrankheiten eine Masse traumatischen Ursprungs, die als Ausgänge erst zur Beobachtung, namentlich in Bezug auf etwaige operative Hilfe, kommen. Hierher gehören Verbrennungsektropien und Symblepharen, Verwachsungen der Iris, Hornhautnarben, Catarakten und Luxationen der Linse, traumatische Entzündungen nach Stössen und Schlägen etc., die gewöhnlich unter Keratitis, Chorioiditis etc. aufgeführt werden. Man wird daher nicht irren, wenn man das Verhältniss der traumatischen Augenkrankheiten zu den Augenkrankheiten im Allgemeinen um 2—3 pCt. höher anschlägt, als die Berechnung ergibt. Ein grosser Unterschied liegt ferner darin, ob nur die klinisch im Hause behandelten Kranken oder nur die ambulatorischen, oder beide zusammen in Rechnung gebracht werden, ob der Ort der Klinik der Beschäftigung seiner Einwohner nach wenig oder viel traumatische Fälle aufweisen kann, ob der Ruf der Klinik auf grosse Entfernung hin eine Anziehungskraft ausübt. Und so gibt es noch manche Umstände, die eine Statistik unsicher machen, welche aber am leichtesten dadurch gehoben werden könnten, wenn einmal die verschiedenen Autoren sich über eine gemeinsame Nomenklatur geeinigt hätten und Alle nach einer und derselben tabellarischen Form arbeiteten.

In Cuniers Klinik kamen auf 1852 Augenranke (in den Jahren 1840 und 1841) nur 30 Augenverletzungen (1:61); in Hasners Klinik in Prag Anno 1855 und 1856 zählte man 1093 Augenranke, worunter 27 Verletzungen (1:40). Sehr davon verschiedene Verhältnisse ergeben die ambulatorischen Kliniken, z. B. die von Rivaud Landrau, wo unter 1521 Augenkranken 110 Traumen beobachtet wurden (1:14), die im St. Mark's Hospital zu Dublin, wo unter 11233 Fällen 463 verschiedenen Traumen ihren Ursprung verdankten (1:24). In Liverpool kamen auf 14740 Kranke 1297 Verletzungen (1:11½), in Birmingham während eines vierjährigen Zeitraumes 891 auf 12334 Kranke (1:14).



Die grösste Zahl von Augenkrankheiten ist einer Statistik aus dem Moskauer Spitale entnommen, welche die Jahre 1845—1853 umfasst. Es kamen hier 46278 Augenkranke zur Behandlung und darunter waren 3838 Verletzungen, also ein Verhältniss wie 1:12,6 (= circa 8 pCt.), welches auch jedenfalls der Wahrheit am nächsten kommt. Die Mittheilung hieüber enthält zugleich eine Uebersicht der einzelnen Traumen mit folgenden Zahlen:

Wunden der Lider . . . . .	84
Contusionen der Lider . . . . .	56
Verbrennungen der Lider . . . . .	71
Wunden der Bindehaut . . . . .	424
Contusionen derselben . . . . .	233
Wunden der Hornhaut . . . . .	837
Verbrennungen der Hornhaut . . . . .	88
Fremde Körper . . . . .	1847
Wunden der Sklera . . . . .	15
(darunter 3 mit subconjunctivaler Linsendislocation)	
Wunden der Iris . . . . .	35
Wunden der Linse . . . . .	148
	<hr/>
	3838

Stellt man nach dieser Tabelle die Arten der Verletzung und die Verletzungen der verschiedenen Theile des Auges nach Procentsätzen zusammen, so nehmen hierin die fremden Körper die höchste Stelle (48 pCt.) ein\*). Dann folgen die Wunden mit 40 pCt., die Contusionen mit  $7\frac{1}{2}$  pCt. und endlich die Verbrennungen mit nur  $3\frac{1}{2}$  pCt. Unter den Wunden sind die der Hornhaut am häufigsten, sie betragen nämlich 54 pCt., die der Bindehaut 28 pCt., die Wunden der Linse 9 pCt., die der Lider  $5\frac{1}{2}$  pCt., die der Iris  $2\frac{1}{2}$  pCt. und die der Sklera 1 pCt. Bei den Wunden der Sclera, Iris und Linse sind wahrscheinlich die Rupturen und Dislocationen mit eingerechnet, wodurch trotz der umfassenden Zahlen das Resultat etwas getrübt wird. Zur Vergleichung stellen wir noch die verschiedenen Verletzungen zusammen, die Vose Solomon in Birmingham während 4 Jahren und Leonard in Bristol während 10 Jahren beobachtet haben.

\*) In der Leipziger Augenheilanstalt wurden in den Jahren 1855 bis 1862 bei 14604 unentgeltlich aufgenommenen Kranken 996 fremde Körper entfernt. Also ein sehr bedeutendes Verhältniss dieser einen Verletzungsart (1:14,5), während das im Moskauer Spitale 1:23 beträgt.



## Birmingham.

Fremde Körper der Hornhaut . . . . .	285	}	294
„ „ der Bindehaut . . . . .	5		
„ „ der vordern Kammer . . . . .	3		
„ „ der hintern Kammer . . . . .	1		
Wunden der Hornhaut . . . . .	89	}	108
„ der Sklera . . . . .	10		
„ der Iris . . . . .	9		
Contusionen und Wunden des Gesamtbulbus .	65		
Contusionen der Netzhaut . . . . .	52		
Dislocationen der Linse . . . . .	3		
Traumatische Catarakten . . . . .	97		
Symblephara . . . . .	21		
Verbrennungen . . . . .	229	}	251
Anätzungen durch Kalk, Säuren . . . . .	22		
	891		

## Bristol.

Eisensplitter in der Hornhaut . . . . .	437	}	840
Andre fremde Körper . . . . .	393		
Verwundungen . . . . .	225		
Contusionen . . . . .	520		
Traumatische Catarakten . . . . .	40		
Bienenstiche . . . . .	1		
Verbrennungen . . . . .	202	}	296
Anätzungen . . . . .	94		
	1922		

Wir sehen in diesen Zahlen, dass in dem industriellen England mit seinen Bergwerken und Eisenhütten die Verbrennungen einen bedeutend höhern Procentsatz einnehmen, in Bristol den 3. Theil der fremden Körper bilden, während in Birmingham beide Zahlen sogar nicht sehr differiren. In Betreff der Frage, wie viel Verletzungen mehr bei Männern als bei Weibern vorkommen, gibt leider die Statistik aus Moskau keinen Aufschluss. Die grösste Zahl, die wir haben auffinden können, ist aus Solomon's Klinik in Birmingham, wo auf 2336 Augenranke 203 Verletzungen kamen. Diese vertheilen sich folgendermassen:

Contusionen der Lider . . . . .	3	Männer	—	Weiber
Verbrennungen derselben . . . . .	4	„	1	„
Fremde Körper daselbst . . . . .	4	„	1	„
Wunden der Lider . . . . .	—	„	1	„
Verbrennungen der Bindehaut . . . . .	15	„	—	„

Latus 26 Männer 3 Weiber.



	Transport	26 Männer	3 Weiber.
Fremde Körper daselbst . . . . .	2	„	— „
Verbrennungen der Sklera . . . . .	3	„	— „
Rupturen der Sklera . . . . .	1	„	1 „
Fremde Körper der Sklera . . . . .	1	„	— „
Traumatische Hornhautentzündung . . . . .	9	„	1 „
Wunden der Hornhaut . . . . .	16	„	1 „
Verbrennungen derselben . . . . .	1	„	— „
Fremde Körper daselbst . . . . .	77	„	5 „
Verletzungen des Gesamtbulbus . . . . .	20	„	— „
Verbrennungen des Gesamtbulbus . . . . .	2	„	— „
Traumatische Catarakten . . . . .	12	„	13 „
Luxationen der Linse* . . . . .	18	„	1 „

(\* darunter 1 subconjunktivale)

Summa 188 Männer 25 Weiber

Von dieser Zahl kommen auf 164 mechanische Verletzungen bei Männern 24 dergleichen bei Frauen, und auf 24 chemische Verletzungen bei Männern erst 1 bei Frauen. Bedeutend abweichend hiervon ist das Ergebniss von der Augenkrankenabtheilung in dem Wiener allgemeinen Krankenhause. Hier wurden während der Jahre 1855—1860 incl. 3464 Männer und 2129 Frauen behandelt, worunter circa 200 Verletzungen, von denen circa 40 chemische waren. Bei Männern wurden in Wien die mechanischen Verletzungen 5 Mal mehr bei Männern als bei Frauen und die chemischen 15 Mal mehr beobachtet. Die Geschlechtsunterschiede in den verschiedenen Spitälern lassen übrigens keinen sichern Schluss auf das wirkliche Vorkommen in der Bevölkerung zu, da die Aufnahmebedingungen sehr ungleich sind.

Aus den genannten Berichten des Wiener allgemeinen Krankenhauses lässt sich übrigens noch eine andere statistisch interessante vergleichende Berechnung anstellen. In dem angegebenen sechsjährigen Zeitraume wurden nämlich 4300 Körperverletzungen an Männern, 1175 an Frauen beobachtet, wobei die Selbstmordversuche ausgeschlossen sind. Es kommen daher auf 1000 Körperverletzungen 36 Verletzungen des Sehorgans\*), wobei weder hier noch dort die leichtesten Traumen in Frage kommen, da diese nicht in jenem Spital unterkommen finden.

Um die Frage zu entscheiden, ob das rechte oder linke Auge überwiegend den Verletzungen ausgesetzt ist, haben wir eine sehr gross

\*) Rechnet man die Oberfläche des menschlichen Körpers zu  $15\text{ m}^2$  und die Fläche der Eingangsöffnung der Orbita zu  $180\text{ cm}^2$ , so müsste, wären alle Theile des Körpers den Traumen gleich ausgesetzt, unter 600 Körperverletzungen das Auge erst einmal getroffen werden.



Anzahl Krankengeschichten durchmustert. Leider ist sehr häufig die Seite der Verletzung gar nicht angegeben worden. A priori sollte man vermuthen, dass das rechte Auge, da man mit demselben gewöhnt ist die Objecte näher zu betrachten als mit dem linken, überwiegend häufiger verletzt würde. Indess sind die Unterschiede nicht so auffällig. Nur bei den fremden Körpern überwiegt das rechte Auge so, dass auf 5 rechte 4 linksseitige kommen, bei den Contusionen ist das rechte Auge nur sehr unbedeutend überwiegend und bei den Schnitt- und Stichwunden scheint sogar der linke Bulbus etwas öfterer der leidende Theil zu sein als der rechte. Es scheint, als ob bei den Verletzungen, die man sich selbst zufügt, das rechte, bei den, die von einem Andern zugefügt werden, das linke Auge überwiege. Beide Augen zugleich werden nach den zu Grunde gelegten Krankengeschichten am öftersten von fremden Körpern verletzt, sodass ungefähr 1 Fall auf 80 Fälle einseitiger Verletzung kommt, bei Wunden ist das Verhältniss wie 1:100, bei Contusionen wie 1:150. Die noch nicht genannten Verbrennungen machen jedoch eine sehr bemerkenswerthe Ausnahme, denn es werden fast doppelt soviel Causomata beider Augen beobachtet, als einseitige, und in Bezug auf das letztere Verhältniss scheint das linke sogar etwas zu überwiegen.

Cornaz hat in den Annal. d'oculist. XXXI. pag. 251 eine äusserst mühsame Zusammenstellung über die Häufigkeit der Farbennüancen der Iris gegeben und dabei auch die Frage der leichtern Erkrankbarkeit bei heller oder dunkler pigmentirten Augen zu entscheiden gesucht. Die der Berechnung dienenden Unterlagen sind leider theilweise von sehr zweifelhaftem Werthe. Auf 5 Individuen mit gesunden hellen Augen sollen 2 Personen mit gesunden dunkeln kommen, dagegen soll bei erkrankten Augen das Verhältniss wie 4:2 sein. Demnach würde ein stärker pigmentirtes Auge mit etwas grösserer Wahrscheinlichkeit von einer Entzündung ergriffen werden, als eins mit blauer Regenbogenhaut. Würde der Satz auch für spezielle Erkrankungen beweiskräftig sein, so müsste man schliessen, dass bei einem Verletzten mit dunklen Augen leichter caeteris paribus dem Trauma eine Entzündung folgen werde, als bei einem solchen mit heller Iris. Von den uns vorliegenden Krankengeschichten enthält indess fast keine einzige die bezügliche Angabe, so dass wir über die Häufigkeit traumatischer Entzündungen bei hellen oder dunklen Augen etwas entscheidendes auszusagen nicht vermögen. Beer stellt, jedoch ohne Zahlenbelege, bei verletzten blauen Augen eine schlechtere Prognose, als bei braunen.

Augenverletzungen kommen in jedem Alter vor. Schon beim neugeborenen Kinde finden sich häufig Ecchymosen der Lider und der Bindehaut durch erschwerte Geburt und Zangendruck, aber auch zuweilen Frakturen der Orbita und Luxation des Bulbus aus gleicher Ursache. Kinder im Säuglingsalter fügen sich nicht selten Abschilferungen des Horn-



hautepithels durch scharfe Fingernägel zu; von schweren Verletzungen erleiden sie namentlich Verbrennungen, da unachtsame Wärterinnen die ihnen anvertrauten Kleinen an die heissen Ofenplatten oder in die Heerdefeuer fallen lassen. Aeltere Kinder verletzen sich bei ihren Spielen ganz besonders durch das Explodiren von Zündhütchen. Der Verfertiger künstlicher Augen in Paris, Boissonneau, gibt an, dass von 3984 Personen, die ihn wegen der ocularen Prothese consultirten, 939 ihr Auge in der Kindheit verloren hatten, und dass von diesen letztern 37 durch Wunden und Contusionen, 343 durch Schussverletzung und Zerspringen von Zündhütchen durch Atrophie des Bulbus erblindet waren. Diese Zahl ist ganz enorm und fordert wirklich eine besondere Berücksichtigung in der öffentlichen und privaten Hygieine, wenn man bedenkt, dass auf jene 343 Fälle von Atrophia bulbi gewiss die 4fache Summe derer kommt, die mit einem weniger ungünstigen Ausgang davon kamen, aber doch mehr weniger vollständig erblindeten, sowie endlich, dass eine grosse Zahl der Verletzten gar nicht in der Lage ist, sich künstliche Augen verschaffen zu können. Auch Cunier bemerkt, dass auf 10 Fälle eingesprungener Zündhütchenfragmente 9 auf Kinder kommen und nur 1 auf solche Personen, die ihrer Beschäftigung wegen dieser Verletzung ausgesetzt sind. Sonst wird bei Kindern der Bulbus häufig durch Scheeren- und Messerstiche, durch Stahlfedern, Holzstücke etc. verletzt, auch kommen bei ihnen verhältnissmässig häufig Stichwunden der Orbita und Eindringen des verletzenden Instruments in die Schädelhöhle vor.

In den mittleren Lebensjahren geben manche Arten von Beschäftigungen und Berufszweigen eine ganz besondere Disposition zu Augenverletzungen ab. Bei Soldaten und Jägern werden sich natürlich die schwersten Traumen, die Schusswunden, vorzugsweise vorfinden, bei Minirern umfängliche Zerreibungen, Rupturen und Verbrennungen durch Pulverexplosionen, bei Arbeitern in Schmelzhütten Verbrennungen durch Einspritzen schmelzender Metalle, bei Maurern und Stuckaturarbeitern Verletzungen durch ungelöschten Kalk, bei Arbeitern in chemischen Fabriken und Laboratorien Aetzungen mit metallischen Säuren und Einspringen von Glassplittern. Verschiedene Metallarbeiten, wie die der Metaldrechsler, der Schmidte, Schlosser etc. disponiren zu fremden Körpern, insbesondere zu heissen oder glühenden Stahlsplittern. Bei der Klasse der Handarbeiter finden sich namentlich Contusionen und Quetschwunden, bei Steinschleifern, Bergleuten, Kohlenarbeitern, Eisenbahnschaffnern, Verletzungen durch einspringende Steinstückchen und Kohlenpartikelchen. Unter den Landleuten findet man besonders Grannen, Saamenhülsen, Holzsplitterchen zwischen den Lidern, welche häufig wegen Mangels an rascher Hilfe und wegen der Indolenz solcher Personen einen Incapsulationsprocess erleiden; von schweren Verletzungen unter derselben Bevölkerung kommen vorzüglich Wunden und Rupturen durch



das Gebiss oder die Hörner der Hausthiere, Vergiftungen durch Bienen- und Wespenstiche vor\*).

Am günstigsten sind die wohlhabenden Klassen gestellt. Bei ihnen kommen fast nur zufällige Verletzungen vor, allerdings auch manche schwere Formen. Wir erwähnen nur beispielsweise die Verbrennungen durch Cigarren, das Eindringen von Samenhülsen bei dem Füttern der Stubenvögel, die Stichwunden der Orbita durch Regenschirme und Spazierstöcke, die Rupturen der Sklera und Luxationen der Linse beim Ballspiel und durch zufällige Stösse.

In manchen Ländern disponirt auch die Volkssitte zu eigenthümlichen Traumen. So kommen Luxationen des Bulbus und Verletzungen der Linse in manchen Gegenden Nordamerika's und in Tyrol besonders häufig vor, wo man gewohnt ist dem Gegner im Kampfe den Daumen in den Augenwinkel zu bohren. Quetschungen mit enormen Bluterüssen beobachten die englischen Aerzte sehr häufig in Folge der dort gewöhnlichen Faustkämpfe, während Stichwunden sich mehr in südlichen Ländern finden.

In dem höheren Alter, insofern es nicht mehr durch eine besondere Beschäftigung exponirt ist, findet man von schweren Traumen besonders häufig die Luxation der meist schon cataraktösen Linse in die vordere Kammer.

Aus verbrecherischer Absicht wird das Auge vorzugsweise durch das Uebergiessen mit ätzenden Flüssigkeiten verletzt. Selbstverstümmelungen, und zwar die complete Avulsio oculi, finden sich zuweilen bei religiös Melancholischen, die sich dieselbe einem übelverstandenen Bibelspruche nach zufügen.

Endlich ist noch der Blendung zu gedenken, die im Alterthum bis in das späte Mittelalter hinein bei den verschiedensten Völkern als Strafe gegen Diebstahl, Ehebruch, Abtreibung der Leibesfrucht, Kirchenraub, Falschmünzerei, Felonie (bei den Deutschen) etc. im Gebrauch war. Sie wurde entweder an einem oder beiden Augen vollzogen. Gewöhnlich bestand sie in einem Ausstechen des Augapfels, welches man sich jedoch den gebräuchlichen Ausdrücken zu Folge („effodere, evellere oculos“) sehr roh wird vorstellen müssen, so dass vielleicht der Bulbus geöffnet wurde. Sophokles lässt den Oedipus sich die Augen mit den

---

\*) Cooper gibt eine Statistik aus dem Westminster Hospital in London, wo sich den Beschäftigungen nach folgende Classen zur Behandlung einfanden: Handarbeiter 305, Lastträger 57, Maurer 45, Zimmerleute 75, Kutscher 71, Maschinisten und Ingenieure 94, Schuster 28, Schneider 84, Schriftsetzer 30, Schmiede 71, Messerschmiede 6, Graveure 25, Bildhauer und Vergolder 4, Juweliere 10, Lithographen 13, Künstler 8, Tagelöhnerinnen 34, Dienstboten 24, Waschweiber 52. — Es lässt sich daraus nicht viel schliessen, da man nicht weiss, wie zahlreich überhaupt diese Classen sind, die in solchen Spitalern Hilfe zu suchen pflegen.



goldenen Spangen seiner Gemahlin zerschlagen, Shakspeare sie dem Gloster durch einen Fusstritt zertreten. In Italien und zur griechischen Kaiserzeit bestand der Modus des Blendens in dem Vorhalten eines glühenden Metalls, eines heissen Blechs oder Beckens (ital. „bacino“ daher „abbacinare“ blenden), wobei es uns zweifelhaft bleibt, ob durch die Wärmestrahlen die Hornhaut verbrannt oder, was wahrscheinlicher, die Netzhaut durch das intensive Licht gelähmt wurde.

#### **IV. Der Reactions - und Heilungsprozess der Verletzungen im Allgemeinen.**

Bei einer Darstellung der Verletzungen am Auge erscheint es zweckmässig, den rein pathologisch-anatomischen Theil von dem speziellen, nur dem praktischen Bedürfnisse dienenden abzusondern. Die vielfältigen das Auge constituirenden Bestandtheile besitzen bekanntlich eine äusserst verschiedene histologische Zusammensetzung, welche für sich wieder die verschiedenste Art und Weise, Verletzungen zu ertragen und sie auszugleichen bedingt. Zwischen der einfachen strukturlosen Glasmembran und der mit dem grössten Gefässreichthum und eigenthümlichen Pigmentzellen ausgestatteten Aderhaut ist ein so gewaltiger Unterschied, dass nothwendig die Verletzungen dieser Häute auch ganz verschiedene Produkte liefern müssen. Es ist zwar der Forschung noch nicht gelungen auf alle Fragen Antwort zu geben, was hier und da einige Lücken bedingen wird, doch ist seit Beer's reformirendem und allseitig anregendem Auftreten, den Grund der Erscheinungen in der vitalen Thätigkeit und anatomischen Zusammensetzung der Theile zu suchen, so reiches Material gewonnen worden, dass sich gemeinsame Gesetze aufstellen lassen.

Die Einwirkung der Verletzungen aufs Auge sind natürlich so mannigfaltig, als die Verletzungen selbst ausserordentlich verschieden sind. Doch lassen sich, wie schon Eingangs bemerkt, zwei Hauptgruppen unterscheiden, indem aus den chemischen Verletzungen Cohäsionsanomalien der chemischen (molekularen) Bestandtheile, aus den mechanischen Verletzungen Cohäsionsanomalien der organischen Form resultiren. In Bezug auf die zweite Hauptgruppe wird sich ein Unterschied des Reactions- und Heilungsprozesses vorzüglich daraus ableiten lassen, ob die Trennung eine einfache ist, oder ob ein Theil aus dem Zusammenhang vollständig entfernt oder durch Quetschung in seinem Gefüge verändert



ist, ähnlich wird eine chemische Verletzung je nach der Dauer und der Ausbreitung der Einwirkung bald nur eine stärkere Bewegung der molekularen Mischungsbestandtheile, bald eine vollständige Zerstörung und Zersetzung derselben zur Folge haben. Einen weitem sehr wichtigen Unterschied werden wir darin finden, ob der verletzende Körper nach seiner Einwirkung sofort wieder entfernt wurde, oder ob durch längeres Verweilen die vitale Thätigkeit des Organs angeregt wird, ihn selbst zu entfernen oder auf andere Weise unschädlich zu machen.

Damit ist jedoch offenbar das Gebiet unsrer Darstellung nicht erschöpft. Alle Arten von Verletzungen haben das Gemeinsame, dass sie ausser ihrer lokalen Einwirkung noch einen besondern Reiz ausüben, welcher sich nicht bloß auf die Continuität der zunächst getroffenen Membran, sondern auf die Contiguität mehrerer oder aller das Auge constituirenden Theile ausbreiten kann. Damit ist ein veränderter Stoffwechsel und eine anormale Ernährung gegeben, welche abgesehen von den durch die verschiedene Vertheilung von Blutgefäßen und Nerven bedingten Unterschieden in der vitalen Thätigkeit der Zelle selbst ihren Grund hat.

In nicht wenigen, für die Praxis gerade sehr wichtigen Fällen beschränkt sich die Einwirkung einer Verletzung nicht bloss auf das Auge selbst, sondern es werden die ihm zunächst liegenden Organe, namentlich das Gehirn, in Mitleidenschaft gezogen. In nicht völlig aufgeklärter Weise pflegt zuweilen auch das andre Auge früher oder später zu erkranken und endlich wird auch der Gesamtorganismus entweder durch die Heftigkeit der örtlichen Entzündung nur vorübergehend ergriffen oder es stellen sich, wie einzelne Beobachtungen gelehrt haben, selbst dauernde Störungen in demselben ein.

Nach dem Gesagten werden wir daher, immer mit Rücksicht auf den verschiedenen anatomischen Bau der Membranen und Theile des Auges, zu besprechen haben:

- die Heilung einfacher Trennungen des Zusammenhangs;
- die Heilung der Wunden mit Substanzverlust und der gequetschten Wunden;
- den Verbrennungsprozess;
- die Ausstossung und die Einkapselung fremder Körper;
- die Formen der traumatischen Entzündung;
- die sympathische Augenentzündung;
- die Theilnahme anderer Organe und des Gesamtorganismus.

#### a. Einfache Wunden.

Die Heilung einfacher Wunden (insbesondere Schnitt- und Stichwunden) hat man viel weniger an zufälligen Verletzungen, als an absichtlich d. i. bei Augenoperationen zugefügten Verwundungen studirt. Experimente an Thieraugen haben manche Lücke ausgefüllt und manche Frage gelöst, in letzterer Beziehung hat namentlich v. Ammon höchst



ersprießliche Anregung gegeben. Je nachdem der verletzte Theil seiner Constituirung nach von andern bekannten Körpertheilen mehr oder weniger abweicht, wird sich die Darstellung des anatomischen Heilungsvorgangs bald mit wenigen Worten begnügen können, bald ausführlicher sein müssen. Die Heilung einfacher Wunden hat in allen Membranen des Auges das Gemeinsame, dass die *prima intentio* die Regel, die durch Eiterung die Ausnahme ist.

In der Bindehaut erfolgt die erste Vereinigung sehr leicht, am leichtesten natürlich auf dem Tarsus, wo die feste Anheftung durch straffes Zellgewebe an den Knorpel ein Klaffen der Wunde gar nicht gestattet. Die Schnittwunden der locker aufliegenden Conjunctiva in der Uebergangsfalte und auf dem Bulbus sind zwar bei grösserer Ausdehnung mit einem auffälligen Auseinanderweichen der Wundränder verbunden, namentlich wenn mit der Bindehaut zugleich ein Stück von dem episcleralen Zellgewebe losgetrennt ist, doch findet alsbald ein Zuzug der benachbarten Fläche statt und die Wundränder heilen ohne eine Spur von Narbe und ohne dass die Verschiebbarkeit der Bindehaut beeinträchtigt ist. In andern Fällen erheben sich allerdings von den Rändern und dem Boden der Wunde rothe Fleischwärzchen, welche erst mit breiter Basis aufsitzen, später aber gestielt werden und selbst zu grösseren Geschwülsten emporwuchern können. Sie sind constituirt aus neugebildeten Zellen, die sich allmählig zu Bindegewebsfasern umwandeln und mit Blutgefässen durchzogen sind. Bei ihrem endlichen Schrumpfen heilt die Wunde durch eine sehnig glänzende Narbe, die mit der Unterlage (der Sklera) zuweilen verwachsen ist und gegen die die benachbarte Conjunctiva faltenförmig hinstreicht.

Die Heilung einfacher Wunden der Hornhaut gestaltet sich, mögen sie nun von stechenden oder schneidenden Instrumenten hervorgebracht sein, sehr verschieden. Diese Verschiedenheit hängt davon ab, ob das verletzende Werkzeug nur schräg oder gerade zwischen die Hornhautlamellen eingedrungen ist, ob bloß die Epithellage oder einzelne Blätter der Cornea abgetrennt sind. In allen diesen Fällen behält die Hornhaut ihre Wölbung bei. Gewöhnlich verkleben die getrennten Formbestandtheile, ohne dass irgend ein Bindemittel dazwischen käme: man kann an der Stelle des Stiches oder Schnittes mikroskopisch nicht einmal die feinsten granulirenden Körnchen nachweisen. Losgetrenntes Epithel wird von dem Stratum Bowmanni wieder in vollkommener Durchsichtigkeit abgesetzt. Anderemale gestalten sich allerdings auch hier die Folgen wie bei den spätern zu besprechenden Substanzverlusten, indem eine Trübung der Hornhautfasern resp. eine Bildung von Eiterzellen eingeleitet wird. Dieses geschieht am ehesten bei schräg eindringenden Schnitten, die einen Theil der Hornhautoberfläche ablösen. Zuweilen wird dieses lappenförmige Stück allerdings gleichmässig angelegt, dass es sofort



verkleben kann, gewöhnlich aber trübt es sich wegen mangelhafter Nahrungszufuhr, schwillt an und hebt sich von der Unterlage wie eine Klappe ab. Auch in diesem Zustande kann es wieder anheilen und sich bis auf eine geringe Trübung wieder aufhellen \*) Meistens aber wird es vollständig sich loslösen und der endliche Effect derselbe sein, als wenn gleich von Anfang herein ein Substanzverlust der Hornhaut gesetzt worden wäre. — Etwas mehr complicirt werden die Verhältnisse, wenn die Wunde penetrirend ist. Die nächste Folge ist das Abfließen des Kammerwassers. Liegen die Wundränder in genauer Berührung, so ist dieser Abfluss durchaus nicht gefährlich. Die Verlöthung erfolgt so, als wenn die Wunde nur einen Theil der Lamellen durchsetzt hätte. Der Zeit nach löthet sich die eigentliche Hornhautsubstanz zuerst zusammen, dann erst erfolgt die Verheilung der Bowmann'schen Schicht und der Descemet'schen Haut. Es geschieht nicht selten, dass der wieder angesammelte Humor aqueus in den ersten 24—48 Stunden die noch nicht fest genug haftenden Wundränder ein- oder mehrmal auseinanderdrückt, ausfließt und von frischem die vordere Kammer füllt bis die Verklebung hinreichende Resistenz besitzt. In dieser Weise geht die Verheilung bei sehr reinen und scharfen Schnittwunden vor sich, wie sie das operative Interesse erfordert. Bei den zufälligen Schnittwunden ist aber gewöhnlich wegen der geringen Schärfe des Werkzeugs die Anlagerung der Wundränder in toto nicht vollkommen und die nach dem Abfluss des Kammerwassers von dem Luftdruck rückwärts gedrängte Cornea faltet sich um so eher, je mehr der Schnitt ein Drittheil des Hornhautdurchmessers an Ausdehnung übertrifft. Im günstigsten Falle trüben sich nur diejenigen Randparthien der Wunde, welche sich nicht vereinigen konnten und es entsteht eine linienförmige, meist erhabene Narbe. Meistens geht aber die Trübung weiter und, während der Lappen von seiner Unterlage mehr und mehr abweicht, in eiterigen Zerfall in grösserer oder geringerer Ausdehnung der Fläche und Dicke nach über, wodurch diese Wunden dann den mit Substanzverlust complicirten gleich werden und zum Vorfall der Iris, zum Austreten der Linse etc. tendiren. Abgesehen von diesen mechanischen Uebelständen, ist auch der Entzündungsreiz bei diesen Wunden viel grösser, worauf wir später zurückkommen. Die Descemet'sche Haut bleibt bei den penetrirenden Hornhautwunden vollkommen klar und heilt ohne Spur der Narbe wieder zusammen; zuweilen heilt sie eher als die übrige Hornhaut und stülpt sich dann in Form einer Blase vor; auch selbst dann, wenn die Verheilung der Wundränder dieser Membran durch zwischengelagertes Hornhautexsudat gehindert ist, kann man die glas-

\*) Beger, Die Verwundbarkeit der Hornhaut. IX. Versuch. Ammon's Ztschr. f. Ophthalm. Bd. IV. Seite 40.



hellen Zipfel derselben vollständig unverändert in letzterem eingeklebt wiederfinden. Ein höchst seltener Ausgang einer Stich- oder Schnittwunde der Hornhaut ist die ständige Hornhautfistel. Dieselbe kommt fast nur an dem Randtheil der Hornhaut vor und zwar jedenfalls aus dem Grunde, weil hier in einer Schicht von höchstens einer halben Linie Breite die Hornhautlamellen von der einen und die Fasern der Sklera von der andern Seite zu einer homogenen, strukturlosen, der Fötuscornea ähnlichen Substanz verschmelzen, deren reaktive Thätigkeit ausserordentlich gering ist. Wenn nun die anliegenden in die Hornhautlamellen oder in die Sklera übergreifenden Schnittflächen nicht genug Blastem liefern, um auch jene schmale Wunde in den Randtheil mit zu verkleben, so wird die Verlöthung durch den Druck des Kammerwassers immer wieder gelöst und sofort, ohne weitere Reizerscheinungen manchmal Jahre hindurch eine abwechselnde Fülle und Leere der Vorderkammer unterhalten. Dabei kann, wie wir im speziellen Theil an einem durch ein Trauma erzeugten Falle sehen werden, die Bindehaut über der äussern Fistelmündung verheilen und eine blasenförmige Vorstülpung erfahren.

Die Sklera besitzt vermöge ihres geringen Stoffwechsels nur sehr wenig Neigung, irgend welche Exsudate zu liefern. Reine Schnitt- und Stichwunden, mögen erstere nun parallel, senkrecht oder schräg auf dem Augenaequator stehen, heilen daher sehr rasch durch einfache Verklebung. Doch kommt es zuweilen vor, dass sich die Ränder einer grössern Schnittwunde, ähnlich wie bei der Hornhaut, mit trübem Exsudat belegen, auseinanderklaffen und sich über das Niveau erheben. Das Entzündungsprodukt wird jedenfalls zumeist von dem episcleralem Gewebe geliefert. Der Effekt ist bei dieser Vernarbung insofern ungünstig, als die gebildete Zwischenmasse nur ein dünnes Häutchen bildet, welches von einzelnen derben Strängen durchzogen ist. Das Kammerwasser treibt zeitweise jene dünne Masse in Form einzelner durch die festen Bindegewebsstränge geschiedener Blasen vor, durchbricht sie auch zuweilen und sammelt sich dann im subconjunctivalen Gewebe an. Diese „cystoide“ Vernarbung hat man nach der Iridektomie beim Glaucom beobachtet. Sie kann jahrelang bestehen und auch zu eitriger Infiltration mit Fortpflanzung auf die Iris Veranlassung geben. Eine Bindegewebsneubildung findet sich auch dann, wenn zugleich bestehende Ader- und Netzhautwunden einen Vorfall dieser Membranen sowie auch des Glaskörpers bedingen und die Verklebung der Skleralwunde hindern. Während die prolabirenden Parthieen theils eitrig losgestossen werden theils einschrumpfen, erheben sich im äussern Niveau der Skleralwunde Fleischwärtchen, welche die ganze Oeffnung überwuchern und endlich durch Bildung straffen Bindegewebes zu einer schwarz glänzenden, linearen oder durch Zug strahlich gewordenen, von der unterliegenden Aderhaut her pigmentirten Narbe verwachsen. Zuweilen wird dabei die umgebende Sklera



etwas verdünnt, bläulich durchscheinend oder sie treibt sich sogar als ein partielles Skleralstaphylom etwas vor, auf dessen Gipfel die eigentliche Narbe sich befindet.

Bei den Wunden der Iris ist die doppelte, nach zwei verschiedenen Richtungen hin spannende Muskelvorrichtung die Hauptursache, die erste Vereinigung zu verhindern. Aus diesem Grunde vermögen gewöhnlich nur Stichwunden ohne eine sichtbare Narbe zu verkleben. Bei diesen ist die Summe der verletzten Muskelfasern so gering, dass sie keinen wirksamen Zug zur Erweiterung der Wunde ausüben können. Bei etwas unregelmässigen Stichwunden, wie solche namentlich durch kleine Stückchen Zündhütchen bedingt werden, welche mit grosser Gewalt die Hornhaut und Iris durchsetzen und in die Linse oder den Glaskörper eindringen, geschieht es nicht selten, dass sich ein Theil des Uvealpigmentes zwischen die Iriswunde in die vordere Kammer vorbaucht. Man hat diesen Zustand Staphylom der Uvea genannt. Es scheint nicht, als wenn ein solcher Vorfall des Stratum pigmenti zur plastischen Ausschwitzung disponiren und die Stichwunde gefährlicher machen könne. Schnittwunden der Iris haben zunächst ein Auseinanderziehen der Wundränder zur Folge. Sind die ringförmigen Fasern des Sphinkter pupillae bis in die Lichtung der Pupille hinein getrennt, so entsteht eine dreieckige Wunde, deren Basis in der Pupille selbst liegt, weil die zunächst am Pupillarrand gelegenen Fasern den stärksten, die am lateralen Ende des Schnittes gelegenen den schwächsten Zug ausüben. Die Basis dieses Dreiecks wird um so breiter sein, je mehr sich der Schnitt dem Ciliarrand der Iris nähert. Diese Spalte verengert sich bei Erweiterung der Pupille und umgekehrt, weil bei Erschlaffung des Sphinkter die Ränder sich nähern, bei seiner Contraktion aber auseinander gedehnt werden. Hat der Schnitt nur die Breite der Iris getroffen, so haben circuläre und radiäre Fasern an der Erweiterung der Wunde nahezu gleichen Antheil und es entsteht eine rundliche oder ovale Oeffnung. Diese Oeffnung wird unter Umständen wie eine normale Pupille Reaktionsfähigkeit besitzen und zwar wird sie bei enger Pupille weit und bei weiter Pupille eng sein, wenn die radiären Fasern senkrecht getrennt sind. Dagegen wird sie bei durchschnittenen circulären Fasern eine der normalen Pupille entsprechende Dilatation und Verengerung zeigen. Wie verhält sich aber ein solches traumatisches Colobom oder eine solche Diplocoria traumatica in der Folge? Glücklicherweise wird in sonst gesunden Augen nur an den Wundrändern ein solcher entzündlicher Zustand mit Schwellung des Gefüges und Wucherung der Stromazellen erregt, welcher gerade hinreicht die Wundränder zu überhäuten, höchstens ihre Hinterfläche mit der Vorderkapsel der Linse zu verlöthen und in letzterm Falle die neue Pupille unbeweglich zu machen. Der Verletzte behält allerdings das anormale Sehloch, aber dieser Ausgang



ist viel günstiger, als wenn die Natur die Oeffnung zur Vernarbung gebracht hat. Es beschränkt sich nämlich dann die Entzündung nicht bloss auf die Bildung einer Pseudomembran innerhalb der Wundöffnung, sondern es wird die Iris in toto ergriffen und im günstigsten Fall durch Verschluss oder Abschluss der natürlichen Pupille erhebliche Funktionsstörung zuwege gebracht, häufig aber auch der ganze Bulbus durch Eiterung zerstört. Nur in den seltensten Ausnahmefällen heilen grosse Schnittwunden der Iris, die von der Pupille bis zum Ciliarkörper reichen, unmittelbar wieder zusammen. Beger\*) hat an Thieren diese Verletzung erzeugt und gefunden, dass sich nach 7 Tagen ein weisslicher Narbenstreifen gebildet hatte. Die Uvea selbst scheint einer directen Verheilung nicht günstig zu sein, denn man findet an der hintern Fläche der Irisnarbe das Pigment fehlend und durch einen feinen, graulichen Ueberzug ersetzt.

Die Blutung ist bei reinen Schnittwunden gewöhnlich so mässig, dass nur eine Durchtränkung des Humor aqueus erfolgt. Ob in manchen Fällen reichlicher Blutung das in der neuen Pupille befindliche Blut, statt resorbirt zu werden, zu einem Klumpen gerinnt und in eine sogenannte *Cataracta spuria grumosa* übergehen könne, wie Beer und Jüngken annehmen, ist durch neuere Beobachtungen weder widerlegt, noch sicher bestätigt worden.

Die Stich- oder Schnittwunden des Ciliarmuskels verhalten sich ganz ähnlich, doch ist das Klaffen der Wundspalte, weil die Muskelfasern bloss eine Richtung haben, nur bei senkrecht oder schräg auf dieselbe geführten Schnitten einigermaassen deutlich. Es erfolgt Verklebung der Ränder, allerdings meist mit Anlöthung oder selbst Einheilung zwischen die Ränder der Sklerawunde. Trotz des grossen Gefäss- und Nervenreichthums dieses Organs scheint doch die Neigung, reichliche Exsudatmengen mit dem Ausgang in eitrige Schmelzung zu liefern, höchst gering zu sein, was die neuerdings so zahlreich mit günstigem Ausgang gemachten Durchschneidungen des Muskels zum Zweck der Heilung des Glaukoms beweisen.

Das Gleiche gilt von kleinen Wunden der Aderhaut. Wenn sich in Folge dieser Verletzungen heftige Entzündungen mit eitrigem Exsudat einstellen, so liegt der Grund wohl weniger in der Wunde jener Gebilde selbst als in den unmittelbaren Folgen derselben, namentlich der theilweisen Entleerung des Bulbus von seinem Glaskörperinhalte, wodurch der intraoculare Druck sofort bedeutend herabsinkt und die Blutströmung in den Gefässnetzen der Aderhaut wesentlich verändert wird. Ausnahmsweise werden Schnittwunden und selbst unbedeutende Stichwunden da-

---

\*) Die Verwundbarkeit der Regenbogenhaut. Versuch XV bis XVIII. Ammons Ztschr. III. pag. 148.



durch gefährlich, dass ein angestochenes grösseres Blutgefäss eine reichliche Hämorrhagie liefert, wodurch die Aderhaut sofort von der Sklera abgetrennt und nach dem Bulbusinnern hin vorgetrieben wird. Oder es wird ein Ciliarnerv verletzt, was heftige Spasmen der Iris, des Bulbus und selbst im ganzen Körper hervorruft. Auf beide Verhältnisse kommen wir weiter unten zurück. An der Narbenbildung in der Aderhaut und dem Ciliarkörper theilnehmen sich, wie bei der Iris, die Pigmentzellen nicht; daher erscheint dieselbe als ein heller, aus Bindegewebe bestehender Streifen, dessen Dicke geringer ist, als die der normalen Membran.

In der Netzhaut verheilen Stichwunden und Schnittwunden von geringerer Ausdehnung häufig, doch ist es wahrscheinlich, dass statt der einfachen Verklebung mit Integrität der Netzhautelemente eine geringe Trübung zurückbleibt, die nur wegen der meist nach der Ora serrata gelegenen Stelle der Verletzung funktionell nicht zur Beobachtung kommt. Mikroskopische Untersuchungen hierüber sind noch zu erwarten. Wirkliche Narben der Netzhaut erscheinen als sehnige Flecken, die mit der Aderhaut verwachsen sind. Sie sind ausserordentlich selten, da begreiflicherweise eine eingeleitete Entzündung viel häufiger zu Ablösung der Netzhaut und zur vollständigen Atrophie dieser zarten Membran führt, als dass sie nur auf die nächste Umgebung der Wunde beschränkt bleibt.

Die Wunden des Krystallkörpers, d. i. der Linse mit ihrer Kapsel, haben von Seiten der Forscher sich der grössten Aufmerksamkeit zu erfreuen gehabt. Namentlich haben Dieterich, Beger, Werneck, Textor, Düsing, Stricker, Stellwag und in jüngster Zeit C. Ritter und Coccius die Verhältnisse durch Experimente an Thieren aufzuklären gesucht, deren Resultate so ziemlich durchgängig übereinstimmen. Unter den Franzosen haben Lebert und Robin diese Experimente wiederholt. Nur darin differiren die Ansichten der Ophthalmologen, dass einige diese Resultate auch mit den Erfahrungen an dem menschlichen Linsensystem übereinstimmend, andere gerade ganz im Widerspruch damit erklären. Während man an Thieren (Kaninchen, Hunden) fast Mühe hat, nach Linsenverletzungen selbst ausgedehnter Art persistente Trübungen zu erzeugen, sei das Resultat der Stich- und Schnittwunden der menschlichen Linse „fast immer“ die Staarbildung. Indess muss man gestehen, dass dieser Ausspruch, soviel den Menschen betrifft, nicht auf genauen Zählungen beruht, dass wirkliche Schnittwunden der Linse beim Menschen durch zufällige Traumen fast gar nicht zur Beobachtung kommen, da die nothwendig vorhergegangene Schnittwunde des Augapfels zu Entleerungen des Inhalts und zu entzündlichen Prozessen Veranlassung giebt, dass aber die bei der künstlichen Pupillenbildung gesetzten Schnittwunden der Linse zuweilen ohne Folge bleiben. Endlich ist ein grosser Theil der nach Stichwunden gesetzten Trübungen des Linsensystems in Wahrheit nichts weiter, als



exsudative Auflagerung auf die Vorderkapsel, was um so leichter möglich ist, als Verletzungen der Regenbogenhaut sehr häufig damit verbunden waren. Sieht man daher genauer zu, so schwanken die Erfahrungen am Menschen wohl auch ungefähr in den Grenzen, in denen sich die von den verschiedenen Experimentatoren an Thieraugen erhaltenen Resultate bewegen. In der That liegen diese Grenzen etwas auseinander, denn Dieterich erhielt unter 55 Wunden der Kapsel 13 mal eine Linsentrübung, Ritter unter sieben eine in sehr beschränktem Maasse, Beger fand unter 24 Augen dreimal die Linsensubstanz getrübt\*). — Die Linsenkapsel besitzt vermöge ihrer glashäutigen Struktur durchaus nicht die Fähigkeit, irgend welche Reaction gegen eine Verletzung einzuleiten. Die Wunde verklebt einfach wieder ohne eine Spur von Narbe, entweder unmittelbar nach der Verletzung, insbesondere nach kleinen Stichwunden, oder erst später nachdem der durch die Kapselwunde vorgetriebene Linsenvorfall resorbirt ist. Während Letzteres geschieht, hat allerdings der Rand der Wunde eine weissliche selbst hellglänzende Farbe, aber die genauen mikroskopischen Untersuchungen haben erwiesen, dass die Struktur der Kapsel dabei nicht verändert, dass also die scheinbare Trübung nur der unregelmässig vor sich gehenden Lichtbrechung zuzuschreiben ist. Bevor wir jedoch auf diese Verhältnisse weiter eingehen, müssen wir noch Zweierlei vorausschieken. Einmal ist die Linsenkapsel ausserordentlich spröde, und ein Stich lässt sie daher ähnlich einer zerschmetterten Glastafel nach verschiedenen Richtungen hin strahlenförmig einreissen, so dass nicht ein einfacher Stichkanal oder bei Schnittwunden eine spaltenförmige Oeffnung, sondern eine Lochwunde, ähnlich einem Substanzverluste, resultirt. Ferner besitzen die Wundränder in hohem Grade das Vermögen, sich ihrer Concavität zu d. i. nach der Linsenoberfläche hin einzurollen, welches Moment natürlich zur Erzeugung einer Lochwunde beiträgt. Diese Einrollung wird nun zwar, wenn durch die gleichzeitig gesetzte Hornhautöffnung etwas Kammerwasser ausfliesst, wegen des Drucks der Bulbusmuskeln in eine Ausstülpung verwandelt, aber auch dieser Umstand hebt nothwendig eine unmittelbare Verheilung der Wundränder auf. Durch diese Oeffnung stülpt sich ein Theil der Linsenrindensubstanz vor und hält die Kapselwundränder auseinander. Das Hervortreten ist bedingt durch ein rein mechanisches Moment, indem bei dem geringen Gegendruck des Kammerwassers die geraden Augapfelmuskeln die Linse nach vorn zu schieben suchen und natürlich auf die Stelle des Kapselrisses den stärksten Druck ausüben. Das vorgedrängte Linsenmagma

\*) Sollte nicht auch in der Thatsache, dass bei älteren Thieren durch die Experimente viel öfterer Linsenstaar erfolgte, als bei jungen, ein Fingerzeig für die Erfahrung am Menschen liegen, der doch in früherer Kindheit höchst selten solche Verletzung erleidet?



ist kegelförmig, mit der Spitze nach dem Kammerraum zu gerichtet und häufig bis an die Hinterfläche der Hornhaut vorragend, es trübt sich nach wenigen Stunden und wird als ein lichtgraues Wölkehen (Krystallflocke, pyramidales Wölkehen) wahrgenommen. Durch die auflösende Wirkung des Kammerwassers verlieren zunächst die vorge-stülpten Linsenfasern ihren Glanz und werden erst mit einer feinen, dann mit einer grobpunktirten Masse durchsetzt. Diese kleinen Partikelchen lösen sich in Essigsäure auf, was den Vorgang als eine fettige De-generation zu bezeichnen nicht gestattet. Die Membranen der Linsenfasern werden runzlich und unregelmässig gezackt und fallen schliesslich, nachdem der Inhalt vollständig aufgesaugt, zu einer streifigen Masse zusammen. Am lebenden Auge erkennt man diese Veränderungen daran, dass erst die Dicke des Vorfalls abnimmt, dann die Spitze und endlich auch die Basis verschwindet. Es geht diess, an Thieraugen wenigstens, binnen 10 — 18 Tagen vor sich. Wenn der Vorfall bis zur Descemet'schen Haut sich zugespitzt hatte, so verklebt er hier mit dem Epithel dieser Membran so innig, dass sich die Trennung schon nach wenigen Tagen nicht mit Gewalt ausführen lässt, sondern entweder die Linsenfasern durch- oder die Epithelzellen von der Descemet'schen Haut abreißen, wobei aber die Glashaut selbst durchaus keine Veränderung ihrer Struktur erkennen lässt. Für die Praxis am wichtigsten ist es, dass die Krystallflocke, wenn die Basis nur halbwegs den Pupillarrand berührt, an diesem oder vielmehr dem Pigment der Uvea in einem oder mehreren Punkten fest anhaftet. Die Oberfläche der Flocke wird dadurch schwarz gefärbt. Auf eigenthümliche Weise kann sich die hintere Synechie in eine vordere verwandeln, indem wahrscheinlich durch die Bewegungen der Pupille veranlasst die Iris immer weiter nach vorn rückt und den Faden entlang bis an die Hornhaut sich begibt. Dabei bleiben überall Pigmentmassen an dem Faden hängen und der vorher weisse Streifen erscheint vollständig schwarz. Obwohl eine Veränderung des Irisgewebes dabei nicht stattfindet, so ist es doch eigenthümlich, dass die Ver-löthung gleich von Anfang herein so fest ist, dass selbst starke Atropin-lösungen dieselbe nicht zu trennen vermögen. Es ergibt sich hieraus die Nothwendigkeit bei Verletzungen des centralen Theils der Linse die Pupille sofort zu erweitern und in dieser Dilatation möglichst lange zu erhalten. Dass Linsenwunden, wenn ihre Lichtung sich hinter dem Irisgewebe selbst befindet, trotzdem natürlich hier die Vorwölbung der Krystallflocke auf ein geringes Maass zurückgeführt wird, um so ge-wisser zu Verlöthungen der Linsenkapsel mit dem Uvealstroma führen werden, ist selbstverständlich.

Nicht in allen Fällen ist jedoch diese Rückbildung so günstig, dass nach der Resorption der Flocke die Kapselränder sich schliessen, der Eintritt des Kammerwassers selbst in die Linse aufgehoben wird und



sofort die Linse ihre Transparenz behält. Es wandelt sich nämlich das pyramidale Wölkchen nach nur theilweiser Resorption in eine weisse, grauweisse, vornehmlich auch mit Kalkkörnchen durchsetzte Masse um, welche auch zwischen die Kapselränder in die oberflächlichen Rindenschichten der Linse hineinragt. Hat die Verletzung die ganze Dicke der Linse bis durch die hintere Kapsel hindurch getroffen, so kann der ganze Stichkanal mit einem trüben Pfropf ausgefüllt werden, dessen nächste periphere Umgebung ebenfalls in den kataraktösen Prozess verwandelt wird. In ersteren Fällen gleicht das Ganze einem Centralkapsel- oder einem Pyramidenstaar, in letzteren den partiellen, strang- oder bandförmigen Katarakten. Diese Folge ist der nächst der Resorption günstigste Ausgang. Die genannte Staarform ist, wie sich aus dem Obigen ergibt, ebenfalls oft mit Synechien und selbst Ablagerungen exsudativer, iritischer Prozesse vereinigt, die bei dem höchsten Grade der Entwicklung einen sehnigen Strang darstellen, der von der Hornhautwunde aus durch die Pupille, bezüglich durch die Iris selbst bis in die Linse hinein sich ausbreitet und mit den unmittelbaren Folgen der vordern Synechie und der Verengerung der vordern Kammer gepaart ist. Ein sehr instruktiver Befund dieser Art ist von Stellwag mitgetheilt, den wir in der Kürze wiedergeben wollen:

An dem normal gestalteten Auge eines 54jährigen Mannes, welcher in dem frühesten Lebensalter einen Stich mit einem Federmesser erhalten hatte, fand sich der obere Theil der etwas abgeflachten Hornhaut vollständig durchsichtig, am untern Theile bestand eine querovale, über 3''' lange und fast 3''' breite, tief in das Hornhautparenchym eingesenkte Neubildung, welche den Skleralrand beinahe erreichte. Sie war zusammengesetzt aus gefäßhaltigem Bindegewebe, das mit der Bindehaut unmittelbar zusammenhing und mit einer dicken Lage sich abschilfernden Epithels bedeckt. Nach der vorderen Kammer zu ruhte sie in der Mitte auf einem länglichen 1''' im Durchmesser haltenden Pfropfe, worin die Fetzen der Descemet'schen Haut und der Pupillarrand eingebacken waren. Die Iris war atrophisch, auf der Vorderfläche mit Streifen und Flocken eines graulichen, sehr festen, theils amorphen, theils in Fasern zerfallenden, reich pigmentirten Exsudates belegt, durch welches die Iris mit der Descemet'schen Haut verklebt war. Der Pfropf selbst trat auf die vordere Fläche der sehr flachen Linse und durchsetzte sie in einer Richtung nach hinten und oben. Er bestand aus einer blättrigen, scholligen, halbdurchsichtigen, parallelstreifigen Masse mit dazwischen eingestreuten feinen Molekülen, Kalkkörnchen, Fettkörnchen und braunem, schwarzem und rostgelbem, körnigem Pigmente. Seine Umgebung war wolkig getrübt und zeigte ebenfalls fein granulirte Substanz, Fett- und Kalkkörnchen. Im Uebrigen war die Linsensubstanz durchsichtig, doch fanden sich nur wenige normale Elemente noch vor, wohl aber Zellen



und Kerne theils mit hellem, theils mit graulichem Inhalt, dabei fanden sich Kalkkörnchen und Cholestearinkrystalle in mohnsamengrossen Tüpfeln zusammengehäuft. An der Hinterkapsel, deren gefaltete Ränder in den Pfropf eingehüllt waren, trat diese in Form eines linienbreiten, grau-trüben fasrigen Streifens hervor und zerfuhr nach oben hin in den Glaskörper hinein pinselförmig in eine Menge von Fäden, welche von feinkörniger Glaskörpermasse umgeben waren. Im Uebrigen aber waren Glaskörper, Netz- und Aderhaut und Ciliarkörper gesund. (Die Ophthalmologie etc. I. pag. 765. Note 239.)

Ein dem früher beschriebenen ähnlicher Vorgang wird sich auch in den allerdings wohl seltener zufälligen Traumen wiederholen, wenn die Linse von der Sklera aus durch den Glaskörper und die hintere Kapsel hindurch verletzt ist. Auch hier tritt eine Krystallflocke aus und wird entweder durch Auflösen des Inhalts und der Membran der Linsenröhren vollständig resorbirt oder sie degenerirt, verstärkt durch Glaskörpertrübungen und in Pigment umgewandelte Blutkörperchen zu einem trüben Streifen, welcher zu dem Ciliarkörper, der Netz- und Aderhaut reichend mit der ursprünglichen Skleralwunde in Verbindung steht. Die erstgenannten inneren Membranen finden sich wohl immer in dem Zustande der Atrophie.

Etwas mehr ungünstig sind diejenigen Fälle, in denen nach Stichwunden des Krystallkörpers sich die eine Hälfte desselben, also die vordere oder ein seitlicher Abschnitt trübt, der Rest aber seine normale Struktur behält. Wenn sich der grösste Theil der getrüben Substanz resorbirt, so bleiben punktförmige Trübungen, die meist aus Kalksalzen bestehen, zurück und es ist damit eine Cataracta disseminata gegeben.

Es fragt sich, ob kleinere partielle Trübungen vollständig wieder verschwinden können. Ein Theil der durch Traumen, z. B. durch kleine fremde Körper erzeugten Trübungen gehören jedenfalls gar nicht hierher, da sie nur aus exsudativen Auflagerungen auf die Vorderkapsel bestehen, also Produkt einer Iritis sind, welche nach Entfernung des fremden Körpers wieder verschwinden. In anderen Fällen muss man allerdings zugestehen, dass echte Trübungen der vorderen Linsenschichten wieder verschwunden sind und es scheint, als ob nicht immer das Offenbleiben der Kapselwunde dazu nothwendig sei. Dieses Verschwinden ist wohl stets Folge der Resorption, indess ist die Möglichkeit einer einfachen Aufhellung der getrüben Linsenfaser nicht widerlegt. Entsprechend der resorbirten Masse muss eine Verkleinerung des Krystallkörpers stattfinden, doch ist auch hier eine Neubildung von Linsenfaser von Seiten des Epithels der Innenfläche der Kapsel möglich. Ueber diese beiden noch zweifelhaften Fragen müssen erst spätere Beobachtungen entscheiden.



Endlich stellt sich nach Wunden des Linsensystems eine Trübung der ganzen Linse ein. Der Linsenstaar ist zunächst ein weicher Cortikalstaar, geht aber durch grössere Ausbreitung der Trübung in eine *Cataracta mollis totalis* über. Der weiche Rindenstaar kann mit einem harten Kernstaar complicirt sein, wenn vor der Verletzung der Kern schon eine anormale Härte besass, wie dies in dem Alter über 40 Jahre häufig der Fall ist. Es wird nämlich ein harter Kern durch eine zufällige Verletzung zur stärkeren Sklerosirung angeregt. Es ergibt sich, wenn wir die möglichen secundären Metamorphosen des weichen Linsenstaars betrachten, sowie die Formen, die wir früher schon erwähnt, uns ins Gedächtniss zurückrufen, dass die *Cataracta traumatica* nicht eine bestimmte Spezies ist, sondern dass aus einer Verletzung allmählig fast jede Staarform resultiren kann. Bekanntlich besteht der weiche Linsenstaar aus einem mehr weniger dünnen Fluidum, welches kleinere und grössere, oft colossale und unregelmässig gebildete Zellen, Fettkörnchen und mit einer granulösen Substanz besetzte oder mehrfach zertrümmerte Linsenfasern enthält. Von weiteren Metamorphosen deuten wir nur die allmähliche Verfettung des Linsenmagma's und die Ablagerungen von Kalksalzen an. Je nach dem Ueberwiegen des einen oder des anderen Elementes entstehen die mannichfachsten Formen, deren Beschreibung den Zweck dieser Darstellung weit überschreiten würde.

Alle weichen Linsenstaare bedingen zwar in sich keine Heilung, es ist indess möglich, dass durch die Schrumpfung der Staarelemente endlich nur die von Kalksalzen durchsetzte Kapsel als *Cataracta arida siliquata* übrigbleibt. Ferner dislociren auch auf traumatischem Wege erzeugte Staare bisweilen spontan in die vordere Kammer. Doch kann in beiden Fällen für den Verletzten kein grosser Gewinn daraus erwachsen. Der günstigste Ausgang, welcher namentlich bei Kindern eintritt, ist der, dass bei grossem Kapselriss dieser nicht wieder verheilen, sondern die stete Bespülung der Linse mit Kammerwasser gestatten kann. Hier wird die ganze Linse sehr rasch getrübt, aber es erscheinen bald darauf, ganz so wie nach der Discission eines kindlichen Staars durch die Hornhaut, dunkle Spalten und Löcher, welche die Resorption einzelner getrübter Stücke der Linse in ihrer ganzen Dicke anzeigen und sich so weit ausbreiten können, dass der Pupillarraum für das Sehvermögen hinreichend klar wird. Die Kapselwundfetzen, umgeschlagen und mehrfach mit einander verklebt, seitlich manchmal auch mit dem Pupillarrand verwachsen, bilden den vordern Eingang in den durch Resorption des Staars gebildeten Kanal, während die übrige Kapsel zu einem trockenhülsigen Staar degenerirt ist. Aus diesem Grunde ist, bei Kindern wenigstens, eine ausgedehnte Zerreissung der Kapsel günstiger, als eine einfache Wunde, vorausgesetzt, dass nicht andere Gebilde, namentlich die Iris zugleich mit verletzt sind und



den günstigen Ausgang in Resorption durch die gesetzten Exsudate gefährden oder den Bestand des Auges selbst in Frage stellen.

Wir haben bisher fast ausschliesslich die Stichwunden des Krystallkörpers im Auge gehabt, da Schnittwunden der Linse am lebenden Menschen, ohne mit sonstiger grosser Zerstörung der Bulbushäute verbunden zu sein, höchst selten vorkommen. Doch müssen wir ihrer noch mit einigen Worten gedenken. Wenn bei Stichwunden der Kapsel die Wundränder nach Resorption der Krystallflocke unmittelbar mit einander verlöthen, so ist dieses hier nicht gut möglich, da die Wundränder sich zu stark nach aussen umschlagen und mit der äussern Kapselfläche in Form breiter, lichter Streifen verkleben. Man sollte nun glauben, dass der Humor aqueus ungehindert in die Linse eindringen und den Zerfall derselben allemal bedingen müsse. Indess scheint nach Versuchen an Thieren doch noch ein Verschluss der Wundöffnung möglich zu sein und zwar durch eine Neubildung von Glashäuten. Anfangs lagern sich nur an den Rändern der Kapselwunde dichtgedrängte Zellenreihen ab, nach und nach füllt sich die ganze Wundöffnung mit Kernen und Zellendetritus und binnen 3—4 Monaten ist das ehemalige Loch in der Kapsel durch eine völlig homogene, durchsichtige Haut ausgefüllt, in der hier und da noch einzelne freie Kerne liegen. In manchen Fällen scheint sogar auch ein Ueberschuss von Glasmembranen gebildet zu werden. Coccius fand nämlich an Kaninchen, denen er eine tiefere Verletzung der Linse zugefügt und, um einen stärkeren Reiz zu erzielen, die Hornhautwunde geätzt hatte, einigemal einen glashäutigen Ueberzug auf einer kleinen oder grössern Strecke der vordern Irisfläche abgelagert, welcher das Einrollungsvermögen der Glashäute hatte und von Epithelien und kleinen Kernen bedeckt war.

Wenn bei Schnittwunden der Linse häufiger Catarakte sich bildet, als bei Stichwunden, so scheint dieses nicht bloss in der grössern Trennung der Linsensubstanz durch das Instrument selbst bedingt zu sein, sondern vornehmlich durch die Erschütterung des Krystallkörpers. Es bildet sich daher von der Schnittfläche aus eine Trübung einzelner Linsenblätter, in welchen sich feinkörnige Massen und Fettkügelchen ablagern, während andere zwischen jenen liegende Schichten auch mikroskopisch die normale Beschaffenheit zeigen. Auch kann sich auf diese Weise eine der *Cataracta dehiscens* ähnliche Staarform ausbilden. Nach und nach wird die ganze Dicke des Krystalls getrübt und damit eine *Cataracta mollis* hergestellt. Indess kann auch in den getrübten Linsenschichten die Resorption erfolgen und die gesund gebliebenen Lagen können auf eine allerdings noch nicht recht erklärbare Weise sich aneinander legen und verschmelzen. Dieser Vorgang ist nothwendig mit einer Verkleinerung der Linse im Dickendurchmesser verbunden. Viel seltener ist daneben zugleich die Linse in ihrem Umfange ver-



kleinert. Auf diese Weise kann die Linse zu einem flachen Kuchen zusammenschrumpfen, in welchem aber nur selten sämmtliche Elemente normal, häufiger mit trüben Streifen und disseminirten Ablagerungen von Kalkmassen vermischt sind. Solche Ablagerungen von kohlensaurem Kalk kommen auch auf der Innenfläche der Kapsel, namentlich in Form eines Konkrements in der ursprünglichen Kapselwunde vor.

Eine ganz kurze Erwähnung genügt für die Fälle, wenn eine Schnittwunde eine schon kataractöse Linse trifft. Oben haben wir schon erwähnt, dass harte Kerne nach Traumen eher noch härter werden; harte Staarformen lassen überhaupt weniger eine Verwundung durch ein schneidendes Instrument als ein Zerschneiden in Stückchen oder eine Dislocation zu. Weiche Staarformen können leicht durch ein Trauma zur Resorption gebracht werden, falls der Kapselriss gross genug ausfällt, oder sie werden im entgegengesetzten Falle überhaupt nicht wesentlich verändert.

Kleine Verletzungen der Zonula Zinnii führen gewöhnlich wegen der grossen Sprödigkeit dieser Membran zu strahligen Einrissen, die durch Exsudat von Seiten des Ciliartheils der Netzhaut und der Ciliarfortsätze ausheilen, was durch die aus den Ciliarfortsätzen sich ergiessende kleine Blutmenge wahrscheinlich unterstützt wird. Die Zacken des Aufhängebandes der Linse ziehen sich durch Einrollung zurück und umgeben als eine kleine Wulst die von Exsudat bedeckte Oeffnung. Wichtiger als die durch Stichwunden oder kleine durchschlagende fremde Körper gesetzten Continuitätstrennungen sind die durch Erschütterungen bedingten Zerreibungen. Es ist uns nämlich wahrscheinlich, dass in manchen Fällen von sogenannter spontaner Dislocation gesunder Linsen in die vordere Kammer durch eine kürzere oder längere Zeit vorhergegangene Erschütterung ein Theil des Aufhängebandes der Linse durchrissen war, ohne zunächst eine Lageveränderung der Krystalllinse wahrnehmbar zu machen. Wenn nun durch einen zweiten oft ganz unbedeutenden Stoss oder Schlag oder eine brusque Bewegung des Körpers diese Risswunde weiter geht, so drängt sich das Kammerwasser mit Macht zwischen Hinterkapsel und tellerförmige Grube, löst die Linse von ihrer letzten Verbindung mit der Hyaloidea ab und der Vorfall in die vordere Kammer ist hiermit gegeben. Diese Erklärung setzt voraus, dass die umgerollten Zacken der Zonula durch Resorption verloren gingen und sich, was bei einer blossen Zerreibung ohne Verwundung andrer angrenzenden Theile leicht denkbar ist, ein verlöthendes Exsudat nicht gebildet hat. In der Leiche soll zwar eher der Randtheil der Linsenkapsel abreißen als die Zonula, doch kann dieses sicher nicht auf den lebenden Menschen angewendet werden, da häufiger die traumatisch dislocirten Linsen mit unverletzter Kapsel in die Vorderkammer oder gar durch die Sklera hindurch getrieben wurden, seltener die Kapsel eingerissen war.



Stich- und Schnittwunden des Glaskörpers von der Sklera aus verheilen sicher direkt ohne alle Trübung, nach Resorption des geringen Blutergusses, was auch in der Constitution der Vitrina begründet ist. Stichwunden desselben von der Linsenseite her sind, wie schon erwähnt, durch die Bildung und die Metamorphose einer hintern Krystallflocke complicirt, doch kann auch die Membrana Hyaloidea in der tellerförmigen Grube sicher ohne bleibende Trübung verheilen. Es ist jedoch nicht selten, auch auf unbedeutende Glaskörperverletzungen Synchysis desselben folgen zu sehen.

Es erübrigt am Schlusse noch von der Heilung einfacher Verletzungen der accessorischen Organe des Auges zu sprechen.

Die Trennung der Bulbusmuskeln hat, wie bekannt, zunächst eine Contraction der durchschnittenen Fasern zu Folge, soweit es die Tunica vaginalis gestattet. Dieses Moment verhindert die unmittelbare Vereinigung. Die neue Vereinigung wird gebildet von Bindegewebswucherungen, welche theils von den Trennungsflächen der Muskeln, theils von ihrer der Sklera zugekehrten Fläche ausgehen. Sehr oft indess ist diese Neubildung von Bindegewebe so gering, dass nur einzelne Fäden sich vorfinden, oft bleibt auch der ganze Zwischenraum vollständig unausgefüllt, und es ist in beiden Fällen ein Verwachsen des hinteren Schnittendes mit einer weiter nach hinten gelegenen Stelle der Sklera oder gar ein Heraustreten derselben aus der Scheidenhaut und Einheilen in das Fettgewebe der Orbita möglich. So ist der Vorgang bei der absichtlichen Myotomie. Trennungen der Muskeln durch zufällige Traumen sind fast immer complicirte Verletzungen, sodass eine hochgradige Entzündung die nothwendige Folge ist, wodurch eine Heilung in dem oben angegebenen Sinne unmöglich wird.

Einfache Wunden der Lider verheilen, was die Haut anlangt, nach den gewöhnlichen Regeln, doch sind bei gleichzeitigen Wunden der Wangenhaut unregelmässige Verheilungen der Schnittländer mit Bildung von Ektropien möglich. Wunden des Tarsus heilen ebenfalls ganz gut, nur wenn der freie Rand desselben getrennt ist und die Wunde sehr klafft, ist statt der ersten Vereinigung eine Ueberhäutung der Wundländer und Colobombildung möglich. Eigenthümlich werden die Lidwunden nur dadurch, dass die quer getrennten Meibom'schen Drüsen sehr selten durchgängig bleiben, sondern obliteriren. Im Uebrigen können wir hier füglich auf den speciellen Theil verweisen.

Auch betreffs der Wunden der Thränenorgane gibt es fast keine in ihrer Constitution liegenden Eigenthümlichkeiten, die eine allgemeine Besprechung nothwendig machten. Schnittwunden der Thränendrüsengänge und des Thränenkanals verheilen öfter nicht, sondern hinterlassen eine Fistel, quere Durchschneidungen der Thränenröhrchen sind von der Obliteration gefolgt. Uebrigens finden sich bei den Ver-



letzungen der Thränenwege fast immer schwere Störungen der angrenzenden Theile, welche von grösserer Wichtigkeit sind als die Wunden jener Organe selbst.

Auch der Heilungsprozess der Wunden des Orbitalzellgewebes und der Orbitalknochen unterscheidet sich an und für sich in Nichts von den Wunden des Zellgewebes und der Knochen überhaupt. Auch hier sind die complicirenden Momente, z. B. Blutungen, Knochenhautentzündungen, Verletzungen des Gehirns von grösserer Wichtigkeit als die Wunde selbst, daher wir auch dieses Capitel auf andre Stellen verweisen.

#### b. Wunden mit Substanzverlust, Risswunden, Quetschwunden, Erschütterungen.

So viele Besonderheiten auch diese verschiedenen Arten der Wunden darbieten, so können wir ihren Reactions- und Heilungsprozess doch, ohne sehr zu irren, hier insgesamt abhandeln. Sie haben die gemeinsame, den reinen Schnitt- oder Stichwunden gerade entgegengesetzte Eigenthümlichkeit, dass die Prima reunio die Ausnahme, die secunda und damit die Entzündung des verletzten Organs überhaupt die Regel ist. Ihre Prognose ist daher um so schlechter, je weiter sich der an der verwundeten Stelle gesetzte Entzündungsreiz ausbreitet. Abgesehen von der Suppuration ist ein weiteres Moment ihrer verzögerten Heilung in der zugleich mit der Verwundung gesetzten Blutung gegeben. Zwar ist auch dieselbe bei reinen Stich- und Schnittwunden vorhanden, aber nur in so geringem Grade, dass die Resorption des Blutes meist keinen Anstand findet und wir die Folgen der Hämorrhagie bisher ausser Acht lassen konnten.

Der **Hämophthalmus traumaticus** — denn nur von diesem kann hier die Rede sein — wird entweder direkt von den durch die Verletzung getrennten Gefässen bedingt, oder er entsteht erst secundär, indem nach Entleerung der im Bulbusraume befindlichen Flüssigkeit der intraoculare Druck abnimmt und sofort durch stärkeren Blutzufuss die Gefässwände gesprengt und das Blut meist nach Loswühlung der Membranen ergossen wird. In letzteren Fällen ist die Blutung wohl immer eine venöse, in ersteren kann sie bei isolirter Verletzung von Arterien oder Venen entweder eine arterielle oder venöse Blutung, meist jedoch wird sie eine capillare sein. Sehr bald nach der Blutung scheidet sich das ergossene Blut in Serum und Cruor. Ersteres wird sofort wieder in die umgebenden Gewebstheile durch einfache Endosmose, vielleicht auch mittelst der Lymphgefässe aufgenommen. Blutführender Gefässe bedarf es zur Aufsaugung nicht, denn man sieht, wie sich glashäutige Substanzen und der Krystallkörper mit Blutserum, welches Blutfarbstoff in Lösung enthält, sehr bald imbibiren, sobald sie von



dem Blute umspült werden. Dabei kann unter Umständen der Blutfarbstoff umgewandelt werden, eine gelbe, bräunliche oder schwärzliche Färbung annehmen und in körniges Pigment oder in krystallinische Massen übergehen. Diese Umwandlung geht in den Zellen der Gewebs-theile vor sich, welche den Blutfarbstoff durch Endosmose aufgenommen haben oder das Pigment bildet sich auch direkt durch das Zusammenschrumpfen der Blutkörperchenmembran aus dieser selbst heraus. Damit der Cruor resorbirt werde, bedarf es zunächst einer erneuten Flüssigmachung desselben. Das Liquidum hierzu liefert das umliegende Gewebe, sodass also zur Resorption ein gewisser Grad von Entzündung nöthig ist. Der Faserstoffklumpen wird hierdurch zu einer feuchten, breiigen Masse, in der schliesslich Alles in Moleküle wahrscheinlich auf dem Wege der Verfettung zerfällt und dann zur Aufnahme in die umgebenden Gewebe tauglich wird.

Nicht immer jedoch geht diese Resorption vor sich. Es bildet sich ein Theil des geronnenen Faserstoffes zu Bindegewebe um, welches eine mehr oder weniger dichte Schicht um die ergossene Masse bildet, in seinem Innern zu Pigmenthaufen umgewandelte Blutkörperchen, Hämatoidinkrystalle, Cholestearinkrystalle enthält und äusserlich mit dem umgebenden Gewebe ebenfalls durch Bindegewebsneubildung verschmilzt und damit persistent wird.

In einer dritten Reihe von Fällen endlich wird durch die Entzündung der anliegenden Membranen Eiter gebildet und dieser sammt dem Bluterguss zu einer eitrigblutigen Masse verwandelt, welche nach aussen auf die Körperoberfläche dringt und damit gewöhnlich die Zerstörung des Organs einleitet.

An den Augenlidern, in denen das laxe subcutane Zellgewebe den Blutaustritt und die Ausbreitung des Blutes bedeutend begünstigt, ist die Resorption des Ergusses der gewöhnliche Ausgang, wobei die Hautfarbe aus dem Blauen in's Grüne, in's Gelbe und endlich in die Norm übergeht. Nur zuweilen entstehen Abscedirungen und am seltensten wird das Blut in eine mit braunem oder schwarzem Pigmente, Cholestearinkrystallen und Fettmassen gefüllte, dünnwandige Cyste umgewandelt. Auch in den Thränenorganen scheint etwa erzeugter Bluterguss immer wieder resorbirt zu werden und nur einmal hat v. Graefe in einer Thränensackgeschwulst eine breiige, Pigmentkörner und Cholestearinkrystalle enthaltende Masse gefunden. Das unter die Bindehaut ergossene Blut, wo es bald einzelne kleine rundliche Heerde, bald inselförmige Flecke bildet, bald einen grössern Theil der Bindehaut von dem Bulbus und selbst von dem Tarsus ablöst, verfällt immer der Resorption. An dieser Membran findet sich auch bei circumscripten Blutergüssen eine Durchtränkung des Bindehautgewebes selbst mit hämatinhaltigem Serum, welche als gelbe oder röthliche Färbung



einen grössern oder geringern Theil der Conjunktiva überzieht. Dieser einfachen Imbibition begegnet man auch an den Augen Neugeborener, namentlich solcher, welche mit einer sehr rothen turgescirenden Cutis geboren werden. Ausser der Bindehaut sind Hornhaut, Linse, Kammerwasser, Glashäute, Glaskörper, Netzhaut in solchen Fällen imbibirt, die Bindehaut, die episcleralen Gefässe, die Iris und Aderhaut strotzend voll Blut. Man nimmt an, dass Serum, welches Hämatin gelöst enthält, aus den Gefässen in die Gewebe ausgeschwitzt ist. Die erkrankten Kinder sollen sehr zu gefährlichen Blennorrhöen geneigt sein. Es ist wahrscheinlich, dass lange Einkeilung im Becken und Umschlingung der Nabelschnur um den Hals zu solchen Imbibitionen Veranlassung gibt, ähnlich wie Carron du Villards bei Erwürgten Blutergüsse am hintern Augenpol zwischen Netz- und Aderhaut gefunden hat.

Blutergüsse in die Hornhaut können sich begreiflicherweise primär nicht ereignen, da dieser Membran die Blutgefässe abgehen. Ein Bluterguss am Rande der Hornhaut stammt aus dem *Limbus conjunctivae* und wenn sich an andern Stellen ergossenes Blut befindet, so stammt es aus neugebildeten Gefässen. Doch geschieht es in seltenen Fällen, dass Blut zwischen die Hornhautlamellen eindringt, welche von dem öfteren Vorkommen der blossen Durchtränkung der Hornhaut mit Blutfarbstoff bei Blutergüssen in die Vorderkammer genau geschieden werden müssen. Es geschieht diess nämlich dann, wenn zwischen die Ränder einer Hornhautwunde ein Fetzen der Iris längere Zeit eingeklemmt bleibt\*), oder wenn ein hämorrhagischer Heerd in der Randparthie der Sklera sich vorfindet. Stellwag fand in einem solchen Blutheerd zwischen den Hornhautblättern in der Nähe einer Hornhautwunde die Blutzellen zusammengebacken und in der Pigmentmetamorphose begriffen. In einem andern Falle stellte das Blut zwischen den Lamellen einen 1''' langen bandartigen Streifen mit feinen Verästelungen dar, welche nach wenigen Stunden zu einem einzigen blutrothen Fleckchen verschmolzen, das nach acht Tagen vollständig aufgesaugt wurde. Man findet hier immer die Blutkörperchen zwischen den Lamellen, während sich bei der blossen Durchtränkung mit gelöstem Hämatin nach Blutergüssen in die vordere Kammer und bei Neugeborenen anomale Formelemente überhaupt nicht nachweisen lassen. Die Blutergüsse bei Skleralwunden fallen mit der subkonjunktivalen Hämorrhagie zusammen, da aus den Gefässen der Sklera selbst nur sehr wenig Blut austreten kann. Der Zustand, den man früher *Cirsophthalmus* oder *Varicositas bulbi* nannte, ist, wie jetzt bekannt, durchaus keine Varikosität der Ciliargefässe. Diese

---

\*) Siehe Beger: Ztschr. f. Ophthalm. 3. Bd. S. 175., sowie denselben Autor in seiner gekrönten Preisschrift: „Das Blutauge“ über diese Verhältnisse überhaupt. Ferner Stellwag's Ophthalmologie Bd. I. S. 301.



finden sich eher atrophirt und wenn sich bei Verletzungen dieser Art Staphylome heftige Blutungen ereignen, so stammen diese aus den Gefässen der Aderhaut.

Blutungen des Irisparenchyms brechen entweder durch das Epithel der vorderen Fläche oder durch die Uvea an der hintern Fläche durch und werden erst später beschrieben werden. Hier handelt es sich nur um die Veränderungen des Blutes in den Fällen, wenn es nicht mächtig genug war, um den Widerstand der deckenden Grenzhäute zu überwinden. An dem Ciliartheile der Iris ereignen sich Blutungen öfterer, als an dem Pupillartheil. Das Extravasat der Iris erscheint als ein hellrother oder dunkelrother, bräunlicher oder bläulicher, rundlicher etwas eingebuchteter Flecken, der von einem hellern, gelblichen Hofe — einer einfachen Durchtränkung mit Blutserum — eingefasst ist, andremale bildet es dreieckige oder den Faserbündeln parallel laufende streifige und zackige Formen, in den höchsten Graden der Entwicklung kann die ganze Iris als eine rothe, geschwellte Membran erscheinen, in der nur noch einzelne Bindegewebsbündel als hellere Streifen zu erkennen sind. Die Aufsaugung des flüssigen Antheils des Blutergusses erfolgt ziemlich rasch, doch bleiben die geschrumpften und zu Pigmentmassen umgewandelten Blutkörperchen stellenweise als rostbraune oder braunschwarze Flecken oder Streifen zurück, die zwischen die wieder aneinandergetretenen Gewebstheile angehäuft sind; auch findet sich oft das ganze Irisgewebe durch zurückgebliebenes Hämatin gelb oder grünlich gefärbt, wie nach einem Blutergusse in die vordere Kammer. Endlich stellt sich bei grössern Blutextravasaten auch ein Schwund einzelner Theile der Iris oder selbst der ganzen Iris ein.

Blutextravasate in der Aderhaut und dem Ciliarkörper, welche durch Wunden und Erschütterungen dieser Organe entstanden sind, sind denen in der Iris ziemlich ähnlich. Auch sie präsentiren sich als kleine Flecken oder Streifen von rother mit einem helleren Kreis umzogener Farbe, die entweder im Gefüge der Aderhaut selbst oder ihrer äussern Fläche aufliegen, wobei die Lamina fusca selbst auseinander gewichen ist. In höchst seltenen Fällen nur finden sich circumscripte Blutergüsse zwischen der innern Aderhautfläche und der Membrana limitans. Viel häufiger findet sich in Form einer Schale ein massenhafter Bluterguss zwischen Sklera und Aderhaut, wobei das lockere Gefüge der Lamina fusca in grösserem Umfang losgelöst und zertrümmert ist. Nach innen zu zwischen Limitans und Netzhaut können sich kleine Aderhautblutungen nur dann ergiessen, wenn erstere Glasmembran getrennt, also eine wirkliche Wunde die Ursache der Blutung ist. Von den Ciliarfortsätzen aus kann das Blut in die vordere Kammer, auf die Zonula, in den Petit'schen Kanal und in den Glaskörper selbst gelangen. In allen den genannten Fällen ist die Blutung ein der sonstigen



Verletzung untergeordnetes Ereigniss; wie in der Regenbogenhaut wird der flüssige Antheil sehr rasch resorbirt, die Blutkörperchen ballen sich zusammen und wandeln sich im ungünstigsten Falle zu Pigmentkörnern um. Man könnte allerdings daran denken, die Entstehung melanotischer Krebse im Bulbusinnern, welche von dem Kranken nicht selten auf eine Erschütterung des Auges durch Stoss oder Schlag zurückdatirt wird, in Blutextravasaten zu suchen, doch gibt die Gestaltung eines Carcinoms, abgesehen von der nichts beweisenden Erzählung der Kranken, durchaus keinen Anhaltspunkt solche kühne Folgerungen zu ziehen.

Von grösserer Bedeutung wird eine Aderhautblutung erst dann, wenn sie weder im Gefüge derselben, noch zwischen ihr und der Sklera Platz hat und die Aderhaut nun in grösserem Umfang von der Sklera sich ablöst und nach dem Bulbusinnern zudrängt. Unter gewöhnlichen Verhältnissen ist dieses Ereigniss nicht möglich, da der intraoculare Druck selbst der Blutung bald ein Ziel setzt. Es wird daher nur dann beobachtet, wenn eine Ciliararterie selbst angestochen wird, diese sich nicht zurückziehen kann und die Skleralwunde nicht Raum genug zum Abfluss des Blutes gibt. Dieses ist die seltenere Ursache. Die gewöhnlichere ist die, dass der intraoculare Druck früher aufgehoben wurde und nachträglich die stark hyperämischen Vasa vortiosa der Aderhaut bersteten. Wir sehen daher nach stark klaffenden Wunden der vorderen Bulbushälfte, wenn die Linse und der Glaskörper sich rasch entleeren, die Sklera sich faltet und das Lumen der durch ihre Emissaria gehenden Venen zusammenpresst, dass mit einem Male unter den furchtbarsten aus der Zerrung der Ciliarnerven resultirenden Schmerzen die ganze Aderhaut von der Sklera losgewühlt wird, sie selbst in Form einer schwarzen Blase aus der Hornhautwunde vortritt, an irgend einer Stelle einreisst oder auch der Ciliarkörper von der Descemet'schen Haut sich trennt, nun die gesammte Blutmasse aus dem Auge hervorstürzt, die Strömung bis zur vollständigen Erschöpfung und selbst bis zum Tode des Kranken andauert. Durch die Kraft des Blutes wird der Vordertheil der Aderhaut, die Netzhaut und die Iris mit fort gerissen und hängt in einzelnen Fetzen aus der Wunde heraus. Im sonst normalen Bulbus kommt jedoch dieser hochgradige Bluterguss auch bei bedeutenden Wunden nicht vor, da der Glaskörper nicht sofort in toto austritt. Eine wesentliche Bedingung seines Vorkommens ist daher vorher bestehende Verflüssigung der Vitrina, dagegen sind Variositäten der Aderhaut weder nothwendig, noch überhaupt, wie genaue Untersuchung gelehrt hat, in solchen Fällen zugegen gewesen.

In der Netzhaut beschränkt sich die traumatische Blutung wegen des intraocularen Druckes fast immer auf die Bildung kleiner höchstens linsengrosser Heerde, da selbst bei der Verletzung eines grössern Gefässes nur die eben in dem nächstgelegenen Stücke enthaltene Blutmenge



in Form eines Tropfens austritt und die Lichtung dann zusammengepresst wird. Der Tropfen gerinnt und verschliesst sofort die Oeffnung. Nach Wunden findet sich daher, abgesehen von dem in den Glaskörper abströmenden, nur an der Stelle der Verletzung ein kleines Extravasat, nach heftiger Erschütterung können indess die Netzhautgefässe an mehreren Stellen zerreißen und so zur Bildung sehr zahlreicher Herde Veranlassung geben. Bei Neugeborenen findet sich in Folge schwerer Geburten sogar eine gleichmässige Durchtränkung der Netzhaut mit gelöstem Blutfarbstoff als Folge einer hochgradigen Hyperämie, welche erst eine röthliche und dann eine gelbe Färbung der Retina bedingt. Die Netzhautecchymosen liegen für gewöhnlich in den innern Schichten der Netzhaut. Wenn sie sich ausbreiten, so geschieht dieses lieber nach der Aderhaut zu, so dass man sie hier früher häufig für subchoriodeale Ergüsse der Choriodea gehalten hat, seltener durchbrechen sie, falls sie nicht die Wunde selbst dahin leitet, durch die Membrana hyaloidea in den Glaskörper. Wie sie sich im Augenspiegelbilde verhalten, wird im speziellen Theil anzugeben sein. Ihre Resorption gelingt nach 3—4 Wochen vollständig, oder sie gehen in schwarz pigmentirte Flecken über, oder sie werden verfettet und die ursprünglich rothe Stelle erscheint gelb gefärbt. Sind sie in grösseren Mengen zugegen, so scheint die Netzhaut in Form kleiner weisser Flecke eine partielle Atrophie zu erleiden.

Grössere Blutergüsse, welche die Netzhaut von der Aderhaut ringsum abheben und trichterförmig in den Glaskörperraum vordrängen, hat man nach Schusswunden beobachtet, nachdem ein Theil des Glaskörpers sich durch die Wundöffnung entleert hatte. Auch hier wird das Serum sehr rasch resorbirt und das Coagulum bildet eine Schale, ähnlich wie bei den Ergüssen zwischen Aderhaut und Sklera. Die abgehobene Netzhautparthie bleibt somit entgegengesetzt der entzündlichen Abhebung bei Bewegung des Bulbus unbeweglich. Kleinere Blutergüsse mit Netzhautabhebung finden sich namentlich am untern Theil auch nach leichteren Contusionen.

Nachdem wir somit die Blutungen in die Membranen des Auges selbst zusammengestellt haben, bleibt uns noch die Besprechung der Blutergüsse in die Höhle des Bulbus selbst übrig, welche durch die Lage der Iris und Linse in zwei verschiedene Abschnitte zerfallen.

In den Kammerraum hinein kann eine Blutung nur aus den Gefässen der Iris und der Ciliarfortsätze, vielleicht auch aus dem Schlemm'schen Kanal erfolgen. Von andern Theilen des Augapfels kann nur bei hinreichend weiter Wunde der Hornhaut oder der Sklera Blut in die Augenkammern eindringen. Die Schnelligkeit, mit welcher das Blut sich ergiesst, richtet sich ganz nach dem Drucke, unter welchem das verletzte Gefäss steht. Dringt z. B. ein kleiner, scharfer, fremder



Körper in die Iris durch die Hornhaut, so schliesst sich die Wunde der letzteren sehr bald und es fliesst nur wenig Kammerwasser aus. Hier erscheint der Bluterguss nur als ein kleines Wölkehen, welches allmählig den ganzen Kammerraum mit röthlicher Färbung diffundirt; nach und nach rückt, falls nicht unterdess das blutende Gefäss Zeit gewonnen hat, sich durch einen Thrombus zu schliessen, unter Resorption des Humor aqueus mehr Blut nach und es kann endlich auf diese Weise die ganze Kammer mit Blut gefüllt werden. Anders verhält es sich bei grossen Hornhautwunden, wenn mit einem Male das Kammerwasser abfliesst, oder bei Losreissungen der Iris und bei Dislocationen der Linse durch die Sklera unter die Bindehaut, wenn dadurch erst ein freier Raum erzeugt wird. Hier füllt sich augenblicklich die ganze Kammer und entleert auch wohl ihren Inhalt so lange nach aussen, bis das verletzte Gefäss sich verstopft hat. Steht die Blutung still, so senkt sich der Cruor auf den Boden der Kammer und bildet hier eine nach unten convexe, nach oben gradlinig oder leicht concav begränzte Masse, zuweilen kann auch der ganze Kammerraum von den festen Blutanteilen gefüllt und mit streifigen und fetzigen Blutgerinnseln durchzogen sein. Die Resorption des Extravasats wird je nach dessen Menge, und wenn sonstige durch die Verletzung gesetzte Complicationen fehlen, binnen wenigen Stunden oder nach Tagen zu Ende gebracht: die obere Grenze des Coagulums rückt allmählig abwärts und das obere Irissegment wird wieder sichtbar. Das Hämatin wird nach und nach aus den Blutzellen ausgezogen und in den Organismus zurückgeführt, die geschrumpften Blutkörperchen zerfallen zu körnigen, pigmentirten Massen und lösen sich nach und nach auf; der Faserstoff geht eine fettige oder albuminöse Metamorphose ein, wodurch er ebenfalls zur Wiederaufnahme in die umgebenden Gewebe geschickt gemacht wird. Am längsten widerstehen diejenigen Fibringerinnsel und zusammengebackenen Blutzellen, welche an den Wandungen des Kammerraums fest haften und wenig Berührungspunkte für das lösende Mittel darbieten. Unter ungünstigen Verhältnissen erfolgt nur die Resorption des flüssigen Antheils: die Blutzellen bleiben als gelbe, röthliche, braune oder selbst schwarze Pigmentconglomerate zurück. Solche Pigmentconglomerate liegen theils frei auf dem Boden der Kammer, oder auf der Fläche der Iris, oder sie sind, da sich das in die Epithelzellen der Iris aufgesaugte Hämatin später wieder niedergeschlagen hat, in zelliger Hülle eingeschlossen. Die Fibrinklumpen bilden sich zu fasrigen Massen um, welche als bindegewebige Stränge und Balken den vordern Kammerraum durchsetzen, die Iris in mannigfacher Weise anheften oder selbst den ganzen Raum als eine Bindegewebsneubildung einnehmen. In letzterem Falle ist das gesammte Irisgewebe atrophisch geworden. Innerhalb der Pupille oder auch innerhalb einer Lochwunde der Iris



stellen die an den Irisrändern und der vorderen Linsenkapsel fest anhaftenden Fibrinmengen, welche mit Pigmentmassen und (in Folge von Iritis) mit gelblichen Exsudatstreifen belegt sind, den falschen Blutstaar vor, der nicht mit dem echten Blutstaar verwechselt werden darf.

In dem Glaskörper findet sich ausser der blossen Imbibition mit Hämatin, welche bei Neugeborenen nach schweren Geburten vorkommt, wirklicher Bluterguss nur nach penetrirenden Wunden der Ader- und Netzhaut, wobei vorausgesetzt wird, dass das verletzende Instrument selbst mit in den Glaskörper eindrang und den Weg für das aus jenen Membranen abfliessende Blut gebahnt hatte. In solchen Fällen kann das Extravasat ein birnförmiges Coagulum bilden, welches von der Netzhautwunde gewissermassen in die Vitrina hineinhängt und mit einem hellrothen Hofe von imbibirtem Hämatin umgeben ist. In Fällen heftiger Erschütterungen, bei denen die Membrana hyaloidea und die Glaskörpersubstanz selbst einreisst, findet sich das aus den Netzhautgefässen ergossene Blut als eine rothe Wolke im Humor vitreus, die sich allmählig zu Boden senkt und bei Bewegungen des Bulbus wieder in die Höhe geht. Stellwag sah ein Extravasat im Glaskörper eines Auges, an welchem die Iridektomie gemacht worden war. Es war von der zerrissenen Zonula und den Ciliarfortsätzen aus sowie dem geöffneten, ringsum mit Cruor erfüllten Petit'schen Kanal eingedrungen und bildete eine blutrothe 3''' lange Quaste bis zur Mitte des Glaskörpers, wo es in einzelnen fiederspaltigen Zipfeln endigte. Die Blutergüsse im Glaskörper resorbiren sich jedenfalls sehr häufig vollständig, bisweilen mit Zurücklassung einzelner dunkler Körperchen und weisser Streifen und Fäden, doch geht der Glaskörper selbst wahrscheinlich in Folge der Zerreißung eine Verflüssigung ein. Ob die bei der Synchysis nicht selten zu beobachtenden Cholestearinkrystalle, welche die besondere Form einer Synchysis scintillans bedingen, aus vorhergegangenen Blutergüssen resultiren, ist nicht mit Bestimmtheit zu behaupten. Es lässt sich indess die Möglichkeit dieser Entstehung nicht in Abrede stellen, wenn man das Vorkommen dieser Krystalle in andern apoplektischen Heerden berücksichtigt.

Die Linse nimmt an den Blutergüssen in dem Kammerraum und dem Humor vitreus nur insofern Theil, als sie mit Hämatin imbibirt wird. Auf eine andere Weise ist das Eindringen von Blut bei unverletzter Kapsel nicht denkbar. Die als Blutstaare beschriebenen Veränderungen sind theils die schon erwähnten Auflagerungen von Blutcoagulis auf der Kapsel, theils sind es harte Staare, bei denen die ausserordentliche Dichtigkeit des Gefüges das rothe oder schwarze Aussehen bedingte. Die kleine Anzahl von Fällen echten Blutstaars, in denen der Linsenkern von einer Schaafe grumösen, eingedickten Blutes umhüllt gefunden wurde, sind daraus zu erklären, dass nach Verletzung der Kapsel bei



erweichten Rindenschichten das in der Kammer befindliche Blut eindringen und den Kern umspülen konnte. Ob aber auch bei gesunden Linsen, also bei normaler Consistenz der Cortikalis, Blut durch einen Kapselriss eindringen könne, erscheint sehr zweifelhaft. Sichere Beobachtungen an Lebenden gibt es nicht und die von v. Ammon mitgetheilten Fälle\*), welche Stellwag geneigt ist, als Beweise gelten zu lassen, sind so kurz erzählt, dass man nicht weiss, ob nicht die schwarze Färbung der Linse von aufgelagertem Pigment abhängig gewesen sei, namentlich da v. Ammon selbst nur von vermehrter Pigmentabsonderung nicht von Blutextravasat spricht. Auch in dem von v. Graefe (Archiv I. 1. pag. 333.) mitgetheilten Falle einer traumatischen Catarakte, wo sich in der Rindensubstanz die schwarzen radiären Streifen aus rothen zusammengeballten Pigmentmassen und einzelnen Pentagon-dodekaëdern bestehend erwiesen, ist die Ursache eher auf eine Imbibition mit Hämatin, als auf einen Kapselriss zu beziehen.

Das Blutextravasat in die Augenhöhle stellt einen ziemlich schweren Zufall dar, indem das lockere Gefüge des Orbitalzellgewebes wie ein Schwamm sich vollsaugt und endlich den Bulbus seitlich verschiebt oder mehr weniger aus der Höhle heraustreibt. Neben öfterer Resorption des Blutes bildet es auch, wenigstens in südlichen Ländern, die Ursache einer heftigen suppurativen Entzündung der Augenhöhle, falls nicht zeitig genug seine Entleerung künstlich herbeigeführt wird. Abgesehen von diesen Ausgängen kann das coagulirte Blut durch Umbildung seines Faserstoffs zu Bindegewebe in eine feste Masse sich verwandeln, welche den Bulbus und Sehnerven ringförmig einschliesst. Leider fehlt es an histologischen Untersuchungen der Bindegewebsgeschwülste in der Augenhöhle vollständig. Die in Rede stehende Blutung tritt meist nach Stichwunden der Orbita auf, wobei die Vena oder Art. ophthalmica verletzt sein können. In anderen Fällen ist sie die Folge eines Knochenbruchs und erscheint, was ein höchst wichtiges diagnostisches Kriterium ist, erst mehrere Stunden nach der Verletzung, wenn sich das Blut nach vorn unter die Bindehaut und die Haut der Lider gesenkt hat. Auf diese Verhältnisse kommen wir später ausführlich zurück. Sie führen uns nur jetzt, um ihrer mit wenigen Worten zu gedenken, auf die sogenannte *Ecchymosis per consensum*. Man hat zuweilen\*\*) gesehen, dass 2—3 Tage nach einer durch einen heftigen Stoss bewirkten Blutung unter den Lidern oder in der Orbita eines Auges, an der entsprechenden Lidstelle des andern Auges eine an Farbe und Ausbreitung gleiche Ecchymose erschien. Die Erklärung hat man in der ganz gleichartigen Lage der Blutgefässe der andern

\*) Ztschr. f. Ophthalm. Bd. II. Seite 152. (Nicht Seite 15, wie Stellwag irrtümlich citirt).

\*\*) Beger, das Blutauge. Seite 30.



Seite gesucht. Da man jedoch nicht nachzuweisen vermochte, warum daraus auch eine Zerreiſſung der entsprechenden Gefäſſe hervorgehe, iſt es uns viel wahrſcheinlicher, daſſ durch den heftigen Schlag auf die eine Seite und durch fortgepflanzte Erſchütterung ein Knochensprung in der knöchernen Augenhöhlenwand der andern Seite erfolgt ſei, und dieſer ſich, wie auch ſonſt, erſt ſpäter durch das herabgetretene Blut zu erkennen gegeben habe. — —

Nachdem wir ſomit das traumatiſche Blutauge in ſeinen verſchiedenen Theilen betrachtet, gehen wir zu der nun vereinfachten Darſtellung der zuſammengeſetzten Wunden des Auges über.

Die Bindehaut verträgt Subſtanzenverluſte ziemlich gut. Sie füllen ſich entweder durch Zuzug von der benachbarten Conjunktiva, oder es bilden ſich wuchernde Granulationen, welche den Verluſt endlich mit einer dicken, ſehnigen Narbe ſchließen, durch die die Bewegungen des Augapfels beeinträchtigt werden. War die Sklera zu lange in Folge eines Bindehautdefektes entblöſſt, ſo kann ſie einen Verſchwärungsprozeß erleiden, wahrſcheinlich da ihr die unmittelbare Berührung mit der Luft ſchädlich iſt. Quetſchungen bedingen, abgesehen von der Blutung, eine heftige Entzündung mit eitriger Loſſtoſſung der gequetſchten Stelle. Schwere Fälle dieſer Art kommen nur mit ſonſtiger Zerstörung wichtiger Theile des Augapfels vereint vor und ſind daher an und für ſich von keiner Bedeutung. Eine zuweilen beobachtete Folge der Erſchütterung der Bindehaut iſt die Bildung einer Cyste der Conjunctiva. Sie iſt jedenfalls aus einer Zerreiſſung des ſubconjunktivalen Gewebes hervorgegangen, in welches ſich Serum ergoß und die Umgebung zur Reaktion und Bildung einer derberen Umhüllung angeregt wurde. Dieſe Hülle der erbsen-, höchſtens bohnergroßen Geſchwulſt iſt bald ſehnig, ſelbſt lederartig, andremale aber auch zart und dünn. Der Inhalt beſteht aus einer hellen, ſeröſen, oder mehr gelblichen, geleéartigen Flüſſigkeit. An der Innenwand der Cyste ſind feine Körnchen abgelagert. Andre Neubildungen hat man, abgesehen von den früher ſchon erwähnten wuchernden Wundgranulationen, auf der Bindehaut in Folge mechanischer Schädlichkeiten nicht beobachtet. Nur die Pinguecula haben manche Autoren, da ſie nur an den, von den Lidern bei offnem Auge nicht bedeckten Stellen im horizontalen Meridian der Skleralbindehaut vorkommt, von der häufigen Einwirkung mechanisch und chemiſch reizender Einflüſſe abhängig gemacht. Dieſe Anſicht wird etwas durch den Umſtand geſtützt, daſſ dieſe kleine Geſchwulſt nicht etwa aus Fett, ſondern aus Epithelzellen und Kernen beſteht, alſo eine entfernte Analogie mit der bei Druck entſtehenden hornartigen Verdickung der Epidermis bildet.

Wunden der Hornhaut mit Subſtanzenverluſt ſind wohl immer mit ſtarker Erſchütterung der Theile, unregelmäßiger Löſung der Corneal-



lamellen gepaart, als dass sich ein plastisches Exsudat bilden könnte, welches die Wunde einfach schliesst. Ist nur ein oberflächlicher Lappen abgetrennt, so schmelzen die zu Tage gelegten Lamellen sehr bald und es entsteht ein Hornhautgeschwür ganz ebenso, als wenn durch das Eindringen eines fremden Körpers eine Abscessbildung angeregt worden ist und die vorderen Lagen der Cornea losgestossen sind. Im Allgemeinen gehen die auf traumatischem Wege gesetzten Geschwüre rascher einem Ausgang zu, als die durch andere Schädlichkeiten bedingten Vereiterungen der Hornhaut. Die Heilung des Geschwürs kann entweder mit Bildung durchsichtigen Hornhautgefüges erfolgen, wahrscheinlich indem sich der Geschwürsboden nach der Reinigung von Exsudatmassen hebt und von der Seite her sich allmähig neue Substanz nachbildet. Bei Kindern ist dieser günstigste Ausgang am häufigsten, doch wird wenigstens das Epithel häufig getrübt. Oder, und das ist das Gewöhnliche, das Geschwür ersetzt sich nur zum Theil durch helle, zum grössten Theil durch Narbensubstanz. Letztere ist allerdings mikroskopisch oft vom wahren Hornhautgefüge in feinen Schnitten schwer zu unterscheiden, doch ist die Lagerung der Lamellen eine unregelmässige und hierdurch, sowie durch die Einlagerung abnorm gestalteter Zellen, Kalksalzen und Fettkörnchen wird die weisse Farbe und die Undurchsichtigkeit bedingt. Je steiler die Ränder des Geschwüres abfallen oder je mehr der anfängliche Substanzverlust einer Lochwunde gleicht, desto wahrscheinlicher ist die Bildung von ausgedehntem Narbengewebe. Sehr häufig aber wird die Heilung gar nicht sofort nach Beginn der Bildung eines Geschwürs eingeleitet. Dasselbe greift vielmehr in die Tiefe, bis sich die Descemet'sche Haut vorbuchtet, auch diese endlich einreisst, sofort die Iris an die Wundöffnung tritt und die Linse nach vorn rückt. Auf diese Weise hat sich nach und nach derselbe Zustand eingestellt, als wenn gleich von Anfang an ein Substanzverlust durch die ganze Dicke der Hornhaut gegeben gewesen wäre. Nur sehr kleine Substanzverluste können unmittelbar verheilen, da die nach dem Abfluss des Kammerwassers etwas gefaltete Hornhaut gerade hinreicht, die Berührung der Wundränder zu vermitteln. Bei mässig grossen Durchbrüchen heilt nur die Iris in einem kleinen Abschnitt in die Wundöffnung ein und bildet, nachdem sich eine Hornhautnarbe hergestellt, eine vordere Synechie. Grössere Durchbrüche aber bedingen, dass sich die Iris in ihrem ganzen Umfang anlegt, sofort eine parenchymatöse Iritis sich einstellt, die vordere Fläche der Regenbogenhaut mit Exsudat und Granulationen bedeckt wird und endlich die Verletzung unter der Bildung eines Hornhautstaphyloms zur Heilung kommt. So ungünstig dieser Ausgang für das Sehvermögen und in Bezug auf das kosmetische Interesse ist, so wird er doch noch von dem übertroffen, welcher sich nach ausgedehnten Quetzschungen, nach Schusswunden etc. einstellt.



Hier vereitert die ganze Hornhaut bis auf ihren Randtheil, den wir als reizungsunfähig schon kennen gelernt haben, es tritt der Inhalt des Bulbus aus und der Augapfel geht phthisisch zu Grunde.

Quetschungen und sonstige schwere Verletzungen der Sklera treffen immer zugleich die tiefen, gefässreichen Organe des Bulbus, so dass von letzteren meist eine destruktive Entzündung ausgeht, die Verletzung der Lederhaut selbst aber nicht weiter in Frage kommt. In einzelnen Fällen tritt, abgesehen von dem später zu besprechenden Vorfall der Linse, ein Vorfall der Iris ein. Es klemmt sich ein Theil derselben zwischen die Wundränder in Form eines kleinen Wulstes vor und kann zuweilen sich zu einer blasigen Erhebung umgestalten, wobei sich die umgebende Skleralparthie staphylomatös ausdehnt. Die Pupille selbst ist dabei bedeutend verzogen und die Iris auf der der Skleralruptur entsprechenden Seite ganz verschwunden, die entgegengesetzte Parthie der Regenbogenhaut übermässig in die Breite ausgedehnt. Meist wird der Bulbus atrophisch, selten behält er seine Form, noch seltner ein geringes Sehvermögen. Vorfälle der Iris stossen sich oft auch brandig los, doch geht der Brand nicht weiter, als bis zu dem Theil, der in der Wunde liegt. Ist bei Risswunden der Sklera zugleich eine Trennung der Aderhaut, der Retina und der Membrana hyaloidea zugegen, so bildet sich ein Vorfall des Glaskörpers. Ist die hyaloidea nicht mit verletzt und berstet sie auch nachträglich nicht durch die Kontraktionen der Bulbusmuskeln, so bleibt der Glaskörper in seiner normalen Lage. Bei kleinen Wunden tritt die Bindehaut dem massenhaften Vortreten der Vitrina entgegen. Solche kleine Glaskörpervorfälle sind wenig gefährlich, da sie nach Heilung der Wunde in der Lederhaut zusammenschrumpfen. Grössere Glaskörpervorfälle werden in Folge des Luftzutritts in eine trübe, schmierige Masse umgewandelt, auf deren Oberfläche sich ganz dünne, gleichmässig nach dem Rande hinziehende Häutchen zeigen. Bald trübt sich auch die Masse durch das Exsudat, das von der Wundöffnung ausgeht, und von dem Rande nach der Mitte hin den Prolapsus infiltrirt, wodurch sein eitriger Zerfall eingeleitet wird. Nach der Losstossung schliesst sich dann die Wunde durch Narbengewebe, vorausgesetzt, dass nicht in andern Membranen sich unterdess eine deletäre Entzündung entwickelt hat. Ist die Wunde der Hülle des Bulbus sehr gross, so bleibt es nicht bei dem ursprünglichen Vorfall der peripherischen Schichten der Vitrina, sondern es rücken aus dem Centrum immer neue Massen nach und der Bulbus fällt endlich zusammen. In den günstigsten Fällen, wenn sich weder Apoplexien ex vacuo, noch Entzündungen einstellen, kann sich der Defekt durch eine dünnere Flüssigkeit ersetzen und der Bulbus wieder gefüllt werden.



Erschütterungen der Iris haben sehr häufig Einrisse in diese Membran zur Folge. Manche Autoren leiten die Mydriasis paralytica, die man gewöhnlich als eine traumatische Lähmung der die Pupille verengernden Nerven auffasst, von kleinen radiären Einrissen in den Pupillarsaum ab. Für manche Fälle mit zugleich bestehendem Bluterguss in die vordere Kammer mag dieses allerdings gelten; für andere ist es nicht recht wahrscheinlich, da ein zerrissener Sphinkter pupillae nicht gut verheilen kann, indem der Dilatator die Wundränder immer auseinander zieht. Ferner sieht man auch zuweilen die paralytische Mydriasis ohne Spur eines Blutergusses auftreten und nach wenigen Tagen wieder allmählig abnehmen. Einrisse in der Breite der Irisebene zwischen Pupille und Ciliarmuskel finden sich nach eingedrungenen fremden Körpern, Splintern etc. Sie unterscheiden sich kaum von den schon früher besprochenen Schnittwunden, verheilen entweder per primam, oder überhäuten, indem sie eine zweite Pupille zurücklassen. In Folge von Erschütterungen kommen quere Einrisse in der Breite der Iris selbst seltener vor. Es erklärt sich dieses daraus, dass die Pupillarzone nicht entsprechend wie die Ciliarzone angeheftet ist und beide zusammen als fixirte Punkte der Regenbogenhaut in ihrer Breite nicht leicht anspannen und durchreißen können. Ferner ist die Iris selbst viel zu dicht gewebt, als dass sich derartige Zufälle oft ereignen könnten, dagegen findet der Ciliarrand der Iris in dem Ligamentum pectinatum, in der Verbindung mit den Ciliarfortsätzen und in der Descemet'schen Haut eine nur sehr schwache Stütze. Diese Verbindung reisst denn auch sehr häufig nach Schlägen auf den Bulbus ein und es wird die Iris in einem grössern oder kleinern Bogen von dem Ciliarmuskel losgetrennt. Die Rissfläche an dem letzteren ist immer rauh und zackig, voll von vorspringenden, mehr weniger spitzen Erhabenheiten und stets rostgelb bis rostbraun gefärbt. Fasrige Textur ist nach Stellwag in jenen Erhabenheiten nicht zu entdecken, sondern sie bestehen aus granulirter Substanz mit geschrumpften Blutkörperchen und Pigmentmassen. Die Ciliarfortsätze bleiben normal, da mit diesen die Iris nur durch Gefässe zusammenhängt, wohl aber ist das vordere Ende des Ciliarmuskels streckenweise von der Wand des Schlemm'schen Kanals getrennt. Das Aufhängeband der Iris ist nicht mehr aufzufinden, die entsprechende Grenze der Descemet'schen Haut endet hier mit einem weissgrauen, durch Pigmentmetamorphosen des ergossenen Blutes gefärbten Rande.

War der Bogen, in welchem die Iris sich getrennt hatte, sehr klein, so kann sich der Spalt durch die aus dem Bluterguss abgesetzten Fibringerinnensel wieder schliessen, häufig aber bleibt eine spaltförmige Pupille bestehen, in welcher der ehemalige abgerissene Irisrand etwas



umgeschlagen und überhäutet ist. War jedoch die Regenbogenhaut über ein Drittheil oder über die Hälfte abgerissen, so kann sich das losgetrennte Stück durch die circulären Fasern nicht mehr in der normalen Ebene gespannt erhalten. Die Längsfasern verkürzen sich daher und das Stück faltet sich oder dreht sich sogar zu einem Strang zusammen. Durch Exsudat und den festen Antheil des ergossenen Blutes kleben die gefalteten Parthien aneinander und bilden einen grauen, braunen oder gelblichen Wulst oder Strang, in welchem ausser zurückgebliebenen einzelnen Pigmentzellen der Uvea die Muskelfasern, Gefässe und Nerven der Iris atrophisch untergegangen sind. Die neue Pupille ist also durch dieses atrophische Stück von der normalen getrennt und einer aktiven Reaktion nicht mehr fähig, dagegen nimmt sie allerdings an dem Spiel der normalen Pupille Theil, wenn letzterer Muskelfasern so viel Kraft haben, mechanisch an dem Strang zu ziehen. Bei grosser Länge desselben, in Fällen wo das abgetrennte Stück wenigstens die Hälfte des Ciliarumfangs der Iris betraf, wird jedoch auch dieses Verhältniss nicht mehr Statt haben können: der Strang wird seiner eigenen Schwere folgend nach abwärts sinken und, wenn die Losreissung am obern Umfang geschah, die normale Pupille verengern oder ganz verlegen, wenn am untern Umfang, dieselbe erweitern. Einzelne Beobachter haben zwar gesehen, dass die neue Pupille auch eigene Reaktion besitze: zufolge unsrer Darstellung ist dieses jedoch nur dann denkbar, wenn der Riss ziemlich schmal und in dem abgetrennten Stück nicht alle Muskelfasern atrophisch zu Grunde gegangen sind.

In manchen Fällen kommt es vor, dass ausser dem Losreissen der Iris vom Ciliarbände auch noch eine Trennung der Breite nach bis zur Pupille erfolgt. Daraus resultirt ein sehr grosses Colobom, vorausgesetzt, dass nicht, wie überhaupt in den genannten Fällen, eine plastische Entzündung erfolgt, welche normale und neue Pupille durch Membranen verlöthet.

Zuweilen ist die Iris in ihrem ganzen Umfange von dem Ciliarkörper losgetrennt worden. Sie fällt dann in Form einer häutigen Masse in den Kammerraum und wird entweder vollständig aufgelöst, so dass man nach der Resorption des Blutergusses auch nicht eine Spur von ihr findet, oder sie wird mit Bluteoagulis und Exsudatfetzen zusammengeballt als kleiner, schwärzlicher, brauner oder grauer Klumpen an irgend einer Stelle der Kammer angeheftet vorgefunden. Diese *Iridemia traumatica* ist nicht zu verwechseln mit der Einstülpung der Iris nach hinten hin, wie sie I. A. Schmidt und v. Ammon an den Leichen solcher Selbstmörder, die sich den Schädel zerschmetterten hatten, als Folge einer Drehung des Glaskörpers sammt der Linse nach oben beobachtet haben. Wir werden bei den Schussverletzungen die hieher gehörigen Sektionsbefunde mittheilen.



Wunden mit Substanzverlust sind in der Iris sehr selten, da abgesehen von den operativen Verletzungen nur unter eigenthümlichen Verhältnissen ein Theil der Iris aus dem Auge entfernt werden kann. Ihre Folgen sind dieselben, wie bei den Schnittwunden der Iris.

Trotz der öfteren traurigen Folgen für das Sehvermögen, z. B. Blutungen in die tiefern Organe, Bildung von Catarakten, destruktiven Entzündungen, bleiben doch in zahlreichen Fällen nach der Resorption des Blutergusses ausser den durch die Missgestaltung des Diaphragma's selbst bedingten Störungen die übrigen Organe des Bulbus normal. Dass nach so schweren Erschütterungen des Bulbus nicht noch häufiger eine deletäre Entzündung auftritt, scheint uns darin seinen Grund zu haben, dass nach Zerreissungen am Ciliarmuskel dieser selbst einen Theil seiner Spannkraft einbüsst und dadurch ein wesentlicher Faktor, durch Steigerung des intraocularen Druckes die Gefahr der Entzündung zu vermehren, aufgehoben ist.

Eine ganz eigenthümliche, erst in den letzten Jahren genauer studirte Veränderung ist die Bildung von *Iris cysten* nach Verletzungen. Man hat sie entweder nur nach einfachen Hornhautwunden, oder nach penetrirenden Wunden mit Verletzung oder Einklemmung der Regenbogenhaut selbst entstehen sehen. Im Allgemeinen stellen sie runde oder ovale, durchsichtige oder halbdurchscheinende, stellenweise durch Pigmentablagerungen braun oder schwärzlich gefärbte Blasen vor, viel seltener ist die Blase weiss und undurchsichtig. In den ersteren Fällen ist die Wand der Blase dünn, zart, leicht zerreisslich, in den letztern ist sie hart, fibrös, knorpelähnlich. Bei dem Einstechen fliesst entweder der ganze Inhalt sofort aus, oder auch nur ein Theil desselben, da die Cyste selbst in mehrere einzelne Fächer getheilt sein kann, welche nicht mit einander communiciren. Die Flüssigkeit ist entweder ganz dünn und hell, seltener hat man sie bräunlich gefärbt und mehr einem Geleé ähnlich gefunden. Uebrigens ist ausser der Farbe und der Consistenz noch nichts über dieselbe bekannt geworden, da es noch nicht gelungen zu sein scheint, das Liquidum bei der Operation der Cysten aufzufangen und mikroskopisch oder chemisch zu untersuchen. Die Wand selbst besteht, wie es scheint, aus dem Irisgewebe selbst: man findet ausser fasrigem Gewebe nur fettige und Pigmentmoleküle, an der innern Wandfläche hat man einen Epithelüberzug nicht entdecken können.

Nach dem Gesagten ist es sehr wahrscheinlich, dass die Cyste der Iris nicht eine besondre Neubildung ist, sondern dass sie unmittelbar aus dem Bindegewebe der Iris hervorgeht. Es ist möglich, dass sie aus einem Oedem der Stromazellen sich entwickelt, welche allmählig durch mehr weniger ausgebreitete Rarefaktion ihrer Wandungen zu einer vielfächerigen oder einkammerigen Cyste entarten. Die ganz langsame und schmerzlose Entwicklung häufig erst längere Zeit nach



einer Verletzung schliesst die Entstehung aus einem entzündlichen Produkte aus. Dass kleine nicht nachweisbare Zerreiassungen des Irisparenchyms die Grundlage der späteren Ausdehnung bilden, ist mit Sicherheit auch in den Fällen anzunehmen, in denen eine Zerrung der Iris z. B. nach einer Hornhautwunde hin nicht vorhergegangen war. Mit dem weitem Wachsthum der Cyste wird der Epithelüberzug der vordern Irisfläche nach vorn, die Uvea dagegen nach hinten gedrängt, überdiess das Pigment auf der äussern Wandfläche hier und da angehäuft. Die Muskelfasern werden zur Seite oder mehrfach übereinander geschoben, in ihrer grössern Masse gehen sie jedenfalls sogar atrophisch zu Grunde. Durch den zurückgebliebenen Rest von Muskelfasern wird die Form der Cyste bestimmt, welche deshalb nicht selten durch einen medianen Streifen in zwei Lappen getheilt ist.

Erschütterungen, Quetzschungen und Risswunden der Aderhaut bedingen zunächst die schon besprochenen Blutungen. In den meisten Fällen wird durch sie eine hochgradige suppurative Entzündung erzeugt, in welcher das ganze Aderhautstroma zu Grunde geht und endlich Atrophie des Bulbus eintritt. Doch kann selbst bei bedeutenden Zerreiassungen und geöffnetem Bulbus ausser der brandigen Losstossung der prolabirten Theile sich die Entzündung begränzen und die Form des Augapfels nahezu erhalten bleiben. Zerreiassungen der Choriodea ereignen sich endlich auch, ohne dass die Sklera berstet. Sie verheilen durch Bindegewebe und werden als linienförmige oder spaltartige Oeffnungen, durch welche die weisse Farbe der Sklera durchschimmert, im Augenspiegelbilde erkannt.

Das anatomische Substrat der Erschütterung der Netzhaut ist noch durchaus dunkel. Es liegt zwar auf der Hand, dass in manchen Fällen Blutungen die Ursache der Erblindung sein werden, doch reicht diese Erklärung durchaus nicht für alle Fälle hin. Wenn durch den blossen Luftdruck oder durch den Blitz vorübergehende Blindheit bedingt wurde, so ist eher eine unbedeutende Störung in dem Zusammenhang der lichtempfindenden Elemente, vielleicht auch nur eine Schwingung der in den Stäbchen und Zapfen enthaltenen Flüssigkeit anzunehmen. Wie die blosser Commotion des Gehirns, die in der Leiche keine anatomischen Merkmale zeigt, von der Contusion dieses Organs, bei der sich Blutaustritte und zerquetschte Nerven-elemente finden, streng genommen unterschieden werden muss, so ist auch die Commotio von der Contusio retinae zu trennen. Bei ersterer kann unter Umständen das Organ sehr bald wieder zur Norm zurückkehren, in andern Fällen durch stärkere Bewegung dauernde Molekularstörung eingetreten sein, ohne dass der Augenspiegel oder das Mikroskop eine Veränderung nachzuweisen vermöchte. Losreiassungen der Netzhaut von der Aderhaut sind trotz ihrer lockern Verbindung nicht gut denkbar, da der Glas-



körper das Ausweichen nach innen nicht gestattet, während, wenn dieser fehlt, sich die Aderhaut zugleich von der Sklera ablöst. Die bekannten Netzhautablösungen sind demnach immer mit Ausnahme der bei den Blutungen angegebenen Fälle Folgeprodukte einer Retinitis. Als Folgen traumatischer Entzündung kommen indess auch sie selten vor, da das Exsudat meist die Gestaltung des Eiters annimmt und Iridochorioiditis zugleich mit vorhanden ist.

Die Erschütterungen des Krystallkörpers tragen wahrscheinlich auch bei kleinern Verletzungen, z. B. beim Eindringen fremder Körper, zur Bildung eines Totalstaars bei. Grössere Wunden der Linse und Quetzschungen können isolirt nicht vorkommen und ist bei derartigen Fällen überhaupt die Veränderung der Linse nur von sehr untergeordneter Wichtigkeit. Es bleiben uns daher an dieser Stelle nur die Dislocationen der Linse zu besprechen übrig. Abgesehen von den Fällen, wo durch eine grosse Hornhautöffnung, sei diese primär durch die Verletzung oder nachträglich durch die Suppuration bedingt, der Krystallkörper sammt dem Glaskörper austritt und der Bulbus sofort zusammenfällt, handelt es sich hier nur um die Dislocation der Linse bei ungeöffnetem Bulbus oder bei dem Vorhandensein eines blossen Skleralrisses. Entweder reisst die Zonula ringsum ab und stellt dann später an dem Ciliartheile einen weissen, mit Exsudat besetzten Saum vor, oder sie reisst nur zum Theil. In letzterem Fall bleibt die Linse in der hintern Kammer, ist aber leichter beweglich und senkt sich unter Umständen nach unten. Ist die Zonula vollständig getrennt, so tritt die Linse in die Vorderkammer oder sie begibt sich, wenn die Iris und die Sklera am Hornhautrande einreisst, durch diese Oeffnung unter die Bindehaut. Was das Schicksal der dislocirten Linse betrifft, so hat man sie mit Ausnahme weniger Fälle immer in unverletzter Kapsel eingeschlossen gefunden und diess ist auch der Grund, warum sie häufig lange transparent bleiben kann. Nur pflegt sie im Dickenmesser, zuweilen auch im Umfang, abzunehmen. Andere Male erleidet sie allerdings den Prozess der Erweichung, endlich erregt sie eine suppurative Entzündung und setzt dadurch den Bestand des Bulbus in Gefahr. Ist die Linse nach gespaltener Vorderkapsel in die vordere Kammer getreten, so erweicht sie zum Theil und wird resorbirt, zum Theil bildet sie eine verkalkte Masse. Dadurch, dass die einzelnen Linsentheile aufquellen, d. h. ihre Fasern sich sehr stark kräuseln, die Contouren unregelmässig werden und die Kerne als kugelige Körper austreten, wird ein mechanischer Reiz auf die Iris ausgeübt und somit häufig deren Entzündung eingeleitet. Wird der Krystallkörper nur theilweise von seinen Verbindungen getrennt, so bleibt er oft ganz durchsichtig, andere Male bildet sich ziemlich acut eine Trübung und zwar merkwürdigerweise in der Form des Schichtstaars aus.



Der Glaskörper verhält sich gegen Erschütterungen, falls sie nicht mit Zerreissungen verbunden sind, ziemlich indifferent. Wenigstens lassen sich anatomische Veränderungen nicht immer in ihm nachweisen. Bei unverletzter Bulbuskapsel sind auch seine Theile keiner grossen Excursionen und Schwingungen fähig und wenn die Sklera und die übrigen Häute geborsten sind, treten so complicirte Verhältnisse ein, dass von den Folgen der Erschütterung in der Vitrina nicht mehr die Rede sein kann. Der Umstand, dass zuweilen längere Zeit nach Schlägen auf den Bulbus die normale Linse in die vordere Kammer dislocirt wird, weist darauf hin, dass Synchysis des Humor vitreus die wahrscheinliche Ursache dieser Dislocation und zugleich die Folge der erlittenen Verletzung war. Ebenso deuten die Skotome, welche der Verletzte zuweilen später wahrnimmt, auf die Möglichkeit der Entwicklung von neugebildeten oder durch Theilung entstandenen Zellen in dem Glaskörper, sodass also die endlichen Folgen zumeist mit den Folgen der einfachen Wunden und des Blutergusses übereinstimmen.

Von den complicirten Verletzungen der Orbita, d. i. des Zellgewebes und der Knochenwände gilt dasselbe in noch höherm Grade, was schon bei den einfachen Verletzungen gesagt worden ist. Da der anatomische Charakter der betreffenden Entzündungen nichts Besonderes darbietet, die einzelnen Fälle übrigens die grösste Mannigfaltigkeit haben, so erfolgt die Besprechung zweckmässiger im speciellen Theile. Nur das erübrigt noch, auf einige sich langsam entwickelnde Affektionen der Orbita aufmerksam zu machen, welche, wiewohl sich der anatomische Beweis nicht führen lässt, doch unzweifelhaft aus der Erschütterung der Orbitalwände und ihres bindegewebigen Inhalts hervorgegangen ist.

Alle diese Affektionen sind Tumoren verschiedner Gestalt, deren gemeinsames Symptom ein sich allmählig entwickelnder Exophthalmus ist. Unter ihnen stehen obenan die wahren Aneurysmen der arteria ophthalmica und die sogenannten Aneurysmen per anastomosin oder cavernösen Blutgeschwülste. Die Anatomie dieser Gefässtumoren unterscheidet sich nicht von der an anderen Körperstellen. Es ist uns sehr wahrscheinlich, dass bei dem Schlag oder Stoss, den die Orbita erlitt, eine theilweise Trennung der Häute einer Gefässwand erfolgte und dass sich daraus die allmähliche Ausdehnung des Gefässrohrs entwickelte. Ferner gehören hieher als Folgen von Erschütterungen Bindegewebsgeschwülste, welche sich im Fettzellgewebe wahrscheinlich aus Bluteoagulis herausbilden und bald mehr fleischähnlich, bald körnig, bald sehnig und bald knorpelartig sind, ihrer genaueren Histologie nach aber noch ganz der Untersuchung entbehren. In demselben Substrat wuchern, vielleicht auf Grundlage einzelner Zerreissungen der Zellgewebswände, einkammerige oder vielfächerige Cysten mit serösem oder consistentem Inhalt, von anfangs kuglicher,



später meist abgeplatteter und langgezogener, schlauchförmiger Gestalt. Die Cysten pflegen fester mit dem Zellgewebe oder dem Bulbus oder der Knochenhaut zusammenzuhängen, als die derben Bindegewebsgeschwülste. Dafür haben sie den Vorzug, dass sie durch Hämorrhagien in ihr Cavum, durch Entzündung und Suppuration eine spontane Heilung zulassen, während der aus Bindegewebe bestehende Tumor zwar oft stationär bleibt, aber niemals vollkommen schwindet. Direkt aus Erschütterung des Knochens selbst oder vielmehr seines Periost's hat man zuweilen Exostosen hervorgehen sehen. Diese bilden die letzten in der Reihe der zahlreichen Tumoren, deren Entstehung erfahrungsgemäss nicht selten mit einem Trauma zusammenhängt.

Erschütterungen der Thränenorgane bedingen vornehmlich Rupturen der betreffenden Wandungen, sei es nur der membranösen Theile oder der knöchernen, also z. B. Frakturen des Thränenbeins. In die allgemeine Besprechung dieser Verletzungen gehört nur das Emphysem, welches sich nach Trennungen dieser Theile, die mit lufthaltigen Knochenhöhlen in Verbindung stehen, unter der Lidhaut, zuweilen auch unter der Bindehaut findet. Der Austritt von Luft unter diese Weichtheile erregt keine Entzündung, vielmehr wird die Luft, nachdem sich die communicirenden Risse wieder geschlossen haben, resorbirt, bei längerem Offenbleiben aber ohne Schaden ertragen.

Schwere Verletzungen der Augenlider endlich, also Zerreißungen, Quetzschungen, Wunden mit Substanzverlust etc. sind trotz grosser Zerstörung und Losstossung von Zellgewebsetsen doch häufig von guter Verheilung gefolgt, so lange nur die Haut der verletzte Theil ist. Ist der Knorpel zugleich mit gequetscht etc., so bilden sich allerdings häufig die bekannten Verbildungen der Lider aus. Eiterungen an den Lidern werden in doppelter Weise gefährlich: einmal, wenn die Fascia tarsoorbitalis zugleich mit verletzt ist und der Eiter Zugang in die Orbita hat, dann aber durch eintretendes Erysipel und Phlebitis, worauf wir später noch zurückkommen werden.

### c. Der Verbrennungsprozess.

So mannigfach auch die hier in Frage kommenden Agentien sein mögen, so lassen sie sich doch unter dem Gesichtspunkte zusammenfassen, dass sie eine Trennung der chemischen Bestandtheile in den Geweben erzeugen. Diese Veränderung der chemischen Constitution ist nahezu dieselbe, mag sie durch einen die normale Körperwärme erheblich übersteigenden Hitzegrad oder durch die rein chemische Anziehungskraft bedingt sein. Die Hitze sowohl als die sogenannten Aetzmittel und von letzteren in gleichem Grade die Säuren und die Alkalien entziehen der organischen Substanz Wasser; die Hitze dadurch, dass sie dasselbe in Dampfform verwandelt, die Alkalien und Säuren



dadurch, dass sie des Wassers als ihres eigenen Lösungsmittels bedürfen. Abgesehen von dieser Wirkung haben sie deshalb einen zerstörenden Einfluss, weil sie das Eiweiss in dem organischen Gewebe coaguliren, wie diess namentlich die mineralischen Säuren thun. Durch die Einwirkung der Wärme etc. bleibt es aber oft nicht bei der blossen Coagulation, die geronnene Masse wird unter Umständen sofort verbrannt, wobei sich brenzliche Stoffe in Gasform entwickeln und der Rest als thierische Kohle zurückbleibt oder sie wird sonst wie chemisch zerlegt. Damit ist eigentlich die Wirkung der Hitze und der chemischen Agentien zu Ende. Was nun folgt, ist die Reaktion, welche der Organismus auf den verletzten Theil ausübt, da dieser die ihm fremd gewordene Substanz, mag diese nun ein blosses Coagulat oder ein wirklicher Brandschorf sein, zu entfernen strebt. Wir haben also eine primäre und eine secundäre Wirkung. Complicirt werden die Verhältnisse noch, wenn der ätzende oder brennende Körper noch nachträglich auf dem verletzten Gewebe liegen bleibt und mechanisch wirkt, oder dadurch dass er mit den Proteinstoffen eine chemische Verbindung eingeht, wie z. B. Salpetersäure sich in Pikrinsalpetersäure umwandelt. Durch diese chemische Verbindung wird manchmal die Farbe des verbrannten Theils bedingt, die bei der genannten Säure gelb ist, anderemale rührt die Färbung von der Ausscheidung eines Theils des ätzenden Mittels her, z. B. bei dem salpetersauren Silber, wo sich Silber oder Silberoxyd als schwärzlicher Niederschlag abscheidet. — Ganz analog scheint der elektrische Strom zu wirken, insofern er durch Zerlegung des Wassers in seine Elemente und durch Coagulation des Eiweisses die Constitution des organischen Gewebes verändert.

Die Einzelfälle zeigen allerdings ganz erhebliche Unterschiede, die von dem Wärmegrad, von der Concentration des chemischen Mittels und endlich von der Zeitdauer der Einwirkung abhängig sind. Ein weiterer Grund, die Kraft des zerstörenden Mittels zu mindern, liegt bei dem Auge in den rasch hervorbrechenden Thränen, durch welche ein grosser Theil der Wärme gebunden und dem Aetzmittel ein Theil seiner nothwendigen Verdünnungsflüssigkeit geliefert wird. Begreiflicherweise können an dem Auge nur Verbrennungen seiner äussern Schutzorgane, der Lider und seiner Hüllen an dem vordern Bulbusdrittheil, also der Binde- und Hornhaut, sehr selten der Sklera vorkommen. Tiefer gehende Verbrennungen sind nothwendigerweise mit dem Tode des Gesamtorganismus verbunden oder vielmehr sie ereignen sich erst nach dem Aufhören des Lebens und bilden also kein Objekt des Arztes. Wenn Aetzmittel auf die innern Membranen des Bulbus wirken, so geschieht diess nur zu therapeutischem Zwecke und setzt diess einen vorhergegangenen Prolapsus, z. B. der Iris, der Aderhaut und des Glaskörpers voraus.



Die leichtesten Grade der Verbrennung, z. B. durch verdünnte Säuren, durch Alkohol, durch reizende Dämpfe etc. gehen für die Cutis der Lider wirkungslos vorüber; für diese bedarf es schon des heissen Wassers, eines heissen Metalls, um eine intensive Röthe und Abhebung der Epidermis zu erzeugen. Dagegen ist die *Conjunctiva* schon bedeutend empfindlicher, sie reagirt auf jene sonst schwachen Mittel durch eine höchst acute Hyperämie, ganz ähnlich der bei der Anwesenheit eines fremden Körpers. Die Bindehaut der Lider wird gleichmässig roth, wodurch die einzelnen Gefässe weniger sichtbar und die Züge der Meibom'schen Drüsen verdeckt werden, die Papillen schwellen an, aus dem turgescirenden Bindehautsack treten die stark injicirten Gefässe der Bulbusbindehaut hervor und werden sehr schnell bis in den *Limbus conjunctivae* hinein eingespritzt, rings um die Hornhaut markirt sich der rosenrothe Gefässkranz der episcleralen Gefässe. Ist durch den Thränenstrom das reizende Mittel hinreichend verdünnt oder fortgeschwemmt, sind die reizenden Dämpfe oder der Alkohol verflüchtigt, so geht die Hyperämie sofort wieder zurück und der normale Zustand tritt ein. Nur durch die anhaltende Wirkung dergleichen Stoffe z. B. bei Arbeitern in chemischen Fabriken und in Apotheken, bei Kloakenreinigern etc. stellt sich ein chronisch gereizter Zustand in Form des Catarrhs oder einer leichten Blennorrhoe her. Nach rückwärts schliessen sich also jene oben genannten chemischen Agentien einer Unmasse reizender Schädlichkeiten und den Metallsalzen in derjenigen Verdünnung an, wie wir sie zu therapeutischen Zwecken verwenden. Sie bedürfen also keiner weitern Besprechung.

Während das Erythem und die Dermatitis der Lider mit Bildung von mit Serum gefüllten Bläschen und Blasen, als die Folgen leichter Verbrennungen höchst selten zu Nachkrankheiten führen, ist die Verbrennung der Cutis der Lider in ihrer gesammten Dicke von so bedeutender Verschorfung und Losstossung gefolgt, dass ein Theil der Cutis, des subcutanen Zellgewebes und selbst des Knorpels verloren geht. Der Rest schrumpft dann zusammen und der Substanzverlust wird durch eine harte, strahlige, stellenweise geröthete Verbrennungsnarbe ersetzt, welche, da die Lider nicht wohl isolirt von der Schädlichkeit getroffen sein können, sich nach der Stirn, nach der Wange, der Nase, der Schläfe zu fortsetzt und eine bedeutende Entstellung und Verziehung der Theile zu Folge hat. Im ersten Falle verliert das Lid nur seine Beweglichkeit, behält aber insoweit noch seine normale Lage, dass der Bulbus seiner Schutzdecke nicht beraubt ist. Gewöhnlich wird es partiell oder total nach aussen umgestülpt, und zwar kommt das Ektropium auch bei kleinen Narben leicht am untern Lid zu Stande, während die grössere Breite des obern Lides mit seiner mehr gefalteten Hautdecke schon umfänglichere Substanzverluste erträgt, ehe es zur



Umstülpung kommt. Die nächsten Folgen des Ektropiums sind continuirliches Thränenträufeln, Schwellung der Bindehaut, stete Reizung und Entzündung der Hornhaut mit Vascularisation und Bindegewebswucherung auf derselben. In anderen Fällen ist statt einer Erweiterung der Lidspalte eine Verengerung derselben die Folge der Verbrennung, wenn z. B. an der äussern Commissur eine auf beide Liddecken übergreifende Narbe die Lider nach aussen zu stark anspannt. Statt dieser einfachen Phimosis wird bei Verbrennungen beider Lider zuweilen durch wuchernde Granulationen eine Verbindung beider Liddecken in Form narbiger sehniger Streifen gebildet und so ein Anchyloblepharon hergestellt, welches fast immer wegen gleichzeitiger Verbrennung der Bindehaut mit Symblepharon verbunden ist. Seltner hat man eine faltenartige Verschiebung der Hautparthie auf dem Nasenrücken nach Verbrennungen entstehen sehen, womit die als *Epicanthus* bezeichnete Form gegeben ist.

Die Wirkung ätzender Stoffe oder geschmolzener Metalle auf die Bindehaut erzeugt einen Brandschorf, der nach der Fläche und Tiefe hin je nach der grössern Masse des verbrennenden Agens und seiner längern Einwirkung sich verschieden gestaltet, immer aber sehr unregelmässig begränzt ist. Die getroffene Parthie sieht zunächst weiss aus und erhebt sich über das Niveau der Bindehaut, das Coagulat zerfällt bald in eine schmierige, breiige, gelbe oder bräunliche Masse. Die Reaktion der Bindehaut besteht nicht bloss in einer Hyperämie mit seröser Schwellung, sondern es wird das ganze Gewebe mit einer derben Masse infiltrirt, blutet leicht und auf die Oberfläche wird eine croupöse Membran abgesetzt. Das Infiltrat, was sich unter dem Coagulum oder dem Brandschorf ergossen hat, treibt diesen in die Höhe und es stellt sich nach dessen Losstossung ein Geschwür her, während das Infiltrat in grosser Ausdehnung schmilzt und in Eiter zerfällt. Die Eiterung wird nachträglich durch die reichlich wuchernden Granulationen unterhalten, bis diese endlich nach mehrfacher Abstossung ihrer Oberfläche sich verdichten, mit dickem Epithel überziehen und nach der Tiefe hin zu einer sehnigen Narbe verschmelzen. Durch die gewöhnlich strahlige Ausbreitung derselben wird der Flächeninhalt des Bindehautsackes verringert, die Lider an den Bulbus angepresst, und da die Narbe zugleich meist in den Tarsus eingreift, dieser verkrümmt und der Lidrand einwärts gebogen, womit der Begriff des Entropiums erschöpft ist. Viel eingreifender sind noch die Folgen, wenn zugleich die Bindehaut des Bulbus angeätzt oder verschorft war. Durch die gegenseitige Berührung zweier Geschwürsflächen verwachsen sie entweder unmittelbar oder durch die sich erhebenden Granulationen miteinander. Nur wenn die verbrannten Flächen sehr gross waren und die Bewegung der Lider und des Bulbus keinen Einfluss auf ihre Verschiebung haben konnte,



bleibt auch nachträglich die Verwachsung eine sehr innige. Häufiger werden die sich gegenseitig berührenden Granulationen zu hautartigen, sehnigen oder fleischigen Massen ausgezogen. Im erstern Falle bestehen diese Brücken nur aus Binde- und elastischem Fasergewebe, welches mit Epithel bekleidet ist, im andern Falle sind noch molekulare Massen, Fett- und Kalkkörnchen beigemischt und das Neugebilde mit Gefässen durchzogen. Diese verschiedenen Formen sind das, was mit dem Gesamtausdruck *Symblepharon anterius* bezeichnet wird.

Die Reaktion der Hornhaut gegen Aetzungen und Verbrennungen hat ebenfalls verschiedene Grade. Die geringsten Grade hat man experimentell an Thieren namentlich durch Höllenstein erzeugt. Dieses Mittel färbt je nach der Stärke der Aetzung sowohl die Inter-cellularsubstanz, als die Hornhautkörperchen weiss, gelb, braun und endlich schwarz. Die Einwirkung wird durch die Thränenflüssigkeit und durch den Lidschluss vermindert, bei offengehaltenen Lidern wegen der zersetzenden Kraft des Lichtes gesteigert. Am interessantesten ist es, dass, wie Flinzer\*) nachgewiesen, eine leichte Touchirung der Hornhautoberfläche eine Trübung bis zur Descemet'schen Haut in der Weise bedingt, dass sie in Kegelform mit der Spitze nach innen zugeht. Die Hornhautkörperchen erscheinen bei durchgehendem Licht bräunlich, bei auffallendem Licht weiss, immer aber etwas dunkler, als die Inter-cellularsubstanz, auch scheinen sie etwas grösser zu sein, als die von dem Aetzmittel nicht getroffenen Körperchen. Bei stärkerer Aetzung erscheint die Trübung streifig, bläulich oder braun gefärbt und sind dann die Hornhautkörperchen nicht mehr aufzufinden. — Bei zufälligen Aetzungen kommen jedoch dergleichen oberflächliche Wirkungen nicht wohl vor. Hier ist das chemische Agens über die ganze Fläche verbreitet und erzeugt, auch bei geringern Graden seiner Einwirkung, eine durch Coagulation bedingte Trübung der oberflächlichen Corneallagen von verschiedener Färbung. Unter chemotischer Schwellung der Bindehaut wird ein seröses Exsudat abgesetzt und die coagulirten Lamellen losgestossen. Die darunter liegenden Schichten erscheinen transparent und es kann sich in günstigen Fällen durchgängig normales Hornhautparenchym bilden, selbst mit transparentem Epithel, während andere-male wolkige Trübungen der Epithelial- oder auch der tiefern Schichten zurückbleiben. Bei stärkerer Einwirkung des Aetzmittels, z. B. einer Säure, ungelöschten Kalkes etc., ist die oberste Lage der Hornhaut entweder trocken, rissig, gelb gefärbt, oder in einen feuchten, weissen Brei verwandelt, darunter kommt eine Lage einfach coagulirter Substanz und dann folgt der noch durchsichtige Rest. Hier beschränkt sich der Reaktionsprozess nicht auf die Losstossung der todten Massen, sondern

\*) De argenti nitrici usu et effectu. Dissert. inaugur. Lipsiens. 1854.



es wird die ganze Hornhaut infiltrirt und meist dringt die Erweichung secundär so tief ein, dass die Descemet'sche Haut zerreißt und die Iris vorfällt. Von diesem Vorfall aus und von den Wänden des Hornhautgeschwürs erheben sich dann Granulationen, welche einen Theil der Hornhaut oder die ganze Fläche in eine leukomatöse Narbe, häufig auch in eine staphylomatöse Hervortreibung verwandeln. Bei den höchsten Graden der Aetzung wird die ganze Dicke der Hornhaut entweder (durch Säuren) trocken verschorft, oder (durch Alkalien) in eine feuchte Masse verwandelt, auch die Descemet'sche Membran hat sich aufgelöst und bisweilen wird unter dem Druck der Bulbusmuskeln die brandige Masse sofort abgetrennt, Linse und Glaskörper stürzen vor und der Augapfel fällt zusammen; nachträglich bilden sich dann die schon genannten Verwachsungen der Bindehaut mit dem geschrumpften Stumpfe aus. Geschieht dieser Prolapsus der Linse etc. nicht sofort, so lässt er wenigstens nicht lange auf sich warten. Die Entzündung ist in diesen Fällen sehr hochgradig, erstreckt sich über den ganzen Bulbus und kann durch die Heftigkeit des Fiebers und der Eiterung, durch Theilnahme der Hirnhäute tödtlich enden.

Die Wirkung der geschmolzenen Metalle ist der geschilderten ganz ähnlich. Nur kommt es häufiger vor, dass trotz grosser Hitzegrade, jedenfalls, weil hier wie bei dem Leidenfrost'schen Tropfen zwischen dem Metall und der vordern Bulbusfläche ein mit Wasserdampf gefüllter Raum erzeugt wird, welcher die sofortige Berührung hindert, man nach Wegnahme des Metalls die Hornhaut ziemlich hell oder nur oberflächlich coagulirt findet. Leider gibt diess nicht die Hoffnung auf eine geringere Entzündung: es entsteht doch gewöhnlich eine parenchymatöse Keratitis, ein Theil der Oberfläche schmilzt und, wenn der Prozess auch nicht in die Tiefe greift, bleibt doch eine intensive Trübung zurück. Den gleichen traurigen Ausgang sieht man, wenn Feuerflammen an die Hornhaut anschlagen, obwohl letztere sofort nach dem Unfall noch gesund zu sein scheint. Gewöhnlich entsteht sogar eine heftige Entzündung der innern Augenmembranen mit Eiterbildung, durch welche der Bulbus von innen heraus zerstört wird. Eine Blasenbildung auf der Hornhaut ist nur sehr selten zu beobachten. Sie setzt voraus, dass der Hitzegrad des verletzenden Körpers nicht über die Temperatur des siedenden Wassers hinausgeht und dass er nicht in zu grosser Ausdehnung gewirkt hat. Das Epithel bleibt entweder bei geringer Coagulation zu weich, oder bei zu starker wird es trocken, kann nun in beiden Fällen der serösen Exsudation nicht Widerstand leisten und reisst an irgend einer Stelle ein, um sich dann später fetzenförmig loszustossen. Es muss also das Epithel eine gewisse, nicht leicht durch die Verbrennung gegebene Consistenz erhalten und elastisch genug bleiben, um das Serum hinter sich unter eigner allmäliger Vorbuchtung



aufzuhalten. Wird das exsudirte Serum zu massenhaft, so reisst die Blase doch endlich ein und ihre Wandungen vertrocknen und lösen sich ab, während vom Grunde her neues Epithel sich erhebt. Ist der Serumerguss mässig, so bleibt die Blase stehen, ihre Oberfläche trübt sich und der Inhalt dickt sich zu Eiter ein. Dadurch wird die Farbe gelblichweiss und die Grösse der Blase geringer, bis sie endlich ganz zusammenschrumpft und, nachdem sich auf dem Boden schon neues gesundes Epithel gebildet hat, fetzenförmig sich ablöst. — Tiefere Verbrennungen verhalten sich ganz so, wie die Zerstörungen durch Säuren, nur dass der trockne, rissige Schorf öfterer, als bei den chemischen Verletzungen, die ganze Hornhaut der Fläche und Dicke nach einnimmt, sodass sofort der Bulbus entleert wird, die nachträgliche Panophthalmitis die Schrumpfung noch vergrössert und sich mächtige, das Lid und den Bulbus zusammenheftende Stränge bilden. Ausser diesem Ausgang bilden sich zuweilen auch bindegewebige Ueberzüge der Hornhaut von dem Randtheil der Bindehaut aus, indem nach der Aetzung beider die Granulationen der Conjunctiva auf die Hornhaut hinüber wuchern und eine rosenrothe, gefässreiche, weichfleischige Masse darstellen. Man kann sie als ein falsches Flügelfell bezeichnen. Es hat nicht die regelmässige Gestalt des wahren Pterygiums, da es auf der Hornhaut bald kolbig, bald concav oder convex abgerundet endet und von einer Hornhauttrübung umgeben ist.

Die Sklera selbst ist durch die conjunctivale Decke sammt dem laxen Zellgewebe vor Verbrennung hoher Grade geschützt. Nur bei sehr intensiven Hitzegraden, wo das geschmolzene Metall den Bulbus wie eine Schale umgibt, kann ein oberflächlicher Theil des Skleralgewebes am Hornhautrand mit den übrigen Organen in einen braunen Schorf verwandelt werden. Aber auch, wenn sie nicht selbst ursprünglich angeätzt ist, geräth sie doch nach der Losstossung der Skleralbindehaut in einen granulösen Wucherungsprozess, der um so sicherer die Bildung von Symblepharen erwarten lässt.

Die Wirkung der Verbrennung auf die tieferen Bulbusmembranen sind, soviel uns bekannt, nur von v. Ammon\*) studirt worden, welcher Gelegenheit hatte, eine unter dem Schutt eines abgebrannten Hauses liegende, mumienartig geschrumpfte Leiche zu untersuchen. Die eine Hälfte des Körpers war fast verkohlt, so dass sich nur der Augapfel der entgegengesetzten Seite exstirpiren liess. Der sogleich anzugebende Zustand desselben lässt voraussetzen, dass die verbrannten Lider und die Gefässhaut, sowie das Fett der Orbita, eine schützende Decke für den Bulbus abgegeben hatten, denn es fand sich die Gestalt und Farbe desselben fast normal, die Sklera weniger, die Hornhaut beträchtlicher

\*) Deutsche Klinik. Nro. 45. 1851.



geschrumpft, letztere fettig, halbdurchsichtig. Nach Durchschneidung der Sklera und Aderhaut trat keine Flüssigkeit aus, die beiden Segmente des Bulbus hingen vielmehr durch einen weissen Wulst zusammen, welcher im Centrum vom Grunde des Auges nach der Linse ging. Er bestand aus der Netzhaut, die sich schlauchartig zusammengefaltet und von der Aderhaut losgetrennt hatte, zwischen sich und derselben einen leeren Raum lassend. Die Netzhaut schien verdickt zu sein, ihre Struktur war nicht mehr nachzuweisen. An dem vordern Ende des Stranges sass die weiche, ganz undurchsichtige, mit der Kapsel fast ganzverschmolzene Linse, deren Struktur nur auf sehr dünnen Durchschnitten an den am wenigsten getrübten Stellen noch nachzuweisen war. Nachdem man den Wulst von der hintern Linsenkapsel getrennt, fand sich in ersterem ein kleiner Rest des Glaskörpers vor, geronnenem Eiweiss ähnlich. Die Aderhaut hing überall der Sklera gleichmässig an; sie war mit vielem dunklen Pigment versehen, ihre Gefässe waren eingetrocknet und durch gelbliche, gewundene Stellen angedeutet\*). Angestellte Versuche mit frischen Kalbsaugen, welche nach und nach wachsender Glühhitze ausgesetzt wurden, ergaben ein ganz ähnliches Verhalten. Nach 8 Minuten war der Bulbus collabirt, beim Durchschneiden erschienen Hornhaut und Sklera der Fläche nach verkleinert, um's Doppelte verdickt, die Linse weich, dick; Netzhaut in eine pulpöse Masse verwandelt, Glaskörper verschwunden, Choriodea etwas geschrumpft. Wurden Glaskörper und Linse allein der Glühhitze ausgesetzt, so war in den ersten Minuten keine Veränderung zu spüren, nach 5 Minuten wurde jener kleiner, ohne sich zu trüben und war nach weitem 4 Minuten bis auf einen kleinen, halb undurchsichtigen Rest geschwunden. Die Linse verwandelte sich nach 3 Minuten in eine kreideähnliche Masse, in der mikroskopisch sich noch Faserbildung erkennen liess.

#### d. Die Wirkung der fremden Körper auf das Auge.

Die fremden Körper bilden den häufigsten Grund der Augenverletzungen. Entweder haften sie je nach ihrer materiellen Beschaffenheit und nach der Kraft, mit der sie an's Auge geschleudert wurden, nur lose an dem Bulbus, sei es an seinem Schleimhautüberzuge, oder an der Hornhaut, oder sie dringen in die Umhüllungsmembranen ein, oder sie durchdringen die Bulbuskapsel vollständig und lagern in irgend einem innern Organe, oder endlich, sie verbergen sich in der Lagerungs-

\*) Aehnlich fand Hölder (Würtemb. Corr. Bl. 31. 1860.) bei zwei stark verkohlten Leichen die Bindehaut als eine weisse, lockere Schicht, die Hornhaut wenig getrübt, die Linsenrindensubstanz undurchsichtig, das Kammerwasser zwar hell, aber an Menge gering, den Ciliarkörper hart geronnen, die vordere Parthie der Netzhaut milchig getrübt und gefaltet, den Glaskörper unverändert, das Zellgewebe der Orbita strotzend von Blut.



stätte des Bulbus, der Orbita. Mag nun der Aufenthalt der fremden Körper sein, welcher er wolle, so trifft die Natur alsbald Anstalt, sie zu entfernen oder sonstwie unschädlich zu machen. An den Hüllmembranen gelingt ihr die Entfernung häufig durch die gesteigerte Thränenabsonderung und die krampfhafte Bewegung der Lidmuskeln, in den wässrigen Flüssigkeiten gelingt ihr es zuweilen durch die Lösungsfähigkeit des fremden Körpers; häufiger aber bedarf es eines entzündlichen Prozesses. Je nachdem nun der letztere mit Eiterbildung einhergeht, oder je nachdem er ein plastisches, der Organisation fähiges Exsudat liefert, wird der fremde Körper im ersten Fall ausgetrieben, jedoch fast immer mit Verlust einiger Gewebstheile und mit Trennung des organischen Zusammenhanges, oder er wird im zweiten Fall umhüllt und als nun nicht mehr schädlicher Faktor zurückgehalten.

Die einfache Wegschwemmung durch die Thränen oder die Auflösung in diesen oder in dem Kammerwasser bedarf keiner weitem Auseinandersetzung. Metallsplitter in der Iris oder der Linse werden zum Theil oxydirt und das Oxyd in die Uvealzellen oder Linsenfasern als orange-gelber oder gelbbraunlicher Niederschlag übergeführt. Auch die Entfernung auf dem Wege der Eiterung ist uns nicht unbekannt, nachdem wir die Reaktionsthätigkeit bei den verschiedenen Wunden kennen gelernt haben. Sie ist dann am günstigsten, wenn der fremde Körper auf demselben Wege zurückkehrt, den er genommen, wenn also die Wunde sich noch nicht hinter ihm geschlossen oder so wenig fest gelöthet ist, dass sie dem Andrängen von hinten her wenig Widerstand leistet, oder wenn derselbe noch so oberflächlich lag, dass nur wenig Gewebsschichten zu durchbrechen sind, um ihn an die Oberfläche zurückzuschaffen. Sie ist am ungünstigsten, wenn er die ganze Dicke der Bulbuskapsel zu durchbrechen hat und wenn solche gefässreiche Membranen durch ihn gereizt werden, welche nicht bloss eine circumscripte Entzündung eingehen, sondern weit über die Stelle des Reizes hinaus in erhöhten Stoffwechsel gesetzt werden und ein so reichliches Blastem liefern, dass sie selbst zerstört werden und die Hülle an irgend einer Stelle gesprengt werden muss, um die Exsudatmassen sammt dem fremden Körper zu entfernen. Wir werden diesen Prozessen und dem gewöhnlichen, deletären Ausgange in Schwund des Bulbus später noch einmal im Allgemeinen begeben.

Hier bleibt uns also vorzugsweise übrig, den Prozess zu besprechen, durch welchen der fremde Körper innerhalb der Organe des Bulbus ohne Schaden zurückgehalten wird. Leider ist der Inkapsulationsprozess histologisch lange noch nicht so untersucht, als er es verdient. Es liegt diess daran, dass derartige bulbi nach dem Tode des Menschen nur selten zur Section kommen und dass Experimente an Thieren sehr schwierig anzustellen sind und noch weniger gelingen, weil ge-



wöhnlich ein eitriges Exsudat, nicht aber das gewünschte geliefert wird. Im Allgemeinen kann man nur sagen, dass es zur glücklichen Inkapsulation einer mässigen, auf die Stelle des Reizes beschränkten, parenchymatösen Entzündung bedarf, welche durch Zellentheilung, in manchen Fällen durch bindegewebige Neubildung, i. e. Granulationsbildung eine organische, sehr selten durch Kalkablagerungen eine anorganische Hülle schafft, in welcher der fremde Körper von allen Seiten umschlossen ruht. Absolut und für's ganze Leben gesichert ist jedoch das Auge trotzdem nicht, häufig ist diese Umhüllung nicht vollständig, so dass der fremde Körper an einer Stelle noch verletzend wirkt, oder das Gesamtvolumen des Körpers und seiner Hülle wird endlich lästig, oder es wird auch die Hülle allmählig aufgelöst. Damit ist ein chronischer Entzündungsprozess gegeben, welcher gewöhnlich durch acute Exacerbationen unterbrochen zerstörend einwirkt; oder es entsteht eine acute Entzündung gleich von vorn herein, die rasch zur Akme führt und mit der eitrigen Ausstossung gerade so endet, als wenn der fremde Körper niemals eingekapselt gewesen wäre.

Ob ein Körper zur Einkapselung fähig sei, richtet sich — abgesehen von der grösseren oder geringeren individuellen Empfindlichkeit des Trägers desselben — nach der Constitution und dem Volumen dieses Körpers und nach der Stelle, wo er lagert. Die grössten Massen werden ohne Schaden in der Orbita ertragen, kleine metallene Körper, insbesondere Zündhütchenstückchen, scheinen merkwürdigerweise öfterer im Glaskörper, als in dem Kammerraume ohne Gefahr zu verweilen, in der Bindehaut finden sich am häufigsten pflanzliche Substanzen eingeheilt, in der Hornhaut, namentlich deren Bindehautblättchen, scheinen sowohl pflanzliche Substanzen, als kleine metallische Körper ihren bleibenden Sitz zu nehmen. Die Iris und die Linse bergen nur selten einen fremden Körper lange, sondern stossen ihn bald in die vordere Kammer aus, wo er nun viel gefährlicher zu sein scheint, als wenn er gleich von Anfang herein seinen Sitz hier genommen hätte. In Betreff der Aderhaut und Retina ist so wenig bekannt, dass ein Festhalten der fremden Körper an dieser Stelle wohl eher der Sklera, als diesen Membranen zuzuschreiben ist. Am indifferentesten scheint die Kohle (Pulverkörner) zu sein, da diese in der Bindehaut und Hornhaut ohne weiteres liegen bleibt. Kalkablagerungen um die fremden Körper hat man nur in den Thränenwegen beobachtet, knöcherne Ablagerungen im Bulbusinnern.

Höchst selten geschieht es, dass der fremde Körper uneingekapselt ohne Schaden in dem Innern des Auges liegen bleibt, z. B. in der vordern Kammer beweglich hier und da anlagert. Merkwürdigerweise hat man dieses bei Augenwimpern, welche bei Gelegenheit einer penetrirenden Wunde in's Auge geriethen, vorzugsweise gefunden.



In der jetzigen Zeit, wo allerwärts an Aerzten kein Mangel und wo es auch dem Aermsten gestattet ist, sich Rath zu erholen, wo die erleichterte Kommunikation es erlaubt, auch spezielle Ophthalmiatriker zu Rathe zu ziehen, kommen Fälle von Inkapsulation, die man doch genau genommen für von dem Patienten vernachlässigte Augenkrankheiten erklären muss, entschieden seltener vor. Die Entfernung des fremden Körpers auf frischer That ist viel leichter möglich, die diagnostischen Hilfsmittel und die operative Technik sind allgemeiner geworden. Nur in einem Organe kennt man erst neuerdings die Einkapselung, und zwar im Glaskörper, denn noch im Jahr 1853 schreibt Stellwag (allerdings nicht ganz mit Recht\*) in seiner auch die ältere Literatur umfassenden Ophthalmologie, dass absolut fremde Körper hier nicht vorkämen. Dieser Umstand ist sehr erklärlich. Hatte vor der Erfindung des Augenspiegels der Verletzte keine Beschwerden von dem Eindringen des fremden Körpers, so glaubte er und der Arzt, derselbe — und es handelt sich fast immer nur um feine Metallsplitter — sei gar nicht eingedrungen, entstand aber eine Entzündung, so war diese fast immer eine deletäre und der fremde Körper verschwand in dem entleerten Exsudate oder blieb in dem atrophischen Bulbus und in beiden Fällen war der Sitz desselben unnachweisbar.

Auf der Bindehaut kommen eingekapselte fremde Körper namentlich in deren Uebergangstheile, besonders in der obern Lidfalte, weniger oft in der Skleralconjunctiva, am seltensten in der straff anliegenden Conjunctiva tarsi vor. Zunächst bildet sich durch den Reiz des fremden Körpers ein Substanzverlust an seiner Lagerstätte aus, welcher die Form eines Geschwürs mit eiterndem Grunde und unregelmässigen Rändern hat und meist grösser ist als der fremde Körper Raum einnimmt. Durch die Eiterung wird derselbe häufig losgetrennt und dann schliesst sich die geschwürige Stelle sehr bald unter Zuzug der benachbarten Bindehaut. Geschieht dieses aber nicht, so erheben sich von den Rändern des Geschwürs unter steter Epithelneubildung und Auswachsen des Bindegewebes Granulationen, welche den fremden Körper ringförmig umgeben, die Oberfläche desselben bedeutend überragen und sich soweit über ihn schliessen, dass nur noch eine enge kraterförmige Oeffnung bleibt, welche den Zugang zu dem fremden Körper und den Ausfluss des eitrigen Sekrets vermittelt, bis auch sie selbst verschlossen ist. Zuweilen werden diese Granulationen, z. B. in der Uebergangsfalte des obern Lides so mächtig, dass sie lappenförmig den Bulbus überdecken und die Lidspalte auseinanderdrängen. Hieher

\*) Carron du Villards und Dupuytren sahen eine Schrotkugel in dem obern Theile des Glaskörpers, von einer trüben Wolke umgeben. Sie war durch den untern Theil der Sklera eingedrungen. Das Auge konnte nur wenig sehen und wurde zeitweise entzündet.



gehören auch manche Fälle der *Encanthis inflammatoria*, indem ein in der Thränenkarunkel oder der halbmondförmigen Falte sitzendes Glassplitterchen etc. in diesen beiden Gebilden eine rege Zellenneubildung einleitet, welche, als einfache entzündliche Schwellung, entweder mit Abscessbildung endet oder in Form polypöser, leicht blutender, von Krusten bedeckter Massen fortwuchert. Es kann nun geschehen, dass auch durch derartige Granulationen hindurch der fremde Körper noch von selbst seinen Ausgang findet, oder dass er in entgegengesetzter Richtung hin getrieben und durch einen Abscess der äussern Lidhaut entleert wird. Geschieht dieses nicht, so organisirt sich in den Granulationen mehr und mehr dichtes Bindegewebe, während die jungen Zellen sich in Epithel umwandeln und die Blutgefässe eingehen. Hiermit ist endlich eine dichte sehnige Kapsel hergestellt. Bisweilen geschieht es, dass in beiden sich gegenseitig berührenden Flächen des Bindehautsackes und der *Conjunctiva bulbi* durch den fremden Körper ein Substanzverlust sich einstellt, dass die aneinander liegenden Geschwürsränder und ihre Umgebung ebenfalls hypertrophiren, durcheinanderwachsen und somit ein *Symblepharon* bilden, welches in seinem Innern eine Höhle mit einem fremden Körper einschliesst. So fand *Stellwag*\*) in einer sehnigen Verwachsung der Tarsalfläche des obern Lides mit der Hornhautoberfläche einen ringsum leicht lostrennbaren, schwarzgefärbten, fibrösen Sack, in dessen Centrum, umgeben von schwarzer, grumöser Masse, ein 3''' langes und 2''' breites Stück Eisenblech lag, welches an der der Hornhaut zugekehrten Fläche durch ein aufsitzendes hanfkorngrosses Stückchen desselben Metalls bedeutend verdickt war.

Ausser dieser Inkapsulation findet in der Bindehaut häufig eine Art falscher Inkapsulation statt. Leichte, wenig reizende Körper werden nämlich im Conjunktivalsack, ohne dass sie eine parenchymatöse Entzündung erregen, dadurch lange zurückgehalten, dass sie unter den Symptomen einer catarrhalischen Conjunktivitis von einer dichten Hülle schleimigen Sekretes, entsprechend dem zähen, fadenziehenden Schleim, der sich häufig im innern Winkel catarrhalischer Augen vorfindet, umgeben werden.

In der Umgegend der durch fremde Körper verunreinigten Wunden der Hornhaut bildet sich, falls das schädliche Moment nicht sehr bald entfernt wird, eine grauweisse oder weissgelbliche Trübung, bedingt durch Absetzung von körnigen, molekularen Massen in der Intercellularsubstanz. Durch dieselben wird zunächst das Hornhautgefüge gelockert und es kann, falls sich diese Erweichung weiter nach vorn erstreckt, die Ausstossung des fremden Körpers dadurch

\*) Die Ophthalmologie Bd. II. pag. 1003. Note 101.



erzielt werden. Dabei ist dann eine Umwandlung des Hornhautparenchyms in Eiterzellen erfolgt. Nicht immer geschieht diese Ausstossung auf dem nächsten Wege gerade durch die darüber liegenden Hornhautlamellen hindurch, häufig senkt sich der Eiter, ohne dass der fremde Körper von seiner Stelle weicht, nach unten und bildet einen Onyx mit seinen Konsequenzen; seltner wird er seitwärts vorgeschoben. In letzterer Weise haben wir noch neulich die Erfahrung gemacht, dass der fremde Körper nicht etwa immer, wie man doch vermuthen sollte, in der Richtung seines spitzen Endes vorwärts geschoben wird. Es handelte sich um einen feinen, fast nur mit der Loupe zu erkennenden, 2—3''' langen Glassplitter, der bei Gelegenheit des Zerschneidens eines Brillenglases einem alten Manne in's Auge gekommen war. Er sass ziemlich tief, in der Richtung von oben nach unten, nach innen vom Centrum der Hornhaut, entsprechend dem innern Pupillarrand bei mittlerer Weite des Sehlochs. Binnen 8 Tagen rückte er unter allmählicher Trübung der über ihm gelagerten Substanz und Zerfall derselben nach aussen, entsprechend dem äussern Pupillarrand. Das dadurch gebildete Geschwür reinigte sich ganz wie jener vorrückte, so dass nur am letzten Tage, als er entfernt wurde, an der äussern untern Ecke ein schmaler, trüber Rest vorhanden war, welcher den fremden Körper einschloss. Letzterer hatte also binnen der angegebenen Zeit mit seiner feinen, schmalen Kante den Weg eines mittlern Pupillardurchmessers zurückgelegt und war dabei immer etwas oberflächlicher gelangt, so dass das Geschwür, welches vollkommen einem Resorptionsgeschwür mit dem reinsten Grunde glich, nach innen am tiefsten, nach aussen am seichtesten war.

Unter den angedeuteten Umständen wird natürlich gar keine Inkapsulation stattfinden. Es sitzt immer der fremde Körper noch so oberflächlich, dass auch eine geringe Menge erweichter Hornhautsubstanz hinreicht, ihn flott zu machen. Sitzt er tiefer, oder hakt er z. B. durch seine rauhe Fläche oder scharfen Rand an einer Stelle fest ein, so unterhält er eine Keratitis parenchymatosa simplex: an der Oberfläche werden immer mehr Theile des Cornealparenchyms in die Verschwärung hineingezogen und an einer Stelle in der Tiefe bildet sich eine Narbenmasse aus, die ihn umschliesst. Diese theilweise Inkapsulirung ist namentlich an dem Hornhautumfange möglich, wo der Limbus conjunctivalis etwas über das Niveau der Hornhaut hervorragt und das Wegschwemmen des fremden Körpers etwas verhindert, überdiess aber auch hier die Stelle ist, wo sich aus der bindegewebigen Struktur des Limbus heraus Granulationen entwickeln, welche einen Theil des fremden Körpers umschliessen, während ein anderer in einem Geschwüre der Hornhaut haftet. Dergleichen Formen sind es, die bei Gegenwart von conjunktivaler Reizung, oberflächlicher Keratitis u. dgl. einem



Conjunktival- oder Cornealherpes ähnlich sehen und wirklich nicht ganz selten, ohne dass man den fremden Körper erkannte, der Voraussetzung einer „serofulösen Ophthalmie“ entsprechend behandelt worden sind.

Die totale Inkapsulirung findet am Cornealrande aus jenen Granulationen heraus statt, welche sich zu einer dicken, über das Hornhautniveau erhöhten, mit Gefässen durchzogenen, bindegewebigen Neubildung umbilden. In dem Hornhautparenchym selbst kann eine bindegewebige Hülle natürlich nicht aus Granulationen hervorgehen. Die Hülle entwickelt sich hier aus der primären Erweichung rings um den fremden Körper, welcher nicht die Eitermetamorphose durchmacht; vielmehr wird manchmal ein Theil der molekularen Masse resorbirt und nur der dicht an dem fremden Körper anliegende Theil organisirt sich zu einer ständigen, dem Sehnenfleck am meisten verwandten Trübung. Häufig wird auch in grösserem Umfange die Hornhaut durch epitheliale oder parenchymatöse Trübungen verändert sein, oft auch wird sich eine vordere Synechie damit vereinen. Die inkapsulirende Substanz im Cornealgefüge selbst besteht aus neugebildeten Hornhautblättern, bei denen aber die Intercellularsubstanz durch molekulare Körner, zuweilen auch durch Nester von fettigem Detritus und Kalkkörnern, sowie den Resten alter Gefässe getrübt ist. Sie geht ohne scharfe Grenzen in das normale Hornhautgewebe über und ist demnach nicht eine Kapsel im wirklichen Sinne dieses Wortes. Das Epithel ist trübe und die Bowmann'sche Schicht pflegt zu fehlen.

Eine Inkapsulirung kann auch dann noch, wiewohl selten zu Stande kommen, wenn sich bereits ein Onyx oder sogar in Folge eines begleitenden iritischen Prozesses ein Hypopium gebildet hat. Doch muss die Eiterabsonderung noch sehr mässig sein. Der Eiter unterliegt dann der Resorption und das um den fremden Körper liegende erweichte Exsudat verdichtet sich unter dem Rückgang der entzündlichen Erscheinungen zu narbigem Gefüge.

In dem Kammerraum und dem Irisgewebe setzt die Inkapsulirung die Bildung eines nur geringen entzündlichen Produktes voraus, da grössere Mengen desselben, welche als massiges Hypopium auftreten, immer zur Berstung der Hornhaut und Ausstossung des fremden Körpers führen. Lag der fremde Körper in der vorderen Kammer frei, so hat man das Exsudat in Form weissgelblicher Flocken auf denselben niederfallen sehen, bis er vollständig eingehüllt war und die entzündliche Reizung der Iris von selbst nachliess. Es ist nicht gewiss, ob das Exsudat allein von dem Stroma der Iris oder auch durch Wucherung der Epithelzellen der Descemet'schen Haut geliefert werden kann.

Anderemale scheint sich die Hülle aus dem festeren, gerinnungsfähigen Antheil eines mässig entwickelten Hypopiums bilden zu können, welches



sich nach der Resorption des dünnen, eitrigen Antheils in Bindegewebe umwandelt. In der Iris selbst wird ein fremder Körper wahrscheinlich unter Entwicklung von papillösen Auswüchsen eingekapselt, wobei das Irisgewebe nahezu seine Integrität behält. Anderemale, und zwar häufiger, findet die Inkapsulirung nach langdauernder Entzündung der Regenbogenhaut statt, und es ist dabei das Irisgewebe atrophisch geworden, die Pupille geschlossen, der Kammerraum durch bindegewebige Stränge verkleinert, also ein für das Sehvermögen des Verletzten höchst ungünstiger Ausgang herbeigeführt worden, namentlich da neue Entzündungsanfälle bis zur vollständigen Atrophie des Bulbus nicht ausgeschlossen sind.

In der Linse findet eine eigentliche Inkapsulation nicht statt, doch werden nicht selten nach Schliessung der Kapselwunde Metallstücken zurückgehalten, während die cataraktösen Linsenmassen eine eigenthümlich gelbbräunliche Färbung annehmen, die von einem Theil gelösten Metalloxydes herrührt.

Ebenfalls noch nicht genügend untersucht ist der Inkapsulationsprozess in dem Glaskörper. Vielleicht kommt die Hülle um den fremden Körper zuweilen aus dem Blutcoagulum zu Stande, das ihn in der Vitrina schwebend erhält. Ganz gewöhnlich aber senkt er sich an die tiefste Stelle des Bulbus zu Boden. War der fremde Körper klein, z. B. ein feiner Metallsplitter, so schliesst sich hinter ihm der Gang ohne Weiteres wie bei einer einfachen Stichwunde. War er grösser, so bilden sich in der Richtung dieses Weges membranöse Gerinnungen. Der fremde Körper selbst bleibt bisweilen, höchstens von einer ganz leichten Trübung umgeben, ohne weitere Kapsel liegen und bedingt auch so nicht nothwendig eine spätere Entzündung. Die eigentliche Einkapselung bildet sich aus dem Glaskörper selbst heraus, indem dessen Masse in der nächsten Umgebung des fremden Körpers sich in schalenförmige, wahrscheinlich aus ganz feinen Häutchen bestehende Membranen differenzirt, ohne dass dabei die Netzhaut selbst irgend welche Veränderung erleidet. Doch kommt nicht in allen Fällen diese Art der Einkapselung zu Stande. In andern Fällen wuchert nämlich von der Netzhaut aus eine bindegewebige, circumscripte Neubildung hervor, welche die Membrana hyaloidea durchbricht und sofort den fremden Körper einhüllt. Hiermit hat dann der Prozess sein Ende erreicht. Zuweilen aber erfolgt die Einhüllung nicht sofort, sondern die Neubildung schiebt den fremden Körper vor sich her nach dem Centrum des Glaskörpers zu und die Einkapselung erfolgt erst nachträglich. Es ist möglich, dass in letzteren Fällen durch den starken Zug der Neubildung eine Netzhautablösung zu Stande kommt. Ob ein Glaskörper mit fremdem Inhalt nicht leichter der Verflüssigung verfällt, als ein gesunder, ist noch nicht erwiesen, aber sehr wahrscheinlich.



Ueber die Inkapsulation in den noch nicht genannten Bulbusmembranen wüssten wir wegen der Seltenheit solcher Fälle keine allgemeinen Regeln anzuführen.

In der Orbita kommt ein wahrer Inkapsulationsprozess, trotzdem dass wirkliches Material zu einer bindegewebigen Hülle vorhanden ist, doch selten zu Stande. Dieses rührt theils von der meist complicirten Verletzung her, wodurch der Bulbus selbst einem entzündlichen Prozesse unterliegt, theils breitet sich die Entzündung in dem weitmaschigen Zellgewebe so weit aus, dass eine massenhafte Eiterung die Ausstossung ermöglicht. Auch ist in manchen Fällen die Einkapselung nur scheinbar, da sich die den Eiter entleerenden Gänge auf einige Zeit schliessen, die Entzündung sich mässigt und der Prozess überhaupt still steht, bis auf einmal eine neue Abscessbildung sich entwickelt. Eine echte Bindegewebskapsel besteht aus derbem, sehnigem Gewebe, welches gewöhnlich in weiter Ausdehnung den Zellstoff der Orbita in strahlige, nach dem fremden Körper hin convergirende Falten zieht.

In den Thränenorganen scheinen fremde Körper fast immer heftige Entzündungen mit Abscedirung zu erregen. Eine bindegewebige Inkapsulation ist hier nicht beobachtet worden, dagegen hat man in später namhaft zu machenden Fällen eine Inkrustation von kohlensaurem und phosphorsaurem Kalk und Magnesia mit geringen Mengen organischer Bindemittel gefunden, welche den fremden Körper ringsum schichtenweise einhüllte, ganz in der Weise, wie die aus therapeutischen Gründen eingelegten Catilen sich gewöhnlich mit steinigen Concrementen verstopfen.

#### e. Die Formen der traumatischen Entzündung.

Es kann nicht unsere Absicht sein, eine Schilderung der pathologischen Vorgänge zu geben, wie sie die verschiedenen entzündlichen Prozesse in den einzelnen Membranen einleiten, weiterführen und den Ausgang in Heilung oder in ständige Nachkrankheiten nehmen. Es ist die Bekanntschaft damit aus der Ophthalmiatrik vorauszusetzen. Wir deuten daher die einzelnen Formen nur kurz an, bestimmen ihre relative Häufigkeit zu den verschiedenen traumatischen Ursachen und beziehen uns im Uebrigen auf die in den vorhergehenden Blättern mehrfach besprochenen Veränderungen.

Im Allgemeinen kann man sagen, dass jede Entzündungsvarietät, wie wir sie nun einmal in einer systematischen Beschreibung der Augenkrankheiten des leichten Verständnisses wegen aufstellen und in verschiedene Gruppen theilen, in Folge eines Trauma's vorkommen könne. Denn ausser der äusseren Noxe, ihrer Quantität und Qualität, concurrirt ein mächtiger Faktor, die Erkrankung verschieden zu gestalten, nämlich die individuelle Gestaltung des Gewebes und der Zusammenhang desselben.



mit dem je nach Alter, Beschäftigung, Lebensweise etc. veränderten Blut- und Nervenleben des Individuums, für dessen nähere Präcisirung uns allerdings die genaue Einsicht vollkommen mangelt, dessen Existenz wir aber nicht von der Hand weisen können. Auf diese Weise erklärt sich das Ausbrechen sogen. spezifischer Entzündungen, z. B. eines Corneal- oder Conjunktivalherpes nach einer leichten mechanischen Reizung, die acuteste eitrige Zerstörung der Hornhaut nach reinen Schnittwunden und anderemale der fast vollkommene Mangel aller Reaction bei Zerreißung verschiedener Bulbusmembranen. Nur auf diesem Wege vermögen wir auch, wenn wir überhaupt die Fälle nicht ganz von der Hand weisen wollen, die rapide Entwicklung bösartiger Geschwulstformen nach Verletzungen zu deuten.

In der Bindehaut ist es bei leichten mechanischen Reizungen die catarrhalische Conjunktivitis, bei schwereren eine das ganze Parenchym betreffende Schwellung mit Wucherung einzelner Elemente, die bald einer purulenten Ophthalmie, nach chemischen Verletzungen der diphtheritischen Entzündung mit allen ihren Folgen gleicht.

In der Hornhaut sind es vasculöse und parenchymatöse Keratiten, die sich nach leichten Traumen, erstere besonders auch nach lange im Bindehautsack verweilenden fremden Körpern, einstellen, während die suppurative Keratitis mit theilweisem oder totalem Zerfall der Hornhaut, mit Durchbruch derselben, Vorlagerung der Iris, Bildung von Synechien, Staphylomen und selbst Entleerungen des Bulbus nach tief in der Hornhaut sitzenden fremden Körpern, nach Erschütterungen und Verbrennungen beobachtet wird.

Eine besondre Erwähnung verdient die als neuroparalytische Form der suppurativen Keratitis bekannte Malacie der Hornhaut. Zunächst hatte man bei zahlreichen Experimenten an Thieren beobachtet, dass nach der Durchschneidung des Nervus trigeminus vor dem Ganglion Gasseri die Sensibilität in den äusseren von den betreffenden Nervenzweigen versorgten Partien aufgehoben wurde. Die Pupille zieht sich auf  $\frac{1}{3}$  ihrer Grösse zusammen, indess behält sie ihre Beweglichkeit und das Auge bleibt für Licht empfindlich. Nach einigen Stunden wird die Pupille wieder weiter und am nächsten Tage ist sie sogar weiter, als an der nicht operirten Seite, dabei bleibt sie reaktionsfähig. Um diese Zeit wird die Hornhaut trübe und zwar vom Centrum nach der Peripherie zu, sie erscheint in Folge einer serösen Durchfeuchtung dicker und die Bindehaut ist geröthet. Am 8.—10. Tage ist die Cornea milchweiss geworden und sehr geschwollen, die Meibom'schen Drüsen sondern eine milchige Flüssigkeit ab, die Cilien und die Haare fallen aus, die Hornhaut ist durch „eine granulöse Exsudation, ohne Entzündungskugeln“ selbst bis an die Descemet'sche Membran hin durchsetzt, das Epithel verdickt. Lebt das Thier noch länger, so erweicht die



Hornhaut vollständig, stösst sich in Lamellen los und der Bulbus entleert sich. Sehr selten wird die Hornhaut wieder dünner und heller und die Haare kommen wieder. Zuweilen beobachtete man auch Trübungen im Kammerraum und auf der Linsenkapsel\*). Die Durchschneidung des Nervus trigeminus hinter dem Ganglion Gasseri schien den früheren Beobachtern derartige Phänomene nicht im Gefolge zu haben. Da aber die Trennung des Nerv. sympathicus am Halse einen ähnlichen Zustand bedingt, so lag es nahe, ihn als eine Folge der Lähmung des letzteren Nerven, welcher sich in der Schädelhöhle mit dem fünften Nerven verbindet, also als eine Ernährungsstörung aufzufassen. Indess zeigten spätere Experimentatoren, dass die Durchschneidung in beliebiger Höhe der Fasern bis zum Gehirn hin vorgenommen werden könne und doch der Zerfall der Hornhautlamellen erfolge. Die Cornealaffektion konnte also wohl nichts anderes als lediglich Folge der Anästhesie sein. Den Beweis hierzu hat endlich Snellen\*\*) geliefert, welcher fand, dass, sobald man dem operirten Thiere das Ohr vor den Bulbus nähte, jener Zerfall nicht eintrat. Er schloss daraus, dass der Zerfall des Parenchyms nur deswegen erfolge, weil das Thier die auf das Auge einwirkenden mechanischen und chemischen Schädlichkeiten nicht fühlt und sich durch die schützenden Mechanismen des Auges nicht verwahrt, und dass also die Entzündung wesentlich einer traumatischen gleich kommt. Der Vorgang wäre also derselbe, den man an anästhetischen Hautstellen als rasche und leichte Bildung von Geschwüren und als Druckbrand beobachtet. Auch zeigte Hiss, dass bei dieser Malacie wie bei der parenchymatösen Entzündung eine gleiche endogene Zellenentwicklung, als deren Grundlage nur die Hornhautkörperchen anzusehen sind, vor sich gehe. Nicht aufgeklärt bleiben allerdings noch diejenigen später im speziellen Theil namhaft zu machenden Fälle, in denen bei Menschen nach Verletzung der peripherischen Endigungen des Trigemini sich höchst acut eine Keratomalacie entwickelte.

In dem Innern des Bulbus ist es vornehmlich das zellen- und

---

\*) Die Veränderungen der Hornhaut nach entzündlichen Prozessen auf der Gehirnbasis hat man auch am Menschen häufig beobachtet. Dagegen ist die Exsudation beim Menschen höchst selten auch in den Kammerraum erfolgt. Ein Beispiel aus eigener Erfahrung möge hier Platz finden. Es betrifft ein 12jähriges Mädchen, welches nach 6wöchentlicher Krankheit starb, wie die Sektion lehrte, an einer eitrigen Meningitis, besonders der Basis. Im Verlauf der ersten Woche trübte sich über Nacht unter auffälliger Zunahme der conjunktivalen Injektion, während die des andern Auges zurückging, an dem einen Auge das Kammerwasser und bildete sich ein graugelblicher Niederschlag im Pupillarraum. Die Pupille liess sich mit Atropin erweitern. In der zweiten Woche gingen diese Erscheinungen zurück und in der 4. war trotz Zunahme der sonstigen Lähmung das Auge normal.

\*\*) Neuerdings sind diese Beobachtungen von Büttner (Henle's und Pf. Ztschr. Jahrg. 1862. pag. 254.) bestätigt worden.



gefässreiche Stroma der Aderhaut und Iris, welches die entzündlichen Vorgänge vermittelt. Circumscripte Entzündungen dieser Membranen mit serösem Exsudat oder mit Bindegewebswucherung finden sich nur bei einfachen, reinen Wunden oder kleinen fremden Körpern; ausgebreitete sogen. seröse Iriten und Chorioiditen entwickeln sich nach Erschütterungen des Bulbus, aber auch nach chemischen Verletzungen der Bindehaut in Folge des Gefässzusammenhanges beider Membranen. Nach schwereren Verletzungen, besonders nach grossen Hornhautwunden, durch die der intraoculare Druck rasch herabgesetzt wird, nach dem Eindringen voluminöser fremder Körper, nach Quetzschungen der Iris und Aderhaut neigt der entzündliche Prozess zur Suppuration und zwar entwickelt sich wahrscheinlich, wie neuere Untersuchungen gelehrt haben, der Eiter direkt durch vermehrte Kerntheilung der Stromazellen der Chorioidea, indem die neugebildeten Zellen die Netzhaut und Membrana hyaloidea durchsetzen und auf diesem Wege bis in den Glaskörper die Metamorphose bis zu wahren Eiterkörperchen durchmachen.

Es ist zu bemerken, dass beiden Formen, der traumatischen serösen und suppurativen Iridochorioiditis, als letzter Ausgang die Atrophie des Bulbus eigenthümlich ist. Nur wird dieser Ausgang auf ganz verschiedene Weise, allerdings unter manchen Uebergangsformen, herbeigeführt. Bei der serösen Entzündung ist die bindegewebige Atrophie der Aderhaut und die Schrumpfung des Glaskörpers die Ursache; die Verkleinerung des letzteren bedingt eine Ablösung der Netzhaut mit serösem Erguss, dem bald faserstoffähnliche Produkte in dem Raume zwischen der Aderhaut und der abgelösten Retina folgen. Hieraus entwickeln sich Ossifikationen, welche schliesslich unter der gefalteten Sklera den ganzen Binnenraum des Augapfels in Schalenform einnehmen. Zuweilen schliesst eine solche Verknöcherung oder Konkretion den fremden Körper ein. So fand v. Ammon\*) in dem rechten Auge eines 80jährigen Mannes eine kalkartige Konkretion, welche als Kern ein Stückchen Eisen einschloss. Wenn in solchen Fällen die Atrophie sich langsam einstellt, so ist sie bei der suppurativen Entzündung ein unabwendbares, schon binnen wenigen Tagen eintretendes Ereigniss, eine wahre Phtisis bulbi. Wir haben früher gesehen, dass bei der primären Vereiterung der Hornhaut diese durchbricht, der Bulbus seinen Inhalt entleert und der eiterige Prozess auf die Aderhaut fortschreitet, hier geht er umgekehrt von hinten nach vorn auf die Hornhaut über, diese schmilzt sekundär und das Resultat ist dasselbe, wie im ersten Falle. Der bis auf Haselnussgrösse geschrumpfte Bulbus besteht nur noch aus verdickter, gefalteter Sklera, deren vordere Oeffnung durch eine eingezogene Narbe geschlossen ist,

\*) Illustrierte med. Ztg. II. 3. 1852.



an deren innerer Fläche Fetzen von Pigmentmembranen, neues Bindegewebe und kalkige Konkremeute sich finden.

Die Netzhautentzündung ist, wenn sie direkt nach Erschütterungen und Verwundungen der innern Augenmembranen auftritt, wohl immer von einer Chorioiditis begleitet und also von untergeordneter Wichtigkeit. Selbstständig tritt sie zuweilen nach Verbrennungen durch Feuer auf, wahrscheinlich weil die Flamme als mächtiger Lichtreiz auf den lichtempfindenden Apparat reizend einwirkt. Am interessantesten ist es, dass nach Reizung peripherischer Endigungen der Trigeminus-äste, z. B. des Stirnzweiges, der Zahnnerven, zuweilen eine unter der Form der erethischen Amblyopie sich darstellende Netzhauthyperämie, zuweilen auch wirkliche totale Lähmung der Netzhaut beobachtet wird. In letzterem Falle fehlen zur Zeit noch die Untersuchungen über den anatomischen Vorgang in der Retina, wahrscheinlich aber ist es derselbe, der sich auch sonst nach funktionellen Schädlichkeiten entwickelt, nämlich Zunahme der Bindegewebelemente in der Netzhaut mit fettiger Atrophie der eigentlichen nervösen Elemente. Es muss übrigens besonders betont werden, dass in einem grossen Theile der hier in Betracht gezogenen Fälle, namentlich in solchen, in denen durch Fall oder Stoss auf die Stirn und den Supraorbitalnerven Amaurose eintrat, dieselbe direkte Folge der Erschütterung der Netzhaut oder auch des Gehirns war und mit einer wirklichen „Amaurosis trifacialis“ durchaus nichts zu thun hat. Wir werden später Gelegenheit haben, die in der Literatur sich vorfindende Casuistik kritisch zu sichten und die ungehörigen Fälle abzuscheiden. Der reiche Antheil an sympathischen Fasern, welcher in den Verlauf des Trigeminus eingeht, ist höchst wahrscheinlich die Ursache der nach Verletzungen des letzteren beobachteten Ernährungsstörungen der Netzhaut. Netzhautablösungen kommen übrigens auch während der Heilungsperiode von Skleralwunden auf rein mechanische Weise zu Stande, ohne dass die Retina ursprünglich durch die Verletzung afficirt worden wäre.

#### f. Die sympathische Augenentzündung.

Ein atrophischer Bulbus ist nicht immer als ein Organ zu betrachten, in welchem der Stoffwechsel aufgehört hat und das nun weiter keine Bedeutung für das Individuum besitzt. Man wusste schon längst, dass Operationen, z. B. Cataraktextraktionen an Einäugigen, deren anderes Auge früher durch irgend welche Erkrankung zerstört worden war, eine ungünstige Prognose wegen erhöhter Neigung zu entzündlichen und eiterigen Prozessen geben. Auch hat die frühere Literatur Fälle, in denen während des Verlaufs einer traumatischen Entzündung des einen Auges, oder nach bereits eingetretenen Ausgängen in demselben, eine Entzündung an dem andern Auge sich einstellte. Doch haben die



Beobachter früher den Zusammenhang nicht bestimmt formulirt, obwohl Wardrop in der Veterinärpraxis bei gewissen Augenentzündungen der Pferde die Phtisis des einen Auges durch den Hornhautschnitt beschleunigte, um das andere Auge zu retten, und Barton (Medic. Gazette XXI. pag. 175. 1835) in sieben Fällen von suppurativer Entzündung des Bulbus in Folge von eingedrungenen Zündhütchenfragmenten die Erfahrung machte, dass nach der Spaltung des eiternden Bulbus und Herauslassen des fremden Körpers auch die Reizung oder Erblindung des andern Auges von selbst zurückging. Erst Prichard in Bristol scheint der Erste gewesen zu sein, welcher im Jahre 1851 in dem Provinc. medic. and surg. Journ. pag. 66. einen hieher gehörigen Fall veröffentlichte und ihn mit Bewusstsein als sympathische Affektion darstellte. Später hat derselbe Autor in dem Associat. med. Journ. October 1854 18 Fälle mitgetheilt, in denen nach einer traumatischen Zerstörung des einen Auges das andere später zu Grunde gegangen ist. Das zweite Auge war ebenfalls atrophisch, oder es bestanden Pseudomembranen und Verwachsungen der Iris, sowie Kapselkatarakte. Die vollständige Atrophie fand sich in  $\frac{2}{3}$  der Gesamtzahl der Fälle. Die Zeit, binnen welcher das zweite Auge ergriffen wurde, schwankte zwischen einigen Monaten und 6 Jahren; vier Kranke waren 12—19, 10 zwischen 20—29, 3 zwischen 30—40 und 1 über 50 Jahr alt; es befanden sich 5 Weiber darunter. Sehr instruktiv sind auch die Befunde an exstirpirten Bulbis, welche Bader in den Ophthalm. Hosp. Rep. T. II. veröffentlichte. Diesem Beobachter haben in dem königlichen Augenhospitale zu London binnen  $\frac{3}{4}$  Jahren die ausserordentlich grosse Zahl von 28 Fällen zu Gebote gestanden. Keins von den exstirpirten Augen hatte noch Lichtempfindung; die Zeit, innerhalb welcher der Bulbus nach der Verletzung exstirpirt wurde, war sehr verschieden: 13mal hatte der Bulbus seine normale Form, aber der Glaskörper war verschwunden, die Netzhaut trichterförmig abgelöst, zwischen Sklera und Aderhaut fand sich blutiger, albuminöser, colloider, oder gemischter Erguss. Zweimal fand sich ausser der genannten Veränderung noch eine Knochenneubildung auf der innern Fläche der Chorioidea vor, dreimal war die Aderhaut nach innen dislocirt. Einmal war die Sklera in Folge mehrfach erlittener Schläge geborsten und das zwischen ihr und der Aderhaut ergossene Blut war nach aussen unter die Bindehaut getreten; einmal war in Mitten eines Blutergusses zwischen Aderhaut und Sklera eine dicke, fibrinöse Lage in Form sich kreuzender Platten abgelagert. Sechsmal fand sich, namentlich in Folge fremder Körper Eiter im Glaskörper und Infiltration, beziehendlich Einhüllung der Aderhaut und Retina in entzündliche Produkte. Einmal war die Linse in mehrere Stücke geborsten, welche auf der innern und obern Fläche der Ora serrata lagen. In 6 Fällen war der Bulbus atrophisch,



bei 2 davon war eine nachträgliche Bildung von Eiter in dem Glaskörper erfolgt; 1mal war die Netzhaut nur nach innen, an der Stelle der Verletzung, losgelöst, der übrige Theil derselben transparent und der Aderhaut anliegend. Einmal endlich war in Folge eines Schusses der Bulbus durchbohrt und das Projektil nahe dem Eintritt des Sehnerven wieder ausgetreten: es fand sich viel Blut im Glaskörper und das Auge war auf  $\frac{1}{3}$  geschrumpft, Sklera, Ader- und Netzhaut waren aber noch in Kontakt miteinander.

Im Allgemeinen scheint die Ueberpflanzung des Prozesses auf's andre Auge dann zu erfolgen, wenn in dem erst erkrankten Auge durch einen fremden Körper, durch dislocirte, sich aufblähende Linsenstücke, durch ergossenes Blut zwischen Aderhaut und Sklera und durch entzündliche Ablagerungen eine erhöhte Spannung der Hüllmembranen und vielleicht eine Zerrung der Ciliarnerven unterhalten wird. Ist das eine Auge schon atrophisch, so ist doch der entzündliche Prozess noch nicht ganz zur Ruhe gelangt, oder vielmehr er wird durch die an die Linse angelötheten, gezerzten Irisfasern, durch die verknöcherte Linse, durch Knochenablagerungen in der Gegend des Ciliarkörpers immer wieder von Neuem angefacht.

Auf welchem Wege die Vermittelung erfolgt, ist noch nicht ausgemacht. In manchen Fällen scheint eine äussere Ursache disponirend zu sein, namentlich die Ueberanstrengung des gesunden Auges bei Leuten, die sich nicht so lange schonen können, bis die Entzündung in dem verletzten Auge vollkommen abgelaufen ist, sich den Witterungseinflüssen aussetzen, keine strenge Diät im Allgemeinen beobachten. Solche Fälle wären eigentlich vollständig auszuschliessen. In anderen und zahlreichen Fällen erfolgt der Ausbruch der Entzündung auch bei vollkommener Schonung. Es sind zwei Möglichkeiten der Uebertragung denkbar: entweder durch die Ciliarnerven, oder durch den Sehnerven selbst. Für erstere spricht die noch vorhandene Schmerzhaftigkeit einiger Stellen in dem erblindeten Bulbus und die Symptome in dem zweiten Auge bei Beginn der Krankheit, für letztere die Erfahrung, dass sich die Entzündung, wenn sie im Bulbus selbst erloschen ist, allmähig und unmerkbar längs des Sehnerven nach hinten bis zum Chiasma und weiter ausbreitet und somit leicht von der Kreuzungsstelle aus den Sehnerven des andern Auges ergreifen und sich von hinten nach vorn fortpflanzen kann. Gegen den ersten Weg kann man die Atrophie der Ciliarnerven anführen, wie sich dieselbe in erblindeten Bulbis findet. Da in atrophischen Nerven eine Leitung nicht möglich ist, so müsste man annehmen, dass nicht alle Zweige derselben dem Verfettungsprozess verfallen und einige noch leitungsfähig bleiben. Die zweite mögliche Uebertragung ist am unwahrscheinlichsten, da die Erkrankung



des zweiten Auges nichts mit dem Symptomenbilde einer Neuritis optica gemein hat.

Die Erkrankung des zweiten Auges lokalisiert sich entweder bloss in der Iris oder bloss in der Aderhaut, oft aber in beiden Membranen zugleich, sehr selten in der Hornhaut. Sie ist im Wesen eine Iritis oder Iridochorioiditis serosa, womit jedoch andere Arten von Exsudatformen nicht ausgeschlossen sind. Sie ist ausgezeichnet durch ihren Widerstand gegen die sonst wirksame Antiphlogose und durch die Neigung, unaufhaltsam zur allmäligen Erblindung mit Atrophie des Bulbus zu führen, wenn nicht der Reiz im erst erkrankten Bulbus baldmöglichst auf irgend welche Weise entfernt wird.

#### g. Die Theilnahme anderer Organe und des Gesamtorganismus.

Als die gefährlichsten Formen der traumatischen Augenentzündungen sind diejenigen zu betrachten, bei denen das Gehirn und die Hirnhäute im Verlaufe ergriffen werden. In einem Theil der hierher gehörigen Fälle ist das Gehirn gleich primär, z. B. durch die Erschütterung, durch einen durch die Orbita eingedrungenen fremden Körper oder sonstiges verletzendes Instrument zugleich mit verletzt worden, in anderen Fällen wird ein entzündlicher Prozess in der Schädelhöhle durch dislocirte Knochenfragmente der Orbita, durch eine Phlebitis, durch ein Erysipelas, durch die Fortpflanzung der Periostitis auf die Dura mater angeregt. Die Hirnhautentzündung findet sich meist auf die Basis beschränkt, sie setzt gelatinöses, häufiger eiteriges Exsudat ab, bei Kindern beobachtet man auch die tuberkulöse Meningitis. Das Gehirn selbst ist ebenfalls einem entzündlichen Prozess verfallen, der jedoch meist lokal in Form von eiterigem Zerfall in einem Vorderlappen sich kund gibt, seltner hat man auch die rothe Erweichung gefunden.

Der Gesamtorganismus leidet bei leichten Verletzungen, indem sich ein erethischer Zustand des Nervensystems einstellt; bei schweren parenchymatösen Entzündungen in Folge von Verbrennungen, bei ausgedehnten Rupturen ist jedoch das Fieber ein sogenanntes synochales mit abendlichen Exacerbationen, trockener Haut, heftigem Durste, Zurückhaltung des Stuhles. Der Magen wird namentlich bei Verletzungen der Iris, selbst leichter Art, in Mitleidenschaft gezogen und Uebelkeit oder Erbrechen gleich nach der Einwirkung des Trauma lassen, falls keine Hirnerschütterung zugegen, mit Sicherheit auf eine Verletzung im Bereiche der Bahnen der Ciliarnerven schliessen, auch wenn die objektive Untersuchung nicht darüber in's Klare kommen lässt.

Bei grossen Zerstörungen und Zerreissungen der Augenmembranen hat man als einen höchst gefährlichen Zufall Tetanus beobachtet. Diess geschieht namentlich nach Schusswunden, wovon wir später Ge-



legenheit finden werden, einige Fälle mitzutheilen. Doch tritt der Starrkrampf auch nach kleinen Verletzungen eines Ciliarnerven ein. Beer hat zweimal in Folge eines Stiches mit einer feinen Nähnadel an der Ansatzstelle des äusseren geraden Augenmuskels ein convulsivisches Rollen des Bulbus gesehen, welches bald nachliess und in Trismus und Tetanus überging; der Starrkrampf hielt einmal  $1\frac{1}{2}$ , das anderemal 2 Tage an, endete jedoch mit Genesung. Auch nach operativen Eingriffen in den Thränennasengang hat man Tetanus beobachtet. Petri erzählt in den *Annal. d'oculist.* XII. pag. 94., dass einmal nach der Einführung einer Mèche Trismus auftrat, welcher nach Entfernung des reizenden Körpers sofort aufhörte. In einem anderen Falle desselben Beobachters war die Ursache ein Skarpa'scher Nagel. Es waren bei der betreffenden Person, einer 50jährigen Frau, sofort nach der Einführung sehr heftige Schmerzen aufgetreten, die von der Thränensackgegend nach Stirn, Auge und Unterkiefer hin ausstrahlten. Der behandelnde Chirurg erkannte die Ursache nicht. Acht Tage später trat Trismus auf, einen Tag später war der Tetanus vollständig und nach weiteren 4 Tagen erfolgte, obwohl nach der jetzt vorgenommenen Entfernung des Nagels eine Remission sich einstellte, der Tod. Die Sektion ergab in dem Thränengang nichts Auffälliges.

Gewöhnlicher sind Neuralgien, welche in Folge der Zerrung eines Nerven durch die Hautnarbe oder durch die Verletzung des Nerven selbst eintreten und zuweilen mit regelmässig intermittirendem Typus chronisch werden. Sehr häufig begleiten die Neuralgien, welche von dem verletzten Organ aus nach der Stirn, Schläfe, Wange etc. ausstrahlen, den ganzen Verlauf eines traumatischen entzündlichen Vorganges, nachdem sie von der als Lichtscheu bekannten Hyperästhesie der Ciliarnerven eingeleitet waren. Das anatomische Substrat der chronischen Neuralgien ist unbekannt. Einmal hat Bader nach der Mittheilung in den *Ophthalm. Hosp. Rep.* Vol. I. pag. 216. in einem wegen Ciliarneurose exstirpirten Bulbus, welcher in Folge eines vor einem Jahre erlittenen Steinwurfes atrophisch geworden war, ein stecknadelkopfgrosses Neurom eines Ciliarnerven in der Gegend der an die Skleralnarbe fest angehefteten Aderhaut gefunden. Auch eine leukomatöse Narbe kann den Grund zu einer Neuralgie abgeben, wie folgender Fall lehrt:

Bei einem 22jährigen Jüngling bestand bereits 3 Jahr lang nach einer Hornhautverletzung die heftigste Ciliarneurose, so dass der Kranke ganz heruntergekommen und elend geworden war. Anfangs waren zeitweise pustulöse Ophthalmien dagewesen. In der stark prominirenden Narbe, welche zwei Drittheile der Hornhaut einnahm, sah man bei genauer Betrachtung an der hervorragendsten Stelle einen kleinen, weissen, schuppenförmigen Fleck. Die gesammte Hervorragung wurde abgetragen und in der folgenden Nacht schlief der Operirte zum ersten Mal ruhig. Der Schmerz kehrte auch später nicht wieder. Die abgetragene Partie bestand aus den Elementen des Narbenstaphyloms, die schuppenförmige Stelle aus kalkhaltiger Ablagerung. (Wh. Cooper, *Assoc. med. Journ.* Aug. 1853.)



Von anderen Nervenerkrankungen haben wir in der Literatur noch die Epilepsie als Folge eines Trauma's auffinden können. Die Aura epileptica ging hier von dem Auge aus und eine besondere Disposition war vorhanden. Cunier hat einen solchen Fall und Szokalski deren zwei gesehen, aber nur der eine von Szokalski ist hinreichend genau beobachtet:

Ein 33jähriger, dem Trunke ergebener Mann litt in Folge einer Verletzung mit einem Steinwurf an einer Hornhautnarbe des linken Auges mit vorderer Synechie. Einige Zeit später wurde er plötzlich ohne neue Ursache von der heftigsten Lichtscheu, von Photopsien und Schmerzen in diesem Auge, sowie in der Stirn und Schläfe befallen, denen sich nach einer halben Stunde Schwindel und Convulsionen anschlossen. Vorher hatte dieser Mann nie Krämpfe gehabt, nur seine Mutter war in ihrer Jugend epileptisch gewesen. Von jetzt an kehrten fast alle Monate diese Anfälle wieder und jedesmal ging die Aura von dem linken Auge aus. Man schlug dem Kranken vor, die Hornhaut mit der verwachsenen Iris zu spalten, doch verweigerte er diese Operation. Nach längerer Dauer der Krankheit trat unmittelbar nach einem epileptischen Anfalle eine höchst schmerzhaft, suppurative Augenentzündung auf, die mit Phtisis des Bulbus endete. Leider konnte man nicht ersehen, ob sich ein fremder Körper mit entleert hatte. Von jetzt an war der Kranke von der Epilepsie dauernd geheilt. (Annal. d'oculist. VIII. pag. 145.)

Etwas verschieden hiervon scheinen diejenigen allgemeinen Krämpfe zu sein, die v. Graefe nach lang anhaltendem Blepharospasmus beobachtet hat. Wir werden später zwei hierher gehörige Fälle mittheilen.

Wie im Bulbus sich zuweilen pyämische Ablagerungen als Folge eiteriger Prozesse anderer Organe lokalisiren, so gibt auch eine suppurative Augenentzündung zuweilen die Ursache zur Pyämie mit tödtlichem Ausgang ab. Namentlich sind es Abscedirungen im Orbitalzellgewebe, die sogenannte Phlegmone orbitae, brandige und erysipelatöse Prozesse an den Lidern, am seltensten Abscesse im Innern des Bulbus selbst, von denen die allgemeine Bluterkrankung ihren Ausgang nimmt. Begreiflicherweise werden wegen des Zusammenhanges der Augenvenen mit dem Sinus cavernosus in der Schädelhöhle und den Hirnvenen überhaupt die secundären Absetzungen vorzugsweise hier aufzufinden, das Bild der Pyämie also mit dem einer Meningitis etc. combinirt sein. In anderen Fällen hat man die Venen des Gesichts und des Halses mit Eiter und Blutgerinnseln erfüllt gefunden. Einen Fall, in welchem nach einer Stichwunde der Orbita secundäre Abscedirungen in beiden Bindehäuten auftraten, hat Stellwag in seiner Ophthalmologie Bd. II. pag. 870. mitgetheilt. Hier waren diese Membranen einige Tage vor dem Tode mächtig aufgeschwollen und bedeckten den Bulbus in Gestalt von gleichmässig blaurothen, teigigweichen Wülsten, an denen man stellenweise deutlich mehr als zwirnsfadendicke, weissgelbliche Stränge unterschied, welche aus der Tiefe auf die Oberfläche hervortraten und nach kurzem Verlaufe und nach Abgabe einzelner dicker, rasch abge-



setzter, kurzer Aeste sammt diesen sich wieder in der Tiefe verloren. Diese Stränge waren, wie die Sektion lehrte, mit eiterigen Produkten vollgepfropft. Ausser diesen fanden sich in dem Bindehautgewebe selbst, das durchgängig gelatinös infiltrirt war, namentlich in der untern Uebergangsfalte, dem Trachom ähnliche Körner mit eitrigem Inhalt, welche theils schon aufgebrochen waren, theils durch Druck sich entleeren liessen.

## V. Allgemeine Diagnose.

Indem wir das folgende Capitel als allgemeine Diagnose bezeichnen, wollen wir von Vornherein andeuten, dass man in demselben keine speziellen oder Differentialdiagnosen der einzelnen Verletzungen zu erwarten habe. Trotz vielfacher Bemühungen ist es uns nicht gelungen, so charakteristische Zeichen der einzelnen Verletzungen aufzufinden, dass sich dieselben als Anhaltspunkte einer Differentialdiagnose benutzen liessen. Freilich bieten einzelne Verletzungen ganz charakteristische Erscheinungen z. B. das Nachlassen des Schmerzes nach Oeffnung der Lider bei Vorhandensein von Cilien in den Thränenröhrchen, der Verlauf von Gefässbündeln nach dem in der Hornhaut feststehenden fremden Körper, die gelbliche Färbung der Linsentrübung um den in die Linse eingedrungenen Metallsplitter und andere, — immerhin aber reichen sie zu dem angedeuteten Zwecke nicht aus, theils, weil sie eben nur vereinzelt sind, theils, weil sie auch unter anderen Verhältnissen vorkommen können. Aehnlich verhält es sich mit dem Erkennen einer Augenverletzung auf den ersten Blick. Auch hier wird man in vielen Fällen sogleich bei Eintritt des Kranken sagen können, dass es sich wahrscheinlich oder bestimmt um eine Verletzung handle, ja man wird selbst bisweilen gleich die Art derselben zu erkennen vermögen, in der überwiegenden Mehrzahl der Fälle aber wird diess nicht einmal mit Wahrscheinlichkeit geschehen können. Klaffende Wunden der Augenlider, Verbrennungen derselben, Sugillationen der Lider und ihrer Umgebung, Luxatio bulbi etc. lassen über ihren Ursprung freilich keinen Zweifel; aber es gibt auch noch andere Verhältnisse, welche bei einiger Aufmerksamkeit auf eine Verletzung hinweisen. So sind wir beispielsweise nicht im Geringsten in Zweifel, ob es sich um eine Verletzung oder einen fremden Körper handle, wenn während der Arbeitszeit ein Fabrikarbeiter in seinem Arbeitscostüm, berusst und beschmutzt unsre Hülfe sucht, während dieselben bei anderen Augenkrankheiten zu anderen Stunden, rein gewaschen und in besserer Kleidung zu kommen pflegen. Anders äussert sich im ganzen Verhalten des Kranken die im Gefolge eines Trauma auftretende Lichtscheu, als z. B. die Scrophulöser; vor Allem aber ist es die grosse Unruhe, die tiefe



Angst, die geistige und körperliche Depression des Kranken, die im Gegensatz zu der durch Schmerzen, Nachtwachen u. s. w. bei gleichschweren anderen Augenkrankheiten erzeugten Abmattung unsere Aufmerksamkeit auf die Wahrscheinlichkeit einer stattgefundenen Verletzung lenken muss.

Indem wir in Betreff der charakteristischen Erscheinungen der einzelnen Verletzungen auf den speziellen Theil verweisen, wollen wir im Folgenden nur die Mittel besprechen, deren man sich zu bedienen hat, um eine exacte Diagnose zu stellen und interessiren uns daher hier: 1. die Untersuchung des Auges bei gewöhnlichem Tageslicht (mit freiem Auge, mit der Loupe, mit Sonden) und 2. die Untersuchung bei künstlichem Licht (mittelst seitlicher Beleuchtung und Augenspiegel).

### 1. Untersuchung des Auges bei gewöhnlichem Licht.

Handelt es sich um eine Verletzung des Auges, so wird der gewöhnliche Gang des Krankenexamens, wie bei jeder anderen Verletzung, insofern ein anderer sein, als die Aufnahme der Anamnese sich nur auf das die Verletzung speziell Betreffende beziehen wird, da alle vorherige weitere Erforschung über frühere Krankheiten, Gesamtconstitution u. s. w. als unnöthiger Zeitverlust zu betrachten ist.

Aus demselben Grunde hat die specielle Untersuchung des Auges auch sofort mit dem gerade verletzten Organtheil zu beginnen und erst nachdem man vollkommene Einsicht über die Art, Ausdehnung, Tiefe u. s. w. der gesetzten Verletzung erhalten hat, sind die übrigen Theile des Auges, soweit sie nicht bei der Verletzung interessirt sind, einer genauen Untersuchung zu unterziehen.

Für die Untersuchung des verletzten Auges gelten dieselben Regeln, wie für die Untersuchung jedes anderen kranken Auges, nur wird man dieselbe mit verdoppelter Schonung und Zartheit auszuführen haben.

Das untere Lid untersucht man am besten so, dass man die Spitze des Daumens oder Zeigefingers an den Lidrand anlegend die Haut des Lides nach unten verschiebt und gegen das Wangenbein andrückt und gleichzeitig den Bulbus nach oben rollen lässt. Zuweilen aber, besonders bei enger Lidspalte oder tiefliegenden Augen gelingt dieses nicht und erhält man dann oft dadurch eine vollkommene Einsicht, dass man das Unterlid stark abzieht, während das Auge nach unten gerollt ist. Zur Untersuchung des äussern Augenwinkels setzt man einen Finger unter, den andern über die äussere Lidcommissur auf, zieht dieselbe stark nach aussen und verschiebt sie abwechselnd nach auf- und abwärts. Zur Untersuchung der Thränendrüse fasst man, wenn das linke Auge untersucht werden soll, die Haut des obern Augenlides mit dem Daumen und Zeigefinger der linken Hand nahe am Tarsalrande, zieht damit das Lid sanft vom Bulbus ab und führt



nun den kleinen Finger der rechten Hand, dessen Nagel auf den Bulbus gelegt wird, zwischen Bulbus und Lid schräg nach aussen und oben bis zur Thränendrüse, die man im gesunden Zustand wie eine glatte, härtliche, bohngrosse Masse fühlt.

Das obere Lid öffnet man durch Verschiebung der Haut des obern Lides und der Supraorbitalgegend nach oben mittelst des Daumens, während die Volarfläche der Hand auf der Stirn des Kranken ruht, und Andrücken der Lidhaut an den Supraorbitalrand bei gleichzeitigem Rollen des Bulbus nach unten; — oder man lässt den Kranken den Kopf so weit als möglich nach hinten zurückbeugen, fasst mit Daumen und Zeigefinger einige Cilien und hebt mit denselben das Lid vom Bulbus ab, den man gleichzeitig stark nach unten rollen lässt; bisweilen muss man sich durch Einführen einer Sonde oder eines Daviel'schen Löffels die Tasche noch mehr öffnen; oder man stülpt das obere Lid völlig um, wobei man stets berücksichtige, dass der obere Rand des Tarsus den Drehpunkt bei diesem Manöver abgeben muss. Nach vorläufiger Schliessung des Lides fasst man zwischen Daumen und Zeigefinger der linken Hand die Cilien oder in deren Ermangelung eine Hautfalte dicht am Lidrande, setzt hierauf den Nagel des kleinen Fingers der rechten Hand nahe über den obern Tarsalrand auf und drängt mit jenem das Lid nach abwärts, während man es gleichzeitig mit der andern Hand an den Cilien nach aufwärts zieht. Bei geringerer Uebung scheitert die Umstülpung gewöhnlich in dem Moment, wo man den kleinen Finger vom Drehpunkt zurückzieht und den rechten Daumen auf den Lidrand aufsetzt, um das Manöver zu vollenden. Eine horizontal über den obern Tarsalrand aufgelegte Sonde erleichtert die Sache sehr, da man dieses Hypomochlion bis zur Vollendung der Umstülpung an seiner Stelle lassen kann.

Zu jeder genaueren Besichtigung bediene man sich der Loupe. Da es kaum glaublich ist, wie unzweckmässig und zweckwidrig sie oft angewendet wird, so dürfte es nicht überflüssig sein, an ihre richtige Haltung zu erinnern. Die beste Anleitung zu ihrem Gebrauch ist die von Ruete: „Man lege bei der Untersuchung des linken Auges, während das Licht über die Nase des Kranken fällt, die rechte Hand auf dessen Stirn, ziehe mit dem Daumen derselben das obere Augenlid in die Höhe, fasse mit dem Daumen und Zeigefinger der linken Hand die Loupe und ziehe mit dem Mittelfinger das untere Augenlid herab. Steht man hierbei auf der linken Seite des Kranken, so kann man sein Auge nach Bequemlichkeit der Loupe nähern und das kranke Auge in allen Richtungen beschauen, ohne sich das nöthige Licht zu nehmen.“

Als eine besondere Art der Untersuchung beschreibt Heddaeus\*)

\*) Arch. f. Ophthalm. VIII, 1. pag. 302,

Zander u. Geissler, Verletzungen des Auges.



die Untersuchung des Auges bei concentrirtem Tageslichte. Um das direkte Sonnenlicht zur Untersuchung benutzen zu können, nehme man, nach demselben, ein Stück Pappdeckel, so gross, dass es den Kopf des zu Untersuchenden vor den Sonnenstrahlen beschirmt, mache in dasselbe ein scharf begrenztes Loch von 1—2<sup>'''</sup> Durchmesser, gebe diesem Schirm eine solche Stellung, dass das durch die Oeffnung fallende Sonnenlicht die zu untersuchende Stelle des Auges treffe und man hat die bestmögliche Beleuchtung. Um jedoch unabhängig vom Sonnenschein zu sein, empfiehlt derselbe Autor die sonst nur bei künstlichem Licht gebräuchliche schräge Beleuchtung bei Tageslicht auszuführen. Man nehme ein gewöhnliches starkes Loupenglas (von 2<sup>''</sup> Brennweite) und halte die Oeffnung gegen ein Fenster, wobei man jedoch die direkten Sonnenstrahlen zu meiden hat. Dem zu untersuchenden Auge gebe man eine solche Entfernung und Stellung, dass das durch die Linse gesammelte Licht auf den zu beobachtenden Theil auffällt. Wie bei der gleichen Untersuchung bei künstlichem Licht wird man durch Hin- und Herschieben die passendste Haltung der Linse ermitteln. Man kann von der Schläfen- oder Nasenseite her das Licht auffangen. Will man bloss einen kleinen Fleck auf's Korn nehmen, so sei die Entfernung der Linse eine solche, dass derselbe gerade in ihrem Focus liege etc. Wir enthalten uns einer weitem Ausführung dieser vom Verfasser noch weitläufig erörterten Untersuchungsart, da wir etwas Neues oder Besonderes in ihr nicht zu erkennen vermögen; Jeder, der nur einigemal mit einer Loupe untersucht hat, wird das Gleiche von selbst gefunden und vorkommenden Falls benutzt haben.

Um zur Entfernung fremder Körper eine Hand frei zu haben, empfiehlt Schauenburg die Fassung der Augenloupe in eine Art Brillengestell; man kann so bequem mit den Fingern der einen Hand die Lider fixiren, während die andre Hand das Instrument scharf auf den Punkt führt, den das bewaffnete Auge sicher als den geeignetsten Angriffspunkt erkennt.

Der Brücke'schen Augenloupe können wir bei der Untersuchung eines verletzten Auges keinen besondern Vortheil vor der gewöhnlichen abgewinnen. Bryson's Polariscop, ein in einem geschwärzten Rohre hinter einer Linse von grosser Brennweite um seine Axe drehbares Nicol'sches Prisma (um der veränderlichen Ebene des von der Hornhaut polarisirten Lichtstrahls folgen zu können) beseitigt zwar bei richtiger Einstellung allen Glanz der Hornhautoberfläche, so dass selbst das kleinste Körperchen auf der Hornhaut leicht wahrzunehmen ist, erfordert aber viel Uebung in seiner richtigen Führung und eine grosse Ruhe des zu untersuchenden Auges, die bei fremden Körpern in der Hornhaut aber gerade fast nie zu erzielen ist.



Die Untersuchung des verletzten Auges mittelst Sonden wird immer nur bei gewissen Verletzungen nothwendig sein und daher bei denselben besprochen werden.

## 2. Untersuchung des Auges bei künstlichem Licht.

Dieselbe umfasst die beiden wichtigsten Untersuchungsmethoden der Neuzeit: die Untersuchung mit dem Augenspiegel und bei seitlicher Beleuchtung.

Eine Anweisung für den zur Erforschung der innern Theile des Auges unerlässlichen Gebrauch des Augenspiegels zu geben, ist uns hier unmöglich; soweit derselbe für die Verletzungen des Auges zu benutzen ist, wird seiner im speziellen Theile gedacht werden. Gute Anweisungen zu seinem Gebrauch finden sich fast in allen neueren Lehrbüchern und in besonderen Schriften; fast alles über denselben Wissenswerthe enthält die Schrift: Zander, der Augenspiegel, seine Formen und sein Gebrauch. Leipzig, C. F. Winter'sche Verlagshandlung, 2. A. fl. 1862.

Von ebensogrosser Wichtigkeit und besonders bei der Untersuchung von Verletzungen von hohem Werthe ist die schon von Himly angegebene, durch Helmholtz und Liebreich sehr vervollkommnete Untersuchung des Auges bei seitlicher (schräger, schiefer) Beleuchtung, die, lange nicht so schwierig wie die Untersuchung mit dem Augenspiegel, weit mehr Anwendung von praktischen Aerzten finden sollte, als dieses bisher geschehen ist.

In einem dunklen Zimmer stelle man zur Seite des zu Untersuchenden und in gleicher Höhe mit seinem Kopfe eine nur mit dem Cylinder bedeckte Zuglampe auf; der Untersuchende setzt sich vor den Kranken und bedient sich entweder eines Hohlspiegels von kurzer Brennweite, indem er, statt durch die Axe des in's Auge geworfenen Strahlenkegels zu beobachten, den Spiegel mehr zur Seite wendet und frei an ihm vorbeisieht, oder einer Biconvexlinse von  $1\frac{1}{2}$ —2" Brennweite, indem er die durch dieselbe gesammelten Lichtstrahlen auf das zu untersuchende Auge wirft, das er ausserdem noch mit einer gewöhnlichen Loupe betrachten kann. Je nach Bedürfniss einer ausgedehnteren oder concentrirteren Beleuchtung muss man die Linse von dem beobachteten Auge mehr entfernen oder sie demselben nähern; die hellste aber auch der Ausdehnung nach kleinste Beleuchtung erhält man natürlich, wenn man gerade die im Brennpunkt der Linse liegende Spitze des Lichtkegels auf die zu untersuchende Stelle richtet.

Vorzüglich geeignet ist diese Untersuchungsmethode zur genaueren Betrachtung der Hornhaut, der Iris und des Pupillarrandes; zur Beobachtung der Processus ciliares, vor allem aber zur Untersuchung von Wunden und Exsudaten der Linsenkapsel und Linse selbst. Bei



Untersuchungen an Theilen hinter der Iris ist, wenn es möglich, die Pupille durch Atropin zu erweitern.

## VI. Die Prognose der Augenverletzungen.

Schon bei der Darstellung des Heilungsprozesses ist an mehreren Stellen der Prognose gedacht worden, auch wird dieselbe bei der speziellen Betrachtung eine nähere Berücksichtigung finden müssen. Hier sollen daher nur die Grundsätze kurz besprochen werden, welche bei der Vorhersage der traumatischen Vorgänge leitend und maassgebend sind.

Die Chirurgen aller Zeiten und Völker haben die ausserordentliche Widerstandsfähigkeit des Auges bewundert, welche um so auffälliger ist, als man bei der Kleinheit dieses Organes, bei der Ernährung der einzelnen Membranen desselben, welche vorzugsweise von eng unter sich zusammenhängenden Gefässbezirken versorgt wird, bei dem Einfluss verhältnissmässig unbedeutender histologischer Abnormitäten auf die Funktion eine viel grössere Ausbreitung des reaktiven Vorganges der Continuität und Contiguität nach erwarten sollte. Sehr zahlreiche in der Literatur niedergelegte Krankheitsfälle zeugen für jene reparative Kraft, wie sie Wh. Cooper genannt hat. Indess wäre es nicht gerechtfertigt, daraus im concreten Falle einer schweren Verletzung eine grosse Hoffnung abzuleiten. In Wahrheit überwiegen die schlechten Ausgänge die günstigen ganz bedeutend, nur pflegen jene nicht veröffentlicht zu werden, da eine Hornhautvereiterung oder ein suppurativer Prozess im Innern des Auges nicht so viel Interessantes darbietet, dass er wieder und wieder im Detail mitgetheilt werden könnte. Es steht das Auge gewiss nicht viel besser, als andere Theile des Körpers, nur dass man in letzteren diese Widerstandsfähigkeit früher nicht so beobachtete, da man so rasch als möglich zum Messer griff. Seitdem aber die conservative Chirurgie ihr Recht geltend macht, hat man ganz enorme Verstümmelungen gar nicht selten mit leidlicher oder selbst ziemlich vollständiger Funktionsfähigkeit der verletzten Theile heilen sehen. Welch schwere Verletzungen der Schädel und sein Inhalt zuweilen aushalten kann, ist auch schon längst bekannt gewesen, und so dürften nur die Organe der Brust, sicher aber die Organe des Unterleibes in der Heilungsfähigkeit gegen das Auge zurückstehen. In Bezug auf die chemischen Verletzungen ist aber der Bulbus der allgemeinen Decke und der Schleimhaut vollständig gleich gestellt, denn der Effect ist fast immer hier wieder histologisch ein deletärer, nur dass die Verbrennungen einzelner Hautbezirke von keiner erheblichen Wichtigkeit sind.

Mehr Grund hat man von der Verschiedenheit zu reden, wie ein gesundes und ein krankes Auge entsprechend ähnliche Verletzungen verträgt. Zwar kann auch ein krankes Auge ohne Schaden grosse



Verletzungen ertragen; wie würden sonst die Braminen in Ostindien und die Pfuseher in der Moldau und der Türkei den Staar durch einen grossen Skleralschnitt und ein mit Baumwolle umwickeltes eingeführtes Stäbchen deprimiren können, die Japanesen ein Eiterband durch die Hornhaut ziehen, wie würde man auf die Erfindung verschiedener ungeheuerlicher Instrumente gekommen sein, wenn man damit lauter schlechte Erfolge gehabt hätte! Noch vor 10 Jahren hätte es für ein Verbrechen gegolten, in einem entzündeten Auge die Iris anzugreifen, heute ist bei einer Entzündung unter Umständen die Iridektomie als einziges Rettungsmittel indiziert, heute wagt man es bei gewissen Arten von Linsenverdunkelungen einen Irisvorfall zu erzeugen und mit einem seidenen Faden zu umschnüren! Indess bleibt es immerhin richtig, dass ein krankes Auge, namentlich je länger die Ernährungsstörung gedauert hat, auffällig oft zu deletären Prozessen bei mechanischen Eingriffen geneigt ist. Die geschicktesten Operateure klagen über die Häufigkeit der Vereiterung des Hornhautlappens, der Iridochorioiditis nach Staarextraktionen. Und wie gering ist die hierbei vorgegangene Quetzschung im Vergleich zu der durch anspringende Holzstücke, durch eingestochene Messerklingen erzeugte!

Ausser den durch die Krankheit selbst gesetzten Veränderungen sind es aber gewiss die als senile Ernährungsanomalien erst in den letzten Jahren genauer gewürdigten Gewebsalterationen, welche die operativen Eingriffe, die doch besonders bei älteren Individuen vorgenommen werden, gefährlich machen. Es ist längst bekannt, dass die Quellung einer discidirtten kindlichen Linse viel weniger zu fürchten ist, als die der härteren, der Resorption weniger zugänglichen Krystallreste, die während der Extraktion in dem Auge eines betagten Mannes zurückblieben. So sind auch die zufälligen Traumen bei Erwachsenen mehr zu fürchten als bei Kindern.

Abgesehen von den Verletzungen der Schutzorgane des Auges und der Bindehaut scheinen bei den Verletzungen der Bulbuskapsel selbst hauptsächlich zwei Momente von Wichtigkeit zu sein, nämlich die Aufhebung der natürlichen Spannung und der Zutritt von Luft zu den verletzten inneren Membranen. Die erstere gibt zu einer sehr raschen übermässigen Blutzufuhr und zu Hämorrhagien ex vacuo Veranlassung. Die Blutergüsse dieser Art sind bedenklicher als die, welche nach blossen Zerreissungen der Iris oder der Aderhaut eintreten, ohne dass die Sklera durchrissen gewesen ist. Der Zutritt von Luft aber ist sicherlich nicht ohne Einfluss auf den eitrigen Zerfall eines verletzten Gewebes\*). Schnitt- und Stichwunden der Iris stehen an Hei-

\*) Wenn Luftbläschen in der Vorderkammer ohne Schaden resorbirt werden, so spricht das nicht gegen obige Annahme, da wir bei zufälligen Verletzungen nicht eine



lungsfähigkeit den durch Contusion entstandenen Lostrennungen der Iris vom Ciliarbande weit nach, ein Prolapsus iridis erregt öfterer eine Regenbogenhautentzündung als eine Dialysis. Die subconjunktivalen Linsendislocationen haben, so scheint es, noch nie zur Phthisis bulbi, wenn auch oft zur Amaurose geführt. Es scheint uns hier dasselbe Verhältniss vorzuliegen, wie bei der Heilung einfacher und durch eine Wunde complicirter Knochenbrüche, bei den Rupturen der Sehnen, Muskeln und Synovialkapseln im Vergleich zu den Wunden derselben. Sollte nicht beim Auge der Luftzutritt ebenso schädlich wirken als bei der Heilung der Verletzungen anderer Organe, für die Ruptur der Sklera und der Aderhaut die Bindehaut nicht denselben Schutz abgeben als die Cutis bei einer subcutan ausgeführten Tenotomie oder Gelenkeröffnung? Beer leitete die üblen Folgen der Staarextraktion von dem Eindringen der Luft ab und suchte desshalb den 2. und 3. Akt möglichst rasch einander folgen zu lassen. Wenn er auch hierbei die Quellung der zurückgebliebenen Linsenreste zu gering anschlug, so geht man wieder jetzt zu weit, insofern man die Steigerung des intraocularen Druckes als einziges Moment ansieht. Andererseits ist aber diese Druckzunahme besonders wichtig bei dem Verlauf innerer traumatischer Ophthalmien, indem in ihr die zeitige Lähmung der Netzhaut begründet ist. Aus ihr erklärt sich auch, dass hochgradig kurzsichtige, mit Staphyloma posticum behaftete Augen, sowie solche mit derberem, wenig nachgiebigem oder verfettetem Skleralgefüge, wie es den gichtischen Constitutionen zugeschrieben wird, zufällige Erschütterungen schwerer ertragen, sodass dergleichen Schädlichkeiten die Gelegenheitsursache einer inneren Entzündung abgeben können, welche ohne dieselben vielleicht noch lange oder für immer ausgeblieben wäre. Bei syphilitischen Personen will man zuweilen das unerwartete Ausbrechen einer spezifischen Iritis nach einer Augenverletzung beobachtet haben.

Indem wir hiermit andeuten, dass die Gesamtconstitution des Verletzten bei der Vorhersage der traumatischen Reaktionsvorgänge wesentlich mit berücksichtigt werden muss, wollen wir noch einige Worte über die Vulnerabilität gewisser Individuen sagen. Man weiss zwar nicht, worauf dieselbe beruht, denn eine besondere Krankheit ist nicht vorhanden, auch sind die damit behafteten Individuen nicht gerade zu schweren inneren Krankheiten disponirt. Aber schon die älteren Augenärzte berücksichtigten sie sorgfältig bei operativen Eingriffen und Beer namentlich hat davon ein treffendes Bild entworfen. Solche Personen, sagt er, haben eine schöne zarte Haut, unter der

---

gesunde, sondern eine zerrissene oder gequetschte Iris vor uns haben. Auch die gute Wirkung eines Druckverbandes bei Verschwärungen der Sklera etc. ist sicherlich zum Theil auf die Abhaltung der Luft von der eiternden Fläche zu beziehen.



Haut der Wangen sieht man ein äusserst zartes Blutgefässnetz, die geringste gemüthliche Erregung bedingt eine erhöhte Röthe der Wangen, der Schreck eine hochgradige Blässe, leichte Reizungen der Haut, schon die Einreibung mit Fett erzeugt eine rosenartige Entzündung und wirkliche Wunden verheilen nicht durch die erste Vereinigung, sondern eitern, auch bei der günstigsten Pflege, lange Zeit. Dieses eigenthümliche Verhalten scheint sich schon in der frühesten Kindheit, zuweilen auf scrofulöser Grundlage, auszubilden und besteht oft bis in das höchste Alter. Man wird daher bei der Prognose der Augenverletzungen vorzüglich hierauf bedacht sein und auch die Behandlung darnach einleiten müssen.

Im Allgemeinen ist diejenige Verletzung eine leichte, welche extensiv und intensiv klein ist, diejenige aber eine schwere, bei der die Extensität und Intensität bedeutend sind. Die Extensität bezieht sich nur auf den Raum, welchen die Verletzung, z. B. eine Schnittwunde, einnimmt, die Intensität aber auf die Gewalt, mit welcher der verletzende Körper eingewirkt hat. Die Intensität ist immer von grösserer Wichtigkeit, als der blosse Raumumfang der Wunde, denn sie zeigt an, dass das Organ noch über die sichtbare Verletzung hinaus in seinem feinsten Zusammenhang gestört ist.

Ausser diesem ist aber vorzüglich die Dignität des verletzten Organs in Betracht zu ziehen. So ist z. B. eine Schnittwunde des obern Lides, welche den *Musc. levator palpebrae* trifft, prognostisch bedeutsamer, als eine, wenn gleich extensiv grössere, an einer anderen Stelle des Lides, eine Wunde des centralen Theils der Hornhaut oder der Linse ist wichtiger, als eine ähnliche peripherisch gelegene, denn die entstehende Trübung oder Irisanheftung ist im erstern Falle von grossem, im zweiten von keinem oder unbedeutendem optischen Nachtheil. Da die funktionelle Bedeutsamkeit der Bestandtheile des Auges mit ihrer tieferen Lage wächst, so nimmt auch die Wichtigkeit der Verletzung mit ihrer Richtung der Tiefe nach zu, so dass eine Stichwunde des Sehnerven auch absolute und unheilbare Blindheit zur Folge hat. Endlich ist noch zu berücksichtigen, ob die durch ein Trauma gesetzte Veränderung durch einen nachträglichen operativen Eingriff verbessert werden kann oder nicht. Desshalb ist eine traumatische Katarakte von günstigerer Prognose, als eine undurchsichtige Hornhautnarbe, an welcher die Kunst des Arztes gewöhnlich scheitert, eine Lidverkrümmung oder Verwachsung meistens wichtiger als eine Pupillensperre.

So häufig auch eine Augenverletzung den Grund abgibt zur Erblindung des Verletzten, so kommen merkwürdigerweise auch Fälle vor, wo das Trauma ein Glück für den Kranken ist, welches ihn auf rasche Weise von einer Sehstörung befreit. Zwar sind trotz der öfters



beobachteten Muskelzerreissung noch keine Fälle bekannt gemacht worden, dass ein schielendes Auge durch den Stoss mit dem Horn einer Kuh oder mit der Spitze eines Stockes operirt worden wäre, aber die bekannte gewöhnlich mit Strabismus verbundene Amblyopia ex anopsia ist schon mehrmals curirt worden, während das gesunde, zufällig verletzte Auge längere Zeit seiner Funktion entsagen musste. Beer sah eine Amaurose schnell durch einen Fall von der Treppe und Sturz an die Mauer mit dem Hinterkopf weichen, da hierdurch die reklinirte Linse, welche wahrscheinlich die Netzhaut drückte, wieder aufgestiegen war, auch eine doppelseitige, durch Onanie bedingte Amblyopie (oder Mydriasis?) will Serrurier\*) durch einen Sturz auf den Kopf haben heilen sehen. Viel häufiger als dergleichen Sonderbarkeiten sind indess diejenigen Fälle, in welchen cataraktöse Linsen durch eine Erschütterung des Auges von der Zonula abgerissen wurden oder gar aus ihrer Kapsel heraustraten und in die vordere Kammer fielen, wo sie, zum öftern zwar auch einen entzündlichen Prozess anfachend, bald zur Resorption gelangten. Ohrfeigen, Streifschüsse, die mannigfachsten Stösse auf's Auge haben zu solchem plötzlichen Sehendwerden der Staarblinden Veranlassung gegeben. Auch können ähnliche Traumen zu Lösungen der Iris vom Ciliarligamente bei Pupillensperre und Regenbogenhautverwachsung führen und den Eintritt des Lichtes durch die neue Pupille möglich machen. Cooper (l. c. pag. 141.) erzählt, dass ein Mann durch einen Holzsplitter, welcher die Hornhaut und Sklera an der innern Seite durchbohrt und die Iris getrennt hatte, bei einem stationären Kernstaar nun durch die noch ungetrübten äquatorialen Linsenschichten wieder sehen lernte.

## VII. Allgemeine Therapie.

Bei der grossen Häufigkeit schwerer das Sehorgan bedrohender Verletzungen würde es von grossem Nutzen sein, allgemein gültige Regeln für eine wirksame Prophylaxis aufzustellen. Leider ist diess aber zur Zeit nicht möglich und selbst die theoretisch für Einzelfälle aufgestellten prophylactischen Maassregeln finden in der Praxis keine Anwendung, theils weil sie eben nur theoretisch und nicht praktisch sind, theils weil die den meisten Schädlichkeiten ausgesetzten Arbeiter ihre Anwendung vernachlässigen, indem sie mit der Gefahr zu vertraut werden und ihrer nicht mehr achten. Gerade hieran, glauben wir, an dem Vertrautwerden mit der Gefahr, scheitern alle prophylactischen Maassregeln, mögen sie noch so zweckmässig und zweckentsprechend

\*) Annal. d'oculist. II. pag. 74.



sein. Die specielle Prophylaxis wird an den entsprechenden Stellen ihre Würdigung finden und wenden wir uns daher zur Betrachtung der bei Augenverletzungen allgemein gültigen Grundsätze der Behandlung.

Drei Indicationen sind es, die wir bei der Behandlung der traumatischen Augenentzündung zu erfüllen haben: 1., die Entfernung des ursächlichen Momentes; 2., die Bekämpfung der Reactionsercheinungen; und 3., die Entfernung der Folgezustände der Entzündung.

Die Erfüllung der ersten Indication: Entfernung des ursächlichen Momentes wird in leichten Fällen von Augenverletzungen oder Eindringen fremder Körper, wenn der Kranke baldige Hülfe sucht, in der überwiegenden Mehrzahl allein genügen die Verletzung unschädlich zu machen und alle weiteren Folgen zu coupiren. Sofort nach der Entfernung eines eingedrungenen kleinen Körperchens, oder bei Schnittwunden der Lider nach Anlegen einiger Hefte fühlt der Kranke Erleichterung, die schnell mit Blut gefüllten Gefässe verschwinden und jeder weitere Eingriff ist unnöthig. Von wesentlichem Einfluss hierauf ist es aber, dass die Entfernung der fremden Körper eben kunstgerecht und mit zarter Hand ausgeführt wird; den Beweis dafür liefert die Erfahrung fast täglich, indem eine grosse Anzahl von Kranken, denen bei der Arbeit fremde Körper in's Auge gesprungen sind, die Hülfe des Arztes in Anspruch nehmen müssen, nicht weil der fremde Körper noch im Auge befindlich ist, sondern weil bei der Entfernung desselben durch ihre Mitarbeiter, ihr Auge so bedeutend misshandelt wurde, dass heftige Entzündungen folgten.

In unserer an Eisengiessereien, Schlossereien und Maschinenbauwerkstätten, deren eine einzige zu Zeiten 13—1400 Arbeiter beschäftigt, so reichen Gegend, kommen fast täglich derartige leichte Verletzungen durch Einspringen von fremden Körpern vor. In diesen Etablissements gibt es nun einen oder mehrere Arbeiter, welche sich nebenbei mit der Entfernung dieser fremden Körper beschäftigen und darin zum Theil auch sehr geschickt sind. Sitzt der fremde Körper nur leicht auf, so versuchen sie zunächst ihn mit einer Schlinge aus Pferdehaaren abzustreifen, gelingt diess nicht, weil er zu tief sitzt, so klemmt der Operateur den Kopf des Verletzten gewöhnlich zwischen seine Kniee, ein Anderer hält das Oberlid und der Operateur versucht nun entweder mittelst eines gespitzten Federkieses, oder eines dreieckig zugespitzten Stückes Holz, oder auch mit der Spitze eines Taschenmessers den fremden Körper zu entfernen. Letzteres Verfahren bestätigt auch Cooper für die englischen Fabriken. Unter diesen Umständen gelingt es meistens den fremden Körper zu entfernen, in vielen Fällen aber sind danach das Epithel der Hornhaut oder selbst oberflächliche Schichten fetzenweise abgerissen oder die Conjunctiva ge-



quetscht und zerrissen und heftige Keratiten oder Conjunctiviten und Chemosis zwingen den Kranken weitere Hülfe zu suchen.

In Fällen schwerer Verletzungen ist die Erfüllung der ersten Indication allein freilich nicht ausreichend; immer aber wird sie von wesentlich günstigem Einfluss auf die weitere Behandlung sein und in vielen Fällen die drohenden Gefahren vermindern.

Die Aufgabe der zweiten Indication: Bekämpfung der entzündlichen Reaction, ist vor Allem die Erhaltung des Sehorgans und Sehvermögens; in den Fällen aber, in welchen letzteres nicht zu erzielen ist, die grösstmögliche Vermeidung der Entstellung und die Erhaltung der Form des Auges, um später einen guten Stumpf zur Einlegung eines künstlichen Auges zu erhalten. Hier ist es besonders der antiphlogistische Heilapparat, der in Betrachtung kommt; die Anwendung einer strengen Antiphlogose, die frühzeitig angewendet eine rein abortive Bedeutung hat, ist oft selbst bei den verzweifeltsten Fällen von den segensreichsten Erfolgen gekrönt, und ist man in zweifelhaften Fällen zu ihrer Benutzung umsomehr verpflichtet, da die Erfahrung gelehrt hat, dass auch nach anscheinend sehr geringen Verletzungen (besonders Erschütterungen) die heftigsten Entzündungen einzelner Theile oder des ganzen Bulbus folgten, dass durch leichte Verletzungen der Hornhaut heftige Iriten und Chorioiditen, durch zu sorglose Behandlung leichter Verbrennungen der Bindehaut Verwachsungen des Augapfels mit den Lidern oder dieser unter einander hervorgerufen wurden. Wir können nicht genug vor allzugrosser Sorglosigkeit warnen und gehen selbst so weit, dass wir auch bei leichten Verletzungen, bei denen durch Erfüllung der ersten Indication alle Reizungserscheinungen schnell nachlassen, den Kranken anempfehlen, durch einige Stunden hindurch noch kalte Ueberschläge auf das Auge zu machen.

Für das wichtigste und in vielen Fällen allein genügende Mittel halten wir die directe Wärmeentziehung und glauben, dass dieselbe wegen ihrer sofortigen und meist sehr auffällig günstigen Einwirkung auch immer den ersten Platz behaupten wird, trotz mancher hier und da gegen ihre Anwendung erhobener Stimmen.

Sie beschränkt, nach Stellwag, den örtlichen Stoffwechsel, indem sie die Temperatur der entzündeten Gewebe vermindert und so die chemischen Verbindungen erschwert. Ausserdem wirkt sie als ein mächtiger Reiz auf die contractilen Theile der Gewebe und besonders auf die Gefässmuskeln, bestimmt sie zur Contraction, verursacht somit eine Verengung der Gefässlichtungen und vermindert auf diese Weise die Blutzufuhr zu dem Entzündungsheerde. Sie vermindert ferner die Sensibilität der Theile und ihre Functionsthätigkeit und wirkt je nach der Dauer ihrer Anwendung und dem Kältegrade auf grössere oder geringere Tiefen ein.



Als die zweckmässigste Form der Anwendung erachten wir die kalten Umschläge, entweder nur mit kaltem Wasser oder auf Eis gekühlt und halten ihren günstigen Erfolg wesentlich von der Befolgung nachstehender Regeln abhängig:

- a) man nehme mehrere reine, leinene Compressen, breche sie in der Grösse eines kleinen Handtellers 4—6fach zusammen und lege sie in ein hinlänglich grosses Gefäss mit frischem, kaltem Wasser oder auf einen Eisblock;
- b) man lasse dieselben vor dem Auflegen immer gut ausdrücken;
- c) man wechsele sie sehr schnell;
- d) man wende die Kälte nur so lange an, als sie dem Kranken wohlthut.

ad a) Das nächste Erforderniss ist natürlich eine hinlängliche Anzahl (3—4 für jedes Auge) von schmutzfreien Leinwandcompressen; die angegebene Grösse entspricht ziemlich genau dem Umfang der Orbita und ihrer nächsten Umgebung; dicker zusammengelegt würden sie zu schwer, dünner zu leicht werden und dadurch zu schnell erwärmen.

ad b) schärfe man dem Kranken ein, dass er nicht nasse, sondern kalte Ueberschläge machen soll. Zur Aufweichung von Schorfen etc., wo nasse Umschläge doch allein am Platze wären, bedient man sich wohl am besten eines Schwammes und lauen Wassers; zu unserem Zwecke ist aber das überschüssige Wasser geradezu schädlich; abgesehen davon, dass durch das abtropfende Wasser die Wäsche und das Bett des Kranken unnöthig durchnässt wird, weichen die nassen Ueberschläge auch die Haut zu sehr auf und geben so, besonders wenn sehr kalkhaltiges Brunnenwasser (das in Ermangelung von Eis seiner grösseren Kühle wegen vorzuziehen) zu den Ueberschlägen verwendet wird, zu Excoriationen der Haut Veranlassung. Befürchtet man bei Leuten mit sehr zarter Haut Excoriirung derselben, so lasse man ein mildes Fett oder Oel vorher einreiben.

ad c) Bei dem Wechsel der Ueberschläge muss als Hauptnorm dienen, dass der Ueberschlag auf dem Auge nicht warm werden darf; nicht die Compressen, nicht das Wasser, sondern die Kälte soll wirken. Daher ist es in der That lächerlich, wie man sehr häufig solche Ueberschläge machen sieht; in eine Untertasse oder ein Schälchen Wasser taucht der Kranke, der kalte Ueberschläge machen soll, ein zusammengelegtes feines Lappchen, bindet es dann fest auf das Auge und wechselt es erst wieder, wenn es vor Hitze dampft, oder gar trocken geworden ist. So angewendet, dass fortwährende Temperaturcontraste das kranke Auge treffen, werden diese Ueberschläge allerdings nichts nützen, sondern mehr schaden.

Man lasse vielmehr eine hinlängliche Anzahl Compressen in einen Eimer oder ein grosses Waschbecken mit frischem Brunnenwasser, das



öfters erneuert werden muss, oder, was noch vorzüglicher ist, dieselben auf einen grösseren Eisblock legen und beim Wechseln, nach der Abnahme vom Auge, erst in ein kleines Gefäss zum Abkühlen ausdrücken. Ferner heisse man dem Kranken, dieselben alle Viertelminuten zu wechseln und verbiete streng das Aufbinden derselben. Bei schweren Verletzungen oder bei Kindern wird es zweckmässig sein, dass die Ueberschläge nicht vom Kranken selbst, sondern von einer andern Person mit der nöthigen Sorgfalt und Schonung gemacht werden, wodurch zugleich ermöglicht wird, dass der Kranke die zum Festliegen der Ueberschläge nöthige ruhige Rückenlage einnehmen kann.

ad d) Das Gefühl des Kranken ist für die Anwendungsdauer der Kälte sicher der beste Maassstab; so lange das Auflegen der kalten Compresse ihm wohlthut fahre man damit fort, höre aber sogleich auf, wenn dasselbe den Kranken erschreckt oder ihm ein unangenehmes, wenn auch noch nicht schmerzhaftes Gefühl macht. Wollte man unter solchen Umständen mit der Application der Kälte fortfahren, so würde man heftige und langwierige, auch auf entferntere Theile sich ausbreitende Entzündungen und bei Anwendung von Eis selbst Erfrierungen als unangenehme Nachwirkung hervorrufen. In letzterer Beziehung warne man auch die Kranken das Eis direkt auf die Augen wirken zu lassen, sondern nur auf Eis gekühlte Compressen anzuwenden. Ebenso wie Andere durch die Einwirkung von Eis Cataracte entstehen sahen, konnten wir schon wiederholt, bei solchen Kranken, die unserem Rath zuwider, kleine Eisstücken in die Compressen gewickelt und längere Zeit hindurch aufgelegt hatten, Trübungen des Hornhautepithels beobachten. In den meisten Fällen genügen zeitweise Applicationen und nur in intensiven Fällen werden Tag und Nacht fortgesetzte kalte Ueberschläge nöthig sein.

Unter strenger Befolgung der angedeuteten Regeln werden die kalten Ueberschläge wohl nie im Stiche lassen; wir wenigstens verdanken ihnen bei fast alleiniger Anwendung selbst in scheinbar verzweifelten Fällen, manchen schönen Erfolg.

Die Anwendung kaltmachender Mischungen und der Augendouche, die früher einmal sehr beliebt war, hat sich praktisch nicht werthvoll erwiesen, wesshalb ihre Erwähnung genügen wird.

Als das zweit wichtigste Mittel erachten wir die directe Blutentziehung

Allgemeine Blutentziehungen oder der Aderlass schienen früher ganz unentbehrlich zu sein: ausser in Italien und England, wo noch viel Blut abgezapft wird, findet er hier und da auch bei uns noch seine Lobredner: so hält ihn in neuester Zeit Schön für indicirt: bei tiefen und ausgedehnten Hornhautwunden und den Verwundungen der innern Membranen ganz besonders der Regenbogenhaut, wie auch bei bedeutenden



Contusionen des Augapfels und Verbrennungen, die sich über die Bindehaut der Augenlider, des Augapfels und der Hornhaut gleichzeitig erstrecken. Ohne Nutzen erachtet er ihn dagegen bei alleiniger Verletzung des Linsensystems und solchen Wunden des Augapfels, bei denen Linse und Glaskörper und zwar letzterer in bedeutender Menge ausgetreten sind; denn der traumatische Staar bilde sich doch aus, selbst nach der geringfügigsten Verwundung und der weit geöffnete und halb entleerte Bulbus müsse (?) unaufhaltsam der Verschrumpfung anheimfallen.

Wir selbst sind keine Freunde des Aderslasses, schliessen uns vielmehr dem an, was Stellwag über demselben sagt: „Vor Kurzem noch waren Aderlässe sehr beliebt. Man glaubte dadurch den Faserstoff des Blutes zu vermindern, und damit eine antiplastische Wirkung zu erzielen, der Entzündung sofort direct entgegenzuwirken. Exacte und vorurtheilsfreie Beobachtungen haben diese Ansicht als eine irrthümliche bereits herausgestellt. Sie haben dargethan, dass Venäsectionen nur dort von Nutzen seien, wo es sich um eine schnelle Verkleinerung der Blutmasse zu dem Ende handelt, um den Seitendruck im Innern der Gefässe zu vermindern, damit eine Veränderung in der Blutvertheilung hervorzubringen und die Circulation in gewissen überfüllten Organen zu befreien und zu beschleunigen. Um eine solche Wirkung im Bereich des Sehorganes hervorzubringen reichen jedoch örtliche Blutentziehungen vollkommen aus; der Augenarzt hat kaum jemals nothwendig, durch Aderlässe die Blutmischung zum Nachtheil des Kranken zu verändern und den Ernährungsact auf eine Zeit oder selbst für lange auf solche Weise zu gefährden.“ Zum Behuf einer örtlichen Blutentziehung kommen bei Verletzung nur die natürlichen Blutegel, die künstlichen Blutegel und die blutigen Schröpfköpfe in Betracht.

Die natürlichen Blutegel lassen die gewünschte Wirkung immer erzielen, nur müssen sie in genügender Anzahl gesetzt werden; 2—3 Blutegel bei einem Erwachsenen erachten wir für eine Spielerei, hier sind immer 6—12 Stück nothwendig, um den gewünschten Effect zu erreichen; sie müssen rasch und wenigstens einen Querfingerbreit vom Auge entfernt an die Schläfe angesetzt werden, um Blutergüsse in das lockere Unterhautbindegewebe zu vermeiden; die Nachblutung muss durch Auflegen in warmes Wasser getauchter Schwämme lange unterhalten werden.

Trotzdem, dass wir die günstige Wirkung der Blutegel vollkommen anerkennen, wenden wir dieselben doch nur sehr beschränkt an und benutzen statt ihrer lieber die blutigen Schröpfköpfe und den künstlichen Blutegel. Der Hauptgrund davon ist der, dass in der Praxis die meisten Verletzungen im Arbeiterstand vorkommen und bei diesem ist der natürliche Blutegel, deren man eben eine grössere Menge bedarf, ein zu kostbarer Gegenstand, dessen Anschaffung selbst bei der



grössten Opferbereitwilligkeit des Verletzten für seine Gesundheit, doch geradezu unüberwindliche Hindernisse in dem Weg stehen. Ausserdem haben die Angehörigen fast immer eine grosse Scheu vor diesen „abscheulichen Thieren“ und fehlt es ihnen meist auch an Geschick, dieselben richtig anzulegen, so dass sich immer noch die Hülfe eines Wundarztes nöthig macht, was auch wieder mit Kosten verbunden ist.

Aus diesen und noch anderen weniger erheblichen Gründen geben wir in der Praxis den blutigen Schröpfköpfen den Vorzug, vorausgesetzt, dass nicht in der alten Art mit Glaskugel und Lampe geschröpft wird. Die kleinste Sorte der jetzt immer mehr in Aufnahme kommenden, sanduhrförmigen, oben mit einer Kautschukplatte gedeckten Gläser und kleinere Schnepper lassen nichts zu wünschen übrig. Ganz bequem lassen sich 4—6 solcher kleiner Schröpfköpfe an die Schläfe und in die Nähe der Orbitalöffnung ansetzen und vermag man durch dieselben bei einiger Uebung eine ziemliche Quantität Blut zu entleeren und, was die Hauptsache ist, schnell zu entleeren. Entstellende Narben bleiben, selbst wenn man mit dem kleinen Schnepper tief schlägt, kaum zurück, so dass man sie getrost auch bei Frauen anwenden kann. Ob die in neuester Zeit wieder versuchte Bdellatomie\*) die

\*) Die zur Prüfung dieses Verfahrens von der med. Gesellschaft zu Berlin eingesetzte Commission berichtet darüber durch Dr. Fischer (D. Klin. 1863 Nr. 26.):

1. Das beste Verfahren zum Anschlagen der Blutegel scheint folgendes: Man lässt den Blutegel sich mässig vollsaugen, hebt ihn dann mit dem Schwanzende vorsichtig ab und schlägt in dessen linke Seite mit dem Aderlassschnepper kräftig ein. Das Anstechen mit einer Aderlasslancette scheint dem Thiere mehr Schmerzen zu machen und ist weit schwieriger. Auch an der rechten Seite des Schwanzendes wird das Anschlagen gut ertragen, am Rücken weniger, am Bauche schlecht. Man kann gewöhnlich denselben Blutegel in einer Sitzung an der bezeichneten Stelle zu wiederholten Malen anschlagen, ohne dass er loslässt. — 2. Nach dem Anschlagen fliesst sofort eine Menge Blutes ab, es muss indessen, wenn der Abfluss im weiteren Verlaufe nicht unterbrochen werden soll, fortdauernd eine sorgfältige Entleerung der Blutcoagula, welche sich bald in der Wunde bilden, stattfinden. Dieses geschieht am besten mit einem feuchten Schwamm oder durch Anspritzen mit lauem Wasser. — 3. Ein so behandelter Blutegel saugt beträchtlich länger, als ein unverletzter. Die längste Dauer des Saugens, welche wir wiederholentlich erzielten, war 4 Stunden, die kürzeste 1 Stunde, die Durchschnittsdauer etwa  $2\frac{1}{2}$  Stunde. — 4. Durch die Unruhe des saugenden Blutegels und durch die Manipulationen des Reinigens desselben ist es uns nicht möglich gewesen, eine nur annähernd genaue Bestimmung des von demselben abgesogenen Blutquantums zu gewinnen. Wir haben das angeschlagene Schwanzende in ein Reagensglas gesteckt und das ablaufende Blut so sorgsam als möglich gesammelt. Das Maximum desselben betrug etwa 2 Unzen, meist hatten wir indess kaum eine Unze. — 5. Fällt der angeschlagene Blutegel durch die Unruhe des Patienten oder eine rohere Manipulation vor der Ermüdung des Thieres ab, so saugt er meist sofort wieder an. — 6. Die Nachblutung bot nichts Bemerkenswerthes dar. Die Patienten waren aber meistens durch dieses Verfahren in hohem Grade aufgeregt. — 7. Meist vertragen die angeschlagenen Thiere die Operation sehr gut. Die Wunde schliesst sich vom 3. Tage ab durch eine feine Narbe. Bei einigen blieb dieselbe länger offen,



Schröpfköpfe verdrängen und die Anwendung der natürlichen Egel ermöglichen wird, muss zur Zeit noch weiterer Prüfung und Erfahrung überlassen bleiben.

Der künstliche Blutegel ist ein gerade bei Augenkrankheiten ganz vorzügliches Instrument, nur gehört zu seiner erfolgreichen Benutzung eine gewisse manuelle Fertigkeit und längere Uebung. Daher kommt wohl auch eine weniger ausgebreitete Anwendung desselben in der Privatpraxis, trotzdem er von grösseren Anstalten, in denen er jetzt vielfache Anwendung findet, auf das Wärmste empfohlen wird. Die Hauptvorzüge des künstlichen Blutegels sind wohl: dass man durch eine kleine Wunde in kurzer Zeit eine ziemliche Quantität Blut entleeren kann (in 10—15 Minuten 30—100 Grammen); dass durch den kräftigen Zug der Saugcylinder das Blut auch aus tieferen Theilen angezogen wird, und dass seine Application dem Kranken wenig Unbequemlichkeit macht.

Bis jetzt kennen wir zwei Arten künstlicher Blutegel, den von Heurteloup und den patentirten von Harder; jener, der ältere und bekanntere, macht eine kleine kreisförmige Wunde, dieser durch drei federnde Messerchen eine dreigeschnittene Wunde; ohne der Zweckmässigkeit des letzteren Apparates zu nahe treten zu wollen, geben wir dem Heurteloup'schen Instrument schon um deswillen den Vorzug, weil es frei von Federwirkung ist, elastische Federn aber, deren sich 5 im Harder'schen Instrument finden, immer mehr oder weniger häufig der Reparatur unterworfen sind.

Wir bedienen uns des Heurteloup'schen Instrumentes und glauben bei dessen Benutzung auf folgende Punkte aufmerksam machen zu dürfen, welche zum Theil auch schon von Wecker hervorgehoben wurden und die zum grössten Theil auch auf den Harderschen künstlichen Blutegel Anwendung finden:

Vor dem Gebrauch muss man die Cylinder in warmes Wasser legen, damit die Korke gut aufquellen und luftdicht schliessen. Ehe man die Schnittwunde macht, ist es zweckmässig, den Saugcylinder an der bestimmten Stelle kurze Zeit saugen zu lassen, um das Blut anzuziehen. Nach gemachter Schnittwunde setzt man den Cylinder fest auf dieselbe auf und macht rasch einige Umdrehungen der Schraube bis die Haut in den Cylinder hineinragt. Hat sich zwischen der Haut

---

bei einem war sie am 12. Tage noch nicht geschlossen. Nur wenige sind gestorben. — 8. Der nach dem Saugen sorgfältig in Wasser verwahrte Blutegel saugt in den nächsten Tagen und Wochen gewöhnlich gut wieder, muss aber meistens vom 3. Tage ab wieder von Neuem angeschlagen werden. Wir haben einen Blutegel, der bei dem ersten Versuche angeschlagen wurde, durch vier Wochen hindurch wiederholt kräftig saugen lassen und ihn bis auf diesen Tag saugfähig erhalten. — Darnach glauben wir dieses Verfahren den Herren Collegen zu weitem Experimenten empfehlen zu können. —



und der untern Platte des Korkes ein kleiner Zwischenraum gebildet, so zieht man den Cylinder leicht von der Schläfe ab, worauf sich gewöhnlich der Zwischenraum mit Blut füllt bis auf eine kleine ungefähr erbsengrosse Luftblase, die oben aufschwimmt. Ohne den Cylinder wieder anzudrücken, macht man die nun folgenden Schraubenumdrehungen langsam und gleichförmig fort, so dass die Luftblase ungefähr immer dieselbe Grösse behält, wenn sich der durch die Umdrehung entstandene Raum wieder mit Blut gefüllt hat. Ist so ein Cylinder gefüllt, so kann man je nach Bedürfniss noch einen oder zwei aufsetzen. Nach Beendigung der Blutentleerung reinigt man die Umgebung der Wunde und drückt dieselbe mittelst des fest auf sie aufgelegten Daumens zusammen. Als die beste Zeit zur Anwendung des künstlichen Blutegels empfiehlt von Graefe wegen der von Schneller beobachteten secundären Hyperämie den Abend vor dem zu Bettgehen, auch lässt er den Kranken am folgenden Tag in einem dunklen Zimmer bleiben.

Den Blutentziehungen zunächst steht die Beschränkung der Blutcirculation durch directe Compression mittelst des Druckverbandes, der ausserdem ein Schutzmittel gegen äussere reizende Schädlichkeiten ist. Ebenso wie bei den *lege artis* vorgenommenen Operationen, der Iridectomie, der Extraction etc. zeigt er sich bei Wunden der Hornhaut, Iris etc. von entschiedenem Nutzen. Das Hauptaugenmerk bei Anlegung desselben hat man darauf zu richten, dass er fest haftet und sich nicht leicht verschiebt, wozu besonders dann Veranlassung gegeben ist, wenn ihn der Kranke über Nacht während des Schlafes tragen soll. Man benutzt entweder ca. 20" lange und  $2\frac{1}{2}$ —3" breite mit einer Zunge und einer Schnalle versehene Binden oder 4" lange und  $1\frac{1}{2}$ —2" breite nahtlose Streifen von Leinwand oder feinem Flanell, schief auf die Fäden geschnitten und an beiden Enden mit dünnen Leinenbändchen versehen. Als Unterlage bedient man sich eines Bäuschchens Charpie oder gereinigter Baumwolle, das über die geschlossenen Lider ausgebreitet wird und den Druck gleichmässig vertheilt, der durch Anwendung eines grössern Bausches und durch stärkeres Anziehen der Schnalle oder Bänder beliebig verstärkt werden kann. Als Schnürverband ist er neuerdings mit gutem Erfolg gegen Hornhautvereiterung und selbst gegen drohende Phlegmone oculi angewendet worden.

Die Anwendung der indirecten Gegenreize (spanische Fliegen, Fontanellen etc.), mit denen man das Blut von den ursprünglichen Entzündungsheerden ableiten oder auf antagonistischem Wege eine Ausgleichung erzielen wollte, ist von vorurtheilsfreien Beobachtern längst als unnütze, oft selbst schädliche Quälerei aus der Ophthalmiatrik verbannt und nur ältere Collegen können sich hier und da immer noch nicht von denselben trennen.



Von den lokalen entzündungswidrigen Mitteln nennen wir hier nur die Mydriatica, die für das Auge als wahre Antiphlogistica anzusehen sind. Sie dienen nicht nur dazu, Anheftungen der Iris zu verhüten, sondern vermögen auch durch Verkleinerung einer secernirenden Fläche und Entspannung des Ciliarmuskels den intra-ocularen Druck herabzusetzen. Von ihnen verwendet man gewöhnlich nur die Belladonna und deren Alkaloid, das Atropin. Wir ziehen das Extract. belladonnae pneumaticum (gr. x—xv auf 3j Wasser) als Instillationsmittel bei grosser Reizung des Auges der gewöhnlichen schwefelsauren Atropinlösung vor, oder bedienen uns auch einer Verreibung des reinen Atropins mit Glycerin und Stärkemehl (z. B. Atropini gr. β, Amyli gr. v, Glycerini 3j), die wir 1—2stündlich vom Patienten selbst stecknadelkopfgross in den innern Lidwinkel einbringen lassen. Die Einreibungen der Belladonnapräparate in die Umgegend der Augen haben eine viel langsamere und unzuverlässigere Wirkung.

Dass der längst gesuchte und neuerdings in der Frucht von *Phycostigma venenatum* Balf., der sogen. Calabarbohne, gefundene Gegensatz der Belladonna auch bei manchen Traumen des Auges von Vortheil ist, werden wir im speziellen Theil angeben.

Für den innern Gebrauch der antiphlogistischen Arzneikörper sowie der Narcotica lassen sich keine allgemeinen Regeln aufstellen; sie sind für jeden Einzelfall lediglich dem Ermessen des Einzelnen anheimzugeben. Nur in Betreff der Purgantien möchten wir darauf hinweisen, mit denselben nicht allzu sparsam zu sein; ihre gänzliche Vernachlässigung schadet sicher weit häufiger mehr, als ein Esslöffel *Sal amarum* zu viel, da gerade der von Verletzungen am meisten betroffene Arbeiterstand es mit den regelmässigen Ausleerungen nicht allzu genau zu nehmen pflegt.

Die Betrachtung der zur Erfüllung der 3. Indication: Entfernung der Folgezustände der traumatischen Entzündung nöthigen Methoden und Mittel, welche theils medicinische, theils chirurgische (Paracentese der Hornhaut, Iridectomie, Exstirpation des Bulbus u. a.) sind und selbst in verzweifelten Fällen oft noch glänzende Resultate liefern, gehört in den speziellen Theil, auf den wir daher verweisen.

Es erübrigt uns zum Schluss nur noch daran zu erinnern, in allen Fällen schwerer Verletzungen die Anordnung einer strengen Diät nicht zu versäumen, d. h. nicht allein die Zufuhr der eigentlichen Lebensmittel zu vermindern, sondern auch für Fernhaltung alles dessen Sorge zu tragen, was erregend auf das Nervensystem und die Circulation einwirken könnte. Je sorgfältiger man für grösste körperliche und geistige Ruhe; gleichmässig reine und kühle Luft; bei schwerern Verletzungen für Rückenlage im Bett in einem, wo nöthig, mässig verdunkelten Zimmer; für Vermeidung aller geistigen Getränke und Auswahl



leicht verdaulicher, wenig nährender Speisen sorgt, um so eher kann man eines günstigen Erfolges der Behandlung gewiss sein, und dieser ist es ja gerade, der ebenso in dem Wunsche des Kranken, wie im Interesse des Arztes liegt. Andererseits ist aber nicht zu vergessen, dass, wenn die Acuität der Entzündung gebrochen ist, eine reichlichere Nahrungszufuhr und, bei ursprünglich schwächlichen Personen, selbst die Einführung blutbildender Arzneikörper sehr viel beiträgt, die Resorption der entzündlichen Produkte und das Aufhören der subjektiven Beschwerden zu befördern.



## SPECIELLER THEIL.

---







## Erstes Kapitel.

# FREMDE KÖRPER.

---

Die fremden Körper bilden wegen der Häufigkeit ihres Vorkommens und ihrer praktischen Wichtigkeit zweckmässig den Ausgangspunkt einer Darstellung der Augenverletzungen. An den äussern Membranen des Bulbus bilden sie sehr häufig eine reine Inhaltsanomalie — *Alenthesi* —, ohne dass eine Continuitätstrennung dabei nothwendig wäre, in dem Bulbusinnern setzen sie eine Wunde voraus. Wir besprechen hier jedoch nur die Wirkung der fremden Körper als solche, sehen also von den Wunden ebenso ab, als von der etwaigen chemischen Verletzung, indem wir diese Verhältnisse auf spätere Kapitel verweisen.

In Betreff der anatomischen Lage der fremden Körper lassen sie sich am zweckmässigsten in vier grössere Abtheilungen umfassen, die ziemlich genau mit der oberflächlichen oder tiefen Lage der Membranen des Sehorgans und seiner Annexe übereinstimmen. Die erste Abtheilung begreift die an den Lidern (mit Einschluss der Thränenkanäle), an der Bindehaut, Sklera und an der Hornhaut vorkommenden fremden Körper, zu der zweiten gehören die in die vordere und hintere Augenkammer mit Einschluss der Iris und Linse eingedrungenen, zu der dritten die sich im Glaskörper, der Aderhaut und Netzhaut vorfindenden fremden Körper. In die vierte endlich sind zu rechnen die in die Augenhöhle eingedrungenen Körper, welche entweder in dem Orbitalzellgewebe ihren Sitz haben, oder durch den Knochen hindurch nach dem Gehirn zu sich begeben, am seltensten sich in den Augenmuskeln, der Thränen-drüse und dem Sehnerven verbergen.

### 1. Fremde Körper an den Lidern, in den Thränenkanälen, der Bindehaut, Hornhaut und Sklera.

A. Die **Lider** sind nur selten der Sitz von fremden Körpern. Da sie unter den gewöhnlichen Verhältnissen, wenn fremde Körper das Auge treffen, offen stehen, so bieten sie keine erhebliche Fläche dar, auch ist die Cutis nicht geneigt, etwa anspringende Eisensplitter etc.



haften zu lassen, und etwa in den Hautfalten sich festsetzende Partikelchen fallen bei der Ausgleichung derselben durch den Lidschluss wieder herab. Doch kommt es vor, dass die Lider durch eingestochene Holzsplitter, abgebrochene Bienen- und Wespenstacheln verletzt werden. Die Diagnose dieser Körper findet keine Schwierigkeit. Am häufigsten sieht man eingesprungene Pulverkörner, welche dann gewöhnlich für immer liegen bleiben, seltner durch Eiterung wegen zugleich bestehender Verbrennung oder Zerreißung der Liddecke entfernt werden. In den tropischen Ländern endlich finden sich verschiedene lebende Insekten und Würmer, die wir zugleich mit den an der Bindehaut vorkommenden namhaft machen werden.

Zuweilen gelangen unter die Liddecke fremde Körper, welche längere Zeit in der Bindehaut, namentlich in der Falte des obern Lides ihren Sitz hatten, endlich durch eine Abscedirung nach aussen entfernt werden und sofort nach dem Aufbruch der umschriebenen, rothen, fluktuirenden Geschwulst in der Abscessöffnung zum Vorschein kommen.

Umgekehrt kommt es vor, dass ein Metallsplitter durch das Lid eindringt und in der das Innere desselben überziehenden Schleimhaut sitzen bleibt. Von der Bindehaut des Lides aus bildet sich dann eine schwammige Wucherung, deren Charakter wir später bei den fremden Körpern der Conjunctiva weiter kennen lernen werden.

Bei einem Manne, welcher schon 6 Wochen an einer Augenentzündung gelitten hatte, zeigte sich das obere Lid des linken Auges etwas herabhängend und träge in seinen Bewegungen, der linke Bulbus ebenfalls schwerer beweglich und anscheinend etwas kleiner. Die Sehkraft war sehr vermindert. Beim Umstülpen des obern Lides zeigte sich oben im Winkel ein Schleimhautwulst, welcher hart anzufühlen war. Ihm entsprechend wurde an der Cutis des obern Lides eine ganz feine Narbe entdeckt. Beim Einschneiden in den Schleimhautwulst kam ein scharfkantiges, 6''' langes und 1''' dickes Stückchen Schmiedeeisen zum Vorschein. Der Zustand des Auges besserte sich hierauf schnell. (Salzmann, Ztschr. f. Chirurg. und Geburtsh. X. 1857.)

Da die etwa in die Lidhaut eingedrungenen Körper leicht bemerkt und von Laien selbst ausgezogen werden können, findet eine Inkapsulation nur sehr selten statt. Das einzige bekannte Beispiel ist von Lenoir mitgetheilt:

Ein 30jähriger Mann hatte seit langer Zeit einen kleinen Tumor in der Dicke des obern Augenlides. Er war von der Grösse einer kleinen Nuss und bildete über der äussern Lidkommissur einen beträchtlichen Vorsprung. An seiner Oberfläche war er drüsig uneben und gab der ihn bedeckenden Haut eine schwärzliche Färbung. Dieselbe Färbung fand sich auch auf der entsprechenden Seite der Conjunctiva tarsi. Bei der Berührung fühlte man einen harten Körper, der sich wie eine Verlängerung der knöchernen Orbitalwand anfühlte und sich in das Fettgewebe der Augenhöhle zu verlieren schien. Weder in der Nähe noch auf der Geschwulst selbst war eine Spur von Narbe zu erkennen. Der Kranke wusste sich nur zu erinnern, dass er in seiner Kindheit einmal gefallen sei und dass die Geschwulst erst in den letzten drei Jahren zu wachsen geschienen. Man diagnostizirte eine melanotische Geschwulst und beschloss die Exstirpation. Nachdem man die Bedeckungen eingeschnitten und die Geschwulst bis an den



Orbitalrand freigelegt hatte, wollte man sie mit einer krummen Scheere ausschneiden, erstaunte aber, an einen ganz harten Körper zu stossen. Es war ein 2 Centimeter langes Stück Eisen, wahrscheinlich ein Stück von einem Nagel, das im Unterhautzellgewebe des Lides und in dem vordersten Theil des Zellgewebes der Augenhöhle eingekapselt war. Seine Hülle bildete eine derbe Membran, welche durch Eisenoxyd dunkel gefärbt war. (Arch. d'ophthalmologie II. pag. 261.)

Es lehrt dieser Fall, dass man, wenn man sich nicht vorher genau durch das Gefühl oder durch einen Probeeinstich von der Härte des fremden Inhalts überzeugt, wohl immer an eine selbstständige Geschwulst denken wird. —

B. In den **Thränenkanälchen** finden sich zuweilen Cilien, welche sich aus ihrer Wurzel losgelöst hatten und wahrscheinlich beim Reiben des Auges mit dem einen Ende in die Oeffnung des Canaliculus sich einsenkten. Man hat sie sowohl in dem obern, als in dem untern Thränenröhrchen beobachtet. In den mitgetheilten Fällen (Desmarres, Himly, Monteath, Mackenzie, Hasner) ragte das eine Ende, welches wohl stets das dünne Ende war, während die Wurzel des Haares in dem Kanälchen steckte, aus dem Thränenpunkt hervor und reizte den innern Augenwinkel. Durch die Fortdauer der Reizung entsteht eine allmälige Schwellung der Thränenkarunkel. Diese Schwellung wird den Arzt zur genauen Besichtigung der Oeffnung der Thränenkanälchen auffordern müssen, vorzüglich wenn der Schmerz, den die Spitze eines solchen Körpers erregt, bei geschlossenen Lidern stärker ist, als bei geöffneten. Seltner als die genannten Wimperhaare gelangen auch grössere Staub- und Sandkörner, sowie metallische Fragmente in die Thränenkanälchen. Vorher haben sie jedenfalls in dem Bindehautsack sich aufgehalten und sind mit den Thränen eingeschwemmt worden. Während sonst eine Menge kleiner, unmerkbarer Partikelchen ungehindert die Kanälchen passiren und dann durch den Thränenschlauch in die Nase abgeführt werden, setzen sich jene fest und verstopfen die Oeffnung. Man erkennt sie, wenn man längs des Thränenröhrchens von der Bindehautfläche aus mit dem Finger drückend anstreift, an dem Widerstand und der kleinen, rundlichen Erhebung. Nur in einzelnen Fällen hat man an dem genannten Orte auch Kopfhaare (ein mehrere Zoll langes Stück, welches fortwährend Epiphora bedingte: Desmarres, ein halbzolllanges Stück bei geschwollter Plica semilunaris: Walton), ein Stück Federbart (Desmarres) und eine Aehrengranne gefunden.

Eine Frau hatte bei der Ernte einen lästigen Schmerz im Auge gespürt, der jedesmal, sobald sie das Auge schloss, ungemein heftig wurde. Das Auge selbst war wenig gereizt. Nirgends war ein fremder Körper zu entdecken, bis endlich, durch die etwas veränderte Umgebung des untern Thränenpunktes aufmerksam gemacht, dieser selbst genau besichtigt wurde, wobei sich ergab, dass ein feines Spitzchen aus ihm hervorragte. Dieses wurde mit einer feinen Pincette gefasst und eine einige Linien lange Kornährenganne herausgezogen. Sofort konnte die Frau ihre Lider ohne Schmerzen schliessen. (Kneschke in: Summarium des Neuesten etc. II. pag. 507. 1836.)



Als relativ fremde Körper in den Thränenröhrchen sind noch die Thränensteine, Dacryolithen, zu erwähnen. Ueber das Vorkommen dieser Steine, welche zum grössten Theil aus organischer Substanz, zum kleinsten aus kohlensaurem und phosphorsaurem Kalk bestehen, hat Desmarres\*) eine kleine Monographie geschrieben und darin auch die älteren — zum Theil ungenau beobachteten, vielleicht oft simulirten — Fälle gesammelt. Die meisten Fälle kamen bei Frauen vor und wurden von älteren Aerzten mit einer gichtischen Disposition in Zusammenhang gebracht. Letzteres ist aber gewiss ohne Grund geschehen, denn man hat gefunden, als die Behandlung der Thränenfistel nach Dupuytren gebräuchlich geworden war, dass sich sehr häufig die eingelegten Canülen mit Schleim und kalkhaltigen Concrementen vollpfropften und dass somit dieser Niederschlag aus der Thränenflüssigkeit nicht eine besondere Constitution voraussetzt. Es würde zu weit führen, die einzelnen Beobachtungen mitzutheilen, weshalb wir auf die Arbeit von Desmarres verweisen. Die gefundenen Massen waren von grauer oder brauner Farbe, hanfkorn-, gerstenkorn- und selbst erbsengross, zuweilen birnförmig gestaltet, indem sie mit dem dickeren Ende in den Thränensack selbst hineinragten. Sie charakterisiren sich durch Reizung der Bindehaut, stetes Thränenträufeln und durch eine in der Richtung des Thränenröhrchens befindliche, ganz harte Geschwulst.

C. Auch in dem **Thränensack** hat man zuweilen solche natürliche Concremente selbst bis zu 30 Stück (Tuberville) gefunden. Indem sie den Eingang in den Nasengang verschliessen, führen sie zu einer unter der Form einer Dacryocystitis auftretenden Ausdehnung des Sackes. Erst nach dem künstlichen oder natürlichen Aufbruch der Geschwulst ist die Diagnose möglich.

Von aussen in den Thränensack und Gang gelangen fremde Körper nur von der Nasenhöhle, nicht von den Thränenkanälchen aus. Es setzt dieses Eindringen aber das Fehlen oder wenigstens die Insufficienz der Nasalklappe voraus. Doch sind auch die auf dem angegebenen Wege eingeführten fremden Körper sehr selten und von den der älteren Beobachtungen ist es zweifelhaft, ob sie wirklich in der Lichtung des Kanals oder nicht unter der untern oder mittlern Nasenmuschel gesessen haben. In vier Fällen handelte es sich um einen Kirschkern, der wahrscheinlich aus Muthwillen in die Nase gesteckt worden war, in einem Falle um ein Stückchen Bernstein. Der letztere ist von Ruysch, die andern von Bartholinus, Horn, Kersten und Weller erzählt. Da die fremden Körper nach längerem Verweilen endlich durch Niesen entfernt wurden, so hat man nur in den beiden letztern Fällen, wo vorher

\*) Annal. d'oculist. VII. pag. 149. seq. und VIII. pag. 85. seq.



Symptome einer Obstruktion des Thränennasenganges bestanden hatten, über den Sitz hinlängliche Gewissheit. Immer waren die Kerne von einer kalkartigen Ablagerung umgeben, die eine vollständige Inkrustation darstellte und äusserlich vor dem Durchschneiden des Körpers von einem gewöhnlichen Thränensteine nicht zu unterscheiden war. Kersten's Fall, aus welchem die Symptomatologie gut ersichtlich ist, ist folgender:

Eine 40jährige Frau hatte nach einem Schnupfen seit  $1\frac{1}{2}$  Jahren allmählig zunehmenden Schmerz in dem linken Nasalkanal, dem linken Auge und der ganzen Stirnpartie zu beklagen gehabt. Der linke Thränennasengang war für die Thränen nicht durchgängig, es bestand leichtes Thränenträufeln und Trockenheit der Nase linkerseits, während die Kranke einen steten Reiz zum Niesen hatte, der ihr sogar des Nachts keine Ruhe liess. Der Rücken der Nase war etwas vorragend und Druck auf diese Stelle vermehrte den Schmerz. Nachdem dieser Zustand über ein Jahr bestanden hatte, fühlte die Kranke einmal beim Niesen etwas sich in ihrer Nase nach abwärts bewegen, dann aber sich wieder festsetzen, worauf die Schmerzen ganz unerträglich wurden. Einige Tage nachher, während das Niesen unaufhörlich fortging, bewegte sich der fremde Körper nach abwärts und wurde plötzlich herausgeschleudert, worauf ein Strom wässriger Flüssigkeit nachfolgte. Schmerzen und die Neigung zum Niesen hörten sofort auf, doch bestand noch längere Zeit ein sehr reichlicher Ausfluss einer hellen, aber stark corrodirenden Flüssigkeit aus dem linken Nasenloche fort. Letzteres Leiden wurde von v. Graefe durch äusserliche und innerliche Anwendung des kohlensauren Kali's beseitigt. — Der ausgehiebene fremde Körper war oval,  $9''$  hoch und  $5\frac{1}{2}''$  dick und hatte ganz das Ansehen einer steinigen Konkretion. Seine Oberfläche war mit zahlreichen grünlichen Erhabenheiten besetzt, während die Vertiefungen weiss waren. Beim Durchschneiden fand man als Kern des Steins einen Kirsch kern von  $4\frac{1}{4}''$  Länge und  $3''$  Dicke mit ganz vertrockneten Cotyledonen. Die Schnittfläche war glänzend und zeigte ringförmige, mehrfach gekerbte, unter sich parallele, abwechselnd grün und weiss gefärbte Schichten, welche zuweilen durch eine schwarze Linie von einander geschieden waren. (Nonnulla de dacryolithis. Dissertat. inaugur. Berolini 1828.)

Fig. 1.



Da manche Personen bei verschlossenem Mund und Nase Tabaksdampf zu der Oeffnung der Thränenkanälchen heraustreiben können, so enthält es nichts Unwahrscheinliches, dass auch Schnupftaback in den Thränensack eindringen kann. In dieser Weise konnte Kleemann's Kranker (Ammon's Ztschr. f. Ophthalm. V. S. 459.) der an Insufficienz der Thränenschlauchklappe einer Seite litt, bei kräftigem Anziehen oder bei starkem Schneuzen den Schnupftabak mit Schleim und Luftblasen gemischt sowohl in den Thränensack, als durch die Kanälchen bis in den Bindehautsack befördern. — Ganz eigenthümlich und als Unicum dastehend ist aber der Fall von Berry, den wir hier folgen lassen.

Ein 11jähriges Waisenmädchen, körperlich gesund, welches sich mit Nähen beschäftigte, beklagte sich über Schmerzen beim Schneuzen. Die linke Nasenhöhle war trocken und bald stellte sich Thränenträufeln und Bindehautkatarrh des linken Auges ein. Endlich bildete sich im inneren linken Augenwinkel neben der Basis der Nase eine Geschwulst aus. Diese entleerte sich plötzlich und es traten aus der Oeffnung kleine, plattrundliche,  $1-4^{mm}$  dicke Ballen, welche aus verschiedenfarbigen Seidenfaden bestanden. Bei genauer Besichtigung fand man in der Mitte der Thränenkarunkel



eine trichterförmige Oeffnung, welche sich schloss, sobald sich ein fremder Körper entleert hatte. Eine feine Sonde drang von oben nach unten und von links nach rechts in den Thränensack ein. Allmählig wurden 62 Ballen entleert, welche zusammen aus circa 400 weissen, grauen oder rothen seidenen und wollenen Faden bestanden. Das Mädchen hatte die Gewohnheit, die Faden beim Nähen abzubeissen, die Enden zu kauen und zu verschlucken und es mochte ein Theil derselben von dem Schlund aus in die Nase und von da durch den Thränennasengang in den Thränensack gelangt sein, bis dieser sich von innen her nach der Karunkel zu geöffnet hatte. Nachdem das Mädchen ihre Gewohnheit aufgegeben, hörte auch das Phänomen auf. (Annal. d'oculist. X. pag. 125.)

So seltsam auch dieser Fall klingt, so ist, da die Fistel selbst aufgefunden wurde, doch wohl kein Betrug anzunehmen. Sichel, dem mehrere von den Fadenbällchen geschickt wurden, erinnerte daran, dass in einem Gedichte von Raymond de Massao (*Pugeae sive de lymphis pugiacis*. Paris. 1599. libr. II. p. 35.) erzählt werde, einer Frau seien jedesmal am Morgen (sic!) aus dem Munde, dem Ohre, der Nase, den Augen und den Genitalien Wergpfropfen abgegangen.

Endlich können nach Verletzung der den Thränensack bedeckenden Weichtheile fremde Körper in denselben eindringen und daselbst stecken bleiben. Carron du Villards entfernte einmal aus dem Thränenkanal ein Schrotkorn, welches heftige Zufälle erregt hatte und ein andresmal ein Stück Stein, welches einem Bergmanne eingesprungen war. Diese Fälle zeigen, wie wichtig es sei, namentlich bei grösseren Wunden der Thränensackgegend, eine genaue Sondirung vorzunehmen.

Höchst selten werden, ähnlich wie bei der Operation der Thränensackfistel, spitze Körper von oben nach unten bis in den Thränennasengang eingestossen, wo sie, wie die folgende Beobachtung von Hecker lehrt, selbst längere Zeit unter den Symptomen einer Caries der angrenzenden Knochenpartien verweilen können:

Ein kräftiger junger Mann hatte vor 3 Jahren einen Messerstich im inneren Augenwinkel erhalten: die Wunde verheilte bis auf eine kleine fortwährend eiternde Stelle und erst seit 3 Monaten gesellte sich ein so überaus übel riechender Ausfluss aus der Nase hinzu, dass Niemand mehr in seiner Nähe bleiben wollte. Vielfach angesuchte ärztliche Hülfe war erfolglos geblieben. Der Kranke wusste über den näheren Hergang bei der Verwundung keinen weiteren Aufschluss zu geben. Die Untersuchung der Fistelöffnung mit der Sonde führte zu keinem Resultat, und doch sprach die Qualität des Ausflusses aus der Nase für die Gegenwart eines fremden Körpers, entweder eines nekrotischen Knochenstückes oder möglicherweise eines Theiles des verletzenden Werkzeugs. Eine nun durch die Nasenlöcher eingeführte Kornzange stiess dann auch auf einen dumpf tönenden harten Körper, den H. mit dem hinter das Velum geführten Finger fühlen und nach mehrmaligem Versuch fassen und aus der Nase hervorziehen konnte. Es war ein Stück Messerklinge von 1" 8''' Länge und 6''' Breite, stark oxydirt, mit zersetztem coagulirtem Blut und stinkendem Eiter überkrustet. Schon nach 3 Tagen hatte sich die Fistel geschlossen und der Ausfluss aus der Nase aufgehört. (Prag. Vjhrsch. 1855. 48. Bd. pag. 142.)

D. Von bedeutend grösserer Wichtigkeit als die genannten sind die fremden Körper der **Bindehaut** und **Hornhaut**, die wir wegen der



Continuität beider Membranen und da die Hornhaut ihren Epithelüberzug von der Bindehaut erhält, zusammen besprechen wollen. Ihre Zahl ist ebenso gross als ihre Art mannigfaltig. Sie lassen sich zweckmässig in sechs Gruppen eintheilen.

**Erste Gruppe:** Staub, Sand, Kohlenpartikelchen, Sägespähne von Holz und Knochen, Russ- und Schmutztheile, ganze Samenkerne, Krebsaugen, Eisstückchen, Calomel, pulverisirter Zucker und andere nicht reizende Pflanzenpulver. • Die Glieder dieser Gruppe haben das Gemeinsame, dass sie nur locker auf der Bindehaut auflagern, durch den Lidschlag hin und herbewegt, meist durch den Thränenstrom weggespült werden und ausser der mechanischen Reizung keinen zersetzenden Einfluss auf die Gewebe haben.

**Zweite Gruppe:** Tabak, Pfeffer, Senfpulver und andre Gewürze, Euphorbium, Nieswurz, Gummigutti, Guano, Potasche, Asche, Bleizucker, gepulverter Höllenstein, ungelöschter Kalk. Diese Körper vermögen wegen ihrer Form und Leichtigkeit zwar nicht in das Gewebe einzudringen, liegen meistens ebenfalls nur locker auf, aber bedingen eine heftige chemische Reizung oder Zersetzung.

**Dritte Gruppe:** Hülsen von Samenkernen, Aehrengrannen, Stroh- und Grashalme, Abschnitte von Nägeln und Federkielen, Haare, Insektenflügeldecken. So leicht diese Körper sind und so gering auch die Gewalt ist, mit der sie an das Auge geschleudert werden, so haften sie doch wegen ihrer feinen Spitzen und Zacken oft sehr fest und verfangen sich in den Falten der Bindehaut.

**Vierte Gruppe:** Geschmolzenes Wachs, Siegelack, Harz, Pech, Phosphor, Schwefel, Blei und andere Metalle im schmelzenden Zustande. Sie vermögen zwar nicht mechanisch einzudringen, haften aber meist wegen der Hitze, mit der sie an das Auge gelangten, ausserordentlich fest.

**Fünfte Gruppe:** Glas-, Stein- und Holssplitter, heisse oder glühende Stahl- und Eisenspähne, scharfkantige oder spitze Fragmente anderer Metalle, Schrotkörner, Pulverkörner. Sie dringen wegen der Gewalt, mit der sie an das Auge geworfen werden, mehr weniger tief in die Hüllmembranen ein.

**Sechste Gruppe:** Lebende Insekten und Insektenlarven.

Die Art und Weise, wie die genannten Körper eingeführt werden, ist sehr verschieden. Staub, Sägespähne, Guano etc. werden durch den Wind in's Auge getrieben, bei dem Anblasen von Feuer gelangt Asche, bei dem Blasen in Spreu und Samenkörner gelangen Hülsen oder Pflanzenpulver in's Auge. Kinder werfen sich aus Muthwillen Sand oder Schmutz in die Augen, oder sie reiben ihre unreinen Hände in's Gesicht, Maurer, Schlosser und Handarbeiter ver-



unreinigen ihre Augen auf ähnliche Weise. Kurzsichtige Personen verletzen sich namentlich beim Schneiden der Fingernägel, der Federkiele, durch den Streusand, da sie ihre Augen zu nahe bringen müssen, um genau sehen zu können. Eine Anzahl von den genannten Körpern, wie Krebsaugen, Zuckerpulver etc. werden auch zu therapeutischen Zwecken absichtlich in's Auge eingeführt. Den Eisenbahnreisenden gelangen Kohlentheilchen zwischen die Lider.

Theile von Insekten bleiben im Auge haften, wenn diese Thiere den Bulbus in ihrem Fluge berühren, Holzsplitter, Dornen streifen sich von den Baum- und Strauchzweigen, welche das Auge treffen, ab und bleiben in der Bindehaut sitzen. Manche Gewerbe und Beschäftigungen disponiren ganz besonders zu gewissen Arten fremder Körper, so die Feldarbeiter zu Grannen, Halmen und Samenhülsen, die Schlosser, Schmiede und Metaldrechsler zu Eisen- und Stahlsplintern, die Steinschleifer zu Steinstückchen, die Arbeiter in Schmelzhütten zu Metallen in geschmolzenem Zustande, die Droguisten zu reizenden Pulvern, die Chemiker zu Glassplintern, die Schornsteinfeger zu Russtheilen, die Maurer zu Kalkpartikeln und Mörtel, die Wollkrämpler und Fellreiniger zu Haaren und Fasern.

**Der Sitz der fremden Körper** richtet sich vornehmlich nach der Gestaltung ihrer Oberfläche, nach ihrem spezifischen Gewicht, ihrer Form und nach ihrem Volumen. Kleine, leichte, rundliche oder glatte Körperchen, oder solche mit zwar unebener Fläche aber ohne Zacken und Kanten werden von dem Punkte, den sie direct berührt haben, sehr rasch wieder entfernt, indem sie durch das gegenseitige Reiben der innern Lid- und der Bulbusoberfläche bald hier bald dorthin geschoben werden. Man kann diess sehr häufig beobachten, wenn man die Lider eines Auges, zwischen die solche Körperchen gelangt waren, abwechselnd öffnen und schliessen lässt. Man bemerkt dann, dass der fremde Körper beim Abziehen des untern Lides in gleicher Höhe mit der Thränenflüssigkeit steht, da wo sie den Bulbus berührt. Vermöge der Adhäsion hat aber der Thränensee ein concaves Niveau, indem die Flüssigkeit an dem durch die Lidkante und den Bulbus gebildeten Rändern etwas hinaufgezogen wird. Flieht nun der Bulbus unter das obere Lid, so wird der Flüssigkeitsrand und mit ihm der fremde Körper ein Stück mit hinaufgezogen, durch den Druck des obern Lides wird er dann an dem Bulbus selbst wieder nach abwärts verschoben. Da die Contraktionen des Lides nach dem innern Augenwinkel zu gerichtet sind und die sich ergiessenden Thränen gewissermaassen nach dieser Richtung hin ausgepresst werden, folgt auch der fremde Körper diesem Zuge und man sieht ihn endlich über der Thränenkarunkel auf der Flüssigkeit schwimmen, von wo er sofort über den innern Lidrand hinweg auf die Wange abfließt. Darin liegt



der Grund, warum man instinktiv durch Reiben von aussen nach innen dieses Abfliessen befördert. Ein Reiben in entgegengesetzter Richtung würde entweder erfolglos sein oder den fremden Körper sogar hinter die äussere Lidcommissur schieben, wo er sich leicht verbergen kann. Kleine, dünne, platte Körperchen bleiben zuweilen auf der Hornhaut sitzen und zwar dicht über dem untern Limbus conjunctivalis. Dieser ist ein Minimum über der Hornhautkrümmung vorragend, so dass die Flüssigkeitssäule vorbeifliesst, ohne ihn wieder abreißen zu können. Zu diesem Haften trägt auch die Glätte der Hornhaut selbst bei. Durch diese wird die Adhäsion befördert und der Luftdruck steigert noch dieselbe, so dass zwischen dem fremden Körper und dem Hornhautepithel sich keine Thränen eindringen können. Der gewöhnlichste Platz, wo sich der fremde Körper verbirgt, ist in der Uebergangsfalte des obern Lides. Der Mechanismus des Eindringens an diese Stelle ist entweder der, dass kleine Körperchen zunächst den obern Theil der Hornhaut oder Skleralbindehaut treffen und dann, wenn sich der Bulbus rasch nach aufwärts bewegt, von dem Orbitalrande des obern Tarsus abgestreift und in die Falte hineingeleitet werden. Oder es stemmen sich längere Körper, z. B. Strohhalme, Grannen, während sie von unten nach oben oder schräg von aussen eindringen, an den obern Theil der Fascia bulbi oculi, biegen sich hier und schnellen dann, unterstützt von dem Druck des Lides, in die genannte Falte. Hier sind sie vor dem Thränenstrom geschützt und bleiben oft lange haften. Wenn Laien also ein Krebsauge unter das obere Lid schieben, so hat diess seinen Grund darin, dass durch dasselbe jene Falte auseinander gespannt wird und die Thränen leichter eindringen können, wozu noch kommt, dass die glatte Fläche des Krebssteines die Adhäsion des fremden Körpers zulässt und nach Entfernung des ersteren der letztere oft daran haften bleibt. In der Uebergangsfalte des untern Lides finden fremde Körper weniger festen Halt, da sie hier am reichlichsten mit den Thränen in Berührung kommen, noch viel seltner geschieht diess an der ohnehin schmalen Tarsalfläche des untern Lides. Dagegen begegnet man ihnen häufig an der Tarsalfläche des obern Lides und zwar gewöhnlich dicht hinter der Lidkante, wo der Knorpel verhältnissmässig breit rinnenförmig ausgehöhlt ist. Hinter die Semilunarfalte schieben sich vorzüglich Grannen und Halme ein.

Spitze Körper, wie Holzsplitter, Dornen stechen natürlich meist an dem Orte ein, den sie direkt berührt haben und werden von dem Lide gewöhnlich noch tiefer hineingedrückt, ebenso solche Körper, die in heissem oder geschmolzenem Zustande, namentlich in Tropfenform, an das Auge springen und an der getroffenen Stelle erkalten und fest werden.

Die Schalen und Hülsen, namentlich die von den Gräsern stammenden, besitzen eine durch Einlagerung von Kieselsäurenadeln bedingte



rauhe Oberfläche und einen sehr feinen scharfen Rand. Da sie hohl sind, so lagern sie sich mit ihrer Concavität an die Convexität des Bulbus und hängen sich besonders häufig in der Gegend des Limbus corneae fest. Sitzen sie weiter von dem Hornhautrand in der Skleralbindehaut, so beobachtet man an ihnen zuweilen eine eigenthümliche Wanderung. Sie rücken nämlich ganz allmählig im Laufe mehrerer Monate, jedenfalls in Folge des Liddruckes, nach dem Cornealrande hin und selbst über diesen hinweg bis in das Bereich der Pupille:

Ein Pfarrer suchte wegen eines auf der Hornhaut des rechten Auges befindlichen schwarzen Fleckes, welcher das Sehen genirte, Hilfe. Zwei Jahre früher hatte er auf dem Weissen des Auges unter leichtem Schmerzgefühl einen schwarzen Fleck bemerkt, den er aber später, da er nicht mehr genirte, nicht wieder beachtete. Endlich sah er, dass dieser Fleck immer der Cornea näher rückte und allmählig über den Hornhautrand weg bis in das Bereich der Pupille gekommen war. Der schwarze Körper hatte die Grösse einer kleinen Linse, war etwas länger als breit, hart, prominent und im Umkreis von feinen, streifigen Blutgefässen umgeben. Schmerz fehlte. Der Fleck wurde mit der Spitze eines Messers abgehoben und liess eine kleine Vertiefung auf der Hornhaut zurück. Bei der Untersuchung ergab sich, dass er eine Flügeldecke eines Käfers darstellte. (Mackenzie l. c. I. p. 336. aus Loder's Journal entnommen.)

Die zuletzt genannten Körper und in gleicher Weise die harten Flügeldecken mancher Insekten bedingen, so fest sie auch sitzen, keine eigentliche Wunde, sondern sie adhären nur eingedrückt in dem Epithel der Hornhaut. Auch Steinstückchen, die mit geringer Gewalt an's Auge springen, drücken sich zuweilen nur in die Epithellage ein. So entfernte Solomon (Arch. d'ophthalm. III. pag. 249.) ein plattes weisses Steinstückchen von dem Centrum der Hornhaut bei einem Feldarbeiter, welches als ein kompakter weisser Fleck erschien und vier Monate festgesessen hatte, ohne dass die unterliegende Hornhaut getrübt worden wäre.

Alle Beobachter stimmen darin überein, dass Eisensplitter und andere Metallspähne fast ausnahmslos nur in die Hornhaut eindringen, höchst selten in der Skleralbindehaut gefunden werden. Da die rechts und links von dem Hornhautumfang befindlichen Bindehautdreiecke der Sklera, bei gewöhnlicher Oeffnung der Lidspalte etwas grösser sind, als die Hornhautfläche, so müssen nothwendiger Weise wenigstens ebenso oft dergleichen Splitter an die Bindehaut gelangen können. Warum sie hier nicht haften, ist noch nicht hinreichend aufgeklärt. Wahrscheinlich ist es jedoch, wie auch Stellwag angibt, dass die Lockerheit des subconjunctivalen Zellgewebes die Eisensplitter wieder abspringen lässt, ähnlich wie weiche mit Federn oder Stroh gefüllte Säcke sich dem Eindringen von Projektilen kräftiger widersetzen als stark gespannte Membranen, zu denen die Hornhaut gehört.

Gewöhnlich dringt nur ein Körper in den Bindehautsack ein. Der sofort auftretende Lidschluss verhindert das Eindringen mehrerer, auch wenn eine äusserliche Möglichkeit da wäre. Nur wo auf einmal



eine grosse Anzahl von Körpern, z. B. Pulverkörner, gegen das Auge gerichtet sind, gewinnen die Lider nicht Zeit, sich rasch genug zu schliessen. So geschieht es auch bei Explosionen gläserner Gefässe, dass zwei oder selbst eine grosse Anzahl Glassplitter sich anheften können, ähnlich auch wenn ein grosser Körper mit mehreren Spitzen, die dann abbrechen, an das Auge geworfen wird. So zog Convers de Vevey einmal 3, Desmarres einmal 6 Stacheln der Rosskastanie aus dem Auge, Guerin ebenfalls zweimal mehrere Stacheln, noch zahlreicher waren sie in dem folgenden Falle von Isaac Hays.

Einem 12jährigen Kinde war eine Kastanie vom Baume herab auf's Auge gefallen. Es waren seit dem Unfall 6 Wochen verflossen, aber das Sehvermögen war noch nicht vollständig zurückgekehrt. Es fanden sich noch 14—15 Dornen in der Hornhaut, von denen einige davon diese ganz durchbohrt hatten, die Bindehaut war entzündet, aber nicht so stark, als man bei dieser heftigen Verwundung erwarten konnte. Es konnten zunächst nur 3 Dornen mit der Spitze einer Staarnadel herausgehoben werden, da das Auge zu sehr gereizt wurde. Am zweiten Tage darnach wurden zwei Stück wieder entfernt und so allmähig alle bis auf den letzten Dorn, der nur schwer zu entfernen war und nach dessen Extraction sich Humor aqueus entleerte. Die Wunden verheilten insgesamt so gut, dass nach drei Wochen die Spuren nur schwierig aufzufinden waren. (Annal. d'oculist. III. pag. 88.)

**Symptome.** Sobald ein fremder Körper das Auge berührt hat, beginnt die Reaction, die sich subjektiv in dem Drange, die Lider zu schliessen und zu reiben, sowie in einem drückenden oder stechenden Gefühl äussert. Diese stechende Empfindung ist gewöhnlich, aber nicht immer auf eine kleine Stelle beschränkt, welche mit Wahrscheinlichkeit den Sitz des fremden Körpers anzeigt. Sie ist um so stärker, je spitzer der fremde Körper ist und je empfindlichere Membranthteile er berührt. Die Bindehaut des Tarsus ist sehr empfindlich, noch empfindlicher die Hornhaut, wenig empfindlich ist der Uebergangstheil, namentlich der obere. Daher verschwindet der Schmerz manchmal plötzlich, wenn der fremde Körper nachträglich in die obere Lidfalte getrieben wird, und der Verletzte glaubt, dass er ganz entfernt worden sei. Objektiv äussert sich das Eindringen eines fremden Körpers durch den Lidkrampf, durch die starke Thränenabsonderung, dabei füllen sich die Gefässe der Tarsalbindehaut sofort und diese erscheint gleichmässig roth, auch die tiefern Gefässe des subconjunktivalen Gewebes werden augenblicklich gefüllt und der Sklerotikalring erscheint rosenroth. Der Bulbus steht nach oben und der Verletzte vermag nur schwer ihn nach unten zu bewegen, die Pupille verengt sich oft etwas und ist weniger beweglich. Ein durch einen fremden Körper am Auge Verletzter bietet demnach ein ziemlich charakteristisches Bild, so dass die Diagnose schon in distans zu machen ist. Schon die Unruhe ist bezeichnend, die ihn gewöhnlich rasch nach geschehener Verletzung Hilfe suchen heisst. Er deckt das Auge mit einem Tuche oder mit der Hand, steht bald von seinem Platze auf, bald setzt er sich wieder, fürchtet sich vor jeder



Berührung der Lider und besonders vor dem Auseinanderziehen derselben, versucht aber doch zeitweise die Lidspalte etwas zu öffnen und deckt dann das andre Auge zu, um sich von dem Sehvermögen des verletzten zu überzeugen, trocknet die überlaufenden Thränen ab und bewegt krampfhaft die Wangen- und Stirnmuskeln. Der Lidkrampf ist eigentlich kein Ausdruck der Lichtscheu, obwohl die rasche Injektion der vordern Ciliargefässe und die Hornhautdrehung nach oben beim Abziehen der Lider das Bestehen einer solchen sehr wahrscheinlich macht, sondern er ist nur eine Reflexwirkung den fremden Körper von der gereizten Stelle fortzubewegen. Oefters ist aber diese krampfhafte Contraktion des *M. orbicularis* unzweckmässig, denn der fremde Körper wird gerade dadurch fest gehalten und noch tiefer eingedrückt, man findet daher auch häufig am Morgen, nachdem sich des Nachts die reflektorische Thätigkeit beruhigt, jenen im innern Winkel von den Thränen herausgespült, den alles Drücken und Reiben am Tage vorher nicht entfernen konnte.

Ist der fremde Körper auf irgend welche Weise entfernt, so hört der Lidkrampf sofort auf, der Verletzte vermag das Auge wieder zu öffnen, die Thränensekretion geht zurück und die Farbe des Tarsus und des Sklerotikalringes wird wieder normal. Doch bleibt öfters noch ein Gefühl von Druck an der gereizten Stelle zurück. Auch weichen die objektiven Symptome um so langsamer, je länger der fremde Inhalt zurückbehalten worden war. In seltenen Fällen hat man auch den Spasmus des Lides trotz der Entfernung ständig werden sehen, wovon bei den Nachkrankheiten die Beispiele mitzutheilen sind.

Nicht immer sind jedoch die Symptome so prägnant, wie sie eben angegeben wurden. Wird zuweilen bei empfindlichen Personen auch bei wenig reizenden Körpern die sensitive Sphäre excessiv aufgeregt, so findet man auch häufig Fälle, in denen ohne Wissen des Kranken der fremde Inhalt lange getragen wird. Besonders geschieht diess bei senilen Personen, die an chronischer Schwellung der Bindehaut leiden. Durch dieselbe scheint das Tastvermögen der Bindehautpapillen abgestumpft zu werden und man findet, wenn man solche Kranke wegen ihres ursprünglichen Leidens behandelt, Kohlenstückchen, Staubkörner u. dgl. im Bindehautsack, die einige Tage vorher nicht vorhanden waren ohne dass die Träger sich des Eindringens erinnerten.

Wird der fremde Körper nicht entfernt und sticht derselbe nicht in die Hornhaut oder einen andern empfindlichen Theil ein, sitzt er vielmehr in der Uebergangsfalte des obern Lides oder ist am Rande der Hornhaut eingedrückt, so beruhigt sich allmählig die sensitive Sphäre und es entsteht eine umschriebene Entzündung mit Abscedirung und Granulationsbildung, wovon schon im allgemeinen Theile gesprochen worden ist. An diese schliesst sich entweder die Ausstossung oder Inkapsulirung an.



Andremale, bei ganz locker aufliegenden Körpern, stellt sich eine catarrhalische Absonderung ein, indem bald nur die Bindehaut des Lides und der Uebergangsfalte, bald auch die des Bulbus aufgelockert wird, wobei sich der fremde Körper in Schleim eingehüllt vorfindet. Eine allgemeine Entzündung entsteht nur bei spitzen Körpern oder solchen, die ausser dem mechanischen Reiz noch einen chemischen ausüben; sie ist eine Keratitis verschiedener Form oder eine Conjunctivitis mit starker Schwellung und greift unter Umständen auch auf die tiefer liegenden Gewebe, namentlich die Iris, über.

**Untersuchungsmethode.** Nachdem sich der Arzt von dem Patienten die Ursache der Verletzung und die etwaige Beschaffenheit des fremden Körpers, sowie die Stelle, wo der meiste Druck empfunden wird, kurz hat angeben lassen, schreite er zur Untersuchung des kranken Auges selbst. Die Anamnese ist nicht überflüssig, da der Arzt durch sie öfters gleich auf den Punkt geleitet wird, wo er den fremden Körper zu suchen hat. So wird z. B. die Aussage des Kranken, dass die Drehung des Bulbus unter dem geschlossenen Lide ihm ausserordentlich schmerzhaft sei, auf einen reizenden Inhalt in der Tarsalrinne des obern Lides deuten.

Cooper wurde zu einer Dame gerufen, welche erzählte, dass ihr des Nachmittags ein Stückchen Stroh in's Auge geflogen und trotz aller Versuche nicht zu entfernen sei. Sie hatte die heftigsten Schmerzen bei Bewegung des Bulbus, die nur bei einer bestimmten Stellung, welche auch das unverletzte Auge beibehielt, erträglich waren. Nachdem die Umkehrung des obern Lides mit Mühe gelungen war, wurde am obern Tarsus gerade in der Mitte nahe am Lidrande ein scharfes Strohstückchen entdeckt. Nach der Entfernung gingen die Bewegungen des Bulbus sofort ohne Beschwerde vor sich. (L. c. Cap. I.)

Andrerseits ist aber die objektive Untersuchung dann nicht zu versäumen, wenn der Verletzte unklar darüber ist, ob sich der fremde Inhalt noch im Auge befinde, oder wenn er angibt, dass er schon entfernt sei. Dem zu Untersuchenden verdecke man zunächst das unverletzte Auge, da bei dem Schluss desselben der Lidkrampf des andern etwas abnimmt und der Kranke auch nicht vor den etwaigen Manipulationen zu ängstlich wird\*). Dabei sitze er so, dass das Licht von der Seite einfällt, auch achte man darauf, dass nicht andre Gegenstände, z. B. das Fensterkreuz, auf der Hornhaut sich spiegeln und die Diagnose verwirren können. Zunächst zieht man das untere Lid abwärts und drückt es zugleich gegen den untern Orbitalrand rückwärts. Dadurch stülpt sich die untere Uebergangsfalte zugleich mit dem Tarsus am leichtesten nach aussen und der Ueberblick über dieselbe wird noch erleichtert, dass die Falten durch den gewöhnlich von selbst nach oben fliehenden Bulbus ausgedehnt werden. Man betrachtet nun sofort die

\*) Bei manchen Personen wird die Untersuchung bei geöffnetem gesunden Auge leichter, wenn man dieses Auge einen seitlichen oder abwärts gelegenen Punkt fixiren heisst, und der kranke Bulbus dadurch veranlasst wird, diese Bewegung mitzumachen.



Bindehautfläche und besonders auch die Oeffnung des untern Thränenkanälchens (siehe oben) und die Thränenkarunkel. Lässt man das Auge stark nach innen zu blicken, so kann man hinter die äussere Lidkommissur sehen, bei entgegengesetzter Richtung wird dann die Gegend der Semilunarfalte übersichtlich gemacht. Ist mit blossem Auge nichts zu entdecken, so bediene man sich der Loupe in bekannter Weise, vornehmlich ist aber auch die schiefe Beleuchtung nothwendig. Am einfachsten geschieht diess so, dass man die Theile spiegeln lässt und unter verschiedenen Reflexen betrachtet, was für die Bindehaut genügt. Die schiefe Beleuchtung mittels einer Loupe, deren zweckmässigste Handhabung oben S. 83 mitgetheilt ist, macht sich besonders bei Untersuchung der Hornhaut nothwendig, wo es sich um die Bestimmung der Tiefenrichtung des fremden Körpers sowie seiner Form handelt, welche durch die verschiedene Direktion des Lichtkegels anschaulich gemacht wird. Bei den verschiedenen Drehungen, die man den Bulbus machen lässt, gelangen nach einander sämtliche Quadranten der Hornhaut und die anliegenden Skleralbindehautdreiecke in Sicht.

Die meiste Schwierigkeit macht die Besichtigung des obern Lides. Die Tarsalfläche desselben kann man gewöhnlich überblicken, wenn man dem Kranken sein Auge stark nach unten drehen und den Kopf nach rückwärts beugen heisst, dann die Haut des oberen Lides am Rande fasst und dasselbe dadurch vom Bulbus abzieht und zugleich nach unten anspannt. Man sieht dann von unten nach oben zwischen Bulbus und Tarsalfläche und kann auch oft in die Uebergangsfalte hineinblicken. Es gelingt aber auf diese Weise nur selten, kleinere und durch ihre Farbe nicht besonders auffallende Körperchen aufzufinden, da sich weder die Loupe noch die schräge Beleuchtung anwenden lässt. Es wird dann die Umstülpung des oberen Lides nothwendig. Ueber den Modus derselben ist schon S. 81 das Nöthige mitgetheilt worden.

Es ist immer zweckmässig, besonders wenn man bei ungünstiger Beleuchtung untersuchen muss, ausser dem Gesicht auch das Gefühl zu Hilfe zu nehmen. Man gleitet dann mit dem Finger sanft auf der Bindehautfläche hin. Die Falten des Bindehautsackes lassen sich auch sehr gut mit dem Daviel'schen Löffel durchmustern. Für den hintern Raum der halbmondförmigen Falte, für die Thränenkarunkel, insbesondere aber für alle abnormen Erhabenheiten und Wucherungen bedient man sich einer feinen, silbernen Anel'schen Sonde oder einer Fischbeinsonde. So entdeckt man zuweilen durch das Gefühl fremde Körper, die sich so wenig über das Niveau der Bindehaut erheben und so fein sind, dass man sie auch mit der Loupe nicht unterscheidet. Der folgende Fall ist besonders lehrreich, da aus ihm zugleich die Ein-



wirkung feiner im oberen Tarsalknorpel sitzenden Spitzen auf die Hornhaut hervorgeht:

Ein Metalldrechsler hatte seit 6 Wochen eine Entzündung am rechten Auge, wobei namentlich der Lidschlag höchst schmerzhaft war. Er glaubte, dass ein Kupfersplitterchen eingedrungen sein müsste, doch hatte es noch Niemand finden können. Die Hornhaut zeigte eine Abschürfung von länglicher Form; hielt man das obere Lid abgezogen, so war die Bewegung des Bulbus nicht schmerzhaft, lag es dagegen auf den Bulbus, so machte diess Schmerzen. Die Umkehrung des Lides und die Durchmusterung der Falten liess zunächst nichts entdecken. Als man die Umkehrung wiederholte und zufällig das Lid nicht an den Cilien, sondern an dem Knorpelrand anfasste, fühlte man etwas unter dem Finger. Es ergab sich nun, dass ein Metallsplitterchen in den Tarsus selbst eingedrungen war und ein ganz feines, hervorragendes Spitzchen die Hornhaut beim Lidschluss reizte. Die Extraktion gelang nur unter ziemlicher Anstrengung. (Magne in *Annal. d'oculist.* XXVIII. pag. 125.)

Bei dem Umklappen des Lides hat man ausserdem darauf zu achten, dass nicht die Cilien herausgezogen werden und in den untern Theil des Bindehautsackes hineinfallen, was sehr leicht geschehen kann. Bei dem Einschieben des Spatels oder Löffels in die obere Lidfalte verfähre man behutsam und suche, wenn das obere Lid wieder in seine normale Lage zurückkehrt, das dem Kranken unangenehme Anstemmen des Orbitalrandes des Lidknorpels an die Hornhaut durch eine leise Nachhilfe mit der Fingerspitze möglichst zu verhüten.

Unter manchen Umständen ist es höchst schwierig, ja unmöglich die Lider zu öffnen. So kann ein fremder Körper mit einer starken Sugillation der Lider complicirt sein und man ist genöthigt zu warten, bis sich die Schwellung hinreichend gemindert hat. Diess ist jedoch höchst selten. Häufiger ist der Widerstand, den der Kranke selbst ausübt, das Hinderniss. Namentlich sträuben sich Kinder oft sehr energisch und man ist genöthigt, wenn Zureden nichts hilft, sie zu fesseln, indem man ihnen die Arme an den Leib bindet und den Kopf von einem Assistenten fixiren lässt oder zwischen seine Schenkel klemmt. Das Eintauchen des Gesichts auf einige Augenblicke in eine Schale kalten Wassers ist ganz zweckmässig, das Schreien zu verhindern und sie von der Ungeberdigkeit abzuschrecken, auch beruhigt sich dadurch wirklich der Lidkrampf und die Kinder versuchen selbst die Lider zu öffnen. Für die Privatpraxis ist es indess nicht zu empfehlen, da die Aeltern darin eine Barbarei zu sehen pflegen, welche wenigstens dem Anfänger in seiner Praxis schadet. Aber auch bei Erwachsenen kommt man trotz aller Geduld nicht immer zum Ziel. Wenn die Symptome nicht sehr drängen, so ist es gut, erst einige Stunden kalte Ueberschläge oder kalte Augenbäder machen zu lassen, durch eine Dosis Laudanum eine ruhige Nacht zu erzielen und dann am frühen Morgen zu untersuchen. Auch warme Umschläge aus Hyoscyamus, Belladonna und Mohnköpfen thun empfindlichen Personen sehr wohl. Sind die Syntome



dringend und ist sonst keine Contraindication da, so chloroformire man den Kranken, aber dann auch hinreichend tief, da die Bulbusmuskeln sehr spät gelähmt werden und die Extraktion der Untersuchung sofort folgen muss.

### **Charakter der wichtigsten fremden Körper und Differentialdiagnose.**

Eine Menge kleiner, platter, oder rundlich eckiger Körperchen, welche frei oder locker auf der Bindehaut oder Hornhaut aufliegen, ist, falls die Anamnese nicht sicher darauf deutet, erst ihrer physikalischen Beschaffenheit nach zu erkennen, wenn sie herausgezogen sind und man sie mit der Loupe oder dem Mikroskop von allen Seiten betrachten kann. Da diess keine therapeutische Wichtigkeit hat, so können wir darüber weggehen. Bei zahlreichen anderen Körpern aber ist die specielle Diagnose vorher wünschenswerth. Einmal richtet sich darnach die Wahl der Extraktionsmethode. Andermal sehen aber die fremden Körper ganz besonderen Krankheitsformen der Bindehaut oder Cornea so ähnlich, oder ihre ursprüngliche Natur wird durch die entzündliche Reaction und Gewebsneubildung so verwischt, dass eine ganze Reihe falscher Diagnosen selbst geübter Praktiker in der Literatur niedergelegt sind, welche das Interesse des Arztes vorzugsweise in Anspruch nehmen und eine ausführliche Darstellung verdienen. Es sind diess namentlich Fälle, wo die Verletzten entweder die Ursache gar nicht kannten oder längst vergassen oder den Arzt durch eine falsche Angabe geradezu irreleiteten, aber es gehören hierher auch solche, in denen die Verletzten beharrlich die Anwesenheit eines fremden Körpers behaupteten, während der Arzt hartnäckig etwas Anderes vor sich zu haben meinte.

Wir beginnen mit einigen Fällen, in denen eine mangelhafte Untersuchung von Seiten des Arztes an der Verkenennung Schuld war und ein grober, leicht zu vermeidender Irrthum vorlag.

Ein Schneider stellte sich mit einer Augenentzündung vor, welche seit 5 Tagen, als er in einen „starken Luftzug“ gekommen war, bestand und bisher als eine rheumatische Ophthalmie behandelt wurde. Man hatte gleich am ersten Tage drei Aderlässe gemacht, am zweiten Tage die Venäsektion wiederholt und an den zwei nächsten Tagen jedesmal 10 Blutegel gesetzt, ohne dass die Lichtscheu sich gebessert hätte. Die Hornhaut war stark vascularisirt, namentlich gingen mehrere voluminöse Gefässe zu einem chemotischen Wulst am innern Segment, in dessen Mitte sich ein fremder Körper befand. Mit einem in Gummilösung getauchten Pinsel wurde aus der geschwürigen Vertiefung ein  $\frac{1}{2}$ “ langes Holzstückchen entfernt. Am nächsten Tage konnte der Verletzte bereits seine Arbeit wieder aufnehmen. (Cunier in Annal. d'oculist. IV. pag. 89.)

Es lehrt dieser Fall recht deutlich, wie wichtig es sei, bei rasch entstandenen Ophthalmien sich selbst und dem Kranken die Frage nach einem fremden Körper vorzulegen. Der rosenrothe Gefässkranz um die Hornhaut hatte den ersten Arzt jedenfalls zur Annahme einer rheumatischen Ophthalmie verleitet, bei der er früheren Aerzten für patho-



gnomonisch galt. Keratiten und Conjunctiviten entstehen aber nie plötzlich, wenn überhaupt jemals, nach einer Verkühlung. An den spätern Tagen musste in diesem Falle die partielle Schwellung der Bindehaut mit Sicherheit an einen fremden Körper denken lassen, denn die Chemosis aus andern Ursachen ist stets eine ringförmige und es fehlen ihr die an einer Stelle besonders stark entwickelten Gefässe.

Ein Handelsmann erzählte, dass 5 Wochen früher, während er auf der Strasse ging, ihm etwas in's Auge geflogen und sofort heftiger Schmerz aufgetreten sei. Er hatte sich sofort an einen Chirurgen in der Nachbarschaft gewendet, der das Auge untersuchte, aber das obere Lid nicht umklappte. Am Abend wurden, da die Schmerzen zunahmen, Blutegel gesetzt und ein kräftiges Purgans gegeben. Nach zweitägiger Qual wendete sich der Patient an einen andern Chirurgen, der aus gleichem Grunde in der Entdeckung des fremden Körpers nicht glücklicher war. Der Kranke musste drei Wochen das Zimmer hüten und Merkur wurde so reichlich angewendet, dass der Arme alle seine Zähne verlor. Bei der Untersuchung durch Cooper hatten die heftigen Symptome nachgelassen und die Lidbewegung war weniger schmerzhaft. Der Kranke war sehr abgemagert und bei dem heftigen Speichelflusse unfähig zu essen. Die Bindehaut war dunkel geröthet, die obere Partie der Hornhaut getrübt und von einzelnen Gefässen durchzogen, die Iris träge und etwas entfärbt, das Sehvermögen unvollkommen. In der obern Bindehautfalte fand sich, eingebettet in wuchernde Granulationen, ein Stückchen zusammengeballter Asche von der Grösse eines Stecknadelkopfes. Es wurde mit einer Staarnadel entfernt und das Auge genas schnell. (Cooper l. c. Cap. I.)

Dieses Beispiel zeigt neben der Nothwendigkeit, das obere Lid umzustülpen, ganz besonders die Nutzlosigkeit der gerühmten Antiphlogose, wo die Causa morbi nicht entfernt wird.

Häufiger wird ein Irrthum dadurch herbeigeführt, dass feine Pflanzenpulver, Asche, Staubkörner in grösserer Menge in's Auge gelangen. Man glaubt die ganze Masse entfernt zu haben und wird auch wohl durch die Angabe des Verletzten, sein Auge sei frei, in dieser Meinung unterstützt. Es ist leicht, einige Partikelchen zu übersehen, auch machen sie anfangs, wenn sie in die obere Lidfalte gelangt waren, keine Beschwerden. Durch die Thränenflüssigkeit quellen aber die Theilchen, z. B. Pflanzenpulver, etwas auf, rücken aneinander und ballen sich zusammen, der Reiz wird grösser und endlich kann sich hochgradige Entzündung einstellen. Unter solchen Umständen muss man von Neuem nach einem fremden Körper suchen, nicht aber die Entzündung für bedingt durch die schon entfernten Massen halten. Denn es ist eine sehr seltene Ausnahme, dass nach vollständiger Entfernung die Entzündung sich noch steigert. Walton erzählt einen Fall, wo bei einem Herrn, dem etwas Cigarrenasche in's Auge gelangt war, und der Arzt kurz nach der Verletzung glaubte, sie entfernt zu haben, 6 Wochen hindurch unter steter Zunahme der Ophthalmie Calomel bis zur Salivation gereicht wurde, bis man endlich in der Rinne des obern Lides noch ein Klümpchen Asche entdeckte.



Im Gegensatz hierzu wird aber auch eine genaue Untersuchung, namentlich die Umkehrung des obren Lides, die Angabe des Kranken, dass er Sand oder Staub zwischen den Lidern fühle, auf eine blosse subjektive Empfindung bei aus andern Ursachen entstehender Conjunctivitis zurückzuführen. Die genannte Empfindung ist nämlich häufig das erste Symptom einer Bindehauthyperämie, namentlich auch dann, wenn eine einwärts gekehrte Cilie oder die Anhäufung von festen Massen in einigen Meibom'schen Drüsen eine beschränkte Schwellung der Bindehaut bedingt. Auch kommt sie bei beginnender Keratitis vor. Die blosse Betrachtung des Bulbus, die stärkere Thränensecretion, die Lichtscheu sind keine hinreichend zutreffenden Momente, welche das Ausschliessen der einen oder andern Ursache von vorn herein gestatten könnte.

Insekten, wie Fliegen und kleine Mücken, gelangen häufig in's Auge und finden sich, falls sie nicht durch die Thränen weggespült werden, in etwas Schleim eingebettet meist im untern Bindehautsack. Wegen ihrer Weichheit reizen sie das Auge nur sehr wenig. Grössere Insekten, z. B. Käfer, bedingen schon einen stärkern Insult und der Verletzte fühlt im Augenblick, wo sie an die Hornhaut anstossen, einen heftigen Schmerz, dem sich dann das Gefühl eines fremden Körpers, gewöhnlich bedingt durch das Zurückbleiben einer Flügeldecke, anschliesst. Mit seiner rauhen Oberfläche und seinen scharfen Rändern heftet sich dann der Insektenflügel fest am Hornhautrande, insbesondere am limbus conjunctivalis an und bleibt oft lange Zeit sitzen, während sich die Hornhaut in der nächsten Nähe trübt und sich um den fremden Körper einige Bindehautgefässe stärker injiciren. Es ist eigenthümlich, dass solche Flügeldecken wegen ihrer schwarzen oder schwarzbraunen Farbe mehrmals für Irisvorfälle gehalten worden sind.

Cooper wurde brieflich um Rath gefragt wegen des kranken Auges einer Dame, bei der sich am Cornealrande ein Irisvorfall entwickelt habe, die Schmerzen und sonstigen Symptome aber nur gering seien. Da letzteres aller Erfahrung zuwider lief, beschloss Cooper, die Dame vorher selbst zu untersuchen. Der angebliche Vorfall erwies sich als die braune, glatte, convexe Flügeldecke eines Käfers, welcher ihr einige Wochen vorher in's Auge geflogen war. (Cooper, l. c. Cap. I.)

In dem folgenden Falle verdiente der Irisvorfall, den die Alten Myocephalon nannten, diesen Namen in der That:

Ein Kind litt auf dem einen Auge an einer heftigen seit 8 Tagen bestehenden Entzündung mit eitriger Entzündung der Bindehaut. Unter dem obren Lide sah man einen schwarzen Körper hervorragen, welcher auf den ersten Anblick einem durch ein Hornhautgeschwür prolabirten Iristheile glich. Nachdem man vorsichtig das obere Lid emporgehoben, sah man zwischen Lid und Bulbus eine Fliege liegen, deren Kopf den Irisvorfall vorgetäuscht hatte. (Mackenzie, l. c. I. pag. 329.)

Lawrence entfernte einmal beide Flügeldecken eines Käfers aus dem Auge, nachdem sie mehrere Wochen verweilt hatten. Die eine lag in der untern, die andre in der obren Bindehautfalte. Morgagni und Flarer sahen einen Insektenflügel auf dem Grunde eines Horn-



hautgeschwürs, Cooper entfernte einen mit der Spitze einer Hey'schen Nadel vom Hornhautrande leicht, an dem drei Tage vorher ein Wundarzt vergebliche, schmerzhaftige Extraktionsversuche gemacht hatte. Geschieht die Abstossung durch die Eiterung oder durch die Kunst nicht, so kann sich die an den Rändern des Geschwürs befindliche Neubildung über dem fremden Körper schliessen und eine leukomatöse Neubildung der Hornhaut simuliren, die sich indess durch ihre Erhabenheit, durch die anhaltenden Reizsymptome und den Gefässkranz in der Umgebung von einem ächten Leukom unterscheidet. Sehr lange, nämlich 5 Jahre, bestand das Leiden in folgendem Falle:

Bei einem 23jährigen Mann war, seitdem ihm vor 5 Jahren ein fremder Körper in's Auge gekommen war, von Zeit zu Zeit, namentlich wenn ihm etwas Staub zwischen die Lider flog, eine heftige Entzündung mit Lichtscheu, Thränenfluss und Lidkrampf eingetreten. Am obern Hornhautrande nahe der Sklera ward ein incystirter 5<sup>mm</sup> langer, 2<sup>mm</sup> breiter fremder Körper gefunden, der mit einem Gefässnetz umgeben in einem Geschwür mit erhabenen Rändern festsass. Er wurde als ein Insektenflügel erkannt. (Cunier in Annal. d'oculist. VII. pag. 202.)

Den Käferflügeldecken\*) sehr ähnlich sehen die Deckblätter mancher Blatt- und Blumenknospen, z. B. der Weiden. Sie haften zuweilen lange an der Hornhautgrenze und umgeben sich mit einem Exsudatwalle, wozu vielleicht die Klebrigkeit solcher Deckblätter beiträgt. Uebrigens kommen sie nur sehr selten vor.

Ihnen schliessen sich wegen ihrer Schalenform naturgemäss die Saamenhülsen an, wozu insbesondere die Haferspелzen, die Hirsen- und Hanfsaamenhülsen gehören. Die ersteren findet man namentlich bei Landleuten und deren Kindern, denen sie beim Ausstieben der Spreu in's Auge gelangen, die beiden letztern bei Liebhabern von Stubenvögeln. Viel seltner finden sich auch die Hülsen anderer Saamen. Ueber die Art ihres Haftens ist schon oben das Nöthige mitgetheilt worden. Im Gegensatz zu den Halmen und Grannen finden sie sich viel häufiger in der Skleralbindehaut und der Hornhaut als in der Bindehautfalte des obern Lides. Wenn sie sofort nach dem Eindringen zur Besichtigung kommen, so hat ihre Diagnose keine Schwierigkeit, ebenso wenig als ihre Entfernung. War aber der Verletzte ohne Kenntniss des Eindringens oder versäumte er aus andern Gründen die ärztliche Hilfe, so werden diese Hülsen von dem Druck des Lides in die Bindehaut eingedrückt, rings um ihren Rand schwellt die Bindehaut oder das Hornhautepithel auf, und so wird schliesslich, besonders da auch einzelne zu der Er-

\*) Auch andere Theile von Käfern bleiben zurück. Interessant ist namentlich das, was Carron du Villards von einer Art Hirschkäfer (Lucanus) erzählt, die in heissen Ländern einheimisch ist. Dieses Thier stösst öfters beim abendlichen Fluge sehr stark an's Auge und lässt dabei manchmal, wenn es nicht ganz haften bleibt, seine Hörner in der Binde- oder Hornhaut sitzen. Diese sind ausserordentlich klein und sehen feinen Stahlsplitterchen ganz ähnlich.



habenheit hinziehende Gefässe ständig mit Blut erfüllt sind, das Aussehen einer Pustel oder des Herpes Corneae täuschend hergestellt. Die Gefässe verlaufen von der Bindehaut aus in paralleler oder dreieckiger Form, ziehen zum Theil unter dem fremden Körper weg, und umgeben ihn endlich ringförmig. Da Lichtscheu und Thränenfluss sowie ein schmerzhaftes Gefühl unter den Lidern gewöhnlich, selbst in intermittirender Form, bestehen, so liegt die Diagnose einer scrofulösen Ophthalmie ausserordentlich nahe. Doch wird man von dieser Ansicht bald zurückkommen, wenn man bedenkt, dass letzteres Leiden einen ziemlich typischen Charakter hat, dass zwar immer wieder neue Efflorescenzen aufschliessen können, aber die alten vergehen, während die durch derartige fremde Körper bedingten Erhabenheiten Wochen und Monate lang im Gleichen bleiben. Auch wird die genauere Betrachtung der Form und Farbe bald eine Verschiedenheit ergeben, wie aus den nachstehenden Beispielen erhellt. Ist man noch im Zweifel, so wird die Berührung der Pustel oder des Fleckes mit einer Sonde oder einer Nadel wohl immer diesen und zugleich den fremden Körper beseitigen. Wenzl entfernte eine vermeintliche Pustel, die 4 Monate bestand und die Hülse eines Saamenkorns war. Cunier (Annal. d'oculist. IV. pag. 90.) entfernte von der Hornhaut eines Mädchens ein Kleesaamenkorn, welches drei Monate hier gelagert hatte und von einer Trübung und kleinen Gefässen umgeben war. Es hatte nur die ersten 14 Tage Schmerzen gemacht und nur erst jetzt war wieder Lichtscheu eingetreten. Demours fand am Hornhautrand ein Hirsekorn, welches 7 Monate gelegen hatte. In Guthrie's Fall (Cooper l. c. Cap. I.), der noch dazu einen Mediziner betraf, hatte eine Grassaamenhülse sogar 16 Monate gelegen, ohne dass sich bei geringer Reizung mehr als 3—4 Gefässe gebildet hatten. In den folgenden Fällen bestand der fremde Körper 8 Tage bis 2 Monate.

Ein 4½-jähriges Kind wurde vom Lande wegen einer schwarzen in der Skleralbindehaut haftenden Substanz, die man seit 8 Tagen bemerkt hatte, in die Klinik gebracht. Da die Conjunktiva rings um den fremden Körper eine fleischige Wucherung bildete, wurde sie sammt dem schwarzen Körper nach gehöriger Fixation des Kopfes und des obern Lides ausgeschnitten. Der schwarze Körper erwies sich nicht als ein Stück Kohle wie es den Anschein hatte, sondern als die halbe Hülse eines Hanfkorns, welches durch Imbibition mit dem Secret der Bindehaut schwarz gefärbt war. Es lag mit der concaven Fläche an der Convexität des Bulbus an. (Mackenzie l. c. I. pag. 329.)

Ein 10 Wochen altes Kind hatte seit 3 Wochen einen Fleck auf dem einen Auge gezeigt, gegen welchen ein Arzt eine ätzende Flüssigkeit verschrieben hatte. Doch hatte sich der Fleck nicht verändert. Er glich ganz einem dünnen Leukom und war durchaus nicht über das Niveau der Hornhaut erhaben. Nur seine viereckige Form liess vermuthen, dass es sich um einen fremden Körper handele. Er wurde nach der Entfernung als ein Fragment einer Saamenhülse erkannt. (Mackenzie l. c. p. 329.)

Ein Landmann zeigte auf einem Auge ein ovales, schwärzliches, schorfähnliches Gebilde, welches zur Hälfte auf der Sklera, zur Hälfte auf der Cornea lag, und an seinen Rändern von einem derben Exsudatwall umgeben war. Nach seiner Entfernung



erwies sich dasselbe als die äussere Hülse einer Blattsprosse, welche von dem achtlosen Mann viele Wochen lang auf dem Bulbus getragen worden war, und hier nur geringe Reaction erregt hatte. Am Auge fand sich jetzt ein genauer Abdruck der Hülse, indem eine scharfe Rinne den äusseren wallförmigen Wulst von der innern, der Hohlseite der Hülse entsprechenden Verdickung trennte. (Zeiss, Lehrb. p. 74.)

Ein Kind von drei Monaten wurde von seiner Mutter mit dem Bemerken in die Klinik gebracht, dass sich seit 6 Wochen auf dem einen Auge ein Fleck entwickelt habe. Unterhalb des Pupillarraums sass auf der Hornhaut ein Fleck, welcher mit Hilfe der Spitze eines Zahnstochers abgehoben wurde. Er erwies sich als die halbe Hülse eines Saamenkorns von *Phalaris canariensis*. (Mackenzie l. c. I. p. 329.)

Ein Herr hatte auf dem rechten Auge dicht an der Vereinigungsstelle von Hornhaut und Sklera eine kleine rundliche Erhabenheit, die halb auf der Sklera, halb auf der Hornhaut sass. Sie war glatt, gelblich und von ihr ging die Spitze eines Gefässbündels aus, dessen Basis sich hinter der Ocularbindehaut verlor. Sie sah täuschend einer Pustel ähnlich und nur der Umstand liess an etwas andres denken, dass die Affektion bereits 2 Monate bestand. Bei der Hinwegnahme desselben mit einer Pincette, die unschwer von Statten ging, erwies sich der vermeintliche Herpes corneae als die Hälfte der Hülse eines Hirsekorns. Dem Verletzten war dieselbe beim Füttern seiner Vögel in's Auge geflogen. (Magne, Annal. d'oculist. XXVIII. p. 125.)

Ein 14jähriger Knabe litt seit 2 Monaten an einer schmerzhaften Entzündung des linken Auges, welche bisher allen Mitteln widerstanden hatte. Im Centrum der Hornhaut sah man eine kleine, halbdurchscheinende Erhabenheit, deren Längsrichtung vertical gerichtet war. Das von einer Pustel verschiedene Ansehen forderte auf, sie mit der convexen Seite eines kleinen Häkchens zu berühren. Sofort trennte sie sich von der Hornhaut und wurde nun als ein Stück einer Haferkornspelze erkannt. Das Fragment war  $\frac{1}{6}$  " lang und  $\frac{1}{4}$  " breit. Am Sitze der Hülse war die Hornhaut leicht neblig getrübt. Acht Tage später war die Trübung und die Entzündung vollständig geschwunden. (Mackenzie l. c. I. p. 329.)

Viel seltner werden, wie schon gesagt, Hülsen in der Uebergangsfalte zurückgehalten. Wahrscheinlich gehört hierher der in der Revue de therap. 15. Mars 1854. mitgetheilte Fall bei einem viermonatlichen Kinde, bei dem sich am obern Lide ein Abscess bildete, woraus sich eine Haferspelze entleerte, welche wahrscheinlich aus dem Bettstroh in's Auge gelangt war. Bowman (Ophth. Hosp. Rep. I. p. 35.) fand eine Hülse, welche vor zwei Monaten eingedrungen war, in einer warzenförmig-lappigen Geschwulst, welche aus der obern Lidfalte herabhing und Ptosis des Lides bedingt hatte.

Diese lappigen Geschwülste und schwammähnlichen Wucherungen sind charakteristisch für eingedrungene Strohhalme\*) und Aehrengrannen, seltner für dünne Holzsplitter. Es ist oben schon bemerkt, warum sie sich mehrentheils in der Falte des obern Lides verbergen. Sind sie kurz und lagern sich mit ihrer Längsachse in die Länge der Lidfalte, so ist die Wucherung meist unbedeutend und beschränkt sich auf das den fremden Körper umgebende Gewebe. Liegt aber die Granne oder das Stück Strohalm vertical, reicht das eine

\*) In Spanien bedingt nach Cooper das Weben von Esteras, welche aus den Halmen von *Stirpa tenacissima* verfertigt werden, häufig Augenentzündungen.



Ende vielleicht gar über den Orbitalrand des Tarsus hinaus und sticht in die Skleralbindehaut, so wuchert auch die Bindehaut in polypöser Weise aus. Die Geschwulst sitzt mit breiter, später mit zusammengeschwürter, gestielter Basis auf, hängt über den obern Theil der Skleralbindehaut und selbst über die Hornhaut herab und drängt bei starker Entwicklung das obere Lid rück- und aufwärts an den Orbitalrand. Zuweilen verwächst ihre Unterfläche mit der Bindehaut des Bulbus und mit der Hornhaut. Dabei wird ein schlechter Eiter abgesondert, die ganze Conjunktiva erscheint öfters geschwollen, die Hornhaut öfters getrübt. Nur zuweilen kann man durch einen Kanal in der Mitte des Tumors bis zum fremden Körper mit einer Sonde vordringen, zuweilen schimmert er an einer Stelle mit gelblicher Farbe durch. Die subjektiven Symptome sind namentlich anfangs gering, später ist die Bewegung des Bulbus und des Sehvermögen durch die Masse der Geschwulst mehr weniger gehindert, das Schliessen des Auges ist nicht möglich.

Einem Landmann war 5 Wochen früher beim Gerstedreschen ein fremder Körper in's linke Auge geflogen, wo er mehr Unbehagen als Schmerz erregte. Allmählig entzündete sich das Auge und eiterte, das obere Lid schwoll an und wurde geröthet. Die ganze Bindehaut fand sich injicirt, die Hornhaut trübe. Beim Umkehren des oberen Lides erschien die Innenfläche tief carmoisinroth und stark granulirt, in der Lidfalte sassen die Granulationen in Gestalt kleiner Pilze. Bei Ausspannen der Falte mittelst einer Sonde sah man an der höchsten Stelle eine weisse Masse, welche, da sie an einem Ende festsass, nur mit Mühe entfernt wurde. Sie erwies sich als eine  $\frac{3}{4}$ " lange Gerstengranne mit gezähnten Rändern. (Cooper l. c. Cap. I.)

Einem 70jährigen Landmann war vor 1 Jahre beim Kornmähen ein Stück Strohalm unter das obere Lid des rechten Auges gekommen, was ihm nur wenig Schmerz machte, so dass er nicht mehr darauf achtete. Sechs Monate später trübte sich das Sehvermögen, die Lider schlossen sich nur schwierig über dem Bulbus, der den Kranken wie vergrößert vorkam und zeitweise Schmerzen machte. Zur Zeit der Untersuchung war das Sehvermögen mit Ausnahme einer ganz nach aussen gelegenen Partie erloschen, da ausser dieser Stelle die ganze Hornhaut von einer fleischigen Masse überwuchert wurde, die von oben und innen  $\frac{1}{4}$ " weit von der Sklera herabreichte. Der Tumor war an der unterliegenden Partie fest angewachsen, seine Oberfläche war glatt und mit Schleimhaut überkleidet. Der obere auf der Sklera liegende Theil dieser Masse zeigte tief im Innern einen gelblichen Fleck. Die Sensibilität bei Berührung war ungefähr so wie die der gesunden Bindehaut. Der nicht bedeckte Theil der Hornhaut war normal, so dass man durch denselben die vordere Kammer und die gesunde Iris sehen konnte. Am untern Lide war die Bindehaut etwas röther, in Uebrigen war sie normal. Die abfliessenden Thränen waren nicht heiss, in der Augenbrauengegend klagte der Kranke über Schmerz. Da das andere Auge gesund war, so verweigerte er hartnäckig die Exstirpation. (Solomon, Arch. d'ophthalm. III. 255.)

Dr. Jacob wurde von einem Herrn consultirt, welcher vor einem Jahr auf der Jagd vom Pferde gefallen war und die Empfindung gehabt hatte, als sei ihm etwas in's Auge gekommen. Diese Empfindung verschwand aber und der Verletzte erinnerte sich nicht weiter daran. Jetzt zeigte sich unter dem oberen Lide eine polypöse Wucherung. Sie wurde mit einer Zange gefasst und erwies sich beim Abschneiden sehr fest und resistent. In ihr fand sich der  $\frac{3}{4}$ " lange Halm einer Binse. (H. Walton l. c. pag. 84.)



Ebenfalls eine polypenähnliche, gestielte Geschwulst exstirpierte Desmarres (*Traité* II. 181.), welche den Bart einer Kornähre enthielt, der 4 Monate verweilt hatte. Riberi (*Annal. d'oculist.* II. pag. 153.) fand in einer enormen Bindehautgeschwulst, die von dem äusseren Augenwinkel ausging und den ganzen Augapfel bedeckte, ein 8" langes Stück Strohalm, dass in der Wurzel der Geschwulst eingebettet lag. Lehrreich sind auch die folgenden beiden Fälle, wo der zweite ein verhältnissmässig langes Stück eines Baumzweiges aufweist:

Einem jungen Mädchen ragte zwischen den Lidern ein lampertsnussgrosser, weicher, rother Tumor hervor, welcher von der Stelle ausging, wo die Bindehaut des oberen Lides auf den Bulbus übergeht. Er bestand seit mehreren Wochen, angeblich nachdem ein Strohalm in's Auge geflogen sei. Man schnitt den Tumor ab, aber nach 3 Wochen hatte er die frühere Grösse erlangt. Bei der zweiten Abtragung fand man in der Conjunctivalfalte ein  $\frac{1}{2}$ " langes Stück eines Strohhalms. Nach dessen Entfernung war die Heilung binnen wenigen Tagen vollständig. (Mackenzie l. c. I. pag. 331. citirt nach Weller.)

Ein Mann war vor 5 Monaten in einem Gestrüpp gefallen, hatte sofort eine Verletzung am Auge gespürt und seitdem trotz der verschiedensten Mittel einen entzündlichen Zustand zurückbehalten. Nach Umkehrung des oberen Lides fand man hoch oben im Winkel der Bindehautausbuchtung einen schwammigen Auswuchs. Die Untersuchung mit der Sonde ergab einen fremden Körper, der sich als ein  $\frac{3}{4}$ " langes, fast rabenfederdickes Stück eines jungen Zweiges auswies. Der Bulbus selbst war unverletzt. (Monteath, citirt von Mackenzie l. c. I. p. 331.)

Aehnliche Fälle sind noch von Guépin (*Annal. d'oculist. Suppl.* I. p. 101.) und von Heydenreich (*Annal. d'ocul.* XXVI. pag. 208.) mitgetheilt. — Zuweilen zeigt äusserlich eine rasch entstehende Schwellung und Erysipel des oberen Lides und eine Chemosis der Bindehaut das Verweilen eines fremden Körpers in der oberen Lidfalte an, noch ehe es zur Bildung solcher Wucherungen kommt. Unter solchen Symptomen fand Jeanselme einen Grashalm verborgen. Endlich kommt es auch zur Abscessbildung mit Durchbruch nach aussen. Doch braucht der fremde Körper nicht nothwendig dadurch entfernt zu werden, namentlich wenn er sehr lang ist, wie der folgende Fall zeigt.

Ein Knabe, der auf einem Spreutuch geschlafen hatte, erwachte des andern Morgens mit schmerzhaft geschwollenen Lidern des linken Auges. Unter dem Gebrauch warmer Umschläge bildete sich ein Abscess, welcher sich unterhalb der Augenbraue an der Schläfenseite öffnete und eine Fistel zurückliess, die sich nicht schliessen wollte. Allmählig bildete sich ein Ektropium des oberen Lides, während die Schleimhaut sackförmig anschwell. Acht Monate nachher hatte die Schleimhautschwellung die obere Kälte des Bulbus bedeckt und der Tarsalrand des umgeklappten Lides ragte bis an die Augenbrauen, namentlich an die Schläfenseite. Durch Druck auf das Lid liess es sich anlegen, blieb aber nicht in normaler Stellung. Die geschwollene Schleimhaut fühlte sich trocken und hart an. Scarpa machte erst 24 Stunden warme Umschläge, dann exstirpierte er die Geschwulst mit einem Scheerenschnitt, wobei der obere Thränenpunkt sorglichst geschont wurde. Nach der Exstirpation fand sich in den Falten der abgetragenen Schleimhaut ein Stük Strohalm von 1" Länge,  $\frac{1}{2}$ " Dicke. Vollständige Heilung nach 10 Tagen mit willkürlicher Oeffnung und Schliessung der



Lider. Nur an der Stelle der Abscessöffnung eine leichte Hervorragung. (Scarpa, Trattato etc. I. pag. 170.)

Ganz ähnliche Geschwülste bilden sich auch von der Semilunarfalte und Thränenkarunkel aus, wenn in diese gefässreichen und zu Gewebswucherungen disponirten Stellen fremde Körper sich einstecken. Mackenzie fand bei einem Mädchen, das seit einigen Wochen eine allmählig wachsende Schwellung der Thränenkarunkel zeigte, zwischen dem Tumor und dem Bulbus eine  $\frac{3}{4}$ " lange Gerstengranne. Cunier (Annal. d'oculist. VII. pag. 9.) untersuchte einen 20jährigen Mann, dem angeblich vor sechs Jahren etwas ins Auge gekommen war. Die Thränenkarunkel war roth und geschwollen, die Bindehaut im innern Winkel hypertrophisch und die des Bulbus am innern Segment stark vascularisirt. Die Lichtscheu war gering, aber die Thränenabsonderung sehr reichlich. Mit der Loupe sah man im Centrum der Karunkel ein schwärzliches, hirsekorngrosses Körperchen, welches nach der Herausnahme als ein Stückchen Eisen erkannt wurde. Zeis fand (Hdb. der Augenheilk. pag. 100.) ebenfalls einen fremden Körper hinter der halbmondförmigen Falte. Borelli fand in einer hahnekammförmigen mit breitem Stiel in der inneren Lidfalte aufsitzenden Geschwulst bei einem 3 monatlichen Kinde den Bart einer Gerstenähre, welcher 2 Monate gelegen hatte. Hierher gehört auch noch der folgende Fall:

Am 24. Nov. 1836 suchte ein 20jähriges Dienstmädchen wegen folgenden Leidens des rechten Auges ärztliche Hilfe. Cornea und Sklera gering, Bindehaut heftig entzündet, stärkere Absonderung der Meibom'schen Drüsen, starkes Thränen mit Brennen und Druck im Auge; Lidspalte verkleinert; Carunkel geschwollen, ebenso das obere Lid, namentlich der Tarsalrand, die Bindehaut in sackförmiger Gestalt,  $\frac{3}{4}$  der Pupille verdeckend, vorgetrieben. Die Beschwerden und die Entzündung waren ohne Veranlassung erst seit 8 Tagen aufgetreten, im Anfang August dagegen war ihr beim Haferdreschen eine Granne in's Auge geflogen, doch hatte sich die drückende Empfindung, die der fremde Körper damals erregt hatte, bald wieder verloren. Da auch bei der genauesten Untersuchung kein fremder Körper zu entdecken war, wurden Blutegel gesetzt, eine Bleilösung mit Opiumtinktur übergeschlagen und dann die Geschwulst mit der Scheere abgetragen. Fünf Wochen lang ging Alles gut, Schmerzen, Thränenfluss und Sehstörungen waren nicht vorhanden, dann aber wucherte mit einem Male unter erneuter Schmerzhaftigkeit und Thränen des Auges die Geschwulst in rapider Weise, sodass binnen einem Tage die ganze Hornhaut überdeckt war. Anfangs konnte wieder kein fremder Körper entdeckt werden, endlich aber beim starken Blick nach vorn und unten erschien an der hintern und tiefsten Fläche eine fächerförmige fest mit Zellstoff umwebte Einbettung. Diese wurde geöffnet und ein  $\frac{5}{4}$ " langes schwärzliches Wildhaferkorn mit einer über  $\frac{3}{4}$ " langen Granne ausgezogen, welches eine stachelige Oberfläche hatte und im Durchmesser die Dicke einer Rabenfeder übertraf. Der Schmerz wich nach der Ausziehung sofort, doch musste die Wucherung, sowie ein Stück von dem ganz höckrig gewordenen Tarsalknorpelrand ausgeschnitten werden. Unter dem Gebrauch von Bleiwasserumschlägen trat nach 12 Tagen vollständige Heilung ein. (Blankmeister in Hufeland's Journal 1839. 4. St.)

Viel seltener als an den genannten Stellen werden kleine Stückchen von Strohhalmen auch auf der Skleralbindehaut oder der Hornhaut ein-



gebettet vorgefunden. Grössere Stückchen solcher Halme sowie Grannen können hier wegen der Wölbung des Bulbus auch nicht vorkommen, wie von vorn herein klar ist. Salomon (Ammon's Ztschr. II. pag 332.) entfernte ein Stückchen Haferstroh, welches fast ein Jahr auf der Hornhaut gelegen hatte.

Ein Arbeiter war in einen Heuschaber gefallen und bekam bald darauf eine intensive Ophthalmie, die einen Monat hindurch ohne Erfolg antiphlogistisch behandelt wurde. Nach dieser Zeit kam er in's Spital zu Lyon und man fand auf der Hornhaut einen kleinen Flecken, der nichts Besonderes darzubieten schien. Adstringentien verkleinerten denselben, indem sich die oberflächlichen Lagen abstiessen. Dadurch schien der Fleck immer mehr eine gelbe Farbe anzunehmen. Man empfahl dem Kranken öfteres Reiben der Lider, wonach am andern Tage der Fleck als ein feines, rundliches Stückchen Strohalm erkannt wurde. Nach dessen Entfernung blieb ein seichtes Geschwürchen zurück, das bald ebenso wie die Entzündung selbst ohne eine Spur zurückzulassen heilte. (Foltz, Annal. d'ocul. XVII. 14.)

Aehnlich verhalten sich auch verwandte Körper, wie Holzrinde, Hornstückchen, Lederabschnitte.

Magne fand bei einem Manne ein 3<sup>mm</sup> langes Stückchen Holzrinde, welches in der Oberfläche der Hornhaut eingedrückt war. Die Röthung und die Thränensecretion waren gering, die Stelle, wo der fremde Körper aufsass, nur leicht getrübt.

Ein Hirt hatte angeblich vor 12 Tagen einen Stoss mit den Horn einer Kuh erhalten. Das obere Lid war durch ein massiges Exsudat auf der Hornhaut emporgehoben, an dessen inneren Grenze sich eine schmale, weissliche, höckerige Masse befand, die einer Kruste vollkommen ähnlich sah. Die Bindehaut des Bulbus war namentlich im innern Winkel sehr entzündet. Die scheinbare Kruste wurde mit einer Curette entfernt. Sie war schaumähnlich und enthielt einen ganz kleinen, nur mit einer Loupe zu erkennenden fremden Körper, wahrscheinlich ein Stückchen Horn. (Solomon in Arch. d'ophthalm. III. pag. 249.)

Sehr eigenthümlich wegen seiner Veranlassung und wegen des langen Irrthums in der Diagnose ist der folgende Fall eines Lederstückchens auf der Hornhaut.

Bei einem Schuhmacher war in Folge einer seit einem Monat bestehenden Entzündung die Hornhaut des rechten Auges in der Mitte aschgrau entfärbt, mit mehreren weisslichen Punkten bedeckt und von zahlreichen Gefässen durchzogen. Die Bindehaut war granulös, die Lichtscheu bedeutend, das Gesicht fast Null. Ein fremder Körper konnte nicht aufgefunden werden, obwohl der Kranke erzählte, dass ihm vor Beginn der Entzündung, beim Nähen von Pantoffeln aus gelbem Maroquin, auf einmal ein fremder Körper, wie eine Fliege, in's Auge gekommen sei. Während 3 Monaten wurde er mit verschiedenen Mitteln behandelt, schliesslich sogar ein Haarseil gesetzt, ohne besondern Erfolg. Dann brachte der Kranke noch 6 Monate im Spital zu, verlebte dann noch  $\frac{1}{2}$  Jahr zu Hause, auf jede Behandlung verzichtend, aber überzeugt, dass noch etwas im Auge sein musste. Eines Tages,  $1\frac{1}{3}$  Jahr nach Beginn der Entzündung, hatte er beim Lidschlag einen stärkeren Schmerz als gewöhnlich, was ihn veranlasste, wieder zum Arzt zu gehen. Diesem kam jetzt ein gelber Fleck auf der Hornhaut, den er früher für eingedickte Lymphe gehalten, etwas verdächtig vor. Ein Versuch führte leicht zum Ziele und entfernte ein ganz dünnes, hirsekorngrosses Stückchen Maroquinleder. Die Entzündung wich nun rasch, doch blieben Hornhauttrübungen zurück. (Magne, Annal. ocul. XXVIII. p. 125.)



Von den der zweiten und fünften Gruppe angehörenden Körpern wird bei den chemischen Verletzungen ausführlicher die Rede sein müssen. Die Reaktion ist gewöhnlich so heftig, dass von einer falschen Diagnose kaum die Rede sein kann und über die Natur der eingebrachten Substanz wird, wenn nicht sofort die Untersuchung selbst, schon die Anamnese volle Klarheit geben. Unter ihnen sind uns nur diagnostisch diejenigen Substanzen interessant, welche in therapeutischer Weise bei Cornealgeschwüren in Form von Augenüberschlägen oder Augentropfwässern verwendet werden, zuweilen sich aus der Lösung niederschlagen und auf dem Geschwürsboden haften bleiben. Weller (in seinem Handbuche, 4. Aufl. 1830.) hat bereits einige Kenntniss davon gehabt, doch hat erst Cunier auf die Wichtigkeit der sogenannten Metallinkrustationen aufmerksam gemacht (Annal. d'oculist. X. pag. 264.). Sie sehen wirklichen Hornhautflecken, besonders Leukomen, ausserordentlich ähnlich, namentlich da sie vom Hornhautepithel überkleidet und somit inkapsulirt werden. Rings um den Sitz der Inkrustation geht die wirkliche von der ursprünglichen Keratitis herrührende Trübung, was die Diagnose, dass das Ganze nur ein Leukom sei, noch mehr wahrscheinlich macht. Indess gibt es doch einige Kennzeichen, welche den Irrthum berichtigen können. Namentlich ist es der Umstand, dass die die Hornhaut überziehenden Gefässe an der Grenze der Inkrustation aufhören und sich, was man allerdings erst nach der Entfernung der letzteren sehen kann, in die Tiefe hinter die Inkrustation auf den Boden des ehemaligen Hornhautgeschwüres senken. Zuweilen sind sie auffällig erhaben, haben eine strohgelbe, bisweilen aber auch ein emallähnliche, weisse Farbe. Die ersteren finden sich, wenn dem Augenwasser Opium zugesetzt war, die letzteren bei einfachem Bleiwasser. In den von Cunier bekannt gemachten Fällen waren 5 durch Goulard'sches Wasser, 3 durch eine einfache Bleizuckerlösung, 3 durch dieselbe mit Zusatz von Opium, 2 durch schwefelsaures Cadmium, 2 durch schwefelsaures Zink, 1 durch schwefelsaures Kupfer, 1 durch Kalkchlorür (in allen 6 Fällen mit Zusatz von Opium) 3 endlich durch Augengewässer mit unbekannter Zusammensetzung herbeigeführt worden. Einmal war die Inkrustation deutlich konisch, 1<sup>mm</sup> hoch und 2<sup>mm</sup> breit. Nur 4 mal hatten die Kranken deutlich das Gefühl von fremden Körpern. In dem Fall von Deval (Bullet. de therap. XLV. p. 505.) war die Ursache eine Verletzung mit Schwefelsäure bei einem Pharmaceuten, der dagegen Augenbäder mit concentrirter Aqua saturnina gebraucht hatte. Stellwag sah eine Inkrustation bei einem Handwerksburschen, der wegen einer Augenblennorrhoe mit einem gelblichen Augengewasser behandelt worden war. Ausführlich theilen wir den einen Fall von Cunier mit:

Ein Engländer kam mit folgenden St. p. zu Cunier: Die Lider des linken Auges spasmodisch geschlossen, bei der Oeffnung des Auges stürzten heisse Thränen über



die Wangen, der Kopf war stark nach hinten gebeugt, der Kranke stand von seinen Sitze auf, ging mit starken Schritten auf und ab, befreite sich von jeder ihm bewährenden Kleidung, öffnete und schloss abwechselnd die Lider, contrahirte kräftig die Gesichtsmuskeln der leidenden Seite und suchte dann die Zusammenziehung des Occipito-frontalis und des Orbikularis dadurch zu hemmen, dass er eine Hand an die Stirn legte und das obere Augenlid in die Höhe hob wie es diejenigen thun, denen ein fremder Körper im Auge heftige Schmerzen macht. Die Bindehaut des Bulbus war stark injicirt, die Hornhaut hatte in einem Drittheil ihrer Fläche ein weissgelbliches, glänzendes Ansehen, nach dieser Partie hin zogen sich in ihrem Laufe mannigfach unterbrochen 8—10 dicke Gefässe: die Tarsalfläche des unteren Lides hatte an 2—3 Punkten diesselbe Farbe wie die Hornhautfleck. Diese Flecke jedoch erregten zunächst nicht die Aufmerksamkeit, sondern man glaubte irgendwo einen fremden Körper versteckt, der aber nicht aufzufinden war. Die Anamnese ergab folgendes: Der Kranke hatte sich vor 2½ Jahren Ammoniak aus einem Riechfläschchen zufällig in's Auge gebracht, trotz sofortiger antiphlogistischer Behandlung und des Gebrauchs eines Collyrium's hatten die Schmerzen und der Lidkrampf nicht aufgehört, auch dann nicht als sich die Hornhauttrübung ausgebildet hatte. Diess dauerte Monate lang fort und die neu consultirten Aerzte, die das Ganze aus einer Keratitis ableiteten, verordneten die verschiedensten Mittel, namentlich auch Calomel. Doch das Meiste, was erreicht werden konnte, war, dass der Kranke sich gewöhnt hatte mit Gewalt die Lider halb-offen zu erhalten, dafür aber hatte das Gefühl eines fremden Körpers immer mehr zugenommen. Die verschiedensten Collyrien waren nach und nach in Gebrauch gezogen worden, um die Hornhauttrübung zu beseitigen, auch die Gefässe am Hornhautrand zu durchschneiden, hatte man vorgeschlagen. In den letzten Monaten des nun über 2 Jahre andauernden Lidkrampfes hatte der Kranke, da es etwas leidlicher ging, nichts mehr gebraucht und war erst jetzt, wo die Beschwerden stärker geworden, veranlasst Cunier um Rath zu fragen. Da man auch bei einer zweiten genauen Untersuchung keinen fremden Körper finden konnte, fesselte nun die Trübung selbst eine grössere Aufmerksamkeit. Der Flecken zeigte nach unten und innen einige glatte Stellen und ein oder zwei Furchen, wo die Hornhautsubstanz durchschimmerte. Cunier dachte an den Bleiniederschlag, den man auf der Bindehaut, wenn die Granulationen derselben mit Bleizucker behandelt worden sind findet, und es fiel ihm eine gewisse Aehnlichkeit damit auf. Auch ergab sich endlich, dass unter den gebrauchten Collyrien sicher einige Bleisalze enthalten waren. Zur Vorsicht machte vorher Cunier an Kaninchenaugen, bei denen er ein künstliches Hornhautgeschwür erzeugt hatte, Versuche mit dem von den Kranken selbst gebrauchten Collyrien, die in der That einen Salzniederschlag in dem Geschwür, der von einer Membran gedeckt wurde, ergaben. Es wurde nun mit dem von Cunier angegebenen Instrument die Abrasion gemacht: die Pseudomembran leistete nur wenig Widerstand und die Trübung liess sich in Form einer vollständigen Platte abheben, bis auf die untere Partie mit den Furchen, welche stückweise entfernt wurde. Die darunter liegende Hornhautsubstanz hatte ein schmutziges, granulirendes Aussehen und war von den Fortsetzungen der Gefässe am Rande der früheren Trübungen durchzogen. Am Abend desselben Tages, obwohl noch einzelne kleine Partien zurückgelassen worden waren, war der Schmerz und der Lidkrampf fast ganz verschwunden, uur das Licht genirte noch etwas. Schon am nächsten Tage war unter dem Gebrauch kalter nasser Compressen die Dicke der Gefässe auf der Hornhaut geringer geworden und auf der Stelle, wo die Incrustation gesessen hatte, bildete sich eine wolkige Trübung aus. Unter dem Gebrauch eines Augenwassers aus Sublimat und Opium schritt die Besserung in den nächsten Tagen so vor, dass der Kranke sich ungenirt in Gesellschaft oder in freier Luft bewegen konnte. Vor der Abreise nach England wurde noch der grösste der



zurückgebliebenen Flecke abrasirt, die kleinsten wollte der Kranke, der keine Belästigung mehr fühlte, behalten. Die Vascularisation und die wolkige Trübung war so gering und das Centrum der Hornhaut ganz klar, sodass der Kranke sein Auge ganz wie das gesunde gebrauchen konnte. Auch in späterer Zeit blieb das gleiche gute Verhalten.

In dem mitgetheilten Falle hatte die Tarsalfläche des unteren Lides 3 weissgelbliche Punkte, was jedenfalls mit auf die richtige Diagnose geleitet hat. Dass bei Behandlung des Trachoms mit gepulvertem Bleizucker auf der Bindehaut ein weisses Häutchen 8—14 Tage haften bleibt, ist eine bekannte Sache. Trotz dieser öfter angewendeten Behandlungsmethode scheinen doch Inkrustationen an dieser Stelle selten vorzukommen, jedenfalls weil die Wegspülung des Niederschlages durch das Sekret der Bindehaut viel leichter zu Stande kommt, als durch die geringe Eiterung eines Hornhautgeschwürs. Cunier fand einmal eine Inkrustation am Wimperrande eines Mädchens, welches wegen Blepharitis mit Bleiwasserüberschlägen und einer Bleisalbe mit Opiumzusatz behandelt worden war.

Woraus jene Niederschläge bestehen, ist noch nicht sicher, da chemische Untersuchungen der Inkrustationen bisher nicht angestellt wurden. Dass sie aus essigsäuren, bezüglich schwefelsäuren Alkaloidsalzen bestehen, ist nicht anzunehmen, da sich diese Salze in der Thränenflüssigkeit lösen. Dagegen bildet die Mekonsäure des Opiums mit dem Blei, dem Zink oder Kupfer einen unlöslichen gelblichgefärbten Niederschlag, der vielleicht noch durch die Gerbsäure, die im Opium enthalten ist, verstärkt wird. Bei der vorhergegangenen Anwendung einfachen Bleiwassers kann man an ein Albuminat denken, oder man müsste annehmen, dass sich durch die Thränen ein Theil als unlösliches Chlorblei abgeschieden hat, womit die glänzendweisse Farbe derartiger Inkrustationen übereinstimmen wird. Stellwag vermuthet, dass Cunier wohl zuweilen einfach „fettigkreidige Neubildungen“ für Inkrustationen gehalten habe, was allerdings in den Fällen, in denen die Kranken keine Beschwerden hatten, möglich wäre. Widerlegen lässt sich weder die eine noch die andere Ansicht, ehe mehrere chemische Analysen vorliegen.

Wir kommen nun zu den wichtigsten fremden Körpern, nämlich zu den Eisensplintern, welche sich aus oben angegebenen Gründen fast ausnahmslos in der Hornhaut, und zwar meistens in der Nähe ihres Centrums festsetzen. Ed. Jaeger fand sie unter 262 Fällen 116 mal am rechten, 146 mal am linken Auge. Sie gehören zu den mechanisch-chemischen Verletzungen, denn sie gelangen meist in glühendem Zustande an das Auge. Es sind häufig nur Stahlfunken, die unter den Hammerschlägen von der Eisenmasse abspringen, an die Hornhaut gelangen, aber auch sofort wieder zurückschnellen. Man findet daher oft nur ein kleines, genau rundliches, oder schmallängliches Grübchen,



dessen Grund hell oder nur mit einzelnen schwarzen Pünktchen besetzt ist, während der Rand, welcher der senkrecht durchbrannten Epithellage entspricht, gleichmässig schwarz oder schwarzgrau gefärbt ist, aber so, dass man in dieser Färbung leicht die einzelnen Punkte unterscheiden kann. Diese Punkte sind wohl ohne Zweifel Eisenoxydoxydul\*), welches von der Oberfläche des anspringenden Körnchens zurückblieb. Man findet diese schwarzen Punkte ebenfalls, wenn der fremde Körper selbst liegen blieb und erst später entfernt wurde. Sie haften ausserordentlich fest, scheinen sich aber nach und nach in den Thränen chemisch zu lösen, worauf sich das Epithel sofort wieder ohne Trübung ersetzt. Die Reaktion ist immer sehr rasch und heftig, nur dann scheint der Schmerz nicht gleich aufzutreten, wenn der Sitz des fremden Körpers da ist, wo die Lidkanten beim Schliessen des Auges zusammenstossen, oder wenn der fremde Körper so tief eingedrungen, dass er gar nicht mehr über die Oberfläche vorragt. Der Bulbus ist sehr unruhig, wie es scheint stärker als bei vielen anderen Körpern, die Pupille verengt sich, und die Skleralzone der Hornhaut ist stark geröthet; schon wenige Minuten nach der Verletzung sieht man in dem Limbus geradlinige Gefässe eine Strecke weit eingespritzt.

Oefter als diese platten, rundlichen Körner sieht man wirkliche Splitter. Sie stehen entweder senkrecht zu den Corneallamellen, oder sie haben dieselben nicht mit der Spitze, sondern mit der scharfen Kante durchschlagen und stecken mehr weniger schräg zwischen denselben. In letzterem Falle ist ihre Diagnose leicht, da man sie in ihrer Längsrichtung sieht, in ersterem kann man sie aber, wenn man das Auge gerade von vorn betrachtet, für einen blossen Punkt halten. Daher ist die seitliche Betrachtung, namentlich auch mit Hülfe der schrägen Beleuchtung unerlässlich. Nur auf diese Weise kann man ihre Richtung der Tiefe nach und ob sie vielleicht gar in die vordere Kammer hineinragen, ermitteln. Dazu kommt noch, dass man sie, wenn man sie vor dem schwarzen Pupillarhintergrund betrachtet, leicht ganz übersehen kann. Es verhält sich gerade umgekehrt wie bei feinen Glas- und Steinsplittern, die sich vor der Pupille besser erkennen lassen als vor dem Hintergrund einer hellgefärbten Iris. Auch bei solchen tiefsitzenden Splittern bildet sich ein rostfarbner Beschlag an den Wundrändern, welcher, da er tief eingebettet ist, häufig dauernd als röthliche Verfärbung der Hornhaut zurückbleibt, ohne dass nothwendig eine Hornhauttrübung dabei besteht.

Bleibt der Splitter einen oder mehrere Tage stecken, so zerfällt die ihn umgebende Cornealsubstanz und man sieht ihn mit einem weissen

\*) Der sogenannte Glühspahn oder Hammerschlag,  $6 \text{ FeO Fe}_2\text{O}_3$ , der die schwarze Rinde des zum Glühen erhitzten Eisens bildet.



Häutchen bedeckt. Auch in weiterem Umkreis findet sich die Hornhaut namentlich bei schräger Beleuchtung bläulich entfärbt. Durch den Zerfall wird er gelockert und falls er nur in der Bowmann'schen Schicht sitzt, mit der zerfallenen Masse binnen wenigen Tagen ausgestossen. Diese Ausstossung erfolgt nicht immer, wie wir schon früher Seite 66 mitgeteilt haben, direkt nach vorn, sondern er verschiebt sich, indem der Abscess einen grösseren Umfang annimmt, seitlich, ehe er an die Oberfläche gelangt und die Lockerung vollständig ist. Das zurückbleibende Geschwür ersetzt sich gewöhnlich bald mit heller Substanz, zuweilen sind aber die neugebildeten Lamellen trübe geworden. Nur selten greift bei schwächlichen Subjekten auch nach der Entfernung, wie im folgenden Falle, das Geschwür noch in die Tiefe:

Ein schwächlicher, blasser 14jähriger Schmiedelehrling litt an Lichtscheu und Congestion des linken Auges. Die Hornhaut zeigte eine tiefe Exkavation mit getrübttem Grunde. Vor circa 12 Monaten hatte ein Eisensplitter das Auge getroffen und hatte 14 Tage lang festgesessen, ehe er ausgestossen worden war. Die jetzigen frischen entzündlichen Symptome bestanden seit 8 Tagen. Es vergingen 7 Wochen, ehe das Ulcus unter Anwendung von Tonicis und Stimulantien heilte. (Cooper l. c. Cap. I.)

Ist der fremde Körper in die hinteren Lamellen eingedrungen und wird er nicht künstlich entfernt, so genügt der einfache Zerfall der Hornhautsubstanz nur selten ihn flott zu machen. Die Reizung ist sehr stark und es bildet sich Eiter, der sich dann als Onyx weiter abwärts zu senken pflegt. Das Auge ist nicht bloss in Gefahr durch die Bildung eines Leukoms zu erblinden, sondern es kann sich auch ein Hypopium mit Durchbruch und Staphylombildung herstellen, sogar eine Panophthalmitis eintreten. Der folgende Fall gibt ein Beispiel solcher schweren Zufälle:

Einem blassen, kränklich aussehenden Schuhmacher war 6 Wochen früher in einer Schmiede ein Stückchen Eisen in die rechte Cornea gesprungen. Die Lider waren stark geschwollen und geröthet, die Bindehaut nebst dem Subconjunktivalgewebe stark entzündet. Der fremde Körper sass von Eiter umgeben im Centrum der Hornhaut. Eiter in der vorderen Kammer, die Iris und Pupille nicht zu erkennen. Die Schmerzen im Auge und Kopfe sehr heftig, Schlaflosigkeit, Gefühl grosser Schwäche, Puls schwach, Zunge belegt. Der fremde Körper wurde mit einer Staarnadel entfernt, 2 Blutegel in die Nähe des Auges gesetzt, warme Umschläge und Bähungen gemacht, Calomel des Tages über und Abends Dover'sches Pulver gegeben. Nach 7 Tagen war der Eiter in der Hornhaut und vorderen Kammer entfernt, Iris und Pupille deutlich durchscheinend, das Episcleralgewebe noch stark injicirt. Es wurde nun bessere Kost verordnet, Soda mit China und zeitweise ein Laxans gegeben, ausserdem ein Zugpflaster hinter das Ohr gelegt. Nach 8 Tagen war der Zustand mit Ausnahme einer kleinen Trübung normal. (Cooper l. c. Cap. I.)

Wurden tiefsitzende Körper durch den Zerfall selbst ausgestossen, so füllt sich die Wunde fast stets mit trüber Masse, obwohl das neugebildete Epithel hell zu sein pflegt. Die Bowmann'sche Schicht ersetzt sich dann nicht wieder.



Gewöhnlich kommt nur ein Splitter in's Auge, doch geschieht es auch ausnahmsweise, dass eine Anzahl eingesprengt werden. Browne fand einmal, wie Walton mittheilt, die ganze Hornhaut und den grössten Theil der Skleralbindehaut förmlich mit Eisensplittern gespickt. Letzterer Autor erzählt noch folgenden Fall:

Ein junger Mann war in einer Eisengiesserei beschäftigt in den Cylinder eines Dampfkessels ein Loch einzubohren. Um zu sehen, wie tief er gelangt sei, nahm er ein Licht, wodurch das noch in dem Cylinder vorhandene Gas explodirte und ihm die Bohrspähne in's Auge geschleudert wurden. Das Auge war wie geröstet und die Splitter bedeckten die ganze Oberfläche. Aus der Hornhaut wurden die fremden Körper nach dem Abschaben des Epithels entfernt, sodass das Auge verhältnissmässig zu gebrauchen war. Doch blieben Trübungen zurück und sowohl in der Bindehaut als in dem Subconjunktivalgewebe waren noch mehrere Splitter sichtbar. (L. c. pag. 88.)

Eine wirkliche Inkapsulation, ohne dass von vorn herein hochgradige Reizungssymptome aufgetreten wären, ist verhältnissmässig ausserordentlich selten, wenn man nicht das schon erwähnte Zurückbleiben von Oxyduloxyd in den tiefern Corneallagen mit hierher rechnet. Walton sah unter mehreren Tausend Fällen die Inkapsulation eines Eisenstückchens nur einmal, bei einem Zimmermann, der den Splitter unbeschadet schon 2 Jahr lang trug. Benedict spricht von einem Splitter, der 5 Monate lang gelegen hatte. Wardrop von einem dergleichen, welcher in einer Art Kapsel eingeschlossen das ganze Leben hindurch getragen wurde. Jeanselme sah in der Velpeau'schen Klinik einen in den vorderen Corneallagen 15 Monate lang eingekapselten Eisensplitter.

Wir haben bisher vorzugsweise die beim Schmieden oder beim Schleifen abspringenden Splitter im Auge gehabt, welche in glühendem Zustande an's Auge gelangen. Aber auch beim Feilen und Raspeln springen Stücke ab, die keine erhöhte Temperatur haben, scharfkantig und eckig, niemals aber plattrundlich sind. Von einem Einbrennen solcher Stückchen kann nicht die Rede sein, indess haften sie zuweilen sehr fest und die erzeugte Wunde ist sehr unregelmässig. Die Oxydbildung ist bei dergleichen Körperchen zwar auch vorhanden, tritt aber erst später auf und ist nicht so reichlich\*). Ganz scheint sie zu fehlen, wenn glatte Stahlspitzen, z. B. von Nähnadeln in die Hornhaut einstecken und abbrechen, da die glatte Oberfläche keine Berührungspunkte für die chemische Attraktion abgibt.

Von grossem Interesse ist der folgende in der Strassburger Klinik von Prof. Stöber beobachtete Fall, welcher zeigt, dass beim Bearbeiten von Gusseisen, welches an der Oberfläche durch Bestandtheile der Form verunreinigt zu sein pflegt, ausser dem Eisensplitter andere Theile in's

\*) Die Verbindung, die hier entsteht, ist  $\text{FeOFe}_2\text{O}_3$  (mit etwas Ammoniak?): der sogenannte Eisenrost.



Auge gelangen können. Solche Theile können dann zu falscher Diagnose Veranlassung geben:

Einem 58jährigen Schlosser war beim Ciseliren von Gusseisen ein fremder Körper in die Hornhaut gelangt. Die Extraktion eines 3<sup>mm</sup> langen Splitters war sofort vorgenommen worden. Am andern Tage bemerkte man an der Stelle der Verletzung neben einer lebhaften Entzündung des Auges einen weissen Flecken und bei jedem Lidschluss erklärte der Verletzte das Gefühl eines fremden Körpers fortdauernd zu haben. Der Arzt, welcher genau untersuchte, fand keinen fremden Inhalt, verfuhr symptomatisch und beseitigte auch die Entzündung, ohne dass jedoch das Gefühl des Kranken sich verändert hätte. Er verbrachte darauf 3 Monate in einem Spital zu, wo die mannigfaltigsten Ableitungsmethoden ohne Erfolg versucht wurden. 6 Monate nach der Verletzung kam er zu Prof. Stoeber. Das linke Auge war gesund. Am rechten Auge sah man einen scharf begränzten, 3<sup>mm</sup> grossen, oberflächlichen, perlmutter glänzenden Fleck auf der Hornhaut etwas oberhalb des Pupillenbezirks. Die Injektion der Bindehaut lebhaft, Schmerz, Thränenträufeln, stetes Gefühl eines fremden Körpers. Fast 4 Wochen lang wurden die gewöhnlichen Mittel gegen chronische Keratitis versucht, da aber keine Besserung ersichtlich war, beschloss man die Abrasion. Kaum aber hatte die Spitze des Keratoms den Fleck berührt, als man ein Knirschen fühlte und das Leukom in mehrere Stücke zerbrach. Diese wurden leicht abgehoben und die dadurch liegende Hornhaut war gesund. Die mikroskopisch-chemische Analyse ergab unter einem hypertrophischen Epithellager eine grosse Anzahl aus kohlen-sauerm Kalk bestehende Körner. Das Gefühl des fremden Körpers war sofort verschwunden und der Substanzverlust hatte sich nach 4 Tagen beinahe ausgeglichen. (Sengel, l. c. pag. 17.)

In diesem Falle ist weder die Annahme einer Inkrustation noch die eines kreidigen Leukoms gerechtfertigt, da der Verletzte sofort nach der Entfernung des Splitters noch die Anwesenheit eines fremden Körpers seinem Gefühl nach behauptete. Es bleibt zur Erklärung also nur die oben angegebene Ursache übrig.

Den Eisensplittern ganz gleich verhalten sich die Splitter anderer Metalle, nur dass die Bildung des Rostes sich nicht bemerklich macht. Im Ganzen ist ihr Vorkommen viel seltener, da die Bearbeitungsweise von Messing, Bronze etc. nicht zu dem Einspringen kleiner Theilchen disponirt. Fragmente von Zündhütchen springen zwar häufig in's Auge, dringen aber öfter in die vordere Kammer ein, als dass sie in der Hornhaut stecken bleiben. Sie kommen also erst im 2. Abschnitte zur Besprechung. Walton sah zweimal inkapsulirte Zündhütchenstückchen in der Hornhaut, das einmal bei einen 5jährigen Mädchen, wo es 4 Monate festsass und die anfangs bestehende heftige Keratitis und Iritis zu einem Irisvorfall und Weichheit des Bulbus geführt hatte, zur Zeit aber keine subjektiven Beschwerden bestanden.

Je edler das Metallstück ist, desto geringere Reaktion scheint es in der Wunde selbst hervorzurufen. Es lehrt auch die Erfahrung der neueren Chirurgie, dass Silberdrähte sich zur prima intentio, wenn man einen sehr engen und länger haltenden Verschluss beabsichtigt, besser eignen, weil sie viel weniger Eiter in den Stichkanälen produciren, als leinene oder seidene Fäden. Was das Auge betrifft, so liefern hierfür die folgenden zwei Fälle den Beweis, da bei gleich tiefem Eindringen



einer anderen Substanz gewiss ein rascher Uebergang in eitrigen Zerfall erfolgt wäre:

Bei einem Manne wurde an der Schläfenseite der Hornhaut des linken Auges ein trüber Punkt wahrgenommen, an welchem die verzogene Pupille adhärirte. Es bestand heftige Conjunctivitis und starke Lichtscheu. 14 Wochen vorher war dem Kranken von feinem Golddrath ein Stück in's Auge gesprungen. Die Entzündung hatte sich 3 Tage nachher eingestellt, war 5 Wochen lang sehr heftig gewesen, aber dann etwas mässiger geworden. Da in dem grauen Punkte ein Ende von Golddrath sichtbar war, so wurde dieses mit einer Pincette gefasst und ein 3''' langes Stück ausgezogen, wobei Kammerwasser ausfloss. Die Heilung gelang nunmehr rasch und vollkommen. (Wardrop, The Lancet X. p. 475. 1826.)

Einem Goldspinner war bei dem Abhaspeln von Golddraht, wie er zu Port-d'épées verwendet wird, ein Stück abgerissen und mit grosser centrifugaler Kraft in den linken Augapfel geschleudert worden. Die Bindehaut war stark congestionirt und namentlich rings um den Cornealrand das subconjunctivale Gewebe geschwellt. Die Hornhaut war ganz rein und durchsichtig, sehr stark spiegelnd, an der Wunde keine Spur einer Infiltration. Der Drath war 3—4''' tief senkrecht eingedrungen, lag zusammengerollt in der Vorderkammer und nur das vordere Ende war noch im Niveau der äusseren Hornhautfläche im untern Drittheil sichtbar. Es gelang nur mit vieler Mühe das Ende mit einer Cilienpincette zu fassen und durch langsam drehende Bewegung und stete Annäherung der Pincette an die Hornhaut den ganzen Drath hervorzuziehen. Am andern Tage war keine Spur mehr von der Stichwunde aufzufinden und nach 2 Tagen auch die Congestion verschwunden. (Stellwag, l. c. I. p. 327. Nota 93.)

Bemerkenswerth ist es, dass solche feine Drathfäden, die doch sich sehr leicht biegen und elastisch zurückschnellen, überhaupt eindringen können.

Steinsplitter gelangen beim Zerschlagen von Kieselsteinen und andern Steinen in's Auge. Bei Steinschleifern, welche die Gewohnheit haben, dem Steine vor dem Schleifen durch Abschlagen seiner Ecken die ungefähre Form zu geben, geschieht dieser Unfall sehr häufig. Auch sie sitzen, wie die Eisensplitter, meist in der Hornhaut und verhalten sich überhaupt denselben ganz ähnlich. Waren sie sofort wieder abgesprungen, so sieht man nur ein kleines Grübchen mit leicht bläulicher Entfärbung. Da sie gewöhnlich sehr dünn und durchscheinend sind, so nimmt man sie, wie schon im Gegensatz zu den Eisensplittern erwähnt, am leichtesten vor dem schwarzen Hintergrund der Pupille wahr. Um sich von ihrer Richtung und Tiefe zu überzeugen, bedarf man der schrägen Beleuchtung. Auch an anderen Theilen des Auges sind sie zuweilen sehr schwer aufzufinden. Cooper konnte trotz genauer Untersuchung der obern Lidfalte nichts entdecken, doch war ein kleiner Quarzsplitter vorhanden, wie sich ergab, als die Falte mit einem in Oel getauchten Pinsel ausgewischt wurde. Von Inkapsulation solcher Splitter in der Hornhaut ist in der Literatur kein Fall aufzufinden. Dagegen will H. Walton mehrmals dieselbe im Subkonjunktivalzellgewebe gesehen haben. Wardrop fand bei der Sektion in einem auf der Sklera liegenden Sack ein Stückchen Basalt eingeschlossen, welches



10 Jahr ohne Beschwerde gelegen hatte; Cooper entfernte ein kleines Stückchen Granit aus der Bulbusbindehaut nahe am äussern Winkel, wo es 3 Monate lang sich befunden und nur die ersten 14 Tage Entzündung erregt hatte.

Hierbei möge noch kurz der Thränensteine gedacht sein, welche sich theils in der Thränenkarunkel, theils frei im Bindehautsack finden und in letzterem Falle, falls keine absichtliche Täuschung vorgelegen, entweder in den Meibom'schen Drüsen entstanden sind oder sich aus der Thränendrüse durch die Gänge derselben entleert haben. Indem wie in Bezug der älteren Beispiele auf die schon citirte Abhandlung von Desmarres verweisen, fügen wir nur bezüglich der Symptomatologie eine Beobachtung von Meade bei, die neueren Datums ist:

Ein 19jähriges, ungesund aussehendes Mädchen hatte immer an Kopfweh und Schmerzen über dem linken Auge gelitten und war ohne Erfolg antiphlogistisch behandelt worden. Plötzlich wurde das linke Auge entzündet unter lancirenden Schmerzen in dem oberen und äusseren Theil der Orbita und einem profusen Thränenfluss. Es fand sich ein Concrement in dem Bindehautsack vor, welches wie Mörtel aussah. Der Schmerz hörte auf, kam aber in der nächsten Stunde wieder und ein neuer Stein fand sich vor. In den 4 nächsten Tagen gingen noch 23 Steine ab. Ein Defekt der Bindehaut war nicht aufzufinden. In der Gegend der Thränendrüse fühlte man eine abnorme Spannung. Die Steine waren klein, rauh, sehr hart, schmutzig weiss, der grösste hielt 1<sup>1</sup>/<sub>4</sub> im Durchmesser. Unter dem Mikroskop glichen sie rauhen mit kleinen Kieseln besetzten Kreidestückchen. Sie bestanden aus phosphorsaurem Kalk mit schwacher Beimengung von kohlsaurem Kalk und thierischer Materie. Nach dem Abgang der Steine war das Mädchen von ihrem Leiden befreit. (Lond. med. Gaz. XV.)

Glassplitter gelangen beim Zerschlagen von Brillengläsern, bei der Explosion gläserner Hohlräume in's Auge, sehr häufig in grosser Anzahl. Man sieht sie ebenso oft in der Hornhaut, als in der Bindehaut, entweder nur so eingestochen, dass sie noch zum Theil hervorragen oder zwischen die Hornhautlamellen oder im subconjunktivalen Gewebe eingeschoben. Da sie sehr stark reizen, ist der Schmerz sehr heftig und der Verletzte schreit, auch wenn er nicht sehr empfindlich ist, bei der Berührung der Lider oft laut auf. Da die Splitter oft sehr klein und nahezu so durchsichtig sind als die Hornhaut, ist ihre Diagnose sehr schwierig und man übersieht oft einige und muss immer von Neuem untersuchen. Dazu kommt noch, dass die kleinen Ecchymosen der Bindehaut, wo die Splitter eingestochen haben, den fremden Körper verhüllen. Uebrigens aber ist ihre Wirkung von der anderer Splitter nicht verschieden, weshalb wir uns begnügen, einige Fälle mitzutheilen.

H. Walton entfernte aus der oberen Lidfalte ein Stückchen Fensterglas, welches ziemlich gross war aber nur wenig Beschwerden verursacht hatte. Es konnte erst nach mehrmaliger Untersuchung aufgefunden werden. (L. c. pag. 83.)

Einem Officier sprang bei einem Spaziergange ein fremder Körper in's linke Auge. Seit 14 Tagen war die Conjunctivitis bedeutend, es bestand Chemosi, Lichtscheu auf beiden Augen, die Lider des linken waren krampfhaft geschlossen. Nur schwer



war die Cornea zu sehen und die Entfernung eines kleinen Glassplitters war sehr schmerzhaft. Nach 4 Tagen war das Auge normal. (Cooper l. c. Cap. I.)

In Folge einer Explosion einer Glasperle, die in einem Lichte verborgen gewesen war, stellte sich eine heftige Augenentzündung ein, welche sich aber durch eine antiphlogistische Behandlung mässigte. Man sah jetzt von der Mitte der Hornhaut einen weissen Streifen nach dem inneren Augenwinkel hinlaufen. In der Mitte der Hornhaut befand sich eine Wunde, in der man mit der Sonde einen harten Körper fühlte. Da das einfache Herausdrücken nicht gelang, wurde mit der Cataraktnadel der weisse Streifen ein Stück aufgeschlitzt, worauf sich ein 1<sup>1</sup>/<sub>8</sub> langer und 1<sup>1</sup>/<sub>8</sub> breiter Glassplitter entfernen liess. Die vordere Kammer war nicht geöffnet. Die Heilung war vollständig, die zurückgebliebene Narbe hinderte das Gesicht nur wenig. (J. O. Möller, Journ. for Med. og Chirurg. 1835.)

#### V. Graefe erzählt folgenden Fall:

Einem Manne waren durch Zerspringen einer Glasflasche Glasscherben an's Auge geflogen, doch läugnete der Kranke am 10. Tage nach der Verletzung, dass welche davon eingedrungen seien, nur spürte er einen lästigen Druck im Auge. Das untere Lid war geschwellt, zum Theil mit Blut unterlaufen, das Abziehen desselben verursachte lebhaften Schmerz. Die Bindehaut war an der untern Uebergangsfalte und dem benachbarten Theil stark blutig suffundirt und zeigte mehrere unregelmässige Wunden, aus deren einer bereits die Spitze eines länglichen Glassplitters hervorsah. Er war 1<sup>1</sup>/<sub>2</sub> lang und 2<sup>1</sup>/<sub>2</sub> breit, war sehr scharf und lagerte im subcutanen Bindegewebe ungefähr parallel dem unteren Orbitalrande. Bei der Untersuchung mit der Sonde fand man bedeckt von einer Ecchymose im subconjunctivalen Bindegewebe einen zweiten 8<sup>1</sup>/<sub>2</sub> langen und 1<sup>1</sup>/<sub>2</sub> breiten Splitter, der sich mit einer concaven Fläche der unteren Peripherie des Bulbus anschloss. — Die Verheilung ging gut von statten. (Arch. f. Ophthalm. II. 1. pag. 229.)

#### Walter erzählt:

Ein Mann hatte versucht Knallsilber zu präpariren, wobei durch eine zufällige Erschütterung die Masse explodirte und das Glasgefäss in tausend Splitter gesprungen war. Ausser anderen Verletzungen an Gesicht und Händen waren die Augenlider durch eine Menge Glassplitter zerrissen und die Bulbi sahen aus wie eine ovale, mit hellgrauem Löschpapier überzogene Kugel, worin sich unzählige kleine Glassplitter befanden. Unter stetem Aufträufeln von Wasser und einem Mydriaticum wurden mit dem Daviel'schen Löffel und einem Pinsel die Glasstückchen theils abgestreift, theils herausgehoben. Diese Procedur dauerte mehrere Stunden und dann bekam man endlich das natürliche Aussehen der Augäpfel zu Gesicht. Es zeigte sich, dass das linke Auge ohne tiefe Verletzung sei und die Glassplitter nur oberflächlich der Bindehaut, Sklerotika und Cornea angeheftet waren. Dagegen war rechts die Hornhaut an einer Stelle durchschnitten, das Kammerwasser abgeflossen und die Iris vorgebuchtet. Es wurde sofort ein stärkeres Mydriaticum eingeträufelt, auch gelang es mit einer Sonde den Prolapsus der Iris zurückzubringen. Dadurch fühlte sich der Kranke sehr erleichtert, doch war der Lidkrampf noch stark. Es wurden nun mehrere Tage kalte Umschläge continuirlich gemacht, und Abführmittel gegeben. Aus den Augenlidern wurden nachträglich noch einige grössere Splitter entfernt. Ferner zeigte sich, dass in der Hornhaut des rechten Auges und zwar in ihrem tiefen Lager noch mehrere Splitterchen sassen, welche zum grössten Theil mit der Nadel, eins auch mit dem Messer herausgeholt wurden. Als die kalten Umschläge dem Kranken nicht mehr behagten, wurden warme Kräuterumschläge mit Cicuta gemacht, wodurch die grosse Empfindlichkeit sich etwas minderte. Indess trat sehr bald ein fieberhafter Zustand bei dem Verletzten auf, wozu jedenfalls die grosse Angst und Sorge um den Verlust seiner Augen mit beigetragen hatte. Die Augen wurden roth, trocken, die Bindehaut auf-



geloockert. Gegen letzteren Zustand wurde mit Erfolg Tinct. thebaica eingeträufelt. Aus der rechten Hornhaut waren allmählig 15 Splitter mit der Nadel entfernt worden und sie schien nun vollkommen rein zu sein. Dagegen erhob sich im inneren Winkel ein rother Punkt, der sich allmählig vergrösserte und den Bepinselungen mit Adstringentien nicht weichen wollte. Nach einigen Tagen wurde er aufgeschlitzt und das letzte  $\frac{1}{2}$ '' grosse Glassplitterchen entfernt. Nach weiteren 14 Tagen war die Heilung vollendet und nur die rechte Hornhaut leicht getrübt. (Gräfe's und Walther's Journal Bd. I. S. 336.)

Dieser Fall hat ausser dem unerwartet günstigen Ausgang aber noch eine besonders interessante Seite dadurch, dass er nicht, wie es anfangs schien, eine reinmechanische Verletzung, sondern zugleich eine chemische darstellte. Im Verlauf von 3 Jahren stellte sich nämlich an den verletzten Stellen der Hände, des Gesichts und der Augen eine graubläuliche Färbung her. Namentlich die rechte Hornhaut war durchaus bläulich geworden, die Sklera an den Stellen, die von den Lidern nicht bedeckt gewesen, blaugelblich und noch ausserdem mit mehr weniger dunkeln Punkten besetzt. Die Lider waren ebenfalls blau, mit Ausnahme der Falten, welche von der gewöhnlichen Hautfarbe geblieben waren. Namentlich waren die Nasenspitze und die Nägel blau geworden. Die Färbung war jedenfalls bedingt durch das Silber, und der chemische Prozess durch die Anwendung von Bleiwasser wahrscheinlich noch befördert worden.

Eine Inkapsulation von Glassplittern ist nicht bekannt. Balling (Gräfe's Journ. Bd. XXII. S. 593.) entfernte einen solchen, der 3 Monate zwischen Hornhaut und Sklera gelegen hatte und fortdauernde Entzündung erregte. Nach der Extraktion erfolgte rasche Heilung.

Die Holzsplitter endlich geben bald zu unbedeutenden Reizsymptomen, bald zu hochgradigen Entzündungszufällen Veranlassung. Liegen sie nur im Bindehautsack, so werden sie bloss mit Schleim eingehüllt. Fischer (Lehrb. d. Entz. pag. 9.) entfernte ein  $\frac{1}{2}$ '' langes Stück eines Fichtenzweiges, das 3 Monate ohne sonderliche Beschwerden verweilt hatte. Schieben sie sich unter die Bindehaut, so werden sie zuweilen eingekapselt. Walther (Abhandlungen I. S. 463.) entfernte ein Holzstück, welches  $\frac{3}{4}$  Jahr lang in der Tarsalbindehaut gelegen hatte. Diess ist überhaupt das einzige Beispiel einer Inkapsulation an dieser Stelle, wozu die straff gespannte und fest angewachsene Bindehaut der Lidfläche auch nicht geneigt ist. Benedikt spricht von einem Stück Weissdorn, welches 10 Jahr in der Bindehaut eingekapselt gewesen war. In der Hornhaut haben wir selbst einen Holzsplitter, der nur theilweise entfernt werden konnte, sich einkapseln sehen, trotz dem dass ein Hypopium anfangs bestand. Dieses ging auffällig rasch zurück und das Sehvermögen blieb, da der Rest des Splitters excentrisch sass, erhalten. Da die Gewalt, wenn diese Splitter tief eindringen sollen, sehr gross sein muss, so ist immer eine Erschütterung der



Hornhaut zugegen und man muss auf eine Eiterung gefasst sein. Häufig stechen sie ganz hindurch und ragen in die vordere Kammer. Ganz ähnlich ist es mit den Dornen und Stacheln, von denen wir oben schon der Stacheln der Rosskastanie, wenn diese an das Auge geworfen wird, gedacht haben. Zieht man dergleichen Splitter aus, so findet man sie durchweicht und aufgequellt. Das Letztere ist jedenfalls ein Umstand, der die Tendenz zur Eiterung in weitem Umkreis der Wunde noch begünstigt. Schindler fand bei einem Soldaten ein Holzstück, welches in den mittlern und untern Theil der Hornhaut hineingefahren und  $1\frac{1}{2}$ ''' vom Hornhautrande durch die Sklera wieder ausgetreten war. Die Reaktion war nach der Extraktion sehr stark, aber doch heilte die Hornhautwunde mit geringer Trübung nach 5 Tagen, die Skleralwunde etwas später. In Betreff der Diagnose ist auch der folgende Fall von Ammon lehrreich.

In dem oberen Drittheil der Hornhaut fand sich ein stecknadelkopfgrosser weisser Punkt. Die Iris war stark entzündet, die Pupille eng. Man schlitzte den Punkt auf, wobei sich ein Tropfen weisse Flüssigkeit entleerte, in welcher mit der Loupe ein ganz feiner Splitter zu erkennen war. Der Verletzte hatte vorher beim Druck auf diese Stelle heftigen stechenden Schmerz gehabt. Es wurden Belladonnaüberschläge gemacht und innerlich Calomel mit Belladonna gegeben. Trotzdem dass der Verletzte Arthritiker war, heilte doch das Geschwür binnen 5 Tagen mit einer feinen Narbe.

Ueber die Pulverkörner und Schrotkugeln als fremde Körper der Binde- und Hornhaut wird in dem Abschnitt über die Schusswunden ausführlicher die Rede sein müssen. Erstere bleiben sowohl in der Skleralbindehaut und Hornhaut, da sie ganz indifferent zu sein scheinen, ohne Schaden liegen und werden nicht einmal eingekapselt; höchstens entdeckt man in der Umgebung des schwärzlichen Körnchens eine bläuliche Entfärbung. Wenn sich schwere Zufälle einstellen, so sind diese Folgen der Verbrennung, nicht der mechanischen Verletzung. Stoeber sah einmal bei einem 8jährigen Knaben ein Schrotkorn, welches etwas verschiebbar unter der Skleralbindehaut nach aussen und unten lag und ohne Reizsymptome 3 Jahre lang verblieb. Einer Cornealnarbe und einer Oeffnung in der Iris nach zu schliessen, hatte es früher beinahe ein Jahr lang im Bulbus gesteckt und war allmählich ausgestossen worden, wonach der amaurotische Bulbus sogar ein leidliches Sehvermögen wieder gewonnen hatte.

Wir kommen nun zum Schlusse und besprechen die fremden Körper der sechsten Gruppe, nämlich **die lebenden** von Aussen an's Auge gelangten **Insekten und Insektenlarven**. Die gewöhnlichsten an den Lidrändern vorkommenden Insekten gehören den *Pediculis* an. Die *Phthiriasis ciliarum et superciliarum* war schon Celsus bekannt und ist in ihrem Aeussern einer *Blepharitis ulcerosa* sehr ähnlich. Sauvages und Schenk wollen die Thiere auch in dem Bindehautsack gefunden



haben, was auch leicht möglich ist. Zunächst sitzen sie unter dem Krusten an den Wurzeln der Cilien, wo man sie mit der Loupe nach Abweichen der ersteren entdecken kann. Da die Krankheit den gewöhnlichen Mitteln nicht weicht, ist eine zeitige Diagnose von Wichtigkeit. — Ob auch die Krätzmilben an den Lidbedeckungen vorkommen, ist noch zweifelhaft. Andere Sarkoptesarten finden sich aber hier bei den Bewohnern der Antillen. Sie bohren sich an dem Tarsalrande trichterförmig unter die Haut ein, erregen ein unerträgliches Jucken und bedingen den Verlust der Cilien. Eine Art, der sogenannte Arador, macht lange gewundene Gänge unter der Lidhaut, welche den Verfärbungen an den Bauchdecken von Frauen, die öfters geboren haben, täuschend ähnlich sehen.

Die Schmeissfliege, *Musca vomitoria*, legt ihre Eier während des Schlafes zuweilen in den innern Winkel des Auges, die Larven gelangen dann leicht in den Bindehautsack sowohl des oberen als unteren Lides. Man erkennt sie als weissliche, runde, längliche Maden mit zwei kleinen schwarzen Punkten am Kopfe, den Fresskiefen. Carron du Villards, welchem Autor wir später bei den vergifteten Wunden noch einmal begegnen werden, sah diese Larven häufig bei blinden Bettlern und Negern. Die Befallenen leiden an einem unerträglichen Jucken und einem purulenten, stinkenden Ausflusse. Am liebsten legt die Fliege ihre Eier in schon geschwürige oder wunde Theile. Larrey kannte sie als eine unerträgliche Plage der Verwundeten in dem egyptischen Feldzug, Cooper erzählt dasselbe von den Australiern. Ein Mann in diesem Lande hatte sich einmal mit einer Kurbel am Auge verletzt und sah die Wunde am nächsten Tage mit Fliegenmaden bedeckt. Hierher gehört auch der oft citirte Fall von Cloquet (Pathol. chirurg. pag. 60), wo sich bei einem alten Trunkenbolde, der jedenfalls an inveterirten Geschwüren der Augenhöhle, Nase, Ohren und des Präputiums gelitten hatte, an allen diesen Stellen Fliegenlarven vorfanden und sich sogar in nekrotischen Stellen der Schädelknochen, bis zu dem Tode des Kranken zu Tausenden von Exemplaren weiter verbreiteten. Ein wirkliches Durchfressen der Schädelknochen und eine Zerstörung der Bulbi durch die Larven selbst, wie Cloquet glaubt, ist jedoch nicht anzunehmen, da hierzu die Kiefer der Larven nicht gebaut sind. Ormoud fand (Monthly Journ. March 1846) zweimal Insektenlarven unter der Tarsalbindehaut, welche langwierige Conjunktiviten bedingt hatten. Bouilhet erzählt die folgenden 2 Fälle:

Eine Frau, die zwei Tage vorher ihrer Angabe nach beim Kornschneiden einen leichten fremden Körper in ihrem rechten Auge gespürt hatte, zeigte nach Oeffnung der geschwollenen Lider einen weisslichen Punkt im Bindehautsack, der sich nach der Herausnahme bewegte und als ein kleiner Wurm erkannt wurde. Bei genauer Besichtigung wurden noch 10 andere aufgefunden, die sich sehr rasch bewegten und



unter sich von etwas verschiedener Grösse waren. An dem Kopfe des weissen runden Wurmes sah man einen schwarzen Punkt.

Einem 10jährigen Knaben, welcher am Abend vorher gefühlt hatte, als wenn ihn eine Fliege in's Auge steche, wurden am nächsten Tage aus dem Bindehautsack des obern Lides 6 Würmer und am folgenden noch 2 entfernt. (La France médic. 1846. pag. 243).

Ein 20jähriges Mädchen in Puerto-Rico litt seit einigen Wochen an einer Bindehautentzündung, die namentlich im innern Augenwinkel ihren Sitz hatte und mit einem eitrigen, stinkenden Abfluss und unerträglichem Jucken verbunden war. Man sah im Grunde eines fistulösen Ganges zwei schwarze Punkte, welche Carron du Villards sofort für die Enden der Mandibeln einer Fliegenlarve erklärte. Mittels einer Irispincette wurde die Larve lebendig entfernt. Sie war grösser als die Eingangsöffnung des Ganges, sodass es einiger Anstrengung bedurfte, sie herauszuziehen. Es war eine fusslose Larve von 9" Länge, mit 13 behaarten Ringen und mit sehr kräftigen Mandibeln. Nach der Ausziehung verschwanden sofort die Beschwerden. (Tettamanzi in Annal. d'ocul. XXXV. pag. 265.)

Ein 3jähriges Mädchen litt seit einigen Tagen an heftigen Schmerzen in beiden Augen, wobei die Lider fingerdick angeschwollen waren. Nach dem Auseinanderziehen fand man im Bindehautsack des linken Auges 20 federkiel dicke,  $\frac{1}{2}$ " lange Fliegenlarven, welche mit dem hintern Ende nach aussen, mit dem mit 2 Haken besetzten Kopfe nach innen gekehrt waren, dicht an einander gedrängt namentlich im innern Winkel angehäuft waren, aber auch an andern Stellen den Augapfel bedeckten. Die Bindehaut war stark entzündet, die Hornhaut getrübt, von kleinen Geschwüren bedeckt. In dem rechten Auge fand sich nur eine Larve. (Eitner, Preuss. Vereinsztg. 1842. Nro. 49.)

Die Larven der Bremse, *Oestrus bovis* und *O. hominis* sind fusslose Würmer, mit einem schwanzförmigen, die Respirationsorgane enthaltenden Anhang und zwei Mandibularzangen. Sie sind eine Plage der Colonisten in den südamerikanischen Sumpfigegenen und sitzen, ausser an anderen Körpertheilen namentlich an den Lidern und der Augenbrauengegend. Wenn sich das Ei, welches das Oestrusweibchen in die Haut des Lides gelegt hat, zur Larve entwickelt, so entsteht eine phlegmonöse, circumscripte Entzündung und nach dem Durchbruch des Eiters findet man in der Mitte der Höhle jene Larve. Carron du Villards (Prakt. Handb. der Augenkr. übersetzt von Schnackenberg. 1840. I. pag. 304.) erzählt von einer *Encanthis fungosa* bei einem französischen Officier, welche 15 Jahr lang in Folge des Stiches einer Bremse entstanden sein sollte und erst nach dieser Zeit, weil sie plötzlich stark wuchs, extirpirt wurde. Es ist sehr zweifelhaft, ob diese Ursache wirklich vorhanden war.

Der Holzbock, *Ixodes Ricinus*, bohrt sich nur mit seinen Kiefern in die Haut ein, während der Körper in Form einer elastischen Blase auf der Haut aufsitzt. Carron sah ihn mehrmals an den Augenlidern und im inneren Winkel bei mexikanischen Jägern das Blut aussaugen. Es sassen zuweilen eine ganze Reihe ringsum an den Lidern neben einander. Das erste Mal, als Carron ein solches Thier auf der Thränenkarunkel sitzen sah, hielt er es wegen des blutrothen Aussehens für einen Polypen derselben, bis ihn ein mexikanischer Arzt auf den Irrthum



aufmerksam machte. In dem äusseren Gehörgang sehen diese Thiere den Ohrpolypen täuschend ähnlich. Der *Ixodes* haftet ausserordentlich fest und gewöhnlich reissen die Mandibeln ab und bleiben stecken, wenn man ihn mit Gewalt herausziehen will. Die Kiefern geben dann zu kleinen Abscessen Veranlassung.

Der *Pulex penetrans*, in der Havanna „Chica-nigua“ genannt, bohrt sich unter die Haut, besonders auch unter die Nägel ein, wo er eine grosse Menge von Eiern absetzt. Die sich entwickelnden Larven graben dann fistulöse Gänge. An den Augenlidern bildet er abscess-ähnliche Tumoren, die in der Mitte einen schwarzen Fleck, den Sitz der Larven, zeigen.

Es ist bekannt, dass eine kleine Ichneumonart ihre Eier in die Puppen mancher Schmetterlinge legt, sodass statt der von dem Sammler erwarteten Falter eine Menge kleiner Fliegen herauskommt. Eine ähnliche Ichneumonart legt in Afrika und Südamerika ihre Eier mit Vorliebe während des Schlafes in die Augenlider. Der Stich selbst ist nicht schmerzhaft. Nach 8—10 Tagen entsteht in der Augenbraue oder in dem Lide eine kleine, ovale, schmerzlose Geschwulst, welche allmählig wächst und sich endlich unter heftigem Brennen und Jucken zu einer umschriebenen phlegmonösen Entzündung umbildet und endlich in Form eines Abscesses aufbricht. Die Larve, welche in der Abscesshöhle liegt, ist fusslos, ohne schwanzförmigen Anhang mit aus 7—8 ungleichen Ringen bestehenden Mandibeln versehen. — Eine andere Ichneumonart wird dadurch den Augen gefährlich, dass sie begierig das Bindehautsekret aufsaugt und bei dieser Gelegenheit das Pollen des Mais', in welche Pflanze sie ihre Eier legt, überträgt. Diese Maispollen sind an der Oberfläche mit ganz feinen, hakenförmigen Zähnen besetzt, womit sie sich in die Bindehaut festsetzen und, da sie schwer aufzufinden sind, heftige und anhaltende Entzündungen erregen.

Weiter sind keine am Auge sich vorfindenden Insekten bekannt und wir beendigen damit dieses zwar interessante, aber praktisch wenig wichtige Capitel. Von den vergifteten Wunden wird später gehandelt werden. Die eigentlichen Entozoën schliessen wir unserm Plane gemäss von der Betrachtung aus. Die Literatur der in der Bindehaut vorkommenden Eingeweidewürmer, *Cysticercus cellulosae* und 2—3 Arten *Filaria*, ist in der Ophthalmologie von Stellwag ausführlich angegeben.

**Complicationen.** Die fremden Körper sind öfters mit chemischer Anätzung, Verbrennung oder einer Wunde complicirt. Diese Verhältnisse sind erst später zu besprechen. Wir heben hier nur ein Moment hervor, welches leicht zu diagnostischen Irrthümern Veranlassung geben kann, nämlich die Complication einer Erschütterung. Springen grössere Körper, wie Stein- und Holzstücke, Korkpfropfe etc. an das Auge, so



überwiegen zunächst und vielleicht auch einige Zeit lang die subjektiven Symptome einer Erschütterung der Netzhaut oder der Ciliarnerven. Stellt sich dann eine Entzündung des Bulbus ein, so ist man geneigt, diese als Folge der Contusion zu betrachten und antiphlogistisch zu verfahren, versäumt aber dabei die genaue Untersuchung der Lidfalten.

Ein Herr hatte mit einem Weinflaschenpfropfen vor 5 Tagen einen Wurf an's Auge erlitten und es war eine heftige Entzündung eingetreten, die der ihn behandelnde Arzt für eine Retinitis in Folge einer Contusion gehalten hatte. Auch Magne konnte bei der ersten Untersuchung wegen starker Lichtscheu und der Aengstlichkeit des Kranken nicht in's Klare kommen. Erst am nächsten Tage sah er in der Mitte der Hornhaut umgeben von einem geschwellten Hornhautwall einen fremden Körper unbestimmter Natur. Nachdem er mit der Spitze einer Lanzette herausgehoben war, wies er sich als ein Stückchen Wachs von grüner Farbe aus. Der Kranke erzählte nun, dass der Kork mit grünem Schellack überzogen gewesen sei. Einige zurückgebliebene Reste wurden nachträglich entfernt und das Geschwür mit dem Strahl einer Anel'schen Spritze ausgespült. Die Heilung ging rasch und vollkommen vor sich. Der Substanzverlust wurde durch durchsichtige Hornhaut ersetzt. (Annal. d'oculist. XXVIII. pag. 125.)

**Nachkrankheiten.** Diese betreffen fast nur die histologischen Veränderungen der Bindehaut und Hornhaut, welche durch chemische Reizung des fremden Körpers oder durch zu langes Verweilen desselben eingeleitet wurden und nach der Entfernung des fremden Körpers in ständige Anomalien übergingen. Hierher gehören also Verwachsungen der Bindehautoberfläche unter sich und mit der Cornea, Ektropien und Entropien, namentlich aber Hornhauttrübungen von den gewöhnlichen Maculis an bis zu den dicken, kreideweissen, unheilbaren Leukomen. Hierzu geben die Splitter in der Hornhaut die gewöhnlichste Veranlassung. Indirekt kann ein Hornhautgeschwür dadurch entstehen, dass der fremde Körper in der Rinne des obern Tarsus liegt und dabei mit einer scharfen Kante die Hornhaut einritz. Diess geschieht namentlich beim Eindringen von Aehrengrannen und Strohhalmen. Solche Hornhautgeschwüre sind höchst tückischer Natur. Sie haben eine längliche mehr weniger breite Form und finden sich, wenn der fremde Körper unter dem obern Lide lag, in vertikaler Linie vom oberen Cornealrande nach dem Centrum zu gerichtet, ihre Ränder sind unregelmässig zackig, wie abgebissen, ihr Grund uneben, mit weissgelber oder gelber Exsudation belegt. Sie neigen sehr dazu, eine allgemeine suppurative Keratitis einzuleiten und so den Grund zum Durchbruch der Hornhaut, Verwachsung der Iris und Staphylombildung zu legen.

Ein alter Einwohner von St. Cloud hatte vor 2 Monaten beim Einbinden von Getreidegarben plötzlich einen lebhaften Schmerz im rechten Auge empfunden. Gegen die heftige Entzündung waren am andern Tage Blutegel und eine sehr strenge Diät angewendet worden. Jetzt war die Entzündung noch sehr stark und zeigte am äussern obern Theil der Hornhaut eine breite Ulceration mit gezähnten Rändern. Desmarres vermuthete die Gegenwart eines fremden Körpers und fand in der Uebergangsfalte des obern Lides ein Stück Kornähre. Trotz aller Bemühungen den Geschwürsprozess nach der Entfernung aufzuhalten, ging doch das Auge zu Grunde. (Traité etc. II. pag. 198.)



Hierher gehört auch wahrscheinlich der von Arlt in seinem Lehrbuch erzählte Fall, in dem ein 4jähriges Mädchen anscheinend an scrofulöser Ophthalmie litt und die Lider wegen starker Lichtscheu nicht geöffnet worden waren. Es blieb aus der Behandlung weg und wurde erst 6 Monate später mit einem Staphylom an der unteren Hälfte der Hornhaut wiedergesehen, wobei in Erfahrung gebracht wurde, dass 14 Tage nach der ersten Untersuchung ein Stückchen Stroh aus dem Auge sich spontan gelöst habe, welches wahrscheinlich dem Kinde während des Schlafes zwischen die Lider gekommen war.

Im Allgemeinen sind aber die Fälle, wo nach einer nicht zu späten Entfernung des fremden Inhalts die Entzündung noch weitere Fortschritte macht, Eiterung sich einstellt und sogar die inneren Membranen ergriffen werden, sehr selten, falls keine Complication von vorn herein vorliegt. Man sieht nach der Entfernung gewöhnlich, selbst bei nicht grosser Schonung von Seiten des Verletzten, die Entzündung gradatim abnehmen, sogar überaus rasch den gefährlichen Charakter verlieren, und die subjektiven Symptome meist sofort verschwinden. Nur bei vulnerablen Individuen muss man vorsichtiger in der Prognose sein.

Zuweilen scheint die Verletzung zu dem Ausbruch einer scrofulösen Ophthalmie, einer Iritis syphilitica, einem Trachom die Gelegenheitsursache zu geben, welche Krankheiten dann den ihnen zukommenden Verlauf durchmachen und nichts Besonderes darbieten.

V. Graefe hat zwei Fälle bekannt gemacht, in denen das Eindringen eines sonst indifferenten fremden Körpers in den Bindehautsack Veranlassung gab, dass auch nach der Entfernung der Lidkrampf nicht wieder aufhörte, vielmehr sich ein Lidkrampf des anderen Auges und Krämpfe der Extremitäten dazu gesellten. Diese allgemeinen Krämpfe sehen den epileptischen vollkommen ähnlich und unterscheiden sich nur dadurch von denselben, dass der Kranke während den Krampfanfälle sein Bewusstsein behält. Die Idee Romberg's, dass der Krampf eine Reflexaktion vom Nervus trigeminus sei, dessen Supraorbitalast Zweige in den Orbicularis der Lider schickt, wurde durch den Erfolg der Durchschneidung dieses Astes glänzend gerechtfertigt. Die Graefe'schen Fälle sind die einzigen, die die Literatur aufzuweisen hat, und es scheint daher diese Affektion zum Glück ausserordentlich selten zu sein.

Ein 55jähriger Landmann hatte vor nicht ganz 2 Jahren nach Einwirkung starken Luftzugs Schmerz und Röthung im linken Auge gespürt. Da er einen fremden Körper vermuthete, legte er einen Krebsstein ein, der die Reizung steigend einen Tag liegen blieb. Nach 6—8 Wochen, während Hitze, Röthe und Schleimabsonderung stetig zunahmen, bemerkte der Kranke das unwillkürliche Schliessen des Augenlides. Die Zwischenräume, in denen der Lidkrampf eintrat, wurden sehr rasch immer kürzer, der Krampf dehnte sich auch auf das andre Auge aus, sodass der Kranke 10 Monate nach dem Beginn der Entzündung wie ein vollkommen Blinder geführt werden musste.



Alle Mittel blieben erfolglos. Vielmehr gesellten sich Contraktionen anderer Muskeln allmählig hinzu, sodass der Kranke in einem wahrhaft jammervollen Zustande vorgeführt wurde: der Kopf war nach vorn gebeugt und, wie zuweilen beim Nystagmus, um die verticale Achse pendelnd, die Lider fest geschlossen, Zuckungen in den Corrugatores und Frontales, dann und wann in beinahe sämtlichen Gesichtsmuskeln, besonders links; Respiration beschleunigt und beklommen, die Sprache mühsam, häufig unterbrochen, der Körper stark abgemagert, die Gesichtszüge mit dem Ausdruck eines erschöpfenden Nervenleidens. Dazu kam noch, dass eine Ischurie, die allerdings mit leichten Strikturen in Folge einer Blennorrhoe zusammenhing, aber durch das Gesamtleiden jedenfalls noch gesteigert wurde, seit 6 Wochen täglich die Katheterisirung erforderte. Nach der Chloroformirung, wobei die Augen leicht geröthet und unter dem linken obern Lide nahe dem äussern Winkel ein stecknadelkopfgrosses Körnchen gefunden wurde, dessen Entfernung jedoch nicht auf die Symptome influirte, wurde kaltes Wasser in verschiedenen Formen, und galvanische Ströme, jedoch nur mit Steigerung der Symptome, angewendet. Dagegen brachte die endermatische Anwendung des Atropins (zu Gran  $\frac{1}{12}$ — $\frac{1}{4}$  in die Gegend des Facialisaustritts) wenigstens die Fähigkeit hervor, die Lider spontan, aber nur schlitzförmig zu öffnen, doch befand sich der Kranke in steter Belladonnanarkose, sodass auf diesem Wege nicht weiter vorgegangen werden konnte. Deshalb wurde der linke Nervus supraorbitalis subcutan durchschnitten. Die Anästhesie betraf nur eine  $\frac{1}{3}$ “ breite,  $1\frac{1}{2}$ “ hohe Stelle über der Incision. Nach dem Aufhören der Chloroformnarkose konnte der Patient das rechte Auge beinahe vollständig und für längere Zeit öffnen. Links war der Lidschlag noch durch eine leichte Zuckung im obern und eine stärkere im untern Lid behindert. Tags darauf war beides gebessert, das rechte Auge vollkommen frei, und von nun an gingen alle Erscheinungen gleichmässig zurück. Von dem Zittern des Kopfes waren nach 4 Wochen auch nicht die leisesten Spuren mehr vorhanden. Nach 6 Wochen brachte auch das hellste Sonnenlicht keine Niktitation mehr hervor; Sprache und Respiration waren vollkommen unbehindert. Das Lesen war, da anfangs die längere Distinktion der Buchstaben schmerzhaft war, erst beschwerlich, wurde aber bald auch leicht möglich. Die Blasenparese verschwand, zumeist deshalb, weil sich die Energie des Nervensystems im Allgemeinen gehoben hatte. Als sich der Kranke später wieder vorstellte, hatte sein Aussehen und sein Körpervolumen so vortheilhaft gewonnen, dass er kaum wieder zu erkennen war. (Arch. f. Ophthalm. IV. 2. pag. 184.)

Der folgende Fall ist auch in Rombergs Lehrbuch der Nervenkrankheiten (3. Aufl. I. pag. 357.) beschrieben, nur mit der unerheblichen Veränderung, dass als Ursache nicht ein an das Auge geworfener Apfel und ein eingedrunger Apfelstiel, sondern das mit grosser Kraft geschleuderte Kernhaus eines Apfels und ein eingedrunger Kern angegeben wird:

Ein 17jähriger Gymnasiast von auffallend frühreifem Körperbau hatte einige Monate vor seiner ersten Vorstellung einen Wurf mit einem Apfel in's linke Auge bekommen, wobei ein Theil des Apfelstiels  $\frac{1}{4}$  Stunde lang im Bindehautsack als fremder Körper zurückgeblieben war. Dabei war ein permanenter Lidkrampf eingetreten, welcher nur eine kurze Zeit lang eine Unterbrechung erfahren hatte, während welcher der Kranke zwar alle Gegenstände erkennen konnte, aber zugleich eine über das ganze Gesichtsfeld verbreitete rothe Färbung wahrnahm. Zur Zeit der Vorstellung waren die Lider des linken Auges fest geschlossen, namentlich war der äussere, dem Orbitalrand benachbarte Theil des Schliessmuskels fühlbar gespannt, welche Spannung durch rhythmische Stösse noch Steigerungen erlitt, während die Lidrandportionen des Muskels vorübergehend erschlafften und eine willkürliche Auseinanderziehung gestatteten, ohne dass



jedoch die Hornhaut vor die Spalte trat. Am rechten Auge bestand nur während der stärksten Kontraktion des linken Schliessmuskels ein vorübergehendes Zucken. Bei dem Versuch, die Lider des linken Auges zu öffnen, äusserte Patient den lebhaftesten Schmerz, die Gesichtszüge verzerrten sich und auch die Extremitäten wurden convulsivisch erschüttert, eine Verschiebung der Lidränder in einer der Wirkung des Orbicularis entsprechenden Richtung, sowie die blosser Berührung der Lidhaut waren von solchen Zufällen nicht gefolgt. In der Chloroformnarkose hörte der Krampf ganz auf, die Lider liessen sich leicht öffnen, der Bulbus war gesund, die Pupille normal beweglich, ein fremder Körper fand sich ebensowenig vor, als eine Reizung der Bindehaut. Es wurden nun Eisumschläge, Kataplasmen, Ableitungsmittel, alle metallischen Mittel und Narkotika, letztere auch in endermatischer Form versucht, aber ohne allen Effekt. Vielmehr wurden die Remissionen in dem Sphinkter der Lider noch seltener, auch die Wangenmuskeln wurden befallen und endlich stellten sich täglich 1—2 mal allgemeine Convulsionen bis zu  $\frac{1}{2}$  stündlicher Dauer ein, ohne dass jedoch das Bewusstsein dabei aufgehoben war. Sonst hatten sie aber ganz den Charakter der Epilepsie; sie wurden durch den Versuch, das Lid gewaltsam zu öffnen, mit Sicherheit hervorgerufen. Nachdem eines Tages die Convulsionen besonders heftig gewesen waren, gab der Kranke eine auffällige Weitsichtigkeit des rechten Auges als eben entstanden an. Die nähere Beschreibung dieser Akkommodationsänderung, welche auch in der Folge nicht zu erklären war und nach der Heilung des Kranken auch auf beiden Augen zurückblieb, jedoch durch ein leicht grün geefärbtes Concavglas N<sup>o</sup> 40 für den Patienten unmerkbar gemacht wurde, können wir hier übergehen. Anfangs hatte Graefe, nachdem alle andern Mittel fehlgeschlagen, die Idee gehabt, die zum M. orbicularis gehenden Aeste des N. facialis zu durchschneiden, Romberg rieth jedoch an, den Versuch zu machen, den N. supraorbitalis hart an der Austrittsstelle aus dem Foram. supraorbitale subcutan zu trennen. Romberg ging von dem Gedanken aus, dass, obwohl keine Hauthyperästhesie da sei, doch auch eine auf Erregung des N. supraorbitalis kommende Hyperästhesie der Sphinkterportion des obren Lides die Ursache des Krampfes und consensuell der allgemeinen Convulsionen sein könne. Die Operation wurde in der Chloroformnarkose gemacht und nachdem man sich überzeugt, dass in den über der Incisura supraorbitalis liegenden Theilen linkerseits kein Gefühl vorhanden und der Patient aus der Narkose erwacht war, stellte sich wirklich heraus, dass das obere Lid willkürlich gehoben und gesenkt werden konnte, ohne dass Convulsionen eintraten, während jedoch das untere Lid noch zuckte und das Abziehen desselben dem Kranken noch unangenehm war und leichte Anwandlungen von Convulsionen anderer Muskeln erregte. Indess nahm dieser noch bestehende Bezirk der ungewöhnlichen Nervenerregung von selbst bald ab und nach 5 Tagen war der Kranke vollkommen und, wie die Folge lehrte, auch nach der Wiederkehr der Empfindlichkeit in den durchschnittenen Nervenpartieen, dauernd vom Blepharospasmus und den allgemeinen Convulsionen geheilt. (Archiv f. Ophthalm. I. 1. pag. 440.)

Eine sympathische Entzündung des anderen Auges, welche so häufig nach dem Verweilen des fremden Körpers im Augeninnern sich einstellt, kommt, soviel bekannt, bei der Allenthesis der Augenhüllen nicht vor. Wenn sich solche Symptome am anderen Auge einstellen, so ist an ein selbstständiges Leiden oder an eine bis dahin latent gebliebene Verletzung zu denken. Als Beleg diene folgender Fall.

Einem jungen, schwächlichen Mann war vor 3  $\frac{1}{2}$  Monat eine Scheere in der Hand zersprungen und dabei ein Stück heftig an das linke Auge geschleudert worden, sodass das Gesicht sofort aufgehoben war. Auf dem rechten Auge hatte sich 3 Tage nach der Verletzung Lichtscheu und Trübung des Sehvermögens entwickelt. Die Verletzung



des linken Auges war nach 5 Wochen geheilt worden, doch war es erblindet und schmerzte noch zeitweilig. Zunächst dachte man an eine sympathische Entzündung. Indess ergab eine genaue Untersuchung, dass in der rechten Hornhaut gegenüber dem obern Iriskreise ein kleines dunkles Körperchen, welches sehr fest eingeklebt war, verborgen sass und wegen der dunkelbraunen Farbe der Regenbogenhaut nur bei seitlicher Beleuchtung gesehen werden konnte. Dieses Körperchen war ein stecknadelkopfgrosses Steinstückchen. Nach der Entfernung schwanden bald die entzündlichen Symptome. (Solomon, Arch. d'ophthalm. III. 255.)

E. Die fremden Körper in der **Sklera** sind ziemlich selten. Für gewöhnlich prallen, wie schon angeführt, Stahl- und Eisensplitter an dem elastischen Bindehaut- und Episkleralzellgewebe ab. Es bedarf also einer schon bedeutenderen Kraft, um sie in die Sklera einzutreiben. In solchen Fällen brechen sie aber auch gewöhnlich durch und gelangen in das Innere des Auges. Nur wenige bleiben zwischen den Rändern der Skleralwunde stecken. Der Sitz dieser Körper ist der äussere oder innere Quadrant der Sklera, gewöhnlich in der Nähe des Hornhautrandes, der obere und untere Quadrant sind durch die Lider geschützt. In den hinteren Skleraltheilen jenseits des Aequator bulbi hat man noch keinen fremden Körper gefunden. Es müssten solche erst in das Zellgewebe der Orbita eingedrungen sein und dann durch eine während des Eindringens erfolgte Drehung des Bulbus nach der entgegengesetzten Seite den Weg in die Sklera gefunden haben. Ohne diese Drehung wird der fremde Körper neben der Wölbung des Augapfels vorbeigehen. Dagegen ist es denkbar, dass der fremde Körper erst in das Innere des Auges eindringt und an der entgegengesetzten Seite wieder austritt. Hört nun die treibende Kraft gerade da zu wirken auf, wo er das zweite mal die Sklera passirt, so wird er in dieser stecken bleiben. Einige später mitzutheilende Beobachtungen beweisen diese Möglichkeit. Von den fremden Körpern, die durch die Hornhaut eindringen und durch die Sklera am Rande wieder austreten, haben wir früher schon ein Beispiel angeführt. Es waren diess in allen Fällen ziemlich lange Holzsplitter.

Kommt man kurz nach der Verletzung hinzu, so sieht man die Stelle, wo der fremde Körper die Bindehaut passirt hatte, mit Ecchymosen umgeben, das episklerale Gewebe zuweilen ein Stück von der Skleraloberfläche abgeschält und zerrissen. Da es sich nur um metallene Splitter, Zündhütchenfragmente und Schrotkugeln handelt, so erkennt man diese an ihrer Farbe und noch besser durch die Berührung mit einer Sonde. Die Farbe ist nämlich nicht bloss wegen der Sugillation, sondern auch deswegen trügerisch, weil ein Vorfall der Iris oder des Ciliarkörpers ganz ähnlich aussieht und in der That damit verbunden sein kann. Die subjektiven Symptome sind dieselben, wie bei den fremden Körpern in den Hüllmembranen überhaupt. Später schwillt die Bindehaut, namentlich in der Gegend des fremden Körpers, che-



motisch auf und liefert schliesslich das Material zu Granulationen, welche den fremden Körper umgeben. Die Sklera selbst scheint den von den Beobachtern mitgetheilten Fällen zu Folge nur selten eine Veränderung einzugehen. Die Gefahr solcher Körper richtet sich darnach, ob sie zugleich den Ciliarkörper oder die Aderhaut mit ihrer nach innen gekehrten Fläche reizen, oder ob diese Membranen ursprünglich zugleich verletzt sind. Die Folgen werden dann die einer Quetzschung der gefässreichen Membranen des Augapfels sein und als Panophthalmitis in die Erscheinung treten, wenn nicht durch die lokale Eiterung der fremde Körper zeitig genug ausgestossen wird.

Zur Erläuterung des Gesagten mögen folgende Fälle genügen:

Einem jungen Büchsenmacher war ein kleines dreieckiges Stückchen eines Zündhütchens durch die Bindehaut bis in die Sklera gerade an der Insertion des *M. rectus internus* des linken Auges geflogen. Nach mehreren Tagen erst bewirkte es eine heftige entzündliche Reizung, konnte aber von aussen nicht mehr gesehen, sondern nur an der genannten Stelle an einem eigenthümlichen Widerstand gefühlt werden. Es wurde die Bindehaut wie zur Schieloperation geöffnet und der durch die Endfasern des Muskels eingedrungene Körper aufgefunden und extrahirt. Er hatte in der Sklera eine umschriebene ulcerative Entzündung erregt. Die Wunde der Bindehaut wurde durch einige Suturen vereinigt und heilte nach wenigen Tagen. (A. Pagenstecher, *Klin. Beobacht. aus Wiesbaden* 2. Heft. pag. 121.)

Ein 9jähriger Knabe war in einer Schmiede von einem glühenden Stückchen Eisen in's linke Auge getroffen worden. Dasselbe hatte in die Sklera 4<sup>mm</sup> vom innern Hornhautrand entfernt tief eingebohrt, so dass es zwei Tage später grosser Kraft bedurfte, dasselbe herauszuziehen. Es bestand nur mässige Lichtscheu und eine partielle Chemosi, welche einige Tage nach der Extraktion verschwunden waren. (Ansiaux, *Annal. d'ocul.* VIII. 91.)

Einem 13jährigen Mädchen war am Tage vorher durch den Wurf einer in ihrer stacheligen Hülle eingeschlossenen Roskastanie das linke Auge verletzt worden. Der Schmerz war sehr heftig und das Sehvermögen auf kurze Zeit aufgehoben. Die Heftigkeit des Schmerzes liess nach, aber es blieb ein stechendes Gefühl zurück, wenn das Auge bewegt wurde. Bei der Untersuchung fand man ein ziemlich bedeutendes Blutextravasat in der untern Hälfte des subconjunktivalen Gewebes und nahe am Cornealrande in der Sklera einen dunklen Körper. Er liess sich, da er tief in diese Membran eingedrungen war, nur schwer entfernen und wies sich als ein abgebrochener Stachel der Kastanie aus. Das Auge genas in 5 Tagen. (Cooper l. c. Cap. I.)

Ein junger Mann war von einem Stück Zündhütchen dicht neben dem äussern Hornhautrand in die Sklera getroffen worden. Er machte kalte Umschläge und nahm nach 8 Tagen seine Arbeit wieder auf. Neun Monate später kam er in's Spital wegen eines seit einigen Tagen aufgetretenen Druckgefühls unter dem Lide. Die Stelle der Verletzung war mit Granulationen umgeben, in deren Mitte ein kleines eckiges Kupferstückchen sichtbar war. Es wurde ausgezogen und der Verletzte, der sonst keine Beschwerden hatte, entlassen. (H. Walton l. c. pag. 92.)

Eine 32jährige Frau hatte  $\frac{1}{2}$  vom äussern Hornhautrande auf der Sklera eine Geschwulst von der Grösse und der Gestalt eines Hanfsaamenkorns. Sie war von der Bindehaut überkleidet, rostbraun gefärbt, nicht vascularisirt, glänzend, unbeweglich. Im Uebrigen war das Auge normal. Die Kranke erzählte, dass ihr vor 18 Monaten beim Schneiden von Nägeln ein Stück Eisen an die Stelle des jetzigen Tumors gesprungen sei, dass aber einige Stückchen von einem Arbeiter ausgezogen worden seien.



Drei Tage nach dem Unfall hatte sie eine stecknadelkopfgrosse, wie Blut aussehende Masse auf dem Weissen des Auges bemerkt, die nach und nach grösser wurde und seit dem letzten Monat das Auge in seinen Bewegungen genirte. Der Tumor wurde abgetragen und man fand innerhalb einer vollständig cystenähnlichen Membran ein kleines, plattes Stückchen Eisen. Nach Aufweichen in Wasser glich die Inkapsulationshülle ganz einem Stück dicken Hornhautstaphyloms. Was am Auge an Stelle des abgetragenen Tumors sichtbar gewesen, ist nicht gesagt. (Solomon, Arch. d'ophthalm. III. 249.)

### **Therapie der bisher betrachteten fremden Körper.**

Die Prophylaxis beschränkt sich auf die Vermeidung aller der Zufälle, durch welche fremde Körper in's Auge gelangen können, wenigstens auf eine gewisse Vorsicht bei entsprechenden Gelegenheiten, sich solche Verletzungen zuzuziehen. Diese Vorsicht wird oft instinktiv ausgeübt, z. B. durch das Schliessen der Augen bei Staubwirbeln, bei an's Auge strömenden Rauch und Dämpfen etc. Kindern ist das Spielen mit den Zündhütchen strengstens zu verbieten, besonders sollen, wie Walton angibt, die leicht käuflichen schlecht fabricirten Sorten zum Springen in kleine Fragmente geneigt sein.

Diejenigen Arbeiter, welche vorzugsweise fremden Körpern ausgesetzt sind, sollten sich durch Schutzbrillen, welche mit grossen, runden, dicken Gläsern versehen, oder aus einem engen Drathgitter construiert sind, ihre Augen zu sichern suchen. Diess geschieht allerdings leider sehr selten, sodass man solche Brillen fast nur bei Steinklopfern an den Chausseen zu sehen bekommt. Steinschleifer, Schlosser etc. benutzen sie fast gar nicht, weil sie allerdings manches Unbequeme haben. Bei den Messerschleifern bemerkte Cooper, dass die Brillen nutzlos waren, da sie durch die zahlreich anspringenden Stahlfunken in kurzer Zeit so rauh wurden, dass sie nicht mehr zum Gebrauch tauchten.

Die Hauptaufgabe der Therapie selbst ist die Entfernung des fremden Körpers, die man sofort vorzunehmen hat, sobald man von seiner Anwesenheit überzeugt ist. Im Weigerungsfalle von Seiten des Verletzten ist dieser auf die Gefahren der Unterlassung der Entfernung und auf seine eigene Verantwortlichkeit für die weiteren Folgen aufmerksam zu machen. Alles sonstige Curiren, namentlich die antiphlogistischen und schmerzstillenden Mittel, ist zu verwerfen, weil sie nutzlos sind und nur die kostbare Zeit vergeudet wird. Ist der Verletzte sehr empfindlich und sind die Lider nicht zu öffnen, der Bulbus nicht zu fixiren, so muss man Chloroform anwenden.

Die Entfernung muss der oben angegebenen Untersuchungsmethode auf dem Fusse folgen, man darf die erst geöffneten oder umgekehrten Lider nicht erst wieder sinken lassen, um dann das ganze Manöver noch einmal von vorn anfangen zu müssen. Deswegen muss man sich schon vor der Untersuchung die etwa nöthigen Instrumente zur Hand gelegt haben und diese sind vornehmlich: einige Pinsel, der



Fig. 2.

Hey'sche stumpfe und spitze Nadel zur Entfernung fremder Körper.



Daviel'sche Löffel, ein schmaler, silberner, biegsamer Spatel, eine gerade und eine gekrümmte Staarnadel\*), ein Staarmesser oder im Nothfalle eine Lanzette, eine Pincette zum Fixiren des Bulbus und noch eine zweite zur etwaigen Entfernung des fremden Körpers. Ferner sind zweckmässig in der Nähe zu haben eine Anel'sche oder gewöhnliche Spritze mit feinem Abflussrohr, eine Lösung von Gummi und etwas Mandelöl. Steht eine mühevollere Operation zu erwarten, so muss man zwei Augenlidhalter oder einen der gebräuchlichen Ophthalmostaten in Bereitschaft halten. Bei ängstlichen Kranken ist eine Assistenz zweckmässig, ebenso ist diese einem weniger Geübten von Vorthail, wo sie der geschickte Operateur noch entbehren kann. Zur Entfernung der in den Lidern steckenden Körpern reicht eine Pincette hin. Sitzt der fremde Körper tief verborgen, ist starke Schwellung oder Abscedirung da, oder ist jener eingekapselt, so muss ein Einschnitt in der Längsrichtung desselben vorhergehen und dieser dann nach allgemeinen bekannten Regeln herausgehoben werden.

Ein 2jähriger Knabe zeigte eine Schwellung, Röthung und Fluktuation des obern Augenlides. Das seit 6 Tagen bestehende Leiden war angeblich in Folge eines Falles entstanden. Eine an dem Lid vorgenommene Incision entleerte Eiter von guter Beschaffenheit, aber nach Verlauf von 6 Tagen trat immer noch keine Tendenz zur Heilung ein. Bei der Untersuchung mit der Sonde stiess man auf einen rauhen, beweglichen Körper, der, mit der Pincette entfernt, sich als ein  $2\frac{1}{2}$ '' langes, spitzes Ende eines Bleistiftes erwies. Die Heilung erfolgte nun rasch. (Rothmund, deutsche Klinik 17. 1859.)

Aus den Thränenleitungsorganen werden die fremden Körper mit oder ohne vorhergegangenen Einschnitt oder Erweiterung einer etwa vorhandenen Wunde oder Fistel mit einer Pincette entfernt. Zu den aus den Thränenröhrchen vorragenden Haaren oder feinen Grannen bedient man sich am besten einer Cilienpincette. Bei den Thränensteinen soll man, um die Reproduktion neuer Massen zu verhüten, innerlich kohlensaure Alkalien geben.

Von der Bindehaut oder deren Uebergangsfalten hebt man die nicht festsitzenden, meist kleinen, beweglichen Körper der ersten und zweiten Gruppe mit Hülfe des Spatels oder Daviel'schen Löffels

\*) Von Coccius und von Hey sind sehr zweckmässige, hierzu speziell bestimmte Nadeln angegeben worden. Eine solche Nadel kann nebst einem Spatel in eine Hülse gefasst und dadurch portativ gemacht werden. Beide allein reichen für die meisten Fälle aus.



heraus. Auch ist ein in Oel oder Gummilösung getauchter Pinsel oder, im Nothfall, ein um ein Stückchen Holz gewickeltes feuchtes Leinwandläppchen ganz zweckmässig sie abzustreifen. Sind mehrere fremde Körper vorhanden oder glaubt man, einige übersehen zu haben, so spüle man die Falten durch eingespritztes Wasser aus. Bei solchen nicht fest einhakenden fremden Körpern der oberen Bindehautfalte hat man auch Mittel und Wege gesucht, sie ohne die dem Verletzten unbequeme Umstülpung des obern Lides herauszubefördern. Zu diesem Zwecke wird angegeben, man solle das obere Lid mit dem Daumen und Zeigefinger beider Hände an dem innern und äussern Winkel fassen, etwas von Bulbus abheben und zugleich so weit als möglich über das untere Lid herabziehen. Hier soll man es einige Minuten gespannt halten mit der Vorsicht, dass keine Thränen abfliessen, dann aber es schnell loslassen. Der Thränenstrom, der unterdess Zeit hat, sich hinter dem oberen Linde anzusammeln, schwemmt dann möglicherweise den fremden Körper los und führt ihn in den innern Winkel herab. Es kann diese Manipulation ohne Schaden versucht, muss aber, wenn sie nicht bald zum Ziele führt, mit der direkten Entfernung vertauscht werden. Das blindlings vorgenommene Einführen eines silbernen oder stählernen schlingenförmigen Instrumentes oder des Daviel'schen Löffels unter das obere Lid ist zu verwerfen, vielmehr immer erst die Umkehrung desselben voranzuschicken. Bei staubförmigen Körpern überfährt man die Fläche des Tarsus und der Uebergangsfalte nachträglich mehrmals mit einem in Oel oder Gummilösung getauchten Pinsel.

Von den Laien sieht man sehr häufig die sogen. Krebssteine anwenden, die sie unter das obere Lid schieben, um damit angeblich den fremden Körper anziehen oder herausspülen zu lassen. Sie mögen wirklich öfters zum Ziele führen, hat man doch früher zu gleichem Zwecke ächte Perlen und Boyer die Saamenkörner des Scharlachkrautes (*Salvia Sclarea* L.) empfohlen. Indess sind sie zu verwerfen, da sie nicht selten selbst sitzen bleiben und von dem Verletzten wohl ganz vergessen werden. Sie geben dann zu Wucherungen des Papillarkörpers, Schwellungen des Lides und selbst zu Entzündungen der Hornhaut Veranlassung und verhalten sich überhaupt ganz so, wie wir es bei Strohhalmen, Grannen etc. in der obern Lidfalte kennen gelernt haben. Fast alle Ophthalmologen haben bei Gelegenheit langwieriger Augenkatarrhe solche vergessene Krebsaugen gefunden und Mittheilung darüber gemacht, sodass wir beispielsweise nur die folgenden 2 Fälle anführen wollen.

Bei einem Kranken fanden sich die Lider, namentlich aber das obere an der innern Seite stark geschwollen. Die Hornhaut war hell, die Bindehaut hing in Form eines blutrothen Wulstes über die obere Hälfte der Hornhaut herab. Als man diesen Wall mit einer zwischen Lid und Bulbus eingeschobenen Sonde untersuchte, fiel ein Krebsauge heraus, welches vor sechs Tagen eingelegt worden war. (Ammon, Graefe's Journal f. Chirurg. XIII. 404.)

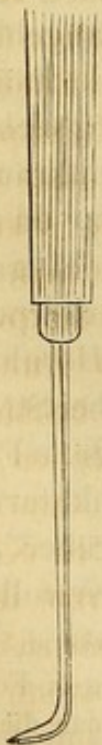

Eine Frau mittlern Alters litt seit einigen Monaten an einem hartnäckigen Augenkatarh höhern Grades, welchem sich seit kurzem leichte pannöse Hornhauttrübungen zugesellt hatten. Zahlreiche von verschiedenen Aerzten verordnete Mittel waren ohne Erfolg geblieben. Als bei dem zweiten Besuch der Kranken das obere Lid behufs der Ermittlung etwa bestehender Trachomkörner umgestülpt wurde, glitt ganz unvermuthet ein Krebsstein über den Bulbus herab. Jetzt erst erinnerte sich die Kranke, dass sie im Beginn des Augenübeln auf die Vermuthung hin, es könne ihr etwas in's Auge gekommen sein, ein Krebsauge eingeschoben, dann aber nicht weiter daran gedacht habe. Die eine Fläche des fremden Körpers war wie angenagt und bei näherer Besichtigung der innern Lidfläche fand sich in einem dem Krebsstein entsprechenden Umfang der Papillarkörper stark geschwellt und als helle, glänzende Knötchen erscheinend. Nach 14 Tagen war die Heilung vollständig. (Zeis, Lehrbuch p. 73.)

Bei den Körpern der dritten Gruppe ist ein etwas complicirteres Verfahren zu ihrer Entfernung nöthig. Sitzen Hülsen fest auf der Binde- oder Hornhaut, so steche man sie mit einer Staarnadel in ihrer convexen Fläche ein, schiebe dann die Nadel darunter, verschiebe sie damit etwas und hebe sie sofort oder mit einer noch am Rande eingesetzten Pincette heraus. Verbergen sich Halme oder Grannen in schwammigen Wucherungen, so muss man diese, wenn der fremde Körper an einer Stelle durchschimmert, einschneiden und ihn mit einer Pincette herausnehmen. Ist eine fistulöse Oeffnung zugegen, so hat man nicht erst eine Incision nöthig, sondern kann in dieselbe mit einer Pincette oder einem Häkchen eingehen und den fremden Körper ausziehen. Ist aber dieser gar nicht sichtbar, so schneide man die ganze Wucherung hart an der Basis ab. Eine oberflächliche Trennung genügt nicht, da man den fremden Körper gar nicht trifft oder ihn auch mit

Fig. 3.

Cunier's Schaber für Metallinkrustationen.



durchschneidet, während der Rest noch sitzen bleibt. Ebenso verfährt man bei den in der geschwollenen Thränenkarunkel und halbmondförmigen Falte sitzenden Körpern.

Die Substanzen der vierten Gruppe sind zuweilen ziemlich schwer loszulösen, namentlich da der Verletzte sehr heftige Schmerzen durch die Complication der Verbrennung erleidet und die Reizung des Auges sehr stark ist. Pech und Harz, welches der Bindehaut oder Hornhaut anklebt, versuche man nicht eher mit einer Pincette abzuheben oder durch einen untergeschobenen Spatel zu entfernen, ehe man nicht einige Tropfen warmen Oels eingetröpfelt und diess womöglich wiederholt hat. Durch das warme Oel wird die klebrige Substanz weicher und lockerer, haftet nicht mehr so fest und lässt sich nun ohne Schmerzen und ohne Zerreißung des unterliegenden Gewebes wegnehmen. Geschmolzner Schwefel und Phosphor sitzen in kleinen Grübchen der Binde- oder Hornhaut und werden am sichersten mit einer Staarnadel mit abgerundeter Spitze herausgehoben. Cooper entfernte einmal ein braunes, stecknadelkopfgrosses Fleckchen vom innern Hornhautrand, welches 3 Tage



lang gesessen hatte und aus von einem Zündhölzchen abgesprungenem Phosphor bestand. Blei und andere Metalle haften gewöhnlich so fest, dass man sie von der Bindehaut mit der Scheere loslösen muss, wobei alle Dehnungen und Zerrungen zu vermeiden sind. Sie müssen gewissermaassen abpräparirt werden und bei der grössten Vorsicht ist es nicht immer zu verhüten möglich, dass Bindehautfetzen und Stücken von Hornhautepithel daran haften bleiben. Aehnlich verfährt man, wenn die Cilien durch dergleichen Metalle zusammengebacken sind. Die Operation ist ausserordentlich schmerzhaft und dauert geraume Zeit, daher auch Assistenz nothwendig und die Chloroformnarkose für den Verletzten eine grosse Wohlthat, für den Operateur eine gute Unterstützung ist.

Die Metallinkrustationen entfernt man nach der Methode der Abrasio corneae, indem man ein zweischneidiges Staarmesser unter die über ihnen befindliche verdickte Epithellage schiebt, wobei sich die anorganischen Massen mit abblättern. Cunier hat zu ihrer Entfernung ein eigenes Instrument erfunden. (Fig. 3.) Auch hat man gegen sie eine Salbe aus rothem Präcipitat (1 : 40) empfohlen.

Splitter aller Art, welche in der Bindehaut sitzen, werden, wenn sie hervorstehen, mit einer Pincette gefasst und ausgezogen. Sitzen sie aber im subconjunktivalen Gewebe, so schneide man sie, falls sie klein sind, indem man die Bindehaut mit dem fremden Körper abhebt, lieber sammt der Bindehaut aus. Ein kleiner Einschnitt oder Einstich hilft nämlich nichts, da sie sich in den feinen Zellenmaschen verfangen und sich die Bindehaut, die man glaubt direkt über dem fremden Körper durchschnitten zu haben, darüber verschiebt. Grössere Splitter lassen sich leicht herausheben, nachdem man die darüber hinziehende Bindehaut in einer Falte aufgehoben und diese Falte abgeschnitten hat. Glassplitter, wenn sie nur auf der Bindehaut liegen, werden mit Hilfe eines Leinwandläppchens, das man um einen Spatel gewickelt hat, sehr gut entfernt. Sind derartige Splitter sehr zahlreich, so muss man dem Verletzten von Zeit zu Zeit Ruhe gönnen, einige Tropfen Oel eintröpfeln und die Augen in kaltem Wasser baden. Scharfkantige Zuckerkryrstalle, welche zuweilen, wie Cooper und Cunier beobachtet haben, tagelang auf der Hornhaut sitzen bleiben und einstecken, löst man sehr schnell durch warme Wasserumschläge auf.

Die Splitter in der Hornhaut sind diejenigen fremden Körper der äussern Theile des Augapfels, deren Entfernung dem Arzte immer die meiste Noth macht. Gerade die auf solche Weise verletzten Augen sind im höchsten Grade unruhig und werden es noch mehr, wenn man die Lider stark auseinanderzieht, wo dann die Hornhaut sofort sich ganz nach oben kehrt. Dabei ist der Arzt in Gefahr, statt des Splitters ein Stück von der Hornhaut loszustecken, den Splitter weiter hinein



zu treiben oder wohl gar mit dem Instrument die vordere Kammer zu öffnen. Der Entfernung muss nach den oben angegebenen Regeln eine genaue Diagnose des Sitzes, der Richtung und der Gestalt des fremden Körpers vorhergehen und darnach richte man seinen Operationsplan verschieden ein. Am zweckmässigsten steht der Arzt hinter dem Verletzten und lehnt dessen Kopf an seine Brust. Liegt ein platter Körper nur dem Epithel der Hornhaut auf und ist er nur etwas eingedrückt, so lässt er sich mit dem Spatel, den man unter seinen Rand schiebt, abheben, da er nur von dem Luftdruck und dem ringsum etwas wallförmig geschwellten Epithel festgehalten wird. Auch ist hiezu ein in Gummi getauchter und getrockneter Pinsel, dessen Spitze steif geworden ist, zu verwenden.

Befindet sich ein plattrundliches Körnchen in einem Grübchen der Hornhaut, so schiebt man eine Staarnadel mit runder Spitze, also z. B. die Spitze der Hey'schen Nadel oder die Schneide der Coccius'schen Nadel zwischen Grübchen und fremdem Körper ein. Im Nothfall kann man dazu auch die Spitze einer Lanzette benutzen. Sehr spitze Staarnadeln passen deswegen nicht, weil die kleine Fläche zu wenig von dem fremden Körper fasst, sie eignen sich nur für ganz kleine, punktförmige Splitterchen. Hat der fremde Körper an einer Stelle eine Kante, mit der er etwas weiter in die Hornhaut hineingeschoben ist, so wird man an dieser Stelle gewöhnlich nicht an die Hinterfläche desselben gelangen können, sondern muss eine solche wählen, wo man nicht an den Kanten abzugleiten braucht. Liegt ein Theil des Körnchens so, dass es an der Vorderfläche von Hornhautsubstanz bedeckt ist, so wird letztere, wenn man, von der andern Seite aus unter das Körnchen eingedrungen, es emporheben will, Widerstand leisten, es muss daher diese erst mit der Staarnadel gespalten werden.

Steckt ein Splitter von länglicher Form senkrecht zwischen den Lamellen der Hornhaut und ragt er noch ein Stück hervor, so fasse man ihn mit einer Pincette und ziehe ihn in gerader Richtung oder unter sanften Seitenbewegungen heraus\*). Es ist gleichgiltig, wie tief er eingedrungen ist, mag diess nun z. B. bei Dornen bis in den Kammerraum oder bis in die Linse der Fall sein. Haben sich Holzsplitter so eingestossen, dass sie mit dem hintern Ende die Sklera durchbohrt und durchgetreten sind, so schneide man das hintere Ende knapp an der Sklera ab und mache dann die Ausziehung durch die Hornhaut. Ragt aber das vordere Ende nicht mehr hervor und ist auch nicht mehr zu fassen, wenn man mit einer Cilienpincette die Hornhautfläche

\*) Von Laien sieht man zuweilen eine Pferdehaarschlinge gebrauchen, wodurch der Splitter, wenn er hackenförmig nach oben steht, gefasst und ruckweise durch Zug nach unten und die Flucht des Bulbus nach oben gelockert wird.



nach hinten drängt, so gibt Mackenzie den Rath, an zwei Seiten des Splitters dicht an demselben die Hornhaut mit einer Staarnadel so weit einzuschneiden, dass man genug Raum zum Ansetzen einer Pincette gewinnt. Befinden sich mehrere fremde Körper in der Hornhaut, von denen einzelne nur theilweise, andere bis in die vordere Kammer eingedrungen sind, so sind zuerst jene, dann diese zu entfernen. Wollte man nämlich die letzteren zuerst ausziehen, so würde das Kammerwasser abfliessen, die Hornhaut zusammenfallen und dann die Extraktion der übrigen nicht eher möglich sein, als bis sich der Humor aqueus wieder ersetzt hat.

Bei den bisher besprochenen Lagen der fremden Körper wird man in den meisten Fällen ohne Assistenz auskommen, indem man mit dem Zeigefinger der linken Hand das obere und mit dem Daumen das untere Lid soweit zurückschiebt, dass die Hornhaut frei ist und die Lider dann so an den Bulbus andrückt, dass die Hornhaut nicht immer entweichen kann. Der Verletzte sitzt in der bei der Untersuchungsmethode angegebenen Beleuchtungsweise, wobei man bei dunklen Körpern einen hellen Hintergrund, bei durchsichtigen einen dunkeln (die Pupille) wenn irgend möglich, wählen muss. In den folgenden Fällen aber ist eine strengere Fixation des Bulbus nothwendig. Die Lider sind durch Lidhalter von einem Assistenten und der Bulbus durch eine Pincette zu fixiren. Es wird häufig zweckmässig sein, den Verletzten im Liegen zu operiren, zuweilen auch, ihn in Chloroformnarkose zu versetzen. Hat man keine Assistenz, so ist ein Ophthalmostat\*) ein kaum zu entbehrendes Fixationsmittel, man müsste denn sehr geübt und der Verletzte sehr willenskräftig sein.

Steckt ein Splitter in den vordern oder mittlern Lagen mehr weniger schräg zwischen den Lamellen, ohne hervorzuragen, so genügt es nicht, mit einer Staarnadel oder der Beer'schen Lanze hinter ihm einzudringen und ihn herauszuheben. Höchstens gelingt dieses Verfahren bei sehr kurzen Splintern. Lange Splitter geben aber nicht nach, da man immer nur einen kleinen Theil vor das Instrument bekommt und Glassplitter werden sogar nach dieser Methode stets zerbrochen. Es ist daher zweckmässig, die darüber liegenden Hornhautlamellen in der ganzen Länge des Splitters aufzuschlitzen und zwar in der Weise, dass man den fremden Körper selbst gewissermaassen als Leitungssonde benutzt, auf welcher man die Hornhaut mit Hilfe eines Cataraktmessers spaltet. Ist diess geschehen, so lassen sich Holzsplitter mit einer Pincette fassen, feine Metall- und Glassplitter durch eine dahintergeschobene Cataraktnadel ausheben. Sollte man damit nicht zum Ziele kommen,

---

\*) Die englischen Arbeiter fixiren bei ihren Verletzten den Bulbus so, dass sie auf ihn den Ring einer Scheere aufsetzen.



so erscheint es statt wiederholter Versuche gerathener, den Prozess der Natur zu überlassen. Zerfällt die Hornhautsubstanz, so bedarf es später nur einer geringen Nachhilfe, den fremden Körper zu entfernen, bildet sich aber eine Kapsel, so ist dieser Ausgang noch günstiger, als wenn durch lange Manipulationen die Hornhaut zu sehr gereizt worden wäre.

Befindet sich ein fremder Körper in den hintern Hornhautlagen\*), bezüglich in der Descemet'schen Haut, so ist die Gefahr, ihn bei den bisher genannten Verfahrungsweisen in die vordere Kammer zu stossen, sehr gross. Desmarres hat daher folgenden Weg eingeschlagen: Er stösst eine Paracentesennadel schräg durch die Hornhautlamellen bis in die vordere Kammer ein, dass ihre Vorderfläche den fremden Körper von hinten deckt und dieser durch eine hebelförmige Bewegung des Handgriffs der Nadel nach rückwärts sogar noch etwas nach vorn gedrückt und die Hornhaut gespannt erhalten werden kann. Die Hornhautwunde muss durch das Instrument so geschlossen gehalten werden, dass kein Kammerwasser ausfliessen und die Iris sich nicht vortreiben kann. Während er nun mit der einen Hand die Paracentesennadel festhält, fasst er mit der andern ein Cataraktmesser oder ein andres feines, gut schneidendes Instrument und sticht auf den fremden Körper schräg ein, sodass die Spitze hinter denselben gelangt. Durch seitliche Bewegungen lässt er sich dann herausheben oder wenigstens so lockern, dass durch den Stichkanal eine feine, gezähnte Pincette eingeführt und er mit dieser extrahirt werden kann. Der Verletzte muss im Liegen, bei gut fixirtem Bulbus und unter zuverlässiger Assistenz operirt werden. Sind diese Erfordernisse nicht beisammen, so thut man klüger, den Verlauf der Natur zu überlassen.

Ragt ein in den hintern Hornhautlamellen sitzender Körper zum Theil in die vordere Kammer hinein, so ist auch diese Methode werthlos und die Extraktion durch einen Linearschnitt von hinten her vorzuziehen. Stoeber, welcher einmal versuchte, ein bei einem Gärtner in dieser Weise gelagertes feines, ganz dünnes Splitterchen von vorn auszuziehen, stiess dabei dasselbe vollends in den Humor aqueus hinein, sodass unverzüglich die Oeffnung der vordern Kammer nöthig wurde.

Das bei Eisensplittern zurückbleibende Oxyd ist unsers Erachtens seiner Unschädlichkeit wegen nur dann zu entfernen, wenn es sehr oberflächlich liegt und mit einer Kataraktnadel abgestreift werden kann.

Bisher haben wir angenommen, dass der Fall eines in die Hornhaut eingedrungenen Splitters frisch zur Beobachtung kam. Sind bereits

\*) Soweit hineingetrieben findet man ihn besonders, wenn die Cameraden des Verletzten mit Federmessern oder spitzen Holzstäbchen bereits Versuche gemacht haben.



mehrere Tage nach der Verletzung vergangen, hat sich also um denselben die durch das Zerfallen der Hornhautsubstanz bedingte weissliche oder gelbliche Färbung gebildet, so ist es zweckmässig, in diese weiche Masse einzusteichen oder sie mit einem Messer aufzuschlitzen. Hierdurch tritt der fremde Körper, auch wenn er nicht mehr sichtbar war, sofort aus oder es wird wenigstens sein Austritt befördert und die Ausbreitung des Zerfalls im Cornealgewebe verhütet. Die Losstossung der erweichten Massen ferner zu beschleunigen und zugleich einen hellen Geschwürsgrund zu erzielen, ist eine Hauptaufgabe der Therapie. Wir können hierzu aus eigener Erfahrung warme Wasserumschläge als das einfachste und zweckmässigste Mittel empfehlen. Es werden kleine Leinwandkompressen in abgekochtes Wasser von 30° R. getaucht, diese auf das Auge gelegt und, um die gleichmässige Wärme zu erzielen, alle 10 Minuten gewechselt. Der Kranke liegt dabei auf dem Sopha oder zu Bett, sodass er die Umschläge weder mit der Hand zu halten noch durch ein Tuch zu fixiren braucht. Sie sind in diesem Stadium dem Verletzten sogar angenehmer als die gewöhnlich angewendeten kalten Compressen. Unter Umständen, z. B. bei vorhandener Reizung der Iris, bei starker Ciliarinjektion, ist es zweckmässig, zu dem warmen Wasser eine schwache Belladonnaextraktlösung zu setzen oder man kann auch eine filtrirte Abkochung von Hb. hyoseyami oder Hb. belladonnae verwenden, während bei zugleich bestehenden Ecchymosen der Bindehaut oder auch der tiefern Theile des Augapfels die Flor. arnicae am Platze sind. In der Privatpraxis erscheint es überhaupt vorzuziehen, wenn man auch mit einfachen Mitteln ebenso rasch zum Ziele kommt, irgend welche Spezies in Form von Infusen statt des einfachen Wassers zu wählen, wobei man sich nur zu hüten hat, keine reizenden zu wählen, und dafür zu sorgen, dass sie nicht zu concentrirt und vor dem Gebrauche gut durchgeseiht werden, damit keine Pflanzentheile selbst mit an's Auge gelangen. Warme Bleiwasserumschläge dürften bei Geschwüren, wegen einer möglichen Inkrustation, nicht zu empfehlen sein.

Geht der Verlauf augenscheinlich der Inkapsulation entgegen, ist die Reizung des Auges gering und der Schmerz unbedeutend, besteht weder Trübung des Kammerwassers noch ein sonstiges Zeichen von Iritis, so wird man am zweckmässigsten von jedem chirurgischen Eingriff abstehen und nur die grösste Schonung des Auges anempfehlen. Auch die Anwendung der feuchten Wärme ist hier nicht am Platze. Ist die Inkapsulation in der Hornhaut vollendet, so ist die Extraktion des fremden Körpers noch viel weniger angezeigt und würde nur dann gerechtfertigt sein, wenn aus irgend welchen Ursachen eine frische Entzündung eintritt und die den fremden Körper umgebende Hülle eitrig zerfällt.



Haben sich schon Onyces oder Hypopien gebildet, was namentlich bei sehr tief in der Hornhaut sitzenden Splintern vorkommt, so scheint es uns vorzuziehen, erst 1—2 Tage mit einer Operation zu warten, da es doch möglich ist, dass bei einem entzündungswidrigen Verfahren die Eiterdepôts aufgesaugt werden und selbst noch Inkapsulation zu Stande kommt. Wächst jedoch die Eiteransammlung in den ersten Tagen sichtlich, so muss der Onyx, resp. die vordere Kammer, durch einen weiten Schnitt geöffnet und diese Operation gewöhnlich wiederholt werden. Es wird von dem concreten Falle abhängen, ob man dabei zu gleicher Zeit den fremden Körper entfernen kann, was bei dem besten Willen nicht immer möglich ist, wenn sich z. B. ein sehr feines Körperchen ganz in dem schmelzenden Exsudate verbirgt.

Schrotkugeln, welche in dem subconjunktivalen Zellgewebe sitzen, müssen, wie Holzsplitter etc. nach der oben angegebenen Methode nach Spaltung der Bindehaut herausgenommen werden. In frischen Fällen ist die Extraktion immer indiziert und auch in veralteten kann man die kleine Operation ohne Schaden unternehmen. Pulverkörner in der Bindehaut lassen sich nicht mit der Cataraktnadel herausheben, denn die kleine Blutung verhüllt sofort den sehr fest sitzenden Körper, deshalb muss man jedes einzelne Körnchen mit möglichst wenig Bindehaut fassen und das Fältchen abschneiden. Sind sie sehr zahlreich, so muss man das Ausschneiden auf mehrere Tage vertheilen, da sonst eine unnöthig grosse Wundfläche gesetzt wird. Uebrigens kann man sie, wenn anders der Kranke die Entfernung nicht im kosmetischen Sinne wünscht, auch ganz oder theilweise ohne Nachtheil sitzen lassen. Befinden sie sich in dem Epithel der Hornhaut, so hebe man sie mit einer Staarnadel heraus, sitzen sie in der Tiefe, so lasse man sie lieber unberücksichtigt. Aus der Lidhaut lassen sich diese Körper auch auf chemischem Wege entfernen, indem man die Stelle täglich mehrmals mit einer Lösung von Ammonium bihydrothionicum in gleichen Theilen destillirten Wassers wäscht. Ob diese Methode sich auch bei auf dem Bulbus selbst sitzenden Pulverkörnern mit Erfolg anwenden lässt, ist uns unbekannt. Auf der Haut soll man nach 3—5 Tagen eine vollständige Entfernung erzielen\*).

Die durch die Unruhe und den Schmerz des Verletzten bedingte Schwierigkeit, den fremden Körper auf mechanischem Wege zu entfernen, hat mehrere Beobachter auf Mittel sinnen lassen, wenigstens den metallenen Körpern auf chemischem Wege beizukommen und sind diese Methoden insbesondere bei Stahl- und Eisensplintern der Hornhaut angewendet worden. Die betreffenden Mittel wurden entweder als Augenpinselwasser oder als Augenbäder verordnet. Die Tropfwässer müssen sehr oft,

\*) Höring, Würtemb. Corresp. Bl. 1856. Nro. 30.



ungefähr alle halbe Stunden, angewendet werden; die Augenbäder mittelst der bekannten Augenschalen sind vorzuziehen, weil eine stete Berührung mit dem fremden Körper namentlich dann möglich ist, wenn der Verletzte nur ein wenig die Lidspalte öffnen kann. Die Mittel sind natürlich solche, welche in einer besondern Affinität zu dem Eisen stehen und dasselbe in eine lösliche Form überführen. Es sind folgende:

Die Salzsäure von Krimer und Andreae empfohlen und zwar 20 Tropfen acid. hydrochloric. depurat. auf circa  $\bar{3}$ jjj Wasser in Form von Bädern.

Die Essigsäure von Guëpin sogar in einem Falle angewendet, in welchem ein in die Hornhaut gedrungener Splitter bis zur Linsenkapsel reichte. Er gibt an, dass die durch die Säure an dem vordern Ende bewirkte Oxydation allmählig sich auf die ganze Länge des Splitters fortgesetzt habe, sodass dieser nach 3 Wochen vollständig verschwunden gewesen sei.

Das Iod und das Iodkalium von Reiniger angegeben (Iodi puri gr. i, Kali iodati  $\bar{9}$ β, Aq.  $\bar{3}$ jjj). Angeblich soll ein Stahlsplitter, der schon 8 Tage gesessen hatte, schon nach der ersten Anwendung seinen Glanz verloren haben.

Wahrscheinlich gehört hierher auch das schwefelsaure Kupfer (gr. ii in  $\bar{3}$ j), und das salpetersaure Silber (gr. ii in  $\bar{3}$ j), ersteres von Jeanneret und letzteres von Solomon empfohlen. Beide Mittel sollen, sofort nach der Verletzung eingetröpfelt, sehr rasch den Schmerz beseitigen.

Dass sich Eisen in mineralischen und organischen Säuren auflöst und dass es mit dem Iod ziemlich leicht eine lösliche Verbindung eingeht, ist eine bekannte Sache. Daraus folgt jedoch nicht, dass derartige Mittel, besonders in solcher Verdünnung, wie sie doch nur bei einem schon gereizten Auge anzuwenden sind, einen erheblichen Einfluss auf die Lösung eines Splitters haben, der der Oberfläche des Bulbus doch nur einen Theil seiner Fläche zukehrt und mit dem sie auch nur kurze Zeit in Berührung kommen können. Um die Frage aber auch chemisch zu entscheiden, haben wir feine Stahlsplitter, Eisenrost, Glühspan und feine Nähnadelspitzen continuirlich in die vorgeschriebene Verdünnung von Säuren oder von Iod gebracht und den Lösungsvorgang unter dem Mikroskop beobachtet. Man kann dabei leicht constatiren, dass die Form der Ecken und Kanten eines Stückchen Hammerschlags z. B. fast gar nicht verändert wird und dass bei von Zeit zu Zeit erneuertem Zusatz der Solution selbst Rostpulver mehrere Tage gebraucht, um sich aufzulösen. Eine Nähnadel in die genannte Iod-Iodkalilösung gelegt, verliert allerdings sofort ihren Glanz und überzieht sich mit einem grüngelbbraunlichen Beschlag, doch ist selbst nach mehreren Stunden keine fühlbare Abstumpfung der Spitze wahrzunehmen. Es ist daher



unwahrscheinlich, dass sich das stechende Gefühl eines eingedrungenen Stahlsplitters, wie angegeben wird, schon nach einer ersten Einträufelung verloren habe, man müsste denn annehmen, dass der Beschlag von Eiseniodid durch die Lider entfernt und wieder neue Flächen mit dem Lösungsmittel in Berührung kämen. Die durch die genannten Mittel bewirkte Lösung scheint auch bei continuirlicher Anwendung kaum rascher zu wirken, als die Thränenflüssigkeit selbst, durch deren Gehalt an Chlorkalium zuweilen Eisentheilehen aufgelöst wurden. Wenn aber nach Iodkaliumlösung Splitter schon nach wenigen Tagen verschwunden sind, so hat diess wohl seinen natürlichen Grund darin, dass sie durch den allmäligen Zerfall der Hornhautsubstanz gelockert, wie sehr häufig geschieht, nach 2—3 Tagen unter Zurücklassung des bekannten Grübchens herausfielen. Da es nun auch für die arbeitende Klasse von Wichtigkeit ist, dass sie ihre Beschäftigung wegen der Augenbäder etc. nicht zu unterbrechen brauchen, so wird hier die mechanische Entfernung stets vorzuziehen sein, und nur bei operationsscheuen Individuen, bei solchen, die sich schonen können, dürfte es gerechtfertigt sein, einen Versuch mit chemischen Lösungsmitteln zu machen. Hierzu eignet sich, weil am wenigsten reizend, die Iodverbindung am besten; man kann als Tropfwasser ohne Schaden Iodi puri gr.  $\frac{1}{4}$ , Kali iodati gr. vj—vjij auf die Unze Wasser verschreiben. In gleicher Weise dürfte diese Lösung gegen den zurückbleibenden Rost zu empfehlen sein, da ihr eine, wenn auch langsame Einwirkung nicht ganz abgesprochen werden kann. —

Man hat auch Stahlsplitter durch einen starken Magneten, andere Körper durch eine geriebene Harzstange anzuziehen versucht. Doch hat diess nur bei ganz leicht aufsitzenden Körpern einen Sinn, die sich mit einem mechanischen Instrument viel einfacher entfernen lassen.

Die in die Sklera eingedrungenen Splitter zieht man, wenn sie hervorstehen, mit einer Pincette aus; wenn nicht, schneide man eine Falte der Bindehaut aus und mache zu beiden Seiten des fremden Körpers einen Einschnitt, um eine Pincette einsetzen zu können. Sitzt der fremde Körper unter der Muskelinsertion, so kann es nothwendig werden, einige Fasern der Sehne einzuschneiden. In solchen Fällen wird man gut thun, um eine Ablenkung des Bulbus zu verhüten, nach der Extraction die Conjunktivalnaht anzulegen. —

Die Insekten und Insektenlarven entfernt man mit Pincette und Spatel. Die Bewohner tropischer Gegenden bedienen sich, noch ehe die Eier zur Entwicklung kommen, mit Erfolg eines Aufgusses von Tabak oder des Terpenthinspiritus, womit sie die Stichwunde auswaschen oder die fistulösen Gänge und Abscesse ausspülen, auch reiben sie den Stich sofort nach der Verletzung mit gekautem Tabak oder Cigarrenasche ein. Den Holzbock verjagen sie, da der Versuch, ihn



auszureissen, gewöhnlich zum Steckenbleiben des Kopfes führt, mit der Wärme einer brennenden Cigarre oder durch die Berührung mit einer heissen Nadel. Die Läuse der Cilien und Augenbrauen werden bekanntlich durch abendliches Einreiben von Quecksilbersalbe, welche man des Nachts eindringen lässt, getödtet. —

**Nachbehandlung.** In den meisten Fällen wird dieselbe, sobald die Causalindikation erfüllt ist, nicht weiter nöthig sein, ja der Verletzte pflegt gewöhnlich, wenn er auch das Auge verbindet und zeitweise mit kaltem Wasser befeuchtet, seine Arbeit wieder aufzunehmen. Die etwaige Complication einer Wunde oder Verbrennung wird nach später zu besprechenden Regeln behandelt. Gegen das Zurückbleiben von Druckgefühl im Auge lasse man etwas Oel einstreichen, einige Stunden kalte Compressen überlegen, kräftigen Personen mag man bei stärkerer Reizung des Auges einige Schröpfköpfe oder Blutegel setzen lassen und ein Laxans verordnen. Bei schwächlichen, namentlich bei vulnerablen Individuen ist grosse Schonung, ein Beruhigungsmittel, ein Senfteig in den Nacken indicirt. Bei chemotischer Schwellung der Bindehaut und Wucherungen sind Einträufelungen von Silberlösung und andere adstringirende Augenwässer am Platze. — War der fremde Körper aus der Tiefe der Hornhaut entfernt worden, so muss ein Druckverband angelegt, strenge Diät, sowie prophylaktische Antiphlogose angewendet werden. Am gefährlichsten sind jene länglichen, durch Schaben von Grannen etc. entstandenen Hornhautgeschwüre. Es scheint zweckmässig, hier ebenfalls einen Druckverband anzulegen und täglich 1—2 mal eine Lösung von salpetersaurem Silber (gr. II in  $\bar{5}$ j) einzuträufeln. Von Andern werden aber auch hier die warmen Wasserumschläge empfohlen und diese so lange fortgesetzt, bis sich die Ränder des Geschwürs begrenzen und die Massen sichtlich losstossen. Besteht ein Onyx oder ein Hypopium, so ist zunächst zu warten, ob sie nach der Entfernung des fremden Körpers sich zurückbilden; geschieht diess in den nächsten 24—48 Stunden nicht, so kann unter Umständen die Punction des Eiterheerdes und die Eröffnung der vordern Kammer indicirt sein. Vaskulöse und pannöse Keratiten gehen unter Anwendung adstringirender Augenwässer rasch zurück; die Beseitigung etwaiger Hornhauttrübungen ist nach bekannten Regeln anzustreben. Gegen die um Pulverkörner sich bildenden Trübungen empfiehlt Cunier Cauterisationen mit Höllenstein, Aufstreichen reiner Phosphorsäure, warme Opiumtinktur, erweichende Umschläge und endlich Einstreuungen von Calomel: eine so vielfältige Therapie, dass man an dem Erfolg billig zweifeln muss. Gegen den chronischen Blepharospasmus ist, wie wir oben gesehen, die subcutane Trennung des Supraorbitalnerven das einzige Mittel, daher auch andere Medikationen probeweise zu unternehmen nicht gestattet sein kann.



## 2. Die fremden Körper in den Augenkammern, der Iris und der Linse.

Es bedarf schon einer grösseren Gewalt oder eines sehr spitzen und scharfkantigen Körpers, wenn das Eindringen in die Augenkammern möglich sein soll. Am häufigsten sind es Eisen- und Stahlsplitter, welche beim Schmieden, Stein- und Glassplitter, welche beim Zerschlagen oder Zerspringen dieser Substanzen, Metallspähne, welche von der Drehbank abspringen, Zündhütchenstückchen, Schrotkugeln und Pulverkörner, welche durch explodirende Kraft geschleudert werden, Holzsplitter und Dornen, die von einem an's Auge stossenden Holzstück oder Zweig sich beim Stosse loslösen und abbrechen. Eine ganz besondere Klasse sind die Wimpern der Augenlider, die zuweilen ein an das Auge treffender scharfer Körper losreisst und durch die Hornhautwunde hineintreibt, während er selbst wieder abspringt.

In die vordere Kammer dringen fremde Körper gewöhnlich nur durch die Hornhaut ein. Ausnahmsweise geschieht diess — abgesehen von den absichtlich eingeführten Instrumenten — auch durch den Randtheil der Sklera, was ein stark seitliches Anspringen des fremden Körpers oder eine rasche Bewegung des Bulbus voraussetzt. Gewöhnlicher werden die durch den Randtheil der Lederhaut eindringenden Körper in den hintern Kammerraum gelangen. Da die Iris im gesunden Auge den neuesten Forschungen nach mit dem Pupillartheil der vorderen Linsenkapsel aufliegt; so können an dieser Stelle sich nur sehr kleine Körper einschieben, grössere werden zum Theil entweder in der Linse oder in der Iris stecken. In der Aequatorialgegend der Linse finden zwischen dieser und der Uvea auch etwas grössere Körper hinreichenden Raum, um frei liegen zu können. Die meisten fremden Körper, die man in der hintern Kammer beschrieben hat, waren übrigens solche, die erst in der Linse festsassen und nach Erweichung und Resorption derselben hinter die Iris austraten. Zuweilen ist (besonders bei Projektilen der Schusswaffen) der fremde Körper erst durch das Augenlid in die Sklera, viel seltner in die Hornhaut, eingedrungen.

In die Linse können diese fremden Körper sowohl von der Sklera als der Hornhaut aus gelangen. In ersterem Fall wird der Ciliarkörper und die Zonula mit verletzt sein. In letzterem können sie, wenn sie gerade durch das Hornhautcentrum oder schräg durch die Randpartie eindringen, durch die Pupille eintreten, oder sie treffen erst die Iris und bilden eine Stich- und Risswunde in derselben. Gewöhnlich findet sich eine Lochwunde in der Breite der Iris, seltner ist der Pupillartheil colobomartig eingerissen. Ist der fremde Körper von hinreichender Länge, z. B. ein Dorn oder Holzsplitter, so kann er noch zum Theil in der Hornhaut stecken oder sogar über das Niveau derselben hervor-



ragen. Sticht er dann in die Linse ein, so ist die Folge eine Catarakte. Diese kann aber auch entstehen, ohne dass die Spitze des fremden Körpers ursprünglich den Krystall berührte, wenn nämlich das Kammerwasser durch die Wunde abfließt und die Linse nach vorn rückt.

Kleine Körper oder auch ziemlich lange, wenn sie schräg eindringen, verlassen die Hornhautgränze ganz. War der Splitter fein und dünn, so ist die Hornhautwunde eine einfache Stichwunde, die sich, sobald jener eingedrungen, sofort wieder aneinander legt und höchstens einigen Tropfen des Kammerwassers den Austritt gestattet. Der fremde Körper kann daher nicht von der Flüssigkeit wieder herausgespült werden, denn in dieser Zeit ist er entweder schon auf den Boden der Kammer gefallen, oder er ist in die Iris und noch tiefer eingedrungen. Dieser Umstand ist sehr wichtig, da er lehrt, dass, wenn die Untersuchung die Spur einer linearen, sehr feinen, perforirenden Hornhautwunde oder Narbe ergibt, man sicher annehmen kann, der fremde Körper verweile noch im Auge, auch wenn er nicht zu entdecken ist.

War der fremde Körper voluminöser, so können sich die, meistens auch unregelmässigen, Wundränder nicht schnell vereinigen. Das Kammerwasser fliesst daher ab und die Iris legt sich an die innere Fläche der Wunde, oder bildet selbst einen Prolapsus. Es ist möglich, dass der fremde Inhalt auf diese Weise sofort wieder herausgedrückt wird. Beobachtungen darüber liegen indess begreiflicherweise nicht vor. Es wird sich diess um so eher ereignen können, je näher die Wunde der tiefsten Stelle des Kammerraumes gelegen ist. Allmähig sammelt sich der Humor aqueus wieder und drängt die Iris von der Hornhautwunde wieder zurück, sodass er von Neuem abfließt, wenn nicht unterdess die Hornhautwunde durch Schwellung ihrer Ränder Zeit gewonnen hat sich zu schliessen. Ist letzteres geschehen, so wird der frühere Raum sich wieder herstellen und die Iris in ihre Ebene zurücktreten, gewöhnlich aber wird sie, da die Schliessung der Wunde nicht so rasch erfolgt, unterdess mit dieser so verklebt sein, dass eine dauernde Synechie besteht und die vordere Kammer verkleinert bleibt.

Die Schliessung der Wunde ist nur eine vorläufige; die feste Vernarbung folgt erst nach mehreren Tagen, ja nach 8—10 Wochen kann sie so schwach sein, dass sie durch einen von aussen auf die Hornhaut ausgeübten Druck berstet. Dann ist die Hornhautsubstanz in der Nähe der Wunde zerfallen und in weitem Umkreis getrübt:

Ein 32jähriger Förster war von einem Fragment eines Zündhütchens, welches in seiner Nähe an einer Lichtflamme explodirt worden war, am rechten Auge verletzt worden. Es waren 6 Wochen verflossen, man hatte Antiphlogose und Aetzung der Hornhautwunde ohne Erfolg versucht, auch das linke Auge hatte sich entzündet, war aber zur Zeit wieder besser. Am verletzten Auge war die Bindehaut stark



geröthet, in der Hornhautmitte befand sich ein grauweisser, weicher Punkt, welcher einem Eiterpfropf glich, der die Wunde ausfüllte. Diese erstreckte sich von oben nach unten, war buchtig mit gefranzten Rändern und 3''' lang. Die übrige Hornhautsubstanz war getrübt, sodass man die Iris nicht wahrnehmen konnte. Zeitweise traten heftige rechtseitige Kopfschmerzen und Stiche in dem Auge auf. Durch Vesikatore, Blutegel hinter die Ohren, Calomel mit Opium wurden zwar die Schmerzen beseitigt, aber der Zustand des Auges blieb derselbe. Nach Verlauf von 14 Tagen wurde Cunier zur Consultation gerufen. Die Hornhaut war etwas heller geworden, sodass der obere Rand der Regenbogenhaut durchschimmerte, die untern zwei Drittheile aber wurden durch einen an der Hornhautfläche anliegenden weissen Gegenstand verhüllt, dessen untere Grenze dicker und gesättigter von Farbe erschien als die obere. Durch die ursprüngliche Hornhautwunde schimmerte ein abgeplatteter rothgelber Körper von ganz unregelmässiger Form, der mit der Loupe deutlich als ein Stück Zündhütchen erkannt wurde. Cunier schlug die Extraction vor, wozu man das Keratom von Carron du Villards benutzen wollte, welches man erst verschreiben musste. Unterdess wurde Belladonna eingetröpfelt und Quecksilbersalbe mit Campher in die Stirne gerieben. So vergingen drei Wochen und nun versuchte man, da das Instrument noch nicht zur Hand war, die Operation mit der Beer'schen Lanze. Als aber diese eingesetzt wurde, um den Hornhautschnitt nach oben zu machen, sprang die Narbe in der Hornhautmitte, die Hornhaut verlor ihre Spannung und der Bogenschnitt war unmöglich gemacht. Sofort ging Cunier mit einer Pincette durch die aufgesprungene Narbe ein und suchte den fremden Körper zu fassen. Diess gelang jedoch anfangs trotz wiederholter Versuche nicht, da er immer beim Schluss des Instruments entschlüpfte. Endlich wurde er so fest gefasst, dass man ihn ein Stück aus der Wunde herausziehen konnte. Die Oeffnung war jedoch nicht gross genug, und wurde, während Cunier die Pincette fest hielt, von Laurent mit dem Skarpa'schen Messer erweitert. So gelang es endlich nach mehrfacher Wendung den fremden Körper zu entfernen. Er erwies sich als ein ganzes Zündhütchen, welches jedoch bis zu dem Boden in 2 Hälften V-förmig gespalten war, sodass die eine Hälfte in der Hornhautwunde festsass, die andere an die Descemet'sche Haut anstemmte, während die Wölbung desselben merkwürdiger Weise der Iris zugekehrt war. Es musste also mit seinem glatten Ende durch die Hornhaut durchgeflogen sein. Nach der Operation wurden Belladonnaüberschläge gemacht und ein leichter Compressivverband angelegt. Nach 3 Wochen war die Vernarbung erfolgt, doch war die Hornhaut weiss und abgeglattet. Später stellte sich Atrophie ein. (Laurent in *Annal. d'ocul.* I. 433.)

**Gemeinsame Symptome:** Ist ein fremder Körper in das Bereich der Augenkammern eingedrungen, so ist das Auftreten einer Iritis mit sehr grosser Wahrscheinlichkeit zu erwarten. Sie tritt um so sicherer ein, wenn die Regenbogenhaut selbst ihn beherbergt, oder wenn sie wenigstens von der vorderen oder hinteren Kammer aus durch ihn gedrückt oder gereizt wird, sie zögert oft lange, wenn er in der Linse festsitzt, bricht aber dann um so acuter aus, sobald die Linse cataraktös aufgelöst und der fremde Körper herausgefallen ist. Sofort nach der Verletzung fühlt sich der Verletzte nicht erheblich alterirt, sodass er auch gewöhnlich das Eindringen eines fremden Körpers läugnet. Namentlich fehlt der stechende Schmerz, der die fremden Körper, welche die Hornhaut und Tarsalbindehaut reizen, bei jeder Lidbewegung



so auffällig begleitet. Doch kommen bei Kindern und zarten Personen augenblicklich nach der Verletzung Ohnmachten vor, das Gesicht wird bleich, kalter Schweiss bricht aus, sehr häufig stellt sich Uebelkeit, Brechneigung und selbst wirkliches Erbrechen ein. Diess ist ein sicheres Zeichen, dass der fremde Körper die Bahn eines Ciliarnerven getroffen hat, und ist nur dann nicht zu verwerthen, wenn zugleich eine Gehirnerschütterung vorhanden ist, die jedoch hier, wo es sich gewöhnlich um kleine Körper handelt, höchst selten als Complication auftritt. Anderemale überwiegen die Symptome einer *Commotio retinae*; der Verletzte hat eine rasch vorübergehende Photopsie, er sieht, „Feuer aus dem Auge herausspringen.“

Nach Stunden oder Tagen treten nun die sichern Zeichen einer Iritis ein. Zunächst ist es die Verengerung und die geringere Beweglichkeit des Sehlochs, welche dem Beobachter auffallen; zuweilen deutet eine Erweiterung nach einer Seite hin auf die Richtung, wo sich der fremde Körper befindet. Dann sind es die Farbenveränderungen. Sie sind wichtiger als jene, weil eine geringere Beweglichkeit auch bei fremden Körpern in den Hüllmembranen sich findet und auch nur Folge der Cornealwunde sein kann. Die Irisfläche erscheint weniger glänzend, die Irisfasern sind weniger distinkt, die kleinen intermediären Räume, durch welche die Uvea durchschimmert, sind nicht so schön gezeichnet und erscheinen weniger tief. Vergleicht man das andere Auge, so zeigt sich eine blaue Iris leicht getrübt, eine blaugraue schmutzig, eine grünliche röthlich entfärbt, namentlich am Pupillarsaum, und dadurch dunkler als im gesunden Auge, hellbraune Regenbogenhäute schimmern grau und dunkelbraune färben sich heller. Die Entzündung ist bald nicht mehr zu verkennen und mit der schrägen Beleuchtung, aber auch schon mit der Loupe, sieht man die geschwellten Gefässe als röthliche oder bläuliche Streifen, welche streckenweise im Gefüge der Iris auftauchen. Allmählig trübt sich nun auch das Kammerwasser, was man besonders beim Blick von der Seite sieht, die Pupille erscheint grau, zuweilen findet man einen punktförmigen, weissgrauen, an den tieferen Stellen stärkeren Beschlag auf der Innenfläche der Hornhaut. Letztere Membran erscheint anfangs von der serösen Durchfeuchtung stärker glänzend, die Umgegend der Wunde bei concentrirt einfallendem Lichtkegel leicht bläulich getrübt; ihre späteren Veränderungen hängen zunächst nicht von der Iritis sondern von der Wunde selbst ab: ist letztere sehr unrein und zerrissen, so kann sich ein *Keratitis suppurativa* in grösserer oder geringerer Ausdehnung einstellen, gewöhnlich aber ist sie, wie schon gesagt, bald verheilt und complicirt also nicht den Vorgang im Innern. Der Saum der verengten und grau gefärbten Pupille löthet sich durch schwärzliche, feinzottige Auswüchse an die vordere Linsenkapsel an; waren beide, Iris und Linse, wegen des Ab-



flusses des Kammerwassers nach vorn gedrängt, so erfolgen gegenseitige Verlöthungen unter sich und mit der Hornhaut sehr bald durch einen trüben, weissgrauen Niederschlag. — Die Subconjunktivalgefässe injiciren sich stark und bilden den schon oft genannten rosenrothen Saum um die Hornhaut, der Limbus der letzteren ist deutlich eingespritzt. Im weiteren Verlaufe, namentlich wenn es zur Eiterproduktion kommt, wird aber dieser rothe Sklerotikalring verdeckt durch eine gleichmässig hoch- oder dunkelrothe Injektion der Gefässe der Bindehaut des Bulbus selbst mit seröser Schwellung des Conjunktivalgewebes, welche, wenn sie hochgradig ist, die bekannte Chemosis inflammatoria vorstellt.

Während diess im Innern des Auges vorgeht, schwillt häufig das obere Augenlid etwas, die entsprechende Kopfhälfte fühlt sich wärmer an. Der Thränenstrom und die Lichtscheu sind sehr stark. Die Thränen sind heiss, im Gegensatz zu denen einer einfachen Conjunctivitis oder serophulösen Ophthalmie, bei der sie die gewöhnliche Körpertemperatur haben. Der Kranke leidet anfangs nur an einzelnen Stichen im Auge, deren Pausen aber immer kürzer werden, bis ihn endlich ein continuirlicher, tief sitzender, nach Stirne, Wange, Ohr und die ganze Kopfseite ausstrahlender Schmerz keinen Augenblick Ruhe lässt. Er wird sehr muthlos, fühlt sich matt und elend, die Temperatur steigt, der Puls wird beschleunigt, der Appetit fehlt, die Zunge belegt sich, der Urin ist brennend und dunkelroth, sparsam, der Stuhlgang verstopft. Das Sehvermögen ist getrübt.

So kann es nun einige Tage oder Wochen fortgehen. Durch kräftige Antiphlogose werden gewöhnlich die Schmerzen etwas beseitigt, wenn auch sonst die objektiven Zeichen im Gleichen bleiben. Allmählig macht der Prozess einen Stillstand, der Kranke fühlt sich freier, die Entzündung beschränkt sich mehr auf die Gegend, wo der fremde Körper liegt. Hier wird ein faserstoffiges Exsudat abgesondert, welches ihn einhüllt, gewöhnlich aber auch die Pupille versperrt und das Sehvermögen mehr weniger beeinträchtigt. Dabei bleibt aber das Auge noch sehr gereizt und ist nach Monaten und Jahren frischen Entzündungsanfällen ausgesetzt. Ganz gewöhnlich wird es in Folge von hinzutretender Aderhautentzündung allmählig atrophisch.

Dieser verhältnissmässig günstige Ausgang ist jedoch bei fremden Körpern ausserordentlich selten. Viel häufiger bildet sich schon am Ende der ersten oder in der zweiten Woche nach der Verletzung Eiter in der Vorderkammer, wodurch diese bis zu zwei Drittheile ihres Raumes gefüllt wird. Die subjektiven Leiden des Kranken steigern sich noch, sehr oft bekommt der chemotische Bindehautwulst, der beim Hypopium nie fehlt, einen schmutzig gelblichen Schimmer. Dieser deutet mit Sicherheit auf eine Theilnahme der Aderhaut an dem Eiterungs-



prozess hin, das Sehvermögen ist total aufgehoben, zeitweise treten Photopsien auf, das Fieber ist sehr heftig, der Schmerz bohrend und klopfend, als wolle das Auge aus seiner Höhle herausdringen. Die Hornhaut infiltrirt sich ebenfalls, berstet schliesslich und es entleert sich der fremde Körper sammt dem Inhalt des Bulbus, der nun phthisisch zusammenfällt.

Ein 35jähriger Mann hatte sich bei dem Explodiren eines Zündhütchens am rechten Auge verletzt. Trotz Beladonnaüberschlägen und mehrerer Aderlässe trat starke Entzündung ein. Nach zwei Tagen fand man eine fistulöse Oeffnung in der Hornhaut mit einer Wunde der Iris und beginnender Linsentrübung. Die Iris war grünlich entfärbt. Der Kranke verweigerte die Extraktion der Linse, in der wahrscheinlich der fremde Körper sich befand. Trotz sehr energischer Antiphlogose ging der ganze Bulbus suppurativ zu Grunde und nach 1½ Monat war die Atrophie vollständig. (Desmarres, *Annal. d'ocul.* XXIII. p. 18.)

Verletzung bei einem 9jährigen Knaben am linken Auge durch ein Zündhütchen. Nach zwei Wochen sah man in einer kleinen Wunde an der unteren Hälfte der Hornhaut noch das eine Ende stecken, während das grössere Stück in der vorderen Kammer lag. Alle Versuche es durch die Wunde selbst zu entfernen, waren bei der Unruhe des Kindes vergeblich. Da die Entzündung sehr mässig, beschloss man mit weiteren Versuchen zu warten. In den nächsten Tagen wurde ein Hornhautschnitt am untern Segmente gemacht, aber die Extraktion gelang nicht, da die vordere Kammer sich mit Blut füllte und das Kind zu ungelehrig war, das Auge nach einer bestimmten Richtung zu drehen. Nun trat Suppuration ein und der fremde Körper wurde ausgestossen, aber das Auge war verloren. (Heydenreich, *Württemberg. Corr. Bl.* Jahrg. 1851.)

Bei einem 10jährigen Knaben fand sich 3 Wochen nach der Verletzung mit einem Zündhütchen eine mässige Conjunctivitis, in der Hornhaut eine Narbe, in der Linsenkapsel nach oben und aussen ein glänzender, brauner, stecknadelkopfgrosser Körper, der jedoch auch ein Pigmentfleck sein konnte. Bald indess wurde die Pupille unbeweglich und verzogen, die Linse trübte sich, die Hornhaut wölbte sich vor. Eine Incision in dieselbe behufs der Extraktion war ohne Erfolg und das Auge ging nach 7 Wochen suppurativ zu Grunde. (Heydenreich, ebends.)

Am günstigsten gestaltet sich der Vorgang, wenn die Entzündung, ohne einen für das Auge deletären Verlauf zu nehmen, durch die Produktablagerung den fremden Körper nach der Stelle, wo er eingetreten war, hindrängt. Diess kann zuweilen schon in den ersten Tagen nach der Verletzung geschehen und der fremde Körper zeigt sich auf einmal in der Eingangsöffnung, wo man ihn bisher vergeblich gesucht hatte. In andern Fällen geschieht die Ausstossung erst nach mehreren Wochen oder Monaten, ohne dass indess die entzündlichen Symptome nachgelassen hätten. Die Hornhaut ist unterdess meist leukomatös oder staphylomatös verbildet und zeigt an einer Stelle, welche gewöhnlich der Spitze des Staphyloms und der ehemaligen Wunde entspricht, eine allmählig zunehmende Verdünnung. Da dergleichen dünne Stellen an den gewöhnlichen Staphylomen auch vorkommen und die Iris mit dunkler Farbe durchschimmern lassen, so ist der Irrthum, einen prolabirten Theil der Regenbogenhaut vor sich zu haben, leicht möglich. In der



That ist diese falsche Diagnose mehrfach begangen worden und man hat sogar den vermeintlichen Irisvorfall geätzt, der sich endlich, bei Berührung mit der Sonde einen harten, metallischen Widerstand zeigend, als ein Eisenstück erwies.

Einem 9jährigen Kinde war beim Abfeuern einer Kinderpistole ein Theil des Zündhütchens in's Auge gesprungen. Drei Fragmente davon waren bereits kurz nach der Verletzung aus der Sklera und Hornhaut entfernt worden. Doch fehlte, wenn man diese Theile mit dem noch auf der Pistole gebliebenen zusammensetzte, noch ein kleines Stück, das nicht aufzufinden war. In den nächsten 3 Tagen wurde auch die Reizung des Auges so gering, dass man hoffen konnte, es bestehe keine innere Verletzung des Auges, als am 4. Tage die Iris sich entfärbte, die Pupille einen grauen Schimmer bekam und sich heftige nach Stirn und Augenbrauen ausstrahlende Schmerzen und Stiche im Bulbus selbst einstellten. Es war jedoch zunächst noch kein Zeichen vorhanden, wo sich der fremde Körper befinden könne. In wenigen Tagen, unter Zunahme der Symptome der innern Entzündung, zeigte sich zum Glück am untern Theil der Sklera, 4<sup>mm</sup> von der Hornhaut, eine abnorm bläulich gefärbte und etwas verdünnte Stelle. Hier wurde ein Einstich gemacht und eine Sonde eingeführt, die auf einen harten und resistenten Körper stieß, welcher dann mit einer kleinen Pincette leicht entfernt wurde und sich als ein 6<sup>mm</sup> langes und 2<sup>mm</sup> breites Kupferblättchen erwies. Die Entzündungserscheinungen bildeten sich binnen sechs Tagen zurück, aber es hatte sich eine Katarakte entwickelt. Diese wurde resorbirt, da die Kapsel jedenfalls geöffnet war, und die Kapsel bildete eine sogenannte *Catar. arida siliquosa*. Nach 3 Monaten wurde zwar ein Versuch gemacht, diese zu extrahiren, aber starke Adhärenzen an der Iris machten die Herausbeförderung unmöglich. (Magne, *Annal. d'ocul.* XXVIII. pag. 124.)

Ein junger Mann verletzte sich beim Zerschneiden eines Stockes am rechten Auge. Zwei Tage später fand sich nach unten und aussen am Hornhautrande eine gerissene Wunde, zwischen derselben eine kleine Portion Regenbogenhaut, der Krystallkörper war trübe, die Pupille verzogen und an die Linsenkapsel adhärirend. Die Iris war entfärbt, die Bindehaut und die episcleralen Gefässe ziemlich stark injicirt. Man fand keinen fremden Körper. Wegen des scrofulösen Habitus des Verletzten wurde keine antiphlogistische Behandlung eingeleitet, namentlich da man kurz nach der Verletzung bereits entzündungswidrig verfahren war. Etwas über 2 Monate später war die Hornhaut trübe geworden und hatte sich kegelförmig hervorgetrieben, sodass die ehemalige Wunde in der Spitze des Staphyloms lag. In der Mitte desselben sah man einen schwarzen Punkt, der offenbar ein fremder Körper war. Er wurde mit einer Pincette gefasst und erwies sich als ein Holzsplitter, welcher offenbar vorher hinter der Iris gelegen und erst später, als letztere sich an das Hornhautstaphylom anlegte, an die innere Narbenfläche wieder gelangt war. Nach der Ausziehung flachte sich das Staphylom ab und die Hornhauttrübung wurde geringer. (Cooper in *Ophthalm. Hosp. Reports*, II. Nr. 12.)

Einem jungen Manne war beim Zerspringen der Jagdflinte, die er in der Hand hatte, ein Stück von dem Rohre an das rechte Auge gesprungen und hatte eine Ruptur desselben herbeigeführt. Der Unfall war vor drei Monaten geschehen. Trotz aller angewendeten Mittel bestanden immer noch heftige Schmerzen, welche paroxysmenweise namentlich Nachts auftraten und sich in neuralgischer Weise auf die entsprechende Kopfseite ausbreiteten. Das Auge befand sich in folgendem Zustand: Die Bindehaut des Bulbus leicht geschwollen und verdickt, anstatt der Hornhaut sah man einen kleinen grauschwätzlichen Tumor, welcher im Centrum etwas abgeplattet war und eine vollkommen runde Gestalt hatte. Dieser Tumor war bisher von den Aerzten für



einen Irisvorfall gehalten und mehrfach geätzt worden. Dagegen sprach aber die Form, namentlich die Vertiefung in der Mitte. R. dachte sogleich an einen fremden Körper, setzte eine Pincette ein und zog mit Leichtigkeit ein cylindrisches Eisenstück heraus, welches dasjenige Stück war, worauf das Zündhütchen aufgesetzt wird. Nach der Ausziehung hörten sofort die Schmerzen auf und der Bulbus wurde atrophisch. (Rivaud-Landrau in *Annal. d'oculist.* XLI. pag. 74.)

Einem 11jährigen Knaben war ein Stück Zündhütchen in's linke Auge gesprungen. Man fand am obern Rande der Hornhaut eine kleine Wunde, aus der Irisflocken hervorhingen, die Hornhaut war sonst hell, aber die vordere Kammer war mit Blut gefüllt. Da deshalb ein fremder Körper nicht zu entdecken war, wurde nur antiphlogistisch verfahren. Nachdem sich binnen 8 Tagen das Blut resorbirt, hatte sich zugleich die Pupille geschlossen, sodass der fremde Körper noch nicht sichtbar war. Erst nach mehreren Wochen zeigte sich in der Hornhautmitte ein spitziger, dunkler Körper, der sich nach der Exstruktion als ein 2''' grosses Kupferstückchen erwies. (Rothmund, *Baier. Intell. Bl.* Nr. 28. 1863.)

In einer dritten Reihe von Fällen leitet die Natur den Ausstossungsvorgang nicht sofort ein, sondern der fremde Körper wird zunächst eingekapselt und der Bulbus scheint damit zur Ruhe gekommen zu sein. Zwar ist in solchen Fällen gewöhnlich das Sehvermögen durch Trübung der Hornhaut oder Pupillensperre aufgehoben, indess ist (bei kleinen Metallsplittern) doch auch ein anscheinend ganz gesundes Verhalten des Auges dabei möglich. Der Fall von Dixon, den wir am Schlusse mittheilen werden, ist ein höchst interessantes Beispiel dieser Art. Der fremde Körper hatte hier 8 Jahre verweilt, ohne dass, ausser einer geringen Verziehung der Pupille, der Augapfel eine wesentliche Abnormalität gezeigt hatte. Ohne eine neue Veranlassung lockerte sich unter entzündlichen Symptomen die fibrinöse Hülle und drängte sich, jedenfalls in Folge einer Art Aufquellung, an die Innenfläche der Hornhaut, welche gereizt durch die Spitze des fremden Körpers allmählig nachgab und pfropfenförmig erweichend den Austritt desselben ermöglichte. Da diese Beobachtung viel früher zu einem chirurgischen Eingriff aufforderte, so ist es von doppeltem Interesse, das Walten der Natur ohne Zuthun der Kunst Schritt für Schritt verfolgen zu können und es ist aus der Unterlassung der Operation für die Wissenschaft um so mehr ein Gewinn erwachsen, als der Kranke dadurch nicht zu Schaden gekommen ist. Der in dem *Arch. général.* mitgetheilte Fall zeigt, ähnlich wie der vorher erzählte von Rivaud-Landrau, welche voluminöse Massen längere Zeit hindurch ohne Eiterung im Auge ertragen werden können.

Ein Eisenbahningenieur fühlte beim Hämmern eines Stahlstücks plötzlich eine heftige Erschütterung des rechten Auges, dem bald ein Ausfliessen von Wasser aus dem Auge folgte. Nach 6 Wochen war die Hornhaut vernarbt, aber das Sehvermögen ging binnen 18 Monaten vollständig verloren. Im Lauf von 2 Jahren änderte sich Nichts in diesem Zustand, dann aber stellten sich mit einem Male die heftigsten Schmerzen im Auge und der entsprechenden Kopfseite ein, welche 4 Tage lang anhielten und sich einige Zeit später wiederholten. Der Verletzte konnte, ohne die heftigsten Schmerzen hervorzurufen, nicht mehr auf der rechten Seite liegen. Die



Bindehaut war stark injicirt, auf der Hornhaut befand sich eine trübe Erhabenheit, welche an ihrer spitzen Ecke einen stärkern Widerstand und einen metallischen Glanz zeigte. Der Verletzte verweigerte zunächst die Extraktion. Die Erhabenheit drängte sich noch weiter vor bis zur Höhe einer Linie. Jetzt wurde nun rechts und links von dem fremden Körper ein 1<sup>'''</sup> grosser Einschnitt gemacht, doch liess er sich nicht ohne die furchtbarsten Schmerzen nach vorn ziehen. Die Extraktion gelang daher erst, als man die Adhärenzen an seinem hintern Ende mit einer spitzen und gekrümmten Scheere durchschnitten hatte. Der fremde Körper glich einem dreiseitigen Prisma, war 13<sup>mm</sup> lang und 5<sup>mm</sup> breit, er wog 75 Ctgramms. = 12 Gran, seine Kanten und Ecken waren scharf schneidend. Die Schmerzen hörten hernach vollständig auf und die Vernarbung erfolgte bald. (Castelnau, Archiv. général. de médic. Octobre. 1842.)

Ein blasser kränklich aussehender Schuhmacher klagte über Lichtscheu, Schmerzen und Gesichtsschwäche des rechten Auges, mit dem er vor 3 Tagen ganz gut hatte sehen können. Die Hornhaut war hell, der Sklerotikahring stark geröthet, die schwach bewegliche Iris nach innen und unten verzogen. An dem verzogenen Theile der Regenbogenhaut sah man in der Mitte zwischen Ciliar- und Pupillarrand eine rundliche, senfkorn-grosse Masse, von gelblicher Farbe mit einem schwarzen Punkt in der Mitte. Der Kranke erzählte auf Befragen, dass ihm vor 8 Jahren, während er in der Nähe eines Jägers gestanden, der auf Sperlinge geschossen habe, etwas in's Auge gekommen sei, dass sich Entzündung eingestellt habe, die aber durch eine Merkurialkur geheilt worden, und dass drei Jahre später wieder eine neue, bald vorübergehende Reizung aufgetreten, er aber seitdem vollständig frei geblieben sei. Es wurden jetzt Blutegel gesetzt, Abends und früh eine Dosis Calomel mit Opium gegeben. Drei Tage später war der schwarze Punkt etwas deutlicher und die fibrinöse Masse etwas weniger voluminös, doch noch nicht so verdünnt, dass man mit Erfolg eine Operation versuchen konnte. Nach weitem 3 Tagen hatte sich die Ablagerung wieder vermehrt, ragte in den untern Pupillarraum und bis an die Innenfläche der Hornhaut hinan, wobei der schwarze Punkt dem Gesicht entschwand. Circa 10 Wochen nachher zeigte sich eine kleine weissliche Erhabenheit auf der Vorderfläche der Hornhaut mit einem schwarzen Punkt in der Mitte. Die weisse Masse wich immer mehr auseinander und binnen 3 Tagen war der schwarze Punkt, der der Dicke einer Schweinsborste gleich kam, so hervorragend, dass er mit einer Pincette gefasst und ausgezogen werden konnte. Es floss kein Kammerwasser aus, da die fibrinöse Masse von hinten her den fremden Körper von dem Kammerraume abgeschlossen hatte. Das entfernte Stück war dünn, 1 1/2<sup>'''</sup> lang und wurde durch die chemische Reaktion als Kupfer erkannt. Es blieb eine Hornhauttrübung und eine schwache vordere Synechie zurück, doch war die Pupille beweglich und das Sehvermögen vortrefflich. (Dixon in Dublin Quarterly Journ. 1848. p. 210.)

Wir werden später noch einige Fälle mitzutheilen Gelegenheit haben, welche ebenfalls beweisen, dass sogar aus der hintern Kammer die Natur allmähig den Ausstossungsprozess zu vollbringen vermag, ohne dass eine Panophthalmitis eintritt.

Wir haben schon oben in dem Laurent'schen Falle gesehen, dass mit grosser Gewalt geschleuderte Körper selbst mit einer platten, runden, nicht scharfkantigen Fläche durch die Hornhaut dringen können. In dem folgenden, noch interessanteren Beispiel ist es ein 3/4<sup>'''</sup> langer Nagel, welcher mit dem Kopfe zuerst eingedrungen war, während die Spitze nach vorn an der Innenfläche der Hornhaut anlagerte.



Einer Frau war beim Ausschütteln eines Teppichs ein Nagel, der sich in demselben befunden, mit solcher Gewalt an ihr rechtes Auge geflogen, dass sie fast ohnmächtig geworden war und einigemal Erbrechen gehabt hatte. Bald nachher fand sie auf dem Fussboden eine zähe Masse, die sie für die Krystalllinse hielt. Die Lider und die Bulbusbindehaut waren so stark geschwollen, dass man von der Hornhaut nur ein kleines Stück sehen konnte. An diesem fand sich eine eingedrückte Stelle, aus der etwas Blut ausfloss. Ein fremder Körper war nicht zu finden, auch sagte die Frau, dass der Nagel noch im Teppich gesteckt habe. Trotz energischer Antiphlogose bildete sich unter heftigen Schmerzen ein Schorf in der Hornhautmitte und ein Hypopion aus. Letzteres wurde nach 14 Tagen durch die Punction entleert, dabei fühlte man aber, wie die Messerspitze an einen harten Körper anstriefte. Wirklich wurde am andern Tage mit der Sonde ein fremder Körper in dem Innern des Auges gefühlt. Die ziemlich schwierige Extraktion förderte einen  $\frac{3}{4}$ " langen Nagel mit einem breiten, platten Kopfe zu Tage. Das Merkwürdigste war aber, dass die Spitze des Nagels nach vorn sah. Die Heilung ging dann ungestört vorwärts. (O'Beirne in Annal. d'oculist. Suppl. I. p. 243.)

Dupuytren sah einmal einen Peitschenknoten in der vordern Kammer, welcher Hypopium bedingt hatte.

A. Die fremden Körper **in der Vorderkammer** lagern in den meisten Fällen auf dem Boden derselben und man sieht sie unterhalb der Hornhautwunde an dem tiefsten Punkte des Kammerraums. Sind sie sehr klein, so sind sie in dem schmalen Falze verborgen und nur dann zu erblicken, wenn das verletzte Auge stark nach abwärts gerichtet ist und der Beobachter von oben in den Humor aqueus hineinsieht. Gerade durch den Cornealrand hindurch sind solche kleine Körper nicht wahrzunehmen, da der injicirte Limbus conjunctivae den Einblick in's Innere verhindert. Ist bereits Hypopium da oder starke Hornhauttrübung zugegen, so ist das Auffinden kleiner Splitter ganz unmöglich und sie können nur allenfalls vermuthet und bei der Punction der Hornhaut mit der Sonde entdeckt werden. — Grössere fremde Körper werden unschwer diagnostizirt, solange das Kammerwasser und die Hornhaut hinreichend klar bleiben. Sie liegen nicht immer auf dem Boden, sondern klemmen sich, den Ciliartheil der Iris nach rückwärts drängend, auch an andern Stellen des Kammerraums ein.

Stählerne und eiserne Substanzen werden zuweilen in dem Kammerwasser aufgelöst, wozu vielleicht dessen Gehalt an Chlornatrium mit beiträgt. Bereits Lawrence und Wardrop fanden, dass abgebrochene Spitzen von Staarnadeln und Staarmessern sich in den ersten Tagen schwärzlich an der Oberfläche färbten und allmählig verschwanden, auch Cooper und Walton haben ähnliche günstige Ausgänge gesehen. Cline erzählt, dass die abgebrochene Spitze einer Staarnadel in der vordern Kammer bereits am nächsten Tage oxydirte und nach 10 Tagen verschwunden war.

Doch ist dieser Ausgang nicht so häufig, dass man darauf seine Prognose bauen könnte. Cunier (Annal. d'ocul. I. 446.) sah bei einer



Dame, bei der die Staarnadel von hinten her sich zwischen die Hornhautlamellen geklemmt hatte und ungefähr ein 1<sup>'''</sup> langes Stück der Spitze bei einer raschen Bewegung abgebrochen war, die vordere Kammer bis zur Hälfte mit Eiter gefüllt, die Hornhaut in der untern Hälfte injicirt, die Bindehaut stark geschwollen, der Schmerz sehr heftig. Man konnte den fremden Körper nicht sehen. Nachdem man einige Tage vergebens antiphlogistisch verfahren, wurde zunächst die Paracentese gemacht, um die Spannung zu mindern. Darauf mässigte sich die Entzündung und einige Tage später wurde der Lappenschnitt nach unten gemacht. Die Nadelspitze trat sofort in die Oeffnung und hing mit einer schon organisirten, an der Iris adhärenden Masse zusammen, deren Trennung schwer war. Es wurde zugleich die vordere Kapsel geöffnet, die Linse trat aus und die Verletzte erhielt ein gutes Sehvermögen.

Kupfer und andre Metalle lösen sich niemals auf, sondern behalten, auch wenn sie lange verweilen, den ihnen eigenthümlichen Glanz.

Zuweilen werden auch andre Körper in der vordern Kammer längere Zeit ertragen, ohne dass eine Entzündung eintritt, die zur Einkapselung führt. Rognetta sah ein erbsengrosses Porzellanstück daselbst, welches 8 Tage lang ohne den geringsten Reizzustand verweilt hatte, Cooper sah ein Schrotkorn ohne Entzündung eingelagert, Jacob (Dublin Press, Decbr. 1846) ein sehr scharfes,  $\frac{1}{4}$ '' langes und  $\frac{1}{6}$ '' dickes Steinstück in der Vorderkammer, welches erst nach Verlauf von vier Jahren einen erheblichen Reizzustand bedingte. In dem Stellwag'schen Falle (L. c. I. p. 733. Nota 66.) konnte sich ein Verletzter, dem ein Eisenplättchen von 1 □''' und  $\frac{1}{4}$ ''' Dicke eingesprungen war, nicht zur Extraktion entschliessen, weil er seit dem 12 Stunden vorhergegangenen Unfall und trotz eines starken Marsches nicht die geringste Gefässinjection, Schmerz oder Sehstörung gespürt hatte. In dem später ausführlich mitzutheilenden Falle von Höring blieb ein Glassplitter 6 Monate lang beweglich, ehe er eingekapselt wurde. Jäger sah ein 1 □''' grosses metallglänzendes Zündhütchenstück, welches nur leicht an die Iris angeheftet 5 Jahr in der Vorderkammer lag und auch jetzt nach einer zufälligen Erschütterung des Auges keine Entzündung erregt hatte.

Noch viel länger, nämlich 16 Jahr lang, war ein Glasstückchen in dem folgenden Falle beweglich geblieben:

Ein junger Mann beklagte sich, dass beim Neigen des Kopfes sich vor die Sehlinie des linken Auges ein fremder Körper lege und das Erkennen des Objectes störe. Man sah an der innern Oberfläche der Hornhaut ein kleines Glasstückchen, welches sich beim Rückwärtsbeugen auf den Boden der vordern Kammer in der Furche zwischen Sklera und Iris lagerte, wo man es dann nicht mehr auffinden konnte. Der Verletzte erzählte, dass er vor 16 Jahren einmal mit explodirenden Gläsern gespielt und ihm dabei ein Stück in's Auge gesprungen sei, worauf sich eine leichte Entzündung eingestellt habe, die auch im Laufe der Zeit zuweilen wieder aufgetreten sei. Durch



eine breite Nadel wurde die Hornhaut incidirt, worauf das Kammerwasser abfloss. Doch liess sich das Glasstückchen weder beim Ausfliessen noch im Auge selbst mehr nachweisen und letzteres blieb dann vollkommen gesund. (Critchett in Ophthalm. Hosp. Rep. I. N<sup>o</sup> 6.)

Die Inkapsulation in der vordern Kammer scheint zuweilen ohne auffällige Entzündungserscheinungen bewerkstelligt zu werden, indem nur einzelne Flocken Lymphe auf den fremden Körper niederfallen, die ihn mit einer zarten Haut umgeben. Diese Membran wirkt dann ebenso schützend, wie eine dicke fibröse Hülle, ja gerade das auffälligste Beispiel dieser Art Inkapsulation zeigt die längste Dauer, nämlich 46 Jahre, eigentlich noch länger, denn bei dem guten Zustande des Auges wurde auch dann keine Extraktion vorgenommen und so hat die Hülle wahrscheinlich bis zum Tode des Verletzten den Bulbus vor weiterer Entzündung geschützt. Der genannte Fall betrifft einen Soldaten, dem im Jahre 1813, als eine Kanonenkugel einen Baumast abschlug, 3 Holzsplitter durch die Haut des Nasenrückens in das linke Auge getrieben wurden. Das rechte Auge war durch denselben Unfall zugleich vollkommen zerstört worden. Schon nach 4 Tagen konnte der Verletzte wieder sehen und war seitdem immer frei von Entzündung des Auges. Man sah drei unregelmässige, weissliche Körperchen, die vollkommen Holzsplittern glichen, mit einer zarten Haut umkleidet schienen und mit einzelnen Pigmentkörnchen bestreut waren. Die Hornhaut mit Ausnahme einer Trübung am Rande war gesund, die Iris bis auf einen ganz schmalen Streifen reducirt, sodass die Splitter sowohl in der vordern als in der hintern Kammer lagen. (Linse resorbirt?). Der nunmehr 75 Jahr alte Invalide konnte mit Convexgläsern ganz gut kleine Schrift lesen und betrieb das Sattlerhandwerk. Richardson, der ihn im Jahr 1859 sah, beschreibt den Fall im *Dubl. Journ.* XXVIII. pag. 320. Es ist anzunehmen, dass durch den Stoss eine Zerreissung der Iris und starke Blutung in die Augenkammern stattfand und gerade diese Blutung und Entspannung des Auges vor einer Entzündung geschützt hat. Diese Annahme wird besonders durch den folgenden analogen Fall wahrscheinlich gemacht, wo der Vorgang gleich von vorn herein der ärztlichen Beobachtung unterlag.

Eine Stunde nach der Verletzung durch einen Schrotschuss, wobei ein Korn von der Sorte N<sup>o</sup> 5 in das rechte Auge eingedrungen war, bestanden heftige Schmerzen im Auge und Unvermögen dasselbe zu bewegen. Das obere Lid war roth und geschwollen, in seiner Mitte fand sich eine kleine, runde, blutende Öffnung, deren Richtung von innen nach aussen ging. An der innern Lidfläche war die Wunde eben so gross als in der Lidhaut, im Bulbus dicht am äussern Hornhautrand fand sich eine runde, stecknadelkopfgrosse Oeffnung, aus der ein schwärzlicher Irisprolapsus hervorragte. Der Bulbus fühlte sich gespannt an, die vordere Kammer war total mit Blut erfüllt. Da der fremde Körper nicht zu entdecken war, so wurde ein Aderlass gemacht, Mittelsalze gegeben, kalte Umschläge und rechtseitige Lagerung des Kopfes verordnet. In den nächsten Tagen trotz wiederholter Aderlässe hochgradige Chemosi-



welche scarificirt wurde, worauf sie schon am andern Tag zusammensank. Auch das Blut in der vordern Kammer saugte sich auf und als die Pupille frei war, bekam der Verletzte Lichtempfindung. Auf dem Boden der Kammer blieb noch etwas Blut liegen und hinter der Pupille zeigte sich eine rasch zunehmende Trübung, sodass das Sehvermögen wieder verloren ging. Es wurde jetzt Calomel gegeben, nach 5 Tagen zeigten sich Risse in der getrübten Linse, welche allmählig breiter wurden und nach 5 Wochen zur vollständigen Linsenresorption führten. Unterdess hatte sich das Blut der vordern Kammer noch mehr resorbirt und man sah in demselben das Schrotkorn liegen. Allmählig setzten sich kleine Flocken an, die es mit einer durchscheinenden Hülle umgaben. Die Pupille blieb nach dem Vorfall hin verzogen. Mit einer Staarbrille war das Erkennen grösserer Gegenstände ermöglicht. Nach fünf Jahren befand sich das Auge in gleichem Zustande. (Salomon, Walther's und Gräfe's Journ. XVI. S. 257.)

Aber auch nach dem Eintreten wiederholter entzündlicher Zufälle kann der Zustand des Auges sich so günstig gestalten, dass das Sehvermögen sich nicht trübt, die Iris weder zu bindegewebigen noch zu eitrigen Produktionen neigt und die Linse hell und klar bleibt. Einer dieser gewiss ausserordentlich seltenen Ausnahmefälle ist die folgende Beobachtung:

Eine 27jährige Frau wurde in Folge der Explosion eines Glaskügelchens, welches scherzweise in das Küchenfeuer gelegt worden war, am linken Auge verletzt. Sofort entstand heftiger Schmerz, der die ganze folgende Nacht fort dauerte. Der Splitter sass noch in der Mitte der Hornhaut und wurde unglücklicherweise von dem Arzte in die vordere Kammer hineingestossen. Ein ganzes Jahr hindurch ertrug nun die Frau die grössten Schmerzen. Sechs Monate lang konnte man den Splitter noch deutlich beweglich in der Vorderkammer sehen, dann aber trübte sich die Hornhaut und überzog sich mit den dem Pannus gleichenden Gefässen. Diese Trübung war die Ursache, dass nun Keiner von den zahlreichen Aerzten, welche die Frau der Reihe nach consultirte, an die Gegenwart des Splitters mehr glaubte. Schliesslich ergab sich die Kranke in ihr Schicksal, sie vermied nur Alles, was ihren Zustand der Erfahrung gemäss peinlicher machte, und deshalb wurde die Hornhaut allmählig wieder so hell, dass der Splitter wieder wahrgenommen werden konnte. Der Schmerz im Auge und nach dem Kopfe hin blieb aber noch derselbe und war besonders beim Bücken sehr heftig. So vergingen 5 Jahre und die Kranke wendete sich nun an Carl Jaeger in Wien, welcher den Splitter im Grunde der vordern Augenkammer entdeckte. Er schien dreieckig zu sein und seine Spitze nach oben zu kehren. Leider entstand bei dem Versuch, ihn durch den Hornhautschnitt auszusiehen, eine so bedeutende Blutung, dass er weder mit der Pincette noch andern Instrumenten entdeckt wurde und die Operirte unverrichteter Sache wieder entlassen werden musste. Einige Monate lang nach der Operation fühlte sie sich auch frei, dann aber begann der Schmerz von Neuem in der Weise wie früher. Der Splitter wurde jetzt mehr in der Nähe des innern Winkels der Augenkammer aufgefunden, wo er die Iris etwas nach rückwärts zu drücken schien. Diessmal gelang es C. Jaeger, ihn durch einen schief geführten Schnitt herauszubefördern. Er war abgerundet dreieckig und hielt in seinem grössten Durchmesser circa 2<sup>'''</sup>. Er war mit einer hellbraunen Hülle überzogen. Da diese Farbe ganz mit der der Iris übereinstimmte, so war es erklärlich, dass er von vielen Augenärzten übersehen worden war. Nach der Extraktion ging die Heilung gut von Statten und das Sehvermögen war kaum beeinträchtigt. Auf der Hornhaut blieben nur die Spuren von den Schnittnarben zurück. (Höring, Ammon's Zeitschr. III. pag. 103.)



Viel häufiger wird der Bulbus atrophisch, oder wenigstens weicher und des Sehvermögens beraubt, dabei die vordere Kammer durch Verwachsungen der Iris in ihrem Rauminhalt alterirt gefunden. Cunier entfernte aus einem solchen atrophischen Auge ein Stückchen Schiefer, welches 6 Jahr lang in der vordern Kammer gelegen hatte und fortdauernde Schmerzen erregte. Es war mit einer falschen Membran umgeben, innerhalb welcher es von Eiter umspült war. Bei der Herausnahme zerbrach es in Stücke. Diese Beobachtung lehrt, dass die Umhüllungsmembran selbst nachträglich in einen entzündlichen Zustand mit Eiterproduktion gerathen kann. Wir werden später noch mehrere Fälle kennen lernen, in denen dieser Vorgang die Zerstörung der Hülle, das erneuerte Freiwerden des fremden Körpers und im günstigen Falle die Sprengung der Hornhautnarbe, im ungünstigen die suppurative Entzündung des ganzen Bulbus einleitete. Radius sah auf diese Weise nach mehreren Monaten ein Schrotkorn sich von selbst durch die wiedergeöffnete Narbe der Cornea entleeren.

Wenn die Kraft, mit welcher der fremde Körper eindringt, sofort nach dem Verlassen der innern Hornhautfläche zu Ende geht, so wird er natürlich weder an die Iris gelangen noch die Linsenkapsel treffen, sondern sofort auf den Boden der vordern Kammer niederfallen. Besitzt er noch eine etwas grössere Kraft, so schlägt er an die Iris oder an die Linsenkapsel und prallt dann wieder zurück. Die Erschütterung der Iris wird wahrscheinlich die Gefahr der Iritis steigern; die Erschütterung der Linse ist ein ursächliches Moment der Cataraktbildung bei fremden Körpern in der vorderen Kammer, obwohl sie durch ihr Volumen die Linsengränze nicht erreichen. Man findet daher diese Complication nicht selten, sie ist aber wohl zu unterscheiden von den Auflagerungen auf der Vorderkapsel als Folge iritischer Prozesse, welche falsche Kapselstaare der Resorption zugänglich sind. Zuweilen geschieht es auch, dass die Linsenkapsel von dem abprallenden Körper gesprengt wird und sofort ein Theil der Cortikalis in Form der „Krystallflocke“ in die vordere Kammer tritt. Die Quellung der ausgetretenen Massen steigert die Gefahr der Regenbogenhautentzündung und Panophthalmitis.

Einem Bahnwärter war vor 5 Tagen ein Steinstückchen an's linke Auge geflogen, worauf das Sehvermögen sofort erloschen, Röthe, Lichtscheu und Ciliarneurose eingetreten waren. Bei der Aufnahme ergab sich nur noch quantitative Lichtempfindung bei normalem Gesichtsfelde, die Episclera stark injicirt, in der Hornhaut im äussern obern Quadranten eine  $\frac{3}{4}$ '' grosse Wunde. Von hier aus zog sich durch die normal grosse Vorderkammer ein weisser, in der Nähe der Hornhaut etwas gelblicher, zugleich leicht durchsichtiger Strang bis zum Pupillarsaum. Die Iris am äussern Pupillarrand dem Strange anhaftend, der sich von hier aus als getrübbte Cortikalis ausbreitete. Der innere Umfang der Pupille erweiterte sich nach Atropineinträufelungen, wobei die leicht getrübbte Rindenschicht der Linse noch mehr zum Vorschein kam. Es wurde stündlich Atropin bis zum nächsten Tage eingeträufelt und dann die Extraktion der



getrübten Linse vorgenommen. Nachdem ein breiter linearer Cornealschnitt nach aussen angelegt war, wurde ein ziemliches Stück der Iris abgeschnitten. Während ein Theil der getrübten Cortikalis ausquoll, behielt der erwähnte Strang seine Gestalt, mit der Pincette gefasst und ausgezogen, zeigte es sich, dass derselbe in seinem vordern Theil durch ein  $1\frac{1}{4}$ ''' langes und  $\frac{3}{4}$ ''' dickes weissliches Steinstückchen gebildet wurde. Dann wurde die Linse vermittle des Schufft'schen Löffels entfernt, so weit es eben ging und mit der Pincette die neugebildeten Pupillarexsudate und Kapselreste ausgezogen, hernach ein Druckverband angelegt und Atropin eingeträufelt. Am andern Morgen war die Kammer noch nicht wieder hergestellt, die Hornhaut durch den Druck des Löffels milchig getrübt, Kammerwasser trübe, Iris entfärbt, Chemosis hochgradig. Die Entzündung zog sich über 2 Monate in die Länge, in welcher Zeit öfters Blutegel und Atropin in Anwendung kamen, und erst nach 11—12 Wochen war der Humor aqueus klarer. Bei einer spätern Vorstellung las der Patient N<sup>o</sup> 20 mit blossen Auge, N<sup>o</sup> 16 mit  $2\frac{1}{2}$ . Die Verwachsungen des Pupillarrandes waren nur unvollkommen gelöst, doch war ein Theil der natürlichen Pupille frei von Exsudat. (A. Pagenstecher, Kl. Beob. aus Wiesbaden. 2. Heft. pag. 124.)

In die Graefe'sche Klinik kam ein Fabrikarbeiter, dem ein abgesprungener Metallsplitter von 3''' Länge und  $\frac{3}{4}$ ''' Breite in die vordere Kammer gedrungen war. Die an der Schläfenseite befindliche Hornhautwunde war  $1\frac{1}{2}$ ''' gross, von linearer Gestalt. Die Iris lag sammt dem äussern Pupillarrand in der Wunde, die Linsenkapsel war gesprengt, ein Theil der Rindensubstanz der Linse ausgetreten und bereits,  $1\frac{1}{2}$  Stunde nach dem Unfall, getrübt. Es wurde eine gerade Pincette in die leicht verklebte Hornhautwunde eingeführt, der fremde Körper an dem einen Ende gefasst und, nachdem man ihn durch Vorwärtsstossen und Anziehen in die Achse des Instruments gebracht hatte, ausgezogen. Dann wurde der Verletzte zum Bett gebracht und eine strenge Antiphlogose angeordnet. In den ersten 8 Tagen trat keine Reaktion, dann aber stellten sich Schmerzen und Lidkrampf ein, was jedenfalls von der Schwellung der Linse abhing. Es wurde, da eine erneuerte Blutentziehung keinen Effekt hatte, die Hornhautnarbe mit dem Lanzenmesser gespalten, etwas erweitert und die Linse ausgezogen. Heilung mit unbedeutender Hornhautnarbe, leicht verzogener Pupille und Nachstaarbildung, welche Anomalien jedoch das Sehvermögen nur wenig behinderten. (Arch. f. Ophthalm. I., 1. pag. 411.)

Viel seltener geschieht es auch, dass kleine Körper durch die Commotion der Netzhaut das Sehvermögen vernichten, obwohl die Pupille und der Hintergrund des Auges klar bleibt. Ammon entfernte (Gräfe's Journ. XIII. 404.) ein in einige Flocken Lymphe eingehülltes Sandsteinchen, welches 4 Tage vorher bei Gelegenheit des Zerspringens einer Wärmflasche in die vordere Kammer gelangt war. Die Entzündung und das Hypopium wurden zwar binnen 8 Tagen beseitigt, aber das Sehvermögen blieb ohne sichtliche anatomische Störung aufgehoben. Bemerkenswerth war in diesem Falle noch, dass die Bewegungen des Bulbus nach oben höchst schmerzhaft waren, was wahrscheinlich von der dabei stattfindenden Senkung des auf dem Boden der Vorderkammer liegenden Steinchens nach der Iris hin abhing. Nach der Extraktion war diese Schmerzhaftigkeit sofort verschwunden.

Wenn Metallsplitter nur in den hinteren Hornhautlamellen und der Descemet'schen Haut stecken, so geschieht es zuweilen, dass sie nachträglich in die vordere Kammer fallen. Gewöhnlich ist diess die



Folge einer unzweckmässigen Manipulation von Seiten des Arztes oder eines Laien, der die Extraktion versucht. Es scheint jedoch auch, dass diess durch die Contraktionen der Lidmuskeln und vielleicht auch der Bulbusmuskeln geschehen kann, welche die Hornhaut zusammendrücken und den fremden Körper vorwärts treiben. Der folgende Fall dürfte als Beleg für diese Ansicht angesehen werden können:

Das Stück eines Zündhütchens, das dem Sohne eines Arztes in's Auge gesprungen war, sass bei der Besichtigung in den tiefern Hornhautschichten der Pupille gegenüber. Während der Vater Instrumente herbeiholte, drang es vollends durch, flottirte anfangs etwas in der Vorderkammer und fiel dann zu Boden. Ein Theil des Kammerwassers floss dabei ab und die Hornhaut wurde schlaff. Dieser Umstand machte den Extraktionschnitt ziemlich schwierig und bei dem Versuche, den fremden Körper zu fassen, entschlüpfte derselbe zwischen die Fasern der Iris. Endlich gelang es, ihn herauszuziehen, wobei ein Theil der Irisfasern, die sich an einem hakenförmigen Fortsatz des Zündhütchenstückchens angeheftet hatten, losgerissen oder durchgeschnitten wurde. Das Fragment war  $1\frac{1}{2}$ ''' lang und 1''' breit. Heilung unter starker Antiphlogose (4 Aderlässe, 36 Blutegel) mit einer geringen Verziehung der Pupille. (John Butter, Lond. med. Gaz. March 15. 1834.)

Häufig gelangen fremde Körper, die bisher in der Linse gesessen hatten, nach Resorption derselben durch den Kapselriss in die vordere Kammer. Graefe hat in einem später zu erzählenden Beispiele diesen Austritt zu einer ingeniösen Operationsmethode bei fremden Körpern der Linse benutzt. In dem folgenden Falle geschah die Herausbeförderung unabsichtlich:

Zwei und ein halbes Jahr nach der Verletzung mit einem Metallsplitter fand sich am rechten Auge eines 23jährigen Mannes folgender Zustand: Sehvermögen bis auf das Erkennen der vorgehaltenen Finger beschränkt, starkes Mückensehen, der Krystallkörper verschwunden, die Pupille durch die trübe Kapselmembran verhüllt, dabei aber die Bewegungen der Iris frei. Mittelst zweier Nadeln wurde die getrübte Kapsel gelöst und dadurch mit Hilfe einer Staarbrille ein gutes Sehvermögen erzielt. Bei dieser Operation wurde ein fremder Körper nicht entdeckt. Vier Monate später kehrte der Operirte mit einer Iritis wieder und man fand jetzt in der vorderen Kammer ein kleines Eisenstückchen, welches an die vordere äussere Irisfläche mittelst eines durchsichtigen Fadens befestigt war, an welchem es bei Bewegungen des Kopfes hin und her schwankte. In der Substanz der Iris sah man eine kleine Spalte. Wahrscheinlich war der fremde Körper, der früher in der Linse seinen Sitz gehabt hatte, nach der Resorption derselben und nach der Spaltung des Nachstaars in die vordere Kammer wieder vorgefallen. Nachdem er durch einen Hornhautschnitt entfernt war, besserte sich das Sehvermögen, doch blieb die Pupille etwas deform und die Iris zitterte. (Wordsworth in Ophthalmic. Hosp. Reports I. Nr. 6.)

Ganz eigenthümlich ist, wie schon gesagt, das Eindringen von Cilien in die Augenkammern. Den Mechanismus des Eindringens zu erklären, ist schwierig. Bei Perforation der Hornhaut durch spitze Instrumente wie in den Fällen von Himly-Ruete und von Graefe kann man sich denselben so denken, dass das Instrument die losgestossenen Cilien einfach hineintreibt, während es selbst zurückgezogen wird. In dem Fall von Pamard aber kann man fragen, warum das



Steinstückchen nicht selbst mit eindrang. Stellt man sich vor, dass die losgerissene Cilie mit der Wurzel voran durch den anspringenden Stein durch die Hornhaut vorgetrieben wurde, so gab diese Wurzel möglicherweise ein Hinderniss ab, dass der Stein weiter dringen konnte, während sie selbst leicht sich vollkommen hineinzog. Das gleiche Hinderniss war da, wenn die Cilie ihrer Länge nach gebogen vorge- trieben wurde und gewissermaassen das Steinstückchen schlingenförmig umgab. In letzterem Falle würde die Elasticität der Cilie bei dem Streben ihre gerade Richtung wieder anzunehmen die Ursache, dass sie vollständig in den Kammerraum gelangte, gewesen sein.

Diejenigen, welche die Möglichkeit dieses Eindringens leugneten, haben angenommen, dass die gefundenen Haare nicht Wimpern, sondern im Auge selbst gebildete Haare seien. Es ist allerdings auch im Auge des Vorkommen von Haarcysten nachgewiesen worden. Graefe fand eine derartige Balggeschwulst auf der Iris, Follin eine zwischen Ader- und Netzhaut, die darin gefundenen Härchen waren aber kleiner und dünner als die Cilien. In der Himly'schen Beobachtung spricht gegen diese Erklärung, dass ein Haar beide freie Enden zeigte, in dem Pamard'schen Falle wird der herausgenommene Körper ausdrücklich als Cilie erklärt, in den andern Fällen fand sich überhaupt eine Cyste nicht vor, aus der sie hätten können entstanden sein. Den letzten Zweifel an der Möglichkeit des Eindringens beseitigt der kurz nach der Verletzung beobachtete Graefe'sche Fall. Es bleibt nur noch der von Cunier übrig, in welchem die Ursache, ein „Schlag auf die Stirn“, zu unbestimmt lautet, ob ein stechendes Instrument eine Perforation der Hornhaut bedingt habe. Den in Sengel's Monographie genannten Fall von Duval haben wir nicht nachlesen können.

Die Zahl der eingedrungenen Haare schwankt von 1—5 oder 6. Sie scheinen niemals der Auflösung zu unterliegen, aber auch keine gefährlichen Entzündungserscheinungen zu bedingen. Pagenstecher sah eine Cilie in der vordern Kammer, welche 10 Jahr lang ohne Reizung gelegen hatte. In dem Pamard'schen Falle ist namentlich die entoptische Sehstörung interessant.

Ein Schäfer schlug sich in seiner Hütte mit einem Stahl und Stein Feuer an, wobei er fühlte, dass ihm ein fremder Körper in's Auge gerieth. Es stellte sich eine leichte Entzündung ein und das Sehvermögen war umschleiert. Am nächsten Tage besah er sein Auge im Spiegel, wobei es ihm vorkam, als ob auf seiner Hornhaut ein Haar festsässe. Dieses Haar wurde später auch von mehreren Aerzten gesehen, aber erst 14 Monate nach dem Unfall ging er zu Pamard. Jetzt sah man auf dem Boden der vordern Kammer einen runden Körper von der Grösse einer kleinen Erbse, von dessen Spitze ein Haar ausging, welches nach oben gerichtet war und perpendikulär vor der Pupille lag. Die Objecte schienen dem Kranken wie durch eine schwarze Linie in zwei Theile getheilt. Die Pupille contrahirte sich in normaler Weise. — Es wurde der Lappenschnitt gemacht und dann mit einer sehr feinen Pincette der fremde Körper gefasst und angezogen. Dabei zeigte sich, dass er stark an der Iris adhärirt



war, weshalb er mit einer auf's Blatt gebogenen Scheere, indem man sich mit den Schnitten dicht an die Oberfläche des sphärischen Körpers hielt, abgetrennt wurde. Derselbe bestand aus Pseudomembranen, in welche das Haar — eine Cilie — gewissermaassen eingepflanzt war. In der Folge bildete sich zwar ein kleiner Irisvorfall, der aber unter einigen Aetzungen zurückging. Einen Monat nach der Operation wurde der Verletzte mit einem gesunden Sehvermögen entlassen. (Pamard in *Annal. d'oculist.* XLIII. pag. 27.)

Auf der Hornhaut, die übrigens vollständig gesund war, sah man eine feine, kaum sichtbare Wunde; die vordere Kammer hatte ihre normale Weite und war mit hellem Kammerwasser gefüllt, die Iris in ihrer Textur normal. Der Pupillarrand war in seinem ganzen Umfang mit der Vorderkapsel verwachsen, letztere getrübt, auch schien sie einige Einrisse zu haben, ausserdem sah man auf ihr eine schwärzliche, wahrscheinlich von Pigment gefärbte Stelle. Die Pupille war ganz unbeweglich. Von der vorderen Fläche der Kapsel aus gingen vier Haare von verschiedenen Punkten aus, ein fünftes hatte die Iris nach links von der Pupille durchbohrt und ragte in die vordere Kammer. Das andere Auge war gesund. Der Kranke hatte vor 1 Jahr eine Verletzung durch ein rothglühendes Drahtstückchen erlitten, wonach sehr heftige Schmerzen aufgetreten waren, die erst nach dem Verlust der Sehkraft ihr Ende erreichten. Achtzehn Monate nach der ersten Untersuchung sah Ruete den Verletzten wieder. Es war seitdem keine Veränderung entstanden, nur schienen die Haare etwas länger zu sein. (Ruete, *Ammon's Monatsschrift* II. pag. 81.)

Ein Mädchen hatte einen Schlag an die Stirn erhalten und augenblicklich das Sehvermögen auf dem rechten Auge verloren. Sechs Monate später war auch das andere Auge von einer „arthritischen“ (jetzt: sympathischen) Entzündung befallen worden und vollständig zu Grunde gegangen. Am rechten Auge fand sich folgender Zustand: Gestalt und Grösse des Bulbus normal, Hornhaut gesund, vordere Kammer erweitert, Iris schwankend, hinter der verzogenen Pupille die zerrissene Linsenkapsel ohne Linse. Aus der Kapselöffnung ragten sechs Haare, welche von verschiedenen Ausgangspunkten aus nach dem Centrum der Pupille zu convergirten und wie eine Krone sich vereinigten. (Cunier in *Annal. d'oculist.* V. pag. 165.)

Ein 23jähriger Schlosser wurde dadurch verletzt, dass ihm beim Feilen das Heft in der Hand blieb, während das in dem Heft steckende Ende der Feile in's Auge sprang. Drei Stunden später fand man in der Hornhaut am äussern untern Rande eine perforirende Wunde, den obern Wundlappen bereits grau infiltrirt und etwas klaffend, im mittlern Wundtheil einen schmalen Irisvorfall, reichlichen Bluterguss in der vordern Kammer. Es wurde Atropin eingeträufelt, ein Druckverband angelegt und ein ableitendes Verfahren eingeschlagen. Zwei Tage nachher zeigte sich die Hornhautinfiltration besser umschrieben, das Blut in der vordern Kammer war resorbirt. Dasselbst wurden jetzt 2 Cilien sichtbar, die mit der Spitze nach unten gestellt waren. Die dickere Cilie stemmte sich mit dem dicken Ende oben zwischen Hornhaut und Iris ein, halbirt die Pupille und verbarg sich mit der Spitze hinter dem infiltrirten Wundrand. Die andre, dünnere Cilie kreuzte den äussern Pupillarrand in der Richtung einer Sehne von oben nach unten und ihr oberes, dickeres Ende schwankte im Kammerwasser. Nach 5 Wochen hatte sich eine schmale Hornhautnarbe gebildet, die Pupille war etwas verzogen. Die feinere Cilie hatte sich mit dem obern Ende gesenkt und war so zum Theil in die hintere Kammer gerathen. Zwei Monate später konnte der Verletzte sein Auge vollkommen gebrauchen. (Graefe, *Archiv f. Ophthalm.* VII. 2. pag. 134.)

B. Die fremden Körper in der Iris haften entweder dicht unter ihrem serösen Ueberzug und bildeten einen deutlichen Vorsprung in die vordere Kammer, oder sie befanden sich in dem muskulären Gewebe



der Iris, oder endlich sie sitzen in der Uvea und ragen in die hintere Augenkammer hinein. Im concreten Falle ist jedoch die genaue Unterscheidung des Sitzes vor der Operation nicht immer möglich und auch von keinem praktischen Belange, da man auch bei oberflächlich sitzenden Körpern auf das Einreissen der Regenbogenhaut während der Extraktion gefasst sein muss. Vornehmlich hat man Eisen- und Steinstücke in der Iris gefunden, Desmarres sah einmal eine Bleikugel in derselben.

Die Diagnose eines in die genannte Membran eingedrungenen Splitters ist nicht immer leicht. Gleich nach der Verletzung ist das Auffinden am wenigsten schwierig, vorausgesetzt dass nicht aus der Risswunde der Iris sich reichliches Blut ergossen hat, welches die vordere Kammer anfüllt. Ist die Hornhautwunde gross und besteht zugleich ein Irisvorfall, so kann auch dieser Umstand die Diagnose sehr erschweren und man wird, wenn die Vermuthung eines fremden Körpers vorliegt, den Versuch machen, mit der Sonde neben dem Vorfall einzugehen und durch das Gefühl denselben zu entdecken.

Ein Eisensplitter in der Iris sieht seiner Farbe und seiner Grösse wegen den abnormen Pigmentflecken sehr ähnlich, die sich zuweilen auf der Iris finden. Die schräge Beleuchtung wird die Entscheidung möglich machen. War der Splitter durch die Iris hineingedrungen, so ist es möglich die Perforationswunde oder das von der Uvea prolabirende Pigment für den fremden Körper selbst zu halten. Die schräge Beleuchtung und das Durchleuchten des rothen Augenhintergrundes durch das Loch in der Iris bei der ophthalmoscopischen Untersuchung wird auch hierüber den erwünschten Aufschluss geben. Splitter anderer Metalle sind wegen ihres röthlichen oder gelblichen Glanzes leichter zu diagnosticiren.

Besteht bereits Iritis, so wird es wohl immer möglich sein, die papillären Auswüchse derselben, da sie sich nur am Pupillarrand und immer in grösserer, auf der Linsenkapsel aufliegender Menge finden, bei genauer Untersuchung von fremden Körpern zu unterscheiden. Doch dürften kleine Splitter der hintern Kammer, welche zum Theil in das Pupillargebiet hervorragen, leicht zu Irrthümern Veranlassung geben, da sie selbst mit Pigmentkörnchen besetzt sein können. Die Untersuchung bei gewöhnlicher und bei erweiterter Pupille wird aber wohl auch hier die Diagnose ermöglichen. — War das Produkt der Iritis ein eitriges, die vordere Kammer mit Eiter gefüllt, die Hornhautwunde infiltrirt, so ist die Diagnose überhaupt unmöglich, wenn nicht ein glücklicher Zufall, z. B. das Vorragen des Splitters nach der Hornhaut- oder Scleralwunde, zu Hilfe kommt.

Ob kleine Körperchen einfach in den Irisgewebe einheilen können, ohne dass sich eine Kapsel bildet, ist noch nicht entschieden. Wahr-



scheinlich ist diess nur bei Pulverkörnern der Fall, analog ihrem Verbleiben in der Cornea und Bindehaut. Die Einkapselung ohne intense Reizsymptome ist in der Regenbogenhaut nicht sehr ungewöhnlich. Tyrrel sah einmal ein Stückchen Granit und zweimal Zündhütchenfragmente eingewachsen, Himly und Heddaeus beobachteten die Ineystirung mehrerer Steinchen. Die Umhüllungsmembran sieht gewöhnlich gelblich aus, zuweilen aber, bei Eisensplintern, wird sie durch das Oxyd schwarz durchtränkt und kann leicht für den fremden Körper selbst gehalten werden. Dixon zog einen schwarzen Punkt aus der Iris aus, welcher grade zwischen Ciliar- und Pupillarrand eingeheilt war und ein dreieckiges in Lymphe eingeschlossenes Stahlstückchen enthielt, welches vor 18 Monaten eingedrungen war. Derselbe entfernte, wie Cooper l. c. Cap. II. mittheilt, ein in weissliche organische Masse eingehülltes Körnchen. Die Hülle war so weich, dass der Inhalt bei dem Fassen mit der Pincette zunächst in die vordere Kammer fiel. In allen diesen Fällen war das Sehvermögen nicht erheblich alterirt. Je weiter der fremde Körper von der Pupille entfernt in dem Irisgewebe sitzt, desto eher bleibt das Sehloch auch von Verwachsungen frei und der Durchgang der Lichtstrahlen wird weniger gehindert. Fremde Körper, die am Pupillarsaume selbst adhären, bedingen gewöhnlich Pupillensperre.

Ein Stück Kieselstein war einem Gärtner in's linke Auge gesprungen. In der Hornhaut nach innen hin sah man eine fast vernarbte 2''' hohe Narbe, in deren Umgebung eine ziemlich ausgebreitete Trübung. Dicht hinter der Hornhautnarbe befand sich die Spitze eines weissgelben Fleckes, der von rechteckiger Gestalt,  $2\frac{1}{2}$ ''' lang und  $1\frac{1}{4}$ ''' hoch war und die innere Partie der Iris ganz verdeckte, während durch den äussern freigebliebenen Theil eine beginnende Katarakte durchschimmerte. Unter jenem weissgelben Flecke befand sich ein gleicher dunklerer, von der Farbe des Eiters. Nach mehrtägiger antiphlogistischer Behandlung — Sichel gesteht selbst zu, dass es rationeller gewesen sei, sofort zur Operation zu schreiten — wurde die dunkelgelbe Eiterflocke resorbirt und die Hornhauttrübung hatte sich soweit verloren, dass man sehen konnte, wie der fremde Körper den Pupillarraum selbst zum Theil einnahm und an dem innern Rand der Pupille adhärirte. Seit der Verletzung waren jetzt 32 Tage verflossen. Es wurde ein Hornhautschnitt nach aussen und unten gemacht, dann mit einer feinen Nadel die Adhärenzen an der Pupille und ein kleiner Exsudatstreifen getrennt, hernach der fremde Körper mit der Pincette gefasst und herausgezogen. Ein Stück Linse folgte unmittelbar. Nach einer Ruhepause wurde die Kapsel mit dem Kystotom getrennt und der Rest entfernt, wobei etwas Glaskörper ausfloss. Entlassung nach 2 Monaten mit Hornhauttrübung und Pupillensperre. (Sichel, *Annal. d'ocul.* XIII. p. 193).

Ein Zimmermann hatte sich einen Holzsplitter in das linke Auge gestochen, den man auf ziemlich rohe Weise zu entfernen umsonst versucht hatte. Victor fand in dem sehr gereizten Auge ziemlich in der Mitte des äussern Hornhautrandes einen  $1\frac{1}{2}$ —2''' langen Holzsplitter, der die Hornhaut hart an der Lederhaut so wagerecht durchdrungen hatte, dass noch ein Stück seines hintern Endes zur äussern Wunde herausragte, und suchte zunächst dasselbe mit einer feinen Hakenpincette zu fassen. Der dadurch gesteigerte Schmerz veranlasste aber den Kranken mit beiden Händen plötz-



lich in die Höhe zu fahren, der eine Pincettenarm berührte das hervorstehende Stück des fremden Körpers etwas stärker und dieser kam dadurch ganz in die vordere Kammer zu liegen, obschon die völlige Unbeweglichkeit desselben bei allen Bewegungen des Auges, ja selbst bei einem Druck auf dasselbe, Victor vermuthen liess, derselbe habe zwischen Iris und der sie überziehenden Descemet'schen Haut gelegen. Da der Kranke den vorgeschlagenen Hornhautschnitt unbedingt verweigerte, so beschränkte sich Victor auf ein kräftiges entzündungswidriges Verfahren, erfuhr aber erst 8 Jahre später wieder etwas von dem Kranken, welcher unter Befolgung der damals gegebenen Verordnungen, besonders fleissigem Gebrauch kalter Ueberschläge, binnen wenig Tagen von der Entzündung befreit worden war und seitdem das Auge gehörig gebrauchen konnte. Bei genauer Untersuchung sah aber Victor jetzt noch, wie der horizontal in der vordern Augenkammer gelegene Splitter sich mit der Spitze bis nahe zum Pupillarrande erstreckte und nur eine leichte Entfärbung der ihn umgebenden Iris-substanz, so wie eine geringe Abnahme der Beweglichkeit der Iris hervorgerufen hatte, so dass die Beibehaltung der 8 Jahre zuvor angenommenen Richtung und Lage allerdings für die Vermuthung Victor's über den Sitz des-Splitters zwischen Iris und ihrem serösen Ueberzuge spricht. (Victor, chirurg. Zeitschr. II. 2. 1847.)

Ein Herr in Paris hatte auf der Jagd vor 8 Monaten eine Verletzung des rechten Auges durch ein Stück Zündhütchen erhalten. Man hatte allerdings gleich am andern Tage den fremden Körper, der in der Iris nach aussen von der Pupille eingehakt lag und in die vordere Kammer ragte, versucht herauszunehmen, was aber an der Aengstlichkeit des Kranken gescheitert. Durch die darauf folgenden unaufhörlichen Schmerzen, durch den langen Aufenthalt im Dunkeln, war die Gesundheit des Verletzten tief zerrüttet. Bei der Untersuchung war die Hornhaut mit einem rothbraunen Gefässring umgeben, dicht am äussern Hornhautrand fand sich ein linearer, 4<sup>mm</sup> langer weisser Fleck, die Iris ganz grün gefärbt, auf ihr nach aussen ein weisslicher Tumor von oblonger Gestalt, ohngefähr 1<sup>mm</sup> in die vordere Kammer vorspringend, die Pupille unbeweglich, nach hinten gezogen, das Sehvermögen für grosse Objekte noch erhalten. Der Kranke wurde gelagert und von mehreren Personen gehalten, die Lider mit Haltern auseinandergezogen und der Bulbus an der innern Seite mit einer Pincette fixirt. Dann wurde nach aussen in die Hornhaut ein grosser linearer Einschnitt gemacht und der fremde Körper gefasst. Seinem Ausziehen setzten aber die Adhärenzen grossen Widerstand entgegen, sodass man erst mit einer stärkern Pincette, zum Glück ohne die Iris loszureissen, zum Ziele kam. Die vordere Kammer füllte sich sofort mit Blut, welches mehrmals durch die Wunde entleert wurde, um sich zu überzeugen, ob nichts sitzen geblieben. Das herausgenommene Stück bestand aus einem dreieckigen, etwas in sich selbst zusammengedrückten, 2—2½<sup>mm</sup> breiten Fragment eines Zündhütchens, welches von albuminösem Exsudat, Irisfasern und Pigment eingehüllt war. Es wurde ein Verband angelegt, Eisumschläge gemacht und mehrmals Blutegel und Laxanzen verordnet. Nach 2 Wochen Herstellung eines leidlichen Sehvermögens, die Schmerzen hatten ganz aufgehört. (Desmarres, Annal. d'oculist. XXIII. pag. 15.)

Einem Bergmann war ein Steinsplitter in's rechte Auge gesprungen. Die Lider waren nicht geschwollen, es bestand keine Lichtscheu, die Bindehaut war wenig geröthet, dagegen die Gefässe im subconjunktivalen Gewebe stark injicirt, namentlich nach aussen, Hornhaut prall gespannt, glänzend, die Pupille unbeweglich, etwas nach aussen und oben verzogen, die Iris dunkler, als die hellbraune des andern Auges. An der verzogenen Stelle sah man eine gelbe, nach der äussern Hornhautperipherie zu gerichtete, mehrere Linien hohe Erhabenheit. Die Augenkammer war klar. Ein Druck in der Richtung der Erhabenheit war sehr schmerzhaft. In der Hornhaut sah man mit der Loupe eine feine Narbe. Es wurde ein Hornhautschnitt gemacht, der aber zu klein ausfiel, weil das Messer von dem Vordringen durch den fremden Körper



gehindert wurde. Er musste deshalb mit der Scheere nach oben und unten erweitert werden. Bei dem Anziehen wurde die Iris zerrissen und es entstand eine reichliche Blutung. Der Operirte fiel in Ohnmacht. Der fremde Körper war ein unregelmässiges Schieferstückchen, welches mit gelber Lymphe überzogen war. Unter Anwendung kalter Belladonnaüberschläge verlor sich die Röthe und Empfindlichkeit des Auges. Das Sehvermögen war gut und nach 3 Monaten hatte sich noch keine Catarakte entwickelt. (Ammon, Gräfe's Journ. XIII. pag. 404.)

Zuweilen bleibt nach der Entfernung des fremden Körpers eine Oeffnung in der Iris zurück, welche unter Umständen reaktionstähig ist:

Ein junger Mann von 28 Jahren schoss nach Rebhühnern. Er hörte keinen Knall, fiel rücklings um und wurde nach 10 Minuten bewusstlos aufgefunden. Er klagte über die heftigsten Schmerzen in der linken Orbita und konnte das Auge nicht öffnen. Zwei Tage später war das obere Lid fast an dem unteren anliegend und geschwellt; mit Mühe wurde die Conjunktiva sichtbar gemacht. Diese war sehr geschwollen und wurde scarificirt, ebenso am nächsten Tage die Bindehaut der Sklera, welche wallförmig die Hornhaut umgab. Man erkannte nun am untern und innern Hornhautrande eine Wunde und in der vordern Kammer an der äussern Seite der Iris eine Flocke coagulirter Lymphe. Es wurde mit dem Keratom von Carron du Villards ein Hornhautschnitt gemacht, der  $\frac{9}{16}$  des Umfangs umfasste, dann wurde eine Pincette mit feinen und langen Armen eingeführt und jene Flocke gefasst. Sie sass an der Iris fest und wurde durch leichte Bewegungen nach unten und innen gelöst. So wurde ein Stückchen Zündhütchen extrahirt, welches die Länge eines vollständigen hatte und  $1\frac{1}{2}$ '' breit war. Die Wunde heilte leicht mit einer unregelmässigen Narbe an der Stelle, wo der fremde Körper eingedrungen war. Es blieb an der Stelle wo die Iris eingerissen war, eine ovale Pupille zurück, welche fast dieselbe Erweiterung und Verengerung wie die normale zeigte. (Cunier in Annal. d'oculist. I. 440.)

Wir haben schon früher mehrere Beispiele einer natürlichen Ausstossung durch circumscripte Entzündung kennen gelernt, nachdem vorher die Einkapselung vorübergehend erfolgt war. In dem folgenden Fall trat der sonderbare Umstand ein, dass die Cyste durch einen Schlag auf's Auge gesprengt wurde und der Inhalt in die vordere Kammer fiel:

Ein Mann erhielt beim Metaldrehen einen fremden Körper in's Auge. Einige Tage später hatte sich eine heftige Iritis mit einem mässigen Hypopium entwickelt. Der Metallsplitter sass in der Iris. Es wurde die Entzündung bekämpft und nach einigen Wochen war der fremde Körper mit einer halbopaken Masse umgeben, wodurch er jedoch noch in seinem Schimmer zu erkennen war. Zwei Jahre nachher erhielt der Verletzte einen Schlag auf dieses Auge. Die den fremden Körper umhüllende Kapsel war durch die Erschütterung gesprengt worden und der Metallsplitter lag frei im Vorderkammerraume. Jetzt wurde die Punktion der Hornhaut gemacht und der fremde Körper extrahirt. (Middlemore, in Preatise on the Dis. of the Eye. I. p. 604.)

C. In der **hintern Augenkammer** finden sich nur sehr selten fremde Körper, da sie, hier einmal eingedrungen, auch leicht weiter in die Linse oder durch diese hindurch in den Glaskörper gelangen. Die Diagnose ist leicht, wenn der fremde Körper noch zum Theil in der Pupille vorragt. Auf diese Weise gelagert fand Desmarres ein Zündhütchenstück zwischen Uvea und Linsenkapsel bei einem 3jährigen Knaben, Hulke ein mit Lymphe überzogenes Eisenstückchen bei einem



22jährigen Manne. War der fremde Körper durch die Sklera eingedrungen, so kann man ihn zuweilen durch die Sondirung auffinden. Ist die Pupille nach einer Seite hin unregelmässig erweitert, so ist diess zwar kein sicheres Zeichen, dass er gerade hinter der Stelle der Pupillarausbuchtung liegen müsse, wohl aber ist es negativ insofern von Werth, als man den fremden Körper nicht in entgegengesetzter Richtung wird suchen dürfen. War er durch die Hornhaut und Iris eingedrungen, so gibt die Richtung dieser beiden Wunden mit Sicherheit die Lage des fremden Körpers an. Die Erweiterung der Pupille wird nur dann von Nutzen für die Diagnose sein, wenn der Fall frisch zur Beobachtung kommt. Gewöhnlich stellt sich sehr rasch eine Entzündung ein, die Schmerzen und die Lichtscheu sind bedeutend und die Pupille schliesst sich durch Pseudomembranen. Eine Katarakta ist die häufige Folge derartiger Verletzungen, auch wenn keine Atrophie des Bulbus eintritt.

Je grösser der fremde Körper ist, desto mehr buchtet er die Iris nach vorn. Da bei voluminösen, durch die Hornhaut eingedrungenen Körpern das Kammerwasser abfließt und ein Irisprolapsus entsteht, so liegt der Körper hinter diesem Vorfall. Nur auf diese Weise ist es möglich, dass zwischen Iris und Linse dergleichen Körper liegen können, für die sonst der normale hintere Kammerraum, von dem aber hier nicht mehr die Rede sein kann, keinen Platz hätte.

Ein 65jähriger Arbeiter erhielt eine Verletzung des Auges durch ein Fragment eines Steins. Sechs Tage später waren Sklera und Iris stark entzündet, am untern Drittheil in der Hornhaut in der Mittellinie befand sich da, wo der Stein eingedrungen war eine kleine bläschenförmige Erhebung, die Iris war hier ahhängig und hinter dieser Synechie sah man durch die verzogene und enge Pupille ein Stück eines gelblichen Körpers. Das Sehvermögen war aufgehoben, doch bestand heftige Lichtscheu und steter Schmerz. Der Puls war langsam und unregelmässig, die Haut kalt, die Prostration gross. Ein weiter Transport hatte die Entzündung noch vermehrt. Nachdem man den Kranken erwärmt, wurden vier Blutegel an die Schläfe gesetzt und ein Opiat gegeben. Nach drei Tagen, binnen welcher Zeit sich der Verletzte etwas erholt, wurde die Extraktion vorgenommen. Er wurde auf den Rücken gelagert, wegen seiner Empfindlichkeit und Lichtscheu tief chloroformirt, und mit dem Jäger'schen Messer am obern und äussern Rande der Hornhaut eine  $\frac{1}{6}$ " lange Incision gemacht. Nach 2–3 vergeblichen Versuchen gelang es, den in gelbe Lymphe eingehüllten fremden Körper zu fassen und herauszuziehen. Der Kranke war während der Operation nicht aus der Narkose erwacht. Nach Verlauf von vier Tagen unter grosser Ruhe und Schutzverband war die Entzündung verschwunden, die Hornhautwunde geheilt und der Kranke unterschied hell und dunkel. Eine entwickelte Katarakte erlaubte ihm nicht Gegenstände zu erkennen. (Cooper, Annal. d'ocul. XXVIII. pag. 116.)

Ein 18jähriger, etwas blödsinniger Jüngling war vor drei Wochen durch ein anspringendes Eisenstück am linken Auge verletzt worden. Der ihn zuerst behandelnde Arzt hatte die Hornhaut am innern Winkel zerrissen gefunden, das Kammerwasser und wahrscheinlich auch etwas Glaskörper war ausgeflossen, ein Theil der Iris vorgefallen. Im Spital zeigte sich der Bulbus weich und etwas zusammengefallen, in der Hornhaut und in der Sklera eine schlecht aussehende, eiternde Wunde, die Pupille



in die Wunde hineingezogen, die Iris schmutzig grün entfärbt, die Skleralbindehaut dunkelroth, ein fremder Körper zur Zeit nicht zu entdecken, der Puls des Verletzten war klein und gereizt. Es wurde eine stärkende Nahrung verordnet, citronsaures Chinin mit Eisen täglich 5 Gran, und des Nachts vier Gran Schierlingsextrakt gegeben, kaltes Wasser übergeschlagen und Belladonnaextrakt in die Stirn eingerieben. Nach 3 Wochen war Schmerz und Röthung ziemlich verschwunden, die grosse Risswunde geheilt, nur fiel in der weissen Narbe ein kleiner dunkler Fleck auf, der bisher nicht sichtbar gewesen war. Beim Berühren mit einer Sonde gab dieser Fleck einen metallischen Klang. Cooper versuchte nun eine Pincette einzusetzen, was aber nicht gelang, weil die Iris über den offenbar fremden Gegenstand darüber weggespannt war. Es wurde deshalb während der Narkose des Kranken ein Einschnitt durch die Iris und die Hornhaut gemacht, doch musste die Incision erweitert werden, ehe es gelang, den in der Tiefe des Bulbus steckenden fremden Körper herauszubekommen. Er bestand aus einem mehrfach eingekerbten, unregelmässig und scharfeckigen Eisenstück im Gewicht von 12 Gran. Reaktion trat auf diesen Eingriff nicht ein. Die Bulbuskapsel schrumpfte noch mehr zusammen und faltete sich, die verkleinerte Hornhaut blieb ziemlich durchsichtig, die Sklera gelblich und mit einigen Gefässen überzogen. (Cooper l. c. Cap. II. pag. 52.)

Wird der fremde Körper nicht auf die gewöhnliche Weise entdeckt, so kommt er zuweilen zum Vorschein, wenn gegen die Eiterbildung in der vordern Kammer eine Paracentese gemacht oder, um die Gefahr der Entzündung zu bekämpfen, ein Stück Iris ausgeschnitten wird. Er hat dann die Gelegenheit in die vordere Kammer und nach der Hornhautwunde hin auszutreten. Auf diese Weise hatte Quadri das Glück, den lange gesuchten Körper aufzufinden:

Ein junger Mann von 30 Jahren hatte sich auf der Jagd durch ein Zündhütchen am rechten Auge verletzt. Vier Tage später hatte sich unter heftigen Schmerzen im Auge, Stirn und Schläfe eine Iritis mit Hypopion ausgebildet. Da sich ein fremder Körper nicht entdecken liess, wurde nur antiphlogistisch verfahren und Atropin eingetröpfelt. Die Pupille erweiterte sich indess nur nach oben hin, Hypopion und Schmerzen bestanden fort. Nach einigen Tagen wurde das Hypopion durch die Paracentese entfernt, die Hornhautwunde schloss sich durch die erste Vereinigung. Aber die Schmerzen nahmen bald von Neuem zu, sodass Quadri sich entschloss die Iridektomie zu machen. Die Iris konnte nur stückweise entfernt werden. Zwei Tage später gab der Verletzte ein stechendes Gefühl in der Wunde an, die zum Zweck der Iridektomie gemacht worden war. Man fühlte jetzt mit der Sonde hinter derselben einen metallischen Körper und es wurde nun mit der Pincette ein ziemlich grosses Stück Zündhütchen entfernt. An Stelle der Wunde bildete sich allerdings ein Lettkom, doch war das Sehvermögen nicht bedeutend beeinträchtigt. (Giornale d'oftalmologia 7. et 8. pag. 257.)

Von einer Inkapsulation in der hinteren Augenkammer ist nur ein einziger Fall in der Literatur mitgetheilt, den wir hier folgen lassen. Doch war auch hier während der Inkapsulation das Sehvermögen zu Grunde gegangen und erstere nicht so vollständig, dass der Verletzte nicht noch Anfällen von Schmerzen ausgesetzt gewesen wäre.

Ein Fabrikant war vor 1 Jahr und 4 Monaten beim Steinschlagen durch ein abspringendes Stück am rechten Auge verletzt worden. Der Bulbus collabirte, doch heilte die Hornhautwunde. Nach einem fremden Körper hatte man nicht gesucht. Erst nach der Heilung stellte sich anhaltendes Kopfweh ein. Der rechte Bulbus er-



schien etwas aus der Orbita hervorgedrängt, doch bestand zur Zeit keine Entzündung. Man sah eine bedeutende, die Hornhaut und Iris betreffende Narbe. Die Pupille war durch einen dreieckigen, weissen Körper nach vorn gedrängt. Gröllich trennte die Hornhautnarbe und schnitt in die weissliche Substanz ein, wobei das Messer auf einen harten Körper stiess, der in der hintern Augenkammer ruhte. Mit einer Pincette wurde erst ein Stein entfernt, durch vorsichtiges Sondiren liessen sich aber noch zwei andere entdecken, die ebenfalls herausgezogen wurden. Die drei Steinstückchen passten gut auf einander und wogen zusammen 12 — 13 Gran, das grösste wog 9 Gran, das kleinere  $3\frac{1}{6}$  und das kleinste  $\frac{3}{10}$  Gran. Der Mann war dauernd von seinen Kopfschmerzen geheilt. (Ammon's Ztschr. I. S. 336.)

Es ist wunderbar, dass es der Natur zuweilen gelingt, eingedrungene fremde Körper auch aus dieser Tiefe ohne Eiterung nach Aussen zu treiben. In dem ersten der folgenden Fälle ist sogar das Sehvermögen ziemlich gut erhalten und die Linse nicht getrübt, und in dem zweiten wäre wahrscheinlich auch ein günstigerer Ausgang eingetreten, wenn die vorgeschlagene Extraktion früher bewilligt worden wäre. Es reihen sich diese beiden Fälle den früher S. 167 mitgetheilten an, nur dass in diesen nicht bloss die Hornhaut, sondern auch die Iris durchbrochen werden musste, wozu allerdings die scharfrandigen Zündhütchenfragmente befähigt sind.

Ein Stückchen Zündhütchen war durch Hornhaut und Iris, unterhalb der Pupille in's Innere des Auges gedrungen, ohne dass Kammerwasser abgeflossen war. Die Wunden selbst waren so gross als ein Nadelkopf, doch sah man keine wirkliche Oeffnung. In der Iriswunde waren rings Flocken vom Pigment der Uvea. 8 Wochen vergingen, ohne dass der Kranke ausser zeitweiligen flüchtigen Stichen über Etwas besonders klagte. Die Wunden waren verheilt; das Sehvermögen nicht auffällig gestört. Nur die Skleralbindehaut blieb immer entzündlich aufgelockert. Allmählig erhob sich der dunkle Punkt in der Iriswunde und bald darauf erschien die Spitze des eingedrungenen Kupferblättchens in derselben und auch bald in der Hornhaut, mit der jene Iriswunde entsprechend an die Hornhautwunde angelöthet war. In der Hornhaut trat es immer mehr nach vorn und fiel endlich bei künstlich erregter Bewegung der Iris aus letzterer heraus. Acht Tage später war das Auge frei von Entzündung. Die Verwachsung zwischen Iris und Hornhaut blieb und die Pupille verzog sich entsprechend nach unten. Die Linse trübte sich nicht. Das Sehvermögen blieb etwas geschwächt. (Med. Ztschr. v. V. f. Heilk. in Pr. 1835. Nr. 49.)

Ein 8jähriger Knabe war am rechten Auge durch ein Zündhütchenfragment verletzt worden, welches durch die Hornhaut und Iris eingedrungen war. Das Auge war entzündet, an der äussern Partie der Hornhaut und Iris sah man die Spuren einer Wunde, aber keinen fremden Körper. In den folgenden zwei Jahren war das Auge bald mehr, bald weniger entzündet, lichtscheu und thränend. Dabei verschloss sich die Pupille durch plastische Exsudation. Schliesslich bildete sich an der Stelle der Iriswunde ein gelblicher Fleck. Stoeber rieth die Operation, die aber von den Hausärzten, welche eine scrofulöse Iritis vor sich zu haben glaubten, verweigert wurde. So vergingen noch mehrere Monate. Der gelbe Fleck wuchs nach der Hornhaut zu und der Kranke spürte endlich ein Stechen bei jedem Lidschlag. Man sah jetzt eine kleine Spitze in der Hornhaut, die sich bei der Extraktion als ein Stück eines Kupferhütchens auswies. Die entzündlichen Zufälle schwanden nun sofort. Doch blieb die Pupille verschlossen und der Bulbus wurde etwas atrophisch. (Sengel, sur les corps étrangers pag. 31.) — Ein anderer Fall von Stoeber ist schon oben S. 137 mitgetheilt.



D. Die fremden Körper **in der Krystalllinse** sind häufiger als die der hintern, aber weniger häufig als die der vordern Kammer. Ihre unmittelbare Folge ist die Bildung einer Katarakte. Es ist fast kein Beispiel vorhanden, dass die Linse den fremden Körper ungestraft vertragen könne, nur bei Pulverkörnern will man eine bloss partielle Trübung gesehen haben, bei allen übrigen Körpern ergreift die Staarbildung fast ausnahmslos die ganze Linse. Desmarres erzählt (*Traité etc. Edit. 2. T. III. pag. 22.*), dass ein Stahlsplitter einem Mechanikus durch Hornhaut und Iris in die äquatoriale Partie der Linse gedrungen sei und sich in den ersten 4 Wochen unter mässiger Reizung des Auges mit einer ausgebreiteten Trübung umgeben habe, nach dieser Zeit aber habe sich diese Trübung bis auf einen ganz geringen Rest vermindert, sodass der fremde Körper später in Mitten eines trüben Fleckes sichtbar gewesen, der die doppelte Grösse als er selbst besessen. Pagenstecher (*Mitth. aus Wiesbaden II. p. 122.*) theilt mit, dass er bei einem 26jährigen Manne, welcher vor einem Jahre auf der Jagd durch ein Zündhütchen verletzt wurde, ausser einer feinen Cornealwunde, einem Schlitz in der Iris und diffuser Glaskörpertrübung eine strahlische Linsentrübung gefunden habe, deren Radien nach einem in der Linsenmitte befindlichen metallenen, irisirenden Reflex hinliefen. Nach circa 5 Monaten war die Trübung der Linse vermindert und der Kranke konnte (statt wie früher Nr. 4) Nr. 1 der Jaeger'schen Lettern lesen.

Die Symptome sind verschieden, je nachdem der fremde Körper nur durch die Hornhaut und die Pupille, oder durch die Iris eingedrungen ist. Sehr selten hat er durch die Sklera seinen Weg genommen. War er durch den Pupillarraum eingedrungen und schliesst sich die kleine Hornhautwunde sofort, so entsteht gewöhnlich gar keine Entzündung, der Schmerz ist mässig, das subconjunktivale Gewebe unbedeutend injicirt und der Verletzte bemerkt erst an der zunehmenden Trübung seines Sehvermögens die Erheblichkeit des Trauma's. War aber der fremde Körper voluminöser, die Hornhautwunde klaffend, so fliesst das Kammerwasser aus, die Iris legt sich an die Hornhautwunde und verwächst mit dieser sowohl wie mit der Kapsel der vorgedrängten Linse. Diese Verwachsung der Kapselwundränder mit der Iris tritt auch dann sehr rasch ein, wenn letztere selbst von dem fremden Körper durchbohrt war. Es erfolgt bald eine Iritis, die um so eher den Ausgang in Eiterung nimmt, je mehr die ausgetretenen und aufquellenden Linsenmassen den intraocularen Druck steigern.

Die Verschiedenheit der Symptome wird durch folgende zwei Beobachtungen von Stoeber bewiesen:

Einem Corporal war einige Tage vorher ein Kupferhütchenstück in's rechte Auge gesprungen. In der Hornhaut war keine Spur einer Wunde mehr aufzufinden, obwohl der fremde Körper ziemlich gross war. Er sass im Centrum der Linse und ragte ein



Stück in die vordere Kammer vor, ohne jedoch den Pupillarrand zu berühren, in seiner Umgebung sah man eine schwache wolkige Trübung. Da der Verletzte gar keinen Schmerz hatte, so verweigerte er die Extraktion und trat einige Wochen nachher wieder in Dienst.

Einem 11jährigen Knaben war in der Neujahrsnacht, als Jemand in seiner Nähe eine Pistole abfeuerte, ein Zündhütchenfragment in's linke Auge gesprungen. Er hatte heftige Schmerzen gehabt und es war sofort ein Aderlass gemacht worden. Am 2. Januar waren die Schmerzen noch sehr heftig. Der fremde Körper war durch die Hornhaut etwas nach aussen und unten vom horizontalen Durchmesser eingedrungen, hatte die Iris durchbohrt und war in der Linse in schräger Lage durch die Pupille hindurch zu sehen. Die Ränder der Hornhaut- und Iriswunden waren verlöthet, letztere prolabirte etwas, war entfärbt, trübe; die Hornhaut hell, das subconjunktive Bindehautgewebe bildete einen breiten rothen Saum um den Cornealrand. Stoeber schnitt die Hornhaut ein und excidirte ein Stückchen Iris, um sie bei der Excision nicht zu stark zu zerren. Die grösste Masse des fremden Körpers sass in der Linse fest und es wurde, nachdem man zuvor den Hornhautschnitt hatte erweitern müssen, ein 5<sup>mm</sup> langes und 2½<sup>mm</sup> breites Stück Kupfer entfernt, wobei etwas Linsensubstanz und Glaskörper mit ausfloss. Dann wurden kalte Umschläge gemacht. Tags über waren die Schmerzen gering, Abends aber traten sie heftiger auf. Blutegel; am 3. Januar Belladonnaüberschläge. Am 4. Januar war die Bindehaut geröthet, die Pupille trübe, in der vordern Kammer und zwischen den Wundrändern Eiter. Vesicator, Calomel mit Magnesia. In den folgenden Tagen vereiterte der Lappen, das Augenlid war roth und geschwollen, die Iris ulcerirend, viel Eiter in dem Kammerraum. Bis Ende des Monats fand die Rückbildung statt; aber die Hornhaut war zu einem Drittheil leukomatös, die Pupille mit der Narbe verwachsen und die ganze Iris nach vorn gebuchtet, Schmerz und Röthe verschwunden, aber das Sehvermögen vollständig aufgehoben. (Sengel, l. c. pag. 36. 37.)

Trotz bedeutender Verletzung ist aber doch zuweilen, auch wenn der fremde Körper nicht sofort entfernt wird, der Verlauf ausserordentlich günstig. So in dem folgenden Falle einer Schusswunde des Auges, wobei das Schrotkorn merkwürdigerweise in der Linse stecken blieb.

Ein 42jähriger Mann wurde von einem Schrotkorn aus einem 30 — 40 Schritt weit von ihm entfernt losgeschossenen Gewehre an's rechte Auge getroffen, worauf er sofort bewusstlos wurde, aber doch nachher noch bis zu seiner ziemlich entfernten Wohnung zu Fuss gehen konnte. Neun Tage nachher, als die angewendete Behandlungsweise ohne Erfolg geblieben war, wurde Pamard in Avignon zu Rathe gezogen und fand diesen folgenden Zustand: An der äussern Seite der Hornhaut nahe an der Vereinigungsstelle mit der Sklera war eine kleine, runde Oeffnung vorhanden. Die Hornhaut selbst war vollkommen hell. Nahe am untern Pupillarsegment sah man in der hintern Kammer einen runden, metallisch glänzenden, mit einem opalfarbenen Hofe umgebenen Körper, welcher bei Bewegungen des Auges, sowie beim Druck auf dasselbe an seinem Platz blieb. Die Injektion der Bindehaut war sehr stark, es bestand wahrscheinlich als Reflexerscheinung vom gesunden Auge starke Lichtscheu, obwohl der Verletzte mit dem rechten Auge nicht einmal Hell und Dunkel von einander unterscheiden konnte. Der Schmerz im Auge, der nach der Basis des Schädels und nach dem Hinterkopf zu ausstrahlte, war ausserordentlich heftig, sodass der Kranke keinen Augenblick schlafen konnte. Zunächst wurde ein antiphlogistisches Verfahren 3 Wochen hindurch eingeschlagen, wodurch jedoch die Schmerzen nicht gelindert wurden. Doch verminderte sich die Röthe des Bulbus und die Hornhaut wurde durch eine perlmutterglänzende weisse Narbe geschlossen, der Hof um den fremden Körper wurde dichter und damit der metallische Reflex undeutlicher, Licht



und Dunkel wurde jetzt unterschieden. Nun wurde zur Extraktion geschritten. Der Verletzte wurde auf ein Bett gelagert, jedoch nicht chloroformirt, und bei fixirtem Bulbus ein Hornhautlappenschnitt gemacht. Nach Vollendung desselben wurden die Lider, um dem Operirten etwas Ruhe zu gönnen, auf einige Augenblicke geschlossen. Dann wurde eine Pincette eingeführt und, nachdem man den Bulbus, der sich stark nach oben drehte, mittelst eines Schiellakens nochmals fixirt, die vordere Kapsel durch einen leichten Druck und Reiben geöffnet. In diesem Moment trat die Bleikugel hervor und wurde leicht gefasst und ausgezogen. Zugleich trat die gelbliche, gelatinöse Linsensubstanz mit aus. Die Pupille war nach der Operation schwarz und der Operirte nahm das helle Tageslicht vollkommen gut wahr. Der Schmerz hatte sofort aufgehört und 14 Tage später war unter geeigneter Nachbehandlung jede Spur von Entzündung verschwunden. Doch stellte sich das Unterscheidungsvermögen für einzelne Objekte nicht wieder her. (Pamard in *Annal. d'oculist.* XLIII. pag. 23.)

Tritt keine suppurative Entzündung der vordern Theile des Bulbus ein, so hängt das weitere Verhalten des fremden Körpers in der Linse ganz von der Grösse des Kapselrisses ab. War dieser klein, so legen sich die Wundränder wieder zusammen und der Humor aqueus findet nun keinen Zutritt zur Linsensubstanz. Es trübt sich diese dann langsamer, erst im Verlauf mehrerer Monate, und dann bleibt der totale Linsenstaar als solcher persistent, ohne dass eine Resorption erfolgt.

Einem 14jährigen Knaben war durch die Hornhaut hindurch ein Zündhütchen in's Auge gesprungen. Am andern Tage erkannte man, dass der fremde Körper etwas nach aussen von der Mitte der Linse in derselben fest sass, es bestand noch keine Trübung, die Hornhautwunde war bereits geschlossen, die Bindehaut mässig gereizt, der Schmerz mässig, der Verletzte konnte noch Finger mit diesem Auge zählen. Nach dieser Zeit begann die Linse sich zu trüben und war nach 18 Monaten vollständig kataraktös. Die Operation wurde, weil St. principiell einseitige Katarakten nicht operirte, nicht gemacht. Nach 2 Jahren derselbe Zustand. (Stiévenart in *Annal. d'ocul.* I. pag. 439.)

Indess kann doch noch nach Jahren die Resorption erfolgen und das aus der Linsenkapsel ausgetretene Zündhütchenfragment etc. höchst gefährliche Zufälle hervorbringen. In dem Falle von Jacobs (*Dublin. Journ.* Decbr. 1846.) hatte bei einem Knaben ein Stück Zündhütchen 2 Jahr in der Linse und dann noch 1 Jahr nach der Resorption in der Kapsel gelegen, ohne seinen Glanz zu verlieren. Nach dieser Zeit aber füllten sich auf einmal die Augenkammern mit Blut, das Sehvermögen ging verloren und das Zündhütchenstück war nicht mehr aufzufinden.

War aber der Kapselriss so gross, dass das Kammerwasser den Inhalt der Kapsel ungehindert bespülen konnte, wobei gewöhnlich ein Theil der Kortikalis in die vordere Kammer austritt, so erfolgt die Trübung der Linse schon in wenigen Tagen und die Resorption folgt ihr auf dem Fusse nach. Bei diesem Verlauf ist das Austreten des fremden Körpers in die Augenkammer jeden Augenblick zu erwarten, wo er dann, die Iris reizend, eine höchst bedenkliche Entzündung hervorbringt. Es ist diess um so bedenklicher, als er nicht nur in die vordere Kammer fallen kann, wo man ihm leichter habhaft werden



wird, sondern auch in die hintere Kammer auf den Boden derselben, wo er nun nicht mehr aufzufinden und den Extraktionsinstrumenten entzückt ist.

Ein Handwerker war von einem Metallspan am rechten Auge verletzt worden und schon Tags darauf hatte sich das Sehvermögen getrübt. 1½ Wochen später fand sich folgender Zustand: In der Hornhaut dem untern und innern Pupillarrand gegenüber eine sehr feine, ½''' lange Narbe, in der vordern Kapsel ziemlich im Centrum der Pupille eine 1''' lange, ½''' breite Wunde, aus der einige Cortikaltheile der Linse nach dem Kammerraume hin hervorquollen, in den hintern Rindenschichten dem äussern Rande der erweiterten Pupille entsprechend ein schmaler Metallsplitter von circa ⅔''' Länge, die Linse selbst schon hochgradig getrübt. — Graefe glaubte, durch Erweiterung der Kapselwunde die Resorption beschleunigen zu können und vermuthete, dass sich allmählig der fremde Körper lockern, senken und nach dem vordern Kammerraume fallen würde. Es wurde deshalb mit einer Discisionsnadel der Kapselriss verbreitert. Demzufolge traten mehr Linsenfloeken aus und der fremde Körper legte sich der Kapselwunde gegenüber binnen 14 Tagen in die mittleren Linsenschichten, binnen weitem 8 Tagen trat er umhüllt von Staarmagma in die vordere Kammer. Damit er sich nun nicht erst auf den Boden der Kammer senke oder der Iris anhefte, wurde ein Linearschnitt gemacht und das Messer hinter die vordrängende Linsensubstanz geführt. Diese entwich auch sammt dem Splitter gleich nach dem Ausziehen des Messers und die übrigen Linsentheile wurden dann nach bekannten Regeln entfernt. 1½ Wochen später vollständige Heilung. (Graefe, Arch. f. Ophthalm. II. 1. pag. 229.)

Ein 30jähriger Mann hatte durch Einspringen eines Stückchen Zündhütchen eine Cataracta traumatica des rechten Auges erhalten, die sich seit dem Unfall binnen 11 Tagen ausgebildet hatte. In der Hornhaut etwas oberhalb ihrer Mitte sah man eine feine lineare Narbe und beinahe in der Mitte der Linse den fremden Körper, um welchen herum die Linsenkapsel zerrissen war. Die Iris und Sklerotika (i. e. das subconjunktivale Zellgewebe) waren entzündet, Siehel rieth zunächst die Entzündung zu bekämpfen, da sich bei dem noch offenen Kapselrisse mit Wahrscheinlichkeit die Linse bald erweichen und resorbiren würde. Indess war auch zu bedenken, dass man die Resorption nicht zu weit vorschreiten lasse dürfe, da möglicherweise der fremde Körper dann nach hinten fallen und eine deletäre Entzündung bedingen könne, eine Extraktion desselben aber dann nicht mehr möglich sein würde. Binnen 8 Monaten war die Resorption so weit eingeleitet, dass die vordere Kapsel in sehr grosser Ausdehnung lappenförmig eingerissen war und dadurch sich eine Oeffnung von dem Durchmesser einer mittleren Pupillenweite gebildet hatte, sodass der Kranke ganz gut sehen konnte. An der unteren und inneren Grenze der Oeffnung sass das Stück Zündhütchen. Die Entzündung der drei unteren Drittheile des Bulbus war bedeutend. Es wurde nun die Operation bestimmt. Leider hatte der Kranke in der Nacht vor derselben auf der linken Seite gelegen, sodass der fremde Körper ganz nach innen hin beinahe bis zur Vereinigung der Hornhaut und Sklera gerückt war. Dieser Umstand machte die Extraction ausserordentlich schwierig, da auch nach wiederholter Erweiterung des Hornhautschnittes sich die eingeführte Pincette nicht genug öffnen liess, um den fremden Körper zu fassen und dieser immer auswich. Endlich gelang es durch Einführung einer gekrümmten Pincette, ihn nach der Wunde zu vorwärts zu schieben und mit einer geraden, ihn zu entfernen. Wegen der langen Dauer der Operation wurden die zurückgebliebenen Kapselreste nicht noch ausgezogen. Das Kapselstück war unregelmässig vierkantig, 1½''' hoch und 2''' lang. Durch eine antiphlogistische Behandlung wurde eine Entzündung verhütet, die Lappen der Kapsel legten sich an den Pupillarrand an und der Operirte erhielt ein gutes Sehvermögen. —



Sichel glaubt, dass wenn statt des Hornhautschnittes man die Oeffnung in der Sklera angelegt hätte, die Extraktion leichter und gefahrloser von Statten gegangen wäre. (Annal. d'ocul. XIII. p. 193.)

Ob sich der fremde Körper innerhalb einer Cataracta membranacea, vielleicht von alten Resten der oberflächlichen Rindenschichten und neugebildeten Glashäuten umgeben, incystiren könne, ist noch nicht entschieden. Die Fälle, in denen Cilien in der Kapselwundöffnung scheinbar eingeheilt sassen, haben wir bereits mitgetheilt. Ob aber metallische Körper das gleiche Schicksal haben können, ist sehr zweifelhaft. Wenigstens werden sie, wie in dem folgenden Falle, einen steten Reizzustand und schleichende Choreodeitis bedingen.

Einem 10jährigen Knaben war beim Spiel mit seinen Kameraden ein Stück Zündhütchen durch die Sklerotika 1<sup>mm</sup> unterhalb des vordern Ansatzes des innern geraden Augenmuskels in's Auge gesprungen. Erst 4 Monate später kam er in Behandlung. Die Linse war resorbirt und in der hintern Kammer sah man einen metallischen Körper, welcher von einer Membran, wahrscheinlich der Linsenkapsel, umhüllt war. Der Augengrund erschien grün gefärbt, die Pupille verzerrt, das Gesicht aufgehoben, die Schmerzen zeitweise sehr heftig. Die Extraktion wurde verweigert. (Cunier in Annal. d'oculist. VII. pag. 203.)

Die bisher beobachteten Fälle von Allenthesis der Linse kamen nur bei Kindern oder Personen in dem Jünglings- oder Mannesalter vor. Das Greisenalter ist überhaupt gegen derartige Verletzungen geschützt, und so ist es nicht zu verwundern, dass bei dem ohnehin selteneren Vorkommen dieser Fälle noch keine alte Leute betreffende Beobachtungen vorliegen. Auch fragt es sich, ob die senile, sclerosirte Linse wirklich geschickt sei, fremde Körper aufzunehmen. Es steht zu vermuthen, dass sie eher abprallen als eindringen werden. Sollte sich es wirklich ereignen, dass ein Metallsplitter eindringe, so wäre es von Interesse zu sehen, welche Staarform die auf diese Weise verletzte Linse annehmen werde, da bekanntlich die senile Linse nicht zur Phakomalacie disponirt ist.

Die Diagnose eines fremden Körpers in der Linse ist nicht sehr schwierig. Am leichtesten ist sie, wenn er im Centrum der Linsenkapsel eingedrungen ist und vielleicht noch zum Theil in den Pupillarraum vortragt. Hinter der Iris liegend ist er zunächst zu vermuthen, wenn man das Loch in der Irisbreite mit Hilfe des Augenspiegels als solches nachgewiesen hat und ihn dann nach künstlicher Erweiterung der Pupille in der Linse auffindet. Wie tief er in den Linsenschichten ruht, ermittelt man am besten mit Hilfe eines seitlichen, durch eine Loupe concentrirt einfallenden Lichtkegels. Die Gegenwart einer Krystallflocke in der Vorderkammer ist kein sichres Zeichen, denn sie kann auch vorhanden sein, wenn der fremde Körper durch die Linse hindurch in den Glaskörper gedrungen ist. Schwieriger ist die Unterscheidung, ob er noch in den hintern Linsenschichten oder hinter der Hyaloidea der tellerförmigen Grube in den vordern Schichten des Glaskörpers sich befindet.



Es dient zur Unterscheidung, dass ein fremder Körper in den hintern Linsenschichten unbeweglich ruht, während er im Glaskörper bei raschen Bewegungen des Kopfes flottirt. Auch bilden sich so rasch in letzterem Falle Glaskörperopacitäten, dass diese auf die richtige Diagnose leiten können.

Einem jungen Mann sprang, als er einem Arbeiter zusah, welcher Kupferstreifen zuschnitt, ein Stück von 7 Gran Gewicht in's Auge. Die Schmerzen und der Lidkrampf waren sehr bedeutend. Die Hornhaut zeigte nach aussen und unten eine gerissene,  $\frac{1}{4}$ " grosse Wunde, hinter der Pupille fixirt in der Linse sah man den glänzenden Metallsplitter. Es wurden beruhigende Umschläge gemacht und ein Opiat gegeben. Am andern Tage konnte die Untersuchung genauer angestellt werden, da die Empfindlichkeit bedeutend vermindert war. Der äussere Pupillarrand war eingerissen, der Krystallkörper an der vordern äussern Partie eingeschnitten, das Kammerwasser war ausgeflossen und die Iris buchtete sich stark vor. Man beschloss, fremden Körper und Linse zugleich zu entfernen; um aber ein Einschneiden der Iris zu verhüten, musste ein Assistent zunächst eine Sonde durch die Hornhautwunde nach innen hin einführen und dadurch die Hornhaut nach vorn anspannen. Dann wurde mit einem geraden Messer fast die untere Hälfte der Hornhaut lappenförmig abgetrennt und dann auf die gewöhnliche Weise die Linse mit ihrem fremden Inhalt entfernt. Der Hornhautlappen blieb klar, aber die Iris legte sich so in die Wunde, dass nach der Heilung die natürliche Pupille verschlossen war. Es musste deshalb einige Monate später eine Pupille gebildet werden, was auch sehr guten Erfolg hatte. (Walton, Operat. Ophthalm. Surgery. p. 110.)

Ein 32jähriger Mann zeigte am rechten Auge folgende Verletzung: Nahe am äussern Rand der Hornhaut sah man eine kleine Narbe und an entsprechender Stelle in der Iris ein schwarzes Fleckchen. Ueber die Natur des letztern kam man erst dann in's Klare, als man den Augenspiegel anwendete: man erkannte dann in demselben ein Loch in der Iris. Nach Erweiterung der Pupille erschien die Linse in ihren oberflächlichen Schichten leicht getrübt und in ihren hintern Lagen sah man unterhalb des Kerns ganz deutlich ein kleines Eisenstückchen, sowohl mit blossem Auge als mit Hilfe seitlicher Beleuchtung. Der Verletzte wurde in die Rückenlage gebracht und chloroformirt, dann wurde eine Nadel quer durch die Hornhaut bis hinter den fremden Körper in die Linse hinein vorgeschoben und derselbe dann in die vordern Linsenschichten vorgedrückt. Dann wurde eine Incision der Hornhaut gemacht und der fremde Körper mit einer Cürette entfernt, nachträglich auch die erweichte Linse herausbefördert. Es trat keine Reaktion ein und das Sehvermögen war gut. (Hulke in Ophthalm. Hosp. Rep. I. Nr. 6.)

Hat sich aber die Linse bereits vollständig getrübt, so ist die Diagnose vornehmlich durch den gelblichen oder bräunlichen Schimmer zu machen, den die Linsensubstanz in einigem Umkreis um das eingedrungene Metallsplitterchen angenommen hat. Diese Färbung ist am Sitze des fremden Körpers am intensivsten. Da eine solche Färbung bei einfachen, weichen Linsenstaaren niemals vorkommt, so deutet sie mit Bestimmtheit auf einen fremden Inhalt, auch wenn dieser selbst nicht zu entdecken ist.

Ist bereits Pupillensperre zugegen und ist die Pupille durch Exsudat verschlossen, so ist natürlich die Diagnose eines fremden Körpers in der Linse sehr misslich, wenn nicht ganz unmöglich. Man kann hier



nur die Diagnose eines fremden Körpers im Innern des Bulbus machen, ohne dessen genauen Sitz bestimmen zu können. Ausnahmsweise ist eine Wahrscheinlichkeitsdiagnose möglich, wenn der fremde Körper noch zum Theil in der verschlossenen Pupille vorragt.

Einem 31jährigen Mechanikus war vor 4 Wochen ein Stahlsplitter in's rechte Auge gesprungen. Die Iris war inflammirt, der Pupillarrand in seinem ganzen Kreise mit der Linsenkapsel verwachsen, die Linse getrübt, an dem untern Pupillarrand eine Exsudatmasse, in welcher ein schwarzer Punkt wie eine Nadelspitze sichtbar war. Sehvermögen fast erloschen, Lichtscheu, Thränenfluss, Röthe des Augapfels. Der Kranke wurde chloroformirt, Stoeber machte eine Hornhautöffnung am untern Rande, ging dann mit einem Haken ein und zog die Iris nach aussen. Beim Einschneiden in die Pseudomembran fühlte er einen harten Widerstand und es wurde nun ein 4<sup>mm</sup> langer, an dem einen Ende sehr spitzer, an dem andern  $\frac{1}{2}$ <sup>mm</sup> dicker Stahlsplitter entfernt, dann die erweichten Linsenmassen herausgedrückt. Der zurückgebliebene Linsenrest resorbirte sich prompt und nach 3 Wochen wurde der Operirte mit gutem Sehvermögen entlassen. (Sengel l. c. pag. 38.)

### Therapie.

Während mit der Entfernung fremder Körper in den Hüllmembranen des Bulbus meist die bedingte Gewebsstörung in integrum zurückgekehrt, ist hier die Prognose bedeutend ungünstiger. Es kommt diess daher, dass der fremde Körper im Innern des Bulbus nothwendig mit einer Wunde verbunden, dass behufs der Entfernung eine neue Wunde angelegt werden muss und Zerrung einzelner Theile oft nicht zu vermeiden ist, dass endlich eingeleitete Ernährungsanomalien in der Iris ganz gewöhnlich zu ständigen Produkten führen. Der Arzt ist es sich aus diesen Gründen selbst schuldig, dem Kranken zuvor zu erklären, dass nur die Entfernung des fremden Körpers das Auge vor Eiterung und Verlust des Sehvermögens und selbst der normalen Gestalt des Bulbus bewahren könne, dass aber Störungen in der Durchsichtigkeit der Hornhaut, Verwachsungen der Iris, Ausbildung einer Catarakte nicht absolut zu vermeiden seien. Im concreten Falle wird sich natürlich diese Aussicht auch wesentlich günstiger aussprechen lassen, oder sie wird auch, bei schon vorhandener suppurativer Entzündung, noch prekärer ausfallen und die Operation selbst nur ein Mittel sein, den Prozess abzukürzen und den Qualen des Kranken ein Ende zumachen.

Die Methode der Extraktion eines fremden Körpers aus dem Kammerraum ist im Ganzen die einer Irisoperation oder Staarextraction, nur erleidet sie je nach dem concreten Falle mehrfache Modifikationen. Der Verletzte wird am zweckmässigsten im Liegen operirt, doch ist die sitzende Stellung vorzuziehen, wenn der fremde Körper nur in dieser sichtbar ist. Ein Gehilfe fixirt den Bulbus mit einer Pincette und mit einem Lidhalter das obere Lid. Unruhige Kranke sind zu narkotisiren. Kommt der Verletzte sofort nach dem Unfall zur Be-



handlung oder in den ersten Tagen nach demselben, so benutze man die schon vorhandene Hornhautwunde, wenn diese seitlich liegt. Ist sie im Centrum, so ist sie ebenfalls zu benutzen, wenn der fremde Körper durch sie hindurch erlangt werden kann, was jedoch, namentlich wenn er auf dem Boden der vorderen Kammer liegt, nicht gut möglich ist. Man sprengt die Wunde, indem man eine Sonde aufdrückt, oder man erweitert sie, falls sie zu klein wäre, mit einem Staarmesser. Als Staarmesser kann man eins der gewöhnlichen Sorten, oder auch die Beer'sche Lanze benutzen. Das Messer ist sehr langsam zurückzuziehen, damit das Kammerwasser nicht zu schnell abflüsse und keine intraocularen Ecchymosen sich bilden. Dann geht man mit einer feinen Pincette ein, wozu sich namentlich die Fischer'sche Pincette empfiehlt. Die Operation mit einem Irishäckchen ist schwieriger. Die Hornhautwunde muss immer so gross sein, dass man die Pincette gut öffnen kann, denn sonst ist man in Gefahr, den fremden Körper vor sich her zu schieben und entweder ganz von der Operation abstehen, oder die Wunde erweitern zu müssen.

Auf diese Weise kann man fremde Körper, die zwischen Iris und Hornhaut eingeklemmt sind, oder in der Iris festsitzen, oder in der hintern Kammer lagern, ergreifen und herausziehen\*). Die Fassung ist so vorzunehmen, dass er mit seiner Längsrichtung zwischen die Branchen der Pincette hineinfällt; fasst man ihn quer, so klemmt er sich dann an der inneren Fläche der Hornhaut und man ist genöthigt, die Pincette wieder loszulassen. Folgt die Iris bei in ihr festsitzenden Körpern dem Zuge, so ist es gerathener diess geschehen zu lassen und den herausgezogenen Iristheil mit einer Scheere abzuschneiden, als durch Drehungen und Zerrungen das Herausreissen zu versuchen.

Bei Körpern in der hintern Kammer und in der Linse ist es nothwendig, vorher erst die Pupille zu erweitern. Es wird dadurch nicht nur der fremde Körper besser sichtbar, sondern es wird auch vermieden, dass sich ein Theil des Pupillarrandes zwischen die Branchen der Pincette mit einlegt. Aus der Linse lassen sich auf diese Weise auch nur dann fremde Körper entfernen, wenn sie noch zum Theil über die Vorderkapsel hervorragen.

Ein übler Zufall ist der, dass bei dem Versuch, einen fremden Körper aus der Iris zu entfernen, eine Blutung entsteht, die den fremden Körper verhüllt. Es ist dann die Operation zu unterbrechen, falls man ihn nicht schon sicher gefasst hat, und bis nach der Resorption des

\*) Cooper hat einmal sogar den Magneten versucht, den er in die Incisionsöffnung der Hornhaut brachte. Er gibt an, dass der Splitter in der Iris sofort ausgetreten sei und sich an den Magneten angelegt habe. Hier muss der Splitter sehr wenig fest gesessen haben. (Lancet II. 1859.)



Blutes zu warten. Fällt die Iris vor und legt sich zwischen die Pincette, so wird sie, falls nicht ihre sofortige Reposition gelingt, abgeschnitten.

Einem 50jährigen Landmann war beim Steinschlagen ein hirsekorngrosses Stück Stein in's rechte Auge gesprungen. Bis zum folgenden Tage hatte sich bereits hochgradige Conjunktivitis und beginnende Iritis eingestellt, dabei Kopfschmerz, leichtes Fieber. Das Steinchen lag in der vordern Kammer nach aussen und oben und zwischen Hornhaut und Iris eingeklemmt. Bei der am anderen Tage vorgenommenen Operation wurde mit einem Staarmesser in dem äusseren und oberen Viertel der Hornhaut ein 4''' langer Schnitt gemacht, mit einer kleinen Pincette der Stein gefasst und ausgezogen. Das Fassen war insofern schwierig, als das Kammerwasser schnell ausfloss und sich die Ciliarparte der Iris zwischen die Pincette und den fremden Körper legte. Daher musste nach der Extraktion die aus der Wunde herausragende Irispartie mit der Scheere abgeschnitten werden. Während der Operation hatte der Kranke ein unbehagliches Gefühl in der Herzgegend. Es wurde ein Aderlass gemacht, kalte Umschläge aufgelegt und der Kranke in's Dunkle gebracht. Am anderen Tage nach einer ruhigen Nacht leichtes Fieber, Chemosia serosa. Nach 5 Tagen war die Entzündung geringer, die Iris bekam ihre natürliche Farbe und das Sehvermögen wurde besser. Eine Woche später wurde die Irishernie zweimal cauterisirt, worauf sich die Iris zurückzog. Der Kranke wurde nach weiteren 12 Tagen mit einer etwas quer verzogenen Pupille, die jedoch gut reagirte, und vollständigem Sehvermögen entlassen. (Foltz in *Annal. d'oculist.* XVII. p. 14.)

Kleine fremde Körper, welche in dem schmalen Falze zwischen Hornhaut und Iris liegen, lassen sich nicht gut durch eine höher gelegene Hornhautwunde entfernen. Die Iris legt sich nämlich nach Abfluss des Kammerwassers vor und verhindert das Eindringen der Pincette. Desmarres gibt daher an, ähnlich wie bei der Iridektomie beim Glaukom, ein Lanzenmesser nach unten und aussen durch die Sklera schräg einzustechen, sodass dessen Spitze in der vorderen Kammer dicht vor die Iris fällt, und den Skleralschnitt einen Centimeter gross zu machen. Nach Zurückziehen des Messers wird dann, falls der fremde Körper nicht vom Kammerwasser herausgeschwemmt wird, die Pincette eingeführt. Da diese Operation jedoch ziemlich schwierig ist, so ist es für weniger Geübte vorzuziehen, einen kleinen Bogenschnitt am untern Hornhauttheile zu machen, wonach der fremde Körper sofort herausfällt.

Manche Okulisten geben den Rath, bei kleinen Metallsplintern, Pulverkörnern und kleinen Bleikugeln überhaupt nicht zu operiren, sondern erst abzuwarten, ob wirklich eine Entzündung eintritt. Was die Pulverkörner betrifft, so ist dieser Rath richtig, da die Entfernung derselben sehr schwer ausführbar ist und sie, wenn nicht durch die Complication der Verbrennung eine Eiterung erfolgt, ohne Schaden inkapsulirt werden. Für die anderen Körper ist jedoch die Extraktion vorzuziehen, da sie um nichts die Gefahr der Entzündung steigert und die Inkapsulirung doch nur ausnahmsweise erfolgt. Nur ist vorauszusetzen, dass sie gut sichtbar, also weder durch Bluterguss noch durch ihre Lage (hinter dem Ciliartheil der Iris, wo sie auch bei stark er-



weiterter Pupille nicht zu fassen sind) verhüllt sind. Eine Probeoperation und Aufsuchen des Körpers mit der Sonde ist nicht gestattet. Es wird der Ausgang gewöhnlich, man mag nun operiren, wie Cooper im ersten der folgenden Fälle that, oder nicht, ungünstig sein. Indess pflegen die Kranken einen üblen Ausgang dann immer der Operation zuzuschreiben, sodass die Unterlassung derselben mit Rücksicht auf die Stellung des Arztes geboten ist.

Ein 35jähriger athletisch gebauter Arbeiter hatte am Tage vorher ein Stück Eisen an's linke Auge erhalten, worauf das Gesicht sofort aufgehoben war. Man fand eine glatte Wunde in der Hornhaut und entsprechend derselben in der Mitte beider Iriskreise ein Loch in derselben, von dem aus ein 1<sup>4</sup>/<sub>4</sub> grosser Irisfetzen frei in der vorderen Kammer flottirte. Die vordere Kammer war unten mit Eiter gefüllt, die Iris in ihrer Lage, die Linse war getrübt. Entzündung und Schmerz waren bedeutend. Obwohl man den Körper nicht sah, vermuthete man ihn doch in der hinteren Kammer und es wurde deshalb sofort nach aussen ein Einschnitt in die Hornhaut gemacht, eine Stahlsonde hinter die Pupille sanft eingeführt. Nachdem Cooper glaubte den fremden Körper gefühlt zu haben, versuchte er ihn mit einer Pincette zu fassen. Jedoch musste er von dem Versuch abstehen, da sich die vordere Kammer mit Blut füllte. In der folgenden Nacht heftige Schmerzen, darauf aber unter einer Calomelkur auffallend rascher Rückgang der Entzündung und Resorption des Blutergusses selbst, sodass der Kranke entlassen und nur noch ambulatorisch behandelt wurde. Erst nach mehreren Wochen stellte sich eine schleichende Entzündung ein, in Folge welcher das Auge atrophisch zu Grunde ging. Die Schmerzen hatten aufgehört. (Cooper, *Annal. d'ocul.* XXVIII. p. 116.)

Ein Mann war von einem Schrotkorn an das linke Auge getroffen worden. Einige Tage später war der Bulbus der Sitz einer heftigen äusseren Entzündung sowohl als eine Iritis. Dicht unterhalb des Hornhautrandes über der Mittellinie fand sich eine weissliche zerfetzte Stelle und in deren Mitte ein schwarzer Prolapsus Iritis. Rings herum war die Bindehaut chemotisch. Die Schmerzen waren sehr heftig und obwohl es der Krauke leugnete doch sicher anzunehmen, dass das Schrotkorn sich im Bulbus befinde. Die Linse war gesund. Wenn der Kranke sein Auge rasch nach aussen wendete, so nahm er ein hellleuchtendes Phosphen wahr. Demnach war zu vermuthen, dass der fremde Körper nach oben und hinten der Sklera anlagerte, weniger wahrscheinlich war es, dass es durch die Sklera wieder durchgegangen war und sich in der Orbita befand. Der Bulbus wurde atrophisch, der Beweis also für die Annahme nicht geliefert. (Cooper l. c.)

Sitzt der fremde Körper ganz in der Linse, sodass er also nicht über die Kapsel vorragt und mit der Pincette zu fassen wäre, so ist es nicht möglich, auf die beschriebene Weise zu operiren, ohne das Auge gar zu sehr zu reizen. Es ist daher die Aufgabe des Arztes, die Resorption der Linsenmassen zu beschleunigen. Am zweckmässigsten erscheint es, so zu operiren, wie Graefe in dem S. 188 citirten Falle gethan hat. Man spaltet die vordere Kapsel mit einer Discisionsnadel von der Hornhaut aus, hält die Pupille erweitert und behält den Kranken in steter Aufsicht, um den Moment, wo der fremde Körper in dem austretenden Linsenmagma sichtbar wird, nicht zu versäumen. Sobald er in der Kapselwunde erscheint, macht man einen Linearschnitt und löffelt



die Krystallmassen sammt dem fremden Körper heraus. Diess Verfahren ist allerdings nur dann anzuwenden, wenn der fremde Körper nahe dem Pole der Linse liegt, befindet er sich am Aequator der Linse, so wird die Iris mit Wahrscheinlichkeit seinen Austritt in die vordere Kammer verhindern. Es ist fraglich, wie man hier verfahren soll. Mehrere Wege stehen offen. Es wäre denkbar, dass man durch die Hornhautwunde und durch das Loch in der Iris, oder, falls der fremde Körper durch die Sklera eingedrungen ist, durch diese eine Pincette einführen und den fremden Körper innerhalb der Linse fassen und ausziehen könne. Doch ist diese Methode wegen der unvermeidlichen Quetzschung einer gefässreichen Membran gefährlicher als das Liegenlassen des fremden Inhalts. Rationeller erscheint es, aus der Iris vor dem fremden Körper ein Stück bis zum Ciliartheile herauszunehmen und dann den fremden Körper entweder für sich in derselben Sitzung mit der Pincette zu extrahiren, was aber wegen des ihn verhüllenden Blutergusses nicht gut ausführbar sein wird, oder die Linse mit dem fremden Körper zugleich zu entfernen. Zu diesem Zwecke geht man, nach Oeffnung der Linsenkapsel mit einem Häkchen oder einer sichelförmig gebogenen Kataraktnadel, mittelst eines steil eingeführten Löffels (Schufft'scher Löffel) hinter dem fremden Körper in die Linse ein, drückt, indem man dann den Stiel des Instrumentes nach hinten wendet und bis hinter das Linsen-centrum vorschiebt, die ganze Linse nach vorn, wobei der Linsenkern in der Höhlung des Löffels liegt. Endlich schleift man der innern Hornhautfläche entlang die Gesamtmasse heraus. Diese sogenannte Auslöfflung hat jedoch ihre grossen, wohl zu erwägenden Gefahren. Zwar wird man von einer Quetzschung der Iris weniger zu befürchten haben, dagegen muss nothwendig, wo es sich um eine gesunde Linse handelt, bei der Herausbeförderung der festen Massen durch eine verhältnissmässig enge Hornhautöffnung diese gereizt und die Wundränder zu eitrigem Zerfall angeregt werden. Daher dürfte folgende Methode noch vorzuziehen sein. Ist der Verletzte ein Kind oder wenigstens in jüngerem Alter, so mache man die Iridektomie, um den seitlich gelegenen Körper sichtbar zu machen und incidire die Kapsel in möglichst weitem Umfang. Damit aber schliesse man die Operation und erwarte nun, bis die Linsenmassen mit dem fremden Körper in der Kapselöffnung austreten, bezüglich deren Resorption, die in diesem Alter bekanntlich ohne Gefahren verläuft, eingeleitet ist. Durch eine neue Linearincision der Hornhaut entferne man nachträglich den fremden Körper mit soviel Staarmagma als möglich und überlasse das Uebrige der Resorption. Wenn man hier einwendet, dass während des Heraustretens der Linsen-substanz der fremde Körper in die hintere Kammer fallen kann, so lässt sich diess, wenn man den Operirten in genauer Obacht behält und namentlich mittels schiefer Beleuchtung untersucht, vermeiden,



überdiess ist das Gleiche bei der Auslöfflung der ganzen Linse zu befürchten, dass nämlich der fremde Körper statt in dessen Höhlung neben dem Löffelrand vorbei gelangen und sich nun an irgend einer Stelle abstreifen kann, wo man ihn nicht wieder aufzufinden vermag. Ist aber der Verletzte über 30 Jahr alt, so mache man nur die Iridektomie, öffne aber nicht die Kapsel, sondern lasse zunächst die lineare Hornhautwunde heilen und entferne in einer zweiten Sitzung die Linse sammt dem fremden Körper durch den untern Lappenschnitt der Hornhaut.

Auf die nähere Technik der Iridektomie, sowie der Linsenextraktion kann hier nicht eingegangen, sondern muss auf die Handbücher der Ophthalmologie verwiesen werden.

2. Bekommt man den Verletzten nicht eher zur Behandlung, als bis sich bereits eine Entzündung eingestellt hat, so ist, welches Produkt auch die Letztere gesetzt hat, mit der Operation nicht zu zaudern. Es ist nicht zu rathen, erst eine antiphlogistische Kur anzufangen; leider ist man, wie die in der Literatur niedergelegten Fälle beweisen, nur öfters dazu wegen fortgesetzter Weigerung des Kranken, sich operiren zu lassen, genöthigt gewesen. Bei sehr kräftigen Individuen und starker Aufregung kann man der Operation einen Aderlass vorausschicken. In der Methode der Operation ist im Ganzen von der bisher angegebenen nicht viel zu ändern. Man hat die Wahl, als Einstichspunkt die Hornhautnarbe oder eine neue Stelle zu nehmen. Ersteres ist, falls die Lage des fremden Körpers das Fassen durch die Narbe möglich macht, vorzuziehen, weil verwundetes Narbengefüge weniger zur Eiterung tendirt, als die normale Cornealsubstanz. Ist der fremde Körper klein, so öffne man die Hornhaut mehr weniger nahe der Randpartie an der ihm zunächst gelegenen Seite; ist er jedoch von einigem Volumen, so ist er selbst ein Hinderniss, das Messer oder die Lanze, behufs einer hinreichend weiten Hornhautöffnung, genügend vorwärts zu schieben, man wähle deshalb die entgegengesetzte Seite.

Ist die alte Hornhautwunde im Umkreis bereits zerfallen, so wird man natürlich am besten hier eingehen, da in solchen Fällen der fremde Körper auch gleich dahinter zu liegen pflegt, das Gleiche gilt, wenn ein Irisprolapsus die Hornhautwunde ausfüllt und der fremde Körper von diesem bedeckt ist. In letzterem Fall muss der Prolapsus gespalten oder ganz abgeschnitten werden.

In allen Fällen, wo Iritis zugegen, wird man gut thun, mag nun der fremde Körper in der Regenbogenhaut, frei in den Kammern oder der Linse liegen, mit der Entfernung desselben auch einen Theil der Iris auszuschneiden. Dieses Irisstück braucht hier nicht die ganze Breite einzunehmen, sondern kann nur einen Theil des Pupillarsaumes betreffen. Wir vermögen auf diese Weise der weitem Ausbildung der Entzündung einen besseren Damm entgegenzusetzen, als durch die



energischste Antiphlogose. Um so mehr ist die Excision geboten, ja gerade zu von vorn herein kaum zu umgehen, wenn der fremde Körper durch Exsudatmassen an die Iris selbst verlöthet oder sonst wie in ihr verwachsen ist; dann wird nicht der fremde Körper gefasst, sondern das betreffende Irisstück, dieses aus der Hornhaut ausgezogen und abgeschnitten.

Die Nothwendigkeit der Operation, ohne ein entzündungswidriges Verfahren vorher einzuleiten, wird noch mehr gesteigert, wenn sich bereits eitrige oder plastische Produkte in der Hornhaut, in der vordern Kammer oder der Pupille abgelagert haben. Sehr häufig wird durch solche Massen der fremde Körper ganz unsichtbar gemacht. Da nun ein Hypopium an und für sich die Punction der vordern Kammer indicirt, so mache man einen möglichst grossen Einstich mit der Lanze, lasse den Eiter herauslaufen und ziehe die cohärenteren Flocken mit der Pincette heraus. Erlangt man hierbei nicht den fremden Körper, so ist es gestattet, da bei derartigen Vorgängen nicht viel geschadet werden kann, eine Sonde einzuführen und durch vorsichtiges Vorwärtschieben nach verschiedenen Richtungen hin den fremden Körper aufzusuchen und ihn dann zu extrahiren.

Einem Arbeiter in einer Eissengiesserei in Lüttich war vor 5 Wochen ein Eisensplitter in's Auge gesprungen. Jetzt bestand eine suppurative Keratitis, im Centrum der Hornhaut eine Perforation, durch welche die Iris vorgefallen war. Ansiaux führte eine Sonde durch die Oeffnung ein und entdeckte eine harte Substanz. Er zog sie mit einer Pincette aus und sie erwies sich als ein 16<sup>mm</sup> langes und 5<sup>mm</sup> breites Metallstückchen. Das Auge war verloren. (Cooper l. c. Cap. II.)

In solchen Fällen wird man allerdings nur wenig Hoffnung haben können, das Sehvermögen zu retten. Nur bei kleinen Hypopien und geringem Onyx, sowie in solchen Fällen, wo die Pupille noch von Exsudatmassen frei und die Linse nicht getrübt ist, kann man erwarten, dass nach der Entleerung des Eiters und Entfernung des fremden Körpers die Entzündung nicht weiter schreitet, der Bulbus sein Volumen behält und nur die Hornhaut zum Theil getrübt wird. Unter Umständen wird eine spätere Pupillenbildung oder eine Verziehung der Pupille das Sehvermögen wieder verbessern.

Einem 40jährigen Bankier war auf der Jagd ein sehr kleines Stückchen Zündhütchen in das rechte Auge gesprungen, welchen Unfall er jedoch bei einem sehr mässigen Schmerz bis zum Abend kaum beachtete. Auch die Nacht ging gut vorüber und erst am nächsten Tage begann sich das Auge zu röthen. Ein Aderlass schaffte keine Besserung, vielmehr kamen die Schmerzanfälle häufiger und wurden fast unerträglich, auch Calomel innerlich und Blutegel wurden vergebens angewendet. Acht Tage nach der Verletzung wendete sich nun der Kranke an Desmarres, der folgenden Zustand fand. Die Lider roth und geschwollen, die Cilien durch Schleim verklebt, Lichtscheu. Nach aussen und oben von der Hornhaut in der Sklera eine kleine schräge Wunde mit Richtung von oben und aussen nach unten und innen, die im Niveau ihrer Ränder eine schmale schwarze Linie in der Mitte zeigte. Entsprechend dem der Hornhaut zugerichteten Wundende sah man in dem oberen Theile der vorderen



Kammer einen gelblichen eirunden Tumor, dessen Centrum saturirter war als seine Peripherie. Auf dem Boden der vorderen Kammer ein Hypopium. Die ursprünglich blaue Iris sah entschieden grünlich aus, die Pupille etwas eckig nach dem Tumor hin verzogen und absolut unbeweglich. Der Hintergrund des Auges rauchschwarz entfärbt. Die Hornhaut war durchaus transparent, nur in ihrem Centrum sah man entsprechend der Descemet'schen Haut mehrere kleine, punktförmige, grauliche Trübungen. Rings um den Hornhautrand eine sehr feine Injektion der vordern Ciliargefäße mit bläulicher Färbung, in dem Limbus corneae ebenfalls Gefäßeinspritzung, die Bindehaut leicht chemotisch geschwellt. Das Sehvermögen auf das Erkennen grösserer Objekte beschränkt, Schmerzen in der Tiefe des Auges, die nach der Stirn zu ausstrahlten. — Es fragte sich hier, war die schwarze Linie in der Wunde ein Stückchen prolabirte Aderhaut und war der Tumor in der vorderen Kammer der mit Eiter umgebene fremde Körper? Es war auch möglich, dass die schwarze Linie vom fremden Körper gebildet wurde, der noch ein Stück in die vordere Kammer hineinragte. Um diess zu entscheiden, wurde, nachdem der Kranke gelagert war und sein Auge stark nach innen wendete, ein Stylet erst flach auf die Wundstelle aufgelegt, um den Kranken nicht zu einer brusken Bewegung zu veranlassen, dann das Messer gehoben und die Spitze zwischen die Wundränder eingeführt, an dem die schwarze Linie sofort als fremder Körper gefühlt wurde. Nachdem man dem Kranken etwas Ruhe gegönnt, wurde eine feine, aber starke Pincette eingesetzt und der fremde Körper herausgezogen. Er erwies sich als ein 3<sup>mm</sup> langes und 2<sup>mm</sup> breites Stück eines Kupferhütchens; zugleich zeigte es sich, dass es in den oberen Theil der vorderen Kammer in der Richtung des gelblichen Tumors hineingeragt hatte. Nach der Operation fiel der Kranke in eine lange Ohnmacht. Leichter Druckverband, 10 Blutegel an das Ohr. Am nächsten Tage war die Lichtscheu fast verschwunden, die kleine Wunde in der Sklera durch ein weissliches, etwas erhabenes Exsudat geschlossen. Nach 6 Tagen war das Hypopion und der gelbliche Tumor resorbirt, die Iris noch etwas grünlich gefärbt, die Pupille etwas reaktionsfähig. Später vollkommene Heilung. (Desmarres in *Annal. d'oculist.* XXIII. pag. 13.)

Ein 6jähriger Knabe wurde durch ein Zündhütchenstück am rechten Auge verletzt. Der Verletzte spürte sogleich einen heftigen Schmerz und wurde 2 Tage lang nur mit kalten Umschlägen behandelt. Als er in die Klinik kam, war das Auge geröthet, die Lider, besonders das obere, geschwellt und krampfhaft geschlossen, die gesammte Bindehaut gelockert und injicirt, starkes Thränen und Lichtscheu. Die Hornhaut fand sich stark glänzend, in der unteren Hälfte der vorderen Kammer ein gelbliches, trübes Faserstoffexsudat. Es wurde zunächst die Punction der Hornhaut nach unten und aussen gemacht, und in der Richtung, in der man den fremden Körper vermuthete (er sollte am 2. Tage noch in der vorderen Kammer zu sehen gewesen sein) mehrmals gerade und gekrümmte Pincetten eingeführt, beiläufig die Hälfte des Exsudats ausgezogen, aber kein fremder Körper entdeckt. Das antiphlogistische Verfahren wurde kräftig fortgesetzt. Trotzdem trat Fieber auf, welches 6 Tage lang andauerte, nachher wurde Atropin eingeträufelt 17 Tage nach der ersten Operation sah man in der Mitte der noch zurückgebliebenen Exsudatmasse einen schwarzen Punkt. Nochmals wurde die vordere Kammer gerade nach unten geöffnet, der fremde Körper auch glücklich beim ersten Versuche gefasst und ausgezogen, hernach die Exsudatmasse bis auf einen geringen Rest entfernt. Nun trat keine Reaktion ein. Doch schloss sich die Pupille trotz wiederholter Atropineinträufelungen und die Iris blieb unbeweglich. Eine Iridektomie wurde für später beschlossen. (Wiener Krankenhausbericht. Jahrgang 1858. S. 298.)

War der fremde Körper in der hintern Kammer oder der Linse und hatte sich die Pupille durch eine trübe Membran verschlossen, so ist



die Iridektomie indicirt, wobei man zuweilen (vergl. oben den Fall von Quadri S. 183) des fremden Körpers habhaft werden kann. Unter Umständen ist die gleichzeitige Entfernung der Linse nothwendig.

Ist bereits Panophthalmitis eingetreten, welche namentlich dann zu fürchten ist, wenn der fremde Körper in der hintern Augenkammer sich befindet und die Linse stark aufquillt, so kann anfangs eine mit Iridektomie verbundene Linsenextraktion noch von Nutzen sein. Ist aber bereits die Hornhaut infiltrirt und die vordere Kammer mit Eiter gefüllt, so ist es gerathen, einen grossen Lappenschnitt der Hornhaut zu machen, den untern Theil des Lappens mit der Scheere abzuschneiden, und nun unter Anwendung warmer Umschläge den Ausfluss des Bulbusinhaltes zu befördern. In solchen Fällen ist die rasche Oeffnung um so mehr indicirt, als häufig das andere Auge mit erkrankt und die Schrumpfung des verletzten Auges doch nicht aufzuhalten ist. Crampton hat auf diese Weise, wie schon früher angegeben, in 7 Fällen operirt und erwähnt, dass er am anderen Tage den eingedrungenen Körper (Zündhütchenfragmente) unter dem Breiumschlage gefunden habe. In allen diesen Fällen glückte es, die Reizung des andern Auges zu beseitigen.

3. Ist der fremde Körper inkapsulirt, Monate oder Jahre lang im Auge, und ist dieses frei von Schmerzen und Entzündung, zum Sehen mehr oder weniger tauglich, so ist ein operativer Eingriff nicht gestattet. Nur dann dürfte eine Operation indicirt sein, wenn das andere Auge auf irgend welche Art erblindet ist, und gehofft werden kann, dass durch eine Kataraktoperation, durch eine Iridektomie etc. auf dem verletzten Auge mit gleichzeitiger Entfernung des fremden Körpers (oder selbst ohne dieselbe, wie im folgenden Falle), das Sehvermögen wesentlich gebessert wird. Bei der Aussicht auf nur geringe Besserung und namentlich dann, wenn der Kranke sich selbst zu führen im Stande ist, darf jedoch eine Operation nicht gewagt werden, weil die fremden Körper in solchen Fällen immer sehr fest sitzen und ohne grosse Zerrung nicht losgelöst werden können.

Ein 37jähriger Arbeiter wurde beim Steinsprengen so verletzt, dass der linke Vorderarm amputirt werden musste, der linke Unterschenkel gebrochen, das linke Auge ganz zerstört und die Vorderfläche des rechten durch Pulverkörner und Steinstückchen verwundet war. Circa 1 Jahr später fand sich folgender Zustand. Die rechte Hornhaut hatte sich in ihrem mittleren Theile aufgehellt, enthielt aber noch Pulver- und Steinkörner bis zu 1<sup>mm</sup> Dicke eingebettet, peripherisch sassen viele dichte Narben. In der Iris war nach unten ein zackiges Colobom gebildet, und der nach unten noch erhaltene Ciliartheil der Iris nach hinten verwachsen. Nach oben war der Pupillarrand frei. In der Mitte der Linsenkapsel befand sich eine feine Narbe, die Linse war gleichmässig bläulich weiss. In der inneren Hälfte der Iris ruhte ein über 1<sup>mm</sup> dickes Steinchen, ein kleineres aussen. Hier wurde nur die Linse durch einen Bogenschnitt entfernt, die fremden Körper der Iris liegen gelassen. Am 11. Tage Entlassung mit gutem Sehvermögen. (Heddaeus, Arch. f. Ophthalm. VIII. 1. S. 313.)



Sitzt der fremde Körper in der getrübbten Linse und ist keine Aussicht da, dass eine Resorption eintreten werde, oder liegt derselbe in der Hülle eines Nachstaars so ist ebenfalls, bei sonstigem guten Zustande des Bulbus, eine Operation nicht wohl vorzunehmen. Eine Discission der Katarakte ist nämlich bedenklich, weil gerade solche Linsen, die einen fremden Körper lange beherbergen, nach Oeffnung der Kapsel leicht zu einer Iridochorioiditis disponiren. Die Entfernung der ganzen Linse durch die Extraktion oder die des stets mehrfach verwachsenen Nachstaars ist aber sehr risquant und nur zu rechtfertigen, wenn sich bereits Entzündungen eingestellt haben, oder wenn die Linse vollkommen flüssig ist.

Ein 25 jähriger Achatschleifer klagte über eine seit  $\frac{3}{4}$  Jahren bestehende Blindheit des rechten Auges. Es wurde eine flüssige Totalkatarakt gefunden, deren wolkige Trübungen bei starken Bewegungen des Auges oder Kopfes verschiedentlich durcheinanderfuhren. Dagegen veränderte ein rostfarbener Körper von 1<sup>mm</sup> Dicke und 1 $\frac{1}{2}$ <sup>mm</sup> Länge, welcher unmittelbar oberhalb des untern Pupillarrandes hinter der Vorderkapsel sass, seinen Sitz nicht, war also mit der Innenfläche der Kapsel verwachsen. Der Verletzte gab an, dass ihm vor 2 Jahren etwas in's Auge gesprungen sei. Es wurde nach unten und aussen ein Bogenschnitt gemacht, der etwa ein Viertel der Hornhaut umfasste, dann beim Schlitzen der Kapsel die Stelle vermieden, wo der fremde Körper sass. Sofort floss die flüssige Staarmasse aus und der Körper blieb in der Pupille an seiner Stelle. Er wurde nun mit einem Daviel'schen Löffel von hinten umgangen und herausgezogen, wo er sich als ein rostiges Eisenstückchen auswies. (Heddaeus, Archiv für Ophthalm. VIII. 1 S. 312.)

Treten aber in einem Auge, das einen inkapsulirten Körper birgt, Entzündungsanfälle auf, so ist zunächst zu versuchen, diese durch Antiphlogose rückgängig zu machen. Gelingt diess aber nicht, oder erweicht offenbar die Hülle des fremden Körpers oder ist dieser schon aus derselben herausgefallen, so ist die Extraktion sofort indicirt. Zu den schon mitgetheilten Fällen fügen wir noch den folgenden hinzu:

Ein 28 jähriger Mann hatte in seinem 9. Lebensjahre eine Verletzung am linken Auge durch einen Eisensplitter erhalten. Einige Tage nachher hatte sich eine Entzündung entwickelt und später allmählig sich die Linse getrübt. Die Entzündung ging zurück, machte aber öftere Recidiven. Seit einem Jahre bemerkte der Kranke einen fremden Körper in der Vorderkammer, welcher beweglich war und immer auf den tiefsten Punkt des Kammerraumes zurückfiel. Vor 3 Monaten war in Paris (irrationeller Weise!) die Katarakte durch Depression operirt worden, indem der Operateur (Deval) geglaubt, dass sich der fremde Körper auflösen werde. Stöber fand jetzt die Lidbindehaut des linken Auges injicirt, ebenso die des Bulbus, namentlich am unteren Umfang, die Episcleralgefässe gefüllt, die Hornhaut klar, die vordere Kammer weiter als die des gesunden Auges, auf dem Boden derselben ein bewegliches, gelbes, hirsekorngrosses, längliches Körperchen, die Iris schwankend, entfärbt und ihre Faserzüge undeutlich, die Pupille mässig erweitert, unbeweglich, etwas nach oben hin verzogen, den Augengrund schwarz. Am anderen Tage wurde eine Incision an der tiefsten Stelle der Hornhaut gemacht. Das Kammerwasser floss aus, der fremde Körper wurde mit ausgespült und konnte nicht wieder gefunden werden. Nach 8 Tagen vollständige Heilung. (Sengel, l. c. pag. 31.)



Gewöhnlich wird eine Linearincision der Hornhaut nöthig sein, um den fremden Körper sammt seiner Hülle zu entfernen. In seltenen Fällen hat aber der natürliche Vorgang bereits die Iris und Hornhaut geöffnet und es bedarf dann nur des Fassens desselben oder höchstens einer Erweiterung mit dem Messer, ihn zu entfernen und die Entzündung zu brechen. Ausser in den früher erwähnten Beispielen geschah diess auch in folgendem Falle:

Am 2. Juli 1852 war ein Arbeiter in der Kanonengiesserei in Lüttich durch einen Eisensplitter am rechten Auge verwundet worden. Erst nach 3 Tagen traten entzündliche Symptome auf und man fand eine lineare Narbe in der Hornhaut, einen Riss in der Kapsel der Linse und vollständige Trübung der letztern. Ein fremder Körper war nicht zu entdecken, doch deutete der objektive Befund, der constante Schmerz im Auge und der Fortgang der traumatischen Iritis trotz der Antiphlogose auf das Vorhandensein eines solchen hin. Am 13. September — 77 Tage nach dem Unfall — klagte der Verletzte über ein Stechen bei Bewegungen des obern Lides. Man fand jetzt einen kleinen schwarzen Punkt an dem äussern Cornealrand vorragend, die Iris war vorgetrieben und lag der hintern Hornhautfläche an. Ansiaux machte nun einen Einschnitt in die Hornhaut und zog einen 8<sup>mm</sup> langen und 2<sup>mm</sup> breiten Metallsplitter heraus. (Citirt von Cooper l. c. Cap. II.)

Ist der fremde Körper in dem durch Irisverwachsungen, Hornhauttrübungen oder Staphylombildung verbildeten und in solchen Fällen immer ganz erblindeten Bulbus nicht zu entdecken, untergraben aber wiederholte Reizanfälle und heftige Schmerzen das Allgemeinbefinden des Verletzten oder wird der gesunde Bulbus in Mitleidenschaft gezogen, so ist von Probeincisionen und etwaigem Aufsuchen des fremden Inhalts nichts zu erwarten, vielmehr ist möglichst bald die Entfernung des ganzen Bulbus nach später anzugebenden Regeln vorzunehmen.

Die Nachbehandlung ist zu richten gegen die Entzündung, wenn eine solche besteht, oder es ist in prophylaktischer Hinsicht auf Alles dasjenige das Augenmerk zu richten, was eine solche hervorrufen und steigern kann. Im Allgemeinen gilt das Verfahren, wie es nach Irisoperationen oder Cataraktoperationen gebräuchlich ist, sodass wir hier auf die Handbücher verweisen können. Der Operirte muss zu Bett in einem dunkeln Zimmer liegen, die Augen sind durch einen leichten Druckverband zu schliessen, die Kost ist zu beschränken und zeitweise ein Laxans zu geben. War die Operation mit starker Verletzung gefässreicher Theile verbunden, so sind Eisüberschläge zu machen, kräftigen Personen sofort nach der Operation aus einer Armvene 12—16 Unzen Blut zu entziehen, Kindern und weniger Kräftigen Blutegel zu setzen. Die Blutegel werden am zweckmässigsten in kleiner Menge applicirt, aber successive frische angesetzt, sodass 12—24 Stunden ein continuirlicher Blutstrom unterhalten wird. Die Pupille ist durch 1—2 stündliche vorgenommene Atropineinträufelungen weit zu erhalten. Tritt eine Entzündung ein, so ist die Antiphlogose fortzusetzen und Calomel in rasch auf einander folgenden Gaben, sowie Quecksilbereinreibungen zu ver-



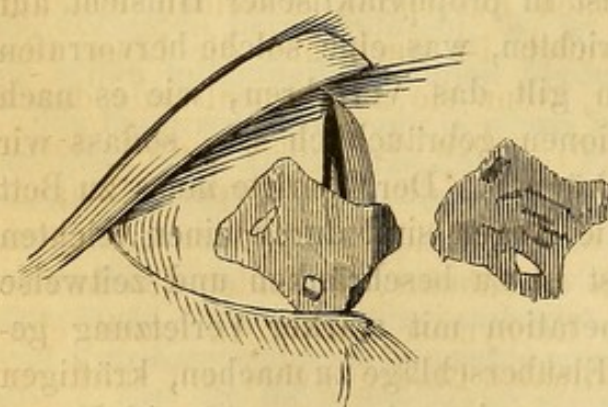
ordnen, um möglichst schnell Speichelfluss zu erzielen. Ganz ähnlich verfährt man, wenn der fremde Körper nicht zu entdecken war oder die Weigerung des Kranken die Operation verhinderte. Hornhauttrübungen, Pupillensperre etc. sind nach ihrer Art zu behandeln.

### 3. Fremde Körper im Glaskörper, in der Aderhaut und Netzhaut.

Das Vorkommen fremder Körper in den genannten Organen ist nicht häufig, selbst stark frequentirte ophthalmiatische Kliniken haben nur einzelne Fälle aufzuweisen. Durch die Hornhaut ist der Weg bis zu dem Glaskörper schon ziemlich weit und die eindringenden Körper werden durch die Iris und Linse aufgehalten; durch die Sklera ist zwar die Entfernung sehr kurz, aber diese Membran ist ausserordentlich elastisch und widerstandsfähig und die Wölbung des Bulbus sowie das lockere subconjunktivale Bindegewebe, lässt Metallsplitter und dergleichen Körper eher abprallen als eindringen.

Vornehmlich findet sich Eisensplitter, Zündhütchenfragmente, Glasplitter und Schrotkugeln in der Tiefe des Bulbus. Zuweilen dringen aber auch voluminöse Massen hinein, die dann fast die ganze Länge des Bulbus einnehmen. Oben haben wir schon ein Beispiel von einem eingedrungenen Nagel mitgetheilt. Dunlop zog ein Holzstück von solcher Länge aus dem Bulbus, dass es wahrscheinlich hinten wieder herausgebohrt hatte. Beck spricht von einem Stück Flintenschloss, welches theils im Auge theils in der Orbita lag. Sehr merkwürdig ist auch der folgende Fall:

Fig. 4.



Ein 24 jähriger Zimmermann von kräftiger Constitution wurde, als er ein Stück Holz abmeiseln wollte, von einem grossen Stück des zerspringenden Meisels an's Auge getroffen. Das untere Lid und die Sklera wurden vom Eisenstück durchschnitten und letzteres verschwand vollständig im Bulbus. Dabei floss Blut und Glaskörpersubstanz aus, das Sehvermögen war aufgehoben. Einige Stunden später trat Hämorrhagie auf und der Schmerz verminderte sich. 14 Tage nachher fand sich

folgender Zustand. Am unteren Lide ein Colobom und nach aussen in der Sklera und Hornhaut eine  $1\frac{1}{2}$  cm lange Wunde, in welcher die Iris vorgefallen war. In der Pupille eine Pseudomembran. In dem unteren Wundrand war ein schwärzliches, 1 mm grosses Eisenstück sichtbar. Zunächst wurde 6 Tage hindurch eine antiphlogistische Verfahren eingeleitet und dann die Extraktion versucht. Dieselbe gelang jedoch nicht, da das Eisenstück in dem oberen Theil der Wunde sehr fest eingewachsen war. Aus äusseren Gründen musste man noch einige Tage warten. Unter günstigeren äusseren Verhältnissen wurde dann in der Narkose die Wunde nach oben und unten erweitert, trotzdem aber wollte der fremde Körper, der wahrscheinlich



irgendwo an der Sklera festsass, nicht weichen und es musste nach unten hin eine neue Erweiterung vorgenommen werden. Dann gelang endlich die Extraktion. Der fremde Körper war  $7\frac{1}{2}$  mm lang und 6 mm breit und hatte an der vorderen Fläche einen Vorsprung, welcher jedenfalls die Ausziehung gehindert hatte. Die Heilung der Wunde ging sehr rasch vor sich und der Bulbus mit Ausnahme einer gefurchten Narbe behielt seine vollständige Form. In nebenstehender Figur ist das Eisenstück in natürlicher Grösse, sowie dessen muthmaassliche Lage im Bulbus dargestellt. (Dubois in *Annal. d'oculist.* XLIV. pag. 27.)

Auch ganz sonderbare Substanzen hat man im Innern des Auges gefunden, deren Eindringen man nicht für möglich halten sollte. Bader fand auf der Aderhaut ein Stück Waehs, das als Verschluss einer Patrone gedient hatte, welche explodirt war.

Sehen wir von solchen Curiositäten ab, so lassen sich ungefähr folgende Verschiedenheiten aufstellen.

Ist der fremde Körper, z. B. ein Eisensplitter, durch die Hornhaut eingedrungen, so sieht man ausser der feinen Wunde in dieser Membran zunächst keine weitere Veränderung, falls er weiter durch das Pupillargebiet eingedrungen ist. Die Kapselwunde der Linse kann so klein sein, dass keine Linsenmassen in die vordere Kammer austreten. Sie schliesst sich dann rasch und die Linsentrübung stellt sich erst nach Monaten oder selbst erst nach Jahren ein. War aber der Kapselriss grösser, so erkennt man mittelst schräger Beleuchtung die Krystallflocke und die Linsentrübung erfolgt sehr bald. Sie geht in letzterem Falle von den vorderen Schichten aus, in ersterem Falle trüben sich zuerst die hinteren Schichten. — War der fremde Körper nicht durch die Pupille, sondern durch die Iris gedrungen, so ist häufig zunächst der Einblick in das Innere des Auges durch das in die vordere Kammer ergossene Blut verhüllt und erst nach Resorption desselben erkennt man das Loch in der Iris. Gewöhnlich ist auch hier die Linse verletzt, doch können sehr feine Splitter, wenn sie am Cornealrande durch den Ciliartheil der Iris durchdringen, neben der Linse vorbei durch die Zonula Zinnii (den Petit'schen Kanal) in den Glaskörper gelangen. In diesen günstigen Fällen ist eine Kataraktbildung nicht zu erwarten.

Hat aber der Splitter die Sklera durchbohrt, so findet sich in der Umgebung der Wunde eine kleine Ecchymose, zuweilen auch eine namhafte Zerreissung des subconjunktinalen Bindegewebes mit stärkerer Blutung. In der Wunde selbst ist gewöhnlich ein kleines Stück des Ciliartheils der Iris, resp. des Ciliarkörpers oder der Aderhaut prolabirt in Form einer schmalen, länglichen oder rundlichen Masse, welche man leicht für den fremden Körper selbst halten kann. Häufig ist etwas Glaskörpersubstanz ausgetreten.

Die subjectiven Beschwerden sind kurz nach der Verletzung nicht so prägnant, dass sie mit Sicherheit auf einen fremden Körper deuten könnten. Schmerz fehlt oft ganz, die Reizung des Auges ist gering.



Die zuweilen sofort sich einstellende Blindheit ist Folge der Erschütterung der Netzhaut und kann natürlich auch dann vorhanden sein, wenn der fremde Körper wieder abgeprallt ist. Das Auftreten eines rothen Nebels im Gesichtsfeld, welches auf eine Blutung im Glaskörper deutet, fehlt gewöhnlich, weil die Blutung unerheblich oder gar nicht vorhanden ist.

Sicher wird die Diagnose erst dann, wenn der fremde Körper als solcher innerhalb der Bulbushöhle nachgewiesen wird, und hierzu haben wir drei Hilfsmittel: die Sondirung der Wunde; die Untersuchung mit dem Augenspiegel; das entoptische Erscheinen des fremden Körpers im Gesichtsfelde.

Ehe man zur Sondirung der Wunde schreitet, muss eine genaue Besichtigung derselben vorhergehen. Ist zugleich eine perforirende Lidwunde zugegen, die grösser ist, als die sichtbare Ecchymose in der Sklera, so darf man nicht annehmen, dass der fremde Körper nur das Lid durchbohrt und an der Sklera abgeprallt ist, denn er kann durch die Dicke des Lides mit der breiten Fläche gedrungen sein, dann sich gewendet und die Sklera mit der Spitze durchbohrt haben. Zeigt es sich, dass der fremde Körper durch die Cornea gegangen ist, so ist die Sondirung unnütz, denn es ist nicht zu erwarten, dass man ihn in der Tiefe auffinden wird, auch würde die damit verbundene Verletzung der Iris oder Linse gefährlicher sein als der fremde Körper selbst. War aber die Sklera perforirt, so überzeuge man sich zunächst durch vorsichtige Berührung mit der Sonde, ob der fremde Körper nicht hinter dem prolabirten Aderhauttheil oder dem Glaskörpervorfall vorhanden sei und untersuche die Ausbuchtungen des etwa eingerissenen subconjunktivalen Bindegewebes. Findet man hier nirgends einen Widerstand, so ist es nicht gerathen, weiter mit der Sonde einzudringen, da man den auf dem Boden des Glaskörpers gefallen Körper doch nicht auffinden kann, vielmehr ihn, wenn er vielleicht noch zwischen Netzhaut und Hyaloidea läge, weiter hineinstossen wird. Es muss dann zur Augenspiegeluntersuchung vorgeschritten werden. Nur dann ist die Untersuchung des Glaskörperaumes selbst zulässig, wenn der Skleralriss gross und viel Humor vitreus ausgeflossen ist, da man hier nicht viel grössern Schaden anrichten kann. Lehrreich sind in dieser Beziehung die Fälle von v. Graefe und von Ed. Jaeger.

Einem Knaben war eine Glasscheibe in's Gesicht gefallen und dabei sein linkes Auge verletzt worden. Der Lidkrampf kurz nach dem Unfall war so kräftig, dass man Chloroform anwenden musste. Die vordere Kammer zeigte sich mit Blut gefüllt, sodass nur die obere Hälfte der Iris durchschimmerte, welche stark nach hinten gezogen schien. Zwischen den Lidern lag viel Glaskörpersubstanz und die Weichheit des Bulbus liess vermuthen, dass wenigstens  $\frac{1}{3}$  ausgeflossen seien. An der äusseren Seite war die Bindehaut in Fetzen zerrissen, ausserdem fand sich ein 3''' langer Schnitt in der Sklera vor, dessen vorderer Winkel noch 3''' von der Hornhautperipherie entfernt war, während die Richtung der Wunde nach derselben ziemlich senkrecht zulief.



Aus der Skleralwunde drang Glaskörper hervor und als man mit einer feinen Anel'schen Sonde die Wunde genauer untersuchte, fand sich im subconjunktivalen Bindegewebe nach dem M. rect. inferior hin ein 5''' langer und 1½''' breiter Splitter, und ein zweiter, 8''' langer und 3''' breiter im Innern des Auges selbst, mit dem dickern Ende in der Perforationsstelle haftender vor, welche sofort entfernt wurden. Nach der Reinigung des Auges von Glaskörper und Bindehautfetzen wurden beide Augen mit Heftpflaster verklebt, der Verletzte zu Bett gelegt, permanente Eisüberschläge gemacht, und binnen 2 Tagen durch an die Nase applicirte Blutegel (nach und nach 20 Stück) ein permanenter Blutstrom unterhalten. Drei Tage nach der Verletzung schien der Bulbus wieder gefüllt, die Iris war nicht mehr zurückgedrängt, das Blut zum Theil aufgesaugt. Der Kranke konnte Finger auf mehrere Fuss Entfernung erkennen. Noch vor Ablauf der 2. Woche verliess er die Klinik. Die Skleralwunde war etwas eingezogen, die Pupille verzerrt aber normal, das Sehvermögen war dem des rechten Auges ganz gleich. Der Glaskörper zeigte keine Opacitäten, überhaupt konnte man mit dem Augenspiegel ausser dem hellen Reflex von dem innern Theil der Skleralnarbe durchaus keine Anomalie entdecken. (Graefe's Archiv I. 1. pag. 406.)

Ein 32 Jahr alter Goldarbeiter wurde, als er bei mit Gasröhrenlegen beschäftigten Arbeitern vorüberging, von einem beim Meiseln abspringenden Stück Guseisen an's linke Auge getroffen. Das obere Augenlid und die Bindehaut und Sklera oberhalb der Cornea in der Gegend der Ora serrata retinae waren durchschlagen. Er ging sofort in die Klinik des Wiener Krankenhauses. Innerhalb der Skleralwunde, welche sich bereits wieder zusammengelegt hatte, fühlte man einen fremden Körper, welcher mit einem scharfen Rand an der innern Skleralfläche anlag. Der Kranke war sehr unruhig und empfindlich und musste chloroformirt werden. Zunächst wurde ein Stück Bindehaut, welches sich über der Skleralwunde verschoben hatte, ausgeschnitten, dann eine Pincette an das Eisenstück angelegt, welche aber wiederholt abglitt, da man sehr vorsichtig sein musste, es nicht noch weiter hineinzustossen. Nach der endlich gelungenen Extraktion floss etwas Glaskörper aus. Unter strenger Diät, andauernder Rückenlage und antiphlogistischer Behandlung vergingen 6 Tage ohne weitem Zufall, nur dass von Zeit zu Zeit etwas Glaskörper ausfloss. Am 7. Tage in der Nacht traten ohne Veranlassung drückende Schmerzen im Auge auf und Fieber stellte sich ein und dieses wiederholte sich trotz Blutentziehungen in den folgenden Nächten. Das Auge war geröthet, das obere Lid ödematös und das Vortreten von Glaskörper zwischen die Wundränder war stärker. Nachdem man den Vorfall abgeschnitten, schloss sich endlich die Wunde am 20. Tage nach der Verletzung. Die Augenspiegeluntersuchung ergab die brechenden Medien klar; die Form und Grösse des Bulbus war erhalten, doch sah der Kranke die Gegenstände wie durch einen leichten Nebel. (Wiener Krankenhausbericht. Jahrg. 1858. pag. 299.)

Die Augenspiegeluntersuchung ist das ungefährlichste Mittel, den fremden Körper zu entdecken. Leider ist sie nicht immer möglich. Wenn das Auge sehr gereizt ist, so widerräth diess die ophthalmoskopische Untersuchung; wenn die vordere Kammer mit Blut erfüllt, so ist diess ein zeitweiliges, wenn die Linse schon stark getrübt ist, ein dauerndes Hinderniss, den Augenspiegel anzuwenden. Ist der fremde Körper in der Aderhaut und Retina ganz vorn an der Ora serrata stecken geblieben, so ist er mit dem Augenspiegel gewöhnlich nicht aufzufinden, wenigstens setzt diess eine sehr grosse Uebung voraus. Gewöhnlich aber liegt er, da er im Glaskörper seiner Schwere nach zu Boden fällt, parallel der Sehachse auf der Membrana Hyaloidea.



Anfangs suche man ihn bei schwächerer Beleuchtung mit dem blossen Concavspiegel (im aufrechten Bilde) aufzufinden, indem man von oben nach unten ein Lichtbündel in's Auge hineinwirft, zur genauern Berücksichtigung nimmt man dann ein Convexglas (im umgekehrten Bilde) zu Hilfe. In den ersten Tagen nach der Verletzung sieht man ihn in der ihm zukommenden Farbe und Glanze, in den Fällen des günstigsten Verlaufs bleibt er auch fernerhin sichtbar. Gewöhnlich aber sieht man ihn, wie im allgemeinen Theil angeführt, bald eingehüllt, durch eine bläulich gelbliche Hülle nur noch schwach durchschimmern und endlich ist er vollständig in eine weisse Membran eingeschlossen. Eine Netzhautablösung ist zuweilen damit verbunden, wodurch der fremde Körper allerdings ganz verdeckt, aber auch in die Höhe geschoben sein kann.

Ein Metallsplitter war parallel der Augenachse quer durch die Hornhaut, den obern Theil der Pupille und durch die Krystalllinse gedrungen und hatte sich dann auf den Boden des Glaskörpers gelagert. Drei Tage nachher war die Hornhaut rings um die Hornhautwunde trübe, die vordere Linsenkapsel schwächer, die hintere stärker getrübt, die Verletzung der Linse selbst kennzeichnete sich nur durch einen sehr schwachen Nebel. Die Entzündung beschränkte sich auf die direkt verletzten Partien, die anderen Theile des Auges blieben intakt. Der Verletzte klagte nur über eine leichte neblige Trübung. Während sich der fremde Körper incystirte, vergrösserte sich die wolkige Trübung der hinteren Linsenkapsel, dagegen verminderte sich die der vorderen bedeutend und die der Linse selbst verschwand vollständig. Das Auge behielt seine Form und seine vollkommene Funktionsfähigkeit auch im Verlaufe dreier Jahre der Beobachtung. (Jäger, Oesterr. Ztschr. 1857. Nro. 2.)

Einem Stahlarbeiter war ein Splitter durch das Centrum der Hornhaut, die Iris und den Petit'schen Kanal in den Glaskörper gedrungen. Nach zehn Tagen stellte sich Trübung des Sehvermögens ein. Aeusserlich war am Bulbus ausser der Hornhaut- und Iriswunde nichts Krankhaftes aufzufinden, mit dem Augenspiegel sah man sehr tief nach unten eine plastische Exsudation und an deren innern Seite den fremden Körper. Binnen einer Woche war die Incapsulirung vollendet und allmählig erhielt die umgebende Glaskörpersubstanz ihre Durchsichtigkeit wieder. Indess nahm trotzdem das Sehvermögen ab und nach 5 Wochen konnte man in der Nähe der Cyste eine Ablösung der Netzhaut erkennen. Diese vergrösserte sich und nahm bald den dritten Theil der unteren und äusseren Retinalpartie ein. Zu gleicher Zeit verschob sich der incystirte Körper und rückte nach der Mitte des Auges zu. Entsprechend dieser Dislocation bildete sich ein plastisches Exsudat, welches die Retina und die Glaskörperhülle in Form eines Kegels in die Höhe hob, auf dessen Spitze sich dann der incystirte Körper befand. Im Laufe von drei Monaten war das Stahlsplitterchen bis in das Centrum des Augapfels gelangt und dabei hatte es seine horizontale Lage in eine vertikale umgewandelt. Das sich die Linse nicht trübte und der Bulbus seine Form behielt, konnte der Kranke noch beim Blick von der Seite mit Leichtigkeit grössere Objekte erkennen. (Jäger, l. c.)

Einem Manne war ein Stahlsplitter quer durch den innern und obern Theil der Hornhaut, der Iris und der Linse in das linke Auge gedrungen. Acht Tage nachher klagte der Verletzte über einen leichten Nebel beim Sehen und über das Gefühl eines fremden Körpers im Auge. In der Hornhaut war keine Verletzung mehr zu finden, die der Iris stellte sich als ein dreieckiger 1<sup>mm</sup> grosser schwarzer Fleck dar und war namentlich gut mit dem Augenspiegel zu sehen; die Wunde der vorderen Kapsel war vernarbt, mit einer sehr schwachen Trübung umgeben, die Wunde der hinteren Kapsel



erschien ebenfalls dreieckig, in der Linse selbst konnte man nicht die Spur des Durchgangs eines fremden Körpers entdecken. Die Incystirung des fremden Körpers, der in der Richtung der Augenachse auf der Membrana hyaloidea lag, bedingte nur eine lokale Entzündung, welche nur die umgebende Glaskörpermasse trüb erscheinen liess, als sie das Maximum ihrer Intensität erreicht hatte. Der Verletzte konnte ein Jahr lang sein Auge ungestört gebrauchen, dann aber begann die hintere Linsenkapsel sich zu trüben, wodurch das Sehvermögen geschwächt wurde. (Jäger, l. c.)

Der Wundkanal ist, wenn der fremde Körper sehr klein war, gar nicht zu entdecken, bei grösseren Körpern markirt er sich durch strangförmige Opacitäten im Glaskörper, welche sich schon sehr rasch nach der Verletzung ausbilden.

Zuweilen kommt es vor, dass der fremde Körper noch mit solcher Kraft in den Glaskörper eindringt, dass er nicht einfach sich senkt, sondern in der ihm eigenthümlichen Richtung weiter eilt und an dem entgegengesetzten Ende des Bulbus die Netzhaut und Aderhaut durchschlägt. Man findet dann die letztere mit Ecchymosen besetzt und etwaige Netzhautgefässe an der Stelle des fremden Körpers plötzlich wie abgeschnitten. Beispiele davon sind die folgenden Fälle aus der Graefe'schen Klinik, von denen namentlich der zweite wegen des schwierigen Nachweises des Ganges des fremden Körpers interessant ist:

Ein 17jähriger Schlosserlehrling hatte durch Fehlschlagen ein Stück von der Kante des Ambos abgesprengt, wobei ihm das linke Auge verletzt worden war. Unmittelbar darauf sah er im Gesichtsfelde einen kleinen schwarzen Fleck, der die Bewegungen des Auges mitmachte, ohne seine Stellung dabei zu verändern. Drei Tage nachher wurde von einem Arzt ein Metallspan aus dem inneren oberen Segment der Hornhaut entfernt. 2 Wochen nach der Verletzung stellte sich der Verletzte in der Graefe'schen Klinik vor. Am inneren oberen Hornhautrande dicht an der Skleralgrenze sah man eine kleine lineare Wunde von 1<sup>'''</sup> Länge, die Iris daselbst anheftend und die Pupille entsprechend leicht verzogen. Nach Erweiterung der Pupille sah man an dem inneren oberen Linsenrand eine weissliche Kapseltrübung, von der eine die Linse etwas schräg nach aussen und unten durchsetzende strangförmige Opacität ausging. An der hinteren Kapsel in der hinteren Rindensubstanz verbreitete sich die Trübung sternförmig. Hinter ihr schwebten im Glaskörper einige Flocken, doch liess sich ein Kanal nicht nachweisen. Im Augenhintergrunde nach unten und etwas nach aussen sah man schon mit dem blossen Concavspiegel im aufrechten Bilde eine eigenthümlich bläuliche, stark reflektirende Stelle. Mit Beihülfe des Convexglases sah man im umgekehrten Bilde einen länglichen Metallsplitter von der Länge der Papilla und der halben Breite derselben, welcher mit der Längsaxe horizontal gelagert war und an der Fläche einen bläulichen, an den Rändern metallisch glänzenden Reflex gab. Die Netzhaut existirte normal bis an den Rand des fremden Körpers; da seine Oberfläche genau mit denselben Gläsern und ohne veränderte Akkommodation des Beobachters wie die Netzhautoberfläche zu sehen war, so musste man annehmen, dass er in der Netzhaut und Aderhaut eingebettet war und seine hintere Fläche wahrscheinlich die Sklera berührte. Die Aderhaut zeigte in weitem Bereich um den fremden Körper bräunliche Verfärbung und Ecchymosen. Eine Netzhautablösung existirte nicht. — Der Kranke las mittlere Schrift fliessend, kleinere mühsam, die subjektive Wahrnehmung des fremden Körpers im Gesichtsfelde war so weit nach oben excentrisch gelegen, dass sie schwer nachzuweisen war und nicht genirte. — Nach mehreren Monaten war noch keine Veränderung eingetreten.



Ein 32jähriger Schlosser hatte eine Verletzung des rechten Auges mit kurz darauf folgender Sehstörung erhalten. Die Pupille war unregelmässig erweitert, sodass sie nach unten und innen geradlinig abschnitt. Eine Wunde war zunächst nicht aufzufinden, die Linse scheinbar normal. Das Gesichtsfeld war in der Weise beschränkt, dass sich nach oben ein mit einer horizontalen Grenzlinie abschneidender Defekt vorfand. Der Augenspiegel zeigte bei stark nach unten gerichtetem Blicke nahe der unteren Ora serrata einen fremden Körper, der mit der Längsaxe schräg von innen und oben nach aussen und unten eingebettet war. Die Netzhaut war nicht abgelöst, oberhalb des fremden Körpers erschien ein Netzhautgefäss plötzlich abgebrochen, die Aderhaut war ecchymosirt. Da das letzte Stück jenes Gefässendes zickzackförmig gebogen war, so konnte man vermuthen, dass die Netzhaut durchrissen und sich etwas gefaltet hatte. Im Glaskörper gingen von dem fremden Körper aus einzelne opake Streifen nach dem inneren und unteren Linsenrand hin, auch konnte man endlich am inneren und unteren Rande der Linse eine umschriebene Trübung wahrnehmen. Dieser entsprach eine sehr kleine Irisablösung vom Ciliarbande nach innen und unten und endlich fand sich auch als Eingangsöffnung am inneren und unteren Hornhautrande eine  $\frac{3}{4}$  — 1" lange, lineare, schräg gerichtete Narbe. Der Bluterguss der Aderhaut wurde mit Zurücklassung einzelner Pigmentirungen aufgesaugt, das Gesichtsfeld war eben so wie die Linsentrübung nach einigen Monaten in gleichem Zustande. (Arch. f. Ophthalm. III. 2. pag. 347.)

Aber nicht nur die inneren Häute des Bulbus, sondern auch die Sklera kann er durchbohren und nun theils in dieser, theils in der Orbita sich einkeilen. Die beiden in dieser Beziehung bekannten Fälle sind vorzüglich noch dadurch merkwürdig, dass die Exstirpation des Augapfels durch die Lage des fremden Körpers wesentlich erschwert war. Auf der Wiener Augenklinik wurde ein 11jähriger Knabe operirt, dem ein Zündhütchenstück in's Auge gelangt war und Panophthalmitis bedingt hatte. Dieses hatte gerade die Macula lutea durchbohrt und die Sklera Yförmig auseinandergesprengt und hinderte durch das Vorstehen über den hinteren Augenpol die Durchschneidung des Sehnerven an der gewöhnlichen Stelle (Wien. Ztschr. N. F. III. 19. 1860.). Cooper stach sich bei der Loslösung des atrophischen Bulbus einer 34jährigen Frau in den Finger und es fand sich, dass dicht am Nerv. opticus ein Glasplitter hervorragte, der zur Hälfte noch im Auge lag und 26 Jahr verweilt hatte.

Sehr selten bleibt der fremde Körper in dem Glaskörper beweglich, gewissermaassen suspendirt durch ein Blutcoagulum oder einige filamentöse Glaskörperopacitäten. Da sich hierauf einige operative Versuche gründen, so werden wir diese Fälle erst später besprechen.

Das entoptische Abbild des fremden Körpers im Gesichtsfelde ist ein sehr wichtiges Hilfsmittel zur Diagnose, da es auch den Aerzten leicht zu Gebote steht, welche mit ophthalmoscopischen Untersuchungen nicht vertraut sind. Es ist bei halbwegs intelligenten Kranken unschwer nachzuweisen, ja sie geben oft unaufgefordert an, dass sie an einer Stelle im Gesichtsfelde einen dunklen Fleck sehen, welcher mit den Bewegungen des Bulbus seine Stelle wechselt. So lange noch Commotion



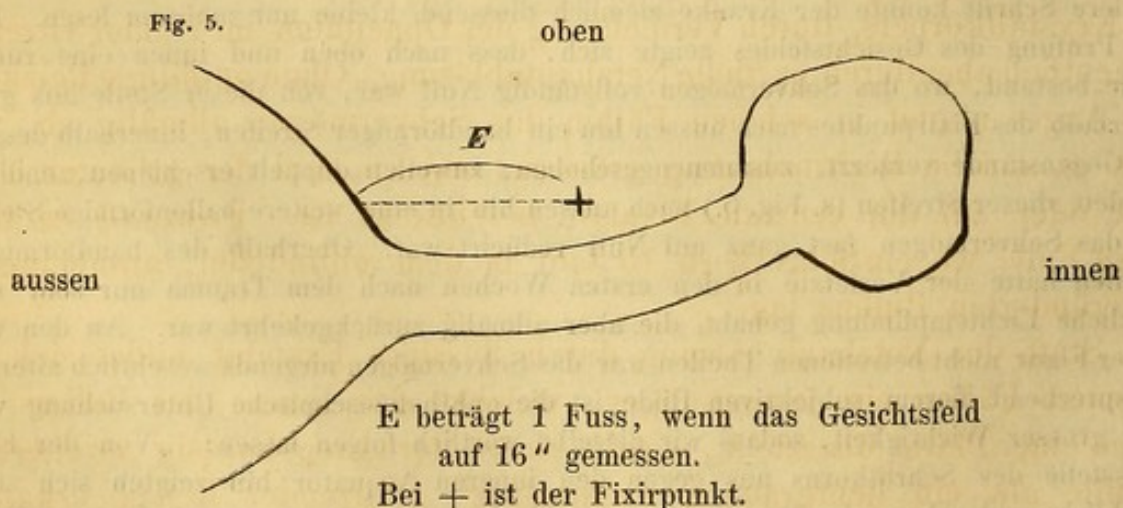
der ganzen Retina oder Bluterguss im Glaskörper vorhanden ist, fehlt dieses Symptom natürlich, zuweilen aber tritt es auch sofort nach der Verletzung auf. Der dunkle Fleck vergrössert sich später, wenn die Umhüllungsmembran des fremden Körpers sehr stark ist. Die Glaskörperopacitäten, welche im Verlauf des Wundkanals auftreten, werden als weniger dunkle Schatten wahrgenommen. Tritt Netzhautablösung ein, so kann auch das Wachsen derselben entoptisch nachgewiesen werden, so lange sie nicht zu sehr ausgedehnt und die Energie der noch nicht abgelösten Partie nicht zu sehr gelähmt ist. Zum Zweck der Untersuchung lässt man den Kranken mit dem verletzten Auge einen weissen Punkt auf einer schwarzen Tafel fixiren und, indem man mit einem anderen hellen Körper, z. B. einem Stückchen in einem langen Griffel gebrachter Kreide, radienförmig von den Endpunkten der Tafel allmähig dem fixirten Centrum zuschreitet, markirt man die (excentrisch) gelegenen Stellen, wo das Objekt gar nicht oder sehr schwach wahrgenommen wird und beschreibt dadurch eine Figur, die dem Volumen des fremden Körpers und den damit zusammenhängenden Glaskörpertrübungen hinreichend genau entspricht. Die Lage des fremden Körpers ist natürlich die dem entoptischen Bilde entgegengesetzte.

Ein 21jähriger Herr hatte auf der Hühnerjagd, ausser einem Schrotkorn in die linke Backe, eins in das linke Auge bekommen. Es hatte sich, so schien es der Erzählung nach, am inneren Cornealrande in der Sklera ein kleiner Irisvorfall gebildet, etwas Glaskörpersubstanz war ausgetreten und ein Arzt hatte an dieser Stelle  $\frac{1}{4}$ " tief sondirt, ohne auf einen fremden Körper zu stossen. Der Verletzte sah nur eine milch-weiße Fläche vor seinem Auge, die in der Mitte einen rothen Streifen hatte. Am Abende der Verletzung waren subjektive Lichterscheinungen aufgetreten, weshalb einige Blutegel gesetzt wurden. Am nächsten Tage schon hatte der Kranke wieder Objekte sehen können, auch hatte die Sehkraft nachträglich noch zugenommen, war aber dann stationär geblieben. — Sechs Monate später stellte sich der Verletzte in Gräfe's Klinik vor. Man fand einen noch nicht ganz vernarbten Irisvorfall in der Sklera nahe am inneren Hornhautrande, die Pupille etwas erweitert und nach dem Vorfall hingezogen. Mittlere Schrift konnte der Kranke ziemlich fliessend, kleine nur mühsam lesen. Bei der Prüfung des Gesichtsfeldes zeigte sich, dass nach oben und innen eine runde Stelle bestand, wo das Sehvermögen vollständig Null war, von dieser Stelle aus ging unterhalb des Fixirpunktes nach aussen hin ein bandförmiger Streifen, innerhalb dessen die Gegenstände verzerrt, zusammengeschoben, zuweilen doppelt erschienen, endlich mündete dieser Streifen (s. Fig. 5.) nach aussen hin in eine weitere ballonförmige Stelle, wo das Sehvermögen fast ganz auf Null reducirt war. Oberhalb des bandförmigen Streifen hatte der Verletzte in den ersten Wochen nach dem Trauma nur sehr undeutliche Lichtempfindung gehabt, die aber allmähig zurückgekehrt war. An den von dieser Figur nicht betroffenen Theilen war das Sehvermögen nirgends wesentlich alterirt. Entsprechend diesem subjektiven Bilde ist die ophthalmoscopische Untersuchung von sehr grosser Wichtigkeit, sodass wir dieselbe wörtlich folgen lassen: „Von der Eintrittsstelle des Schrotkorns aus gegen den inneren Aequator hin zeigten sich sehr erhebliche und sehr verbreitete membranöse Glaskörperopacitäten, verwischte, entfärbte Theile der Choriodea, über deren nähere Natur eben der Glaskörperopacitäten wegen nichts ausgesagt werden konnte. Ungefähr von der Gegend des inneren Aequators



begann ein vom Augenhintergrund mehrere Linien in den Glaskörper hineinragender nahezu horizontal verlaufender häutiger Fortsatz, welcher mitten in dem Glaskörper-räume mit einem freien Rande abschnitt und so gewissermaassen den hinteren Glaskörper-raum in eine obere und untere Hälfte theilte. Der vordere freie Rand war übrigens nicht wie der sonstige Fortsatz einfach häutig, sondern umschloss deutlich einen von oben nach unten abgeflachten Canal, welcher vom inneren Aequator ziemlich quer, jedoch in seinem äusseren Theile etwas mehr nach unten und auch etwas nach hinten durch den Glaskörper verlief. Hierdurch erklärte es sich, dass nach aussen der häutige Fortsatz selbst weniger hoch war und dass die äussersten im freien Rande liegenden Theile des Kanals beinahe unmittelbar dem Augenhintergrunde anlagen. Liess man das Licht ganz senkrecht in das Auge fallen, so sah man den häutigen Fortsatz gewissermaassen en profil, wobei er sich dunkel und in sehr geringer Dimension wie ein schwarzer Streifen darstellte. Nur der häutige Kanal im freien Rande liess Licht genug hindurch, um über, resp. unter dem häutigen Fortsatz auf den Augenhintergrund zu sehen. Liess man dagegen das Auge nach oben, resp. nach unten richten, sodass man eine Flächenansicht des häutigen Fortsatzes bekam, so erschien derselbe breiter, aber vollkommen diaphan. Man überzeugte sich sogar, dass dessen Zartheit gegen den Augenhintergrund progressiv zunahm und dass die Netzhautgefässe vollkommen intakt unter demselben weglichen.“ Bei einer ganz bestimmten Richtung des Lichteinfalls sah man durch den häutigen Kanal hindurch einzelne Netzhautgefässe doppelt, was auch das Doppeltsehen des Kranken selbst erklärte. Nach aussen hin dehnte sich der häutige Cylinder ziemlich plötzlich in einen runden Hohlraum aus, welcher grau, vollkommen undurchsichtig, zuweilen bläulich metallisch glänzend sich als die das Schrotkorn umhüllende Masse deutlich auswies. Nach oben hin zeigte der Sack eine halsartige Verlängerung, welche Form aber der in der Heimath des Kranken gebräuchlichen Methode, den Schrot zu giessen, entsprach. Die hintere Fläche des eingekapselten Schrotkorns schien die Netzhaut zu berühren. Nach unten und aussen von der Hülle gingen ausserdem dichte Membranen ab, welche offenbar dazu beitrugen, das Schrotkorn in seiner Lage (etwas unterhalb des horizontalen Durchmessers) zu fixiren. Kleinere Fetzen und Flocken, zum Theil mit Cholestearin besetzt, gingen auch nach unten hin von dem häutigen Fortsatz in den hinteren Glaskörper-räume ab. Hier hatte früher jedenfalls Bluterguss bestanden. Die Linse war klar geblieben.

Dass das Schrotkorn sich nicht sofort an die tiefste Stelle des Bulbus gesenkt hatte, erklärt sich wohl durch die liegende Stellung, die der Verletzte in den ersten



Wochen nach der Verletzung beobachtet hatte. Der quere Verlauf des Schrotkorns im Glaskörper deutete sicher darauf hin, dass es gleich ursprünglich diese Richtung



genommen hatte und nicht etwa beim Sondiren erst vorwärts gestossen worden war. Eigenthümlich ist der so günstige Umstand, dass die Kraft, mit der das Schrotkorn eindrang, gerade noch kurz vor der Netzhaut ihr Ende erreicht hatte, sodass es sich noch etwas senken konnte. Da die äussere Wunde in der Sklera nur 1''' weit vom inneren Hornhautrand entfernt war, der häutige, den Gang des Schrotkorns im Glaskörper markirende Fortsatz aber von der Aequatorialgegend ausging, so ist anzunehmen, dass das Schrotkorn gerade von vorn eindrang, aber in der inneren Fläche der Sklera in der Nähe des inneren Aequators ricochettirte, sodass es nun quer durch den Glaskörper fliegen konnte; oder es drang, bei nach innen gestelltem Auge, über die Nase hinweg ein, durchbohrte die inneren Membranen in der Richtung von vorn nach hinten und ging dann deshalb quer durch den Glaskörper, weil sich der Bulbus nun nach aussen wendete. (Graefe, Archiv f. Ophthalm. III. 2. pag. 341.)

**Verlauf, Ausgänge.** In den günstigsten Fällen ist mit der Einkapselung der Prozess zu Ende, der Kranke hat keine Schmerzen, etwaige Röthe des Auges verliert sich, sein anfangs umnebeltes Gesichtsfeld wird wieder hell und klar, die Akkommodation bleibt oder wird wieder normal. Entsprechend den subjektiven Erscheinungen bilden sich die Trübungen des Glaskörpers wieder zurück und selbst der getrübe Stichkanal der Linse, falls der fremde Körper hier durchgegangen, wird durch Resorption wieder aufgeheilt.

Ein Verletzter kam einige Stunden nach dem Unfall in die Graefe'sche Klinik. Es bestand eine Hornhautwunde von 1''' Umfang, eine entsprechende, klaffende Iriswunde und umschriebene Linsenopacität. Im Glaskörper war reichlicher Bluterguss vorhanden. Nachdem unter der Anwendung eines Druckverbandes binnen 6 Wochen die Hornhautwunde vernarbt war, in der Iris aber noch ein kleines Loch bestand, die Linsentrübung stationär geblieben und der Glaskörper bis auf eine von der Linsentrübung ausgehende, unterbrochen strangförmige Opacität sich aufgeheilt hatte, erkannte man nach oben und innen fest in den inneren Membranen haftend ein Metallstück von wenigstens  $2\frac{1}{2}$ ''' Länge und 1''' Breite, mit stark glänzender Oberfläche. Der Kranke las mittlere Druckschrift mit Convexgläsern, nach unten war sein Gesichtsfeld in ziemlichem Umfange beschränkt. (Arch. f. Ophthalm. III. 2. pag. 352.)

Ungünstiger gestaltet sich der Verlauf durch Zunahme der Trübung des Krystallkörpers, durch Vermehrung der Opacitäten im Humor vitreus, namentlich aber durch partielle Netzhautablösung. Ohne auffällige Reizung des Auges nimmt in solchen Fällen das Sehvermögen allmählig ab, so dass es auf die Wahrnehmung grösserer Objekte und der gröberen Umrisse oder auf die centrale Fixation beschränkt ist. Pamard erzählt einen Fall, wo ein Schrotkorn 15 Jahr in dem erblindeten, anscheinend unveränderten Bulbus lag.

Statt der Netzhautablösung durch flüssiges Exsudat bildet sich in seltenen Fällen ein faserstoffiges, welches das Innere des Bulbus in Form einer Platte überzieht, welche hinter der unregelmässig erweiterten Pupille als ein lichtgrauer, „rehfarben“ glänzender Reflex erkannt wird. Das Sehvermögen ist dabei ganz aufgehoben, das Aeussere des Bulbus nicht wesentlich verändert.



Viel häufiger als die genannten Veränderungen ist der Ausgang in einfache Atrophie des Auges unter Absetzung bindegewebiger Stränge im Glaskörper. Entweder ist dabei die Pupille durch Exsudat verlegt und die vordere Kammer aufgehoben oder es sind die vorderen Bulbus-theile zwar verkleinert aber klar und von normaler Farbe. Der fremde Körper ist dabei innerhalb einer knöchernen Schale eingeschlossen, die Linse aufgesaugt oder verkalkt. In diesem Zustande kann der Bulbus viele Jahre lang verharren. doch endlich ohne Ursache von Neuem gereizt werden. Gewöhnlich gibt dieser Vorfall zu der später zu besprechenden sympathischen Entzündung Veranlassung. Desmarres exstirpirte ein atrophisches Auge, welches 11 Jahr lang mit einem Zündhütchenstück im Innern schmerzlos geblieben war.

Wegen einer symgathischen Augenentzündung wurde das rechte Auge eines 60jährigen Mannes exstirpirt, welches vor 30 Jahren durch einen Schuss zu Grunde gegangen und seitdem immer zu Reizungszuständen disponirt geblieben war. Das exstirpirte Auge war auf  $\frac{1}{3}$  seines normalen Volumens reducirt, die Iris lag an der trüben Hornhaut und an der Uvea der weisse, harte, verkalkte Krystallkörper an. Die Netzhaut war trichterförmig losgelöst, zwischen ihr und der Aderhaut eine cholestearinhaltige, gelbliche Flüssigkeit. An der inneren Aderhautfläche lag eine Knochen-schale, die am dicksten am Sehnerveneintritt war. Auf dieser Schale, durch ein laxes Zellgewebe umgeben, befand sich eine Bleikugel von kleinem Kaliber. (Cooper in Ophthalm. Hosp. Rep. II. Nr. 12.)

Ein 18jähriger Arbeiter ward beim Zerklopfen eines Steins am Auge verwundet. Nach 6 Tagen war die 4<sup>mm</sup> grosse Wunde am unteren und inneren Abschnitt des Auges geschlossen, in der vorderen Kammer befand sich ein mässiges Hypopion, die Iris war nicht zerrissen, aber durchaus grünlich gefärbt und mit der vorderen Kapsel verwachsen. Schmerz fehlte, hatte auch nur in geringem Maasse bald nach der Verletzung eine kurze Zeit gedauert, das Sehvermögen war beinahe ganz aufgehoben. Nach der künstlichen Pupillenerweiterung sah man hinter der noch transparenten Linse ganz nach abwärts einen haufsaamengrossen, mit falschen Membranen umgebenen Körper. Der Versuch der Extraktion wurde verweigert. Nach einer ableitenden Behandlung resorbirte sich zwar der Eiter in der vorderen Kammer, aber die Pupille war weit und unbeweglich, die Iris blieb grün und nach der vorderen Kammer vorgewölbt, nach hinten zu war sie mit Neomembranen bedeckt. Der fremde Körper lag unbeweglich in der Tiefe des Auges. Der Bulbus fing an nach aussen abzuweichen und nach einem Jahre war die Atrophie vollständig. (Desmarres, Annal. d'ocul. XXIII. pag. 17.)

Zuweilen stösst der atrophische Bulbus nach Verlauf längerer Zeit den fremden Inhalt selbst aus. Cooper erzählt die Krankengeschichte eines Mannes, bei welchem nach 16jähriger Ruhe der Schmerz wiederkehrte, die Hornhaut perforirte und sich ein unregelmässiges Steinstück an die Oeffnung legte. Ganz gewöhnlich aber kommt von vorn herein gar keine Einkapselung zu Stande. Die Entzündung des Auges wird sofort eine allgemeine, es bildet sich Eiter im Glaskörper, welcher den Bulbus unter den intensivsten Schmerzen ausdehnt, bis er endlich durch die Hornhaut einen Ausweg gefunden hat. Sehr selten bricht er sich, auch wenn der fremde Körper durch die Hornhaut eingedrungen war,



durch die Sklera Bahn. Gewöhnlich ist während des Verlaufs dieser sogenannten Phlegmone oculi sehr heftiges entzündliches Fieber, Erbrechen, Delirien zugegen, kurz vor dem Aufbruch des Eiterauges nimmt das Fieber den adynamischen Charakter an, der Puls wird klein, die Haut blass, kalter Schweiss bricht aus. Sobald sich Eiter zu bilden angefangen hat, ist es nicht mehr möglich, den fremden Körper aufzufinden. Diese höchst qualvolle Krankheit wird aber um so gefährlicher dadurch, dass das andere Auge leicht in einen sympathischen Reizzustand übergeführt wird.

Manchmal tritt die suppurative Entzündung auch dann noch ein, wenn eine vollendete Inkapsulation den besten Verlauf hoffen liess. So geschah es in dem folgenden von Graefe mitgetheilten Falle.

Einem 11jährigen Knaben war das Fragment eines Zündhütchens in's rechte Auge gesprungen. Zwei Tage darauf hatte sich Iritis eingestellt, eine fast vernarbte Skleralwunde fand sich nach aussen vor. Es wurden ausser Ruhe im dunkeln Zimmer, Blutentziehungen, Mydriatika, Calomel innerlich und Quecksilbersalbe verordnet, doch bildete sich, obwohl anfangs die Entzündung zurückzugehen schien, bald eine Eitermembran in der Pupille und ein Hypopion. Letzteres wurde entleert und eine Iridektomie nach unten gemacht. Der Erfolg war so günstig, dass die Resorption der in der Pupille ergossenen Massen erfolgte und das Sehvermögen bis zum Erkennen mittlerer Druckschrift sich besserte. 2 Wochen nachher fand man mit dem Augenspiegel in dem vorderen unteren Theil des Glaskörpers dicke Opacitäten, die nach dem Ciliarkörper hin zunahmen, nach hinten hin dünner wurden. Nach innen und oben im Augenhintergrunde sah man eine kleine, weissgelbe Blase, die sich halsartig nach den inneren Membranen hin verlängerte und im Glaskörper hin und her schwankte. Bei genauer Betrachtung schimmerte in dem Halstheil ein bräunlichrother Metallglanz durch. Die Netzhaut ging hinter der Blase, ohne losgelöst zu sein, vorüber. Zwei Monate später stellte sich eine neue subconjunktivale Injektion und Abnahme des Sehvermögens ein. Das anfangs abgesackte, blasenförmige Exsudat hatte zugenommen, und der Glaskörper trübte sich allseitig. Trotz der Antiphlogose nahm die Iridochorioiditis zu und endete mit Phthisis bulbi. (Archiv für Ophthalm. III. 2. pag. 352.)

### Therapie.

Ein in den Glaskörperraum eingedrungener fremder Körper ist nur selten der chirurgischen Kunst zugänglich. Man ist daher fast immer gezwungen, denselben seinem Schicksal zu überlassen und hat nun die Aufgabe, das verletzte Auge in einen Zustand zu versetzen, in welchem die Entzündung beschränkt bleiben und zur Einkapselung führen kann. Zu diesem Zwecke muss der Verletzte sofort in's Bett in ruhige Rückenlage mit erhöhtem Kopfe gebracht werden, je nach der Heftigkeit des Schmerzes und der Trübung des Sehvermögens sind geringe oder stärkere örtliche Blutentziehungen zu machen und diese, wenn es der körperliche Zustand des Verletzten erlaubt, in den nächsten Tagen zu wiederholen. Dabei mache man kalte Umschläge, deren Temperatur man nach dem subjektiven Behagen des Kranken richtet und lege, falls Bluterguss zugegen, einen mässig kräftig angezogenen Druck-



verband an. Man belästige das Auge nicht mit öfteren Untersuchungen und schütze auch das gesunde vor der Einwirkung des Lichtes. Die Diät sei streng, steigere sich aber nicht bis zur Abstinenz. Ein zeitweilig gegebenes Purganz ist sehr zweckmässig, dagegen ist eine Behandlung mit Calomel zu verwerfen. Sie bringt den Kranken unnöthigerweise herunter und kann eine suppurative Entzündung nicht verhüten. Ist es nach Verlauf von 10—14 Tagen wahrscheinlich, das die Einkapselung vollendet, so lasse man den Kranken mit einem Schutzverband aufstehen und sich bei günstiger Witterung im Freien bewegen. Das kranke, sowie das gesunde Auge ist noch längere Zeit vor Anstrengungen zu schützen und eine reizlose Kost und die Vermeidung aufregender Getränke strengstens anzuordnen.

Treten heftige, quälende Schmerzen auf, die von der Tiefe des Bulbus aus nach der ganzen Kopfseite ausstrahlen, so versuche man anfangs durch stärkere Blutentziehungen, Eisüberschläge und Einreibungen von Merkurialsalbe mit Opium oder Belladonna die ausbrechende Entzündung zu coupiren, was jedoch nur selten gelingt. Bildet sich die verdächtige Chemosis der Bindehaut, erscheint der Pupillarraum trübe, und schwellen die Lider an, so ist nicht viel mehr zu hoffen. Man nützt nun nichts mehr mit der Antiphlogose, sondern beschränke sich darauf, durch Einreibungen von Morphiumsalbe und durch innerlich gegebene beruhigende Mittel die Schmerzen zu lindern und einige Stunden Schlaf zu verschaffen. Trockne warme Tücher, bei manchen Personen auch warme, nasse Ueberschläge sind den kalten vorzuziehen. In manchen Fällen soll ein stark angezogener Druckverband von Nutzen gewesen sein. Zeigt sich die Sklera an einem Punkte stärker ausgebuchtet, so kann man einen breiten Einstich machen und den Eiter herauslassen. Magne war in einem solchen Falle einmal so glücklich, den fremden Körper hinter der verdächtigen Stelle aufzufinden und auszuziehen. Ist keine solche Stelle vorhanden, so öffne man die Hornhaut in Form eines möglichst grossen Lappens und mache dann warme Umschläge. Dieselbe Therapie ist um so mehr angezeigt, wenn das andere Auge gereizt erscheint. Man befördert durch diese Operation den doch nicht mehr aufzuhaltenden Aufbruch des Auges und die Entleerung des Bulbusinhaltes und erzielt einem besser gestalteten phthisischen Augapfel.

Hat die deletäre Entzündung einen mehr chronischen, zur einfachen Atrophie führenden Verlauf, so bekämpfe man in der oben angegebenen Weise die intermittirend auftretenden Reizzustände und wende seine grösste Aufmerksamkeit dem anderen Auge zu, wegen einer etwaigen sympathischen Entzündung. Sobald diese eintritt, früher oder später, im Beginn der Atrophie, oder auch nach längst bestehender Schrumpfung des Bulbus, so ist sofort die Enucleation desselben vor-



zunehmen als erfahrungsgemäss einziges Mittel, das andere Auge vor unheilbarer Erblindung zu bewahren. Selbst dann, wenn man an einer Stelle des Bulbus, z. B. in der Sklera einen Punkt auffindet, wo wahrscheinlich der fremde Körper seinen Sitz hat, ist doch die Extraktion nicht zu versuchen, da die Einheilung durch fibröse Stränge und knöcherne Ablagerungen so fest zu sein pflegt, dass die Ausziehung nicht möglich ist. So waren in einem von Blodig (Wien. Ztschr. 1860. Nr. 19. 20.) mitgetheilten Falle alle Extraktionsversuche vergeblich gewesen, ein in einem atrophischen Bulbus seit  $1\frac{1}{2}$  Jahren befindliches Zündhütchenstückchen herauszuziehen, obwohl es etwas über der Sklera hervorragte.

Nimmt wegen der zugleich bestehenden Verletzung der Iris und Linse die Entzündung von vorn herein den Charakter einer Iritis mit oder ohne Hypopiumbildung an, so ist es zuweilen möglich, durch wiederholte Punktionen der vorderen Kammer, noch zweckmässiger aber durch die Herausnahme eines möglichst grossen Stückes der Iris die Entzündung zu brechen und die Ausbreitung auf die Aderhaut zu verhüten. Die etwa aufgequellten Linsenstücke sind bei dieser Operation zugleich herauszubefördern.

Stellen sich nach anfangs günstig scheinendem Verlaufe Zunahme der Glaskörpertrübungen und Netzhautablösung ein, so ist durch alle 3—4 Tage wiederholte örtliche Blutentziehungen und eine Sublimatkur bei entsprechender Diät und Ruhe des Auges noch der sicherste Erfolg zu erzielen, der Zustand stationär zu erhalten oder sogar eine Abnahme der Trübungen zu bewirken. Ist nach 4—6 Wochen keine Besserung eingetreten, so ist die Hoffnung eines Rückganges des Prozesses ausserordentlich gering und die Atrophie des Bulbus kaum zu verhüten.

Eine Extraktion des fremden Körpers ist dann vorzunehmen, wenn der Verletzte sehr bald zur Beobachtung kommt und die vorsichtige Sondirung der Wunde denselben nachweist. Es handelt sich nur immer um durch die Sklera eingedrungene Körper, denn solche, die durch Hornhaut, Iris und Linse ihren Weg genommen haben, sind durch die Wunde hindurch wohl kaum je zu erreichen, sie müssten denn so voluminös sein, dass sie noch in die hintere oder vordere Kammer vorragten. Die Extraktion geschieht dann bei fixirtem Bulbus und am Besten in der Narkose mit Hilfe einer Pincette, nöthigenfalls nach Erweiterung der Wunde.

War aber die Wunde schon geschlossen, so ist die Extraktion indicirt, wenn der fremde Körper in der vorderen Zone der Aderhaut seinen Sitz hat und sich auf irgend eine Weise äusserlich durch die Sklera markirt, z. B. durch einen verheilten Aderhautvorfall oder eine stärkere Injektion dieser Stelle, namentlich aber wenn die Berührung dieser



Stelle durch die Sonde einen anormalen, harten, metallischen Widerstand gibt oder dem Kranken besonders schmerzhaft ist. Ein Suchen nach dem fremden Körper durch Probeeinstiche ist durchaus nicht gestattet. Man schlitzt, nachdem man die darüber hinziehende Bindehaut abgeschnitten hat, die Sklera mit einem Messer auf, geht dann mit einer Pincette ein und hebt den fremden Körper heraus. Das Fassen mit der Pincette muss sehr vorsichtig geschehen, um denselben nicht weiter hineinzustossen. Wir haben oben S. 205 schon einen Fall aus der Wiener Klinik mitgetheilt und lassen noch einen ähnlichen folgen:

Einem 17-jährigen Handlungslehrling flog beim Eröffnen eines Zuckerfasses ein Eisensplitter an's rechte Auge, da wo man den Einstichspunkt bei der Linsenreclination zu wählen pflegt. Ein fremder Körper war weder in der Wunde noch mit dem Augenspiegel zu entdecken. Das getrübte Sehvermögen besserte sich binnen wenigen Tagen. Doch hatte der Verletzte noch Schmerzen im Auge und nach 14 Tagen entwickelte sich unter auffälliger Abnahme der Sehkraft eine partielle Chorioiditis. Es zeigte sich jetzt an der Stelle der Verwundung eine umschriebene,  $\frac{1}{2}$ " grosse, fast schwärzliche Färbung in der Sklera. Am 30. Tage nach der Verletzung wurde nun die Operation vorgenommen. Die Sklera wurde nach Abschneidung eines Bindehautstückes blossgelegt und dann fühlte man mit der Sonde einen fremden Körper. Die ursprüngliche Skleralwunde wurde nun mit dem Bistouri bedeutend erweitert, worauf derselbe von selbst in die Oeffnung trat. Die Heilung der Wunde erfolgte binnen 5 Tagen. Das Sehvermögen wurde vollständig normal. (Wiener Krankenhausbericht. Jahrg. 1859. p. 232.)

Fremde Körper, welche beweglich, in einem Blutcoagulum oder an einem Exsudatfaden schwebend erhalten werden, sind möglicherweise dann zu entfernen, wenn sie in den vorderen Theilen des Glaskörpers ihren Sitz haben, wenn die Pupille sich künstlich gut erweitern lässt und sie dann mit blossen Auge wahrgenommen werden können. Das Gleiche gilt von fremden Körpern, welche nahe dem Grunde des Auges zwar, aber dicht hinter der tellerförmigen Grube fixirt lagern und allenfalls nach der vorhergegangenen Excision eines Irisstückes noch deutlicher sichtbar werden. Es sind aber diese Operationen sehr schwierig und setzen die grösste Dexterität von Seiten des Operators voraus. Die Art und Weise der Extraktion kommt mit jenen Methoden überein, die v. Graefe und Busch (Arch. f. Ophthalm. III. 2. und IV. 2.) behufs der Entfernung eines Cysticercus cellulosae gewagt und allerdings auch mit Glück ausgeführt haben. Man hat einen doppelten Weg, entweder einen Einstich durch die Sklera und Einführung einer langarmigen Pincette zur Fassung des fremden Körpers, oder Extraktion der Linse und Einführung eines Häkchens durch die Hornhaut. Die letztere Methode ist nur in solchen Fällen indicirt, in welchen eine Staarbildung doch zu befürchten ist. Wie man sich in dem einzelnen Falle ungefähr zu verhalten habe, wird am besten aus den folgenden Krankengeschichten hervorgehen.

Ein Mann war beim Eisendrechseln durch einen Splitter am linken Auge verletzt worden. Am nächsten Tage sah man etwas oberhalb der Hornhautmitte eine un-



regelmässige Wunde, an dem oberen Pupillarrand einen braunen Fleck, welcher der fremde Körper sein konnte. Die Krystalllinse war bereits milchig getrübt. Eine durch die Hornhautwunde eingeführte dünne Sonde ergab, dass der braune Fleck in der Iris nicht der fremde Körper selbst, sondern eine Spalte war, die demselben zum Durchgang gedient hatte. Critchett beschloss die Linse zu extrahiren und dann zu sehen, ob sich der fremde Körper noch auffinden lasse. In der That sah man nach der Extraktion der Linse ein oblonges metallisches Fragment, welches quer hinter der Iris unter der offenbar normalen Membrana hyaloidea lag. Mit einer Pincette liess sich dasselbe nicht fassen, man musste sich einer Curette bedienen, wobei allerdings die Membrana hyaloidea verletzt wurde und ein kleiner Theil Glaskörper ausfloss. Die Heilung war ziemlich günstig, der Bulbus behielt seine Form und das Sehvermögen war leidlich und noch besser zu hoffen, wenn sich einiges plastisches Exsudat, das sich vor der Pupille abgelagert hatte, resorbirt hatte. (The Lancet. April 1854. p. 358.)

Eine 26jährige Frau wurde, während in ihrer Nähe Kinder Zündhütchen explodiren liessen, am rechten Auge verletzt. Erst am nächsten Tage bemerkte sie, wenn sie ihre Augen schnell öffnete, Funken oder grosse rothe Flecken vor dem Auge. Die Reizung des Auges nahm bald zu und bei der Untersuchung fand sich die Iris deutlich entfärbt, aber die Pupille noch beweglich. Nach aussen unter dem M. rectus externus, ungefähr 6<sup>mm</sup> von der Hornhaut, fand sich eine kleine, schon zum Theil resorbirte Ecchymose, in der man eine kleine Wunde der Bindehaut und Sklera erkannte. Eine in der Richtung der Wunde eingeführte Sonde durchdrang dieselbe ohne Schwierigkeit. Sie war also penetrirend, doch war der fremde Körper nicht zu entdecken. Bei genauer Untersuchung fand sich indessen, dass, wenn die Kranke ihr Auge recht schnell nach allen Richtungen bewegte, und man recht genau die Pupille fixirte, dass im Grunde der hinteren Kammer von Zeit zu Zeit ein glänzender Gegenstand auftauchte. Dieser war offenbar freibeweglich und hatte an dem einen Ende ein weissliches fadenförmiges Anhängsel, sodass die Erscheinung täuschend einem kleinen Papierdrachen glich. Obwohl man sich die Schwierigkeit der Extraktion nicht verhehlte, wurde doch sofort der Versuch gemacht. Die Sklera wurde etwas unterhalb der Wunde eingestochen und eine Pincette eingeführt. Aber wenn das Auge ruhig stand, verschwand der fremde Körper hinter der Pupille, bewegte es sich aber, so schlüpfte derselbe nahe den Branchen der Pincette oder auch entfernt davon vorbei. Desmarres versuchte daher den weisslichen Schwanz zu fassen, was auch endlich gelang. Dann wickelte er den Schwanz durch Drehen der Pincette um sich zusammen, zog dadurch den fremden Körper heran, öffnete die Pincette von Neuem, fasste letzteren selbst und zog ihn heraus. Es war ein gekrümmtes Kupferstückchen von 4<sup>mm</sup> Länge und 2<sup>mm</sup> Breite, sein weisslicher Anhang war ein schon ziemlich resistent gewordener Exsudatfaden. — Der Erfolg war zwar, was das Aufhören des Schmerzes betraf, gut. Doch füllte sich die hintere Kammer mit gelblichem Exsudat, in dem Glaskörper traten zahlreiche Flocken auf, gleich derjenigen, die am fremden Körper anheftete, und das Auge wurde binnen wenigen Monaten atrophisch. (Annal. d'ocul. XXIII. pag. 16.)

Einem 24jährigen Böttcher war ein Stückchen Eisen in's linke Auge gesprungen. Eine halbe Stunde nach der Verletzung fand man ein wenig über dem Lidrande des oberen Lides eine kleine vertikale Wunde und an der inneren Lidfläche die entsprechende Ausgangsöffnung. Etwas oberhalb dem inneren Rande der Hornhaut war in der Sklera eine liniengrosse mit einem kleinen subconjunktivalen Bluterguss umgebene Wunde, aus welcher eine kleine aus Glaskörpersubstanz bestehende Blase hervorragte. Die Pupille war gut beweglich, der Verletzte sah wie durch einen leichten Nebel. Nach der Erweiterung der Pupille wurde das Auge mit dem Ophthalmoscop



untersucht. Nach oben und innen von der Pupille hinter der Linse erblickte man ein kleines Blutcoagulum, welches von der Wunde aus in den Glaskörper hinein hing und kleine Bewegungen machte. Im Uebrigen war der Glaskörper vollständig klar und der Hintergrund des Auges gut zu sehen. Gerade unterhalb der Sehnervenscheibe bemerkte man ein kleines rundes Körperchen, welches einer Luftblase täuschend ähnlich sah. Wahrscheinlich war es etwas rings um den fremden Körper ergossene Lymphe. Eine Gefässanomalie war nicht zu entdecken. Es wurde ein leichter Druckverband angelegt, Ruhe und mässige Kost verordnet und eine Mixtur aus Bilßenkraut-tinktur mit Campher gegeben. Vier Tage später hatte sich die Skleralwunde fast geschlossen, Entzündungsröthe und Schmerz fehlten, der Verletzte las besser als am ersten Tage mittlere Schrift. Nach Verlauf von 10 Tagen wurde Iodkalium mit China gegeben. Vier Wochen nach der Verletzung eine zweite ophthalmoscopische Untersuchung: der kuglige Körper unterhalb der Pupille wurde nicht mehr aufgefunden, dagegen sah man bei rascher Bewegung des Bulbus einen hinter der inneren Irispartie vorragenden, oblongen, schwarzen Körper, der von etwas Blut umgeben war, und von vorn nach hinten Excursionen machte. Er schien vor der Linse in der Ebene der Iris zu liegen, doch liess sich mittelst schiefer Beleuchtung sein Sitz hinter der Linse nachweisen. Bei seinen Schwankungen blieb er immer im Niveau des Aequators des Auges. — Es handelte sich um die Frage der Extraktion des fremden Körpers. Jedenfalls fiel er, wenn die Blutcoagula resorbirt waren, auf den Boden des Glaskörpers und bedingte eine Entzündung, sodass man nicht lange mit der Extraktion warten konnte. Dagegen konnte er auch nicht gut auf dem Wege, den er selbst genommen, gefasst werden, denn man lief Gefahr, die Blutcoagula zu zerreißen und das Herabfallen des Metallstückchen zu beschleunigen. Dixon beschloss daher, von unten zu dem fremden Körper vorzudringen. Vorher aber versuchte er, ob es nicht mit einem starken Magneten gelinge, ihn der Bulbuswand näher zu bringen. Wirklich übte der Magnet sehr starke Attraktionskraft auf das Eisenstückchen aus, aber wollte man es nach innen bewegen, so verbarg es sich hinter die Iris, wenn nach aussen, so kam es an die hintere Linsenfläche. Die Operation wurde im Sitzen und ohne Narkose ausgeführt, da bei der Rückenlage, die der Chloroformirte hätte einnehmen müssen, der fremde Körper nicht mehr sichtbar blieb. Der Operateur stand hinter dem Verletzten und machte, nach guter Fixirung der Lider und des Bulbus, mit dem Jäger'schen Lanzenmesser einen Einstich nach innen und unten in die Sklera senkrecht auf die Faserrichtung derselben, wobei die Spitze des Messers nach hinten gerichtet war, um die Verletzung der Linse zu vermeiden. Nach Zurückziehung des Messers wurde die Assalini'sche Iripincette eingeführt, (welche so construirt ist, dass sie sich öffnet, wenn man ihre Branchen aneinanderdrückt) und nach zwei fruchtlosen Versuchen gelang es, das Eisenstückchen, welches nur undeutlich und nur von Zeit zu Zeit zu sehen war, zu fassen und auszuziehen. Es war 1<sup>'''</sup> lang und wog  $\frac{1}{6}$  Gran. — Nach 7 Tagen hatte sich die Operationswunde geschlossen, eine Woche später sah man im Glaskörper einige frei bewegliche Blut-flocken und eine leichte Röthe der Netzhaut und des Nervus opticus. Diese Irritation war nach 1½ Monat vollständig verschwunden und im Glaskörper nur ein kleines Filament sichtbar. (Ophthalm. Hosp. Rep. I. Nr. 6. pag. 280.)

Liegt der fremde Körper so, dass er gar nicht oder nur mit dem Augenspiegel erkannt werden kann, oder ist er incystirt und der Bulbus frei von Schmerz und Entzündung, wenn auch mehr weniger sehschwach, so ist ein Operationsversuch niemals zulässig. Entstehen Entzündungen, welche der Antiphlogose nicht weichen, den Kranken dauernd belästigen und auch das andere Auge in Mitleidenschaft ziehen, so ist die Ent-



fernung des fremden Körpers nur mit der des ganzen Bulbus indicirt. So enucleirte Arlt das rechte Auge eines Forstmannes, welchem vor 7 Wochen ein Zündhütchenstück eingesprungen war. Der Bulbus enthielt blutig gefärbte Flüssigkeit, die sich zwischen der nicht erheblich veränderten Aderhaut und Netzhaut befand. Letztere war trichterförmig nach dem verschrumpften Glaskörper eingezogen, in der Richtung des Corpus ciliare fand sich ein faserstoffiges Exsudat, in dessen Mitte, von etwas Eiter umgeben, ein 1□''' grosses Stückchen Kupferblech dicht hinter der hinteren Linsenkapsel lag. Die Linse war fast ganz resorbirt, die verschrumpfte Kapsel mit der rückwärts gezogenen Iris verwachsen. Zwischen Ciliarmuskel und Sklera befand sich ein gallertartiges Exsudat. (Wien. Ztschr. 1859. No. 10.)\*)

#### 4. Fremde Körper in der Orbita.

Zur richtigen Würdigung der Lage und der Richtung der in die Orbita eingedrungenen fremden Körper ist es erforderlich, sich die Gestaltung der Augenhöhlenpyramide klar und deutlich vor die Augen zu stellen. Man muss sich erinnern, dass die äussere Wand stark schräg von aussen und vorn nach innen und hinten verläuft und dass sie von dem Boden der Augenhöhle durch die ebenfalls sehr schräg von innen nach aussen verlaufende untere Augenhöhenspalte getrennt ist. Die untere Wand ist ziemlich eben, nur hat sie kurz vor dem hinteren Ende der unteren Fissur eine convexe Krümmung, während die obere von hinten nach oben erst sanft ansteigt, dann aber stark concav bogenförmig nach dem oberen Augenhöhlenrand zu abfällt. Die innere Wand ist wieder ziemlich eben und senkrecht zur Medianlinie des Schädels gestellt. Ein in die Augenhöhle eingedrungener fremder Körper kann daher sich nur unten, innen und aussen den knöchernen Wandungen anschliessen, oben muss er nothwendig, falls er gerade nach hinten gerichtet ist, entfernt von dem Dache verlaufen, nur wenn er von unten nach oben eingestossen war, wird er das Dach treffen und mit Wahrscheinlichkeit durchbohren. In Betreff der Zusammensetzung der Augenhöhlen aus den verschiedensten Gesichts- und Schädelknochen verweisen wir auf die anatomischen Handbücher.

\*) Zur Vervollständigung der Literatur über fremde Körper nennen wir noch folgende Dissertationen, die wir einzusehen leider bisher keine Gelegenheit hatten:

Seiler, *Novum instrumentum ad corpora aliena oculorum bulbi superficiei infixa tollenda proponitur*. Vitebg. 1801. — Rüdorff, *de corporibus alienis oculo illapsis*. Berolini 1826. — Ghillany, *über fremde Körper in der Iris, der Linse und dem Glaskörper*. München 1862.



Da es für die Lehre von den Stichwunden und den fremden Körpern der Orbita von der grössten Wichtigkeit ist, die Entfernung der Spalten und Löcher, die den Zugang in die Schädelhöhle, bezüglich in die Schläfen- und Flügelgaumengrube bilden, von dem Augenhöhlenrande kennen zu lernen, diese Specialität aber bisher nur eine sehr geringe Berücksichtigung in den ophthalmologischen Darstellungen gefunden hat, haben wir an den Schädeln von Erwachsenen genaue Maasse genommen, die wir hier folgen lassen. Die Entfernung ist in sächsischen Zollen ausgedrückt.  $1'' = 8''' = 23\frac{1}{2}^{\text{mm}}$ .

A. Vom inneren Augenwinkel.

1. Bis zum Foramen ethmoidale anterius  $1''$ .
2. Bis zum Foramen opticum  $2''$ .
3. Schräg nach hinten und abwärts bis zum hinteren Ende der Fissura orbitalis inferior  $2'' 2'''$ .
4. Durch diese Spalte hindurch quer am Boden der Augenhöhle hin bis an den Processus zygomaticus des Schläfenbeins  $3'' 2'''$ .
5. Bis zur Fissura orbitalis superior  $2'' 2'''$ .
6. Durch diese hindurch bis zur Spitze des Felsenbeins  $3'' 3'''$ .

B. Vom äusseren Augenwinkel.

1. Bis zum vorderen Ende der unteren Augenhöhlenspalte  $4-5'''$ .
2. Bis zum hinteren Ende derselben  $2'' 1''$ .
3. Bis zum vorderen Ende der oberen Augenhöhlenspalte  $1'' 6'''$ .
4. Bis zum Foramen opticum  $2'' 3'''$ .
5. Durch die Fissura orbit. super. bis zum Processus clinoid. poster. des Türkensattels  $3''' 1'''$ .
6. Durch die Fissura orbit. inferior bis hinter den Processus mastoideus  $4'' 2'''$ .
7. Durch dieselbe bis zum Condylus des Hinterkopfes  $4''$ .
8. Auf demselben Wege über das Hinterhauptloch hinaus  $5''$ .

C. Vom Orbitalboden (in der Höhe des Infraorbitalkanals).

1. Schräg bis zum vorderen Ende der Fissura orbit. infer.  $1''$ .
2. Gerade bis zur Mitte dieser Spalte  $1'' 3'''$ .
3. Bis in die Gegend des Foramen rotundum  $2''$ .
4. Bis zum hinteren Ende der Fissura orbital. super. und zum Foramen opticum  $2'' 2'''$ .

D. Vom Orbitaldach (in der Gegend des Supraorbitalkanals).

1. Bis zum vorderen Ende der Fissura orbitalis superior  $1'' 8'''$ .
2. Bis zum Foramen opticum  $2'' 2'''$ .
3. Durch die obere Augenhöhlenfissur hindurch bis zur Spitze des Felsenbeins  $3'' 2'''$ .

Bei Kindern ist die Tiefe der Augenhöhle bedeutend kürzer. An der Leiche eines  $1\frac{1}{2}$ jähriges Mädchen fand sich dieselbe, durch eine



vom unteren Orbitalrand bis zur die obere Augenhöhlenspalte deckenden Dura mater eingeführten Spitzsonde gemessen, 1" 2—3" lang. Die Messungen an einer Leiche stellen die Entfernungen überhaupt durchschnittlich um 1—2" kürzer heraus, als an einem ausgetrockneten vom Periost entblösten Schädel.

Die Zahl der in die Orbita eindringenden fremden Körper ist sehr gross. Meistens sind es starre, wenig biegsame Körper von ziemlicher Länge und cylindrischer Form mit unbedeutendem Dickendurchmesser. Namentlich finden sich häufig Holzstücke, Pfeifenspitzen, Blei- und Schieferstifte, Messerklingen, Stockspitzen, Stricknadeln, Degenspitzen; seltener, bezüglich nur als Unica, hat man gefunden: abgebrochene Feilenstücke, Strohhalme, elfenbeinerne Griffe und die sogenannten Zwingen von Stöcken und Regenschirmen, Pfeile, Baumrindenfragmente. Von den runden Körpern sind es besonders Kugeln, Schrotkörner und rundlicheckige bei Explosionen abgesprengte Eisen- und Steinstücke. Splitter, die im Bulbus und in den Umhüllungshäuten desselben so häufig sind, finden sich in der Augenhöhle verhältnissmässig viel seltener; hierher gehören einige Fälle von eingedrungenen Glassplittern und Zündhütchenfragmenten.

Die Art und Weise des Eindringens ist namentlich bei Holzstücken und Stiften die, dass die Verletzten diese Körper in der Hand hielten und sich dieselben bei zufälligem Fallen durch das eigene Körpergewicht zwischen Bulbus und Orbitalwand hineintrieben, oder die fraglichen Körper lagen auf den Boden, auf den die Verletzten mit dem Gesicht stürzten. Pfeifenspitzen, die Enden von Stöcken u. dgl. wurden gewöhnlich von Anderen durch Zufall oder absichtlich eingestossen. In allen diesen Fällen gelangte fast immer nur ein Theil des verletzenden Instrumentes in die Augenhöhle, und brach innerhalb des Orbitalraumes ab, sei es durch den Widerstand, den es an weiterem Vordringen fand, oder durch die Bewegung des Kopfes des Verletzten, oder durch den Versuch, das Ganze herauszuziehen. Daher kommt es auch, dass häufig weder der Verletzte, noch bezüglich der Verletzende von dem Steckenbleiben eines Stückes etwas wussten, ja dasselbe gerade zu leugneten und sofort die Verletzung als einfache Stichwunde aufgefasst wurde.

Die Projektilen der Schusswaffen finden sich meist vollständig in der Augenhöhle, doch kommt es auch hier vor, dass die Kugel an dem Orbitalrand zerspringt und nur ein Theil derselben hineingelangt.

Mit Ausnahme von Kugeln und grösseren Eisenstücken werden fast alle fremden Körper ohne direkte Verletzung des Bulbus eingeführt. Nur die genannten Körper zerschmettern nicht selten den Bulbus, indem sie entweder von vorn mit oder ohne Zerschmetterung des knöchernen Orbitalrandes oder von der Schläfenseite durch die äussere Orbital-



wand eindringen, oder auch die eine Augenhöhle ganz durchsetzen und nach Zersplitterung beider inneren Wände in der anderen Augenhöhle liegen bleiben. Sehen wir von diesen bei den Schusswunden weiter zu besprechenden Verletzungen ab, so handelt es sich nur um das Eindringen zwischen Bulbus und Orbitalwand, denn auch das Eindringen spitzer Instrumente durch die Foramina supra- et infraorbit. hat man noch nicht beobachtet. Am häufigsten geschieht diess in der Gegend des inneren Winkels, gewöhnlich mit Durchstossung der Thränenkarunkel und halbmondförmigen Falte, zuweilen mit Verletzung des inneren Lidbandes und des Thränensackes, und zwar finden sich hier ungefähr eben so oft fremde Körper als an allen übrigen Stellen des Orbitalumfanges zusammengenommen, beziehentlich 6 mal öfterer als in dem äusseren Winkel. Zwischen Bulbus und Orbitaldach kommen viel häufiger fremde Körper vor, als zwischen demselben und dem Orbitalboden, das Verhältniss ist ungefähr wie 2:1. In den hieher gehörigen Fällen ist entweder der fremde Körper durch das obere oder untere Augenlid eingedrungen, oder die Augenlider sind gar nicht verletzt und er hat zwischen Bulbus und Tarsus durch die Uebergangsfalte der Bindehaut seinen Weg gefunden. Das letztere Verhältniss überwiegt ziemlich bedeutend: circa 60 pCt. der nach oben und unten eingedrungenen fremden Körper sind ohne Verletzung der Augenlider, 40 pCt. durch dieselben eingedrungen; am häufigsten (in  $\frac{3}{4}$  der Fälle) ist es das obere Lid, welches durchstossen wurde.

Diese auf eine grosse Anzahl von Krankengeschichten basirte vergleichende Statistik wird durch die anatomischen Verhältnisse genügend erläutert. Das Ueberwiegen des inneren Winkels erklärt sich dadurch, dass die von der Nasenwurzel und dem oberen Orbitalrande abgleitenden Körper gegen diese Vertiefung hin fast nothwendig gewendet werden und dass die Lidspalte auch bei geschlossenen Lidern hier einen leichten Zugang bietet; die Seltenheit der fremden Körper im äusseren Winkel lässt sich auf die Gestaltung der hier zusammenstossenden knöchernen Fortsätze des Stirn- und Jochbeines zurückführen, welche ein leichtes Ablenken eines etwa anstossenden Körpers nach der Schläfengegend ermöglichen. Da die Richtung der Stösse und verletzenden Werkzeuge gewöhnlich die von unten nach oben ist, so ergibt sich daraus die verhältnissmässige Seltenheit der längs des Orbitalbodens eingedrungenen Körper, während die gleiche Ursache und der Umstand, dass das obere Lid sich durch einen langen, cylindrischen Körper leicht vom Bulbus abheben lässt, die Häufigkeit der am Orbitaldache, bezüglich ohne Lidverletzung eingeführten Holzstücken, Pfeifenspitzen etc. erklärt.

Eine nothwendige Complication eines fremden Körpers in der Augenhöhle ist eine Stichwunde oder Quetschwunde des Orbitalzellge-



webes, von deren Heilung vor der Entfernung des fremden Inhalts nicht die Rede sein kann. Zuweilen sind Zerreibungen eines Bulbusmuskels, oder des *M. levator palpebrae* zugegen, die grossen Gefässe in der Tiefe der Orbita sind nur selten getroffen und die Blutung, da sie durch den fremden Körper selbst aufgehalten wird, selten abundant. Gleichzeitige Verletzungen der Thränendrüsenausführungsgänge, sowie des Infra- oder Supraorbitalnerven innerhalb seines Kanals hat man noch nicht beobachtet, vielleicht nur deshalb, weil die übrigen Symptome den Nachweis jener übersehen liessen. Die wichtigste Complication ist die Fraktur eines Orbitalknochens oder die Durchbohrung der nach der Schädelhöhle führenden Knochenspalten, womit die Verletzung der Hirnhäute oder des Gehirns durch die dislocirten Knochenstücken, viel häufiger durch das Ende des fremden Körpers selbst gegeben ist.

Symptomatologisch sind daher die nur innerhalb des Orbitalraumes liegenden fremden Körper streng zu sondern von den ganz oder zum Theil in die Schädelhöhle eingedrungenen Körpern. Ausser für die Projectile der Schusswaffen, für welche das knöcherne Schädeldgewölbe nicht genug Widerstand bietet, ist die Orbita der allergewöhnlichste Durchgangspunkt für stumpfe oder spitze, das Hirn verletzende Instrumente, zu deren Einführung es ausser einer gewissen Länge nicht einmal grosser Gewalt bedarf.

A. Wir betrachten zuerst die nur in die Orbita eingedrungenen Körper und deren Diagnose.

Kommt der Kranke sofort nach der Verletzung zur Beobachtung, so hängen die Symptome von dem Volumen des fremden Körpers und von der Gewalt ab, mit welcher er eingestossen wurde. Nicht selten ist eine Hirnerschütterung zugegen und der Verletzte ist einige Minuten oder selbst Stunden lang bewusstlos. Verschwinden diese Symptome wieder, so ist es nicht wahrscheinlich, dass eine *Laesio continui* des Gehirns oder der Hirnhäute stattgefunden hat. Man findet die Lider etwas geschwollen, an der Stelle der Verletzung eine Sugillation oder eine Wunde. Der Nachweis der letzteren ist leicht, wenn der fremde Körper durch das Lid, schwieriger, wenn er durch die Bindehaut oder die Thränenkarunkel eingedrungen war, wo die Eingangsöffnung durch die Schwellung des Gewebes verdeckt sein kann. Ist das eingedrungene Werkzeug gerade über dem Niveau der Bindehaut abgebrochen, so reicht die Ocularinspection und das Gefühl mit dem Finger zur Diagnose hin; ist diess nicht der Fall, so muss eine Sonde eingeführt werden.

Es ist von Vortheil, ehe man zur Extraktion schreitet, die ungefähre Länge, Form und Natur des fremden Körpers kennen zu lernen. Leider ist diess nicht immer möglich, da der Verletzte selbst oft gar nicht an die Existenz eines fremden Körpers glaubt oder, wie besonders Kinder, unzuverlässig in seinen Aussagen ist. Unter Umständen wird man sich



damit begnügen müssen, zu erfahren, was z. B. der Verletzte beim Fallen in der Hand hatte, auf welchen Boden er fiel, mit was für einem Instrument er in's Auge geschlagen wurde. Ist man so glücklich, den Theil, der nicht eingedrungen war, noch vorzufinden, so wird man daraus am besten die Länge des in der Orbita zurückgebliebenen Stückes zu bemessen vermögen. Diess ist um so wichtiger, als dieses Stück in der Orbita wieder zerbrochen, ja ein Theil davon in eine ganz andere Richtung abgewichen sein kann, z. B. durch das Thränenbein in die Nasenhöhle, und man nach der Entfernung des zunächst vorgefundenen Restes nicht immer am Ziele ist. Daher ist auch das hintere Ende des eingedrungenen Stückes nach der Extraktion genau zu besichtigen: ob es eine glatte, runde, oder eine abermalige Bruchfläche zeigt, oder ob sich bei eingedrungenen Aesten und Zweigen die Rinde losgelöst hat. In ganz zweifelhaften Fällen kann die mikroskopische Untersuchung etwaiger Splitter, die man mit einer Pincette abquetschen kann, über die Natur des fremden Körpers Aufschluss geben. Bei Verdacht auf Eisensplitter dürfte die Annäherung einer an einem Faden horizontal aufgehängenen, empfindlichen Magnetnadel an die Orbita zuweilen zum Ziele führen. Wenigstens will Anselmier\*) auf diese Weise tief in der Haut oder den Eingeweiden verborgene Stahlsplitter entdeckt haben und es liegt kein Grund vor, diess bei der Orbita zu bezweifeln.

Die mikroskopische Untersuchung etwa entfernter Splitter wird aber namentlich dann von Werth sein, wenn man ungewiss ist, ob der mit der Sonde gefühlte Körper ein dislocirtes Knochenstück oder der fremde Körper selbst sei. Es ist wohl kein Zweifel, dass in dem folgenden, berühmten, oft citirten Falle von Nélaton früher die richtige Diagnose gemacht worden wäre, wenn man in der Klinik von Desmarres die weissen Splitter durch das Mikroskop untersucht hätte. Der Fall ist überdiess ein ausgezeichnetes Beispiel, wie lange sehr grosse Körper ohne wesentlichen Schaden eingekeilt bleiben können:

Ein 26jähriger Mann erschien in der Klinik Nélaton's wegen einer Thränenfistel des linken Auges und erzählte, dass er vor 3 Jahren mit dem Elfenbeingriffe eines Spazierstockes einen Schlag in den inneren Winkel des linken Auges erhalten habe und darnach mehrere Stunden lang bewusstlos geblieben sei. Damals war er im Spital von Desmarres aufgenommen worden und es hatte eine leicht vertiefte und blutende Wunde im inneren Winkel von  $1\frac{1}{2}$  Ctmtr. Länge bestanden. Man hatte mit der Sonde gefühlt, dass anscheinend ein Knochensplitter vom Oberkieferknochen zwischen Auge und der inneren Orbitalwand festsass. Verschiedene Versuche, dieses Stück zu entfernen, waren vergeblich gewesen, doch hatte man kleine weisse Splitterchen mit der Pincette losgerissen. Der Bulbus war gesund gewesen, nur hatte Mydriasis bestanden und seine Bewegungen nach innen waren gehemmt. Da sich damals die Eiterung allmähig verminderte und die Haut sich nach dem vermeintlichen Knochen-

\*) Gazette des Hôpitaux 1859. Nr. 109.



splitter hin in Form eines fistulösen Ganges einzog, war man von weiteren Versuchen abgestanden und hatte den Verletzten entlassen. Jetzt wurde in Nélaton's Klinik folgender Status präsens notirt: leichter Exophthalmus linkerseits und Strabismus divergens, Sklera gelblich, leicht ecchymotisch gefärbt, die brechenden Medien normal. Unter dem inneren Winkel bestand ein 1 Ctmtr. tiefer Gang, dessen äussere Oeffnung genau einer Thränenfistel glich, doch war der Thränensack gesund und die Thränen flossen ungehindert in die Nase ab. Mit einer Sonde, die nur sehr schwierig einzuführen war, stiess man auf einen sehr harten, glatten und unbeweglichen Körper.

Fig. 6.



Abends in der Rückenlage klagte der Kranke über heftige Schmerzen in der linken Kopfseite, die des Tags über fast ganz nachliessen. — Trotzdem der Kranke versicherte, es sei kein fremder Körper zugegen und der Regenschirm sei nach dem Schlag nicht zerbrochen gewesen, glaubte doch Nélaton sich darauf nicht verlassen zu können und beschloss den harten Körper, sei es was es sei, herauszuziehen. Er machte entsprechend dem unteren Orbitalrande eine 2 Ctmtr. lange Oeffnung, worauf man eine geringe Beweglichkeit des harten Stückes fühlte. Mit einer starken Pincette wurde dieser Körper nun gefasst und zu alseitigem Erstaunen ein cylindrischer, 4 Ctmtr. langer,  $1\frac{1}{2}$  Ctmtr. dicker Elfenbeingriff ausgezogen, der an dem nach aussen zugekehrten Ende (siehe Fig. 6.) die Bruchstelle des Holzes und einige Einkerbungen zeigte, die vor 3 Jahren bei den Extraktionsversuchen in der Desmarres'schen Klinik entstanden waren. Es erfolgte eine Blutung aus dem rechten Nasen-

loche, die Schmerzen hörten auf und der Bulbus konnte wieder nach innen bewegt werden. Der Verletzte verliess schon nach einigen Tagen mit fast geschlossener Fistel und gebessertem Sehvermögen das Spital. (Archiv. d'ophthalm. III. pag. 56.)

Ist zugleich eine starke Sugillation, Zerreissung oder Verbrennung des Lides vorhanden, wie diess bei Gelegenheit einer Explosion der Fall sein kann, so wird die Untersuchung des Bulbus ausserordentlich erschwert, wo nicht gar so lange unmöglich gemacht, bis die Schwellung durch kalte Umschläge etc. beseitigt ist. Bei sehr schmerzhafter Lideröffnung ist die Chloroformirung angezeigt.

Ausser auf Besichtigung der die Wunde und der Eingangsöffnung ist die Aufmerksamkeit zweitens auf die Stellung des Bulbus zu wenden. War der fremde Körper nicht gar zu fein, so prominirt der Augapfel etwas und ist in einer der Lage des fremden Körpers entgegengesetzten Richtung verschoben. Bei fremden Körpern im inneren Winkel besteht demnach Strabismus divergens. Die schielende Stellung und Prominenz ist um so auffälliger, je voluminöser das eingedrungene Werkzeug ist, oder wenn es sich schräg zwischen Orbitalwand und Bulbus eingezwängt hat und letzteren gewissermaassen vor sich her schiebt. Diese Symptome sind besonders markirt, wenn zugleich eine Zerreissung eines geraden Augenmuskels\*) vorhanden ist.

Beer wurde zu einem 19jährigen, zartgebauten Mediciner gerufen, dem ein anderer die Röhre einer kölnischen Tabakspfeife in den äusseren Augenwinkel gestossen hatte.

\*) Zerreiassungen der schiefen Augenmuskeln durch fremde Körper haben sich vielleicht ereignet, sind aber wegen des geringen Einflusses auf die Bulbusstellung noch nicht nachgewiesen worden.



Die Anwesenden leugneten, dass ein Stück davon stecken geblieben sei. Der Augapfel war ganz aus der Augengrube herausgetreten und stand mit der Hornhaut nach der Nase zugewendet. Mit einer Fischbeinsonde wurde unter heftigen Zuckungen von Seiten des Verletzten ein fremder Körper entdeckt und mit einer Zange ein  $10\frac{1}{2}$ '' langes Stück Pfeifenrohr ausgezogen. Der Exophthalmus verschwand sofort, ebenso wie die Zuckungen, aber die Hornhaut blieb noch nach innen stehen, konnte jedoch etwas nach aussen bewegt werden. Es bestand nur schwache Lichtempfindung. Das Sehvermögen hatte sich nach 5 Wochen wieder eingestellt, aber der Strabismus wurde auch in der Folge nicht vollkommen gehoben. (Lehre von den Augenkr. I. pag. 146.)

Ein bedeutender Exophthalmus bestand auch in folgendem Falle:

Einem Mann war in den unteren Theil der Orbita ein grosses, spitzes Stück Eisen eingedrungen. Der Bulbus war ausserordentlich hervorgetrieben, sodass man vermuthete, der Sehnerv müsse zerrissen sein; das Sehvermögen war aufgehoben. Nachdem man  $\frac{1}{4}$  Stunde nach dem Unfall den fremden Körper, welcher im Knochen festsass, unter Schwierigkeit entfernt hatte, konnte der Verletzte sofort wieder sehen, noch ehe man die Luxation des Bulbus wieder beseitigt hatte. Es wurde eine antiphlogistische Behandlung eingeleitet und das Sehvermögen blieb erhalten. (Bell, System of Surgery IV. pag. 162.)

Die Skleralbindehaut des prominirenden Bulbus ist injicirt, oft mit Ecchymosen besetzt, die Hornhaut ist glänzend, die Pupille bald verengt, bald (wegen Quetschung eines Ciliarnervenstammes?) erweitert. Die Schmerzen sind oft anfangs nicht sehr auffällig und bestehen mehr in einem lästigen Gefühl von Druck oder Spannung in der Tiefe, sowie in einem Gefühl von Brennen in der Wunde, anderemale sind sie aber auch sofort sehr heftig und mit starkem Lidkrampf verbunden, das Sehvermögen ist häufig geschwächt oder ganz aufgehoben, Photopsien sind nicht selten. Entweder hängt diess nur von der Zerrung des Sehnerven durch die Verschiebung des Bulbus ab und die Sehkraft restituirt sich sofort oder allmähig nach der Entfernung des fremden Körpers; oder der Nervus opticus ist direkt von demselben verletzt worden, in welchem Falle absolute Blindheit zurückbleibt. So war in dem folgenden Beispiel wahrscheinlich der Nerv an seiner Eintrittsstelle in den Augapfel durchstossen worden.

Ein Kind wurde dadurch verletzt, dass es, sein Auge an ein Schlüsselloch haltend, von einem im Zimmer stehenden Kameraden in dasselbe mit einem federkieldicken Stifte kräftig gestossen wurde. Der Stift drang bis zur Länge von zwei Zoll in die Orbita am inneren Winkel ein und brach dann ab. Nach zwei Tagen, als die Schwellung schon bedeutend geworden war, gelang es nur mit Mühe, den fremden Körper zu entfernen. Obwohl der Bulbus nicht verletzt schien, blieb doch das Auge absolut blind. (Gendron, Traité des maladies des yeux I. pag. 381. Paris 1770.)

Der folgende Fall ist ein Unicum: hier hatte sich ein Schrotkorn nach Durchbohrung des Augapfels in dem **Sehnerv** selbst festgesetzt und hatte  $6\frac{1}{2}$  Jahr verweilt.

Ein Mann von 50 Jahren war vor  $3\frac{1}{2}$  Jahren von einem Schrotkorn in's linke Auge getroffen worden und damals sofort vollständig erblindet. Indem sich einige Zeit später periodische Schmerzen im Auge und in dem ganzen Kopfe von grosser Heftigkeit eingestellt hatten, wurde auch das Sehvermögen des gesunden Auges be-



theiligt. Jetzt war das linke Auge etwas kleiner als das rechte, frei von Entzündung; an der inneren Seite des Augapfels, da wo man die Nadel zur Depression des Staares einzustecken pflegt, nur etwas weiter nach vorn, befand sich eine feine fistulöse Oeffnung, durch die sich bis nahe an die hintere Kammer eine feine Sonde einführen liess, die Iris war unverletzt, die Linse cataraktös. Zunächst wurde der Staar durch Extraktion entfernt, der sich aus knöchernen Spitzen und Kalk bestehend auswies, die zurückgebliebenen Reste wurden durch eine Injektion herausgespült. Es hörten indess nach dieser Operation die Schmerzen nicht auf und einige Monate später kam der Kranke wieder. Er bezeichnete eine bläuliche etwas hervorragende Stelle als den Sitz des Schmerzes. Dieser Theil der Sklera wurde deshalb eingeschnitten, die Bulbushöhle mit einer Sonde nach dem Ausfliessen des Kammerwassers untersucht, aber kein Schrot vorgefunden. Der Kranke verlangte die Exstirpation des Bulbus, die auch endlich einige Zeit später — 6½ Jahr nach der Verletzung — vorgenommen wurde. Mit dem Bulbus wurde auch die Thränendrüse entfernt. In dem sofort untersuchten Bulbus und seinen Membranen fand sich Nichts vor, dagegen stak im Sehnerv ganz fest, gerade da, wo er das Foramen opticum sclerae durchsetzt, ein Schrotkorn, welches sich nur mit Mühe herausziehen liess. In Folge der Exstirpation bildeten sich Verwachsungen und trat eine Neuralgie in dem N. infraorbitalis und maxillar. superior auf, die dem kohlensauren Eisen und Opium wich. Nach und nach besserte sich die Sehkraft des rechten Auges. (John Butter, Lond. med. Gaz. 1834. March. 15.)

Ehe wir zu den weiteren Schicksalen der fremden Körper in der Orbita und den durch sie angeregten entzündlichen Prozessen übergehen, schalten wir noch einige Beispiele ein, welche beweisen, dass nicht nur mehrere fremde Körper eindringen können, sondern auch der eingedrungene nochmals zerbrechen kann. Namentlich ist der zweite Fall von Verhaeghe darum interessant, weil sich das Stück Thonpfeife wahrscheinlich durch den Stoss an den inneren Orbitalrand der Längennach gespalten hatte und die eine Hälfte in die Orbita, die andere durch das Thränenbein in die Nase gelangt war.

Ein Herr stürzte beim Uebersetzen einer Hecke vom Pferde und fiel auf ein Stoppelfeld. Ein spitzer Gegenstand, von dem der Verletzte nicht wusste, ob es ein Zweig von einem Strauche oder ein Strohalm gewesen, drang in der Gegend der Thränenkarunkel in die Orbita. Der Verletzte gab an, ihn sofort herausgezogen zu haben. Drei Monate später wurde endlich die fungöse Geschwulst, die von der Karunkel ausgehend bisher mit Aetzmitteln und durch Abschneiden vergeblich behandelt worden war, genau sondirt und man gelangte in einen mit harten, fibrösen Rändern umgebenen, nach hinten führenden Gang, aus welchem die eiterige Absonderung der Geschwulst stammte. Obwohl man auf einen fremden Körper nicht gelangte, wurde doch die verdichtete Gewebsstelle eingeschnitten und darauf ein 1" langes Stück Strohalm, darauf noch ein zweites und endlich ein drittes entfernt. (Mackenzie l. c. I. pag. 435.)

Ein 35jähriger Mann litt seit zwei Jahren an einer Entzündung des rechten Auges, welche bisher allen Medicationen widerstanden hatte. Das obere Lid war sehr geschwollen und verhüllte zum Theil den Bulbus, die Bindehaut derselben war stark injicirt und bildete um die Hornhaut eine mässige Chemosis, die Lidbindehaut war sammtartig aufgelockert, die Eitersekretion stark. Das Sehvermögen war wie bei hochgradiger Conjunctivitis getrübt. Der Kranke wusste sich keiner Ursache zu entsinnen. Es wurde Höllensteinlösung eingetröpfelt und kalte Waschungen des Auges



verordnet. Am nächsten Tage war die Hornhaut getrübt und offenbar in erweichtem Zustande. Nach Velpeau's Methode wurde rings um die Orbita ein Blasenpflaster gelegt. Zwei Tage später fand man zwischen den Lidern ein 2<sup>cm</sup> langes Stück Thonpfeife, welche seiner Länge nach gespalten war. Die andere Hälfte fehlte. Man fand nun bei genauer Besichtigung und Umkehrung des oberen Lides im inneren Lidwinkel etwas oberhalb der Thränenkarunkel eine kleine fungöse Masse mit einem Fistelgang in ihrer Mitte, in welchen man eine Sonde leicht einführen konnte. Der nun auf's Neue genau befragte Kranke erzählte jetzt, dass er vor zwei Jahren in der Trunkenheit Streit gehabt, dass am Morgen nach demselben sein rechtes Auge stark geschwollen gewesen sei, dass sich aber diese Schwellung verloren habe, jedoch die Entzündung der Bindehaut zurückgeblieben sei. Vor einem Jahre fühlte er einen Reiz in der Nase zum Niesen und beim Schneuzen ging ein in der Länge nach gespaltenes Stück Thonpfeife heraus, das dem jetzt aus dem Auge entfernten ganz gleich war. Jedenfalls hatte bei der Prügelei der Mann einen Schlag von einer Faust in's Gesicht erhalten, die eine Thonpfeife hielt, letztere war an der knöchernen Partie des inneren Augenwinkels der Länge nach gespalten worden und die eine Hälfte war durch das Os unguis in die Nase gelangt, die andere hatte sich in das Zellgewebe der Orbita längs ihrem inneren Rande nach hinten hin begeben. (Verhaeghe, Annal. d'oculist. XXV. p. 204.)

Hieran schliesst sich ein analoger Fall von Durchbohrung des Thränenbeines zweckmässig an:

Einer Person gelangte ein Stück Pfeifenspitze durch die Mitte des unteren Lides in die Augenhöhle. Es war von unten und aussen eingedrungen, hatte den Boden der Orbita nach innen hin durchbohrt und war so abgebrochen, dass man das Ende weder sehen noch fühlen konnte. Dem Anschein nach musste das zerbrochene Stück 3" lang sein. Das Auge war nach oben luxirt und drängte das obere Lid an den oberen Orbitalrand. Die Pupille war gerade nach oben gerichtet, der untere gerade Augenmuskel stark angespannt, Sehvermögen Null. White legte den Daumen der einen Hand an den oberen, den der anderen an den unteren Theil des Bulbus und nach einigen Druckversuchen glitt der Bulbus in die Orbita zurück. Das Sehvermögen kehrte sogleich wieder und der Verletzte hatte keine Unannehmlichkeit weiter, nur spürte er immer Tabacksgeruch in der Nase. Zwei Jahre nachher warf der Verletzte in einem starken Hustenanfalle aus dem Munde ein 2" langes Stück Pfeifenspitze aus und zwar mit solcher Gewalt, dass es mehrere Fuss weit wegflog. Sechs Wochen nachher wurde auf gleiche Weise ein zollgrosses Stück entfernt und damit der Verletzte dauernd geheilt. (Ch. White, Cases in Surgery pag. 131. London 1771.)

In der folgenden, von Collette und Ansiaux beobachteten Verletzung handelte es sich um die Einführung einer Unmasse Glassplitter.

Eine 47jährige Dienstmagd von kräftiger Constitution war am 2. März 1849 früh, als sie dicht hinter den Glasscheiben einer Corridorthüre stand und ein heftiger Windstoss zwei Scheiben zersplitterte, von den Stücken derselben in die Augen getroffen worden, sodass sie vor Schmerz sofort rücklings niederfiel. Aus dem rechten Auge wurden sofort die Splitter entfernt, mit dem linken konnte man jedoch nicht zu Stande kommen, sodass Collette gerufen wurde. Die Lider des linken waren fest geschlossen, längs dem Supraorbitalrand waren heftige Schmerzen vorhanden. Aus dem unteren Bindehautsack wurden mehrere kleine Stückchen entfernt, in dem oberen wurde jedoch trotz angestrengter Versuche kein's aufgefunden. Unter dem



Gebrauch von kalten Augenbädern gingen dann bis zum nächsten Morgen mehr als 10 Fragmente und ein Splitter von 12<sup>mm</sup> Länge und 2<sup>mm</sup> Breite heraus. Eine neue Untersuchung liess jedoch keine weiteren fremden Körper auffinden, die Hornhaut war gesund. Und doch kamen an diesem und den folgenden Tagen fortwährend neue Stückchen zum Vorschein und zwar in eigenthümlicher Weise: alle  $\frac{1}{4}$  — 2 Stunden, je nach der Grösse des Splitters, zeigten vorhergehende mehr weniger heftige Schmerzen längs dem oberen Orbitalrand den Austritt des fremden Körpers an: wenn da die Verletzte ihr Gesicht im Wasser badete, den Kopf neigte und mit den Armen convulsivische Bewegungen machte, kam das Glasstückchen unter den heftigsten Schmerzen hinter dem oberen Lide hervor, rückte in den inneren Winkel und wurde hier von der Kranken selbst leicht mit einer Haarnadel entfernt, einzelne wenige davon rückten auch nach den äusseren Winkel zu, blieben aber hinter dem Augenhöhlenrande sitzen und wurden nach Umkehrung des oberen Lides mit einem stumpfen Haken oder sonst einem Instrumente herausgeholt. Bisweilen waren auch die Schmerzen äusserst gering, sodass sich die Verletzte nicht in ihrer häuslichen Arbeit stören liess. Mit den Fragmenten zugleich ging entweder reichlicher Schleim ab, oder auch blutige Streifen, oder es floss Blut in grösserer Menge aus, seltener geronnenes Blut oder Eiter. So ging es bis zum 27. März, von jetzt an hat Collette die Daten genauer aufgezeichnet. An letzterem Tage zog er selbst ein grosses vierseitiges Stück aus, nachdem 24 Stunden lang die heftigsten Schmerzen vorangegangen waren. Vom 31. März bis 5. April wurden 5 Stücke ausgezogen: der Bulbus selbst war fast gesund und nur das Sehen ein wenig trübe; in der oberen Bindehautfalte war aber niemals vor dem späteren Abgange etwas aufzufinden, auch nicht am 5. April, wo die Kranke in der Klinik von mehreren Aerzten genau untersucht wurde, während doch in den nächsten 12 Tagen täglich ein oder zwei Stücke in dem inneren Winkel entweder von der Kranken selbst oder vom Arzte selbst herausgeholt werden mussten, die unter lebhaften Schmerzen sich vorher angezeigt hatten. Ganz gleich ging es bis zum Ende des Monats, nur dass die Stückchen jetzt auch öfterer im äusseren Winkel sichtbar wurden. Am 1. Mai wurde ein 21<sup>mm</sup> langer dürrer Grashalm entfernt, dann hatte die Verletzte drei Tage Ruhe, hernach ging aber theils mit theils ohne Blutsturz die Scene wieder los, und noch im Juni und Juli wurden noch mehrere Splitter herausbefördert, wobei es indess nur einmal glückte, den fremden Körper während der vorhergehenden Schmerzperiode in der oberen Bindehautfalte zu fühlen und nach mehreren vergeblichen Versuchen auszuziehen. Von Mitte Juli an behandelte sie Ansiaux. Dieser gibt an, dass die Verdauung der Verletzten gestört gewesen sei, sie litt an Erbrechen und musste bis zum Monat October im Sitzen schlafen. Ansiaux machte zwei Incisionen in die obere Orbitalgegend, worauf noch bis zum 15. November mehrere Stücken abgingen. Von jetzt an konnte die Verletzte mit unverbundenem Auge herumgehen, doch hatte sie noch Klopfen im Auge und Stiche in der Tiefe der Orbita, auch sollte zuweilen noch Blut abgeflossen sein. Doch hielt sie sich vollkommen geheilt. Indess gingen wieder unter Schmerzen am 15. Januar 1850 neue Glassplitter ab, die Verdauung wurde wieder gestört und später wurden statt der Glasstückchen unter gleichen Phänomenen Knochensplitter ausgestossen. (NB. Obwohl Ansiaux verspricht, den weiteren Verlauf noch mitzutheilen, so ist doch in den folgenden klinischen Berichten desselben der Schluss nicht zu finden.) — Die Zahl der Glassplitter, die Collette selbst genau notirt hat, betrug 186, mit den vorher abgegangenen, denen, die beim Baden des Auges sich leicht entfernten und denen, die Ansiaux später entfernte, steigt sie über 200. Die 186 Splitter wogen zusammen 186 Grains, 13 grössere Stücke wogen für sich 42 Grains. Die Fragmente waren entweder 4 oder 3seitig, die sich der Länge der Seiten nach in 11 verschiedene Grössen eintheilen liessen, bei den kleinsten betrug die Länge



der Seiten 2—8<sup>mm</sup>, bei den grössten 3—12<sup>mm</sup>. Die Dicke der Stückchen war 1—2<sup>mm</sup>. (Annal. d'ocul. XXIII. pag. 203 und 217.)

Wie war es möglich, dass eine so grosse Menge Splitter auf einmal und gewissermaassen fast alle auf einen einzigen Punkt hin geschleudert wurden, sodass sie ohne Verletzung des Bulbus zwischen diesem und dem oberen Lid eindringen konnten? Collette gibt hierüber folgende Erklärung: Die Glasscheiben waren an der der Verletzten zugekehrten Seite mit einem wollenen Vorhang bedeckt, dessen vier Ecken durch seidene Schnüre fixirt waren. Die unteren Scheiben waren zersplittert und entsprechend die zwei unteren Schnüre durchrissen, der Vorhang selbst an seinem unteren Theil durch zahllose feine Oeffnungen durchlöchert und mit einer grossen Masse Splitter bedeckt. Wahrscheinlich bildete der durch den Windstoss abgerissene Vorhang an seinem unteren Theile eine Art hohlen Cylinder oder Trichter, durch den die Splitter auf das linke Auge der Verletzten wie auf ein Centrum geschleudert wurden. Diese Erklärung klingt befriedigend, doch enthält der Fall noch manches Zweifelhafte. Die Splitter müssen zum grössten Theil in dem vorderen Orbitalraum zwischen der Gegend des M. rectus internus und superior, einige zwischen diesem und dem M. externus gelagert gewesen sein. Um sich die Gesamtgrösse der eingedrungenen Glas-tafel vorzustellen, darf man nur 186 Grain alt französisches Gewicht (= 214 Gran preussisch. Med.-Gew.) von einem 2<sup>mm</sup> dicken Glasstücke abwiegen, man erhält dann eine Fläche, die ziemlich genau 2 □“ rheinländisches Maass misst. Es ist fast undenkbar, dass, abgesehen von der Möglichkeit des Eindringens, eine solche Fläche, und mag man sie sich durch die Zersplitterung irgendwie räumlich in kleine Flächen übereinandergelagert denken, unter dem Orbitaldache verweilen konnte, ohne dass nur ein einziges Mal trotz öfterer genauer Untersuchung die Sonde auf einen Widerstand gestossen wäre, ohne dass eine Entzündung des Orbitalzellgewebes eintrat! Sollte nicht die Frau, den ihr zugestossenen Unfall benutzend, nach der Entfernung der wirklich eingedrungenen Splitter an den ersten Tagen, die Lust bekommen haben, die klinische Seltenheit weiter zu spielen, sich die Splitter vorher einzuschieben und mit einigen Blutstreifen fast immer (!) selbst herausziehen, viel seltener sich vom Arzte ausziehen zu lassen, welcher doch niemals vorher, wo die Verletzte das Erscheinen eines Splitters ihrem Gefühl nach vorhersagte, einen finden konnte, der sich irgendwo hätte durchbohren wollen? Selbst die schliessliche Ausstossung von Knochensplittern unter gleichen Schmerzanfällen ist so eigenthümlich und den sonstigen Symptomen einer Periostitis orbitae nicht entsprechend, dass man auch hier an die künstliche Einführung derselben denken kann, da ja recht wohl schon früher bei den klinischen Besuchen der Verletzten die Frage, ob keine Knochensplitter abgegangen seien, gefallen sein



konnte und letztere dadurch aufmerksam wurde. Da das Ende der Krankengeschichte fehlt, ist es nicht möglich, diese Zweifel zu lösen und sie können also auch nur als unbewiesene kritische Ansichten angesehen werden. — —

Wird ein fremder Körper von vorn nach hinten eingestossen, so darf er bei Erwachsenen nicht viel über 2", bei Kindern nicht viel über 1" lang sein, wenn er nicht durch die obere Augenhöhlenspalte oder durch das Foramen opticum in die Schädelhöhle eindringen soll. Am Boden der Augenhöhle können aber selbst längere Körper eindringen, ohne das Gehirn zu verletzen. Es ist nämlich möglich, dass sie von oben und aussen nach unten und innen durch das Os unguis, die Lamina papyracea des Siebbeins und vielleicht, weiter nach hinten, durch den Processus orbitalis des Gaumenbeins, oder auch direkt durch den Boden der Orbita in das Antrum Highmori, nach der Nasen-, bezüglich nach der Mundhöhle hin einen Weg finden. Wir haben schon zwei Beispiele von eingedrungenen Tabakspfeifenstücken in die Nase kennen gelernt und sehen in den folgenden zwei Fällen den Beweis für die Richtung weiter nach hinten nach dem Gaumen zu. In dem letzten Falle hatte der fremde Körper sogar 30 Jahr lang in den Knochenwänden eingeklemmt verweilt.

Ein Bettler hatte von einem Herrn in Padua, dem er unverschämt begegnete, einen so heftigen Schlag mit dem Handgriff eines Fächers erhalten, dass ein 3" grosses Stück in die Orbita drang, abbrach und in der Richtung des Gaumens verschwand. Im Hospital wurden einige Stücke aus dem inneren Augenwinkel entfernt, die Wunde schloss sich und der Verletzte wurde als geheilt entlassen. Drei Monate später erschien er mit einer starken Anschwellung des Gaumens wieder. Man machte einen Einschnitt wobei das Messer auf einen harten Gegenstand stiess. Mit einer Pincette wurde nun das Ende jenes Handgriffs entfernt. Die Heilung erfolgte rasch. (Marchetti, *Observat. sylloge. Obs. 23. Londini 1729.*)

Ein 14jähriger Knabe wurde mit einem Pfeil am Auge verwundet. Der Verletzte suchte den eingedrungenen Pfeil auszuziehen, brach ihn aber dabei ab, sodass das spitze eiserne Ende in der Orbita stecken blieb. Ein Chirurg sondirte die Wunde, da aber der Knabe ohnmächtig wurde, stand er von weiteren Versuchen ab. Die Wunde verheilte, das Auge blieb klar und beweglich, war aber vollständig blind. Dreissig Jahr nachher wurde der nun 44jährige Mann von Fieber, Catarrh und heftigem Niesen befallen, ohne dass er in dem langen Zeitraume irgendwie einen Schmerz gehabt hätte. Die Pfeilspitze trat in die Nase und später über den weichen Gaumen nach dem Schlund hinab und wurde durch den Mund entfernt. (Horstii *Observation. I. Operum II. p. 226. Norimberg: 1660.*)

Eine zweite Möglichkeit ist die, dass lange fremde Körper in der Gegend des inneren Augenwinkels eindringen, zwischen Bulbus und Orbitalboden nach aussen bis zur Fissura orbitalis superior und durch diese oder die angrenzenden Knochentheile in die Schläfengrube gelangen. Bei kürzerem Verweilen werden keine besonderen Zutälle entstehen, bei längerem werden sich Abscesse in der Ohrgegend ausbilden. In den bekannt gewordenen Fällen sind übrigens weder die Gefässe



und Nerven, welche durch die untere Augenhöhlenspalte treten, noch die in der Schläfengrube befindliche Arteria maxillaris interna, noch der Ramus trigemini secundus verletzt worden.

Ein kräftiger, 12jähriger Knabe war von einem Baume in eine Hecke gefallen und bewusstlos geworden. Man fand einen nahe dem rechten inneren Augenwinkel durch das untere Lid eingedrungenen, noch etwas über die Haut vorragenden Körper von rundlicher Form, welcher sich nach der Ausziehung als ein theilweise mit Rinde versehener 3" 4" langer, an dem starken Ende 7", an dem dünnen 2" dicker Zweig auswies. Der Bulbus war nach oben und aussen verschoben und in dieser Stellung fixirt. Es floss kaum ein Tropfen Blut aus der Wunde. Die Erscheinungen der Hirnerschütterung dauerten noch 4 Tage an, vom 8. Tage an entleerten sich mit der bisher rein eiterigen Flüssigkeit einzelne Rindenstückchen. Das Sehvermögen war normal. Nach 4 Wochen hatte sich die Wunde geschlossen, von der Zeit an aber erhob sich im inneren Winkel eine fleischige Wucherung, die bis an die Hornhaut reichte und mit der Bindehaut und Thränenkarunkel Verwachsungen eingegangen hatte. Sie kehrte trotz mehrmaliger Exstirpationen und Aetzungen immer wieder, war jedoch nach 2½ Jahren nicht weiter gewachsen. Der Knabe verstand sich später nicht mehr zu operativen Versuchen. Wahrscheinlich war ein Holzsplitter oder Rindenstück noch irgendwo sitzen geblieben. (Faber, Würtemb. Corr. Bl. 1854. Nr. 31.)\*)

Ein 10jähriges Kind hatte im unteren Drittheil des inneren linken Augenwinkels eine kleine Wunde von dem Durchmesser einer Linie, aus der reichlicher, dicker, grüngelblicher Eiter sich entleerte. Das untere Lid ödematös, die linke Stirn- und Parotidenpartie, ebenso wie das linke Ohr stark geschwollen, aus dem letzteren floss ebenfalls Eiter in reichlicher Menge aus, der Mund konnte nur mit Schwierigkeit geöffnet werden. Schmerzen bestanden nicht, sodass der Arzt das sehr ungeberdige Kind nicht genau untersuchen wollte und nur Cataplasmen verordnete. 8 Tage später öffnete sich die Parotidgeschwulst und entleerte viel Eiter, ohne dass der Abfluss aus den frühern Stellen geringer wurde. Einige Tage später bildete sich ein neuer Abscess hinter dem Ohre, wobei in demselben heftige Schmerzen auftraten, es hatte sich Chemosia serosa entwickelt und auch das obere Lid war ödematös angeschwollen, das Kind fieberte. Zwei Tage nachher hörte das Fieber auf und es bildete sich zwischen Bulbus und dem untern Lide ein neuer Abscess. Bald nach der Öffnung desselben bemerkte die Mutter des Kindes einen harten Körper in der Wunde, den sie selbst auszog. Es war ein rundes ½ Ctmtr. dickes und 6 Ctmtr. langes Holzstück, welches 2 Monate in der Orbita verweilt hatte. (Haine, Annal. d'oculist. XVII. 113.) † ‡

Wenn auch öfter Muskelzerreissungen statt finden, so ist doch kein Fall bekannt, in welchem der fremde Körper selbst innerhalb der Muskelscheide verborgen gewesen wäre. Auch könnte es sich nur um kleinere Splitter oder Schrotkugeln handeln, da voluminösere Massen hier ihren Aufenthalt nicht nehmen können.

Auch die **Thränendrüse** ist durch ihre Lage vor dem Eindringen fremder Körper gesichert, da letztere durch den äusseren Orbitalrand weiter nach hinten abgelenkt werden. Nur Larrey theilt mit, dass

\*) Faber ist zwar anzunehmen geneigt, das Holzstück sei in die Nase gelangt, dagegen spricht aber die Angabe, dass die Sonde in dem Wundkanal 1" weit nach aussen habe vorgeschoben werden können. Er stützt sich darauf, dass der Verletzte eine Zeit lang den Geruch verloren habe, was aber sehr wohl Folge der Hirnerschütterung sein konnte.



einmal die Hälfte einer in die Drüse eingedrungenen Bleikugel zur Exstirpation jener Veranlassung gegeben habe. —

In den bisher mitgetheilten Krankengeschichten ist schon mehrfach des Verhaltens der einen fremden Körper bergenden Augenhöhle gedacht worden, auf welches wir nun weiter eingehen müssen.

In manchen, ziemlich seltenen Fällen bleibt er, ohne auffällige Entzündung zu erregen, vorläufig einfach liegen. Das vordere Ende des Wundkanals schliesst sich, wobei höchstens eine geringe Reizung der Bindehaut eintritt. Der Kranke fühlt sich geheilt und denkt gewöhnlich nicht mehr an die Existenz eines fremden Körpers. Hatte dieser durch seine Lage Strabismus bedingt, so besteht dieser natürlich fort, doch werden die Bewegungen des Bulbus etwas leichter. Hinter der geschlossenen Stich- oder Risswunde liegt nun der fremde Körper Monate und Jahre lang, ohne Symptome zu machen. Capelleti\*) entfernte das  $1\frac{1}{2}$ " lange Stück eines beineren Stricknadelhalters, welches erst nach 2 Monaten Entzündung erregt hatte; Branzeau (Gaz. med. d'Orient. Avril. 1862.) ein  $1\frac{1}{2}$ " langes Pfeifenstück, welches vor 3 Monaten einen betrunkenen Matrosen eingestossen worden; Rau fand hinter dem Conjunktivalsack, zum Theil von der Skleralbindehaut bedeckt das untere, fast  $\frac{1}{2}$ " lange beinerne Ansatzstück einer Tabakspfeife, welches 6 Monate lang gelegen hatte; Demarquay (L'Union méd. 1859. Nr. 129.) ein rabenfederkiel dickes, 2<sup>cm.</sup> langes Holzstück, welches 2 Jahre lang gelegen, ehe am oberen Liede Abscessbildung sich zeigte. Rothmund (Deutsche. Klin. 1859. Nr. 16.) entdeckte zufällig bei einem Bauer- mädchen in dem inneren rechten Augenwinkel einen schwarzen Punkt, welcher zur näheren Untersuchung und zur Extraktion eines über 2" langen Stricknadelstückes Veranlassung gab, das vor 7 Jahren bei einem Sturz auf der Treppe, wo sie das Strickzeug in der Hand gehalten, eingedrungen war; derselbe Autor berichtet (Baier. ärztl. Intell. Bl. 26. 1863) von einem  $\frac{3}{4}$ " langen Strohhalmsstück, welches bei einem Mädchen, das über Sehschwäche und Ptosis des linken oberen Lides klagte, im inneren Augenwinkel hinter einem erbsengrossen Knötchen eingefügt war, das Knötchen selbst war derb, von weissgrauer Farbe und bestand aus dicht verfilzten mit Moleculen besetzten Fasern. Blanchet erzählte (Séance de l'Academie de 13. Novbr. 1858.) von einem Glasstückchen, welches von 15<sup>mm</sup> Breite und 1<sup>cm.</sup> Länge 9 Jahr lang unter dem Bulbus nahe dem inneren geraden Augenmuskel, mit der Spitze fast an den Sehnerv reichend, gelegen hatte. Die längste Zeit, so viel uns bekannt, hat im folgenden Falle ein fremder Körper ohne Symptome verweilt: Gensoul

\*) Citirt von Mackenzie l. c. I. p. 438.



entfernte bei einem Soldaten im Jahre 1832 ein Eisenstück von 1" Durchmesser, welches mit der concaven Fläche auf dem Auge und den Muskeln desselben ruhte, mit der convexen Seite dem Orbitaldache zugekehrt war. Dieser Soldat war im Jahre 1814 durch einen Kartätschenschuss verwundet worden, und erst jetzt, nach 18 Jahren, bildete sich ein Abscess unterhalb der alten Narbe\*).

In der Mehrzahl der Fälle führt aber die Gegenwart des fremden Körpers gleich in den ersten Tagen zur Abscessbildung im Zellgewebe der Orbita, die sich dann unter dem bekannten Symptomenbilde der Phlegmone orbitae kundgibt. Es hängt nun von der Grösse, Schwere, Form und Lage des fremden Körpers ab, ob er gleichmässig von Eiter umgeben und nach dem künstlichen oder natürlichen Ausbruch herausgespült werden kann. Gewöhnlich sind die Symptome so allarmirend, dass der Kranke bald Hilfe sucht. Eins oder beide Lider schwellen an, häufig ist die Wangen-, Stirn- und Parotisgegend mit geschwollen; die geschwellten Partien sind geröthet, teigig anzufühlen, sehr schmerzhaft bei Berührung; selten gelingt es, in der Tiefe Fluktuation nachzuweisen. Der Bulbus wird noch mehr hervorgetrieben, ist fast oder ganz unbeweglich, die Bindehaut sondert stark eitrigen Schleim ab, ist ödematös geschwollen, zuweilen aber auch trocken, intensiv geröthet, derb infiltrirt, die Hornhaut glänzend, die Pupille weit oder eng. Dabei sind die Schmerzen klopfend, bohrend, in der Tiefe der Orbita am stärksten und nach der ganzen Kopfseite ausstrahlend. Die Stelle, wo der fremde Körper sitzt, ist am meisten schmerzhaft und markirt sich nicht selten durch stärkere Injektion und Schwellung des Lides, bezüglich der Bindehaut. Eine etwa vorhandene Wunde zeigt stark geschwollene Ränder.

Nach Verlauf einiger Tage oder 1—2 Wochen je nach der Tiefe des Abscesses bricht der Eiter durch und damit gehen, falls der fremde Körper entfernt wird, die Symptome rasch zurück. Schmerz und Prominenz des Bulbus verlieren sich zuerst und zugleich kehrt auch das gewöhnlich aufgehobene Sehvermögen wieder. Die Oeffnung schliesst sich bald mit einer unbedeutenden, oft etwas nach dem Orbitalzellgewebe hin eingezogenen Narbe. Das Periost und der Knochen scheint bei diesem Verlaufe nicht in Mitleidenschaft gezogen zu werden.

Ein 6jähriges Kind hatte sich durch die Explosion eines Zündhütchens eine Verletzung des Auges 8 Tage vor seiner Aufnahme in die Klinik zugezogen. Dicht unter dem Augenbrauenbogen, einige Linien vom Nasalrande entfernt, befand sich eine unscheinbare, mit kleinen Krusten bedeckte Hautwunde. Das obere Lid war entzündlich geschwellt, teigig anzufühlen mit zunehmender Resistenz nach der Tiefe hin. Dabei war es herabgesunken und unbeweglich; der Bulbus war schwer nach oben beweglich und schien etwas zu prominiren. Nachdem man die Borken entfernt hatte,

\*) Citirt von Desmarres l. c. I. pag. 156.



wurde die Wunde mit einer feinen Sonde untersucht. Zwischen dem obern Dache der Orbita und dem Bulbus ging nach aussen und hinten ein Kanal in die Tiefe, der, nachdem die Sonde  $\frac{3}{4}$ " vorgedrungen, eine ziemliche Menge mässig dicken Eiters entleerte. Da die Sonde nach einer Seite hin auf einen verdächtigen Widerstand stiess, wurde ein schmales geknöpftes Messer unter Leitung der Sonde eingeführt und der Kanal noch der Schläfe hin erweitert. Mit einer dickern Sonde liess sich dann entsprechend dem Aequator bulbi ein metallischer Körper entdecken, der nun mit einem Sondenknopfe nach vorn an den Ausgang der Wunde leicht gebracht wurde und sich als der Deckeltheil eines Zündhütchens auswies. Die Heilung ging nun rasch von Statten und auch die Ptosis war nach drei Wochen verschwunden. (Graefe, Arch. f. Ophthalm. II. 1. 233.)

Wird aber die Entfernung weder durch die Kunst noch durch die Natur bewirkt, so tritt zwar nach der Entleerung des Abscesses eine grosse Erleichterung ein, aber die Prominenz des Bulbus verschwindet nicht ganz, das Gefühl von Druck und Spannung hört nicht vollkommen auf, das Auge bleibt gereizt und empfindlich. Nach einigen Tagen oder Wochen Ruhe beginnt die Scene auf's Neue, der Abscess bricht wieder an der alten Stelle auf oder sucht einen neuen Weg und so kann mit den abermaligen fruchtlosen eitrigen Durchbrüchen die Scene Monate und selbst Jahre lang fortgehen. Zuweilen scheinen die Schmerz-anfälle zu gewissen Tagesstunden am heftigsten aufzutreten. Bei diesem Verlauf ist eine schliessliche Theilnahme des Periost's mit schlechter, missfarbiger Eiterabsonderung nicht ganz selten und es wird, wenn diess der Fall, auch nach der endlichen Entfernung des fremden Körpers das Uebel noch eine geraume Zeit zur Heilung gebrauchen. Pacoud\*) entfernte ein 28" langes Holzstück, welches 1 Jahr trotz mehrfacher acuter Abscedirung längs dem Orbitalboden verweilt hatte. Sehr lehrreich ist namentlich der folgende Fall:

Einem 27jährigen kräftigen Mann waren im Juli 1841 bei der Explosion einer Mine mehrere Steinstücke in's Gesicht und zum Theil in's Auge geschleudert worden. 2 Wochen hindurch hatte der Verletzte die wüthendsten Schmerzen, sodass er keinen Augenblick schlafen konnte. Im Anfang der dritten Woche wurde das obere Lid gespannt, der Kranke hatte ein klopfendes Gefühl in der Augenhöhle, und es entleerte sich bald darauf ein Bierglas voll mit Blut gemischten Eiters. Darauf trat grosse Erleichterung ein, aber das Auge blieb geröthet, thränte, war gegen Licht empfindlich, die Lider waren Morgens verklebt, von Zeit zu Zeit floss noch Blut und Eiter aus, dem allemal tagelang anhaltender Schmerz voranging, während sonst nur regelmässig Abends 5 Uhr bis zu Mitternacht sich Schmerzen in der Stirn und der entsprechenden Kopfseite einstellten. Im Oktober 1841, drei Monate nach dem Unfall, suchte der Verletzte Hilfe, da seit zwei Tagen die Schmerzen so heftig wie Anfangs aufgetreten waren, häufige Photopsien, ein unerträgliches Gefühl von Druck und Klopfen in dem oberen Theil des Bulbus, Gefühl von Taubsein im Kopfe, Schmerzen in allen Gelenken und in der Schläfe sich eingestellt hatten. Die Pupille war erweitert, unbeweglich, Sehvermögen fast Null, der Bulbus stand fest und 4<sup>mm</sup> weiter nach aussen als der gesunde, die Lider waren geschwollen und fast unbeweglich, das obere namentlich roth und gespannt. Die Bindehaut war namentlich an der Plica sehr ge-

\*) Citirt von Carron du Villards, Handbuch I. pag. 149.



schwollen, und diese Stelle bei Druck stark schmerzhaft, die Skleralbindehaut sah gelbröthlich und bildete einen chemotischen Wulst um die Hornhaut, letztere war glanzlos und hatte an ihrem oberen Rande ein scharfgerandetes, 4<sup>mm</sup> langes, 2<sup>mm</sup> hohes, 1<sup>mm</sup> tiefes Geschwür. Die Umstülpung des oberen Lides gelang nicht. Der Puls war hart, beschleunigt, die Hornhaut trocken, der Stuhl seit 6 Tagen verstopft. Es wurden 10 Blutegel an die Schläfe gesetzt, Quecksilbersalbe mit Belladonna einge-  
rieben, ein Dosis Glaubersalz und darauf eine Nitrummixture gegeben, Diät und Ruhe verordnet. Am anderen Tage schon war die Spannung des oberen Lides gemindert, der Schmerz geringer und die Theilnahme des Gesamtorganismus beseitigt. Am nächsten Tage nach einer Verkühlung waren die Schmerzen wieder heftiger, der Exophthalmus stärker und im vorderen Kammerraum ein beginnendes Hypopion. Beim Versuche, das obere Lid emporzuheben, entleerte sich eine Tasse dicker Eiter, mit Blutstreifen gemischt, in Folge angewendeten Fingerdrucks auf das obere Lid floss dann noch eine halbe Tasse übelriechender, blutiger Eiter aus. Die Exophthalmie nahm ab und der Kranke fühlte sich sehr beruhigt. Eine Woche später stellte er sich wieder vor, das obere Lid liess sich jetzt ein wenig vom Bulbus abheben und man sah in der Gegend der Lidfalte eine graue Masse hervorragen, die beim Fassen mit der Pincette sich als hart und dem Zuge widerstehend auswies, sodass man zunächst an ein nekrotisches Knochenstück dachte. Sie erwies sich indess nach der Entfernung als ein Stück Baumrinde von 2<sup>mm</sup> Dicke, 6<sup>mm</sup> Breite und 10<sup>mm</sup> Länge. Es floss nachträglich viel Blut und dünner Eiter ab und der Verletzte fiel in Ohnmacht. Man konnte nun besser die Theile besichtigen und es fand sich, dass der fremde Körper die Hornhaut, da, wo jetzt das Randgeschwür war, verletzt, an der Convexität des Bulbus abgeglitten war und sich hinter dem Bindehautsack in die Orbita versenkt hatte. Eine Sonde drang 10<sup>mm</sup> tief ein, stiess aber auf kein entblöstes Knochenstück. Bereits nach 2 Tagen war die Exophthalmie verschwunden und der Bulbus beweglich, das Hypopion resorbirt, die Pupille reagirend, die Bindehaut weniger geröthet, das Sehvermögen aber noch auf grosse Objekte beschränkt. Nach weiteren 5 Tagen war das Gesicht normal. Später stellten sich wieder zweimal rheumatische Schmerzen ein, wobei auch das Auge empfindlich wurde. Es hatte diess aber keine weitere Folge. An der Stelle des Hornhautgeschwürs hatte sich ein Leukom gebildet. (Cunier in *Annal. d'oculist.* VII. p. 4.)

Bei allen länger anhaltenden, öfters recidivirenden Entzündungsanfällen ist der Bulbus, wie auch aus dem vorigen Falle hervorgeht, geneigt an der Entzündung theilzunehmen. Es können sich nicht bloss eitrige Ablagerungen in dem Gefüge der Hornhaut, sondern auch selbst im Innern des Bulbus bilden und schliesslich kann der ganze Augapfel phthisisch zu Grunde gehen. Als Belege hierzu dienen folgende auch sonst bemerkenswerthe Fälle:

Ein kräftiger 24jähriger Tagelöhner fiel eines Abends, über ein angespanntes Schiffsseil stolpernd, mit dem Gesicht auf den gepflasterten Boden, wobei seine Tabakspfeife mehrfach zertrümmert wurde. Er klagte über heftigen Schmerz im Kopf und linken Auge, welches einem Chirurgen etwas geschwollen vorkam. In der folgenden Zeit steigerten sich die Schmerzen, der Bulbus eiterte und trotz antiphlogistischen und anderen Mitteln trat keine Besserung ein. Ein volles Jahr hatte dieses Leiden gedauert und der Verletzte war dabei sehr elend geworden, als er in Wien bei Ed. Jaeger Hilfe suchte. Dieser fand das obere Lid stark geschwollen und ausgedehnt, in geringerem Grade auch das untere, der Bulbus war etwas verkleinert, prominirte und stand nach abwärts, die Hornhaut war theilweise durch Eiterung zerstört. Nach Aufhebung des oberen Lides und Einführung des kleinen Fingers entdeckte er ober-



halb des Bulbus einen unter dem oberen Orbitalrand fühlbaren fremden Körper, welcher sofort mit einer starken Pincette gefasst und ohne grosse Mühe ausgezogen wurde. Es war ein 1" langes, 4<sup>mm</sup> dickes aus zwei zusammengeschraubten Hornstücken bestehendes Fragment eines Pfeifenrohrs. Der Schmerz liess augenblicklich nach und der Bulbus trat wieder in seine Stellung. (Ueber Staar etc. pag. 69.)

Ein an Erysipelas Faciei erkrankter Mann war aus dem Bette gefallen. Seine Frau hatte eine Wunde am linken Auge und zugleich bemerkt, dass von einem kleinen am Bett stehenden Stuhl das obere Ende der Armlehne abgebrochen war. Der hinzugerufene Arzt hatte die Wunde nicht genauer untersucht, sondern nur Blutegel gesetzt. Nach 3 Monaten kam der Verletzte in die Klinik von Desmarres. Das obere Lid des linken Auges war in der Mitte gespalten und hing senkrecht herab, der Augapfel war phthisisch. Die Bindehaut secernirte etwas Eiter. Eine durch die Lidöffnung eingeführte Sonde stiess auf einen beweglichen Körper, welcher nach einigen Versuchen mit einer Pincette herausbefördert wurde. Es war ein kegelförmiges Holzstück von 5½ cm Umfang und 5 cm Länge, welches schräg von vorn und aussen nach innen und hinten in der Augenhöhle lag. (Demarquay, l'Union 1859. Nro. 123.)

Nicht immer ist der Dekurs der Entzündung so stürmisch, dass es mehr weniger oft zur frischen Abscedirung unter schweren entzündlichen Zufällen käme. Sehr häufig beruhigt sich, nachdem von der Natur der erste Versuch, den fremden Körper durch die Eiterung flott zu machen, resultatlos gewesen, das Symptomenbild. Es entleert sich nur aus einer fistulösen, oft der primären Eingangsöffnung des fremden Körpers entsprechenden Oeffnung von Zeit zu Zeit eine mässige Eitermenge. Dabei ist die Bindehaut catarrhalisch entzündet, die Lider sind verdickt, hart und namentlich das obere hängt, wie gelähmt, über dem Bulbus herab. Der Fistelgang ist von einer derben Membran ausgekleidet und seine äussere Mündung mit wuchernden Granulationen umgeben, welche ganz denen ähnlich sind, die wir bei den fremden Körpern der oberen Lidfalte und der Thränenkarunkel kennen gelernt haben. Nicht selten finden sich auch mehrere Abscessgänge, wobei dann die Granulationen eine bedeutend grössere Fläche der Bindehaut einnehmen können. Da man nicht immer die Fistelgänge sofort entdeckt, so ist eine chronische Schwellung der Bindehaut und Lidverdickung symptomatisch ausserordentlich wichtig und wird, falls nicht ein Trachom zugegen ist, dieser Zustand fast stets den Verdacht eines in der Tiefe sitzenden fremden Körpers der Orbita bestätigen.

Ein 25jähriges Bauermädchen wurde, als sie eine Weidenruthe abbrach, plötzlich bewusstlos, und fühlte, als sie wieder zu sich kam, einen heftigen Schmerz im Auge, in welches sie einen Schlag mit der Ruthe erhalten zu haben meinte. Sie war 4 Monate von einem Quacksalber behandelt worden. Nach dieser Zeit fand sich folgender Zustand: die Bedeckungen des Auges geschwollen, durch die geschlossenen Lider drängten sich Granulationen der gewulsteten Bindehaut. Das Gefühl von Druck im Auge war sehr stark, gegen die Schläfenseite hin heftige Schmerzen, Eingenommenheit des ganzen Kopfes. Die vorragenden Granulationen wurden abgeschnitten, und Umschläge von Bleiwasser gemacht. Als sich darnach die Schwellung gemindert und die Lider sich öffnen liessen, erschien die Bindehaut wie eine Fleischmasse, der Bulbus stand unbeweglich nach oben, die Hornhaut war durchsichtig, das Sehvermögen un-



gestört. Die Geschwulst der Bindehaut minderte sich zwar unter einem entsprechenden Verfahren, allein der Bulbus blieb unbeweglich. Nach einem Monat nahm der Schmerz wieder zu und die Bindehaut schwoll wieder an. Zwischen dem unteren Lide und dem Augapfel sassen 2 erbsengrosse, dunkelrothe, harte Erhabenheiten, aus denen sich allmählig 8 Abscesse entwickelten, woraus Eiter entleert wurde. In der Tiefe der Abscessöffnungen fühlte man mit der Sonde ein Spitzchen, das am nächsten Tage auch sichtbar wurde. Bei genauer Untersuchung fand man am unteren Augenhöhlenrande einen rauhen, festsitzenden, stachlichten Körper, der sich vom inneren bis zum äusseren Augenwinkel hinzog und mit Fleisch überwachsen war. Die Bindehaut wurde durchschnitten, zahlreiche Adhäsionen getrennt und endlich unter Rotationen mit der Zange der fremde Körper ausgezogen. Dieser erwies sich als ein der Länge nach in der Richtung des Kerns gespaltenes Holzstück der Sahlweide, 4''' dick, 1½'' lang und ¾'' breit. Das Auge wurde hierauf rasch gesund, nur nach unten hin blieb es unbeweglich. (Holbig, allg. med. Ztg. Jan. 1835.)

Solche chronische Abscedirungen lassen auch nach Entfernung des fremden Körpers gern vertiefte, trichterförmig eingezogene Narben zurück, und der früher verschobene Bulbus erlangt, wegen der Bindegewebswucherung in der Orbita selten seine normale Stellung und Beweglichkeit wieder.

#### B. Die zugleich das Gehirn verletzenden fremden Körper der Orbita.

Dienach dem hinteren Theil der Orbita eingestossenen fremden Körper können auf verschiedenen Wegen in die Schädelhöhle gelangen. Waren sie längs dem Orbitaldache oder der inneren Wand eingeführt, so können sie entweder dieses knöcherne Dach durchbrechen und zwar am leichtesten an einer abgerundet rautenförmigen Stelle, welche einige Linien vor dem Sehnervenloch beginnend circa 8''' lang und 3—4''' breit bis zum vorderen Foramen ethmoidale sich hinzieht, in welcher Ausdehnung der Knochen am dünnsten ist; oder sie können durch die Fissura orbitalis superior ihren Weg nehmen. In ersterer Richtung werden sie die Dura mater vom Knochen loslösen oder ganz durchstossen und in den Vorderlappen des Gehirns gelangen, in letzterer Richtung schieben sie sich an der Basis des Gehirns nach dem Felsenbein hin, oder sie dringen, wenn sie mehr schräg nach oben gerichtet sind bis in den Seitenventrikel der entsprechenden Gehirnhälfte ein. Innerhalb der oberen Augenhöhlenfissur kann die Vena ophthalmica, die NN. oculomotor., abducens und trochlearis und der erste Ast des N. trigeminus verletzt sein. An dem Orbitalboden, und zwar längs dessen innerer Hälfte hin eingeführt, können fremde Körper nicht das Orbitaldach durchstossen, da der Augapfel selbst erst durchbrochen werden müsste, wohl aber gelangen sie leicht durch die obere Augenhöhlenfissur und zwar deren hintere Hälfte. Wäre die convexe Krümmung des Orbitalbodens kurz vor dem hinteren Ende der unteren Augenhöhlenfissur nicht vorhanden, so könnten sie über diese Fissur hinweg auch durch das Foramen rotundum mit Verletzung des



N. maxillaris superior in die Schädelhöhle dringen, doch ist aus dem angegebenen Grunde hiervon kein Beispiel bekannt. An der äusseren Hälfte des Orbitalbodens oder längs der äusseren Wand eingeführt, finden sie ihren Zugang entweder ebenfalls durch die obere Augenhöhlenspalte und zwar deren hinteren Theil oder durch das Foramen opticum mit Verletzung des Sehnerven und der Art. ophthalmica. Stossen sie durch das Sehnervenloch in das Gehirn ein, so gelangen sie bei entsprechender Länge bis in den Seitenventrikel der entgegengesetzten Seite. Längs der inneren Augenhöhlenwand kann kein Instrument durch das Foramen opticum dringen, weil die Lichtung des letzteren nach aussen gerichtet ist. Endlich durchbrechen fremde Körper nicht die natürlichen Spalten, sondern neben denselben die bezüglichen Knochentheile; man findet daher den grossen Keilbeinflügel durchbohrt, die kleinen Keilbeinflügel abgesprengt und die frakturirten Theile nur durch die Dura mater festgehalten oder ganz dislocirt. Von den Blutgefässen des Gehirns sind die Venen des Sinus cavernosus sehr häufig, die Carotis cerebralis und die Arteria fossae Sylvii zuweilen verletzt.

Die Bestätigung dieser anatomischen Verhältnisse wird aus den sofort, sowie aus den an einem anderen Orte (bei den durchdringenden Stichwunden) mitzutheilenden Fällen hervorgehen.

In den häufigsten Fällen zieht sich der fremde Körper in ununterbrochener Continuität von der Augenhöhle bis in das Gehirn hin, zuweilen aber hat er an einer Stelle der Schädelbasis, z. B. dem Türken-sattel, der Spitze des Felsenbeins, Widerstand gefunden, ist eingeknickt und hat nun sofort eine von der geraden Linie ganz abweichende Richtung genommen. Ein interessantes Beispiel einer solchen Knickung haben wir in der Klinik des Prof. Günther in Leipzig beobachtet. Hier war bei einem 3—4jährigen Knaben ein rundgeschnittes Holzstück, das er in der Hand gehalten, beim Fallen in den inneren Augenwinkel eingedrungen und in der Tiefe abgebrochen. Man hatte bereits vergebliche Versuche gemacht, es herauszuziehen, aber nur einzelne Splitterchen losgetrennt, die mikroskopisch als Holzsplitter erkannt wurden. Günther gelang es, eine starke Pincette fest genug einzusetzen und die Extraktion zu bewerkstelligen, worauf eine sehr bedeutende Blutung folgte, die durch Charpiewieken gestillt wurde. Das Holzstück fand sich circa in dem hinteren Driftheile eingeknickt. Da der Verletzte, der schon mit Convulsionen aufgenommen wurde, am nächsten Tage starb, so zeigte es sich, dass das durch die obere Augenhöhlenspalte eingedrungene Holzstück sich an der Spitze der Felsenpyramide gestemmt hatte, eingeknickt und nun längs der vorderen Felsenbeinfläche bis fast zur Schläfenbeinschuppe gelangt war.

Auch kann der fremde Körper vollständig zerbrochen sein, und das eine Stück in der Orbita, das andere jenseits derselben verweilen.



Es ist wahrscheinlich, dass es sich hier anfangs auch nur um eine Biegung oder Knickung handelte, die aber bei der Extraktion des Orbitalendes, weil sich das hintere Ende an dem Knochen festklammerte, in eine vollständige Theilung verwandelt wurde.

Ein junger 15jähriger Irländer bekam Streit mit einem Cameraden, der ihm mit einer Thonpfeife tief in's linke Auge stiess. Nach einigen Tagen war jedoch der Unfall vergessen. Erst am 9. Tage verlor der Verletzte den Appetit, fühlte sich schwach, hatte öfteren Frost und namentlich heftigen Schmerz im Vorderkopf. Im Spital wurde ihm ein 2 Zoll langes Stück Thonpfeife aus der Orbita ausgezogen. Indess nahmen trotz der Antiphlogose die Erscheinungen zu, es stellten sich Delirien ein und das Bewusstsein kehrte nur auf kurze Intervalle zurück, in denen er die heftigsten Schmerzen fühlte. Das Sehvermögen des betreffenden Auges war aufgehoben. Der Puls war klein, schwach, machte 140 Schläge in der Minute. Man machte sogar die Arteriotomie an der Schläfenader, aber es blieb alles erfolglos. Dabei waren die verletzten Theile stark geschwollen. Am nächsten Tage erfolgte der Tod. Die Sektion ergab eine geringe Injektion der Hirnhäute und eine Trübung der Pia mater in der Gegend des Pons. Bei der Oeffnung des linken Sinus cavernosus fand sich noch ein 1" langes Pfeifenstück der Länge nach gerade zwischen dem Nervus abducens und der Carotis cerebialis eingebettet. Die Dura mater war unverletzt, ebenso die Orbita. Der fremde Körper war durch die Spheno-orbitalspalte in die Schädelhöhle eingedrungen. Die Carotis war in ihrem Lumen durch denselben ein wenig verengt. (The Lancet, February 11. 1832.)

Ein 4jähriges Kind stiess sich beim Fallen einen spitzen Stock durch das obere Augenlid in die Orbita, zog ihn jedoch sehr bald wieder aus, wobei sich zeigte, dass er 2" lang mit Blut bedeckt war. Nach 3 Stunden wurde das Kind schläfrig, bald stellten sich Delirien und Convulsionen ein und der Tod erfolgte 32 Stunden nach dem Unfall. Die Sektion zeigte Folgendes: Hirnhäute gesund mit Ausnahme eines leichten Blutextravasats um den rechten Nervus olfactorius. In dem Orbitaldache eine Fraktur und an der entsprechenden Stelle an der unteren Fläche des Vorderlappens des Gehirns eine zerrissene Stelle, welche den Zugang zu einem Canal bildete, der über der Sylvius'schen Grube bis an den unteren Theil des gestreiften Körpers führte. Die Hirnsubstanz war an den Wänden des Canals roth und ein wenig erweicht. Bei genauer Untersuchung der Schädelgrundfläche fand man ein 1" langes und  $\frac{1}{3}$ " dickes Holzfragment, welches innerhalb des Foramen opticum zerbrochen und bis an die äussere Seite des Sehnerven vorgedrungen war, sodass es die Arter. ophthalmica zum Theil zerrissen, den Nerv. trochlearis getrennt hatte und beinahe den hinteren Rand des Türkensattels erreichte. (Geoghegan in Annal. d'oculist. Suppl. III. pag. 46.)

Aehnlich sind die Fälle, in denen sich bei dem Einstossen eines Stockes durch die Orbita in die Schädelhöhle jedenfalls im Moment des Zurückziehens die sogenannte Zwinge abgestreift hatte und im Gehirn liegen geblieben war.

Ein Officier hatte einen Stoss mit dem Ende eines Regenschirms unterhalb der linken Augenbraue erhalten. Es trat nur geringer Schmerz ein und der Verletzte konnte noch eine halbe Meile weit gehen. Man fand eine  $\frac{3}{4}$ " grosse Wunde gerade in der Falte des oberen Lides, welche zusammengenäht wurde. Der Bulbus war gesund. Der Officier ging wieder nach Hause, schlief gut und klagte am anderen Morgen nur über geringe Schwere in dem Lide. Am zweiten Morgen traten plötzlich Convulsionen, abwechselnd mit Coma ein und der Tod erfolgte 14 Stunden später. Die Autopsie ergab, dass die kupferne Zwinge, welche an dem Ende des Regenschirms gesessen,



durch das Orbitaldach eingedrungen war, sich von dem Schirm getrennt und in dem Vorderlappen des Gehirns von einem Blutklumpen umgeben zurückgeblieben war. (Wh. Cooper, Annal. d'ocul. XXXIII. p. 216.)

Ganz ähnlich und ebenfalls prognostisch wichtig sind die Fälle, wo sich von Holzstücken die Rinde losgelöst hatte:

Ein 14jähriges Mädchen hatte sich vor mehreren jungen Burschen, die sie scherzweise verfolgten, hinter eine Stubenthüre versteckt und sah durch eine Spalte derselben nach ihren Verfolgern. Einer derselben stiess einen sehr spitzigen Fichtenzweig durch die Spalte hindurch und traf das Mädchen zwischen dem Bulbus und dem unteren Lid des rechten Auges. Die Verletzte stürzte sofort zu Boden, erholte sich aber bald wieder. Von ihrem Vater wurde mit einer Kneipzange ein  $1\frac{1}{2}$ “ langes, 3“ dickes und an dem hinteren Ende sehr spitz zulaufendes Holzstück mit ziemlicher Leichtigkeit entfernt. Die kleine Wunde schloss sich und die Verletzte befand sich zwei Tage ganz wohl, am 3. Tage klagte sie über heftigen Schmerz, ging jedoch noch eine Meile weit, um einen Arzt zu consultiren. Das Befinden hatte sich dabei so verschlechtert, dass sie nach Hause gefahren werden musste und noch unterwegs starb. Sektion: Die vordere Öffnung des Wundkanals durch adhäsive Entzündung schon geschlossen, sein Verlauf erstreckte sich von vorn ziemlich in der Mitte zwischen äusserem und innerem Winkel unterhalb des Bulbus, im hinteren Ende der Orbita war er erweitert und mit Eiter gefüllt, ging noch nach einer Durchbohrung der Knochen tafel des grossen Keilbeinflügels bis in die rechte Hirnhemisphäre, wo sich ein Stück Fichtenrinde von der Grösse eines halben Silbergroschens befand. Die Hirnhäute hinter der Frakturstelle im Umfang von 2“ zerrissen, die Gehirnmasse selbst in derselben Tiefe eingedrückt und zerrissen. Sonst Blutüberfüllung und Entzündung der Meningen und des Gehirns selbst. (Neumann, Casper's Wochenschr. 1845. Nr. 22.)

Kugeln und andere durch Schusswaffen geschleuderte Projektile dringen sehr häufig durch die Orbita in das Gehirn ein. Ein besonders interessanter Fall ist der folgende, sowohl wegen der geringen sichtbaren Verletzung als wegen des plötzlichen Todes:

Ein kleines Mädchen hatte auf der Strasse gestanden, als in ihrer Nähe einige Knaben eine Kinderkanone abfeuerten. Das Kind fiel sogleich um und, als man es in das Spital brachte, war es bereits verschieden. Bei der genauesten Untersuchung wurde äusserlich nichts weiter aufgefunden, als eine kleine Wunde in der Thränenkarunkel. Die Sektion ergab ein Stück Thonpfeife in dem Vorderlappen des Gehirns, welches durch die Thränenkarunkel und das Orbitaldach eingedrungen war. Die Kinder hatten ein Stück Thonpfeife in die Kanone geladen gehabt. (Wh. Cooper, Annal. d'oculist. XXXIII. p. 216.)

Die Symptome eines in den Schädel eingedrungenen fremden Körpers sind, wie aus den bereits mitgetheilten Krankengeschichten hervorgeht, sehr verschieden. Wir kennen die vitalen Beziehungen der einzelnen Gehirntheile noch zu wenig, als dass wir erklären könnten, warum anscheinend sehr ähnliche Hirnwunden das eine Mal mit sofortigem Tode enden, anderemale lange oder selbst, wenn auch sehr selten, für immer ohne besondere Zufälle ertragen werden. Ein plötzlicher Tod ist wahrscheinlich mehr durch die Hirnerschütterung als durch die Zerreißung der Hirnsubstanz bedingt. Stirbt der Verletzte erst später, so hängt diess entweder vom Gehirndruck (wegen der Blutung) oder von einer



Entzündung der Meningen oder der Hirnsubstanz selbst ab. In beiden Fällen kann er Stunden oder Tage lang sich ganz wohl fühlen, höchstens über leichten Kopfschmerz klagen. Wird die intracranielle Blutung sehr rasch stärker, so tritt Sopor ein, der bald von tiefem Coma und dem Tode gefolgt ist. Entleert sich das Blut aus den Gefässwunden langsamer, so tritt Schwindel, Ohnmachtsgefühl, halbseitige und endlich totale Lähmung auf und der Verletzte stirbt ebenfalls im Coma, sehr selten erholt er sich unter zurückbleibender Hemiplegie.

Brechen Convulsionen sehr rasch nach der Verletzung aus, so deutet diess auf punktförmige, kleine Extravasate in der zerrissenen oder zerquetschten Hirnpartie. Sie sind von etwas günstigerer Prognose, als die später, in den ersten 12—24 Stunden, ausbrechenden Convulsionen. Letztere sind immer von entzündlicher Reizung der Hirnhäute oder des Gehirns selbst abhängig und mit Delirien verbunden. Ehe sie ausbrechen, fühlt sich der Verletzte zuweilen auffällig heiter und erscheint aufgeregt. Das gesetzte Exsudat ist fast immer ein eitriges, sehr selten ein sulziges, gelatinöses. Es überzieht vornehmlich die Basis cranii, den Wundkanal im Gehirn selbst, häufig sind auch die Ventrikel mit Eiter gefüllt. Der Tod tritt gewöhnlich in 24 Stunden ein, indem, wenn das Exsudat reichlicher geworden, die Convulsionen und Delirien in Lähmung und Sopor übergehen. Findet jedoch der Eiter durch die Oeffnung im Orbitaldache oder in der mit Periost und Dura mater bekleideten Fissura superior oder auch anderwärts, z. B. durch die Siebbeinlöcher nach der Nase hin, einen Ausweg, so können die sonstigen Symptome gering sein und das tödtliche Ende erst nach mehreren Tagen eintreten.

Da es unsere Aufgabe nicht ist, die Symptome der traumatischen Hirnerkrankungen des Weiteren zu schildern, so verweisen wir auf die Handbücher der Chirurgie und namentlich auf das von Bruns, welcher die differential-diagnostischen Momente der Commotion, Quetschung, Hämorrhagie und Entzündung mit ausserordentlicher Schärfe und Klarheit geschildert und hervorgehoben hat. Wir erwähnen nur, dass im concreten Falle gewöhnlich die Symptome der Blutung, Quetschung und Entzündung nur im Beginn auseinanderzuhalten sind, in weiterem Verlaufe aber sich so vermischen, dass ein reines Krankheitsbild nicht mehr vorliegt. Therapeutisch ist diess ziemlich unwichtig, da wir doch mit der Antiphlogose den Indikationen genügen, übrigens aber auch damit sehr wenig Erfolg zu erzielen vermögen.

Eine Heilung ist nämlich, sobald einmal Entzündung vorhanden, ausserordentlich selten, sehr wahrscheinlich noch niemals beobachtet worden, da ein Irrthum in der Diagnose, namentlich Verwechselung mit der Contusion, leicht möglich ist. Nur so lange bloss die Symptome der Commotion oder der Blutung bestehen, hat man in einzelnen Fällen



nach der Ausziehung des fremden Körpers Erfolge gesehen. Beer zog einmal eine Gabel aus, welche durch das Orbitaldach eingedrungen war und Convulsionen bedingt hatte. Nach der Extraktion verschwanden diese und der Verletzte wurde geheilt. Hier hatte jedenfalls nur eine geringe Zerreißung im Vorderlappen des Gehirns stattgefunden. Die folgenden Krankengeschichten zeigen das Bild der Erschütterung im ersten, und wahrscheinlich das der Hämorrhagie im zweiten Falle.

Ein 12jähriger Knabe fiel mit einem spitzen Messer in der linken Hand, stand aber wieder auf und ging in's Spital, wo der sogleich hinzugetretene Gintrac das Messer zwischen Augapfel und oberem Augenlide in gleicher Entfernung von beiden Augenwinkeln hineingedrungen und in dem Orbitaltheile des Stirnbeins unbeweglich eingekeilt fand. Dasselbe war schräg von vorn und unten nach hinten und oben gerichtet und bildete so mit der Gesichtslinie einen Winkel von  $45^{\circ}$ , sein Rücken drängte den Augapfel nach unten und hinten, die Schneide hob das obere Augenlid in die Höhe. Der Knabe lag ohne Bewusstsein, mit kalter Haut, blassem Gesicht, kaum fühlbarem Pulse. G. versuchte nun das Messer auszuziehen und zwar genau in der Richtung seines Eindringens ohne alle Seitenbewegung, was auch endlich unter grosser Kraftanstrengung und Unterstützung durch einen Gehilfen gelang. Die 8<sup>cm.</sup> lange und 1<sup>cm.</sup> breite Klinge war von dem Augenrand an 5<sup>cm.</sup> tief eingedrungen, mithin nach einem von G. angestellten Gegenversuche ungefähr 18<sup>mm</sup> tief in den linken Vorderlappen hinein. Während der Extraktionsversuche blieb der Knabe vollkommen unempfindlich, kam aber nach 5 Stunden wieder zu sich, sprach unordentlich und klagte nur über ein Jucken im Grunde der Orbita. Ausser einer leichten Anschwellung der Augenlider stellte sich kein einziges krankhaftes Symptom weder jetzt noch später ein. (*Gazette médic. de Paris* 1847. pag. 730.)

Ein 41jähriger Arbeiter stolperte über eine Baumwurzel und fiel mit dem ganzen Gewicht seines Körpers auf eine Feile, welche er in der Hand hielt. Dieselbe drang in die linke Orbita und brach ab. Der Verletzte wurde in dem Zustand vollständiger Bewusstlosigkeit 3 Meilen weit in eine kleine Stadt gebracht, wo mehrere Chirurgen den fremden Körper zwar unterhalb der mittleren Partie der Augenbraue in der Tiefe fühlten, aber trotz Erweiterung der Wunde drei Tage lang sich vergeblich mit der Extraktion abmühten. Am 4. Tage wurde der Verletzte in die Prager Klinik gebracht. Das Augenlid war sehr geschwollen und zeigte in der Mitte eine dreieckige Wunde mit umgeschlagenen Rändern. Der Bulbus stand unbeweglich und war so stark nach aussen und zugleich nach unten gedrängt, dass er das untere Lid vor sich her schiebend beinahe auf der Wange ruhte. Die Hornhaut erschien stark glänzend. Der Kranke war fast im Coma. Starke Pincetten und Polypenzangen verbogen sich bei dem Versuch der Extraktion, endlich gelang es mit Hilfe einer kleinen, aber sehr festen Steinzange unter dem kräftigsten Zuge den fremden Körper herauszubefördern. Das Stück war  $1\frac{1}{2}$ " lang, an der Spitze stumpf gezähnt und von dreieckiger Gestalt. Der Verletzte antwortete nur sehr langsam oder gar nicht, bewegte die linke Hand oft nach der linken Kopfseite, der Puls war hart, die Respiration langsam. Im Verfolge füllte sich die Hornhaut mit einem Onyx an, welcher nach 12 Tagen aufbrach und zu einem Irisvorfall Veranlassung gab. Durch die klaffende, stark eiternde Wunde konnte man eine Sonde nach hinten und innen längs dem Orbitaldache 5" tief einführen. Der Verletzte erholte sich zwar vollständig, aber das obere Lid blieb gelähmt und die Hornhaut stark getrübt und atrophisch. (*Fischer, Klinischer Unterricht*, pag. 32. Prag 1832.)

Mehrere andere die besprochenen Regeln bestätigenden Fälle werden bei den Stich- und Schusswunden der Orbita angeführt werden.



### Therapie.

Ein in die Orbita eingedrungener Körper muss, nachdem man sich durch die Sondirung und nach den oben angegebenen Regeln von dessen Gestalt, Länge und Lage möglichst versichert hat, sofort entfernt werden. Man darf, wenn man sofort nach der Verletzung gerufen wird, keinen Augenblick säumen, da Schwellung der Lider und der Bindehaut oft sehr bald eintritt und diess dann die Fassung des fremden Körpers wesentlich erschwert. Datirt der Unfall schon längere Zeit, so wird man sich nach den Umständen richten, ob man die Extraktion sofort vornimmt oder ob man erst etwaige Symptome lindert. Doch ist der Kranke sogleich aufmerksam zu machen, dass die Operation das einzige Hilfsmittel sei.

Wie man die Extraktion vornimmt, lässt sich nicht in allgemeine Regeln fassen, sondern kann in jedem Falle sehr verschieden sein. Ragt der fremde Körper noch ein Stück hervor, so ist die Fassung leicht, doch ist damit nicht gesagt, dass auch der fremde Körper sofort dem Zuge folgt. Bei eingedrungenen Holzstücken, namentlich aber bei Stücken von Thonpfeifen muss man bei dem Anziehen jede seitliche Bewegung und Rüttelung vermeiden, um den fremden Körper nicht zu zerbrechen. Zum Fassen bedient man sich einer einfachen Pincette, einer starken Schiebepincette, oder einer Polypenzange; nicht selten wird man auch noch stärkerer Instrumente (Zahnzangen, Nagelzangen) bedürfen, wie aus der zuletzt mitgetheilten Krankengeschichte hervorgeht. Sabatier entfernte einmal nach vierstündiger vergeblicher Arbeit ein Stück durch das obere Lid eingedrungene Messerklinge mittelst einer Zange, deren Branchen durch eine Schraube festgeklemmt wurden.

Steckt der fremde Körper in der Tiefe, so muss nöthigenfalls die darüber hinziehende Uebergangsfalte aufgeschnitten oder die Lider an ihrem Orbitalrand getrennt, resp. die schon bestehende Wunde erweitert werden, um das äussere Ende des fremden Körpers blosszulegen. Bei Erweiterung der Wunde muss man, wenn das obere Lid in Frage kommt, die Mitte desselben vermeiden, um nicht den Levator palpebrae zu trennen und eine wahrscheinlich unheilbare Ptosis zu erzeugen. Im äusseren oberen Winkel ist auf die Thränendrüsenausführungsgänge, im inneren Winkel ist auf die Thränenröhrchen Rücksicht zu nehmen, während die Karunkel und das innere Lidband nicht geschont zu werden brauchen.

Eine gesunde, aber sehr lebhafte und reizbare Dame wurde bei Gelegenheit eines Feuerwerkes dadurch verletzt, dass eine Rakete dicht an ihrem Gesicht vorbeiflog, wobei ein breitrandiger Strohhut zerrissen wurde und sie mit dem Rufe „Je meurs“ in die Arme eines neben ihr stehenden Chirurgen fiel. Dieser, sowie zwei andere Aerzte konnten ausser einer ein Paar Linien grossen Wunde oberhalb des linken Augenbrauenbogens und einer kleinen Hautabschürfung an der linken Wange keine Verletzung wahrnehmen. Die Lider des linken Auges waren fest geschlossen und der Bulbus schien etwas zu prominiren. Nachdem das Bewusstsein zurück-



gekehrt, klagte die Verletzte über grosse Eingenommenheit und Betäubung des Kopfes, über dumpfen drückenden Schmerz im Inneren des Auges und Unvermögen die Augen zu öffnen. In der folgenden Nacht steigerten sich die Erscheinungen und die Lider und Gesichtshaut schwellen an. Am anderen Tage wurde Jaeger sen. gerufen. Dieser entdeckte, allerdings nicht ohne grosse Mühe wegen der grossen Aufregung der Dame, in der Duplikatur des oberen Augenlides einen fremden Körper von glatter Gestalt und durch das untere Augenlid hindurch das vordere Ende eines zweiten, anscheinend eckigen, mehrere Linien dicken, unbeweglich steckenden Körpers. Der Bulbus ragte stark hervor, war ganz bewegungslos, die Pupille weit, starr, oval verzogen, Lichtempfindung fehlte vollständig. Der Puls war fieberhaft aufgeregt. Es wurde sofort ein Aderlass gemacht, Nitrum gegeben und Eisumschläge gemacht. Nach vielem Zureden entschloss sich die Kranke zur Operation. Mittelst eines kräftigen Einschnittes durch das untere Augenlid am unteren Orbitalrand wurde der fremde blossgelegt, mit einer starken Zapfenpincette erfaßt und ein fast 2" langes, 5'" dickes Fragment eines Raketenstockes ausgezogen, welches nach der Form der Orbita leicht gebogen war und mit der Spitze bis zum Sehnerven vorgedrungen sein musste. Aus der Duplikatur des oberen Lides wurde ebenfalls ein platter Holzsplitter entfernt. Es trat sehr rasch Erleichterung ein und das Sehvermögen kehrte vollständig wieder. Die Wunden eiterten, verheilten aber nach einigen Wochen ohne sichtliche Narben. (Ed. Jaeger, Ueber Staar, etc. pag. 71.)

In der Chloroformnarkose, welche aber durch etwa bestehende Hirnsymptome contraindicirt ist, nöthigenfalls mit Spaltung der Lidkommissuren wird es wohl immer möglich sein, auch bei hochgradiger Hervortreibung des Bulbus, Zugang zu gewinnen. Der Rath, den Bulbus zu entfernen oder ihn zu öffnen und collabiren zu lassen, ist unbedingt zu verwerfen. Percy hat einmal die Oeffnung des Bulbus bei einem Fechtmeister gemacht, dem die Spitze eines Fleurets  $\frac{1}{2}$  Fuss (?) tief über dem rechten Auge eingedrungen war, wobei sich eine so rasche Schwellung der Wundgegend einstellte, dass man den fremden Körper nicht finden konnte. Ueberdiess erfolgte einige Wochen später der Tod und die Aufopferung des Bulbus war also nicht einmal lebensrettend gewesen. Sollte wirklich keine Möglichkeit vorhanden sein, zwischen Lider und Bulbus in die Tiefe zu dringen, so ist die Lösung eines Lides vom Orbitalrand und Durchschneidung der Fascia tarsi, selbst wenn dabei der Levator palpebrae getrennt würde, ein ungefährlicheres Mittel, da die selbst in grosser Ausdehnung getrennte Lidfläche sich wieder vereinigen lässt.

Tritt nach der Ausziehung eine starke Blutung ein, so verstopfe man den Kanal mit Charpie und mache Eisüberschläge.

Bekommt man den Verletzten nicht eher zur Behandlung, als bis sich schon Phlegmone orbitae eingestellt hat, so ist bei dringenden Symptomen sofort, bei wenig dringenden nach der 1—2 tägigen Anwendung warmer Umschläge eine Probepunktion an der Stelle zu machen, die mit Wahrscheinlichkeit den Zugang zu dem fremden Körper bildet. Ist schon deutliche Fluktuation da, so öffne man sogleich den Abscess durch einen grösseren Schnitt. Wird der fremde



Körper nicht alsbald sichtbar, so gehe man mit einer Sonde in die Tiefe ein, und erweitere, wenn man ihn gefunden und seine Grösse es nöthig macht, die Wundöffnung.

Hatte der Verlauf bereits zu Fistelgängen und Granulationswucherungen geführt, so sind dieselben zu spalten, die Geschwülste abzutragen und, nachdem man sich so Zugang verschafft hat, die Extraktion vorzunehmen.

Sind Hirnsymptome vorhanden, so ändert diess znnächst nichts in der Causalindication der Entfernung des fremden Körpers, nur muss die Vorsicht, ihn nicht durch starke Seitwärtsbiegungen zu zerbrechen, noch gesteigert werden. Bei heftigen Kopfschmerzen, hartem Pulse etc. kann man vor der Extraktion einen Aderlass machen, um die Gefässaufregung etwas herabzustimmen. Bei den Symptomen der Commotion oder des Hirndrucks ist aber der Aderlass nicht anzuwenden, vielmehr damit zu warten, ob diese Zufälle sich nicht nach der Entfernung des fremden Körpers von selbst heben.

Nur in einem Falle scheint es nicht rathsam zu sein, den fremden Körper zu entfernen, nämlich dann, wenn er mit Wahrscheinlichkeit in die Schädelhöhle eingedrungen ist, der Verletzte aber keine Gehirnsymptome darbietet und, was das Hauptkriterium ist, wenn der fremde Körper offenbar von der Natur selbst herausgetrieben zu werden beginnt. Es lehrt nämlich der folgende Fall, dass nach einer brüsquen Extraktion, sei es durch die plötzliche Entleerung des Gehirns oder wahrscheinlicher durch die Zerrung der Hirnsubstanz und der Meningen, den Tod bedingende Convulsionen sofort eintreten können. Es ist in einem solchen, zum Glück sehr seltenen Falle vorzuziehen, den fremden Körper tagtäglich etwas zu lockern und erst dann zur Extraktion zuschreiten, wenn entweder sein hinteres Ende aus der Schädelhöhle entfernt ist, was sich wohl nach der wachsenden Länge des vorderen Endes wird bemessen lassen, oder wenn im Verlaufe doch noch Zeichen von Gehirnentzündung eintreten.

Ein 10jähriges Mädchen fiel mit dem Gesicht auf eine 5—6" lange, spitze Spindel, auf welche man die Spulen bei der Baumwollenspinnerei zu stecken pflegt. Die Spitze drang zwischen Bulbus und der inneren Orbitalwand 2" tief ein und brach 2—3" über dem Niveau der Haut ab. Alle Extraktionsversuche scheiterten, sodass man nicht weiter darauf bestand. Zehn Tage nach dem Unfall hatte sich das Instrument von selbst etwas erhoben, sodass es 9—10" vorstand. Einen Monat nachher war der Vorsprung noch bedeutender. Da es nun nicht weiter vorzudringen schien, fasste man es mit dem Finger und zog es aus. Sofort traten Convulsionen ein und eine Stunde später erfolgte der Tod. Bisher hatte das Kind herumgehen können und auch das Sehvermögen war nicht alterirt gewesen. (Demours, *Traité etc.* II. pag. 45. Paris 1818.)

Die Nachbehandlung erstreckt sich zunächst auf die Sorge für die Heilung der Wundöffnung, auf die Reposition des etwa stark hervor-



getriebenen Bulbus, auf die etwaige Erkrankung des Bulbus selbst. War ein Augenmuskel getrennt, so soll man durch das Hervorziehen des hinteren Endes und durch die Bindehautnaht die Verheilung zu erzielen und den Strabismus zu verhüten suchen. Ist es wahrscheinlich, dass sich in dem Wundkanal Splitter oder Holzrindestückchen zurückgehalten haben, so mache man fleissige Einspritzungen von warmem Wasser. Das Gleiche gilt bei andauernder Eiterung in den Fistelgängen. Ueppige Granulationen sind abzuschneiden und die Trennungsflächen zu ätzen.

War der fremde Körper in die Schädelhöhle vorgedrungen, so ist nach der Extraktion und dem Aufhören der Commotionssymptome sofort die Antiphlogose nach bekannten Regeln in Anwendung zu bringen. Es ist diese prophylaktische Antiphlogose um so mehr indicirt, als sie wenigstens möglicherweise eine Meningitis zu verhüten vermag, während, wenn diese schon begonnen, wohl kaum jemals der entzündungswidrige Heilapparat einen Erfolg hoffen lässt. Der Verletzte muss die strengste Diät bei ruhiger Lage im Bett einhalten; die Lage mit erhöhtem Kopfe ist besonders bei Durchbohrung des Orbitaldaches vorzuziehen, um einen leichten Abfluss des Wundsecrets zu ermöglichen. Treten Schüttelfröste ein, so muss man versuchen, durch vorsichtige Sondirung des Wundkanals dem jenseits des Orbitaldaches liegenden Eiter Ausgang zu verschaffen, falls dieses doch offenbar durchbohrt worden ist. Vielleicht dürfte es in einzelnen Fällen auch indicirt sein, das obere Lid vom Orbitalrand theilweise loszutrennen und zu versuchen, ob man durch Entfernung etwa nekrotischer, dislocirter Knochenfragmente des Augenhöhlendaches das Gehirn vom Druck befreien und, falls Stücke vom fremden Körper noch zurückgeblieben sind, diese bei dieser Gelegenheit aufspüren und herausholen könne. Es ist jedoch höchst wahrscheinlich, dass, wie in dem folgenden Falle, trotz reichlicher Entleerung des Eiters aus der Schädelhöhle und guter Kommunikation desselben nach aussen hin doch der Tod unabwendbar eintreten wird:

Ein Matrose war des Nachts in der Trunkenheit gefallen und zeigte am nächsten Morgen ausser einer leichten Excoriation an Stirn und Wange ein dick aufgeschwollenes, blanroth glänzendes oberes, rechtes Augenlid, ohne Wunde desselben. Die Bindehaut des oberen Lides und des Augapfels war stark sugillirt, um die Hornhaut herum ein blaurother Wulst. Das Sehvermögen gut, das Fieber mässig, der Schlaf gut. Von der sugillirten Bindehaut wurde ein Stück mit der Scheere abgeschnitten und im Uebrigen antiphlogistisch verfahren. Nach einigen Tagen fühlte man Fluktuation in der Tiefe und bald nachher wurde der Abscess durch einen längs der Fasern des Schliessmuskels laufenden Schnitt geöffnet und ungefähr 1 Unze guter Eiter entleert. Die Geschwulst und Spannung der Theile mässigte sich bedeutend. Am nächsten Tage beim Wechseln des Verbandes stürzten mehrere Unzen Eiter von grauer und stinkender Beschaffenheit rasch hervor. Mit der Sonde fühlte man eine Entblössung des oberen Orbitalrandes und eines Theils der knöchernen



Decke der Orbita vom Periost. Bisher war der Verletzte herumgegangen. Doch bekam er jetzt Schwindel und lag am liebsten auf dem Bauche, was die Entleerung der Eiters nur befördern konnte. Frost und Appetitverlust stellten sich ein, doch fehlten ausser Schwindel beim Aufsitzen alle übrigen Hirnsymptome. Der Eiter wurde ausserordentlich reichlich und stinkend und entleerte sich auch aus dem linken Nasenloche. Am 4. Tage nach der Oeffnung des Abscesses trat gegen Abend plötzlich Sopor ein, dem am anderen Morgen der Tod folgte. Bei der Sektion fand man Eiter auf der Basis; im rechten vorderen Hirnlappen einen mit Jauche gefüllten Kanal, welcher bis in den rechten Seitenventrikel führte. In ihm lag die 2" lange Spitze einer Tabakspfeife, welche durch eine anormale Oeffnung in dem Orbitaldache eingedrungen war. (Hamburg. med. Ztschr. 1837. Bd. 4. Hft. 3. 4. nach Middlemore citirt.)

Ist aber der fremde Körper durch den hinteren Theil der Orbitalpyramide in die Schädelhöhle eingedrungen, so ist der Bulbus selbst ein rationellerweise nicht zu beseitigendes Hinderniss, sich Zugang in die Tiefe, bezüglich zur Eiterhöhle zu verschaffen. Bei dem absolut ungünstigen Ausgang solcher Fälle ist es daher gerathen, von allen operativen Versuchen abzustehen und nur für die dem Verletzten selbst zweckmässigste Lagerung und für Erhaltung der Kräfte zu sorgen. Da die Meningitis erfahrungsgemäss einen grösseren Bezirk einnimmt, als die Stelle der direkten Verletzung, so würde auch eine Trepanation des Schuppentheils des Schläfenbeins hart über dem Processus zygomaticus desselben, wodurch man allerdings Zugang zur mittleren Schädelgrube gewinnen könnte, ohne allen Erfolg sein.



## Zweites Kapitel.

# STICH- UND SCHNITTWUNDEN.

Es ist, wie schon im allgemeinen Theile gesagt, nicht unsere Aufgabe, die Symptomatologie und Therapeutik derjenigen Stich- und Schnittwunden zu schildern, welche in mannigfacher Weise aus heilkünstlerischen Gründen am Auge gesetzt werden. Diese bieten das reinste Bild einer Wunde dar, da sie mit den möglichst schärfsten Instrumenten und geeigneter Kraftanwendung auszuführen sind. Hier kann es sich nur um solche Wunden handeln, die ihren Ursprung den im gewöhnlichen Sinne so genannten spitzen oder schneidenden Körpern verdanken. Von ihnen bis zu den gerissenen und gequetschten Wunden gibt es mannigfache Uebergänge und es hängt oft von subjektiver Ansicht im concreten Falle ab, ob man ihn mehr zu diesen oder jenen rechnen will, ja es ist sogar ganz gewöhnlich, dass eine Schnittwunde, z. B. am Lide, in der Hornhaut, theilweise reine, glatte Flächen, theilweise gerissene oder gequetschte Ränder zeigt.

Zu den Schnittwunden gehören zweckmässiger Weise auch die Hieb- und Stichwunden, die sich fast nur dadurch unterscheiden, dass sie mit einem mittelst grosser Gewalt eingedrungenen schneidenden Werkzeuge ausgeführt werden.

Wie bei den fremden Körpern theilen wir die Wunden in vier grössere Gruppen ein, deren erste die Hüll- und Schutzorgane des Bulbus, deren zweite die vorderen Theile des Augapfelinnern (Iris, Ciliarkörper, Linse), deren dritte die hinteren Theile desselben (Aderhaut, Netzhaut, Glaskörper) umfasst, während die vierte die Wunden der Augenhöhle in sich begreift.

### 1. Stich- und Schnittwunden der Augenlider, der Thränenleitungsorgane, der Bindehaut, Hornhaut und Sklera.

A. Die **Augenlider** sind sehr häufig der Sitz von Stich- und Schnittwunden, die durch Nadeln, spitze Holzsplitter, Messer und andere spitze oder schneidende Instrumente erzeugt werden. Bald ist nur ein



Theil der Lidbedeckung getroffen, bald dieselbe in ihrer ganzen Dicke durchstoßen oder durchschnitten und zwar ist die Richtung bei Stichwunden bald eine gerade oder eine schiefe, bei Schnittwunden läuft sie häufiger schräg zur Körperachse, als horizontal oder vertical. Eine Stichwunde des Lides setzt sich öfters auf den Bulbus oder die Orbitalhöhle fort, indem jenes nur den Durchgang des verletzenden Instrumentes bildete, eine Schnittwunde betrifft selten das Lid allein, sondern verläuft weiter nach der Wange, der Stirn, der Nase oder nach der Ohrgegend hin. Ganz gewöhnlich sind solche Wunden nachträglich durch fremde Körper verunreinigt, indem Staub, Sand, Schmutztheile oder Haare zwischen die klaffenden Wundränder gelangten, viel seltener, am häufigsten noch bei Stichwunden, befindet sich der verletzende Körper selbst noch in der Wunde.

Die Diagnose im Allgemeinen ist sofort durch das Gesicht zu stellen, da das ausströmende Blut darauf deutet und die Wundränder selbst sich gewöhnlich hinreichend präsentiren. Ueber die Richtung und Tiefe der Wunde entscheidet dann eine genaue Besichtigung und das Gefühl, sei es mit der Sonde oder dem Finger. Ganz feine Stichwunden, z. B. durch Holzsplitter, sind allerdings schwieriger zu entdecken, aber auch, falls der fremde Körper entfernt ist, von keinem praktischen Belange. Unter Umständen, z. B. bei vergifteten Wunden (worüber später) kann die Wunde selbst durch die plötzliche Schwellung der Weichtheile vollkommen verdeckt sein.

Die Epithelabschürfungen, feine Stichwunden mit glatten, spitzen Körpern, z. B. Nadeln, mögen diese auch die ganze Liddecke durchsetzen, erheischen keine weitere Besprechung, da sie ohne alle Folgen sind und sehr bald von selbst heilen. Die Hautabschürfungen, die sich die Verletzten gewöhnlich im Streit durch Kratzen mit den Fingernägeln geholt haben, verdienen nur insofern bemerkt zu werden, als sie vom Gerichtsarzte nicht selten constatirt werden müssen, namentlich da der Verletzte geneigt ist, die Gefährlichkeit eines Trauma zu übertreiben, das „am Auge“ vor sich gegangen ist.

Umfänglichere, durch dickere spitze Körper hervorgebrachte, Stichwunden sind insofern nicht ohne Bedeutung, als die Blutung ziemlich stark sein kann, die Wunde leicht eitert und schliesslich sich eine vertiefte Narbe bildet, die zwar zu keinen Verzerrungen des Lides selbst Veranlassung gibt, aber doch in kosmetischer Hinsicht zu berücksichtigen ist. Ganz besonders sind es dreieckige Stichwunden, welche nicht durch *Prima intentio* zu heilen pflegen. Man sollte deshalb auch Blutegel nicht an die Lidhaut selbst setzen. Hierbei möge eines ganz eigenthümlichen Zufalls gedacht sein, wo ein Blutegel das untere Lid am Orbitalrande sammt der Uebergangsfalte der Bindehaut durchbissen hatte und durch diese Oeffnung, deren Ränder sich über-



häutet, die Thränen auf die Wange abfließen, also eine Thränenseefistel entstanden war\*).

Schnittwunden, welche die Haut und den Muskel betreffen, sind wenig gefährlich, mögen nun die Kreismuskelfasern ihrer Länge oder selbst der Quere nach durchschnitten worden sein. Der Muskel verwächst zwar mit der Narbe, doch dürfte diess nur dann auf die Stellung und Beweglichkeit des Lides von Einfluss sein, wenn die Wunde selbst sich noch weit in die angrenzenden Weichtheile fortsetzte, stark klaffte und durch Granulationsbildung heilte.

Hat die Wunde am Orbitalrande die Fascia getroffen, welche den Tarsalknorpel an den Knochen anheftet, so ist dieser Umstand auch bei geringer Extensität der Wunde von erheblicher Bedeutung. Zunächst ist das Zellgewebe der Orbita, vielleicht auch das Periost des Orbitalrandes verletzt und beide Verletzungen pflegen, auch bei guter Vereinigung der Lidwunde, doch zur Eiterung zu neigen, sodass die verlöthete Lidwunde wieder durchbrochen wird. Am Schlusse der Heilung bildet sich eine eingezogene Narbe, welche am unteren Lide ein Ektropium nach sich ziehen kann. Am oberen Lide ist eine durch die Fascia dringende Wunde besonders in der verticalen Medianlinie des Lides gefährlich, weil hier der obere Augenlidheber der queren Durchtrennung ausgesetzt ist. Das Augenlid sinkt dann ganz herab und es muss, falls nicht ein sehr genauer und rascher Verschluss der Wunde erzielt werden kann, nothwendig Ptosis traumatica zurückbleiben.

Lidknorpelwunden haben durchaus nichts Bedenkliches, wenn der Tarsus nur quer eingeschnitten oder auch vollkommen durchtrennt ist, falls nur der freie Lidrand von der Verletzung verschont worden ist. In solchen Fällen werden die Wundränder theils durch den Schliessmuskel, theils durch den Bulbus selbst in ihrer Lage erhalten und können sich, sei es durch sofortige Verlöthung, sei es durch eine sehnige Zwischenmasse schliessen. Nur bei umfänglichen Lochwunden des Tarsus dürfte eine partielle Verkrümmung des Knorpels oder eine zurückbleibende Oeffnung zu besorgen sein. Bei Querschnitten des Tarsus pflegen allerdings die Meibom'schen Drüsenkanäle, soweit sie durchschnitten waren, zu obliteriren, es scheint jedoch nicht, als ob dadurch dem Auge ein Schaden erwüchse. Viel erheblicher wird die Verletzung, wenn eine schräge oder verticale durchdringende Lidwunde den Cilienrand spaltet. Die Muskelfasern ziehen dann die getrennten Lidtheile auseinander und die Bulbuskrümmung selbst verhindert, dass sie sich wieder aneinanderlegen können. Im allergünstigsten Falle, bei wenig klaffender Spalte, verwachsen die Wundränder so, dass die eine Lid-

\*) B. Ritter in Graefe's und Walther's Journ. Bd. 19. 487.



kante etwss vorspringt, die andere mehr abwärts steht und dadurch das Auge nur ungenügend verschlossen wird. Klaffte aber die Spalte sehr stark, so überhäuten sich die Wundränder in wenig Tagen und es ist nun ein ständiges Colobom gebildet, welches je nach der ursprünglichen Wundrichtung sowohl vertical als schräg stehen kann und als eine  $\vee$  förmige Lücke erscheint. Ein Theil des Bulbus ist nun ungeschützt und es stellen sich dann chronische Conjunktiviten, vaskulöse oder ulceröse Keratiten ein. Befindet sich das Colobom am oberen Lide, so wird dadurch die Aufhebung desselben zugleich erheblich beeinträchtigt; wenn am unteren, so fliessen die Thränen durch die Lücke auf die Wange und erzeugen chronische Exkorationen der Wangenhaut. War durch den Schnitt die Bindehaut der Sklera zugleich mit verletzt worden, so kann der eine Rand oder beide Ränder zugleich mit der Bindehaut durch ein das partielle Symblepharon constituirendes Gebilde verwachsen, wodurch die Bewegung des Bulbus gehemmt und selbst Luscitas erzeugt werden kann. Im allergünstigsten Falle sind derlei abnorme Verheilungen als eine erhebliche kosmetische Benachtheiligung anzusehen.

Trennungen der Lidkommissuren hat man als isolirte Verletzungen wohl nur sehr selten beobachtet. Nicht ungewöhnlich sind sie bei in die Orbita eingestossenen fremden Körpern. Letztere Verletzung ist immer so erheblich, dass man auf die Durchschneidung des Lidbandes keine weitere Rücksicht nimmt und gern befriedigt ist, sie mit einer etwas einwärts gezogenen Narbe heilen zu sehen.

Ausgedehnte Lostrennungen des Lides vom Orbitalrande, wobei das losgetrennte Stück auf die Wange herabhängt oder auch ganz losgerissen ist, hat man, sowie andere Substanzverluste der Lider wohl niemals in Folge einfacher Schnittwunden beobachtet. Es kann also von ihnen erst bei den Riss- und Quetzschwunden die Rede sein. Gegen Hiebunden sind die Lider durch den Orbitalrand, bezüglich die Nasen- und Wangenbeine geschützt; wenn daher jene von Säbelhieben abgetrennt wurden, so pflegten diese Verletzungen so complicirt zu sein, dass wir davon zweckmässiger bei den Orbitalhiebunden einige Beispiele mittheilen werden. Nicht selten dagegen spalten Säbelhiebe in vertikaler Richtung die Stirnhaut, die beiden freien Lidränder und setzen sich dann auf die Wange in einem Zuge fort.

In manchen Fällen ereignet es sich bei Wunden des oberen Lides, welche sich nach aufwärts über die Augenbrauen in die Stirnhaut erstrecken, dass der Nervus supraorbitalis oder einer seiner Aeste mit verletzt ist und dass die Nervenverletzung von eigenthümlichen Folgen begleitet wird. Da wir jedoch dieser Verletzung bei andersartigen Traumen der Supraorbitalgegend wieder begegnen und hierüber mehrfach eigenthümliche Ansichten aufgestellt worden sind,



so erscheint es geeigneter, die Lehre hiervon in ein gesondertes Kapitel zu verweisen.

B. Die **Thränenleitungsorgane** sind gar nicht selten bei Lidwunden mit in der Verletzung inbegriffen. Am häufigsten sind es die Thränenröhrchen, seltener die Thränenendrüsenausführungsgänge, am seltensten der Thränensack selbst, welchem eine Wunde zugefügt wird. Stichwunden dieser Kanäle ereignen sich nur höchst selten und haben, wenn nicht die Wandung vollständig getrennt wird, keine besonderen Nachtheile. Ist die Stichwunde umfänglicher, so ist sie einer Schnittwunde gleich zu achten.

Die Thränenendrüsenausführungsgänge müssen bei durchdringenden Lidwunden an der äusseren Seite des oberen Lides nothwendig getroffen werden. Da der Gänge jedoch eine grössere Anzahl sind, so brauchen nicht alle durchschnitten zu sein und es genügt wahrscheinlich die Integrität einzelner, um die Fortleitung der Thränen zu ermöglichen, auch wenn, wie es der wahrscheinliche Ausgang ist, die durchschnittenen obliterirt sind. Befindet sich die Obliteration indess zufällig in der Nähe der conjunktivalen Mündung, so ist der übrige Gang lang genug, um noch Thränen aufzunehmen, die nun allmähig ein Ektasie des Ganges bilden. Man hat diesen Zustand *Dacryops*, und nach dem Aufbrechen desselben *Dacryops fistulosus* genannt. Indess hat man wohl früher auch andere, am äusseren Winkel vorkommende, 1'''—1½''' von den Cilien entfernte, elastische, bohnergrosse Geschwülste mit dem *Dacryops* verwechselt und die Diagnose ist nur dann gesichert, wenn die Geschwulst aufbricht und Thränenflüssigkeit entleert wird. Im Folgenden theilen wir zwei Fälle dieser Art mit:

Ein 45jähriger Mann hatte vor mehreren Jahren eine Messerwunde an der äusseren Seite der rechten Orbital- und der entsprechenden Wangengegend erhalten, die unter starker Eiterung 6 Wochen Zeit gebraucht hatte, um zu heilen. Sofort nach der Heilung hatte sich an der äusseren Seite des oberen Lides eine Geschwulst gebildet, aus der sich später eine transparente, farblose Flüssigkeit durch Druck entleeren liess. Die Narbe ging von der äusseren Seite der rechten Augenbraue, wo sich eine Vertiefung am Stirnbeine befand, durch die äussere Seite der Lider hindurch bis unterhalb des Jochbeins auf die Wange bis zur Höhe des Nasenflügels herab. Der freie Rand des oberen Lides war etwas weiter vorstehend und seine Länge etwas kürzer als am anderen Auge. Oberhalb und etwas nach aussen von der Narbe im oberen Lide befand sich eine oblonge Geschwulst von der Form und Grösse einer kleinen Mandel. Sie war weich, die Haut darüber normal, an ihrer oberen Seite war eine kleine trichterförmige Oeffnung in der Haut, welche bei geöffnetem Auge durch die Faltenbildung ganz verdeckt wurde. Bei starkem Luftzug oder sonstiger Reizung der Augen nahm die Geschwulst an Grösse zu. Drückte man die Geschwulst an den Orbitalrand an, so entleerte sich ein ganz feiner Strahl wasserheller Flüssigkeit. Brachte man eine feine Sonde in die Oeffnung, so schwoll die Geschwulst von Neuem an und neben der Sonde sickerte etwas Flüssigkeit aus. (Jarjavay in Gaz. des Hôp. 124. 1854.)



Bei einem 21 jährigen Gutsbesitzer war vor circa 1½ Jahren eine Balggeschwulst am äusseren Augenwinkel exstirpirt worden. Während der Verheilung hatte sich in Folge einer Verkühlung eine Abscedirung am oberen Lid entwickelt, wegen welcher ein Arzt oberhalb der äusseren Lidkommissur einen tiefen Einschnitt gemacht hatte. Die Entzündung ging darauf rasch zurück, doch verblieb am äusseren Augenwinkel eine kleine offene Stelle, aus welcher öfters klare Flüssigkeit aussickerte. Eine Haarsonde liess sich 2''' tief einführen. Aetzmittel und Galvanisirung des Ganges schlugen fehl, wohl aber schloss sich die Fistel rasch während einer Jodkalikur. Indess war damit der Kranke nicht gebessert, vielmehr trat alle 14 Tage eine acute Schwellung des Lides und chemotische Entzündung der Bindehaut ein, die stets mit Aufbruch der Fistelstelle und Entleerung von Eiter endigte. Da man an der Stelle der früheren Balggeschwulst noch einen Rest des Balges fühlte, so wurde dieser versuchsweise excidirt, doch kehrte auch darnach die intermittirende, dem Kranken höchst schmerzhafteste Entzündung wieder. Es wurde nun die Exstirpation der Thränendrüse gemacht und dadurch vollständige Heilung erzielt. Ausser beim Weinen hatte das Auge dieselbe Befeuchtung wie das gesunde. (Alfred Graefe, Arch. f. Ophthalm. VIII. 1. pag. 279.)

Die Thränenröhrchen werden häufig bei durchdringenden Lidwunden in der Nähe des inneren Winkels quer oder schräg durchschnitten. Gewöhnlich betrifft die Verletzung das untere Röhrchen, selten das obere, am seltensten beide zugleich. Wenn die Kunst nicht besondere Vorkehrungen trifft, so obliterirt das Lumen bei der Verheilung der Wunde jedesmal, doch bildet sich kein Thränenträufeln aus, so lange das andere Kanälchen noch durchgängig bleibt. Ungünstiger als diese Verwachsung ist für die Prognose eine geringe Auswärtskehrung der inneren Lidecke in Folge mangelhafter Verheilung der ursprünglichen Wunde, wodurch ein stetes Ueberfliessen des Thränenseeniveau's nach der Wange hin bedingt wird. Sind nur die Thränenwärtchen abgeschnitten, so hat diess keinen weiteren Nachtheil für die Aufnahme der Thränen in den Thränenpunkt. Sollte sich, was bisher bei zufälligen Verletzungen noch nicht vorgekommen zu sein scheint, der Thränenpunkt nach der inneren Lidfläche zu aufgeschlitzt vorfinden, so ist, wie operative Versuche gelehrt haben, auf eine Verheilung nicht zu rechnen. Vielmehr ziehen sich die Wundränder zurück und überhäuten sich unter callöser Verdickung. Es bleibt dann eine schmale, trianguläre, nach der Bindehaut zu offene Spalte zurück, wodurch die Thränenableitung zum Glück nicht gestört wird. Befände sich eine derartige Schlitzwunde nach der äusseren Haut zu, so würde wahrscheinlich eine Schliessung derselben mit Obliteration des Kanälchens erfolgen, vielleicht aber auch eine haarfeine äussere Fistel des Thränenröhrchens zurückbleiben können. Doch sind hierüber bezügliche Beobachtungen in der Literatur nicht aufzufinden.

Einfache Wunden des Thränensacks sind bisher nur von wenigen Augenärzten beobachtet worden. Betrifft die Verletzung nur die vordere Wand, so ist eine gute Verheilung durch genauen künstlichen Verschluss der Wundränder unschwer zu erzielen. Doch sind von Ad. Schmidt



und von Mackenzie Fistelbildungen gesehen worden und bestand die Fistel, welche in dem einen Fall durch eine spitze eiserne Spindel entstanden war, bereits 16 Jahre. Ist aber die hintere Wand zugleich mit angestochen oder durchschnitten, so bildet sich keine Fistel aus, wohl aber verlöthen die verwundeten Schleimhautflächen direkt mit einander und es entsteht eine Obstruktion des Sackes. In allen Fällen derartiger Verletzung würde man mittels einer Sonde zu untersuchen haben, ob nicht das Thränenbein durch das verletzende Instrument eingedrückt oder durchbrochen worden ist. Doch scheint diese Complication die Prognose nicht wesentlich zu trüben, da, wie Hasner bemerkt, die Natur, wenigstens bei gesunden Individuen, den Bruch des Thränenbeins durch Callusmasse verheilt. Der Thränennasengang ist gegen Schnitt- und Stichwunden soweit geschützt, dass er nur durch von oben her eingestochene Instrumente verletzt werden kann. Das einzige hiervon bekannte Beispiel ist bereits im ersten Capitel S. 106 mitgetheilt worden. — —

Die **Therapie** der Lidwunden und der Wunden der Thränenorgane hat zunächst für eine vollständige Reinigung der Wundflächen und des Auges selbst von etwaigen fremden Körpern und für Stillung der gewöhnlich unerheblichen Blutung Sorge zu tragen. Nachdem diess geschehen, ist die Hauptaufgabe, die Wundränder so genau aneinander zu legen und in dieser Lage zu erhalten, dass eine erste Vereinigung möglich wird. Bei wenig extensiven Wunden der Haut und des Unterhautzellgewebes oder auch des Kreismuskels selbst genügt, falls nur die Wunde nicht die Lidkante übergreift, ein Streifen englisches Heftpflaster, den man durch Aufpinseln von Collodium stärker befestigt; auch die einfachen Erosionen der Haut bedeckt man lieber mit etwas Heftpflaster, da sie dadurch vor den Thränen und dem Staube geschützt sind und in viel kürzerer Zeit zur Heilung gelangen. Ist man aus anderen Gründen genöthigt, kalte Umschläge zu machen, so nehme man hierzu destillirtes oder Regenwasser, da das Brunnenwasser wegen seiner Salze die empfindliche Lidhaut sehr bald röthet. Auch setze man niemals die kalten Umschläge continuirlich Tage lang fort, da sie erfahrungsgemäss die erste Vereinigung eher verzögern als beschleunigen. Ist von unruhigen Kranken, namentlich Kindern, eine Störung des Verbandes zu erwarten, so schliesse man die Lider selbst durch Heftpflaster, bedecke die Fläche mit einem Leinwandbäuschchen und befestige dasselbe durch ein um den Kopf gelegtes Tuch.

Bei längeren Schnittwunden, die jedoch nicht die ganze Liddicke durchsetzen, genügt ebenfalls ein Heftpflasterverband, nur müssen hier auch bei ruhigen Kranken die Lider geschlossen und durch einen mässig angezogenen Druckverband fixirt werden. Setzt sich jedoch die Wunde weiter auf das Gesicht oder nach der Schläfengegend oder der Stirn-



partie fort, so ist die Knopfnahrt anzulegen, überdiess aber auf gute Fixation der Lider in richtiger Stellung die grösste Aufmerksamkeit zu verwenden. Statt der Knopfnähte können bei solchen Wunden auch Serre-fines angelegt werden.

Geht eine Schnittwunde durch die ganze Dicke des Lides, so ist immer die blutige Naht angezeigt. Beer gibt an, dass man den Knorpel nicht mit in die Naht fassen dürfe, weil sonst eine Verschrumpfung desselben zu besorgen sei. Nach unserer Erfahrung ist es jedoch unbedenklich, nur muss man den Faden nicht durch die ganze Knorpeldicke, sodass er auf der Conjunktiva zum Vorschein kommt, führen, sondern nur ein Stück in denselben einstecken. Läuft die Schnittwunde in den freien Lidrand aus, so ist die erste Naht so nahe als möglich an demselben anzulegen. Fängt man nämlich mit der Vereinigung an dem entgegengesetzten Wundrand an, so ist es trotz grosser Vorsicht leicht möglich, dass dann die eine Seite der getrennten Lidkante etwas höher zu stehen kommt als die andere. Die Nähte müssen mittelst feiner Nadeln und so eng gelegt werden, dass keine klaffenden Hautspalten dazwischen bleiben und die Wundränder sich nicht einrollen. Auch ist es betreffs einer guten Fixirung zweckmässig, den Beer'schen Rath zu befolgen, nämlich die Fadenenden des obersten und untersten Heftes lang zu lassen und die des ersteren an der Stirn, die des letzteren an der Wange zu befestigen. Das Zusammenbinden oder kreuzweise Verkleben der Cilien zur sicheren Verheilung des freien Lidrandes halten wir für erfolglos. Zuweilen geschieht es, dass zwei Wunden so eng nebeneinander sich befinden, dass dadurch ein mittleres Stück fast ganz losgetrennt wird. Man kann hier allerdings dieses Stück ganz ausschneiden und dann die beiden seitlichen Wundränder ohne Schaden für die Lidstellung vereinigen. In einem solchen Falle glückte es uns, indem wir durch dasselbe einen Faden führten, welcher zugleich die seitlichen Wundränder fasste, und ihn dann über beide Wundspalten hinweg in der Mitte des getrennten Lappens knöpften, eine gute Verheilung zu erzielen.

Ob für Lidknorpelwunden Silberdrähte den gewöhnlich verwendeten seidenen oder leinenen Fäden vorzuziehen sind, können wir wegen Mangel an eigener Erfahrung nicht entscheiden. Serre-fines sind nicht zu verwenden, da sie das Klaffen des Tarsus nach der Bindehaut hin nicht genügend verhüten. Nach 2—3 Tagen sind die Fäden zu entfernen, an denen eine Eiterung in den Stichkanälen sichtbar ist. Die an der Lidkante angelegte Naht ist womöglich am längsten liegen zu lassen und muss dieselbe, um das Durchreissen zu verhüten, etwas entfernter von dem Wundrand angelegt werden.

Bekommt man den Verletzten nicht eher zu Gesicht, als bis schon Eiterung der Wundränder eingetreten ist, so ist natürlich die blutige



Naht unnütz. Man muss dann trachten, die Wundränder durch Heftpflasterstreifen möglichst an einander zu bringen, um wenigstens eine Verlöthung durch die Granulation zu erzielen.

Sind die Wundränder bereits überhäutet, so müssen sie in ihrer ganzen Dicke und Länge wieder angefrischt und überhaupt so behandelt werden, wie beim Colobom der Lider. Wenn bei einer Lochwunde des Tarsus eine Oeffnung in demselben zurückbleibt, wie Lawrence einmal sah, so wird es wohl vorzuziehen sein, statt der blossen Auffrischung der Wundränder das Lid vollends bis an den freien Rand zu spalten, bezüglich ein Stück zu excidiren und dann die Vereinigung vorzunehmen.

Sollte wegen Durchschneidung des oberen Lidhebers eine Ptosis des Augenlides zurückgeblieben sein, so hat Hunt vorgeschlagen, folgende Operation vorzunehmen. Unterhalb der Augenbraue wird von einer Lidkommissur zur anderen eine Incision gemacht, ferner ein Hautschnitt längs dem Lidknorpel etwas oberhalb des freien Randes geführt, dessen laterales und mediales Ende mit den entsprechenden der oberen Incision zusammentrifft. Dadurch wird ein olivenblattförmiges Hautstück abgegränzt und dasselbe excidirt. Hierauf werden die Wundränder vereinigt. Auf diese Weise soll der Stirnmuskel an das Lid anheilen und als Hebemuskel wirken können. Die Hauptsache ist, die Höhe jenes Hautstückes gehörig nach der Erschlaffung der Lidhaut zu bemessen, da, wenn es zu gross ausgefallen wäre, ein Lagophthalmus entstehen müsste.

Primäre Substanzverluste kommen bei Schnittwunden nicht vor; die Therapie derselben ist also erst bei den Riss- und Quetschwunden zu besprechen. Dasselbe gilt von den als Ek- oder Entropium auftretenden Folgekrankheiten.

Um bei Lidwunden die Obliteration, bezüglich die Ektasie der Thränendrüsenausführungsgänge zu verhüten, steht uns kein Mittel zu Gebote, da diese Gänge am Lebenden nicht aufzufinden sind. Ist ein Thränenkanälchen sammt der inneren Lidecke durchschnitten, so muss man, bevor man die blutige Naht anlegt, eine Haarsonde durch den Thränenpunkt einschieben und mit derselben dann jenseits der Wunde das andere Ende der Mündung aufsuchen, sie dann weiter bis in den Thränensack schieben und bis zur Verheilung der Wunde liegen lassen. Bei Wunden des Thränensacks schlägt Hasner vor, einen Gensoul'schen Katheter durch die Nase einzuführen, über demselben die Wunde zu schliessen und ihn liegen zu lassen. Es scheint uns jedoch diess von mancherlei Uebelständen begleitet zu sein und wir würden es zur Verhütung einer Obliteration vorziehen, nach der Bowmann'schen Methode ein Thränenröhrchen aufzuschlitzen, damit diess eine stärkere Sonde aufzunehmen geeignet sei. Letztere würde dann in den Thränensack eingeführt und 2—3 Tage liegen gelassen, binnen welcher Zeit



man wohl die Verheilung der Schleimhautwunde sicher annehmen kann. In dem folgenden Fall hat Desormeaux ein ziemlich complicirtes Verfahren eingeschlagen:

Die Lidwunde fing zwischen dem Thränenpunkte und der inneren Commissur an, stieg gerade nach dem unteren Rande der Orbita herunter, ging dann nach aussen und bildete so einen Lappen des Lides, der nach aussen und unten hing. Der Thränen-canal war verletzt. Nach Beseitigung der entzündlichen Zufälle führte D. mittelst der Méjean'schen Sonde ein feines Haar vom oberen Thränenpunkt aus durch den Thränenkanal bis zur oberen Wundöffnung desselben und schob sie alsdann durch die untere Wundöffnung des Kanals in den Thränensack, von wo aus er die Sonde nicht in den Thränennasengang einbringen konnte. Er öffnete deshalb den Thränensack und führte von hier aus mittelst der Pamard'schen Feder das Haar durch den Gang und zur Nasenmündung heraus. Das auf diese Art entstandene Haarseil liess er liegen, vereinigte die äussere Wunde, nachdem er sie wieder angefrischt hatte, mit der umschlungenen Naht und in kurzer Zeit war die Heilung mit Erhaltung der Durchgängigkeit des Thränenkanals vollendet. (Gaz. des Hôp. 133. 1849.)

Die als Nachkrankheiten solcher Verletzungen auftretenden Obstruktionen sind wahrscheinlich nur selten durch operative Hilfe heilbar. Ist das Auge stetem Thränenträufeln und Reizungen unterworfen, so bleibt nichts übrig als die Thränendrüse zu exstirpiren.

C. Schnitt- und Stichwunden der **Bindehaut**, insoweit sie sich auf diese Membran allein beschränken, kommen gewiss nur sehr selten vor. Sie können selbstverständlich nur die beiden bei offener Lidspalte sichtbaren Bindehautdreiecke der Sklera, möglicherweise die halbmondförmige Falte und Thränenkarunkel treffen. Wenn das verletzende Instrument schräg an dem Bulbus abgleitet, so wird unter Umständen ein vom Episcleralgewebe losgelöster Bindehautlappen die Folge sein.

Früher, als man die rasche Verheilung der bei der Schieloperation gesetzten Bindehautwunde noch nicht kannte, sah man sich bei dergleichen Verletzungen zu einem streng antiphlogistischen Verfahren veranlasst. Man hielt die Sugillation der Membran, die gewöhnlich auftretende acute Chemosis für bedenkliche Zufälle.

In der überwiegenden Mehrzahl der Beobachtungen ist die Bindehautwunde nur von untergeordneter Wichtigkeit. Sie bildet nämlich entweder die Fortsetzung einer penetrirenden Lidwunde, oder den Ausgangspunkt einer in den Bulbus selbst eingedrungenen Verletzung, ferner ist sie eine nothwendige Complication bei Trennungen der Bulbusmuskeln, sowie bei Stichwunden der Orbita.

Ihre Diagnose unterliegt in allen Fällen, sobald man einmal die Lider geöffnet hat, keiner Schwierigkeit. Nur feine Stichwunden werden sich durch nichts als durch eine punktförmige Sugillation zu erkennen geben; die Schnittwunden bedingen stets ein hinreichendes Klaffen der Wundränder, um sie sichtbar zu machen.



Bei den Wunden, die sich noch jenseits der Conjunktiva in die Tiefe erstrecken, erfordert die Trennung der letzteren keine besonderen therapeutischen Eingriffe. Setzt sich aber eine Lochwunde oder Spaltwunde des Tarsus bis in die Bindehaut des Bulbus fort, so haben, wie schon oben bemerkt, die Wundflächen der Tarsal- und der Skleralbindehaut grosse Neigung mit einander zu verlöthen. Der Arzt hat daher zur Verhütung des Symblepharon die Aufgabe, nicht nur die Lidwunde durch Knopfnähte fest zu schliessen, sondern auch die Schnittwunde der Skleralbindehaut durch ein oder zwei blutige Hefte zusammenzuziehen. Das verwundete Lid muss ferner täglich 2—3 mal etwas vom Bulbus abgezogen werden, auch ist die Berührung der Flächen durch öfteres Einträpfeln von Mandelöl oder Glycerin zu mildern.

Bei sonstigen Bindehautwunden dürfte die Conjunktivalnaht nur bei lappenförmiger Loslösung indicirt sein. Etwa umgeschlagene Wundränder müssen sorgfältig glatt gelegt und, falls sie sich gequetscht oder eingerissen zeigen sollten, vor der Vereinigung mit der Scheere von den gequetschten Partien befreit werden. In allen anderen Fällen genügt ein leichter Druckverband und der Gebrauch kalter Umschläge.

D. Die Wunden der **Hornhaut** sind sehr mannigfach und in ihrer Bedeutung und ihren Ausgängen ausserordentlich verschieden, überdem häufig mit Verletzungen tieferer Gebilde complicirt.

Abschilferungen des Epithels und Einrisse in die structurlose Bowmann'sche Schicht der Hornhaut finden sich nicht selten bei kleinen Kindern, die sich mit den Nägeln kratzen, oder auch bei Kinderwärterinnen, denen die Kleinen, welche auf dem Arm getragen werden, mit dem Finger in's Auge stossen. Der kleine Riss oder Substanzverlust füllt sich zwar binnen einigen Tagen mit durchsichtigem Epithel wieder aus, doch sind die Schmerzen gewöhnlich nicht unbedeutend, die Pupille wird eng und die subconjunktivalen Gefässe sind stark injicirt. Cooper erzählt einen Fall, in welchem ein Herr sich eine ganz ähnliche Verletzung zuzog, als er sich beim Umwenden eines Zeitungsblattes die Ecke des Papiers in's Auge stiess. Anfangs achtete er nicht weiter auf den Unfall, doch stellte sich unter allmäliger Zunahme der Schmerzen binnen einigen Tagen eine heftige Entzündung „arthritischen“ Charakters ein, die erst nach einer strengen Kur zurückging.

Hierher gehören auch jene Wunden, die durch Getreidegrannen und scharfe Grashalme entstehen, mögen diese Körper nur einmal stechend wirken oder auch einige Zeit im Auge verweilen und die Hornhaut bei den Lidbewegungen an verschiedenen Stellen einritzen. Bei den Landleuten ereignen sie sich oft während der Getreideernte in den heissen Sommermonaten und sind von höchst ungünstiger Prognose, indem sich



nicht nur oberflächliche, schlechten Eiter absondernde und uneben begrenzte Geschwüre, sondern auch erhebliche Eitersenkungen und totale suppurative Keratiten ausbilden, sodass Staphylombildung als letzter Ausgang nicht ungewöhnlich ist. Walther behauptet, dass allein in dem Isarkreis jährlich 50 — 60 Augen durch diese Veranlassung zu Grunde gingen und Mackenzie hat in Schottland, wo namentlich Frauen bei der Ernte thätig sind, gleiche Erfahrungen gemacht. Es ist sehr wahrscheinlich, dass nicht die Verletzung als solche so erheblich gefahrvoll ist, sondern dass das erhitzte Blut junger, vollsaftiger Individuen, die hohe Sommerwärme und die nach vorn gekrümmte Körperstellung und Senkung des Kopfes die wichtigsten causalen Momente abgeben, welche eine oberflächliche Cornealverletzung so pernicios werden lassen.

Stichwunden der Hornhaut, wenn das stechende Instrument fein ist, also z. B. Nadelstiche sind ohne erhebliche Bedeutung. Häufig dringen sie nicht vollständig hindurch und sind dann, falls sie senkrecht zur Hornhautkrümmung sich erstrecken, kaum sichtbar; hat die Nadelspitze schräg zwischen die Lamellen eingebohrt, so markirt sich der Kanal bald nach der Verletzung bei schräger Beleuchtung als eine schmale, schwach bläuliche Linie. Wird die Hornhaut zu gleicher Zeit durch mehrere kleine Stichwunden oberflächlich verletzt, so soll sich Staphyloma pellucidum entwickeln können. Wenigstens behauptet Guépin\*), vier Fälle dieser Krankheit nach dem Einspringen spitzer Alaunstückchen beobachtet zu haben. Es ist allerdings denkbar, dass durch zahlreiche kleine Stichwunden in der Nähe des Hornhautcentrums die Krümmung wegen verminderter Widerstandsfähigkeit abnorm convex wird, doch dürfte dieser Ausgang sich nur sehr selten ereignen, da andere Augenärzte, die über den Keratoconus Beobachtungen veröffentlicht haben, in dieser Beziehung anamnestisch nichts feststellen konnten. Auch bei durchdringenden feinen Stichwunden ist die Prognose günstig, nur bei schwächlichen, anämischen Kindern hat man zuweilen auch hier Verschwärungsprozesse entstehen sehen.

Etwas erheblicher ist die Verletzung, wenn das stechende Instrument voluminöser war. Hierher gehören also Scheeren- und Messerspitzen, Gabeln, namentlich aber auch Dornen und Holzstücke. Die Stichwunde ist hier nicht vollkommen rund, sondern eckig, winklich verzogen. Die äussere Oeffnung ist, weil dergleichen Körper, namentlich Dornen und Stacheln, bei sehr feiner Spitze rasch an Dicke zunehmen, viel umfänglicher als die innere, dem Kammerwasser zugekehrte Oeffnung. Auch scheint diese Form der Wunde viel eher zum Irisvorfall Veranlassung zu geben, als eine gleichmässig runde, enge Lichtung der Wunde.

\*) Annal. d'oculist. IX. pag. 146.



Am unangenehmsten sind verunreinigte Stichwunden, z. B. die durch Stahlfedern erzeugten, welche Rost und Tinte an den Wundrändern zurücklassen, ferner solche, bei denen das stechende Instrument mit Widerhaken versehen oder stark gekrümmt ist. Doch erträgt zuweilen auch hier die Hornhaut erhebliche Verletzungen, wie folgender Fall lehrt:

Mackenzie entfernte einen Angelhaken, dessen Spitze in die vordere Kammer hineinragte, während der nach rückwärts gekrümmte Vorsprung in der Substanz der Hornhaut seit 6 Stunden fest sass. Die Extraktion gelang durch kräftigen Zug in einer der Krümmung entsprechenden Richtung mit Hilfe einer Pincette, ohne dass die Wunde erweitert zu werden brauchte. Das Kammerwasser floss ab und die Iris legte sich an die Innenfläche der Hornhaut, doch gelang es, die Pupille durch Belladonna weit zu erhalten und eine Synechie zu verhüten. Nach 3 Tagen war das Auge normal. (L. c. I. pag. 586.)

Die Schnittwunden der Hornhaut werden am häufigsten durch Einstossen von Messerklingen erzeugt, sei es, dass der Verletzte mit dem Instrument, welches er in der Hand gehalten, gefallen war, oder dass er von einem zu schneidenden Gegenstande abglitt. Bemerkenswerth ist auch, dass mehrere von den in der Literatur sich vorfindenden Fällen auf die Weise sich ereigneten, dass das Messer bei dem Lösen eines Knotens unerwartet denselben durchschnitten hatte. Die Grösse der Wunde variirt von der eines breiten Einstiches bis zur vollständigen horizontalen oder vertikalen oder schrägen Trennung der Membran, am seltensten ereignen sich lappenförmige, dem Linsenextraktionschnitt ähnliche Wunden. Häufig läuft der Schnitt seitlich in die Sklera und durchschneidet dann zugleich die tiefer gelegenen Organe, Iris, Linse und Ciliarkörper. Indess ist selbst bei vollständiger Durchtrennung der Hornhaut nicht nothwendig die Iris getroffen, ja es ereignet sich gar nicht selten, dass letztere sich nicht einmal zwischen die Wundränder einlegt. Dieses kommt wahrscheinlich daher, dass, während das Messer durchschneidet, das gesammte Kammerwasser rasch vollständig abfließt, während das verletzende Instrument den Prolapsus der Iris verhindert; im Gegensatz hierzu erfolgt bei Stichwunden, besonders seitlich gelegenen, der Abfluss des Wassers der vorderen Kammer erst nach der Entfernung des stechenden Körpers und das Wasser der hinteren Kammer schiebt dann die Iris buckelförmig nach vorn und in das Lumen der Stichwunde hinein.

Je länger die Schnittwunde ist, desto unwahrscheinlicher ist es, dass sich die Ränder derselben glatt wieder zusammenlegen, und diess um so mehr, als es sich hier nur um verhältnissmässig rauhe, mit groben Instrumenten erzeugte Schnitte handelt. Es klaffen demnach gewöhnlich die Ränder und der eine steht höher als der andere. Man sieht dieselben deshalb bereits am 2.—3. Tage durch ein gelblichweisses Exsudat getrübt und an den Ecken der Wunde gewöhnlich die Iris



eingeklemmt oder wenigstens anliegend. Spätestens an dem 6. Tage, nach Roser's Beobachtungen, häufig aber schon am 2.—3. ist zugleich so viel faserstoffiges Exsudat an der anliegenden Irispartie gesetzt, dass ein Wiederloslösen derselben ganz unmöglich ist.

Ein 9jähriger Knabe hatte sich vor 3 Tagen mit einem Meisel am rechten Auge verletzt. Ausser warmem Wasser war bisher nichts angewendet worden. Das ganze untere Drittheil der Hornhaut war durch einen reinen Querschnitt durchtrennt, an den Ecken standen die Wundränder auseinander und waren geschwollen, das Kammerwasser abgeflossen, die Irisfasern sammt der Pupille nach der Wunde verzogen. Im Übrigen war aber die Entzündung nicht bedeutend. Es wurde ein allgemein tonisches Verfahren eingeleitet, das Auge geschlossen und Belladonna angewendet. Nach 3 Wochen war die Wunde bis auf die Ecken geschlossen in denen noch dicke Eiterflocken festsassen. Diese eitrige Exsudation verschwand binnen 14 Tagen durch schwache Aetzungen. Nach weiteren 5 Wochen war eine dichte weisse Narbe mit unebener Aussenfläche gebildet, an welche die Iris angelöthet war. Die Pupille war zu einem schmalen Spalt verzogen, der aber glücklicherweise oberhalb der Narbe liegend zum Sehen noch hinreichend war. (Cooper l. c. Cap. IV. pag. 100.)

Ein 11jähriger Knabe war vor 3 Tagen durch ein scharfes Stück Schiefer verletzt worden. Die Wunde des sehr schmerzhaften Auges erstreckte sich in der Hornhaut von oben nach unten auf  $\frac{2}{3}$  ihres Durchmessers, in den Ecken lag die Iris, in der Wunde und der vorderen Kammer befand sich Eiter. Die Chemosis war beträchtlich und die tieferen Gefässe stark injicirt. Der Verletzte wurde in einem dunklen Zimmer zu Bett gelegt, alle 6 Stunden ein Gran Calomel mit  $\frac{1}{6}$  Gran Opium verordnet, und Fomentationen über das Auge und Belladonnaeinreibungen in die Stirn gemacht. Nach 2 Tagen hatte sich trotz eingetretener Merkurialisirung die Eiterablagerung nicht vermindert, weshalb täglich 3 Gran Chinin und bessere Kost verordnet wurde. Nach 4 Tagen war die Entzündung bedeutend geringer, der Eiter verschwunden, das Irisgewebe fast normal und die Wunde in der Heilung begriffen. Die Pupille war jetzt sichtbar und hinter ihr zeigte sich eine Katarakte. Nach 3 Wochen war die Narbenbildung vollendet und das Auge frei von Reizung. (Cooper, Ibidem.)

Die Ausgänge der Hornhautwunden sind bereits in dem allgemeinen Theile genügend besprochen worden. Bei einfachen Stichwunden verschwindet die Reizung des Auges oft schon in den nächsten Tagen nach der Verletzung. Alle Wunden aber, welche klaffen und durch neugebildete Hornhautsubstanz heilen müssen, bedürfen 2—3 Wochen Zeit, ehe die entzündlichen Erscheinungen sich vollkommen beruhigen. Etwas längere Dauer beanspruchen jene Fälle, wo ein Theil der Iris sich angelegt oder sich eingeklemmt hat. Je plastischer das Exsudat ist, auf desto engerem Umkreis pflegt es beschränkt zu sein. Geht unter ungünstigen Verhältnissen aber die Eiterung der Wundränder auf grössere Bezirke der Hornhaut über, recidivirt die Hypopiumbildung, so sind 6—8 Wochen, häufig auch noch längere Zeit nöthig, ehe sich die Narbenmasse consolidirt hat. Während bei günstigem Ausgange sich die Narbe als ein dichter, linearer, weisser, gewöhnlich unebener Strich oder Streifen markirt, haben sich bei ausgebreiteter Eiterung dicke umfängliche Leukome mit vollkommener Verwachsung der Iris



gebildet oder es ist selbst die Hornhaut ganz malacisch zerfallen und an ihrer Stelle ein Staphylom hergestellt worden.

Ein ausserordentlich seltner Ausgang ist eine Hornhautfistel, deren Charakterisirung am besten durch folgenden Fall gezeichnet wird:

Ein 11jähriger Knabe hatte sich vor einigen Wochen am rechten Auge durch ein Federmesser verletzt. Das Auge schien vollkommen normal, es bestand keine Röthung und das Sehvermögen war gut. Nach unten und etwas nach aussen sah man am Rande der Hornhaut und zwar in der Mitte einer schlecht verheilten, 4<sup>mm</sup> langen, zur Hälfte sich in die Sklera erstreckenden Wunde eine kleine Öffnung. In die Skleranarbe war ein kleiner Theil der Iris hineingezogen. Die vordere Kammer schien etwas kleiner zu sein als am anderen Auge. Beobachtete man das Auge eine Zeit lang, so injicirte es sich und man sah dann aus der capillaren Öffnung eine helle Flüssigkeit austreten, dabei näherte sich die Iris der Hornhaut. Das Auge wurde weicher und die Cornea faltete sich unter dem Druck der Bulbusmuskeln. In der Rückenlage füllte sich die Kammer dann binnen einer Viertelstunde wieder. Eigenthümlich war ferner, dass über der Skleralnarbe unter der sie deckenden Bindehaut ein 2<sup>mm</sup> dickes albuminöses Exsudat bestand, welches wahrscheinlich von den Rändern der Fistel abgesondert ihren Verschluss bewirken sollte, aber von dem Kammerwasser nach aussen gespült worden war. Auch reproducirte es sich nach dem Ausschneiden immer wieder. Ätzungen der Fistel führten zu keinem Resultat und erst, nachdem man jenes Depôt mehrfach ausgeschnitten und die Umgegend scarificirt hatte, schien eine Vernarbung der Fistel dauernd hergestellt zu sein. (Desmarres, *Traité etc.* Edit. II. Tom. II. pag. 323.)

Während der Heilungsperiode ist das Auge sehr schmerzhaft und lichtscheu und bietet überhaupt neben der parenchymatösen Keratitis die Symptome einer Iritis dar. Je erheblicher die Eiterung desto mehr nimmt auch die Bindehaut an dem entzündlichen Prozesse in Form von chemotischer Schwellung Theil. Die Pupille selbst braucht nicht bloss in Folge der vorderen Synechie verschlossen zu werden, sondern sie kann sich auch bei mangelndem Vorfalle der Iris durch exsudative Membranen schliessen. Auflagerungen auf die Vorderkapsel sind häufige, wirkliche Linsenkatarkten nur seltene Nachkrankheiten.

Hat die Linse sich durch die Schnittwunde sofort entleert, wovon wir bei den Dislokationen der Linse einige Beispiele mittheilen werden, so pflegt dieser Umstand die Heilung der Wunde nicht erheblich zu stören.

Es ist für den Arzt von der grössten Wichtigkeit, gleich anfangs die Prognose richtig zu stellen, damit gehegte Hoffnungen nicht hinterher zu Schanden gemacht werden. Der Arzt hat die Aufgabe, die Fälle nicht nur nach der Wunde an sich, sondern auch nach der Gesamtconstitution des Verletzten gehörig zu individualisiren.

In ersterer Beziehung kommt neben der schon hinreichend besprochenen Form der Wunde der Sitz derselben in Betracht. Seitliche Lage derselben lässt hoffen, dass die Trübung nicht den Eingang der Lichtstrahlen hemmen und dass bei vorgefallenem Ciliartheil der Iris doch der Sphinkter derselben in Thätigkeit bleiben werde. Man gebe



sich bei umfänglichen Wunden nie der Hoffnung hin, dass man eine Synechie verhüten oder einen Prolapsus zurückbringen werde, denn die glücklichen Fälle, wo man diess erzielte, sind nur sehr seltene Ausnahmen. Als sehr ungünstig bezeichnet Cooper den Umstand, wenn, trotz beschränkter Eiterung der Wundränder und des allmäligen Rückganges der acuten entzündlichen Erscheinungen, die Iris, ohne dass ihre Faserung undeutlich wird, eine schmutzigbleiche Färbung annimmt, eine nussbraune Iris z. B. grau wird, und die Sklerotica abgesehen von den einzelnen sichtbaren Blutgefässen ein gleichmässig fleischfarbenes, schwach carminrothes Aussehen bekommt. In solchen Fällen soll sich ein trübes Exsudat auf die Vorderkapsel absetzen und der ganze Bulbus im Verlaufe eines halben Jahres weicher werden, wobei das Sehvermögen bis auf blosse Lichtempfindung verlischt.

Um früh genug zu entscheiden, ob sich der Reaktionsprozess auf die Wundränder beschränken oder ob sich Vereiterungen der Hornhaut und Ablagerung von Hypopien bilden werden, ist mehr noch auf die Natur des Verletzten selbst als auf die Verletzung Rücksicht zu nehmen. Selbst erhebliche Trennungen der vorderen Bulbushälfte heilen bei gesunden Individuen besser, als unbedeutende Wunden bei schwachen, anämischen oder sonstwie cachektischen Subjekten. Namentlich sind es auch gichtische und solche Personen, (wie Beer, der überall so treffend zu individualisiren weiss, schon hervorhob) die zeitweise an Hautentzündungen gelitten haben, oder bei denen kleine Hautwunden schlecht und langsam verheilen, für die ein ausgedehnter Zerfall des Gewebes fast sicher zu befürchten steht.

Die Therapie der Hornhautwunden hat zunächst die Aufgabe, das Auge von Blut und von fremden Körpern sorgfältig zu reinigen.\*) Nachdem diess geschehen, müssen die Verhältnisse so geregelt werden, dass die Wunde durch die erste Vereinigung verheilen kann, die Wundränder also genau an einander liegen. Besteht daher ein Irisvorfall, so muss dieser auf irgend welche Weise entfernt werden. Die Reposition desselben ist mit Sicherheit nur in den ersten Stunden nach der Verletzung möglich; um sie zu erzielen, sind verschiedene Mittel empfohlen worden. Indem man den Patienten veranlasst, ganz ruhig zu sein und namentlich die Bulbusmuskeln nicht anzuspannen, lasse man die Lider sanft schliessen, streiche über dieselben sanft mit dem Daumen und öffne dann rasch die Lidspalte. Es gelingt hierdurch zuweilen, wenn der Sphinkter sich in Folge des raschen Lichtwechsels contrahirt, die Iris aus der Wunde zurückzuziehen. Ist aber ein 2—3maliger

\*) Dalrymple machte die Erfahrung bei einem Extraktionsschnitt nach oben, dass die Linse in die obere Lidfalte entschlüpfte war. Da Glaskörper ausfloss und die Linse anfangs nicht zu entdecken, vermuthete man schon, dass sie sich nach hinten im Bulbus gesenkt habe, bis man ihren versteckten Aufenthalt auffand.



Versuch ohne Erfolg, so bediene man sich einer feinen silbernen geknöpften Sonde und schiebe den Prolapsus vorsichtig, indem man die Sonde an die Spitze desselben ansetzt, in den Bulbus hinein.

Die siebenjährige Tochter Larrey's stiess mit dem Messer, als ihr beim Abschneiden von Brod zufällig ein Stückchen Krume in's Auge flog, unwillkürlich an's Auge und zerschnitt sich die Hornhaut in der äusseren Hälfte schräg in einer Ausdehnung von 4 Linien. Ihr Vater kam sofort hinzu und fand einen erbsengrossen Irisvorfall. Mit einem goldenen Sondenknopfe brachte er ihn sofort zurück. Die Heilung war binnen wenigen Tagen so vollständig, dass keine Spur der Verletzung zurückblieb. (Cooper l. c. pag. 107.)

Ein kleines Kind hatte versucht, mit der Spitze eines scharfen Messers einen Knoten zu lösen, wobei das Messer abglitt und in das Auge stiess. Die Hornhaut war vollständig in eine obere und untere Hälfte gespalten, die Iris ebenfalls zerschnitten und durch die Hornhautwunde vorgefallen. Cooper, der sich gerade in der Nähe des Unfalls befand, brachte den Prolapsus mit einer Sonde zurück, schloss das Auge mit Heftpflaster, legte eine Bandage an und empfahl fleissige Kaltwassers Umschläge. Die Hornhautwunde heilte gut, es blieb aber eine deforme Pupille zurück und eine Catarakte entwickelte sich.

Belladonna-, noch besser Atropineinträufelungen haben nur dann gegen einen frischen Irisprolapsus einen Erfolg, wenn derselbe von dem Sphinkter iridis gebildet wird. Ist die Ciliarpartie vorgefallen, so ist die Erweiterung der Pupille ohne Effekt auf den Vorfall, dagegen wird wahrscheinlich die Calabarbohne sich hier hilfreich erweisen.

Gelingt es auf keine der angegebenen Weisen, den Prolapsus zu reponiren oder ist derselbe schon so alt, dass eine Verlöthung mit Wahrscheinlichkeit anzunehmen ist, so muss man denselben mit der Scheere knapp an seiner Basis abschneiden. Eine vordere Synechie bleibt zwar immer noch zurück, doch hat man wenigstens die Gefahr, dass noch mehr Theile der Iris vorgezerrt werden könnten, beseitigt. Statt des Abschneidens wenden viele Augenärzte die Cauterisation des Prolapsus an. Es ist nun zwar nicht zu bezweifeln, dass man hierdurch ebenfalls zum Ziele kommt; wenn man jedoch bedenkt, dass das Betupfen mit dem festen Höllenstein nicht weniger schmerzhaft ist, dass es gewöhnlich mehrmals wiederholt werden muss, dass es endlich hin und wieder die Entzündung gesteigert hat, so müssen wir der Entfernung des Prolapsus durch den Schnitt unbedingt den Vorzug geben. Bald nach der Verletzung ist die Operation meistens leicht auszuführen, später pflegt aber wegen heftiger Lichtscheu die Narkotisirung des Kranken nothwendig zu sein.

Wir wollen bei dieser Gelegenheit jener, wie es uns scheint, durchaus irrationellen Methode gedenken, welcher zu Folge die Wundränder gleich nach der Verletzung geätzt werden sollen. Es ist Guépin (de Nantes), welcher sie ausschliesslich auszuüben scheint und darüber in den *Annal. d'oculist.* IX. pag. 143 flgde und X. pag. 35. mehrfache



Beobachtungen mitgetheilt hat. Wir heben beispielsweise die folgenden Fälle heraus:

Ein schwächlicher Knabe hatte sich eine Stahlfeder durch das Hornhautcentrum bis in die Linse, ohne die Iris zu berühren, eingestossen. Sofort traten die heftigsten Schmerzen und starke Lichtscheu auf. Die Hornhautwunde wurde mit einer Salbe von salpetersaurem Silber geätzt, Quecksilbersalbe mit Belladonna in die Stirn eingerieben, Senffussbäder gemacht, für die Nacht eine Dosis Laudanum und adstringirende Umschläge auf das Auge verordnet. Nach 8 Tagen war die Heilung vollständig.

Nach einem Schlag mit einem eisernen Hammer war ein  $\vee$  förmiger Riss in der Sklera entstanden, gegen welchen adstringirende Umschläge und ein Opiat am ersten Tage angewendet worden waren. Am anderen Tage wurden die Risswunden cauterisirt und nach 8 Tagen war die Heilung vollständig. Ausserdem waren nur noch Belladonnaumschläge in Anwendung gekommen.

Dem aufmerksamen Leser wird nicht entgehen, dass aus der Form der Wunde durchaus keine Indikation für die Aetzmethode hergeleitet werden kann, dass dieselbe auch sicher nicht eher zum Ziele führt, als eine durchaus negative Behandlung. Offenbar wird man, um in der Cornea einen schnellen Reaktionsprozess zu erzeugen, nicht eher eines Reizmittels benöthigt sein, als bis die Lebensthätigkeit hinter den Anforderungen sichtlich zurückbleibt, nicht anders als in der Cutis, deren Wunden man so lange der Naturheilung überlässt, bis diese nicht mehr zureicht, eine Verklebung zu bewerkstelligen. Wenn die Wunden unter jener Methode ebenfalls heilen, so können wir wohl ohne Anmassung behaupten, dass sie trotz derselben, aber nicht durch dieselbe geheilt sind.

Kehren wir von dieser Abschweifung zu den weiteren therapeutischen Maassregeln bei einer Hornhautwunde zurück, so haben wir nach Beseitigung alles dessen, was dem Aneinanderliegen der Ränder hinderlich ist, die zweite Aufgabe, den Bulbus in einen Zustand der Ruhe zu versetzen, in welchem die Wunde mit Wahrscheinlichkeit nicht wieder zur frischen Eröffnung veranlasst wird. Aus diesem Grunde wird jetzt das Auge mittelst einiger vertikal aufgelegten engl. Heftpflasterstreifen geschlossen, jedoch so, dass aus dem inneren Winkel die Thränen gut entweichen können. Das andere Auge wird ebenfalls verklebt und der Verletzte in ein dunkles, möglichst leicht und gut zu lüftendes Zimmer zu Bett gebracht, in welchem er meist in der Rückenlage verharret. Abwechselnd kann es ihm gestattet sein, sich auf die Seite des gesunden, niemals aber auf die des kranken Auges zu legen. Die Augengrube wird nun mit einer quadratförmigen Leinwandcompresse ausgefüllt und auf diese andere Compressen gelegt, die auf Eis gekühlt sind und wenigstens alle 5—10 Minuten gewechselt werden. Bei dem Wechsel des kalten Umschlages wird die unterste Comprime liegen gelassen, um die Heftpflasterstreifen nicht zufällig abzureissen. Ist jedoch die Hornhautwunde sehr umfänglich, sodass ein Klaffen derselben zu befürchten steht, so genügen einfache Compressen nicht, sondern es



ist ein wirklicher Druckverband anzulegen, in der im allgemeinen Theile angegebenen Weise. Ueber diesen Verband wird nun eine Eisblase so aufgehängt, dass sie ohne zu drücken hinreichend aufliegt, um die Kälte durchleiten zu können.

War die Wunde nur unbedeutend, so kann der Verband nach 36 Stunden abgenommen werden. War sie aber umfänglicher, so ist es zweckmässiger, drei oder vier Tage zu warten, ehe man das Auge öffnet. Es kann nämlich nie genug vor einer öfteren Besichtigung der Verletzung gewarnt werden, die der Arzt gern sich selbst und dem Kranken zum Troste vornehmen möchte, die aber doch offenbar nur Nachtheil bringt. Um die Frage zu entscheiden, ob die Heilung gut oder schlecht vorwärts gehe, genügt die Erforschung der subjectiven Symptome, insbesondere der Schmerzen, welche bei schlechtem Verlauf bald anfangen einen neuralgischen Charakter anzunehmen, endlich die tägliche Erneuerung der Compressen, ohne dabei die Heftpflasterstreifen zu entfernen. Zeigt sich viel katarrhalisches Sekret im inneren Winkel, ist dieser geschwollen, laufen heisse Thränen über die Wangen, so ist es fast absolut sicher, dass eine Iritis mit Eiterbildung begonnen hat. Erheblich ist sie bereits vorwärts geschritten, wenn das ganze obere Lid roth und geschwollen ist, vorausgesetzt, dass es nicht etwa durch die Verletzung selbst mit afficirt war, wo natürlich die Bedeutung dieses Symptoms wegfällt. Sind vier volle Tage verflossen, ohne dass dergleichen beunruhigende Symptome auftraten, so kann mit ziemlicher Sicherheit auch eine fernere gute Verheilung versprochen werden.

Es fragt sich, ob man in den ersten Tagen der Verletzung mit der angegebenen Behandlungsweise ausreicht. Für nicht complicirte Hornhautwunden, d. h. für solche, bei denen tiefere Partien nicht zugleich verletzt oder die Iris nicht längere Zeit eingeklemmt war, ist diese Frage unbedingt zu bejahen, mag auch die Wunde noch so umfänglich sein. Aderlässe oder örtliche Blutentziehungen sind erfahrungsgemäss nicht im Stande, die Verheilung irgend wie günstiger zu gestalten. Will man sie bei entsprechender kräftiger Constitution anwenden, so wird man diess mehr im eigenen Interesse thun, damit der Patient nichts verabsäumt glaube, als aus wissenschaftlichen Gründen.

Die allgemeine Behandlung muss sich ganz nach der Constitution des Verletzten richten. Kräftige Personen erhalten nur dünne Suppen, schwache dagegen Fleischbrühsuppen zur Kost. Zur Beruhigung ist bei ersteren eine Potio nitrosa oder ein Laxans, bei letzteren eine Dosis Opium des Abends vorzuziehen. Das Kauen ist in den ersten Tagen durchaus zu vermeiden. Gichtischen Constitutionen empfiehlt Cooper alle 4—6 Stunden 10 Tropfen Vinum Colchici mit einem Alkali in einem aromatischen Wasser, jeden Morgen eine warme Mixtur



von Alöe, Senna und Magnesia sulphurica zu verbrauchen und jeden Abend bei mangelnder Stuhlentleerung einige abführende Pillen einzunehmen, welche aus 3 Theilen „blue pills“, 4 Theilen Coloquinthenextrakt mit je einem Theil Colchikum und Bilsenkrautextrakt bereitet sind.

Entsteht eine acute Iritis, so scheint eine rasche Merkurialisation immer noch das zweckmässigste Mittel zu sein, die Entzündung zu brechen und die Eiterung in der vorderen Kammer zur Resorption zu bringen. Bei Erwachsenen verfähre man in der schon oben S. 201 angegebenen Weise, setze aber den Merkur aus, sobald die ersten Zeichen der Soliration eintreten. Für zarte Kinder empfiehlt Cooper eine Verbindung von 2 Gran Hydrargyrum cum Creta mit 4—5 Gran Tartarus ferratus, welche, zweimal täglich gegeben, die guten Wirkungen des Merkur ohne dessen unangenehmen Einfluss auf die Constitution entwickelt.

Zieht sich die Heilung längere Zeit hin, wie es besonders bei schwächlichen Kranken der Fall ist, so ist es zweckmässig, dem Patienten den Aufenthalt in freier Luft zu gönnen, während seine Augen durch einen Schutzverband geschlossen sind. Scrofulöse Personen müssen bittere Mittel und andere Tonika gebrauchen, wozu besonders Chininum ferrocitricum als eine zweckmässige, leicht verdauliche Verbindung verwendet werden kann. Auch die Kost muss roborirend sein.

Ein 10jähriger Knabe hatte einen Knoten in seinem Schuhriemen mit einer Gabel zu lösen versucht, wobei ihm die eine Zinke in das rechte Auge gefahren war. Erst am anderen Tage hatten sich heftige Schmerzen und Lichtscheu eingestellt. Die Lider waren geschwollen und ein reichlicher Thränenstrom ergoss sich nach ihrer Oeffnung. Die Bindehaut und Sklera waren stark entzündet, die Iris entfärbt, das Kammerwasser trübe. Die Wunde befand sich nahe dem Hornhautcentrum und war geschlossen. Es wurden 4 Blutegel gesetzt, Fomentationen gemacht, Belladonna in die Stirn gerieben und sechsstündlich ein Gran Calomel mit Opium gegeben. Da aber trotzdem die Schmerzen und die Lichtscheu zunahmen, der Kranke auch schwächlich war, so wurde nach 6 Tagen der Merkur ausgesetzt und citronsaures Chinin mit Eisen täglich 3 mal verordnet, auch gute Nahrung verabreicht. Bereits nach 2 Tagen nahmen die Symptome ab und nach weiteren 8 Tagen konnte der Verletzte entlassen werden. Drei Wochen später war das Sehvermögen normal. (Cooper l. c. pag. 130.)

Die angegebene constitutionelle Behandlung scheint bei ungünstigem Heilungsverhältniss fast wichtiger zu sein, als die locale Therapie, da in letzterer die Ansichten der Praktiker sehr auseinander gehen. Die oft gerühmten Belladonnaüberschläge haben bei Hornhautwunden nur dann einen Sinn, wenn diese dem Centrum nahe liegen. Liegen sie stark excentrisch, so ist die Erweiterung der Pupille offenbar contraindicirt, da sie den Sphinkter iridis noch in die Nähe der Wunde drängen würde, dessen Synechie wir bedeutend mehr zu fürchten haben, als die Verlöthung eines peripheren Theils der Regenbogenhaut mit der Cornea. Die Einreibungen von Belladonnasalbe wirken bedeutend



langsamer; beiden sind übrigens nach unserer Erfahrung die mit Glycerin und Amylum bereiteten Atropinsalben bedeutend vorzuziehen, von denen man eine kleine Menge bei dem Verbandwechsel in den inneren Lidwinkel mittelst eines Pinsels einstreicht.

Um den Zerfall der Wundränder möglichst zu begrenzen, ist es zweckmässig vom 3. bis 4. Tage an die kalten Compressen mit warmen Wasserumschlägen zu vertauschen. Man wird darauf gewöhnlich schon durch das Gefühl des Kranken aufmerksam gemacht, dem die Kälte anfängt lästig zu werden. Die Wärme der Umschläge sei jedoch hier nicht so hoch, als oben S. 155 bei den traumatischen Hornhautgeschwüren angegeben wurde, sondern übersteige nicht 25° R. Mit Wasser derselben Temperatur kann der Bindehautsack durch vorsichtiges Einträufeln zugleich täglich 2 mal gereinigt werden. Es dürfte besonders für die Privatpraxis ganz zweckmässig sein, statt des einfachen Wassers die Fomentationen mit Senegaaufguss in Gebrauch zu ziehen. Schreitet trotz dieser angegebenen Behandlung die Infiltration der Hornhaut und die Bildung des Hypopium weiter fort, so muss man versuchen, durch öftere Paracentese, bei Exsudation in der Pupille durch die Herausnahme eines grösseren Irisstückes zu retten, was allenfalls noch zu erhalten ist, und wird dadurch wenigstens die Staphylombildung wenn auch nicht eine dichte leukomatöse Narbe verhüten. Die von Manchen geübte Methode, bei Hornhautvereiterung Vesikatore rings um die Orbita zu legen, ist ganz zu verwerfen, wohl aber dürften Einpinselungen mit verdünnter Jodtinktur auf die Stirn nicht ohne Erfolg sein.

Die Nachkrankheiten der Hornhautwunden sind nach ihren speziellen Formen zu behandeln. Mancher Verletzte wird sich dankbar den Forschungen der Neuzeit zeigen, die ihm durch die Corelysis, durch die Iridesis und andere combinirte Methoden auch dann noch eine relative Herstellung gewähren können, wo die frühere Chirurgie mit ihren Mitteln zu Ende war. Dergleichen Hilfen werden manchmal erst viele Jahre nach der Verletzung verlangt, wenn ein unglücklicher Zufall auch das Sehvermögen des anderen Auges vernichtet:

Ein 60-jähriger Mann hatte als Kind das Sehvermögen seines linken Auges durch eine Hornhautwunde mit Irisvorfall und Pupillarverschluss verloren. Das rechte Auge war erst neuerdings durch eine heftige Contusion verloren gegangen, wobei zugleich eine solche Hirnerschütterung erfolgte, dass der Verletzte mehrere Wochen dem Tode nahe gewesen war. Nach seiner Genesung versuchte Dalrymple das Sehvermögen des zuerst verlorenen Auges zu verbessern. Nach mehrfachen Versuchen die Pupillenbildung zu machen und den Staar zur Resorption zu bringen, gelang es endlich, eine Oeffnung in der Iris zu etabliren, die sich nicht wieder schloss, sodass der Unglückliche nach Verlauf eines Jahres mit einer Staarbrille grosse Lettern lesen konnte. (Dalrymple, Pathology of the Eye.)

E. Die Wunden der **Sklera** sind, während nicht complicirte Hornhautwunden ziemlich oft vorkommen, fast immer mit Verletzungen



anderer Gebilde verbunden. Die Hornhaut ist häufig zugleich mit gespalten, der Ciliarkörper, die Iris, die Linse etc. finden sich nicht nur bei Schnitt-, sondern auch bei Stichwunden mit verletzt. Von den eigenthümlichen Zufällen, die ein angestochener Ciliarnervenstamm hervorbringen kann, haben wir schon S. 77 gesprochen. Endlich pflegt bei Skleralwunden dem verletzenden Instrumente viel öfterer das Lid zum Durchgange gedient zu haben, als bei Hornhautwunden. Mit Ausnahme der Fälle, in denen wegen der raschen Aufwärtsbewegung des Bulbus die penetrirende Lidwunde der Lage der Bulbuswunde nicht entspricht, kann also hier sich ein Symblepharon entwickeln.

Die Wunde der Sklera kann in jeder denkbaren Richtung des Bulbusumfanges sich erstrecken, doch sind als Schnittwunden diejenigen am häufigsten, welche entsprechend dem Verlauf der Ciliargefässe von vorn nach hinten verlaufen.

Ist die Schnittwunde über 3—4<sup>'''</sup> lang, so klappt sie gewöhnlich stark, sodass die Aderhaut, resp. das Corpus ciliare sich in der Spalte als eine hellbraune, wulstförmig hervorgetriebene Membran präsentiert. Nach 2—3 Tagen wird die Farbe des Vorfalles graubläulich, schiefergrau, indem sich eine Schicht plastischer Lymphe ablagert. Aus ihr wird das Narbengewebe gebildet, welches die Skleralwunde später deckt und zusammenzieht, und es kommt, wie Siehel hemerkt, Alles darauf an, ob sich die ausgeschwitzte Masse in gleichmässiger Dicke und Breite oder nur streifenförmig entwickelt. In letzterem Falle fällt die Narbe zu wenig widerstandsfähig aus und gibt Veranlassung zu nachträglichen ektatischen Verbildungen an dieser Stelle.

Erstreckt sich die Skleralwunde bis an den Hornhautrand, so ist gewöhnlich die Iris zugleich vorgefallen und die Pupille winklich nach der Wunde hin verzogen. Höchst selten bleibt eine mit der Vorderkammer zusammenhängende Skleralfistel zurück.

Nach einer Augenverletzung durch einen Baumast vor  $\frac{5}{4}$  Jahren zeigte sich folgender Status: am rechten Auge, circa  $\frac{3}{4}$ ''' vom Hornhautrande nach innen ist ein erbsengrosses, nahezu durchsichtiges Bläschen, das von der Bindehaut allein gebildet zu sein scheint. An seinen Wänden sind Spuren von Pigment zu sehen, die Iris in Form einer feinen Synechie nach demselben verzogen. Hornhaut gesund, Sklera unter dem Bläschen ebenfalls. Sehvermögen normal. Nach der Excision floss das Kammerwasser sogleich aus und es wurde jetzt parallel dem Hornhautrand ein feiner Spalt in der Sklera entdeckt. Nach 3 Tagen hatte sich das Kammerwasser wieder angesammelt und auch das Bläschen wieder gebildet. Jetzt wurde nach erneuerter Incision die Spalte geätzt und dadurch ein festes Narbengewebe erzielt. (Richter, Prag. Vjhrschr. XV. 2. 1858.)

Dass für die Heilung besonders ungünstig der Umstand ist, wenn sich die Ränder der Wunde nach aussen umschlagen und mit einem missfarbigen, trüben Exsudat bedecken, haben wir bereits S. 24 erörtert. Die Therapie wird also dahin zu streben haben, diesen eitrigen



Zerfall, der selbst zur Choreodeitis totalis Veranlassung geben kann, frühzeitig zu verhindern.

Als seltenes Beispiel des Vorfalles der Krystalllinse aus der Schnittwunden der Sklera führen wir folgenden Fall an, welcher zugleich die Drehung des Bulbus nach oben während des Einstichs durch das obere Lid, sodass die Sklera am unteren Bulbusumfang getroffen werden musste, deutlich beweist:

Ein 8jähriger gesunder Knabe hatte das Unglück, während er mit einem aufgemachten Taschenmesser in der Hand lief, zu fallen und sich die einen halben Zoll breite, plumpe Klinge durch das obere Lid in das untere Viertel des Augapfels zu stossen. Der sogleich gerufene Arzt fand auf einem Schwämmchen, mit welchem die Mutter das hervorströmende Blut abgewischt hatte, die Krystalllinse und sah, wie bei jeder Bewegung des Auges Feuchtigkeit hervorsickerte. Mit diesem Befund sich begnügend (um nicht durch weitere Untersuchung Vorfälle der Iris oder anderer Partien des inneren Auges herbei zu führen) vereinigte er zunächst die Augenlidwunde mit einigen blutigen Heften und wendete dann, um der zu erwartenden gewaltigen traumatischen Reaction nach Möglichkeit vorzubeugen, eine strenge Antiphlogose in ihrer ganzen Ausdehnung an. Der Erfolg der eingeschlagenen Behandlung war so vollständig, als er bei einer solchen Verletzung gehofft werden konnte. Die Augenlidwunde ist hübsch vernarbt, die des Bulbus geschlossen. Eine schmale Verdunkelung im äusseren Segment der Cornea, zur Seite dieser ein rothes Streifchen in der Sklerotika, bezeichnen die Stelle, wo das Messer eingedrungen. Das nur wenig abgeplattete Auge ist vollkommen klar, die oberen drei Viertel der braunen Iris sind unversehrt und nur aus ihrem unteren Viertel fehlt ein Stück, wodurch die Gestalt der Pupille einige Abänderung erlitten hat, das Sehvermögen ist aber leider verloren gegangen. (Cramer, Casper's Wochenschr. Nr. 5. 1845.)

Bei Behandlung der Skleralwunden hat man im Wesentlichen nur für ein genaues Aneinanderliegen der Ränder zu sorgen, welcher Indication am zweckmässigsten durch einen Druckverband genügt wird.

Einem Chemiker war beim Zerspringen einer Selterwasserflasche Hornhaut und Sklera auf 4—5<sup>'''</sup> Länge durchschnitten worden. Iris und Corpus ciliare waren normal. Nach dem Reinigen der Wunde wurde das Auge geschlossen, ein leichtes Plumaçeau aufgelegt und dieses mittelst eines schwach comprimirenden Monokulus befestigt. Die Wunde heilte vollkommen mit linienförmiger Narbe, die Iris blieb etwas nach ihr hin verzogen. (Sanson, Journ. hebdomod. 162. Novbr. 1833.)

Ist ein Irisvorfall zugegen, so ist die mechanische Reposition hier nicht ausführbar, sondern man muss nur versuchen, ihn durch Calabarbohne zurückzubringen. Der Prolapsus des Corpus ciliare oder der Aderhaut ist anfangs als ein *Noli me tangere* zu betrachten; wird aber seine Vernarbung ungleichmässig, so betupfe man ihn mit Höllenstein oder bestreiche ihn mit reinem Laudanum liquidum. Ganz so verfährt man, wenn die Ränder der Sklera selbst zu eitern beginnen und sich von ihrer Unterlage abheben. Auch unter solchen Verhältnissen ist das fleissige Reinigen des Auges mit warmem Wasser und das Tragen eines Druckverbandes, mit dem sich der Verletzte im Freien bewegen kann, unerlässlich.



Eine eigentliche Antiphlogose wird, so oft sie hier auch in Anwendung kommt, nicht wegen der Skleralwunde, sondern wegen der Complicationen indicirt sein, daher wir hier auch weiter keine Rücksicht auf sie nehmen.

## 2. Die Stich- und Schnittwunden der Iris, Linse und des Ciliarkörpers.

A. Bei Verwundungen der **Iris** durch stechende oder schneidende Instrumente ist dasselbe meistens durch die Hornhaut, viel seltner durch die Sklera eingedrungen. Bei Schnittwunden ist die Lage des Schnittes gewöhnlich seiner Richtung und Ausdehnung in der Hornhaut entsprechend: eine horizontale die ganze Hornhaut spaltende Wunde spaltet demnach auch die Iris im horizontalen Durchmesser von einem Ciliar-ende durch die Pupille hindurch bis zum anderen, während ein senkrechter Schnitt auch die Iris senkrecht spaltet. Bei Stichwunden, wo das Instrument in viel schrägerer Richtung eingestossen werden kann, kann die Hornhautwunde am unteren Quadranten, die der Iris am oberen sein. Daraus geht hervor, dass sich bei Schnittwunden meist auch die Wundränder der Regenbogenhaut zwischen die Ränder der Hornhautwunde legen, während bei Stichwunden ein gesunder Iristheil vorfallen kann. In ersterer Hinsicht liegt übrigens nur selten die ganze Länge der Iriswunde in der Hornhautöffnung, sondern meist befindet sich der Prolapsus nur in den Ecken der letzteren. Ausser der durch die Schneide des Instrumentes selbst bedingten Wunde findet sich häufig auch noch die Iris vom Ciliarbande losgerissen.

Ein 18jähriger Böttger hatte sich, als er Brod abschnitt und das Messer rascher, als er glaubte, durchfuhr, mit der Spitze desselben das rechte Auge verletzt. Die Hornhaut war vom inneren unteren Rande an nach aussen und oben zu bis zum entgegengesetzten Rande quer durchschnitten, ebenso war die Iris in gleicher Richtung und Ausdehnung gespalten und verschiedene Theile derselben in die Hornhautwunde eingeklemmt. Die Augenlider waren intakt, der Bulbus erschien abgeplattet, aber in seinen tieferen Theilen nicht verletzt. Der Kranke hatte keinen Schmerz und konnte grössere Gegenstände erkennen. Man legte nun nach der Extraktion des Staares einen Verband an, machte einen Aderlass und gab innerlich Calomel mit Belladonna. Am nächsten Tage war die Pupille birnförmig mit der Sitze nach innen gerichtet, das Hornhautepithel hatte sich losgestossen, die Hornhautwunde erschien vor dem Prolapsus Iridis als ein hellrother, etwas hervorragender Streifen. Nach 6wöchentlicher Behandlung waren die Wunden ganz vernarbt, die Pupille hatte ihre ovale Gestalt behalten, das Hornhautepithel hatte sich wieder ersetzt. Der Kranke sah ganz gut, da die Hornhaut rein war und die Pupille normal reagierte. (Van Dommelen in *Nederland'sch Lancet* 1852.)

Bei jeder Iriswunde findet sich Austritt von Blut in die Vorderkammer, welches bei klaffender Hornhautwunde sich nach aussen



ergiesst. In der Nähe des Ciliarrandes bluten auch kleine Schnittwunden stark. Bei Stichwunden ist die Blutung gewöhnlich unbedeutend, man sieht nur eine Ecchymose in der Iris oder ein rothes Wölkchen in der Vorderkammer. Eine stärkere Blutung ist das gewöhnliche Hinderniss, den Sitz und die Ausdehnung der Wunde genau zu diagnosticiren. Auch in der Heilungsperiode kann, nachdem das übrige Blut resorbiert ist, zwischen den Wundlippen eine Schicht geronnenen Fibrins liegen bleiben, welche die Wunde zusammenzieht und eine Verheilung derselben vorspiegelt.

Im Moment der Verletzung empfindet der Verletzte einen heftigen Schmerz, um so stärker, je erheblicher ein Nervenzweig direkt getroffen wird. Bei Verletzung des Pupillarrandes soll die Schmerzempfindung am wenigsten, bei Trennungen vom Ciliarkörper am stärksten ausgesprochen sein. Im weiteren Verlauf strahlen die Schmerzen auf die Supraorbitalgegend und selbst auf die ganze Kopfhälfte aus. Bei einem gleichzeitigen Vorfall der Iris pflegen die Schmerzen am stärksten zu sein. Neben den Schmerzen stellt sich häufig sehr bald Erbrechen ein.

Eine Entzündung der Iris ist nur bei gleichzeitigem Vorfall fast sicher zu befürchten; sonst pflegt durchaus nicht immer dieselbe aufzutreten. Stichwunden scheinen indess noch etwas gefährlicher zu sein als Schnittwunden. Meistens verläuft die Entzündung in der mehrfach schon beschriebenen Weise acut mit Bildung von Eiter innerhalb des Pupillarraums und in der Vorderkammer, wobei die Hornhaut selbst mit ergriffen wird und die schon oben genannten Ausgänge eintreten. In manchen Fällen gewinnt die Hornhautwunde Zeit sich zu schliessen, in der Iris dauert aber ein chronischer Entzündungsprozess Wochen und selbst Monate lang fort und das ganze Gewebe der Regenbogenhaut ist endlich unter den mannigfachsten Verwachsungen mit der Hornhaut und der Linsenkapsel zu einer grün gefärbten, bewegungslosen, grobfaserigen Membran entartet.

In den günstigsten Fällen bleibt, abgesehen von feinen Stichwunden, die ohne Spur verheilen können, die Schnittöffnung als eine abnorme Pupille oder in Form eines Coloboms zurück. Hatte sich die Iris nicht an die Hornhaut angelegt, so kann das Sehvermögen nicht erheblich alterirt sein; häufig wird aber jener günstige Ausgang noch durch Synechien getrübt, sodass die den Lichtstrahlen dienenden Oeffnungen hinter die Hornhautnarbe oder so stark seitlich verzogen werden, dass von der normalen Pupille nichts mehr sichtbar ist.

In manchen Fällen geht das Sehvermögen, ohne dass Cornea und Iris in erheblichem Grade gelitten hätten, durch einen chronischen exsudativ-plastischen Prozess in der Tiefe des Auges zu Grunde, wobei entweder der Bulbus seine Form behält oder atrophisch wird.



Ein 12jähriger Knabe verletzte sich beim Abschneiden eines Bindfadens mit einem Messer am rechten Auge. In den ersten Stunden nach dem Unfall zeigte sich nichts Besonderes, dann aber begann starke Lichtscheu, die auch bis zur Heilung fort dauerte. Lider, Bindehaut und Sklera waren normal, am unteren und inneren Rande sah man eine 3—4'' lange Oeffnung, der Humor aqueus war grösstentheils abgeflossen, die Iris lag an der hinteren Hornhautfläche an und war an der Stelle der Wunde in der Cornea durchschnitten, und zwar von dem Ciliarrand nach dem Pupillarrand hin, wodurch sich eine V förmige mit der Basis nach der Pupille zugerichtete Oeffnung gebildet hatte. Bluterguss war nicht vorhanden. Es wurde absolute Ruhe und continuirliche kalte Ueberschläge angeordnet. Einige Stunden später war die Hornhaut wieder convex geworden und eine leichte Injektion der Bindehaut eingetreten. Am folgenden Tage fand man die Wundränder in der Hornhaut gut aneinanderliegend, die Iris von normaler Farbe, die Wunde derselben im Gleichen, die Pupille unbeweglich. Das Sehvermögen war wegen der grossen Lichtscheu sehr beschränkt. Fortsetzung der kalten Umschläge, innerlich Cremor tartari. Zwei Tage darauf zeigte sich ein graulicher Nebel auf der vorderen Linsenkapsel, am stärksten im Bereich der Iriswunde, von da an allmähig sich vermindern. Es wurden 8 Blutegel gesetzt und Calomel mit Sulfur aurat. gegeben. Die Trübung verminderte sich allmähig binnen drei Tagen, es stellte sich ein leichter Speichelfluss ein. Nach weiteren 2 Tagen sah man im Grund des Auges einen weissgelblichen, ergossener Lymphe ähnlichen linsengrossen Fleck, das Sehvermögen war total aufgehoben. Brechweinsteinpflaster in den Nacken. In den nächsten Tagen vergrösserte sich der Fleck und erschien zugleich dicker, er lag nach aussen und unten und glich genau einem aus dem Augeninnern sich entwickelnden Medullarkarzinom. Die Hornhautwunde hatte sich vernarbt. Es wurde innerlich Arnika gegeben und ein Collyrium aus Sublimat mit Opium verordnet. Durch letzteres verminderte sich die Lichtscheu und der Verletzte wurde aus der Behandlung entlassen. Der Krystallkörper war nicht mehr getrübt, das Sehvermögen erloschen. (Stöber, Annal. d'ocul. III. pag. 64.)

Sehr selten bildet sich in dem Irisdefekte eine Cyste aus. Wir werden auf diese Gebilde bei den Erschütterungen nochmals zurückkommen und theilen hier nur den folgenden Fall mit, welcher zugleich deshalb merkwürdig ist, weil sich die nach wiederholtem Abfluss des Kammerwassers an die Hornhaut angelegte Iris doch noch zurückzog:

Ein Mann stach sich das spitze Ende einer Compassnadel durch den oberen Rand der Hornhaut in's linke Auge. Die Iris war vom Ciliarband beinahe bis an den Pupillarrand gespalten. Das Kammerwasser sickerte 14 Tage lang aus und die Iris legte sich allmähig an die Hornhautwunde an, sodass nach Vernarbung derselben der Kammerraum fast vollständig aufgehoben war. Die Wunde der Iris blieb lange Zeit klaffend, das Gewebe schien im Umfang der Oeffnung verdünnt. Die Pupille war nur sehr schwach beweglich und das Sehvermögen sehr trübe. Endlich zog sich die Iris wieder in ihre normale Ebene zurück, wodurch das Sehvermögen wieder hergestellt wurde. Catarakte erfolgte nicht. Ein bis zwei Jahre später erschien an dem Irisdefekt zwischen dem Parenchym der eigentlichen Iris und der Uvea ein vesikulöser Tumor mit flüssigem Inhalt. (Mackenzie l. c. I. pag. 592.)

Da der zerschnittenen Iris die Contraktionsfähigkeit fehlt, so pflegt es auch ohne Erfolg zu sein, einen entstandenen Prolapsus durch die Einwirkung des Lichtes oder durch Atropin reponiren zu wollen. Nur die mechanische Reposition kann allenfalls zum Zweck führen, meistens aber wird man zur Coupirung mit der Scheere greifen müssen. Ueberlässt



man den Prolapsus sich selbst, so läuft man Gefahr, dass er immer weiter nach aussen gedrängt wird und, besonders am Skleralrande, eine ansehnliche Blase bildet, die für sich, nachdem die Verletzung längst geheilt, als fremder Körper den Kranken belästigt. Einige Beispiele hiervon werden bei den Quetschwunden mitgetheilt werden.

Während wir bei den nichtcomplicirten Hornhautwunden eine energische Antiphlogose nicht für angezeigt halten konnten, hat hier, wo ein gefässreiches Gebilde getroffen worden, die Therapie wesentlich darauf Rücksicht zu nehmen. Wenn man daher den schon früher angegebenen Verschluss des Auges und eine zweckmässige Lagerung des Kranken bewerkstelligt hat, mache man bei Personen, die nicht ganz unkräftig sind, eine Venäsektion und entleere 12—16 Unzen Blut. Ausserdem, und bei schwächeren Individuen allein, setze man an die Schläfe oder an die Nasalpartie 8—12 Blutegel auf einmal oder man lege nur eine geringere Menge an, applicire aber nach dem Abfallen des einen sofort einen anderen. Die Nachblutung unterhält man in ersterem Falle je nach dem Kräftegrade des Individuums, bei letzterer Methode fahre man mit dem successiven Ansetzen 24—36 Stunden lang fort, sodass im Ganzen 2—3 Dutzend Blutegel in Anwendung kommen.

Die Eisumschläge sind nur in den ersten 2—3 Tagen von entschiedenem Nutzen. In späterer Zeit verfare man örtlich wie bei den Cornealwunden angegeben ist. Ob man die drohende eitrige Entzündung auch durch innerliche Mittel, namentlich durch Kalisalpeter in grossen Dosen ( $\frac{5}{8}$  in  $\frac{5}{8}$  VI stündlich 1 Esslöffel) oder durch Akonit (10 Tropfen von der Essenz 4mal täglich) unterdrücken könne, ist noch zweifelhaft; doch dürften diese Mittel einer eingehenderen Prüfung namentlich bei gleichzeitigem Fieber verdienen.

Ist Eiterung eingetreten, so erziele man durch rasch wiederholte Calomeldosen, die bei Neigung zu Durchfällen mit Opium verbunden werden, sowie durch Einreibungen von Quecksilbersalbe in die Achselhöhle und Schenkelbeuge möglichst rasch eine Salivation. Es ist kein Zweifel, dass hierdurch mehrfach hochgradige Entzündungen wieder rückgängig gemacht worden sind. Sollte es sich indess herausstellen, dass das Akonit, wie Blodig\*) behauptet, auch in diesem Stadium von entschiedenem Nutzen sei, und dass die damit leicht zu verbindende innere und äussere Anwendung der Senega, welcher die älteren Aerzte so grosses Lob zusprechen, die Resorption anrege, so dürfte diesen Mitteln vor den Merkurpräparaten auch der Vorzug ertheilt werden müssen, da ihnen die unangenehmen Nebenwirkungen desselben abgehen.

Etwaige operative Hilfen während der Entzündung sowie die Behandlung der Nachkrankheiten haben wir bereits mehrfach angegeben.

\*) Wien. Ztschr. N. F. III. 43. 1860.



B. Die Wunden der **Krystalllinse** sind entweder nur mit Hornhautwunden, oder mit Verletzungen der Iris, der Sklera und des Ciliarkörpers complicirt. In ersterem Falle kann nur das Centrum der Linse verletzt sein und die Wunde ist immer eine Stichwunde, da nur feine spitze Körper durch die Pupille von vorn her, ohne die Iris zu verletzen, auf diese Weise eindringen können.

Als leichte Verletzung des Linsensystems bezeichnet Mackenzie einen blossen Ritz in der Vorderkapsel, wovon er ein Beispiel gesehen haben will, ohne es näher zu beschreiben. Er gibt an, dass ein weisser umschriebener Fleck zurückgeblieben sei. Es ist uns nicht recht deutlich, wie man eine solche Verletzung von einem wirklichen Einschnitt, bei dem doch nicht immer eine Krystallflocke austritt, unterscheiden könne. Mit der schiefen Beleuchtung könnte man sie vielleicht an der unregelmässigen Spiegelung einer haarfeinen Linie erkennen.

Stichwunden des vorderen Linsenpols markiren sich bei der schiefen Beleuchtung als ein grauer oder weisslicher Fleck hinter der Pupille. Die Trübung der Linse beginnt nämlich bereits in den ersten Stunden der Verletzung. Ist die Verletzung durch ein sehr feines Instrument erzeugt worden, wie z. B. durch eine Nähnadel und geht sie nur eben durch die Kapsel hindurch, so sieht man keine Linsenfloeken in der vorderen Kammer. Hier trüben sich nur die inneren Kapselzellen, werden bisweilen wieder hell, häufig aber bilden sie einen persistenten grauweisen Fleck. War die Stichwunde jedoch umfänglicher und tiefer, so präsentiren sich die Floeken als eine schwach gelblich gefärbte, durchsichtige, knopf- oder wulstförmige Erhöhung, die von der Vorderkapsel aus, den Pupillarraum ganz oder theilweise ausfüllend, nach vorn bis über das Irisniveau oder selbst bis an die Hinterfläche der Hornhaut ragt. Da bei dergleichen Stichwunden die Hornhautöffnung sich rasch schliesst, so füllt sich das Kammerwasser wieder an und es hat die austretende Linsenmasse genug Raum, sich auszubreiten. Die Flocke verliert übrigens bald ihr durchsichtiges Aussehen, wird an der Spitze und im Umkreis, dann auch in ihrer Totalität grauweiss getrübt. Es ist nun kein Zweifel, dass sich in der Mehrzahl der Fälle bei feinen Stichwunden die Kapsel hinter dem Krystallwulst wieder schliesst, derselbe also allein nach seiner Abschnürung der Resorption unterliegt, während die Linse innerhalb der wieder geschlossenen Kapsel entweder in Form des Graustaars fort degenerirt, wie gewöhnlich, oder in sehr seltenen Fällen vollkommen hell bleiben kann. Zu den letzteren Ausnahmen gehört wahrscheinlich der folgende Fall.

Ein Landmann war durch den Stachel einer Kastanienhülse am linken Auge so verletzt worden, dass derselbe durch die Hornhaut bis in die Linse gedrungen war. Einige Tage nachher war der Pupillarraum von einer milchweisen Masse ausgefüllt, deren Tiefenrichtung nicht genau zu erkennen war; der Stachel sass noch in der Wunde. Durch eine Incision in die Hornhaut wurde der Stachel ausgezogen; es wurde



kräftig antiphlogistisch verfahren und kaltes Wasser übergeschlagen. Am folgenden Tage war die Trübung stark vermindert und 48 Stunden später ganz verschwunden. (Robert, *Annal. d'oculist.* XXVI. pag. 194.)

Wenn wir der Ansicht huldigen, dass in der Mehrzahl der Fälle bei Stichwunden der Linse die Krystallflocke abgeschnürt wird und der Resorption verfällt, die Linse aber weiter zur Katarakta diffusa mollis oder einem Kernstaar sich umbildet, so stützen wir uns darauf, dass unter den zahlreichen Fällen solcher Wunden, die in der Literatur mitgetheilt sind, sich nur sehr wenige finden, in denen die ganze Linse der Resorption unterlag. Diess müsste aber nothwendig der Fall sein, wenn aus der kleinen Kapselöffnung nach Resorption der vorderen Partien der Flocke immer wieder neue Massen nachrückten, bis endlich nur die Kapsel übrigbliebe. Lawrence behauptet, da er zufälligerweise sehr viel durch Nähnadelstiche erzeugte Linsenverletzungen zu Gesicht bekam, als zu seiner Zeit zahlreiche Conscriptionspflichtige sich durch diese am rechten Auge freiwillig erzeugte Verletzung dem Kriegsdienst zu entziehen suchten, immer nur Bildung eines Totalstaares gesehen zu haben.

Dass jedoch eine totale Resorption auch nach Stichwunden vorkommen kann, beweist der folgende Fall:

Ein 8jähriges Kind wurde, als es Perlen auf einen Faden reihte, von seiner Schwester gestossen und stiess sich dabei eine feine Nadel gerade durch das Hornhautcentrum in das Auge. Nach wenigen Tagen trübte sich die Linse und man erwartete die vollständige Ausbildung, um zu operiren. Nach 6 Monaten kehrte aber das Sehvermögen etwas zurück und die Trübung hinter der Pupille verminderte sich, bis letztere endlich vollkommen schwarz und klar erschien. Bei der Untersuchung fand man mit der Loupe eine feine Narbe im Cornealcentrum, die Vorderkammer war sehr tief, die Iris etwas concav nach hinten gezogen, die Pupille frei beweglich. Man konnte keine Trübung in der Linsenkapsel entdecken. Das Gesicht war verworren, aber mit einer Staarbrille von 6" Brennweite konnte das Kind entfernte, mit einer von 4" kleine, nahe Objekte ganz gut erkennen. (Cooper, l. c. pag. 122.)

Wir haben bisher nur von den Stichwunden gesprochen, die den vorderen Linsenpol betrafen. Es müssen diese Fälle prognostisch streng von denen geschieden werden, in denen die Linse an einer anderen Stelle ihres Umfanges verletzt ist. Wenn auch die Stichwunde, ohne die Iris selbst zu verletzen, nur dem Pupillarrand nahe liegt, so ist eine hintere Synechie sehr wahrscheinlich, besonders da bekanntlich die Pupille bei dem Abfluss von Kammerwasser sich stark contrahirt und einige Zeit in dieser Contraktion verharret. Noch viel sicherer ist die Bildung dergleichen Verwachsungen der Uvea mit der Vorderkapsel zu erwarten, wenn der Nadelstich selbst durch die Iris gegangen ist. Bald nach einer solchen Verletzung ist die Diagnose sehr misslich, weil die Iris die Linsenwunde verdeckt, oft eine Blutung zugegen ist und die Pupille sich nicht rasch genug erweitern lässt. Daher kommt es, dass man bei vermeintlichen einfachen Irisstichwunden oft nach



einigen Wochen durch die Bildung einer Katarakte überrascht wird und man sollte nie unterlassen, bei in den Bulbus eindringenden, auch scheinbar noch so unbedeutenden Wunden den Kranken auf die Möglichkeit einer Staarbildung vorzubereiten. Solche durch die Iris verdeckte Stichwunden unterscheiden sich übrigens auch dadurch von den durch die Pupille gehenden Stichen, dass die Bildung einer Krystallflocke nur sehr beschränkt möglich ist, die Wunde sich also bald schliesst und die Staarbildung nur innerhalb der Kapsel sich weiter entwickelt, eine Bepflügelung des Linsenmagma's mit Kammerwasser und dadurch eingeleitete Resorption aber wegen der Synechien niemals zu hoffen ist.

Ist einmal ein Theil des Pupillarrandes oder eines anderen Abschnittes der Iris mit der Kapsel verlöthet, so zieht sich dieser Theil etwas nach hinten, zieht auch die benachbarten Partien nach sich und so kommt es denn bei traumatischen Katarakten sehr häufig zu ringförmiger Pupillarverwachsung. In dieser Verwachsung liegt aber, wie besonders Graefe's Forschungen nachgewiesen haben, eine Hauptursache steter Reizzustände, die sich auch auf die Aderhaut ausbreiten und in Folge von Hypersecretion der intraocularen Flüssigkeiten die Netzhaut und Aderhaut zur Atrophie bringen oder auch eine Ablösung beider Membranen von einander bewirken.

Es ist selbstverständlich, dass dergleichen Ausgänge um so wahrscheinlicher sind, je umfänglicher das stechende Instrument war, weil dadurch die Iris selbst erheblicher verletzt wird, die umfänglichere Hornhautwunde leichter zu einem Irisvorfall Veranlassung gibt und alle diese Momente den entzündlichen Reiz nur steigern und die verschiedensten Verwachsungen zurücklassen können.

Wir wollen diese Angaben durch einige kurze Beispiele erläutern:

Ein 8jähriger Knabe hatte sein Auge an die Mündung einer Kinderkanone gebracht, als diese sich entladen und einen mit einer Nadel versehenen Bolzen herausgeschleudert hatte. Die Nadel war in der Hornhaut nahe der Mitte eingedrungen und stecken geblieben. Am anderen Tage war die ganze Sklera geröthet und die von Natur graue Iris hatte eine grünliche Farbe. Ein nebliger Punkt auf der Hornhaut und ein entsprechender in der Linsenkapsel deutete die Stelle der Verletzung an; um letztere hatte sich der Rand der contrahirten Pupille angelegt. Es wurde ein einfaches antiphlogistisches Verfahren eingeleitet, und nach 7 Tagen war das Auge frei von Entzündung, die Iris von natürlicher Farbe, aber noch an einem trüben Kapselfleck adhären. Die Linse war übrigens noch vollkommen klar. Erst nach Verlauf eines Monats begann die Trübung derselben und nach 3 Monaten war der Staar vollkommen, der opake Fleck in der Kapsel hatte sich nicht verändert. Durch Atropin war es gelungen, die Pupille frei zu machen. (Cooper, l. c. Cap. IV. pag. 118.)

Ein 8½jähriges Kind hatte durch ein Schlüsselloch gesehen, durch welches ein Spielgenosse eine Nadel durchgestossen hatte. Am anderen Tage sah man nahe der Cornealmitte eine noch geöffnete Stichwunde mit einer beträchtlichen Trübung im Umkreis, die von Natur nussbraune Iris sah dunkelrothbraun aus und lag an der Cornea, während die enge Pupille an der vorderen Linsenkapsel adhärirte. In der Bindehaut und Sklera starke venöse Congestion und die Cornea mit einem rosenrothen



Gefässkranz umgeben. Der Verletzte war ein schwächlicher Knabe; es wurden daher nur 2 Blutegel applicirt und Hydrargyrum cum creta mit Eisensesquioxyd zweimal täglich verordnet, das Auge öfters mit einer Belladonnamixtur fomentirt und in die Stirn Belladonnasalbe mit Opium eingerieben. Nach einer Woche war die Vascularisation sehr vermindert und die Iris hatte fast ganz ihre normale Lage wieder angenommen. Es wurde nun Chinin mit Eisen gegeben, wobei sich die Entzündung vollständig verlor. Die Pupille blieb aber geschlossen. (Cooper, p. 119.)

Ein 23jähriger Mann hatte sich mit einem spitzen Instrument in's rechte Auge gestossen, worauf sogleich eine Flüssigkeit über die Wange gelaufen war, die der Verletzte für Thränen hielt, die aber jedenfalls das Kammerwasser war. Die Hornhaut zeigte sich bald nach dem Unfall flach eingedrückt und ein kleiner Theil der Iris in die Wunde eingeklemmt, welcher sofort zurückgebracht wurde. Es wurden 15 Blutegel hinter das Ohr und Eisumschläge angeordnet. Am anderen Tage war die vordere Kammer wieder gefüllt, die Hornhautwunde geschlossen und man konnte nun sehen, dass die Spitze des Instrumentes von unten nach oben gerichtet gewesen, die Iris leicht gestreift hatte und in die vordere Kapsel durch die Pupille eingedrungen war. Es wurde, um einer Iritis vorzubeugen, von Neuem antiphlogistisch verfahren und Quecksilbersalbe mit Belladonna eingerieben. Leider hatte sich der Verletzte die Blutegel nicht setzen lassen und es zeigte sich nach 2 Tagen die Pupille verzogen, die Iris entfärbt, die Kapsel ganz weiss und ein geringes Hypopium, Schmerzen und Lichtscheu waren sehr heftig. Erst nach 2 Wochen war die Entzündung vermindert, das Hypopium resorbirt, aber es hatten sich hintere Synechien ausgebildet. (Magne, Annal. d'oculist. XXVIII. pag. 135.)

Ein 43jähriger Mann erlitt mittelst eines Holzmeisels eine perforirende Hornhautwunde. Nachdem die heftigsten Symptome einer Entzündung der Bindehaut und Iris geschwunden waren, fand sich die nach innen gelegene Wunde der Hornhaut vernarbt, die Pupille kegelförmig mit der Basis nach unten und aussen verzogen, in der Pupille eine leichte Trübung. Diese letztere wurde, indem die einzelnen Flecken zusammenflossen, stärker und die Iris entfärbte sich unter starker Entwicklung der vorderen Ciliargefässe etwas. Die Katarakte wurde 10 Monate später durch die Depression beseitigt und ein gutes Sehvermögen trotz einiger in der Lichtung der Pupille zurückgebliebener Kapselreste erzielt. (Rul-Ogez in Annal. d'ocul. III. p. 219.)

Ein 17jähriger Bursche war vor 16 Wochen durch einen Metallsahn am rechten Auge verletzt worden, welcher von einem Arbeiter ausgezogen wurde. Es hatte sich eine sehr schmerzhaftes Entzündung entwickelt. Jetzt war das Auge noch sehr reizbar und die Sklera hatte das nach langdauernder Congestion ihr eigenthümliche carminrothe Aussehen. Der Bulbus war etwas weich, in der Hornhaut eine Narbe, die vordere Kammer schmal, die Linse getrübt und der Pupillarrand mit ihrer Kapsel verwachsen. Nach Verlauf eines Monats war die Reizbarkeit des Auges noch nicht verschwunden, vielmehr das Sehvermögen vollständig verloren gegangen und auch das linke Auge begann sich zu entzünden. Es wurde deshalb der verletzte Bulbus exstirpirt. Die Retina fand sich ganz von der Aderhaut losgelöst und bildete ein gefaltetes weisses Band, welches von den Ciliarfortsätzen bis zum Sehnerv hin ausgespannt war. Innerhalb des Netzhauttrichters war als Rest des Glaskörpers ein areolares Fachwerk vorhanden. Zwischen Netzhaut und Aderhaut war eine grosse Quantität gelber dünner Flüssigkeit. Die Linse war weiss getrübt und ihre Vorderfläche mit Kalksalzen durchsetzt. (Cooper, l. c. pag. 123.)

Wenn eine Stichwunde die ganze Linse perforirt, so wird man nur in den ersten Tagen bei erweiterter Pupille die in den Glaskörper ausgetretenen Linsenmassen mit dem Augenspiegel zu erkennen vermögen,



im Uebrigen aber wird der weitere Verlauf nichts Besonderes darbieten, höchstens sich durch einen rapideren Zerfall der Linse auszeichnen. Die bei dergleichen Lochwunden vorkommenden Zerklüftungen der Linse erscheinen im Spiegelbilde wie Sprünge eines rauchig getrübten Glases.

Schnittwunden der Linse heilen allerdings zuweilen durch eine partielle Trübung, was man nach den bei der Iridektomie den Linsenäquator zuweilen treffenden Schnitten beobachtet hat. Bei denjenigen Traumen aber, um die es sich hier handelt, ist die Wunde stets so complicirt, mag nun das schneidende Instrument durch die Sklera oder durch die Hornhaut eingestossen worden sein, dass neben den etwaigen Veränderungen in der Iris — Prolapsus, Colobombildung derselben — und den narbigen Verbildungen der Hornhaut und der Sklera die ganze Linse erweicht und, wenn auch der grösste Theil derselben, der von dem Kammerwasser bespült wird, der Resorption unterliegt, doch eine geschrumpfte, verkalkte, aus ihrer Richtung verschobene und mit der Iris oder selbst mit der Hornhaut verwachsene Staarlinse zurückbleibt.

Ein Mädchen hatte sich mit einer Scheere in's linke Auge gestochen. Es entwickelte sich Catarakte und die Iris fiel durch die Wunde zum Theil vor. Nachdem die Pupille künstlich erweitert, sah man, dass die Linse vollständig in zwei Stücke getrennt war. Da der Irisvorfall sich vergrösserte, schnitt ihn Quadri mit der Scheere ab, worauf sofort die Linsenstücke durch die Wunde entschlüpften, welche die Iris nach aussen gedrängt hatten. Da die Hornhautwunde  $1\frac{1}{2}$ ''' gross war, gelang es ohne nachträgliche Erweiterung durch einen leichten Druck mit dem Finger auf den Bulbus den Rest der erweichten Linse herauszubefördern. Die Heilung war vollständig. (Quadri, Annal. d'oculist. XXXVIII. 178.)

Ein Mann hatte sich beim Holzspalten vor 3 Wochen durch einen Splitter am linken Auge verletzt. Der Splitter war sofort ausgezogen worden. Das Sehvermögen war aufgehoben. die Bindehaut mässig injicirt, der Cornealgefässring nicht sehr markirt, die Iris etwas entfärbt. Auf der Hornhaut sah man in ihrem oberen und inneren Drittheil eine Narbe, zu der sich einige Gefässe erstreckten. Die zusammengezogene Pupille haftete an der trüben Linsenkapsel und aus ihr ragte ein Stück Linsenmagma von der Farbe einer „Malerfarbenblase“ hervor. (Cooper l. c. p. 126.)

Alle Linsenwunden mit grösseren Kapselrissen bieten aber ausser den schon genannten traurigen Folgen einer Pupillensperre etc. in der Mehrzahl der Fälle darin eine grosse Gefahr, dass die austretenden massenhaften Linsenmassen durch ihre Quellung einen erheblichen Reiz auf die ohnehin schon gewöhnlich verletzte Iris ausüben. Eine mit heftigen Schmerzen und starker chemotischer Schwellung der Bindehaut einhergehende Iritis setzt deshalb gewöhnlich schon in den ersten Tagen nach der Verletzung ein eitriges Exsudat ab, die Choroidea nimmt an der Ausschwitzung Theil und so bildet sich eine rapid verlaufende Panophthalmitis aus, die in der bekannten Weise die vollständige Zerstörung des Augapfels nach sich zieht. Die Gefahr einer solchen Entzündung ist um so grösser, je älter der Verletzte ist, je weniger rasch also die festeren Linsenbestandtheile zur Aufsaugung geeignet sind.



Im Gegensatz hierzu ist bei Kindern die Aussicht, die Form des Auges zu erhalten und selbst das einem linsenlosen Auge entsprechende Sehvermögen zu bewahren, bedeutend grösser, sodass die Mehrzahl glücklich abgelaufener Linsenwunden in diese Altersklasse fällt.

Die Therapie der Linsenwunden kann nicht darauf berechnet sein, die Bildung eines Staares zu verhüten, da wir ein solches Mittel bisher nicht kennen. Wenn in den einzelnen Fällen einer nur partiellen Trübung oder vollkommenen Aufhellung auch die Antiphlogose in ausgedehntem Maasse in Anwendung gekommen ist, so ist dieser kein Einfluss zuzuschreiben, denn in der hundertfach grösseren Anzahl von Fällen der Bildung eines Totalstaares ist sie ebenfalls angewendet worden. Auch die schon Anfang dieses Jahrhunderts aufgetauchte Idee, die neuerdings Sperino ausgeführt hat, der Staarbildung durch wiederholte Paracentesen Einhalt zu thun, ist nur bei langsam sich entwickelnden Trübungen allenfalls von Nutzen gewesen, kann also hier, wo die Staarbildung gewöhnlich in wenigen Wochen vollendet ist, nicht in Frage kommen, um so weniger, als ein täglich wiederholter Abfluss des Kammerwassers eine Kontraktion der Pupille bewirkt und die Gefahr der Synechia posterior steigert.

Die Erfahrung, dass aber viel weniger die später durch eine Operation zu beseitigende Staarbildung den Bestand des Auges gefährdet, als die Verwachsungen der Iris mit der Kapselwunde, gibt uns das einzig rationelle Mittel an die Hand, wie wir bei Wunden des Krystallkörpers verfahren müssen. Es ist diess die Erzeugung einer künstlichen Mydriasis. Zu diesem Zwecke tröpfe man sofort nach der Verletzung Atropin ein und wiederhole diess, bis das Maximum der Erweiterung eingetreten ist. Durch seltenere Applikation einer schwächeren Lösung oder durch Belladonnaüberschläge hält man dann die Pupille so lange weit, (8—12 Tage), bis die Gefahr einer Verwachsung vorüber ist. Das gleiche Verfahren ist anzuwenden, wenn sich bereits der Pupillarrand angelegt hat und man darf die Hoffnung nicht zu früh aufgeben, die Verwachsungen allmählig ausdehnen und selbst ganz lostrennen zu können. Partielle Synechien sind selbst nach monatelangem Bestande noch gelöst worden, ringförmige dagegen trotzten gewöhnlich dem Atropin. Durch sorgfältige wiederholte Untersuchung mittelst schiefer Beleuchtung wird man sich über die Dicke und Breite der Synechie vorher versichert haben, ob überhaupt eine Trennung noch möglich ist.

Ob man daneben antiphlogistisch verfahren muss, hängt ganz von den anderweitigen Verletzungen ab. Doch ist es selbst bei Stichwunden rathsam, beide Augen einige Tage zu schliessen und den Verletzten in einem dunkeln Zimmer in's Bett zu legen, da diess die Wirkung der Mydriatika wesentlich unterstützt. Ein gleiches Verfahren ist ge-



boten, wenn mächtige Linsenmassen in die vordere Kammer treten, da bei einer stetig erweiterten Pupille ihr Druck nicht so sehr zu fürchten ist. Sollten sich aber dennoch Symptome einer Iritis zeigen, so mache man mit der Antiphlogose keine langen Versuche, sondern öffne die vordere Kammer durch einen Linearschnitt und entferne die Linsenmassen mit dem Löffel. Oefters wird eine gleichzeitige Iridektomie am Platze sein. Ueber diese Operation müssen wir auf die neueren Handbücher, namentlich auf das von Stellwag verweisen.

In Betreff der Nachkrankheiten wird namentlich die Discision der getrübten Linse, falls der Verletzte noch jung ist und keine Verwachsungen da sind, in Frage kommen, für ältere Personen dagegen die Linearextraktion und die Iridektomie. In einzelnen Fällen (bei partieller Catarakte mit Synechie) kann eine Corelysis zum Ziele führen\*). Sollte der Bulbus ganz erblindet sein, so wird man natürlich diese Operationen unterlassen, hingegen wird, falls das Auge schmerzhaft bleibt und das gesunde gereizt ist, die Enucleatio bulbi das zweckentsprechendste Mittel sein, den Kranken von seinem Leiden zu befreien.

C. Die Schnittwunden des **Ciliarkörpers** gehören zu den schwersten Verletzungen des Augapfels, indem ausser der Sklera gewöhnlich die Hornhaut verletzt ist und auch die vordere Zone der Aderhaut mit in das Bereich des Trauma's fällt, sodass sie ebenso richtig zu den Verletzungen der hinteren Bulbusorgane gehören. Die Linse ist, so nahe sie auch den getrennten Theilen liegt, nicht immer verletzt. Feine Stichwunden des genannten Theils sind viel unbedeutendere Verletzungen, doch können sich, wenn ein grösseres Ciliargefäss angestochen ist, erhebliche Blutungen mit Lostrennung der Aderhaut von der Sklera ereignen. Bei zufälligen Stichwunden hat man jedoch dieses Ereigniss bisher nicht beobachtet. Von der Verletzung eines Nervenstammes ist schon Seite 77 die Rede gewesen. Beer hat die damit verbundenen krampfhaften Zutälle durch grosse, rasch wiederholte Gaben von Moschus und Opium, sowie durch warme Bäder des ganzen Körpers und Umschläge von Bilsenkraut beseitigt.

Die Diagnose, dass der Ciliarkörper getrennt sei, wird dadurch begründet, dass durch eine Skleralöffnung, welche sich in dem Bezirk von dem Hornhautrande an bis an das Insertionsende der Bulbusmuskeln, also circa in einer Ausdehnung von  $2\frac{1}{2}$ ''' vom Hornhautrande an nach hinten hin, befindet, Glaskörper sich vordrängt. Erstreckt

---

\*) Wordsworth trennte mit gutem Erfolg eine die Pupille deckende ganz dunkel pigmentirte Membran bei einer 62jährigen Frau, welche in ihrem 2. Lebensjahre eine Verletzung erlitten hatte und sechzig Jahre lang für erblindet gehalten war. (Brit. journ. Novbr. 8. 1862.)



sich die Schnittwunde weiter nach hinten, so muss die Aderhaut und die Netzhaut verletzt sein, welche letztere nach vorn hin an der Ora serrata circa  $2\frac{1}{2}$ ''' vom Skleralrande ihre Grenze hat. Die innere Wundöffnung könnte mittelst des Augenspiegels bei stark erweiterter Pupille allenfalls sichtbar gemacht werden, wenn nicht der Blutaustritt in der vorderen Kammer und in dem Glaskörper selbst den Einblick verhinderten. Um die subjektiven und objektiven Symptome dieser Verletzung kennen zu lernen, mögen folgende Fälle genügen.

Die Verletzung war mit einer Schusterahle 20 Tage vorher geschehen und der Aussage des Verletzten nach schien die Spitze von aussen nach innen und von unten nach oben gerichtet gewesen zu sein, so dass sie die innere Wand der Orbita ziemlich weit hinten berührt haben musste. Die augenblickliche Empfindung war so stark gewesen, dass er geglaubt hatte, der Stich müsste bis an's Gehirn gedrungen sein; das Sehvermögen war vollständig aufgehoben. — Jetzt waren die Lider des linken Auges nur wenig geschwollen, die Tarsalbindehaut mässig injicirt, die des Bulbus stärker und an der unteren inneren Seite mit kleinen Ecchymosen besetzt. Hier war an dem Cornealrande ein kleiner 2—3 mm hoher, 5—6 mm breiter dunkelbrauner, mit kleinen weissen Flecken besetzter Tumor, der einen Vorfall des Ciliarkörpers und des entsprechenden Randes der Hornhaut darstellte. Die Pupille war dreieckig mit der Spitze nach jenem Vorfall hin verzogen. Der Pupillarraum zeigte sonst keine Veränderung, namentlich keine Linsentrübung. Es wurden fliegende Vesicatores rings um die Orbita, kalte Wasserumschläge und Laxanzen verordnet und der Tumor mit Höllenstein geätzt, später Belladonna eingeträufelt. Nach Erweiterung der Pupille sah man auf dem Grunde des Auges ein wenig nach unten und innen eine bersteinfarbene, mit einzelnen queren glänzenden Streifen durchzogene, convexe, bei Bewegungen des Auges schwankende Erhabenheit. Unter der angegebenen Behandlung kehrte allmählig binnen 1 Monat das Sehvermögen soweit zurück, dass der Verletzte Personen auf der Strasse erkennen und mit Mühe lesen konnte. Der Irisvorfall war verschwunden, die Pupille fast normal, in der Linsenkapsel hatten sich schmale weisse Streifen ausgebildet. Jene Wölbung im Hintergrunde des Auges erschien jetzt als ein weissgelber Fleck ohne schwankende Bewegungen. Der Kranke gab an, dass sich beim Blick nach der Nase zu wie ein Schatten vor das Gesichtsfeld lagere. Desmarres, in dessen Klinik der Fall vorkam, hat jedenfalls richtig damals (1844) die Veränderung im Hintergrunde des Auges für eine Netzhautablösung erklärt. (Loureire, *Annal. d'oculist.* XI. 251.)

Ein Polizeidiener hatte sich, als er ein Stück Holz abschnitzen wollte, mit einem Federmesser am Auge verletzt. Der Stich war durch das obere Lid in dessen Mitte  $\frac{1}{4}$ '' von dem Wimperrande eingedrungen und hatte die Sklera unterhalb der Hornhaut und etwas nach innen durchbohrt. Das Gesicht war aufgehoben. Es floss Glaskörper durch die Wunde, das Auge war stark injicirt und sehr schmerzhaft. Der Ausfluss des Humor vitreus dauerte 3 Tage, dann schloss sich die Wunde und war nach 3 Wochen vollständig vernarbt. Die Linse war nicht verletzt. 24 Tage nach der Verletzung kehrte das Sehvermögen etwas zurück, so dass grosse Objekte erkannt wurden. Nach ferneren 3 Wochen war das Sehen fast so gut als am anderen Auge. Calomel war während der Behandlung nicht verwendet worden. (Cooper l. c. pag. 115.)

Ein Officier der ostindischen Compagnie hatte vor 2 Jahren eine bedeutende Verletzung des linken Auges durch einen Glasscherben erhalten. Der Verletzte hatte, entfernt von ärztlicher Hilfe und sehr entschlossenen Charakters, mit einer Sonde selbst das Innere des Auges nach einem zurückgebliebenen Glasstück durch-



sucht, aber keins gefunden. Die Wunde hatte sich zwar geschlossen, aber das Auge war immer schmerzhaft geblieben. Jetzt war der Bulbus weich, die Iris entfärbt, an ihrer inneren Seite concav nach hinten gezogen, an ihrer äusseren — jedenfalls durch die verschobene Linse — nach vorn gebuchtet. Eine breite Narbe erstreckte sich an der inneren Bulbushälfte fast vom Hornhautcentrum an bis in die Nähe des Aequator bulbi, die Iris war in die Narbe eingelöthet und die Pupille durch Lymphe geschlossen. Das andere Auge war gereizt. Obwohl es zweckmässiger schien, den kranken Bulbus zu extirpiren, so hoffte doch ein anderer Arzt, den gleichen Effekt durch die Entfernung der an die Iris drückenden Linse zu erzielen. Es wurde daher diese einfach nach abwärts gedrückt und dadurch wirklich der Reizzustand des gesunden und des verletzten Auges beseitigt. (Cooper l. c. pag. 124.)

Unter den Verletzungsursachen des Ciliarkörpers gehören namentlich auch Hiebunden des Bulbus, welche die Hornhaut oder Sklera am oberen Umfang durchschlagen, auch wohl Stücke davon abtrennen. Die *Vis a tergo* treibt nun den Bulbusinhalt, namentlich Linse und Glaskörper heraus, nachdem die Zonula Zinnii und die Ciliarfortsätze, wenn sie nicht durch den Hieb selbst schon gespalten wurden, eingerissen sind. In solchen Fällen ist das obere Lid ebenfalls gespalten, auch wohl ein Stück davon ganz losgetrennt. Dergleichen Verletzungen pflegen weniger durch eine eintretende Panophthalmitis gefährlich zu werden, sondern durch einen die Aderhaut und Netzhaut loswühlenden Bluterguss, also in derselben Weise, wie man es nach der Abtragung eines Staphyloms beobachtet hat. Ist diess nicht der Fall und ist der Verlust an Glaskörpersubstanz nicht gar zu bedeutend, so können solche Verletzungen heilen, ohne dass der Bulbus seine Form verliert. Ja es kann sogar eine nicht unbedeutende Lichtempfindung zurückkehren. Die Zufälle die sofort nach der Verletzung der Kranke darbietet, sind meist sehr allarmirend. Er hat die heftigsten Schmerzen, sein Gesicht ist blass, er wird leicht ohnmächtig, bekommt Erbrechen und ein kalter Schweiss bricht über den ganzen Körper aus.

Ein Soldat empfing in einem Zweikampf einen Säbelhieb über das rechte Auge. Es bestand eine quere Hornhautwunde und ein schmales Stück dieser Membran war ganz losgetrennt. Die Iris war getrennt. Eine dicke Flüssigkeit war aus der Wunde ausgetreten und der Bulbus zusammengefallen. Das Sehvermögen war aufgehoben, der Verletzte erlitt die heftigsten Schmerzen und erbrach sich. Es wurde natürlich alle Hoffnung aufgegeben, Heilung zu erzielen, indess füllte sich wieder Erwarten der Bulbus wieder. Die Wundränder der Hornhaut vernarbten so gut, dass die Narbe kaum trübe war. Die verletzte Iris blieb, wenn auch mit deformirter Pupille, beweglich. Einige Monate später vermochte der Verletzte Farben und grosse Objekte zu erkennen. (Larrey, citirt von Cooper l. c. pag. 139.)

Ein Student erhielt einen Schlägerhieb in das rechte Auge. Der Rand des oberen Lides war schief von innen und oben nach aussen und unten gespalten, in der Fortsetzung dieser Wunde nahe am äusseren unteren Hornhautrande lag eine Skleralöffnung von 4'' Länge, aus der etwas Glaskörper abgeflossen war. Der äussere untere Theil der Iris war nach der Wunde hin verzogen, in der vorderen Kammer nur wenig Blut. Die Lichtempfindung selbst quantitativ auf ein Minimum beschränkt. Nach Reinigung des Auges und Lagerung des Verletzten wurde eine Venäsektion gemacht und mittelst allmählig an die Nase und Schläfe applicirter Blutegel (an Zahl 45) zwei



Tage hindurch ein continuirlicher Blutstrom unterhalten. Es trat gar keine Reaktion ein, aber der Bulbus wurde kleiner, weicher, die Skleralwunde zog sich tief narbig ein und das Sehvermögen nahm nicht zu. Erst in der 4. Woche füllte sich der Bulbus wieder und der Kranke vermochte mit der oberen Netzhauthälfte grössere Objekte zu unterscheiden. Linse und Glaskörper waren klar, aber die Netzhaut war in ihrer unteren Hälfte bis zur Pupille hin abgelöst, die inneren Membranen über die Länge der Skleralwunde hinaus geborsten. Das Schwappen der abgelösten Netzhautpartie verlor sich allmählig binnen 4 Monaten, wo sie dann graublau, hier und da grünlich, mit glänzenden Streifen durchsetzt erschien, und die getrübten, stellenweise ganz unterbrochenen Netzhautgefässe sich als feine, dunkle Linien darstellten. Trotz dieser ziemlichen Anlegung trat die Empfindung in der abgelöst gewesenen Netzhautpartie nicht wieder ein. Der Bulbus blieb noch etwas kleiner und die Iris nach der Skleralwunde hin verzogen. (v. Graefe, Arch. f. Ophthalm. I. 1. pag. 408.)

Die Therapie solcher Wunden muss eine streng antiphlogistische sein. Gelänge es durch dieselbe nicht, eine Panophthalmitis zu verhüten, so dürfte es zweckmässig sein, den doch unrettbar verlorenen Bulbus zu enucleiren. Bei starker Blutung sind die vorgefallenen Membranen sofort abzuschneiden, womit man die Blutung am sichersten zu stillen pflegt.

### 3. Stich- und Schnittwunden der Aderhaut, Netzhaut und des Glaskörpers.

Da die Wunden dieser Theile fast immer zugleich gesetzt werden, die Bedeutung der einzelnen Wunden für das Sehvermögen auch insofern dieselbe ist, als die Aderhaut in allen Fällen den Ausgangspunkt eines deletären Prozesses bildet, überdiess die Symptome, die von jeder einzelnen Gewebsschicht abhängen, gar nicht zu isoliren sind, so betrachten wir sie in Folgendem insgesamt als eine einzige Verletzung.

Feine Stichwunden z. B. durch Nähnadelstiche markiren sich äusserlich durch ein kleines, kaum linsengrosses Blutextravasat der Skleralbindehaut, in dessen Mitte man mit einer Loupe den Skleralstich sehen kann. Mit dem Augenspiegel sieht man im Glaskörper eine kleine blutige Wolke, die an der Retina in zusammengeschnürter Form beginnt und, je weiter sie in den Glaskörper hineinragt, umfänglicher wird aber ganz verwaschene Ränder zeigt. Diese Wolke schwingt bei Bulbusbewegungen in leichten Exkursionen hin und her. 3—4 Tage nach der Verletzung ist von diesem Extravasat selten noch etwas zu sehen. In solchen Fällen musste der Stich die Hyaloidea durchbohrt haben. Ist diess nicht der Fall gewesen, sondern hat er in der Netzhaut oder in der Aderhaut geendigt, so erscheint das Extravasat in der Netzhaut, oder hinter derselben als ein rother, scharf umschriebener Flecken von unbedeutender Ausdehnung und meist rundlicher Form. Auch hiervon ist nach einigen Tagen nichts mehr zu



erkennen und der Stichkanal selbst so verklebt, dass man keine Spur davon wahrnimmt.

Bei solchen leichten Verletzungen hat der Kranke meist keine dauernde schmerzhaft empfindung, der intraokulare Bluterguss ist nebenbei meist so unbedeutend, dass er nur bei umsichtigen Prüfungen des Gesichtsfeldes als die Objekte in gewissen Richtungen deckender dunkler Körper wahrgenommen wird.

Umfänglichere Stichwunden, gewissermassen Spalt- oder Lochwunden, die durch die Spitze einer Scheere, eines Federmessers, einer Gabel etc. bedingt sind, haben schon bedeutendere Folgen. Zunächst sieht man äusserlich einen von der Skleralwunde ausgehenden Vorfall des Glaskörpers von stecknadelkopf- bis erbsengrösse, oder es läuft etwas Glaskörpersubstanz über die Wangen und liegt zwischen den Lidern. Letzteres ist der Fall bei klaffender Wunde, ersteres besonders bei schräg durch die Bulbushäute eingedrungenen Stichen, bei denen die Skleralbindehaut gewöhnlich einen erheblichen Glaskörpervorfall zurückhält und von der unbedeutenden Menge in Form einer kleinen Blase abgehoben wird. Die intraokulare Blutung in dem Glaskörper ist gewöhnlich so bedeutend, dass man die Gegend der Wunde nicht wahrnehmen kann. Sie bedarf 1—2 Wochen zur Resorption, hinterlässt wohl immer schwarze Flecken in der Umgebung der Narbe. Letztere markirt sich als eine wolkige Trübung der Netzhaut, während der Stichkanal des Glaskörpers entweder gar nicht sichtbar ist, oder durch einige trübe Flocken und dunkle Körperchen sich von dem übrigen normalen, hellen Hintergrunde abzeichnet. Das Sehvermögen eines auf diese Weise Verletzten ist gewöhnlich im Moment der Verletzung ganz aufgehoben, bald aber stellt sich wieder allgemeine Lichtempfindung ein, während das Erkennen von Objekten entweder ganz unmöglich oder nur in gewissen Richtungen möglich ist. War der Stoss, mit dem das stechende Werkzeug eingeführt wurde, sehr heftig, so treten die Symptome einer andauernden Commotion der Netzhaut, namentlich eine grelle Photopsie im Augenblick der Verletzung, in den Vordergrund und es bleibt das Sehvermögen gewöhnlich längere Zeit aufgehoben. In den meisten Fällen heilen dergleichen Verletzungen, nur kann die Stelle des Retinalnarbenexsudates für immer empfindungslos bleiben, wobei sie jedoch durch Urtheil ausgefüllt wird. Der Bulbus behält dabei seine Form und Grösse. Traten wirklich Entzündungen ein, so ist der Verlauf derselbe wie bei den schwerern Verletzungen dieser Organe, die wir sofort betrachten wollen. Was den Glaskörpervorfall betrifft, so verschrumpft dieser, nachdem sich die Skleralwunde geschlossen hat, vollständig oder er wird durch eitrigen Zerfall abgestossen. Tritt in seltenen Fällen eitriger Zerfall eher ein, als die Wunde geschlossen ist, so können neue Massen aus



dem Inneren nachrücken und der Bulbus muss allmählig zusammensinken. Sehr vereinzelte Beobachtungen scheinen auch die Annahme zu rechtfertigen, dass an der Stelle eines früheren abgeschnürten Vorfalles eine Bindehautcyste\*) zurückbleiben kann.

Ein 10jähriges Mädchen hatte sich vor 3 Jahren mit einem Messer am Auge verletzt, welches wahrscheinlich durch den oberen Theil der Hornhaut und Sklera bis zum Glaskörper eingedrungen war, ohne dass die Skleralbindehaut erheblich verletzt wurde. Längere Zeit währten Lichtscheu, Thränenfluss und Schmerzen, das Sehvermögen nahm allmählig ab, ging aber erst vor 4 Monaten ganz verloren. Zu dieser Zeit erhob sich nämlich ohne Einwirkung einer neuen Schädlichkeit bloss unter dem Gefühl von Spannung am oberen Bulbustheile ein gelbliches Bläschen. Die Hornhaut war normal gewölbt, glatt und glänzend, nur nach innen und oben bläulichweiss, undurchsichtig. Die schiefergraue Iris lag der Hornhaut nahe zu an. Eine lineare, ganz weisse Narbe, welche durch die getrübbte Hornhautstelle nach aussen und oben lief und in die Sklera noch 2''' weit hineinreichte, bezeichnete die Richtung des Schnittes. Oberhalb dieser Narbe erhob sich auf der Sklera eine blassgelbe, durchscheinende, blasenähnliche, elastische, nicht verschiebbare und mit breiter Basis aufsitzende Geschwulst, welche zum Theil noch über den Rand der Hornhaut herein reichte. Sie erstreckte sich vom oberen Rande des M. rectus internus über den oberen Theil des Bulbus hinweg bis zum unteren Rande des M. rect. externus und von der Hornhaut bis über den Aequator bulbi hinauf und erhob sich mindestens 4''' hoch über die Sklera. Beim Blick nach abwärts sah man deutlich, dass die Geschwulst von der Bindehaut und Tunica vaginalis bedeckt war. Ob sich in der Sklera eine offene Kommunikation mit dem Bulbusinneren befände, war nicht zu entdecken. Um das Contentum nicht zu schnell zu entleeren, wurde durch den erhabensten Theil mittelst einer krummen Nadel ein Faden durchgeführt, die Schlinge angezogen und mit der Louis'schen Scheere ein 2□''' grosses Stück der Wandung ausgeschnitten. Der Sack collabirte sogleich. Das wasserklare gelbliche Fluidum war albumenhaltig. Die Sklera lag dann frei zu Tage. Ein Spalt in derselben war nicht zu entdecken. Bei der 4 Wochen später erfolgten Entlassung war die Wundöffnung noch nicht geschlossen. (Arlt's Lehrb. Bd. II. pag. 18.)

Schnittwunden der genannten Theile, die sich häufig zugleich nach vorn in die Hornhaut, Iris und Linse fortsetzen, pflegen am häufigsten durch Glasscherben, seltener durch Messerschnitte erzeugt zu sein, das Kammerwasser ist gewöhnlich abgeflossen und die vordere Kammer mit Blut gefüllt, aus der Schnittöffnung in der Sklera hat sich soviel Glaskörper ergossen, dass der Bulbus stark zusammengefallen ist, auch sind zuweilen die Wundränder der Aderhaut nebst der Netzhaut prolabirt. Es ergiesst sich Blut aus den geöffneten Aderhautgefässen, was grösstentheils nach aussen abfließt. Der Schmerz ist sehr heftig, das Sehvermögen erloschen, meist ist auch der ganze Organismus in der bei den Ciliarkörperwunden angegebenen Weise betheiligt. Zuweilen sind aber die allgemeinen Symptome auch auffällig gering.

Ein 20jähriges Frauenzimmer war vor 7 Tagen durch einen Glasscherben bei dem Zerspringen einer Sodawasserflasche am rechten Auge verletzt worden. Die Wunde hatte stark geblutet und sehr geschmerzt, das Sehvermögen war aufgehoben.

\*) Richtiger ein abgesackter Hydrops der Tunica vaginalis.



Bei der Aufnahme war das ganze Gesicht etwas geschwollen, namentlich aber die rechten Augenlider. Die Bindehaut und Sklera waren acut inflammirt. An der inneren Seite war vom Rande der Hornhaut an in die Sklera hinein eine  $\frac{1}{2}$ " lange Wunde, die vordere Kammer war mit Blut erfüllt, die Iris entfärbt, die Pupille auf- und einwärts nach der Wunde hin verzogen. Die Schmerzen waren nicht mehr hochgradig. Es wurde Calomel gr. ii mit Opium gr.  $\frac{1}{4}$  vierstündlich verordnet und ein Laxans gegeben. Nach 3 Tagen war der Mund afficirt und der Merkur wurde ausgesetzt. Der Schmerz war noch bedeutend geringer geworden. Unter einem exspektativen Verfahren lernte die Kranke in den nächsten 5—7 Tagen erst Licht von Dunkel unterscheiden und dann Finger zählen, während die Schmerzen ganz aufgehört hatten und der intraoculare Bluterguss rapid abnahm. Bei der 12 Tage später erfolgten Entlassung war die Pupille an die Narbe am Hornhautrande hingezogen, die Skleralwunde in Form einer dunklen von der Aderhaut gebildeten Linie geschlossen, das Sehvermögen noch auf das Erkennen grosser Buchstaben beschränkt. (Cooper, l. c. pag. 126.)

Ein 5jähriges Mädchen war von einem muthwilligen Knaben mit einem Stück Fensterscheibe in's linke Auge geschnitten worden. Kurz nach dem Unfall sah man eine  $\frac{1}{2}$ " lange die Hornhaut und Sklera penetrirende Wunde, durch welche der Glaskörper frei abfloss, die Iris war verletzt und die Linse lag in dem Tuche, womit das Auge bedeckt war. Es war kein fremder Körper zu finden. Die Lider wurden mit Heftpflaster geschlossen, eine ruhige Lage verordnet, und kalte Wasserumschläge gemacht. Es traten keine Schmerzen ein, die Wunde verheilte sehr rasch, das Sehvermögen blieb aber verloren. (Ibidem. pag. 128.)

In einzelnen Fällen geschieht es, dass ein stechendes Instrument den Bulbus quer durchstösst und entweder nur Netz- und Aderhaut an der entgegengesetzten Seite oder auch die Sklera durchbrochen wird. Die Fälle mit doppelter Oeffnung des Bulbus enden stets durch Atrophie, die ersteren können noch günstig verlaufen, wenn nur die Spitze des Instrumentes die Netzhaut berührte und der Bluterguss sich resorbiren oder eine beschränkte Netzhautablösung sich wieder anlegen kann. —

Die Prognose dieser Wunden hängt in erster Linie davon ab, ob sich der Glaskörperverlust soweit ersetzt, dass der Bulbus seine Form und sein Volumen wieder erhält. Man beobachtet nun merkwürdigerweise, dass selbst, wenn mehr als  $\frac{1}{3}$  des Humor vitreus ausgeflossen ist und der Augapfel ganz zusammengesunken erscheint, sobald die Vernarbung der Wunde einmal vollendet ist, was in 8—14 Tagen der Fall zu sein pflegt, eine allmälige Füllung des Bulbus wieder eintritt. Man kann die Herstellung des hinteren Bulbusraumes in 3—4 weiteren Wochen erwarten, so lange, wie Graefe hervorhebt, der collabirte Bulbus noch seine Rundung behält. Der Ersatz des ausgeflossenen Glaskörpers ist dann zwar dünnflüssiger, aber so hell, dass dem Durchgang der Lichtstrahlen kein Hinderniss daraus erwächst, Ist aber der Bulbus bereits durch die 4 geraden Muskeln entsprechend eingedrückt, so ist das Auge absolut für verloren zu achten. Es tritt nun jener Wiederersatz wirklich in einer so grossen Anzahl derartiger Wunden ein, dass man die Vorhersage gar nicht ungünstig stellen könnte, wenn



nicht noch mehrere fatale Nebenumstände zu berücksichtigen wären. Einmal steht, bei gleichzeitiger Verletzung der Iris und der Linse, ein Verschluss des Pupillarraumes, oder eine Verzerrung des Sehloches und eine geschrumpfte staarige Linse in Aussicht, zweitens ist aber, wenn auch die vorderen Bulbustheile gesund blieben, die Netzhaut ausserordentlich zur Ablösung geneigt und diess nicht nur in Folge der Verletzung selbst, sondern erst später nach Vernarbung der Skleralwunde, indem nach dieser Narbe hin die inneren weichen Membranen gezerzt werden und sich an einer anderen Stelle lockern müssen.

Ist der Prozess so günstig wie möglich abgelaufen, so wird man nach der Heilung der Wunde äusserlich die Skleralnarbe erkennen, die mit der Bindehaut verwachsen ist und in ihrer Mittellinie pigmentirte Reste der vorgetriebenen Aderhaut trägt. Mit dem Augenspiegel stellt sich die innere Wunde als eine sehnig weissglänzende, hier und da mit Pigment belegte Spalte innerhalb des normal rothen Hintergrundes dar, indem nämlich die getrennten Netz- und Aderhautpartien sich nicht vereinigt haben und nun die innere Skleralfläche in ihrer weissen Farbe durchschimmern lassen. Bei weniger günstigem Verlauf wird man ophthalmoskopisch Reste von Blut im Glaskörper und in der Netzhaut, bindegewebige Stränge im Glaskörper und endlich eine partielle Netzhautablösung erkennen. Ist der Bulbus ganz atrophisch geworden, so ist eine ophthalmoskopische Untersuchung nicht möglich, die Netzhaut ist dann ringsum losgelöst und im Uebrigen der mannigfach wechselnde Befund atrophischer Bulbi vorhanden.

Erst in zweiter Linie steht die Gefahr einer Panophthalmitis. Die eitrige Entzündung der Aderhaut und Iris ist in der That bei den in Rede stehenden Wunden viel seltener als bei den unreinen Verletzungen der Hornhaut und bei fremden Körpern im Innern des Bulbus. Es scheint der Umstand, dass Glaskörper verloren gegangen, dass sich aus den getrennten Gefässen der Aderhaut reichlich Blut ergossen hat, in Summa der intraoculare Druck stark vermindert ist, von nicht geringem Einfluss auf die Verhütung massenhafter Exsudatbildung zu sein. Immerhin ist indess die Gefahr noch so erheblich, dass die Therapie darauf prophylaktisch darauf Rücksicht nehmen muss.

Die Behandlung der Verletzungen der hinteren Bulbusorgane wird verschieden sein je nach der Extensität und Intensität der Wunde selbst. Bei feinen Stichwunden wird man das Auge einfach schliessen, kalte Wasserumschläge machen lassen und den Verletzten einige Tage im Bett halten, und dann noch eine Woche lang die grösste Schonung nicht nur des verletzten, sondern auch des gesunden Auges anempfehlen. Man hüte sich aus gleichem Grunde vor wiederholten ophthalmoskopischen Untersuchungen, da der Kranke kein blosses Objekt ist, an dem man seine wissenschaftliche Wissbegierde befriedigen darf, um so weniger,



als sich aus einer minutiösen Diagnose ein Gewinn für die Therapie nicht ableiten lässt. Man begnüge sich damit, eine erste Untersuchung zu machen und stelle dadurch die wesentlichen Momente fest. Ist z. B. Glaskörperblutung da, so suche man nicht lange, ob man auch die Netzhautwunde aufspüren und hier auch ein Extravasat entdecken werde. Ist das Auge später frei von Schmerz und nicht lichtscheu oder sonst gereizt, so stelle man die zweite Untersuchung an. Geht die Besserung sichtlich vorwärts, so wiederhole man die Untersuchung um so seltener, eher schreite man dazu, wenn ein Stillstand kommt, über dessen Grund man sich nicht klar ist. Derartige Kranke in Kliniken als Untersuchungsobjekte für Studenten zu benutzen, ist ganz unzulässig.

Bei umfänglicheren Stichwunden hüte man sich, den gewöhnlich von der Bindehaut bedeckten Prolapsus des Glaskörpers abzuschneiden. Man verklebe eben so einfach beide Augen, lege einen leichten Druckverband an und öffne die Lider nicht vor dem 4.—6. Tage, ausnahmsweise nur dann früher, wenn die Schmerzen zunehmen. Im Uebrigen verfare man mässig antiphlogistisch.

Bei ausgedehnten Schnittwunden suche man zunächst nach einem fremden Körper (siehe S. 204), reinige das Auge von dem im Bindehautsack liegenden Glaskörper, schneide die aus der Schnittwunde hängenden Aderhautfetzen mit einer sehr scharfen auf's Blatt gebogenen Scheere ab, schliesse dann ebenfalls das Auge und lege einen Druckverband an, den man mässig fest anzieht und nach Bedarf wieder lockert, als der Verletzte sich wohl dabei fühlt. Ein sehr fest angelegter Druckverband ist schädlich, da durch ihn die Skleralwundränder nach einwärts gedrückt werden und der collabirte Bulbus sich nicht füllen kann. Ist der Verletzte sehr schwach, so gebe man ihm, nachdem man ihn zu Bett gebracht, einen warmen, aromatischen Thee zu trinken, der zugleich etwaiges Erbrechen lindert. Hebt sich der Puls, oder ist er anfangs voll und kräftig, so mache man einen reichlichen Aderlass, bei Kindern begnüge man sich mit örtlichen Blutentziehungen. Die Methode, nur wenig Blntegel anzulegen, die abgefallenen aber 1—2 Tage lang durch frische zu ersetzen, scheint auch hier ihre grossen Vorzüge zu haben. Die Anwendung von Merkurialien ist hier wohl unnütz, da sie im Gegensatz zu einer reinen eitrigen Iritis, eine eitrige Choreodeitis nicht verhüten kann. Man begnüge sich daher mit gewöhnlichen Laxanzen und einer Salpetermixture.

Haben sich die Wundränder vereinigt, der Bulbus sich aber noch nicht gefüllt, so muss man einfach bei grosser Schonung des Auges zuwarten, da wir spezielle Mittel, diess zu bewerkstelligen, nicht kennen. Ob man Netzhautablösungen und Glaskörpertrübungen durch eine methodische Sublimatkur zu beseitigen vermöge, ist sehr zu bezweifeln. Bei dergleichen Zuständen dürfte, wenigstens bei schwächlichen Individuen,



eine roborirende Therapie mehr von Nutzen sein. Alle übrigen Indikationen sind theils schon besprochen, theils werden sie im Verlaufe dieser Darstellung, namentlich bei den Contusionen und Erschütterungen noch zu Sprache kommen.

#### 4. Stich- und Hiebwunden der Orbita.

Wir haben bereits bei den fremden Körpern, die in der Augenhöhle ihren Aufenthalt nehmen, die anatomischen Verhältnisse erörtert und namentlich die Maasse angegeben, wie weit der äussere Orbitalrand von den Spalten der Augenhöhle d. h. den nach der Schädelhöhle sowohl als nach der äusseren Grundfläche des Schädels führenden Zugängen entfernt ist. Die Wichtigkeit einer genauen Kenntniss dieser Dinge wird sich auch für das folgende Kapital herausstellen.

An dem Orbitalrande kommen nur selten einfache Stich- und Schnittwunden zur Beobachtung, da die hier eindringenden Werkzeuge sehr leicht nach der Tiefe abgelenkt werden. Es finden sich in dieser Gegend, namentlich am oberen Orbitalrand und am äusseren da, wo die knöchernen, scharfkantigen Fortsätze des Stirn- und Jochbeines an einanderstossen, allerdings häufig Trennungen der Haut und selbst des Periost, die einer reinen Schnittwunde ganz ähnlich sehen. Eine genaue Anamnese ergibt aber, dass sie durch Stösse an stumpfe, selbst an ganz glatte Körper entstanden sind, dass aber, indem die Weichtheile hart an den Knochenrand angepresst wurden, dieser von innen heraus als scharfkantiger, harter Körper die darüber liegenden Theile getrennt hat. Es sind jedoch diese Wunden, namentlich auch wegen ihrer grossen Neigung zur Eiterung, richtiger zu den gequetschten Wunden zu zählen und werden daher erst später zur Besprechung kommen. Hier nur soviel, dass man gewöhnlich den Riss der Weichtheile um so länger findet, je tiefere dem Knochenrand nähere Lagen er trifft, während umgekehrt die von aussen gesetzten Schnittwunden in der Regel die grösste Länge der Wunde an der Oberfläche zeigen.

Hiebwunden der Orbita scheinen nicht sehr häufig vorzukommen, wenigstens werden in den militärärztlichen Berichten nur wenige Fälle namhaft gemacht. Unseres Wissens nach ist der Hieb meist von oben und aussen, nach unten und innen geführt worden, hat also zunächst die Gegend der Stirnhöcker getroffen. War der Hieb mehr flach aufgefallen, so sind nur die Weichtheile der Stirn nebst einem Stück des oberen Orbitalrandes getrennt und die losgelösten Partien nach unten lappenförmig umgeschlagen. Wendete sich der Hieb mehr schief einwärts dem Stirntheile des Os frontis zu, so wird zuweilen nicht nur dieses getrennt, sondern auch die Spitze des Gehirnvorderlappens nebst



den Hirnhäuten durchschnitten, ja es kann das Orbitaldach und der Bulbus selbst getroffen sein, sodass man von oben durch eine quere Spalte in die Augenhöhle hineinsehen kann. Es ist endlich sogar möglich, dass nicht blos das Orbitaldach, sondern auch die innere, äussere Wand und der Orbitalboden gespalten ist, sodass von dem Stirnbein aus der Einblick in den Rachen gestattet ist.

Eine Lappenwunde der Weichtheile der Stirn und Abtrennung des Orbitalrandes (Aposceparnismus) ist bei einer recht guten Vereinigung wohl kaum gefährlich. Die Blutung aus den Zweige der Supraorbitalarterie ist nicht bedenklich und der einmal wieder angelegte Lappen lässt sich durch ein festangezogenes Tuch besser befestigen, als lappenförmige Trennungen an manchen anderen Körpertheilen. Man wird statt der blutigen Naht auch zweckmässig Serre-fines verwenden können. Da der Levator palpebrae superioris getrennt sein kann, so ist eine Ptosia traumatica zu befürchten.

Diejenigen Wunden aber, die die Orbita entfernter vom Orbitalrand nach hinten und unten zu spalten sind gewiss wegen gleichzeitiger Hirnverletzungen fast immer tödtlich gewesen. Wenn die aufgezeichneten Beobachtungen mit Heilung endigten, so ist diess wohl der sehr erklärlichen Vorliebe der Schriftsteller, dergleichen Curiosa der Nachwelt zu hinterlassen, zuzuschreiben. Sie lehren aber immer hin, dass man den Kranken seinem Schicksal nicht überlassen darf, sondern ein recht genaues Anliegen der getrennten Knochenpartien durch zweckmässige feste Bandagen und richtige Lagerung erzielen muss.

Ein junger Mann erhielt eine Wunde am Kopfe, welche sich schräg von der oberen Partie der linken Schläfengrube über die Nasenwurzel hinweg bis zur rechten Fossa canina erstreckte. Die Haut, die Schläfenzweige des N. facialis, der M. auricul. anterior, ein Theil des Schläfenmuskels, des Orbicularis palpebrarum und des M. corrugator superciliorum, der Stirnast des N. supraorbitalis und die betreffende Arterie waren getrennt und hingen auf die Wange herab. Auf der Innenseite dieses Lappens fand sich noch ein Stück des Orbitalrandes in seiner äusseren Partie. Durch die entstandene Öffnung konnte man zugleich die Bewegungen des Bulbus und des Gehirns sehen. Der N. und die Art. nasalis, die beiden MM. pyramidal. nasi und in geringer Ausdehnung die Nasalknochen selbst waren gespalten, nach der rechten Fossa canina zu aber nur die Haut getrennt. Das Gehirn und der Bulbus schienen gesund. Der M. levator palpebrae war aber in seiner Mitte durchschnitten, sodass sich das äussere am Lide sitzende Ende mit in dem herabgeschlagenen Lappen befand. Der Kranke hatte das Bewusstsein nicht verloren, war aber sehr schwach. Ein Chirurg hatte bereits zwischen die Wundlippen nach der Dura mater hin ein mit Cerat bestrichenes Leinwandbüschchen gelegt, den Lappen herangeschlagen und durch eine Bandage befestigt. Im Spital beschloss man jedoch die erste Vereinigung zu versuchen, entfernte deshalb die Leinwand und hielt die Wundränder genau mit Heftpflaster aneinander. Es trat weder Fieber noch Suppuration ein und nach 6 Wochen war der Verletzte geheilt. Aber das Auge blieb blind und das obere Lid unbeweglich. (Ribes in den Mémoires de la Société médic. d'Émulation VII. p. 86. Paris 1811.)

Marchetti fand bei einem deutschen Soldaten das Stirnbein bis an das Niveau der Augen herab gespalten und den Verletzten absolut blind. Zwei Monate später



war die Wunde geheilt, aber die Blindheit blieb bei klarer Pupille. (Observation. sylloge. Obs. 23.)

Ein Mann empfing einen Degenhieb so über das Stirnbein, dass dieses und die linke Orbita von oben nach unten gespalten wurden und so klaffte, dass man die durchschnittenen Hirnhäute und das Gehirn selbst sehen konnte. Die Wunde blutete sehr stark und war unbedeckt drei Stunden lang dem Luftzutritt zugänglich gewesen. Es wurden zwei Aderlässe gemacht und sonstige Antiphlogistica angewendet. Nach 5 Wochen war die Wunde, ohne dass man irgend eine nekrotische Partie hätte entfernen müssen, vollständig geheilt. (O'Halloran in Transact. of the Royal Irish Academy. IV. pag. 157.)

In der Schlacht von Waterloo erhielt ein Officier einen Säbelhieb quer durch die Augen. Die Wunde verlief schräg nach innen. Ein Auge war zerstört. Durch die Spalte konnte man von oben hinein bis in den Pharynx sehen. Man musste den Oberkiefer mittelst in den Mund gebrachter Leinwandstücke befestigen, um die Knochenspalten aneinander zu halten. Nach Brüssel gebracht fiel der Verwundete in die Hände eines Barbiers, welcher den Verband und die Nähte entfernte und Charpie einlegte. Nach einigen Tagen kam er jedoch wieder in die Behandlung eines Arztes, welcher den herabgesunkenen Oberkiefer wieder befestigte. Diess erregte furchtbare Schmerzen und der Kranke fing an zu deliriren. Dennoch trat Heilung ein. Nur wurden von den Granulationen nur die Weichtheile vereinigt, die darunter befindliche Knochenspalte blieb aber offen. (Hennen in Observations on some import. points in Milit. Surgery. p. 370. Edinburgh 1818.)

Bei dergleichen tiefgehenden Spaltungen wird der Bulbus nothwendigerweise zugleich erheblich verletzt. Entweder sind seine Häute selbst getrennt oder es ist der Sehnerv, wenn der Hieb noch weiter nach hinten reicht, gespalten. Sollte aber auch der Hieb, nachdem er das Orbitaldach durchdrungen, seine Grenze finden, so dürfte doch das Sehvermögen durch den Bluterguss innerhalb des retrobulbären Raumes eine erhebliche Störung erleiden.

Von den in die Orbitalhöhle eindringenden Stichwunden gilt zunächst das schon bei den fremden Körper mitgetheilte Verhältniss, dass die Mehrzahl der stechenden Instrumente in den inneren Augwinkel eindringen, dass häufig ein Lid mit durchstoichen ist, dass aber der Bulbus fast immer genügend ausweicht. Er entgeht daher gewöhnlich der Verletzung, mit Ausnahme geringerer Quetschungen der Sklera oder lappenförmiger Lostrennungen der Bindehaut von der Lederhaut. Die Stichwunden werden am häufigsten durch Degen-, Fleuret- und Bajonnettspitzen oder andere eiserne spitze, selten auch schneidende Instrumente gesetzt, sehr oft ist die Wunde einer Risswunde mehr weniger ähnlich, doch erfordert es das praktische Bedürfniss, da der Wundkanal selbst der Untersuchung nur selten zugänglich ist, alle dergleichen Wunden hier zusammenzufassen. Schon die Natur der verletzenden Instrumente deutet darauf hin, dass sie nur selten abbrechen, zum Theil oder ganz in der Orbita zurückbleiben können, und es ist darin sehr wohl begründet, dass man praktisch die Stichwunden von den fremden Körpern trennen muss, wenn auch der gemeinsamen Symptome sehr



viele sind und mit jeder Allenthesis der Orbita nothwendig eine Wunde verbunden sein wird.

War die Stichwunde mit einem dünnen, feinen und verhältnissmässig kurzen Instrumente erzeugt, so sind die nach der Verletzung auftretenden Zufälle unerheblich. Der Kranke hat nur wenig Schmerz während der Verletzung, ausser etwas Lidkrampf und Thränenfluss stellen sich keine weiteren Symptome ein. Aus der kleinen Oeffnung ergiesst sich nur wenig Blut, die Bindehaut ist im Umkreis mit einer kleinen Ecchymose bedeckt und die Wunde heilt binnen wenigen Tagen.

Die genannten Verletzungen gehen immer so wenig tief, dass wichtige, im Hintergrund der Orbita liegende Gefässe und Nerven nicht, noch weniger die Knochenwände selbst beeinträchtigt sein können. Anders verhält es sich bei Degenstichen etc., wobei neben der Länge des verletzenden Körpers auch die meist namhafte Gewalt in Frage kommt, mit welcher er eingeführt wurde. Je nach der Richtung, die er genommen, haben wir zu unterscheiden zwischen solchen Stichwunden, die nur den Inhalt der Orbita betreffen, und solchen, die durch die Orbita hindurch entweder seitlich austreten, oder von der Spitze derselben aus, bezüglich durch das Orbitaldach hindurch in die Schädelhöhle eindringen.

A. Hat der Stich nur die Orbita selbst getroffen, so hängen die Zufälle von sehr verschiedenen Umständen ab. War der Stoss sehr kräftig, so wird der Verletzte eine *Commotio retinae* erleiden, also eine starke Lichterscheinung spüren, oder er wird wegen Hirnerschütterung auf einige Augenblicke oder Minuten bewusstlos werden. Die Lider sind geschwollen, um so mehr, wenn der Stich ein Lid selbst mit durchbohrt hat, aus der Wunde ergiesst sich Blut in mehr weniger reichlicher Menge, welches zugleich auch unter die Bindehaut austritt. Die Menge des Blutes hängt allerdings davon ab, ob ein grösseres Gefäss verletzt sei oder nicht, doch läuft das Blut nicht immer aus der Wundöffnung aus, sondern sammelt sich in dem retrobulbären Zellgewebe an. Es ist praktisch ausserordentlich wichtig, diesen Umstand zu kennen und das Verdienst *Carron du Villards'*, hierauf besonders aufmerksam gemacht zu haben. Von diesem verborgenen Bluterguss hängt natürlich ein *Exophthalmus* ab und der Arzt hat die Aufgabe, das Hervordrängen des Bulbus dieser Art von dem aus anderen Gründen richtig zu deuten. Entweder könnte es noch abhängen von einer Trennung eines geraden Bulbusmuskels, dann aber hat der Bulbus zugleich eine dem durchschnittenen entgegengesetzte Abweichung erlitten und kann nicht oder nur sehr wenig nach der Seite der Verletzung bewegt werden; oder es könnte abhängen von dem Verweilen eines fremden Körpers, wobei aber der Augapfel stark seitlich verschoben



ist und worüber die Untersuchung mit der Sonde Aufschluss gibt; oder endlich, der Exophthalmus wäre bedingt durch eine Eiteransammlung, dann aber entsteht er erst einige Tage nach der Verletzung. Wir werden also einen verborgenen Bluterguss dann annehmen müssen, wenn der Bulbus sich bereits in den ersten Stunden nach der Verletzung und dabei gleichmässig nach vorn (oder nur wenig seitlich abgewichen) vordrängt, dabei aber vom Verletzten nach allen Richtungen hin, wenn auch nur wenig ergiebig, gedreht werden kann. Die Bindehaut des Bulbus ist zugleich in grosser Ausdehnung blutig suffundirt. Ist der Bluterguss und die Hervortreibung sehr stark, so ist wegen der Zerrung des Sehnerven das Sehvermögen erloschen, auch kann der N. oculomotorius etc. gedrückt sein, dann muss der Bulbus unbeweglich stehen, das obere Lid abwärts hängen und die erweiterte Pupille auch bei Lichteinfall in das gesunde Auge nicht reagiren. Mit dem Augenspiegel werden wir die Phänomene einer gestörten Bluteirkulation und deren Folgen auffinden, auf welche Graefe \*) zuerst aufmerksam gemacht hat. Die Arterien der Netzhaut sind eng und dünn, die Venen aber erweitert, dabei ist die Sehnervpapille ungleich geschwellt, röthlich grau gefärbt und auch ihre nächste Umgebung (durch das Oedem) getrübt, zuweilen bestehen auch kleine Blutextravasate. Dieser Zustand muss, fast die Ursache nicht gehoben, sehr rasch zu dauernden Nutritionsstörungen der Retina und bleibender Erblindung führen. Wir sind der Ansicht, dass in dem folgenden Falle durch eine Incision und Entleerung des Blutes dieser Ausgang hätte verhindert werden können.

Ein Soldat hatte in Folge einer Verletzung der Orbita mit einer Degenspitze sofort das Sehvermögen verloren. Eine Stunde später waren die Lider stark geschwellt, die Bindehaut blutig suffundirt. Einige Linien vom Hornhautrande sah man eine feine Stichwunde in der Bindehaut, durch welche man zwischen Sklera und Bindehaut  $\frac{1}{2}$ '' tief nach der inneren Orbitalwand hin eindringen konnte. Der unverletzt gebliebene Bulbus war erheblich aus der Augenhöhle hervorgedrängt und vollkommen unbeweglich. Die erweiterte, starr und etwas nach innen hin verzerzte Pupille reagierte nicht gegen Licht. Die ophthalmoskopische Untersuchung ergab die brechenden Medien durchsichtig, die Arterien der Netzhaut dünn, blutleer, die Venen geschwollen, schwarzen Strängen gleichend, die Papilla nervi optici wie bei der Neuritis optica stark geröthet und geschwellt, ausserdem zeigten sich im Gewebe der Netzhaut an mehreren Stellen Blutextravasate. — Nachdem in den ersten 8 Tagen die Entzündungserscheinungen durch eine energische Antiphlogose gehoben worden waren, wurde zu einer vorsichtigen methodischen Anwendung der Elektrizität geschritten, indem der eine Pol auf den Jochbogen gesetzt wurde, während mit dem anderen 2 Querfinger breit über dem Arcus superciliaris horizontale strichförmige Bewegungen gemacht und die Zahl derselben jeden Tag um fünf gesteigert wurde. Zuerst begann der M. r. internus, dann beide M. obliqui, dann die M. r. inferior und superior und endlich der M. r. externus sich zu contrahiren, sodass nach 6 Wochen die Beweglichkeit des Augapfels, der sich unterdess wieder in die Orbita zurückgezogen hatte,

\*) Arch. f. Ophthalmol. VII. 2.



wieder hergestellt war. Nachdem sich der M. obliq. infer. wieder bewegte, fing auch die Pupille wieder an, sich zu contrahiren. Erst 14 Tage später wurde auch der obere Augenlidheber wieder thätig. Die Blindheit wurde nicht gehoben, die Netzhaut zeigte das Bild der fettigen Degeneration. (Valentini, Milit. Ztg. III. 8.)

Ein Böttcherlehrling erhielt im Streit mit seinen Kameraden einen Stich mit einem Bohrer in den inneren Orbitalwinkel quer durch die Thränenkarunkel hindurch. 8—10 Stunden nachher stellte sich deutlich Hervorwölbung des Auges ein und der Bulbus schien in einem grossen Blutklumpen eingehüllt. Ein Einstich am unteren Orbitalrand entleerte das Blut und der Bulbus trat zurück. Rasche vollständige Heilung.

Ein Officier erhielt im Duell einen Fleuretstich, der am unteren rechten Augenlide längs dem Boden der Augenhöhle eindrang. Durch die äussere Wunde floss kein Blut aus dagegen, wurde der Augapfel sehr stark hervorgedrängt. Mittelst einer Incision wurde das Blut entfernt und gute Heilung erzielt. (Beide Fälle von Carron du Villards, Annal. d'oculist. Sept. et Oct. 1858.)

Wenn auch dergleichen Blutergüsse leicht der Resorption unterliegen, so dauert diess doch so lange Zeit, dass eine dauernde Lähmung der durch den Druck gelittenen nervösen Organ zu befürchten steht. Zuweilen kommt es aber auch vor, dass die Blutung zu einer ausgedehnten Abscedirung Veranlassung gibt, woraus noch viel grössere Gefahren resultiren. Aus diesem Grunde ist eine rasche Erkenntniss und Behandlung dieses die Stichwunde hin und wieder complicirenden Momentes von grosser Wichtigkeit. Eine direkte Lebensgefahr haben die Blutungen aus der Arter. ophthalmica oder ihren Aesten nicht, wenigstens ist uns kein Beispiel bekannt, dass sich der Verletzte durch eine Stichwunde der Orbita zu Tode geblutet habe.

Wenn bei Stichwunden der Sehnerv und die Bewegungsnerven des Auges indirekt durch die Blutung und die folgende Abscedirung leiden, so kommen auch seltene Fälle direkter Verletzungen derselben vor, in denen man mit Wahrscheinlichkeit eine Durchschneidung annehmen muss. Ganz sicher ist diese Annahme nicht, da ja auch eine blosse Quetschung und Erschütterung des Nerven oder eine Knochenfraktur eine Erblindung oder eine Lähmung einzelner Bulbusmuskeln bewirken können, sie wird aber um so gewisser, wenn das Instrument verhältnissmässig nicht sehr umfänglich war und die Lähmung sofort nach der Verletzung auftrat und wenn sie auch, nachdem die Wunde vollkommen verheilt ist und keine anderen Symptome zugegen sind, bestehen bleibt. Eine Verletzung des Sehnerven ist desto wahrscheinlicher, wenn das Instrument am äusseren Winkel eingedrungen ist, da sich hier die convexe Krümmung jenes Nerven unschwer erreichen lässt. So sah Rognetta in Folge einer am äusseren Winkel eingestossenen Schusterahle complete Blindheit eintreten. Ein ähnlicher Fall ist schon S. 226 angeführt. Vielleicht gehört auch der folgende Fall hierher, wenn nicht als Ursache, wie in dem Valentini'schen Fall, eine Blutung vorliegt.



Ein türkischer Rekrut stiess sich beim Laden des Gewehres das Bajonnett 2''' unterhalb des rechten unteren Augenlides ein. Es folgte unmittelbare Schwellung der Lider, starke Blutung, heftige Schmerzen und Hervortreten des Bulbus. Eine eingeführte Sonde gelangte hinter den Bulbus in die Orbitalhöhle. Nach kräftiger Antiphlogose gelang es am 3. Tage die Lider zu öffnen, man fand den Bulbus hart, unbeweglich, die Pupille weit, reaktionslos, das Sehen aufgehoben, die Bindehaut chemotisch. Im Verlaufe einer Woche liessen Schmerzen und Schwellung nach, die äussere Wunde verheilte, aber die Lähmung der Augenmuskeln und des Lidhebers blieb persistent. Mittels der Gondret'schen Salbe gelang es, die Beweglichkeit des Lides wiederherzustellen, im Übrigen blieb es beim Alten. Die am Boden der Orbita hingleitende Bajonettspitze hatte „wahrscheinlich den Nerv. oculomotorius und den N. opticus getrennt“. (Hübsch in *Annal. d'ocul.* XXX. pag. 182.)

Ob sich eine Stichwunde des Sehnerven oder eine Durchschneidung desselben ophthalmoskopisch erkennen lässt, wagen wir nicht zu entscheiden. Zwar werden die Arterien der Netzhaut leer sein müssen, ob aber auch die Venen, dürfte zweifelhaft sein.

Ist die Stichwunde nicht complicirt, so schliesst sie sich, wenn sie auch tief eingedrungen ist, rasch, ohne dass Exophthalmus eintritt. Durch abnorme Verwachsungen der Bindehaut kann die Beweglichkeit des Bulbus verhindert bleiben, auch können, falls das Lid zugleich der Verletzung unterlag, Störungen in der Schliessfähigkeit desselben oder eine Ptosis, sowie gestörte Thränenleitung sich ausbilden. War das stechende Instrument durch die Semilunarfalte und Thränenkarunkel eingedrungen, so sinken diese Theile nach der Heilung etwas zurück. Auch können sich an dieser Stelle granulirende Wucherungen erheben, welche die Heilung verzögern. Im Allgemeinen aber ist die Prognose günstig und das Auge nach 8—14 Tagen wieder leistungsfähig. Eine Ausnahme machen natürlich solche Fälle, in denen die Formhäute des Bulbus oder die gefässreichen Membranen des Innern eine gleichzeitige Quetschung erlitten haben, wie diess der folgende von Jules Ansiaux mitgetheilte Fall beweist:

Ein Waffenschmied verletzte sich beim Fallen über einen Haufen von Waffen ausser an verschiedenen anderen Stellen des Körpers durch eine Bajonettspitze am rechten Auge. Oberhalb des äusseren Augenwinkels und des Jochbeintheils des Augenhöhlenrandes befand sich eine Quetschwunde, hier war die Spitze in die Orbita eingedrungen, doch konnte man, da seitdem 8 Tage verflossen waren, die Tiefe des Stiches nicht mehr ermitteln. Der Bulbus selbst war stark entzündet, ein Bluterguss in der vorderen Kammer verhinderte eine Besichtigung der tieferen Organe, dabei bestand heftiger Kopfschmerz. Aderlass von 10 Unzen, 10 Blutegel an die rechte Schläfe, Einreibungen von Merkurialsalbe, Ueberschläge von Belladonna. Am Tage darauf waren Kopfschmerzen und Entzündungsröthe geringer, der Stand des Blutergusses nicht verändert. Vesicatore um die Orbita, zweistündlich  $\frac{1}{6}$  Gran Calomel. Zwei Tage später begann sich das ausgetretene Blut zu resorbiren und ein wenig Sehvermögen einzustellen. Nach 5 Tagen war die Pupille frei und nach weiteren 4 Tagen die Resorption vollständig, nur behielt die Iris und die vordere Linsenkapsel länger als sechs Wochen hindurch eine röthliche Färbung. Doch blieb das Sehvermögen immer schwach und nach einiger Zeit hatte sich ein Linsenstaar ausgebildet. (*Annal. d'ocul.* XXIII. pag. 200.)



Viel erheblicher sind die Folgestörungen, wenn das Periost oder die Knochenwände durch den Stich verletzt oder jenes wohl gar von dem Knochen losgestossen ist, oder wenn der eindringende Körper sehr voluminös oder scharfkantig war und die Wunde gerissene Ränder hat. In solchen Fällen entleert sich oft längere Zeit hindurch aus der Wunde ein missfarbiger Eiter, in dem sich kleine Knochensplitter erkennen lassen, die äussere Wundöffnung granulirt mit blassen Wucherungen, schlägt sich nach aussen um, oder es bildet sich auch eine Einziehung nach dem Orbitalrand hin. Viel gefährlicher werden aber die Erscheinungen, wenn das Ende des Stichkanals hinter dem Bulbus an der Spitze der Orbita liegt, indem von hier aus der Eiter nicht so leicht nach aussen dringen kann, sondern das ganze Zellgewebe durchsetzt und unter dem schon früher gezeichneten Bilde der Phlegmone orbitae endlich nach aussen durchbricht. Nicht selten nämlich geht dabei der Bulbus selbst zu Grunde oder der Eiter findet nach dem Gehirn zu einen Weg und der Verletzte stirbt an Meningitis. Dass in allen solchen Fällen die Vermuthung, ein fremder Körper stecke noch in der Tiefe, sehr wahrscheinlich ist, erklärt sich von selbst und es kann nur, wenn man das stechende Instrument genau zu sehen Gelegenheit hatte, noch vor einer etwaigen Oeffnung die Diagnose sicher gestellt werden. Bei langsam sich bildenden Abscessen kann die Verwechselung mit anderen Geschwulstformen möglich sein, worauf wir später zurückkommen.

Ein Mann war mit der Spitze eines Pfahls an dem oberen und inneren Theil des oberen Lides verwundet worden. Die Wunde, deren Tiefe man nicht untersucht hatte, vernarbte, aber allmählig stellten sich Schmerzen in der Tiefe ein. Nach einigen Wochen hatte sich eine allmählig wachsende Prominenz des Bulbus ausgebildet. Die Hornhaut, Sklera und Bindehaut waren ausser einer leichten Röthe der letzteren gesund. Die Bewegungen des Bulbus beschränkt, schwierig und nur unter Schmerzen auszuführen, die der Lider ebenfalls schwierig, aber weniger schmerzhaft. Eine Incision am inneren Winkel an der Stelle der ursprünglichen Wunde von 1" Tiefe entleerte zwei Kaffetassen voll Eiter, ein fremder Körper wurde nicht gefunden. Die Schmerzen verloren sich und es blieb nur eine leichte Prominenz zurück. Die Wunde vernarbte, nachdem sie einige Zeit geeitert hatte. (Michon, Gaz. des Hôp. 1849. pag. 135.)

Ein Soldat erhielt einen Bajonnettstich in die Orbita, ohne dass das Auge verletzt wurde. Nach 3 Tagen, als sich der Verletzte betrunken hatte, trat der Bulbus etwas hervor, das obere Lid liess sich nicht vollständig umklappen, eine Chemosis entwickelte sich, die Iris wurde entfärbt, die Pupille zusammengezogen, das Gesicht war getrübt, der Schmerz in der Tiefe der Augenhöhle ausserordentlich heftig. Nach 4 Tagen brach ein Abscess durch, aber der Kranke starb doch unter Delirien und schliesslichem Coma, nachdem die Hornhaut eitrig zerstört worden war. (Guthrie, Lectures on the Operat. Surgery p. 146. London 1823.)

Einem Mann war ein zolllanges, schmales Eisenstückchen in das rechte Auge gesprungen und hatte die Conjunctiva bulbi  $1\frac{1}{2}$ " vom äusseren Cornealrand entfernt schief nach aussen und oben durchbohrt; trotz augenblicklicher Entfernung und strenger Antiphlogose ging der Kranke dennoch nach 15 Tagen unter Erscheinungen von Periostitis und Meningitis zu Grunde. Bei der Section zeigte sich die Sklerotika



nicht durchbohrt, sondern nur gequetscht, indem der fremde Körper direkt aussen am Bulbus vorbei in die Orbita gedrungen war. Die Orbita selbst enthielt Eiter, ebenso zeigte sich Eiter an der Basis des rechten Vorderlappens. (Rothmund, deutsche Klinik 1861. 28.)

B. In den Fällen, wo das stechende Instrument längs dem Orbitalboden von innen nach aussen eindringt, kann es durch die untere Augenhöhle in der Ohrgegend oder Schläfengegend austreten. Einen gleichen Verlauf kann es, selbst bis in den Nacken nehmen, wenn es am äusseren Winkel gerade nach hinten und unten eingestossen wird. A. Paré entfernte bei dem Herzog von Guise eine Lanzenspitze, die oberhalb des rechten Auges nach der Nasenwurzel zu eingedrungen und zwischen Nacken und Ohr ausgetreten war, mit einer grossen Schmiedezange. Ja es kann die Stichwunde von der hintersten Partie der inneren Orbitalwand aus in den Rachen und von da in die Ohrgegend der anderen Seite reichen. Einen auf diese Weise eingedrungenen Pfeil entfernte Albucassis einmal an der Ausgangsöffnung. Auch kann das Siebbein durchbohrt und der Stich in den hinteren Theil der anderen Orbita gelangt sein und hier sei es durch das Lossplittern der Knochen, sei es durch direkte Verletzung, dem Sehnerv gefährlich werden, wie der folgende Fall beweist:

Ein Mann erhielt einen Fleuretstich in den inneren Augenwinkel rechterseits. Zunächst war von dem überströmenden Blute nur eine leichte Verdunkelung des Gesichts vorhanden, später trat heftiges Nasenbluten ein. Der Verletzte legte sich indess zu Bett und erwachte am anderen Morgen mit einem lebhaften Schmerz an der Nasenwurzel und in der Supraorbitalgegend. Erst später bemerkte er, dass er auf dem linken Auge blind war. Im Spitale wurde am folgenden Tage eine Sugillation der Lider und der Bindehaut des rechten Auges, Thränen und starke Lichtscheu bei normalem Sehvermögen constatirt, während das linke anscheinend unverletzte total erblindet war. Das verletzende Instrument musste schräg von unten nach oben, von aussen nach innen und von vorn nach hinten in den inneren rechten Augenwinkel gedrungen sein, die innere rechte Orbitalwand durchbohrt und hinter den Nasenknochen in die linke Orbita ganz in der Tiefe gelangt sein, wo der Nervus opticus verletzt wurde. (Teirlink, Annal. d'oculist. XIV. p. 132.)

Da auf diesen Wegen keine dem Leben nothwendigen Organe verletzt zu werden brauchen, — denn von einer Durchschneidung der Carotis externa oder ihrer Endäste kennt man kein Beispiel, — so pflegen diese Wunden auch nicht nothwendig mit dem Tode zu endigen. Zur Diagnose des Weges kann, falls das Instrument schon entfernt war, eine die Eingangs- und Ausgangsöffnung verbindende Sondirung dienen, Blutungen in den Rachen und aus der Nase werden gewöhnlich erfolgen müssen. — Am wenigsten verletzend sind jene Wunden, die im äusseren Augenwinkel eindringen und sofort, ohne sich nach hinten zu wenden, nach dem inneren Winkel gehen. In dem folgenden hierher gehörigen Falle ist diess das Eigenthümliche, dass zugleich der M. obliquus superior durchschnitten wurde:



Ein Mann erhielt einen Fleuretstich derart in die rechte Orbita, dass die Spitze an der äusseren Commissur der Lider zwischen Bulbus und oberem Lid eindrang, von unten und aussen nach oben und innen über den Bulbus hinwegging und im inneren Augenwinkel den *M. obliquus superior* trennte, das Thränenbein und den *Processus nasalis* des Oberkiefers frakturirte und endlich über dem Nasenrücken hinweg die Augenbraue der anderen Seite verletzte. Die Lider waren geschwollen und sugillirt, der Lappen der Weichtheile im inneren Winkel enthielt die Sehne des oberen schiefen Augenmuskels, an der entgegengesetzten Augenbraue war eine senkrechte Wunde. Das Sehvermögen des rechten Auges war aufgehoben. Die Wunde wurde durch die Naht vereinigt, aber das Sehvermögen blieb, obwohl die rechte Pupille bei dem Lichteinfall in's linke sich contrahirte, verloren. (Bernarding, citirt von Desmarres l. c. I. pag. 118.)

C. Die in die Schädelhöhle eindringenden Stichwunden haben gewöhnlich das Orbitaldach in Form einer Loch- oder Spaltfraktur zerbrochen, seltener sind sie durch die Augenhöhlenspalte eingedrungen. Noch seltener haben sie durch die innere Wand der Augenhöhle, also durch das Siebbein, ihren Weg zu dem Gehirn gefunden, was sich aus den gleichzeitigen Blutungen aus der Nase erkennen lässt. Doch ist dabei zu bemerken, dass dieser Bluterguss bei dem meist bewusstlosen Kranken durch die hintere Nasenöffnung in den Rachen und Magen laufen und erst nachträglich durch Erbrechen entleert werden kann, was unter Umständen die Diagnose sehr erschweren wird. Es ist nämlich zu bedenken, dass der Verletzte möglicherweise ohne irgend eine Anamnese dem Arzte überbracht wird und die Stichöffnung in der Orbita ohne genaues Nachsuchen gar nicht zu entdecken ist. Man kann sich denken, welche diagnostische Irrthümer hier vorkommen können. Die Symptome derartiger Verletzungen, soweit sie von der Verletzung der Gehirnhäute und des Gehirns selbst abhängen, stimmen mit den schon S. 241 kurz angedeuteten überein. Ein relativer Unterschied findet jedoch statt und zwar folgender: Wie schon bei den Stichwunden der Orbita öfters eine retrobulbäre Blutung auftritt, die bei der Allenthesis orbitae fehlt, da der fremde Körper selbst den Austritt von Blut verhindert — so kommen auch hier nach der Verletzung viel öfterer die Symptome einer intracraniellen Blutung zu Stande. Damit hängt auch zusammen, dass die Gegenwart eines fremden Körpers in der Schädelhöhle, wie wir 'gesehen haben, fast absolut tödtlich ist, eine einfache Stichwunde zwar, ohne eine Entzündung zu erregen, heilen kann, aber öfters mit Zurücklassung einer Hemiplegie, welche naturgemäss auf eine Blutung aus dem zerrissenen Sinus cavernosus oder der Art. fossae Sylvii oder Art. corporis callosi, bezüglich ihrer Aeste zurückzuführen ist. Die Hemiplegie betraf fast ausnahmsweise die entgegengesetzte Seite, doch ist es nicht unmöglich, wenn das Instrument nach der anderen Schädelhälfte hinüberreicht, dass auch Lähmung derselben Seite vorkommt, wo äusserlich die Orbitalwunde sichtbar ist. Entweder trat die Hemiplegie ohne weitere Zufälle bald



nach der Verletzung auf, oder sie war anfangs mit den Symptomen einer Hirnerschütterung oder Hirnquetschung (namentlich mit Convulsionen) verbunden und blieb dann noch nach der Heilung dieser zurück. Zuweilen ist sie, wie in dem bald mitzutheilenden Fall von Larrey, mit geistigen Störungen verbunden. Dupuytren sah eine Hemiplegie bei einem polytechnischen Schüler in Folge einer Orbitalverletzung durch einen Fleuretstich; der Verletzte nahm sich später durch einen Pistolenschuss das Leben. Geach beobachtete dieselbe nach dem Stich mit einem kleinen Degen, Bell, Borelli ebenfalls nach Degenstichen, Horstius in Folge einer Pfeilwunde, Ruysch und Bonnet nach dem Stich mit einem Stocke, Massot nach dem Stich mit einer Gabel, ein Ungenannter in den Philosoph. Transact. nach dem Stoss mit einer Ruthe, Mackenzie in Folge einer eingestossenen Regenschirmspitze. Hierher gehören auch noch folgende Fälle:

Nebel beobachtete in Folge des Eindringens einer spitzen Waffe in die linke Augenhöhle Lähmung der linken Seite, convulsivische Bewegungen des rechten Armes und Verdrehung des rechten Auges, Bewusstlosigkeit und unwillkürliche Harn- und Stuhlentleerung. (Ephemer. natur. cur. Norimb. 1717. Cent. V. Obs. 54.)

Ein 35jähriger Mann erlitt im Niveau der rechten Augenbraue eine tiefe Stichwunde mit einer Heugabel, deren anderer Zacken neben dem Kopf nach aussen vorbeiging. Nachdem der Verletzte einige Schritte gegangen, trat linkseitige Hemiplegie ein. Sie besserte sich nach einigen Monaten in einigem Grade, die Finger der linken Hand blieben aber contrahirt und der linke Fuss schlotterte beim Gehen. Geschmack, Geruch und Gesicht blieben normal. (Hale, Med. Times. March. 22. 1851.)

Ein 26jähriger pensionirter Cavallerieofficier, der in dem russischen Feldzug mehrere leichte Blessuren erhalten, wurde beim Fechten durch ein Fleuret, dessen Knopf abgesprungen war, in der linken Fossa canina verwundet. Der Stich war nahe dem Nasenflügel schräg von unten nach oben und etwas von aussen nach innen eingedrungen, war  $3\frac{1}{2}$ " tief vorwärts quer durch die linke Nasengrube gegangen, hatte das Siebbein in der lamina cribrosa nahe da durchbohrt, wo sich die Falx cerebri ansetzt, und war endlich in schräg vertikaler Richtung 8—9" tief in die innere und hintere Partie des linken Hirnvorderlappens eingedrungen, sodass er das vordere Ende des Balkens fast getroffen haben musste. Sofort nach der Verletzung trat eine bedeutende Hämorrhagie und bald darauf vollständige Bewusstlosigkeit nebst Verlust aller Sinnesempfindlichkeit ein. Nach einigen Tagen war das Sehvermögen des rechten Auges wiedergekehrt, während das des linken erst nach mehr als einem Monat sich wieder einstellte; nachdem beide Augen funktionirten, bestand Doppelsehen. Der Geruch kam ebenfalls auf der rechten Seite bedeutend früher wieder als links, doch war er schliesslich auf dieser Seite schärfer als auf jener, ebenso schmeckte die rechte Zungenhälfte schon lange, als die linke empfindlich wurde. Die Zunge wurde nach rechts herausgestreckt, der linke Mundwinkel hing gelähmt herab, die rechten Extremitäten waren gelähmt. Das anfangs auf der linken Seite verloren gegangene Hörvermögen war bald zurückgekehrt. Die anfangs ganz erloschene Sprache blieb etwas stammelnd. Die Geschlechtsorgane waren nicht alterirt. An den anfangs ganz gelähmten rechten Extremitäten kehrte erst die Empfindlichkeit, später auch die Beweglichkeit wieder. Das Namensgedächtniss war anfangs ganz verkehrt, sodass der Verletzte die ihm ganz genau bekannten Personen anders bezeichnete oder ganz vergessen hatte, auch konnte er sich nicht der Namen von kriegerischem Material entsinnen, obwohl er den Gegenstand gut beschreiben konnte. Dieser eigenthümliche



Fehler verlor sich zwar, aber die Erinnerung an die ausgestandenen Leiden hatten sein Gemüth verdüstert und seine Urtheilskraft geschwächt. (Larrey, Cliniq. chirurg. IV. pag. 211.)

Aber auch in den günstigsten Fällen bleibt meist eine, wenn auch geringe, geistige Depression und Neigung zu Kopfschmerzen bei gewissen Lagen des Kopfes zurück, und die Erholung von der Verletzung schreitet ausserordentlich langsam vorwärts. Höchst selten ist die Heilung vollständig.

Selwyn beobachtete bei einem 4jährigen Knaben eine  $3\frac{1}{4}$ " tiefe Wunde dicht unter dem oberen Augenhöhlenrand rechter Seite in Folge eines Messerstiches. Nach dem Herausziehen folgte etwas Hirnmasse nach. Bei geringen Zufällen und exspectativer Behandlung heilte die Wunde binnen 6 Wochen. Aber noch 17 Jahre darauf war der rechte Bulbus ganz blind und das obere Augenlid gelähmt. Die übrigen Sinnesorgane und das Allgemeinbefinden war gut, doch hatte der Jüngling ein schwaches Gedächtniss und war unfähig zu geistiger Thätigkeit.

Ein Arbeiter wurde von der Spitze einer langen Latte an den inneren Winkel des linken Auges gestossen. Das spitze Ende brach ab und blieb in einer Länge von  $2\frac{1}{2}$ " in der Orbita stecken. Die Dicke betrug  $\frac{1}{4}$ " und die Breite  $\frac{1}{2}$ ". Es lag so tief, dass man es kaum sehen oder fühlen konnte. Der Verletzte ritt noch 1 engl. Meile weit zu einem Arzte, wo ihm unter Beihilfe mehrerer Personen das ganz fest sitzende Stück ausgezogen wurde. Der Kranke bedurfte lange Zeit zur Erholung, das Auge behielt die Sehkraft und seine Beweglichkeit und noch später, wenn er den Kopf nach vorn neigte, empfand er heftigen Kopfschmerz. (Philos. Transact. Bd. 44. pag. 520. 1748.)

Ein kräftiger Mann hatte mit einer Düngergabel eine Verletzung des linken Auges erhalten. Er ging zu Fuss in's Spital und erzählte seinen Unfall, als er mit einem Male bewusstlos und sein Puls schwach und intermittirend wurde. Nach Verlauf von  $1\frac{1}{2}$  Stunde kamen allgemeine Convulsionen, das Gesicht und die Lippen wurden livid; nach einem Aderlass floss das Blut erst sehr wenig aus, dann aber ergiebiger, womit auch die Anfälle aufhörten, die Respiration freier wurde und das Bewusstsein zurückkehrte. Erst nach dieser Zeit, da man bisher nur der Indicatio vitalis gerecht werden musste, konnte man die Verletzung selbst untersuchen. Ueber dem unteren Orbitalrand des linken Auges war eine  $\frac{3}{4}$  Zoll lange, klaffende Wunde zu sehen, in die man nach hinten und innen eine Sonde 1" tief einführen konnte. Aus dieser Wunde hatte sich, ebenso wie durch die Nase viel Blut ergossen, das obere Lid war stark durch subcutanen Blutaustritt geschwollen. Kalte Umschläge auf den Kopf, Calomel mit Jalappe, 12 Blutegel an die Schläfe. Am anderen Morgen war das Bewusstsein freier, doch bestand heftiger Kopfschmerz und eine starke erysipelatöse Röthe umgab die Wunde und erstreckte sich auf die Kopfschwarte bis zum Ohr hin. Das Erysipel wurde mit Höllenstein umgränzt, ausser Calomel wurde noch Magnesia sulphurica gegeben. Das obere Lid war noch so geschwollen, dass man den Bulbus nicht sehen konnte. Am 2. Tage nach der Verletzung war der Unterleib genügend entleert, der Kopfschmerz fast verschwunden, das Erysipel vermindert. Der Bulbus war jetzt zu exploriren und man erkannte, dass der Stich zwischen ihm und der Nasenseite der Orbitalwand eingedrungen sei und wahrscheinlich das Siebbein verletzt habe. Der Augapfel selbst war gesund. Nach 12 Tagen vollkommene Heilung. (Cooper, Annal. d'ocul. XXXIII. p. 216.)

Eigenthümlich ist, dass, wie schon S. 241 gesagt, der Verletzte oft Stunden lang ausser einer rasch vorübergehenden Commotion selbst bei sehr tiefer Stichwunde des Gehirns sich ganz wohl fühlt, bis der Tod



plötzlich unter Convulsionen oder unter Lähmung eintritt. Borelli\*) erzählt, dass nach einem Degenstich in die Orbita der Verletzte noch zwei Stunden weit ging, fröhlich mit seinen Kameraden ass und trank und am anderen Morgen todt im Bett gefunden wurde. Der Degen war bis zum kleinen Gehirn vorgedrungen.

Ein Soldat hatte einen Stich mit einer Gabel in die Mitte des oberen Lides des linken Auges erhalten. Die Wunde ging schräg und war nur 3''' lang, sodass sie nur in die Haut und den Orbikularmuskel eingedrungen zu sein schien. Der Kranke versicherte, dass er kaum im Moment der Verletzung etwas bewusstlos geworden sei, er hatte keinen Schmerz, schlief gut, und spazierte am anderen Morgen ganz sicher auf und ab. Unerwartet kamen 20 Stunden nach dem Unfall Convulsionen, Erbrechen, Herumwerfen und Delirien, der Puls wurde schwach, es trat kalter Schweiss ein und der Kranke starb 7 Stunden nach dem Beginn dieser Symptome. Die Autopsie zeigte, dass der Zahn der Gabel durch das Orbitaldach gedrungen war, die Dura mater verletzt und sowohl in den beiden vorderen Schädelgruben als in den vorderen Hirnlappen eine eitrige Entzündung erregt hatte. (Massot, Diction. des sciences med. Bd. 37. pag. 558.)

Diese Fälle lehren, dass der Arzt, dem die Tiefenrichtung der Wunde nicht vollkommen bekannt, auch bei den anscheinend leichtesten Orbitalverletzungen eine Prognose nicht eher aussprechen darf, als wenigstens 24 Stunden nach der Verletzung verflossen sind. Zum Glück sind sie nur Ausnahmen, denn gewöhnlich ist gleich von Anfang an das Symptomenbild durch Convulsionen, Delirien etc. so offenbar, dass kein Zweifel über eine Hirnverletzung aufkommen kann. Aber auch wenn keine schweren Zufälle sofort auftreten, so sind doch der Kopfschmerz oder eine auffallend heitere Stimmung, welche ganz mit dem eben überstandenen Schreck contrastirt, so deutliche Fingerzeige, welche dem aufmerksamen Beobachter kaum entgehen können und ihn für den nächsten Tag das schwerste Symptomenbild und den baldigen tödtlichen Ausgang besorgen lassen. Werden diese Anfangssymptome nicht vernachlässigt, so ist es vielleicht möglich, durch sofort applicirte Blutegel in reichlicher Menge die drohende Meningitis zu verhüten. Die pathologischen Gehirnveränderungen sind den bei den fremden Körpern angegebenen ganz ähnlich.

Ein zweijähriges Mädchen stiess sich beim Fallen einen Bleistift, den sie in der Hand hielt, quer durch das obere Lid dicht unterhalb des oberen Orbitalrandes in die rechte Augenhöhle. Er war 2'' tief eingedrungen und es bedurfte grosser Anstrengung, ihn herauszuziehen. Der Bulbus schien unverletzt. Bis zum anderen Tage schlief das Kind ruhig und ass mit Appetit, dann fühlte es sich schläfrig, es stellten sich Convulsionen des Gesichts und der Glieder, Verlust des Bewusstseins, des Gesichts und des Gehörs ein. Vier Tage später war die Bindehaut des Bulbus ecchymosirt, aus der Wunde kam etwas eitrigschleimige Flüssigkeit, klonische Krämpfe in Händen und Fingern, Seufzen, und Schnalzen mit der Zunge. Nach 2 Tagen Tod. Die Sektion der Kopfhöhle ergab: Meningitis mit dünnem, grüngelblichem Exsudat,

\*) Observ. Centur. II. Observ. 19. 1676.



kein Erguss in den Ventrikeln, am vorderen Lappen des Gehirns die Oberfläche desselben zu einem pulpösen Breie erweicht. Das Orbitaldach gebrochen, wobei sich der Bruch als eine 1<sup>'''</sup> breite Fissur weit nach hinten hin erstreckte. Die Bruchstücken wurden durch die harte Hirnhaut und das Periost der Orbita in ihrer Lage fixirt erhalten. Durch Druck auf den Bulbus von vorn konnte man den Eiter nach der Schädelhöhle hineinfließen lassen. (Hewett, Annal. d'oculist. XX. pag. 124.)

Ein Nagelschmied stiess im Streite einem 28jährigen Mann ein Stück rothglühenden Eisendraht in's Auge. Der Verletzte fiel bewusstlos um, kam aber bald wieder zu sich und erbrach eine grosse Menge Blut. Am folgenden Tage wurde eine unbedeutende Wunde am linken oberen Augenlide gefunden, welche bereits geschlossen war. Das obere Lid war geschwollen, sugillirt, der Bulbus normal. Das Gesicht war blass, die Stimme schwach, Puls 50, voll, regelmässig, Intelligenz ungestört, Pupillen regelmässig. Purgans. Am anderen Tage Kopfschmerz. Aderlass. Am 4. Tage Lähmung der Blase, Unvermögen die linken Extremitäten zu bewegen. Ohne sonstige Erscheinungen trat eine heftige Epistaxis auf und 3 Stunden nachher erfolgte der Tod. Unter dem Vorderlappen bemerkte man eine reichliche Menge geronnenen Blutes und unter demselben neben der Crista Galli einen halbzollgrossen Spalt in dem Orbitaldache und der Siebbeinplatte. Eiter oder sonstige Spuren einer Meningitis waren nicht zugegen. (Little, Dublin quarterly Journ. 1851. pag. 221.)

Ueber die Therapie der Orbitalstichwunden, sowie der tiefer eindringenden Stiche haben wir kaum dem S. 244 gesagten etwas hinzuzufügen. Wie dort die Entfernung des fremden Körpers die Hauptaufgabe war, so ist es hier die Reinhaltung der Wunde, die Entleerung des retrobulbären Blutergusses durch eine hinreichend tiefe längs dem Orbitalboden gemachte Incision und die zeitige Oeffnung eines etwa sich bildenden Abscesses durch einen Einstich in die ursprüngliche Wunde oder an der am meisten fluktuirenden Stelle. In allen anderen Fällen, wo kein direkt chirurgisches Verfahren angezeigt ist, scheint die je nach der Constitution des Verletzten modificirte Antiphlogose das zweckmässigste Mittel zu sein, Entzündungen zu verhüten.



### Drittes Kapitel.

## QUETSCH- UND RISSWUNDEN.

Während in den vorhergegangenen Abschnitten die Darstellung mehr auf die einzelnen Theile und Membranen des Auges für sich Rücksicht nehmen konnte, handelt es sich in diesem und den folgenden Capiteln um complicirtere Vorgänge, welche nur eine Eintheilung in grössere Gruppen möglich machen. Die Quetsch- und Risswunden sind sehr häufig mit Substanzverlust verbunden; sie sind hervorgebracht durch die verschiedensten stumpfen oder halbstumpfen Werkzeuge, namentlich gehören hierher auch die Wunden, welche durch das Gebiss, die Krallen oder sonstige Waffen der Hausthiere erzeugt worden sind. Die Schusswunden sind zwar ebenfalls meistens gequetschte Wunden, doch ist es aus praktischen Gründen wegen ihrer grossen Mannigfaltigkeit zweckmässig, sie in einem gesonderten Abschnitt zu besprechen.

#### 1. Quetsch- und Risswunden der Bedeckungen des Bulbus.

A. Die **Augenlider** werden durch anspringende Holzstücke, durch den Stoss an eckige oder stumpfspitze oder hakenförmige Körper gequetscht oder gespalten. Man findet entweder nur die Haut und den Muskel getrennt, die Wundränder zackig nach aussen oder innen umgeschlagen; oder es ist das Lid, insbesondere an der Stelle seiner Verwachsung mit dem Orbitalrand, vollständig durchgerissen, sodass es auf die Wange herabhängt, oder auch ganz abgetrennt ist. Mackenzie sah eine ausgebreitete Zerreissung bei einem Knaben, der von einem Hunde mit der Pfote geschlagen worden war. Isolirte Durchtrennungen im inneren Winkel, welche entweder das innere Lidband, oder das Thränenröhrchen, oder auch die Bedeckungen des Thränensackes betreffen, hat man nach dem Stoss mit der Fingerspitze, öfterer nach dem Stoss mit Stöcken und Regenschirmen gesehen. Letztere Wunden sind insofern diagnostisch wichtig, als, wie früher schon bemerkt, sich häufig ein Theil des verletzenden Werkzeugs in der Orbita vorfindet.



Mackenzie sah eine Spaltung des Thränensackes durch ein anspringendes Weberschiffchen, die eine Fistel zurückliess, obwohl sofort eine Naht angelegt wurde; eine ähnliche Wunde aus gleicher Ursache haben wir selbst gesehen, die aber günstiger verlief, weil nur die Haut über dem Thränensack, aber nicht dieser selbst perforirt war.

Die ausgedehntesten, d. h. auf die Wange, die Stirn und die Schläfe sich erstreckenden Zerreiassungen findet man an den Lidern nach Pulverexplosionen, wobei die Theile zugleich verbrannt und mit Pulverkörnern übersät zu sein pflegen. Aehnliche grosse quere Trennungen werden auch erzeugt, wenn schwere Lasten den Kopf treffen und die Kopfschwarte gedehnt wird.

Ein 60jähriger, dem Trunke ergebener Steinbrucharbeiter ward von einem 30 Ctr. schweren Steinwürfel getroffen, sodass sein Kopf 7 Stunden lang unter demselben liegen geblieben war und nur ein zufälliger Ausschnitt im Stein die Zerschmetterung gehindert hatte. Ueber dem linken Ohr begann eine Trennung der Weichtheile, welche von der Schläfe aus über die linke Augenbraue und die Glabella nach der rechten Augenbraue hinging, wo sie auf das rechte obere Lid herabzog und in der rechten Schläfe endigte. Die getrennten Theile waren nach aufwärts geschoben, sodass das rechte Lid  $2\frac{1}{2}$ " weiter oben am Kopf sass. Die Schädelknochen waren unverletzt, das Bewusstsein ungestört. Es wäre jedenfalls Heilung eingetreten, wenn nicht eine Rippenfractur mit Lungenwunde zugleich bestanden hätte, die nach 2 Tagen den Tod bedingte. (Reuss, Blasius' klin. Ztschr. I. 2. 1836.)

Die bereits in den nächsten Tagen nach der Verletzung auftretenden Folgen ausgedehnter Lidzerreissungen und Quetschungen sind in den meisten Fällen eine bedeutende, theils durch die subcutane Blutung, theils durch die Entzündung bedingte Schwellung. Diese erstreckt sich häufig weit über die getroffenen Partien hinaus. Der Schmerz pflegt indess nicht sehr bedeutend zu sein, was jedenfalls in der Nachgiebigkeit dieser Theile seinen Grund hat. Ist die Wunde nur zerrissen, so eitern und granuliren die klaffenden Ränder, falls die künstliche Vereinigung nicht erzielt wird, in der gewöhnlichen Weise; ist aber das Lid zugleich in seiner Totalität gequetscht, so pflegt das subcutane und das submuskuläre Bindegewebe zu vereitern und sich wohl auch gangränös loszustossen. Die Hautdecken nekrosiren dabei an verschiedenen Stellen und bilden lochförmige Durchgänge für den in der Tiefe sich ansammelnden Eiter. Ein Beispiel hiervon aus eigener Erfahrung möge hier Platz finden.

Ein Mann hatte sich an das stumpfe, circa  $\frac{3}{4}$ " dicke Ende eines Holzstabes gestossen, wobei jedenfalls dessen Kante die innere Seite der Thränensackgegend, etwas oberhalb des inneren Lidbandes, die Fläche des Holzstückes aber das obere Lid getroffen hatte. An ersterer Stelle fand sich 5 Tage nach der Verletzung ein bereits granulirender Hautdefekt. Das obere Lid selbst war bis zur Hühnereigrösse geschwollen und hing  $\frac{1}{2}$ " über das untere herab. Der Bulbus war ausser einer sich entwickelnden senilen Catarakte gesund. Die Lidhaut trug bereits einen von einem anderen Arzt gemachten Einschnitt parallel und nahe dem Cilienrande, doch wurden sofort weiter oben 2 horizontale, die ganze Breite des Lides treffende Einschnitte gemacht,



um dem Eiter, der an verschiedenen Punkten durch die nekrosirte Haut und den freiliegenden Ringmuskel drang, besseren Ausgang zu verschaffen. Ausserdem warme Wasserschläge. Binnen 4 Tagen war die Eiterung vollendet und reichliche Zellgewebsetzen waren theils mit der Scheere losgeschnitten, theils von selbst abgestossen worden. Es war sowohl das Bindegewebe zwischen Haut und Muskel, als das zwischen Muskel und äusserer Tarsusfläche verloren gegangen, wodurch sich folgendes eigenthümliche Verhältniss herausgestellt hatte:  $\frac{1}{2}$ ''' oberhalb des freien Lidrandes, welcher über das untere Lid herabhing und seine Cilien vollständig trug, befand sich parallel mit ihm die auf den Tarsus dringende, theils natürliche, theils künstlich erweiterte Wundspalte. Nach oben zu, d. h. zwischen Wundspalte und Augenbraue lag nun die dünne, blassblau gefärbte Lidhaut, unter ihr befand sich ein freier Raum, in welchem man nach allen Richtungen hin mit dem Finger bis zum knöchernen Orbitalrand, stellenweise noch tiefer eindringen konnte. In diesem Raum lag wie präparirt im Halbkreis die Muskellage des *M. orbicularis*. Unter diesem wurde eine rothe Schicht gesehen, welche sich als doppelt und zwar als die obere Uebergangsfalte der Lidbindehaut erwies, wie sie im normalen Zustand von dem oberen Tarsalrand aus als *Fascia tarso-orbitalis* sich erst nach aussen umschlägt, ehe sie nach dem Bulbus zu weiter läuft. Unter ihr endlich lag der sehnigglänzende Tarsus. Der *M. levator palpebrae* war zwar thätig, konnte aber die Lidspalte nicht völlig öffnen. — Um den herabgesunkenen Tarsus an den höher oben liegenden Muskel und an die Haut wieder anzufügen, wurde längs dem unteren Lide ein Charpiebausch so angelegt und durch nach der Stirn hin gezogenes Heftpflaster gestützt, dass der obere Lidrand in die Höhe gedrängt wurde. Dieser Verband wurde täglich gewechselt und so gelang es binnen 12 Tagen, das Herabgesunkensein zu heben, sodass der Wundrand nebst der Lidkante an den Schliessmuskel und die Haut sich anlegten und ganz genau verwuchsen. Die Lidspalte war anfangs noch etwas enger, die Narbe roth und weich, doch war das Öffnen und Schliessen des Lides vollkommen. Im Laufe einiger Monate war jede Spur dieser Lidquetschung verschwunden und nur eine in der Gegend des Thränensackes verlaufende, halbmondförmige, kleine Hautfalte erinnerte an den Defekt in dieser Gegend.

In den meisten Fällen pflegt die Narbenbildung, wenn nicht eine vollständige Vernachlässigung während des Heilungsvorganges stattfindet, noch so günstig zu sein, dass die Beweglichkeit der Lider und ihre normale Stellung noch erhalten wird. Nur wenn die Risswunden sich nach der Stirn oder der Schläfe erstrecken, oder wenn sie auf beide Lider übergreifen und zugleich die Bindehaut des Bulbus mit verletzt ist, bilden sich Umstülpungen der Lider, Phimosis der Lidspalte oder Symblepharen aus. Die Mannigfaltigkeit dieser möglichen Ausgänge ist so gross, dass eine vollständige Schilderung ganz unmöglich ist. Ist ein grösserer Theil des Lides entweder durch die Verletzung selbst oder nachträglich durch den Brand ganz abgetrennt worden, so geht die Wangenhaut unmittelbar in die Bindehaut über. Einen solchen Fall sah Mackenzie in Folge des Risses mit einer Sense. So lange der Knorpel selbst erhalten ist, kann man, auch wenn Haut und Muskel ganz abgetrennt sind, immer noch die Erhaltung der normalen Lidstellung hoffen.

In zum Glück sehr seltenen Fällen bildet sich nach Zerreiassungen des Lides Erysipel aus. Sanson\*) sah einmal den Tod in Folge

\*) Journ. hebdomad. Novbr. 1833.



desselben eintreten, in einem anderen Falle desselben Autors erfolgte die Heilung sehr spät, nachdem die Rose die ganze Kopfschwarte befallen und bedeutende Eiterung sich an verschiedenen Stellen derselben gebildet hatte. Die Prognose dieses meist unter schweren Gehirnsymptomen verlaufenden Processes wird um so ungünstiger, wenn man in der rothen, geschwellten Stirn- und Schläfenhaut einzelne Venen als dicke Stränge durchfühlen kann. Es ist dann mit Sicherheit anzunehmen, dass sich die Venen der Orbita und der zunächst gelegenen Hirnsinus durch Thrombose verschlossen haben und der Tod binnen wenigen Tagen an eitriger Meningitis erfolgt. Dagegen ist ein günstiger Ausgang zu hoffen, wenn sich frühzeitig Abscesse unter der Haut des Kopfes bilden und der Eiterung durch ergiebige Einschnitte ein leichter Ausgang verschafft wird.

Mit einigen Worten ist noch der Quetschwunden in der **Augenbrauengegend** zu gedenken. Wir erwähnten schon, dass hier zuweilen die Quetschwunden einer reinen Schnittwunde ganz ähnlich sieht, weil der scharfe Knochenrand die Weichtheile von innen nach aussen, z. B. beim Fall auf einen harten Gegenstand, durchschneidet. Diese Wunden heilen gewöhnlich ganz gut durch die erste Vereinigung, falls die Knochenhaut nicht mit verletzt ist. Viel langsamer pflegen an dieser Stelle oberflächliche Quetschwunden, die nur die Haut betreffen und einen geringen Umfang haben, zu heilen, indem die Granulation des Hautdefektes nur sehr allmähliche Fortschritte macht und ein dünner Eiter abgesondert wird. Vorzüglich ist diess, wie wir aus eigener Erfahrung bestätigen können, bei blassen, scrofulösen Kindern der Fall.

Die Therapie der Riss- und Quetschwunden der Lider ist von der der Schnittwunden kaum verschieden. Nur ist es nothwendig, bevor die blutige Naht angelegt wird, vorher die unregelmässig ausgebuchteten Wundränder zu glätten, namentlich aber die gequetschten Stellen mit der Scheere abzutragen. Nachdem diess geschehen, wird ein zweckmässiger Verband angelegt und einige Tage lang kalte Umschläge gemacht. Die Nähte werden nach 4—6 Tagen wieder entfernt.

Ein Mann untersuchte die Zimmerarbeiten auf dem Dache seiner Wohnung, als ihm ein Splitter von hartem Holze in das obere Augenlid fuhr und es parallel mit der Achse des Körpers trennte. Die Wundränder waren gezackt. Es wurden die Zacken mit der Scheere abgeschnitten und die nun aneinander passenden Wundränder mit drei kleinen und sehr feinen Nadeln vereinigt, um welche ein gewichster Seidenfaden geschlungen wurde. Die Vereinigung war nach 3 Tagen vollkommen, doch liess man die Nadeln noch 2 Tage länger liegen. Am 6. Tage eine linienförmige Narbe. (Carron du Villards' Handbuch, übers. von Schnakenberger. I. 148.)

Ein 57jähriger Mann hatte mit dem Horne einer Kuh einen Stoss an den Rand der rechten Orbita erhalten. Am unteren Augenlide eine 1" lange Wunde, sodass die innere Hälfte vollkommen losgetrennt war. Ausserdem war die Bindehaut zerrissen und die Spitze des Hornes jedenfalls zwischen Bulbus und innerer Orbitalwand eingedrungen. Die Oberfläche des Bulbus stark ecchymosirt, aber das Sehvermögen gut



und eine Wunde des Augapfels nicht zu entdecken. Das untere Lid wurde genäht, ein passender Verband angelegt, kalte Umschläge gemacht und ein salinisches Purgans gegeben. Am anderen Tage war das obere Lid stark ecchymosirt und die Bindehaut des Bulbus stark chemotisch. Fünf Tage später Entfernung der Suturen. Das untere Lid war etwas herabgesunken, doch verminderte sich unter einem geeigneten Verband die Ptoxis schon in den nächsten Tagen. (Cooper in *Annal. d'ocul.* XXXIII. p. 216.)

Bekommt man den Verletzten erst im Stadium der Eiterung zu Gesicht, so muss man namentlich dafür sorgen, dass die umgerollten Wundränder glatt gelegt und die Theile durch zweckmässig angepasste Charpiebäuschchen, welche durch nach der Stirn oder Schläfe gezogene Heftpflasterstreifen zu stützen sind, in möglichster Berührung gehalten werden. Ueber den Verband werden Leinwandcompressen gelegt, die in warmes Wasser oder in eine Kräuterabkochung (z. B. von Camillen) getaucht sind, und diese öfters gewechselt, wobei aber der Verband nicht verrückt werden darf. Werden Haut- oder Zellgewebstheile nekrotisch, so müssen lange, den Kreismuskelfasern parallele Einschnitte gemacht, täglich mehrmals die Wunde gereinigt und die abgestossenen Massen mit der Scheere entfernt werden. War wegen ausgebreiteten Substanzverlusten und Quetschung die Vereinigung der Wunde gleich von Anfang herein nicht möglich, so hüte man sich vor der Anwendung der Kälte, die hier nur die Gangrän befördert, sondern verbinde in den ersten Tagen nur trocken mit Charpie, die in Oel getaucht oder mit Cerat bestrichen ist und mache später warme, aromatische Umschläge.

Um in den langsam heilenden Quetschwunden der Augenbrauengegend eine gute Granulation zu erzielen, dient ein Verband mit einer milden Salbe, später mit Digestivsalbe. Dabei ist die Kräftigung der Constitution durch gute, leicht verdauliche Nahrung und der Genuss frischer Luft unerlässlich.

Gegen das traumatische Erysipel dient auch hier die aus der allgemeinen Chirurgie bekannte Therapie. Im Anfang dürfte die innerliche Behandlung mit *Magnesia sulphurica* in Verbindung mit *Tartarus stibiatus*, bei robusten Personen auch ein Aderlass von Vortheil sein. Im späteren Verlauf ist die Beschleunigung der Abscessbildung und ihre zeitige Oeffnung die noch allein einen guten Erfolg versprechende Heilmethode.

Die Therapie der Folgezustände ist nur eine operative und je nach dem Einzelfalle eine so verschiedene, dass wir auf die ausführlicheren Handbücher verweisen müssen. Wir wollen deshalb nur einen Fall von Ektropium und einen jener seltenen Fälle anführen, wo nach einer Risswunde die Narbe die Form eines Epikanthus angenommen hatte.

Ein Husarenofficier bekam nach einer länglichen in der linkseitigen Schläfengegend unfern des äusseren Lidwinkels schräg verlaufenden Hiebwunde, welche mit Substanz-



verlust in der Haut und dem Ringmuskel der Lider verbunden war, eine unförmliche, ruffartig hervorstehende im Bogen laufende und dem äusseren Augenwinkel entsprechende Narbe. Der äussere Winkel war wenigstens 6''' weit nach aussen gegen die Schläfe verzogen, hatte die eckige Form ganz verloren und war gerundet. An dieser Stelle waren auch die Augenlidränder als Folge der Verziehung des Augenwinkels nach aussen leicht umgebogen. Die blossliegende Bindehaut war geröthet und ihre Wulstung und Gefässerweiterung nahm täglich zu. Der Kranke hatte ein lästiges Gefühl von Spannung und schmerzhafter Dehnung in der Schläfe. Beim Versuch die Lidspalte zu schliessen, legten sich die Lidkanten nur im inneren Winkel und in der Mitte an einander, von da nach aussen blieb ein Abstand.

Betreffs der Operation wurden zunächst die Cilien an der ektropionirten Stelle ausgezogen. Mitteltst einer Pincette, deren einer Schenkel an seinem vorderen Ende mit einem Stachel, der andere mit einem Loche versehen war, wurde zuerst der Tarsus des unteren Lides unfern der Stelle, wo die Abtragung beginnen sollte, gefasst, dann mit einem Knopfbistouri der Tarsus bis eine Linie über den äusseren Winkel hinaus in einem Zuge abgeschnitten. Dann wurde auch von dem oberen Tarsus das äussere Drittheil abgetragen. Um die Wundränder zu vereinigen wurden 2 blutige Hefte durch die ganze Liddecke angelegt. Am 2. Tage schmerzten die Lider sehr und waren geschwollen. Am 5. Tage wurden die Hefte entfernt. Die Vereinigung war vollkommen gelungen, die Bewegungen der Lider gingen frei von Statten und die ruffförmige Erhebung war so sehr vermindert, dass keine Entstellung mehr sichtbar war. (Ph. v. Walther, Carron's Handb. übers. v. Schnakenberger. I. p. 221.)

Ein 25jähriger Maurer und Steinhauer kam am 12. Nov. 1845 wegen epikanthusähnlicher Missbildung beider Lider des linken Auges mit stetem Thränenträufeln in's Juliusspital. Diese Missstaltung war Folge einer gerissenen Wunde, die er längere Zeit vorher in einem Steinbruche durch Herabstürzen von Steinen erhalten hatte. Die wahrscheinlich halbmond- oder bogenförmige Wunde hatte, der Narbe nach zu schliessen, etwa  $\frac{1}{2}$ '' oberhalb der Mitte des linken Augenbrauenbogens begonnen, lief schräg von aussen und oben nach innen und unten durch den oberen Augendeckel und durch den inneren Augenwinkel und setzte sich, von da wieder nach unten und aussen gebogen verlaufend, durch das untere Lid bis gegen die Mitte der Wange fort. Durch die Narbe war die Lidspalte verengt, die Weichtheile nach aussen gezogen und der Nasenrücken epikanthusartig verbreitert. In der Narbe sah man noch am Rande des unteren Lides eine haarfeine Oeffnung, doch konnte man weder mit der feinsten Sonde noch mit der Röhre der Anel'schen Spritze in dieselbe eindringen. Aus dieser Fistelöffnung quollen stets Thränen hervor. Um die epikanthusähnliche Missstaltung der Lider zu heben, schnitt man am 11. Decbr. eine myrthenblattförmige Hautfalte etwa  $\frac{1}{2}$ '' lang und 4''' breit zwischen Nasenwurzel und innerem Augenwinkel aus, damit durch die Narbe der Augenwinkel wieder mehr nach innen gezogen würde. Die senkrecht stehende Wunde wurde durch 3 Knopfnäthe vereinigt. Anfangs wurden kalte Umschläge über dieselbe gemacht, als aber die Schmerzen abnahmen, liess man sie wieder weg. Am 4. Tage entfernte man die Fäden sämmtlich, da sie durchgeschnitten hatten. Die erste Vereinigung war nicht gelungen. Unter aromatischen Bähungen heilte die Wunde durch Granulation und vernarbte bis Ende Decbr. ganz. Die Missstaltung war fast ganz beseitigt und Patient konnte das Auge nun vollständig und leicht bedecken. Wegen des lästigen Thränenträufelns wurde später die Exstirpation der Thränendrüse mit Erfolg gemacht. (Textor, Journ. für Chir. etc. N. F. VI. 3. 1846.)

B. Die Riss- und Quetschwunden der **Bindehaut** sind entweder mit Zerreissungen des Bulbus selbst, oder seiner Muskeln, oder des orbitalen Zellgewebes verbunden, so dass sie als isolirte Verletzungen



nur von geringer Wichtigkeit sind. Sie kommen namentlich im inneren Winkel vor, wobei die Thränenkarunkel und halbmondförmige Falte durchstossen sind. Es genügt, hierbei in therapeutischer Beziehung zu bemerken, dass es in allen Fällen, wo blutig suffundirte, gequetschte Lappen der Bindehaut sich sammt dem subconjunktivalen Gewebe von der Sklera losgelöst haben, von Vorthail ist, die Wundränder abzuschneiden und dann den Verlauf der Natur zu überlassen. Eine Conjunktivalnaht wird nur selten nöthig sein.

## 2. Zerreibungen der Bulbusmuskeln.

Die Zerreibung eines einzigen Muskels des Bulbus gehört zu den sehr seltenen Verletzungsarten. Man erkennt sie ziemlich leicht an der Risswunde der Bindehaut in der Gegend, wo sich die Sehne eines Muskels an die Sklera ansetzt und an der schielenden Stellung des Bulbus nach der entgegengesetzten Seite. Zur Vervollständigung der Diagnose wird man mit Hilfe einer Sonde oder einer Pincette die getrennten Muskelenden aufsuchen. Den Beer'schen Fall, der hierher gehört, haben wir schon früher S. 225 und einen Fall von Zerreibung eines schiefen Augenmuskels S. 300 erwähnt; Mackenzie beobachtete eine Zerreibung des *Musc. rectus internus* bei gleichzeitiger Wunde im oberen Lide in Folge eines Sturzes auf den Rand einer eisernen Pfanne; Cooper sah eine theilweise Zerreibung des inneren Geraden in Folge des Sturzes in eine Hecke, wo die Bindehautnaht mit Vorthail angelegt wurde. Sehr genau beobachtet ist der folgende Fall:

Ein Knabe hatte einen heftigen Stoss mit der Spitze eines Regenschirmes in's Auge erhalten. Die Lider waren krampfhaft geschlossen, der Thränenfluss stark, die Hornhaut unverletzt, aber im ganzen inneren Theil des Bulbus die Bindehaut sammt dem subconjunktivalen Bindegewebe fetzenförmig von der Sklera losgelöst, sodass letztere vollständig weiss erschien. Da der Bulbus etwas nach aussen schielte, so wurde die Insertionsstelle des inneren geraden Augenmuskels genauer untersucht, wobei sich ergab, dass die Sehne mit Ausnahme eines kleinen Bündels nach oben vollkommen quer, wie bei der Schieloperation, getrennt war. Nachdem man einige Schmutztheile aus dem Grunde der Bindehautfetzen mit dem Daviel'schen Löffel herausbeförderte, wurde die Heilung der Natur überlassen. Ein Theil der abgelösten Bindehaut stiess sich nekrotisch ab, aber die Sehne heilte so gut an, dass schon nach 8 Tagen der Knabe die Doppelbilder zusammenbringen konnte und nach 3 Wochen der Stand des Auges ganz normal war. (v. Graefe, Archiv II. 1. p. 227.)

Es ist sehr wahrscheinlich, dass durch tief in die Orbita eindringende fremde Körper auch der eine oder andere Bulbusmuskel fern von seinem vorderen Ansatz zuweilen getrennt wird. Mit der Diagnose in solchen Fällen ist es aber sehr misslich, da die schielende Stellung des Bulbus hier anfangs durch das Blutextravasat, später durch das Narbengewebe bedingt sein kann. Playne will, wie Cooper



(l. c. pag. 81.) erzählt, eine Zerreiſſung des inneren Geraden durch ein eingedrungenes Schrotkorn und Carron du Villards sogar die Heilung eines seit der Kindheit bestehenden convergirenden Schielens durch ein in der Gegend der Sehne des M. obliquus superior eingedrungenes Schrotkorn gesehen haben. Der direkte Nachweis einer Muskeltrennung ist aber in beiden Fällen nicht geliefert..

Viel wichtiger als die Zerreiſſung eines Muskels ist diejenige Verletzung, bei der sämmtliche Muskeln gedehnt, resp. zerrissen sind, nämlich:

### Die Luxation des Augapfels.

Um sich die mit dieser Verletzung verbundenen Umstände klar zu machen, muss man an einer Leiche das Orbitaldach von der Schädelhöhle aus öffnen, von dem Gehirn aber nur die Vorderlappen senkrecht wegnehmen, um den Verlauf des Nervus opticus nicht zu beeinträchtigen. Es ergiebt sich hierbei, dass das hintere Skleralende des Bulbus von dem Foramen opticum des Keilbeins 7—8<sup>'''</sup> \*) entfernt ist, während der nach aussen und etwas nach unten gekrümmte Sehnerv sich 11 bis 12<sup>'''</sup> lang zeigt. Diese Länge erhält man, wenn man die Fascia tarsoorbitalis durchschneidet, den Bulbus von vorn her mit den Fingern umfasst und ihn mit möglichster Kraftanstrengung nach aussen zieht. Der Bulbus tritt auf diese Weise soweit vor, dass sich die Lider hinter seinem Aequator zu schliessen vermögen, keineswegs aber so weit, dass er so excursiv auf die Wange herab hängen könnte, dass ausser dem Sehnerven nichts von seinem hinteren Pole in der Augenhöhle zurückbliebe. Man sieht zugleich bei dieser Anspannung, dass sich die Dehnung des Sehnerven nur sehr unmerklich auf den jenseits des Sehlochs bis zum Chiasma reichenden, circa 6<sup>'''</sup> langen Theil fortsetzt. Es ist diess von der festen Verwachsung des Nerven innerhalb der circa 2<sup>'''</sup> langen Lichtung des Sehlochs abhängig und deshalb wichtig, weil, wenn sich die Zerrung weiter fortzflanzen könnte, Zerreiſſungen von Blutgefässen und auch wohl von Nervenfasern im Chiasma selbst sich ereignen würden und damit bei starkem Prolapsus des einen Auges möglicherweise eine Erblindung des anderen erfolgen dürfte. Versucht man den Bulbus vollständig aus der Orbita herauszuziehen, wozu an der Leiche wirklich eine ausserordentliche Kraft und ein ruckweises Anziehen gehört, so zerreisst der Sehnerv und zwar, wie es scheint, immer dicht an der Sklera, was wahrscheinlich daher kommt, dass man den Bulbus von hinten her mit den Fingern umfassen muss, um diese Avulsion zu ermöglichen.

Nach den angestellten Versuchen ist es uns unmöglich zu glauben, dass je ein Bulbus bis vor dem knöchernen Orbitalrand sich begeben

\*) Sächsisches Maass: 1 Zoll = 8 Linien = 23½ mm.



habe und nach seiner Reposition wieder sehkünftig geworden sei, vielmehr können wir in den erzählten Beispielen nur eine Uebertreibung finden. Auch die durchschnittlich etwas über  $1\frac{1}{2}$ " langen geraden Augenmuskeln können eine so bedeutende Exkursion des Bulbus, ohne zu zerreißen, nicht aushalten; der innere und der obere Gerade müssen zuerst zerreißen, während der untere und namentlich der äussere noch eine 1—2" stärkere Dehnung zu ertragen vermögen.

Die Grade der Luxation des Bulbus (Prolapsus bulbi, Ophthalmoptosis traum.) sind verschieden. Er liegt noch mit einem kleinen Theil des hinteren Skleralumfangs hinter den knöchernen Orbitalrand, wenn Muskeln und Sehnerv zwar auf höchste gespannt aber noch intakt sind, in anderen Fällen sind einzelne Muskeln zerrissen und er wird noch von den anderen Muskeln und dem Sehnerv zurückgehalten, weniger oft sind sämmtliche gerade Bulbusmuskeln und der Sehnerv getrennt und der über die Wange herabhängende Augapfel ist mit der Augenhöhle nur noch durch Zellgewebe aus der Uebergangsfalte der Bindehaut sowie durch die schiefen Augenmuskeln verbunden, höchst selten ist der Bulbus von allen seinen Bindemitteln losgerissen (Avulsio bulbi oculi).

Die Ursachen der Luxation des Augapfels sind verschieden, oder, mit anderen Worten, es kann die Verletzung auf verschiedene Weise mechanisch erzeugt werden.

1. In einzelnen Fällen ist es ein seitliches Zusammenpressen der knöchernen Orbitalwände, wodurch der Raum der Augenhöhle verengt und der Bulbus nothwendig nach vorn herausgedrängt wird. Man sieht diesen Modus der Luxation, bald auf einem bald auf beiden Augen zugleich, wenn z. B. das Rad eines schwerbelasteten Wagens über den Kopf hinweggegangen ist. In den meisten Fällen dieser Art\*) werden sich zugleich Frakturen des Schädels und Zerquetschungen des Gehirns vorfinden, die den Tod augenblicklich oder sehr bald bedingen, sodass die Luxatio bulbi nur einen sehr untergeordneten Theil der Gesamtverletzung bildet. Bei Erwachsenen findet man wegen der viel stärkeren Resistenz der Knochenwände viel seltener derartige Verletzungen als bei Kindern. Heilungen sind dann möglich, wenn der seitliche Druck nur so stark war, dass nach Aufhören desselben die eingepresste äussere Orbitalwand ihre Lage wieder einnehmen kann und das Gehirn selbst nicht erheblich betheiligt ist. Thorer erzählt (Casper's Wochenschrift 36. 1835.), dass bei einem  $2\frac{1}{2}$ jährigen Knaben,

---

\*) Eine bemerkenswerthe Ausnahme ist die im I. Bande von Gräfe's und Walther's Journal beschriebene Beobachtung, in welcher bei einem 75jährigen Mann der Bulbus sammt dem Sehnerven durch ein Wagenrad herausgequetscht war, obwohl die Muskeln in der unverletzten Orbita zurückblieben.



dem der Kopf in die Angelspalte eines Scheunthors eingeklemmt worden war, das linke Schläfenbein bei geringer Verletzung der Kopfhaut einen tiefen Eindruck zeigte, die Lider des linken Auges stark geschwollen und der linke Bulbus aus seiner Höhle hervorgetreten war. Es bestand zwar *Commotio cerebri*, aber die Heilung war nach 14 Tagen vollständig, das Sehvermögen war ungeschwächt und der Eindruck im Schläfenbein glich sich allmählig vollkommen aus.

Hierher gehören auch diejenigen Fälle, in denen, sei es durch Zangendruck, sei es durch den Druck der Geburtswege selbst bei Neugeborenen eine *Luxatio bulbi* gefunden wird. Bouchut spricht\*) von einem Bruch des Stirnbeins mit Eindruck und fast vollständigem *Exophthalmus* des linken Auges, welcher, ohne Convulsionen oder Lähmungen bewirkt zu haben, vollkommen in Genesung überging und Hofmann erzählt\*\*) von einer Frau, welche ein so stark einspringendes Promontorium hatte, dass in zwei auf einander folgenden Geburten jedesmal das rechte Auge des Kindes aus der Orbita herausgedrückt, das Stirnbein und das Orbitaldach eingedrückt und zerbrochen waren. Die Heilung wird ganz davon abhängen, ob nur eine Einbiegung der Orbitalwände; die eine Ausgleichung wieder zulässt, oder eine Zertrümmerung derselben stattgefunden hat. Einen exquisiten Fall werden wir noch bei den Blutergüssen in der Orbita mittheilen.

2. Zuweilen ist es ein in der Orbitalhöhle verweilender fremder Körper, welcher durch sein Volumen oder seine Gestalt den Bulbus vor die Lidspalte drängt. Sehr häufig sind zugleich ein oder mehrere Bulbusmuskeln zerrissen. Es können entweder grosse, runde oder eckige Massen sein, die für sich den Orbitalraum nahezu ausfüllen, oder es sind zwar verhältnissmässig dünne Körper, aber von länglicher Form, die sich zwischen Bulbus und Orbitalrand einstemmen, und ersteren in entgegengesetzter Richtung heraustreiben. Wir haben bereits früher S. 226 dergleichen Fälle mitgetheilt, und fügen nur noch den folgenden hinzu:

Ein Mann wurde bei den Decemberereignissen in Paris im Jahr 1852 von einer Kugel in der Gegend der rechten Augenbraue getroffen; die Kugel war über die Nasenwurzel hinweggegangen, in die linke Augenhöhle gedrungen und hatte den Augapfel so herausgetrieben, dass er nur noch an dem Sehnerv und einigen Muskelbündeln festhielt. Man hatte, bevor der Verletzte in's Spital aufgenommen wurde, bereits den fremden Körper entfernt und das Auge zurückgebracht. Der Bulbus wurde atrophisch, im Uebrigen aber heilten die Wunden. (*Annal. d'ocul.* XXVII. pag. 65.)

3. In manchen Fällen sind es stumpfe, oder stumpfspitze, namentlich aber haken- oder ringförmig gebogene Körper, welche mit

\*) *Traité des maladies des nouveaux nés.* 2. edit. 1862. pag. 815.

\*\*) *Gaz. hebdom.* 1855. pag. 365.



grosser Kraft zwischen die Lider oder auch durch dieselben nach hinten hin in die Orbita eingestossen werden, den Bulbus von hinten her umfassen und ihn, wenn während des Herausziehens des Instruments der Verletzte selbst eine unzweckmässige Stellung einnimmt, die das Herausgleiten in der Richtung des Eindringens schwierig oder unmöglich macht, hebel förmig vor die Lidspalte drängen oder auch gänzlich aus der Augenhöhle herausreissen. Zur Charakterisirung dieses Verletzungsmodus mögen folgende Fälle dienen:

Ein Schmied hatte das Unglück, bei der Arbeit mit einem Fusse ausrutschend, auf eine entgegenstehende Hellebarde aufzufallen, wobei die  $1\frac{1}{2}$ " breite und mehrere Zoll lange stumpfe Spitze derselben durch das untere Augenlid zwischen Bulbus und unterem Orbitalrand in die Tiefe der rechten Augenhöhle eindrang und den Augapfel aus dieser und durch die Lidspalte vordrängte. Patient, welcher eigenhändig den Bulbus reponirte, unterzog sich in seiner Heimath einer ärztlichen Behandlung durch 3 Wochen und stellte sich dann im allgemeinen Krankenhause vor. Man fand, abgesehen von einer kleinen Narbe am unteren Augenlide, entsprechend dem unteren Orbitalrand, und von geringen Resten ausgetretenen Blutes in der Bindehaut im Umkreis der Cornea, weder in den äusseren noch den inneren Theilen des Auges eine materielle Veränderung. Doch war das Auge vollkommen blind. Auch späterhin blieb die Ernährung des Auges normal und selbst einige Lichtempfindung stellte sich wieder ein. (Wien. Krankenhausber. Jahrg. 1857. p. 248.)

Ein 30jähriger Mann hatte sich in der Trunkenheit an einem kleinen eisernen Haken gestossen, welcher an der äusseren Seite durch das obere Lid hindurch gedrungen war. Erst einige Stunden später konnte er in's Spital geschafft werden, noch halbtrunken rieb und drückte er in einem fort an seinem Auge. Der rechte Bulbus lag unbeweglich ausserhalb der Orbita, fühlte sich elastisch an und war ohne Sehvermögen. Die Hornhaut war trocken und wolkig getrübt, die Pupille mässig contrahirt und unempfindlich gegen das Licht. Die Bindehautfalte des oberen Lides war theilweise zerrissen, doch war die Conjunctiva nicht injicirt und man sah nichts von einem Bluterguss. Das untere Lid war hinter dem Bulbus eingeklemmt. Nachdem man den Verletzten gefesselt, hob Jameson das obere Lid mit zwei Fingern der linken Hand in die Höhe und comprimirte den Bulbus mit dem Daumen und Zeigefinger der rechten Hand. Der Bulbus trat sofort und unter einem hörbaren Geräusch zurück und die Lider schlossen sich über ihm. Jetzt sah man auch die kleine perforirende Wunde nach aussen am oberen Lide. Am anderen Morgen erinnerte sich der Verletzte noch unbestimmt dessen, was mit ihm in der Nacht vorgegangen war. Die Lider waren geschwollen, die Bindehaut leicht injicirt, die Hornhaut durchsichtig und glänzend, der Kranke hatte starken Schmerz in der Tiefe des Auges und im Kopfe, konnte aber Licht vom Dunkel unterscheiden. Unter einer abführenden Behandlung, einem Aderlass und kalten Umschlägen war der Schmerz nach 2 Tagen verschwunden und einen Tag später auch das Sehvermögen vollständig normal. (Jameson, Annal. d'oculist. XXIX. 45.)

Ein junger Mann von 20 Jahren stiess sich heftig an einen Gegenstand mit stumpfer Spitze, sodass diese oberhalb des Bulbus in die Augenhöhle drang und den Bulbus nach aussen drängte, wobei dieser bis auf die Wange herabhing. Nach vorhergeschicktem Aderlass wurde die Reposition versucht, aber vergebens. Denselben Nichterfolg hatte man am nächsten Tage nach Anwendung kalter Ueberschläge und einem neuen Aderlass. Das Auge war sehr stark entzündet und Eiterung zu befürchten. Indess trat diese nicht ein, obwohl erst am 25. Tage der Bulbus zunächst unter das obere Augenlid und wieder einige Tage nachher auch unter das untere ge-



bracht werden konnte. Nach dieser Reposition verbarg sich die Hornhaut hinter dem äusseren Augenwinkel. Von dem wiedergekehrten Sehvermögen ist in dem Auszug nichts angegeben. (Annal. d'oculist. XXIV. pag. 264. im Excerpt nach dem Spanischen von Pujos.)

Ein auf einem kleinen Handschlitten sitzender Knabe rannte im Herabfahren über eine Anhöhe seinen aufwärts steigenden Kameraden mit der Deichsel des Schlittens über den Haufen. Man trug den bewusstlosen Knaben mit blutendem Gesichte nach Hause. Die dünne Deichsel hatte, durch das obere Lid in die Augenhöhle gedrungen, den rechten Bulbus luxirt. Der gerufene Wundarzt war eben im Begriffe, den „auf der Wange liegenden“ Augapfel wegzuschneiden, als er von einem Laien daran gehindert wurde, welcher meinte, dazu wäre immer noch Zeit. Das getrennte Lid wurde geheftet und der Bulbus durch eine Art Suspensorium mit Heftpflasterstreifen gehoben. Nach 12 Jahren war ausser einer bedeutenden Narbe am oberen Lide nichts Abnormes am Auge zu entdecken, es konnte sich nach allen Richtungen bewegen und den feinsten Druck lesen. (Fischer, Lehrbuch. S. 35.)

Eine 60jährige Frau stürzte in der Trunkenheit mit dem ganzen Gewicht ihres Körpers an eine Thür und stiess sich den Ring des Schlüssels von unten her in die Augenhöhle. Der Bulbus hing kalt und leblos auf der Wange und war nur noch durch einiges Zellgewebe an das obere Lid geheftet. Der Sehnerv war 5''' hinter dem Bulbus gerissen. Die Filamente wurden vollends durchschnitten. Die Wunde heilte ohne jeden Zufall. (Annal. d'oculist. XXXII. pag. 94.)

Ein 49jähriger Schiffer fiel mit dem ganzen Gewicht seines Körper in der Trunkenheit gegen seine Kammerthür, sodass der Ring des Schlüssels, welcher in dem Thürschloss stak und sehr dünn war, vertical das obere Lid spaltete, in die Orbita bis hinter den Augapfel eindrang und dieser selbst vollständig aus seiner Höhle herausgerissen und von allen Befestigungen complet getrennt wurde, sodass er auf den Boden fiel. Der Verletzte merkte nichts von der Schwere des Unfalls, stand von seinem Sturz ruhig auf, entkleidete sich und schlief sofort ein. Erst die Frau entdeckte die reichliche Blutung und den Bulbus am Boden des Schlafzimmers. Die Muskeln waren in verschiedener Entfernung vom Bulbus, der Sehnerv 1" davon abgerissen. Der Schlüssel, der noch im Schlüsselloch stak, war am Schlüsselloch nach unten merklich gebogen. Die Lidwunde wurde genäht, die Muskelstümpfe in der Orbita abgeschnitten. Die Heilung ging äusserst rasch vor sich. (Verhaeghe, Annal. d'oculist. XXVI. pag. 99.)

Hierher gehören auch jene Fälle, in denen Geisteskranke sich selbst das Auge herausreissen, indem sie mit dem Finger in das Orbitalzellgewebe bis hinter den Bulbus einbohren, diesen dann herausheben und die letzten Verbindungen durch gewaltsames Zerren abtrennen. Ja es kann, wie Stellwag\*) in einem Falle sah, auf diese Manier der Bulbus wie nach der Bonnet'schen Enucleationsmethode glatt aus der Tenon'schen Kapsel herausgeschält sein, wo der bohrende Finger die Bindehaut und das Zellgewebe von dem Aequator bulbi ringsum eingerissen und sämtliche Muskeln sammt ihren Sehnen hart an der Skleralinsertion abgetrennt hatte.

Ein junger Mensch, höchst excentrischen Temperaments, hatte sich, jenem bekannten Bibelspruch folgend, das rechte Auge aus der Orbita mit dem Finger herausgebohrt und war eben daran, es mit einem Tischmesser von seinen Verbindungen

\*) Die Ophthalmologie etc. B. II. pag. 1253.



abzuschneiden, als er von einem Bedienten ertappt und daran verhindert wurde. Der Augapfel lag vor den hinter ihm geschlossenen Lidern und es trüfelte fortwährend Blut über die Wange. Die Lider wurden von einem Assistenten auseinander gezogen und Cooper fasste den Augapfel zwischen dem Daumen und dem 2. und 3. Finger und drückte ihn sanft, aber ohne nachzulassen, in die Orbita hinein. Nach Verlauf  $\frac{1}{2}$  Min. wich der Bulbus mit einem Male nach hinten an seinen Platz zurück. Die Lider wurden geschlossen und ein Schutzverband angelegt. Es trat zwar eine heftige Entzündung ein, aber das Sehvermögen wurde erhalten. (Cooper, *Annal. d'ocul.* XXXIII. pag. 226.)

4. Diesen unter 3. genannten Fällen sehr ähnlich sind diejenigen Luxationen des Bulbus, die durch den in dem inneren Winkel zwischen Bulbus und Knochenwand unter schraubenförmigen Drehungen allmählig eingeführten Finger erzeugt werden. Es erscheint jedoch zweckmässig, diese Gruppe von der vorigen zu trennen, weil die Luxation hierbei unter möglichst geringer Zerrung und Zerreiung zu Stande kommt und zu nachtheiligen Folgen selten Veranlassung gibt. In manchen Thälern von Tyrol und Steiermark herrscht die eigenthümliche Sitte, dass die Zweikämpfe unter den jungen Burschen dadurch beendigt werden, wenn es dem Einen gelingt, seinem Gegner den Daumen in den inneren Augenwinkel einzubohren und ihn nach erfolgter Luxation des Bulbus sowohl des Schmerzes als der augenblicklichen Erblindung wegen kampfunfähig zumachen. Merkwürdigerweise wird auch in einigen Gegenden Nordamerika's, wie Simon in seiner Beschreibung einer Reise in die Vereinigten Staaten erzählt, dasselbe grausame Spiel getrieben. Bei diesem „Goodging“ fasst man die Haare an den Schläfen des Gegners, wickelt sich diese um den Zeigefinger und drückt dann mit dem scharf in den inneren Augenwinkel eingesetzten Daumen den Bulbus heraus, wobei der Zeigefinger als Hypomochlion dient. Es soll bei diesen Kampfmethoden, wenn der Daumen statt den inneren Augenwinkel zu treffen, den Bulbus selbst von vorn her drückt, auch häufig Luxation der Krystalllinse entstehen.

Ausserdem kommt wahrscheinlich dieser Modus der Luxation ohne eigentliche Wunde höchst selten vor. Folgender Fall gehört hierher:

Ein Stellmacher erhielt auf kurze Entfernung den Strahl einer Feuerspritze in's Auge. Der Augapfel hing nach aussen nur noch von den Muskeln und dem Sehnerven gehalten herab. Die Reposition wurde eine Stunde später vorgenommen und nach 10 Tagen war das Sehvermögen vollständig normal. (Reyssié, *Journ. de medic. et de chirurg. prat.* Mars 1859.)\* — —

Ist einmal die Luxation des Augapfels erfolgt, so wird, wiewohl die geraden Bulbusmuskeln den Augapfel zurückzuziehen versuchen, doch die natürliche Reposition ausser durch die engere Eingangsöffnung der Orbita vornehmlich durch den Schliessmuskel der Lider verhindert.

\*) An derselben Stelle ist beiläufig erwähnt, dass ebenfalls durch einen Wasserstrahl bei einem Hunde der Bulbus luxirt wurde.



Ja es ist kein Zweifel, dass die krampfhaftige Contraktion des Sphincter palpebrarum, sobald der Bulbus einmal mit seinem Aequator in die Höhe des knöchernen Orbitalrandes gekommen ist, das weitere Herausgleiten desselben aus der Orbita selbst mit befördert. Es scheint dabei eine besondere Disposition insofern zu concurriren, als bei grossen, glotzigen Augäpfeln und geringer Tiefe der Orbita neben wenig umgebogenen Rändern derselben schon ein Druck auf beide Lider nach rückwärts genügt, den Bulbus weit vorspringen zu machen und man selbst Fälle kennt, in denen nach der Staaroperation eine gewaltsame Zusammenziehung der Portio major s. orbitalis der Kreismuskelfasern oder eine ungeschickte Umstülpung der Lider hinreichend war, den Augapfel zu luxiren.

Die Folgen der Luxation des Bulbus sind in den meisten Fällen nicht so erheblich, als es dem ersten Anschein nach sein sollte. Sind keine Muskeln zerrissen, so steht der Bulbus starr gerade nach vorn oder etwas nach aussen aus der Augenhöhlenspalte hervor, während die Lider hinter demselben zusammenschnüren. Sind Muskeln oder der Sehnerv gerissen, so hängt er wirklich nach der Wange herab, macht zuckende Bewegungen und ist auch wohl um seine Sehachse gedreht. Wohl immer ist die Skleralbindehaut mit Ecchymosen besetzt, ausserdem erscheint die Sklera wegen der venösen Blutstockung blau, die Hornhaut stark glänzend. Dauert die Vorlagerung des Bulbus länger, so schwillt der ganze vordere Bulbusabschnitt an, auch die Lider werden ödematös und die Hornhaut trübt sich. Das Sehvermögen ist erloschen, die Pupille unbeweglich; bei der Augenspiegeluntersuchung würde man jedenfalls die Zeichen einer starken venösen Hyperämie, vielleicht auch röthliche Schwellung der Sehnervpapilla und Blutextravasate der Netzhaut finden. Die Blutung selbst erfolgt, abgesehen von der etwaigen Complication einer Lidwunde, aus dem zerissenen Orbitalzellgewebe; sie scheint selbst bei der totalen Avulsion nicht sehr erheblich zu sein, da sich die zerrissene Art. ophthalmica bald zurückzieht. Der Schmerz ist gewöhnlich sehr bedeutend. Der Verletzte fühlt sich sehr schwach und es überwiegt sofort nach der Verletzung eine geistige Depression, die schweren Wunden und Zerreissungen eigenthümlich ist.

Ist die Reposition erfolgt, so wird zunächst der Schmerz sehr gelindert und die Beweglichkeit des Bulbus wieder hergestellt, während das Sehvermögen gewöhnlich erst nach mehreren Tagen wiederkehrt. So geschieht es wohl immer bei dem unter 4. angegebenen Verletzungsmodus. Ist aber eine grössere Wunde zugegen, die Lider oder die Bulbusmuskeln zerrissen, so entsteht Eiterung und Granulationsbildung, der Bulbus erhält seine normale Beweglichkeit und Stellung nicht wieder und das Sehvermögen bleibt geschwächt oder ganz aufgehoben.



In schweren Fällen kann, unzweifelhaft in Folge von Zerreiſſung grösserer arterieller und venöser Gefässe, eine brandige Zerstörung des vorderen Bulbusabschnitts erfolgen, wovon die beiden folgenden Fälle instruktive Beispiele sind:

Ein 17jähriger, cachektischer, der Grösse nach kaum einem 10jährigen Knaben gleichender Schweinehirt war von einem Mutterschwein umgeworfen und in den linken Augenwinkel mit den Zähnen verletzt worden. Drei Stunden nachher fand sich folgender Status präsens: das obere linke Augenlid ödematös und im inneren Winkel in zwei Richtungen vom Ligamentum internum an nach dem inneren und oberen Tarsalrand hin durchrissen. Der Bulbus lag ausserhalb der Orbita auf dem Os zygomaticum, machte zuckende Bewegungen und war so um seine Achse etwas gedreht, dass die Insertionsstelle des Musc. rectus internus nach oben lag, dieser, wie der gerade obere und obere schiefe waren zerrissen, die übrigen drei Muskeln schienen unverletzt. Die Sklera erschien blau von unzähligen Ecchymosen, trocken, sonst aber unverletzt, die Hornhaut wie bei einer Leiche, die vordere Kammer klein, die Pupille normal aber ohne Bewegung, der Augenhintergrund schwarz. Der Verletzte hatte keine Lichtempfindung, klagte über heftigen Schmerz in der Wunde und im Kopfe. Der Puls war langsam, etwas schwach. Die Lider und die vordere Bulbuspartie schwellten zusehends an, sodass mit der Reposition nicht gezaudert werden konnte. Der geringe Bluterguss und die Wunde selbst liessen erwarten, dass die Art. ophthalm. und der Sehnerv unverletzt seien. Nach der Reposition, die bei der Schwellung so gut als möglich gelang, wurden auf Eis gekühlte Compressen übergelegt, ein Laxanz und als Getränk eine Nitrosa verordnet. Den Tag über war der Kranke ruhig und ohne Schmerz, Abends zeigte sich Fieber, Kopfschmerz und Schwellung der Wange auf der verletzten Seite. Es wurde ein Aderlass von 10 Unzen gemacht und später noch 10 Blutegel gesetzt, worauf eine ruhige Nacht folgte. Am nächsten Morgen klagte der Kranke über zeitweise Stiche im Innern des Auges, der Bulbus trat ein wenig vor und die Bindehaut bildete einen bläulichen Wulst um die Hornhaut. Am folgenden Tage begann eine dünne Eiterung im inneren Winkel, der Hornhautwall wurde trübe, sodass man die Pupille nur noch schwer erkennen konnte, der Bindehautwall war grösser und der Bulbus noch mehr vorspringend, obwohl sich die Schwellung der Weichtheile vermindert hatte. Der Kranke wurde mit erhöhtem und etwas nach rechts geneigtem Kopfe gelagert, um den Eiter gut abfliessen zu lassen. Am anderen Tage war die Eiterung stärker und consistenter, die Hornhaut dagegen fast lederfarben und die Bindehaut dunkelbraun. Fast eine Woche nachher hatten sich, trotzdem die Lider abgeschwollen waren, Hornhaut und Bindehaut zu einer trockenen Kruste umgewandelt, an deren Grenzen man stellenweise die beginnende Reaktion der Losstossung sah. Warme Umschläge, Wein innerlich. Im Laufe einer Woche war die Losstossung soweit vollendet, dass mit Hilfe einiger Scheerenschnitte nach oben die Wegnahme erfolgen konnte. Dabei zeigte sich, dass unter dem sphacelösen Bindehautwall Iris und ein ringförmiges Stück der Sklera ebenfalls mehr weniger abgetrennt waren. Nur nach unten hin bildete die Bindehaut einen beutelförmigen Anhang an die gesunde Sklera, sodass eine Zerrung hier Schmerzen machte. Hinter dem entfernten vorderen Drittheil des Bulbus war nun als Schluss nach vorn eine durchsichtige Membran vorhanden, die gleichsam eine neue Hornhaut darstellte. Das Volumen des übrigen Bulbus war noch immer beträchtlicher als das eines gesunden. Die Wunde am inneren Winkel war vernarbt, Schmerzen fehlten. Nach einigen Tagen wurde die Sklera etwas gelb und der Bulbus kleiner. Die neue durchsichtige Haut vorn verschwand nicht ganz, nur ward sie bei dem Granulationsprozess in der Umgebung von einem kleinen fleischigen Bündel durchzogen, sodass sie sich als drei kleine durchsichtige



Erhabenheiten präsentirte, welche in der Mitte durch eine narbige Linie geschieden waren. Der atrophische Bulbus war nur wenig kleiner als der gesunde und hatte nebst dem oberen Lide seine Beweglichkeit wieder erlangt. (Flarer, *Annal. d'oculist.* XIX. p. 141.)

Ein Glaser fiel von bedeutender Höhe mit dem Kopf gerade auf ein scharfes Bohrinstrument. Das linke Auge war völlig aus der Höhle herausgetreten und hing an einem langgezogenen und beweglichen Stiel frei auf die Backe herab. Der obere Augenhöhlenrand hatte in seiner Mitte eine gequetschte Wunde, in der die Sonde auf einige zum Theil gelöste Knochenfragmente traf. Eine kleine Arterie spritzte. Der Kranke war nur einige Augenblicke betäubt gewesen, der Puls war normal. Das Auge liess sich nicht zurückbringen, weshalb es nebst der Wunde anfangs nur mit trockener Charpie, später mit Digestivsalbe bedeckt wurde. Nach einigen Tagen färbten sich die äusseren Theile des Auges bläulich, die durchsichtige Hornhaut verschwand unter der aufgeschwollenen Bindehaut. Bald darauf berstete die Hornhaut, das Auge floss aus und die Sklera stiess sich in Fetzen los. Es wurde nun die Fläche täglich mit Schwefelsäure betupft. Nachdem sich der Bulbus einmal verkleinert hatte, zog er sich auch allmählig in die Orbita zurück, wo er in der 8. Woche als beweglicher Stumpf sichtbar war. (Buys, *Journ. de Bruxelles*, Mars 1850.)

Bei der vollständigen Herausreissung des Augapfels füllt sich die leere Orbita wie nach der operativen Exstirpation mit Granulationen aus, die jedoch wohl nur sehr selten wegen der ungleichen Trennung der Muskeln einen beweglichen Stumpf bilden.

Ein sehr ungünstiger, zum Glück ausserordentlich selten beobachteter Ausgang ist es, wenn, sei es in Folge der Zerrung der verschiedenen Nervenäste und Gefässe oder sei es in Folge des Eiterungsprozesses in den hinteren Theilen der Orbita, sich eine Encephalitis entwickelt, welche natürlich unabwendbar in den Tod übergeht. Der folgende Fall ist um so intressanter, als das Gehirnleiden sich als rothe Erweichung zu erkennen gab:

Eine 30 Jahr alte, kräftige, im 5 $\frac{1}{2}$  Monat schwangere Frau stürzte mit dem rechten Auge auf einen neben ihrem Bett stehenden zerbrochenen Stock. Seubert fand kurz nach der Verletzung folgenden Zustand: heftiger Schmerz; der rechte nach aussen und oben gepresste stiere Augapfel vollständig aus der Lidspalte herausgepresst. Der untere und äussere Muskel abgerissen, Hornhaut und Sklerotika gespannt, die mit Blut erfüllte Bindehaut mit hervorgezogen. Die Augenlider hinter der Eintrittsstelle des Sehnerven straff hinter dem vorgedrängten Augapfel zusammengezogen, Auge und Gesicht mit Blut bedeckt und eine wenige Linien vom inneren Winkel beginnende,  $\frac{3}{4}$ " weit nach unten und aussen verlaufende, mässig blutende, scharf geschlitzte Wunde am rechten unteren Augenlid. Nur nach blutiger Erweiterung des äusseren Winkels gelang es, den Augapfel zurückzubringen und die Lider über ihm zu schliessen, worauf die theils zerrissenen, theils geschlitzten Wundränder durch einige Hefte vereinigt, das Auge geschlossen, kalte Ueberschläge und ein Aderlass gemacht, ein scharfes Klystier gegeben und Magnes. sulfur. mit Kali nitric. verordnet wurden. An den beiden folgenden Tagen blieb der noch beträchtlich angeschwollene Augapfel gegen Berührung sehr empfindlich, weshalb S. 12 Blutegel an die rechte Schläfe setzen und 3stündlich gr. jj. Hydrarg. m. m. nehmen liess, am 3. Tage aber zeigten sich, bei vermehrter Anspannung der Geschwulst und eingetretenen Schmerzesanfällen auch ohne Berührung des Auges, die Wundränder ödematös, zur Lidspalte drang Eiter hervor und die Oberfläche des noch sehr geschwollenen Augapfels erschien an ein-



zelenen Stellen von zähem Eiter bedeckt, wobei die Reste der abgerissenen Augenmuskeln zu unterscheiden waren. Pupille starr, nicht getrübt, erweitert, nach aussen und oben gerichtet. Sehvermögen gänzlich aufgehoben, Puls härtlich beschleunigt, Haut feucht; die Anwendung der Kälte wurde aufgegeben, das Auge von Neuem mit Heftpflaster geschlossen. Sehr bald aber wurden die Hefte der Wunden und die Lider in Folge der zunehmenden Geschwulst auseinander gedrängt; es zeigte sich Eiteransammlung in den Augenkammern; unter Anwendung feuchtwarmer Ueberschläge brach der Eiter am 8. Tage nach der Verletzung durch die Hornhaut und durch die Oeffnung wurde der Inhalt des Augapfels allmählig so entleert, dass letzterer endlich als ein mit Eiter bedeckter, zum Theil brandiger Sack über das umgestülpte untere Lid herabhing. — Bis dahin hatte die Kranke, mit Ausnahme der ersten Zeit nach der Verletzung, fast nur über ein vorübergehendes Gefühl von Druck geklagt, kein Zeichen von Störung der Verrichtungen des Gehirns war zugegen gewesen und bei nur schwachem Fieber, ziemlich ungestörtem Schlaf, ziemlicher Esslust hatte sich die Kranke so leidlich befunden, dass sie öfters das Bett verlassen konnte. Mit der Entleerung des Auges aber trat rasch eine Verschlimmerung ein; die Kranke klagte am 11. Tage nach der Verletzung plötzlich über einen Schmerz im kleinen Zehen, dann im rechten geschwollenen Arm, sowie im Brustmuskel derselben Seite, fieberte heftig, sprach irre und am 13. Tage erfolgte ohne äussere Veranlassung die leichte Geburt eines wohlgebildeten Knaben, der indess 4 Stunden darauf starb. Der Abgang der Nachgeburt war ebenfalls schnell erfolgt, Fieber und Irrreden steigerten sich aber bei der Kranken sehr schnell, der Puls wurde häufig, hart, das Athmen keuchend, die Haut heiss mit reichlichem Scheweisse bedeckt, der Unterleib aufgetrieben und kaum schmerzhaft, der Wochenfluss sparsam und unter anhaltendem Sopor starb die Kranke am 16. Tage nach der Verletzung. — Section 20 St. p. m.: Körper noch gut genährt, in beiden grossen Brüsten keine Milch, Schädelknochen dick, mit wenig Diploë. Schädelhöhle: Blutreichthum der Hirnhäute; zahlreiche Verwachsungen zwischen der Spinnweben- und harten Hirnhaut, in ersterer kleine Ausschwitzungen, Hirn umfänglich, seine Substanz derb und schwer, mit zahlreichen, beim Einschneiden sichtbaren Blutpunkten. Beim Herausnehmen des Gehirns flossen beiläufig 5 Grammes dunkles, flüssiges Blut aus der Hirn- und Rückenmarkshöhle. Die Oberfläche des rechten gestreiften Körpers erschien fast in ihrer ganzen Ausdehnung 1<sup>'''</sup> tief blass, schmutzig und blauroth, breiartig erweicht und auf eine 3<sup>'''</sup> dicke Lage regelmässiger Hirnsubstanz folgte im Inneren eine nussgrosse zerfliessende, von dunklen, schmutzig blutrothen Streifen durchzogene Stelle, welche im Uebrigen ebenfalls mehr braunroth sah und sich leicht von der gesunden Hirnsubstanz abstreifen liess. Die übrigen Theile des Gehirns waren nicht verändert, bis auf eine kleine, oberflächliche, braunrothe Erweichung am Boden der 3. Hirnhöhle und die blassbraunrothe Färbung der Glandula pituitaria und ihrer Umgebung. Die rechte Augenhöhle, aus der die leeren Häute des Augapfels noch hervorhingen, war mit dickem, jauchigem Eiter und macerirtem Fett- und Zellgewebe erfüllt; in ihr die Augenmuskeln und die Ueberbleibsel der zerrissenen verkümmert, halb erweicht, der Sehnerv verschrumpft und von dunkler Farbe. Brusthöhle: Lungen ohne beträchtliche Veränderung, in den Pleurahöhlen besonders der linken etwas dunkles flüssiges Blut, Herz klein, welk, mürbe. Bauchhöhle: Gebärmutter kindeskopfgross, ihr Gewebe 1<sup>'''</sup> tief locker, schmutzig bräunlich, die leere Höhle, besonders am Sitz des Mutterkuchens, mit der fest anhängenden, dunkelbraunen, flockigen Haut ausgekleidet; Eierstöcke sehr schlaff. Als Todesursache betrachtet Seubert die theilweise rothe Hirnerweichung, deren Entwicklung er von der durch heftige Zerrung, Entzündung und Eiterung des rechten Auges veranlassten Hirnentzündung herleitet. (Seubert, Heidelberg. Ann. XII. 3. 1846.)



Die Reposition des luxirten Bulbus ist in allen den Fällen vorzunehmen, in denen man nicht sicher ist, dass die Art. ophthalmica und der Sehnerv zugleich zerrissen sind; die Zerreissung einzelner Muskeln contraindicirt die Reposition nicht. Zu diesem Zwecke nimmt man einen schmalen, glatten Spatel oder eine feste Sonde und schiebt sie nach gehöriger Bestreichung mit Oel unter den Rand des oberen, hinter dem vorstehenden Bulbus eingeklemmten Lides ein, drückt dann das Lid nach oben und vorn, wodurch man ein wesentliches Hinderniss beseitigt. Während diess geschieht, fasst man den Bulbus so zwischen die ersten 3 Finger, dass man den Daumen an die Nasalseite, den 2. und 3. an die Schläfenseite anlegt, und drückt ihn dann in seine Höhle hinein. Die gelungene Reposition gibt sich durch eine Art hörbares Schnappen zu erkennen. Es versteht sich von selbst, dass man vor der Operation den Bulbus von etwaigem Schmutz gereinigt und auch sonstige fremde Körper, die ihren Sitz in der Augenhöhle genommen haben, sorgfältig entfernt hat.

Nach der Reposition macht man kalte Umschläge und legt, falls eine Zerreissung des Lides oder mehrerer Bulbusmuskeln zugegen sind, einen schwachen Compressivverband an.

Es ist kein Zweifel, dass je frühzeitiger die Reposition geschieht, auch desto eher die Wiedererlangung des vollständigen Sehvermögens gehofft werden kann. So rettete Covillard einen jungen Mann, dem der Bulbus durch den Wurf mit einem racquet-ball luxirt worden war, noch zeitig genug aus den Händen dessen Vaters, der ihm eben die letzten Verbindungen des Bulbus mit der Scheere abschneiden wollte, Cooper und Stuart sahen gleich günstigen Erfolg, der Erstere bei einem Knaben, dem ein Spielkamerad einen Stock in den äusseren Augenwinkel eingestossen und den Bulbus herausgehoben, der Letztere bei einem Manne, der sich den Ring eines Schlüssels in die Orbita hineingerannt hatte.

Sind bereits mehrere Tage nach dem Unfall verflossen, sodass der Bulbus bedeutend geschwollen ist, so wird man am zweckmässigsten thun, den äusseren Lidwinkel zu spalten und die entzündete Bindehaut zu scarificiren oder auszuschneiden. Auf diese Weise erleichtert man sich die Reposition sehr bedeutend.

Ist freilich der Bulbus vom Sehnerven getrennt oder bereits brandig, so wird man die letzten Adhärenzen des Orbitalzellgewebes vollends mit der Scheere trennen, den Bulbus wegnehmen und die Orbita mit Charpie ausfüllen. Ausser den schon erwähnten Fällen, welche die sehr rasche Heilung nach dieser Verletzung beweisen, führen wir noch einen von Ross in Madeira an, in welchem ein Bauer mit einer schweren Last auf dem Rücken sich beim Sturze einen abgehauenen



Baumstumpf in die Orbita hineingetrieben und den Augapfel ganz herausgerissen hatte.

### 3. Quetsch- und Risswunden des Bulbus selbst.

Die Wunden dieser Art betreffen selten nur die Hornhaut oder Sklera allein, meist setzen sie sich auf beide Membranen eine Strecke weit fort und klaffen aus diesem Grunde häufig so bedeutend, dass sie nicht nur dem flüssigen Inhalt des Auges, sondern auch den festeren Bestandtheilen desselben, wie der Linse, der Iris und Aderhaut den Austritt gestatten. Es bilden sich also Vorfälle dieser Theile, die hier gewöhnlich viel umfangreicher auftreten, als bei den Stich- und Schnittwunden. In der Mehrzahl der Fälle sind auch die intraocularen Membranen, insbesondere die Iris und Aderhaut zerrissen, gequetscht und von ihren Verbindungen abgelöst. Die nächste Folge davon ist eine, zuweilen erhebliche, Blutung, wobei nicht nur das Innere des Bulbus gefüllt wird, sondern auch ein Theil davon nach aussen abfließt. War die Sklera der verwundete Theil, so ist die Bindehaut zugleich durchgeschnitten, öfters mit dem subconjunktivalen Bindegewebe losgelöst und in weitem Umkreis blutig suffundirt.

Als die Körper und Werkzeuge, mit welchen gequetschte Wunden des Bulbus gewöhnlich erzeugt werden, sind zu nennen alle scharfkantigen oder stumpfspitzigen Gegenstände von Metall oder Holz, die mit einer ziemlichen Gewalt an's Auge geworfen oder in dasselbe gestossen werden. Es ist nicht nur die Form der den Bulbus berührenden Fläche, welche ihn durchschneidet; sondern es ist auch die mechanische Wirkung des Stosses dabei zu beachten, wodurch der Augapfel zusammengepresst wird und gewöhnlich noch in weiterer Ausdehnung einreißt, als die schneidende Fläche für sich gewirkt hat. Man findet daher auch häufig die Ränder der Wunde nach einwärts gebogen, wie in sich selbst ein Stück eingeschlagen: eine Form der Wunde, die nicht selten auch viel später noch in der Narbengestaltung zu erkennen ist.

Besonders sind als verletzende Werkzeuge bemerkenswerth: Bajonnettspitzen, Degen und Rapiere, die wegen des Umfanges und der verhältnissmässig geringen Schärfe der Spitze keine eigentliche Stichwunde, sondern eine Quetschwunde erzeugen, dabei zuweilen den ganzen Bulbus von vorn nach hinten durchbohren. Hierher gehören auch die Pfeile und Armbrustbolzen, wie sie von den Kindern zu ihren Spielen gebraucht werden. Verhältnissmässig kommen aber durch diese und ähnliche Waffen viel häufiger Wunden der Orbita als des Bulbus vor, was, wie wir schon mehrfach betont haben, in der leichten Beweglichkeit und der Kugelgestalt des letzteren begründet ist. Cooper (L. c. pag. 129.) gibt die Abbildung des Auges eines 10jährigen Knaben, in



welches ein Pfeil gerade von vorn eingedrungen war, sodass sich Linse und Glaskörper entleert hatten. Vier Monate später war der Bulbus um die Hälfte kleiner und weich und in der Hornhaut befand sich eine breite, kreuzförmige Narbe, deren Enden bis in die entfärbte Sklera hineinragten. Desmarres (Traité etc. I. p. 117.) sah eine Pfeilwunde 2<sup>mm</sup> vom äusseren Cornealrande in der Sklera, aus der 3 Wochen lang Glaskörper, jedoch in geringer Quantität, ausfloss, sodass das Sehvermögen erhalten wurde. In den vor der Einführung der Schusswaffen geführten Kriegen ist, wie uns auch die Geschichte von berühmten Persönlichkeiten mittheilt, häufig das Sehvermögen durch Pfeilschüsse und eingestossene Lanzenspitzen zerstört worden.

Ferner mögen hervorgehoben werden diejenigen Wunden, welche durch den Zahn der Hunde, durch die Hauer der Schweine und am häufigsten durch der Hörner der Kühe, am seltensten durch Schnabelhiebe mancher Vögel\*) erzeugt werden. Auch in diesen Fällen kommt zwar häufig der Bulbus noch merkwürdig glücklich davon, indem nur das Lid eingerissen, die Bindehaut losgetrennt oder ein Muskel zerrissen ist, anderemale aber wird der Bulbus selbst geöffnet und die Iris oder ein Stück Aderhaut fallen in die Oeffnung vor. Einen complicirten, aber doch noch verhältnissmässig glücklich abgelaufenen Fall dieser Art wollen wir hier folgen lassen.

Die Tochter eines Kutschers hatte einen sehr starken Wolfshund geliebt, dabei aber das Unglück gehabt, dass ihr langes Haar dem Thiere in den Schlund gekommen war und dieser darnach geschnappt hatte. Der Eckzahn des Hundes war durch das linke obere Lid nahe dem inneren Winkel eingedrungen, hatte die Integumente nach aussen gedreht, sodass das Zellgewebe in der Tiefe blosslag; der M. levator palpebrae war vollständig, aber unregelmässig getrennt, wobei der untere Theil vom Augenlid herabhing; letzteres selbst war nach oben umgeklappt und seine innere Oberfläche mit geronnenem Blute bedeckt. Der Augapfel war so durch ausgetretenes Blut verhüllt, dass man erst nach einigen Tagen die Wunde in demselben und den Irisvorfall entdecken konnte. Einige Zeit nachher fand Cooper eine complete Ptosis des oberen Lides, am oberen und inneren Hornhautrande war keine Iris zu sehen, indem dieser Theil durch die hier befindliche Skleralwunde vorgefallen und die Pupille entsprechend verzogen war. Zunächst wurde die äussere Oberfläche des Lides mit Salpetersäure bestrichen und dadurch soviel erzielt, dass nach 2 Monaten die untere Hälfte der Hornhaut vom Lide nicht mehr bedeckt blieb. Es wurde nun unter Chloroformnarcose eine Incision unterhalb der Mittellinie der Hornhaut gemacht, ein stumpfer Haken eingeführt, damit der Rand der nach innen und oben verzogenen Pupille gefasst und in der Wunde fixirt. Dadurch gelang es, dass Schloch soweit nach abwärts zu verlegen, dass bei dem herabgesunkenen Lide die Lichtstrahlen den Eingang in's Auge finden konnten und ein gutes Sehvermögen erzielt wurde. (Cooper, l. c. pag. 108.)

---

\*) Grosz behauptet in seiner interessanten Abhandlung über die Augenkrankheiten in den Ebenen Ungarns (Grosswardein 1857), dass sowohl Hausvögel, wie Hühner, als wilde Vögel, die geschossen zu werden pflegen, zu ihrer Vertheidigung vorzugsweise nach dem Auge ihres Verfolgers hacken.



Eigenthümlich sind endlich diejenigen Fälle, in denen gebogene oder hakenförmige Körper in das Auge eindrangen, sodass bei dem Zurückziehen derselben ein wirkliches Herausreissen innerer Augenmembranen stattfinden musste. Dabei ist ganz besonders bemerkenswerth, dass sich unter den hierher gehörigen Beobachtungen mehrere finden, in denen die Reaktion verhältnissmässig sehr gering war und neben der Form des Bulbus sogar ein leidliches Sehvermögen erhalten wurde. Coccius fand einmal einen Theil der Iris durch einen Rappierstoss, in zwei Fällen merkwürdiger Weise keilförmige Stücken der Iris in Folge von Kuhstössen ganz glatt herausgerissen. Rau\*) beobachtete ein gänzliches Ausreissen der Iris bei einem Manne, dessen Auge in einer Rauferei mit den Fingernägeln gefasst worden war. Aus einer grossen Wunde am unteren Hornhautrande ragte ein fadenförmig zusammengedrehter Ueberrest der Iris hervor, von der im Auge selbst keine Spur zu entdecken war. Nach dem Aufhören der sehr mässigen Entzündung vermochte der Verletzte durch eine enge Oeffnung selbst kleinere Gegenstände zu unterscheiden. Ein anderer Fall ist folgender:

Ein Schlächtergeselle verletzte sich beim Ausweiden eines Schafes das linke Auge mit einem Schlachtmesser, welches von aussen und unten so tief eindrang, dass mit dem Zurückziehen desselben eine grosse Partie der inneren Augenhäute mit herausgerissen wurden. Das Corpus vitreum war zum grössten Theil entleert. Die Wunde in der Sklera war  $\frac{1}{2}$ " lang, lief schräg vom unteren Hornhautrande abwärts und klaffte bedeutend, aus ihr hing ein Stück zerrissene Aderhaut und Netzhaut  $\frac{3}{4}$  — 1" (?) hervor; die Cornea erschien welk, hinter ihr so viel Blut, dass die Iris nicht gesehen werden konnte. Die heraushängenden Häute wurden abgeschnitten, wobei sich ergab, dass die Länge des Stückes  $\frac{3}{4}$ " (?) lang war. Es wurden Bleiwasserumschläge mittelst Charpiebäuschchen gemacht, welche durch eine Binde an's Auge angedrückt erhalten wurden; absolute Ruhe mit niedriger Kopflage empfohlen und innerlich Nitrum mit Extr. thebaic. gegeben. Am anderen Tage wurde wegen heftigen Schmerzen ein Aderlass gemacht, Salpeter mit Glaubersalz verordnet, aber Abends wurde ein Opiat gegeben. Die Bindehaut war sehr gewulstet. Am 4. Tage wegen Verstopfung ein Sennainfus. Am 10. Tage war die Augenkammer noch voll Blut, die Schnittwunde vereinigt, der Bulbus nicht geschwollen, die Bindehaut mässig geröthet. Es wurden die Bleiüberschläge fortgesetzt, Merkurialsalbe mit Opium eingerieben, innerlich Senega mit Salmiak gegeben. Am 15. Tage konnte man die Iris in natürlicher Farbe erkennen, die Pupille hatte eine längliche Form, in der Vorderkammer fanden sich noch einige Stückchen grumösen Blutes. Am 20. Tage konnte der Kranke die vorgehaltenen Finger erkennen, die Pupille war noch reiner, dem Senegadecoct wurde jetzt Arnika und Campher zugesetzt. Am 33. Tage konnte der Kranke grössere Gegenstände unterscheiden. Leider stellte sich 2 Tage später Exsudat in der Pupille ein, wobei sich diese allmählig verengte. Doch erhielt sich die Form und das äussere Ansehen des Auges. Zehn Jahre nachher war die Pupille noch geschlossen, das Irisgewebe war nicht mehr deutlich erkennbar und aschgrau entfärbt. Der Verletzte vermochte jedoch nothdürftig seinen Weg mit diesem Auge zu finden. (Küttlinger, Ammon's Ztschr. IV. Hft. 3. 4.)

\*) Schwz. Cant. Ztschr. II. 3. 1846.



Die **Diagnose** der gerissenen und gequetschten Wunden des Augapfels ist an und für sich weniger aus dem Aussehen der Wunde selbst zu stellen, sondern aus der anamnestischen Erörterung über das verletzende Werkzeug und über die Gewalt, mit welcher dasselbe eingewirkt hat. Die Unregelmässigkeit der Wundränder, der von einer geraden Linie abweichende Verlauf derselben, bei Skleralwunden die lappenförmige Loslösung der Bindehaut und der Blutaustritt unter dieselbe sind, so charakteristisch diese Zeichen auch sein mögen, doch nicht immer sofort wahrzunehmen. Es pflegt nämlich häufig der ganze Augapfel so vom Blut bedeckt zu sein, dass man die Wunde selbst gar nicht zu Gesicht bekommt, ferner verhindern die aus der Wunde ausgetretenen Theile, insbesondere Iris und Glaskörper, den genauen Anblick derselben. Therapeutisch wäre es auch von keiner erheblichen Wichtigkeit, die genauere Form der Wunde kennen zu lernen, wenn nicht die erste Aufgabe die wäre, nach etwaigen fremden Körpern zu suchen. Zwar kommt es bei umfänglicheren Riss- und Quetschwunden weniger oft vor, dass ein Theil des verletzenden Instrumentes selbst zurückbleibt, desto häufiger finden sich Schmutztheile in dem ausgetretenen Blute eingeklebt. Aus diesem Grunde unterlasse man es nie, nach der vorläufigen Reinigung des Auges von dem ausströmenden Blute die prolabirenden Membranthteile mit einer feinen, geknüpften Sonde zu untersuchen, wobei zugleich der Verlauf der Wunde mit Leichtigkeit festgestellt werden kann.

Die Mannigfaltigkeit der Einzelfälle ist so gross, dass es nicht möglich ist, ein gemeinsames Bild zu zeichnen. Sehr gewöhnlich ist nur die Hornhaut am Rande und zwar längs ihrer Peripherie eingerissen und der Ciliartheil der Iris vorgefallen. Namentlich scheint an senilen Hornhäuten die Stelle des Greisenbogens so geringe Resistenz darzubieten, dass sie selbst nach verhältnissmässig unbedeutenden Veranlassungen, z. B. nach dem Stoss mit einem Finger, einreisst.

Oberflächliche wenig umfängliche Quetschwunden der Cornea finden sich auch sehr häufig in der Nähe des Centrums, z. B. nach anspringenden Steinstückchen; perforirende kleine Risswunden kommen aber hier nicht sehr oft vor. Als sehr grosse Ausnahmen müssen spaltförmige Rupturen dieser Membran betrachtet werden, die nur bis auf die Descemet'sche Haut dringen, wobei letztere etwas in den Riss vorgedrängt wird, ebenso isolirte lineare oder sternförmige Risse der Descemet'schen Membran bei unverletzter Hornhaut. Von beiden Formen hat v. Ammon in seinem hinterlassenen Bruchstücke der pathologischen Anatomie des Auges treffliche Abbildungen gegeben.

Ziemlich oft finden sich Risswunden, welche die Hälfte und noch mehr der Hornhautwölbung durchsetzen und noch einige Linien weiter in die Sklera reichen. Hierbei ist gewöhnlich die ganze Breite der Iris



von dem Pupillar- bis zum Ciliarrand vorgefallen, oft auch noch ein Theil des Ciliarkörpers prolabirt. Hatte das verletzende Werkzeug auch die Iris durchschnitten, so findet sich diese in Fetzen heraushängend und es ist sehr wahrscheinlich, dass zu gleicher Zeit der Krystallkörper verletzt oder vollständig geborsten ist.

In der Sklera allein verlaufen die Wunden, welche Folge einer einfachen Quetschung sind, fast ausnahmsweise parallel dem oberen oder oberen und inneren Hornhautrande. Auf diese kommen wir später wieder zurück. Die durch stumpfschneidende Instrumente gesetzten Risswunden laufen seltener ringförmig; meist schneiden sie in ihrer Verlängerung die Hornhautperipherie in einem rechten oder stumpfen Winkel. Auch bei grosser Ausdehnung gehen sie nur selten über den Aequator bulbi nach hinten hinaus.

Die Form und Ausdehnung der prolabirten intraocularen Membranen hängt selbstverständlich von der Grösse und dem Sitz der Wunde ab. Die Irisvorfälle bilden meist blasenförmige, durch die Wundränder halsartig eingeschnürte Erhebungen, nicht selten befinden sich mehrere solcher Erhebungen neben einander, sodass das Ganze den Beeren einer Traube gleicht. Diess ist besonders der Fall, wenn die ganze Irisbreite und noch ein Theil des Ciliarkörpers aus der Wunde herausgedrängt wurde. Die Aderhaut pflegt bei Skleralwunden nur leistenartig sich vorzuwölben. Sind die vorgefallenen Theile von der Verletzung zugleich mit getroffen, so ändert diess natürlich auch die Gestalt der Vorfälle. Die der Iris hängen dann in Form von Fetzen oder zusammengedrehten Fäden heraus; die des Ciliarkörpers und der Aderhaut schlagen sich über die Wundränder der Sklera, welche sich etwas zurückziehen, um.

Ausfluss des Glaskörpers kommt häufiger bei Skleral- als bei Cornealwunden zu Stande. Bei letzteren geschieht es z. B. bei grossen lochförmigen oder dreieckigen Wunden, die von tief in die Bulbushöhle eindringenden Instrumenten, z. B. Pfeil- und Degenspitzen gesetzt wurden. Hier stürzt öfters ein so grosser Theil des Humor vitreus sammt der Linse heraus, dass der Bulbus sofort bis auf die Hälfte seines Volumens zusammensinkt. Man findet daher, wenn man den Verletzten zeitig genug zu Gesicht bekommt, nicht selten die Linse auf dem Tuche, mit dem er sein verwundetes Auge bedeckte, ganz gewöhnlich aber die Substanz des Glaskörpers über die Wangen herabgeflossen und im Bindehautsacke ausgebreitet, während noch ein Theil zwischen den Wundrändern selbst, einem Pfropfe rohen Eiweisses ähnlich, vorgestülpt ist. Sehr häufig dauert dieses Ausfliessen eine Zeit lang fort, ja es kehrt, wenn schon einige Tage verflossen sind, unvermuthet wieder. Es hat sich in dieser Zeit die Bulbushöhle durch seröses Transsudat wieder gefüllt und die noch nicht genug verlöthete



Wunde wird, sobald der Druck hinreichend stark geworden ist, wieder auseinandergedrängt.

Der Einblick in das Innere des Auges ist meist durch den Bluterguss in die vordere Kammer verhüllt, sodass es erst nach Verlauf einiger Tage gelingt, die verzogene oder eingerissene Pupille, die gewöhnlich schon jetzt getrübe Linse wahrzunehmen.

Als Belege zu dem im Vorstehenden dargestellten Krankheitsbilde theilen wir folgende Fälle mit:

Ein Herr stiess sich mit dem Daumen an's rechte Auge, worauf die Hornhaut am oberen Rande einriss und sich ein mächtiger Irisvorfall bildete. Am linken Auge fand sich ein sehr markirter Greisenbogen, aber ein wenig von dem Hornhautrande entfernt zwischen dem Arcus senilis und der Sklera war die Hornhaut dünn und durchsichtig. Gerade an der entsprechenden Stelle war am anderen Auge die Hornhaut geborsten. Die Wunde heilte sehr langsam, die Pupille verzog sich nach oben und die Linse wurde trübe. (Mackenzie, l. c. I. pag. 616.)

Bei einer Dame, der eine andere Person ein Schnippchen geschlagen und dabei mit dem Mittelfinger in's Auge gestossen war, fand sich das obere Lid geschwollen, die Bindehaut entzündet. Viel Thränen, Schmerzen und Lichtscheu. Am oberen Rande der Hornhaut befand sich eine tiefe Wunde. Nach einigen Tagen trat unter Ruhe und der Einträufelung eines schleimigen Augenwassers vollständige Heilung ein. (Kneschke, Summarium des Neuesten etc. XI. 8. 1835.)

Ein 17jähriger Arbeiter erlitt durch ein Eisenstück einen heftigen Stoss an die untere und innere Partie des rechten Auges. Die Hornhaut war von unten und innen nach oben und aussen schräg bis fast zu ihrem Mittelpunkt gespalten, welcher Riss sich ein Stück in die Sklera fortsetzte. Ebenso war die in diese Wunde vorgefallene Irispartie durchrissen, sodass die Pupille oblong verzogen und mit der Spitze nach jenem Theil hin gerichtet war, die Linse und Kapsel zeigten schon am ersten Tage nach der Verletzung deutliche Trübung. Reichliche Anwendung der Belladonna brachte allerdings die Erweiterung der Pupille zu Stande, jedoch ohne die Einklemmung der Wunde zu heben. Obwohl die entzündlichen Erscheinungen bald zurückgingen, so fing doch der Bulbus an, weich zu werden und zusammenzufallen, die quere Narbe in der Hornhaut bildete eine tiefe Furche, womit die endliche Atrophie des Bulbus sicher bewiesen war. (Ansiaux, Annal. d'oculist. XXIII. pag. 201.)

Ein 22jähriger Mann hatte durch ein 5''' langes und 1''' dickes Eisenstück folgende Verletzung des linken Auges erhalten: In der Hornhaut, 1''' von ihrem Rande entfernt war etwas oberhalb ihres Querdurchmessers eine Wunde, die sich nach innen und oben noch 1''' weit in die Sklera fortsetzte und an letzterer Stelle von einigen Ecchymosen umgeben war, die Iris war vorgefallen und die Pupille entsprechend verzogen. Die vorgefallene Partie war sehr empfindlich beim Druck, ein fremder Körper war nicht zu finden. Es bestand Thränenträufeln und Lichtscheu. Es wurden Blutegel hinter die Ohren, Senffussbäder, Belladonna mit Alaun verordnet und ein Druckverband angelegt. Nach 3 Tagen war das Sehvermögen nur wenig getrübt, am nächsten Tage war eine geringe Entzündung aufgetreten, die eine noch besser angelegte methodische Compression indicirte, welche 4 Tage lang unverrückt liegen blieb. Dann wurde der Vorfall geätzt und der Druckverband wieder angelegt. Nach 14 Tagen war die Heilung vollständig und die Narben kaum sichtbar. (Pétréquin, Annal. d'oculist. XII. p. 221.)

Ein 12jähriger Knabe hatte durch das Zurückprallen einer Armbrust folgende Verletzung erhalten: Die Hornhaut nach unten hin in vertikaler Richtung 1''' lang



getrennt, aus der Wunde ein zum Theil losgerissenes Irisstückchen und ein Klümpchen Glaskörper vorgefallen, die vordere Kammer mit Blut gefüllt. Unter strenger antiphlogistischer Behandlung war nach einigen Tagen das Blut aufgesaugt, der Irislappen zurückgezogen und vom Glaskörpervorfall nichts mehr zu sehen. Nachdem die Reizung des Auges geschwunden, wurden adstringirende Augenwässer verordnet. Nach 3 Wochen war die Hornhautnarbe rein, der abgerissene Irisvorfall lag ihrem unteren Theile so an, dass der untere Theil der Linse verdeckt war. Letztere schien unterwärts etwas vorgeschoben zu sein. Die Pupille lief nach unten spitz zu, nach oben und seitlich war sie normal. Sehkraft nicht gestört. (Lippmann, Ztschr. v. V. f. Heilk. in Preussen. 1837. Nr. 48.)

Ein junger Mensch von 16 Jahren stiess sich einen Stab so in das rechte Auge, dass dessen Spitze von unten nach oben durch das untere Augenlid drang, die vordere Kammer zerriss, die Glasfeuchtigkeit sich entleerte und ein Vorfall der Regenbogenhaut entstand. Als der Stab herausgezogen war, trat eine schwer zu stillende Blutung auf, das Auge schwoll stark an und es stellten sich heftige Schmerzen namentlich in dem oberen Theile der Augenhöhle ein. Erst nach 3 Monaten war unter antiphlogistischer Behandlung die Entzündung gehoben, doch bestand noch grosse Lichtscheu. Es wurde Belladonna angewendet und dadurch die Photophobie beseitigt. Man konnte jetzt deutlich in der Hornhaut eine von dem einen zum anderen Ende reichende Narbe erkennen, die linke Hälfte der Iris war durch Eiterung zerstört und eine Katarakte hatte sich ausgebildet. Die Form des Bulbus war erhalten und nach der rechten Seite hin konnten noch Gegenstände wahrgenommen werden. (Kreutzwieser, Casper's Wochenschr. Nr. 41. 1835.)

Einem Knaben wurde von einem ihm sehr rasch entgegenkommenden Manne die Spitze eines Regenschirmes mit solcher Heftigkeit in's Auge gestossen, dass er sofort umfiel und das Bewusstsein verlor. Drei Tage nachher fand sich die Bindehaut stark injicirt, im oberen Theil der Hornhaut etwas oberhalb des Pupillarraumes eine breite Risswunde und zwischen ihr noch Schmutztheile, die Iris nach oben zerrissen, sodass die Pupille bis an den Ciliarrand reichte, die Linsenkapsel ebenfalls zerrissen und getrübt. Zunächst wurde der anhaftende Schmutz aus der Hornhautwunde entfernt, dann die Augen gut geschlossen, der Verletzte in die Rückenlage gebracht, continuirliche Eisumschläge gemacht und einige Blutegel hinter das Ohr gesetzt. Die Schmerzen hörten sehr bald auf, nach 3 Tagen war die Wunde vernarbt, die Röthe der Bindehaut geschwunden, während nur noch nach der Narbe zu zahlreiche gewundene Gefässe verliefen. Die Iris war noch getrübt, die Kapsel durchgängig weiss. Nach einem Monat konnte der Knabe wieder die Schule besuchen. Nach Verlauf eines Jahres zeigten sich die ersten Spuren einer beginnenden Resorption der Linse, sodass der Knabe wieder glänzende Gegenstände erkennen konnte, das Colobom der Iris hatte sich zusammengezogen, sodass es nicht mehr sehr entstellte. Binnen weiteren 3 Wochen war die Resorption des Staares vollendet. (Magne, Annal. d'oculist. XXVIII. pag. 124.)

Benedikt fand folgende Verletzung, die durch den Stoss mit der Spitze eines Sonnenschirms entstanden war. Die obere Hälfte der Sklera vom Rande der Hornhaut ab war 4<sup>'''</sup> weit gerissen, die Aderhaut in Form zweier bläulichen Ränder vorgefallen und innerhalb derselben fand sich eine ziemliche Portion vom Glaskörper. Die Augenkammern waren voll vom Blut, die Schmerzen waren sehr heftig. Nach 3 Tagen war der Bluterguss verschwunden und man sah jetzt die obere Hälfte der Iris von dem Pupillarrand bis an das Ciliarligament gerissen. Nach 14 Tagen war die Skleralwunde geschlossen und die Aderhaut als bläulicher Streifen in der Narbe sichtbar. Drei Tage später kehrte die bis dahin vollkommen fehlende Lichtempfindung zurück. Das Colobom blieb. (Abhandlungen I. pag. 150.)



Einem 50jährigen Mann war, als er nach der Decke gesehen hatte, ein Haken auf das geöffnete linke Auge gefallen. Sehr bald stellten sich die heftigsten Schmerzen und Unvermögen zu sehen ein. Am anderen Morgen fanden sich die Lider gedunsen und sugillirt, die Bindehaut der Lider und des Bulbus stark entzündet, die sehr getrübte Hornhaut zeigte einen tiefen, doch nicht penetrirenden Riss; die Iris war unthätig, die Pupille eng, nach oben verzogen, die Linse verdunkelt und anscheinend nach der Uvea vorgedrängt. Es wurden 8 Blutegel gesetzt und kalte Wasserumschläge gemacht. Abends war der Schmerz geringer. Vom 3. Tage an wurde ein schleimiges Augenwasser verordnet. Am 6. Tage war der Riss in der Hornhaut mit einer schmalen Narbe verheilt, die Entzündung der Bindehaut gemässigt, Pupille und Linse im Gleichen. Nach mehreren Monaten begann unter dem Gebrauch von Extr. belladonnae die Aufsauchung des Staares. (Kneschke, Summarium des Neuesten etc. Jahrg. 1837. Nr. 5.)

Die subjektiven Symptome sind sehr mannigfaltig je nach der Intensität des Trauma's und nach der Constitution des Verletzten. Cooper (L. c. pag. 112.) erwähnt eine Quetschwunde des Auges durch den Stoss an eine Thürklinke, wobei, trotzdem die Iris und Aderhaut am Hornhautrand in Form eines traubenförmigen Vorfalles eingeklemmt und die Sklera ein Stück weit eingerissen war, zwei Monate lang bis zur Vernarbung fast gar keine Schmerzen aufgetreten waren. Dergleichen Fälle sind jedoch sehr seltene Ausnahmen. Gewöhnlich spürt der Patient nicht nur im Moment der Verletzung einen sehr heftigen Schmerz, sondern dieser steigert sich auch in den folgenden Tagen und nimmt meistens den Charakter einer Ciliarneurose an. Sehr häufig ist Uebelkeit oder Erbrechen vorhanden, der Kranke wird kurz nach dem Trauma ohnmächtig und diese Ohnmacht wiederholt sich gern, wenn das Auge untersucht wird. Es ist überhaupt zu bemerken, dass selbst ganz kräftig aussehende Leute, die an harte Arbeit gewöhnt, nicht bloss anämische, schwache Frauenzimmer, bei der Untersuchung verletzter Augen zu dem „Vergehen der Sinne“ geneigt sind. Die Haut ist kalt, der Puls schwach und die wiederkehrende Hautwärme pfl egt sich dann durch ein Frösteln, durch Zittern der Glieder einzuleiten. Das Sehvermögen ist meist schon durch die Erschütterung sofort vollkommen aufgehoben, anderemale ist es in Folge eines intraocularen Blutergusses auf die Wahrnehmung verschiedener Lichtintensitäten eingeschränkt. Bei kleineren Quetschwunden, oder bei nicht penetrirenden, wo die inneren Membranen nur in geringer Ausdehnung oder gar nicht vorfallen können, pflegen die genannten subjektiven Symptome in wenig erheblichem Grade aufzutreten oder ganz zu fehlen. Erst nach einigen Tagen wird dann der Kranke durch die Lichtscheu, durch das Gefühl von Spannung im Auge an die Schwere der Verletzung erinnert.

Ein 35jähriger Mann war mit einer Heugabel so gestossen worden, dass die eine Zinke in die linke Augenhöhle oberhalb des Augapfels eingedrungen war. Unmittelbar nach der Verletzung bekam er Uebelkeiten, die äussere Wundöffnung zeigte eine transversale Richtung, die Tiefe betrug circa 1", die Ränder waren nicht gequetscht. Die Hornhaut war zusammengefallen, an ihrem Rande gerissen; der Riss



schien sich bis in die Sklera zu erstrecken, durch denselben waren die Aderhaut, die Iris und ein Theil des Glaskörpers vorgefallen, das ganze Auge war mit Blut unterlaufen. Der Verletzte klagte über viel Schmerz, der Puls war klein und schwach, die Haut erkaltet, nach der Lagerung trat Erbrechen ein. Es wurden zunächst kalte Umschläge verordnet und 4 Stunden später, als sich der Puls gehoben hatte, eine Venäsektion gemacht, innerlich eine salinische Mixtur mit Brechwein gegeben. In der folgenden Nacht viel Schmerz im Auge, bei nochmaligem Erbrechen wurde etwas Blut entleert. Am 2. und 3. Tage ging es ziemlich gut, wegen Verstopfung wurde ein Sennainfus gegeben. Am 3. Abende traten erneuerte Schmerzen, Pochen im Kopfe, Lichtscheu und Uebelkeiten ein. Das durch einen erneuerten Aderlass entleerte Blut zeigte eine Speckhaut. Am 4. Tage Besserung der Symptome. Am 10. Tage wieder Schmerz im Nacken und in den Schläfen, welche 6 Blutegel nothwendig machten. Am 12. Tage war die Hornhaut wieder hell, die Iris hatte sich nach innen zusammengezogen, im oberen Theile des Bulbus war Bluterguss vorhanden, die vorgefallenen Theile zeigten verschwärende Stellen und wurden mit Höllensteinlösung betupft. Die Wunde des Lides war geheilt. Zwei Wochen später war die Pupille nach dem ursprünglichen Vorfall hingezogen, an der Stelle der Hornhautwunde bestand nur noch ein kleines Geschwür. (Johnson, med. chir. Review. Jan. 1834.)

Der **Verlauf** mit den **Ausgängen** der Quetsch- und Risswunden ist im Allgemeinen derselbe, wie er bei den Schnittwunden bereits angegeben ist. Wir verweisen also auf S. 262 u. 288. Nur müssen wir bemerken, dass es nicht sicher ist, im concreten Falle aus dem Aussehen der Verletzung und der Constitution des Kranken den Ausgang vorherzusagen. Es ist keinem Zweifel unterworfen, dass wir die Bedingungen nicht genau kennen, warum das einmal bei kleiner Wunde, unbedeutender Zerrung der inneren Membranen und unter der schulgerechtesten Behandlung Panophthalmitis eintritt, das anderemal nach Verlust der grössten Hälfte des Glaskörpers durch einen die halbe Hornhaut und den vierten Theil der Sklera treffenden Einriss der Bulbus nicht nur frei von einer plastischen Entzündung bleibt, sondern sich sogar wieder anfüllt. Ja wir wiederholen hier unsere schon S. 85 angedeutete Meinung, dass die Aussicht auf eine suppurative Entzündung um so geringer zu sein scheint, je grösser die direkt durch die Verletzung selbst gesetzte Entspannung des Bulbus gewesen ist. Bei einer grossen penetrirenden Risswunde der Hornhaut bildet sich sehr oft nur eine, wenn auch breite und mit Veränderung der Cornealkrümmung einhergehende Narbe, bei einer oberflächlichen Quetschung derselben Membran, die in den ersten Stunden wie ein kleines Geschwür erscheint, entsteht sehr häufig ein Onyx und selbst totale Vereiterung der obersten Corneallamellen mit Ausgang in ein totales Leukom. Gleichzeitige Zerreissung der Iris vom Ciliarbande, Ruptur der prolabirten Aderhaut sind beides wenigstens nicht ungünstigere Vorgänge, als wenn die genannten Theile nur einfach vorgefallen sind. Indem wir aber diess aussprechen, wollen wir nicht etwa damit gesagt haben, dass die Integrität des Augapfels überhaupt weniger leide, je extensiver



die Risswunde sei. Denn auch in den Fällen, in denen eine Suppuration nicht eintritt, ist der Ausgang gewöhnlich ungünstig genug, nur dass der Verlauf für den Verletzten nicht so schmerzhaft ist und die Nachkrankheiten eher der operativen Kunst zugänglich sind. Fast ausnahmslos bleibt die Pupille nach der früheren Wunde hin verzogen, das Gewebe der Iris ist gewöhnlich entartet, das Sehloch durch Exsudat verschlossen, die Uvea an die Linsenkapsel angeheftet. Staarbildung tritt ganz gewöhnlich auch dann ein, wenn die Linse nicht selbst direkt getroffen war, ja es ist diese Form noch ungünstiger, weil die Kapsel unverletzt und also Resorption nicht leicht zu erwarten ist. Viel verderblicher aber als diese Veränderungen sind diejenigen Vorgänge in dem hinteren Bulbusraume, die sich gewöhnlich nach Verheilung der Skleral- und Aderhautwunde in schleichender Weise ausbilden und kaum eine Aussicht auf Besserung zulassen. In erster Reihe steht der Ersatz an Glaskörpersubstanz durch ein dünneres Medium, wobei auch der gesunde Rest ganz gewöhnlich durch Exsudatfäden, durch Cholestearinkrystalle etc. getrübt und ein ganz normales Sehvermögen nicht möglich ist. Ferner sind zu nennen die Netzhautablösungen, welche sich nicht selten zu einer Zeit ausbilden, wenn Alles zu den schönsten Hoffnungen berechtigte. Wir haben ihren Grund bereits früher in der Zerrung der Skleralnarbe kennen gelernt. Endlich kommen, wiewohl seltener als nach einfachen Erschütterungen des Bulbus, nach der Heilung der Wunde gelatinöse oder fibrinöse Exsudationen der Aderhaut, die dem Bulbus das Aussehen des „amaurotischen Katzenauges“ geben. Es ist leicht zu ersehen, dass mit diesen Folgekrankheiten der Patient Monate lang den verschiedensten Entzündungs- und Reizungssymptomen ausgesetzt ist, dass aber auch in anderen Fällen, nachdem einmal die Akuität der Entzündung vorüber, der Bulbus schmerzlos, mag er nun seine Form behalten oder nicht, der Erblindung zueilt.

Es mag gestattet sein, noch zwei Fälle anzuführen, von denen der erste die Ophthalmitis in ihrer höchsten Entwicklung, dem Brande, und der zweite das seltene Ereigniss einer Berstung beider Augen mit verhältnissmässig sehr günstigem Ausgange darstellt.

Ein 27jähriger Irländer war beim Teppichausschütteln von einem Nagel mit beträchtlicher Kraft an das linke Auge getroffen worden. Zwei Tage darauf wurde das Auge schmerzhaft und geschwollen, sodass Blutegel, Calomel und eine salinische Mixtur ordinirt wurden. Die Schwellung nahm zu und zwei Tage später fand sich folgender Zustand: Die Lider livid und stark geschwollen, das obere zeigte eine frische Incision, die am Tage vorher gemacht worden war. Zwischen den Lidern und durch sie eingegränzt sah man eine dunkelbraune, mit schmierigem, sparsamem Eiter bedeckte Masse, an der man nach innen hin die chemotisch geschwellte Bindehaut und in ihrer Mitte mit Mühe die schmutzige Hornhaut erkennen konnte. Der Puls war schwach und machte 50 Schläge in der Minute, die Haut klebrig, kalt, der Schmerz im Auge und Kopfe ausserordentlich. Es wurden warme Umschläge verordnet, sofort 40 Tropfen Opiumtinktur in einer Camphermixtur gegeben, davon



fernerhin 4—6 stündlich 12 Tropfen ordinirt und Fleischbrühe gereicht. Am nächsten Tag war der Aufbruch des Bulbus deutlich und der Schmerz geringer. Es wurde Chinin gegeben. Nach weiteren zwei Tagen hatte sich die zwischen den noch lividen und geschwellenen Lidern vorgedrückte Masse noch nicht gelöst, aber der Schmerz hatte aufgehört. Der Patient erhielt Hammelfleisch zu essen. Drei Tage später hatte sich die Hornhaut und ein Theil der Sklera ganz losgestossen und aus der Tiefe kam guter Eiter. In der Folge waren die Lider in die Orbita zurückgesunken und mit dem Bulbusrest verwachsen und der Anblick war der wie nach einem ganz exstirpirten Augapfel. (Cooper, l. c. pag. 135.)

Einem 22jährigen, gesunden Bauer ward eine Glasflasche mit solcher Gewalt an die Stirn geworfen, dass sie zersprang, das Gesicht an mehreren Stellen verletzt wurde und das Sehvermögen auf beiden Augen sofort aufgehoben war. 16 Stunden später wurde folgender Zustand notirt: am linken Auge die Lider unverletzt, der Lidrand nur geschwollen, Bindehaut geröthet, am unteren mittleren Rand der Hornhaut erstreckte sich eine Wunde nach aufwärts bis in's Hornhautcentrum, von da an setzte sie sich horizontal nach aussen bis 4''' in die Sklera weit fort. Es hing etwas Glaskörper hervor, noch mehr, sowie die Linse war wahrscheinlich schon verloren gegangen, der Bulbus war collabirt, die Iris bis auf einen kleinen Saum verschwunden. Der Glaskörpervorfall wurde reponirt, der Hornhautlappen angelegt, die Lider verklebt und eiskalte Umschläge gemacht. Am rechten Auge waren Hornhaut und Iris horizontal in ihrer ganzen Breite gespalten, es floss Blut aus der Wunde und die hintere Augenkammer war mit Blut gefüllt. Glassplitter waren weder in diesem, noch im anderen Auge aufzufinden; rechts fehlte die Lichtempfindung ganz, links war noch ein Minimum vorhanden. Es bestanden zugleich Zeichen von *Commotio cerebri*. Binnen 15 Tagen wurden dem Verletzten 200 Unzen Blut entzogen, 80 Blutegel gesetzt und auch im Uebrigen so antiphlogistisch verfahren, dass er ganz heruntergekommen war, örtlich wurden Eisumschläge und Quecksilbersalbe mit Belladonna eingerieben. Am 19. Tage war die Hornhautwunde links verheilt, die Pupille aber fast gänzlich geschlossen, Lichtempfindung bestand jedoch, daneben starke Photophobie, Bindehaut stark granulös. Am rechten Auge Bindehaut ebenfalls stark entzündet, Hornhaut mit pannusähnlichen Gefässen durchzogen, die Iris durch die noch nicht geschlossene Hornhautwunde prolabirt, das ergossene Blut resorbirt. Der Irisprolapsus stiess sich unter Einträufelung von Belladonna mit *T. opii crocata* am unteren Rand los, während sich der obere soweit zurückzog, dass bei einer Synechie nach unten die Pupille erhalten blieb. Am 25. Tage trat eine „*Febris gastrico-rheumatica*“ mit Steigerung der Augenentzündung ein, was eine neue Antiphlogose nöthig machte. Dabei brach am 27. die Hornhautwunde am linken Auge wieder auf und der Glaskörper fiel wieder vor. Indess gelang die Reposition nochmals und nach 6 Wochen hatte sich die Vernarbung abermals consolidirt. Am 92. Tage waren die äusseren Theile beider Bulbi frei von Entzündung, rechts war am Narbenrande der Hornhaut ein kleines Pterygium vorhanden (welches sich später von selbst verlor), die vordere Kammer durch die Synechie verkleinert, der freie Theil der Iris aber regelmässig reagirend, die Pupille länglich eiförmig, nach oben und innen breit ausgerundet, nach unten und aussen fast spitz zulaufend, hinter ihr eine milchweisse Katarakte mit einem horizontalen weissgrauen Streifen in der Mitte, von dem ein Exsudatfaden nach der Hornhautsynechie hing. Die Resorption des Staares ging von selbst vor sich, der Patient konnte dann schreiben und lesen und bedurfte nur für feine Objekte der Staarbrille. Der linke Bulbus blieb etwas kleiner, die Pupille bis auf Stecknadelkopfgrösse geschlossen, die Iris grünlich entfärbt und trichterförmig nach hinten gezogen. Trotz der Hornhautnarbe, der fast geschlossenen Pupille und einer hinter ihr liegenden weissgelblichen Pseudomembran (Rest der Linsenkapsel?) konnte mit diesem



Auge der Kranke Licht und Dunkel unterscheiden. Vier Monate nach der Verletzung hatte der Kranke seine Beschäftigung wieder aufgenommen und 2 Jahre später vermochte er, da sich die Katarakte bereits seit Jahresfrist aufgesaugt, wieder zu lesen und schreiben, wenn er auch bei kleinen Lettern noch der Staarbrille bedurfte. (Gensler, Baier. Corr. - Bl. 31. 32. 1844.)

Der Ausgang in den Tod ist auch bei bedeutenden Quetschwunden des Auges ein sehr seltenes Ereigniss, es müsste denn zu gleicher Zeit eine Verletzung der Orbita, bezüglich Splitterung des hinteren Theils der Augenhöhlenpyramide statt gefunden haben. Ausnahmsweise kommen pyämische Zufälle vor, und in wenigen Fällen endlich hat man Tetanus beobachtet. Eine hierher gehörige Beobachtung ist folgende:

Ein 33jähriger Mann erhielt am Morgen des 10ten Januars 1847 einen Peitschenhieb in das linke Auge, welcher eine durchdringende Verletzung der Hornhaut von einem Rand bis zum anderen, mit Verlust der wässerigen Feuchtigkeit, aber ohne Vorfall der Iris und mit nur wenig Schmerz und Anschwellung veranlasste. Trotz der Anwendung des Goulard'schen Wassers und eines Abfuhrmittels zeigte sich am anderen Morgen beträchtliche Spannung der Lider mit so beträchtlicher Anschwellung der Bindehaut, dass sie die Hornhaut fast bedeckte und mit sehr heftigem Schmerz im Auge, sodass 6 Blutegel und warme Ueberschläge verordnet wurden. Am 12. Januar machte man der heftigen Schmerzen und Spannung halber mit günstigem Erfolge mehrere Einstiche in das obere Lid, allein trotz der erneuten Anwendung von Blutegeln und der Verabreichung von Calomel (3 gr.) mit Opium ( $\frac{1}{2}$  gr. 2mal tägl.) zeigte sich am 15ten der sichtbare Theil der Hornhaut getrübt, stellte sich am 16ten unter Hervortreibung des gespannten Augapfels eitrige Absonderung ein und am Abend desselben Tages beobachtete man Zusammenziehung der Muskeln der rechten Gesichtshälfte mit Steifigkeit des Kiefergelenkes. Bis zum 18ten hatte sich der Kinnbackenkrampf und die Lähmung der rechten Gesichtshälfte vollständig entwickelt, bei einem Einstich floss aus dem gespannten Augapfel schlechter Eiter, später traten Erscheinungen von allgemeinem Starrkrampf auf und der Kranke verschied am 19ten Januar, nachdem man noch vergeblich versucht hatte, ihn Aetherdämpfe einathmen zu lassen. Bei der Leichenöffnung fand man Blutüberfüllung in den Gefässen innerhalb des Schädels, der Rachen- und Luftröhrenschleimhaut und in Leber und Nieren, während der Augapfel so entartet war, dass sich die ihn zusammensetzenden Gebilde durchaus nicht unterscheiden liessen. (Pollock, Dublin. Presse. Nr. 441. 1847.)

Die Neigung zur sympathischen Ophthalmie ist bei Quetschwunden viel weniger häufig als bei intraocularer Allenthesis und es gilt diess sowohl für die erste Zeit nach der Verletzung als für die secundären Produktablagerungen im erblindeten Bulbus. Bei Narben in der Ciliarkörpergegend will Mackenzie noch am öftersten die Theilnahme des anderen Auges beobachtet haben.

In Betreff der **Therapie** verweisen wir auf die betreffenden Stellen des vorigen Kapitels. Es genügt hier, nur die wichtigsten Indikationen hervorzuheben. Sofort nach der Verletzung erfordert in den meisten Fällen die Theilnahme des Gesamtorganismus die Sorgfalt des Arztes. Man bringe daher den Kranken in ein, womöglich gewärmtes Bett, lasse ihn einen aromatischen Thee oder einige Schlucke Kaffee trinken,



denen man bei heftigem Erbrechen einige Tropfen Opiumtinktur zusetzt. Die Antiphlogose tritt erst dann in Kraft, wenn der Patient sich erholt und die Hautwärme eingetreten ist. Sie muss übrigens streng nach der Constitution des Verletzten geregelt werden. Eine Calomelkur ist auch dann nicht am Platze, wenn sich eitrige Ablagerungen in der vorderen Kammer oder in der Tiefe des Auges bilden, da bei Quetschwunden doch ein Rückgang des Prozesses nicht zu erwarten ist. Es ist viel zweckmässiger, den Kranken durch Opiate zu beruhigen und die Kräfte durch gute Nahrung, auch bei geringem Appetite, zu erhalten. — Die örtliche Behandlung bezweckt im Beginn die Reinigung des Auges von Schmutztheilen, von Blut und Glaskörpersubstanz. Eine Reposition der Vorfälle ist hier nur bei schmalen Quetschwunden am Hornhautrande von Erfolg, in allen anderen Fällen thut man am besten, bei Irisprolapsen sofort die ganze Partie knapp an der Einschnürungsstelle abzuschneiden und zwar ist diess Verfahren um so mehr indicirt, wenn die Iris selbst zerrissen oder wenn starke Blutung vorhanden ist. Auch die Glaskörpervorfälle müssen zuweilen wiederholt abgetragen werden, da ihr erneutes Vortreten die Schliessung der Wunde hindert. Der Druckverband muss bis zur Schliessung der Wunde getragen werden. Bei Eiterproduktion ist die vordere Kammer bald und zwar wiederholt zu paracentesiren. Bei starker Schwellung des Bulbus und ulceröser Entzündung der Hornhaut kann die Spaltung der äusseren Lidkommissur von Vortheil sein. Bei den chronischen Entzündungserscheinungen nach Schliessung der Wunde erwarte man nichts von einer entzündungswidrigen Therapie, sondern suche den Kranken in die möglichst günstigsten Ernährungsverhältnisse zu bringen. Gegen lang andauernde Lichtscheu erwies sich Mackenzie der innerliche Gebrauch des Stramoniums von Nutzen. In vielen Fällen wird eine Iridektomie, eine Staaroperation das beste Mittel sein, den intraocularen Reiz zu beseitigen.

#### 4. Riss- und Quetschwunden der Orbita.

Die Semiotik und Therapie dieser Wunden ist bereits in den vorigen Kapiteln besprochen, theils wird sie bei den Frakturen und Schusswunden ihre Erledigung finden. Es gehören hierher namentlich solche Fälle, in denen die weichen und harten Theile der Augenhöhle den stumpfen Körper durchstossen, oder Stücke vom Orbitalrand durch hakenförmige Körper, welche sich an der dem Bulbus zugekehrten Fläche desselben einsetzen, losgerissen, endlich auch umfängliche Zerstörungen der Orbita, wie solche namentlich bei Explosionen durch angeschleuderte Stein- oder Eisenstücke gesetzt werden.



Es wird genügen, einige Fälle dieser Verletzungsarten mitzutheilen:

Ein Mann war mit einem Spazierstocke am rechten Auge verletzt worden. Kurz nach dem Unfall war der Verletzte sehr schwach, blass und hatte Neigung zum Erbrechen, den Kopf hielt er nach der Schulter zurückgebeugt. Die rechten Augenlider waren stark geschwollen, gespannt, schmerzhaft bei Berührung, missfarbig; in dem unteren Lide und zwar auf seinem mittleren und äusseren Theil befand sich eine halbmondförmige, mit der Concavität nach abwärts gerichtete Wunde. Ihre Ränder lagen aneinander und bluteten nicht, dagegen drang Blut zwischen der Lidspalte hervor. Der etwas prominirende und nach oben und innen gerichtete Bulbus war von ergossenem Blute und zerrissenem Gewebe umgeben, die Hornhaut glänzend, die Pupille stark erweitert; die Innenfläche des unteren Lides zerrissen und blutig unterlaufen. Der Patient war bei vollkommenem Bewusstsein, vermochte zu stehen, aber nicht zu gehen, da ihm seine Glieder, namentlich das linke Bein, wie eingeschlafen erschienen. Puls 52, regelmässig. Am Abend desselben Tages waren die Lider ganz schwarz unterlaufen und zwischen der etwas geöffneten Lidspalte erschien der Augapfel starr, gläsern, die Episclera ödematös und sehr blutreich. Der Kranke delirirte etwas, warf sich viel umher und griff nach dem verletzten Auge, die Haut war heiss. Es wurde ein Aderlass gemacht. Am anderen Tage war nach einer verhältnissmässig ruhigen Nacht das Bewusstsein freier, doch bestand Schläfrigkeit und Lähmung der linken Seite, die Respiration war langsam, schnarchend. Den Tag über kamen häufige, intensive Frostanfälle und am nächsten Morgen erfolgte nach vorausgehendem Coma der Tod. Die Sektion ergab: dickes, dunkelbraunes, zersetztes Blut in der Orbita, unregelmässig-strahliger Knochenbruch an der Vereinigung der Pars orbitalis des Stirnbeins mit dem kleinen Keilbeinflügel, nach aussen und vorn vom Sehnervenloche. Einige lose Knochenstückchen sassen in der Dura mater. Unter der Fraktur und an der entsprechenden Hirnstelle befand sich dicke, jauchige Flüssigkeit, ebenso in den Ventrikeln des Gehirns. (T. Jamieson, Monthly Journ. June 1855.)

Ein Mann kam mit einer Risswunde am rechten oberen Lide in das Londoner Spital. Er erzählte, dass ein an einem Seile befestigter Haken beim Kohlenabladen von einem Schiffe sich an seinem linken Auge eingehakt habe, dass er beim Anziehen des Seils dadurch mehrere Fuss emporgehoben worden sei, bis seine Kameraden es bemerkt und das Seil losgelassen hätten, wobei er aber auf das Schiffsverdeck niedergefallen sei. Der Haken war sofort entfernt worden. Der Bulbus war gesund, von einer Fraktur war nichts zu entdecken. Puls 76, kräftig, Pupillen reagirend, kein Kopfschmerz. Es wurde ein Aderlass gemacht, kalte Umschläge verordnet und innerlich Calomel gegeben. Am anderen Morgen nach einer ruhigen Nacht zeigte sich leichter Kopfschmerz und trotz der Applikation von Blutegeln des Abends mit einem Male stertoröse Respiration und tiefes Coma. Puls 52, Pupillen contrahirt und reaktionslos. Aus der Wunde des oberen Lides drang Blut hervor, welches mit Gehirnssubstanz gemischt schien. Tod nach 8 Stunden. — Bei der Sektion fand sich das Orbitaldach vollständig zerbrochen und ein beträchtlicher Theil des linken Vorderlappens des Gehirns fehlte. (Mackenzie, l. c. I. pag. 13.)

Scott erzählt von einem Soldaten, welcher zu Pferde sitzend sich des Nachts an einem eisernen Laternenhaken stiess. Dieser bohrte sich unterhalb des Orbitaldaches ein und riss den oberen Knochenrand vollständig ab. Obwohl das Gehirn verletzt war, heilte doch die Wunde nach einigen Wochen. Mackenzie behandelte einen Fleischer, welcher bei einem Sprunge an einem von der Decke herabhängenden Fleischer-



haken sich die Haut der Augenbraue durchrissen und ein Knochenrandstück abgesplittert hatte. Die Wunde war mit einem Lidcolobom geheilt und das losgestossene Knochenstück fehlte. Der Lagophthalmus gab die Ursache zu öfteren Conjunktiviten.

Bei dem Zerspringen einer Kanone war ein kräftiger, 20jähriger Mann von einem 1 Pfund schweren Eisenstück gerade zwischen beide Augen getroffen worden. Das knöcherne Septum beider Augenhöhlen war zerschmettert, das rechte Auge war aus dem äusseren Winkel herausgetrieben und geborsten, das linke Auge ebenfalls beträchtlich dislocirt. Man entfernte Stücken vom Oberkiefer, vom Thränen-, Sieb- und Stirnbein aus der Wunde. Die hintere Wand der rechten Orbita war zerstört und man sah vollkommen gut die Bewegungen des Gehirns. Der Tod erfolgte 2 Tage später und bis dahin hatte der Verletzte vollkommenes Bewusstsein und litt ausserordentliche Schmerzen. Fortwährend floss Blut aus der Nase. Die Sektion ergab, dass Hirnsubstanz in die rechte Orbita vorgefallen war. Unter der Dura mater viel Eiter und die linke Hemisphäre erweicht, in dem vorderen Hirnlappen Knochenfragmente von der Siebbeinplatte. (Cooper, Annal. d'oculist. XXXIII. p. 216.)

Einem Soldaten in der Krimm war bei einer Explosion eine Menge Steine und Sand in's Gesicht geschleudert worden. Die Augenlider des linken Auges waren zerrissen und letzteres selbst zerstört. Der Verletzte klagte über heftige Schmerzen im Gesicht und im Auge, bot aber sonst keine bemerkenswerthen Symptome dar. Zwei Tage nach der Verletzung fühlte man, als die Augenhöhle behufs der Reinigung ausgespült wurde, eine harte Substanz, die sich als ein wallnussgrosser, scharfeckiger Stein auswies. Ausser ihm wurden noch zahlreiche Sandkörner ausgespült. Darnach trat grosse Erleichterung ein, aber 2 Tage später begannen unerwartet die ersten Symptome des Trismus in den Muskeln der Zunge, des Unterkiefers und im Kopfnicker. Man legte Vesicatore auf den Rücken, streute Morphium ein und chloroformirte den Kranken. Indess nahmen die Zufälle des Tetanus zu und der Kranke starb am 6. Tage nach der Verletzung. Man fand die Stirnbeine, den Oberkiefer und die Siebbeine in ausgedehnter Weise zersplittert, die Sklera des Auges geöffnet und in dem Bulbus nicht nur, sondern sogar in der Substanz des Sehnerven selbst eingesprungene Sandkörner. (Cooper, On the injuries etc. pag. 325.)

Nicht ganz selten kommt es auch vor, dass Theile von überladenen und zersprungenen Gewehren in das Gesicht springen und so tief in die Gesichtsknochen, insbesondere in den Oberkiefer hineingetrieben werden, dass sie auch die Orbitalknochen mehr weniger benachtheiligen. Keith (Med. Times und Gaz. Oct. 23. 1858.) entfernte mit gutem Erfolge die Schwanzschraube einer Vogelflinte, welche zwischen unterem Lid und der Nasenwurzel linkerseits in die Tiefe gedrungen war und das linke Auge vollkommen zerstört hatte. Behufs ihrer Entfernung, 4 Monate nach der Verletzung, mussten die Nasenknochen, in deren Wurzel sich ein Fistelgang befand, auseinander gebrochen werden. Sie war  $2\frac{1}{2}$ " lang und wog über 5 Loth und ragte seitlich in die linke Orbita hinein. Hughes und Fletcher (Med. Times Aug. 21. 1858.) behandelten einen Kranken, dem ein 3 Loth wiegendes Stück einer Schwanzschraube durch das Orbitaldach eingedrungen war, welches anfangs nur ein Gefühl von Schwere im Kopfe beim Bücken bedingt hatte, aber doch nach 14 Monaten den Tod herbeiführte.



Mit Beziehung auf S. 308 gedenken wir noch in der Kürze derjenigen Quetschwunden der Orbitalränder, welche eine acute Periostitis nach sich ziehen. Namentlich soll nach Velpeau eine Quetschwunde an dem äusseren Orbitalrande von Erysipel und diffuser Phlegmone gefolgt sein, die nach der Schläfengegend und auf das obere Lid, dagegen, weil das äussere Lidband dazwischen liegt, höchst selten sich auf die Orbita selbst ausbreitet. Man soll bei einer solchen Wunde mittelst Charpiebäuschchen und Heftpflaster einen Druckverband unterhalb des äusseren Randes anlegen und diesen von unten nach oben und von vorn nach hinten anziehen, während die Wunde am Rande selbst mit einer einfachen Compresse bedeckt wird. Der Druckverband soll nur alle 4—5 Tage, der Verband der Wunde täglich gewechselt werden. Besteht bereits Eiterung, so ist der Druckverband ebenfalls das beste Mittel, das Weitergreifen der Schwellung zu verhüten, daneben müssen feuchtwarme Umschläge und zeitige Einschnitte gemacht werden. Die Compression ist bis zum Aufhören der Schwellung und Entleerung des Eiters anzuwenden.

Verschieden hiervon ist eine chronische Periostitis des Orbitalrandes, wie sie Sichel (*Arch. d'ophthalm. I. p. 46.*) beschrieben hat. Derselbe sah bei einem Maurer, welcher vor 2 Monaten auf einen Steinhaufen gefallen war, neben einer verticalen, die Stirn und die Lider durchsetzenden Narbe, am unteren Orbitalrande einen ellipsoiden, mit der Längsachse in der Richtung des Knochenrandes liegenden Tumor, der an Höhe und Breite fast dem unteren Lide gleich kam. Er hing scheinbar an dem Knochenrand fest, war aber etwas beweglich und fluctuirte undeutlich in der Tiefe. Solche Geschwülste sind nur aus dem verdickten Periost und dickem, käsigem Eiter gebildet, während der Knochenrand selbst cariös ist. Obschon man in der Regel die Abscesse an der tiefsten Stelle öffnen soll, so ist hier doch die Incision etwas über dem horizontalen Durchmesser der Geschwulst zu machen, da sich sonst die Lidhaut nach dem Knochenrand einzieht und Ectropium entstehen kann.



## Viertes Kapitel.

# ERSCHÜTTERUNGEN.

---

Erschütterungen des Auges und seiner Umgebung kommen zwar bei jeder traumatischen Einwirkung, also auch bei der mit den gewöhnlichen Instrumenten gesetzten Wunden vor, sie zeigen sich aber auch häufig, insofern sie durch absolut stumpfe Körper erzeugt wurden, ohne eine eigentliche Wunde und verdienen deshalb eine gesonderte Besprechung. Namentlich gehören hierher diejenigen Fälle, in denen sich die Wirkung der Commotion, bezüglich Contusion in einem Bluterguss kundgibt und die Fälle, wo ohne Sprengung der Bulbuskapsel sich Rupturen der intraocularen Membranen eingestellt haben. In vielen Fällen wird aber auch der Augapfel durch das Gewicht oder das Volumen des erschütternden Körpers nicht nur erschüttert, sondern so zusammengepresst, dass seine Formhäute zersprengen und die inneren Organe durch den Riss gerade so austreten, als wenn zunächst eine Wunde gegeben wäre. Dabei sehen wir öfters, dass diejenige Membran, die die grösste Elasticität besitzt, nicht getrennt wird, dass also die Bindehaut des Bulbus unverletzt bleibt, während die unter ihr liegende, viel festere Sklera geborsten ist.

Das das Auge erschüttert sei, gibt sich, wie besonders Heyfelder\*) hervorgehoben hat, zunächst durch die sofortige Aufhebung der ihm zukommenden Funktion, des Sehens, zu erkennen. Bei den höchsten Graden der Commotion sehen wir zuweilen ohne nachweisbare Veränderung diese Funktion nie wieder zurückkehren, es muss also die lichtempfindende Membran in ihrer molekularen Anordnung so erheblich gestört sein, dass eine Restitution nicht mehr möglich ist. In anderen Fällen sehen wir der Funktionsbeschränkung eine verstärkte Reaction in der Weise folgen, dass eine vermehrte Blutzufuhr eingeleitet wird, die für sich den normalen Bestand des Organs in Frage stellt. In den

---

\*) Archiv f. phys. Heilk. III. 1.



leichtesten Fällen endlich, geht die funktionelle Vernichtung des getroffenen Organs nach so kurzer Zeit ohne nachweisbare Folgen vorüber, dass wahrscheinlich nur eine abnorme Schwingung der feinsten Gewebselemente, ohne Auseinanderreissung derselben stattgefunden hat.

Was die Fälle der zweiten Reihe betrifft, so ist es bemerkenswerth, dass Erschütterungen der Hornhaut, sobald die Reaction des erhöhten Stoffwechsels eintritt, zur suppurativen Entzündung, die Erschütterungen der gefässreichen Membranen des Auges, insbesondere der Aderhaut, weniger oft zur suppurativen als zur exsudativ-plastischen Entzündung neigen. Eine parenchymatöse, suppurative Keratitis sehen wir z. B. nach einem Stoss an die Hornhaut ausbrechen, dessen Spuren sich kaum in einer Epithelabschilferung zeigen. Wir finden die Cornea, insbesondere die oberflächlichen Lagen derselben, in ihrer ganzen Ausdehnung binnen 8—12 Tagen mit Eiter infiltrirt; viel seltner ist die centrale Verschwärung der Hornhaut, die Quadri unter 7—8000 Augenkranken nach einem Schlag auf die Stirn nur zweimal beobachtet hat. Es ist uns die Annahme nicht unwahrscheinlich, dass bei der raschen Ausbildung solcher Keratiten die Cornealnerven eine erhebliche Rolle spielen. Entgegengesetzt solcher Suppuration verlaufen die Entzündungen in den Binnenorganen, wenn sich solche nach Erschütterung einstellen, in viel langsamerer Weise. Wir beobachten daher, dass unter geringen Reizsymptomen entweder allmählig eine Hypersecretion der intraocularen Flüssigkeiten mit vermehrter Spannung des Bulbus und endlicher Atrophie des Choriodealpigmentes eintritt, oder dass bei äusserlich kaum verändertem Ansehen ein festeres Exsudat die Netzhaut von der Aderhaut abhebt, den Glaskörper zur Resorption bringt und endlich der ganze Bulbus bei durchsichtigem vorderen Abschnitt dem Schwunde anheimfällt.

Wir deuten diese Verlaufsarten der Entzündungen hier nur an, weil sie in den vorhergegangenen Blättern schon wiederholt besprochen, vornehmlich aber, weil behufs ihrer genaueren Semiotik auf die Handbücher der Augenheilkunde verwiesen werden muss und gehen sofort zu den Erschütterungen der einzelnen Membranen über.

### 1. Erschütterungen der Bedeckungen des Bulbus.

Diese charakterisiren sich vornehmlich durch das allbekannte Extravasat der Lider und der Bindehaut, den sogenannten Haemophthalmus externus. Man sieht entweder nicht erhabene, bläulichrothe, kirschrothe, unregelmässige Flecke\*), deren Grenzen mit

\*) Bei Peitschen-, Ruthenhieben, Stockschlägen konnten wir aus der Form der Flecke mit Sicherheit auf die Natur des erschütternden Instrumentes zurückschliessen, dagegen sehen sich unseren Erfahrungen nach die durch Faustschläge oder Stösse mit anderen umfänglichen Körpern entstandenen Sugillationen ganz ähnlich.



einer gelblichen oder gelbgrünlichen Färbung in die normale Lidhaut übergehen und dann sind nur einzelne in dem Corium selbst liegende Gefässe geborsten; oder es präsentirt sich das Extravasat als eine vom subcutanen Zellgewebe ausgehende dunkelblaurothe Schwellung, wobei die Falten der Lidhaut ausgeglichen sind. Die Geschwulst fühlt sich teigig-elastisch, (bei den sofort zu nennenden Complicationen knisternd) an, ist aber weder bei Berührung noch spontan erheblich schmerzhaft, auch ist sie nicht wärmer als die umgebende Cutis. Ueber die Grenze der durch den Bluterguss im subcutanen Gewebe gebildeten Höhle hinaus, gewöhnlich auch zugleich auf Stirn oder Wange, Nase oder Schläfe finden sich kleinere Sugillationen. In der Bindehaut selbst sitzt die Ecchymose häufiger am unteren, als am oberen Umfange des Bulbus. Die betreffende Stelle ist etwas erhaben, an den Grenzen heller roth gefärbt als im Centrum, und schneidet auch bei grösserer Ausdehnung scharf an dem Limbus corneae und an dem Orbitalrand des Tarsus ab. Einzelne Gefässe sind in dem Blutfleck nicht zu entdecken, wohl aber sieht man in ihm selbst kleinere, circumscripte, dunklere Stellen, die den Sitz der Gefässberstung anzeigen. In sehr seltenen Fällen ist die ganze Bindehaut von der Sklera losgelöst und drängt sich dann in Form eines hochrothen Wulstes in der Lidspalte vor, was dem Falle ein scheinbar sehr schlimmes Aussehen geben kann.

Nur bei sehr starken Erschütterungen, z. B. bei den gewaltigen Faustschlägen der englischen Boxer, nach Peitschenhieben etc. sieht man den Blutaustritt sofort nach der Verletzung, neben einer offenbar durch Hyperämie bedingten Schwellung und Röthung des Lides, nach leichteren Stössen entsteht die Sugillation allmähig in den ersten 3—6 Stunden nach der Verletzung. Treten aber Ecchymosen der Bindehaut erst 24 Stunden oder noch später nach einer Erschütterung auf, so haben sie, wie wir weiter unten sehen werden, die Bedeutung eines Bruches der Orbitalknochen. Wahrscheinlich gehört hierher auch der von Ammon als *Ecchymosis per consensum* aufgefasste Fall, in welchem nach einem die Gegend der rechten Thränenkarunkel treffenden Rappierstoss drei Tage später auf der linken Seite an derselben Stelle eine subcutane Blutung eingetreten war. Da das rechte Auge wegen Blutergusses in der Orbita hervorgetrieben war, auch Commotion des Gehirns bestand, so muss der Stoss sehr bedeutend gewesen sein und konnte recht gut durch Contrecoup eine Spaltfraktur in der inneren Wand der anderen Orbita erzeugen.

Die Resorption des sowohl in die Lider als in die Bindehaut ergossenen Blutes pflegt durchschnittlich eine längere Zeit zu gebrauchen, als ein Bluterguss in den Augenkammern, es dauert nämlich auch bei nicht sehr umfangreichen Ergüssen gewöhnlich bis zum Ende der



zweiten Woche, bis alle Spuren vollständig verschwunden sind. Die Flecke werden zunächst, weil das Serum des ergossenen Blutes zuerst resorbirt wird, weniger erhaben, dann färben sie sich an den Grenzen heller, sodass die Umwandlung in Grün, Gelb und in die normale Farbe im Centrum zuletzt eintritt. Häufig sieht man erst bei der Resorption, dass die Gesamtschwellung aus mehreren einzelnen Heerden bestanden hat.

Die Therapie des Blutaustritts unter die Lider und die Bindehaut hat zwar verschiedene Mittel aufzuweisen, doch fragt sich, ob damit wirklich die Dauer der Resorption abgekürzt werden kann. Die englischen Boxer bedienen sich der zu Brei geriebenen Wurzel der Zaunrübe, welche zu gleichen Theilen mit dünnem Reissbrei oder Brodkrume vermischt und in Leinwand geschlagen kalt übergelegt und aufgebunden wird. Auch benutzen sie dazu das sogen. Salomo-siegel, die Wurzel von *Polygonatum multiflorum*. In Amerika streicht man das ätherische Oel von *Hypericum perforatum* sofort nach der Verletzung auf. H. Walton spottet über diese Mittel und sagt, dass die Boxer die rasche Wirkung dieser Resorbentien nur dadurch glaubhaft machten, dass sie sich bei Nacht oder bei Gaslicht besehen liessen, wo die gelben Flecke nicht so auffielen; übrigens trage wahrscheinlich die gesunde Natur derartiger Leute das Meiste dazu bei, dass selbst enorme Schwellungen rasch und günstig verliefen. In Deutschland benutzt man vornehmlich die Arnika, die man als Infus oder als verdünnten Spiritus mittelst Compressen überschlägt. Es ist möglich, dass die Compression und die durch den Verband bewirkte Ruhe des Lides am meisten dazu beiträgt, die Aufsaugung zu befördern und dass auch andere ätherische Oele nur scheinbar einen Nutzen haben. Die Kälte ist nach unserer Ansicht nur so lange indicirt, als die Schwellung noch zunimmt, die Blutung also noch nicht durch Thrombose gestopft ist. Später nützt sie nichts mehr und wird auch leicht lästig. In der That befindet sich der Verletzte unter einem mit einem spirituösen, lauwarmen Wasser befeuchteten Umschlage am wohlsten und es ist deshalb gerathen, irgend ein solches zu wählen. Warum Manche Blutegel setzen, sieht man nicht recht ein. An's Lid selbst applicirt, bringen sie bekanntlich selbst leicht Ecchymosen hervor und wie sie, an entferntere Theile gesetzt, schon ergossenes Blut wegziehen sollen, ist nicht recht begreiflich. Zögern kleine Reste von Blutextravasaten in der Bindehaut mit der Resorption, so scheinen adstringirende Augewässer oder Einträufelungen von Opiumtinktur nützlich zu sein.

Bei enormer Schwellung, wo der Bluterguss die Lidhaut in grossem Umfang losgewühlt hat, ist es ganz gerathen, die Geschwulst durch einen horizontalen, zolllangen Einschnitt zu spalten, das Blut herauszudrücken und dann einen Druckverband nebst Eis überzulegen.



Drängt sich die Bindehaut blasenförmig vor, so ist ohne Scheu ein grosses Stück derselben zu excidiren.

Ein Jokei wurde von einem Boxer mit der Faust auf das Auge geschlagen. Die Augenlider und ihre Anhänge waren ungeheuer geschwollen und mit schwarzem Blut infiltrirt. Zwischen den Tarsis war eine taubeneigrosse Geschwulst der Bindehaut vorhanden, welche den Bulbus ganz verdeckte, sodass zuerst an eine Ruptur des Bulbus gedacht wurde. Es wurde sofort ein grosses Stück aus der Bindehaut ausgeschnitten, wobei eine Menge Blut sich entleerte, dessen Abfluss durch Waschungen mit lauem Wasser befördert wurde. Am nächsten Tage konnte man noch nichts von der Hornhaut sehen, doch war die Einschnürung verschwunden. Es wurden nun Compressen mit einer zertheilenden Flüssigkeit aufgelegt und nach einigen Tagen erfolgte die Genesung. (Carron du Villards, Handbuch, I. p. 148.)

Der Arzt kann in die Lage kommen, rein aus kosmetischen Rücksichten die Blutflecke behandeln zu müssen. Da sie sich nun nicht mit dem Zauberstab entfernen lassen, so empfiehlt man sich dem Patienten durch ein Mittel, welches wenigstens die Genesung simulirt, sodass er wieder in Gesellschaft gehen kann. Hierzu dienen Schminken von Traganthgummi oder Glycerin, denen man durch Beimischung von Carmin und Wismuthweiss die gewünschte Nüance geben kann.

An die Erschütterungen der Lider schliessen sich naturgemäss die Rupturen der Thränenleitungsorgane an, welche nach Faustschlägen, die den inneren Augenwinkel oder den Nasenrücken treffen, zuweilen sich vorfinden. Sie sind meist mit Nasenbluten verbunden. Ihre Diagnose ist nicht immer von Anfang herein möglich und man wird sie zuweilen erst in ihren Folgen gewahr, wenn z. B. der Nasenkanal des Thränenganges auf der einen Seite obstruirt wird, Ausdehnung des Sackes und Thränenträufeln eintritt. Sicher würde die Diagnose gleich nach der Verletzung sein, wenn sich Blut bei Druck auf den Thränensack durch die Thränenkanälchen nach aufwärts ausdrücken liesse. Es ist uns nicht bekannt, ob jemals dieser Nachweis gelungen ist. Ein sicheres Zeichen einer Ruptur in den genannten Organen tritt dann auf, wenn, sei es durch das gleichzeitig gebrochene Thränenbein, sei es durch eine mit der Nasenhöhle communicirende Fissur des Ganges, Luft in das Unterhautzellgewebe der Lidhaut und der Bindehaut vornehmlich im inneren Augenwinkel ausgetreten ist. Ist diese Gegend nicht direkt getroffen gewesen, oder hat sich das Emphysem über grössere Theile des Lides und der Wange oder der Stirn und der Orbita (mit Exophthalmus) ausgebreitet, so ist es wahrscheinlicher, dass die Highmor'shöhle oder der Sinus des Stirnbeins eine Fraktur erlitten hat. Das Emphysem kann neben Lidsugillation sehr bald nach der Verletzung, oder erst einige Tage später nach zufälligem Schneuzen der Nase auftreten. Es hat, wenn es nicht ein Zeichen einer mit der Nasenhöhle communicirenden Orbitalfraktur ist, an und für sich keine Bedeutung und verschwindet gewöhnlich, wenn



es nicht durch stetes Schnauben immer frisch erzeugt wird, eher als die Sugillation.

Ein Soldat hatte 8 Tage vorher einen Stoss durch ein Stück Holz gerade über dem inneren Augenwinkel der linken Seite erhalten. Man sah im subconjunktivalen Bindegewebe eine gelbe dünne Flüssigkeit, die sich durch Druck nach allen Richtungen hin verschieben liess und, wenn sie sich selbst überlassen blieb, sich in den unteren Theil desselben senkte, wo sie einen leicht erhabenen, schwappenden Sack bildete. Die Bindehaut war nicht injicirt. Auf der Thränensackgegend wurde emphysematöses Knistern wahrgenommen und als der Kranke bei verschlossenem Mund und Nase Expirationsversuche machte, schwoll das untere Lid an und entsprechend dehnte sich das emphysematöse Knistern aus. Auch unter die Bindehaut traten einzelne kleine Luftblasen, welche jenen Sack noch mehr abhoben. Die Sondirung und Injektion des Thränenkanals stiess auf kein Hinderniss. Nach drei Tagen war das Emphysem verschwunden und nach weiteren fünf Tagen auch die Flüssigkeit resorbirt. Die Thränenleitung blieb ungestört. (v. Graefe, Archiv I. 1. 288.)

Ein Mann hatte zwei Faustschläge erhalten, einen in den inneren Winkel des linken Auges, den anderen an das linke Jochbein. Einige Minuten nachher, als der Kranke sich schneuzen wollte, fühlte er einen lebhaften Schmerz im unteren Lid und der Nasenschleim war blutig gefärbt, mit den Fingern fühlte er bald eine Anschwellung des unteren und dann auch des oberen Lides. Als der Kranke einige Stunden nachher zur Untersuchung kam, war die emphysematöse Schwellung so beträchtlich und auch auf die Wange vorgeschritten, entsprechend bis zu einer Linie die man von dem linken Nasenloche nach dem Ohrläppchen hinzog, dass das Auge selbst ganz verdeckt war. Im inneren Augenwinkel an der Stelle, wo man den Thränensack öffnet, war eine  $1\frac{1}{2}$  Ctmtr. lange, ziemlich glattrandige Oeffnung der Haut und des Thränensackes vorhanden, aus der beim Druck auf die Geschwulst der Lider Luftblasen hervorkamen. Unter einer antiphlogistischen Behandlung, einem passenden Verband und dem Verbot, sich zu schneuzen, war die Heilung nach 10 Tagen vollständig. (Desmarres, Annal. d'ocul. XIV. 97.)

Arlt hat einmal Emphysem der Bindehaut neben einer Hautabschürfung am inneren Lidband in Folge des Stosses an einen Nagel gesehen; Fischer beobachtete Entzündung des Thränensacks nach dem Stoss mit einem eisernen Löffelstiel. Letztere Beobachtung ist überhaupt der einzige Fall, wo der Erschütterung der Thränensackgegend eine Entzündung folgte. In allen anderen Fällen verlief die Verletzung so gut, dass eine antiphlogistische Behandlung nicht nöthig erschien. Man wird sich daher mit einer schwachen Compression und dem Verbote, durch Schnauben frische Luft durchzudrängen, begnügen. Ob man bei nach Faustschlägen auf die Nase auftretenden Frakturen den Ausgang in Verengerung des Thränennasenganges durch Einlegung eines Gensoul'schen Catheters verhüten kann, ist noch nicht erwiesen.

## 2. Erschütterungen der Binnenorgane des Augapfels.

In den meisten Fällen dieser Verletzungen, mag nun die Gewalt den Bulbus direkt oder zunächst die Stirn oder entferntere Knochenpartien des Kopfes getroffen haben, finden sich die Formhäute des



Bulbus (Cornea, Sclera) intakt; in der geringeren Anzahl der Fälle sind diese Membranen gesprengt und haben losgerissenen intraocularen Theilen, insbesondere der Linse, zum Durchgang gedient. Ganz gewöhnlich betrifft die Verletzung mehrere neben einander oder auch entfernt liegende Theile zu gleicher Zeit, insbesondere Iris und Linse, Linse und Glaskörper, Vorderkammer und Glaskörper. Das wichtigste Symptom, welches fast nie fehlt und zugleich die Ursache ist, dass kurz nach der Einwirkung des Trauma's die Stelle der direkten Verletzung nicht aufzufinden ist, ist ein intraocularer Bluterguss von grösserer oder geringerer Ausdehnung.

A. Der Bluterguss in die **Augenkammern** ist ein ziemlich häufiger Befund und wird, ohne dass grössere Zerreissungen der Iris dabei nothwendig wären, besonders oft beobachtet nach Stössen mit dem Finger, nach einem Schlag mit einer Peitsche, mit einem Pferdeschweife, einer Ruthe, etc. in's Auge. Ecchymosen der Bindehaut sind gewöhnlich zu gleicher Zeit zugegen. Die Menge des Blutes schwankt von einem röthlichen Wölkehen im Kammerwasser bis zur totalen Anfüllung des Kammerraumes. Im ersten Fall kann das ergossene Blut, wenn es sich zu Boden gesenkt hat, beim Blicke von vorn dem Beobachter ganz verschwinden, da es nur beim Einblick von der Seite auf dem Boden der Kammer den schmalen, vorn mit dem Limbus corneae gedeckten Falz einnimmt. Im letzteren Fall erscheint die ganze Hornhaut wie eine schwarze, schwarzrothbraune Scheibe, sodass man auf den ersten Anblick glauben kann, es käme dieser Reflex aus der Tiefe des Auges hinter der Pupille. Gewöhnlich ist die Vorderkammer zur Hälfte bis zu zwei Drittheilen gefüllt und es ist dann ganz unmöglich, das Extravasat, hinter dem man den oberen Theil der Iris oder selbst die Hälfte der Pupille sieht, mit einer anderen Krankheit zu verwechseln. Das ergossene Blut schwankt bei seitlichen Neigungen des Kopfes. Subjektiv äussert sich das Hypohäma durch das Gefühl von Druck im Auge und durch eine rothe Wolke von grösserer oder geringerer Dichtigkeit im Sehfelde, wobei das Erkennen von Objekten entweder ganz aufgehoben oder nur durch den nach oben hin freien Theil der Pupille möglich ist. Fehlt diese rothe Erscheinung, so ist die Prognose insofern weniger günstig, als dann eine Commotion oder ein Bluterguss in der Netzhaut zugegen sein muss, der das Sehvermögen überhaupt aufgehoben hat.

Es ist eigenthümlich, dass nicht unbedeutende Blutergüsse in der Augenkammer binnen wenigen Stunden oder wenigstens binnen 2 bis 3 Tagen resorbirt werden. Es liegt diess wahrscheinlich darin, dass wegen der steten Widererzeugung des Kammerwassers die Blutzellen sehr rasch sich mit Serum imbibiren und ihre zarte Membran durch die Anschwellung sehr bald gesprengt wird. Entsprechend dem Fortgang



der Resorption rückt die obere Grenze des Extravasates herab, die Pupille wird wieder vollkommen frei. Ist freilich die ganze Kammer mit dem Blute angefüllt, so dauert auch in günstigen Fällen die Resorption 10—14 Tage. Man sieht nach der Aufsaugung massenhafter Blutergüsse zuweilen die Iris mit Hämatinresten belegt, welche in Form von Flecken oder Streifen, seltener in Form eines ausgedehnten braunen oder schwarzen Belegs erscheinen. Wenn dieser Beleg regelmässig circular rings um den Sphinkter iridis geht, so kann man beim ersten Anblick glauben, es bestehe eine sehr erweiterte Pupille.

Contusion des Augapfels mittelst einer Kugel aus Fensterkitt, die aus einem Blaserohr abgeschossen worden war, bei einem Knaben. Sofortiges bedeutendes Extravasat von Blut in der vorderen Augenkammer, Pupille oval, Sehvermögen erloschen. Aderlass, Blutegel, Calomel, am nächsten Tage Mittelsalze. Am 2. Tage begann die Resorption und war nach weiteren 5 Tagen vollendet. Sehvermögen normal. (J. O. Möller, Journ. for Medicin and Chirurgie. 1835.)

Wurf mit einem hölzernen Pantoffel bei einem Schmiede von Seiten seiner lebenswürdigen Ehehälfte. Am 5. Tage war die Augenkammer fast vollständig mit dunklem Blute gefüllt, die Bindehaut mit Blut unterlaufen, das obere Lid ödematös geschwollen, eine kleine Sugillationsstelle daselbst mit einer Kruste angefüllt. Jede Lichtempfindung war erloschen, dagegen subjektive Lichterscheinungen namentlich Nachts. Mit Blutegeln und salinischen Abführmitteln war die Behandlung bereits eingeleitet gewesen und wurde damit fortgefahren, ausserdem Bleiwasserumschläge mit Extr. opii und Einreibung von Merkurialsalbe mit Belladonnaextrakt, innerlich Calomel mit Jalappe. 4 Tage später war das Blut in der vorderen Kammer verschwunden, die Pupille frei, das Sehvermögen etwas zurückgekehrt und aller Schmerz verschwunden, die Iris blieb aber starr und unbeweglich, ohne sonst irgendwie verändert zu sein. Vesicator im Nacken, Sublimatsolution und Opiumtinktur leisteten nichts dagegen, vielmehr wurde das Sehvermögen wieder geringer, in der Tiefe des Bulbus sah man eine graugrünliche Färbung, wodurch sich die allmälige Phthisis des Auges einleitete.

Wurf mit einem Balle in's linke Auge eines Knaben, worauf sofort die Lichtempfindung erlosch, die heftigsten Schmerzen im Auge eintraten und einmal Erbrechen sich einstellte. Lider etwas geschwollen und sugillirt, Bindehaut leicht geröthet, in der vorderen Augenkammer ein Blutextravasat, das bis zur Mitte der Pupille reichte und bei Bewegungen des Kopfes undulirte. Es konnten grössere Gegenstände unterschieden werden. 8 Blutegel, Nitrum mit Bittersalz. Am anderen Morgen war das extravasirte Blut zum grössten Theil resorbirt, das Sehvermögen normal und der Schmerz verschwunden. Nach einigen Tagen vollständige Heilung. (Behre, Pfaff's Mittheil. 7. 8. 1836.)

Blutklumpen, die einen Theil der vorderen Kammer oder auch die Pupille selbst einnehmen, finden sich, kenntlich an ihrer chocoladenbraunen, selten gelblichen Farbe, in den Fällen, in denen während der Wiederaufsaugung eine Iritis auftrat, wodurch sich membranöse Synechien zwischen Pupillarrand, Linsenkapsel und dem in dem Pupillarraum liegenden Extravasate sowie bindegewebige Schrumpfung der Iris selbst ausgebildet haben. Dergleichen ungünstige Ausgänge beobachtet man selten bei gesunden, kräftigen Leuten, öfterer bei schwächlichen, anämischen Subjekten. Der Bulbus selbst geht in solchen Fällen der Atrophie entgegen. Auch kommt es vor, dass erst lange Zeit (in einem



Falle von Bowmann\*) 19 Jahre) nach einer Verletzung, ohne dass eine neue Veranlassung eingewirkt hätte, mit einem Male eine Hämorrhagie in die vordere Kammer aus den erweiterten Irisgefässen eintritt, welche sich gar nicht oder erst nach Monaten resorbirt und das sichere Zeichen ist, dass nunmehr der Bulbus der Schrumpfung anheimfällt.

Bisweilen kehrt die Blutung, nachdem der erste, dem Trauma unmittelbar folgende Erguss aufgesaugt war, wieder. In einem Falle von Cooper (L. c. pag. 230.) wiederholte sich die Blutung 3 mal, und erst die strengste Schonung des Auges vermochte es, dieselbe dauernd zu sistiren. Ein neuerdings von A. Weber (Arch. f. Ophthalmol. VII. 1. p. 65.) beobachteter Fall, der allerdings nicht traumatischen Ursprungs war, gibt uns eine Andeutung über solche wiederholte Blutungen. Es scheint nämlich, als ob das betreffende Irisgefäss nicht vollständig durchrissen ist, sodass es sich nicht zurückziehen kann. Die Blutung steht, sobald sie im Kammerraume ein so hohes Niveau erreicht hat, dass sie das Lumen des Gefässes verlegt. Tritt dann die Resorption ein, so wird das Lumen wieder frei und es kann, beim Bücken des Kopfes z. B., die kleine Gefässwunde sehr leicht wieder aufspringen.

Die Therapie der traumatischen Blutextravasate hat zunächst die Beschleunigung der Resorption und dann die Verhütung einer Entzündung zu bezwecken. In erster Hinsicht dient namentlich ein Druckverband, den man nicht sehr stark anzuziehen braucht. Es hat uns geschienen, als ob Compressen, die mit einem Arnikainfus befeuchtet waren, und vom 2. oder 3. Tage an lauwarm aufgelegt wurden, (nachdem man durch die mässige Intensität des Trauma's und die Beobachtung des Kranken am 1. Tage eine Verletzung der tieferen Bulbusorgane ausschliessen konnte) die Wirkung unterstützen könnten. Ein sicheres Urtheil darüber kann man bei einer Verletzung, die bei negativer Behandlung zweifelsohne sehr oft rasch in integrum zurückkehrt, allerdings nur durch eine grosse Reihe hiehergehöriger Fälle gewinnen. Wir ziehen es vor, wenn sonst keine Contraindicationen vorhanden sind, den Verletzten sitzen oder auch herumgehen zu lassen, da im Liegen sicher die Anheftung kleiner Blutklümpchen im Pupillargebiet befördert wird. Aus gleichem Grunde machen wir am 1. Tage Belladonnaüberschläge, um die Pupille rasch zu erweitern, und halten auch in den folgenden Tagen die Pupille durch in die Stirn eingeriebene Belladonnasalbe dilatirt. Die zweite Indication wird zugleich durch die schon genannten Mydriatika erfüllt. Eiskalte Umschläge, örtliche Blutentziehungen halten wir nur dann für angemessen, wenn der Verletzte Gefühl von Druck oder Schmerz im Auge hat, oder sonstige Complicationen da sind. Die Kälte vermag übrigens nach unserer Erfahrung

\*) Annal. d'ocul. XXXIII. pag. 73.



die Resorption eher zu verhindern, als zu beschleunigen, weshalb wir sie auch selten länger als 24 Stunden anwenden, binnen welcher Zeit die blutenden Gefässe zum Verschluss gebracht sind. Es stimmte diese Regel auch mit dem subjektiven Gefühl des Kranken überein. Alle direkt in den Bindehautsack eingebrachten Mittel sind zu vermeiden, da sie reizen und sicher eine rasche Injektion in der Episclera erzeugen, die gerade hier nicht erwünscht sein kann. Will man innerlich Laxanzen geben, so wähle man nie ekelerregende Mittel, da etwaiges Erbrechen bei intraocularen Blutungen sehr unbeabsichtigte Folgen haben kann. Es dürfen nur flüssige Speisen verabreicht werden.

Bei sehr starken Schmerzen im Auge oder wenn sich ein dickes Blutcoagulum abgeschieden hat, kann es zweckmässig sein, die vordere Kammer mit der Staarlanze durch einen linearen Schnitt zu öffnen, den Schnitt durch eine Sonde behufs der Entleerung etwas klaffen zu lassen oder auch mit einer Pincette den Blutklumpen herauszuziehen. Nach der Entleerung muss dann unverzüglich ein fester Druckverband angelegt und der Operirte in einem dunklen Zimmer zu Bett gebracht werden.

Ein 14jähriger Knabe hatte einen Peitschenschlag in das Gesicht schräg von oben und innen nach unten und aussen erhalten, in welcher Richtung man auf der Stirn, der Augenbraue, den Lidern und der Wange rechterseits den blutigen Striemen sah. Die Lider waren roth, geschwollen, die Hornhaut gesund mit Ausnahme einer kleinen Excoriation nach unten und aussen, die vordere Kammer zu zwei Drittheilen mit Blut gefüllt. Die untere Schicht des Extravasates war schwarzbraun, die obere hellroth und beweglich. Es wurde dicht am Skleralrand ein breiter Einstich gemacht. Doch floss erst dann etwas aus, als der Blutklumpen mit einer gekrümmten Pincette hervorgezogen war. Als die Pupille frei war, konnte der Verletzte sehen. Doch war die Blutung bereits  $\frac{1}{4}$  Stunde nachher erneuert, ohne dass man ihre Quelle entdecken konnte. Die Operation wurde wiederholt, die Augen verklebt und Eis übergelegt. Nach 8 Tagen vollkommene Heilung. (Desmarres, *Traité etc.* II. pag. 425.)

Zögert die Resorption nach 4—6 Tagen, so ist bei kräftigen Subjekten eine Iritis zu befürchten und darnach die Therapie zu richten. Bei schwächlichen liegt es aber oft nur an der Constitution und man befördert durch frische Luft, gute Nahrung und durch die Verabreichung von Eisenpräparaten in Verbindung mit bitteren Mitteln die Aufsaugung sicherer, als durch das entgegengesetzte Verfahren.

B. Erschütterungen der **Regenbogenhaut** geben sich in manchen Fällen als eine reine Neurose, nämlich unter der Form der bekannten Mydriasis zu erkennen. Es ist noch nicht ausgemacht, ob diese Erweiterung der Pupille spastischer oder paralytischer Natur sei. Man wird dieselbe dann anzunehmen haben, wenn weder Bluterguss in der Vorderkammer noch Einrisse in dem Pupillarsaum selbst sich finden, wenn die Pupille auch beim wechselnden Lichteinfall in das andere Auge keine Reaction zeigt und endlich, wenn der Verletzte durch eine enge Oeffnung ganz gut sehen kann, überhaupt also Erschütterungen



und Blutungen der Netzhaut auszuschliessen sind. Die traumatische Mydriasis von der aus anderen Ursachen entstandenen zu unterscheiden, haben wir keine besonderen Kennzeichen, vorausgesetzt, dass man den Verletzten nicht sehr zeitig zu Gesicht bekommt, wo eine Bindehaut-ecchymose, oder eine kleine Risswunde daselbst oder in der Hornhaut die Aussage des Kranken bewahrheitet. Sunkel (Arch. f. phys. Heilk. 1857. p. 260.) hat 35 Fälle von acquirirter Pupillenerweiterung gesammelt und darunter nur 4 traumatische aufgefunden. Daraus geht die Seltenheit dieser Verletzung hervor, ja uns scheint diese Zahl eher noch zu hoch gegriffen, da z. B. in dem einen Falle von Sunkel selbst ein Bluterguss in der vorderen Kammer sich vorfand und vielleicht Einrisse in dem Pupillarsaum vorhanden waren. In einem von uns beobachteten Falle war jede Complication von Seiten einer Iriszerreissung oder einer Netzhautverletzung ausgeschlossen und die Heilung binnen 4 Wochen vollständig. Wir bemerkten dabei, dass die erweiterte Pupille nach der Seite der Verletzung hin, die sich als ein Riss in der Bindehaut markirte, etwas stärker ausgebuchtet war und dass eigenthümlicherweise die Reaction auf Lichtwechsel nicht eher wieder deutlich bemerkbar wurde, als bis die Pupille fast die normale Grösse erreicht hatte. — Bisher hat man versucht, dieses durch das Sehen von Zerstreuungskreisen dem Verletzten höchst unangenehme Uebel dadurch zu beseitigen, dass man Reizmittel (z. B. Tinct. thebaica) in den Bindehautsack einträufelte oder sich auch des elektrischen Stromes bediente, für die Folge wird man ohne Zweifel das Extrakt der Calaborbohne mit Vortheil zur Anregung des Sphinkter pupillae benutzen.

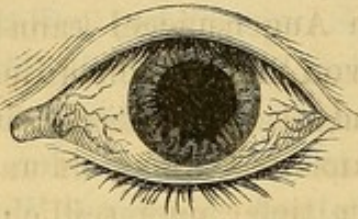Viel häufiger als die genannte Folge finden sich nach Erschütterungen wirkliche Einrisse in das Irisgewebe. Zuweilen sind diese so klein und oberflächlich, dass sie sich nur durch ein Blutextravasat in das Gefüge der Iris selbst markiren. Dieses erscheint nach unserer Erfahrung als ein bräunlichrother schmallänglicher Fleck, der sich bei schiefer Beleuchtung deutlich etwas über die Ebene der Iris hervorragend zeigt und an seinen Grenzen eine helle, röthliche Färbung hat. Durch diese Charaktere ist er hinlänglich von einem abnormen Pigmentfleck unterschieden. Nach seiner Resorption, die nach 2—3 Tagen von den Rändern nach dem Centrum hin erfolgt ist, konnten wir bisher niemals eine Trennung im Irisgefüge nachweisen, auch haben wir die Aufsaugung immer vollständig, also keine restirenden Flecke, gefunden.

Isolirte Zerreiassungen des kleinen Iriskreises, wodurch der Sphinkter pupillae in Unthätigkeit versetzt wird, sind unseres Wissens bisher nur von Cooper beschrieben worden, dessen Fälle wir deshalb sämmtlich in der Kürze mittheilen wollen:



Bei einem Manne, der einen heftigen Schlag an's rechte Auge erhalten hatte, waren, nachdem zwei Tage nach dem Unfall das die ganze vordere Kammer anfüllende Blut resorbirt war, am inneren Iriskreise zwei Fissuren zu sehen, welche diesem Theil ein gezähntes Aussehen gaben. Die Pupille war stark erweitert, vollkommen unbeweglich und das Gesicht auf das Erkennen grosser Objekte beschränkt. Es bestanden weder Schmerzen noch sonstige Spuren einer Entzündung. Zwei Monate später war die Pupille noch erweitert, ebenso ausgezackt wie früher und vollkommen unbeweglich. Das verwirrte Sehen wurde durch ein vorgesetztes Diaphragma verbessert.

Fig. 7.



Bei einem Dragonerofficier, der einen heftigen Ballschlag an das linke Auge erlitten hatte, fand sich 6 Wochen später die Iris auf ein schmales Band reducirt und am unteren Pupillarrand zwei sägeförmige Spalten. Das Sehvermögen wurde auch durch eine vorgehaltene enge Oeffnung nicht gebessert. Eine Besserung in dieser Hinsicht liess sich erst nach weiteren 8 Wochen constatiren. Nach 4 Monaten war die Pupille zwar enger geworden, aber immer noch reaktionslos. Zwei

Monate später zeigten sich leichte Contraktionen und Dilatationen und durch eine enge Oeffnung vermochte der Kranke zu lesen und zu schreiben. Doch pflegte er bei gemeinschaftlichem Sehakt das linke Auge durch Lidschluss auszuschliessen.

Ein 17jähriger Mensch, der 11 Wochen früher einen Steinwurf an's rechte Auge erhalten hatte, zeigte bei der Untersuchung am unteren Rande der sehr erweiterten Pupille drei Fissuren. Entzündung fehlte. Da keine Besserung zu erwarten war, wurde dem Verletzten nur gerathen, eine Profession zu wählen, bei der ein Sehen in der Nähe nicht nothwendig ist. (*Annal. d'oculist. XXXIV. p. 246.*)

In einem vierten Falle bestand nur eine einzige Fissur. Da die cirkulären Fasern ihre Contraktionhfähigkeit verloren haben, so ist es kaum wahrscheinlich, die Risse durch irgend ein Mittel zur Heilung bringen zu können. Eine Besserung tritt wahrscheinlich dann ein, wenn sich plastisches Exsudat ablagert, welches zur Narbe verdichtet die Kreismuskelbündel wieder einander nähert. Therapeutisch wird man nichts anderes thun können, als anfangs wie bei einem Hypohäma und später wie bei einer reinen Mydriasis zu verfahren und bei stationärem Bestand das Auge durch ein tiefdunkles Glas vor Lichtreizung zu schützen. Ein Diaphragma vorzusetzen, hat wenig Nutzen, da der Kranke beim Scharfsehen sich doch nur des gesunden Auges bedient.

Viel häufiger als die genannte Verletzung finden sich Zerreiassungen am Ciliarbande. Man beobachtet sie nicht selten nach scheinbar unbedeutenden Contusionen des Augapfels, oft auch nach das Stirn- oder Schläfenbein treffenden Erschütterungen, bei stärkeren traumatischen Einflüssen sind sie ganz gewöhnlich mit Rupturen der Sklera, Verschiebungen der Linse, Zerreiassungen im Glaskörper und der Netzhaut verbunden. Zu letzteren gehören namentlich die bei Landeuten sich findenden Verletzungen durch die Hörner der Wiederkäuer. Darnach sind die Ausgänge auch sehr verschieden, indem bald der Verletzte ausser der abnormen Pupille keinerlei Unannehmlichkeiten



hat, anderemale sich Verwachsungen der Iris mit der Skleralnarbe, insbesondere aber staphylomatöse Ektasien am vorderen Skleralumfang ausbilden.

Die Diagnose dieser Verletzung ist, sobald der stets die ganze vordere Kammer füllende Bluterguss sich resorbiert hat, keiner Schwierigkeit unterworfen. Man sieht, gewöhnlich am oberen Umfange, eine abnorme Oeffnung in der Iris, durch welche der schwarze Augenhintergrund durchschimmert oder die in einzelnen Fällen mit einer staarigen Linse nach hinten hin gedeckt wird. Von dem Ciliarrand der Iris ist an normaler Stelle nichts zu sehen, mit dem Augenspiegel kann man durch die Oeffnung hindurch die mit Residuen von Bluteoagulis bedeckten Ciliarfortsätze erkennen. Der abgelöste Irisrand ist concav nach abwärts oder mehrfach wellenförmig gebogen. Die ganze Iris schlottert und die Pupille steht nicht mehr in der Mitte, sondern tiefer oder seitlich verzogen und hat ihre natürliche Rundung verloren. (Siehe die folgenden Figuren.) Wir haben schon im allgemeinen Theil S. 49 die Umstände erörtert, die einen mehr weniger vollständigen Verschluss der natürlichen Pupille durch das Herabsinken des abgelösten Irisstückes bewirken, und können also hier darüber hinweggehen.

So lange das Blut in der Vorderkammer noch nicht resorbiert ist, kann man die genannte Loslösung muthmaassen, wenn der Verletzte bedeutende Schmerzen hat und sich Neigung zum Erbrechen einstellt. Das Sehvermögen ist meist vollständig aufgehoben und kehrt erst später wieder, falls die Retina nur erschüttert war. Die Sehkraft in späterer Zeit ist im Allgemeinen um so besser, je kleiner die Sehne des abgetrennten Irisbogens ist. Haben solche kleine Pupillen sich mit ihren Rändern nicht mit der Linsenkapsel verlöthet, so können sie je nach dem Wechsel der Lichtintensität wie die normale Pupille reagiren, auch dilatiren sie sich ebenfalls durch Belladonna. Cunier sah eine solche supernumeräre reaktionsfähige Pupille bei einem Soldaten in Folge einer perforirende Wunde mit einem Ladestock, Pauli nach dem Stoss mit einem Rechen, auch Beck, Rognetta und Pétrequin haben solche Fälle gesehen. Die traumatische Pupille pflegt in den meisten Fällen durch das obere Lid gedeckt zu sein, der Verletzte sieht also für gewöhnlich durch das normale Sehloch; ist sie etwas grösser, so treten, auch wenn sonst das Sehvermögen normal ist, störende Brechungsverhältnisse, insbesondere auch Doppelsehen ein:

In Folge eines Streifschusses an dem Orbitalrand fand sich bei einem Manne der obere Irisrand abgetrennt und 2''' tief herabgezogen. Die natürliche Pupille stand ebenfalls 2''' tiefer als die des gesunden Auges. Wenn der Verletzte das obere Lid in die Höhe zog, sah er nur die über ihm liegenden Gegenstände, wenn er bei normalem Stande des oberen Lides zur Erde sah, so erkannte er durch die natürliche Pupille nur die vor und unter ihm liegenden Objekte. Sah er gerade aus und deckte das obere Lid die falsche Pupille nicht vollkommen, so vermischten sich die Bilder beider



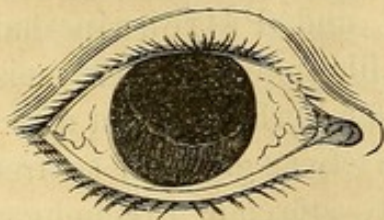Diaphragmen, er sah die Objekte doppelt, oder in zwei Hälften getheilt oder überhaupt undeutlich. (Larrey, chirurg. Klin. übers. v. Sachs. I. pag. 93.)

Wenn die traumatische Pupille nahezu einen Quadranten umfasst, so ist sie dann auch so weit geworden, dass der Verletzte überhaupt nur durch diese brauchbare Lichteindrücke empfängt und die natürliche, sehr tief stehende oder ganz verzogene Pupille gar nicht beim Sehakt benutzt wird. Nur sehr ausnahmsweise ist das Gegentheil der Fall und die Sehkraft zugleich wenig beeinträchtigt:

Ein 30jähriger Mann war durch einen Schrotschuss im Gesicht verwundet worden, wobei eine Kugel in das obere Lid eingedrungen war und den Bulbus contusionirt hatte. Die Iris war zu einem Fünftheil an ihrem äusseren Umfang losgelöst und es bestand eine sehr weite, dreieckige Pupille, deren Spitze fast bis zur natürlichen Pupille reichte. Letztere war von normaler Grösse und Rundung, leicht beweglich, aber an ihrer äusseren Circumferenz nur von einem fast fadenförmigen Rande gebildet, der sie von der abnormen Oeffnung schied. Der Verletzte vermochte sowohl in die Nähe als in die Ferne ganz so wie vor der Verletzung zu sehen und die abnorme Pupille, obwohl sie 3 — 4 mal grösser war als die normale, störte den Sehakt in keiner Weise. (Desmarres, l. c. II. pag. 474.)

Sehr geschwächtes Sehvermögen, ganz gewöhnlich auch vollständige Amaurose ist dann zu erwarten, wenn die Iris über ein Drittheil bis zur Hälfte losgerissen ist, da nicht nur Reste von Blutcoagulis, sondern auch kataraktöse oder ganz verschwundene Linsen, hauptsächlich aber Ablösungen der Netzhaut zugegen zu sein pflegen. Auch findet sich hierbei zuweilen die Iris nicht blos vom Ciliarbande los-, sondern zugleich auch in ihrer ganzen Breite durchgerissen, ja man hat sie, wie in dem 4. der folgenden Fälle, auch in einzelne Fetzen getrennt gefunden. Ja es kann der Riss bis in den Ciliarkörper hinein sich erstrecken, wobei sich natürlich Blutergüsse in der Tiefe des Auges finden müssen. Mackenzie (L. c. I. pag. 593.) hat einen hieher gehörigen Fall abgebildet.

Fig. 8.



Bei einer Irländerin, die 4 Jahre vorher mit einer Austerschaale an's rechte Auge geworfen worden war, fand sich die Iris über die Hälfte vom Ciliarbande losgelöst, (Fig. 8.) das abgetrennte Stück fibrirte bei jeder Bewegung. Obwohl der Glaskörper frei geblieben, war doch das Auge vollständig blind. (Cooper, l. c. pag. 170.)

Ein gesunder Landmann hatte im September 1844 im Streit einen Faustschlag auf das rechte Auge erhalten, wonach sich die Augenkammer mit Blut gefüllt, der Schmerz 3 Tage lang sehr heftig gewesen war, aber dann allmähig bis zum 10. Tage sich vermindert hatte. Das Blut hatte sich vollständig aufgesaugt, aber das Gesicht war nicht zurückgekehrt. Im Januar 1847 war derselbe Mann beim Fällen eines Baumes von einem Holzsplitter an das linke Auge getroffen worden, wonach er bewusstlos und vollständig blind nach Hause getragen worden war. Am 9. Februar 1847, wo der Verletzte untersucht wurde, war die Iris am zuerst verletzten rechten Auge nach oben und innen (siehe Fig. 9.) losgetrennt und vibrirte bei Be-



wegungen, während die elliptisch verzogene Pupille beträchtlich unterhalb der abnormen Oeffnung gelegen war. Am linken Auge (Fig. 10.) war die Iris fast bis zur Hälfte an der oberen und äusseren Seite losgetrennt und schwankte ebenfalls. Die Pupille war

Fig. 9.

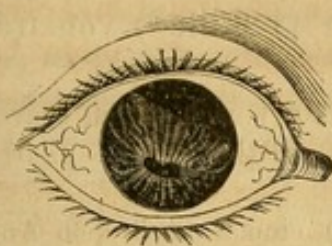
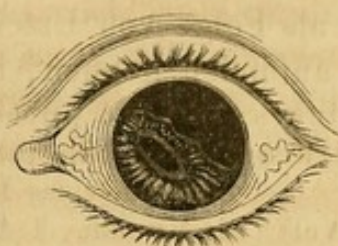

Fig. 10.



elliptisch in die Länge gezogen und stand tiefer. Ein schmales, dunkles Blutcoagulum lag in der vorderen Kammer. Mit diesem Auge hatte der Verletzte schwache Lichtempfindung. (Ähnliche Fälle siehe bei der Expulsio lentis.) (Cooper, l. c. pag. 173.)

Schmidt sah in Folge eines Streifschusses in das Gesicht die Iris an der getroffenen Seite an ihrer unteren Hälfte nicht nur vom Ciliarbande losgerissen, sondern so zerrissen, dass der Riss und die alte Pupille nur eine Pupille darstellten, hinter welcher die cataraktöse Linse schwebte. Nach unten war die Pupille schwarz und durchsichtig und der Mann konnte klein gedruckte Schrift deutlich lesen. (Citirt von Stellwag, Ophthalmologie I. 470. Note 233.)

Bei einer Pulverexplosion war ein 20 Pfund schwerer Stein einem Manne an das linke Auge geschleudert worden. Die Lider waren geschwollen und sugillirt, im inneren Winkel fand sich eine Excoriation der Haut. Die Bindehaut stark gewulstet, hochroth, die Hornhaut unverletzt, die vordere Augenkammer mit Blut gefüllt. Sehvermögen vollständig aufgehoben. Kopfschmerz, heftige Stiche in der Tiefe des Bulbus, Fieber. Nach einiger Zeit verschwand das Blutextravasat unter einer antiphlogistischen Behandlung. Es zeigte sich jetzt, dass die Iris von der Pupille aus an mehreren Stellen theils vollkommen, theils bis auf einige Fasern zerrissen war. Die Linse stand schief in der vorderen Kammer. Einige Zeit später schien die Linse kleiner zu sein, die Irisreste bestanden nur noch aus einzelnen Franzen. Die Sehkraft blieb erloschen. (Josenhans, Würtemb. Corr. Bl. Bd. VI. Nr. 41.)

Als sehr seltene Abnormitäten hat man eine mässige Loslösung an zwei entgegengesetzten Seiten beobachtet. Mackenzie sah neben einer Katarakte einen solchen Fall bei einer Dame, der beim Auftrennen einer Naht ein Knopf an's Auge gesprungen war. Noch viel seltener hat man als Folge einer Erschütterung einen Riss in der Breite der Iris gefunden. Wir kennen hier nur den Fall von Bünger (Gräfe's und Walther's Journ. II. p. 669.), in welchem sich in Folge eines Schlages am inneren Theile der Iris zwischen kleinem Iriskreise und einem schmalen Saum am Ciliarbande eine zweite Pupille vorfand, durch die der Verletzte ganz gut sehen konnte.

Ein praktisch zwar wenig wichtiges, aber höchst interessantes Faktum ist das nahezu oder vollständige Verschwinden der Iris in Folge von totaler ringförmiger Loslösung vom Ciliarbande (Irideremia s. Aniridia traumatica). Gewöhnlich ist diese Verletzung mit Corneal- oder Scleralruptur verbunden, ja es scheint, als



ob, wenn anders Dixon's Fall richtig gedeutet wird, Iris und Linse aus dem Auge herausgetrieben werden könnten. In der Vorderkammer sieht man entweder gar nichts von der Iris, oder man sieht nur einen kleinen, beweglichen Streifen. Soweit uns die Literatur zugänglich war, haben wir als Folge von Erschütterungen 11 Fälle\*) von traumatischer Irideremie auffinden können, und zwar:

1. Heinecke (Schön's pathol. Anat. pag. 109.) nach einem Sturz vom Pferde.
2. Wardrop (Essays on the morb. anat. of the eye II. p. 54.) nach Eindringen eines Dornes.
3. 4. Arlt (Die Krankh. d. A. II. p. 121.) einmal nach dem Anprallen eines eisernen Bügels, einmal nach dem Stoss an eine Stuhllehne.
5. Coccius (Anwend. d. Augensp. S. 144.) nach einem Steinwurf.
- 6—9. Salomon (Gaz. hebdom. 1855. p. 630.) dreimal durch einen Schlag, einmal durch das Einbohren des Fingers zwischen Bulbus und Orbitalwand.
10. Dixon (Citirt von Mackenzie: L. c. I. p. 605.) nach einem Faustschlag.
11. Vose Solomon (Brit. med. Journ. April 14. 1860.) nach dem Stoss mit einem Eisenstück.

Nicht hieher zu rechnen sind jene, allerdings noch selteneren Fälle (vergl. S. 325), in denen die ganze Iris mit einem eingeführten Instrument unabsichtlich herausgezogen wurde. So erzählt Weller (Hdb. der Augenkr. 1822. S. 320.) von einem Irisvorfall, der für einen Dorn gehalten, behufs der vermeintlich nothwendigen Entfernung angefasst wurde, bis die ganze Iris herausgezerrt war. v. Graefe hat (Arch. f. Ophthalm. VII. 2. 150.) in ähnlicher Weise die Iris absichtlich herausziehen lassen, als während der versuchten Abschneidung eines Irisvorfalles durch eine rasche Bewegung des Kranken sich der Ciliar- rand am entgegengesetzten Ende löste. Nur in letzterem Falle war der Erfolg so günstig, dass das Sehvermögen nahezu normal war, da der Akkommodationsmuskel noch auf die Linse wirkte. In den übrigen Fällen war dasselbe, wie sich erwarten lässt, auf das Erkennen glänzender Gegenstände beschränkt, wobei es jedoch durch Convexlinsen und Diaphragmen bedeutend verletzt wurde. Einigemal waren die Augen vollständig erblindet, aber niemals war Phthisis gefolgt. Da uns die Reproduktion jedes einzelnen Falles, so eigenthümlich auch jeder für sich sein mag, zu weit führen würde, theilen wir nur die letzten Fälle von Dixon und Vose Solomon in der Kürze mit:

Eine 49jährige Frau hatte einen Faustschlag auf das linke Auge erhalten. Die Augenlider schwellen beträchtlich an und mehrere Wochen bestanden heftige Schmerzen. Erst 8 Monate nach dem Unfall wurde ein Arzt zu Rathe gezogen. Die Hornhaut war

---

\*) Ob drei Fälle von Ad. Schmidt, je einen durch einen Peitschenhieb, durch einen Spielball und einen Streifschuss, totale Ablösungen der Iris sind, können wir, da uns das Original (Himly's Ophthalm. Bibl. II. S. 77.) nicht zugänglich, nicht entscheiden.



glänzend und durchsichtig, aber hinter ihr war Alles schwarz. Etwas oberhalb dem oberen Hornhautrand sah man eine 3''' lange bläuliche Stelle, die wie eine frühere durch ein dünneres Gewebe ersetzte Ruptur der Sklera aussah, nahe derselben waren unter der Bindehaut drei bis vier punktförmig pigmentirte Flecken vorhanden. Mit einer Loupe sah man keine Spur einer Iris, wohl aber durch den Glaskörper hindurch die Netzhaut. Bei der katoptrischen Untersuchung war nur das Hornhautspiegelbild nachzuweisen, die Linse fehlte demnach vollständig. Die Kranke musste, um mit dem gesunden Auge scharf zu sehen, das verletzte schliessen, da sonst Lichtscheu auftrat. Mit letzterem allein vermochte sie ein Blatt Papier in seinen Umrissen zu unterscheiden, erkannte durch eine enge Oeffnung einige der grossen Buchstaben, setzte man aber noch eine Convexlinse vor, so konnte sie vollkommen gut lesen. Das Volumen und äussere Aussehen des Bulbus waren unverändert.

Ein 50jähriger Maurer war mit einem Eisenstück an das rechte Auge gestossen worden. Zehn Tage später fand man die äusseren Häute nicht entzündet, das Kammerwasser nicht blutig gefärbt, aber keine Spur der Iris. Der Verletzte klagte über starken Schmerz im Auge und in dem Umkreis desselben. Noch 6 Tage später war die Untersuchung des Augenhintergrundes wegen des stark getrübten Glaskörpers nicht möglich, man konnte nur ein spindelförmiges 4''' langes und 1''' breites Blutcoagulum in demselben erkennen. Es wurde eine mercurielle Behandlung eingeleitet. Vier Wochen nach dem Unfall vermochte der Verletzte das Gesicht des Arztes zu sehen und zählte mühsam Finger. Die Sklera hatte sich im Umkreis der Hornhaut abgeflacht, sodass letztere wie auf einem Halse aufsass; an der oberen und inneren Seite dieses Halses,  $\frac{1}{2}$ ''' vom Hornhautrand entfernt, befand sich eine dunkle Linie, die sich nach abwärts erstreckte und wahrscheinlich den Sitz einer Ruptur mit durchschimmerndem Ciliarkörper andeutete. Allmähig traten die Schmerzen nur noch vorübergehend auf. Mit Nr. 6 Convex erkannte der Verletzte Personen. Fünf Monate nach dem Unfall schien sich die dunkle Linie verschmälert zu haben. In dem Glaskörper waren zahlreiche Pigmentpartikelchen vorhanden, von denen einige Zeit später aber nur noch feine Reste zurückgeblieben waren. Netz- und Aderhaut schienen gesund zu sein. Das Sehvermögen war unterdessen so gut geworden, dass mit einer Convexlinse grosse Schrift gelesen wurde.

Die Therapie gegen die besprochenen Irisrupturen ist, was diese selbst betrifft, vollkommen ohnmächtig. Die Schliessung einer losgelösten Irispartie erfolgt auch bei sehr kleiner Spalte nur höchst ausnahmsweise. Man wird daher nur auf die Complicationen Rücksicht zu nehmen haben. Soweit es sich um die Verhütung einer Entzündung und um Beseitigung der Schmerzen handelt, so dienen hierzu: ein 6—10 Tage lang anzulegender Druckverband, fortgesetzte kalte Ueberschläge, Einreibungen von narkotischen Salben, denen bei sich Wochen und Monate hinziehender Schmerzhaftigkeit Einspritzungen von Morphinlösung in das subkutane Bindegewebe der Stirn oder Schläfe vorzuziehen sind. Die sehr bedeutende Schmerzhaftigkeit in den ersten Tagen beseitigt man durch locale Blutentziehungen und durch grosse Gaben von Morphin innerlich, um wenigstens Nachtruhe zu verschaffen. Wir halten die Anwendung der Narcotika nicht bloss für unschädlich, sondern für humaner und rationeller, als die Massregelung des Patienten mit Wochenlang fortgesetzten Calomeldosen. In der That sollten doch die zahlreich in der Literatur niedergelegten Fälle von dergleichen



ausgedehnten Rupturen, die bei Landleuten und Arbeitern vollständig in der Behandlung vernachlässigt waren und ganz gewöhnlich erst bei Gelegenheit einer anderen Krankheit zur Beobachtung des Arztes kamen, bei denen aber durchschnittlich keine schlimmeren Ausgänge gefunden wurden, als in Fällen, die von Anfang an einer schulgerechten Behandlung unterlagen, — in der That müssen solche unbestrittene Fakta von dem Gebrauch schädlicher Arzneikörper da abhalten, wo gar keine Neigung zu den Augapfel zerstörenden Entzündungen vorhanden ist.

Operative Eingriffe können bei gleichzeitiger Quetschung der Hornhaut, bei übermässiger Spannung des Bulbus durch den Bluterguss nothwendig werden. Später schützt man die Retina durch dunkle Gläser oder eine stenopäische Brille.

Ein 56jähriger durch Strapazen und schlechte Aufführung herabgekommener Mann hatte das rechte Auge schon vor vielen Jahren verloren, vor 10—12 Tagen sich, als er in halktrunkenem Zustand mit einem Schubkarren in einen Graben gestürzt war, durch den Handgriff desselben das linke Auge bedeutend verletzt. Er klagte über sehr heftige Schmerzen innerhalb und rings um die Orbita, die Lider waren mit Blut unterlaufen, das sich aber bereits zu resorbiren angefangen hatte, das Auge war voluminös, rothviolet injicirt, stark hervorragend, die Hornhaut war getrübt und am unteren Segment erweicht, die Bindehaut stark chemötisch und einen reichlichen eitrigen Schleim absondernd. Der Kranke fieberte, hatte einen schnellen und kleinen Puls, keinen Appetit, Durst, heisse, trockene Haut und konnte nicht schlafen. — Es wurde sofort eine Paracentese der Hornhaut gemacht und Eiter mit zersetztem Blute gemischt entfernt. Aderlass, kalte Umschläge, Einreibungen von Quecksilbersalbe mit Belladonna, Opium für den Abend. — Am anderen Tage war der Bulbus weniger hervorstehend und die Schmerzen waren geringer. Der Kranke konnte nicht länger bleiben und wurde daher erst einige Zeit später wieder untersucht. Das obere Segment der Hornhaut hatte sich aufgehellt, die Pupille aber war verschlossen, dagegen bestand nach oben eine Zerreißung der Iris am Ciliarbande mit zerfetzten Rändern. Durch diese Oeffnung gelangte hinreichend Licht in's Auge, sodass der Verletzte sich wenigstens selbst ohne Gefahr führen konnte (Fallot, *Annal. d'oculist.* XXIX. p. 207.)

C. Die Erschütterungen des **Krystallkörpers** treten entweder als Rupturen der Kapsel, oder als Loslösungen des Aufhängebandes der Linse in die Erscheinung, oder sie werden erst später, d. h. Wochen oder Monate nach der Einwirkung des Trauma's sichtbar, indem sich eine Katarakte ausbildet. Die Ausbildung derselben pflegt rascher vor sich zu gehen, als wenn nicht traumatische Ursachen sie hervorriefen, jedoch nicht so schnell, als wenn die Kapsel durch eine perforirende Wunde geöffnet wurde. Sehr häufig hatten sich vorher Reizerscheinungen in der vorderen Scleralzone, namentlich auch papillöse Excrecenzen am Pupillarrande eingestellt, anderemale war aber der Bulbus auch vollständig frei von Entzündung. Man kann annehmen, dass fast alle einseitigen Katarakten, die sich gewöhnlich durch ihr dichtweisses Aussehen und durch das gleichzeitige Bestehen von hinteren Synechien mit Verengerung und Unbeweglichkeit des Sehlochs auszeichnen, wenn sich nicht die Spur einer perforirenden Hornhaut- oder Scleralwunde



auffinden lässt, auf einen früher an die Augengegend erlittenen Schlag oder Sturz zurückzuführen sind.

Die Symptomologie der traumatischen Katarakte stimmt mit der des Staares überhaupt überein, sodass wir hier nicht weiter darauf einzugehen brauchen. Häufig ist zugleich Amblyopie vorhanden, weshalb es nothwendig ist, die Energie der Sehkraft vor einer etwaigen Operation genau zu prüfen, um dem Verletzten keine übermässigen Hoffnungen zu machen. Einrisse in die Vorderkapsel sind nach Erweiterung der Pupille mit Hilfe der schrägen Beleuchtung wahrzunehmen, Einrisse in die hintere Kapsel sind gewiss sehr seltene Objekte der Beobachtung, da sie durch die getrübe Linsensubstanz selbst verdeckt sind. Cooper beobachtete bei einem Herrn, der einen Stockschlag über die Nase und und das linke Auge erhalten hatte, 2 Tage darnach monokulares Doppelsehen und Trübsehen, wovon der Grund in einer rauchigen Trübung hinter der Pupille und in einer feinen getrüben Linie auf der Hinterkapsel erkannt wurde.

Rau bemerkt sehr richtig\*), dass bei traumatischen Staaren die Schädlichkeit, welche den Staar erzeugte, zugleich sehr häufig das Hilfsmittel zu dessen Beseitigung wird. In der That sind diejenigen Katarakten, die einer spontanen Resorption unterlagen, in der Mehrzahl traumatischen Ursprunges gewesen, und es haben entweder die erweichten Linsenmassen die Kapsel allmählig gesprengt, oder es hat, wie wir noch weiter sehen werden, bei geringen Gelegenheitsursachen eine Loslösung der ganzen Linse stattgefunden. Am günstigsten sind natürlich die ersten Fälle, von denen die folgende Beobachtung ein höchst instructives Beispiel ist.

Ein 19jähriger Mensch hatte sich im August 1849 die Spitze einer Gabel quer durch das obere Lid in die linke Orbita gestossen. Die Wunde war genäht worden. Das Gesicht war gut geblieben. 2½ Jahr nachher hatte er, als er über einen Graben, der mit dickem Gesträuch an den Rändern besetzt war, sprang, sofort einen lebhaften Schmerz im linken Auge gespürt, den er dem Schlag eines Zweiges zuschrieb. Sofort erschienen die Gegenstände wie durch einen Nebel, der binnen wenigen Tagen unter einem Schmerz in der Tiefe des Auges immer dichter wurde. Die Mutter erzählte, dass das Auge roth gewesen sei und gethränt hätte und dass sie in der Pupille drei gleichgrosse weisse Punkte wahrgenommen habe, die bald zusammengefloßen seien, bis die ganze Pupille trübe erschienen sei. Zehn Monate später, als er in der Kirche war, spürte er auf einmal im linken Auge und in der ganzen linken Seite des Kopfes ein ganz eigenthümliches Gefühl und auf einmal erschien es ihm, als wenn er mit diesem Auge die Objekte wie durch eine ganz enge Oeffnung erkennen könne. Am nächsten Tage wurde das Gesichtsfeld grösser. Es war weder ein Schlag erfolgt, noch eine medikamentöse Einwirkung vorhergegangen. Einige Tage später liess er sich untersuchen und man sah die Linsenkapsel in ihrer Mitte gesprengt und die Lappen franzenförmig nach vorn getrieben innerhalb der Pupille und hinter der Iris flottiren. Nach unten hin sah man ein dreieckiges Stück der Linse aus der gesprengten Kapsel

\*) Journ. f. Chirurg. N. F. VIII. 3. 1848.



heraus und, indem es durch den Pupillarrand vor dem Fallen auf den Boden der Kammer gehindert wurde, bis fast an die hintere Fläche der Hornhaut ragen. Nach oben hin befand sich ein umgeschlagener Kapsellappen und zwischen diesem und dem unteren Linsenstück sah der schwarze Hintergrund des Auges durch, in ihm einzelne ganz feine Linsenstückchen. Nach weiteren 14 Tagen war die Resorption vollendet, ohne dass etwas angewendet worden wäre. Das Sanson'sche Experiment zeigte nur das Hornhautbild und im Hintergrund ein ganz verwaschenes zweites. Der Kranke war früher kurzsichtig gewesen und sah mit dem rechten Auge 2<sup>cm.</sup> hohe Buchstaben auf 30<sup>cm.</sup> Entfernung, mit dem Auge ohne Linse sahe er sie auf 1<sup>m.</sup> Entfernung. (Letenneur, Arch. d'ophthalm. IV. 292.)

Dergleichen Fälle geben uns einen deutlichen Fingerzeig, dass wir, um eine stärkere Einwirkung des Kammerwassers auf die Linse möglich zu machen und zugleich an der mit dem Pupillarrand häufig verwachsenen Kapsel einen steten Zug auszuüben, in der örtlichen Applikation der Belladonna ein Mittel haben, die Resorption zu beschleunigen. Zuweilen sieht man nach der Anwendung dieses Mittels schon in den ersten Tagen einen eclatanten Erfolg. Quadri (Annal. d'ocul. XXXIV. p. 19.) bewirkte bei einem 18jährigen Jünglinge, bei dem sich in Folge eines Stosses eine heftige Iritis und Staarbildung eingestellt hatten, nach einigen Tagen durch starke Belladonnalösung einen Vorfall der Linse in die vordere Kammer, wo sie binnen 2 Tagen resorbirt wurde, und Testelin (Annal. d'ocul. Janv.—Mars. 1858.) erzählt von einem Professor in Krakau, der ein Jahr nach der Ausbildung einer traumatischen Linsenkapseltrübung mit vorderer Synechie eines Abends ein starkes Mydriatikum gebraucht und am anderen Morgen durch den Vorfall der Linse überrascht wurde, die nun binnen einem Monat der Aufsaugung unterlag. Man wird diese Einträufelungen 1—2 Monate lang fortsetzen und und ausserdem die Aufsaugung durch innerliche Darreichung von Iodkalium zu beschleunigen suchen. Gelingt es dann nicht, die Kapsel zu lockern, so wird man bei jüngeren Subjekten die Discision, bei älteren die Linearextraktion in Verbindung mit der Iridektomie wählen.

Wichtiger als die besprochenen Verhältnisse sind:

### **Die Dislokationen des Linsensystems.**

Die Verschiebungen des Linsensystems aus der optischen Achse sind eine häufige Folge von Erschütterungen und Quetschungen, welche den Augapfel entweder direkt oder indirekt durch Insulten des umgebenden Knochengerüstes oder selbst entfernterer Theile des Körpers treffen. Sie müssen anatomisch in zwei Hauptgruppen unterschieden werden, je nachdem nämlich der Krystallkörper (d. i. die in ihrer Kapsel eingeschlossene Linse) von der Zonula Zinnii abreisst, oder die Linsenkapsel berstet und die Linse aus derselben austritt. Praktisch hat man jedoch diese Unterschiede wegen schwieriger differentieller



Diagnose nicht immer festgehalten, sodass zahlreiche Beobachtungen vorliegen, in denen der nähere Modus vollkommen zweifelhaft bleibt. Namentlich sind diess ältere Fälle aus einer Zeit, in der man sich einen genaueren Einblick in das Innere des Auges nicht verschaffen konnte.

Die Extensität der Dislocation ist sehr mannigfach. Wenn man die Krystalllinse in gewissem Sinne mit einem in seiner Kapsel eingeschlossenen knöchernen Gelenkkopf vergleichen kann und man bei den Verletzungen der Gelenke von dem einfachen Einreissen der Gelenkkapsel bis zum Durchbohren des Gelenkkopfes durch jene und selbst durch die umgebenden Weichtheile hindurch die verschiedensten Grade beobachtet, so finden hierin die Dislokationen des Krystallkörpers eine zutreffende Parallele. Wir werden also folgende Arten zu unterscheiden haben:

- 1) Der Krystallkörper wird nur zum kleinsten Theil von der Zonula Zinnii getrennt, bleibt aber in seiner normalen Richtung zur optischen Axe.
- 2) Der Riss in die Zonula Zinnii ist grösser, der Krystallkörper verschiebt sich zum Theil oder legt sich um.
- 3) Der Krystallkörper reisst in seinem gesammten Umfange von der Zonula los und wird nach verschiedenen Richtungen dislocirt und zwar
  - a) in die Vorderkammer,
  - b) in den Glaskörper,
  - c) durch die Sklera unter die Bindehaut, und
  - d) durch einen Hornhautriss ganz ausserhalb des Bulbus.
- 4) Die Linsenkapsel zerreisst, die Linse selbst tritt ganz oder zum Theil aus derselben heraus und wird ebenfalls dislocirt in der unter 3 a—d angegebenen Weise.

In klinischer Hinsicht sind jedoch diese Modalitäten nicht durchgängig getrennt zu halten, da z. B. sich aus einer unbedeutenden Zerreißung der Zonula allmähig und fast unmerkbar eine grössere entwickelt, ferner der Symptomencomplex kaum eine Aenderung erleidet, mag nun die Linse sammt der Kapsel oder ohne dieselbe dislocirt worden sein. Wir werden uns daher begnügen können, die Subluxationen von den totalen Luxationen zu trennen und letztere nur nach dem Orte, den die dislocirte Linse einnimmt, einzutheilen.

#### a. Die Subluxation des Krystallkörpers.

Es ist gewiss, dass die meisten Fälle eines minimalen Einrisses in das Aufhängeband der Linse nicht diagnosticirt werden, vielmehr ist eine derartige Verletzung insofern nur hypothetisch, als, wenn Monate



oder Jahre darauf nach einer verhältnissmässig unbedeutenden Erschütterung des Bulbus die Linse plötzlich in die vordere Kammer fällt, die Loslösung in toto unter solchen Umständen sehr wenig wahrscheinlich ist. Es ist daher auch nicht möglich, nach einer Verletzung bestimmte Zeichen einer partialen Trennung der Zonula Zinnii anzugeben, so lange diese nicht soweit ausgedehnt ist, dass der Krystallkörper selbst aus seiner Richtung zur Augenachse verrückt wird. Als möglich können wir jedoch eine solche unbedeutende Trennung annehmen, wenn nach einer direkten oder indirekten Contusion des Bulbus die Pupille unregelmässig dilatirt ist, wenn man nach der künstlichen Erweiterung der Pupille ad maximum Blut im Umfang der Linse (im Petit'schen Kanal) ergossen findet und wenn, ohne dass sonst in der Netz- oder Aderhaut irgend eine Anomalie sich entdecken lässt, die Sehweite des Auges bei bestimmten Stellungen der Objekte eine Aenderung erlitten hat. Ob man unter Umständen mittelst seitlicher Beleuchtung am Linsenäquator einen Defekt erkennen wird, wagen wir wegen Mangel an eigener Beobachtung nicht zu entscheiden.

Grössere Einrisse in das Aufhängeband, d. i. solche, welche nahezu die Hälfte des Umfanges umfassen, werden erkannt an einer zitternden Bewegung des Krystallkörpers mit der Richtung von vorn nach hinten, ferner an dem entsprechenden Schwanken der Iris, welches sich jedoch nicht über die ganze Irisebene, sondern nur über einen Theil derselben zu erstrecken pflegt, endlich aber wird in exquisiten Fällen die Verschiebung und der Schiefstand der Linse direkt durch den Augenspiegel oder die schräge Beleuchtung nachgewiesen, wenn sich die Pupille gut erweitern lässt und man die leicht goldgelb gefärbte Linsenperipherie sehen kann. Sehr häufig sind diese Veränderungen mit Zerreissungen der Iris, mit intraocularem Bluterguss und selbst mit Amaurose verbunden, ist diess nicht der Fall und befindet sich das Auge auch nicht in einem gereizten, lichtscheuen Zustande, so muss die Verschiebung der Linse bei normaler Stellung der Augenachsen nothwendig Doppelsehen zur Folge haben, welches durch eine entsprechende Schielstellung in Einfachsehen verwandelt wird. Es ist leicht begreiflich, dass, wenn die Linse nach einer Seite hin verschoben ist, die Augenachse also nicht mehr durch das Centrum der Linse hindurchgeht, oder auch nach hinten neigt, anstatt senkrecht zu stehen, das Bild des Objectes seitlich von dem Ort des direkten Sehens zur Vereinigung kommen muss, um das Einfachsehen zu ermöglichen. Wird die Schiefstellung der Linse so stark, dass sowohl die Rand-, als die centralen Strahlen entfernt von einander zur Brechung kommen, oder dass selbst durch einen linsenfreien Theil der Pupille Strahlen eintreten, so muss monokulares Doppelsehen die Folge sein. Es werden sich die Doppelbilder allerdings nur bei genauer Untersuchung herausstellen, bei dem gewöhnlichen Blicke wird der



Kranke über Undeutlichsehen, über Vershobensein der Contouren, über Schwanken der Objekte klagen.

Eine einmal an einer Stelle ihres Umfanges losgelöste Linse wird natürlich besonders bei Bewegungen des Bulbus an dem festsitzenden Theile des Aufhängebandes ziehen und zerren und dieses verlängern. Es kommt daher bisweilen vor, dass sich solche Linsen, ohne ganz losgelöst zu sein, beim Bücken des Kopfes sich vor die Pupille ganz oder zum Theil legen und in der Rückenlage wieder zurücksinken. Es muss in solchen Fällen nothwendig die hintere Kapsel aus der tellerförmigen Grube gehoben und Kammerwasser zwischen ihr und dem Glaskörper eingedrungen sein. Diese leichte Beweglichkeit bildet also gewissermaassen eine Zwischenstufe zwischen der Subluxation und dem Vorfall in die vordere Kammer. Auch kommt es vor, wie der bald folgende Fall von Burkhardt lehrt, dass die Linse bei aufrechter Körperstellung nach abwärts auf den Boden der hinteren Kammer versinkt, dagegen sich beim Bücken wieder hinter die Pupillarebene legt.

Ein 24jähriger Schlosser erhielt mit einem Holzstück einen heftigen Schlag an's linke Auge. Zehn Tage darauf waren die äusseren Membranen des Bulbus stark injicirt, die Farbe der Iris schmutzig grau, in der Mitte ihres inneren Quadranten ein querer 1<sup>mm</sup>. langer Riss, nach aussen und unten auf der Hornhaut eine Trübung, die Linse getrübt und derart dislocirt, dass ihr unterer Rand quer in die Pupille eingeklemmt war. Das Sehvermögen war aufgehoben, Schmerzen, Lichtscheu und Thränenträufeln waren nicht im Verhältniss zur sichtbaren Entzündung. Es war bereits eine strenge Antiphlogose eingeleitet worden und wurde dieselbe noch 4 Tage fortgesetzt. Da aber nach dieser Zeit und trotz der Belladonnasalbe keine Erweiterung der Pupille eingetreten war, wurde die Depression der Linse in folgender Weise vorgenommen. Eine Staarnadel wurde durch die Sklera eingestochen, die Spitze derselben sanft zwischen Linse und äusserem Pupillarrand vorgeschoben, dann mit einer leichten Hebelbewegung die in ihrem Centrum gefasste Linse von vorn nach hinten gedrückt und in die hintere Kammer versenkt. Die Nadeloperation wurde gemacht, da die bestehende Keratitis die Exstruktion contraindicirte. Nach einem Monat war die Entzündung beseitigt, die Pupille war rein, aber wenig beweglich, das Gesicht indess nur unvollkommen. (Rivaud-Landreau, *Annal. d'oculist.* XXIV. pag. 76.)

Bei einem 60jährigen Manne fand sich in Folge des Schlages mit einem Baumast nach Verlauf von drei Tagen starke Entzündung der Lider, leichte Trübung der Hornhaut, Erweiterung der Pupille und heftige Lichtscheu. Nachdem die entzündlichen Symptome beseitigt und die Hornhaut wieder heller geworden, fiel es auf, dass die Iris immer noch auf ein schmales, unbewegliches Band reducirt blieb und dass der Verletzte sehr entfernte Gegenstände gut erkennen konnte, die im Zimmer befindlichen ihm aber wie von einem Nebel verhüllt erschienen. Wenn er den Kopf neigte, konnte er aber kleine Objekte auf dem Fussboden unterscheiden. Eine genaue Untersuchung ergab, dass die Linse nach unten dislocirt war, dass sie aber bei gesenktem Kopf wieder aufstieg und sich hinter die Pupille in die Sehachse legte. Leider trat bald eine neue suppurative Entzündung auf, die das Sehvermögen ganz zu Grunde richtete. (Burkhardt, Bericht über die Verhandlungen der naturforschenden Gesellschaft in Basel III. 1838. pag. 12.)

Ein 70jähriger Mann hatte bereits vor 30 Jahren einen Stoss an das linke Auge erlitten, das seitdem sehschwach geworden war. Vor 8 Monaten hatte er abermals



eine Verletzung durch ein anspringendes Stück Holz bekommen, worauf sich heftige Entzündung, Blutunterlaufung, Lichtscheu und schliesslich vollständige Blindheit eingestellt hatten. Zur Zeit fand sich die Iris an 3 Stellen eingerissen und nach innen umgekrämpt, die Linse flottirte bald vor bald hinter die Irisfetzen, entfernte sich aber nicht aus der Sehachse. Der Linsenkern war klar und nur vom Aequator aus verliefen nach der Mitte hin schmale radiäre trübe Streifen. Die halb luxirte Linse wurde durch den Lappenschnitt nach unten entfernt, wobei sich ergab, dass ihre Kapsel unverletzt war. Die Heilung gelang gut, doch blieb ein Schmerz im Verlauf des Supraorbitalnerven sowie Thränenfluss noch lange bestehen. Ein Jahr nach der Operation las der Kranke mit einer stenopäischen Convexbrille Nr. 8 der Jäger'schen Lettern fliegend, Nr. 4 mühsam und von Nr. 1 nur die einsilbigen Worte. Die Iris fehlte überall bis auf einen schmalen Saum am äusseren Rande, Netzhaut und Aderhaut waren normal. (Arch. f. Ophthalm. II. 1. pag. 161.)

Wie aus dem zuletzt mitgetheilten Beispiele erhellt, vermag eine theilweise losgetrennte in ihrer Kapsel eingeschlossene Linse viele Jahre transparent zu bleiben, gewöhnlich aber wird sie schon in Folge der eigenen Erschütterung während des Trauma's eine staarige Umwandlung erleiden. v. Graefe hat das interessante Faktum mitgetheilt, dass diese Metamorphose eine isolirte Faserschichtentrübung, d. i. der sogenannte Schichtstaar sein könne. Da, soviel uns bekannt, andere Autoren keine weiteren Fälle bekannt gemacht haben, theilen wir sämtliche v. Graefe'sche Beobachtungen mit:

Ein 19jähriger Jüngling hatte vor 8 Jahren durch einen stumpfen Armbrustpfeil eine Contusion am rechten Auge erhalten, bereits einige Tage später hatte sich die Sehkraft sehr vermindert, war aber seitdem immer unverändert geblieben. Die rechte Pupille war leicht erweitert, trüg beweglich, die Iris nach aussen und unten stark schlotternd. Die schiefe Beleuchtung liess eine nach innen und oben verschobene Linse erkennen, welche zugleich in der Weise schief gestellt war, dass der innere obere Rand etwas gegen die Iris drängte, während der äussere untere von der Pupillarfläche zurückwich. Bei künstlich erweiterter Pupille erschien nach aussen und unten ein von der Trübung ziemlich freies Segment, während die getrübte Schicht selbst einen um  $1\frac{1}{4}''$  geringeren Durchmesser hatte, als der der gesammten Linse betrug. Der Kranke war hochgradig kurzsichtig, litt an Accomodationsparese und konnte mittlere Schrift fliegend, feinere mühsam lesen. Das andere Auge war ebenfalls kurzsichtig. Nach mehreren Monaten der gleiche Zustand.

Bei einem zweiten Kranken, der mit einer frischen traumatischen Iridodialysis und Hämophthalmus in Behandlung kam, liess sich nach Resorption des Blutergusses eine Schiefstellung der Linse nachweisen. Letztere erreichte bereits binnen wenigen Wochen die vollkommen typische Form des Schichtstaars.

Ein Knabe litt seit mehr als 10 Jahren in Folge einer Contusion an beinahe vollkommener Blindheit des linken Auges. Die Pupille war unregelmässig erweitert, der untere Theil der Iris sehr schmal, die Linse über  $1''$  nach oben gedrängt, nicht wesentlich schief gestellt, eine peripherische Zone von circa  $\frac{2}{3}''$  Breite vollkommen durchsichtig, an diese sich anschliessend die getrübte Schicht, durch die man an einzelnen Stellen zwischen den Sektoren sehr deutlich in den durchsichtigen Kern hineinsehen konnte. Der Linsenäquator war insofern unregelmässig, als er seine natürliche Rundung verloren und dafür eine beinahe geradlinig polygonale Abgrenzung erfahren hatte. Diess erklärte sich durch den unregelmässigen Zug der Zonula, welche nicht gerissen war. (Arch. f. Ophthalm. III. 2. p. 373.)



Von einer Heilung dieser Verletzung kann nicht wohl die Rede sein, man wird daher nur die complicirenden Momente in's Auge zu fassen haben. Es ist zwar nicht unmöglich, dass durch ein membranös sich umwandelndes Exsudat der getrennte Linsenumfang sich wieder befestigen kann, doch haben wir diesen Prozess nicht in unserer Gewalt. Wenn eine ruhige Lage der Iris hierzu ein wirksames Moment abgeben kann, so erscheint es nicht irrationell, das Extrakt der Calabarbohne zu verwenden, wodurch wir bei alle 3—4 Tage wiederholter Eintröpfelung eine stete Verengerung der Pupille und Anlagerung ihres Randes auf die Vorderkapsel, überdem aber wahrscheinlich eine Zusammenschnürung des kreisförmigen Ciliarmuskels bewirken können\*). Doch ist dabei das vollständige Freisein des Auges von jeder Reizung vorausgesetzt, da, wenn dies nicht der Fall, eine Bildung hinterer Synechien und damit die S. 278 angedeuteten Folgen zu befürchten stehen. Wird der Kranke, weil er theils durch die Linse, theils durch einen linsenfreien Theil des Pupillarrandes sieht, durch Doppelbilder gestört, so könnte die Iriddesis in Frage kommen, wodurch man die Pupille nur vor die Linse lagert. Da aber eine Trübung der Linse doch früher oder später zu erwarten ist, so wird man wohl kaum mit gutem Rechte eine solche Operation vorschlagen können. Ist der Krystall schon getrübt, so kann man sowohl die Extraktion, als die Depression vornehmen. Zuweilen helfen sich die Kranken hierbei auch selbst auf eigenthümliche Weise, indem sie durch eine rasche Kopfbewegung die bewegliche Linse nach hinten umlegen und dieses Manöver nach Bedürfniss wiederholen.

Bei einer 60jährigen Frau war die Linse des einen Auges cataraktös, stand aber zugleich etwas tiefer, sodass die Frau, wenn die Pupille erweitert war, durch den oberen linsenfreien, halbmondförmigen Raum sehen und sich selbst führen konnte. Das andere Auge war atrophisch. Einige Zeit später erhielt sie einen Schlag auf das Auge, wodurch die Linse vollständig deprimirt oder recliniert wurde und aus dem Pupillarraum verschwand. Die Linse stieg jedoch wieder auf, wenn die Frau den Kopf neigte. Warf sie den Kopf rasch nach hinten, so senkte sich die Linse wieder. Glückte dieses Manöver nicht, so schaffte sich die Frau dadurch ihr Sehvermögen wieder, dass sie die eine Hand auf die Wange legte und dann stark mit der anderen Faust darauf schlug. (Wilson, Ophthalm. Hosp. Rep. II. Nr. 12.)

#### b. Der Vorfall der Linse in die Vorderkammer.

Dieser Vorgang betrifft zwar oft gesunde, viel öfterer aber schon getrühte Linsen, er kommt daher besonders häufig bei senilen Personen vor. Er ereignet sich zuweilen, z. B. nach einem Fall auf den Hinterkopf, einem Sprung auf die Füße etc. auf beiden Augen zu gleicher

\*) Die Einführung dieses Mittels in unseren Arzneischatz ist allerdings zur Zeit noch ein *pium desiderium*, so lange es wegen seines enormen Preises nur wenigen Bevorzugten zu Gebote steht.



Zeit (Lorch's Fall), sehr oft pflegt er auf beiden Augen nach einander einzutreten. Es setzt diess Verflüssigung des Glaskörpers und Ausdehnung oder partiale Loslösung des Aufhängebandes voraus. In der That sind eine grosse Reihe sogenannter „spontaner Linsenvorfälle“ nur späte Folgen einer vor Jahren eingewirkten Gewalt, die der Verletzte längst vergessen hatte und wobei als Mittelglied zwischen der ursprünglichen Verrückung und der endlichen Loslösung die Synchysis des Glaskörpers zu betrachten ist. In letzteren Fällen sind daher die Augen gewöhnlich schon vor dem Trauma sehschwach gewesen (was unter Umständen für den Gerichtsarzt sehr wichtig ist) oder sie waren, namentlich bei kalkigen, ganz geschrumpfter Staaren, selbst vollkommen erblindet, da neben der Glaskörpersverflüssigung auch Netzhautablösung bestanden hatte.

Je nachdem die Linse und der Glaskörper ganz gesund oder schon erkrankt waren pflegt die Intensität des Trauma's bald sehr gross, bald auffällig gering zu sein.

Die Diagnose einer in der Vorderkammer liegenden gesunden Linse wird dadurch begründet, dass hinter der Hornhaut ein klarer, runder, tropfenförmiger Körper unbeweglich (seltner beweglich) ruht, dessen Ränder einen eigenthümlich glänzenden, halbmondförmigen Reflex geben. Die Iris ist dabei stark nach rückwärts gedrängt, die Pupille ist unbeweglich und erweitert. Diese Zeichen genügen vollkommen, ohne dass es der Aufsuchung der Linsenspiegelbilder oder einer ophthalmoskopischen Exploration bedarf. Der Kranke sieht, so lange keine Entzündung eintritt, undeutlich in jeder Entfernung und er hat das Gefühl, als wenn er immer etwas vom Auge wegwischen müsste, was ihn am Sehen hindert. Es ist wichtig, auf diese Zeichen zu achten, da das Trauma, wie schon gesagt, nicht selten lange Zeit dem Vorfall vorausgegangen ist und letzteres erst bei einer ganz schwachen Contusion des Kopfes, oder auch nur beim Bücken, beim Niesen etc. eintrat\*). In nicht seltenen Fällen kann man die Linse durch die Rückenlage, vornehmlich nach starker künstlicher Erweiterung der Pupille wieder zurücktreten lassen. — War die Linse getrübt, so ist sie als fremder Körper in der Vorderkammer gar nicht zu erkennen. Gewöhnlich ist sie dann geschrumpft und bewegt sich, ohne die Iris nach hinten zu drücken, bei den Augenbewegungen hin und her. Häufig ist dabei der Bulbus etwas weicher und nicht selten sieht man in dem verflüssigten Glaskörper die glitzernden Cholestearinkrystalle auf und niederschweben.

Eine Frau erhielt einen Schlag mit dem Stiel einer Peitsche in die Gegend des rechten Auges. Sie verlor das Bewusstsein und fiel auf das Gesicht, später spürte

\*) Eine Zusammenstellung solcher Fälle siehe Schmidt's Jahrb. 1863. Hft. 1. pag. 73.



sie einen brennenden Schmerz und Ausfliessen von Thränen. Zwei Tage nach dem Unfall zeigte sich die Bindehaut injicirt, die Hornhaut glänzend, die Pupille rund aber scheinbar nach rückwärts verzogen. Bei genauer Betrachtung sah man in der Vorderkammer eine noch in ihrer Kapsel eingeschlossene, vollkommene klare Linse. Mit der Loupe sah man auf ihrer vorderen Fläche eine kleine Unebenheit (Faltung der Kapsel?). Das Sehvermögen war gut, nur erschienen alle Objekte mit verwischten Contouren. Nach 3 Wochen war noch keine Veränderung eingetreten. (Wilson Ophthalm. Hosp. Rep. II. Nr. 12.)

In Folge eines Schlages auf das Auge war die Linse mit Erhaltung ihrer Grösse, Gestalt und Durchsichtigkeit in die vordere Kammer gefallen. Von der Descemet'schen Haut ging ein Faden aus. Erst 14 Tage nach der Verletzung zeigte sich beträchtliche Abnahme des Sehvermögens. Die Iris war in ihrem oberen, inneren und äusseren Theil nach hinten gewölbt, die Pupille stand senkrecht, war birnförmig und liess sich nicht durch Atropin erweitern. Mittelst der katoptrischen Untersuchung konnte man keins der Kerzenbilder im Auge erkennen. Die Linse selbst bedingte nur einen krummlinigen, bloss bei gewissen Stellungen des Auges wahrnehmbaren Glanz. Nach 14 Tagen hatte sich das Sehvermögen etwas gebessert und im Uebrigen waren die Erscheinungen im Gleichen. (France, Guy's Hosp. Rep. V. 1847.)

Eine klare Linse ist wohl immer in ihrer Kapsel eingeschlossen. Je länger sie durchsichtig bleibt, desto wahrscheinlicher ist die Integrität der Kapsel. Guépin ist der Ansicht, dass nach einer Erschütterung die Kapsel erweichen und die Linse in die vordere Kammer treten könne und gibt an, dass er hinter der Pupille die Kapselfetzen gesehen habe. Die Sichtbarkeit dieser Reste und die rasche Aufquellung und Trübung der vorgefallenen Massen dürften auch die einzigen unterscheidenden Merkmale sein. Die gelben, senilen Katarakten und die geschrumpften, kalkigen Staare dislociren nur mit der Kapsel in die Vorderkammer.

Wir kennen kein Beispiel, dass sich eine in den Humor aqueus dislocirte vollständige Linse ohne Schaden für das Auge aufgesaugt habe, wo diess der Fall war, handelte es sich nur um grössere Linsenstücke einer durch ein Trauma zersprengten Linse. Dagegen ist es in einzelnen Fällen vorgekommen, dass die Linse nicht nur Wochen und Monate, sondern sogar Jahre lang in unveränderter Durchsichtigkeit in der Kammer liegen geblieben war. In einem Falle von Recordon (Annal d'ocul. XXVIII. p. 233.) war sie noch nach 4 Jahren transparent. In Fischer's Fall (Arch. génér. Janv. 1861. p. 40.) wurde die Linse erst nach 3 Jahren kataraktös. In Cammerer's Beobachtung (Würtemb. Corr. Bl. 4. Bd. S. 45.) trat die Trübung nach 2 Jahren und zwar in Folge einer neuen Verletzung ein; C. Jäger (Schmidt's Jahrb. V. S. 380.) will sie sogar 30 Jahre lang unverändert gesehen haben. Dass sie 3—4 Wochen lang hell bleibt, ist gar nichts seltenes und fast eben so häufig als eine Trübung gleich in den ersten Tagen nach dem Vorfalle.

Aber auch getrübe Linsen werden bisweilen lange Zeit ertragen. Guépin (Annal. d'ocul. XVI. p. 47.) operirte einen Officier, der seit



25 Jahren in Folge eines Schlages eine getrübt Linse in der Vorderkammer hatte, die erst seit  $1\frac{1}{2}$  Jahren entzündliche Symptome hervorgerufen. Die Extraktion gelang leicht, da sie weder an der Iris noch an der Descemet'schen Haut adhärirte. Der Staar war nicht erweicht, in seinem Centrum gelbbraun gefärbt und ohne Kapsel. Lawrence sah ebenfalls einen Linsenvorfall von 29 jährigem Bestande.

Diese günstigen Ausnahmen dürfen indess nicht für die Prognose im concreten Falle den Ausschlag geben. Gewöhnlich tritt zu Ende der ersten oder im Laufe der zweiten Woche eine den vorderen Bulbusabschnitt einnehmende Entzündung auf. Entweder ist der Verlauf subacut oder chronisch, wobei die Iris ihre Farbe und ihre Textur verliert und mehrfach mit der Kapsel der Linse verlöthet oder auch atrophisch wird, während die Linse Zeit gewonnen hat sich in einen kalkigen Staar zu verwandeln; oder der Verlauf ist acut und es bildet sich, während die Linse aufquillt und die Iris noch mehr rückwärts, die Hornhaut sogar sichtlich nach vorn sich wölbt, ein eitriger Zerfall in der Cornea aus, der endlich der Linse den Austritt gestattet. Die Entzündung der Bindehaut und der Episklera ist dabei sehr ausgesprochen und die Schmerzen sind ausserordentlich heftig. Zuweilen sind aber auch Neuralgien im Umkreis der Orbita vorhanden, ohne dass eine auffällige Entzündung besteht, welche allein von der Reizung der Ciliarnerven abhängen.

Je jünger der Verletzte ist, und je weniger die hinteren Bulbusorgane schon vor der Verletzung leidend waren, desto eher ist es möglich, dass die Entzündung, auch ohne dass die Linse entfernt wurde, wieder zurückgeht. Es ist aber mit dem Aufhören der Reizsymptome durchaus nicht die Aussicht auf fernerem guten Fortgang verbunden, vielmehr ist nach dem geringsten Veranlassungen ein frisches Recidiv zu befürchten.

Ein kräftiger Landmann hatte vor 4 Wochen einen Schlag mit einem Stein am rechten Auge erlitten. Die Sklera war stark entzündet, die Hornhaut mehr als in der Norm convex und etwas getrübt, die Iris lag der Hornhaut an. Der Krystall war zerbrochen und geschwollen und drückte auf die Hornhaut und die Iris. Die Sklera hatte unmittelbar an der Stelle der Verletzung nahe dem unteren Hornhautrande einen concaven Eindruck. Es war offenbar, dass hier die Kapsel geborsten und die Linse für sich ausgetreten war. Nach einem kleinen Einschnitt am oberen Hornhautrand entwichen die weichen Linsenmassen. Der Schmerz hörte alsbald nach der Operation auf und kehrte nicht wieder. Das Sehvermögen blieb auf blosse Lichtempfindung beschränkt, in der erweiterten Pupille waren Kapselreste vorhanden und die Sklera hatte den Eindruck auch später nicht verloren. (Mackenzie, l. c. pag. 600.)

Ein Mann hatte vor 12 Wochen einen Wurf mit Koth an's Auge erhalten; er rieb es tüchtig und bemerkte, dass sein Sehvermögen ganz unklar war. Schmerzen waren nicht vorhanden und blieben auch 14 Tage aus. Erst nach dieser Zeit trat eine heftige Entzündung ein. Zur Zeit der Aufnahme war die Bindehaut chemotisch, die Sklera stark entzündet, die Iris entfärbt, die Pupille sehr erweitert und in ihr sowohl als



in der vorderen Kammer fand sich eine trübe Linse. Der Kranke wurde narkotisiert, der untere Lappenschnitt gemacht und die Iris mit einem Löffel entfernt. Die Schmerzen liessen sofort nach und die Wunde verheilte rasch. Doch hatte die Iris 2 Monate nach der Operation ihre Contraktilität noch nicht wieder erlangt. (Cooper, l. c. pag. 207.)

Um so mehr ist eine Entzündung zu befürchten, wenn die Linse nicht allein in der vorderen Kammer lagert, sondern in der Pupille eingeklemmt ist, oder wenn ausser der Erschütterung des Bulbus zugleich eine Wunde vorhanden ist.

Ein 17jähriges Mädchen hatte in Folge eines Stosses mit einem eisernen Stabe am rechten Auge folgende Verletzungen erlitten: Vollständige quere Trennung der Hornhaut etwas unterhalb des Pupillarraumes, quere Einlagerung der Linse in der Pupille und Trübung der ersteren; Iris entzündet. Es erschien hier rathsam, die Linse sofort durch die noch nicht verheilte Hornhautwunde zu entfernen, was auch mittelst eines eingeführten Hakens gelang. Nach 4 Wochen war die Entzündung fast beseitigt, indess hatte sich die Pupille durch einen Exsudatpfropf geschlossen und in der Hornhaut war ein dickes und breites Albugo. (Rivaud-Landrau, *Annal. oculist.* XXIV. p. 77.)

Eine Dame stiess bei der Heizung eines Zugofens durch eine unvorsichtige Bewegung dergestalt mit dem Auge gegen die Ecke der geöffneten eisernen Thüre, dass in der Hornhaut eine dreieckige Wunde entstand. Ungeachtet der mehrere Tage fortgesetzten antiphlogistischen Behandlung blieb die Pupille ganz unbeweglich und der äusserst heftige Schmerz, der sich über die ganze Orbita fortpflanzte, dauerte unverändert an. Nach wenigen Tagen zeigte sich die Pupille getrübt, und jetzt erkannte man, dass die Linse aus ihrer Kapsel ausgetreten war und in der Pupille festgeklemmt wurde. Nach der Extraktion verschwand der Schmerz sofort. (Marcus, *Casper's Wochenschr.* 36. 1848.)

Ein 38jähriger Mann war von einem Knaben so heftig mit einer Kindertrompete an die Hornhaut des rechten Auges gestossen worden, dass er betäubt gewesen war. Die Hornhaut war zur Hälfte durchgerissen und die Linse in die Pupille eingeklemmt. Trotz der Antiphlogose und der Salivation war nach 2 Wochen die Entzündung nicht gehoben. Die Iris war kegelförmig nach vorn in die Hornhautwunde hineingetrieben, so dass sich hier scheinbar ein kleines Staphylom gebildet hatte. Die Spitze des Kegels war von der grau getrüben Linse eingenommen; die Iris war acut inflammirt. Obwohl der Extraktionsschnitt so gemacht wurde, dass die Iris auf jeder Seite von der Pupille mit durchschnitten wurde, ging doch die Loslösung der Linse selbst nur schwierig und stückweise vor sich, da sich bereits ausgebreitete Verwachsungen gebildet hatten. Die Reaction war indess so unbedeutend, dass der Verletzte nach 6 Tagen, als der Schmerz aufgehört und die Wunde geheilt war, entlassen werden konnte. (Cooper, l. c. pag. 207.)

In manchen Fällen ist der Reiz, den die Linse auf die Iris ausübt, so heftig, dass, auch wenn sich bereits Atrophie der Iris, staphylomatöse Verbildungen der Hornhaut oder vorderen Skleralzone gebildet haben, noch eine sympathische Entzündung eintritt. Der folgende Fall ist zugleich ein höchst interessantes Beispiel, als neben einer Skleralruptur am oberen Umfang die Linse nicht, wie man erwarten sollte, sich hier durchgedrängt hatte, sondern nach abwärts dislocirt war.

Ein Mann wurde auf das linke Auge mit einem Hammer geschlagen. Der Schlag selbst traf nur zum Theil das Auge, zum Theil den unteren Orbitalrand nahe der



Nase, wo eine Wunde gesetzt wurde. Im Moment der Verletzung trat Bewusstlosigkeit ein und später litt der Verletzte 8 Monate lang an heftigen Schmerzen im Kopfe und der Augenbrauengegend. Nach dieser Zeit fand sich der Bulbus hart und die Sklera am oberen und äusseren Drittheil etwas staphylomatös hervorgetrieben, an dem entsprechenden Hornhautumfang eine etwas erhabene Narbe, die Iris fehlte nach oben und aussen ganz, die Linse war nach unten und vorn luxirt und drückte den Rest der Iris am unteren Rand gegen die untere Partie der Hornhaut. Sie war etwas abgeplattet, die Rindenschicht leicht, der Kern stärker getrübt. Das Sehvermögen war ganz aufgehoben und auch das des rechten Auges geschwächt. Aus diesem Grunde und wegen der Schmerzen wurde die Enucleation des Bulbus gemacht. Ausser den schon am lebenden Auge erkannten Veränderungen fand sich der Glaskörper vollständig flüssig; die Netzhaut transparent, die Aderhaut ihres Pigmentes beraubt. Der Krystallkörper lag zwischen Iris und den Ciliarfortsätzen. Nach oben, da wo die Narbe war, bildeten die Ciliarfortsätze eine Art Tasche, jedenfalls die Folge einer Ruptur. (Cooper, l. c. pag. 143.)

Die Therapie des Linsenprolapsus ist fast ausschliesslich eine operative. Ist der Vorfall frisch, so ist in allen Fällen die Exstruktion vorzunehmen und zwar ist der Lappenschnitt die vorzüglichere Methode. Nur in Fällen, dass eine klare Linse vorhanden ist, und diese in der Rückenlage wieder hinter die Iris zurückkehrt und das Auge frei von Reizung ist, wird man die Reposition versuchen und dann die Pupille durch wiederholtes Einträufeln von Calabarbohnenextrakt dauernd eng erhalten können. Bisher hat man aber zu diesem Versuche noch keine Gelegenheit gehabt. War die Linse geborsten, so kann man bei Kindern und jugendlichen Individuen die Aufsaugung hoffen und hat nur für continuirlicher Erweiterung der Pupille und Bekämpfung der Entzündung zu sorgen. Ist aber der Verletzte schon im Mannesalter oder macht die Entzündung trotz örtlicher Blutentziehung etc. weitere Fortschritte, sind die Schmerzen sehr heftig und der Gesamtorganismus geschwächt, so ist die lineare Exstruktion ohne Zaudern vorzunehmen.

Ist die vorgefallene Linse eine gelbe harte Katarakte oder ist es ein verkalkter, entweder schwimmender, oder an die Iris angehefteter Staar, so ist die Exstruktion aus mehreren Gründen schwierig. Zunächst ist Gefahr vorhanden, dass ein grosser Theil des Glaskörpers mit herausstürze, bei verwachsenen Staaren ist die Iriszerrung nicht zu vermeiden und endlich ist das Fassen eines beweglichen Staares keineswegs leicht, da er sich gewöhnlich in der Rückenlage hinter die Pupille zurückzieht und einmal gefasst, leicht zerbricht und nur zum Theil entfernt wird. Man hat für solche Fälle den Rath gegeben, durch die Sklera eine Staarnadel einzuführen und damit die Linse von hinten her anzustechen und vor der Pupille festzuhalten, bis der lineare oder der Lappenschnitt vollendet ist. Das Einstechen einer Nadel in eine harte bewegliche Linse ist keineswegs leicht auszuführen. Ueberhaupt gehören derartige Operationen auch für die geschicktesten



Operateure zu den schwierigen Aufgaben, bei denen jeder einzelne Fall eine Aenderung des Operationsplanes in jedem Augenblicke verlangen kann.

Wir theilen zum Schluss noch einige Fälle mit, die in Hinsicht auf den Zustand der extrahirten Linse besonders interessant sind:

Bei einer 43jährigen Dame, die einen Monat vorher einen Stoss an den Kopf bekommen hatte, war die transparente Linse beim Bücken in die vordere Kammer gefallen, wo sie 17 Tage später wegen Quellungerscheinungen die Extraktion nöthig machte. Die herausgenommene Linse hatte ihre Gestalt insofern verloren, als das hintere Segment, da die Kapsel zerrissen, beträchtlich geschwellt war und zu  $\frac{2}{3}$  sich getrübt hatte, während das vordere noch ganz von der Kapsel bedeckte Segment seine normale Form und Grösse bewahrt hatte und auch fast gar nicht getrübt war. Die Stelle, wo beide Partien, das normale und das geschwellte Segment an einander stiessen, bildete eine circuläre Einschnürung, welche dadurch entstanden war, dass der Pupillarrand der Iris den sich nach hinten aufblähenden und hinter die Pupille rückenden Theil der Linse umschnürt hatte, was man vor der Operation hatte recht gut sehen können. Bemerkenswerth war noch, dass der von der Kapsel entblösste Linsentheil in Alkohol sofort kreideweiss wurde und diese Farbe auch behielt, während das vordere Segment noch nach 6 Jahren seine Transparenz kaum verloren hatte. (Compérat, *Annal. d'ocul.* XXVIII. p. 138.)

Stoeber operirte einen 49jährigen Steinschneider, der seit der Kindheit auf dem linken Auge erblindet, vor circa einem Jahre einen Wurf mit einem Erdkloss erlitten und seitdem ein stets gereiztes, dem Witterungswechsel ausgesetztes Auge behalten hatte. Die trübe Linse lag in der Vorderkammer. Bei dem Hornhautschnitt klirrte das Messer, als es die Linse berührte. Ein eingeführtes Häkchen glitt ab, ohne die Linse von ihren Verwachsungen trennen zu können. Endlich gelang die Lösung der Adhärenzen mit Hilfe einer Nadel. Der verkalkte Körper klang wie Kiesel, wenn man ihn an einen Stein anschlug.

Bei einem 42jährigen Gärtner, der als 8jähriges Kind einen Schlag auf's linke Auge erlitten hatte und seit dieser Zeit ganz allmählig auf diesem Auge erblindet war, fiel die verdunkelte Linse, während er sich bückte, plötzlich in die vordere Kammer, sodass sofort sehr lebhafte Schmerzen und eine ziemlich ausgesprochene Ophthalmie sich einstellten. Die Linse hatte beim Vorfall sich derart um sich selbst geschlagen, dass ihre hintere Fläche an der inneren Hornhautwand anlag und ihre vordere Fläche die Iris nach hinten drückte. Der Krystall erschien in seinem Dickendurchmesser vergrößert und von schmutziggelber Farbe. Der Linearschnitt behufs der Extraktion fiel etwas klein aus, da das Messer nur sehr schwer in die Linse eindrang; nach dem Herausziehen des Messers entleerte sich unter krampfhaften Contraktionen der Bulbusmuskeln die dicke, gelbliche Linsensubstanz. In dem hernach mit dem Haken ausgezogenen Reste fand sich die Kapsel durch aufgelagerte Knötchen ziemlich verdickt. Diese Auflagerung war auf der Vorderkapsel 1<sup>mm</sup> hoch und 4<sup>mm</sup> breit, ähnlich auf der Hinterkapsel und bestand ganz aus abgelagerten Kalksalzen. In der Vorderkammer waren noch, wie eine spätere Besichtigung des Auges nach der Heilung des Hornhautschnittes ergab, einige kleine Stückchen zurückgeblieben, auch sah man anscheinend ziemlich tief hinter der Pupille eine blassgelblich gefärbte Masse von concaver Oberfläche. (Sichel, *Annal. d'ocul.* XI. 223.)

### c. Die Luxation der Linse in den Glaskörper.

Da der Glaskörper auch im verflüssigten Zustande immer noch mehr Widerstand leistet als das Kammerwasser, so kommt eine Ver-



schiebung der Linse in denselben viel seltener vor, als der Vorfall in die Vorderkammer. Es ist sehr leicht möglich, diese Art der Verschiebung zu übersehen; ja unmittelbar nach der Verletzung kann die Diagnose wegen gleichzeitig bestehenden Blutergusses ganz unmöglich sein. Wenn der Einblick in das Augeninnere gestattet ist, so sieht man die Iris bei Bewegungen des Auges stark schlottern, die Spiegelbilder der Linse fehlen und in der Tiefe des Auges nahe am Boden des Glaskörpers erkennt man den Krystall als einen durchscheinenden, gelbgrünlänzenden Körper, dessen Rand sich durch einen dunklen, von dem umgebenden Glaskörper verschiedenen Reflex auszeichnet. Gewöhnlich ist die versenkte Linse etwas beweglich und steigt wohl auch bei starken Drehungen des Kopfes ein Stück zur Pupille empor oder tritt selbst zeitweise oder für immer in die vordere Kammer. Solche Augen pflegen sehschwach oder ganz amaurotisch zu sein, zuweilen aber ist die Sehkraft nur insoweit gehindert, als das wichtigste brechende Medium nicht an der normalen Stelle ist. In solchen Fällen stellt eine Staarbrille das Sehvermögen wieder her. In Middlemore's Fall drückte die versenkte Linse auf die Retina und der Kranke war vollkommen blind, konnte jedoch wieder sehen, wenn der nur mässig getrübe Krystall zeitweise wieder aufstieg.

Eine Therapie dieses Zustandes gibt es nicht, da man nicht leicht wagen wird, bei Synchysis des Glaskörpers aus solcher Tiefe die Linse zu extrahiren, eine Zerstückelung aber den früheren Zustand nicht verbessern wird. Es wird sich also nur darum handeln, die gewöhnlich bestehenden neuralgischen Schmerzen und die Reizung des Auges zu bekämpfen. Zur Charakteristik der Verletzung wird es genügen, folgende Fälle anzuführen.

Ein 9jähriger Knabe hatte einige Tage früher einen Peitschenhieb in's linke Auge erhalten. Es bestand Mydriasis, die Iris schlotterte stark, die Linse fehlte an der normalen Stelle. In dem untersten Theil des Glaskörpers sah man einen flottirenden Körper, sonstige Opacitäten im Humor aqueus fehlten. Beim Neigen des Kopfes erhob sich die Linse bald mit dem einen, bald mit dem anderen Rand und ragte über dem Pupillarsaum in die vordere Kammer. Die dislocirte Linse war vollkommen durchsichtig. Sechs Monate später war die Linse ganz in die vordere Kammer getreten und das Auge war etwas gereizt. Nach weiteren 4 Monaten wurde die Discision gemacht, aber leider stellte sich Entzündung mit Perforation der Hornhautmitte ein, und die Linse war während der Nacht aus dem Auge herausgetreten und lag im inneren Augenwinkel. Die Oeffnung betrug  $3\frac{1}{2}$  mm im Durchmesser. Auf dem rechten Auge hatte sich während der ganzen Zeit eine spontane Linsenverschiebung ausgebildet, der Glaskörper war also gewiss beiderseits verflüssigt und der Peitschenhieb nur das Gelegenheitsmoment gewesen. Die Wunde des perforirten Auges heilte mit einer derben Narbe. (v. Graefe, Arch. f. Ophthalm. I. 1. p. 336.)

Eine 50jährige Frau hatte vor einem Monat einen Schlag auf die rechte Augen- gegend erhalten. Oberhalb der Augenbrauen fand man eine noch beim Druck schmerz- hafte Narbe. Die rechte Pupille war erweitert, die Iris schlotternd, die brechenden Medien meergrün gefärbt, Sklera und Bindehaut mässig injicirt, starker halbseitiger



Kopfschmerz, das Gesicht auf das Zählen der vorgehaltenen Finger beschränkt. Puls 78, starker Durst, Verstopfung. Zunächst dachte man nicht an Luxation der Linse, sondern an eine der Verletzung des Supraorbitalnerven gefolgte Amaurose. Es wurde ein Aderlass gemacht, Calomel mit Opium verordnet und noch eine Dosis Bittersalz am folgenden Morgen gegeben. Der Schmerz verminderte sich anfangs, wurde aber in den nächsten Tagen wieder heftiger. Nach Verlauf einer Woche hatte der Schmerz eines Abends sehr rasch aufgehört und das Sehvermögen war viel besser geworden. Die Pupille fand sich noch stärker erweitert, aber die Iris schlotterte weniger, der obere Theil der Pupille sah schwarz, der untere war durch einen gelbgrünen Reflex ausgezeichnet, welcher, wie sich jetzt herausstellte, von der in dem unteren Theile des Glaskörpers lagernden Linse herrührte. (Mackenzie, l. c. pag. 603.)

Eine 60jährige Frau, die vorher ausser geringer Weitsichtigkeit ganz gut gesehen hatte, erhielt beim Holzspalten einen heftigen Schlag an das linke Auge. Zunächst entstand ein unerträglicher Kopfschmerz, der sich binnen 4 Tagen durch kalte Ueberschläge verlor, doch war das Sehvermögen trübe geworden. Die Pupille zeigte sich mässig erweitert, starr, tiefschwarz. Bei der Augenspiegeluntersuchung waren weder Linsen- noch Glaskörpertrübungen zu entdecken, dagegen nahm man im unteren Theile des Glaskörpers nahe hinter der Pupille einen scharf begränzten, beschränkt beweglichen, linsenförmigen, durchscheinenden Körper wahr. Liess man das Licht von oben durch den Körper der Linse durchfallen, so erschien dieser fast vollkommen durchsichtig, während der Rand dunkel blieb. Am Rande selbst war keine Abnormität zu sehen. Beim Pünkinje'schen Experiment fehlte das 2. und 3. Spiegelbild. Die Frau erkannte die Finger der Hand ganz gut, konnte jedoch nur mit einer Staarbrille grössere Schrift lesen. Farbensäume nahm sie nicht wahr. Nach 14 Tagen war der Zustand derselbe, auch hatte sich die Linse nicht getrübt. (Hasner, Allg. Wien. med. Ztg. Nr. 5. 1859.)

#### d. Die subconjunktivale Luxation der Linse.

Dass der Krystallkörper durch einen Riss der Sklera aus dem Bulbusinneren austreten und sich unter die Skleralbindehaut begeben könne, ist früheren Augenärzten und Chirurgen unbekannt geblieben. Zwar hat Edmonston im Jahr 1806\*) diese Art der Dislokation bereits gekannt, doch sind seine Bemerkungen von seinen in- und ausländischen Fachgenossen nicht beachtet worden. Erst im Jahre 1835 erzählte Middlemore\*\*) fünf Fälle aus seiner reichen Erfahrung. Seit dieser Zeit sind nun so zahlreiche Einzelbeobachtungen mitgetheilt worden, mehrere andere finden sich in den klinischen Berichten einfach aufgezählt, dass die Zusammenstellung derselben allein mehrere Seiten füllen würde und diese Verletzung nicht mehr als eine Seltenheit angesehen werden kann. Dagegen haben sich insofern Modifikationen herausgestellt, als unter der Gesamtzahl der Fälle diejenigen die häufigsten sind, in denen die ganze Linse sammt Kapsel ausgetreten war, dass aber auch als seltene Ausnahmen Fälle vorkommen, wo die

\*) A Treatise on the varieties and consequences of the ophthalmia. Edinb. 1806.

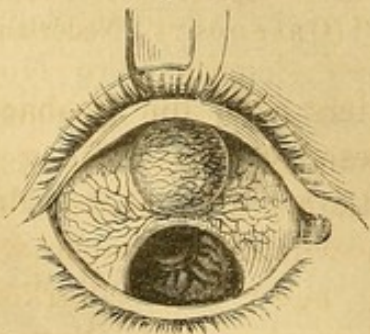
\*\*) A Treatise on the diseases of the eye. Birmingham 1835.



Linse ohne Kapsel, oder wo nur ein abgebrochenes Stück derselben durch den Riss in die Sklera hindurchgetrieben wurde.

Die subconjunktivale Linsendislokation scheint, soweit die vorliegenden Krankengeschichten die Altersangaben enthalten, am häufigsten (in  $\frac{2}{3}$  der Fälle) bei Individuen von 40—60 Jahren vorzukommen, sehr selten bei solchen, die 15—20 Jahre alt sind; bei Kindern findet sie sich gar nicht. Es scheint demnach ein gewisser Härtegrad der Linse und eine gewisse Sprödigkeit der Sklera nöthig zu sein, damit sich diese complicirte Verletzung ereignen könne, denn der Umstand, dass Kinder heftigen Schlägen und Stößen an's Auge weniger ausgesetzt sind, erklärt dieses Verhältniss nicht, namentlich da Dislocationen anderer Art in diesem Alter nicht gerade ungewöhnlich sind. Auch ist der Umstand bemerkenswerth, dass es immer gesunde Linsen waren, welche unter die Bindehaut dislocirt wurden, was wohl nicht als zufällig angesehen werden kann. Weiche Staare sowohl als harte Katarakten sind, so scheint es, nicht gut fähig, ein solche Dislocation zu erleiden. Bei der Phakomalacie berstet viel eher die Kapsel und der zerfallene Inhalt tritt aus, das Phakoscleroma fällt, wie bekannt, wenn der Augapfel eine Erschütterung erleidet, sehr leicht in die vordere Kammer oder in den gewöhnlich verflüssigten Glaskörper, wozu es durch die Schrumpfung und die Erschlaffung der Zonula besonders befähigt ist. Die Ursachen der subconjunktivalen Linsendislocation sind Stösse und Schläge, die das Auge direct treffen, sei es dass der Verletzte sich selbst an einen stumpfen oder eckigen Gegenstand stösst, oder dass er durch anspringende Stein- oder Holzstücke, durch geschleuderte runde Körper, an's Auge getroffen wird. Oefters werden von den Hörnern der Ochsen erlittene Stösse als Ursache angegeben, viel seltener sind es, obwohl man das Gegentheil annehmen sollte, Faustschläge, ja Cooper behauptet, dass nach seinen Erkundigungen, die er bei den berühmtesten Boxern Englands eingezogen, die in Rede stehende Verletzung unter den Faustkämpfern fast ganz unbekannt sei. In der That ist aber, wenn wir der Verletzung näher auf den Grund sehen, ein besonderes mechanisches Moment nöthig,

Fig. 11.



damit sie entstehen könne. Die Krankengeschichten lehren nämlich, dass fast ausnahmslos der Skleralriss an dem oberen oder oberen-inneren Bulbusumfang sich vorfindet. (S. Fig. 11.) Daraus geht hervor, dass die Richtung der Erschütterung von unten nach oben oder von aussen und unten nach oben und innen sich erstreckt, dass mit

anderen Worten ein harter Körper den Bulbus von unten (oder unten und aussen) trifft und ihn nach oben hin gegen den oberen Orbitalrand an-



presst. Hier findet der Bulbus einen unüberwindlichen Widerstand und es reisst nun die Sklera oben ein, während die noch in gleicher Richtung fortwirkende Gewalt den Krystallkörper zur Oeffnung hinauschiebt. Wenn also Faustschläge, so häufig sie auch sonst den Bulbus treffen, sehr selten jene Verletzung bewirken, so haben wir den Grund davon in ihrer gewöhnlichen Richtung von oben nach unten, wobei der Bulbus selbst durch den oberen Orbitalrand geschützt wird, zu suchen.

Viel seltener als die genannten Ursachen sind es wirkliche durch scharfe Körper gesetzte Wunden des Skleralrandes, welche diese Dislocation bedingen. Es hat diess darin seinen Grund, dass bei dergleichen Wunden die Linse viel eher Gelegenheit findet, ganz aus dem Auge herausgefallen, als unter der Bindehaut liegen zu bleiben. Wir haben unter den zahlreichen uns vorliegenden Krankengeschichten nur zwei hierher gehörige Beobachtungen auffinden können, die wir hier folgen lassen.

Ein 54jähriger Steinarbeiter erlitt beim Steinschlagen einen Schlag von einem abgesprungenen Stück am rechten Auge. Sofort starker Blutverlust, Aufhebung des Sehvermögens und heftige Schmerzen. In den ersten 2 Wochen war in der sehr entzündeten Bindehaut kein Tumor sichtbar, dann zeigte sich derselbe unter lebhaften Schmerzen an der inneren Seite. Es befand sich nach innen und oben eine kleine, bläuliche mit varikösen Gefässen bedeckte Geschwulst (vorgedrangter Ciliarkörper?) und etwas weiter nach innen eine wachsgelbe Erhöhung, da wo die Narbe von dem angesprungenen Stein sichtbar war. Letztere war ringsum von Gefässen umgeben, wenig schmerzhaft bei Berührung und von wachsweicher Consistenz. Nach Verlauf von zwei Monaten hatte sich das Sehvermögen wieder schwach eingestellt. Nunmehr wurde der Tumor eingeschnitten und die zu bröcklich-käsiger Masse zerfallene Linse entfernt. (Alquié, beobachtet im Jahre 1837, Arch. d'ophthalm. II. p. 123.)

Ein 19jähriger Mensch hatte in das innere Segment der Hornhaut des linken Auges etwas unterhalb der Mittellinie einen Stich mit einer Scheere erhalten, welcher wahrscheinlich die Krystalllinse mit getroffen hatte. Es trat heftige Blutung ein und nach 2 Wochen bestand trotz der Antiphlogose noch heftige Entzündung. An der Stelle der Verletzung fand sich unter dem Bindehautblättchen der Hornhaut eine kleine Erhabenheit, die ganz so aussah, als ob sich ein Abscess bilden wolle. Die Geschwulst hob sich immer höher, wurde rund und weiss und ihr innerer Rand hob die Bindehaut von der Sklera ab. Die Pupille war contrahirt, aber nicht verzogen, das Sehvermögen war seit dem 5. Tage nach der Verletzung erloschen. Der Tumor wurde nun aufgeschlitzt und es zeigte sich als sein Inhalt die Krystalllinse. Später bildete sich ein Nachstaar von der hinteren Linsen kapselwand aus. (Onsenoort, Nederlandsch Lancet. Novbr. 1841.)

Es ist bemerkenswerth, dass, wenn anders sich die Beobachter nicht wegen der durch die Entzündung gesetzten Schwellung der Bindehaut getäuscht haben, hier der Krystallkörper erst später durch die nicht verheilte Skleralwunde ausgetrieben wurde, nachdem wahrscheinlich durch die ursprüngliche Verletzung nebst dem Ciliarkörper auch die angrenzende Zomula Zinnii getrennt worden war. Man wird sich den Mechanismus der Austreibung dann ungefähr so vorstellen können, als die natürliche Entfernung fremder Körper aus dem Bulbus



inneren durch die noch nicht vollständig verlöthete Eingangsöffnung\*). Es würden dann diese subconjunktivalen Luxationen im Gegensatz zu den gewöhnlichen als secundäre aufzufassen sein.

Eine nothwendige Complication der in Rede stehenden Linsenverschiebung ist eine Trennung der Iris vom Ciliarbände. Diese Trennung nimmt zum wenigsten den Umfang des Skleralrisses ein, erstreckt sich aber gewöhnlich auch in der Richtung der Längsfasern bis in die Pupille. Sehr oft ist aber die Regenbogenhaut in weit grösserem Umfang von ihrem Ciliartheile losgerissen, in einzelnen Fällen sogar ganz abgetrennt. Nicht selten hat sich ein Theil des Ciliarrandes der Iris oder des Ciliarbandes selbst in die Skleralöffnung eingeklemmt, es ist also ein Prolapsus iridis v. corporis ciliaris vorhanden, ja einmal ist nach der Ansicht Dixon's (vergl. S. 354) sogar die ganze losgerissene Iris sammt der Linse unter die Bindehaut dislocirt worden: ein Fall, der jedoch auch die wahrscheinlichere Deutung zulässt, dass nur ein Theil des Irispigmentes mit herausgequetscht wurde und liegen blieb, während die Iris selbst auf dem Boden der Augenkammern schrumpfte und allmählig resorbirt wurde. Mit dieser Trennung ist eine bedeutende Blutung in den Kammerraum verbunden; in den Fällen, wo das Sehvermögen nicht wiederkehrte, ist auch Glaskörper- und Netzhautblutung sehr wahrscheinlich zugegen gewesen, wiewohl der Mangel an ophthalmoskopischen Beobachtungen hierüber keinen directen Aufschluss gibt. Ausser der intraocularen Blutung ist die Bindehaut gewöhnlich stark sugillirt, meist auch die Haut der Augenlider durch Hämorrhagie geschwellt.

Der Skleralriss, der der Linse zum Durchgang gedient hat, befindet sich immer dicht am Cornealfalze und läuft stets diesem parallel, seine Ränder sind, wiewohl die Beobachter diess nicht besonders betonen, wohl immer etwas uneben oder leicht gezackt. Er ist von der Linse bedeckt und zwar nothwendig so, dass die mit dem Randtheil sich durchzwängende Linse während des Durchganges mit dem dicken Durchmesser zwischen den Wundrändern liegt, nach dem Durchgang aber nach hinten umkippt und nun mit ihrer Hinterfläche quer über den Riss weglagert. Wir haben schon erwähnt, dass er mit sehr seltenen Ausnahmen sich jenseits des oberen oder oberen und inneren Cornealumfanges sich befindet, zuweilen wurde er gerade nach innen, seltener nach oben und aussen beobachtet, höchst selten am äusseren, niemals aber am unteren Rande. Dadurch, dass die Bindehaut an dem Corneallimbus straff angeheftet ist, muss natürlich der

\*) Wichtig ist in dieser Beziehung Cammerer's Fall (Schmidt's Jahrb. V. S. 389), in welchem durch eine Hornhautwunde mit Irisvorfall die Linse einige Zeit nachher sich unter pressenden Schmerzen und allmählicher Loslösung des Ciliarbandes hindurchdrängte.

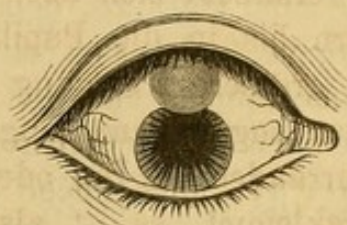

durch die Linse gebildete Tumor von dem Risse aus mehr nach dem Aequator bulbi zu hinreichen als diesseits nach der Hornhaut zu, nur in dem folgenden Falle scheint auch das Bindehautblättchen des Cornealrandes abgehoben gewesen zu sein, während in den anderen Fällen der Tumor scharf an dem Hornhautrande absetzt.

Ein 48jähriger Arbeiter stiess sich an eine Wagendeichsel. Fünf Tage später war das rechte Auge sehr roth und die Bindehaut ein wenig ödematös. Die Iris schwankte, die Pupille war sehr weit und reichte nach oben und aussen bis an den Umfang der Hornhaut, wo sie vom Ciliarligament abgerissen war. Die Pupillaröffnung war zum Theil durch einen flottirenden Blutpfropf verschlossen. Der Glaskörper war mit Blut durchtränkt, sodass man den Hintergrund des Auges nicht sehen konnte.

Von dem oberen Lid bedeckt, lag auf der Sklera ein ovaler Tumor von der Gestalt einer halbdurchschnittenen Bohne. Sein unterer Rand ragte ein Stückchen über den oberen Hornhautumfang herab. (Hulke, Ophthalm. Hosp. Rep. I. Nr. 6.)

Fig. 12.



Nach der Heilung erscheint der Riss als eine bräunliche, schmale, resistente, entweder etwas vertiefte oder auch wegen des Irisprolapsus etwas erhabene Narbe. Die ausgetretene Linse selbst geht, wie schon oben erwähnt, früher oder später die bekannten cataraktösen Veränderungen ein, die Rindenschichten zerfallen, zuweilen lagern sich Kalksalze in Form weisser Flecke ab; wie sich die Kapsel selbst dabei verhält, ist noch nicht untersucht worden. In manchen Fällen sammeln sich zwischen Bindehaut und Linse einige Tropfen wässerige Flüssigkeit an. Sehr selten nur geschieht es und wohl nur dann, wenn die Linse ohne Kapsel dislocirt wurde, dass der Tumor allmähig bis auf einzelne verkalkte Partikelchen ganz zurückgeht, gewöhnlich persistirt er, falls er nicht operativ entfernt wird, wenn auch etwas verkleinert, das ganze Leben hindurch.

Die Symptome der subconjunktivalen Linsenluxation sind natürlich sehr verschieden, je nach der Zeit, die nach der Verletzung verflossen ist. Im Augenblick des Trauma's fühlt der Verletzte einen sehr heftigen Schmerz, hat das Gefühl, als ob Feuer aus dem Auge herausspringe, nicht selten ist er auf Augenblicke bewusstlos. Das Sehvermögen ist sofort aufgehoben. Einige Zeit nachher, gewöhnlich nach 4—6 Tagen stellt sich das Gefühl eines fremden Körpers im inneren Augenwinkel oder unter dem oberen Lide ein. Wie schon diese anfänglichen subjektiven Symptome nur der Ausdruck einer heftigen Erschütterung des Bulbus sind und zunächst nicht auf eine Verrückung der Linse aus ihrer Lage hindeuten, so ist auch der objektive Nachweis derselben kurz nach der Verletzung sehr schwierig. Nicht nur verhindert die gewöhnlich bestehende Sugillation der Lider die genaue Besichtigung des Bulbus, sondern es ist auch die Bindehaut



der Sklera meist in ihrer ganzen Ausdehnung so stark durch Bluterguss in das subconjunktivale Gewebe ausgedehnt, dass sich der Sitz der luxirten Linse nicht auffällig markirt. Erinnert man sich indess im Voraus der Möglichkeit dieser Verletzung, so wird man vielleicht im Stande sein, durch die Berührung mit dem Finger in der geschwellten Bindehaut rings um die Hornhaut an der schon erwähnten Stelle eine stärkere, consistentere, ovale Erhöhung zu entdecken. Die Hornhaut findet sich stets unverletzt, hinter ihr sieht man statt des Kammerraumes und der Iris eine gewöhnlich den ganzen Kammerraum einnehmendes Blutextravasat. Von grossem Werth erscheint das von Dubreuil angegebene Zeichen, dass nämlich, wie der folgende Fall lehrt, die Hornhaut durch den Fingerdruck sich leicht abplatteten und eindrücken lässt, weil das Blut in der vorderen Kammer durch die zerrissene Iris und herausgedrängte Linse am Zurückweichen beim Druck von vorn nach rückwärts nicht gehindert wird.

Eine 60jährige Frau hatte sich mit dem linken Auge beim Bücken an einen Stock gestossen, wobei sie eine starke Lichterscheinung hatte. Am inneren Augwinkel, sowie unter der gesammten Bindehaut der Sklera war reichlicher Bluterguss, die Hornhaut war transparent und intakt, liess sich aber durch einen Druck mit dem Finger auf das geschlossene obere Lid leicht abplatteten und eindrücken. Ein starkes Hypohäma in der vorderen Kammer verhinderte die Besichtigung der tieferen Theile. Nach 8 Tagen war die Resorption so weit vor sich gegangen, dass ein Einblick in das Innere des Auges gestattet war. Die Iris war nach oben und innen in einer Ausdehnung von 4<sup>mm</sup> vom Ciliarband losgerissen und von hier aus zugleich in ihrer ganzen Breite nach der Pupille hin durchrissen, wodurch sich ein ovales Colobom gebildet hatte, dessen Grenzen von zwei kleinen, etwas zurückgezogenen Lappen gebildet waren. Nach oben und innen, vom oberen Lide bedeckt, sah man auf der Sklera eine kleine, runde, erbsengrosse Erhebung, die das Aussehen einer ödematösen Schwellung hatte. Vier Tage später war der Tumor gewachsen. Beim Einstechen entleerte sich eine klare, helle Flüssigkeit und mit ihr zugleich die vollkommen gut erhaltene Linse, die ausser einem kleinen, gelben Fleck keine Anomalie zeigte. (Annal. d'oculist. XXVIII. pag. 211.)

Sind erst einige Tage nach der Verletzung vergangen, so ist die Diagnose ziemlich erleichtert, die Lider lassen sich leichter öffnen, der Bluterguss in der Vorderkammer ist gewöhnlich an seiner oberen Grenze soweit resorbirt, dass man eine Zerreiſsung der Iris wahrnehmen kann. Je mehr die Aufsaugung des Blutes fortschreitet, in desto weiterer Ausdehnung wird das Colobom oder der Defekt der Iris sichtbar. Zu gleicher Zeit vermindert sich die Schwellung der Bindehaut, sodass nunmehr an dem inneren oder dem oberen Quadranten des Augapfels dicht am Cornealrande eine von Ecchymosen umgebene ovale, glatte, röthliche oder gelblich gefärbte Geschwulst wahrgenommen werden kann, deren Form und Grösse sofort an die menschliche Krystalllinse erinnert. Der Kranke hat dabei deutlich das Gefühl eines fremden Körpers. Der Skleralriss selbst ist nur selten wahr-



zunehmen, nur wenn die Linse längere Zeit durchsichtig bleibt und die umgebende Bindehaut wenig entzündet ist, so kann man denselben durch die Geschwulst hindurch als eine schwärzliche Linie erkennen.

Eine Frau war mit dem linken Auge so heftig auf einen harten Gegenstand gefallen, dass die Erschütterung sie einige Zeit der Besinnung beraubte. Zwei Tage darauf fand sich eine bedeutende Geschwulst der Umgegend des Auges und der Augenlider mit sehr intensiver Sugillation, auch die Bindehaut des Auges war ganz mit Blut unterlaufen und die Augenkammer mit demselben angefüllt. Ausserdem bemerkte man unter dem oberen Augenlide eine Hervorragung, welche sich nach Aufhebung des Lides als eine unter der Bindehaut des Bulbus befindliche, fast ganz durchsichtige, leicht gelblich gefärbte Geschwulst auswies, die die Form, Grösse und Consistenz der Linse zeigte und  $\frac{1}{2}$ ''' vom Hornhautrande entfernt nach oben und innen ihren Sitz hatte. Es wurde eine antiphlogistische Behandlung eingeleitet. Nach 8 Tagen war das Blut im Augennern vollständig resorbirt und man sah jetzt, dass die Pupille etwas kleiner, von aussen nach innen in die Länge gezogen war und an der inneren Seite eine kleine Falte bildete, weil der obere Theil der Iris nach dem Skleralriss hin verzogen war. Die Geschwulst unter der Bindehaut hatte sich nicht vermindert, nur erkannte man jetzt noch, dass  $\frac{1}{2}$ ''' von ihrem der Hornhaut zugewendeten Rande ein dunkler Strich durch die Geschwulst selbst hindurchschimmerte, welcher zu beiden Seiten der Geschwulst noch fast 1''' über diese hinausragte und dem Hornhautrande parallel ging. Nach einiger Zeit trübte sich die Linse etwas und an der inneren Seite der Pupille wurde ein kleines Flöckchen sichtbar. Nach einem Jahre war der Zustand unverändert. Mit einer Staarbrille konnte die Frau ziemlich deutlich sehen. (Frank e, Pfaff's Mittheil. 1841. H. 1. 2.)

Sind einmal mehrere Wochen oder Monate nach dem Unfall verflossen — und in diesem Zustand bekommt man häufig erst die Verletzten zu sehen — so hat sich ein ziemlich charakteristisches Gesamtbild hergestellt, welches nicht leicht einen Irrthum in der Diagnose zulässt. Das Blut ist vollständig resorbirt, die Bindehaut zuweilen gar nicht, zuweilen nur in der Nähe der Geschwulst mit Gefässen durchzogen, anderemal aber in toto entzündet und catarrhalisch gelockert. Es lassen sich, da nunmehr der Einblick in's Auge gestattet ist, auch einzelne Modifikationen der Verletzung diagnosticiren. So zeigt z. B. ein Verzogensein der Regenbogenhaut nach der Stelle der Geschwulst hin an, dass die Iris nicht bloss losgerissen, sondern zum Theil in den Skleralriss vorgefallen und eingeheilt ist. Ist die Geschwulst noch nach Monaten und Jahren wenig oder gar nicht geschrumpft, so ist es sehr wahrscheinlich, dass die Linse sammt der Kapsel dislocirt worden ist und diese Vermuthung wird bestätigt, wenn man mit der Loupe oder der schiefen Beleuchtung hinter der Iris keine Kapselreste entdecken kann. Auch lässt sich jetzt das Innere des Auges untersuchen und etwa bestandene Hämorrhagien des Glaskörpers oder der Netzhaut ophthalmoskopisch in ihren Residuen nachweisen.

Fasst man nicht das Gesamtbild in's Auge, so gibt allerdings der Charakter der Geschwulst selbst unzweideutige Merkmale, dass die Linse in ihr enthalten sei, nicht ab. Sie kann nämlich, und diess



ist ohne Zweifel früheren Beobachtern begegnet, mit einer Bindehautcyste verwechselt werden. Dieses ist um so leichter möglich, als derartige Cysten sich erfahrungsgemäss in der Bindehaut nach einem Trauma entwickeln, indem entweder eine umschriebene Quetschung des subconjunktivalen Gewebes oder eine Zerreissung der Bulbuskapsel mit Austritt eines kleinen Theils des Glaskörpers, welcher sich nach Verheilung der Ruptur abschnürt, dazu Veranlassung gibt. Ist die Cystenhülle dünn, der Inhalt wasserhell durchschimmernd, ist sie leicht beweglich, so wird man allerdings nicht im Zweifel sein; wohl aber, wenn ihre Hülle derb, lederartig, gelblich und sie selbst nicht verschiebbar ist. Dazu kommt noch, dass auch bei wirklich ausgetretener Linse sich etwas Flüssigkeit ansammeln kann, welche der Geschwulst eine gewisse Elasticität und Fluktuation gibt. Hier wird nur der Nachweis, dass die Linse sich noch im Auge befindet, vollständig entscheidend sein.

Mit einer *circumscripten* eitrigen Ansammlung unter der Bindehaut lässt sich die Linsendislocation wohl nur dann beim ersten Anblick verwechseln, wenn man die allerdings zuweilen vorkommende gelbliche Färbung auf abgesackten Eiter bezieht und die sonstigen Symptome unberücksichtigt lässt. Sieht, wie gewöhnlich, der Tumor nach Verlauf von Monaten wegen der Ablagerung von Kalksalzen grauweiss aus, so spricht diess sofort gegen die Annahme eines Abscesses. Die Möglichkeit aber, dass auch eine derartige dislocirte Linse zu einer *circumscripten* Eiterbildung Veranlassung gibt, ist nicht ausgeschlossen und wird durch die folgende Beobachtung von Jules Ansiaux bestätigt. Es ist dieser Fall um so interessanter, als bewiesen wird, dass selbst ein mehrmaliger Aufbruch der Geschwulst stattfinden kann. In solchen Fällen wird natürlich nur ein Zusammenfassen der übrigen Symptome, besonders aber die Incision der Geschwulst und die Untersuchung des Inhalts vollkommenen Aufschluss geben können.

Eine 54jährige Bäuerin ward von einer Kuh in's linke Auge gestossen, aber nur mit der Convexität des Hornes, nicht mit der Spitze desselben. Ein Jahr später, nachdem die Entzündung geschwunden war, suchte die Verletzte wegen ihres Sehvermögens ärztliche Hilfe. In der Klinik fand man die Pupille ganz deform, da der ganze obere und innere Theil der Iris verschwunden war. Nach oben und innen, etwas über dem Querdurchmesser, sass auf der Sclera eine halbkugliche, leicht gelblich gefärbte Erhabenheit. Sie war hart und schmerzlos. Nach einiger Zeit vergrösserte sich der Tumor, brach spontan auf, es entleerte sich etwas Flüssigkeit, worauf die Geschwulst etwas kleiner wurde, aber nicht ganz verschwand. Dieser Zufall wiederholte sich mehrmals. Die Iris schwankte stark und eine Staarbrille verbesserte das Sehvermögen, sodass die Diagnose hinreichend gesichert war. Hier war namentlich deshalb die Entfernung der Linse von Interesse, weil die zeitweise Entleerung von Flüssigkeit vermuthen liess, dass die Skleralwunde noch gar nicht geheilt sei. Bei der Operation wurde die Bindehaut vorsichtig über der Geschwulst gespalten, worauf



man die von der Kapsel bedeckte Linse vollkommen frei liegen sah. Sie war nirgends verwachsen und brauchte bloss herausgehoben zu werden. Die Sklera war gesund und nur an der dem Hornhautrand zunächst gelegenen Partie fand sich als Narbe eine schwärzliche, harte, fast knorplich anzufühlende Erhabenheit. Die Linse war in ihren Rindenschichten erweicht, die Kapsel etwas getrübt und an einer Stelle eine weissliche Ablagerung, die sich in Essigsäure unter Gasentwicklung löste, also aus kohlen-saurem Kalk bestand. (Annal. d'oculist. XXXII. pag. 92.)

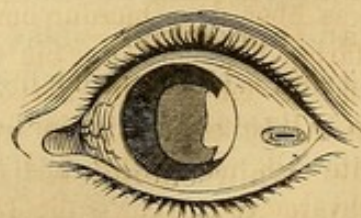
Höchst interessant sind die als ausserordentlich seltene Modificationen der Verletzung vorkommenden Fälle, in denen nur ein Theil der Linse unter die Bindehaut getreten, der andere Theil noch im Auge befindlich ist. Noch am wenigsten auffällig ist der Fall, dass die Linse zwar ganz aus ihrer Lage verschoben, aber noch zum Theil in dem Riss eingeklemmt stecken bleibt.

Eine 60jährige Frau stiess sich mit dem rechten Auge an eine Tischecke. Die Hornhaut war an der Verbindungsstelle längs ihrem oberen und inneren Rand abgerissen, die Linse war getrübt, geschwellt und mit kleinen Blutcoagulis bedeckt. Sie lag quer von hinten nach vorn zwischen den klaffenden Wundrändern, sodass man ihre zwei unteren und äusseren Drittheile in der vorderen Kammer, das obere Drittheil ausserhalb des Auges von der Bindehaut bedeckt liegen sah. Nachdem die Entzündung beseitigt, wurde die Extraktion durch Vergrösserung der Wunde gemacht. Die weiche Rindenschicht war mit geronnenem Blut und etwas Glaskörpersubstanz bedeckt, der Linsenkern war gelb. Nachträglich wurden mehrere Linsen- und Kapselfragmente, die an der inneren Hornhautfläche hafteten, entfernt. Das Auge erhielt ein gutes Sehvermögen. (Sichel, Annal. d'ocul. XL. pag. 143.)

Eine ganz eigenthümliche Art der Erschütterung und der Quetschung, deren Mechanismus sich klar zu machen fast unmöglich ist, muss aber vorangegangen sein, wenn die Linse innerhalb des Bulbus in zwei Stücke springt, davon das dem Skleralriss zunächst liegende hindurchgetrieben wird, während das andere ohne von der Zonula getrennt zu werden in seiner Lage verharret. Einen Fall dieser Art hat v. Graefe mitgetheilt, er steht bis jetzt als Unicum da. Für die Diagnose ist diese Verletzung insofern sehr wichtig, als, so lange man wegen des Blutergusses in der Augenkammer die Linse nicht erkennen kann, man die hier nothwendig viel kleinere Geschwulst auf der Bindehaut entweder ganz übersehen oder für einen einfachen Glaskörper- oder Irisvorfall halten muss. Der Fall ist folgender und wird zugleich durch die Abbildung erläutert.

Eine 44jährige Frau bückte sich im Dunkeln, wobei sie mit dem linken Auge sich an den Fuss einer Garnwinde stiess. Das Sehvermögen war sofort aufgehoben. In den nächsten Tagen stellten sich keine Schmerzen ein, es bestand nur ein drückendes Gefühl durch eine im äusseren Theile der Lidspalte befindliche Geschwulst. 4 Tage später fand sich der Bulbus nur wenig injicirt, die vordere Kammer war ganz mit Blut erfüllt. Auf der Sklera, 1''' vom äusseren Hornhautrande erhob sich eine blasige Geschwulst, die etwas kleiner und durchsichtiger war, als dass sie eine ganze Linse enthalten konnte. Man konnte deshalb an Glaskörpervorfall denken. Die

Fig. 13.





Lichtscheinprüfung ergab eine so genügende Empfindung, dass Bluterguss der Netzhaut ausgeschlossen werden konnte. — Die Geschwulst wurde durch Einschneiden der Bindehaut entleert und enthielt zunächst eine klebrige, durchsichtige Flüssigkeit (Glaskörpersubstanz); als man aber mit dem Daviel'schen Löffel etwas in die Tiefe ging, wurde eine consistentere Masse entfernt, die sofort ihrer Form nach an ein aus der Aequatorialgegend herausgebrochenes Linsenstück erinnerte und unter dem Mikroskop als aus körnig und fettig zerfallenen Linsenfasern bestehend erkannt wurde. Auch kleine, trübe Flocken, die auf der Glaskörperflüssigkeit schwammen, erwiesen sich als abgestreifte Linsenfasern. Im Grunde der Geschwulst erschien die Skleralruptur und zwischen den Wundrändern einzelne schwärzliche Theile. Durch einen geringen Druck liess sich aus der Wunde ein hämorrhagisches Fluidum entleeren, weshalb man durch eine eingeführte Anel'sche Sonde die Ränder etwas klaffen liess und einen Theil des Blutes in der vorderen Kammer herausbeförderte, bis man die Peripherie der Iris an einzelnen Stellen sehen konnte. Es blieb in der vorderen Kammer noch eine dunklere Masse geronnenen Blutes zurück. Unter einem Druckverband resorbirte sich der Rest des Blutes binnen 4 Tagen in so weit, dass man einen Defekt der Iris nach aussen nachweisen konnte, welcher durch Dislocation und Umstülpung der Iris nach der Skleralwunde zu entstanden war. Gerade hinter diesem Defekt war die Linse zersprungen, während in der natürlichen Pupille die noch übrige Linse in kataraktöser Umwandlung begriffen vorhanden war. Da die Verletzte durch den Theil, wo die Iris und das Linsenstück fehlte, sehen konnte, wurde sie 14 Tage nach der Operation mit einer Staarbrille entlassen. (Archiv für Ophthalmologie, III. 2. pag. 365.)

Die Prognose der subconjunktivalen Linsendislocation ist im Allgemeinen nicht ungünstig. Zwar kann von einer Heilung nicht die Rede sein, als der Verletzte im günstigsten Falle ein linsenloses und mit Colobom behaftetes Auge behält, doch lässt sich dieser Fehler durch eine nöthigenfalls (bei grossem Irisdefekt) mit einer Blendung versehenen Staarbrille beheben. Die Frage, ob der Verletzte sein Sehvermögen leidlich wieder erhalten werde, hängt von der Ausdehnung der intraocularen Blutung ab. Aus diesem Grunde ist es nothwendig, sofort das verletzte Auge dahin zu prüfen, in wie weit es grelles Licht noch zu empfinden vermöge. Unterscheidet es noch trotz erheblichem sichtbaren Haemophthalmus starke Lichtkontraste, so ist als gewiss anzunehmen, dass die Netzhaut frei von ausgedehnten Ecchymosen ist und dass nach der Resorption des in die Kammer und den Glaskörper ergossenen Blutes das Sehvermögen wiederkehren werde. Eine zweite Frage ist, ob die Verletzung eine Gefahr für Panophthalmitis mit sich bringe. Wollte man nach den vorliegenden Beobachtungen schliessen, so müsste man annehmen, dass eitrige Entzündungen fast niemals aufgetreten wären. Doch muss man sich daran erinnern, dass Rupturen des Bulbus im Allgemeinen diese ausserordentlich günstige Chance nicht haben, dass sehr wahrscheinlich in einer Anzahl von Fällen, in denen sich in den ersten Wochen Suppuration des Bulbus bemerklich machte, die Linsenverschiebung für sich wegen der starken Schwellung der Bindehaut dem Auge des Arztes sehr leicht entgehen konnte, endlich aber, dass



mit Vorliebe nur die günstigen Ausgänge veröffentlicht werden. Wir werden deshalb gut thun, lieber etwas weniger zu versprechen, als sich hinterher stark enttäuscht zu fühlen.

Abgesehen von diesem ungünstigen Ausgange muss man auf Organisation eines Theils des Blutextravasats in der Kammer und dadurch bedingte Verlegung der Pupille, auf Glaskörperverflüssigung, und endlich, bei Netzhautblutung, auf Ablösung der Retina und endliche Verkleinerung des Bulbus gefasst sein.

Die Therapie hat sich zunächst mit der Beschleunigung der Resorption des Blutergusses und mit der Verhütung einer Entzündung zu beschäftigen. In ersterer Hinsicht werden die schon an geeigneter Stelle angegebenen Mittel (Druckverband, Ueberschläge mit Belladonnainfus) anzuwenden sein, in letzterer wird eine strenge Ruhe des Körpers, die Anwendung eiskalter Umschläge, so lange sie dem Kranken behagen, und eine entsprechende Anzahl successiv angesetzter Blutegel nothwendig sein. Hat sich das Blut bis auf einige in der Pupille lagernde Pfröpfe resorbirt, so wird man jene durch Atropineinträufelungen frei zu machen suchen.

Ob man die dislocirte Linse durch einen Einschnitt entfernt oder nicht, hängt von der Zeit ab, welche nach der Verletzung verflossen ist. Da ihre Anwesenheit erfahrungsgemäss die Gefahr der Entzündung nicht steigert, so hat man vor der Resorption des Blutergusses keinen Grund, sie zu entfernen. Es könnte die Entfernung nur dann von Vortheil sein, wenn der Bluterguss in die Augenkammer übermässig stark ist und man Hoffnung hat, nach Entfernung der Linse den Skleralriss, wie diess Graefe in dem oben erwähnten Falle that, auseinanderzuziehen und einen Theil des Blutes zu entleeren. Abgesehen hiervon erscheint es uns gegenüber denen, welche die Linse sofort zu entfernen rathen, sogar geboten, mit dieser Operation so lange zu warten, bis sich der Skleralriss voraussichtlich durch Vernarbung geschlossen hat, was sicher nach 6—8 Wochen der Fall ist. Es wird nämlich durch die Spaltung der Bindehaut der Riss in der Sklera und Iris in eine offene Wunde verwandelt, die sicher eher zur Eiterung geneigt ist, als wenn er durch die Conjunktiva vor der Luft und dem Sekret der Bindehaut geschützt ist. Als Beleg hierzu, dass eine zeitige Eröffnung doch nicht ganz unbedenklich ist, führen wir folgenden Fall an.

Ein 52jähriger, auf dem rechten Auge schon seit 30 Jahren erblindeter Mann hatte einen Schlag in's linke Auge erhalten. An diesem Auge sass nach oben und innen unter der Bindehaut eine Geschwulst, deren freie Oberfläche dem oberen und inneren Winkel des Augenhöhlenrandes zugekehrt war. Die Pupille war nach rückwärts gezogen, am unteren Theil der Iris bestand eine ziemlich grosse, dreieckige, neue Pupille, da hier die Iris von dem Ciliarligament abgerissen war. Eine kleine, stecknadelkopfgrosse dergleichen befand sich an der Ciliargrenze nach oben. Die Iris



war grün gefärbt, das Aeussere des Bulbus intensiv geröthet. Der Augapfel stand nach aussen und unten und konnte nicht nach oben bewegt werden. — Nach einem Schnitt in die Bindehaut fiel die Krystalllinse heraus und die Beweglichkeit des Bulbus war sofort hergestellt. Am anderen Morgen war das Auge sehr schmerzhaft und an der Stelle der herausgeschnittenen Linse sah man eine ähnlich geformte, weiche Geschwulst unter der Bindehaut, da der Einschnitt sich bereits per primam vereinigt hatte. Es wurde diese Geschwulst wieder geöffnet und zugleich ein Stück der Bindehaut entfernt. Dann wurde ein leichter Druckverband angelegt und innerlich Calomel mit Opium gegeben. Nach 10 Tagen war die Entzündung sehr gemässigt und der Kranke vermochte grössere Gegenstände zu erkennen. (Henry Howard, Canada med. Journ. Decbr. 1852. Arch. d'ophthalm. I. 198.)

Nach Verlauf von 2 Monaten kann man ohne Gefahr, den Skleralriss noch offen zu finden, die Linse entfernen, namentlich dann, wenn die Bindehaut gereizt ist, der Verletzte das Gefühl eines fremden Körpers hat und der Bulbus in seinen Bewegungen genirt ist. Zu diesem Zwecke hebt man die Conjunktiva in einer Falte auf, schneidet diese ab und geht dann, falls der Inhalt nicht sofort herausfällt, mit einem kleinen Löffelchen ein, ihn herauszuholen. Man muss den Grund der Geschwulst so weit von Linsenmassen befreien, (da z. B. die Corticalmassen austreten, der Kern aber zurückbleibt,) bis die Skleralnarbe deutlich sichtbar ist. Dann legt man einen Druckverband an und behandelt den Operirten leicht antiphlogistisch\*).

#### e. Die Expulsio lentis totalis.

Die Linse tritt sammt ihrer Kapsel bekanntlich nicht selten aus dem Bulbus heraus in Folge von keratomalacischen Prozessen, die durch Quetschungen der Hornhaut und Verbrennungen derselben entstanden sind, ferner in Folge von eitriger Chorioiditis. In solchen Fällen ist der Prolapsus der Linse ein secundärer und praktisch von sehr untergeordneter Wichtigkeit, da das Sehvermögen immer durch

\*) Da die Beobachtungen der besprochenen Linsendislokation einander sehr ähnlich sehen, eine Häufung der Krankengeschichten deshalb unzweckmässig erscheint, verweisen wir den Leser nur noch auf folgende Fälle: Mackenzie, Traité etc. I. p. 604. — Arlt, die Krankht. des Auges II. p. 17. — Stellwag, die Ophthalmologie etc. II. p. 468. Nota 218. — Hulke, Ophthalm. Hosp. Rep. I. Nr. 6. Mehrere Fälle. — Wh. Cooper, Annal. d'ocul. XL. pag. 143. Mehrere Fälle. — Jaeger, über Staar etc. pag. 59. 4 Fälle. — Haynes Walton, Surgic. diseas. of the eye. pag. 57. 3 Fälle. — Barrier, Annal. d'ocul. XXIV. pag. 83. 2 Fälle. — Bechler (Ruete), de dislocat. lent. cryst. Disert. Lipsiens. 1853. — Froebelius, Journ. f. Chirurg. N. F. VII. 2. — Ansiaux, Arch. d'ophthalm. IV. 274. — Wilson, Ophth. Hosp. Rep. II. Nr. 12. — v. Graefe, Arch. f. Ophthalm. I. 1. p. 336. — Rau, Arch. f. O. I. 2. p. 209. — Rivaud-Landrau, Annal. d'ocul. Mai 1849. — Fano, Gaz. des Hôpit. 1860. p. 605. — Causit, Gaz. des Hôp. 1860. Nr. 101. — Bloch, Annal. d'ocul. XII. 176. — Wien. Krankenhausbericht. Jahrg. 1856. p. 248. — Ebds. Jahrg. 1862. p. 240. — Cornish, Brit. med. journ. Sept. 6. 1862. — Rothmund, Baier. Intell. Bl. Nr. 26. 1863. — — Abbildungen bei Ruete, Sichel, Cooper.



Hornhautleukome, Staphylombildung oder Atrophie des Bulbus verloren gegangen ist.

Hier besprechen wir nur die — im Ganzen sehr selten sich ereignenden Fälle, in denen das Linsensystem in Folge einer grösseren Schnittwunde der Sklera oder der Hornhaut, die wenigstens  $\frac{1}{4}$  des Umfangs umfassen muss, oder einer Ruptur derselben ausgetreten ist. Die Ruptur befindet sich immer am Hornhautrande, und zwar am oberen oder oberen und inneren Umfange, niemals — so viel bekannt — am unteren. Ohne Zweifel liegt diesem Verhältnisse dieselbe Ursache zu Grunde, die wir schon bei der subconjunktivalen Linsenluxation angegeben haben. Es liegt auf der Hand, dass eine sehr bedeutende Gewalt, welche den Bulbus direkt trifft und ihn zusammenpresst, vorausgesetzt wird, um eine solche Verletzung zu erzeugen. Immer ist es nothwendig, dass die Iris in grosser Ausdehnung vom Ciliarbände abreisst; da das sogen. Ligamentum iridis pectinatum von dem Hornhautrande entspringt, ist eine solche Loslösung die nothwendige Folge des Hornhautrisses. Durch die Iridodialysis wird der von der Zonula losgerissenen Linse, welche unter der vollen Gewalt des erlittenen Stosses steht, nach vorn hin Luft gemacht und sie gewinnt nun Raum, um durch den Hornhautriss ganz auszutreten.

Bei den Schnittwunden ist es dagegen nicht die Verletzung selbst, die die Linse nach aussen treibt, sondern es ist — gleich wie bei den Erweichungsprozessen der Hornhaut — die *Vis a tergo* die treibende Ursache, indem der vorn klaffende Bulbus zuvörderst das Kammerwasser verliert und nun der Glaskörper, der jetzt allein den Druck der geraden Augenmuskeln auszuhalten hat, mit Macht nach vorn drängt. Es ist in solchen Fällen nicht unbedingt nothwendig, dass die Iris entsprechend dem Hornhautschnitt mit durchschnitten sei. Der Krystallkörper tritt einfach durch die Pupille, ja es braucht nicht einmal ein Irisvorfall gegeben zu sein. So wurde in einem in den *Annal. d'oculist.* kurz beschriebenen Falle\*) bei einem Matrosen, der die aus einer Wunde am Hornhautumfange herausgeschlüpfte Linse in dem Schnupftuch trug, womit er das Auge bedeckte, nicht nur keine Einklemmung der Iris in die Wunde, sondern sogar eine vollständige Heilung *per primam* binnen 5 Tagen beobachtet. In manchen Fällen, namentlich dann, wenn Iris und Linsenkapsel zugleich durchschnitten sind, wird die Linse aus der Kapsel heraustreten, nicht aber zugleich mit der Kapsel vom Aufhängebände gelöst entbunden werden. Die Zufälle, die diese Verletzung mit sich bringt, sind natürlich von denen einer hochgradigen Erschütterung des Bulbusinhalts und einer Sprengung der Bulbuskapsel nicht verschieden. Immer wird der Schmerz sehr

\*) Supplementbd. III. p. 303.



bedeutend und mit Photopsien im Augenblick der Verletzung verbunden sein. Die intraokulare Blutung ist wohl immer sehr stark, ein Theil davon, vielleicht besonders das dem Schlemm'schen Kanal entstammende Blut, fliesst durch die Hornhautwunde nach aussen ab. Findet sich die ausgetretene Linse nicht auf dem Gesicht oder den Kleidungsstücken des Verletzten oder in dessen Nähe, so wird man natürlich zunächst nicht im Stande sein, die Diagnose zu machen. Allenfalls wird eine besondere Weichheit des Bulbus, wenn kein Glaskörpervorfall zugegen, daran denken lassen. In späteren Perioden wird das Fehlen der Linsenspiegelbilder genügenden Aufschluss geben, falls die Pupille nicht verschlossen ist. Sehr häufig wird der Ausgang nur ein deletärer sein können, indem plastische Entzündungsprodukte entweder zur Atrophie oder vollständigen Phthisis des Bulbus führen. Der Verlust der Linse an sich hat indess selbstverständlich keinen Antheil an dieser ungünstigen Prognose. Gelingt es jedoch der Natur oder der Kunst, die Entzündung zu verhüten, die Resorption des Blutergusses und die Heilung der Hornhautwunde zu erzielen, so wird man auch im Stande sein, dem hypermetropisch gewordenen Kranken durch eine Staarbrille sein Sehvermögen wieder zu geben. Wegen des Irisdefektes wird man gewöhnlich genöthigt sein, die Lichtstrahlen durch eine stenopäische Vorrichtung abzublenken.

Es wird vollkommen genügen, zur Charakterisirung der Verletzung folgende von White Cooper beobachteten Fälle mitzutheilen. Der erste ist darum interessant, weil der Verletzte binnen 8 Jahren das Unglück hatte, an beiden Augen auf dieselbe Weise zu erblinden.

Ein 55jähriger Schuhmacher hatte vor 8 Jahren einen Faustschlag auf's linke Auge erhalten. Zwei Wochen lang war er vollständig erblindet, dann konnte er wenigstens grössere Objekte erkennen. Drei Monat vor seinem Eintritt in's Spital erhielt er auch einen Schlag auf's rechte Auge, welches ebenfalls erblindete. Es zeigte sich, dass auf dem linken Auge nach oben die Iris vom Ciliarband in grosser Aus-

Fig. 14.

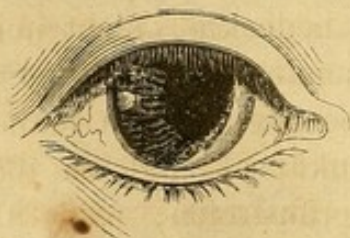
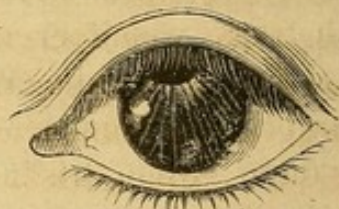
Fig. 15.



dehnung zerrissen war und so eine neue Pupille sich gebildet hatte, während die normale oblitterirt war. An dem entsprechenden Umfang der Hornhaut war eine Narbe sichtbar. Die Linse fehlte. Auf dem rechten Auge war von der Iris nur noch die äussere Hälfte und etwas von dem unteren Segment übrig, die innere und obere Partie war zerrissen und bildete mit der Pupille eine grosse Oeffnung. Auch hier war am oberen Hornhautrand die Spur einer bedeutenden Wunde und die Linse fehlte eben-

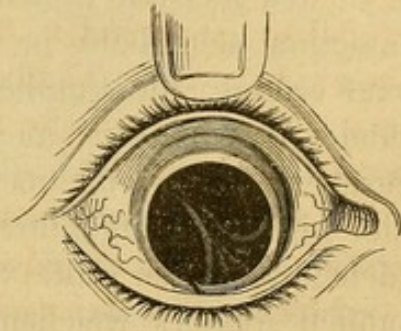


falls. Der Verletzte wurde mit einer Staarbrille und einer den Colobomen entsprechenden stenopäischen Vorrichtung entlassen, mit Hilfe deren er mit Leichtigkeit lesen konnte.

Ein 27jähriger Mann empfing einen Schlag auf's linke Auge, wonach eine starke Lichterscheinung auftrat, der Verletzte viel Blut verlor und die Linse auf die Wange fiel. Dreizehn Monate später kam der Verletzte, um sich mit Hilfe einer Staarbrille sein Sehvermögen zu verbessern. Die Iris war nach innen und oben zu  $\frac{2}{3}$  ihres Ciliarumfangs abgerissen und entsprechend dieser Stelle war am oberen und inneren Hornhautrande die Spur der circulären Hornhautwunde.

Ein 46jähriger Mann erhielt einen Faustschlag gerade auf das rechte Auge. Er hatte eine starke Lichterscheinung und die Linse fiel auf seinen Aermel, das Auge blutete stark. Nach einiger Zeit fand sich die Iris in grosser Ausdehnung vom Ciliarbande losgerissen und zwar so, dass zwei ovaläre Oeffnungen entstanden waren, die zwischen sich ein noch an dem Ciliarband fixirtes, schmales, schräg von oben und aussen nach unten und innen laufendes Irisband hatten. Dieser Streifen war nach oben zu grau, nach unten zu olivengrün gefärbt, die faserige Struktur der Iris war nicht in ihm zu erkennen. In der Sklera, dicht am Hornhautrande fand sich eine  $\frac{1}{2}$ " lange, bräunliche und etwas vorspringende Narbe. Das andere Auge war schmerzhaft und lichtscheu. (Annal. d'oculist. XXXII. pag. 167.)

Fig. 16.



D. Die Erschütterung **der hinteren Theile des Bulbus** ist häufig mit Sugillationen der Lider und Bindehaut, weniger oft mit Bluterguss in den Augenkammern und Zerreißung der Iris verbunden. Diese Complicationen sind meist dann vorhanden, wenn die Gewalt den Bulbus direct getroffen hat. Isolirte Erschütterungen der hinteren Bulbustheile ereignen sich vornehmlich nach Schlägen und Stößen, die die Augenbrauengegend oder entferntere Theile des Kopfes treffen, auch hat man sie nach dem Sprung auf die Füße beobachtet. Unter ihnen sind weitaus die wichtigsten die **Erschütterungen der Netzhaut**.

Eine reine Commotion der lichtempfindenden Membran, ohne dass sich Zerreißungen von Blutgefäßen dabei ereigneten, ist dann anzunehmen, wenn der Verletzte im Moment des Trauma's ein feuriges Bild vor dem getroffenen Auge sieht und dieses Bild sofort wieder verschwindet. Es erscheint diese Photopsie, die der Franzose mit „Voir trente-six chandelles“, der Deutsche mit „Feuer aus dem Auge herauspringen“ bezeichnet, in einem Umkreis vor dem Auge, der nach unten hin bis nach dem Wangenbein, nach oben hin bis zur Stirn hinaufreicht, weil die Erregung der Netzhaut nicht bloss von der Gegend des gelben Fleckes sondern auch von der äussersten äquatorialen Grenze der Netzhaut ausgeht und in der aus der Physiologie bekannten Richtung nach aussen versetzt wird. In manchen Fällen schliesst sich, ganz analog der Einwirkung eines grellen Lichtes, ein wirkliches



Farbensehen an. Besonders interessant ist in dieser Beziehung, was Szokalski von sich selbst erzählt. Ihm war in der Schlacht bei Warschau 1831 eine Kanonenkugel auf 6 Fuss Entfernung am Auge vorbeigeflogen, worauf er heftiges Kopfwelch verspürte und von Flammensehen befallen wurde. Eine Staubwolke erschien ihm grün, die blaue Uniform der Soldaten roth. Das Auge blieb die ganze Schlacht hindurch sehr gereizt und des Abends sah er bei jedem Kanonenschuss flammende Blitze im Zickzack den Horizont durchkreuzen.

In den meisten Fällen, wahrscheinlich sogar in allen, geht diese Commotion sehr bald in Heilung über. Ob, wenn totale Erblindung darauf erfolgt, die Pupille weit bleibt und nur auf Lichteinfall in das gesunde Auge reagirt, auch diess als Folge einer einfachen Commotion anzusehen sei, dürfte noch sehr zweifelhaft sein. Aeltere Fälle, die in der Literatur aufgeführt sind, lassen sich natürlich nicht verwerthen. In dem oft citirten Falle von Beer, in dem ein junger Mann mit ganz gesunden Augen, welchem ein Freund von hinten her die Augen zuhielt und wobei ersterer sich dagegen sträubte, sofort und unglücklicherweise dauernd auf beiden Augen erblindete, hat unserer Ansicht nach ein grösserer Bluterguss in der Macula lutea stattgefunden. Wir stützen unsere Meinung darauf, dass bekanntlich bei Druck auf den Bulbus, wahrscheinlich in Folge von Einklemmung der Gefässe in dem Cribrum sclerae, die Centralvene anschwillt und dass nichts entgegensteht, bei fortgesetzter Compression das Gefäss zum Bersten bringen zu können. In der neueren uns zugänglichen Casuistik vermochten wir keinen Fall aufzufinden, in welchem bei einer traumatischen Amaurose der ophthalmoscopische Befund vollständig negativ war\*). Entweder finden sich Blutergüsse oder Zeichen einer vorhandenen oder abgelaufenen Entzündung aufgeführt. Ehe wir weiter darauf eingehen, wollen wir noch kurz derjenigen nicht sehr zahlreichen Beobachtungen gedenken, in denen nach der Einwirkung der Electricität, speziell nach **Blitzschlag** Lähmung der Netzhautenergie eintrat. Wir kennen nur 3 Fälle dieser Gattung. In einem Falle von Pétrequin\*\*) wurde nach einem Jahre Besserung durch (?) schwefelsaure Alaunerde erzielt, in einem anderen desselben Autors ging die complete Amaurose nach und nach in eine ächte Caecitas diurna über, sodass der Kranke des Nachts ganz gut sehen konnte. Nach einiger Zeit kehrte mit einem Male das Gesicht vollständig wieder.

\*) v. Graefe führt einen Fall an, in welchem ein Mädchen in Folge eines an den Bulbus angesetzten Blutegels erblindet war. Es fand sich keine Bisswunde in der Scleralbindehaut, aber auch keine Veränderung im Innern des Bulbus selbst. Indess musste doch in Folge der saugenden Wirkung des Egels eine Verschiebung der Netzhautelemente eingetreten sein.

\*\*) Nouv. recherches sur la thérapeutique de l'amaurose.



Ein 38jähriger Herr trug wegen Rheumatismus eine galvanische Kette um den Hals, die auf die Brust herabhing. Als er eines Tages auf dem Felde war, schlug der Blitz in einer kurzen Entfernung von ihm zur Erde. Er spürte im Momente eine heftige Athemnoth, die nach einer Viertelstunde wieder verschwand. Im nächsten Jahre sass er, die Rheumatismuskette um den Hals geschlungen, während eines Gewitters am offenen Fenster und las in der Zeitung. Im Moment eines Donnerschlags wurde er schwindlig, taumelte und war absolut blind. Die Augen waren geöffnet, unbeweglich, die Pupillen etwas erweitert und sehr wenig beweglich. Kopfschmerz, Schwindel; Puls langsam und schwach; eigenthümliches schabendes Geräusch in der Herzgegend, Uebelkeit, Durst, Anorexie. Es wurde absolute Ruhe und strenge Diät verordnet, Schröpfköpfe in den Nacken gesetzt und Senfteige an die Füsse gelegt. Nach 2 Tagen ein grosses Vesicator in den Nacken, als sich schon etwas Besserung zeigte. Am 6. Tagen war das Sehvermögen wieder hergestellt. (Annal. d'oculist. XXVII. p. 71.)\*)

Es lehrt namentlich der letzte Fall, wie unverantwortlich es sei, bei Augenkrankheiten stark electriche Ströme als Heilmittel zu verwenden, ohne erst die Empfindlichkeit des Individuums geprüft zu haben. Wenn wir nicht irren, hat Duchenne selbst die traurige Erfahrung gemacht, dass man auf diese Weise unheilbare Blindheit erzeugen könne.

Ganz gewöhnlich sieht man als Folge von Erschütterungen des hinteren Bulbusabschnittes Gefässzerreissungen, welche entweder sich auf die Netz- oder Aderhaut beschränken, oder nach gleichzeitiger Zerreissung der Membr. hyaloidea den Inhalt in den Glaskörper ergiessen.

Die Blutergüsse der Netzhaut stellen sich im Augenspiegelbilde als rothe, braunrothe Flecke dar, welche im Niveau der Netzhautgefässe und gewöhnlich an einer Seite derselben liegen. Sie können in grösserer Anzahl, bis zur Grösse einer Linse vorkommen, gewöhnlich aber findet man einen grösseren Fleck mit unregelmässigen Grenzen. Die Bedeutung des Blutergusses für das Sehvermögen ist um so grösser, je näher er dem hinteren Pole liegt. Umhüllt er den Sehnerv und erstreckt sich bis zu dem gelben Fleck, so ist das Sehvermögen total aufgehoben. Liegt er weiter nach der äquatorialen Partie der Netzhaut zu, so kann das Sehvermögen noch für Hell und Dunkel oder für grössere Objekte erhalten sein und unter Umständen wird der Fleck selbst im Gesichtsfelde als eine dunkle Stelle wahrgenommen, ganz so wie bei einem fremden Körper (S. 208), der einen Theil der Netzhaut verdeckt. Schmerzen fehlen und das äussere Aussehen des Auges kann, wenn sonst keine Complicationen da sind, mit Ausnahme der erweiterten Pupille unverändert sein.

\*) Grosz erwähnt in seiner schon citirten Monographie den Fall eines Mädchens, das mit mehreren anderen Kameradinnen unter einem Baume stand, in den der Blitz einschlug. Sie trug eine erysipelatöse Röthe des Gesichtes und eine Kapsellinsenkatarrakte davon.



Ein Soldat war in der Nacht von einem Wall wenigstens 6 Meter hoch auf das Pflaster herabgestürzt. Er wurde bewusstlos aufgehoben und erwachte erst am anderen Morgen aus der Betäubung. Ausser mehreren Wunden im Gesicht fand sich die Bindehaut des linken Auges durchaus schwarz sugillirt. Das Sehvermögen kehrte auch nach der Resorption des in der Bindehaut ergossenen Blutes und der Heilung von der Hirnaffektion nicht zurück. Eine deshalb angestellte Augenspiegeluntersuchung ergab den Sehnerveneintritt roth gefärbt, mit verwischten Contouren, so dass er sich nur wenig von der Farbe des Augenhintergrundes unterschied. Die Venen waren gefüllt, die Arterien bleich und dünn. (Van Dommelen, *Annal. d'ocul.* XL. p. 203.)

In den günstigsten, leider nicht häufigen Fällen resorbirt sich der Bluterguss. Es bedarf hierzu eines mehreren Wochen langen Zeitraums. Doch folgt daraus nicht nothwendig die Rückkehr des Sehvermögens, da binnen dieser Zeit die Retinalelemente ihre Leitungsfähigkeit eingebüsst haben können. Langenbeck sah nach einem Hufschlag an die rechte Augenbrauengegend neben einem Bluterguss in der vorderen Kammer eine Retinalerschütterung, die sich als eine Photopsie, später als Blindheit, jedoch mit der Erscheinung eines purpurrothen Glanzes vor dem Auge zu erkennen gab. Nach 3—4 Tagen kehrte das Sehvermögen zurück, aber in beschränkter Weise: es bestand Halbsehen und die untere Partie der Netzhaut blieb gelähmt.

Eine 20jährige Frau erhielt mit einer Kartoffel einen so heftigen Wurf an das linke Auge, dass sie das Bewusstsein verlor und später vollständig erblindet war. Als die äusseren Folgen der Contusion verschwunden waren, erkannte man durch die weite Pupille hindurch einen breiten, blutigen Fleck nach innen vom Sehnerveneintritt, Hyperämie desselben und ungewöhnliche Füllung der Netzhautvenen. Trotz der Resorption des ergossenen Blutes kehrte doch das Sehvermögen nicht wieder. (Hulke, *Med. Times and Gaz.* Oct. 4. 1862.)

Obwohl natürlich wegen einer Zerreissung der Retinalgefässe eine Trennung der Netzhaut selbst vorhanden sein muss, so darf es doch als eine sehr grosse Seltenheit angesehen werden, wenn der Spalt in der Retina als solcher selbst zu entdecken ist.

Zwei Officiere hatten nach Sperlingen geworfen und dabei einen Bauer zufällig an das rechte Auge getroffen, wodurch das Gesicht sofort aufgehoben war. Zehn Tage nachher hatte Dixon einen Riss in der Retina und ein grosses Blutcoagulum in seiner Umgebung aufgefunden. Als einige Zeit nachher der Fall zur gerichtlichen Untersuchung kam, fand Cooper die Pupille etwas erweitert und ohne Bewegung, das Sehvermögen war unsicher und ein dunkler Fleck verhüllte das centrale Gesichtsfeld, von grossen Lettern musste jedes Wort besonders buchstabirt werden. Mit dem Spiegel sah man nahe der Sehaxe den Retinalriss als eine trübe, unregelmässige Linie und um ihr herum mehrere kleine Flecke als Reste des ehemaligen Blutergusses. (Cooper, *l. c.* pag. 233.)

Eine fernere Folge von Contusionen der Retina sind die bekannten Netzhautabhebungen. Es ist interessant, dass auch bald nach dem Unfall das die Netzhaut von der Aderhaut ablösende Fluidum seröser Natur ist, viel seltner finden sich rein blutige Ergüsse. Doch unterscheidet sich dadurch die traumatische Ablösung von der aus anderen Ursachen entstandenen, dass sich an den Grenzen der abgehobenen



Partie oder auch auf derselben gewöhnlich Ecchymosen vorfinden; namentlich aber ist ein prognostisch wichtiger Unterschied darin begründet, dass sie seltener zur totalen Erblindung, bezüglich zur ringförmigen Ausbreitung der Ablösung führt, vielmehr gehofft werden kann, das abgetrennte Membranstück werde sich wieder anlegen. Es erfolgt die Resorption der subretinalen Flüssigkeit allerdings erst nach sehr langer Zeit, selbst erst in einem Zeitraum von 2—3 Jahren, aber es ist doch, wenn auch der wiederangelegte Theil kaum je seine Sensibilität wieder erlangt, damit der Bestand einer hinreichenden Sehfunction und die Form des Bulbus gesichert. Es ist bekannt, dass die Ablösung zwar an jeder Stelle vorkommen kann, dass sie aber gewöhnlich nur an der unteren Hälfte der Netzhaut beobachtet wird, weil sich eine z. B. oben oder seitlich ergossene Flüssigkeit sehr rasch nach abwärts senkt. Die Affection verläuft schmerzlos und ohne dass die äusseren Membranen des Auges sich entzünden.

Ein robuster 45jähriger Mann, der sich bis vor 4 Monaten eines guten Gesichtes erfreut hatte, erlitt bei einem Sturz auf den Boden eine heftige Erschütterung. Als er 3 Wochen später das rechte Auge zufällig mit der Hand bedeckte, entdeckte er die Blindheit des linken Auges. Er hatte weder Schmerz noch sonst etwas Krankhaftes in diesem Auge gespürt. Die Pupille war erweitert und unbeweglich, die brechenden Medien waren gesund, die Netzhaut zeigte keine abnorme Vascularisation, wohl aber war sie in grosser Ausdehnung rings um den Sehnerven abgelöst und zitterte bei den Bewegungen des Auges. Doch waren die Falten nicht so tief, als bei der gewöhnlichen Ablösung und die Undulationen sehr beschränkt. Die hinter der Netzhaut befindliche Flüssigkeit war trübe. Nur nach links hin wurden noch grosse Objekte erkannt. (Williams, Med. Tim. and Gaz. July 8. 1854.)

Ein 26jähriger Landmann hatte einen Schlag mit einem Dreschflegel über der rechten Augenbraue erhalten, sodass er einige Minuten bewusstlos war und hernach die vollständige Erblindung des rechten Auges entdeckte. Eine Woche später fand sich die Pupille erweitert und bewegungslos und nur wenn die Strahlen auf die äussere Netzhautpartie fielen, wurde ein Wechsel zwischen Hell und Dunkel wahrgenommen. Die Retina war nach jeder Richtung hin circa 2''' weit von der Aderhaut abgelöst und hinter ihr befand sich ein Blutcoagulum von dunkelrothbrauner Farbe mit eingestreuten helleren Partien. Die Netzhaut war an der abgelösten Partie trübe und überhaupt hyperämisch und abnorm aussehend. (Cooper, l. c. p. 178.)

Eine 38jährige Schneiderfrau hatte am 22. Juni 1862 einen Steinwurf an's rechte Auge erhalten, worauf sie einen ausserordentlich heftigen Schmerz im Auge und in der ganzen entsprechenden Kopfseite gespürt hatte, der ihr die Besinnung nahm. Als sie wieder zu sich gekommen war, war ihr Auge sehr roth und das Sehvermögen total aufgehoben, die Pupille beträchtlich erweitert und unbeweglich. Am 17. Juli stellte sie sich in Desmarres' Klinik vor, wo ausser der Mydriasis am Auge nichts Abnormes zu sehen war. Nur nach rechts und unten vermochte die Verletzte die Bewegungen einer Hand schwach zu erkennen. Mit dem Augenspiegel sah man die Netzhaut nach unten und aussen bis nach innen und oben zur Macula lutea hin abgelöst, so dass die Sehnervenpapille nur zum Theil noch zu sehen war. An dem vorderen Endpunkt der Ablösung nach der Ora serrata waren breite, rothe Ecchymosen sichtbar. Der Glaskörper war flockig getrübt. Es wurden Schröpfköpfe an die rechte Schläfe gesetzt, ein Collyrium von Sublimat und ein Purgans innerlich gegeben und



Mercurialsalbe rings um die Orbita eingerieben. 19 Tage später war das Sehvermögen viel besser, die innere Partie der Netzhaut flottirte nicht mehr. Fliegende Vesicatore rings um die Orbita. Am 1. September flottirte nur noch die äussere periphere Partie, der Rest erschien in Form eines Netzhautexsudates. Die Kranke sah den Zeiger einer Taschenuhr. Am 5. September war die ganze Netzhaut adhärent und glich nach unten und aussen der Ora serrata zu einem grauweissen Exsudatplaque, nach der Macula lutea hin sah die angelegte Partie mehr wie ein linienförmiges Uähnliches Exsudat aus. An der Grenze der Ablösung fanden sich einige kleine Apoplexien. Der Krystallkörper zeigte eine leichte Trübung nach unten und aussen. Das Gesichtsfeld war nach oben und innen eingeschränkt, die Verletzte las Nr. 6 Jäger mit Schwierigkeit, wobei ihr die Buchstaben verlängert schienen; ausserdem sah sie Mouches volantes im Sehfelde und einen grösseren, schwarzen, T förmigen Fleck, welcher jedenfalls der Veränderung an dem gelben Fleck zuzuschreiben war. (Annal. d'oculist. XLIX. pag. 109.)

Die Einwirkung der Erschütterung auf die Aderhaut gibt sich zuweilen zu erkennen durch kleine oder grössere fleckige Blutextravasate, die ihren Sitz dadurch bestimmen lassen, dass die Netzhautgefässe intact über sie hinwegziehen. Während nach der Resorption der Apoplexien in der Netzhaut öfters weisse oder gelbliche Flecken zurückbleiben, sieht man hier vornehmlich Pigmentanhäufungen als Residuen des ehemaligen Ergusses. Bricht die Aderhautblutung durch die Limitans hindurch, so bildet sich die schon genannte blutige Netzhautablösung aus. Diejenigen Blutergüsse, welche sich in der Ciliarkörpergegend ereignen, können nicht nur in den Glaskörper gelangen, sondern auch durch die Zonula Zinnii nach vorn hin mit einem Bluterguss in der vorderen Kammer in Verbindung stehen.

Ein Mann von 20 Jahren erhielt einen Steinwurf an das rechte Auge, der ihn sofort des Vermögens beraubte, Objecte zu unterscheiden, doch blieb die Netzhaut für Lichtunterschiede empfindlich. Einige Tage lang war der Augapfel sehr roth und die Lider geschwollen. Es wurde ein antiphlogistisches Verfahren eingeleitet. Fünf Wochen später waren die äusseren Spuren der Verletzung verschwunden, die Pupille war weit und reaktionslos und bei günstiger Beleuchtung sah man durch den unteren Theil der Linse einen rothglänzenden Schimmer. Bei schräger Beleuchtung und mit dem Augenspiegel erkannte man ein breites Blutcoagulum, welches auf dem tiefsten Theile des Ciliarkörpers lag, weiter nach hinten nach dem Aequator bulbi zu aber in dem leicht getrübbten Glaskörper einige trübe, bewegliche Flocken. Sehnerv und Netzhaut waren gesund. Der Verletzte las Nr. 10 mit Mühe, soll aber später eine bedeutende Besserung seines Gesichtes erfahren haben. (Hulke, Med. Times. Oct. 4. 1862.)

Bei einem Mann war in Folge einer Quetschung der in der vorderen Kammer sichtbare Bluterguss so stark, dass der Bulbus sehr gespannt sich anfühlte und sich bereits subconjunktivale Injektion eingestellt hatte. Es wurde deshalb die Paracentese gemacht und der Inhalt der vorderen Kammer entfernt. Als man dann die Wunde mit der Anel'schen Sonde klaffen liess, strömte mehrmals, obwohl die Iris der Hornhaut schon ziemlich anlag, eine sehr reichliche Menge blutiger Flüssigkeit hervor. Als die Entleerung endlich aufgehört hatte, war der Bulbus sehr weich geworden. Unter einem ziemlich fest angelegten Druckverband, der alle Viertelstunden etwas gelockert wurde, ging die Heilung so gut vor sich, dass der Kranke schon nach 4 Tagen entlassen werden konnte. Nach Ablauf von 4 Wochen hatte der noch etwas



weiche Bulbus folgendes eigenthümliche Ansehen: vordere Kammer fast ganz aufgehoben, Pupille mässig erweitert und vollkommen starr, die Iris ohne jede Spur von Verletzung, die Linse ungetrübt, im vorderen Glaskörperraum nach unten eine leichte Opacität, die inneren Membranen gesund. Der Patient las ziemlich feine Druckschrift und hatte ein unbeschränktes Gesichtsfeld. v. Graefe glaubt, dass hier die Blutung aus dem Ciliarkörper kam, die Zonula eingerissen und das Linsensystem durch das nach vorn ergossene Blut nach rückwärts gedrängt wurde. (Arch. f. Ophthalm. III. 2. p. 370.)

Für die Mechanik der Erschütterungen sind diejenigen Fälle von grösstem Interesse, in denen ohne Verletzung der Netzhaut und der Sklera eine Ruptur der Aderhaut stattfand. Das ophthalmoscopische Bild dieser Verletzung wird am besten deutlich werden, wenn wir die betreffenden Beobachtungen mittheilen.

Ein Bäckermeister hatte einen Bruch der Nasenknochen und eine Quetschung der Lider mit gleichzeitiger Sehstörung erlitten. Einige Wochen nachher zeigte sich der Sehnerveneintritt sammt einem umgebenden rhombischen Stück des Augenhintergrundes von den übrigen Theilen des letzteren durch einen schmalen, rothbraunen Streifen geschieden. Die Figur war nur in dem nach innen und oben gerichteten Winkel offen an allen anderen Theilen aber geschlossen, sodass sie sich nur an jener Stelle des innerhalb derselben liegenden Abschnittes des Augenhintergrundes mit den übrigen gesunden Theilen in ununterbrochenem Zusammenhang befand. Es war übrigens in der eingeschlossenen Partie sowohl Netz- als Aderhaut zum grössten Theil von normalem Aussehen, in einer geringen Strecke jedoch, hart an der braunen Umgränzung, erschien die Aderhaut mit streifenförmigen Ecchymosen besetzt. Die letzteren verschwanden nach mehreren Monaten und es blieb eine lichtbraune Pigmentirung zurück. Die begränzenden dunkeln Stellen hellten sich auf, wurden glänzend weiss und nur von bräunlichen, fein linirten Rändern umschlossen. Die Netzhautgefässe waren, mit Ausnahme eines einzigen, nicht unterbrochen.

Ein 20jähriges Mädchen litt an convergirendem Schielen und an Sehschwäche des rechten Auges in Folge einer Verletzung. Der M. abducens war paretisch. Vom Sehnerv aus verlief nach innen ein hell reflectirender Streifen von der halben Breite und der fünffachen Länge der Papilla. Die Ränder waren pigmentirt, zwei Netzhautgefässe zogen ununterbrochen darüber hin. Die Kranke konnte grosse Schrift lesen. (Beide Fälle von v. Graefe, Arch. f. Ophthalm. I. 1. p. 402.)

Ein Soldat war aus Indien wegen Erblindung des rechten Auges nach England zurückgekehrt. 11 Jahr vorher hatte er einen Steinwurf an die Regio supraorbitalis dextra erhalten, nach welchem bei rascher Heilung der Contusion im Augapfel sich weder Schmerz noch Sehstörung gezeigt hatte. Erst allmählig entwickelte sich Strabismus div. ohne Diplopie, doch schien das rechte Auge schwächer als das linke zu sein. 3 Jahre nach der Verletzung ward der rechte externus durchschnitten. Das centrale Sehvermögen blieb lange Zeit gut, doch war es dem Kranken erschienen, als ob er grössere ferne Objecte nicht mehr genau zu erkennen vermöge; einige Zeit später, als er in eine heisse Gegend versetzt wurde, stellte sich ein „springender“ Schmerz im Auge ein und als er einmal wegen eines fremden Körpers im linken Auge dieses nicht gebrauchen konnte, fand sich, dass das rechte fast ganz den Dienst versagte. Bei der Aufnahme in's Spital war das rechte Auge nur gegen Sonnenlicht empfindlich, es stand aufwärts und ein wenig auswärts, die Pupille war contraktionsfähig, gegen Atropin sehr empfindlich, der Bulbus etwas weicher anzufühlen als der linke. Die Sehnervenscheibe erschien weisser und flacher, hier und da fein roth punktirt. Ein breiter mit schwarzen Pigmentmassen besetzter Ring umgab halbmond-



förmig den unteren und äusseren Rand der Papille, auch der übrige Theil des Randes derselben war verwaschen. Die Arterien waren klein und schienen leer zu sein, die Venen waren mässig weit, nach unten und aussen leicht varikös, sie erschienen nach oben im Fundus leicht verschleiert. Vom oberen und unteren Rande der Nervenscheibe erstreckte sich ein schmaler, weisser Streifen zu einem grauen, herzförmigen Fleck, der eine fettige Degeneration der Netzhaut zu sein schien. Die Macula lutea erschien als eine runde, graue Scheibe, umgeben von einem sehr zarten Haargefässringe, welcher unten breiter als oben war. In diesem Theil des Fundus waren durch die Netzhaut hindurch Aderhautelemente nicht zu erkennen. Ausser den genannten Anomalien gingen unter einem Winkel von 80° vom unteren und äusseren und unteren und inneren Rande des Sehnerven zwei silberglänzende Streifen ab, die in der Ebene der Aderhaut lagen. Das untere und äussere Band war am Sehnerven halb so gross als dessen Scheibe, anfangs graulich, dunkelroth gestrichelt und am unteren Rande von dunklem Pigment eingefasst, dann folgte eine blasse, leicht gefleckte Zone. Weiterhin wurde der Streifen schmaler bis zu  $\frac{1}{3}$  seiner Anfangsbreite; machte eine kleine Ecke und liess hier die Sklera hell Silberglänzend durchscheinen, nach der Ora serrata zu wurde er dann undeutlicher und mit Pigmentflecken besetzt. Die Netzhautgefässe gingen darüber ohne Unterbrechung weg. Der andere Streifen hatte ein ganz ähnliches Aussehen, nur war er schmaler. (Frank, Ophthalm. Hosp. Rep. II. Oct. 1860.)

Häufiger noch, als die besprochenen isolirten Hämorrhagien in der Ader- und Netzhaut kommen Durchbrüche des Blutes aus den in diesen Membranen geborstenen Gefässen in den Glaskörperraum vor. Der Bluterguss in dem Glaskörper characterisirt sich objectiv durch die Anwesenheit einer dunkeln, rothen Masse auf dem Boden des Glaskörpers, welcher die dahinter liegenden Netzhautgefässe vollständig verhüllt. Ist der Humor vitreus verflüssigt und hat sich das ergossene Blut in einzelne Partikelchen aufgelöst, so sieht man bei raschen Bewegungen des Bulbus gelbliche, braune oder schwärzliche Klümpehen in die Höhe steigen, welche sich in der Ruhe allmähig wieder zu Boden senken. Kleinere Blutergüsse werden gewöhnlich ohne Spuren resorbirt, nach grösseren Apoplexien pflegt der Hintergrund der Pupille ähnlich wie beim Glaucom eine grüngelbliche Farbe anzunehmen. Subjectiv nimmt der Kranke, falls die Energie der Netzhaut nicht gelähmt ist, bei Bewegungen des Bulbus eine röthliche Scheibe oder Wolke vor dem Auge wahr. Er fühlt gewöhnlich eine abnorme Spannung im Bulbus; resorbirt sich der Bluterguss nicht, so stellen sich gern neuralgische Schmerzen in der Umgegend des Auges ein und das Sehvermögen ist sehr beschränkt, oder ganz aufgehoben.

Ein Herr hatte im September 1850 beim Cricketspiel einen Schlag an das linke Auge erhalten. Anfangs war das Sehvermögen noch unvollständig dagewesen, aber nach einigen Stunden war es ganz erloschen. Die verschiedensten Behandlungsweisen waren ohne Erfolg. Im Juni 1858 wurde der Kranke von Cooper untersucht. Hinter der bewegungslosen und etwas erweiterten Pupille erschien aus der Tiefe ein grüner Reflex. Mit dem Augenspiegel sah man eine Menge brauner Flocken im Glaskörper und ein theils fleischfarbenes, theils chocoladenbraunes Extravasat überdeckte die Retina am hinteren Pole. Nahe an der unteren und äusseren Netzhautpartie war ein dunkler, abgegränzter Blutklumpen sichtbar. (Cooper, l. c. p. 233.)



Ein Herr hatte sich vor 4 Monaten mit dem linken Auge an eine Stuhlecke gestossen. Er sah einen rothen Schein vor dem Auge und verlor darauf das Gesicht. Jetzt hatte er ausser der Wahrnehmung einer dunklen Masse keine objective Lichtempfindung. Man sah hinter der erweiterten, gelähmten Pupille, offenbar hinter der Linse eine graue Masse. Mit dem Augenspiegel entdeckte man eine graugrüne Masse im hinteren Theile des Glaskörpers, welche die Retina vollständig verhüllte. Bei Bewegungen des Bulbus rückte sie etwas in die Höhe und senkte sich dann langsam wieder nach abwärts. (Cooper, l. c. pag. 235.)

Wenn sich, wie nicht ganz selten, neben der Blutung in dem hinteren Augenraum auch ein Bluterguss in dessen Kammern ereignet hat, so ist natürlich die Diagnose des ersteren direct nicht eher möglich, als bis sich das Blut vor der Iris hinreichend resorbirt hat. Doch deutet das gewöhnlich vollständig aufgehobene Sehvermögen, die starke Spannung des Bulbus, der heftige Schmerz, die Reizbarkeit des anderen Auges mit Sicherheit auf den vollständigen Hämophthalmus internus hin. In günstigen Fällen kann die Resorption wenigstens soweit erfolgen, dass sich ein schwaches Sehvermögen einstellt und die Spannung des Bulbus aufhört, in ungünstigen dagegen entsteht eine heftige Entzündung und selbst eine Panophthalmitis, die dann eine eigenthümliche Gestaltung annimmt.

Ein schwächlicher, blasser 12jähriger Knabe hatte vor 5½ Jahren das Sehvermögen seines linken Auges durch eine Schnittwunde mit einem Glasstück verloren. Es war dieser Unfall von Hornhauttrübung gefolgt gewesen, aber Schmerz und Spannung im Bulbus hatte sich erst 3 Monate später eingestellt. Der Schmerz war nach der Anwendung antiphlogistischer Mittel im Laufe von 6 Wochen wieder verschwunden, doch blieb der Bulbus vergrößert und gelegentlich zu Reizanfällen geneigt, bis jetzt vor 5 Tagen der Bulbus durch den Wurf mit einer Kartoffel eine frische Verletzung erlitten hatte. Der Augapfel war geborsten und es sollte eine halbe Pinte Blut ausgeflossen sein. Bei der Aufnahme fand sich das obere Lid purpurroth, durch den Bulbus gespannt, mit zahlreichen Gefässen durchzogen. Der Bulbus war vergrößert. An der Stelle der Hornhaut sah man eine gelbbraune Masse und in deren innerer Hälfte war eine tiefe, ½" lange und 2" breite Fissur sichtbar, aus welcher saniöser Eiter abfloss. Die Gesamtoberfläche des Bulbus war ziegelroth. Bei der Berührung fühlte er sich elastisch an. Der Kranke klagte über lancinirende Schmerzen und vergrub sein Gesicht in die Kissen des Bettes. Es wurden kalte Ueberschläge von einer schwachen Lösung von Natr. chloric. verordnet und täglich dreimal ein Pulver von Hydrarg. c. creta gr. ii, Ferri potass. Tart. gr. iv gegeben. Nach 12 Tagen waren die Schmerzen etwas vermindert und die Entfärbung des Lides war verschwunden. Aus der Wunde ergoss sich noch saniöser Eiter. Vorn drängte sich jetzt aus dem Bulbus eine schmutzigweisse Masse heraus. Die Aerzte, welche den Patienten sahen, waren unschlüssig, ob nicht etwa eine bösartige Geschwulst im Innern des Auges vorhanden sei. Man beschloss, die herauswuchernde Masse abzutragen und nach dieser Operation unter Umständen den Bulbus zu extirpiren. Am nächsten Tage wurde ein langes Extractionsmesser an der Basis der Geschwulst dicht an der Sklera durchgeschoben und dieselbe mit einem Zuge abgetrennt. Die geöffnete Bulbushöhle war mit einer rothen Masse erfüllt. Beim Einschieben eines Löffelchens war weder eine Linse zu entdecken, noch floss ausser Blut eine andere Flüssigkeit aus. Einige aus dem Bulbusinnern herausgezogene Theilchen erwiesen sich unter dem Mikroskop als aus granulirender Masse und Hämatingkrystallen bestehend. Man schnitt nun noch



die Ecken der Sklera glatt. Die Lider wurden geschlossen und kaltes Wasser übergeschlagen. Der Erfolg der Operation war sehr befriedigend. Die Schmerzen und die Schwellung nahmen sehr rasch ab und die Wunde schloss sich mit guten Granulationen. Es wurde Leberthran und Eisen gegeben und der körperlich viel besser aussehende Knabe verliess nach einem Monat mit einem geschrumpften Bulbus das Spital. (Cooper, l. c. pag. 237.)

Es führt uns dieser Fall auf diejenigen intraocularen Blutungen, die sich in einem schon staphylomatösen Auge ereignen. Beim ersten Anblick und ohne Anamnese sieht allerdings ein solches Auge ganz eigenthümlich aus. Wir haben vor Kurzem selbst eine hiehergehörige Beobachtung gemacht, die uns der Mittheilung werth scheint. Sie betrifft einen circa 30jährigen, schwächlichen, aber sonst gesunden Webermeister, der seit einer Verletzung im 14. Jahre ein ringförmiges Skleralstaphylom des linken Auges hatte, welches uns wegen seiner ungewöhnlichen Grösse schon längst aufgefallen war. Es wurde dieses Staphylom von dem sehr ausgedehnten, gleichzeitig verdünnten und straff gespannten oberen Lide gedeckt.

Dieser Mann hatte sich in der Nacht vom 12./13. Sept. 1863 beim Hinaufsteigen auf eine Leiter an einen Balken gestossen und dadurch das Staphyloma so verletzt, dass sofort Wasser ausgelaufen und heftiger Schmerz aufgetreten war. Am Morgen des 13. kam der Verletzte zur Untersuchung. Das obere Lid war stark sugillirt und aus der Lidspalte ragte ein hochrother, kuglicher Tumor, an dessen vorderem Ende die narbige, übrigens fast um's Doppelte im Umfange vergrösserte Hornhaut von dem geschwellten Bindehautwall umgeben, sichtbar war. Nach dem Abheben des oberen Lides floss, offenbar aus einem gesprengten, staphylomatösen Hügel am oberen Umfange des Bulbus, blutige, dünne Flüssigkeit aus. Die Schmerzen waren sehr heftig. Es wurde, um die Spannung zu heben, mit einem Staarmesser an der Stelle, wo die Ruptur zu sein schien, ein tiefer Einschnitt gemacht, dadurch noch mehr dünnes Blutserum entleert und eine so klaffende Wunde gebildet, dass man von oben im Innern des Bulbus eine dunkelbraunrothe Masse, coagulirtem Blute ähnlich, liegen sah. Doch wurde dem Verletzten sogleich eine anderweite Operation in Aussicht gestellt, die um so mehr indicirt war, als der Cilienrand des oberen Lides sich bei manchen Bewegungen des Bulbus in die Spalte hineinklemmte, was dem Kranken noch mehr Schmerzen machte. Einstweilen wurden kalte Wasserumschläge, Ruhe im Bett und für die Nacht eine Dosis Morphinum verordnet. Am anderen Morgen wurde, wiewohl sich der Verletzte subjectiv etwas besser befand, unter Assistenz eines anderen Arztes, jedoch ohne Chloroformnarkose von dem schon bestehenden Schnitt an die Sklera seitlich mit dem Messer und nach unten hin mit der Scheere abgeschnitten. Da der vergrösserte Bulbus mit der Hornhaut tief in den unteren Bindehautsack sah, ging die Abtrennung nach unten hin nur schwierig vor sich, doch gelang es, nebst der Hornhaut ein 2—3''' breites, ringförmiges Skleralstück loszuschneiden, sodass nur an einer Stelle noch eine vorstehende Ecke nachträglich abgetragen werden musste. Aus der geöffneten Bulbushöhle traten nun Aderhautfetzen und Blutcoagula hervor, von denen soviel, als sich ohne Zerrung fassen liess, abgetragen wurde. Eine wesentliche Blutung hatte sich nicht ereignet, auch war der Schmerz erträglich gewesen. Es wurde ein schwacher Druckverband und über diesen kalte Ueberschläge gelegt. Einige Stunden lang nach der Operation waren die Schmerzen ausserordentlich heftig gewesen, von da an aber nahmen sie ab, sodass der Kranke vom 17. Septbr. ohne Morphinum wieder schlafen und auch das gesunde Auge ohne Gêne öffnen konnte.



3 Tage nach der Operation wurde die örtliche Kälte mit warmen, aromatischen Umschlägen vertauscht und am 4. Tage wurde ein ziemlich langes Stück der unteren Bindehautfalte, welches stark chemotisch war, excidirt. Bis zum 20. September (6 Tage nach der Operation) sah man aus dem geöffneten Bulbus die glänzend schwarze Aderhaut in Form einer kleinen Blase vorgestülpt, am 21. aber war mehr Flüssigkeit als bisher unter grosser Erleichterung des Patienten abgeflossen, die Aderhaut zusammengesunken und man sah jetzt die bis dahin von der geschwellten Bindehaut verdeckten Scleralwundränder deutlich liegen. Die Ecchymose des oberen Lides war verschwunden. Aus dem Bulbus selbst war niemals Eiter, sondern nur blutiges Serum ausgeflossen; bis Anfang October hatte sich die Sclera so eingebogen, dass die Oeffnung geschlossen schien und von der ehemaligen Vergrösserung des Bulbus nichts mehr zu spüren war. Ende October bestand, wie diess nach solchen Zufällen gewöhnlich ist, nur noch eitrig schleimige Absonderung der noch gerötheten, aber nicht mehr geschwellten Bindehaut. Selbst die enorme Ausdehnung des oberen Lides hatte schon eine mehr der Norm sich nähernde Dimension angenommen, sodass von dieser Seite der späteren Einsetzung eines künstlichen Auges nichts im Wege steht.

Dass sich bei Scleralrupturen gleichzeitig intraoculare Hämorrhagien vorfinden, haben wir schon früher erwähnt. Hier wollen wir zum Schlusse nur noch der seltenen Verletzungsart gedenken, wenn durch einen heftigen direct den Bulbus von vorn nach hinten zusammenpressenden Stoss die Sclera hinter dem Aequator bulbi, also da, wo sie noch durch die Tunica vaginalis verstärkt wird, berstet. Ein in dieser Weise Verletzter hat das deutliche Gefühl, dass das Auge geborsten sei, es füllt sich mit Blut, die Schmerzen sind mehrere Wochen sehr stark und das gesunde Auge bleibt bis zur Atrophie des verletzten empfindlich. Da man äusserlich nichts vom Risse sehen kann, so ist nach Cooper die Diagnose dieser Verletzung erst dann sicher, wenn ein solcher Bulbus exstirpirt wird. Wir haben zwar keinen Beweis für unsere Ansicht, doch möchten wir vermuthen, dass ein solcher Bulbus im Vergleich zur Spannung bei einem starken inneren Bluterguss bei unverletzten Hüllmembranen beim Fingerdruck sich comprimiren lassen müsse, da ja das Blut nach hinten hin ausweichen kann, und dass man hierin ein differential-diagnostisches Moment haben werde. Bowman hat (s. Cooper l. c. p. 197) einen Fall dieser Verletzung beobachtet, den wir hier folgen lassen:

Ein älthlicher Herr wurde durch das rasche Aufstossen einer Wagenthür am linken Auge verletzt. Die Erschütterung war bedeutend, aber das Sehvermögen ging erst nach einigen Stunden verloren. Es bestand Chemosis der Bindehaut und die vordere Kammer war mit Blut angefüllt. Noch nach einem Monat waren die Schmerzen sehr bedeutend, das Blut in der vorderen Kammer zwar resorbirt, aber die Iris bis auf einen schmalen Streifen reducirt und die Pupille von dunkelrothbrauner Farbe. Bindehaut und Sclera waren entzündet. Es wurde die Exstirpation des Augapfels gemacht und schon während der Operation zeigte sich, dass ein breites Blutcoagulum theils unter dem M. rectus theils im Auge lag. Auffällig war es, dass die scheinbar von Blut befreite Kammer doch mit demselben gefüllt und die Iris hinter dem Coagulum normal war. Die Täuschung war daher entstanden, dass rings um den Rand des Coagulums ein Stück Irisstreifen sichtbar war.



Die **Therapie** der Erschütterungen der hinteren Bulbusorgane hat verschiedene Aufgaben. Die Einzelindicationen werden sich vornehmlich nach dem ophthalmoscopischen Befunde richten. Ruhige Lage im Bett in einem verdunkelten kühlen Zimmer, Abhaltung aller geistigen und gemüthlichen Aufregung, kühles Getränk und der ausschliessliche Genuss flüssiger Speisen sind sofort nach dem Unfall die ersten Erfordernisse einer glücklichen Herstellung. Wiewohl die Prognose gewöhnlich ungünstig, darf man doch diese trübe Aussicht nicht sogleich dem Kranken selbst mittheilen, sondern muss sein Gemüth zu erheitern suchen. Da in den meisten Fällen die Oeffnung des gesunden Auges erschwert ist, thut man gut, auch dieses durch Heftpflasterstreifen zu schliessen. Das verletzte Auge wird mit leichten Compressen bedeckt, welche auf Eis gekühlt oder in kaltes Wasser getaucht sind, dem man eine geringe Menge Spiritus arnicae zugesetzt hat. Die Quantität dieses Zusatzes wird in den folgenden Tagen verstärkt, die kalten Umschläge aber werden weggelassen sobald der Verletzte sich nicht mehr dabei wohl fühlt, und mit lauwarmen, aromatischen Umschlägen vertauscht. Ist das Individuum kräftig und die Erschütterung sehr stark gewesen, sodass die Lichtempfindung ganz verschwunden ist, so ist ein Aderlass und das Ansetzen von 12—16 Blutegeln an die Stirn und hinter das Ohr indicirt, bei Schwächlichen und Kindern begnüge man sich mit einer geringeren Anzahl, oder ersetze sie durch salinische Abführmittel. Die örtliche Anwendung der Belladonna ist bei der ohnehin schon weiten Pupille nicht gerechtfertigt.

Ist gleich von Anfang herein eine Hyperämie der Bindehaut und Episclera zugegen, so erinnere man sich an die mögliche Gegenwart eines fremden Körpers (S. S. 140).

Die oben angegebene antiphlogistische Therapie ist auch dann zu versuchen, wenn schon Tage oder Wochen vergangen sind. Es ist kein Zweifel, dass man hierdurch hin und wieder sehr hochgradige amblyopische Zustände beseitigt hat.

Ein 40jähriger kräftiger Mann war von einem Stück Metall an die Schläfenseite des linken Auges getroffen worden. Die Reizung der äusseren Bulbushülle war sehr unbedeutend gewesen und als der Kranke in Behandlung kam, bereits wieder vergangen. Das Sehvermögen aber war vollkommen Null, nur wenn der Verletzte sehr stark den Bulbus nach aussen drehte, war er im Stande, die nach links befindlichen Objekte in schwachen Umrissen zu erkennen, beim Blick nach vorn oder nach innen schien ihm Alles mit einem dicken Schleier umhüllt. Nur eine Gasflamme machte auch beim Blick nach vorn eine schwache Lichtempfindung. Obwohl schon mehrere Tage seit dem Unfall vergangen waren, wurde doch ein sehr starker Aderlass gemacht, Quecksilberpillen mit Aloë gegeben. Am nächsten Tage glaubte der Kranke die Gegenstände nach links etwas schärfer, den Nebel nach vorn hin wie beweglich und die Gasflamme mit farbigen Säumen umgeben zu sehen. Es wurden noch 24 Blutegel angelegt. Am zweiten Tage erkannte er beim Blick nach links bereits grosse Schrift, jedoch noch nichts beim Blick nach vorn. Vesicator in den Nacken. Zwei Tage



später sah er auch beim Blick nach innen die Ziffern einer Uhr, die Zweige eines Baumes, doch war Alles noch in Nebel gehüllt. Da der Speichelfluss stark war, wurde der Merkur ausgesetzt, die Vesicatore aber wiederholt. Nach weiteren 2 Tagen vermochte er schon zu lesen, beim Sehen in die Ferne hatte er aber noch eine eigenthümliche Empfindung, indem z. B. die Zweige eines Baumes ihm wie zerbrochen, wie aus aneinander gereihten Sandkügelchen bestehend erschienen. Binnen 2 Wochen war jede Sehstörung ganz verschwunden. (Mackenzie, l. c. I. pag. 614.)

Ein Jüngling von 17 Jahren hatte vor 6 Wochen einen Stockschlag in's linke Auge erhalten. Als er nach mehreren Tagen die geschwollenen Lider wieder zu öffnen vermochte, fand er, dass er bloss noch Licht von Dunkel zu unterscheiden, aber Nichts zu erkennen vermochte. Die Pupille bewegte sich nur bei Lichteinfall in das gesunde Auge. Es wurde ein Aderlass gemacht und Merkur mit Aloë, später Calomel mit Jalappe gegeben. Nach einigen Tagen war das Gesicht vollständig wieder hergestellt. (Mackenzie, l. c. I. pag. 614.)

Besteht die Affection nur in dem Vorhandensein von Apoplexien im Glaskörper, der Netz- oder Aderhaut und ist dabei keine Hyperämie der Netzhaut vorhanden, so wähle man die resorbirenden Mittel. Spirituöse Einreibungen in die Umgegend der Augen, das tägliche Aufstreichen von Iodkaliumsalbe oder verdünnter Iodtinctur an die Stirn sind örtliche Unterstützungsmittel; kleine Dosen von Calomel und später eine Iodkaliumkur können auch noch in späterer Zeit die Resorption betheiligen. Statt der verdünnten Iodtinctur rühmt Demme intensive Iodanstriche auf die Stirn- und Schläfengegend, welche alle 2—3 Tage wiederholt werden.

Einem Schmied war ein 5 Pfund schweres Eisenstück an die rechte Stirnauengegend gesprungen, wodurch die Hautdecken zerrissen wurden und sofortige Blindheit des rechten Auges folgte. Am ersten Tage wurde die Metallnaht angelegt, 10 Blutegel an die Haargränze gesetzt, permanente Kälte und eine salinische Mixtur verordnet. Am 2. Tage war eine genauere Untersuchung des Bulbus möglich. Die Iris war bis zum Maximum erweitert, Doppelsehen, das rechte Bild  $\frac{1}{2}$ ' tiefer, trüb, schiefstehend, abgeschnitten. Kein Strabismus. Linse normal, der untere innere Quadrant der Netzhaut durch einen Bluterguss abgehoben, die Wunde geschlossen. Stirnschmerz. Letzterer liess schon nach der ersten Iodeinpinselung nach. Letztere wurde wiederholt, sobald die Haut zur erneuerten Aufnahme wieder fähig war und die Sehstörung besserte sich nun von Tag zu Tag. Die Distanz der Doppelbilder verminderte sich, das zweite Bild richtete sich auf und verschmolz allmähig. Nach 5 Wochen war vom Bluterguss nur noch eine gelbe Färbung vorhanden. Es bestand noch Nebelsehen und die Mydriasis. (Milit. chir. Studien. II. Würzb. 1861. p. 10.)

Bei anämischen Personen scheint der Gebrauch schwacher Eisenpräparate, unter Umständen auch eine durch 4—6 Wochen fortgesetzte Kur mit Chinin- und Strychninpräparaten von Erfolg zu sein, namentlich dann, wenn gleichzeitig Trübungen der Netzhaut bestehen. Ed. Jäger (Wien. Krankenhausber. Jahrg. 1860. p. 232.) erzählt, dass bei einem schwächlichen Webergesellen, welcher vor mehreren Wochen einen Faustschlag auf das linke Auge erlitten hatte und der neben vielen Glaskörpertrübungen das Phänomen eines deutlich sichtbaren Blutergusses im Petit'schen Canale darbot, die Resorption des



Blutergusses und der Trübungen binnen einigen Wochen unter dem täglichen Gebrauch von 4 Gran Ferrum carbonic. sacchar. glücklich vor sich gegangen sei.

Ist eine seröse Netzhautablösung vorhanden, so muss man versuchen durch in 6—8tägigen Zwischenräumen gesetzte blutige Schröpfköpfe, besser noch durch die Anwendung des Heurteloup'schen Blutegels den Rückgang zu befördern. Als innerliches Mittel wird eine Sublimateur besonders gerühmt. Ist man bei schwächlichen Constitutionen in der Anwendung dieser Mittel beschränkt, so ersetzt man sie durch schweiss-treibende Ptisanen und durch schwächer oder stärker laxirende Mineralwässer (Ems, Homburg, Kissingen, Karlsbad). Die grösste Schonung der Augen ist dabei unbedingt nothwendig. Ob unter Umständen die Entfernung des subretinalen Fluidum's durch einen Einschnitt in die Sclera rathsam sei, muss erst durch eine grössere Anzahl von Beobachtungen bewiesen werden.

Die gleiche Therapie ist dann anzuwenden, wenn chronische Retinitis in Form einer erethischen Amblyopie vorhanden ist.

Ist die retinale Lähmung durch Blitzschlag hervorgerufen, so wird man sofort nach dem Unfall reichliche Senfteige legen und blutige oder trockene Schröpfköpfe in grösserer Anzahl setzen. In späterer Zeit wird man wie bei chronischer Retinitis verfahren und überdem örtliche Reizmittel, Einreibungen von Veratrinsalbe versuchen.

Ist die intraoculare Blutung sehr stark, die Schmerzen oder die Spannung bedeutend, so ist eine Oeffnung der vorderen Augenkammer indicirt und überhaupt so zu verfahren wie es auf S. 348 angegeben ist.

Bei gleichzeitigen Rupturen kommt die bei den Quetschwunden schon angeführte Therapie in Anwendung. Da hierbei die Schmerzen sehr stark zu sein pflegen, so ist es unerlässlich, durch Morphium eine ruhige Nacht zu erzielen. Schwillt die Scleralbindehaut hierbei stark an, so ist ein längliches Stück davon ohne Zaudern mit der Scheere abzutragen. Die gewöhnlich auch in späterer Zeit zurückbleibende eitrige Absonderung der Bindehaut wird durch adstringirende Augewässer bekämpft. Die Abschwellung der entzündeten Partien, die Lostossung prolabirter Membranen wird durch warme aromatische Umschläge befördert.

Das Auftreten eitriger oder sonstiger Entzündungen ist in der schon mehrfach angedeuteten Weise zu bekämpfen.

Hat die Verletzung ein staphylomatöses Auge getroffen, so ziehen wir die sofortige Abtragung der vorderen Bulbushälfte, bezüglich die Operation des Staphyloms einer Excision des Bulbus vor. Letztere ist zwar nicht zu verwerfen, ist aber viel schwieriger auszuführen und der Verletzte hat den Nachtheil, dass der Stumpf nicht so gut das Einsetzen eines künstlichen Auges zulässt. Nach der Operation wird wohl nie



die Anwendung antiphlogistischer Mittel, mit Ausnahme örtlicher Anwendung der Kälte nöthig sein. Das in der offenen Bulbushöhle ergossene Blut darf man nicht entfernen, da diess nur eine frische Blutung und eine starke Zerrung der Aderhaut zur Folge haben würde. Man überlasse diese Losstossung der Natur und befördere sie vom 3. — 4. Tage an durch aromatische, warme Umschläge.

Ein von einer Erschütterung geheiltes Auge ist auch späterhin vor Anstrengung und grellem Lichteinfluss sorgfältig zu behüten. Ist Synchysis des Glaskörpers vorhanden, bestehen entfärbte Reste von Blutergüssen Monate lang unverändert, ist die Retina atrophisch etc. so ist jede Therapie erfolglos.

### 3. Erschütterungen der Orbita. (Fracturen.)

Die Erschütterungen der Augenhöhle erstrecken sich in manchen Fällen nur auf das orbitale Zellgewebe, in welchem Zerreißungen von Blutgefäßen stattfinden. Unter hundert Fällen traumatischer Blutergüsse, die Carron du Villards beobachtete, waren nur 10 pCt. auf einfache Contusionen, ohne gleichzeitige Wunden gefolgt. Kleinere **Blutergüsse** ereignen sich allerdings wahrscheinlich sehr häufig, ohne jedoch diagnosticirt zu werden. Die Erkenntniss der retrobulbären Hämorrhagie wird erst dann sicher, wenn der Bulbus alsbald nach der Verletzung hervorgetrieben wird. Bei mässigen Graden prominirt der Bulbus nur wenig, behält seine Beweglichkeit, steht aber schief, sodass der Verletzte binoculares Doppelsehen angibt. Bei den höchsten Graden ist der Bulbus gerade nach vorn vorgetrieben, ist fast oder ganz unbeweglich, die Pupille weit, das Sehen aufgehoben. Das subconjunktivale Zellgewebe kann zu gleicher Zeit hämorrhagisch infiltrirt sein, oder es können auch die Ecchymosen der Bindehaut anfänglich ganz fehlen und erst später, wenn das Blut oder röthliches Serum nach vorn gedrängt wird, auftreten. Beim Druck auf den Bulbus fühlt man hinter ihm eine resistente Masse, die sich auch in seinem Umkreis dem drückenden Finger als ringförmige Geschwulst kund gibt. Der Verletzte spürt weniger Schmerz, als ein Gefühl von Vollsein und Druck hinter dem Bulbus. Ist die Hämorrhagie aus einer Zerreißung der Art. ophthalmica hervorgegangen, so pulsirt der Exophthalmus synchronisch mit dem Herzstosse. Das rasche Auftreten dieser Pulsation nach dem Trauma gibt das unterscheidende Merkmal von der Pulsation beim arteriellen wahren Aneurysma.



In den meisten Fällen tritt unzweifelhaft Resorption ein, die nach 3—4 Wochen vollendet ist. Der Bulbus erlangt seine Stellung und seine Sehkraft wieder.

Ein Mann erhielt von einem Geisteskranken, den er bändigen wollte, einen Fusstritt unmittelbar unterhalb des rechten Auges. Sofort trat Doppelsehen in der Weise auf, dass das Doppelbild über dem normalen stand. In der Tiefe der Orbita fühlte man eine harte Schwellung, der Bulbus stand etwas nach oben. Wenn man den anderen Bulbus nach oben drückte, hörte die Diplopie auf. Nach einigen Wochen war das Extravasat resorbiert und das Sehen normal. (Delafield, cit. von Mackenzie l. c. I. p. 440.)

In einem einzigen bekannt gemachten Falle hat man das Coagulum in eine fleischähnliche Masse sich umwandeln sehen.

Ein Hufschmied hatte einen Hufschlag an den äusseren Winkel des rechten Auges erhalten, welcher ihn einige Minuten lang des Bewusstseins beraubte. Es wurde ein Aderlass gemacht und kalte Umschläge angeordnet. Am anderen Tage war der Bulbus etwas hervorstehend, aber die Bewegungen ungehindert und das Sehvermögen gut. Deshalb begnügte man sich, die kühlende Behandlung fortzusetzen. Der Verletzte nahm seine Arbeit wieder auf, aber das Auge blieb hervorstehend. Zwei bis drei Jahr lang blieb der Zustand stationär, dann aber trieb sich der Bulbus unter heftigen Schmerzen in der Tiefe weiter nach vorn. Bei der Untersuchung fand sich der ganze Bulbus ringsum in einen harten, resistenten Tumor eingehüllt. Da der Bulbus gesund war, wurde zunächst 3 Monate hindurch ein resorbirendes Verfahren eingeschlagen. Der Tumor nahm aber noch mehr zu und so entschloss sich Carron du Villards zur Operation. Es wurde nach der Lisfranc'schen Methode der Bulbus sammt dem Tumor entfernt. Der Nervus opticus war wenigstens 3" lang ausgedehnt und glich dem der Meerschweinchen. Der Tumor war fibro-sanguiner Natur und schloss den Bulbus ringsum ein. (Carron du Villards, Annal. d'oculist. Sept. et Oct. 1858.)

Ein anderer, ebenfalls höchst seltener Ausgang ist es, wenn sich das Blut einige Zeit nachher durch die Nase entleert. Jedenfalls ist diess nur dann möglich, wenn gleichzeitig die innere Wand der Augenhöhle gebrochen und die Siebbeinzellen geöffnet sind.

Ein Schiffsjunge war durch eine Luke gefallen und bot, als er in's Spital gebracht wurde, eine starke Contusion mit Schwellung der rechten Kopfhälfte und die Symptome einer Hirnerschütterung dar. Das rechte Auge prominirte bedeutend, stand bewegungslos, die Iris war bei weiter Pupille unbeweglich. Die Hirnerschütterung ging zurück, aber der Exophthalmus wuchs und dabei pulsirte der Bulbus synchronisch mit dem Herzstoss. Ein Druckverband wurde nur 2 Tage getragen, dann erregte er heftige Schmerzen. Mehr als 5 Wochen waren vergangen, als sich eine arterielle Hämorrhagie aus der Nase kurz nach einer Untersuchung des Kranken einstellte. Man comprimirte die Carotis und die Blutung stand. Hierauf verminderte sich augenfällig die Prominenz des Bulbus und verschwand endlich ganz. (Scott, Medico-chirurg. Transact. XXII, p. 134. 1839.)

Wegen seiner Entstehung und seines Verlaufs ist besonders der folgende Fall merkwürdig, in dem der Zangendruck die Ursache eines Exophthalmus bei einem Neugeborenen war. (Vergl. S. 314.)

Rédemans hatte bei einer 27jährigen Frau, welche wegen Beckenenge bereits 5 mal todte Kinder zur Welt gebracht hatte, als zum 6. Male wieder Wehen eintraten, die Zange schon bei sehr hochstehendem Kopfe angelegt und auch ein lebendes Kind entwickelt. Zwei Stunden nach der Geburt war das rechte Auge des Neugeborenen



beträchtlich aus der Orbita vorgetreten, war aber noch beweglich. Die Augenlider zogen sich hinter den Bulbus zurück, während sich die stark blutig infiltrierte Bindehaut vordrängte. Am linken Auge war nur eine geringe Sugillation des Lides vorhanden. Mit den Fingern liess sich der Bulbus nicht zurückdrücken und eine seitlich zwischen äusserem und unterem schiefen Augenmuskel gemachte Incision entleerte (wahrscheinlich, weil sie nicht tief genug ging) nur sehr wenig Blut. Umschläge mit kaltem Wasser und ein Compressivverband führten zu keinem Resultat. Vielmehr verlor die Hornhaut ihre Durchsichtigkeit, die Bindehaut entzündete sich und sonderte Eiter ab. Die Verschwärung der Hornhaut führte zum Durchbruch und zum Austritt der intraocularen Flüssigkeiten, worauf sich die Lider über dem collabirten Bulbus schlossen. (Annal. d'oculist. XXVII. p. 89.)

Die Therapie dieser Blutergüsse muss versuchen, so lange sie noch gering sind, das Wachsthum derselben durch einen Compressivverband und durch eiskalte Umschläge zu verhindern. Ersterer muss dann so lange getragen werden, bis die Resorption sich durch das allmälige Zurückweichen des Bulbus bemerkbar macht. Man wird die Aufsaugung durch spirituöse Ueberschläge, Einreibungen von Quecksilber- oder Iodkaliumsalmbe in die Stirn zu beschleunigen suchen. Wird aber die Compression nicht vertragen, oder wächst der Exophthalmus zusehends, so ist ohne Zaudern zwischen Bulbus und der Mitte des Orbitalbodens mit einem schmalen, spitzen Bistouri eine hinreichend tiefe Incision zu machen. Wenn aus der Stichwunde vordringendes Fett den Ausfluss des Blutes hindert, so ist dieses abzuschneiden und die Wunde seitlich zu erweitern. Man muss die Incision wiederholen, wenn sich der erste Einstich resultatlos erwies. Nach der Entleerung wird ein Druckverband angelegt. Etwaige Complicationen werden nach ihren Regeln behandelt. —

Zuweilen geht die Erschütterung scheinbar ohne alle Folgen vorüber, bis sich nach Wochen oder Monaten oder selbst erst nach Jahren eine Entzündung mit Abscedirung\*) ausbildet. Je später dieselbe auftritt, desto wahrscheinlicher ist es, dass die Entzündung vom Periost ausgeht, während frühzeitig auftretende entzündliche Symptome den Sitz des Abscesses im Orbitalzellgewebe wahrscheinlich machen. In therapeutischer Beziehung ist es sehr wichtig, beide Formen von Entzündung zeitig zu unterscheiden. v. Graefe hat besonders darauf aufmerksam gemacht, dass in Folge von Druck auf die aus der Aderhaut in die Orbita austretenden Venenstämme eine seröse Exsudation zwischen Aderhaut und Netzhaut sich einstellen kann, durch welche das Sehvermögen in hohem Grade gefährdet ist. Aber nicht nur in Bezug auf den Bulbus, sondern auch in Bezug auf die Fortpflanzung des Prozesses auf das Gehirn, welche durch Blosslegung und cariöser

\*) Hierbei möge bemerkt werden, dass man zuweilen auch nach der Extraktion von oberen Backzähnen eine Abscedirung in dem Antrum Highmori und secundär in der Orbita beobachtet hat.



Zerstörung des dünnen Orbitaldaches unschwer gegeben ist, wird die Unterscheidung zwischen Periostitis und Orbitalabscess wichtig.

Letzterer pflegt im Allgemeinen acuter zu verlaufen: das obere Lid wird eher geröthet, das vordere Zellgewebe nebst der Bindehaut schwillt bei Zeiten an, der Bulbus wird ziemlich schnell gerade nach vorn vorgetrieben und entsprechend der Prominenz nehmen die Schmerzen zu. Bei der Periostitis dagegen wird der Bulbus gewöhnlich mehr seitlich verschoben und die Schmerzen sind schon dann vorhanden, wenn die Prominenz nicht sehr auffällig ist. Ein Druck mit dem Finger gegen das Dach oder den Rand der Orbita steigert den Schmerz, während diess bei dem Orbitalabscess beim Druck auf den Bulbus selbst und das umgebende Zellgewebe der Fall ist.

Indem wir in Betreff des Verlaufs und der Therapie hier auf die Handbücher verweisen, theilen wir nur zwei Fälle von traumatischer Periostitis mit, deren zweiter vorzüglich wegen der langdauernden Latenz bemerkenswerth ist, sodass es ganz gerechtfertigt war, eher die Bildung einer Cyste anzunehmen.

Ein 4jähriges Mädchen stiess sich beim Fallen an eine Stuhlecke, worauf zunächst nur eine Sugillation des oberen Lides eintrat, welche binnen 2 Wochen verschwand. Aber binnen weiteren 14 Tagen hatte sich ein Erysipel des oberen Lides ausgebildet, welches vorläufig zwar zurückging, aber nach 8 Tagen wiederkehrte, wobei der Bulbus etwas prominirte und nach aussen hin nur unvollkommen gedreht werden konnte. Der Bulbus und die Bindehaut waren normal, Schmerz bei Druck auf den Orbitalrand war nicht vorhanden, dagegen war die obere Orbitalhöhle beim Einführen des Fingers schmerzhaft. Der Bulbus wurde immer mehr nach unten und innen verdrängt, es stellte sich Fieber ein. Obwohl noch keine Fluktuation zu fühlen war, führte Graefe doch ein schmales Bistouri unter dem oberen äusseren Orbitalrand hart am Orbitaldach ein und gelangte in der Tiefe von  $\frac{3}{4}$ " auf dünnen, gelblichen Eiter, sowie mit der Sonde auf eine nach dem Grund der Augenhöhle sich hinziehende cariöse Stelle, jedoch ohne dass ein Spalt oder losgestossenes Knochenstück nachzuweisen war. Am Tage nach der Operation war das Fieber verschwunden, der Bulbus weniger prominent und es schien auch in der Folge bei guter Granulation und Vernarbung und besserem Allgemeinbefinden die Heilung vollkommen zu werden, als 9 Monate nachher während eines Masernexanthems das obere Lid wieder anschwell, die Wunde aufbrach und der Exophthalmus zunahm. Anfangs entleerte sich nur Eiter, aber plötzlich erschien Gehirnschubstanz in der Wunde. Letzteres wiederholte sich noch öfters bis zu dem unter Convulsionen und Sopor drei Monate später erfolgten Tode. Die Sektion ergab eine weite Oeffnung im Orbitaldach, sowie zahlreiche osteophytische Ablagerungen weiter nach hinten hin, welche letztere den Exophthalmus bedingt hatten. (Arch. f. Ophthalm. I. 1. pag 430.)

Eine 36jährige Frau hatte sich vor 12 Jahren sehr stark oberhalb der rechten Braue an einen Laternenpfahl gestossen. Vier Jahre lang vergingen ohne Zufall, dann bemerkte man einen leichten Unterschied in der Prominenz beider Augen. Doch war erst nach weiteren 4 Jahren die Prominenz so weit gewachsen, dass sie auch der Verletzten selbst auffällig wurde. Der Exophthalmus wuchs nun rascher, es stellte sich Doppelsehen, Lichtscheu, Verdunkelung des Gesichts und das Gefühl einer starken Spannung und Zucken in der Tiefe der rechten Orbita ein. Man fand den Bulbus nach aussen und unten dislocirt, sodass er auf dem Obertheil des Oberkiefers



zu ruhen schien. An dem oberen und inneren Theil des Orbitaldaches fand sich ein leicht vorspringender, in der Tiefe schwach fluktuirender, schmerzloser Tumor, ohne Veränderung der Hautfärbung. Da die Verletzte nie Frostanfälle gehabt hatte, glaubte man es mit einer Cyste zu thun zu haben. Bei der Punktion entleerte sich jedoch anfangs krümliger, später guter Eiter. Die Eitersecretion ging  $\frac{1}{2}$  Jahr lang fort, war aber von keinem weiteren Zufall begleitet, als dass einmal bei der Sondirung ein convulsivisches Drehen des Bulbus von aussen nach innen eintrat, welches eine volle Stunde anhielt. Caries liess sich nicht constatiren. Der Bulbus selbst nahm allmählig seine Stellung wieder ein und das Sehen wurde normal. (Mackenzie, l. c. I. pag. 446.)

Die **Fracturen** der Orbita, deren wir schon bei den fremden Körpern und den Wunden gedenken mussten, verdienen insofern eine Darstellung für sich, als sie auch nach Contusionen und Erschütterungen des Gesichts und der Stirn oder auch des hinteren Schädelabschnittes auftreten. In ersteren Falle sind sie häufig mit Quetschung oder Zerreissung der Weichtheile verbunden und beschränken sich auf die die Augenhöhle bildenden Knochen allein, in letzterem Falle sind sie fast immer nur Fortsetzungen der in der Basis des Schädels sich findenden Spalten.

Isolirte Fracturen der Orbitalränder sind ausserordentlich seltene Ereignisse. Der untere Augenhöhlenrand liegt ziemlich geschützt und der obere ist, so häufig er auch den Erschütterungen ausgesetzt ist, so fest, dass eher das Dach der Orbita und das Stirnbein splittert, bevor er für sich allein abgebrochen wird. Mackenzie sah in Folge des Stosses an ein langes Holzstück den unteren Orbitalrand abgebrochen, welcher, obwohl er durch den Finger leicht nach verschiedenen Richtungen bewegt werden konnte, doch ohne weiteren Verband binnen einigen Wochen wieder anheilte. Weniger günstig war der Verlauf in den Fällen von Hiffelsheim\*) und Biermayer\*\*). Ersterer sah in Folge eines Falles auf dem Eise, weil die Fractur durch den Infraorbitalkanal gegangen war, eine Anästhesie der Wange und der entsprechenden Nasenhälfte; Letzterer beobachtete sogar am 5. Tage nach einem den inneren Augenwinkel treffenden Steinwurf den Tod unter tetanischen Zufällen, indem, wie die Sektion lehrte, ein kleiner abgesprengter Theil der Nasalapophyse des Oberkiefers auf den Infraorbitalnerven gedrückt hatte. Hieher gehört auch noch der folgende Fall:

Ein englischer Lieutenant war, als er im Dunklen eine Treppe herabsteigen wollte, mit der linken Gesichtshälfte auf das Pflaster gefallen. Einige Stunden nachher war starke Schwellung aufgetreten, der Verletzte klagte über Kopfschmerzen und ein Gefühl von Erstarrung im Gesicht. Es wurde ein Aderlass gemacht, Abführmittel gegeben und Fomentationen auf das Gesicht verordnet. Als die Schwellung vermindert war, dauerte noch jenes Erstarrungsgefühl in der linken Gesichtshälfte an, welches genau unterhalb des Orbitalbodens anfang und längs der Nasenseite bis zur Oberlippe

\*) Gaz. méd. de Paris 1854. p. 149.

\*\*) Musaeum nosoc. Vindobonense. 1816. p. 45.



herabging. Man erkannte nun, dass der Knochenrand in der Umgegend des Foramen infraorbitale zerbrochen war und dass ein Splitter den Nerv. infraorbit. drückte oder getrennt haben musste. Sechs Monate später war die linke Gesichtshälfte unempfindlich gegen Druck und Stich, der Verletzte fühlte das Rasiren des Bartes auf der linken Hälfte der Oberlippe nicht und hatte beim Trinken die Illusion, als ob die Hälfte des Randes vom Glase fehle. Die Muskeln selbst waren in voller Thätigkeit. (Russel in Bell's Nerv. Syst. etc. Appendix. p. 98. London 1830.)

Die Fälle von Absprengung des oberen Orbitalrandes durch hakenförmige Körper haben wir schon S. 320 und 336 mitgetheilt.

Hierbei sind auch die überdiess unbedenklichen Brüche des Jochbeines zu erwähnen, die gewöhnlich mit einer Verschiebung des ganzen Jochbeines verbunden sind.

Isolirte Fracturen der äusseren Wand der Orbita hat man nur nach Schusswunden beobachtet, worauf wir später zurückkommen.

Fracturen der inneren Wand, wobei das Thränenbein oder die Lamina papyracea des Siebbeins gebrochen ist, haben ein kürzere oder längere Zeit nach der Verletzung auftretendes Emphysem zu Folge, welches das hauptsächlichste diagnostische Criterium dieser Verletzung ist. Dupuytren sah dasselbe einmal nach dem Sturz einer Erdmasse auf die rechte Kopfseite, einmal durch den Fall eines Bretes auf die Nase. Chassaignac (Gaz. des Hôp. 1849. Nro 81.) hat die beiden folgenden Beobachtungen mitgetheilt.

Ein 56jähriger, gesunder Mann erhielt mehrere Schläge mit einem Schlüssel auf den Kopf; 2 Stunden danach war sein Zustand folgender: Ecchymosen an beiden Lidern des rechten Auges; Anschwellung der rechten Gesichts- und Kopfhälfte, mit deutlicher Crepitation beim leisesten Druck. Das Emphysem über die ganze Stirn- und Schläfengegend verbreitet, nahm beim Drücken ab, beträchtlich aber zu, sobald sich der Kranke schnaubte, wobei die Crepitation sehr deutlich wurde. In der Höhe des Foram. orbit. sup. ungefähr 1<sup>cm</sup>. über dem inneren Augenwinkel fand sich eine Quetschwunde, durch welche beim Schnauben Luft austrat und von welcher mit einer Sonde, die schief nach innen 3<sup>cm</sup>. weit eingebracht werden konnte, Entblössung des Knochens sich wahrnehmen liess. Ch. liess des Kopfschmerzes halber einen Aderlass machen und kaltes Wasser aufschlagen. Nach 2 Tagen zeigte sich das Emphysem nur am oberen Lide und in der nächsten Umgebung der Wunde und am 12. Tage war das offenbar durch Verletzung der Stirnhöhle entstandene Uebel vollkommen beseitigt.

Ein 39jähriger sonst vollkommen gesunder Mann fiel bei einem Sturze vom Wagen mit dem oberen linken Theil des Gesichtes auf das Pflaster, wobei ein Tröpfchen Blut aus dem linken Nasenloche trat, der Kranke jedoch das Bewusstsein keinen Augenblick verlor. Eine halbe Stunde darauf fand Ch. folgenden Zustand: Beträchtliche Anschwellung beider Lider und der Stirnschläfengegend auf der linken Seite, mit feinem, aber deutlich wahrnehmbarem, emphysematösem Knistern. Abnahme der Geschwulst beim Drücken darauf, Zunahme beim Schnauben und Schmerz in den emphysematösen Stellen, besonders in der Gegend des innern Augenwinkels und unter dem oberen Lide, obschon an keiner Stelle durch Druck gesteigert; kein Bluterguss unter der Bindehaut, Ausfluss einer kleinen Menge von Blut aus dem linken Nasenloch, Kopfschmerz. Die genaueste Untersuchung liess weder in der Nasenhöhle noch an irgend einer anderen Stelle eine abnorme Beweglichkeit oder Crepitation wahrnehmen



und ein Knochenvorsprung am inneren Theil des linken Unteraugenhöhlenrandes erwies sich durch das Vorhandensein eines eben solchen am rechten Auge als normale Bildung. Nur eine grössere Beweglichkeit der Weichtheile über dem fraglichen Vorsprunge linkerseits war zu bemerken. Ch. nahm daher eine Zerreissung der Weichtheile und besonders des Thränensackes als Ursache des Emphysems an. Ein Aderlass, kalte Ueberschläge auf die verletzte Kopf- und Gesichtsseite, sowie Fussbäder bildeten die Behandlung, bei welcher das Emphysem binnen 5 Tagen verschwand.

Ein 32 Jahr alter Tagelöhner fiel während eines epileptischen Anfalles auf das Gesicht. Entsprechend dem äusseren Ende des rechten Augenbrauenbogens war ein von Blutaustretung herrührender Fleck, das obere Lid bedeutend geschwollen, weich, elastisch, beim Percutiren tympanitisch klingend, beim Walken gluckend. Durch Einstich mit einer Nadel wurde die enthaltene Luft entleert, und da nun erst die Lidspalte geöffnet werden konnte, überzeugte man sich von der Gesundheit des rechten Auges. Wenn der Kranke bei geschlossenem Mund und Nase kräftig respirirte, so wurde das Lid praller. Am Thränensack keine Veränderung, Schmerz beim Druck gegen das Thränenbein und die Lamina papyracea des Siebbeines. Heilung nach 4 Tagen. (Wien. Krankenhausb. Jahrg. 1858. p. 228.)

Ein 46jähriger Mann war auf der Strasse von mehreren Menschen angefallen und bewusstlos liegen gelassen worden. Bei seiner Aufnahme im Spital, 12 Tage später, bestand tiefer Sopor, stertoröses Athmen und Lähmung aller Gliedmaassen. Der Unterkiefer war geschlossen, die Halsmuskeln starr. Hielt man die Nase zu, so hörte auf kurze Zeit das Athmen auf, dann kam eine kräftige Expiration und das linke obere Augenlid schwoll ein wenig an. Diese Schwellung vermehrte sich bei jedem neuen Versuche und wurde deutlich emphysematös. Da man an dem Lide noch eine leichte Erosion und eine gelbe Färbung wahrnahm, diagnosticirte man eine Fractur der Orbita oder der Schädelbasis mit solcher Richtung, dass die Sinus ethmoidales oder frontales geöffnet wären. Bei der Autopsie fand man einen Sprung der Orbita und einen Riss in dem vorderen Hirnlappen. Ein Theil der Knochenspalte erstreckte sich in den grossen Ausschnitt des Stirnbeines und hing hier mit den Siebbeinzellen zusammen, in denen sich etwas ergossenes Blut vorfand. (Ménière, Arch. génér. XIX. p. 344. 1829.)

Das hierbei auftretende Emphysem ist, wie der letztere Fall von Ménière lehrt, zwar an und für sich ohne Folgen, aber doch von bedeutend ungünstigerer Prognose, als jenes Emphysem, welches wir schon bei den Rupturen des Thränensackes kennen gelernt haben. Es liegt nämlich die Wahrscheinlichkeit sehr nahe, dass sich die Fractur in die Stirnsinus oder in die horizontale Platte des Siebbeins fortsetzt und somit die Betheiligung der Hirnhäute und des Gehirns gewiss ist. Nach Hufschlägen, nach dem Sturz mit der Stirn auf den Boden etc. hat man (z. B. Larrey, Cliniq. chirurg. I. p. 197. — Rupp, Preuss. Vereinsztg. 1844. Nro. 21.) neben ausgebreiteten Zerreissungen der Stirnhaut, der Lider und Rupturen des Bulbus Depressionen der äusseren Wand des Sinus frontalis gefunden, welche dann günstig verliefen, wenn nicht zugleich (wie in Larrey's Fall) auch die hintere Wand des Sinus gesprungen war. Merkwürdiger Weise finden sich aber auch Beobachtungen, welche beweisen, dass selbst bedeutende Splitterung des Stirnknochens und Blosslegung des Gehirns mit vollständiger Herstellung enden kann. Cheselden (Philosoph. Transact. 1740. p. 495.)



erzählt von einem Knaben, bei dem 5 in das Gehirn hineingetriebene Splitter ausgezogen wurden, deren grösstes einen Theil des Orbitaldaches, des grossen Keilbeinflügels und der Sutura enthielt, welche den Stirnbeinfortsatz mit dem Oberkiefer verbindet, obwohl bei der Extraktion Gehirnmasse mit entfernt wurde. Klein (Gräfe's und Walther's Journ. 1821. Bd. II.) fand ebenfalls bei einem Knaben einen so bedeutenden Sprung im Stirnbein, dass man mit dem Finger bis zur Schädelgrundfläche eindringen konnte und die Nasenknochen und das Siebbein wenigstens 3''' weit klafften. Dabei war die obere Wand der Augenhöhle so beweglich, dass man sich bemühte sie herauszuziehen, was aber nicht gelang. Es drang nicht nur Gehirnmasse und Blut aus der Wunde, sondern auch aus dem linken Nasenloche. Trotzdem war am 65. Tage vollständige Vernarbung erfolgt und nach 5 Jahren befand sich der Knabe bei guter Gesundheit. Streinz (Oestr. med. Jahrb. VII. 1.) sah eine Zerschmetterung beider oberen Augenhöhlenwände und der Nasenknochen nebst Zerstörung beider Augen bei einem Fuhrmann, dem, als er vom Wagen stürzte, ein 75 Pfund schweres Fässchen gerade auf jene Gegend gefallen war. Obwohl das Gehirn bloss lag und die Eiterung nebst dem Abgang vieler Splitter lange dauerte, hatte der Verletzte bis zur Heilung doch nie das Bewusstsein verloren.

Von den Fracturen des Orbitaldaches, welche durch direct durch dasselbe eingestossene fremde Körper erzeugt werden, haben wir schon früher zahlreiche Beispiele mitgetheilt. Die gleichzeitige Ablösung der Dura mater, die Vordrängung der abgebrochenen Splitter oder des fremden Körpers selbst nach dem Gehirn hin bedingen zuweilen sofortigen Tod, andernmale tritt der Tod ohne weitere Vorboten nach kurzer Zeit ein. Gewöhnlich aber ist das tödtliche Ende nach ein- bis mehrtägigem Wohlbefinden durch Kopfschmerzen, Delirien, Convulsionen eingeleitet. Je längere Zeit von der Einwirkung des Trauma's bis zum Eintritt der ersten Symptome vergangen ist, desto wahrscheinlicher ist es, dass sich hinter der Fractur eine latente Abscedirung ausgebildet hat. Es ist also in letzteren Fällen die Antiphlogose nutzlos, während sie (vergl. die Fälle auf S. 243) bei frühzeitig ausbrechenden Hirnerseheinungen noch eher Hoffnung auf Erfolg gibt. Die Diagnose, dass das Orbitaldach bei eingestossenen fremden Körpern fracturirt sei, kann nur selten direct gestellt werden, da es die eingetretene Schwellung des Lides und Orbitalzellgewebes meist unmöglich macht, eine Sonde oder den Finger einzuführen und die Splitter oder Bruchränder aufzufinden. Folgende Fälle erläutern die Verschiedenheit der Symptome:

Ein Mann hatte einen Stoss mit dem spitzen Ende eines Regenschirms an die Orbita erhalten und war sofort todt zusammengestürzt. Aus der Nase und dem Mund



war reichliches Blut ergossen, das obere Lid war geschwollen, die Bindehaut von ergossenem Blut abgehoben. Gerade über der Sehne des Orbicularis befand sich eine Wunde, in die man den kleinen Finger zwischen Bulbus und innerer Knochenwand bis an die Spitze der Augenhöhle einführen konnte, wobei man am Ende des Ganges eine Fractur fühlte. Zwischen Pia und Arachnoidea war Blut ergossen, die Dura mater war oberhalb der mittleren Schädelgrube am kleinen Keilbeinflügel losgerissen und daselbst das Gehirn verletzt, ein kleiner Theil davon ganz abgestossen. Der kleine Keilbeinflügel war längs der Sutura sphenoidalis von dem Stirnbein getrennt, von hier aus erstreckte sich ein Knochenspalt von hinten nach vorn durch das Orbitaldach bis zur halben Länge desselben; die verhältnissmässig stärkste Partie des Keilbeins, welche das Orbitaldach nach hinten schliesst, war quer an ihrem inneren Ende gebrochen. Bulbus und Sehnerv waren normal. (Mackenzie, l. c. I. pag. 15.)

Ein 55 jähriger Bauer erhielt von einem Fuhrmann einen Peitschenschlag zwischen die Schultern, wobei die Peitsche zerbrach und der erzürnte Fuhrmann dem Bauer noch das spitze Ende in's Gesicht warf. Der Verletzte ging mit einer Last auf dem Rücken noch eine halbe Stunde weit und fiel dann todt nieder. Das spitze Holzstück war am inneren Augenwinkel rechterseits eingedrungen, wo sich eine ganz enge Oeffnung vorfand. Die an die Crista galli angeheftete Falx cerebri war hier zerrissen und im 3. Ventrikel, bis wohin das Instrument jedenfalls eingedrungen war, fand sich eine beträchtliche Menge Blutcoagulum. (J. Schmidt, citirt von Bonnet, Sepulcretum III. p. 380.)

Ein 22 jähriger kräftiger Mann kam mit einer Wunde am linken Augenlide in das Spital, welche von der Spitze eines Regenschirms herrührte. Er glich auf den ersten Anblick vollständig einem Betrunknen und klagte, als er zu Bett gebracht worden war, über heftigen Durst und Kopfwel. 2¼ Stunden später brach plötzlich Delirium furibundum aus, welches sich nach einem starken Aderlass zwar soweit mässigte, dass der Verletzte die näheren Umstände des Falles erzählen konnte, aber doch nach 14 Stunden von dem Tod gefolgt war. Man fand das ganze Gehirn mit Blut bedeckt, an dem Process. clinoid. anterior. war ein Loch in dem Knochen von der Stärke eines Fingers, die Dura mater war zerissen und die Lappen nach dem Gehirn zu vorgedrängt. Das Gehirn war im Niveau der linken Fossa Sylvii zerrissen und das Blut kam aus den getrennten Zweigen der Carotis cerebialis, deren Stamm intact war. Von der Sylvius'schen Grube aus war der fremde Körper bis in den rechten Seitenventrikel vorgedrungen. (Cooper, Annal. d'ocul. XXXIII. p. 216.)

Ein 15 jähriger Jüngling erhielt mit einer Düngergabel einen Stoss in den inneren Winkel des linken Auges, der ihn aber zunächst wenig belästigte. Erst nach drei Tagen hatte sich eine beträchtliche Entzündung des oberen Lides ausgebildet, auf der Bindehaut am äusseren Winkel fand sich eine leichte Spur einer Wunde. Weiter waren keine Symptome vorhanden. Erst nach 9 Tagen zeigten sich Symptome eines Hirnleidens: heftiger Kopfschmerz, weite Pupille und nach 2 Tagen trat, ohne dass Convulsionen oder Lähmung eingetreten wären, ganz unerwartet der Tod ein. Die Sektion ergab in dem Stirntheil des Orbitaldaches 1" von der Basis eine Fractur mit einer Oeffnung, die für das spitze Ende einer Pincette durchgängig war, und mit drei leicht beweglichen Splittern. In der Fractur befand sich eine Tasse voll Eiter, der sich beim Druck auf den Bulbus nach dem Hirn zu entleeren liess. Die Hirnhäute beträchtlich entzündet, das Gehirn aber gesund. (Montgomery Dublin Press. 1852.)

Während die letztgenannten Fracturen gewöhnlich Lochfracturen sind, wobei das Orbitaldach wegen seiner Dünne ähnlich der Scapula oder dem Os ileum zugleich von der Stelle der directen Durchbohrung



aus strahlenförmig zersplittert, finden sich bei den durch Contrecoup entstandenen Fracturen blosse Spalten, die entweder klaffen oder sich auch nur als feine Risse darstellen, welche die Fortsetzung eines in der Pars frontalis des Stirnbeins, in dem Schläfenbein oder auch durch die ganze Basis des Schädels laufenden Bruches bilden. Meist befindet sich nur in einem Orbitaldache ein Bruch und zwar gewöhnlich auf derselben Seite, auf der auch die übrigen Knochen fracturirt sind, sehr selten sind beide Orbitaldächer zerbrochen, wobei die Richtung der Spalten quer durch die horizontale Siebbeinplatte geht. Bei Basilarfracturen des Schädels läuft zuweilen die Orbitalfractur sowohl in das Dach als in den Boden der Augenhöhle aus.

Da in vielen Fällen von Schädelfracturen der directe Nachweis derselben unmöglich ist, etwaige Hirnsymptome aber nicht nothwendig auf gleichzeitige Fractur deuten, Blutungen aus der Nase und den Ohren häufig fehlen, auch nicht immer von einer durch das Felsenbein oder das Siebbein gehenden Fractur abzuhängen brauchen, so ist es für die Semiotik von Wichtigkeit, wenigstens ein indirectes Zeichen eines Bruches der Augenhöhle zu besitzen. Es besteht dieses in einer 24—72 Stunden nach der Verletzung auftretenden Ecchymose der Bindehaut und des Lides, ist aber nur dann von Werth, wenn das Trauma nicht zu gleicher Zeit auf die Lider oder die nächste Umgebung des Auges eingewirkt hat. Es haben über dieses Symptom vornehmlich französische Chirurgen, zuerst Velpeau und Vidal de Cassis, später mehrfach berichtend Laugier und Richelot, sowie Maslieurat-Lagémard, Denonvilliers und Gosselin, unter den Deutschen hauptsächlich Bruns sich ausgesprochen, sodass jetzt Folgendes feststeht.

Die Fascia tarso-orbitalis bildet eine ringförmige Aponeurose, welche sich von dem oberen und unteren Augenhöhlenrande nach dem entsprechenden Tarsalrande hinzieht. Es entsteht dadurch eine dichte Scheidewand zwischen der äusseren Lidhaut und deren Zellgewebe einerseits und der Lidschleimhaut nebst dem Augenhöhlenzellgewebe andererseits. Ferner ist die Stirnhaut mit der Aponeurose des M. frontalis sehr fest verwachsen, dagegen die Hinterfläche dieses Muskels mit dem Pericranium nur durch laxes Zellgewebe verbunden, letzteres aber steht mit dem subcutanen Zellgewebe der Lidhaut in unmittelbarem Zusammenhang. Daher kommt es zunächst, dass Contusionen der Stirngegend gewöhnlich nur einen genau umschriebenen Bluterguss, eine sogen. Beule zur Folge haben, wenn nur die zwischen Haut und Muskel liegenden Gefässe zerrissen sind; dass aber auch in anderen Fällen, wenn die Blutgefässe zwischen Muskel und Pericranium gesprengt wurden, die Sugillation sich ausbreitet und durch die äussere Haut des oberen Lides durchschimmert, wobei ein von der Stirn sich



herabziehender gelblicher Streifen den Weg des Extravasates bezeichnet\*). Die Weiterverbreitung dieses Blutes bis zur Conjunctiva der Lider oder des Bulbus wird durch die Fascia tarso-orbitalis gehindert.

Bei einer Fractur des Orbitaldaches, welche nicht bis in den Margo ausläuft, ergiesst sich, vorausgesetzt, dass es nicht eine ganz feine Fissur ist, das aus den Gefässen der Knochenhaut bezüglich der Dura mater stammende Blut zunächst in das Orbitalzellgewebe und senkt sich abwärts, sodass es je nach seiner Menge am Ende des ersten Tages oder im Laufe des 2. oder 3. nach der Verletzung im Umfang der Conjunctiva ocularis und endlich durch den Bindehautsack an der Innenfläche des unteren Lides durchschimmert. Bei Fracturen der inneren oder äusseren Wand findet dasselbe statt, nur dass die Blutung in dem inneren oder äusseren Winkel zuerst sichtbar wird. Bei Fracturen des Orbitalbodens, welche nicht bis in den Rand auslaufen, erscheint ebenfalls eine Ecchymose an der Innenfläche des unteren Lides, aber rascher, als nach Brüchen des Daches. Nur, wenn der Bluterguss stark ist, wird allmählig auch jene Fascia vom gefärbten Serum durchtränkt und es erscheint nach der Bindehauteccchymose auch eine Ecchymose der äusseren Lidhaut.

Geht dagegen eine Fractur des Orbitaldaches durch den Margo hindurch, bezüglich nach der Stirn hinauf, so kann selbstverständlich die Fascia tarso-orbitalis kein Hinderniss mehr abgeben. Es erscheint daher zu gleicher Zeit neben der Ecchymose am oberen Augapfelumfang auch eine Ecchymose der äusseren Haut des oberen Lides. Das gleiche findet am unteren Lide statt, wenn ein Bruch des Orbitalbodens durch den unteren Augenhöhlenrand hindurchgeht. Je näher die Fractur dem äusseren oder inneren Winkel ist, desto leichter wird es möglich sein, dass die Ecchymose von der oberen Lidhaut sich nach und nach in die untere herabzieht.

Die genannten Ecchymosen unterscheiden sich ausser durch ihr spätes Erscheinen nach der Verletzung auch durch den Mangel gleichzeitiger ödematöser oder hyperämischer Schwellung der Bindehaut oder der Lider von den durch directe Contusion entstandenen Sugillationen.

Da diese Fracturen, so wichtig sie auch für den normalen Zustand des Gehirns sind, für das Sehorgan als solches keine Bedeutung haben, können wir darüber hinweggehen. Ragen Splitter in die Orbitalhöhle hinein, so können, falls das Leben so lange erhalten bleibt, Eiterbildungen in der Orbita, die Exophthalmus bedingen, gleichzeitig neben den Symptomen den Meningitis auftreten. Auch bedarf es nur

---

\*) Wir selbst sahen noch neuerdings, wie sich von einem in der Mitte der Stirn befindlichen Bluterguss sich die Haut in beiden inneren Augenwinkeln und der Thränensackgegend färbte.



einer Andeutung darüber, dass Quetschungen der Umgebungen der Augen zuweilen, auch ohne Fractur, von Trennungen der Dura mater am Orbitaldache, oder an der Crista galli begleitet sind, ja dass durch die fortgepflanzte Erschütterung traumatische Blutergüsse in der mittleren oder selbst hinteren Schädelgrube sich ereignen können — Verletzungen, welche sofort oder später zu den schwersten Hirnsymptomen mit tödtlichem Ausgange Veranlassung geben. So fand sich bei der geschichtlich berühmten Verletzung König Heinrich's II. von Frankreich, die er im Turnier durch einen Holzsplitter der Lanze am äusseren linken Augwinkel erhalten hatte, statt der anfangs vermutheten Durchbohrung des Schädels nur ein grosser Bluterguss im mittleren Theile des Hinterkopfes zwischen harter und weicher Hirnhaut vor\*).

Zum Schlusse theilen wir nur noch die seltenen Fälle mit, in denen bei Fracturen des kleinen Keilbeinflügels oder des Türkensattels sich Zerreissungen von Gehirnarterien, Quetschungen oder vollständige Zerreissungen der Sehnerven oder anderer Augennerven ereignet haben.

Bei einem Mädchen, welches 11 Tage nach einem auf das linke Auge erhaltenen Schläge starb, fand Edwards (Med. Times and Gaz. June 10. 1854) fünf bis sechs Unzen theils coagulirtes, theils flüssiges Blut im linken Arachnoidealraume. Der kleine Flügel des Keilbeins linkerseits war abgetrennt und nach rück- und aufwärts verschoben, sodass die Art. cerebral. media in der Sylvius'schen Grube zerrissen wurde. Einen ebenfalls hierher gehörigen Fall von Nélaton, in welchem die Carotis interna durch eine ähnliche Fractur getrennt wurde, werden wir bei den Aneurysmen der Augenarterien anführen.

Robert (Arch. génér. 4. Serie. VI. p. 161.) sah bei einem Maurer, der von bedeutender Höhe herab gerade auf die Füsse gestürzt war, neben der Hirncommotion Schielen des rechten Auges nach innen. Bei dem erst 4 Monate später erfolgten Tode fanden sich beide Proc. clinoidei von einander und von dem Keilbein abgebrochen, das rechte Felsenbein in seinem oberen Drittheil quer fracturirt, ein Stück davon losgesprengt und der N. abducens im Niveau dieser Fractur zerrissen. Chassaignac (Des plaies de la tête. Paris 1842.) spricht von einer Quetschung beider Sehnerven durch die Bruchstücke des Keilbeins bei einem alten Manne, welcher nach einer das Scheitelbein direct treffenden Verletzung auf beiden Augen amaurotisch wurde und fünf Tage darauf starb. Interessant und dem S. 299 erzählten Falle analog ist die folgende Beobachtung, in welcher bei einem linkseitigen Orbitalbruche der rechte Sehnerv zerrissen war.

Am 28. December 1840 war ein Mann, als er im Begriff war, ein gestürztes Pferd aufzuheben, bei einer raschen Bewegung desselben, welche es mit dem Kopfe

\*) Paré, Oeuvres, Libr. X. Cap. 9. Paris 1607.



machte, durch ein an dem Zaum befindliches Eisenstück am linken Auge verletzt worden. Man fand zwischen letzterem und der Nase eine blutende Wunde, die sich von der inneren Commissur der Lider bis unterhalb der Augenbraue erstreckte. Die Thränenkanälchen und die Sehnen des *Musc. orbicularis* waren getrennt, eine Sonde konnte  $\frac{3}{4}$ " tief längs der inneren Orbitalwand eingeführt werden, ohne dass man ein entblösstes Knochenstück traf. Das abfliessende Blut war sehr dünn und wie mit Thränen gemischt. Am Lide befand sich eine kleine Ecchymose, der Bulbus selbst war gesund. Das rechte Auge war vollständig erblindet, die Pupille war sehr weit, ohne alle Reaktion. Sonst war an diesem Auge durchaus nichts Abnormes zu entdecken. Der Verletzte klagte über etwas Kopfschmerz, war aber vollkommen bei Bewusstsein und aller Bewegungen mächtig. Es wurde ein Purgans und später etwas Goldschwefel verordnet. Am 30. December: Delirien, Unempfindlichkeit, Dyspnoe. Kalte Umschläge auf den Kopf, ein Aderlass von 16 Unzen, Calomel mit Sulfur aurat. Am Abend desselben Tages Convulsionen, Decubitus linkerseits, linker Arm und linkes Bein gebeugt und starr, Glieder rechterseits in steter Bewegung, Athem mühsam, rechte Pupille jetzt contrahirt. Calomelpulver auf die Zunge, ein Vesicator in den Nacken. Am 31: Zustand im Gleichen, das rechte Auge unbeweglich, behielt aber seine Empfindlichkeit. Am 1. Januar 1841: Athem stertorös und frequent, Decubitus am Rücken, der Krampf links hatte aufgehört und einer Lähmung Platz gemacht, die Glieder rechterseits lagen ruhig, Kopf sehr heiss. 18 Blutegel. Am folgenden Tage Tod unter Convulsionen. Section: Die Hirnhäute über den Hemisphären stark injicirt und mit reichlicher Lymphe bedeckt, im Hirn selbst grösserer Blutreichthum, in den Seitenventrikeln eine grosse Menge eitrigen Serums. Die untere Fläche der vorderen Lappen durch plastisches Exsudat an die Dura mater fest gelöthet. Der rechte Sehnerv vollständig entzweigerissen, die beiden Enden durch eine dünne Membran verbunden. Auf der Schädelbasis durchgehends viel plastische Lymphe ausgeschwitzt. An der hinteren Seite des rechten Vorderlappens, nahe der Opticustrennung war das Hirn erweicht und  $\frac{3}{4}$ " in der Fläche,  $\frac{1}{2}$ " in der Tiefe mit Blut durchdrängt. An der Dura mater da, wo sie den vorderen Theil des Türkensattels bedeckt, fand sich über dem rechten Sinus cavernosus ein isolirtes Knochenstück. Dieses Knochenstück entsprach einer Lochwunde, welche sich in der der Schädelhöhle angehörigen Platte des Siebbeines und dem Theil des Keilbeines befand, der den Boden des Foramen opticum bildet. Die eiserne Spitze hatte also von unten nach oben die Orbita durchstossen und unter Losstossung jenes Knochenstückchens perforirt und letzteres nach rechts hinübergeschoben. (Philips, London. medic. Gaz. January 1841.)

Die Therapie der Orbitalfracturen ist mit Ausnahme der der Ränder, die durch Heftpflaster und Compressen zu fixiren sind, rein symptomatisch. Splitter sind nur dann zu entfernen, wenn sie vollkommen abgetrennt waren oder wenn sie mit Sicherheit die aus dem oberen oder unteren Augenhöhlenloche austretenden Nerven reizen. Gleichzeitige Trennungen der Weichtheile sind in möglichst genauer Berührung zu erhalten. In späterer Zeit ist die Reinhaltung complicirender Wunden die Hauptsache.



## A n h a n g.

### Tumorenbildung nach Erschütterungen.

Wir haben bereits an mehreren Stellen der Entstehung von Geschwülsten nach Wunden des Sehorgans gedacht. Häufiger noch als nach Trennungen des Zusammenhangs durch stechende oder schneidende Instrumente entwickeln sich dieselben nach Stößen und Schlägen auf das Auge oder dessen Umgebung, ohne dass in der nächsten Zeit nach der Verletzung eine erhebliche Störung sichtbar wäre. Ganz gewöhnlich ist es nur eine geringfügige Reizung, die nach einigen Tagen schwindet, welcher, ohne dass sonst eine nachweisbare Ursache vorhanden wäre, nach Wochen oder selbst erst nach Monaten die Entwicklung des Tumors folgt. Bei dem fast vollkommenen Dunkel, in welches die ersten nach und nach eine Geschwulst bildenden Veränderungen der normalen Gewebelemente gehüllt sind und bei der noch ungelösten Frage, ob sich Geschwülste aus jedem beliebigen entzündlichen Exsudate entwickeln können oder ob nur eine bestimmte histologische Umwandlung des normalen Gewebes auch nur eine Art von Tumoren bedinge: ist es begreiflich, dass im Einzelfalle der Zusammenhang zwischen Ursache und Wirkung auch nur scheinbar sein kann, und zwar können um so eher Täuschungen vorkommen, je längere Zeit zwischen beiden verflissen ist.

#### a. Aechte Hypertrophien.

Hierher gehören zunächst die Verdickungen der Lider in Folge von Hypertrophie des subcutanen Zellgewebes, welche zuweilen nach erysipelatösen Lidentzündungen zurückbleiben; sodann die Hypertrophie des Orbitalzellgewebes. Letztere beobachtete Duval (Annal. d'ocul. XVII. pag. 201.) bei einem 16jährigen Schiffsjungen, der in Folge eines Sturzes neben anderen Verletzungen eine Luxation des linken Auges erlitten hatte. Es wurde die Resorption gemacht, aber im Verlauf von 3 Monaten war der erblindete, aber sonst normale Bulbus wieder vorgetrieben und die Lider durch das hypertrophirende Gewebe der Orbita vorgedrängt. Durch Jod und Merkur wurde Heilung erzielt.

Der einzige sichere Fall, wo sich in Folge von einer Contusion der Thränendrüsengegend eine Hypertrophie der Thränendrüse entwickelte ist von Warlomont erzählt, da der von Anderson (Annal. d'ocul. XIX. pag. 245) mitgetheilte (hier sollte die Geschwulst zwei Monate nach einem Riss der Bindehaut im inneren Winkel mittelst einer Nadel entstanden sein) nicht vollkommen stichhaltig ist. Die exstirpirte Geschwulst war eine ächte Hypertrophie mit dem von Lebert ange-



gebenen Kennzeichen. Von der fibrösen Hülle, die sie vollständig umgab, gingen einzelne kurze Sepimente nach der Geschwulstmasse, ohne diese jedoch in Läppchen zu theilen. Wie die traubenförmigen Drüsen hatte sie auf dem Durchschnitt ein körniges Ansehen, an den Drüsenkörnern war deutlich eine *Membrana propria* und ein aus Zellen, freien Kernen und länglichen, in Essigsäure und Alkalien unlöslichen Körperchen bestehender Inhalt nachzuweisen. Diese Geschwulst hatte sich kurze Zeit nach einem Stosse mit dem Finger entwickelt, den eine 67jährige Frau beim Spielen mit einem Kinde von demselben an den äusseren Augenwinkel erhalten hatte. Binnen einem Jahre hatte sich allmählig und ohne Schmerz folgender Zustand ausgebildet:

Die linke Augenbrauengegend war abscheulich entstellt, das obere Lid geschwollen und von varicösen Gefässen durchzogen, stark ausgedehnt und über dem Bulbus weggebreitet. Dieser war ganz aus der Orbita herausgetreten und ruhte auf dem Wangenbein, musste jedoch in einem fort noch von der Hand der Kranken gestützt werden. Geschah dieses nicht, so sank er noch mehr herab und das obere Lid, welches ihn nicht mehr decken konnte, zog sich hinter ihm zurück und klemmte seinen hinteren Umfang nebst dem in normaler Lage sich befindenden unteren Lide ein, was der Kranken viel Schmerzen machte. Die Hornhaut war etwas getrübt, das Sehvermögen sonst jedoch nicht beeinträchtigt. Die Ursache des Prolapsus bulbi bestand in einer harten, rundlichen, 3<sup>cm.</sup> langen Geschwulst, welche unbeweglich nach aussen und oben an dem Orbitaldache fest sass. Eine Explorativpunktion ergab nur etwas röthliches Serum. Bei der Operation wurde die äussere Lidkommissur ergiebig gespalten, sodass sich das obere Lid nach oben umschlagen liess, dann wurde die Bindehaut eingeschnitten, der Tumor mit einer Zange gefasst und mit der Scheere unschwer losgelöst. Die bedeutende Blutung wurde durch Eisenchloridlösung mittelst eingeführter Charpie gestillt, nach drei Tagen zeigte sich unter der schwarzen Kruste gute Granulation. Der prolabirte Bulbus nahm nach 3 Wochen allmählig seinen Platz wieder ein, nur blieb das obere Lid gelähmt. (Presse med. belge Nr. 33. 1862.)

#### b. Solide, gutartige Geschwülste.

Schwarz beobachtete bei einem Manne nach einem Stoss an die Schläfenwand der rechten Orbita zunächst eine Sugillation der Weichtheile und später die Bildung einer Balggeschwulst, welche anfänglich als ein kleines Knötchen unter dem oberen Lide an dem äusseren Orbitalrand erschienen war und schliesslich das Lid in der Grösse eines halben Hühnerei's hervorgetrieben und den Bulbus nach innen gedrängt hatte. Ausserdem beobachtete derselbe Autor den folgenden Fall, der insofern interessant ist, als dieselbe wiederholte traumatische Schädlichkeit den Aufbruch der Geschwulst zur Folge hatte.

Bei einem 17jährigen, sonst gesunden Mädchen, sich entwickelnd nach einem Stoss an eine Thür mit der linken Kopfhälfte. Merkwürdigerweise ward die Oeffnung der an der Schläfenseite der linken Orbita zu Tage tretenden Geschwulst durch einen heftigen Stoss an dieselbe Thür bewirkt, indem die Geschwulst abscedirte und aufbrach. Nach Entleerung des Eiters blieb eine permanente Fistel zurück, aus welcher, da sie nicht weiter genirte, das Mädchen selbst täglich etwas zähe, geschmolzenem Talge ähnliche Flüssigkeit ausdrückte. (Graefe's und Walther's Journal VII. pag. 235.)



Von den in der Orbita sich entwickelnden soliden Geschwülsten ist um so weniger etwas Bestimmtes auszusagen, als ihre histologische Structur fast gar nicht bekannt ist. Landmann\*) spricht von einer knorpelähnlichen Masse, welche den Stamm des N. trigeminus umgab, durch die Spheno-orbitalspalte in die Orbita trat und, den Sehnerven einhüllend, den Raum zwischen den Augenmuskeln hinter dem Bulbus genau ausfüllte und sich dann durch die untere Augenspalte bis in die Fossa zygomatica fortsetzte. Sie hatte sich scheinbar nach einem Schlag auf den Kopf entwickelt und circa  $1\frac{1}{2}$  Tage nach Beginn der Symptome (epileptische Anfälle) den Tod herbeigeführt. Mit grösserer Sicherheit sind mehrere Fälle von Exostosen der Orbita auf eine traumatische Ursache zurückzuführen, wobei statt der gewöhnlich zur Eiterbildung führenden Entzündung der Knochenhaut in sehr langsamer Weise sich ein verknöcherndes Exsudat abgesetzt hat. Wir theilen von der im Ganzen nicht sehr grossen Anzahl solcher Fälle die folgenden Beobachtungen mit.

Bei einem 28jährigen Hufschmied waren in Folge eines im Jahre 1835 erlittenen Hufschlages, der die Mitte zwischen den Augenbrauen getroffen hatte, bis zum Jahr 1837 polypöse Geschwülste in dem Sinus front. und der Nasenhöhle entstanden, welche exstirpiert wurden. Sie recidivierten indessen bis zum Jahre 1841, wo sich zugleich am rechten oberen Augenhöhlenumfang eine rundliche, 5—6 Ctmtr. im Durchmesser haltende Geschwulst gebildet hatte, die das rechte Auge ganz verdeckte. Bei der Operation fand man in diesem Tumor einen in eine Cyste eingeschlossenen Polypen, welcher mit dem Knochen zusammenhing. Letzterer war durchbohrt und der Sinus frontalis geöffnet. In dieser Oeffnung war eine knöcherne, 2 Ctm. im Durchmesser haltende, 1 Ctm. dicke Concretion, die man nur nach Wegnahme eines Theils der vorderen Wand des Sinus entfernen konnte. Sie war ganz weiss und wie mit Stalaktiten besetzt. Am linken Auge fand sich ebenfalls unter dem Augenbrauenbogen, jedoch weit nach hinten ein harter Körper, der nach mehrfachen Versuchen endlich nebst einem Stück Orbitaldach mittelst einer biegsamen Säge entfernt wurde. Er wog 15 Grm.; war 35 Mm. lang, 20 dick und breit. Die Heilung war vollkommen und das Sehvermögen ungestört. (Citirt von Démarquay, *Traité des tumeurs de l'orbite* pag. 65.)

Bei einem 28jährigen Bauermädchen entwickelte sich nach wenigen Tagen in Folge des Stosses mit dem Horn einer Kuh an dem oberen und inneren Winkel der linken Orbita eine Geschwulst. Binnen 7 Monaten war sie zu einem zolldicken, ganz harten, ovalen Tumor herangewachsen, der sich horizontal vom inneren Orbitalwinkel nach dem Dache der Augenhöhle hin  $1\frac{1}{2}$ “ weit ausbreitete und den Bulbus stark verdrängte. Ein Jahr später wurde die unterdess noch gewachsene Geschwulst losgetrennt. Sie war so hart wie Elfenbein und glich der äusseren Gestalt nach einem keilförmigen Kugelsegmente. Das Orbitaldach selbst, wo die Geschwulst aufgesessen, war nicht verändert. Die Heilung der Wunde, die sich nach hinten hin 2“ tief erstreckte, dauerte sehr lange. (Lucas, *Edinb. Journ.* I. p. 405. 1805.)

Ein Mann war durch ein Stück Kalkstein am äusseren Orbitalwinkel verletzt worden. Die kleine Risswunde war bald verheilt, aber es blieb ein kleiner, harter Tumor zurück, welcher, wie die Exstirpation zeigte, noch ein kleines Steinstückchen

\*) *Commentatio exhib. morb. cerebri oculique singularem.* (Lips. 1820.)



enthielt. Einige Monate nachher hatte sich an derselben Stelle wiederum eine kleine Geschwulst gebildet, welche wiederum mit einer zweiten im Umfang der Orbita zusammenhing. Einige Wochen später entdeckte man längs dem unteren Orbitalrande einen dritten, etwas beweglichen, harten Tumor. Sie wurden durch eine halbmondförmige Incision blossgelegt und von dem Knochen sorgfältig losgetrennt. Sie hatten das Gefüge harter Scirrhen. Nach einem Jahre war keine Recidive eingetreten. (Clarke, citirt v. Démarquay l. c. p. 369.)

### c. Maligne Tumoren.

Die unter allen Tumoren am häufigsten vorkommende Krebsbildung, mag sie nun primär in der Aderhaut oder Netzhaut, oder im Sehnerven oder in der Orbita aufgetreten sein, wird von allen Schriftstellern in einem bedeutenden procentarischen Verhältniss auf vorangegangene Erschütterungen des Bulbus, seltner auf eigentliche Wunden zurückgeführt. Indess muss man gestehen, dass gerade hier der Zusammenhang zwischen Ursache und Wirkung viel eher Täuschungen zulässt, als bei andersartigen Geschwülsten. Bei den älteren Schriftstellern vorzüglich haben sich offenbar diagnostische Irrthümer mit eingeschlichen in Fällen, bei denen von Carcinombildung gar keine Rede sein kann. Larrey z. B. gedenkt mehrmals der krebsigen Umwandlung, aber es sind augenscheinlich entweder intraoculare Blutergüsse oder plastische Aderhautentzündungen, welche wegen des eigenthümlichen Reflexes im Hintergrunde des Auges zur Annahme einer Krebsbildung Veranlassung gaben. Da derartige Patienten ganz gewöhnlich sich einer längeren Behandlung entziehen, ist es kein Wunder, dass nur selten ein Fall vom Beginn bis zu der Zeit, wo die Diagnose unzweifelhaft fest steht, von einem und demselben Arzte beobachtet wird. In manchen Fällen mögen auch Bindegewebswucherungen der Iris nach Verletzungen derselben mit Durchbohrung der Hornhaut, wobei der Prolapsus zu einer verhältnissmässig grossen, missfarbigen Geschwulst heranwuchs, das Durchbrechen eines intraocularen Krebses simulirt haben. Auch ist es bekannt, dass die hypertrophische Form der Aderhautentzündung, welche im Kindesalter ebenso häufig als der wirkliche Krebs, und zwar auch nicht selten nach Erschütterungen, sich ausbildet, Monate lang gar nicht von demselben unterschieden werden kann. Endlich aber kann fast in jedem Falle, wo die Diagnose einer bösartigen Geschwulst fest steht, ein begründeter Zweifel darüber erhoben werden, ob nicht schon vor der einwirkenden Schädlichkeit die Krankheit bestand und das Trauma nur die Ursache des rapiden Wachstums der Geschwulst wurde.

Da die Fälle, in denen eine traumatische Schädlichkeit als einzig nachweisbare Ursache angegeben ist, sich durchaus nicht von den übrigen in ihrem Verlauf unterscheiden, wäre es überflüssig, Beispiele mitzutheilen, um so mehr, als auch die Exstirpation durchaus kein besseres



Resultat in Bezug auf eintretende Recidive erzielt, wie in den Fällen, wo der gewöhnlichen Annahme nach eine carcinomatöse Diathese vorhanden ist.

#### d. Cystengeschwülste.

Von einer Cyste der Bindehaut nach einer Verletzung war schon früher die Rede. Unter den in der Literatur vorhandenen Fällen dieser Art werden neben den angeborenen und in der ersten Kindheit sich entwickelnden Cysten die übrigen fast stets auf ein Trauma zurückgeführt. Es wäre von Wichtigkeit zu wissen, ob die angeborenen Cysten nicht vielleicht bei Kindern vorkommen, die mit der Zange entwickelt wurden. Doch gibt keine einzige Beobachtung hierüber positive oder negative Auskunft, sodass wir diese Frage späteren Beobachtungen zur Beantwortung überlassen. Riberi (*Annal. d'ocul.* II. 153.) will bei einem 12jährigen Knaben nach einem Falle eine ringförmige Abhebung der Skleralbindehaut in Form einer durchsichtigen, fluctuirenden, die Lider von einander drängenden Geschwulst gesehen haben. In allen anderen Fällen war sie umschrieben, von Erbsen-, höchstens von Bohnengrösse. John Windsor beobachtete bei einem Knaben in Folge eines leichten einige Tage vorher erhaltenen Schlages einen kuglichen, gerstenkorngrossen, transparenten Tumor, der von der Skleralbindehaut gebildet war; ferner einen erbsengrossen, auf (?) der Bindehaut des Bulbus sitzenden Tumor mit serösem Inhalt bei einem Manne, dem 7 Jahr vorher ein Tropfen heisses Fett in's Auge gefallen war. Von demselben Autor ist noch der folgende Fall:

Ein 24jähriger Mann hatte vor 7 Jahren eine heftige Verletzung des Auges, wahrscheinlich mit Ruptur desselben, erlitten. Nach Verlauf von 4 Jahren entwickelte sich an dem vorderen Bulbustheil ein Tumor, welcher fast 3 Jahr lang stationär blieb, dann aber eine Entzündung erregte. Er wurde deshalb durch einen Einstich entleert, füllte sich aber später wieder. Jetzt nahm der Tumor die ganze vordere Fläche des Bulbus ein, mit Ausnahme einer centralen Depression in der Mitte, wo sich der Rest der Hornhaut befand. Der Tumor war gespannt, fluktuirte und war durch drei in Furchen verlaufende Gefässzüge in drei Abtheilungen getheilt. Wenn man die Hornhaut in der Mitte des Tumors genauer untersuchte, so ergab sich, dass die Bindehaut vom Hornhautrand sich auf den Tumor umschlug und denselben bis kurz vor der Stelle überkleidete, wo sie sich auf die innere Tarsalfläche begibt und dass die Gefässe von den Lidern continuirlich sich auf die Geschwulst fortsetzten. Um die Wiederansammlung zu verhüten, wurde ein Stück der Bindehaut excidirt. Nach mehreren Monaten war keine Recidive eingetreten; an der Stelle, wo das Stück der Bindehaut herausgenommen worden war, blieb die Sklera frei liegen, da die Bindehaut sich nicht regenerirte. (*Annal. d'oculist.* XL. p. 137.)

Diagnostisch ist die Unterscheidung einer einfachen Cyste von einem Cysticercus der Bindehaut wichtig. Bei ersterer ist die darüber hinziehende Bindehaut sehr verdünnt, stark durchscheinend, die Gefässe sind spärlich, die Flüssigkeit wasserhell. Bei letzterem



ist die Blase im subconjunctivalen Gewebe gelagert, mit der Bindehaut verwachsen, zuweilen von ihr durch eine Adventitia und gelbliches Serum getrennt, die Gefässe sind reichlicher und das Gewebe in der Umgebung getrübt, auch der Inhalt ist weniger durchsichtig und im Centrum soll man nach Siehel fast immer eine weisse, oder gelbliche Scheibe wahrnehmen. Unter den bekannt gewordenen Fällen von *Cysticercus* der Bindehaut, die die Zahl 20 erreichen mögen, finden sich merkwürdigerweise zwei, in denen scheinbar eine Trauma die Ursache war, dass der im Blute kreisende Embryo gerade unter die Bindehaut austrat. In Höring's Fall (Ammon's Monatsh. II. 5.) sass der Wurm nach aussen von der Hornhaut und war ganz vom unteren Lide bedeckt, der Träger desselben, ein siebenjähriges Kind, hatte neun Monate vorher einen Stoss an's Auge erlitten. Interessanter, weil von Anfang an beobachtet, ist der folgende Fall:

Der junge Herzog von B..., 17 Jahr alt, ging am 30. Juli 1840, 10 Uhr Abends in einer Allee spazieren, als ein Nachtschmetterling an das rechte Auge flog und zwar so heftig und rasch, dass die Lider sich vorher nicht schlossen, der Bulbus also getroffen wurde und der Verletzte in Ohnmacht fiel. Er klagte über das Gefühl eines fremden Körpers im Auge und der Schmerz wurde immer heftiger. Versuche seiner Umgebung, den fremden Körper zu entfernen, misslangen. Cunier wurde gerufen, der drei Stunden später ankam. Der Verletzte war äusserst aufgeregt, die Lider krampfhaft geschlossen, Lichtscheu und Thränenfluss sehr stark. Es wurde ein Aderlass gemacht, um etwas Erschlaffung eintreten zu lassen. Unterdess hatte ein Bedienter auf dem Spazierwege den Schmetterling todt gefunden, der als eine sehr starke Sphinx populi erkannt wurde, welcher ein Stück vom rechten Flügel und zwei Füsse fehlten. Nach vieler Mühe glückte es, das obere Augenlid umzukehren und in der Falte desselben ein 1—2''' langes Stück Fuss aufzufinden und auszuziehen. Die Bindehaut war chemotisch geschwollen und nach aussen im Querdurchmesser des Auges  $\frac{1}{2}$ ''' vom Skleralfalze sah man eine 1—2''' grosse Ecchymose, die die Stelle anzeigte, wo der Schmetterling angestossen hatte. Nach der Extraktion und einer beruhigenden Mixtur trat für die Nacht ein dreistündiger Schlaf ein und nach dem Erwachen konnte der Verletzte das Auge öffnen, doch bestand noch Lichtscheu, die Chemosis war stark, die Ecchymose hatte sich ausgebreitet und umgab halbmondförmig die Hornhaut, mit der Loupe sah man auf der Spitze der Anschwellung eine Ulceration. Am 10. August war die Ecchymose verschwunden, die Chemosis geringer, das Geschwür wurde cauterisirt. Letzteres heilte dann, doch blieb ein abgeplatteter Wulst zurück, ähnlich dem in der Umgebung einer scrofulösen Pustel der Bindehaut. Doch fühlte der Verletzte davon keine Beschwerde, machte eine Reise nach Italien, wo er in Neapel im Januar 1841 eine catarrhalische Ophthalmie bekam, die aber nur acht Tage dauerte. Dabei hatte der Tumor sich vergrössert und glich einem Bläschen. Quadri in Neapel öffnete es mit einer Staarnadel, wobei sich ein röthliches Serum entleerte, und ätzte es mit Höllenstein. Im Anfang des Monats Februar hatte jedoch die Geschwulst ihre frühere Grösse wieder erlangt und dabei bestand eine sich zu ihm erstreckende erhöhte Vascularisation der Bindehaut, die als Folge der Cauterisation erklärt wurde. Letztere war zu Zeiten stärker, der Tumor aber blieb bis im Mai im Gleichen. In diesem Monat wuchs er aber auf einmal beträchtlich und war binnen 4 Wochen so gross wie eine Erbse geworden, ragte auf die Hornhaut über und genirte beim Sehekt. Der Kranke wendete sich auf der Rückreise an Onsenoort, welcher die Geschwulst für eine Hydatide erklärte und ein adstringirendes Augenwasser verschrieb. Im August



sah ihn Cunier wieder. Der Tumor war jetzt so gross wie eine Kaffeebohne, entsprang  $\frac{3}{4}$ ''' vom äusseren Hornhautrande von der Skleralbindehaut und erstreckte sich bis an's Hornhautcentrum, 4—5 grosse variköse Gefässe zogen sich aus der Lidfalte zu ihm hin, seine Farbe war an der Randpartie fleischroth, im Centrum und auf der Sklera fast durchscheinend. Eine Probepunktion entleerte 2—3 Tropfen einer gelblichen Flüssigkeit. Am andern Tage wurde der Bulbus durch den Lidhalter von Kelley-Snowden fixirt, der Tumor mit einer Pincette gefasst und an seinem Scleraltheil eingeschnitten. Da keine Flüssigkeit ausfloss, wurde er mit einer auf's Blatt gebogenen Scheere ringsum getrennt und durch einen leichten Zug von der Hornhautoberfläche entfernt. Die ziemlich starke Blutung wurde durch kaltes Wasser gestillt. Die Stelle, wo er auf der Hornhaut festgesessen, glich ganz einem Hornhautgeschwür, in welchem ein fremder Körper gelegen. Der Tumor war einstweilen in warmes Wasser gelegt worden und man war erstaunt, ihn ganz transparent und an einem Ende kugelförmig angeschwollen zu finden, während sich ein Lappen seiner Hülle an der am meisten eingeschnürten mittleren Partie vorfand. Mit einer starken Loupe erkannte man ganz genau die vier Saugnäpfe und den doppelten Hakenkranz, der Hals des Thieres erschien mattweiss. Wieder in's Wasser gelegt, hatte das Thier nach zwei Stunden den Hals eingezogen und sah jetzt aus wie eine leicht getrübbte Krystalllinse mit einem oblongen Flecke, die Stelle des eingezogenen Kopfes anzeigend. (Cunier, *Annal. d'ocul.* XXVIII. 225.)

Ueber die Möglichkeit, eine Bindehautcyste mit einer unter die Bindehaut dislocirten Linse zu verwechseln ist schon S. 378 gesprochen worden.

Ein nicht unbedeutend practisches Interesse haben auch die Cysten der Iris, von denen wir bereits S. 274 ein Beispiel mitgetheilt haben. Unter 18 bisher bekannt gewordenen Fällen\*) sind über die Hälfte theils nach Verwundungen, theils nach Contusionen des Auges aufgetreten. Uns ist leider nicht die Literatur sämmtlicher Fälle zugänglich gewesen, doch glauben wir nicht viel übersehen zu haben, sodass die folgende Tabelle der traumatischen Fälle nahezu vollständig sein dürfte.

Wir sehen aus dieser Tabelle, dass die Zeit, binnen welcher die Geschwulst nach der Verletzung auftrat, von einigen Monaten bis zu einer ziemlich langen Reihe von Jahren schwankt, doch ist in den letzteren Fällen zu vermuthen, die Bildung habe schon früher begonnen, sei aber dem Patienten nur nicht aufgefallen. In den meisten Fällen war das verletzte Auge von seiner Verwundung scheinbar geheilt und erst mit dem Beginn der Neubildung traten wiederum Reizungszufälle, gewöhnlich in remittirender Weise, auf.

---

\*) Die Literatur dieser Fälle siehe bei Wecker, *Traité des maladies des yeux*. I. pag. 397. Paris 1863.



Name des Beobachters.	Mitgetheilt in:	Alter zur Zeit der Verletzg.	Geschlecht u. Sitz der Verletzg.	Zeit der Entwickl. nach der Verletzg.	Ursachen.	Begleitende Erscheinungen.	Erfolg der Operation.
Stoeber . .	Gaz. hebdom. II. p. 155. 1855.	10 Jahr	Weibl. Rechtes A.	2—3 Mo- nate	Schlag auf's Auge.	Lichtscheu, intermittir- ende Reizzustände.	Punktion. Recidiv nach 1½ Jahr.
H. Walton	Surgic. Dis. of the Eye p. 483.	6 J.	W. R. A.	Nach 12 Jahren	Scheerenstich.	Blindheit. Reizung des anderen Auges.	Incision ohne, Excision mit Erfolg in Bezug auf sym- pathische Reizung.
Tyrrel . . .	Cooper l. c. p. 189.	—	Mädchen	—	Verletzung mit einer Gerstenähre.	Reizung, gutes Sehver- mögen.	Extraction v. hinteren Sy- nechien gefolgt. Sehver- mögen schlechter.
Jones . . . .	The Lancet. June 12. 1852.	5 J.	W.	1½ J.	Gabelstich.	Reizung.	Zweimalige Punktion von Entzündung gefolgt.
Maekenzie	L. c. I. p. 592.	—	M.	1—2 J.	Stich mit einer Com- passnadel.	—	—
Cooper . . .	L. c. p. 186.	—	M.	10 J.	Verletzung durch ein Zündhütchen.	Reizung beider Augen.	Operation verweigert.
Cooper . . .	L. c. p. 187.	11 J.	M. R. A.	2 Mon.	Schlag mit der Hand an's Auge u. Riss- wunde d. Hornhaut.	Lichtscheu, starke Ent- zündung.	Excision in Bezug auf die Entzündung erfolgreich.
Cooper . . .	L. c. p. 190.	32 J.	W. R. A.	6 Mon.	Stoss an eine scharfe Ecke.	Reizung.	Incision ohne, Dislaceration der Wandung mit Erfolg.
Dixon . . . .	Mackenzie l. c. II. p. 262.	17 J.	W. R. A.	12 J. später.	Gabelstich.	Reizung.	Wiederholte Incisionen und Zerreissungen ohne Er- folg, Bildung einer Kap- selcataracte und hinterer Synechie.
Richard . .	Gazette hebdom. I. p. 1002. 1854.	Knabe	Links	im 22. J.	Schnittwunde.	Reizung, Erblindung.	Durch die Zerreissung die Reizung beseitigt.
Desmarres	Guëpin: Annal. d'ocul. Octbr. 1860.	43 J.	W. R. A.	2½ J.	Schnittwunde.	Sehschwäche.	Excision mit Erfolg.
v. Graefe . .	Arch. f. Ophthalm. III. 2. p. 412.	28 J.	M.	½ J.	Wunde.	Ohne Reizung.	Part. Excision. Recidiv nach 4 Mon.



Die Diagnose einer Cyste in der Vorderkammer ist keineswegs leicht. Das Bild der Einzelfälle ist nothwendig sehr verschieden, weil Hornhauttrübungen, Irisverwachsungen mit der Hornhaut oder mit der Kapsel die Inspection des Kammerraums mehr weniger verhindern; weil ferner die Grösse der Cyste, die Diaphaneität ihrer Wandungen, die gleichzeitige Schrumpfung der von der Cyste nicht in's Bereich gezogenen Iris, die auf der Cyste selbst zurückgebliebenen Irisfasern und Pigmentreste das Aussehen bald so, bald anders gestalten. In den einfachsten Fällen findet sich zwischen Ciliarrand und Pupillarraum, letzteren gewöhnlich etwas überragend, eine  $\frac{1}{4}$ — $\frac{1}{3}$  des Kammerraums einnehmende, runde oder birnförmige Blase, deren Wandung halbdurchscheinend ist oder den bläulich-weissen Reflex einer sehnigen Membran gibt. Wie sie bei der ersten Entwicklung aussieht, ist nicht genau bekannt, nur in dem Stoeber'schen Fall heisst es ausdrücklich, es sei anfänglich ein schwarzer Punkt, ähnlich einem Pigmentfleck dagewesen, welcher sich allmählig vergrössert habe. Ist die umhüllende Membran sehr dicht, so kann man in der That die Blase für eine in der Vorderkammer liegende, getrübe Linse halten. Von einem Cysticercus wird sie wohl, da ihr die Bewegungen mangeln, unschwer zu unterscheiden sein. In den Fällen, wo die Vorderwand der Cyste mit Pigmentstreifen belegt oder durch einzelne Irisfasern eingeschnürt ist, verliert sich zwar die regelrechte Form und Farbe, aber es ist auch nicht leicht eine Verwechselung mit anderen Bildungen möglich.

Der Operation dieser Cysten stellen sich mehrfache Schwierigkeiten entgegen. Gewöhnlich ist der Inhalt flüssig, wasserhell und die Wandung so zart, dass sie beim ersten Versuche, an ihr zu zerren, einreissst und zusammenfällt. In seltenen Fällen ist die Wandung sehr derb, sodass sich das Häkchen nicht einsetzen lässt und beim Versuche, sie anzuziehen, die ganze Iris loszureissen droht. In solchen Fällen hat man den Inhalt gelatinös, aus Epithelzellen, einmal (v. Graefe) aus Cholestearinkrystallen mit Epidermiszellen und Härchen bestehend gefunden. Aus obigen Gründen ergeben sich auch die häufigen Recidive.

Ein junger Mann von 26 Jahren hatte in seiner frühesten Kindheit am linken Auge eine Verletzung mit einem schneidenden Instrument erhalten und seit 4 Jahren eine Schwäche dieses Auges bemerkt, wobei dasselbe zeitweise geröthet und empfindlich gegen das Licht war. Diese Empfindlichkeit nahm, namentlich Abends gegen Gaslicht, zu und vor ungefähr 3 Monaten bemerkte er, dass sein Sehvermögen am linken Auge erloschen sei. Bei der Untersuchung zeigte die Hornhaut nach oben und innen eine weisse, lineare, nicht über das Niveau der Cornea erhabene Narbe. Hinter ihr war die ganze obere Hälfte der Iris durch einen Tumor verdeckt, der nach oben entsprechend dem Hornhautumfang convex, nach unten am freien Rande in zwei gleiche Lappen getheilt war. Dieser runde Ausschnitt war dadurch bedingt, dass die Geschwulst in ihrer Halbirungsstelle an die Hornhautnarbe angewachsen war. Inmitten des Ausschnitts befand sich die Pupille als schwarze Linie, während die seitlichen Hälften des Tumors einen Theil des Lichtes abhielten. An der die Horn-



haut berührenden Oberfläche war der Tumor glatt, seine hintere Fläche schien, wenn man von der Seite her den unteren Rand beobachtete, die Iris nicht nach rückwärts zu drängen. Die Farbe war bläulich, opalescirend, sodass es schien, als sei eine Flüssigkeit in eine feine Membran eingeschlossen. Hier und da sah man auf der Oberfläche einige Fasern, die offenbar vom Irisgewebe stammten und die Frage, ob die Geschwulst sich in dem Parenchym der Iris selbst entwickelt, bejahend entschieden. Der Bulbus selbst hatte sein normales Volumen, die Episcleralgefässe im inneren Winkel waren stark hyperämisch. Nach Atropineinträufelungen wurde die lineare Pupille etwas grösser und der Kranke konnte in Folge dessen etwas, wenn auch nur wie durch einen Nebel hindurch erkennen. Nachdem durch antiphlogistische Mittel binnen einem Monat die Entzündungserscheinungen gewichen waren, wurde von Richard die Operation gemacht. Nach einem Cornealschnitt wurde eine gekrümmte Pincette eingeführt und die Cyste gefasst. Es zeigte sich jedoch, dass sie nicht aus einer einzigen Tasche bestand, sondern dass sie durchgängig aus einer gelatinösen Masse constituirt war. Dieser Umstand vereitelte die totale Entfernung, vielmehr gelang es nur, nach und nach einzelne Stückchen loszureissen und dadurch die ganze Geschwulst um  $\frac{2}{3}$  zu verkleinern. Es folgte zwar keine bedeutende Reaktion, aber die Synechie der Pupille blieb bestehen und der Gewinn für das Sehvermögen war sehr unbedeutend.

Ein 10jähriges, zartgebautes Mädchen hatte ein Jahr früher einen heftigen Schlag aufs rechte Auge erhalten, doch waren die der Verletzung folgenden Reizsymptome schon nach 4 Tagen wieder verschwunden. Zwei oder drei Monate später bemerkte man am äusseren Rand der Iris nahe dem Ciliarrande einen schwarzen Punkt, den man erst nur für eine natürliche lokale schwarze Färbung hielt, da das Kind über keine Schmerzen klagte. Doch war nach einigen Wochen der Punkt nach der Pupille hingedrängt und letztere dadurch unregelmässig gestaltet. Zeitweise war nun das Auge gereizt, doch blieb das Sehvermögen gut. Eine scheinbare Verminderung des Fleckes war bald von einer raschen Vergrösserung gefolgt. Bei der Untersuchung fand sich äusserlich eine Injektion der vorderen Ciliargefässe. In der vorderen Kammer sah man nach aussen hin einen schwarzen, abgerundeten Fleck, welcher sich vom Ciliarrand bis in die Mitte der vorderen Kammer, wo er von der Pupille durch einen 1—2<sup>mm</sup>. breiten Irisstreifen noch entfernt war. Die kastanienbraune Iris war sonst nicht in ihrer Farbe verändert, die Pupille war halbmondförmig und durch Belladonna nur in ihrem inneren Halbkreis dilatationsfähig. Mit einer scharfen Loupe betrachtet erschien der Tumor als eine mit einer klaren Flüssigkeit erfüllte Blase, auf deren Oberfläche sich einige Irisfasern hinzogen. Er war von der Grösse und Form einer grossen Erbse. Er reichte nach hinten bis an die vordere Linsenkapsel und indem er an die Stelle des Irisgewebes getreten war, schien durch seinen klaren Inhalt der Grund des Auges schwarz durch, sodass man auf den ersten Anblick eine doppelte Pupille vor sich zu haben glaubte. Die anscheinend schwarze Färbung würde noch deutlicher gewesen sein, wenn nicht die wenigen Fasern des Irisgewebes eine bräunliche Nuance beigemischt hätten. Das Sehvermögen war nur wegen der bestehenden Lichtscheu mangelhaft. — Bei der in der Chloroformnarkose von Stoeber vorgenommenen Operation wurde der Hornhautschnitt am äusseren Skleralrand gemacht und die Incision beim Zurückziehen des Messers vergrössert. Der Einstich hatte die Cyste selbst getroffen und der flüssige Inhalt floss aus. Bei dem Versuche, die Wand zu fassen, wurde die Iris selbst gezerzt und die Pupille verzogen, sodass man von dem Versuche abstand. Uebrigens floss bei jedem Versuche, einen neuen Theil zu fassen, wieder Flüssigkeit aus, sodass der Tumor gewiss aus multiloculären Cysten zusammengesetzt war. Es konnte also nur eine Verkleinerung erzielt werden, doch wurde eine regelmässig runde Pupille hergestellt. Die Reaktion war gering. Im



Verlauf eines Monats war ein grauer Fleck an Stelle des Tumors getreten, der im Niveau der Iris zu liegen schien. Einige Monate später wuchs aber der Tumor wieder und nach 1½ Jahren war ganz derselbe Zustand wie vor der Operation wieder ausgebildet.

Eine 43jährige Frau hatte vor 3 Jahren eine Verletzung des rechten Auges mit Hornhautwunde und Prolapsus iridis erlitten. Der Irisvorfall war später abgeschnitten worden und die Verletzte hatte ihr Auge gut gebrauchen können. Erst seit 5 Monaten bemerkte sie eine Schwäche desselben, was sie bewog, wieder Hilfe zu suchen, obwohl sie keine Schmerzen hatte. Am oberen und mittleren Theil der Hornhaut sah man eine verticale Narbe, in deren Mitte an einem einzigen Punkte ein Irislappen in die Hornhautsubstanz eingewachsen war, an ihrem unteren Ende schloss sich die verticale Narbe an eine etwas gekrümmt verlaufende horizontale Narbe an, welche beide ein umgekehrtes L bildeten. Hinter der Narbe sah man bei schiefer Beleuchtung zunächst den Irislappen, der von ersterer nach der Mitte eines bläulichen, transparenten Tumors zu ging. Dieser Tumor war mit Flüssigkeit erfüllt und war an die Stelle des oberen Drittheils des Irisgewebes getreten, von dem nur noch ein vom oberen Pupillarrand ausgehender Streifen übrig geblieben war, welcher den Tumor in zwei Lappen theilte, die nur unten in den Pupillarraum hineinragten. Die Ciliarfortsätze und der Ciliarkörper waren durch den Tumor hindurch sichtbar. — Die Cyste wurde von Desmarres durch einen Hornhautschnitt entfernt. Die Heilung war vollkommen, leider bildeten sich nachträglich Linsentrübungen aus. Die Cyste war, da sie beim Einschneiden angestochen worden war, leer, ihre Wände berührten einander. Letztere waren vom Irisgewebe gebildet mit einzelnen Pigmentablagerungen, an ihrer inneren Fläche fand sich eine grauliche, körnige Masse, aber kein Epithelium.

Die Cysten in der Augenhöhle hat man in seltenen Fällen ebenfalls nach Verletzungen auftreten sehen. Sie sind ausgezeichnet durch ihr ausserordentlich langsames Wachsthum und unterscheiden sich schon hierdurch vor andersartigen Geschwülsten. Dass jedoch Verwechselungen vorkommen können und nur die Probepunktion allein sicheren Aufschluss gibt, lehrt der S. 402 mitgetheilte Fall. Wolf (Annal. d'oculist. 1857. p. 102) sah eine Colloidecyste, welche mit dem Sehnerven und den Augenmuskeln zusammenhing und zur Exstirpation des Bulbus Veranlassung gab. Sie hatte sich bei einem Mann seit einem in der Kindheit erlittenen Steinwurf entwickelt. Ressel (Allg. Wien. med. Ztg. Nr. 8—10. 1860) spricht von einer Cyste in dem vorderen Theil der Augenhöhle, die durch Incision und Aetzen der Wandung glücklich beseitigt wurde. Sie war bei einem Mädchen entstanden, dass sich vor 15 Jahren an eine Tischecke gestossen hatte, in den ersten 3 Jahren war die Cyste von Erbsengrösse und in den folgenden 12 Jahren war sie bis zur Grösse einer Bohne herangewachsen. — Auch durch Cysten, welche nach traumatischen Einwirkungen in den Stirnhöhlen oder in den Maxillarsinus entstanden sind, kann die Augenhöhle durchbrochen und der Bulbus herausgedrängt werden. Von der ersten Art hat Langenbeck (Chirurg. Biblioth. 1820. S. 365) zwei Fälle gesehen, den einen bei einem Mädchen, den anderen bei einem Knaben, beide in Folge eines Stosses an die Stirn. Eine



Cyste der Highmor'shöhle sah Syme (Edinb. Journ. Vol. 44. p. 2) bei einer 44jährigen Frau in Folge eines Kuhstosses. Dergleichen Geschwülste pflegen anfangs nur sehr langsam sich zu entwickeln, später aber, wenn einmal die dünnen Knochenwände der Höhlen rareficirt sind, rapid sich auszudehnen.

#### e. Gefässgeschwülste.

Die Gefässgeschwülste in der Orbita, die an und für sich schon zu den sehr seltenen Erkrankungen in dieser Provinz gehören, hat man zuweilen auch nach Traumen, nämlich nach Erschütterungen, auftreten sehen und zwar war ihre rasche Entstehung nach der Verletzung so auffällig, dass sie selbst der Skeptiker nothwendig damit in Zusammenhang bringen muss.

Was zunächst die Pulsadergeschwülste betrifft, so hat man sowohl wahre Aneurysmen als auch das sogenannte Aneurysma anastomoticum beobachtet. Bei der grossen Verwirrung, die in der Benennung der Aneurysmen herrscht, ist es ganz natürlich, dass im concreten Falle nicht immer genaue Unterschiede festgehalten wurden, wozu noch kommt, dass fast in allen Fällen der Beweis durch Obduktion für die eine oder die andere Form nicht geliefert wurde. Manche haben angegeben, dass die Aneurysmen per anastomosin nur angeboren vorkämen oder sich wenigstens in frühester Kindheit entwickelten, dass sie nur sehr langsam, die wahren Aneurysmen dagegen sehr rasch sich entwickelten, dass Druck auf der Carotis communis bei jenen nur allmähig, bei diesen sofort ein Verschwinden der Symptome bewirkte — es lehrt jedoch eine genaue Durchmusterung sämtlicher Fälle, dass hierin pathognomonische Unterschiede nicht begründet sind. Vielmehr kann die vergleichende Diagnose nur darauf fussen, dass ein Aneurysma anastomoticum sich durch fühlbare pulsirende Geschwülste in den von vorn zugänglichen Partien der Orbita verräth, sowie dass diese Geschwülste immer mit dem subcutanen Gewebe in Verbindung stehen, während, wenn dergleichen Geschwülste sich nicht vorfinden, sich aber hinter dem prominirenden Augapfel deutliche Pulsation wahrnehmen lässt und diese durch Compression der gemeinschaftlichen Kopfschlagader verschwindet, man fast immer ein Aneurysma des Stammes der Arteria ophthalmica vor sich haben wird. Wir sagen absichtlich „fast immer“, weil Bowmann behauptet, einmal trotz aller Symptome in der Leiche gar nichts gefunden zu haben, vornehmlich aber, weil auch Affectionen der Carotis interna im Sinus cavernosus ganz dieselben Symptome bedingen können, nur dass in diesen Fällen ein baldiger tödtlicher Ausgang eintrat. Wir kommen darauf später zurück, und theilen zunächst sämtliche bisher beschriebenen Fälle von Aneurysmen der Orbita in tabellarischer Form mit.



Nr.	Name des Beobachters.	Jahr der Beobacht.	Citirt in:	Art des Aneurysma.	Sitz des Aneurysma.	Alter des Kranken.	Geschlecht des Kr.	Ursachen.	Verlauf. Behandlung.
1	George Freer	1807	Observations on Aneur. and some Diseases of the art. Syst. Birmingham 1807.— Middlemore, A Treatise etc. II. p. 618.	Aneurysma anastomot.	—	—	M.	—	Durch Hämorrhagien tödtlich endend.
2	Travers . . .	1809	Med. chir. Transact. II. 1813.	A. anastomot.	Links.	34 J.	W.	Während d. Schwangerschaft entstanden.	Durch d. Unterbindung d. Carotis communis geheilt.
3	Dalbrymple .	1812	Med. chir. Transact. VI. 1815.	A. anastomot.	Links.	44 J.	W.	In d. Schwgsh. entst.	Ligatur der Carotis erfolgreich.
4	Guthrie . . .		Lectur. on the oper. Surgery. of the Eye. p. 158. London 1813.	A. verum.	Beide Augen.	Erw.	M.	—	Nach dem Tode ein nussgrosses A. an d. Stamme d. Art. ophth. in beiden Augenhöhlen gefunden.
5	Carron du Villards		Guide pratiq. T. I. pag. 484. Bruxelles 1838.	A. verum.	—	Erw.	W.	—	Bei einer Section zufällig entdeckt, von Nussgrösse.
6	Roux . . . .	1831	Citirt von Denarquay, Traité sur les tumeurs de l'orbite, Paris 1860.	A. verum.	—	26 J.	M.	—	Unvollständiger Erfolg d. Ligatur der Carotis.
7	Scott-Curling	1834	Dublin. med. Press. August 9. 1854.	A. verum.	Rechts.	19 J.	M.	Sturz auf den Kopf.	Heilung nach d. Ligatur d. Carotis.
8	Rosas . . . .		Handb. d. Augenheilkunde 2. Band p. 422. 1834.	A. verum (?).	—	Jung.	W.	Stoss an die Augen- gegend.	Nach Eintritt der Menstruation geheilt.
9	Dudley . . .	1838	Americ. Journ. of the med. Sciences. January 1843.	A. verum art. oph- thalm. (vel art. carot. intra sin. cavernosum).	Rechts.	Erw.	M.	—	Durch die Ligatur geheilt.
10	Busk . . . .		M. ch. Transact. XXII. 1839.	A. anastomot. (?)	Links.	20 J.	M.	Schlag an den Kopf.	Durch die Ligatur geheilt.
11	Velpeau . . .	1839	Mackenzie, Traité etc. Edit. IV. I. p. 500.	A. anastomot.	Beide Au- genhöhlen.	30 J.	M.	Schlag in den Nacken.	Ligatur rechts bald von einem Recidiv gefolgt.
12	Jobert . . . .		Mémoire de l'acad. royale de med. IX. 1841.	A. anastomot.	Rechts.	60 J.	M.	Bei einem Hustenanfall entstanden.	Ligatur der Carotis erfolgreich.
13	Parish . . .		Amer. Journ. of med. science 1841.	A. eines Endzwei- gesd. art. ophth. a. auss. Winkel unter d. Bindeh.	—	—	—	Nach einem Stoss auf's Auge.	—
14	Thibaut . . .		Annal. d'ocul. Vol. XVIII. p. 270. 1847.	A. verum.	—	—	—	—	—



15	Brainard . .	1851	The Lancet, Aug. 20. 1853.	A. anastomot.	Links.	34 J.	M.	Nach einem Hufschlag an den Unterkiefer.	Lig. erfolgl., Heilung durch Einst. glühend. Nadeln, Einspritzung v. Eisenchlorür u. milchs. Eisen.
16	Walton . . .	1851	Operat. Ophthalm. Surgery p. 258. 1853.	A. anastomot.	Rechts.	2 M.	M.	Kurz nach der Geburt entwickelt.	Ligatur erfolgreich.
17	Triquet-Herpin		Gaz. des Hôp. 132. 1852.	A. anastomot.	Links.	—	—	Kurz nach der Geburt entstanden.	Heilung durch d. Ligatur. 18 Mon. später A. am and. Auge durch d. Anwendung d. Kälte geheilt.
18	Curling . . .	1854	Med. chir. Transact. Vol. XXXVII.	A. verum.	Rechts.	49 J.	M.	Sturz auf den Kopf.	Heilung durch die Ligatur.
19	Bourguet . .	1854	Archiv d'ophthalm. Novbr. et Décbr. 1855.	A. anastomot.	Rechts.	12 J.	W.	Sturz auf die Stirn.	Electropunktur erfolglos. Heilung durch Inject. v. Eisenperchlorid.
20	Gioppi . . .	1856	Annal. d'oculist. Novbr. et Décbr. 1858.	A. verum.	Links.	42 J.	W.	Während der Entbindung entstanden.	Valsalva'sche Kur vergebl., geheilt mittelst Compression d. Carotis durch Fingerdruck.
21	Vanzetti . . .	1858	Annali univers. Luglio p. 148. 1858.	A. verum.	Links.	49 J.	W.	Herzfehler.	Durch Compression der Carotis geheilt.
22	Nunneley. . .			A. verum.	Links.	31 J.	M.	Schlag auf's Auge.	Ligatur der Carotis nur unvollständ. Erfolg. Bald Recidiv.
23				A. verum.	Links.	38 J.	M.	—	Ligatur erfolgreich.
24			Med. chir. Transact. Vol. XLII. 165. 1859.	A. verum.	Links.	65 J.	W.	Atheromatöse Entartung (?).	Ligatur vom Tode gefolgt. Die Section ergab die Carotis interna v. d. Stelle an, wo sie aus d. Sin. cavernos. heraustritt, bis in die Ophthalmica erweitert u. m. coagul. Blute erfüllt.
25				A. verum.	Rechts.	42 J.	W.	Während der Entbindung entstanden.	Ligatur erfolgreich.
26	Van Buren		New-York Journ. July 1859.	A. verum.	Links.	21 J.	M.	Sturz auf den Kopf.	Ligatur von fast vollständigem Erfolg. Später Recidiv (?).
27	Poland . . .		Ophthalm. Hosp. Rep. II. 217. 1860.	A. verum.	Rechts.	23 J.	M.	Sturz auf den Kopf.	Nicht operirt.
28	Bowmann-Mason	1860	The Lancet. Aug. 11. 1860.	A. verum.	Rechts.	21 J.	W.	Beim Waschen entstanden.	Carotisunterbindung: fast vollkommener Erfolg.
29	Jos. Bell . .	1860	Edinb. med. J. June 1861.	A. anastomot.	Rechts.	22 J.	W.	Plötzlich entstanden.	Ligatur erfolgreich.
30	Hussey . . .	1855	Ophth. Hosp. Rep. Jan. 1860.	A. verum (?).	Links.	42 J.	M.	Sprung auf die Füße.	Tod an Delirium tremens. Keine Section.
31	Hart . . . . .	1861	Lancet. I. 11. March. 1862.	A. arterio-venosum (?).	Links.	11 J.	M.	Stoss mit einem spitzen Stabe.	Ligat. v. Erfolg, nachdem d. blosse Compress. vergebl. versucht war.



Aus dieser Tabelle geht hervor, dass von 16 sicheren Fällen von Aneurysmen des Stammes der Arteria ophthalmica sechs einer bestimmten traumatischen Einwirkung ihren Ursprung verdanken, während von den übrigen grösstentheils eine Ursache gar nicht bekannt, aber auch eine traumatische Entstehung nicht ausgeschlossen ist, der kleinere Theil aber nach körperlichen Anstrengungen (2 mal nach einer Entbindung) auftrat, die recht wohl einer Erschütterung gleich zu setzen sind. Die 15 Fälle, in denen ein Aneurysma per anastomosin vorhanden oder wenigstens ein Aneurysma verum nicht sicher genug constatirt ist, haben in ungefähr demselben Verhältniss, nämlich siebenmal einen traumatischen Ursprung, einigemal waren sie congenital, und mehrmals ebenfalls unter Verhältnissen (Schwangerschaft, Bronchitis) aufgetreten, die eine starke Blutstockung im Kopfe sehr gut bedingen können. Von den genannten 13 rein traumatischen Beobachtungen gehören nur zwei dem weiblichen Geschlecht an; die meisten Kranken waren jüngeren Alters, in welchem eine besondere Neigung zur Entartung der Gefässhäute noch nicht vorhanden zu sein pflegt. Die Krankengeschichten ergeben ferner, dass öfters das Trauma so stark und von solchen Symptomen (Blutungen unter die Bindehaut, aus der Nase, aus dem Ohr) sofort gefolgt war, welche mit grosser Wahrscheinlichkeit auf eine Fractur der Schädelknochen in der Gegend der Spitze der Orbita hindeuteten, anderemal war die Erschütterung aber nicht so heftig und der Patient befand sich bis zu dem Eintritt der Symptome gesund. Diese kamen in den ersten 4—6 Wochen, spätestens nach 6 Monaten nach der Verletzung und bestanden in Kopfschmerzen, Gefühl von Sausen im Kopfe, im Ohre oder auch gleich bestimmt in der Tiefe der Orbita, denen sich sehr bald eine allmählig wachsende Prominenz des Bulbus mit Doppelsehen, später gewöhnlich mit hochgradiger Sehschwäche oder vollständiger Blindheit anschloss, dagegen findet man bei der traumatischen Entstehung das Gefühl, als ob etwas hinter dem Augapfel zerrissen, nicht angegeben, entgegen gesetzt den Fällen, wo die Geschwulst nach körperlichen Anstrengungen oder auch ganz ohne nachweisbare Ursache auftrat.

Die Diagnose der aneurysmatischen Geschwülste ist durch die fühlbare Pulsation und das aneurysmatische Schwirren hinreichend gesichert. Sie unterscheiden sich dadurch von den venösen Tumoren und den retrobulbären Abscessen, doch ist die Verwechselung mit den letzteren im Anfang ihrer Bildung, wo man leicht das Stethoscop aufzusetzen ausser Acht lässt, verzeihlich. Anastomotische Aneurysmen kann man in den vorderen Theilen der Orbita als einzelne pulsirende Stränge fühlen. Der Druck auf die Carotis communis und die dadurch bewirkte Unterbrechung der Symptome vervollständigt die Diagnose. Ist überhaupt keine Geschwulst nachweisbar, so ist es allerdings



möglich, dass das aneurysmatische Geräusch, welches man durch das auf die geschlossenen Lider gesetzte Stethoskop hört, auch von einer Affektion der Carotis interna innerhalb der Schädelhöhle im Sinus cavernosus herrühren kann, es werden dann aber entweder andere Gehirnsymptome vorhanden sein, oder es wird, wenn diese fehlen sollten, meist die Sehkraft des vorgetriebenen Auges nicht so erheblich geschwächt sein, als bei einem Aneurysma des Stammes der Arteria ophthalmica\*). Die Symptomatologie wird am leichtesten ersichtlich werden, wenn wir einige der schon tabellarisch citirten Fälle mittheilen.

Nunneley: Ein 31jähriger, gesunder Mann hatte einen Schlag auf das linke Auge erhalten, wonach sich mässige Vortreibung des Augapfels, Congestion der Bindehaut und Umnebelung des Gesichts eingestellt hatten. Da Pulsation nicht zu bemerken war, dachte man an die Bildung eines Abscesses. Als die Augenlider kuglich hervorgetrieben wurden, sodass sie zu bersten schienen, machte man eine Explorativpunktion, wobei viel Blut ausfloss. In der Folge wurde auch Schwirren und Pulsation wahrgenommen. Die Unterbindung der linken Carotis communis bewirkte ein sofortiges Zusammensinken der Geschwulst und Minderung aller Symptome. 24 Tage nach der Operation kehrten aber ohne nachweisbare Ursache die Symptome zurück, welche jetzt mit Venäsektion und Purganzen bekämpft wurden. Nach einem Monat kehrte der Patient zu seiner Arbeit zurück, die Ligatur hatte sich noch nicht gelöst, drei Wochen später während des Schlafes kehrten plötzlich die Pulsation und die Vortreibung des Bulbus wieder. Auch diessmal wurde Antiphlogose mit dem besten Erfolge angewendet. Da der Mann in's Gefängniss kam, konnte er nicht mehr beobachtet werden, doch erfuhr man, dass, ohne sonstige Veränderung, das Sehvermögen vollständig erloschen war. Die Ligatur war erst am 96. Tage abgegangen.

Van Buren: Ein 21jähriger Mann wurde in das New-Yorker Spital mit dem Symptomen eines Bruches der Schädelbasis gebracht. Er war von der Mauer eines Hauses herabgestürzt. Aeusserlich war keine Verletzung aufzufinden, es bestand Hirnerschütterung, Blutung aus dem linken Auge, Paralyse des N. facialis. In der 4. Woche seiner Reconvalescenz stellte sich ein zunehmender linkseitiger Exophthalmus, Injektion der Bindehaut und Schmerz am linken Auge ein. Anfangs dachte man an einen Abscess in der Tiefe der Orbita, doch stellte sich bald das Gefühl von Klopfen ein und beim Aufsetzen des Stethoscops auf den Bulbus hörte man deutlich ein aneurysmatisches Geräusch. Es wurde nun die gemeinschaftliche linke Carotis unterbunden, worauf die Pulsation und die Schmerzen nachliessen, der Exophthalmus ging jedoch nicht vollständig zurück. Ein leichtes aneurysmatisches Geräusch kehrte überdiess 3 Wochen nach der Operation wieder, doch versicherte der Kranke ausser zeitweiligem Doppelsehen keine Unannehmlichkeiten zu spüren, weshalb er entlassen wurde.

Poland: Ein 23jähriger Seemann war vor 3—4 Jahren, wo er in New-York arbeitete, von einer Mauer herabgefallen, sodass er besinnungslos gewesen war. Nach 3—4 Wochen hatte er im rechten Auge und der rechten Orbita eine unangenehme Empfindung und ein Klopfen gespürt, welches beim Bücken zunahm. Dabei begann das Auge sich hervorzutreiben, war mit Blut unterlaufen und der Schmerz im Auge

\*) Eine sehr wichtige Ausnahme ist aber der gleich folgende Fall von Poland, in welchem trotz sicheren Aneurysma der Arteria ophthalmica doch die Sehkraft normal war.



und im Kopfe wurde qualvoller. In New-York wurde ein Aneurysma diagnosticirt und die rechte Carotis unterbunden. Unmittelbar nach der Operation verschwand das Klopfen sowie der heftige Schmerz und der Augapfel nahm bald eine normale Stellung ein. Einige Monate später stellte sich aber allmählig der frühere Zustand wieder her. Der Bulbus trat wieder vor, das Klopfen kehrte zurück und man konnte die Schwellung in dem inneren Augenwinkel hinter dem Auge fühlen. Doch wurde der Schmerz nicht so qualvoll wie früher; am meisten störte den Kranken sein Zustand während der Seereise, da beim Bücken die Gefässe des Auges zu zerspringen drohten. Im Moorfield's Hospital zu London wurde eine Narbe im Verlauf der rechten Carotis communis constatirt, der rechte Bulbus war nach vorn und aussen vorgetrieben, die Bindehautgefässe sehr erweitert; das Sehvermögen war normal. Im inneren Augenwinkel hinter dem Bulbus fühlte man eine pulsirende Geschwulst, welche beim Neigen des Kopfes nach vorn stärker anschwell. Beim Fingerdruck fühlte man ein Zittern und das Gehör ergab ein deutliches Geräusch. Druck auf die linke Carotis communis hob unmittelbar die Pulsation auf, verminderte den Schmerz, die Geschwulst sank etwas zusammen und der Augapfel wich zurück. Leider trat der Kranke noch vor einer anzustellenden Operation aus und kehrte nicht wieder\*).

Busk: Ein 20jähriger Seemann hatte einen heftigen Schlag an die rechte Kopfseite durch eine Segelstange erlitten, wonach eine anhaltende Bewusstlosigkeit, Blutung aus dem rechten Ohre, Taubheit, Unempfindlichkeit der linken Gesichtshälfte und Lähmung der Muskeln des linken Auges sich einstellten. Das linke Auge entzündete sich, es bildete sich ein Onyx und die untere Hälfte der Hornhaut wurde trübe. Nach 6 Monaten entdeckte man eine deutliche Pulsation des linken Augapfels und bei genauer Untersuchung in dem oberen und inneren Theile der Orbita, unmittelbar nach innen von dem Augenbrauenrande, einen festen, pulsirenden Tumor. Dieser hatte in seiner grössten Ausdehnung  $\frac{1}{2}$ "', schien zwischen dem Knochen und dem oberen Lidhebemuskel zu liegen, war äusserlich nicht sichtbar, drängte jedoch nach dem Umklappen des Lides die Bindehaut hervor. Die Pulsation war von einem distinkten Schwirren begleitet, welches man ebenfalls beim Druck auf die dem Tumor benachbarten Partien wahrnahm. Mit Hülfe eines kleinen Stethoscops hörte man ein sehr starkes Sausen, welches sich von dem inneren Augenwinkel des rechten Auges über das linke Stirnbein bis zur Höhe der Haare und nach hinten hin bis in die linke Ohrgegend erstreckte. Der Kranke hatte stets ein unbehagliches Wärmegefühl, besonders aber klagte er über das Geräusch, was er in seinem Kopfe hörte, übrigens aber fehlte jeder Schmerz. Es wurde die linke Carotis communis unterbunden; zwei Tage später war der Bulbus weniger hervorgetrieben und weniger geröthet; eine Geschwulst war nicht mehr aufzufinden und die Geräusche waren weder dem Kranken selbst, noch durch das Stethoscop vernehmbar.

Die Wirkung eines Aneurysma auf das Sehvermögen ist, wie schon angedeutet, ganz gewöhnlich eine deletäre und zwar entsteht entweder Amaurose durch den Druck der Geschwulst auf den Sehnerven und durch die Zerrung desselben bei wachsender Prominenz des Bulbus, oder es treten, wie der folgende Fall lehrt, Ernährungsstörungen in dem vorderen Abschnitt des Bulbus ein, welche zu Trübungen und Vereiterungen der Hornhaut führen.

---

\*) Es ist mehr als wahrscheinlich, dass, wie aus der ganzen Vorgeschichte erhellt, dieser Fall derselbe ist, den Van Buren operirte. Wie leicht konnte im Protokoll des letzteren der Sitz der Geschwulst der Seite nach verwechselt sein!



Curling: Ein Arbeiter, welcher gestürzt war, wurde im Monat März 1854 mit einer starken Hirnerschütterung und Blutausfluss aus dem rechten Ohre in's Spital aufgenommen. Diese Zufälle endigten mit dem Ausfluss einer serösen Flüssigkeit aus dem Ohre, Taubheit und Lähmung der rechten Gesichtshälfte. Sechs Wochen nach dem Unfall entzündete sich die Bindehaut des rechten Auges, der Bulbus rückte nach vorn und zeigte pulsirende Bewegungen. Der Kranke klagte über Schmerzen und Gefühl von Pulsation im Kopfe. Am 2. Juni, als sich das Sehvermögen zu trüben anfang, wurde eine Ligatur an die rechte Carotis communis gelegt und sofort hörten die Kopfschmerzen und das Klopfen auf und die Hervortreibung und Pulsation des Augapfels ging zurück. Doch trat keine Besserung des Sehvermögens ein, vielmehr blieb die Pupille stark erweitert und die Hornhaut trübte sich bereits vom 2. Tage nach der Operation an. Im Verlauf einer Woche bildete sich allerdings die Hornhauttrübung zurück, aber das Sehvermögen blieb wegen der starken Mydriasis unvollkommen.

Wir schalten nun diejenigen diagnostisch sehr wichtigen Fälle ein, in denen während des Lebens alle Zeichen eines echten Aneurysma's der Arteria ophthalmica vorhanden waren, auch eine bedeutende Erschütterung der Entwicklung der Symptome vorangegangen war, in der Leiche jedoch diese Diagnose nicht bestätigt, sondern eine Affection im Sinus cavernosus gefunden wurde. Es haben diese Fälle auch auf manche frühere, stets als echt erkannte Aneurysmen ein zweifelhaftes Licht geworfen und es kann nicht geläugnet werden, dass durch sie die sichere Diagnose derselben immer unwahrscheinlicher geworden ist. Man hat nur darin einen Anhaltspunkt, dass Krankheiten der Gefässe im Sinus cavernosus, wie es scheint, tödtlich verlaufen, während diess von dem echten Aneurysma hinter dem Bulbus nicht gilt, indess muss man gestehen, dass auch dieses Moment nicht absolut sicher ist und auch klinisch ohne Werth, als es sich ja für den Arzt um die Diagnose im Leben, und zwar um eine möglichst frühzeitige, handelt.

Hulke erzählt folgenden Fall einer irrthümlichen Diagnose.

Ein 40jähriges Weib hatte in einer Schlägerei einen Faustschlag an die linke Kopfseite erhalten, wonach sie 14 Tage hindurch einen Schmerz in der linken Schläfe verspürte, der ihr den Schlaf raubte. Dieser Schmerz hörte dann auf, dafür stellte sich aber die Empfindung eines Geräusches wie von einer Dampfmaschine ein, das anfangs am Hinterkopfe, später in der linken Ohrgegend seinen Sitz zu haben schien. Dabei wurde das Auge roth und deutlich hervorgetrieben, sowie das Sehvermögen gestört. Bei der Aufnahme in's Spital zeigte sich eine Schwellung der gesammten linken Orbitalgegend mit Prominenz des etwas gerötheten Bulbus. Die Pupille war dilatirt, reagierte jedoch, ferne Objekte wurden gut erkannt. Zwei Venen an dem äusseren Winkel der Orbita waren ausgedehnt und in dieser Gegend war die Verbindung zwischen Jochbein und Oberkiefer abnorm eingedrückt. Ueber der linken Kopfseite war ein lautes, zischendes Geräusch und zwar namentlich vor dem Ohre hörbar. Ein gleiches Geräusch hörte man am Halse bis zur Theilungsstelle der linken Carotis herab. Die Fingerspitzen fühlten, auf den geschlossenen Bulbus gelegt, ganz deutlich eine Pulsation, bestehend in Hebung und Senkung, das Stethoscop, an dieser Stelle aufgesetzt, liess ebenfalls ein lautes Geräusch vernehmen. Gehirnsymptome waren nicht zugegen. Am 27. Februar 1858 wurde die linke Carotis communis unterbunden, Unmittelbar darauf hörte die Pulsation auf, auch gab die Operirte nach dem Erwachen



aus der Chloroformnarkose an, dass sie das Geräusch in ihrem Kopfe zwar noch etwas, aber nur sehr schwach verspüre. Am nächsten Tage klagte sie über ein klopfendes Gefühl in der rechten Kopfhälfte und links hörte sie einen Ton wie von einer fernen Trommel. In der nächsten Woche hatte sie an einer Exacerbation ihres alten Bronchialkatarrhs zu leiden. Dabei nahm die fast verheilte Wunde einen brandigen Charakter an. Man hörte wieder ein schwaches, ununterbrochenes Geräusch über dem Auge und der linken Stirnhälfte, sowie vor und etwas über dem Ohre mit jeder Pulsation einen hohen Ton. Es kamen aus der Wunde erst mässige Blutungen, die aber allmähig stärker wurden. Der Bulbus war wieder prominent geworden, hatte sich nach aussen gedreht, und Pupille und oberes Lid waren gelähmt. Am 17. März erfolgte der Tod. Sektion: Das viscerele Blatt der Spinnwebenhaut mässig opak, zwischen ihm und der Pia ein wenig Serum. Das Gehirn und dessen sämtliche Gefässe gesund, im rechten Ventrikel 2 Drachmen Flüssigkeit, die übrigen Hirnhöhlen leer. Die Glandula pituitaria geschwollen und mit Lymphe bedeckt. Die Dura mater am Boden des Türkensattels und am hinteren Proc. clinoideus, sowie die Gegend der Sin. cavernos., transvers., petrosus super. und inferior geschwellt und mit gelblicher Flüssigkeit und kleinen Blutpunkten bedeckt. Die Dura mater, welche die obere Wand des Sinus cavernosus bildete, geschwollen und erweicht, der N. oculomotorius serös durchfeuchtet, ebenso das Ganglion Gasseri und die von ihm abgehenden Nervenstämme. Der Sinus cavernosus selbst enthielt eine eitrige Flüssigkeit, die sich als ein zerfallenes Coagulum auswies, in dem Sinus transvers., circulosus und petrosus super. befanden sich mit Eiterzellen durchsetzte, an den Wänden zum Theil angelöthete Coagula. Die Gefässkanäle in dem Keilbein und der Spitze des Felsenbeins erweitert, die Knochen selbst ohne Spur von Caries. Die doppelte Krümmung der Carotis interna, da, wo sie am Keilbein anliegt, war in dünnem Eiter eingehüllt, die Arterie selbst aber nicht erweitert und in ihrem Innern gesund. Auch die Arteria ophthalmica und ihre Aeste waren normal. Die Vena ophthalmica war in ihren Wandungen verdickt und in ihren Zweigen, sowie an ihrer Mündungsstelle in den Sin. cavernosus mit einem weichen Pfropf verschlossen. Die Carotis interna und externa bis zur Theilungsstelle herab gesund. Die Vena jugularis interna enthielt ebenfalls Coagula. (Ophthalm. Hosp. Rep. April 1859.)

Wenn es in diesem Fall selbst Angesichts der Sektion zweifelhaft bleibt, ob von der Phlebitis des Sinus cavernosus d. i. von dadurch bedingter Compression der ihn durchsetzenden Carotis interna die Symptome im Leben abhingen, oder ob die Venenentzündung Folge der Operation, nämlich der Unterdrückung der arteriellen Blutzufuhr, war — so kann in der folgenden von Nélaton gemachten Beobachtung kein Zweifel darüber sein, dass die Zerreißung der Carotis interna innerhalb des Sinus Ursache des Symptomencomplexes gewesen ist. Dieser in differentiell diagnostischer Hinsicht ebenfalls höchst wichtige Fall ist folgender:

Ein Student der Rechte hatte mit einem Stock oder Regenschirm einen sehr heftigen Stoss an das linke Auge erhalten, welcher das untere Lid von aussen nach innen verwundete. Nach 6 Tagen war die Wunde vernarbt und das linke Auge gesund, dagegen erschien das rechte etwas hervorgetrieben, das obere rechte Lid war herabgesunken und es bestand Diplopie. Drei Wochen nach dem Unfall trat täglich eine mässige Blutung aus dem rechten Nasenloche ein. Drei Monate nach der Verletzung wurde eine Lähmung des 3. Nervenastes rechterseits und eine Prominenz des rechten Bulbus constatirt; legte man den Finger auf das Auge und die Augenbrauen-



gend, so fühlte man eine mit der Diastole in der Art. radialis isochronische Hebung des Bulbus. Die Auskultation ergab ein ziemlich starkes diastolisches Blasen, welches durch Verlängerung fast continuirlich wurde. Nach der Compression der rechten Carotis hörte das Geräusch sofort auf und das Auge trat fast bis zum Normalen zurück. Die Compression der linken Carotis brachte keine Veränderung in dem Geräusche zu Stande. Man hörte das Geräusch auch, aber schwächer und deutlicher intermittirend, wenn man das Stethoscop auf das linke Auge und auf verschiedene Punkte der Stirn aufsetzte. Der Kranke selbst hörte das Sausen nur beim Druck auf den Bulbus und zwar vernahm er es dann scheinbar im rechten Ohre. Es bestand weder Kopfschmerz noch ein erhöhtes Wärmegefühl am Kopfe. Die Sehkraft des rechten Auges war normal. Zwei Wochen später klang das Geräusch wie ein starkes Heulen, welches isochron mit der arteriellen Diastole war und dem sich ein verlängertes Sausen anschloss. Die Blutung aus dem rechten Nasenloche kehrte jeden Tag wieder und sie bedingte auch, da ein vorläufiger Versuch, die Carotis comprimirt zu erhalten, ohne Erfolg blieb, endlich den Tod. Die Sektion wies einen Commutivbruch an der Spitze der linken Orbita nach, von dem ein 1<sup>cmtr.</sup> grosser Splitter in den rechten Sinus cavernosus eingedrungen war und die Carotis interna innerhalb desselben vollständig getrennt hatte, sodass sich das arterielle Blut mit dem des Sinus direct vermischte. Beide Artt. ophthalmicae waren gesund und von gleichem Kaliber. (Citirt von Démarquay, *Traité des tumeurs de l'orbite*. Paris 1860.)

Wie in diesem Falle eine Communication der Arteria Carotis mit den Venenplexus des Sinus cavernosus existirte, so hat man auch mit grosser Wahrscheinlichkeit innerhalb der Augenhöhle eine Communication der Arteria ophthalmica mit der gleichnamigen Vene in Folge einer Stichwunde beobachtet. Der Fall ist von Hart mitgetheilt.

Ein 11jähriger Knabe hatte vor 4 Jahren mit dem gabelförmigen Ende des eisernen Stabes eines Sonnenschirmes einen Stoss an den inneren Winkel des linken oberen Augenlides erhalten, welcher eine sehr starke Sugillation bedingt hatte. Letztere verschwand nach einiger Zeit, doch begann der Knabe über Kopfschmerz und Sausen in den Ohren zu klagen und im Jahre 1860 wurde von den Eltern eine pulsirende Geschwulst an der Stelle der früheren Wunde, Vortreibung des Lides und Augapfels, sowie undulirende Bewegungen in den Gefässen der Augapfelbindehaut bemerkt. Bei der Untersuchung im Januar 1861 fand sich im inneren Orbitalwinkel, dicht hinter dem Knochenrande eine aneurysmatische Schwellung, man hörte an der ganzen linken Kopf- und Schläfenseite ein lautes Geräusch, sowohl bei der Systole als bei der Diastole, lauter jedoch bei ersterer. In der Chloroformnarkose fühlte man zwischen Bulbus und dem Knochen den erweiterten und gewundenen Arterienstamm, von dem man annahm, dass es der Frontalzweig der Art. ophthalmica sei, der nebst der anliegenden Vene von dem Instrument durchstoichen worden war. Die durch 3 Monate fortgesetzte Compression der Carotis communis blieb ohne Erfolg, dagegen war die Unterbindung derselben, welche im März 1861 vorgenommen wurde, sofort von dem Verschwinden des fühlbaren Tumors und Aufhören der Pulsation begleitet. Doch hörte man noch an der linken Kopfhälfte ein zischendes Geräusch.

Die Heilungsfähigkeit eines Pulsadergeschwulst in der Orbita ist ausserordentlich gering. Rosas hat zwar bei seiner Kranken, einem noch nicht menstruirten, serophulösen Mädchen, durch die Anwendung der Emmenagoga, durch kalte Umschläge und örtliche Blutentziehungen



Heilung beobachtet, die mit Eintritt der Menstruation zu Stande kam, auch Triquet-Herpin wollen durch Anwendung der Kälte ein Recidiv beseitigt haben, begreiflicherweise lässt sich aber von dieser Methode nur dann ein Erfolg hoffen, wenn das Aneuryma ein anastomosirendes ist und die Gefässknäuel in dem vorderen Bezirk der Augenhöhle direct durch die Kälte berührt werden können, damit sich ein Coagulum zu bilden vermag.

Man hat zwei Wege vor sich, die Heilung zu erzielen, indem man entweder den zuführenden Blutstrom dauernd unterbricht, und diese Methode ist bei jeder Art des Aneurysma's anzuwenden; oder indem man durch coagulirende Mittel direct auf die Geschwulst einwirkt. Letzteres ist nur bei dem Aneurysma per anastomosin möglich.

Die Unterbrechung des Blutstroms wird am ungefährlichsten durch die bisher aber nur einigemal angewandte Compression der gemeinschaftlichen Kopfpulsader mittelst Fingerdrucks ausgeübt, indem man entweder die Carotis von vorn nach hinten auf die gewöhnliche Weise zusammendrückt oder wo diess nicht thunlich ist, weil man leicht die Jugularvene mit ergreift und Blutstauungen im Kopfe hervorruft, indem man die Carotis aufzuheben und zwischen die Finger zu nehmen sucht. Die Anwendung dieser Methode setzt aber voraus, dass man hinreichend viel Hände zur Verfügung hat, die abwechselnd die Compression übernehmen können. Die Compression muss 2—3 Wochen fortgesetzt werden.

Die Ligatur der Carotis communis ist beim Aneurysma der Augenhöhle bisher, soweit unsere Literaturkenntniss reicht, 20 mal ausgeführt und darunter ist 14 mal die Heilung hinreichend vollständig erzielt worden, 5 mal war sie unvollständig und einmal endete die Operation tödtlich. Es ist jedoch wohl zu bedenken, dass in den Fällen angeblicher Heilung meist noch geringe entweder dem Kranken oder auch dem Arzt wahrnehmbare Geräusche zurückblieben, wenn auch die Prominenz und Pulsation des Bulbus aufhörten, und dass die Operirten nur kurze Zeit lang nach der Operation noch beobachtet wurden. Es ist hierbei die Wahrscheinlichkeit der erneuerten Zugänglichkeit der Pulsadergeschwulst für den Blutstrom vollständig vorhanden, indem nicht bloss durch die aufwärts steigenden Aeste der Art. subclavia eine Verbindung mit dem oberhalb der Ligatur liegenden Ende der Carotis möglich ist, sondern auch, und zwar noch viel leichter und rascher, durch die Rami communicantes aus der Carotis interna der anderen Seite das Blut in die Art. ophthalmica der operirten Seite überströmen kann. Es wird ein dauernd günstiger Ausgang um so eher zu erwarten sein, je frischer der Fall zur Beobachtung kommt, je weniger ausgedehnt demnach die Erweiterung angenommen werden kann. Für das Sehvermögen selbst ist die Operation nur selten von



günstigem Erfolg gewesen, da der gezernte und gedrückte Sehnerv seine Leitungsfähigkeit dauernd einbüsst.

Die Elektropunktur und die Einspritzung von Eisenperchlorid ist nur beim anastomosirenden Aneurysma in zwei Fällen versucht worden, die wir ausführlich mittheilen wollen:

Bourguet: Ein 12jähriges Mädchen war vor 3 Jahren aus einem Fenster auf die Strasse gestürzt, jedoch, da sich ihre Kleider an einem Laden im Parterrelokal eingekant hatten, so glücklich gefallen, dass sie nur verschiedene Contusionen am Körper und zwei Quetschungen an der rechten Stirnseite davongetragen hatte. Letztere eiterten 2 Monate hindurch. Sechs Monate nach dem Unfall bemerkten die Aeltern des Kindes ein Hervortreten des rechten Auges und eine pulsirende Geschwulst im inneren Augenwinkel, welche allmählig zunahm und sich nach Stirn und Nase zu, sowie in der Dicke des oberen Augenlides ausbreitete. Ende des Jahres 1854 ergab die Untersuchung Folgendes: Den unteren Theil der Stirn, den inneren Theil der Orbita und die Dicke des oberen Augenlides rechterseits nahm eine Reihe von pulsirenden, schmerzlosen, weichen, elastischen Geschwülsten ein. Die Geschwulst an der Stirn war verlängert oval, von der Grösse einer grossen Mandel, erstreckte sich aufwärts bis zur Mitte der Stirn und verschmolz nach abwärts etwas schmaler werdend mit der Geschwulst im inneren Augenwinkel. Ihre grösste Länge betrug 4 Ctmtr., ihre grösste Breite 25 mm, ihre Wandungen schienen, namentlich in der Mitte, sehr dünn zu sein, zum Theil lag sie in einer tiefen Furche des Stirnbeins. Der Tumor im inneren Augenwinkel war von der Grösse eines Taubeneies und erstreckte sich vom Thränensacke nach oben, unten, aussen und innen. Der Tumor des oberen Lides endlich lag unmittelbar unter dem Orbitalrande und war von einem einzigen, 28—30 mm langen Stamme von der Dicke eines kleinen Fingers gebildet, welcher nach dem äusseren Augenwinkel und der Schläfengegend hin in der ganzen Höhe des oberen Lides unter zahlreichen Biegungen und Schlingelungen sich hinzog. Mehrere der Krümmungen anastomosirten mit einander und bildeten unter der dünnen Lidhaut warzenförmige, rosenkranzähnliche Geschwülste, sodass der freie Lidrand 14—15 mm höher stand als die Augenbraue. Sämmtliche Tumoren waren der Sitz einer schwirrenden Bewegung, die isochron mit dem Pulse auftrat und nach der Compression der rechten Carotis sofort aufhörte, doch kehrte das Schwirren nach längerem Drucke wieder, sodass von anderer Seite noch Blut zugeführt werden musste. Mit dem Stethoskop hörte man ein continuirliches Saussen. Die Haut über den Geschwülsten war sehr verdünnt, im Uebrigen aber normal. Mit dem Finger liess sich der Inhalt der Geschwülste nach hinten drücken. Das Auge selbst stand 23—24 mm weiter hervor als das gesunde, war der Sitz von mit dem Pulse isochronischen Erschütterungen, liess sich aber vollständig in die Orbita zurückdrücken. Das Sehvermögen war fast ganz aufgehoben und die Krankk lagte über schmerzhaftes Ziehen und peinliche Erschütterungen im Auge und in der ganzen rechten Kopfhälfte. — Anfang Januars 1855 wurde die Electropunktur mit sechs Bunsen'schen Elementen versucht, indem binnen 3 Wochen in 4 jedesmal 10—20 Minuten dauernden Sitzungen 4 Nadeln in sich kreuzender Richtung eingestochen wurden. Doch bildete sich niemals ein Blutcoagulum. Ende Februar wurde, während man beide Carotiden comprimirte, Eisenperchlorid von 28° Stärke zu 6—7 Tropfen in die Geschwulst an der Stirn eingespritzt. Die pulsirenden Bewegungen hörten sogleich auf, kehrten jedoch, wiewohl man die Compression der Carotiden noch einige Zeit lang fortsetzte und kalte Umschläge machte, nach einigen Stunden wieder. Am anderen Tage wurden von Neuem 17—18 Tropfen eingespritzt, diessmal auch die Canüle tiefer eingeschoben und durch Hin- und Herbewegen möglichst mit der gesamten



Wand in Berührung gebracht. Im Moment der Injektion wurde die ganze Geschwulst an der Stirn hart und der Puls verschwand darin vollständig, ebenso jedoch nicht an allen Stellen die Geschwulst in der Orbita. Die Kranke klagte kaum über Schmerz, bekam jedoch während des Tages einigemal Erbrechen. Am folgenden Tage waren die Tumoren der Orbita vollständig hart, im oberen Augenlide und der Tiefe der Orbita bestanden jedoch pulsirende Bewegungen und blasende Geräusche fort. Zwei Tage später fing jedoch auch die Geschwulst am oberen Lide an hart zu werden und zwei Tage später zeigte sich schon an der Stelle der Art. palpebralis und ihrer zahlreichen Aeste eine Reihe mehr weniger voluminöser, vollständig harter Geschwülste; auch trat das Auge nicht mehr so stark aus der Orbita hervor und seine pulsirenden Bewegungen waren weniger deutlich. Nach 14 Tagen war der Puls am Auge ganz verschwunden, der Bulbus jedoch noch nicht in seiner Höhle beweglich. Im Umkreis der jetzt auch kleiner gewordenen Geschwülste sah man gelbe Streifen, wie nach einer starken Ecchymose. Das Kind trat jetzt aus der Behandlung und nach 10 Monaten war, obwohl es im Sommer hatte anstrengende Feldarbeiten verrichten müssen, das Auge vollständig in die Orbita zurückgetreten und von normaler Sehkraft, auch das obere Lid von gewöhnlicher Dicke. Von aneurysmatischen Erscheinungen war nichts mehr zu spüren.

Brainard: Ein 34-jähriger Pachter hatte am 14. Juli 1851 an die linke Unterkieferhälfte einen Hufschlag erhalten, wobei durch Contrecoup die rechte Seite des Unterkiefers zerbrach und andere schwere Verletzungen entstanden. Nachdem sich der Verletzte etwas erholt, bemerkte er sogleich ein Geräusch im Kopfe. Am 1. Aug. fand sich das linke Auge prominent und entsprechend dem Arterienpuls sich senkend und erhebend, wobei der aufgelegte Finger eine Vibration fühlte und man durch das Stethoscop ein sehr markirtes über den ganzen Kopf verbreitetes Sausen hörte. Der Kopf fühlte sich wärmer an, die Gesichtsvenen waren aufgetrieben und die Pulsationen der Arterien des Kopfes und Halses stärker als gewöhnlich. Es bestand häufig ein sehr heftiger Kopfschmerz, der von Uebelkeiten und Erbrechen begleitet war. Die Compression der linken Carotis unterbrach sofort das Geräusch und die Pulsationen. Am 1. November war der Bulbus soweit vorgetrieben, dass die Lider ihn nicht mehr bedecken konnten, die Bindehaut war ulcerös, das Allgemeinbefinden durch das Brechen und den Kopfschmerz sehr verschlechtert. Am 17. November wurde die linke Carotis 1" unterhalb ihrer Theilungsstelle unterbunden. Unmittelbar hörten die Pulsationen und das Geräusch auf. Am nächsten Tage wurde wegen heftiger Gefässfülle der rechten Kopfseite ein Aderlass nöthig. Die Ligatur fiel am 14. Tage ab. In den nächsten Monaten kehrten jedoch die Erscheinungen zurück. Die ganze Orbita schien durch einen Tumor ausgefüllt, das Auge war nach unten und aussen getrieben. Der elastische Tumor hatte an der Nasenwurzel und an der inneren Partie des oberen Orbitalrandes den Knochen zum Schwinden gebracht; das Pulsiren war an dieser Stelle am stärksten wahrnehmbar. Das untere Lid war mit schwammigen Wucherungen bedeckt. Am 13. November 1852, circa 1 Jahr nach der ersten Operation wurde eine ziemlich starke, glühend gemachte Nadel mit dreieckiger Spitze 3" tief eingestochen und die Blutung nach dem Herausziehen durch Compression gestillt. Die Reaction war vom 3. Tage an sehr heftig, nahm den Charakter eines Erysipels an und bedurfte einer Woche zur Heilung. Am 25. November und 2. December neues Einstechen einer glühenden Nadel in etwas anderer Richtung, was diessmal nur geringe Reaction hervorrief. Die vorderen Partien des Tumors wurden allerdings etwas kleiner, aber in der Tiefe blieben die Pulsationen im Gleichen. Am 14. Decbr. wurde eine Canüle eingeführt, worauf arterielles Blut hervorspritzte, und dann eine Lösung von 8 Gran milchsaurem Eisen auf eine Drachme Wasser eingespritzt. Es trat sogleich ein äusserst heftiger Schmerz in der linken Schläfengegend und Ge-



ässfülle des Gesichts ein, was einige Secunden anhielt, dann kam ein Frost und Erbrechen, welches sich allmählig vermindern eine Woche dauerte. Während der ganzen Zeit wurde der Kopf in Eisblasen eingehüllt. Der Tumor war hart, unempfindlich geworden und nur am äusseren Augenwinkel bestand noch eine geringe Pulsation. Hier wurde am 4. Januar 1853 noch eine glühende Nadel eingestochen. Am 10. Jan. begann der Bulbus sich zu entzünden, sodass der Inhalt ausfloss. Im Monat Februar erholte sich der Kranke allmählig und in der folgenden Zeit war in der Orbita, wo der atrophische Augapfel befindlich war, kein Tumor mehr zu spüren. Das Allgemeinbefinden war vollständig gekräftigt.

Alle diese Operationen lassen sich nur dann vornehmen, wenn für gute Wartung und Pflege gesorgt und der Kranke längere Zeit unter Aufsicht bleiben kann. Sie sind daher wenig geeignet, um in der Privatpraxis ausgeübt werden zu können. Das allgemeine Verhalten solcher Kranken besteht vornehmlich in grosser Schonung, in Vermeidung des Bückens und körperlicher Anstrengungen und der reichlichen Applikation der Kälte auf den vorgetriebenen Bulbus. Ob ein Druckverband, der sonst recht zweckmässig sein dürfte, auf die Dauer vertragen wird, dürfte sehr zweifelhaft sein. Versuche damit sind noch nicht angestellt worden.

Phlebektasien und Teleangiectasien in der Orbita sind noch viel seltner traumatischen Ursprungs als die Aneurysmen. Die dadurch bedingte und den Bulbus vordrängende Geschwulst unterscheidet sich allein durch den Mangel an Pulsation von den Aneurysmen, dagegen ist es leicht sie mit anderen Geschwülsten der Orbita, insbesondere mit Cysten zu verwechseln. Sicher wird die Diagnose, wenn die Geschwulst beim Neigen des Kopfes stärker hervortritt. Alle sonstigen Symptome, wie Schmerzen, Gefühl von Druck, Entwicklungsdauer der Geschwulst etc. sind inconstante Phänomene.

Ein 12jähr. Knabe von lymphatisch-nervösem Temperamente, wenig entwickeltem, aber regelmässigem Organismus, hatte der Erzählung nach als  $\frac{1}{2}$ jähriges Kind einen heftigen Schlag auf das linke Auge erlitten, wonach sich zunächst eine starke Entzündung desselben eingestellt hatte. Kurze Zeit darauf hatten die Eltern eine Hervortreibung des Bulbus bemerkt, welche allmählig schmerzlos zunahm, sodass das Kind vom dritten Lebensjahre an Gegenstände nicht mehr unterscheiden konnte und seit 1 Jahre vollständig blind war. Jetzt sah man eine bedeutende Deformität des aus der Augenhöhle herausgetretenen Augapfels, die Augenlider waren zum Theil umgestülpt und von dunkelrother Färbung, es bestand Epiphora, die Bindehaut war geschwollen und dunkel geröthet. Die Cornea war an der Peripherie staphylomatös und die Iris an der Hornhaut angelöthet, wobei die Pupille erweitert war und nur noch wenig reagierte. Rings um den Bulbus drängte eine durch die Augenmuskeln tief taschenförmig eingeschnittene Masse heraus, die die Dichtigkeit der Tonsillen hatte, sich nicht zusammendrücken liess und nicht pulsirte. Die über sie hinziehende Bindehaut war im horizontalen Durchmesser mit zwei conischen nach der Hornhaut spitz zulaufenden, scheinbar muskulösen Bändern bedeckt. Eine Probeincision entleerte keine Flüssigkeit, dagegen drang, als man Geschwulst und Bulbus exstirpirte, gleich beim ersten Einschnitt reichlich schwarzes Blut hervor. Der exstirpirte Tumor war von schwammiger Beschaffenheit und enthielt in seinen Maschen schwarzes Blut.



Thränendrüse und N. opticus knirschten beim Einschneiden. Ein Recidiv trat nicht ein. (Soler, El Siglio med. Mayo 1860.)

Hierbei möge noch auf solche venöse Tumoren hingewiesen sein, welche mit den Venen der Orbitalknochen und durch diese wiederum am Dache der Orbita mit den venösen Sinus der Dura mater, am Boden derselben vielleicht mit den Venen des Maxillarsinus in Verbindung stehen. Man hat sie bisher nur ausserordentlich selten beobachtet\*). Es ist uns nicht unwahrscheinlich, dass mit solchen Fällen die folgende Beobachtung eines venösen Tumor's am unteren Lide in Parallele zu stellen ist.

Ein 14jähriger Knabe erhielt vor 3 Jahren einen Wurf an die untere und äussere Partie des rechten Auges mit einem Bovist. Der Schmerz war sehr lebhaft gewesen, doch hatte sich weder eine Ecchymose noch eine Entzündung gezeigt. Drei Monate später bemerkte der Knabe, dass beim Bücken ohne sonstige schmerzhaft empfundene das untere Augenlid anschwell. Das Sehvermögen blieb dabei normal. Bei aufrechter Stellung verlor sich der Tumor allmähig. Da diese Schwellung zunahm, so liess sich der Verletzte ärztlich untersuchen. Man fand im Spital die Geschwulst beim Neigen des Kopfes von der Grösse einer Mandel. Sie befand sich an den äusseren 2 Dritttheilen des rechten unteren Lides und lag schräg von oben und aussen nach unten und innen. Die Haut war sichtbar im Niveau der Geschwulst gespannt und bläulich gefärbt. Die Geschwulst war weich, verschwand beim Druck fast augenblicklich, beim Geraderichten des Kopfes langsamer, sie zeigte keine Pulsation. Beim Neigen des Kopfes begann die Schwellung sich nach  $\frac{1}{2}$  Minute zu zeigen, dann wuchs sie noch 1 Minute lang und blieb dann stationär. Der Bulbus war nicht hervorgetrieben, er wurde aber, wenn die Geschwulst am grössten war, etwas nach innen gedrängt, wobei sich zugleich die Lidspalte verkleinerte. — Es kam darauf an, den Einfluss der verschiedenen Körperlagen auf das Wachsthum der Geschwulst noch genauer zu studiren. Bei aufrechter Stellung verschwand er ganz und die untere Lidhaut war an seiner Stelle vertieft und man konnte mit der Fingerspitze die Haut wie in einen leeren Raum hineinstülpen. In der Rückenlage war der Tumor am kleinsten, bei der Lage auf der rechten Seite wuchs er rasch kuglich bis zur Grösse einer Mandel an und wurde dann bei der Lage auf der linken Seite kleiner ohne ganz zu verschwinden. Betreffs der Heilung wurde eine erhöhte Körperlage auch im Schläfe und ein geeigneter Druckverband angeordnet. (Union médic. 27. Févr. 1861.)

---

\*) Vergl. Foucher, Gaz. des Hôp. Nr. 141. 1858. Schmidt's Jahrb. Jahrg. 1859. 7. Heft. S. 52



## Fünftes Kapitel.

# SCHUSSWUNDEN.

---

Obwohl die Lehre von den Schusswunden bereits in den vorstehenden Kapiteln implicite enthalten ist, so erfordert doch die grosse Mannichfaltigkeit dieser Verletzungen eine besondere Darstellung, bei der wir uns jedoch begnügen können, die verschiedenen Wege, welche die Projectile der Schusswaffen in dem Auge und dessen Umgebung zu nehmen pflegen, anzudeuten, ohne den Verlauf und die Folgezustände eingehender zu besprechen.

Je nachdem das Projectil von kleinem oder von grossem Caliber ist, theilen sich die Schusswunden naturgemäss in zwei Gruppen. Die Kugeln grossen Calibers (Flinten-, Büchsenkugeln etc.) zerstören meist nicht nur die Form des Auges vollständig, sondern verletzen auch die anliegenden Knochen in grosser Ausdehnung, sie gefährden häufig auch den Bestand des anderen Auges und bedingen, indem sie in die Schädelhöhle eindringen, entweder sofort oder sehr bald den tödtlichen Ausgang. Die kleinen Kugeln, wie die sogen. Schrot- oder Hagelkörner, die Kugeln der Terzerole vermögen wegen viel geringerer Flugkraft nur die weichen Theile zu verletzen, es finden sich also hier keine Verletzungen der Knochen und auch tödtliche Ausgänge, insofern sie durch die Orbita in's Gehirn eindringen könnten, sind unsres Wissens nicht beobachtet worden. Sehr oft finden sich bei Schrotwunden anderweitige Verletzungen im Gesicht, nicht selten aber besteht die Augenverletzung auch für sich allein, ja es kommt vor, dass zwei Schrotkugeln so unglücklich gerichtet waren, dass jede für sich ein Auge in einem Moment durchbohrt hatte.

Bei Schusswunden an anderen Körpertheilen finden sich nicht selten andere von den Projectilen vor sich hergedrängte Stücke der Bekleidung in den Schusskanal eingetrieben. Bei den Augen ist diess begreiflicher Weise nicht gut möglich. Doch können durch zersplitterte Brillengläser complicirte Verletzungen entstehen. Cooper erwähnt kurz zwei Beispiele aus dem Krimmkriege; in dem einen Falle fanden sich zwei



Zähne in dem Auge eines Soldaten, die einem Cameraden ausgeschossen worden waren und in dem anderen fand sich ein Stück Hirnschaale zwischen den Lidern. Häufiger werden Steinstücken, Sand etc. durch auf den Boden aufliegende Kugeln fortgeschleudert und so die Augen oder grössere Theile des Gesichtssceletts zerschmettert und mit den fremden Körpern selbst bis zur Spitze der Orbitalpyramide angefüllt. (Vergl. S. 337.) Auch durch grobe Geschosse abgerissene Bajonnette hat man in die Augen und selbst in das ganze Gesichtsscelett von einer Orbita zur anderen hineingetrieben gefunden.

### 1. Die durch Schrotkugeln erzeugten Wunden.

Bei der Beurtheilung dieser Wunden hat man sowohl die Form des kleinen Projektils zu beachten, als die Stellung, die der Verletzte im Moment des Schusses zu der Kugel einnahm. In ersterer Beziehung ist die runde Gestalt sehr oft dadurch in eine eckige, oder selbst plattlinsenförmige abgeändert worden, dass die Kugel vorher an einem harten Gegenstand abprallte. Die Wunde selbst kann daher bald eine glattrandige Lochwunde sein, bald mehr einer spaltförmigen Schnittwunde, oder eckig ausgezackten, gerissenen Wunde gleichen. In letzterer Beziehung wird das Projektil, je entfernter der Verletzte steht, seine Flugkraft schon so weit eingebüsst haben, dass es an dem gespannten Bulbus wieder abspringt oder es wird, wenn es von der Seite eindringt, der Wölbung des Augapfels folgen und letzteren, anstatt einzudringen, Zeit zum Ausweichen lassen. Kleine Schrote verlieren eher ihre Kraft, als grosse, glattrunde durchschlagen seltner die Hüllmembranen als eckige und scharfkantige.

Die Lider finden sich bei Streifschüssen, wenn die Schrotkugel von der Schläfenseite eindrang, entweder nur in Form eines Streifens ecchymosirt oder es findet sich ein die Haut oder die Muskelschicht treffender Canal in derselben. Die Kugel hat dann an der Nasenwurzel ihren Endpunkt gefunden. Von der Nasenseite her können die Lider auf diese Weise nicht verletzt werden, es müsste denn dass Geschoss die Nasenwurzel durchbohrt haben, was man jedoch bei Schrotkugeln nicht beobachtet zu haben scheint. In solchen Fällen ist der Bulbus nicht verletzt. Viel häufiger aber als diese Streifschüsse ist die Kugel mehr weniger senkrecht eingedrungen und man findet das Lid in seiner ganzen Dicke von aussen nach innen lochförmig durchbohrt. Die Verletzung des Lides ist hier nur untergeordneter Art, da die Kugel fast ausnahmslos den Bulbus getroffen hat. Höchst selten nämlich hat sie so früh ihre Kraft verloren, dass sie unter der Lidbindehaut sitzen bleibt. Die genannten Wunden der Lider bluten gewöhnlich bedeutend und die Sugillation und entzündliche Schwellung des Lides tritt immer viel acuter und hochgradiger ein, als bei Schnitt-



oder Stichwunden von entsprechender Ausdehnung. Diese Schwellung erschwert dann die Untersuchung des Augapfels selbst in namhafter Weise.

Trifft ein Schrotkorn den Bulbus selbst ohne einzudringen, so markirt sich die Verletzung in verschiedener Weise. Subjektiv hat der Verletzte das Gefühl eines heftigen Stosses, wie wenn „eine Ruthe an's Auge schlägt“, und sieht eine grelle Photopsie, worauf das Sehvermögen fast immer sofort total aufgehoben oder auf die Empfindung von Hell und Dunkel beschränkt ist. Die objektiven Symptome sind vornehmlich eine starke Sugillation der Bindehaut an der Stelle, wo die Kugel angeschlagen hat. Diese Ecchymose ist meisst über einen Quadranten des Bulbus, oder selbst über die Hälfte ausgedehnt und so gesättigt, dass sich nicht leicht entscheiden lässt, ob die Kugel eingedrungen sei oder nicht. Die Pupille ist erweitert und unbeweglich, seltner ist auch Blut in die Vorderkammer ergossen. Hatte die Kugel die Hornhaut gestreift, so findet sich an dieser eine oberflächliche Losschälung einiger Schichten. Die Kugel selbst ist abgesprungen, wenigstens ist uns nur ein Fall bekannt, in welchem sie nach der Erschütterung des Bulbus zwischen den Lidern liegen blieb.

Ein Arzt schoss mit einer kleinen Pistole nach einem 15—20 Schritt entfernten Gegenstand. Die Kugel kehrte zurück und traf den Bulbus gerade so, dass sie zwischen ihm und den Lidern liegen blieb. Man sah nur eine starke Injektion der Bindehaut und eine hochgradige Erweiterung der Pupille. Das Sehvermögen war aufgehoben und kehrte auch nach mehreren Jahren nur soweit zurück, dass nur mit grosser Schwierigkeit einzelne Objekte unterschieden werden konnten. (Pamard, *Annal. d'oculist.* XLIII. pag. 26.)

In anderen, weniger zahlreichen Fällen, hat die Kugel einen Riss in die Bindehaut und das subconjunctivale Zellgewebe gemacht. Man sieht hier in der blutig suffundirten Bindehaut eine schmale blutende Rinne als wenn ein Stück „mit einem Meisel“ herausgenommen wäre. Die Lederhaut ist dadurch freigelegt oder selbst eingerissen und auf ihr sieht man eine Furche, die von den Beobachtern als grau gefärbt angegeben wird, ohne dass bisher ein zuverlässiges Urtheil über die Ursache der grauen Farbe ausgesprochen worden ist. Wahrscheinlich hängt sie nur von dem mechanisch von der Kugel abgeriebenen Bleistäubchen ab. Das Auge selbst ist mit einem Blutextravasat bedeckt. Die genannte Art der Verletzung befindet sich viel häufiger an der äusseren, als an der inneren Seite, wahrscheinlich weil bei der vorwiegend convergirenden Stellung der Augenachsen ein in spitzem Winkel von vorn von der Nasenseite her oder von rückwärts von der Schläfenseite anspringende Kugel hier eine grössere Fläche findet, als eine von der Aussenseite her nach dem inneren Winkel gehende, vorausgesetzt dass der Bulbus nicht zufällig nach aussen gerichtet ist. Die Kugel kann in seltenen Fällen unter der Bindehaut um den Vorder-



theil des Augapfels herum laufen. Zuweilen ist bei solchen Verletzungen die Iris vom Ciliarband losgerissen. (Vergl. S. 352.)

Ein Mädchen von 15 Jahren wurde auf der Strasse von einem Schrotkorn in den äusseren Winkel des rechten Auges getroffen. Das Gewehr war aus einem Nachbarhause abgefeuert worden. Das Schrotkorn hatte den Bulbus ungefähr 5<sup>mm</sup> vom äusseren Hornhautrande berührt, hatte die Skleralbindehaut abgestreift, die Lederhaut selbst dadurch freigelegt und in ihr eine graue Furche zurückgelassen. In dem inneren Augenwinkel war es der Thränenkarunkel gegenüber sitzen geblieben, wo es deutlich durch die Bindehaut durchschimmerte. Der Schmerz war unbedeutend. Der fremde Körper wurde mit einer Pincette fixirt, die Bindehaut eingeschnitten und so die Entfernung leicht bewerkstelligt. Kalte Ueberschläge. Am anderen Tage war die Wunde vernarbt. Es trat kein Zeichen von Abnahme des Sehvermögens oder einer Entzündung ein. (Ansiaux, *Annal. d'oculist.* VIII. pag. 91.)

Der Verlauf solcher Fälle ist, was das Sehvermögen betrifft, gewöhnlich gut. Es tritt keine Entzündung der inneren Membranen ein, die Schmerzen nehmen bald ab, und die Erschütterung der Retina verliert sich binnen Stunden oder 4—8 Tagen vollständig. Das extravasirte Blut wird in entsprechender Zeit aufgesaugt und die Bindehaut, die gewöhnlich bald nach der Verletzung hyperämisch wird und chemotisch aufschwillt, kehrt wieder zur Norm zurück. Ausnahmsweise bleibt, ohne dass sich äusserlich am Bulbus eine Veränderung wahrnehmen lässt, vollständige Blindheit zurück. Es ist wahrscheinlich, dass in diesen Fällen statt einer einfachen Retinalcommotion eine Blutung oder Ablösung der Netzhaut vorhanden war. Augenspiegeluntersuchungen liegen nicht vor. Ob sich zuweilen nachträglich eine Catarakte entwickelt, ist uns nicht bekannt.

Viel seltener, als man glauben sollte, dringen Schrotkörner in den inneren Augenwinkel in die Orbita ein. Man hat, soviel uns bekannt, bisher nur selten in frischen Fällen das Glück gehabt, sie aufzufinden und auszuziehen, da sie sich wegen ihrer Kleinheit in den zahlreichen Fettzellen der Sondirung entziehen. Sie geben selten zu eitrigen Entzündungen des Orbitalzellgewebes Veranlassung, werden vielmehr ohne Schaden eingekapselt. Wenn sich irgend welche Zufälle einstellen, so sind es im Beginn die Symptome eines retrobulbären Blutergusses und in der späteren Zeit Neigung zu Neuralgien in der Tiefe der Augenhöhle.

Ein Prediger hatte aus kurzer Entfernung einen Schrotschuss in's Gesicht erhalten. Mehrere Schrote waren in die Augenhöhle gedrungen und hatten einen so starken Bluterguss bedingt, dass der Bulbus nach zwei Stunden beträchtlich vorgedrängt war. Das Sehvermögen war erloschen, der Verletzte klagte aber nur über ein unangenehmes Gefühl in der Augenhöhle. Wenn man versuchte, den Augapfel in seine Höhle zurückzudrücken, so trat in seinem Umkreis ein blutiger, ringförmiger Wulst hervor. Es wurden Eiscompressen aufgelegt, eine geringe Compression angewendet und stark zur Ader gelassen. 48 Stunden nachher wurden am unteren Umfang der Orbita Einschnitte in die Blutgeschwülste gemacht und dadurch schon zersetztes Blut in grosser Menge entleert. Einige Tage lang floss noch etwas blutige Flüssigkeit aus. Allmählig



trat der Bulbus in seine Höhle zurück, das Gesicht kehrte aber erst nach einigen Monaten wieder. (Citirt nach Carron du Villards von Démarquay, *Traité des tumeurs de l'orbite* pag. 279.)

Wir erwähnen hierbei noch folgende 2 Fälle, da sie vielleicht den Beweis liefern, dass ein Augenmuskel auf diese Weise getrennt werden kann:

Ein 11jähriger Knabe erhielt einen Schrotschuss in's Gesicht. Ein Schrotkorn hatte das obere Lid im Niveau seiner Falte durchbohrt, gerade über dem oberen Thränenpunkt. Eine eingeführte Sonde liess sich gerade nach hinten  $\frac{3}{4}$ " weit vorwärts schieben, doch liess sich kein fremder Körper erkennen. Der Bulbus selbst war nicht verletzt, doch konnte man wegen des Blutergusses aus der Wunde die Bewegungen desselben nicht genau controliren. Nach 4 Tagen erkannte man, dass das Auge stark nach aussen abgelenkt war und dass der Verletzte dasselbe nur bis zur Mitte der Augenachse nach einwärts bewegen konnte. Nachdem sich die Schwellung des oberen Lides verloren, sah man, dass dasselbe gelähmt und die Pupille etwas weiter war als die des gesunden Auges. Das Doppelsehen war bedeutend: ein Objekt auf 6' Entfernung schien aus 2 Bildern, die 2' auseinanderstanden, zu bestehen. Binnen 5 Wochen hatte sich unter einer orthopädischen Behandlung die Geradstellung des Auges wieder eingestellt und die Ptosis des oberen Lides verloren. (Playne, *Ophth. Hosp. Rep.* I. Nr. 4.)

Ein Jäger, der seit der Kindheit an convergirendem Schielen gelitten hatte, wurde auf 50 Schritt Entfernung von einer Ladung Hühnerschrot in's Gesicht getroffen. Der Verletzte fiel zur Erde, erholte sich aber bald wieder. Er bemerkte, dass sein Auge anschwell und machte Umschläge mit Branntwein. Sechs Stunden nachher sah ihn Carron du Villards. Das Auge prominirte stark und war von einer blutigen Geschwulst umgeben, welche sich beim Druck auf den Bulbus stärker vorwölbte. Ein Schrotkorn war in der Gegend der Sehne des oberen schiefen Augenmuskels eingedrungen. Es wurde sofort ein tiefer Einschnitt gemacht und einige Unzen coagulirtes Blut entleert. Es wurden kalte Umschläge verordnet und es trat bis zur Heilung kein Zufall ein. Die Schmerzen waren unbedeutend. Nach der Heilung war das convergirende Schielen verschwunden. (Citirt von Cooper, l. c. p. 82.)

Dringen Hagelkörner in den Bulbus selbst ein, so befindet sich die Eingangsöffnung am häufigsten am vorderen Skleralrande und zwar überwiegend an der äusseren Seite, seltener in der Hornhaut. Ein einmal eingedrungenes Schrotkorn erreicht gewöhnlich auch den Glaskörperraum, sehr oft geht es auch quer durch den Bulbus hindurch, viel seltener bleibt es in den vorderen Bulbustheilen stecken. Beispiele hiervon haben wir schon früher mitgetheilt\*). War das Korn zugleich durch das Lid gegangen, so liegen Lid- und Bulbuswunde in einer Linie. Es kommt also hier nicht vor, dass, wie bei Stichwunden, der Bulbus Zeit gewinnt, nach oben auszuweichen und die beiden Wunden einander nicht mehr entsprechen.

In der Hornhaut markirt sich eine solche Wunde als eine mehr weniger gerissene Lücke, oft mit deutlich einwärts gedrückten Rändern. Die Iris stülpt sich aus der Oeffnung vor, oder es fehlt dieser Prolapsus,

\*) Siehe SS. 106, 137, 170, 171, 173, 178, 186.



wenn starker Bluterguss in der Vorderkammer oder die Kugel selbst die Wunde verlegt. Die Iris selbst ist gewöhnlich zugleich verletzt. Nach Resorption des Blutergusses sieht man in vielen Fällen die getriebenen Linsenstücke in der Vorderkammer. Nur sehr kleine Schrotkörner können nämlich durch die Linse so durchschlagen, dass die Vorderkapsel sich wieder schliesst und die Staarbildung von dem hinteren Pole aus beginnt, grössere Körner werfen gewissermaassen die Linsensubstanz auseinander und treiben Stücken davon theils in die Kammer, theils in den Glaskörper hinein. Der Rest der Linse wird dann gewöhnlich zu einem stark mit Kalksalzen durchsetzten Staar verändert und die ausgetretenen Linsenmassen werden resorbirt.

In der Sklera ist die Eingangsöffnung meistens ebenfalls lochförmig, mit einwärts gekehrten Rändern, nur wenn die Kugel ganz platt geschlagen war, kann sie spaltförmig sein. Aus der Wunde tritt Ciliarkörper oder Aderhaut vor, ganz gewöhnlich fliesst auch Glaskörper aus. Die Pupille ist, wenn die Oeffnung ganz am Cornealrande war, gewöhnlich nach der Oeffnung hin verzogen. War der Schrot in dem Vordertheil des Bulbus quer durchgegangen, so befindet sich die Ausgangsöffnung fast immer an der inneren Seite, sie ist grösser als die erstere und ihre Ränder sind nach auswärts gekehrt. Aus solchen penetrirenden Wunden fliesst Blut aus und die Bindehaut ist im weiten Umkreis hämorrhagisch suffundirt. Der Einblick in das Innere des Auges ist meist durch Blut in der Vorderkammer und dem Glaskörper, später durch eine staarige Linse verhindert.

War die Kugel mehr nach hinten zu eingedrungen, so braucht die Linse nicht verletzt zu sein und der fremde Körper kann dann später bei günstigem Verlauf, d. h. wenn weder Netzhautablösung, noch Schrumpfung des Glaskörpers eintritt, sowohl entoptisch als ophthalmoskopisch wahrgenommen werden. (Vergl. S. 210.) War sie jedoch hinter dem Aequator bulbi wieder ausgetreten, so kann begreiflicherweise die Ausgangsöffnung äusserlich nicht wahrgenommen werden, ob diess jemals auch mit dem Augenspiegel möglich gewesen sei, ist uns nicht bekannt geworden.

Die subjektiven Symptome sind den oben angegebenen ganz ähnlich. Das Gesicht ist sehr häufig ganz erloschen, doch besteht daneben Lichtscheu und der Schmerz ist um so bedeutender, wenn der fremde Körper noch im Bulbus verweilt, dagegen geringer, wenn er wieder ausgetreten ist. War er aber an dem hinteren Augenpol durchgegangen, so pflegt er den Sehnerven und die Ciliarnerven zu reizen, es treten daher, wenn der Bulbus längst atrophisch geworden ist, nicht nur Neuralgien, sondern auch grelle Photopsien höchst peinlichen Charakters auf, was auf eine progressive Entzündung in dem Seh-



nervenstämme weiter nach hinten hin deutet\*). Man hat mehrmals aus diesen Gründen die Exstirpation des Bulbus gemacht und dadurch auch glücklich die Neurose beseitigt, ohne das Schrotkorn jedoch selbst in der Orbitalhöhle auffinden zu können.

Der Verlauf und die Ausgänge bei in den Bulbus eindringenden Schrotkugeln sind am günstigsten, wenn der fremde Körper durch die Hornhaut nur bis in die vordere Kammer gedrungen ist, sodass dessen operative Entfernung möglich wird:

Einem 30jährigen Herrn war vor zwei Tagen eine Schrotkugel aus 100 Yards Entfernung in's rechte Auge gedrungen. Das Kammerwasser war abgeflossen, aber kein Blut ausgetreten. Das Gesicht war sehr verworren, der Schmerz im Augenblick der Verletzung sehr heftig gewesen, hatte aber jetzt fast ganz aufgehört, es bestand Lichtscheu und ein unbequemes Gefühl beim Liegen auf dem Rücken. Der Verletzte war ganz gesund und hatte sehr mässig gelebt. Man fand eine Hornhautwunde etwas unterhalb der Mitte, auf dem Boden der Vorderkammer lag ein Schrotkorn, welches die Iris nach rückwärts drängte und einen Vorfall derselben verhütet hatte. Nur am unteren Hornhautrand fand sich eine dunkle Röthe, sonst war das Auge frei von Entzündung. Es wurde in der Rückenlage ein Schnitt in die Hornhaut gemacht und das Schrotkorn mittelst einer schmalen Zange ausgezogen. Es trat keine Reaktion ein und das Sehvermögen war in einer Woche normal. (Cooper, l. c. pag. 68.)

Bei Schrotschüssen, die vornehmlich den vorderen Theil des Augapfels betreffen, hängen die Ausgänge wesentlich von der Vernarbung der Hornhaut, von den Synechien der Iris, von dem zuweilen sich mehrmals wiederholenden Ausfluss des Kammerwassers (da der Irisvorfall die Lochwunde nicht genügend schliessen kann) und endlich von der staarigen Umbildung der Linse ab. Der Verlauf der Entzündung ist gewöhnlich subakut, das Auge ist gereizt und lichtscheu, die Bindehaut mehr weniger entzündet und chemotisch, oder wenigstens der rosenrothe Gefässkranz um die Hornhaut sehr ausgeprägt und dieser Zustand geht mehrere Wochen in gleicher Weise fort, bis die Iris vollständig entfärbt und die Pupille unbeweglich geworden ist. Zuweilen bildet sich Suppuration der Hornhaut und Eiter in der Vorderkammer aus. Das Sehvermögen bleibt erloschen und zwar auch in den sehr seltenen Fällen, wenn sich gar keine Entzündung einstellt.

Ein 52jähriger Mann war von einem Hühnerschrotkorn ins linke Auge getroffen worden. Es trat gar keine Entzündung ein und die Heilung der Wunde erfolgte sehr rasch. 10 Monate nachher fand Cooper den Bulbus von normaler Grösse und Härte, die Iris natürlich gefärbt, aber von der Linse vorwärts getrieben, sodass die schwarze Uvea am Pupillarrand sich besonders markirte. Die Pupille war nach oben und aussen nach der Narbe am Hornhautrand verzogen. Die Linse war dicht weiss getrübt, die Kapsel mit Pigmentflecken bedeckt, die Bindehaut war mit einigen Gefässen durchzogen. Das Sehvermögen war gänzlich erloschen und der Bulbus etwas bei Witterungswechsel empfindlich. (L. c. pag. 67.)

Betrifft die Verletzung vornehmlich die Aderhaut, die Netzhaut und den Glaskörper, so ist einfache Atrophie des Bulbus der gewöhn-

\*) Einen Fall von Schrotkorn im Sehnerven selbst siehe S. 226.



lichste Ausgang, der sich im Laufe einiger Monate einzustellen pflegt. Nachdem sich der Bluterguss der Bindehaut resorbirt und die entzündliche Schwellung derselben zurückgebildet hat, bleiben doch noch die tieferen Ciliargefässe am Hornhautrande nebst einigen grösseren, geschlängelnden Venen auf dem Bulbus injicirt. Die Iris nimmt, auch wenn die Wunde längst geheilt ist, immer mehr eine gleichmässig grüne Färbung an, in der sich einzelne Gefässe als rothe Streifen markiren, dabei ist die Pupille, falls sie nicht mit der Narbe verwachsen, stark dilatirt und unbeweglich, bisweilen auch durch mit der Vorderkapsel zusammenhängende Pseudomembranen geschlossen. Der Bulbus wird weicher und schrumpft bis zur Hälfte zusammen, wobei sich die Hornhaut eckig verkrümmt und die Sklera sich nach der Narbe hin faltenförmig einzieht. Dieser Prozess ist gewöhnlich in den ersten 3—5 Monaten am auffälligsten und bis zum Schluss eines Jahres so vollendet, dass der Bulbus wegen des Druckes der geraden Muskeln seine Rundung ganz verloren hat. Gewöhnlich bleibt eine Stelle an dem atrophischen Augapfel noch Jahrelang schmerzhaft.

Sehr selten tritt vollkommene Inkapsulation der Schrotkugel mit vollständiger Wiederherstellung des Sehvermögens ein. Etwas öfterer erfolgt zwar die Inkapsulation und der Bulbus behält seine Form, aber das Sehvermögen ist wegen der Glaskörpertrübungen und der Netzhautexsudate sehr mangelhaft, die Episklera bleibt stets etwas geröthet und die Sklera selbst erhält ihre glänzende weisse Farbe nicht wieder, auch sind solche Augen bei leichten äusseren Einflüssen frischen Entzündungsfällen ausgesetzt. Noch viel seltener aber, als die Inkapsulation ist die endliche natürliche Wiederausstossung des Schrotkorns und die Wiederherstellung des Sehvermögens. Wir kennen hiervon nur einen Fall von Radius (S. 173.) und den schon S. 137 kurz erwähnten Fall von Stöber, den wir nunmehr ausführlich aufführen wollen.

Ein 7jähriger Knabe war beim Obstdiebstahl am linken Auge verletzt worden, da der Eigenthümer des Gartens angeblich mit einer nur mit Salz geladenen Flinte nach ihm geschossen hatte. Es bildete sich eine so starke Schwellung des Gesichts aus, dass die Untersuchung des Auges sehr erschwert war. Seine ganze Oberfläche erschien entzündet, ein fremder Körper konnte nicht gefunden werden. Nach Ablauf der Entzündung war ein weisser Fleck zurückgeblieben, der die Hälfte der Pupille und der Iris verdeckte. Circa 1 Jahr nach der Verletzung wurde der Knabe zu Prof. Stoeber gebracht, da er einen fremden Körper zwischen den Lidern fühlte. Man fand zwischen Bindehaut und Sklera nach unten und aussen von der Hornhaut eine bewegliche Schrotkugel. Bindehaut und Sklera waren sonst normal, die Hornhaut zeigte ein  $\frac{1}{2}$ '' lange, von aussen und oben nach innen und unten sich erstreckende Trübung und eine zweite narbenähnliche, welche vom unteren und äusseren Cornealrand bis an den Pupillarrand reichte, im Uebrigen war die Cornea hell, doch erzählte die Mutter, das früher der Raum zwischen den beiden Flecken ebenfalls vollkommen weiss gewesen sei. Die Iris zeigte in der Nähe der grösseren



Hornhauttrübung eine runde, gefranzte Oeffnung, überdem war sie zum Theil mit der Hornhaut verwachsen. Das Auge war gelegentlichen Reizungsanfällen unterworfen, doch war das erst ganz erloschene Sehvermögen bis zur schwachen Lichtempfindung zurückgekehrt. Der Knabe verweigerte die Entfernung der Kugel. Drei Jahre nachher befand sich dieselbe noch an demselben Platze, aber die Hornhauttrübungen waren geringer und das Sehvermögen hatte sich soweit gebessert, dass kleine Objekte ziemlich deutlich erkannt wurden. (Citirt von Sengel, Thèse sur les corps étrang. Strassb. 1859.)

Eine eitrige Ophthalmitis tritt nach Schrotkugelnwunden des Augapfels viel seltener ein, als man diess annehmen sollte. Der Eiter pflegt dann durch die Skleralöffnung seinen Ausgang zu nehmen. Es scheint, als ob nicht sowohl die runde Form des fremden Körpers die Ursache davon ist, als die eigenthümliche Erschütterung des Bulbus selbst; wodurch die Energie des Stoffwechsels so herabgesetzt wird, dass es gar nicht zu rascher Produktablagerung kommen kann. Ebenso eigenthümlich ist es, dass, so häufig auch der erblindete Bulbus Schmerzen macht, doch gerade nach Schusswunden sympathische Affectionen als ein sehr seltenes Ereignis angesehen werden.

Oefterer als suppurative Iridochoriodeiten, aber nicht so häufig, als die einfachen atrophischen Formen beobachtet man nach Schusswunden Umwandlung des intraocularen Blutergusses in eine gelbe, eigenthümlich glänzende Masse, die den Pupillarraum oder auch die tieferen Bulbusorgane ausfüllt und wobei der Augapfel selbst seine Form behält und sogar gespannter und härter wird. Diese Umwandlung ist gewöhnlich in 4—6 Wochen vollendet.

Wir lassen nun als Beweis des in Betreff der Ausgänge bisher Gesagten folgende Krankengeschichten folgen:

Ein junger Mann war, als er auf einem Baume gesessen, von mehreren Körnern Schnepfenschrot in's Gesicht getroffen worden. Eins davon war unmittelbar über dem oberen Hornhautrand in's linke Auge gedrungen. Neun Tage nach der Verletzung sah man an der Eingangswunde eine röthliche, von der Aderhaut gebildete Blase, um welche die Sklera eingedrückt war. An ihrer oberen Partie fehlte ein Stück der Iris, da hier das Schrotkorn durchgegangen war. Hinter der Pupille sah man eine röthliche Wolke, als Rest des in den Glaskörper ergossenen Blutes. Der Verletzte konnte nur schwierig Licht von Dunkelheit unterscheiden. Die rechte Pupille war erweitert und träge und der Kranke konnte mit diesem Auge nur Titelbuchstaben sehen. Es schien, als ob rechts einige Kugeln in die Orbita eingedrungen. Nach einigen Monaten besserte sich das Gefühl rechterseits, der linke Bulbus dagegen atrophirte, die Hornhaut drückte sich am unteren Rande concav ein und die intraokularen Flüssigkeiten hatten eine gelbe Farbe. (John Butter, Lond. med. Gaz. XVI. March 15. 1834.)

Ein 40jähriger Mann war auf der Jagd von einem Schrotkorn an das linke Auge getroffen worden. Sofort bekam er die Empfindung des auflodernden Feuers, worauf sehr schnell gänzliche Blindheit und starke Geschwulst der Lider und des Auges folgten. Die vordere Kammer füllte sich bald mit Blut. Drei Aderlässe, 30 Stück Blutegel. Das ergossene Blut wurde allmählig aufgesaugt, aber der Bulbus verkleinerte sich. Die Hornhaut blieb durchsichtig, die Iris war schmutzig braun und lagerte



mit den geschrumpften Rändern an die Linsenkapsel der getrübten Linse an. Der Verletzte hatte das Gefühl eines fremden Körpers im Auge, obwohl nirgends eine Narbe zu entdecken war. (Butter, Ibidem.)

Bei einem 33jährigen Mann, der eine volle Schrotladung in's Gesicht erhalten hatte, wobei aber nur an dem linken Auge eine Eingangsöffnung aufzufinden war, hatte sich allmählig eine ganz eigenthümliche Besserung eingestellt. Links war erst das Sehvermögen vollständig aufgehoben gewesen, rechts hatte der Verletzte Kerzenlicht erkannt. Das Gesicht auf dem rechten Auge besserte sich allmählig so, dass er wieder lesen und schreiben konnte, das linke Auge bekam nach 6 Monaten unerwartet die Sehkraft wieder, wobei das rechte Auge wieder Rückschritte machte. Dieser Umstand verwirrte das ganze Sehvermögen. Mit beiden Augen sah der Verletzte doppelt, das Bild des rechten war besonders Abends matt und verwaschen. Das linke Auge sah das Bild am rechten Orte, wurde aber noch das rechte Auge benutzt, so stand das Doppelbild links vom Objekte. Ein Grund dieser Erscheinungen war nicht aufzufinden. (Butter, Ibidem.)

Ein Herr war von einem Fasanenschrotkorn am rechten Auge verletzt worden. Er hatte zufällig nach aussen gesehen und die Kugel war quer über die Nase an die innere Circumferenz der Hornhaut angeschlagen. Das Auge hatte beträchtlich geblutet und die Ecchymosis der Bindehaut war bedeutend. Es waren Blutegel applicirt und Quecksilber gegeben worden. Circa  $3\frac{1}{2}$  Wochen nach dem Unfall sah man eine zerrissene, mit einem Irisvorfall gefüllte Wunde. Der innere Pupillarsaum war mit in die Wunde eingefügt und die Pupille so stark erweitert, dass man nur wenig von der Iris und diese als einen rothbraunen Kreis sehen konnte. Der Pupillarraum war durch die trübe, wie zerbrochen aussehende Linse ausgefüllt, welche in die vordere Kammer vorragte. Mehrere vorgefallene Linsenreste waren bereits resorbirt. Die Bindehaut war nur mässig injicirt, der Schmerz nicht bedeutend. 14 Tage später war von der Staarlinse nur noch ein Klumpen vorhanden und die Iris war mehr sichtbar. Im Laufe des nächsten Monats war der Irisvorfall verschwunden und die vordere Kammer hatte sich wieder gefüllt. Die Iris bekam ihre natürliche Färbung wieder und ihre Breite wurde mit der Füllung der Kammer und der Resorption des Linsenrestes wieder normal. Bald darauf stellte sich ein frischer Entzündungsanfall ein, nach dessen langsamem Verlauf nach oben und aussen ein Theil der Sklera abnorm schmerzhaft blieb. Sieben Monate später war die Atrophie vollständig. Der Umfang der Hornhaut und Iris war beträchtlich vermindert, die Irisfasern hatten ihre Richtung der Wunde zu, die Pupille war offen, aber das Sehvermögen Null. Von der Narbe aus ging eine Skleralfalte nach innen und oben in die Nähe der Thränenkarunkel. Die innere Partie der Hornhaut war getrübt und nach aussen war die genannte Stelle der Sklera noch so empfindlich bei Berührung, dass man kein künstliches Auge einsetzen konnte. (Cooper, l. c. pag. 76.)

Ein Herr, der vor 3 Jahren durch einen Schrotschuss am linken Auge verletzt wurde, wornach 9 Wochen lang eine Entzündung angehalten aber auch später noch der Bulbus sich gespannt und schmerzhaft gezeigt hatte, bot folgenden Zustand dar. Der linke Bulbus war vollständig hart und gespannt und mit dunkeln Gefässen durchzogen. Die Iris war dunkelolivengrün und beträchtlich in die vordere Kammer vorgetrieben, auf dem Boden der letzteren sah man einen dunkeln Flecken und ein schmales Blutgerinnsel. Rings um den inneren Hornhautkreis lief eine eigenthümlich gelbliche Linie, als wenn die Iris mit einer Einfassung versehen wäre. An der hinteren Oberfläche der Hornhaut fanden sich nach unten hin ebenfalls einige kleine gelbe Flecke. Die Hornhaut selbst war stark gespannt. Patient gab an, zeitweise Schmerzen zu haben, die er mit in den Bulbus einbohrenden Nadeln verglich. Einige Monate später, nachdem mehrere heftige neuralgische Anfälle aufgetreten, war



von Neuem Blut in den Bulbus ausgetreten, wodurch das gelbe Aussehen noch gesteigert worden war. Die ganze hintere Oberfläche der Hornhaut war jetzt mit einer gelben Schicht bedeckt, jener Ring war noch sichtbar und von der Iris waren da, wo die gelbe Masse fehlte, nur noch einzelne Flecken zu sehen, während an anderen Stellen die dunkle Farbe der Iris mit der gelben des Niederschlags untereinander gemischt schien. (Cooper, l. c. pag. 75.)

Ein 43jähriger Mann war von einem Wilddieb mit einer vollen Ladung Schrot aus 20 Yards Entfernung geschossen worden. Mehr als 20 Schrotkörner wurden aus dem Gesicht und dem Oberkörper des Verletzten entfernt. Die linken Augenlider und die Sklerabindehaut waren enorm geschwollen und in der Hornhaut war eine Wunde sichtbar. Man hatte Merkurialien und Fomentationen verordnet. 4 Tage später war die vordere Kammer mit gelber Masse gefüllt und die Schmerzen hatten zugenommen. Die Chemosis wurde wiederholt scarificirt, aber erst nach 4 Wochen hatte sich die Schwellung verloren. Doch thrännte das Auge noch stark und war mit Blut unterlaufen, zeitweise traten auch noch heftige Schmerzen auf. Bald darauf trat auch eine Sehschwäche des rechten Auges ein, sodass man circa 5½ Woche nach dem Unfall den linken Bulbus exstirpirte. Seine Spannung war normal, die Bindehaut geröthet, die Hornhaut durchsichtig, die Pupille mit einer gelben Schicht umschlossen. Die Sektion des Bulbus ergab normale gegenseitige Anlagerung der Sklera, Aderhaut und Retina. Die Linse getrübt. Im Glaskörper membranöse Gerinnungen und strahlenförmige Blutgerinnsel in demselben. Auch längs den inneren Membranen fanden sich Blutflecke. Die Retinalelemente in amorphe Masse verwandelt. Die Aderhaut war fest mit den Rändern der Skleralwunde verwachsen, welche äusserlich mit einer fest aufliegenden Bindegewebsschicht bedeckt waren, sodass man die äussere Oeffnung nur bei sorgfältiger Untersuchung entdecken konnte. Dabei ergab sich, dass kein Schrotkorn im Auge selbst geblieben, sondern 3 derselben nahe dem Sehnerven hinten wieder ausgetreten waren. Bei der Untersuchung unter Vergrösserung fand man eine enorme Entwicklung der Ciliarfortsätze, welche wie varicöse Schlingen aussahen. Rings um den grossen Iriskreis und hinter der Iris waren zahlreiche Pigmenthaufen, welche nach der Vorderkammer hin durch eine Membran, die der Linsenkapsel ähnlich war, ihre Grenze fanden. Vor dieser Membran (neugebildete Glasmembran?) und also den Raum zwischen Hornhaut und Iris und hinterer Kammer ausfüllend befand sich eine amorphe, transparente, gelbe, stark mit Pigment durchsetzte Masse. (Cooper, l. c. pag. 79 nach Wordsworth.)

Die Therapie der besprochenen Schrotkugelwunden bezweckt zunächst die Entfernung des fremden Körpers. Ausführbar ist diese Operation, wenn die Kugel im Lide, in dem subconjunktivalen Zellgewebe oder in der Vorderkammer ihren Sitz hat. Von letzterem haben wir bereits ein Beispiel mitgetheilt und fügen nur noch einen Fall bei, in welchem die Kugel auf der Sklera gelagert war:

Ein 8jähriger Knabe hatte hinter einer Scheibe gestanden, durch welche eine Kugel von der Grösse starken Treibschrotes, die bloss durch das Zündhütchen fortgetrieben circa 30 Schritte weit reichte, hindurchgeschlagen und ein Paar Linien über dem inneren Lidband in das rechte Augenlid eingedrungen war. Das Lid schwoll sehr schnell an, sodass das Auge selbst nur sehr mangelhaft untersucht werden konnte. Eine eingeführte Sonde stiess auf keinen fremden Körper. Es wurde an den ersten Tagen antiphlogistisch verfahren, dann zeigte sich die Bindehaut theils entzündet, theils mit Blut unterlaufen, die Iris war entfärbt, die Pupille erweitert, das Sehvermögen aufgehoben. Acht Tage nach der Verletzung bemerkte man an der äusseren



oberen Fläche des Augapfels eine Geschwulst von halber Erbsengrösse, über welche Sklera und Bindehaut keine Farbenveränderung zeigten. Nachdem sich die Entzündung noch mehr gemässigt, ergab sich, dass die Iris am oberen Rande circa 1''' abgelöst war und dass an der oberen Fläche eine etwa 1''' tiefe und 3''' lange Furche sich befand, die in Vernarbung begriffen war. 7 Wochen nach dem Unfall, als die Schrotkugel deutlich durchschimmerte und sich das Sehvermögen wieder etwas eingestellt hatte, wurde die Entfernung vorgenommen. Sie war sehr schwierig, da das Chloroform keine Wirkung hervorbrachte. Die Wunde heilte und das Sehvermögen besserte sich, wobei die Iris zu reagiren anfang und sogar der abgerissene Rand sich wieder anlegte. (Reinhardt, Ztschr. f. Chir. u. Geburtsh. X. 1857.)

Es ist jedoch diese Entfernung nur sofort nach der Verletzung möglich, sind einmal Stunden oder Tage verflossen, so pflegt die Schwellung so stark zu sein, dass es schon mit der Auffindung des fremden Körpers seine grossen Schwierigkeiten hat. Man muss daher warten, bis die Sugillation und das entzündliche Oedem der Lider oder der Bindehaut verschwunden sind.

Viel schwieriger noch als an den genannten Stellen ist die Entfernung aus der Orbita und aus der Tiefe des Bulbus selbst. In Bezug auf erstere Lagerstätte kann man die Kugel dann mit einer Pincette fassen, wenn sie nicht oder nur wenig tiefer als der Aequator bulbi liegt. Aus dem Bulbus selbst könnte man sie vielleicht mittelst einer Pince-capsulaire fassen und ausziehen, wenn sie schräg, d. h. zwischen Aderhaut und der inneren Fläche der Lederhaut, vorgedrungen und nur wenig von der Eingangsöffnung entfernt stecken geblieben ist. Desmarres zog einmal ein Doppelschrotkorn aus, von dem die eine Kugel auf der äusseren Skleralfläche aufsass, während die andere in den Bulbus eingedrungen und dicht hinter der Sklera eingeklemmt war. Andere Beispiele von Ausziehung aus dem Bulbus sind uns nicht bekannt.

Die fernere Behandlung erstreckt sich auf die Beförderung der Resorption des Blutergusses, auf die Wiederherstellung der Netzhautenergie, auf die Beseitigung der Schmerzen und auf die Bekämpfung der Entzündung. Diese Indikationen sind ziemlich in gleicher Weise einzuhalten; mag nun die Kugel eingedrungen oder abgesprungen oder durchgegangen sein. Der Verletzte ist also in's Bett zu legen, bei eingedrungenen Schrotkörnern muss der Kopf erhöht gelagert werden, damit die ihrer Schwere nach im Glaskörper sich senkende Kugel nicht nach der Sehnervenscheibe oder der macula lutea falle, sondern auf dem Boden des Glaskörpers bleibe. Es sind Eisumschläge, oder Umschläge mit kaltem Wasser zu machen, welche vielleicht durch Zusatz von etwas Alkohol (z. B. Arnikaspirtus) die Resorption des Blutergusses stärker anregend gemacht werden. Doch muss dieser Zusatz begreiflicherweise nur in sehr geringen Quantitäten geschehen. Von Zeit zu Zeit ist ein Umschlag von Belladonnainfus zu interponiren,



auch kann man Mydriatika in Verbindung mit Opiaten oder von Quecksilbersalbe in die Stirn einreiben.

Was die Anwendung der eigentlichen Antiphlogistika betrifft, so können wir nur eine grosse Mässigung im Gebrauch dieser Mittel empfehlen. In der That erscheint es irrationell, wenn man bei einer Verletzung, die mit Ausnahme sehr weniger Glücksfälle zur Atrophie führt, die an und für sich durch wochen- und monatlange Entzündungsanfälle den Kranken herunter bringt, welche aber endlich nur höchst selten eine Suppuration zur Folge hat: bei einer solchen Verletzung mit schwächenden Mitteln auf den Patienten einzustürmen. Wir sind zwar nicht dagegen, dass man im Beginn der Verletzung einige Blutegel setze und dass man in weiterem Verlauf bei starker Füllung der vorderen Ciliargefässe diese wiederhole (wozu sich besonders der künstliche an die Schläfe applicirte Blutegel eignet), halten es auch allenfalls für zulässig, einem robusten Manne einen Aderlass gleich nach dem Unfall zu machen — aber wir dürfen nicht glauben, dass wir ausser zur Hebung der Schmerzen damit einen wesentlichen Einfluss auf den Verlauf der Entzündung ausüben können. Vollständig verwerflich aber ist es, wenn man solche Verletzte durch Calomel oder andere anhaltende Laxirkuren methodisch von Kräften bringt und denen eine neue Krankheit künstlich erzeugt, die schon an für sich genug zu leiden haben. Wenn man Calomel erfahrungsgemäss mit Nutzen anwendet, wo es sich um massenhafte, rasch erfolgende Exsudationen im Auge handelt, so ist doch seine Anwendung in solchen Fällen widersinnig, in denen die Natur selbst nur ausnahmsweise zur eitrigen Production führt, in denen mit oder ohne Calomel nur Schrumpfungen der Iris, Verkalkungen der Linse, membranöse Gerinnungen im Glaskörper und Netzhautablösungen eintreten.

Man begnüge sich also mit den leichteren laxirenden Mitteln, die man alle 2 Tage gibt, und lasse ausserdem nur Mittelsalze in schwächeren Dosen nehmen. Neuralgische Schmerzen suche man durch abendliche Dosen von Morphium zu bekämpfen. Treten sie auch nach der Atrophie des Bulbus noch ein, so kann man die Narcotika in endermatischer Form, innerlich die Eisen- und Chininpräparate versuchen und muss als letztes Mittel sich die Ausschälung des Augapfels vorbehalten. Dieselbe Operation ist vorzunehmen, wenn sich die Blutextravasate im Bulbus nicht resorbiren und der Bulbus hart und gespannt bleibt.



## 2. Die durch grössere Projektile erzeugten Wunden.

Während bei den eben besprochenen Wunden es sich nur um verschiedene Entzündungsvorgänge handelt, die das Sehvermögen in Frage stellen aber die Form des Bulbus häufig erhalten lassen, ist bei den durch Flintenkugeln erzeugten Verletzungen der Bulbus fast immer so zerrissen, bezüglich in solchem Umfange geöffnet, dass eine Herstellung niemals gehofft werden kann und die Wunde des Bulbus als solche an Wichtigkeit bedeutend hinter der gleichzeitigen Verletzung der Orbita, der Weichtheile und der Knochen des Gesichts zurücksteht. Doch bleibt es immerhin interessant, von den verschiedensten Möglichkeiten der Schussverletzungen, denen ein oder beide Augen und deren Umgebung unterliegen, wenigstens die hauptsächlichsten aufzuführen, wobei wir uns, da uns eigene Beobachtungen nicht zu Gebote stehen, an die Erfahrungen der bedeutendsten Schriftsteller der Militärchirurgie halten.

A. Streifschüsse, welche die Schläfen-, Stirn- oder Augenbrauengegend oder die Wange treffen und hier entweder nur Risswunden der Weichtheile oder Absplitterungen der Orbitalränder erzeugen, sind für das Auge (abgesehen von der gleichzeitigen Trennung der Arterien und Nerven, welche aus dem Foram. infra- und supraorbit. heraustreten) sehr häufig insofern gefährlich, als die Erschütterung sich auf dasselbe fortpflanzt und zu Hämorrhagien und intraocularen Rupturen Veranlassung gibt. Man findet daher starke Blutergüsse in die vordere Kammer mit Iridodialysis, Vorfälle der Linse\*), ja einzelne Beobachtungen scheinen darauf hinzudeuten, dass unter solchen Umständen, ohne dass die Kugel direct den Bulbus getroffen, sich Rupturen der Sklera mit Austritt von Glaskörper und selbst mit subconjunktivaler Verschiebung der Linse ereignen können. In ganz ähnlicher Weise wirken Prellschüsse der Stirn oder der Schläfe, mag die matte Kugel dabei nun oberflächlich stecken bleiben oder wieder abprallen. Es kann auf die angegebene Weise sowohl ein, als auch, wenn auch seltner, beide Augen mit nahezu gleichem Erfolg erschüttert werden. Ueber die Blutergüsse im hinteren Bulbusraume bei Schusswunden der Umgegend des Auges verdanken wir Demme (Milit. chir. Studien. II. pag. 5 fide.) interessante Aufschlüsse, die um so höher anzuschlagen sind, als sich in den überfüllten Militärlazarethen selten Jemand die Mühe nehmen kann, Augenspiegeluntersuchungen anzustellen. Die ausführlich mitgetheilten Fälle, neun an der Zahl, wollen wir wenigstens in ihren Hauptpunkten wiedergeben:

\*) Rognetta erzählt, dass durch einen Streifschuss der Schläfe das Auge derselben Seite amaurotisch, das andere aber von einer staarigen Linse, welche prolabirte und der Aufsaugung unterlag, befreit wurde.



1. Narbe einer unregelmässig gelappten Streifschussrinne parallel dem linken Augenbrauenbogen nach der Nasenwurzel hin, welche unempfindlich bei Druck und verschiebbar ist. Oberes Lid emporgezogen, Bulbus prominirend. Zuweilen linkseitige Stirnschmerzen, nur Wahrnehmung von Hell und Dunkel mit dem linken Auge. Pupille bedeutend erweitert und wenig beweglich. Ophthalmoskopische Untersuchung fehlt. Binnen 14 Tagen Besserung in Bezug auf das Sehvermögen und Aufhören der Stirnschmerzen unter der Anwendung intensiver Iodanstriche.

2. Gerissen-gelappte Wunde der rechten Stirngegend mit unmittelbar darauf folgender Blindheit des rechten Auges. 15 Tage nach der Schussverletzung: Papilla röthlich, undeutlich contourirt, radiär angeordnete Punkte und Streifen in dem dunkelrothen Augenhintergrunde. Centralarterien dünn und bläulich, Venen turgescent, gewunden. Abführmittel, Schröpfköpfe in den Nacken, später Merkurialien und Iodkali. 3 Wochen später Extravasate in vorgeschrittener Resorption mit gebessertem Sehvermögen.

3. Streifschussrinne von der Mitte der Stirn bis zur linken Schläfenhinterhauptsgegend hin, von unmittelbarer Erblindung gefolgt. Tod am Typhus nach Heilung der Wunden. Die Autopsie des linken Auges ergab an mehreren Stellen fleckig-streifige Extravasate in der Netzhaut, röthliche Färbung der Papilla und kleine Apoplexien im Opticus selbst.

4. Gerissen-gelappte Schusswunde der Schläfe und Augenbraue rechts mit heftiger Blutung. Sehvermögen rechts bald nach der Verletzung sehr geschwächt und Augapfel nach vorn und aussen verschoben. Die Prominenz des Bulbus hatte sich unter einem antiphlogistischen Verfahren schon gebessert, als die Augenspiegeluntersuchung vorgenommen wurde. Grosse Blässe der Arterien, starke Venenfülle, Extravasate in der Umgebung der Papilla. Bald darauf Tod unter Erscheinungen einer Hirnerkrankung. Die Section ergab eine von der Pars orbitalis dextra des Stirnbeines nach dem Türkensattel sich hinziehende Fissur, über welcher mehrere ältere Blutextravasate lagen, von denen das eine den Stamm des rechten Sehnerven umgab. Im Fettzellgewebe der Orbita ebenfalls Apoplexien.

5. Wunde der Weichtheile der linken Schläfe durch einen Prellschuss mit vorübergehender Hirncommotion, unmittelbarer Erblindung beider Augen und Prominenz des rechten Bulbus. Am linken Auge zwei subconjunctivale Ecchymosen. Rechtes oberes Lid unbeweglich, Bindehaut injicirt, Druck auf das rechte Auge schmerzhaft, zeitweise Lichtscheu bei sehr schwachem Sehvermögen. Papilla links rosenroth, rechts ein braunrother Bluterguss im Glaskörper. Blutegel, Ableitung auf den Darmkanal, später mehrere Vesicatores und Calomel und, als jede Reizung verschwunden war, Extr. nuc. vom. gr. i—ii pro die. Am 50. Tage bedeutende Besserung des Sehvermögens.

6. Gerissen-gequetschte Wunde in der linken Schläfe mit Ecchymosen des Lides, linkseitiger Erblindung und rechtseitiger Körperlähmung. Bulbus prominirend und nach innen stehend, hochgradige Parese des M. rect. ext. Papilla bleich, Arterien und Venen dünn, die Füllung der letzteren nach dem Aequator zunehmend. Centrale Netzhautpartien fast in ähnlicher Zeichnung getrübt, wie bei der albuminösen Retinitis. Tod am Typhus. Die Sektion ergab einen haselnussgrossen Bluterguss im linken Seitenventrikel, der vorzüglich den Sehhügel zusammendrückte. Ferner einen Bluterguss, der den linken N. opticus vor seinem Eintritt in das Foram. optic. drückte, vorzugsweise aber die Art. ophthalmica bis zur Schliessung ihres Lumens zusammenpresste. Fissur der Orbita mit strahliger Ausdehnung nach dem Türkensattel.

7. Streifschussrinne von der Mitte der Augenbraue linkerseits nach dem Scheitel hin. Sofort nach der Verletzung intensive Farbenerscheinungen und Schmerzen auf beiden Augen, namentlich links, dann Trübung der Sehkraft. Auf dem rechten hatte



sich das Sehvermögen fast zur Norm gebessert, auch ergab der Augenspiegel keine Anomalie, auf dem linken wurden erst die Objecte wie abgeschnitten, jetzt aber fast gar nicht mehr wahrgenommen. Hier constatirte man eine fast auf drei Quadranten sich erstreckende Netzhautabhebung von schmutziger, blaugrauer bis bräunlicher Färbung, ausserdem war der Hintergrund gelblich bräunlich, mit Pigment besetzt. Therapie erfolglos.

8. Tangentialwunde auf dem Scheitel durch einen Bombensplitter. Sehschwäche beider Augen und geringer Exophthalmus. Pupillen ungleich reagirend, stark erweitert, obere Lider emporgerissen. Keine Augenspiegeluntersuchung.

9. Wunde am linken Seitenwandbein mit rechtseitiger Parese und linkseitiger Amblyopie. Mehrere Monate nachher fand sich die Papilla verflacht, undeutlich contourirt, die Arterien waren eng, die Venen nach dem Aequator hin geschwollen.

Diese Beobachtungen geben die Ueberzeugung, dass in den Fällen, in denen nach dergleichen Erschütterungen des Bulbus Erblindung auftritt, ohne dass äusserlich an dem Bulbus etwas wahrzunehmen, sich Zerreibungen der Netzhaut- oder Aderhautgefässe ereignet haben. Diagnostisch ist der gleichzeitig bestehende, jedenfalls von kleinen retrobulbären Blutergüssen abhängende, Exophthalmus wichtig, da er auch den Militärärzten, welche mit der Augenspiegeluntersuchung nicht vertraut sind oder keine Zeit zu ihrer Anwendung haben, den Schluss auf Apoplexien der Netzhaut an die Hand gibt. Ist nach Streifschüssen des Kopfes neben der Erblindung Lähmung oder Parese der anderen Körperhälfte vorhanden, so ist die Ursache beider in der Schädelhöhle zu suchen. Die ophthalmoskopische Untersuchung gibt auch hierüber Aufschluss, da bei dem Fehlen der Blutergüsse die Papilla die der centralen Amaurose angehörige Atrophie zeigt. Eine hochgradige Verengerung der Centralgefässe, wie bei der Embolie derselben, lässt (vergl. den interessanten Befund in Fall 6.) mit Wahrscheinlichkeit auf ein Extravasat schliessen, welches die Art. ophthalmica innerhalb der Schädelhöhle in ihrem Lumen comprimirt hat.

Auch bei der Heilung der Wunde der Weichtheile selbst kann die Gesundheit des Auges gestört werden. Es bilden sich nämlich durch die Narbenverkürzung Ectropien und, bei Streifschüssen der Schläfe, Verziehungen des äusseren Lidwinkels mit Verengerung der Lidspalte aus.

Zuweilen kommt es vor, insbesondere bei den Hohlkugeln der französischen Miniébüchsen, dass eine den knöchernen Orbitalrand treffende Kugel in Stücke springt und ein kleiner Splitter in den Bulbus eindringt. Demme hat zwei solcher Fälle gesehen.

Streifschüsse, welche die Lider und den Bulbus selbst treffen, bedingen gewöhnlich bedeutende Substanzverluste der ersteren, wobei zugleich Stücke der Hornhaut und Sklera abgerissen werden und der Bulbus zusammenfällt. Solche Verletzungen sind um so gefährlicher, als die Kugel durch die Nasenwurzel hindurchgehen und das zweite Auge auf ganz ähnliche Weise verletzen kann. Die Ent-



stellung ist bei solchen Wunden viel bedeutender, als wenn der Bulbus gerade von vorn getroffen wurde. Der äussere Orbitalrand wird dabei gewöhnlich zersplittert.

Einem Soldaten wurde das obere Augenlid durch eine Kugel vollständig losgerissen und der Bulbus verletzt. Die Kugel wurde vor dem Ohre ausgeschnitten. Der äussere Orbitalrand war in eine Unmasse kleiner Splitter zerbrochen. Die Wunde heilte so gut, dass im oberen Lid von aussen nach oben nur eine 6''' lange Spalte blieb, welche nach Auffrischung der Wundränder sehr bald vollständig geschlossen wurde. (Desmarres, l. c. I. p. 100.)

Ein Knabe wurde von einer Musketenkugel derart im Gesicht verwundet, dass das linke untere Lid zerrissen und der Bulbus zerstört war. Die Kugel war dann quer durch die Nase nach rechts herübergegangen, hatte das rechte untere Lid ebenfalls zerrissen und den rechten Bulbus gestreift. Beide Augen atrophirten und an Stelle der unteren Lider sah man eine rothe mit Schleimhaut überkleidete Fläche. Da die oberen Lider durch die Trennung der Commissuren ihren Anheftungspunkt verloren hatten, krümmten sie sich etwas nach aussen und hatten ihre Beweglichkeit eingebüsst. (Ammon, Klin. Darstellungen II. Tab. VI. Fig. 17.)

B. Trifft eine Kugel die Augengegend von vorn in einer der Achse der Orbita entsprechenden Richtung, so hängen die Verletzungen, welche das Auge, die Orbita oder die weiter nach hinten gelegenen Theile erleiden, von der Propulsionskraft ab, mit der das Projektil aufflog. Man kann ungefähr folgende Verschiedenheiten aufstellen.

a) Höchst selten sind gewiss diejenigen Fälle, in denen die Kugel so matt war, dass sie ohne Bulbusverletzung hinter der Bindehaut liegen blieb. Zuweilen ist die Kugel in ihrem Laufe erst durch den Orbitalrand geschwächt worden, der dann zersplittert wurde. Baudens (Clin. des plaies d'armes à feu. Paris 1836. p. 167.) fand in einem Spital von Algier einen Soldaten, dem eine Kugel quer durch das untere Lid und nach Zerschmetterung des unteren Orbitalrandes eingedrungen war. Sie war in dem vorderen Theil der Orbita liegen geblieben, sodass man sie sehen konnte, wenn man den äusseren Lidwinkel abwärts zog. Die Pupille war oval verzogen und durch sie sah man bei vollkommen klaren Medien einen Theil der Netzhaut. Die Wunde war geschlossen, die Bindehaut wenig gereizt und das Sehvermögen besserte sich täglich mehr. Hier war also die Inkapsulirung ganz ohne Nachtheil erfolgt. Derselbe Autor berichtet auch noch folgenden Fall:

Ein Soldat fühlte sich beim Herabsteigen von einem Berge scheinbar von einem Zweige an den äusseren rechten Augenwinkel getroffen. Die Lider waren nicht sugillirt, die Bindehaut nach aussen hin geröthet, aber nicht zerrissen, das untere Lid leicht geschwollen. Erst 4 Tage später kam der Verletzte zur genaueren Untersuchung. Die Bindehautentzündung war unterdess stärker geworden. Hinter dem unteren Lide erkannte man einen runden, beweglichen Körper. Eine Incision in das untere Lid führte nicht zum Ziele, da die Kugel entwich. Erst als man den Bulbus nach hinten



drückte und das untere Lid nach vorn zog, gelang die Einschiebung einer Cürette hinter die Kugel und deren Entfernung. (L. c. p. 166.)

Ein Zouave war bei Magenta von einer österreichischen Spitzkugel an den unteren äusseren Orbitalrand getroffen worden. Die Knochenkante war in der Breite einiger Linien eingeschlagen. Das Projektil hatte sich mit Hinterlassung einer Ecchymose der Bindehaut des Bulbus in den äusseren unteren Bindehautsack gebettet, wo es nach Erweiterung der Lidspalte 14 Tage nach dem Unfall entfernt wurde. Der losgesprengte Orbitalrand wurde reponirt, mit Heftpflasterstreifen in situ erhalten und vereinigte sich wieder. Eine leichte Parese des äusseren geraden Augenmuskels und eine Schwäche des Sehvermögens gingen nach wenigen Tagen zurück. (Demme, l. c. p. 24.)

b) Etwas häufiger scheint es vorzukommen dass die Kugel den Bulbus so trifft, dass eine Ruptur desselben entsteht. Die Kugel kann wieder abspringen, oder in seiner Höhle liegen bleiben. Isenschnied (Schweiz. Ztschr. 1851. p. 233) beobachtete eine solche Berstung der Cornea und Sklera, ohne dass die Lider und die Orbita verletzt waren. Solche Verletzungen sind nicht ungefährlich, ganz abgesehen von dem unvermeidlichen Ruin des Bulbus. Pollock (Annal. d'ocul. XX. p. 122.) sah eine Schusswunde der Hornhaut von einer abundanten Suppuration des Bulbus gefolgt, welche nach 10 Tagen durch Tetanus tödtlich endete. Von dem Liegenbleiben des Geschosses im Bulbus selbst kennen wir das folgende Beispiel:

Ein 25jähriger Recrut erhielt bei den Kämpfen in Algier eine matte Kugel in's linke Auge, ohne dass die Umgebung verletzt wurde. Die Lider waren sofort mit Blut und Serum unterlaufen, sodass man zuerst den Ort der Verletzung nicht constatiren konnte. Nach 2 Tagen im Spital waren die Lider zu einem enormen, blauen Tumor geschwellt, aus dem eine saniöse Flüssigkeit hervorquoll. Als sich durch kalte Umschläge die Schwellung etwas verloren, fand man hinter derselben die Kugel. Der Verletzte verweigerte die Operation und so wurde der Inhalt der Augenhöhle durch die Eiterung selbst entfernt. (Bertherand, Annal. d'oculist. XXVI. p. 127.)

c) Die Kugel dringt in den Augenwinkel ein und bleibt hinter dem Bulbus in der Orbita liegen. Gewöhnlich berstet dabei der Augapfel, zuweilen wird er nur zur Seite geschoben, oder nach vorn luxirt und zwar finden sich auffälligerweise hierbei Fälle, in denen das Sehvermögen nicht erheblich gelitten hat. Oefter kommen ohne Rupturen der Sklera intraoculare Hämorrhagien und Linsenvorfälle in die vordere Kammer vor. Muskelzerreissungen sind gewiss oft damit verbunden, wenn auch ihr directer Nachweiss schwer zu constatiren ist. Der Bluterguss in die Orbita ist gewöhnlich sehr auffällig, es wird also der Bulbus, wenn er nicht schon durch das Geschoss selbst herausgetrieben war, nachträglich vorgedrängt. Cooper erzählt nach Crae, welcher an dem Feldzug im Penjab 1848—49 Theil nahm, dass bei einem europäischen Soldaten eine Musketenkugel in den Nasenwinkel eindrang und hinter dem erblindeten, aber normal aussehenden Bulbus liegen blieb, ohne eine Beschwerde zu machen.



Stellwag untersuchte das Präparat einer Orbita, in welcher ohne Knochenverletzung die Kugel hinter dem vorgetriebenen, aber sonst gesunden Bulbus lag. In operativer Beziehung ist besonders folgender Fall wichtig:

Ein französischer Soldat hatte eine Musketenkugel gerade über der linken Orbita erhalten. Da sein Kamerad in demselben Augenblicke todt zusammensank, glaubte der Verletzte, die Kugel sei an seiner Stirn abgesprungen und habe jenen getödtet. 24 Jahre hindurch litt er die heftigsten Schmerzen im linken Auge und im Kopfe, ersteres war beträchtlich hervorgetrieben. Im Spital von Verona machte endlich Borsa den Versuch der Extraction. Er nahm einen Theil des oberen Randes der Orbita mit dem Trepan weg, entdeckte dann die Kugel hinter dem Bulbus und nahm sie mit einer Pincette heraus. Der Bulbus trat dann in seine Höhle zurück und atrophirte nach einigen Wochen. Die heftigen Schmerzen hörten sofort auf. Der Operirte lebte noch 5 Jahre. Die Section ergab, dass bei der Trepanirung die Schädelhöhle nicht eröffnet worden war. (Med. chir. Review. 1846. p. 358.)

d) Die von vorn in die Orbita eingeschossene Kugel senkt sich bei ihrem Laufe, sodass sie durch den Orbitalboden unter der knöchernen Basis des Schädels hindurch geht und nun entweder in der Ohrgegend, oder im Nacken oder in der Schultergegend wieder austritt. Obwohl auf diesem Wege wichtige Gefässe liegen, sie auch der Wirbelsäule nahe kommt, kennt man doch mehrere Fälle einer raschen und vollkommenen Heilung. Gewöhnlich ist die Austrittsöffnung auf derselben Seite als die des Eingangs; gelangte aber der Schuss mehr von der Schläfenseite in's Auge, so kann die die sich senkende Kugel, nach Durchbrechung der Orbita, quer durch den Rachen hindurch die untere Fläche des Keilbeinkörpers kreuzend, auch in der Ohr- oder Schultergegend der anderen Seite wieder austreten. Cooper erzählt, dass im letzten ostindischen Aufstande einem Soldaten eine Kugel in das rechte Auge eingedrungen und zwischen Wirbelsäule und dem oberen Winkel der Scapula wieder ausgetreten war. Die Kugel hatte, wie die spätere Section lehrte, den Processus styloideus abgerissen. Ménière entfernte während des Pariser Strassenkampfes eine Kugel aus der rechten Schultergegend, welche in dem inneren Winkel des linken Auges eingedrungen war. Die Heilung war rasch und vollständig.

Ein 38jähriger Officier wurde in Algier so verletzt, dass die Kugel an der unteren und äusseren Partie der Basis der Orbita ein- und hinter dem Ohre derselben Seite ausdrang. Der Oberkiefer war mit Ausnahme eines Theiles seiner oberen Fläche und des oberen und unteren Winkels weggeschossen und die ganzen Weichtheile zerrissen. Einige Knochensplitter wurden entfernt, die fester sitzenden Theile in ihre Lage gebracht. Der Bulbus war ausgeflossen. Die Wundränder wurden genäht und binnen 2 Monaten gelang bei unbeträchtlicher Eiterung die Heilung mit einer linearen Narbe. Das während der Heilung aufgetretene lästige Ohrensausen wurde durch örtliche Blutentziehungen beseitigt. (Baudens, l. c. p. 151.)

Ein Mann erhielt einen Schuss in's Gesicht, wobei die Kugel schräg in die linke Orbita eindrang und an der Schläfe wieder herausfuhr. Obwohl man sorgfältig alle



Knochensplitter wegnahm, so entzündete sich doch der Bulbus und vereiterte vollständig. Während dieses Prozesses waren die Schmerzen ausserordentlich heftig, Hirnsymptome und Trismus traten auf. Da der Kranke sehr kräftig war, so wurden allgemeine Blutentziehungen gemacht und grosse Dosen Brechweinstein gegeben. Die Eiterung war gutartig und von guten Granulationen gefolgt, sodass am 40. Tage die Vernarbung vollendet war. (Carron du Villards, Hdbch. I. p. 308.)

e) Dringt die in den hinteren Theil der Orbitalpyramide gelangte Kugel gerade nach hinten, so muss nothwendig das Gehirn verletzt werden. Man kennt kein Beispiel, dass bei einer unzweifelhaft in dieser Weise erfolgten Verletzung das Leben erhalten wurde, vielmehr war wohl immer augenblicklicher Tod die Folge. Nur wenn die Kugel in der Nähe des Türkensattels sitzen blieb, hat man erst nachträgliche Abscessbildung bei anscheinendem Wohlbefinden gesehen\*). Die absolute Tödtlichkeit solcher Wunden liegt jedenfalls zugleich darin, dass die Spitze der Orbita einen im Verhältniss zum Umfang der Kugel zu geringen Rauminhalt hat, sodass sie in grosser Ausdehnung zersplittern muss. Doch hat man bei glatt geschlagenen Kugeln Ausnahmen beobachtet. Demme erzählt (l. c. p. 26.) dass eine abgeplattete Kugel so genau durch die obere Augenhöhlenfissur eingedrungen war, dass nur eine ganz unbedeutende Spalte in dem angränzenden grossen Keilbeinflügel entdeckt werden konnte.

C. Kugeln, welche in einer von oben nach unten gehenden Richtung die Orbita durchsetzen, mögen sie nun den oberen Augenhöhlenrand abgerissen haben oder nicht, zerstören häufig den Bulbus und brechen durch den Boden der Augenhöhle in das Gesichtsscelett ein. Wenn das Geschoss an irgend einer Stelle sitzen blieb, kann eine Jahre lange Abscedirung und Losstosung von Splittern mit den mannigfachsten Beschwerden die Folge sein. Hennen (Observ. in some import. points in Milit. surg. Edinb. 1817. p. 370.) entfernte bei einem Soldaten eine einige Wochen vorher im inneren Augenwinkel eingedrungene Kugel, welche jetzt in der hinteren Knochenpartie nahe dem Gaumensegel eine Geschwulst bildete. Der Augapfel war nicht zerstört aber blind. Der fremde Körper unterhielt eine schwierige Respiration und Deglutition, erschwerte Sprache, Reizung im Schlunde, Speichelfluss, Brechneigung. Fielding (Phil. transact. V. p. 203.) berichtet von einer verborgenen Kugel, in Folge der sich eine Menge Splitter aus der Wunde, der Nase und dem Mund ausgestossen und sich endlich am Unterkiefer mehrfache Abscesse gebildet hatten, bis sie endlich, 30 Jahre nach der Verletzung, in der Nähe des Schildknorpels zum Vorschein kam.

\*) Garengoet (Traité des operat. III. p. 155. Paris 1731.) erzählt einen solchen von Petit beobachteten Fall.



Den entgegengesetzten Weg nehmen Geschosse, welche vom Unter- oder Oberkiefer aus aufwärts gehen und die Augenhöhle an irgend einer Stelle durchbrechen. Geschieht letzteres hinreichend weit nach hinten, so kann nur der Sehnerv getrennt, der amaurotische Bulbus aber anscheinend unverändert sein. Gewöhnlich ist das Auge aus seiner Höhle herausgetrieben. Man hat diese Schusswunden auch bei Selbstmördern, die sich die Pistole an das Kinn setzten, beobachtet. Da gerade in solchen Fällen die Kugel nur eine schwache Kraft hat, so kann es sich auch ereignen, dass sie nur das Antrum Highmori durchsetzt, aber von dem Orbitalboden aufgehalten wird. Der Bulbus wird indess dadurch heftig erschüttert, dass er erblindet. Dringt aber das Projektil weiter vor, so gelangt es endlich in die Gehirnhöhle und der Tod ist der regelrechte Ausgang. Wepfer (*De affectib. capitis etc. Scaphusii 1727. p. 33.*) erzählt von einem Jäger, welcher zufällig das Flintenschloss mit dem Fusse berührte und sich zwei Kugeln in die rechte Hälfte des Unterkiefers hineinschoss. Sie waren durch die linke Orbita hindurchgegangen, hatten das linke Auge herausgetrieben und waren durch das linke Seitenwandbein nahe der Lambdanath ausgetreten. Die Intelligenz und die Motilität waren bis zum 4. Tage ungestört, doch trat am 5. unter Convulsionen der Tod ein. Der Kanal im Gehirn war mit Eiter gefüllt. Betreffs einer seltenen Heilung solcher Wunden sind die folgenden zwei Fälle bemerkenswerth:

Ein 12jähriger Knabe hatte eine Musketenkugel von unten nach oben erhalten, welche in die Oberlippe und das rechte Nasenloch eingedrungen, durch die Orbita hindurch und oben im Stirnbein nahe der Sutura sagittalis ausgetreten war. Die folgende Schwellung des Kopfes war ganz enorm. Da, wo die Orbita durchschossen war, machte man einen Einschnitt, worauf sich ein Stück Gehirnmasse von Hühner-eigrösse entleerte. Auch aus dem incidirten, geschwollenen oberen Lid drang etwas Hirnsubstanz und ein Knochensplitter hervor. Reichliche Aderlässe. Die Eiterung dauerte vom 3.—13. Tag. Der Knabe war ganz heruntergekommen und schien am 15. Tage dem Erlöschen nahe. Zuletzt war noch ein Splitter entfernt worden und da hier sich noch Eiter entleerte, wurde die Haut und Dura mater abgehoben. Darauf hob sich der Puls und der Kranke konnte am nächsten Tage sprechen. Schon am 19. Tage war die Wunde an der Stirn durch Verschluss der weichen Theile vereinigt. Dagegen granulirte die Wunde am oberen Lide übermässig und schloss sich nicht eher, als bis sich noch mehr Splitter losgestossen hatten. (*Bagieu, Mémoir. de l'academ. chirurg. 1780. p. 127.*)

Ein 17jähriger Jüngling, welcher die Unvorsichtigkeit beging, einen Schuss aus dem Gewehr mit einem rothglühenden Ladestock herausziehen zu wollen, war in der Weise verletzt worden, dass der Ladestock in der Gegend des rechten Thränenbeins nach oben und hinten hineindrang und rechts vom oberen Winkel des Occiput 10" hervorragte. Der Verletzte war sofort zu Boden gestürzt und sein Vater hatte ihm den Ladestock ausgezogen, wobei 2 Unzen Blut und etwas Hirnmasse abflossen. Es wurde kein Aderlass gemacht. Anfangs floss Eiter ab und vom 36.—52. Tage entleerten sich einige necrotische Knochenstückchen. Das rechte Auge atrophirte,



aber im Uebrigen war die Heilung binnen 3 Monaten vollständig, auch wurde die Gesundheit später nicht gestört. (N. Ansiaux, Cliniq. chirurg. Liège 1829. p. 276.)\*)

Bei solchen von unten nach oben gehenden Schüssen kommt es auch vor, dass eine in der Nasenwand der Orbita eingedrungene Kugel in den Siebbeinzellen, in der Stirnhöhle, oder selbst auf der Crista galli sitzen bleibt, wo sie entweder für immer ertragen oder durch die Nase und den Rachen allmählig entfernt wird. Macleod (Surgery of the Crimean War, p. 223.) erzählt von einem an der Alma verwundeten Soldaten, dem ein rundes Geschoss unterhalb dem inneren Augenwinkel eingedrungen war, ohne den Bulbus zu verletzen. Die Wunde war geheilt und der Verletzte dachte nicht mehr an den Unfall, als er einige Monate später eine Trockenheit in der Nase spürte und auf einmal zu seinem Erstaunen eine Kugel aus dem Nasenloche herausfiel. Oestreich (Dissertat. de glande plumb. etc. Berolini 1830.) theilt die Section eines Mannes mit, welcher 15 Jahre früher einen Schuss in die linke Orbita erhalten hatte und jetzt an einer anderen Krankheit gestorben war. Es zeigte sich, dass die Kugel von der Orbita aus durch den oberen Winkel der inneren Augenhöhlenwand und durch das Siebbein hindurch bis auf dessen Siebplatte in die Schädelhöhle hineingedrungen, von wo sie sich später in Folge cariöser Zerstörung des genannten Knochens etwas in die Nasenhöhle gesenkt hatte. Baudens (l. c. p. 162.) erzählt von einem französischen General, der bei Waterloo einen Schuss in die linke Orbita erlitten hatte. Die Kugel hatte den Bulbus zerrissen, die innere Wand der Orbita durchbrochen und war im Sinus frontalis liegen geblieben. Hier hatte sie 12 Jahre verweilt, als der Verletzte eines Nachts mit dem Gefühl aufwachte, als wenn ihm etwas in den Schlund fiel: sofort wurde die Kugel durch Husten entfernt. Poneyes (Mémoire de l'acad. de chir. 1787. p. 202.) behandelte einen Soldaten, dem eine Musketenkugel die vordere Wand des Sinus frontalis, die obere Partie der Nasenknochen und den inneren Winkel der Orbita zerbrochen hatte. Der Verletzte war sofort zusammengestürzt, hatte darauf gebrochen, das Bewusstsein verloren und durch die Nase geblutet. Man entfernte die Wand der Stirnhöhle, liess aber die Nasenknochen und die innere Wand der Orbita unberührt. Die hintere Wand des Sinus war nicht zerstört.

\*) Dass beim Eindringen von Ladestöcken in der Augengegend und Herausfahren derselben am Hinterkopfe nicht nothwendig das Gehirn getroffen sein muss, beweist ein Fall von Larrey. Hier war derselbe zwischen den beiden Stirnsinus eingedrungen, horizontal zwischen beiden Hemisphären vorwärts gegangen, hatte den Proc. falciformis zerrissen, war dann in das linke Keilbein, wo er den linken Sehnerven durchbohrte, hierauf durch die Spitze des Felsenbeins und den keilförmigen Theil des Hinterhauptbeins und endlich durch das Foram. condyloideum posterius ausgetreten. Der Verletzte starb am 25. Tage, 2 Tage nach einer nicht indicirten Trepanation.



Die Delirien schwanden durch wiederholte Aderlässe, und nach 2 $\frac{1}{2}$  Monaten hatten sich die Knochenstücken wieder befestigt. Interessant ist namentlich der folgende Fall, als er die Spaltung der Kugel innerhalb der Orbita in zwei Stücke beweist, deren eins entfernt wurde, während das andere nicht aufgefunden werden konnte.

Ein Capitain der Jäger von Vincennes wurde in Algier im Mai 1840 von einer Kugel am äusseren Winkel des linken Auges verletzt. Im Spital fand man ausser starker Schwellung der Lider, die das Oeffnen kaum gestatteten, eine kleine Wunde am äusseren Augenwinkel, die sich nach der Tiefe zur äusseren Lidkommissur fortsetzte. Der Verletzte erzählte, dass er kurz nach der Verwundung anstrengend habe ausspucken müssen und dass ihm auf dem Gaumen noch ein fremder Körper zu liegen scheine. Eine Inspection dieser Theile ergab jedoch nichts Verdächtiges. Nach 8 Tagen war die Schwellung gemindert und wenn man längs dem unteren Orbitalrande mit dem Finger drückte, fühlte der Verletzte nach unten und aussen einen fremden Körper. Man dachte zunächst an ein losgebrochenes Stück Orbitalrand, eine durch die erweiterte Wunde eingeführte Pincette förderte indess nicht ein Knochenstück, sondern ein abgeplattetes, langgezogenes Stück einer Kugel zu Tage. Aber wo war das andere Stück? Der Verletzte behauptete immer noch in der Nase etwas zu haben. Der Bulbus eiterte unterdess heraus. Nach Frankreich zurückgekehrt, fühlte er beim Reiten in der Nase eine Bewegung. Im Jahre 1841 ging er nach Algier zurück, die Schmerzen wurden aber heftiger und es stellte sich Fieber ein, sodass er nach Paris zurückging. Bereits früher beim ersten Aufenthalt in Frankreich hatte man nachweisen können, dass hinter dem Bulbus ein Schusskanal nach dem inneren Augenwinkel bis in die Siebbeinzellen der linken Nasenhöhle zuing. Auch jetzt gab eine Metallsonde einen eigenthümlichen Ton in der Tiefe, wenn der Verletzte angab, dass die Kugel sich bewege. Doch konnte sie weder mit der Pincette gefasst, noch angebohrt werden, da sie wahrscheinlich einen zu kleinen Theil ihrer Oberfläche dem Schusskanal zukehrte und auch angestrengte Versuche, sie von anderen Seiten her zu entfernen, misslangen. Auch später ist sie nicht entfernt worden. Der Verletzte hatte den Geruch verloren, hatte zeitweise blutigen und stinkenden Ausfluss aus der Nase, das Nasalathmen war erschwert und das Schlucken, wenn der Bissen das Gaumensegel in die Höhe drängte, schmerzhaft, die linken oberen Zähne waren unempfindlich. Im Uebrigen war aber der Kranke gesund, da sich der anfangs bestehende Kopfschmerz verloren hatte. (Bertherand, *Annal. d'ocul.* XXVI. 127.)

D. Dringen Projektile von der Schläfenseite her in einem nahezu rechten Winkel zur Achse der Orbita ein, so durchsetzen sie häufig beide Augenhöhlen, sodass sich die Ausschussöffnung an entsprechender Stelle der anderen Schläfe wie die Eingangsöffnung findet. Eine Betrachtung der anatomischen Verhältnisse lehrt, dass, wenn die Kugel etwas oberhalb der Mitte des Jochbogens durch den grossen Keilbeinflügel ein- und ausdringt, sie die Augenhöhle hinter dem Bulbus trifft, also nicht diesen selbst, sondern den Sehnerven und die hinteren Enden der geraden Augenmuskeln trennt. Als unmittelbare Folge solcher Schusswunden ist totale Amaurose beider Augen, ohne sichtbare äusserliche Veränderung derselben, nothwendig. Drang aber die Kugel weiter nach vorn in entsprechender Richtung ein, so wird der hintere Pol oder der Aequator des Augapfels selbst



durchschossen. In letzteren Fällen ist eine eitrige Entzündung des Bulbus die Folge.

Bei den Kämpfen in Algier hatte ein französischer Korporal einen Schuss quer durch beide Augenhöhlen erhalten. Die Kugel war 1" nach hinten von dem rechten äusseren Orbitalrand und 6" höher ein- und links beinahe an derselben Stelle wieder ausgetreten. Es bestand *Commotio cerebri* und aus der Nase und den Wunden strömte ungewöhnlich viel Blut. Der Verletzte war ohnmächtig, das Gesicht besonders in der Augengegend und Nasengegend stark geschwollen. Es wurden die Splitter entfernt, die Wunden mit kalten Compressen bedeckt und damit 6 Tage lang fortgefahren. Die Blutung überliess man sich selbst. In den ersten 14 Tagen öfters Delirien. In der Orbita und den Nasenlöchern bildete sich eine Masse Fleischfliegenlarven, die mit einer schwachen Sublimatsolution getödtet wurden. Nach 2 Monaten waren die Wunden vernarbt, die Hornhäute waren durchbrochen und die bulbi geschrumpft. Geruch und Empfindung der Nasenschleimhaut fehlte. Das Gedächtniss war schwach und der Verletzte erinnerte sich nur dessen, was bis zur Zeit der Verletzung geschehen war und hatte immer noch Hoffnung, wieder sehen zu lernen. (Baudens, l. c. p. 127.)

Gewöhnlich findet sich auch der Schusskanal in der einen Augenhöhle etwas weiter vorn als in der anderen, man beobachtet also auf dem einen Auge Eiterung des Bulbus mit Ausgang in Atrophie, auf dem anderen einfache Amaurose. Da das Siebbein von dem Geschoss durchbrochen werden muss, so treten Blutungen aus der Nase ein. Der Geruch ist sogleich aufgehoben. Ob sich hochgradiger retrobulbärer Bluterguss findet, richtet sich ganz nach der Zerreissung grösserer oder kleinerer Blutgefässe. Das Blut ergiesst sich hierbei aus den Schusswunden, man findet also entgegengesetzt zu den Fällen, wo der Schusskanal in der Orbita noch sein Ende erreicht, keinen wesentlichen Exophthalmus. Thomson hat in der Schlacht bei Waterloo 8—10 solcher Verletzungen gesehen\*) und bemerkt dabei, dass nicht immer die Schussrichtung nothwendig den Bulbus oder den Sehnerven getroffen haben könne, dass also die Amaurose auch zuweilen als Folge der Erschütterung (oder Splitterung in der Gegend des Sehnervelloches im Keilbein) auftreten müsse. Liegt der Schusskanal noch weiter hinten, so muss die Kugel quer durch die mittleren Schädelgruben gehen, es wird also die Wunde tödtlich enden, dagegen können unter dem Jochbogen eindringende Kugeln auch weiter nach hinten quer durchfahren, da sie dann den Schädel selbst gar nicht zu treffen brauchen.

Es versteht sich übrigens von selbst, dass in der Mehrzahl der Fälle diese Wunden nicht nur das Sehvermögen vernichten, sondern auch wegen der Erschütterung des hinteren und oberen Theils der

\*) Wir selbst sahen eine solche Verletzung in Leipzig bei einem jungen Manne, der sich, um sich das Leben zu nehmen, das Pistol unglücklicher Weise senkrecht auf die Schläfe aufgesetzt hatte. Vom Gehirn aus traten gar keine Symptome auf. In Heister's Fall waren beide blinde bulbi zugleich unbeweglich.



Orbita die Vorderlappen des Gehirns beeinträchtigen, sodass, wie wir in dem Fall von Baudens gesehen haben, geistige Störungen zurückbleiben können. Die fortgeflanzte Commotion wird um so bedenklicher bei schwachen Kugeln, welche nicht durchdringen, sondern in der anderen Augenhöhle liegen bleiben.

E. Entgegengesetzt den unter B. d) genannten Verletzungen kommt es vor, dass eine Kugel von hinten, namentlich von der Ohrgegend aus, in die Orbita derselben oder der anderen Seite eindringt und nach der Ruptur oder der Luxation des Bulbus aus derselben herausfährt. Es ist interessant, dass auch hierbei der Bulbus gesund bleiben kann. Wir theilen kurz einige Fälle dieser Verletzungen mit.

Ein Corporal erhielt einen Schuss an den Hinterkopf, die Kugel streifte den Hinterhauptsknochen und das Schläfenbein, drang dann von hinten und aussen in die Augenhöhle ein und ging an dem äusseren Augenwinkel wieder heraus. Der Bulbus war gesund, aber durch einen beträchtlichen Bluterguss nach aussen vorgerieben. Nach einem Einschnitt floss viel Blut aus. Der Bulbus ging zurück und die Heilung war vollständig. (Carron du Villards, *Annal. d'ocul.* Septbr. et Octbr. 1858.)

Ein Voltigeur erhielt eine Kugel, welche zwei Finger hoch über dem Ohr eindrang und zur äusseren Commissur des rechten Auges herausfuhr, ohne Gehirn und Bulbus zu verletzen. In der Bindehaut staken Knochensplitter und auf der Lidhaut bildete sich eine bedeutende Ecchymose. Nachdem man die geistige Aufregung gedämpft hatte, wurde ein reichlicher Aderlass gemacht und erweichende Cataplasmen aufgelegt. Am nächsten Tage wegen heftigen Kopfschmerzes wiederholter Aderlass. Dabei kühle Getränke und die strengste Diät. Es blieb nach der rasch erfolgenden Vernarbung keine Entstellung zurück, nur erschien der rechte Eingang in die Augenhöhle enger als der linke. (Carron du Villards, *Handb.*, übers. v. Schnakenberger I. p. 308.)

Wepfer behandelte eine Frau, welche, als sie auf dem Boden lag, zufällig geschossen worden war. Die Kugel war etwas unterhalb dem rechten Ohrläppchen eingedrungen, hinter dem Unterkieferwinkel vorbeigegangen und hinter der Nasenwurzel quer durch die linke Orbita und durch das obere Augenlid nach aussen gelangt. Die Hornhaut war zerrissen, ein Theil vom Stirnbein in die Orbita hereingedrückt. Aus der Eingangs- und Ausgangsöffnung floss Blut ab, ebenso aus Nase und Mund. Die Blutung wiederholte sich bei jeder Lageveränderung in den nächsten Tagen. Das Kauen und Oeffnen des Mundes war erschwert, das Schlingen aber leicht. Gehirnsymptome traten nicht ein. Das rechte Auge und dessen Umgegend war sugillirt, aber sonst normal. Die Ausgangsöffnung entleerte eine reichliche Menge guten Eiters; über dem inneren Augenwinkel bildete sich ein Abscess, in den eine zollgrosse Incision gemacht wurde. Nachdem mehrere Splitter vom Stirnbein entfernt waren, schloss sich der Abscess. Anfangs war nicht nur der Bulbus aus der Orbita herausgetreten, sondern auch die Muskeln, die Thränendrüse und das Fettzellgewebe blossgelegt. Aus der Orbita selbst entleerte sich nur wenig Eiter und der Bulbus ging an seinen Platz zurück, nachdem man eine Bindehautfalte abgeschnitten hatte. Die Oeffnung am Ohre schloss sich nach Entleerung mehrerer Splitter in der 8. Woche. (L. c. p. 27.)

F. Endlich sind noch kurz zu erwähnen diejenigen Fälle, in denen grössere Theile des Gesichtssceletts nebst den Orbitalwänden



durch gröbere Geschosse abgerissen wurden. Man hat hier merkwürdigerweise einigemal Heilung beobachtet. Paillard entfernte einmal nebst anderen Splintern des Stirnbeines, welche durch einen Kartätschenschuss in die Orbita hineingetrieben worden waren, einen beträchtlichen Theil des Orbitaldaches. Trotz des Ausfliessens von Hirnsubstanz blieben doch Sensibilität, Motilität und Intelligenz ungestört und binnen 3 Wochen war die Heilung fast vollendet. Auch Larrey, Stellwag (Ophthalmol. II. p. 1340. Nota 284.) und Demme (l. c. p. 22.) haben ähnliche Fälle beobachtet. In solchen Fällen wurde natürlich immer der Augapfel zerrissen und ging in der gesammten Eiterung zu Grunde.

In Bezug auf diejenigen Selbstmordsversuche, wobei das Gewehr in den Mund gesetzt wurde, sind diejenigen intraocularen Dislocationen bemerkenswerth, welche v. Ammon als Verschwinden der Iris durch Einsenkung und Drehung des ganzen Glaskörpers nach oben beschrieben hat. Obwohl diese Fälle nur anatomisches Interesse haben, wollen wir sie doch zum Schluss ausführlich mittheilen:

J. A. Schmidt erzählt, dass man bei einem Selbstmörder, der sich den Schädel zerschmettert hatte, auf der Anatomie am rechten Auge, obschon es sonst in voller Integrität gewesen, die Iris vermisst habe. Durch die Hornhaut hindurch konnte man ausser einem ganz schmalen Saum keine Spur der Iris in der Tiefe des Bulbus entdecken; als erstere abgetragen worden war, drängte sich die Linse aus der wahrscheinlich geborstenen Kapsel ein wenig hervor und man sah nun durch dieselbe hindurch die Regenbogenhaut concav im Glaskörper ausgebreitet liegen. Mit einem Häkchen liess sie sich am Pupillarrand fassen und in ihre normale Lage zurückziehen, wobei sich ergab, dass sie mit dem Ciliarligament in ungestörtem Zusammenhang sich befand. Vier Stunden nachher hatte sie sich wieder gesenkt. (Himly's ophthalm. Biblioth. III. S. 171.)

Bei weitem ausführlicher sind diese Verhältnisse beobachtet worden durch v. Ammon an beiden Augen eines Selbstmörders, der sich im April 1854 dadurch entleibte, dass er das mit Wasser gefüllte Gewehr an den harten Gaumen gesetzt hatte. Der Schädel war dadurch nach oben und nach den Seiten hin so zerschmettert worden, dass man von oben hinein bis in den Mund sehen konnte. Beide Augen und die Lider waren unverletzt, dagegen die Sehnerven innerhalb des Schädels total zerrissen. Vier Stunden nach der Verletzung wurden die herauspräparirten Augen untersucht. Das rechte Auge war normal gespannt, durch die helle Hornhaut erblickte man nur nach aussen ein sichelförmiges Stück der Iris, die übrigen  $\frac{2}{3}$  waren scheinbar verschwunden. Die Ränder des noch sichtbaren Irisrestes waren nicht eingerissen, sondern verschwanden allmählig nach rückwärts. In der grossen Pupille erblickte man eine durchsichtige Masse, welche in der Mitte durch einen concav-convexen Strich getheilt war. Dieser Strich wurde mit dem Augenspiegel als der untere Linsenrand erkannt. Der Grund des Auges erschien braunroth, die Gefässe der Papilla stark gefüllt, seitwärts nach oben sah man in der Retina einen erhabenen, schwärzlichen, keilförmigen Strich. Am linken Auge sah man bei unverletzter Hornhaut eine Längspupille, die in ihrem oberen Theile sehr breit, in ihrem unteren sehr schmal war, die Iris schien vorgebuchtet zu sein, schlotterte bei Bewegungen des Bulbus. Der Hintergrund war eben-



falls braunroth, die Retinalgefäße strotzend. — Bei der Zergliederung ergaben sich nun folgende Verhältnisse: Rechter Bulbus: die Hüllmembranen gesund, die Iris am äusseren Rande an normaler Stelle, am inneren, oberen und unteren ganz nach einwärts dem Grunde des Auges zu eingestülpt. Der Glaskörper war nach oben sammt der an normaler Stelle mit unzerrissener Kapsel lagernden Linse verrückt, sodass letztere mit dem oberen Rand die Mitte der oberen Ciliarfortsätze berührte, während der untere Rand quer die grosse Pupille in der Mitte theilte. Der untere Theil des Glaskörpers war nach oben geschoben und lag an der hinteren Wand der Hornhaut. Nachdem Glaskörper und Linse vorsichtig aus dem Bulbus herausgehoben waren, trat die Iris in ihre normale Stellung zurück, blieb aber etwas mehr nach hinten hin geneigt. Die Uvea der Iris hatte keinen Pigmentverlust erlitten, die Pupille war rund, Ciliarkörper und Irisgewebe zeigten auch bei der genauesten Untersuchung nach der Herausnahme mit blossen Auge keinen Einriss, nur mit der Loupe sah man am Ciliarrande kleine Abzerrungen, jedoch ohne Durchreissung der Fasern, der eingesenkt gewesene Iristheil erschien gedehnt, schlaffer als in der Norm. Blutextravasate in der Iris fehlten. An der hinteren Cornealfläche hafteten zahlreiche Pigmentmoleküle. Die Netzhaut war gesund, nicht abgelöst, die Blutgefäße strotzend gefüllt, der durch den Augenspiegel gesehene schwarze Strich erwies sich als ein schräg nach aussen vom gelben Fleck befindlicher, mehrere Linien langer Riss in der Aderhaut von keilförmiger Gestalt. Er klaffte nicht und zeigte kein Blutextravasat. Die Gefäße der Aderhaut waren blutleer, zwischen der Sklera und Aderhaut nach hinten hin fanden sich Blutstreifen. Linker Bulbus: Hier war der Glaskörper etwas weniger nach oben dislocirt, die Linse mit demselben sowie mit der Kapsel in normaler Verbindung und soweit sammt dem Glaskörper verschoben, dass ihr unterer Rand im unteren Drittheil der Pupille lag. Das Pigment des Ciliarkranzes war wie mit einem Pinsel weggewischt. Uvea und Ciliarfortsätze unversehrt, die Iris nach oben an drei Stellen am Ciliarbände etwas in Form von Einkerbungen getrennt, das Parenchym gelockert aber nicht durchrissen. Die innere Cornealwand ebenfalls durch Pigment staubförmig getrübt. Die hinteren Membranen, Netzhaut und Aderhaut, waren vollständig normal, die Gefäße der ersteren stark gefüllt, die der letzteren blutleer.

In Bezug auf die Diagnose der geschilderten Schusswunden haben wir nur noch Weniges hinzuzufügen. Bei Contusionen und Streifschüssen des Gesichts und der benachbarten Kopfpartigen versäume man nicht, die Augen selbst zu untersuchen. In dem chirurgischen Besteck der Militärärzte sollte ein Lidhalter nicht fehlen. Auf Blutergüsse in der vorderen Kammer und Linsendislocationen ist besonders zu achten, da ein zeitiger chirurgischer Eingriff gewiss oft das Sehvermögen retten kann. Ist das Auge selbst durch den Schuss aufgerissen oder durchbohrt, so handelt es sich nicht um eine specielle Diagnose; man sieht hinter den geschwollenen Lidern nur eine blutende Masse mit zerfetzten Rändern, in denen sich erst später einzelne Theile unterscheiden lassen. Ist der Bulbus luxirt, so muss man die Integrität seiner Membranen, die Trennung von den Muskeln oder von dem Sehnerv exploriren, da sich darnach die Therapie richtet. Die Untersuchung des Schusskanals gibt über seine Richtung, über etwa getrennte grössere Nerven und Gefäße, sowie über die Gegenwart von Knochensplittern, der Kugel oder anderer fremder Körper Auskunft.



Der Verlauf dieser Schussverletzungen des Auges ist natürlich ausserordentlich verschieden. Abgesehen von den nur ex commotione entstandenen Hämorrhagien der Binnenorgane des Bulbus pflegen Quetschungen desselben zu viel heftigeren Ophthalmiten Veranlassung zu geben, als wenn der Augapfel in weiter Ausdehnung zerrissen ist. Ersteres ist auch der Fall, wenn er durch fremde Körper verunreinigt, oder wenn er luxirt oder durch hochgradigen Bluterguss nachträglich stark prominirt. Die Inkapsulation der Kugel hinter dem Bulbus hat man zuweilen beobachtet, ohne dass der Bulbus, ausser einer geringen Reizung in den ersten Tagen nach der Verletzung und zurückbleibender schwerer Beweglichkeit, einen Schaden erlitt. Cooper erzählt einen solchen von Dunlop beobachteten Fall, wo die Kugel durch die linke Wange in die Tiefe der rechten Orbita eingedrungen war. Aus der eiternden Orbitalhöhle erheben sich bisweilen wuchernde Granulationen, die mit intensiven Schmerzen verbunden sind. Die endliche Herstellung wird sehr häufig durch necrotische Prozesse in den Orbitalwandungen monatelang verzögert. Der zusammengesunkene Bulbus ist häufig noch lange empfindlich und macht bei jedem Witterungswechsel Schmerzen, zuweilen gibt er zu sympathischer Entzündung Veranlassung. Anästhesien und namentlich Neuralgien in den getrennten oder gequetschten Aesten des N. trigeminus sind unangenehme Nachkrankheiten. Das Verhältniss der einseitig zu den doppelseitig Erblindeten ist noch nicht ermittelt. Demme fand in den italienischen Lazarethen unter 55 Zerstörungen der Augen 19 doppelseitige, dagegen ist in dem officiellen Berichte aus dem Krimkriege das Verhältniss wie 42:2 angegeben.

Die Therapie dieser Schusswunden ergibt sich grösstentheils aus den früheren Kapiteln. In vielen Fällen handelt es sich um die Entfernung eines mächtigen intraocularen Blutextravasates, einer dislocirten Linse, um einen Einstich in die Orbita, um den durch retrobulbäre Hämorrhagie bedingten Exophthalmus zu heben.

Magny erhielt einen Streifschuss der äusseren Seite der rechten Orbita, der, ohne die Haut zu verletzen, eine so heftige Erschütterung hervorbrachte, dass Erblindung eintrat. Heftige Schmerzen im Grund der Orbita, Bluterguss in die Höhlen des Auges, Stockungen in der Conjunctiva. Als Larrey den Kranken sah, war die äussere Entzündung verschwunden, aber eine grosse Quantität Blut in der vorderen Kammer; Schmerzen im Auge und Kopfe; das verletzte Auge grösser als das gesunde. Um das Blut abzulassen, machte L. wie zum Cataractschnitt einen Einschnitt in den unteren äusseren Theil der Cornea, wodurch sich eine Quantität flüssiges und schwarzes Blut entleerte. Die Iris wurde sichtbar und der Kranke hatte, ohne Objekte unterscheiden zu können, Lichtempfindung. Das Auge sank zusammen, die Cornea vernarbte ohne Trübung und Formveränderung; die Heilung gelang vollständig. (Larrey, Cliniq. chirurg. I. p. 402.)

Ein hauptsächliches Augenmerk muss auch auf die Verhütung von Lidverkrümmungen etc. gerichtet sein. Es lassen sich hierüber keine besonderen Regeln geben. In manchen Fällen wird man eine Naht



anlegen können, wozu sich namentlich nach Demme's Erfahrungen die Metallnaht, unterstützt von Collodiumeinpinselungen, eignet, in anderen wird man darauf bedacht sein müssen, eine möglichst breite Narbe zu erzielen. Zu Ueberschlägen benutzt man anfangs eiskaltes Wasser oder die Eisblase, bei Beginn der Eiterung dagegen warme, aromatische Infuse, sind die Weichtheile kalt, leblos, so mache man weinige Umschläge. Oertliche oder allgemeine Blutentziehungen werden meist nur wegen gleichzeitiger Hirnaffectio nöthig.

Sind gleichzeitige Knochensplitterungen vorhanden, so gilt die Regel, nur so viel wegzunehmen, als vollständig lose ist, die übrigen aber möglichst in ihre Lage zurückzudrücken und durch Heftpflasterstreifen oder Collodium festzuhalten, da ihre Anheilung häufig gelingt.

Das Projektil ist immer zu entfernen, sei es mit, sei es ohne Erweiterung der Wunde oder durch Incision an einer anderen näher gelegenen Stelle. Liegt es hinter dem Bulbus und ist dieser luxirt und geborsten, so entferne man diesen zuerst. Ist aber der Bulbus nicht geöffnet und nicht luxirt und kann man durch die Wunde oder nach Spaltung des äusseren Lidwinkels oder des oberen Lides dasselbe nicht herausheben, so muss man abwarten, ob Eiterung und Vortreibung des Bulbus nachträglich eintritt. Die Entfernung ist aber oft selbst bei gutem Zugang sehr schwierig, da es sich in der engen Orbitalspitze fest eingeklemmt hat.

Ein 34jähriger Soldat von athletischem Körperbau erhielt einen Schuss in das Gesicht und zwar war die Kugel von links nach rechts gegangen. Am linken Auge war die Hornhaut und der obere Theil der Sklera weggerissen, dann waren die Nasenknöchel durchbrochen, von hier aus hatte das Geschoss die oberen und vorderen Siebbeinzellen durchbohrt und war bis zum äusseren und hinteren Winkel der rechten Orbita vorgedrungen. Nach 4 Tagen fand sich folgender Zustand: Das rechte Auge nach aussen gedreht, ausserordentlich geschwollen, kalt anzufühlen und glanzlos, die Lider blau, geschwollen. Viel Kopfschmerz. Puls frequent und voll. Es wurde ein Aderlass gemacht. Am nächsten Tage war der Brand des Bulbus deutlicher und die Exstirpation wurde nach Spaltung des oberen Lides in seiner Mitte ausgeführt. In der Tiefe der Augenhöhle sass die festgeklemmte und ganz deforme Kugel, deren Ausziehung mit einiger Schwierigkeit, aber ohne Hämorrhagie gelang. Einige Knochensplitter wurden entfernt, das obere Augenlid in der Mitte durch die Naht vereinigt und ein Charpiebausch in die Höhle eingelegt. In den ersten vier Wochen trat ausser einer leichten Entzündung der Fauces nichts Besonderes auf, dann aber stellte sich unter Fieber und Kopfschmerz ein Erysipel der rechten Gesichtshälfte ein, welches jedoch binnen 10 Tagen wieder verschwand. Ueber das Verhalten des linken Bulbus ist nichts angegeben. (Fenin, *Annal. d'oculist.* XX. pag. 105.)

Unter Umständen kann die Entfernung des Geschosses auch auf sonstige Gehirnsymptome sehr günstig einwirken, wovon der folgende Fall ein interessanter Beleg ist.

Larrey fand unter den bei Esslingen Verwundeten einen Soldaten, der eine Fistel an der Schläfe nahe der Orbita hatte. Das linke Auge war stark vorgetrieben und amaurotisch, mit dem rechten konnte er grosse Objecte sehen. Die linke Schädel-



hälfte schien umfangreicher als die rechte und in der Schläfengegend sah und fühlte man einen fingerbreiten Zwischenraum, der sich halbmondförmig nach oben und hinten in die *S. coronaria* bis zur *S. sagittalis* hinauf fortsetzte, sodass also das Stirnbein hier von dem Seitenwandbein auseinandergewichen schien. Der Verletzte war an allen Gliedern gelähmt und sprachlos, Respiration und Circulation waren aber normal. Durch eine in die Fistel eingeführte Sonde entdeckte man innerhalb der Orbitalknochen eine bewegliche Kugel, die nach Erweiterung der Oeffnung mit einer Pincette ausgezogen wurde. Nach der Entfernung ging es sichtlich besser mit dem Kranken, der sich jetzt eine neue Sprache bildete. Alles berechnete zur Heilung, als er vom Hospitalfieber ergriffen wurde und starb. Die Untersuchung des Schädels ergab folgende interessante Verhältnisse: An der Stelle, wo die Knochen auseinandergewichen waren, war die Dura mater an die Suturen sehr fest angewachsen und verdickt, die weichen Hirnhäute ebenfalls verdickt und verwachsen, die Hirnwindungen breit gedrückt. Die Eingangsöffnung der Kugel war 13<sup>mm</sup>. im Durchmesser, glatt und rund, befand sich im Stirnbein unmittelbar unter dem Proc. temporalis und hinter der Apophysis angular. externa. Aeusserlich von dem Loch aus ging eine vernarbte Spalte, die 3<sup>cmtr.</sup> weit nach dem Tuber frontale hinlief, nach hinten zu sah man die Sut. parieto-frontalis dünn, durchsichtig, mit ihren Zacken kaum ineinandergreifend, nach der Pfeilnaht zu enger werdend. Nach unten bemerkte man einen Eindruck, der das Nagelglied des Daumens aufnehmen konnte. Diese war gebildet durch die äussere Partie des Orbitaldaches, welches, von der Kugel zerbrochen, nach der Augenhöhle zu abwärts gedrückt war und den Bulbus herausgedrängt hatte. Das herabgedrückte Knochenstück war durch eine membranöse, schon an einzelnen Stellen verknöcherte Substanz befestigt. Die Wunde der Weichtheile war vernarbt. (Cliniq. chirurg. III. p. 320.)

Befinden sich fremde Körper im Bulbus selbst, so ist dieser wöglich bald zu enucleiren. Aus demselben heraushängende, blutende Membranen, Hornhaut- und Scleralfetzen sind abzuschneiden, ebenso wuchernde Granulationen in den späteren Perioden.

In dem Suppurationsstadium mache man, wenn man nicht die Enucleation vorzieht, zur Abkürzung des Prozesses tiefe Incisionen in die vordere Bulbushälfte. Ist der Bulbus schon geschrumpft, aber fortdauernd schmerzhaft, so bleibt nur die Enucleation übrig.

Die Blutungen der betreffenden Arterien sind durch Compression und Kälte zu stillen, in manchen Fällen kann die Unterbindung des verletzten Gefässes, falls es zugänglich ist, oder selbst die der Carotis nöthig werden. Die Unterbindung ist auch bei kleineren Aesten wegen der leichten Communication an beiden Wundenden zu machen.

Die Sorge für die Reinhaltung der Wunde der Weichtheile und des Knochens, sowie die Behandlung von Complicationen (z. B. des Erysipelas) ist nach bekannten Grundsätzen zu leiten.



## Sechstes Kapitel.

# VERLETZUNGEN DES N. TRIGEMINUS.

---

Nach Verletzungen dieses weitverzweigten Gefühlsnerven des Auges kann das Sehorgan in mehrfacher Weise erkranken, sodass eine gesonderte Besprechung dieser Affection vollständig gerechtfertigt ist. Die Fälle scheiden sich vornehmlich in zwei Gruppen: in der einen tritt eine Ernährungsstörung der Bindehaut und der Hornhaut ein, in der anderen bleiben die Membranen der Auges normal, aber die Sehfunktion des Auges wird auf noch unerklärliche Weise geschwächt oder gänzlich aufgehoben.

Mit Bezug auf die schon S. 70 dargestellte neuroparalytische Hornhautentzündung in Folge von Lähmung des Trigeminstammes haben wir hier diejenigen Fälle kurz zu besprechen, in denen diese Paralyse durch eine Meningitis in Folge eines Trauma's hervorgerufen wurde. Während bei den genuinen Meningiten die Augenaffection nur eine untergeordnete practische Wichtigkeit hat, da der Prozess in der Schädelhöhle gewöhnlich zum Tode führt, hat man gerade in den bisher bekannt gewordenen Beobachtungen traumatischer Art, jedenfalls weil ein inflammatorischer Vorgang sich auf eine kleine Stelle beschränkte, relative Heilung beobachtet. Es ist diagnostisch bemerkenswerth, dass die Augenaffection sich erst einige Wochen nach der Schädelverletzung einstellte und dass ihr selbst Abnahme des Gefühls in der betreffenden Gesichtshälfte, seltner Paralysen in dem von N. facialis versorgten Muskeln vorangingen.

Ein 30-jähriger Arbeitsmann hatte durch eine Maschine eine Quetschung des Kopfes erlitten, wonach sich eine Gefühlsabnahme in der Gesichtshaut, Unvermögen das rechte Auge zu schliessen und anderweitige Lähmungen eingestellt hatten. In den nächsten Wochen nach dem Unfall hatte sich eine rechtseitige Augenentzündung eingestellt, die binnen 14 Tagen das Sehvermögen vernichtete, am linken Auge war ebenfalls eine geringe Ophthalmie, aber nur mit Zurücklassung einer Trübung aufgetreten. 3 Monate nach der Verletzung zeigten sich die von den oberen Trigemina-ästen versorgten Partien unempfindlich, die rechte Hornhaut war ganz, die linke ziemlich anästhetisch. Der rechte Facialis war ebenfalls gelähmt, das Gehör rechts schwach, die Geistesfunktionen aber normal. Auf der rechten Hornhaut befand sich



unten eine nach oben hin mit horizontaler Grenzlinie abschneidende grautrübe Infiltration, die Iris in dieselbe verzogen und die Pupille geschlossen. Links befand sich nur eine leichte Trübung. Da die infiltrierte Stelle noch weich war, wurde ein Druckverband angelegt, wonach sich auch binnen 3 Wochen Verdichtung des erweichten Gefüges einstellte. Es wurde nun die Iridektomie gemacht, wobei die Hornhaut auffällig stark collabirte. Doch ging die Heilung der Hornhautwunde unter einem neuen Druckverband sehr gut vor sich und der Verletzte erhielt ein leidliches Sehvermögen. (v. Graefe, Arch. III. 2. p. 426.)

Ein 47jähriger Maurer war Anfang September 1862 mit dem Hinterkopfe auf einen Stein gefallen, woraus eine angeblich bis auf den Knochen dringende Wunde resultirte, die zur Zeit der Beobachtung vernarbt war. Acht Tage nach dem Unfall wurde das Gefühl in der rechten Seite des Gesichtes dumpf, was Patient zunächst beim Waschen und Essen fühlte, indem in die rechte Mundhöhle gelangte Speisen schwierig zu kauen und zu schlingen waren und ein Glas beim Trinken wie zerbrochen schien. Nach 6 Wochen wurde das Gesicht auf dem rechten Auge neblig und 14 Tage später bildete sich auf demselben ein weisser Fleck. Jetzt wurde an dem fast 3 Monate nach dem Unfall in das Krankenhaus aufgenommenen Verletzten folgender Zustand notirt: Die Lider des rechten Auges etwas geschwollen, die Bindehaut des Bulbus unten stark geröthet und chemotisch. Die Hornhaut zeigte am unteren Rande ein Geschwür von 2<sup>mm</sup>. Durchmesser und  $\frac{1}{2}$ <sup>mm</sup>. Tiefe, mit weissem, nekrotischem, halbmondartigem Rande nach oben. Bei seitlicher Beleuchtung entdeckte man einen von diesem Geschwür ausgehenden, nach oben immer breiter werdenden, scharf gerandeten,  $\frac{2}{3}$  der Hornhautdicke fassenden Substanzverlust mit ganz klarem Grunde. Am unteren Hornhautrande ein kleiner Onyx. Gefässe waren nur im Limbus injicirt. Im Uebrigen war die Hornhaut so wenig trübe, dass man die Iris und die sehr weite Pupille gut durchsehen konnte. Erstere fand sich geschwellt, stellenweise ecchymotisch, der Pupillarrand fein zackig, mit zarten Exsudatfäden besetzt, die auf die Linsenkapsel übergingen. Patient sah grobe Gegenstände auf 3' Entfernung. Die ganze Bulbusoberfläche war unempfindlich, ebenso die rechte Gesichtshälfte, wobei die Grenzen nach der Mittellinie zu an Stirn, Nase, Oberlippe, Gaumen, Zunge scharf abgeschnitten waren, während an Unterlippe und Kinn wegen der vom Halse heraufsteigenden Gefühlsnerven die Sensibilität auch auf der kranken Seite zum Theil vorhanden war, hinter dem Ohr und auf dem behaarten Kopfe war das Gefühl normal. Bewegungsnerven waren nicht gelähmt und die geistigen Functionen normal. (Heymann, Zehender's Monatsbl. I. Maiheft 1863.)

Der Verlauf dieser Affection scheint, ebenfalls im Gegensatz zur nicht traumatischen Meningitis mit Trigemiuslähmung, ein sehr langsamer zu sein. Es fehlen ihm natürlich die Schmerzen und die Lichtscheu, die bei Hornhautgeschwüren in Folge einer directen Quetschung so hervorstechend zu sein pflegen. Treten Trübungen des Kammerwassers, Exsudationen in dem Pupillarraum hinzu, so geschieht diess erst, nachdem das Geschwür der Hornhaut bereits mehrere Wochen bestanden hat. In dem zuletzt citirten Falle vertiefte sich der Geschwürsgrund binnen 3 Wochen auf 3<sup>mm</sup>, sodass nunmehr ein Durchbruch zu befürchten stand.

Die Therapie dieses Zustandes hat zunächst dafür zu sorgen, dass alle diejenigen Schädlichkeiten, die das Auge von aussen her treffen und gegen die sich das Auge wegen der Anästhesie nicht schützen



kann, fern gehalten werden. Dazu dient hauptsächlich ein gut angelegter, aber nicht sehr fest angezogener Druckverband, bei dessen täglicher Erneuerung der Bindehautsack von Schleim gereinigt und mit einem adstringirenden Wasser ausgespült wird. Obwohl in anderen Fällen bei drohender Perforation zur Verminderung des intraocularen Druckes Punktionen der vorderen Kammer sehr zweckmässig sind, so scheinen sie doch hier, wie auch der weitere Verlauf des Heymannschen Falles beweist, weder zur Verminderung des Geschwürs noch zur Aufhellung des Kammerwassers etwas beizutragen, ja wir möchten sie, wiewohl uns eigene Erfahrungen nicht zu Gebote stehen, gerade zu widerrathen, da wir die Heilung eines noch so reinen Schnittes in einer gefühllosen Hornhaut kaum für günstig halten können. Um aber die Affection direct zu heben, werden, so lange offenbar acut entzündliche Zustände vorhanden sind, wiederholte Blutentziehungen in der Ohrgegend, sowie Ableitungen auf den Darmkanal indicirt sein. Ist diess aber nicht der Fall, so scheint electriche Reizung der peripheren Nervenäste ein in der That wirksames Mittel zu sein, die Anästhesie zu heben. Wir verdanken die Kenntniss dieses günstigen Effectes Heymann. Dieser begann die örtliche Faradisation in dem schon citirten Fall, dessen ausführliche Wiedergabe uns leider des Raums wegen versagt ist, zu der Zeit, als das Geschwür 3<sup>mm</sup> tief und dem Durchbruch nahe war. Anfangs wurden die Pole an die Lider und die Schläfe, später auf den Bulbus selbst gesetzt. Zunächst liess die Röthe der Bindehaut nach, dann hob sich der Geschwürsgrund rasch und endlich begann, als er im Niveau der Hornhautoberfläche stand, von den Seiten her eine Verheilung durch Bindegewebe. Während des Heilungsvorganges konnte man aber, als Folge der noch nicht ganz wieder hergestellten Innervation, einen erneuerten Zerfall des Parenchyms, jedoch nur der Fläche nach, beobachten. Es wurde die endliche Herstellung eines Leukoms mit einer vorderen Synechie erzielt, die eine Iridectomy nothwendig machte. Es ist wohl kein Zweifel, dass, nachdem einmal die günstige Wirkung der electriche Reizung bekannt ist, eine frühere Anwendung derselben noch vortheilhaftere Resultate, d. h. eine Heilung mit geringer Trübung und ohne Irisverwachsung, erzielen wird.

So sicheres auch ist, dass Lähmungen des Stammes des N. Quintus Verschwärung des Bulbus hervorbringen\*), so zweifelhaft sind diejenigen Fälle, in denen einer scheinbar nur peripherischen Reizung eines Quintusastes Ernährungsstörungen der Hornhaut folgten. In

---

\*) Vergl. namentlich Romberg, Lehrb. d. Nervenkr. I. 3. Aufl. p. 258—266. und den dort beschriebenen Fall von Dr. Riegler, der ebenfalls traumatischen Ursprunges ist.



der That lassen die folgenden 2 Beobachtungen die wahrscheinlichere Deutung zu, dass eine Erschütterung der Hornhaut selbst oder des Bulbus zu gleicher Zeit stattgefunden hatte. Sollten fernerhin ähnliche Fälle beobachtet werden, so würde man als Hauptcriterium die Anästhesie der Hornhaut constatiren und dann therapeutisch so verfahren wie bereits angegeben wurde, dabei aber die Ursache des peripherischen Reizes so zeitig als möglich zu entfernen suchen.

Ein 25jähriger Jäger hatte einen Säbelhieb über die linke Augenbraue erhalten, wobei der Frontalast des N. supraorbitalis durchschnitten worden war. Wenige Tage nach der ungestört vor sich gegangenen Vernarbung der Wunde stellte sich eine Keratoconjunctivitis und eine Parese des oberen Lides am linken Auge ein. In der linken Stirngegend war die Sensibilität erloschen, aber der Kranke hatte daselbst ein unangenehmes Gefühl von Spannung und Kitzel, die Schleimsecretion der Bindehaut war vermehrt. Der Verlauf war ausserordentlich langsam, das Sehvermögen nahm etwas ab und 1½ Jahr nach der Verwundung war neben den Zeichen der Conjunctivitis die Hornhaut weisslich getrübt, die Pupille erweitert und ohne Reaction, das Sehvermögen geringer, als die Hornhauttrübung erklärte; das obere Augenlid war unbeweglich, der ganze Bulbus erschien platter und die vordere Kammer war verkleinert. Das andere Auge erschien gesund. Binnen weiteren 5 Monaten war der Bulbus atrophirt und die Hornhaut ganz weiss geworden. Die verschiedensten Medicationen: z. B. reizende und narkotische Einreibungen der Stirngegend, die endermatische Methode hatten nichts genützt. Das Ausschneiden der Narbe, resp. die Trennung des wieder verwachsenen Nerven ist nicht versucht worden. (Snabilié, *Annal. d'ocul.* XIX. p. 109.)

Ein Professor der Mathematik in Cherbourg liess sich wegen einer 5 Monate bestehenden Odontalgie den ersten oberen Backzahn rechterseits ausziehen, den einzigen, der cariös zu sein schien. Dabei brach der Oberkiefer an der Stelle des Zahnes in mehrere Stückchen, von denen einige erst zwei Monate später entfernt wurden. Bei letzterer Operation hatte man ziemlich rohe Untersuchungen angestellt, da man glaubte eine Fistel nach dem Antrum Highmori vor sich zu haben und wieder ein viereckiges Knochenstück abgesprengt. Als diess geschah, spürte der Operirte sofort einen furchtbaren Schmerz, er hatte die Empfindung, als wenn die Augen schielten und die Gegenstände erschienen ihm verworren; der Mund drehte sich nach der anderen Seite, die Zunge verlor zum Theil den Geschmackssinn und wurde gefühllos, beim Herausstrecken wich sie entsprechend dem Mund nach links ab, das rechte Ohr hörte nicht mehr. Wenn er ein Auge, gleichviel welches, schloss, so nahm das andere zum Theil eine normale Stellung ein, sodass der Kranke etwas deutlicher zu sehen vermochte. In der Nacht schlief er sehr aufgeregt, am anderen Morgen schien das Schielen geringer und mit dem linken Auge war das Sehen normal, vor dem rechten Auge lagerte ein dicker Nebel, die Bindehaut war geröthet, der Thränenfluss abundant, Lichtscheu gering. Diese Erscheinungen steigerten sich von Stunde zu Stunde und Abends war unter der heftigsten Lichtscheu bereits die Hornhaut erweicht und durchbrochen. Nach 8 Tagen bestand ein enormes Staphylom, das die Lider nicht decken konnten. Die Schmerzen hatten noch nicht aufgehört, nur früh war eine kurze Remission. Erst nach der Abtragung des Staphyloms, wobei eine starke Blutung erfolgte, bekam der Kranke Ruhe. Doch war die Zunge auf der operirten Seite noch unempfindlich und das Gehör war geschwächt. An der Stelle des ausgezogenen Zahnes war eine tiefe mit Zahnfleisch ausgekleidete Höhle und es bestand ein fistulöser Gang nach dem Sinus des Oberkiefers zu, aus dem sich continuirlich eine salzige Flüssigkeit entleerte. Hier spürte der Kranke ein mehr lästiges, als schmerzhaftes Gefühl von



Spannung. Auf der linken Seite waren die Funktionen in Ordnung (Duval, *Annal. d'ocul.* XV. p. 229.)

Bekannt und von Verletzungen anderer peripherischer sensibler Nerven nicht verschieden sind diejenigen Fälle, in denen nach einer Reizung in der Gegend des Foramen supraorbitale oder infraorbitale Neuralgien, bei einer vollständigen Durchtrennung des Nerven Anästhesien der von jenen Endzweigen versorgten Hautpartie eintritt. Wir haben schon (S. 77, 142, 471.) einige hierher gehörige Fälle kennen gelernt. Ruete beobachtete bei einem Studenten eine Anästhesie sämtlicher Zweige des Supraorbitalnerven nach einem Rappirstiche, welcher den Stamm innerhalb der Orbita getrennt hatte. Auch die Fälle von Tetanus (S. 77, 334, 337, 454.) gehören hierher, mögen sie nun durch eine Verletzung der Umgegend des Auges oder des Bulbus selbst hervorgerufen worden sein. Die Therapie dieser Folgezustände ist dann von schnellem Erfolge gekrönt, wenn es gelingt, durch Entfernung eines auf die Nerven drückenden eingedrungenen fremden Körpers oder eines vom Orbitalrand losgesprungenen Knochensplitters oder durch Ausschneiden einer Narbe die Einklemmung des Nerven zu heben, wie es auch zum Theil in den schon mitgetheilten Beobachtungen geschehen ist.

Ein Seminarist hatte seit mehreren Jahren eine erbsengrosse unschmerzhaftes Geschwulst in der linken Augenbraue, welche sich in Folge einer „ziemlich heftigen“ Quetschung entzündete, sodass sie binnen Kurzem die Dicke einer unenthülsten Mandel erreichte. In Folge dessen wurde die Geschwulst exstirpiert, die Länge der Incision hatte die Geschwulst nur um einige Linien überschritten. Es öffnete sich die Cyste, sodass die Entfernung nur stückweise möglich war. Abends stellte sich ein heftiger Schmerz in den Augenbrauen und dem oberen Augenlid ein, welcher zu gleicher Zeit von convulsivischem Zittern und Trismus begleitet war. In der Nacht wurden die Symptome heftiger, sodass man Tetanus befürchtete. Ein starker Aderlass brachte keine Erleichterung. Die noch nicht verklebte Wunde wurde wieder geöffnet und der N. supraorbitalis mit einem starken Bistouri ganz durchgeschnitten. Sofort liess der Schmerz nach. Es wurden nun noch erweichende Breiumschläge gemacht. Am anderen Tage nochmaliges Anlegen der Nähte. Am achten Tage Vernarbung. (Carron du Villards, *Handbuch*, übers. v. Schnakenberger I. p. 142.)

Jeffrey heilte ein Mädchen von täglichen Anfällen des Tic douloureux, welches seit 14 Jahren ein von einer Tasse abgebrochenes Porzellanstück in der Wange eingekapselt trug. Desmarres schnitt eine vertiefte, fest angelöthete Narbe mit vollständigem Erfolg bei einem 20jährigen Mädchen aus, welche 2 Jahr lang eine intermittirende Neuralgie bedingt hatte. Findet sich keine solche Ursache, so ist die Durchschneidung des schmerzhaften Nerven möglichst nahe seinem Austritt aus dem Kanale oder innerhalb desselben indicirt. Dupuytren heilte sehr heftige Schmerzen im Verlauf des N. frontalis durch Durchschneidung desselben, welche nach einer Verletzung durch ein stechen-



des Instrument hervorgerufen waren. In Bezug auf die innerliche Behandlung dieser Zufälle, namentlich auch des Tetanus, müssen wir auf die Darstellungen der Nervenkrankheiten verweisen. Ist der Schmerz regelmässig periodisch, so hat sich das Chinin auch hier hilfreich erwiesen.

Ein 10jähriges Mädchen hatte sich beim Spielen mit dem linken Augenbrauenbogen an einen Tisch gestossen, wonach sich eine hühnereigrosse Sugillation daselbst und beträchtliche Schwellung der Lider eingestellt hatte. Unter Anwendung von Blutegeln war die Geschwulst nach einigen Tagen verschwunden, als das Kind jeden Abend genau zu der Stunde, in der sie sich früher gestossen hatte, einen so heftigen Schmerz an der verletzten Stelle bekam, dass sie fast ohnmächtig wurde. Die sechs- bis achttägige Anwendung von Chinin hatte vollständige Herstellung zur Folge. (Saint Amand, Annal. d'ocul. XVIII. p. 37.)

Wir haben endlich hier noch die Aufgabe, diejenigen Fälle zu besprechen, in denen nach einer Verletzung der Supraorbitalgegend, bezüglich des hier befindlichen Nerven Amaurose sich eingestellt hat. Sie sind bis heute noch der streitige Punkt in der Physiologie des Auges geblieben, denn wenn auch jetzt die Frage seit der Erfindung des Augenspiegels viel einfacher liegt, als vor derselben, so ist doch bisher die Unmöglichkeit nicht bewiesen worden, dass eine Verletzung der Endzweige jenes Nerven überhaupt keinen Einfluss auf die Retina haben könne.

Geht man die von den Schriftstellern zur Stütze eines solchen Einflusses aufgezählten Beobachtungen durch, so sind diess vornehmlich solche, die man jetzt keineswegs mehr als beweisend anführen kann. Wir haben früher (S. 451) Fälle mitgetheilt, in denen nach Stössen und Schlägen oder Streifschüssen, die die Augenbrauengegend treffen, bei äusserlich unverändert scheinendem Bulbus sich Blutextravasate in der Netzhaut oder dem Glaskörper vorfanden, die das Sehvermögen ganz oder zum Theil vernichteten. Es ist also die Ansicht, die namentlich v. Walther, zum Theil Beer aufstellte, durch die Ophthalmoscopie vollständig bestätigt worden. Dabei ist es ganz gleichgiltig, ob bei solchen Verletzungen ein Nervenzweig selbst mit zerrissen ist oder nicht, die Amaurose oder Amblyopie hängt immer nur von der intraocularen Blutung ab. Von früheren, fälschlich als „Amaurosis trifacialis“ aufgefassten Fällen gehören jedenfalls hieher: ein Fall von Morgagni, in dem der Verletzte mit dem Wagen umgestürzt war und die durch die Glassplitter des Wagenfensters erzeugten Wunden in der Augenbrauengegend gewiss nur Nebensachen waren; ferner ein Fall von Wardrop einen Matrosen betreffend, dem ein Ladestock an den Orbitalrand gesprungen war; ein Fall, der Abernethy selbst betrifft, welcher sich die Wange bei einem Sturze heftig contusionirt hatte.



In anderen Fällen war statt einer intraocularen Blutung wahrscheinlich eine Blutung hinter dem Bulbus, oder selbst eine Fractur in der Nähe des Sehnerven zugegen. Es wird dieses dadurch wahrscheinlich, dass neben der Amaurose noch eine Lähmung solcher Bewegungsnerven vorhanden war, die durch die obere Augenhöhlenspalte zu den Muskeln des Auges treten. Hierher gehören die von J. Wirths erzählten Fälle:\*)

Ein 23 jähriger Student hatte durch eine abspringende Rappierklinge eine Verletzung 1" vom Foram. supraorbit. nach innen linkerseits erhalten, worauf zunächst eine kurz andauernde Betäubung folgte. Als sich der Verletzte erholt, war links das obere Lid gelähmt, das Sehvermögen aufgehoben, der Bulbus unbeweglich nach aussen verdreht, die Pupille erweitert. Nach einigen Stunden war der Augendeckel blau gefärbt, die Wange etwas geschwollen, die linke Kopfhälfte eingenommen. Nachmittags Frost und Hitze, die 2 Tage lang andauerte. Unter antiphlogistischer Behandlung war in der 5. Woche die Lähmung des oberen Lides verschwunden. Einige Wochen nachher, in Folge einer starken Verköhlung, kehrte die Lähmung zurück, verschwand aber binnen 8 Tagen wieder, ebenso der unbewegliche Stand des Bulbus nach aussen. Dagegen verblieb die Blindheit mit der starren, unbeweglichen Pupille, auch war die linke Kopfhälfte noch eingenommen. Druck auf die Narbe erregte keinen Schmerz, doch schien der linke Bulbus etwas empfindlicher als der gesunde. Die Electricität blieb ohne Erfolg.

Ein 37 jähriger Forstaufseher hatte einen Faustschlag an die Supraorbitalgegend der linken Seite erlitten, wonach er sofort vom Stuhle gestürzt war. Bald darauf hatte er Lähmung des linken Augenlidhebers, Sugillation des Auges, Blutung aus der Nase, sowie aus der 1" langen, gezackten Wunde der Stirn und Erblindung des linken Auges wahrgenommen, ebenso ein Pelzigsein der Oberlippe und Wangenhaut. Letztere verlor sich nach 2 Tagen, ebenso die Schmerzen, die in dieser Zeit sehr heftig gewesen waren. Die Pupille des erblindeten Auges war oval erweitert, nach innen verzogen, rauchig getrübt. Das ganze Auge stand etwas tiefer und schien zugleich etwas hervorzuragen, Augenlidspalte enger, häufiges, schmerzhaftes Blinzeln. Die Narbe war unempfindlich, wohl aber eine kleine Stelle entfernt von ihr am Supraorbitalrande sehr schmerzhaft. Bei Druck auf den Bulbus Photopsien, die zuweilen auch spontan entstanden. Linke Gesichtshälfte noch pelzig. Jede starke Bewegung oder Genuss kleiner Mengen reizender Getränke erzeugte starke Eingenommenheit des Kopfes. Nach circa 6 Wochen wurde durch ein antiphlogistisches Verfahren fast vollständige Heilung erzielt, auch das Sehvermögen war kaum schwächer als das des gesunden Auges.

In einer dritten Reihe von Fällen ist es höchst wahrscheinlich, dass die Ursache der Erblindung in der Schädelhöhle selbst zu suchen war. Wir haben dann namentlich einen Grund, an ein centrales Leiden zu glauben, wenn sich neben der Sehnervenlähmung auch Schwerhörigkeit, Paralysen der Gliedmaassen, Convulsionen, geistige Störungen

\*) Beiträge zu der Frage: wie entsteht nach Supraorbital-Verletzungen Amaurose? Inaugural-Dissert. Würzburg 1843. — Bei dieser Gelegenheit nennen wir noch folgende Dissertationen: Georg Fresenius, über die traumatische Amblyopie und Amaurose. Frankfurt a/M. 1829. — Baumgärtner, num vulnera supraorbit. amaurosos excitare possint. Monachii 1839. — Beckmann, de amaurosi vulnerib. nervo supraorb. illatis effecta. Berolini 1856.



vorfinden, da in der That wohl Niemand daran denken kann, den ganzen Symptomencomplex der Verletzung eines peripherischen Nervenzweiges zuzuschreiben. Sabatier (*Anatomie* II. p. 652) erzählt, dass eine kleine im inneren linken Augenwinkel nach dem oberen Lide zu bis auf den Knochen dringende Wunde eine rechtseitige Körperlähmung bedingte, wobei das Sehvermögen des rechten Auges sich verdunkelte und das des linken ganz verloren ging, obwohl äusserlich ausser der erweiterten Pupille nichts Krankhaftes vorhanden war. Das linke obere Lid war ebenfalls gelähmt. Nach dem Gebrauch von Thermalquellen verschwand die Lähmung des Lides und der Extremitäten, das Sehvermögen des rechten Auges besserte sich, das des linken blieb aber verloren.

Hierher scheint auch der folgende Fall zu gehören:

Ein 32jähriger Schiffszimmermann hatte vor 12 Wochen einen heftigen Stoss mit einem Balken erlitten, der ihm die Besinnung auf kurze Zeit raubte, den rechten Arm zerbrach, mehrere Zähne aus dem Oberkiefer ausstiess und längs der linken Augenbraue eine tiefe, gerissene Wunde zufügte. Er erzählte, dass sich das Gesicht des linken Auges allmählig verloren habe, während kurz nach dem Unfall dasselbe fast so gut gewesen sei, als am rechten Auge. Er konnte nur von Nr. 20 einzelne Buchstaben erkennen, während er mit gesundem Auge Nr. 10 noch auf grosse Entfernung las. Die linke Wange bis zur Oberlippe, die Stirn bis zum Ohre hin waren ziemlich gefühllos, manchmal hatte der Verletzte in der Wange das Gefühl feiner Nadelstiche. Das linke Ohr war sehr schwerhörig, obwohl er vor dem Unfall ganz gut mit beiden Ohren gehört hatte; der Mund konnte nicht nach links bewegt werden, das Zäpfchen war nach links abgelenkt. Was das Auge betrifft, so waren beide Pupillen von normaler Weite und mässig beweglich, die brechenden Medien klar. Die Sehnervenscheibe erschien im kranken Auge weniger scharf contourirt und etwas blässer als im gesunden. (*Hutchinson, Ophthalm. Hosp. Rep.* IV. p. 125.)

Mehrere andere Fälle, die einen chronischen Verlauf intracranieller, auf den Sehnerven drückender Prozesse beweisen und durch die Section bestätigt wurden, haben wir früher selbst mitgetheilt; auch Arlt (*Bd. III. S. 150.*) hat eine Anzahl solcher gesammelt, welche zeigen, dass es ganz gleichgiltig sei, ob die Augenbrauen- oder irgend eine andere Gegend des Kopfes von der Verletzung getroffen wurde.

Mit der grössten Vorsicht sind aber namentlich diejenigen Fälle aufzunehmen, in denen nach einer Verletzung der genannten Gegend nur amblyopische Erscheinungen zugegen waren. Es ist wohl keinem Zweifel unterworfen, dass es sich hier nur um eine Erschütterung des Ciliarnervensystems, also nur um eine Mydriasis (s. S. 348) gehandelt habe. Mackenzie überzeugte sich selbst einmal von dem Bestehen einer solchen einfachen Affection, wo man bisher den complicirten Causalnexus angenommen hatte. Endlich ist auch nicht zu vergessen, dass nicht gerade selten nach einer Verletzung aufgetretene Sehstörungen schon lange vorher vorhanden sein konnten und der Kranke nur erst durch das Trauma veranlasst wurde sein Auge zu prüfen. Der Mangel



an ophthalmoskopischer Kenntniss musste natürlich auch veraltete Retinal- und Choreodealleiden unentdeckt lassen.

Der vorurtheilsfreien Prüfung bleiben also nur noch jene Fälle übrig, in denen die Blindheit erst später mit dem an der verletzten Stelle zunehmenden peripheren Nervenreize auftrat, oder die Blindheit durch Hebung dieses Reizes beseitigt wurde. Hierauf bezieht sich jedenfalls die Aeussierung von Hippocrates\*), dass, je älter die Narbe wird, (Andere übersetzen: je länger sie in der Heilung zögert), die Amaurose Fortschritte macht.

Zunächst ist vor auszuschicken, dass es unzweifelhaft Fälle gibt, in denen eine geringe Reizung eines Trigeminasastes von Sehstörung gefolgt ist, welche bis zu Ende jener Reizung anhält. Namentlich meint man diess beobachtet zu haben bei pathologischen Prozessen der Zahnentwicklung oder bei Caries oder fremden Körpern der Zähne des Oberkiefers. Es ist aber auch hier die Frage, ob die „Blindheit“ wirklich eine solche, oder nur eine hochgradige Mydriasis war. In einem der erzählten Fälle war der Arzt so klug, dem Erblindeten ein Diaphragma vorzuhalten und — die Blindheit war verschwunden!

Ein 25jähriger, sehr kräftiger Mann hatte sich den linken ersten oberen Backenzahn mit dem Schlüssel ausziehen lassen, was ohne Quetschung oder Absprengung der Zahnhöhle vor sich gegangen war. Im Augenblick hatte sich ein heftiger und bis in das Auge ausstrahlender Schmerz eingestellt, nach wenigen Stunden hatte letzteres etwas gethränt und beim Versuch, den der Kranke jetzt aus Besorgniss machte, sah er sich auf dem linken Auge vollständig blind. Der hinzugerufene Arzt fand sonst nichts Auffälliges, als eine enorme Mydriasis. Um zu sehen, ob diese die Ursache der Amaurose sei, hielt er dem Kranken eine enge Oeffnung vor, wobei sich ergab, dass er ganz gut sehen konnte. Durch Einreibungen mit Opium in der Richtung des Verlaufs des N. infraorbitalis und durch Einführen einiger mit Opium-extrakt getränkter Seidenfäden in den geöffneten Zahnfächer wurde die Mydriasis binnen 8 Tagen beseitigt und damit das Sehvermögen so gut wie früher. (Teirlink, Annal. d'oculist. XIX. 92.)\*\*)

Dieser Fall wirft allerdings auf die anderen ein eigenthümliches Licht. Travers sah eine „beginnende Amaurose“ durch die Extraction eines kranken Zahnes bei einem Manne, der zwei Jahre früher auf dem anderen Auge aus gleicher Ursache angeblich erblindet war. Ein amerikanischer Zahnarzt erzählte Mackenzie, dass er einem auf beiden Augen erblindeten jungen Manne zwei Milchzähne, die zu lange standen, ausgezogen und dadurch die Blindheit geheilt habe; Caffé behauptet,

\*) *Τὴν ὄψιν ἀμαυροῦνται ἐν τοῖσι τραύμασιν ἐς τὴν ὄφρυν, καὶ μικρὸν ἐπάνω ὅσο δ' ἂν τὸ τραῦμα νεώτερον ᾖ, μάλιστα βλέπουσι. Χρονιζομένης δὲ τῆς οὐλῆς, ἀμαυροῦσθαι μᾶλλον σμυπύπτει.* Edit. Lind. I. p. 573. Coacis praenotat. Sect. III. N. 391.

\*\*) Ein hierher bezogener Fall von Hunter (Americ. Journ. of med. science. Oct. 1841.) ist offenbar eine Erschütterung der Netzhaut, da der Kranke nach der Zahnextraction starke farbige Scotome hatte und Heilung nach 14 Tagen eintrat.



dass Jemand regelmässig auf der entsprechenden Seite erblindete, wenn etwas Speise in der Höhlung eines cariösen Oberkieferzahnes zurückgeblieben war; Watson theilt die Geschichte des Sohnes eines Arztes in London mit, welcher 2—3 mal so lange auf einem Auge erblindete, bis ein unregelmässig wachsender Zahn ausgezogen wurde. In keinem dieser Fälle ist der positive Beweis geliefert, dass keine einfache Mydriasis dagewesen. Eine ganz andere Erklärung erfordert die folgende Beobachtung:

Ein 30jähriger Mann, der ausser etwas Gliederreissen immer gesund gewesen war, wurde im Herbst 1825 ohne Ursache von einem heftigen Schmerz in der linken Schläfe, dem linken Auge bis zur Mitte der linken Gesichtshälfte befallen, der mehrere Tage anhielt, dann sich verminderte, aber zeitweise wiederkehrte. Nach 2 Monaten war er wieder so heftig aufgetreten, dass das linke Auge aus seiner Höhle herausgetrieben zu werden schien, wobei zugleich das Sehvermögen desselben verloren ging. Während 6 Monaten wurden verschiedene Behandlungsmethoden angewendet, wobei sich aber der Schmerz nur steigerte. Zugleich schwoll die Wange an und es bildeten sich am unteren Lide mehrere mit Blut und Eiter gefüllte Blasen, worauf sich der Schmerz etwas linderte. Im Winter 1826 kehrte das Uebel wieder, sodass sich der gequälte Kranke sein Auge wollte exstirpieren lassen. Endlich kam man auf den Gedanken, die obere Backzahnreihe zu untersuchen und des Versuches halber eine cariöse Wurzel zu entfernen. In dieser fand man einen 3" langen Holzsplitter, wahrscheinlich das Stück eines Zahnstochers. Aus der Alveolarhöhle drang etwas Eiter hervor, 9 Tage später sah der Kranke vollkommen gut. (Galenowsky, Arch. général. de médic. 1830. p. 261.)

Es handelt sich hierbei sicher nicht um eine auf den Sehnerv von dem Zahnerv aus fortgepflanzte Reizung, sondern um eine directe Benachtheiligung der Orbitalhöhle durch die reactive Entzündung mit Druck auf den Sehnerven. Es ist somit dieser Fall den von Teirlink (l. c.) mitgetheilten Beobachtungen analog, nur dass in letzteren die Diagnose eines in Folge einer Eiterung im Maxillarsinus aufgetretenen Orbitalabscesses gleich von vorn herein keine Schwierigkeiten darbot. In dem einen dieser Fälle blieb das Auge auch nach der Entleerung des Abscesses blind, in dem anderen war die Abscedirung von der Alveolarhöhle eines unteren Backzahns durch die Fossa zygomatica und Fossa sphenomaxillaris aufwärts durch die untere Augenhöhlenspalte in die Orbita gegangen und hatte am 9. Tage nach der Extraction des Zahnes den Tod bedingt.

Eine weitere Bestätigung bedürfen fernerhin noch diejenigen That-sachen, die Deleau (Journ. de connaissances med. 1858. Nr. 6.) anführt. Dieser behauptet, nach fremden Körpern im äusseren Gehörgange, sowie nach traumatischen Entzündungen des Trommelfells und auch nach gewöhnlichen Otorrhöen nicht bloss Erblindung, sondern auch Trübung der Hornhaut und selbst eitrige Entzündung des ganzen Augapfels gesehen zu haben.

Sehr schwer dürfte zu entscheiden sein, ob diejenigen Fälle, in denen nach Exstirpation von Geschwülsten am Kopfe Her-



stellung des Sehvermögens erfolgte, irgend eine Beweiskraft für unsere Frage haben. Howship (Pract. observ. London 1816.) beobachtete bei einem Manne, bei welchem eine kleine Geschwulst in der Scheitelgegend wahrscheinlich traumatischen Ursprungs seit 10 Jahren bestand, allgemeine Kopfschmerzen und eine so hochgradige Sehschwäche, dass nur noch die grössten Buchstaben erkannt wurden. Schon am Abend nach der Exstirpation der Cyste mit knorpelhaften Wänden war der Kopfschmerz sehr gering und das Sehvermögen klarer, nach der Vernarbung der Wunde war die vollständige Norm hergestellt. Hancock (The Lancet 24. June 1859.) heilte eine Epilepsie, die mit doppelseitiger hochgradiger Sehschwäche verbunden war, durch die Excision einer Geschwulst am Hinterkopfe.

Endlich müssen wir noch eines Falles gedenken, in welchem das Ausreissen der Augenbrauen mit der Sicherheit eines Experimentes jedesmal die Zufälle einer erethischen Amblyopie hervorbrachte. Die Beobachtung ist darum von Werth, weil hierbei unzweifelhaft die feinen Hautnerven gezerzt werden mussten. Sie betrifft eine von Alessi (Annal. d'ocul. Mai et Juin 1862.) behandelte Dame, die seit 11 Jahren in unregelmässigen Zwischenräumen Röthung der Bindehaut, Erweiterung der Pupille, mässige Lichtscheu, Gefühl von Schwere in den Augen und Undeutlichsehen bekam. Nach einer erfolglosen Kur wurde zufällig entdeckt, dass die Dame schon seit langen Jahren die Gewohnheit hatte, eine überzählige Reihe ihrer sehr stark entwickelten Brauen von Zeit zu Zeit auszuziehen und das mit dem Wachsthum derselben die Sehkraft allmählig wieder normal wurde. Die Augenspiegeluntersuchung hatte eine Hyperämie der Retina ergeben. Nachdem die Dame ihre Gewohnheit aufgegeben, kehrten die Anfälle nicht wieder.

Wenn man hier nicht zu dem etwas gewagten Schlusse greifen will, dass durch das Ausziehen eines Theils der Brauen das Auge einer grösseren Lichtmenge ausgesetzt gewesen und dass deshalb eine Reizung der Retina aufgetreten sei, so bleibt wohl kaum etwas anderes übrig, als hierin einen Beweis für die Möglichkeit zu finden, dass Reizung der Frontaläste des Trigeminus auf die Thätigkeit der Netzhaut influiren.

Auf Grund der bisher mitgetheilten Facta steht wohl soviel fest, dass es ganz gewöhnlich sehr grobe Veränderungen sein mussten, die die Sehkraft beeinträchtigten und dass bei der Verletzung die Supraorbitalgegend nur der Theil war, der die Erschütterung mechanisch fortpflanzte; dass aber nur eine sehr kleine Reihe von Fällen übrig bleibt, in denen Reizung des Gefühlsnerven und Lähmung des Gesichtssinnes in einem wirklichen Connex steht. Ob der Vorgang ein rein



nervöser, oder ob dabei der Antheil an sympathischen Fasern mit im Spiele sei, der eine Circulationsanomalie in der Netzhaut bedingt: diess zu entscheiden, müssen wir bewährteren Forschern überlassen\*).

Die von Vicq d'Azyr und Romberg angestellten Experimente an Thieren ergaben ein negatives Resultat, indem mechanische und chemische Reizungen des Obergangshöhlennerven vollständig einflusslos auf die Perceptionsfähigkeit der Retina blieben. Wir möchten jedoch darauf keinen grossen Werth legen, da beim Menschen die Nervenverbindung sich anders verhalten kann und endlich eine genaue Sehprüfung an Thieren manchen Täuschungen unterliegt.

Wenn Beer (Bd. 1 S. 171.) versichert, in zwei Fällen nach Durchschneidung aller Zweige des N. supraorbitalis hinter seinem Austritt aus der Orbita Blindheit geheilt zu haben, so dürfen wir diesem Coryphäen der älteren Oculisten wohl unbedingt Glauben schenken. Auch Middlemore und Wallace haben (s. Andreae's Lehrbuch II. pag. 7—10.) je in einem Falle diesen Erfolg erzielt. Wenn Andere von dieser Operation keine Resultate sahen, so mögen die Verhältnisse eben andere gewesen sein, die einen rein nervösen Zusammenhang ausschliessen. Unter den übrigen uns bekannten Fällen, die freilich der Probe einer Durchschneidung nicht unterlegen haben, halten wir die folgenden 3 noch am ersten für beweiskräftig. Im zweiten Fall scheint eine besondere constitutionelle Disposition vorhanden gewesen zu sein, er zeichnet sich überdem durch seine spontane, fast plötzliche Heilung aus. Vielleicht ist er ein Argument zu der neuerdings begründeten Lehre der Anodynrie. Den 3. Fall referiren wir deshalb, weil er der einzige ist, in welchem die ophthalmoskopische Untersuchung gemacht wurde und ein negatives Resultat ergab.

Bei einer Frau, welche 2 Stunden vorher, ehe sie sich an P. wandte, mit einem spitzen Eisen verletzt worden war, fand derselbe 2 kleine Verletzungen, von denen

\*) Als die Anatomie noch in der Kindheit lag, nahm man an, dass der Sehnerv durch die Scheide, von der die Augenmuskeln entspringen, zusammengeschnürt werden könne. Hierauf bezieht sich die Beobachtung, die Platner (*De vulneribus superciliis illatis cur caecitatem afferant. Lipsiae 1741.*) nach Valsalva mittheilt, deren Erklärung auch heute noch sehr schwer fallen dürfte. Des Interesses wegen theilen wir sie im Original mit: „Noti“, sagt der Letztere, „cujusdam chirurgi uxor, cum gallum indicum capere vellet, ab eo percussa est impactu ungue in alterum oculum. Paucus e vulnere exstillavit sanguis et visus illico amissus est. Varia adhibita sunt remedia, incassum tamen omnia. Triduo post ad me accedit mulier auxilium implorans. Oculum diligenter inspicio, si forte aliqua laesio deprehendi possit. Sed nec externae partes nec internae indicant laesionem. Dum igitur mecum ipse meditor quidnam interius insensibiliter vitiatum esset, unde visus amissio penderet, suspicio incidit de annulo, nervi optici moderatore, qui a vulneris dolore convulsus, spirituum affluxu impedito malum istud induxisset. Itaque animadvertens nervum supra orbitam oculi erumpentem transire prope annulum, ipsique propaginas nerveas impertiri, illum, qua ab orbita erumpit, valida pollicis compressione agitavi. Vix hoc factum est, cum statim pristina oculi visio restituta est.“



die eine dem Boden der Orbita entsprechend, die andere unmittelbar über dem Foram. infraorbitale rechterseits sich befand. Es zeigte sich Anschwellung des unteren Lides, sowie der Wange, Röthung der Lidbindehaut und die Kranke, welche nicht über heftigen Schmerz klagte, nahm mit dem rechten Auge Alles durch einen dichten Nebel hindurch wahr. Da die Kranke keinen heftigen Schlag erhalten hatte, Fieber nicht zugegen war, so begnügte sich P. mit einem leichten antiphlogistischen Verfahren, ohne Blutentziehung; allein 6 Tage nachher, als er die Kranke zuerst wieder sah, überzeugte er sich, dass völlige Blindheit des rechten Auges eingetreten war. Die Wunden waren zwar vernarbt, Schmerz und Anschwellung verschwunden, aber die Pupille erschien erweitert, die Iris kaum beweglich, jedoch der Augapfel ebenso empfindlich bei der Berührung als der linke. 3 Monat später war der Zustand der Kranken in jeder Beziehung noch derselbe. (Putegnat, Journ. de méd. Mai 1847.)

Ein 20jähriges gesundes Mädchen kam im October 1822 zu Ch. Bell in die Klinik. Sieben Jahr vorher hatte sie einen Stockschlag auf das rechte Auge erhalten, wonach das Sehvermögen etwas schwächer wurde. Die Abnahme des Sehvermögens machte langsame Fortschritte, sodass sie im Juni 1822 noch kleine Objekte unterscheiden konnte. Zu dieser Zeit begannen Schmerzen im rechten Ohre mit Taubheit und Ohrenausfluss, ferner Kopfschmerzen in der rechten Kopfhälfte und das Sehvermögen des rechten Auges ging vollständig verloren. Im inneren Augenwinkel spürte sie einen dumpfen Schmerz, der selten verschwand und von Zeit zu Zeit trat ein starker Thränenfluss auf. Zwei Monate nachher hatten die Ohrenschmerzen und der Ohrenfluss aufgehört, aber das Auge war vollkommen unempfindlich geworden. Im Umkreis von einem Zoll in der Umgegend des Auges war die Haut der Wange und der Stirn anästhetisch, ebenso die Lidhaut, die Bindehaut und die Cornea. Die Lider machten bei Berührung des Bulbus keinen Versuch sich zu schliessen, doch füllten sich sofort die Gefässe der Bindehaut. Es wurde ein permanentes Vesicator hinter das rechte Ohr gelegt und Abends und Morgens 2 Gran Calomel gegeben. Nach einigen Tagen hatten die Ohrenschmerzen und die Taubheit sich wieder eingestellt, jedoch nicht der Ohrenfluss, die Sensibilität des Auges kehrte zurück, das eigenthümliche Gefühl im inneren Augenwinkel bestand fort und das Sehvermögen war noch aufgehoben. Am 25. Oct. trat ein hysterischer Anfall ein, welcher Schmerzen im ganzen Kopf zurückliess. Letztere hörten nach einem Aderlass, kalten Umschlägen, einem Vesicator in den Nacken und Laxanzen wieder auf. Ausserdem wurde die Kranke in's Bett gelegt und die strengste Diät angeordnet. Am 2. Novbr. Nachts wollte die Kranke im blinden Auge ein Gefühl von Sandkörnchen und springenden Funken gehabt haben. Am 3. nach dem Erwachen konnte sie sehen und grosse Objecte erkennen, am 4. konnte sie kleine Schrift lesen. (Cit. von Mackenzie, II. p. 761.)

Ein 48jähriger Arzt in Centralamerika litt an Gesichtsrose mit schweren Hirnsymptomen und hatte sich, als er delirirte, mit dem Vorderkopf an die Wand gestossen. Durch den Stoss kam er zum Bewusstsein und erinnerte sich, als sich am nächsten Tage Schmerz und Schwellung über der rechten Augenbraue einstellten, seines Unfalles. Nachdem das Erysipel soweit geschwunden war, dass die Lider geöffnet werden konnten, zeigte sich totale Erblindung des rechten Auges, an dem äusserlich nichts zu sehen war. Die Pupille reagierte, subjective Gesichterscheinungen fehlten. Ausserdem bestand Gefühllosigkeit in der Augenbrauengegend. Letztere verlor sich allmählig binnen 3 Jahren, aber die Erblindung blieb. Eine 4–5 Jahre nach dem Unfall angestellte Untersuchung ergab eine nicht vollkommen runde, wenig bewegliche, etwas weite Pupille und ausser einer leichten Rosafärbung des Sehnervenquerschnittes im Innern des Auges durchaus keine Anomalie. (Henry Noyes, Amer. med. Times. March 1862.)



Wenn auch nach dem von uns Mitgetheilten das Problem noch nicht gelöst ist, so muss doch die Therapie der Wunden in der Augenbrauengegend prophylactisch auf die Möglichkeit eines solchen Zusammenhangs Rücksicht nehmen. Man wird daher bei allen gelappten oder gerissenen Wunden diejenigen Nervenzweige, die sich durch die Verwundung selbst gequetscht zeigen oder die mit Wahrscheinlichkeit in das Bereich der Narbe fallen, vor der mittelbaren oder unmittelbaren Vereinigung durchschneiden. Bei Stichwunden wird man, wenn es wahrscheinlich ist, dass ein Nervenzweig nur angestochen ist, die vollständige Durchtrennung vornehmen. Unter Umständen, wenn z. B. bei erhöhter Schmerzhaftigkeit in der Wunde oder Narbe der speziell gereizte Nervenzweig nicht zugänglich ist, wird man den Stamm an der Austrittsstelle aus seinem Kanal durchschneiden. Das Gelingen der vollständigen Durchschneidung muss durch den Nachweis der Anästhesie in der Stirn controlirt werden. Ist Blindheit eingetreten, so wird man, wenn nicht die ophthalmoskopische Untersuchung des Auges selbst einen directen Grund davon aufweist, ebenfalls die Neurotomie oder die Excision der Narbe versuchsweise vornehmen.

---



## Siebentes Kapitel.

# DIE SYMPATHISCHE OPHTHALMIE.

---

In Anschluss an das S. 73\*) über diese Krankheitsform Gesagte müssen wir sie hier in gesonderter Darstellung in Bezug auf ihre Aetiologie, Symptomatik und Therapie noch etwas ausführlicher besprechen.

Dass zwischen beiden Augen eine gewisse Reflexwirkung besteht, ergibt sich, abgesehen von rein physiologischen Phänomenen, aus der jedem Arzte bekannten Thatsache, dass ein verletztes Auge, mag das Sehvermögen durch das Trauma aufgehoben worden sein oder nicht, sich viel leichter öffnen lässt, wenn man das gesunde Auge verhüllt, als wenn in letzteres das Licht ungehinderten Zugang hat. Der Symptomencomplex, den wir mit dem Namen Lichtscheu oder Ciliarneurose umfassen, und der auch dann den inflammatorischen Prozess des verletzten Auges ganz gewöhnlich begleitet, wenn die Netzhaut desselben gar nicht mehr erregbar ist, wird mit fast absoluter Sicherheit durch den Lichteinfluss auf das gesunde Auge gesteigert, durch die Ruhe desselben unter einem Verband oder in einem dunklen Zimmer gemindert. Es ist daher auch ein sehr gutes Zeichen, aus dem man ohne objektive Untersuchung des kranken Auges selbst auf die eingetretene Besserung rechnen kann, wenn der Verletzte anfängt, das gesunde Auge zu öffnen, ohne dadurch die Schmerzen in dem anderen zu erregen.

Geht man die einzelnen Krankengeschichten und die in reich frequentirten Kliniken gemachten Zusammenstellungen durch\*\*), so er-

---

\*) Es findet sich an dieser Stelle ein Irrthum, den wir hiermit berichtigen. Nicht Prichard hat zuerst diese Affection mit Bewusstsein als sympathische Erkrankung dargestellt, sondern diess war bereits früher (1844) von Mackenzie in seinem Handbuch geschehen. Jenem gebührt nur darin die Priorität, dass er den praktisch wichtigen Schluss daraus zog, die Krankheit müsse durch Entfernung des erst erkrankten Auges curirt werden.

\*\*) Cooper hat 62, Brandeau 24, Dubois 20 und Pagenstecher 12 Fälle zusammengestellt, die allerdings nicht alle traumatischen Ursprungs sind.



gibt sich, dass die grösste Hälfte der Erkrankungen des gesunden Auges dann beobachtet wurden, wenn das verletzte Auge einen eingedrungenen fremden Körper beherbergte; die kleinere Hälfte vertheilt sich so, dass circa  $\frac{2}{3}$  derselben auf Wunden,  $\frac{1}{3}$  auf einfache Contusionen des Bulbus kommen. Nur wenige Fälle hat man nach Verbrennungen und Aetzungen des Augapfels beobachtet. Von den Wunden sind es keineswegs ausgedehnte Schnittwunden oder Rupturen, sondern einfache, aber unregelmässige Stichwunden mit engem Kanale, vornehmlich, wenn sie in der Ciliarkörpergegend sich befinden. Auch die Zerstörung eines Auges durch Gewehrprojektil gibt verhältnissmässig selten die Ursache zur Entzündung des anderen ab. In allen Fällen, in denen das Trauma eine hochgradige Entspannung der intraocularen Membranen, also ausgedehnte Iriszerreissungen, subconjunktivale Linsenverschiebungen bedingte, hat man unseres Wissens noch keine sympathische Ophthalmie beobachtet, wohl aber dann, wenn sich in dem verletzten Bulbus, dessen Formhäute die normale Spannung hatten, sich eine acute Entzündung entwickelte, oder wenn in einem atrophischen Augapfel narbige Einziehungen in der Ciliarkörpergegend, staphylomatöse Ausdehnungen und Verbildungen der Hornhaut oder der Sklera, geschrumpfte Linsen oder verkalkte Ablagerungen eine Zerrung auf die vordere Aderhautzone ausübten, oder eine frische Hämorrhagie in demselben auftrat, die die Spannung des verkleinerten Bulbus mit einem Male auffällig vermehrte.

Wir erblicken hierin die anatomische Ursache. Wie ihre Wirkung dem anderen Auge übertragen wird, haben wir schon a. a. O. angegeben. Es fragt sich nur, ob damit auch der Ausbruch der Entzündung im gesunden Auge ausreichend erklärt, oder ob hierzu eine besondere Disposition oder Gelegenheitsursache nothwendig sei. In ersterer Beziehung ist es auffällig, dass Personen im Kindesalter von der sympathischen Affection verschont zu sein scheinen; ferner dass schwächliche, anämische und nervöse Individuen eher daran erkranken, als körperlich kräftige Constitutionen. Ob die sehr dehnbaren Gesamterkrankungen der Scrofuln, der Gicht, der Syphilis hier mit im Connex stehen, dürfte mindestens sehr zweifelhaft sein. Dass schlechte Nahrungs- und Wohnungsverhältnisse, ungenügende Bekleidung und der unter solchen Verhältnissen gewöhnlich doppelt empfundene Einfluss von Wind und Wetter nicht wesentlich schädliche Momente seien, steht bei allen englischen Chirurgen fest, welche gerade unter den in den traurigsten Verhältnissen lebenden Arbeitern in Bergwerken und Eisenhütten die geringste Zahl sympathischer Ophthalmie aufzuweisen haben. Wichtiger aber als diese Umstände scheinen uns solche Schädlichkeiten zu sein, die das gesunde Auge direct treffen. Wir meinen zwar nicht, dass ein Einäugiger unter sonst gleichen Ver-



hältnissen seinem Auge die doppelte Arbeit zumuthe, als ein Gesunder jedem Auge für sich, wohl aber lehrt es die tägliche Erfahrung, dass ein Auge eher ermüdet, wenn das andere irgend wie erkrankt ist. Sehen wir nun die Berufsverhältnisse der hier in Rede stehenden Kranken genauer an, so ergibt sich eine bedeutende Majorität derjenigen, welche ihre Accommodationskraft anhaltend zu gebrauchen genöthigt sind und zugleich eine längere Schonung, bis jede Reizung des verletzten Auges verschwunden ist, beim besten Willen nicht durchführen können. Dagegen findet sich unter den Jägern (trotz der bei diesem sich ereignenden Schusswunden), unter den Fuhrleuten und allen denjenigen Arbeitern, welche sich mehr im Freien aufhalten und ihre Augen mit den Nahesehen nicht anzustrengen brauchen, die Affection in viel mässigeren Procentverhältnissen. Für einen solchen Zusammenhang spricht auch, dass als erstes Symptom der Affection ein Versagen des Auges, eine Verminderung der Accommodationsbreite angegeben wird und dass dieses Symptom gewöhnlich erst in zweiter Reihe von Lichtscheu und von Schmerz gefolgt ist. Es sprechen dafür auch einzelne Fälle selbst. Mackenzie erzählt von einem Patienten, der einige Zeit nach einer Verletzung eines Abends 4—5 Stunden kleine Schrift las, schon am nächsten Tage an dem unverletzten Auge eine ausgesprochene Iritis hatte, welche zum Verschluss der Pupille und zu dem Ruin des Augapfels führte.

Die Zeit, binnen welche die sympathische Affection nach der Verletzung sich kund gibt, ist sehr verschieden. In den ersten Tagen nach dem Trauma kommt sie noch nicht vor, wohl aber (z. B. bei Allenthesia des Glaskörpers) in der 2. Woche, wenn die Ausschwitzung in dem verletzten Auge der Acme nahe ist oder sie überschritten hat. Das Sehvermögen ist in dem verletzten Auge unterdess entweder ganz verloren gegangen, oder auf schwache Lichtempfindung beschränkt. Hat das verletzte Auge secundäre Veränderungen eingegangen, so kann das andere Auge nach mehreren Wochen oder nach einigen Monaten erkranken, während welcher Zeit das erste Auge noch nicht vollkommen zur Ruhe gelangt war. Endlich kann aber auch das erste Auge fünf, zehn und noch mehrere Jahre atrophisch gewesen sein, bis einer der sich von Zeit zu Zeit wiederholenden Reizanfälle, oder eine unbedeutende Verletzung, die eine Gefässruptur in der geschrumpften Aderhaut oder Lageveränderung der um einen fremden Körper oder in der Nähe einer Narbe oder der Linse sich findenden Kalkeconcretionen zu Folge hatte, unerwartet den Ausbruch der Entzündung im gesunden Auge determinirt.

Die Symptomatologie der sympathischen Ophthalmie ist von der einer aus anderen Gründen auftretenden Irido-chorioiditis mit seröser oder serös-plastischer Exsudation nicht verschieden. Bald ist



mehr die Iris, bald mehr der Ciliarkörper, bald mehr die Aderhaut der zuerst und vorwiegend erkrankte Theil. Der Kranke klagt zunächst über Ermüdung des Auges beim Arbeiten, welche anfangs nur minutenlang anhält und mit ganz freien Zwischenräumen wechselt. Bei fortdauernder Anstrengung fühlt er Schmerz im Auge oder in dessen Umgegend oder der Tiefe der Orbita, es tritt Empfindlichkeit gegen das Licht ein und die vorderen Ciliargefäße injiciren sich. War das verletzte Auge atrophisch und zu intermittirenden Reizsymptomen geneigt, so treffen die Schmerzanfälle im gesunden Auge mit denen des schon verlorenen zusammen und steigern sich gegenseitig in ihrer Heftigkeit. Aehnlich wie bei Glaucom wird das entzündliche Product in einzelnen Schüben abgesetzt. Anfangs sieht man mit blossem Auge noch keine Veränderung, höchstens eine etwas contrahirte Pupille und die Injection der vorderen Ciliarzone, mittelst schräger Beleuchtung erkennt man aber schon nach den ersten Anfällen einige die Pupille an die Linsenkapsel anheftende Filamente, eine geringe Trübung des Kammerwassers, zuweilen einige graue Punkte auf der tiefsten Stelle der Innenfläche der Descemet'schen Haut. Mit der wiederholten Absetzung wird die Trübung des Kammerwassers auch für das freie Auge deutlich, die Pupillarexsudationen haben zugenommen, sodass die Pupille sich nicht mehr erweitern lässt, die Iris selbst erscheint geschwellt, entfärbt, namentlich mit röthlich grüner, durch dunkle Linien durchzogener Nüance. Die Schmerzen sind unterdess heftiger geworden, rauben dem Kranken den Schlaf und machen ihn zu jedem Gebrauch des Auges unfähig. Der angegebene Verlauf ist zuweilen in einigen Wochen, zuweilen auch erst nach einigen Monaten vollendet; sobald sich einmal mehrfache Synechien zwischen Iris und Vorderkapsel eingestellt haben, ist auch die vollständige Erblindung, welche gewöhnlich mit Bildung einer Cataracte verbunden ist, nicht mehr fern.

Wenn in diesen Fällen die Entzündung von vorn herein in der Iris ihren Sitz hatte, so kommt es in anderen, noch langsamer verlaufenden Fällen erst dann zur Exsudation in den vorderen Theilen des Augapfels, wenn die tieferen Gebilde bereits hochgradig erkrankt sind. Bei diesem Verlaufe pflegt die Pupille anfangs erweitert zu sein und schwach zu reagiren, der Kranke sieht wie durch einen Nebel und hat zahlreiche Mouches volantes in seinem Gesichtsfeld, zuweilen ist auch die Retina gereizt und es stellt sich Funken- und Farbensehen ein. Das Gesichtsfeld ist eingeengt, dabei bestehen dumpfe Schmerzen in der Augenbrauengegend und in der Tiefe des Bulbus. Allmählig stellen sich auch hier Verdickungen der Iris und Abschluss des Pupillarraums ein.

In Ausnahmefällen bildet sich auf dem gesunden Auge von vorn herein eine Cataracte aus oder das Auge wird amaurotisch wie beim



chronischen Glaukom. Es ist noch zweifelhaft, ob diese Zustände wirklich mit dem rein inflammatorischen Verlauf in Parallele zu stellen sind.

Alle Beobachter stimmen darin überein, dass die sympathische Ophthalmie auch in dem Stadium der functionellen Störung, ohne dass sich schon Zeichen einer Iritis eingestellt haben, den antiphlogistischen Mitteln, der Belladonna sowohl als der rein symptomatischen Behandlung durch Narcotica so energischen Widerstand leistet, dass sie unaufhaltsam der totalen Erblindung zugeht. Es ist nunmehr festgestellt, dass allein die Entfernung des Reizes im kranken Auge das alleinige Rettungsmittel sei, sodass eine Discussion darüber gar nicht mehr am Platze ist. Die Entfernung muss so zeitig als möglich vorgenommen werden, denn man weiss, dass, wenn sich einmal umfängliche Iris-exsudationen gebildet haben, die Resorption dieser nicht immer von Statten geht, ja man kennt Fälle, in denen die Operation zu dieser Zeit schon vollkommen nutzlos war. Sie ist daher schon indicirt, sobald sich einmal die ersten, noch in Pausen auftretenden Reizsymptome auf dem gesunden Auge gezeigt haben.

Zunächst kann gewiss die Prophylaxis viel thun, namentlich muss der Kranke streng angehalten werden, das gesunde Auge, insbesondere dessen Accommodationskraft, so lange zu schonen und selbst gegen mässiges Licht durch eine blaue Brille zu schützen, als die Entzündung des verletzten Auges nicht vollständig verschwunden ist. Ist das verletzte Auge atrophisch, bleibt aber eine Stelle an diesem schmerzhaft und treten von Zeit zu Zeit Neuralgien ein, so fallen diese Symptome allein schon so schwer in die Wagschaale, dass man dem Kranken den Vorschlag der Entfernung des atrophischen Bulbus machen kann, auch wenn das gesunde Auge noch nicht erkrankt ist.

Wenn wir die schon mehrfach erwähnte Enucleation des Bulbus als das sicherste Mittel halten, die Fortpflanzung des Reizes aufzuheben, so muss man doch die Frage aufwerfen, ob nicht, für einzelne Fälle wenigstens, eine andere Operation denselben Effect mit gleicher Sicherheit erreichen lasse. Die Ausschälung des Augapfels nach der Bonnet'schen Methode hat allerdings vor dem rohen, grausamen Verfahren, wie es früher geübt wurde, die grössten Vorzüge, aber sie ist immer eine Operation, bei der der Arzt in der Privatpraxis in die Lage kommt, eine von Tag zu Tag fortgesetzte Weigerung des Kranken zu bekämpfen, während letzterer sich in einer Anstalt sofort darein fügt. Es ist daher auch zweckmässig in den Fällen, in welchen keine andere Operation zulässig ist, sich nicht lange mit den Eigenwillen des Patienten und der Menge guter Freunde und Bekannte, die, sobald der Arzt den Rücken gewendet, gute Rathschläge ertheilen, herumzuärgern, sondern die Ueberweisung an eine Anstalt, in der der Kranke



folgen muss, alsbald zu vermitteln und nicht mit Zureden die beste Zeit zu verlieren.

Als die angedeuteten Ersatzoperationen, zu der der Arzt auch in der Privatpraxis leichter die Einwilligung erlangt und die überdiess nur eines Assistenten bedürfen, sind zu nennen: die Oeffnung eines suppurirenden Bulbus durch einen weiten Corneal- oder Scleralschnitt, und die Abtragung eines Staphyloms. Wir geben aber dabei vollkommen zu, dass in den diese Operation zulassenden Fällen die Enucleation des Bulbus noch vorzuziehen sei, doch ist kein Zweifel, dass so manches sympathisch entzündete Auge namentlich in der früheren Zeit, als man die Enucleatio bulbi noch nicht kannte, durch jene gerettet worden ist. Die Technik der Ausschälung des Augapfels ist in den neueren Handbüchern so ausführlich angegeben, dass wir darauf nicht weiter einzugehen brauchen. War in einzelnen unglücklichen Fällen auch die Entfernung des Reizes nicht im Stande, die Entzündung des zweiten Auges zu heben — die Besserung auf dem zweiten Auge markirt sich gewöhnlich zuerst durch den Nachlass der Schmerzen und durch die jetzt eintretende künstliche Erweiterung der Pupille — so hat man als letztes Rettungsmittel die Ausschneidung eines grossen Irisstückes empfohlen.

---



## Achtes Kapitel.

# VERBRENNUNGEN.

---

Die Verbrennungen und die denselben der Wirkung nach sehr nahestehenden chemischen Verletzungen — Causomata — bilden, wie wir früher S. 14 gesehen haben, den kleinsten Bruchtheil der Verletzungen des Auges. Dafür haben sie aber eine desto grösserer Gefährlichkeit. Wenn die rein mechanischen Traumen auch öfters die Function des Auges beeinträchtigen oder ganz aufheben, wenn sie in den letzteren Fällen zum Theil auch die Form des Augapfels vernichten, so geben die thermischen und chemischen Verletzungen die traurige Prognose, dass nicht nur Function und Form gewöhnlich verloren geht, sondern dass auch die Beweglichkeit des Bulbus verändert, dass die Lider, welche ein neuerer Schriftsteller passend die „Fassung für den Edelstein“ genannt hat, mannigfach verzerrt und verkrümmt und endlich auch häufig genug die umgebenden Weichtheile des Antlitzes zerstört werden. Der Verletzte ist also in doppeltem Sinne unglücklich, und das ursprüngliche Ebenmaass der Gesichtsbildung ist ihm in vielen Fällen auch durch die geschickteste Operation nicht wieder zu geben. Noch viel schwerer fällt aber diese Verletzung in's Gewicht, da sie häufig beide Augen zugleich betrifft, was in der Natur der einwirkenden Substanzen begründet liegt. Ferner beobachtet man im Gegensatz zu den mechanischen Verletzungen hier viel seltener eine gute, natürliche Heilung, dagegen kommen auch hier Fälle vor, in denen der rasche Schluss der Lider, die mit Schweiss bedeckte Cutis und die Thränenflüssigkeit im Bindehautsack die tiefere Einwirkung der verletzenden Substanzen auf fast wunderbare Weise verhüteten.

Es scheint uns practisch von Vortheil, nicht, wie wir bisher gethan haben, die Topographie der verletzten Organe der Eintheilung der Verbrennungen zu Grunde zu legen, sondern die verbrennenden oder ätzenden Körper ihrer physikalischen oder chemischen Natur nach in einzelne Gruppen zu sondern und bei der einzelnen den gewöhnlich combinirten Effect auf die fast ausschliesslich in Betracht kommenden



vorderen Theile des Sehorgans (Lider, Bindehaut, Hornhaut, Sklera) zu besprechen.

### 1. Die Verbrennungen durch Feuerflammen.

Schlagen Feuerflammen an das Auge, so finden sich in leichteren Fällen, in denen die Lider Zeit gewonnen haben, sich zu schliessen, nur Erytheme oder unbedeutende Erhebungen der Epidermis der Lidhaut vor und die Cilien sind an ihren Spitzen oder bis an die Wurzel verbrannt. Ausser einer leichten Blepharitis oder einer catarrhalischen Absonderung der Conjunctiva stellen sich keine Folgen ein, da die versengte Lidhaut nach Abblätterung der Epidermis wieder normal wird und die Cilien sich wieder ersetzen. Der Verlust der Cilien scheint übrigens zur Lichtscheu nicht wenig beizutragen.

Viel gefährlicher wird der Prozess, wenn die Flamme das geöffnete Auge getroffen hat. Hier ist die Hornhaut derjeniger Theil von dem eine suppurative Entzündung in höchst acuter Weise sich entwickelt. Obwohl sofort oder einige Stunden nach der Verletzung die Durchsichtigkeit der Hornhaut nicht gelitten zu haben scheint, so beginnt doch bereits in den nächsten 12—24 Stunden eine verdächtige, gelbe Trübung, welche sich rasch über die ganze Cornea ausbreitet und den totalen Zerfall derselben in wenigen Tagen bedingt. Dabei bleibt aber der Prozess nicht immer stehen, sondern es pflanzt sich die Eiterung auf die Iris und auf die Aderhaut fort, sodass der Verletzte nicht eher von seinen Qualen befreit wird, bis der ganze Bulbus phthisisch zusammengesunken ist.

War die Flamme wenig intensiv oder so schmal, dass sie nur einen kleinen Theil der Hornhaut berührte, so kann auch die Verbrennung, ähnlich wie man sie bei Thieren durch concentrirtes Sonnenlicht erzeugt hat, sehr beschränkt bleiben. Schön fand bei einem Knaben, dem eine Lichtflamme das Auge gestreift hatte, auf der Mitte der linken Hornhaut eine linienbreite, scharf begränzte, horizontale Trübung, die am inneren Rande begann und etwas über dem Centrum spitz endigte. In diesem Falle war jedenfalls die Gerinnung der Hornhautsubstanz so oberflächlich und ohne Zerstörung der Zellenwandungen vor sich gegangen, dass die getrübte Masse wieder aufgelöst und zurückgeführt werden konnte. In der That war bereits am anderen Tage die Trübung spurlos verschwunden.

Ausser den genannten Folgen kann aber, wenn die Flamme sehr grell war, eine Augenentzündung sich ausbilden, ohne dass der Augapfel selbst von der Wärme derselben getroffen worden ist. Es hat hier nur das intense Licht auf die Netzhaut eingewirkt. Zunächst scheint das Sehvermögen nicht gelitten zu haben, aber nach einigen Stunden treten grosse Lichtscheu, Hyperämie der Bindehaut, starke Thränen-



secretion und Lidkrampf ein. Das Sehvermögen ist sehr geschwächt, oder total aufgehoben und bedarf, wie bei jeder anderen durch grelle Lichtcontrasten bedingten Retinitis, sehr lange Zeit zur Erholung.

Ein Gymnasiallehrer hatte sich durch Entzündung von Pulver das ganze Gesicht verbrannt, doch schienen die Augen dabei nicht gelitten zu haben, da er eine Stunde später einen langen Brief ohne Anstrengung schreiben konnte. Erst in der folgenden Nacht schwellen die Lider an und konnten 4 Wochen lang nicht geöffnet werden. Aber auch nach dieser Zeit bestanden die heftigsten Schmerzen in den Augen, beim Öffnen stürzten Thränen mit Schleim gemischt hervor, die Bindehaut war stark geröthet, das Sehvermögen namentlich links geschwächt. 4 Wochen später bestand dieser Zustand noch immer: grössere Gegenstände konnten nur auf dunklem Grunde unterschieden werden, da bei hellem Hintergrund die Lichtscheu zu gross war. Die Wimpern des oberen Lides waren nach innen gekehrt, die Bindehaut der Lider granulirend und aufgelockert, die des Bulbus geröthet, beiderseits die Hornhaut mit einem Geschwür besetzt. Zuerst wurden die Cilien ausgezogen, welche die Hornhaut gereizt hatten und die Entzündung durch ein adstringirendes Augenwasser beseitigt. Doch nahm das Sehvermögen auch nach dem Rückgang der äusseren Hyperämie nicht zu. Es wurden nun alle 4 Wochen 8—10 Blutegel applicirt, graue Salbe mit Belladonna in die Stirn eingerieben, ein Fontanell am Oberarm gesetzt, Mittelsalze gegeben und das täglich 4 mal wiederholte Baden des Gesichts in kaltem Wasser angeordnet. Diese Kur dauerte fast ein ganzes Jahr, wonach zuerst links dann rechts das Sehvermögen wiederkehrte und endlich die kleinste Schrift stundenlang gelesen werden konnte. Zur Nachcur wurde der Gebrauch einer grauen Brille und eines Lichtschirmes empfohlen. (Schindler, Ammon's Ztschr. V. 1. Heft.)

## 2. Die Verbrennungen durch Pulver.

Es stimmt diese Verbrennung im Allgemeinen mit der Verbrennung durch Feuerflammen überein, nur ist sie eben durch das gewöhnlich stattfindende Einspringen zahlreicher Pulverkörner complicirt. Je comprimierter die Pulvermasse war, welche explodirte, desto weniger sind die einzelnen Körner zur Verbrennung geneigt, sodass ein grosser Theil davon unverbrannt fortgeschleudert wird — die Verbrennung des Gesichts und des Auges ist also in solchen Fällen geringer und es überwiegen die von den fremden Körpern abhängigen Symptome. Je mehr die Verbrennung dagegen Zeit hatte, sich von Korn zu Korn einer wenig comprimierten Masse zu verbreiten, desto heftiger pflegt die Verbrennung zu sein. In letzteren Fällen werden gewöhnlich die eingesprungenen Körner durch die Eiterung wieder ausgestossen. Wie tief die Körner eindringen, hängt nach Cooper zugleich von ihrer Gestalt ab. Das grobe Minen- und Kanonenpulver dringt tief ein, während das gewöhnliche Schiesspulver und der Vogeldunst selten die innere Grenze der Hornhaut verlässt.

Man sieht häufig, wenn die Flamme das Auge nicht direct berührt, Pulverkörner in der Augapfelbindehaut oder in der Hornhaut eingesprengt, ohne dass eine bedeutende Reizung eintritt. Zuweilen freilich stellt sich Verschwärung der Hornhaut, Entzündung der Iris



mit Hypopiumbildung ein, wobei das Auge sehr lichtscheu ist. Anderemale leidet bei nicht erheblicher Reizung des Bulbus die Retina, wobei der Verletzte neben der Lichtscheu grelle Photopsie und Schmerzen in der Tiefe des Auges hat. Doch lassen diese Fälle noch eher eine Aussicht auf Heilung zu, denen gegenüber, in denen Pulverkörner in das Innere des Auges selbst eingedrungen sind oder die Hornhaut durch die Flamme selbst verbrannt ist.

Bei einem Knaben, der vor einigen Tagen eine Verletzung durch explodirendes Schiesspulver erlitten hatte, fanden sich Wimpern und Augenbrauen des einen Auges verbrannt, weggesengt, die Lider waren stark geschwollen, mit Eiter verklebt und mit kleinen Blasen, die zum Theil geplatzt und mit einer dunklen Kruste bedeckt waren, besetzt; die Bindehaut durchgängig sehr geröthet und aufgelockert, namentlich um die Hornhaut herum; Hornhaut milchig getrübt, die vordere Kammer bis zu  $\frac{2}{3}$  mit Eiter gefüllt, die Iris grünlich grau entfärbt. Das Fieber war stark; grosse Lichtscheu, Thränenfluss, stechende Schmerzen in der Tiefe des Bulbus, in der Stirn- und Schläfengegend. Es wurden 12 Blutegel an Stirn und Schläfe gesetzt, Ueberschläge von Bleiwasser mit Opium gemacht, innerlich Nitrum mit Bittersalz gegeben. Das Zimmer ward verdunkelt, und auch das gesunde Auge mit einer leichten Compresse bedeckt. Am anderen Tage hatten die Schmerzen sehr nachgelassen, das Fieber und die Geschwulst der Lider waren geringer, die Lichtscheu aber noch sehr stark. Es wurden nochmals 8 Blutegel gesetzt und graue Salbe mit Belladonnaextract eingerieben. Am nächstfolgenden Tage war das Hypopium etwas geringer, auch die Farbe der Iris normaler und die Hornhaut weniger getrübt. Doch wurde wegen noch bestehender stechender Gefühle im Bulbus die Applikation von Blutegeln wiederholt. Die Resorption des Hypopiums ging zwar sehr langsam, aber sichtlich vorwärts und wurde durch warme Umschläge von Aq. Conradi und Vesicatore in den Nacken unterstützt. Nach neun Tagen war die Entzündung der äusseren Partie vollständig gehoben und selbst der ergossene Eiter bis zur Hälfte resorbirt. Binnen 3 Wochen war unter dem Gebrauch von Calomel das Hypopium bis auf einen ganz geringen Rest aufgesaugt und die Farbe der Iris war normal. Indess war die Pupille durch Exsudat verlöthet, sodass nur Hell und Dunkel erkannt wurden. (Behre, Pfaff's Mittheil. 7. 8. 1836.)

Ein junger, kräftiger Mann wurde durch explodirendes Pulver heftig an Füßen und Händen, namentlich aber auch im Gesicht und an den Augen verbrannt. Er gebrauchte Essigwaschungen, wobei in den ersten Tagen keine erhebliche Veränderung eintreten schien. Dann aber rötheten sich die Augen und es stellten sich heftige Schmerzen im Auge und im Kopfe, Schlaflosigkeit und Entzündung und Schwellung der Lider ein. Einige Tage später waren die Lider noch geschwollen und schmerzhaft, die Sklera war dunkel geröthet, die Hornhaut schien eingefallen und gelb, die Iris trübe und die Flüssigkeiten des Auges ebenfalls getrübt, wie ausgetrocknet. Ein dem Auge genähertes Licht erregte Schmerz, bei der geringsten Bewegung des Kopfes traten heftige Stiche im Bulbus ein. Es wurde eine sehr energisch antiphlogistische Behandlung eingeleitet, wodurch es gelang am rechten Auge bei einer die Pupille zur Hälfte deckenden Hornhautnarbe das Sehvermögen zu erhalten, während das linke Auge staphylomatös wurde. (Demours, Traité p. 234.)

Im Bindehautsack frei liegende und nur in das Hornhautepithel eingesprengte, noch hervorragende Pulverkörner reizen das Auge sehr stark und die Schmerzen sind heftiger, als bei ähnlichen, so wenig voluminösen fremden Körpern. Es trägt hierzu jedenfalls der sich in der Thränenflüssigkeit auflösende Salpeter bei. Die in die Skleral-



bindehaut oder die Sklera eingesprengten Körner bedingen eine viel geringere Reizung und bleiben ohne Schaden liegen. Im Inneren des Auges hat man nur in der Iris und der Linse zuweilen ohne Schaden verweilende Pulverkörner gesehen, dagegen tritt bei dem Eindringen in den Glaskörper und die Aderhaut eine heftige Ophthalmitis ein, welche unter Umständen zu einer sympathischen Entzündung des Auges führen kann. Pagenstecher (Klin. Mittheil. II. p. 66.) fand in einem aus diesem Grunde exstirpirten Bulbus, der in beginnender Atrophie begriffen war, circa 5 Wochen nach der Verletzung ausser flockigen Trübungen des Glaskörpers eine erbsengrosse Exsudatmasse auf dem Ciliarkörper, nach deren Entfernung ein dichtes, in das Gewebe des Ciliarkörpers selbst eingebettetes Häufchen von Pulverkörnern zum Vorschein kam. Diese waren durch die Sklera in der Gegend der Sehne des äusseren Augenmuskels eingedrungen.

In nicht seltenen Fällen sind die Pulververbrennungen des Auges mit Erschütterungen und mit Quetschwunden desselben verbunden. Es sind dann entweder andere Theile mit an das Auge geschleudert worden, z. B. Steine, Sand, gesprungene Gewehrstücke, Raketen etc. oder es ist auch der Bulbus dadurch geborsten, dass der Verletzte beim Sprengen von Felsen sein Gesicht der engen Bohrmündung zu weit genähert hatte.

### 3. Verbrennungen durch glühende oder schmelzende Körper.

Hier kommen vorzüglich die Metalle in Betracht, welche an das Auge geworfen werden. Im geschmolzenen Zustand geschieht dieser Unfall, wenn sie mit Wasser in Berührung kommen, dessen plötzliche Verwandlung in Dampf die flüssige Metallmasse auseinanderwirft. Im festen, mehr weniger heissen oder glühenden Zustand werden Metallstücke besonders beim Hämmern an das Auge geschleudert. In ersteren Fällen wird die Masse auf den damit in Berührung kommenden Theilen, insbesondere den Lidern, der Bindehaut und Hornhaut fest und erkaltet, sie adhärirt dann in Form von Platten, Schalen oder Tropfen auf dem Bulbus, verklebt die Cilien mit einander oder bedeckt in den glücklichsten Fällen nur einen Theil der Lidhaut. Je höher der Schmelzungsgrad des Metalls liegt, desto tiefer geht seine Einwirkung auf die organischen Gewebe. Blei z. B. ist aus diesen Gründen weniger gefährlich als Eisen. Bei ersterem Metall ist es möglich, dass die Thränen oder der die Cutis bedeckende Schweiss hinreichende Kälte zur Erhärtung liefern, ohne dass Cutis oder Hornhaut selbst verbrannt wird.

Einem 21jährigen Mann war beim Bleigiessen, weil wahrscheinlich die Form feucht war, ein Theil des Metalls an's rechte Auge gespritzt. Am anderen Tage klagte der Verletzte nicht über Schmerz, konnte jedoch die Lider nicht öffnen, da



die Cilien gegenseitig durch das Metall verklebt waren. Doch waren die Lidränder weder roth noch geschwollen. Es wurden die Cilien dicht an ihrer Wurzel abgeschnitten und so ein gerader, dünner Bleistreifen entfernt. Der Verletzte konnte nun ganz leicht das Auge öffnen, der Bulbus war nebst der Bindehaut vollkommen gesund. Auch in der Folge stellte sich keine Entzündung ein und die Cilien wuchsen wieder. (Pamard, *Annal. d'ocul.* V. p. 162.)

Ein 12jähriger Knabe wollte in einer Form eine Legirung von Silber und Kupfer giessen, wobei ihm ein Tropfen in's Auge spritzte. Acht Stunden später wurde zwischen den Lidern eine kleine eiförmige Lamelle ausgezogen. Dieselbe war an den Ränder ausgezackt, in der Mitte vertieft und ringsum etwas erhaben. Ausser einer mässigen Injektion der Bindehaut zeigte der Augapfel keine Verletzung. (Ansiaux, *Annal. d'ocul.* VIII. p. 91.)

In den inneren Winkel war einem Manne, der mit Zusammenlöthen von Zinkblech beschäftigt gewesen, ein Tropfen Blei gespritzt. Bei der sofortigen Besichtigung war nur die gerade getroffene Stelle ausserordentlich geröthet und geschwellt, der übrige Bulbus war nur mässig geröthet. Es wurde sofort die geschwellte Partie sammt dem anheftenden Blei ausgeschnitten. Unter dem Gebrauch adstringirender Umschläge Heilung nach 8 Tagen. (Guépin, *Annal. d'ocul.* X. p. 254.)

Auf der Hornhaut pflegt die Metallschaale sehr fest zu adhären, sodass bei der mechanischen Ablösung Fetzen von Epithel mit losgerissen werden und sich dann unter starker Reizung des Auges Verschwärungen und Trübungen ausbilden. Doch gibt es auch hier glückliche Ausnahmefälle einer vollständigen Integrität, von denen Cooper (L. c. pag. 259.) einige Beispiele kurz mitgetheilt hat. Folgende Fälle einer geringeren oder stärkeren Verletzung der Hornhaut, jedoch mit günstigem Ausgange, mögen noch Platz finden:

Einem 40jährigen Maschinenarbeiter war heisses Löthmetall in grosser Menge in beide Augen gespritzt. Schön fand ausser einigen nicht bedeutenden Brandstellen an den Lidern beide Augäfel mit mehr weniger grossen Metallscheiben übersaet, welche fest adhärirten. Auf der Bindehaut waren wenige und sehr zerstreute, auf beiden Hornhäuten aber sassen sie dichter, etwa 4 bis 5 auf jeder und waren schalenförmig. Sie wurden mit einer Pincette entfernt. Die Verschwärung der Bindehaut heilte rasch. Auf den Hornhäuten blieben breite, aber mässig tiefe Geschwüre zurück, welche nur sehr langsam, aber ohne Trübung sich wieder ausfüllten.

Einem 20jährigen Zinngiesser war geschmolzenes Zinn in's linke Auge gesprungen, worauf sich unter heftigen brennenden und drückenden Schmerzen das Weisse des Auges röthete. Die Zinntheilchen waren mit dem Zipfel eines Taschentuches unter Nachlass der Schmerzen entfernt worden. Einige Tage nachher fand sich das Auge lichtscheu, thränend, die innere Hälfte der Hornhaut gräulich getrübt, mit einzelnen mohnkorngrossen, weissen Punkten besetzt, nach aussen hin war die Hornhaut rein und das Sehen nach der Schläfenseite hin deutlicher als nach der Nasalseite. Nach innen hin war die Hornhaut von einem rothen Gefässsaum umgeben. Antiphlogistica brachten keine Besserung, dagegen verschwand unter dem Gebrauch des anfangs verdünnten, später reinen Laudan. liquid. Sydenh. die Trübung bis auf jene weissen Punkte, welche das Sehen nicht verhinderten. (Fischer, *Lehrb.* p. 45.)

Guépin fand 8 Tage nach einer Verbrennung mit geschmolzenem Schwefel, welche bisher antiphlogistisch behandelt worden war, folgenden Zustand: starke Lichtscheu, auf der Hornhaut zwei den scrofulösen ähnliche Geschwüre, welche ein Drittel derselben verdunkelten, Pupille contrahirt, Symptome der Iritis serosa. Die Geschwüre wurden sofort mit dem spitzen Höllensteinstift ganz leicht betupft, in die Stirn wurde



graue Salbe mit Belladonna eingerieben, zwischen die Lider eine Salbe von rothem Präcipitat und Calomel eingestrichen und häufig adstringirende Waschungen gemacht. In den nächsten 4 Tagen wurden noch leichte Aetzungen wiederholt. Am 5. Tage waren die Geschwüre durch eine oberflächliche Trübung ausgeglichen, welche letztere binnen 3 Wochen durch schwefelsaures Kupfer in Pulverform beseitigt wurde. Gegen die Iritis wurde bis zur vollständigen Heilung zeitweise Belladonna eingetröpfelt. (Annal. d'ocul. X. p. 554.)

In den Ferialmonaten des Jahres 1850 kam ein etwa 16 Jahr alter Mensch auf die Augenkrankenabtheilung zu Wien, der die Unvorsichtigkeit begangen hatte, in geschmolzenes Blei Wasser zu schütten. Der mit ungeheurer Spannkraft sich entwickelnde Dampf schleuderte den Inhalt des Schmelztiegels heraus und bespritzte die ganze Umgebung. Das Gesicht des sogleich in das Krankenhaus gebrachten Patienten war mit Bleiblättchen der verschiedensten Gestalt, aber ungemeiner Dünnhcit, wie besäet. Die Bleitropfchen hatten sich sämmtlich zu Flocken plattgedrückt, die in ihren äusseren Ansehen mit der Zinnfolie der Glasspiegel die grösste Aehnlichkeit hatten. Beide Lidspalten waren geschlossen, indem die Cilien durch Bleitropfen zusammengebacken waren. Beide Lidränder waren mit Blei wie platirt und diese Ueberkleidung war in innigem Zusammenhang mit der die Cilien verklebenden Bleimasse. Nach mühevoller Eröffnung und stückweiser Loslösung des Bleies, fand Stellwag in beiden Conjunktivahöhlen eine ungemein dünne bleierne Platte, welche einen genauen Abdruck der Cornea formirte, derselben fest aufsass und mit unregelmässig zackigen Rande auf das Terrain der Conjunktiva hinüberraagte, worauf sie festklebte. Nur nach wiederholten Versuchen und unter den heftigsten Schmerzen des Kranken gelang es, stückweise diese Platten loszulösen, wobei natürlich Fetzen des Corneal- und Conjunktivalepithels mitgingen. Die Bindehaut erschien nun hoch geröthet, stellenweise blutrünstig, die Cornea stellenweise von trüben Epithelfetzen belegt, stellenweise aber grubig und vollkommen durchsichtig rein. Eine genaue Untersuchung war nicht leicht thunlich wegen der wüthenden Schmerzen und der heftigen Lidkrämpfe des mehrere Male ohnmächtig werdenden Kranken. Unter Anwendung eines bleihaltigen Augenwassers waren des Morgens die Schmerzen gewichen und den 5. oder 6. Tag verliess der Kranke das Krankenhaus mit geringer Reizung der Conjunktiva und völlig reiner Hornhaut, indem sich die coagulirten Epithelfetzen gelöst und die Cornea in ihrer ganzen Oberfläche mit neuer ganz durchsichtiger Oberhaut überkleidet hatte. Hier blieb das heisse Medium geraume Zeit auf der Cornea, ohne jedoch tiefere Zerstörung der Cornea zu bedingen. Es erklärt sich dieses nur dadurch, dass die Schmelzhitze des Bleies nur etwa 3 mal grösser als jene des siedenden Wassers (350°) ist und die zugleich herbeiströmenden Thränen einen grossen Theil der Wärme banden. (Stellwag, die Ophthalmologie etc. I. pag. 320.)

Einem Arbeiter war ein Stück geschmolzenes Eisen so auf den Bulbus gespritzt, dass der untere Randtheil der Hornhaut und die benachbarte Sklera dadurch getroffen worden waren. Es war alsbald auf dem Bulbus und dem Lidrand erhärtet und konnte nur mit Mühe entfernt werden. Trotz der starken Verbrennung stiess sich doch nicht die ganze Hornhaut und Sklera los und es bildete sich kein Irisvorfall. Auch entzündeten sich die übrigen Theile des Auges nicht. Der Verletzte wurde mit einer etwas nach unten verzogenen Pupille und einigen die Lidbewegung und den Sehact nicht störenden Verwachsungen zwischen Lid und Bulbus geheilt. (Hutchinson, Ophth. Hosp. Rep. I. Nr. 4.)

Die erheblicheren Verbrennungsgrade erzeugen auf den Lidern einen tiefen Brandschorf, nach dessen Losstossung eine langdauernde Eiterung sich eingestellt, welche gewöhnlich zu den schon S. 56 genannten



Verbildungen und Verwachsungen des Lides mit der Gesichtshaut oder zur Verwachsung der Lider unter sich führt. Die verbrannten Theile der Bindehaut sehen schmutzig weiss aus, auch finden sich Blasen auf derselben und auf der Episklera. Im Umkreis der von dem geschmolzenen Metall getroffenen Stelle ist die Bindehaut wallförmig geschwellt, mit zahlreichen Ecchymosen besetzt. Letztere finden sich auch in dem Randtheil der Hornhaut, wenn die Grenze der Verbrennung an diesen heranreicht, und widerstehen hier nach Mackenzie und Cooper sehr hartnäckig der Resorption. Die tiefe Verbrennung der Hornhaut markirt sich sofort als eine graue, durch eine weisse Linie von dem normalen Gewebe abgegränzte Trübung, zuweilen finden sich auch Blasen auf derselben, oder sie ist total uneben, macerirt, eingerissen. Nach einigen Stunden entzündet sich in Form der inflammatorischen Chemosis die ganze Bindehaut, in der nun die Verbrennung als vertiefte Stelle erscheint. Die Lider werden heiss und geschwollen, das Auge ist sehr lichtscheu und schmerzhaft, der Gesamtorganismus gewöhnlich schon vom 2. Tage an in der Form eines synochalen Fiebers ergriffen, es bestehen Kopfschmerzen, Schlaflosigkeit und Störungen der Verdauung. Die Schwellung der Bindehaut ist derb, steif, hochroth, ecchymotisch, zuweilen wird auf die Oberfläche desselben eine faserstoffige, fast anhängende Masse abgesetzt. Die Oeffnung der Lider ist ausserordentlich schmerzhaft. Gewöhnlich beginnt im Laufe des 3. Tages die Losstossung der verbrannten Partie, wobei die ganze Bindehaut Eiter absondert. Mit der Eiterbildung nimmt die Schwellung der Lider ab, sodass sie sich etwas leichter öffnen lassen, auch die parenchymatöse Entzündung der Bindehaut vermindert sich. Der Eiterungsprozess dauert 8 Tage und länger, mit ihm beginnt, wenn die innere Lidfläche und die Bulbusfläche gleichzeitig verbrannt ist, die Gefahr der immer mehr in einander verwachsenden Granulationen, welche von der Geschwürsfläche nach der Abstossung des Schorfes reichlich empor-schiessen.

War nur die Bindehaut verbrannt, so kann die Hornhaut ihre Durchsichtigkeit behalten, war aber auch letztere von dem schmelzenden Metall getroffen, so eitert nicht nur die verbrannte Stelle, sondern es trübt sich auch gleich in den ersten Tagen die ganze Hornhaut und diese Trübung geht in einen raschen Zerfall der Hornhautschichten über. Je tiefer dieser Losstossungsprozess geht, desto mehr ist der Durchbruch und die schliessliche Staphylombildung zu erwarten. War die Bindehaut in grösserem Umkreis der Hornhaut durchgebrannt, die Sklera freigelegt oder selbst in einen Brandschorf verwandelt, so entwickelt sich eine Panophthalmitis mit Zerstörung des Bulbus, der an die Lider durch Verwachsungen fixirt wird. Da es nicht leicht möglich ist, die Tiefe der Verbrennung durch die objektive Untersuchung zu



constatiren, so achte man besonders darauf, ob der Schmerz auf das Auge beschränkt ist, oder ob er auf den Kopf ausstrahlt. Ist letzteres der Fall, so ist auch das Ergriffensein der Sklera wahrscheinlich.

In höchst seltenen Fällen ist die ganze Hornhaut und ein ringförmiger Theil der Sklera sofort in eine trockene, braune Masse verwandelt worden, welche schon durch den Druck der Muskeln oder durch den Versuch, die Lider auseinanderzuziehen, bersten und den plötzlichen Austritt der Linse und des Glaskörpers bewirken kann. Der zusammengesunkene Bulbus geht aber trotzdem unter gleicher hochgradiger Schwellung der Bindehaut einer suppurativen Entzündung entgegen.

Die Verbrennungen mit Metall in nicht geschmolzenem, sondern nur in glühendem oder heissem Zustande sind von den eben erörterten zum Theil verschieden. Es kommen hier bei grösseren Metallstücken auch die Contusionen des Bulbus in Betracht, kleinere Stücken, namentlich die schon früher hinreichend betrachteten glühenden Stahlsplitter, bedingen eine feine Wunde in der Hornhaut, in der sie gewöhnlich stecken bleiben. Wegen ihrer Kleinheit verlieren sie sehr rasch ihre Wärme und die Verbrennung selbst tritt gar nicht in die Erscheinung. Grössere glühende Metallstücke bedingen aber ebenfalls eine Verschorfung der Lider, der Binde- oder Hornhaut, welche ganz denselben Character trägt als die durch flüssiges Metall erzeugte, nur dass der fremde Körper nicht mit den organischen Geweben gewissermaassen verlöthet ist.

Ein 27jähriger Mann war eine Stunde vorher durch ein rothglühendes Eisenstück am linken Auge verletzt worden. Der Schmerz war sehr bedeutend, die untere Hälfte der Hornhaut fein neblig getrübt, glanzlos, die Grenze der Verletzung durch eine weisse Linie angedeutet. Die Sklera neben der Hornhaut war tief verbrannt und mit einer Brandblase besetzt. Es wurde dreimal täglich Oel eingetröpfelt, constante Kälte applicirt, Purganzen und schmale Kost verordnet. Drei Tage nachher waren die Lider ödematös, stark geschwollen, dunkelgeröthet, die Bindehaut war durchaus chemotisch mit zahlreichen Blutpunkten bedeckt. In der Hornhaut und Sklera wurde ein tiefes, Eiter absonderndes Geschwür wahrgenommen, die Hornhaut war durchaus getrübt. 6 Blutegel, feuchtwarme Umschläge, salinische Abführmittel. Binnen 2 Tagen hatten die Schmerzen nachgelassen, doch war die Schwellung der Bindehaut und die Eiterung des Geschwürs noch diesselbe. Nach 5 Tagen war die Hornhauttrübung mit Ausnahme einer kleinen Stelle in eine gleichmässige Eiterinfiltration übergegangen. Es wurden jetzt Einträufelungen von Silbersalpeter (Gr. ii in  $\bar{3}$ j) und innerlich eine Chininmixture neben besserer Kost verordnet. Nach ferneren 3 Tagen war die Eiterung sparsamer und das Geschwür hatte ein besseres Ansehen, die Schwellung der Bindehaut war gemindert, doch musste der Ausgang in totales Leucom oder selbst in Staphylombildung erwartet werden. (Cooper, l. c. p. 255.)

Ein 22jähriger Mechaniker hatte vor 8 Tagen eine doppelte Verletzung durch zwei glühende Eisenstücke am rechten Auge erlitten. Das eine davon hatte das äussere Segment der Cornea in der Ausdehnung einer Linie, sowie die Skleralbindehaut getroffen und sich in die obere Lidbindehaut hinter dem oberen Tarsalrand verborgen. Das zweite war in die Haut des oberen Lides gesprungen und hatte diese



in einer Höhe von 3''' und einer Länge von 8''' verbrannt. Jetzt war das obere Lid stark ödematös, die Verbrennung desselben war 3. Grades und sonderte guten Eiter in reichlicher Menge ab. Um die Hornhaut hatte sich ein blutig seröser Bindehautwall gebildet, der nach aussen hin eine grauweisse, in Suppuration befindliche Furche zeigte. Die Stelle, wo sich der fremde Körper befand, war ebenfalls von einem Wall umgeben. Das Eisenstück fiel übrigens nach forcirter Umkehrung des Lides von selbst heraus. Cunier scarificirte die Lid- und Skleralbindehaut, liess 4 Blutegel an die Nasenöffnung setzen, innerlich Calomel mit Belladonna nehmen, Quecksilbersalbe mit Belladonna einreiben und die Brandwunde des oberen Lides mit rother Präcipitatsalbe bestreichen. Durch diese Therapie wurden die stechenden Schmerzen, die Photophobie und die Photopsie beseitigt, die Chemosis gemildert, so dass schon nach 3 Tagen der Verletzte seine Arbeit wieder aufnehmen konnte. Eine Woche später fand sich Strabismus nach oben und aussen in Folge eines die Skleralbindehaut an die obere Lidfalte anheftenden Streifens. Dieser wurde durchschnitten und die Schnittenden aller 3 Tage geätzt. Das Symblepharon erschien nicht wieder. Am äusseren Rande der Hornhaut bildete sich eine kleine, weisse Narbe. (Annal. d'ocul. IV. p. 88.)

Nach der Berührung des Auges mit heissem Metalle hat man auch Blasenbildung auf der Hornhaut beobachtet. Guépin fand eine solche über die ganze Hornhaut durch Hebung des gesammten Epithel's verbreitet eine halbe Stunde nach dem Einstossen eines heissen Plätt Eisens. Er wendete eine Salbe aus schwefelsaurem Zink (1 : 4) an und erzielte dadurch vollständige Pellucität der Hornhaut binnen vier Tagen.

Von den Verbrennungen mit anderen glühenden oder heissen nicht metallischen Körpern erwähnen wir nur die Verbrennungen mit Pech, kochendem Oel, geschmolzenem Wachs, Siegellack, heissem Theer, kochendem Wasser, welche ziemlich gleiche Veränderungen bedingen. Das kochende Wasser macht nur insofern eine Ausnahme, als es meist nicht nur einen Punkt, sondern die ganze Fläche des Auges, wenn auch nicht mit gleichstarker Wirkung, trifft. Auf der Cutis der Lider erzeugen diese Körper gewöhnlich nur Erythem, seltner Blasen; treffen sie die Bindehaut, so bildet sich eine starke Hyperämie, wohl auch mit kleinen bläschenförmigen Erhebungen aus, die aber sehr bald in der gesammten Röthung und Schwellung verschwinden. Auf der Hornhaut findet sich nicht ganz selten, wenigstens häufiger als nach heissen metallischen Körpern, ebenfalls Blasenbildung. Wenn nur wenige Autoren davon sprechen, so hat diess wohl darin seinen Grund, dass die Blasen, wenn der Verletzte zur Untersuchung kommt, gewöhnlich schon geplatzt sind und nun das Aussehen eines Geschwürs hergestellt ist. Anfänglich sehen solche Blasen grau aus, später werden sie, wenn sie nicht platzen, weisser, aber auch, wegen der Resorption des serösen Ergusses, kleiner und weniger erhaben, bis sie endlich ganz verschwinden und nach dem Abfallen des kranken Epithels die klare Hornhaut zurückbleibt. Fischer beobachtete eine Blase auf der



Hornhaut von bedeutendem Umfange, welche geöffnet wurde und endlich von selbst verschwand. Wecker (*Malad. de la cornée* p. 287.) sah eine dergleichen bei einem jungen Mann, welchem ein Tropfen von einem Wachskerzen auf die Hornhaut gefallen war: sie war nach 12 Stunden verschwunden.

In Folge von Uebergiessen mit warmem Wasser fanden sich bei einer Wäscherin die Lider des linken Auges ödematös, die Bindehaut blass rosa, mit weissen Punkten besetzt, einen Wall um die Hornhaut bildend. Keine heftige Lichtscheu. 12 Stunden später stellte sich purulente Secretion ein. In den Bindehautsack wurde eine Salbe aus Silbersalpeter (1 : 20) und an die Lidkante eine Salbe aus rothem Präcipitat, schwefelsaurem Zink und Calomel (zu gleichen Theilen auf 15 Theile Fett) gestrichen und zeitweise eine adstringirende Waschung gemacht. Heilung nach 10 Tagen. (Guépin, *Annal. d'ocul.* X. 522.)

In Folge einer Verbrennung mit Theer waren nach 2 Tagen die Augenlider leicht geschwellt, die Bindehaut des Tarsus granulirte stark, die Hornhaut und vielleicht auch das Kammerwasser war getrübt und erstere unterhalb des Pupillarraums der Perforation nahe. Die Ränder des Geschwürs wurden einmal cauterisirt und dadurch das Weitergreifen des Geschwürs verhütet. Heilung nach 16 Tagen. Gegen die Bindehautschwellung war eine Salbe von salpetersaurem Silber und rothem Präcipitat in Anwendung gekommen. (Guépin, *Annal. d'ocul.* X. 252.)

Ein Mann, welcher die Ritzen an dem bedeckten Eingange seines Hauses mit geschmolzenem Pech zuschmieren wollte, hatte das Unglück, dass ihm ein Tropfen gerade auf die Hornhaut fiel. Er blieb ganz fest darauf haften, sodass es durch kein von 2 Aerzten versuchtes Mittel gelang, ihn loszulösen. Endlich gab eine Frau den Rath, warmes Baumöl in's Auge zu träufeln und mit warmem Oel getränkte Lappen überzulegen. Das Pech wurde dadurch schnell losgeweicht und ohne merkliche Nachtheile des Gesichts aus dem Auge entfernt. (v. Ammon's *Ztschr.* II. pag. 155.)

Endlich sind hier noch die Verbrennungen mit glühender Asche und mit Kohle zu erwähnen, welche zwar keine intensive Verbrennung hervorrufen können, da die Hitze durch die Thränen rasch abgekühlt wird, aber doch lange das Auge zu reizen vermögen, weil gewöhnlich einzelne Partikelchen sich irgendwo verbergen. Wir haben davon schon S. 117 gesprochen. Nach eingesprungenen Kohlenstückchen sollen einem Dubliner Beobachter zu Folge untilgbare schwarze Flecke in der Skleralbindehaut zurückbleiben können. Hierbei möge des Anstossens des Auges an brennende Cigarren gedacht sein, welches gar nicht selten vorkommt und in Folge dessen wir selbst einigemale oberflächliche Ulceration der Hornhaut bei starker Lichtscheu und Injection der vorderen Ciliargefässe sahen. Doch fehlte diesen Verbrennungen die dunkelrothe Chemosis der Bindehaut. An der Lidhaut beobachtet man aus gleicher Ursache Phlyctänen, oder auch, wenn der Stoss heftiger war, braune Schorfbildung von unbedeutendem Umfange. Gewöhnlich ist die Prognose gut, da sich das verbrannte Hornhautepithel nach 6—8 Tagen wieder ersetzt hat und die Reizung des Auges darnach verschwindet, doch begreifen wir vollkommen, dass bei erheblicher Contusion der Hornhaut und bei längerem Zurückbleiben



von Asche in der Brandwunde auch Perforation mit ihren traurigen Folgen eintreten kann.

Ein Mann hatte, als er sich schneuzen wollte, sich selbst zufällig mit der brennenden Cigarre am linken Auge verletzt. Drei Stunden nachher waren die Lider fest geschlossen, geschwollen und geröthet, die Cilien in der Mitte des oberen Lides geschrumpft, zusammengekräuselt und nach dem Bulbus zu gerichtet. Nach dem Oeffnen der Lider entleerte sich ein heisser Thränenstrom, die Hornhaut war beinahe auf ihrer gesammten Fläche mit Asche bedeckt und in ihrer Mitte bestand eine becherförmige Aushöhlung, auf deren Grund ebenfalls ein fremder Körper lag. In den Falten der sehr gerötheten Bindehaut lag ebenfalls Asche. Die energische Behandlung war ohne Erfolg. Nachdem sich die verbrannte Masse losgestossen, bildete sich ein Staphylom, welches schliesslich noch berstete und den Bulbusinhalt entleerte. (Vallez, *Annal. d'ocul.* XIV. p. 135.)

#### 4. Verbrennungen mit Säuren.

Die Verbrennungen mit den mineralischen Säuren sind verhältnissmässig gefährlicher als die mit Metallen, da der flüssige Zustand derselben eine Ausdehnung über eine grössere Fläche bedingt. Man findet daher gewöhnlich die Zerstörung auf die Lider und den Bulbus gleichmässig verbreitet und häufig genug auch noch einen grossen Theil des Gesichts verletzt. Auch wenn die Verbrennung der Cutis nicht tief ging und nur die oberflächlichen Schichten des Corium ergriffen wurden, bilden sich doch hässlich aussehende, weisse, streifige, glatte Narben, welche niemals wieder das natürliche Aussehen bekommen. War das Corium in seiner ganzen Dicke zerstört, so werden durch die Eiterung grosse Flächen losgestossen und das obere Lid verwächst dann mit den Augenbrauen, das untere mit der Wange. Zuweilen bilden sich nach Losstossung des Schorfes fest anhaftende, gelbe Faserstoffmembranen aus, welche nach der Ablösung sich wiederholen und die Herstellung lange verzögern.

Spritzt eine kleine Menge sehr verdünnter Schwefelsäure in den Bindehautsack, so werden die oberflächlichen Bindehautgefässe des Bulbus mit solcher Kraft injicirt, dass an den Spitzen der Gefässe die Wandung zerreisst und Ecchymosen auftreten. Wir selbst haben uns einmal von dieser Sugillation in Folge des Eindringens eines Tropfens von acid. sulf. dilutum überzeugt. Die Hyperämie geht rasch zurück und der brennende Schmerz verliert sich bald, aber die kleinen Blutflecke bedürfen 1—2 Wochen zur vollständigen Resorption.

Dringt unverdünnte Schwefelsäure in's Auge, so ist der Schmerz ausserordentlich heftig, sodass sich auch energische Individuen des lauten Aufschreiens nicht enthalten können. Die Bindehaut ist weiss, geschwellt, breiig erweicht, die Grenze der Verbrennung ist nur un deutlich gegen das gesunde Gewebe markirt, da die Säure nicht an allen Stellen gleich tief eingewirkt hat. Ob die Hornhaut verletzt sei, lässt sich nicht immer gleich entscheiden. Auch ist, wenn sie gar



nicht oder nur wenig diffus getrübt ist, damit nicht die sichere Hoffnung gegeben, dass sie es auch während der folgenden Entzündung und Losstossung der verbrannten Bindehaut bleiben werde. Ist die Hornhaut selbst direct getroffen so sieht sie weiss aus, wenn Schwefelsäure oder Salzsäure, gelb, wenn Salpetersäure eingewirkt hat. Obwohl nun, wie die Versuche von Thomson gezeigt haben, nur die oberflächlichen Hornhautschichten gefärbt werden, die tiefen hell bleiben, so ist daraus nicht zu schliessen, dass nach Abstossung jener eine gesunde Hornhaut zurückbleiben werde. Vielmehr ergibt die Erfahrung, dass durch die Eiterung die ganze Dicke der Hornhaut ergriffen wird und dass diess auch dann geschieht, wenn anfänglich, selbst über eine Woche lang, die Infiltration der Hornhaut ausbleibt. Nur sehr selten geschieht es, dass die Trübung nicht von der Verbrennung selbst, sondern nur von dem Druck des chemotischen, bald mehr schlaffen, bald derben dunkelrothen Bindehautwalles abhängt, nach dessen Abschwellung auch die Hornhauttrübung binnen einigen Wochen zurückgeht.

Eine schöne, junge Frau hatte sich von ihrem Manne trennen müssen und war von diesem auf einem Spaziergange aus einem mit Schwefelsäure und Russ gefüllten Gefäss in der Absicht, sie zu tätowiren, übergossen worden. Beide Augen, das Gesicht, der Hals und die Brust waren getroffen. Eine Stunde nachher erschienen die Hornhäute fast rein, nur die linke zeigte nach unten eine leichte graue Färbung, die jedoch nicht am Sehen hinderte, die Conjunktiva bulbi schien in ihrer unteren Hälfte tief ergriffen, ebenso die Sklera. 12 Tage hindurch blieb dieser Zustand im Gleichen, von jetzt an aber verbreitete sich die Hornhauttrübung linkerseits, es bildete sich ein Abscess, wobei Hornhaut und Sklera platzten und die Linse und ein Theil der Augenflüssigkeiten austraten. Nach einiger Zeit verschwand die in Narbengewebe umgewandelte Bindehaut vollständig, die Lidränder verklebten mit einander und bildeten ein Anchyloblepharon trotz aller angewendeten Mühe. Das rechte Auge wurde gerettet, doch bestand Thränenträufeln in Folge der Verbrennung der Lidränder im inneren Winkel. (Desmarres, *Traité* II. 320.)

Einem 21jährigen Druckerlehrling waren am 7. August einige Tropfen eines mit Schwefelsäure versetzten Farbstoffes in's linke Auge gespritzt. Um den heftig brennenden Schmerz zu lindern, hatte man über Nacht kalte Umschläge aufgelegt. Am anderen Tage fanden sich beide Lider des linken Auges sammt der Wange ödematös geschwollen, in der Gegend des Thränensackes eine bohnergrosse, mit einem dünnen Schorf bedeckte Hautverbrennung, die Cilien durch reichlichen, dünnflüssigen Schleim verklebt, die Lidbindehaut gleichförmig dunkelgeröthet, die Bindehaut des Bulbus zu mehreren schlaffen, dunkelrothen Wülsten erhoben, die Hornhaut wie in einer Grube liegend, in der Gegend der Thränencarunkel eine linsengrosse Stelle der Bindehaut aufgeätzt und blutend, im Centrum der Hornhaut eine kleinere Stelle ihres Bindehautblättchens entblösst, die Hornhaut übrigens vollkommen durchsichtig, das Sehvermögen normal. Der Kranke klagte bloss über Brennen im Auge, ohne Kopfschmerz und ohne Fieber. Am 9. August erschien das Oedem der Lider höher, der Wall der Skleralbindehaut grösser, gespannter, empfindlicher, die ganze Hornhaut leicht grau getrübt, drückender Kopfschmerz und reissender Schmerz in der Umgebung des Auges. Noch am 12. September, als die Brandwunden geheilt und die Chemosis viel niedriger war, bestand die Hornhauttrübung. Ohne Ursache begann am 14. September eine frische Schwellung der Bindehaut und der Lider, welche aber nicht lange anhielt.



Unter dem Gebrauch leicht adstringirender Wässer hellte sich nun die Hornhaut binnen 2 Wochen auf und von der Verbrennung blieb nur eine kleine Facette zurück. (Fischer, Lehrb. p. 38.)

Einem berühmten englischen Chemiker war am 4. December 1855 ein Tropfen wasserfreie Schwefelsäure in's rechte Auge gespritzt. Das sofortige Auswaschen mit Wasser hatte den unerträglichen Schmerz nicht gemildert. Cooper spritzte den Bindehautsack mit einem schwachen alkalischen Wasser aus, doch hielt der Schmerz noch an. Darauf Eintröpfelungen von Oel, Eisumschläge und ein Opiat. Am anderen Tage war das Oedem der Lider beträchtlich, aber die Röthung des Auges geringer, als man hoffen konnte. Die kalten Umschläge thaten sehr wohl, und sobald sie ausgesetzt wurden, fühlte sich das Auge heiss an und ein heisser Thränenstrom floss aus. Purganz. Am 6. December waren die Schmerzen geringer, aber die Lichtscheu noch sehr stark. Man sah jetzt deutlich eine Brandwunde der Sklera unterhalb der Hornhaut. Unter dem Gebrauch warmer Milch- und warmer Wasserumschläge war binnen 8 Tagen die Verletzung bis auf geringe Spuren geheilt. (Cooper, l. c. pag. 267.)

Verletzungen mit anderen Säuren kommen viel seltner vor und sind auch nicht von so erheblichen Folgen begleitet, da sie nicht so starke Anziehungskraft zum Wasser haben und dass Eiweiss weniger kräftig coaguliren. Chromsäure z. B. färbt die Bindehaut gelb, Essigsäure weiss. In Folge von unvorsichtigem Gebrauch des Essigs oder des Kräuteressigs, z. B. beim Einreiben der Stirn während einer Ohnmacht, hat man einigemal weisse Trübung der Hornhaut und sogar Entzündungen der Iris und des Ciliarkörpers beobachtet.

### 5. Verbrennungen mit Alkalien.

Diese ereignen sich beim Uebergiessen mit kaustischer Lauge, mit Tinct. kalina, oder durch das Einbringen von kaustischem Kali in Pulverform. Die getroffenen Theile werden weiss und die Losstossung erfolgt unter beträchtlicher Schwellung der Bindehaut des Bulbus und der Lider. Desmarres beobachtete eine Verbrennung durch Ammoniak\*), die nach 2monatlicher Dauer der Entzündung eine trübe Hornhaut zurückliess, welche sich jedoch zum Theil binnen 2 Jahren wieder aufhellte. Sehr gefährlich sind auch die Verletzungen, welche sich durch explodirendes Kalium ereignen, von denen die folgende ein Beispiel ist.

Zwei jungen Medicinern flog explodirendes Kalium in die Augen. Man fand bei der sofortigen Ueberbringung in die Klinik die Augen wie übersät mit kleinen Kohlenstückchen, die Skleralbindehaut und das Bindehautblättchen der Hornhaut vielfach zerrissen, das Sehvermögen aufgehoben. Das Epithel der Hornhaut hing in vielen Lappchen herab, war grau, undurchsichtig, sodass die tieferen Theile nicht zu sehen waren. Bei beiden Verletzten entwickelte sich ein heftiges Entzündungsfieber und Chemosi. Die Lider nahmen nur an ihren Rändern Theil an der Geschwulst.

---

\*) Hierher gehört wahrscheinlich auch die Trübung des Hornhautepithels bei Kloakenarbeitern. Diese pflegen die Abstossung desselben durch Essigwaschungen zu befördern.



Der Kopf blieb frei von Schmerzen, was die Hoffnung gab, dass die Sklera frei von der Entzündung blieb. Die fremden Körper wurden soviel als möglich entfernt, es wurde öfters Oel eingetröpfelt, Eisumschläge wurden gemacht, allgemeine und örtliche Blutenziehungen vorgenommen, innerlich wurde Calomel mit Glaubersalz gegeben. Binnen 14 Tagen stiessen sich die Epithelfetzen der Hornhaut los und die letztere selbst blieb rein, sodass die Heilung vollständig war. (Fischer, Lehrb. p. 38.)

Unter den Verbrennungen mit Alkalimetallen sind die durch Kalk erzeugten am häufigsten. Die Maurer, Stuckaturarbeiter etc. bilden überhaupt neben den Arbeitern in Eisengiessereien und Schmelzhütten und neben den Arbeitern in chemischen Fabriken das hauptsächlichste Contingent chemischer und thermischer Augenverletzungen. Die Intensität der Kalkverbrennung richtet sich, abgesehen von der eingeführten Menge, darnach, ob der Körper als ungelöschter oder als gelöschter Kalk oder als mit Sand vermischter Mörtel in's Auge gelangt. In der letzteren Form ist er verhältnissmässig am ungefährlichsten, bedingt anfangs nur heftige Injection der Bindehaut mit oder ohne Ecchymosen, in weiterem Verlauf aber einen blenorrhöischen Zustand der Conjunctiva, selten finden sich tiefgehende Abblätterungen der Hornhaut und Perforationen derselben, welche zuweilen aber noch ganz spät, in der 3—4 Woche nach der Verletzung erfolgen.

Am heftigsten wirkt der ungelöschte Kalk ein. An der Cutis der Lider erzeugt er durch das Corium hindurchgehende Brandschorfe, nach deren Losstossung in glücklichen Fällen eine gutartige Eiterung und Bildung einer weichen Narbe, in unglücklichen eine Absetzung von Faserstoffmembranen folgt, welche sehr fest haften, beim Versuch der Ablösung eine blutende Fläche zurücklassen und nur sehr langsam unter dichter Zusammenziehung der Haut verschwinden. Auf der Bindehaut bemerkt man unmittelbar nach der Verletzung eine dicke, weisse, nicht ablösbare Masse, welche an den Grenzen von hochrother, mit Blutpunkten besetzter Chemosis umgeben ist. Die Losstossung des verschorften Bindehautgewebes erfolgt gegen das Ende der ersten Woche, zuweilen früher oder auch später. Auf dem Geschwürsgrund erheben sich bei günstigem Verlauf sofort Granulationen unter schleimig-eitriger Absonderung, bei weniger günstigem werden erst gelbe, mehr weniger schwierig lostrennbare Faserstoffplatten abgesetzt, welche sich in der 2. oder auch noch in der 3. Woche erneuern. Die Sklera selbst bleibt, wenn auch das subconjunctivale Zellgewebe losgestossen ist, rein weiss. Wenn die Absetzung der Faserstoffmembranen aufgehört hat, bilden sich von dem Geschwürsgrunde, in Betreff der Sclera von dieser selbst, namentlich in der Gegend der Muskelinsertionen aus, dichte Granulationen, die dann mit den entsprechenden des Bindehautsackes und der Tarsalfläche zusammenwachsen.

Die gefährlichste Stelle ist, wie bei allen Verbrennungen, auch hier die Hornhaut. Sie ist um so mehr gefährdet, wenn die Scleralbinde-



haut zugleich verschorft ist, sie ist es aber auch dann, wenn sie allein verbrannt ist und die Bindehaut nur in Form des chemotischen Walles aufschwillt. Der weisse Brandschorf ist noch etwas durchscheinend, mehr gelatinös, wenn nur die oberflächlichen Schichten getroffen waren, dagegen ist er gleichmässig undurchsichtig weiss und fühlt sich härter und unelastisch an, wenn er bis in die Tiefe eindringt. Durch die ganze Hornhaut hindurch dringt übrigens niemals die primäre Wirkung des Aetzkalkes, immer bleiben nach der Losstossung, welche unter dem Zusammenfliessen kleiner Abscesse erfolgt, noch ein Theil nebst der Descemet'schen Haut übrig. Dieser Umstand, wobei man Ende der ersten Woche die Iris durchschimmern sieht, berechtigt leider zu keiner Hoffnung, denn es erfolgt sehr bald darauf ausgebreitete Perforation. Auf einen wichtigen Unterschied zwischen oberflächlicher und tiefer Verbrennung hat noch v. Graefe aufmerksam gemacht. Es ist wahrscheinlich, dass er auch für die Hornhautverbrennung durch andere Körper gilt. Er besteht darin, dass die Hornhaut bei tiefgehender Verbrennung unempfindlich gegen Berührung wird und diese Anästhesie auch behält, wenn sich die vorderen Schichten losstossen und ein scheinbar normaler, durchscheinender Geschwürsgrund übrigbleibt.

Ausser dem schon genannten Ausgang in Perforation mit Staphylobildung oder Panophthalmitis tritt bei oberflächlichen Aetzungen mit Kalk Leukombildung ein. Verhältnissmässig sehr selten ist die zurückbleibende Trübung so oberflächlich, dass sie nach und nach sich wieder aufhellt. Man ist daher froh, wenn die Trübung so seitlich liegt, dass die Pupille nicht verdeckt wird. Zuweilen wird auch ein anfänglich günstiger Verlauf durch Iritis mit Hypopiumbildung in einen ungünstigen umgewandelt.

Einem 21jährigen Maurer war am 6. Juni 1855 eine Quantität Kalk in's Auge gekommen. Der Kalk war schon seit mehreren Tagen gelöscht, sodass die Arbeiter, ohne Schmerzen oder Wärme zu empfinden, ihre Hände eintauchen konnten. Der Verletzte empfand weder Brennen noch sonst einen lebhaften Schmerz, sondern hatte nur das Gefühl eines fremden Körpers. 12 Minuten nach dem Unfall fand Gosselin eine Menge Kalk zwischen den Lidern, der sofort entfernt wurde; die Hornhaut war vollkommen weiss. Stündlich eine Augendouche. Am anderen Morgen war die Bindehaut ödematös, die Cornea noch weiss. Aderlass am Arm, Douche aller 2 Stunden und Eintröpfeln einer concentrirten Lösung von Zucker in Wasser. Am 11. Juni war die Hornhaut weniger weiss, am 20. konnte man Iris und Pupille sehen. Die Zuckerlösung wurde fortgesetzt, die Augendouche dagegen weggelassen. Am 24. war die Chemosis geringer und der Verletzte vermochte etwas zu erkennen. 12 Blutegel hinter das Ohr wegen stärkerer Röthung der Bindehaut. Im Laufe des folgenden Monats hellte sich die Hornhaut bis auf einige Flecke auf, die Bindehaut war nur noch im Hornhautumfang roth und verdickt, nach aussen wurde der letztere von der Injection überschritten. Oben und unten zwei Verwachsungen. Das Auge liess sich nicht so gut öffnen als das gesunde. (Arch. génér. 1855. II. p. 513.)

Einem 13jährigen Knaben war vor 6 Tagen eine grosse Quantität Mörtel in's linke Auge geworfen worden. Die Haut der Lider und Wange waren entzündet, die



Lider so geschwollen, dass sie sich nur zur Hälfte öffnen liessen. Die Bindehaut des Bulbus und die des oberen Lides sah wie eine weisse Narbe aus, die des unteren war fast normal. Einige Stücke der Bindehaut stiessen sich in Form von Krusten los. In der oberen Lidfalte wurde noch Mörtel aufgefunden, der an Lid und Bulbus angeklebt war. Nach oben hin sah die Hornhaut aus, als wäre sie in kochendes Wasser getaucht, das Sehen war confus und auf das Erkennen grosser Buchstaben beschränkt. Der Verletzte hatte nur am ersten Tage viel Schmerz gehabt, dann aber hatte er wenig gelitten. Hielt man das Auge längere Zeit offen, so sah die Hornhaut trocken, wie eine durch die Loupe gesehene Epidermis, war sie von Thränen befeuchtet, so erschien sie weniger undurchsichtig. Es wurde nach Entfernung des Mörtels eine Lösung von Silbersalpeter eingetröpfelt und 8 Blutegel an die Lider gesetzt. Die nächste Nacht verlief ruhig, das Auge war leichter zu öffnen. Es wurde ein Laxans verordnet, ein Vesicator hinter die Ohren gelegt, ein Salbe von rothem Präcipitat in den Bindehautsack gestrichen und Belladonna übergeschlagen. Zwei Tage darauf erschien die Hornhaut etwas heller, doch ging die Aufhellung so langsam vorwärts, dass erst nach mehreren Monaten kleine Schrift gelesen wurde. Im inneren Winkel hatte sich ein Streifen gebildet, der nach dem inneren Hornhautrand zuing und von da nach dem oberen Hornhautrand und nach dem oberen Lid sich erstreckte. Hier blieb die Hornhaut dauernd getrübt. (Mackenzie, l. c. I. p. 338.)

Ein kräftiger 68jähriger Stuckarbeiter verletzte sich das rechte Auge durch das Einbringen einer weichen aus Gyps und Kalk bestehenden Masse. Die heftigen Schmerzen veranlassten ihn, sein Taschentuch mit Wasser zu befeuchten und das Auge auszuwischen. Das Zubringen von Wasser vermehrte natürlich nur die Entzündung. Nach 9 Wochen, als der Verletzte ärztliche Hilfe suchte, war die Hornhaut trübe, staphylomatös kuglich hervorgetrieben und mit Geschwüren bedeckt, die Sklera war von dicken Gefässen ringsum die Hornhaut überzogen, die Bindehaut der Sklera zeigte ebenfalls zwei kleine Geschwüre. Die Iris war nach der vorderen Kammer zu convex vorgebuchtet, die Pupille unregelmässig und unbeweglich, in der vorderen Kammer ein beginnendes Hypopium und in der Pupille eine neblige Trübung. Das Sehvermögen war fast vollkommen aufgehoben, es bestand grosse Lichtscheu, und heftige nach Stirn und Schläfe ausstrahlende Schmerzen raubten dem Verletzten die Nachtruhe. Die Lider und die Thränendrüse war etwas geschwollen. Es wurde eine Emulsion von Nitrum mit Blausäure verschrieben und abwechselnd damit Calomel in purgirenden Dosen gegeben, zahlreiche Blutegel an die Stirn und Schläfe gesetzt, Merkurialsalbe mit Opium und Bilsenkraut eingerieben, eine trockene Compresse aufgelegt und ruhige Lage und Diät verordnet. Am nächsten Tage war die Entzündungsröthe vermindert, aber das Hypopium vergrössert, weshalb wieder 12 Blutegel und ein Vesicans in den Nacken verordnet wurde. Am 3. Tage war das Hypopium noch höher gestiegen, sodass eine Paracentese nothwendig wurde. Auch das linke Auge war sehschwach geworden, ohne dass man etwas bemerken konnte. In den nächsten Tagen ging nun die Entzündung zurück, es wurde zum innerlichen Gebrauch der Senega, Einträufelungen eines Mydriaticums und endlich von Adstringentien übergegangen. Dadurch verschwanden die Hornhauttrübungen und die Geschwüre heilten, die Pupille wurde wieder schwarz und reagierte wieder, wenn auch nur langsam, da am oberen Rande eine kleine, grauliche Exsudation zurückblieb. (Diebold, Schweizerische Zeitschrift III. 3. 1838.)

## 6. Verbrennungen mit verschiedenen Chemicalien.

Hierher gehören zunächst die Alkohol oder ätherische Oele enthaltenden Flüssigkeiten, oder andere diesen ähnliche Mittel, (z. B.



Chloroform). Man hat dadurch bedingte Verletzungen zuweilen beim unvorsichtigen Gebrauch derselben als Waschungen oder als Riechmittel gesehen. Sie bedingen einen heftigen, brennenden Schmerz, starke Injection der Bindehaut mit Thränenfluss, aber ohne Ecchymosen, und zuweilen eine oberflächliche Trübung der Hornhaut. Solomon sah eine Verbrennung durch Creosot, welches das Gefühl von flüssigem Feuer hervorrief, welches nach dem Gebrauch kalter Umschläge sich in einen tiefen, dumpfbrennenden Schmerz verwandelte. Nachdem die Blasen geplatzt waren, fühlten sich die Augen geschwollen an und erschienen wie zu gross für die Orbita. Es folgte eine heftige Hyperästhesie, welche erst nach einigen Monaten den Gebrauch der Augen gestattete.

Manche pharmaceutische Präparate und Arzneimittel werden nicht selten durch die Dummheit der Patienten in's Auge gebracht, die sie an einem anderen Körpertheil appliciren sollten. Hierher gehören z. B. die blasenziehenden Mittel, Crotonöl und andere hautreizende Salben. Bisweilen sind auch die verordneten Präparate zu stark, oder es werden solche Mittel absichtlich von denen eingeführt, welche eine Augenentzündung simuliren wollen. Namentlich sind diess solche Medicamente, welche eine circumscripte Verschorfung der Bindehaut oder Hornhaut bewirken, also z. B. Antimonbutter, rother Präcipitat, essigsaures Blei, namentlich aber der Höllenstein, in Lösung oder in Substanz. Cooper erzählt einen bei einer jungen Frau beobachteten Fall, bei der während der Aetzung von Lidgranulationen ein Stückchen Silbersalpeter abgebrochen und liegen geblieben war. Am anderen Tage war die Bindehaut chemotisch und ein weisser, an den Rändern hier und da mit Butextravasaten besetzter Schorf auf der unteren, inneren Bulbusfläche bezeichnete die Stelle der Einwirkung. Nach 4 Tagen war die Chemosis beseitigt, aber die Injection bestand noch und die Wundfläche eiterte. Die Heilung wurde ohne Verwachsung durch öfteres Trennen mit der Sonde und Oeleinträufelungen erzielt. Hier ist auch der Verfärbung der Bindehaut zu gedenken, welche nach den inrationellen, monatelang fortgesetzten Instillationen der gewöhnlichen Silberlösung zurückbleiben. Anfangs sieht die Conjunctiva des Bulbus gelblich fleckig, allmählig wird sie dunkelgelb und selbst schwärzlich und erstreckt sich auf die Bindehaut des Tarsus; auch auf der Hornhaut hat man nach der reizenden Behandlungsmethode von Geschwüren schwarze Flecken zurückbleiben sehen.

Zum Schluss möge noch derjenigen, mehr chronisch auftretenden Blephariten und Conjunctiviten gedacht sein, welche sich bei den Arbeitern einstellen, die ihrer Beschäftigung nach in einem mit ätzenden oder reizenden Theilchen geschwängerten Raume zubringen müssen. Man kann sehr häufig diese Partikelchen nachweisen, wenn man den im inneren Lidwinkel angesammelten Schleim mikroskopisch untersucht.



Hierher gehören reizende Pflanzenpulver und die Pulver scharfer Gewürze bei dem Stossen derselben. Auch bei Arbeitern in Tapetenfabriken hat man durch die Exhalation arsenikhaltiger Farben intensive Röthung der Bindehaut, Schwellung der Lider und Neigung derselben sich nach aussen umzukehren beobachtet. Neuerdings hat Bouisson von dem Einfluss des Schwefelns der Weinstöcke auf die Augen der dabei beschäftigten Arbeiter eine interessante Schilderung gegeben. Die Entzündung glich öfters einem gewöhnlichen Catarrh, zuweilen war sie aber auch durch die Bildung von Ecchymosen ausgezeichnet.

### Therapie.

Die Behandlung der Verbrennungen und chemischen Verletzungen des Auges stimmt bei verschiedenen Augenärzten keineswegs überein. Wir finden die gleichen Differenzen bei der Behandlung der Verbrennungen an anderen Körpertheilen, bei der sich die einen der Kälte, andere der Wärme, andere erweichender Mittel, noch andere auch gleich von vorn herein der Aetzmittel bedienen. Es ist überaus schwer, selbst wenn man zahlreiche Fälle nach verschiedenen Methoden behandelt hat, ein entscheidendes Urtheil abzugeben, namentlich da auch offenbar individuelle Verschiedenheiten obwalten. Was das Auge betrifft, so scheint bei oberflächlichen Verbrennungen jede Methode einen gleich günstigen Ausgang zu haben und nur in der Zeitdauer bis zur Heilung ein kleiner Unterschied obzuwalten; bei tiefen Verbrennungen aber ist jede Methode erfolglos und es handelt sich nur um gewisse Erleichterungen, die man dem Unglücklichen gewährt; und um die Erzielung einer besseren kosmetischen Gestaltung der zurückbleibenden Zustände.

Die wichtigsten Indicationen bei Verbrennungen sind: die schleunigste Entfernung der fremden Körper, beziehentlich die Verdünnung oder chemische Neutralisation des eingedrungenen Agens; die Bekämpfung des Schmerzes; die Abschwächung und Unterdrückung der folgenden Reaction; die Erzielung einer schnellen Losstossung der verbrannten Theile; die Verhütung der Annäherung verbrannter Flächen.

Die Entfernung des fremden Körpers ist am schleunigsten bei chemisch wirkenden Substanzen vorzunehmen, da mit jedem Augenblick des längeren Verweilens die Wirkung der Fläche und der Tiefe nach zunimmt. Da solche Körper selten fest haften und die Entfernung nur durch den krampfhaften Lidschluss erschwert wird, so ist die Entfernung mit jedem Instrument, was am allerersten zur Hand ist, vorzunehmen. Entfernte doch einmal ein Arzt in der Noth ein Stückchen Aetzkalk mit seiner eigenen Zungenspitze, die sich auch vortrefflich dazu eignete, obwohl sie verbrannt wurde! Mehr Zeit kann man sich nehmen, und muss es sich auch, weil sie sehr fest haften, wenn



geschmolzenes Metall an den Lidern oder im Bindehautsack erkaltet ist. Dass man bei Pech und Harz nur nach vorhergegangener Einträufelung von warmem Oel die Entfernung vornehmen kann, haben wir schon früher gesagt, wie wir überhaupt hierbei auf die Therapie der fremden Körper verweisen können.

Zur Verdünnung und Neutralisation von flüssigen Aetzmitteln dient in fast allen Fällen in erster Reihe die Ausspülung des Auges mit reinem, eiskaltem Wasser als demjenigen Mittel, welches wenigstens eher zur Hand ist als alle chemischen Gegenmittel. Am besten badet der Verletzte selbst sein Auge unter Offenhalten der Lider in einem grossen Gefässe kalten Wassers, welches in chemischen Fabriken daher immer zur Hand sein sollte. Kommt der Verletzte zum Arzte, so muss der Bindehautsack durch Auspritzen wiederholt gereinigt werden, nur muss das Auspritzen insofern vorsichtig geschehen, als ein direct die Hornhaut treffender Wasserstrahl bei tiefer Verbrennung derselben das Bersten zur Folge haben könnte. Als chemisches Gegenmittel dient bei der Verbrennung mit Säuren: Kali carbonicum gr. IV. in  $\bar{3}$  I aq. oder eine Seifen- oder Sodalösung; gegen Phosphor dieselbe, oder die neuerdings empfohlene Javelli'sche Lauge; gegen alkalische Verbrennung dient der Essig; gegen die Aetzung mit Höllenstein eine Kochsalzlösung. Solche Mittel sind natürlich nur von Vortheil, wenn sie rasch genug zu beschaffen sind oder wenn Theile des Aetzmittels noch längere Zeit im Bindehautsack verweilen. Ist beides nicht mehr der Fall, so sind sie eher schädlich als nützlich. Nur gegen die vom Höllenstein herrührenden, durch niedergeschlagenes Silbereroxyd zurückgebliebenen Flecken hat man Jodkalium (1:10) oder unterschwefligsaures Natron (gr. X—XX in  $\bar{3}$ j) in Form von Augenbädern empfohlen. Die Dämpfe von Ammoniak oder von gewöhnlichem Riechsalz hat man auch gegen Säuren, die Chlordämpfe gegen Aetzkali empfohlen, doch ist deren Anwendung, selbst wenn sie sofort zu beschaffen wären, das kalte Wasser unbedingt vorzuziehen.

Die Verbrennungen mit trockenen Aetzmitteln, in Pulverform, namentlich die mit Aetzkalk machen in der Reihe der besprochenen chemischen Verletzungen eine sehr wichtige Ausnahme. Es hat sich schon oft schwer bestraft, dass der auf diese Weise Verletzte sich das Auge mit Wasser auswusch und nun dem Aetzkalk erst rechte Kraft zur Wirkung gab. Nur wenn alle sichtbaren Partikelchen mechanisch entfernt sind, darf man das Auge mit einem starken Wasserstrahl ausspülen. Da die Kalktheilchen sich in den Falten der Bindehaut oft sehr fest ansetzen, so muss man zuweilen Chloroform anwenden und jedes Theilchen mit einem Spatel oder einem in Oel getauchten Pinsel entfernen. Der Essig als chemisches Gegenmittel hat sich nicht bewährt, wohl aber scheint das Einbringen einer starken Zuckerlösung,



z. B. von Syrup von Vortheil zu sein, da bekanntlich Kalk und Zucker eine chemische Verbindung eingehen. Da dieses Mittel leicht zu beschaffen ist, so sollte es öfterer in Anwendung kommen als es geschieht, namentlich sollten Maurer etc. ganz besonders darüber belehrt werden, denn es ist kein Zweifel, dass in den meisten Fällen chemischer Verletzungen schon die beste Zeit zum Handeln vorüber war, wenn sie zur Beobachtung des Arztes kommen.

Als ein sowohl sofort nach der Verletzung als auch in dem reactiven Stadium mit grossem Vortheil anzuwendendes Mittel dient reines, möglichst frisches Mandel- oder Olivenöl, nach einigen Beobachtern auch das (reine!) Glycerin. Es ist uns auffällig, warum Wecker das Oel bei Verbrennungen verwirft und sagt, dass es die Schmerzen vermehre, da Andere und auch wir mehrfach sowohl bei chemischen als bei mechanischen Verletzungen ein für den Kranken wohlthätiges Gefühl unzweifelhaft constatiren konnten und, wenn auch die Einführung eines Oeltropfens zuweilen das Brennen steigert, doch fast augenblicklich die Erleichterung eintritt. Abgesehen aber davon, hüllt es die feinsten Theile eines etwa zurückgebliebenen Körpers, z. B. Asche, ein, überzieht gleichmässig die Bindehaut und verhütet die direkte Berührung der verschorften oder angeätzten Flächen. Man setzt daher, unbeschadet anderer Mittel, gewöhnlich auch die 2—4 stündlich wiederholte Application bis fast zur Heilung fort.

Die Linderung des brennenden Schmerzes ist für den Unglücklichen zunächst der sehnlichste Wunsch. Gewöhnlich wird er schon durch die Erfüllung der ersten Indication gemindert, doch bleibt er immer noch so heftig, dass specielle Linderungsmittel am Platze sind. Bei Verbrennungen oder auch nur consecutiven Schwellungen des Lides erweist sich das Bestreichen mit kühlem, süssem Rahm sehr nützlich ebenso das Aufstreichen einer Belladonna- oder Opiumextractsalbe (gr. X in 5j). Zweckmässiger und zugleich noch andere Indicationen erfüllend, ist das Bestreichen der verbrannten Theile, insbesondere der Lidcutis, mit einer Silberlösung. Es ist gleich, welchen Grad die Verbrennung hat, da die Wirkung sowohl bei blossen Erythem, als bei Blasen- und selbst bei Schorfbildung eintritt. Man bestreicht die verbrannten Flächen mit einem weichen Pinsel und wiederholt in der ersten Zeit die Bepinselungen  $\frac{1}{4}$ — $\frac{1}{2}$  stündlich, später, wenn sich einmal eine schwärzliche Färbung zeigt, seltner und zwar täglich 1—2 mal. Gewöhnlich nimmt man die einfache wässrige Höllensteinlösung und zwar in ziemlicher Stärke (Gr. x in 5j), andere ziehen es vor, und wir müssen unseren Erfahrungen nach bei Hautverbrennungen dem beistimmen, den Höllenstein in der kleinsten Menge Wasser auflösen und dann die Lösung mit Oel verreiben zu lassen und zwar in der Stärke von 10—15 Gran auf die Unze Oel. Das Bestreichen damit



bedingt nur bei der ersten Application einen erneuten Schmerz, der bald vorübergeht, und einem Gefühl von Erleichterung Platz macht. Es bewirkt der Höllenstein unsrer Meinung nach besser als alle andere Mittel, z. B. als die ebenfalls empfohlene Watte, dass die blossgelegten Hautnerven vor dem reizenden Einfluss der Luft geschützt werden. Contraindicirt ist der Höllenstein bei bereits eiternden Brandgeschwüren, wo Verbände mit einer milden, adstringirenden Salbe besser sind, hauptsächlich aber bei dem Bestehen croupöser Membranen auf der Brandwunde. Uebrigens versteht es sich von selbst, dass man den mit ausgedehnten Brandwunden Behafteten neben der localen Linderung durch wiederholte Morphiump Dosen über die ersten qualvollen Tage hinweghelfen muss.

Bei einem 15jährigen Tischlerlehrlingen hatte eine Explosion von Schiesspulver eine über das ganze Gesicht ausgedehnte Verbrennung 2. Grades veranlasst. Nase, Stirn und Augengegend waren bedeutend geschwollen, lebhaft geröthet und mit zahlreichen Erbsen- bis Haselnussgrossen Blasen besetzt. An der Nasenspitze eine Verschorfung von Silbergroschen-Grösse. Es wurden sofort Bepinselungen mit Argt. nitric. crystall. 10—20 Gran auf 5j Wasser vorgenommen und alle 10—15 Minuten wiederholt, indem man die Solution mittelst eines weichen Charpiepinsels sanft auftrug. Schon nach der 2. Bepinselung beruhigten sich die Schmerzen und der Verletzte betonte wiederholt die wohlthuende Kühlung. Allmählig überzogen sich die verbrannten Stellen mit einem dünnen, dunklen Schorfe, der die abgestreifte Epidermis ersetzte. Von jetzt an wurde die Bestreichung seltner und nur an den Stellen gemacht, wo der schützende Ueberzug Risse bekam. Vom 6.—7. Tage an blätterte sich an den weniger tief verbrannten Stellen der Schorf ab und zeigte darunter die neugebildete Epidermis. Am 10. Tage war die Neubildung erfolgt und auch die Schorfe an den tiefer ergriffenen Stellen hatten sich ohne Entstellung abgelöst. (Fischer, Lehrb. der Entzünd.)

Die Bekämpfung der Entzündung wird bis zum Beginn der Lostossung der verbrannten Gewebe, also gewöhnlich 2—4 Tage lang mittelst auf Eis gekühlter, sehr oft gewechselter Leinwandlappchen eingeleitet. Für circumscribte Verbrennungen reicht diese Methode aus; bei gewöhnlichen Lidverbrennungen mit Blasen und Schorfbildung wird die Kälte sogar leicht lästig und der Verletzte befindet sich bei einem mit kühlem Fett bestrichenem Verbande besser. Für viele leichte Verbrennungen der Bindehaut reichen auch kalte Wasserumschläge aus. Ist aber die Hornhaut tief ergriffen, oder die Bindehaut am Skleralrand durchgebrannt, so ist eine Entzündung der Iris, der Sklera und selbst eine Panophthalmitis zu befürchten und es ist ganz gerechtfertigt, gleich anfangs energische Blutentziehungen an der Schläfe, bei robusten Personen selbst einen Aderlass zu machen und die Wiederholung der örtlichen Entleerung nach der Höhe des Fiebers, nach den von dem Auge auf Stirn und Schläfe ausstrahlenden Schmerzen zu bemessen. Der Verletzte muss in einem verdunkelten kühlen Zimmer liegen, darf nur flüssige Kost geniessen, und bekommt innerlich Laxanzen, oder



Mittelsalze. Ob bei solchen schweren Verbrennungen mit Calomel ein grosser Nutzen zu erzielen sei, erscheint uns zweifelhaft. Die Pupille muss immer weit erhalten werden, wozu sich ausser der an den Lidern gestrichenen Belladonnasalbe namentlich auch die Salbe von Atropin, Glycerin und Stärkemehl eignet.

Mehrere Augenärzte haben, um die Conjunctivitis und Keratitis zu verhüten, gleich von Anfang herein die Bepinselung mit Höllenstein, entweder in wässriger Lösung (Gr. VI in 3j) oder in Salbenform (Gr. II — IV in 3j) empfohlen, ja einzelne, namentlich Guëpin, betupfen jede Hornhautverbrennung sofort mit Höllenstein. Manche behaupten damit bessere Resultate erzielt zu haben, als mit dem gesammten antiphlogistischen Apparat. Uns steht, da wir schwere Verbrennungen nicht zeitig genug zu Gesicht bekamen, leichtere aber auch nach einfacheren Mitteln heilen, kein Urtheil darüber zu. Jedenfalls verdient aber diese Methode eine nähere Prüfung, wobei besonders nicht alle Fälle über einen Leisten geschlagen werden dürfen. Unzweifelhaft günstig wirkt aber der Höllenstein in schwacher Lösung, wenn die Eitersecretion der Bindehaut begonnen hat.

Ein Matrose wurde durch ein Stückchen Kalk am Auge verletzt. Zwei Tage später war der Bulbus stark geröthet und die Bindehaut sonderte viel Eiter ab. Auf der Hornhaut befand sich eine Trübung und über derselben befand sich ein kleines Geschwür. Dieses ging bis auf die Descemet'sche Membran und letztere trieb sich bald in Form einer kleinen, hellen Blase in Mitten einer bläulich weissen Trübung vor. Die Bindehautentzündung wurde durch Einträufelungen von Höllenstein (1 : 60) rasch beseitigt, die Iris legte sich aber trotz Belladonnaeinträufelungen an die Hernia an, sodass sich eine ovale Pupille, jedoch ohne Störung des Sehvermögens bildete. Binnen 3½ Monat wurde die Hornhauttrübung mit Hilfe von Opiumtinctur vollständig beseitigt. (Dommelen, Nederl. Lancet. 1852.)

Oertliche operative Eingriffe sind dann in den ersten Tagen nach der Verletzung vorzunehmen, wenn ein starker Conjunctivalwall die Hornhauternährung zu stören droht. Sie bestehen in tiefen Scarificationen des Walles, namentlich aber scheint auch, wenn die ganze Bindehaut derb geschwellt und mit croupösen Membranen bedeckt ist, die Spaltung der äusseren Lidcommissur von grossem Vortheil zu sein, den Druck des Lides aufzuheben. Ferner kommen hier die Paracentesen der Hornhaut und die Iridectomy in Betracht, wenn rasch wachsende Eiteransammlungen den Bestand des ganzen Auges gefährden. Erstere werden zuweilen auch zu Zeiten nothwendig, wo die Folgezustände, z. B. Staphylombildung, schon begonnen haben. Hierbei mag auch die operative Entfernung der gleichzeitig bei der Verbrennung in den Bulbus eingedrungenen Metallstückchen und die Abtragung von in Hornhautleucome eingebetteten Kalktheilchen erwähnt sein und durch die folgenden Beispiele erläutert werden.

Zwei Monate nach der Verbrennung mit geschmolzenem Metall fand sich die linke Hornhaut getheilt, trübe und nach vorn getrieben, der ganze Bulbus heftig ent-



zündet, die Schmerzen bedeutend. Auch das andere Auge war lichtscheu, etwas schmerzhaft und die Bindehaut injicirt. Der Kranke war sehr verfallen, ohne Appetit. Es wurde angenommen, dass ein fremder Körper zugegen sei und die vorragende Partie der Hornhaut nebst einem Stück der Iris abgeschnitten. Es floss Kammerwasser und ein wenig Glaskörper aus, die Linse fehlte. Am nächsten Morgen waren unter dem Verband zwei stecknadelkopfgrosse Eisenstückchen zu finden, denen am 2. Tage noch ein drittes nachfolgte. Das andere Auge verlor sehr bald die Reizung und nach 3 Wochen war unter dem Verschwinden der Schmerzen die Heilung des Stumpfes bedeutend vorgeschritten. (Walton, Assoc. med. Journ. Mai 1853.)

Bei einem 30jährigen Mann, dem vor einem Jahre Kalk in beide Augen gespritzt war, fand sich folgender Zustand, der jedenfalls dadurch herbeigeführt war, dass die Augen mit Wasser ausgespült und dann mit einem metallischen Waschwasser behandelt worden waren. Das Auge war nahezu blind, sehr schmerzhaft, besonders bei jeder Bewegung; starker Schleim- und Thränenfluss; die rechte Hornhaut war zur Hälfte, die linke zu  $\frac{2}{3}$  mit einer rauhen, unregelmässigen Incrustation von Kalk und Bleizucker bedeckt. Durch das Einschieben eines spitzen Irismessers wurden die Lagen nach und nach losgeschält. Darnach hörten sehr bald die Schmerzen und Thränen auf und das linke Auge wurde vollständig brauchbar. (Cooper, l. c. pag. 281.)

Sobald die Losstossung der Schorfe beginnt, sind die kalten Umschläge wegzulassen, und dafür warme, nasse Umschläge zu machen. Dadurch wird nicht nur die Losstossung beschleunigt, es werden auch die Absetzungen fasserstoffiger Membranen leichter verhütet, oder, wenn sie schon bestehen, schneller erweicht, es wird die infiltrirte Bindehaut weicher und zur blanden Secretion ungestimmt, vielleicht wird auch die Bildung von Symblepharen oder wenigstens die der festen Stränge verhütet. Man bediene sich dazu des reinen 30° warmen Wassers, der warmen Milch, des Chamillenthee's, oder auch einer Abkochung von Mohnköpfen oder der (sehr theueren!) Aqua Opii, dagegen sind Umschläge mit Bleiwasser oder mit anderen Metalllösungen strengstens zu meiden. A. Pagenstecher hat auch besonders auf die gute Wirkung der feuchten Wärme bei chemischer Hornhautverletzung in den Stadium der Losstossung aufmerksam gemacht, wovon wir einige Beispiele folgen lassen:

Einem Tünchermeister war vor  $\frac{1}{2}$  Stunde Kalk in's linke Auge geworfen worden. Es fanden sich zusammengeballte Klumpen noch zwischen den Lidern vor. Die Hornhaut war mit Ausnahme einer kleinen, nach aussen und oben gelegenen Stelle getrübt, das Epithel fehlte zum grössten Theil. Am oberen Lide, auf dem Bulbus an einer Stelle und auf dem unteren Lide hatte der Kalk besonders tief geätzt. Sehr heftige Ciliarneurose. Stündlich Atropin, Eisaufschläge. Am anderen Tage Lidgeschwulst, Bindehaut stark injicirt, mit vermehrter Secretion, Schmerzen geringer, Trübung der Hornhaut stärker, Lichtscheu im Gleichen. Nach 5 Tagen bei ziemlich gleichmässigem Befunde: Atropin zweimal täglich, warme Aufschläge. Nach weiteren 4 Tagen Bindehautsecretion sehr gering, Injection besonders an den tiefer verbrannten Stellen, die necrotische Hornhautpartien stossen sich flächenartig ab, die Bindehaut zieht sich nach unten und innen etwas über die defecte Hornhaut hinüber. Nach Verlauf einer Woche war die Hornhaut fast vollkommen gereinigt. Aussetzen der Umschläge. Bald darauf wurde der Verletzte mit einer kleinen Randtrübung und



einer stärkeren Narbe am oberen Lide entlassen, die Verziehung der Bindehaut nach unten und innen war zurückgegangen.

Ein 17jähriger Maurer war eine Stunde vorher am linken Auge durch Kalk verletzt worden. Chemosis und eine tiefe Arrosion im Bindehautsack nach unten und innen, eine zweite auf der oberen Lidbindehaut, Hornhaut nur nach aussen leicht getrübt. Nach zwei Tagen war die Iris gut durch Atropin erweitert, die Bindehautsecretion vermehrt, die Lider waren geschwollen, die Bindehaut an den verbrannten Stellen weiss, die Hornhaut oberflächlich getrübt. Warme Umschläge. Nach 4 Tagen begann die Losstossung der Hornhauttrübungen, die Bindehaut des Bulbus noch weisslich mit punktförmigen Apoplexien. Nach weiteren 6 Tagen ein reines Hornhautgeschwür. Später Heilung mit einer kleinen Trübung und einer ganz unbedeutenden Narbe in der Bindehaut. (Mitthl. aus Wiesb. II. p. 113.)

Ein Hauptaugenmerk ist auf die Verhütung von Verwachsungen zu richten, welche sich nach Losstossung des Schorfes zwischen Lid- und Bulbusbindehaut zu ereignen pflegen. Leider scheitert die umsichtigste Behandlung gewöhnlich an dem Widerstande, den die krampfhaft geschlossenen Lider ausüben. In leichteren Fällen genügt es, die Lider mehrmals täglich vom Bulbus abzuziehen, bei erheblicheren Verbrennungen muss man versuchen, die verbrannten Flächen dauernd von einander entfernt zu halten. Zu diesem Zwecke hat man das Einlegen eines Goldschlägerhäutchens, einer Bleiplatte, eines Glasauges empfohlen, aber nur ausnahmsweise den erwarteten günstigen Erfolg gesehen, da es nicht vertragen wurde. Man sucht daher besser während des Heilungsprozesses ein künstliches Ectropium herzustellen, indem man das untere Lid durch passend angelegte Heftpflasterstreifen und Colloidumeinpinselungen abwärts, das obere entsprechend aufwärts zieht, oder indem man stumpfe Serres-fines horizontal an die Lidhaut anlegt und so eine partiale Umstülpung des Lides bewirkt. Auch die Durchschneidung der äusseren Lidcommissur ist zum Zweck der dauernden Entspannung des unteren Lides hierzu empfohlen worden. Aber auch diese Methoden haben ihre Mishelligkeiten und sind namentlich bei gleichzeitiger Verbrennung der Lidcutis nicht anzuwenden. Sie reichen übrigens nicht aus, wenn die Verschorfung die Uebergangsfalte selbst betrifft, da hier die zerstörten Theile auch nach der Umstülpung des Lides doch noch mit einander in Berührung bleiben. Man muss in solchen Fällen die durch die Granulationen verlötheten Flächen täglich mit einer Sonde oder dem Daviel'schen Löffel oder selbst mit dem Messer trennen und damit so lange fortfahren, bis eine Vernarbung ohne gegenseitige Verwachsung erfolgt ist. Nach jeder Operation wird Oel oder Glycerin eingeträufelt.

Eine 16jährige Tagelöhnerin war mit einem Fass Mörtel gefallen und hatte sich dabei das Gesicht überschüttet. Unglücklicherweise waren ihr auf dem Bauplatz die Augen mit Wasser ausgewaschen worden. 5 Tage später waren beide Lider stark ödematös, links die Lidbindehaut und die oberflächlichen Schichten der Hornhaut angeätzt und oben und unten hatte sich bereits ein ausgedehntes, bis über den Hornhautrand reichendes Symblepharon gebildet, rechts war die Aetzung nicht so stark



und demgemäss die Verwachsung nicht so ausgedehnt. Es wurden die membranösen Adhäsionen täglich 2mal und zwar rechts durch 8 Tage, links 4 Tage hindurch mit dem Daviel'schen Löffel getrennt, mehrmals täglich frisch ausgepresstes Mandelöl eingetröpfelt und Leinwandläppchen, die mit Oel und Eiweisschaum bestrichen waren, übergelegt. Die heftigen Entzündungserscheinungen, namentlich die linkerseits drohende Panophthalmitis, wurden durch sorgfältige Antiphlogose (viele Blutegel, Calomel, Laxantia) beseitigt und links binnen 4 Tagen 2mal die Hornhautpunktion wegen Hypopium gemacht. Nach 45 Tagen war die Herstellung so weit erzielt, dass der rechte Bulbus normal beweglich und die Hornhaut vollkommen hell wurde, während am linken Auge wenigstens eine hochgradige Entstellung verhütet worden war. (Wien. Krankenhausber. Jahrg. 1860. p. 231.)

Einem jungen Mann war eine beträchtliche Menge Quecksilbersublimat in Pulverform in's rechte Auge gekommen, wobei er die Aetzung durch Bespülung des Auges mit Wasser vermehrt hatte. Eine Stunde später war kein fremder Körper mehr aufzufinden und ein Gemenge von Oel, Milch, Eigelb in Eis gekühlt, zu Umschlägen und Einträpfelungen wurde verordnet. Nach 18 Stunden waren die Lider sehr stark geschwollen, die Schmerzen ausserordentlich heftig. Die Lider waren unter sich und an den Bulbus durch eine gallertartige Exsudatmasse so verklebt, dass das Auseinanderziehen mit den unerträglichsten Schmerzen verbunden war. Es wurden die kalten Umschläge fortgesetzt, Blutegel und Abführmittel angewendet und damit bis zum anderen Tage eine wesentliche Verminderung der Schmerzen und der Schwellung der Lider erzielt. Die Exsudatmasse in der Lidspalte sah jetzt mehr weisslich aus, weshalb, da die einfache Abziehung der Lider nicht gelang, die Augenlider mit dem Scalpelle von dem Bulbus abgetrennt wurden, was unter einer mässigen Blutung gelang. Umschläge mit in Eis gekühltem Oel und stündliches Einträufeln desselben. 24 Stunden später war die Verwachsung wieder eingetreten, die Lostrennung gelang jedoch schon leichter und es wurde auch möglich, die Exsudatmasse vom Bulbus und von der Hornhaut, von welcher sie noch durch eine klare Flüssigkeit geschieden war, ganz abzutrennen. Die Hornhaut war rein, die Erleichterung nach der Operation wesentlich. Die losgeschälte Masse war derb, häutig fest, 1''' dick, weisslich und bestand aus sich organisirendem Bindegewebe und Epithelzellen. Am 4. Tage war eine frische, aber dünne und leicht zerreissliche Schicht gebildet, die ohne Mühe entfernt wurde. Hornhaut nunmehr oberflächlich getrübt. In den nächsten 8 Tagen bildete sich nur eine unscheinbare Exsudatschicht am unteren Lide, welche täglich entfernt wurde, das obere Lid blieb frei. Das Einträufeln von Oel wurde ausgesetzt und nur Waschungen verordnet. Die Aufhellung der Hornhaut erfolgte in den nächsten Wochen und die Bindehaut war durchgängig normal. (Ed. Jäger, über Staar etc. pag. 64.)

Dieselben Methoden wie zur Verhütung des Symblepharon sind auch zur Verhütung eines Entropium und der Verwachsung der Lidränder unter sich anzuwenden. Namentlich dürfte sich hierzu die Trennung des äusseren Lidwinkels und die Fixirung des unteren Lides durch Collodium eignen. Der Verletzte muss an den ersten Tagen die Lider sehr oft abziehen und damit auch des Nachts fortfahren. Ist im inneren Winkel das Thränenwärtchen von der Verschorfung getroffen, so muss man, wenn irgend möglich, durch Einlegen einer Haarsonde in das Thränenröhrchen die Verwachsung und damit das Zurückbleiben steten Thränenträufelns zu verhüten suchen.



Bei tiefgehenden Verbrennungen der äusseren Lidhaut hat man, besonders wenn zugleich Wange und Stirn verbrannt sind, ein ausge dehntes Ectropium zu erwarten. Um diess zu verhüten, muss man eine möglichst breite Narbe zu erzielen suchen. Zu diesem Zwecke müssen die Schorfe durch feuchtwarme Umschläge erweicht und letztere auch während des ganzen Granulationsprozesses fortgesetzt werden. Aetzungen sind nicht zulässig. Zur Sicherung des Erfolgs hat Debrou (Gaz. des Hôpit. 133. 1860.) mit Glück das Zusammennähen der Augenlider bis zum Wiederersatz des Hautdefectes ausgeführt. Er machte am 3. Tage nach dem Abfall der Schorfe einer extensiven Verbrennung des Gesichts die Lidränder dicht vor den Thränenpunkten bis nahe dem äusseren Winkel hin mittelst eines scharfen, glatten Schnittes wund, legte dann von innen anfangend 5—6 Knopfnähte mittelst eines festen, gut gewichsten Seidenfadens an und schob in den inneren Lidwinkel etwas Charpie ein. Die Nähte wurden nach drei Tagen, als die Lider vereinigt waren, entfernt und nun das Auge ein Vierteljahr lang geschlossen erhalten. Als nach dieser Zeit eine Schrumpfung der Brandnarbe nicht mehr zu befürchten war, wurden die Lidränder nach dem Einschieben einer Knopfsonde mit dem Messer getrennt. Leider wird diese Operation bei gleichzeitiger Verbrennung des Bindehautsacks nicht möglich sein, für reine Verbrennungen der Lidhaut ist sie aber von grossem Werthe und sollte niemals versäumt werden.

Es bliebe uns noch übrig die Behandlung der Nachkrankheiten zu besprechen, doch gehört diese nicht eigentlich in ein Buch über Verletzungen sondern in eine operative Chirurgie des Auges. Auch können wir die hierher gehörigen Operationen um so eher übergehen, als sie in den Handbüchern hinreichend erläutert werden, soweit sie in den Grundzügen feststehen, während Modificationen der Operationen sich in jedem concreten Falle nöthig machen und der Erfahrung sowohl als dem Scharfsinn des Operateurs zu überlassen sind. Die ausführlichsten Beschreibungen finden sich in dem Compendium von Pilz und in dem Treatise on the surgical diseases of the eye von Haynes Walton (2. Ausgabe pag. 127 flgde.). Leider muss man gestehen, dass in vielen Fällen der Effect durch Wiederverwachsungen ganz vereitelt wird und dass in anderen, trotz anfänglichem Erfolge, doch der endliche Ausgang sehr viel in Bezug auf Kosmetik zu wünschen übrig lässt, ja man hat nicht selten eine der ursprünglichen Lidverwachsung entgegengesetzte und noch erheblichere Entstellung beobachtet, sodass Secundäroperationen nothwendig wurden.



## Anhang.

### Die Einwirkung thierischer Gifte auf das Auge.

#### (Vergiftete Wunden.)

Man hat diese in mehrfacher Beziehung eigenthümlichen Verletzungen namentlich in heissen Ländern beobachtet. Die nachstehenden Thatsachen sind vornehmlich einer Abhandlung entnommen, welche Carron du Villards in den *Annal. d'oculist.* XXXIII. pag. 240, XXXIV. pag. 65 und XXXVI. pag. 109 veröffentlicht hat. Dieser Autor hat auf zahlreichen Reisen und während seines längeren Aufenthalts in Africa und Südamerika höchst schätzbare Erfahrungen gesammelt. Wir haben bereits S. 137 solche Fälle mitgetheilt, in denen Insecten in manchen Theilen des Auges ihren Aufenthalt nehmen oder ihre Eier in den Bindehautsack legen, aus denen sich dann Larven entwickeln. Im Folgenden haben wir es dagegen mit solchen Thieren zu thun, welche entweder ihr eigenes Gift oder fremde reizende Substanzen, die sie zugleich mit ihrer Nahrung aufnehmen, auf das Auge überführen.

Die Einwirkung der spanischen Fliegen auf das Auge beobachtet man zuweilen bei Kindern, welche das Insect mit den Fingern zerquetschen und mit denselben dann die Augen reiben, dann bei den Arbeitern, welche das Einsammeln der *Lytta vesicatoria* und die weitere Zubereitung zu versorgen haben. Am auffälligsten aber war es dem genannten Autor, dass in den Wäldern, in denen sich diese Insecten aufhalten, die ganze Luft mit dem Gift durchdrungen ist. Als er in dem grossen Walde von Frèsne, zwischen Fontoy und Hagange, jagte, gab es eine solche Menge Canthariden auf den Bäumen und in der Luft, dass die Jäger und die Pferde von stetem Niesen geplagt wurden. Die Augen thränten, der Mund war glühend heiss und am Abend war bei mehreren Personen eine heftige Conjunctivitis aufgetreten. Einer von den Erkrankten hatte am anderen Tage sogar eine abundante Pyorrhoe und im inneren Winkel des Auges fanden sich zwei Fühlhörner und ein Vorderfuss eines Insectes, welches beim Fluge dahin gekommen war. Es ist in solchen Fällen immer nothwendig, genau nachzusehen, ob die Ophthalmie nicht durch einen Theil des giftigen Thieres unterhalten wird. Kalte Waschungen mit Aetzammoniak oder mit essigsaurem Ammoniak, Umschläge mit einem narkotischen Decocte sind die besten Mittel gegen derartige Entzündungen. — Aehnlich wie die gewöhnliche Cantharide wirken auch andere Arten dieser Gattung, ferner *Meloë majalis*, *Cochenilla septempunctata* und *dentata*, Arten der Gattung *Proscarabaeus* und *Lucas urens*.



Auf Cuba und anderen Westindischen Inseln wird die *Musca versicolor*, eine wegen ihrer dem Chamäleon ähnlichen Farbenveränderung sogenannte Fliege, dadurch dem Auge gefährlich, dass sie das Pollen einer sehr scharfen Euphorbiart (*Euphorbia ferox* oder *Comocladia dentata*) überträgt. Die Lider schwellen sehr rasch an, werden roth und mit kleinen Bläschen bedeckt. Als Carron sich in der Havanna aufhielt, war es ihm auffällig, dass mit Bienenhonig bereitete Augensalben heftige Irritationen und Schmerzen erregten. Er erfuhr auf Befragen, dass die Biene ihren Honig auch von jener Euphorbiart einsammele. Die dortigen Einwohner heilen sich ihre dadurch bewirkten Augenentzündungen sehr rasch durch Application des Mandelöls und des Saftes vom schwarzen Nachtschatten. Eine andere Fliege in südlichen Ländern, *Musca hypomanca*, bedingt ebenfalls durch Uebertragung eines scharfen Pflanzengiftes heftige Entzündung des Auges.

Das Krötengift wird in zwei kleinen Drüsen abgesondert, welche seitlich von den Geschlechtsorganen liegen und deren Ausführungsgänge sich dicht neben dem Sphincter ani öffnen. Carron hat mit dem Secrete dieser Drüsen Experimente an Katzenaugen gemacht und eine lebhafte Entzündung erzeugt. Da die Kröte die Drüsen willkürlich entleeren kann, kommt es zuweilen vor, dass das gereizte Thier das Gift seinem Feinde in die Augen spritzt. Unser Autor hat in Turin bei einem Kinde und in Paris, wo die Kröten in den grossen Erdbeerpflanzungen als sehr nützliche Thiere gepflegt werden, solche Fälle gesehen. Das Gift erzeugt die Empfindung wie heisses Oel, die Lider schwellen an, die Bindehaut secernirt Eiter und wird mit Phlyctänen besetzt. Bäder mit Lösungen von essigsaurem Ammoniak, Scarificationen in die geschwellte Bindehaut, Fussbäder und Ableitungen auf den Darmkanal sind die anzuwendenden Mittel.

Auch über das Schlangengift verdanken wir Carron schätzbare Untersuchungen. Zunächst hat er unzweifelhaft nachgewiesen, dass wenigstens die mexicanischen Vipern ihr Gift nicht nur durch den Biss übertragen, sondern auch auf einige Entfernung hin ausspritzen können. Er chloroformirte solche Thiere und fand, dass beim Druck auf die Giftbläschen, welche zwischen Unterkiefer und Kaumuskeln liegen, das Gift wie aus der feinsten Anel'schen Spritze hervorspritzt. Kaninchen und Hunde, denen man diese Flüssigkeit in die Augen bringt, schreien vor Schmerz laut auf und wälzen sich auf der Erde. Man muss sich daher in Acht nehmen, dass man beim Untersuchen lebender Vipern den Kopf derselben seinen Augen nicht zu nahe bringt. Einem Schiffsofficier, der im Bett liegend eine junge Viper, die Königsschlange der alten Aegypter, betrachtete, passirte dieses Unglück. Er erzählte



selbst\*): „sofort spürte ich ein heftiges Brennen, welches sehr rasch in einen unerträglichen Schmerz überging; ich konnte nicht die Augen öffnen, als der Arzt der Expedition erschien und einige Tropfen seines Geheimmittels zwischen die Lider brachte. Ich kann nicht den heftigen Schmerz beschreiben, der darauf folgte, ich wälzte mich auf dem Bette wie ein Verurtheilter, endlich nach einem Augenblick, hörte der heftige Schmerz auf und es begann ein reichliches Thränen. Eine Masse wie geronnenes Eiweiss floss aus meinen Augen: diess war die giftige Materie, welche durch die wunderbare Kraft des Augenwassers niedergeschlagen worden war. Nach einiger Zeit war ich beträchtlich frei von Schmerzen, das Mittel wurde noch einmal angewendet, und eine halbe Stunde später waren meine Augen fast ganz gesund.“ Carron erhielt ein Fläschchen jenes Geheimmittels zur Untersuchung und fand, dass es eine concentrirte Alaunlösung in Himberessig war.

Die Salamanderarten, *Salamandra cristata* und *muralis*, schwitzen eine blasenziehende Flüssigkeit aus. Diese Thiere kriechen zuweilen über die Augen hinweg und man findet dann die Lidhaut mit kleinen Bläschen besetzt. Darauf beschränkt sich aber auch die ganze giftige Wirkung dieses Thieres, über dessen Gefährlichkeit von den Bewohnern südlicher Länder soviel gefabelt wird.

Von dem Scorpionengift hat Carron nur einmal eine Augenverletzung gesehen. Ein Mulatte war während des Schlafes von einem Scorpion in den Finger und in das untere Augenlid gestochen worden. Nach einigen Minuten schwoll das ganze Gesicht erysipelatös an, der Verletzte wurde ohnmächtig und bekam Erbrechen, die Zunge schwoll an, sodass das Sprechen fast unmöglich wurde. Man rieb eine Quecksilbersalbe mit Ammoniak in das ganze Gesicht ein und machte einen Aderlass. Die Schmerzen hörten sofort auf, aber die Schwellung des Gesichts und der Zunge hielt noch zwei Tage an. — Den Scorpionen verwandt sind die sogenannten *Vinagrillos* in Mexico, welche aus einem röhrenförmigen, langen, spitzen Anhang ihres Abdomens eine sehr stark nach Essigsäure riechende Flüssigkeit ausspritzen. Auf der Bindehaut wirkt dieses Gift wahrhaft cauterisirend und bedingt die furchtbarsten Schmerzen. Auch dagegen sind Waschungen mit ammoniakhaltigen Flüssigkeiten, z. B. mit *Aqua Luciae*\*\*), die besten Mittel.

Ferner erwähnt Carron noch die Blutegel und den Tausendfuss. Erstere bedingen in Südamerica, wo eine kleine Art in Morästen wohnt, nicht selten eine Urticaria mit cerebralen, manchmal tödtlichen Erscheinungen. In der Havanna sieht man öfters kleine Blutsauger an den Lidern und der Thränencarunkel der Badenden

\*) *Campagne pittoresque de Luxor*. Par Léon Johannis. Paris 1835. p. 176.

\*\*) Dieses Präparat besteht aus: Bernsteinöl und venet. Seife aa 1 Theil, Alkohol 24 und Salmiakgeist 6 Theile.



sitzen, wo man sie am leichtesten mit Tabakssaft entfernen kann. Der Biss des Tausendfusses (*Scolopendron morsicans*), eines Thieres von 8—10" Länge, ist intensiv giftig. Carron sah in der Havanna einen Gärtner, der von einem *Scolopendron* in das Auge gebissen worden war. Binnen 10 Minuten war das ganze Gesicht mit einem Erysipel und Phlyctänen überzogen, welches sich trotz des sofortigen Aderlasses und der Einreibungen von Quecksilbersalbe auf den Hals ausbreitete und Erstickungserscheinungen bedingte. Erst ein zweiter Aderlass und die Anwendung von Eau de Luce bewirkten den Stillstand, doch trat in der Convalescenz eine Abschuppung der ganzen Haut ein.

Das Gift der Ameisen bedingt, wie wir auch bei uns zuweilen beobachten, eine heftige Entzündung der Bindehaut; viel erheblichere Erscheinungen treten aber nach den Verletzungen mit diesem Gifte in tropischen Gegenden ein. Carron sah in der Havanna bei einem Maurer, als er einen von Termiten unterwühlten Fussboden geöffnet hatte, durch die blosse Exhalation der Ameisensäure eine heftige Conjunctivitis entstehen, welche durch essigsaures Ammoniak geheilt wurde. Ausser ihrem Gifte sind aber die Ameisen heisser Länder noch dadurch gefährlich, dass sie Alles was ihnen in den Weg kommt, zerstören. Man sieht dort, wie Kindern und kranken Personen, welche hilf- und wehrlos daliegen, die Lidränder angefressen und selbst die Hälfte der Lider zerstört werden. Man schützt sich gegen diese Thiere durch Einreibungen des Oeles vom Manati und des Fettes einer Schlangenart, *Coluber epicrates*.

Die Spinnenarten heisser Länder bewirken durch ihren Biss häufig allgemeine, vom Tode erfolgte Erscheinungen. Eine Spinnenart in Mexico, daselbst Capulino genannt, bedingt an der Stelle des Bisses heftige Gangrän, eine andere in Puerto-Rico, *Phrynea Guaba*, erzeugt an den Augenlidern eine phlegmonöse Endzündung, welche in eine lipomatöse, manchmal enorme, elephantiasisähnliche chronische Verdickung übergeht. — Von der giftigen Wirkung europäischer Spinnen auf das Auge ist in der Literatur kein Beispiel aufzufinden, dagegen können wir aus eigener Erfahrung folgende interessante Thatsache mittheilen:

Ein 2 $\frac{3}{4}$  Jahr altes Mädchen hatte am 5. October 1858 Nachmittags eine Kreuzspinne, welche nach Angabe der Aeltern seit 2 Tagen in ihrem Gewebe leblos gehangen haben sollte und eben erst auf den Fussboden gefallen war, mit den Fingern zerquetscht und mit den verunreinigten Händen die Augenlider beider Augen gerieben. Sofort trat heftiger Schmerz ein, das Kind wälzte sich schreiend auf dem Sopha und binnen  $\frac{1}{4}$  Stunde waren die Augenlider beider Seiten enorm geschwollen. Rechts war die Geschwulst stärker als links, indem eine teigige Schwellung bis fast an das Ohr ging und die Cilien kaum mehr zu sehen waren, während sie links noch deutlich hervorragten. Die Geschwulst war teigig anzufühlen, glänzend mit etwas gelblichem



Schimmer, die Berührung war sehr schmerzhaft. Es war nicht möglich, die Lider soweit auseinanderzuziehen, dass man den Bulbus sehen konnte. Als die Schwellung den höchsten Grad erreicht hatte, die obere Lidfalte vollkommen ausgeglichen war und das obere Lid des Niveau der Stirn überragte, wurde das Kind ruhiger und schlief ein. Allgemeine Erscheinungen traten nicht auf. Am anderen Tage hatte sich die Geschwulst unter Anwendung trockner Wärme bedeutend gesetzt, die Lider konnten ein Paar Linien weit geöffnet werden, sodass man sich von dem normalen Bestande des Bulbus und der Bindehaut überzeugen konnte. Aus dem inneren Winkel quollen einige trübgefärbte Thränen, das Licht genirte etwas. Die Farbe der äusseren Lidhaut war jetzt deutlich gelb, wie wenn sie mit Salpetersäure oberflächlich geätzt worden wäre. Am rechten oberen Lide fanden sich einzelne Risse mit eingetrocknetem Blute, jedenfalls weil das Kind sich vor Schmerz gekratzt hatte. Am Nachmittag des 3. Tages war die Schwellung fast vollständig verschwunden, die gelbe Färbung war braun geworden, da die Epidermis anfang sich loszustossen. Am 6. Tage war die Abstossung vollständig, und die neue Lidhaut nur noch etwas geröthet.

Hieran mögen sich die Verletzungen schliessen, welche man nach dem Eindringen der Haare der Kiefferraupe (*Phalaena bombyx*) in den Bindehautsack beobachtet hat. Schön (Beitr. zur Augenheilkunde pag. 184.) beobachtete einen leichten Fall bei einem 6jährigen Mädchen, wo Jucken, Prickeln und Stechen, Oedem und Erythem der Lider auftrat, aber nach einigen Tagen sich verlor. Dagegen ist in Rust's Magazin (Bd. 27. Hft. 1. p. 195.) ein Fall erzählt, wo acht Tage nach der Verletzung das Auge aus seiner Höhle hervorgetrieben war und einem Stück rohen Fleisches glich, sodass die Sehkraft nicht gerettet werden konnte.

Mückenstiche bedingen in unserem Klima nur bei sehr zarten Personen ein wenig schmerzhaftes Oedem; in Südamerica und den westindischen Inseln sind die Mosquito's und andere Culexarten eine erschreckliche Plage. Sie erzeugen nicht nur erysipelatöse Entzündungen, sondern auch Ecchymosen und wirkliche Furunkeln. Carron hat in Veraeruz eine Epidemie von Furunkeln an den Lidern beobachtet, die nur die Folge von Mückenstichen waren, welche gleich den gewöhnlichen durch Ausstossung eines Zellgewebpropfes endigten. Häufig erwacht man, im Schlafe verletzt, und ist dann in Folge der Lidschwellung erblindet. Um den Schmerz und das brennende Jucken zu mildern, kennt Carron nur zwei Mittel. Das eine ist das schon oft genannte essigsäure Ammoniak mit einem concentrirten Tabaksinfus, welches noch mit Chloroform versetzt wird. Das andere besteht darin, dass man die gestochene Stelle der strahlenden Wärme einer Weingeistflamme, eines brennenden Holzstückes oder einer Cigarre aussetzt. Ist die Bindehaut selbst von dem Mückenstich getroffen worden, so schwillt sie sehr rasch in Form der Chemosis serosa an und man muss dann Einschnitte mit der Lancette oder einem Scarificator machen, da sich sonst die Entzündung in die Länge zieht und selbst in die purulente Form übergehen kann.



Die Stiche unserer Hausfliege sind zwar an und für sich von geringer Reaction gefolgt, aber sie sind zuweilen die Ursache, dass das Milzbrandgift auf den menschlichen Körper übertragen wird. Der Verletzte spürt einige bis 24 Stunden nach dem Stich an der Stelle desselben ein unerträgliches Jucken, es bilden sich auf der Haut eine oder mehrere Phlyktänen, welche sehr rasch unter lebhaften Schmerzen aufbrechen. Dabei schwillt die ganze Umgebung an, die angrenzenden Lymphgefässe werden sichtbar; die ganze Geschwulst sieht dunkelweinroth, livid aus und hat in der Mitte einen schwarzen Fleck. Der Gesamtorganismus wird sehr rasch unter Frostschauder, Fieber, Herzklopfen und heftigem Kopfschmerz ergriffen, es stellen sich Delirien ein und der Verletzte kann unter den Symptomen einer acuten Blutzersetzung zu Grunde gehen. Man hat die Milzbrandpustel an den oberen Augenlidern beobachtet, welche in der eben genannten Weise gefärbt werden und binnen wenigen Tagen sphacelös zu Grunde gehen.

Bei einem 3½-jährigen Kinde sah man nahe der äusseren Lidcommissur und über derselben auf dem oberen Lide des rechten Auges einen schwarzbraunen Schorf von 4<sup>mm</sup> Höhe und der doppelten Länge und von hornartiger Härte. Er war im Centrum napfförmig eingedrückt, unbeweglich, rings um von leicht geröthetem, aber nicht hartem und nicht erhobenem Rande umgeben. Das ganze obere Lid war enorm geschwollen, gespannt, glatt, blassroth und seine Umgebung livid gefärbt. Von dem inneren Rande des Schorfes bis zum inneren Winkel hin standen breite, glatte Pusteln von weissgelber, einzelne auch von brauner Färbung. Da das obere Lid über das untere herabragte, konnte man nur wenig von der Bindehaut sehen. Diese schien am oberen Lidknorpel fleischähnlich geschwollen, die Cilien waren etwas mit Eiter verklebt, auf der Wangenhaut sassen einige hirsekorn-grosse, mit rothem Hofe umgebene Pusteln. Fieber fehlte. — Es wurden 6 Blutegel an die Schläfe gesetzt, Quecksilbersalbe eingerieben, durch die ganze Dicke der Kruste ein querer Einschnitt gemacht und warme, erweichende Umschläge aufgelegt. Am nächsten Tage war die Schwellung weniger hart, weniger roth und schmerzhaft. Bulbus normal. Nach acht Tagen war die Oberfläche des kranken Lides mit einer unebenen, harten, braunschwarzen Kruste bedeckt, welche nach innen sich loszulösen begann, nach aussen aber noch ganz fest haftete. Sie war jetzt 1<sup>Ctmtr.</sup> lang und ½<sup>Ctmtr.</sup> hoch. Es wurde mit den warmen Umschlägen fortgefahren. Nach weiteren 10 Tagen waren die inneren 2 Drittel des Schorfes abgefallen, die darunter liegende Fläche glatt, leicht erhoben und in guter Eiterung begriffen. Nach Umschlägen mit Creosot war binnen 3 Tagen auch das äussere Drittel abgestossen. Der Substanzverlust lag gerade in der Mitte der Lidhaut und stellte eine 6—8<sup>mm</sup> lange Furche dar, an deren innerem Rande noch einige Pusteln sassen. Nach 5 Wochen war die Vernarbung unter einem geeigneten Verbande und der Anwendung von Basilicumsalbe vollendet. Eine leichte Verkrümmung des Lides verlor sich allmählig und die kleine Narbe entstellte nicht. (Sichel, Annal. d'ocul. XXXI. p. 219.)

Die Tochter eines reichen Bauers in der Umgegend von Melun war einige Tage vorher von einer Fliege an's Auge gestochen worden. Man hatte in dem Hofe des Gutsbesitzers einigen vom Carbunkel befallenen Schöpsen zur Ader gelassen. Bei dem Mädchen war bereits das obere Lid sphacelös und so weit losgestossen, dass man für später nur eine Blepharoplastik empfehlen konnte. (Carron, Annal. d'ocul. XXXIII. pag. 245.)



Es kommt Alles darauf an, dass man diese Affection rechtzeitig erkennt und nicht etwa für ein einfaches Erysipel oder für die Folge einer Contusion hält; welche Verwechselung aber wohl bei einer einfachen Betrachtung der schnellen Entstehung, der Phlyctänen und des schwarzen Fleckes in der Mitte kaum möglich sein dürfte. Im Anfang der Pustelbildung ist die energische Aetzung mit Aetzkali oder Wiener Paste hinreichend, welche auf die Mitte des Tumors applicirt wird. Aderlässe und örtliche Blutentziehungen werden von Manchen verworfen, da durch sie nur der Kräfteverfall beschleunigt werde. Hat sich aber schon der rothe Hof um das schwarze Centrum gebildet, so muss man zu dem Glüheisen seine Zuflucht nehmen. Auf diese Weise heilte Lisfranc einen 26jährigen Lohgerber, welcher 24 Stunden früher einen an Milzbrand verendeten Ochsen abgehäutet und dabei von einer Fliege an das obere Augenlid gestochen worden war. Nach der Anwendung des *Ferrum candens*, dass man zweckmässig durch den Porzellanbrenner und den galvanischen Strom ersetzen kann, wird die gebrannte Stelle mit erweichenden Kataplasmen bedeckt. Etwas verschieden hiervon ist die Behandlungsmethode von Grosz, dem wir ein um so gewichtigeres Urtheil zutrauen dürfen, als er in seiner Augeneilanstalt von Grosswardein 250 Fälle von *Pustula maligna* an den verschiedensten Körperstellen und auch an den Lidern behandelt hat, ohne einen einzigen tödtlichen Ausgang beobachtet zu haben. Bei vielen Kranken war sogar die Narbenentstellung unbedeutend. Derselbe scarificirt zunächst das Bläschen und legt dann ein Pflaster aus gleichen Theilen *Empl. cantharidum* und *Empl. adhaesivum* auf, über welches ein Kataplasma von Leinmehl gelegt wird. Letzteres wird alle Stunden, das Pflaster nur Früh und Abends gewechselt. Nur bei plethorischen Individuen wird ein Aderlass gemacht, bei schwächlichen Personen und Kindern werden Blutegel gesetzt, innerlich werden bei strenger Diät kühlende Purganzen gegeben. Sobald der Reactionswall um das Vesicator sich gebildet hat und das synochale Fieber nachlässt, werden nur die Kataplasmen bis zur Losstossung der gangränösen Theile fortgesetzt und schliesslich wird das Geschwür mit einem aromatischen Kräuterinfus oder mit einer schwachen lauwarmen Blei-extractlösung fomentirt.

In unseren Gegenden sind am gewöhnlichsten die, wenn auch zu anderen Verletzungen immer noch sehr selten vorkommenden, Wespen- und Bienenstiche. Die Wespen und Bienen haben wenigstens das Gute, dass sie nicht ungereizt und nur zu ihrer Vertheidigung stechen. Unter den Landleuten bei uns ist die Ansicht ziemlich allgemein verbreitet, dass nur dann dem Stiche Schwellung der Haut folge, wenn man das Thier davonscheuche. Dass dabei der Stachel leichter abbricht, liegt an dessen gekrümmter Form, welche eine zickzackförmige Stich-



wunde bedingt und nur ein allmähliges Zurückziehen zulässt. Die Stiche der Wespen sind gefährlicher, als die der Bienen und von einer stärkeren und länger anhaltenden, erythematösen und ödematösen Schwellung gefolgt. Betrifft diese Schwellung nur die Lider, so ist sie ungefährlich und geht nach einer 4—6 Tage dauernden Resorption des Oedems und Abblätterung der Epidermis in Heilung über. Das Bedecken der verletzten Stelle nach dem Ausziehen des Stachels mit feuchter, kühler Erde als schmerzstillendes Mittel ist zu empfehlen, da dieses Mittel wenigstens immer bei der Hand ist. Manche haben auch Collodium-einpinselungen und Bestreichungen mit Wasserglas empfohlen. Als Gegengift dient eine Salbe, welche aus je 3j Olivenöl und Liquor ammonii caustici mit einem geringen Zusatz von Terpenthinöl und Opiumtinctur (aa 1:15) bereitet ist. — Hat die Bindehaut des Augapfels oder die Hornhaut selbst von einem solchen Thiere eine vergiftete Wunde erhalten, so ist die Prognose bedeutend ungünstiger. Es entsteht nämlich eine so heftige Chemosis und eine Infiltration der Hornhaut selbst, dass eine acute suppurative Entzündung derselben mit Schmelzung der oberflächlichen oder tiefen Schichten den traurigen Ausgang bedingt. Anderemale biegt der Verlauf in's Chronische ein und kann durch das Zurückbleiben des Stachels complicirt sein:

Ein 60jähriger, kräftiger Mann erzählte, dass er vor 5 Wochen von einer Biene in's linke Auge gestochen worden sei, dass sich eine höchst schmerzhafteste Entzündung eingestellt und trotz der Entfernung des Stachels die bisherige Behandlung ohne Erfolg geblieben sei. Die Bindehaut fand sich hypertrophirt und die Hornhaut mit einem Pannus bedeckt, sodass man von dem Inneren des Auges nichts sehen konnte. Ziemlich in der Mitte der Hornhaut sah man mit der Loupe eine leicht erhabene, hirsekorngrösse, etwas bräunliche Stelle, die bei der Berührung einen stärkeren Widerstand gab. Mit einer Pincette wurde zu grossem Erstaunen des Kranken ein langer Bienenstachel ausgezogen. Nach einigen Tagen nahm die Entzündung sichtlich ab, die Schmerzen hörten auf und nach 4 Wochen war die Hornhaut ziemlich aufgeheilt. Die Pupille war unbeweglich und sehr weit, in der vorderen Kammer bis zum unteren Pupillarsaum bestand eine Eiteransammlung, welche noch mehrere Wochen zur Resorption bedurfte. Noch nach 3 Jahren fand man Spuren der früheren Entzündung: die Iris blieb schmutziggelb entfärbt, die Pupille war erweitert und nach unten und aussen ein wenig verzogen. Am interessantesten war aber, dass der am rechten Auge weitsichtige Mann auf dem verletzten Auge sehr kurzsichtig war und damit die feinste Schrift lesen konnte. (Hatte sich eine zu starke Wölbung der Cornea eingestellt?) (Krieg, Casper's Wochenschr. 1842. Nr. 42.)

Die Therapie gegen die durch Bienen- und Wespenstiche verunreinigten Wunden der Hornhaut besteht ausser der Entfernung des Stachels (mittelst einer Pincette oder einer Staarnadel) in Scarificationen und selbst Excisionen der geschwellten Bindehaut, in energischer Anwendung der Kälte und in den sonst gegen Keratitis empfohlenen Mitteln. Auch kann man im Anfang die verdünnte Aqua Luciae als Instillationsmittel oder die oben angegebene Salbe, jedoch mit geringerem Zusatz des caustischen Ammoniaks, verwenden.



Dass der Tod in Folge zahlreicher Bienenstiche erfolgen kann, hat man bereits mehrmals beobachtet. So sah Rognetta (*Lancette française*. 7. Janv. 1837.) bei einem Postillion, der zufällig mit einem Peitschenhieb einen Bienenstock umgeworfen und zahlreiche Stiche an die Lider und die übrigen Theile der Gesichts- und Kopfhaut erlitten, Fieber, Delirien und nach wenigen Tagen den Tod eintreten. Ob man in solchen Fällen durch zahlreiche Einreibungen von Quecksilbersalbe, durch Aderlässe und Ableitungen auf den Darmkanal den tödtlichen Ausgang abzuwenden vermag, dürfte zweifelhaft sein. Dass ein einziger Stich den Tod herbeiführen könne, ist uns nur durch einen einzigen Fall bekannt geworden, welcher aber um so mehr hierher gehört, als der Stich einen Nervenzweig des Supraorbitalastes getroffen hatte:

Ein früher scrofulöser, jetzt aber gesunder Knabe wurde am 28. August 1861 früh 11 Uhr bei 20° R. Wärme von einer gewöhnlichen Wespe gestochen, knickte alsbald zusammen, erbrach sich, röchelte und starb nach 10 Minuten. Schon 5 Stunden später auffallender Fäulnissgeruch, verbreitete Todtenflecke. Der Stich befand sich unmittelbar über dem inneren Augenwinkel, hart am Anfang der Augenbraue und stellte einen bläulichen Punkt von Linsengrösse dar, ohne eine Anschwellung. Der Stachel war über 3''' tief in die Haut eingedrungen und hatte einen Zweig des Ramus supraorbital. N. trigemini getroffen. Der Stichkanal hell geröthet, nicht geschwollen. Pupillen sehr weit. Schädeldach blutreich, Hirnhäute auffallend von Blut strotzend, kein seröser Erguss unter denselben; Gehirn blutreich, sonst gesund. In beiden Seitenventrikeln viel helle, wässrige Flüssigkeit. Schilddrüse vergrössert, Thymus noch stark entwickelt; Herz etwas grösser, welk, blutleer; Leber gross; die meserischen Drüsen ungewöhnlich zahlreich und gross; übrige Eingeweide gesund. (Michel, *Allg. Wien. med. Ztg.* Nro. 40. 1862.)

Unter den am Auge vorkommenden Verletzungen mit animalischen Giften haben wir zum Schluss nur noch den tollen Hundsbiss zu erwähnen. Diese Verletzung gehört eigentlich nur insofern hierher, als es sich fragt, wie soll man, um die allgemeine Vergiftung zu verhüten, bei einer solchen Wunde am Auge verfahren. Es ist offenbar, dass man das kosmetische Interesse hintansetzen und sie durch Cauterisation behandeln muss, ja es dürfte sogar, wenn irgend thunlich, zweckmässig sein, eine solche Lidbisswunde mit Ausschneidung eines Haut- oder ganzen Lidstückes zu beiden Seiten der Wunde zu behandeln, da selbst ein erzeugtes Colobom für die Folge keine grossen operativen Schwierigkeiten darbietet. Hillmann (*Dissert. on bite of rab. anim.* p. 170. London 1812.) und Lecheverel (*Langenbeck's Bibl.* III. p. 666.) beobachteten Bisse von wüthenden Hunden am Auge mit tödtlichem Ausgang. Carron du Villards (*Handbuch übers. von Schnackenberger* I. p. 152.) ätzte mit glücklichem Erfolge eine die Wange verletzende und das untere Lid stark zerreissende Wunde durch Spiessglanzbutter. Als die Schorfe abgefallen waren, wurde die Wunde nach der Wange hin erweitert, um den Lappen zu ver-



längern, dann wurde die umschlungene Naht mit sehr feinen Nadeln angelegt, sodass eine Vernarbung ohne Entstellung erzielt wurde. Walton (A Treatise on the surg. diseases of the eye. Edit. II. p. 73.) gedenkt des Falles bei einem 8jährigen Mädchen, das am oberen Augenlid von einem Hunde gebissen worden war, ohne dass sich über die Tollheit des Thieres etwas ermitteln liess, weshalb auch die Wunde nur einfach behandelt wurde. Die Verletzte starb aber 2 Monate später an Hydrophobie und Walton erklärt selbst, dass sie bei genauer Anamnese vielleicht durch Abschneiden des Augenlides hätte gerettet werden können. Andere Fälle, als die angeführten, kennen wir nicht und so lässt sich wohl auch die aufgeworfene Frage, ob bei einer Verletzung der Bulbus selbst durch Wuthgift die sofortige Entfernung des Bulbus gerechtfertigt und das Sehvermögen zu opfern sei, nicht entscheiden, da uns hinreichende Data darüber fehlen, ob selbst eine sofortige Entfernung des Augapfels noch zeitig genug komme, dem Uebergang des Giftes in die gesammte Blutmasse ein Ziel zu setzen.



## Neuntes Kapitel.

# DIE AUGENVERLETZUNGEN IN FOREN- SISCHER HINSICHT.

---

Welche Bedeutung die Verletzungen des Sehorgans für die gerichtliche Medicin haben, ist bisher nur von wenigen Schriftstellern gewürdigt worden.\*) Auch in der deutschen Criminal- und Civilgesetzgebung hat dieser Gegenstand die verdiente Berücksichtigung nicht gefunden: zwar ist z. B. in dem sächsischen Strafgesetzbuch das Strafmaass auf ein bis sechs Jahre Zuchthaus festgesetzt, wenn Jemand einen Anderen vorsätzlich des Gesichts beraubte, dagegen finden sich keine Bestimmungen darüber, welche Schädenansprüche der Verletzte unter Umständen an den Thäter machen kann. Es ist aber an und für sich klar, dass nirgends deutliche, keiner dehnbaren Auslegung unterworfenene Bestimmungen mehr am Platze seien, als in Betreff des Verlustes desjenigen Organes, welches zwar nichts zum Leben selbst beiträgt, aber doch eine der Grundbedingungen eines glücklichen Lebens ist. In England wird beim Militär der Verlust eines Auges so hoch angerechnet, als der Verlust eines grösseren Gliedes, Officiere erhalten daher vom 2. Jahre nach der Verletzung an, je nach ihrer Charge, 50—400 Pfund jährliche Pension. Der Verletzte muss sich die ersten fünf Jahre hindurch melden, ehe die Pension für permanent erklärt wird. Unterofficiere und Gemeine werden im Invalidenhospital aufgenommen und erhalten bei doppelseitiger Erblindung 1—3 Schilling (wöchentliche?) Zulage. In einzelnen von Poland mitgetheilten Fällen, wo der Verlust der Sehkraft durch die Unvorsichtigkeit eines Anderen

---

\*) Vergl. ausser den kurzen Andeutungen in den Handbüchern der ger. Medicin: A. J. Schneider, die Kopfverletzungen in gerichtlich-medizinischer Hinsicht. Gekrönte Preisschr. 1848. Stuttgart. — Poland, Medico-legal observations in connection with lesions of the eye. Ophthalm. Hosp. Rep. Vol. III. p. 198—215 und 259—267. — Arn. Pagenstecher, Einiges über Verl. d. Auges etc. Klin. Beob. aus Wiesbaden 1862. 2. Heft.



herbeigeführt wurde, erhielten die Verletzten 100, 700, ja selbst 1200 Pfund Entschädigung für den Verlust eines Auges.

Wir haben bereits an mehreren Stellen die Gesichtspunkte erörtert, nach denen die Frage einer schwereren oder leichteren Verletzung des Auges zu beurtheilen ist. Wir heben indess nochmals diejenigen hauptsächlichsten Momente hervor, die für das Gutachten des Gerichtsarztes bei dergleichen Traumen maassgebend sein werden, namentlich dann, wenn es sich um Schädenansprüche handelt. Der Verlust eines Auges ist von sehr verschiedenem Werthe: er ist höher zu schätzen, wenn der Verletzte noch jung ist, niedriger, wenn er bereits ein höheres Alter erreicht hat, er ist von grösserer Wichtigkeit für solche, die ihrem Berufe nach vornehmlich beider Augen, z. B. zur richtigen Taxirung von Entfernungen, zur Beschäftigung in belebten Strassen etc. bedürfen, er wiegt am allerschwersten, wenn neben dem Verlust des Sehvermögens noch eine hochgradige Entstellung oder ein fortdauerndes Leiden vorhanden ist. Wir erinnern hier daran, dass ein Verletzter mit einfacher Amaurose viel leichter in manchen Verhältnissen Arbeit findet, da man ihm die Blindheit nicht ansieht, als einer mit Staphylom, ja mit Cataracte, ja dass diesen Störungen gegenüber ein phthisischer Bulbus noch vorzuziehen ist, da sich dieser durch ein künstliches Auge verdecken lässt. Wie viel mehr aber fällt noch die Verletzung in's Gewicht, wenn Lidverkrümmungen und Verwachsungen, ja selbst einfache Störungen in der Thränenleitung mit ihrer gewöhnlich nach und nach und unter Jahrelang andauernder Entzündung der Bindehaut und Hornhaut eintretenden Folgezuständen vorhanden sind. Selbstverständlich ist auch die Zeit in Rechnung zu bringen, die dem Verletzten wegen der mittelbaren Folgen der Verletzung — der Entzündung, der Schmerzen — verloren geht, mag nun der Ausgang deletär sein für das Sehvermögen oder nicht; das Gleiche gilt für solche Fälle, wo eine nachträgliche Operation, sei es im kosmetischen oder optischen Interesse, die fernere Erwerbsunfähigkeit des Verletzten eine Zeit lang erheischt. Dagegen sind unserer Ansicht nach hohe Schädenansprüche zurückzuweisen, wenn der Verletzte sich einer mit Wahrscheinlichkeit erfolgreichen Operation nicht unterziehen will.

Zur Beurtheilung einer Verletzung kommen ausser den in früheren Capiteln ausführlich erörterten Momenten noch verschiedene Nebenumstände in Betracht, von denen wir einige in der Kürze hervorheben wollen. Sehr vorstehende Bulbi sind ungünstig bei Contusionen: wo bei einem normalen Auge das gleiche Trauma nur eine Lidsugillation erzeugt, bedingt es hier eine Ruptur des Bulbus selbst. Sehr tiefliegende Augen dagegen halten fremde Körper im Bindehautsack viel leichter zurück und erschweren deren spontane oder künstliche Entfernung. Linsenverletzungen bei Kindern und jugendlichen Individuen gefährden selten,



bei Personen über 30 Jahren dagegen häufig den Bestand des ganzen Auges. Schlechte Constitution, mangelhafte Ernährung lässt ungünstige Ausgänge erwarten, ebenso ungenügendes Verhalten des Verletzten während der Kur. Es ist daher nicht nur im Interesse des Verletzten, sondern auch des Thäters, wenn solche Fälle, die sich zu einer gerichtlichen Ahndung eignen, einer Augenheilanstalt oder wenigstens einem Krankenhause zur Behandlung übergeben werden, falls diese im Hause des Kranken nicht günstigere Verhältnisse darbietet.

Was nun die gerichtsärztliche Beurtheilung einer Verletzung vor ihren Ausgängen, also in frischen Fällen, betrifft, so muss ihr zuvörderst eine genaue Diagnose zu Grunde liegen. Der Gerichtsarzt soll, wenn er nicht mit dem Gebrauch des Augenspiegels vertraut ist, einen speziellen Experten zu Rathe ziehen. Alles kommt, sofern die Verletzung den Bulbus selbst betroffen hat, auf den Nachweis an, in wie weit die lichtempfindende Membran mit ergriffen ist. Das äussere Ansehen des Bulbus, selbst das centrale Sehvermögen des Verletzten (die Sehschärfe) kann in jeder Weise trügen, auch die seitliche Beleuchtung, so wichtig sie auch für die Untersuchung der vorderen Bulbusorgane mit Einschluss der Linse ist, reicht nicht aus.

Ein 13 Jahre alter Knabe war 4 Tage vorher von einem Arbeiter mit einer Gerüststange absichtlich gegen den Kopf in der Nähe des linken Auges gestossen worden, sodass er das Bewusstsein auf einige Stunden verloren hatte. Nach dem Erwachen hatte der sehr intelligente Knabe eine erhebliche Abnahme des Sehvermögens bemerkt. Jetzt bestand bedeutende Lichtscheu, leichte Schwellung des oberen Lides, vermehrte Bindehautsecretion. Die Hornhaut war nach unten von einem subconjunctivalen Bluterguss umgeben, nach oben,  $1\frac{1}{2}^{\text{mm}}$  von der Cornea entfernt, verlief eine  $4^{\text{mm}}$  lange grössere Bindehautwunde mit gezackten, jedoch nahe an einander liegenden Rändern. Die Hornhaut selbst und die vordere Kammer normal, die Pupille erweitert, wenig beweglich. Der Verletzte las Nro. 8., das Gesichtsfeld war bei der Reizbarkeit nicht genau zu bestimmen. Ophthalmoscopisch sah man den Glaskörper diffus getrübt, auf der Retina nach aussen und oben von der Papilla einige intensive Apoplexien und nach unten eine solche, die von dem Centrum der Papilla ausging und an Breite zunehmend sich über die Netzhaut ausbreitete, von derselben liessen sich zwei den Glaskörper durchsetzende, strangartige, flottirende Trübungen durch den Glaskörper verfolgen, die in ihrer Mitte eine kugliche Ausdehnung trugen. Die Netzhaut war überdiess in der Umgebung der Papilla getrübt, die Arterien waren hier und da verdeckt, in der Umgebung der Papilla befanden sich kleinere, streifige Apoplexien. — Atropin 2stündlich, 1 Cylinder des Heurteloup'schen Blutegels. — Nach 2 Tagen bei guter Atropinwirkung war der Reizzustand vermindert, mit + 6 wurde Nro. 1 gelesen. Die nach unten gelegene und die auf der Papilla befindliche Apoplexie begann sich zu resorbiren und an der Stelle der ersteren sah man einen Spalt in der Retina, von dem aus Blutcoagula tragende Fetzen in den Glaskörper hineinragten. Von dem Spalt aus nach der Macula lutea hin schien die Netzhaut etwas abgehoben. Unter wiederholten Blutentziehungen hellten sich binnen 10 Tagen die Glaskörpertrübungen auf und die Apoplexien verschwanden fast vollständig. Obwohl der Kranke mit + 6 Nro. 1 fliessend las, fehlte doch die obere Hälfte des Gesichtsfeldes vollkommen, entsprechend war der untere, mittlere Theil der Netzhaut bis zur Zonula



in einem 3 Papillendurchmesser messenden, bläulichweissen, flottirenden, an den Rändern ausgezackten Streifen abgelöst. Diese Ablösung nahm in der Folge zu, doch blieb das centrale Sehvermögen normal und äusserlich war am Auge gar nichts Krankhaftes zu sehen. (Pagenstecher, Mittheil. II. pag. 127.)

Ist aber auch der Gerichtsarzt nicht im Gebrauch des Augenspiegels geübt oder ist, wie sehr häufig bei Hämophthalmus internus, dieser nicht anzuwenden, so kann doch sofort nach der Verletzung die Prognose annähernd richtig gestellt werden: man lässt zu diesem Zwecke den Verletzten eine Lampe fixiren und führt eine andere Lichtquelle in dem Gesichtskreis des Auges entsprechender Ausdehnung um jene herum: nimmt der Verletzte den Lichtschein der letzteren an allen Stellen wahr, so ist sicher, dass weder eine Blutung noch eine Ablösung der Netzhaut zugegen ist. Diess genügt für die meisten Fälle; doch sind Augenspiegeluntersuchungen, namentlich im Vergleich mit dem nicht verletzten Auge, dann nicht zu entbehren, wenn es sich darum handelt, ob nicht vor der Verletzung schon eine innere Erkrankung zugegen war und das Trauma nur scheinbar den Verlust des Sehvermögens bedingte oder ihn steigerte. Es kann die Entscheidung dieser Frage nicht nur bei böswilligen Verletzten, sondern auch solchen, die im guten Glauben sind, ihr früher nicht geprüftes Augenlicht durch ein Trauma verloren zu haben, von der grössten Wichtigkeit sein.

Es kann bei verschiedenen Aussagen des Verletzten und des Thäters der Gerichtsarzt in die Lage kommen, entscheiden zu müssen, ob die Verletzung eine absichtliche oder zufällige sei oder ob sie der Verletzte durch seine eigene Unvorsichtigkeit zugleich mit verschuldet habe. In vielen Fällen wird der Beweis an einem so kleinen Organ, wie das Auge ist, nicht zu führen sein, doch gibt es unter Umständen einige Anhaltspunkte. Namentlich ist diess die Gestalt des verletzten Körpers, die Form und Richtung der Wunde und die Stellung, die der Beschädigte im Moment der Verletzung eingenommen hat. Bei Schrotkugelnwunden z. B. spricht, wie wir bereits angegeben, eine spaltförmige Wunde dafür, dass die Kugel erst an einem anderen Gegenstand abgeprallt sein müsse; ein von unten nach oben eingestossenes Instrument kann nie die obere Hälfte der Sklera, wohl aber ein von oben nach unten eingestossenes den unteren Bulbusumfang durchbohren; durch absolut stumpfe Körper erzeugte Rupturen finden sich fast ausnahmslos am oberen Bulbusumfange und parallel dem Hornhautrande, während Schnittwunden an jeder Stelle und in jeder Richtung vorkommen können. Poland erzählt einen Fall, in welchem ein Kind, als es neben einem Graben vorbeiging, worin Arbeiter mit der Legung von Röhren beschäftigt waren, durch einen Eisensplitter eine perforirende Wunde des Auges erlitt. Die Beklagten hatten an-



gegeben, dass das Kind zu ihnen in den Graben hinabgesehen habe und trotz mehrfacher Aufforderung nicht hinweggegangen sei; da sich aber die Wunde von der unteren Partie der Sklera in die Hornhaut hineinzog und das untere Lid nicht verletzt war, so war ersichtlich, dass das Auge im Moment der Verletzung nicht nach abwärts, sondern nach vor- und aufwärts gesehen haben musste.

In vielen Fällen verhindert die Lidschwellung oder die Lichtscheu eine spezielle Diagnose, es muss also auch die Beurtheilung des Falles vorläufig ausgesetzt werden.

Es kann die Entscheidung darüber verlangt werden, ob eine nach einer Verletzung auftretende Augenkrankheit Folge derselben sei oder nur zufällig sich eingestellt habe. Man hat dabei sorgfältig alle Umstände zu erwägen, und namentlich die Zeit, binnen welcher die Krankheit nach dem Trauma zuerst sich bemerkbar machte, sowie die Form der Krankheit selbst zu berücksichtigen; auch wird sehr oft der Zustand des nicht verletzten Auges, die Constitution des Verletzten und dessen äussere Lebensverhältnisse auf den wahren ätiologischen Zusammenhang schliessen lassen. Was die Form der Krankheit betrifft, so wird es sich in solchen Fällen meist um eine Entzündung der äusseren oder inneren Membranen, oder um die Entstehung einer Cataracte handeln. Acute Entzündungen brechen aber, wie wir gesehen haben, sofort nach der Verletzung unter Vorangang einer hochgradigen Hyperämie und Reizung aus und gehen schnell ihrer Acme entgegen; chronische Entzündungen pflegen, wenn sie nicht traumatischen Ursprungs waren, auf beiden Augen, wenn auch in ungleicher Weise, zugegen zu sein. Cararactbildung ist, wenn einseitig und rasch zunehmend, fast immer von einem Trauma abzuleiten; dabei muss der begutachtende Arzt, wenn es sich z. B. um Contusionen handelt, auf gleichzeitige Loslösung eines Theils der Zonula Zinnii, sowie auf vorher bestehende Synchysis des Glaskörpers achten, da in letzterer die Entstehung einer Linsenverschiebung nach ganz leichten Contusionen begründet und also eine Disposition vorhanden ist, welche auf die Bestimmung des Strafmaasses für den Thäter Einfluss hat. Eine ähnliche unglückliche Disposition, auf leichtere Contusionen durch tief gehende Veränderungen zu reagiren, liegt z. B. auch im Staphyloma posticum.

Am schwierigsten ist jedenfalls die Frage zu entscheiden, ob eine sympathische Ophthalmie, welche nach einer culposen oder dolosen Verletzung des Auges eintritt, auf die Strafe des Thäters oder die zu leistende Entschädigung Einfluss habe. Es scheint uns — abgesehen von solchen Fällen, in denen dem Thäter die Absicht einer vollständigen Erblindung des Verletzten nachgewiesen werden kann, wie diess nur bei dem Uebergiessen mit ätzenden Flüssigkeiten der Fall sein dürfte —



diese Frage mit Nein beantwortet werden zu müssen, da die Entstehung der sympathischen Ophthalmie in noch unerforschten Nebenumständen begründet liegt, hauptsächlich aber deswegen, weil eine kunstgerechte Behandlung diesen unglücklichen Ansgang mit fast absoluter Sicherheit verhüten kann. —

Wir haben bisher nur solche Verhältnisse im Auge gehabt, in denen das Auge als der direct verletzte Theil zum Object für die gerichtliche Entscheidung werden kann. Es kommen aber auch Fälle vor, in denen die Augengegend nur den Eingangspunkt einer viel schwereren Verletzung, nämlich der des Gehirns bildet, ferner solche, in denen sich eine traumatische Erkrankung des Gehirns oder bestimmter Nerven sich in dem Verhalten des Sehorgans spiegelt. Namentlich kann der zuletzt angedeutete Zusammenhang für das Urtheil des Gerichtsarztes von der grössten Wichtigkeit werden.

In Bezug auf diejenigen Fälle, in denen die Augengegend den Eingangspunkt einer tieferen, tödtlichen Verletzung bildet, ist besonders das hervorzuheben, dass die Orbita, insbesondere der innere Winkel mit der Thränenkarunkel, zu den *Locis secretis* gehört und dass sehr wohl (vergl. S. 241) bei einer nicht ganz genauen Inspection eines absolut tödtlich Verletzten oder bereits Getödteten diese Stelle übersehen werden, und, wenn nicht die Oeffnung der Kopfhöhle später vorgenommen wird, der ganze Thatbestand einer falschen Auffassung unterliegen kann. Es mag selbst daran gedacht werden, dass die raffinirteste Bosheit diese Gegend dazu benutzen kann, um, gleich wie beim Gehörgang, beim Mastdarm und der Scheide, tödtliche Gifte dem Organismus einzuverleiben. Auch in Bezug auf Vortreibung des Bulbus durch retrobulbäre Blutergüsse, wie schon mehrfach erwähnt wurde, seltener durch Luft, welche aus einer mit den Stirn- oder Siebbeinhöhlen communicirenden feinen Knochenspalte hervordringt, ist die Untersuchung der Augengegend bei anscheinend unbedeutenden Contusionen der Weichtheile des Gesichts von Wichtigkeit:

Ein kräftiger, 20jähriger Mann hatte einen Faustschlag auf die äussere Gegend der linken Orbita erhalten. Die Röthung und Schwellung der Haut hatte sich bereits nach 2 Tagen verloren, als am 3. Tage nach dem Schnaupen der Verletzte sein Auge nach aussen getrieben fühlte und es nicht vollständig zurückdrücken konnte. Am 5. Tage fand sich das obere Lid geschwellt, elastisch, knisternd, die Lider bedeckten das nach vorn und unten getriebene Auge nicht vollständig. Die Hornhaut prominirte 6<sup>mm</sup> und stand 2<sup>mm</sup> tiefer. Nach aussen war der Bulbus schwerer beweglich. Das untere Lid war normal. Nach 6 Tagen war, während sich der Verletzte des Schnaupens enthalten hatte, die Heilung vollständig. Ophthalmoscopisch hatte man keine Veränderung wahrnehmen können. (Knapp, Zehender's Monatsbl. Mai 1863.)

Was die Beziehung des Auges zu dem Gehirn und zu gewissen Nerven anlangt, so mag zunächst daran kurz erinnert werden, dass sich unter Umständen die Tiefe von Halswunden, die Dislocation oder



Fractur der untersten Hals- oder obersten Brustwirbel durch die damit verbundene Quetschung oder Trennung des Nervus sympathicus in sofern beurtheilen lässt, als letztere eine Contraction der Pupille zu Folgen haben muss. Wir können als Belege hierzu auf einige von Ogle (Med. chir. Transact. XLI. p. 397 — 440; Schmidt's Jahrb. 1860. Heft 1. p. 91.) mitgetheilte Fälle verweisen.

Gehirnverletzungen, namentlich solche mit chronischem Verlaufe, erzeugen, wie wir bei den Fracturen der Orbita ausführlicher besprochen haben, nicht gerade selten eine secundäre Erkrankung des optischen Apparates. Auch hier hat die Ophthalmoscopie bereits Erfolge errungen, die auch von dem Gerichtsarzt berücksichtigt werden müssen, indem sie nachwies, dass venöse Stauungen der Netzhautgefässe, ödematöse Schwellung der Sehnervenpapilla, in den späteren Perioden eine von der aus intraocularen Ursachen entstandenen verschiedene Atrophie des Nervus opticus characterische Erscheinungen centraler Amblyopie und Amaurose sind. Es dienen dergleichen Nachweise, die mit der Zeit sich jedenfalls noch exacter begründen und specialisiren werden, dazu, dem gerichtlichmedizinischen Gutachten die ächte wissenschaftliche, objective Basis zu geben, womit natürlich nicht gesagt sein kann, dass sie allein maassgebend seien, sondern dass sie nur im Verein mit anderen gleichzeitigen Hirnstörungen in solchen Fällen den Ausschlag für die Diagnose geben sollen.

Bei Verletzungen des Nerv. supraorbitalis sind die Grundsätze zu berücksichtigen, welche wir im 7. Capitel besprochen haben. Ohne genaue Untersuchung des Augeninneren und ohne positive Entscheidung der Frage, ob nicht etwa nur eine Mydriasis vorliege, wird die Verletzung selbst nicht als eine schwere angesehen werden können. H. Walton (L. c. edit. II. pag. 36.) theilt in dieser Beziehung einen interessanten Fall mit. Der Kläger, ein Uhrmacher, hatte in Folge einer oberflächlichen Wunde der Augenbraue eine beschränkte Anästhesie zurückbehalten, welche ihn angeblich verhinderte, die Loupe festzuhalten. Er hatte deshalb eine sehr hohe Schädensforderung gestellt; es ergab jedoch die bei mehreren Uhrmachern angestellte Untersuchung, dass das Vergrößerungsglas mit dem unteren Rand seiner Fassung an das untere Lid angestemmt und mit dem oberen Rand unter den oberen Orbitalrand eingeklemmt und also rein mechanisch, ohne Beihülfe muskulärer Thätigkeit, festgehalten zu werden pflegte. Da der Kläger ausserdem einen Einfluss auf das Sehvermögen, weil dieses gesund geblieben war, nicht begründen konnte, musste auch nach dieser Seite hin die Forderung als unbegründet zurückgewiesen werden.

Endlich können noch solche Fälle zu gerichtlicher Recognition kommen, in denen der Verletzte absichtlich seinen Augen, und zwar gewöhnlich dem rechten, ein Trauma zugefügt hat, und eine aus



anderen Gründen entstandene Entzündung oder sonstige Erkrankung vorspiegelt. Hauptsächlich kommen solche simulirte Augenkrankheiten bei Conscripten und Recruten vor und es bedarf oft des ganzen Scharfsinnes des untersuchenden Arztes, um hinter die Wahrheit zu kommen. Wir erwähnten schon S. 277 die durch Nähnadelstiche erzeugten künstlichen Cataracten, auch erinnern wir uns gelesen zu haben, dass ein französischer Chirurg längere Zeit hindurch dadurch gegen gute Bezahlung die jungen Mannschaften vom Militärdienst befreite, dass er ihnen vor der Untersuchung mit dem Höllensteinstift künstliche Hornhauttrübungen erzeugte. Gewöhnlicher werden Lid- und Bindehautentzündungen erzeugt durch Ausziehen der Wimpern, durch Sublimat, Kalk, Antimonbutter, Kupfersulfat, Tabak und andere reizende Substanzen. Man hat in dieser Weise schon Epidemien von Augenentzündungen beobachtet, indem unter den Soldaten eine wirkliche Verschwörung bestand. Geben die Kranken vor, dass solche Entzündungen schon lange bestanden hätten, so lässt sich diess gewöhnlich schon aus dem Ansehen der Entzündung, welche den Charakter einer acuten Reizung trägt, widerlegen. Eine mikroskopische Untersuchung des Bindehautsecretes führt gewöhnlich zur Entdeckung der zurückgebliebenen reizenden Körperchen, da die Aetzmittel meist nur in Pulverform, sehr selten in Lösung verwendet werden. Eine genaue Ueberwachung des Erkrankten während der Nacht, unerwartetes Wechseln der Kleidung und der Lagerstätten hat sehr häufig der jeden Morgen aufzufindenden Entzündung ein Ende gemacht. Wurden als Reizmittel giftige Substanzen verwendet, z. B. Sublimat, so sah man die angesetzten Blutegel sterben.

Cooper erzählt die Geschichte eines Mädchens, welches Monatslang eine nicht zu beseitigende Entzündung hatte, bis sich ergab, dass es, wenn es im Freien war, ein Holzstückchen zwischen die Lider legte. Er theilt ferner aus der Praxis eines amerikanischen Arztes einen Fall mit, in dem einem hysterischen Mädchen jeden Morgen 4—5 Spinnen aus dem Auge entfernt wurden. Man konnte es nie überführen, die Thiere während der Nacht selbst eingebracht zu haben. Nach zwei Monaten schien es seiner Simulation überdrüssig zu sein, worauf die Augenentzündung rasch heilte. Auch in solchen Fällen wird die Aufnahme in ein Spital am raschesten der künstlichen Erkrankung ein Ende zu machen.



## Register zur Casuistik.

- Aconit bei Entzündungen 275.  
 Aderhaut, Ruptur derselben 391.  
 Aderhaut u. Ciliarkörper, Allenthesis 203.  
   —       —       Blutergüsse 39. 390.  
   —       —       Wunden 26. 285.  
 Aehren s. Grannen.  
 Aetzmethode bei frischen Wunden und Verbrennungen 265. 507.  
 Alaunkrystalle, Wunden dadurch 260.  
 Amaurose, Heilung ders. d. Sturz 88.  
 Amaurose nach Schusswunden 460.  
 Amaurosis traumatica 396. 397.  
 Amaurosis trifacialis 472.  
 Ameisen, Gift derselben 517.  
 Ammoniak, Verbrennung damit 500.  
 Anästhesie d. Hornhaut m. Entzünd. 70. 467.  
   —       —       nach Verbrennung 502.  
 Anästhesie des Supraorbitalnerven 471.  
 Aneurysma der Carotis interna 429. 430.  
   —       der Orbita 423.  
   —       spurium 400.  
 Angelhaken in der Hornhaut 261.  
 Arsenik, Conjunctiv. dadurch 505.  
 Asche in der Lidfalte 117.  
 Auflösung, chemische v. Splittern 156. 157.  
   —       spontane v. Stahl in d. Vorderkammer 169.  
 Augapfel, Rupturen 323. 374. 382. 395.  
 Augenbrauen, Ausreissen derselben 477.  
 Augenbrauengegend, Verletzung derselben 308. 472.  
 Augenentzündung, sympathische 73. 481.  
 Augenhöhle s. Orbita.  
 Augenkammern, Blutergüsse das. 41. 345.  
   —       fremde Körper daselbst 67. 160. 169. 181. 191.  
 Augenlid, Abreissen desselben 305. 306. 308. 453.  
 Augenlider, Schussverletzung 453.  
 Augenlidheber, Verletzung desselben 324.  
 Augenmuskel, Zerreißung desselben 225. 299. 311. 441.  
 Ausstossung fr. K. aus dem Augeninneren 137. 166. 167. 168. 173. 175. 181. 184. 201. 212. 216. 228. 246. 444. 456. 458.  
 Ausziehung s. Extraction.  
 Avulsio bulbi 316. 322.  
 Bajonettstich der Orbita 297. 298. 438.  
 Balggeschwulst, durch Stoss gesprengt 413.  
 Belladonna, Vorfall der Linse dadurch 358.  
 Bernstein im Thränennasengang 104.  
 Berstung beider Augen 333.  
 Bienenstiche 521.  
 Bindehaut s. Conjunctiva.  
 Bindehautcysten 287. 416.  
 Bisswunde 324.  
 Bisswunden toller Hunde 522.  
 Blei, Verbrennung damit 491. 492. 493.  
 Bleistift im Lide 148.  
 Bleistift, Wunde d. Gehirns dadurch 303.  
 Blitzschlag 386. 387.  
 Blutegel, Bisswunde 250.  
   —       Erblindung dadurch 386.  
   —       giftige 516.  
 Blutergüsse im Auge bei Erwürgten 38.  
   —       im Glaskörper 43. 392. 447.  
   —       in der Linse 44.  
   —       in der Netzhaut 40. 388. 452.  
   —       nach Schusswunden 447.  
   —       nach Streifschüssen 451. 464.  
 Blutung, intraoculare, Paracentese dazu 390.  
   —       retrobulbäre 296. 400. 440. 451. 461.  
   —       in der Vorderkammer 41. 346.  
 Bohrer, Stich mit demselben 296.  
 Boxerfaustschlag auf's Auge 343.  
 Brand des Augapfels 319. 320. 332. 465.  
 Brandblasen der Hornhaut 495. 496. 497.  
 Bremsenstich 139.  
 Chemische Auflösung von Splittern 156. 157.  
   —       Mittel bei Verbrennungen 506.  
 Cigarre, Verbrennung damit 498.  
 Ciliarnerven, Verletzung derselben 77.



- Cilien im Inneren des Auges 176. 177.  
 Cilien in den Thränenkanälchen 103.  
 Commotio retinae 336.  
 Compassnadel, Verletzung damit 274.  
 Conjunctiva, Allenthesis ders. 64. 106. 148.  
 — Blutergüsse 37. 341.  
 — Entzündung 70.  
 — Geschwülste 45. 416.  
 — Verbrennungen 57. 494.  
 — Wunden 22. 45. 258. 310.  
 Creosot, Verbrennung damit 504.  
 Cysten der Augenhöhle 422.  
 — der Bindehaut 287. 416.  
 — der Iris 50. 274. 420. 421.  
 Cysticercus 417.  
 Dacryops fistulosus 253. 254.  
 Deckblätter als fremde Körper 120.  
 Degenstich der Orbita 295. 301. 303.  
 Descemet'sche Haut, Ruptur ders. 326.  
 Doppelsehen nach Trauma 351. 357. 360. 397.  
 Drath, Wunde der Orbita dadurch 304.  
 Drathstück im Auge 133.  
 Drehung d. Bulbus bei Wunden 9. 271. 283.  
 Düngergabel, Wunde damit 302.  
 Durchbohrung, doppelte bei fr. Körpern 137. 208.  
 Durchbohrung, doppelte bei Schrotschüssen 442.  
 Ecchymosis per consensum 44. 341.  
 — nach Orbitalbrüchen 408.  
 — bei Verbrennungen 494.  
 Ectropiumoperation 310.  
 Eindruck in der Sklera nach Stoss 366.  
 Einkapselung s. Incapsulation.  
 Eisen, geschmolzenes 493. 495.  
 Eisensplitter im Glaskörper 205. 206. 207. 216. 217.  
 Eisensplitter i. d. Hornhaut 130. 131. 156.  
 — in der Linse 185. 191. 200.  
 — in der Netzhaut 208.  
 — in der Sklera 146.  
 — in einem Staphylom 509.  
 — in der Vorderkammer 170. 194. 197. 200.  
 Eisenstück im Auge 167. 201. 202.  
 — in der Hinterkammer 182.  
 — in der Iris 179. 192.  
 — in einer Kalkschale im Auge 72.  
 — im Lide 102. 495.  
 Eisenstück in der Orbita 226. 298.  
 — in einem Symblepharon 65.  
 — in der Thränenkarunkel 124.  
 Electricität bei Hornhautanästhesie 469.  
 Electropunctur bei Aneurysma 433.  
 Elfenbeingriff in der Orbita 224.  
 Emphysem 344. 404. 405. 529.  
 Encanthis durch Bremsenstich 139.  
 — durch fremde Körper 124.  
 Entbindung, Luxation d. Bulbus dabei 313.  
 Epicanthus 310.  
 Epilepsie nach Augenverletzung 78.  
 Erysipelas traumaticum 302. 308.  
 Exophthalmus, s. Luxation des Bulbus.  
 — nach Bluterguss 400.  
 — nach Geschwülsten 412. 413.  
 — nach Streifschüssen 451.  
 Exostosen 414.  
 Explosionen, Verletzungen dadurch 337. 353.  
 Extraction fremder Körper aus dem Glaskörper 216. 217.  
 Extraction fr. Körper aus dem Kammer-  
 raume 191.  
 Fascia tarso-orbitalis 408.  
 Faustschläge 343. 384. 473.  
 Federbart in dem Thränenröhrchen 103.  
 Federmesserwunden 30. 263. 283.  
 Feilenstück in der Orbita 243.  
 Feuerflammen, Verbrennung dadurch 488.  
 Feuerspritzenstrahl, Luxation des Bulbus  
 dadurch 317.  
 Fistel des Bindehautsacks 250.  
 — der Hornhaut 263.  
 — der Sklera 270.  
 — der Thränendrüse 253. 254.  
 — des Thränensacks 255.  
 Fistelgänge bei fremden Körpern 122. 237.  
 Fleuretstiche der Orbita 245. 296. 299. 300. 301.  
 Fliege, spanische, Verletzungen dad. 514.  
 Fliegen, Uebertragung des Milzbrandgiftes  
 dadurch 519. 520.  
 Fliegenkopf 118.  
 Fliegenlarven 138. 139. 460.  
 Flintenkugeln, liegen gebliebene 232. 234. 314. 453 — 456. 465.  
 Flintenkugeln, wandernde 456. 458. 459.  
 Gabelstichwunde 268. 301. 303.  
 Gehirnerweichung 320.



- Gehirnverletzung durch die Orbita 238  
 flgde. 300—304. 336. 405. 406. 407. 410.  
 Gehirnverletzung durch Schuss 457. 462.  
 Geschwülste n. Erschütterungen 412—436.  
 — der Bindehaut bei fr. Körpern  
 122. 123. 124.  
 Glaskörper, Drehung desselben 462.  
 — fr. Körper daselbst 68. 202. 215.  
 — Wiedererzeugung desselb. 284.  
 Glaskörperblutung 43. 392. 393. 447.  
 Glasscherben, Wunde damit 204. 271. 283.  
 287. 288. 333.  
 Glassplitter im Glaskörper 204.  
 — in der Bulbushülle 66. 134. 135.  
 136. 204.  
 Glassplitter in der Orbita 228. 233.  
 — in der Sklera am hinteren  
 Pole 208.  
 Glassplitter in der Vorderkammer 170. 172.  
 Goodging 317.  
 Granne in d. Bindehaut 122. 123. 124. 141.  
 — in der Orbita 124.  
 — in dem Thränenkanälchen 103.  
 Grannen, Hornhautwunden dadurch 259.  
 Haare der Kiefferraupe 518.  
 — im Auge 177.  
 — im Thränenkanälchen 103.  
 Haemophthalmus, s. Blutergüsse und die  
 einzelnen Organe.  
 Hagelkorn, s. Schrotkugel.  
 Haken, Verletzung damit 330. 336.  
 Halbsehen nach Trauma 388.  
 Hammer, Wunde dadurch 266.  
 Hellebarde, Verletzung damit 315.  
 Hemiplegie nach Stichwunde 301. 302.  
 Herausreißen des Augapfels 316.  
 — innerer Membranen des  
 Auges 325.  
 Heugabel, Wunde damit 301. 330.  
 Hiebunden 284. 292. 309.  
 Hirschkäfer, Verletzung d. A. d. solchen 119.  
 Hitze, Einwirk. ders. auf Linse u. Glas-  
 körper 60.  
 Höllenstein, Mittel gegen Verbrennungen  
 508. 509.  
 Höllenstein, Verletzung damit 504.  
 Hörner d. Haustiere, Verletzung dad. 308.  
 Holzbock am Auge 139.  
 Hornhaut, Allenthesis derselben 65. 106.  
 151.  
 Hornhaut, Rupturen 326.  
 — Verbrennungen 58. 488.  
 — Wunden 22. 45. 259.  
 Hornhautentzündung, neuroparalytische  
 71. 467.  
 Hornhautfistel 263.  
 Holzrindenstück im Gehirn 241.  
 — auf der Hornhaut 125.  
 — in der Orbita 236.  
 Holzsplitter in der Augenkammer 166. 171.  
 — in der Bindehaut u. Hornhaut  
 116. 136. 137.  
 Holzsplitter in der Iris 180.  
 — Linsenwunde dadurch 280.  
 — in der Orbita 232. 233. 235.  
 — Pupillenbildung d. solchen 88.  
 — in der Schädelhöhle 240.  
 Hufschlag 414. 434.  
 Hundsbiss, toller 522.  
 Hypertrophien 412.  
 Inkapsulationsprozess 61—69.  
 Inkapsulirte fremde Körper 64. 65. 72.  
 102. 104. 105. 106. 119. 120. 121. 122.  
 124. 125. 131. 132. 133. 136. 146. 170.  
 171. 172. 173. 179. 181. 183. 185. 187.  
 199. 206. 212. 224. 227. 231. 233. 234.  
 414. 453. 465.  
 Insectenflügel 110. 118. 119. 417.  
 Iodeinpinselungen 397.  
 Irideremia traumatica 354.  
 Iridodialysis traumatica 350.  
 Iris, Allenthesis derselben 67. 177. 191.  
 — Blutextravasate daselbst 39. 349.  
 — Einsenkung derselben 462.  
 — Herausreißen derselben 325. 354.  
 — Rupturen derselben 48. 350.  
 — Stich- u. Schnittwunden ders. 25. 272.  
 — Verletzung d. kl. Kreises ders. 349.  
 Iriscysten 50. 274. 420.  
 Irisvorfall, für einen Dorn gehalten 354.  
 — scheinbarer 118. 166.  
 — zurückgebrachter 265.  
 Kalium, Verletzung damit 500.  
 Kalk, Verbrennung damit 502. 503. 510. 511.  
 Kalkstein, incapsulirter 414.  
 Kammerwasser s. Augenkammer.  
 Kartätschenschüsse 462.  
 Keilbeinflügel, Absprengung desselben 410.  
 431.



- Kiefferraupe, Haare ders. i. Auge 518.  
 Kirschkern im Thränennasengang 104. 105.  
 Krämpfe vgl. Tetanus 142.  
 Krebsbildung 415.  
 Krebssteine 149. 150.  
 Krötengift 515.  
 Kugel in der Thränendrüse 232.  
 Kugeln, s. Flinten-, Schrotkugeln.  
 Kuhstösse, Verletzungen damit 325. 378. 414.  
 Kupferhütchen s. Zündhütchen.  
  
 Ladestock, Verletzung damit 457.  
 Lanzenstich der Orbita 299.  
 Lederstückchen auf der Hornhaut 125.  
 Leucom, Neuralgie bei demselben 77.  
 Lider, Blutergüsse derselben 340.  
   — fremde Körper daselbst 102. 148.  
   — Schussverletzungen ders. 438. 453.  
   — Verbrennungen derselben 56. 488.  
   — Wunden derselben 249. 305.  
 Lidknorpel, Metallsplitter daselbst 115.  
   — Lochwunde desselben 251.  
 Linse (Crystall-), bewegliche 361. 363.  
   — unter der Bindehaut 371.  
   — Einklemmung in d. Pupille 367.  
   — — in d. Sklera 373. 379.  
   — im Glaskörper 370. 371.  
   — in der oberen Lidfalte 264.  
   — Verlust derselben 384. 385.  
 Linsenluxation nach Streifschuss 450.  
 Linsenverschiebungen 52. 359 flgde.  
 Linsenwunden 27. 276.  
 Lochfracturen des Orbitaldaches 407.  
 Luxation des Bulbus 225. 226. 312 — 323.  
   — — — nach Schusswunden  
   455. 461.  
  
 Magnet zur Ausziehung fr. K. 158. 192.  
 Maispollen 140.  
 Meisel, Wunde mit solchem 262. 279.  
 Meningitis s. Gehirnverletzung.  
   — mit Hornhautvereiterung 467.  
   468.  
 Messerklinge in der Orbita 243. 244.  
   — i. d. Thränennasengang 106.  
 Messerwunden 30. 263. 265. 271. 272. 274.  
   283. 302. 325.  
 Metallincrustation 126. 128. 510.  
 Metallsplitter im Augeninneren 174. 181.  
   188. 190. 206.  
 Metallsplitter im Tarsus 115.  
  
 Milzbrandgift 519.  
 Mosquitostiche 518.  
 Mydriasis traumatica 348. 475.  
  
 Nähnadelstiche des Ciliarnerven 77.  
   — der Linse 278.  
 Nagel im Auge 169.  
 Netzhaut, Spalt in derselben 388. 526.  
 Netzhautablösung nach fr. Körpern 206.  
   — nach Quetschung 389.  
   397. 452. 526.  
 Netzhautblutung 40. 388. 452. 526.  
 Nervus abducens, Zerreissung dess. 411.  
   — opticus, s. Sehnerv.  
   — supraorbitalis, Durchschneid. des-  
   selben 142.  
 Nervus supraorbitalis, Verletzung desselben  
   472. 522.  
 Nervus trigeminus, Verletzung dess. 467.  
 Neugeborne, traumat. Exophthalmus bei  
   solchen 314. 400.  
 Neuralgien 77. 142. 366. 403. 471. 472.  
 Neurom des Ciliarnerven 77.  
  
 Orbita, Blutergüsse daselbst 399.  
   — Entzündung derselben 234. 401.  
   — Fracturen 403.  
   — fremde Körper derselben 219.  
   — Schussverletzung derselben 453.  
   — Tumoren ders. 53. 412. 414. 421.  
   — Wunden derselben 291. 335.  
 Orbitalemphysem 529.  
 Orbitalrand, Absprengung desselben 320.  
   336. 454.  
 Orbitalrand, Periostitis daselbst 338.  
  
 Pannus n. zurückgebl. Bienenstachel 521.  
 Panophthalmitis nach Bluterguss 393.  
 Papier, Verletzung mit solchem 259.  
 Paracentesis corneae 354.  
 Pech, Verbrennung damit 497.  
 Peitschenhieb 334. 348.  
 Peitschenknoten in d. Vorderkammer 169.  
 Periostitis des Orbitaldaches 402.  
   — des Orbitalrandes 338.  
 Petit'scher Canal, Bluterguss daselbst 397.  
 Pfahlwunde der Orbita 298.  
 Pfeil in der Orbita 231. 299. 301.  
 Pfeilwunden des Bulbus 324.  
 Phlebectasien 435. 436.  
 Phlebitis sinus cavernosi 430.



Phlegmone des Lides 306.  
 Phosphorstückchen auf der Bindehaut 150.  
 Piston in der Vorderkammer 166.  
 Porzellanstück in der Vorderkammer 170.  
 — Neuralgie nach der In-  
 capsulation 471.  
 Prellschüsse 454.  
 Ptosis traumatica 324.  
 Pulverkörner im Augeninneren 491.  
 Pulververbrennung 489. 490.  
 Pupillarrand, Risswunden daselbst 350.  
 Pupillenbildung, operative 269. 282.  
 — zufällige 88. 181. 351.  
  
 Raketenstock in der Orbita 244.  
 Rappierstiche 471. 473.  
 Regenschirm, Verletz. der Orbita dadurch  
 224. 301. 406. 407. 430.  
 Regenschirm, Trennung eines Augen-  
 muskels 311.  
 Resorption, totale der Linse 277. 329. 330.  
 357. 358.  
 Retina s. Netzhaut.  
 Retinitis nach Verbrennung 489.  
 Rindenstücke s. Holzrinde.  
 Ruptur der Aderhaut 391.  
 — des Augapfels hinter dem Aequator  
 395.  
 Ruptur der Hornhaut, partiale 326.  
 — der Sklera 333. 374.  
 — eines Staphyloms 393. 394.  
 — der Zonula Zinnii 34. 359.  
  
 Saamenhülsen 120. 121.  
 Saamenkörner 120. 121. 124.  
 Säbelhieb des Augapfel 284.  
 — des Lides 309.  
 — der Orbita 292. 293.  
 Salamandergift 516.  
 Sandkorn im Auge 174.  
 Sandstein im Sehnerven 337.  
 Scheerenstiche 280. 373.  
 Schellack am Auge 141.  
 Schichtstaar, traumatischer 362.  
 Schieferstück im atroph. Auge 173.  
 Schieferstück, Wunde mit solchem 262.  
 Schieloperation d. Schrotschuss 312. 441.  
 Schlag auf's Auge, Sprengung der Cyste  
 eines fremden Körpers dadurch 181.  
 Schlangengift 515.

Schlüsselring, Herausreißen des Aug-  
 apfels durch solchen 316. 322.  
 Schnabelhiebe der Vögel 324. 478.  
 Schnupftaback im Thränensack 105.  
 Schrotkorn im atroph. Bulbus 212.  
 — in der Episklera 137.  
 — im Glaskörper 64. 194. 209.  
 — in der Iris 178.  
 — in der Linse 186.  
 — in der Orbita 440.  
 — im Sehnerv 226.  
 — im Thränensack 106.  
 — in der Vorderkammer 170  
 171. 173.  
 Schrotkugelnwunden 352. 439—449.  
 Schusterahle, Stich damit 283.  
 Schwanzschraube in der Orbita 337.  
 Schwefel, Verbrennung damit 492.  
 Schwefeln der Weinstöcke 505.  
 Schwefelsäure, Verletzung damit 499. 500.  
 Schwein, Verletzung d. dessen Hauer 319.  
 Sclera, Allenthesi 145. 158.  
 — Verbrennungen 60. 494.  
 — Wunden 24. 269. 323.  
 Scleralfistel 270.  
 Scleralriss 374.  
 Scorpionengift 516.  
 Scrofulöse Ophthalmie, scheinbare 120. 121.  
 Sectionsbefunde verletzter Augen 43. 72.  
 74. 173. 212. 219. 279. 368. 447. 451.  
 462. 466.  
 Sehnerv, Verletzung desselben 226. 296.  
 297. 299. 337. 411. 458. 460.  
 Seidenfaden im Thränensack 105.  
 Selbstverstümmelung 316.  
 Sense, Lidverletzung dadurch 307.  
 Silberfleck am Auge 504. 506.  
 Simulirte Augenkrankheiten 531.  
 Spindel, eiserne, im Gehirn 246.  
 — Verletzung des Thränensacks 255.  
 Spinnengift 517.  
 Splitter, siehe Eisen-, Glas-, Holz-, Me-  
 tallspl.  
 Staar, Aufsaugung desselben 329. 330.  
 Staarbildung, Vorgang derselben 27. 43.  
 68. 356.  
 Staarnadel in der Vorderkammer 169.  
 Staaroperation durch Streifschuss 450.  
 Stacheln als fremde Körper 111. 146. 276.  
 Stahlfeder, Wunde damit 266.  
 Staphylom, scheinbares 166.



- Staphylom, Verletzung eines solchen 394.  
 Staphyloma pellucidum nach Verletz. 260.  
 Starrkrampf s. Tetanus.  
 Stein in der Orbita 337.  
   — im Thränensack 106.  
 Steinsplitter 132. 133. 134. 144. 170. 174.  
   179. 180. 182. 193. 199. 212.  
 Steinwurf an's Auge 78.  
 Stichwunde der Orbita, Aneurysma dar-  
   nach 431.  
 Stift in der Orbita 226.  
 Stirnsinus, Splitterung derselben 405. 406.  
   — Schusswunden derselben 458.  
 Streifschüsse 351. 353. 451. 453.  
 Streifschussrinne der Bindehaut 440.  
 Stricknadel in der Orbita 233.  
   — halter in der Orbita 233.  
 Strohalm auf dem Bulbus 113. 122. 123. 125.  
   — in der Orbita 227. 233.  
 Stuhllehne, Stück davon in der Orbita 237.  
 Sublimat, Verletzung dadurch 512.  
 Supraorbitalamaurose 472.  
 Symblepharon 511.  
   — Eisenstück in einem sol-  
   chen 65.  
 Sympathische Augenentzündung 73. 481.  
   510.  
 Synchysis 53. 399.  
  
 Tabakspfeifenstücke in der Orbita 225. 227.  
   228. 233. 236.  
 Tabakspfeifenstücke in der Schädelhöhle  
   240. 241. 247.  
 Tausendfuss, Verletzung durch solchen  
   517.  
 Tetanus 77. 334. 337. 454. 471.  
 Theer, Verbrennung damit 497.  
 Thränenbein, Durchbohrung desselben  
   227. 228.  
 Thränencarunkel, Entzünd. ders. 124. 139.  
 Thränendrüse, Hypertrophie ders. 412.  
   — Kugel daselbst 232.  
 Thränendrüsenausführungsgänge, Verletzg.  
   ders. 253. 254.  
 Thränennasengang, fr. Körper das. 106.  
 Thränenröhrchen, Verletzung ders. 103. 254.  
 Thränensack, Verletzung d. 104. 254. 343.  
 Thränenseefistel 250.  
 Thränensteine 104. 105. 134.  
 Tod durch Bienenstich 522.  
 Tunica vaginalis, Hydrops ders. 287.  
  
 Venöse Tumoren 435. 436.  
 Vergiftete Wunden 514.  
 Vorfall des Glaskörpers 47.  
 Vorfall der Linse 364—368.  
 Vorfall der Regenbogenhaut, siehe Iris 47.  
  
 Wachs, Stück davon auf der Aderhaut 203.  
   — Verbrennung damit 497.  
 Wagenrad, Exophthalmus dadurch 313.  
 Wanderung (vgl. Ausstossung, Flinten-  
   kugeln) fr. Körper 110.  
 Wasser, heisses, Verbrennung damit 497.  
 Wasserumschläge, warme 155. 510.  
 Weberschiffchen, Verletzung dadurch 306.  
 Wespenstiche 520.  
 Wolfsmilch auf's Auge gebracht 515.  
 Wucherungen, s. Geschwülste 122. 412.  
  
 Zahnextraction, üble Folgen solcher für  
   das Auge 470. 475. 476.  
 Zangendruck, Exophthalmus bei Neuge-  
   bornen dadurch 314. 400.  
 Zinn, Verbrennung damit 492.  
 Zonula Zinnii, Rupturen daselbst 34. 359.  
 Zuckerkrystalle auf der Hornhaut 151.  
 Zündhütchen im Augeninnern 165. 166. 168.  
   175. 183. 199. 212. 213. 215.  
 Zündhütchen im Glaskörper 217. 219.  
   — in der Hornhaut 132.  
   — in der Iris 179. 180. 181.  
   — in der hinteren Kammer  
   181. 184.  
 Zündhütchen in der vorderen Kammer 161.  
   165. 167. 170. 175. 197.  
   — in der Orbita 234.  
   — in der Sclera 146.  
   — in der Sclera am hinteren  
   Pol ders. 208.  
 Zweigstück als fremd. Körper 132. 232. 237.  
 Zwingen eines Stockes im Gehirn 240.



Gedruckt bei E. Polz in Leipzig.



