

Étude sur les plaies par armes à feu : plaies des artères, fractures dans la continuité et la contiguité, ou articulaires, plaies de l'orbite et de l'appareil oculaire / par Louis Vaslin.

Contributors

Vaslin, Louis.
Francis A. Countway Library of Medicine

Publication/Creation

Paris : Baillière, 1872.

Persistent URL

<https://wellcomecollection.org/works/rbt4j9s6>

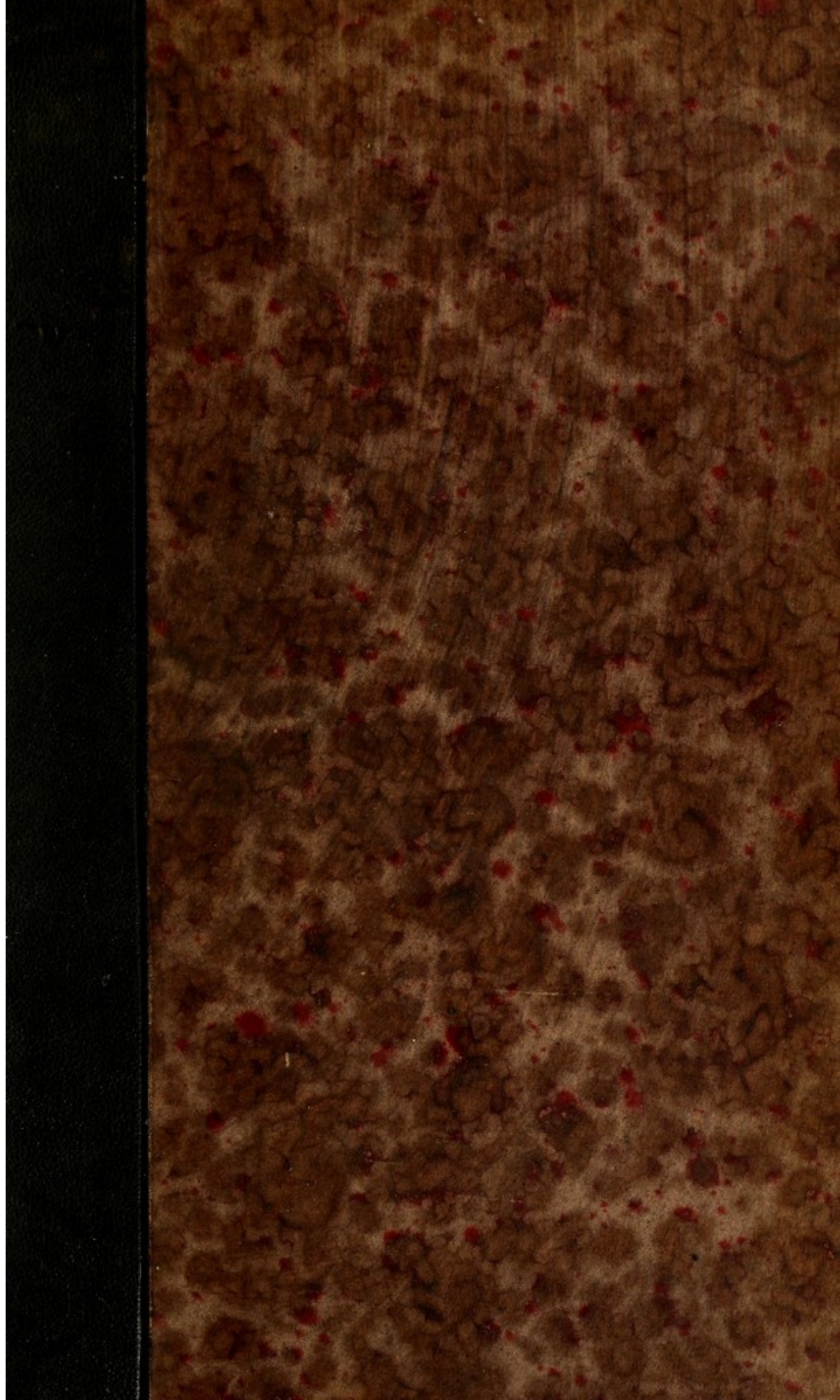
License and attribution

This material has been provided by This material has been provided by the Francis A. Countway Library of Medicine, through the Medical Heritage Library. The original may be consulted at the Francis A. Countway Library of Medicine, Harvard Medical School. where the originals may be consulted. This work has been identified as being free of known restrictions under copyright law, including all related and neighbouring rights and is being made available under the Creative Commons, Public Domain Mark.

You can copy, modify, distribute and perform the work, even for commercial purposes, without asking permission.




Wellcome Collection
183 Euston Road
London NW1 2BE UK
T +44 (0)20 7611 8722
E library@wellcomecollection.org
<https://wellcomecollection.org>




PROPERTY OF THE

3745.52

This work must be consulted
in the Boston Medical Library

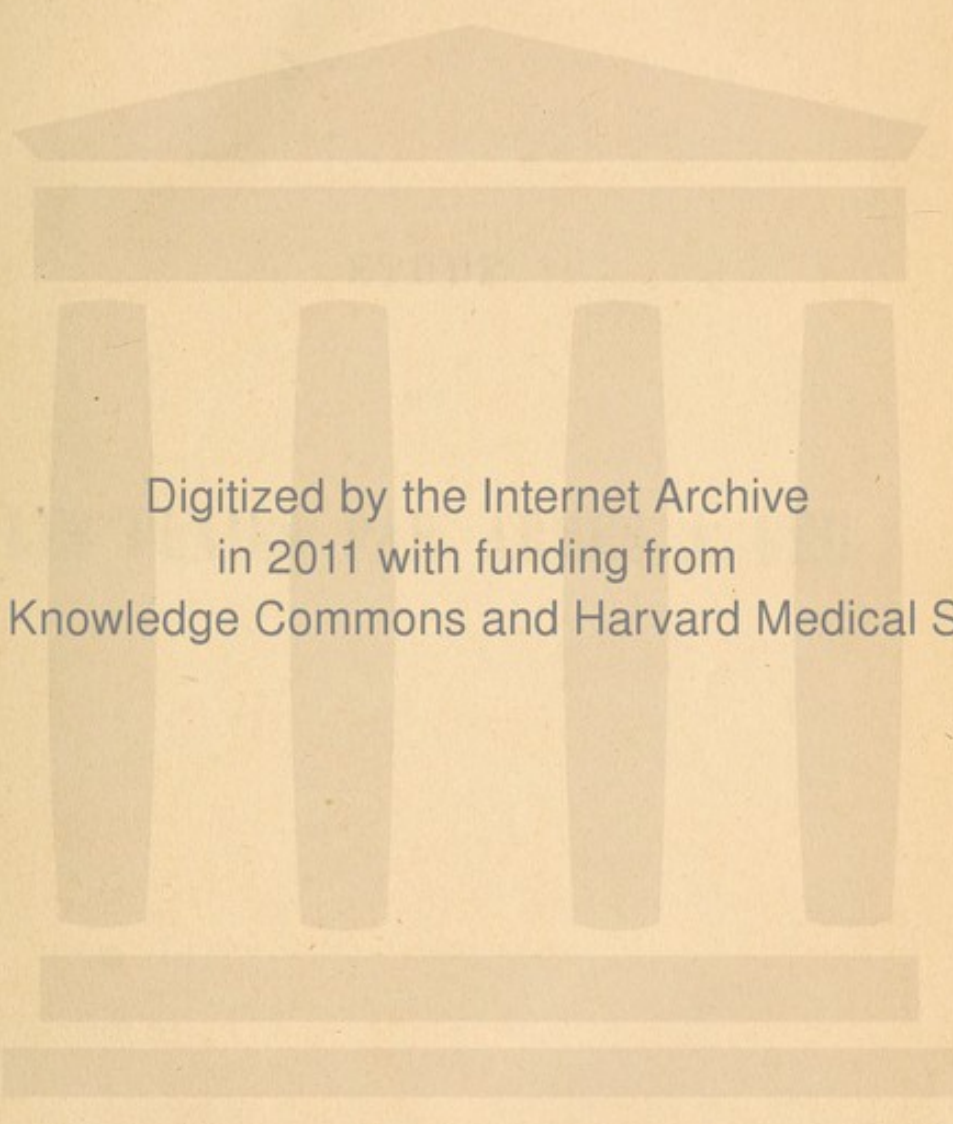


From the Phillips Fund
Added March 4, 1872. No 126,673

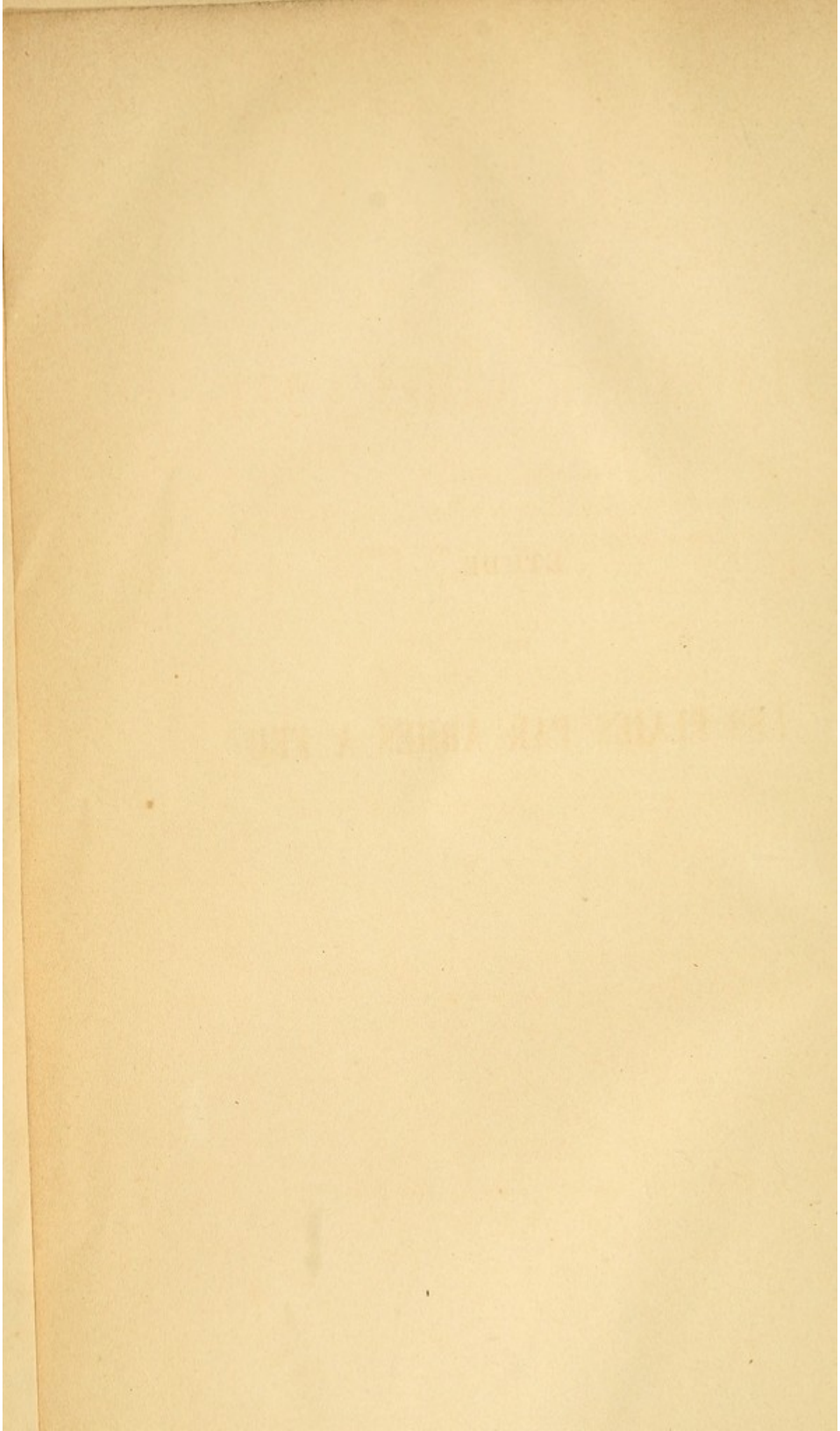


No. 56

23. F. 68



Digitized by the Internet Archive
in 2011 with funding from
Open Knowledge Commons and Harvard Medical School



ETUDE

SUR

LES PLAIES PAR ARMES A FEU

THE UNIVERSITY OF CHICAGO

LIBRARY

1857 PAID BY THE ARMY & NAVY

ÉTUDE

SUR LES

PLAIES PAR ARMES A FEU

Plaies des Artères,
Fractures dans la continuité et la contiguité, ou articulaires,
Plaies de l'Orbite et de l'Appareil oculaire,

PAR

LE D^r LOUIS VASLIN

INTERNE EN MÉDECINE ET EN CHIRURGIE DES HÔPITAUX DE PARIS,
ÉLÈVE DE L'ÉCOLE PRATIQUE,
EX INTERNE DE L'HOTEL-DIEU D'ANGERS,
LAURÉAT DE L'ADMINISTRATION DES HOSPICES DE LA MÊME VILLE.

—
ACCOMPAGNÉ DE 22 PLANCHES EN LITHOGRAPHIE
Dessinées d'après nature.

—
PARIS
GERMER BAILLIÈRE, LIBRAIRE-ÉDITEUR
17, RUE DE L'ÉCOLE-DE-MÉDECINE, 17

—
1872



ETUDE

PLAIES PAR ARMES A FEU

Volume de l'Atlas de l'Armée de France
Volume de l'Atlas de l'Armée de France

126.673

RECHERCHES DE LA SOCIÉTÉ ANTHROPOLOGIQUE

1880-1881

1881

ANNUAIRE DE LA SOCIÉTÉ ANTHROPOLOGIQUE

1881

ÉTUDE

SUR LES

PLAIES PAR ARMES A FEU

PLAIES DES ARTÈRES:

FRACTURES DANS LA CONTINUITÉ ET LA CONTIGUITÉ
OU ARTICULAIRES.

PLAIES DE L'ORBITE ET DE L'APPAREIL OCULAIRE.

AVANT-PROPOS

Les faits militaires qui se sont accomplis sous les murs et dans l'enceinte de Paris, pendant les deux sièges, m'ayant permis d'observer un grand nombre de plaies par armes à feu, j'ai consacré à leur étude la dernière année de mon internat, sous la savante direction de mon excellent maître M. le professeur Richet.

Je ne saurais trop remercier M. le D^r Léon Labbé des nombreux documents et enseignements, qu'il s'est empressé de me procurer.

Que mon ami Brière reçoive l'expression de ma plus sincère gratitude, pour le concours qu'il a bien voulu me prêter, dans la reproduction lithographique des pièces anatomo-pathologiques.

Paris, 31 octobre 1871.

L. VASLIN.

INTRODUCTION

La balle et l'obus sont les principaux engins de destruction qu'emploie la guerre.

La balle, à laquelle on a fait subir diverses modifications de forme et de volume, afin de la rendre plus meurtrière, est généralement cylindro-conique de 1 centimètre de diamètre. Mue par une vitesse prodigieuse, elle troue les parties molles et fait éclater les parties dures. Son action sur les premières est donc très-limitée, très-étendue, au contraire, sur les secondes.

L'obus, par ses larges éclats, animés d'une force de projection considérable, produit de vastes et profonds délabrements des parties molles et du squelette. .

Toutefois, ces deux modes d'action de la balle et de l'obus si différents, sont parfois susceptibles de se confondre. Une balle peut s'aplatir contre un premier obstacle et jouer ensuite le rôle d'un assez large éclat d'obus. Réciproquement, on voit un petit fragment d'obus traverser les parties molles ou broyer un os à la façon d'une balle.

Toutes les parties et régions du corps sont exposées aux atteintes des projectiles, dont nous venons de décrire sommairement les effets. Mais l'importance et la gravité de la blessure dépend essentiellement des fonctions dévolues aux tissus et organes lésés. Une balle ou un éclat d'obus, limite ou multiplie ses dégâts; on n'aura une connaissance précise et complète de la blessure que par une notion exacte de chaque tissu ou organe

lésé, c'est-à-dire par l'analyse et la synthèse de l'effet produit lorsqu'il est complexe.

Une balle, quelle que soit la partie ou la région du corps qu'elle frappe, peut n'intéresser que la peau et les muscles. Elle creuse au sein de ces parties un trajet plus ou moins long et profond, muni de deux orifices, l'un d'entrée, l'autre de sortie. C'est là, la place en séton proprement dite, la blessure la plus simple.

Si, en traversant un membre, le même projectile lèse un nerf ou une artère d'un certain volume, l'importance de ces organes fait que l'on oublie la plaie cutanée et musculaire, pour ne prendre en considération que l'artère ou le nerf atteint.

Quand le squelette est fragmenté, aux membres surtout, l'importance de sa lésion est telle, qu'elle constitue l'unique préoccupation du chirurgien. Encore faut-il distinguer aux membres, les fractures de la continuité de celles de la contiguïté ou articulaires, étudier les effets produits sur chaque os, chaque articulation. Toutes ces distinctions ont leur raison d'être, ainsi que j'aurai occasion de le démontrer.

Attaquant les grandes cavités splanchniques, les projectiles peuvent n'intéresser que les parois, ce qui est rare. Plus souvent, ils portent leur action sur les viscères.

L'obus, avons-nous déjà vu, produit des dégâts beaucoup plus considérables que la balle; mais, à part cela, son mode d'action ne modifie en rien le classement que je viens d'établir.

L'étude des plaies par armes à feu, en prenant pour base de leur division les considérations précédentes,

peut être disposée de la façon suivante :

1° Plaies en séton ;

2° Plaies des nerfs ;

3° Plaies des artères ;

4° Plaies des os dans la continuité et la contiguité, ou fracture dans la continuité et intra-articulaires ;

5° Plaies de tête. En considérant successivement le crâne, la face et ses différents organes.

6° Plaies des cavités splanchniques du tronc. Poitrine. Abdomen.

7° Plaies des viscères renfermés dans le bassin.

8° Plaies du périnée et du scrotum.

Ce cadre, j'aurais voulu le remplir, les matières ne manquaient pas ; mais, pour le moment, je suis obligé d'en restreindre le champ et de me borner à l'étude des plaies les plus importantes et les plus pratiques, savoir : 1° les plaies des artères ; 2° les plaies des os ou fractures dans la continuité et la contiguité ; 3° les plaies de l'appareil oculaire.

CHAPITRE I^{er}.

Plaies des artères.

Ayant en vue surtout le traitement des plaies artérielles, j'en ferai la base de la division de ce chapitre.

Lorsqu'une balle ou un projectile quelconque atteint une artère, trois cas peuvent se présenter :

1° L'artère s'oblitère spontanément, sans doute en vertu d'un écrasement, d'une mâchure des tuniques artérielles.

2° L'artère demeure perméable sur le coup, étant comme coupée par un instrument tranchant.

3° D'abord obstrué, le vaisseau redevient perméable; tantôt quelques jours après l'accident, par un dérangement des parties constituant l'hémostase provisoire; tantôt dix à douze jours après la blessure, la suppuration ayant détruit l'hémostase provisoire, ou la contusion des parois artérielles ayant déterminé leur mortification partielle ou totale.

La perméabilité de l'artère est donc primitive, consécutive, ou secondaire,

Ce que l'on distingue sous le nom d'hémorrhagie primitive et secondaire : distinction qui a bien sa raison d'être, au double point de vue de la pathogénie et du traitement. De grandes différences séparent les hémorrhagies primitives et consécutives des secondaires.

De grandes difficultés opératoires surgissent dans un cas, qui ne se font pas sentir dans l'autre.

En effet, dans les hémorrhagies primitives, c'est-à-dire, lorsque l'artère demeure perméable sur le coup, ou le redevient quelques jours après la blessure, les parties molles sont relativement saines, facilement reconnaissables et isolables dans leurs rapports; l'artère elle-même a conservé toute son intégrité, ses parois sont souples, élastiques et dans les meil-

leures conditions pour la ligature. Dans les hémorrhagies secondaires, au contraire, c'est-à-dire, lorsque la suppuration a envahi, plus ou moins profondément, le foyer du traumatisme, on se trouve placé dans les conditions les plus ardues de la pratique chirurgicale. Les tissus sont défigurés par l'inflammation, méconnaissables, fortement adhérents entre eux, l'isolement de l'artère est extrêmement difficile, la friabilité du vaisseau est parfois telle, qu'elle se laisse couper par le fil. Aussi verrons-nous le chirurgien aux prises avec toutes ces difficultés, obligé de porter la ligature au-dessus de la plaie, sur le bout central de l'artère, alors qu'il devrait, conformément aux règles de l'art, agir dans la plaie et sur les deux bouts du vaisseau.

Une considération de premier ordre dans les plaies artérielles et leur traitement, est celle de leur *calibre et de leur siège*. On saisit immédiatement toute l'importance qu'il y a, à établir une distinction entre les artères d'un gros et d'un petit calibre, entre celles du membre supérieur et de l'inférieur et des autres régions.

Comme lésion concomitante des plaies artérielles, l'existence d'une solution de continuité du squelette constitue une circonstance très-aggravante, nécessitant parfois une intervention radicale.

On ne saurait faire abstraction, dans le traitement des plaies artérielles, de l'état général du blessé : car ce serait méconnaître l'influence considérable du rôle du sang, dans la formation de l'hémostase spontanée et artificielle, c'est-à-dire par la ligature. Suivant qu'il est plus ou moins plastique, que le sujet, par suite, est plus ou moins puissant, l'arrêt de l'hémorrhagie, spontané ou par la ligature, a plus ou moins de chance de s'effectuer définitivement.

C'est donc d'après des considérations tirées du volume et du siège de l'artère lésée, des complications locales concomitantes, de l'état général, que j'essayerai d'établir la conduite

à suivre dans les différents cas de blessures artérielles par coup de feu.

§ 1^{er}. — *Artères du membre supérieur.*

1^o *L'artère humérale est seule intéressée et oblitérée; le sang par conséquent ne s'échappe ni au dehors, ni à l'intérieur de la plaie. Que se passe-t-il? Quelle conduite doit tenir le chirurgien?*

OBS. 1^{re}. — L..., âgé de 25 ans, fortement constitué, blessé le 30 novembre à Champigny, entre à six heures du soir à l'hôpital des Cliniques. Une balle lui a traversé le bras droit à l'union du tiers supérieur avec les deux tiers inférieurs, elle a passé d'avant en arrière sous le biceps. Les orifices d'entrée et de sortie siègent sur les bords externe et interne de ce muscle; ils sont à peu près de même dimension, celui de sortie est caractérisé par une languette cutanée, renversée en dehors. La plaie ne laisse suinter que très-peu de sang.

Le bras a doublé de volume dans ses deux tiers supérieurs; la tuméfaction est surtout développée aux dépens de la région antérieure du bras. Suivant toute l'étendue de la gaine antéro-interne ou bicipitale, existe un épanchement sanguin considérable. La fluctuation est assez manifeste, mais on ne trouve ni frémissement, ni battement, ni souffle au niveau du trajet suivi par le projectile, les deux orifices ne laissent écouler que très-peu de sang.

La main, l'avant-bras et le bras sont froids et presque insensibles. Les pulsations des artères radiale, cubitale, et de l'humérale au pli du coude sont imperceptibles. Portant le doigt dans le creux de l'aisselle, on sent battre l'axillaire.

Le blessé n'a presque pas perdu de sang sur le champ de bataille; on l'a pansé avec deux tampons de charpie sèche, appliqués sur les orifices d'entrée et de sortie et maintenus par une bande modérément serrée.

L'état général est excellent.

Le membre est mis dans une gouttière, de façon qu'il soit incliné de son extrémité vers sa racine. On recouvre la plaie et le bras d'un cataplasme de farine de lin froid et laudanisé. On recommande au blessé le repos le plus absolu.

3 décembre. La main et l'avant-bras commencent à recouvrer leur

sensibilité et leur température; le pouls radial est devenu perceptible, mais il est d'une faiblesse extrême. On n'observe pas de changement dans la tuméfaction du bras.

L'état général est excellent.

Immobilité. Cataplasmes.

Les 4, 5, 6, 7, 8, 9. La tuméfaction du bras diminue notablement de volume, mais augmente de consistance. A la mollesse et à la renitence de la fluctuation succède l'induration. La peau offre cette coloration jaunâtre des ecchymoses en voie de résorption. Les orifices d'entrée et de sortie du projectile suppurent à peine.

La main, l'avant-bras et le bras reprennent leur sensibilité et leur température normales. Les mouvements des doigts et du poignet sont complets. Le pouls radial et cubital augmente de jour en jour d'amplitude, ce dont on peut juger par comparaison avec celui de gauche.

État général excellent.

Immobilité complète du membre. Repos absolu du malade. Cataplasme.

Le 12. Le bras est presque revenu à son volume normal. Le biceps est souple et dégagé de l'induration qui l'englobait. La gaine vasculo-nerveuse forme un cordon dur du volume du pouce, s'étendant du creux axillaire jusqu'au pli du coude. Les plaies sont en voie de cicatrisation.

Suivant le trajet du tiers inférieur du bord externe du bras, on sent très-facilement battre l'humérale profonde. Ses pulsations surpassent en amplitude celles de la radiale du même côté et égalent celles du côté opposé. Le tronc de l'humérale ne bat plus depuis son origine jusqu'au pli du coude.

État général excellent. Repos absolu. Cataplasmes.

Le 14. Au-dessus et au-dessous du trajet de la balle, tuméfaction suivant la gaine des vaisseaux, avec rougeur et œdème de la peau. L'orifice de sortie est presque cicatrisé, l'orifice d'entrée suppure et laisse échapper du pus séro-sanguinolent par la pression sur les parties environnantes.

Le blessé accuse des douleurs vives dans la profondeur du membre. Évidemment il se forme une suppuration profonde. Pas de fluctuation.

Perte de l'appétit. Fièvre modérée. Cataplasme. Repos absolu.

Le 17. Les signes de suppuration profonde sont plus accentués. Le gonflement inflammatoire s'étend du tiers inférieur du bras jusqu'à

l'aisselle. M. le professeur Richet pratique une incision de 3 centimètres le long du bord interne du biceps, sur la gaine des vaisseaux, au niveau environ de la lésion artérielle. En ce point la tuméfaction phlegmoneuse est saillante les téguments sont très-rouges et œdémateux, autant de signes indiquant que c'est l'endroit par où le pus tend à se frayer une issue au dehors. Les tissus sont divisés couche par couche jusqu'à l'aponévrose. Celle-ci est incisée avec beaucoup de précaution. 60 à 80 grammes de pus séro-sanguinolent s'écoulent. Le doigt introduit dans le foyer purulent plonge au milieu d'un décollement, se dirigeant en arrière sous le triceps.

Aucun accident hémorrhagique ne survint.

Cataplasme. Repos absolu.

Le 18. Amélioration notable dans l'état local et général.

Le 20. La suppuration est de bonne nature et assez abondante. Le pus de séro-sanguinolent est devenu épais, crémeux et jaunâtre. La tuméfaction a diminué notablement d'étendue. La fièvre s'est calmée et l'appétit renaît.

Cataplasme. Repos absolu.

Le 23. Nouvel abcès très-limité sur le bord interne du triceps, à trois ou quatre travers de doigt au-dessous de l'orifice de sortie de la collection précédente. A la ponction, il en sort une petite quantité de pus bien lié. A partir de ce jour tout se passe bien, la suppuration se tarit et la cicatrisation des plaies s'effectue rapidement.

Au commencement de janvier 1871 le blessé quitte l'hôpital pour entrer dans une ambulance particulière, destinée aux convalescents. A cette époque l'humérale profonde offre bien d'après l'intensité de ses pulsations le volume de l'humérale proprement dite. On la sent très-facilement battre sur le bord externe et la face postérieure du bras à travers le triceps, depuis le pli du coude jusqu'au niveau de son origine; dans toute cette étendue elle remplace le tronc commun qui est complètement oblitéré.

Les battements de la radiale et de la cubitale n'ont rien perdu de leur amplitude primitive. Le bras, l'avant-bras, la main ne présentent aucune modification de sensibilité, de température et de motilité.

Par ce fait nous voyons avec quelle simplicité peuvent se comporter les plaies artérielles en question et la conduite qu'il faut tenir à leur égard.

La situation de la plaie, celle de son trajet, l'épanchement

sanguin, l'abolition du pouls radial et cubital, l'abaissement de la température et la perte de la sensibilité de la main, de l'avant-bras et du bras, tous ces symptômes dénotaient la déchirure complète de l'humérale. En outre l'absence d'écoulement sanguin par les orifices du trajet, de battements, de frémissement, de bruit de souffle au niveau de la plaie vasculaire et de l'épanchement sanguin, indiquaient que les deux bouts de l'artère divisée étaient oblitérés. La nature était intervenue à temps, l'obstruction spontanée de la plaie artérielle par coagulation du sang épanché s'était produite. Laisser la nature mener à bonne fin ce qu'elle avait si heureusement commencé, tel était le plus sage parti à prendre.

En effet, dans l'hypothèse la plus favorable, la quantité de sang épanchée bien que considérable et en partie liquide, pouvait d'abord se solidifier en totalité et être reprise par absorption. Ces transformations s'opérant de ce côté, les caillots intravasculaires étaient également aptes à subir les modifications nécessaires, pour l'hémostase définitive. En même temps le développement d'une circulation collatérale, si facile et si prompte au membre supérieur dans les plaies artérielles, ne pouvait manquer de s'effectuer et d'assurer la nutrition de toutes les parties situées au-dessus de la rupture vasculaire.

Ces espérances, que nous avons vues se réaliser, étaient fondées sur l'intégrité relativement considérable des parties molles autour de la plaie: elles n'étaient en effet que trouées.

Sauf la division du tronc de l'humérale, la vascularité de la région était à peine endommagée. Les voies anastomotiques entre le bout supérieur et le bout inférieur offraient un libre cours au rétablissement d'une circulation supplémentaire. A l'intégrité des parties molles, se joignaient, à mon sens, deux autres conditions non moins favorables, qui ressortaient de la facilité avec laquelle s'était arrêtée l'hémorragie et produite l'hémostase temporaire; je veux parler de la plasticité du sang et d'une disposition spéciale de la blessure artérielle. La balle

avait sans doute à la fois coupé et écrasé les deux bouts du vaisseau. A cette première barrière insuffisante pour fermer la lumière artérielle, s'étaient adjoints la coagulation sanguine intra et extra, le couvercle et le bouchon de J.-L. Petit. Par cette double combinaison, s'expliquait l'oblitération spontanée d'une artère du volume de l'humérale, complètement coupée et accompagnée d'épanchement sanguin.

Toutefois, l'attention du chirurgien devait être tenue en éveil constant, par la possibilité d'un retour hémorragique. L'un des bouts pouvait se déboucher sous l'influence de mouvements violents du bras ou du malade. L'immobilité du membre et le repos absolu rigoureusement observé ont été les principaux moyens employés pour prévenir cet accident : fût-il survenu, l'on aurait eu recours à la ligature.

La suppuration pouvait envahir les plaies, puis occasionner la fonte des caillots obstrueteurs, ainsi que les adhérences qu'ils commençaient à contracter avec les tuniques artérielles. La suppuration eut bien lieu, mais à une période trop avancée du travail hémostatique pour lui porter atteinte. Dans le cas d'hémorragie on eût eu recours à la ligature. Toutefois il faut distinguer le cas où l'artère seule est lésée de celui où il y a fracture concomitante de l'humérus, cette complication, comme nous le verrons plus loin, nécessite l'amputation.

Lorsque l'artère principale d'un membre vient à être oblitérée subitement, deux accidents sont encore à craindre : la gangrène et l'atrophie de toutes les parties qu'elle nourrit. Mais j'ai développé plus haut les motifs pour lesquels ces accidents n'étaient pas à redouter au membre supérieur, surtout le cas échéant. Nous avons pu constater en effet, qu'au bout de quarante huit heures, la circulation était complètement rétablie au-dessous du point où avait été rompue l'humérale et que toute menace de gangrène avait disparu. Grâce au développement et à l'ampliation rapide du volume

de l'humérale profonde, la nutrition du bras et de l'avant-bras ne souffrit pas; leur volume et leur mobilité étaient complètement conservés à la sortie du blessé.

Donc une rupture complète, isolée de l'artère humérale par un coup de feu, suivie d'hémosiase spontanée, peut guérir sans encombre, en prenant soin de mettre le membre dans l'immobilité et de condamner le blessé au repos absolu. Cette pratique me paraît applicable aux grosses artères, offrant pour une semblable blessure les mêmes conditions locales et générales. Toutefois, les chances de succès sont susceptibles de varier avec le siège et l'importance de l'artère.

2° *Artère humérale déchirée et oblitérée spontanément avec fracture concomitante de l'humérus.* — COMMENT AGIR ?

Dans le cas précédent l'artère humérale seule était atteinte, dans le fait suivant elle était compliquée de fracture de l'humérus et de lésion du nerf médian. C'est peut-être renverser l'ordre auquel nous sommes habitués que de prendre la fracture à titre de complication, mais à vrai dire, c'est la lésion artérielle qui prime ici; d'elle dépend la détermination du chirurgien.

Obs. II. — Fracture comminutive du bras, compliquée de blessure de l'humérale et du nerf médian. — Tentative de conservation. — Hémorrhagie secondaire par ulcération du bout central de l'humérale. — Amputation. — Mort. — (Fait communiqué par M. le professeur Richet).

L... Brune, capitaine des mobiles d'Ille-et-Vilaine, est blessé le 2 décembre et transporté à l'ambulance du Théâtre-Français. Une balle lui a traversé le bras à la partie moyenne; entrée à la partie externe, au-dessus de l'épicondyle, elle est sortie en dedans du biceps, à la partie moyenne du bras. L'humérus est brisé comminutivement à son tiers inférieur. L'humérale est complètement divisée au même niveau; elle est oblitérée. Pas d'hémorrhagie. Absence du pouls radial et cubital, paralysie complète du sentiment et du mouvement dans les parties animées par le médian. Le blessé a perdu peu de sang, il est solidement constitué et désire à tout prix conserver son bras.

MM. les professeurs Richet et Denonvilliers, en présence de ce parti pris absolu du blessé de ne consentir à aucune opération, sont d'avis, malgré la complexité du traumatisme, de tenter la conservation du membre. Il y avait d'ailleurs quelques bonnes raisons à faire valoir en faveur de cette opinion.

Ainsi le squelette, bien que profondément endommagé, était au niveau de sa solution de continuité, entouré de parties molles en grande partie saines et d'une vitalité suffisante pour assurer la réparation de l'os et le rétablissement d'une circulation supplémentaire. La lésion de nerf était beaucoup moins réparable que celle de l'os et de l'artère, mais, eu égard à la profession du blessé, cette considération perdait toute son importance.

On débride l'orifice de sortie, et plusieurs esquilles mobiles, de petite dimension, sont extraites du foyer de la fracture. Le membre est placé dans une gouttière, on emploie les topiques émollients. Cataplasmes.

La circulation se rétablit rapidement à l'avant-bras et à la main. Au bout de trente-six heures, on sent renaître les pulsations de la radiale et de la cubitale; mais l'insensibilité persiste à la main, sur toute la surface de distribution du nerf médian.

Le gonflement et la suppuration au niveau de la fracture sont modérés.

L'état général est satisfaisant.

Le douzième jour, une hémorrhagie abondante de sang artériel se produit par les orifices d'entrée et de sortie. La compression de l'humérale à son origine maîtrise l'écoulement sanguin. Il est évident que ce tronc artériel est redevenu perméable, par la désobstruction de l'un ou des deux bouts.

Le bras est considérablement gonflé au niveau de la fracture, tant par la formation de caillots sanguins que par l'engorgement des tissus enflammés. On voit, à la pâleur générale des téguments, que cette perte de sang a considérablement anémié le blessé.

Il faut de toute nécessité intervenir, mais quelle conduite prendre? Deux moyens sont applicables: La ligature des deux bouts de l'artère dans la plaie ou l'amputation.

La ligature était ici d'une extrême difficulté : trouver les bouts d'une artère, même du volume de l'humérale, au milieu de tissus enflammés, défigurés, et bouleversés dans leurs rapports anatomiques par le traumatisme, est une opération que le chirurgien le plus habile ne peut garantir de mener à bonne fin. Il suffit de connaître la discussion qui s'éleva à ce sujet entre Guthrie et Dupuytren pour être édifié sur les difficultés de cette tentative chirurgicale.

Pouvait-on tourner la difficulté et lier seulement l'artère à son origine au-dessus de la plaie, ce qui eût été assez facile dans ce cas ? Cette pratique n'était pas prudente et contraire du reste aux préceptes de l'art. En effet, la ligature indirecte ou au-dessus de la plaie artérielle, bonne et presque toujours suivie de succès au membre inférieur, est souvent insuffisante et inefficace au supérieur, l'hémorrhagie récidive par le bout périphérique. C'est un fait surabondamment prouvé par les observations cliniques. Son explication se trouve sans doute dans la rapidité beaucoup plus grande du développement de la circulation collatérale au membre supérieur qu'à l'inférieur ; le sang vient dans un cas heurter et détruire le caillot du bout périphérique, avant qu'il n'ait eu le temps de contracter de solides adhérences avec les parois vasculaires ; ce qui n'a pas lieu dans l'autre.

En général, le bout central est ordinairement oblitéré et le bout périphérique la voie habituelle de l'hémorrhagie secondaire.

Ici c'était le bout central qui donnait ; mais il est bien difficile de reconnaître lequel des deux bouts fournit l'écoulement. Du reste, aurait-on la certitude qu'un seul fût perméable, qu'il y aurait encore avantage à jeter un fil sur celui qui est bouché, car le travail désorganisateur qui a détruit le coagulum du premier, peut agir de même sur le second, une ligature est une barrière de plus opposée à ce travail destructeur.

Alors même que l'on fût arrivé à lier les deux bouts de l'ar-

tère, un retour hémorrhagique était à craindre en raison du volume de l'artère, de la friabilité de ses parois, de la tendance qu'ont les hémorrhagies à se reproduire quand la plasticité du sang est très -amoindrie.

Enfin pour supporter une opération longue et laborieuse comme une ligature dans ces conditions et la poussée inflammatoire qu'elle pouvait provoquer, pour fournir à la réparation et la consolidation osseuse, il fallait une somme de vitalité et de force que la suppuration et la perte de sang avaient en grande partie enlevée au blessé.

L'amputation par contre était une opération des plus faciles. Elle mettait complètement à découvert le foyer hémorrhagique. Les plus fines ramifications artérielles pouvaient être liées, on était par suite à l'abri de toute récurrence de perte sanguine. On avait en outre une plaie régulière, nette, dont la réparation serait moins longue et exposerait à beaucoup moins d'accidents inflammatoires et suppuratifs que celle d'un foyer de fracture augmenté du traumatisme de la ligature.

Donc d'un côté opération presque inexécutable, pleine d'écueils, et très-éventuelle quant au résultat : récurrence hémorrhagique, suppuration diffuse, absence de consolidation. De l'autre côté, opération très-facile offrant les garanties les plus favorables que l'on puisse obtenir, pour la guérison. C'est une mutilation, il est vrai, que l'amputation, mais elle présentait ici infiniment plus de chances de salut que la conservation. Encore fallait-il tenir compte de ce que le membre, quand bien même on eût réussi à le conserver, serait à jamais privé de la plupart de ses fonctions par la lésion presque irréparable du nerf médian.

L'amputation fut donc décidée. M. le professeur Richet la pratiqua vers le tiers supérieur en taillant deux lambeaux : l'un interne, l'autre externe : La circulation collatérale était tellement développée par le fait de l'oblitération momentanée de l'humérale, que l'on dut faire seize ou dix-sept ligatures.

Les artères du nerf médian et radial s'étaient accrues au point de nécessiter une ligature.

A l'autopsie du membre, on trouva le foyer de la fracture remplie de caillots sanguins. L'artère humérale était complètement divisée : les deux bouts étaient rétractés, distants l'un de l'autre de 3 ou 4 centimètres, le bout supérieur était ulcéré et friable. C'est de lui que venait le sang. Quant au bout inférieur, il était solidement oblitéré. Le nerf médian n'était que contusionné; probablement sa contusion avait été assez violente pour déterminer la suppression de l'innervation. Les extrémités des fragments étaient en assez bon état.

Le blessé, après avoir donné le meilleur espoir sur l'issue de l'opération, fut pris de frisson et succomba d'infection purulente le douzième jour de l'opération, le vingt-cinquième après la blessure.

L'examen des pièces anatomiques confirmait pleinement la conduite des chirurgiens. En effet, ils avaient eu d'abord raison de conserver malgré la rupture de l'humérale.

Le développement si rapide et si abondant de la circulation collatérale démontre de la façon la plus péremptoire que les fractures du bras avec déchirure de l'humérale peuvent guérir par conservation et que, par suite, une intervention radicale immédiate doit être repoussée. L'artère demeurerait-elle perméable immédiatement, que l'on devrait en pratiquer la ligature. Au moment de l'accident, l'opération est encore très-faisable et offre même plus de chance de succès que l'hématose spontanée. Mais le raisonnement et la conduite changent complètement dans le cas d'hémorrhagie secondaire et de fracture concomitante. Pour le cas actuel, en préférant l'amputation secondaire à la ligature, M. le professeur Richet avait parfaitement reconnu les difficultés et le danger de la ligature. Il lui eût fallu en effet aller à la recherche des deux bouts de l'artère au centre d'un véritable *lacis artériel*. Le blessé, déjà très-épuisé, eût-il supporté cette nouvelle perte sanguine?

3° *L'artère demeure perméable immédiatement après l'accident et il se forme un anévrysme faux primitif. Elle est seule lésée, que faut-il faire ?*

Obs. III. — Plaie de l'humérale à la partie moyenne par un coup de feu. — Observation communiquée par le professeur Verneuil, à la Société de chirurgie, le 7 septembre (1).

Je transcris textuellement le récit de M. le professeur Verneuil : « Je viens vous communiquer l'observation d'un jeune officier qui fut blessé au bras gauche, le 18 octobre dernier, par un coup de revolver involontairement déchargé sur lui. L'hémorrhagie qui se déclara fut arrêtée par une compression modérée et des applications froides. Je vis le malade le jour même; il était dans l'état suivant : pas d'hémorrhagie, pas de douleur, sensation d'engourdissement et de pesanteur dans l'avant-bras et la main avec diminution de la température; la sensibilité et les mouvements sont conservés; absence du pouls aux artères radiale et cubitale, au pli du coude et dans le tiers inférieur du bras; il reparait au tiers supérieur.

Au tiers moyen du bras, tuméfaction sur le trajet de l'humérale avec expansion et pulsations évidentes. Il y avait là une section de l'artère humérale avec commencement d'anévrysme faux primitif.

Le diagnostic s'appuie sur les commémoratifs et sur l'examen de la blessure. Le projectile cylindro-conique a 7 millimètres de diamètre, une telle balle traversant les muscles et la peau ne donnerait qu'une hémorrhagie insignifiante, et le sang sortait en abondance et en bouillonnant. Un vaisseau a été atteint, ce ne peut être que l'humérale, qui en ce point ne donne pas de branche notable. La balle, entrée par la partie antérieure du bras (vers la partie moyenne), à l'union du tiers interne avec les deux tiers externes de la face antérieure du biceps, est sortie à l'union de la face interne avec la face postérieure du bras. Les trous d'entrée et de sortie sont à peu près égaux et de petite dimension.

Craignant le retour de l'hémorrhagie ou l'accroissement de l'anévrysme, je songeai à lier les deux bouts de l'artère; mais diverses causes me firent ajourner l'opération qui n'était pas urgente. Le membre fut immobilisé; applications froides; opium à l'intérieur. Le lendemain, même état. Les jours suivants, la tumeur sanguine

(1) Gazette hebdomadaire, p. 93, année 1871.

disparut peu à peu, les battements cessèrent vers le quatrième jour et les plaies se cicatrisèrent sans suppuration. L'immobilisation du bras fut maintenue pendant quinze jours. J'ai revu le blessé le 20 novembre, sauf l'absence du pouls et une légère raideur tenant à l'immobilité prolongée et à l'induration de la gaine du vaisseau, le membre est apte à reprendre ses fonctions normales.

En résumé : Section de l'artère humérale. Hémorrhagie abondante arrêtée par les réfrigérants et la compression (directe ou indirecte, l'observation ne le mentionne pas). Formation d'un anévrisme faux primitif. Guérison spontanée de l'anévrisme par coagulation et résorption du sang épanché.

Il est évident que si le chirurgien avait été appelé immédiatement, alors que le sang s'écoulait à flots par la plaie, il eût pratiqué la ligature des deux bouts de l'artère. Arrivant à un moment où le traitement employé avait si facilement transformé l'état des choses dans une direction pouvant mener à une guérison spontanée, l'habile chirurgien s'abstint de toute intervention.

Sa détermination, il la motiva en ces termes : « Diverses causes me firent ajourner l'opération qui n'était pas urgente. »

L'anévrisme faux primitif n'avait donc pas de tendance à augmenter. Ayant été témoin d'un fait (1) qui lui prouvait que dans ces cas, la guérison spontanée est possible, M. le professeur Verneuil ne crut pas devoir intervenir. Son abstention fut couronnée de succès. Cette réussite serait due, suivant le professeur, au petit volume de la balle, à l'étroitesse du trajet, à l'absence de la suppuration, à l'immobilité du membre.

Une condition pour le moins aussi favorable à la guérison spontanée que les précédentes, c'est la facilité avec laquelle s'établit la circulation supplémentaire au membre supérieur ; nous en avons été témoin dans l'observation I^e.

Le mécanisme suivant lequel s'opère la guérison de l'anévrisme faux primitif est interprétable de la façon suivante :

(1) Gazette hebdomadaire, p. 79, année 1869.

La compression directe ou indirecte, jointe à la résistance des tissus qui ne sont déchirés que dans une très-petite étendue, au voisinage de la plaie artérielle, s'oppose à l'écoulement du sang au dehors et à son infiltration dans le membre. Il est donc forcé de refluer en amont de la blessure vasculaire et de se frayer un passage par les principales voies collatérales. Cette nouvelle voie s'ouvre rapidement en trente-six ou quarante-huit heures (obs. 1) et fournit un libre passage à la plus grande partie de la colonne sanguine qui tend à se précipiter, par le bout supérieur de l'humérale, dans l'anévrysme. De là, diminution considérable de l'afflux sanguin dans le foyer anévrysmal. La principale condition de la guérison spontanée des anévrysmes est désormais acquise. Le foyer sanguin se délimite, les battements et les pulsations cessent peu à peu ; la coagulation du liquide épanché ne tarde pas à s'opérer et la formation du caillot dans les deux bouts de l'artère s'ensuit : la circulation supplémentaire se substitue à celle du tronc de l'humérale ; la résorption du sang extravasé se fait : la guérison définitive s'effectue.

Toutes choses égales d'ailleurs, pareil résultat est-il possible pour une plaie de la fémorale? Je l'ignore, n'ayant pas de fait qui me permette d'établir la comparaison. Mais, *à priori*, la guérison spontanée d'une semblable lésion me paraît plus douteuse au membre inférieur qu'au supérieur, en raison du volume plus considérable des artères et de la difficulté plus grande du rétablissement de la circulation collatérale. Cependant le volume de l'artère ne constitue pas un obstacle si important qu'on pourrait le penser. On en trouve la preuve dans le fait suivant communiqué à la Société de chirurgie par M. le professeur Verneuil (1). Une balle de revolver ayant blessé la carotide et la jugulaire, il en résulta d'abord un anévrysme faux primitif assez circonscrit, qui se transforma en artério-

(1) Gazette hebdomaire, 1869, page 79.

veineux, la plaie s'était cicatrisée sans suppuration. La formation d'un anévrisme artério-veineux peut s'expliquer ici par le volume de la veine jugulaire et la physiologie spéciale de sa circulation.

Quand, à la suite d'une rupture artérielle, par coup de feu, un anévrisme faux primitif se produit, il n'y a pas de règle absolue à suivre, lorsque l'artère seule est lésée. C'est au tact du chirurgien qu'est remise l'opportunité d'action. Suivant que l'anévrisme tendra à rétrocéder ou à augmenter, il faudra savoir attendre ou agir. Toutefois, dans les cas de fracture concomitante et de conservation possible, il n'y aurait pas à hésiter, il faudrait pratiquer immédiatement la ligature; car la suppuration du foyer de la fracture entraînerait inévitablement la destruction de l'hémostase, si elle ne favorisait d'emblée la diffusion de l'anévrisme.

Mais, tout en ayant des raisons plausibles d'espérer la guérison spontanée d'un anévrisme faux primitif, il y a de graves accidents à redouter. Nous en connaissons déjà un, la production d'un anévrisme artério-veineux, les autres sont la suppuration du sac et la possibilité d'une hémorrhagie secondaire.

4° *Artère humérale seule lésée. Hémorrhagie immédiate.*
Quelle conduite tenir ?

Obs. IV. — Blessure de l'humérale à son origine. — Hémorrhagie immédiate. — Compression indirecte. — Ligature du bout supérieur seulement. — Guérison.

Voici le fait tel que l'a communiqué M. le D^r Boinet à la Société de chirurgie, dans la séance du 7 décembre 1870 (1).

Un soldat, transporté à l'ambulance du Palais de l'industrie, avait reçu une blessure au niveau du point où finit l'artère axillaire et où commence l'humérale. Pas de battements à la radiale et à la cubitale; pas de paralysie. L'hémorrhagie put être arrêtée par la compression indirecte; n'ayant pas d'aide, je ne pus faire la ligature. Quelques jours après, deuxième hémorrhagie arrêtée de la même manière. Au

(1) Gazette hebdomadaire, 171, p. 93.

bout de quinze jours , troisième hémorrhagie , pour laquelle je fis la ligature de l'axillaire à sa terminaison. La ligature ne porta que sur le bout supérieur. Le malade est guéri.

Précédemment nous avons vu la compression réussir (obs. 2), ici elle échoue complètement et dans des conditions apparemment identiques. A deux reprises, l'hémostase provisoire qui s'était formée sous l'influence de la compression indirecte est détruite et l'hémorrhagie se reproduit une première fois au bout de trois jours, une seconde fois le quinzième jour. Le fait prouve donc que l'on doit n'accorder qu'une très-médiocre confiance à la compression indirecte. Elle est rejetable pour deux raisons : la première, c'est qu'elle ne met qu'exceptionnellement à l'abri d'un retour hémorrhagique ; la seconde c'est qu'elle expose à tous les inconvénients d'une compression prolongée des organes vasculaires, phlébite, adénite, etc. Or, si parmi nos chirurgiens les plus distingués, plusieurs se sont élevés au sein de la Société de chirurgie contre l'usage de la compression dans les amputations, à cause des accidents phlébitiques qu'elle détermine, à plus forte raison faut-il la proscrire lorsque son emploi doit être de longue durée et cela en pure perte, comme nous venons de le voir.

En chirurgie, il faut, autant que possible, ne rien livrer au hasard et intervenir avec toute l'énergie que comporte la gravité d'une lésion. L'ouverture d'une artère du volume de l'humérale est une blessure qui peut, dans les conditions que nous venons d'exposer, engendrer une hémorrhagie mortelle en fort peu de temps. Elle réclame par conséquent, dès le début, une intervention chirurgicale aussi sûre que prompte, c'est-à-dire la ligature. Ne pouvant être pratiquée immédiatement faute d'aide, dans le cas de M. Boinet, on dut enfin y avoir recours après avoir beaucoup trop compté sur la compression indirecte. Bien que la ligature n'eût porté que sur le bout supérieur, elle fut très-efficace. Mais le succès ici ne justifie pas complètement la pratique, ainsi que l'a objecté M. Gi-

raldès à M. Boinet lors de sa communication ; lier le bout supérieur dans les blessures de l'humérale, c'est insuffisant.

La règle en chirurgie est de lier les deux bouts de l'artère. Le caillot du bout inférieur est plus faible et plus petit que celui du bout supérieur et il peut être détruit par la circulation récurrente dont l'énergie augmente par la ligature du bout supérieur.

En résumé :

1° Artère humérale seule lésée, oblitérée spontanément : attendre ; lier les deux bouts dans la plaie s'il survient une hémorrhagie secondaire.

2° Artère humérale déchirée, spontanément oblitérée, avec fracture concomitante : tenter la conservation d'abord, amputer dans le cas d'hémorrhagie secondaire.

3° Artère humérale seule lésée, formation d'un anévrysme faux primitif : attendre si l'anévrysme tend à rétrocéder, pratiquer la ligature s'il tend à augmenter. Dans le cas de fracture concomitante, pratiquer la ligature immédiatement.

4° Artère demeurée perméable sur le coup, lier les deux bouts dans la plaie ; employer la même pratique dans le cas de fracture concomitante, si la conservation est possible.

§ II. — *Artères de l'avant-bras.*

Obs. V. — Blessures multiples ; plaie en séton de la partie supérieure de l'avant-bras — Hémorrhagie secondaire provenant d'une lésion de la cubitale et de l'interosseuse. — Ligature de l'humérale. — (Fait observé par M. le Dr Nicaise, protecteur des hôpitaux, chirurgien de l'ambulance de la Presse, publié par M. Gouin, interne du service) (1).

B..., 18 ans, soldat de ligne, est amené à l'ambulance Monceau, service de M. Nicaise, le 21 octobre 1870, pour blessures reçues le même jour au combat de la Malmaison.

Il a été blessé au moment où il visait ; aussitôt il ressentit de l'engourdissement dans les deux membres supérieurs, et ne put se rendre

(1) Gazette médicale, 1870.

seul dans une ambulance volante; la perte de sang n'a pas été considérable.

Main gauche. Plaie en séton du médus; il a été traversé par une balle au niveau de l'extrémité inférieure de la première phalange qui est fracturée comminutivement. Plaie contuse de la face antérieure de la deuxième phalange de l'annulaire, section du tendon profond, excoriation du petit doigt. Plaie en séton de l'avant-bras. L'orifice d'entrée est situé à 4 centimètres au-dessous de l'épitrachée, sur le trajet d'une ligne qui, descendant de cette éminence, diviserait en deux la face antérieure de l'avant-bras. Cet orifice est circulaire et ne représente rien de particulier.

L'orifice de sortie se trouve directement sur le bord radial, à 9 centimètres de l'épicondyle. Cet orifice est irrégulier et déchiqueté.

Trajet. Il est oblique d'arrière en avant et de dedans en dehors; la balle a passé en avant des os, traversant les muscles de la face antérieure de l'avant-bras; elle a pénétré d'abord dans l'extrémité supérieure de la masse épitrachéenne. La distance entre les deux orifices est de 10 centimètres.

Pansement. Tube à drainage dans la plaie en séton de l'avant-bras. Compresses imbibées d'eau fraîche, julep avec 30 gouttes de laudanum.

22 octobre. Fièvre. Tube à drainage à travers le médus gauche.

Le 23. État général bon. L'engourdissement des membres supérieurs disparaît; on supprime le julep laudanisé.

Le 24. Le tube à drainage du médus est enlevé et l'on installe un appareil à irrigation continue qui mouillera les trois plaies de la main gauche.

Le 25. Les compresses d'eau fraîche que l'on mettait sur l'avant-bras sont remplacées par des cataplasmes.

Le 29. Suppression du drain de l'avant-bras le huitième jour. Pansement simple.

1^{er} novembre. Nous sommes au onzième jour de la blessure; à huit heures et demie du matin, pendant la visite, le blessé ressent tout à coup une douleur très-vive et son lit est inondé de sang. Le sang sort par la plaie cubitale en un jet gros comme une plume de corbeau. Compression sur le trajet de l'artère humérale. Les recherches faites pour reconnaître le point de départ de cette hémorrhagie secondaire semblent démontrer que le sang est fourni par l'artère cubitale. On sent les battements de la radiale, on ne retrouve pas ceux de la cubitale; de plus, l'hémorrhagie ne se fait pas par l'orifice radial de la plaie en séton.

Le chirurgien se propose de faire la ligature immédiatement au-dessus de la plaie. En conséquence, après avoir chloroformé le malade, il fait au niveau du pli du coude l'incision classique de la ligature de l'humérale en ce point, dans le but de lier la cubitale à son origine, si cela est possible, dans le cas contraire, pour lier l'humérale.

L'artère radiale est superficielle, ce qui indique une division prématurée de l'humérale. Après avoir coupé l'expansion aponévrotique du biceps, on trouve, après quelques recherches, la cubitale, qui est liée; elle est du même volume que la radiale; toute compression est suspendue; aucune hémorrhagie ne se produit; le malade est pansé.

A peine venait-on de terminer ce pansement, que l'hémorrhagie reparait aussi inquiétante que la première fois. L'opérateur abandonne l'idée de nouvelles recherches au pli du coude et il se dispose à lier l'humérale à la partie moyenne du bras.

L'incision faite, on constate que l'humérale est divisée en plusieurs troncs : deux sont liés, ils sont de même diamètre et tout porte à croire qu'ils représentent la radiale et la cubitale. Après ces ligatures, on sent encore des battements au niveau du pli du coude et dans l'incision du bras. Pour éviter sûrement toute nouvelle hémorrhagie qui pourrait mettre en danger les jours du malade, il faut lier cette troisième artère au niveau de l'incision du bras. Elle est trouvée en arrière des précédentes dont elle était séparée par une mince membrane aponévrotique; elle avait, du reste, le même volume que les précédentes. Tout battement cesse au-dessous des ligatures; il n'y a plus rien à craindre, et la jeunesse du malade permet d'espérer le rétablissement de la circulation.

Pansement. Rapprochement des lèvres des deux incisions au moyen de bandelettes de diachylon; l'avant-bras et la main sont placés au milieu de sachets remplis de sable chaud.

Le 2. Le bras droit a la température normale. Pas de fourmillement, ni d'engourdissement; on ne sent ni la radiale ni la cubitale.

Le 5. On supprime le sac de sable.

Le 10. Plaies des bras vont bien. L'irrigation continue a toujours été maintenue. M. Nicaise enlève un fragment osseux, qui est le condyle cubital de la première phalange du médius gauche. Chute d'un fil à ligature de l'incision du bras; les bords de la plaie sont rapprochés avec des bandelettes de diachylon.

Le 11. Chute d'un fil à ligature de l'incision du bras et d'un fil de l'incision du coude.

Le 13. Chute du second fil du coude.

Le 14. Chute du dernier fil du bras. Les plaies marchent régulièrement, mais lentement, vers la cicatrisation. Pansement à l'alcool.

Les irrigations continues sont supprimées le 19 novembre. Les plaies de la main gauche se sont cicatrisées; la fracture va très-bien et se consolide.

5 décembre. Les plaies sont presque complètement cicatrisées; la phalange fracturée est un peu volumineuse; quelques esquilles seront encore à enlever. Malgré la communication de la fracture avec l'articulation, il n'y a aucun accident.

L'observateur ajoute : « Le onzième jour est survenue une hémorrhagie secondaire. La balle avait atteint une artère située au niveau de l'extrémité supérieure de la masse des muscles épitrochléens; l'artère ne fut pas ouverte au moment de l'accident, mais sa paroi a été assez atteinte pour se mortifier et à la chute de l'eschare l'hémorrhagie s'est produite. On ne peut attribuer ici la lésion artérielle à l'influence du tube à drainage qui était enlevé depuis trois jours. »

L'observation malheureusement ne notifie pas l'état du pouls cubital et radial sitôt l'accident, de sorte que l'on ignore si, oui ou non, la cubitale avait été rompue ou seulement contusionnée. En tout cas, il n'était, ce me semble, pas prudent de passer un drain par un trajet, dont la situation et la direction impliquaient la possibilité d'une lésion artérielle, dans une région aussi abondamment pourvue de vaisseaux que celle de l'extrémité supéro-antérieure de l'avant-bras. Qu'il y ait rupture ou contusion d'une artère, le drain peut immédiatement après l'accident détruire, par son passage, les caillots hémostatiques et agir ultérieurement dans le même sens par son contact.

En tenant compte du siège de l'hémorrhagie, de son abondance, du trajet de la plaie, qui coupait en travers celui de la cubitale, de l'absence du pouls dans le bout inférieur de cette artère, elle devait être, suivant toute probabilité, la source principale de l'écoulement sanguin. La radiale était en effet

intacte, mais sa situation superficielle éveille l'attention du chirurgien sur la possibilité d'une division prématurée de l'humérale. Partant de ces données, « il fait au pli du coude l'incision classique de la ligature de l'humérale en ce point, dans le but de lier la cubitale à son origine, si cela est possible, dans le cas contraire pour lier l'humérale. » Un fil est jeté sur le bout central de la cubitale, on cesse la compression de l'humérale, l'hémorrhagie ne se reproduit pas. Plus de doute dans l'esprit de l'opérateur, la cubitale était bien le point de départ de l'écoulement sanguin. Mais à peine le pansement est-il effectué que l'hémorrhagie se reproduit. D'où pouvait venir le sang ? Plusieurs hypothèses se présentaient pour expliquer la source de l'écoulement.

Le liquide pouvait être fourni par le bout inférieur de la cubitale, dont le chirurgien ne s'était nullement préoccupé, croyant sans doute à son oblitération complète, parce qu'il ne battait plus. C'était cependant manquer de prudence, car en vertu de la ligature du bout central, la pression du sang dans la circulation récurrente, c'est-à-dire le bout inférieur allait augmenter et peut-être par cela même forcer le caillot, qui y était formé. Cet accident avait d'autant plus de chances de se produire, qu'entre les deux extrémités de la radiale et de la cubitale, l'abouchement est large et direct. Une preuve que cette hypothèse n'était pas dénuée de fondement, c'est la lenteur relative avec laquelle s'est reproduite l'hémorrhagie. Ne semble-t-il pas, que le sang, pour venir de nouveau se déverser à l'extérieur, ait pris une voie détournée et que, pour la parcourir, il lui ait fallu tout le temps que l'on a employé à faire le pansement. Pour dissiper toute incertitude, il eût suffi de comprimer la radiale ou le bout inférieur de la cubitale, l'hémorrhagie cessant ou diminuant notablement, on eût conclu à la récurrence de l'écoulement sanguin par le bout inférieur de la cubitale.

Sur les données négatives de l'exploration précédente, la

reproduction de l'hémorrhagie s'expliquait par la lésion d'une artère volumineuse, l'interosseuse normalement ou anormalement située, ou de plusieurs artéριοles, le réseau artériel est si abondamment pourvu au pli du coude, ou de l'anomalie invoquée par l'opérateur. Mais toutes ces artères étaient en relation de continuité avec l'humérale, et la compression de ce tronc devait naturellement supprimer l'hémorrhagie.

Enfin la source de la récurrence de l'hémorrhagie pouvait avoir à la fois tous les points de départ que nous venons d'envisager; le bout périphérique de la cubitale, l'interosseuse normalement située et plusieurs autres artéριοles. Aussi conçoit-on l'embarras du chirurgien et le parti qu'il prit de lier le tronc commun, l'humérale. Au lieu d'un seul tronc, à la partie moyenne du bras, il rencontra trois divisions de l'humérale. En cela, il fut plus heureux qu'on ne pourrait le penser de prime abord; car, en liant les trois troncs, il arrêtait aussi sûrement l'hémorrhagie, qu'en agissant sur leur fusion en un seul. De plus il avait le grand avantage signalé par Bérard (1), à propos de la ligature de la carotide, c'est d'être moins exposé à une hémorrhagie secondaire en liant les bifurcations d'un tronc artériel, que le tronc lui-même. Il eut un succès complet.

Pour les lésions artérielles du membre supérieur au bras, à l'avant-bras, à la paume de la main, la règle en chirurgie, on le sait, est de lier les deux bouts de l'artère dans la plaie, afin de prévenir la reproduction de l'hémorrhagie par le bout inférieur.

Mais voilà un fait qui démontre que l'on peut, à la rigueur, déroger impunément à ce précepte, quand son application rencontre des difficultés trop grandes et je dirai même, insurmontables. Alors lier le tronc de l'humérale à sa partie moyenne, dans certaines hémorrhagies du pli du coude ou de la

(1) Dictionnaire en 30 vol. art. carotide.

partie supérieure de l'avant-bras, est une pratique, que l'on peut mettre en parallèle avec celle qui consiste à faire la ligature de la fémorale superficielle, à sa partie moyenne, pour les hémorrhagies graves du tiers supérieur de la jambe (voir obs. 7).

§ III. — *Artères du membre inférieur.*

(FÉMORALE PROFONDE).

OBS. VI. — Fracture comminutive de la cuisse droite au-dessous des trochanters. — Hémorrhagie secondaire provenant de la fémorale profonde. — Ligature de l'iliaque externe. — Mort.

L..., fortement constitué, âgé de 29 ans, capitaine de zouaves, est blessé le 30 novembre à Champigny, et transporté à l'ambulance du Conservatoire de musique.

Une balle lui a traversé le scrotum de gauche à droite, puis la cuisse droite en fracassant le fémur au niveau des trochanters. A la cuisse, l'orifice d'entrée est situé en dedans à deux travers de doigt du pli inguino-scrotal. L'orifice de sortie siège à trois travers de doigt environ au-dessous et en arrière du grand trochanter. Le trajet est oblique de dedans en dehors et d'avant en arrière. La longueur est environ de 15 à 20 centimètres.

Le fémur est brisé comminutivement. Les gros vaisseaux de la région paraissent intacts; cependant, sur le champ de bataille, le blessé a perdu beaucoup de sang. Depuis son arrivée, qui date de vingt-quatre heures, il ne s'en écoule que très-peu par les orifices de la plaie.

Le cas était très-grave. Il n'y avait pas possibilité de pratiquer d'autre opération que la désarticulation de la cuisse, ce qui, vu l'encombrement qui existait dans l'ambulance, vu l'épidémie d'infection purulente, eu égard aussi à l'état de prostration du blessé et au désordre des parties molles, dans lesquelles devaient être taillés les lambeaux, équivalait à une mort certaine, il ne restait donc plus d'autre parti à prendre que la conservation du membre.

On commença par extraire la balle arrêtée à la partie externe et postérieure sous les téguments, puis on mit le blessé dans une gout-

tière de Bonnet. Cataplasmes de farine de lin et charpie alcoolisée sur les plaies.

Tout allait bien, le gonflement de la cuisse était modéré, la suppuration peu abondante, l'état général se soutenait, lorsque le neuvième jour éclata subitement, au milieu de la nuit, une hémorrhagie artérielle très-abondante. Le sang s'écoule en nappe par les orifices d'entrée et de sortie, il est rouge rutilant. M. le D^r Dubuc applique le compresseur de J.-L. Petit, sur le tronc commun de la fémorale au pli de l'aîne; l'écoulement sanguin cesse immédiatement.

On avait affaire évidemment à une hémorrhagie provenant d'une branche importante de la fémorale. Cette branche, eu égard à la situation et au trajet de la plaie, devait être la fémorale profonde. La racine du membre était gonflée, tant par les phénomènes inflammatoires développés autour du foyer de la fracture, que par le sang qui s'y était épanché. Le blessé était exsangue. Il fallait intervenir dans le plus bref délai et aviser au moyen de prévenir une nouvelle perte sanguine, presque inévitable la compression enlevée, et qui entraînerait certainement la mort.

Deux moyens de conjurer l'accident se présentaient;

- 1° La ligature de l'iliaque externe;
- 2° La désarticulation de la hanche.

Le premier était certes, à tout point de vue préférable au second. En effet, la désarticulation de la hanche est une opération presque constamment mortelle, lors même qu'elle est pratiquée immédiatement après l'accident qui la nécessite et dans les conditions les plus favorables; mais l'état d'anémie et d'épuisement dans lequel se trouvait le blessé lui laissait bien peu de chances de supporter le traumatisme de l'opération et à plus forte raison ses conséquences. Par la désarticulation on supprimait certainement et sans difficulté la source de toute récurrence hémorrhagique, et du même coup on détruisait un foyer de fracture, menaçant la vie du malade par des accidents d'inflammation et de suppuration diffuses. On sacrifiait, il est

vrai, un membre, mais sa consolidation pouvait, *à priori*, paraître illusoire.

Les bénéfices de la désarticulation, la ligature de l'iliaque externe les offrait, d'abord au prix d'une intervention sans doute plus laborieuse, mais beaucoup moins grave et moins épuisante que l'amputation dans la contiguité; ensuite, avec l'avantage incomparable de la conservation du membre, qui n'est pas du tout illusoire, ce dont on peut se convaincre par l'observation 40, chap. IV

En liant l'iliaque externe on interrompait la circulation dans le tronc fémoral commun et ses deux branches superficielle et profonde. Le cours du sang était donc suspendu complètement dans cette dernière, sa perméabilité à jamais supprimée. Choisir l'iliaque de préférence au tronc commun, c'était se conformer à la règle de conduite la plus sage pour les plaies de la fémorale au pli de l'aîne et de ses branches. En agissant sur le tronc commun, il eût fallu le lier à sa partie moyenne, c'est-à-dire à 2 centimètres de la naissance de l'épigastrique, de la circonflexe, et quelquefois de l'obturatrice. Entre l'origine de ces artères et la ligature, l'espace est trop restreint pour qu'il puisse se former un caillot obturateur assez long et susceptible par conséquent de contracter des adhérences capables de résister à l'effort du courant sanguin, de sorte qu'à la chute du fil on eût été exposé à une hémorrhagie consécutive foudroyante. En ayant recours d'emblée à la ligature de l'iliaque externe, on se mettait, on le conçoit sans peine, en garde contre cet accident redoutable. (Blandin, *Anatomie chirurgicale*, p. 367. — Richet, *Anatomie chirurgicale*, p. 989.)

Aux avantages précédents, la ligature joignait encore un nouvel élément de guérison dans la propriété qu'a l'interruption de la circulation artérielle de ralentir et diminuer la formation du pus. Abstraction faite de ce nouveau bénéfice, l'état de la fracture n'était pas tel que la consolidation ne puisse

s'effectuer sans suppuration abondante ; la réaction inflammatoire était, en effet, assez modérée. Plus loin, nous verrons qu'une fracture comminutive au même niveau est susceptible de se consolider sans accidents graves. Dans ce cas, il est vrai, le blessé n'était pas épuisé par la perte de sang.

La ligature est pratiquée, le 10 décembre 1870, par M. le professeur Richet, avec l'aide de MM. les D^{rs} Delestre, Dubuc et le mien.

On laisse le blessé dans la gouttière de Bonnet, et le chirurgien opère suivant le procédé Cowper. Il commence son incision en avant et au-dessous de l'épine iliaque antéro-supérieure, et la termine vers le milieu de l'arcade crurale. La peau, l'aponévrose, la couche musculaire, le fascia transversalis sont divisés successivement. On refoule le péritoine et on procède à la recherche du tronc artériel. Ce temps fut excessivement laborieux, et, pour le dire de suite, cette difficulté que l'opérateur ne s'expliquait pas sur le moment, mais dont il se rendit rapidement compte sitôt que son extrême habileté en eût triomphé, tenait à l'attitude du blessé dans la gouttière. Il y reposait incliné sur le côté droit ; la fosse iliaque correspondante était par suite déprimée et rejetée en arrière. L'artère iliaque droite, sur laquelle on devait agir, se trouvait entraînée dans le même sens, c'est-à-dire plus en arrière et en dedans que lorsque le blessé repose sur un plan parfaitement horizontal. Son trajet ne correspondait plus au point de l'arcade crurale où devait tomber l'extrémité de l'incision. Aussi le chirurgien, qui n'avait pas d'abord pris garde à la position vicieuse du blessé, dut-il à une connaissance des plus exactes et des plus minutieuses de la région, de pouvoir trouver l'artère en dehors des limites dans lesquelles ils'était renfermé au début. Étonné tout d'abord de la rencontrer si profondément, à plus d'un centimètre et demi en dedans de l'extrémité inférieure de l'incision classique des parois abdominales, il reconnut bientôt que cette position du vaisseau résultait

de l'attitude du blessé dans la gouttière, car sitôt qu'on l'eut placé dans le décubitus parfaitement horizontal, l'artère iliaque reprit sa situation normale et se plaça au niveau même de l'angle inférieur de l'incision prescrite par A. Cowper. Ce qui prouve combien, pour les ligatures, il est important de bien veiller à ce que le blessé et le membre soient placés dans la position indiquée.

Aucun accident dépendant de la ligature ne survint, le membre conserva sa température et sa sensibilité; l'hémorrhagie ne se renouvela pas. Cependant le blessé succomba le huitième jour de la ligature et le vingtième de la blessure, emporté par un érysipèle gangréneux du scrotum.

Bien qu'incomplète, la nécropsie n'ayant pas été faite, cette observation sanctionne une pratique applicable à bien des cas.

1° En tant que ligature, celle de l'iliaque externe convient non-seulement pour les lésions de la fémorale profonde, mais aussi pour celles du tronc commun et de la fémorale superficielle à une très-petite distance de son origine, et cela pour le même motif. En effet, supposons le tronc commun divisé à sa partie moyenne. Si l'on jette un fil sur les deux bouts, l'on sera menacé d'une hémorrhagie par le bout supérieur à la chute de la ligature, et cela pour la raison que je donnais, savoir l'insuffisance du caillot par proximité de l'artère épigastrique, de la récurrente abdominale. Faisons la même hypothèse pour la fémorale superficielle et supposons-la atteinte à 1 ou 2 centimètres de son origine. Il ne sera pas prudent de lier dans la plaie, car entre le fil du bout supérieur et la naissance de la fémorale profonde, il n'existe pas un intervalle suffisant pour l'établissement d'un caillot solide.

On devra donc encore avoir recours à la ligature de l'iliaque externe, celle du tronc commun n'offrant pas, ainsi qu'il a été démontré, assez de sécurité. (Richet, *Anatomie chirurgicale*, p. 989.

2° En tant que mode de traitement des fractures de cuisse par balles compliquées d'hémorrhagie secondaire grave, la conservation du membre, au prix de la ligature, me paraît devoir être souvent préférée à une opération radicale et cela pour les mêmes motifs que j'ai fait valoir à l'appui de la détermination que l'on a prise pour le cas qui me sert d'exemple.

Sans vouloir établir de règle absolue on peut avancer :

1° Qu'en face d'une fracture de cuisse compliquée d'hémorrhagie secondaire grave, le chirurgien, placé dans l'alternative d'une opération radicale ou conservatrice, devra se rappeler que l'amputation de la cuisse est excessivement meurtrière ; que les fractures de cuisse traitées par la conservation quel que soit leur siège dans la continuité de l'os, guérissent dans une très-forte proportion. (V. chap. IV, *Fractures de cuisse.*)

2° Qu'une hémorrhagie secondaire grave provenant d'une des artères principales de la cuisse peut être sûrement arrêtée par la ligature indirecte, c'est-à-dire, au-dessus de la plaie : opération relativement facile puisqu'on la pratique au milieu des parties saines.

3° Que la ligature peut contribuer à la diminution de la suppuration et qu'en tant que nouvelle opération ajoutée au traumatisme préexistant, elle offre beaucoup moins de gravité que l'amputation.

§ V. — Artères de la jambe. — Hémorrhagie secondaire.

Le fait suivant, que je dois à l'obligeance de M. le D^r Martin (de Nevers), sanctionne une fois de plus le précepte formulé par Dupuytren dans la fameuse discussion qui s'éleva entre lui et Guthrie, au sujet des hémorrhagies primitive ou secondaires dans les fractures de jambe au tiers supérieur. L'illustre chirurgien français démontra qu'en pareil cas la ligature de la fémorale à l'anneau de Hunter est la meilleure pratique. Il se fondait très-justement sur ce que la situation et la pro-

fondeur de la lésion ne permettaient pas de reconnaître l'artère atteinte et d'agir sur elle, quand bien même on arriverait à la préciser. Du reste cette règle de conduite me semble applicable, qu'il y ait ou non fracture, pour les hémorrhagies primitive ou secondaires de la jambe, quand on ignore quel est le vaisseau lésé, ou que sa situation trop profonde le rend inaccessible.

Obs. VII. — Théodore A..., âgé de 36 ans, soldat au 1^{er} régiment de ligne, blessé par un éclat d'obus à la partie supérieure de la jambe gauche, le 16 août 1870, à Gravelotte, est d'abord soigné sous les tentes. Le 26 août il entre à l'ambulance du jardin Fabert, à Metz, pour une hémorrhagie, qu'on a arrêtée à l'aide de charpie imbibée de perchlorure de fer.

27 août. En enlevant la carapace de charpie qui recouvre la plaie, on aperçoit une vaste perte de substance à la face antérieure et supérieure de la jambe. Au niveau du condyle externe du tibia, rougeur violacée avec gonflement; tuméfaction légère de la jambe; œdème du pied; compression sur la plaie; cataplasmes sur la jambe.

Le 28. Pansement simple, eau alcoolisée.

Le 29. Le matin, à sept heures et demie, hémorrhagie abondante et bientôt si intense, qu'elle nécessite la ligature de l'artère fémorale au niveau de l'anneau du troisième adducteur. Le Dr Gillette pratique l'opération avec autant d'habileté que de promptitude. Réunion de la ligature par deux points de suture. Le membre est enveloppé avec de l'ouate.

Le 30. L'hémorrhagie n'a pas reparu. Pas d'abaissement de température du pied et de la jambe gauches. La circulation du membre se fait bien. La plaie primitive a bon aspect. Pouls plein et fort; appétit bon.

État général excellent.

2 septembre. Fusée purulente derrière le jambier antérieur. La plaie de la ligature commence à se cicatriser.

Le 4. Douleurs très-vives pendant le pansement, prononcées surtout au milieu des muscles jumeaux.

Le 7. Petites eschares superficielles autour de la plaie primitive. Au fond de cette plaie, on sent une esquille incomplètement détachée. La pression sur le tibia provoque de très-vives douleurs. Le malade n'a pas dormi de la nuit.

Le 8. Extraction d'une esquille d'environ 2 centimètres de large sur 2 centimètres et demi de long. Cette esquille est formée par un fragment du tibia, qui a été séparé du corps de l'os et repoussé dans le canal médullaire. Ce genre de fracture ne saurait mieux être comparé qu'à une sorte de trépanation irrégulière. Écoulement de sang après l'extraction de ce fragment osseux.

Le 9. Le malade a bien dormi et a mangé avec appétit. La suppuration de la plaie est plus abondante que les jours précédents. Le pus est épais, sanieux; il renferme de très-petites parcelles osseuses. La douleur à la pression est très-vive au voisinage de la plaie. Le malade se plaint d'une lourdeur extrême de tout son membre. La jambe est placée dans un appareil de Scultet dont les bandelettes permettent de faire une compression méthodique, sans imprimer de mouvements au membre malade.

Le 10. Grâce à la compression, une grande quantité de pus s'est écoulée et a imprégné tout l'appareil. A quelques centimètres en dehors et au-dessus de la plaie, une petite esquille a perforé la peau.

Le 11. Décollement assez étendu de la peau de la face externe et supérieure de la jambe avec coloration légèrement rosée. Au niveau de la tête du péroné, on pratique une contre-ouverture. Un drain est passé par cette ouverture artificielle et celle qu'a produite la petite esquille. On place le membre dans une gouttière.

Le 13. Aspect très-satisfaisant de la plaie. Douleur moins vive à la pression du tibia. Sensibilité et gonflement au niveau de la tête du péroné au-dessous de la contre-ouverture.

Le 14. Grâce à la compression que le malade pratique souvent autour de sa plaie, le gonflement a considérablement diminué. En pansant la plaie, on retire, au milieu du pus, un fragment de drap rouge de pantalon, qui avait séjourné dans l'intérieur de l'os. L'examen attentif de la plaie fait découvrir un fragment de tissu cellulaire et d'aponévrose qui est aussitôt extrait. Ce lambeau est rubané, vermiciforme et peut avoir 40 centimètres de longueur.

Le 17. Plaie très-belle; suppuration considérablement diminuée. La plaie présente des bourgeons charnus rosés de très-bonne nature.

Le 20. A la partie inférieure et interne de la jambe gauche, commencement de phlegmon.

Le 21. Fluctuation au niveau du jambier postérieur.

Le 22. Le drain placé au côté externe et supérieur de la jambe est enlevé, la suppuration étant devenue moins abondante.

Le 23. La plaie primitive a toujours bon aspect et continue à bourgeonner. Le volume du membre diminue.

Le 24. Incision au côté interne et inférieur du tibia. Issue d'une certaine quantité de pus.

Le 26. La rougeur de la partie inférieure de la jambe a disparu.

Le 29. Les plaies ont un bel aspect. Appétit bon. État général excellent.

Le 30. Le malade a enlevé hier par l'incision inférieure un lambeau de tissu cellulaire sphacélé.

5 octobre. Le membre est revenu à son volume normal. La plaie de la ligature est cicatrisée. Les plaies de la jambe suppurent à peine.

§ V. — Artères fessières.

Obs. VIII. — Plaie couture de la fesse par éclat d'obus. — Hémorrhagie abondante résultant de la lésion des artères fémorales. — Débridement. — Compression directe. — Guérison.

M. le professeur Richet m'a communiqué le cas suivant instructif, comme on va le voir, à plus d'un titre.

Un éclat d'obus de 4 à 5 centimètres carrés, avait pénétré profondément dans la fesse et atteint les branches de la fessière, à leur sortie par l'échancrure sciatique.

A l'arrivée du chirurgien, la région était énormément gonflée, distendue. La main appliquée à sa surface percevait des pulsations et des frémissements profonds. Par la plaie suintait du sang rouge. Toute la nuit plusieurs médecins s'étaient succédé auprès du blessé pour arrêter l'hémorrhagie. Tous les moyens employés, compresses d'eau froide, tamponnement extérieur, étaient demeurés infructueux. M. Richet ne tarde pas à reconnaître qu'il est en face d'un anévrysme faux primitif, provenant de la lésion des fessières. Il pratique un large débridement de la plaie extérieure, c'est-à-dire de 6 à 7 centimètres, enlève les caillots et nettoie la profondeur de la plaie.

Les muscles fessiers étaient surtout hachés au-dessus de la grande échancrure sciatique, les principales divisions de la fessière étaient sans aucun doute comprises dans le même traumatisme. Elles fournissaient du sang sur plusieurs points, mais il était impossible de distinguer les vaisseaux eux-mêmes.

M. Richet bourre entièrement la plaie de grosses boulettes de charpie sèche et maintient cette sorte de tamponnement par un bandage de corps fortement serré autour du bassin. Le plan osseux sur lequel s'étaient les artères divisées, permet à la compression directe d'agir avec toute l'efficacité désirable. L'hémorrhagie cesse, les vaisseaux s'oblitérent, et

le deuxième jour on put enlever le tamponnement. La cicatrisation de la plaie s'effectua sans accident.

Les principales divisions de la fessière, à peu de distance de son émergence du bassin, avaient été coupées et étaient demeurées perméables. Ainsi s'explique l'abondance de l'hémorragie et la formation de l'anévrisme faux primitif. La ligature était ici impraticable. Comment, en effet, trouver et isoler ces vaisseaux situés si profondément et au milieu de tissus musculaires infiltrés de sang ? D'ailleurs, il eût été impossible d'agir sûrement, au moyen d'un fil, sur des parois artérielles probablement déchirées en plusieurs points de leur longueur et de leur circonférence.

La compression directe, telle qu'elle a été employée, moyen beaucoup plus simple que la ligature, avait également plus de chances de succès. Elle s'étendait à tous les vaisseaux atteints en les aplatissant, si je peux m'exprimer ainsi, sur le plan profond et résistant de la région, l'os iliaque.

Le mode d'emploi de la compression directe, dont nous venons de constater l'heureux résultat, serait applicable à d'autres régions que la fesse pour le même traumatisme. Ainsi le crâne, l'omoplate forment autant de surfaces résistantes, sur lesquelles peuvent être refoulées et aplaties les nombreuses artères, qui parcourent les régions épicroânienne et scapulaire. Enfin il est des cas, où la compression directe est la seule ressource hémostatique, soit que l'on ne puisse avoir recours qu'à elle, soit qu'elle offre plus de chances de succès que la ligature.

§ VI. Artères du cou.

OBS. IX. — Coup de feu en séton de la région sus et sous-hyoïdienne. — Hémorragie secondaire.

Le 30 novembre on apporte à l'ambulance du Conservatoire de musique un zouave, blessé à Champigny. Une balle lui a fracassé le côté droit de la mâchoire inférieure, traversé profondément la région sus-hyoïdienne, et est venue saillir sous la peau, sur le bord postérieur

du sterno-mastoïdien gauche, à l'union du tiers supérieur et des deux tiers inférieurs.

Le blessé a perdu peu de sang. Il n'existe pas de signes de lésions artérielles graves.

Le lendemain, un gonflement considérable de toute la région sus-hyoïdienne rend la respiration laborieuse et difficile; la déglutition est très-pénible. On extrait la balle, elle est olivaire et pèse 32 grammes. On se tient prêt à pratiquer la trachéotomie dans le cas où surviendraient des menaces de suffocation.

L'engorgement cervical diminue, et au bout de huit jours le blessé peut se lever; il respire et avale facilement.

Le douzième jour, dans la nuit, survient inopinément une hémorrhagie abondante, le sang s'écoule en nappe par les deux plaies extérieures et dans la bouche à travers le foyer de la fracture. Il est rouge et provient des artères de la région.

On eut beau employer tous les moyens hémostatiques directs, le blessé succomba.

Le cas était d'une difficulté extrême, au point de vue pratique. M. le professeur Richet que l'on avait prié de se rendre auprès du blessé me développait, chemin faisant, les difficultés auxquelles nous allions nous heurter. A notre arrivée, le blessé avait rendu le dernier soupir. L'autopsie n'a malheureusement pas été faite. Quoi qu'il en soit, je reproduis ici les incertitudes et l'embarras dont me faisait part mon savant maître. D'après la situation et le trajet de la balle, les linguales et faciales droites, les artères carotides externe et interne gauches et peut-être leur tronc commun pouvaient avoir été atteints. Le sang s'écoulait en abondance par les deux orifices du trajet. D'où provenait le sang? des deux côtés à la fois, ou d'un seul? Dans le doute il fallait agir des deux côtés à la fois.

Aller à la recherche des vaisseaux divisés dans la profondeur des plaies c'eût été tenter l'impossible.

Lier la carotide primitive à gauche et l'externe à droite, la première à sa partie moyenne, la seconde à son origine, tel eût été le plus sûr moyen d'arrêter l'hémorrhagie.

CHAPITRE II.

Fractures en général.

§ I. — *Anatomic et physiologie pathologiques.*

Ce qui frappe tout d'abord dans les fractures par coup de feu, c'est dans la majorité des cas l'apparence insidieuse de ces lésions. Sous un simple séton des parties molles, l'os est le plus souvent profondément endommagé. Au point où la balle l'a frappé, il est réduit en plusieurs fragments. On diagnostique fracture comminutive, croyant le foyer du traumatisme osseux limité au trajet. Erreur! L'anatomie pathologique vous révèle trop souvent des fêlures multiples rayonnant au-dessus et au-dessous du point principalement atteint. Une lésion, qui semblait limitée à deux ou trois travers de doigt, comprend les trois quarts de la longueur d'une diaphyse. (Voir pl. VII, IX, X, XI.)

Bien plus, il semble parfois que trouant les parties molles voisines d'un os, le projectile n'ait fait que de le heurter, sans lui porter une grave atteinte. Cependant à l'endroit touché, le périoste se sphacèle; on croit encore à une simple dénudation par contusion. Surviennent des accidents des plus inquiétants, bientôt mortels, mais inexplicables par la bénignité apparente de la lésion. A l'autopsie, on trouve l'os, non pas seulement dénudé ou écorné en un point restreint, mais bien fêlé suivant la plus grande partie de sa longueur et dans toute son épaisseur, avec du pus sous le périoste et dans le canal médullaire. (Voir pl. VIII.)

Cependant, certaines parties du squelette sont seulement trouées comme les parties molles.

En résumé, les os sous l'action de la balle ou d'un petit éclat d'obus agissant comme telle, sont broyés, fêlés ou troués, et cela, en raison de leur composition moléculaire.

On sait que le tissu osseux se présente sous deux états : à l'état de tissu compact et de tissu spongieux. Le tissu compact offre une composition moléculaire identique à celle du verre ou de la porcelaine, c'est-à-dire, doué d'une très-grande friabilité. A lui seul, il constitue les diaphyses et certains os plats; là sous la forme de cylindre, ici sous celle de deux lamelles ou tables interceptant entre elles une très-mince couche de tissu spongieux. Le tissu spongieux est très-poreux, mou, offre par conséquent des propriétés inverses du précédent. Il forme à lui seul les os courts et les épiphyses articulaires. Qu'une balle frappe un tube de verre, elle le brise au point où elle l'atteint, et produit au-dessus et au-dessous de cette solution de continuité des fêlures dont l'étendue et la direction varient. Le même projectile traverse-t-il en pleine vitesse un carreau de vitre, il y fait un trou parfaitement circulaire, autour duquel rayonne en divers sens des fissures. Mais si l'on substitue au tube de verre, au carreau de vitre, une masse très-poreuse, une éponge sèche ou un peu humide, le trajet de la balle sera marqué par un canal parfaitement circulaire, ou par une simple échancrure si l'atteinte n'a été que superficielle. La reproduction presque exacte de ces phénomènes a lieu sur les os longs, les os plats et les os spongieux.

Le fémur ou le tibia atteints par une balle se segmentent au point touché, en un nombre plus ou moins considérable de petits fragments : au-dessus et au-dessous de ce foyer de fracture, rayonnent sur les deux segments de la diaphyse des fêlures multiples (voir pl. VII, VIII, IX, X, XI). Rien d'étonnant que, sous l'influence du même traumatisme, les grandes diaphyses fémorales et tibiales se comportent de même qu'un tube ou cylindre de verre : ne sont-elles pas, en effet, constituées comme lui par une succession de lames de tissu compact très-friables, enroulées sur elles-mêmes et ménageant un large canal central.

Sur un temporal frappé à bout portant par une balle de

révolver, nous voyons l'orifice d'entrée marqué par un trou circulaire d'où partent deux fissures, l'orifice de sortie est plus grand, rectangulaire et le point de départ de deux fêlures (voir pl. XVIII). Plus loin, c'est l'os iliaque qui, violenté sur ses bords, se fêle dans la plus grande partie de son étendue (pl. VI). N'est-ce pas là une nouvelle preuve, que les os plats où prédomine le tissu compacte, doivent à cette constitution moléculaire, de subir, de la part des projectiles, les mêmes effets que les lames vitreuses.

Les épiphyses et les os courts qui composent le carpe, le tarse et le métatarse, sont formés presque uniquement de tissu spongieux, comparable en quelque sorte à une éponge creusée de larges alvéoles et recouverte d'un très-mince feuillet de tissu compacte : aussi, de même que cette dernière, les épiphyses et les os spongieux ne se laissent entamer qu'au point où ils sont frappés par le projectile.

M. le professeur Richet a vu les condyles fémoraux troués par une balle. On passait un stylet, ou mieux une sonde de femme, à travers le canal, que s'était frayé le projectile au sein du tissu spongieux. Cette lésion s'est guérie avec la plus grande rapidité et simplicité. J'ai été témoin, à l'ambulance de la gare Saint-Lazare dirigée par M. le D^r Léon Eabbé, d'un coup de feu du carpe droit. Les os avaient été simplement percés par la balle. Il n'existait pas d'esquilles et la plaie s'est cicatrisée presque sans suppurer. Planche XVII, on voit la malléole interne traversée d'avant en arrière par une balle et réduite en très-petits fragments ; la lésion osseuse ne dépasse pas l'épiphyse. Cependant, des faits démontrent que ces masses spongieuses sont, comme les masses compactes, susceptibles de se fragmenter et de se fêler ; mais, empirons-nous de le faire remarquer, ce phénomène n'a lieu que dans des limites très-restreintes. Les fêlures, les éclats restent presque constamment bornés à l'épiphyse elle-même. Ainsi, la tête de l'humérus est frappée à son collet. Au point qui a supporté le choc,

existe un enfoncement, puis une fêlure s'en détache coupant la calotte articulaire en deux moitiés. Du côté de la diaphyse, rien. (Voir planche XIV.) Je citerai encore à l'appui de cette délimitation des lésions épiphysaires, les pièces représentées par les planches XV, XVI, XVII.

Nous sommes dès à présent en possession d'un fait anatomo-pathologique d'une importance capitale, devant servir de base pour le traitement.

1° Les os composés en majeure partie de tissu compacte, tels que les diaphyses, éclatent, se fêlent; les désordres osseux acquièrent des proportions effrayantes.

2° Les os formés presque exclusivement de tissu spongieux, tels que les os courts et les épiphyses, ne subissent des dégâts qu'aux points atteints; la lésion est limitée.

Si les effets si désastreux des projectiles sur les diaphyses tiennent à ce qu'elles sont composées uniquement de tissu compacte; à cette première condition s'en joignent d'autres importantes pour expliquer pourquoi ces lésions varient d'une diaphyse à l'autre, pourquoi le fémur et le tibia sont plus gravement atteints, par le même choc, que l'humérus et les autres petites diaphyses.

Citons d'abord le volume de l'os et le diamètre de *son canal médullaire*.

Un os long offre d'autant plus de prise qu'il est plus volumineux, cela va de soi. Mais aussi l'ébranlement ou la répercussion du traumatisme est proportionnel à la surface de l'os et surtout au diamètre de son canal médullaire. On sait avec quelle facilité entre en vibration, sous le plus léger choc, une large plaque de verre. Or, un tube de verre n'est-il pas constitué par une lame de cette substance enroulée sur elle-même. De même une diaphyse, comme celle du fémur, n'est-elle pas, pour ainsi dire, formée d'une lame de tissu compacte enroulée sur elle-même et ménageant un large canal central; merveil-

leuse disposition pour la transmission, sur une grande étendue, d'un choc porté à l'un des points de la surface du cylindre osseux. La même remarque est applicable au tibia, dont le diamètre du canal médullaire est plus grand que celui du fémur, relativement à l'épaisseur des parois. Ce qui tend à augmenter encore sa friabilité. Mais par contre le péroné, os très-long, mais de très-petit volume, à canal médullaire très-étroit, ne se fêle pas (voir planches XII, XIII). La diaphyse humérale qui offre un volume et un canal médullaire intermédiaires à ceux des précédents, se comporte aussi en conséquence. Elle est plus atteinte que la diaphyse péronéale, mais beaucoup moins que celles du tibia et du fémur; l'humérus en effet se broie sur place dans une assez grande étendue, fâcheuse propriété qu'il a de commune avec le tibia et le fémur, mais en revanche il ne se fêle pas, en cela il est assimilable au péroné. (Voir par comparaison les planches de I à XIII, inclusivement.)

La forme *anatomique* et l'*élasticité* des os jouent aussi un certain rôle dans la production des lésions que nous étudions.

Sur une surface parfaitement arrondie comme celle du fémur et de l'humérus, la balle, ayant elle-même une forme de même nature, doit avoir une tendance à glisser et perd par suite une partie de son action destructive. Frappant, au contraire, sur des faces larges et planes comme le sont celles du tibia, elle les attaque en plein et y déploie toute la violence dont elle est animée. L'examen des pièces pathologiques confirme pleinement cette théorie.

L'élasticité intervient aussi dans la production des fêlures. L'élasticité est une propriété qu'ont les tissus qui la possèdent, de rompre en fléchissant quand leur résistance est mise à l'épreuve. Par cette souplesse, le choc est en partie-amorti. Tous les os longs sont doués d'élasticité; elle est, pour les diaphyses, en raison inverse du volume et directe de la longueur. Si le fémur et le tibia ont un certain degré d'élasticité,

en vertu de leur longueur, leur volume, par contre, la leur enlève presque entièrement. Elle est développée au plus haut point dans le péroné, qui est à la fois très-long et très-mince. Aussi voyons-nous chez ce dernier et ceux qui lui sont comparables, au même point de vue, l'action du projectile se circonscire au point qu'il touche. En effet, en vertu de leur petit volume, de leur élasticité, les diaphyses radiale, cubitale, et celles des côtes, se brisent sur place sans se fêler.

Direction des fêlures (voir planches VII, VIII, IX, X et XI). — Sur les diaphyses, les fêlures sont ordinairement longitudinales, c'est-à-dire parallèles à l'axe de l'os. Parfois elles la contournent en décrivant une demi-spire, mais c'est l'exception. Cette direction est-elle l'effet du hasard ou bien le résultat de la texture même de la diaphyse? La dernière hypothèse me semble la seule plausible. En effet, cette direction, par cela même qu'elle est constante, doit être soumise à une loi anatomique, et cette loi, ne la retrouvons-nous pas dans la structure fibroïde du tissu compacte des os longs; les fibres osseuses ne sont-elles pas disposées parallèlement au canal médullaire? ou pour mieux dire à l'axe de l'os?

Étendue et propagation des fêlures. — C'est encore en vertu de la texture des diaphyses que les fêlures acquièrent une étendue considérable, parcourent et rayonnent vers les deux extrémités d'un os long, quand il a été frappé à sa partie moyenne: il se produit un phénomène physique identique à celui que nous constatons, quand on essaye de briser une planche de bois très-sèche et à fibres ligneuses longitudinales, très-accentuées (le sapin, par exemple). La planche se broie au point où frappe l'instrument et des fentes se produisent dans la direction longitudinale des fibres ligneuses et se propagent à une très-grande distance du point où s'exerce le choc principal.

Le plus souvent, en raison sans doute du changement de texture, les fêlures se terminent sur la diaphyse, à sa jonction avec l'épiphyse. Cependant, il n'en est pas toujours ainsi et la fêlure peut s'étendre de la diaphyse à travers l'épiphyse, jusque dans l'articulation. Pour cela, il faut que la première soit frappée tout près de sa jonction avec la seconde : c'est ce que nous avons constaté dans deux coups de feu : l'un de l'extrémité inférieure du fémur, l'autre de l'extrémité supérieure de l'humérus. (Voir planches VII et III.) La réciproque de ce que nous venons de démontrer n'existe pas, c'est-à-dire que les fêlures susceptibles de se produire sur certaines épiphyses, ne retentissent pas jusque sur la diaphyse (voir planches XIV et XVI).

Je ne fais, du reste, que mentionner ce fait, sur lequel je me propose de revenir.

Les sutures, qui unissent entre eux les os plats de la boîte crânienne, sont aussi comme une barrière à la propagation des fissures. C'est ce qui résulte de deux faits que j'ai observés. Dans un cas, le frontal est transpercé en deux endroits par une balle de revolver. L'orifice de sortie, large et esquilleux, situé vers la partie moyenne de la face supérieure (planche XVIII), présente deux fentes, qui se dirigent vers la suture lambdoïde et s'y terminent brusquement. Dans le second cas (planche XIX), c'est le pariétal qui a été frappé; la solution de continuité se limite à une simple fente de tout le diploé, qui dépasse à peine la suture fronto-pariétale.

Profondeur. — Si les fissures osseuses n'intéressaient que les lames superficielles de la diaphyse, ce qui a lieu dans certains cas, elles n'augmenteraient que faiblement la gravité du traumatisme principal. Mais elles comprennent le plus souvent toute l'épaisseur des parois de l'étui osseux et ouvrent par suite le canal médullaire; toutefois l'écartement de leurs bords va en diminuant de leur origine vers leur terminaison.

Nombre. — Elles sont multiples; parfois isolées, quelquefois

elles se réunissent, deux à deux, à une assez grande distance du foyer de la fracture et circonscrivent un fragment osseux, relié au reste de la diaphyse par le périoste et les muscles. Sur les os plats, les fêlures comprennent ordinairement toute l'épaisseur du squelette, diploé, tables externe et interne (voir planches XVIII et XIX). Toutefois, il est des cas où la fêlure n'est apparente que sur l'une des tables et semble s'y limiter (voir planche VI, fig. 2, F.).

Dans les points où les fêlures se présentent à l'état de fente, à bords plus ou moins écartés, le périoste est déchiré et le sang qui s'écoule de la plaie est chargé à sa surface de gouttelettes graisseuses, venant de la moelle de l'os. Excellent signe d'ouverture du canal médullaire et par suite d'existence d'une fêlure. Quand la fêlure est réduite à l'état de simple fissure, le périoste est indivis, mais soulevé par un léger épanchement sanguin sur toute son étendue. Alors, il n'y a pas de signe pour révéler son existence, elle passe inaperçue; ce qui a lieu le plus souvent. A l'extravasation sanguine sous-périostée, se joint un épanchement intra-médullaire correspondant.

Tout os fêlé est donc profondément atteint dans toute l'étendue des fêlures. Mais ces irradiations de la principale solution de continuité sont le plus souvent inappréciables, on les diagnostique d'après les conditions de leur production.

De cette étude anatomo-pathologique ressortent les conclusions suivantes : 1° que les os composés de tissu spongieux (os courts et épiphyses) ne sont lésés le plus souvent que dans la sphère d'action du projectile. La fracture est circonscrite; 2° que les os composés de tissu compacte (diaphyses et os plats) éclatent en un grand nombre de fragments et se fêlent dans une très-grande étendue, et cela suivant leur volume, le diamètre de leur canal médullaire, leur forme et leur élasticité. La fracture est très-étendue.

§ II. — *Traitement.*

D'après les notions précédentes, peut-on prévoir les phénomènes ultérieurs susceptibles de se développer dans les fractures de la continuité et en tirer les indications d'un bon traitement?

Toute fracture compliquée de plaie s'enflamme et suppure pour se consolider. L'inflammation s'empare du foyer du traumatisme, élimine parmi les parties molles et les parties dures tous les tissus impropres à la nutrition et constitue en même temps une sorte de capsule ou de membrane délimitant le foyer du traumatisme. Alors la fracture existe à l'état de foyer isolé; tout est préparé pour la genèse du tissu osseux, et la cicatrisation des parties dures et des parties molles s'accomplit.

L'évolution du travail réorganisateur dont nous venons de tracer rapidement les phases, expose à des périls sans nombre, à une foule de vicissitudes qui dépendent surtout des désordres osseux. Un foyer de fracture à cassure nette, sans esquilles, sans anfractuosités, sans fêlures, sans grande déchirure des parties molles, n'engendrera qu'une réaction et une suppuration assez limitées et la consolidation s'effectuera sans entraves. C'est ce que nous voyons ordinairement dans notre pratique hospitalière. Par contre, si l'os a été brisé en de nombreux fragments et fêlé dans une très-grande étendue, on aura un foyer de fracture prédisposé à une inflammation et à une suppuration très-étendue et très-longue; par suite, aux plus graves accidents locaux et généraux. Qui ne voit alors les dangers inhérents aux traumatismes osseux dont nous avons précédemment décrit l'anatomo-pathologie.

Les esquilles sont autant de corps étrangers qui soulèvent une réaction locale très-intense. Leur élimination entraîne une suppuration longue et épuisante. Les extrémités des fragments sont anguleuses, irrégulières, menacées de nécrose et

n'ont, par suite, pas de tendance à se souder, ou ce travail exige encore une suppuration très-longue.

Les fêlures sont autant de ramifications qui, du foyer central, menacent de porter l'inflammation sur toute l'étendue de leur parcours. En ouvrant le canal médullaire dans les diaphyses, elles provoquent une médullite suppurative et jouent alors l'office de rigoles, par où le pus se déverse sous le périoste. De là, l'ostéomyélite diffuse et la nécrose consécutive de la diaphyse. En rayonnant de la diaphyse jusque dans l'épaisseur de l'épiphyse, les fêlures sont encore des voies ouvertes à la propagation de l'inflammation de la première vers la seconde. L'ostéite épiphysaire aura, de son côté, le plus fâcheux retentissement sur l'articulation dont elle fait partie. Complication inévitable, quand, par une division simultanée de l'extrémité d'une diaphyse et de l'épiphyse attenante, une fêlure met en communication une grande articulation avec le foyer de la fracture (voir planche VII). Dans les os plats, c'est encore suivant le trajet des fêlures que se développent des fusées purulentes sous-périostées, des phlegmons, des abcès profonds (voir planche VI, XIX).

Sans être broyé dans une grande étendue, sans être fêlé à une grande distance, un os long est passible d'une inflammation diffuse. Les planches V, XIII, nous offrent deux exemples d'ostéomyélites diffuses, survenues, la première dans une simple contusion de l'humérus, l'autre dans une fracture limitée du péroné. En dehors donc des lésions apparentes, nous permettant de concevoir les accidents graves auxquels exposent les fractures par coup de feu, il en est d'autres latentes qui échappent à nos investigations. Que ce soit une sorte d'ébranlement, de commotion de la moelle ou de l'os tout entier, ce qu'explique assez bien la cohésion et la solidarité de tous les éléments de ce tissu; que ce soit le fait matériel d'une infiltration sanguine intra-médullaire, il n'en reste pas moins, comme fait acquis, qu'un os simplement contusionné peut

être frappé d'ostéomyélite diffuse, et déterminer l'infection purulente.

Si les désordres causés par les coups de feu exposent à des accidents locaux si nombreux et si graves, leur retentissement sur l'état général n'est pas moins fâcheux. C'est tout d'abord, quand le traumatisme est très-considérable et porte sur une diaphyse volumineuse, un état de stupeur qui jette le blessé dans un anéantissement tel, qu'il succombe rapidement. Plus tard c'est la pyohémie. Les traumatismes osseux, on le sait, exposent, plus que tous les autres, à l'infection purulente. Ceux dont nous nous occupons possèdent cette fâcheuse tendance au plus haut degré. Ils le doivent à leur disposition et à leur étendue. En effet, l'os est atteint dans toute sa profondeur jusque dans son canal médullaire. Ces conditions, M. le professeur Gosselin les a fait remarquablement ressortir dans la discussion sur l'infection purulente, qui occupe actuellement l'Académie de médecine.

Tous les accidents que nous venons de passer en revue et auxquels exposent principalement les fractures par coup de feu de la continuité, démontrent la gravité de ces dernières, mais ne doivent point servir de base de détermination. Avancer avec M. Jules Roux (1), chirurgien militaire très-distingué, que tout os, atteint d'un coup de feu, doit être réséqué ou désarticulé, parce qu'il est passible d'ostéomyélite, c'est méconnaître les merveilleux résultats de la pratique opposée; pratique aujourd'hui sanctionnée par l'expérience des chirurgiens qui se sont le plus livrés à l'étude des plaies de guerre: en France, Larrey, Sédillot, Legouest; en Allemagne, Langenbeck, Stromeyer, Heilfelder.

En effet, si tout os frappé par une balle, quelle que soit en apparence la lésion, peut être pris d'ostéomyélite diffuse et engendrer la pyohémie, cette complication ne survient qu'autant que la lésion est profonde et étendue, et située sur une

(1) Mém. de l'Acad. de méd., 1860.

diaphyse volumineuse. Encore dans ces derniers cas, la guérison par la conservation peut-elle s'effectuer. On voit, en effet, les fractures de cuisse, c'est-à-dire les plus graves de toutes les fractures par coup de feu, se guérir, suivant Legouest, dans la proportion de 33 pour 100, par la conservation (1). Aussi bien, d'après les faits et l'interprétation de ce que nous enseignera l'anatomie pathologique, le chirurgien est-il autorisé à tenter la conservation dans la plupart des cas.

D'abord, tout le danger dans les fractures par coup de feu est du côté des parties dures. Du côté des parties molles, les lésions se bornent à un simple trajet en séton; on sait avec quelle simplicité se comporte une plaie en séton proprement dite. Lors même qu'une artère très-importante est intéressée, la vie du membre n'est pas toujours compromise. Qu'on se reporte au chapitre précédent et on pourra se convaincre qu'au membre supérieur, l'interruption de la circulation, dans le principal tronc artériel, avec fracture concomitante du squelette, n'a déterminé aucun arrêt nutritif. Cependant il est de règle, en chirurgie militaire, de pratiquer l'amputation dans le cas de fracture comminutive accompagnée de lésion des gros vaisseaux. Cette loi n'est point absolue, déjà le membre supérieur, avons-nous vu, peut faire exception; reste le membre inférieur, pour lequel l'opportunité d'une intervention radicale est moins discutable.

Les désordres osseux, bien que graves, peuvent être la plupart traités par la conservation, avons-nous dit. Il est une première distinction à établir entre les os composés de tissu compacte et ceux formés de tissu spongieux. Chez ces derniers, les accidents inflammatoires ont une grande tendance à se limiter, en vertu de la délimitation du traumatisme.

Les os composés de tissu compacte sont loin d'être violentés au même degré par le choc de la balle. Les os courts du méta-

(1) Legouest, traité des plaies de guerre.

carpe et du métatarse; les diaphyses péronéale, radiale et cubitale, celle enfin de l'humérus se fragmentent sur place et ne se fêlent pas. Conditions favorables à la localisation des phénomènes ultérieurs. Aussi, pour les os courts, les diaphyses de petit volume et celle de l'humérus, sera-t-on conduit, de prime abord, à conserver. La majorité des faits viendront à l'appui de cette pratique.

Les grandes diaphyses fémorale et tibiale, qui non-seulement éclatent au point touché, mais se fêlent dans une grande étendue, et présentent un vaste foyer de fracture, sont prédisposées à une suppuration diffuse. Le chirurgien est dès lors très-hésitant, entre la conservation et une intervention radicale. Il se guidera alors sur une double considération tirée du siège et de l'étendue de la fracture. Quand elle est située à la partie moyenne ou à une certaine distance des extrémités de la diaphyse et que les désordres apparents ne sont pas étendus outre mesure, la conservation donne des résultats qui, bien que très-tristes, sont relativement supérieurs à ceux de l'amputation. Ce que je ferai ressortir à l'étude des fractures de chaque os en particulier. Dans le cas où, les grandes diaphyses étant brisées près de leurs extrémités, une ou plusieurs fêlures divisent l'extrémité diaphysaire et l'épiphyse attenante, et font communiquer le foyer de la fracture avec l'article, on est en face d'une fracture intra-articulaire. Pour soustraire le blessé aux dangers d'une suppuration articulaire, il faut ou amputer, ou réséquer suivant l'étendue de la lésion osseuse : le plus souvent, il sera possible de réséquer et par suite de conserver.

En somme, comme contre-indication à la conservation, nous ne trouvons du côté des parties molles que la rupture des gros vaisseaux, encore doit-on tenir compte du membre atteint. Du côté des parties dures, il n'y a pour imposer une ablation immédiate du membre, que les broiements très-étendus ou de la partie moyenne ou des extrémités des grosses diaphyses.

Restent enfin, comme nécessitant une intervention radicale immédiate, quand l'état de stupeur générale ne s'y oppose pas, ces vastes mutilations où tous les tissus, parties molles et parties dures, ont été hâchés par un éclat d'obus.

La part de la conservation est considérable, celle de l'intervention radicale immédiate très-petite, mais elle augmentera malheureusement par les accidents consécutifs aux tentatives de conservation.

Le traitement des fractures compliquées de plaie, par les mesures conservatrices, demande une direction locale et générale des plus judicieuses. Peut-on transformer en fractures simples, c'est-à-dire soustraites à l'action de l'air, à l'aide de l'occlusion, les fractures par coups de feu, comme on réussit à le faire pour certaines fractures par cause directe ou indirecte ?

Non, parce qu'elles doivent inévitablement suppurer. Si presque toutes les plaies en séton des parties molles s'enflamment et produisent du pus, à plus forte raison, celles qui s'accompagnent de lésion du squelette provoqueront-elles les mêmes accidents ; alors clore les plaies, c'est forcer le pus à stagner et à croupir au milieu des tissus, c'est, comme on dit vulgairement, renfermer le loup dans la bergerie.

Je renvoie le lecteur à l'observation 38, ch. IV pour se convaincre à la fois de l'inefficacité et des dangers de l'occlusion des fractures dont nous parlons. Toutefois les partisans de cette méthode m'objecteront que son application a été trop tardive, dans le cas que je cite, pour produire de bons résultats. Il faut, suivant eux, pour obtenir tous les effets de l'occlusion, qu'elle soit employée dans les premières heures qui suivent l'accident. D'accord, mais il est bien rare que l'on soit à proximité de donner des soins aussi rapides, sur le champ de bataille. Ce n'est guère que dans la pratique civile que l'on est appelé à temps, pour juger de l'opportunité de l'emploi de l'occlusion. Elle n'est applicable que dans les cas où la solu-

tion de continuité des téguments est étroite, peu contuse et la cassure de l'os très-nette, sans esquille mobile.

Le fait suivant résume mieux que tout exposé théorique les conditions dans lesquelles on peut avantageusement transformer les fractures compliquées de plaie en fractures simples, par la fermeture de la solution de continuité des téguments, avec la baudruche et le collodion. C'est une fracture oblique de l'olécrâne gauche par cause directe. La plaie était petite, communiquait avec le foyer de la fracture et par suite avec l'article.

Obs. I. — L. Sevin, cultivateur, âgé de 54 ans, fortement constitué, entre, le 15 octobre 1870, à l'hôpital des Cliniques, service du professeur Richet, remplacé à cette époque par M. Léon Labbé, professeur agrégé.

Une heure avant son admission, il était tombé, le coude gauche sur une traverse en bois, et avait perdu immédiatement la faculté de s'en servir. Sur le bord postérieur du cubitus, à la base de l'olécrâne, existent deux petites plaies, d'un diamètre environ d'une pièce de 20 centimes, à bords légèrement contus : elles sont superposées et séparées par une bride cutanée de 1 centimètre environ de largeur.

L'olécrâne est mobile sur sa diaphyse ; on peut lui imprimer des mouvements de latéralité, et produire ainsi une crépitation osseuse très-caractéristique. Si l'on fléchit l'avant-bras, l'olécrâne bascule, sa base taillée en biseau de la profondeur vers la superficie se porte en arrière et en haut, et soulève fortement les téguments. Il en résulte un écartement angulaire assez notable entre la diaphyse et l'épiphyse, qui sont, comme on le voit, divisées à leur point de jonction, suivant une ligne oblique de bas en haut et d'arrière en avant.

L'extension fait disparaître l'écartement, ramène les deux surfaces des fragments au contact, et ce rapprochement produit la sortie d'une certaine quantité d'air et de sang du foyer de la fracture et de l'articulation. Les alternatives de flexion et d'extension du coude déterminent une sorte de jeu de soufflet dans le foyer de la fracture, par l'entrée de l'air lors de la flexion, et sa sortie lors de l'extension.

On avait donc affaire à une fracture oblique de l'olécrâne, à cassure très-franche, compliquée de deux petites plaies assez régulières, mettant le foyer de la fracture, et par suite l'articulation elle-même en communication avec l'air extérieur.

L'extension maintenant les deux surfaces obliques de la fracture en parfaite coaptation, les plaies cutanées étant d'une très-petite étendue; enfin, le traumatisme lui-même étant tout récent, je pratiquai l'occlusion des plaies avec la baudruche et le collodion, pendant qu'un aide tenait le membre dans l'extension forcée, et je l'immobilisai, dans cette attitude, en le plaçant dans une gouttière en carton, garnie de ouate et s'étendant du creux axillaire jusqu'au poignet.

Le malade fut condamné au repos absolu. Tout se passa avec la plus grande simplicité. Toutefois, une vésication se produisit dans les premiers jours sur les bords de l'appareil d'occlusion. Cet accident, causé par la trop grande quantité d'éther que renferme le collodion, ne fut d'aucune importance.

Le quinzième jour, on enleva l'appareil d'occlusion; les plaies étaient complètement cicatrisées et leurs cicatrices très-résistantes. Le cal, de son côté, était assez solide pour prévenir l'écartement des fragments dans la flexion. Il était inappréciable. Il existait un léger épanchement articulaire. Les mouvements étaient douloureux, mais très-faciles.

Le coude fut placé dans la flexion à angle droit, à l'aide d'un appareil inamovible en stuc. On l'enleva au bout de trois semaines. La consolidation était parfaite, le cal inappréciable, et l'article jouissait de tous ses mouvements.

Je ne pouvais mieux faire ressortir les conditions de mise en pratique et de succès de l'occlusion que par l'exemple précédent.

Quiconque réfléchit aux désordres qu'occasionnerait certainement un coup de feu de l'olécrâne, saisit immédiatement toutes les conséquences désastreuses que produirait alors le traitement dont nous venons d'exposer le merveilleux résultat, dans le cas où il a été employé.

Si par cela même qu'elles doivent suppurer, les fractures par coup de feu se soustraient à l'emploi de la méthode de l'occlusion, le chirurgien doit s'efforcer de les ramener, lorsqu'elles s'en écartent, à l'état de celles qui, en suppurant, se comportent avec le plus de simplicité.

Il y a des cas exceptionnels où la fracture est nette, sans esquilles et placée dans toutes les conditions les plus favora-

bles pour se consolider rapidement sans accidents; l'immobilité seule suffit.

Ordinairement le foyer de la fracture renferme de nombreuses esquilles et les fragments eux-mêmes présentent des extrémités irrégulières, fortement contusionnées et menacées de nécrose. Alors quelle conduite immédiate tenir ?

Pour les os spongieux, les os courts et les diaphyses peu volumineuses, tous les chirurgiens, instruits par l'expérience, sont d'avis d'abandonner à la nature le soin de la guérison. Les esquilles étant habituellement très-petites s'éliminent facilement et spontanément.

Mais pour les fractures comminutives des grosses diaphyses, commence la dissidence sur les soins primitifs. La résection de leurs extrémités, adoptée à l'unanimité, quand la solution de continuité communique avec l'article, est rejetée par un certain nombre de chirurgiens, pour les fractures de leur continuité. Ils conseillent d'extraire seulement les esquilles mobiles et vouées à une mort certaine. Celles-ci jouent le rôle de corps étranger; en les enlevant, c'est autant d'épines inflammatoires de moins, dans le centre de la fracture. Quant aux esquilles adhérentes, elles doivent être laissées en place; on confie au travail ultérieur le soin d'éliminer celles qui cesseront de vivre.

Les extrémités des fragments doivent être respectées. Pratiquer leur résection, c'est, suivant les chirurgiens de cette école, une intervention inutile et nuisible.

D'abord l'opération elle-même agrandit la plaie et augmente le traumatisme. Les extrémités, par cela même qu'elles sont irrégulières, anguleuses, ont plus de tendance à se réunir que lorsqu'elles se touchent par la tranche plane et régulière, résultant du trait de scie.

Par la résection, le chirurgien agit à l'aveugle, car il ignore l'étendue des fissures et n'est pas certain d'enlever toutes les parties lésées. Enfin, c'est augmenter le raccourcissement,

que de faire subir une nouvelle perte de substance aux fragments.

Les partisans de la résection prétendent, au contraire, qu'en régularisant le foyer de la fracture par l'ablation de toutes les esquilles et la section des extrémités des fragments, on enlève toutes les causes d'inflammation violente, en même temps qu'on assure une consolidation plus rapide et plus certaine.

La vérité se trouve dans les deux camps. Il n'y a rien d'absolu dans le traitement des fractures par coup de feu, quand on réfléchit à leur variété. Toutes les mesures conservatrices, que nous venons d'énumérer, sont applicables et sont employées avec succès. C'est au chirurgien à savoir discerner quand il faut user de tel ou tel procédé. Ce que je me propose de faire ressortir à chaque cas particulier.

Après avoir mis le foyer de la fracture dans les meilleures conditions, on ne doit point oublier que la consolidation ou mieux la formation du cal comporte un double travail à la fois éliminateur et réparateur. Ces deux phénomènes marchent de pair, s'accompagnent de réaction vive et nécessitent pour leur évolution un temps très-long.

Prévenir une réaction locale trop vive, favoriser l'écoulement de la suppuration, soutenir les forces contre les déperditions qu'elles auront à subir : telles sont les indications à remplir. Le meilleur antiphlogistique local, c'est l'immobilité : mais l'immobilité, au début, doit être faite au moyen d'appareils permettant de surveiller soigneusement la plaie. Les gouttières, si habilement modifiées dans ces derniers temps, nous offrent ce grand avantage. Elles facilitent l'application d'un pansement approprié, la connaissance des complications susceptibles de se déclarer. A l'immobilité se joignent d'autres moyens de prévenir une inflammation trop vive, de la localiser et de favoriser l'écoulement du pus. Les principaux agents que l'on a à sa disposition pour remplir ces indications sont

le froid sous forme d'irrigation continue, de compresses imbibées d'eau froide et maintenues en permanence, de vessies remplies de glace, de morceaux de glace appliqués sur le membre préalablement recouvert d'une légère couche de charpie, les cataplasmes émollients, le drainage, les injections d'eau alcoolisée.

La première poussée inflammatoire est la plus à redouter, elle est en rapport avec l'étendue et la profondeur du traumatisme. Elle commence de trente-six à quarante-huit heures après l'accident. A peine se fait-elle sentir dans certains cas. Par contre, les parties molles peuvent se tuméfier considérablement; la suppuration devenir très-abondante et la réaction générale très-intense. C'est alors qu'un large débridement des orifices d'entrée et de sortie est utile. En même temps, le passage d'un drain à travers le foyer de la fracture est un excellent moyen de favoriser l'écoulement du pus au dehors et de prévenir son infiltration. C'est pendant cette première période, du quinzième au vingtième jour, que se déclarent les principaux accidents locaux et généraux : suppuration diffuse des parties molles, hémorragie secondaire (voir chapitre précédent), ostéomyélite circonscrite et diffuse, infection purulente. Tous ces accidents, nous les étudierons plus loin.

Lorsque l'inflammation a été modérée, qu'aucun accident n'est survenu, toutes les parties molles, sur les limites du traumatisme, se soudent entre elles et au périoste des extrémités des fragments. De cette adhésion résulte la formation d'une sorte de capsule très-épaisse, isolant du reste du membre le foyer de la fracture. Close de toutes parts, cette capsule met à l'abri des fusées purulentes. C'est dans sa cavité que désormais se passe tout le travail de la consolidation. Les esquilles détachées et mobiles s'éliminent, tantôt sous forme de parcelles osseuses inappréciables, tantôt sous celle de fragments assez volumineux pour nécessiter le secours de la chirurgie. Parmi les esquilles encore adhérentes au moment de

l'accident, les unes subissent rapidement le sort des précédentes, faute de moyens d'existence; les autres, reliées à la diaphyse par des liens périostiques, fibreux, musculaires, continuent de vivre. Le périoste, qui les retient et les recouvre, s'épaissit, s'incruste d'éléments osseux et les soude à la diaphyse. Peu à peu les muscles se rétractent, rapprochent les extrémités des fragments, les mettent bout à bout. Alors commence la soudure osseuse.

La rapidité de l'évolution du cal dépend de la netteté du foyer de la fracture et de la facilité plus ou moins grande d'expulsion des esquilles, quand la solution de continuité est très-comminutive.

Si la cassure est nette, la consolidation est rapide, aucun travail éliminateur n'ayant lieu. Ces cas sont très-rares. Si les esquilles sont petites, elles s'éliminent facilement, la plaie suppure peu, et le cal s'effectue rapidement, non-seulement pour les petits os, mais pour les diaphyses les plus volumineuses. Nous verrons des fractures comminutives du fémur se consolider en moins de quatre-vingt-dix jours, sans élimination d'esquilles. Lorsque celles-ci sont volumineuses, d'une élimination difficile, le travail de la consolidation peut durer six mois, un an et plus pour les os d'un petit volume. Plus souvent, en pareil cas, le cal se forme autour de l'esquille; celle-ci y reste incluse à l'état de séquestre; de là une suppuration interminable qui dure jusqu'à ce que l'esquille soit complètement isolée et expulsée, soit spontanément, soit par une intervention appropriée.

L'absence de consolidation est rare, elle n'a lieu que dans certaines conditions. Lorsque la fracture étant très-étendue, se complique de nécrose des extrémités et de suppuration considérable avec épuisement du blessé, c'est le cas d'amputer. La cicatrisation isolée des fragments se produit encore quand, la fracture siégeant à l'avant-bras ou à la jambe, un seul os a éprouvé une perte de substance, le rapprochement des frag-

ments ne peut avoir lieu, le congénère sain les maintenant forcément à distance. (Voir obs. 21, chap. III.)

En général, le cal des fractures par coup de feu est très-exubérant et souvent difforme. L'exubérance tient à l'irrégularité des fragments, à l'existence d'esquilles, de fissures qui provoquent le développement de jetées osseuses sur un rayon assez étendu.

Il n'est pas toujours au pouvoir du chirurgien d'empêcher une consolidation vicieuse. Cependant, dans nombre de circonstances, le cal peut être rectifié par un emploi approprié de différents appareils inamovibles, amovo-inamovibles, de la gouttière de Bonnet pour la cuisse. C'est pourquoi, lorsque le cal commence à se former, et que les accidents ne sont plus à craindre, on peut user d'un appareil inamovible, fenêtré au niveau des plaies, susceptible de se mouler sur le membre et de le maintenir dans la bonne direction qu'on lui aura donnée jusqu'à complète consolidation. L'appareil en stuc offre tous ces avantages.

Une consolidation régulière a non-seulement l'avantage d'éviter une difformité, mais encore un certain degré de raccourcissement par le déplacement des fragments. Le raccourcissement, qui résulte forcément de la perte de substance qu'entraîne toute fracture comminutive, est déjà assez considérable pour que l'on cherche autant que possible à prévenir son augmentation, en surveillant attentivement la formation du cal.

§ III. — *Accidents.*

Bien des accidents locaux viennent entraver ou compromettre une tentative de conservation. Je n'appellerai l'attention que sur les principaux. Nous avons du côté des parties molles l'hémorrhagie secondaire dont on a été témoin, dans le chapitre précédent; du côté des os, la nécrose des extrémités des fragments ou ostéomyélite limitée, et l'ostéomyé-

lite diffuse. Comme accident général se développant spécialement dans les fractures par coup de feu, que l'on conserve ou que l'on ampute, l'infection purulente mérite toute notre attention.

Ostéomyélite circonscrite. — La nécrose des extrémités des fragments, ou ostéomyélite limitée, résulte de la contusion violente qu'ont subie les parties. Si nous voyons un os, frappé sur un point de sa surface, se nécroser à l'endroit contus, il n'est point surprenant qu'il en soit de même pour les extrémités osseuses qui ont supporté le même effet. La vie a-t-elle été atteinte dans le tissu osseux, d'emblée par le traumatisme, ou consécutivement, par l'intensité de la réaction? L'exubérance que forme la moelle en dehors du canal médullaire et l'étranglement auquel elle est soumise, lorsque l'on constate la nécrose, me semble plaider en faveur de la dernière hypothèse.

Dans le cas d'ostéomyélite circonscrite, la mortification du tissu osseux ne s'étend guère au delà de 2 à 3 centimètres sur chaque fragment. Extérieurement, l'os est dénudé et le périoste épaissi sur les limites de la nécrose; intérieurement, le canal médullaire est infiltré de pus; mais la myélite, chose remarquable, est restreinte dans les bornes de la dénudation extérieure. (V. Pl. I, D-E; Pl. II, fig. 1, 2, 3, D-E; fig. 12, D-E.) De sorte que le chirurgien, quand il intervient, a dans la délimitation extérieure de la dénudation un point de repère sûr pour l'ablation complète de la mortification.

La nécrose limitée des extrémités des fragments se manifeste surtout dans les quinze premiers jours. Elle se caractérise par un gonflement considérable des parties molles et une suppuration très-abondante. En explorant le foyer de la fracture, on sent la moelle formant au dehors du canal médullaire une exubérance considérable et les extrémités osseuses irrégulières et dénudées.

Confier à la nature le soin d'éliminer les parties mortifiées, c'est exposer le blessé à tous les dangers d'une suppuration excessivement longue, lorsque l'os est volumineux. Mieux vaut, par la résection, enlever ce qui est nécrosé et mettre en contact des surfaces vivantes. Ainsi que le démontre l'anatomie pathologique, la nécrose est parfaitement délimitée extérieurement le vingtième jour, condition éminemment favorable à l'opération. Cinq succès obtenus par l'emploi de la résection secondaire dans la continuité, pour des cas où l'amputation paraissait devoir être prochainement indiquée, sont les meilleures preuves de son efficacité. L'effet immédiat de cette intervention est une diminution rapide de la suppuration et du gonflement des parties molles. Comme bénéfice ultérieur, citons une consolidation assez active, sans suture osseuse, par le seul fait de l'immobilité au moyen d'attelles plâtrées. (Voir observations 8, 9, 10, 11, chap. III, 37, chap. IV.)

Ostéomyélite diffuse. — Au lieu de se circonscrire à l'extrémité des fragments, l'ostéomyélite peut être diffuse d'emblée, envahir une diaphyse dans toute sa longueur et la nécroser. Nous avons déjà étudié ses causes principales. Elle survient principalement chez les os profondément atteints et fêlés dans une grande étendue. Toutefois elle n'épargne pas ceux de petit volume, exempts de fêlures et même de fractures. Le péroné et l'humérus (voir pl. XIII et III) nous en fournissent des exemples frappants; les diaphyses paraissaient intactes en dehors du foyer du traumatisme, et cependant elles ont été envahies par l'inflammation diffuse. Bien plus, la simple contusion de l'os, sans fracture, ni fêlure, ni éclat, peut être suivie de la même complication. L'observation suivante en est un exemple des plus frappants.

Obs. II. — X...., blessé à la journée du 24 mai 1871, entre le même jour à l'hôpital des Cliniques, service du professeur Richet.

Vers le tiers inférieur du bord externe du bras droit existe une

profonde déchirure de toutes les parties molles, longue de trois travers de doigt sur deux de large. Au fond de la plaie apparaît le nerf radial, en partie déchiré. Tous les muscles qu'il anime à l'avant-bras sont paralysés. La main et l'avant-bras sont dans la pronation, et les doigts dans la demi-flexion. Les mouvements de supination, d'extension de la main et des doigts sont impossibles. La flexion de ces derniers ne s'exécute complètement qu'autant que l'on embrasse fortement le poignet correspondant. La sensibilité est très-émoussée sur la moitié externe de la face dorsale de la main. En résumé, on observe tous les signes d'une suppression complète de l'innervation du radial à l'avant-bras et à la main, bien que la déchirure de ce nerf ne soit pas complète. L'humérus ne paraît pas touché. Sur le bord interne du bras, dans un point diamétralement opposé à la plaie précédente, en existe une seconde, circulaire, de 1 centimètre de diamètre.

Ces deux plaies, externe et interne, communiquent par un trajet profond passant au-dessous du biceps et de la gaine des vaisseaux.

On panse avec de la charpie trempée dans de l'alcool pur.

Les bords de la plaie externe et divers points de la surface se sphacèlent, se racornissent et s'éliminent sans exhiler l'odeur fétide de la gangrène. Le dixième jour, un petit abcès se forme au-dessus de la plaie interne. Par celle-ci et le foyer purulent, on fait passer les deux chefs d'un drain, dont l'anse plonge au fond de la plaie externe, et épuise le pus qui tend à s'y accumuler. Pendant vingt jours environ, tout se passe très-régulièrement. Les plaies bourgeonnent, offrent le plus bel aspect; l'état général demeure excellent. Sauf la paralysie du radial, qui persiste, le pronostic devient de plus en plus favorable.

Le vingtième jour, le blessé est pris subitement de petits frissons, de vomissements et de diarrhée. On lui administre un émétique. Aucune amélioration ne survient dans l'état général. Cependant, les plaies conservent bon aspect, ainsi que la suppuration.

Deux frissons violents, suivis de sueurs profuses, se manifestent coup sur coup. Le même jour, la suppuration cesse, les plaies se dessèchent, les bourgeons charnus s'affaissent. Au fond de la plaie externe on aperçoit l'humérus dénudé dans une étendue de 2 centimètres carrés.

Plus de doute, c'est une pyohémie en voie de s'opérer. Plusieurs frissons caractéristiques surviennent : les articulations du coude et du genou s'endolorissent, se tuméfient, et deviennent le siège d'un léger épanchement, avec rougeur des téguments. Le blessé succombe le trentième jour environ de la blessure.

A l'autopsie, on trouve l'humérus (v. pl. V, fig. 1 et 2) dénudé dans une étendue de 2 centimètres carrés, et le canal médullaire infiltré de pus dans les deux tiers de sa longueur. Les synoviales du coude et du genou sont remplies de pus épais et jaunâtre.

Les culs-de-sac pleuraux contiennent quelques cuillerées de pus. A la superficie et dans l'épaisseur des deux lobes pulmonaires inférieurs existent de petits noyaux d'induration; ils sont friables, noirâtres à la périphérie, jaunâtres au centre (infarctus en voie de régression). Les autres viscères paraissent intacts.

Dans l'observation 54, chap. III, le deuxième métacarpien a été écorché très-superficiellement par un petit éclat d'obus. A l'autopsie, on le trouve complètement dénudé, son canal médullaire est infiltré de pus dans toute sa longueur.

Les faits précédents prouvent, de la façon la plus péremptoire, que tout os frappé par un projectile, si faiblement atteint qu'il le paraisse, est passible d'ostéomyélite diffuse. Que cet accident soit le résultat d'un ébranlement, d'une commotion qui nous échappe, peu importe; le fait existe et doit mettre en éveil la sagacité du chirurgien.

On sera frappé comme nous de la relation très-fréquente qui existe entre l'ostéomyélite et l'infection purulente. Dans la plupart des cas d'inflammation diffuse des os, les blessés ont présenté les symptômes et les lésions de la pyohémie. Celle-ci ne serait-elle point la cause de celle-là? Ne prendrait-on point l'effet pour la cause? Il y a des cas dans lesquels l'infection purulente et l'ostéomyélite diffuse marchant de pair, la question demeure très-litigieuse. Mais un examen approfondi des faits, démontre que le plus souvent, l'inflammation de la moelle est l'origine presque constante de l'infection. En effet, l'ostéomyélite ne s'observant que chez les os traumatisés, on ne s'expliquerait guère cette loi d'élection, si l'accident était sous la dépendance d'une infection générale. A la rigueur, il serait encore possible que l'économie, étant prédisposée à fabriquer du pus, choisisse pour le produire les points où existe déjà une irritation. Objection pleine de subtilité! Mieux

que tous les raisonnements, l'observation 13, chap. III, nous démontre l'inflammation diffuse de l'os précédant l'infection.

Il s'agit d'une ostéomyélite de l'humérus, qui survint à la suite d'une résection de l'épaule et nécessita la désarticulation. La guérison s'ensuivit. C'est là une preuve péremptoire, que l'inflammation diffuse des os précède l'infection, et que l'on peut prévenir l'une en supprimant l'autre. Du reste, on remarquera que les frissons d'infection sont toujours ultérieurs au développement de la médullite et de sa généralisation.

Le processus de l'ostéomyélite diffuse est le suivant : la moelle s'enflamme d'abord et forme un bouchon volumineux, à l'orifice du canal médullaire, quand celui-ci est mis à découvert, comme dans l'amputation ou la résection ; ou bien, elle se présente sous la forme d'une masse grisâtre, au centre d'un foyer de fracture, quand celui-ci est largement ouvert et que les os sont superficiels comme dans certaines fractures du tibia : enfin, l'exubérance médullaire, lorsque les extrémités osseuses sont cachées, est appréciable au toucher : en introduisant le doigt dans le foyer d'une fracture de l'humérus ou du fémur, on apprécie très-nettement le contour irrégulier des extrémités des fragments et l'excroissance médullaire qui s'épanouit à leur centre. Jusqu'à ce moment nous n'avons que les signes d'une médullite circonscrite. Sa généralisation n'est apparente que lorsqu'il y a retentissement sur l'enveloppe externe de l'os, le périoste. Le périoste s'épaissit et les tissus adjacents sont envahis par voie de propagation. On sent un empâtement profond, dur, douloureux, sans rougeur superficielle, embrassant toute la circonférence de l'os ; celui-ci semble doublé, triplé de volume.

C'est là la périostite plastique qui prépare la régénération du tissu osseux frappé de nécrose. Mais plus souvent, c'est une suppuration d'emblée qui s'opère immédiatement sous le périoste. Du vingt au vingt cinquième jour environ après la fracture, tous les signes d'un phlegmon diffus profond, étendu

à toute la circonférence du membre se déclare et prédomine souvent vers l'extrémité inférieure de la diaphyse atteinte. Après avoir donné issue au pus, on trouve l'os à nu dans toute l'étendue de la suppuration.

Quand l'ostéomyélite s'accuse principalement du côté de la diaphyse, le pus décolle le périoste jusqu'à sa jonction avec le cartilage et la séreuse attenante, puis pénètre dans l'articulation. C'est ainsi que dans deux cas (obs. 13, chap. III, et 54, chap. IV), nous avons vu l'ostéomyélite diffuse de l'humérus et du péroné, être suivie d'une arthrite suppurée huméro-radio-cubitale et tibio-tarsienne.

A ces manifestations locales de l'ostéo-myélite, se joint une douleur très-aiguë dans tout le membre, douleur qui s'exaspère par les moindres mouvements. La réaction fébrile est plus ou moins intense et sujette à des alternatives de rémission et de recrudescence. Trop souvent, hélas ! l'infection purulente vient encore enlever au chirurgien le bénéfice d'une intervention pouvant encore sauver l'existence du blessé.

En résumé, la moelle s'enflamme et suppure dans toute l'étendue du canal médullaire. La purulence de la moelle amène ensuite la suppuration sous-périostée et la mort de la diaphyse dans son épaisseur. (Voir pl. V, fig. 3, pl. XII, XIII, fig. 4, texte explicatif.)

L'ostéomyélite diffuse engendrant la nécrose de la plus grande partie, souvent de la totalité d'une diaphyse, avec complication d'arthrite purulente, oblige aux déterminations les plus graves. La maladie ayant envahi une diaphyse telle que celle du péroné, en respectant ses épiphyses, il sera encore possible de limiter son intervention à l'os nécrosé (voir pl. XII, texte explicatif). Mais plus souvent, il faudra sacrifier le membre, soit que par son volume et son importance, l'os nécrosé nécessite une aussi grave opération (voir obs. 13, ch. III), soit que l'arthrite purulente venant s'adjoindre à la mortification d'une

diaphyse d'importance secondaire, constitue une circonstance aggravante nécessitant une intervention radicale (v. obs. 55, chap. IV).

En amputant pour une inflammation diffuse d'une diaphyse, on ne doit point perdre de vue un fait anatomo-pathologique de la plus haute importance, savoir l'infiltration purulente du canal médullaire dans toute sa longueur jusqu'à son union avec les épiphyses. Il faudra parfois enlever la totalité du corps de l'os. J. Roux n'a pas craint de désarticuler la hanche, dans les cas d'ostéomyélite diffuse du fémur, et a obtenu trois guérisons (1).

Pyohémie. — Dans toute plaie des os par coups de feu, grande ou petite, la pyohémie est à craindre. Cette complication est d'autant plus à redouter, que le blessé est déjà débilité par des fatigues antérieures, souvent placé au centre d'une grande agglomération et privé, par le fait de la guerre, d'une alimentation réparatrice. Ainsi s'explique la mortalité effrayante des blessés, par infection purulente, pendant le siège de Paris. L'encombrement et la pénurie des vivres ont puissamment contribué au développement du *typhus chirurgical*.

Dans tous les cas soumis à notre observation, la pyohémie se manifesta en moyenne du 10^e au 20^e jour. Les frissons caractéristiques de l'infection furent parfois précédés de phlébite des principaux troncs veineux superficiels ou profonds du membre atteint, ou bien encore de l'inflammation de son réseau lymphatique superficiel (érysipèle).

La myélite, quand les conditions de la blessure permirent de la rechercher, fut toujours constatée, plus ou moins de temps avant l'apparition des premiers signes de la pyohémie.

Les traits locaux et généraux de la pyohémie se présentèrent avec l'aspect qu'on leur connaît.

Du côté de la plaie, on remarqua peu de temps après l'ap-

(1) Mémoire de l'Académie de Médecine, 1860. De l'ostéomyélite et des amputations secondaires à la suite de coup de feu.

parition des frissons une diminution de la suppuration ; le pus perdit ses bonnes qualités, d'épais et jaunâtre, il devint séreux et grisâtre. La plaie s'affaissa et se dessécha. Les troubles généraux furent ceux que l'on observe habituellement, sueurs profuses, délire, diarrhée, adynamie profonde ; cependant on observa une prédominance symptomatologique, tantôt du côté de la poitrine (forme thoracique), tantôt du côté de l'abdomen (forme abdominale), tantôt du côté des articulations (forme articulaire).

La forme *thoracique* se caractérisait par une dyspnée intense, l'expectoration caractéristique de la pneumonie au troisième degré, les signes stéthoscopiques de la pleuro-pneumonie.

La forme *abdominale* se traduisait par un ballonnement du ventre considérable, accompagné de diarrhée fétide et très-abondante.

Dans la forme *articulaire*, une ou plusieurs articulations s'endolorissaient, après le second ou le troisième frisson. La tuméfaction et la rougeur consécutive des téguments ne laissaient bientôt plus de doutes sur la nature du liquide accumulé dans l'article.

La terminaison fatale fut rapide, huit ou dix jours, sauf dans un cas où la maladie prit une marche chronique (ob. 55, ch. IV). Le blessé ne succomba que le quarantième jour environ après l'apparition du premier frisson. Il avait présenté pendant toute la durée de l'infection des symptômes typhoïdes.

A l'*autopsie* les lésions locales étaient, du côté des parties molles, tantôt une phlébite adhésive ou suppurative, parfois une ulcération de l'artère principale ; du côté des parties dures, une ostéomyélite limitée ou diffuse.

Les lésions viscérales, dans presque tous les cas, étaient localisées aux poumons ; ces organes présentaient disséminés à leur superficie et dans leur épaisseur des noyaux d'induration, les uns du volume d'une noisette, les autres d'une noix,

friables, noirâtres à leur périphérie et jaunâtres au centre. Ils donnaient à la coupe d'un lobe pulmonaire, l'aspect d'une infiltration tuberculeuse de Laënnec. Tous ces noyaux de pseudo-hépatisation, considérés comme des infarctus en voie de régression, n'avaient pas eu le temps de subir un ramollissement complet et de se transformer en abcès métastatiques proprement dits, eu égard à la rapidité avec laquelle les blessés ont été emportés. Ainsi s'expliquent leur aspect et celui qu'ils donnaient aux poumons.

Que faire contre l'infection purulente ?

Sur la pathogénie de cette terrible complication des plaies règne encore la plus grande incertitude, témoin la discussion actuelle de l'Académie de Médecine. Mais sur les conditions de sa production, l'accord est unanime. En prenant en considération le blessé, la blessure et le milieu, on constate que la pyohémie se développe principalement chez les sujets débilités, atteints de lésions osseuses, plongés dans un milieu encombré et mal aéré.

Tonifier le blessé, veiller à l'écoulement de la suppuration et à la propreté de la plaie, prévenir l'encombrement des blessés, aérer le plus possible, telles sont les indications à remplir, quand on le peut, pour combattre la pyohémie.

CHAPITRE III.

Fractures du membre supérieur.

SECTION I^{re}.

Fractures du bras.

L'humérus peut être frappé à sa partie moyenne, supérieure et inférieure. — On reconnaît là la division de nos auteurs classiques pour les fractures simples. Elle reste vraie, pour celles par coup de feu, au double point de vue des lésions produites et de leur mode de traitement.

§ 1. — Partie moyenne.

1^o Frappé à sa partie moyenne, l'humérus peut être cassé transversalement ou obliquement sur place, aussi nettement que dans les fractures par cause indirecte que nous observons dans la pratique hospitalière. La solution de continuité est assez régulière ; la diaphyse est divisée en deux fragments dont les deux extrémités demeurent en rapport immédiat. Dans la planche 1, fig. 1, on en voit un bel exemple. Toutefois une petite esquille se remarque à l'extrémité du fragment inférieur.

Quoiqu'il en soit, le chirurgien est en droit d'attendre de cette variété de fracture par coup de feu, qu'elle se comporte avec la plus grande simplicité, et devra la traiter en conséquence.

Le fait suivant fera mieux saisir qu'une explication théorique la conduite à tenir.

Obs. III. — Chapuis (Victor), âgé de 25 ans, en défendant une barricade du boulevard Saint-Michel, le 24 mai 71, est frappé d'une balle au bras droit. Le projectile entré à la face antérieure du bras, à deux

travers de doigt au-dessous du sommet du deltoïde, sort vers la partie moyenne du bord externe, en passant au devant de l'humérus. On croit d'abord à une simple plaie en séton, car en soulevant le membre, l'humérus ne donne aucun signe de sa solution de continuité. Mais le troisième jour un gonflement considérable envahit toute la circonférence du bras, suivant l'étendue du trajet en séton. Cette poussée inflammatoire violente ne pouvait guère s'expliquer que par une solution de continuité de l'os. En effet, on parvient à constater de la crépitation et de la mobilité anormale vers le tiers supérieur de l'humérus. Ces signes ne s'obtenaient qu'avec une certaine difficulté.

On passa un drain dans une fusée purulente, qui se produisit sur le côté interne de la région lésée. Le membre fut placé dans une gouttière jusqu'à ce que le gonflement inflammatoire fût assez diminué pour permettre l'application d'un appareil inamovible.

Le vingt-cinquième jour environ, le cal commençait à acquérir de la consistance. On appliqua un appareil en stuc, laissant deux larges fenêtres au niveau des orifices d'entrée et de sortie du projectile pour donner issue au pus. La consolidation s'opéra sans accident. Le blessé sortit du service le 20 août.

La consolidation de la fracture était complète; le cal offrait autant de solidité que l'os normal, mais il était très-volumineux et très-étendu. Le travail d'ossification avait retenti sur toute la partie moyenne de la diaphyse. A partir de deux travers de doigt au-dessous de l'insertion deltoïdienne jusqu'à cinq travers de doigt au-dessus du coude, l'humérus offrait une augmentation de volume considérable, répartie sur toute sa circonférence. L'orifice d'entrée suppurait encore, mais très-peu. En y introduisant un stylet, on tombait sur un séquestre adhérent. Il n'existait pas de raccourcissement. Le blessé ne pouvait encore se servir de son bras.

Cette première variété de fracture pas coup de feu n'entraîne pas de raccourcissement du membre, ce qu'explique tout naturellement l'absence de perte de substance, c'est-à-dire d'esquille. Elle se comporte assez simplement. Mais la contusion des extrémités osseuses peut déterminer la nécrose et la formation d'un séquestre dont l'élimination ajourne considérablement la guérison.

2° Le plus souvent, la diaphyse humérale éclate en un nom-

ore plus ou moins considérable de fragments au-dessus et au-dessous du point où le projectile a porté. Les deux segments de la diaphyse présentent ordinairement des extrémités très-irrégulières, mais ne se fèlent généralement pas. (Voir pl. II.)

C'est pourquoi les fractures comminutives de la partie moyenne de l'humérus peuvent être traitées, avec grande chance de succès, par les mesures conservatrices, que j'ai indiquées et sur lesquelles je vais m'appesantir pour ce cas particulier. La lésion concomitante de l'artère humérale ne contre-indique pas la conservation. Nous avons vu, en effet, avec quelle facilité la circulation se rétablit dans le membre supérieur, après la déchirure de ce tronc artériel (v. ob. 2, ch. I).

Dans les fractures comminutives, c'est sur le degré de broiement de l'os que doit se baser le chirurgien pour le choix d'une intervention immédiate. Si la fracture est peu esquilleuse, elle gagne à être traitée par l'application immédiate d'un appareil amovo-inamovible; la réaction peut être modérée, et les esquilles sortent spontanément.

La consolidation s'effectue assez rapidement; le raccourcissement est peu prononcé.

OBS. IV. — Caille, fédéré, âgé de 20 ans, a été blessé à Issy, le 10 mai 1871. Une balle lui a traversé le bras gauche à la partie moyenne. Entrée sur le côté externe de la gaine des vaisseaux, elle est sortie sur la face postérieure du bras dans un point diamétralement opposé. L'humérus était fracassé. On immobilise la fracture au moyen de deux attelles plâtrées. Survient un gonflement modéré au niveau de la fracture. Peu de suppuration. Quelques petites esquilles sortent spontanément.

19 août. La consolidation est complète; les plaies sont cicatrisées, le cal est volumineux mais limité au point fracturé. Il existe 1 centimètre et demi environ de raccourcissement.

Quand le broiement de l'os est étendu et que le foyer du traumatisme contient de nombreuses esquilles mobiles et volumineuses, des corps étrangers, la pratique suivante peut être suivie des meilleurs résultats : Le chirurgien pratique

deux larges débridements des orifices d'entrée et de sortie du projectile, quand le séton est complet; ce qui lui donne un libre accès dans le foyer de la fracture. Il en extrait les corps étrangers, s'il y en a, et les esquilles complètement mobiles; puis passe un drain volumineux à travers le foyer du traumatisme. L'avantage immédiat de cette intervention est l'ablation de la plus grande partie des corps irritants. Les bénéfices ultérieurs sont de livrer un écoulement facile à la suppuration et une issue spontanée des esquilles et de prévenir l'infiltration purulente.

OBS. V. — Fracture comminutive de la partie moyenne de l'humérus compliquée de la présence du projectile. Extraction des esquilles et du corps étranger. — Guérison.

Observation communiquée par mon collègue Hubert.

OBS. VI. — Blaset (Albert), âgé de 28 ans, zouave, blessé le 2 décembre 70 à Champigny, est entré le 3 décembre à l'hôpital Saint-Antoine, salle Saint-Barnabé, service de M. Léon Labbé. Le bras droit a été atteint à l'union du tiers inférieur avec les deux tiers supérieurs. L'humérus est broyé en un grand nombre de fragments. Il n'existe qu'un orifice d'entrée situé sur le côté externe de la région.

Le lendemain, à la visite du matin, M. Labbé trouve la balle logée sous la peau, dans un point diamétralement opposé à celui de son entrée; il l'extrait par une large incision, débride l'orifice d'entrée, retire plusieurs esquilles volumineuses et passe un drain à travers le foyer de la fracture. On place le membre dans une gouttière plâtrée. — Pansement avec huile phéniquée. Glace en permanence. Pas d'accidents.

Le 20 avril, le blessé quitte l'hôpital; les plaies sont complètement cicatrisées et l'humérus parfaitement consolidé. Le bras est raccourci de 3 à 4 centimètres.

OBS. VII. — Fracture comminutive du tiers supérieur de l'humérus droit. — Débridement des orifices d'entrée et de sortie. — Passage d'un drain. — Mort par infection le quinzième jour.

L..., soldat d'infanterie de marine, est blessé à la journée du 24 mai d'un coup de feu au bras droit et transporté à l'hôpital des Cliniques, service du professeur Richet, le lendemain 25 mai.

Le bras droit a été traversé par une balle de dedans en dehors à deux travers de doigt au-dessous du creux axillaire.

L'humérus était broyé à ce niveau. On débride largement les orifices d'entrée et de sortie, on extrait plusieurs esquilles volumineuses et on passe un fort drain à travers le foyer de la fracture. Le membre est ensuite placé dans une gouttière de bras, et des cataplasmes de farine de lin froids sont maintenus en permanence sur la blessure. Vers le quatrième jour, survient un gonflement considérable de toute la plaie et du bras. La suppuration s'écoulait abondamment par le drain et les ouvertures d'entrée et de sortie. La fièvre était intense.

Cette poussée locale et générale cessa peu à peu, plusieurs esquilles volumineuses et mobilisées par la suppuration furent extraites. La fièvre avait cessé, le bras diminué de volume; les plaies bourgeonnaient, la suppuration diminuait tout en restant d'excellente qualité. L'appétit était très-vif. L'horizon se présentait sous les meilleurs auspices, quand subitement le blessé fut pris d'un violent frisson avec sueurs abondantes. C'était le frisson initial de la pyohémie; il survenait le quinzième jour après l'accident. A partir de ce moment, la plaie change de nature, les bourgeons charnus s'affaissent et prennent un aspect grisâtre. La suppuration diminue et devient séreuse. Les frissons se répètent chaque jour, la dyspnée est extrême et le malade succombe.

A l'autopsie, on trouva le foyer de la fracture complètement délimité. Sa capsule délimitante, si je puis m'exprimer ainsi, était formée par un épanchement plastique unissant solidement entre elles les parties molles dans une étendue de 2 à 3 centimètres et se continuant avec le périoste des extrémités des fragments, au niveau de son épaissement. (Voir pl. II, fig. 1, 2 et 3, E. D.). Quatre esquilles, dont une volumineuse, adhéraient solidement au périoste, qui était épaissi à leur niveau. Elles constituaient avec ce dernier, comme un trait d'union entre les deux fragments. Ceux-ci présentaient un certain degré de nécrose très-limité. (Voir pl. II. Texte explicatif.)

Les lésions pyohémiques étaient localisées aux poumons. Ces organes offraient à leur superficie et dans leur épaisseur, de petits noyaux d'induration du volume d'une noisette qui, à la coupe, présentaient une coloration brunè à la périphérie et jaunâtre au centre. C'était autant d'infarctus en voie de régression.

En somme, la fracture était en bonne voie; la première période de son évolution curative était achevée, quand sur-

vint la pyohémie. Le foyer était délimité, la période de réparation allait commencer. Peut-être certaines esquilles eussent-elles cessé de vivre bien que très-adhérentes? Peut-être la nécrose des extrémités des fragments eût-elle nécessité une intervention, qui fera le sujet du paragraphe suivant.

Fractures comminutives de la partie moyenne, compliquées de nécrose des extrémités ou d'ostéomyélite limitée. — Résection.

Les quatre faits de fractures comminutives, que je rapporte, m'ont été communiqués par M. le docteur Léon Labbé. Elles ont trait à la résection secondaire pour nécrose consécutive des extrémités des fragments. Sur six cas, quatre guérisons ont été obtenues; les deux autres blessés sont morts d'infection purulente.

Le chirurgien s'était d'abord contenté d'extraire les esquilles mobiles, de passer un drain à travers le foyer de la fracture, pour favoriser l'écoulement du pus. Le membre avait été ensuite placé dans une gouttière plâtrée.

Vers le vingtième jour, un gonflement considérable avec suppuration abondante survint dans le foyer du traumatisme. On l'explora et on trouva les deux extrémités des fragments de la diaphyse humérale, irrégulières, dénudées, baignant dans le pus. Leur résection fut résolue et pratiquée de la façon suivante : « Par deux larges boutonnières faites aux orifices d'entrée et de sortie, un aide fait saillir les extrémités osseuses. L'opérateur en détache, à l'aide de la scie à chaîne, une quantité suffisante pour obtenir deux tranches osseuses, nettes, pleines de vie et se correspondant par une large surface; autant de conditions destinées à favoriser la coaptation et la consolidation rapide. » La suture osseuse ne fut pas pratiquée. On plaça le membre dans une gouttière plâtrée. Les bienfaits de cette intervention ne tardèrent pas à se faire sentir. Le gonflement inflammatoire et la suppuration diminuèrent rapidement. Le temps que nécessita le travail complet de la consolidation,

fut en moyenne de trois à quatre mois, c'est-à-dire de quatre-vingt-dix à cent vingt jours, ainsi que l'on pourra s'en convaincre par la lecture des observations.

Aux fractures comminutives et aux résections qu'elles nécessitent, succèdent nécessairement un raccourcissement du membre, en rapport avec la perte de substance qu'a subie la diaphyse. Le raccourcissement dans les observations que je cite varie entre six et huit centimètres. Huit centimètres représentent le quart de la longueur totale de l'humérus. Il est rare que la diaphyse de cet os, dans le cas de fracture comminutive soit lésée dans une plus grande étendue. Un bras raccourci de huit centimètres dans sa continuité, peut rendre presque autant de service que s'il possédait sa longueur naturelle.

On peut se demander s'il ne vaudrait pas mieux intervenir immédiatement et par une résection primitive enlever les extrémités osseuses si prédisposées à se nécroser? C'est une pratique conseillée par un certain nombre de chirurgiens. Mais la nécrose consécutive est une complication qui peut ne pas survenir, et survenant, quelle sera son étendue? Autant de points inconnus, qui doivent, ce semble, rendre très-réservé dans l'emploi de la résection primitive. « In dubio, prudenter »; dit un sage précepte chirurgical. Aussi, en face d'une fracture comminutive étendue de la partie moyenne de l'humérus, la pratique suivante me paraît-elle très-sage : Extraire les esquilles mobiles, drainer le foyer de la fracture et attendre, puis intervenir suivant qu'il a été indiqué, s'il survient une nécrose des extrémités des fragments.

OBS. VIII. — Fracture comminutive de la partie moyenne de l'humérus droit par un coup de feu. — Résection le vingt-quatrième jour. — Guérison avec raccourcissement de 5 centimètres.

Charles Bourgeois, soldat de ligne, âgé de 22 ans, blessé le 2 décembre à Villiers-sur-Marne, entre salle Saint-Barnabé, hôpital Saint-Antoine, service de M. Labbé, le 3 décembre.

La partie moyenne du bras droit a été traversée directement d'avant

en arrière par une balle. L'os est fracturé; la fracture est comminutive, on sent des esquilles nombreuses; on en extrait quelques petites avec une pince à pansement introduite par l'un des orifices de la plaie. Les autres adhèrent fortement au périoste. — Pansement de Lister, glace et gouttière.

Les 4, 5, 6 et 7. Inflammation modérée.

Les 8 et 9. L'inflammation augmente un peu mais en restant toujours assez limitée. La plaie située à la région postérieure du bras donne issue non à du pus, mais à une sérosité roussâtre, au milieu de laquelle se trouvent quelques fragments osseux nécrosés.

Les 10, 11, 12, 13 et 14. Le gonflement et la rougeur inflammatoire semblent avoir à peu près complètement disparu; mais la sécrétion sanieuse persiste et devient même plus abondante.

Le 15. Le malade a un léger frisson, l'appétit diminue beaucoup.

Le 16. L'incision postérieure agrandie avec le bistouri permet au doigt d'atteindre une grosse esquille, dont le stylet avait indiqué la mobilité. L'extraction avec les pinces est assez difficile, l'esquille étant encore très-adhérente. La pulpe du doigt, promenée sur les extrémités osseuses, permet de reconnaître qu'elles sont dénudées sur une assez grande étendue et qu'il y a encore de nombreuses esquilles.

Les 17, 18 et 19. Amélioration assez sensible dans l'état général.

Le 20. Un peu de fièvre le soir; langue sèche.

Le 21. Diarrhée; langue sèche; soif vive.

Suppuration abondante du côté de la fracture. Glace à l'intérieur. Limonade sulfurique; potion alcoolique; 4 gr. d'extrait mou de quina.

Le 22. Résection. Longue incision sur le bord externe du bras, partant de l'orifice antérieur de la plaie. On arrive presque sur l'os dont les extrémités sont dénudées. L'opérateur résèque environ 4 centimètre et demi du fragment supérieur et 3 de l'inférieur. Ce dernier offrait une longue pointe, taillée en biseau, qu'on dut enlever complètement.

Pansement de Lister; glace; immobilisation avec attelles plâtrées.

Le 23. Langue un peu moins sèche; la diarrhée diminue.

Les 24, 25 et 26. Amélioration de plus en plus sensible.

Les 27 et 28. Suppuration franche commence à s'établir.

Jusqu'au 10 janvier la plaie se comporte très-simplement, mais le 11 janvier apparaît une rougeur sur la face postérieure du membre au voisinage de la plaie; il s'y forme un abcès que l'on ouvre le lendemain et qui donne issue à une cuillerée à bouche de pus très-bien lié.

La cicatrisation des plaies et la consolidation s'opèrent ensuite avec une régularité parfaite, et le 28 mars, trois mois après l'opération et trois mois et demi environ après la blessure, le malade sort de l'hôpital presque complètement guéri. Il ne reste plus qu'une petite plaie superficielle de la largeur d'une pièce de 50 centimes. La réunion osseuse est parfaite.

Le blessé commence à se servir de son membre. Le raccourcissement est de 5 centimètres.

Obs. IX. — Fracture comminutive de la partie moyenne de l'humérus gauche. — Résection secondaire le seizième jour. — Guérison avec raccourcissement de 6 centimètres.

Richard (Adolphe), âgé de 21 ans, bien constitué, soldat de ligne, blessé le 2 décembre à Champigny, vers neuf heures du matin, est transporté le soir vers sept heures à l'hôpital Saint-Antoine, service de M. le D^r Labbé.

Le bras gauche a été traversé à sa partie moyenne par une balle, qui est ensuite venue se loger dans la couche musculaire des parois costales du même côté. L'orifice d'entrée du projectile siège à la partie moyenne de la face antérieure du bras, et l'orifice de sortie dans un point diamétralement opposé. Le trajet est rectiligne et antéro-postérieur; l'humérus est brisé, la fracture est comminutive. On en explore le foyer avec le doigt; plusieurs esquilles mobiles, longues de 1 à 2 centimètres, sont extraites. Les vaisseaux et nerfs principaux de la région sont intacts. La balle est retirée des parois thoraciques sans difficulté; elle est aplatie et recoquevillée sur elle-même.

On maintient la fracture dans l'immobilité à l'aide d'attelles plâtrées; on applique des cataplasmes de farine de lin, en les renouvelant matin et soir.

Les cinq ou six premiers jours, la réaction locale et générale reste modérée, mais bientôt le gonflement inflammatoire et la suppuration prennent des proportions considérables et l'état général du blessé se ressent profondément de cette déperdition.

Le chirurgien examine de nouveau le foyer de la fracture, afin de découvrir la cause des accidents. Il trouve les extrémités des fragments dénudées, baignant dans le pus, taillées en pointe, très-irrégulières et inaptes par conséquent à se juxtaposer et à se réunir.

Le 18 décembre, il les résèque successivement dans une étendue suffisante pour obtenir à la fois une tranche osseuse vivante et comprenant toute la circonférence de la diaphyse. Pour cela, il fend largement l'orifice d'entrée, situé à la partie antérieure du bras, y fait

saillir successivement les extrémités des fragments et se sert pour les réséquer de la scie à chaîne. Les deux extrémités réséquées sont juxtaposées et maintenues dans l'immobilité au moyen de deux attelles plâtrées.

Le gonflement et la suppuration diminuèrent rapidement après l'opération.

Aujourd'hui, 14 avril, environ quatre mois après l'opération, la réunion osseuse est opérée, le cal est très-solide, volumineux.

Les parties molles y adhèrent dans une longueur de quatre à cinq travers de doigt. L'orifice de sortie est cicatrisé; l'orifice d'entrée presque complètement oblitéré. Le bras est raccourci de 6 centimètres. Le blessé commence à s'en servir.

Obs. X. — Fracture comminutive de la partie moyenne de l'humérus gauche par un coup de feu. — Résection secondaire le vingtième jour. — Guérison avec raccourcissement de 6 à 7 centimètres.

Simoneau, sergent-major au 70^e de ligne, blessé le 30 novembre à Champigny, est transporté à l'hôpital Saint-Antoine dans le service de M. le Dr Labbé.

On constate une fracture comminutive de la partie moyenne de l'humérus gauche, produite par une balle qui a traversé le bras à ce niveau. On extrait immédiatement quelques esquilles, puis le membre est placé dans l'immobilité au moyen d'attelles plâtrées. On applique sur la blessure des cataplasmes de farine de lin; ils sont renouvelés matin et soir.

Pendant les quatre ou cinq premiers jours, tout se passe régulièrement. Le gonflement et la réaction locale sont modérés.

Le neuvième jour, un vaste phlegmon envahit tout le bras et nécessite quatre ou cinq incisions de 5 à 6 centimètres chacune, sur les régions antérieure et externe du membre. Ce traitement arrête les progrès du mal. Le gonflement diminue rapidement, mais la suppuration devient considérable dans le foyer de la fracture. On reconnaît que les extrémités des fragments sont irrégulières et nécrosées. Leur résection est pratiquée le vingtième jour environ de l'accident. Deux surfaces osseuses parfaitement nettes et vives, comprenant toute la circonférence de la diaphyse sont mises en rapport et maintenues dans l'immobilité au moyen d'attelles plâtrées.

La suppuration se prolonge, mais sans retentir sur l'état général. Peu à peu elle diminue et le blessé est en état d'être évacué dans une ambulance particulière vers la fin de janvier.

Les plaies qui ne suppurent presque plus à cette époque sont envahies par la pourriture d'hôpital. En vingt-quatre heures survient un œdème de tout le bras. Des cautérisations au fer rouge, pratiquées à plusieurs reprises sur les plaies et sur les parties saines, font cesser les accidents.

Le blessé quitta Paris le 20 mars. Le bras était parfaitement consolidé et raccourci de 6 à 7 centimètres.

Obs. XI. — Fracture comminutive de la partie moyenne de l'humérus. — Nécrose des extrémités des fragments. — Résection. — Guérison avec raccourcissement de 5 centimètres.

Deutch (Sébastien), âgé de 28 ans, soldat de ligne, blessé à Montretout, le 19 janvier 1871 vers deux heures du soir, est transporté le même jour à l'ambulance Chaptal.

Sur la partie moyenne et antérieure du bras gauche existe une plaie allongée suivant l'axe du membre; l'humérus, à ce niveau, est fracturé comminutivement. Il n'existe pas d'orifice de sortie. Le projectile est une balle. D'après la direction de l'orifice d'entrée et le trajet qu'elle a suivi, elle doit être logée à la partie supérieure du bras ou dans l'épaule. Impossible de la trouver.

On extrait de nombreuses esquilles du foyer de la fracture. Le membre est maintenu dans l'immobilité au moyen d'attelles plâtrées.

Pendant les huit premiers jours, la réaction demeure locale et modérée. Le 1^{er} février, un abcès se forme au-dessus et en arrière de la partie moyenne de la clavicule. Après l'avoir ponctionné on l'explore et on y trouve la balle.

Pendant tout le mois de février, la suppuration qui s'écoule du foyer de la fracture est très-abondante; la consolidation n'a aucune tendance à s'opérer. Le blessé s'affaiblit considérablement. M. Labbé constate la dénudation et la nécrose des extrémités des fragments. Il les résèque le 2 mars en faisant porter principalement la perte de substance sur le bout supérieur qui était le plus malade. On immobilise au moyen d'attelles plâtrées. La suppuration ne tarde pas à diminuer, le travail réparateur commence et l'état général s'améliore rapidement.

Le 15 avril, lorsque je vis le blessé, la consolidation était en voie de s'effectuer; le raccourcissement était de 6 centimètres.

§ II. — Extrémité supérieure.

FRACTURES DE L'EXTRÉMITÉ SUPÉRIEURE DE L'HUMÉRUS.

Nous avons vu que frappées à leurs extrémités, les diaphyses volumineuses se fragmentent et se fêlent jusqu'au delà de leur union avec l'épiphyse, et que cette dernière est elle-même victime du traumatisme. Ou l'épiphyse est divisée par la propagation de la fêlure diaphysaire, et la fracture est intra-articulaire (voir pl. III); ou elle est, par le fait du broiement de l'extrémité diaphysaire qui la supporte et la nourrit, privée de ses principaux moyens d'existence et vouée à une mort certaine (voir pl. IV).

Bien plus, la tête humérale, quand elle est détachée du corps de l'os, peut subir, par la prédominance d'action du sous-scapulaire, un mouvement de rotation tel, que la surface fracturée devient supérieure et la face articulaire inférieure. Condition qui rend impossible la soudure de la diaphyse avec l'épiphyse, quand bien même on voudrait tenter les moyens de l'obtenir. Ces lésions réclament donc une intervention chirurgicale immédiate et, suivant l'étendue des désordres de la diaphyse, il faudra réséquer ou désarticuler.

Atteint à son extrémité supérieure, c'est-à-dire au-dessus de l'insertion commune des pectoraux et grand dorsal, l'humérus ne peut être réséqué qu'autant que le mal ne dépasse pas 8 à 9 centimètres, c'est-à-dire le quart environ de la longueur totale de l'os. Au delà, la résection de l'épaule n'offre aucun bénéfice; c'est là l'opinion généralement admise.

Préciser dans quelles limites l'extrémité humérale a été fracassée par une balle ou autre éclat de projectile, qui a traversé le moignon de l'épaule, en ne produisant qu'un trajet en séton, tel est le point fondamental du diagnostic. Sur lui est basé le traitement et sa solution n'est certes pas exempte de difficultés. La situation de la blessure, sa direction, l'exten-

sion de la crépitation jusque dans l'article, l'exploration directe du foyer du traumatisme à l'aide de l'index introduit par l'une ou l'autre des plaies, la notion enfin de l'effet des projectiles sur les extrémités des diaphyses, sont autant de moyens qui permettent de reconnaître, comme nous le verrons dans les observations suivantes, que l'extrémité diaphysaire de l'humérus est divisée en plusieurs fragments, que le foyer de la fracture communique avec l'articulation et qu'il faut intervenir. Mais les limites précises des désordres osseux nous sont imparfaitement révélées par ces moyens d'investigation. On ne sait pas s'il est possible de réséquer ou s'il faut désarticuler. En effet, une fêlure profonde et étendue peut rayonner vers le corps de l'os et obliger à une désarticulation, alors que l'on croyait l'extrémité humérale seule fracassée et cela dans une étendue permettant la résection.

Pour dissiper toute incertitude et acquérir sûrement sur le foyer du traumatisme toutes les notions désirables, je recommande la pratique suivante si judicieusement employée par mon savant maître, le professeur Richet.

On agit d'abord comme si l'on devait pratiquer la résection suivant le procédé de Robert; c'est-à-dire que l'on fait une incision verticale de 7 à 8 centimètres partant du bord de la clavicule, à deux travers de doigt environ de l'articulation acromio-claviculaire, se continuant en bas dans l'épaisseur des fibres du deltoïde. A travers cette large boutonnière, il sera toujours possible de constater, *de visu et de tactu*, l'étendue des lésions osseuses; si elles permettent la résection, on se conduit en conséquence; sinon, on désarticule suivant le procédé de Larrey. Je rapporte trois observations à l'appui de ce mode d'action.

Dans le premier cas, 9 centimètres environ de l'humérus furent enlevés, le reste de la diaphyse paraissait intact; il n'existait pas de fêlures. Mais une ostéomyélite consécutive diffuse de la diaphyse survint le vingt-deuxième jour et obli-

gea à terminer la résection par une désarticulation, le vingt-deuxième jour de la résection. (Voir pl. III, fig. 1, 2, 3.)

Dans le second cas, on dût en raison de l'étendue des désordres osseux en venir à la désarticulation immédiate.

Dans le troisième cas, la désarticulation était indiquée d'après la considération précédente. Mais l'état général força à ajourner l'opération et le blessé fut pris d'infection purulente, avant qu'il ne fût possible d'agir.

Obs. XIII. — Fracture comminutive de l'extrémité supérieure de l'humérus droit. — Résection de 9 centimètres comprenant toute l'étendue des lésions osseuses. — Ostéomyélite diffuse consécutive de la diaphyse. — Désarticulation le vingt-deuxième jour de la résection. — Guérison (voir pl. III et IV).

L..., Breton, d'une forte constitution, âgé de 28 ans, soldat d'infanterie de marine, est blessé dans la journée du 24 mai, à l'attaque d'une barricade de la rue Racine. Il est transporté le lendemain matin à l'hôpital des Cliniques, environ vingt heures après l'accident. Une balle lui a traversé le moignon de l'épaule droite d'avant en arrière. Entrée sur le trajet du bord antérieur du deltoïde à quatre travers de doigt au-dessous de la clavicule, elle est sortie en arrière au point de fusion du bord postérieur du creux axillaire avec la paroi thoracique. Le trajet est oblique d'avant en arrière, de haut en bas. Le bras est pendant le long du tronc.

L'extrémité supérieure de l'humérus est fracassée. Les mouvements de rotation qu'on lui imprime, produisent sous le deltoïde une crépitation caractéristique de la multiplicité des fragments.

Eu égard à la situation de la fracture, aux effets des balles sur les diaphyses à leur point de jonction avec les épiphyses, à la fragmentation que révélait la crépitation, il était bien probable que les désordres du squelette s'étendaient jusque dans l'articulation. Si la tête humérale n'était pas comprise dans la solution de continuité, son existence devait être fortement compromise par la lésion de l'extrémité diaphysaire qui la supportait. L'épaule était très-gonflée, et la fièvre traumatique commençait à s'allumer.

Il n'y avait que deux partis à prendre : réséquer ou désarticuler.

La résection, nous l'avons vu, n'est applicable que lorsque le mal ne comprend pas plus de 8 à 9 centimètres. Dans l'ignorance forcée où nous étions sur l'étendue précise des désordres osseux, on prit le parti d'agir suivant le sage précepte que je formulais précédemment.

Cette décision fut acceptée sur l'avis de MM. les D^{rs} Houel et Champouillon et de mon collègue et ami Hybord.

Faire une incision sur le moignon de l'épaule suivant le procédé de Robert, s'assurer de l'étendue de la fracture et s'en tenir à l'ablation de l'extrémité osseuse atteinte, si elle n'était pas malade au delà de 8 à 9 centimètres; sinon pratiquer la désarticulation suivant le procédé de Larrey. Telle était la conduite tracée.

L'incision pour la résection faite, je rencontrai, suivant sa direction (voir pl. III), une fêlure profonde, à bords écartés, allant de A à B, c'est-à-dire de la petite tubérosité à 10 centimètres au-dessous. Mais la lésion descendait heureusement beaucoup moins bas en dedans. L'extrémité de la diaphyse remontait assez haut pour permettre la résection. En effet, en la sciant en D, je n'emportai guère plus de 8 centimètres $1/2$ de l'humérus, et l'extrémité réséquée, bien qu'entamée, représentait encore les deux tiers de l'épaisseur totale de la diaphyse, quantité suffisante pour reconstituer une sorte de tête articulaire, analogue à celle que l'on obtient dans les résections.

L'opération fut laborieuse. Lorsque la tête humérale est détachée de sa diaphyse, on est privé d'un levier puissant pour la faire saillir hors de la cavité et à travers la boutonnière deltoïdienne.

Les suites de l'opération furent assez régulières pendant les huit premiers jours. La suppuration fut abondante et de bonne nature. Un drain volumineux replié sur lui-même et taillé en bec de flûte, plongeait jusqu'au fond de la plaie, épuisant le pus qui s'y formait, et permettant en même temps de pratiquer des injections d'alcool pur, à la fois antiseptiques et excitantes.

Mais peu à peu se manifestèrent des signes de médullite. On vit, au fond de la plaie, la moelle former une saillie grisâtre et l'extrémité de l'os se dépouiller de son périoste. La suppuration devint abondante; les douleurs très-vives se manifestèrent dans tout le bras. L'appétit disparut. Le soir, la peau était chaude et la fièvre assez intense.

Le quinzième jour de l'opération, les signes de myélite s'accrochèrent de plus en plus. M. le professeur Richet enleva le champignon que formait la moelle en dehors du canal médullaire. Il s'écoula un peu de sang.

Jusqu'à ce moment, aucune modification appréciable n'était survenue dans l'état des parties molles, entourant la diaphyse humérale. Mais le vingtième jour au matin, on constata un empâtement œdémateux à la face postérieure de l'extrémité inférieure du bras, très-

douloureux à la pression, sans rougeur des téguments. C'était probablement le retentissement de la myélite sur la membrane externe de l'os, le périoste. Cette prévision ne tarda pas à se réaliser. Le gonflement envahit toute la circonférence de la moitié inférieure du bras et le coude, la peau devint rouge et œdémateuse en arrière et au-dessus de l'olécrâne. Bientôt on sentit, au même niveau, de la fluctuation profonde. Le périoste, sur toute l'étendue de la moitié inférieure de l'humérus, était sans aucun doute décollé par une nappe de pus. L'articulation du coude était probablement aussi envahie par la suppuration. Celle-ci avait cheminé jusque dans la synoviale, en la pénétrant à son union avec le périoste.

Ostéomyélite diffuse suppurée de la diaphyse humérale et arthrite purulente concomitante, tel était le diagnostic du professeur Richet. La seule planche de salut pour le blessé, était d'achever la résection par une désarticulation.

Le manuel opératoire était des plus simples : il suffisait de pratiquer une incision circulaire allant d'une lèvre à l'autre de la boutonnière de la résection pour abattre le membre. Mais il fallait épargner au blessé la plus petite perte de sang, tant il était affaibli et épuisé par la suppuration et les souffrances excessives qu'occasionne l'ostéomyélite. M. le professeur Richet eut l'extrême bienveillance de se charger lui-même de la compression et de me confier le reste de l'opération. Il engagea le pouce de chaque main dans la profondeur de la plaie et comprima sur eux, à l'aide des autres doigts portés dans l'aisselle, toutes les parties molles et la gaine des vaisseaux. Je désarticulai d'un seul coup avec un couteau à amputation, en réunissant les deux lèvres de la boutonnière de la résection par une incision légèrement courbée, à convexité inférieure.

Le blessé ne perdit que quelques cuillerées à bouche de sang, et cependant la vascularité du moignon était telle, qu'il fallut placer une quinzaine de ligatures.

L'état général se releva rapidement. Deux petits abcès survenus de chaque côté de la pointe du sacrum, par suite du décubitus dorsal prolongé, entravèrent un instant l'amélioration générale qui s'accroissait de jour en jour. Le blessé quitta l'hôpital le 20 juillet, complètement guéri.

Obs. XIV. — Fracture de l'extrémité supérieure de l'humérus par un petit éclat d'obus
— Désarticulation. — Mort.

L..., général mexicain, était allé visiter les travaux de défense de la porte Maillot, pendant l'insurrection de Paris, le 15 avril. Il est frappé par un éclat d'obus à l'épaule droite.

Le blessé est transporté à l'ambulance de la Franc-Maçonnerie, rue Cadet. Les médecins de l'ambulance font appeler successivement MM. les professeurs Verneuil et Richet, pour avoir leur avis.

Je retrace l'observation d'après les données du professeur Richet.

On constate l'état suivant : Sur la partie antéro-inférieure du moignon de l'épaule, en avant de l'insertion humérale du deltoïde, existe une plaie de 2 centimètres, à bords irréguliers, anfractueux, produite évidemment par un projectile anguleux, probablement un éclat d'obus. Il n'existe pas d'orifice de sortie, mais en arrière de l'épaule, à la base de l'acromion, on sent au milieu des tissus un noyau dur, très-douloureux à la pression. C'est très-probablement le projectile. On l'extrait sans difficulté à travers une incision de petite dimension. On reconnaît dans le projectile l'extrémité de la vis que portent les obus à leur sommet.

L'extrémité supérieure de l'humérus est fragmentée. La crépitation retentit jusque dans l'article. En introduisant l'indicateur dans le foyer de la fracture, on constate que l'extrémité de la diaphyse est divisée en plusieurs fragments, la tête comprise. Mais quel était l'état du reste de la diaphyse, on ne pouvait s'en assurer.

Le devoir de la chirurgie était d'intervenir.

Fallait-il réséquer ou désarticuler? Les avis étaient partagés.

Le professeur Verneuil opinait pour la résection, croyant la lésion du squelette circonscrite dans des limites permettant cette mesure conservatrice. Le professeur Richet, s'appuyant sur les données mathématiques auxquelles est subordonnée la résection de l'épaule : savoir que cette opération ne fournit des résultats favorables, qu'autant qu'on enlève le quart supérieur de l'os, c'est-à-dire, de 8 à 9 cent. au maximum, pencha pour la désarticulation. Il estimait, d'après le siège de l'orifice d'entrée du projectile, que l'humérus était atteint au delà de son quart supérieur, c'est-à-dire, au delà des limites assignées à

la résection. Enfin, pour se prononcer sur l'opportunité de la résection ou de la désarticulation, il désirait en outre avoir une notion exacte de l'état du fragment inférieur. S'il était profondément fêlé, la désarticulation devait être préférée à la résection, quand bien même la fragmentation de l'extrémité supérieure ne dépasserait pas 8 centimètres. Mais le diagnostic ne pouvait être éclairci que par une incision exploratrice. Aussi bien proposait-il d'avoir recours à un procédé opératoire, permettant d'exécuter à volonté la résection ou la désarticulation. Le procédé de Robert pour la résection, joint à celui de Larrey pour la désarticulation, réunissait admirablement cette combinaison. A travers l'incision longitudinale du procédé de Robert, il était possible de constater l'état des désordres osseux tant du fragment supérieur que de l'inférieur et d'agir en conséquence, ce qui fut fait du reste.

L'opération fut confiée à l'un des médecins de l'ambulance. Une incision longitudinale de 6 à 7 centimètres est pratiquée sur le moignon de l'épaule, de l'orifice d'entrée du projectile, à deux travers de doigt environ de l'articulation acromio-claviculaire. Arrivé sur le squelette, on constate rapidement que l'extrémité supérieure de l'humérus est divisée en deux fragments, y compris la tête humérale, que la solution de continuité descend au delà de 8 centimètres, et enfin que le fragment inférieur, ou mieux le reste de la diaphyse humérale était fêlé profondément et dans une grande étendue. Aussi l'opérateur pratiqua-t-il immédiatement l'ablation du membre suivant le procédé de Larrey, c'est-à-dire, en abaissant vers les bords antérieur et postérieur de l'aisselle deux incisions obliques réunies ensuite par une incision circulaire.

Le blessé succomba peu de jours après l'opération, épuisé qu'il était déjà, par des fatigues et une hémorrhagie antérieures à l'opération.

Obs. XV. — Fracture comminutive de l'extrémité supérieure de l'humérus par coup de feu. — Mort avant que la désarticulation ne fût praticable.

G. Lépique, soldat d'infanterie de marine, blessé le 24 mai 71, est transporté quarante heures environ après l'accident à l'hôpital des Cliniques, service du professeur Richet.

Il a été atteint d'un coup de chassepot à bout portant et cela par la maladresse d'un de ses camarades. Le fusil, lorsqu'il partit, était tenu dans une direction presque verticale; le blessé était légèrement penché, lui présentant l'avant-bras droit et l'épaule du même côté. La balle produisit un séton sous-cutané de l'avant-bras et enfila l'épaule correspondante de bas en haut. Elle pénétra sur le côté externe du sommet de l'insertion humérale du deltoïde et sortit en arrière de l'épaule en écornant la base de l'apophyse acromiale. L'orifice d'entrée représentait une déchirure en forme de gouttière oblique de bas en haut, passant sous le deltoïde, longue de 3 centimètres et laissant facilement pénétrer l'indicateur. L'orifice de sortie était petit, presque circulaire. Le trajet, ainsi que je l'ai dit, traversait en diagonale le moignon de l'épaule; il était oblique de bas en haut, d'avant en arrière et de dehors en dedans. L'extrémité de l'humérus est broyée. La lésion commence à deux travers de doigt au-dessous de l'insertion commune des muscles pectoraux et grand dorsal, puis gagne probablement l'épiphyse. Si on a égard à la direction du projectile, à la vitesse dont il était animé, les délabrements doivent être considérables. En introduisant l'indicateur par l'orifice d'entrée, on sent l'extrémité du fragment inférieur taillée en pointe et remontant jusqu'au niveau de l'insertion des pectoraux, avec tendance à se porter en dedans. Glissant le doigt en haut et plus profondément on trouve plusieurs esquilles et on arrive jusqu'au niveau de la tête humérale sans bien se rendre compte, si c'est elle que l'on rencontre sous la forme d'une saillie globuleuse et arrondie. Entre cette saillie et l'extrémité du fragment inférieur, existent de nombreuses esquilles, les unes adhérentes, d'autres mobiles, que l'on extrait immédiatement.

L'état local et général s'aggrava rapidement. La suppuration devint sanieuse, très-fétide : le pouls était très-petit et très-fréquent, la soif vive, l'abattement de plus en plus prononcé.

Le sixième jour, se manifesta une diarrhée fétide, colliquative avec une tympanite abdominale considérable. C'étaient les symptômes

précurseurs ou peut-être même significatifs de l'intoxication putride ou purulente.

Trois jours après ces troubles abdominaux survint un frisson violent avec sueurs profuses. La pyohémie est désormais accomplie. La plaie se dessèche; le moignon de l'épaule s'affaisse; le blessé s'agite, délire et succombe quatre jours après le frisson, le seul qui se manifesta.

La blessure datait de douze jours.

Autopsie. — Foyer de la fracture (voir pl. IV).

Le tiers supérieur de la diaphyse humérale est broyé en fragments de dimensions variables. Les esquilles adhèrent en partie au périoste et aux muscles, les autres sont complètement détachées. La tête humérale est décollée au niveau de son col chirurgical. Elle a subi un mouvement de rotation tel, que sa face articulaire est inférieure et celle de la fracture, supérieure. Pour l'explication de ce déplacement on remarquera que la tubérosité d'insertion du sous-scapulaire n'a pas subi de solution de continuité, tandis que la petite tubérosité d'insertion des sus et sous-épineux et petit rond est divisée; ce qui soumet la tête humérale entièrement à l'action du sous-scapulaire. De là, la rotation sens dessus dessous de l'épiphyse.

Le fragment inférieur, ou, pour mieux dire, la diaphyse ne présente pas de fêlure; mais son extrémité saillante est très-irrégulière, nécrosée dans une étendue de 2 centimètres environ, par ostéomyélite consécutive. Extérieurement, la nécrose est caractérisée par une dénudation d'environ 2 centimètres de longueur, avec épaissement du périoste sur les limites de l'exfoliation. Intérieurement le canal médullaire est infiltré de pus, dans la même longueur que la dénudation périostique. Le manchon articulaire est largement déchiré et le foyer du traumatisme communique avec l'article. Les parties molles environnantes n'ont subi que très-peu de dégâts. Les vaisseaux et nerfs principaux de la région sont indemnes.

L'infection purulente est caractérisée par des lésions pulmonaires et abdominales.

Les lobes inférieurs des deux poumons sont parsemés, superficiellement et profondément, de noyaux indurés, du volume d'une noisette, jaunâtres à la coupe et ramollis au centre. Ce sont des abcès métastatiques en voie de formation, ou mieux des infarctus en voie de régression. La muqueuse de l'intestin grêle est injectée par place et présente l'éruption glandulaire caractéristique de la psorentérie.

Ce blessé a succombé rapidement à l'infection purulente (forme abdominale).

C'était évidemment un cas de désarticulation, mais le moignon de l'épaule était énormément gonflé, la fièvre très-intense et l'abattement du blessé très-profond. Il était indiqué d'attendre que cette première période de réaction inflammatoire mêlée de stupeur ait cessé, pour agir. Survinrent, d'une façon foudroyante, les signes d'une infection purulente. Toute intervention devenait inutile.

Dans le cas suivant, il n'y avait pas à hésiter. La désarticulation seule était indiquée.

Obs. XVI. — Fracture comminutive du bras droit à l'union du tiers supérieur avec les deux tiers inférieurs, vaste lacération des parties molles et ouverture de l'articulation du coude produites par un éclat d'obus. — Désarticulation. — Guérison. — (Observation communiquée par M. le Dr Léon Labbé).

Pouthil, étudiant en droit, lieutenant dans le corps auxiliaire des mitrailleuses, est frappé au plateau d'Avron, le 22 décembre, par un éclat d'obus. On le transporte au Ministère des finances. Le chirurgien constate l'état suivant :

La peau de la partie antéro-externe du bras est enlevée et les muscles déchirés jusqu'au squelette. L'humérus à l'union du tiers-supérieur avec les deux tiers inférieurs est broyé. L'articulation du coude est ouverte en dehors.

La désarticulation de l'épaule est pratiquée le lendemain de l'accident par M. Labbé. M. le professeur Hardy, médecin de l'ambulance, prêta son concours à l'habile chirurgien. On employa la méthode ovalaire qui était imposée à l'opérateur par l'état de la blessure.

Le douzième jour de l'opération survint une hémorrhagie. Il y avait cinq heures qu'elle durait lorsqu'on appela le chirurgien. Un énorme caillot distendait la plaie et l'écoulement sanguin était arrêté. L'hémostase spontanée paraissait suffisante, eu égard au petit volume de l'artère, qui avait fourni le sang. On s'en tint à elle.

Il ne survint pas d'autres accidents; le 22 mars le blessé était complètement guéri.

§ III. — Fractures de l'extrémité inférieure de l'humérus.

Les fractures par coup de feu de l'extrémité inférieure de l'humérus, au point de vue des lésions, présentent les mêmes variétés que celles que nous observons dans la pratique, en temps de paix. Nous distinguons, en effet, deux variétés importantes de solution de continuité de l'extrémité inférieure de la diaphyse humérale : la première sus-condylienne dans laquelle la solution de continuité existe à peu de distance au-dessus des condyles ; la seconde, dans laquelle la solution de continuité précédente se complique d'une désunion des condyles ; à la fracture sus-condylienne s'en joint une intercondylienne.

Les mêmes variétés se produisent sous le choc de la balle, mais avec cette différence qu'il existe des dégâts beaucoup plus considérables. Dans le premier cas, la fracture est extra-articulaire et peut être soumise au même traitement que celles de la partie moyenne de la diaphyse ; dans le second cas, la solution de continuité est intra-articulaire et nécessite, comme celle de l'extrémité supérieure, une résection pour éviter toutes les conséquences d'une suppuration intra-articulaire.

La première variété seule a été soumise à mon observation.

L'humérus, dans les trois cas que je rapporte, a été atteint de deux à trois travers de doigt, c'est-à-dire de 2 à 3 centimètres au-dessus des apophyses condyliennes et épitrochléennes. L'extrémité diaphysaire a été broyée sur place et l'épiphyse est demeurée intacte ainsi que l'article par conséquent.

Après avoir été témoin de l'étendue considérable des désordres qui résultent de l'action des projectiles sur l'extrémité supérieure de la diaphyse humérale, on ne s'explique pas pourquoi son extrémité inférieure, frappée à une si petite distance de sa jonction avec l'épiphyse, se brise sur place sans

retentissement du côté des condyles. Cependant, nous le savons, l'humérus a peu de propension à se fêler.

Obs. XVII. — Fracture comminutive de l'extrémité inférieure de l'humérus gauche. — Résection primitive. — Mort par infection purulente.

L..., âgé de 22 ans, mobile, blessé le 30 décembre à Champigny, est transporté à l'ambulance Christophe. Une balle lui a fracassé l'extrémité inférieure de l'humérus gauche. L'orifice d'entrée est situé en dehors, à trois travers de doigt environ au-dessus de l'épicondyle; l'orifice de sortie siège au même niveau environ sur le bord interne du bras, au-dessus de l'épitrochlée. La fracture est, dis-je, comminutive; mais on acquiert par l'exploration directe la certitude que les condyles sont intacts, et l'articulation, par suite, non ouverte. Les vaisseaux et nerfs de la région sont indemnes; les parties molles simplement trouées transversalement de dehors en dedans.

Enlever les esquilles complètement détachées et régulariser les extrémités des deux fragments qui sont inégales et taillées en pointe; telle fut l'opération résolue et pratiquée par M. le professeur Richet.

Deux incisions sont faites, l'une en dedans suivant le trajet du cubital, l'autre en dehors sur le bord externe du bras. Toutes les deux sont pratiquées par les orifices d'entrée et de sortie du projectile. Elles constituent de larges boutonnières, par lesquelles on extrait cinq ou six esquilles complètement mobiles. Par l'externe, un aide fait saillir successivement les deux extrémités des fragments et l'opérateur les régularise à l'aide de la scie à chaîne. Il en détache 4 centimètre et demi environ de part et d'autre.

On place le membre dans une gouttière de bras. Tout se passe bien pendant les six premiers jours. Survient un frisson d'infection et le blessé ne tarde pas à succomber.

Obs. XVIII. — Fracture comminutive de l'extrémité inférieure de l'humérus droit. — Guérison avec conservation de tous les mouvements de l'articulation.

Delair (Octave), 27 ans, fédéré, fut blessé à Montrouge le 15 mai. Une balle lui traversa le bras droit à trois travers de doigt au-dessus de l'épicondyle et fractura l'humérus. On plaça le membre dans une gouttière et on appliqua des cataplasmes. Ce traitement fut continué pendant quarante jours. La suppuration fut assez modérée. Huit esquilles sortirent par l'orifice d'entrée. Le cal, paraît-il, était déjà assez solide au bout de quarante jours pour que le chirurgien qui donnait des soins au blessé crut inutile d'immobiliser le membre.

Le 19 août, c'est-à-dire trois mois après la fracture, je vis le blessé

à l'hospice d'Ivry. La consolidation était complète, le cal volumineux et limité au foyer de la fracture. L'articulation du coude jouissait de tous ses mouvements.

Oss. XIX. — Fracture comminutive de l'extrémité inférieure de l'humérus gauche. — Guérison avec conservation de tous les mouvements de l'articulation.

Richard (Joseph), âgé de 49 ans, fédéré, blessé le 12 mai 1871.

Balle entrée à la face postérieure de l'extrémité inférieure du bras et sortie sur le bord interne. Trajet rectiligne à deux travers de doigt au-dessus de l'épicondyle et à un travers de doigt au-dessus de l'épitrôchlée. — Le membre est placé dans une gouttière. Sortie spontanée de plusieurs esquilles.

19 août. Consolidation complète; cal volumineux; légère suppuration par l'orifice d'entrée; gonflement assez notable des parties molles, autour de l'articulation du coude. Les mouvements sont en grande partie conservés. La flexion et l'extension s'exécutent facilement. L'avant-bras est en pronation; le mouvement de supination est très-limité.

Dans ces deux derniers cas, la fracture sus-condylienne s'est consolidée sans retentissement du côté de l'articulation. Celle-ci, en effet, avait conservé ses mouvements. La solution de continuité était extra-articulaire et tout le travail de réorganisation s'était aussi passé en dehors de l'articulation. S'il y avait eu division simultanée des condyles, une arthrite serait inévitablement survenue et aurait pour le moins déterminé une ankylose.

SECTION II.

Fractures de l'avant-bras.

§ I. — Fracture des deux os.

Les diaphyses radiale et cubitale, dans les coups de feu, sont beaucoup moins éprouvées que l'humérale. Elles sont, à la vérité, réduites en fragments multiples, mais dans des limites très restreintes et seulement au point où elles ont été touchées. Les esquilles sont très-petites, la perte de substance est par suite peu considérable et il ne se produit pas de fêlure.

Ce privilège, les os de l'avant-bras le doivent, autant que nous pouvons nous en rendre compte, à la petitesse relative de leur volume, de leur canal médullaire et sans doute à leur élasticité.

En effet, si l'action des projectiles eût été aussi terrible sur les diaphyses radiale et cubitale que sur celles de l'humérus ou du tibia, un coup de feu intéressant les deux os de l'avant-bras ou un seul à quelques centimètres au-dessus des apophyses styloïdes (obs. 20, 21, 24), eût infailliblement retenti dans toute la longueur des extrémités articulaires et celles-ci auraient été divisées par des fêlures profondes. Au lieu d'un foyer de fracture isolé de l'articulation radio-carpienne et assez circonscrit, on eût été en face d'une fracture intra-articulaire.

Les deux os de l'avant-bras peuvent être broyés tous les deux à la fois, ou l'un à l'exclusion de l'autre. Au point de vue de la gravité des désordres osseux, peu importe le point auquel les deux diaphyses sont atteintes, quand les épiphyses ne participent pas à la lésion, car elles sont ainsi disposées, eu égard à leur volume respectif, qu'elles offrent une surface de même étendue, soit que l'on considère leurs extrémités ou leur partie moyenne.

Dans le cas que je relate, les deux os ont été fracturés au même niveau. Le projectile ayant traversé assez directement l'avant-bras d'un bord à l'autre, à trois travers de doigt au-dessus du poignet, le radius et le cubitus ont été fracturés comminutivement au même niveau. La suppuration fut abondante; nombre d'esquilles sortirent d'elles-mêmes, elles étaient très-petites. La consolidation ne fut complète qu'au bout de quatre mois. Tous les mouvements de l'avant-bras furent conservés.

Obs. XX. — Fracture comminutive de l'extrémité inférieure de l'avant-bras

Bodille (Théophile), soldat de ligne, blessé à Créteil, le 30 novembre, est transporté dans une ambulance sédentaire à la barrière Fontainebleau, puis évacué quinze jours après à Chaptal.

Une balle lui a traversé l'extrémité inférieure de l'avant-bras droit, à environ trois travers de doigt au-dessus des apophyses styloïdes. L'orifice d'entrée est situé à la face postérieure de l'avant-bras, sur le trajet du cubitus; l'orifice de sortie siège à la face antérieure, sur le trajet du radius. Le trajet de la balle est transversal, un peu oblique de dedans en dehors; les deux os sont brisés au même niveau à peu près, c'est-à-dire à 3 centimètres environ au-dessus des apophyses styloïdes. On immobilise la fracture par deux attelles: l'une antérieure, l'autre postérieure; le membre est soumis à l'irrigation continue d'eau froide. De petites esquilles s'éliminent spontanément par les orifices d'entrée et de sortie. Cinq abcès se forment successivement au voisinage du foyer de la fracture. Pendant tout le temps de la suppuration, l'emploi de l'eau froide est maintenu.

Le 15 avril, la consolidation de la fracture est parfaite; le cal est peu volumineux; les mouvements de flexion et d'extension du poignet sont faciles. Ceux de pronation et de supination s'exécutent sans difficulté. Le jeu des doigts est en voie de se rétablir.

§ II. — Fracture d'un seul os de l'avant-bras.

RADIUS (PARTIE MOYENNE).

Des deux diaphyses radiale et cubitale, une seule, avons-nous dit, peut être atteinte; la lésion est sans aucun doute moins grave que celle des deux en tant que plaie, parce que la surface osseuse traumatisée est moins étendue dans un cas que dans l'autre. Mais la consolidation, par contre, peut souffrir de grandes difficultés et être rendue impossible par l'étendue de la perte de substance.

En effet, le radius et le cubitus ayant été fracassés au même niveau et à peu près dans les mêmes limites, rien n'empêche les extrémités des fragments de se mettre bout à bout. Mais l'un d'eux ayant été fracturé, les deux fragments ne pourront

se porter à la rencontre l'un de l'autre, maintenus qu'ils sont à distance et dans leur situation respective, par leur fixité à la diaphyse qui n'a point éprouvé de solution de continuité. La consolidation ou le défaut de consolidation dépendra de l'étendue de la perte de substance.

Dans les cas où la solution de continuité est assez restreinte, la soudure des deux fragments s'effectue par le travail réparateur seul ou aidé d'un léger rapprochement des fragments. Ce double mécanisme de formation du cal s'observe dans les fractures comminutives de l'extrémité inférieure du radius. Ce qui s'explique assez facilement. On sait, en effet, que dans les fractures par pénétration de l'extrémité inférieure du radius, l'épiphyse remonte vers la diaphyse en glissant légèrement dans le sens de la longueur sur l'extrémité cubitale correspondante. Ce qui se produit ici, par l'effet de l'enfoncement du fragment supérieur dans le tissu spongieux de l'inférieur, aura lieu dans les fractures comminutives sous l'influence de la rétraction musculaire et en vue d'assurer la coaptation et la consolidation. Le blessé guérira forcément avec la déformation qu'entraînent les fractures par pénétration de l'extrémité inférieure du radius.

Obs. XXI. — Fracture comminutive de l'extrémité inférieure du radius droit par coup de feu. — Consolidation avec déformation de la fracture par pénétration de l'extrémité inférieure du radius.

Besnard, sergent au 114^e de ligne, est blessé le 30 septembre, au combat d'Hay et Chevilly, puis transporté le même jour à l'ambulance du Conservatoire des arts et métiers, dans le service de M. le D^r Léon Labbé.

Une balle a traversé l'extrémité inférieure de l'avant-bras droit à deux travers de doigt au-dessus des apophyses styloïdes. Entrée sur le bord radial, elle est sortie après un trajet transversal de quelques centimètres à la face dorsale en glissant sur le cubitus. Le radius est broyé au point touché; son extrémité articulaire paraît indemne. Le cubitus a peut-être été érodé par le projectile, mais il n'est pas fracturé.

Le membre est placé dans la pronation et étendu sur un coussin. On applique matin et soir un cataplasme de farine de lin sur les plaies.

Les phénomènes ultérieurs à la blessure se passèrent régulièrement. La suppuration fut modérée, de petites esquilles sortirent spontanément par les orifices d'entrée et de sortie. On put rapidement appliquer une attelle plâtrée sur la face antérieure de l'avant-bras et permettre au blessé de se lever. Peu à peu, la réunion osseuse s'effectua, la suppuration persistant par l'orifice d'entrée.

Aujourd'hui, 23 juillet, c'est-à-dire dix mois après l'accident, il existe encore à l'orifice d'entrée une petite fistule, par où s'échappent de temps en temps de légères esquilles.

La consolidation de la fracture est cependant opérée; le cal fait une saillie assez prononcée à la face antérieure du radius et renferme encore de petits séquestres.

L'extrémité inférieure de l'avant-bras et le poignet présentent la déformation, qu'entraîne la fracture classique avec pénétration de l'extrémité inférieure du radius. L'extrémité inférieure de l'avant-bras est courbée en dos de fourchette; la main est inclinée vers le bord radial. Des deux apophyses styloïdes, la radiale est plus élevée que la cubitale, contrairement à ce qui existe à l'état normal. Les mouvements de pronation et de supination sont difficiles; ceux de flexion et d'extension du poignet et de la main s'exécutent sans difficulté.

Pouvait-on combattre la déformation et ses fâcheuses conséquences? Non, car la perte de substance résultant de la solution de continuité nécessitait cette disposition pour la consolidation.

2° Dans les cas où la perte de substance est très-considérable, les fragments restent forcément écartés et se cicatrisent isolément. Leurs extrémités s'incurvent vers l'espace interosseux, comme l'a démontré Malgaigne (1), et se soudent parfois à l'os intact ou demeurent mobiles sur lui. Il en résulte, dans les deux cas, une pseudarthrose et toutes ses conséquences fâcheuses. Les mouvements dont l'os divisé est solidaire sont abolis. A l'avant-bras, c'est par l'intermédiaire

(1) Malgaigne. Traité des fractures.

du radius que s'effectuent la pronation et la supination. Aussi bien la rupture de ce levier osseux, dans la continuité, entraîne-t-elle inévitablement l'abolition de ces mouvements. Ceux de flexion et d'extension de la main sont un peu paralysés.

Oss. — XXII. — Fracture comminutive de la partie moyenne du radius gauche. — Pseudarthrose, abolition des mouvements de pronation et de supination.

J. Pohon, mobile d'un bataillon des Côtes-du-Nord, est blessé au combat de Montretout, le 19 janvier 1871, et transporté à l'hôpital des Cliniques le même jour. Une balle lui a traversé en diagonale l'avant-bras gauche. Entrée sur le bord radial, à l'union du tiers inférieur avec les deux tiers supérieurs, elle est sortie vers le quart supérieur du bord cubital. L'orifice d'entrée est très-irrégulier, à bords déchiquetés; l'orifice de sortie est plus petit et plus régulier. Le radius est broyé au niveau de l'orifice d'entrée; on sent, en introduisant l'indicateur dans la plaie, de nombreuses esquilles. Trois ou quatre étaient mobiles, de petite dimension; on les extrait sur-le-champ. Les autres, étant adhérentes, sont laissées en place.

Le cubitus est intact. Pas d'hémorrhagie. La radiale et la cubitale continuent de battre.

L'avant-bras est placé dans la supination et étendu sur un coussin. — Cataplasme de farine de lin matin et soir.

Le cinquième jour, gonflement considérable de tout l'avant-bras, suppuration séro-sanguinolente. Fièvre. M. le professeur Richet pratique deux larges débridements des orifices d'entrée et de sortie; il extrait par le premier trois esquilles d'inégale grandeur; la plus volumineuse avait 4 centimètre et demi à peu près de longueur. Un drain est passé à travers le trajet. Les accidents inflammatoires s'amendent rapidement. La suppuration devient abondante, mais de bonne nature.

On applique deux attelles en gutta-percha : l'une antérieure, l'autre postérieure, pour immobiliser les fragments du radius.

Vers le commencement de mars, survient une vive poussée inflammatoire. L'avant-bras et la main se tuméfient tellement que l'on est obligé d'enlever l'appareil.

En cherchant la cause de cet accident, qui devait se trouver du côté du squelette, on trouve quelques esquilles complètement mobiles à peu de distance des bords de l'orifice d'entrée; elles sont immédiatement extraites, mais les deux extrémités des fragments sont irrégulières, dénudées dans une étendue d'un centimètre environ. La nécrose con-

sécutive des extrémités des fragments était donc la cause de la nouvelle poussée phlegmoneuse. On hésita pendant quelque temps à réséquer. Pendant ce temps, l'orage se calma; la suppuration diminua et le bras reprit peu à peu son volume normal, sans qu'il sortit de nouvelles esquilles. La plaie se cicatrisa, mais la consolidation n'eut pas lieu, à cause de la perte de substance qu'avait éprouvée le radius.

20 juillet 1871. Le blessé sortit du service en présentant l'état suivant : au niveau de la fracture existe un enfoncement très-prononcé du bord radial de l'avant-bras; la main est en pronation constante et légèrement fléchie sur l'avant-bras. Impossible au blessé de ramener la main en supination. A peine peut-il l'étendre. Il faut, pour que l'extension s'opère complètement, empoigner l'avant-bras au niveau de la fracture et le serrer fortement. En imprimant à la main des mouvements alternatifs de pronation et de supination, on sent manifestement, au niveau de la fracture, l'extrémité supérieure du fragment inférieur incurvée vers le cubitus accuser son frottement sur ce dernier, par un craquement caractéristique. Elle est distante de l'extrémité du fragment supérieur, autant que l'on peut en juger, de 2 à 3 centimètres.

Tout ce que l'on pouvait, pour pallier les accidents, c'était de confectionner une sorte de bracelet en cuir qui, en serrant, de même que la main l'avant-bras au niveau de la fracture, faciliterait les mouvements d'extension. Ce qui fut du reste exécuté avec un plein succès.

Le fait précédent s'est présenté à nouveau à mon observation le 19 août 1871, à l'hospice d'Ivry, où avaient été évacués les blessés fédérés de la Commune. Je le transcris en quelques mots.

Obs. XXIII. — Favier, 34 ans, blessé à Batignolles, le 22 mai. Fracture au tiers inférieur du radius droit. Sortie d'esquilles nombreuses et assez volumineuses. Cicatrisation isolée des fragments. Avant-bras en pronation; la main légèrement fléchie. Supination impossible. Extension possible à la condition qu'on serrât fortement l'avant-bras à son extrémité inférieure.

La non-consolidation de la fracture du cubitus paralyse en partie les mouvements de pronation et de supination, mais

laisse le libre exercice de ceux de flexion et d'extension du poignet, autant que j'ai pu en juger par le fait suivant :

OBS. XXIV. — Au mois de juin dernier (1871), j'eus occasion de présenter à M. le professeur Richet, M. J., étudiant en droit, blessé à la bataille de Patay, le 2 décembre 1870. Une balle lui avait brisé l'extrémité inférieure du cubitus à 2 centimètres environ au-dessus de l'apophyse styloïde. La fracture n'était pas encore consolidée ; de petites esquilles sortaient de temps en temps par l'orifice d'entrée du projectile. Les mouvements de pronation et de supination étaient limités ; ceux de flexion et d'extension du poignet s'exécutaient facilement.

Je ne puis, de tous ces faits, tirer des conclusions formelles à l'égard du traitement applicable à toutes les fractures par coup de feu de la continuité des os de l'avant-bras. Mais ils me suffisent cependant pour faire ressortir ce que j'avais à cœur de démontrer, savoir que les lésions osseuses seront le plus souvent assez circonscrites, pour user des mesures conservatrices qui ont été appliquées dans les observations que je relate.

Survien-drait-il une hémorrhagie, que le chirurgien aurait toujours la ressource de la ligature de la radiale ou de la cubitale, voire même de leur tronc commun s'il ignorait laquelle des deux est lésée.

SECTION III.

Fractures du carpe et du métacarpe.

Les coups de feu du carpe et du métacarpe, alors même qu'ils intéressent profondément le squelette, se comportent avec la plus grande simplicité sous l'influence de l'irrigation continue d'eau à la température de 8 à 10°. C'est, en effet, dans les plaies contuses des extrémités que l'irrigation continue produit ses plus beaux résultats et cela parce qu'en raison du peu d'épaisseur de ces régions, l'action antiphlogistique du froid peut s'exercer sur tous les tissus. Toutefois, ce n'est pas

la seule raison à invoquer pour expliquer l'action bienfaisante de ce mode de traitement dans les fractures par coup de feu du carpe et du métacarpe. Il faut tenir grand compte, je crois, de la lésion osseuse elle-même.

Les os du carpe, étant formés de tissu spongieux, sont troués par les balles, à peu près comme les parties molles. Les dégâts sont donc limités au trajet qu'a suivi le projectile, c'est un simple canal osseux sur les limites duquel se circonscrit le travail éliminatoire et réparateur. Le tissu spongieux a été réduit en une poussière impalpable qui est expulsée comme telle ou absorbée. De là, absence complète, dans ces cas, d'esquilles appréciables.

Le squelette du métacarpe est bien composé d'os à tissu compacte, mais ils sont très-courts et se brisent sur place en une multitude de fragments très-fins. Les désordres osseux sont assez circonscrits ; il ne faudrait pas s'en laisser imposer par la vaste déchirure que produit la balle à sa sortie par la face dorsale de la région. Les dégâts paraissent bien plus graves qu'ils ne sont en réalité dans cette variété de coup de feu. C'est ce qui en fait l'intérêt et ce dont le chirurgien doit être bien prévenu. Le squelette et les parties molles se réparent avec une merveilleuse simplicité par l'emploi de l'irrigation continue.

Obs. XXV. — Coup de feu du carpe gauche.

Un soldat de la ligne, blessé au combat de Bagnaux, au commencement d'octobre 1870, est transporté à l'ambulance de la gare Saint-Lazare, dirigée par M. le Dr Léon Labbé.

Le carpe gauche a été troué par une balle de fusil Dreyse. Entrée vers la partie moyenne de la face dorsale de la région carpienne, le projectile est sorti dans un point presque diamétralement opposé. Les orifices d'entrée et de sortie sont circulaires, à bords assez réguliers et de même dimension environ que la balle.

Des compresses d'eau à la température de 7 à 8 degrés, sont maintenues en permanence sur la plaie pendant une quinzaine de jours. La cicatrisation des plaies et du trajet s'opéra presque sans suppura-

Obs. XXVI. — Coup de feu de la région métacarpienne.

Trois cas de coup de feu de la région métacarpienne m'ont été communiqués par M. le Dr Léon Labbé. Dans ces trois cas, la région avait été traversée par une balle à sa partie moyenne, de la face palmaire vers la face dorsale.

L'orifice d'entrée était circulaire, à bords nets, de même diamètre à peu près que le projectile. L'orifice de sortie, par contre, occupait presque toute la face dorsale de la main; la plaie, sur les bords, était déchiquetée en forme d'étoile à rayons extrêmement multipliés. Les trois métacarpiens du milieu étaient broyés.

Ces trois blessures furent soumises pendant trente jours à l'irrigation continue d'eau à la température de 18 à 20°. La suppuration fut très-modérée. Les esquilles furent dissoutes et entraînées par la suppuration en molécules inappréciables. Il n'y eut de réaction générale que chez l'un des blessés, qui, pendant la nuit, avait enlevé lui-même l'appareil à irrigation. Survint un léger frisson avec fièvre qui ne dura que vingt-quatre heures.

Les trois blessés guérirent en conservant l'usage de leurs doigts.

Le professeur Richet a été témoin de plusieurs coups de feu intéressant le squelette de la région métacarpienne et dont la terminaison fut aussi heureuse que dans les cas précédents, sous l'influence de l'irrigation continue d'eau tiède.

Je citerai un dernier fait dont j'ai été témoin à l'hôpital des Cliniques.

L. Arnaud, âgé de 43 ans, armurier, voulant décharger un revolver coup-de-poing, fait partir l'arme. Une balle lui traverse la paume de la main. L'orifice d'entrée est situé environ à la partie moyenne de la face palmaire; il est très-petit, de 4 à 5 millimètres de diamètre; c'est-à-dire de dimension un peu moindre que celui du projectile. L'orifice de sortie siège vers la partie moyenne de la face dorsale du quatrième métacarpien. Il a la forme d'une petite fente allongée dans le sens de l'os. Le quatrième métacarpien est fracturé, mais sa solution de continuité est très-circonscrite. On employa, comme dans les cas précédents, les compresses d'eau tiède en permanence.

La guérison s'effectua presque sans suppuration.

CHAPITRE IV.

Fractures du membre inférieur.

SECTION I^{re}.

Fractures des os iliaques.

OBS. XXVII. — Déchirure de la paroi antérieure de la fosse iliaque et de la fesse du même côté. — Fracture du bord antérieur de l'os iliaque, de l'épine iliaque antéro-inférieure et du sommet du grand trochanter. — Phlegmon gangréneux de la fosse iliaque. — Arthrite purulente de l'articulation coxo-fémorale. — Mort.

L...., âgé de 25 ans, est grièvement blessé vers dix heures du matin, à la bataille de Villiers-sur-Marne. Il est transféré à l'hôpital des Cliniques, vers sept heures du soir, dans l'état suivant : les parois abdominales, vers le centre de la fosse iliaque droite, sont profondément et irrégulièrement déchirées, dans une étendue de 5 centimètres carrés. Un lambeau de capote remplit cette vaste solution de continuité ; on l'extrait et on voit apparaître le feuillet pariétal du péritoine, doublé de son fascia et soulevé par les intestins. Le plan cutané et musculaire des parois abdominales n'existe donc plus. La peau, sur les bords de la plaie, est décollée et déchirée. Elle forme, à deux travers de doigt environ au-dessus de l'arcade de Fallope, une sorte de sinus, dans lequel s'accumule le sang qui s'écoule de la profondeur de la plaie.

Du même côté, à quatre travers de doigt en arrière du grand trochanter, se rencontre une seconde plaie circulaire de 3 centimètres de diamètre, à bords déchiquetés et plongeant profondément au milieu des muscles de la fesse. Elle saigne très-peu. On ne constate pas, pour le moment, de lésion du squelette de la région. L'os iliaque et l'extrémité supérieure du fémur paraissent intacts.

Le malade est très-abattu ; il est anxieux, agité ; il a le pouls petit et très-fréquent. Il n'existe pas de troubles profonds du côté de l'abdomen. La douleur est localisée à la plaie. Pas de vomissement.

Traitement : Cataplasme. Vin, alcool, thé au rhum.

La réaction ne tarde pas à survenir du côté des plaies. Leurs bords rougissent et se tuméfient dans une étendue modérée ; mais la suppuration demeure séro-sanguinolente. Le blessé est très-déprimé ; le pouls est petit et très-fréquent.

Traitement : Pansement à l'alcool, et cataplasme. Rhum.

Le pus s'infiltré sous le bord inférieur et cutané de la plaie abdominale. La peau est décollée jusqu'à l'arcade de Fallope. On pratique une large contre-ouverture sur le bord supérieur de ce ligament, et parallèlement à sa direction. Le trajet intermédiaire à la plaie et au débridement est drainé. La plaie de la fesse se déterge aussi dans toute son étendue. L'élimination n'est pas seulement superficielle, mais profonde; par suite du sphacèle du tissu cellulaire profond, il s'établit entre la fesse et la contre-ouverture, au niveau de l'arcade de Fallope, une voie de communication, passant entre l'épine iliaque antéro-supérieure et le grand trochanter. Un drain y est introduit.

Suppuration séro-sanguinolente abondante. État général toujours très-grave.

Survient une inflammation diffuse, gangréneuse, de toute la région externe de la hanche, caractérisée par l'œdème et la coloration brune des téguments. Une large incision verticale est pratiquée en avant du grand trochanter. Il s'en écoule un liquide roussâtre, très-fétide. Le tissu cellulaire est grisâtre et déjà mortifié.

Suppuration fétide roussâtre. État général très-grave, délire, diarrhée; pouls très-fréquent et filiforme.

Les jours suivants, on retire par les plaies et par les incisions des débris de tissu cellulaire et d'aponévrose mortifiés. — L'agrandissement consécutif des plaies nous révèle des lésions du squelette de la région, demeurées latentes.

Au fond de l'incision, longeant le tiers externe de l'arcade de Fallope, apparaît le bord antérieur de l'os iliaque. Il est dénudé et fracturé. La solution de continuité paraît limitée à une languette osseuse mobile, s'étendant de l'épine iliaque supérieure à l'inférieure.

Les mouvements que l'on imprime au membre inférieur droit, pour le pansement, sont excessivement douloureux, ce que l'on attribue à un retentissement inflammatoire vers la fosse et le muscle iliaques.

Le douzième jour, le blessé succomba présentant les phénomènes généraux ataxo-adiynamiques de l'infection putride.

Autopsie. — Du côté de la fosse iliaque, on trouve au niveau de la déchirure des parois abdominales plusieurs anses d'intestin grêle, adhérentes au feuillet pariétal du péritoine. La péritonite consécutive s'était donc localisée au point contus, en demeurant purement adhésive.

Le plan profond de la fosse iliaque était le siège de désordres autre-

ment graves. Le muscle iliaque était noirâtre, infiltré de pus. Sous lui, on trouvait une nappe purulente, et le périoste détruit par la suppuration. (Voir pl. VI.) Le bord antérieur de l'os iliaque est fracturé d'une épine iliaque antérieure à l'autre. Trois fêlures partent de la solution de continuité; deux parcourent la fosse iliaque interne, la troisième la fosse iliaque externe. L'épine iliaque antéro-inférieure est écrasée; l'articulation coxo-fémorale remplie de pus. Le sommet du grand trochanter est écorné. Il est probable que deux éclats d'obus ont frappé simultanément, l'un la paroi antérieure de la région iliaque; l'autre la hanche, en passant entre le grand trochanter et le bord antérieur de l'os iliaque.

L'observation précédente renferme plusieurs points intéressants. Celui sur lequel j'appelle l'attention, est la présence de fêlures sur l'os (voir pl. VI, texte explicatif) et le phlegmon sous-musculaire et sous-périosté, dont elles ont été le point de départ. A cette lésion s'en joignait une autre non moins grave, l'ouverture et la suppuration de l'articulation coxo-fémorale. Autant de désordres qui ont passé inaperçus au début.

Enfin comme troisième point digne du plus haut intérêt, n'oublions pas la déchirure des parois abdominales avec conservation du feuillet pariétal du péritoine n'entraînant qu'une péritonite partielle, à laquelle le blessé eût résisté, si elle avait été seule.

L'observation suivante nous offre le plus bel exemple de balle incluse dans le tissu spongieux et des moyens employés pour la reconnaître et l'extraire.

Obs. XXVIII. — Balle incluse dans l'os iliaque droit, près de son épine postéro-supérieure. — (Observation communiquée par M. le Dr Léon Labbé.)

Durmard (Émile), soldat, âgé de 30 ans, a été blessé le 2 décembre 1870, près d'Orléans. Il est entré dans le service de M. Labbé, à l'hôpital Saint-Antoine, à Paris, le 23 mars 1871. Il y avait donc plus de trois mois que ce soldat avait sa blessure, quand il a été observé pour la première fois à Saint-Antoine. Il était fatigué, amaigri, et

portait au bord postérieur de la face externe de l'os iliaque droit, près l'épine iliaque postéro-supérieure, l'orifice d'entrée d'une balle. Autour de cet orifice existait un gonflement considérable. Un stylet, introduit dans le trajet, permettait d'arriver sur une surface dure, inégale. On ne sentait aucune mobilité produite soit par un séquestre, soit par un corps étranger. M. Labbé explora alors la plaie avec le stylet de porcelaine, et reconnut la présence d'une balle. — Le 26 mars 1871, il fit une large incision, arriva à l'os iliaque, et observa que l'orifice d'entrée de la balle était trop petit pour en permettre la sortie, comme si l'os, à la manière du tissu élastique, était revenu sur lui-même. A l'aide de la gouge et du maillet, cet orifice fut agrandi, et il fut possible d'extraire la balle.

Le malade s'améliora rapidement, et sortit de Saint-Antoine avec une cicatrisation presque complète le 5 mai 1871.

Le 25 juin 1871, ce malade rentre de nouveau à l'hôpital. Le trajet de la balle est resté fistuleux, et des bourgeons charnus fongueux forment à l'orifice une tumeur molle, du volume d'un œuf de pigeon. Avec le stylet, on reconnaît la présence d'un petit séquestre. Plusieurs cautérisations avec le nitrate d'argent détruisent les bourgeons fongueux, et le malade quitte l'hôpital le 8 juillet, portant toujours un séquestre, mais jouissant d'une santé florissante.

SECTION II.

Fractures de cuisse.

La fracture par coup de feu du fémur est presque toujours comminutive. Cet os éclate sur place comme l'humérus, en de nombreux et larges fragments ou esquilles, et cela dans une étendue variable, de 6 à 7 centimètres parfois.

Les deux segments de la diaphyse que l'on pourrait croire intacts, participent aussi au traumatisme. Ils sont fêlés dans une étendue et une profondeur parfois considérables (voir pl. VII). Toutefois il ne faudrait pas accepter l'existence de fêlures très-étendues sur les fragments, comme une règle constante, car la guérison des fractures comminutives du fémur par la conservation n'aurait pas, je crois, enregistré assez

de succès, pour prévaloir sur la méthode radicale, l'amputation.

Une ostéomyélite diffuse de la diaphyse fémorale, une vaste suppuration consécutive de toute la cuisse avec ses conséquences fatales : telles sont *à priori* les complications, dont le développement paraît devoir inévitablement naître d'une imprudente conservation des fractures du fémur par coup de feu, examen fait des désordres osseux. Aussi, partant des données purement anatomo-pathologiques, l'amputation de cuisse était-elle une pratique recommandée par Larrey dans ses *Mémoires*, pour les coups de feu du fémur. Mais la mortalité effrayante d'une intervention aussi radicale suggéra aux chirurgiens militaires la pensée d'essayer la contre-partie, c'est-à-dire la conservation. Les résultats de cette nouvelle méthode de traitement, bien que désastreux, démontrèrent non-seulement qu'une fracture comminutive du corps du fémur peut se guérir par la conservation, mais encore que ce mode de traitement fournissait des résultats bien préférables à ceux de l'amputation.

Dans les guerres de Crimée et d'Italie, Legouest donne pour les fractures de cuisse une proportion de guérison de 30 pour 100 par la conservation.

Sur dix fractures du corps du fémur que j'ai recueillies, qui toutes ont été traitées par la conservation, sept ont guéri, trois ont succombé. Sur deux fractures de l'extrémité supérieure traitées par la même méthode, l'une a succombé, l'autre a guéri.

Un seul cas de fracture de l'extrémité inférieure a été soumis à mon observation. Le foyer communiquant avec l'article, on fut obligé d'amputer. Le blessé succomba. Sur 13 cas, 8 guérisons par la conservation. Quoique très-restreinte, cette statistique plaide fortement en faveur de l'emploi de la conservation.

Si les faits ont démontré qu'une fracture comminutive, telle que celle du corps du fémur, où tous les éléments d'une

violente et vaste suppuration sont accumulés, peut guérir sans intervention; si par suite, la conservation a donné plus de succès que l'amputation et détroné cette dernière, pour s'ériger à sa place comme traitement applicable à la presque totalité des fractures de cuisse, on peut, ce semble, en trouver l'explication dans les considérations suivantes :

Obtenir une plaie nette, franche, emportant tout le mal; substituer une plaie de bonne nature à une autre qui ne l'est pas : telle est l'idée que l'on doit se faire sur l'amputation, dans les fractures graves en général et particulièrement dans celles de cuisse par coup de feu. Mais l'amputation de cuisse est la plus grave de toutes. Elle engendre dans nos hôpitaux une mortalité effrayante en temps ordinaire.

Pendant le siège de Paris, où les conditions hygiéniques avaient été rendues excessivement mauvaises par l'encombrement, elle avait acquis un degré de léthalité exceptionnelle, quel que soit le niveau où on la pratiquât. Du reste, dans les fractures comminutives du fémur, par coup de feu, c'est une illusion de préjuger qu'en supprimant toutes les parties lésées par une intervention radicale, on enlève tout le mal. La portion du fémur, restant dans le moignon, a subi une sorte d'ébranlement, de commotion qui la prédispose à l'ostéomyélite consécutive. Ce dont nous avons été témoin dans une amputation de cuisse pratiquée au tiers inférieur, pour fracture de l'extrémité inférieure du fémur, compliquée de fêlure, pénétrant dans l'article. Il y eut infiltration purulente de tout le canal médullaire de la diaphyse fémorale conservée. Cependant le fémur avait été scié sur les limites du mal (voir pl. VII).

En résumé, par l'amputation, on double le traumatisme, le choc, suivant l'expression des chirurgiens anglais, et on augmente considérablement la surface de la plaie, sans enlever tout le mal.

Voyons comparativement comment s'expliquent les avan-

tages de la conservation sur la méthode précédente. D'abord, les parties molles, dans les coups de feu du fémur, ne sont que trouées. Comme étendue de plaie, qu'est-ce qu'un trajet en séton des parties molles de la cuisse, comparativement aux vastes lambeaux que produit une amputation. Mais, objectera-t-on, en conservant on laisse au centre de la plaie des esquilles et des extrémités osseuses, prédisposées à la nécrose, une diaphyse fêlée et vouée presque certainement à l'ostéomyélite diffuse. Nous l'avons vu, l'amputation ne met point à l'abri de cet accident. Malgré son irrégularité et son étroitesse, la plaie des parties molles ou mieux le trajet en séton est parfois une voie très-suffisante, pour l'écoulement du pus et des esquilles; leur rétention n'est pas à craindre. Du reste, le séton des parties molles est un conduit, qui peut être drainé et les orifices agrandis suivant les besoins.

Nous verrons dans la suite certaines fractures comminutives du fémur situées très-haut, au tiers supérieur du corps, dans lesquelles la suppuration a été presque nulle. La consolidation s'est effectuée sans sortie d'esquilles. Il faut croire que celles-ci, après avoir été dissoutes par le pus, se sont éliminées en poudre imperceptible. La guérison, dans un cas, s'effectua en immobilisant simplement le membre. Mais lorsque le foyer de la fracture renferme des corps étrangers, des esquilles volumineuses, quand les extrémités des fragments sont très-irrégulières, anguleuses, prédisposées à la nécrose, on ouvre largement le foyer de la fracture par une incision pratiquée aux orifices d'entrée et de sortie. On extrait corps étranger, esquilles, on résèque, s'il y a lieu, les extrémités osseuses et on passe un gros drain à travers le foyer du traumatisme. Par cette opération, le foyer de la fracture est transformé en une plaie presque aussi nette et régulière que celle d'une amputation, mais beaucoup moins étendue. L'ostéomyélite n'est pas plus à craindre que si l'on sciait l'os au-dessus de la solution de continuité. La consolidation s'opère sans difficulté.

La même opération, c'est-à-dire la résection des extrémités des fragments peut-être pratiquée très-avantageusement dans le cas de nécrose consécutive (voir obs. 37).

La perte de substance, qui résulte de l'état comminutif de la fracture, entraîne nécessairement un raccourcissement qui est souvent augmenté par la consolidation vicieuse qu'il est parfois impossible de prévenir. Mais, quels que soient la difformité du cal et le degré du raccourcissement, le bénéfice de la conservation d'un membre est inappréciable pour le blessé et pour le chirurgien, surtout quand on sait que la conservation expose moins la vie que l'amputation.

La guérison dans huit cas que j'ai recueillis a demandé de quatre-vingt-dix à cent jours.

Il ne faut cependant pas être partisan exclusif de la conservation; ce serait, comme nous l'allons voir, méconnaître ce qu'a de varié l'effet des balles sur un même os, ne pas savoir se rendre compte de la gravité relative au siège de la fracture, oublier enfin une complication qui doit être d'un grand poids dans la détermination du chirurgien, savoir : la blessure de l'article fémorale. Enfin il peut survenir, dans le cours du traitement par la méthode conservatrice, des complications qui nécessitent une opération radicale.

Partant de ces considérations, il est des cas où l'amputation immédiate est la seule planche de salut que la chirurgie puisse offrir au blessé. C'est 1^o lorsque la diaphyse fémorale a éclaté dans le tiers ou la moitié de sa longueur, ou lorsque la fracture siègeant à l'extrémité inférieure du fémur, son foyer communique avec l'article; car dans ces deux cas, la conservation serait presque inévitablement suivie d'une suppuration de toute la cuisse et du genou; 2^o lorsque l'artère fémorale a été déchirée, car la gangrène du membre a bien des chances de se produire. Cependant, cette conduite n'est pas absolue. N'avons-nous pas vu chapitre I, obs. 7, la ligature de l'iliaque externe employée contre une hémorrhagie provenant de la fémorale profonde

réussir à prévenir un retour hémorrhagique sans nuire à la nutrition du membre? Il est donc encore, sur ce point, laissé beaucoup au tact du chirurgien, sur l'opportunité d'action.

Ultérieurement, l'amputation peut être commandée par des accidents suppuratifs ou hémorrhagiques, survenant dans le cours d'une tentative de conservation.

Reste à développer comment la pratique générale que nous venons de passer en revue a été appliquée à chaque cas particulier. Comme pour l'humérus, je diviserai les fractures du fémur, en fractures du corps et en fractures des extrémités; considérant comme le corps de l'os, toute la portion comprise entre deux lignes passant, l'une au-dessous des trochanters, l'autre au-dessus des condyles.

§ I. — Fracture du corps du fémur.

1° -- FRACTURE DES TIERS MOYEN ET INFÉRIEUR.

A. — *Fractures traitées et guéries par l'emploi de l'immobilité seule.*

Il y a des cas dans lesquels la fracture, bien que comminutive, est très-limitée; les esquilles sont peu nombreuses et adhérentes, elles s'engrènent entre elles et avec les extrémités des fragments, de sorte que esquilles et fragments forment encore un tout solidaire, où la vie persiste. La consolidation peut alors s'effectuer par le traitement le plus simple, l'immobilité au moyen d'un appareil de Scultet ou d'attelles plâtrées. Il y a peu ou point de raccourcissement.

OBS. XXIX. — Le fait le plus remarquable de ce genre est le suivant, que j'ai observé à l'ambulance de la gare Saint-Lazare, dirigée par M. le Dr Léon Labbé.

Un soldat de la ligne avait reçu, au mois de décembre 1870, un coup de feu à la partie moyenne de la cuisse droite, à quatre travers

de doigt au-dessous du grand trochanter. Le fémur avait été brisé au même niveau, dans les conditions que j'exposais précédemment. Le projectile était probablement resté dans la cuisse, car on ne constatait qu'un orifice d'entrée. Toutes les investigations faites, quelque temps après l'accident, pour le trouver, étaient restées infructueuses. On avait pris le sage parti d'attendre. Aucun accident n'était encore survenu.

La consolidation s'était opérée sans grande suppuration.

Je vis le blessé vers la fin de mars 1871. La consolidation de la fracture était parfaite, le cal volumineux faisait une légère saillie en dehors. Le blessé ne marchait pas encore, mais pouvait soulever et remuer son membre en tous sens. Il y avait un raccourcissement insignifiant.

L'observation suivante renferme un fait non moins intéressant que le précédent. Quelques esquilles furent extraites; la réunion osseuse s'opéra encore sans accident, sans raccourcissement bien appréciable.

Obs. XXX. — Fracture comminutive du fémur, tiers moyen. — Extraction de quelques esquilles. — Guérison.

Duherbot (Pierre), soldat d'infanterie de marine, est blessé au plateau d'Avron le 26 décembre 1870. Atteint vers deux heures du soir, il est transporté à Neuilly, et de là à l'hôpital Saint-Antoine, dans le service de M. le D^r Labbé.

Une balle a traversé les deux cuisses, partie moyenne. A droite, les parties molles seules ont été intéressées; à gauche, le fémur a été brisé; la fracture est comminutive, mais peu étendue. Le quatrième jour on extrait quelques petites esquilles par l'orifice de sortie, sans l'agrandir. Le membre est placé dans une gouttière; on maintient des cataplasmes de farine de lin en permanence sur le foyer de la fracture. La suppuration est assez abondante pendant une quinzaine de jours; quelques petites esquilles sortent spontanément. Vers la fin de janvier, on remplace la gouttière par deux attelles plâtrées, disposées de chaque côté de la cuisse.

Le 15 avril, lorsque M. Labbé me fit voir le blessé, la consolidation de la fracture était complète, et les plaies entièrement cicatrisées. Le cal était volumineux, indolore, et les parties molles ambiantes formaient autour de lui une induration périphérique de 4 centimètres environ de longueur. Le membre présentait un raccourcissement de

4 centimètre et demi environ. Il pouvait être soulevé et mù en tous sens. Le blessé n'avait pas encore essayé de marcher.

Obs. XXXI. — Fracture comminutive du fémur; tiers inférieur. — Immobilité avec appareil de Scultet. — Guérison. — Raccourcissement de 4 centimètres.

Cochois (Élie), 33 ans, fédéré, blessé le 20 mai. Fracture de la cuisse droite, tiers inférieur, par coup de feu. Trajet en séton complet, transversal; orifice d'entrée au niveau du canal de Hunter; orifice de sortie au point diamétralement opposé, côté externe. Immobilité au moyen d'un appareil de Scultet. Suppuration modérée. Sortie spontanée de quatre esquilles assez volumineuses.

Le 19 août. Consolidation complète, cal très-volumineux, saillant en avant et en dehors; par suite fémur arqué dans ce sens. Le membre tout entier est porté dans la rotation en dehors. Raccourcissement de 4 centimètres. Mouvements de l'articulation du genou complètement conservés.

B. — *Fractures comminutives de la partie moyenne traitées par la régularisation et le drainage du foyer de la fracture avec ou sans résection des extrémités des fragments.*

Quand les caractères de la crépitation, la mobilité excessive des fragments et surtout l'exploration directe du foyer de la fracture ont révélé l'existence d'esquilles nombreuses, mobiles ou peu adhérentes et une conformation très-irrégulière des extrémités des fragments, il faut, avons-nous dit, nettoyer le foyer de la fracture de tout ce qui peut jouer le rôle de corps étranger, et régulariser les extrémités des fragments. On en rogne la longueur nécessaire, pour qu'elles se correspondent par deux surfaces nettes et larges.

Le mode opératoire est assez simple, le chirurgien agrandit l'un des orifices du trajet, choisit de préférence, celui qui est situé du côté où l'os est le plus rapproché des téguments. Par cette large boutonnière, on extrait les esquilles et les corps étrangers, on porte la scie à chaîne sur chacune des extrémités des fragments, pour les réséquer dans l'étendue désirable.

Le drain volumineux que l'on passe ensuite à travers le foyer de la fracture est apte à plusieurs usages. Il facilite d'abord l'écoulement de tous les produits de suppuration, permet de pratiquer des injections détersives et antiseptiques, enfin il peut être utilisé pour combattre une réaction locale menaçant de devenir très-vive, eu égard à la violence du traumatisme. M. le professeur Richet fait alors passer par le drain un courant continu d'eau à la température de 8 à 10°. Au bout de huit à dix jours il supprime le drain et l'irrigation. Car le travail inflammatoire, modéré par l'irrigation, a désormais favorisé d'emblée, sur les limites du foyer de la fracture, des produits plastiques qui l'isolent du reste du membre; la diffusion de l'inflammation n'est plus à craindre. Ce mode très-ingénieux de réfrigération n'est applicable, que dans le cas de séton complet et antéro-postérieur, car le blessé étant dans le décubitus dorsal, le trajet prend la direction verticale, c'est-à-dire la plus favorable à l'écoulement du courant d'eau qui le traverse.

Dans ces cas, on met le blessé dans un gouttière de Bonnet, portant des valves à charnières sur tous les points des membres inférieurs où peuvent exister les plaies. Cet appareil ainsi modifié par MM. Robert et Collin, a rendu les plus grands services pendant le siège de Paris, pour les fractures de la cuisse. Il permet, en effet, de soulever le blessé doucement et très-facilement, en laissant le membre dans l'immobilité la plus absolue.

Les pansements, les soins de propreté sont prodigués au patient, sans provoquer la moindre douleur.

Lorsque la suppuration diminue et que le travail de consolidation commence, on place le membre dans un appareil inamovible en ménageant des fenêtres au niveau des plaies, qui suppurent encore. L'appareil en stuc de M. le professeur Richet me semble mériter la préférence par la simplicité de son mode d'application et la solidité qu'il présente. On poursuit son emploi jusqu'à ce que la consolidation soit complète.

En résumé, extraction d'esquilles, résection s'il y a lieu, drainage, irrigation continue du foyer de la fracture au moyen du drain, emploi de la gouttière de Bonnet modifiée par MM. Robert et Collin, usage de l'appareil de stuc jusqu'à consolidation complète de la fracture : tous ces moyens combinés constituent l'un des meilleurs modes de traitement de certaines fractures comminutives très-étendues du corps du fémur. Son application se trouve presque entièrement retracée dans l'observation suivante, qui m'a été communiquée par M. le professeur Richet.

Obs. — XXXIII. — Coup de feu à la cuisse droite; partie moyenne. — Fracture comminutive du fémur. — Extraction des esquilles. — Traitement par le séton-tube et les injections alcooliques intermittentes. — Guérison.

M. V. L., est blessé le 19 septembre, à Bry-sur-Marne, d'un coup de feu, qui lui traverse la cuisse droite. Il tombe, sans se douter même qu'il soit blessé, essaye de se relever, et seulement alors s'aperçoit qu'il ne peut se tenir sur sa jambe droite. Transporté sur les épaules de ses camarades, au fort de Rosny, où il reçoit les premiers soins, il est ramené le soir en voiture à Paris, chez ses parents. Immédiatement une consultation est provoquée. Je me rencontre avec mes collègues MM. Hardy et Gosselin, et nous constatons :

1° Que la balle entrée vers la partie moyenne de la cuisse, en avant, est sortie en arrière un peu plus bas, en se rapprochant du creux poplité, par deux ouvertures, ce qui prouve ou qu'elle s'est divisée sur l'os ou qu'une des deux ouvertures a été faite par une esquille projetée.

2° L'os est fracturé comminutivement à sa partie moyenne. Le doigt indicateur introduit pénètre jusqu'au centre du membre sans difficulté.

3° Le projectile paraît avoir dévié sur la partie externe de l'os, ce qui fait que les vaisseaux principaux et le nerf sciatique ont été épargnés.

En présence de tous ces désordres, nous nous posons les trois questions suivantes : 1° Faut-il amputer? 2° Vaut-il mieux extraire immédiatement les esquilles et réséquer? 3° Ne conviendrait-il pas mieux d'attendre ?

Après une discussion approfondie, dans laquelle nous fûmes obli-

gés de peser et de faire entrer en ligne de compte les observations de la famille, ses répugnances ainsi que celles du blessé pour une mutilation, le mauvais état sanitaire général; considérant d'ailleurs que si le fémur était fracturé comminutivement, cependant les muscles n'étaient point trop maltraités, que les vaisseaux et les nerfs avaient échappé, que le malade était jeune et vigoureux, qu'il était enfin placé dans des conditions hygiéniques favorables et exceptionnelles, il fut décidé que l'on procéderait au débridement large, à l'extraction des esquilles très-mobiles, et surtout au passage d'un gros *séton-tube* en caoutchouc, allant de l'ouverture d'entrée à l'ouverture de sortie et traversant le foyer de la fracture. J'insistai beaucoup sur ce dernier point, auquel je tenais par-dessus tout.

Je pratiquai l'opération. Le malade fut ensuite placé dans une gouttière, comprenant tout le membre blessé, le bassin et la cuisse du côté opposé. Une valve à charnière, s'abaissant au niveau du plan du lit, permettait de découvrir les plaies et de faire facilement le pansement et les injections d'eau de noyer alcoolisée qu'on répétait cinq ou six fois par jour, pour bien déterger le foyer et entraîner les détritits sanguins, purulents et autres, à mesure de leur formation.

L'opération n'avait présenté aucune difficulté, je fus obligé d'extraire huit à dix esquilles, dont deux ayant l'une 3, l'autre 4 centimètres de longueur, et je constatai que les extrémités fragmentaires n'étaient pas trop aiguës et n'obligeaient point à une résection, laquelle, d'ailleurs, aurait beaucoup compliqué l'œuvre opératoire sans grand profit, je dirais plus, sans aucune compensation bien évidente. Le malade qui n'avait point perdu de sang antérieurement, n'en perdit pas davantage, et les premiers jours se passèrent sans accident et sans réaction.

Du douzième au quinzième jour, il survint de la fièvre, puis du gonflement, de la rougeur avec grande tension du membre. Un examen du trajet de la blessure m'ayant démontré que de nouvelles esquilles s'étaient mobilisées. Je dus procéder à leur extraction et les accidents cessèrent.

La suppuration s'établit alors franchement, et les choses marchèrent ainsi pendant plusieurs semaines sans autres péripéties; seulement, le malade, malgré un très-bon appétit, s'affaiblissait et maigrissait.

Vers le commencement de janvier, je constatai que la consolidation entre les fragments faisait de grands progrès; un gros cal, irrégulier, un peu douloureux, les enveloppait. Je jugeai à propos de retirer le séton-tube pour ne point faire obstacle à la cicatrisation. Mal m'en

prit. Dès le lendemain, le membre était gonflé, et trois jours après, je fus forcé par les accidents généraux et locaux de le replacer.

Ce ne fut qu'au mois d'avril, c'est-à-dire plus de six mois après, que je pus le supprimer ; et encore, pour pouvoir le remettre avec facilité dans le cas où de nouveaux accidents surgiraient, je le remplaçai par un séton-fil ainsi que j'ai depuis longtemps l'habitude de le faire. De cette façon, le trajet reste ouvert et rectifié, et le fil, si besoin est, sert à entraîner un nouveau tube. Ce fil fut lui-même retiré au commencement de mai.

Au mois de juin, les plaies s'étaient presque complètement cicatrisées, lorsque tout à coup éclatèrent de nouveaux accidents, que je crus devoir attribuer à ce que le blessé avait peut-être un peu abusé du mouvement. Mais bientôt je fus détrompé ; un abcès nouveau se produisit. Je fus obligé de l'ouvrir, et par cette ouverture je pus extraire deux nouvelles esquilles, et cette fois, les dernières.

Depuis, la guérison ne s'est pas démentie. Le malade a été prendre les eaux de Cauterets et de Barèges. Le cal est volumineux et solide, il n'est aucunement douloureux. Le blessé marche avec une canne. Seulement la claudication est très-prononcée, car il y a un raccourcissement de 7 centimètres. Je me propose de lui faire porter un soulier d'une forme appropriée.

Obs. XXXIV. — Fracture comminutive du tiers supérieur de la cuisse droite, résection primitive. — Mort.

Hubert (Jean), franc-tireur des Lilas, âgé de 42 ans, blessé dans une reconnaissance du côté de Bondy, entre, le 8 octobre 1870, à l'ambulance des Arts-et-Métiers (service du D^r Léon Labbé).

Une balle lui a traversé la cuisse droite, d'avant en arrière, vers le tiers supérieur.

Le fémur est broyé ; les gros vaisseaux et le nerf sciatique sont intacts.

M. Labbé agrandit l'orifice postérieur ou de sortie, extrait cinq ou six grosses esquilles et résèque les extrémités des fragments qui étaient terminées en pointe, trop aiguës pour se correspondre ou se souder. La perte de substance qu'on fit subir au fémur peut être évaluée à 6 centimètres. On plaça le blessé dans une gouttière de Bounet. Il succomba le troisième mois, épuisé par la suppuration.

2^o FRACTURE SOUS-TROCHANTÉRIENNE.

On conçoit *à priori* que la fracture du tiers supérieur ou sous-trochantérienne, offre plus de gravité que celle du tiers

moyen et du tiers inférieur. Cependant dans les deux cas qu'il m'a été donné de recueillir, la consolidation s'est effectuée en quatre-vingt-dix-jours, presque sans suppuration, sans sortie d'esquilles. Mais la déformation et le raccourcissement du membre furent très-marqués.

Malgaigne a fait remarquer que, dans les fractures sous-trochantériennes simples, le phénomène capital est un déplacement angulaire, parfois considérable, entraînant avec lui un raccourcissement énorme; que, dans le déplacement, le fragment inférieur ne se porte pas en avant, mais en dehors, enfin que ce déplacement doit être rapporté à l'action des muscles puissants de la partie interne de la cuisse. Ceux-ci représenteraient la corde de l'arc figuré par le fémur; l'arc rompu, ils agiraient pour en rapprocher les extrémités.

Dans la fracture comminutive au même niveau, il existe une perte de substance, et les deux fragments restent à une certaine distance l'un de l'autre. La rétraction musculaire, au début, a donc sa raison d'être pour ramener le fragment inférieur au contact du supérieur et aider la consolidation. Les deux fragments mis bout à bout et leur soudure commencée, la rétraction musculaire continue et tend à imprimer au cal la direction vicieuse que nous connaissons. C'est alors qu'il faut lutter contre elle, si l'on veut prévenir la déformation et le raccourcissement qu'elle tend à ajouter à celui qui résulte de la perte de la substance. On peut y réussir, en s'opposant à la projection du cal en dehors, au moyen d'une pression en sens contraire, le blessé étant immobilisé dans une gouttière de Bonnet confectionnée suivant le modèle que j'ai indiqué précédemment.

Dans les deux faits suivants, la rétraction musculaire n'a été nullement contre-balancée, elle a exercé son action jusqu'à ce que le cal ait acquis assez de solidité pour y résister. Aussi

en est-il résulté une déformation et un raccourcissement considérable.

Obs. XXXV. — Fracture comminutive du fémur droit; tiers supérieur ou sous-trochantérienne. — Guérison.

Cotin, 31 ans, fédéré, blessé à la barrière d'enfer, le 23 mai 1871.

Fracture comminutive du tiers supérieur de la cuisse par coup de feu antéro-postérieur. Un des orifices du trajet est à la face antérieure de la cuisse, à 8 centimètres au-dessous de l'épine iliaque antérieure et supérieure, l'autre orifice est situé en arrière à 3 centimètres au-dessus du pli fessier.

Le blessé fut transporté à l'hôpital du Gros-Caillou, on laissa la fracture sans appareil, et la consolidation s'effectua dans ces conditions. La suppuration fut très-modérée; il ne sortit pas d'esquilles. Ces renseignements m'ont été fournis par le blessé lui-même.

Le 19 août, je trouvai ce blessé à l'hospice d'Ivry, dans l'état suivant :

La consolidation est complète, mais la déformation, comme on le conçoit, est on ne peu plus marquée. Au niveau du cal, existe une saillie angulaire très-prononcée, à sommet dirigé en avant et en dehors. Elle semble constituée presque entièrement par l'extrémité du fragment supérieur. Le membre est porté en même temps dans la rotation en dehors et raccourci de 6 centimètres. Le blessé marche avec des béquilles.

Obs. XXXVI. — Fracture comminutive sous-trochantérienne; tiers supérieure. — Immobilité avec appareil de Scultet. — Guérison.

Michel (Joseph), fédéré, 21 ans, blessé le 12 mai, à Issy, soigné à l'hospice des Petits-Ménages, service de M. Benjamin Anger.

Fracture comminutive sous-trochantérienne droite, par coup de feu. Trajet du projectile antéro-postérieur; l'orifice antérieur est à quatre travers de doigt, au-dessous du pli de l'aîne, immédiatement en dehors de l'artère, l'orifice postérieur siège à l'extrémité interne du pli fessier.

Traitement. Immobilisation de la fracture au moyen de l'appareil de Scultet. Suppuration modérée. Aucune esquille n'est sortie.

19 août. Consolidation complète avec cicatrisation des plaies. Déformation très-marquée. Cal volumineux, très-saillant en avant et en dehors. Rotation du membre en dehors. Raccourcissement de 10 cen-

timètres. Ce raccourcissement considérable s'explique non-seulement par la perte de substance, mais aussi par le déplacement des fragments en dehors.

Accidents locaux.

1° *Nécrose des extrémités des fragments ou ostéomyélite limitée.* — Au fémur comme à l'humérus, la nécrose consécutive, ou ostéomyélite limitée des fragments, peut être traitée avantageusement par la résection. Cette complication se manifeste, à la cuisse comme au bras, vers le dix-huitième ou vingtième jour, par une tuméfaction inflammatoire considérable des parties molles et une suppuration très-abondante. Elle se caractérise à l'exploration directe du foyer de la fracture, par une dénudation plus ou moins étendue des extrémités des fragments.

Dans quelle longueur peut-on se permettre de réséquer la diaphyse fémorale pour remédier à cet état de choses? On sait que l'on a fixé à 10 centimètres le maximum de perte de substance que l'on peut faire subir au membre inférieur dans la résection du genou avec chance d'obtenir un résultat avantageux; sacrifier plus, c'est conserver un membre qui sera plus nuisible qu'utile pour la marche.

Cependant M. Labbé n'a pas craint, comme on le verra, d'enlever 12 centimètres de la diaphyse fémorale pour remédier à une nécrose consécutive. Sa tentative a été couronnée de succès. Est-ce à dire qu'en dérogeant à la règle posée pour la résection du genou, il ait conservé un membre trop court et inutile? Je ne le pense pas, car l'articulation du genou étant intacte pourra toujours utiliser pour la marche un appareil prothétique fixé à la jambe et au pied.

Suit le fait que M. Labbé a eu la bonté de me communiquer et dont j'ai été témoin.

Obs. XXXVII. — Fracture sous-trochantérienne du fémur droit par coup de feu.
Résection secondaire le dix-huitième jour. — Guérison.

Lesèque, âgé de 23 ans, fortement constitué, sergent des mobiles de la Seine, blessé le 28 octobre 1870, à la prise du Bourget, est transporté à l'ambulance Chaptal. Une balle lui a traversé la cuisse droite, un peu au-dessous des trochanters. L'orifice d'entrée est situé sur la face antérieure du membre, à cinq travers de doigt du pli de l'aîne. L'orifice de sortie siège sur la face postérieure, dans un point diamétralement opposé; le trajet est rectiligne et antéro-postérieur. Le fémur est brisé; la fracture est comminutive. Les vaisseaux et nerfs de la région sont intacts.

On place le membre dans un appareil de Scultet. Des cataplasmes de farine de lin sont renouvelés matin et soir sur les plaies.

Les accidents inflammatoires se développent lentement. Le dix-huitième jour, le gonflement des parties molles et la suppuration sont considérables. Le chirurgien explore le foyer de la fracture et constate que les extrémités des deux fragments sont dénudées, irrégulières, anguleuses, et par suite impropres à se réunir. Il agrandit largement l'orifice de sortie ou postérieur, fait saillir successivement les extrémités des deux fragments, en détache avec la scie à chaîne la quantité nécessaire pour obtenir deux tranches osseuses comprenant toute la circonférence de la diaphyse, de part et d'autre.

La perte de substance résultant du traumatisme et de la résection peut être évaluée à 12 centimètres environ. On ne pratique pas de suture osseuse.

Le membre est placé dans un appareil amovo-inamovible, composé de deux attelles plâtrées, disposées latéralement. La suppuration diminue, ainsi que le gonflement.

Peu à peu, les plaies marchent vers la cicatrisation, et la fracture vers la consolidation.

Le 14 avril, cinq mois après la résection, la consolidation osseuse est opérée. Le cal est très-volumineux, indolore, et les parties molles ambiantes y adhèrent. Le fémur est fortement arqué en dehors. Le membre est raccourci de 14 centimètres; le blessé le lève facilement; les mouvements du genou sont encore très-limités à cause de l'immobilité prolongée de l'articulation.

Nota. — Ici, le raccourcissement, qui est considérable, n'est pas dû uniquement à la perte de substance osseuse, mais bien aussi à l'incurvation du fémur en dehors.

2° *Suppuration diffuse de la cuisse.* — Le plus grand écueil de la méthode conservatrice est l'inflammation et la suppuration diffuse du foyer de la fracture. A la cuisse, cet accident est plus à craindre que partout ailleurs, en raison des proportions effrayantes qu'il acquiert et de la nécessité dans laquelle il met d'intervenir d'une façon radicale. Sans aucun doute l'amputation de la cuisse dans ces conditions est une ressource bien précaire, mais c'est la seule qui offre quelque chance de salut.

Obs. — XXXVIII. — Fracture comminutive de la partie moyenne du fémur droit. — Tentative de conservation par la méthode de l'occlusion. — Suppuration diffuse de la cuisse. — Amputation au tiers supérieur. — Mort.

S...., soldat au 70^e de ligne, est atteint d'un coup de feu à la cuisse droite, le 23 septembre, dans une reconnaissance du côté de Vitry, et transporté à l'ambulance du D^r Rota, rue Picpus.

A la partie antéro-interne du tiers moyen de la cuisse droite, se présente l'orifice d'entrée de la balle; il n'existe pas d'orifice de sortie. Le fémur, à ce niveau, est fracassé. On cherche vainement le projectile. L'exploration directe de la plaie, à l'aide d'une sonde de femme, la palpation de la région postérieure de la cuisse, ne donnent que des résultats négatifs.

On pratique l'occlusion de l'orifice d'entrée avec la baudruche et le collodion, dix-huit heures environ après l'accident. On immobilise le membre dans un appareil de Scultet. Les huit premiers jours tout se passe bien. La cuisse se gonfle à peine; pas de fièvre; le blessé s'alimente assez bien.

Vers le douzième jour, la cuisse commence à se gonfler, et en quelques jours elle double de volume. La baudruche et la couche de collodion, qui obturent l'orifice d'entrée du projectile, sont bientôt soulevées par une nappe de pus. Il devenait évident qu'une suppuration profonde et considérable s'était formée au centre du membre. M. le D^r Labbé enlève l'appareil occlusif, et, par la pression exercée à une grande distance au-dessus et au-dessous de l'orifice d'entrée de la balle, fait sortir par ce dernier environ un demi-litre de pus. Toute la cuisse est infiltrée de pus. Le blessé présente une teinte subictérique, la diarrhée commence, l'appétit est nul. Il est temps d'intervenir radicalement.

L'amputation de cuisse est pratiquée au tiers supérieur, c'est-à-dire au-dessous des trochanters, le 12 octobre.

On trouve en effet les parties molles de la cuisse infiltrées de pus jusqu'au niveau des condyles fémoraux. Le corps de l'os était divisé en trois grands fragments, comprenant presque toute sa longueur. La balle ne fut pas retrouvée, bien que recherchée avec beaucoup de soin.

Le blessé succomba, le troisième jour de l'amputation, d'épuisement.

3^o *Hémorrhagie secondaire.* — Un accident, non moins grave que la suppuration diffuse, peut non-seulement entraver la marche d'une fracture vers la consolidation, mais encore enlever rapidement l'existence au blessé; je veux parler de l'hémorrhagie secondaire. Quand le vaisseau ouvert est volumineux, le chirurgien se trouve immédiatement placé dans l'alternative d'une opération radicale ou de la ligature de l'iliaque ou de la fémorale suivant le siège de la solution de continuité.

Ici je n'envisage que celles de la partie moyenne et sous-trochantérienne. La conduite du chirurgien est dictée par l'état local et général.

Si la fracture tend à se consolider et que le blessé ne soit pas trop débilité par l'hémorrhagie, la ligature me semble très-applicable; elle le sera d'autant plus facilement et plus sûrement qu'il ne sera pas nécessaire de la faire dans la plaie même, la ligature au-dessus de la plaie suffisant amplement au membre inférieur, pour arrêter l'écoulement sanguin.

Dans des conditions inverses des précédentes, l'amputation est indiquée, c'est-à-dire, lorsque la suppuration est abondante et que tout espoir de consolidation est perdu.

On jugera, par le fait suivant, que je dois à l'obligeance de mon excellent maître, M. le professeur Richet, de l'embarras dans lequel peut se trouver le chirurgien.

Obs. XXXIX. — M...., lieutenant au 59^e de ligne, reçoit, dans la cuisse gauche, au combat de Thiais, le 12 octobre 1870, une balle qui

lui brise le fémur, à la partie moyenne. Il reste huit heures sur le champ de bataille, sans être relevé, puis est apporté à l'ambulance, sur les épaules de quatre soldats, avec des douleurs inouïes.

Dès mon arrivée, je constate que l'os de la cuisse est broyé au niveau de son tiers moyen. L'ouverture d'entrée, située en avant, permet l'introduction facile du doigt indicateur, qui arrive jusque dans le foyer fracturé; mais c'est surtout par l'ouverture postérieure qu'on constate la présence des esquilles. Les gros vaisseaux et nerfs ne paraissent pas avoir été touchés. Le blessé a perdu peu de sang.

En présence de cette situation, je ne cache pas au blessé que son membre est tellement compromis que l'amputation me paraît nécessaire. Il s'y refuse absolument. Je me décide alors à lui agrandir les ouvertures. J'extraits huit ou dix longues et grosses esquilles; puis, pour assurer le libre écoulement des liquides, je place un *séton-tube* allant de l'ouverture d'entrée à celle de sortie, à travers le foyer de la fracture; enfin, j'établis à travers le tube un courant d'eau froide continu.

Les choses allaient à merveille, lorsqu'au septième jour le blessé est pris d'un frisson, assez léger et peu caractéristique d'ailleurs. Dans la nuit du neuvième jour, la sœur de l'ambulance, croyant entendre que le courant liquide était plus fort que de coutume, s'aperçoit que c'était du sang et non de l'eau qui remplissait le vase. L'interne de garde, immédiatement prévenu, constate l'hémorrhagie et applique le tourniquet dans le pli de l'aîne. Le lendemain, je trouve le malade froid, exsangue, ayant eu un nouveau frisson et délirant. Le membre était énormément gonflé, le pouls petit et imperceptible. Il succomba sans reprendre connaissance, le onzième jour de sa blessure. Il n'a pas été possible de faire l'autopsie.

La source de l'hémorrhagie est donc restée douteuse. Il est probable, néanmoins, que c'est par la fémorale profonde ou du moins l'une de ses branches, que s'est fait l'écoulement sanguin, car la fémorale superficielle pouvait être suivie tout le long de son trajet, et les pulsations de la tibiale postérieure en arrière de la molléole, quoique bien faibles, étaient encore perceptibles. Aussi me serais-je décidé à lier la fémorale commune au-dessus de sa bifurcation, dans le cas où le blessé aurait recouvré sa raison et se serait réchauffé. Cependant je dois dire, que j'aurais pratiqué cette opération, pour ainsi

dire, à mon corps défendant et pour obéir à une sorte de devoir, car les frissons m'avaient fait craindre que la pyohémie n'eût déjà commencé, auquel cas toute opération ultérieure devenait non-seulement inutile, mais nuisible.

§ II. — **Fracture comminutive de l'extrémité supérieure de la cuisse par coup de feu.**

De toutes les fractures par coup de feu dans la continuité, celle de l'extrémité supérieure du fémur, c'est-à-dire du col ou des trochanters, est la plus grave de toutes; elle constitue même une des blessures les plus graves par armes de guerre.

Les dégâts produits du côté du squelette, l'étendue considérable de la plaie des parties molles, la possibilité d'une blessure artérielle dans une région si vasculaire, exposent à des accidents phlegmoneux et hémorrhagiques qui mettent la vie du blessé dans le plus grand péril. Ne vaudrait-il pas mieux désarticuler ou réséquer, que conserver un foyer de fracture exposé à de si terribles éventualités. La désarticulation conduit presque inévitablement à la mort. La résection n'offre guère plus de chance de succès (1). La conservation offre une ressource bien précaire, mais c'est encore elle qui présente le plus de chances de succès. En effet, la réaction locale peut être modérée et l'hémorrhagie ne pas survenir; si elle se déclare menaçante, on a la ressource de la ligature de l'iliaque externe; si une vaste suppuration survient, on désarticule.

Les faits suivants viennent à l'appui de cette pratique judicieuse.

Obs. XL. — Fracture comminutive trochantérienne du fémur droit. — Immobilité au moyen de l'appareil de Scultet. — Guérison en quatre-vingt-dix jours.

Hervé, 51 ans, fédéré, blessé en face la caserne de la Pépinière, le 22 mai 1871, soigné d'abord à Penthievre, puis à Courcelles.

Fracture trochantérienne droite. Trajet de la balle de dehors en

(1) Fractures intra-articulaires. Langenberk. Berlin, 1868.

dedans; orifice d'entrée du projectile, à deux travers de doigt en arrière du sommet du grand trochanter; orifice de sortie en dedans, à deux travers de doigt au-dessous du pli inguino-scrotal, sur le trajet du grèle interne. Scrotum traversé par le projectile.

Le blessé fut mis dans une gouttière de Bonnet, le vingt-deuxième jour. Il y resta deux jours seulement; on l'évacua sur l'hospice d'Ivry, où l'on concentrait tous les blessés de la Commune. Pour le transporter, on appliqua un appareil de Scultet. A Ivry, on continua l'emploi du même appareil. La guérison s'effectua sans sortie d'esquilles; la suppuration fut très-modérée.

Le 19 août, lorsque je vis le blessé, la consolidation était complète, le cal volumineux; la déformation de la cuisse en gigot; le membre dans la rotation en dehors et raccourci de 6 centimètres.

Obs. XLII. — Fracture comminutive trochantérienne droite. — Hémorrhagie secondaire le neuvième jour par la fémorale profonde. — Ligature de l'iliaque externe; arrêt complet de l'hémorrhagie. — Mort d'érysipèle du scrotum. — (Voir pour plus de détails, chap. I, obs. VII.)

Dans ce cas, bien que les efforts du chirurgien n'aient pas été couronnés de succès, le blessé ayant succombé à un érysipèle gangréneux du scrotum, il ressort de l'étude du fait que le mode d'intervention n'avait rien que de très-rationnel et aurait pu mener à un excellent résultat.

En effet, l'inflammation du foyer de la fracture était très-modérée, et semblait promettre de demeurer circonscrite, quand survint le neuvième jour une hémorrhagie considérable. La ligature de l'iliaque externe fut pratiquée; elle arrêta complètement l'écoulement sanguin, qui paraissait provenir de la fémorale profonde, et n'amena aucun accident dans la circulation du membre inférieur.

On pouvait encore espérer une solution heureuse, lorsque le cinquième jour de la ligature, une inflammation de nature gangréneuse envahit le scrotum qui avait été traversé par le projectile en même temps que la cuisse. Le blessé succomba.

§ III. — Fractures par coup de feu de l'extrémité inférieure du fémur.

Atteinte à son extrémité inférieure, c'est-à-dire au-dessus des condyles, la diaphyse fémorale éclate comme à sa partie moyenne en de nombreux fragments ou esquilles, au point où frappe le projectile. Du centre de la lésion partent des fêlures qui se propagent à travers l'épiphyse jusque dans l'article. (Pl. VII). La solution de continuité est à la fois sus-condylienne et inter-condylienne, c'est-à-dire intra-articulaire. Toute l'importance de cette notion anatomo-pathologique ressort de l'observation suivante; elle a été la base du diagnostic et du traitement.

Obs. XLIII. — Fracture comminutive de l'extrémité inférieure du fémur droit par coup de feu. — Amputation pratiquée vingt-quatre heures environ après la blessure. — Mort.

S..., âgé de 22 ans, blessé le 2 décembre 1870, à la bataille de Villiers-sur-Marne, est entré, le même jour à sept heures du soir, hôpital des Cliniques, service de M. le professeur Richet.

La cuisse droite est tuméfiée, double de volume dans sa moitié inférieure. A quatre travers de doigt, au-dessus de l'interligne articulaire, existent, sur le côté externe du membre, l'orifice d'entrée du projectile; sur le côté interne, celui de sortie. Ils sont arrondis, de 2 centimètres de diamètre; le trajet qui les réunit est rectiligne. Il s'en écoule peu de sang.

Le fémur est broyé, ce que l'on reconnaît à la mobilité excessive des fragments osseux. Leur multiplicité devient évidente à l'exploration du foyer du traumatisme avec l'indicateur, introduit par les orifices d'entrée et de sortie de la balle. La rotule est soulevée par un épanchement articulaire assez considérable. Toutefois, la pression exercée sur toute la face antérieure de l'article ne diminue en rien son gonflement, et ne fait pas refluer le liquide qu'elle contient par les orifices d'entrée ou de sortie du projectile.

Les vaisseaux et nerfs principaux de la région sont intacts. En effet, les battements de la pédiéeuse et de la tibiale postérieure sont

normaux. La sensibilité et la motilité de la jambe et du pied, bien que diminuées, sont cependant encore assez conservées pour témoigner de l'intégrité du sciatique.

Le blessé est abattu, la face est pâle, le pouls petit et très-fréquent. Il existe un peu de stupeur générale. Pour la nuit, on prescrit du vin chaud et du thé au rhum. Cette médication relève les forces.

La fracture était-elle seulement sus-condylienne et par suite extra-articulaire, ou bien se compliquait-elle d'une division des condyles et par suite d'une ouverture de l'articulation? En faveur de cette dernière hypothèse semblait plaider l'épanchement articulaire. Mais l'épanchement se présentait ici avec tous les caractères de celui qui succède, on ne sait ni pourquoi ni comment, aux fractures sus-condyliennes simples. En effet, la pression sur l'articulation ne déterminait pas l'expulsion par les plaies du liquide qu'elle renfermait. Ce qui aurait eu lieu, si une voie de communication de la fracture avec la cavité articulaire eût été largement ouverte.

En portant le doigt dans le foyer de la fracture, on sentait nombre d'esquilles, de différentes dimensions, mais elles étaient au-dessus des condyles et ceux-ci paraissaient intacts. Comment, en effet, apprécier par le toucher les fêlures qui les parcouraient? Toutes ces données laissaient encore dans l'incertitude sur la oui ou non communication du foyer de la fracture avec l'article.

C'est surtout d'après la connaissance des désordres considérables qu'engendrent les coups de feu sur les extrémités des grosses diaphyses, que le professeur Richet jugea ici la lésion centrale assez intense pour être accompagnée de fêlures condyliennes.

En face d'une fracture comminutive de l'extrémité inférieure du fémur communiquant avec l'articulation, il n'y avait qu'un parti à prendre, l'amputation. Le cas échéant, l'étendue des désordres osseux ne permettait pas la résection, le fémur étant atteint dans le tiers de sa longueur. Du reste pour les

traumatismes osseux du genou, l'amputation est préférable à la résection, lors même que cette dernière est praticable, la première occasionnant une mortalité moindre.

Tenter la conservation du membre, eût été vouer le blessé à une mort certaine, par l'arthrite suppurée qui serait inévitablement survenue.

Le 3, l'amputation de la cuisse est pratiquée. On choisit la méthode circulaire. La section de la peau est opérée immédiatement au-dessus des orifices d'entrée et de sortie du projectile; celle du fémur vers la partie moyenne de l'os. A ce niveau seulement se terminaient les lésions du squelette (voir planche VII). — Sur la surface de section de la portion retranchée, on remarquait la terminaison d'une fêlure F, comprenant toute l'épaisseur de l'os. (Je renvoie à l'examen des figures, pour la description des désordres osseux de l'extrémité inférieure du fémur. — On jugera en même temps de l'opportunité de l'intervention chirurgicale.)

Les parties molles, muscle et tissu cellulaire, composant le moignon, étaient infiltrées de sang. On entoure le moignon d'une bande roulée et modérément serrée. Ce bandage peut être assez efficace pour prévenir les infiltrations purulentes. Deux ou trois bandelettes de diachylon, jetées en travers du moignon, maintiennent en contact ses bords. Le reste du pansement ne diffère aucunement de celui que l'on emploie habituellement : linge cératé, charpie, etc.

Les trois premiers jours, le moignon demeure tendu et engorgé par les liquides qui l'infiltraient. Le malade reste dans l'anxiété et l'abattement qu'il présentait le jour de l'opération.

Pansement. — Cataplasme de farine de lin sur le moignon, renouvelé matin et soir.

Régime. — Vin, café, viande.

Le 6. L'état local s'améliore; la suppuration séro-sanguinolente tend à devenir épaisse et jaunâtre. Le moignon diminue de volume et s'assouplit. Son aspect est assez satisfaisant. Toutefois, à la partie postérieure et inférieure, c'est-à-dire la plus déclive, existe un décollement sous-cutané de quelques centimètres de profondeur.

Pansement. — Charpie alcoolisée et cataplasme.

L'appétit se réveille : vin, café, viande.

Le 9. Fusée purulente sous-cutanée, remontant en arrière, du bord du moignon jusqu'au pli du fessier. Ce décollement résulte

d'une infiltration sanguine consécutive au traumatisme. On y passe deux drains pour favoriser l'écoulement du pus et le passage d'injections détersives. *Statu quo* dans l'état général.

Pansement. — Cataplasme, charpie alcoolisée. Irrigations matin et soir de la surface du moignon et du décollement avec eau alcoolisée.

Régime. — Idem.

Le 12. Le moignon tend à la conicité et l'ostéomyélite se déclare. La surface de section des parties molles est venue presque au même niveau que celle de l'os. Celui-ci est noir, dénudé dans une étendue de deux centimètres environ. Le périoste, décollé dans la même étendue, s'épaissit considérablement. La moelle forme en dehors du canal médullaire une sorte de champignon noirâtre, friable, saignant au moindre attouchement.

Sur le côté interne du fémur s'est produite une fusée purulente intermusculaire de 3 ou 4 centimètres de profondeur.

Etat général assez satisfaisant. Appétit bon. Pouls à 100. Pas de diarrhée.

Pansement. — Irrigations avec eau alcoolisée, charpie imbibée d'alcool. — Même régime.

Le 15. La conicité du moignon et l'ostéomyélite s'accroissent de plus en plus. L'os commence à saillir et à dépasser les parties molles ; son extrémité est noire. A l'exubérance que l'on observait les jours précédents à l'orifice du canal médullaire et qui s'est résorbée, a succédé une raréfaction, une excavation profonde de ce conduit. Le périoste est décollé dans une étendue de 3 centimètres, et a acquis une épaisseur de plusieurs millimètres et une consistance cartilagineuse. La prolifération périostée se poursuit sur une longueur de 5 à 6 centimètres. Quand on saisit le fémur suivant toute cette étendue, on sent autour de lui un empâtement considérable qui va s'amointrissant à mesure que l'on se rapproche de la racine du membre. Cependant, tout le reste du moignon offre un aspect et une souplesse de bon aloi. Les fusées purulentes ne donnent que très-peu de pus. Toutefois, l'état général s'aggrave. Le malade est abattu, mange peu, est pris de fièvre le soir.

Pansement à l'alcool.

Régime tonique.

Le 20. *Statu quo* dans l'état local et général. Soir, frisson intense de dix minutes de durée avec claquement de dents; teinte terreuse du visage et sueurs profuses à la période de réaction.

Le 21. Frisson le matin. L'aspect du moignon n'a pas changé. La suppuration a diminué. L'état général s'est notablement aggravé. Le malade est oppressé, a de la diarrhée et un peu de subdélirium.

Le 22. Pas de frisson. La suppuration du moignon a cessé. Les parties molles sont recouvertes d'un exsudat grisâtre sur toute leur surface. Le fémur fait une saillie d'un centimètre environ, au milieu des autres tissus.

Le malade tombe dans une adynamie profonde : délire, pouls petit et fréquent, langue sèche, diarrhée excessive, amaigrissement extrême. Il succombe dans cet état, sans présenter de nouveaux frissons, le 2 janvier.

Autopsie le 3.

1° *Moignon*. — Nombreuses fusées purulentes intermusculaires. La principale est sous-cutanée et remonte jusqu'à l'ischion, en suivant le trajet des muscles postérieurs de la cuisse s'insérant à cette tubérosité. Une collection purulente isolée, du volume du poing, se rencontre sous le grand fessier. On trouve plusieurs autres petits abcès autour de l'articulation coxo-fémorale. La capsule articulaire elle-même contient du pus en petite quantité.

Vaisseaux. — La veine crurale est saine et oblitérée à la surface du moignon, par accollement intime de ses tuniques. L'artère est ulcérée dans toute l'étendue correspondante à celle du caillot consécutif à la ligature. L'ulcération comprend la demi-circonférence interne du vaisseau, s'étend à une profondeur de 3 centimètres, et constitue dans toute cette longueur la paroi d'une fusée purulente. On ouvre l'artère à quelques centimètres au-dessus de l'ulcération. Il n'existe pas de caillot, et un stylet passe sans difficulté à travers la lumière artérielle, de la partie saine vers celle qui est ulcérée. Preuve irréfragable que tout travail d'oblitération avait été détruit. Le blessé était donc exposé à une hémorrhagie foudroyante.

Le fémur présentait l'état le plus digne d'attention. Son extrémité était nécrosée dans une longueur de 2 centimètres. Au delà, le périoste formait autour de lui, dans une longueur de 5 à 6 centimètres, une sorte de gaine épaisse d'un demi-centimètre, dure et incrustée d'éléments osseux. Cette membrane offrait les transformations qu'elle subit, pour la réparation des os, dans le cas de séquestre invaginé.

C'était ici le cas, car l'extrémité saillante de l'os était nécrosée. Une coupe longitudinale du fémur démontra que son canal médullaire était infiltré de pus jusqu'à sa terminaison à l'épiphyse. A l'ouverture de la cage thoracique, on trouva du pus dans les plèvres; les lobes inférieurs des deux poumons renfermaient plusieurs abcès métastatiques du volume d'une noix. Le foie, la rate et les reins étaient simplement hyperémiés.

Si, le succès n'a pas justifié les moyens, le traitement employé n'en reste pas moins le plus rationnel et celui sur lequel on peut fonder le plus d'espoir.

Cet insuccès nous démontre une fois de plus que l'amputation de cuisse ne met pas à l'abri de l'ostéomyélite diffuse et de l'infection purulente. Le fémur cependant avait été scié à l'extrême limite de la fêlure (Pl. VII), là où paraissait se terminer le traumatisme du fragment supérieur; l'inflammation diffuse et suppurée de toute la diaphyse conservée s'est néanmoins développée, en procédant de l'intérieur de l'os vers l'extérieur, en présentant toutes les phases que nous lui connaissons.

Est survenue ensuite l'infection purulente dont nous avons trouvé, à l'autopsie, l'une des lésions locales les plus importantes, savoir l'ulcération de l'artère fémorale dans toute l'étendue du caillot hémostatique. Un jour de plus, nous eussions peut-être assisté à une hémorrhagie foudroyante.

SECTION III.

Fractures des os de la jambe.

Dans les coups de feu de la jambe, l'os le plus fréquemment atteint est le tibia. Ce qui s'explique tout naturellement, par son volume relativement plus considérable que celui du péroné. Ce dernier peut aussi lui seul être lésé.

La comparaison des désordres produits sur ces deux dia-

physes (voir Pl. VIII, IX, X, XI, XII, XIII) fait admirablement ressortir ce que j'ai démontré plus haut, à savoir que la gravité immédiate des lésions diaphysaires dépend de leur volume, du diamètre de leur canal médullaire, de leur forme anatomique, de leur élasticité. Aussi envisagerons-nous d'abord les fractures isolées du tibia et du péroné, pour ensuite les considérer, lorsqu'elles sont réunies.

§ I. — Fractures du tibia.

La diaphyse tibiale est sans contredit, la plus friable de toutes, celle qui, sous l'action des projectiles, se fêle dans la plus grande étendue. Cette propension du corps du tibia à se fissurer nous était déjà révélée par une fracture de cause indirecte, dont tout le monde connaît la gravité, je veux parler de celle en V ou spiroïde de son extrémité inférieure, si bien décrite par M. le professeur Gosselin. En dehors des champs de bataille, c'est la seule solution de continuité du tibia qui soit accompagnée de fissure. Ce qui est l'exception en temps de paix devient la règle générale en temps de guerre. Toutes les fractures, voire même les contusions du corps du tibia par coup de feu sont compliquées de fêlures. De là la gravité exceptionnelle de ce genre de lésions. Il n'y a pas de signes physiques pour nous révéler l'existence des fissures. L'anatomie pathologique nous les a démontrées constantes; c'est d'elle, que nous devons les déduire, c'est d'elle que nous retirerons l'enseignement de ce qui se passe ultérieurement, et partant le traitement.

Il semble qu'un tibia fêlé dans les trois quarts de son étendue soit inévitablement voué à une suppuration diffuse; nous serons, en effet, témoin de ce terrible accident. Mais par contre on verra plus souvent le périoste s'épaissir d'emblée au niveau des fissures. La périostite deviendra plastique immédiatement, et l'inflammation de la moelle restera très-limitée. Pour

cela, il faut que les fêlures ne soient pas largement ouvertes, et le périoste conservé à leur niveau.

Bien que les fissures soient à peu près constantes dans les coups de feu du corps du tibia, il ne s'ensuit pas que les désordres osseux soient identiques. Ils présentent, au contraire, des variétés assez nettement tranchées, pour que chacune d'elles mérite une description et des considérations thérapeutiques spéciales.

1° *Contusion du tibia avec fêlure, sans fracture* (voir pl. VIII).

Oss. XLIV. — Coup de feu en sêton de la jambe droite. — Fêlures multiples et longitudinales du tibia.

S..., blessé le 2 décembre 1870, à Villiers, est transporté le même jour, à l'hôpital des Cliniques, service du professeur Richet.

Une balle lui a traversé la partie supérieure du mollet droit. L'orifice d'entrée est situé sur la face interne du tibia, un peu au-dessous de la tubérosité antérieure de cet os. Il est ovalaire, à grand diamètre antéro-postérieur et de 2 centimètres environ. L'orifice de sortie est situé à la partie moyenne et postérieure du mollet, à 4 travers de doigt au-dessous de la tête du péroné ; il est irrégulier, plus petit que l'orifice d'entrée, à bords déchiquetés et renversés en dehors. De la situation réciproque des deux orifices il résulte que le trajet qui les réunit décrit un coude brusque.

En effet, l'orifice d'entrée, prolongé par la pensée, pour aller gagner directement l'orifice de sortie devrait traverser le tibia. Or, cet os ne présente pas de solution de continuité, il conserve toute sa solidité et ne paraît même pas dénudé. Le trajet de la balle décrivant un coude brusque de l'orifice d'entrée à l'orifice de sortie, coude dont l'angle saillant correspond au bord interne du tibia, il est probable, que la balle aura frappé la face interne de l'os, sous un fort degré d'inclinaison, et été directement déjetée en arrière.

L'os, ai-je dit, paraissait intact ; le malade pouvait, à son arrivée, mouvoir la jambe sans difficulté, s'appuyer sur elle et marcher.

On applique un cataplasme froid sur les plaies. Le troisième jour survient un engorgement du mollet avec tension et douleur considérable. On débride les orifices d'entrée et de sortie et on passe un drain dans le trajet. La face interne du tibia est largement dénudée au ni-

veau de l'orifice d'entrée; un décollement sous-cutané remonte sur toute l'étendue du condyle interne de l'os. Cependant on ne distingue qu'une simple dénudation; il n'y a aucune apparence de fêlure.

7 décembre, au matin, le blessé accuse une vive douleur à la cuisse. Un cordon dur, monoliforme, accompagné de rougeur des téguments, se dessine suivant le trajet de la saphène externe. Cette veine venait de s'enflammer. Cependant le mollet s'est notablement dégorgé; la suppuration est d'assez bonne nature. Toutefois, l'orifice d'entrée a acquis de très-grandes proportions, par le sphacèle de ses contours et le décollement sous-périosté et sous-cutané qui s'est produit autour de lui. La réaction générale est intense.

On administre un purgatif. Des frictions mercurielles sont pratiquées sur le trajet de la veine enflammée. Des injections détersives d'eau alcoolisée sont faites à travers le drain. Cataplasmes sur les plaies et le mollet.

Le 8. Frisson intense, suivi de sueurs abondantes. Une petite collection purulente se forme sur la trajet de la saphène, un peu au-dessus du genou.

Les 9, 10 et 11. Frissons violents, irréguliers, survenant tantôt le matin, tantôt le soir, quelquefois au nombre de deux par jour. De nouvelles collections purulentes, du volume d'une noix, isolées les unes des autres, se forment sur le trajet de la saphène. La suppuration des plaies diminue, prend une coloration verdâtre, et exhale une odeur très-fétide. Surviennent des troubles généraux ataxo-adiynamiques: délire, agitation, dyspnée, diarrhée abondante, pouls d'une fréquence extrême et filiforme. Le malade succombe le 15 décembre, treize jours après sa blessure.

Autopsie. — Infiltration purulente intermusculaire du mollet. Du côté du tibia, on trouva les lésions représentées planche VIII, fig. 1, 2 et 3, et planche XIV, fig. 1. C'étaient des fêlures comprenant en longueur plus des deux tiers de la diaphyse, et en épaisseur, toute celle du tissu compacte. Le périoste, suivant tout le trajet des fêlures, était soulevé par une couche de pus. Intérieurement, le canal médullaire présentait une infiltration purulente, dans toute l'étendue correspondante à celle des fêlures.

La veine saphène externe renfermait une succession de petits abcès enkystés et isolés les uns des autres par des caillots intra-veineux, jaunâtres, très-adhérents aux parois du vaisseau.

Viscères. Épanchement purulent de 200 grammes environ à la base de la cavité pleurale gauche. Lobes inférieurs des deux côtés parsemés

à leur superficie et dans leur profondeur de petits noyaux d'induration, du volume, les uns d'une noisette, les autres d'une noix, et offrant à la coupe une couleur jaunâtre. Ce sont de petits abcès métastatiques en voie de formation, ou pour mieux dire, des infarctus en voie de régression.

Foie, rate, reins indemnes.

La conduite, qu'a tenue le chirurgien dans ce cas ne pouvait être autre, et c'est celle que l'on devra forcément employer en pareille occurrence, n'ayant pas de signes pour reconnaître si un tibia, simplement contusionné par une balle, est fêlé oui ou non, et s'il sera oui ou non pris d'ostéomyélite diffuse.

En effet, dans l'observation précédente, aucun signe, nous l'avons vu, ne pouvait faire soupçonner la lésion profonde du squelette. L'os même ne paraissait pas dénudé au début. On se comporta d'après l'état apparent et avec raison. Si le blessé n'eût pas été emporté avec tant de rapidité par la pyohémie, il est probable que l'ostéomyélite généralisée, en voie de développement, eût produit une suppuration diffuse sous-périostée et révélé la lésion profonde du tibia. Alors on eût amputé.

Non-seulement, ajouterai-je, la conduite du chirurgien était légitimée par l'ignorance forcée où il était de l'étendue du mal, mais bien encore par la possibilité d'une nécrose limitée, ce qui s'est passé dans trois cas en apparence identiques; je dis en apparence, car le tibia, comme on pourra s'en convaincre par les observations suivantes, avait été contusionné et dénudé par une balle. Restait à savoir s'il était fêlé; c'était bien probable, sinon dans les trois cas, du moins dans deux; car de longues esquilles ont été éliminées successivement. N'est-ce pas là, ce qui aurait pu arriver pour certaines portions de la diaphyse tibiale figurée (Pl. VIII), qui sont comprises entre deux fissures profondes ?

Obs. XLV. — Coup de feu de la jambe gauche. — Contusion du tibia. — Fêlures ?

Maljournal, 29 ans, membre du Comité central, reçut le 27 mars, à la manifestation de la place Vendôme, un coup de feu à la partie moyenne de la jambe gauche. Le projectile traversa le membre en passant entre les deux os. Le squelette, au premier abord, ne paraissait pas atteint. Soigné pendant deux mois à l'ambulance des Champs-Élysées, il fut évacué sur l'hospice d'Ivry.

Le 19 août, j'eus occasion de voir ce blessé, pour la première fois, au même hôpital.

A la partie antérieure de la jambe, au niveau de l'un des orifices du trajet de la balle, existe une large plaie bourgeonnante, par où l'on a déjà extrait plusieurs esquilles longues de 3 ou 4 centimètres et volumineuses. La suppuration est encore abondante. Le stylet, engagé par la plaie, tombe en plein sur un nouveau séquestre. Combien de temps demandera son élimination ? Sera-ce le dernier ?

Il est évident, ce semble, que, chez ce blessé, la balle, en contusionnant le tibia, a produit des fêlures, qui ont isolé du corps de l'os des portions plus ou moins étendues, dont plusieurs se sont déjà éliminées, après s'être nécrosées.

Obs. XLVI — Contusion du tibia droit. — Fêlures ?

Mettythewen, fédéré, âgé de 28 ans, est atteint d'un coup de feu à la jambe droite, le 8 avril, devant le fort d'Issy. Le projectile frappa la crête du tibia droit vers le tiers supérieur et resta implanté dans la plaie.

Survinrent des abcès multiples au voisinage de la blessure. Plusieurs esquilles très-allongées furent extraites.

19 août. La suppuration persistait ; le gonflement du tibia était considérable au niveau du point où il a été violenté. Le stylet trouve l'os à nu au fond de la plaie. Sans doute un nouveau séquestre est en voie d'élimination. Sera-ce le dernier ?

Ici encore, il est probable que la contusion était accompagnée de fêlures, détachant de la diaphyse des éclats plus ou moins étendus.

Obs. XLVII. — Coup de feu de la jambe gauche, à l'union du tiers supérieur avec les deux tiers inférieurs. — Contusion et dénudation de la face externe du tibia. — Fêlures ?

Couturier (François), âgé de 21 ans, soldat au 70^e de ligne, est blessé à la journée du 24 mai, rue Racine, dans les conditions suivantes :

Pendant qu'il chargeait son fusil, le genou droit à terre, un de ses compagnons, posté à deux pas environ derrière lui, l'atteint par maladresse à la jambe gauche.

La balle brise le fourreau du sabre-baïonnette, puis traverse le mollet directement d'arrière en avant, vers le tiers supérieur de la jambe. L'orifice d'entrée est situé à environ 5 travers de doigt au-dessous et dans la direction de l'angle inférieur du losange poplité; il est circulaire de 1 centimètre 1/2 de diamètre environ. En avant et dans un point diamétralement opposé et touchant la crête du tibia, s'observe l'orifice de sortie; il est plus petit que le précédent et à bords légèrement déchiquetés et renversés en dehors.

Le trajet est direct, passe entre les deux os qui paraissent complètement intacts; toutefois, la face interne du tibia a pu être effleurée par le projectile. Pour le moment, on ne peut le constater. Il n'y a pas eu d'hémorrhagie, et les plaies fournissent actuellement peu de sang. La peau de la face externe de la région atteinte est déchirée en trois points, par les éclats du sabre-baïonnette. — Pansement : cataplasme froid laudanisé.

Le troisième jour, tension et gonflement considérable de tout le mollet; suppuration séro-sanguinolente; douleur vive dans toute la jambe; fièvre.

On débride largement les orifices d'entrée et de sortie, en allant jusqu'au delà de l'aponévrose jambière. Le gonflement et la tension diminuent rapidement; la suppuration de bonne nature s'établit; les plaies se détergent et ne tardent pas à bourgeonner. La fièvre cesse et l'appétit renaît.

Les plaies superficielles étaient cicatrisées, les orifices d'entrée et de sortie du séton du mollet étaient presque fermés, quand le blessé fut repris subitement de fièvre avec gonflement et tension du mollet. On rompt, à l'aide d'un stylet, la cicatrice de l'orifice d'entrée, du pus s'écoule en abondance. On le débride alors largement et on introduit le doigt profondément dans le trajet, pour rechercher s'il renfermait un corps étranger. On trouve la face externe du tibia dénudée. C'était là la source de la suppuration. Un drain est passé à travers le trajet. Le

pus s'écoule librement, et tous les accidents cessent. Le drain est retiré le 5 juin et remplacé par un fil que l'on enlève au bout de quinze jours.

Le blessé est évacué sur le Val-de-Grâce le 30 juillet. A cette époque, la suppuration persistait encore par les deux orifices d'entrée et de sortie du séton du mollet. En engageant un stylet par l'orifice de sortie, on trouvait la face externe du tibia dénudée et rugueuse. Aucune esquille n'était encore sortie. Combien de temps durera son élimination ? Dans quelle étendue se produira la nécrose ?

Ce cas est identique à celui de l'observation XLV.

Il est probable que la contusion du tibia, eu égard à sa violence, car le coup de feu a été tiré à une très-petite distance, est compliquée de fêlures et sera suivie d'élimination d'esquilles.

Instruits par les faits précédents, on doit regarder les contusions du corps du tibia comme une lésion très-insidieuse. En se tenant en garde contre l'existence très probable de fêlures étendues et leurs conséquences, on saura porter un diagnostic très-réservé et agir suivant les éventualités. Si l'ostéite et la nécrose se limitent, le rôle du chirurgien se bornera à assurer une issue facile au pus et à attendre patiemment l'élimination des esquilles, travail qui demande un temps fort long. S'il survient une inflammation diffuse de l'os, on saura intervenir sitôt qu'on en aura connaissance et que l'état général le permettra. Cette intervention ne pourra être le plus souvent que radicale.

Obs. XLVIII. -- Contusion du tissu spongieux de l'extrémité supérieure du tibia. --
Évidemment. — Guérison rapide.

L.... fut atteint, le 12 octobre 1870, au premier combat d'Orléans, par une balle qui lui traversa la jambe droite, à deux travers de doigt au-dessous de la tête du péroné. Le projectile passa directement entre le condyle externe du tibia et le péroné. Suivant le rapport du blessé, l'extrémité supérieure de la jambe se tuméfia considérablement, et les accidents immédiats parurent si alarmants qu'on parla de lui am-

puter la jambe. Il reçut les premiers soins que nécessitait sa blessure dans un village voisin d'Orléans, puis à Orléans même. Là les accidents s'amendèrent rapidement; l'orifice de sortie ou postérieur se cicatrisa, mais celui d'entrée ou antérieur continua de suppurer, et le blessé ne pouvait s'appuyer sur sa jambe. Il fut envoyé dans cet état à Amélie-les-Bains, y resta deux mois, et sortit au commencement de mars 1871. A cette époque, c'est-à-dire cinq mois et demi après l'accident, l'orifice d'entrée suppurait encore, bien que très-rétréci et réduit à l'état de fistule. Mais l'usage de la jambe commençait à revenir, et le blessé pouvait marcher à l'aide d'une canne. Envoyé à Cahors, dans un hôpital, il y passe deux mois sans retirer d'autre amélioration de ce nouveau séjour, qu'un peu plus de force dans la jambe atteinte; la plaie antérieure continuait de suppurer.

De retour à Paris, il entre hôpital des Cliniques, service du professeur Richet, le 26 juillet 1871, dix mois environ après la blessure.

On constate l'état suivant : le blessé peut marcher assez facilement, mais en claudicant de la jambe droite. Sur la face externe du condyle, environ trois travers de doigt au-dessous de l'interligne articulaire, existe un bourgeon charnu, du volume d'une aveline, offrant à son centre un pertuis, par où s'opère un suintement purulent, constant. En arrière, dans un point diamétralement opposé, et un peu plus inférieur, se présente la cicatrice déprimée de l'orifice de sortie.

Un stylet, introduit par le pertuis qui a succédé à l'orifice d'entrée, pénètre dans une direction légèrement oblique de haut en bas, vers l'orifice de sortie, à une profondeur de 3 centimètres, et rencontre une surface résistante, arrondie. Est-ce un fragment de balle? Est-ce le squelette à nu? Les données négatives de l'appareil électrique de M. Trouvé prouvent que la plaie ne renferme pas de corps métallique. C'était le tissu osseux dénudé et nécrosé que l'on sentait. C'était le cas de pratiquer l'évidement. M. le professeur Richet le fit le 30 juillet, à l'aide de la gouge et du maillet; cette opération s'exécuta sans difficulté.

On pansa avec une mèche de charpie, introduite soigneusement jusqu'au fond de la plaie. Un mois après, le blessé sortait complètement guéri.

Dans cette observation, nous trouvons une nouvelle preuve de tout le bénéfice, que l'on peut retirer de l'application de l'appareil de M. Trouvé, dans les cas douteux de présence d'un projectile. Elle met surtout en lumière la ressource qu'offre

l'évidement, dans les cas de nécrose du tissu spongieux consécutive à sa contusion. En un mois, le blessé fut guéri d'une blessure, qui suppurait depuis dix mois.

§ II. — **Fractures non esquilleuses avec fêlures multiples** (voir pl. IX).

Précédemment nous venons de voir qu'une balle, en frappant le tibia, peut déterminer des lésions qui, sous une apparence très-bénigne, cachent des désordres très-profonds. Dans les deux faits suivants, nous trouvons un second mode d'action des mêmes projectiles non moins insidieux. Le tibia est fracturé, sa solution de continuité transversale ou oblique paraît nette, exempte d'esquilles et de fêlures étendues, et cependant il en est tout autrement; des fissures multiples et profondes parcourent les fragments à des distances considérables.

Obs. XLIX. — Fracture transversale du tibia gauche par coup de feu. — Pas d'esquille. — Fêlures multiples et très-étendues des deux fragments. — Conservation. — Mort par infection purulente.

S...., âgé de 21 ans, blessé le 2 décembre 1870, à la bataille de Villiers, est entré le même jour à l'hôpital des Cliniques, service du professeur Richet.

Vers la partie moyenne de la face interne du tibia, existe une plaie arrondie, de 2 centimètres de diamètre, à bords noirâtres et boursoufflés. Au fond de cette solution de continuité apparaît à nu la face correspondante du tibia. Cet os est fracturé. Deux signes le prouvent : la mobilité anormale et la déviation du membre en avant et en dehors. La crépitation est peu marquée. L'introduction de l'indicateur dans le foyer de la fracture ne révèle pas la présence d'esquilles. Le péroné est intact.

Au voisinage du traumatisme, le mollet est à peine tuméfié. La lésion des parties molles est exactement circonscrite dans les limites qu'offre la plaie extérieure, c'est-à-dire qu'il n'existe ni décollement, ni orifice de sortie, ni trajet du projectile au milieu des tissus.

De l'ensemble du traumatisme, il ressort que le projectile, en triomphant de la résistance du tibia, épuisa le reste de sa force d'impulsion, et qu'il dut s'échapper de la plaie par son propre poids, ou par les mouvements du blessé.

Le lendemain matin, 3 décembre, on débride largement la plaie par une incision longitudinale de 5 à 6 centimètres. Au fond de l'incision, on voyait une fêlure longitudinale parcourir obliquement la face interne du tibia, de son bord externe vers sa partie médiane. Elle paraissait se terminer à l'angle inférieur du débridement.

D'après ce que nous montrait cette première intervention chirurgicale, on était loin de soupçonner combien l'os était atteint. Une division longitudinale de l'os sans esquille, sans altération profonde des parties molles, tel fut et tel pouvait être le diagnostic sur lequel on étaya le traitement.

Large débridement pour permettre à la suppuration osseuse de s'écouler librement au dehors. Immobilité du membre dans une gouttière. Charpie alcoolisée sur la plaie, et cataplasme de farine de lin.

Alimentation la plus fortifiante : vin, côtelettes, etc.

Tout se passe bien pendant les huit premiers jours. Localement la réaction se limite aux parties lésées; les bords de l'incision se tuméfient légèrement; on voit le pus sourdre en abondance de la fêlure osseuse; bientôt des bourgeons charnus du meilleur aspect s'en dégagent. Le blessé est sans fièvre, a un appétit excellent et dort bien.

Le neuvième jour, 11 décembre, sans cause appréciable, sans frisson préalable, une vive douleur se déclare dans l'aîne gauche. On sent, suivant le trajet des gros vaisseaux, un cordon dur, moniforme, de la grosseur du petit doigt, très-douloureux à la pression, sans changement de coloration des téguments. Le membre tout entier est très-œdémateux et augmenté du tiers environ de son volume. La coloration et la température de la peau ne sont aucunement modifiées. Mais la plaie a pris un mauvais aspect; de rosée qu'elle était, elle est devenue grisâtre. Cette modification est surtout très-prononcée du côté des bourgeons charnus développés sur les bords de la fente osseuse. La suppuration a notablement diminué, mais n'a pas changé de nature; la plaie est beaucoup moins sensible à l'action de l'alcool, lors du pansement. La fièvre est violente, l'appétit perdu, la soif vive. Pas de diarrhée.

Le 15. L'état local est le même qu'hier. Vers quatre heures du soir, vingt minutes de frisson intense, suivi de sueurs profuses; nuit agitée.

Le 16. La plaie semble recouverte d'une couenne grisâtre. La suppuration diminue de plus en plus, sans perdre cependant ses qualités primitives. La douleur de l'aîne redouble d'acuité. A l'induration de

la gaine des vaisseaux fémoraux se joint une rougeur très-marquée des téguments suivant leur trajet. L'œdème du membre a encore augmenté. La fièvre est intense.

Le 17. Même état local. Vers une heure du soir, frisson d'une demi-heure. Fièvre violente.

Le 18. Empâtement œdémateux avec rougeur de la peau, suivant le trajet des vaisseaux, dans toute l'étendue du triangle de Scarpa, principalement au voisinage de l'arcade de Fallope. La pression à ce niveau, et dans la fosse iliaque détermine une douleur très-vive. Quand les mains largement appliquées, l'une sur l'aîne, l'autre sur la partie moyenne de la cuisse, on exerce des pressions alternatives de l'un à l'autre de ces points, on perçoit cette sensation de soulèvement que produit un épanchement purulent profond. M. le professeur Richet soupçonne l'existence d'une collection purulente développée dans la gaine des vaisseaux, consécutivement à la phlébite de la fémorale. Il pratique une incision au sommet du triangle de Scarpa, suivant le trajet de la gaine des vaisseaux fémoraux, comme pour la ligature de l'artère. Chemin faisant, la gaine du couturier est ouverte, le muscle apparaît infiltré de sérosité. On le déjette en dehors. La gaine des vaisseaux est facilement mise à découvert. Le chirurgien l'ouvre en dedans et en dehors, suivant l'indication de Sédillot, pour les collections purulentes des gaines vasculaires. On ne trouve pas de pus. Tous les tissus sont infiltrés de sérosité; tissu cellulaire sous-cutané, inter-musculaire, muscles eux-mêmes, ce qui explique la sensation de fluctuation profonde que l'on percevait. Cette sensation, jointe à la coexistence de la rougeur et de l'empâtement œdémateux des téguments, rendait l'erreur inévitable.

Le 19. Même état de la plaie et du membre. Il ne s'écoule pas de pus par l'incision pratiquée hier. Teinte ictérique jaune-orangé, langue sèche, soif vive, délire, selles noires très-fétides; deux frissons, l'un le matin, l'autre le soir.

Le 20. Aggravation de l'état général.

Le 21. Le blessé succombe.

Autopsie. (Voir planche IX, et texte explicatif)

Foyer de la fracture. — Les parties molles sont infiltrées de pus dans un rayon de 2 centimètres au delà du débridement. Le tibia est divisé à sa partie moyenne en deux fragments. Chacune de leurs extrémités est découpée en quatre dentelures profondes, s'engrenant les unes dans les autres. Elles sont dénudées et nécrosées dans l'étendue d'un demi-centimètre. La moelle est grisâtre et purulente dans la même étendue.

De ce foyer principal partent, en divergeant, six fêlures : quatre parcourent le fragment supérieur, deux l'inférieur. (Pour leur description, voir la planche IX et texte explicatif.) Le périoste suivant leur trajet est vascularisé et épaissi.

Vaisseaux. — La gaine des vaisseaux fémoraux est infiltrée de sérosité et de produits plastiques établissant une adhérence intime entre la veine et l'artère. Dans toute l'étendue de la veine poplitée et de la moitié inférieure de la crurale, on trouve des caillots jaunâtres, denses, remplissant exactement la lumière du vaisseau. Les parois veineuses sont un peu épaissies et sans autre altération. Les caillots que l'on rencontre dans le tiers supérieur de la crurale sont en voie de ramollissement, réduits par points en une bouillie jaunâtre, purulente ; les tuniques vasculaires sont très-épaissies, l'interne et la moyenne profondément ulcérées. Les veines iliaques gauches, externe et primitive, renferment des caillots de récente formation.

Viscères. — Les poumons sont fortement congestionnés à leurs bases. A la base droite, on trouve à la superficie et dans la profondeur du tissu pulmonaire de petits noyaux d'induration, du volume les uns d'une noisette, d'autres d'une noix, ressemblant à un noyau d'apoplexie pulmonaire, renfermant à son centre un point jaunâtre. C'est là, la seconde période de l'évolution de l'infarctus pulmonaire de la pyohémie. — Cœur indemne. — Le foie ne présente pas trace d'abcès métastatique, bien que le blessé ait offert, vers la fin, une teinte ictérique très-prononcée. — Rate indemne. Reins volumineux ; ils renferment tous deux de petites collections purulentes, du volume d'un haricot, dans leur couche corticale.

Rien du côté des centres nerveux.

Le traumatisme, tel qu'il se révélait à notre investigation, ne pouvait donner lieu à aucune hésitation sur le parti à prendre ; la conservation du membre était indiquée par le peu d'étendue des lésions des parties molles et la délimitation apparente de celles du squelette. On était loin de soupçonner l'existence de fêlures multiples, atteignant le tibia dans toute sa profondeur et ouvrant par suite son canal médullaire dans les trois quarts de sa longueur. Une lésion, qui semblait ne comprendre à l'inspection de la blessure, du vivant du blessé, qu'un quart environ du corps de l'os, le parcourait dans une

étendue telle, que beaucoup de chirurgiens auraient opiné pour le sacrifice de la jambe, la réalité étant connue.

La conservation résolue, il était nécessaire de faire une large débridement suivant le trajet de la fente osseuse, visible au fond de la plaie. Cette pratique a, suivant la remarque du professeur Richet, le grand avantage de permettre au pus provenant du canal médullaire de se déverser facilement au dehors. En effet, le grand danger des fractures longitudinales et des fêlures osseuses, avons-nous dit, est, en ouvrant le canal médullaire, de provoquer une suppuration intra-osseuse. Le pus, s'il ne trouve pas une issue facile au-dehors, s'infiltré dans le canal médullaire et sous le périoste. De là l'ostéomyélite diffuse et la nécrose.

Tout semblait donner raison à la conduite adoptée, quand survinrent le huitième jour tous les signes d'une phlébite de la crurale, bientôt suivie de frissons, susceptibles d'une double interprétation. Ces frissons étaient-ils ceux de l'infection purulente, ou bien le résultat d'une suppuration de la gaine des vaisseaux fémoraux, par ramollissement du caillot phlébitique? En faveur de cette dernière hypothèse, militaient les signes locaux d'une collection purulente profonde. Mais l'absence du pus constatée par l'incision exploratrice, la répétition des frissons, vinrent bientôt nous confirmer dans l'idée d'une pyohémie rapidement fatale.

Si l'autopsie a révélé des lésions qui comportaient peut-être une intervention radicale, faut-il incriminer le chirurgien d'avoir été conservateur? Nullement; car comment acquérir la certitude que le tibia était fêlé dans les trois quarts de son étendue, alors qu'il n'existait qu'une plaie cutanée très-étroite, permettant à peine l'exploration du centre de la fracture, alors que, par une incision de plusieurs centimètres, l'on avait toute raison de croire, que le foyer entier de traumatisme était mis à découvert. En outre, l'examen anatomique des parties molles et du squelette nous a démontré le foyer de la fracture très

circonscrit. Autour de l'extrémité des fragments et suivant le trajet des fêlures, le périoste était épaissi, incrusté d'éléments osseux, en somme plutôt préparé à la réparation qu'à la suppuration.

Les deux faits suivants constituent la meilleure preuve que cette variété de fracture peut guérir sans de graves complications.

Obs. L. — Fracture du corps du tibia gauche au tiers inférieur par coup de feu.

Bruniot (Alfred), âgé de 29 ans, est atteint d'un coup de feu à la jambe gauche, à la journée du 24 mai, vers midi. Il tombe immédiatement; transporté dans une ambulance particulière, il y reçoit les premiers soins que nécessitait sa blessure. La jambe était brisée; on la place dans une gouttière. Le 25 mai, au matin, le blessé entre à l'hôpital des Cliniques, service de M. le professeur Richet, dans l'état suivant.

A l'union du tiers inférieur avec les deux tiers supérieurs de la face interne du tibia gauche existe une plaie circulaire de 2 centimètres de diamètre; son aspect est bien celui de l'orifice d'entrée d'une balle, mais il n'existe pas d'orifice de sortie. A ce niveau, le tibia est fracturé et au fond de la plaie apparaît l'extrémité de l'un des fragments.

La fracture se caractérise par ses signes principaux : la mobilité anormale, la crépitation et la déformation, mais avec des particularités qu'il importe de bien signaler.

La mobilité était celle d'une fracture dans laquelle les deux fragments se touchent et s'engrènent, la crépitation celle d'une fracture sans esquille. La jambe, au niveau de la solution de continuité, décrivait une courbe, à convexité très-accentuée, dirigée en avant et en dehors.

En promenant le doigt sur la face interne et la crête du tibia, on reconnaît que la fracture est oblique de haut en bas et de dedans en dehors, que la saillie qui se dessine sous les téguments est formée par l'extrémité du fragment inférieur, lequel a basculé sur le supérieur, par l'action des muscles du mollet. En dehors de la saillie que fait l'extrémité du fragment inférieur, on sent immédiatement sous la peau un corps dur, très-mobile : on l'extrait par une incision de 1 centimètre et demi environ; c'était un fragment de balle, représentant le cinquième du volume total de ce projectile. En pressant du doigt la surface osseuse dénudée, visible au fond de l'orifice d'entrée

du projectile, on constate qu'elle fait corps avec le fragment inférieur et que ce fragment est d'une seule pièce. Le péroné avait cédé, mais consécutivement à la rupture du tibia. En effet, le projectile s'était arrêté sur la face externe de ce dernier.

On place le membre dans une gouttière ordinaire en le maintenant dans une bonne direction. Des cataplasmes de farine de lin froids sont appliqués sur les plaies.

Le cinquième jour, on place le membre dans un hamac, après l'avoir entouré d'une gouttière plâtrée, suivant les deux tiers de sa circonférence, de sorte que le blessé peut se mouvoir dans son lit sans que l'immobilité de la fracture soit compromise.

Les phénomènes ultérieurs se passèrent très-simplement. Survint dans les premiers jours, un peu de gonflement avec rougeur, au voisinage des bords de l'orifice d'entrée et de l'incision pratiquée, pour l'extraction du projectile. La suppuration prit immédiatement d'excellentes qualités et fut très-modérée. La plaie bourgeonna rapidement; la portion d'os dénudé se recouvrit également de bourgeons charnus.

La cinquième semaine, le cal commençait à acquérir de la densité. Persistait la déformation du début, c'est-à-dire la saillie en avant et en dehors des fragments que l'on n'avait pu corriger que très-imparfaitement. Pour y remédier, on entourait la jambe et le genou d'un appareil en stuc, puis on assujettit le membre dans une gouttière ordinaire. Avant que le stuc ne se soit solidifié, on interposa, au niveau du cal, entre l'appareil et les parois de la gouttière, un tampon de charpie, qui exerçait une pression en sens contraire de la projection des fragments, c'est-à-dire de dehors en dedans. La solidification du stuc s'opéra rapidement et maintint le membre dans sa rectitude. Une large fenêtre fut ouverte au niveau de l'orifice d'entrée, qui suppuraient encore.

Deux ou trois poussées inflammatoires se manifestèrent, à des intervalles très-éloignés, dans le cal sans être suivies de l'expulsion d'esquilles.

Le 20 août le blessé fut évacué sur Ivry.

La consolidation était complète; le cal très-volumineux suppuraient encore. Un stylet, engagé par l'orifice d'entrée réduit à un très-petit pertuis, pénétrait dans le cal et rencontrait un séquestre immobile. Combien de temps demandera son élimination?

Le membre présentait un raccourcissement de 3 centimètres, résultant uniquement du chevauchement des fragments, en égard à leur obliquité réciproque.

Obs. LI. — Fracture non comminutive du tiers inférieur du tibia.

Guillot, 26 ans, fédéré, blessé le 28 avril à Vauves. Fracture par coup de feu du corps du tibia vers le tiers inférieur. Traitement par l'immobilité au moyen de l'appareil de Scultet. Vu le 19 août à l'hospice d'Ivry. Consolidation complète; cal volumineux; pas de déformation, pas de raccourcissement.

La variété de fracture non esquilleuse peut donc se consolider sans raccourcissement. S'il en survient, c'est que le péroné ayant cédé par suite de la rupture du tibia et que ce dernier étant fracturé obliquement, rien ne s'oppose au chevauchement des fragments l'un sur l'autre. (Obs. 50). Mais ce raccourcissement est très-peu marqué. Si dans cette variété de fracture il n'existe pas d'esquilles primitives, il peut s'en former de secondaires, qui laissent à la vérité la consolidation s'opérer, mais ajournent singulièrement la guérison, en séjournant au sein du cal, témoin l'observation L.

§ III. — Fractures communitives du tibia (Voir pl. XXXI).

Des lésions précédentes, nous passons à une troisième plus profonde. La fracture est comminutive, mais dans des conditions telles que la conservation est possible.

La fracture, bien qu'esquilleuse, est assez limitée (voir Pl. XI); ou bien les fragments, quoique très-étendus, sont reliés entre eux par le périoste et leur nutrition est assurée (voir Pl. XI).

Si, dans les deux cas que je rapporte, les blessés ont été emportés par l'infection purulente, l'examen anatomique du foyer de la fracture nous a démontré la possibilité de la guérison par le traitement employé.

Obs. LII. — L... Collin, âgée de 40 ans, est blessée place Maubert le 25 mai, au matin, et transportée le même jour à l'hôpital des Cliniques, service de M. le professeur Richet.

Sur la face antérieure de la jambe droite, vers le quart inférieur,

existe une plaie à bords irréguliers, déchiquetés, de 3 centimètres carrés; les tendons du jambier antérieur et une partie de ceux de l'extenseur commun sont dénudés et en partie déchirés. Le tibia seul est fracturé à ce niveau; la solution de continuité paraît limitée à une simple division oblique de bas en haut; on place la jambe dans une gouttière plâtrée. Survient un sphacèle des bords de la plaie et des tendons dénudés et une nécrose très circonscrite de l'extrémité eu fragment supérieur, mais ces accidents n'offrent rien d'inquiétant.

Tout semblait devoir bien se passer, quand le douzième jour, un érysipèle se manifesta sur les bords de la plaie et envahit progressivement le membre jusqu'à sa racine. Cependant la plaie gardait un bon aspect, bourgeonnait, la travail éliminateur de la nécrose de l'extrémité du fragment inférieur commençait à s'accroître. L'état général de la blessée se soutenait assez bien.

On lui donnait du vin, une potion de Todd et de l'extrait de quinquina.

Le quinzième jour, la blessée est prise le soir à trois heures d'un violent frisson avec sueurs abondantes et elle succombe le vingt-cinquième jour après avoir présenté l'ensemble des symptômes caractéristiques de la pyohémie.

Autopsie. — (Voir pl. X). — Les parties molles avaient contracté de solides adhérences entre elles et autour du foyer de la fracture apparente. Veines et artères étaient intactes. On était loin de s'attendre à rencontrer le tibia divisé, pour ainsi dire, en trois fragments. (Pl. X, texte explicatif.) Malgré des désordres si étendus, la suppuration et la nécrose s'étaient limitées au foyer principal du traumatisme en P. Les deux moitiés du fragment intermédiaire B étaient reliées entre elles et au supérieur A par le périoste demeuré intact et très-épaissi. Les lésions viscérales de la pyohémie étaient localisées aux poumons. Les deux bases présentaient à leur superficie et dans leur épaisseur de petits infarctus en voie de régression.

Que se serait-il passé, si la malade n'eût pas succombé? Grâce à l'intégrité du périoste sur toute l'étendue des fragments moyens et supérieurs, les deux moitiés du fragment moyen auraient probablement continué de vivre, se seraient soudées entre elles et en même temps au supérieur. Il n'y avait pas d'obstacle absolu à la réunion des fragments moyen et inférieur. Leurs deux extrémités étaient, à la vérité, menacées de nécrose, mais sur une petite partie de leur surface. Ainsi donc

la conservation est indiquée en pareil cas, non-seulement parce que l'on n'a pas les données suffisantes pour juger de la gravité du fait, mais encore parce que la conservation du périoste et l'intégrité des parties molles assurent suffisamment la réparation.

Obs. LIII. — Fracture comminutive du tiers moyen du tibia gauche. — Conservation. — Mort par infection purulente (voir pl. XI).

S..., caporal au 46^e de ligne, atteint d'un coup de feu à la jambe gauche, le 2 décembre, à la bataille de Villiers-sur-Marne, entra aux Cliniques le même jour (service de M. le professeur Richet).

La jambe gauche a été traversée de dehors en dedans, à sa partie moyenne, par une balle. L'orifice d'entrée du projectile est situé sur la face externe du tibia, l'orifice de sortie à la partie postéro-interne du mollet. Le tibia est fracassé; il y a peu de déplacement; les fragments paraissent s'engréner facilement. Pas d'hémorrhagie; on place la jambe dans une gouttière ordinaire.

Le lendemain, 3 décembre, on pratique un large débridement des orifices; on extrait quelques esquilles entièrement mobiles et peu volumineuses : Celles qui sont adhérentes sont laissées en place. Un drain est passé à travers le foyer de la fracture.

Le mollet ne tarde pas à se tuméfier; toutefois la réaction locale demeure assez limitée. Les liquides s'écoulent facilement par le drain, on y fait passer matin et soir des injections d'eau fortement alcoolisée. La suppuration, d'abord sanguinolente, devient séro-purulente, puis de bonne nature. Les plaies, de leur côté, bourgeonnent et offrent une belle teinte rosée. L'état général est assez satisfaisant.

Le douzième jour, on perçoit, au niveau de la fracture, la présence d'une collection purulente renfermant des esquilles mobiles. Celles-ci révèlent leur présence par une sensation de crépitation à la simple pression sur la peau. Sur la face interne du tibia se dessinent assez nettement les deux extrémités des fragments. Le supérieur se termine en pointe arrondie, semble taillé obliquement de haut en bas et d'arrière en avant et tend à faire saillie sous la peau; l'inférieur, taillé en sens contraire, tend à se porter en arrière. Les esquilles paraissent donc formées aux dépens des parties profondes de l'os. En effet, le 14 décembre, seizième jour de la blessure, on extrait par une large ouverture, pratiquée sur le bord interne du tibia, cinq esquilles de différentes dimensions, avec un fragment de balle. Introduisant le

doigt dans le foyer de la fracture, on sent le tibia profondément excavé aux dépens de sa face profonde.

L'état général du blessé demeure encore assez satisfaisant pendant deux jours. L'extraction d'esquilles avait notablement diminué les douleurs.

Le 16, à quatre heures du soir. Frisson violent avec sueurs abondantes.

Le 17. Deux frissons; l'un le matin, l'autre le soir.

Le 18. Suppression presque complète de la suppuration.

Le 20. Le foyer de la fracture ne suppure plus. Les plaies sont sèches, grisâtres; les parties molles s'affaissent et se réduisent considérablement de volume. Pouls petit, très-fréquent, 120; sueurs profuses; langue sèche; diarrhée abondante.

Du 20 au 26. Frissons répétés avec troubles généraux ataxo-adiynamiques.

Mort dans la nuit du 26.

Autopsie le 27 au matin.

Le foyer, proprement dit, de la fracture ne présente guère plus de trois travers de doigt de long. Les parties molles adhèrent fortement entre elles, sur les limites principales de la fracture, de façon à s'opposer à toute fusée purulente. Le tibia est divisé en deux fragments principaux. Les extrémités se touchent par leur face interne et sont profondément entamées à leurs faces profondes. En effet, leurs faces postérieure et extérieure (voir pl. XI et texte explicatif) sont parcourues par de nombreuses fissures. Trois esquilles superposées semblent devoir se détacher de chaque fragment. Mais elles sont reliées entre elles et au corps des fragments par le périoste, qui est adhérent et épaissi au niveau des fissures. La moelle est infiltrée de pus, seulement au voisinage du centre de la solution de continuité.

Pas de phlébite des veines superficielles et profondes de la jambe et de la cuisse. Abscès métastatiques multiples dans le foie et les poumons. — Rate et reins indemnes. — Articulations intactes.

Il résulte de l'examen du foyer de la fracture que tout était dans les meilleures conditions pour une consolidation. Il n'existait pas de fusées purulentes, le périoste était conservé autour des extrémités osseuses et épaissi suivant le trajet des fêlures. Il est probable que la plus grande partie des esquilles auraient conservé la vie. La moelle elle-même ne paraissait

malade que dans un rayon très-restreint et circonscrit aux extrémités des fragments. Le drainage du foyer de la fracture, en favorisant l'écoulement du pus au-dehors, avait puissamment contribué à la délimitation des accidents que comportait un foyer de fracture aussi anfractueux.

§ IV — Fractures du péroné.

En considérant uniquement les désordres produits sur le péroné par les projectiles (voir Pl. XII et XIII), on a lieu d'être étonné des accidents susceptibles d'en découler. En effet, le péroné se fracture sur place sans se fêler, condition favorable, avons-nous vu, pour la localisation des phénomènes ultérieurs. C'est, je crois, ce qui doit avoir lieu dans la plupart des cas. Dans les deux cas que je signale, les accidents consécutifs les plus graves sont survenus. Malgré la simplicité apparente des lésions, il s'est développé une ostéomyélite étendue, chez l'un aux deux tiers de la diaphyse, chez l'autre à la presque totalité du péroné, entraînant cette fois avec elle la purulence de l'articulation tibio-tarsienne.

Les deux blessés ont été pris d'infection purulente avant qu'il n'ait donné au chirurgien d'agir suivant les indications. On ne s'explique guère comment, de lésions, en apparence si petites, peuvent naître de si graves complications.

OB. LIV. — Mercier, mécanicien, âgé de 40 ans, avait été nommé par la Commune commandant des wagons blindés, chargé de la défense de la ligne de Saint-Germain.

Le 21 avril, il était atteint à la cuisse et à la jambe droite, et à la main du même côté, par de très-petits éclats d'obus. Il entre à l'hôpital des Cliniques (service de M. le professeur Richet) trois jours après avoir été blessé, le 24 avril 1870.

On constate l'état suivant : Le blessé paraît débilité par les fatigues et les excès alcooliques.

A la cuisse droite existent trois ou quatre petites plaies cutanées, dont on extrait des parcelles de fonte analogues à des graviers. Ces blessures, débarrassées des corps étrangers, guérissent assez rapidement.

A la jambe droite, sur le trajet du péroné vers le tiers inférieur, se remarque une déchirure à bords irréguliers, trop étroite pour permettre une exploration avec le doigt. On y introduit une sonde cannelée, l'instrument pénètre dans l'épaisseur des péroniers, en glissant de haut en bas, on ne trouve pas de corps étranger. Le squelette paraît intact. Le région est très-douloureuse, chaude, tendue; la peau est luisante aux abords de la plaie. Il y a menace d'inflammation diffuse.

A la main droite, sur la face dorsale du deuxième métacarpien, siège une petite plaie, permettant à peine l'introduction d'une sonde cannelée. Le métacarpien est dénudé. Là paraît se limiter toute l'action du corps vulnérant. Mais qu'est devenu le projectile, qui devait être un très-petit éclat d'obus? Était-il sorti de la plaie, ou avait-il pénétré plus profondément? Sur le moment le problème était insoluble. On s'abstient de toute exploration. Bientôt l'éminence thénar se gonfle, les mouvements du pouce deviennent impossibles et le huitième jour on constate sur le côté interne du premier métacarpien, un très-petit abcès. Il renfermait un petit fragment de fonte irrégulier, du volume d'un gros gravier. Celui-ci, après avoir heurté le second métacarpien, était venu se loger sur le côté interne du premier, en passant au-dessous de lui. Tous les accidents développés par la présence du corps étranger se dissipèrent assez rapidement, son extraction opérée. Mais du côté de la jambe survinrent les accidents les plus graves.

La rougeur des téguments, la tension de toutes les parties envahirent le tiers inférieur de la jambe et tout le pied. Il se passait là un travail inflammatoire très-profond et ayant tendance à la diffusion. Un trajet purulent se développe au-dessous de la plaie, suivant le trajet de la gaine des péroniers. On le draine jusqu'au niveau de la malléole externe. La suppuration devient très-abondante; l'empatement de toute la région traumatisée se fond, c'est-à-dire le tiers inférieur de la loge des péroniers.

Le quinzième jour, en explorant profondément le trajet purulent provenant de la profondeur des muscles péroniers, au niveau de la plaie primitive, on extrait un éclat d'obus de 1 centimètre carré. On constate en même temps que le péroné est fracturé, mais les esquilles sont encore adhérentes.

La suppuration augmente de plus en plus, et dissèque les péroniers jusqu'en arrière de la malléole externe. Leurs tendons tombent en lambeaux. Deux esquilles sont extraites le vingt-cinquième jour; on

sent le péroné dénudé et nécrosé dans une étendue considérable. (Voir pl. XII.)

Le blessé s'amaigrit de jour en jour.

Le 22 mai, il est pris d'un frisson violent avec sueurs profuses. De nouveaux frissons se succèdent les jours suivants.

La plaie de la jambe cesse de suppurer, se dessèche; celle de la main, qui était en partie cicatrisée, prend un aspect grisâtre, et suivant tout le trajet du deuxième métacarpien se manifeste un empatement des parties molles avec rougeur diffuse.

Le blessé succombe le 29 mai, dix jours après le début des accidents pyohémiques, un mois environ après avoir été blessé.

Autopsie. — Du côté de la jambe on trouve la gaine des péroniers disséquée par le pus dans les deux tiers inférieurs de son étendue. Du côté du mollet, le foyer purulent commençait à gagner la partie moyenne de la couche celluleuse profonde.

Rien du côté des veines superficielles et profondes.

Le péroné était nécrosé par ostéomyélite dans les deux tiers de son étendue. (Voir pl. XII, texte explicatif.)

A la main existait une suppuration diffuse autour du deuxième métacarpien. Celui-ci portait au niveau de la plaie extérieure une légère encoche et était complètement dépouillé de son périoste. Son canal médullaire était infiltré de pus dans toute sa longueur. Les veines profondes et superficielles de la main ne présentaient aucune lésion à signaler.

De tous les viscères, les poumons seuls présentaient des lésions caractéristiques de l'infection. Superficiellement et dans leur épaisseur existaient de petits noyaux d'induration, friables et offrant à la coupe une coloration, brune à la périphérie, jaunâtre au centre. Or, c'étaient là les caractères de l'infarctus en voie de régression.

On voit par cet exemple qu'il est impossible parfois de reconnaître immédiatement l'existence d'une fracture et la présence concomitante d'un projectile. Il est vrai que le blessé a été reçu à une époque où la tuméfaction inflammatoire masquait tous les signes de la solution de continuité du squelette.

Du reste, lorsque l'on considère l'agencement des parties, on conçoit que la crépitation était difficile à produire (voir pl. XII.)

Comment une lésion assez circonscrite et d'un os si peu volumineux, a-t-elle engendré des accidents inflammatoires

si graves, et une ostéomyélite des deux tiers de la diaphyse. L'état d'épuisement, dans lequel se trouvait le blessé au moment de l'accident, peut seul expliquer ces graves complications. L'ostéomyélite, quoique très-étendue avait encore épargné les épiphyses et une portion de la diaphyse attenante. Si la pyohémie n'était survenue, il eût été indiqué de réséquer la diaphyse dans toute l'étendue de sa mortification, en se guidant sur la délimitation extérieure (voir pl. XII, E.-P.)

On eût fait ainsi disparaître la cause de la suppuration.

Obs. LV. — Fracture comminutive de l'extrémité supérieure du péroné gauche, compliquée de la présence du projectile dans le foyer de la fracture. — Extraction immédiate. — Ostéomyélite diffuse du fragment inférieur. — Arthrite purulente consécutive du cou-de-pied. — Mort par infection purulente, forme chronique.

S..., âgé de 22 ans, blessé à Champigny le 2 décembre 1870, entre le même jour à l'hôpital des Cliniques (service de M. le professeur Richet.)

Il battait en retraite, lorsqu'il se sentit comme frappé à la jambe gauche d'un coup de bâton. Il lui est impossible de poursuivre sa marche. On le transporte à l'ambulance volante et de là aux Cliniques.

A la partie supéro-externe de la jambe gauche, environ quatre travers de doigt au-dessous et en dedans de l'extrémité supérieure du péroné, existe une plaie circulaire, à bords nets et déprimés. C'est à n'en pas douter l'orifice d'entrée d'une balle, mais il n'existe pas d'orifice de sortie. A la palpation de toute la périphérie de la région traumatisée, on ne sent pas de projectile dans les parties molles, mais on perçoit à trois travers de doigt au-dessous de la tête du péroné une crépitation osseuse, indiquant par ses caractères une fracture comminutive de l'os. A ce niveau la douleur est excessive.

Avec une sonde de femme on explore le trajet. De cette première investigation il ressort que le projectile a suivi une voie oblique de bas en haut vers la tête du péroné. On atteint une profondeur de 5 centimètres, sans pouvoir aller au delà et sans avoir la sensation d'un corps métallique.

Le lendemain matin, 3 décembre, M. le professeur Richet fend longitudinalement l'orifice d'entrée, introduit l'indicateur dans le trajet et ne tarde pas à rencontrer la balle. Elle est enclavée entre le péroné et le tibia. Il essaie de l'extraire par le trajet, au moyen de

pincés à pansement; les tentatives sont infructueuses. On ne peut saisir la balle que très-imparfaitement. Alors l'opérateur pratique une incision en avant du péroné et en face du projectile. Par cette boutonnière il introduit l'indicateur gauche jusque sur le corps étranger, et le repousse dans la direction du trajet entre les mors de la pince et le retire. C'est une balle olivaire, échancrée et aplatie sur son petit diamètre par la résistance qu'elle a rencontrée du côté du squelette; elle pèse 30 grammes.

Traitement. — Repos absolu. — Cataplasmes.

Tout se passe bien pendant les quinze premiers jours. Il y eut d'abord un gonflement inflammatoire assez marqué de la région lésée. L'engorgement des tissus resta circonscrit au foyer du traumatisme; le retentissement général n'eut que peu de durée, trois jours au plus. A la fin du premier septénaire, les plaies étaient rosées, pourvues de bourgeons charnus exubérants; la suppuration était de bonne nature et assez abondante. Enfin, on pensait que le foyer de la fracture était désormais clos de toutes parts, que les esquilles sortiraient d'elles-mêmes par le trajet et que les fusées purulentes n'étaient plus à redouter. L'état général répondait à l'état local.

Le 15 décembre, sans cause appréciable, le blessé est pris le soir de petits frissons sans sueurs; la fièvre continue toute la nuit.

Le lendemain 16, rien d'apparent du côté de la plaie et de toute la jambe correspondante pour expliquer ces troubles généraux.

On continue charpie et injections alcoolisées dans la plaie. — Purgatif salin.

Les 17 et 18. Fièvre continue; diarrhée; agitation la nuit; diminution de la suppuration; léger affaissement des bourgeons charnus. même pansement; Potion au rhum.

Le blessé accuse une douleur assez vive dans la région de la malléole externe. Autour du quart inférieur du péroné existe un empâtement diffus et œdémateux avec rougeur cutanée circonscrite autour de la malléole. A ce niveau, la suppuration ne tarde pas à se révéler; on ponctionne, et le pus évacué on trouve la malléole externe dénudée. Évidemment on avait affaire à une périostite phlegmoneuse. Mais comment expliquer cette suppuration de l'enveloppe de l'extrémité inférieure du péroné sans trait d'union entre elle et le foyer primitif? L'absence de toute connexion apparente entre le foyer de la fracture et la suppuration malléolaire faisait rejeter tout soupçon de fusée purulente du premier point vers le second? Une fêlure de l'os avec suppuration et décollement consécutif du périoste n'était guère

admissible? Le péroné est trop flexible et a un canal médullaire trop petit pour résister à la façon du tibia et se fêler. Étions-nous en face d'une manifestation locale de la pyohémie qui décimait déjà nos salles? mais le malade n'avait pas eu de frisson bien caractéristique. L'explication réelle de cette suppuration insolite quant à son mode de production, devait nous être révélée par l'autopsie.

On continue le même pansement.

Même état général; forte diarrhée.

Le 22. L'articulation tibio-tarsienne est envahie par la suppuration. Le cou-de-pied se gonfle; les mouvements du pied déterminent dans la jointure des douleurs excessives et des craquements très-marqués. Les cartilages articulaires commencent à être détruits par la suppuration. On donne issue au pus par une incision pratiquée en avant de la malléole externe. La suppuration articulaire est très-abondante et très-diffuente. Survient un œdème diffus dans toute la longueur du tibia; on se demande si cet os n'a pas été atteint, au point d'être, lui aussi, pris d'ostéo-périostite. Ces graves accidents locaux s'accompagnent de fièvre continue avec recrudescence le soir, de toux, de diarrhée et d'amaigrissement rapide.

Pendant tout le mois de janvier, le blessé reste dans l'état local et général précédent. On espère, en raison de cette résistance vitale, que l'économie se relèvera suffisamment de son affaissement pour permettre de pratiquer l'ablation de la jambe.

25 janvier. Frisson intense d'infection; oppression extrême; râles nombreux aux deux bases; diarrhée abondante; délire; en somme, état typhoïde des plus marqués. — Le blessé succombe le 28.

Autopsie. — (Voir pl. XIII, fig. 1, 2 3.) Entre les deux fragments du péroné existe une perte de substance de 1 centimètre et demi à 2 centimètres. Le fragment supérieur est très-peu nécrosé à son extrémité; le fragment inférieur, au contraire, qui comprend presque tout le péroné, est complètement nécrosé et baigne dans le pus de haut en bas. Les ligaments de l'articulation péronéo-tibiale inférieure sont détruits. L'articulation tibio-tarsienne est remplie de pus. Le tibia est intact sur tous les points. En somme, il y a eu une ostéomyélite diffuse du fragment inférieur du péroné. Le pus, au niveau de la malléole, a décollé le périoste, puis la synoviale et fusé dans l'articulation du cou-de-pied.

Viscères. — Engouement hypostatique de la base des deux poumons. Le lobe gauche du foie est très-volumineux; il renferme dans

son épaisseur deux vastes collections purulentes, du volume du poing; le pus est épais, crémeux, très-homogène, et les parois de chaque collection sont formées par une membrane dite pyogénique, dure, résistante. Rate, reins, indemnes.

Après la lecture de cette observation, j'appellerai l'attention sur trois points importants : la façon insolite et insidieuse dont s'est révélée l'ostéomyélite diffuse, le mode d'irruption du pus dans l'articulation, la forme de pyohémie à laquelle à succombé le blessé.

Il y a d'abord eu médullite suppurée, puis retentissement vers le périoste avec suppuration sous-périostée. Le pus décollant ensuite cette membrane sur la malléole externe jusqu'à son union avec la capsule articulaire, a fusé dans l'article. Quant à la ressource thérapeutique, il n'y en avait qu'une, l'amputation de la jambe. Mais l'épuisement du blessé ne permettait pas de la tenter. Les frissons violents et caractéristiques de pyohémie, survenant très-tardivement et étant promptement suivis d'une issue fatale, donnaient à penser à une forme rapide de la maladie. Mais, en face d'abcès aussi considérables, aussi bien organisés que ceux que renfermait le foie, on peut se demander si l'infection ne datait pas plutôt du jour où le blessé fut pris de malaise, de petits frissons, vers le 15 décembre, et si nous n'avons pas eu sous les yeux une forme chronique de la pyohémie, dont l'ostéomyélite diffuse n'aurait été qu'une conséquence.

§ V. — Fractures comminutives de la jambe.

Que l'on réunisse deux à deux les variétés de fractures du tibia et du péroné que nous venons d'étudier séparément, et l'on se trouvera en face d'une fracture de jambe, apte à guérir par la conservation, sauf à intervenir consécutivement, suivant les complications. Mais il y a des cas où une intervention radicale immédiate est nécessaire, c'est lorsque les deux os de

la jambe ont été broyés dans une étendue considérable ou que la moitié de la jambe a été dilacérée ou emportée.

D'abord, quand les deux os de la jambe sont réduits en de nombreuses esquilles dans un rayon de cinq ou six centimètres au-delà du point frappé, on est à peu près certain que les deux fragments principaux du tibia sont le siège de fêlures profondes, très-étendues, ouvrant largement le canal médullaire. Le squelette de la jambe a supporté le maximum de traumatisme que peut produire un coup de feu. Alors l'amputation immédiate me semble le traitement le plus prudent.

En effet, pour un traumatisme aussi violent que celui que nous considérons, tenter la conservation c'est exposer le blessé à des dangers sans nombre, des plus terribles, et sans compensation notable. L'extraction d'esquilles, le drainage, la régularisation des extrémités des fragments, tous ces moyens ne modifient qu'une très-petite étendue des désordres osseux, le blessé reste exposé aux accidents les plus terribles. S'il survit ce n'est qu'après avoir échappé miraculeusement, si je puis m'exprimer ainsi, à une foule de complications locales et générales. Pour quel bénéfice? afin de conserver une jambe raccourcie et atrophiée au point de n'être guère plus utile, que si elle était artificielle.

En effet, quand on conserve, la suppuration devient très-abondante, les extrémités des fragments, à la suite de l'élimination des esquilles, qui leur adhèrent encore au moment de l'accident, diminuent de surface, s'effilent, se nécrosent même, et la consolidation n'a que très-peu de tendance à s'opérer.

Le blessé s'épuise consumé par la suppuration, des complications viscérales se déclarent, qui mettent ses jours en danger, et le chirurgien doit être finalement forcé d'amputer dans presque tous les cas.

Obs. LVI. — Othonoy, âgé de 47 ans, reçoit un coup de feu vers le tiers moyen de la jambe gauche à la journée du 25 mai. Transporté à son domicile, un médecin lui donne des soins pendant six à sept jours et l'envoie à l'hôpital des Cliniques (service du professeur Richet.)

Il entre le 2 juin : on constate, en effet, que le projectile a traversé la jambe gauche à sa partie moyenne de dehors en dedans, en broyant les deux os dans une étendue apparente de quatre travers de doigt. La suppuration est fétide, sanieuse, le mollet très-gonflé et tendu; les veines superficielles sont turgescents et variqueuses. Le blessé est affaissé, le pouls petit, très fréquent; soif vive; langue sèche.

L'amputation était indiquée, mais l'état général la contre-indiquait pour le moment. Le membre est placé dans une gouttière ordinaire. On fend largement l'orifice antérieur ou de sortie du projectile. Tout le centre du foyer de la fracture est mis à découvert; quatre grosses esquilles sont enlevées. Reste profondément une sorte de pont osseux, formé aux dépens de la lame compacte de la face postérieure du tibia unissant les deux fragments.

On panse la plaie avec de la charpie imbibée d'alcool pur.

La suppuration acquiert peu à peu de bonnes qualités et devient très-abondante. Le blessé se relève de son affaissement; plusieurs esquilles s'éliminent.

Le pont osseux interposé profondément entre les deux fragments du tibia est lui-même expulsé. Les deux extrémités des fragments se rapprochent sous l'influence de la rétraction musculaire. Mais elles demeurent irrégulières, nécrosées. La jambe s'est raccourcie de 6 cent.

Bien que très-amélioré, l'état local et général ne donnait aucun espoir de consolidation, fin de juin, c'est-à-dire quarante jours environ après l'accident.

Le cal ne pouvait se former qu'après l'élimination des extrémités nécrosées, travail qui nécessitait beaucoup de temps et une longue suppuration à laquelle les forces du blessé ne pouvaient suffire. L'avantage que le blessé retirerait d'une consolidation, dans l'hypothèse où elle s'effectuait, ne serait pas d'un grand bénéfice; car son membre raccourci de 6 centimètres déjà, par l'élimination des esquilles, perdrait probablement encore 2 ou 3 centimètres, peut-être plus par suite de la nécrose des extrémités des fragments.

L'amputation secondaire était résolue; M. le professeur Richet attendait, pour la pratiquer, que l'état hygiénique de la salle fût dans de meilleures conditions; deux blessés étaient à la veille de succomber d'infection purulente.

Subitement le blessé est pris de frisson et d'une douleur au côté droit. Les frissons se répètent et on constate en même temps tous les signes d'une hépatisation de la base du poumon droit : crachats rouillés, matité, souffle tubaire. La plaie cesse de suppurer, et les

bourgeons charnus deviennent grisâtres. Les signes stéthoscopiques se transforment rapidement en ceux d'une excavation pulmonaire, et les crachats en même temps deviennent purulents. La suppuration du foyer de la fracture est très-diminuée; les bords de la plaie sont grisâtres.

Le blessé présenta pendant tout le mois de juillet les signes d'une excavation pulmonaire, crachats purulents, souffle amphorique, etc.; fièvre le soir, amaigrissement progressif, sueurs la nuit. Pendant ce temps le foyer de la fracture restait dans le *statu quo*; il suppurait à peine et au fond apparaissaient les extrémités des fragments nécrosés.

Le 10 août, le blessé demanda à rentrer à son domicile dans cet état. On immobilise la fracture au moyen d'un appareil en stuc fenêtré au niveau des plaies, antérieure et postérieure.

Le 20 septembre, je le visitai à son domicile. Les forces lui étaient revenues ainsi que l'appétit. La toux était encore fréquente et l'expectoration purulente. Le côté droit est fortement déprimé dans les deux tiers inférieurs, mate dans la même étendue, avec absence complète du murmure vésiculaire et de bruit morbide. Au sommet du même côté et en arrière, souffle tubo caverneux. En avant on perçoit à peine le même bruit. Côté gauche, respiration normale.

Le foyer de la fracture suppure assez abondamment. La plaie antérieure est réduite à une simple fente de 4 centimètres de long.

Les os sont à nu au fond de la plaie; la fracture demeure immobilisée au moyen de l'appareil en stuc.

Que s'est-il passé du côté du poumon? S'est-il formé un abcès pulmonaire dont l'évacuation a été suivie d'une rétraction des parois thoraciques, pour combler le vide résultant de l'amoindrissement du poumon?

Le blessé aura-t-il assez de forces pour fournir à la consolidation de sa fracture?

Aujourd'hui 28 octobre, cinquième mois de la fracture, le blessé est rentré à l'hôpital des Cliniques. La fracture est en voie de se consolider et l'état général est très-satisfaisant.

OBS. LVII. — Boisseau, âgé de 37 ans, fédéré, reçoit le 4 avril dans les tranchées de Châtillon, un coup de feu au tiers inférieur de la jambe. Les deux os sont broyés dans une étendue considérable. On place le membre dans une gouttière. La suppuration est abondante.

Nombre de grosses esquilles sont extraites, les unes dès les premiers jours de l'accident, les autres longtemps après.

Le 19 août, la suppuration est encore abondante. Il n'y a pas de consolidation, les deux fragments se terminent en pointe et sont nécrosés. Le membre est raccourci de 7 centimètres. Le blessé est très-affaibli.

J'ignore la détermination qu'auront prise les chirurgiens de l'hospice d'Ivry; mais le cas me semblait nécessiter une amputation. Le travail de consolidation n'était pas encore commencé au bout de quatre mois et demi; son développement devenait de plus en plus problématique. En effet, les extrémités des fragments étaient nécrosées et la débilité du blessé très-grande: double obstacle à la réparation du tissu osseux. La suppuration ne pouvait qu'augmenter l'épuisement du blessé.

Dans le cas suivant, la mutilation était telle, qu'elle nécessitait une intervention radicale immédiate.

Obs. LVIII. — Ablation de toute la région postéro-externe de la jambe gauche par un éclat d'obus. — Amputation de cuisse. — Guérison.

S..., blessé le 3 décembre 1870, à la bataille de Villiers-sur Marne, entre le même jour à l'hôpital des Cliniques (service de M. le professeur Richet.)

Un éclat d'obus lui a emporté la moitié de la jambe gauche. La partie externe du mollet, la masse des péroniers, le péroné lui-même, sont détruits dans toute leur longueur, et il ne reste de ce dernier que les deux extrémités. Les bords de cette vaste solution de continuité présentent de larges lambeaux cutanés et musculaires recouverts de caillots sanguins. Profondément apparaît le plan musculaire profond de la jambe et le ligament interosseux. En somme, il ne reste de la jambe que la moitié antéro-interne, composée du tibia, doublé en arrière de la couche musculaire profonde du mollet, en avant des muscles antérieurs. Encore ces parties sont elles très-contuses.

La plaie, malgré sa profondeur et son étendue, saigne peu, il s'en échappe un suintement séro-sanguinolent; elle n'est pas très-douloureuse.

Le blessé a conservé toute sa vigueur morale. Il soulève le membre mutilé, l'examine avec sang-froid, fait mouvoir les orteils, et de la persistance de ces mouvements conclut tout naturellement à la possibilité de la conservation de sa jambe. Le chirurgien le détermine à en faire le sacrifice, en lui exposant tous les motifs qui nécessitent cette détermination.

Le 3 décembre au matin, on pratique l'amputation de la cuisse au-dessus des condyles, par le procédé à deux lambeaux, antérieur et postérieur. Leurs deux bords sont maintenus en contact par quatre points de suture très-espacés. A l'angle externe de réunion on introduit un drain replié sur lui-même et taillé en bec de flûte, destiné à favoriser l'écoulement du pus et le passage des injections d'eau alcoolisée.

Pansement. — Linge cératé, charpie, etc.

Traitement général. — Potion au rhum.

Le premier pansement est enlevé vingt-quatre heures après l'opération. L'état du moignon est satisfaisant, l'état général excellent; pas de réaction générale. Le deuxième jour on enlève les fils. La réunion est opérée sur presque toute l'étendue des lèvres du moignon. Par les angles de réunion s'écoule un pus séro-sanguinolent.

Pas de réaction bien appréciable. — Pouls à 101.

Appétit conservé, état moral excellent.

Pansement. — Injection d'eau alcoolisée par les angles du moignon; linge cératé, charpie, etc. — Potion au rhum.

Troisième jour, légère tuméfaction du moignon. L'adhésion des lambeaux a cédé sur deux points vers la partie moyenne, mais dans une très-petite étendue. La suppuration demeure séro-sanguinolente. Le pansement est modifié. On applique sur le moignon un large cataplasme que l'on renouvelle matin et soir. L'appétit est bon. Pas de fièvre.

Le même mode de pansement est employé pendant douze jours. On voit alors la suppuration devenir épaisse et jaunâtre, prendre en un mot tous les caractères de celle de bonne nature. Les lambeaux en même temps s'assouplissent; leur union se consolide, l'état général demeure excellent.

Le 20. La suppuration est presque tarie, la cicatrice des lambeaux est résistante et attirée en arrière par la rétraction du lambeau postérieur, de sorte que l'os du moignon correspond à la partie moyenne du lambeau antérieur.

Le 23, au soir, survient un léger frisson suivi de douleur dans le moignon et d'un léger mouvement fébrile.

Le 24 au matin, on rencontre une petite fusée purulente à la partie interne du moignon, allant jusqu'à son centre, mais n'atteignant pas l'os.

Sur la cicatrice existe de la diphthérie. Elle se présente sous l'aspect d'un enduit grisâtre, pultacé, se détachant facilement par le badigeonnage à l'aide d'un pinceau de charpie trempé dans le perchlorure de fer. Cet exsudat aurait pu tout d'abord en imposer pour de la pourriture d'hôpital, mais les bourgeons charnus n'avaient rien perdu de leur fermeté. Deux ou trois badigeonnages au perchlorure de fer très-mitigé firent disparaître cette production diphthérique.

Cependant la cicatrization définitive et l'état général languissaient. Le 28 décembre on transféra le blessé dans une ambulance particulière que dirigeait M. le professeur Richet.

Le changement de milieu ne tarda pas à produire son effet salutaire. La guérison, déjà en bonne voie, s'effectua rapidement.

L'amputation était indiquée par l'étendue et la profondeur de la plaie. Comme étendue, elle comprenait une surface dépassant la moitié de la circonférence de la jambe, et s'étendait à toute sa longueur. En profondeur, elle gagnait l'espace inter-osseux. Une telle plaie ne pouvait être abandonnée à elle-même sans exposer le blessé à une mort presque certaine, par l'inflammation et la suppuration qu'elle devait occasionner. Eût-elle abouti à la guérison, que la cicatrice vaste et étendue, résultant de cette solution de continuité, eût rendu impossible l'usage du membre.

SECTION IV.

Coup de feu du pied.

Les coups de feu du pied, au point de vue des désordres produits, de leur marche et de leur traitement, offrent la plus grande analogie avec ceux de la main.

On les voit se comporter, en effet, avec la plus grande simplicité sous l'influence de l'irrigation continue d'eau froide,

et cela pour les raisons développées à propos des mêmes traumatismes de la main. En effet, le tarse et le métatarse, de même que le carpe et le métacarpe, sont composés d'os spongieux et d'os courts, se broyant seulement, dans le rayon d'action du projectile, en très-petits fragments. Aussi bien les phénomènes ultérieurs du traumatisme ont-ils une grande tendance à se circonscrire.

Toutefois, au pied plus qu'à la main, l'inflammation diffuse de toute la région est à redouter. Cette complication s'annonce par un gonflement considérable de tout le pied avec empâtement et rougeur diffuse des téguments, douleur très-vive au niveau des articulations tarsiennes et métatarsiennes. Cette inflammation diffuse tend à envahir la jambe. Pour arrêter son invasion et sauver le blessé, le chirurgien peut être contraint de sacrifier tout le pied. Cependant il doit savoir temporer et ne pas agir trop hâtivement; témoin l'une des observations suivantes.

Obs. LIV. — Coup de feu en sêton du bord de l'avant-pied gauche. — Fracture du scaphoïde. — Traitement par l'irrigation continue. — Guérison sans aucun accident.

L..., âgé de 22 ans, caporal au 70^e de ligne, est blessé dans la journée du 24 mai 1871, à la prise de la barricade de la rue de l'École de médecine. Il est transporté immédiatement aux Cliniques (service de M. le professeur Richet.)

Une balle lui a traversé le bord interne du pied gauche. Entrée au niveau de la face dorsale du scaphoïde, elle est sortie après un trajet presque direct à la partie interne et moyenne de la plante du pied. L'orifice d'entrée est circulaire, déprimé de 2 centimètres environ de diamètre. L'orifice de sortie est déchiqueté, à bords renversés en dehors. Le trajet qui s'étend d'un orifice à l'autre passe à travers le scaphoïde; peut-être même le premier cunéiforme est-il atteint? Une sonde de femme peut parcourir tout le trajet. Dans cette exploration, l'instrument produit une sensation spéciale de froissement, qui ne laisse aucun doute sur la lésion osseuse.

On soumet la plaie à l'irrigation continue pendant douze jours. Tout se passe avec la plus grande simplicité. Les orifices se tuméfient légèrement, suppurent très-peu. Tous les phénomènes de réaction se

circonscrivent au trajet même. Toutefois la cicatrisation des plaies ne fut complète qu'au bout de six semaines. Aucune esquille ne sortit pendant toute la durée du travail de réparation; elles auront été expulsées sans forme de poussière impalpable. La saillie que forme le scaphoïde sur le bord interne du pied n'existait plus; c'est sur cette portion de l'os que portait principalement la lésion. La cicatrice de l'orifice d'entrée adhérait à l'os.

Obs. LX. — Coup de feu au pied droit. — Fracture du premier métatarsien, compliquée de la présence de la balle dans le foyer de la fracture. — Menace d'inflammation diffuse du pied et de la jambe. — Guérison.

L..., blessé le 2 décembre 1870, à la bataille de Villiers-sur-Marne, est transporté le même jour à l'hôpital des Cliniques (service de M. le professeur Richet.)

Il est atteint au pied droit; la face interne du talon présente une large déchirure de 3 à 4 centimètres carrés, allongée transversalement d'arrière en avant et s'étendant profondément jusqu'au squelette. Les bords de la solution de continuité sont irréguliers, contus et recouverts de caillots sanguins. L'angle antérieur ne paraît pas se prolonger vers l'avant-pied. Profondément le stylet rencontre une surface très-dure. Est-ce le calcanéum ou un corps étranger? L'exploration avec le stylet ordinaire laissait dans l'incertitude, mais les données négatives de l'appareil électrique de M. Trouvé dissipent tous les doutes. La surface résistante, éburnée que touche le stylet est l'os, et non un corps métallique.

L'exploration approfondie de la région interne et plantaire de l'avant-pied ne révèle rien d'anormal. Tout le mal semble donc circonscrit à la face interne du talon. Ou c'est un éclat d'obus qui a haché les parties molles de la région, ou bien une balle qui les a simplement labourées sans y rester.

On panse avec un cataplasme froid et laudanisé. — Alimentation substantielle.

L'inflammation ne tarde pas à survenir. Les bords de la plaie rougissent, se tuméfient considérablement; la suppuration est abondante; toutefois la réaction se circonscrit. Les portions de tissus sphacelés s'éliminent, le bourgeonnement commence. Tout à coup l'inflammation, qui paraissait se limiter aux bords de la plaie, se propage le long du bord interne du pied et rayonne jusqu'au niveau de la partie moyenne du premier métatarsien et de là vers la face plantaire et dorsale de la région tarso-métatarsienne. Un frisson accompagne cette manifestation phlegmoneuse.

A la partie moyenne du premier métatarsien, se forme bientôt une collection purulente. En la pressant, le pus reflue et s'écoule par l'angle antérieur de la plaie du talon. La voie de communication entre la plaie et l'abcès est tellement étroite et sinueuse que le passage d'une sonde cannelée est impossible. Le chirurgien ouvre donc directement le foyer purulent, l'explore avec le doigt et y rencontre un corps étranger métallique assez volumineux. Il l'extrait avec des pinces à pansement. C'est une balle olivaire, un peu déformée, pesant 34 grammes. Le projectile retiré, on sent pour la première fois une crépitation osseuse des plus manifestes, provenant d'une fracture comminutive de l'extrémité postérieure du premier métatarsien et du premier cunéiforme.

La balle avait donc enfilé, pour ainsi dire, le bord interne du pied. Entrée en labourant la face interne du talon, elle s'était logée sous le premier cunéiforme et la tête du premier métatarsien qu'elle avait brisés, sans y déterminer le moindre indice de sa présence.

On passe un drain, allant du foyer de la fracture vers l'orifice d'entrée du projectile. — Cataplasmes, injections alcoolisées.

Cet accident local n'a aucunement retenti sur la santé générale; le blessé a un appétit excellent.

12 décembre. Frisson accompagné d'empâtement et de rougeur à la face dorsale du pied. Un abcès peu volumineux s'ensuit. On le ponctionne. — Cataplasme.

Le 14. Tuméfaction inflammatoire, dorsale et plantaire de l'avant-pied, avec douleur vive suivant le trajet de l'articulation médio-tarsienne. Fusée purulente dans la direction du tendon du jambier antérieur. Suppuration abondante, mais louable. Pas de nouveaux frissons, mais fièvre continue. Pas d'appétit.

Statu quo jusqu'au 18 décembre.

Le 18. Le pied tout entier est très-tuméfié, et l'inflammation commence à remonter vers le cou-de-pied et la jambe. La suppuration est abondante; le malade s'amaigrit. L'opportunité de l'ablation du pied, comme moyen de prévenir l'extension du phlegmon à la jambe, commence à être agitée.

Le 19. *Statu quo*, qui fait que l'on hésite à prendre une détermination aussi grave.

Le 20. On constate un amendement notable dans l'intensité des phénomènes inflammatoires. D'abord le gonflement a rétrogradé. Le cou-de-pied et le pied lui-même sont moins tendus et moins douloureux. La réaction générale a diminué.

Dès lors l'amélioration s'accroît de jour en jour, le gonflement et la suppuration diminuent rapidement; l'appétit renaît, et le blessé est transféré dans une ambulance particulière au commencement de février.

Les deux plaies se cicatrisèrent successivement. D'abord celle du talon se ferma la première et assez rapidement. La cicatrisation de la plaie consécutive à l'ouverture de la collection purulente et de l'extraction de la balle ne s'opéra qu'au bout de six semaines. Elle correspondait à la lésion du squelette; les os, si on se le rappelle, étaient broyés; cependant la cicatrisation s'effectua sans qu'il fût nécessaire d'extraire d'esquilles; elles sortirent sans doute spontanément en molécules inappréciables et dissoutes par le pus.

CHAPITRE V.

Fractures de la contiguité articulaires.

Toutes les plaies articulaires que j'ai observées ont été produites par coup de feu; elles étaient pénétrantes. Quand une balle ouvre une articulation, elle peut n'intéresser que les parties molles, c'est à-dire l'appareil ligamenteux. Mais son action est ordinairement plus nocive; le projectile broie les surfaces articulaires dans une étendue plus ou moins considérable, ou reste dans l'articulation, ce qui est aussi grave.

Cette première distinction établie, reste à discuter la conduite du chirurgien dans chacun de ces cas.

§ 1. — Coup de feu n'intéressant que les parties molles.

Lorsqu'une balle ouvre une articulation et n'intéresse que ses parties molles, sans rester dans la plaie, on peut et on doit même tenir une conduite conforme à celle qui a si bien réussi dans deux plaies pénétrantes du genou, dont je cite les observations. Si la plus vaste articulation de l'économie a supporté impunément, c'est à-dire, sans suppurer, ce genre de traumatisme, les autres seront encore mieux disposées à le tolérer sans réaction violente.

Dans les cas de séton articulaire, une émission sanguine préventive, l'immobilité et les émollients, tels sont les premiers moyens à employer, sauf à intervenir comme nous l'indiquerons si l'inflammation et la suppuration surviennent.

Les deux blessés, dont je rapporte les observations, ont été soignés à l'ambulance du Conservatoire de musique. MM. les Drs Delestres et Dubuc, chirurgiens de cette ambulance, appelèrent en consultation M. le professeur Richet.

Obs. I. — S..., lieutenant de zouaves, est atteint le 30 novembre à Champigny, d'une balle au genou droit. Il peut marcher après avoir été blessé et parcourt une distance de 300 mètres environ, pour recevoir les premiers soins. Le lendemain, on constate l'état suivant : De chaque côté du tendon rotulien, au niveau de l'interligne articulaire, se présentent les orifices d'entrée et de sortie du projectile, qui a passé au-dessous du tendon sans l'endommager. Les deux plaies sont légèrement tuméfiées et laissent suinter un peu de sang. La rotule est soulevée par un épanchement assez considérable. Les mouvements du genou sont douloureux. La pression sur l'articulation détermine la sortie d'une certaine quantité de sérosité par l'orifice de sortie.

L'épanchement articulaire produit presque immédiatement après la blessure, la sortie du liquide, accumulé dans la cavité articulaire, sous l'influence de la compression, attestent que la plaie est pénétrante. Il est très-probable que le projectile a filé sous le tendon rotulien sans endommager le plateau tibial.

M. le professeur Richet conseille l'application immédiate de 20 sangsues autour du genou, puis l'immobilité dans une gouttière et des cataplasmes émollients.

Tout se passa aussi simplement que dans les plaies en séton des parties molles. La guérison s'effectua sans entraver au plus petit degré les mouvements du genou.

Obs. II. — X..., lieutenant de zouave, a été également atteint d'une balle au genou gauche. Sur le côté externe, au niveau même de l'interligne articulaire, existe l'orifice d'entrée; à quatre travers de doigt au-dessus du condyle fémoral externe, on sent la balle sous la peau. Le blessé lui-même la montre au chirurgien. Elle est immédiatement extraite.

L'articulation est distendue par un épanchement considérable, l'orifice d'entrée forme une saillie acuminée, laissant écouler, par pression de l'articulation, un liquide séro-sanguinolent provenant évidemment de la cavité articulaire. Le condyle fémoral est indemne. Les mouvements de l'articulation sont très-douloureux.

Le blessé est soumis au même traitement que le précédent. Sangsues. immobilité et cataplasmes. La guérison s'opéra sans accidents et avec conservation de tous les mouvements du genou.

Quand la suppuration de l'articulation survient, il faut livrer une vaste issue au pus, afin de prévenir son infiltration dans le membre.

Le fait suivant montre la conduite à tenir, quand cette terrible complication advient.

OBS. III. — L..., âgé de 24 ans, soldat au 70^e de ligne, est blessé à la journée du 24 mai, rue Racine, et transporté à l'hôpital des Cliniques. De chaque côté de la rotule gauche se présentent deux petites plaies irrégulières, paraissant être les orifices d'entrée et de sortie d'une balle. Il existe un épanchement articulaire assez considérable. J'introduis l'index par l'une des plaies et le promène au-devant de la rotule. Elle me paraît intacte ainsi que la capsule articulaire. Bien qu'admissible sans ouverture de l'articulation, l'épanchement laissait dans mon esprit une certaine appréhension. La pression au-dessus et au-dessous de la rotule ne détermine pas l'expulsion de la plus petite quantité de liquide par les plaies. Les condyles fémoraux et tibiaux paraissent intacts. On place le membre dans une gouttière et le genou est recouvert d'un cataplasme froid. Les deux premiers jours, aucun accident; mais le troisième l'articulation se tuméfie, devient très-douloureuse, les plaies suppurent, la fièvre est très-vive.

20 sangsues sont appliquées autour de l'articulation sans produire aucun soulagement local et général. Le lendemain 29 mai, en pressant largement les parties, au-dessus et au-dessous de la rotule on détermine l'issue par la plaie située sur le côté interne de la rotule, d'une grande quantité d'un liquide séro-purulent et de gaz. Plus de doute, l'articulation est ouverte et en voie de suppuration.

En explorant de nouveau la plaie par où venaient de s'écouler les liquides accumulés dans l'article, le doigt rencontre le bord interne de la rotule échancré, pénètre facilement dans la cavité articulaire et trouve la face antérieure du condyle interne du fémur entamée. Le projectile est bien probablement dans l'articulation. La cuisse et la jambe sont énormément tuméfiées et le siège d'un empâtement œdémateux, qui a causé une infiltration superficielle et profonde de mauvaise nature. La fièvre est intense, le pouls petit, fréquent; la soif vive.

M. le professeur Richet ouvre largement l'articulation par une incision courbe allant d'un condyle fémoral à l'autre, en passant au-dessous du sommet de la rotule. Il s'écoule une grande quantité d'un

liquide séro-purulent, très-fétide. On trouve un fragment de balle, de la largeur d'une pièce de 10 centimes, logé entre la synoviale et la face interne du condyle fémoral interne. La face antérieure de ce dernier présente une perte de substance de 2 centimètres carrés.

Un décollement sous-cutané remonte de la face interne du genou jusqu'à mi-cuisse. On fait des irrigations d'alcool pur dans l'articulation. On panse également avec de la charpie imbibée du même liquide. Malgré ce traitement la suppuration ne change pas de nature; elle demeure grisâtre et fétide, puis se supprime; l'état général s'aggrave et le blessé succombe le dixième jour en présentant les troubles généraux ataxo-adiynamiques les plus prononcés : délire, agitation, carphologie, ballonnement du ventre, diarrhée abondante et très-fétide.

Cette plaie pénétrante articulaire du genou est une des plus insidieuses dans l'espèce. Les apparences immédiates de la blessure détournaient de la pensée que le projectile fût dans la cavité articulaire. D'abord il existait un double orifice d'entrée et de sortie au-devant de la rotule, portant à croire que le projectile avait passé au-devant de cet os, en traversant uniquement les parties molles. La voie de pénétration située sur le côté interne de la rotule, d'abord très-étroite, s'était resserrée au point de ne plus permettre au liquide épanché dans l'article de s'écouler au-dehors, par la pression sur l'article. On ne put donc constater la gravité du traumatisme, que lorsque la suppuration eut agrandi l'orifice d'entrée du projectile. Mais l'amputation de la cuisse, question très-discutable alors, était contre indiquée par l'état d'infiltration de la cuisse et l'affaïssement du blessé. Du reste, l'opération pratiquée pouvait mener à d'aussi bons résultats que l'amputation. La cavité articulaire était largement ouverte et les dangers d'une diffusion purulente étaient conjurés autant que possible.

La guérison par ankylose, comme dans la résection, était un résultat sur lequel il était permis de compter. Restait sans aucun doute l'éventualité de la persistance et de l'extension de la suppuration avec épuisement concomitant du blessé,

auquel cas le chirurgien aurait pu prendre une détermination radicale.

Des faits précédents ressort la pratique suivante pour les coups de feu articulaires n'intéressant que les parties molles.

Placer le membre dans l'immobilité la plus absolue et faire une émission sanguine locale abondante. L'arthrite purulente survenant, ouvrir largement l'articulation pour prévenir la diffusion du pus.

La conduite ultérieure sera dictée par le siège de l'articulation atteinte, son état et celui du blessé. Si la suppuration modérée tend à diminuer, et ne retentit que faiblement sur l'état général, il faut conserver et seconder la nature. La guérison aura lieu fatalement par ankylose. L'ankylose est encore acceptable pour les articulations du membre inférieur, mais pour celles du membre supérieur elle est très-nuisible, aussi a-t-on conseillé, pour tâcher de prévenir la soudure des extrémités articulaires, de les réséquer. Cependant, si la suppuration est abondante et très-épuisante pour le blessé, il faut tarir au plus vite la source des accidents; l'unique moyen est l'amputation.

§ II. — Coup de feu dans la contiguité, intéressant les extrémités articulaires ou fractures articulaires.

Si, par un concours de circonstances heureuses, mais inexplicables, les balles peuvent traverser les grandes articulations sans intéresser les parties dures, ce mode d'action doit être considéré comme exceptionnel. Le plus souvent, les extrémités articulaires sont plus ou moins profondément endommagées, mais à un degré cependant beaucoup moindre que les diaphyses. En effet, ainsi que je l'ai déjà fait remarquer, les extrémités articulaires sont formées de tissu spongieux et se comportent comme tel, sous le choc de la balle, c'est-à-dire, qu'elles ne se laissent atteindre que dans la sphère d'ac-

tion du projectile. L'épiphyse articulaire peut être simplement écornée, échancrée, parfois trouée ou broyée, mais le retentissement de son traumatisme sur la diaphyse ne se produit presque jamais. On ne voit pas de fêlures se propager de l'épiphyse vers la diaphyse; ce que l'on constate par l'examen successif des planches XIV, XV, XVI, XVII. On peut donc poser en thèse générale que toute lésion osseuse directe de l'épiphyse ne retentit pas sur la diaphyse, tandis que l'inverse a souvent lieu dans les coups de feu portant sur les extrémités diaphysaires.

De cette délimitation des fractures intra-articulaires découlent des conséquences pratiques que l'on peut déjà saisir, savoir : la localisation des phénomènes inflammatoires ultérieurs, la possibilité d'une oblitération complète ou plutôt de la modification du traumatisme par une intervention locale et circonscrite.

Toute plaie pénétrante articulaire compliquée de fracture entraîne fatalement une arthrite, si minime que soit la lésion du squelette. L'inflammation de la jointure peut être purement adhésive; alors la guérison a lieu par ankylose.

Mais l'arthrite, au lieu d'être purement adhésive, tourne bien plus souvent vers la suppuration, surtout quand les désordres osseux sont étendus ou lorsque le projectile est resté au sein de l'articulation. On le sait, les suppurations articulaires de cause traumatique, ont de tout temps été considérées comme les plus graves, en raison de leur diffusion, de leur longue durée et des accidents pyohémiques qu'elles engendrent. Supprimer l'article endommagé au point de devenir le foyer d'aussi terribles accidents, telle est la pratique admise. Alors, deux moyens se présentent : la résection et l'amputation ou la désarticulation.

Trois modes de traitement sont donc applicables aux fractures intra-articulaires par coup de feu : la conservation ou l'expectation, la résection, l'amputation. C'est au chirurgien

à savoir discerner quand et dans quel cas on doit accorder la préférence à l'un ou l'autre de ces moyens ; ce que je me propose de démontrer.

Par la conservation, on place la jambe dans l'immobilité la plus complète sous une température très-basse, celle de la glace fondante ; double moyen de prévenir une inflammation trop violente. L'arthrite n'en survient pas moins, très-modérée il est vrai, mais suffisante pour déterminer l'ankylose. C'est pourquoi ce mode de traitement doit être rejeté pour les fractures intra-articulaires du membre supérieur où l'ankylose est si nuisible et ne peut être empêchée que par la résection.

L'immobilité absolue et le froid en permanence n'ont la puissance de modérer la réaction qu'autant que les lésions des extrémités articulaires sont assez restreintes et que la cavité articulaire est exempte de corps étrangers. De sorte que la conservation n'est applicable qu'aux fractures articulaires du membre inférieur où l'ankylose est ce que l'on peut espérer de moins grave, et dans les cas où les désordres, en raison de leur délimitation, ne comportent pas une réaction violente.

Dès lors que la conservation n'est plus possible, c'est à la résection ou l'amputation qu'il faut avoir recours. Dans les deux cas, on supprime le foyer du traumatisme, mais quelle différence entre les deux modes de suppression ! Par la résection on enlève le mal en conservant le membre. Bien plus la jointure que l'on sacrifie peut être remplacée par une nouvelle articulation très-imparfaite, il est vrai, mais apte à rendre d'utiles services. La résection est applicable à toutes les articulations. Pour le membre supérieur, elle offre le double avantage d'enlever un foyer de suppuration plus ou moins grave et de prévenir l'ankylose qu'entraîne inévitablement la conservation. Pour le membre inférieur, quand la gravité des lésions articulaires nécessite une intervention directe, la résection prime encore l'amputation parce qu'elle permet de conserver un segment ou la totalité du membre. La résection

toutefois n'est pas d'un emploi illimité. Son choix est soumis à un certain nombre de conditions qu'il faut savoir prendre en considération, savoir :

- 1° L'étendue des lésions osseuses;
- 2° L'état des parties molles péri-articulaires;
- 3° La mortalité comparative de la résection avec l'amputation pour une même articulation;
- 4° L'état général du blessé.

1° *Etendue des lésions osseuses.* — La science a reconnu pour la résection des extrémités articulaires de chaque article, des limites que l'on ne peut dépasser, sous peine de pratiquer une opération plus nuisible qu'utile.

Au membre supérieur, les mesures assignées sont : pour l'épaule de 8 à 9 centimètres, pour le coude de 6 à 7 centimètres. Aller au delà, c'est créer une nouvelle articulation, dans laquelle les surfaces osseuses resteront écartées l'une de l'autre, l'inférieure vacillera sur la supérieure, obéissant à tous les mouvements communiqués, sans se soumettre à ceux de la volonté. C'est qu'on a fait subir au squelette une perte de substance trop considérable, pour que la rétraction musculaire puisse ramener au contact les deux extrémités réséquées et les faire jouer l'une sur l'autre. Cependant, les mesures posées, pour les résections pathologiques du membre supérieur ont été largement franchies et avec succès dans les cas de fractures intra-articulaires, comme nous le verrons plus loin. S'il existe des bornes en dehors desquelles le chirurgien ne peut plus avoir recours à la résection, lui est-il permis de la restreindre aux parties endommagées et de respecter ce qui reste intact des surfaces articulaires ? Pour les résections pathologiques, accord parfait, tous les chirurgiens sont d'avis de sacrifier toutes les surfaces articulaires. Comme alors, elles sont ordinairement atteintes dans toute leur étendue; cet assentiment général s'explique. Mais dans les lésions traumatiques

où l'atteinte est souvent partielle, les uns opinent pour la résection totale de l'articulation, bien que les désordres soient limités, d'autres pour l'ablation partielle, c'est-à-dire, restreinte à la partie détruite. On verra plus loin (résection du coude), comment les faits jugent la question.

Au membre inférieur, les mesures de la résection pathologique s'imposent absolument pour les résections traumatiques. 40 à 12 centimètres est le maximum de perte de substance que l'on peut se permettre. Ce raccourcissement laisse encore au membre réséqué, la faculté de servir pour la marche, bénéfice qu'un raccourcissement plus considérable enlèverait complètement. Le membre serait, alors, plus gênant qu'utile.

Aux articulations du membre inférieur quelque petite que soit l'étendue de la lésion des extrémités articulaires, si l'on pratique la résection, il faut agir sur toute la largeur de la surface articulaire, tant d'un côté que de l'autre, c'est-à-dire raser, pour le genou, par exemple, les condyles fémoraux et tibiaux et les maintenir en parfaite coaptation. Pourquoi cette régularité d'action? Parce que dans les résections du genou et du cou-de-pied, c'est l'ankylose ou la soudure osseuse que l'on désire et le meilleur moyen de l'obtenir est de mettre les deux surfaces osseuses au contact et dans l'immobilité absolue.

La conservation du périoste dans les résections a, je crois, une importance bien plus théorique que pratique. Son décollement offre le plus souvent, pour ne pas dire toujours, des difficultés insurmontables, même dans les résections pathologiques et secondaires, où son adhérence a notablement diminué. Aussi, l'opérateur peut-il passer outre et ne pas s'en préoccuper. Cette doctrine est mise en pratique par M. le professeur Richet, et lui donne des résultats on ne peut plus satisfaisants. Il montrait à sa clinique, dans le cours de l'année 1870, un jeune homme de 16 ans, auquel en 1865, il avait réséqué le coude gauche, pour une tumeur blanche. Le périoste n'avait pas été conservé. Cependant, la nouvelle arti-

culation jouissait des mouvements de flexion, d'extension; le pronation et la supuration s'exécutaient assez facilement. Ce résultat ne le cédait en rien à ceux que l'on obtient par les prétendues résections sous-périostées.

Les balles, avons-nous vu, en frappant les extrémités articulaires, ne les brisent le plus souvent que dans le rayon qu'elles parcourent; presque jamais la lésion ne dépasse l'épiphyse articulaire. L'ostéite consécutive se circonscrit également dans les limites du traumatisme et demeure épiphysaire. (Voir pl. XV.) C'est pourquoi les coups de feu de la contiguité se prêtent si bien, en tant que lésion osseuse, à la résection primitive ou consécutive.

2° État des parties molles. — Pour la résection, les parties molles péri-articulaires doivent être dans un état d'intégrité tel, qu'elles puissent assurer le résultat local que l'on se propose.

Les muscles par leur propriété rétractile et contractile sont chargés de rapprocher, maintenir, mouvoir les extrémités osseuses destinées à former la nouvelle articulation. Ils ne pourront remplir cet office qu'à la condition d'avoir été conservés dans la plus grande partie de leur épaisseur. Les vaisseaux et nerfs principaux, en rapport avec l'articulation, sont destinés à la nutrition et à la motilité des parties, que l'on a à cœur de sauvegarder par la résection. Réséquer, quand ils sont détruits, c'est agir en pure perte, pour ne pas dire nocivement; car on conserve au prix d'une opération des parties qui sont presque certainement vouées, ou à une gangrène immédiate, qui nécessitera une nouvelle intervention, ou à une atrophie consécutive, qui enlèvera tout le bénéfice que l'on se proposait.

Mais ordinairement les coups de feu articulaires ne font que trouer les parties molles, muscles, ligaments et capsules, sans porter atteinte à la gaine vasculo-nerveuse ambiante. Les

conditions sont donc le plus souvent favorables à la résection. Il n'en est plus de même lorsqu'un large éclat d'obus, ou une balle aplatie, en forme d'un de ces éclats, ouvre une articulation. Alors muscles et vaisseaux sont largement lacérés et il ne reste pas d'autre parti à prendre que celui d'achever la destruction commencée.

Je raisonnais précédemment pour le cas où le chirurgien est appelé dans les vingt quatre ou trente-six heures consécutives à l'accident; mais ce n'est parfois qu'au bout de plusieurs jours, alors que les accidents inflammatoires se sont développés, qu'il est mis en présence de la blessure. L'inflammation osseuse, avons-nous constaté, reste limitée à la lésion primitive. Là, ne se trouvent donc pas les contre-indications à la résection. C'est surtout du côté des parties molles que s'exercent les funestes effets de la suppuration. De deux choses l'une, ou la suppuration s'est localisée et a laissé les parties molles presque intactes, ou elle les a dissociées et infiltrées en se répandant au loin au-dessus et au-dessous de la jointure.

Dans le premier cas, la résection est encore possible; dans le second, elle est contre-indiquée.

3° Mortalité comparative de la résection avec l'amputation pour une même articulation. En principe, la résection expose un peu plus la vie du blessé qu'une opération radicale telle que l'amputation ou la désarticulation. Malgré ce léger désavantage, elle mérite encore la préférence en raison du bénéfice immense de la conservation du membre. Toutefois le désir de conserver ne doit pas entraîner systématiquement dans la pratique de la résection, quand il est démontré scientifiquement que cette opération expose notamment plus, l'existence du blessé qu'une intervention radicale. Du reste, il n'y a guère que pour le genou où les données de la statistique semblent démontrer que les résections traumatiques soient bien plus funestes que l'amputation. Encore le doute est il permis.

4° *État général du blessé.* — La résection nécessite pour sa guérison un travail réparateur beaucoup plus long que l'amputation. Elle exige, par suite, une somme de forces plus considérable que cette dernière ; aussi lorsque le blessé est très-débilite, l'opinion générale est-elle, qu'il vaut mieux amputer ou désarticuler que réséquer.

En dernier ressort, l'amputation ou la désarticulation comme traitement des fractures intra-articulaires par coup de feu, doivent donc être réservées pour les cas extrêmes, où la conservation et la résection sont impraticables.

§ I. — Coup de feu de l'épaule.

OBS. IV. — Résection de l'épaule, pratiquée à l'ambulance des Tuileries, par M. le Dr Péan. — (L'observation m'a été communiquée par mon ami le Dr Pilate d'Orléans, attaché à la même ambulance.)

Le blessé avait été atteint, le 5 novembre 1870, d'un coup de feu à l'épaule droite. La balle, entrée à la face externe du deltoïde, était passée sous le muscle, et sortie en dedans à son bord antérieur. Le trajet enfilait ainsi la partie antérieure du moignon de l'épaule, au niveau de la tête humérale. Aucun signe ne donnant à penser que l'os et l'articulation avaient été atteints, on se contenta de placer le membre dans l'immobilité, et d'appliquer un cataplasme sur le moignon de l'épaule.

Mais survint bientôt un gonflement considérable de toute cette région, qui éveilla l'attention du chirurgien sur la possibilité d'une lésion profonde. Il constate, en effet, par l'exploration directe, que la tête humérale est atteinte, et l'articulation, par suite, ouverte.

La résection fut pratiquée le 10 novembre, cinq jours après la blessure. On employa le procédé de Robert, et on retrancha 5 centimètres environ de l'extrémité supérieure de l'humérus. (Pour la description de son état, voir planche XIV, figures 2, 3 et 4, texte explicatif.)

En somme, le projectile, en frappant la partie antérieure du col chirurgical, avait fissuré la tête tout entière. Les suites de l'opération furent assez simples. Cependant, le dixième jour, c'est-à-dire le 20 novembre, apparurent des symptômes très-inquiétants, des frissons répétés, accompagnés de sueurs, de vomissements et d'agitation. Cet ensemble de troubles généraux ne fit que croître pendant plusieurs

jours, et donna à penser que l'on avait affaire à une infection purulente caractérisée, d'autant plus que la plaie suppurait beaucoup moins. Ces phénomènes toxiques durèrent dix jours, et disparurent vers le 30 novembre, après qu'on eût administré à large dose le sulfate de quinine (1 gramme par jour), et l'alcoolature d'aconit (2 à 3 grammes par jour). Ensuite la plaie diminua, devint fistuleuse; le malade se leva et était considéré comme guéri dans les premiers jours de février. Il ne restait alors qu'un pertuis conduisant jusqu'à la cavité glénoïde. Le blessé commençait à faire quelques mouvements du bras, lorsqu'il quitta l'ambulance.

L'opportunité de la résection n'était pas contestable. Félée et infiltrée de sang comme l'était la tête humérale, elle eût certainement été prise d'ostéite, l'articulation eût suppuré. Ce que pouvait engendrer de moins fâcheux l'arthrite purulente, c'était l'ankylose. Non-seulement la résection a prévenu cet accident, mais ceux beaucoup plus graves, qui peuvent résulter de la suppuration d'une articulation aussi étendue que celle de l'épaule. Toutes les conditions favorables à la résection se trouvaient réunies. L'extrémité humérale n'était lésée que dans une étendue de cinq centimètres, alors que le maximum de la perte de substance que l'on peut faire subir est de huit à neuf centimètres. Les parties molles n'étaient que légèrement endommagées; en effet, le deltoïde, muscle principalement destiné à la confection du nouvel article, n'était que troué. Entre la résection et la désarticulation de l'épaule qu'il eût fallu pratiquer, si l'on ne se fût rallié à la première, il y a bien une certaine différence au point de vue de la mortalité. La résection expose plus la vie du blessé que la désarticulation: malgré ce léger désavantage, elle mérite encore la préférence en raison du bénéfice immense de la conservation du membre. Ici l'état général offrait des garanties suffisantes, pour les frais de réparation, toujours plus longs et plus épuisants dans la résection que dans la désarticulation.

Les deux faits suivants prouvent que la résection de l'épaule n'a pas seulement pour but de soustraire aux dangers d'une

arthrite purulente, mais encore de prévenir l'ankylose presque complète qui succède au traitement par la conservation simple.

Ces deux cas, je les ai recueillis parmi les fédérés blessés évacués sur l'hospice d'Ivry. L'articulation scapulo-humérale avait été traversée de part en part et la tête humérale partiellement atteinte. La guérison a été obtenue par l'immobilité et le passage d'un drain à travers la plaie. L'ankylose était presque complète dans les deux cas.

Obs. V. — Simonin, âgé de 37 ans, fédéré, fut blessé à Issy le 9 mai 1870. Une balle lui traversa le moignon de l'épaule gauche. Entrée au-dessous du sommet de l'acromion, elle sortit au-dessus de l'apophyse coracoïde, en longeant le bord antérieur de la clavicule.

On passe un drain à travers la plaie, et on place le membre dans l'immobilité.

19 août. Plaies cicatrisées. Tête humérale subluxée en avant, creusée à son sommet d'une gouttière très-appreciable. La cicatrice de l'orifice de sortie y adhère. Mouvements excessivement limités.

Obs. VI. — Laury, âgé de 30 ans, fédéré, fut blessé à Issy le 9 mai 1870. Une balle lui traversa le moignon de l'épaule gauche. Entrée en avant, entre l'apophyse coracoïde et l'acromion, elle sortit en arrière, à deux travers de doigt au-dessous de la dernière apophyse.

On passe un drain à travers la plaie, et on maintient le membre dans l'immobilité. Suivant le rapport du blessé, les plaies suppurèrent assez abondamment, et donnèrent issue à plusieurs petites esquilles.

19 août. Cicatrisation complète des plaies. Les cicatrices des orifices d'entrée et de sortie adhèrent à la tête humérale. Celle-ci est restée en place, et offre, à peu de chose près, sa configuration normale. Mais les mouvements sont très-limités.

§ II. — Coup de feu du coude.

1^o LÉSION TRÈS-LIMITÉE DU SQUELETTE ARTICULAIRE. — RÉSECTION PARTIELLE.

Obs. VII. — Coup de feu du coude droit. — Broiement de la trochlée et de l'épitrachée. — Résection partielle, pratiquée par le professeur Richet, à l'ambulance du Conservatoire de musique, le 30 novembre,

Le blessé était un mobile, âgé de 25 ans, très-fortement constitué. Une balle lui avait traversé, la veille de l'opération, la partie interne

du coude droit. Entrée en dedans de la partie moyenne du pli articulaire, elle était sortie en arrière, au-dessus de l'épitrôchlée.

On sentait une crépitation osseuse et une mobilité telle au niveau de la trochlée et de l'épitrôchlée, que leur broiement se reconnaissait sans difficulté.

Les vaisseaux et les nerfs principaux de la région avaient été respectés; le cubital même, qui avait été le plus exposé, était intact. L'ablation partielle des extrémités fragmentées est résolue. M. le professeur Richet agit comme pour la résection complète du coude. Il pratique, sur la face postérieure de l'articulation, une incision courbe parallèle au nerf cubital, et en dehors de lui. Il le découvre immédiatement, pour être bien sûr de l'épargner, et extrait les parties osseuses fracturées. Elles se composent, en effet, de la trochlée et de l'épitrôchlée. Les suites de l'opération furent très-régulières. Le blessé guérit avec ankylose.

Obs. VIII. — Coup de feu du coude. — Broiement de l'olécrâne. — Résection partielle de cette apophyse. — Guérison avec ankylose. — (Observation communiquée par M. le professeur Richet.)

Le colonel de V... fut atteint, le 2 décembre, à Champigny, d'un coup de feu au coude gauche, pendant qu'il avait le bras levé, montrant à ses soldats le but à atteindre. La balle, frappant l'avant-bras en arrière, un peu au-dessous de l'interligne articulaire, fractura le cubitus, à 3 centimètres du sommet de l'olécrâne, et vint sortir en avant au niveau du pli du coude, dans le voisinage de la tête du radius. Appelé à le voir immédiatement après l'accident, je constatai, en introduisant le doigt dans le canal de la plaie : 1° que le cubitus était fracturé comminutivement à la base des apophyses coronoïde et olécrâne, lesquelles étaient séparées l'une de l'autre et du corps de l'os; 2° que l'articulation du coude était ouverte; 3° enfin, que l'extrémité inférieure de l'humérus, et la tête du cubitus étaient intactes, et que les gros troncs nerveux et vasculaires avaient été épargnés.

En présence de cette situation, je pensai que la suppuration de l'articulation étant inévitable, il fallait préparer les voies pour l'écoulement facile du pus, et je proposai au blessé de faire une sorte de résection du cubitus, c'est-à-dire d'agrandir l'ouverture d'entrée du projectile, d'extraire par là les esquilles mobiles, et de régulariser les inégalités des fragments qu'on voudrait conserver. Le blessé accepta sans hésitation, du moment où on lui affirmait que son mem-

bre ne serait pas retranché, car il était bien décidé à ne pas se laisser amputer, si on le lui eût proposé.

L'opération fut pratiquée de la façon suivante : deux incisions longitudinales, pratiquées le long du cubitus, permirent de découvrir le cubitus, d'enlever six esquilles de grandeurs différentes, de régulariser le trajet de la plaie dans toute sa longueur et d'exciser les extrémités osseuses. J'eus un instant l'idée d'extirper l'apophyse coronoïde, que je trouvais très-mobile et séparée de l'olécrâne et du corps de l'os; mais je m'abstins en réfléchissant qu'embrassée par le tendon et les fibres du brachial antérieur, elle pourrait continuer à vivre et peut-être ne pas se nécroser. — Un séton-tube fut ensuite passé dans le trajet, traversant l'articulation. Le membre fut placé dans une gouttière, dans la demi-flexion, et recouvert de compresses émollientes. Les jours suivants, une violente inflammation s'empara de l'articulation et menaça d'envahir le bras et l'avant-bras; des incisions multiples et profondes enrayèrent la marche de ce phlegmon diffus profond, bientôt compliqué d'une lymphangite, qui s'étendit jusqu'au tronc, et, après deux mois de souffrances assez vives, les plaies se cicatrisèrent.

Aujourd'hui, 10 septembre 1871, le blessé, après une longue absence et un séjour d'un mois aux eaux minérales, vient me faire voir son bras : le membre est un peu amaigri, mais les plaies sont tout à fait fermées, et il n'y a plus de douleur. L'avant-bras est un peu fléchi sur le bras, mais immobile; l'articulation huméro-cubitale étant solidement soudée. Néanmoins, le colonel se sert bien de son bras, qui lui rend de grands services. Pour donner une idée du parti qu'on peut en tirer, il me dit qu'il touchait du piano et chassait presque aussi bien qu'avant son accident.

2^o LÉSION TRÈS-ÉTENDUE DES EXTRÉMITÉS ARTICULAIRES. — RÉSECTION COMPLÈTE DES SURFACES ARTICULAIRES.

Obs. IX. — (Observation communiquée par mon ami le Dr Pilate, d'Orléans.)

X..., soldat de la ligne, blessé le 30 décembre à Champigny, est transporté à l'ambulance des Tuileries. Un petit éclat d'obus l'a atteint au-dessus du genou gauche, et s'est logé sous la peau; on l'extraît. Reste une plaie insignifiante. La principale blessure existait au coude droit.

Une balle avait pénétré sur le côté antéro-externe de l'articulation, un peu au-dessous de l'interligne articulaire, au niveau de la tête du

radius, et s'était arrêtée en arrière sous la peau. Elle fut retirée sur le champ de bataille. Elle avait fracturé les extrémités supérieures du radius et du cubitus, et ouvert largement la cavité articulaire. Les vaisseaux et nerfs principaux de la région étaient intacts.

Le 4 décembre, trois jours après l'accident, la résection est pratiquée de la manière suivante : sur le côté externe de l'articulation, à 2 centimètres en arrière de l'entrée de la balle, l'opérateur fit une incision longitudinale de 10 centimètres, allant jusqu'aux os. De cette première incision longitudinale, il en fit partir une autre transversale, qu'il dirigea en arrière suivant l'interligne articulaire, et la termina au sommet de l'olécrâne, après avoir contourné le bord interne de cette apophyse. L'articulation étant ainsi largement ouverte, on enleva d'abord les esquilles de la tête du radius, puis on détacha avec soin le nerf cubital de sa gouttière. D'un trait de scie, on retrancha 4 à 5 centimètres des extrémités radiale et cubitale, puis les trois-quarts environ de la partie articulaire de l'humérus. On fit des sutures et on maintint le membre étendu dans une gouttière rembourrée de ouate et de taffetas gommé.

Les douze premiers jours on appliqua des compresses trempées dans l'eau froide, puis on pansa avec le vin aromatique. La plaie de la balle s'élargit un peu par le gonflement; les incisions de l'opération s'écartèrent et ne se réunirent pas dans toute leur longueur. Cependant tout se passa bien. Plus d'un mois après, le 10 janvier, survint un phlegmon sur la face dorsale de l'avant-bras; il s'y établit de la suppuration, qui obligea de faire plusieurs ouvertures. En même temps, les plaies du coude étaient grisâtres. Le tout ne dura que trois semaines, et le 1^{er} février, il n'y avait plus trace de phlegmon; les plaies du coude étaient presque fermées; un orifice en arrière permettait encore de pénétrer dans l'intérieur de la cavité de la nouvelle articulation en voie de formation. A la fin de mars, le blessé portait son membre en écharpe; les plaies étaient cicatrisées complètement. Le D^r Pilate a eu occasion de revoir ce blessé à Orléans, dans le courant d'octobre 1871, c'est-à-dire dix mois environ après l'opération; la nouvelle articulation était mobile, les mouvements de flexion et d'extension seuls conservés, présentaient à peu près moitié moins d'amplitude qu'à l'état normal.

On eût pu peut être, dans cette résection, se contenter de retrancher les extrémités osseuses fracassées, c'est-à-dire celles du radius et du cubitus. On a pris en considération l'avis de

chirurgiens anglais qui prétendent que laisser des surfaces encroûtées de cartilage dans le foyer d'une résection, c'est prolonger la suppuration. Le succès a couronné la pratique.

3° CONTRE-INDICATIONS A LA RÉSECTION. — AMPUTATION.

Obs. X. — Coup de feu au coude droit. — Fracture comminutive de l'extrémité articulaire humérale. — Résection praticable en tant que lésion du squelette, mais contre-indiquée par la suppuration diffuse des parties molles au-dessus et au-dessous de l'articulation. — Ce cas, je l'ai observé à l'ambulance des Arts-et-Métiers (service de M. le Dr Léon Labbé.)

Le blessé, âgé d'environ 30 ans, fortement constitué, était un franc-tireur, qui avait été atteint dans une reconnaissance du côté de Bondy, vers le 10 ou le 12 octobre 1870. On lui donna les premiers soins dans une ambulance à Belleville. Voyant le huitième jour environ, les accidents inflammatoires acquérir une grande intensité, le médecin, chargé de la direction de l'ambulance, l'envoya à cell des arts et métiers. On constate l'état suivant :

Le coude droit a été traversé obliquement de haut en bas, et de dehors en dedans, par une balle. L'orifice d'entrée est situé sur le bord externe du bras, à trois travers de doigt environ au-dessus de l'épicondyle ; l'orifice de sortie siège sur le bord cubital de l'avant-bras, à l'origine du renflement olécrânien. Le coude est énormément gonflé, et la tuméfaction se propage vers le bras et l'avant-bras. Les plus légers mouvements imprimés à l'article déterminent une crépitation osseuse, annonçant un broiement des surfaces articulaires. Le pus s'écoule en grande abondance par les orifices d'entrée et de sortie. La suppuration s'étend, suivant le trajet du biceps, jusqu'à la partie moyenne du bras. A ce niveau existe une collection purulente considérable que l'on ouvre.

MM. Labbé et Cusco sont d'avis de pratiquer l'amputation. Ils attendent que l'inflammation se soit un peu apaisée. Trois jours après l'entrée du blessé et onze jours environ après la blessure, on ampute le bras un peu au-dessus de la partie moyenne (procédé à lambeau interne et externe.

A l'examen du coude, on trouve le condyle et la trochlée humérale réduits en fragments; une fêlure remontait jusqu'au-dessus de la grande cavité sygmoïde. Les extrémités radiale et cubitale ne présentaient d'autre lésion qu'une érosion de leurs cartilages par la suppuration. Les parties molles étaient infiltrées de pus jusqu'à la partie moyenne du bras et de l'avant-bras. La mort survint le sixième jour de l'opération par infection purulente.

La lésion du squelette autorisait la résection, mais la nutrition des parties molles était trop compromise par la diffusion de la suppuration pour laisser aux chirurgiens l'espoir de réséquer avec chance de succès. C'est pourquoi ils préférèrent l'amputation. Elle n'a pas réussi, mais la résection eût-elle produit un meilleur résultat?

Comme contre-indication formelle à la résection, je posai la division des vaisseaux et nerfs principaux en rapport avec l'articulation lésée. On en trouvera un exemple frappant dans le cas suivant, qui a fait le sujet d'une remarquable clinique du professeur Richet.

Obs. XI. — Coup de feu du pli du coude gauche; large et profonde dilacération de cette région. — Hémorrhagie immédiate, grave, arrêtée par la compression directe.
— Gangrène consécutive de la main, de l'avant-bras et de la partie inférieure du bras.
— Mort par infection gangréneuse avant que l'amputation ne soit praticable.

Rolland, âgé de 59 ans, garde national, est blessé le 24 mai, à la défense d'une barricade de la rue Saint-Jacques.

Une balle, après avoir heurté un premier obstacle et s'y être aplatie, l'atteint au pli du coude gauche, et laboure profondément cette région. Le blessé tombe sur le coup. Le sang coule à flots. Deux chirurgiens passent auprès de lui la nuit du 24 au 25, pour maîtriser l'hémorrhagie. Il est transporté à l'hôpital des Cliniques, service de M. le professeur Richet, le 25, vers deux heures du soir. On constate l'état suivant :

Le pli du coude gauche offre, au niveau de l'interligne articulaire, une profonde et large perte de substance, creusée en forme d'enton-

noir, et pouvant loger une orange assez volumineuse. La surface de cette plaie est sèche, grisâtre, indolente, et exhale l'odeur fétide, caractéristique, de la gangrène. Le tendon du biceps n'est pas rompu, mais il est éraillé et établit les limites externes de la lésion. La masse musculaire épitrochléenne et le brachial antérieur sont totalement détruits et emportés dans une étendue de 3 à 4 centimètres. Profondément on sent l'apophyse coronoïde du cubitus écrasée en plusieurs petits fragments. Là paraissent se limiter les désordres du squelette et de l'article.

Les vaisseaux et nerfs de la région ont subi le même sort que les muscles atteints. Le nerf médian et l'artère humérale sont détruits dans la même étendue qu'eux. Sur le contour de la plaie, en dedans du tendon bicipital, on voit très-distinctement les pulsations du bout supérieur de l'humérale. Il semble que le caillot qui le bouche est d'une minceur extrême, tellement les pulsations sont apparentes.

A deux travers de doigt au-dessus de l'épitrochlée existe une petite plaie de 6 centimètres de diamètre au plus, analogue à l'orifice de sortie d'une balle.

Le pouls radial et cubital est imperceptible; la main est d'une pâleur livide, insensible, froide, incapable d'aucun mouvement. L'avant-bras conserve encore un peu de chaleur et de sensibilité à la face dorsale. Leur motilité est totalement abolie. La région du coude est moins douloureuse que ne le comporte le degré du traumatisme.

Le blessé est pâle, abattu, débilité par des fatigues antérieures à sa blessure, et la perte de sang qu'il a faite au moment de l'accident. La langue est sèche, la soif vive, le pouls petit, fréquent; les artères sont athéromateuses.

En somme, l'état local et général implique l'imminence d'une gangrène du membre; mais où se limitera-t-elle? On prend le sage parti d'attendre.

Le membre est placé dans une gouttière. La plaie est bourrée avec des tampons de charpie, imbibés d'alcool camphré pur. Ce pansement, au rôle de désinfectant et d'excitant, joignait l'avantage d'exercer une compression directe sur le bout supérieur de l'humérale, et de soutenir le faible caillot qui l'oblitérait. Comme traitement général, on prescrit du vin de Bordeaux, une potion avec 60 grammes de rhum; l'opium pour combattre l'insomnie dont se plaignait vivement le blessé.

Les jours suivants, la plaie devient un peu humide, de sèche qu'elle était. Mais, du côté de la main, l'abolition de tous les phénomènes vitaux s'accroît de plus en plus. La vitalité de l'avant-bras est également très-compromise. Sa température a augmenté, il est vrai, mais par contre sa tension et sa dureté sont excessives et d'un fâcheux augure.

Le malade se soutient grâce aux excitants qu'il prend à haute dose. Il ne peut supporter aucun aliment solide.

Le huitième jour, la main et l'avant-bras sont complètement sphacelés. — M. le professeur Richet y pratique de longues et profondes incisions, pour donner issue aux gaz et liquides putrides. On recouvre ensuite le membre d'une couche de charpie imbibée d'une solution d'acide phénique. — On ignore encore jusqu'où la gangrène remontera, car le travail de délimitation ne se manifeste pas.

L'état général s'améliore, l'appétit renaît. On continue l'emploi des toniques et des excitants. Vin, rhum.

Le 5 mai, le douzième jour environ de l'accident, un gonflement inflammatoire considérable, avec rougeur diffuse de la peau, s'empare de toute la circonférence du bras, au-dessus de la plaie du pli du coude, et remonte jusqu'à la partie moyenne, tendant à envahir le reste du membre. — Cependant, à quelques travers de doigt au-dessus de la plaie, vient bientôt se dessiner, sur la peau des parties antérieure, externe et postérieure du bras, le sillon de séparation des parties mortes, et de celles qui doivent continuer de vivre.

A ce niveau, M. Richet pratique de profondes incisions pour aider le travail de délimitation et arrêter, autant que possible, les progrès de la gangrène. Elles donnent issue à une grande quantité de pus, accumulée sous les téguments et dans l'épaisseur des autres tissus. Elles révèlent en même temps que profondément la mortification s'étend un peu plus haut que ne le donnaient à soupçonner ses limites superficielles. Cependant, la partie moyenne du bras ne paraît pas désormais devoir être dépassée par le mal.

Aux incisions succède rapidement la diminution du gonflement inflammatoire du bras. Le pus s'écoule facilement, les parties se détergent, et l'on voit la gangrène se circonscire dans le champ des incisions.

9 juin. La main, l'avant-bras sont en partie desséchés et ne répandent que très-peu d'odeur, grâce à l'issue des liquides et des gaz putrides, par les larges ouvertures pratiquées dans l'épaisseur des tissus

sphacélées, dès le début et à l'emploi de l'acide phénique. C'est en vertu du même traitement qu'aujourd'hui le gonflement inflammatoire du bras est presque totalement disparu, et que cette région tend à revenir à son volume primitif. Le sillon élémentaire de la gangrène s'accroît et décrit un ovale cutané très-irrégulier, dont le grand diamètre répond, par une de ses extrémités, à trois travers de doigt environ au-dessous de l'épitrôchlée, et par l'autre, à la même distance environ de l'épicondyle.

Mais les téguments sont décollés, par la mortification du tissu cellulaire sous-jacent, bien au delà de cette ligne de démarcation. Toutefois, en les soulevant, on découvre les couches molles profondes, bourgeonnant autour de l'extrémité inférieure de l'humérus; l'épitrôchlée est broyée, chose que l'on n'avait pas reconnue au début. A trois travers de doigt au-dessus des apophyses épicondylieune et épitrôchléenne, paraît devoir se limiter la nécrose de l'os.

La suppuration est relativement peu abondante. L'état général est aussi satisfaisant qu'il peut l'être. Pas de fièvre. Le blessé est pâle, mais son appétit augmente de jour en jour, et il commence par conséquent à bien s'alimenter, à réparer.

Le 10. Désormais la gangrène est délimitée, l'état général, suffisamment relevé pour supporter avantageusement la mesure radicale, que nécessite l'état local, savoir l'amputation du bras.

M. le professeur Richet se proposait de la pratiquer le lundi 12 juin, quand, le dimanche matin 11, le blessé fut pris d'un frisson violent, suivi de fièvre, de diarrhée. Le lundi matin, on constate un ensemble de symptômes typhoïdes des plus marqués. Aucune manifestation locale soit du côté du membre libre, soit du côté des viscères, ne s'était déclarée. Comment expliquer l'explosion de troubles généraux à la fois si subits et si alarmants? M. Richet pensa qu'il y avait eu résorption des liquides putrides, provenant des parties sphacélées, et que le blessé avait un commencement d'infection gangréneuse. Son diagnostic ne tarda pas en effet à se confirmer.

L'amputation fut donc ajournée : elle était contre-indiquée par les troubles généraux qui venaient de se déclarer. Le blessé succomba le 17 juin, cinq jours après le début de l'infection.

A l'autopsie, on trouva la main et l'avant-bras en partie desséchés; les extrémités articulaires de l'articulation du coude dans l'état où elles sont représentées sur la planches XV. La gangrène des parties molles au bras remontait à trois travers de doigt environ au-dessus de l'épitrôchlée et de l'épicondyle. Il existait une congestion

générale des viscères, lésions que l'on rencontre dans les intoxications putrides ou gangréneuses rapides (1).

Dans ce cas, la résection était contre-indiquée par la gangrène de l'avant-bras que devaient entraîner forcément les lésions vasculaires et nerveuses du pli du coude. Bien plus, toute intervention active immédiate était formellement interdite par l'ignorance où l'on était des proportions qu'acquerrait la gangrène. L'état général la favorisant autant que l'état local, elle menaçait de remonter vers la racine du membre; jusqu'où? Il était donc du devoir du chirurgien de n'agir qu'à bon escient, c'est-à-dire lorsque les limites de la mortification se seraient nettement accentuées, lorsque, en même temps, l'état général du blessé se serait complètement relevé de la stupeur et de l'affaissement où il se trouvait. Si l'on avait amputé immédiatement et au-dessus du coude, on aurait eu à déplorer, non pas seulement une terminaison fatale plus rapide, mais encore le sphacèle du moignon.

Les résections du coude pour affections pathologiques donnent les résultats les plus satisfaisants : la formation d'une nouvelle articulation avec mouvements de flexion, d'extension assez étendus, voire même de pronation et de supination. Ces succès s'obtiennent généralement au prix d'une perte de substance de six à sept centimètres.

Pour la résection du coude dans les lésions traumatiques, la science est beaucoup moins fixée. D'abord dans quelles limites doit-on et peut-on se permettre de réséquer? Il n'y en a pour ainsi dire pas. Chacun a agi à sa guise. Langenbeck a réséqué jusqu'à quinze centimètres de l'articulation du coude. Pendant deux ans, la main et la portion d'avant-bras conservées demeurèrent vacillantes sur le bras, mais peu à peu la rétraction

(1) Thèse de Strasbourg, 1869. — Blum, de la septicémie aiguë.

(2) Meber die subussfracture der gelenke und ihre behandlung, Berlin, 1868.

Fractures des articulations par coup de feu et leur traitement ; traduction due à l'obligeance de mon excellent collègue Marchand.

musculaire rapprocha les extrémités radiale et cubitale de celle de l'humérus et la nouvelle articulation acquit assez de solidité, pour être d'une certaine utilité.

M. le professeur Richet limita son intervention aux parties lésées (obs. 7 et 8). L'ankylose s'ensuivit; cependant on pouvait espérer qu'en conservant le plus possible de surface articulaire normale, on aurait plus de chances d'obtenir de la motilité.

Ennemis des résections partielles, les chirurgiens anglais et Esmark veulent que l'on retranche les surfaces articulaires complètement de part et d'autre, quelle que soit l'étendue de la lésion, prétendant par là diminuer la suppuration et prévenir l'ankylose. Les résultats de cette pratique, publiés par le chirurgien danois, sont loin de donner raison pleine et entière à la règle posée : chez presque tous les opérés, la soudure des extrémités réséquées s'opéra malgré la suppression complète des surfaces articulaires. Toutefois, par une résection complète, nous avons vu (obs. 9) le docteur Pilate obtenir la conservation des mouvements.

Certains chirurgiens considérant uniquement l'insuccès, c'est-à-dire l'ankylose, objecteront qu'il vaut mieux traiter les fractures articulaires du coude par la méthode expectante, que par une opération qui échoue si souvent, quant au but qu'on se propose. Mais la résection ici n'a pas pour but unique de sauvegarder les mouvements, mais bien encore de régulariser la plaie, d'enlever les esquilles, de supprimer un foyer de suppuration dont l'observation nous a fait connaître les terribles conséquences ultérieures. Enfin, la résection complète des surfaces articulaires me paraît offrir le plus de chances d'éviter l'ankylose.

§ III. — Coup de feu du genou.

De toutes les fractures intra-articulaires, celle du genou est la plus à redouter. Les funestes conséquences de la suppuration de cette vaste cavité articulaire sont assez connues pour

que je n'aie pas à insister sur leur excessive gravité. On est porté à croire, d'après les données de beaucoup d'auteurs, que les fractures, même très-limitées, des extrémités fémorale et tibiale ou de la rotule, entraînent presque inévitablement une inflammation suppurative et diffuse du genou; aussi bien est-on enclin à une intervention immédiate par trop radicale.

Si les simples plaies en séton de l'articulation fémoro-tibiale se comportent parfois aussi simplement que celles des parties molles, certaines fractures intra-articulaires assez étendues se guérissent par la conservation ou la méthode expectante avec autant de facilité que les fractures les plus simples de la continuité. L'exemple et la statistique la plus brillante que je puisse citer à propos du traitement par la conservation des plaies pénétrantes du genou compliquées de fracture des extrémités articulaires, est tirée de la pratique de Langenbeck (1). Cet illustre chirurgien cite dix-huit cas de plaie pénétrante du genou compliquée de lésions plus ou moins profondes des extrémités articulaires et de la rotule. Sur ces dix-huit cas, quatorze guérisons ont été obtenues: deux par la résection, douze par l'immobilité absolue et l'emploi de la glace en permanence sur l'articulation.

Dans ces douze cas, la balle avait traversé l'article, broyant sur son passage les extrémités articulaires dans un rayon assez circonscrit, c'est-à-dire ne dépassant pas les insertions de la synoviale. Le membre a été immédiatement placé dans un appareil inamovible en plâtre; l'articulation a été entourée de charpie sur laquelle on mettait des morceaux de glace. L'arthrite consécutive fut très-modérée, accompagnée d'une légère suppuration. La guérison eut lieu avec ankylose complète chez la plupart des blessés, avec conservation de légers mouvements de flexion chez les autres.

Pour mon compte personnel, j'ai été témoin, à l'hospice d'Ivry, d'une fracture transversale de la rotule par coup de

(1) *Loc. Cit. Fractures des articulations, etc. Berlin, 1863.*

feu guérie par l'immobilité et l'emploi des cataplasmes émollients. Voici le fait :

Obs. XII. — Angot (Charles), fédéré, âgé de 20 ans, blessé à Meudon, 10 mai. Coup de feu à l'articulation du genou gauche. Trajet légèrement oblique de dedans en dehors, ayant coupé la rotule en deux fragments inégaux. — *Traitement* : Immobilisation du membre dans une gouttière. Drain dans le trajet de la balle ; petit abcès sans importance à la partie externe de l'articulation.

19 août. Cicatrisation complète des plaies. Les deux fragments de la rotule sont réunis par une cicatrice fibreuse de 1 centimètre de longueur et sont mobiles sur les condyles. L'articulation elle-même conserve encore de la mobilité.

A l'ambulance du Conservatoire des arts et métiers, service de M. le D^r Labbé, j'ai observé les deux cas suivants des plus graves, nécessitant la résection ou l'amputation.

Obs. XIII. — Plaie pénétrante du genou droit. — Broiement du plateau articulaire du tibia. — Balle logée entre les condyles fémoraux.

L. . est apporté à l'ambulance du Conservatoire des arts et métiers, service de M. Labbé, trente heures environ après avoir été blessé.

Vers le milieu du creux poplité droit, un peu en dehors du trajet des gros vaisseaux, existe l'orifice d'entrée du projectile, pouvant recevoir l'index. En explorant le trajet de la plaie, le doigt s'enfonce dans le tibia. La pression sur la région antérieure du genou qui était excessivement gonflé, détermine la sortie de gaz et de liquide séro-sanguinolent par l'orifice d'entrée du projectile. Il n'y a pas d'orifice de sortie. Le jarret et le mollet sont considérablement gonflés et tendus. Réaction générale assez modérée. De cet ensemble de symptômes, on conclut que la cavité articulaire est largement ouverte, le plateau tibial fortement endommagé, et que la balle est logée, soit dans l'un des condyles tibiaux, soit dans la cavité articulaire.

MM. les D^rs Ricord, Cusco, Labbé, sont d'avis de pratiquer l'amputation de la cuisse, de préférence à la résection, parce que la résection est plus grave que l'amputation, et que d'ailleurs l'état des parties molles n'offre pas des garanties suffisantes pour assurer le succès de cette opération.

M. Labbé pratique l'amputation à lambeau antérieur immédiatement au-dessus des condyles fémoraux.

A l'examen de l'articulation, on trouve les parties molles du jarre

et de la moitié supérieure du mollet, infiltrées de sang en voie de décomposition. Le plateau articulaire du tibia est labouré d'arrière en avant, en forme de gouttière. La balle légèrement déformée est logée entre les condyles fémoraux.

Le blessé succomba le huitième jour d'infection purulente.

Obs. XIV. — Coup de feu du genou droit. — Fracture de l'extrémité articulaire du tibia.

S... est apporté à l'ambulance du Conservatoire des arts et métiers. Ayant le genou droit à terre, il est atteint à la même région par un de ses camarades qui essayait de décharger son fusil à quelques pas de lui. La balle entrée immédiatement au-dessus du condyle externe du fémur est sortie au-dessous et en dehors du condyle interne du tibia. L'articulation est distendue par un épanchement considérable. L'extrémité supérieure du tibia est fracassée. La mobilité anormale de cette épiphyse sur la diaphyse est très-accusée. Il est évident que toute l'extrémité supérieure du tibia est profondément lésée. Le condyle interne du fémur est-il atteint? Il est difficile de se prononcer, car par la palpation on ne peut constater aucun signe de solution de continuité à son niveau.

La gravité de la lésion comportait la résection ou l'amputation. M. les Drs Ricord, Cusco, Labbé et Périer sont d'avis d'amputer. La résection, bien que praticable en tant que lésion osseuse, ainsi que nous le verrons, est rejetée, parce qu'elle est regardée comme exposant beaucoup plus les jours du blessé que l'amputation.

M. Labbé pratique l'amputation à lambeau antérieur, immédiatement au-dessus des condyles fémoraux.

A l'examen de l'articulation, on trouve le condyle fémoral externe indemne. L'extrémité supérieure du tibia est divisée en deux fragments : l'un antérieur, l'autre postérieur. L'antérieur a la forme d'un V à base supérieure ; le sommet descend jusqu'au-dessous de la tubérosité antérieure du tibia. A ce niveau existe la séparation de l'épiphyse avec la diaphyse. Celle-ci ne présente aucune altération, tandis que le tissu spongieux de l'épiphyse est infiltré de sang.

L'opéré succomba le sixième jour d'infection purulente.

Dans ces deux derniers cas, toute tentative de conservation sans intervention directe eût été fautive. Dans le premier cas, les lésions articulaires, bien que peu étendues, étaient compliquées de la présence du projectile dans la cavité artieu-

laire. Un corps étranger de cette nature et de ce volume expose plus à la suppuration qu'une ou plusieurs esquilles et surtout n'offre pas, comme ces dernières, la propriété de se dissoudre, de se fondre, pour ainsi dire, par la suppuration pour s'éliminer. C'est pourquoi une plaie articulaire, serait-elle compliquée uniquement de l'enclavement d'un projectile entre les surfaces articulaires, devrait être traitée avec la même rigueur qu'une lésion étendue de ces mêmes surfaces, c'est-à-dire par la résection ou l'amputation.

Dans le second cas, la résection était praticable en tant que lésion osseuse; en enlevant l'extrémité supérieure du tibia jusqu'à sa tubérosité, on perdait six à sept centimètres. Du côté des condyles fémoraux, une section de deux centimètres permettait d'obtenir une tranche osseuse suffisante pour être mise en rapport avec celle du tibia. Sacrifiant moins de dix centimètres, on était dans la règle.

Mais la résection fut rejetée à cause de l'opinion que l'on avait sur sa gravité relative à celle de l'amputation.

OBS. XV, planche XVI.—On verra une lésion très-étendue des extrémités fémorale et tibiale nécessitant l'amputation, au double point de vue de l'étendue des désordres des parties dures et des parties molles. La lésion osseuse comprenait 12 centimètres; le creux poplité avait été labouré par un éclat d'obus de 4 centimètres carrés. Le blessé dont vient cette pièce a succombé peu de temps après son arrivée à l'hôpital des Cliniques le 2 décembre, par suite de lésions multiples.

En somme, pour les coups de feu du genou, on est autorisé à formuler les conclusions suivantes:

1° Toute plaie pénétrante, par coup de feu, de l'articulation du genou peut être traitée avantageusement par l'immobilité absolue et l'emploi de la glace ou du froid en permanence lorsque les surfaces articulaires ont été partiellement atteintes, et que le projectile ne séjourne pas dans l'articulation.

2° La résection et l'amputation de la cuisse ne sont praticables immédiatement que dans les autres cas. La mortalité

comparative de la résection avec l'amputation n'ayant pas encore prouvé que la première est plus funeste que la seconde, on aura donc, de préférence, recours à la résection, réservant une intervention radicale pour les cas où les extrémités articulaires seront détruites dans une étendue nécessitant plus de dix centimètres de perte de substance, ou bien lorsque les parties molles péri-articulaires auront subi des dégâts, les rendant inaptes à la restauration de l'articulation et à la conservation du membre, au-dessous du *genou*.

§ IV. — Coup de feu du cou-de-pied.

Obs. XVI. — Coup de feu du cou-de-pied gauche. — Fracture comminutive de la malléole interne. — Traitement par la conservation. — Irrigation continue. — Arthrite purulente. — Mort par infection purulente.

L..., blessé le 2 décembre 1870, à la bataille de Villiers, entre à l'hôpital des Cliniques, service du professeur Richet, le même jour vers sept heures du soir, environ huit heures après avoir été frappé.

Sa blessure est située à la partie interne du cou-de-pied. C'est un trajet en séton. L'orifice d'entrée, très-arrondi, reçoit à peine l'extrémité de l'auriculaire. Il siège à la partie moyenne de la malléole interne. L'orifice de sortie est placé au même niveau, sur le bord interne du tendon d'Achille, il est allongé transversalement et porte à son extrémité la plus reculée un languette cutanée, renversé endehors. Le trajet est rectiligne et d'environ 4 travers de doigt; il traverse la malléole interne et passe sous les tendons et la gaine vasculo-nerveuse. La malléole interne est entièrement broyée; plusieurs fragments très-petits tendent à s'échapper par l'orifice d'entrée. Les tendons fléchisseurs et celui du jambier postérieur sont indemnes; les mouvements d'adduction du pied et de flexion des orteils sont conservés. Les vaisseaux et nerfs tibiaux postérieurs sont intacts.

On soumet le malade à l'irrigation continue. Pendant six à sept jours, tout se passe bien. Pas de douleur, pas de gonflement inflammatoire, pas d'augmentation de la température des parties lésées. Sommeil la nuit, appétit excellent.

Le septième jour au soir, ce malade se plaint d'une douleur très-vive dans toute la région du cou-de-pied. On constate tous les signes d'une arthrite intense: gonflement considérable de toute la périphérie du cou-de-pied, de la partie inférieure de la jambe et de la face dorsale du pied. La rougeur est marquée surtout au voisinage des

plaies, et la température de toutes ces parties est très-élevée. Par les orifices d'entrée et de sortie s'écoule une très-petite quantité de sérosité purulente. Les mouvements imprimés au membre pour le soulever déterminent dans le cou-de-pied des souffrances d'une acuité excessive.

L'irrigation est supprimée dès ce soir; 15 sangsues sont appliquées.

La nuit est calme.

Le lendemain, 9 décembre, M. le professeur Richet pratique un large débridement des orifices d'entrée et de sortie. Par la première incision s'écoule du pus en abondance.

Pansement. — Charpie alcoolisée sur les plaies. Cataplasmes.

La journée et la nuit sont assez bonnes. La fièvre est modérée, le malade prend quelques potages et du vin.

10 et 11 décembre. Tuméfaction considérable des tissus compris entre les deux débridements et de la face dorsale du pied; suppuration modérée, de très-bonne nature. Deux petites esquilles, en tout comparables à des grains de gros sel, sortent par le débridement de l'orifice d'entrée; nombre d'autres sont en voie de se mobiliser. Fièvre assez marquée; appétit nul.

Même traitement local; alimentation presque nulle.

Le 12. Rougeur avec douleur très-vive autour de la malléole externe. Fluctuation en avant de cette saillie osseuse.

Le malade reposant le pied sur le côté externe, le pus s'est accumulé à la partie la plus déclive de l'article et tend par conséquent à se faire jour, en avant de la malléole externe. On ouvre la collection purulente; il en sort une certaine quantité de pus louable.

Même pansement: charpie alcoolisée et cataplasme. Fièvre intense; alimentation presque nulle.

13, 14, 16 décembre. — Le gonflement du cou-de-pied et du pied diminue; les plaies bourgeonnent, la suppuration est abondante et de bonne nature. Les fragments de la malléole interne s'éliminent insensiblement, entraînés par le pus.

Une fusée purulente remonte le long du péroné dans une étendue de 4 centimètres. Les injections d'eau alcoolisée que l'on pousse par l'incision pratiquée au voisinage de la malléole externe, distendent l'articulation et ressortent en partie par les plaies du côté opposé. La dislocation de la jointure s'opère de plus en plus.

Pansement: charpie et injections d'eau alcoolisée. Cataplasmes. Alimentation peu réparatrice; le malade mange peu.

Le 17. Frisson de vingt minutes le matin; il est suivi de sueurs abondantes. L'état local est à peu près le même qu'hier, mais le pus tend à fuser vers la plante du pied. La concavité de la région plantaire est douloureuse à la pression et commence à s'effacer.

La fièvre est continue; l'alimentation nulle.

Le 18. Même état local et général. Pas de nouveau frisson. On propose au blessé l'amputation du pied; il s'y résout très-volontiers. doit la pratiquer le lendemain.

Le 19. L'état local ne s'est aucunement modifié; les plaies ont assez bon aspect; la suppuration est très-abondante, un peu fétide. Mais le blessé se plaint d'une vive douleur à l'épaule gauche. On constate dans la fosse sus-épineuse du même côté un empâtement profond très-douloureux à la pression. En présence de cette manifestation locale précédée de frisson, se joignant à un état fébrile assez marqué et à une grande dyspnée, on craint une infection en voie de formation : l'opération est ajournée.

Le 20. *Statu quo.*

Le 21. Nouveau frisson. La suppuration du cou-de-pied est beaucoup moins abondante; le pus est verdâtre et très-fétide. Le pied vacille sur la jambe à droite et à gauche. L'empâtement de la fosse sus-épineuse rayonne dans le creux sus-claviculaire : là les téguments sont rouges et œdémateux, ce qui indique la formation d'une collection purulente profonde.

Oppression extrême. Matité à la base de la poitrine, surtout à gauche. Du même côté, disparition du murmure vésiculaire. Diarrhée abondante, fétide. Fièvre intense. Vin, alcool.

Le 22. *Même état.*

Le 23. La suppuration du cou-de-pied est presque supprimée. Au-dessus de la partie moyenne de la clavicule se présente une saillie rouge et fluctuante; elle est le point proéminent d'une collection purulente répandue dans tout le creux sus-claviculaire. Sa ponction est suivie de l'évacuation d'une grande quantité de pus séro-sanguinolent. On trouve la clavicule dénudée à sa partie moyenne. Le doigt passe librement au-dessous et plonge jusqu'au sommet du creux axillaire. Dans les mouvements d'expiration, le pus s'élève jusqu'au niveau des bords de l'incision; dans l'inspiration, le phénomène inverse se produit, le liquide descend au fond du creux sus-claviculaire. On a évidemment affaire à un phlegmon sous-périostique de la clavicule.

L'état général s'aggrave de plus en plus.

Le 24. Même état.

Le 25. Hémorrhagie abondante par les plaies du cou-de-pied; le sang est rouge, s'écoule en nappe, s'arrête par la compression digitale des tibiales et de la pédiéuse. La compression directe avec des rondelles d'agaric maintenues au moyen d'une bande fortement serrée maîtrise l'écoulement sanguin.

Le 26. Hémorrhagie par le foyer purulent sus-claviculaire.

Le 27. Mort.

Autopsie. — (Voir pl. XVII). L'articulation tibio-tarsienne est remplie d'un liquide noirâtre, très-fétide, formé d'un mélange de pus et de sang. Il n'existe pas trace du ligament latéral interne; ceux de l'articulation péronéo-tibiale sont également entièrement détruits; aussi les deux os chevauchent-ils librement l'un sur l'autre. Les trois ligaments péronéo-calcanéo-astragalien sont conservés. La malléole interne (pl. XVII) est totalement détruite. Les trois quarts de l'extrémité articulaire du tibia ont subi le même sort. De la mortaise tibio-péronéale, il ne reste donc plus que la malléole externe et le quart antérieure et externe de la surface articulaire du tibia munis de leur cartilage.

L'astragale est légèrement atteint. Le cartilage est indemne, et sa transparence même est telle qu'elle laisse apercevoir de petites collections purulentes disséminées à sa face profonde sous forme de petites pustules.

Les articulations astragalo-scaphoïdienne et calcanéo-astragalienne sont remplies de pus noirâtre.

Vaisseaux et tendons. — La tibiale antérieure est rompue à sa terminaison. En ce point, elle est noirâtre, non oblitérée, et repose sur l'arête vive du bord antérieur de la surface articulaire du tibia.

Probablement la rupture de ce vaisseau s'est effectuée dans le transport du cadavre. Mais il ressort de l'examen anatomique des parois artérielles qu'elles avaient subi à l'endroit de leur division un travail ulcératif qui les avait entamées profondément et rendues friables. Les vaisseaux et nerfs tibiaux postérieurs sont intacts. La balle avait passé au-dessous de leur gaine, qui constituait une sorte de point intermédiaire à l'orifice d'entrée et de sortie. Le tendon du jambier postérieur est en partie déchiré; celui du fléchisseur commun est indemne. Une première fusée purulente remonte suivant les tendons fléchisseurs l'espace interosseux jusqu'à 5 centimètres au-dessus des malléoles. Une seconde descend suivant la gaine des vais-

seaux et tendons fléchisseurs dans le canal astragalo-calcanéen jusqu'au milieu de la face plantaire.

Tout le creux sus-claviculaire gauche est disséqué par le pus jusqu'à sa jonction avec le creux axillaire. La clavicule est dénudée et nécrosée superficiellement à sa partie moyenne et postérieure.

A l'ouverture de la poitrine, on trouve aux deux bases un épanchement purulent plus marqué à gauche qu'à droite. La base des deux poumons présente des noyaux d'induration, les uns du volume d'une noix, d'autres d'une noisette, disséminés à la superficie et dans la profondeur du tissu pulmonaire.

Ces noyaux d'hépatisation sont très-friables, noirâtres à leur périphérie, jaunâtres à leur centre. De sorte que la tranche du poumon revêt l'aspect que lui donne l'infiltration tuberculeuse. Tous ces noyaux sont considérés de nos jours comme des infarctus pulmonaires résultant de la pyohémie et arrivés à la seconde période de leur évolution.

Foie, rate, reins indemnes.

Obs. XVII. — Coup de feu du cou-de-pied gauche. — Fracture comminutive de la malléole interne. — Traitement par la conservation. — Extraction d'esquilles. — Guérison par ankylose.

Prost, âgé de 39 ans, profession de mécanicien, fédéré, a été blessé le 12 mai 71 à la porte Maillot.

La malléole interne gauche a été traversée d'arrière en avant par une balle et broyée. Le blessé fut transporté dans une ambulance particulière, dirigée par un chirurgien anglais. On plaça le membre dans l'immobilité. Survint un gonflement considérable de l'article avec formation d'une collection purulente autour de la malléole externe. Nombre de petites esquilles furent extraites de la malléole interne et le blessé envoyé à l'hospice d'Ivry, où je le vis le 19 août, c'est-à-dire trois mois environ après la blessure. Les plaies étaient complètement cicatrisées; l'ankylose était complète, le pied fixé sur la jambe à angle droit. Le blessé marchait sans éprouver aucune souffrance. La claudication était peu prononcée.

On a toujours considéré à juste titre les fractures intra-articulaires du cou-de-pied comme très-graves.

L'inflammation consécutive de la jointure peut, par sa violence immédiate, engendrer la gangrène du pied ou bien compromettre, par la diffusion de la suppuration vers le pied et

la jambe, la vie des parties que l'on voulait conserver et celle du blessé.

Dans les deux cas que je cite, la localisation du traumatisme permettait d'espérer que les phénomènes de réaction se limiteraient aussi, ou que l'extension de l'inflammation à toute la jointure serait assez modérée. Preuve que cet espoir n'était pas dénué de fondement, c'est qu'il s'est réalisé dans un cas. Dans l'autre, au contraire, l'arthrite est survenue avec ses complications les plus redoutables, et cela malgré le traitement combiné de l'immobilité et de l'irrigation continue. On était sur le point d'amputer, quand se déclarèrent les signes de l'infection purulente.

Si dans les fractures intra-articulaires très-limitées du cou-de-pied, on peut compter sur un succès par l'expectation, il faut s'attendre aussi à des revers terribles. La multiplicité de semblables revers explique sans doute pourquoi les blessures par coup de feu de l'articulation tibio-tarsienne ont été dans tous les temps comptées au nombre des blessures les plus graves, pourquoi certains chirurgiens anglais, Heven et Thomson, conseillent, dans ce cas, l'amputation immédiate. Cependant il y a vingt cinq ans, Ast. Cooper, tout en jugeant la fracture des malléoles compliquée d'ouverture de l'articulation, comme très-grave et réclamant par suite une intervention énergique, indiquait une mesure moins radicale que l'amputation. « Je n'ai jamais vu un cas de mort lorsque les extrémités des os ont été sciées, disait le Dupuytren anglais, à propos de la résection des malléoles, dans les luxations compliquées du cou-de-pied.

Cet enseignement a été très-habilement mis à profit, pendant la guerre de Bohême, par Langenbek (1). Sur 11 cas de résection tibio-tarsienne qu'il pratiqua et put suivre, 9 ont guéri, 2 ont succombé, l'un par suite de gangrène du pied, l'autre d'une affection intercurrente. Chez les onze blessés,

(1) *Loc. cit.*

l'opération fut pratiquée peu de temps après l'accident. Les lésions osseuses variaient d'étendue. Elle nécessitèrent en moyenne une résection de quatre à douze centimètres portant principalement sur les os de la jambe, très-peu sur l'astragale. Cependant dans plusieurs cas, le chirurgien rasa jusqu'à deux centimètres de ce dernier.

On maintint les surfaces réséquées au contact et dans l'immobilité au moyen d'un appareil plâtré. Pour combattre la réaction on eut recours à la réfrigération permanente au moyen de la glace. La guérison, dans les neuf cas de réussite s'obtint, comme on le conçoit, par l'ankylose ou la soudure à angle droit du pied sur la jambe. Des résultats aussi brillants confirment à beaucoup près l'assertion d'Astely Cooper et semblent devoir faire adopter la résection, de préférence à l'amputation et à l'expectation, dans ce genre de blessures.

C'est du reste l'avis que s'empresse d'exprimer l'éminent professeur de Berlin : « Je ne doute pas, ajoute-t-il en terminant l'exposé de sa statistique, que dans les fractures articulaires du cou-de-pied par coups de feu, la résection tibio-tarsienne ne soit appelée à rendre les plus grands services dans les guerres à venir ; on devra la pratiquer le plus tôt possible après l'accident. »

Pour les coups de feu intra-articulaires du cou-de-pied, la conservation peut être tentée quand les lésions sont très-limitées ; mais les accidents graves auxquels elle expose, même dans ces cas, la contre-indiquent formellement, lorsque la fracture des extrémités articulaires est étendue ; alors la résection immédiate paraît être le meilleur mode de traitement.

CHAPITRE VI.

Plaies de l'orbite et de l'appareil oculaire.

Parmi les blessures des organes de la face, celles de l'œil et de l'orbite, en raison de leur importance, méritent de fixer tout particulièrement notre attention.

On peut distinguer trois variétés de traumatisme de l'œil, par coup de feu :

- 1° Les plaies proprement dites ;
- 2° La contusion ;
- 3° La commotion.

I. — *Les plaies proprement dites de l'œil, par coup de feu, varient depuis une simple fente ou déchirure de la cornée jusqu'au broiement et l'ablation complète du globe oculaire, avec déchirure des paupières et fracture plus ou moins étendue des parois orbitaires.*

L'atteinte directe et limitée du segment antérieur du globe oculaire est produite par un fragment de balle, de pierre, ou un très-petit éclat d'obus. Mais tous ces corps vulnérants sont animés d'une telle vitesse, qu'en déchirant les membranes externes sur un point circonscrit, ils étendent leur violence bien plus profondément qu'on ne penserait sur le moment. Ils ébranlent fortement tous les milieux de l'œil et les membranes et viennent parfois compliquer de leur présence dans la plaie ou l'intérieur de l'œil, les désordres qu'ils ont engendrés. Aussi, en raison de toutes ces circonstances, les plaies de l'œil sont-elles suivies de phlegmon de cet organe, même dans les blessures en apparence assez limitées.

**Obs. I. — Plaie contuse de la cornée droite. — Ophthalmite consécutive. —
Prothèse oculaire.**

L. Gaudon, âgé de 21 ans, soldat au 70^e de ligne, blessé à l'œil droit à la journée du 24 mai, entre le jour même à l'hôpital des Cliniques, service de M. le professeur Richet.

Les deux paupières de l'œil atteint, la supérieure surtout, sont considérablement tuméfiées et cachent le globe oculaire. Leur face cutanée est violacée, celle de la paupière supérieure présente, vers sa partie moyenne, une déchirure transversale de 1½ centimètre environ. La turgescence des voiles palpébraux est due à une contusion, avec épanchement sanguin et afflux œdémateux dans leur épaisseur. On les entr'ouvre à l'aide d'écarteurs; il s'échappe immédiatement une certaine quantité d'humeur vitrée, la cornée est obliquement fendue dans toute la longueur de son diamètre. L'iris est propulsé entre les lèvres de la plaie. Cet examen est pratiqué avec la plus grande rapidité. Il suffit cependant pour reconnaître que le globe oculaire est largement ouvert et que l'enveloppe du corps vitré est elle-même intéressée. Quant au corps vulnérant, peut-être est-il logé dans l'intérieur du globe oculaire.

On applique sur les paupières des compresses d'eau froide qui font diminuer la tuméfaction; la plaie de la paupière supérieure ne suppure que très-peu. Mais le globe oculaire est pris d'inflammation. Celle-ci débute par la cornée, envahit ensuite les milieux et les membranes profondes de l'œil. L'ophthalmite atteint son summum d'intensité le douzième jour de la blessure. La tension intra-oculaire est considérable et les douleurs qu'elle cause excessives.

On fend le globe oculaire suivant son diamètre vertical, à l'aide d'un kératotome. Ce débridement est suivi d'une amélioration très-notable. L'œil suppure abondamment et se vide complètement, sans qu'il soit possible de reconnaître, dans les produits qui s'en écoulent, un corps étranger quelconque. En introduisant un stylet dans l'intérieur de la coque oculaire, on en parcourt les parois, sans percevoir le plus léger indice de la présence d'un corps métallique ou autre. Peu à peu l'œil s'atrophie et se réduit à un petit moignon, sur lequel peut s'adapter et se mouvoir un œil artificiel. Le blessé sort complètement guéri le 25 juillet.

Le traitement de cette première variété de plaie se résume comme il suit : Appliquer des compresses d'eau froide en

permanence; instiller plusieurs fois par jour entre les paupières quelques gouttes d'atropine; surveiller attentivement les accidents inflammatoires; chercher même, sinon à les prévenir, du moins à les modérer par une émission sanguine locale. Enfin, quand l'ophthalmite est survenue, quand les douleurs péri-orbitaires sont très intenses et la tension oculaire considérable, il faut débrider largement le segment antérieur de la coque oculaire par une incision verticale ou transversale. Mais mieux vaut inciser dans le premier sens que dans le second, l'œil se dégorge mieux. Reste, comme nous l'avons vu, un moignon oculaire jouissant de tous les mouvements du globe lui-même, par la conservation de l'enveloppe scléroticale et des insertions musculaires qui s'y rendent. Dans ces cas, l'œil artificiel masque d'autant mieux la difformité, qu'il exécute des mouvements en harmonie avec l'œil sain.

De la lésion précédente à celle qui va suivre, il y a bien des degrés intermédiaires, car l'observation suivante renferme l'exemple de blessure la plus complexe que les balles puissent produire sur l'appareil oculaire.

Obs. II. — Coup de feu de la région temporo-orbitaire. — Broiement de la paroi externe de l'orbite. — Ablation complète du globe oculaire. — Division de la paupière supérieure. — Réunion secondaire de la paupière divisée — Œil artificiel.

Le capitaine Treillard, du 112^e de ligne, en conduisant sa compagnie à l'assaut d'une barricade du boulevard Arago, le 24 mai 1871, tombe frappé d'une balle à la tempe droite.

Appelé cinq ou six jours après l'accident auprès du blessé, je constatai l'état suivant : vers la partie moyenne de la région temporale droite, existe une plaie oblongue d'arrière en avant, de 1 centimètre et demi environ de diamètre. Toute la région, jusqu'à l'insertion inférieure du muscle correspondant, est considérablement gonflée et tendue. Les paupières du même côté sont rouges et très-tuméfiées. La supérieure est divisée, dans toute sa hauteur, en deux lambeaux inégaux; l'externe, le plus large, est déjeté en dehors et retombe sur le voile inférieur et l'angle externe de l'orbite; l'interne, beaucoup plus petit et boursoufflé, se maintient en place. La paupière inférieure est exempte de solution de continuité, mais présente sur son bord

adhèrent un empâtement très-douloureux à la pression. Il n'existe plus du globe oculaire que quelques débris de la coque scléroticale, visible dans l'écartement des deux voiles palpébraux.

La balle entrée dans la région temporale a suivi un trajet très-oblique, défoncé la paroi externe de l'orbite, dilacéré le globe oculaire et est sortie par la fente palpébrale, en déchirant le voile supérieur.

On applique des cataplasmes matin et soir sur la région. Aucun accident ne survient.

La tuméfaction des paupières diminue peu à peu, mais la division de la supérieure menace de persister par la cicatrisation isolée des deux lambeaux qui demeurent écartés l'un de l'autre. Au moyen de petites bandelettes de diachylon, disposées en sautoir d'un ang'e à l'autre de l'orbite, je ramenai le lambeau externe au contact de l'interne. En surveillant ce mode de pansement et en le réitérant quand il le fallait, pendant un mois et demi environ, j'obtins une réunion par seconde intention de presque toute la hauteur du voile palpébral. Restait une petite encoche sur le bord libre. Mais la paupière était suffisamment réparée pour maintenir un œil artificiel, qui fut posé pour la première fois le 10 août, deux mois et demi environ après la blessure.

A cette époque, la guérison des plaies était complète. Aucune esquille n'avait été expulsée pendant toute la durée du traitement. Le resserrement des mâchoires, qu'avait occasionné l'inflammation du crota-phyte avait totalement disparu.

Dans cette observation, j'ai attiré presque entièrement l'attention sur la division de la paupière supérieure et le mode de pansement employé pour en favoriser la réunion secondaire. C'était la seule indication importante à remplir. En négligeant de tenter la réunion des lambeaux, par leur rapprochement, on s'exposait inévitablement à une persistance de leur division, c'est-à-dire, à un coloboma de la paupière. Pour y remédier, il eût fallu, longtemps après la cicatrisation, aviver les deux bords du coloboma et suturer. Opération tellement aléatoire quant à la réussite, que M. le professeur Denonvilliers si expert en autoplastie, la regarde comme la plus incertaine de la chirurgie autoplastique.

II° — *Lésions de l'œil par contusion et commotion ou contre-coup.* — Un fragment de balle, un petit éclat d'obus, un corps étranger de très-petit volume qu'un projectile a heurté, peuvent, en frappant le globe oculaire sans l'entamer, produire des lésions graves du côté des milieux dioptriques de l'œil et des membranes profondes : c'est là la *contusion*. Les mêmes désordres peuvent résulter d'un choc violent exercé sur les parois orbitaires ou une région voisine de l'orbite. La violence, bien qu'indirecte n'est pas moins nocive que la précédente : c'est là la *commotion*.

Dans les deux cas, l'œil atteint demeure, d'abord dans un état d'intégrité apparente : mais ses facultés visuelles sont complètement abolies. Si l'examen direct ne permet d'apprécier aucune lésion susceptible d'expliquer les troubles fonctionnels, l'exploration ophthalmoscopique, par contre, révèle des altérations profondes en rapport avec eux. Ces altérations siègent du côté du corps vitré, de la choroïde et de la rétine. Ce sont des extravasations sanguines, des déchirures etc... autant de désordres contre lesquels l'art est impuissant et qui ont ultérieurement plus de tendance à s'aggraver qu'à s'améliorer. Aussi l'œil atteint demeure-t-il à jamais privé de ses fonctions, quoi que l'on fasse.

Obs. III. — Contusion de l'œil gauche par un petit éclat de plomb provenant de l'enveloppe d'un obus. — Rupture vasculaire et extravasations sanguines dans les membranes profondes. — (Observation communiquée par M. le Dr Galezowski.)

Tisot, âgé de 31 ans, demeurant à Paris, se présente à la clinique du Dr Galezowski, le 3 mai 1871, pour une blessure de l'œil gauche.

Le blessé raconte que, dans un combat qui eut lieu à Villiers-Bretonneau, le 27 novembre 1870, un obus éclata à quelques pas de lui. Plusieurs petits fragments de plomb, c'est-à-dire de l'enveloppe du projectile, atteignirent la paupière supérieure gauche et la région environnante, et restèrent sous la peau. Le globe oculaire lui-même fut également frappé par un petit éclat du même métal, qui demeura logé sous la conjonctive dans le cul-de-sac inférieur, et ne fut retiré qu'au bout de douze jours.

Les blessures de la paupière et des parties voisines se guérissent rapidement, mais l'œil gauche resta fortement enflammé pendant deux mois, donna lieu à des névralgies violentes et à un larmolement constant. La vue de cet œil avait été complètement abolie sur le coup.

État actuel (3 mai). On constate une petite tumeur rouge, charnue, pédiculée, située sur la partie inférieure de la sclérotique, à 5 centimètres de la cornée. Il semble qu'elle soit le résultat d'une portion de la conjonctive enchâssée dans une dépression de la sclérotique. La pupille est irrégulière; elle présente deux larges adhérences avec la cristalloïde antérieure, sur le côté externe et inférieur. Le cristallin offre une large opacité correspondante aux synéchies. Ce sont des exsudats capsulaires; quant au reste de la lentille, il est transparent. La vision de cet œil est très-affaiblie, aussi bien au centre qu'à la périphérie. Lorsqu'on lui montre un objet quelconque, en le portant sur le côté gauche, il l'aperçoit; mais il ne peut distinguer les caractères n° 100 si on les lui présente en face.

L'examen ophthalmoscopique nous démontre que la rétine et la choroïde sont partout très-fortement désorganisées. La papille est rosée, les capillaires ne sont pas atrophiés, mais la branche supérieure de l'arrière centrale (image renversée) n'existe plus. Elle a été rompue au bord de la papille, par suite de la déchirure très-probable de la rétine à cet endroit. On y voit en effet une large exsudation blanchâtre, qui s'étend à droite et à gauche à une grande distance de la papille. Dans plusieurs autres endroits du fond de l'œil, de même que dans la région de la macula, on découvre de larges plaques exsudatives et atrophiques accompagnées d'amas pigmentaires. Toutes ces altérations sont le résultat de déchirures par contre-coup ou ébranlement violent du globe oculaire. Elles sont au-dessus des ressources de l'art.

Mais le blessé souffre beaucoup de cet œil; il se plaint de larmolement abondant dans les deux yeux et d'une photophobie extrême. On excise d'abord le petit bourgeon charnu, adhérent à la sclérotique et comme en outre le larmolement est entretenu dans les deux yeux par une déviation et un rétrécissement des points lacrymaux, on pratique le débridement de ces conduits. A la suite de ces deux opérations, le malade se trouve sensiblement soulagé, et au bout de deux semaines il quitte Paris, guéri de son larmolement et d'inflammation de l'œil gauche : quant à la vue de cet œil, elle reste sans changement, c'est-à-dire presque abolie.

Obs IV. — Contusion du globe oculaire droit par un petit éclat de balle. — Hémorrhagie du corps vitré et de la rétine. — Décollement rétinien. — Atrophie papillaire consécutive.

Louis Vimeux, âgé de 29 ans, soldat au 70^e de ligne, reçoit à la journée du 24 mai un petit éclat de balle ou de pierre à l'œil droit. Sur le coup, il ressent une douleur tellement vive qu'il tombe à la renverse ; il lui semble avoir l'œil dilacéré et chassé de l'orbite. Ces premiers accidents se dissipent assez rapidement, mais la vision est presque abolie dans l'œil atteint.

Le blessé entre, quelques heures après l'accident, à l'hôpital des Cliniques (service de M. le professeur Richet.)

On constate à la partie externe de la paupière supérieure une déchirure transversale de 3 millimètres environ. Toutefois le voile palpébral n'est pas entamé dans toute son épaisseur. La conjonctive bulbaire est œdématiée dans la moitié externe. Dans le point correspondant à la plaie palpébrale, la sclérotique offre une légère érosion.

L'œil est douloureux, sa pupille très-dilatée et immobile, ses facultés visuelles sont très-amointries. En effet, si le blessé ferme l'œil sain, il accuse immédiatement une hémioptie latérale très-accentuée et ne perçoit les objets que lorsqu'ils lui sont présentés, dans la moitié externe du champ visuel : à dix pas il ne peut distinguer une personne.

La cornée, l'iris, le cristallin sont intacts. Mais l'examen ophthalmoscopique révèle les lésions suivantes : Dans le corps vitré existent de petites stries sanguines, reconnaissables aux mouvements qu'elles exécutent dans toute l'étendue de l'humeur vitrée, lorsque l'œil se meut en divers sens. Plus profondément on trouve, sur la moitié externe du champ rétinien, tous les signes physiques du décollement de cette membrane. Ce sont des stries transversales, flottant sur place et s'agitant constamment dans le même sens, quelle que soit la direction imprimée aux mouvements du globe oculaire. Du reste l'hémioptie latérale était un signe faisant présumer ce que l'ophthalmoscope démontrait. Outre ces désordres, on voit autour de la macula plusieurs taches hémorrhagiques.

Une émission sanguine locale de 45 sangsues dissipa la douleur orbitaire et la congestion de la conjonctive bulbaire. La plaie palpébrale se cicatrisa sans accident, mais les troubles visuels et les lésions profondes ne furent aucunement modifiés.

Le blessé sortit le 27 juin, c'est-à-dire un mois environ après l'accident. On constata, au moment de son départ, que les épanchements sanguins du corps vitré s'étaient résorbés et que cette humeur avait complètement recouvré sa transparence. Les extravasations sanguines de la région de la macula et le décollement rétinien étaient restés dans le même état. La papille avait blanchi et était évidemment en voie de s'atrophier.

Comme exemple remarquable de déchirure des membranes profondes par commotion ou contre-coup, j'ai observé à la clinique du D^r Galezowski un militaire, qui présentait une division transversale et de la choroïde et de la rétine du côté gauche, produite par un éclat d'obus qui avait frappé la tempe correspondante. La blessure datait de quatre mois environ. L'œil gauche paraissait intact. Mais la vue était considérablement diminuée.

A l'examen ophtalmoscopique on distinguait très-nettement une bande blanche passant transversalement immédiatement au-dessous de la papille (image renversée). C'était la déchirure de la choroïde.

La papille était blanche et ses vaisseaux étaient rompus au niveau de la solution de continuité de la choroïde et atrophiés au delà.

Le fait suivant est un exemple non moins frappant que le précédent, des contre-coups. Je le dois à l'obligeance de M. le D^r Galezowski.

N. B., sergent dans un bataillon des mobiles de la Drôme, reçut un éclat d'obus au sourcil droit. La plaie qui en résulta fut de peu d'importance ; mais le blessé s'aperçut immédiatement que la vue de cet œil était complètement perdue. Il vint consulter M. le D^r Galezowski, le 3 mars 1871.

De son œil droit, qui paraît très-sain, le blessé ne peut que distinguer le jour de la nuit. La pupille est dilatée et se contracte à peine. La cornée, le cristallin et le corps vitré sont parfaitement transparents.

A l'examen ophtalmoscopique on constate les désordres suivants :

la papille est blanchâtre partout, excepté en dedans, où elle est un peu injectée. Autour d'elle, on voit des taches exsudatives, larges, blanchâtres, s'étendant sur toute la région de la macula, et au delà. Ce sont des exsudats rétinien interceptant les vaisseaux, dont plusieurs sont atrophiés. En haut et en dehors de la papille, on aperçoit un demi-cercle blanc, parallèle au bord de la papille, et situé à quelques millimètres d'elle, au grossissement de la lentille; c'est là une déchirure de la choroïde par contre-coup.

Tous ces désordres expliquent suffisamment la perte de la vue. Ils sont le résultat de la commotion de l'œil, et non de la blessure du nerf sous-orbitaire, comme on le pensait autrefois avant l'emploi de l'ophthalmoscope.




Fig. 1

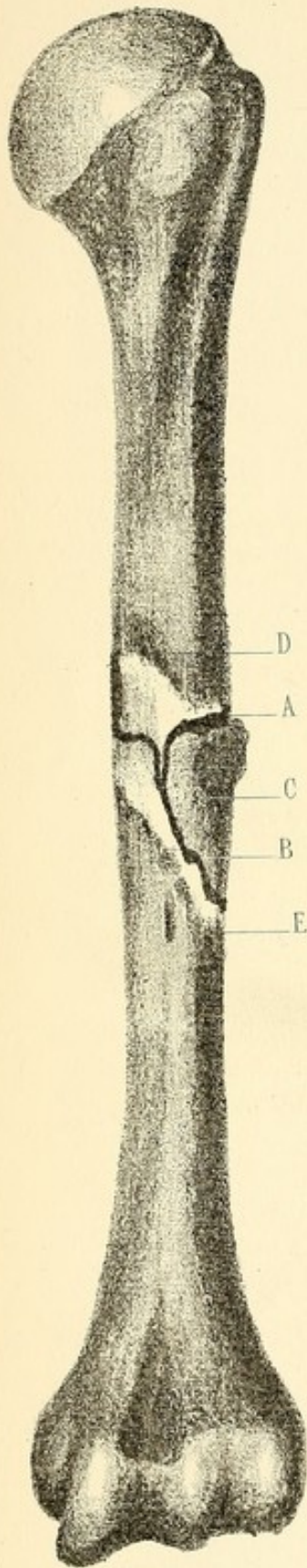


Fig. 2

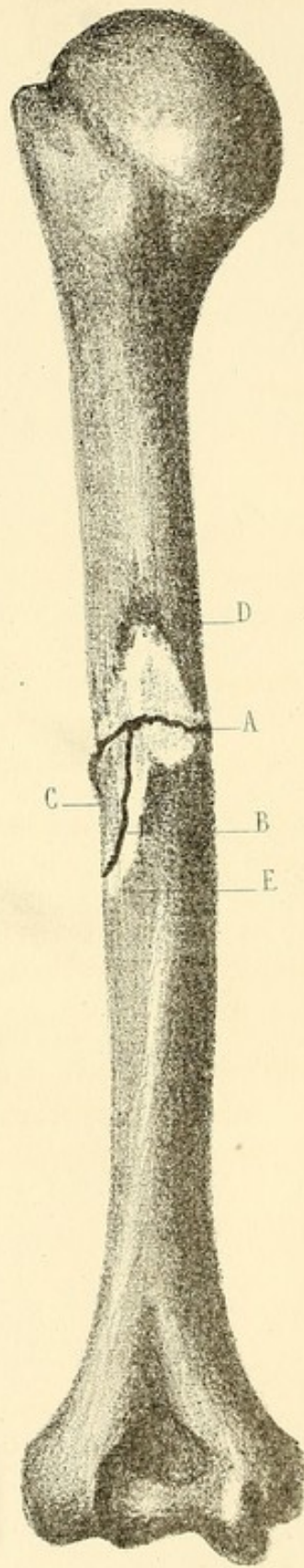


Fig. 3

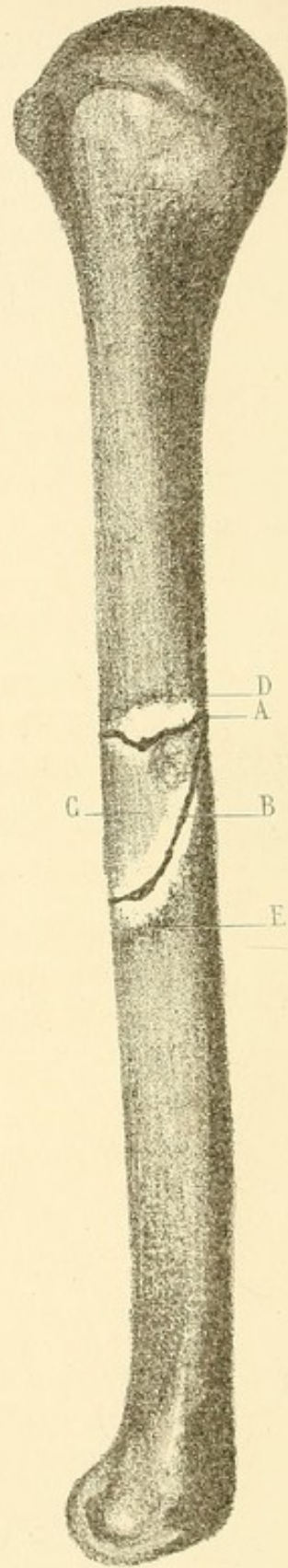


PLANCHE I.

Fracture de l'humérus (partie moyenne.)

Fig. 1. — Face interne.

Fig. 2. — Face postérieure.

Fig. 3. — Face externe.

A. Point où l'os a été frappé. La fracture est transversale. La solution de continuité représentée par la ligne A, fig. 1, 2, 3 est nette et régulière.

Fig. 1. — B. Fêlure qui part du centre de la solution de continuité et détache de l'extrémité supérieure du fragment inférieur l'esquille C, la seule qui existe.

C. Fig. 1, 2, 3. Esquille détachée de l'extrémité supérieure du fragment inférieur par la fêlure B.

D. Ligne de démarcation de la nécrose consécutive de l'extrémité du fragment supérieur. Cette ligne que l'on poursuit sur les fig. 1, 2, 3, indique l'épaississement du périoste.

E. Ligne de démarcation de la nécrose consécutive de l'extrémité du fragment inférieur. Elle représente, comme la précédente, l'épaississement du périoste.

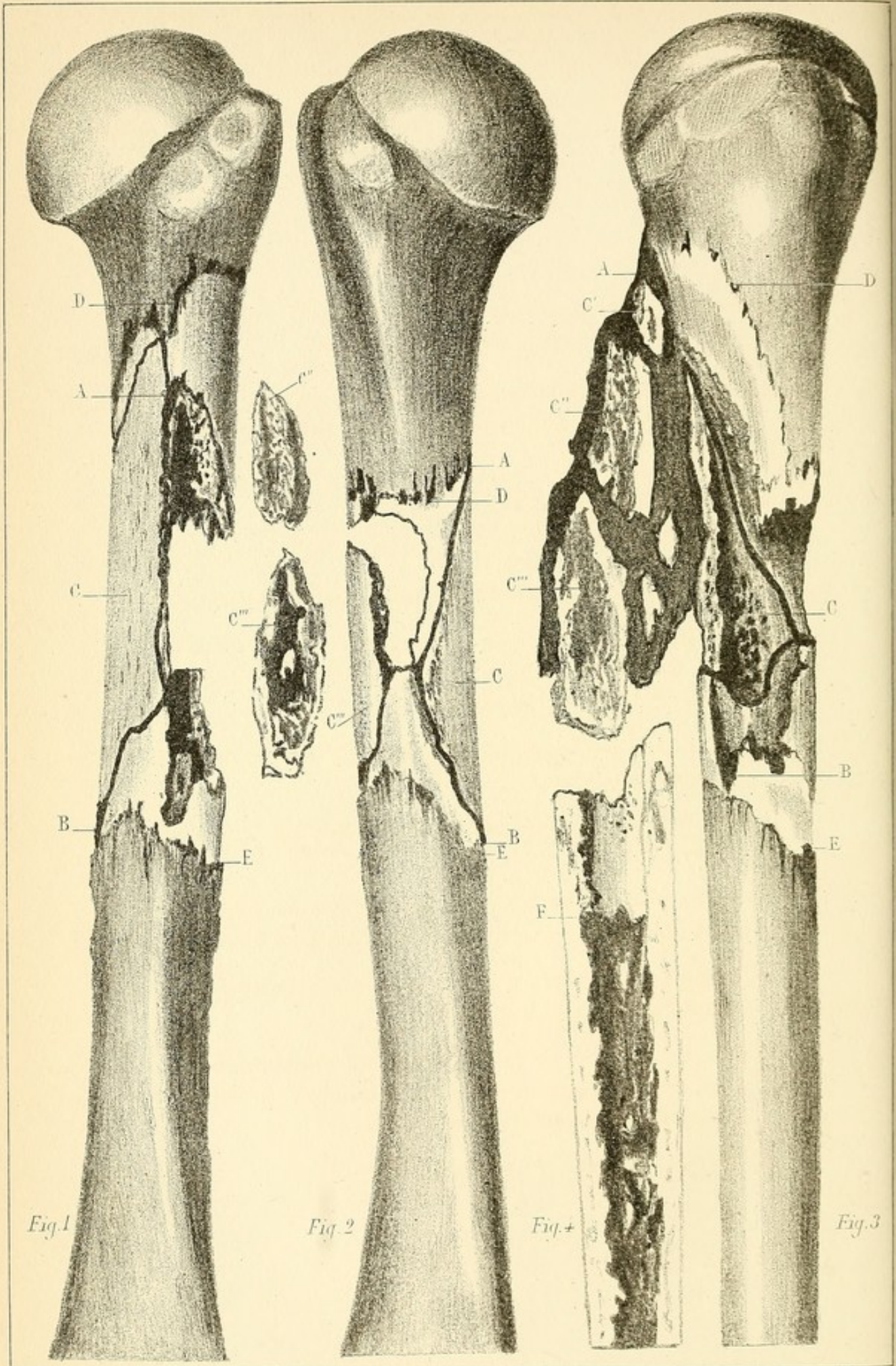


Fig. 1

Fig. 2

Fig. 3

Fig. 3

PLANCHE II.

*Fracture comminutive du tiers supérieur de l'humérus droit
produite par un coup de feu.*

La balle a traversé le bras de dedans en dehors, en passant immédiatement au-dessous du bord antérieur du creux axillaire.

Fig. 1. — Face postérieure.

Fig. 2. — Face interne.

Fig. 3. — Face externe.

Fig. 4. — Coupe longitudinale du fragment inférieur.

De A à B, fig. 1, 2, 3, se trouve compris le foyer de la fracture; il remonte presque jusqu'au niveau du col chirurgical par la face externe, fig. 3.

C, fig. 1, 2, 3. — Vaste esquille adhérente par le périoste et les muscles adjacents.


C' C'' C'''. Esquilles représentées détachées, fig. 2; adhérentes, fig. 3.

D. Ligne de démarcation de la nécrose consécutive du fragment supérieur. Périoste épaissi suivant cette ligne.

E. Ligne de démarcation de la nécrose consécutive de l'extrémité du fragment inférieur.

F. Fig. 4. — Limite de la médullite concomitante de la nécrose de l'extrémité du fragment inférieur; elle correspond à la ligne de démarcation externe E.

La moelle est purulente et très-raréfiée.



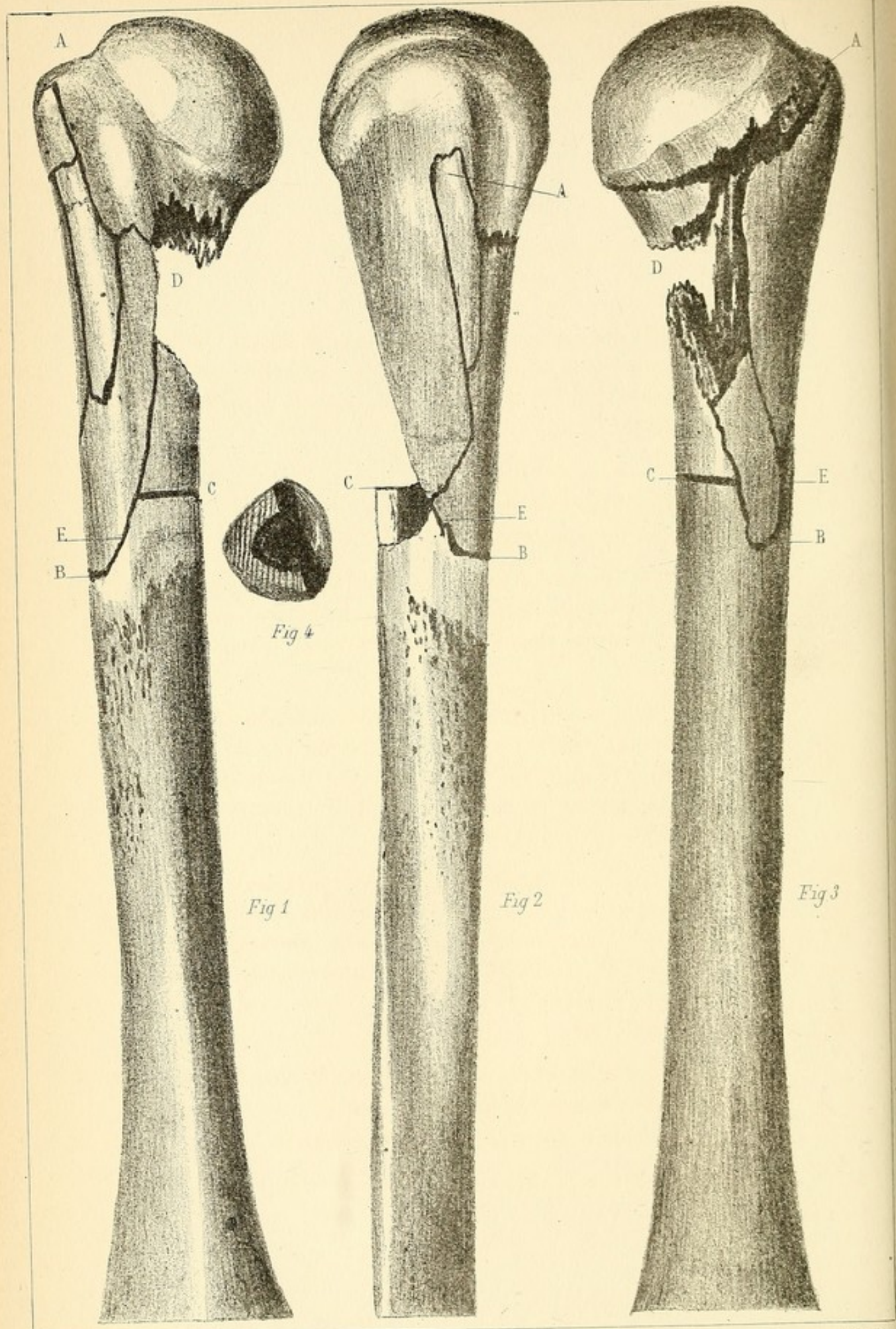


Fig 1

Fig 2

Fig 3

Fig 4

PLANCHE III.

*Fracture comminutive de l'extrémité supérieure de l'humérus
produite par coup de feu.*

La balle, entrée à la face antérieure du moignon de l'épaule à 3 centimètres au-dessous de la clavicule, est sortie en arrière à l'union du bord postérieur de l'aisselle avec les parois thoraciques.

Fig. 1. — Face interne.

Fig. 2. — Face externe.

Fig. 3. — Face postérieure.

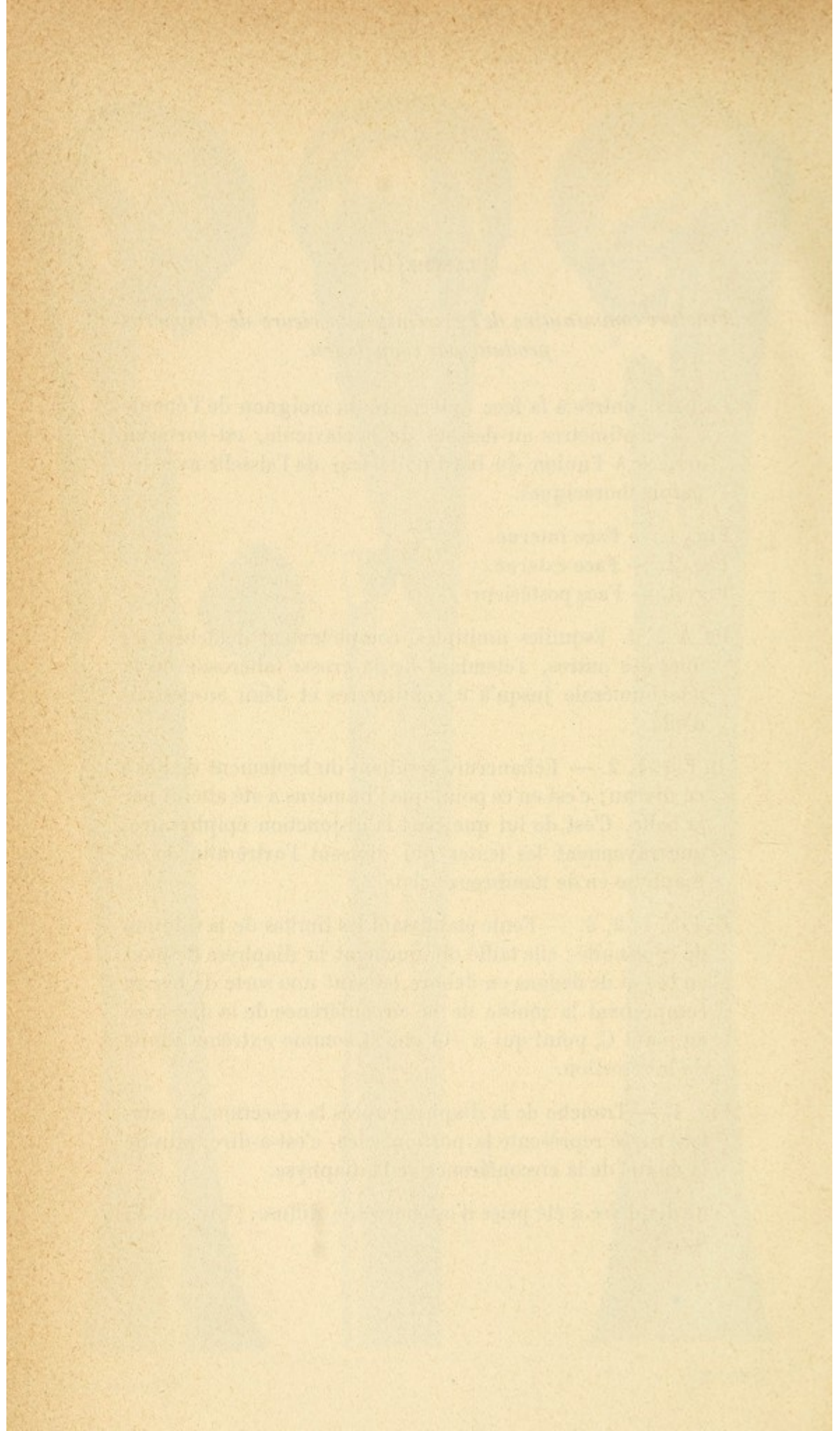
De A à B. Esquilles multiples, complètement détachées les unes des autres, s'étendant de la grosse tubérosité de la tête humérale jusqu'à 9 centimètres et demi au-dessous d'elle.

D. Fig. 1, 2. — Échancrure résultant du broiement de l'os à ce niveau; c'est en ce point que l'humérus a été atteint par la balle. C'est de lui que part la disjonction épiphysaire, que rayonnent les fentes qui divisent l'extrémité de la diaphyse en de nombreux éclats.

E. Fig. 1, 2, 3. — Fente établissant les limites de la solution de continuité; elle taille obliquement la diaphyse de haut en bas et de dedans en dehors, laissant une sorte de biseau comprenant la moitié de la circonférence de la diaphyse au point C, point qui a été choisi comme extrême limite de la résection.

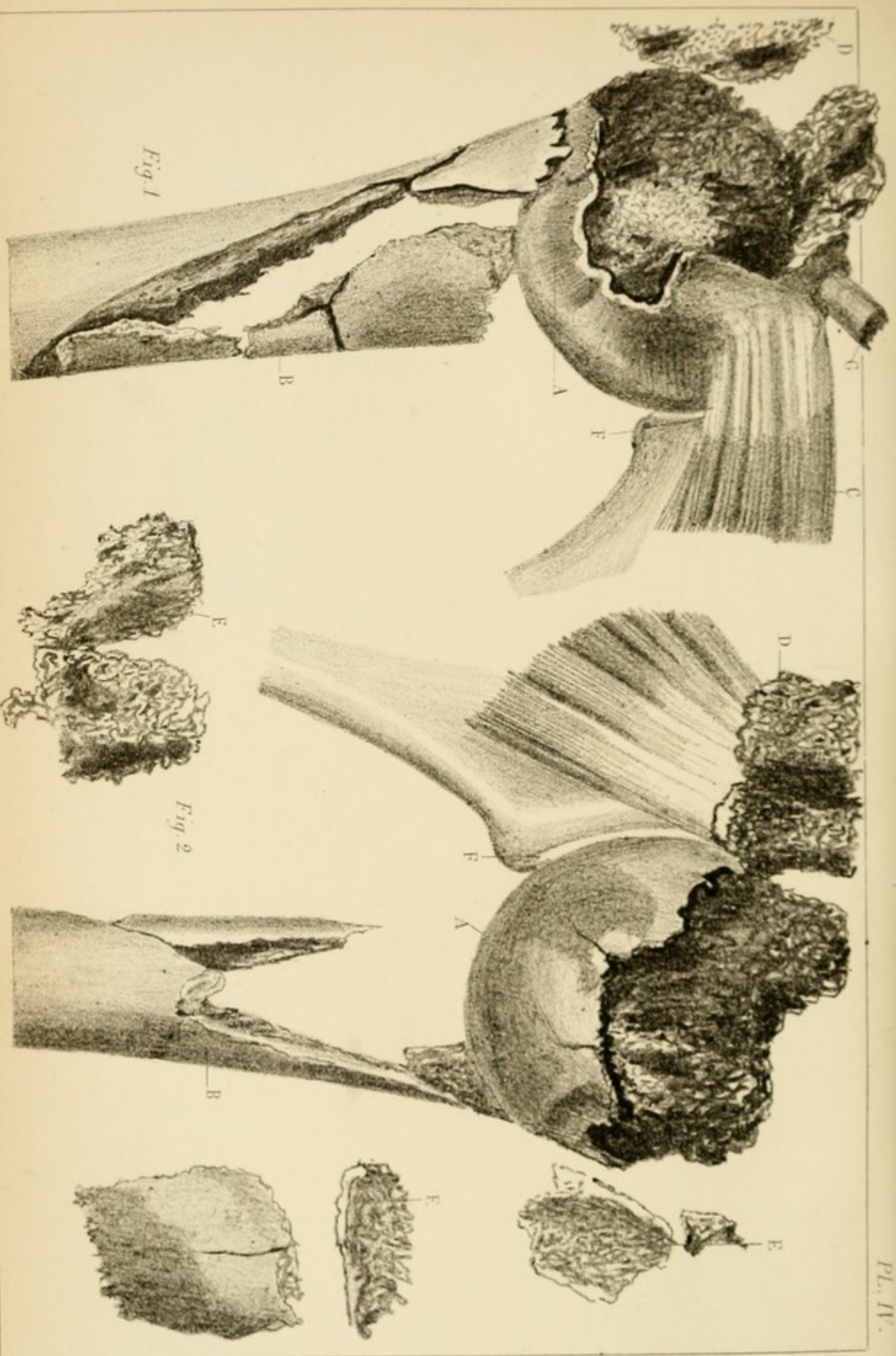
Fig. 4. — Tranche de la diaphyse après la résection. La surface rayée représente la portion sciée, c'est-à-dire, plus de la moitié de la circonférence de la diaphyse.

Cette diaphyse a été prise d'ostéomyélite diffuse. (Voy. pl. V, fig. 3.)



FRACTURE DE L'EXTREMITÉ SUPERIEURE DE L'HUMERUS DROIT

PL. IV.



L. Briere de l'atrum del.

Imp. Lanoisier & Co Paris

PLANCHE IV.

Fracture de l'extrémité supérieure de l'humérus droit, par coup de feu.

La balle, entrée au niveau de l'insertion humérale du deltoïde a traversé obliquement, de bas en haut et d'avant en arrière, le moignon de l'épaule et est sortie en arrière, vers la base de l'acromion.

Fig. 1. — Fracture vue par sa face postérieure.

A. Tête humérale. — B. Diaphyse. — C. Muscle sous-scapulaire. — D. Petit trochanter divisé. — G. Tendon du biceps.

Fig. 2. — Fracture vue par sa face postérieure.

D. Muscles sus et sous-épineux et petit trochanter.

F. Cavité glénoïde.

B. L'extrémité supérieure de la diaphyse humérale est broyée et détruite dans une étendue de 8 centimètres.

La tête humérale A est complètement séparée de la diaphyse; elle est renversée sens dessus dessous; la surface de la fracture correspond à la cavité glénoïde et la surface articulaire est en regard de l'extrémité de la diaphyse. Ce mouvement de rotation s'explique par l'action du sous-scapulaire (C, fig. 1), dont l'insertion est intacte, tandis que celle des sus et sous-épineux est arrachée et entraînée dans la direction de ces muscles D, fig. 1, 2.

B. Fig. 1 et 2. — Extrémité de la diaphyse taillée en pointe. Elle n'est pas fêlée.

E, E' E''. Esquilles détachées et extraites du vivant du blessé.




Fig. 1

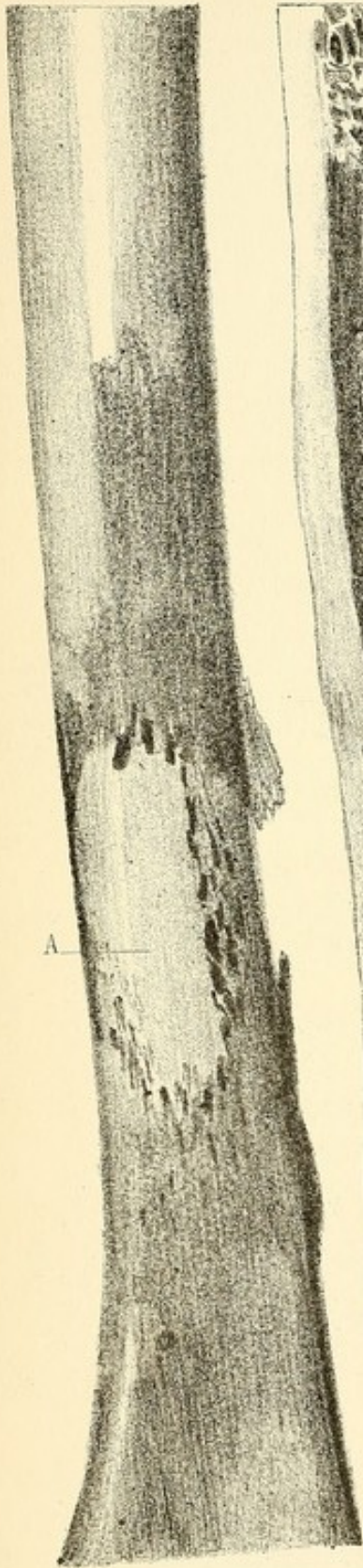


Fig. 2

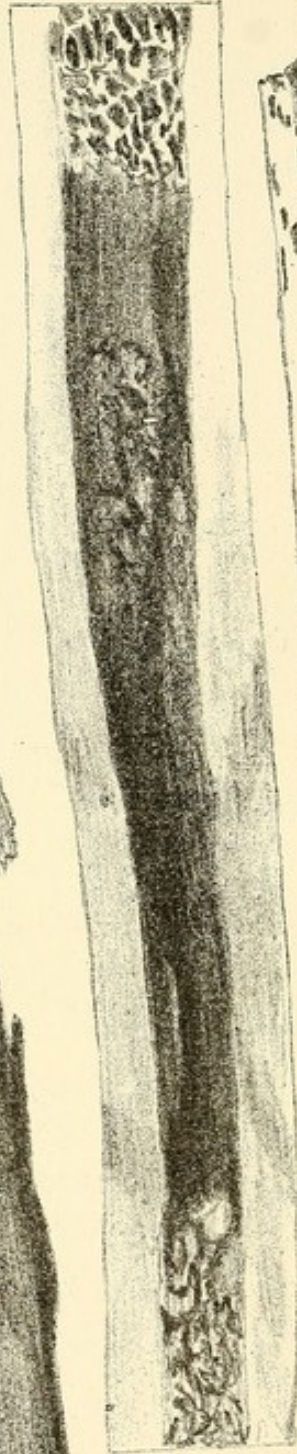


Fig. 3

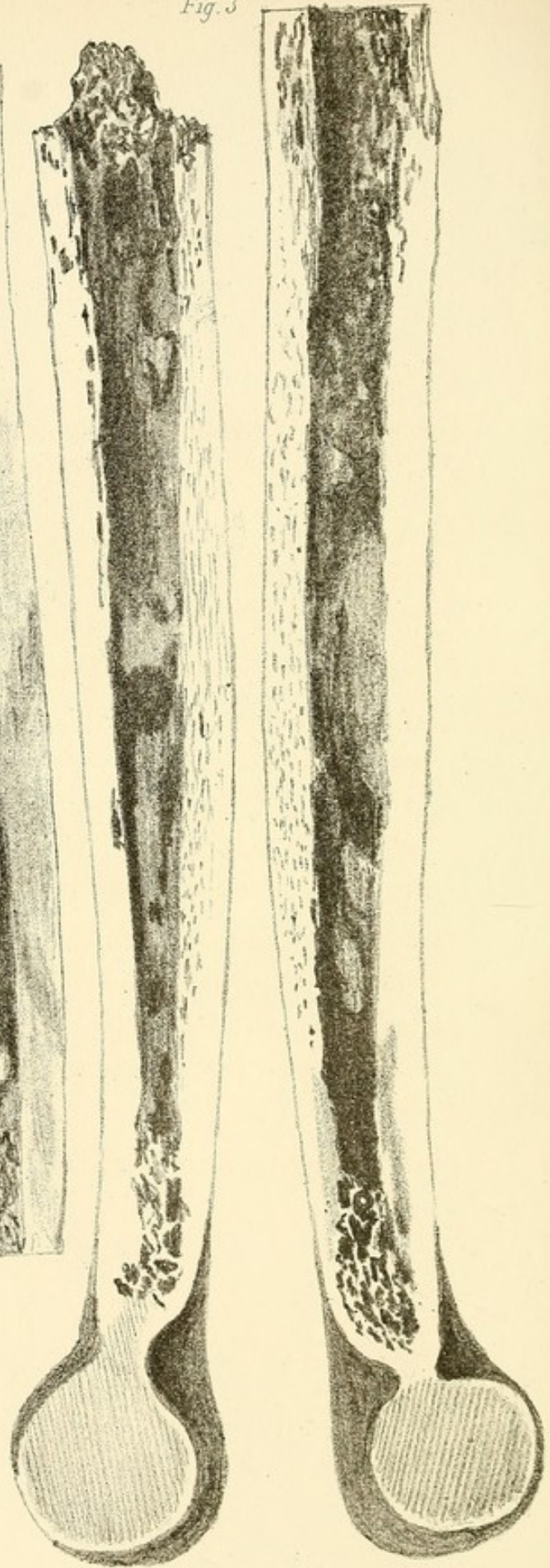


PLANCHE V.

Contusion de l'humérus gauche par coup de feu, à l'union du tiers inférieur avec les deux tiers supérieurs.

La balle déformée avait traversé directement les parties molles de dehors en dedans, et paraissait ne pas avoir touché le squelette.

Fig. 1. — Face externe de l'humérus.

A. Large surface ovalaire exfoliée au point contus, avec épaissement du périoste sur les limites de l'exfoliation.

Fig. 2. — Coupe longitudinale du même os. La moelle est infiltrée de pus au niveau de la contusion, et, au-dessous, jusqu'à la terminaison du canal médullaire à l'épiphyse.

Fig. 3. — Coupe longitudinale de l'humérus réséqué et représenté dans la planche III.

Le canal médullaire est infiltré de pus jusqu'à sa terminaison à l'épiphyse. Le périoste est décollé sur toute la circonférence de l'os.

Toute la diaphyse est nécrosée.

The first part of the paper is devoted to a general discussion of the problem.

In the second part we shall consider the case of a homogeneous medium.

The third part is devoted to the study of the properties of the solutions.

In the fourth part we shall discuss the asymptotic behavior of the solutions.

The fifth part is devoted to the study of the stability of the solutions.

In the sixth part we shall consider the case of a non-homogeneous medium.

The seventh part is devoted to the study of the properties of the solutions.

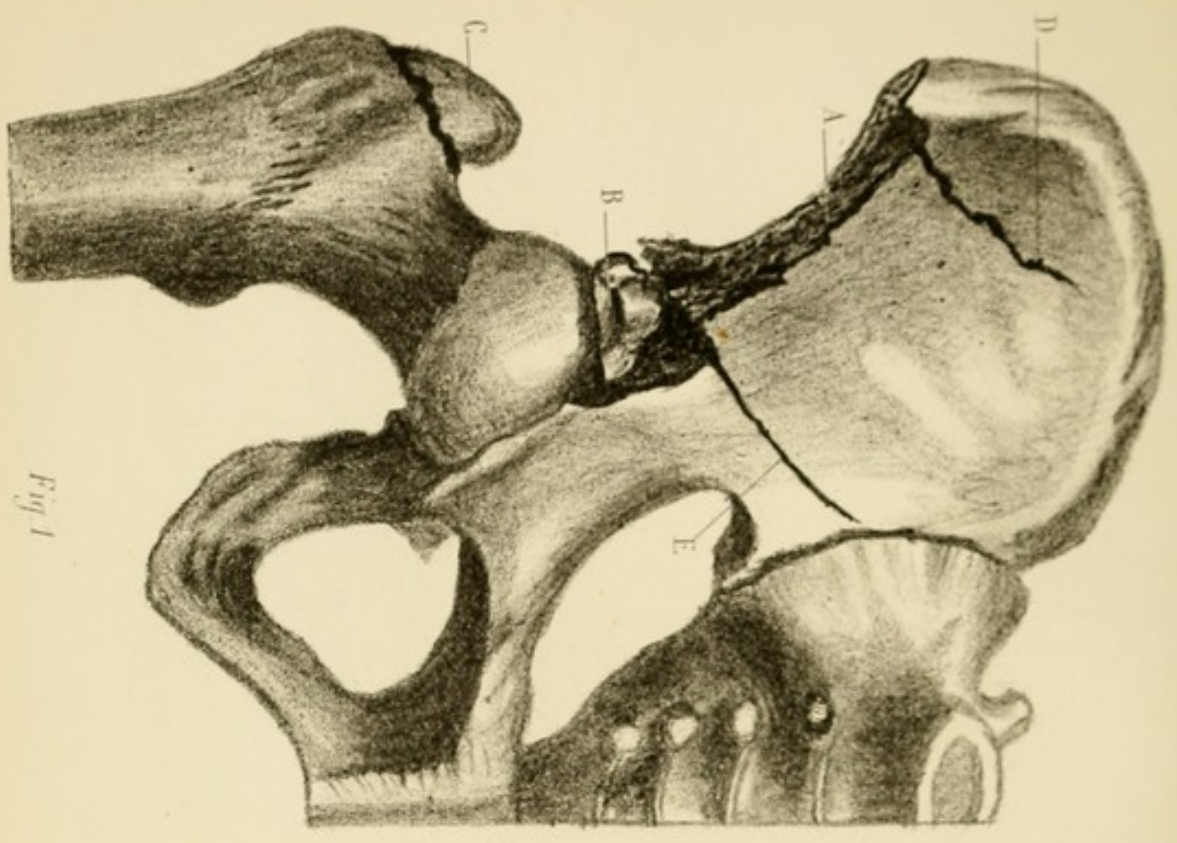


Fig. 1

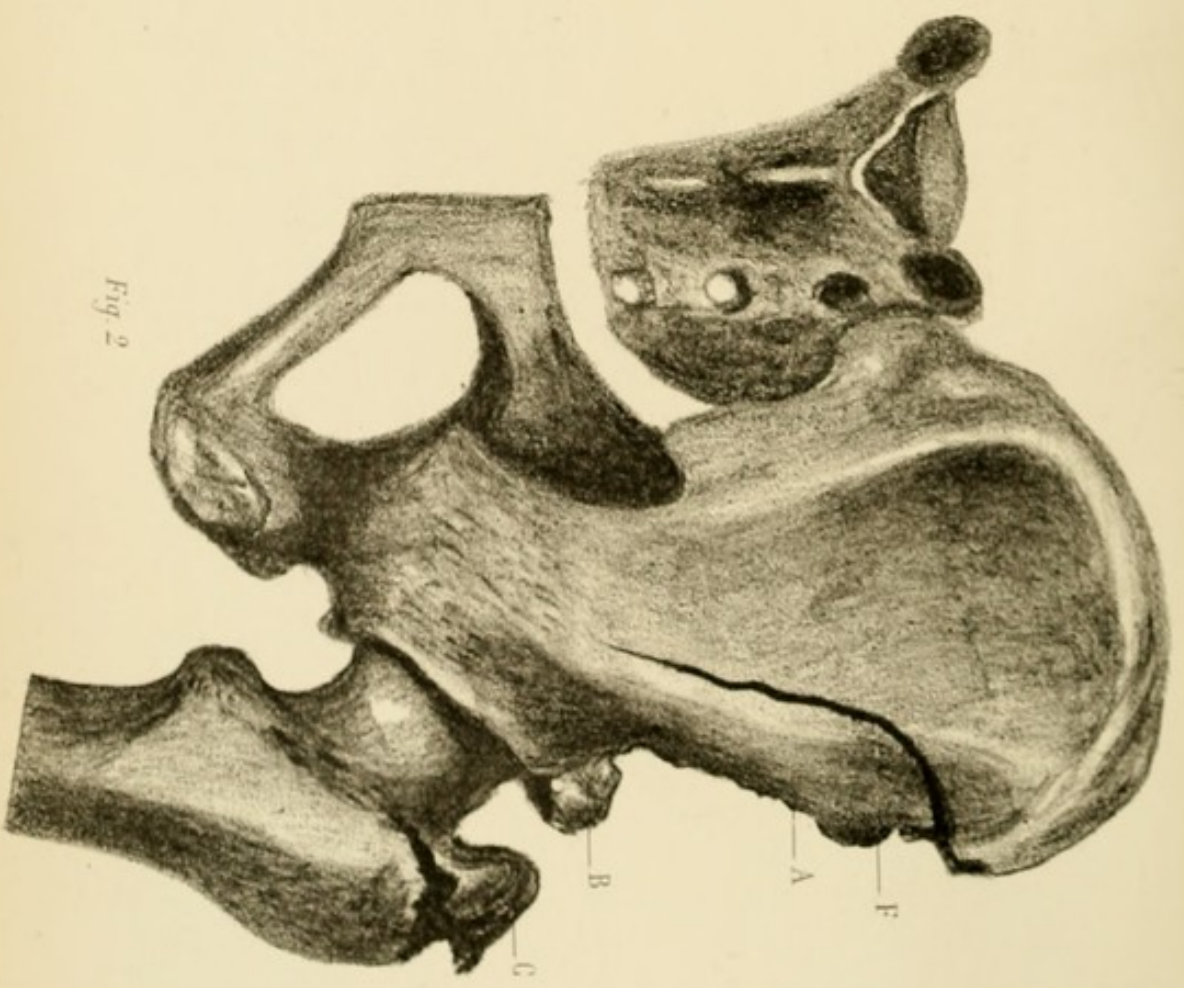


Fig. 2

PLANCHE VI.

Fracture de l'os iliaque droit produite par un éclat d'obus de 4 à 5 centimètres carrés ayant pénétré entre le grand trochanter et l'épine iliaque antérieure et supérieure.

Fig. 1. — Os iliaque et fémur; face antérieure.

Fig. 2. — Os iliaque et fémur; face postérieure.

A. Bord antérieur de l'os iliaque entamé d'une épine iliaque à l'autre.

B. Écrasement de l'épine iliaque antéro-inférieure et de la portion du sourcil cotyloïdien correspondant.


C. Extrémité supérieure du grand trochanter détachée du fémur.

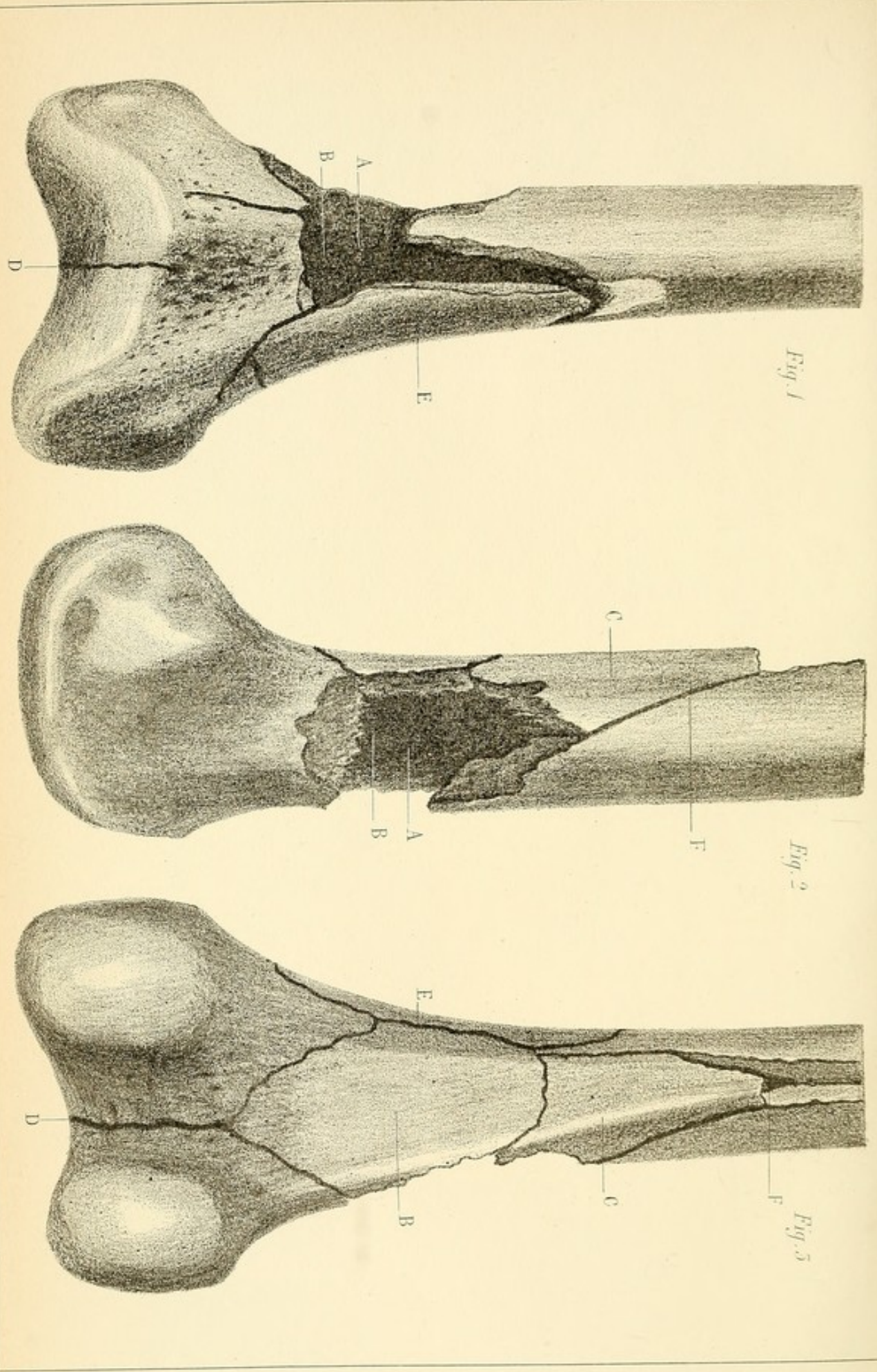
D. Fêlure partant du bord antérieur de l'os et rayonnant vers la partie supérieure de la fosse iliaque interne, elle ne comprend que la table interne de l'os.

E. Fêlure partant du voisinage de l'épine iliaque antéro-inférieure, et suivant la même direction que la précédente; elle n'entame que la table interne de l'os.

F. Fig. 2. — Fêlure ayant à peu près le même point de départ que la fêlure D; elle parcourt la fosse iliaque externe et ne porte que sur la table externe.

Le périoste était décollé par une nappe de pus dans presque toute l'étendue de la fosse iliaque interne. Le muscle iliaque lui-même était infiltré de pus à sa face profonde. L'articulation coxo-fémorale était également en pleine suppuration.





J. Brière ad anatum del.

Imp. Lesoucheux & Co Paris

PLANCHE VII.

Fracture comminutive de l'extrémité inférieure du fémur droit par coup de feu.

La balle a traversé la cuisse de dedans en dehors un peu au-dessus des condyles.

Fig. 1. — Face antérieure.

Fig. 2. — Face externe.

Fig. 3. — Face postérieure.

A. Fig. 1 et 2. — Vaste excavation résultant du broiement de l'os au point où la balle l'a atteint. La perte de substance porte sur les faces externe et antérieure.


B. Fig. 3. — Large esquille postérieure de forme losangique, complètement détachée par les fêlures qui la circonscrivent. Sa face antérieure apparaît en A, fig. 1 et 2. Elle est recouverte de caillots sanguins.

C. Fig. 3. — Longue esquille postéro-externe triangulaire complètement détachée comme la précédente.

D. Fêlure descendant de l'angle inférieur de l'esquille B jusque dans l'articulation en suivant l'espace inter-condylien.

E. Fig. 1 et 3. — Longue esquille rectangulaire découpée sur les faces antéro-interne.

F. Fêlure remontant du sommet de l'esquille C jusqu'à l'union du quart inférieur avec les trois quarts supérieurs de la diaphyse fémorale. C'est à ce niveau que fut pratiquée la section de l'os.





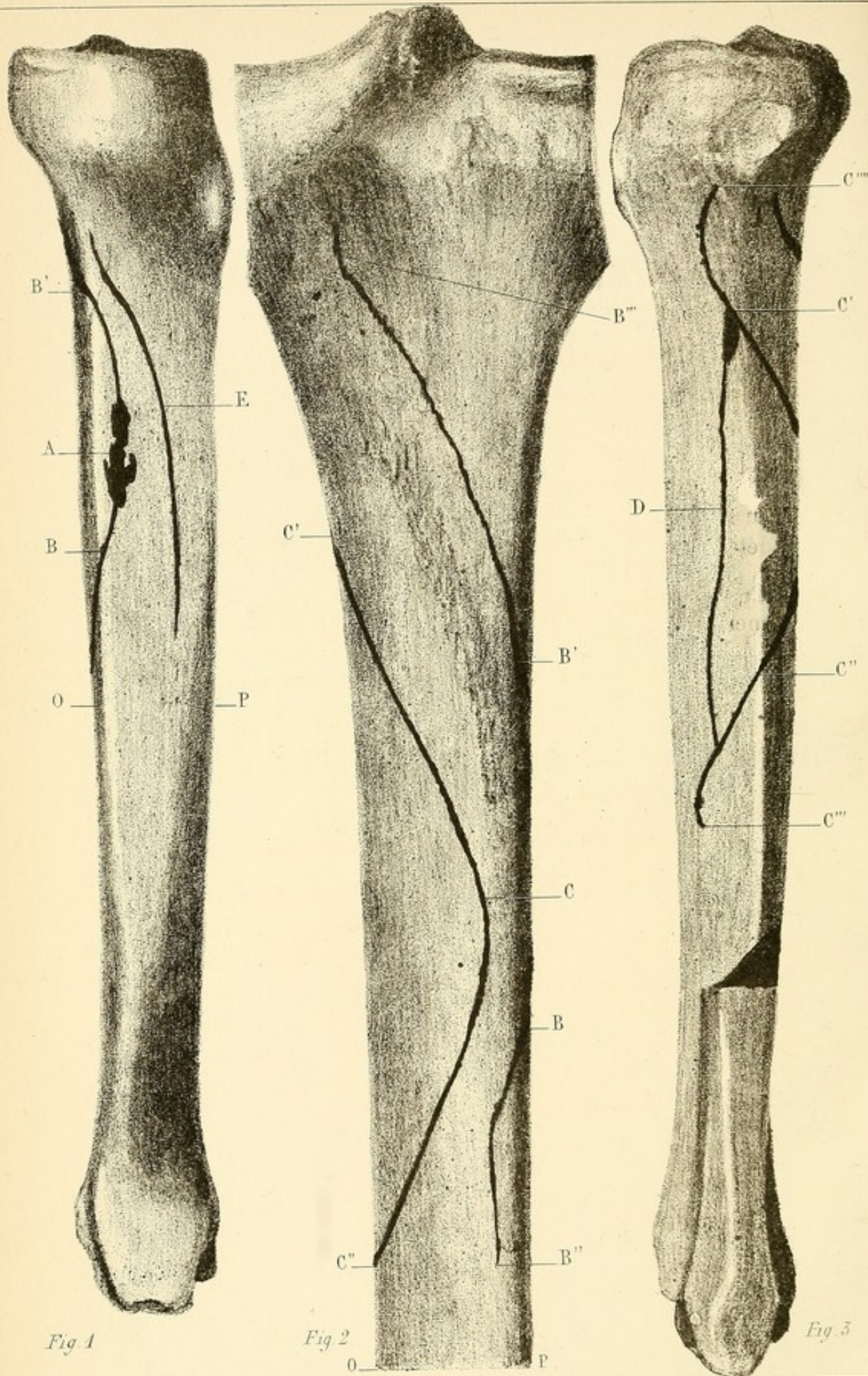


Fig 1

Fig 2

Fig 3

PLANCHE VIII.

Fêlures multiples du tibia atteignant l'os dans les deux tiers de sa longueur et dans toute l'épaisseur de l'étui diaphysaire.


Cette lésion remarquable résulte d'un coup de feu. La balle a frappé l'os très-obliquement en A, à l'union du quart supérieur avec les trois quarts inférieurs de la face interne et s'est réfléchiée pour traverser ensuite le mollet. L'os ne semblait que contusionné.

A. Point où la balle a frappé; quelques parcelles osseuses ont été détachées par le choc du projectile.

B. Fig. 1. — Fêlure partant du point A; elle parcourt longitudinalement la face interne du tibia de B en B', contourne en ces deux points le bord interne de l'os, et se propage vers la face postérieure, fig. 2, inférieurement de B à B'', et vers la partie supérieure de B' à B''' Elle comprend toute l'épaisseur du tissu compacte. (Voir pl. XIV, fig. 1, la coupe longitudinale de l'os.)

Fig. 2. — Tibia. (Face postérieure de grandeur naturelle.)

C. Fêlure développée sur la surface postérieure du tibia vis-à-vis du point où la face interne a été atteinte, et à 1 centimètre environ de distance. Elle parcourt la face postérieure de C' à C'', contourne le bord externe en ces deux points et apparaît sur la face externe (fig. 3), qu'elle parcourt de C'' à C''' inférieurement, et de C' à C'''' supérieurement. Cette fêlure comprend tout l'épaisseur du tissu osseux jusqu'au canal médullaire. (Voir C' C'', fig. 1, pl. XIV.)



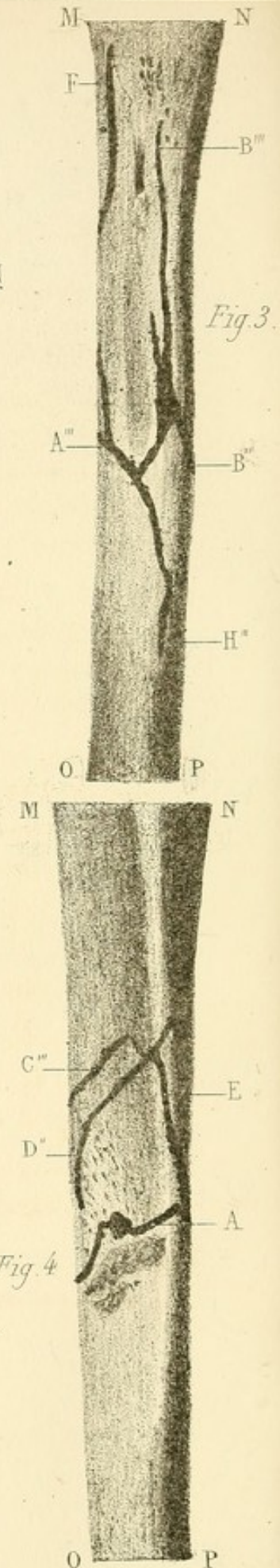
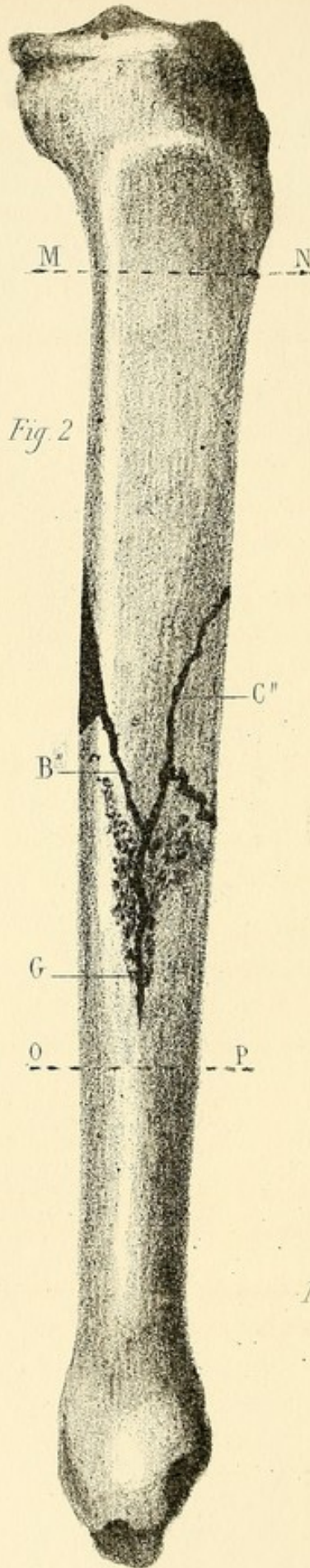
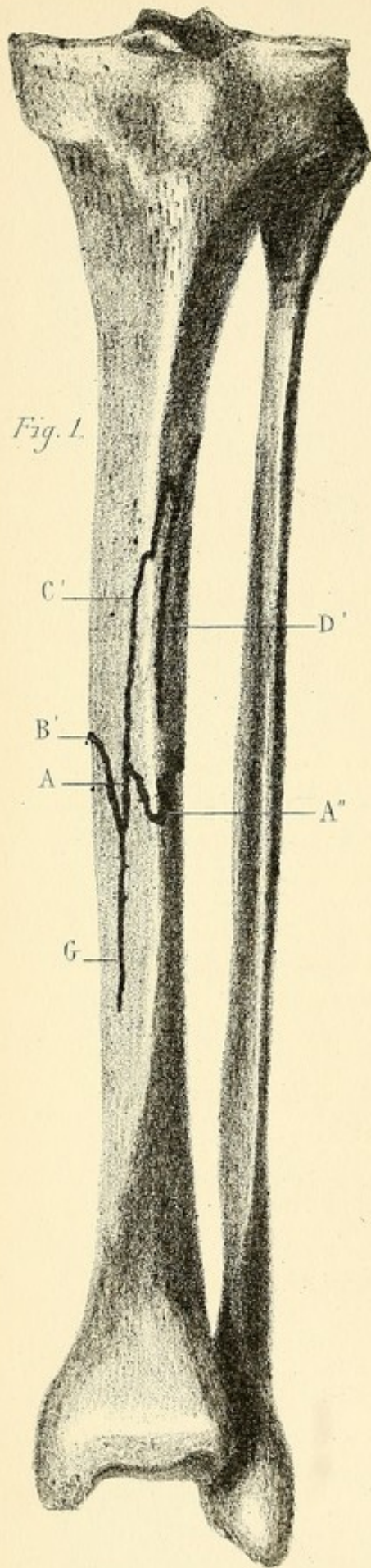


PLANCHE IX.

Fracture longitudinale du tibia gauche par coup de feu.

La balle s'était aplatie sur la face interne de l'os.

Fig. 1. — Squelette de la jambe gauche (face antérieure).

Fig. 2. — Tibia, face interne.

Fig. 3. — Tibia, face postérieure.

Fig. 4. — Tibia, face externe.

A. Point où la face interne du tibia a été frappée. La solution de continuité offre l'aspect dentelé le plus marqué.

A' A'' A''' A'''. Fig. 1, 2, 3, 4. — Sur toutes les faces c'est une succession d'angles rentrants et saillants, d'où se détachent des fêlures qui remontent, les unes sur le fragment supérieur, les autres sur le fragment inférieur.


B' et B''. Fig. 1 et 2. — Fêlure qui part du foyer de la fracture, remonte obliquement sur la face interne du tibia, contourne le bord interne et se termine sur la face postérieure du fragment supérieur en B'''. fig. 3.

C'. Fig. 1. — Représente une fêlure qui naît du foyer de la fracture sur la face interne du tibia, remonte obliquement vers la face externe, s'unit aux fêlures D', fig. 1 ; D'', fig. 4, et E, fig. 4 et se termine en F, face postérieure, fig. 3.

G. Fig. 1 et 2. — Fêlure descendant du foyer de la fracture sur la face interne du fragment inférieur.

H. Fig. 3. — Fêlure descendant du centre de la fracture sur la face postérieure du fragment inférieur.

Fig. 2. — La distance de MN à OP mesure toute l'étendue de la diaphyse entamée par les fêlures.






Fig 3

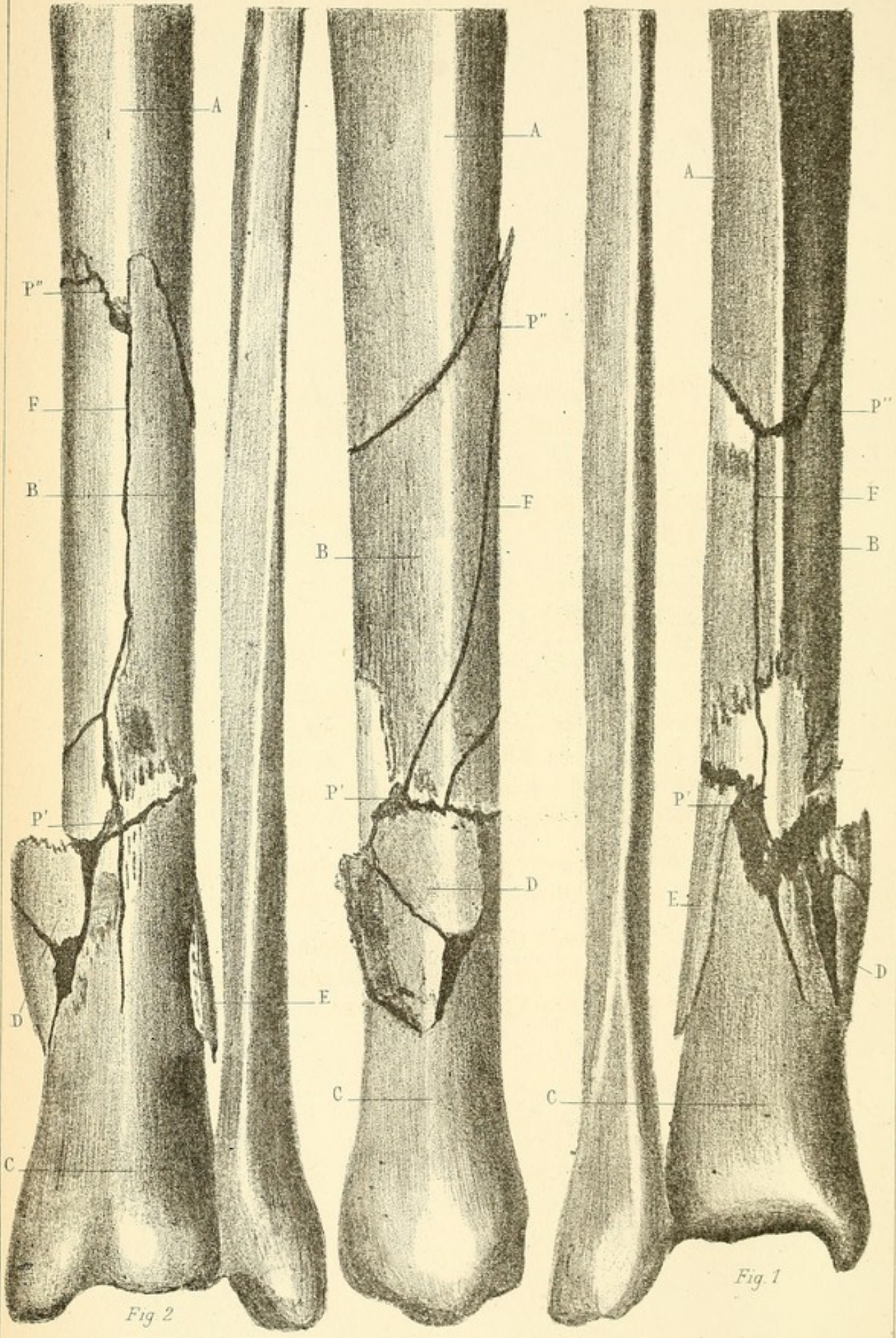


Fig 2

Fig 1

PLANCHE X.

Fracture du tibia droit produite par un éclat d'obus qui l'a atteint à l'union du quart inférieur avec les trois quarts supérieurs.

L'os est fracturé en deux points P' et P'', et divisé en trois fragments A B C.

Fig. 1. — Face antérieure.


Fig. 2. — Face postérieure.

Fig. 3. — Face interne.

P'. Fig. 1, 2, 3. — Point où le tibia a été frappé. Là existe une première solution de continuité légèrement oblique et complète de la diaphyse. Elle est le point de départ de fêlures qui se développent sur le fragment inférieur ou extrémité inférieure du tibia C.

P''. Seconde solution de continuité complète de l'os, oblique, dans le même sens. Périoste conservé à son niveau.

B. Vaste fragment intermédiaire divisé lui-même en deux moitiés à peu près égales, par la fêlure F. Le périoste était épaissi, et reliait tous ces fragments entre eux.



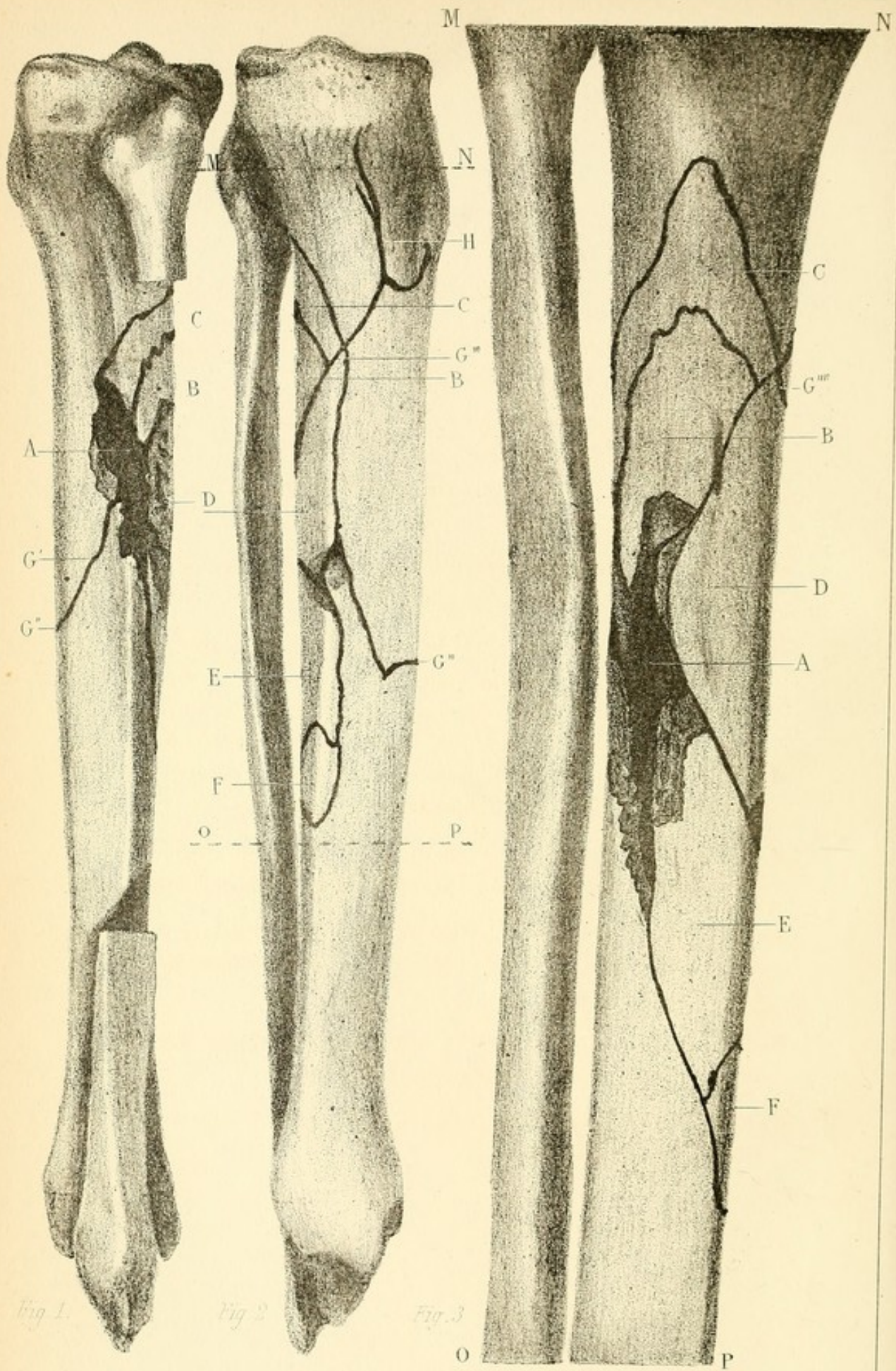


Fig. 1.

Fig. 2.

Fig. 3.

PLANCHE XI.

Fracture comminutive du tibia gauche par coup de feu.

La balle a frappé le tibia sur sa face externe, à l'union du tiers supérieur avec les deux tiers inférieurs.

Fig. 1. — Tibia, face externe.

Fig. 2. — Tibia, face interne.

Fig. 3. — Tibia, face postérieure, ou tibia compris entre MN et OP de la fig. 2.

A. Centre d'action du projectile. Il existe une perte de substance résultant du broiement de l'os à ce niveau.


G. Fig. 1. — Fêlure qui part du centre de la fracture, descend obliquement sur la face externe, contourne le bord antérieur du tibia en G'', remonte sur la face interne pour s'unir en G''', fig. 2, et G''', fig. 3, à d'autres fêlures situées sur la face postérieure. Cette fêlure coupe, suivant sa direction, la diaphyse en deux fragments.

B' C. Fig. 1, 2, 3. — Esquilles situées sur la face postérieure du fragment supérieur et étagées l'une au-dessus de l'autre.

D. Fig. 2 et 3. — Esquille longitudinale, intermédiaire aux deux fragments, et située sur la face postéro-interne de l'os.

E et F. Fig. 2 et 3. — Esquilles superposées, situées sur la face postéro-interne du fragment inférieur.

H. Fig. 2. — Fêlure bifide divergeant sur la face interne du condyle interne du tibia.



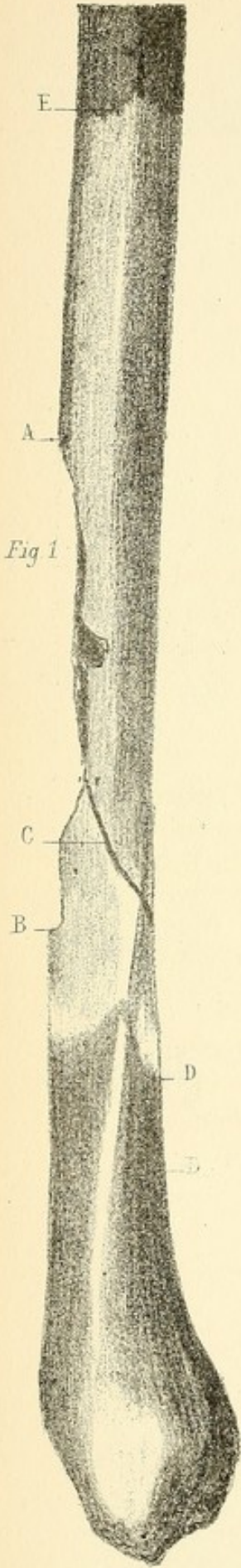


Fig 2

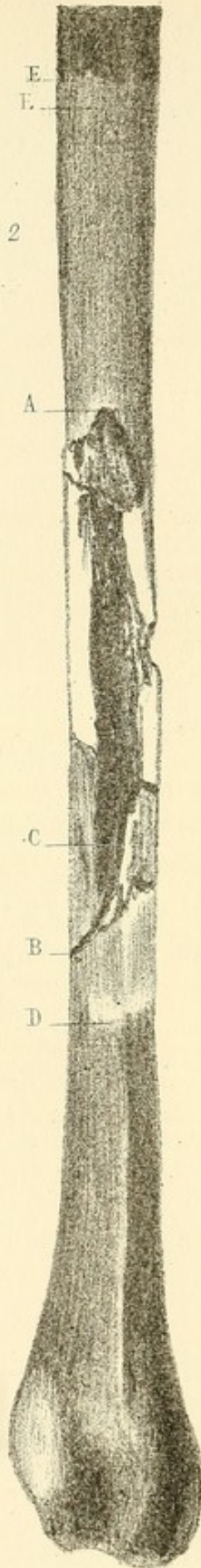


Fig 3

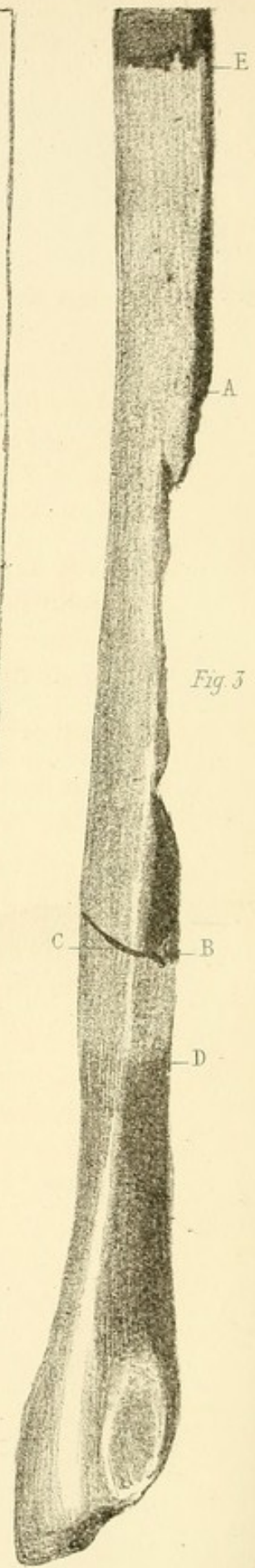


PLANCHE XII.

*Fracture du péroné droit (tiers inférieur) produite par un éclat
d'obus de 2 centimètres carrés environ.*

Fig. 1. — Face externe.

Fig. 2. — Face postérieure.

Fig. 3. — Face interne.

Fig. 4. — Coupe longitudinale du fragment supérieur.

De A à B. Échancrure comprenant la moitié environ de l'épaisseur de la diaphyse. Cette perte de substance était représentée par deux esquilles d'égale longueur retirées du dixième au onzième jour.

C. Fêlure achevant la division complète de l'os.

D. Ligne de démarcation de la nécrose consécutive de l'extrémité du fragment inférieur. Le périoste, à partir de ce point, est épaissi et très-adhérent sur toute l'extrémité inférieure du péroné.

E. Ligne de démarcation de la nécrose consécutive de l'extrémité du fragment supérieur.

Fig. 4. — Le canal médullaire du fragment supérieur est infiltré de pus jusqu'en G, un peu au dessous du point de délimitation de la dénudation. Même état pour le fragment inférieur.




Fig. 3

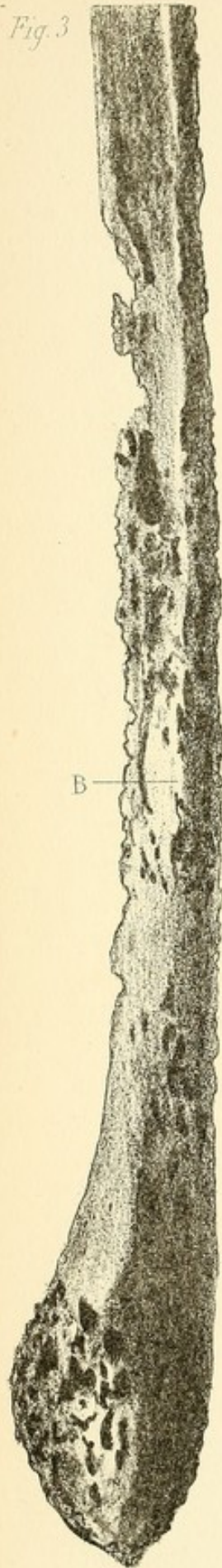


Fig. 2

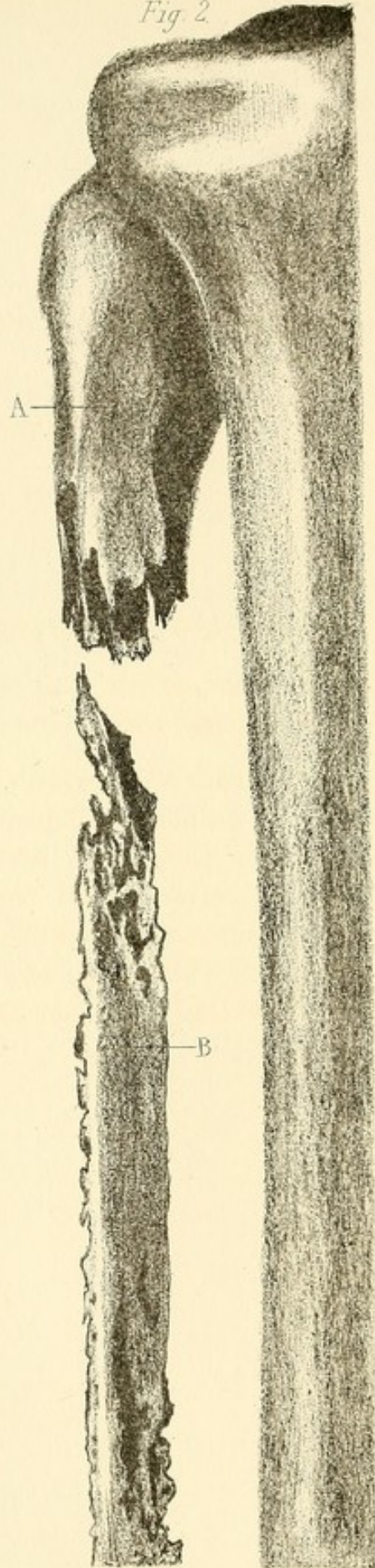


Fig. 1

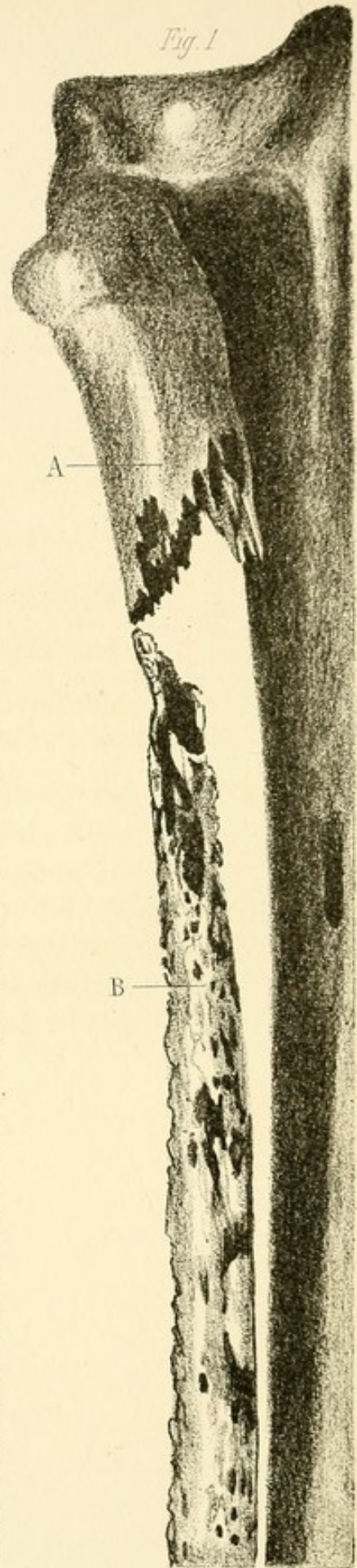


PLANCHE XIII.

*Fracture comminutive de l'extrémité supérieure du péroné
gauche par coup de feu.*

La balle était restée entre les extrémités des fragments A et B.
Ostéo-myélite diffuse du fragment inférieur.


Fig. 1. — Face postérieure.

Fig. 2. — Face interne.

Fig. 3. — Face externe du fragment inférieur presque entier.

A. Fragment supérieur. Il n'est pas fêlé, son extrémité est dentelée et nécrosée dans une très-petite étendue.

B. Fragment inférieur comprenant presque toute la longueur de la diaphyse péronéale. Il est nécrosé dans toute sa longueur; sa surface est dépouillée de son périoste et rugueuse comme celle des séquestres qui ont croupi au milieu du pus. Son canal médullaire était infiltré de pus et le tissu spongieux de la malléole également. Le cartilage de la face interne de la malléole était érodé par points.



Coupe du tibia pl. VIII

Fig. 1

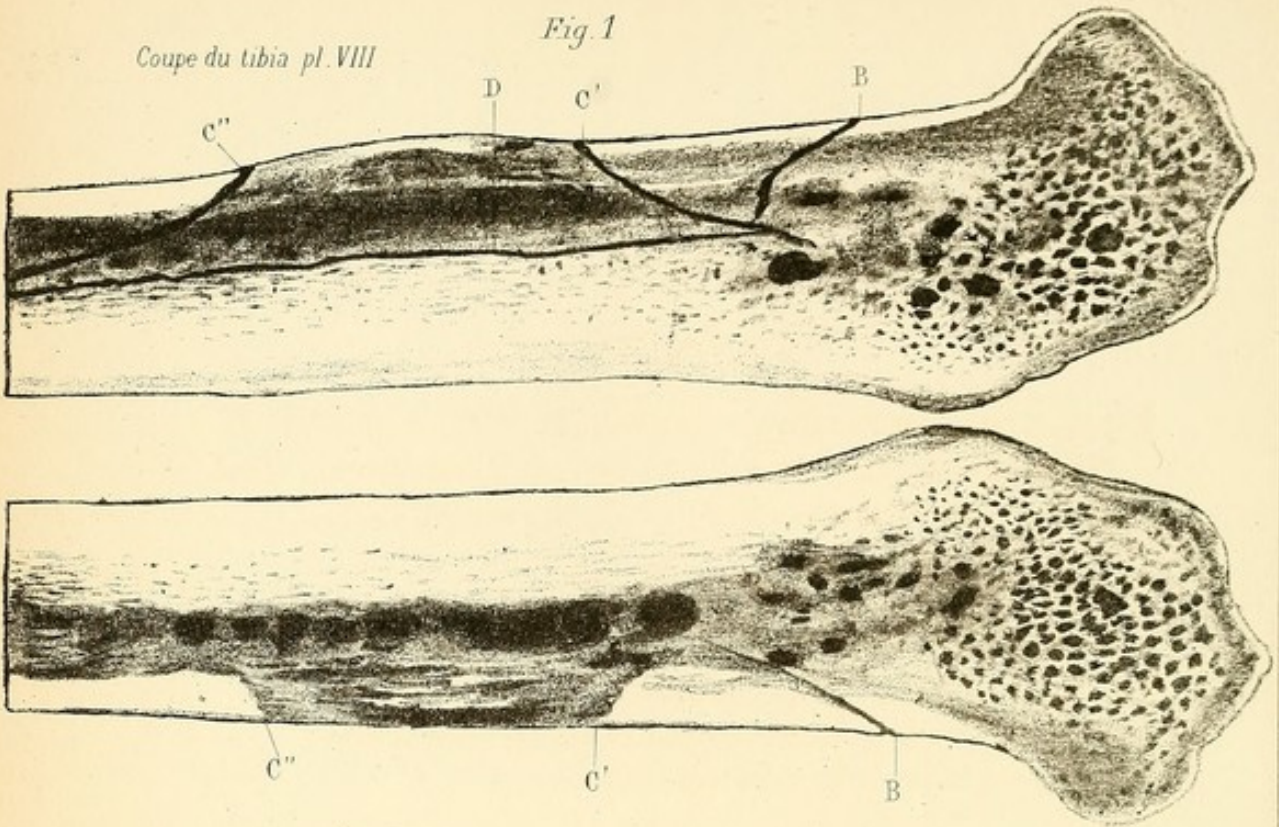


Fig. 2

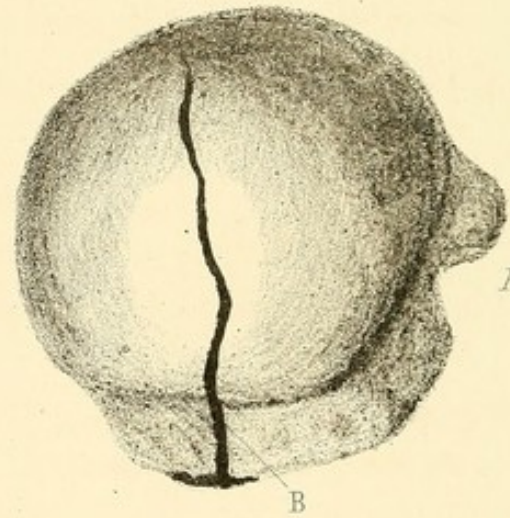
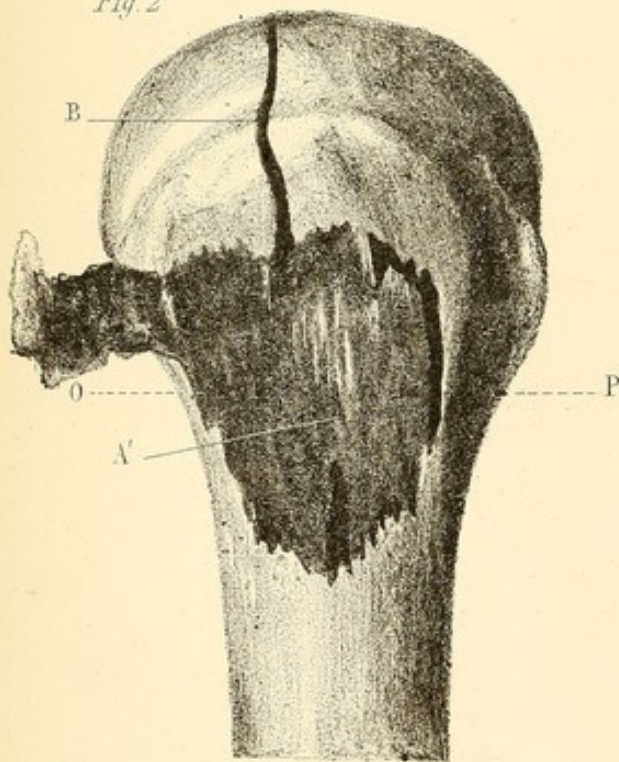


Fig. 3

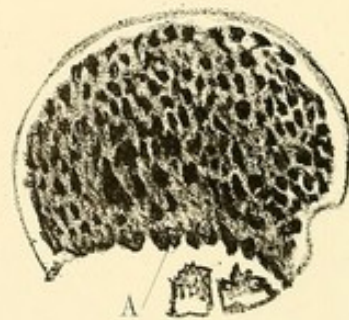

Fig. 4

Coupe suivant O P

PLANCHE XIV.

Fig. 1. Coupe longitudinale du tibia (Pl. VIII). — B' C' C'' D.
*Fêlures comprenant toute l'épaisseur de l'étui osseux, dont
le parcours est représenté fig. 1, 2, 3, planche VIII.*

Le canal médullaire est infiltré de pus.

Fig. 2. — *Eclatement de la tête humérale droite.*

Fig. 2. — Tête de l'humérus droit.

Fig. 3. — Tête humérale vue par sa partie supérieure.

Fig. 4. — Coupe de la tête humérale.

La tête humérale a été frappée transversalement par une balle
au niveau de la partie antéro-externe du col anatomique.

A. Fig. 2. — Écrasement produit par le projectile au niveau
du col chirurgical.

B. Fig. 2 et 3. — Fêlure verticale qui part du point contus et
divise la calotte articulaire par le milieu.

Fig. 4. — Les aréoles du tissu spongieux apparaissent infil-
trées de sang.

Fig. 2. — Portion de l'extrémité supérieure de l'humérus ré-
séquée (grandeur naturelle.)

Page 11

The first part of the book is devoted to a general introduction to the subject of the history of the United States. It is written in a clear and concise style, and is well suited for use in a classroom or for self-study.

The second part of the book is devoted to a detailed account of the early years of the United States. It covers the period from the first settlement of the colonies to the end of the Revolutionary War. The author's treatment is thorough and well-researched, and it is a valuable resource for anyone interested in the early history of the United States.

The third part of the book is devoted to a detailed account of the years from the end of the Revolutionary War to the beginning of the Civil War. It covers the period of the early republic, the expansion of the United States, and the growing tensions between the North and the South. The author's treatment is thorough and well-researched, and it is a valuable resource for anyone interested in the history of the United States.

The fourth part of the book is devoted to a detailed account of the years from the beginning of the Civil War to the end of the Reconstruction period. It covers the period of the Civil War, the Reconstruction period, and the rise of the Gilded Age. The author's treatment is thorough and well-researched, and it is a valuable resource for anyone interested in the history of the United States.

The fifth part of the book is devoted to a detailed account of the years from the end of the Reconstruction period to the present. It covers the period of the Progressive Era, the rise of the Gilded Age, and the modern era. The author's treatment is thorough and well-researched, and it is a valuable resource for anyone interested in the history of the United States.




Fig. 1

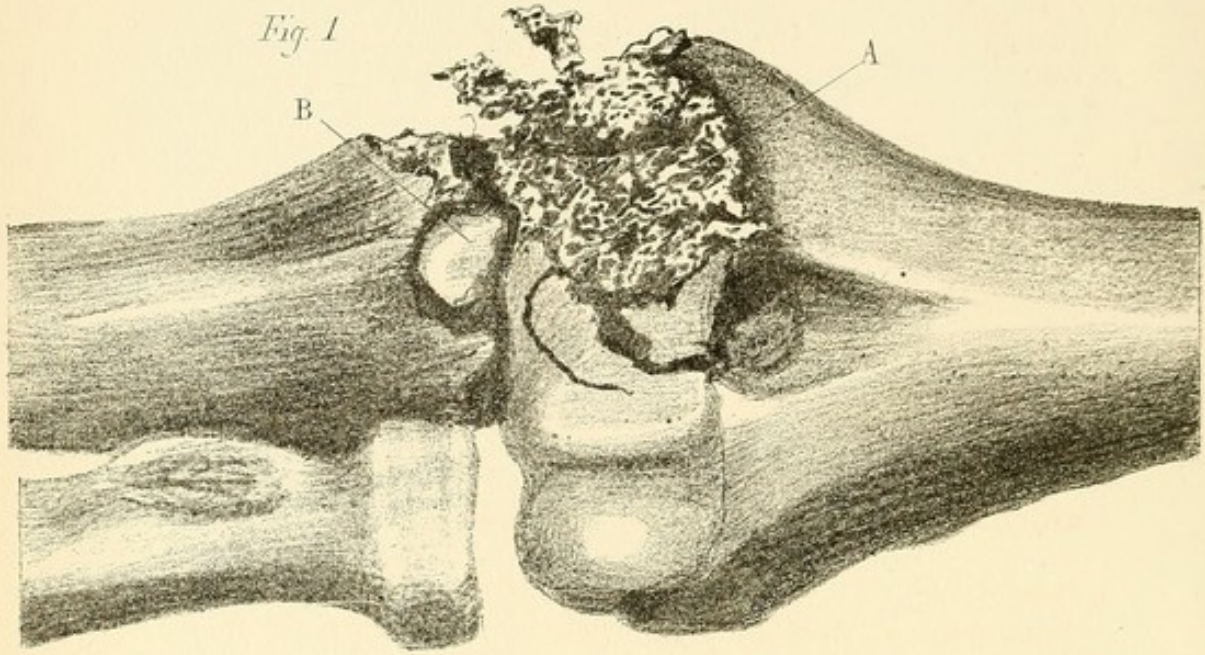


Fig. 2

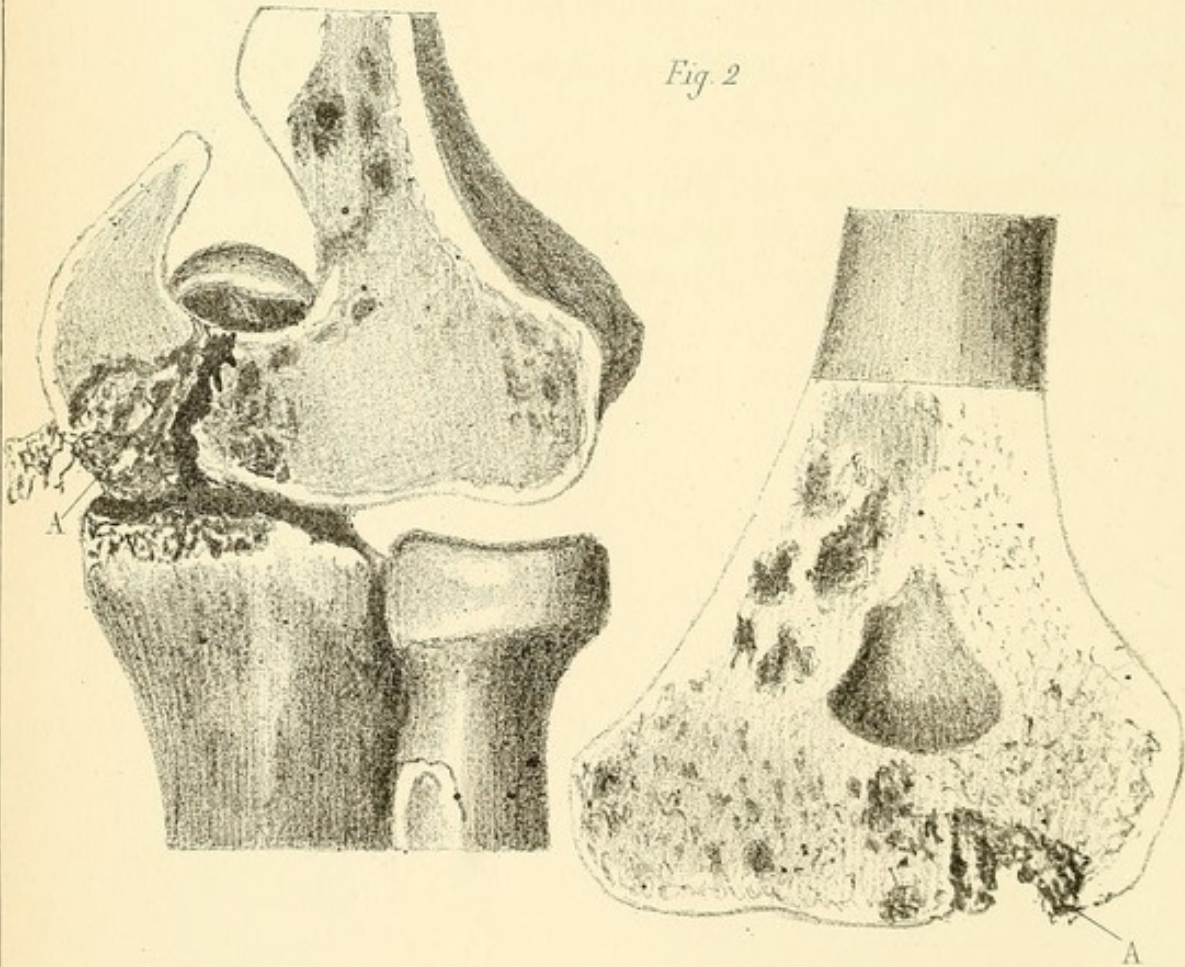


PLANCHE XV.

Broisement de l'épitrôchlée et de l'apophyse coronoïde du cubitus gauche.

Fig. 1. A. Épitrôchlée et trochlée. — B. Apophyse coronoïde du cubitus.


L'articulation est vue par sa face antérieure.

L'épitrôchlée est complètement détruite; la trochlée est lésée dans ses deux tiers externes. Il n'existe pas de fêlure du côté de la diaphyse.

L'apophyse coronoïde du cubitus est totalement enlevée, mais il n'existe pas de fêlure du côté de la diaphyse.

Fig. 2. Coupe longitudinale de l'extrémité inférieure de l'humérus.

La coupe longitudinale démontre que l'ostéite consécutive au broiement de l'épitrôchlée et de la trochlée n'a pas dépassé les limites du traumatisme. La partie A, fortement ombrée, renfermait du pus infiltré dans les aréoles du tissu spongieux; celui-ci était sain dans tout le reste de l'épiphyse.



ÉCLATEMENT DES CONDYLES FEMORAUX ET TIBIAUX GAUCHES (par éclat d'obus)

PL. XVI

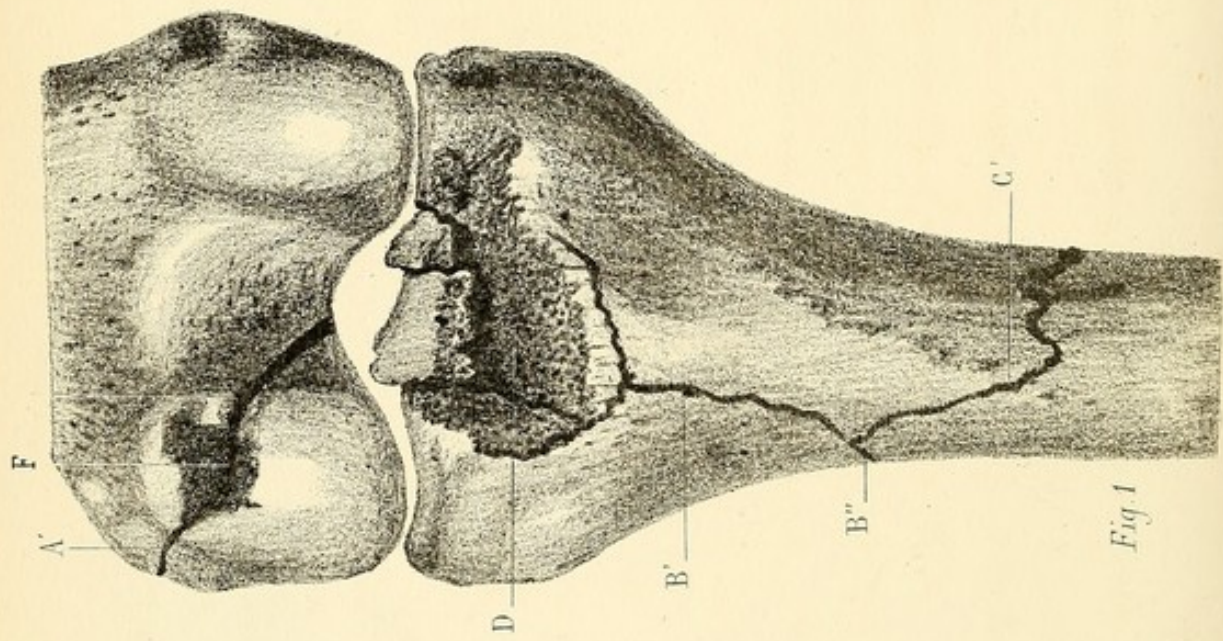


Fig. 1

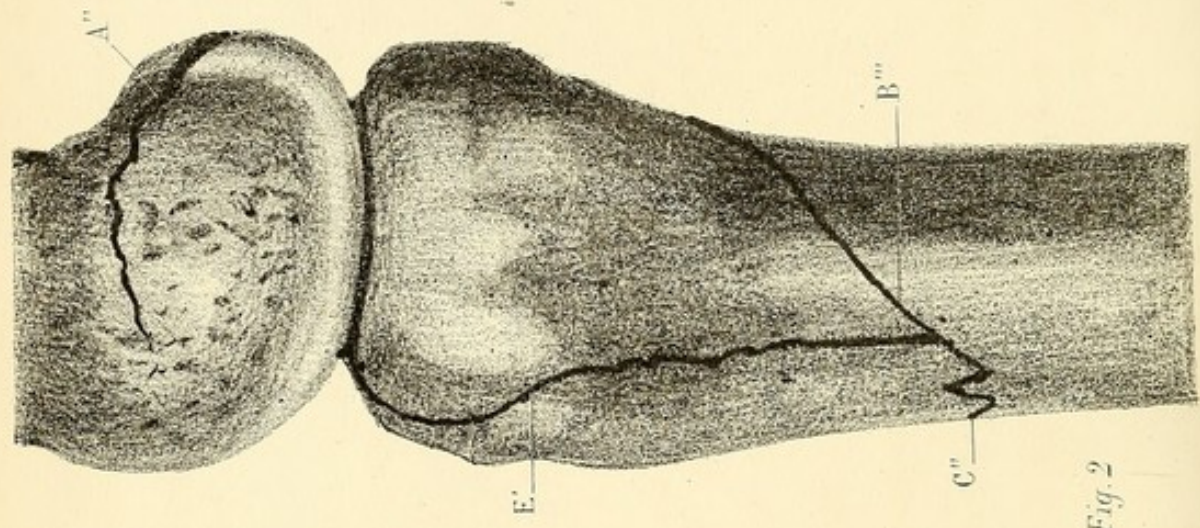


Fig. 2

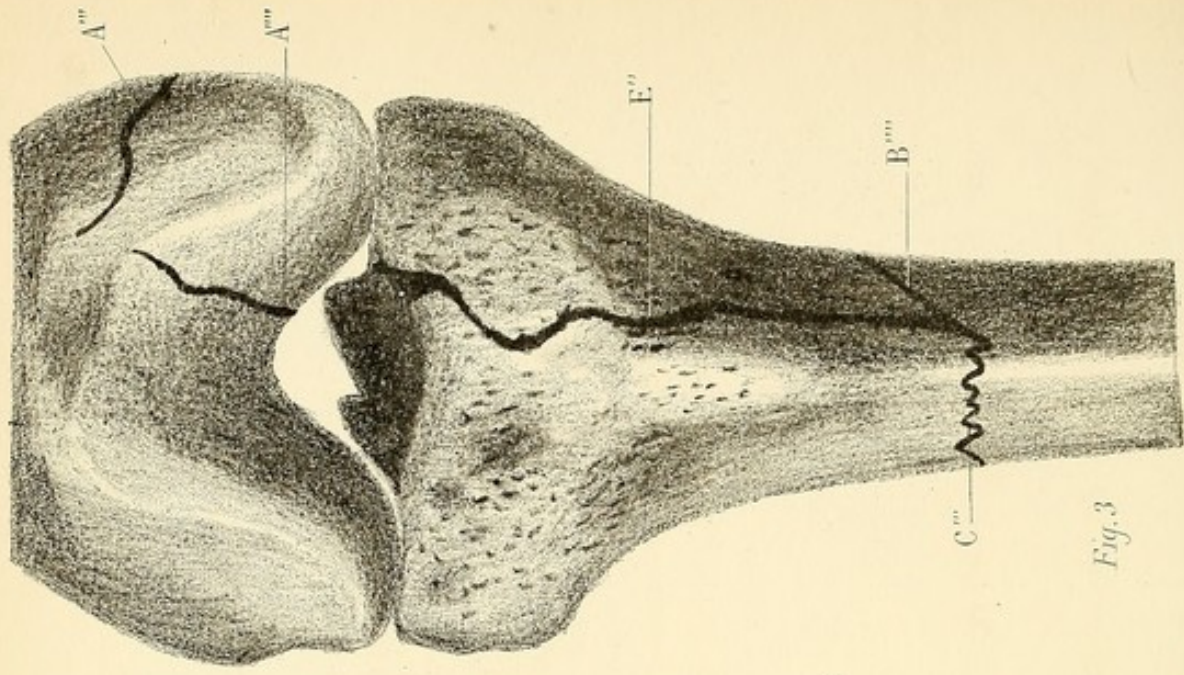


Fig. 3

Éclatement des condyles fémoraux et tibiaux par un éclat d'obus de 4 centimètres carrés, ayant labouré le creux poplité sans léser les vaisseaux.

Fig. 1. — Face postérieure des condyles fémoraux et tibiaux. — D. Point où a été frappé le plateau tibial. — F. Point où a été frappé le condyle fémoral externe.

Fig. 2. — Face externe des mêmes condyles.

Fig. 3. — Face antérieure des mêmes extrémités articulaires.


Fig. 1. — A'. Fêlure profonde du condyle fémoral externe, ayant son point de départ à la partie ombrée F elle contourne les faces interne (fig. 1, A') et externe du condyle, et vient se terminer sur la face antérieure: (fig. 2, A''; fig. 3, A''', A'''').

Fig. 1. — B'. Fêlure profonde comprenant toute l'épaisseur du squelette; elle part de l'épine tibiale écrasée D, descend sur la face postérieure du condyle externe du tibia en B'', la parcourt obliquement en B''' (fig. 2), et s'unit à une seconde fêlure en B'''' (fig. 3).

Fig. 2. — C''. Fêlure transversale, comprenant toute l'épaisseur de la diaphyse; elle parcourt en zigzag la moitié de sa circonférence; elle apparaît en C' fig. 1, face postérieure; C'', face externe, fig. 2; C''', face antérieure, fig. 3.

Fig. 2 et 3. — E' E''. Fêlure longitudinale partant du plateau tibial; elle descend sur la face externe du condyle externe du tibia, et se joint aux fêlures B'''' et C''''.

Fig. 2. — Les fêlures B'''' et E' représentent une sorte de V circonscrivant le condyle externe du tibia.



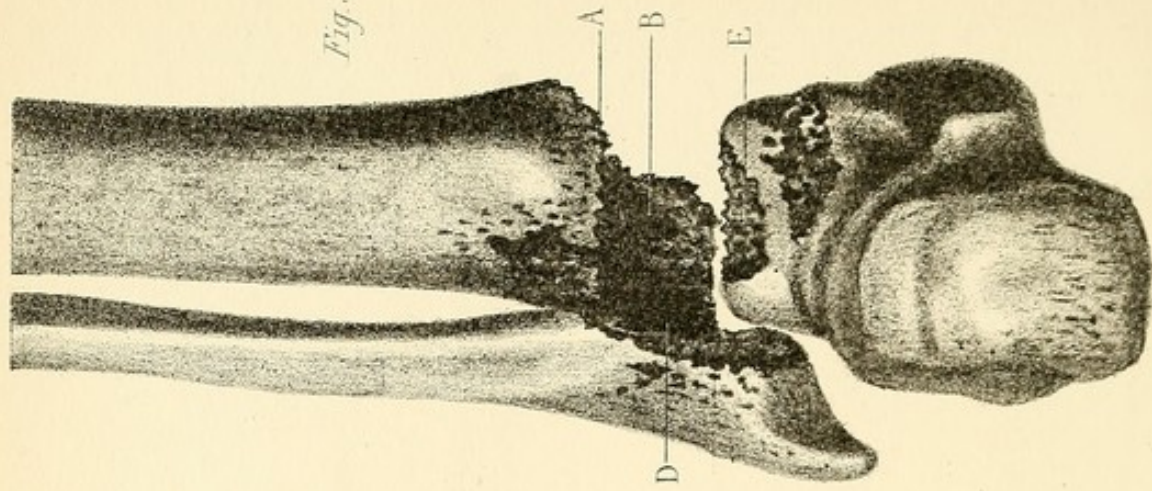
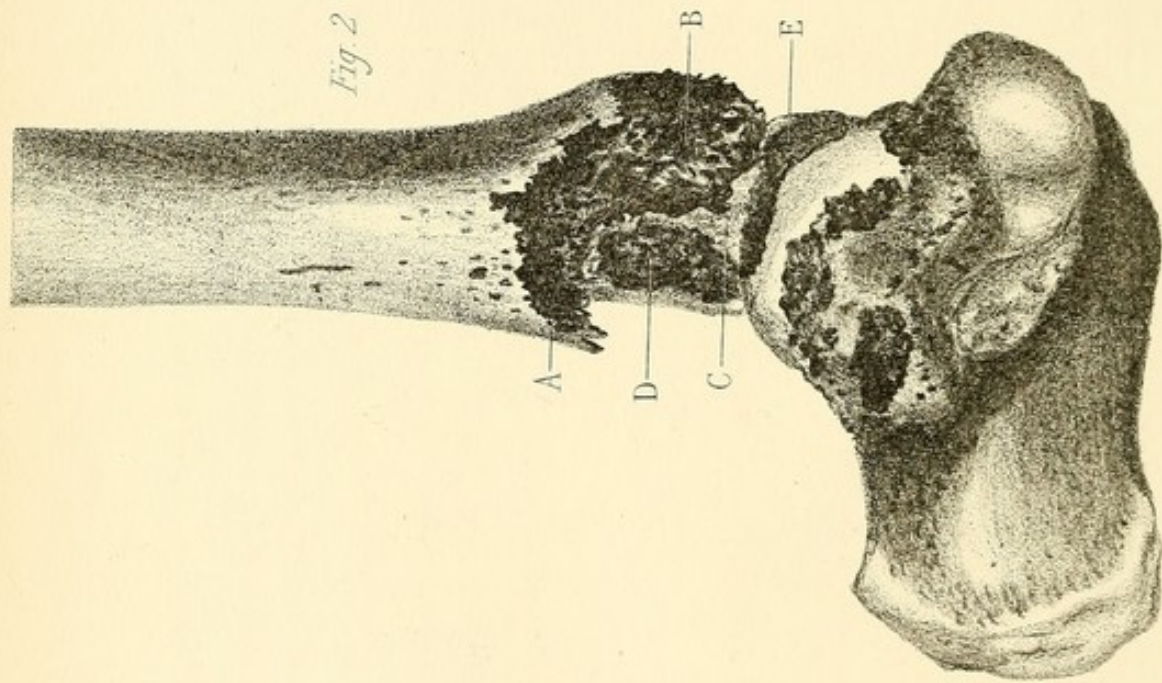
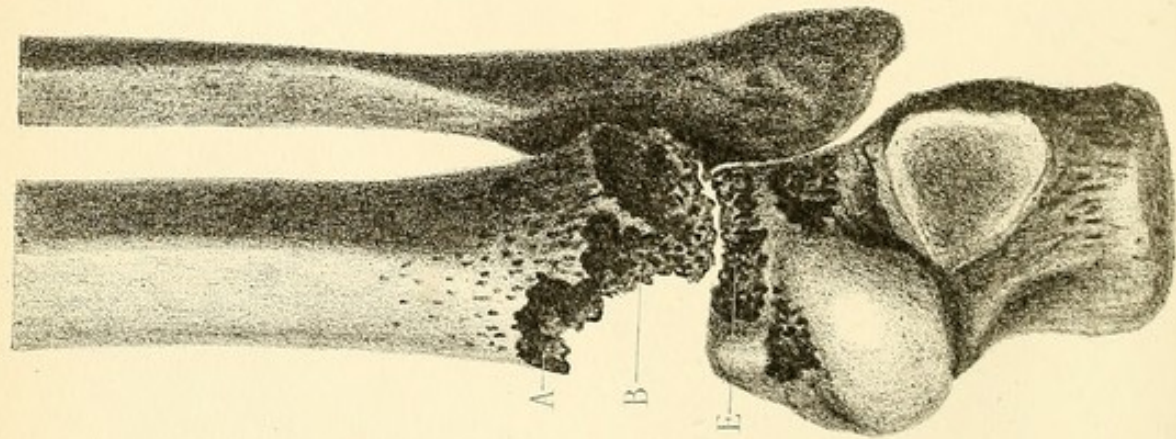


PLANCHE XVII.

Broisement de la malléole interne par coup de feu.

La balle a traversé d'avant en arrière la région malléolaire interne, en passant au dessous des vaisseaux et nerfs tibiaux postérieurs.

Fig. 1. — Extrémité inférieure du tibia et articulation tibio-tarsienne, vue par sa face antérieure.

Fig. 2. Face interne.

Fig. 3. — Face postérieure.


La malléole interne A est complètement détruite.

B. Excavation profonde figurant la destruction des trois quarts internes de l'extrémité articulaire du tibia. Toutes ces parties se sont éliminées pendant l'existence du blessé, sous la forme d'une poussière osseuse.

C. Partie postéro-interne de la mortaise tibiale demeurée intacte et recouverte de son cartilage.

D. Surface rugueuse résultant de l'exfoliation du cartilage d'encroûtement de l'articulation du péroné avec le tibia. Lésion consécutive à la suppuration articulaire.

E. Exfoliation partielle du cartilage d'encroûtement de l'astragale. Lésion consécutive à la suppuration articulaire.



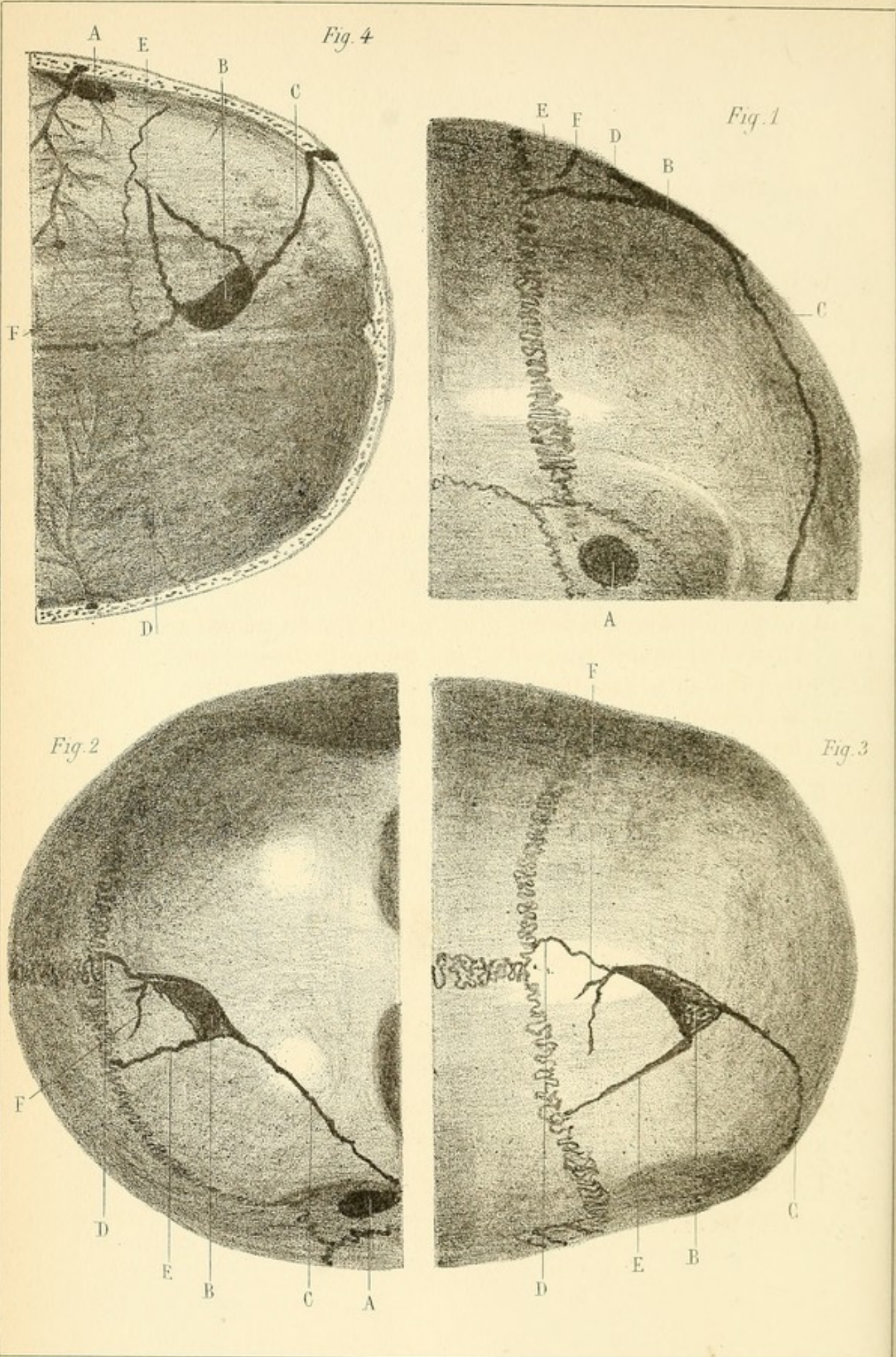


PLANCHE XVIII.

*Plaie pénétrante du crâne produite par une balle
de revolver coup-de-poing.*

Le coup a été tiré à bout portant dans la région temporale droite. Le projectile a pénétré vers la partie moyenne de la région, a traversé obliquement la base du lobe cérébral droit et est sorti vers la partie moyenne de la région frontale.

Fig. 1. — Vue latérale et antérieure du crâne, face externe.

Fig. 2 et 3. — Régions temporo frontale droite, latérale, antérieure et supérieure vues par leur face externe.

Fig. 4. — Région temporo-frontale vue par sa face interne.

A. Orifice d'entrée de la balle. Il est circulaire, du diamètre environ du projectile, qui était une balle cylindro-conique de 7 millimètres de diamètre. Ses bords sont assez nets, sans fêlures. L'artère méningée (fig. 4) a été seulement frôlée.


B. Orifice de sortie situé vers la partie moyenne de la face supérieure du frontal. Il se présente sous la forme d'un triangle dont chaque angle est le point de départ d'une fêlure.

C. Fêlure partant de l'angle antérieur et externe de la base du triangle et se propageant sur la bosse frontale droite jusqu'à la suture.

D. Fêlure partant du sommet du triangle et s'arrêtant à la suture lambdoïde au niveau de la fontanelle antérieure.

E. Fêlure partant de l'angle externe de la base du triangle et s'arrêtant également à la suture fronto-pariétale.

F. Petite fêlure transversale de peu d'importance, comprise entre les précédentes.



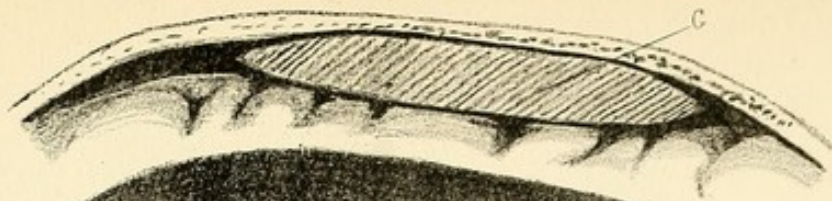


Fig. 3

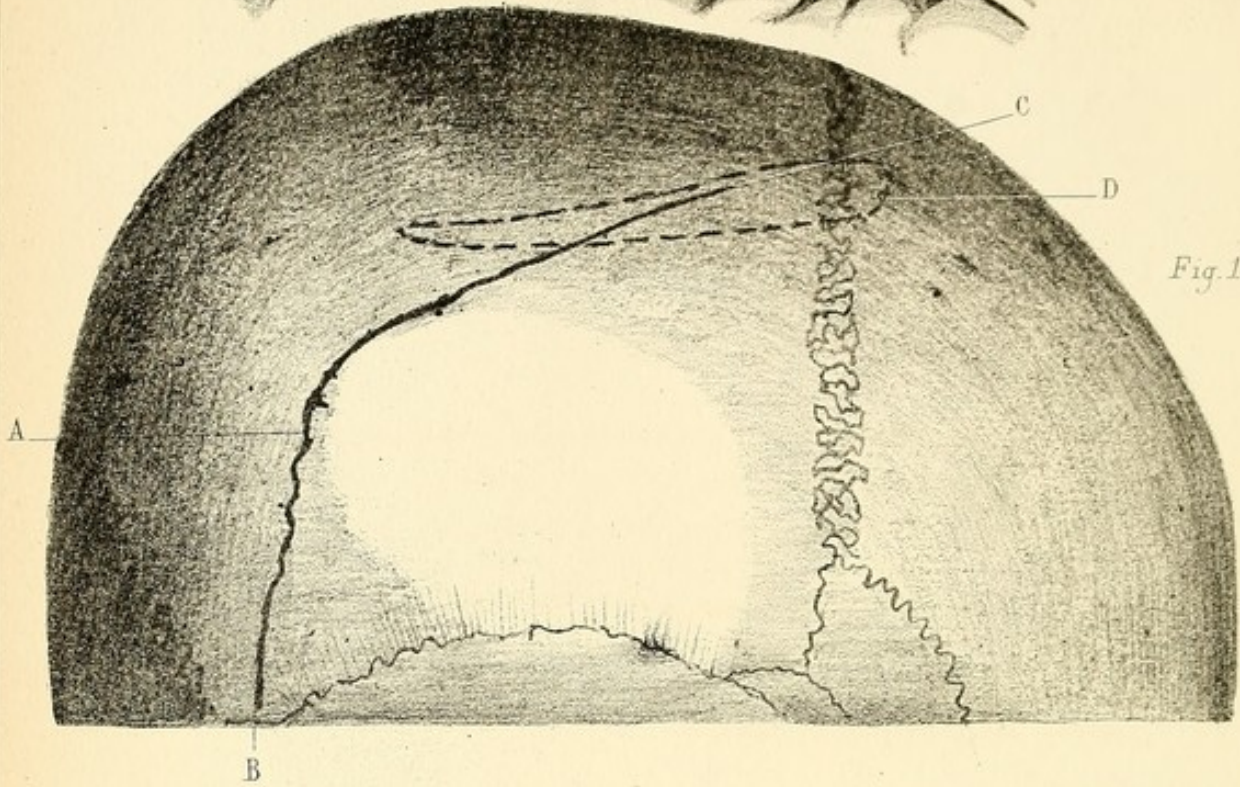


Fig. 1

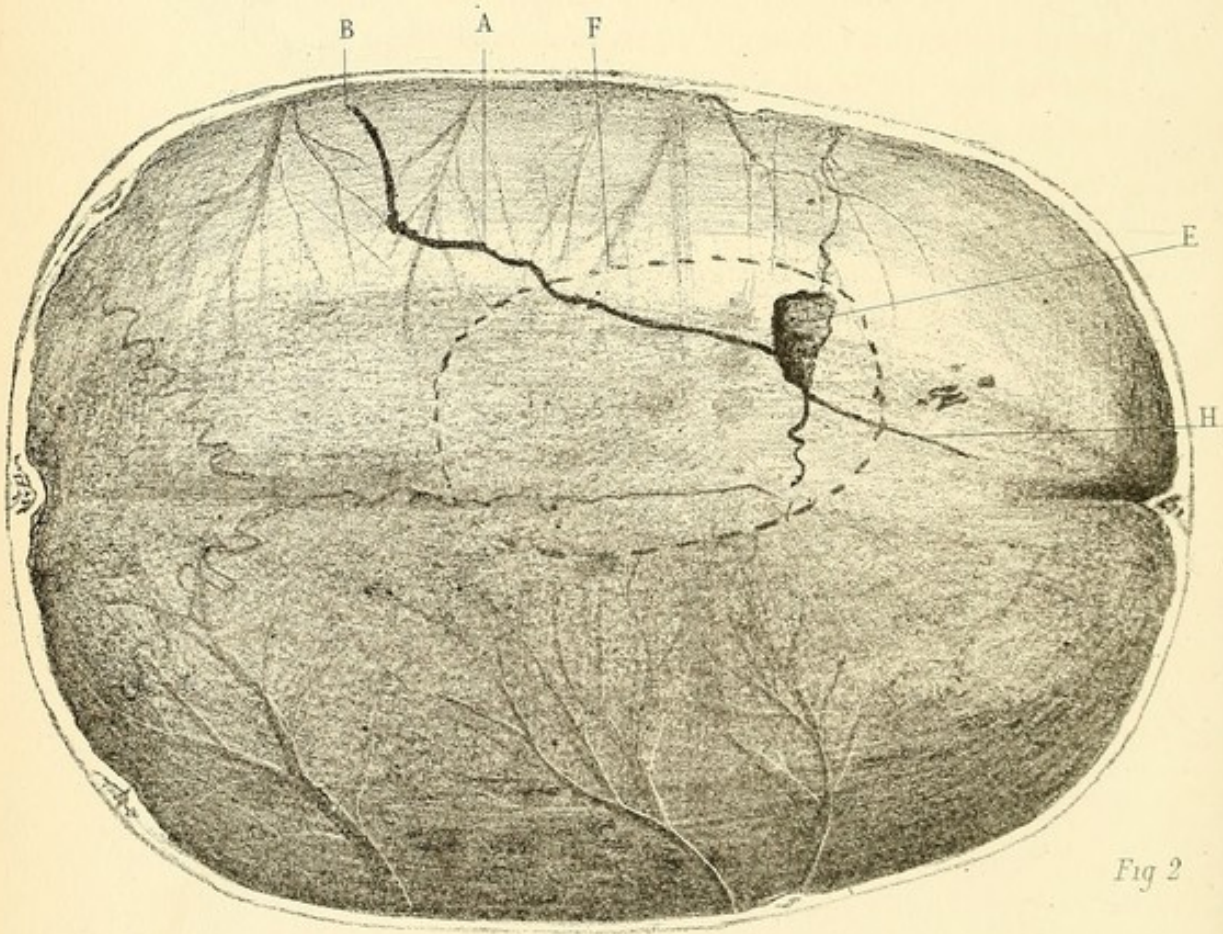


Fig 2

PLANCHE XIX.


Fêlure du crâne, à la région pariétale droite, produite par une balle qui semblait n'avoir lésé que les parties molles, dans une étendue représentée par la ligne ponctuée D.

Fig. 1. A. — Fêlure longitudinale parcourant toute la longueur du pariétal droit. Elle se termine en arrière à la suture temporo-pariétale, B. En avant, elle s'arrête à 1 centimètre environ de la suture lambdoïde.

Fig. 2. A. — Fêlure vue à la face interne du crâne. Elle se propage à un centimètre environ au-delà de la suture lambdoïde. La table interne a éclaté dans un point très-restreint E.-F, ligne indiquant les limites de l'abcès G.

H. Fêlure du temporal n'existant qu'à la face interne.

Fig. 3. Coupe antéro-postérieure des parois crâniennes et de la collection purulente G développée au niveau de la fêlure entre l'os et la dure-mère.



TRAJET DE BALLE INTERESSANT A LA FOIS LES CAVITES
THORACIQUE ET ABDOMINALE

PL. XX

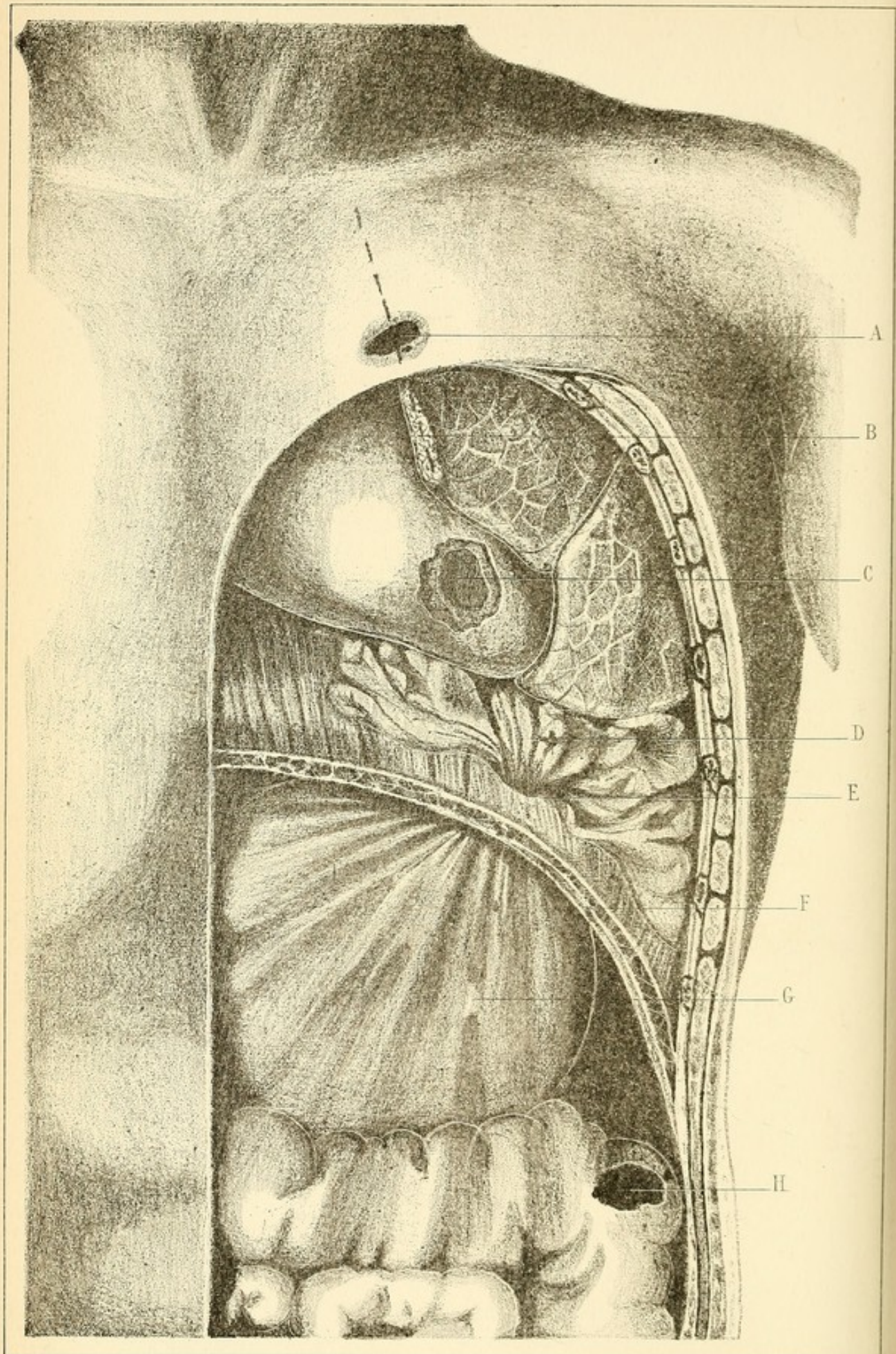


PLANCHE XX.

Trajet de balle intéressant à la fois les cavités thoracique et abdominale.

- A. Orifice d'entrée du projectile.
- B. Déchirure du bord antérieur du lobe supérieur du poumon gauche.
- C. Ouverture de la loge péricardique et déchirure de la pointe du cœur.
- D. Hernie épiploïque. Elle est constituée par les franges du grand épiploon, qui s'étale à la base de la cavité pleurale gauche.
- E. Perforation du diaphragme.
- F. Coupe de diaphragme.
- G. Plis que forme dans la cavité abdominale le grand épiploon hernié.
- H. Perforation du colon descendant par la balle.

HERNIE DE L'ÉPIPLOON A TRAVERS LE DIAPHRAGME

PL. XVI

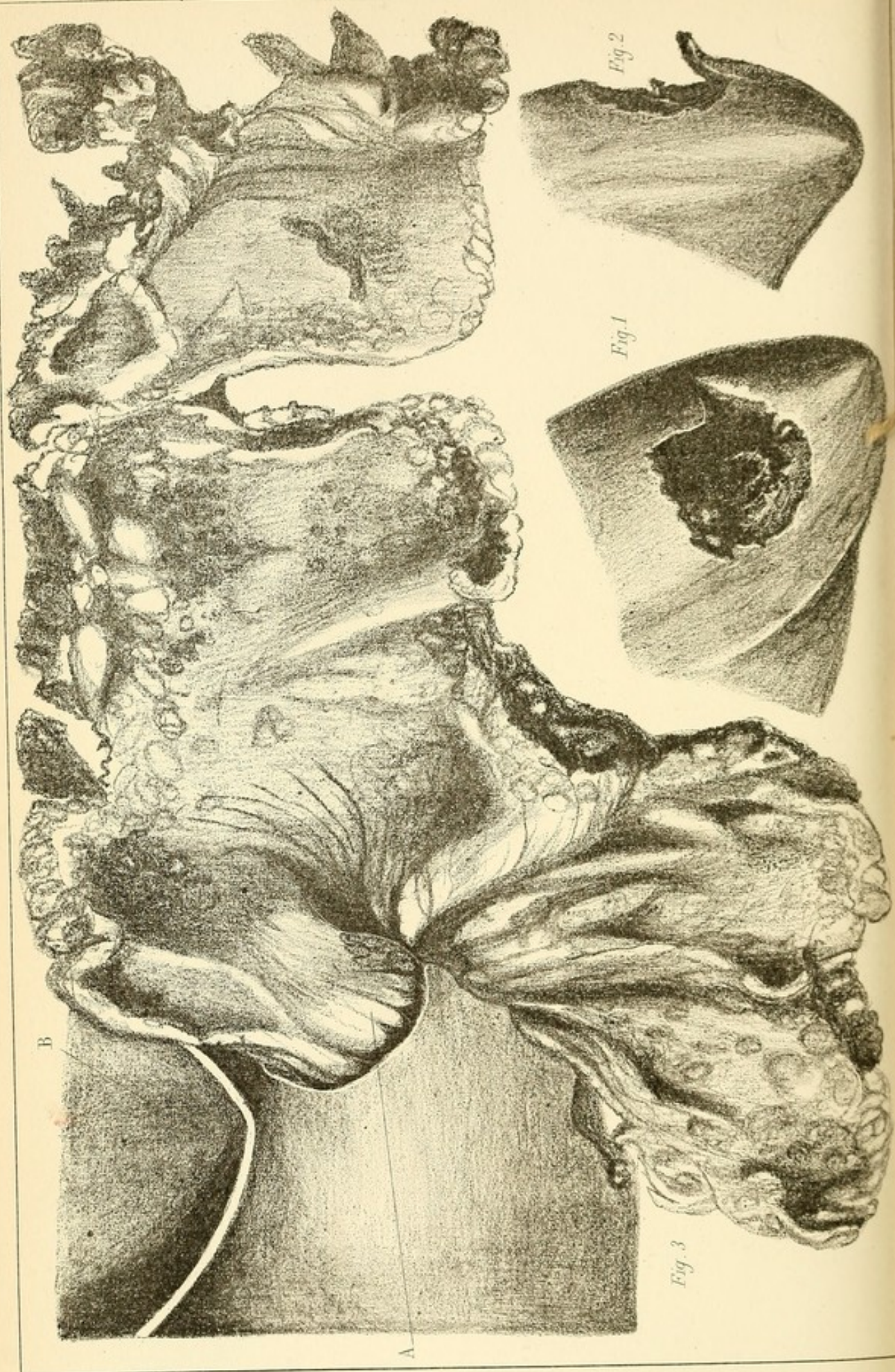


PLANCHE XXI.

Hernie de l'épiploon à travers le diaphragme.

(Détails de la planche XX.)

Fig. 1. — Déchirure superficielle de la pointe du cœur vue de face.


Fig. 2. — Même lésion vue de profil.

Fig. 3. — Hernie épiploïque diaphragmatique.

A. Perforation circulaire du diaphragme, à travers laquelle s'échappe une quantité considérable des franges du grand épiploon.

Cette masse épiploïque s'étale à la surface convexe du diaphragme, dans la cavité pleurale gauche.

B. Partie inférieure de la loge péricardique.






Fig 1

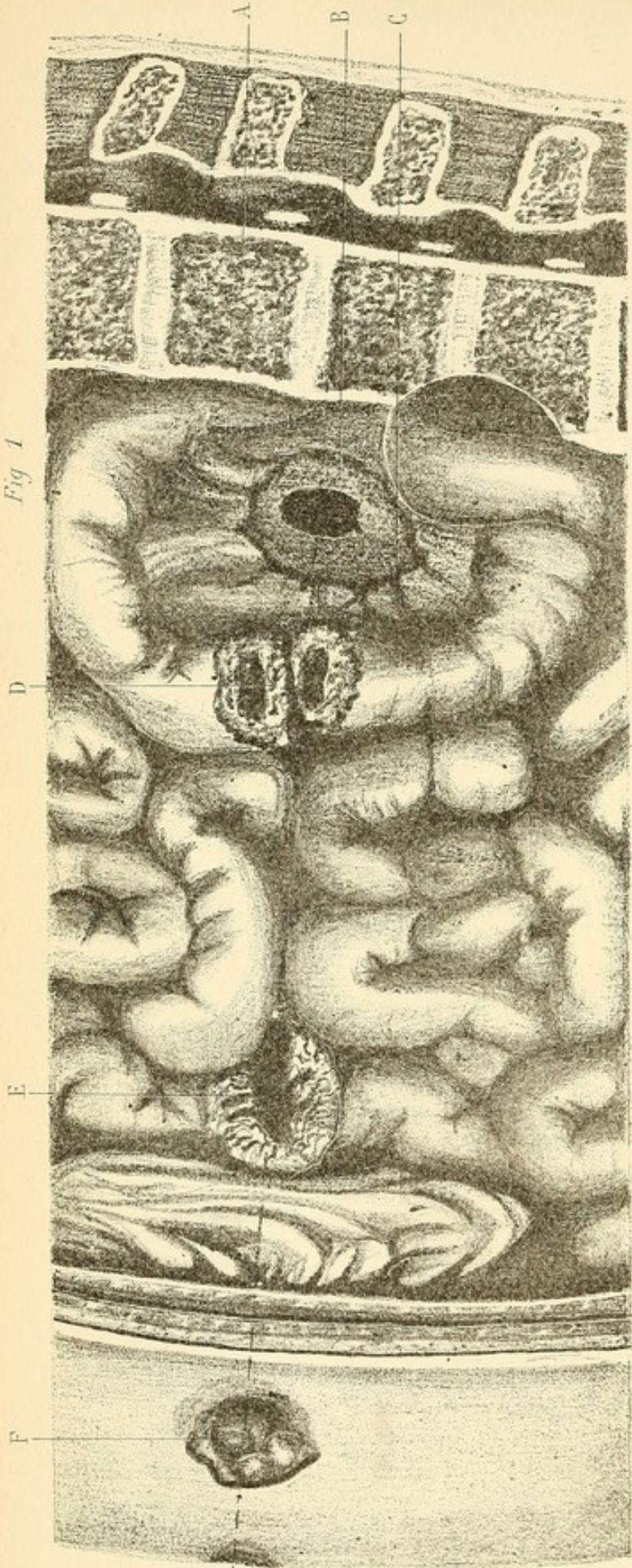


Fig 2

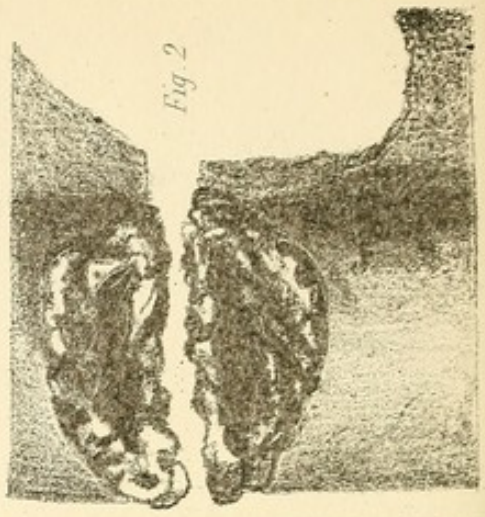


Fig. 4

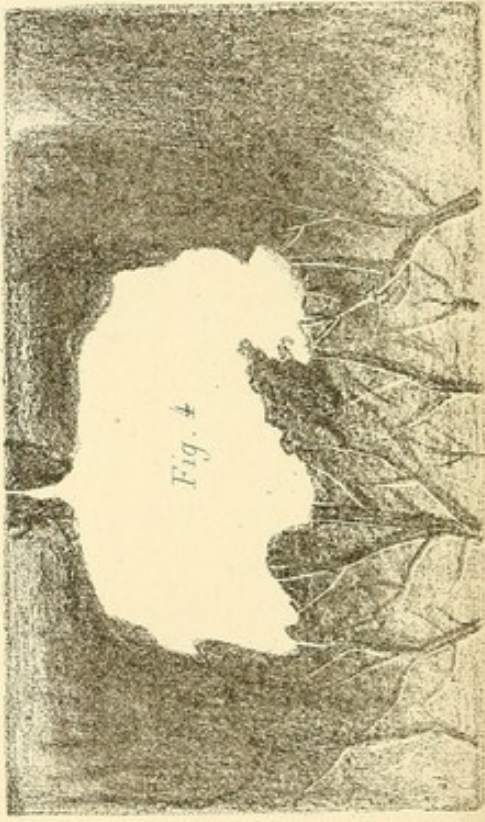


Fig. 3

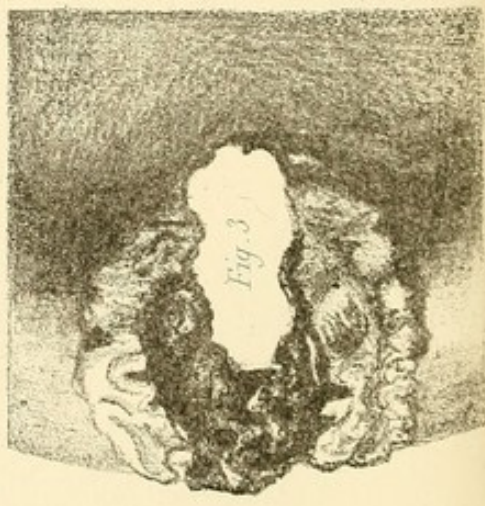


PLANCHE XXII.

Plaie pénétrante de l'abdomen, produite par une balle qui a traversé cette cavité d'arrière en avant, en pénétrant sur le côté droit de la colonne lombaire pour sortir au voisinage de l'ombilic.

Fig. 1. — A. Colonne vertébrale.

B. Muscle psoas perforé.

C. Perforation centrale du mésentère.

D. Déchirure complète de l'intestin grêle. La muqueuse forme sur chaque bout comme un parement.

E. Nouvelle déchirure des trois quarts de la circonférence de l'intestin grêle.

F. Orifice de sortie du projectile bouché par une hernie épiploïque.

Fig. 2. — Déchirure complète de l'intestin grêle (grandeur naturelle).

Fig. 3. — Déchirure incomplète de l'intestin grêle.

Fig. 4. — Perforation du mésentère à peu de distance de la division primitive de la mésentérique supérieure.




TABLE DES MATIÈRES

CHAP. I ^{er} . — Plaies des artères.....	4
Artères du membre supérieur.....	3
Artère humérale.....	3
Artère de l'avant-bras.....	18
Artères du membre inférieur.....	24
Artère fémorale profonde.....	24
Artères de la jambe.....	29
Artères fessières.....	32
Artères du cou.....	33
CHAP. II. — Fractures en général.....	35
Anatomie et physiologie pathologiques.....	35
Traitement.....	43
Accidents.....	55
Fractures du membre supérieur.....	65
Fractures du bras (partie moyenne).....	65
Fractures du bras (extrémité supérieure).....	76
Fracture du bras (extrémité inférieure).....	86
Fractures de l'avant-bras.....	88
Fracture des deux os.....	88
Fracture d'un seul os de l'avant-bras.....	90
Fracture du radius (partie moyenne).....	90
Fracture du cubitus (extrémité inférieure).....	95
Fractures du carpe et du métacarpe.....	95
Fractures du membre inférieur.....	98
Os iliaque.....	98
Fracture de la cuisse.....	101
Fractures du corps du fémur.....	106
Fracture du tiers moyen inférieur.....	106
Fracture du tiers supérieur.....	112
Accidents locaux.....	115
Ostéomyélite limitée.....	115
Résection secondaire. Suppuration diffuse de la cuisse..	117

Table-Of-Contents

Introduction	1
Chapter I	10
Chapter II	20
Chapter III	30
Chapter IV	40
Chapter V	50
Chapter VI	60
Chapter VII	70
Chapter VIII	80
Chapter IX	90
Chapter X	100
Chapter XI	110
Chapter XII	120
Chapter XIII	130
Chapter XIV	140
Chapter XV	150
Chapter XVI	160
Chapter XVII	170
Chapter XVIII	180
Chapter XIX	190
Chapter XX	200
Chapter XXI	210
Chapter XXII	220
Chapter XXIII	230
Chapter XXIV	240
Chapter XXV	250
Chapter XXVI	260
Chapter XXVII	270
Chapter XXVIII	280
Chapter XXIX	290
Chapter XXX	300
Chapter XXXI	310
Chapter XXXII	320
Chapter XXXIII	330
Chapter XXXIV	340
Chapter XXXV	350
Chapter XXXVI	360
Chapter XXXVII	370
Chapter XXXVIII	380
Chapter XXXIX	390
Chapter XL	400
Chapter XLI	410
Chapter XLII	420
Chapter XLIII	430
Chapter XLIV	440
Chapter XLV	450
Chapter XLVI	460
Chapter XLVII	470
Chapter XLVIII	480
Chapter XLIX	490
Chapter L	500

